

Ambulatorische Extensionsbehandlung der Oberen Extremität / von O. Borchgrevink.

Contributors

Borchgrevink, O.
University of Leeds. Library

Publication/Creation

Jena : Fischer, 1908.

Persistent URL

<https://wellcomecollection.org/works/bvr6svtk>

Provider

Leeds University Archive

License and attribution

This material has been provided by This material has been provided by The University of Leeds Library. The original may be consulted at The University of Leeds Library. where the originals may be consulted.

Conditions of use: it is possible this item is protected by copyright and/or related rights. You are free to use this item in any way that is permitted by the copyright and related rights legislation that applies to your use. For other uses you need to obtain permission from the rights-holder(s).



Wellcome Collection
183 Euston Road
London NW1 2BE UK
T +44 (0)20 7611 8722
E library@wellcomecollection.org
<https://wellcomecollection.org>

*To Dr. Moynihan
with kindest regards from
the author*

AMBULATORISCHE
EXTENSIONSBEHANDLUNG
DER
OBEREN EXTREMITÄT

VON

DR. O. BORCHGREVINK
CHIRURG. OBERARZT DES DIAKONENHOSPITALES ZU CHRISTIANIA

MIT 93 ABBILDUNGEN IM TEXT



JENA
VERLAG VON GUSTAV FISCHER
1908

Erfahrungen über Cholecystektomie und Cholecystenterostomie.

Nach 286 Gallenstein-Laparotomien. Zugleich ein Beitrag zur Normalen und Pathologischen Anatomie der Gallenwege. Mit einem vollständigen Verzeichnis der Literatur seit Langenbuch 1897. Von Dr. **A. von Bardeleben**, Sanitätsrat, Chefarzt des Augusta-Hospitals zu Bochum. Mit 1 Tafel. 1906. Preis: 4 Mark.

Anleitung zur Augenuntersuchung bei Allgemeinerkrankungen. Von

Prof. Dr. **Heine** in Breslau. Mit 19 Abbildungen und 1 Beilage im Text. 1906. Preis: 2 Mark 50 Pf., geb. 3 Mark.

Zentralbl. f. Nervenheilkunde u. Psychiatrie, Nr. 204 v. 1. Jan. 1906:

Der Ueberblick über ein ungewöhnlich grosses Material, das praktische Zusammenarbeiten mit allen klinischen Spezialdisziplinen hat den Verf. befähigt, in der Schilderung der Einzelsymptome das allgemein klinisch Interessierende hervorzuheben und die wichtigsten Differentialdiagnosen in den Hintergrund treten zu lassen.

Stereoskop

Basel und
Die Le
Anatomie, w
Wer aus den
Abbildungen
vermögen nic
geschieht es
Gerad
den Opera
anatomisc
Deutsche Ze


... A
studieren
dem Beschaf
Sammlung v
und die k
Alles die
Er ist
jedem Arzt
brüchen ver
unterricht in
pfehlen.

Grundriss

der Unive
Medizin
Preis: 3
Mitteilungen

Ein d
blicklich er
heiten, ist

*The University Library
Leeds*



*Medical and Dental
Library*

Enderlen,

pographischen
gen erfordern.
an sich guten
Vorstellungs-
enden Atlases

er selbst in
prechenden

en Atlas zu
gung verschafft
chst instruktive
der klare Text
uterungen. —

ten lernen will,
den Unterleibs-
Anschauungs-
ntlichst zu em-
Göbell-Kiel.

ler Chirurgie an
rof. der inneren
ldungen. 1903.

ung des augen-
r Lungenkrank-

Die Orthopädie im Dienste der Nervenheilkunde. Von Dr. **Albert Hoffa**,

Prof. in Würzburg. Mit 80 Textabbildgn. Abdr. a. d. „Mitt. a. d. Gr. d. Medizin u. Chir.“, herausg. v. J. Mikulicz, Breslau, u. B. Naunyn, Strassburg, Bd. V. 1900. Preis: 4 Mark.

Handbuch der Orthopädischen Chirurgie. In Verbindung mit Prof. Dr.

Dollinger in Budapest, Dr. Drehmann in Breslau, Geh. San.-Rat Dr. Heusner in Barmen, Geh. Med.-Rat Prof. Dr. Hoffa in Berlin, Prof. Dr. Hofmeister in Stuttgart, Prof. Dr. Kölliker in Leipzig, Dr. Krukenberg in Liegnitz, Prof. Dr. Lange in München, Reg.-Rat Dr. Lorenz in Wien, Privatdozent Dr. Reiner in Wien, Privatdozent Dr. J. Riedinger in Würzburg, San.-Rat Dr. Schanz in Dresden, Privatdozent Dr. Schulthess in Zürich, Prof. Dr. Wullstein in Halle. Herausgegeben von Prof. Dr. **Joachimsthal** in Berlin. Zwei Bände (Bd. I in 2 Abteilungen.) 1905—1907. gr. 8°. Preis: 50 Mark, geb. 57 Mark 50 Pf.

Funktionelle Behandlung der Skoliose. Von Prof. Dr. **Klapp**, Bonn.

44 Abbildungen im Text. 1907. Preis: 3 Mark.

STORE
Hack
142 805
602



30106

004186457

AMBULATORISCHE
EXTENSIONSBEHANDLUNG
DER
OBEREN EXTREMITÄT

VON

DR. O. BORCHGREVINK

CHIRURG, OBERARZT DES DIAKONENHOSPITALS ZU CHRISTIANIA

MIT 93 ABBILDUNGEN IM TEXT



JENA
VERLAG VON GUSTAV FISCHER
1908

Alle Rechte vorbehalten.

603862

Inhaltsverzeichnis.

Erster Teil.

	Seite
Entwicklung unserer Extensionsschienen	1
Die einzelnen Schienen und ihre Einrichtung	9
Die Oberarmschiene	9
Improvvisieren der Oberarmschiene	14
Die Unterarmschiene	15
Improvvisieren der Unterarmschiene	19
Die Hand-Fingerschiene	21
Die kombinierte Ober-Unterarmschiene, die Winkelschiene	23
Improvvisieren der gewinkelten kombinierten Schiene	29
Die gerade kombinierte Ober-Unterarmschiene	30
Pflasterverbände. Technische Bemerkungen	32
Grundsätze der Extensionsbehandlung der oberen Extremität	40
Die Extension bei den verschiedenen Dislokationsformen	53
Dislocatio ad longitudinem	53
Dislocatio ad axin	56
Dislocatio ad latus	60
Dislocatio ad peripheriam	64
Die Extensionsbehandlung in der Privatpraxis	65
Kontraktur und Ankylose der oberen Extremität	70
Schulterkontraktur, Deltoideusinsuffizienz	73
Die passive Schulterkontraktur	74
Die aktive Schulterkontraktur	84
Muskel- und Gelenksteifheit im Bereich des Vorderarms und der Hand	88

Zweiter Teil.

Die verschiedenen Verletzungen der oberen Extremität	95
Die Luxation im Schultergelenk	95
Kontusion und Distorsion des Schultergelenks	96
Frakturen am oberen Humerusende	101
Die intrakapsuläre Fraktur des Oberarmkopfes	102
Fractura pertubercularis humeri	105
Fractura colli chirurgici humeri	106
Behandlung der Frakturen am oberen Humerusende	108
Fraktur des Oberarmschaftes	114

	Seite
Frakturen am unteren Humerusende	116
Fractura supracondylica humeri extensoria	119
Fractura supracondylica humeri flexoria	122
Fractura condyli externi humeri	124
Fractura diacondylica humeri	125
Fractura epicondyli interni	127
Diagnose der Brüche am unteren Humerusende	128
Behandlung der Brüche am unteren Humerusende	130
Luxation im Ellenbogengelenk	145
Frakturen der Vorderarmknochen	146
Fractura olecrani	146
Fractura colli und capituli radii	148
Fraktur im oberen Drittel der Ulnadiaphyse	149
Isolierte Fraktur im oberen Drittel der Radiusepiphyse	150
Brüche beider Vorderarmknochen	152
Isolierte Fraktur im unteren Drittel der Radiusdiaphyse	158
Die typische Fraktur der unteren Radiusepiphyse	160
Die Frakturen der Mittelhandknochen	164
Die Frakturen der Phalangen	165

Figurenverzeichnis.

Fig. 1.	Aeltere Uebergangsstufe in der Schienenkonstruktion	2
„ 2.	Einfachste Schiene aus einem Brett mit Schulterbügel und Rolle bestehend	5
„ 3.	Einfache Schiene mit Schienen- und Perinäalschlauch	6
„ 4.	Kombinierte, am Ellenbogen geknickte Schiene	9
„ 5.	Oberarmschiene mit flachem Schienenkörper, geschlossenem Schulterbügel und zwei Rollen	10
„ 6.	Oberarmschiene mit stabförmigem Schienenkörper, offenem Schulterbügel und einer Rolle	11
„ 7.	Angelegte Oberarmschiene, von vorn gesehen	12
„ 8.	Angelegte Oberarmschiene, von hinten gesehen	12
„ 9.	Mittels Schraubösen errichtete Brücken (Galgen), auf denen elastische Schlaufen aufgehängt sind, um einen doppelten Querkzug auszuüben	14
„ 10.	Improvisierte Oberarmschiene	14
„ 11.	Die Unterarmschiene	15
„ 12.	Angelegte Unterarmschiene	17
„ 13.	Improvisierte Unterarmschiene für die Mittelstellung des Vorderarms	19
„ 14.	Improvisierte Unterarmschiene für Pronations- oder Supinationsstellung des Vorderarms	20
„ 15.	Angelegte improvisierte Unterarmschiene für Mittelstellung des Vorderarms	20
„ 16.	Angelegte improvisierte Unterarmschiene für Pronation und Supination	21
„ 17.	Improvisierte Unterarmschiene mit langgestielter Rolle	21
„ 18 u. 19.	Hand-Fingerschiene mit kurzer und langgestielter Rolle	22
„ 20.	Angelegte Hand-Fingerschiene	22

	Seite
Fig. 21 u. 22. Das Oberarm- und Unterarmstück der kombinierten gewinkelten Ober-Unterarmschiene	24
„ 23. Die kombinierte gewinkelte Ober-Unterarmschiene	25
„ 24. Durch gepolsterte Schraubösen gebildete Oberarmstütze der Winkelschiene	26
„ 25 u. 26. Die angelegte gewinkelte Ober-Unterarmschiene	28
„ 27. Gerade kombinierte Ober-Unterarmschiene für Erwachsene	30
„ 28. Pflasterverband am Oberarm mit kurzem Spreizbrettchen	34
„ 29. Die Finger freilassender Pflasterverband am Unterarm und der Hand	36
„ 30. U-förmiger Metallbügel zur Befestigung der Rollenschnur	36
„ 31. Die Finger deckender Pflasterverband	37
„ 32. Auf den Fingern angebrachter Pflasterverband	37
„ 33. Abflachung des Deltoideusbauches bei Schulterkontraktur	77
„ 34. Stabübung bei Schulterversteifung	82
„ 35. Wandklettern mit der Hand bei Schulterversteifung	83
„ 36. Zurücktreten von der Wand beim Wandklettern mit der Hand wegen Deltoideusinsuffizienz	86
„ 37. Schnureinrichtung für Streckung im Ellenbogengelenk beim Tragen der Oberarmschiene	90
„ 38 u. 39. Schematisches Bild der Fractura colli anatomici humeri	102
„ 40 u. 41. Schematisches Bild der Fractura pertubercularis humeri	105
„ 42 u. 43. Fall von pertuberkulärer Fraktur vor und nach der Extensionsbehandlung	111
„ 44 u. 45. Fall von einer Fractura colli chirurgici vor und nach der Extensionsbehandlung	112
„ 46. Die gerade kombinierte Schiene für Frakturen des Humerusschaftes, die einen Pflasterverband am Unterarm erforderlich machen	114
„ 47. Schematisches Bild der Fractura supracondylica humeri extensoria	119
„ 48. Schematisches Bild der Fractura supracondylica humeri flexoria	119
„ 49. Schräg verlaufende supracondyläre Fraktur mit hinterer Periostknochenslamelle	120
„ 50. Unvollständige Extensionsfraktur fast ohne Verstellung. Röntgenbild	121
„ 51. Supracondyläre Extensionsfraktur mit geringer Achsendislokation und ohne seitliche Verschiebung. Schematisch	121
„ 52. Supracondyläre Fraktur durch die Verbindungslinie der Epicondylen ohne Dislokation	123
„ 53. Achsendislozierte supracondyläre Flexionsfraktur mit Dislocatio ad latus nach vorn	123
„ 54. Eingekeilte, wenig dislozierte supracondyläre Flexionsfraktur	123
„ 55. Diacondyläre Fraktur. Schematisch	126
„ 56. Diacondyläre Fraktur kombiniert mit einem Bruch beider Epicondylen. Schematisch	126
„ 57. Profilbild einer mit Verlust der normalen Inklination des unteren Humerusendes geheilten supracondylären Flexionsfraktur	132
„ 58—73. Bilder von 4 Fällen mit supracondylärer Extensionsfraktur vor und nach der Behandlung mittels Zugverband	136—141
„ 74. Supracondyläre Extensionsfraktur im Gipsverband nach dem 1. Repositionsversuch	141
„ 75. Dieselbe Fraktur im 2. Gipsverband nach dem 2. Repositionsversuch	141
„ 76. Eingekeilte supracondyläre Flexionsfraktur vor der Extension	142
„ 77. Dieselbe Fraktur nach Extension auf der Winkelschiene	142
„ 78. Supracondyläre, stark verstellte Flexionsfraktur vor der Behandlung	143

	Seite
Fig. 79. Dieselbe Fraktur 2 Tage lang mittels Extension behandelt	143
„ 80. Dieselbe Fraktur nach abgeschlossener Behandlung	144
„ 81. Fraktur beider Vorderarmknochen	153
„ 82. Querszug mittels einer Drahtschlinge rings um Radius herum, und einer ähnlichen, die nur gegen die Ulna geführt ist	156
„ 83 u. 84. Stark verstellte Fractura antibrachii vor und nach der Behandlung	157
„ 85. Isolierte Radiusdiaphysenfraktur im unteren Drittel	158
„ 86 u. 87. Typisch verstellte Fraktur der Radiusdiaphyse im Gipsverband und nach Extension	159
„ 88. Schräger Längszug in ulnarer, Querszug in radialer Richtung	160
„ 89. Unterpösterung des Vorderarms, um dem Längszug bei einer Radius- epiphysenfraktur eine volare Richtung zu geben	163
„ 90. Längszug an dem Daumen bei Fraktur seiner Phalangen oder des Mittel- handknochens	164
„ 91 u. 92. Fraktur des Grundglieds des 4. Fingers vor und nach der Extension	165
„ 93. Improvisierte Hand-Fingerschiene mit Gazebausch in der Hohlhand zur Extension der Phalangen	165

Kapitel I.

Entwicklung unserer Extensionsschienen.

Das Extensionsverfahren, das ich im folgenden schildern werde, hat sich nach und nach seit dem Winter 1894/95 entwickelt. Daß ich mich überhaupt mit einer Weiterentwicklung der Extensionsbehandlung zu beschäftigen anfang, dazu gaben mir verschiedene Erfahrungen sowohl aus meiner früheren Privatpraxis wie auch meine spätere Tätigkeit die Veranlassung. Schon vom Beginn meiner ärztlichen Praxis an hatte ich einen entschiedenen Widerwillen gegen alle erstarrenden Verbände bekommen. Einer der ersten Gipsverbände, den ich als junger Arzt anlegte, rief bei einer supramalleolaren Fraktur eine Gangrän hervor, die bei einem Haar den Verlust des Fußes zur Folge gehabt hätte. Die Eindrücke, die dieses Erlebnis bei mir hinterließ, blieben trotz der Jahre so zähe haften, daß ich bei Brüchen der unteren Extremitäten, die ich späterhin zu behandeln hatte, vorzugsweise Extensionsbehandlung in einer oder der anderen Form angewandt habe. Bei den verhältnismäßig wenigen Brüchen der oberen Extremitäten, die in meiner Praxis an der Westküste Norwegens vorfielen, wandte ich dagegen immobilisierende Verbände an; aber durch Erfahrung gewitzigt, traf ich dabei allerhand Vorsichtsmaßregeln.

Als ich im Herbst 1894 die Stellung als Assistenzarzt am Reichshospital zu Christiania antrat, sah ich mich mit einem Mal einer für mich bisher ganz ungewohnten Häufigkeit von Armbrüchen, veranlaßt durch die Fabrikwirksamkeit der großen Stadt und das bei allen Altersklassen so beliebte Skilaufen, gegenübergestellt. Unter anderem kam ich hier sehr bald in die Lage, durch Osteotomie einer bedeutenden Bewegungseinschränkung abhelfen zu müssen, die nach meiner Behandlung einer Fractura supracondylica humeri mit dem traditionellen Gipsverband auf rechtwinklig gestellten Arm entstand. Aber damit war ich auch für immer mit dem Gipsverband bei Ellenbogengelenkbrüchen fertig. Ein Versuch kurz darauf, dieselbe Verletzung bei einem Knaben mit Gewichtsextension bei Bettruhe zu behandeln, verschaffte mir so viele Klagen seitens meines kleinen Patienten und seiner Angehörigen, daß ich ihn aufstehen und mit Baumelgewichtsbelastung am Ellenbogen herumgehen ließ; aber nur mit sehr mäßigem Ergebnis. Dies gab den

Anstoß dazu, daß meine Gedanken sich mit der Herstellung einer Extensionsschiene zu beschäftigen anfangen.

Die wenigen Vorbilder, die ich hatte, waren recht unvollkommen. Sie beschränkten sich auf das CLARK-HAMILTONSche Baumelgewicht am Ellenbogen und die GUSSENBAUERSche Schiene. Letztere besteht aus einer epaulettenförmigen Platte auf der Schulter und einer ähnlichen unter dem Ellenbogenteil des rechtwinklig gebeugten Vorderarms, sowie einer Metallstange, die beide Platten verbindet und durch eine Schraubenvorrichtung verlängert werden kann. Die Hauptmängel, die diesen beiden Vorrichtungen anhaften, sind einerseits bei der




Fig. 1. Aeltere Uebergangsstufe in der Schienenkonstruktion.

GUSSENBAUERSchen Schiene, daß diese zwar extendiert, dies jedoch nicht permanent tut, während andererseits das Baumelgewicht mit dem Vorzuge einer wenigstens tagsüber permanenten Extension die Unannehmlichkeit verbindet, daß es keine Stütze gegen seitliche Verschiebung bietet und streng genommen nur bei Brüchen der Diaphyse und des oberen Endes des Oberarms anwendbar ist. Die bereits seit längerer Zeit existierende und viel vollkommenere BARDENHEUERSche Armschiene war mir damals noch unbekannt. Ich sah sie zum ersten Mal im Jahre 1897 in HOFFAS Lehrbuch über Frakturen und Luxationen abgebildet; aber genauer lernte ich sie erst im Jahre 1906 kennen, gelegentlich eines Besuchs in Köln, wo ich sie in Gebrauch sah. Indessen bin ich bei den späteren Abänderungen, die ich an meinen Extensionsapparaten vornahm, selbstverständlich sowohl bewußt wie auch unbewußt von BARDENHEUERS Arbeiten beeinflusst worden.

Es würde mich hier zu weit führen, wollte ich alle die mannigfachen von mir versuchten und wieder verworfenen Schienenformen besprechen und die damit gewonnenen Erfahrungen. Ich werde mich darauf beschränken, die wesentlichsten Züge des Entwicklungsganges zu erwähnen, den meine Behandlungsart durchgemacht hat.

Mein erster Streckverband entstand mit der GUSSENBAUERSchen Schiene als Vorbild. Ich ließ z. B. die Beugefläche des rechtwinklig gestellten Vorderarms den durch die Extension bewirkten Druck tragen, aber stützte die Oberarmschiene auf einen Krückenapparat in der Achselhöhle. Einen permanenten Zug rief ich mittels Gummischläuchen hervor, die durch Zusammenziehen sich bestrebten, eine aus zwei gegenseitig beweglichen Teilstücken bestehende Oberarmschiene zu verlängern. Auf einer späteren Entwicklungsstufe bestand die Schiene

aus zwei ineinander laufenden Röhren. Die wesentlichsten Erfahrungen, die ich mit diesem Apparat machte, waren folgende. Der Gummischlauch erwies sich als sehr geeignet, eine permanente Extension von fast jedem erwünschten Stärkegrad auszuüben. Die Zugkraft ließ sich durch Anspannen und verschiedene Dicke der Gummischläuche variieren, und durch Einschaltung mehrerer Gummischläuche konnte man eine für alle Verhältnisse mehr als hinreichende Extension erzielen. Dagegen führte der Druck auf den Vorderarm leicht mehrfache Uebelstände mit sich. Selbst ein nur mäßiger Druck wurde trotz reichlicher Polsterung bald schmerzhaft, und nach Verlauf einiger Zeit war man einem Wundwerden der Haut ausgesetzt. Den im Winkel von 90° gebeugten Vorderarm als Angriffspunkt für den Zug dienen zu lassen, war zwar tunlich bei Brüchen ohne erhebliche Verstellung und auch in Fällen, wo das Einrichten der Bruchstücke unter der Wirkung des permanenten Zugs leicht von statten ging; aber wo es galt, einen größeren Widerstand zu überwinden, mußte es natürlich meine Aufgabe sein, einen mehr verteilten und weniger verwundbaren Halt für den Zug zu schaffen. Ein solcher Halt war ja in dem gewöhnlichen Pflasterverband bereits vorhanden. Dieses Verfahren wandte ich deshalb auch späterhin an, und seitdem ich in den letzten zwei Jahren den Verband nach BARDENHEUERS Beispiel mit zirkulären, gänzlich deckenden Pflasterstreifen fixiert habe, konnte ich selbst bei einer sogar äußerst kräftigen Extension keinerlei Störungen bemerken.

Die unmittelbare Folge davon, daß ich ganz zum Pflasterverband als Angriffspunkt für die Züge überging, war auch eine Veränderung der Zugvorrichtung selbst. Mein Apparat hatte nun bereits eine Gestalt bekommen, die mich zu der Annahme berechtigte, daß ich einen Weg eingeschlagen, der gute Erfolge hoffen ließ. Ich war mir darüber klar, daß etwaige Verbesserungen darauf abzielen mußten, ein möglichst einfaches und für jeden Arzt in seiner Praxis brauchbares Verfahren zu schaffen zum Zwecke ambulatorischer Extensionsbehandlung bei Krankheiten der oberen Extremitäten.

Die ineinander gleitenden Röhren gestatteten zwar eine recht zufriedenstellende Extension am Oberarm oder an der ganzen ausgestreckten Extremität; sie waren aber doch in mehrfacher Hinsicht sehr unvollkommen. So entstand z. B. sobald der Zug nicht ganz genau in der Längsrichtung der Röhren wirkte, eine nicht unbedeutende Reibung, wodurch nicht unbeträchtliche Teile der Zugkraft verloren gingen. Außerdem war zur Erhaltung einer permanenten Extension häufiges Kontrollieren der Spannung der Gummischläuche erforderlich. Der hauptsächlichste Mangel indessen bestand darin, daß die Schiene in verschiedenen Größen vorrätig sein mußte, und daß sie überhaupt allzu kompliziert war, um jemals improvisiert werden zu können. Die Röhrenvorrichtung wurde deshalb verworfen. Statt dessen wählte ich

eine einfache Holzschiene mit einer schmalen Krückenvorrichtung am oberen und einer Rolle am unteren über die Traktionsstelle hinausreichenden Ende. Oben auf der Körperseite des Schienenbretts wurde der Gummischlauch befestigt, dessen anderes Ende mit einer Schnur verbunden wurde, die über die Rolle hin zum Pflasterverband auf dem Arm zurücklief. Die Traktion trat ein, wann die Schnur so stark verkürzt wurde, daß der Gummischlauch sich ausdehnte.

Diese Schienenkonstruktion hatte viele Vorzüge gegenüber der vorigen. Sie ermöglichte einen anhaltenden und sehr gleichmäßigen Zug. Außerdem konnte diese Schiene aus zwei Stücken zusammengesetzt werden, wodurch ein z. B. bei den Frakturen des unteren Humerus-endes wünschenswerter kombinierter Zug abwärts und vorwärts sich ermöglichen ließ. Ihre beste Eigenschaft indessen war ihre große Einfachheit; überall und von jedem erwachsenen Manne konnte sie ohne Mühe gegebenenfalls angefertigt werden.

Man wird sich vielleicht wundern, daß ich bei all den vielfachen Veränderungen, die ich nach und nach mit der Schiene vornahm, doch die gefürchtete Krückenstütze in der Achselhöhle beibehielt. Der Grund hierfür war einfach der, daß sich die Krücke beim Gebrauch als besser erwies, denn ihr Ruf war. Sie verursachte nur wenige und geringfügige Störungen. Ich habe sie mehrere Jahre hindurch bei im ganzen ungefähr 100 Patienten angewandt, ohne daß jemals Druckerscheinungen auf die Nerven des Arms wahrzunehmen waren. Dieses günstige Ergebnis war eigentlich gar nicht so überraschend. Denn es wurde stets nur mit einem geringen Zug gearbeitet. Teils war nämlich gerade das Vorhandensein der Krücke eine ständige Mahnung, den Gummischlauch nicht zu stark zu spannen; ein beim Anlegen effektiver Zug von 1,5 kg wurde nur selten überschritten. Teils wurde $\frac{1}{2}$ —1 Stunde nach jedem Anspannen des Schlauchs nachgesehen, ob die Krücke drückte. War dies nicht der Fall, konnte man sicher sein, daß dies auch späterhin nicht eintrat. Denn erstens geben die Schnuren und andere Befestigungsmittel im Anfang immer etwas nach, und zweitens kann der Patient durch Abduktion des Arms und Senken der Schulter auf der kranken Seite einen lästigen Druck bis zu einem gewissen Grad selbst vermindern. Aber außerdem wurde noch eine besondere Vorsichtsmaßregel getroffen, damit die Aeste des Plexus brachialis nicht gegen den Knochen des Oberarms gedrückt würden. Ohne Ausnahme wurde nämlich eine sehr dünne Krücke verwendet, welche die Achselhöhle nicht ausfüllte. Die Krücke bestand aus einer etwas eingekrümmten und nur ungefähr 2 cm dicken, weich ausgefütterten Blechplatte, die so gut wie ausschließlich auf den Achselfalten ruhte. Wenn sich auch eine Krücke als Halt bei der elastischen Extension bei einiger Vorsicht zwar anwenden läßt, weil man meistens mit einem sehr gelinden Druck auskommen kann, so ist es doch ohne weiteres ein-

leuchtend, daß sie bei einem praktischen Streckverband immerhin einen wunden Punkt bildet. Allein der Umstand, daß sie besondere Sorgfalt erheischt, ist schon ein Uebelstand. Dies fühlt man indessen doch nur in geringem Grad bei der Mehrzahl der zur Behandlung kommenden Fälle, wo man sich mit einer geringen Extension begnügen kann, sofern sie nur permanent ist. Aber bei etwas älteren Brüchen und Frakturformen, die einen kräftigeren Zug erfordern, wird die Behandlung auf diese Weise weniger vollkommen. Hierzu kommt eine Reihe weiterer Uebelstände infolge der Krückenstütze, die zwar an sich nicht gerade gefährlich sind, aber doch offenbare Schwächen des Verfahrens ausmachen. Einer dieser Uebelstände ist das Wundwerden der Haut, welches die Krücke sehr leicht in beiden Achselfalten hervorruft; ein anderer ist ihre Geneigtheit, trotz ihrer Befestigung aus der Achselhöhle herauszugleiten. Vor allem bei Kindern kommt dies nur allzu häufig vor, namentlich während der Nacht, wo die hintere Krückenspitze durch Anliegen an das Schulterblatt der kranken Seite nach vorn verschoben wird. Selbstverständlich läßt sich die Verschiebung der Krücke vermeiden durch häufiges Nachsehen und Erneuerung des Zugs, aber doch eben nur auf diese Weise.

Die Unvollkommenheiten, die der Krücke anhaften, bestimmten mich dazu, zu versuchen, die oberste Stütze der Schiene aus der Achselhöhle zu entfernen. Hier steht man am kritischen Punkte bei einem Extensionsverband an den oberen Extremitäten. Die Befestigung soll in erster Linie so dauerhaft sein, daß sie kräftige Extension zuläßt, ohne dadurch Störungen zu verursachen. Aber gleichzeitig muß sie sich leicht anbringen und weiter in der täglichen Praxis sich improvisieren lassen. GUSSENBAUERS über dem Thorax durch Pflasterstreifen befestigtes Epaulett, das in der BARDENHEUERSCHEN Oberarmschiene wiedererscheint, erfüllt die beiden ersten Forderungen zur Vollkommenheit. Es hat aber den wesentlichen Nachteil, daß es eine Vorrichtung ist, die man immer fertig auf Lager haben muß. Ich stellte eine Reihe Versuche an, die darauf abzielten, das obere Ende der Armschiene mittels eines Bügels an die Kopffläche der Schulter zu befestigen, und zwar nur mittels Pflasters ohne Epaulett; aber teils wurde der Halt hierdurch unzureichend, teils entstanden Druckschmerzen. Nach mehreren wenig befriedigenden Veränderungen schlug ich den Ausweg ein, der mir als die beste Lösung erscheint, nämlich die Schiene oben in einem Bügel endigen zu lassen, der an den Oberteil des

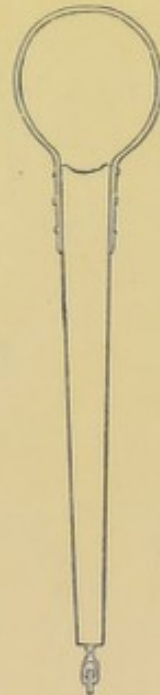


Fig. 2. Einfachste Schiene, aus einem Brett mit Schulterbügel und Rolle bestehend.

Armlochs der Weste befestigt wird. Hierdurch erreicht man eine dauerhafte Befestigung ohne den geringsten Druck und mit den denkbar geringsten üblen Folgeerscheinungen. Das Verfahren verursacht so gut wie keine andere Belästigung, als daß ein männlicher Patient sowohl in der Nacht wie am Tage seine Weste anbehalten muß, während ein weiblicher Patient ein einer Weste entsprechendes dauerhaftes Leibchen zu tragen hat.

Es genügt indessen nicht, den Bügel der Schiene an die Weste zu befestigen. Man muß auch weiter verhindern, daß diese infolge des Bestrebens der Schiene, dem Druck des Gummischlauchs nach oben auszuweichen, aufwärtsgleitet. Die Weste muß deshalb an den Körper

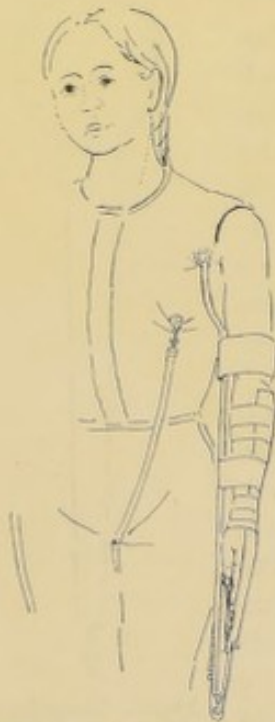

Fig. 3. Einfache Schiene mit ihrem Schienen- und Perinealschlauch.

befestigt oder noch besser durch einen elastischen, andauernden Zug unten an der kranken Seite festgehalten werden. Am einfachsten läßt sich dies bewerkstelligen, indem man die Weste so stramm um den Leib des Patienten spannt, daß sie einen genügenden Halt an den Rippenrändern findet. Indessen erreicht man hierdurch nur in den seltensten Fällen sein Ziel. Denn nur die wenigsten Patienten dürften tagaus, tagein das hierzu notwendige stramme Anspannen der Weste ertragen können. Nur bei erwachsenen Frauen mit einer gut entwickelten Büste kann man auf diese Weise ein Korsett oder ein gut sitzendes Leibchen am Heraufgleiten hindern, und auch hier nur in Fällen, die eine sehr geringe Extension notwendig machen. Bei Kindern, Männern und mageren Frauen wird man darauf angewiesen sein, den nötigen Stützpunkt sich anderweitig zu suchen. Das Verfahren, das ich meistens angewandt habe und das mir alle billigen Forderungen zu erfüllen scheint, besteht darin, daß man ein stark elastisches Band oder einen

Gummischlauch an die Vorder- oder Hinterseite der Weste dicht an der unteren Kante des Armlochs anknüpft und das Band bzw. den Schlauch durch den Schritt laufen läßt (Fig. 3). Diesen Schlauch werde ich im folgenden den Perinealschlauch nennen im Gegensatz zu dem längs des Schienenkörpers hinlaufenden und die Extension besorgenden Schlauch, den ich den Schienenschlauch nenne.

Beide diese Schläuche sind ungefähr daumendick und haben in jedem Ende einen Holzpfpfen und im letzteren eine Schrauböse. Der Schienenschlauch ist etwa 25—30 cm lang, der Perinealschlauch von der doppelten Länge. Durch geeignete Spannung des Perinealschlauchs

wird man es stets in seiner Gewalt haben, das Heraufgleiten der Schiene infolge des Gegenzugs des Schienenschlauchs auszugleichen. Natürlich läßt sich unter diesen Verhältnissen ein gewisser Druck im Perineum und auf den Schenkel nicht vermeiden; aber dies ruft keine weiteren Störungen hervor, abgesehen von dem fremdartigen Empfinden in den ersten Tagen. Es kommt allerdings vor, daß Kinder sich etwas über den Druck beschweren, und daß allzu ängstliche Mütter sogar den Schlauch ohne weiteres schlaffer spannen. Dies sind jedoch immerhin nur Ausnahmefälle. Bei etwas Reinlichkeit im Schritt, etwas Abwaschen mit Aqua plumbi und ein wenig Puder oder gar durch eine zeitweilige Unterlage aus Watte oder Gaze an den Stellen, die dem Drucke am stärksten ausgesetzt sind, kommt man mit Leichtigkeit über diese geringen Schwierigkeiten hinweg. In der Regel geht alles glatt, auch ohne daß man besondere Vorsichtsmaßregeln trifft. Seitens Erwachsener habe ich selbst bei der kräftigsten Extension wenig oder gar keine Klagen zu hören bekommen.

Aber es fällt auch gar nicht schwer, den Druck im Schritt etwas zu lindern oder ihn zeitweilig ganz aufzuheben. Man kann dabei auf verschiedene Weise verfahren. Man läßt den Patienten z. B. den Perinealschlauch im Schritt nur während der Nacht benutzen; am Tage befestigt man ihn durch eine elastische Strippe an der Stelle, wo sonst das Strumpfband sitzt. Um einen andauernden Gegenzug an der Weste zu erhalten, muß indessen eine stärkere Beugung im Hüftgelenk vermieden werden, und selbst in sitzender Stellung muß der Patient den Schenkel der kranken Seite einigermaßen gestreckt halten. Ein anderer, aber nicht so einfacher Ausweg ist, den Patienten sowohl einen Perinealschlauch wie auch einen elastischen Gürtel um den Leib tragen zu lassen. Der Perinealschlauch wird dann auf seinem Wege zum Armloch der Weste an dem Gürtel befestigt.

Einen überaus kräftigen Gegenzug ohne Uebelstände im Gefolge erzielt man, indem man zusammen mit einem elastischen Leibgürtel einen dreiteiligen Schlauch benutzt. Der Schlauch, der durch den Schritt führt, wird vorn und hinten an den Gürtel angeknüpft, und zwar so nahe der Mittellinie des Körpers, daß er nur ungefähr gerade aufwärts im Perineum drücken kann und nicht auf den Schenkel, wodurch er ganz unabhängig von der Schenkelbewegung bleibt. An derselben Stelle wird je vorn und hinten am Gürtel ein kurzer Schlauch angebracht, die beide nach dem Westenloch hinauflaufen. Alle 3 Schläuche müssen ebenso wie der Gürtel selbst angespannt und nachgelassen werden können, und zwar völlig unabhängig voneinander.

Einen Stützpunkt auf der Schulter muß notwendigerweise jede Schiene haben, die einen Zug auf den Oberarm ausüben soll, gleichgültig, ob der Angriffspunkt des Zuges der Oberarm selbst ist, oder ob die Traktion am Vorderarm und an der Hand stattfindet. Es steht

natürlich nichts im Wege, daß man nicht mit dem Stützpunkt auf der Schulter eine Extension an irgendwelchem Abschnitt der oberen Extremität ausführen kann, vom Oberarmkopf an bis zu den Fingern. Notwendig ist dabei nur, daß die Schiene etwas länger als der ganze Arm ist, und daß die Rolle distal zu den Fingern liegt. Ursprünglich wurde für alle Armabschnitte ein und dieselbe Schiene verwendet, mit Schulterstütze und einem Perinealschlauch, nur mit dem Unterschied, daß der Pflasterverband je nach den Umständen mehr oder weniger weit aufwärts reichte, bei Fingerbrüchen bis zur Handwurzel, bei Oberarmbrüchen bis zum oberen Drittel des Oberarmes. Eine derartig kombinierte Schiene eignet sich auch ganz vortrefflich für die Privatpraxis, weil sie sich unter allen Verhältnissen leicht anfertigen läßt. Außerdem paßt sie sehr gut für kleinere Kinder, nicht zum mindesten weil das Pflaster ein reichliches Hautgebiet zu seiner Befestigung erhält. Ihr wesentlicher Mangel ist ihre Länge. Erwachsene Personen werden nur sehr ungern mit einer solchen langen Stange oder derartigem Brett an der Seite herumgehen wollen. Hierzu kommt, daß es bei Brüchen des Unterarmes und der Hand von gewissem Nachteil ist, mit gerade ausgestrecktem und herabhängenden Arm herumzugehen. Das Oedem wird sich nämlich in den herabhängenden Teilen ansammeln, und die gesteigerte Schwellung auf der Bruchstelle Spannung und Schmerz hervorrufen, was durch Mitellastellung vermieden werden kann. Es ist jedenfalls vorteilhaft, besondere Schienenformen für die verschiedenen Abschnitte der oberen Extremitäten zu haben, damit man gegebenenfalls die Wahl zwischen einer Spezialschiene und einer kombinierten Schiene hat. Deshalb zerlegte ich allmählich die Schiene in eine Oberarmschiene, die von der Schulter bis ein klein wenig über den Ellenbogen hinausreicht; eine Unterarmschiene, die bei rechtwinklig gebeugtem Unterarm sich gegen den Oberarm stützt, und schließlich eine Hand-Fingerschiene, die mittels Pflasterstreifen am Oberarm befestigt wird, und ebenso wie die Unterarmschiene über die Finger hinausreicht.

Mit diesen Schienen kann man indessen doch nicht alle Brüche an den oberen Extremitäten behandeln. Mit der Unterarmschiene und der Hand-Fingerschiene lassen sich zwar alle Frakturen des Vorderarms und der Hand behandeln, aber die Oberarmschiene ist nicht anwendbar bei Brüchen am unteren Humerusende. Diese müssen mit einem Zug behandelt werden, der durch den Unterarm auf die Ellenbogengegend des Oberarmes übertragen wird, also mit Pflaster am Unterarm und an der Hand, sowie mit einer kombinierten Schiene. Die Achsendivergenz zwischen dem Oberarmschaft und dem kondylaren Abschnitt des Humerus erfordert indessen besondere Maßregeln. Bei einem Querbruch gerade im Scheitel des Winkels von etwa 30 bis 35 Grad, den diese Teile miteinander bilden, würde ein Zug gerade

abwärts den natürlichen Winkel aufheben und eine Ueberextension im Ellenbogengelenk von ungefähr 30 Grad und einen entsprechenden Verlust an Beugung hinterlassen. Man muß deshalb der Schiene eine entsprechende Knickung geben, so daß sie sowohl ein in der Humerusachse liegendes Oberarmstück erhält wie auch ein Unterarmstück, das in der Achse des kondylaren Abschnittes liegt und demnach eine Beugstellung von 30—40 Grad gegen das erstere einnimmt. Mit dieser geknickten Schiene muß man auch die Extensionsform des suprakondylaren Humerusbruchs behandeln. Für die Extensionsbehandlung an den oberen Extremitäten sind also folgende Schienen anzuwenden:

- eine Oberarmschiene,
- „ Unterarmschiene,
- „ Hand-Fingerschiene,
- „ kombinierte Schiene, geknickt oder gerade.

Sämtliche Schienen passen ebensogut für den linken wie den rechten Arm, und die Unterarm- wie auch die Hand-Fingerschiene ebensogut für größere Kinder wie Erwachsene. Dagegen muß man von der Oberarmschiene und der kombinierten Schiene zwei Größen haben, eine für Erwachsene und eine für Kinder. Doch ist hierbei zu bemerken, daß, wo im folgenden von Kindern die Rede ist, immer solche im Alter von über 6 Jahren gemeint sind. Bei Kindern unter diesem Alter werden nämlich alle Brüche der oberen Extremitäten, abgesehen von den Frakturen des unteren Humerusendes, am besten mittels einer kombinierten Schiene behandelt.

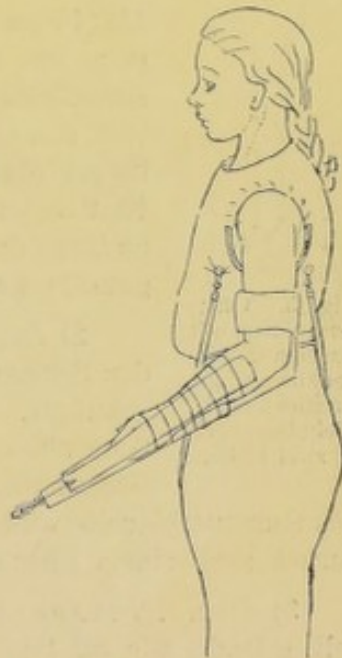


Fig. 4. Kombinierte, am Ellenbogen geknickte Schiene.

Kapitel II.

Die einzelnen Schienen und ihre Einrichtung.

Die Oberarmschiene.

Die Oberarmschiene besteht aus folgenden Teilen:

- 1) Dem Schienenkörper, einem 30 cm langen Holzstück, das entweder rund sein kann mit einem Durchmesser von 2,5 bis 3 cm, oder flach und dann 5 cm breit und 1,5 cm dick ist. In sein unteres Ende werden entweder zwei Rollen eingeschraubt oder etwas schräg eine ziemlich große Rolle, deren Rad 4 bis 5 cm Durchmesser haben

und die auf der dem Arme zugekehrten Seite fast so viel über die Schiene herausragen muß, wie der halbe Durchmesser der Ellenbogen-
gegend beträgt. An das obere Ende der Holzschiene wird ein ziemlich

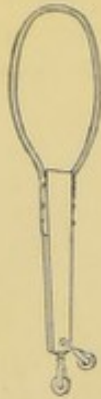

Fig. 5. Ober-
armschiene mit
flachem Schie-
nenkörper, ge-
schlossenem
Schulterbügel
u. zwei Rollen.

starker Metallbügel aus 5 bis 6 mm dickem Messing be-
festigt. Letzterer erhält die Form einer stehenden Ellipse
mit einem längsten Durchmesser von etwa 20 cm und einem
Querdurchmesser von 16 bis 17 cm, bei Kindern von etwa
11×16 cm Umfang. Dieser Bügel muß geräumig genug
sein, um bei geringeren Verschiebungen nicht in der
Achselhöhle zu drücken, darf aber anderseits nicht so
weit sein, daß er lästig fällt. Wählt man als Schienen-
körper einen runden Stab, der der Rolle einen besseren
Halt bietet, so muß dieser von seinem untersten Viertel
ab längs der Befestigung des Metallbügels nach oben ab-
geflacht werden.

2) Dem Schienenschlauch. Das obere Ende
des Schlauchs wird an die Körperseite der Holzschiene
geknüpft, und zwar entweder an einer besonderen
Schrauböse oder an den Schulterbügel an einem seiner
Befestigungspunkte an der Schiene. Am unteren Ende
des Gummischlauchs wird eine Schnur festgeknüpft, die über die Rolle
zurück nach einem Pflasterverband auf dem Arm läuft.

3) Dem Perinealschlauch, einem Gummischlauch von der-
selben Dicke wie der Schienenschlauch, aber von mindestens doppelter
Länge, und ebenso wie letzterer mit Holzpfpfen und Schraubösen
versehen. Dieser Schlauch wird durch den Schritt hindurch geführt
und mittels leinener Bandschlingen an einem Knopf befestigt, der auf
den vorderen und hinteren Rand der unteren Kante des Westenarm-
lochs aufgenäht wird. Der Schlauch wird angespannt, so daß er den
oberen Rand des Armlochs der Weste fest gegen die Schulter hält.

Die Extension erfordert weiterhin am Oberarm einen Pflaster-
verband, an dem die Rollenschnur befestigt wird, und der nach später
angegebenen Regeln anzulegen ist.

Wenn nun der Schienenschlauch durch Verkürzung der Rollen-
schnur gespannt wird, tritt der Streckverband in Wirksamkeit und
fängt an, seinen Längszug auszuüben. Die Schiene sucht dabei dem
Zuge nach oben zu entweichen, wird jedoch durch die mittels des
Perinealschlauchs nach unten gezogene Weste festgehalten. Die Züge
der beiden Schläuche kompensieren einander. Mittels dicker Schläuche
kann man eine fast beliebig große Zugkraft ausüben, indessen beginne
man mit einem gelinden, jedoch gleichmäßigen Spannen beider Schläuche.
Im übrigen wird eine kräftige Extension schon dadurch geregelt, daß
der Patient, ungewohnt mit den neuen Verhältnissen, den Zug durch

Senken der Schulter auf der kranken Seite unwillkürlich verringert. Vor allem werden Kinder auf diese Weise in den ersten Tagen einem sehr starken Zug Grenzen stecken. Im allgemeinen wird es anfangs schwer halten, einen effektiven Zug von mehr als 1,5 bis höchstens 2 kg bei Kindern, und bis zu 3 kg bei Erwachsenen zu erreichen. Nach Verlauf einiger Tage wird der Patient sich soweit an den Verband gewöhnt haben, daß ein Zug zulässig ist, der bei etwas größeren Kindern und Erwachsenen wenigstens zeitweilig bis auf 3,5 kg gesteigert werden kann.

Bei allen den Schienen, deren oberer Stützpunkt in der Weste oder einem Leibchen liegt, empfiehlt es sich, die Schiene oben in dem elliptischen Bügel endigen zu lassen, dessen Scheitelteil am oberen Rande des Armlochs der Weste befestigt wird. Auf diese Weise läßt sich die Befestigung am leichtesten in dauerhafter Art bewerkstelligen, und die Ellipsenform hat den Vorteil, daß der Bügel bequem liegt, ohne Druck zu verursachen. Bei einem gleichmäßigen Zug beider Gummischläuche steht er überall ein klein wenig von der Schulter ab, und veranlaßt so gut wie niemals Störungen irgendwelcher Art. Seine bequeme Stellung wird weiter noch dadurch gesichert, daß er in seinem obersten Teil ein paar Löcher oder zirkuläre Einschnitte bekommt, die unverschiebbar an den Westenrand besonders festgenäht werden.

Einen Mangel hat der elliptische Bügel indessen doch, er gestattet nur ein sehr beschränktes Heben des Oberarms. Wenn man diesen 60 bis 70 Grad abduziert, wird nämlich der obere Abschnitt des Bügels sich gegen die Schulter legen und einem weiteren Heben des Arms im Wege sein. Deshalb eignet sich der Ellipsenbügel nur für jüngere Patienten, bei denen Bewegungen im Schultergelenk während der Behandlung bloß in geringem Maße erforderlich sind oder ganz wegbleiben können. Bei Patienten nahe der Vierzig oder darüber wird dagegen eine länger andauernde Ruhigstellung des Oberarms unweigerlich eine störende und oft sogar bleibende Insuffizienz der Hebe-muskulatur des Arms zur Folge haben, die sich um so schwerer heilen läßt, je älter der Patient ist. Bei älteren Leuten wird es deshalb zur unabweisbaren Pflicht des Arztes, schon auf der ersten Stufe der Behandlung Arm-bewegungen vornehmen zu lassen, vor allem Hebe-bewegungen des Oberarms. Um solche aber mit Leichtigkeit ausführen zu können, ist es nötig, daß der oberste Abschnitt des Ellipsenbügels wegfällt, und der Bügel oben über der Schulter offen bleibt. Dies geschieht, indem die obere Hälfte des Metallbügels entfernt wird, dergestalt, daß von der Schiene zwei 15 bis 16 cm lange, nach innen leicht



Fig. 6. Oberarmschiene mit stabförmigem Schienenkörper, offenem Schulterbügel und einer Rolle.

gekrümmte Metallständer ausgehen, die in ihren oberen Enden entweder zu einem Ring zusammengebogen oder abgeflacht und durchbohrt sind, so daß sie hier ein geräumiges Loch bekommen. Durch dieses Loch hindurch wird nun der eine Metallständer 3 bis 5 cm innerhalb des vorderen Randes, der andere am hinteren Rande des Armlochs der Weste oder des Leibchens unmittelbar oberhalb der für den Perinealschlauch angenähten Knöpfe befestigt.

Die auf Vorbeugung einer Kontraktur im Schultergelenk abzielenden Bewegungen des Oberarms gehen bei einem solchen offenen Bügel mit Leichtigkeit vor sich, und ohne in irgendeiner Weise von der Schiene gehindert zu werden. Diese voneinander unabhängigen Bügel müssen



Fig. 7. Angelegte Oberarmschiene ohne Spreizbrettchen, von vorn gesehen.

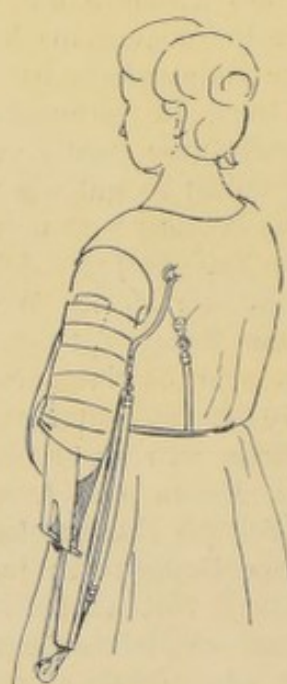

Fig. 8. Angelegte Oberarmschiene ohne Spreizbrettchen, von hinten gesehen.

beträchtlich dicker als der geschlossene Bügel sein, da sie sonst leicht, besonders am obersten Loche, durch das sie an das Brett angeschraubt sind, brechen würden. Um eine Schwächung des offenen Bügels an den Schraubenlöchern zu vermeiden, können die Ständer aus einem 60 cm langen Stück 6 mm dicken Messingdraht verarbeitet werden, dessen Mittelstück durch ein parallel zur Schienenfläche laufendes und 8 cm unten auf dem Schienenkörper liegendes Loch hindurchgesteckt wird. Darauf dergestalt gebogen, daß sie längs der Ränder des Schienenkörpers aufwärts laufen, werden die Bügel mittels einer starken Zwinge an dessen oberem Ende befestigt, worauf sie die zum Umspannen des

Arms nötige Krümmung erhalten. Den auf diese Weise verstärkten Messingbügeln kann man, wenn erwünscht, ohne Schwierigkeit eine kleine Biegung geben. Dies ist deshalb ratsam, weil sich durch geringes Biegen des hinteren Bügels nach innen und des vorderen nach außen vermeiden läßt, daß das Schienenbrett mit seinem vorderen Rande sich nach außen dreht, was es sonst gern tun würde, teils infolge der Form der Schulter, teils infolge der größeren Breite, welche die Weste auf der Vorderseite des Armlochs hat.

In der Praxis erweist es sich oft als bequemer, die beiden Enden des Perinealschlauchs unmittelbar an die Löcher des offenen Schulterbügels zu befestigen anstatt an besonderen an der Weste festgenähten Knöpfen. Ebenso kann man dieselben Löcher als Befestigungspunkte für den Schienenschlauch benutzen, der leicht für die kurze Schiene reichlich lang werden wird. Um einen gleichmäßigen Zug zu erhalten, muß man dann zwei gleichlange Schienenschläuche anwenden, einen am hinteren und einen am vorderen Bügel. Die unteren Enden der Schläuche werden mittels einer kurzen Schnur verbunden, auf der ein Ring läuft. An diesem Ring wird die Rollenschnur befestigt, um dadurch beide Schläuche zum Zusammenwirken zu bringen. Hat man einen Schlauch aus frischem und gutem Kautschuk, kann man anstatt zweier auch nur einen Schlauch von der doppelten Länge benutzen, und dessen beide Enden in den Löchern des Schulterbügels und die Rollenschnur in der Bucht des Schlauchs befestigen.

Ein Querkzug in seitlicher Richtung läßt sich mit Leichtigkeit an der Oberarmschiene anbringen, besonders wenn diese aus einem flachen Brett besteht. Am häufigsten wird ein solcher erforderlich bei Brüchen des Caput oder Collum chirurgicum humeri, wo das untere Fragment sich gegen die Achselhöhle verschoben hat. Unter diesen Umständen läßt man das Brett so hoch als möglich in die Achselhöhle hinaufgleiten, ohne zu drücken. Am oberen Ende der Schiene wird ein Achselkissen angebracht, dessen Dicke sich nach den Umständen richten muß. Mittels kräftigen Längszuges wird hierdurch das untere Bruchstück, je nach der Dicke des Achselkissens, kürzer oder länger in lateraler Richtung getrieben. Auf dem kurzen oberen Fragment läßt sich ein Querkzug nicht anbringen, aber das ist auch überflüssig; denn die vom Längszuge stark gespannte laterale Kapselwand führt es einwärts oder richtiger gesagt abwärts in der Achse des herabhängenden Oberarms.

In entsprechender Weise kann man durch Unterpolsterung ein medialwärts abgewichenenes Bruchstück im Oberarmschaft hinreichend in laterale Richtung bringen. Das andere in entgegengesetzter Richtung, also von der Schiene weg verschobene Fragment kann man an diese heranbringen durch einen um den Arm und die Schiene zirkulär angelegten, elastischen Verband, z. B. einige Touren einer Martinsbinde.

Recht einfach läßt sich auch ein Querkzug in dem Falle ausüben, wo die Bruchstücke der Humerusdiaphyse nach vorn und nach hinten

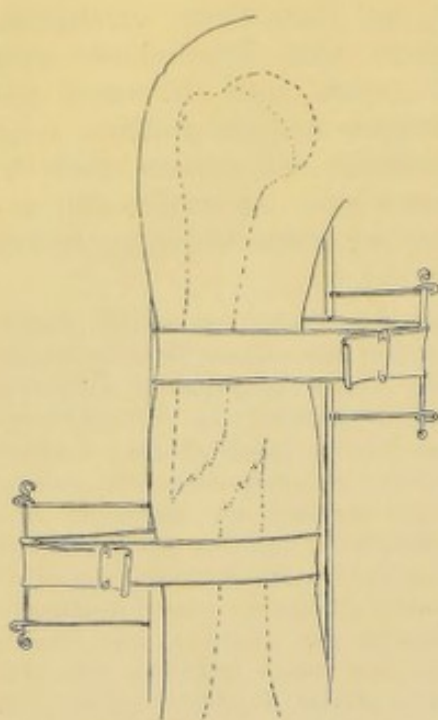


Fig. 9. Mittels Schraubösen errichtete Brücken, auf denen elastische Schlaufen aufgehängt sind, um einen doppelten Querkzug auszuüben.

durch stärkeres oder schwächeres Anspannen beider Kautschukschlaufen (Fig. 9).




Fig. 10. Improvisierte Oberarmschiene, von einem Brettchen und einem an dieses festgebundenen Rohrstock gebildet.

Beim Improvisieren der Oberarmschiene nimmt man ein 30 cm langes, 5 bis 6 cm breites und etwa 1,5 cm dickes Brettchen. In dessen einem Ende wird die Rolle — oder die beiden Rollen — eingeschraubt. Am anderen Ende bohrt man auf beiden Seiten des Brettchens mit 3 cm Zwischenraum 3 Löcher. Darauf bildet man aus einem Rohrstock, einem Weidenzweig, einem aufgeweichten Faßreifen oder einigen mittels einer Stärkebinde zusammengehaltenen Holzspänen einen Schulterbügel, der für Erwachsene eine Länge von 65 bis 75 cm, für Kinder eine solche von etwa 55 cm haben muß. Diesem Bügel muß man eine elliptische Form geben, wie sie der Metallbügel meiner Schiene hat. Des Bügels freie Enden bindet man mit Schnur oder Bindfaden, der durch die Löcher geführt wird, an das Brett fest. Damit erhält man eine Schiene, die wenigstens vorläufig ganz denselben Nutzen tut wie eine, die mit einem Metallbügel versehen ist. Allerdings kann man den so improvisierten Bügel nicht über der Schulter

verschoben sind. Entsprechend dem nach vorn verstellten Bruchende schraubt man mit 5 bis 6 cm Zwischenraum zwei parallel zueinander stehende 7 bis 8 cm lange Schraubösen in den hinteren Rand der Holzschiene ein, und entsprechend dem nach hinten abgewichenen Bruchstück zwei andere am vorderen Rand der Schiene. Durch die beiden Oesen wird ein Nagel, ein Metallstift oder ein bleistiftdicker Holzpflock gesteckt. An diesen wird eine um den Arm herumgeführte Schlaufe gehängt, die aus einem der Länge nach aufgeschnittenen Gummischlauch besteht, dessen freie Enden nach passendem Anspannen durch eine Sicherheitsnadel miteinander verbunden werden. Durch eine passende Neigung beider Schraubenpaare läßt es sich erreichen, daß der Querkzug genau in der gewünschten Richtung wirkt. Dessen Stärke kann man leicht regeln

offen lassen; aber bei jüngeren Patienten ist das Armheben, das mit geschlossenem Bügel vor sich gehen kann, hinreichend während der ganzen Dauer der Behandlung; bei älteren Leuten genügt es wenigstens die ersten 5 bis 10 Tage; nach dieser Zeit muß man dann eine Schiene mit offenem Schulterbügel aus Messingdraht anbringen. Hat man beim ersten Besuch beim Patienten keinen Gummischlauch zur Hand, können elastische Hosenträger oder Strumpfbänder schon einen Zug ausüben, der zur Ruhigstellung und Schmerzstillung genügt, bis man die nötigen Schläuche anschaffen kann.

Die Unterarmschiene

erstrebt ganz wie die Oberarmschiene eine Extension mittels eines Gummischlauchs, dessen Zugkraft durch eine Rolle auf den Pflasterverband an Hand und Vorderarm überführt wird. Aber während bei der Oberarmschiene die Weste den oberen Stützpunkt bildete, sucht die Unterarmschiene, die an dem in einem Winkel von 90 Grad gebeugten Vorderarm angebracht wird, nach oben ihre Stütze an der vorderen Fläche des Oberarms.

Sie besteht aus einer Holzschiene, die unten eine langgestielte Rolle trägt und an ihrem oberen Ende eine Vorrichtung hat, die der Schiene Stütze gegen den Oberarm verleihen soll. Indem man letzteren als Stützpunkt benutzt, braucht man nicht wie bei der Oberarmschiene einen Perinealschlauch anzubringen, sondern kann sich mit dem Schienenschlauch allein begnügen.

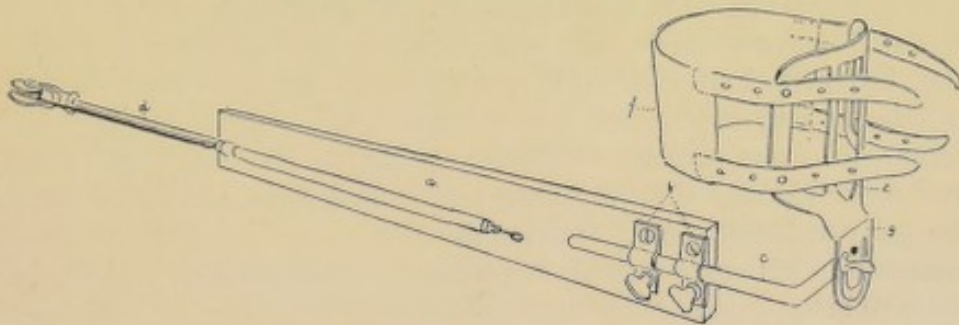


Fig. 11. Die Unterarmschiene.

Der Schienenkörper (a) ist ein 35 cm langes, 5 cm breites und 1,5 cm dickes Brett, an beiden Enden gleich breit. An seinem oberen Ende hat es ein Bügelpaar (b), das zur Befestigung der Oberarmstütze dient. Die Bügel, von denen der obere so dicht wie möglich am oberen Ende der Holzschiene angebracht ist, und der andere in einem Abstand von 1,5 cm, werden aus 1,5 cm breiten und 2 mm dicken Eisenplatten gebildet, die in der Mitte zu einem Halbring mit einem Radius von 5 mm umgebogen sind; an jedem Ende haben sie ein Loch

für die Schraube, mit der sie an der Holzschiene befestigt werden. Die eine Schraube jeder Platte ist von gewöhnlicher Form, die andere dagegen hat Flügel, um sie mit der Hand stellen zu können. Zwischen der Holzschiene und der bügelförmigen Platte ist eine kleine flache und durchlöchernte Eisenplatte vom selben Umfang wie erstgenannte eingelegt.

Die Rolle, die im unteren Ende des Schienenbretts eingeschraubt ist, hat auf einem 4 bis 5 mm dicken und 13 cm langen Stiel (*d*) ein Rädchen sitzen, dessen Größe ziemlich gleichgültig ist.

Die Stützvorrichtung auf dem Oberarm besteht aus drei Teilen, einer rechtwinkligen Tragestange (*e*), einer um diese beweglichen Oberarmplatte (*e*) und einer auf der letzteren angeknöpften elastischen Manschette (*f*). Die Tragestange wird von einem 8 bis 9 mm dicken Eisenbolzen gebildet, dessen 10 cm langer Unterarmteil mit dem 6 cm langen Oberarmteil zusammen einen Winkel von 90 Grad bildet. Der Unterarmteil ist gegen die offene Seite des Winkels zu abgeflacht, das Oberarmstück dagegen in seiner oberen Hälfte auf beiden Seiten abgeflacht; letzteres hat bezw. 4 und 5,5 cm vom Scheitelpunkt des Winkels zwei Löcher. In dem oberen Loch steckt ein Zapfen, auf dem sich das Oberarmstück um die Tragestange dreht, das untere liefert den Platz für die Stellschraube, die durch einen halbkreisförmigen Ausschnitt in der Oberarmplatte diese unbeweglich an die Tragestange an irgendwelchem beliebigen Punkt ihrer Umdrehung befestigen kann.

Die Oberarmplatte wird von einer 1,5 mm dicken ausgeschlagenen Eisenplatte gebildet, deren oberes Hauptstück 12 cm breit, 9 cm hoch und an den Ecken leicht abgerundet ist. Die Platte, die auf der Rückseite des Oberarms liegen soll, biegt sich nach der Rundung des Arms, so daß ihr Querschnitt einen Teil eines Zirkels mit 7 cm Radius bildet. Ihre Ränder sind leicht nach außen umgebogen. Unten verjüngt sich die Platte in einen flachen Ausläufer (*g*) von 5 cm Breite und Höhe, dessen Ebene infolge einer Knickung an der Uebergangsstelle zur Armplatte 0,5 cm hinter deren Mittelpunkt liegt, aber parallel zu deren Längsachse. Die nach unten abgerundete Ausläuferplatte trägt den oben erwähnten 5 mm breiten halbkreisförmigen Ausschnitt mit einem Radius von 1,5 mm für die Stellschraube der Tragestange und im mathematischen Zentrum des Ausschnitts befindet sich ein Loch für den Zapfen, um den die Drehung der Armplatte erfolgt.

Die Manschette, die von Knöpfen auf der Oberarmplatte aus nach vorn rund um den Oberarm läuft, besteht aus einem 13 cm langen und 6 cm breiten stark elastischen Band mit einem durchlochtem Riemen an jedem Ende.

Weiter ist noch ein Schienenschlauch erforderlich, um die Schiene zu vervollständigen. Der Schlauch wird mit seinem oberen Ende an die Tragestange angeknüpft. Je länger der Schlauch ist, um so bessere

Elastizität und Kraft bekommt der Zug. Der obere Befestigungspunkt des Schlauchs muß deshalb so weit wie möglich von der Rolle weg-
liegen. Zu seiner Befestigung kann man unten an der Biegung der
Tragestange eine kleine Oese anbringen, die jedoch den Nachteil hat,
daß sie etwas im Wege ist, wenn der Patient den Rockärmel über den
Streckverband zu ziehen wünscht.

Der mit einem Pflasterverband versehene Unterarm wird entweder
mit seiner Beuge- oder Streckfläche auf das Brett der Schiene gelegt,
und zwar mit 90 bis 100 Grad Beugung im Ellenbogengelenk, so daß der
Oberarm mit seiner Rückseite gegen die ausgehöhlte Platte der Stütz-
vorrichtung ruht. Die elastische Manschette wird um den Oberarm
geknöpft, und eine Mitelle, die kurz genug ist, um die rechtwinklige
Stellung aufrechtzuerhalten, wird unter das Brett zwischen diesem und
dem Schienenschlauch gelegt. Darauf gibt man dem Vorderarm die

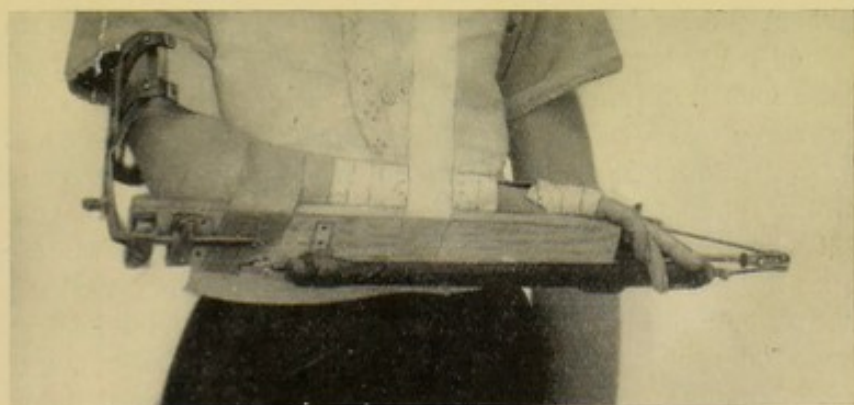


Fig. 12. Angelegte Unterarmschiene.

gewünschte Drehung und schraubt die Oberarmplatte fest. Nunmehr
wird unter Aufrechterhalten der Beugung im Ellenbogengelenk — die
man dem Patienten keinen Augenblick gestatten darf, zu vermindern —
der Gummischlauch kräftig gespannt, und die Schiene tritt in Wirksam-
keit. Es ist indessen oft von Vorteil, den Unterarm an die Schiene
mit einer zirkulären Pflastertour um dessen dicksten Abschnitt herum
zu befestigen, um dadurch die Beugung im Ellenbogengelenk zu sichern.

Ueber die Art und Weise der Wirkung der Schiene muß noch
folgendes bemerkt werden. Infolge der Beweglichkeit der Oberarm-
stütze kann der Vorderarm auf der Holzschiene in irgendwelcher be-
liebigen Drehung zwischen der äußersten Supination und der äußersten
Pronation angebracht werden. Dank des Umstandes, daß der Dreh-
punkt der Oberarmstütze in der Verlängerung der Achse liegt, um die
sich der rechtwinklig gestellte Vorderarm dreht, kann der auf der
Schiene befestigte Vorderarm seine Drehstellung verändern. Aber nicht

von der äußersten Pronation bis zur äußersten Supination. Denn indem der Vorderarm oder die Hand auf die Holzschiene gelegt wird, entweder mit ihren Streck- oder ihren Beugeflächen, d. h. in totaler Pronation oder totaler Supination, wird dies die Oberarmstütze in Mittelstellung bringen, von der aus sie 90 Grad nach jeder Richtung gedreht werden kann. Da der Vorderarm nunmehr nur in einer Richtung sich drehen läßt, nämlich sowohl von der Supination wie Pronation zur Mittelstellung zurück, kann der auf der Schiene angebrachte Vorderarm nur eine Bewegung von 90 Grad ausführen. Indessen gehen diese Bewegungen von der Supination und Pronation aus in entgegengesetzten Richtungen, und die eine Bewegung ergänzt demnach die andere, so daß alle Drehstellungen sich erzielen lassen.

Weiterhin versteht es sich von selbst, daß man die Schiene ebensowohl für den rechten wie für den linken Arm anwenden kann. Auch für so gut wie alle Alter läßt sie sich mit Leichtigkeit anpassen. Die beschriebene Vorrichtung gestattet nämlich eine wünschenswerte Verkürzung oder Verlängerung der Schiene. Je nach den bei Erwachsenen vorkommenden Längenunterschieden des Unterarms kann auch die Schiene vermittle der zwischen dem Stützapparat und dem Brette stattfindenden Beweglichkeit beliebig eingerichtet werden. Da der Unterarmteil der Tragestange, wie oben angegeben, eine Länge von 9 cm hat, läßt sich die Schiene durch völliges Herausziehen um weitere 6 cm verlängern. Und dies genügt unter den gewöhnlichen Verhältnissen. Nimmt man eine noch längere Tragestange, kann man eine noch größere Längenveränderung erzielen. Die größere Länge der Stange kann allerdings, wenn sie ganz hereingeschoben ist, bei einer Röntgendurchleuchtung des obersten Teils des Unterarms störend wirken. Wünscht man die Schiene für den Gebrauch bei Kindern zu verkürzen, so verwendet man bloß anstatt der langgestielten Rolle eine solche von gewöhnlicher Form, was nicht weiter stört, da im Kindesalter Fingerbewegungen während der Extension nicht erforderlich sind. Im übrigen regelt man die Länge vermittle der Tragestange.

Ein Querkzug läßt sich jederzeit an der Unterarmschiene in der gleichen Weise wie an der Oberarmschiene bewerkstelligen. Auf der Seite des Zugs wird ein Galgen errichtet. Mit 4 bis 5 cm Zwischenraum werden 7 bis 8 cm lange Schraubösen in den Rand der Holzschiene eingeschraubt; durch diese wird ein Metallstift oder ein Nagel gesteckt, an den man den elastischen Zug besorgenden Gummischlauch befestigt. Auf der entgegengesetzten Seite wird ein entsprechender Galgen für den notwendigen Gegenzug errichtet. Wie aus dem zweiten Teil hervorgeht, erachte ich den Umstand, daß der Unterarm zwei längs zueinander liegende Knochen hat, für ein unbedingtes Hindernis, um einen gewöhnlichen schleifenförmigen Zug in der Querrichtung zu bewerkstelligen. Ein solcher würde nur das beeinflusste

Fragment in das Spatium interosseum hereinziehen. Ein dorso-volarer Zug wird zuwegegebracht teils durch Unterpolsterung, teils durch eine den betreffenden Vorderarmabschnitt gegen die Schiene ziehende elastische Binde, oder im allgemeinen durch beides gleichzeitig. Wünscht man einen Zug in schräger Richtung auszuüben, so schraubt man die Rolle einfach schräg ins Brett ein.

Das eigentliche Wirkungsfeld für die Unterarmschiene ist zwar der Unterarm, aber wo sich ein kräftiger Zug notwendig macht, sollte man sie auch für Hand und Finger verwenden, die unter anderen Umständen sich allerdings leichter mittels der einfachen Hand-Fingerschiene extendieren lassen. Sie ist gleichfalls nach Reposition der Luxationen im Ellenbogengelenk zu empfehlen, wogegen sie sich nicht bei einer Fractura olecrani benutzen läßt, ein Bruch, der bei fast ausgestrecktem Vorderarm behandelt werden muß. Die Unterarmschiene, die eine ununterbrochene Beugung des Ellenbogengelenks bis zum rechten Winkel oder etwas mehr voraussetzt, ist aus diesem Grunde selten oder gar nicht bei Kindern unter 5—6 Jahren anwendbar. Bei diesen ist für alle Abschnitte der oberen Extremitäten mit Ausnahme der Brüche am unteren Humerusende eine gerade, kombinierte Ober-Unterarmschiene mit Perinealschlauch und Stützpunkt im Armloch der Weste am geeignetsten.

Ein Improvisieren der Unterarmschiene geschieht dadurch, daß man auf der Holzschiene anstatt der beweglichen Oberarmstütze ein feststehendes Querholz aufstellt, durch das sich die Schiene gegen eine um den Oberarm angebrachte Manschette stützt. Die Stellung dieses Querholzes zur Schiene wird durch die Drehstellung bedingt, die der Vorderarm auf dieser einnehmen soll. Ist man sich im voraus über die Stellung, die man dem Vorderarm geben will, schlüssig geworden, so kann man die Schienenstütze danach einrichten. Ein Querstück perpendicular auf der Ebene der Holzschiene paßt für die totale Pronation oder totale Supination, ein Querstück, dessen Ebene mit der der Schiene zusammenfällt, für die Zwischenstellung. Will man den Arm in keiner dieser Stellungen anbringen, so muß man dem Querstück je nach der gewünschten Armlage eine größere oder geringere seitliche Neigung gegen die Schienenfläche geben.

Soll der Vorderarm zwischen Pronation und Supination, d. h. so liegen, daß der Patient gerade noch seine innere Handfläche sehen kann, so nimmt man ein 1,5 cm dickes, 6—7 cm breites und 50 cm langes Brett. Hat man eine langgestielte Rolle, kann das Brett um die Länge des Rollenstiels verkürzt werden.




Fig. 13. Improvisierte Unterarmschiene für die Mittelstellung des Vorderarms zwischen Pronation und Supination.

Rechtwinklig auf dem einen Ende des Brettes schraubt man, Fläche gegen Fläche, ein 2—4 cm breites, gern ziemlich dünnes Holzstück auf,




Fig. 14. Improvisierte Unterarmschiene für Pronation- und Supinationstellung des Vorderarms.

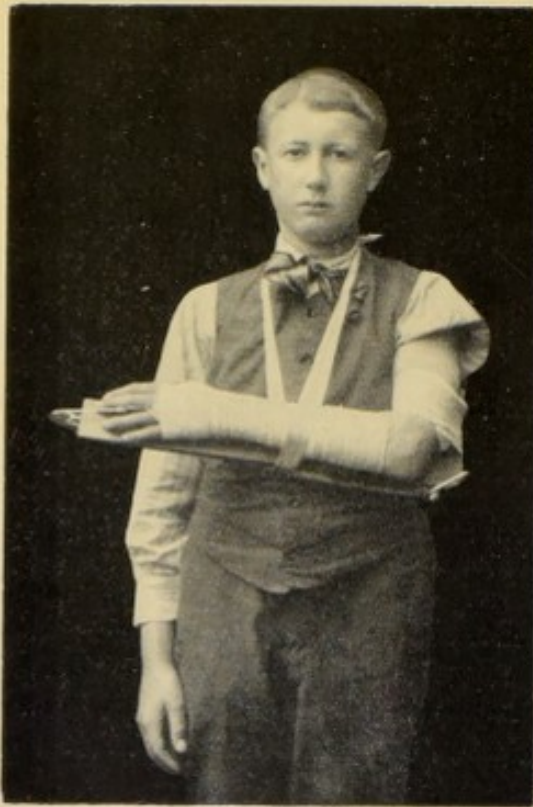

Fig. 15. Improvisierte Unterarmschiene für Mittelstellung des Vorderarms.

auf, das den Rand des Brettes um 14—15 cm überragt, so daß dieses das Aussehen eines rechtwinkligen Lineals mit einem kurzen und einem langen Schenkel bekommt.

Soll der Vorderarm in totaler Pronation oder Supination liegen, muß das Brett 55 cm lang sein. 5 cm vom oberen Ende wird perpendicular auf dessen Fläche ein 1,5 cm dickes, 3—4 cm breites und 14 cm langes Holzstück aufgestellt. Dieses wird erst mit einem Schraubenpaar an die Schiene und darauf an einem am oberen Ende angebrachten rechtwinkligen Klotz befestigt, der dazu dient, die Querstütze während des Zugs aufrecht zu halten. In das eine wie das andere Querstück bohrt man nahe an der Schiene ein Loch; im oberen Ende der Schiene selbst wird eine Oese eingeschraubt zur Befestigung des Schienenschlauchs.

Als Manschette dient ein dreimal zusammengelegtes Taschentuch. Dieses Tuch umschließt eine mit ein paar Stichen an der Manschette festgenähte dünne Wattetafel. Darauf

näht man die Enden des zusammengefalteten Taschentuchs zusammen, so daß es einen Ring bildet, der den unteren Teil des Oberarmes lose umschließt. Bei Anbringung der einen wie der anderen der beschriebenen Schienen werden Vorderarm und Hand mit ihren Beuge- oder Streckflächen auf diese aufgelegt. Das Querstück wird unter das Taschentuch hineingesteckt, und letzteres wird mittels eines durch das kleine Loch im Querstück hindurchlaufenden Bandes am Heraufgleiten ver-

hindert. Pflasterverband, Schlauch und Zug werden in der gewöhnlichen Weise hergerichtet, und die Schiene wird wie auch sonst ziemlich hoch in einer Mittele getragen, um die rechtwinklige Stellung des Unterarmes aufrechtzuerhalten. Wenn der Zug angebracht ist, wird der Unterarm an der Schiene durch eine zirkuläre Pflastertour gleich unterhalb des Ellenbogens befestigt. Wo der Unterarm auf der horizontal gestellten Holzschiene ruht, bietet diese genügenden Halt; aber der in Mittelstellung stehende Vorderarm, der gegen eine perpendikular stehende Schienenfläche anliegt, muß in seiner ganzen Länge durch eine Gazebinde an dieser befestigt werden. Bei jüngeren Leuten kann die improvisierte Schiene in den beschriebenen Formen während der ganzen Dauer der Extension benutzt werden; bei älteren Patienten

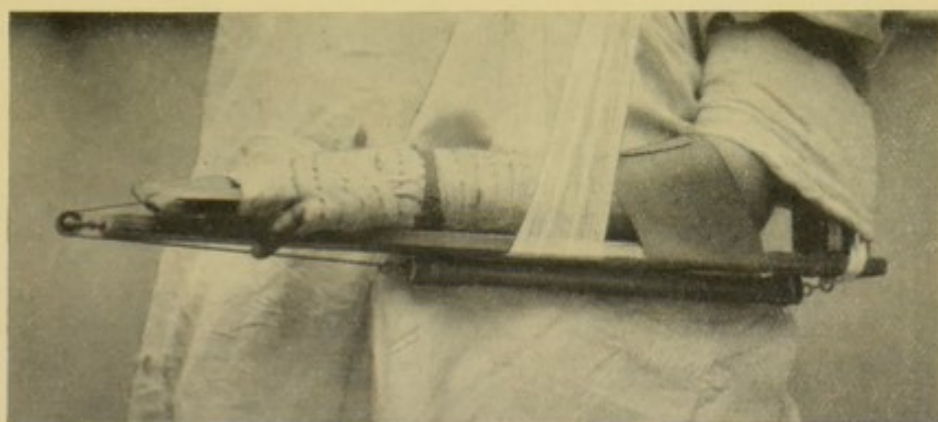


Fig. 16. Improvisierte Unterarmschiene für Pronation und Supination.

muß man eine gestielte Rolle anschaffen und diese am unteren Ende der Schiene nach Absägen eines entsprechenden Stückes anbringen, um die Fingerbewegung so bald als möglich zu erleichtern.

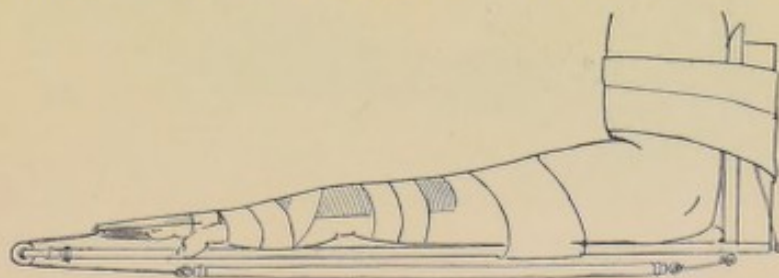


Fig. 17. Improvisierte Unterarmschiene mit langgestielter Rolle.

Die Hand-Fingerschiene

ist der denkbar einfachste Streckverband. Sie besteht bloß aus einem 25 cm langen, 1—1,5 cm dicken und 5 cm breiten Holzstück, das an seinem oberen, etwas abgerundeten Ende eine kleine Oese trägt. Am

unteren Ende befindet sich eine Rolle mit 12—13 cm langem Stiel. Mit Hilfe von ein paar zirkulären Pflastertouren stützt sie sich auf den oberen Teil des Unterarms. Hierzu kommt ein gewöhnlicher Schienenschlauch. Um einen solideren Halt für die Rolle abzugeben, kann das Brett am unteren Ende gern etwas dicker sein, als oben angegeben; aber dafür kann es oben auch ganz dünn sein, wenn es nur dick genug zur Befestigung der Oese ist.




Fig. 18. Hand-Fingerschiene mit kurzer Rolle.



Fig. 19. Hand-Fingerschiene mit langgestielter Rolle.

Die Hand-Fingerschiene ist eigentlich nur die untere Hälfte der Vorderarmschiene ohne deren Stützvorrichtung gegen den Oberarm. Ihre Aufgabe ist, die Extension bei Verletzungen der Hand und der Finger zu besorgen; aber sie kann ebensogut bei Beschädigungen im unteren Viertel des Unterarms benutzt werden. Sie kann also meistens hier die Unterarmschiene ersetzen; diese vermag indessen dank ihrer Oberarmstütze einen bedeutend kräftigeren Zug auszuüben. Hiergegen

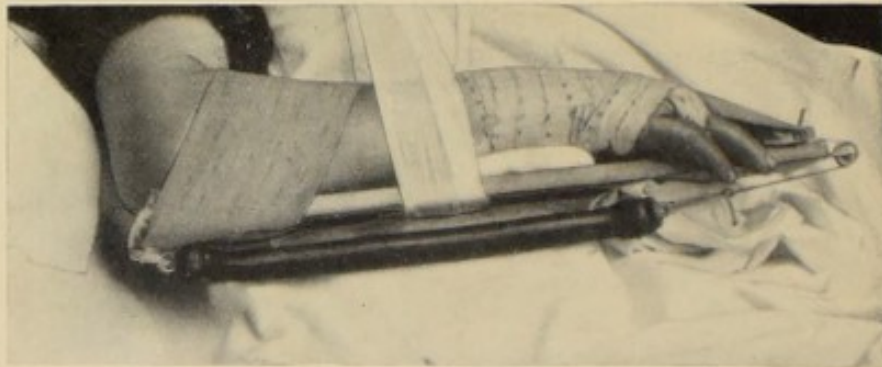
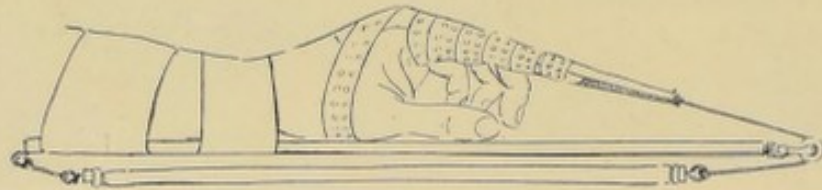

Fig. 20. Angelegte Hand-Fingerschiene.

hat aber die Hand-Fingerschiene den Vorzug der größeren Einfachheit. Außerdem läßt sie den Ellenbogen gänzlich frei und kann deshalb auch bei völliger Ankleidung getragen werden. Sie eignet sich somit nicht nur bei allen Hand- und Fingerverletzungen, sondern auch bei Brüchen im unteren Viertel des Vorderarms, die sich durch einen mäßigen Zug korrigieren oder korrigiert erhalten lassen.

Die Schiene wird auf der Beugefläche des Vorderarms derart angebracht, daß das untere Ende des Brettes mitten in der hohlen Hand liegt. Der Stiel der Rolle läuft zwischen dem 3. und 4. Finger hindurch. Das obere Ende des Brettes wird durch eine oder zwei zirkuläre Pflastertouren an den Vorderarm befestigt. Um die Befestigung noch solider zu machen, kann man etwas Klebmasse über den obersten Teil der gegen die Haut gekehrten Schienenfläche streichen. Der Pflasterverband wird je nach der Stelle der Verletzung angebracht.

Ein Querkzug läßt sich an der Hand-Fingerschiene in ganz derselben Weise wie bei der Unterarmschiene anbringen, und zwar entweder durch Unterpolsterung und ein elastisches Band um Vorderarm und Schiene, oder durch zwei auf den Schienenrändern errichtete Galgen.

Die kombinierte Ober-Unterarmschiene

ist eine besondere Schiene zur Behandlung von Brüchen im unteren Humerusende. Wie bereits angedeutet, lassen sich diese nicht mittels der Oberarmschiene behandeln, weil man durch einen Pflasterverband am Oberarm keinen Zug auf das untere Bruchstück ausüben kann. Auch die Unterarmschiene eignet sich hierzu nicht. Sie kann zwar dazu benutzt werden, um auf den kondylären Humerusabschnitt einen Zug auszuüben, aber nur in einer ganz verkehrten Richtung, nämlich von hinten nach vorn, perpendicular auf die Humerusachse. Diese Brüche erfordern eine über den Vorderarm und die Hand herausreichende Schiene, die sich oben an die Schulter stützt, wobei der Vorderarm als Angriffspunkt für den Zug dienen kann. Außerdem muß der Zug auf das untere Humerusende in dessen eigener gegen die Humerusachse etwa 30 Grad abgelenkter Achse vor sich gehen. Deshalb muß die Schiene eine entsprechende Knickung am Ellenbogen erhalten. Da es nun vorteilhaft ist, die Richtung des Zuges den Umständen gemäß etwas variieren zu können, muß die Knickung verstellbar sein, d. h. der Unterarmteil der Schiene muß in einem größeren oder kleineren Winkel gegen das Oberarmstück eingestellt werden können. Diese Forderung erfüllt meine kombinierte Ober-Unterarmschiene, und damit sind auch ihre wesentlichsten Eigenschaften angegeben. Sie ist eine kurze Oberarmschiene, an deren unteres Ende ein längs des Vorderarmes und der Hand hinlaufendes Brett angefügt ist. Letzteres trägt die Rolle. Da die Brüche, bei denen sie angewandt wird, vorzugsweise bei Kindern vorkommen und nur ganz ausnahmsweise bei Erwachsenen, werde ich hier eine Kinderschiene beschreiben, deren Mittelgrößennummer für ein 6—7 Jahr altes Kind paßt. Diese Schiene läßt sich also bei Kindern in ungefähr allen Altern anwenden. (Vergl. Fig. 4, S. 9.)

Der Schulterbügel des Oberarmstücks, an dessen äußerer Peri-

pherie ein paar Löcher oder zirkuläre Furchen angebracht sind, um eine verschiebbare Befestigung an der Weste zu ermöglichen, hat einen inneren Längsdurchmesser von 15 cm und einen Querdurchmesser von 10 cm. Er ist an die Ränder eines 17 cm langen Brettes angeschraubt, das recht solid sein muß, 1,5 cm dick und 7 cm breit, und am besten aus einigermaßen hartem Holz besteht. In dessen Mittellinie sind mit 1 cm Zwischenraum 6 Löcher von 1 cm Durchmesser gebohrt. Das unterste dieser Löcher liegt 1 cm vom unteren Ende des Brettes entfernt. In einem Abstand von 3 cm vom Zentrum jedes dieser Löcher sind zu beiden Seiten des Brettes 3 kleine Löcher von etwa 3 mm Durchmesser gebohrt. Die Linie vom Zentrum jedes der großen Löcher bis zu jedem kleinen Loche in der dazugehörigen Gruppe bildet mit der Mittellinie des Brettes einen Winkel von bezw. 25, 40 und 60 Grad. Das äußerste der kleinen Löcher jeder Gruppe kommt somit etwa 1 cm vom Rande der Schiene zu liegen.

Das Unterarmstück ist ein 40 cm langes, 5 cm breites und 1,5 cm dickes Brett, das sich in seinen oberen 10 cm nach und nach verjüngt,

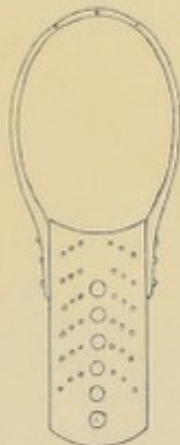


Fig. 21. Das Oberarmstück der kombinierten gewinkelten Ober-Unterarmschiene.



Fig. 22. Das Unterarmstück der kombinierten gewinkelten Ober-Unterarmschiene.

indem die gegen das Oberarmstück zugekehrte Seite bis zu einer Neigung von 5 Grad gegen den übrigen Teil der Schiene abgeschrägt wird. Der obere Rand muß jedoch eine gewisse Dicke, etwa 3 mm, behalten. In einem Abstand von 5 cm vom oberen Ende ragt ein auf der abgeschrägten Fläche perpendicular stehender, 1,5 cm langer Zapfen von 1 cm Durchschnitt hervor. Um diesen durch eins der größeren Löcher des Oberarmstücks gesteckten Zapfen herum läßt sich das Unterarmstück drehen, wodurch es eine Beweglichkeit erhält, die der der Ulna im Ellenbogengelenk entspricht. Zum Zwecke der Be-

festigung des Unterarmstücks in einer bestimmten Stellung werden nahe dessen oberem Ende 5 kleine Löcher gebohrt, und zwar mit 3 cm Abstand vom Zentrum des Zapfens. Die Löcher müssen etwas weiter sein als die kleinen Löcher im Oberarmstück. Das mittelmste Loch liegt in der Mittellinie des Schienenstücks; die beiden anderen sind auf jeder Seite derartig angebracht, daß ihre Verbindungslinie mit dem Zentrum des Zapfens einen Winkel von bezw. 25 und 40 Grad mit der Mittellinie des Schienenstückes bildet. Diese Löcher kommen bei gewissen Stellungen des Unterarmstückes über die Löcher im Oberarm-

stück zu liegen. Mittels Anziehens einer durch beide Schienenstücke durchgreifenden Schraube bleiben nun Ober- und Unterarmstück unbeweglich in einer der unten angegebenen Stellungen aufeinander liegen.

Stellt man das Unterarmstück mit seinem innersten Seitenloch über das innere Loch im Oberarmstück ein, so steht die Schiene gerade; stellt man die Löcher in ein anderes Verhältnis zueinander, kann man unter anderem folgende Winkelstellungen zwischen den beiden Schienenstücken erzielen:

Inneres Seitenloch	über	innerem	Loch	des	Oberarmstücks	0 Grad
"	"	"	mittlerem	"	"	15 "
Äußeres	"	"	äußerem	"	"	20 "
Mediales Loch	"	"	innerem	"	"	25 "
Inneres Seitenloch	"	"	äußerem	"	"	35 "
Mediales Loch	"	"	mittlerem	"	"	40 "
"	"	"	äußerem	"	"	60 "

Stellt man schließlich das innere Seitenloch der entgegengesetzten Seite des Unterarmstücks über das äußerste Loch des Oberarmstücks, so erhält man einen Winkel von 85 Grad und damit die Stellung, die von Nutzen sein kann, wenn man die kombinierte Schiene als Unterarmschiene für die Zwischenstellung zwischen Pronation und Supination benutzen will. Das kann nämlich bei Kindern sehr bequem sein, vor allem, wenn man zufällig nur eine kombinierte Schiene zur Verfügung hat.

Will man an dem gebeugten Unterarm ziehen, so bedarf man weiterhin einer Stütze gegen die Beugefläche des Oberarms. Einen Halt für

den Oberarm kann man sich auf verschiedene Weise schaffen, z. B. durch eine Gipsmanschette, die sowohl den unteren Teil des Oberarms wie auch die Schiene umfaßt; ferner durch eine am hinteren Rand des Oberarmstückes befestigte Pflasterschleife u. s. w. (vergl. Fig. 4 S. 9). Am leichtesten und vollkommensten schafft man sich diesen Halt dadurch, daß man in zwei der mittleren Löcher auf dem vorderen Rand des Oberarmstücks eine 7—8 cm lange Schrauböse einschraubt und auf ihrer dem Arm zugekehrten Seite eine kleine

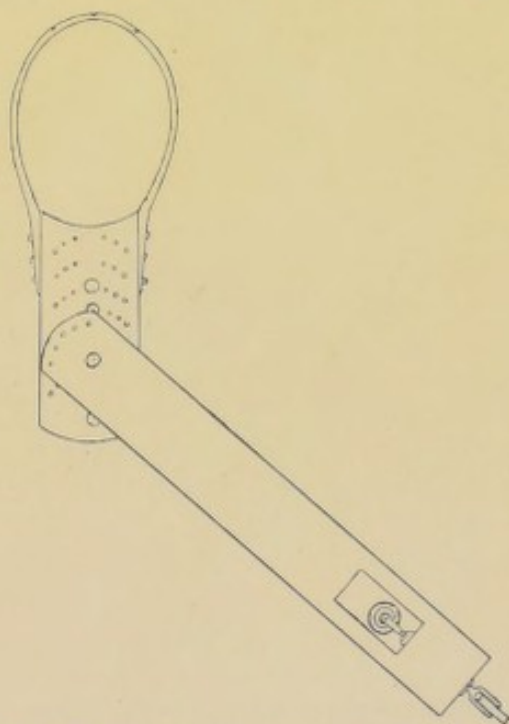


Fig. 23. Die kombinierte gewinkelte Ober-Unterarmschiene.

Platte aus Pappe oder Holz mit einer dünnen Lage Watte auflegt. Das Ganze befestigt man dann an die Oesen mittels eines Pflasterstreifens. Den besten Halt mit geringstem Druck erzielt man durch Anbringen dieser Stütze ziemlich weit unten derart, daß sich der Oberarm mit dem Mittelstück seines unteren Drittels gegen diese anlegt.

Nur bei kleinen Kindern ist es ab und zu notwendig, den Oberarm an den Schienenkörper und die Oberarmstütze zu befestigen.

Das Oberarmstück der Schiene wird für die verschiedenen Alter einfach durch Einsetzen des Zapfens des Unterarmstücks in die verschiedenen entsprechenden Löcher im Oberarmstück eingestellt. Je kürzer der Arm des Patienten, in ein um so höher liegendes Loch muß der Zapfen gesteckt werden. Das Unterarmstück läßt sich nicht so einfach verkürzen bzw. verlängern. Die Hauptsache ist, daß es nur nicht zu kurz für den Patienten wird. Denn selbst wenn es etwas zu lang sein sollte, schadet dies nur wenig. Seine Länge läßt sich natürlich immer dadurch regeln, daß man der Rolle je nach dem einen kürzeren oder längeren Stiel gibt und indem man letzteren mehr oder weniger

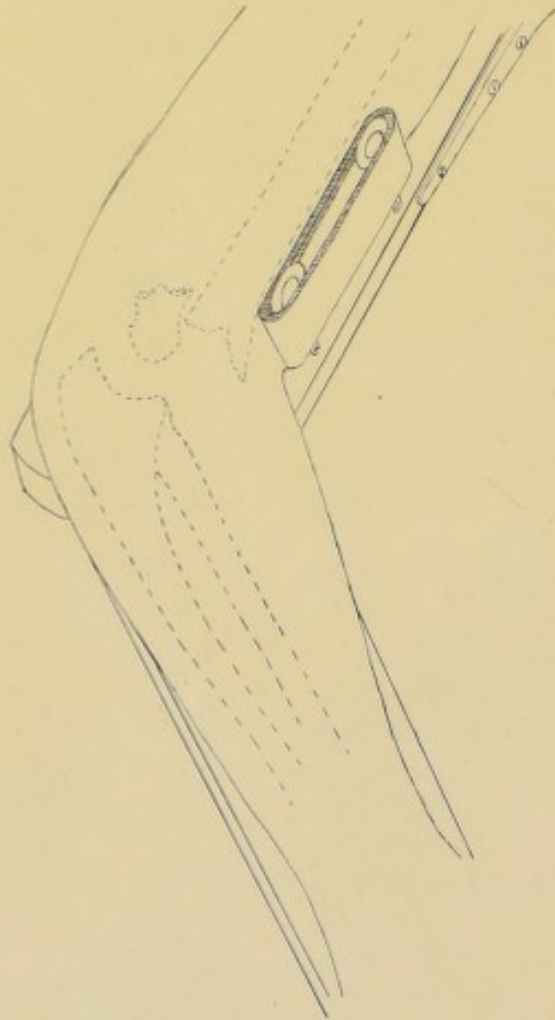


Fig. 24. Die durch gepolsterte Schraubösen gebildete Oberarmstütze der Winkelschiene.

tief in die Holzschiene einschraubt. Weiter kann man sich bei einer etwas kurzen Schiene dadurch behelfen, daß man den Pflasterverband an der Fingerwurzel endigen läßt und die Schnur an einem durch dessen Enden gesteckten Bügel befestigt. Bei einer reichlich langen Schiene dagegen legt man das Pflaster in einer Schleife um die Fingerspitzen herum. Bei einem kurzen Arm empfiehlt es sich, im unteren Teil des Unterarmstücks einen rechtwinkligen Ausschnitt anzubringen. Je nach den Umständen schraubt man alsdann die Rolle in die obere oder die untere Seite des Ausschnitts ein, während die Rolle

am Ende ganz wegfällt. Auf diese Weise kann man sich bei den verschiedenen Altern behelfen. Hat man Eile, so kann man das Unterarmstück am einfachsten dadurch verlängern, daß man ein Brett von passender Länge anschraubt.

Soll die kombinierte Schiene bei einem Bruch im unteren Humerusende gebraucht werden, so ist es von großer Bedeutung, daß die Schiene und damit auch der Arm eine den anatomischen Verhältnissen angepaßte Stellung erhält. Der Vorderarm kommt auf der medial längs der Extremität laufenden Schiene in knapp halber Pronation zu liegen, eine für die kondylären Humerusbrüche günstige und für die suprakondylären Frakturen sogar notwendige Stellung. Für alle Brüche der Trochlea oder der Rotula ist eine passive Zwischenstellung ohne Zug oder Druck nach irgendeiner Seite hin das Günstigste für eine automatische Korrektur der Fragmente bei mäßiger Spannung der Kapsel und Stütze des Vorderarmknochens. Bei den suprakondylären Brüchen gilt es, wie wir in dem speziellen Teil sehen werden, die Erhaltung der Valgität des Ellenbogengebiets, wozu die 5 Grad valgusgestellte Schiene in nicht nennenswertem Maße beiträgt. Dies wird aber durch die pronierte Stellung des Unterarms bereits in zufriedenstellender Weise erreicht.

Weiterhin ist es wünschenswert, daß der Oberarm auf der Schiene mit der Linie durch seine Epikondylen perpendicular auf der Fläche des Oberarmstücks aufliegt, oder mit anderen Worten, parallel zu der von den beiden Schraubösen gebildeten Stütze. Sonst könnte beim Zuge auf das untere Fragment eine geringe Rotation dieses eintreten, was eine gewisse Dislocatio ad peripheriam zur Folge haben würde.

In richtiger Stellung wird die Schiene liegen bleiben, wenn der Schulterbügel bei rechtwinklig oder gerade vorwärts zeigendem Vorderarm symmetrisch angebracht wird. Man sollte es sich auch zur festen Regel machen, die Schiene stets in dieser Stellung anzubringen und unverändert liegen zu lassen, bis der Zug zu wirken angefangen hat. Gleichzeitig muß man bei der kombinierten Schiene in noch höherem Grade als bei der Oberarmschiene darauf achten, daß der Schulterbügel nicht derartig befestigt wird, daß er das Oberarmstück daran hindert, sich mit seinem vorderen Rande etwas nach innen zu drehen und somit der Bewegung des Arms zu folgen, wann der Vorderarm gegen die Vorderfläche des Körpers geführt wird. Man hat bloß dafür zu sorgen, daß der hintere Abschnitt des Bügels nicht an der Weste befestigt wird, sondern daß die Befestigung an diese sich auf den vorderen und oberen Bügelabschnitt beschränkt. Ueberhaupt befestigt man den vorderen Bügelabschnitt besser nicht genau am vorderen Rande des Armlochs, sondern so weit innerhalb an der Vorderfläche der Weste, als es eine gute Stellung des Bügels verlangt. Um das Heraufgleiten, das sich unter diesen Umständen befürchten ließe, zu

verhindern, muß der Bügel ein paar Löcher oder zirkuläre Ausschnitte erhalten, die ein unbedingt festes Sitzen gewährleisten.

Das Anbringen der Schiene geschieht also auf folgende Weise. Der Pflasterverband wird auf der Hand und dem ganzen Vorderarm angebracht. Der Schulterbügel wird mit seinem vorderen und obersten Abschnitt unverschiebbar an den Rand des Westenarmlochs befestigt, während der hintere Bügelabschnitt frei bleibt. An dem unteren Teil

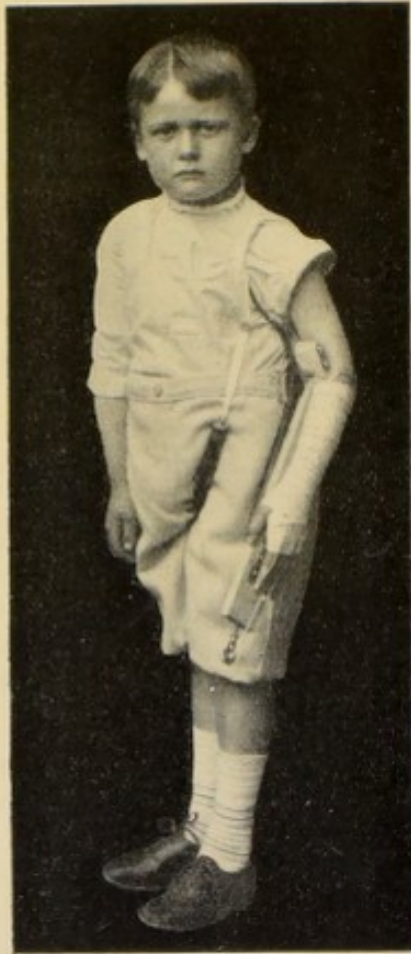

Fig. 25.

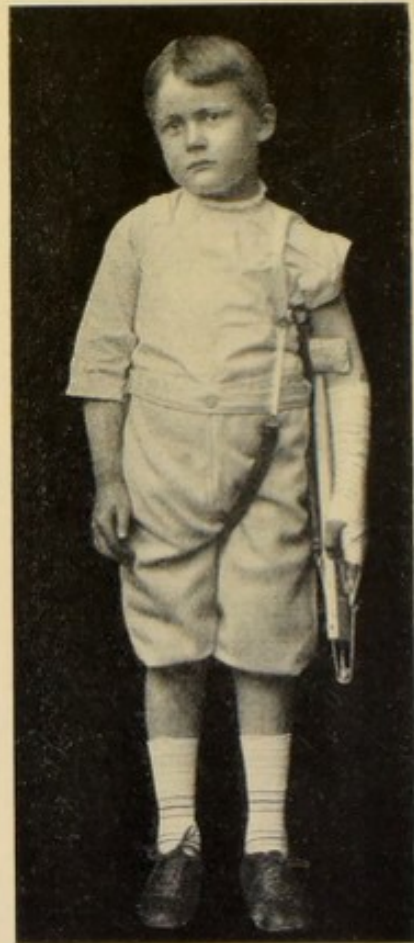

Fig. 26.

Die gewinkelte kombinierte Ober-Unterarmschiene.

des vorderen und des hinteren Armlochrandes der Weste wird ein Knopf angenäht, an den die freien Enden des Perinealschlauchs angeknüpft werden. Darauf gibt man der Schiene die für den besonderen Fall geeignete Winkelstellung und legt sie auf den im Schultergelenk etwas nach außen gedrehten Arm derart, daß die Linie durch beide Epikondylen perpendicular auf der Schienenfläche steht. Hierbei muß man darauf aufmerksam sein, daß die durch die beiden Schraubösen

gebildete Oberarmstütze der Schiene zwar gegen den hinteren Teil der Beugefläche des Oberarms drückt, aber nicht so weit nach unten, daß sie auf das untere Fragment eines suprakondylären Bruchs einen Druck ausüben kann. Den Schienenschlauch befestigt man mit einem Band in eins der Löcher auf dem hinteren Rande des Oberarmstücks, so daß er über die Rolle gespannt einigermaßen in die Längsachse des Unterarmstücks zu laufen kommt. Die Schnur wird nun gehörig angezogen, worauf die Extension ihren Anfang nimmt. Der Zug darf bereits von Anfang so kräftig sein, daß ein Kind nach einigen Augenblicken die Schulter auf der kranken Seite sinken läßt. Durch wiederholtes Anspannen der Schnur muß der Zug erhalten oder sogar gesteigert werden. Wenn Kinder sich erst allmählich an die Schiene gewöhnt haben, werden sie auch ohne Einspruch zu erheben einen weit stärkeren Zug vertragen, als ihnen in den ersten Tagen möglich schien.

Das Improvisieren der gewinkelten kombinierten Schiene bietet keine größeren Schwierigkeiten als die Anfertigung einer Oberarmschiene. Als Schulterbügel benutzt man wie bei der Oberarmschiene für Kinder einen 50 bis 60 cm langen Rohrstock, einen Weidenzweig, ein Stück Faßreifen oder mittels einer Stärkebinde zusammengehaltene Holzspäne. Man knüpft den Bügel an die Ränder eines Oberarmstücks. An dieses wieder wird ein Unterarmstück angeschraubt, oder wenn man wegen etwaiger Röntgendurchleuchtung Metallteile im Strahlenkegel der Bruchstelle vermeiden will, kann man auch die Schienenstücke in der gewünschten Stellung mit Bindfaden zusammenknüpfen, wozu dann aber besondere Löcher gebohrt werden müssen. Gleichgültig ob angeschraubt oder zusammengebunden, ist hier von den anderen Löchern wie auch von dem Zapfen, um den sich sonst die Unterarmschiene dreht, keine Rede. Auch die Länge der beiden Schienenstücke bietet keinerlei Schwierigkeit, da die Schiene im voraus dem gesunden Arm angepaßt werden kann. Zur Vereinigung der Schienenstücke empfiehlt es sich, Schrauben zu benutzen, die vom Oberarmstück aus eingeschraubt werden. Dadurch kann man nämlich, während der Patient die Schiene anhat, die Winkelstellung verändern, indem man die eine Schraube herausschraubt und das Unterarmstück um die andere dreht. Die Oberarmstütze wird wie sonst bewerkstelligt durch die beiden Schraubösen, die in passender Höhe auf dem vorderen Rand des Oberarmstücks eingeschraubt werden; sie wird auch wie gewöhnlich ausgepolstert. Eine Rolle am unteren Ende des Unterarmstücks, ein Schienen- und ein Perinealschlauch machen die Schiene vollständig. Nach unverschiebbarer Befestigung an der Weste und Anbringen des Pflasterverbands auf Unterarm und Hand kann sie nun in Wirksamkeit treten. Nur ganz verschwindend geringe Gerätschaft

und etwas Fingerfertigkeit seitens des Arztes erfordert das Herstellen dieser Schiene. Sie ist ebenso wirkungsvoll, wie die fachmäßig verarbeitete und läßt den praktischen Arzt die vorzüglichsten Erfolge bei den so verrufenen Ellenbogenbrüchen erzielen.

Die kombinierte Schiene hat indessen außer ihrer Verwendbarkeit als Winkelschiene bei Patienten aller Altersklassen zur Behandlung von Brüchen im unteren Humerusende noch ein weiteres und sehr wichtiges Wirkungsfeld. Abgesehen von den erwähnten Brüchen, ist sie bei Kindern unter 6 Jahren in geradliniger Gestalt die einzig verwendbare Schienenform. Sie ersetzt in den ersten Lebensjahren alle die oben besprochenen anderen Schienenformen. Mit einer geraden kombinierten Schiene behandelt man bei kleinen Kindern sowohl Brüche




Fig. 27. Gerade kombinierte Ober-Unterschiene für Erwachsene.

des Oberarms wie Brüche des Vorderarms und der Hand. Unter diesen Verhältnissen ist die Schiene eigentlich nichts anderes als eine über die Finger hinaus verlängerte Oberarmschiene, d. h. also ein mit Schulterbügel und Rolle versehenes gerades Brett von etwas mehr als Armlänge. In dieser Form ist sie für die kleinen Patienten ein ebenso einfacher wie zweckmäßiger Streckverband. Es ist nämlich bei kleinen Kindern von wesentlichem Vorteil, die Mittele vermeiden zu können. Das Herabhängen des ausgestreckten Arms verursacht keinerlei Störungen. Man hat dadurch außerdem den Vorteil, das Pflaster auf einer größeren Fläche anbringen zu können.

Bei Erwachsenen spielt die geradlinige kombinierte Schiene dagegen eine recht unbedeutende Rolle. Ab und zu kann sie indessen doch unentbehrlich sein. Ihr Wirkungsfeld sind Brüche, die in der Nähe des Ellenbogengelenks oder im Oberarm liegen, und die mit völlig ausgestrecktem Arm behandelt werden müssen, entweder aus Rücksicht auf den Sitz des Bruchs oder weil der Pflasterverband ganz oder teilweise auf Vorderarm und Hand angebracht werden muß. Sie wird sich deshalb besonders gut zur Behandlung stark verstellter, schwierig reponibler Brüche im unteren Drittel des eigentlichen Oberarms — vom unteren Ende des Humerusschafts abgesehen — eignen, weil ein Pflasterverband von der Mittelhand bis mitten auf den Oberarm hinauf eine viel kräftigere Extension zuläßt, als ein gewöhnlicher Verband auf dem Oberarm allein unter diesen Umständen es vermöchte. Sie ist auch bequem, wo man bei Humerusbrüchen aus einem oder anderem Grunde, z. B. Ekzem oder Weichteilsverletzungen am Oberarm, den Pflasterverband ausschließlich auf dem Unterarm und der

Hand anbringen muß. Bei einer *Fractura olecrani* endlich ist sie neben der Winkelschiene die einzig brauchbare Schienenform (vergl. Fig. 46).

Hat man ein flaches Brett, bleibt der Vorderarm mit seiner Beugefläche in Zwischenstellung zwischen Pronation und Supination gegen dieses liegen. Wünscht man den Vorderarm völlig proniert oder supiniert zu halten, benutzt man anstatt eines Bretts einen runden Stock als Schienenkörper. Verwendet man eine etwas große Rolle, kann man durch deren Stellung auch die des Vorderarms bestimmen.

Es ist klar, daß eine gerade kombinierte Schiene unter fast allen möglichen Verhältnissen sich mit der größten Leichtigkeit improvisieren läßt. Erforderlich ist nur ein Brett, das von der Achselhöhle bis zu den Fingerspitzen reicht. In dem einen Ende wird eine Rolle eingeschraubt, an dem anderen bringt man einen Schulterbügel an, der aus einem 50 bis 60 cm langen Stück spanischen Rohrs, einem Stück Faßreifen, einem Weidenzweig oder aus zusammengelegten und aneinander befestigten Holzspänen und ähnlichem bestehen kann. Des Bügels freie Enden werden in Löchern befestigt, die man durch die Seitenränder beider Schienenstücke bohrt. Der Schulterbügel wird an den oberen Rand des Armlochs der Weste festgenäht, oder an das Schulterstück eines Leibchens. In der Mitte zwischen dem vorderen und hinteren Armlochrande wird ein Knopf angenäht zur Befestigung des Perinealschlauchs. In einem Loch im obersten Teil der Holzschiene, oder an einem hier angebrachten Nagel oder einer Oese wird der Schienenschlauch befestigt, von dessen anderem Ende her eine Schnur über die Rolle nach dem auf Arm und Hand angebrachten Pflasterverband führt.

Nur wenn man beim Improvisieren der Schiene eine langgestielte Rolle nicht zur Hand hat, läßt man bei älteren Patienten von Anfang an das Brett bis ganz über die Fingerspitzen herausragen. Eine gewöhnliche, überall käufliche Rolle tut dann dieselben Dienste. Den Fingern gibt man dadurch eine gewisse Bewegungsfreiheit, daß man die Hand mittels eines Wattebauschs oder einer Bindenrolle in der hohlen Hand vom Brett abhebt. Wenn man dann nach Verlauf von ein paar Tagen sich eine Rolle mit langem Stiel verschafft hat, sägt man ein entsprechendes Stück vom unteren Ende des Bretts ab und schraubt die gestielte Rolle ein.

Kapitel III.

Pflasterverbände. Technische Bemerkungen.

Hat man den Sitz des Bruchs und die Art der Verstellung festgestellt, wird damit in der Regel auch die Wahl der am besten geeigneten Schienenform gegeben sein. Man beginnt die Behandlung mit Anbringen des Pflasterverbands, der eine für den Enderfolg entscheidende Bedeutung hat. Was man von ihm in erster Linie verlangen muß, ist, daß er während der ganzen Dauer der Extension ohne wesentliche Verschiebung liegen bleibt. Bedingung hierfür ist, daß er nicht Schmerzen hervorruft, und daß das Pflaster gut klebt und nicht durch Hautreiz Ekzem verursacht. Es ist deshalb nötig, daß der Arzt sowohl den Verband richtig anlegt, wie auch daß er gutes Klebepflaster zur Verfügung hat. Man kann getrost sagen, ohne erstklassiges Pflaster ist ein guter Erfolg der Extensionsbehandlung so gut wie ausgeschlossen.

Glücklicherweise haben wir im Collemplastrum Zinci auf grauem Segeltuch (Chemische Fabrik Helfenberg) und im Leukoplast auf Segelleinen (Beiersdorf) Pflaster, die allen billigen Forderungen gerecht werden. Das viel verbreitete amerikanische Caoutchouc sparadrap hat dagegen meinen Erwartungen nicht entsprochen. Die beiden erstgenannten Pflaster sind sich ungefähr ebenbürtig, doch ist das auf Segelleinen aufgeklebte Leukoplast weicher und geschmeidiger und eignet sich deshalb am besten für Handverbände, während das auf Segeltuch aufgeschmierte Collemplastrum Zinci stärker und deshalb besser geeignet ist für den kräftigen Zug, den man bei Erwachsenen auf den Oberarm mitunter auszuüben hat. Beide Sorten müssen, falls das Pflaster etwas alt ist, vor dem Auflegen durch leichtes Ueberstreichen mit einem in Aether angefeuchteten Stück Gaze aufgefrischt werden¹⁾. Damit das Pflaster gut kleben kann, muß es auf eine reine und einigermaßen fettfreie, aber gern unrasierte Haut zu liegen kommen. Ein gründliches Entfernen von Schmutz und Fett auf dem ganzen Hautgebiete, das bedeckt werden soll, ist deshalb unerlässlich. Es genügt, die Haut mit einem in Benzin, Benzinoform oder Aether angefeuchteten Gazetupfer abzureiben, und zwar so lange, bis reine Gaze beim Reiben nicht mehr schmutzig wird. Hierbei muß man jedoch beachten, daß Benzin nur als ein Notmittel anzusehen ist. Denn auf reizbarer Haut ruft es unter dem Pflaster leicht Ekzem hervor. Benzinoform ist besser, Aether am besten.

Darauf kommt das Auflegen des Pflasters. Dies muß von Anfang bis Ende mit größter Sorgfalt geschehen. Das Pflaster muß über-

1) Die Fabrikanten gewährleisten die Klebefähigkeit für nicht längere Zeit als 1 Jahr.

all glatt und dicht gegen die Haut anliegen, es muß einen gleichmäßigen Druck ausüben und darf beim Gleiten auf keine Ecken auftreffen, wo es in die Haut einschneiden kann. Der Längsstreifen muß lieber etwas zu schmal sein als zu breit. Denn sonst werden seine Ränder faltig und können sich nicht an die Haut anschmiegen. In passender Länge zugeschnitten werden die Streifen in ihrer Längsrichtung gestreckt und auf den Arm in der Stellung aufgelegt, in der sie am glattesten liegen werden. Dann drückt man sie so fest wie möglich gegen die Haut an, worauf man die zirkulären Touren anlegt. Zu diesen können nicht wie in früheren Zeiten Gazebinden benutzt werden, man muß vielmehr Pflasterstreifen eines durchlöcherten und dünnen Kautschukheftpflasters auf weißem oder roten Cretonne mit oder ohne Zusatz von Zink verwenden. Dies Pflaster wird von den beiden genannten Fabriken geliefert, aber nicht auf Rollen, sondern meterweise. Es wird in 3 cm breiten und nicht über 50 cm langen Streifen zugeschnitten, die in einander zum Teil überragenden Touren anzubringen sind.

Die Haut darf dabei an keiner Stelle zwischen den Pflastertouren unbedeckt bleiben. Denn sonst wird sie hier in einer Falte hervorquellen, die bei dem ganz unvermeidlichen Gleiten des Verbands eingezwängt und sehr leicht eingeschnitten würde. Das Pflaster darf ferner auch nicht in eine querlaufende Hautrinne wie am Handgelenk gelegt werden, wo der gesamte Verband eine ringförmige Einschnürung erfahren würde, die nach und nach den ganzen Zug auszuhalten hätte. Deshalb muß der schwächste Abschnitt des Handgelenkgebiets nach BARDENHEUER im voraus geschützt werden, und zwar durch 4 bis 5 Touren einer bei Kindern 2 cm, bei Erwachsenen 3 cm breiten Gazebinde. Die an Umfang nach unten zunehmende Mittelhand bildet einen für den Halt des Verbandes sehr wichtigen Abschnitt. Hier muß das Pflaster mit besonderer Sorgfalt angebracht werden, überall völlig glatt liegen und gleichmäßig drücken. Eine wesentliche Bedingung für das gute Sitzen des Verbandes, ohne daß er Schmerzen verursacht, ist selbstverständlich, daß die zirkulären Pflastertouren so gleichmäßig wie möglich gespannt werden. Auf gesunden Teilen wird ein geringer Druck in der Regel nichts schaden, wenn er nur gleichmäßig wirkt. Auf der Bruchstelle selbst aber und in deren Nachbarschaft muß jeder Druck unbedingt vermieden werden. Dies ist nicht so sehr aus Rücksicht auf den Blutumlauf erforderlich. Denn dieser wird doch nur in geringem Grade oder gar nicht von dem durchlöcherten und etwas nachgiebigen Pflaster behelligt werden. Dagegen würde ein Druck hier ein direktes Hindernis für die allmähliche Einrichtung der in seitlicher Richtung verschobenen Fragmente bilden können. Bei Brüchen des einen oder beider Oberarmknochen kann ein zu straff sitzender Verband die schwersten Verstellungen herbeiführen. Denn selbst wenn

man es nicht mit einer mehrfachen Fraktur zu tun hat, würde hierdurch leicht eins der Bruchstücke in das Spatium interosseum hineingepreßt werden können. Man darf auch nicht vergessen, daß die zirkulären Touren beim Gleiten unregelmäßig angespannt werden können, da ja die Längsstreifen zuerst zu rutschen anfangen, während das Zirkulärpflaster in der von den Längsstreifen unbedeckten Hautpartie hängen bleibt und einen kleinen Bogen bildet. Deshalb tut man bei Erwachsenen immer am besten, den Pflasterverband nicht über die Bruchstelle selbst zu legen bei so verzwickten Brüchen wie denen in den Diaphysen des Vorderarms.

Will man den Pflasterverband nach 8 bis 14 Tagen entfernen, ist es ratsam, das Pflaster vorher mit Aether, Benzinoform oder Benzin aufzuweichen. Alle die drei genannten Flüssigkeiten sind in diesem Falle gleich gut, da ja die Haut unmittelbar darauf abgewaschen werden kann. Reißt man aber das fest klebende Pflaster ab, ohne es vorher angefeuchtet zu haben, kann man mitunter recht unangenehme Hautverletzungen hervorrufen, ganz abgesehen davon, daß dies immer unnötige Schmerzen verursachen würde. Solange als das Pflaster nach meinem Verfahren liegen bleibt, wird es sich in der Regel ohne Schwierigkeiten entfernen lassen.

Der Oberarmverband wird immer in der gleichen Weise angelegt. Der Unterarm wird rechtwinklig gestellt. Der bei Erwachsenen 6 bis 8 cm, bei Kindern etwa 4 cm breite Längsstreifen wird oben von der Tuberositas deltoidea aus auf der lateralen Seite des Arms, in einer kurzen Schlinge unter dem Ellenbogen gelegt und hinauf längs

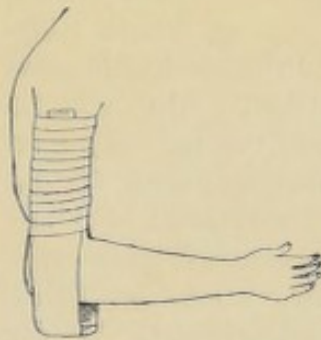


Fig. 28. Pflasterverband am Oberarm mit kurzem Spreizbrettchen.

der Körperseite des Oberarms bis wieder zur selben Höhe, in der man angefangen hat. Das Pflaster wird gut festgedrückt und darauf werden die Zirkulärstreifen angelegt, die auf der Vorderseite unten mindestens 2 cm der Beugefläche des Oberarms freilassen müssen, damit der untere Pflasterrand beim Gleiten des Verbands nicht in die Haut einschneiden kann. Hierauf muß man während des Festliegens des Verbands ebenfalls aufmerksam sein und gegebenenfalls eine halbe oder ganze Zirkulärtour an der ausgesetzten Stelle entfernen. Auf einem mageren Arm benötigt

der Pflasterverband, um nicht zu stark auf die Epikondylen des Oberarms zu drücken, eines Brettchens in der Pflasterschlinge. Falls diese letztere sehr kurz ist, sollte man es sich zur festen Regel machen, stets ein solches Brettchen einzulegen. Dies kann indessen ganz kurz sein, nicht länger als $\frac{3}{4}$ des Querschnitts der Ellenbogen-gegend. Ist die Pflasterschlinge ziemlich lang, kann das Brettchen

wenigstens bei wohlgenährten Frauen ganz wegfallen. Man schneidet dann in das untere Ende der Schlinge ein großes Loch und legt quer durch die Schlinge ein 6 bis 8 cm langes und mindestens bleistift dickes Holzpflockchen, an das man die Rollenschnur befestigt. Benutzt man ein Brett, bohrt man in dieses ein Loch zur Befestigung der Schnur. Da die Schnur vom Brett bis zur Rolle so viel wie möglich in der Längsrichtung des Arms laufen soll, muß man bisweilen das Loch etwas innerhalb des Mittelpunkts des Brettchens anbringen. Um ganz sicher zu sein, daß der Zug in einer völlig korrekten Richtung erfolgt, wird es sich mitunter empfehlen, die Schnur nicht nur über die Endrolle der Schiene, sondern auch noch über eine lateral und perpendicular auf der Schiene eingeschraubten zweiten Rolle laufen zu lassen.

Der Unterarmverband wird je nach den Umständen verschiedenlich angelegt, sowohl was die Art und Weise anlangt, wie auch die Höhe, bis zu der er heraufreichen kann. Bei Erwachsenen richtet sich dies ganz nach dem Sitz des Bruchs, bis zu einem gewissen Grade aber auch nach dessen Charakter. Besonders bei Brüchen in den mittleren zwei Vierteln der Diaphyse der Vorderarmknochen darf der Verband nicht so hoch heraufreichen, daß er irgendeinen seitlichen Druck auf die Fragmente ausüben kann. Anderseits muß ein kurzer Pflasterverband eine so große Befestigungsfläche wie möglich suchen, mitunter auch auf den Phalangen, um den kräftigen Zug tragen zu können, der sich unter diesen Verhältnissen notwendig machen kann. Natürlich muß man hierbei um so größere Vorsicht anwenden, je stärker die Bruchstücke verschoben und je leichter sie verstellbar sind. Bisweilen wird es sich deshalb empfehlen, den Verband einige Centimeter oberhalb des Radio-Ulnargelenks endigen zu lassen. Anderseits kommen aber in der Diaphyse der Vorderarmknochen Brüche ohne aufgehobenen Bruchflächenkontakt vor, z. B. Infraktionen, bei denen der Verband, um die Behandlung vor allem bei Kindern zu erleichtern, auch oberhalb der Bruchstelle angelegt werden darf. In einem solchen Falle kann der Verband sogar den ganzen Vorderarm bedecken. Bei Kindern, bei denen Schmerzlosigkeit eine Hauptbedingung für die Durchführbarkeit der Behandlung ist, gilt es stets, den Pflasterverband ein möglichst großes Gebiet einnehmen zu lassen.

Zur Nachbehandlung einer Luxation am oberen Vorderarmende oder bei Brüchen in dem von dicker Muskulatur bedeckten oberen Abschnitt des Vorderarms kann und sollte der Verband auch bei Erwachsenen bis zum Ellenbogen heranreichen. Nach unten zu reicht der Unterarmverband entweder bis zur Fingerwurzel oder läuft bei Kindern und jungen Leuten, die nicht volle Bewegungsfreiheit der Finger brauchen, in einer Schlaufe um die Fingerspitzen herum. Wo man mittels eines kurzen Unterarmverbands einen kräftigen Zug aus-

üben will, befestigt man schließlich das in parallele Streifen aufgeteilte Längspflaster auch an den dreigliedrigen Fingern. Bei allen Unterarmverbänden wird die Handgelenkgegend durch 4—5 zirkuläre Touren einer bei Erwachsenen 3, bei Kindern 2 cm breiten Gazebinde beschützt, die unter dem Pflaster angebracht wird.

Die Längsstreifen des Unterarmverbands müssen bei Erwachsenen 6 cm, bei Kindern 4 cm breit sein. Soll der Verband nicht weiter herabreichen, als bis zur Fingerwurzel, so schneidet man zwei gleichlange Stücke zurecht, deren unterste 2 cm umgebogen werden, damit

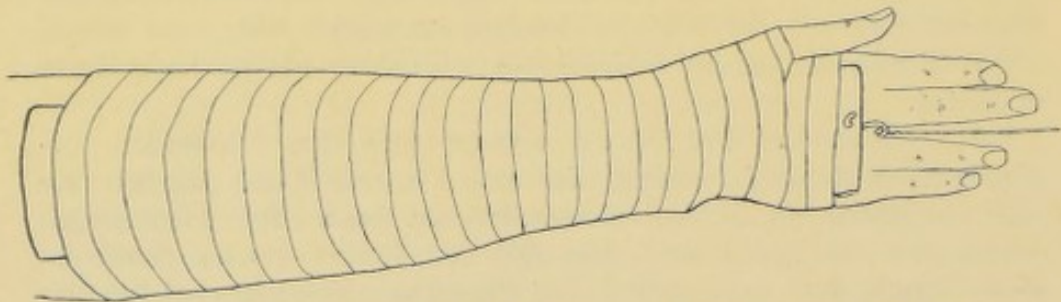


Fig. 29. Die Finger freilassender Pflasterverband am Unterarm und Hand.

sie nicht festkleben können. Der Länge nach ordentlich straff gezogen, legt man die Streifen in der Weise auf, daß sie so glatt wie möglich zu liegen kommen. Das untere, umgelegte Ende muß dabei sowohl an der Beugefläche wie der Streckfläche bis zur Mittelfingerfalte reichen.

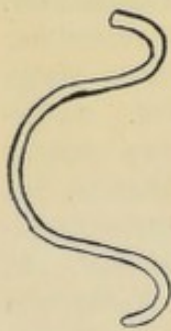


Fig. 30. U-förmiger Metallbügel zur Befestigung der Rollenschnur an einem die Finger freilassenden Pflasterverband.

Das Pflaster wird überall adaptiert, und die zirkulären Pflastertouren werden so angelegt, daß sie überall decken, auch die um das Handgelenk gelegte Gazebinde. Auf der Mittelhand legt man Zirkulärtouren mit besonderer Sorgfalt an. Hierbei gilt es, so viel wie möglich zu vermeiden, daß das Pflaster Falten schlägt. Man kann das Pflaster in Achtertouren um den Daumen herumlegen. Ist es nötig, kann man in den strammenden Rand 0,5—1,5 cm tiefe Einschnitte anbringen, die indessen von den folgenden Pflastertouren bedeckt werden müssen. Der ganze Daumenballen und der Mittelhandknochen des Daumens wird bedeckt, während der Daumen selbst frei bleibt. In der Hohlhand muß man besondere Vorkehrungen treffen, damit der Pflasterverband nicht von der Haut emporgehoben werde. Nachdem die zirkulären Touren bis ganz heruntergeführt sind,

wird die Hohlhand mit einem Gazebausch ausgefüllt, der durch eine Reihe besonderer Zirkulärtouren um die Mittelhand gegen den Verband angepreßt wird. Schließlich werden zur Befestigung der Rollenschnur die Enden eines kleinen U-förmigen Bügels durch die umgelegten

Ränder der beiden Längsstreifen hindurchgesteckt. Dieser Bügel bleibt in der Regel zwischen dem 3. und 4. Finger liegen.

Will man z. B. bei Kindern das Pflaster die Finger bedecken lassen, schneidet man einen Längsstreifen doppelt so lang wie den Verband ab. In der Bucht dieses mit seinen nicht klebenden Flächen aufeinander doppelt liegenden Streifens schneidet man ein Dreieck aus. Das Pflaster wird gewendet, und über die Bucht ein bleistift dickes Pflöckchen gelegt, das so lang sein muß, wie das Pflaster breit ist, und dessen Mittelteil über dem ausgeschnittenen Loch zu liegen kommt.

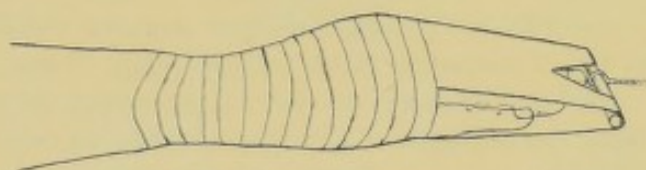


Fig. 31. Die Finger deckender Pflasterverband.

In einer um die Mitte des Pflöckchens herumlaufenden Furche wird die Rollenschnur befestigt. Durch Ziehen an letzterer werden die Pflasterstreifen während des Anbringens straff gespannt und so angelegt, daß das Pflöckchen gegen die Spitze des Mittelfingers anliegt. Die zirkulären Touren werden, wie oben beschrieben, vom oberen Ende des Verbands bis zum Mittelhand-Fingergelenk angebracht.

Bei Diaphysebrüchen des einen oder beider Vorderarmknochen läßt man das Pflaster nicht länger als 4—5 cm über das Radio-Ulnargelenk hinaufreichen. Ist gleichzeitig sehr kräftige Extension notwendig, muß man das Pflaster außerdem auf den Fingern anbringen.

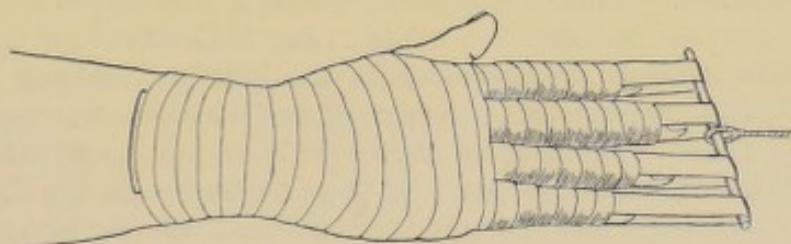


Fig. 32. Auf den Fingern angebrachter Pflasterverband.

In diesem Falle zerlegt man den Längsstreifen in 4 Teile, je einen für die vier dreigliedrigen Finger. Dies geschieht in der Weise, daß man das Pflaster doppelt legt, und zwar mit den nicht klebenden Flächen gegeneinander, und es von der Bucht ab bis einige Centimeter von den freien Enden der Länge nach aufteilt. Das Pflaster wird darauf gewendet und derart aufgelegt, daß die 4 Streifen sowohl an der Beuge- wie der Streckfläche längs des entsprechenden dreigliedrigen Fingers und dessen Mittelhandknochens laufen. Man hat darauf zu achten, daß

das Pflaster überall, besonders aber in der Handfläche gut anliegt. Darauf werden die Zirkulärtouren wie oben beschrieben angebracht. Jede Tour umfaßt auf der Mittelhand und oberhalb derselben sämtliche 4 aufgeteilten Längsstreifen; dagegen wird beim Straffspannen der Pflasterschlinge jeder Finger einzeln für sich umschnürt. Ein Gazebausch wird in die Hohlhand hineingelegt und mit neuen zirkulären Pflastertouren befestigt. Die Rollenschnur wird um das durch alle vier Schlingen gesteckte Holzpflöckchen festgeknüpft, und der Streckverband ist fertig zum Gebrauch (Fig. 32).

Bei Anwendung der kombinierten Schiene wird, wenn die Schiene gewinkelt ist, ein Pflasterverband auf dem ganzen Vorderarm angelegt. Je nach den Umständen reicht dieser nach unten nur bis zur Fingerwurzel, oder als Schlaufe um die Fingerspitzen herum. In Verbindung mit einer geradlinigen kombinierten Schiene wird die Länge des Pflasterverbands vom jeweiligen Sitz des Bruchs bestimmt. Bei Oberarmbrüchen kann er von den Fingern aufwärts bis mitten auf den Oberarm reichen. Bei Vorderarmbrüchen wird er nach denselben Regeln, wie bei der Unterarmschiene angegeben, angebracht, und zwar je nach dem Sitz des Bruchs als kürzerer oder längerer Vorderarm-Handverband.

In Verbindung mit der Hand-Fingerschiene wendet man je den Umständen gemäß verschiedene Pflasterverbände an. Benutzt man diese Schiene für Brüche im unteren Viertel des Vorderarms, legt man den gewöhnlichen kurzen Unterarmverband an. Dieser eignet sich auch bei Verletzungen des Handgelenks und der Handwurzel. Bei Brüchen des Mittelhandknochens legt man auf den betreffenden Finger einen Verband, der sich längs des Mittelhandknochens bis zur Handwurzel fortsetzt. Durch gewöhnliche Zirkulärtouren wird er an den Fingern und der Mittelhand befestigt. Bei Fingerbrüchen legt man einen Pflasterverband mit Längsstreifen und zirkulär laufendem Pflaster auf dem ganzen Finger an. Gelingt es, den Verband fest genug ankleben zu lassen, so braucht er nicht bis hinauf auf die Mittelhand zu reichen. In der Regel indessen wird man genötigt sein, um ein gutes Sitzen zu erreichen, den Verband sowohl volar wie dorsal sich längs des Mittelhandknochens fortsetzen zu lassen und in der gewöhnlichen Weise an diesen zu befestigen.

Bei Kindern und jüngeren Leuten kann man die Finger unbesorgt 14 Tage oder sogar länger noch immobilisiert lassen. Bei älteren Patienten müssen sie dagegen ihre volle Bewegungsfreiheit behalten und nach Verlauf von schon 8 Tagen bewegt werden. Bei Leuten über 60 bis 70 Jahren und mehr muß dies noch früher geschehen. Man entfernt dann die zirkulären Pflastertouren um die Finger, schneidet die 4 Längsstreifen des Pflasters an der Fingerwurzel ab und näht sowohl auf der Dorsal- wie Volarfläche je einen 8 cm langen Holzpflöck in

die Enden ein. Um diese Pflöcke herum steckt man die Enden eines U-förmigen kleinen Metallbügels. An diesen Bügel, der zwischen dem 3. und 4. Finger liegen bleibt, befestigt man die Rollenschnur. Die Finger bleiben dank der gestielten Rolle zu aktiven wie passiven Bewegungen frei.

Hat man den Pflasterverband in befriedigender Weise angelegt, sind noch gewisse Vorsichtsmaßregeln beim Anbringen der Schiene zu beobachten.

Den geschlossenen Schulterbügel befestigt man am Armlochrande der Weste, indem man ihn mit starkem Zwirn festnäht. Aber der Bügel soll im Armloch drin liegen, nicht etwa daneben oder oberhalb, damit der Druck aufwärts auf der Weste ruht und nicht etwa auf dem Zwirnsfaden, mit dem der Bügel angenäht ist. Falls die Weste bezw. das Leibchen zu dünn ist, um den Druck aushalten zu können, näht man einen Streifen starkes Zeug oder ein Stück leinenes Band und ähnliches an das Armloch fest. An diesen Streifen Zeug werden alsdann sowohl der Bügel wie auch die Knöpfe für den Perinealschlauch befestigt. Das Annähen eines solchen Streifens oder Bandes über der Schulter am Hemde ermöglicht auch das Anbringen der Schiene bei Patienten, die keine Weste oder kein Leibchen anhaben. Die Befestigung des oben offenen Schulterbügels erfolgt in derselben Weise. Haben jedoch die beiden Schenkel dieses Bügels keine gebohrten Löcher, so müssen ihre oberen Enden soweit umgebogen werden, daß sie einen geschlossenen Ring bilden, da sonst der Befestigungsfaden herausgleiten könnte.

Bei der Entwicklung meines Verfahrens war es wünschenswert, die Kraft, die der Zug mittels der Gummischläuche entfalten kann, zu messen. Es ist auch in der Praxis lehrreich, zu wissen, mit wie starkem Zug man arbeitet. Das läßt sich ganz genau mittels eines zwischen der Rolle und dem Pflasterverband eingeschalteten Dynamometers feststellen. Hierdurch erhält man bei der herabhängenden oberen Extremität die effektiv auf den Arm wirkende Kraft angegeben. In der Praxis ist indessen diese Art des Messens etwas umständlich. Es kann nämlich nur durch entsprechendes Verlängern des Schienensbretts geschehen, so daß dieses genügenden Platz zur Anbringung des Dynamometers abgibt. Für die Praxis genügt es dagegen, wenn man im voraus die Kraft des Schlauchs bei einer gegebenen Verlängerung feststellt. Will man hieraus wenigstens annähernd den effektiven Zug berechnen, so mißt man im voraus den Kraftverlust, der durch Ueberführung der Schnur über die Rolle bei den verschiedenen Extensionsgraden verursacht wird. Hierbei zeigt sich, daß man bei Erwachsenen ohne Schwierigkeit einen Zug von 3 bis 3,5 kg ausüben kann. Dies ist auch unter allen Verhältnissen mehr als hinreichend. Denn bei

einem so kräftigen Zug kann zweifellos mitunter sogar bei Erwachsenen eine Hyperextension eintreten. Ein effektiver Zug von 2 kg bei Erwachsenen und von 1 bis 1,5 kg bei Kindern ist bereits recht kräftig und wird auf den oberen Extremitäten in den allermeisten Fällen voll auf genügen, um eine Verstellung der Fragmente in der Längsrichtung, soweit eine solche sich überhaupt richtigstellen läßt, zu heben.

Da der Erfolg der Behandlung von dem unausgesetzten Wirken der Extension abhängt, sollte man immer dafür sorgen, daß alle Teile der verschiedenen Schienen aus dauerhaftem Stoff verarbeitet und in gutem Zustand sind. Die Teile, die am leichtesten versagen, sind die Gummischläuche und die Rollenschnur. Erstere müssen deshalb aus gutem, frischem Gummi bestehen; letztere muß stark und darf an keiner Stelle abgenutzt sein. Man wird seinem Patienten gar manche Unannehmlichkeiten ersparen, wenn man dafür sorgt, daß die Holzpfropfen in den beiden Enden der Schläuche eine hinreichend tiefe Furche haben; sonst werden sie entweder leicht herausgleiten, oder es kann der Fall eintreten, daß der Gummischlauch bricht, weil man die fehlende Tiefe der Furche im Pfropfen unwillkürlich durch ein so kräftiges Zusammenschnüren ersetzt hat, daß der Schlauch nach einiger Zeit an der betreffenden Stelle durchgescheuert wird. Unter allen Umständen muß die Umgebung des Patienten, der nicht ständig unter Aufsicht des Arztes sein kann, nicht nur imstande sein, den Zug durch passendes Anziehen der Rollenschnur dauernd zu erhalten, sondern auch etwaige auftretende Fehler sofort abstellen können. Deshalb muß der erwachsene Patient selbst, oder, wo es sich um Kinder handelt, deren Vater oder ein anderer männlicher Begleiter die Wirkungsweise der Schiene und ihre Einrichtung vom Arzt erklärt bekommen, und darauf aufmerksam gemacht werden, daß sie Unregelmäßigkeiten am Apparat selbst abstellen können und müssen. Nach meiner Erfahrung sollten Frauen sich mit der Schiene so wenig wie möglich befassen. Gestatten es die Verhältnisse, so sollte der Patient in der ersten Woche der Behandlung sich täglich beim Arzte einfinden, der seinerseits niemals vergessen darf, daß der Erfolg der Extensionsbehandlung in den ersten Tagen nach dem Bruch entschieden wird.

Kapitel IV.

Die Grundsätze der Extensionsbehandlung der oberen Extremität.

Die vollständige Restitutio ad integrum ist auch bei Behandlung von Brüchen das Ziel, das man anstreben muß. Das will sagen, der Bruch soll so geheilt werden, daß man weder sehen noch merken kann, daß der Knochen einmal gebrochen war. Deshalb haben es

sich die Aerzte von alters her zur Aufgabe gemacht, erstens Bruchstück gegen Bruchstück zu stellen, zweitens die Bruchstücke in der richtigen Stellung festzuhalten, bis der Bruch verheilt ist. Die beiden wichtigsten Glieder der Bruchbehandlung sind mit anderen Worten immer gewesen: 1) Reposition, 2) Retention der gebrochenen Knochen.

Aber nicht genug hiermit. Die Bruchbehandlung hat noch eine weitere Aufgabe, die in wenige Worte zusammengefaßt darin besteht, Komplikationen fernzuhalten, kurz, dafür zu sorgen, daß die Gebrauchsfähigkeit sowohl bald wie auch vollständig wiedergestellt wird. Eine der möglichen Störungen, die es besonders zu vermeiden gilt, ist die Gelenk- und Muskelversteifung, die durch langandauernde Ruhe des gebrochenen Gliedes verursacht und bisweilen bleibend werden und dann selbst eine, was die Stellung der Fragmente betrifft, ideale Bruchheilung wertlos machen kann.

In dem Bestreben, den vollkommenen Erfolg zu erzielen, also rasche Heilung in richtiger Stellung und schnelles Wiedererlangen der vollen Gebrauchsfähigkeit, haben sich zu verschiedenen Zeiten und in verschiedenen Ländern verschiedene Richtungen in der Frakturbehandlung geltend gemacht. Bald legte man das Hauptgewicht auf das eine Glied der Bruchbehandlung, bald auf das andere. Die einen haben z. B. in der Reposition das wichtigste Moment gesehen, wo andere wieder alle mangelhaften Ergebnisse auf eine selbst geringfügige Bewegung der Bruchstücke zurückführen zu müssen glaubten. Letztere Richtung hat deshalb eine unbedingte Immobilisation in erstarrenden Verbänden als Hauptsache angesehen, wobei sie so weit gingen, dies für sogar noch wichtiger zu erklären, als die Reposition selbst. Man darf vielleicht in der Art, wie der Volksmund die Behandlung von Frakturen nennt, einen Ausdruck für die in den verschiedenen Ländern vorherrschenden Anschauungen erblicken. Wenn der Engländer z. B. in der gewöhnlichen Unterhaltung, einen Bruch zu behandeln nennt „to set a fracture“, der Norweger dagegen „at spjelke“ („schienen“), so kann man sich schon daraus ein ungefähres Bild von der in England bzw. in Norwegen üblichen Behandlungsweise machen. Aber in LUCAS CHAMPIONNIÈRE haben wir auch einen Vertreter für die Auffassung, daß die Erhaltung der Gebrauchsfähigkeit, also eigentlich erst das dritte Glied in dem Heilprozeß, die Hauptrolle zu spielen hat. In seinen Augen ist die Immobilisation geradezu eine Gefahr, die Reposition minder wesentlich, wogegen die Aktivität für ihn die Hauptsache ist, was er in Redewendungen ausdrückt, wie „le mouvement c'est la vie“, und „une certaine quantité de déformation n'empêche guère les fonctions régulières d'un membre“ und ähnliche. Massage und Bewegungen sind seine wichtigsten Heilmittel. LUCAS CHAMPIONNIÈRES Methode auf der einen, operative Vereinigung der Bruchstücke mittels Knochennaht auf der anderen Seite sind die

äußersten Punkte in der jetzigen Bruchbehandlung. Beide haben ihr Gebiet. Es gibt eingekeilte Frakturen mit so geringer Verstellung, daß wir das erstere Verfahren anwenden können; aber es kommen auch Brüche vor, bei denen die Richtigstellung der Fragmente eine so unabweisbare Vorbedingung für die spätere Gebrauchsfähigkeit bildet, daß eine blutige Behandlung hier unvermeidlich scheint. Nur eine ganz verschwindende Minderzahl von Brüchen ist von derartiger Beschaffenheit, daß weder Reposition noch Retention notwendig sind. Bei der überwiegenden Mehrzahl der Frakturen ist das Gegenteil der Fall, und bei diesen kann man vom Arzte verlangen, daß er auf einfache und für den Patienten schonende Weise eine in allen drei Gliedern befriedigende Bruchbehandlung gewährleistet, damit die blutige Reposition trotz ihrer in unseren Tagen verhältnismäßigen Gefährlosigkeit nur ausnahmsweise zur Anwendung kommt. Dies vermag man besser als auf irgendeine andere Weise mittels der permanenten Extension.

Die Extensionsbehandlung ist keineswegs etwas Neues. Nur ihr praktischer Wert hat erst in unserer Zeit angefangen, allgemeinere Anerkennung zu finden. Ihre Hauptgrundsätze können als schon längst festgestellt betrachtet werden, obwohl noch heutzutage die Ansichten betreffs gar mancher und gerade wesentlicher Punkte geteilt sind. Besonders gilt dies der Anwendung der Extension bei Oberarmbrüchen, bei denen sie bisher nur wenig Fürsprecher gefunden hat.

Die Extension bei Knochenbrüchen ist zuerst von englischen Aerzten angewandt worden. Von England fand dann die Behandlung bereits zu Beginn des 19. Jahrhunderts ihren Weg nach dem Kontinent, insofern als Schenkelbrüche teilweise mittels Extensionsapparaten verschiedener Art behandelt wurden. Ich gehe sogar so weit, die von CHARLES WHITE nach PERCIVAL POTTS Prinzipien konstruierte doppelte schiefe Ebene als einen derartigen Apparat anzusehen. Richtig angewandt, d. h. in Verbindung mit einem Schenkelbrett von solcher Länge, daß die kranke Beckenseite in der Schwebe gehalten wird und nicht auf die Unterlage herabsinken kann, ermöglicht die doppelte schiefe Ebene, unterstützt von der Muskeler schlaffung bei gebeugtem Knie und gebeugter Hüfte eine jedenfalls bei Kindern sehr wirksame permanente Extension des Schenkels. Es war auch dieser Apparat, der mich erst ordentlich von den bedeutenden Vorzügen der permanenten Extension überzeugte. Indessen der eigentliche Vater der gegenwärtigen Extensionsbehandlung ist unstreitig BARDENHEUER, der dank einer richtigen Würdigung des bei Knochenbrüchen wirkenden pathologischen Prozesses den bis dahin wenig benutzten Grundgedanken ergriffen hat und durch planmäßige Entwicklung der Extension alle Aussicht dazu hat, die praktische Bruchbehandlung einen Riesenschritt vorwärts zu bringen.

Worin besteht nun die besondere Wirkung der Extension? Um diese Frage zu beantworten, müssen wir die Aufmerksamkeit des Lesers auf einige der Vorgänge hinlenken, die bei einem Bruch stattfinden. Daraus wird ersichtlich werden, welche Schwierigkeiten diese dem Arzt bieten, wenn er einen verstellten Bruch repolieren und die Fragmente darauf in korrigierter Stellung halten soll.

Wir haben zuerst die Dislokation. Diese wird durch verschiedene Umstände verursacht. In erster Linie tritt sie ein infolge der rein mechanischen Verhältnisse, die den Bruch hervorrufen. Wirkt das Trauma, nachdem der Knochen gebrochen ist, fort, so treibt es die Bruchstücke unwillkürlich in der Richtung, in der es wirkt, vor sich her. Die Fragmente werden dadurch auseinander geführt, und zwar in einer Weise und in einem Grad, die von der Art und der Stärke des Traumas abhängen, das ist die sogenannte primäre Dislokation. Die typische Wirkung des Stoßes ist eine Dislocatio ad latus, während die des Druckes die bloße Achsendislokation ist. Je heftiger das Trauma, um so größer ist selbstverständlich eine Dislokation.

Die sekundäre Dislokation wird an der horizontal liegenden unteren Extremität bis zu einem gewissen Grad von dem Gewicht des Beines unterhalb des Bruches verschuldet und wird daher geradezu von den Gesetzen der Schwere bestimmt. Bei der herabhängenden oberen Extremität fällt dieses Moment so gut wie gänzlich fort. Wir kommen deshalb der Wahrheit nahe, wenn wir sagen: auf der oberen Extremität wird die sekundäre Dislokation von den Muskeln hervorgerufen. Im Augenblick des Bruches kann allerdings die Dislokation einigermaßen von der plötzlichen Muskelkontraktion beeinflusst werden, die reflektorisch vom Schmerz und den sich in den Muskel hineinbohrenden Bruchstücken hervorgerufen wird. Dieses Zusammenziehen ist jedoch nur ein Ruck und spielt, selbst wenn er sich einige Mal durch eine plötzliche Bewegung des gebrochenen Gliedes wiederholen sollte, eine ganz unwesentliche und nur vorübergehende Rolle.

Einen sehr viel größeren und weit nachhaltigeren Einfluß als die Kontraktion hat die elastische Retraktion der Muskeln. Man lernt diese am besten kennen beim Durchschneiden einer Sehne. Da kann sie sich frei entfalten, und das proximale Sehnenende wird länger und länger heraufgezogen und macht erst Halt, wenn der Muskel zur Ruhe gekommen ist. Ganz dasselbe geschieht, wenn ein Bruch dem elastischen Muskel Gelegenheit gibt, seiner Neigung zu folgen, seine Insertionspunkte einander zu nähern. Das tut er, bis er sich beliebig retrahiert hat, oder bis er im Bruche auf einen Widerstand stößt, der größer ist, als seine übrigbleibende Kraft. Das Retraktionsvermögen des gesunden Muskels ist sehr groß, nach ZUPPINGER etwa dreimal größer, als gewöhnlich angenommen wird.

Nicht allein erzeugt oder steigert die elastische Retraktion des

Muskels die Verstellung des unbehandelten Bruches, sondern sie ist auch nach der Reposition sofort wieder tätig. Der retrahierte und gespannte Muskel versucht jetzt, die Bruchstücke von neuem zu verschieben, oder eine nicht völlig gehobene Verstellung zu vergrößern. Deshalb sehen wir auch, daß die Dislokation trotz gut gelungener Reposition sich so häufig während des Anlegens eines erstarrenden Verbandes einstellt, selbst wenn dieser so rasch erstarrt, wie z. B. ein Gipsverband. Man findet auch gar nicht so selten, daß ein solcher Verband nicht vermocht hat, dem Zug der Muskeln einen Halt zu setzen, sondern daß allmählich eine sogar recht bedeutende Verschiebung der Fragmente in dem Verband eingetreten ist.

Querbrüche, deren große und gezackte Bruchflächen durch die Reposition miteinander in Berührung gebracht sind, werden verhältnismäßig leichter in ihrer Stellung gehalten werden können, besonders wenn das eine Fragment wie bei einer *Fractura pertubercularis humeri* oder einem Bruch der unteren Radiusepiphyse sehr kurz ist. Bei Schrägbrüchen wird dagegen die Muskelretraktion trotz Ruhe oder sogar Immobilisation meistens von neuem mehr oder weniger Dislokation hervorrufen. Dies ist hier sogar in dem Grade der Fall, daß die Wirkung der ausgeführten Reposition z. B. bei einer *Fractura supracondylica humeri* völlig illusorisch werden kann. Aber selbst wo es bei Querbrüchen gelingt, die Zacken des einen Bruchstücks zwischen die Zacken des andern hineinzuhaken, so daß eine erneute Verstellung in der Längsrichtung ausgeschlossen ist, wird die größere Muskelkraft auf der einen Seite des Knochens leicht eine *Dislocatio ad axin* hervorrufen, indem ein röhrenförmiger Knochen nach der Seite der kräftigeren Muskulatur gebeugt wird. Die letztere Erfahrung hat man reichlich Gelegenheit, bei einem Bruch in der unteren Hälfte der *Humerusdiaphyse* zu machen, oder auch bei einer *Fractura antibrachii*.

Wird die Dislokation nicht innerhalb der ersten Tage nach dem Bruche gehoben, so fährt der Muskel fort, sich zu retrahieren. Anfangs tut er das in starkem Grade, später immer weniger kräftig, bis er allmählich zur Ruhe kommt. Aber nun ist er kürzer geworden, und es dauert nicht lange, so macht er jede Reposition unmöglich, die eine Verlängerung des straffen Bandes, den der Muskel bildet, erfordert. Nach und nach verliert der Muskel den letzten Rest seiner ursprünglichen Elastizität, indem er schließlich einer fibrösen Entartung anheimfällt. Stellenweise tritt letztere noch schneller ein, nämlich da, wo die spitzen Fragmente das Muskelgewebe verletzt und einen Blutaustritt und eine sekundäre Entzündung hervorgerufen haben.

Die elastische Retraktion macht sich indessen nicht nur in den Muskeln geltend. Hier ist sie am größten und die Retraktion der Muskeln ist einer der allerbedeutungsvollsten Faktoren bei Knochenbrüchen und unbedingt das wichtigste Moment bei der Korrektur der Verstellung.

Alle Gewebe sind mehr oder weniger elastisch und alle retrahieren sich und passen sich den neuen Verhältnissen an, wo eine Dislokation eingetreten ist. Bei Brüchen der Diaphyse der röhrenförmigen Knochen spielt indessen die Retraktion der übrigen Gewebe neben der der Muskeln eine so untergeordnete Rolle, daß sie in der Praxis ganz außer Betracht gesetzt werden kann. Bei Brüchen im oder nahe eines Gelenks dagegen ist das Verhältnis ein anderes. In den bei der Bewegung im Gelenk tätigen Knochenteilen spielt bleibende Dislokation selbst von geringerem Grade eine sehr viel größere Rolle als bei einem Schaftbruch, und hier erhalten alle die Momente, die einer genauen Reposition im Wege sind, erhöhte Bedeutung. Die Retraktion der fibrösen Kapsel und sämtlicher Bänder des Gelenks sowie der Synovialis wird zu einem sehr wesentlichen Faktor. Freilich macht die Retraktion dieser Gewebe sich etwas langsamer bemerkbar als eine in den Muskeln, ebenso wie sie auch sicher beträchtlich geringer als diese ist. Ist sie aber erst einmal zustande gekommen, so gewinnt sie auch große Bedeutung. Ihre schädlichen Wirkungen lassen sich nur sehr schwer überwinden, unter anderem deshalb, weil die verschiedenen Bänder durch ihre Verkürzung nach verschiedenen Richtungen hin ziehen. Nichts gibt einen besseren Begriff von der Schrumpfung der fibrösen Gelenkteile, als die inveterierte Luxation im Ellenbogen. Die Reposition wird nämlich oft schon nach Verlauf weniger Wochen unmöglich gemacht, hauptsächlich infolge Einschrumpfens des verwickelten Bandapparats.

Keine geringe Bedeutung haben bei Knochenbrüchen die Begleiterscheinungen der *Solutio continui* des Knochens. Unter diesen sind es besonders die Verletzung der Weichteile in den Umgebungen des Knochens und der teilweise hiervon, vor allem aber von den Bruchflächen herrührende Bluterguß, die sich von Anfang an störend geltend machen. Beide stehen, ebenso wie die allmählich auftretende sekundäre Reaktion im großen und ganzen, in direktem Verhältnis zur Dislokation. Der Bluterguß bedingt die primäre Anschwellung an der, wie um die Bruchstelle; die sekundäre Schwellung fügt sich hinzu und beruht auf der nun folgenden Reaktion. Hierdurch entsteht häufig eine bedeutende Spannung, die den Schmerz steigert und für die Reposition der Bruchstücke mitunter recht hinderlich werden kann. Zur sekundären Reaktion gehört auch die Callusbildung, die nur insofern etwas Gutes ist, als sie zur Immobilisation und Heilung beiträgt. Letztere ist aber doch immerhin ein pathologischer Vorgang und oftmals von bedeutender Reichweite, z. B. wo sie einen Nerven einkapselt oder eine mechanische Hinderung für die Beweglichkeit in einem Glied bildet. Es ist daher selbstverständlich, daß je mehr die Behandlung die Reaktion einzuschränken vermag, desto besser. Ferner ist es auch ein unbestreitbarer Vorteil, das herausgetretene Blut zur raschen Resorption bringen zu

können. Eine der verhängnisvollsten Störungen bei Knochenbrüchen und eine der hauptsächlichsten Ursachen für Pseudarthrose ist, daß sich die aufgespießten Muskeln zwischen die Bruchstücke legen. Ferner bringt der bedeutende intraartikuläre Druck, der bei der Blutung in einem Gelenk entsteht, dessen knorpelbedeckten Teile gebrochen sind, nicht geringe Gefahren für die Gebrauchsfähigkeit mit sich. Ganz ebenso kann die während des pathologischen Vorgangs gesteigerte Kraft, mit der die Gelenkenden von der Muskulatur gegeneinander gehalten werden, in dieser Beziehung unheilvoll werden.

Die Vorzüge der Extension bei der Behandlung von Knochenbrüchen und deren Folgeerscheinungen sind zahlreich. Ihr Kernpunkt ist, daß sie die elastische Retraktion der Muskeln überwindet. Und dies tut sie auf eine bequeme und in hohem Grade schonende Art. In dieser Hinsicht steht sie weit über jeder anderen Form von Bruchbehandlung.

In den ersten zwei bis drei Tagen nach dem Bruche vermag man bei Narkose in der Regel die Retraktion einer kräftigeren Muskulatur zu überwinden. Bei schwächerer Muskulatur gelingt dies meistens auch ohne Narkose, aber gewöhnlich nur bei Anwendung von recht bedeutender Kraft und unter großen Schmerzen für den Patienten. Ganz anders bei der Extensionsbehandlung. Was sich mit Gewalt nur in unvollkommenem Grad erreichen läßt, leistet unter entsprechenden Verhältnissen die permanente Extension leicht, schmerzfrei und bedeutend sicherer. Nach und nach und fast unmerklich wird der Muskelzug überwunden, und hiermit gleichzeitig eine bestehende Dislokation; eine Winkelstellung wird ausgerichtet und eine Verkürzung gehoben. Ganz besonders überzeugend zeigt die permanente Extension ihr jedem anderen Verfahren überlegenes Vermögen, die Retraktion in Fällen zu überwinden, wo bereits so lange Zeit seit dem Bruche verstrichen ist, daß die Muskeln schon angefangen haben, in ihrer verkürzten Stellung zu erstarren, und wo alle Versuche, in einer Sitzung die Verkürzung zu heben, fehlschlagen, trotz Anwendung von Narkose und trotz sehr großer Kraftentfaltung seitens eines starken Mannes. Hier wird die andauernde Extension mit ihrer Gelindigkeit auch noch nach einer gewissen Zeit den Muskel zu seiner ursprünglichen Länge zurückführen können. Wir sehen auch die permanente Extension noch eine Zeitlang wenigstens eine partielle Wirkung hervorbringen in Fällen, wo alle anderen Versuche, auf eine Dislokation einzuwirken, sich als völlig fruchtlos erwiesen haben.

Einer der am stärksten hervortretenden Vorteile bei der Extensionsbehandlung ist, daß diese unmittelbar nach dem Bruch stattfinden, und zwar mit voller Kraft ausgeführt werden kann. Die Bedeutung dieses Umstands tritt am deutlichsten hervor durch ZUPPINGERS Er-

klärung, daß die Frakturen, die am dritten Tage nicht reponiert sind, nur noch mit großer Mühe oder gar nicht mehr reponiert werden. Eine wie große Ueberlegenheit die Extension in dieser Hinsicht den erstarrten Verbänden gegenüber besitzt, ist einleuchtend. Letztere dürfen nicht eher angelegt werden, als bis die auf den Bruch folgende Anschwellung ihre volle Höhe erreicht hat, oder falls man sie auf dem frischen Bruch anbringt, müssen sie so stark gepolstert werden, daß sie dadurch den größten Teil ihres Vermögens, die Korrektur aufrecht zu erhalten, einbüßen. Zu diesem wichtigen Punkt kommen wir im folgenden immer und immer wieder zurück.

Ebenso wichtig wie, die Muskelretraktion zu überwinden, ist es, sie unterjocht zu halten. Das tut die Extension infolge ihrer Permanenz zur Vollkommenheit. Dies ist es ja eben, was sie besonders auszeichnet und wodurch sie für uns um so wertvoller wird, als gerade darin die älteren Behandlungsarten ihren wunden Punkt haben. Denn selbst wenn man vor dem Anlegen des traditionellen erstarrten Verbands unter noch so günstigen Umständen oder unter Zuhilfenahme der Narkose die retrahierte Muskulatur wieder zu ihrer vollen Länge ausgestreckt hat, so steht trotzdem der Enderfolg oft in nur geringem Verhältnis zu der dazu erforderlichen Anstrengung. Läßt man nämlich die gebrochene Extremität im nächsten Augenblick wieder los, so nehmen die Muskeln die Gelegenheit wahr — und können alle unsere Bemühungen zunichte machen. Wenn der permanente Zug nach und nach die Muskelretraktion behoben hat und damit die entsprechende Längs- und Achsendislokation, hört er dagegen nicht auf zu wirken, sondern alle Gewebe bleiben unter seinem unveränderten Einfluß. Bei der immobilisierenden Behandlung ist die Einwirkung auf die retrahierten Muskeln das Werk eines Augenblicks, deren Aufrechterhaltung einem hierzu wenig geeigneten Verbands überlassen wird. Die Stärke der Extensionsbehandlung liegt darin, daß der Zug unverändert bleibt, und zwar als Mittel sowohl für Reposition wie für Retention.

Ebenso sicher wie die Muskelretraktion der Erzeuger und Erhalter der Dislokation ist, bildet die Bezwingung der Retraktion vermittle der Extensionsbehandlung die wichtigste Grundlage für eine genaue Reposition. Aber die größtmögliche Wiederherstellung des status quo ante fracturam bereits in den ersten Tagen nach dem Bruche hat eine Reihe bedeutender Vorteile im Gefolge, selbst wenn man von dem wichtigsten von ihnen allen absieht, dem nämlich, daß wir auf eine Bruchheilung in richtiger Stellung der Fragmente zählen können. Ein hervortretender Nebengewinn ist die Verringerung der sekundären Reaktion. Es bedarf kaum irgendeiner anderen Erklärung für die rasche Resorption des Blutergusses, die wir während der Extensionsbehandlung beobachten, als daß diese die Knickung aller Gefäße aufhebt, welche die Verstellung der Fragmente und vor allen

Dingen die Verkürzung des gebrochenen Gliedes in den Arterien, Venen und Lymphgefäßen hervorruft. Ebenso fällt bei der Reposition der Reiz weg, den die Fragmente auf die Weichteile ausüben, und es ist selbstredend, daß die Heilung der traumatischen Entzündung in diesen gefördert wird, wenn die Gewebe so viel wie möglich in ihre alte Stellung kommen.

Nicht am geringsten ist aber der Vorteil, daß der genaue Kontakt der Bruchflächen in richtiger Stellung einen minimalen Callus gibt und die Gefahr beseitigt, die eine reichliche Callusbildung in mehr als einer Hinsicht mit sich bringt. Zweifellos hat BARDENHEUER den Nagel auf den Kopf getroffen, wenn er die calluslose Heilung von richtiggestellten Bruchflächen als eine *prima intentio*, und den Callus selbst als ein Narbengewebe bezeichnet, das man am besten vermeiden sollte. In vollkommener Uebereinstimmung mit dieser Auffassung steht LUCAS CHAMPIONNIÈRES Zufriedenheit darüber, daß seine Methode mit ihrer mangelhaften Reposition und geringen Ruhe an der Bruchstelle eine reichliche Callusentwicklung befördert. Welcher Ansicht man auch über die Bedeutung der Callusbildung ist, so dürfte doch bloß Einstimmigkeit darüber herrschen, daß sie bei Brüchen in den Gelenken zu nichts Gutem führt.

Außer in den Diaphysen regelmäßig eine Fragmentstellung zu geben, die nicht sonderlich korrekter durch Knochennaht wird, schafft die permanente Extension Gelenken, deren knorpelbedeckte Flächen von Brüchen betroffen sind, günstigere Bedingungen, als sie sich auf irgendwelche Weise bei der Behandlung mit erstarrenden Verbänden erzielen lassen. In dieser Beziehung bedarf es keines besseren Beweises als die ohne Ausnahme vollkommenen funktionellen Erfolge, die ich mittels Extensionsbehandlung erzielt habe bei den gefürchteten Brüchen am unteren Humerusende. Selbstverständlich hängt der günstige Ausfall in erster Linie von der richtigen Stellung der Bruchstücke ab. Aber auch diese ist einzig und allein das Werk der Extension. Denken wir uns z. B. eine *Fractura diacondylica humeri*, sie möge einfach oder komminut sein, so ist der Umstand, daß der Unterarm durch die Muskelretraktion nach oben gezogen wird und die Bruchstücke des Oberarms vor sich her schiebt, eine der wesentlichsten Bedingungen für eine bleibende Dislokation. Diesen verhängnisvollen Umstand schafft die Extension weg, vor allen Dingen wenn sie in der für den betreffenden Bruch richtigen Achse geschieht. Dank der Seitenligamente, der Kapsel und der Muskulatur werden die Gelenkflächen des Unterarms vermittle des Längszuges in das richtige Verhältnis zum Humerus gestellt, weder zu nahe an denselben heran, noch zu weit weg. In dem Augenblick, wo die während der Extension gestreckte Kapsel von vorn das Trochleastück oder sowohl von vorn wie hinten das Capitulum humeri auf ihren Platz drückt, steht die *Incisura semi-*

lunaris und die Delle des Radiusköpfchens wie eine Gußform fertig, um dem Gelenkende des Humerus seinen ursprünglichen unteren Umriß wiederzugeben. Ein entsprechendes Verhältniß besteht auch bei Brüchen in anderen Gelenken.

Aber auch auf den pathologischen Vorgang, der eine Gelenkfraktur begleitet, wirkt die Extension an und für sich äußerst günstig ein, ebenso wie sie in hohem Grade die Geneigtheit des Gelenks bewahrt, seine Aufgabe wieder aufzunehmen. Das Dehnen der Gelenkkapsel wirkt ihrer Schrumpfung entgegen, aber es übt auch eine anhaltende elastische Kompression auf den flüssigen Inhalt des Gelenks an ergossenem Blut und synovialen Exsudat aus, die die Resorption in hohem Grade begünstigt. Daß die traumatische Gelenkentzündung ebensowohl bei Gelenkbrüchen wie bei der einfachen Verstauchung rascher verläuft und sich günstiger gestaltet bei Extension als bei irgend einer anderen Behandlungsart, läßt sich schwerlich bestreiten. Unverkennbar ist auch das Vermögen der Extension, durch Abkürzung der Ruhe und Dehnung der Muskulatur die sekundäre Distorsionssynovitis zu verringern oder ihr vorzubeugen. Diese entsteht bei der Nachbehandlung, weil die passiven Bewegungen, wie BILLROTH es ausdrückte, in gleicher Weise auf ein lange immobilisiertes Gelenk wirken, wie eine Distorsion auf ein gesundes. Der günstige Einfluß der Extension auf traumatische Gelenkerkrankungen trägt dazu bei, daß sie außer bei Brüchen auch bei Kontusionen und Distorsionen der Gelenke, und wie wir später sehen werden, vorzugsweise bei denen des Schultergelenks, ein dankbares Wirkungsfeld findet.

Was ganz besonders zugunsten der Extensionsbehandlung spricht, ist, daß sie selten oder nie eine Pseudarthrose hinterläßt. BARDENHEUER führt z. B. an, daß er unter 10000 behandelten Schaftbrüchen keinen Fall von Pseudarthrose gesehen hat, und ebenso wenig ist bei den von mir behandelten etwa 500 Armbrüchen irgend ein Fall von Pseudarthrose vorgekommen. BARDENHEUERS Erklärung, er verdanke dieses Ergebnis dem Umstand, daß die genaue Reposition die Resorption von interponierten Muskelgeweben befördere, erscheint dagegen wenig überzeugend. Für wahrscheinlicher halte ich, daß die sukzessive Extension den eingeklemmten Muskelfasern die günstigsten Bedingungen stellt, um nach und nach sich vom Griff der Bruchstücke zu befreien, und daß dies in Verbindung mit der korrekten Stellung eine knöcherne Heilung sichert.

Was die permanente Extension schon vielfach populär gemacht hat und auch zukünftig in hohem Grade zu ihrer Ausbreitung beitragen wird, ist die Gelegenheit zur Bewegung des gebrochenen Gliedes, die sie bietet, und zwar schon während es in der Extension liegt, ja sogar auch bei nicht eingekeilten Brüchen bereits vom 5. bis 10. Tage nach dem Bruche ab. Der Arzt braucht sich zudem nicht bloß auf passive

Bewegung zu beschränken. Hat er einige Tage passiv bewegt, kann er einige Tage später den Patienten meistens ohne Gefahr auch zu aktiven Bewegungen übergehen lassen. Der damit verbundene Vorteil ist einleuchtend. Man erreicht, was der gesunde Kern in LUCAS CHAMPIONNIÈRES Behandlungsmethode ist, entweder die gänzliche Vermeidung oder doch eine bedeutende Einschränkung der störenden oder für die spätere Gebrauchsfähigkeit oft geradezu verhängnisvollen Folgeerscheinungen der Inaktivität, nämlich Muskelversteifung, Atrophie, Sehnenscheidensynchie, Einschrumpfen der Gelenkkapseln und -bänder, Oedem und verminderte Ernährung aller beteiligten Gewebe. Aber wohl zu merken gestattet dies die Extensionsbehandlung, ohne daß man irgendwie auf Reposition verzichten muß und in der Regel auch ohne daß die reponierten Bruchstücke aus ihrer Stellung herausgebracht werden. Denn die Längsextension ist eine ständig wirkende Kraft, die jedenfalls in bedeutender Ausdehnung verhindert, daß die bereits bis zu einem gewissen Grad verwachsenen Bruchstücke wieder gelöst und von neuem verschoben werden könnten. Auf die besonderen Verhältnisse bei den verschiedenen Brüchen an der oberen Extremität komme ich bei Beschreibung der auf Erhaltung der Gebrauchsfähigkeit abzielenden Behandlung später zu reden.

Damit die Extension nach Wunsch zum Wirken kommen kann, ist in der Regel die Erfüllung gewisser Bedingungen erforderlich und gewöhnlich notwendig, durch verschiedene Maßregeln ihr Einwirken zu erleichtern und zu unterstützen.

Vor allen Dingen muß sie bewerkstelligt werden einigermaßen bald, nachdem der Bruch entstanden ist und ehe noch die Muskulatur Zeit bekommen hat, in Retraktion zu erstarren. Je frischer der Bruch beim Anlegen des Extensionsverbandes ist, desto vollkommener und rascher tritt die Wirkung ein, und umgekehrt. ZUPPINGER meint, wie bereits erwähnt, daß die günstigste Zeit mit dem 3. Tage vorüber ist, und daß der Versuch, eine Korrektur in der 2. Woche vorzunehmen, meistens das Uebel nur schlimmer macht und unter allen Umständen die Konsolidation verzögert. Nichts ist so sicher, wie daß die Zeit kostbar ist, wenn man einen dislozierten Bruch zu korrigieren hat, und daß außerdem die Reposition, die in den ersten paar Tagen nach dem Bruche keinerlei Schwierigkeiten gemacht hätte, wenige Tage später sich als unmöglich erweisen kann, falls während des Ausbleibens der Extension in der Zwischenzeit Redislokation eingetreten ist. Aber eine für alle Verhältnisse bestimmte Zeitgrenze, nach der die Reposition aussichtslos ist, läßt sich nicht ziehen. Es wird immer ein gewisser Unterschied je nach der Lage des Bruchs, der Kraft der Muskulatur und dem Alter des Patienten bestehen. Zweifellos darf man länger Hoffnung haben, einen Vorderarmbruch bei einem Kinde zu reponieren

als einen Schenkelbruch bei einem alten Mann. Auf Grund der von mir gemachten Erfahrungen bin ich zu der Annahme geneigt, daß die Reposition noch längere Zeit nach dem Bruche gelingt bei einem verstellten Bruch des einen Knochens des Vorderarms als wenn beide gebrochen sind. Jedenfalls habe ich Beispiele dafür, wo die Reposition eines stark längs und seitlich verstellten Bruches der Radiusdiaphyse noch nach 7 Tagen bei einem 35-jährigen Manne gelang, während es mir mehrere Male trotz energischer Versuche nicht gelang, eine Fractura antibrachii zu korrigieren bei jüngeren Leuten, obwohl der Bruch nicht über 4 Tage alt war. Aber eine goldene Regel bei jeder Bruchbehandlung ist es, die Verstellung so bald als möglich zu korrigieren, und es muß ein für alle Male dagegen protestiert werden, daß man der Extensionsbehandlung für ihr Versagen bei alten und vernachlässigten Frakturen die Schuld gibt.

Eine wesentliche Bedingung für die Wirkung der Extension ist, daß die Muskulatur bei der Anbringung des Streckverbands schlaff gemacht wird. Dafür pflegte man schon immer zu sorgen in Fällen, wo ein einzelner Muskel eine bedeutende Wirkung auf das eine Bruchstück ausübt; so hat man z. B. stets bei einer Fractura olecrani den Triceps geschlafft, indem man im Ellenbogengelenk extendierte. Durch Flexion an derselben Stelle hat man ebenso den Zug des Biceps an dem oberen Fragment einer Radiusfraktur gleich unterhalb des Tuberculum vermindert u. s. w. Aber man hat diese Vorsichtsmaßregel auf die Fälle beschränkt, wo die Verhältnisse ganz besonders durchsichtig waren. Dies genügt jedoch nicht. Bei der Extensionsbehandlung muß man es sich zur festen Regel machen, den Bruchabschnitt und dessen Nachbargebiete in eine solche gegenseitige Stellung zu bringen, daß die die Bruchstelle umgebenden Muskeln ihre Insertionspunkte einander so nahe wie möglich gerückt bekommen, und daß sie trotz der etwa eingetretenen Retraktion in möglichst geringem Grade angespannt werden. Je mehr Gelenke ein Muskel passiert, desto größer ist die erreichbare Erschlaffung. Unter gewissen Verhältnissen wird durch eine bestimmte Gelenkstellung die gesamte Muskulatur, um die es sich handelt, erschlafft, und unter diesen Umständen ist die Wahl der Stellung von selbst gegeben. Beugung im Ellenbogengelenk erschlafft z. B. alle die Unterarmmuskeln, die auf einen Diaphysenbruch des einen oder beider Vorderarmknochen einwirken, und ist deshalb notwendig, sobald vorausgesetzt werden muß, daß die Reposition Schwierigkeiten machen wird. Gleichzeitig jedoch darf man auch Hand und Finger nicht derart stellen, daß ein einzelner Muskel oder eine Muskelgruppe unnötig gespannt werden. Man muß im Gegenteil eine Zwischenstellung wählen, die die größte durchschnittliche Muskelschlaffheit ergibt. Jeder wird sich an der eigenen Hand davon überzeugen können, daß diese Stellung leichte Dorsalflexion im Handgelenk bei etwa $\frac{1}{4}$ -Beugung der

Phalangen ist, sowie daß die bei dem typischen Radiusbruch traditionelle Ulnar- und Volarflexion eine bedeutende Muskelanspannung hervorruft, die der genügenden sukzessiven Reposition des unteren Radiusfragments hinderlich ist.

Unter anderen Umständen wird indessen die Stellung, welche die eine Muskelgruppe schlaff macht, eine andere anspannen. Das findet z. B. am Oberarm statt, wo Flexion im Ellenbogengelenk zwar die Beuger schlafft, aber den am Olecranon befestigten Strecker anspannt. Hier ist man darauf angewiesen, die Muskeln, welche den größten Einfluß auf die Bruchstücke ausüben, vornehmlich zu berücksichtigen, und das werden die vom Oberarm nach dem Unterarm laufenden Muskeln sein, deren obere Insertion gleich oberhalb der Bruchstelle liegt, und die durch das Trauma und den vom Bruch hervorgerufenen pathologischen Vorgang schon vom Augenblick des Bruchs an in eine krankhafte und forcierte Retraktion gebracht werden.

Es ist auch notwendig, daß der Längszug mit einer gewissen Kraft geschieht, die mitunter recht bedeutend sein muß. Je kräftiger die Muskulatur, und je älter der Bruch, desto größer muß die Kraft sein. Infolge des mächtigen Einflusses, den die Muskelretraktion ausübt, ist es offensichtlich, in wie hohem Grad das Alter des Bruchs für die Kraft bestimmend ist, die angewendet werden muß, um jede Verschiebung zu beseitigen, vor allem aber die *Dislocatio ad longitudinem*. Am ersten Tage gibt alles nach, selbst einem geringen Zuge gegenüber, aber bereits an den folgenden Tagen benötigt man z. B. für die Extensionsform des suprakondylären Humerusbruchs oder für eine *Fractura antibrachii* fast all die Kraft, welche der Patient auszuhalten vermag, d. h. einen effektiven Zug von 2—3 kg, um eine Wirkung zu erzielen. Man wird vielleicht finden, daß diese Kraft recht bescheiden ist. Im Vergleich zu BARDENHEUERS 25 kg-Belastung der unteren Extremität bei Schenkelbrüchen sind dies ja auch recht kleine Zahlen. Aber erstens besteht ja bereits an sich ein großer Unterschied zwischen der Muskulatur des Schenkels und der des Arms, zweitens geht der Zug an dem in Hüfte und Kniegelenk gestreckten Bein unter ungünstigeren Verhältnissen vor sich, indem man ohne Muskelerschlaffung arbeiten muß, und drittens büßt man bei BARDENHEUERS Verfahren viel Kraft dadurch ein, daß das Bein auf dem Bett ruht und auf diesem hinzugleiten hat.

An der oberen Extremität hat man dagegen reichlich Gelegenheit, die verschiedenen Abschnitte die für eine Erschlaffung der Muskulatur günstige Stellung einnehmen zu lassen, wozu kommt, daß hier keine oder so gut wie keine Kraft durch Reibung verloren geht. Die Kraft des Zugs, gemessen zwischen der Rolle und dem Pflasterverband, wird die effektive bleiben, ja bei herabhängendem Arm erhält man sogar noch dazu das Plus des Zuges, den das Gewicht des Arms unterhalb

der Bruchstelle liefert. Die Erfahrung zeigt auch zur Genüge, daß ein Zug von 2—3 kg, soweit der Arm in Betracht kommt, eine sehr bedeutende Kraft darstellt, die in den ersten 3—4 Tagen nach einem Bruch und in den Fällen, wo Korrektur durch die Extension allein überhaupt möglich ist, nicht größer zu sein braucht. Bei Kindern genügt die Hälfte oder schon ein Drittel hiervon.

Kapitel V.

Die Extension bei den verschiedenen Dislokationsformen.

Die ältere Bruchbehandlung besteht darin, daß der Arzt in einer Sitzung die Bruchstücke in die richtige Stellung zu setzen sucht, d. h. er behebt auf einmal und oft unter Narkose so gut wie er vermag, alle die Arten eingetretener Verstellungen, worauf er das erreichte Ergebnis mittels eines erstarrenden Verbandes sicherzustellen sich bestrebt. Auch bei der Extensionsbehandlung macht sich mitunter eine gewaltsame Korrektur notwendig; unter diesen Umständen ersetzt die Extension nur den Kontentivverband. Aber sehr oft und unter anderem bei den meisten Brüchen an der oberen Extremität besorgt die Extension sowohl das Zustandekommen wie auch die Erhaltung einer richtigen Stellung der Bruchstücke. Das Eigentümliche bei der Extension als reponierender Faktor ist, daß sie nach und nach und mit der äußersten Behutsamkeit wirkt. Sie leistet eine *Repositio insensibilis*, die freilich nicht immer vollkommen ist, aber doch vollkommener als die, auf welche man mittels anderer Behandlungsarten als Knochen-naht rechnen kann. Und die Extension kann durch ihren andauernd wirkenden Zug ebensogut zur Beseitigung der einen wie der anderen der bei einem Bruche vorkommenden vier Formen von Dislokation angewendet werden. Ihre augenscheinlichste Wirkung ist, daß sie eine *Dislocatio ad longitudinem* und *ad axin* korrigiert. Sie ist aber auch unentbehrlich, wenn es gilt, eine *Dislocatio ad latus* oder *peripheriam* zu überwinden. Ich werde im folgenden dartun, wie gut sie sich bei der oberen Extremität zur Korrektur jeder einzelnen dieser Verstellungen eignet.

Dislocatio ad longitudinem kommt häufig an der oberen Extremität vor, besonders am Oberarm und Unterarm. Diese Form von Verstellung tritt vorzugsweise bei Schrägbrüchen auf. Es genügt bereits, daß das Periost so zerrissen ist, daß es keinen Halt gewährt, und daß die Unebenheiten der Bruchflächen ihr Uebereinandergleiten nicht verhindern können. Eine Längsverschiebung bei Querbrüchen kann nur dann zustande kommen, wenn eine völlige seitliche Dislokation

mit gänzlich aufgehobenem Bruchflächenkontakt eintritt. Die typische Ursache des Schrägbruchs ist Kompression des Knochens in seiner Längsachse, und die des Querbruchs die direkt wirkende Gewalt in der Querrichtung des Knochens. Beide diese ätiologischen Momente sind in reichlichen Maße bei der oberen Extremität vorhanden, die bei drohender Gefahr die natürliche Wehr ist. Teils greift man beim Fallen vor sich und fällt auf den ausgestreckten Arm oder den gebeugten Ellenbogen, teils hält man den Arm zur Seite, um den von oben kommenden Schlag abzuwehren. Quer über seiner Längsachse wird übrigens auch ein Arm getroffen, wenn er beim Fallen auf die Seite untätig herabhängt und gegen hervorstehende Gegenstände anstößt, wie z. B. die Kante eines Fußsteigs oder einer Treppenstufe. Eine querlaufende Beugungsfraktur kann im übrigen auch entstehen durch Zusammendrücken des von Muskeln und Gelenkkapsel festgehaltenen Knochens in etwas schräger Richtung zu seiner Längsachse, z. B. beim Fallen auf den leicht abduzierten Arm, dessen oberes Ende Kapsel und Adduktoren gegen den Körper zu halten suchen. Wie man sieht, gibt es an der oberen Extremität reichlich Gelegenheit zu Querbrüchen, und in der Tat läuft die Mehrzahl ihrer Frakturen mehr oder weniger quer.

Ohne weiteres einleuchtend ist es, daß die Längsverstellung bei Schrägbrüchen hauptsächlich eine primäre Dislokation ist, da ja die Gewalt, die in der Längsrichtung des Knochens wirkt, z. B. beim Fallen auf den ausgestreckten Arm oder den gebeugten Ellenbogen, im allgemeinen nicht erschöpft ist dadurch, daß der Arm gebrochen ist, sondern in der Regel fortwirkt und dann die Bruchstücke übereinander drückt, und zwar meistens ziemlich weit. Hierbei können besonders bei dünner Corticalis ausgebreitete Splitterbrüche und in den dicken Knochenenden eine feste Einkeilung entstehen. Die in der Längsrichtung des Knochens wirkende Kompression wird also gewöhnlich eine Längsdislokation verursachen, die entweder durch eine Einkeilung aufgehalten oder so bedeutend wird, daß die Muskelretraktion sie nicht steigern, sondern nur fixieren kann. Es ist auch selbstverständlich, daß die *Dislocatio ad longitudinem* bei der typischen querlaufenden Beugungsfraktur vorzugsweise infolge einer sekundären Dislokation entsteht. Eine nennenswerte Verkürzung bei Querbrüchen wird von einer totalen Dislokation *ad latus* bedingt, d. h., daß jede Berührung zwischen den Bruchflächen weggefallen ist. Je dünner der gebrochene Knochen ist, um so leichter tritt bei Querbrüchen eine so bedeutende Seitenverschiebung der Bruchstücke ein, daß die Längsdislokation zustande kommt, und es ist leicht verständlich, daß sie unter diesen Umständen einen hohen Grad erreichen kann. Die Bruchflächen sind nämlich bei einem querlaufenden Bruche so klein, wie sie in der betreffenden Knochenpartie überhaupt nur werden können. Dadurch bekommt der in der Bruchlinie liegende und der Gewalt des Bruches

ausgesetzte Periostabschnitt eine geringe Ausdehnung und wird deshalb leicht gänzlich abgerissen. Wenn da jeder Bruchflächenkontakt aufgehört hat, sind die Fragmente auf Gnade und Ungnade der Muskelretraktion ausgeliefert.

Die schwächtigen Knochen der oberen Extremität werden verhältnismäßig häufig und in hohem Maße in der Längsrichtung verschoben. Bei Kindern kommen häufig unvollständige Brüche vor mit geringer oder gar keiner Zerreißung des Periosts und ohne irgendwelche Verkürzung. Einkeilung mit oder ohne Längsverschiebung der Fragmente findet sich vornehmlich bei Frakturen der dicken Knochen der unteren Radius-epiphyse und des Oberarmkopfes. Ohne Einkeilung können jedoch auch diese Bruchformen eine nicht unbedeutende Längsverschiebung mit sich führen. Die größte Längsverschiebung findet man bei den Brüchen beider Vorderarmknochen, bei der alleinigen Fraktur der Radiusdiaphyse sowie bei Schrägbrüchen am Oberarm. Aber auch bei Querbrüchen des Oberarms können erhebliche Verschiebungen der Bruchstücke übereinander vorkommen. Ein Bruch, der meistens von starker Dislocatio ad longitudinem begleitet zu sein pflegt, ist endlich die Extensionsform des suprakondylären Humerusbruchs. Die isolierten Ulnabrüche, sowie die Brüche des Mittelhandknochens und der Phalangen werden in der Regel nur wenig oder gar nicht in der Längsrichtung disloziert. Eine Dislocatio ad longitudinem cum distractione kommt an der oberen Extremität nur bei Fractura olecrani vor.

Die einzige Art, wie sich ein längsdislozierter Bruch korrigieren läßt, ist die, daß man das distale Fragment in der entgegengesetzten Richtung zu derjenigen zieht, in der es verschoben ist, und zwar muß man einen Längszug ausüben. Um einen Erfolg zu gewährleisten, muß der Zug stärker als der Widerstand sein. Bei einem frischen Bruche kann allein eine Einkeilung die Fragmente in ihrer Verstellung festhalten, und die Reposition muß deshalb damit beginnen, daß man die Einkeilung beseitigt. Hierzu ist in der Regel eine ziemlich große Kraft erforderlich, die indessen nur momentan zu wirken braucht. Läßt sich die Einkeilung bloß durch einen kräftigen manuellen Längszug lösen, so kann man in der Regel die Narkose vermeiden; muß man die Bruchstücke rütteln oder gegeneinander biegen, um sie loszubekommen, so ist dies so schmerzhaft, daß Anästhesie notwendig wird.

Gilt es, nach Beseitigung der Einkeilung oder auch bei nicht einkeilten Brüchen die Längsdislokation zu beheben, so ist die Retraktion der Muskeln der Widerstand, den man zu überwinden hat. Die Art, die dieser lebendigen Kraft entgegenzuwirken geeignet ist, bildet zu der, die beim Lösen einer Einkeilung angewandt wird, einen Gegensatz. Bei dem zur Ueberwindung der Muskelretraktion dienenden Zug kommt es nicht darauf an, daß er mit großer Stärke wirkt, sondern

vielmehr, daß er andauernd wirkt. Nach und nach sollen die Muskeln zum Nachgeben gebracht werden, wobei gleichzeitig die Fragmente denselben Weg zurückgehen, den sie beim Entstehen der Dislokation vorwärts gemacht haben. Aber selbst wenn man so weit gelangt ist, hat damit der Zug seine Aufgabe noch nicht erfüllt. Er soll seine Einwirkung auf die Muskulatur fortsetzen, bis die Bruchstücke während der Heilung wieder so fest miteinander vereinigt sind, daß die Muskelretraktion sie nicht mehr verschieben kann. Das Mittel, um auf diese Art eine *Dislocatio ad longitudinem* zu heben, ist eben ein permanenter Längszug.

Am leichtesten läßt sich in der Praxis eine Längsverstellung bei einem Schrägbruch überwinden. Das Uebereinandergleiten der schrägen Bruchflächen begegnet verhältnismäßig geringer Schwierigkeit, und abgesehen von Gelenkfrakturen ist der Enderfolg nicht so sehr von einer völlig genauen Richtigstellung abhängig. Unvergleichlich schwieriger ist die Korrektur der Längsverschiebung bei einem Querbruch, und will man den Bruchflächenkontakt wiederherstellen, so ist es notwendig, sie völlig zu heben. Ja mehr noch: die Längsdislokation muß um so viel überkorrigiert werden, daß die Zacken ihrer Bruchflächen voneinander loskommen und die eine Bruchfläche von der Seite her über die andere eingleiten kann.

Dislocatio ad axin ist eine Verstellung, die unbehoben die größten Störungen im Verhältnis zum Grad der Dislokation mit sich führt; aber die Beeinträchtigung der Gebrauchsfähigkeit, die sie hervorruft, ist doch geringer in den meisten Abschnitten des Armes als an der unteren Extremität. Diese Dislokationsform kommt sehr häufig an der oberen Extremität vor und kann oft sogar bei Infraktionen im Kindesalter sehr stark ausgeprägt sein. Bei einzelnen Gelenkbrüchen, z. B. *Fractura condyli externi humeri* und bei intrakapsulären Brüchen des Oberarmkopfes finden wir Achsenverschiebungen in ihren äußersten Graden bis zur vollständigen Ueberkuglung des kurzen Fragmentes. Abgesehen von den Mittelhandknochen ist die Ulna der Knochen, dessen alleiniger Bruch am seltensten einer Achsenverschiebung ausgesetzt ist. Auf die eingetretene Achsendislokation hat die Muskulatur und ihre Retraktion sowohl bei frischen wie auch bei älteren Knochenbrüchen eine ähnliche Wirkung wie bei Längsdislokationen; aber die Muskelwirkung ist doch von geringerer Bedeutung, wo bloß Achsenverschiebung vorliegt, als wenn diese mit den übrigen Dislokationsformen verbunden ist, besonders mit einer *Dislocatio ad longitudinem*.

Wo bei Diaphysebrüchen Bruchflächenkontakt besteht, wird die Muskelretraktion bald die Knochenenden fester gegeneinander stemmen und geneigt sein, die Knickung zu vergrößern, welche die Gewalt des

Bruches hervorgerufen hat. Besteht keine Berührung mehr zwischen den Bruchflächen, so wird die Retraktion der gesamten Muskulatur zuerst versuchen, die Knochenenden mehr und mehr übereinander zu zerren, aber wenn die weitere Längsverschiebung Halt macht, entweder infolge des Widerstandes, den die Fragmente in den Weichteilen finden oder im Periost, wird das Verhältnis im großen und ganzen dasselbe, wie bei Ende-gegen-Endestellung der Bruchstücke, d. h. die Muskulatur auf der konkaven Seite bekommt die Oberhand. Sie bestrebt sich nun bei ihrer weiteren Retraktion in erster Linie, die Knickung zu vergrößern, und demnächst bildet sie für eine etwaige Korrektur ein Hindernis, das man bei der Behandlung zu bekämpfen hat. Ebenso wie bei der Längsdislokation die Dehnung der gesamten, die Bruchteile passierenden Muskulatur die Bedingung für Beseitigung der Verkürzung des Knochens bildet, kann von Ausrichtung einer Achsenverschiebung keine Rede sein, ohne daß es gelingt, die retrahierte Muskulatur auf der konkaven Seite des Knochens zu verlängern. Daher ist auch bei Achsenverschiebung ein Längszug erforderlich und dessen Bedeutung hier ebenso groß wie bei der *Dislocatio ad longitudinem*.

Ein Längszug, den man auf einen in mehreren Richtungen verstellten Knochen ausübt, wird zuerst und am stärksten auf die Achsendislokation wirken und diese sogar auf Kosten anderer Dislokationsformen zu heben suchen. Zur Erläuterung der Wirkungsweise des Längszuges bei Achsenverschiebung hat man einen in der Achse verstellten Knochen und dessen retrahierte Muskulatur mit einem geknickten Stab verglichen, an dessen beide Enden eine elastische und straff gespannte Schnur geknüpft ist. Ein Zug an beiden Enden des Stabes wird die Schnur verlängern, aber auch gleichzeitig die Bruchflächen stärker gegeneinander drücken, oder, wo kein Bruchflächenkontakt besteht, sie weiter aneinander vorbeitreiben. Erst wenn die Achsendislokation ausgerichtet ist, wird der Zug anfangen, auch auf die *Dislocatio ad longitudinem* einzuwirken. Je weniger nachgiebig die Schnur bzw. der retrahierte Muskel an der Bruchkonkavität ist, desto mehr verkürzend wird der Längszug auf den Knochen wirken, und wo der retrahierte Muskel sich nicht mehr verlängern läßt, während die Fragmente noch übereinander verschoben werden können, kann es sich treffen, daß man die Bruchstücke parallel gestellt und damit die Achsenverschiebung berichtigt erhält, aber gleichzeitig die Längsdislokation gesteigert sieht. Das Ergebnis bedeutet trotzdem meistens einen Gewinn; denn von zwei Uebeln soll man immer das kleinere wählen.

Man hat zum Teil mittels eines Querszuges auf dem Scheitelpunkt des Bruchwinkels versucht, die Berichtigung der Achsendislokation durch den Längszug zu unterstützen, aber mit nur geringem Nutzen. Die unweigerliche Bedingung dafür, daß die Achsenverschiebung ge-

hoben wird, ist eine gehörige Verlängerung der Muskulatur an der konkaven Seite des Bruches. Solange dies nicht geschehen ist, wird der Querszug gegen den Scheitel des Bruchwinkels nur wenig oder gar nichts ausrichten, oder auch das Uebel nur größer machen. Denn wirkt dieser Zug nicht vollkommen genau in der Ebene der Achsenverschiebung, so hat er nur die Wirkung, daß der Bruch nach einer anderen Seite geknickt wird. Ist dagegen die Muskelspannung überwunden, so wird die Achsendislokation nur durch den Längszug ausgerichtet, und jedenfalls wird jetzt der geringste Zug in seitlicher Richtung alle Bedingungen dafür haben, die korrigierende Wirkung des Längszuges zu unterstützen. Und die dazu nötige Unterstützung findet der Längszug in der Muskulatur auf der konvexen Seite des Bruches. Deren Wirkung ist leicht zu verstehen. Der oben angeführte Vergleich mit dem Stab und der Schnur hinkt nämlich, wie alle Vergleiche. Er nimmt bloß Rücksicht auf die Muskulatur der Konkavität. Das kann nun recht gut sein, wenn man nur die Achsendislokation und ihre Entwicklung im Auge hat. Denn für diese spielt die angespannte Muskulatur auf der Seite, nach welcher hin der Knochen geknickt ist, die Hauptrolle. Gilt es dagegen die Korrektur, da macht die ganze den Knochen umgebende Muskulatur ihren Einfluß geltend. Und um besser verstehen zu können, was dabei vor sich geht, müssen wir in diesem Falle die Muskulatur des Knochens nicht mit bloß einer einzelnen Schnur vergleichen, sondern mit einem ganzen System von gegenseitig zusammenhängenden Schnuren, die den Knochen umgeben, wie eine elastische Röhre. Der Teil derselben, der längs der konvexen Seite des geknickten Knochens läuft, wird die Knickung aufzuheben suchen, aber er vermag nichts auszurichten, da er von der Muskelmasse auf der konkaven Seite überwunden wird, die die Biegung aufrecht erhält und sogar steigert, weil sie in der Ueberzahl ist und außerdem ungleich günstigere Bedingungen für Ausübung ihrer Wirkung hat. Aber was geschieht, wenn die Extension zu wirken anfängt? Diese bestrebt sich, die Knickung zu beheben und den Knochen gerade zu richten, wird jedoch durch die Muskulatur auf der konkaven Seite daran gehindert, anderseits von der konvexen Seite darin unterstützt. In dem Grade, in dem erstere gedehnt wird, wird ihr Vermögen, die Knickung des Bruches aufrecht zu erhalten, nach und nach abnehmen. Aber im selben Verhältnis wird der Einfluß der Muskulatur auf der konvexen Seite gesteigert, bis deren Seitendruck schließlich den geringen Beitrag zu leisten vermag, der dazu nötig ist, um den letzten Rest der Knickung zu beheben. Wenn der Knochen ausgerichtet ist und alle Muskeln geradegestreckt sind, wird unter dem Einfluß des Längszuges von allen Seiten aus ein Druck von der elastischen Muskelröhre gegen die nun korrekt stehenden Bruchenden ausgeübt, und hierdurch deren wiederhergestellte Lage aufrecht zu erhalten gesucht.

In der Natur der Sache liegt es, daß eine Achsenverschiebung nicht allein die Dislokationsform ist, die bei jeder Bruchbehandlung in erster Linie beeinflußt wird, sondern daß auch diese durch Längszug weit leichter sich überwinden läßt als eine Längsverstellung. Deshalb sehen wir auch in der Praxis, wie leicht sich die Achsenverschiebung unabhängig von den anderen Dislokationsformen bei der Extensionsbehandlung berichtigen läßt, so leicht, daß wir die Korrektur der Achsendislokation als behagliche Nebenwirkung des Längszuges betrachten können. Aber es ist überflüssig, darauf hinzuweisen, daß, abgesehen von der relativen Achsenkorrektur bei freier Längsverchiebung, zwischen den Bruchstücken die Dehnung der retrahierten Muskulatur Bedingung auch für die Wiederherstellung der normalen Achse des gebrochenen Knochens ist. Solange eine Dislocatio ad axin überhaupt korrigierbar ist, wird sie indessen von dem Längszug mit vollkommener Genauigkeit berichtigt und ebenfalls genau korrigiert erhalten im Gegensatz zu der Leichtigkeit, mit der bei Anlegung eines Gipsverbandes sich größere oder geringere Winkelstellung wieder einschleicht. Nirgends sieht man die Ueberlegenheit der Extensionsbehandlung in ihrer Wirkung auf die Achsendislokation deutlicher, als bei den häufigen Infraktionen des Vorderarmes bei Knaben. Ungeachtet dieser Bruch den am allerleichtesten korrigierbaren zugerechnet werden muß, hinterläßt der Gipsverband fast stets eine geringere Winkelstellung, während die bescheidenste Extension ohne Ausnahme ein einwandfreies Resultat ergibt.

Bei Brüchen der mit Knorpel bedeckten Gelenkenden, die außerhalb der Befestigungspunkte der Muskulatur auf dem betreffenden Knochen liegen, tritt die Achsenverschiebung noch in einer schlimmen und für Korrektur mittels der älteren Behandlungsarten wenig zugänglichen Form auf. Das kurze Bruchstück ist nämlich zu klein, um sich fassen, reponieren und festhalten zu lassen. Diese Brüche sind infolge des Fiaskos der erstarrenden Verbände besonders in Verruf gekommen. Der Grund hierzu ist, daß die primäre Achsenverschiebung aufrecht erhalten oder gesteigert wird durch die Gelenkenden des benachbarten Knochens, die bei der Muskelretraktion fester und fester gegen die Bruchstelle gezogen werden, und hierin kann keine Immobilisation irgendwelche Veränderung schaffen. Ganz anders bei der Extension. Diese entfernt die Gelenkenden voneinander und entlastet das kondyläre Bruchstück, worauf dessen Achsenabweichung, wie früher erwähnt, mit überraschender Sicherheit durch den Seitendruck der angespannten Kapsel korrigiert wird.

Nur ausnahmsweise kann an der oberen Extremität von Korrektur einer Achsendislokation unter Narkose die Rede sein, und abgesehen von vernachlässigten und vereinzelt eingekeilten Frakturen im Collum oder Caput humeri sowie der unteren Radiusepiphyse braucht man

niemals zu einer solchen Maßregel seine Zuflucht zu nehmen. Selten wird weiterhin auch ein Querkzug vom Scheitel des Bruchwinkels aus gegen dessen offene Seite nötig werden. Dies tritt besonders ein bei der Knickung mit dem Winkel gegen die Beugefläche, die hie und da im unteren Drittel des Oberarmschaftes vorkommt. Hier wird ein schlaufenförmiger elastischer Zug gegen einen auf dem hinteren Rande des Schienenkörpers errichteten Galgen von guter Wirkung sein. Bei den meisten Brüchen der oberen Extremität, die während der ersten 4 bis 5 Tage zur Behandlung kommen, wird die Achsenabweichung allein mittels des Längszuges hinreichend korrigiert, um ein die Gebrauchsfähigkeit gewährleistendes Resultat zu geben.

Dislocatio ad latus kommt bei den häufigen Querbrüchen der oberen Extremität recht allgemein vor. Diese Verstellung verlangt ebenso unweigerlich wie jede andere Dislokation einen Längszug und zwar einen recht kräftigen. Denn damit man den abgewichenen Knochen auf seinen Platz von der Seite her einschieben kann, ist es nötig, daß die Zacken der Bruchflächen einander nicht berühren. Außerdem ist hier mitunter ein Querkzug erforderlich. Aber bei weitem nicht immer. Es kann nicht scharf genug betont werden, daß eine seitliche Verstellung sich ohne Rücksicht auf ihren Grad sehr wohl ausschließlich unter dem Einfluß eines Längszuges richtigstellen läßt. Ganz besonders gilt dies von der oberen Extremität. Soweit diese in Betracht kommt, muß ich die Berechtigung des BARDENHEUERSchen Lehrsatzes bestreiten: „Die seitliche Verschiebung der Fragmente bei aufgehobenem Bruchflächenkontakt verlangt die Querextension eines jeden Fragmentes nach der entgegengesetzten Seite, wohin es verschoben ist.“ Nach meiner Erfahrung ist das Verhältnis folgendes: An der oberen Extremität ist ein Querkzug bisweilen notwendig, meistens entbehrlich, ab und zu schädlich. Mit einem hinreichend kräftigen Längszug kommt man in den meisten Fällen zum Ziel.

Wie können aber die seitlich verschobenen Fragmente in korrekte Stellung bloß mittels Längszuges gebracht werden? Das läßt sich unschwer erklären, wenn man nur die Wirkung, die der Längszug auf die Weichteile ausübt, in Betracht zieht. Der erste Erfolg des Längszuges ist eine Korrektur oder eine Ueberkorrektur der Längsverschiebung, d. h. vorausgesetzt, daß er hinreichend kräftig und zeitig genug angebracht ist. Die natürliche Folge der Ueberkorrektur der Längsdislokation ist, daß nur ein Mindestmaß von Seitendruck erforderlich wird, um eine seitliche Bewegung der Bruchstücke in zentripetaler Richtung hervorzurufen. Und das Mittel, um einen solchen Querkzug zu erzeugen, ist überall vorhanden in den Diaphysen und den die extrakapsulären Epiphysenabschnitte umgebenden Muskeln und Sehnen.

Diese umgeben, wie bei der Besprechung der Achsendislokation erwähnt, die Fragmente wie eine Scheide, und durch den Längszug straff gespannt, werden sie geneigt sein, ihre normale Stellung einzunehmen und die beiden Bruchstücke mit sich zu führen. Eine entsprechende Wirkung übt die Kapsel durch ihre Spannung auf die intrakapsulären Gelenkenden aus. Auf diese selbst hat der Längszug im übrigen bloß eine entlastende Wirkung, indem er die kondylären Fragmente vom Drucke der entgegenstehenden Gelenkenden befreit.

Wir haben in der Praxis reichlich Gelegenheit, zu sehen, wie die durch den Längszug angespannten Weichteile eine seitliche Verschiebung so vollkommen korrigieren können, wie man es nur überhaupt wünschen kann. Wir sehen diese allein mittels Längszugs erreichte seitliche Korrektur in ihrer vollkommensten Gestalt an den Phalangen. Man erzielt aber auch in den zwei oberen Dritteln des Oberarmschaftes, z. B. bei Brüchen des chirurgischen Halses, auf diese Weise ein äußerst befriedigendes Resultat. Und wie wir später sehen werden, scheint diese einfache Art bei stark verschobenen Vorderarmbrüchen mit irgendwelchem seitlichen Zug erfolgreich konkurrieren zu können. Man sollte dabei nur nicht vergessen, alle Maßregeln zu treffen, um den Längszug zu unterstützen und jedes Hindernis für dessen Wirkung aus dem Wege zu räumen. Es gilt deshalb, den Zug in der Stellung vor sich gehen zu lassen, die entweder die größte durchschnittliche Muskeler schlaffung ermöglicht, oder die so viel wie möglich den einzelnen Muskel schlaff macht, der bei einem Bruche an der betreffenden Stelle erfahrungsgemäß ein wesentliches Hindernis für Reposition bildet.

Wann müssen wir nun neben dem Längszug auch einen Querkzug anbringen? Ein solcher ist nötig, wenn die *Dislocatio ad latus* mittels des Längszugs sich nicht heben läßt, oder wo sie, bei kräftigem Zug zwar behoben, bei schwachem jedoch wieder von neuem eintritt. Von Brüchen, wo die seitliche Verstellung sich mittels des Längszuges allein nicht korrigieren läßt, haben wir an der oberen Extremität zwei Beispiele. Das eine ist die *Fractura supra- und pertubercularis humeri*. Mittels eines Zugs, der durch meine Schiene auf den herabhängenden Oberarm ausgeübt wird, erreicht man keine gleichmäßige Anspannung der Kapsel des Schultergelenks. Ihr medialer Teil verbleibt schlaff und bildet einen Sack, in dem die Fragmente gegen die Achselhöhle abweichen können. Mittels eines Achselkissens muß ein derartig verschobenes Bruchstück so weit nach außen getrieben werden, daß es von der angespannten lateralen Kapselwand aufgehalten wird, und damit ist es auf seinem Platze.

Die andere Bruchform, deren seitliche Verschiebung nicht mittels Längszugs allein korrigiert werden kann, ist die *Extensionsform* der suprakondylären Humerusfraktur. Deren unteres, nach hinten aufwärts verstelltes Bruchstück läßt sich nicht auf seinen Platz bringen, ohne

daß es sowohl nach vorn wie nach unten gezogen wird und ohne daß man gleichzeitig das obere Bruchstück nach hinten schiebt. Der doppelte, sowohl nach vorn wie auch nach hinten wirkende Querkzug wird in Verbindung mit dem Längszug auf eine einfache Weise von meiner gewinkelten Ober-Unterarmschiene geleistet (Fig. 24). Brüche, die mitunter schwierig an ihrem Platz zu halten sind, findet man am Oberarm. Bei Querfrakturen gleich oberhalb der Befestigung des *Musc. brachialis* wird das untere Bruchstück von diesem Muskel leicht dazu gebracht, nach vorn zu kippen. Ebenso wird das untere Bruchstück bei einem Bruche am Uebergang zwischen dem mittleren und unteren Drittel des medialen Caput des *Triceps* oft nach hinten gezogen werden. Beide diese Verschiebungen lassen sich in der Praxis in der Regel hinreichend meistern, wenn man bei einem kräftigen Längszug und bei richtig gestelltem Unterarm den Oberarm auf der Schiene mittels einer elastischen Binde, z. B. einer Martinsbinde festhält. Das es nötig sein kann, an diesen parallel zur Ebene des Schienenbretts seitlich verschobenen Fragmenten einen schlaufenförmigen Querkzug anzubringen, will ich nicht bestimmt in Abrede stellen. Aber ich habe den Verdacht, daß es sich herausstellen dürfte, daß der Längszug in solchen Fällen zu schwach gewesen ist, oder unregelmäßig gewirkt hat.

Der Bruch, dessen *Dislocatio ad latus* am häufigsten unsere Aufmerksamkeit erheischt, und unter diesen Umständen mit kombiniertem Längs-Querkzug behandelt werden sollte, ist die gewöhnliche Fraktur am unteren Radiusende. Bisweilen gleitet das untere Bruchstück nach der Richtigstellung wieder gegen die Streckseite und den Radialrand zurück. Man überwindet die erstgenannte Verstellung einfach dadurch, daß man einen festen Gazebausch oder eine Bindenrolle zwischen dem Brett der Schiene und dem unteren Ende des oberen Bruchstücks einlegt. Hierdurch wird der Längszug das untere Bruchstück distal- und volarwärts ziehen. Schon schwieriger ist es, auf entsprechende Weise die Neigung des kurzen Fragments zur Radialdislokation zu überwinden. Die Maßregeln, die man zu diesem Zweck treffen muß, werden im zweiten Teil des Buches besprochen werden.

Wir kommen nunmehr zu der schwierig zu behandelnden *Dislocatio ad latus*, die eine äußerst vorsichtige Behandlung bei Anbringung des Querkzugs erheischt, will man nicht direkt Schaden anrichten. Dieser Fall kann bei dem Querbruch beider Vorderarmknochen eintreten, besonders dann, wenn die Brüche in gleicher Höhe liegen. Eine Verschiebung allein gegen die Streck- oder Beugeseite hin läßt sich leicht und ohne Gefahr durch Unterpolstern in Verbindung mit einem Längszug behandeln. Aber die Lateralverstellung darf man unter keinen Umständen mit dem *BARDENHEUERSCHEN* Querkzug behandeln. Denn was ist die Folge? Ganz einfach, das Bruchstück, auf das die Pflaster-schlaufe drückt, wird nur einwärts gegen das *Spatium interosseum* ge-

führt, und da der andere Knochen unbeeinflusst bleibt, werden die Bruchenden beider Knochen zusammengeführt werden. Hierdurch setzt man sich aber der größten Störung aus, die diese Brüche überhaupt hervorrufen können, daß nämlich beide Knochen zusammenwachsen, und das Drehvermögen des Vorderarms verloren geht. Der unter diesen Verhältnissen allein zulässige Querszug ist der, welcher zieht, ohne zu drücken und der nur an dem dem Zuge zunächstliegenden Knochen zieht, während der andere Knochen durch die *Membrana interossea* gezwungen wird, mitzufolgen. Ulnarwärts zieht man an der Ulna, radialwärts an dem Radius, und zwar in der Weise, wie ich es in Verbindung mit der speziellen Behandlung der Vorderarmbrüche im zweiten Teil beschreiben werde.

Aber leugnen läßt sich nicht, daß der Querszug, wo man keine Gelegenheit zu einer Röntgenkontrolle hat, nur bei einem sehr dünnen Arm und nur da angewandt werden sollte, wo die Verhältnisse sehr durchsichtig sind. Und ebenso sicher ist, daß ein kräftiger Längszug bei frischen Brüchen in den allermeisten Fällen auch von Vorderarmfrakturen den Querszug überflüssig macht. Der gewöhnliche Praktiker sollte sich deshalb so viel wie möglich mit dem Anbringen des Längszugs beeilen und dafür Sorge tragen, daß der Zug wenigstens im Anfang kräftig wird. Vermeidet er dann weiter jede gewaltsame Drehung des Vorderarms, so hat er gute Aussichten auf ein die Gebrauchsfähigkeit genügend gewährleistendes Resultat. Abgesehen von den suprakondylären Humerusbrüchen und starker Dislokation bei Brüchen des Oberarmkopfes und unteren Radiusendes kann man in der Privatpraxis einen Querszug bei der Extensionsbehandlung von Frakturen an der oberen Extremität gewöhnlich entbehren.

Die Anwendung und Begrenzung des Querszugs ist überhaupt eine Prinzipfrage von großer Bedeutung. Soll man den Querszug bei jeder seitlichen Verstellung mit aufgehobenem Bruchflächenkontakt anwenden, oder soll man ihn so viel wie möglich durch den Längszug ersetzen? Die Antwort kann, wenn es sich um die obere Extremität handelt, nicht zweifelhaft sein. Der Längszug ist das einfachere Mittel. Er ist leicht zu bewerkstelligen, leicht zu handhaben, und seine Wirkung ist nur in geringem Maße von einer genauen Abmessung des Kraftgrades abhängig. Man läuft bei der hier geschilderten Anwendungsweise niemals Gefahr, durch allzu kräftigen Zug Schaden anzurichten. Und endlich ist seine Wirkung innerhalb praktischer Grenzen durch Beobachtung der Frakturstelle meistens leicht kontrollierbar. Vom Querszug gilt gerade das Gegenteil. Er ist kompliziert sowohl beim Anbringen wie im Gebrauch, er erfordert ein ganz anders genaues Ab-

messen der Zugkraft. Denn wenn diese zu gering ist, bleibt eine Wirkung überhaupt ganz aus; ist sie zu groß, erhält man Ueberkorrektion, d. h. eine Verschiebung nach der entgegengesetzten Seite hin, also ein Uebel, ebenso schlimm wie das, welches er bekämpfen sollte. Und last but not least, der Querszug ist nur in seiner einfachsten Form und bloß auf vereinzelter Gebieten ohne Kontrolle mittels Röntgendurchleuchtung anwendbar. Würde er weit geringere Anforderungen stellen, als er in Wirklichkeit tut, wäre er gleichwohl ein für den praktischen Arzt wenig handliches Mittel, von dem es deshalb gilt, sich in größtmöglicher Ausdehnung unabhängig zu machen. Denn die Extensionsbehandlung kämpft vorläufig um ihr Dasein. Ihr praktischer Wert und ihre Zukunft hängt davon ab, in welchem Grade es sich möglich erweisen wird, Extension gleichbedeutend mit Längsextension zu machen.

Dislocatio ad peripheriam kommt bei dem herabhängenden und verhältnismäßig leichten Arm sehr viel seltener vor, als bei dem liegenden und schweren Bein. An der oberen Extremität wird eine Verschiebung der Bruchstücke meistens durch Zug eines Muskels hervorgerufen, der infolge der Lage des Bruchs seine rotierende Wirkung auf eins der Fragmente entfalten kann. Das deutlichste Beispiel dieser Art ist die Radiusfraktur zwischen Tuberositas und der Insertion des Pronator teres, wobei der Biceps das obere Bruchstück supiniert und die Pronatoren das untere pronieren. Bei einem Bruch des Oberarmschaftes kommen auch bisweilen geringe Verschiebungen der Fragmente vor infolge der Stellung, in der der Oberarm gehalten wird, aber im übrigen wird die Dislokation an der oberen Extremität durch die Gewalt des Bruchs verschuldet. Mitunter korrigiert sich die Dislokation ad peripheriam bei fehlendem Bruchflächenkontakte von selbst; wenn sie aufrecht erhalten wird, geschieht dies häufig durch Einkeilung.

Die Behandlung verlangt vor allen Dingen einen Längszug und die Beseitigung der bestehenden Einkeilung, welche die Korrektion verhindert. Wenn eine gleichzeitige Dislocatio ad longitudinem gehoben ist, genügt es in der Regel, manuell die Bruchstücke in gegenseitig richtige Drehstellung zu bringen und eine dislozierende Muskeltätigkeit zu verhindern, damit ein kräftiger Längszug die Korrektion aufrecht erhält. Der Oberarm wird nach der Ziellinie vom Epicondylus externus über Tuberculum majus nach dem Acromionwinkel korrigiert. Bei Brüchen im oberen Drittel des Radius wird der Vorderarm rechtwinklig und supiniert gestellt; bei Brüchen im Ellenbogengelenk bringt man Ober- und Unterarm in richtige Stellung zueinander, worauf der Längszug angebracht wird. Ein permanent rotierender Zug ist kaum jemals an der oberen Extremität notwendig. Sollte man z. B. bei

Brüchen des Humerusschaftes einen solchen wünschen, so bringt man auf dem oberen Bruchstück eine zirkuläre Pflastertour nach dem BAR-DENHEUERSchen Prinzip an. Der Zug geschieht mittels eines an einer aufgerichteten Seitenbrücke befestigten Gummischlauchs. Dem unteren Bruchstück gibt man die erwünschte Drehung dadurch, daß man den rechtwinklig gebeugten Vorderarm in eine passende Stellung bringt.

Kapitel VI.

Die Extensionsbehandlung in der Privatpraxis.

Außerhalb des Krankenhauses findet die permanente Extension bei Verletzungen der unteren Extremität ständig immer größere Verbreitung, und wenn sie bisher noch nicht durchzudringen vermocht hat, so beruht dies ausschließlich darauf, daß die Aerzte sie noch immer nicht genügend kennen. Für die obere Extremität gab es bisher keine Extensionsbehandlung in einer für den praktischen Arzt brauchbaren Form, und ihre Anwendung bei Armbrüchen in der für die unteren Extremitäten gebräuchlichen Gestalt ist sogar in Krankenhäusern noch eine reine Ausnahme. Indessen kann es nicht viel länger so bleiben. Die Ueberlegenheit der Extensionsbehandlung den erstarrenden Verbänden gegenüber ist an der oberen Extremität keineswegs geringer als an der unteren, und was besonders der Beachtung wert erscheint, diese Ueberlegenheit ist in der Privatpraxis bedeutend größer als im Krankenhaus. Das hängt ganz natürlich damit zusammen, daß die Nachteile der immobilisierenden Behandlung in den Händen des Privat-arztes gesteigert werden. Eine Einräumung in dieser Hinsicht ist schon die täglich immer lauter werdende Forderung, daß alle Frakturen im Krankenhaus behandelt werden sollten.

Der wunde Punkt der Immobilisation ist die Reposition, und zwar in erster Linie die Schwierigkeit, während einer einzelnen Sitzung eine Korrektur zuwege zu bringen, demnächst das geringe Vermögen der erstarrten Verbände, die richtiggestellten Fragmente in ihrer Stellung festzuhalten.

In einem Krankenhaus geht es dank dessen größeren Apparats und reichlicheren Beistands noch an, und zwar um so mehr, als man hier Gelegenheit hat, durch neue Korrektionsversuche wenigstens die schlimmsten Mängel abzustellen. In der Privatpraxis wird die Bruchbehandlung mit Gipsverband noch mangelhafter, und die schmerzvolle Reposition noch unvollkommener, ja was man ohne erfahrenen Beistand erreicht, ist oft so gering, daß der Arzt es nicht der Mühe wert hält, den Patienten mit einem Repositionsversuch zu plagen, noch

weniger mit erneuerten Versuchen einer Korrektur. Ganz außerordentlich wird eine rationelle Bruchbehandlung mittels Gipsverbandes durch die bedeutende Gefahr eines Drucks gehemmt, den das Anlegen des erstarrenden Verbandes in den ersten Tagen während des Zunehmens der Schwellung mit sich führt, und durch die Notwendigkeit, das Anbringen des Verbandes und damit die Reposition aufzuschieben. Hierdurch geht die für die Reposition günstigste Zeit vor dem Einsetzen der Muskelretraktion verloren. Dank des Umstandes, daß man den Patienten unter ständiger Aufsicht hat, kann man im Krankenhaus es wagen, den wohl zu bemerken reichlich gepolsterten Gipsverband auf den frischen Bruch anzulegen. In der Praxis auf dem Lande ist man vorsichtigerweise genötigt, damit zu warten, bis die Anschwellung ihren Höhepunkt erreicht hat, und trotzdem geht der Arzt ein paar Tage in ständiger Unruhe umher bei dem Gedanken, er könne jeden Augenblick gerufen werden, um einen schmerzenden Verband zu entfernen, der vielleicht schon Drucknekrose erzeugt hat. Selbst wenn man nicht so enge Grenzen für die Möglichkeit einer Reposition zieht, wie ZUPPINGER, so ist es doch klar, daß die Aussichten auf eine Korrektur einer Verstellung bei verschobener Anlegung des Gipsverbandes hierdurch weiter in ganz beträchtlichem Grade verringert werden. Die Korrektur und Retention mittels erstarrender Verbände, die im Krankenhaus schon viel zu wünschen übrig lassen, sind in der Privatpraxis noch viel mangelhafter. Im Krankenhaus lassen sich die Möglichkeiten der Immobilisation bis aufs äußerste ausnutzen; für den auf sich allein angewiesenen Landarzt gestaltet sich die Bruchbehandlung mit Gipsverband nur allzu oft bloß zu einer Fixation des Bruchs in der Stellung, in der er ihn vorfindet.

Die Extensionsbehandlung stellt den privaten Arzt ganz anders auf gleichen Fuß mit seinem Kollegen im Krankenhaus. Am größten wird diese relative Gleichstellung in Fällen, wo es sich um die obere Extremität handelt. Der Spitalsarzt hat allerdings auch bei der Verwendung von Zugverbänden die Vorteile, die in reichlichem Beistand und in einem stets fertigstehenden Apparat sowie nicht zum wenigsten in dem Röntgenbild liegen; aber keines dieser Momente hat bei der Extension die Bedeutung wie beim Gebrauch von erstarrenden Verbänden.

Den Wert des Röntgenbildes darf man keinesfalls unterschätzen. Kann man ein Bild von einem Bruch bekommen, sollte man es nehmen, und das Ideal ist selbstverständlich eine Bruchbehandlung, die sozusagen unter Röntgenlicht vor sich geht. Aber es besteht doch ein offensichtlicher Unterschied zwischen dem Wert eines Röntgenbildes bei Immobilisationsbehandlung und bei der Extension. Bei der Immobilisation muß der Arzt mit seinen Händen auf einmal die Bruchstücke in die richtige Stellung bringen und sie darauf vermittels des Verbandes

in dieser Stellung zu erhalten suchen. Er hat deshalb in gleich hohem Maße Bedarf für eine genaue Kenntnis des Sitzes des Bruchs und der gegenseitigen Stellung der Fragmente vor der Behandlung, wie er nach ausgeführter Korrektur wissen muß, was er erreicht hat, ehe er andauernd immobilisieren kann. So leicht wie dabei wieder eine neue Verschiebung während des Anlegens des Gipsverbandes eintreten kann, sollte dieser niemals liegen gelassen werden, ohne daß man durch ein Röntgenbild sich von der erzielten Wirkung überzeugt hat.

Bei der Extensionsbehandlung ist es nicht der Arzt, sondern der Verband, der korrigiert, und auch nicht auf einmal, sondern nach und nach. In den allermeisten Fällen ist es der Längszug in Verbindung mit den angespannten Weichteilen um die Bruchstelle herum, die durch Zug und Seitendruck allein die Korrektur ausüben. Und der extendierende Apparat wird hauptsächlich den anatomischen Verhältnissen des Bruchgebiets entsprechend angebracht und bestrebt sich, automatisch bei der einen wie der anderen Dislokation die natürlichen Verhältnisse wiederherzustellen. Deshalb hängt der Enderfolg mehr von dem zeitigen Anbringen des Zugs und der Anwendung der genügenden Kraft ab, als von der genauen Kenntnis der Fragmentstellung seitens des Arztes. Bei der Extension kann man, was in der Privatpraxis von der größten Bedeutung ist, sich recht wohl mit der klinischen Diagnose sowohl des Sitzes des Bruchs wie der Art der Verstellung begnügen. Meistens genügt eine sorgfältige Untersuchung der vorliegenden Anzeichen der Dislokation, wie Achsenabweichung, seitliche Verschiebung und Verkürzung; sonst hilft man sich ein gutes Stück vorwärts, wenn man daran denkt, daß die Dislokation in jedem Extremitätsabschnitt bestimmten Typen folgt, und daß die vorliegende Dislokationsform von dem stattgefundenen Trauma abhängt. Das untere Bruchstück der gewöhnlichen Radiusfraktur wird z. B. so gut wie immer radial- und dorsalwärts verschoben, weil man beim Fallen mit der dorsal gebogenen Hand vor sich greift; fällt man dagegen vom Pferd oder wird aus einem Automobil herausgeschleudert und trifft den Boden mit dem Handrücken, so erfolgt die Dislokation volarwärts. Das untere Humerusende wird entweder nach vorn oder nach hinten verschoben, je nachdem der Fall auf ausgestreckten oder gebeugten Vorderarm erfolgt. Je weniger leicht zugänglich die Bruchstelle ist, und je mehr sie von dicken Weichteilen verborgen wird, um so notwendiger wird eine Röntgenaufnahme für eine richtige Diagnose. Sie ist deshalb weniger notwendig bei Brüchen an der oberen Extremität, als bei solchen an der unteren. Am Arm ist sie nur bei Brüchen im Oberarmkopf schwer zu entbehren. Im übrigen hat die Erfahrung schon seit langem dargetan, daß die Extensionsbehandlung überall, aber nicht zum wenigsten an der oberen Extremität die vorzüglichsten Resultate geben kann, auch ohne daß man ein Röntgenbild für eine haarscharfe Voraus-

diagnose und spätere Kontrolle während der Behandlung zu Hilfe genommen hat.

Die praktischen Schwierigkeiten bei der Bewerkstelligung einer Bruchbehandlung mittels Extension sind kaum nennenswert und fallen in der Privatpraxis ungefähr ebenso leicht wie im Krankenhaus. Mittels der gegenwärtigen, fabrikmäßig hergestellten und vorzüglichen Pflaster ist es für einen Landarzt leichter, an der oberen Extremität eine Extensionsschiene anzulegen als einen Gipsverband. Hat er die erforderlichen Schienen vorrätig, so wird seine Aufgabe um so einfacher, und hat er sie nicht zur Hand, so lassen sie sich ohne Schwierigkeit improvisieren, und zwar in völlig wirksamer Form. Ein wesentlicher Umstand, der dem privaten Arzt zustatten kommt, ist, daß das Anlegen geschehen kann, ohne daß der Mangel an kundigem Beistand ihm Hindernisse in den Weg legt. Der größte von allen praktischen Vorteilen der Extensionsbehandlung besteht indessen darin, daß der Verband angebracht werden kann unmittelbar, nachdem der Bruch entstanden ist. Eine wesentliche Erleichterung für den Arzt wie den Patienten liegt endlich darin, daß das Anlegen einer Extensionsschiene an der herabhängenden oberen Extremität in der Regel so gut wie schmerzlos ist. Denn manuelle Reposition wird hier in den allerwenigsten Fällen notwendig sein. Die Schiene besorgt das Ganze, sowohl die Reposition wie die Immobilisation, und zwar außerordentlich schonend. Die Behandlung ist zudem meistens von dem ersten Augenblick an ganz anders schmerzstillend, als eine mit erstarrenden Verbänden.

Der Extensionsapparat stellt, wenn einmal angelegt, sehr geringe Anforderungen an den Arzt. Ganz gewiß ist es vorteilhaft, daß dieser in der ersten Zeit darauf aufpaßt, daß alles gut sitzt und nach Wunsch wirkt, und darauf achtet, daß der Patient oder seine Umgebungen nichts am Apparat in Unordnung bringen. Kann der Patient jedoch nicht in der Nähe des Arztes bleiben, kann trotzdem alles, wie ich vielfach und sogar bei den schwierigsten von allen Armbrüchen, den Frakturen des unteren Humerusendes zu beobachten Gelegenheit gehabt habe, gut gehen, wenn der Arzt nur einem praktischen Manne den Mechanismus des Extensionsapparats erklärt und ihn dazu anhält, durch passendes Anspannen der Schnuren dessen Wirken in Gang zu halten.

Eine Seite der Extensionsbehandlung, die nicht zu gering angeschlagen werden darf, ist ihr Vermögen, die Sympathie des Publikums für sich zu gewinnen. Der Laie hat stets ein berechtigtes Mißtrauen gegen Gipsverbände empfunden, und es ist recht allgemein, daß ein Patient, der nicht an blindes Vertrauen zu dem Arzt gewöhnt ist, Einwendungen dagegen erhebt, „gegipst zu werden“. Eine Extensionsschiene dagegen wird viel eher in seinen Geschmack fallen. Ihre

Wirkungsweise wird ihm ohne weiteres einleuchten, ihre Gelindigkeit und Schmerzlosigkeit wird ihm zusagen; aber nicht zum wenigsten wird er sich durch den Umstand beruhigt fühlen, daß die Bruchstelle dabei entblößt bleibt, oder doch selbst wenn sie durch den dünnen Pflasterverband bedeckt wird, für Kontrolle zugänglich ist. In dieser Bereitwilligkeit seitens des Bruchpatienten, sich der Behandlung zu unterwerfen, liegt nicht allein eine Annehmlichkeit für den Arzt, die ihm seine Arbeit erleichtert und sie ihm lieb macht, sondern sie bringt auch die für das Endergebnis überaus wichtige Folge mit sich, daß der Patient sich zeitig beim Arzt einstellt. Wenn erst die Extensionsbehandlung bekannter geworden ist, und das Publikum von der Bedeutung des Umstandes Kenntnis bekommen hat, daß sie so bald wie möglich nach dem Bruch bewerkstelligt werden muß, wird der Arzt in diesem wichtigen Punkt niemals das Mitwirken seiner Klientel vermissen.

Gerade in unseren Tagen kommt die Extensionsbehandlung wie gerufen. Die staatliche Unfallversicherung hat eine vollständige Umwälzung in der Frakturlehre veranlaßt. Sie hat unsere Augen dafür geöffnet, daß die Endergebnisse durchschnittlich sehr viel schlechter gewesen sind, als wir selbst geahnt, und hat gezeigt, daß die genaue Reposition ein Glied in der Bruchbehandlung ist, das bisher nicht ernst genug genommen wurde. Sie hat uns weiter gelehrt, wie bedeutend die bleibenden Störungen sein können, welche die erstarrten Verbände so häufig verursachen, ausschließlich infolge der erzwungenen Ruhe, in die Gelenke und Muskeln lange Zeit versetzt werden, selbst wenn man von der Wirkung des fast unvermeidlichen Verbanddrucks auf die gegen einen solchen fast spezifisch sensible Muskulatur absieht. Vor allen Dingen ist hier der praktische Arzt ungünstig gestellt. Die Ergebnisse, die er mit den älteren Behandlungsmethoden unter primitiven Verhältnissen erzielen kann, sind oft wenig befriedigend. Eine andauernde Invalidität wird nur allzuhäufig die Folge sein und eine operative Korrektur von schief geheilten Brüchen bei privat behandelten Unfallversicherten ein recht gewöhnliches Vorkommnis.

Das Licht, das hierdurch auf das bisherige durchschnittliche Leistungsvermögen der Frakturbehandlung gefallen ist, hat ebenfalls dazu beigetragen, die Vorzüge der Extensionsbehandlung deutlich hervorzuheben. Es ist klar geworden, daß sie sowohl in Verbindung mit Bettruhe wie auch bei ambulatorischer Behandlung einfach, praktisch und leicht ist; daß sie in weit höherem Grade als die Immobilisation der Forderung auf Korrektur der Verstellungen gerecht wird, und daß dies auf eine sowohl für den Arzt wie den Patienten bequeme Art und Weise erreicht wird. Es ist ebenfalls eine Tatsache, die jedem sofort einleuchten wird, daß die Extension sowohl durch ihr Ueberwinden der

Retraktion von Muskeln und Gelenkbändern wie durch die reichliche Gelegenheit, die sie zu zeitiger Bewegung des Gliedes gibt, den Gefahren einer zukünftigen Gebrauchsunfähigkeit vorbeugt, die eine der verhängnisvollen Folgen der langwierigen erzwungenen Ruhe ist. Unter diesen Umständen kann kein Zweifel darüber herrschen, daß die Extension dazu berufen ist, die ältere Behandlungsart abzulösen, und es sollte nur recht und billig erscheinen, daß die Behörden es den Aerzten, die Unfallversicherte in Behandlung bekommen, zur Pflicht machten, bei Brüchen Extension in der Ausdehnung anzuwenden, wie es diesem Verfahren zukommt. Indes versteht es sich von selbst, daß sich die Extensionsbehandlung in keiner Form in der privaten Praxis und auch im Kriege so gut eignet, wie wenn sie ambulatorisch vor sich gehen kann.

Kapitel VII.

Kontraktur und Ankylose der oberen Extremität.

Der wichtigste Folgezustand, den es sowohl während wie auch nach der Extension zu behandeln gilt, ist die teils durch die erzwungene Ruhe, teils durch diese in Verbindung mit der Verletzung verursachte Steifigkeit der Gelenke. Sie ist entweder myogener oder athrogener Natur, oder die Steifigkeit hat nach und nach sowohl Muskeln wie auch Gelenke ergriffen. Die Vermeidung bezw. Bekämpfung dieser Komplikation bildet das dritte Glied der Frakturbehandlung, mit dem wir uns im folgenden etwas ausführlicher beschäftigen werden, nicht zum wenigsten, weil dieser Teil der Behandlung infolge der staatlichen Unfallversicherung eine erhöhte Bedeutung erhalten hat. Dagegen wollen wir von der Steifigkeit hier völlig absehen, die eine Folge phlegmonöser Entzündung und unmittelbarer oder mittelbarer Nervenverletzung ist, ebenso wie von der ischämischen Kontraktur und Muskel lähmung, obwohl letztere vorzugsweise bei Anwendung erstarrender Verbände vorkommt.

Die Muskelsteifigkeit, die wie ein drohender Schatten einem Knochenbruch folgt, schreibt sich von den krankhaften Veränderungen her, die in einem Muskel stattfinden, wenn er für längere Zeit außer Tätigkeit gesetzt wird. Diese Veränderungen beruhen darauf, daß der Stoffwechsel des Muskels ein anderer während der Arbeit ist als während der Ruhe, und daß letztere Stoffwechselprodukte erzeugt, die auf die Dauer zerstörend auf das Muskelgewebe einwirken. Der Muskel duldet überhaupt nicht, längere Zeit in Untätigkeit zu verbleiben; er ist willig zu arbeiten, verlangt aber auch zu arbeiten, sonst

geht sein Wirkungsvermögen zugrunde. Je vollständiger seine Untätigkeit ist, um so rascher tritt die Funktionsstörung ein und einen um so höheren Grad erreicht sie. Schon durch ein Minimum von Tätigkeit wird das Eintreten der Muskelsteifigkeit ganz bedeutend verzögert.

Aber die Muskelsteifigkeit und ihre Folgezustände sind im hohen Grade von den Verhältnissen abhängig, die den Muskel zur Ruhe bringen. Die Untätigkeit, die einem gesunden Muskel in gesunden Umgebungen z. B. durch einen Gipsverband aufgezwungen wird, wirkt in viel geringerem Grade und langsamer auf seine Funktion störend ein, als die Ruhe, in die sich der Muskel sozusagen aus freier Wahl begibt, um einen mit seiner Funktion verbundenen Schmerz abzuwehren. Es entwickelt sich beispielsweise eine viel geringere und weniger hartnäckige Steifigkeit und Atrophie im Triceps infolge Immobilisation von Arm und Oberarm bei einem Bruch in der unteren Radius-epiphyse, als bei einer Fractura olecrani oder einer Distorsion des Ellenbogengelenks. Im ersteren Falle erstarrt der Muskel in einem aufgezwungenen Erschlaffungszustand, passive myogene Kontraktur; im letzteren stehen er und seine Antagonisten in einer andauernden Zusammenziehung, um Bewegungen im Ellenbogengelenk zu verhindern, aktive myogene Kontraktur. Die Folgen der letzteren sind ihrer Natur nach ganz dieselben, wie die der passiven Kontraktur, aber was den Grad anlangt, viel beträchtlicher. Die Steifigkeit tritt rascher ein, wird stärker und zeigt sich vor allen Dingen weniger empfänglich für Behandlung. Gleichzeitig hiermit tritt eine schwerere Muskelatrophie ein.

Man hat dieses eigentümliche Verhältnis als eine Reflexwirkung zu erklären versucht. Der bei einer Verletzung nicht in Mitleidenschaft gezogene Muskel wird durch die Ruhigstellung einfach außer Wirksamkeit gesetzt, und leidet hierunter, aber auch nur hierunter. Er erleidet eine Inaktivitätsatrophie und erstarrt lediglich infolge der Untätigkeit in dem Erschlaffungszustand, in dem er sich befindet. Der Muskel, der die Bewegung in einem kranken Gelenk besorgt, wird dagegen vom Schmerz reflektorisch zur Kontraktion gezwungen und ferner noch dazu, durch Erhaltung der Kontraktion für Ruhe in dem kranken und schmerzenden Gebiet zu sorgen. Wenn dieser Muskel unter der darauffolgenden Immobilisation so viel mehr zu leiden hat, als der indirekt in Mitleidenschaft gezogene, so nimmt man an (PAGET, VULPIAN, HOFFA u. a.), daß die spinalen und trophischen Zentren des Muskels von dem durch die sensiblen Nerven von der Verletzungsstelle aus überführten Reiz beeinflusst werden, und daß die Folge hiervon eine in Verbindung mit der reflektorischen Kontraktur stehende Reflexatrophie ist. Der passiv erstarrende Muskel sollte demnach nur eine Untätigkeitsatrophie erleiden, der in aktiver Kontraktur stehende da-

gegen sowohl Inaktivitäts- wie Reflexatrophie. Diese Reflextheorie haben u. a. THIEM und SULZER bekämpft, indem sie geltend machten, daß es sich in dem einen wie dem anderen Falle nur um Folgen der Untätigkeit handelt. Wir wollen in diesem Streit keine Partei nehmen; aber soviel ist sicher, daß die aktive Kontraktur und ihre Folgen sowohl was ihren Stärkegrad wie ihre Reichweite anlangt, die der bloßen Inaktivität beträchtlich übertrifft. Noch eine andere Eigentümlichkeit findet man bei den beiden Kontrakturen. Die passive Kontraktur ergreift in der Regel die Beugemuskeln am stärksten, während die aktive Kontraktur eine noch ausgeprägtere Vorliebe für die Streckmuskulatur hat, und unter den Streckmuskeln wieder sind es einzelne, die in besonderem Grade hierfür disponiert sind. An der oberen Extremität gibt es, wie wir später sehen werden, keinen Muskel, der in dem Grad zur Kontraktur, sowohl der passiven wie aktiven, geneigt ist wie der des Deltoideus.

Indessen gibt es bei der Muskelsteifigkeit, sie sei nun aktiver oder passiver Natur, ein Verhältnis, das sonderbarerweise wenig oder gar nicht von den Verfassern, die sich mit diesem Gegenstand beschäftigt haben, berührt wird. Ihre Entwicklung ist in hohem Grade vom Alter abhängig. Sie fehlt fast gänzlich im Kindesalter, aber tritt um so rascher in einem späteren Alter auf und erreicht hier auch einen so viel höheren Grad. Man kann überhaupt sagen, daß sie vor dem 20. Lebensjahr nennenswerte praktische Bedeutung nicht hat, zwischen dem 20. und 40. Lebensjahr sich verhältnismäßig leicht überwinden läßt, falls sie eingetreten ist; aber daß sie nach dem 40. Jahr eine immer größere Aufmerksamkeit erheischt, je älter der Patient ist. An der oberen Extremität mit ihren häufigen Frakturen im Kindesalter ist der Einfluß des Alters auf die Muskelkontraktur insofern von großer Bedeutung, als es bei der schwierigen Frakturbehandlung bei Kindern eine wesentliche Erleichterung darstellt, von dieser beschwerlichen Komplikation unbehelligt zu bleiben.

Die durch längere Ruhigstellung eines Gelenks hervorgerufene Steifigkeit trifft nicht allein Muskeln, sondern auch Gelenke. Die arthrogene Kontraktur, mit der wir uns nun beschäftigen, beruht auf den anatomischen Veränderungen, die in einem Gelenk eintreten, in dem längere Zeit keine Bewegung vor sich geht, gleichgültig, ob das Gelenk bei Beginn der Behandlung der Sitz eines traumatischen Leidens sei, oder nicht. Diese Veränderungen bestehen vor allen Dingen in einem Einschrumpfen der Kapsel, der Bänder und der periartikulären Gewebe des Gelenks. Diese primäre Kapselankylose ruft indessen früher oder später eine intraartikuläre Neubildung von Bindegewebe hervor, das die eine knorpelbedeckte Fläche an die andere befestigt. Eine derartige Gelenkflächen-synechie tritt mit der Zeit auch in einem gesunden, von der ursprünglichen Verletzung nicht betroffenen

Gelenk ein bloß infolge der langwierigen Ruhe, aber hier freilich erst nach Verlauf einer längeren Zeit. Dagegen treten alle, sowohl extra- wie intraartikuläre Veränderungen sehr rasch in einem verletzten Gelenk ein, und zwar um so rascher, je schwerer die Verletzung gewesen ist. Nichts trägt mehr zur raschen Entwicklung der Ankylose bei, als Zerstörung oder Zerfall des Gelenkknorpels. Außerdem erhalten die traumatischen Gelenkerkrankungen eine um so größere Bedeutung, als sie auch regelmäßig die Muskelkontraktur einen höheren Grad erreichen lassen. Teils trägt die Schuld hieran die Entwicklung einer aktiv myogenen Kontraktur, teils erfordert das Gelenkleiden nach allgemeiner Annahme eine langwierigere Ruhestellung. Auch bei den Gelenken ist die Bedingung für die Entwicklung einer Inaktivitätssteifigkeit verschieden, in einzelnen Gelenken größer, in anderen wieder kleiner; indessen ist der Unterschied in dieser Hinsicht bedeutend geringer als bei den Muskeln. Am leichtesten entwickelt sich die Steifigkeit unter sonst gleichen Verhältnissen in kleinen Gelenken mit einem komplizierten Kapsel- und Bänderapparat, aber im übrigen sagt es sich von selbst, daß auch das Glied besonders bedroht ist, dessen Muskeln am leichtesten in Kontraktur kommen.

Die Gelenk- und Muskelsteifigkeit, die wir bei unserer Behandlung der Verletzungen der oberen Extremität zu bekämpfen haben, treten in allen Gebieten auf. Indessen ist die Steifigkeit in den verschiedenen Abschnitten von recht verschiedener praktischer Bedeutung. Wir können deshalb die Kontrakturen im Schultergelenk in eine Gruppe für sich stellen, und in einer anderen Gruppe, die an Wichtigkeit nach dieser kommt, die Steifigkeit in allen übrigen Muskeln und Gelenken der Extremität sammeln.

A. Schulterkontraktur „Deltoideusinsuffizienz“.

Die muskuläre Kontraktur in der Schulter bietet in vielfacher Hinsicht ein ganz besonderes Interesse. Sie kommt häufig vor, ist schmerzhaft und beschränkt in hohem Grad die spätere Gebrauchsfähigkeit. Ihr Auftreten und fortgesetztes Bestehen wird, so wie gegenwärtig die Verhältnisse liegen, geradezu begünstigt, einerseits von dem öffentlichen Unfallversicherungswesen, anderseits dadurch, daß der Zustand sehr häufig verkannt wird, und schließlich durch die bei uns gebräuchlichen Behandlungsarten. Der Umstand, daß ich mich häufig bei Unfallangelegenheiten und in der chirurgischen Poliklinik mit dieser Krankheitserscheinung zu befassen gehabt habe, veranlaßt mich, sie hier recht ausführlich zu besprechen. Ich tue dies um so mehr, als sie in den Lehr- und Handbüchern nicht die Erwähnung findet, die ihr meiner Ansicht nach zukommt. Ich werde zuerst und am ausführlichsten die passive Kontraktur beschreiben, als die typischste. Dieser als Hinter-

grund stelle ich dann die weit häufigere und bedeutungsvollere aktive Kontraktur gegenüber.

Die passive Kontraktur entsteht ausschließlich als Folge mangelnder Bewegung in einem von der Verletzung nicht betroffenen Schultergelenk. Ihr Auftreten wird in nicht geringem Grade vom Alter des Patienten bedingt. Man findet sie selten ausgeprägt vor dem 30. Lebensjahr, mit dem höheren Alter aber tritt beständig eine immer größere Veranlagung zu dieser wie zu anderen Kontrakturen ein, und je vollkommener der Arm immobilisiert war, um so früher wird die Kontraktur auftreten, und desto schwerer wird sie sich gestalten. Für allgemein wird sie sich in folgender Weise äußern.

Man hat bei einem älteren Manne eine Zeitlang den Arm immobilisiert, z. B. wegen eines Bruchs des Schlüsselbeins, des Ober- oder Unterarms, oder der Mann trägt vielleicht den Arm nur in einer Mittele wegen eines Panaritiums oder eines Bruchs des unteren Radiusendes. Nach Verlauf von 2 bis 3 Wochen, je nach dem Alter und der Gründlichkeit der Immobilisation wird sich der Patient eines schönen Tags beim Arzte einfinden und darüber klagen, daß seine Schulter in der letzten Zeit zu schmerzen angefangen hat, und daß die Schmerzen bei der geringsten unerwarteten Bewegung unerträglich werden. Der Arzt untersucht die Schulter, findet aber nichts. Ist ein Trauma die ursprüngliche Krankheitsursache gewesen, wird er annehmen, daß eine übersehene Quetschung der Schulter vorliege. Er wird vor der geringsten Bewegung warnen und sowohl sich selbst wie den Patienten damit beruhigen, daß die Sache hiermit in einigen Tagen abgetan sein werde. Aber aus dem Irrtum wird er nur zu bald herausgerissen werden. Der Patient kommt nach einiger Zeit wieder und erklärt, daß die Schmerzen jetzt viel schlimmer geworden sind. Die Schulter ist beständig qualvoll, in der Nacht aber schlimmer denn je. Sie läßt ihn nicht länger als $\frac{1}{2}$ bis 1 Stunde auf einmal schlafen, und die geringste Bewegung im Schlafe wird für ihn zu einem ebenso gründlichen wie unangenehmen Wecker. Der Arzt denkt hin und her, aber verordnet schließlich behutsame Massage und gibt vielleicht ein schmerzstillendes Liniment; er geht jedoch noch immer von der Annahme aus, daß die heftigen Schmerzen sich von nichts anderem herschreiben können, als einem ernsthaftem Vorgang im Gelenk und ordnet Ruhe an. Alles gleich nutzlos. Der Patient geht nunmehr zu einem andern Arzt. Die Schulterschmerzen sind für ihn vielleicht ebenso rätselhaft wie für seinen Kollegen, aber da dieser nichts durch Ruhe erreicht hat, schlägt er unwillkürlich vorsichtige Bewegungen vor. Der Patient hat möglicherweise schon so viel ausgestanden, daß er dem Schmerz trotzend, dieses scheinbar heroische Mittel doch anwendet. Sind seit der Verletzung nicht mehr als 4 bis 5 Wochen vergangen, mag er auch einige aktive Bewegungen vornehmen, jedoch mit Zittern und Zagen bei dem

bloßen Gedanken, was die Nacht bringen wird. Zu seiner großen Ueberraschung aber kann er nach einer besseren Nacht als er seit langer Zeit verbracht, am nächsten Tage dem Arzte für den guten Rat danken. Ist er ein vernünftiger Mensch und nicht unfallversichert, wird er den Rat weiter befolgen, und ungeachtet daß er manchmal über den langsamen Fortschritt in niedergedrückter Stimmung sein mag, wird er doch zu der Ueberzeugung gelangen, daß Aktivität ihm mehr als alles andere hilft.

Die Symptome der Schultergelenkkontraktur sind folgende. Die vornehmlichsten Klagen des Patienten sind Schmerzen in der Schulter. Der Hauptsitz des Schmerzes ist gewöhnlich die vordere und äußere Seite des Oberarmkopfes; von hier aus strahlen sie abwärts bis zur Tuberositas deltoidea; im weiteren Verlauf erstrecken sie sich länger und länger den Arm hinab, zuweilen bis ganz hinunter zu den Fingern. Die Schmerzen sind fast beständig, mehr oder weniger heftig vorhanden. Der Kontrakturemerz hat aber die Eigentümlichkeit, daß er durch zwei Umstände gesteigert wird, die anscheinend Gegensätze zueinander bilden. Der eine ist Bewegung, der andere langandauernde Ruhe. So sind z. B. die Schmerzen besonders heftig während der Nacht; und in der Kirche oder bei einem Vortrag sitzt der Patient in einer sich immer steigenden Pein, weil er gezwungen ist, den Arm längere Zeit unbeweglich in ein und derselben Lage zu halten. Andererseits ist er ungemein bange vor Bewegungen. Das Verhältnis des Schmerzes zur Bewegung ist indessen in hohem Grad charakteristisch. Nicht jede Bewegung ruft Schmerz hervor, und der Schmerz steht nur teilweise im Verhältnis zum Exkursionsgrad. Der heftigste Schmerz kann durch die unbedeutendsten Bewegungen entstehen, sofern die Bewegung nur unvermutet und plötzlich kommt. Nichts ist schmerzhafter als ein ganz unerwarteter Stoß gegen den Ellenbogen oder ein Ausgleiten, so daß der Patient suchen muß, das Gleichgewicht zu bewahren, ohne Rücksicht auf den Arm nehmen zu können. Die Eigentümlichkeiten des Kontrakturemerzes stehen in Verbindung mit den Verhältnissen, welche die Kontraktur kennzeichnen. Die Muskeln sind angespannt, um die Ruhe aufrecht zu erhalten. Hierdurch ermüden sie bald, und da sie ein geringes freies Bewegungsgebiet haben, wird der Patient innerhalb dieses Gebiets häufige, kleine Veränderungen in der Armstellung vornehmen, um die eine Muskelgruppe ausruhen zu lassen, während eine andere in Wirksamkeit tritt. Die beständig zunehmende Pein, falls diese Stellungsveränderungen nicht vorgenommen werden können, ist Ermüdungsschmerz; der heftige Ueberraschungsschmerz schreibt sich daher, daß der in Kontraktur erstarrte Muskel zu einer energischen Kontraktion gezwungen wird, um die plötzlich unterbrochene Ruhe wiederherzustellen.

Oft ist besonders auf einer zeitigeren Stufe der Kontraktur eine

gewisse Empfindlichkeit im Gebiete des *Musc. deltoideus* vorhanden. Am häufigsten findet man die Empfindlichkeit auf die Gegend am Schulterwinkel begrenzt und am stärksten tritt sie hervor über dem *Sulcus bicipitalis* oder *Tuberculum minus*. In der Regel ist jedoch die Empfindlichkeit in Fällen, wo das Schultergebiet nicht verletzt ist, recht gering; meistens findet man sie jedoch so weit ausgesprochen, daß es dem Patienten unmöglich ist, etwas auf dieser Schulter zu tragen. Bisweilen fällt sogar der Druck eines dicken Ueberziehers schon lästig.

Das zweite Hauptsymptom ist eine starke Beweglichkeitsbeschränkung im Schultergelenk. Bittet man den Patienten, den Oberarm zu heben, biegt er, wo der Zustand stark ausgeprägt ist, den Oberkörper nach der gesunden Seite hin, so daß der Oberarm auf der Thoraxseite zu liegen kommt, während der Unterarm ein wenig vom Körper absteht. In Wirklichkeit vermag er indessen eine größere oder geringere Bewegungsexkursion mit dem Oberarm auszuführen; eine Abduktion von 30 bis 50 Grad ist fast immer möglich; aber man wird so gut wie niemals einen Patienten finden, der den Arm mehr als 70 Grad zu abduzieren vermöchte. In der Sagittalebene wird der Arm gewöhnlich einige Grad mehr gehoben. Die Führung nach hinten ist in noch höherem Grad beschränkt. Nur wo die Kontraktur wenig ausgesprochen ist, vermag der Patient die Hand ganz bis hinter auf den Rücken zu legen. Äußerst selten geht diese Bewegung so ungehindert vor sich, daß die Hand bis zur Gürtelhöhe hinaufgeführt werden kann. Die Einwärtsführung ist die am besten bewahrte Bewegung. Die Hand kann meistens auf die andere Schulter gelegt werden, bisweilen reicht der Patient sogar mit den Fingerspitzen über die Schulter bis in die *Fossa supraspinata* hinunter. Die passive Beweglichkeit ist in der Regel etwas, aber nicht viel freier. Im allgemeinen kann der Arm bis zur Horizontalen oder beinahe so weit gehoben werden. Ein weiteres Heben strandet an dem hierdurch hervorgerufenen Schmerz. Bis zur Grenze des aktiven Bewegungsgebietes kann der Patient ohne Schmerzen heben; aber wenn die Bewegung mehrere Male wiederholt worden ist, beginnt der Arm zu schmerzen. Dies ist ein charakteristischer Ermüdungsschmerz, der noch einige Zeit, nachdem die Bewegung aufgehört hat, anhält und den Patient von weiteren Armbewegungen abschreckt. Eine ganz regelmäßige Klage nach Ausführung einiger aktiven Bewegungen bis zur äußersten Grenze des freien Bewegungsbereichs ist auch das Gefühl von Lähmung in der Arm- und Schultergegend.

Das dritte Hauptsymptom ist eine Atrophie der Schultermuskulatur; am stärksten ist diese ausgeprägt im *Musc. deltoideus*. Vergleicht man die Schulterumrisse, wird man finden, daß sie auf der kranken Seite etwas, aber nur wenig schärfer sind. Die Veränderung ist nicht größer, als daß man sie bei einer flüchtigen Beobachtung leicht

übersehen kann. Das auf der Schulterhöhe hervorragende Schlüsselbeinende tritt deutlicher hervor, und die seichte Grube daneben ist etwas tiefer. Vielleicht findet man auch den Schulterwinkel etwas weniger abgerundet als auf der gesunden Seite. Der am stärksten hervortretende Zug in dieser Formveränderung ist indessen, wie Fig. 33 zeigt, daß die von dem Deltoideusbauch gebildete Wulst zwischen dem Oberarmkopf und der Tuberositas deltoidea deutlich abgeflacht ist. In der Regel nachweisbar, aber weniger ausgesprochen ist die Atrophie der übrigen nach dem Oberarm hinlaufenden Muskeln. Fossa supraspinata ist ein wenig tiefer und bei mageren Individuen kann man durch Rotation und Nachhinterführung des Oberarms sehen, daß sowohl die vom *Musc. infraspinatus*, *teres major* und *Latissimus dorsi* gebildeten Muskelwülste weniger stark sind, als auf der gesunden Seite. Dagegen hat der Oberarm selbst seine Fülle beibehalten. Der Umfang an der Tuberositas deltoidea und an der Mitte des Bicepsbauchs ist unverändert, und nur nach einer sehr langwierigen und schweren Schulterkontraktur findet man eine geringe Muskelatrophie auch im Bereich der Oberarmdiaphyse.

Wie geht es nun weiter mit der Schulterkontraktur? Läßt sich der Arzt wie der Patient durch die starken Kontrakturschmerzen in der Schulter beängstigen und zu der Annahme verleiten, daß

eine Entzündung im Schultergelenk vorliege, die weiterer Ruhe bedarf, so kommt für den Patienten eine qualvolle Zeit. Je vollkommener der Arm immobilisiert wird, um so empfindlicher wird er gegen die geringste Bewegung. Am Tage kann er zwar den Arm verhältnismäßig ruhig halten, aber während der Nacht wird jede Drehung des Körpers beim Suchen nach einer neuen Stellung unleidliche Pein hervorrufen und mit dem Schläfe ist es schlecht bestellt. Die Steifigkeit in der Schulter nimmt zu, d. h. das Bewegungsgebiet, das dem Patienten zu Gebote steht,

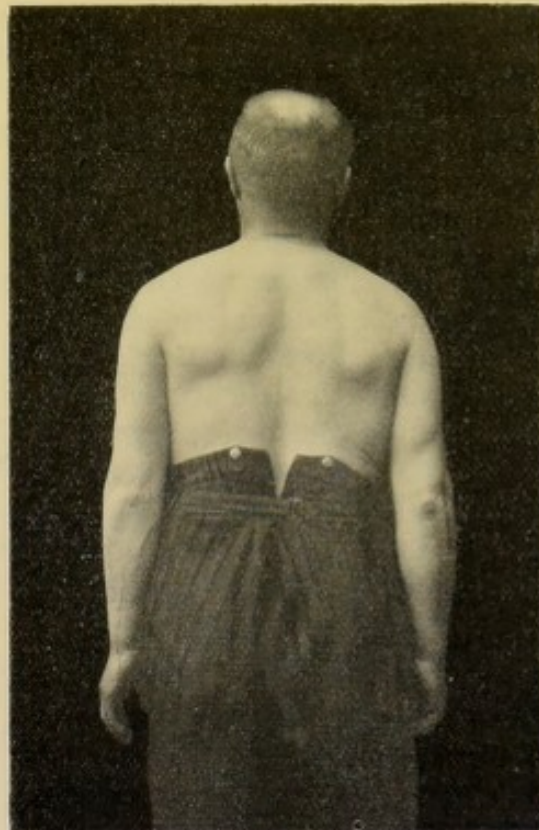


Fig. 33. Der Deltoideusbauch zwischen dem Oberarmkopf und der Tuberositas deltoidea rechts im Vergleich mit der linken Seite abgeflacht.

behält er größtenteils; denn er wird es mit seinem oder gegen seinen Willen immer ab und zu in Gebrauch nehmen, aber jeder Versuch, in das Kontrakturgebiet einzudringen, wird immer schmerzvoller und unmöglicher für ihn. Erst wenn die Kontraktur fest geworden ist, d. h. wenn die Grenze zwischen dem Bewegungsbereich und dem Steifigkeitsgebiet so scharf abgesteckt ist, daß es nicht mehr überschritten werden kann, und die Muskeln sich den neuen Verhältnissen angepaßt haben, fällt der Schmerz nach und nach weg; aber die Aussicht, die Beweglichkeit wiederherzustellen, wird gleichzeitig immer geringer.

Oft wird, wenn die Schulterkontraktur einige Zeit angedauert hat, eine Erscheinung eintreten, die weiterhin dazu beiträgt, die verderbliche Ruhe aufrechtzuerhalten. Bei allen Bewegungen im Schultergelenk wird jetzt ein weiches oder härteres Geräusch entstehen. Möglicherweise beruht diese Krepitation auf einer trockenen Entzündung im Gelenk, möglicherweise ist sie ein Muskellaut; aber unter allen Umständen hat sie nicht die Bedeutung, die ihr der mehr und mehr beängstigte Patient beimißt. Hellers Untersuchungen zeigen, wie häufig Geräusche im Gelenk vorkommen unter vollständig normalen Verhältnissen, hauptsächlich im Knie- und Schultergelenk, und die Erfahrung lehrt zur Genüge, daß die Krepitation, die bei einer Schulterkontraktur auftritt, die Aussichten nicht zu verfinstern braucht, und keineswegs durch die notwendigen Bewegungen verschlimmert wird.

Warum tritt nun die Kontraktur in der Schulter so leicht auf und weshalb erreicht sie hier einen so hohen Grad? Dies steht in Verbindung mit der Art und Weise, in der das Oberarmheben unter normalen Verhältnissen vor sich geht. Es zerfällt nach der allgemeinen Auffassung in drei Abschnitte; aber für uns ist dieser ziemlich komplizierte Akt¹⁾ nur in seinen Hauptzügen von Interesse.

1) Der erste Abschnitt des Oberarmhebens, das Heben bis zu etwa 90 Grad, wird rein seitlich vom *Musc. deltoideus* besorgt, in der Sagittalebene von diesem in Verbindung mit dem *Musc. coraco-brachialis*. Es bedarf bloß des Mitwirkens des *Musc. supraspinatus*, um den Oberarmkopf daran zu hindern, beim Heben der Pfanne herabzugleiten. Wenn der Arm etwa 90 Grad gehoben ist, wird ein weiteres Heben teils von der unteren Wand der Schulterkapsel, teils durch Anspannung sämtlicher Adduktoren des Oberarms angehalten.

2) Der zweite Abschnitt, das Heben von etwa 90 an bis zu 150 Grad geschieht, indem das Schulterblatt im *Acromioclaviculargelenk* schwingt, so daß dessen unterer Winkel sich nach vorn bewegt. Diese Bewegung wird angehalten dadurch, daß *Proc. coracoideus* auf das Schlüsselbein trifft.

1) GAUPP, Ueber die Bewegungen des menschlichen Schultergürtels etc. *Centralbl. f. Chir.*, 1894, S. 793.

3) Die letzten 30 Grad des Armhebens, wobei Schulterblatt, Schlüsselbein und Oberarm ein gegenseitig unbewegliches Ganzes bilden, geht vor sich, indem das Schlüsselbein im Sternoclaviculargelenk um seine eigene Längsachse gedreht wird. Die beiden letzten Bewegungsabschnitte werden vom *Musc. trapezius*, *Levator anguli scapulae* und *rhomboidei* besorgt.

Wie wir sehen, ist es bei der Kontraktur der vom *Deltoides* besorgte Bewegungsabschnitt, der eingeschränkt wird, so daß die beiden übrigen Abschnitte ganz wegfallen. Aber sehen wir genauer zu, finden wir, daß die Bewegung, die vor sich geht, durch Drehung des Schulterblatts geschieht und mit Hilfe der Muskulatur, die die letzte Hälfte des Armhebens besorgt. *Trapezius*, *Levator anguli scapulae* und *rhomboidei* scheinen wenig oder gar nicht von der Kontraktur betroffen zu sein und treten hinzu, aber können unter den vorhandenen Umständen keine weitere Bewegung hervorrufen, als die, welche dem zweiten Bewegungsabschnitt entspricht. *Deltoides* ist außer Wirksamkeit gesetzt. Doch nicht gänzlich. Wäre er es, würde der Arm wie bei der *Axillarisparalyse* schlaff herabhängen, während er nun durch die beteiligten Muskeln an das Schulterblatt in fast hängender Stellung befestigt ist. *Deltoides* hat nur infolge der eingetretenen Untätigkeit so viel von seiner Kraft eingebüßt, daß er den Arm nicht mehr heben kann. Und nichts ist auch einleuchtender, als daß er bald das Vermögen verlieren muß, die Forderungen zu erfüllen, die an ihn gestellt werden. Er allein hat die Abduktion des Armes gegenüber der Reihe der Antagonisten auszuführen, die er in den gesamten Adduktoren des Oberarms besitzt. Hierzu kommt, daß ebenso günstig wie diese bei Ausführung ihrer Funktion gestellt sind, ebenso ungünstig sind die Wirkungsbedingungen des *Deltoides*. Am allerungünstigsten aber sind diese in den ersten Graden der Oberarmabduktion, da der Zug des *Deltoides* fast parallel zur Längsachse des Humerus geschieht. Sowohl auf den zeitigeren wie späteren Stufen der muskularen Schulterkontraktur ist die Schwächung des *Musc. deltoideus* das am meisten hervortretende Moment. Und da es von großer Bedeutung ist, einen einzelnen Namen für diesen wichtigen Symptomkomplex zu haben, wollen wir aus praktischen Gründen hierfür die Bezeichnung „*Deltoidesinsuffizienz*“ aufnehmen.

Die Diagnose der passiven *Deltoidesinsuffizienz* verursacht keine Schwierigkeit für den, der den Zustand kennt und weiß, daß er unweigerlich sich einstellen muß bei jedem älteren Patienten, dessen Arm einige Zeit gänzlich immobilisiert war oder sogar unbeweglich in einer Mittele getragen wird. Die Kennzeichen für die Kontraktur sind erstens die während der Ruhe spontan entstandene Beweglichkeitseinschränkung in einem ziemlich konstanten Grade, zweitens die *Deltoidesatrophie* und demnächst die starken Schulterschmerzen mit ausgepräg-

tem Charakter von Kontrakturschmerzen. Die drei Eigenschaften, die den Schmerz als solchen kennzeichnen, sind sein Zunehmen bei erzwungener Ruhe, seine maximale Heftigkeit bei unerwarteten und plötzlichen Bewegungen, und schließlich die bedeutende Besserung, die bereits wenige Stunden nach dem aktiven Armheben der ersten Zeit eintritt.

Verwechselt könnte die Kontraktur mit Paralyse des *Musc. deltoideus* werden. Aber schon eine ganz oberflächliche Untersuchung zeigt, daß der Muskel nicht gelähmt ist. Die Nervenleitung ist weder in den motorischen noch in den sensitiven Fasern des *Nerv. axillaris* beeinträchtigt, und sowohl elektrisch wie willkürlich kann man eine Muskelkontraktion hervorrufen. Nicht bloß bei aktiver, sondern auch bei jeder raschen passiven Bewegung zeichnen sich die Umrisse der kontrahierten Muskelbündel durch die Haut der Schulter hindurch ab. Schwieriger schon ist es, zu unterscheiden zwischen der passiven Kontraktur und einer Entzündung des Schultergelenks oder seiner Nachbarschaft. Hier werden einerseits die Empfindlichkeit der Entzündung gegen Druck in der Gelenklinie und anderseits die Eigentümlichkeiten der Kontrakturschmerzen den rechten Weg anweisen. Außerdem hat man noch im Zeitpunkt des Entstehens der Kontraktur, je nach dem Alter des Patienten 14 Tage bis 3—5 Wochen nach der Immobilisation, einen recht guten Anhaltspunkt. Die bedeutende Atrophie und die starke Beweglichkeitseinschränkung, welche eine *Caries sicca* im Schultergelenk kennzeichnet, könnte freilich unter gewissen Verhältnissen in dem Arzte die Befürchtung erwecken, eine solche sei in der Entwicklung begriffen, aber ihr langsamer Verlauf, die geringen Schmerzen und die Verschlimmerung bei Bewegungen werden sie von einer passiven Kontraktur scharf unterscheiden.

Die Behandlung muß vor allen Dingen prophylaktisch sein. Bei älteren Leuten bleibt es eine Hauptregel, den Oberarm nicht ohne zwingenden Grund zu immobilisieren. Läßt man einen alten Mann mit dem Arm in einer Mittele herumgehen, so kann es verzeihlich sein, die Bewegung in den anderen Gelenken zwar zu vergessen, nicht aber in Schulter und Fingern. Die nötige Ruhe muß spätestens vom Beginn der 2. Woche täglich durch einige aktive Bewegungen unterbrochen werden. Dies ist beim Gebrauch von unseren Zugverbänden mit offenem Schulterbügel die einfachste Sache. Auf diese Weise vermeidet man mit Leichtigkeit jede passive Schulterkontraktur, oder falls sich bei Greisen eine gewisse *Deltoidaeusinsuffizienz* einstellt, wird diese doch so gering werden, daß man keine Mühe hat, sie späterhin gänzlich zu überwinden.

Wie ist die entwickelte Schulterkontraktur zu behandeln? Die Antwort liegt für jeden norwegischen Arzt auf der Hand. Mit Elektrizität und Massage. Diese Behandlungsweise ist jedoch nicht auf den Norden beschränkt. Denn zusammen mit passiven

Bewegungen wird auch in fremden chirurgischen Lehr- und Handbüchern Massage und Faradisation heutzutage in die erste Linie gestellt. Ich verstehe sehr wohl, daß es sozusagen ein Verbrechen wäre, geringschätzig von so allgemein anerkannten Mitteln reden zu wollen. Aber ich wage dennoch zu behaupten, daß Elektrizität und Massage bei Kontrakturen und nicht zum wenigsten bei Schulterkontrakturen vielfach Funktionsunfähigkeit verursachen und viel Leiden auf ihrem Gewissen haben. Ich beabsichtige damit nicht etwa zu sagen, daß es einem Patienten mit Schulterkontraktur schadet, wenn er elektrisiert, und mit Friktion, Petrissage und Tapotement behandelt wird, weit entfernt, er kann vielleicht sogar etwas Nutzen davon haben. Was ich nur behaupten will, ist, daß Massage und Elektrizität bei der myogenen Kontraktur von geringem Wert sind, und daß ihr Sündenregister darin besteht, daß sie an die Stelle einer effektiven Behandlung treten. Wer mir nicht glaubt, kann sich die Unfallakten unserer „Reichsversicherungsanstalt“ daraufhin ansehen; er wird nicht lange zu suchen brauchen, bis er Beispiele für Schulterkontrakturen findet, die monatelang, ja halbe Jahre elektrisch und mit Massage behandelt, dennoch nur ein Resultat von 30–60 Grad Beweglichkeit und 25 Proz. Dauerrente aufweisen können.

Der Willensantrieb, der einen Muskel zu aktiver Kontraktion bringt, ist besser als alle elektrischen Ströme, und Wirksamkeit erhält und stellt die Muskelkraft besser wieder her als allerhand Massage. Das wirksamste Mittel gegen Deltoideusinsuffizienz ist aktive Bewegung, was Autoritäten wie BARDENHEUER und THIEM schon längst betont haben. Sie stillt die Schmerzen, erweitert mit jedem Tag das Beweglichkeitsgebiet und stellt die Ernährung der Muskulatur wieder her. Ich sagte aktive Bewegung. Sie ist sowohl das Mittel wie das Ziel; aber sie muß wenigstens bei einigermaßen veralteter Kontraktur durch passive Bewegung unterstützt werden. Der Patient hat, wenn die Kontraktur einige Zeit bestanden, nicht die Kraft dazu, aktiv die Muskel- und Kapselversteifung zu überwinden. Man muß ihm dabei helfen, muß die kontrahierten Adduktoren der Schulter und die unteren Kapselabschnitte dehnen. Aber kaum ist ein Stück des Beweglichkeitsgebiets passiv frei gemacht, so muß es auch sofort durch fleißige aktive Bewegung in den praktischen Besitz des Patienten übergeführt werden. Durch die so beliebten passiven Bewegungen allein erhält man ein recht großes, freies, passives Bewegungsgebiet, während das aktive dabei unverändert bleibt. Infolgedessen wird auch das passive Bewegungsgebiet von neuem eingeschränkt, sobald die systematischen passiven Bewegungen wegfallen. Nur dadurch, daß man die aktive Bewegung in hinreichendem Grad ausführen läßt, erzielt man einen dauernden Erfolg. Als Beispiel will ich von den vielen, die mir zur Verfügung stehen, folgendes anführen:

Borchgrevink, Extensionsbehandlung.

Frithjof K., 60 J., Mechaniker, erlitt am 21. Sept. 1903 neben anderen Verletzungen der rechten Hand mehrere mit ausgebreiteten Quetschungen der Weichteile verbundene Frakturen des Daumens und des 5. Mittelhandknochens. Bald darauf entstand in dem verletzten Gebiet eine akute phlegmonöse Entzündung, die indessen nicht heftiger verlief, als daß der Kranke herumgehen konnte. Mitte Oktober begann er über Schmerzen in der Schultergegend zu klagen, und allmählich entwickelte sich eine schmerzhafteste Steifigkeit im Schultergelenk. Gegen diese wurde sofort eine Behandlung mit Massage, Faradisation und passiven Bewegungen des Oberarms eingeleitet.

26. März 1904 wurde Verletzter wegen fortgesetzt andauernder totaler Invalidität mir zur Begutachtung zugesandt. Der Patient klagte über die bei Schulterkontraktur üblichen Störungen, heftige Schmerzen in der Nacht und bei Bewegungen in dem steifen Schultergelenk. Der Arm wird aktiv 70 Grad abduziert, passiv 120 Grad, nach vorn gehoben 75 Grad, passiv 120 Grad, und kann absolut nicht hinter auf den Rücken geführt werden.

21. April 1904 wurde K. mir zur Behandlung überwiesen. Diese bestand in aktiven Bewegungen, wobei der Patient mit dem Arm vermittels der Finger die Wand aufwärts kletterte und in der höchsten Armstellung von der Wand zurücktrat, sowie 1mal täglich in passivem Armheben. Außerdem wurde dem Patienten eingeschärft, täglich zu Hause 200mal aktive Uebungen vorzunehmen.

8. Juli wurde die tägliche Behandlung abgeschlossen. Der Arm ließ sich nun aktiv 160 Grad in seitlicher Richtung und 180 Grad vorwärts heben. Der Patient wurde dazu angehalten, immer schwerere Gewichte mit dem Arm zu heben und sich 1mal monatlich zur Kontrolle vorzustellen. Die Gebrauchsfähigkeit des Arms ist nach und nach völlig wieder hergestellt.

Das Verfahren, dem Armheben nachzuhelfen, ist einfach genug. Es könnte als Motto haben: Je geringerer Apparat, um so besser das Resultat. Die Hauptsache ist, daß man es versteht, den Patienten sowohl zur Aktivität wie zur Ausdauer anzuspornen. Denn der kürzeste



Fig. 34. Stabübung bei Schulterversteifung.

Weg zur Heilung ist 1 Proz. passive und 99 Proz. aktive Bewegungen. Deshalb muß man verhindern, daß passive Bewegung an Stelle der

aktiven tritt. Die wohlbekannte Rolle an der Decke mit ihrer Schnur ist verpönt. Die passiven Bewegungen werden auf eine vorgeschriebene Sitzung 1—2mal täglich beschränkt und sollten am besten unter Aufsicht des Arztes vor sich gehen oder von diesem selbst vorgenommen werden. Langsam und vorsichtig hebt er den Arm, während ein Assistent das Schulterblatt festhält, worauf die meistens schmerzvolle Nachhinführung des Arms ausgeführt wird. Bei sehr ängstlichen Patienten erzielt man möglicherweise eine größere passive Exkursion, wenn man sie von ihnen selbst ausführen läßt. Dies geschieht am leichtesten in der Weise, daß der Patient sich mit der Hand an der oberen Kante eines Schrankes oder ähnlichem festhält und sich niederbeugt, als wenn er am Arm hängen wollte. Zur Abwechslung kann man das passive Armheben mittels Stabübungen ausführen lassen (Fig. 34).

Von Anfang an ist es vorteilhaft, anstatt rein aktiven Bewegungen gemischte aktiv-passive auszuführen. Es gibt keine bessere Form für diese Bewegung, als das von BARDENHEUER angegebene Heben des kranken Arms mit dem gesunden. Wenn der Arm, nachdem er einige Minuten so hoch wie möglich gehoben ist, in der erhobenen Stellung gehalten wird, werden die Armheber bzw. der Deltoideus der kranken Seite unwillkürlich dazu gebracht mitzuwirken. Später geht man dazu über, was die

Hauptmethode für das aktive Heben sein sollte, mit Hilfe der Finger der kranken Hand eine Wand hinaufzuklettern. Dies ist auch eine aktiv-passive Bewegung, aber man beendet sie regelmäßig mit einer rein aktiven, indem man den Patienten, wenn er an der äußersten erreichbaren Höhe angelangt ist, von der Wand zurücktreten läßt, ohne die Hebestellung des Arms zu verändern. Hat der Patient gelernt, den Arm bis zur Horizontalen zu heben, muß er täglich eine gewisse Anzahl gewöhnliche Armhebungen ausführen. Um die Höhe, bis zu



Fig. 35. Wandklettern mit der Hand bei Schulterversteifung.

der gehoben wird, richtig beurteilen zu können, ist es indessen erforderlich, daß der Patient den Körper gerade hält; deshalb sollte er gleichzeitig beide Arme heben, am besten vor einem Spiegel.

Wenn das Armheben etwa 100 Grad erreicht hat, geht der Rest gewöhnlich leichter. Aber man darf deshalb keinesfalls die Kur als beendet ansehen, wenn der Patient den Arm ganz hochheben kann. Denn das bedeutet nur, daß er Kraft genug hat, den ausgestreckten Arm zu heben. Aber sobald man diesen auch nur mit dem geringsten Gewicht belastet, ist sofort jedes Heben unmöglich. Die Stufe der Behandlung, die nun kommt, besteht darin, durch systematische Uebungen die Muskelkraft wiederzugewinnen. Dies tut man am praktischsten in der Weise, daß man den Patienten einen kleinen Sack, der allmählich mehr und mehr belastet wird, heben läßt. Aber hier steht man vor dem längsten Abschnitt der ganzen Behandlung und demjenigen, der die größte Ausdauer seitens des Patienten erfordert. Und gerade hier zeigt die Unfallversicherung eine ihrer schlimmsten Schattenseiten. Sie lähmt die Willenskraft des Patienten, besticht ihn geradezu, dem Ermüdungsschmerze nachzugeben sowie dem Lähmungsgefühl, das die Anstrengung der geschwächten Muskulatur unweigerlich eine lange Zeit hindurch mit sich bringt. Und keineswegs selten sieht man den Unfallversicherten nach und nach alle Uebungen aufgeben und den Arm von neuem schlaff herabhängen lassen. Die Folgen bleiben nicht aus; er wird bald merken, daß erneute Kontraktur und erneute Steifigkeit eintritt, aber er kennt die Höhe der Rente aus Erfahrung und zieht die Entschädigung in klingender Münze dem dornenvollen Weg zur Heilung vor.

Die aktive Schulterkontraktur ist häufiger als die passive und von viel größerer Bedeutung, sowohl weil sie von Haus aus schwerer ist wie auch viel schwieriger zu heilen. Sie tritt als eine reflektorische Kontraktur bei allen den Zuständen im oder um das Schultergelenk herum auf, die die Bewegung in demselben so schmerzhaft machen, daß die gesamte Muskulatur unwillkürlich sich zusammenzieht, um Ruhe zu schaffen. Jede Verletzung des Schultergelenkes, sei es eine Quetschung oder eine Verstauchung, ein intraartikulärer Bruch oder Fissur sowie eine Luxation kann eine aktive Kontraktur hervorrufen; dasselbe gilt auch bei nicht traumatischen Entzündungen, z. B. bei einer gonorrhoeischen oder akut rheumatischen Omarthritis. Indessen kann ebensogut jeder periartikuläre Vorgang traumatischer oder entzündlicher Natur die Kontraktur herbeiführen, z. B. Verletzungen oder Entzündungen der Bursae der Schultergegend, Brüche im chirurgischen Hals, des Acromion oder des Schlüsselbeins in der Nähe ihres gemeinsamen Gelenks, Muskelrheumatismus oder Zerreißung der Muskelfasern des Deltoideus. Allen diesen krankhaften Zuständen ge-

meinsam sind die Empfindlichkeit bei Berührung und der Schmerz bei Bewegung, und je stärker diese sind, um so schwerer wird die Kontraktur. Das Krankheitsbild gestaltet sich demnach bei allen den genannten Zuständen so ziemlich gleichartig, nur was ihren Grad anlangt verschieden, je nach der Natur und Heftigkeit des Leidens.

Die Symptome sind dieselben wie bei der passiven Kontraktur, und die Hauptsymptome sind Schmerz, Beweglichkeitseinschränkung und Muskelatrophie. Aber sie treten hier zeitiger auf und sind viel heftiger. Indessen ist das Bild weniger klar. Die passive Kontraktur trifft nämlich eine nicht verletzte Schulter, bei der aktiven fügen sich die Kontrakturensymptome in der Schulter denen hinzu, welche die Verletzung schon an und für sich hervorgerufen hat. Schmerz und Beweglichkeitsbeschränkung sind bei allen obengenannten Schulterverletzungen und Erkrankungen vom ersten Augenblick an vorhanden. Das Kennzeichen, welches wir dafür haben, daß die aktive Kontraktur eingetreten ist, daß diese subjektiven Verletzungssymptome anstatt nachzulassen, im Gegenteil mit jedem Tag, der nach der Verletzung hingeht, zunehmen, indem der von der Kontraktur hervorgerufene Schmerz bezw. die infolgedessen eintretende Beweglichkeitsbeschränkung hinzukommen. Am schärfsten ausgeprägt wird das Kontrakturenbild in Fällen, wo eine verhältnismäßig geringfügige Verletzung, wie z. B. eine Distorsion im Schultergelenk eine heftige Kontraktur im Gefolge hat; mehr verwischt wird es zu Beginn, wo die Verletzung selbst wie bei einem Bruch im Oberarmkopf schwere Symptome hervorruft.

Die aktive Kontraktur tritt vom Augenblick der Verletzung ein, aber ihre Symptome äußern sich erst, wenn die Muskeln in die eigentümliche Kontraktursteifigkeit geraten. Sie werden somit rascher auftreten, je älter der Patient und je fester die Kontraktur ist, d. h. je schmerzhafter die Bewegungen sind, die abzuwehren die Aufgabe der Kontraktur ist. Ihr Eintreten wird also verzögert durch eine effektive Immobilisation, die sie auch weniger heftig machen wird. Die Kontrakturerscheinungen treten bei älteren Patienten schon nach 12 bis 24 Stunden auf und nehmen zu je nach der Heftigkeit der Verletzung in den nächsten 3 bis 8 Tagen, worauf sie je nach den Umständen 2 bis 6 Wochen auf ihrem Höhepunkt stehen bleiben. Wird der Fall nicht zu einem frühen Zeitpunkt einer die Kontraktur bekämpfenden Behandlung unterzogen, fangen die heftigen Kontrakturensymptome an sich zu verlieren, wenn die Muskulatur in ihrem Kontrakturenzustand erstarrt ist, und man steht nunmehr vor demselben Bild, wie bei einer passiven Kontraktur, nur hartnäckiger und schwieriger zu heilen. Mit dem klinischen Bilde der aktiven Kontraktur in seiner reinsten Form werden wir später bei Schilderung der Schulterdistorsion nähere Bekanntschaft machen.

Die Behandlung muß auch bei der aktiven Kontraktur in erster

Linie vorbeugender Art sein. Dies stößt indessen auf bedeutende Schwierigkeiten. Das Unglück will es nämlich, daß die Kontraktur zwar durch Bewegungen behoben werden kann, der Grundzustand jedoch Ruhe erfordert. Außerdem sind die Schmerzen, abgesehen von den leichtesten Fällen, im Anfang so heftig, daß irgendwelche Bewegung sich nur unter Narkose ausführen läßt, und aktive Bewegungen, die gerade heilend wirken sollten, sind völlig ausgeschlossen. Deshalb war man früher darauf angewiesen zu immobilisieren, wodurch wieder eine




Fig. 36. Zurücktreten von der Wand beim Wandklettern mit der Hand wegen Schulterkontraktur.

schwere und langwierige Kontraktur unvermeidlich wurde. In der Extension haben wir aber jetzt ein Mittel, das mit Sicherheit der Kontraktur vorbeugt, weil sie gleichzeitig den Deltoidens gedehnt hält, immobilisiert und doch Bewegungen zuläßt. Es gilt nur zeitig anzufangen, den Arm zu bewegen, ohne jede Rücksicht auf den vorliegenden Zustand. In der Extensionsschiene kann der Arm bereits nach Verlauf weniger Tage ebenso ungestraft bei einem Bruch im Caput oder Collum humeri bewegt werden, wie bei einer Kontusion der Schulter. Hierzu ist dem ängstlichen Patienten gegenüber eine gewisse Willensstärke und Bestimmtheit nötig; leider müssen dies die schwäch-

lichen alten Leute am härtesten entgelten, denn der Einfluß des Lebensalters auf das Eintreten der Kontraktur ist sehr bedeutend.

Nach dem 70. Jahr fängt man die Bewegungen am 3.—5. Tage an,

vom 60.—70.	"	"	"	"	"	7.	"	"
" 50.—60.	"	"	"	"	"	10.	"	"
" 40.—50.	"	"	"	"	"	12.	"	"
" 30.—40.	"	"	"	"	"	14.	"	"

Bei Kindern braucht man keinerlei Rücksicht auf die Kontraktur zu nehmen.

Vorsichtshalber sollte man jedenfalls bei älteren Patienten die Funktion des Deltoideus bereits vom 2. Tage nach der Verletzung aufrechterhalten, selbst wenn letztere in einem Knochenbruch besteht. Dies geschieht dadurch, daß der auf der Oberarmschiene liegende und kräftig extendierte Arm fest gegen den Körper gedrückt wird, und daß der Patient aktive Kontraktionen des Deltoideus hervorruft, indem er sucht, eine Abduktionsbewegung des fixierten Armes auszuführen. Man muß sich darüber vergewissern, daß Kontraktionen im Muskel auch wirklich vor sich gehen. Dies kann man sowohl sehen wie fühlen.

Zu dem für das betreffende Alter passenden Zeitpunkt beginnt man dann mit Armbewegungen. Diese können von Anfang an hauptsächlich passiv sein. Man spannt den Schienenschlauch straff, was entweder dadurch geschieht, daß der Arzt ihn während des Armhebens ausdehnt, oder durch besonderes Anspannen der Rollenschnur unmittelbar vor der Bewegung. Wenn man den Arm etwa 90 Grad gehoben hat, läßt man den Patienten den *Musc. deltoideus* einige Male aktiv kontrahieren, darauf hebt man allmählich höher und höher, und wenn man 10 bis 20 Grad über die Horizontalebene emporgekommen ist, läßt man den Patienten versuchen, den Arm aktiv oben zu halten. Man muß den Patienten sobald wie möglich zu aktiven Hebeübungen übergehen lassen; wann dies geschehen kann, wird man leicht verstehen. Gelingt es nicht, ihn auf andere Weise zur Wirksamkeit zu bringen, so hebt man erst passiv und läßt darauf den Patienten den erhobenen Arm aktiv hochhalten und allmählich niedersenken. Wenn nur der Schienenschlauch hinreichend straff gespannt ist, riskiert man keine Redislokation der Fragmente, und nach 8 bis 10 Tagen kann man sich schon bedeutende Freiheiten mit aktiver Bewegung des extendierten Arms erlauben. Bei Patienten von mittlerem Alter kann man auf diese Weise, wenn die Extensionsschiene bei der Heilung eines Diaphysenbruchs im Oberarm am 28. bis 30. Tage entfernt wird, bereits eine so ungehinderte Beweglichkeit erreicht haben, daß der Patient sofort sich selbst überlassen werden kann. Bei alten Leuten muß man in der Regel auch noch nach dem Entfernen der Schiene die Armbewegungen ausführen lassen, welche wir bei der Besprechung der passiven Kontraktur erörtert haben, und im allgemeinen ist es auch ratsam, daß der Patient durch systematisches Heben des belasteten Arms dessen Muskelkraft steigert.

Die Behandlung der völlig entwickelten aktiven Schulterkontraktur auf ihrer hervortretendsten Stufe ist ganz die gleiche wie bei der passiven Kontraktur. Es gilt, durch Aktivität die Beweglichkeit wiederherzustellen und die Steifigkeit des Muskels und seine bedeutende Schwäche zu überwinden. Indessen muß man hier auf sehr viel größere Schwierigkeiten und langsamere Fortschritte gefaßt sein, als bei der passiven Kontraktur. Für alle Verhältnisse gilt jedoch als Hauptregel, daß die Prognose bei richtiger Behandlung recht gut ist. Selbst wenn

die Kontraktur 1 Jahr und noch länger bestanden hat, können die allermeisten Patienten, die Heilung wünschen, solche auch erzielen. Es kommt lediglich auf Willenskraft und Ausdauer an. Aber man muß darauf aufmerksam sein, daß die Schwierigkeiten gesteigert werden, falls die Schulter früher schon einmal verletzt war, selbst wenn die durch die erste Beschädigung verursachte Kontraktur schon vor der neuen Verletzung behoben war.

Die arthrogene Kontraktur im Schultergelenk spielt im Vergleich mit der myogenen bei allen traumatischen Zuständen eine ganz untergeordnete Rolle. Sie kann allerdings bei unkorrekt geheilten oder nicht verheilten intraartikulären Brüchen von großer Bedeutung werden, aber auch unter diesen Umständen nur, wenn die myogene Kontraktur sich bereits entwickelt hat. Sorgt man bloß durch richtige Behandlung dafür, daß die Muskelkontraktur vermieden wird, so kann man eine recht freie Beweglichkeit behalten, und zwar obwohl ein Stück der mit Knorpel bedeckten Fläche des Knochens abgebrochen und nicht zugeheilt ist; durch operative Entfernung des losen Stückes kann man bei einigermaßen günstigen Verhältnissen fast völlige Heilung erzielen.

B. Muskel- und Gelenksteifheit im Bereich des Vorderarmes und der Hand

als Folge einer Kontraktur von Muskeln und Gelenken ist im Ellenbogengelenk am wenigsten ausgesprochen, schon etwas mehr im Handgelenk, und die größte praktische Bedeutung hat sie an den Fingern.

Das Ellenbogengelenk bildet selten den Gegenstand einer so vollständigen und langwierigen Ruhigstellung wie Hand und Finger, und wenn hier eine größere Steifigkeit auftritt, so schreibt sie sich in der Regel von einem das Gelenk unmittelbar in Mitleidenschaft ziehenden Bruche her, der mit Verstellung geheilt ist. Abgesehen von den Brüchen seiner Gelenkenden ist nämlich das Ellenbogengelenk, soweit Kontraktur in Betracht kommt, recht günstig gestellt. Erstens ist es nur in geringem Maße Verletzungen ausgesetzt, wenn ein Bruch in seiner Nachbarschaft, aber außerhalb seiner Gelenkenden eintritt. Traumatische Verletzungen wie Distorsion und Kontusion sind im Ellenbogengelenk weniger hervortretend, und darnach ist dieses nicht von Muskeln mit einer besonderen Neigung zu passiver oder aktiver Kontraktur umgeben. Die Distorsionen im Ellenbogengelenk sind meistens ebenfalls recht unbedeutender Art und schreiben sich hauptsächlich von einer Hyperextension her, die zu gering ist, als daß sie eine Luxation oder eine Fraktur hervorrufen könnte. Sie verlangt deshalb keine so lange Ruhe, daß die Beweglichkeit gefährdet wird. Was endlich die Brüche anlangt, welche die knorpelbedeckten Flächen des Gelenks treffen und

die lange andauernde Ruhe verlangen, so liegen auch hier die Verhältnisse für das Ellenbogengelenk besonders günstig. Die häufigsten Ellenbogengelenkfrakturen, die Brüche am unteren Humerusende sind im höheren Alter sehr selten; sie suchen vorzugsweise Kinder heim, die all die Immobilisation vertragen können, die die Heilung des Bruchs erfordert. Die Olecranonbrüche erheischen keine besonders lange Ruhigstellung, vor allem nicht im höheren Alter, wo ein gewisses Aufrücken des kurzen Bruchstücks und eine mäßige Beschränkung des Extensionsvermögens nicht von wesentlicher Bedeutung sind. Was endlich die verhältnismäßig seltenen Brüche im Radiuskopf anlangt, so hinterlassen sie freilich recht oft mehr oder weniger Steifigkeit, aber diese schreibt sich ebenso wie bei den Brüchen im unteren Humerusende von einer Heilung bei fehlerhafter Fragmentstellung her und nur in geringem Grade von der erzwungenen Ruhe.

Um Steifigkeit im Ellenbogengelenk zu vermeiden, muß man noch mehr als bei anderen Gelenken die möglichst genaue Richtigstellung einer Dislokation anstreben. Hiervon abgesehen, hat man Muskel- und Gelenkversteifung nur auf die typische Art und Weise zu behandeln. Man beugt ihrem Eintreten durch Beschränkung der absoluten Immobilisation auf das Mindestmaß vor, und darnach sorgt man durch aktive und passive Bewegungen dafür, daß die Beweglichkeit wieder hergestellt wird, was nach einer nicht langwierigen Ruhe und mit Ausnahme bei Greisen verhältnismäßig leicht fällt. Aber man sollte nie vergessen, das Alter in Betracht zu ziehen. Es ist ebenso verwerflich all den Jammer hervorzurufen, der die unweigerliche Folge von passiven Bewegungen bei kleinen Kindern ist — aktive Bewegung wird das Kind schon selbst zu verhindern wissen — wie bei alten Leuten es zu unterlassen, sogar bereits auf einer zeitigen Stufe den Vorderarm sowohl aktiv wie passiv zu bewegen. Das gleiche gilt für Massage. Ebenso wie es ein Mißverständnis ist, Kinder damit zu plagen, ist es ein Versäumnis, sie bei Patienten im hohen Alter nicht anzuwenden.

Die meisten meiner Extensionsverbände gestatten von der ersten Stunde an, eine recht bedeutende aktive Bewegung im Ellenbogengelenk. Ein Arm, der in der Oberarmschiene liegt, kann z. B. ohne irgendwelchen Schaden für die Humerusbrüche, die auf diese Weise behandelt werden, aus seiner rechtwinkligen Stellung halb gestreckt und ganz gebeugt werden. Ebenso ist ohne weiteres Gelegenheit zu Pronations- und Supinationsbewegungen vorhanden. Es ist demnach bloß das Gebiet von 45 Grad Flexion bis zu voller Streckung, in dem der Arm sich nicht die ganze Zeit bewegen läßt, und wo ohne besondere Maßregeln eine gewisse Steifigkeit auftreten kann. Falls solche eintritt, ist sie jedoch von geringer oder gar keiner Bedeutung. Aber will man bei einem alten Patienten Kontraktur gänzlich vermeiden, und von einer Nachbehandlung befreit bleiben, läßt sich dies unschwer erreichen.

An die Pflasterschleife auf der inneren und äußeren Seite des Ellenbogengebiets näht man je eine kleine Oese aus Bindfaden fest. An diese knüpft man die Enden einer Schnur, deren Bucht distal zu den Fingerspitzen liegt (vergl. Fig. 37). Indem man nun an der Bucht in der Längsrichtung des Oberarms zieht, hält man den Zug aufrecht, selbst wenn man die Rollenschnur von der Rolle abhakt. Dadurch daß man dieses Manöver vom 3. bis 4. Tag der Behandlung ab ein Mal täglich vornimmt, während der Patient gleichzeitig seinen Vorder-

arm völlig ausstreckt, wird sich auch jede Strecksteifigkeit vermeiden lassen, selbst wenn die Schiene sowohl 4 wie 6 Wochen liegen bleibt.

Die Unterarmschiene gibt nicht eine so unbegrenzte Bewegungsfreiheit im Ellenbogengelenk. Sie gestattet, daß der rechtwinklig stehende Vorderarm Beugebewegungen von etwa 30 Grad, aber ganz geringe Streckexkursionen vornimmt. Aber auch das läßt sich nicht von Anfang an beliebig oft tun, sondern muß auf ein bis zwei Mal täglich beschränkt bleiben. Indem man die Stellschraube am Oberarmstück löst, kann der proniert liegende Vorderarm zusammen mit der Schiene 90 Grad supiniert werden, und der supinierte Arm ebensoviel proniert werden, sofern es der Bruch zuläßt, daß überhaupt Drehbewegungen stattfinden. Befindet sich ein Patient in dem Alter, daß eine Rücksichtnahme auf Vorbeugung von Kontraktur notwendig ist, wird man am besten in einer täglichen Sitzung Bewegungen ausführen. Das Strecken geschieht einfach dadurch, daß man das Oberarmstück der Schiene zeitweilig entfernt und durch Ziehen an der Rollenschnur die Extension aufrechterhält,

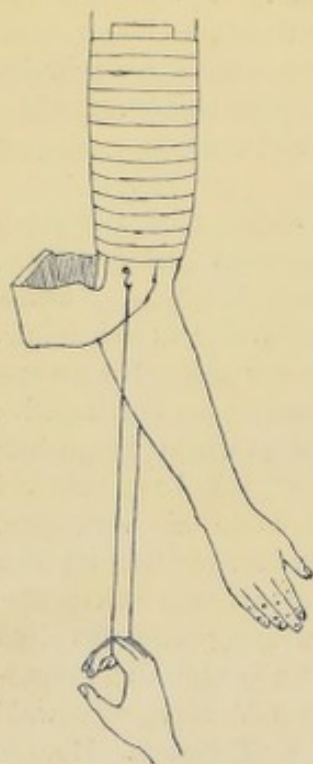


Fig. 37. An dem Pflasterverband am Oberarm befestigte Schnur für die Streckung im Ellenbogengelenk beim Tragen der Oberarmschiene.

während der Patient aktiv die Streckung und bei gleichzeitig manuellem Gegenzug am Oberarm die Beugung ausführt. Je nach dem Alter müssen die Bewegungen früher oder später anfangen:

bei einem	30—40-Jährigen	vom 14. Tage ab,
„	50—60	„ „ 8. „ „
„	60—70	„ „ 4.—5. „ „

Dieselben Regeln gelten für die Fälle, in denen eine gerade kombinierte Schiene zur Verwendung kommt. Die Hand-Fingerschiene dagegen läßt das Ellenbogengelenk vollständig frei.

Bei Brüchen des unteren Humerusendes, die mittels der gewinkelten kombinierten Schiene behandelt werden, macht die Schiene während ihres Wirkens irgendwelche Bewegungen im Ellenbogengelenk unmöglich. Wünscht man zu bewegen, muß deshalb die Schiene zeitweise außer Wirksamkeit gesetzt werden. Der Zeitpunkt, zu dem man mit den Bewegungen beginnen muß, hängt ausschließlich vom Alter ab. Bei Kindern, bei denen die allermeisten dieser Brüche vorkommen, bewegt man überhaupt nicht. Bei älteren Patienten muß man je nach ihrem Alter die Rollenschnur von der Rolle herunternehmen, und mit äußerster Vorsicht bewegen. Aber es dürfen nur geringe Exkursionen vorgenommen werden, und man muß sich so viel wie irgend möglich auf die aktive Bewegung beschränken. Bei höherem Alter wird unter diesen Umständen unweigerlich ganz beträchtliche Steifigkeit eintreten und viel Nachbehandlung sich notwendig machen, die indessen alle Aussicht hat, ein befriedigendes Resultat zu geben, wenn auch lange Zeit verstreichen dürfte, ehe dies erreicht wird. Die Bedingung hierfür ist jedoch, daß die Bruchheilung in korrekter Fragmentstellung stattgefunden hat. Die Behandlung besteht in erster Linie in passiven und aktiven Bewegungen. Besonders muß man die letzteren in größtmöglicher Ausdehnung ausnutzen. Massage und warme Umschläge müssen im Anfang zu Hilfe genommen werden. Das Strecken wird dadurch unterstützt, daß der Patient sich fleißig darin übt, schwere Bürden mit herabhängendem Arm zu tragen. Dem Beugen hilft man durch einen elastischen Zug eines an die Handgelenk- und Schultergegend befestigten kräftigen Gummischlauchs nach.

Das Handgelenk bildet in mehr als einer Hinsicht einen Gegensatz zum Ellenbogengelenk. Zwar gehört es ebensowenig wie dieses zu den Gelenken, die infolge ihrer Muskulatur besonders für Steifigkeit disponiert sind; aber es ist mitsamt seiner nächsten Nachbarschaft in viel höherem Grade als das Ellenbogengelenk einer Verletzung ausgesetzt. Es ist auch eins der Gelenke, die von allen Arten von Verbänden, und zwar auch den extendierenden lange Zeit in Ruhigstellung gehalten werden, und die überwiegende Menge der Verletzungen seiner Nachbarschaft endlich tritt im höheren Alter auf.

Bei Verletzungen in so weiter Entfernung, daß das Gelenk nicht in Mitleidenschaft gezogen wird, z. B. bei Brüchen der Diaphysen des Vorderarms, verursacht die nötige Ruhigstellung des Handgelenks selbst bei Älteren verhältnismäßig geringe Beschwerden, und man braucht nicht aus Furcht vor Handgelenksteifigkeit die Immobilisation so zeitig abubrechen, daß dadurch die Bruchheilung verzögert wird. Selbst bei alten Leuten ist es früh genug, wenn man mit passiven und aktiven Bewegungen ein- bis zweimal täglich erst vom 14. Tage ab anfängt. Bedeutend größer ist die Steifigkeit, die man in den Fällen zu er-

warten hat, wo das Gelenk in größerem oder geringerem Umfange von der Verletzung seinen Teil abbekommen hat, und hier muß man auch zeitiger mit den Bewegungen beginnen. Den sowohl größten wie auch bedeutungsvollsten Beitrag zu den traumatischen Handgelenkerkrankungen leisten die Brüche in der Radiusepiphyse mit ihren Komplikationen. Im Vergleich mit ihnen treten alle Formen von Kontusion und Distorsion des Handgelenks, Knorpelverletzungen und Kapselrisse im Handgelenk oder in der Handwurzel, die traumatischen Entzündungen in den Scheiden der Beuge- oder Strecksehnen und auch die Brüche der Handwurzelknochen gänzlich in den Hintergrund.

In der Regel werden alle Bewegungen gleichmäßig eingeschränkt, aber bisweilen kann doch der Sitz der Verletzung mit sich führen, daß eine einzelne Bewegung in höherem Grade gestört wird als die andere. Die größte Bedeutung hat die Strecksteifigkeit und die bei der Handgelenkkontraktur immer mitfolgende Beschränkung von Supination und Pronation.

Bei Handgelenkbrüchen sollte man deshalb zeitig darauf bedacht sein, die Beweglichkeit ungestört aufrechtzuerhalten. Insofern ist man auch günstig gestellt; denn die Brüche seiner Gelenkenden bilden kein Hindernis für Bewegung sogar zu einem früheren Zeitpunkte, und die Extensionsbehandlung legt alles hierfür zurecht. Ueberhaupt ist es zweifellos, daß sich bei ihrer häufigeren Anwendung eine Veränderung in der Prognose des Radiusbruches zeigen wird, die von all dem Unheil verdunkelt worden ist, das der Gipsverband auf diesem Gebiet angerichtet hat. Unter anderem fällt die schablonenmäßige und störende Ruhigstellung in Volarflexion weg. Je älter der Patient ist, um so zeitiger müssen die Bewegungen eingeleitet werden. Bei einem Patienten unter 40 Jahren ist es früh genug, vom 18. bis 20. Tage an systematisch zu bewegen. Vom 50. bis 60. Jahr beginnt man ungefähr vom 10. Tage und bei einem 70-Jährigen vom 3. bis 5. Tage mit aktiven und passiven Bewegungen. Ist aus einem oder anderen Grunde bei einem älteren Patienten Kontraktur eingetreten, so darf kein Hilfsmittel unbenutzt bleiben, und man sollte seine besondere Aufmerksamkeit auf die Dorsalflexion und die Vorderarmdrehung gerichtet halten. Massage ist hier zweckmäßig, vor allem bei Sehnenscheidenerkrankungen. Daneben werden warme Handbäder, Heißluftbehandlung und Stauungshyperämie angewendet. Aber vor allen Dingen gilt es, den Patienten dazu zu vermögen selbst mitzuhelfen, indem er jeden ledigen Augenblick zu aktiven Bewegungen benutzt.

Die Finger sind mit ihren vielen und kleinen Gelenken und ihrem verwickelten Muskelapparat stark der Gefahr des Steifwerdens ausgesetzt. Am besten bewahrt sich der Daumen seine Beweglichkeit. Indessen schreibt sich ein allzugroßer Teil der posttraumatischen Finger-

steifigkeit, mit der wir es bisher zu tun hatten, von zu straff sitzenden Verbänden bei den verschiedenen Vorderarmbrüchen her. Ohne zwar eine ausgesprochene ischämische Kontraktur hervorzurufen, lassen diese durch Druck auf die Muskeln und eine gewisse Behinderung der Zirkulation die Steifigkeit einen höheren Grad erreichen, als es bei Ruhe allein der Fall gewesen sein würde. Die Extensionsbehandlung wird auch hier bedeutende Vorteile bieten. Sie gestattet nämlich eine völlig effektive Retention der Diaphysen- und Epiphysenbrüche im Vorderarm, ohne einen genierenden Druck auszuüben und auch ohne die Bewegungsfreiheit der Finger zu beschränken. Es gilt deshalb in Fällen, wo der Bruch außerhalb der Mittelhand und der Finger liegt, überhaupt wo der Pflasterverband die Finger freiläßt, den älteren Patienten dazu anzuhalten, die Finger von Anfang an aktiv zu bewegen. Fernerhin muß man dafür Sorge tragen, daß dies in vollem Umfang geschieht.

Schwieriger fällt es unleugbar, bei einem älteren Patienten die Fingerbeweglichkeit zu bewahren bei Brüchen der Phalangen oder Mittelhandknochen, wo der Finger vom Pflasterverband bedeckt wird und ruhiggestellt werden muß. Diese Schwierigkeiten werden um so größer bei Brüchen der Phalangen, deren Fragmente durch Bewegungen sehr leicht verschoben werden. Man muß sich da mit passiven Bewegungen behelfen, während man gleichzeitig mittels eines manuellen Zuges an der einzelnen Phalanx oder durch Ziehen an der Rollenschnur die Extension aufrechterhält. Aber immerhin beschränken sich die Schwierigkeiten auf den verletzten Finger. Die anderen, unbeschädigten behalten ihre volle Bewegungsfreiheit, und falls sie doch eine gewisse Beschränkung ihrer Beweglichkeit erleiden, beruht dies ausschließlich auf einem Versäumnis entweder seitens des Arztes oder des Patienten.

Zur Bekämpfung der eingetretenen Fingersteifigkeit stehen uns glücklicherweise recht reichliche Mittel zur Verfügung. Vor allem aktive und passive Bewegungen. Letztere müssen jedoch niemals gewaltsam sein; man verschlimmert dadurch nur das Uebel, indem man dem Patienten solche Schmerzen bereitet, daß er sowohl den Mut wie auch die Lust dazu verliert, selbst die Beweglichkeit einzuüben. Der Enderfolg hängt nämlich mehr als von irgend etwas anderem, von dem Mitwirken des Patienten ab. Dieses muß indessen in der richtigen Weise erfolgen, und hierzu ist eine genaue Anweisung des Arztes erforderlich. Erhält der Patient bloß eine allgemeine Aufforderung, die Finger zu beugen, wird er mit Hilfe der gesunden Hand geringe Beugebewegungen sämtlicher dreigliedrigen Finger auf einmal ausführen und sich hierauf beschränken, d. h. es werden geringe passive Bewegungen ausgeführt in den Nagel- und Mittelgelenken und nichts weiter. Man muß ihm deshalb einen bestimmten Befehl geben zu

einem passiven Beugen jeden einzelnen Gelenks, die Wurzelgelenke dabei nicht zu vergessen. Diese sind nämlich die Fingergelenke, die am allerleichtesten steif werden. Dieses passive Beugen muß indessen auf z. B. 3mal am Tage beschränkt und am besten durch einen andern ausgeführt werden. In der Zwischenzeit muß der Patient aktiv bewegen, und der Arzt muß außerdem selbst kontrollieren, daß dies auch geschieht, sonst wird der Patient die aktiven Bewegungen durch das beliebte Umklammern der Finger mit der gesunden Hand ersetzen. Er muß systematisch ein oder mehrere hundert Male am Tage sich anstrengen, die Hand zur Faust zu ballen, Türen zu öffnen und zu schließen, Klavier zu spielen, Erbsen vom Tische hochzuheben mit dem Daumen und einem der dreigliedrigen Finger der Reihe nach und ähnliches. Die Beweglichkeit wird durch warme Handbäder gefördert, oder indem die Hand in einen Heißluftschrank gehalten wird. In besonders hartnäckigen Fällen dürfte es sicherlich auch wert sein, die Wirkung einer Stauungsbinde zu versuchen. Bei älteren Patienten ist auch Massage nützlich. Bei muskulärer Kontraktur gilt es, in allen Gebieten der oberen Extremität nicht den Mut zu verlieren, wenn die Besserung nur langsam vorwärtsschreitet. Bei genügender Ausdauer kann man so gut wie immer auf eine vollständige Heilung rechnen.

Zweiter Teil.

Die verschiedenen Verletzungen der oberen Extremitäten.

Kapitel VIII.

Die Luxation im Schultergelenk.

Nach Reposition des verrenkten Oberarms ist zur einigermaßen raschen Wiederherstellung der Gebrauchsfähigkeit eine Behandlung ungefähr wie die Nachbehandlung eines Bruches erforderlich. Vor allem in dem höheren Alter wird die muskuläre Kontraktur nach der üblichen Immobilisation so stark entwickelt sein, daß sie nur mit großer Schwierigkeit sich überwinden läßt und tatsächlich nur ausnahmsweise verschwindet. Es gilt deshalb nicht allein, die auf die Verletzung des Gelenks folgende aktive Kontraktur abzuwehren; das vermag bereits die schmerzstillende Immobilisation, wenigstens bis zu einem gewissen Grad. Es ist vielmehr auch notwendig, der passiven Kontraktur vorzubeugen, indem man verhindert, daß der Arm gegen die Pfanne heraufgezogen wird und in dieser Stellung durch das Steifwerden und die Verkürzung der Muskeln und der Gelenkkapsel während der üblichen 2—3 Wochen langen Immobilisation erstarrt. Es ist besonders nötig, den Deltoideus gedehnt zu halten und in größtmöglicher Aktivität.

Sofort nach der Reposition legt man die Oberarmschiene an und übt mit ihr einen mittelstarken Zug auf den Arm aus. Will man hierbei jedes Risiko einer Reluxation vermeiden, so braucht man nur zwischen der Schiene und dem Oberarm ein ziemlich großes Achselkissen anzubringen, das den Humeruskopf seitwärts gegen die laterale und unbeschädigte Kapselwand treiben wird. Mittels des Zugs werden der *Musc. deltoideus* und die Kapsel gedehnt erhalten. Selbst ohne Bewegungen des Armes kann man nun bis zu einem gewissen Grad die Aktivität des ersteren aufrechterhalten. Man drückt den Arm gegen die Seite, aber läßt den Patienten versuchen, ihn zu abduzieren, wobei man sowohl durch Nachsehen wie auch Nachfühlen kontrollieren muß, daß Muskelkontraktionen vor sich gehen. Indessen muß man bald mit

Armbewegungen beginnen, und zwar um so zeitiger, je älter der Patient ist. Man spannt den Schienenschlauch straff und läßt den Patienten den Oberarm abduzieren. Vermag er dies nicht, wird der Arm passiv gehoben, und wenn er gehoben ist, läßt man ihn ganz oder teilweise los, während der Patient beim Niedersenken aktiv zurückhält. Je jünger der Patient ist, um so mehr ist er einem Trauma ausgesetzt und der Gefahr, früher oder später den Arm von neuem zu verrenken; mit dieser Möglichkeit braucht man bei Greisen fast nicht zu rechnen, aber um so größer ist bei ihnen die Veranlagung für Kontraktur. Bei Dreißigjährigen kann man mit den Bewegungen 14 Tage warten, bei Siebzigjährigen nicht länger als 2—4 Tage und bei Achtzigjährigen setzt man die Bewegungen mit Energie schon vom ersten Tage an ins Werk. Je älter der Patient, desto mehr ist auch Massage an ihrem Platz. Ich hatte voriges Jahr gleichzeitig zwei über 80 Jahre alte Damen in Behandlung, die beide durch Stolpern in einer Falte des Teppichs eine Schulterluxation bekamen, die indessen nach der beschriebenen Behandlung keine Störungen irgendwelcher Art hinterließ.

Kapitel IX.

Kontusion und Distorsion des Schultergelenks.

Eine Reihe geringerer Verletzungen, die die Schulter treffen, führen bei älteren Patienten eine in keinem Verhältnis zu der ursprünglichen Beschädigung stehende bedeutende Funktionsstörung mit sich. Dies ist nicht allein der Fall bei den Distorsionen und Kontusionen, die eine traumatische Entzündung des Schultergelenks und der Bursae seiner Nachbarschaft verursachen, sondern auch bei leichteren Traumen, deren sichtbare Folgen sich auf eine schnell vorübergehende Anschwellung des betroffenen Gebiets beschränken. Hierzu gehören auch Zerrung oder Zerreißen von Deltoideusbündeln infolge eines schweren, rasch ausgeführten hohen Hebens, Fälle, mit denen wir in der Unfallpraxis recht oft zu tun bekommen.

Mehrere Autoren nehmen an, die ernstesten Folgen dieser Zustände schrieben sich davon her, daß sie von schwereren Verletzungen, wie Knochenabsprengungen und Fissuren begleitet seien. Dies stimmt indessen nicht mit meiner Erfahrung überein. Ich bin im Gegenteil in einer Mehrzahl dieser Art Fälle überrascht gewesen, bei Röntgenaufnahme keinerlei Knochenverletzungen zu finden. In Wirklichkeit stehen wir hier meiner Meinung nach in der Regel Kontrakturfolgen gegenüber. Ungeachtet ich dadurch wieder auf die aktive Schulterkontraktur zu sprechen komme, müssen wir uns etwas bei diesen

leichteren Schultertraumen aufhalten, und zwar um so mehr, als hier die Extensionsbehandlung nach meinen bisherigen Erfahrungen überraschende Erfolge zu versprechen scheint.

Das Bild einer Distorsion oder einer Kontusion des Schultergelenks, das besonders bei Unfallversicherten uns so viel zu schaffen macht, wird im allgemeinen ungefähr so aussehen. Ein 60-jähriger Mann fällt auf die Seite. Er greift vielleicht mit dem Arm vor sich, oder er fällt auf den Oberarm und die Schulter oder stößt letztere gegen einen vorspringenden Gegenstand. Bei einer schwereren Kontusion wird der Arm sofort schmerzhaft und unbrauchbar, aber im Laufe der folgenden Tage wird sich doch ein weiteres Zunehmen des Schmerzes und der Funktionsstörung bemerkbar machen. In den charakteristischsten Fällen ist der Stoß nicht heftiger, als daß der Patient, zwar unter Schonung des beschädigten Arms, seine Arbeit an dem Tage zu Ende führen kann. Am Abend werden die Schmerzen indessen immer schlimmer, die Schultergegend schwillt mehr und mehr an, und der Patient hat die ganze Nacht hindurch große Pein auszustehen. Am nächsten Tage geht er zum Arzt, oder nachdem er aufgestanden ist, befindet er sich vielleicht etwas besser, der Besuch beim Arzt wird aufgeschoben, bis er eine zweite ebenso schlimme Nacht durchgemacht hat. Die Schulter ist nun angeschwollen, die Haut ist möglicherweise mehr oder weniger blutunterlaufen an der von dem Stoß betroffenen Stelle, und in den Bursae und im Gelenk der Schulter ist eine Ansammlung von Flüssigkeit nachweisbar. In den entsprechenden Partien ruft Druck starke Schmerzen hervor; bisweilen findet man auch mehr oder weniger Druckempfindlichkeit im ganzen Deltoideusgebiet. In mittelschweren und schwereren Fällen besitzt der Arm keine aktive Beweglichkeit; er wird krampfhaft gegen den Körper angedrückt gehalten, und nur mit Aufbietung seiner ganzen Willenskraft vermag der Patient die Muskulatur soviel zu erschlaffen, daß der Arzt den Arm hinreichend passiv abduzieren kann, um die nötige Untersuchung in der Achselhöhle zu ermöglichen. Die starke Empfindlichkeit, die Blutunterlaufung, die Anschwellung und die heftigen Schmerzen bei Bewegung veranlassen den Arzt, auf den ersten Blick an einen Bruch zu denken. Aber die Begrenzung der stärksten Empfindlichkeit auf die betroffene Stelle, auf die Gelenklinie oder die ausgespannten Bursae, das Fehlen eines zirkulär ausgebreiteten Bruchschmerzes, die Beschränkung der Blutunterlaufung auf die Außenseite des Arms, sowie nicht zum wenigsten das in den ersten Stunden nach der Verletzung vorhandene relative Gebrauchsvermögen und die später zunehmende Heftigkeit der Erscheinungen genügen, um den Gedanken an einen Bruch auszuschließen und das Vorhandensein einer Kontusion bzw. Distorsion wahrscheinlich zu machen, deren ernstes Gepräge von einer aktiven Kontraktur herrührt.

Die folgende Zeit bringt nur weitere Verschlimmerung im Zustande des Patienten. Die Kontraktur wird immer fester und die kontrahierten Muskeln immer empfindlicher. Besonders die Nächte sind schlimm. Dieses allmähliche Zunehmen der Schmerzen hängt mit dem Alter des Patienten und der Heftigkeit der Verletzung zusammen.

In leichteren Fällen haben die Störungen nach Verlauf von 3 bis 4 Tagen ihren Höhepunkt erreicht, während in schweren Fällen die Verschlimmerung 14 Tage bis 3 Wochen andauern kann. Der Zustand wird sich nunmehr mehr oder weniger unverändert halten, bis die Muskeln in Kontraktur erstarrt sind, oder bis es gelingt, den Patienten dazu zu vermögen, durch kleine aktive Bewegungen diese zu lösen und sich ein wenn auch geringes freies Bewegungsgebiet zu verschaffen, das kleine schmerzlose Veränderungen in der Armstellung gestattet. Unglücklicherweise sind die Schmerzen anfangs so heftig, daß es entweder dem Arzte nicht einfällt, zu versuchen, den Arm zu bewegen, oder daß der Patient die Ausführung einer Bewegung verweigert. Die Folge hiervon ist, daß der Arm für kürzere oder längere Zeit immobilisiert wird, wodurch man allerdings eine gewisse Linderung der heftigsten Schmerzen erreicht; aber nach einiger Zeit wird man sich dem unter der passiven Kontraktur geschilderten Bilde nur in einer schwereren Form gegenübergestellt sehen.

Seitdem ich vor einigen Jahren in dem Glauben, es läge ein Bruch im Schulterkopf vor, am zweiten Tage einen Zugverband angelegt hatte, und die heftigen Kontrakturen wie durch einen Zauberschlag verschwinden sah, habe ich bei einer Reihe Fälle von Kontusion der Schulter mit aktiver Kontraktur Gelegenheit gehabt, zu sehen, welches mächtige Mittel gegen diesen Zustand wir in der permanenten Extension besitzen. Die Therapie feiert überhaupt selten größere Triumphe, als wenn man in einem heftigen aber frischen Fall aktiver Schulterkontraktur die Extensionsbehandlung anwendet.

Durch die Extension wird der *Musc. deltoideus* gedehnt und daran gehindert, sich zu kontrahieren, während dagegen die Adduktoren nicht beeinflußt werden. Hierdurch erwachsen indessen keine Störungen. Indem die Schmerzen aufhören, fällt auch der Reiz weg, der die stärkste und am raschesten auftretende Kontraktur hervorruft, und ehe es noch zur Inaktivitätskontraktur kommen kann, sind die Bewegungen wieder aufgenommen. Die günstige Wirkung, welche die Extension nebenbei noch auf die begleitende traumatische Synovitis ausübt, ist leicht verständlich und bei der Schilderung der Wirkung der Extension bereits besprochen worden.

Wir haben somit bei einer Kontusion oder Distorsion des Schultergelenks, sie sei nun verbunden mit einer Zerrung oder Zerreißung von *Deltoidaeus*-fasern oder nicht, die Oberarmschiene anzubringen, genau als ob ein Humerusbruch vorläge. Man wird finden, daß die Schmerzen

sofort verschwinden und im Laufe von ein paar Tagen ohne irgendwelche Schwierigkeit sowohl passive wie aktive Armbewegungen ausgeführt werden können. Mit oder ohne Anwendung von Massage wird der bei unseren früheren Behandlungsarten schwere Zustand im Laufe von 2—3 Wochen vollständig gehoben sein. Nur wo eine schwerere Verletzung vorgelegen hat, mit einem bedeutenderen Bluterguß im Gelenk, wird es etwas längere Zeit beanspruchen, ehe die Gebrauchsfähigkeit wiederhergestellt ist; aber die langwierigen Folgen, die wir zu sehen gewohnt sind, werden ausbleiben.

Folgende Fälle sind Beispiele für die günstige Wirkung der Extension bei einer Schulterkontusion.

H. M., 40 Jahre alt, Ingenieur, stolperte am 17. Dez. 1906 um 3 Uhr nachmittags über eine Türschwelle und fiel mit der linken Schulter gegen die Kante der Schwelle. Es traten sofort heftige Schmerzen in der Schulter ein, aber im Laufe der Nacht und am folgenden Tage wurden die Schmerzen beständig stärker. Am Abend des 18. Dez. wurde ich vom Arzt des Patienten zu Rate gezogen.

Status: Schwere Blutunterlaufung im oberen Drittel der äußeren Seite des Oberarms. Keine Suffusion der Achselhöhle oder längs der dem Körper zugekehrten Seite des Arms. Diffuse Anschwellung der Schultergegend. Mäßige Empfindlichkeit in der Gelenklinie und nachweisbarer Erguß im Gelenk. Starke Druckempfindlichkeit über der lateralen Seite des Oberarmkopfes, dagegen keine in dessen axillärer Seite. Geringe Schmerzen beim Aufwärtsdrücken des Arms. Der Arm wird gegen den Körper gezogen gehalten und kann nicht aktiv bewegt werden. Bei großer Vorsicht kann der Arm ohne Schmerz etwa 70 Grad passiv abduziert werden. Heftiger Schmerz selbst wenn der Arm in Ruhe bleibt, aber exzessiv bei jeder sogar nur wenig raschen Bewegung. Der Patient verlangt energisch, daß der Arm vollständiger immobilisiert werde, als sich dies durch die Mittele erreichen ließe, da er sonst keinen Augenblick werde schlafen können.

Es wurde Kontusion des Oberarmkopfs diagnostiziert, aber wegen der schweren Blutunterlaufung hegte ich den Verdacht, daß möglicherweise ein eingekeilter Bruch vorliegen könne.

Eine Oberarmschiene mit mäßigem Zug wurde angebracht.

19. Dez. Der Patient teilt mit, daß die Schmerzen von dem Augenblick des Anlegens des Zugverbandes an verschwunden waren, und daß er eine gute Nacht gehabt hätte. Röntgenbild in zwei Ebenen weist keinen Bruch auf.

20. Dez. Der Patient ist fortgesetzt ohne Schmerzen und geht seinen Geschäften nach. Es werden passive Hebebewegungen des Armes ausgeführt, die keine Schmerzen hervorrufen.

24. Dez. Der Patient wird dazu angehalten, den Arm aktiv in allen Richtungen zu bewegen.

26. Dez. Der Verband wird entfernt. Massage.

3. Jan. 1907. Patient betrachtet sich als geheilt und tritt eine Reise an, wird aber dazu aufgefordert, mehrere Male täglich Armübungen vorzunehmen.

Noch schlagender ist die Wirkung der Extension in folgendem Falle bei einer hochbetagten Patientin.

Frau D., 87 Jahre alt, Pröpstin, fiel am 26. Okt. 1906 abends 6 Uhr auf einer 3 Stufen hohen Treppe und stieß die rechte Schulter gegen die unterste Treppenstufe, jedoch nicht schlimmer, als daß sie beim Aufrichten den Arm ein wenig brauchen konnte. Aber bereits 2 Stunden später war dies beim Auskleiden unmöglich. Nun waren recht heftige Schmerzen in der Schulter eingetreten. Die Patientin schlief indessen etwa $\frac{1}{4}$ Stunde, verbrachte aber den übrigen Teil der Nacht unter beständigem Wehklagen. Am folgenden Tage wurde ich von ihrem Arzt hinzugerufen, der wegen der heftigen Schmerzen einen Bruch des Armes befürchtete.

Die ganze Schultergegend war angeschwollen, aber außerdem war die Anschwellung lokal gesteigert über dem lateralen Teil des Oberarmkopfes, der halbfluktuierend und äußerst empfindlich war. Quer über diesem Teil lief ein roter Streifen als Merkmal nach dem Stoß. In der Achselhöhle keine Empfindlichkeit. Indessen ist die Untersuchung derselben — wie die Untersuchung überhaupt — fast unmöglich wegen der heftigen Schmerzen, welche durch die geringste Bewegung des Armes hervorgerufen werden. Vorsichtiges Aufwärtsdrücken des Armes schmerzlos, die Achse des Armes verläuft normal.

Es wurde diagnostiziert: Kontusion der Schulter mit Hydrops, vielleicht auch mit Bluterguß der Bursa subdeltoidea, und einer reflektorischen Kontraktur der Schultermuskulatur. Unter dem Protest des Arztes wurde eine Oberarmschiene mit offenem Schulterbügel angelegt, der Vorderarm in einer Mittele angebracht und die alte Dame aufgefordert, aufzustehen, und ihre gewohnten Spaziergänge wieder aufzunehmen.

Am folgenden Morgen entschuldigte sich mein Kollege bei mir telephonisch wegen seines Mißtrauens zu der Schiene. Die Patientin hatte die ganze Nacht geschlafen und befand sich trotz der jetzt sichtbaren Blutunterlaufung, gesteigerter Anschwellung und unveränderter Empfindlichkeit der Schulter vollkommen wohl.

Es wurde Einpinseln mit Jodtinktur auf der Schulter verordnet sowie möglichst straffes Anspannen des Schienenschlauches.

31. Okt. Fortdauernde Schmerzlosigkeit. Die Anschwellung der Schulter hat etwas abgenommen. Ebenso ist die Empfindlichkeit heute geringer. Passive Bewegungen werden vorwärts und rückwärts ausgeführt, aber wegen Schmerzen kann man nur etwa 80 Grad abduzieren. Aktiv kann der Arm kleine Schwingungen nach vorn und nach hinten machen, aber nicht zur Seite. Fortgesetzte Bewegungen 3mal täglich.

Sep. Jodpinselung.

5. Nov. Die Anschwellung hat bedeutend abgenommen, ebenso die Empfindlichkeit. Der Arm kann nunmehr rein seitlich 130 Grad gehoben werden, aktiv wird etwa 50 Grad abduziert.

Fleißige aktive Bewegungen. Massage der Schulter.

13. Nov. Der Verband wird entfernt. Noch immer Anschwellung im Bereich der Bursa subdeltoidea. Keine Empfindlichkeit. Der Arm wird sowohl seitlich wie auch vorwärts aktiv etwa 150 Grad gehoben.

Fortgesetzte aktive Bewegungen und Massage.

1 Monat nach der Verletzung betrachtete sich die Patientin als geheilt, sie wurde aber dazu angehalten, mit Armübungen fortzusetzen.

Kapitel X.

Frakturen am oberen Humerusende.

Kein Bruch an der oberen Extremität bereitet größere Schwierigkeiten für eine genaue Diagnose, als die Frakturen in und an dem Oberarmkopf. Wenn irgend möglich, sollte man sich deshalb eine Röntgenaufnahme verschaffen, die häufig zeigen wird, wie schwierig es ist, genau die Lage des Bruchs und den Verlauf der Bruchlinie zu bestimmen. Mit dem Röntgenbild in der Hand kann jeder die erforderlichen Maßregeln treffen. Der Arzt jedoch, der dieses Hilfsmittels entbehren muß, bedarf einiger Anleitung sowohl für die Diagnose wie die Therapie, und für ihn werde ich deshalb die Hauptpunkte hervorheben, die er bei der Behandlung vor Augen haben muß.

Vielleicht wird man fragen: Soll man denn nicht bei allen Brüchen am oberen Humerusende die Oberarmschiene anlegen, und extendieren, und hat es dann eigentlich irgendwelchen praktischen Wert, die Art des Bruchs und den Verlauf der Bruchlinie zu kennen? Ganz gewiß soll man Extension nicht nur bei Brüchen am Schultergelenk, sondern auch bei Kontusion und Distorsion desselben anwenden; aber abgesehen von der für die verschiedenen Brüche verschiedenen Prognose liegen bei diesen Frakturen besondere Verhältnisse vor, die die Extensionsbehandlung erschweren. Die Schwierigkeiten werden durch die Seitendislokation hervorgerufen sowie durch die Beantwortung der Frage, ob eine vorhandene Einkeilung gelöst werden soll oder nicht. Denn während der Extensionsbehandlung wird die Seitendislokation nicht allein bei der einen Bruchform leichter als bei der anderen gehoben, sondern sie erfordert auch bei gewissen Brüchen besondere Maßregeln, die bei anderen Brüchen überflüssig oder sogar schädlich sein würden. Ebenso hat die Verstellung bei einem eingekeilten Bruch eine verschiedene Bedeutung je nach der Art des Bruchs und der Art der Verstellung.

Bei einer Verletzung in der Nähe des Schultergelenks muß der Arzt sich deshalb folgende Fragen vorlegen. Besteht die Beschädigung in einer Kontusion bzw. Distorsion, einer Luxation oder liegt ein Bruch vor? Und hat man eine Fraktur diagnostiziert, fragt es sich, wo liegt der Bruch? Besteht Dislokation, und in welcher Form, in welcher Richtung und in welchem Grad? Weiter muß entschieden werden, ob der Bruch eingekeilt ist und in welcher Fragmentstellung, sowie ob die Verstellung so bedeutend ist, daß sie bei dem vorliegenden Bruche gelöst und berichtigt werden muß, oder ob es vorteilhafter ist, die Einkeilung unberücksichtigt zu lassen. Schließlich fragt es sich,

ob besondere Komplikationen wie Zerreißung von Nerven oder Gefäßen vorliegen.

KOCHER¹⁾ stellt 3 Haupttypen der Brüche am Humeruskopfe auf: 1. Fracturae supratuberculares, 2. Fracturae pertuberculares, 3. Fracturae subtuberculares.

Diese Einteilung paßt, wie wir sehen werden, ganz vortrefflich für die Extensionsbehandlung, und wir werden ihr deshalb auch hier folgen; nur wollen wir, um einen den meisten Aerzten geläufigeren Ausdruck zu gebrauchen, die Brüche im oberen Humerusende bezeichnen:

- 1) Intrakapsuläre Brüche,
- 2) Pertuberkuläre Brüche,
- 3) Fractura colli chirurgici humeri.

Die intrakapsuläre Fraktur des Oberarmkopfes umfaßt sowohl die seltenen völlig intrakapsulären Brüche, wie auch die hauptsächlich intrakapsulären, die sich mehr oder weniger extrakapsulär fortsetzen. Der Typus für die intrakapsulären Humerusbrüche, Fractura colli anatomici, ist so selten, daß dieser Bruch ohne praktische Bedeutung ist.

Es liegt in der Natur der Sache, daß der Teil des Oberarmkopfes, der sich oberhalb des Kapselansatzes befindet, und somit nicht fest-

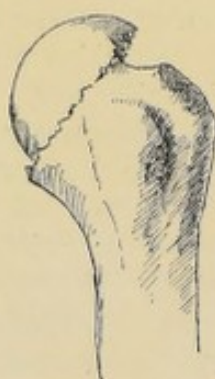


Fig. 38.

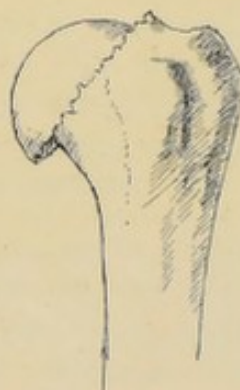

Fig. 39.

Fig. 38 und 39. Schematisches Bild einer Fractura colli anatomici mit Verschiebung des oberen Fragmentes aufwärts und abwärts. (Umgezeichnet nach KOCHER.)

gehalten werden kann, nur Gegenstand eines Kompressionsbruches wird. In Wirklichkeit treten die Brüche der mit Knorpel bedeckten Flächen des Oberarmkopfes entweder infolge Stoßes gegen den Ellenbogen oder gegen die laterale Seite der Schulter ein, wobei der Oberarmkopf gegen das Acromion empor oder medialwärts gegen die Pfanne gestoßen wird. Sie kommen vorzugsweise bei älteren Leuten vor, bei denen die durch Altersschwäche verursachten senilen Knochenverände-

1) KOCHER, Beiträge zur Kenntnis einiger praktisch wichtiger Frakturformen. Basel und Leipzig 1896.

rungen das Zustandekommen des Bruchs begünstigen, werden aber auch im mittleren Alter beobachtet, wogegen sie fast nie bei Kindern vorkommen.

Der Bruch ist oft eingekeilt und ohne nennenswerte Verstellung, aber in Fällen, wo eine Einkeilung nicht vorhanden ist, kann das obere Bruchstück auf verschiedene Weise disloziert sein. Das losgerissene, knorpelbekleidete Fragment kann sich sogar völlig umdrehen, so daß seine Bruchfläche sich gegen die Pfanne wendet. Die häufigste Verschiebung des Arms ist nach innen aufwärts, wohin der Humerusschaft durch den vereinigten Zug von Deltoides und Pectoralis major geführt wird, die sogenannte MALGAIGNESche Dislokation. Unter diesen Umständen findet das obere Bruchstück seinen natürlichen Platz auswärts. Die entgegengesetzte Dislokation, der Arm nach außen und das kleine Fragment nach innen verschoben, ist seltener.

Eine Luxation der Bruchenden, wobei das eine oder andere der letzteren die Kapsel durchbohren, gehört glücklicherweise zu den seltenen Vorkommnissen.

Symptome. Das charakteristische Symptom ist die augenblicklich entstandene und meist totale Funktionsstörung. Diese kann natürlich mehr oder weniger ausgeprägt sein, je nachdem Einkeilung vorliegt oder nicht, aber sie ist unter allen Umständen bereits vom ersten Augenblick an bedeutend und hält sich in der folgenden Zeit ziemlich unverändert. Indessen kann besonders bei alten Leuten und bei Einkeilung auch im Falle einer Fraktur eine gewisse Zunahme in der Funktionsstörung beobachtet werden, je nach dem Grade, in dem sich die Muskelkontraktur entwickelt.

Der Schmerz ist ebenfalls ein bedeutungsvolles Symptom, besonders dann, wenn er im Bruchaugenblick als ein äußerst heftiger, aber nur vorübergehender auftritt, der sofort einem andauernden, und bei nicht eingekeilten Brüchen in der Regel, aber keineswegs immer recht heftigen Schmerz Platz macht.

Der Druckschmerz bietet hier nicht den gewöhnlichen Anhaltspunkt für die Diagnose. Man kann nämlich nicht, wie bei einem Diaphysenbruch mittels Drückens längs der Bruchlinie deren Verlauf nachweisen, aber die starke Empfindlichkeit bei Druck auf den Oberarmkopf sowohl von der Achselsöhle her wie anderwärts wird das Vorhandensein eines Bruchs wahrscheinlich machen. Hierin wird man bestärkt durch den Stoßschmerz, der entsteht, indem man den Arm aufwärts gegen das Acromion oder einwärts gegen die Pfanne drückt. Indessen muß man, um etwaigen Fehlschlüssen vorzubeugen, jede andere Armbewegung vermeiden. Eine solche wird bei vorhandener Kontraktur heftige Schmerzen bei jeder Verletzung, z. B. auch bei einer Distorsion hervorrufen.

Blutunterlaufung ist hier wie auch sonst von Bedeutung, wenn es zu entscheiden gilt, ob ein Bruch vorliegt oder nicht. Die Suffusion ist bei so tiefliegenden Verletzungen wie diesen Brüchen progressiv. Sie zeigt sich in der Regel erst nach Verlauf einiger Tage, und die von ihr bevorzugte Stelle ist die innere Fläche des Oberarms, aber sie kann sich auch von der Achselhöhle die Thoraxseite hinunter ausbreiten. Im Gegensatz hierzu tritt die Suffusion bei einer Kontusion viel zeitiger auf, und zwar nur in der betroffenen Partie auf der äußeren Seite der Schulter. Mit dem Bluterguß im Gelenk folgt auch eine starke Anschwellung des letzteren.

Mitunter wird das Vorhandensein des Bruchs durch die bei Bewegungen des Arms entstehende Krepitation ganz unzweifelhaft. Aber es gelingt nur selten, und dann besonders durch Rotation des erhobenen Arms, eine solche hervorzurufen. Das in dem von Blutkoageln erfüllte Gelenk liegende obere Bruchstück zu fassen und abnorme Beweglichkeit nachzuweisen, wird fast immer unmöglich sein.

In der Regel wird eine gewisse Dislokation sich nachweisen lassen. Bei dem Bruch rückt der Mittelpunkt des Oberarmkopfes der Pfanne etwas näher; hierauf folgt ein relatives Hervorspringen des Acromion und eine geringe Abflachung der Schulter; eine weitere Folge hiervon ist, daß die obere Kapselwand, welche das Aufhängeband des Oberarmkopfes bildet, erschlafft und der Kopf selbst etwas abwärts sinkt. Hierdurch entsteht unter dem Acromion eine wagerechte Furche, gleich der, die sich bei Lähmung des *Musc. deltoideus* zeigt. Indessen wird die Furche oft von dem vorhandenen Bluterguß verwischt. In geringem Grade kann auch die Achse des Arms nach hinten oder häufiger noch nach vorn verschoben sein. Hierdurch und durch die Abflachung der Schulterwölbung kann man ein Bild bekommen, das eine gewisse Ähnlichkeit mit einer Verrenkung nach vorn hat; teils besteht jedoch bei Brüchen zwar eine Abflachung aber kein leerer Raum unter dem Acromion, und teils hängt der Arm längs der Körperseite schlaff herunter.

Der Zustand, mit dem ein intrakapsulärer Bruch sich dagegen leicht, und vor allen Dingen bei Einkeilung verwechseln läßt, ist *Contusio humeri*. Bezeichnend für das Vorhandensein einer Fraktur ist indessen der vom ersten Augenblick an heftige Schmerz und die vollständige Funktionsstörung im Gegensatz zu dem bei jeder nicht allzu schweren Kontusion ursprünglichen relativen Funktionsvermögen und gleichzeitiger Schmerzlosigkeit, die erst am 2. Tage mehr oder weniger verloren gehen. Fernerhin deutet das verhältnismäßig späte Zumvorscheinkommen der Suffusion und ihre Beschränkung auf die Achselhöhle oder die axillare Armseite, die Abflachung der Schulter und eine auch noch so geringe Verschiebung der Armachse — von der Krepitation nicht zu reden, sofern sie vorkommt — bestimmt auf einen Bruch, während bei bloßer Kontusion die Suffusion zeitiger auf-

tritt und zwar nur in dem betroffenen Gebiet und dessen nächster Nachbarschaft.

Der pertuberkuläre Oberarmbruch und Fractura colli chirurgici sind gut charakterisierte Bruchformen mit typisch verlaufenden Bruchlinien; aber diese liegen einander so nahe, daß es in der Praxis oft ziemlich schwierig fällt, die beiden Brüche auseinander zu halten. Wir beschreiben sie deshalb zusammen und stellen einer leichteren Uebersicht halber die Symptome der einen Frakturform denen der anderen gegenüber.

Fractura pertubercularis kommt bei ganz kleinen Kindern und jüngeren Leuten bis zum 20. Lebensjahr als Epiphysenbruch vor; aber in ganz derselben Linie, d. h. durch die Tuberkeln gleich unter dem größten Durchmesser des Oberarmkopfes, verläuft der Bruch auch in einem späteren Alter. Bei Neugeborenen entsteht der Bruch bei der Armlösung; die häufigste Ursache bei sowohl älteren Kindern wie Erwachsenen ist ein Fall auf die Schulter; seltener entsteht der Bruch indirekt durch einen Fall auf den Ellenbogen. Im letzteren Falle

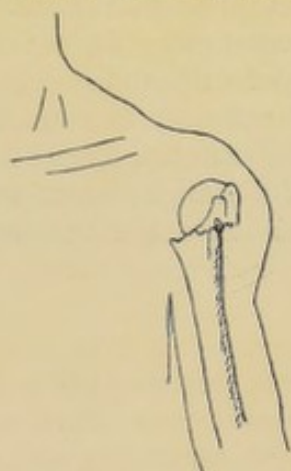


Fig. 40.

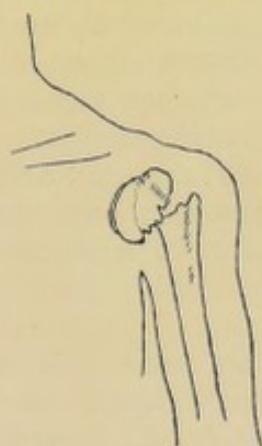


Fig. 41.

Fig. 40 u. 41. Pertuberkuläre Fraktur mit Verschiebung des Kopfendes des unteren Bruchstücks nach vorn (Fig. 40) und nach hinten (Fig. 41).

kommt der Bruch dadurch zustande, daß, während der Schulterkopf von Kapsel und Muskeln festgehalten wird, der Arm gleich unterhalb dieses Haltepunktes einknickt. Je nach der Einwirkung der Gewalt im Augenblick des Bruchs und unmittelbar hinterher wird das untere Fragment im Verhältnis zum oberen entweder nach vorn oder nach hinten verschoben, und zwar entweder von der Achselhöhle weg oder nach ihr hin. Nach HOFMEISTER und SCHREIBER¹⁾ ist die Abduktionsfraktur, bei der der Ellenbogen abduziert wird, und die Bruchenden des Ober-

1) Handb. der prakt. Chirurgie, 3. Aufl.

arms einwärts geführt werden, bei diesem Bruch wesentlich seltener als die entgegengesetzte Dislokation. KOCHER hebt als einen der charakteristische Züge bei dieser Fraktur hervor, daß das untere Bruchende auch bei abduziertem Ellenbogen nach vorn rückt, und daß die Oberarmachse, von der Seite gesehen, einen abnormen Verlauf nach vorn hat, und zwar vor der vordersten Acromionecke hin. Die Berührung zwischen den großen Bruchflächen wird schwerlich aufgehoben, und Einkeilung kommt häufig vor. Die Verstellung äußert sich meistens in größerer oder geringer Seitendislokation, aber in keiner, oder bei starker Einkeilung nur äußerst geringer Verkürzung. Dagegen bildet sich nach KÜSTNER bei Neugeborenen und nach POIRIER und MAUCLAIRE bei Erwachsenen ziemlich konstant eine Dislokation ad peripheriam, die darin besteht, daß das obere Bruchstück durch Musc. infraspinatus und teres minor auswärts um seine Achse gedreht, und das untere Bruchstück von den starken Einwärtsrotatoren nach innen gerollt wird. Die oft verhältnismäßig bedeutende Seitendislokation der dicken Fragmente führt eine recht starke Verbreiterung des oberen Humerusendes mit sich, ein Symptom, auf das HOFFA beträchtlichen Wert legt. Auch bei diesem Bruch sinkt der Schulterkopf etwas in die Pfanne hinunter, so daß man die wagerechte Furche unter dem Acromion bekommt; ebenso wird das untere Bruchende bei älteren Patienten mitunter durch die Muskulatur gedrückt und die Haut angespießt, die hierdurch eine äußerst charakteristische, an ein Grübchen erinnernde Einziehung auf der Vorderseite der Schulter bekommt. Wie nur natürlich, kann Krepitation oft mit Leichtigkeit zwischen den großen Bruchflächen hervorgerufen werden, und zwar hier wie sonst am leichtesten durch Drehen des Armes.

Fractura colli chirurgici humeri ist der häufigste Bruch am oberen Humerusende. Er entsteht meistens durch direkte Gewalt beim Fallen auf die Schulter gegen eine vorspringende Kante, seltener wird er als eine Knickungsfraktur durch Stoß gegen den abduzierten Ellenbogen hervorgerufen. Er kommt sowohl in früherem wie späterem Alter vor, aber vorzugsweise bei älteren Leuten. Der Bruch ist, gleichgültig ob er auf die eine oder andere Weise entsteht, meistens ein Querbruch, aber dennoch kann die Bruchlinie, vor allem bei der indirekten Fraktur, mehr oder weniger schräg verlaufen. Da seine Bruchflächen um so viel kleiner sind als bei dem pertuberkulären Bruch, wird er seltener eingekeilt als dieser. Bei Einkeilung behält der Oberarmkopf ausnahmsweise seine normale Stellung, meistens wird der äußere Teil der Diaphyse eingekeilt in den zentralen Teil der Epiphyse, und das Kopffragment wird in Adduktion gestellt. Im übrigen wird bei stärkerer Einkeilung das Verhältnis zwischen dem Oberarmkopf und der Diaphyse mitunter bedeutend verändert.

Selbst bei den reinen Querbrüchen tritt häufig eine totale Seitenverschiebung ein mit darauffolgender Dislokation ad longitudinem. Das untere Bruchstück wird hierbei ziemlich konstant einwärts-aufwärts verschoben in der Richtung gegen den Proc. coracoideus, und ganz wie beim pertuberkulären Bruch wird die Haut zuweilen angespießt und eingezogen. Die genannte Verstellung ruft eine ganz typische Formveränderung der Schulter hervor, die in gewisser Hinsicht an eine Luxatio subcoracoidea erinnert. Die Oberarmachse läuft innerhalb des Gelenks und vor ihm, der Ellenbogen steht abduziert, aber nicht federnd wie bei Luxation, sondern in einer schlaffen Abduktionsstellung, die sich leicht, aber freilich nicht ohne Schmerzen heben läßt. Ungefähr in Höhe der Tuberositas deltoidea hat der Arm eine nach außen offene Knickung, und das Acromion ragt etwas vor, aber nicht scharf wie bei der Luxation, sondern mehr abgerundet. Die Partie unter dem Acromion ist etwas abgeflacht, aber weder flach noch eingesunken, da das Caput auf seinem Platze ist. Außerdem ist der Arm zum Unterschied von der Luxation ziemlich stark verkürzt, 2 bis 5 cm. Andere Unterscheidungsmerkmale von der Luxation sind die meistens bedeutende Suffusion, vor allem auf der Innenseite des Arms, der Bruchschmerz, die augenblicklich aufgetretene totale Funktionsstörung und eine relativ freie, aber von Schmerzen begleitete passive Beweglichkeit.

Wie man aus dem folgenden Schema sehen wird, bietet dagegen die Fraktur im chirurgischen Hals, was ihre Symptome anlangt, viel Ähnlichkeit mit dem pertuberkulären Bruch bei Erwachsenen.

Fractura pertubercularis.

1. Kommt, abgesehen vom Epiphysenbruch, vorzugsweise bei älteren Leuten vor.
2. Wird durch Stoß gegen den Ellenbogen oder die Außenseite der Schulter verursacht.
3. Funktionsstörung total und augenblicklich. Passive Beweglichkeit recht ungehindert, aber schmerzhaft.
4. Einkeilung sehr häufig.
5. Bluterguß auf der Innenseite des Arms, oft spärlich infolge der Einkeilung.
6. Schmerz stark ausgeprägt, nur bei Einkeilung gering. Bruchschmerz bei Druck auf Caput humeri. Stoßschmerz.
7. Krepitation häufig. Fehlt bloß bei fester Einkeilung.

Fractura colli chirurgici.

1. Kommt in allen Lebensaltern vor, vorzugsweise bei älteren Leuten.
2. Wird durch einen Fall mit der Außenseite des Armes gegen eine scharfe Kante verursacht.
3. Funktionsstörung total und augenblicklich. Passive Beweglichkeit recht ungehindert, aber schmerzhaft.
4. Einkeilung verhältnismäßig selten.
5. Bluterguß auf der Innenseite des Arms reichlich.
6. Schmerz stark ausgeprägt. Bruchschmerz bei Druck unterhalb des Caput humeri. Stoßschmerz.
7. Krepitation fehlt bei Längsverstellung; wird zuweilen durch Rotation bei Zug hervorgerufen.

Fractura pertubercularis.

8. Abnorme Beweglichkeit wegen des schwierigen Ergreifens des kleinen oberen Fragments selten nachweisbar.
9. Dislokation gering.
10. Der Ellbogen adduziert.
11. Die Oberarmachse etwas vor der Pfanne verschoben.
12. Geringe oder keine Verkürzung.
13. Bruchkante schwierig fühlbar.
14. Acromion wenig vorspringend.
15. Horizontale Furche gerade unter dem Acromion.
16. Die Partie unter dem Acromion wenig abgeflacht.
17. Die Haut auf der Schulter mitunter zu einer Grube eingezogen.

Fractura colli chirurgici.

8. Abnorme Beweglichkeit leichter nachweisbar.
9. Dislokation oft bedeutend.
10. Der Ellenbogen abduziert, kann leicht adduziert werden.
11. Die Oberarmachse läuft in Richtung des Proc. coracoideus.
12. Ausgesprochene Verkürzung häufig.
13. Obere Kante des unteren Fragments wird leicht in der Achselhöhle gefühlt.
14. Acromion stärker vorspringend.
15. Knickung der äußeren Armkontur an der Tuberositas deltoidea.
16. Die Partie unter Acromion etwas abgeflacht.
17. Die Haut auf der Schulter mitunter zu einer Grube eingezogen.

Die Behandlung der Frakturen am oberen Humerusende. Hat man eine Fraktur diagnostiziert und festgestellt, welcher der obengenannten drei Brüche vorliegt, so sind, bevor die Behandlung ins Werk gesetzt werden kann, erst noch zwei Aufgaben zu erledigen. Erstens gilt es, die Richtung und den Grad der Dislokation festzustellen, zweitens hat man sich darüber zu entscheiden, ob eine bestehende Einkeilung gelöst werden soll oder nicht.

Bei der wichtigen Diagnose der Dislokation gilt es für den Arzt, der des Röntgenbildes entbehren muß, dieses durch eine möglichst genaue Inspektion zu ersetzen. Die Beobachtung der Richtung, in der die aufwärts verlängerte Oberarmachse läuft, gibt ganz anders zuverlässige Aufschlüsse über die Hauptzüge der Verstellung, als die Palpation der in dem stark angeschwollenen Gewebe schwer zugänglichen Bruchenden. Die Palpation ist ein Hilfsmittel, das erst in zweiter Reihe kommen, aber desungeachtet nicht versäumt werden darf; sie kann uns nämlich bisweilen wertvolle Anhaltspunkte geben. Zur Bestimmung der Oberarmachse muß der gesunde Arm in derselben Stellung angebracht werden, wie der kranke, worauf man die Längsrichtung beider Oberarme vergleicht. Man beurteilt die Dislokation des unteren Bruchstücks einwärts und auswärts, d. h. nach der Achselhöhle hin oder von ihr weg, indem man den Verlauf beider Armachsen von vorn und von hinten im Verhältnis zum Acromion betrachtet. Eine Verstellung nach vorn oder nach hinten, die z. B. bei dem intrakapsulären Bruch von geringem Grad aber von großer Bedeutung ist, sieht man durch abwechselndes Betrachten beider Arme von der Seite. Man tut hierbei am richtigsten, einen Strich längs der Mittellinie der Oberarme in deren untersten Vierfünfteln zu ziehen, und ein Zeichen auf

der vordersten Acromionecke zu beiden Seiten zu machen. Dadurch wird man leicht beurteilen können, ob die verlängerte Achse auf der kranken Seite zu weit nach vorn oder hinten läuft im Verhältnis zum Acromion und der Pfanne, und imstande sein, sich einen annähernden Begriff vom Grad der Verstellung zu machen. Nach einer vorsichtigen Befühlung der Bruchstelle von der Achselhöhle her ist man mit der Untersuchung der Seitendislokation fertig.

Die Längsdislokation wird durch sorgfältiges Messen des Abstands vom niedrigsten Punkt des Acromion entweder bis zum Epicondylus lateralis humeri oder zu der Ellenbogenspitze bei rechtwinkligem Arm festgestellt. Die Dislokation ad peripheriam wird im allgemeinen dadurch bestimmt, daß man entscheidet, ob die Linie vom Epicondylus lateralis bis zur Acromionspitze, wie normal, durch das Tuberculum majus geht. Ist dies nicht der Fall, sieht man auf diese Weise gleichzeitig, wie groß die Verschiebung ist. Das Tuberculum majus läßt sich indessen infolge der Anschwellung nur schwer heraustasten, und man muß sich deshalb damit begnügen, sich wenigstens darüber klar zu werden, ob der Arm nach innen verdreht ist, und wieviel. Die Einwärtsdrehung des Humerusschaftes wird nämlich fast immer die Drehstellung sein, um die es sich handelt, und ihren Grad kann man leicht vermittels der Richtung bestimmen, in die der um 90 Grad gebeugte Vorderarm zeigt. Ueber die Achsendislokation in einem Bruch am Humeruskopfe kann man sich nur ausnahmsweise einen Begriff bilden in den Fällen, wo starke Winkelstellung mit dem Scheitel auswärts vorliegt.

Hat man sich, soweit möglich, die Art und Ausdehnung der Verstellung klar gemacht, untersucht man, ob der Bruch eingekeilt ist. Wo nur eine, soweit merkbare, Dislokation vorliegt, kann man dies bei pertuberkulären Brüchen und einem Bruch des chirurgischen Halses meistens dadurch herausfinden, daß man zusieht, ob der Kopf bei den verschiedenen Bewegungen des Oberarmschaftes mitfolgt; hauptsächlich wird die Rotation geeignet sein, den gewünschten Aufschluß zu geben. Bei intrakapsulären Brüchen wird man dagegen kaum objektiv eine Einkeilung nachweisen können, sondern man wird darauf angewiesen sein, sich aus der größeren oder minderen Heftigkeit der subjektiven Symptome eine Ansicht über ihr Vorhandensein zu bilden. Liegt bedeutendere Verstellung vor, wird die Untersuchung auf dieselbe Weise vorgenommen, die man anwendet, um die Verstellung zu beseitigen.

Mittels eines Handtuchs, das durch die Achselhöhle gezogen wird, übt ein Assistent die notwendige Gegenextension aus; ein anderer zieht durch Zufassen am Vorderarm und der Ellenbogengegend den Arm abwärts oder abwärts auswärts, während der Arzt selbst die Bruchstelle und die Armachse betrachtet. Liegt keine Einkeilung vor, folgt der Arm bei leichtem Druck mit, und die Dislokation wird vor den

Augen des Arztes behoben, während die Einkeilung je nach ihrer Festigkeit einem leichteren oder stärkeren Zuge trotzt.

Die gewöhnliche Regel ist bei diesen Brüchen, nicht eine Korrektur geringer Verschiebungen anzustreben und nicht durch Lösen einer bestehenden Einkeilung das Uebel schlimmer zu machen. Bei der Extensionsbehandlung ist dies anders. Man setzt nichts aufs Spiel, wenn man eine Einkeilung löst, wo überhaupt eine nachweisbare, wenn auch noch so geringe Verstellung besteht. Die Extension wird nämlich den Fragmenten immer eine sehr gute, gewöhnlich sogar völlig korrekte Stellung geben, jedenfalls wird sie eine so gute Korrektur ermöglichen, daß die Dislokation nur noch mittels Röntgenaufnahme nachweisbar ist. Deshalb sollte man es sich bei Extensionsbehandlung zur Regel machen, jede Verstellung zu berichtigen. Will der Arzt aus Rücksicht auf einen ängstlichen Patienten, mögliche Schmerzen oder die Notwendigkeit von Narkose bei der Lösung der Einkeilung hiervon abweichen, muß er sich darüber klar sein, daß die Bedeutung einer Dislokation bei Brüchen am Oberarmkopf mit der Höhe des Bruchs zunimmt, und am größten bei den intrakapsulären, am geringsten bei den Brüchen des chirurgischen Halses ist.

Die Extensionsbehandlung der Brüche des Humeruskopfes wird dadurch kompliziert, daß sie in der Regel nicht nur mittels Längszugs vor sich gehen kann. Um dies zu veranschaulichen, können wir eine *Fractura colli anatomici* als Beispiel nehmen. Das obere Bruchstück ist im allgemeinen auswärts nach oben verschoben, seltener nach unten einwärts. Bei dem Zuge an dem herabhängenden Arm nach meinem Verfahren wird das untere Bruchstück gerade abwärts gezogen, aber auf die seitliche Verschiebung wirkt gleichzeitig nur die durch den Zug gespannte Kapsel bis zu einem gewissen Grad korrigierend. Indessen sind es nur die lateralen Kapselpartien, die angespannt werden, während die medialen einen schaffenen Sack bilden werden, der beiden Fragmenten, aber hauptsächlich dem oberen eine ziemlich ungehinderte Gelegenheit bietet, sich nach unten einwärts zu verschieben. Man muß deshalb diese Verschiebung durch einen Widerstand in der Achselhöhle verhindern. Einen solchen verschafft man sich am besten durch ein die Achselhöhle ausfüllendes Achselkissen aus Watte oder Gaze, das an die äußere Schienenfläche befestigt wird. Gleichzeitig sollte das Brett der Oberarmschiene so hoch in die Achselhöhle heraufreichen, wie es ohne zu drücken vermag. Das Achselkissen ist ebenso erforderlich, wo das obere Fragment auswärts aufwärts verschoben ist, wie bei der entgegengesetzten Verstellung. Es dient dazu, die medialen Ränder beider Fragmente in gleicher Höhe zu halten. Aehnlich wird das Verhältnis bei dem pertuberkulären Bruch sein. Medial fällt dessen Bruchlinie nämlich in den anatomischen Hals selbst oder dicht daneben und kann hier intrakapsulär sein. Unter allen Umständen wird auch

bei diesem Bruche die Kapsel die wesentlichste, aber nur auf der lateralen Seite wirkende Korrektur der Seitenverstellung ausführen, und ein Achselkissen somit nicht zu entbehren sein. Am besten läßt sich natürlich die Wirkung des Kissens durch ein Röntgenbild kontrollieren, damit man je nach den Umständen dessen Umfang vergrößern oder verkleinern kann; aber in den allermeisten Fällen wird man auch ohne Röntgenaufnahme auf einen guten Erfolg der Extensionsbehandlung zählen können. Bei den schwersten Dislokationen des oberen Fragments eines intrakapsulären Bruches, z. B. wo dies sich völlig umgedreht hat, ist eine Korrektur selbstverständlich ausgeschlossen. Den Zusammenhang der Sache wird man jedoch nur mittels einer Röntgenaufnahme entdecken können. Wenn nur die Behandlung von Anfang an korrekt gewesen ist, d. h. daß die nötigen Vorsichtsmaßnahmen getroffen worden sind, um eine Kontraktur zu vermeiden, wird eine operative Entfernung des Bruchstücks ein sehr befriedigendes Endresultat geben.

Folgende zwei Röntgenbilder, das erste vor, das andere nach der Einwirkung der Extension bei einer 67-jährigen Frau aufgenommen, zeigen zur Genüge den Erfolg, auf den man durch die Verwendung eines Achselkissens in Verbindung mit dem Längszug mittels meiner Oberarmschiene bei Brüchen am Oberarmkopf rechnen kann.

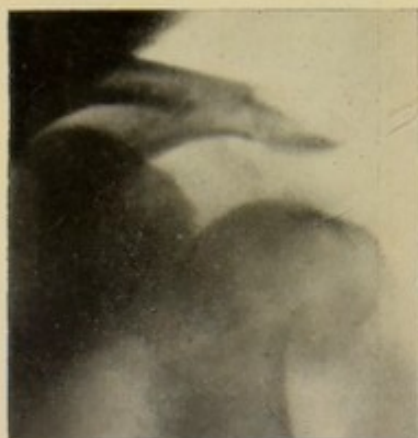

Fig. 42. Pertubikulärer Bruch des Oberarmkopfes mit Verschiebung des Schaftfragments nach innen und vorn. Unbehandelt.

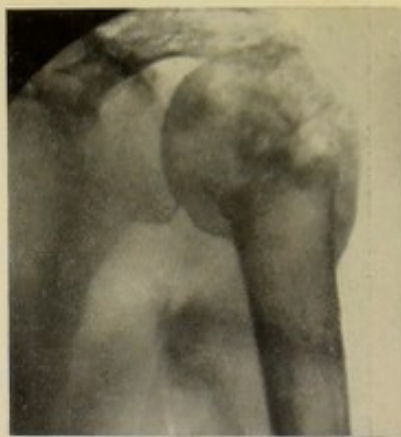

Fig. 43. Derselbe Bruch nach Behandlung mit Extension mittels der Oberarmschiene und Achselkissen.

Bei einer *Fractura colli chirurgici* werden die Verhältnisse sich für die Extensionsbehandlung beträchtlich günstiger stellen als bei den höher liegenden Brüchen. Die Fraktur liegt nämlich mitten in einer Reihe breiter Muskelansätze und ist auf allen Seiten von Sehnen und kräftigen Muskeln umgeben. Hierdurch wird der Längszug allein imstande sein, auch die Seitendislokation zu beheben. Wie

dies geschieht, läßt sich leicht verstehen, wenn man bedenkt, daß das untere Bruchstück in der Regel nach innen disloziert ist oder durch totale Seitendislokation und damit verbundene Längsverschiebung einwärts nach oben gerückt ist, und daß der Muskel, der bei dem Zug gerade abwärts am stärksten gespannt wird, der Deltoideus ist. Dieser wird somit das untere Bruchstück in lateraler Richtung ziehen, aber dessen angespannter Muskelbauch wird, nachdem die Längsverschiebung gehoben ist, wie eine Wand dastehen, die verhindert, daß das untere Bruchende zu weit nach der Seite herausgeführt wird. Deshalb sehen wir, wie der aufgehobene Bruchflächenkontakt durch den bloßen Längszug sehr vollkommen wieder hergestellt wird, und falls dies nicht geschieht, so liegt dies fast nur daran, daß die Extension nicht so zeitig zur Anwendung gekommen ist, daß die Längsdislokation um so viel überkorrigiert werden konnte, wie die oft gezackten Bruchflächen es erfordern. Welch günstigen Einfluß die Extension bei dieser Bruchform hat, zeigt folgender Fall aus meiner Praxis.

Paul E. N., 7 Jahre alt, Pfarrerssohn. *Fractura colli chirurgici humeri dextri.*

Chirurgische Poliklinik, 3. Okt. 1906. Wurde am 29. Sept. 1906 von einem Zweirad überfahren und fiel auf die rechte Schulter. Der sofort

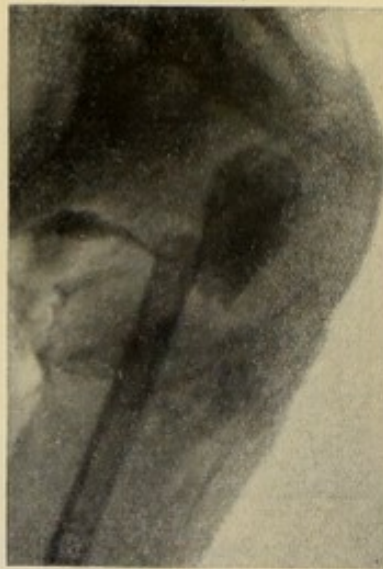

Fig. 44. Röntgenaufnahme der Fraktur des chirurgischen Halses am 4. Tag. Der Bruch war bisher mittels eines MIDDELDORP'schen Dreiecks behandelt.

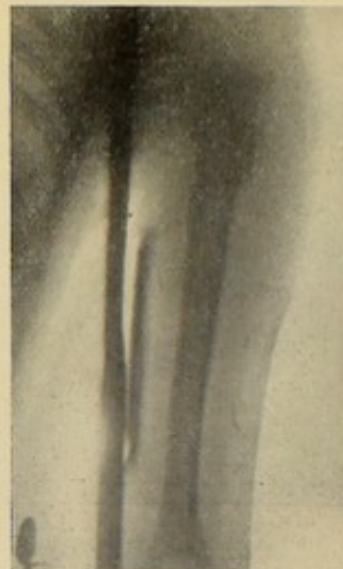

Fig. 45. Zweite Röntgenaufnahme nach Extension mittels meiner Oberarmschiene.

hinzugerufene Arzt konstatierte einen Bruch des Arms im oder am Oberarmkopf und legte noch am selben Tage unter Narkose ein aus steifer Pappe bestehendes MIDDELDORP'sches Dreieck an, das mittels eines Gipsverbandes fixiert wurde. Das Dreieck ist vorzüglich verarbeitet und scheint alle

billigen Forderungen zu befriedigen. Es lag auch aller Grund vor, die Behandlung als effektiv anzusehen. Auf einem gestern aufgenommenen Röntgenbild zeigte sich indessen eine bedeutende Dislokation im Bruche, und zwar sowohl ad latus wie ad longitudinem, sowie eine geringere Dislocatio ad axin. Unteres Bruchende liegt schätzungsweise ein paar Zentimeter einwärts nach oben in der Richtung gegen den Proc. coracoides verschoben. Gleichzeitig steht oberes Bruchstück ziemlich stark adduziert im Verhältnis zum unteren. Beim Messen findet man etwa $2\frac{1}{2}$ cm Verkürzung des Arms.

Heute wurde Extension mittels meiner Oberarmschiene ohne Querkzug oder Achselkissen eingeleitet. Reposition wurde nicht ausgeführt, und das Anlegen des Streckverbands rief keinen Schmerz hervor, so daß die übertrieben ängstliche Mutter, die ursprünglich verlangt hatte, der Knabe solle beim Anlegen des Verbandes narkotisiert werden, befriedigt war.

4. Okt. Die Mutter hatte gestern zu Hause den Perinealschlauch schlaffer gemacht, so daß der Zug vermindert wurde. Der Schlauch wurde heute wieder genügend straff gespannt.

8. Okt. Aufgenommenes Röntgenbild zeigt, daß die Dislocatio ad longitudinem und die ad axin völlig gehoben sind, daß aber noch immer eine minimale Dislocatio ad latus besteht.

10. Okt. Der Verband wird entfernt.

20. Okt. Die Beweglichkeit ist nach allen Richtungen hin ungehindert.

Man bringt deshalb bei den drei hier in Betracht kommenden Brüchen die Oberarmschiene an, und zwar so zeitig wie möglich, wobei man dafür Sorge trägt, daß der Zug vor allem beim Erwachsenen kräftig wird. Deshalb sollte man bei solchen am besten zwei Schienenschläuche anwenden, und um Gelegenheit zu bekommen, einigermaßen lange Schläuche zu benutzen, befestigt man sie dann oben nicht am Brette, sondern in den oberen Enden des offenen Schulterbügels. Das Schienenbrett muß, ohne zu drücken, hoch in die Achselhöhle hinaufreichen, und man sollte auch durch eine passende Biegung der Bügel dafür sorgen, daß es gegen den Oberarm anliegt. Bei einem intrakapsulären und einem pertuberkulären Bruch wird außerdem ein Achselkissen angebracht, das über das Brett hinausreicht und am besten durch ein elastisches Band über der Schulter oben in der Achselhöhle festgehalten wird.

Einen wesentlichen Teil der Behandlung der Brüche in der Nähe des Schultergelenks machen die Vorsichtsmaßregeln aus, die darauf abzielen, die muskuläre Kontraktur abzuwenden. Man darf nämlich nicht vergessen, daß der größte Teil auch der auf die Brüche im Humerusköpfe folgenden Schultergelenkversteifung von krankhaften Veränderungen in der Muskulatur herrührt, und daß eine arthrogene Ankylose des Schultergelenks als Folge einer bleibenden Dislokation der gebrochenen Gelenkenden verhältnismäßig selten ist. Und hat man Gelegenheit gehabt, zu sehen, ein wie großer Teil der Gebrauchsfähigkeit selbst bei einer unheilbaren subkapitalen Fractura colli femoris

bloß durch zeitig und systematisch durchgeführte Aktivität sich retten läßt, so versteht man ohne weiteres, daß Risse und vorstehende Bruchkanten auch im Humeruskopf bei aufrecht erhaltener Muskelfunktion nur eine verhältnismäßig geringe Beweglichkeitseinschränkung bedingen. Man muß zeitig mit Bewegungen des Arms anfangen, und in der oben bei Erörterung der Vorbeugung von Schulterkontraktur angegebenen Weise vorgehen.

Kapitel XI.

Fraktur des Oberarmschaftes.

Zur Diaphyse rechnet man die Oberarmpartie von der Insertion des Pectoralis major an bis zum Befestigungspunkt des Supinator longus. Die Brüche in diesem Gebiet machen von allen Humerusbrüchen un-

gefähr die Hälfte aus und kommen nach HOFFA am häufigsten im ersten und dritten Dezennium vor. Direkte Gewalt ist die häufigste Ursache, seltener schon wird ein solcher Bruch durch einen Fall auf den Ellenbogen oder die ausgestreckte Hand hervorgerufen, und öfter als man denken sollte, durch Muskelwirkung, z. B. durch einen Fehlschlag.

Meistens ist der Bruch ein schräger; aber Querbrüche sind keineswegs selten und rühren gewöhnlich von direkter Gewalt oder Muskelzug her. Im übrigen kommen am Oberarm alle Arten Bruchformen vor, und bei bedeutenderer




Fig. 46. Gerade kombinierte Ober-Unterarmschiene für Brüche des Humerusschaftes, die einen Zug am Unterarm erforderlich machen.

direkter Gewalt entstehen oft Splitterbrüche. Komplizierte Brüche sind am Oberarm selten und werden meistens durch Maschinenverletzungen verursacht. Der Grad der Dislokation beruht in der Regel darauf, wie

weit das Periost zerrissen ist. Außerdem spielt die Bruchstelle eine nicht unwesentliche Rolle. Am stärksten werden gewöhnlich die Brüche an der Tuberositas deltoidea disloziert. Eine große Längsverschiebung ist nicht gewöhnlich, besonders nicht bei Querbrüchen. Einkeilung ist bei allen Arten von Brüchen recht selten. Die Dislokation ist besonders in der oberen Hälfte des Knochens ziemlich typisch, da sie vorzugsweise von der Muskelretraktion hervorgerufen wird.

Liegt der Bruch oberhalb der Deltoideusinsertion, wird das obere Bruchende durch die Oberarmadduktoren nach innen gezogen, während der Deltoideus das untere nach außen und nach vorn zieht. Liegt der Bruch unterhalb der Tuberositas deltoidea, wird das obere Bruchende durch den Deltoideus abduziert, während der sich retrahierende Triceps das untere aufwärts nach hinten zieht. Der untere Teil der Diaphyse wird von umfangreichen Muskelinsertionen eingenommen, und außerdem wird der Knochen scheidentförmig von kräftigen Muskeln umschlossen; die Dislokation bleibt deshalb oft völlig aus. Alle Autoren stimmen indessen darin überein, daß die Dislokation, wenn sie hier vorkommt, in einer typischen Gestalt auftritt, einer Winkelstellung mit dem Scheitel nach vorn. ZUPPINGER nimmt an, sie entstehe dadurch, daß *Musc. brachialis* die Bruchstelle nach vorn zieht und der Triceps sich darauf retrahiert. Bei stark beweglichen Brüchen wird das untere Fragment leicht nach innen rotiert, wodurch dann gern eine *Dislocatio ad peripheriam* entsteht. Die Mehrzahl der Schaftbrüche in der unteren Hälfte des Oberarms, die ich zur Behandlung gehabt, hatten eine Knickung mit nach innen vorwärts offenem Winkel, vermutlich von dem MIDDELDORPFSchen Dreieck hervorgerufen, auf dem der Arm angebracht war.

Die Behandlung der Brüche in der Humerusdiaphyse mit Extension ist sowohl leicht wie lohnend. Die einzige Bedingung ist, daß die Extension schon auf einer frühen Zeitstufe beginnt. Man bringt die Oberarmschiene bei Kindern und jüngeren Patienten mit geschlossenem, bei älteren Leuten mit offenem Schulterbügel an. Läßt sich die Extension bereits noch am selben Tag, an dem der Bruch stattfand, ins Werk setzen, so ist nur ein sehr mäßiger Zug erforderlich, um die Dislokation zu heben.

Mit den Bewegungen verhält man sich wie bei den Brüchen im Oberarmkopf. Man erhält vom ersten Tage an die aktive Beweglichkeit im Ellenbogen aufrecht, und zwar innerhalb der Grenzen, die der Pflasterverband zuläßt, und beginnt bei 70-jährigen und noch älteren Patienten vom 4. bis 5. Tage mit Schulterbewegungen.

Vom 60.—70. Lebensjahr bewegt man vom 7. Tage ab

"	50.—60.	"	"	"	"	10.	"	"
"	40.—50.	"	"	"	"	12.	"	"
"	30.—40.	"	"	"	"	14.	"	"

Wenn man bloß darauf achtet, daß das Schienenbrett hoch hinauf in die Achselhöhle reicht und in seiner ganzen Länge gegen den Oberarm anliegt oder in Ermangelung hiervon hinreichend gepolstert wird, sowie daß der Schienenschlauch während der Bewegungen eine erhöhte Spannung bekommt, braucht man vor aktiven Bewegungen in dem gewünschten Umfange nicht ängstlich zu sein.

Um eine Seitendislokation zu korrigieren, ist kaum jemals ein Querzug am Humerusschaft erforderlich, falls nur der Längszug kräftig ist und zeitig bewerkstelligt wird. Dagegen könnte freilich die öfters schon hervorgehobene Knickung mit dem Scheitel nach vorn in der unteren Hälfte des Oberarms dadurch günstig beeinflußt werden, daß man zur Unterstützung des Längszuges eine elastische Schleife auf einem auf dem hinteren Schienenrand errichteten Galgen anbringt. Hierbei müßte der Arm oberhalb wie unterhalb mittels einer elastischen Zirkulärbinde an die Schiene befestigt werden.

Kapitel XII.

Frakturen am unteren Humerusende.

Nirgends sind die Resultate der Bruchbehandlung kümmerlicher gewesen, und nirgends hat der Kundige seltener über den Unerfahrenen zu triumphieren vermocht, als bei den Brüchen am unteren Humerusende. Die Erklärung hierfür liegt nahe. Die Darstellung war in diesem Punkte früher weder praktisch noch konzis, und die Kenntnis dieser Brüche unvollkommen. Man hat zahlreiche Bruchformen beschrieben ohne Rücksicht auf ihre Bedeutung und Häufigkeit, und weder von den häufig noch den äußerst selten vorkommenden hat man so scharfe klinische Bilder entworfen, daß der praktische Arzt sich mit einer Spezialdiagnose abgegeben hat. Man hat sogar gelehrt, daß die spezielle Bruchdiagnose auf diesem Gebiete unmöglich sei. Die Folge hiervon war, daß man in der Praxis nicht nur nicht vermochte, die einzelnen Brüche auseinander zu halten, sondern daß sogar häufig Verwechselungen zwischen Brüchen und Luxationen stattgefunden haben. Die Verhältnisse haben indessen vor der Zeit des Röntgenlichtes besonders schwierig gelegen. Die Verletzungen am Ellenbogen werden meistens durch eine recht geringe Gewalt verursacht, weshalb man sie allein bei Lebenden zu beobachten Gelegenheit gehabt hat, und der Umstand, daß sie außerdem vorzugsweise bei Kindern vorkommen, erschwert eine genaue Diagnose in hohem Grad. Die beste Gelegenheit, diese Brüche zu studieren, hat tatsächlich die operative Korrektur dargeboten, die durch die Heilung in starker Dislokation vielfach notwendig geworden ist.

Die größten Fortschritte auf diesem Gebiete verdanken wir KOCHER, der scharf gezeichnete Krankheitsbilder für jede einzelne Bruchform entworfen, die von MARCUSE und MADELUNG vorgenommenen experimentellen Untersuchungen über die Aetiologie der einzelnen Brüche ergänzt, und endlich noch die bedeutungsvolle Absonderung der am unteren Humerusende häufig vorkommenden Brüche von den seltenen durchgeführt hat.

HOFFA stellt folgende 8 Frakturformen auf:

- 1) Fractura supracondylica.
- 2) Fractura supracondylo-intercondylica;
der vorige Bruch mit einer in das Gelenk hineinragenden Fraktur, die zusammen einen Y- oder T-Bruch bilden.
- 3) Brüche der Epiphysenlinie.
- 4) „ des Proc. cubitalis.
- 5) „ „ Epicondylus internus.
- 6) „ „ Condylus internus.
- 7) „ „ Epicondylus externus.
- 8) „ „ Condylus externus.

Als die 3 wichtigsten Brüche stellt KOCHER folgende an die Spitze:

- 1) Fractura supracondylica.
- 2) „ condyli externi.
- 3) „ epicondyli interni.

Die übrigen Brüche betrachtet er als viel seltener und zählt sie in folgender Reihenfolge auf: 4) Fractura diacondylica (HOFFAS Bruch des Proc. cubitalis), 5) Fractura condyli interni, 6) Fractura epicondyli externi, 7) die partielle Absprengungsfraktur des Condylus externus. Als 8. und letzten nennt er die Kombination einer supracondylären Fraktur mit einer perpendikulären Spalte im Gelenk in Y- oder T-Form.

Im folgenden beschäftige ich mich nur mit 4 Frakturen des unteren Humerusendes, und zwar mit den drei nach KOCHER wichtigsten, sowie mit seiner Fraktur No. 4: Fractura diacondylica; letztere ist nämlich an der Poliklinik des Reichshospitals so häufig vorgekommen, daß sie meiner Ansicht nach verdient, mit den ersten drei in eine Reihe gestellt zu werden. Nur beiläufig erwähne ich den Bruch des ganzen Condylus internus.

Wenn ich nur frische Brüche mitrechne, habe ich an der Poliklinik im Verlaufe von 6 Jahren 71 Brüche am unteren Humerusende behandelt; von allen wurden Röntgenaufnahmen genommen und sämtliche sind mit Extension behandelt worden. Von diesen waren 24 Brüche des Epicondylus internus, 17 des Condylus externus, 9 Fracturae diacondylica und 20 supracondylica. Von diesen 20 waren 12 Exten-

sionsbrüche, 7 Flexionsbrüche, und einer bei einem 11-jährigen Mädchen war keines von beiden, indem der Bruch auch nicht die geringste Dislokation aufwies. Von allen den anderen aufgestellten Bruchformen habe ich nur ein einziges Beispiel beobachtet, eine *Fractura condyli interni* bei einer 18-jährigen Patientin.

WENDT¹⁾ hat von 134 Brüchen des unteren Humerusendes 51 supracondyläre = 38 Proz. (von diesen 2 Flexionsbrüche), 48 Brüche des *Epicondylus int.* = 35,8 Proz., 32 Brüche des *Condylus externus* = etwa 24 Proz., 1 alte *Fractura epicondylus ext.* und keine von den übrigen Bruchformen.

Wenn ich mich hier darauf beschränke, nur die genannten vier Brüche zu beschreiben, ist der Grund hierzu der, daß der praktische Arzt hiermit das hat, was er braucht, und nicht mehr. Diese Brüche sind alle häufig, die Bruchformen, die ich der Uebersichtlichkeit halber übergehe, sehr selten. Diese vier wichtigsten Brüche sind die Haupttypen für die Brüche am unteren Humerusende, denen die übrigen eingereiht werden können, und die seltenen Brüche erfordern keine von der übrigen abweichende Behandlung. Hierzu kommt, daß die vier an den äußeren Grenzen des unteren Humerusendes liegenden Brüche von dem praktischen Arzte ohne weitere Schwierigkeit diagnostiziert werden können, und zwar gewöhnlich auch ohne Röntgenaufnahme. Hiervon hat mich längere Erfahrung überzeugt. Die tüchtigeren Studenten lernen nämlich mit großer Sicherheit die Ellenbogengelenkbrüche nur mittels der allgemeinen klinischen Untersuchung zu erkennen. Man wird vielleicht einwenden, daß man mit dieser Einteilung doch bloß Schemas aufgestellt habe, aber nicht die Brüche derartig beschrieben, wie sie in Wirklichkeit vorkommen. Hierin mag man bis zu einem gewissen Grade auch recht haben. Aber zu bemerken ist doch, daß selbst wenn man von den äußerst unregelmäßigen, durch direkte Gewalt hervorgerufenen Brüchen absieht, und sich ausschließlich zu den verhältnismäßig typischen Frakturen des Kindesalters hält, der Verlauf der Bruchlinie beträchtlichen Variationen unterworfen ist. Ein querlaufender Bruch des unteren Humerusendes kann z. B. in allen Höhen zwischen einer Abschälung der knorpelbekleideten Flächen und der am höchsten gelegenen *Fractura supracondylaea* liegen. Wollte man alle vorkommenden Nuancen beschreiben, würde man bloß eine hoffnungslose Verwirrung anrichten und in der Praxis Veranlassung zu Mißerfolgen geben.

Fractura supracondylaea ist der ohne Frage wichtigste Bruch am unteren Humerusende sowohl wegen seiner Häufigkeit wie auch weil er bei unrichtiger Behandlung größere Funktionseinschränkungen mit

1) WENDT, Die Frakturen am unteren Humerusende im Röntgenbilde. Fortschritte auf dem Gebiete der Röntgenstrahlen, Bd. VI, S. 215.

sich bringt, als irgend einer der anderen Brüche in dieser Gegend. Wie häufig er tatsächlich vorkommt, davon bekommt man erst einen Begriff, wenn man alle veralteten Brüche aus der Statistik wegläßt; denn von dieser prognostisch ungünstigen Bruchform wandert eine nicht geringe Anzahl alter Fälle wegen zurückgebliebener Gelenkversteifung von Arzt zu Arzt. Die Fraktur tritt, wie von KOCHER nachgewiesen, in zwei ätiologisch wie auch bezüglich der Dislokationsrichtung verschiedenen Formen auf, unter welchen die Extensionsfraktur, die den eigentlichen supracondylären Bruch bildet, die häufigste und wichtigste ist. Weit seltener und auch prognostisch günstiger ist die Flexionsform.

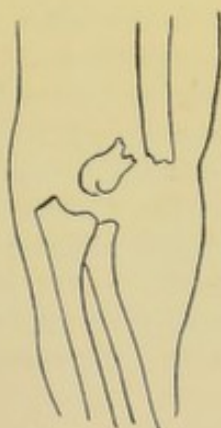


Fig. 47. Fractura supracondylica humeri extensoria.

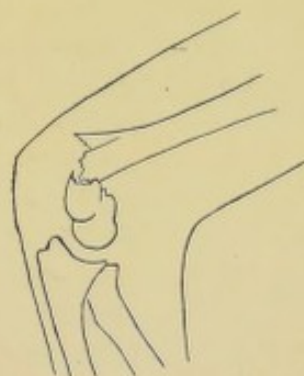


Fig. 48. Fractura supracondylica humeri flexoria.

Fractura supracondylica humeri extensoria kann unter allen Verhältnissen eintreten, wo eine Gewalt auf das untere Humerusende im Sinne einer Hyperextension einwirkt. Dies geschieht vor allem, wenn man bei einem Fall nach vorn mit ausgestrecktem Arm vor sich greift, wobei letzterer gleichzeitig im Ellenbogen extendiert wird, also unter wesentlich denselben Umständen, die eine Luxatio cubiti posterior hervorrufen. Wenn hierbei eine supracondyläre Fraktur eintritt, geschieht dies, weil der Knochen in einem gewissen Alter schwächer ist als die vordere Kapselwand, während eine Luxation stattfindet, wo das Gegenteil der Fall ist, wie bei Erwachsenen. Der Bruch kann nach KOCHER jedoch auch bei einem Fall auf den gebeugten Vorderarm eintreten, wenn letzterer nach hinten aufwärts getrieben wird, oder was genetisch dasselbe ist, wo bei fixiertem Vorderarm ein Stoß den Oberarm von hinten trifft.

Der Bruch kommt vorzugsweise bei Kindern vor. Das Alter, in dem der Knochen am leichtesten bricht, ist vor dem 9. Lebensjahr. Mein ältester Patient war 13, mein jüngster 4 Jahre alt. Aber das bevor-

zugte Alter scheint das 8. bis 9. Lebensjahr zu sein. Von meinen 12 Patienten waren 6 zwischen 8 und 9 Jahre alt.

Die Bruchlinie hat meistens einen typischen Verlauf von hinten oben nach vorn unten, oft auch eine Seitenneigung nach außen unten, oder auch in entgegengesetzter Richtung nach innen unten. WENDT¹⁾ behauptet im Gegensatz zu GURLT und BARDENHEUER, daß die erstgenannte Seitenneigung der Bruchlinie am häufigsten ist. In meinen Fällen kommen beide Neigungsformen vor, und in einzelnen Fällen so scharf ausgeprägt, daß die Bruchlinie unterhalb des einen Epicondylus läuft; aber es gibt auch Brüche, bei denen das antero-posteriore Bild eine ziemlich querlaufende Bruchlinie aufweist. Im

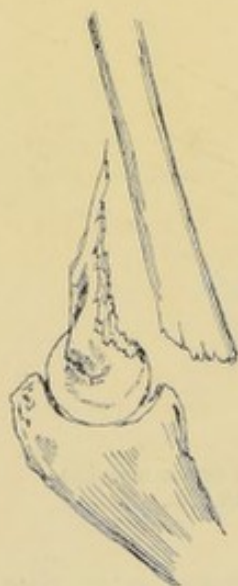

Fig. 49. Schräg verlaufende supracondyläre Extensionsfraktur mit hinterer Periostknochenlamelle.

großen und ganzen scheint es, als ob der schräge Verlauf des Bruchs sowohl in der einen wie der anderen Richtung bei älteren Leuten am stärksten ausgesprochen ist, stärker auch bei älteren Kindern, als bei jüngeren. Bei meinen jüngsten Patienten mußte der Bruch überhaupt als ein Querbruch bezeichnet werden (Fig. 69). Bei älteren Kindern wird die Schrägheit der Bruchlinie mitunter dadurch gesteigert, daß an der Rückfläche des Humerus eine nach oben sich verschmälernde kürzere oder längere Knochenperiostlamelle abgerissen wird (Fig. 49 und 74).

Im allgemeinen hat die supracondyläre Fraktur eine ganz bestimmte Lage, und zwar so hoch oben, daß die Bruchlinie auf den Seiten etwas oberhalb der Epicondylen verläuft. Bisweilen liegt jedoch der Bruch tiefer, und wir sehen ihn dann ein seltenes Mal durch die Epicondylen laufen, und zwar entweder gerade durch den Epicondylenäquator oder in dessen nächster Nähe (Fig. 52).

Die Dislokation ist typisch, in der Regel zusammengesetzt, und sehr stark. In den meisten Fällen tritt eine doppelte Dislocatio ad latus ein, in der einen Richtung total, in der anderen partiell, eine bedeutende Dislocatio ad longitudinem und eine nicht geringe Achsen-dislokation. Das untere Bruchstück wird primär meistens so weit nach hinten verschoben, daß der Bruchflächenkontakt ganz aufgehoben wird, ja bisweilen wird es sogar einen Zentimeter und mehr von der Diaphyse entfernt (Fig. 47 u. 49); außerdem gleitet es meist ein wenig nach innen. Durch die Retraktion des Triceps wird es mehr oder weniger nach oben geführt, und gleichgültig ob das Periost abgerissen ist oder nicht,

1) loco cit.

wird es um seine Querachse gedreht, so daß eine Achsenverschiebung mit nach hinten offenem Winkel eintritt (Fig. 69). Es ist ohne weiteres verständlich, daß die beschriebene Dislokation ein Bild hervorruft, welches in hohem Grad einer Luxatio cubiti posterior gleicht, und in Wirklichkeit ist dies der charakteristischste Zug der Extensionsform des supracondylären Bruchs. Daß die Dislokation sich auf eine geringe Achsenverschiebung beschränkt, insofern als das untere Bruchstück trotz einer geringen Abknickung nach hinten, wie Fig. 51 zeigt, auf seinem Platze verbleibt, ist eine Seltenheit. Ebenso folgt aus dem Charakter des Bruchs als Beugungsbruch, daß er, im Gegensatz zur Flexionsform, äußerst selten, wenn überhaupt, eingekeilt wird.

Mitunter ruft das nach vorn drängende scharfe obere Fragment recht schwere Komplikationen hervor. Die schwerste von ihnen ist die Zerreißung der Art. brachialis. Wird diese Verletzung nicht zeitig entdeckt, erzeugt zuweilen der Bluterguß durch Kompression aller Kollateralen eine Gangrän des Vorderarmes. Außerdem kann auch eine Nervenverletzung entstehen; Nerv. medianus kann zerrissen werden; Nerv. radialis kann zwar ebenfalls verletzt werden, aber in der Regel weniger schwer. Bisweilen kann das oberste Fragment die Haut in der Cubitalfurche durchbohren. Besonders häufig können indessen diese Komplikationen kaum sein; denn trotz der großen Anzahl frischer und veralteter supracondylärer Brüche, die im Laufe der Zeit mir vor Augen gekommen sind, habe ich nur ein einziges Mal eine solche beobachtet, und zwar eine Zerreißung des Nerv. medianus.

Symptome: Die Verletzung ist erheblich größer als bei irgendeinem anderen der Brüche am unteren Humerusende. Es ist eine große Anschwellung vorhanden, eine bedeutende und ziemlich gleichmäßig ausgebreitete Blutunterlaufung und die vollständigste Funktionsstörung. Der Vorderarm wird gewöhnlich halb proniert und etwa 40–60 Grad gebeugt getragen. Es besteht heftiger Schmerz bei jeder Bewegung.

Es tritt eine typische Formveränderung ein. Der Arm hat im

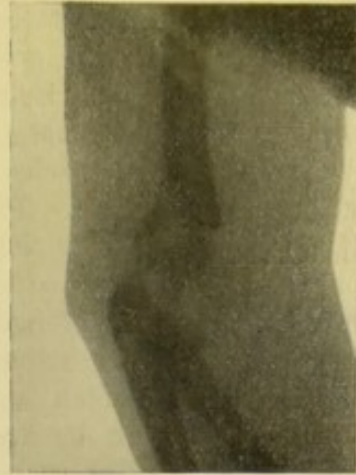


Fig. 50. Unvollkommene Fractura supracondylica extensoria, fast ohne Verstellung.



Fig. 51. Supracondyläre Extensionsfraktur mit geringer Achsendislokation und ohne seitliche Verschiebung.

Profil oberhalb des Ellenbogens die sichelförmige Aushöhlung der Luxation, aber im Gegensatz zur Luxation ist der Unterarm gewöhnlich etwas nach innen abgewichen, und das strangartige Hervorspringen der Tricepssehne fehlt. Ebenso wie bei der Luxation fühlt man in der Cubitalfurche einen festen Körper, der hier von dem unteren Ende des oberen Bruchstückes gebildet wird. Aber bei rechtwinkligem Arm sieht man, daß die Epicondylen in ihrem normalen, dreieckig geformten Verhältnis zum Olecranon stehen, und zwar mit der Fläche des Dreiecks bei nach vorn gerichtetem Vorderarm einigermaßen in der Frontalebene. Hierbei muß man wie bei der Untersuchung im übrigen stets Vergleiche mit dem anderen Arm anstellen. Streckt man den Unterarm so viel wie möglich aus, wird man gleichfalls finden, daß die Verbindungslinie zwischen beiden Epicondylen zur Olecranonspitze im selben Verhältnis steht wie an dem in gleicher Stellung angebrachten anderen Arm. Völliges Strecken, wobei die Olecranonspitze in der Epicondyluslinie liegt, läßt sich nur unter Narkose erzielen. Das entscheidende Merkmal für eine *Fract. supracondylica* ist die abnorme Beweglichkeit zwischen dem Epicondylusstück und dem Schaft des Armes. Um diese nachzuweisen, müssen die betreffenden Teile mit tiefem Druck gefaßt werden, so daß die Finger des Arztes soweit als möglich an Knochenteilen Halt haben mit größtmöglichem Ausschließen der Weichteile. Beim Messen vom tiefsten Acromionpunkt bis zur unteren Kante des Ellenbogens bei rechtwinkligem Arm wird man bei passender Abrechnung für die Anschwellung eine gewisse Verkürzung finden. Krepitation zu finden, darauf darf man nicht rechnen. Bei allen Stellungen, auch bei der erreichbar größten Streckung, ist eine stark abnorme Beweglichkeit des Vorderarmes in Querrichtung sowohl nach beiden Seiten, wie von vorn nach hinten vorhanden. Die natürliche Beugung des Vorderarmes ist stark beschränkt. Bei dem nicht narkotisierten Patienten kann der Arm nur 60—70 Grad gebeugt und nicht völlig gestreckt werden. Unter Narkose treten die wirklichen Verhältnisse viel schärfer hervor. Man kann dann den Arm ganz bedeutend überstrecken, aber nur 85—90 Grad beugen. Gleichzeitig fühlt man leicht die abnorme Beweglichkeit in der Querrichtung, und zwar deutlich zwischen dem unteren Humerusende und der Diaphyse; ebenso lassen sich beide Bruchenden meistens durchtasten. Wo keine Dislokation vorliegt, kann man die Diagnose nur mit Hilfe des linearen Bruchschmerzes oder mittels einer Röntgenaufnahme stellen.

Fractura supracondylica flexoria entsteht nach KOCHER experimentell durch forcierte Beugung des unteren Humerusendes nach vorn, und bei Lebenden durch einen Fall auf den gebeugten Ellenbogen. Bei Kindern, die dieser Bruch trifft, wird man nur ausnahmsweise zu-

verlässige Aufschlüsse über die Armstellung im Bruchaugenblick erhalten können. Der Bruch tritt in meiner Kasuistik mit weit größerer Häufigkeit auf, als von anderen beobachtet, mit 7 oder vielleicht 8 Fällen unter 20 supracondylären Brüchen. In dem 8. Falle, dessen Diagnose Zweifel erregen könnte, handelte es sich um ein 11-jähriges Mädchen mit einer supracondylären Fraktur ohne die geringste Dislokation. Da der Bruch durch einen Fall vornüber auf die gekreuzten Arme entstand, wurde er als Flexionsfraktur betrachtet. Außerdem lief die Bruchlinie in einem anderen Falle nicht oberhalb, sondern durch die Epicondylen durch und zwar so tief unten, daß es fraglich sein konnte, ob der Fall nicht richtiger als eine *Fractura diacondylica* hätte aufgefaßt werden sollen. Im übrigen muß die Diagnose bei allen diesen mehrmals und stets in mehreren Ebenen röntgenphotographierten Patienten als unzweifelhaft betrachtet werden.

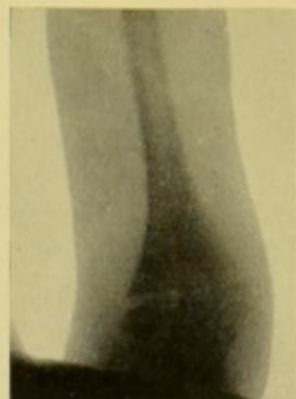


Fig. 52. Supracondyläre Fraktur durch die Verbindungslinie der Epicondylen ohne Dislokation.

Der Bruch scheint bei etwas älteren Kindern vorzukommen als die Extensionsform. Mein ältester Patient war 13 und der jüngste

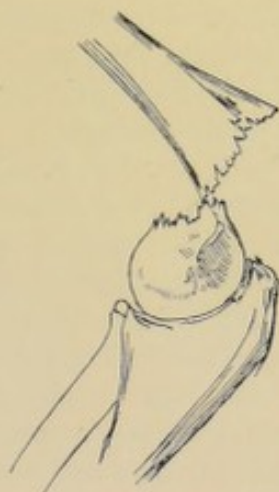

Fig. 53. Achsendislozierte supracondyläre Flexionsfraktur mit *Dislocatio ad latus* nach vorn.

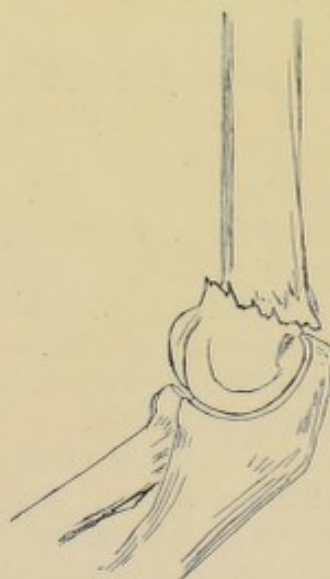


Fig. 54. Eingekeilte, wenig dislozierte supracondyläre Flexionsfraktur.

8 Jahre alt, das Durchschnittsalter in den 8 behandelten Fällen war 10 Jahre, während es bei dem Extensionsbruch nur $7\frac{1}{3}$ Jahre betrug.

Der Bruch wird gewöhnlich nicht stark disloziert, aber die Dislokation ist typisch. Man bekommt fast immer eine Achsenverschiebung,

indem das untere Bruchstück in Beugstellung kommt, und bei ausgeprägter Dislokation tritt auch eine teilweise Dislocatio ad latus ein, indem das untere Bruchstück im Verhältnis zum oberen etwas nach vorn gleitet. Eine Seitenverschiebung war in meinen Fällen nicht vorhanden. Die Dislokation wird anscheinend oft verringert infolge von Einkeilung, eine solche kam in mehr oder weniger ausgeprägter Form bei 6 meiner Patienten vor (Fig. 54).

Die Symptome sollten in typischen Fällen die gleichen wie bei der Extensionsform sein, jedoch ohne deren Dislokation und Formveränderung. Diese fehlen nämlich bei der Flexionsform, und wo Einkeilung besteht, fehlt auch das pathognomische Symptom der supracondylären Frakturen, die Beweglichkeit zwischen dem Schaft und dem Epicondylenabschnitt des Oberarmes. Unter diesen Umständen werden auch der Blutaustritt, die Anschwellung und die Schmerzen geringer, als man erwarten sollte. Wo abnorme Beweglichkeit fehlt, sind die wesentlichsten Anhaltspunkte für die Diagnose die gleichmäßige Ausbreitung der Anschwellung und der Blutunterlaufung sowie der zirkulär bestehende Druckschmerz, der Stoßschmerz und das Schmerzempfinden bei jeder Bewegung, die eine Verschiebung der condylären Partie des Humerus mit sich führt. Der Bruch läßt sich mitunter schwierig diagnostizieren ohne Röntgenbild. Der Bruch, mit dem er am leichtesten verwechselt werden kann, ist eine Fractura diacondylica.

Fractura condyli externi ist einer der allerhäufigsten Brüche am unteren Humerusende und zunächst der Extensionsform des suprakondylären Bruchs die Fraktur, welche die größte Beeinträchtigung der Funktion hinterlassen kann. Der Bruch ist in ausgeprägtem Grade eine Kinderfraktur. Von unseren 17 Fällen kamen 13 vor dem 9. Lebensjahre, 2 bei 9-jährigen, 1 bei einem 11-jährigen und 1 bei einem 12-jährigen Kinde vor. Die typische Bruchlinie läuft nach KOCHER in der Epiphysenlinie, die den Epicondylus und den Condylus externus sowie den lateralen Rand der Trochlea vom übrigen Teile des unteren Humerusendes abgrenzt. Wir haben jedoch keinen Fall gehabt, wo das Röntgenbild diesen charakteristischen Verlauf zeigt; in der Regel sieht man, daß ein ganz schmales Stück, das nicht bis zur breitesten Partie des Humerusendes hinaufreicht, vom unteren Humerusende abgebrochen ist, und das in einer schwach geneigten Bruchlinie mitten im Condylusabschnitt ausläuft. Der Bruch läßt sich indessen nicht mittels einer Röntgenaufnahme demonstrieren vor der Ossifikation, die erst im 17.—18. Jahre abgeschlossen ist.

Die Symptome sind recht charakteristisch und die Diagnose keineswegs schwierig. Man sieht auf den ersten Blick, daß man eine der Partialverletzungen des unteren Humerusendes vor sich hat und zwar eine verhältnismäßig geringfügige Läsion. Die Blutunter-

laufung ist auf die laterale Hälfte des Armes beschränkt, und die Anschwellung ist hier am stärksten, aber hat doch eine weitere Ausbreitung, da die Fraktur in das Gelenk hineinreicht.

Der Druckschmerz ist auf die laterale Condyluspartie begrenzt, und der Stoßschmerz auf das Heraufdrücken des Vorderarmes bei dessen gleichzeitiger Abduktion, während er bei etwas vorsichtigem Heraufdrücken ohne Seitenabweichung gänzlich fehlen kann, weil man wenigstens in gewissen Stellungen den Unterarm gegen die gesunde Trochlea drückt. Dagegen ist aber ein Versuch, den Vorderarm zu adduzieren, schmerzhaft, und das Charakteristische ist, daß es gelingt, ihn sogar recht bedeutend zu überadduzieren, weil die obere Befestigung des Seitenligaments losgerissen ist; meistens kann man einen gewissen Grad von Varusstellung des ausgestreckten Armes hervorrufen. Nur bei gestrecktem Unterarm tritt dieses Symptom rein hervor; denn bei gebeugtem Vorderarm kann eine geringe Steigerung der Beugung mit Seitenbewegung verwechselt werden. Die aktive Beweglichkeit fehlt hier wie auch sonst bei diesen Brüchen; dagegen ist die passive, dank der im wesentlichen unbeschädigten Trochlea verhältnismäßig unbehindert. Starke Rotation des Vorderarmes, besonders die Supination, ist schmerzvoller als bei den suprakondylären Frakturen.

Fractura diacondylica, auch *Fractura processus cubitalis* genannt, wird als einer der seltensten Brüche am unteren Humerusende angeführt. Daß diese fast ausschließlich bei ganz kleinen Kindern vorkommende Fraktur als selten angesehen worden ist, kann darin seine Erklärung finden, daß sie sowohl ohne Behandlung wie auch bei älteren Behandlungsarten ein ziemlich befriedigendes Resultat gibt, so daß sich bei dem Arzt selten oder gar nie Patienten mit veralteten Brüchen efinden. Hierzu kommt, daß die Fraktur verhältnismäßig selten durch eine Röntgenaufnahme sich nachweisen läßt. In der querlaufenden Epiphysenlinie wird sie bei Patienten in den ersten Lebensjahren auf einem Röntgenbild nicht zum Vorschein kommen, außer in dem Falle, daß der Epiphysenkern des Capitulum humeri während der Aufnahme zufällig mehr oder weniger verschoben liegt.

Etwas kommt jedoch auch darauf an, was man unter einer *Fractura diacondylica* versteht, ob man nämlich mit KOCHER sie als einen wesentlich querlaufenden Bruch entlang des Knorpelrandes unterhalb der Epicondylen betrachtet, oder mit WILMS als eine Fraktur unterhalb der Verbindungslinie der Epicondylen. Das letztere will sagen, daß jeder Bruch unterhalb der Linie durch die breiteste Partie des unteren Humerusendes, also auch Brüche, die den untersten Abschnitt der Epicondylen durchlaufen, hierzu gerechnet werden müssen. Und dies ist das praktisch Richtige; denn nur der Bruch, der abnorme Beweglichkeit gegen den Humerusschaft gibt, wenn man beide Epicondylen zwischen die

Finger nimmt, kann in der Praxis als eine *Fractura supracondylica* diagnostiziert und mit Recht als solche aufgeführt werden. Dieser Ansicht sind wir gefolgt, und dies dürfte auch erklären, daß der Bruch bei uns mit 9 von 71 Fällen oder 12,7 Proz. vorkommt. Wie oben in Verbindung mit dem supracondylären Flexionsbruch erwähnt, kann es fraglich erscheinen, ob nicht auch ein Fall, wo die Bruchlinie, wie man auf dem Röntgenbilde sehen konnte, in der Verbindungslinie der Epicondylen lief, nicht auch als eine *Fractura diacondylica* gerechnet werden sollte, anstatt wie geschehen, als eine *Fractura supracondylica*. Das Röntgenbild, das wir von einer *Fractura diacondylica* erhielten, zeigt eine querlaufende Bruchlinie des unteren Randes der Humerusdiaphyse und eine Flexionsdislokation.

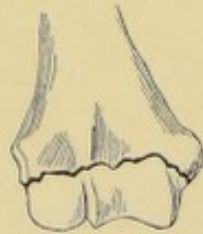


Fig. 55. *Fractura diacondylica*, schematisch, nach KOCHER umgezeichnet.

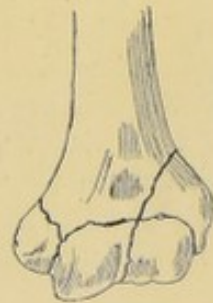

Fig. 56. Diacondyläre Fraktur kombiniert mit einem Bruch beider Epicondylen. Schematisch. Umgezeichnet nach KOCHER.

Symptome. Der Bruch ist ein Kompressionsbruch bei kleineren Kindern und entsteht durch einen Fall auf den Ellenbogen oder die Hand. Da man es in den meisten Fällen und besonders in dem frühesten Kindesalter mit einem rein intrakapsulären Bruch zu tun hat, sind die Symptome ungefähr die gleichen wie bei einem traumatischen Haemarthron im Ellenbogengelenk; mäßige diffuse Anschwellung, vorläufig keine oder nur geringe Blutunterlaufung, Schmerz bei Druck oder bei Bewegungen, sowie bis auf die Anschwellung keine Formveränderung. Hieraus läßt sich nicht entscheiden, ob ein Bruch vorliegt, ohne insofern als die Wahrscheinlichkeit hierfür mit der Stärke der Symptome wächst. Entscheidender ist ausgesprochener Stoßschmerz, wenn man den mehr oder weniger ausgestreckten Vorderarm gegen den Oberarm heraufdrückt. Vermeidet man während des Hinaufpressens nicht Beuge- oder Streckbewegungen im Ellenbogengelenk, verliert die Probe ihren Wert; denn sonst erhält man Schmerzen auch bei einer Distorsion. Hat man die genannten Symptome, den Stoßschmerz eingebegriffen, nachgewiesen, kann man in Fällen, wo einige Zeit nach der Verletzung eine langsam zunehmende Blutunterlaufung auftritt, ziemlich sicher sein, daß ein Bruch vorliegt.

Es gibt indessen zwei Symptome, die dies schon bei der ersten Untersuchung unzweifelhaft machen, nämlich Krepitation und abnorme Beweglichkeit des Unterarmes, sowohl seitwärts wie auch von vorn nach hinten; jedoch beide Anzeichen sind nur unter Narkose nachweisbar und selbst unter einer solchen keineswegs immer.

Fractura epicondylī interni ist der allerhäufigste Bruch in der Ellenbogenregion, aber da derselbe sich meiner Meinung nach nicht mittels Extension behandeln läßt, hat er für uns nur bei der Diagnose der Verletzungen in diesem Gebiet Interesse. Der Bruch entsteht in den allermeisten Fällen unter denselben Verhältnissen wie eine Luxatio cubiti posterior durch Hyperextension des Armes und kommt bisweilen in Verbindung mit einer solchen vor. Sein Entstehen wird dadurch begünstigt, daß gleichzeitig mit der Hyperextension im Ellenbogengelenk eine Abduktion des Vorderarmes stattfindet. Oft ist der Bruch eine Epiphysenfraktur, die um so leichter zu stande kommt, als der Epicondylus seine eigene Epiphyse hat, die nach WILMS erst im 15. bis 16. Jahre ossifiziert wird; er kommt deshalb häufig bis zu diesem Alter vor. Manchmal wird jedoch nur die Spitze des Epicondylus mit der Insertion des Lig. laterale internum abgerissen.

Die Symptome sind charakteristisch. Die Betrachtung des Armes zeigt eine geringe und streng lokalisierte Verletzung. Anschwellung und Blutunterlaufung sind beide auf die mediale Partie der Ellenbogenregion begrenzt, und gleichzeitig bemerkt man eine Formveränderung des gestreckten Armes. Da die Befestigung des Ligamentum laterale mediale abgerissen ist, kommt der Arm in eine etwas vergrößerte Valgusstellung. Infolge der Anschwellung an der inneren Seite des Armes scheint diese Veränderung größer zu sein, als sie in Wirklichkeit ist. Der Druckschmerz ist auf ein noch kleineres Gebiet beschränkt, als die Anschwellung und die Blutunterlaufung. Es besteht eine gewisse Empfindlichkeit in einem weiteren Gebiet an der medialen Ellenbogengegend; aber heftiger Schmerz bei Druck ist nur auf der Bruchstelle vorhanden, die sich in der Regel auch uneben anfühlt. Das abgerissene Epicondylusstück, welches von der Flexionsmuskulatur abwärts gezogen wird, kann nur ausnahmsweise durchgetastet werden. Die passive Beweglichkeit ist weniger eingeschränkt als bei irgendeinem anderen Bruch am unteren Humerusende, und in den meisten Richtungen ziemlich schmerzlos. Heftigere Schmerzen treten nur bei Abduktion des gestreckten Vorderarmes auf. Das charakteristischste Symptom ist indessen die abnorme Beweglichkeit des gestreckten Vorderarmes in der Abduktionsrichtung. Ligamentum laterale mediale leistet keinen Widerstand, und der Vorderarm kann abduziert werden soweit als die mediale Kapselpartie es zuläßt.

Die Diagnose der Brüche am unteren Humerusende. Wenn man bei der Untersuchung nur nach einem der vier oben erwähnten, an den äußeren Grenzen des unteren Humerusendes belegenen Brüche sucht, wird die Frakturdiagnose in diesem Gebiet bedeutend erleichtert. Dadurch, daß man ein schärferes Bild der vier Hauptfrakturen gezeichnet hat, werden die verhältnismäßig seltenen Abweichungen leichter in die Augen springen, und auch die Erkennung eines der selteneren Brüche wird hierdurch leichter fallen.

Wo es gilt, diese vier Bruchformen von der Luxation im Cubitus und unter sich auseinander zu halten, ist es schon für den Kundigen und noch mehr für den weniger Erfahrenen in der Praxis wichtig, die Untersuchung in einer bestimmten Reihenfolge vorzunehmen. Jeder mag dabei gern sein eigenes Verfahren haben; die Hauptsache ist, daß die Untersuchung methodisch geschieht. Unser Verfahren ist folgendes: Zuerst untersuchen wir, ob Luxation oder Bruch des Vorderarmes vorliegt. Letzterer ist durch freie Vorderarmdrehung und fehlende Druckempfindlichkeit, erstere durch Beugung über 90 Grad, sowie unter normalen Verhältnissen zwischen dem Olecranon und den Epicondylen ausgeschlossen.

Darauf wird die Ellenbogengegend unter Vergleich beider Arme einer genauen Besichtigung unterworfen. Die Formveränderung wird festgestellt; man merke sich den Grad und die Ausbreitung der Anschwellung, alsdann die Lokalisation und Stärke der Blutunterlaufung, und verschaffe sich hierbei Klarheit darüber, ob eine schwere oder geringere Verletzung vorliegt.

Schon die bloße Betrachtung kann die Diagnose ziemlich nahe ans Ziel führen. Die schwerste Verletzung führt den supracondylären Bruch, die geringste eine Fractura epicondylarum int. mit sich. Gleichmäßig verbreitet findet man die Anschwellung bei der Fractura supra- und diacondylarum, eine auf die äußere oder innere Seite beschränkte bei der Fractura condylarum externi bzw. epicondylarum externi. Die beiden letztgenannten Brüche verursachen ebenfalls eine lokalisierte Blutunterlaufung, während diese bei einer Fractura dia- bzw. supracondylarum diffus ist und bei erstgenannter oft erst nach mehreren Tagen auftritt.

Nun wird die Lokalisation des Schmerzes festgestellt, sowohl die des Druckschmerzes, wie die des Stoß- und Bewegungsschmerzes.

Die Brüche des Epicondylus int. und des Condylus externus haben ausgesprochenen Druckschmerz, und zwar an der inneren bezüglich äußeren Seite; bei erstgenanntem fehlt der Schmerz beim Heraufdrücken des Unterarms gänzlich, bei letzterem ist Schmerz beim Heraufdrücken nur unter gleichzeitiger Abduktion vorhanden. Fractura supra- und diacondylarum haben beide in der betreffenden Höhe einen zirkulär verbreiteten Druckschmerz, ebenso wie beide Stoßschmerz bei allen Vorderarmstellungen haben.

Man hat sich nunmehr eine gewisse Ansicht darüber gebildet, welcher der vier Brüche vorliegt, und um die Diagnose zu entscheiden, und mögliche Komplikationen festzustellen, geht man jetzt zur Untersuchung der für Brüche überhaupt charakteristischen Kardinalsymptome über.

Krepitation kommt bisweilen bei einer *Fractura condyli externi* und *supracondylica flexoria* vor, seltener bei einer *Fractura diacondylica*, äußerst selten bei einer *Fractura supracondylica extensoria* und so gut wie niemals bei einer *Fractura epicondyli interni*.

Abnorme Beweglichkeit beim Fassen der Fragmente findet man regelmäßig bei einer *Fractura supracondylica*, wenn man mit der einen Hand die Epicondylen und mit der anderen den Humerusschaft mit tiefem und festem Druck hält und versucht, diese gegeneinander zu bewegen. Bei einer *Fractura condyli externi* findet man auch nicht so selten abnorme Beweglichkeit, sofern nur das kleine Fragment groß genug ist, daß man es fassen kann. Bei *Fractura diacondylica* und *epicondyli interni* ist eine unmittelbar abnorme Beweglichkeit eine Ausnahme.

Abnorme Beweglichkeit des Unterarms gegen den Oberarm in einer gegebenen Stellung findet man in ausgeprägtem Grade sowohl nach beiden Seiten hin, wie von vorn nach hinten, ferner auch als abnorme Adduktion und Abduktion des gestreckten Vorderarms bei einer *Fractura supracondylica extensoria*. In etwas geringerem Grade ist dies bei einer *Fractura supracondylica flexoria*, sowie einer *Fractura diacondylica* nachweisbar. *Fractura condyli externi* hat bloß abnorme Varus-, und *Fractura epicondyli interni* nur abnorme Valgusbeweglichkeit des gestreckten Vorderarms, aber keine der übrigen abnormen Bewegungen zwischen Unterarm und Oberarm.

Die letzte Stufe in der Untersuchung ist, die Dislokation festzustellen. Bei einer *Fractura supracondylica extensoria* fällt dies bei ausgesprochener Dislokation sehr leicht. Die Verschiebung des unteren Bruchstücks nach hinten sieht man an dem charakteristischen sichelförmigen Profil des hinteren Oberarmrandes in dessen unterem Drittel, und das untere Ende des oberen Fragments fühlt man mit Leichtigkeit in oder gleich oberhalb der Cubitalfurche hervorragen. Manchmal kann man auch bei einer *Fractura condyli externi* das mehr oder weniger verschobene kleine Fragment abtasten. Bei einer *Fractura epicondyli interni* gelingt dies selten, und bei einer *Fractura diacondylica* und einer *supracondylica flexoria* ist die Dislokation nur ausnahmsweise fühlbar.

Bei der Diagnose von Brüchen des unteren Humerusendes kann man das Röntgenbild zwar entbehren, wenn man sich aber eins verschaffen kann, sollte man es nehmen. Entscheidend unter allen Umständen und für alle Alter ist das Bild nur bei einer supracondylären Fraktur. Bei einer Fraktur des *Condylus externus* und einem diacon-

dylären Bruch hat es dagegen nur einen sehr bedingten Wert, da es in gewissen Altern wenig oder nichts zeigt, und in anderen wieder zu einer ganz falschen Diagnose führen kann, wenn man nicht sehr aufmerksam ist. Von den vier Epiphysen des unteren Humerusendes tritt der Epiphysenkern des Capitulum humeri im 3. Jahre, der des Epicondylus int. im 8. bis 9., der der Trochlea im 10., und der des Epicondylus externus erst im 11. bis 12. Lebensjahr hervor¹⁾. Es ist daher leicht verständlich, daß Brüche von Gelenkflächen und in Epiphysenlinien nur bei älteren Kindern zu sehen sein werden. Aber besondere Schwierigkeiten bietet das Bild im 12. bis 13. Lebensjahre, sowohl infolge der teilweise gezackten Begrenzungslinien der Epiphysenkerne, wie auch weil die nunmehr großen Schatten der Knochenkerne sich zum Teil decken und unregelmäßige, bruchähnliche Figuren bilden. Man muß unter diesen Verhältnissen sich nicht durch ein einzelnes Röntgenbild irreleiten lassen. Man nehme deshalb nicht nur Aufnahmen des verletzten Arms von der Seite und von vorn, sondern auch solche beider Arme; und am Tage nach der Anlegung des Extensionsverbandes sollte man sich wieder neue Bilder zur Vergleichung verschaffen. Eine Richtschnur wird der mit diesen Verhältnissen Vertraute fast immer hierdurch bekommen; aber nur selten werden Frakturbilder der knorpelbekleideten Teile bei Kindern unter 14 bis 15 Jahren deutlich genug, um zum Demonstrieren des Erfolges der Behandlung dienen zu können.

Die Behandlung der Brüche am unteren Humerusende hat die herrschende Unsicherheit deutlich zum Ausdruck gebracht. Die Immobilisation in rechtwinkliger Stellung war eine Falliterklärung, da sie nicht aus Rücksicht auf die Bruchheilung geschah, sondern dem Wunsche gemäß, im Fall von Ankylose die günstigste Armstellung zu erhalten. Das Gefühl der Notwendigkeit einer mehr vollkommenen Frakturbehandlung ließ verschiedene Versuche entstehen, die jedoch meist nicht über ein bloßes Herumtasten herauskamen. Man fixierte den Arm in gestreckter Stellung, aber die Konsequenzen hieraus wagte man nicht zu ziehen. Man wechselte die Stellung mit 5 bis 6 Tagen Zwischenraum. Geschah dies vielleicht in der Hoffnung, die Heilkraft der Natur werde schon selbst unter den Fragmentstellungen die beste wählen? Denn die ausgeführte Bewegung findet häufiger an der Bruchstelle als im Gelenk statt. Andere meinten, mirabile dictu, daß die günstigsten Bedingungen für die Heilung gebrochener Gelenkenden in korrekter Stellung sich bei spitzwinkliger Flexion bieten müßten.

1) Wendt, loco cit., und Wilms: Die Entwicklung der Knochen der Extremitäten etc., Fortschritte auf dem Gebiete der Röntgenstrahlen, Ergänzungsband 9.

Ein bedeutender Fortschritt, dem man hauptsächlich BARDENHEUER zu verdanken hat, war die Anwendung der Extension. Daß diese bei den Brüchen am unteren Humerusende, mehr als an den meisten anderen Stellen erforderlich ist, um die Dislokation zu heben, ist leicht verständlich. Gewiß gelingt es ein und das andere Mal, durch manuelle Reposition das untere Fragment eines supracondylären Extensionsbruches in korrekte oder wenigstens einigermaßen korrekte Stellung zu bringen, und denselben auch bis zu einem gewissen Grad korrigiert zu erhalten; aber dies ist doch ein reiner Zufall und kann nur geschehen, wo die Muskelretraktion sich noch nicht eingestellt hat. Der Rat, den einige Lehrbücher geben, die verschobenen Fragmente mit den Fingern zu reponieren, gelingt bei den anderen Brüchen keineswegs besser. Ein permanenter Zug, der zeitig ausgeführt wird, hat dagegen alle Aussicht, das kleine Fragment dieser Brüche auf seinen richtigen Platz zu bringen. Der Zug am Vorderarm übt durch Kapsel, Seitenligamente und die an den Epicondylen befestigten Muskeln auf das untere Fragment seine Wirkung aus, sowohl bei einer *Fractura supracondylarica*, wie bei einer *Fractura condyli externi*. Bei einer *Fractura diacondylarica*, deren Bruchlinie oberhalb oder in der Kapselinsertion läuft, wird der Zug durch die Kapsel ausgeübt, während das Bruchstück oder die Bruchstücke bei einer ganz intrakapsulären *Fractura diacondylarica* nur durch den Druck der gespannten Kapsel in richtige Stellung gebracht werden.

Gleichgültig, ob die Wirkung auf die eine oder andere Weise erfolgt, so ist das Vermögen der korrigierenden Traktion in der Praxis genügend dargetan. Aber noch keine Einigkeit herrscht darüber, in welcher Richtung der Zug am günstigsten wirkt. Einzelne ziehen am gestreckten Vorderarm, andere, z. B. BARDENHEUER, am rechtwinkligen. Warum, ist nicht klar zum Ausdruck gekommen. Man darf wohl davon ausgehen, daß man sich von der Tradition hat beherrschen lassen und deshalb in der durch die immobilisierenden Verbände hergebrachten Stellung gezogen hat.

Aber warum nicht in der natürlichen Richtung des unteren Humerusendes ziehen? Es nimmt unter normalen Verhältnissen etwa 30 Grad Beugestellung gegen den Humerusschaft ein, und will man unbeschränkte Gebrauchsfähigkeit erzielen, muß man dafür sorgen, daß das natürliche Verhältnis zwischen dem unteren Humerusende und der Diaphyse aufrecht erhalten bleibt. Das wird aber weder durch einen Zug am rechtwinkligen, noch am gestreckten Vorderarm erreicht. Im ersteren Fall wird das untere Humerusende zu stark geknickt, und mehr oder weniger der Vorderarmstreckung geht verloren; im letzteren Fall wird die natürliche Knickung verringert oder aufgehoben, und die Beugefähigkeit des Arms eingeschränkt. Man wird vielleicht einräumen, daß ein Zug am rechtwinkligen Vorderarm un-

zweckmäßig ist, aber einwenden, daß die physiologische Knickung des unteren Humerusendes nach vorn einem vollen Strecken des gesunden Vorderarms nicht im Wege steht. Aber man darf hieraus nicht schließen, daß das gebrochene untere Humerusende sich bei gestrecktem Vorderarm, oder noch mehr bei Zug am gestreckten Vorderarm wieder in seine normale Knickungsstellung zur Humerusachse überhaupt stellen wird. Denn das wird es nicht tun. Es wird sich im Gegenteil gerade oder sogar in leichte Hyperextension stellen, so daß die Achse der Epiphysenpartie eine geradlinige Verlängerung der Humerusachse bilden, oder etwas nach hinten von dieser abweichen wird. Der Grund hierzu ist, daß bei gestrecktem Vorderarm, was jeder an seinem eigenen Arm

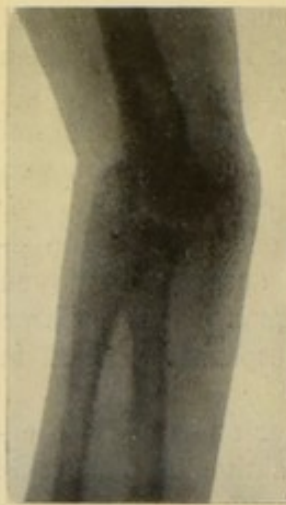


Fig. 57. Profilbild einer mittels Gipsverband am gestreckten Arm behandelten und mit Verlust der normalen Inklination des unteren Humerusendes geheilten Fractura supracondylica flexoria. Rechts Beugefläche, links Streckfläche.

merken kann, eine ganz starke Spannung der Weichteile an der Vorderfläche des unteren Humerusendes entsteht. Diese Spannung wird größer durch die von der Fraktur verursachte Anschwellung. Das Ergebnis, und zwar sowohl das der Immobilisation, wie das des Zugs am gestreckten Vorderarm, ist, wie Fig. 57 zeigt, und wie ich durch eine weitere Reihe ähnlicher Bilder dartun könnte, daß die normale Neigung des unteren Humerusendes gegen die Diaphyse des Oberarms aufgehoben wird. Der Patient kommt von der Behandlung mit der Fähigkeit davon, etwa 30 Grad im Ellenbogengelenk zu überstrecken, aber mit einer gleich großen Einschränkung des Beugungsvermögens.

Am ausgeprägtesten wird selbstverständlich diese veränderte Stellung bei einer Fractura supracondylica werden, wo der Punkt, um den das Fragment sich dreht, hoch oben liegt, und der Radius der stattgefundenen Bewegung verhältnismäßig lang wird. Einen viel geringeren Ausschlag gibt das untere Fragment bei einem Bruch durch die knorpelbekleideten Flächen,

aber hier wird es nach hinten verschoben und der Bruchflächenkontakt unvollkommen. Ebenso mangelhaft wird natürlich die Korrektur bei einer Fractura condyli externi, wenn man an dem gebrochenen condylären Fragment in einer anderen Achse zieht, als der, welche die unbeschädigte Partie des unteren Humerusendes einnimmt.

Gerade diesen Zug in der rationellen Richtung übt meine gewinkelte Ober-Unterarmschiene aus. Indem die unterste Partie des Humeruschaftes mit ihrer Beugefläche sich gegen die mittels der zwei Schraubösen errichteten Oberarmstütze legt, wird der Oberarm während des Zugs fixiert. Bei einer beliebigen Winkelstellung des Unterarmstücks

der Schiene gegen das Oberarmstück kann man durch den Unterarm den Zug am unteren Fragment in jeder Richtung ausüben. Nichts ist leichter, als während des Zugs den Unterarm in eine solche Beugstellung zu bringen, daß jeder Druck seitens der Kapsel und Muskeln nach hinten am unteren Bruchstück wegfällt. Und hierbei darf man nicht vergessen, daß es besser ist, die Biegung der Schiene zu groß als zu klein werden zu lassen. Denn von den beiden Uebeln ist das Fehlen einiger Grade am vollen Streckungsvermögen geringer als selbst eine ganz minimale Einschränkung der Beugungsfähigkeit.

Es ist auch nötig, die normale Valgität des Arms zu erhalten. Hierauf muß man um so mehr aufmerksam sein, als es die Behandlung selbst ist, und nicht die zufällige Stellung der Fragmente, ehe die Extension ins Werk gesetzt wird, die die Schuld an der Varusstellung, oder in selteneren Fällen an der übertriebenen Valgusstellung trägt, welche in früheren Zeiten die Folge dieser Brüche werden konnten. Es war hauptsächlich die Immobilisation in rechtwinkliger Armstellung, die in dieser Hinsicht die schlechtesten Resultate gab. Aber selbst die vollkommenste Extension am gestreckten Arm wird bei Brüchen, die bis oberhalb beider Epicondylen reichen, die Valgität aufheben und einen geraden Arm geben, d. h. einen Arm, dessen Unterarmachse bei Supination eine direkte Verlängerung des Oberarms bildet. Das Verhältnis ist am leichtesten verständlich, wenn man sich einen querlaufenden supracondylären Bruch denkt. Zieht man an dem ausgestreckten Vorderarm mit der Schulter als festen Punkt, so wird der Zug streben, den Arm gerade zu machen, oder mit anderen Worten suchen, den Valguswinkel im Ellenbogen aufzuheben. Aber im Ellenbogengelenk gibt nichts nach; das tut dagegen das untere Bruchstück. Dieses wird um eine durch dessen mediale Ecke laufende anteroposteriore Achse derart gedreht, daß die Fragmente nur an dem ulnaren Ende der Bruchlinie in Berührung miteinander bleiben, während sie im übrigen gegeneinander einen nach außen offenen Winkel bilden, von derselben Größe wie der ursprüngliche Valgitätswinkel.

Man kann bei der Extensionsbehandlung auf eine sehr einfache Art vermeiden, die Valgität aufzuheben oder zu verringern. Hierzu braucht man bloß den Vorderarm in etwa halbe Pronation zu stellen. Denn nur bei Supination steht unter normalen Verhältnissen der Vorderarm in Valgusstellung zum Oberarm; der pronierte Arm ist gerade. Auf meiner gewinkelten Ober-Unterarmschiene bleibt der Vorderarm mit korrekt gestelltem Oberarm in der gewünschten Stellung liegen. Wenn nämlich der Oberarm derart gegen das Oberarmstück anliegt, daß die Linie durch dessen Epicondylen perpendicular auf dessen Fläche steht, so kommt der Vorderarm in viertel oder halber Pronation auf das Unterarmstück zu liegen, d. h. er wird so viel proniert, daß der Patient nicht in seine Hohlhand sehen kann. Und es bedarf nur

einer kleinen Drehung der Rolle und etwas Gaze oder Watte unter dem Kleinfingerballen, um dem Unterarm eine etwas größere Pronation zu geben und ihn dazu zu bringen, gegen die Schiene mit dem radialen Teil seiner Beugefläche anzuliegen. Im übrigen braucht die Valgusstellung des Vorderarms nicht ganz gehoben zu sein; denn die Schiene selbst hat eine Valgität von etwa 5 bis 7 Grad, die auch ihren Teil dazu beiträgt, die normale Seitenstellung des Vorderarms aufrechtzuerhalten. Die Fälle, die ich unter der Behandlung von *Fractura supracondylica* anführe, zeigen, wie die normale Valgität bei meinem Verfahren so gut wie vollständig bewahrt bleibt (vergl. Fig. 63, 68 und 73).

Wie lange soll der Zug fortgesetzt werden? So lange wie möglich. Man soll es sich überhaupt zur Regel machen, Frakturen bei Kindern lange immobilisiert zu halten; denn sonst erlebt man, daß das Kind fällt und eine neue Dislokation des schon richtig gestellten Bruchs davonträgt. Viel zu oft bekommt der Arzt die neue Verstellung nicht zu sehen, bevor sie konsolidiert ist. Bei Kindern kommt es, nicht zum wenigsten bei Brüchen von Gelenkenden, ausschließlich auf eine richtige Fragmentstellung an. Gute Reposition gibt ein gutes Resultat, schlechte ein schlechtes. Hierin schaffen häufiger Stellungswechsel des Gliedes, Massage und frühzeitige passive Bewegungen, trotz all der Pein, die das Kind dabei auszustehen hat, keine Veränderung. Seitdem wir bei einigen unserer ersten, mit der gewinkelten Extensionsschiene behandelten Brüchen des unteren Humerusendes gesehen haben, wie vollkommen das Resultat wurde, trotzdem der Patient während der Behandlung wegblieb und erst 6 bis 8 Wochen später wiederkam, um die Schiene und den Pflasterverband entfernen zu lassen, haben wir späterhin bei diesen Brüchen auf jede Nachbehandlung systematisch verzichtet. Abgesehen von der ersten Untersuchung ist unsere Behandlung von keinem Schrei, keiner Träne von seiten unserer kleinen Patienten begleitet gewesen. Und doch haben wir bei korrekt angelegter Schiene immer unbeschränkte Beweglichkeit und korrekte Armstellung erzielt. Wir haben einen Fall von *Fract. supracondylica* bei einem 11-jährigen Kinde, wo aus Versehen von Anfang an am gestreckten Arm gezogen wurde, und wo wir, wie zu erwarten war, 20 bis 30 Grad Beugungseinschränkung mit entsprechender Hyperextension erhielten; aber abgesehen von diesem einen Falle haben wir ausschließlich einwandfreie Resultate erzielt.

Die Behandlung der Extensionsform des supracondylären Bruches ist die schwierigste Aufgabe, welche die Brüche im unteren Humerusende stellen. Es gilt vor allem, das in der Regel nach hinten und aufwärts stark verstellte untere Fragment zurück auf seinen Platz zu bringen. Da dieses von so starken Muskeln wie *Triceps* disloziert gehalten wird, ist es erforderlich, daß 1) die Extension

so früh wie möglich ins Werk gesetzt wird, 2) daß dieselbe mit ziemlicher Kraft geschieht, und 3) daß sowohl nach vorn, wie nach unten gezogen wird. Dieser kombinierte Längs-Querzug wird von der gewinkelten Ober-Unterarmschiene besorgt. Während der Unterarm und mit diesem das untere Fragment abwärts nach vorn gezogen wird, übt die von den beiden Schraubösen gebildete Oberarmstütze einen Druck nach hinten auf das obere Fragment aus (Fig. 24 u. 25). Die Erfahrung zeigt, daß die am schwierigsten korrigierbare Dislokationsform die Verstellung nach hinten ist; diese wird in der Regel nicht so vollkommen gehoben, wie die übrigen. Man sollte deshalb auf folgende Weise zu Werke gehen. In den ersten 24 Stunden gibt man der Schiene eine Winkelstellung von 40 Grad (mittleres Loch des Unterarmstücks der Schiene über dem mittleren Loch des Oberarmstücks). Am zweiten Tage kann man den Winkel etwas kleiner machen. Man hat dann die Wahl zwischen 25 und 35 Grad Beugung und man sollte die letztere wählen (inneres Seitenloch des Unterarmstücks über dem äußeren Loch des Oberarmstücks). In dieser Stellung kann man die Schiene unverändert liegen lassen. Aber ich muß nochmals hervorheben, daß man sich in den ersten Tagen nicht von der Haltung des Patienten mit gesenkter Schulter und stark nach der kranken Seite gebeugtem Körper beeinflussen lassen darf, ebensowenig wie man sich von der Weigerung kleiner Kinder, herumzugehen, dazu verleiten lassen sollte, einen zu schwachen Zug anzuwenden. Die Fehler, die eine Folge mangelhafter Traktion am frischen Bruch zu sein pflegen, oder einer zu spät begonnenen Extensionsbehandlung, lassen sich später, wie folgender Fall zeigt, nur schwer oder kaum wieder berichtigen.

Odd L., 8 Jahre alt. Fiel am 4. Sept. 1902 von einem anderthalb Meter hohen Zaun auf den gestreckten Arm und erlitt eine supracondyläre Extensionsfraktur. Der hinzugezogene Arzt legte am selben Tag einen Gipsverband bei 80 Grad gebeugtem Vorderarm an.

Vier Tage später, am 9. Sept., stellte Patient sich an der chirurgischen Poliklinik vor. Der Gipsverband wurde entfernt und folgender Status notiert: Beträchtliche Anschwellung vom unteren Drittel des Oberarms bis hinunter zum Handgelenk. Starke Blutunterlaufung im ganzen Querschnitt der Cubitalfurche. Ein Suffusionsabschnitt an jeder Seite der Tricepssehne. Im Profil charakteristische Sichelform der hinteren Fläche oberhalb des Ellenbogens. Deutliches Hervorragen eines breiten, festen Körpers vorn an der Cubitalfurche. Pronation und Supination ungehindert. Passive Flexion 80 Grad; passive Streckung vollkommen. Sowohl bei gebeugtem wie gestrecktem Arm normale Verhältnisse zwischen Ellenbogen und Epicondylen. Deutliche abnorme Beweglichkeit zwischen Schaft und Condylenstück des Humerus. Röntgenbild zeigt eine typische, schräg von oben nach unten vorn verlaufende supracondyläre Extensionsfraktur mit totaler Dislocatio ad latus des unteren Fragments nach hinten und einer Dislocatio ad longitudinem von etwa 2 cm. Die Winkelschiene wurde mit einer Beugung von 20 Grad sofort angelegt mit einer Traktion von 1 bis

1,5 kg. Schon am folgenden Tage zeigte sich die Dislokation ad longitudinem wesentlich verbessert.

Die Schiene blieb bis zum 20. Okt. liegen. Röntgenbild vom selben Tage zeigt, daß die Längsdislokation im wesentlichen korrigiert ist, während die Dislokation nach hinten noch größtenteils besteht. Keine Nachbehandlung. Die Untersuchung 3 Monate später ergibt aktives Beugen im Ellenbogengelenk von nur 125 Grad, sowie eine geringere Hyperextension, aber sonst vollständig ungehinderte Beweglichkeit des Unterarms.

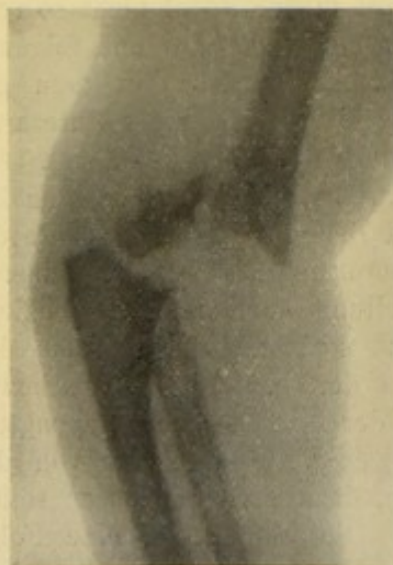

Fig. 58. Nach 4-tägigem Tragen eines Gipsverbands, vor der Extension.

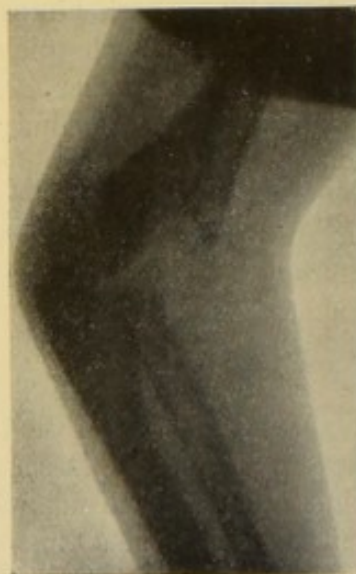

Fig. 59. Bei beendeter Extension.

Wendet man dagegen bei dem frischen Bruche von Anfang an einen nur einigermaßen kräftigen Zug, z. B. 1 bis 1,5 kg an, so wird die Achsen- und Lateral-Dislokation gehoben, und zwar mit großer Vollkommenheit schon im Laufe der ersten Stunden. Die Wanderung des unteren Fragments nach vorn geht träger vor sich und wird in der Regel nicht vollkommen. Der geheilte Knochen erhält, wie unsere Bilder zeigen, ein typisches Profil mit einem gebogenen Vorsprung gleich oberhalb der Fossa coronoidea. Für die Funktion ist dies jedoch ohne Belang, und ist man nur seiner Sache sicher, daß man keine Komplikationen übersehen hat, so kann man durch Anwendung der Winkelschiene bei einer supracondylären Fraktur vollständige Heilung versprechen. Was dieses Verfahren zu leisten vermag, kann ich nicht besser erläutern, als durch eine kurze Wiedergabe folgender 3 schwerer Fälle:

1) Karl O. H., 6 Jahre alt, Schuhmachersohn, wird am 5. Mai 1906 von der Mutter in die chirurgische Poliklinik gebracht.

Gestern Fall auf den gestreckten linken Arm.

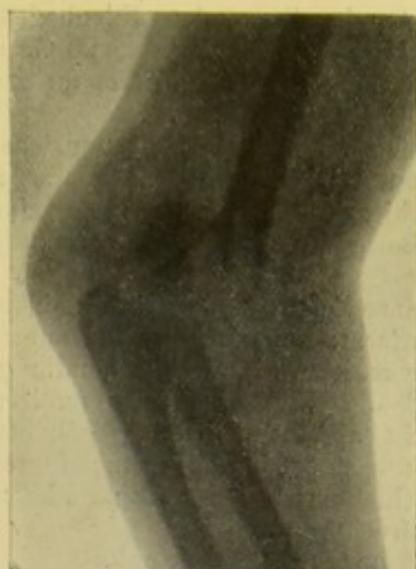

Fig. 60. Vor der Extensions-
behandlung.

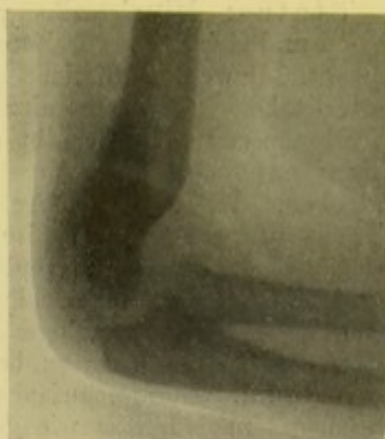

Fig. 61. Profilbild bei beendeter
Extension.

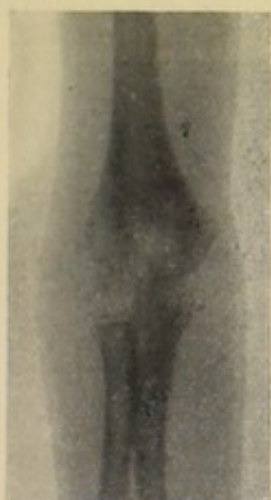

Fig. 62. Antero-poste-
riores Bild nach dem
Abschluß der Exten-
sionsbehandlung.

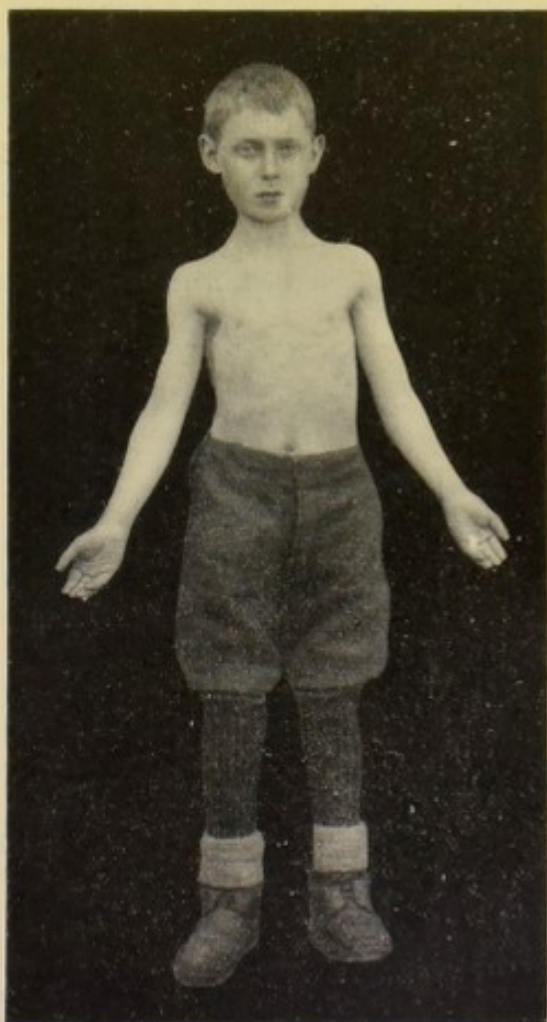


Fig. 63. Photographie, um die normale Valgität
des Arms zu zeigen.

Status: Mittelstarke gleichmäßige Anschwellung der Ellenbogengegend und zirkulär verbreitete Blutunterlaufung. Vorderarm steht 25 Grad gebeugt. Bewegungen nicht zulässig. Ausgesprochene Sichelform an der Hinterfläche. Hervorragender Körper in der Ellenbogenfurche.

Röntgenaufnahme ergibt eine querlaufende supracondyläre Extensionsfraktur mit bedeutender Verstellung des unteren Fragments nach hinten und oben. Während des Anlegens der Schiene fühlt man die für eine supracondyläre Fraktur typische abnorme Beweglichkeit, nach Einwirkung des Zuges auch einmal Krepitation.

29. Mai. Die Winkelschiene, die die ganze Zeit unverändert mit einem Winkel von 25 Grad gelegen hat, wird entfernt. Der Knabe wird aufgefordert, selbst den Arm zu bewegen; keine anderweitige Nachbehandlung.

6. Juni. Röntgenaufnahme zeigt, daß die Verstellung des unteren Fragments nach hinten wie gewöhnlich nicht absolut vollständig gehoben ist, daß dies die Funktion indessen nicht beeinträchtigen kann; ferner daß keine Andeutung einer seitlichen Verschiebung besteht. Eine Photographie zeigt, wie die normale Valgität aufrechterhalten ist.

10. Sept. Unbehinderte Beweglichkeit im Ellenbogengelenk.

2) Nils R., 5 Jahre alt, Schneidersohn, wird am 22. Jan. 1906 von der Mutter in die chirurgische Poliklinik gebracht. Fiel gestern stehend von einem Sofa mit ausgestrecktem linken Arm auf den Fußboden herab. Starke Schmerzen und Gebrauchsunfähigkeit der Extremität.

Status: Diffuse und starke Blutunterlaufung der Ellenbogengegend hinten, etwas weniger und fleckenweise vorn, mäßige und diffuse Anschwellung. Passive Bewegungen lassen sich wegen Schmerzen nicht ausführen. Deutliche Sichelform des Oberarmes oberhalb des Ellenbogens;

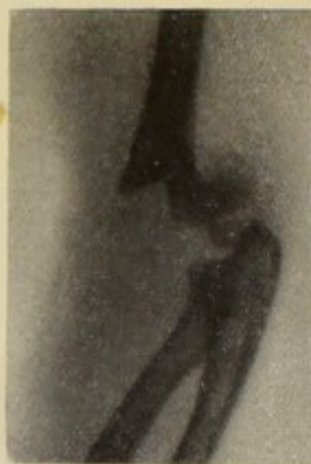

Fig. 64. Supracondyläre Extensionsfraktur vor der Behandlung.

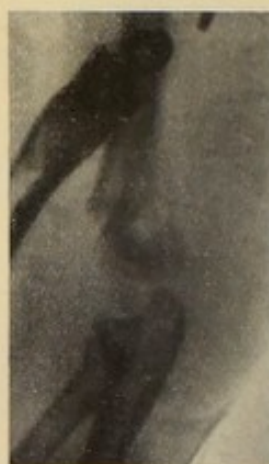

Fig. 65. Supracondyläre Extensionsfraktur, 15 Tage lang mittels der Winkelschiene behandelt.

Unterarm nach hinten und außen verschoben. Deutliche Beweglichkeit des Condylenstücks gegen die Diaphyse entscheidet die Diagnose einer supracondylären Extensionsfraktur. Röntgenaufnahme zeigt eine solche mit bedeutender Seitenverschiebung des unteren Bruchstücks nach außen. Winkelschiene mit einem Beugungswinkel von 30 Grad wird angelegt.

Röntgenaufnahme nach 15-tägiger Extension zeigt eine fast korrekte Fragmentstellung.

Die Schiene bleibt bei dem überaus ängstlichen Kinde unberührt liegen bis zum 17. März, wann Patient wieder vorgestellt wurde.

Der Arm zeigt nach dem Entfernen der Schiene eine normale Form. Eine Photographie wird gleichzeitig genommen, um das Vermögen der Winkelschiene, die Valgität des Armes aufrechtzuerhalten, zu demonstrieren. Keine Nachbehandlung.

Röntgenaufnahme gibt im Profil das typische Bild einer mit meiner Winkelschiene behandelten und geheilten supracondylären Extensionsfraktur. Die Dislokation des unteren Bruchstücks

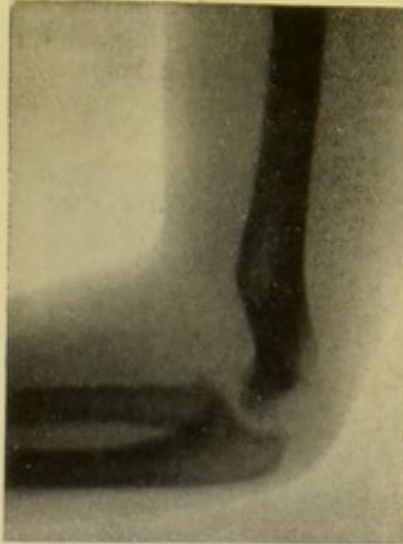


Fig. 66. Profilbild der mittels Extension behandelten Fraktur.



Fig. 67. Antero-posteriore Bild nach der Extensionsbehandlung.



Fig. 68. Photographie nach beendeter Behandlung, um die normale Valgität des Arms zu zeigen.

nach hinten wird nicht vollständig gehoben, und an der Beugefläche des Humerus sieht man oberhalb der Fossa coronoidea einen kleinen Vorsprung. Das antero-posterior aufgenommene Bild zeigt, daß die Fraktur

mit einer ganz unbedeutenden Verschiebung der Epicondylenpartie nach innen geheilt ist.

1. Sept. Unbeschränkte Beweglichkeit im Ellenbogengelenk.

3) Margit L., 4 Jahre alte Schaffnerstochter, wird 4. Okt. 1907 in der chirurgischen Poliklinik vorgestellt. Gestern Fall auf den ausgestreckten rechten Arm mit sofortiger Funktionsstörung und großen Schmerzen.

Status: Starke diffuse Anschwellung und Blutunterlaufung der Ellenbogengegend. Sichelform der Tricepssehne. Das Kind läßt keine Unter-

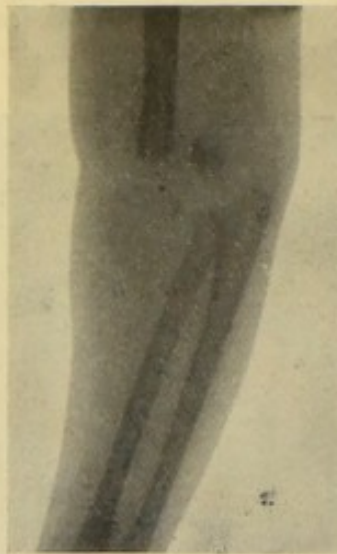


Fig. 69. Supracondyläre Extensionsfraktur mit schwerer Dislokation vor der Behandlung.

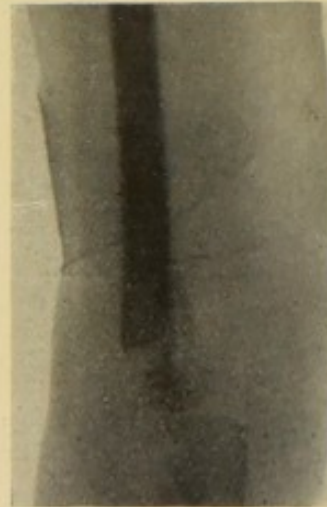

Fig. 70. Supracondyläre Extensionsfraktur, 10 Tage lang auf der Winkelschiene mittels Extension behandelt.

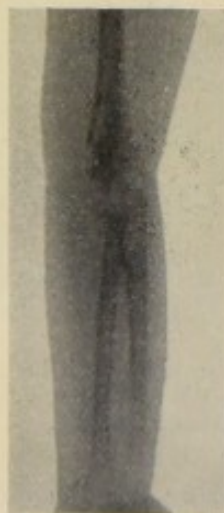


Fig. 71. Nach der Extensionsbehandlung der supracondylären Fraktur.

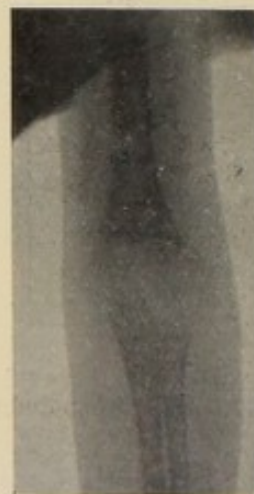

Fig. 72. Antero-posteriore Bild nach der Behandlung.

suchung zu. Eine Röntgenaufnahme bestätigt die Vermutung einer supracondylären Extensionsfraktur und zeigt einen querlaufenden Bruch mit der größten Verstellung, die ich je wahrgenommen habe. Das obere Bruchende steht ganz isoliert da, wie quer abgeschnitten; das untere Fragment ist in recht bedeutender Entfernung nach hinten verschoben und steht in etwa 35 Grad Hyperextension zur Diaphyse.

Die Winkelschiene wird sofort mit einem Winkel von 20 Grad angelegt. Röntgenaufnahme 10 Tage später ergibt eine recht gute Fragmentstellung. Das untere Bruchstück ist indessen nicht genügend nach vorn gekommen, und seine Neigung gegen die Diaphyse ist etwas vermindert.

Bevor man den Schienwinkel schärfer machen konnte, war indessen das Kind verschwunden und wurde erst 6 Wochen später wieder vorgestellt.

Die Schiene wird entfernt. Keine Nachbehandlung.

Röntgenbild vom 10. April 1906 zeigt, daß die Inklination des Condylenstücks gegen den Humerusschaft etwas vermindert, daß aber

keine seitliche Verstellung vorhanden ist. Die Form des Armes ist, wie vorstehende Photographie zeigt, normal und die Valgität aufrechterhalten.

In Verbindung mit dem Referat meiner Fälle von supracondylären, mittels der Winkelschiene behandelten Extensionsfrakturen kann ich nicht umhin, auch zwei Bilder eines ähnlichen Falles wiederzugeben, der mittels Gipsverband nach zwei Repositionsversuchen in Narkose behandelt wurde (vergl. Fig. 74 u. 75, S. 142).

Die Flexionsform des supracondylären Bruchs bietet keine besonderen Schwierigkeiten für die Behandlung. Man hat sehr oft nur eine Achsendislokation, indem die Knickung des unteren Humerusendes nach vorn mit 20–30 Grad gesteigert ist. Dies ist vornehmlich der Fall, wo der Bruch eingekeilt ist, kann aber auch bei freibeweglichen Brüchen vorkommen. Bei diesen ist jedoch häufig eine Verschiebung zwischen den Bruchflächen vorhanden, da das untere Bruchstück etwas nach vorn geglitten ist, selten seitwärts. Die

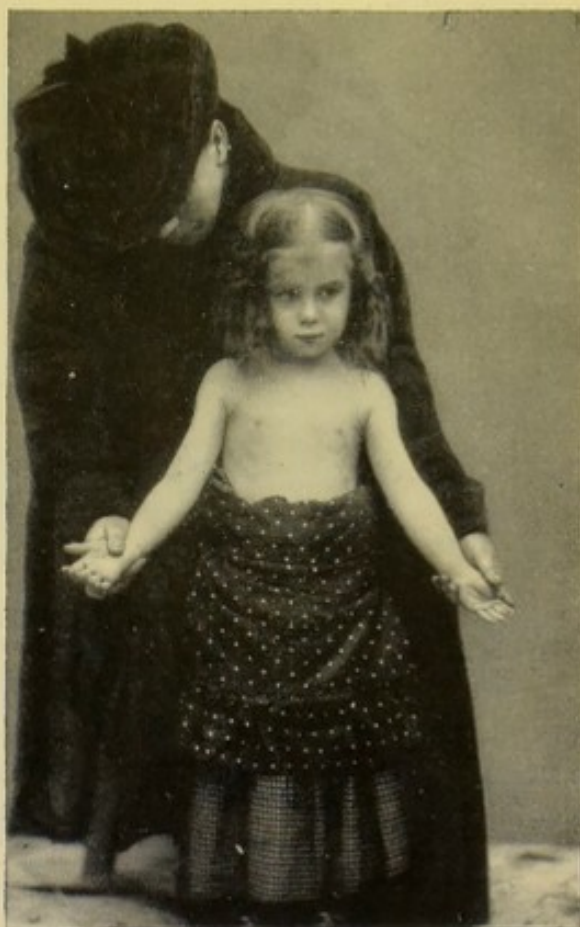

Fig. 73. Photographie nach beendeter Behandlung, um die beibehaltene Valgität des Arms zu zeigen.

Achsenverschiebung ist indessen immer die wesentlichste Dislokationsform, und es ist ohne weiteres verständlich, daß sie leicht durch Extension gehoben wird. . Wird dieselbe nicht vollkommen behoben, trägt hieran

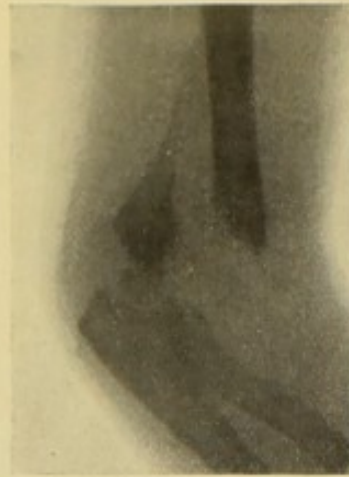

Fig. 74. Supracondyläre Extensionsfraktur im Gipsverband gerade nach dem 1. Repositionsversuch am Tage nach dem Bruch.

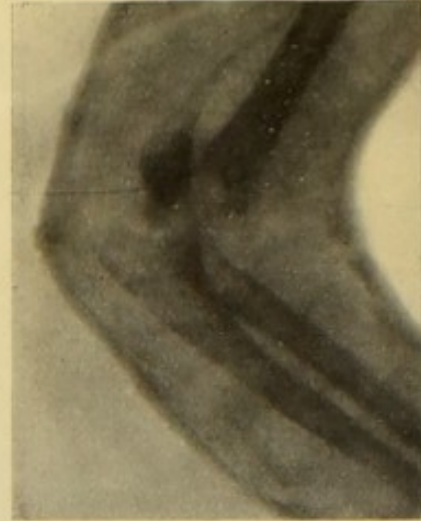


Fig. 75. Dieselbe Fraktur im 2. Gipsverband nach dem 2. Repositionsversuch in Narkose.

die Einkeilung die Schuld, oder der Umstand, daß man aus Angst, die natürliche Beugung des unteren Humerus zu heben, während des Zugs den Schienen eine zu starke Winkelstellung gegeben hat.

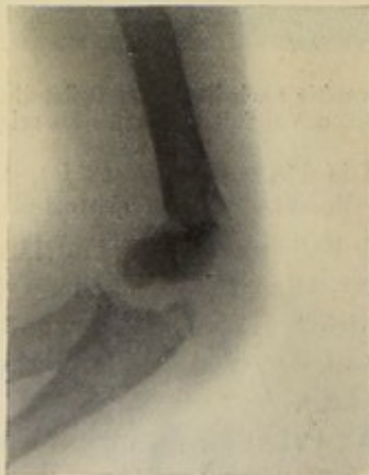


Fig. 76. Eingekeilte supracondyläre Flexionsfraktur vor der Extension.

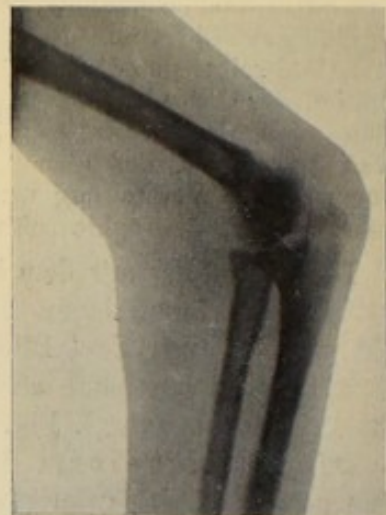


Fig. 77. Dieselbe Fraktur nach Extension auf der Winkelschiene.

Aus Rücksicht auf mögliche Einkeilung, die sich recht schwierig diagnostizieren läßt, sollte die Behandlung damit beginnen, daß der Arzt den Vorderarm ganz extendiert und in dieser Stellung einen

kräftigen manuellen Zug ausübt. Alsdann wird die Extensionsschiene angelegt, die in den ersten 24 Stunden geradlinig, oder nur mit einer Winkelstellung von 15–20 Grad angelegt werden sollte.

Am nächsten Tage wird dieselbe in einen Winkel von 35 Grad gestellt, und diese Stellung wird während der ganzen weiteren Extension beibehalten. Folgender Fall zeigt die Wirkung der Extension und die Schwierigkeiten bei diesem Bruch. Die Betrachtung des Profilbildes der Fraktur gibt auch einen guten Begriff über das Unzweckmäßige, einen solchen Bruch zu immobilisieren oder zu extendieren bei rechtwinkligem Arm. Es erhellt auf den ersten Blick, daß eine Beugung des Armes eine Bewegung an der Bruchstelle anstatt im Gelenk erzeugen würde.

Anton S., 9 Jahre alt, Arbeitersohn, stellte sich am 29. Juni 1904 in der chirurgischen Poliklinik vor. Fiel gestern auf den Ellenbogen bei spitzwinkligem Arm. Sofort vollständige Funktionsstörung.

Status: Der Vorderarm wird in Mittelstellung zwischen Pronation und Supination und 60 Grad gebeugt getragen. Passive Beweglichkeit: Pronation und Supination unbehindert, Streckung 30, Beugung 100 Grad. Normale Verhältnisse zwischen Epicondylen und Olecranon.

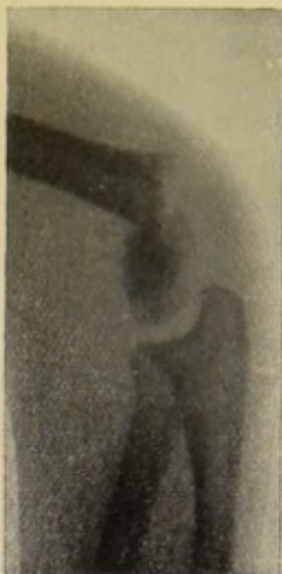

Fig. 78. Supracondyläre stark verstellte Flexionsfraktur vor der Behandlung.

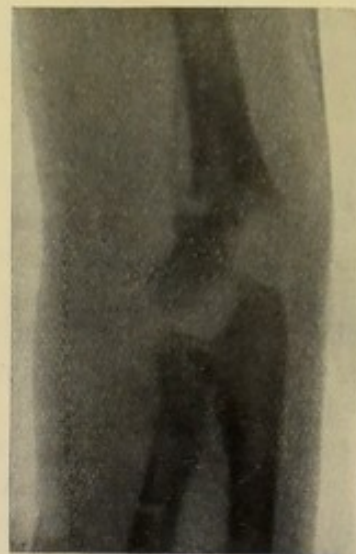

Fig. 79. Dieselbe Fraktur 2 Tage lang mittels Extension auf der Winkelschiene behandelt.

Starke diffuse Anschwellung der Ellenbogengegend, fast gleichmäßig zirkulär verbreitete Blutunterlaufung. Die Form im übrigen normal. Zirkuläre Druckempfindlichkeit am unteren Humerusende, Stoßschmerz, abnorme Beweglichkeit des maximal gestreckten Vorderarmes nach beiden Seiten, wie auch nach vorn und hinten. Wenn man den Condylenschnitt des Oberarms etwas unterhalb der Epicondylen faßt, kann man eine abnorme Beweglichkeit zwischen diesen und dem Humerusschaft hervorrufen. Röntgenaufnahme ergibt eine den Knochen durchdringende

supracondyläre Flexionsfraktur, deren unteres Bruchstück mit dem Humerus eine Beugungswinkel von 70 Grad bildet, und in einer fast totalen Dislocatio ad latus nach vorn steht. Die Fragmente sind voneinander beinahe losgelöst, und es ist ohne weiteres klar, daß fernere Beugung des Unterarmes ebenso leicht an der Bruchstelle wie im Gelenk stattfinden kann.

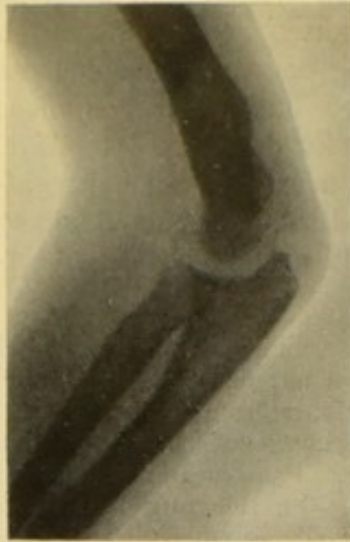

Fig. 80. Obenstehende Flexionsfraktur nach abgeschlossener Behandlung.

Die Winkelschiene wurde zunächst gerade angelegt.

1. Juli. Neue Röntgenaufnahme ergibt, daß die Dislocatio ad latus halb, und die Achsen-dislokation ganz behoben ist, daß aber das untere Bruchstück etwas von seiner normalen Neigung gegen die Diaphyse eingebüßt hat.

Man gibt der Schiene einen Winkel von 25 Grad und setzt die Extension unverändert bis zum 16. Aug. fort. Der Knabe geht nach Hause und wird aufgefordert, sich in 3 Monaten wieder vorzustellen.

Er blieb indessen bis zum 9. Mai 1905 fort. Die Beweglichkeit vollständig unbehindert. Die Form der Extremität, zumal der Ellenbogengegend, gleich der des gesunden Armes. Röntgenaufnahme zeigt ganz normale Verhältnisse.

Für den Bruch des Condylus externus eignet sich die Extension mit der Winkelschiene ebenfalls gut. KOCHER hat bei Operation von frischen Brüchen die Beobachtung gemacht, daß das untere Fragment am leichtesten bei Flexion und Pronation des Vorderarmes reponiert wird. Diese Stellungen gibt die Schiene, allerdings nur in mittlerem Grad, aber hier wie sonst hindern extreme Exkursionen die Einrichtung eines Bruchstückes. Die Radiusverschiebung aufwärts, die eine wesentliche Repositionshinderung ist, wird bei dem Zug überwunden, und mit demselben wird das Bruchstück mittels des Seitenligaments abwärts gezogen; gleichzeitig wird die Achsenverschiebung des Bruchstückes korrigiert, wenn sie sich überhaupt korrigieren läßt. Es gilt hier, der Schiene eine richtige Winkelstellung zu geben, und zwar die, welche mit dem natürlichen Winkel im unteren Humerusende übereinstimmt. Man stellt die Schiene sofort in einen Winkel von 35 Grad und nimmt später hierin keine Veränderung vor.

Um zu entscheiden, ob das untere Bruchstück völlig umgedreht ist und daher nicht auf unblutigem Wege richtiggestellt werden kann, ist eine Röntgenaufnahme erforderlich. Hat diese eine solche Dislokation gezeigt, ist Extension erfolglos, und das Fragment müßte operativ entfernt werden. Der Arzt, der sich kein Röntgenbild verschaffen kann, extendiert wie üblich, und läßt die Schiene ruhig liegen bis die Anschwellung und Empfindlichkeit verschwunden sind. Wenn die Be-

weglichkeit 2—3 Monate nach dem Bruch, mit oder ohne Nachbehandlung, nicht wiederhergestellt ist, wird dies aller Wahrscheinlichkeit nach durch eine unüberwindliche Dislokation verschuldet, und man kann dann sicher zur operativen Behandlung schreiten, die bei dieser ausgeprägten Kinderfraktur ebenso gute Resultate geben wird, wie wenn sie gleich nach dem Bruch ausgeführt worden wäre.

Die Behandlung einer *Fractura diacondylica* ist leicht, und die Resultate der Extension sind hier immer gut. Es ist nichts weiter nötig, als die Anbringung der Winkelschiene in 25 oder 35 Grad Flexion, je nach Bedarf; da der Bruch immer bei Kindern vorkommt, läßt man die Schiene 4—5 Wochen liegen, und überläßt es darauf dem Kinde selbst, die Beweglichkeit einzuüben. Hiergegen ließe sich vielleicht geltend machen, daß bei diesem Bruch ein so komplizierter Apparat wie die Winkelschiene nicht erforderlich sei, da ja die Extension bei gestrecktem Arm gute Resultate gibt. Dies ist ganz gewiß der Fall: die Eltern werden erklären, daß der Arm ganz geheilt ist; aber bei einer genauen Funktionsprobe findet man doch fast immer größere oder geringere Einbuße an Beugungsvermögen. Dies vermeidet man durch Anwendung der Winkelschiene. Trotzdem geringere Fehler in der Fragmentstellung bei kleinen Kindern mit den Jahren von selbst korrigiert werden, ist doch die Behandlung die beste, welche die Dislokation sofort korrigiert.

Die Behandlung der *Fract. epicondyli int.* Ein Bruch des Epicondylus internus kann nicht mittels Extension behandelt werden. Das losgerissene Bruchstück wird von den am Epicondylus befestigten Vorderarm-Handmuskeln abwärts in die Richtung der Muskeln gezogen und kann durch Traktion nicht an seinen Platz gebracht werden. Will man die Verhältnisse, die vor dem Bruch bestanden, wieder herstellen, so bleibt einem nichts anderes zu tun übrig, als den abgerissenen Epicondylus an seinen früheren Platz festzunähen. Unter gewöhnlichen Umständen ist dies jedoch gar nicht nötig. Selbst wenn man nichts Besonderes vornimmt, wird das Resultat doch so gut, daß Leute, für die eine absolut uneingeschränkte Beweglichkeit im Ellenbogengelenk nicht wichtig ist, mit dem erreichten Erfolge völlig zufrieden sein werden. Man sollte deshalb dem Patienten erklären, welche Aussichten er hat und ihm die Wahl selbst überlassen zwischen Knochennaht oder ganz einfach einer Mitelle. Er wird in neun von zehn Fällen sich für die letztere entscheiden und sicher seine Wahl nicht zu bereuen haben.

Luxation im Ellenbogengelenk.

Die eingeengten Luxationen im Ellenbogengelenk werden, selbst wenn sie nicht kompliziert sind, vorteilhafter mit Extension nachzubehandeln sein, als mit der üblichen Immobilisation. Ganz abgesehen

davon, daß bei Anlegung des Gipsverbandes wenigstens bei Kindern hier und da eine Wiederverrenkung eintritt, die man bei keiner Form von Extension riskiert, wird letztere in jeder Hinsicht günstig auf die traumatische Entzündung im oder am Gelenk wirken. Die Entlastung der Gelenkenden, Dehnung von Kapsel und Muskeln werden die Resorption des blutigen und entzündlichen Ergusses befördern und durch Erhaltung der Geschmeidigkeit in den beteiligten Geweben diese dazu geeignet machen, ihre Tätigkeit wieder aufzunehmen. Hierbei darf man nicht die Wirkung der unbedeutenden Bewegungen unterschätzen, die fast jederzeit in einer Extensionsschiene vor sich gehen im Gegensatz zu der meistens absoluten Ruhe in einem erstarrenden Verbands. Und wo es sich um eine reponierte Verrenkung handelt, bedarf es einer nur teilweisen Ruhe, und der Patient kann bereits vom ersten Tage an dazu angehalten werden, aktiv die Bewegung auszuführen, welche die Schiene gestattet.

Bei allen nicht komplizierten Verrenkungen der Knochen des Vorderarmes, und zwar sowohl wo einer, wie wo beide Knochen verrenkt sind, wird der Arm auf die Unterarmschiene gelegt. Wo die Luxation mit einem Knochenbruch verbunden ist, wird die Wahl der Schiene durch die betreffende Fraktur bestimmt. Bei den Frakturen am unteren Humerusende und des Olecranon bringt man die Winkelschiene an; aber bei allen anderen Brüchen ist auch in komplizierten Fällen die Unterarmschiene vorzuziehen.

Bei den nicht komplizierten Luxationen läßt man bei Kindern die Schiene 14 Tage bis 3 Wochen liegen, bei Erwachsenen und älteren Patienten wird die Schiene nach 5—8 Tagen entfernt. Darauf führt der Patient in den ersten Tagen bloß aktive Bewegungen aus, aber späterhin nach Verlauf von 14 Tagen beginnt man auch mit den passiven. Man verfährt wie bei Ellenbogengelenkkontrakturen beschrieben und muß längere Zeit hindurch besonders darauf achten, daß der Patient das Streckvermögen wiedergewinnt.

Bei Komplikationen werden alle Veranstaltungen zur Wiedererlangung der Beweglichkeit, wie für den betreffenden Bruch erforderlich auszuführen sein.

Kapitel XIII.

Frakturen der Vorderarmknochen.

Fractura olecrani entsteht meistens durch einen Fall auf den Ellenbogen und ist in der Regel ein mehr oder minder querlaufender Bruch. Schrägbrüche sind selten. Die Mehrzahl sind recht typische Frakturen, bei denen eine 1—2 cm dicke Scheibe des obersten Knochenendes abgebrochen ist. Infolge des Umstandes, daß das Periost und

die fibröse Fortsetzung der Tricepssehne auch losgerissen sind, entsteht bei passiven Streckbewegungen — aktive sind unmöglich — eine Diastase von durchschnittlich 1–2 cm Breite. Meistens reißt die Tricepssehne etwas oberhalb der Bruchstelle, wodurch das fibröse Gewebe sich wie eine Haube über das untere Bruchende legt, was hier ebenso wie unter entsprechenden Verhältnissen bei Kniescheibenbrüchen ein Hindernis für eine knöcherne Heilung bildet.

Die Behandlung sollte in der Privatpraxis und bei Leuten, für die das Fehlen von einigen Graden vollen Streckvermögens nichts zu bedeuten hat, mittels Extension geschehen.

Man verfährt auf folgende Weise. Bei Kindern legt man die Winkelschiene mit 35 oder 40 Grad Beugung an. Für Erwachsene improvisiert man eine Schiene mit dem gleichen Winkel. Ein 60 cm langer und 4–5 cm breiter Streifen nicht allzu steifes Pflaster, z. B. Beiersdorfs Leukoplast, wird in einer Länge von 25 cm doppelt gelegt, und zwar mit den klebenden Flächen aufeinander, so daß nur ein 10 cm langes klebendes Ende oben freibleibt. Dieses bringt man der Länge nach über der Rückseite der Ellenbogengegend derart an, daß die klebende Fläche 3–4 cm unter und 6–7 cm über die Bruchstelle hinauf reicht. Darauf befestigt man den Längsstreifen durch gewöhnliche Zirkulärtouren durchlohtes Pflaster an den Oberarm, und zwar so, daß die unterste Tour mit ihrem untersten Rande das obere Fragment berührt. Die Zirkulärtouren müssen dabei so straff gelegt werden, daß sie einen Ring bilden, der nicht über den Ellenbogen heruntergleitet, aber doch auch nicht so straff, daß der Blutumlauf in irgendwelcher Weise behindert wird. Dies riskiert man übrigens nicht so leicht. Der Unterarm wird mittels einer Gazebinde lose an die Schiene befestigt, die Rollenschnur ihrerseits an das untere Ende des doppelten Längsstreifens, und der Zug beginnt. Hierdurch wird selbst bei einer sehr mäßigen Spannung des Schienenschlauchs der Bruchflächenkontakt vollständig aufrecht erhalten. Nach 14 Tagen entfernt man die Schiene und massiert und läßt den Patienten aktive Bewegungen ausführen; aber man sollte sich nicht mit den Beugebewegungen übereilen. Verfügt man über keine Winkelschiene für Erwachsene, kann man die für die Olecranonfraktur erforderliche Beugung mittels der kombinierten Ober-Unterarmschiene erreichen. Man errichtet dann nur an dem hinteren Rande der Schiene, perpendicular zu deren Fläche eine Schraubösenstütze, die der Ellenbogenfurche entspricht. Die Rolle wird in die vordere Ecke des Schienenbrettes schräg nach vorn zeigend eingeschraubt.

Im Krankenhaus und bei Patienten, für die sehr viel darauf ankommt, uneingeschränktes Streckvermögen im Ellenbogengelenk wiederzuerhalten, sollte man Knochennaht ausführen. Bei Lokalanästhesie und mittelst eines kleinen Längsschnitts ist dies eine Operation, die,

was Einfachheit anlangt, sich völlig mit jeder anderen Behandlungsart messen kann. An Blutkoageln braucht man nur die zu entfernen, die zwischen den Fragmenten liegen.

Fractura colli und capituli radii sind beides Brüche, die selten isoliert vorkommen, häufiger zusammen mit anderen Verletzungen am Ellenbogengelenk, z. B. Verrenkung nach hinten, Fraktur des Condylus externus humeri, Processus coracoideus oder Olecranon. Beide sind völlig intrakapsuläre Frakturen.

Die Fraktur des Radiusköpfchens tritt vornehmlich bei einem Fall auf die Hand bei gestrecktem und proniertem Vorderarm ein, wobei der Radius gegen das Capitulum humeri getrieben wird. Hierdurch entsteht ein Längsbruch, der einen größeren oder kleineren Teil der Peripherie des Radiusköpfchens abquetscht und sich kürzer oder länger hinunter in den Hals des Knochens erstrecken kann. Ist das Fragment klein, kann es ganz losgerissen werden und einen freien Gelenkkörper bilden, meistens hängt es fest mit der Kapsel zusammen. Bisweilen besteht der Bruch jedoch nur aus einer Fissur.

Der isolierte Bruch des Radiushalses entsteht am häufigsten durch direkte Gewalt als Folge eines Stoßes gegen die äußere Seite des oberen Radiusendes, und kann bei Patienten unter 17—18 Jahren in einer Epiphysentrennung bestehen. Der Bruch kann mehr oder weniger vollständig sein. Ist der Radiushals ganz durchgebrochen, wird leicht eine vollständige Dislocatio ad latus eintreten, wobei das untere Bruchende infolge der Muskelretraktion nach vorn und innen gezogen wird; aber dessen Exkursion wird dennoch von der Gelenkkapsel in recht engen Grenzen gehalten werden. Der Bruch ist selten. Unter unseren 464 Brüchen der oberen Extremität kam an der chirurgischen Poliklinik nur ein einziger Fall vor.

Bei einem ganz frischen Bruch kann man bisweilen eine Fraktur des Radiushalses dadurch diagnostizieren, daß das Köpfchen bei Drehung des Vorderarmes nicht mitfolgt, ebenso wie sich ein Bruch im Capitulum an einem bedeutend vergrößerten Breitenumfang desselben erkennen läßt. Nachdem die Anschwellung eingetreten, ist es nicht leicht, zu entscheiden, welcher dieser Brüche vorliegt, während man sich noch ohne Schwierigkeit davon überzeugt, daß man es entweder mit einem Bruch im Hals oder Kopf des Radius zu tun hat. Lokaler Schmerz sowohl bei Druck wie bei allen Bewegungen des Vorderarms, eine bedeutende Einschränkung der aktiven Bewegungen des letzteren, und zwar vor allem seiner Rotation, sowie die fast immer nachweisbare Krepitation werden genügend deutliche Kennzeichen sein. Außerdem kann man mitunter die Kante eines Fragments an der Vorder- oder Außenseite des Ellenbogengelenks fühlen.

Die Behandlung ist bei beiden Brüchen dieselbe. Bei einem gleichmäßigen Zug am Vorderarm wird dieser 90—100 Grad gebeugt und an der Unterarmschiene befestigt. Dem Schienenschlauch gibt man am Anfang eine sehr mäßige Spannung, die jedoch im Laufe des Tages oder am folgenden Tage etwas gesteigert werden kann. Ein kräftiger Zug dagegen ist überflüssig; statt dessen muß man dafür sorgen, daß der Zug nicht unterbrochen wird. Es gilt der Kapsel eine passende Spannung zu geben; denn nur hierdurch läßt sich die Korrektur durchführen. Nach 14 Tagen beginnt man bei älteren Patienten mit vorsichtigen aktiven Bewegungen. Die Schiene sollte kaum vor Verlauf von 4 Wochen entfernt werden. Alsdann verordnet man aktive und passive Bewegungen, und bei älteren Leuten auch Massage. Es ist zweifellos, daß diese auch bei Immobilisation prognostisch recht günstigen Brüche durch Extensionsbehandlung noch bessere Resultate geben werden, und daß eine operative Entfernung eines völlig losgerissenen Fragments bei diesem Verfahren noch seltener erforderlich werden wird, als bei der früheren Behandlungsweise.

Fraktur im oberen Drittel der Ulnadiaphyse entsteht, wie alle isolierten Ulnabrüche, meistens, wenn nicht immer, durch direkte Gewalt, aber kommt, ebenso wie diese keineswegs häufig vor. Der Bruch hat eine eigene Bedeutung dadurch, daß er fast regelmäßig von einer Luxation des Radius begleitet ist, die leicht von dem übersehen wird, der nicht auf diese fast selbstverständliche Komplikation aufmerksam ist. Eine der gewöhnlichsten Veranlassungen zu diesen Verletzungen ist ein Ausgleiten auf einer steilen Treppe.

Das Radiusköpfchen wird meistens nach vorn oder auswärts verrenkt, kann aber auch durch eine von vorn wirkende Gewalt nach hinten getrieben werden. Der Ulnabruch ist entweder ein Querbruch oder leicht schrägläufig. Die Dislokation ist infolge Verlust der Stütze durch den Radius größer als sonst bei isolierten Ulnabrüchen. Meistens stellt das obere Bruchstück sich in Flexion, während das untere Bruchstück nach oben in natürlicher Achsenlage längsverschoben wird, so daß eine ganz bedeutende Dislocatio ad longitudinem mit einer in die Augen springenden Verkürzung des Vorderarms im Vergleich mit dem gesunden Arm eintritt. Die Verrenkung ist gleichzeitig von einer bedeutenden Steigerung des Umfangs der Ellenbogengegend begleitet. Der Vorderarm steht im allgemeinen halb gestreckt und kann nur schwer rechtwinklig gebeugt werden. Unter den Komplikationen sind eine Beschädigung oder Zerreißung des Nervus radialis und Bruch des Condylus externus humeri die wichtigsten.

Die Diagnose verursacht keine Schwierigkeit. Der Bruch der Ulna liegt offen zutage, und die Luxation des Radius erkennt man mit Leichtigkeit, wenn man nur nach ihr sucht.

Die Behandlung besteht in Einrenkung der Luxation und Richtstellung der Fragmente, sowie Aufrechterhaltung der korrekten Stellung mittelst Extension durch die Unterarmschiene. Der Vorderarm wird in größtmögliche Beugung gestellt. Bei kräftigem Zug an der Handgelenkgegend und der Hand selbst, sowie Druck auf das abgewichene Radiusköpfchen unter Gegenzug am Oberarm werden sowohl der Bruch wie die Gelenkenden auf ihren Platz gebracht. Was den Bruch angeht, so ist es genug, die Längsdislokation zu beheben, da dies die Bedingung für die Einrenkung der Luxation ist, und sobald man eine befriedigende Korrektur erzielt hat, wird der Vorderarm etwa 100 Grad gebeugt. Es wird ein Pflasterverband angelegt, der die Finger frei läßt und bis ganz hinauf zum Ellenbogen reicht, dessen Zirkulärtouren auf der Bruchstelle und in deren nächster Nachbarschaft nicht drücken dürfen. Dagegen können die obersten Touren, um einen Druck auf das Radiusköpfchen auszuüben, gern etwas straffer gespannt werden. Die Unterarmschiene wird in viertel oder halber Supination angebracht, d. h. der Patient soll mit Leichtigkeit in seine Hohlhand hineinsehen können. Von Anfang an wird ein kräftiger und gleichmäßiger Längszug ausgeübt, der 6—8 Tage unverändert aufrecht erhalten werden sollte. Währenddessen wird eine bei Anbringung der Schiene vorhandene Seitendislokation des Bruchs bald korrigiert werden. Uebrigens sollte man durch den Pflasterverband hindurchfühlen, ob die Korrektur eingetreten ist und am folgenden Tage sich darüber vergewissern, ob die Luxation behoben ist, indem man untersucht, ob der Vorderarm sich in normaler oder fast normaler Ausdehnung beugen läßt.

Die freigebliebenen Finger werden vom ersten Tage ab bewegt. Von der 2. Woche ab werden die aktiven Bewegungen im Ellenbogengelenk, welche die Schiene zuläßt, ausgeführt, und vom 14. Tage ab entfernt man 1—2mal täglich die Oberarmplatte und nimmt aktive und vorsichtige passive Bewegungen im Ellenbogengelenk vor. Die Schiene läßt man 3—4 Wochen liegen, und später müssen jedenfalls ältere Patienten noch 1—2 Monate die für Aufrechterhaltung der ungehinderten Beweglichkeit im Hand- und Ellenbogengelenk passende Behandlung durchmachen.

Isolierte Fraktur im oberen Drittel der Radiusdiaphyse ist ein glücklicherweise seltener Bruch, der, wie ich aus eigener Erfahrung schließen kann, noch seltener vorkommt als der vorhergehende. Unter unseren 464 an der chirurgischen Poliklinik behandelten Armbrüchen kommt keine derartige Fraktur vor, und ich habe sie überhaupt nur einmal bei einer Dame, die vom Fahrrad gefallen war, beobachtet. Tatsächlich ist auch der Radius in seiner oberen Partie weniger einer Gewalt ausgesetzt; vor allem bei einem Falle auf den gebeugten Unterarm ist er verhältnismäßig gut geschützt. Jedoch kann der Bruch unter

gewissen Verhältnissen durch indirekte Gewalt, beim Fall auf gestreckten Arm, wo die Radiusdiaphyse den schwersten Druck abzuhalten hat, hervorgerufen werden.

Die hauptsächliche Bedeutung des Bruches liegt in der eigentümlich schweren Dislokation *ad peripheriam*, die die Muskelretraktion bei einem vollständigen Bruch und lokaler Zerreißung des Periostes unwillkürlich hervorruft. Da die Bruchstelle oberhalb der Ansatzstelle des Pronator teres liegt, werden Biceps und Musc. supinator bei einer Verkürzung das obere Bruchstück in Beugung und starke Supination stellen, während das untere durch die Pronatoren proniert und in das Spatium interosseum geführt werden wird. Heilung in dieser Stellung wird die Drehbewegungen des Vorderarmes vollständig aufheben.

Die Erkennung des Bruches ist leicht genug. Lokale Anschwellung, Blutunterlaufung und Schmerz, sowie abnorme Beweglichkeit in dem entsprechenden Gebiet, oft begleitet von Krepitation sind entscheidende Kennzeichen. Die Verkürzung des Radius führt außerdem das vom Radiusbruch *loco classico* wohlbekannte Hervorragen des Capitulum ulnae und Radialflexion der Hand mit sich.

Bei der Behandlung gilt es vor allem die Dislokation *ad peripheriam* zu heben und danach das untere Bruchstück von der Ulna wegzuführen und die normale Breite des Spatium interosseum wieder herzustellen. Gibt man bloß auf die Dislokationstypen acht, die man zu bekämpfen hat, ist die Aufgabe bei Extensionsbehandlung leicht, und das Resultat nach meiner allerdings begrenzten Erfahrung befriedigend. Man kann ruhig auf jede manuelle Reposition verzichten und diese dem Streckverband überlassen.

Man legt einen kurzen Pflasterverband an, der nicht mehr als 4–5 cm über das Handgelenk hinausreichen darf, und dessen oberste Zirkulartouren nicht strammen dürfen. Der Arm wird auf der Unterarmschiene in der größten Beugestellung angebracht, die diese zuläßt — 100 bis 110 Grad —, und in einer Supination, die indessen nicht forciert sein darf. Darauf bringt man den Längszug an. Dieser darf jedoch nicht in der Schienenachse erfolgen, sondern muß, um die nötige Wirkung auf das untere Fragment auszuüben, etwas ulnarwärts stattfinden. Das erreicht man durch Einschrauben der Rolle an der inneren Ecke des Brettes, 10–15 Grad einwärts von dessen Längsachse divergierend. Demnächst wird das untere Ende des Vorderarmes gegen den äußeren Rand der Schiene entweder mittels einer hier befestigten zirkulären Pflasterschleife oder besser noch mittels einer elastischen Schleife, die über einem auf dem äußeren Schienenrand errichteten Galgen aufgehängt wird (Fig. 88), fixiert. Kommt der Bruch frisch zur Behandlung, ist ein Zug von mäßiger Stärke hinreichend; ist er einige Tage alt, wird ein kräftigerer Zug erforderlich, der 12–14 Tage in Gang gehalten werden muß, bei jüngeren Personen noch etwas länger. Die mögliche Kon-

trolle der Verhältnisse an der Bruchstelle darf nicht versäumt werden. Nach Verlauf von 14 Tagen bis 3 Wochen, je nach dem Alter des Patienten, geht man zu vorsichtigen aktiven Bewegungen in allen fixierten Gelenken über, Supinations- und Pronationsbewegung mitgerechnet.

Brüche beider Vorderarmknochen sind häufig und von bedeutendem Interesse, da sie hohe Anforderungen an die Behandlung stellen. Sie kommen in allen Lebensaltern vor, am häufigsten im 1. und 2., am seltensten im 3. Dezennium. Unter den 464 Brüchen der oberen Extremität während einer sechsjährigen Beobachtungsperiode an der chirurgischen Poliklinik des Reichshospitals kamen 60 Brüche beider Vorderarmdiaphysen vor. Von diesen traten 12 im 1., 32 im 2., und je 5 im 4. und 5. Jahrzehnt ein.

In der Regel ist eine direkte Gewalt die Veranlassung, weshalb der Bruch eine etwas zufällige Lage bekommt. Meistens liegt er unterhalb der Mitte des Vorderarmes, aber öfter im mittleren als im unteren Drittel; er kann in unmittelbarer Nähe der unteren Epiphysen vorkommen. Die gegenseitige Lage des Bruches in beiden Knochen ist verschieden. Das am häufigsten vorkommende Verhältnis ist, daß beide Brüche ungefähr in gleicher Höhe liegen; da aber der Radius sich nach oben verschmälert und die Ulna nach unten, findet man, wie zu erwarten ist, etwas häufiger den Radiusbruch weiter oben als umgekehrt. Die meisten Vorderarmbrüche sind mehr oder weniger querlaufend; Schrägbrüche sind selten, ebenso Splitterbrüche. Hier und da wird der Bruch insofern zersplittert, als ein oder mehrere Stücke von dem einen Bruchende losgeschlagen werden können, die jedoch meistens nur einen Teil des Knochenumfanges bilden. Sehr selten ist der Bruch in einem Knochen doppelt, noch seltener in beiden Knochen.

Die Dislokation ist keineswegs an feste Regeln gebunden. Je nach der Richtung, in der die Gewalt wirkt, und ihrer Art treten die mannigfaltigsten Arten von Dislokationen auf. Oft ist die Verstellung auch beträchtlich. Am geringsten ist sie selbstverständlich bei den bei Kindern in diesem Gebiete recht häufigen Infraktionen, aber sowohl bei diesen wie anderen unvollständigen Brüchen kann eine sehr bedeutende Achsenverschiebung bis zu einer völligen rechtwinkligen Knickung des Vorderarms eintreten. Bei den vollständigen Brüchen ruft die Gewalt oft eine totale Seitendislokation hervor, und zwar ebensowohl volar- wie dorsalwärts und radial- wie ulnarwärts. Falls nicht die Gewalt dies getan hat, wird die Muskelretraktion eine meistens ansehnliche Längsverschiebung der gegenseitig voneinander unabhängigen Fragmente hervorrufen, die am größten wird, wenn beide Brüche in gleicher Höhe liegen. Oft ist jedoch, wie Fig. 81 zeigt, der Bruchflächenkontakt zwischen den Ulnafragmenten nicht völlig aufgehoben,

während im Radiusbruch eine beträchtliche Dislokation sowohl ad axin, wie ad latus und ad longitudinem bestehen können. Bei einer Achsen- und Seitenverstellung folgen die Fragmente des einen Bruchendenpaares einander meistens; manchmal jedoch sind die Bruchstücke des einen Knochens in das Spatium interosseum dicht heran oder sogar über den anderen Knochen hingeführt. Häufiger findet man, daß der Radius auf diese Weise sich der Ulna genähert hat als umgekehrt. Sehr wichtig endlich ist die verschiedene Drehstellung, die beide Radiusfragmente sowohl bei dem Doppelbruch wie bei den isolierten Radiusbrüchen zueinander einnehmen können.

Die Diagnose verursacht nur geringe Schwierigkeit; gewöhnlich wird auch die Form des Unterarms mit einmal eine gewisse Vorstellung von den Hauptzügen der Dislokation geben. Bei fehlender Dislokation genügt der Bruchschmerz, um den Sitz des Bruchs bestimmen zu können.

Die Behandlung ist alles andere als leicht. Keiner der Brüche an der oberen Extremität erfordert sogar bei Extensionsbehandlung so große Sorgfalt und Tüchtigkeit von seiten des Arztes, wie eine *Fractura antibrachii*. Dieser Bruch ist es auch, der mir neben den vorzüglichsten Resultaten die größten Enttäuschungen bereitet hat.

Die Aufgabe des Arztes wird noch dadurch erschwert, das man es mit parallel laufenden Knochen zu tun hat, wo die Dislokation ebenso- wohl in dem einen wie dem anderen gehoben werden soll. Hierbei bieten sich vornehmlich zwei Hauptschwierigkeiten. Die eine besteht darin, einer Verschiebung eines oder aller vier Fragmente in das Spatium interosseum vorzubeugen, oder eine solche zu beheben. Die zweite Schwierigkeit ist, eine *Dislocatio ad peripheriam* zwischen den Bruchstücken des Radius zu überwinden, ohne eine entsprechende zwischen denen der Ulna hervorzurufen.

Wenn man bedenkt, wie bei einer Fraktur der Diaphyse eines einzelnen röhrenförmigen Knochens der von allen Richtungen her wirkende Seitendruck der Weichteile in Verbindung mit dem Längszuge dazu beiträgt, eine *Dislocatio ad axin* oder *ad latus* zu heben, versteht man leicht, wie ungünstig die beiden Vorderarmknochen gestellt sind. Teils hat nicht jeder der beiden Knochen seine besondere Muskelröhre, sondern beide haben vielmehr eine gemeinsam. Teils laufen Muskeln von dem einen Knochen zum anderen über, und schließlich kann ein Zusammenfallen und Verwachsen der Zipfel der an mehreren Stellen

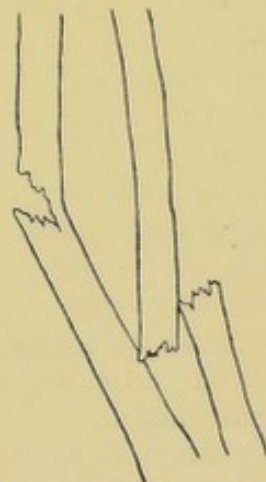


Fig. 81. Fraktur beider Vorderarmknochen mit größerer Verstellung des Radius.

meistens verletzten Membrana interossea beide Knochen gegeneinander ziehen.

Hierdurch wird natürlich auch das Verfahren, das man bei der Behandlung zu befolgen hat, in seinen Grundzügen bestimmt. Wir bringen eine kräftige Längsextension an, die alle Aussicht hat, eine Dislocatio ad longitudinem zu beheben, und die ebenfalls in der Regel eine Dislocatio ad axin und ad latus überwindet. Infolge der geringen Unterstützung, auf die man seitens der Weichteile rechnen kann, bei dem Bestreben, die beiden letztgenannten Verstellungen zu heben, müssen wir alles zu vermeiden suchen, was auf ihre Korrektur hindernd einwirken kann. Falten der Membrana interossea muß man durch Parallelstellung der Vorderarmknochen vorbeugen, und unter den anderen Rücksichten, welche die Behandlung erfordert, müssen wir eine Anspannung der von dem einen Knochen zum anderen laufenden Muskeln vermeiden. Daß die gesamte Längsmuskulatur des Arms durch Beugung im Ellenbogengelenk erschlafft, und gleichzeitig das Handgelenk gestreckt oder richtiger leicht dorsal flektiert werden muß, ist einleuchtend.

Aber können wir nicht durch einen Querkzug die Wirkung des Längszuges auf eine Dislocatio ad axin und ad latus unterstützen? Gewiß. Bei einer Dislokation nach der Beuge- oder Streckseite ebenso leicht wie wirkungsvoll. Der Scheitelpunkt des Dislokationswinkels oder die Seite, nach der die oberen Bruchenden verstellt sind, wird gegen das Schienbrett gelegt, und zwischen dieses und den Bruchwinkel oder volar oder dorsal dislozierten oberen Fragmente wird ein Gaze- oder Wattebausch gelegt, der wieder entfernt wird, sobald die Dislokation behoben ist. Oder wenn die Schiene auf die entgegengesetzte Weise angelegt wird, zieht man mittels einer elastischen, um Schiene und Vorderarm reichenden Binde den Scheitelpunkt des Dislokationswinkels und die von der Schiene abstehenden Fragmente gegen das Brett hin. Bei Anwendung einer elastischen Binde muß man jedoch genau darauf achten, daß keine Kompression in radio-ulnarer Richtung geschieht.

Dagegen ist jeder schlaufenförmige Querkzug in BARDENHEUERscher Form unanwendbar bei einer Achsen- oder Seitendislokation gegen den Ulnar- oder den Radialrand. Denken wir uns z. B. beide Knochen im mittleren Drittel gebrochen, und beide oberen Bruchstücke radialwärts, beide unteren ulnarwärts verstellt. Wir bringen den Vorderarm in Supination mit Längs- und Querkzug an. Der letztere besteht aus einer oberen Pflasterschleife, die ulnarwärts, und einer unteren, die radialwärts ziehen soll. Aber der Zug gegen die Ulnarseite drückt nur auf den Radialrand am oberen Bruchende des Radius, der leicht nachgibt und durch das Spatium interosseum gegen das obere Bruchstück der Ulna hingeführt wird. Eine dieser völlig entsprechende Be-

wegung, nur in entgegengesetzter Richtung, macht das untere Bruchende der Ulna unter dem Einflusse des Zuges der unteren Querschlaufe radialwärts, und das Resultat wird, daß die beiden oberen Bruchenden auf der Ulnarseite zusammengebracht werden, und die beiden unteren ihrerseits auf der Radialseite. Nur Spezialisten, die selbst über einen Röntgenapparat verfügen, werden durch kontrollierende Durchleuchtung völlige Klarheit für die fatale Wirkung des Quersuges bekommen, und ihn entfernen, während es noch Zeit ist; sonst bleibt er leicht zu lange liegen, als daß der Längszug die Situation retten könnte.

Was soll man unter solchen Umständen tun? Soll man den Querszug völlig weglassen? Ja und Nein. Nur bei einer schweren Seitendislokation, die bereits 4—6 Tage lang bestanden hat, darf ein Querszug versucht werden. Aber ein solcher muß in der Weise geschehen, daß an dem Knochen gezogen wird, der auf der Seite des Zuges liegt, damit dieser den anderen Knochen mit Hilfe der Membrana interossea mit sich führen kann. Sind z. B. die Bruchenden beider Knochen seitlich verstellt, so muß an dem Bruchstückpaar, das ulnarwärts geführt werden soll, der Zug am Bruchstück der Ulna erfolgen, und das andere Bruchendenpaar wird mittels Zuges am Radiusstück radialwärts geführt. Wenn das eine Bruchstück der Ulna dem Zuge folgt, wird die Membrana interossea angespannt und das Radiusstück kommt mit, und umgekehrt.

Ein derartiger Querszug, der nur zieht und nicht drückt, läßt sich leider in der Praxis nicht so einfach bewerkstelligen, wie es zu wünschen wäre. Man kann natürlich eine Schrauböse in den Knochen einschrauben und an dieser ziehen. Außerhalb eines Krankenhauses ist dies indessen zu kompliziert. Viel leichter ist ein Verfahren, das ich viele Jahre lang mit gutem Erfolge angewandt habe in Fällen, wo es galt, einen kräftigen lateralen Zug an den einwärts gegen das Spatium interosseum verschobenen Bruchenden bei einem supramalleolaren Fibulabruch auszuüben. Mit einer stark gekrümmten Nadel führt man einen dünnen Metalldraht oder besser noch einen Silkwormgut durch das Spatium interosseum dicht neben dem am tiefsten liegenden Rande des Fragments. Oder einfacher, und mit keinerlei Risiko irgend einer Verletzung verbunden ist es, die Naht nicht um den Knochen herum, sondern nur gegen dessen Oberfläche zu führen, und sich auf diese Weise einen Halt am Knochen mit dessen Periost oder zunächst liegenden Weichteilen als Zwischenglied zu schaffen. Aber gleichgültig, ob man nun die Schlinge um den Knochen herum führt, oder nicht, müssen die Einstich- und Ausstichöffnungen nicht weiter als $\frac{1}{2}$ bis 1 cm voneinander entfernt liegen; denn jeder Druck oder Zug auf die Wand des Stichkanals ist schmerzhaft. Völlige Schmerzlosigkeit erreicht man dadurch, daß man jeden der Drähte durch einen kleinen Hautschnitt hin-

durchlaufen läßt, der am besten unbedeckt bleibt, und in den ersten Tagen ab und zu mit einer 3-proz. Cocain-Suprareninlösung gepinselt werden sollte. Um die Ein- und Ausstichöffnungen nahe beieinander anzubringen, führt man eine krumme Nadel gerade gegen den Knochen ein. Auf letzterem hingleitend, führt man die Nadel durch die Haut hinaus. Darauf sticht man sie durch die letzte Ausstichöffnung wieder hinein und führt sie mit ihrer konvexen Seite gegen den Knochen gewendet, durch den kleinen im voraus angelegten Hautschnitt neben der ursprünglichen Einstichstelle heraus. Die dürftigste Lokalanästhesierung macht die ganze Operation schmerzlos. Die Drähte werden zusammengeknüpft, und durch die Schlinge wird ein dünner Gummischlauch gesteckt, der an einer mittels zweier Schraubösen gebildeten Brücke für den Querkzug angeknüpft wird. Die größere oder

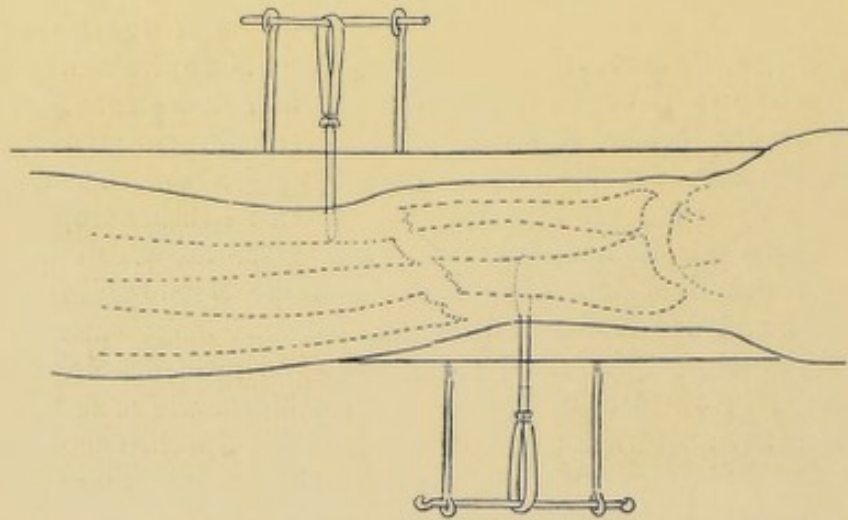


Fig. 82. Querkzug mittels einer Drahtschlinge rings um den Radius herum und einer ähnlichen, die nur gegen die Ulna geführt ist.

geringere Spannung des Schlauches bestimmt die Kraft des Querkzuges, den man ausüben will. Fig. 82 illustriert die beiden Arten des Verfahrens.

Aber was soll man tun zur Beseitigung der wichtigen Dislokation *ad peripheriam*? Diese überwindet selbst der kräftigste Längszug nicht. Wir benutzen das traditionelle Verfahren, und stellen die Hand mit dem unteren Radiusfragment in die gleiche Drehstellung, die das obere wahrscheinlich einnimmt. Aber in welcher Stellung? Wo der Radiusbruch im oberen Drittel liegt, also oberhalb des Ansatzes des *Pronator teres* sind die gleichen Rücksichten zu nehmen, wie bei dem isolierten Radiusbruche in diesem Gebiete, also in fast totaler Supination. Bei allen unterhalb liegenden Brüchen, ist es alter Brauch gewesen, entweder den Arm in Supination oder in Mittelstellung zwischen Pronation

und Supination zu stellen. Man nahm nämlich an, daß der Pronator teres unter diesen Umständen mehr oder weniger den Einfluß des Biceps und des Supinators auf das obere Radiusfragment ausgleiche, und daß letzteres in oder nahe der Mittelstellung stehen bliebe. Bei Brüchen im unteren Drittel stellt BARDENHEUER indessen den Vorderarm proniert, indem er davon ausgeht, daß das obere Bruchstück vom Pronator teres proniert, das untere Fragment vom Brachioradialis supiniert wird. Welche dieser Behandlungsarten soll man nun wählen?

Ich muß sofort gestehen, daß ich nicht wage, zu dieser schwierigen Frage entscheidend Stellung zu nehmen. Indessen deuten meine bisherigen Erfahrungen bestimmt in der Richtung, daß man, um sich den korrigierenden Einfluß des Längszuges nicht bloß auf eine Längs-, sondern auch auf Achsen- und Seitendislokation zunutze machen zu




Fig. 83. Vor der Behandlung.

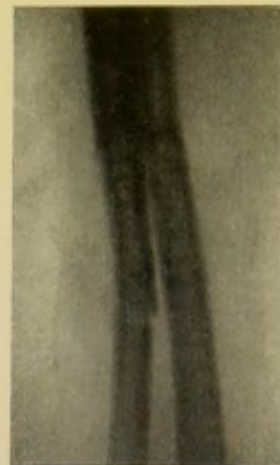


Fig. 84. Nach der Extension.

Stark verstellte Fractura antibrachii bei Mittelstellung der Hand nur mittels Längszuges auf der Unterarmschiene behandelt.

können, alle extremen Drehstellungen vermeiden sollte. Diese werden nämlich durch Anspannung der von der Ulna nach dem Radius hinlaufenden Muskeln die Fragmente leicht einwärts gegen das Spatium interosseum ziehen und eine Achsenverschiebung geben, die der Funktion viel größere Hindernisse in den Weg legt, als es eine gewisse Dislocatio ad peripheriam der im übrigen korrekt gestellten Knochen tun wird. Vor allen Dingen hat die Pronation bei den Brüchen im unteren Drittel mir wenig befriedigende Resultate gegeben. Das Verfahren, dessen Wirkung bei frischen Brüchen wenigstens nichts zu wünschen übrig gelassen hat, bestand einfach in der Anwendung eines kräftigen Längszuges in Mittelstellung zwischen Pronation und Supination, oder höchstens in einer Viertelsupination, d. h. mit dem Vorderarm so viel supiniert, daß der Patient gerade noch seine ganze Hohlhand sehen

kann. Ich habe hierbei ohne Schaden auf jeden Querszug auch in dorsovolarer Richtung verzichtet und außerdem es mir angelegen sein lassen, jeden Seitendruck auf die Fragmente zu vermeiden. Ich habe zu diesem Zweck immer einen kurzen Pflasterverband angelegt, der nicht mehr als ein paar Fingerbreit über das Handgelenk hinausreichte. Ebenso kann ich, selbst in Fällen schwerster Achsenverschiebungen bei den Infraktionen bei Kindern jedem nur anraten, es dem Längszuge zu überlassen, die mittels manueller Repositionsversuche schwierig korrigierbare Verstellung auszurichten.

Die isolierte Fraktur im unteren Drittel des Radius ist ein Bruch, der bei uns gar nicht so selten vorkommt, und der einmal deshalb von Interesse ist, weil er sehr typisch, dann weil er ohne befriedigende Reposition eine bedeutende Einschränkung der Vorderarmdrehung mit sich führt.

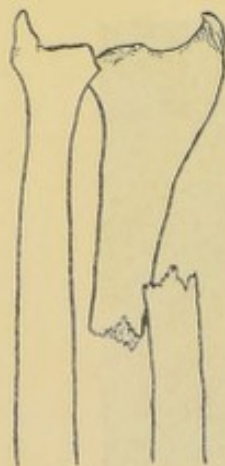

Fig. 85. Isolierte Radiusfraktur im unteren Drittel.

Verursacht wird der Bruch zwar meistens durch eine direkte Gewalt, die den bei Supination des Vorderarms sehr ausgesetzten Teil des Knochens trifft; aber mitunter kann die Gewalt auch mehr oder weniger indirekt wirken, z. B. bei einem Fall nach vorn mit festgehaltener Hand und Handgelenk-gegend. Bei einem Fall auf Ski, eine, wie es scheint, verhältnismäßig häufige Veranlassung, entsteht der Bruch wahrscheinlich dadurch, daß die Hand und der unterste Teil des Vorderarmes auf der ersten Stufe des Falles in den halbharten Schnee einsinkt, während der Körper unmittelbar darauf weiterruscht.

Die Dislokation ist meistens beträchtlich und besteht in einer typischen Dislokation ad laterum und ad longitudinem. In drei von meinen Fällen sind die Röntgenbilder so gleichartig, daß man sie nur schwer voneinander unterscheiden kann. Das untere Bruchende wird in das Spatium interosseum hineingetrieben und stark nach oben, 2 bis 3 cm über das obere verschoben. Bei Knaben sieht man den Bruch indessen hauptsächlich nur mit einer gewinkelten Knickung einwärts gegen das Spatium interosseum und ohne Längsverschiebung. In allen meinen Fällen hat das untere Bruchstück in Mittelstellung zwischen Pronation und Supination gestanden (vergl. Fig. 86).

Die Diagnose ist selten leichter als bei diesem Bruch. Die typische Dislokation ruft eine auf den ersten Blick stark in die Augen fallende Formveränderung von Unterarm und Hand hervor. Der Unterarm ist in seinem unteren Teil stark gegen den Radialrand gekrümmt, und die Hand maximal radialflektiert. Capitulum ulnae springt sehr stark hervor, stärker noch, als man es bei der Epiphysenfraktur des

Radius sieht. Dazu kommt, daß alle übrigen Fraktursymptome bei diesem fast unmittelbar unter der Haut liegenden Bruch sehr ausgeprägt sind.

Die Behandlung ist nicht leicht, und nach meiner Erfahrung kommt die Immobilisation bei diesem Bruch regelmäßig zu kurz. Von meinen vier letzten genau beobachteten und typisch dislozierten Fällen ist der eine korrekt geheilt nach Extensionsbehandlung, ein anderer, dessen Röntgenbild nachstehend wiedergegeben, ist mittels Extension einigermaßen korrigiert, nachdem sich zwei Versuche einer Reposition unter Narkose mit darauffolgender Immobilisation mittels Gipsverband als gänzlich erfolglos gezeigt hatten. Die beiden übrigen veralteten Fälle wurden beide schließlich mit Knochennaht behandelt.

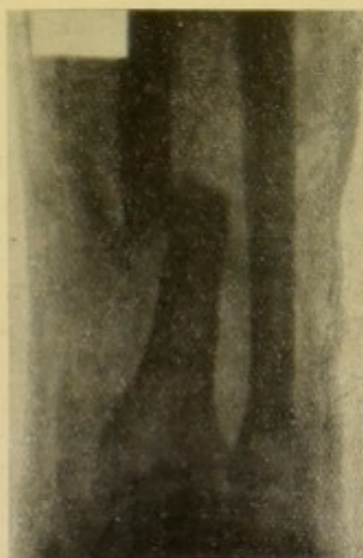


Fig. 86. Typisch verstellte Radiusfraktur im Gipsverband nach der 2. Reposition in Narkose.

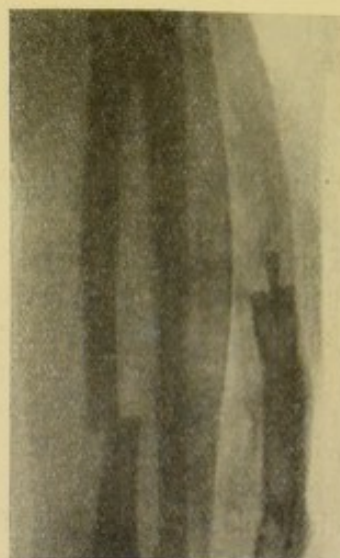


Fig. 87. Dieselbe Fraktur nach Längszug, am 6. Tage angebracht.

Die Extensionsbehandlung wird, wenn zeitig genug ins Werk gesetzt, sicherlich hier Gelegenheit haben zu triumphieren. Es gilt hier bloß, gleichzeitig die Längsverstellung zu heben und das untere Bruchstück aus dem Spatium interosseum zu wippen. Hierzu ist ein kräftiger Längszug sehr geeignet, der, unterstützt von dem unteren Ende der Ulna, in schräger, ulnarer Richtung erfolgt (Fig. 88). Ein kurzer, nur ein paar Querfinger breit über das Handgelenk hinaufreichender Pflasterverband wird angelegt. Die Unterarmschiene wird in Mittelstellung zwischen Pronation und Supination oder in viertel Supination angebracht. Der untere Abschnitt des Vorderarms wird gegen den radialen Rand der Schiene gezogen entweder durch eine Pflasterschleife um den Vorderarm, die an den Schienenrand befestigt wird, oder einen elastischen Zug

mittels eines auf dem radialen Rand der Schiene errichteten Galgens. Die schräge Richtung des Zugs kommt dadurch zustande, daß man die Rolle in die ulnare Ecke des Bretts einschraubt, und zwar 15—30 Grad ulnarwärts zeigend. Es wird sich bald ergeben, ob der Zug die gewünschte Wirkung ausgeübt hat. In diesem Fall wird nämlich die Krümmung des Vorderarms nach dem Radialrand und die Prominenz des Ulnakopfes schwinden. Man läßt da den Zug unter Wahrung der Fingerbewegung unvermindert etwa 14 Tage, bei Patienten unter 20 Jahren gern 4 Wochen lang weiterwirken.

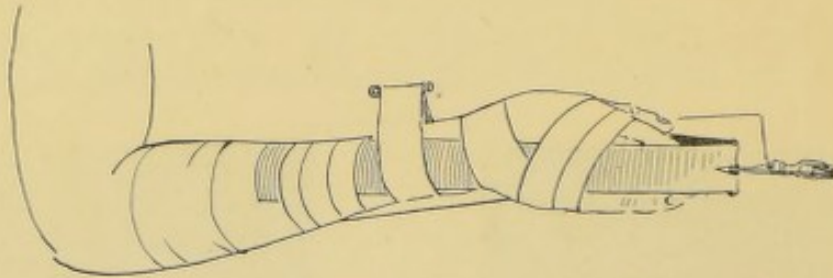


Fig. 88. Schräger Längszug in ulnarer, Querkzug in radialer Richtung. (Der Pflasterverband nur angedeutet, reicht zu weit aufwärts.)

Kommt der Bruch erst nach Verlauf von 3—4 Tagen zur Extensionsbehandlung, kann sich die Korrektur schon schwieriger erweisen. Man muß dann den stärkstmöglichen Längszug anwenden; trotzdem wird es vielleicht träge gehen mit der Hebung der Seitenverschiebung gegen das Spatium interosseum. Man bringt in diesem Falle den oben beschriebenen Querkzug an mittels einer um das untere Bruchende herumgeführten oder gegen dieses eingeführten Silkwormgutschlinge und einer elastischen Schlaufe, die auf dem bereits errichteten radialen Galgen aufgehängt wird. Man wird vielleicht einwenden, dies sei ein sehr kompliziertes Verfahren. Ganz gewiß; aber es ist doch immer noch einfacher und mindestens ebenso wirkungsvoll, wenn nicht wirkungsvoller, als eine Knochennaht, das einzige Mittel, zu dem man sonst seine Zuflucht nehmen kann.

Die typische Fraktur der unteren Radiusepiphyse ist der häufigst vorkommende Bruch und von großer praktischer Bedeutung. Sie entsteht fast nur durch Fall auf die Volarfläche der dorsalflektierten Hand. Hierbei wird meistens ein 10—25 mm hohes Stück vom unteren Radiusende abgebrochen; gewöhnlich ist das Bruchstück an seiner dorsalen Fläche etwas höher als an der volaren, d. h. die Bruchlinie verläuft etwas schräg von volar-unten nach oben dorsalwärts.

Der Verlauf der Bruchlinie weist indessen mannigfache Variationen auf, die uns hier weniger interessieren; die praktische Hauptsache ist, daß die Dislokation, wenn sie zustande kommt, sich durch einen ziemlich bestimmten Typus auszeichnet. Die bei der Behandlung im allge-

meinen zu berücksichtigende Verstellung ist dreierlei Art. Das untere Fragment erleidet eine Achsenverschiebung und eine zweifache Dislokation ad latus. 1) Es wird nach der Streckseite abgeknickt, indem es um seine radio-ulnare Achse gedreht wird, so daß die eingetretene Achsenverstellung einen dorsal offenen Winkel bekommt. 2) Das dorsal höhere Bruchstück wird auch nach der Streckseite lateral verschoben, und erfährt 3) gleichzeitig eine Seitendislokation radialwärts. Von geringerer Bedeutung bei der Behandlung ist eine auch recht regelmäßige Supination des unteren Fragments im Verhältnis zum oberen.

Die erwähnten Verstellungen, die nur bei den die Radiusepiphyse durchdringenden Brüchen ausgeprägt zum Vorschein kommen, geben zusammen einen Ausdruck für die Richtung der beim Entstehen der Fraktur wirkenden Gewalt. Wir finden sie aber weniger ausgesprochen bei partiellen und unvollständigen Frakturen, die mitunter nicht oder fast nicht disloziert sein können. Vielfach wird auch die Verstellung durch Einkeilung innerhalb engerer Grenzen gehalten. Diese geschieht in einer von der Gewalt abhängenden und mit dem Dislokationstypus analogen Weise. Die dorsale Kante des Schaftfragments dringt volarwärts in die Spongiosa des unteren nach der Streckseite hin abgeknickten oder lateral verschobenen Bruchstücks. Gleichzeitig werden die beiden Fragmente am Radialrand tiefer ineinander eingekeilt, wodurch der Proc. styloideus radii verhältnismäßig weiter nach oben tritt als der ulnare Abschnitt der Epiphyse.

Unter den Komplikationen der Radiusfraktur ist das Abbrechen des Proc. styloideus ulnae die wichtigste. Seltener kommen Kontusion der Carpalgelenke, Fraktur eines Carpalknochens, Zerreißung des Discus articularis und Einreißen der Sehnenscheiden vor.

Die Symptome sind charakteristisch und stehen mit der Dislokation im genauesten Zusammenhang. Wenn man nur der Regel folgt, die Untersuchung mit einer sorgfältigen Besichtigung zu beginnen, wird man bloß ausnahmsweise sich einer falschen Diagnose schuldig machen. Ein Blick auf die Streckseite zeigt eine Radialverschiebung der Hand und ein Vorspringen des Ulnaköpfchens. Die in der Mittellinie der Streckseite des Vorderarms gezeichnete Längsachse, die unter normalen Verhältnissen durch den Mittelfinger sich abwärts fortsetzt, läuft mehr oder weniger ulnarwärts, z. B. durch den Ringfinger.

Alsdann betrachtet man unter Vergleichung beider Handgelenkgegenden den Vorderarm von der radialen Seite her. Hier gibt sich die Dorsalverstellung des unteren Fragments durch eine eigentümliche Formveränderung kund. An dem gesunden Arm sieht man im radialen Abschnitt der Beugefläche eine ziemlich regelmäßige volar konkave Ausschweifung vom Daumenballen bis zum mittleren Drittel des Vorder-

arms. Am verletzten Arm findet man diese regelmäßige Linie in eine unregelmäßig gebogene verändert. Oberhalb des Handgelenks hat sie einen volaren Vorsprung und gerade unterhalb des letzteren eine Einziehung, die einer dorsalen Prominenz entspricht. Dies ist das wichtige KÖNIGSche Symptom, das in einer weit zutreffenderen Weise als der alte französische Vergleich des Vorderarms und der Hand mit einer Tischgabel („Fourchetten-Form“) einen Ausdruck für die bestehenden Verhältnisse gibt. Wenn eine Dislokation überhaupt vorliegt, bildet es den besten Anhalt für die Diagnose.

Das dritte Hauptsymptom ist der lineare Bruchschmerz. Der tastende Finger entdeckt bald am Radialrand und an der Dorsalfläche der Epiphyse ein Gebiet, das bei Druck viel schmerzhafter ist als der Knochen oberhalb und unterhalb. Drückt man mit dem Knopf einer Sonde, so findet man, daß diese maximale Druckempfindlichkeit auf eine Linie beschränkt ist, die in der Tat der Bruchlinie entspricht. Besteht eine nennenswerte Dislokation *ad latus*, fühlt man hier meistens die scharfe Kante des unteren Fragments. Abnorme Beweglichkeit des unteren Bruchstücks und Krepitation sind Symptome, die bei dieser fast regelmäßig eingekeilten Fraktur gewöhnlich fehlen. Für einen Bruch und gegen eine Kontusion, die einzige Verletzung, mit der eine Verwechselung stattfinden kann, sprechen beträchtliche Anschwellung, stark ausgesprochene Funktionsstörung, besonders die Beschränkung der Rotation des Vorderarms. In derselben Richtung kann ebenso eine allmählich auftretende Blutunterlaufung verwertet werden. Eine goldene Regel bleibt es bei Verdacht eines Bruches, Bruch zu diagnostizieren.

Die Behandlung dieser alltäglich vorkommenden Fraktur hat keineswegs nur Erfolge zu verzeichnen. Im Gegenteil! Wenn man die bedeutenden bleibenden Verstellungen, die über Jahr und Tag andauernde Finger- und Handgelenkversteifung und alle die anderen von der Behandlung der typischen Radiusfraktur herrührenden Mißerfolge betrachtet, fragt man sich unwillkürlich, was das größere Uebel ist, die Fraktur oder ihre Behandlung. Und man wundert sich nicht, daß kritisch angelegte Aerzte alle Schienen und erstarrenden Verbände verwerfen und die Fraktur nur mit Massage behandeln. Hoffentlich wird es der Extensionsbehandlung beschert sein, die Fortschritte zu bringen, deren wir hier so sehr bedürftig sind.

Die Aufgabe der Behandlung ist, die Dislokation zu beheben und eine korrekte Stellung des unteren Bruchstücks gegen das obere zu erhalten. Man löst zunächst die Einkeilung mittels eines kräftigen Zuges, und zwar, indem man nach hergebrachter Sitte an der pronierten, volar- und ulnarflektierten Hand zieht. Gelingt die Lösung

der Einkeilung und die Reposition auf diese Weise nicht, so versucht man bei dorsalflektierter Hand, und wenn die Verhältnisse es nötig machen, allmählich bei verschiedenen Handstellungen zu ziehen. Hat man das Bruchstück auf seinen Platz gebracht, so gilt es, einer neuen Verschiebung vorzubeugen. Man hat also das untere Fragment daran zu verhindern, sich aufs neue in die alten Verstellungen zu begeben oder nach schon eingetretener Redislokation es wieder zurückzuführen. Unter diesen handelt es sich praktisch nur um die Dorsal- und die Radialverschiebung.

Wir legen bei einer schwer zu erhaltenden Korrektur die Unterarmschiene an, bei einer Fraktur, deren Epiphysenfragment ohne Schwierigkeit sich auf seinem Platze halten läßt, die Hand-Fingerschiene, spannen den Schienenschlauch und lassen den Längszug in Wirksamkeit treten. Ohne genügende Muskeler schlaffung können wir uns indessen nicht die ganze Kraft des Zuges zunutze machen. Wie früher erwähnt, muß die Hand deshalb je nach den Umständen im Handgelenk gerade oder leicht dorsalflektiert gestellt werden.

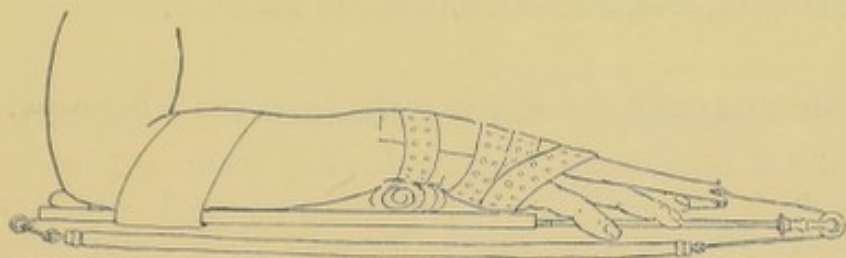


Fig. 89. Unterpolsterung des Vorderarmes, um dem Längszug bei einer Radius-epiphysenfraktur eine volare Richtung zu geben.

Die Vermeidung einer neuen Dorsalverstellung nach stattgefundener Reposition geschieht mit Leichtigkeit. Man braucht nur den Zug auf das untere Fragment etwas volarwärts einwirken zu lassen. Dies erreicht man einfach durch Einlegen eines Gaze- oder Wattebauschs oder einer Bindenrolle zwischen dem Schienenbrett und der Volarfläche des Vorderarmes etwas oberhalb der Bruchstelle. Je größer die Neigung zur Redislokation, um so höher muß man unterpolstern.

Viel schwerer fällt es sowohl bei der Extensionsbehandlung wie bei den anderen Behandlungsarten, die Neigung zur Wiederkehr der Radialverschiebung des Epiphysenfragments im Zaume zu halten. Es scheint ganz einfach zu sein, durch einen schlaufenförmigen Querzug das Radiusfragment ulnarwärts zu ziehen, während eine höher belegene Querschleife den Vorderarm befestigt, oder aber, wie Fig. 88 zeigt, die ganze Hand mittels eines schräg ulnarwärts ziehenden Längszugs ulnar-

wärts extendiert, während der Vorderarm durch eine Querschlaufe radialwärts gezogen wird. Ein drittes Verfahren ist, den in Mittelstellung liegenden Vorderarm durch den Zug der Mittele radialwärts zu ziehen, indem man letztere rings um den Vorderarm, aber nicht um das Schienbrett herumlegt.

Indessen erzielt man weder auf die eine noch die andere Weise irgendwelche Wirkung. Die beiden Züge gleichen einander nämlich aus, und der Zug radialwärts an der Ulna treibt das Ulnaköpfchen gegen das untere Radiusfragment und hindert seine Bewegung ulnarwärts. Will man einen Ausschlag bekommen, muß man das Epiphysenfragment ulnarwärts ziehen und gleichzeitig die Radiusdiaphyse festhalten, während die Ulna ganz frei bleiben muß. Dies erreicht man nur, wenn man, wie oben beschrieben, mittels einer gegen oder rings um den Radius herum angelegten Draht- oder Silkwormgutschlinge die Diaphyse des Knochens radialwärts zieht. In der Praxis begnügt man sich indessen damit, die Radialdislokation unmittelbar vor dem Anbringen des Zuges genau zu korrigieren. Denn wenn der Zug auch die Verstellung in radialer Richtung nicht zu überwinden vermag, so leistet er dennoch eine meist befriedigende Retention.

Die Frakturen der Mittelhandknochen und Phalangen.

Bei den Brüchen der Mittelhandknochen kommt meistens eine so unbedeutende Verstellung vor, daß die Behandlung auf keine Schwierigkeit stößt. Mitunter kann jedoch eine recht beträchtliche Dislokation

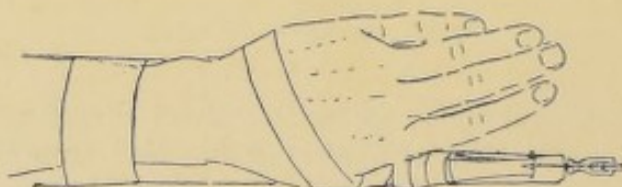

Fig. 90. Längszug am Daumen bei Frakturen seiner Phalangen oder des Mittelhandknochens.

ad longitudinem vorhanden sein, und bei dieser wie bei anderen Brüchen empfiehlt es sich, einen Längszug anzulegen, der die normalen Verhältnisse sicherer wiederherstellt, als irgendwelche andere Behandlung.

Eine Fraktur, die eine gewisse Aufmerksamkeit seitens des Arztes erheischt, die aber bei einem anhaltend wirkenden Längszug in korrekter Stellung heilt, ist der Bruch am Wurzelende des ersten Mittelhandknochens „Bennets fracture“.

Die Frakturen der Phalangen eignen sich besser für Extensionsbehandlung, als irgendwelche andere Brüche der oberen Extremität. Dies ist auch bei der geringen Größe der Fragmente ohne weiteres verständlich.

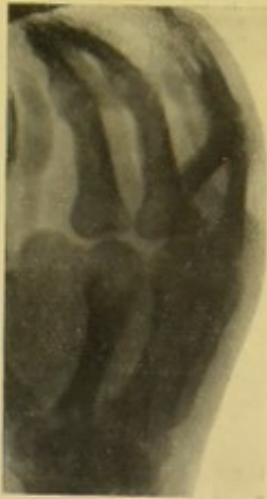

Fig. 91. Grundglied des 4. Fingers gebrochen und nach der Volarseite hin achsendisloziert. Vor der Behandlung.

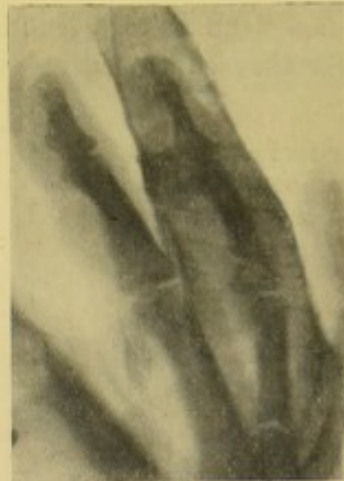

Fig. 92. Dieselbe Fraktur, nach 2-tägigem Längszug auf der Hand-Fingerschiene.

Die ohne Vergleich wichtigsten Frakturen der Phalangen sind die des Grundglieds der dreigliedrigen Finger. Diese werden gerade im Gegensatz zu den gewöhnlichen Angaben meiner Erfahrung nach vor-

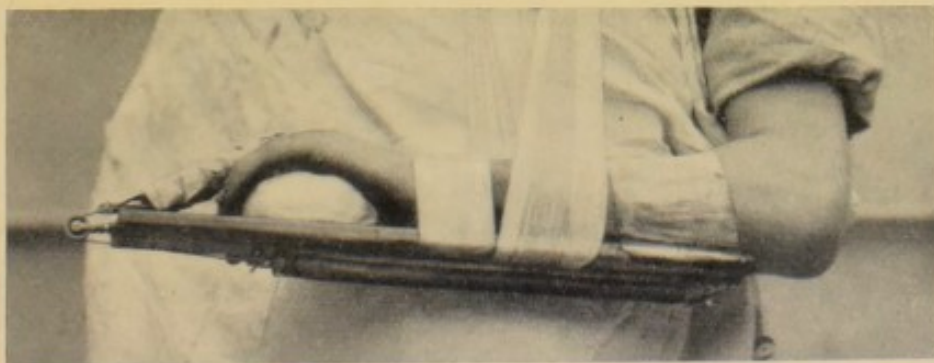


Fig. 93. Improvisierte Hand-Fingerschiene mit Gazebausch in der Hohlhand zur Extension der Phalangen.

zugsweise nach der Volarseite hin achsendisloziert. Es bildet sich eine nach der Streckseite offene Winkelstellung zwischen den Bruchstücken, wobei das obere Fragment im Grundgelenk gebeugt steht, und das

distale in Extensionsdislokation. Wenn diese Verstellung nicht behoben wird, verliert der Finger seine Gebrauchsfähigkeit und außerdem entstehen bei jedem Greifen mit der Hand Schmerzen an der hervorragenden und für Druck ausgesetzten Bruchstelle.

Durch einen Längszug wird diese Verstellung, wie Fig. 91 u. 92 zeigt, leicht behoben. Aus Rücksicht auf die Bequemlichkeit des Patienten empfiehlt es sich jedoch, in die Hohlhand eine Bindenrolle oder einen Gazebausch zu legen.

Sämtliche hier beschriebenen Schienen werden von der Firma M. SCHAEERER in Bern geliefert, für die skandinavischen Länder auch von M. GALLUS in Christiania.

Chirurgische Operationslehre. Von Dr. Th. Kocher, Prof. an der Universität und Direktor der chirurgischen Klinik der Universität Bern. Mit 412 Abbildungen im Text. Fünfte vielfach umgearbeitete Auflage. Preis: 20 Mark, geb. 22 Mark 50 Pf.

Münch. Med. Woch., Nr. 43 v. 22. Okt. 1907:

Dieses klassische Buch liegt hier wieder in neuer Auflage vor, vielfach umgearbeitet und durchaus unter Berücksichtigung der täglich weiterspannenden Aufgaben der Chirurgie. An dieser Stelle ist hervorzuheben, dass das Buch auch für den chirurgisch tätigen Arzt ein vorzüglicher Berater ist. Die Darstellung ist so wundervoll klar, die Darlegung der neuesten operativen Methoden so logisch auf älteren Methoden und physiologisch-pathologischen sowie anatomischen Tatsachen aufgebaut, dass alle mit Genuss dem Studium dieses Buches sich hingeben werden. Die Ausstattung ist glänzend; im Text des ohne Register 1060 Seiten enthaltenden Buches dienen 412 zum Teil farbige Abbildungen zur Erläuterung.

Prof. Helferich-Kiel.

Handatlas der Entwicklungsgeschichte des Menschen. Von Dr. Julius

Kollmann, o. ö. Professor der Anatomie an der Universität Basel. 1907. Preis des vollständigen Werkes (2 Teile) 26 Mark, geb. 30 Mark. Erster Teil: Progenie, Blastogenie, Adnexa embryonis, Forma externa embryonum, Embryologia ossium, Embryologia musculorum. Mit 340 zum Teil mehrfarbigen Abbildungen und einem kurzgefassten erläuternden Texte. Zweiter Teil: Embryologia intestinorum, Embryologia cordis et vasorum, Embryologia cerebri et nervorum, Organa sensuum, Nomina auctorum, Index rerum, Index auctorum. Mit 429 zum Teil mehrfarbigen Abbildungen und einem kurzgefassten erläuternden Texte.

Lehrbuch der Chirurgie in Vorlesungen. Kurz gefasstes Lehrbuch für Aerzte

und Studierende. Von Dr. Edmund Leser, Prof. an der Universität Halle, Mitgl. der Kaiserl. Leopoldino-Carolinischen Deutschen Akademie der Naturforscher. I. Teil: Die allgemeine Chirurgie in 50 Vorlesungen. Zweite Auflage. Mit 240 Abbildungen. Preis: 18 Mark, geb. 20 Mark. II. Teil: Die spezielle Chirurgie in 60 Vorlesungen. Achte vermehrte und verbesserte Auflage. Mit 410 teils farbigen Abbildungen im Text. Preis: 24 Mark, geb. 26,50 Mark.

Münchener Medizinische Wochenschrift, No. 23, 9. Juni 1908:

Das Lehrbuch für Aerzte und Studierende von Leser hat in der zweiten Auflage eine wesentliche inhaltliche Bereicherung erfahren. Verschiedene praktisch wichtige Kapitel, wie Lumbalanästhesie, Methoden der Blutstillung, Stauungshyperämie, Behandlung der Gelenkentzündungen usw. sind jetzt gegenüber der ersten Auflage ausführlich behandelt bzw. vollständig umgearbeitet. Die Illustrationen sind gleichfalls vermehrt und zum Teil durch neue Bilder ersetzt. Die anregende Form der Vorlesungen ist beibehalten. Das jetzt beigelegte Literaturverzeichnis will auf Vollständigkeit keinen Anspruch machen. Zur Einführung in die allgemeine Chirurgie und raschen Orientierung auf diesem Gebiet kann das Buch speziell Studierenden warm empfohlen werden.

Gebele-München.

Merings Lehrbuch der inneren Medizin. Bearbeitet von Prof. Dr. Ger-

hardt, Jena; Med.-Rat Prof. Dr. Gumprecht, Weimar; Prof. Dr. W. His, Basel; Prof. Dr. Klemperer, Berlin; Prof. Dr. Kraus, Berlin; Prof. Dr. L. v. Krehl, Strassburg; Prof. Dr. Matthes, Köln; Geh. Med.-Rat Prof. Dr. J. v. Mering, Halle a. S.; Prof. Dr. Minkowski, Greifswald; Prof. Dr. Moritz, Giessen; Prof. Dr. Müller, München; Prof. Dr. Romberg, Tübingen; Prof. Dr. Stern, Breslau; Prof. Dr. Vierordt, Heidelberg. Herausg. von Prof. Dr. L. Krehl, Heidelberg. Fünfte Auflage. Preis: 13 Mark, geb. 15 Mark 50 Pf.

Die chirurgischen Untersuchungsarten. Einführende Vorlesungen über allgemeine chirurgische Diagnostik. Von Dr. **Otto Manz**. Mit 20 Textabbildungen 1904. I. Teil. Preis: 6 Mark, geb. 7 Mark. II. Teil. Preis: 5 Mark, geb. 6 Mark.

Centralblatt für Chirurgie, No. 15, 16. April 1904:

Das praktisch Wichtige wird überall in der Darstellung besonders scharf herausgehoben, und aus der Angabe vieler kleiner Kunstgriffe und -kniffe erkennt man den Verf. als erfahrenen Praktiker.

Orthopädische Gymnastik gegen Rückgratsverkrümmungen und schlechte Körperhaltung. Eine Anleitung für Aerzte und Erzieher von **J. von Mikulicz**, weil. Prof. in Breslau, und Frau **Valeska Tomaszewski**, Leiterin einer orthopädischen Turnanstalt in Breslau. Zweite vermehrte Auflage. Mit 108 Textfiguren. Preis: 3 Mark, geb. 4 Mark.

Handbuch der Orthopädischen Technik. Für Aerzte und Bandagisten bearbeitet von San.-Rat Dr. **A. Schanz**, Spezialarzt für Orthopädie in Dresden. Mit 1398 Abbildungen im Text. 637 S. Preis: 18 Mark, geb. 20 Mark.

Deutsche Zeitschrift für Chirurgie, Sonderabdruck:

Eine ungemein fleissige, und man darf wohl sagen, vollständige Darstellung der Technik der Orthopädie. Klar und knapp sind anatomisch und physiologisch wichtige Daten, die die Grundlage jeder Apparatenbehandlung bilden, auf 30 Seiten vorausgeschickt. Anpassen, Massnehmen, Modellieren, die Verarbeitung der verschiedenen Materialien sind ausführlich auf 100 Seiten dargestellt. Der spezielle Teil zeigt, mit welcher gründlichen Kenntnis der Literatur dieses Werk geschrieben ist. Mir erscheint hier die Arbeit als ein historisch wichtiges Dokument, das uns die Entwicklung der Apparatenbehandlung übersichtlich darstellt, ich erwähne nur, daß von portativen Apparaten des Klumpfußes 53, von Apparaten für konservativ ambulante Behandlung des Coxitis 57 angegeben sind. Diese sehr dankenswerte Reichhaltigkeit ist für den Spezialisten, Chirurgen und Orthopäden von großem Wert. Es ist hierdurch sehr einfach geworden, nachzusehen, ob Verbesserungen der Technik die man vorzuschlagen gedenkt, nicht schon erfunden sind. Die 1398 Abbildungen sind alle nach Zeichnungen wiedergegeben, die nur das Wichtigste der Apparate herausheben und darum sehr leicht, fast ohne Text verständlich werden. Wilms.

Die Indikationen zu chirurgischen Eingriffen bei inneren Erkrankungen.

Für den Praktiker bearbeitet von Dr. **Hermann Schlesinger**, Prof. in Wien. Mit einem Anhang von Privatdozent Dr. **Julius Schnitzler**, K. K. Primararzt in Wien. Drei Teile. Preis für jeden Teil: 3 Mark, geb. 3 Mark 60 Pf.

Deutsche mediz. Wochenschrift Nr. 11 vom 10. März 1904:

Das von dem bekannten Krankenhausarzte zu Wien „für die Praktiker“ bearbeitete Buch füllt eine Lücke aus. Die Darstellung des Kerninhaltes ist eine vortreffliche, kurz, klar und inhaltsvoll wird sie eine weite Verbreitung der Arbeit sichern. Naturgemäss fordert dies oder jenes zum Widerspruch heraus. Das liegt aber an der Schwierigkeit der Materie bzw. den hohen Abweichungen in den Neigungen der Aerzte, die Grenzen weiter und enger zu stecken. Der Autor hat sich unseres Erachtens im allgemeinen um die goldene Mitte bemüht. Neben den Indikationen werden auch, was wir begrüßen, die Folgen der Unterlassung des Eingriffs und diejenigen der Operation bei falscher Diagnose berücksichtigt.

Lehrbuch der Chirurgie. Bearbeitet von Prof. **Klapp**, Berlin, Prof. **Küttner**, Breslau, Prof. **Lange**, München, Prof. **Lanz**, Amsterdam, Prof. **Payr**, Greifswald, Prof. **Perthes**, Leipzig, Prof. **Poppert**, Giessen, Prof. **Preysing**, Köln, Prof. **de Quervain**, Bern—La Chaux-de-Fonds, Prof. **J. Riedinger**, Würzburg, Prof. **Rovsing**, Kopenhagen, Privatdozent Dr. **Sauerbruch**, Marburg, Prof. **Schloffer**, Innsbruck, Prof. **Tilman**, Köln, Prof. **Wilms**, Basel, Prof. **Wullstein**, Halle a. S. Herausgegeben von Prof. **Wullstein**, Halle a. S., und Prof. **Wilms**, Basel. Erster Band: Allgemeiner Teil, Chirurgie des Kopfes, des Halses, der Brust und der Wirbelsäule. Mit 326 Abbildungen. Preis: 10 Mark, geb. 11 Mark.