

Der Augenspiegel und die ophthalmoskopische Diagnostik / von F. Dimmer.

Contributors

Dimmer, Friedrich.
University of Leeds. Library

Publication/Creation

Leipzig : Töplitz & Deuticke, 1887.

Persistent URL

<https://wellcomecollection.org/works/crvyx9as>

Provider

Leeds University Archive

License and attribution

This material has been provided by This material has been provided by The University of Leeds Library. The original may be consulted at The University of Leeds Library. where the originals may be consulted.

This work has been identified as being free of known restrictions under copyright law, including all related and neighbouring rights and is being made available under the Creative Commons, Public Domain Mark.

You can copy, modify, distribute and perform the work, even for commercial purposes, without asking permission.



Wellcome Collection
183 Euston Road
London NW1 2BE UK
T +44 (0)20 7611 8722
E library@wellcomecollection.org
<https://wellcomecollection.org>

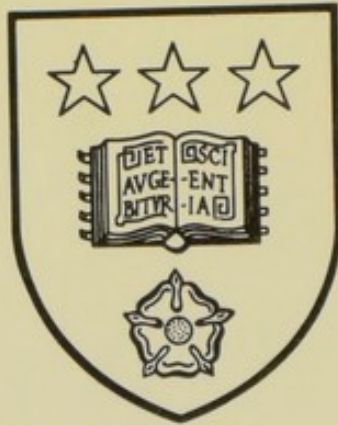Store
Health
Sciences

66

143

DIM

*The University Library
Leeds*



*Medical and Dental
Library*

STORE

ww 143

DIM

STORE



30106

004269683

Skoda Gasse
Josephstadt
Wien.

Januar 1887.

SCHOOL OF MEDICINE
UNIVERSITY OF LEEDS.

EDICINE.
SOS.

DER AUGENSPIEGEL


UND

DIE OPHTHALMOSKOPISCHE DIAGNOSTIK.

VON

DR. F. DIMMER

DOCENT AN DER WIENER UNIVERSITÄT UND ASSISTENT AN DER KLINIK DES PROF. FUCHS.



MIT 73 ABBILDUNGEN IM TEXT.

LEIPZIG UND WIEN.
TOEPLITZ & DEUTICKE.
1887.

DER AUGENSPIEGEL

DES OBERSTEN DR. MED. DR. H. H. H. H. H. H.

Alle Rechte vorbehalten.

UNIVERSITY OF LEEDS
MEDICAL LIBRARY.

Vorwort.

Der Titel der vorliegenden Arbeit zeigt bereits das Ziel an, welches sich der Verfasser gesteckt hat. Es sollte in möglichst gedrängter Form dasjenige zusammengestellt werden, was der Praktiker wissen muss, um den Augenspiegel zur Diagnose der Refraktionsanomalien und der intraoculären Erkrankungen mit Erfolg verwenden zu können. Es wird daher der Fachmann Manches vermissen, was in einem vollständigen Lehrbuche der Ophthalmoskopie nicht fehlen dürfte. In den Cursen über Ophthalmoskopie, die ich gehalten habe, war mir Gelegenheit geboten, die Bedürfnisse der Anfänger in dieser Richtung kennen zu lernen und die dabei gesammelten Erfahrungen versuchte ich hier zu verwerthen.

Für völlig überflüssig hielt ich es, die verschiedenen Augenspiegel, von denen ein grosser Theil nicht mehr in Verwendung steht, genauer aufzuzählen und zu beschreiben. Es genügt, die Principien, nach denen die gebräuchlichen Augenspiegel construirt sind, darzulegen und zu erwähnen, wie ein Ophthalmoskop je nach dem speciellen Zwecke, zu dem es verwendet werden soll, beschaffen sein muss. Es erschien mir aber unerlässlich, in einer „optischen Einleitung“ kurz die zum Verständnisse der Theorie des Augenspiegels und die zum Gebrauche desselben nothwendigen Vorbegriffe darzulegen. Hiebei ist Manches streng genommen nicht hieher Gehörige (z. B. die Erklärung des Dioptrien- und Zollsystems) auch angeführt worden. Dies geschah, um dem Leser das eventuelle Nachschlagen in anderen Büchern zu ersparen.

Das Capitel über Refraktionsbestimmung ist dem Zwecke des Buches entsprechend ausführlich gehalten worden. Es ist in demselben der Retinoskopie, die bisher, bei uns wenigstens, nicht die gebührende Beachtung gefunden hat, eine genauere Beschreibung zu Theil geworden.

Die in den Text eingedruckten Figuren werden, so hoffe ich, das Verständniss wesentlich erleichtern. Es fehlen dagegen Abbildungen der normalen und abnormen Befunde, die uns durch den Augenspiegel erschlossen werden. Statt dessen habe ich mir die Freiheit genommen, den Leser auf drei Bildwerke zu verweisen: vor Allem auf den Jaeger'schen Handatlas, der von keinem anderen annähernd erreicht, viel weniger übertroffen wurde. Da derselbe aber einige Lücken aufweist, so war ich gezwungen, mich auch auf den Liebreich'schen „Atlas der Ophthalmoskopie“ und auf die „Ophthalmoskopie clinique“ von Wecker und Masselon zu beziehen, welch' letztere zwar nicht in Farben, aber sehr gut ausgeführte Bilder enthält.

Wenn ich, über den Rahmen der Arbeit hinausgehend, auch Einiges über Aetiologie der intraoculären Erkrankungen angegeben habe, so geschah dies nur, um anzudeuten, welche Richtung der Gedankengang des Untersuchers zur Erforschung der Grundkrankheit nehmen muss.

In der Hoffnung, wenigstens theilweise den Anforderungen, welche an ein solches Buch gestellt werden können, gerecht geworden zu sein, empfehle ich diese Arbeit der gütigen Nachsicht der Leser.

Wien, im November 1886.

Der Verfasser.

Inhalt.

I. Theil.

Seite

Theorie des Augenspiegels, normaler Fundus, Refractionsbestimmung.

Optische Einleitung.

I. Reflexion des Lichtes	3
1. Planspiegel	3
2. Concavspiegel	5
3. Convexspiegel	10
II. Refraction des Lichtes	12
1. Prismen	13
2. Linsen	14
a) Convexlinsen	14
b) Concavlinsen	19
3. Brechkraft und Numerirung der Linsen	24
4. Optische Systeme	26
5. Das Auge und seine Refraction	27

I. Capitel.

1. Theorie des Augenspiegels	31
2. Construction der Augenspiegel	35
3. Vorgang bei der Augenspiegeluntersuchung	38

II. Capitel.

Der normale Augenhintergrund.

1. Anatomische Uebersicht	47
2. Der ophthalmoskopische Befund im normalen Auge	49
Anhang: Senile Veränderungen	55
3. Ophthalmoskopische Vergrößerung im aufrechten und umgekehrten Bilde	56
4. Das ophthalmoskopische Gesichtsfeld	58
5. Wahrnehmung und Berechnung von Niveaudifferenzen im Augenhintergrund	59

III. Capitel.

Die Refractionsbestimmung.

1. Bestimmung von E, M, H im aufrechten Bilde	62
2. Bestimmung von E, M, H im umgekehrten Bilde	71
3. Bestimmung des regelmässigen Astigmatismus im aufrechten und umgekehrten Bilde	76
4. Refractionsbestimmung mittels Retinoskopie	80
5. Erkennung des irregulären Astigmatismus	88

II. Theil.**Diagnostik der mit dem Augenspiegel sichtbaren Anomalien des Auges.****I. Capitel.**

Die brechenden Medien.

1. Differentialdiagnose der Trübungen	94
2. Cornea	96
3. Iris	97
4. Linse	98
5. Glaskörper	106
Angeborene Anomalien	106
Erworbene Anomalien	107

II. Capitel.

Sehnerv.

A. Angeborene Anomalien	112
Physiologische Excavation	112
Anomalien der Centralgefäße	115
Anomalien der Farbe	116
Colobom der Sehnervenscheide	116
Opticustheilung	117
Bindegewebe auf der Papille	117
B. Erworbene Anomalien	117
Hyperaemie und Anaemie	117
Glaukomatöse Excavation	118
Neuritis optica	122
Atrophia nervi optici	127
Geschwülste, Concretionen, Pigmentirung im Sehnerven	131

III. Capitel.

Netzhaut.

A. Angeborene Anomalien	132
Markhaltige Nervenfasern	132
B. Erworbene Anomalien	133
Circulationsstörungen	133
1. Arterienpuls	133
2. Sichtbare Blutbewegung in Arterien und Venen	134
3. Hyperaemie	134
4. Anaemie	136
5. Embolie der Arteria centralis	136
6. Thrombose der Vena centralis	138
Gefäßveränderungen	139
Netzhautblutungen	140
Retinitis	142
1. Retinitis albuminurica	143
2. Retinitis leukaemica	146
3. Retinitis diabetica	147
4. Diffuse chronische Retinitis	147
5. Haemorrhagische Retinitis	148
6. Andere seltene Formen von Retinitis	149
Pigmentdegeneration der Retina	150
Ablatio Retinae	152
Cysticercus subretinalis	155
Glioma Retinae	156
Verletzungen	157

IV. Capitel.

Aderhaut.

A. Angeborene Anomalien	158
Anomalien des Skleral- und Pigmentringes	158
Coloboma Chorioideae	158

	Seite
B. Erworbene Anomalien	161
Hyperaemie	161
Haemorrhagien	161
Chorioiditis	161
1. Chorioiditis disseminata	163
2. Chorioiditis areolaris	164
3. Chorioretinitis centralis	165
4. Chorioretinitis specifica	165
Staphyloma posticum	166
Tuberkulose	168
Ablatio Chorioideae	169
Tumoren	169
Ruptura Chorioideae	170

Abkürzungen:

- P. D. = Papillen-Durchmesser.
J. A. = ophthalmoskopischer Handatlas von Jaeger, Wien 1869.
L. A. = Atlas der Ophthalmoskopie von R. Liebreich, Berlin 1885.
W. u. M. = Ophthalmoskopie clinique par Wecker et Masselon, Paris 1881.
-

I. THEIL.

Theorie des Augenspiegels, normaler Fundus,
Refractionsbestimmung.

1881

THE UNIVERSITY OF CHICAGO
LIBRARY

Optische Einleitung.

Um ein Instrument mit Verständniss zu gebrauchen, ist es nothwendig, dass man einen Einblick in die Principien habe, auf welchen die Construction desselben beruht. Beim Augenspiegel werden nun verschiedene Arten von Spiegeln und Linsen verwendet, deren Wirkungsweise man kennen muss, um sie mit Erfolg benützen zu können. Im Folgenden soll daher eine kurze Uebersicht der bei der Reflexion und Refraction des Lichtes geltenden Gesetze gegeben werden. In späteren Capiteln werden wir dann oft in die Lage kommen, auf diese Einleitung zu verweisen.

I. Reflexion des Lichtes.

1. Planspiegel.

Fällt ein Lichtstrahl auf eine ebene spiegelnde Fläche, so wird er nach bestimmten Gesetzen in bestimmter Richtung und Ebene reflectirt. Errichtet man in dem Punkte, wo der einfallende Strahl (Fig. 1, a b) den Spiegel (SP) trifft, eine Senkrechte, das Einfallslot (b c), so ist der Winkel, den der Lichtstrahl mit dieser Linie bildet, der Einfallswinkel (α); die Ebene, die durch das Einfallslot und den einfallenden Strahl gelegt werden kann, die Einfallsebene. Der Winkel, den der reflectirte Strahl (b d) mit dem Einfallslot bildet, ist der Reflexionswinkel (β), die durch den reflectirten Strahl und das Einfallslot gelegte Ebene die Reflexionsebene.

Bei der Reflexion des Lichtes ist die Reflexionsebene die einfache Verlängerung der Einfallsebene. Der einfallende und der reflectirte Strahl liegen daher in derselben Ebene. Reflexions- und Einfallswinkel sind einander gleich.

Befindet sich ein leuchtender Punkt (Fig. 2, a) vor einem Planspiegel, so entwirft der Spiegel ein Bild von ihm. Zwei der von dem Punkte auf den Spiegel fallenden Strahlen, die wir hier allein betrachten wollen, seien a b und a c. Beide werden nach den soeben angegebenen Gesetzen reflectirt (b d und c e sind die Einfallslothe; $\alpha = \alpha_1$; $\beta = \beta_1$). Verlängere ich die reflectirten Strahlen nach rückwärts, bis sie sich schneiden, so bekomme ich den Ort, wo ein vor dem Spiegel befindliches Auge das Bild des Punktes a sieht. Dasselbe

liegt in a_1 und ist eben so weit hinter dem Spiegel gelegen, als a vor demselben. Ziehe ich von a eine Senkrechte (al) auf den Spiegel (SP) und verlängere dieselbe über ihren Fusspunkt hinaus hinter den Spiegel, so bekomme ich die Lage des Bildes, wenn ich auf dieser Linie den Punkt bestimme, der eben so weit von der Spiegelfläche entfernt ist, als a ($al = a_1l$).

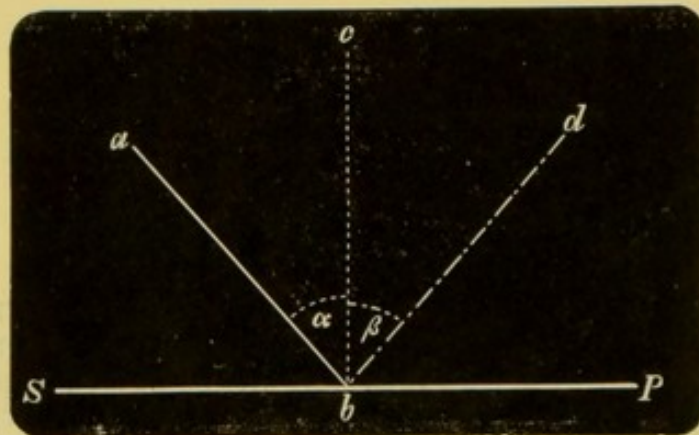


Fig. 1. *)

a_1 , das Bild des Punktes a , ist ein sogenanntes virtuelles Bild, dies ist ein Bild, von dem nicht wirklich Strahlen ausgehen, sondern das man nur erhält, wenn man die von der spiegelnden Fläche reflectirten Strahlen nach rückwärts verlängert, bis sie sich schneiden.

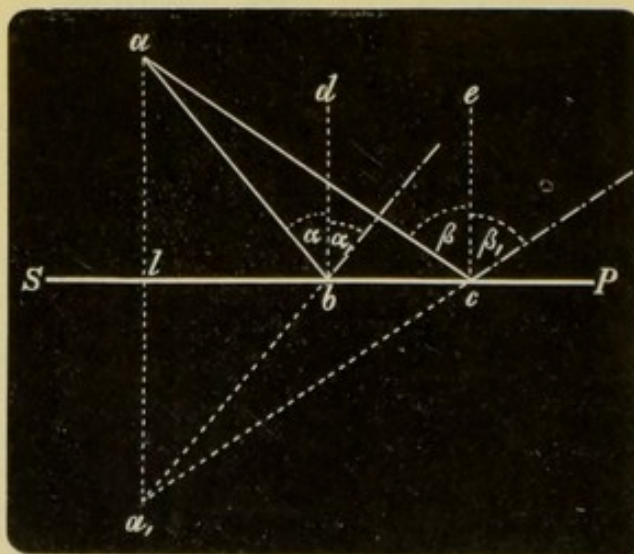


Fig. 2.

Dreht man den Planspiegel SP (Fig. 3), so dass er jetzt in S_1P_1 liegt, so bewegt sich das virtuelle, hinter dem Spiegel gelegene Bild a_1

*) In den Figuren 1 bis inclusive 32, mit Ausnahme der Figuren 12, 13 und 17, sind die auf Spiegel, Prismen oder Linsen auffallenden Strahlen als ungebrochene Linien gezeichnet, die reflectirten oder gebrochenen Strahlen sind durch $- . - . - .$ Linien, die Hilfslinien als $- - - -$ Linien dargestellt.

des leuchtenden Punktes a von a_1 nach a_2 . Man stelle sich vor einen Planspiegel, und zwar so, dass die Spiegelfläche der Gesichtsfäche parallel liegt. Dann drehe man den Spiegel so um die verticale Axe, dass seine Fläche gegen die linke Hand sieht. Man wird, indem man dem Spiegel diese Drehung ertheilt, wahrnehmen, dass das Bild im Spiegel in entgegengesetzter Richtung wandert, als man den Spiegel gedreht hat, nämlich gegen die rechte Seite des Beobachters.

Haben wir es nicht mit einem leuchtenden Punkte, sondern mit einem leuchtenden Gegenstande zu thun, so können wir uns sein Bild construiren, indem wir von jedem seiner Endpunkte das Bild zeichnen.

Von a b (Fig. 4) wird ein Bild vom Spiegel SP in a_1 b_1 entworfen, $al = a_1l$ und $bm = b_1m$.

Das Bild, das ein Planspiegel von einem Gegenstande erzeugt, ist also eben so gross wie der Gegenstand und aufrecht. Nur muss nothwendig das, was im Gegenstande rechts ist, im Bilde links sein. Steht man vor einem Planspiegel und hebt die rechte Hand, so erhebt das Bild im Spiegel die linke.

Wirft man mittels eines schräg gestellten Planspiegels das Licht einer Flamme auf eine dunkle Wand, so erscheint eine verschwommene, ziemlich matt erleuchtete Stelle auf derselben.

In einem Planspiegel sieht man sein Bild aufrecht und immer scharf in welcher Entfernung man sich auch vom Spiegel befinden möge.

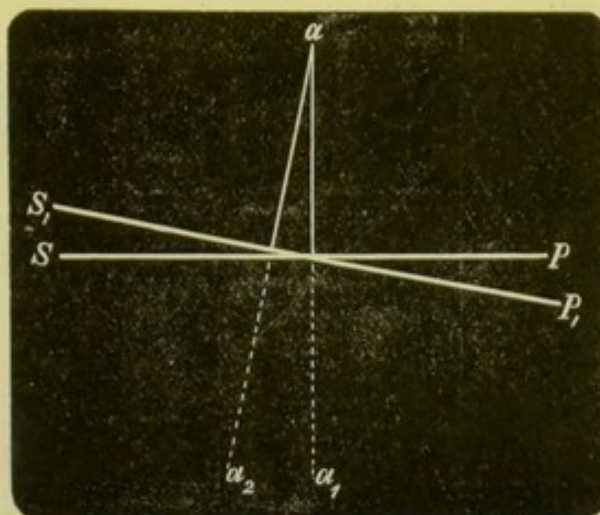


Fig. 3.




Fig. 4.

2. Concavspiegel (Sammelspiegel).

Einen Concavspiegel kann man sich aus unendlich vielen, sehr kleinen Planspiegeln zusammengesetzt denken, ähnlich wie man sich einen Kreis als Polygon von unendlich vielen Seiten denken kann

rückwärts hinweg. In Fig. 6 brauchen wir uns nur den leuchtenden Punkt a dort zu denken, wo b liegt, so können wir nach dem Gesetze der conjugirten Vereinigungspunkte b an die Stelle von a setzen.

Das Gesetz der conjugirten Vereinigungspunkte sagt aus, dass, wenn durch irgend eine optische Vorrichtung von einem leuchtenden Punkt oder Gegenstand ein Bild erzeugt wird, man Gegenstand und Bild mit einander vertauschen kann. a sei der Gegenstand, der sich an einer bestimmten Stelle befindet, b sein durch eine optische Vorrichtung erzeugtes wirkliches oder scheinbares Bild. Bringe ich nun a an die Stelle von b , so befindet sich das Bild b an der Stelle, wo früher a lag. Dies bezieht sich nicht nur auf den Ort des Bildes und Gegenstandes, sondern auch auf Umkehrung und Grösse.

Je näher nun a an F liegt, desto weiter rückt b vom Spiegel ab. Kommt a nach F , dann sind die vom Spiegel reflectirten Strahlen parallel. Dies zeigt uns Fig. 5, wenn wir uns a an der Stelle von F denken.

Gelangt a innerhalb die Brennweite des Spiegels, d. h. zwischen O und F , so werden die Strahlen divergent reflectirt (Fig. 7). Es entsteht also kein wirkliches Bild vor dem Spiegel, das Bild ist vielmehr nach dem, was bei den Planspiegeln gesagt worden ist, ein virtuelles, wird also erhalten, wenn man die vom Spiegel reflectirten Strahlen nach rückwärts verlängert.

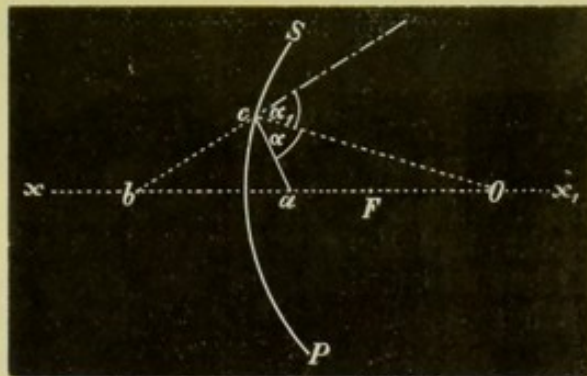


Fig. 7.

Dieses virtuelle Bild findet man sehr weit hinter dem Spiegel, sobald a noch nahe an F liegt. Je näher a an den Spiegel heranrückt, desto näher kommt auch b von hinten her an den Spiegel, bis a und b in der Spiegelfläche zusammenfallen.

Die Lage des Bildes lässt sich leicht bei bekannter Entfernung des leuchtenden Punktes und bei bekannter Brennweite des Spiegels nach der Formel $h = \frac{gf}{g-f}$ finden. In dieser Formel bedeutet h die Entfernung des Bildes vom Spiegel, g die Entfernung des Gegenstandes vom Spiegel und f die Brennweite des Spiegels. Diese Formel lässt

sich umwandeln in $h = \frac{f}{1 - \frac{f}{g}}$. Für $g = \infty$ erhält man also $h = f$;

für $f = 3$ und $g = 4$, also für $g > f$ aber $g < 2f$ ist $h = \frac{3}{1 - \frac{3}{4}} = 12$.

Bisher haben wir nur von einem leuchtenden Punkte gesprochen, der in der Hauptaxe des Spiegels liegt. Wir wollen nun sehen, wie sich das Bild eines leuchtenden Punktes verhält, der nicht auf der Hauptaxe des Spiegels sich befindet. Man kann sich das Bild eines solchen Punktes sehr leicht construiren. a (Fig. 8) sei

ein solcher Punkt. Man braucht nur von a eine Linie am parallel zur Hauptaxe ($x x_1$) des Spiegels zu ziehen. Ein Strahl, der in dieser Richtung auf den Spiegel fällt, wird, wie wir früher sahen, so reflectirt, dass er durch den Brennpunkt des Spiegels geht. Ein zweiter von a ausgehender Strahl geht durch den Krümmungsmittelpunkt (O), der Strahl a_1 . Dieser wird in sich selbst reflectirt. Das Bild des

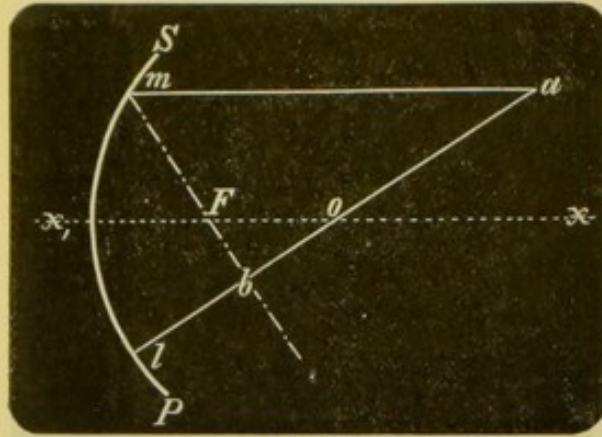


Fig. 8.

Punktes a muss also dort liegen, wo sich diese beiden Strahlen schneiden, d. i. in b .

Es ist nun sehr einfach, den Ort und die Lage des Bildes eines leuchtenden Gegenstandes zu finden.

1. Befindet sich der Gegenstand in unendlicher Entfernung, so dass parallele Strahlen von ihm ausgehen, so entsteht ein umgekehrtes, sehr stark verkleinertes Bild im Brennpunkt des Spiegels (Fig. 9).

2. Rückt der Gegenstand näher (Fig. 10, a b), so entsteht ein umgekehrtes, immer noch verkleinertes Bild ($a_1 b_1$) zwischen Brennpunkt und Krümmungsmittelpunkt. Je näher der Gegenstand dem Krümmungsmittelpunkt des Spiegels kommt, desto näher rückt ihm auch sein Bild und desto weniger ist dasselbe verkleinert.

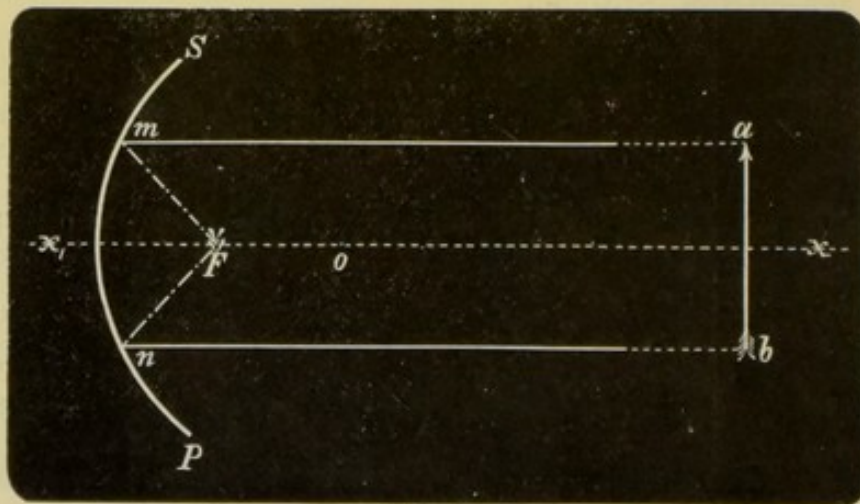


Fig. 9.

3. Liegt der Gegenstand im Krümmungsmittelpunkte, dann liegt auch das Bild dort und Gegenstand und Bild sind gleich gross, das Bild aber verkehrt.

4. Befindet sich der Gegenstand zwischen Brennpunkt und Krümmungsmittelpunkt des Spiegels, so entsteht ein verkehrtes und vergrößertes Bild jenseits des Krümmungsmittelpunktes (Fig. 10, mit Vertauschung von Bild und Gegenstand). Dasselbe entfernt sich immer

mehr vom Spiegel, je näher der Gegenstand an den Brennpunkt herankommt.

5. Liegt der Gegenstand im Brennpunkt des Spiegels, so werden die Strahlen parallel reflectirt (Fig. 9). Ein vor dem Spiegel befindlicher Beobachter, der für parallele Strahlen eingestellt ist, sieht dann hinter dem Spiegel ein virtuelles, sehr stark vergrössertes, aber aufrechtes Bild. Es ist aufrecht, denn nun sind die Verhältnisse eben so, als ob der Gegenstand in unendlicher Ferne läge und parallele Strahlen aussenden würde.

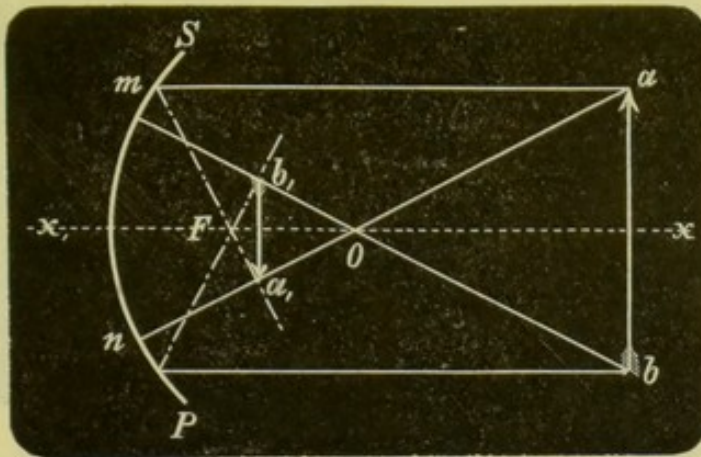


Fig. 10.

6. Liegt der Gegenstand zwischen Brennpunkt und Spiegel, also innerhalb der Brennweite desselben, so entsteht ein vergrössertes, aufrechtes, virtuelles Bild hinter dem Spiegel in endlicher Entfernung (Fig. 11, a_1, b_1). Dasselbe nähert sich dem Spiegel, wenn der Gegenstand sich dem Spiegel nähert und seine Grösse nimmt hiebei immer mehr und mehr ab bis

7. Bild und Gegenstand in der Spiegelebene zusammenfallen.

Man kann die Brennweite eines Concavspiegels finden, wenn man in der Entfernung von mindestens 6 Meter eine Lichtquelle (Lampe) aufstellt und von dieser mittels des Spiegels ein scharfes Bild auf einem Schirm entwirft. Die Entfernung des Spiegels von dem Schirm ergibt die Brennweite.

Dreht man einen Concavspiegel SP (Fig. 12), durch den ein umgekehrtes Bild einer Flamme erzeugt wird, um seinen Mittelpunkt in eine andere Lage S_1P_1 , so bewegt sich das Flammenbild mit ihm nach derselben Seite.

Bewegt sich ein leuchtender Punkt oder Gegenstand, der weiter von einem Concavspiegel entfernt ist, als sein Krümmungsmittelpunkt, in einer bestimmten Richtung, so wandert das Bild dieses Punktes oder Gegenstandes in der entgegengesetzten Richtung. In Fig. 13 bewegt sich ein leuchtender Punkt von a nach a_1 , sein Bild von b nach b_1 .

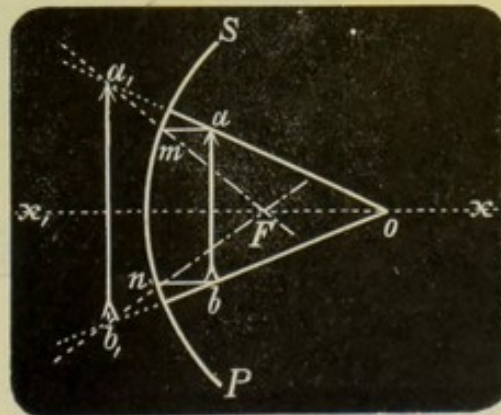


Fig. 11.

Das aufrechte, virtuelle Bild, das entsteht, wenn der Gegenstand innerhalb der Brennweite des Spiegels liegt, geht mit dem Gegenstande.

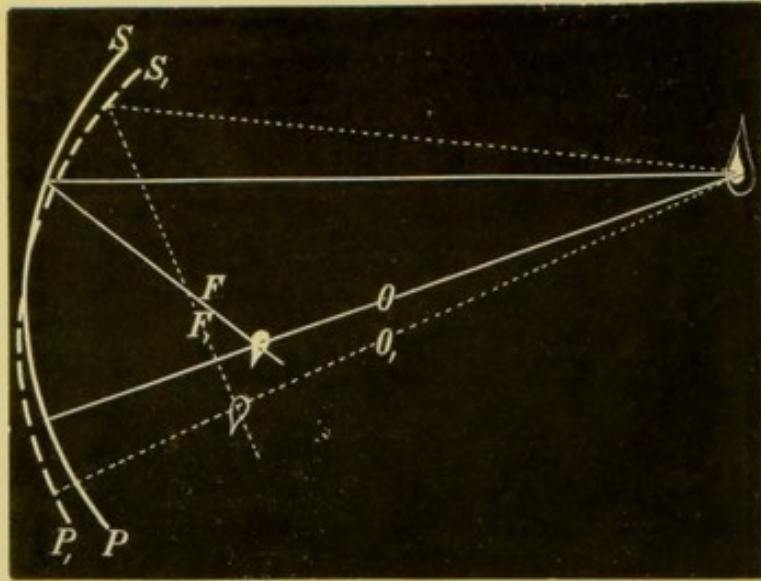


Fig. 12.

Einen Concavspiegel unterscheidet man sehr leicht von einem Planspiegel dadurch, dass man sich im Planspiegel aus jeder Ent-

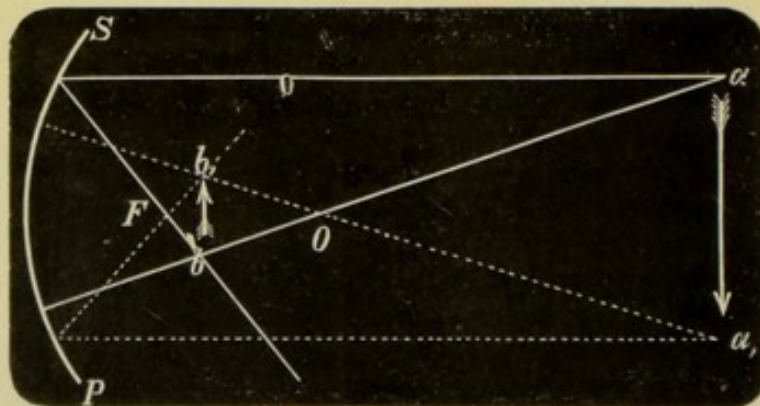


Fig. 13.

fernung sieht, während man im Concavspiegel nur dann ein aufrechtes, aber vergrößertes Bild sieht, wenn man sich zwischen Brennpunkt und Spiegel befindet.

3. Convexspiegel (Zerstreuungsspiegel).

Bei einem Convexspiegel können wir eben so wie bei einem Concavspiegel Krümmungsmittelpunkt, Brennpunkt und Hauptaxe unterscheiden. Auch hier liegt der Brennpunkt mitten zwischen Krümmungsmittelpunkt und Spiegelfläche, beide aber in negativer Entfernung, hinter dem Spiegel. Parallel auffallende Strahlen werden so reflectirt, dass sie rückwärts verlängert sich im Brennpunkte

schneiden. am und bn (Fig. 14) sind die einfallenden Strahlen, ol und op die Krümmungshalbmesser (Einfallslothe), mk und nl die reflectirten Strahlen, wobei $\alpha = \alpha_1$ und $\beta = \beta_1$ ist. F ist der Brennpunkt.

Die von einem in endlicher Entfernung gelegenen Punkte ausgehenden Strahlen werden natürlich unter einem noch grösseren Winkel

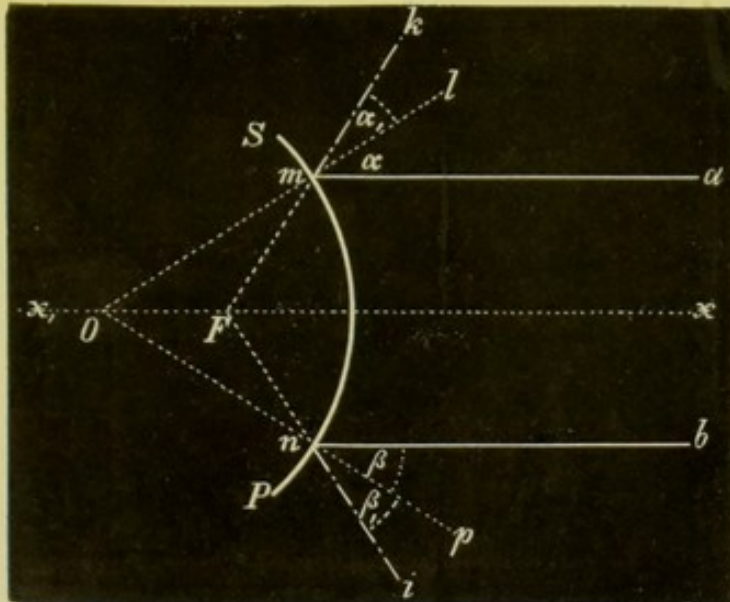


Fig. 14.

reflectirt, so dass sie nach rückwärts verlängert sich zwischen Brennpunkt und Spiegel schneiden. Dort ist das virtuelle Bild des leuchtenden Punktes. Das Bild irgend eines Punktes liegt also immer

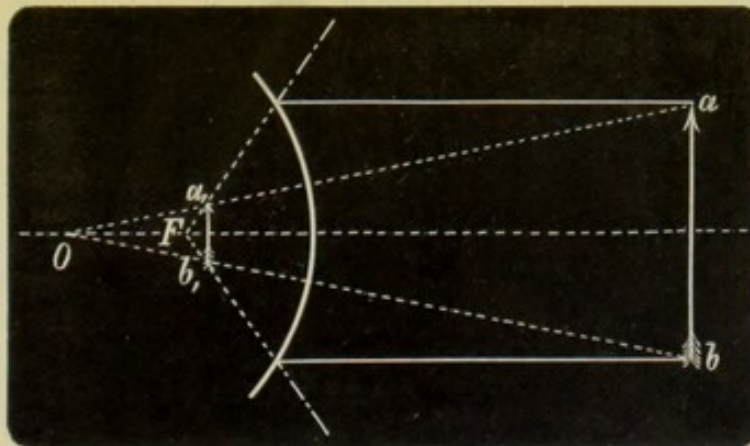


Fig. 15.

innerhalb der Brennweite, hinter dem Spiegel, ist also immer virtuell. Das Bild ist desto näher der Spiegeloberfläche, je geringer die Entfernung des Leuchtendes davon ist.

Ganz analog wie beim Concavspiegel verhält es sich auch hier mit der Auffindung des Bildes eines Gegenstandes.

1. Fallen die von einem Gegenstande ausgehenden Strahlen parallel auf den Spiegel auf, so ist das Bild sehr stark verkleinert, aufrecht und liegt im Brennpunkt.

2. Liegt der Gegenstand in endlicher Entfernung (Fig. 15, a b), so liegt das verkleinerte und aufrechte Bild $a_1 b_1$ zwischen Brennpunkt

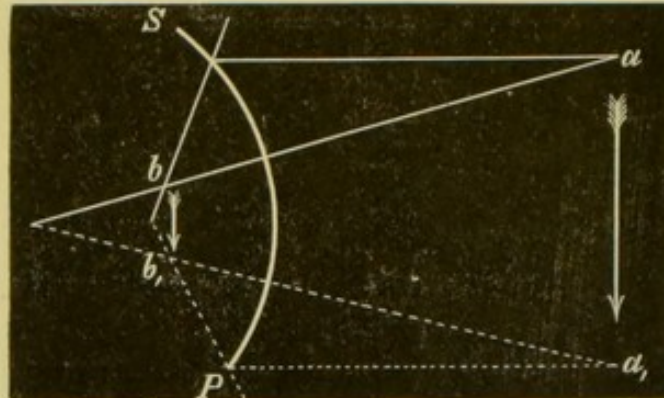


Fig. 16.

und Spiegel, und zwar um so näher dem Spiegel, je näher der Gegenstand demselben liegt.

3. In der Spiegeloberfläche fallen Bild und Gegenstand zusammen.

Bewegt sich ein leuchtender Punkt a (Fig. 16) vor einem Convexspiegel nach a_1 , so bewegt sich das virtuelle Bild hinter dem Spiegel in derselben Richtung von b nach b_1 .

II. Refraction des Lichtes.

Wenn ein Lichtstrahl aus einem Medium in ein anderes tritt, so erleidet er, wenn er nicht senkrecht auf die Trennungsfäche der beiden Medien auffällt, eine Aenderung in seiner Richtung, er wird abgelenkt.

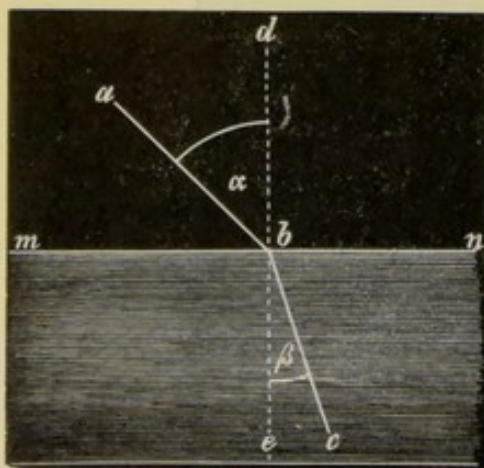


Fig. 17.

Wir unterscheiden demnach einen einfallenden Strahl und einen gebrochenen Strahl. Unter dem Einfallslothe versteht man eine Senkrechte, die man dort, wo der einfallende Strahl die Trennungsfäche der beiden Medien trifft, auf diese Trennungsfäche errichtet. Der Winkel, den der einfallende Strahl mit dem Einfallslothe einschliesst, heisst der Einfallswinkel, die Ebene, in der der einfallende Strahl und das Einfallslothe liegen, die Einfallsebene.

Der Winkel, den der gebrochene Strahl mit dem verlängerten Einfallslothe bildet, ist der Brechungswinkel die Ebene, in der der gebrochene Strahl und das Einfallslothe liegen, die Brechungsebene.

In Fig. 17 ist ab der einfallende Strahl, bc der gebrochene; α der Einfallswinkel, β der Brechungswinkel.

Die Brechungsebene bildet die Erweiterung der Einfallsebene.

Zwischen dem Winkel α und dem Winkel β besteht eine gewisse Beziehung. Wenn man den Sinus des Einfallswinkels durch den Sinus des Brechungswinkels dividirt, so erhält man immer dieselbe Zahl, sobald die beiden Medien dieselben bleiben. $\frac{\sin. \alpha}{\sin. \beta} = n$. Diese Zahl n heisst der Brechungsindex oder Brechungsexponent.

Tritt ein Lichtstrahl aus einem weniger dichten in ein dichteres Medium, so ist der Brechungswinkel kleiner als der Einfallswinkel — der Strahl wird zum Einfallslothe gebrochen. Tritt ein Lichtstrahl dagegen aus einem dichteren in ein weniger dichtes Medium, so wird er vom Einfallslothe gebrochen. Man erkennt dies leicht ebenfalls aus Fig. 17, indem man bc als den einfallenden, ab als den gebrochenen Strahl ansieht. Kommt ein Strahl unter einem gewissen Einfallswinkel auf die Trennungsfläche zweier Medien, so kann es geschehen, dass der Brechungswinkel $= 90^\circ$ oder noch grösser wird. Es bleibt also alles Licht im ersten Medium. Dies nennt man totale Reflexion.

1. Prismen.

Man versteht unter Prisma in der Optik ein Stück eines durchsichtigen Stoffes, welches durch drei Flächen begrenzt ist. Zwei dieser Flächen, die brechenden Flächen, durch die eben bei Benützung des Prismas der Lichtstrahl geleitet wird, bilden zusammen einen Winkel, der der brechende Winkel heisst. Die Linie, in welcher die brechenden Flächen zusammenstossen, heisst die brechende Kante des Prismas. Die Basis des Prismas ist die dieser Kante gegenüberliegende Fläche. Dieselbe ist öfters nur gedacht, denn man bekommt die Wirkung eines Prismas, wenn man an einem beliebigen, durchsichtigen Körper zwei unter einem Winkel zusammenstossende Flächen herstellt und durch diese beiden Flächen einen Lichtstrahl fallen lässt.

abc (Fig. 18) ist der Durchschnitt eines Prismas, gebildet durch eine Ebene, die senkrecht auf der brechenden Kante durch dasselbe gelegt ist. Es ist das ein Hauptschnitt. ab und bc sind die brechenden Flächen. abc ist der brechende Winkel. Eine in b senkrecht auf die Ebene der Zeichnung errichtete Linie ist die brechende Kante. ac ist der Durchschnitt der Basis des Prismas mit der Ebene der Zeichnung.

Ist innerhalb des Prismas ein dichteres Medium als ausserhalb, so ist der Verlauf eines die eine brechende Fläche ab treffenden Lichtstrahles durch das Prisma und aus demselben wieder heraus in die Luft nach dem früher über die Brechung Gesagten ohne Schwierigkeit zu finden. Der Strahl de trifft in e die eine brechende Fläche ab des Prismas und wird beim Eintritt in das dichtere Medium des Prismas zum

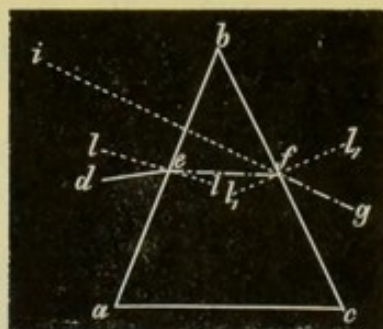


Fig. 18.

Einfallsloth ll gebrochen. Er nimmt also **seinen** Weg durch das Prisma von e nach f . In f , beim Austritt in das **dünnere** Medium, wird er vom Einfallsloth $l_1 l_1$ gebrochen, gelangt also nach g .

Hieraus geht hervor, dass, wenn man es mit einem **Prisma** zu thun hat, welches aus einem dichteren Medium besteht, als das **umgebende**, ein durch dasselbe gehender Strahl von der brechenden Kante gegen die Basis des Prismas abgelenkt wird.

Befindet sich bei g ein Auge, so sieht es einen in d gelegenen Gegenstand nicht in der natürlichen Lage, sondern gegen die brechende Kante zu verschoben, in der Verlängerung von gf in i .

2. Linsen.

Als Linsen werden in der Optik durchsichtige Körper bezeichnet, die von gekrümmten Flächen begrenzt werden. Sind diese gekrümmten Flächen Theile einer Kugeloberfläche, so sind die Linsen sphaerische.

Es gibt sphaerisch-convexe oder Sammellinsen und sphaerisch-concave oder Zerstreuungslinsen. Eine Convexlinse kann planconvex, biconvex oder concavconvex sein, eine Concavlinse planconcav, biconcav oder convexconcav, je nachdem sie von einer ebenen und einer sphaerisch-gekrümmten, zwei sphaerisch-gleichgekrümmten oder einer convexen und einer concaven Fläche von verschiedenem Krümmungsradius begrenzt werden.

Bei jeder Linse gibt es einen optischen Mittelpunkt, d. i. derjenige Punkt, in dem Gegenstand und Bild zusammenfallen. Eine gerade Linie, die durch diesen optischen Mittelpunkt und die Krümmungsmittelpunkte der die Linse begrenzenden Flächen geht, heisst die Hauptaxe der Linse. Jede andere durch den optischen Mittelpunkt der Linse gehende gerade Linie ist eine Nebenaxe.

Lichtstrahlen, die in einer Axe der Linse durch dieselbe hindurchgehen, werden nicht gebrochen.

Im Folgenden soll nur von biconvexen und biconcaven Linsen die Rede sein.

a) Convexlinsen (Sammellinsen).

Wir wollen zunächst angeben, in welcher Entfernung von der Linse und auf welcher Seite derselben das Bild eines leuchtenden Punktes sich befindet, wenn dieser in verschiedener Entfernung von der Linse auf der Hauptaxe liegt. Das Bild eines solchen Punktes ist natürlich auch immer auf der Hauptaxe zu suchen.

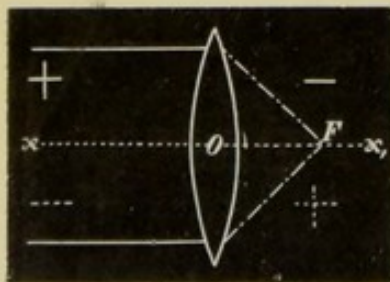


Fig. 19.

1. Fallen Strahlen auf die Linse auf, von denen man annehmen kann, dass sie parallel sind, so werden diese Strahlen in einem Punkte vereinigt, den man den Focus oder Brennpunkt der Linse (F) nennt (Fig. 19). Die Entfernung dieses Punktes

von der Linse ist die Focaldistanz.

2. Rückt der leuchtende Punkt auf der Hauptaxe der Linse näher, sendet er also divergente Strahlen aus, so entsteht ein Bild auf der anderen Seite der Linse in grösserer Entfernung von der

Linse als die Focaldistanz, aber in geringerer als die doppelte Focaldistanz. In Fig. 20 ist a der leuchtende Punkt, b sein Bild, F_3 die einfache, F_4 die doppelte Focaldistanz.

3. Ist die Entfernung des leuchtenden Punktes von der Linse gleich der doppelten Brennweite (Fig. 20: a in F_1), so liegt b in der gleichen Entfernung von der Linse (F_4).

4. Liegt a zwischen F_1 und F_2 (Fig. 20), dann ist der Abstand des Bildes auf der anderen Seite grösser als die doppelte Focaldistanz. Dies kann ebenfalls durch Fig. 20 veranschaulicht werden, indem man an a und b ihren Platz tauschen lässt und die Bezeichnung von F umkehrt.

5. Fällt a in den Brennpunktsabstand (nach F_2), so sind die Strahlen, nachdem sie durch die Linse durchgegangen sind, parallel (Fig. 19).

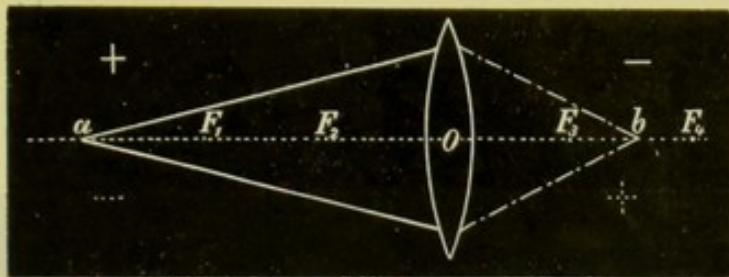


Fig. 20.

Alle bisher erwähnten Bilder von a sind reelle Bilder.

In allen den bis nun angeführten Fällen, wo das Bild auf der entgegengesetzten Seite liegt wie der Gegenstand, sagt man: das Bild befindet sich in positiver Entfernung, oder: die Bild-distanz ist positiv.

6. Liegt a zwischen F_2 und O (dem optischen Mittelpunkte der Linse), so werden die jetzt sehr stark divergent auffallenden Strahlen

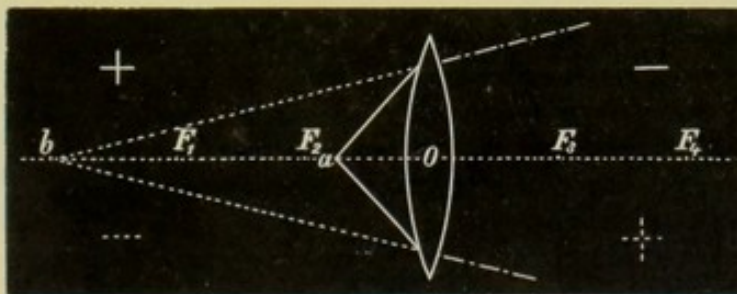


Fig. 21.

nur weniger divergent gemacht. Es entsteht also kein reelles, sondern ein virtuelles Bild auf derselben Seite wie der Gegenstand — die Bild-distanz ist jetzt negativ (Fig. 21).

7. Im optischen Mittelpunkt O fallen der leuchtende Punkt und sein Bild zusammen.

Bisher war der Leuchtpunkt in positiver Entfernung, die Objectdistanz war positiv. Fallen convergente Strahlen auf eine Sammellinse, so werden sie durch dieselbe noch convergenter gemacht. Convergente Strahlen entstehen aber nur durch Reflexion oder Re-

fraction des Lichtes. Alle Strahlen, die direct von einem leuchtenden Punkt oder Gegenstand ausgehen, sind entweder divergent oder parallel, convergente Strahlen werden nur durch Concavspiegel oder Convexlinsen erzeugt.

Nehmen wir an, dass durch die Linse 1 (Fig. 22) von einem in grösserer Entfernung, in der Richtung von a_1 gelegenen Punkt ein Bild in a erzeugt wird. Schieben wir nun zwischen a und die Linse 1 eine zweite Linse L ein, so fallen auf diese letztere convergente Strahlen und wir können a für die Linse L als den leuchtenden Punkt ansehen, von dem durch die Linse L wieder ein Bild entworfen wird. Dieses Bild muss, da die Strahlen durch die Linse L noch convergenter gemacht werden, in b entstehen. Der leuchtende Punkt a , der für die Linse L das Object abgibt, liegt jetzt auf der anderen Seite als früher, er liegt in negativer Entfernung die Objectdistanz ist negativ.*)

8 Liegt nun der Leuchtpunkt in irgend einer endlichen, negativen Entfernung, so liegt sein Bild in positivem Bildabstand zwischen dem Brennpunkt und der Linse.

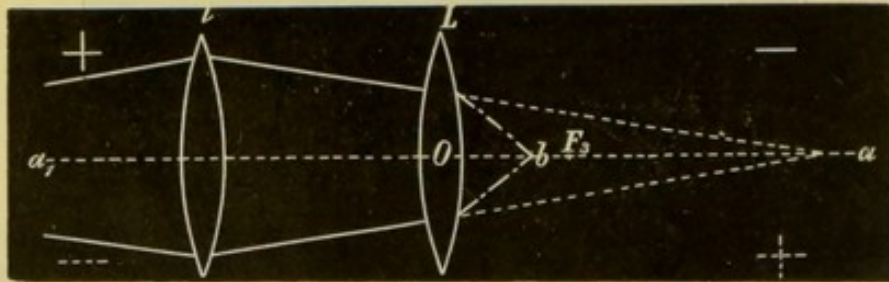


Fig. 22.

9. Liegt a in unendlicher, negativer Entfernung, d. h. fallen parallele Strahlen auf die Linse auf, so liegt das Bild im Brennpunkt auf der positiven Bildseite.

Fassen wir das bisher Gesagte noch einmal zusammen: Während der Leuchtpunkt aus unendlicher, positiver Entfernung bis in die Entfernung des Brennpunktes der Linse, d. i. bis zum vorderen Brennpunkt wandert, bewegt sich sein reelles Bild mit positiver Bilddistanz vom Brennpunkt bis in die unendliche Entfernung. Dieses Bild in der positiven Unendlichkeit erscheint einem Beobachter, der sich auf der entgegengesetzten Seite befindet, als der leuchtende Punkt, als virtuelles Bild, von ihm aus hinter der Linse. Während nun weiter der Leuchtpunkt vom vorderen Brennpunkt bis zum optischen Mittelpunkt der Linse rückt, wandert das Bild in negativem Abstände, also auf derselben Seite wie der Leuchtpunkt, als virtuelles durch alle Abstände, bis der Leuchtpunkt und sein Bild im optischen Mittelpunkt der Linse zusammenfallen. Liegt nun der leuchtende Punkt auf der negativen Objectseite (welche Lage, wie wir gesehen haben, nur gedacht ist und durch Verlängerung der auf die Linse

*) In den Fig. 19 bis 33 ist fast durchwegs durch + und - die positive und negative Seite für das Object, durch \cdot und \cdot die positive und negative Seite für das Bild bezeichnet.

fallenden convergenten Strahlen über dieselbe hinaus gefunden wird) und bewegt er sich vom optischen Mittelpunkte an immer weiter von der Linse weg bis in die Unendlichkeit, so macht das Bild im positiven Bildabstand nur den kurzen Weg vom optischen Mittelpunkt der Linse bis zum Brennpunkt, kehrt also dorthin zurück, von wo es ausgegangen ist.

Wir haben bis jetzt einen auf der Hauptaxe liegenden Leuchtpunkt betrachtet. Liegt nun aber ein solcher auf einer Nebenaxe der Linse, so können wir leicht sein Bild finden, indem wir uns blos zwei von ihm aus durch die Linse gehende Strahlen und ihren Verlauf aufsuchen. *a* (Fig. 23) ist der Leuchtpunkt. Wir verfolgen nun einen parallel der

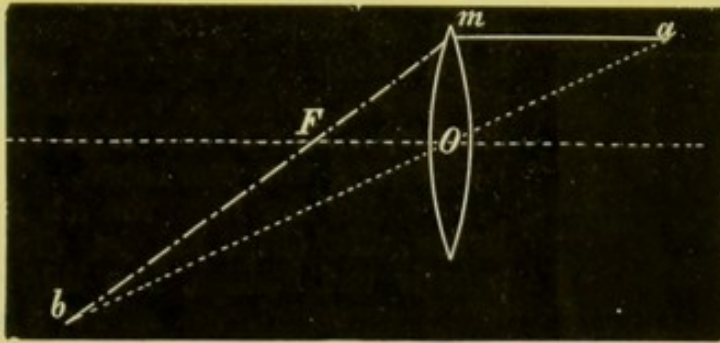


Fig. 23.

Hauptaxe gehenden Strahl *a m*. Dieser wird zum Brennpunkt *F* gebrochen. Der durch *O* gehende Strahl erleidet gar keine Ablenkung. Dort, wo sich diese beiden Strahlen schneiden, in *b*, liegt das Bild von *a*.

Ein leuchtender Gegenstand kann in leuchtende Punkte zerlegt gedacht werden. Von jedem einzelnen derselben kann man auf die soeben angegebene Weise das Bild finden, welche Bilder dann das des Gegenstandes zusammensetzen. Hienach können wir folgende Sätze über die Lage und Grösse des Bildes bei verschiedener Ent-

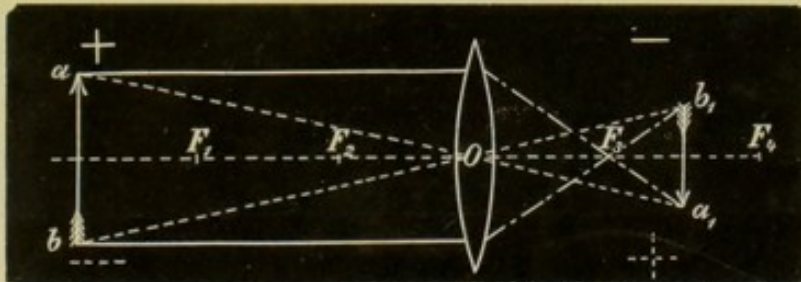


Fig. 24.

fernung des Gegenstandes von der Linse ableiten. Der Ort des Bildes ergibt sich jedesmal aus dem, was bereits oben über das Bild eines leuchtenden Punktes gesagt wurde.

1. Sendet der leuchtende Gegenstand parallele Strahlen aus, liegt er also in mindestens $6m$ Entfernung von der Linse, so entsteht ein verkehrtes, sehr stark verkleinertes, reelles Bild im Brennpunkt.

2. Liegt der Gegenstand in positiver Entfernung (wir wissen jetzt, was wir darunter zu verstehen haben), aber weiter als die doppelte Brennweite, so liegt das Bild in positivem Bildabstand, ist reell, verkleinert und umgekehrt und liegt zwischen einfacher und doppelter

Brennweite (Fig. 24). Je näher der Gegenstand an die Linse herandrückt, desto weniger ist das Bild verkleinert und desto mehr rückt es gegen F_4 .

3. Ist der Gegenstand um die doppelte Brennweite von der Linse entfernt (F_1), so liegt das Bild in derselben Entfernung (in F_1), ist ebenso gross wie der Gegenstand, aber verkehrt.

4. Liegt ab zwischen F_1 und F_2 , so ist $a_1 b_1$ verkehrt und vergrössert und liegt weiter als F_4 (Fig. 24 mit Vertauschung von a und $a_1 b_1$).

5. Sobald ab in F_2 sich befindet, dann verlassen die von ab kommenden Strahlen die Linse parallel. Ein auf der entgegengesetzten Seite der Linse als der Gegenstand befindlicher Beobachter sieht ein sehr stark vergrössertes, virtuelles, aufrechtes Bild hinter der Linse. Dieses Bild liegt in unendlicher Entfernung von der Linse.

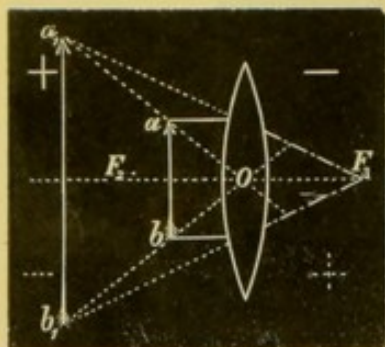


Fig. 25.

6. Bei der Lage von ab innerhalb der Brennweite (Fig. 25) ist die Bilddistanz negativ und endlich. Das Bild ist aufrecht und vergrössert. Je näher ab der Linse rückt, desto geringer ist $a_1 b_1$ vergrössert und desto näher liegt es der Linse.

7. Im optischen Mittelpunkte der Linse (O) fallen Bild und Gegenstand zusammen.

Man könnte sich diesen Fall dadurch verwirklicht denken, dass man durch eine Convexlinse ein reelles Bild eines Gegenstandes erzeugt und dann eine zweite Convexlinse mit ihrem optischen Mittel-

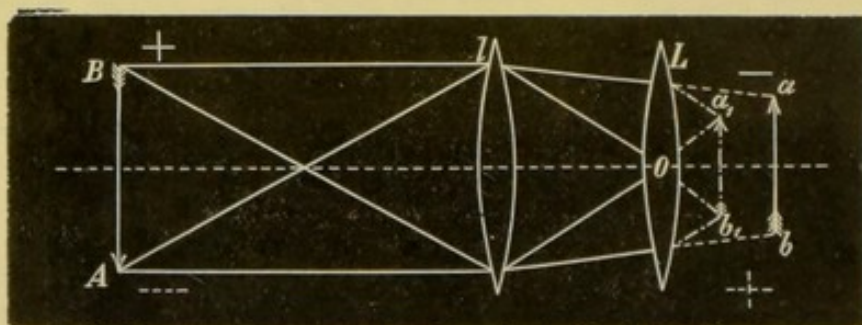


Fig. 26.

punkt genau an die Stelle bringt, wo das umgekehrte Bild des Gegenstandes entsteht.

8. Ist die Objectdistanz negativ, dann bekommt man ein aufrechtes, reelles, verkleinertes Bild in positiver Bilddistanz zwischen Brennpunkt und Linse. Man entwirft (Fig. 26) von einem Gegenstande AB ein verkehrtes Bild ab und dieses ist für die Linse L der Gegenstand mit negativer Objectdistanz. Das durch diese Linse entworfene Bild $a_1 b_1$ ist ebenso wie ab ein verkehrtes Bild von AB , in Bezug auf ab aber aufrecht. Je weiter ab von der Linse entfernt ist, desto näher rückt $a_1 b_1$ dem Brennpunkt und desto kleiner wird es.

9. Liegt der Gegenstand in negativer, unendlicher Entfernung, so liegt $a_1 b_1$ im Brennpunkt und ist in Bezug auf ab aufrecht.

Zwischen der Brennweite einer Convexlinse, dem Abstand des Gegenstandes und dem Abstand des Bildes gibt es eine Beziehung, die durch die Formel $\frac{1}{f} = \frac{1}{a} + \frac{1}{b}$ ausgedrückt wird, wobei f die Brennweite, a die Entfernung des Gegenstandes, b die Entfernung des Bildes von der Linse andeutet. Mittelst dieser Formel kann man für jeden Abstand des Gegenstandes bei bekannter Brennweite der Linse den Abstand des Bildes berechnen.

Die Brennweite einer Convexlinse findet man, indem man durch sie das umgekehrte Bild eines mindestens 6 m entfernten, leuchtenden Gegenstandes (z. B. einer Flamme oder eines Fensters) auf einem Schirm entwirft und dann die Entfernung der Linse von dem Schirm misst.

Man findet hiebei z. B. in einem speciellen Fall die Brennweite = 10 cm. Der Gegenstand sei 50 cm entfernt, so folgt daraus die Entfernung des Bildes $\left(\frac{1}{b} = \frac{1}{f} - \frac{1}{a} = \frac{1}{10} - \frac{1}{50}\right) \frac{1}{12.5}$.

Fallen convergente Strahlen auf die Linse (Fall 8), so muss a negativ gesetzt werden. Wir erzeugen z. B. durch eine Linse L ein umgekehrtes Bild einer Flamme und dieses würde 40 cm von der Linse entfernt entstehen. Nun stellen wir eine zweite Linse L , die 10 cm Brennweite hat, so auf, dass die Entfernung zwischen beiden Linsen 10 cm beträgt. Für L ist jetzt $a = 30$ cm; $\frac{1}{b} = \frac{1}{f} - \frac{1}{-a} = \frac{1}{f} + \frac{1}{a} = \frac{1}{10} + \frac{1}{30} = \frac{1}{7.5}$.

b) Concavlinen (Zerstreuungslinsen).

Wie bei den Convexlinsen soll zunächst erörtert werden, wo sich das Bild eines auf der Hauptaxe befindlichen Leuchtpunktes befindet, wenn derselbe in verschiedener Distanz von der Linse liegt. Das Bild liegt immer auf der Hauptaxe, es können aber folgende Fälle eintreten:

1. Sendet der leuchtende Punkt parallele Strahlen aus (Fig. 27), so werden die Strahlen so divergent gemacht, dass sie von F , dem Brennpunkt der Linse zu kommen scheinen. Das Bild ist ein virtuelles, auf der negativen Bildseite gelegenes, auch hier ist $F O$ die Brennweite der Linse.

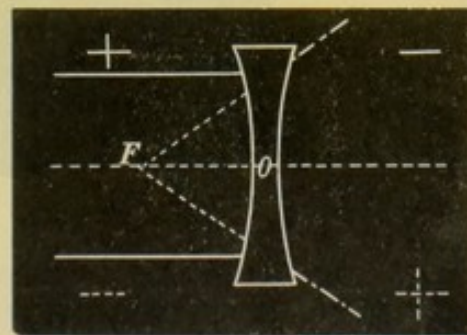


Fig 27.

2. Ist der Leuchtpunkt in endlicher Entfernung (Fig. 28 a), dann werden die ohnehin divergenten Strahlen durch die Linse noch divergenter gemacht und das Bild von a entsteht in b zwischen F und O .

3. Im optischen Mittelpunkt der Linse fallen a und b zusammen.

Liegt der Leuchtpunkt in negativer Entfernung, d. i. fallen convergente Strahlen auf die Linse, so können diese durch die Linse weniger convergent, parallel oder divergent gemacht werden. Es hängt dies von der Entfernung des Gegenstandes ab.

4. Convergiere die Strahlen nach einem Punkte innerhalb der Brennweite der Linse, so werden sie nur weniger convergent, b ist reell und hat positiven Abstand (siehe Fig. 28 mit Vertauschung von a und b). Je weiter a von der Linse abweicht, desto weiter entfernt sich b von ihr.

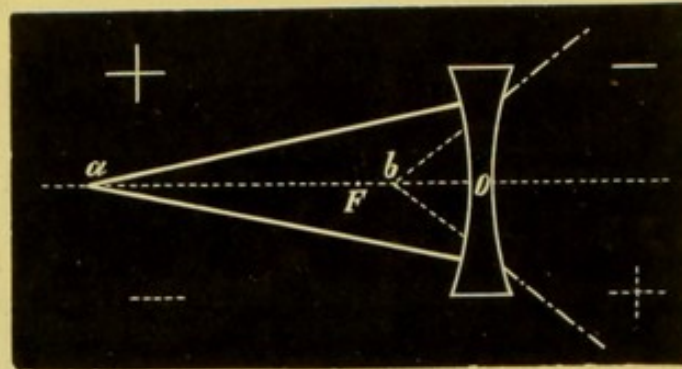


Fig. 28.

5. Ist a im Brennpunktsabstand auf der negativen Objectseite, so ist b in unendlicher Entfernung (wie in Fig. 27).

6. Liegt a zwischen einfacher und doppelter Focaldistanz auf der negativen Seite, dann werden die Strahlen durch die Linse divergent gemacht, die Bilddistanz ist also negativ, das Bild ist virtuell (Fig. 29 mit Vertauschung von a und b).

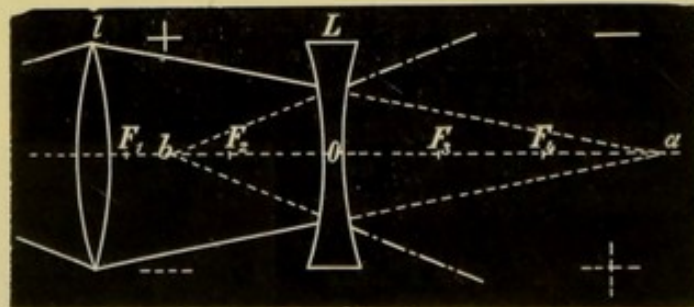


Fig. 29.

7. Liegt a in F_4 (Fig. 29), dann liegt b in F_1 .

8. Ist a noch weiter auf der negativen Objectseite entfernt als die doppelte Focaldistanz, so liegt b zwischen F_1 und F_2 (Fig. 29).

9. Fallen die Strahlen parallel auf, liegt a in unendlicher Entfernung, dann liegt sein Bild wieder im Brennpunkt.

Auch hier können wir die soeben besprochenen Sätze in Bezug auf die Entfernung des Bildes eines leuchtenden Punktes wie folgt zusammenfassen:

Während a aus der positiven unendlichen Entfernung zum optischen Mittelpunkt der Linse wandert, bewegt sich b , als virtuelles

Bild in negativer Bilddistanz vom Brennpunkt bis zum optischen Mittelpunkt O . Geht a auf der negativen Objectseite von O bis zum Brennpunkt, dann ist b reell, in positiver Entfernung und bewegt sich von O bis in die Unendlichkeit. Bewegt sich a auf der negativen Seite weiter, dann ist das Bild virtuell, liegt in negativer Entfernung und rückt von der Unendlichkeit immer näher, bis, sobald a in der doppelten Focaldistanz sich befindet, b die gleiche Entfernung von der Linse hat. Rückt a noch weiter, dann nähert sich b auf der anderen Seite der Linse dem Brennpunkt, um mit diesem zusammenzufallen, wenn a in unendlicher negativer Entfernung ist.

Das Bild eines leuchtenden Punktes, der ausserhalb der Hauptaxe liegt, kann man bei Concavlinen in ähnlicher Weise finden wie bei Convexlinsen (Fig. 30). Man braucht nur den Verlauf zweier Strahlen zu zeichnen, den einen parallel zur Hauptaxe der Linse, den anderen durch den optischen Mittelpunkt der Linse. Wo beide sich treffen (in b), dort liegt das Bild von a .

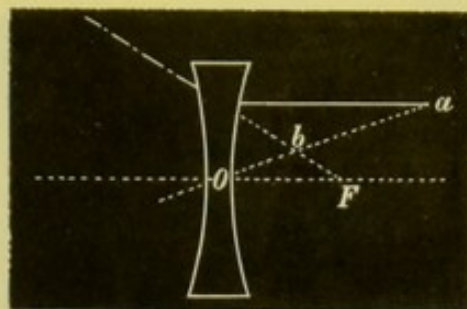


Fig. 30.

Es erübrigt uns noch das Bild, das durch eine Concavlinse von einem Gegenstand entworfen wird, seiner Lage und seiner Grösse nach, bei verschiedenen Entfernungen des Gegenstandes von der Linse zu bestimmen:

1. Liegt der Gegenstand ab in unendlicher Entfernung, dann ist das Bild virtuell, aufrecht, stark verkleinert und liegt auf der negativen Bildseite im Brennpunkt.

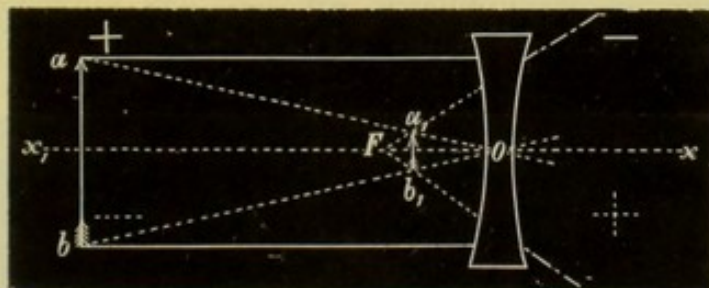


Fig. 31.

2. Liegt ab in positiver, endlicher Entfernung (Fig. 31), so ist das Bild aufrecht und verkleinert, virtuell. Je näher ab an O herankommt, desto näher kommt auch $a_1 b_1$ an O und desto geringer ist dessen Verkleinerung.

3. In O fällt ab und $a_1 b_1$ zusammen.

4. Ist ab in negativer Entfernung zwischen Brennpunkt und Linse, so ist das Bild reell, in positiver Bilddistanz gelegen, aufrecht und vergrössert (Fig. 32). Es ist desto stärker vergrössert und desto weiter von der Linse entfernt, je näher ab an F kommt.

5. Ist ab im Brennpunkt F , dann sind die Strahlen nach der Brechung durch die Linse parallel. Ein auf Seite von ab befindlicher

Beobachter sieht hinter der Linse ein verkehrtes vergrössertes Bild von $a b$.

6. Ist $a b$ in negativer Objectdistanz zwischen einfacher und doppelter Brennweite (F_3 und F_4 Fig. 33), dann ist das Bild virtuell, vergrössert, verkehrt und liegt in negativer Bildweite desto näher an F_1 , je näher $a b$ an F_4 kommt. Gleichzeitig nimmt die Vergrößerung immer mehr ab.

7. Ist $a b$ in F_4 , dann liegt $a_1 b_1$ in F_1 und ist ebenso gross wie $a b$, aber verkehrt.

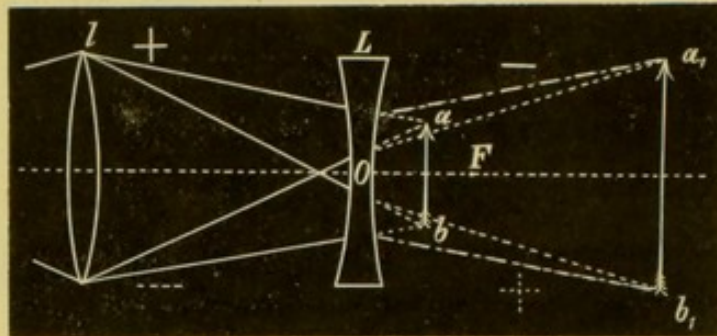


Fig. 32.

8. Ist $a b$ weiter von O entfernt als F_4 , dann ist $a_1 b_1$ verkleinert, verkehrt und liegt zwischen F_1 und F_2 .

9. Liegt der Gegenstand $a b$ in der negativen Unendlichkeit, dann ist $a_1 b_1$ sehr stark verkleinert in F_2 .

In der Formel $\frac{1}{f} = \frac{1}{a} + \frac{1}{b}$, welche wir bei den Convexlinsen kennen gelernt haben, brauchen wir nur das Vorzeichen von f zu ändern, und wir bekommen die für die Bezeichnung von Bild- und

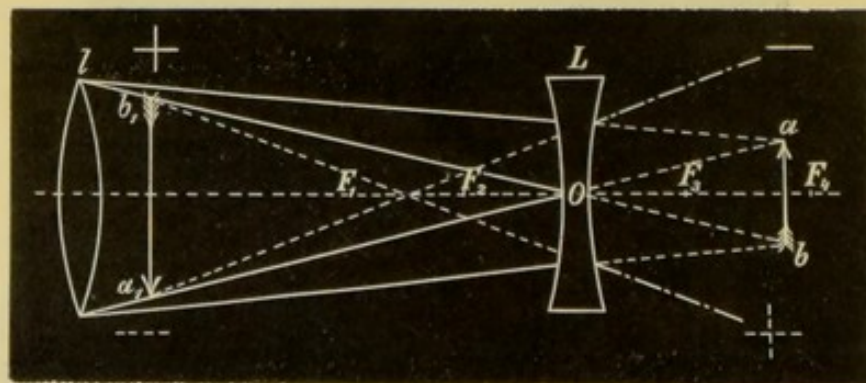


Fig. 33.

Gegenstandsweite bei Concavlinen giltige Formel. Der Brennpunkt liegt ja bei Concavlinen auf der entgegengesetzten Seite als bei Convexlinsen. Also: $-\frac{1}{f} = \frac{1}{a} + \frac{1}{b}$, $\frac{1}{b} = -\left(\frac{1}{f} + \frac{1}{a}\right)$. Ist der leuchtende Punkt in negativer Entfernung, dann ist auch das Vor-

zeichen von a negativ zu nehmen und die Formel verwandelt sich in:

$$\frac{1}{b} = \frac{1}{a} - \frac{1}{f}.$$

Die Brennweite einer Concavlinse findet man auf verschiedene Weise:

1. Man kann jede sphaerische Linse zusammengesetzt denken aus zwei Prismen, die bei einer Convexlinse mit der Basis, bei einer Concavlinse mit der brechenden Kante zusammenstossen. Doch nimmt die brechende Wirkung dieser Prismen gegen ihre Kante zu, da die brechenden Flächen sphaerisch gekrümmt sind. Die Strahlen, die durch das Centrum einer Linse gehen, erfahren also keine Ablenkung. Die prismatische Wirkung der Linse nimmt aber bei der Convexlinse gegen den Rand, bei der Concavlinse gegen die Mitte zu.

Wir haben oben (Seite 13, Fig. 18) gesehen, dass durch ein Prisma ein Gegenstand gegen die brechende Kante desselben verschoben erscheint. Wenn ich also eine Convexlinse in bestimmter Richtung bewege und durch dieselbe auf einen entfernten Gegenstand blicke, so bewegt sich, sobald der Gegenstand nicht mehr durch das Centrum, sondern durch die peripheren Partien der Linse gesehen wird (wenn der Beobachter Emmetrop ist), das undeutliche Bild des Gegenstandes in entgegengesetzter Richtung, als ich die Linse bewegt habe. Es erklärt sich dies aus der gegen den Rand der Linse zu immer bedeutender werdenden Ablenkung in der Richtung gegen den Linsenrand. Umgekehrt verhält es sich natürlich bei einem Concavglase, denn sobald ich dasselbe in einer gewissen Richtung verschoben habe, so blicke ich durch ein Prisma, dessen Kante gegen die Seite zu liegt, nach der ich die Linse bewegt habe. Hier bewegt sich der Gegenstand in derselben Richtung.

Ich lege also zu der Concavlinse, deren Brennweite ich bestimmen will, ein beliebiges Convexglas und bestimme, ob sich diese Combination wie eine Convex- oder wie eine Concavlinse verhält. Im ersteren Falle ist die Concavlinse zu schwach, im zweiten zu stark und man versucht nun so lange, bis man eine Convexlinse findet, die mit der Concavlinse zusammengehalten dem Gegenstande, vor dem man sie herumbewegt, keine Bewegung mittheilt. Diese Combination verhält sich dann wie ein Planglas und man hat somit die Convexlinse gefunden, die ebenso stark ist wie die Concavlinse.

2. Auf eine andere Weise, bei welcher man nicht eine Reihe von Convexlinsen zur Verfügung zu haben braucht, kann man ebenfalls die Focaldistanz einer Concavlinse finden. Man stelle in mindestens $6m$ von der Linse eine Lampe auf und bringe auf die andere Seite der Linse einen Schirm. Auf diesen zeichnet man mit dem Durchmesser der Linse als Radius einen Kreis. Auf dem Schirm entwirft die Linse nun einen hellen Ring, der eine dunkle Scheibe umgibt. Der Durchmesser dieses Ringes ist desto grösser, je weiter man die Linse von dem Schirm

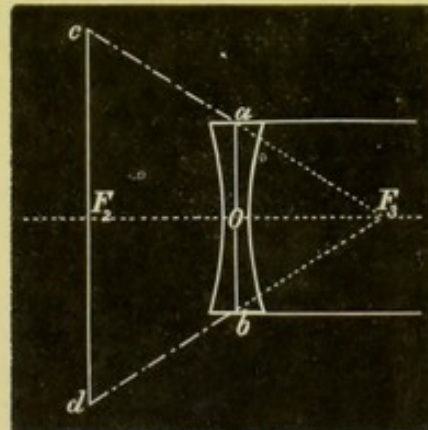


Fig. 34.

hält. Man verschiebt nun die Linse so lange, bis die äussere Circumferenz des hellen Ringes mit dem auf dem Schirm gezeichneten Kreis zusammenfällt. Die Entfernung des Schirmes von der Linse ist dann gleich der Focaldistanz. Ein Blick auf die Fig. 34 lehrt, warum dies der Fall ist. Denn da $OF_3 : F_2 F_3 = ab : cd$ und da $ab = \frac{1}{2} cd$ ist, so muss auch $OF_3 : F_2 F_3 = 1 : 2$ sein. $OF_3 = \frac{F_2 F_3}{2}$, d. h. die Entfernung der Linse von dem Schirme ist gleich der Focaldistanz.

3. Brechkraft und Numerirung der Linsen.

Je kürzer die Brennweite einer Linse ist, desto grösser ist ihre Brechkraft, desto stärker also die Linse. Hat eine Linse von der Brennweite f eine bestimmte Brechkraft, so hat eine Linse mit der halben Brennweite die doppelte Brechkraft.

Es gibt zwei gebräuchliche Arten, die Linsen zu numeriren. Die eine Art, die nach dem Zollsystem, nimmt eine Linse von 1 Zoll Brennweite als Einheit an. Die Gläser werden nach der Grösse der Focaldistanz bezeichnet. Eine Linse Nummer 10 bedeutet eine Linse von 10 Zoll Brennweite. Die brechende Kraft einer solchen Linse beträgt $\frac{1}{10}$ der brechenden Kraft einer Linse von 1 Zoll Brennweite. Die Gläser mit den höheren Nummern sind also die schwächeren, die mit den niederen die stärkeren.

In neuerer Zeit ist eine andere Art der Gläserbezeichnung eingeführt. Dieselbe ist bereits weit verbreitet und auch an vielen Augenspiegeln in Anwendung. Bei diesem System werden die Brennweiten nach Centimetern gemessen, die Bezeichnung erfolgt aber nicht nach der Brennweite, sondern nach Dioptrien oder nach der brechenden Kraft der Linsen. Als Einheit wird eine Linse von 1 Meter Brennweite (also eine sehr schwache Linse) angenommen und als Meterlinse oder Dioptrie (D) bezeichnet. Eine Linse von 2 Dioptrien ($2D$) hat die doppelte brechende Kraft als eine Linse von 1 Dioptrie ($1D$), also die halbe Focaldistanz, i. e. 50 cm ; eine Linse von $3D$ hat $\frac{1}{3}$ der Brennweite einer Linse von $1D$, also 33 cm , aber natürlich die dreifache brechende Kraft; eine Linse von $4D$ hat $\frac{1}{4}m = 25\text{ cm}$ Brennweite u. s. w. Da auch schwächere Linsen als solche von $1m$ Brennweite gebraucht werden, so spricht man auch von Bruchtheilen einer Dioptrie. $0.5D$ hat die doppelte Focaldistanz als $1D$, also 2 m .

Man erfährt also aus der Nummer der Linse nach der Dioptrienbezeichnung die brechende Kraft, nicht aber die Brennweite. Diese muss man erst berechnen, und zwar, wie wir gesehen haben, auf ganz einfache Weise. Man braucht blos 100 durch die Zahl der Dioptrie zu dividiren und erhält die Focaldistanz der betreffenden Linse in Centimetern.

$$\begin{aligned} \text{Da } 1\text{ m} &= 38 \text{ Wiener Zoll (genau } 37.96), \\ &= 38.2 \text{ preussische Zoll,} \\ &= 37 \text{ Pariser Zoll (} 36.94), \\ &= 39 \text{ englische Zoll (} 39.37), \end{aligned}$$

so würde $1D$ gleich sein Nummer 37 nach Pariser Zollmass, Nummer 38 nach Wiener und preussischem Mass und Nummer 39 nach englischem

Zoll. In Praxi kann man aber diesen Unterschied vernachlässigen und sich nach einer für alle Masse gemeinschaftlichen Formel halten. Dies kann man aus folgendem Grunde: Die Numerirung der Gläser erfolgt in den optischen Fabriken nicht nach der Brennweite, sondern nach dem Krümmungshalbmesser, der zur Erzeugung der Gläser verwendeten Schleifschalen. Für eine biconvexe oder biconcave Linse besteht folgende Beziehung zwischen dem Brechungsindex des Glases, dem Krümmungsradius und der Brennweite: $\frac{1}{f} = 2 \left(\frac{n-1}{r} \right)$. In dieser Formel bezeichnet f die Brennweite, r den Krümmungsradius der Begrenzungsflächen der Linse und n den Brechungsindex. Unter der Voraussetzung, dass $n = 1.5$ ist, ergibt sich: $\frac{1}{f} = 2 \left(\frac{1.5-1}{r} \right) = \frac{1}{r}$ also $f = r$. Nun ist aber der Brechungsindex gewöhnlich nicht gleich 1.5, sondern grösser. Die Brennweite der meisten Gläser entspricht also nicht genau ihrer Nummer.

Nagel hat nun mit Berücksichtigung dieser Verhältnisse zur Umrechnung von Zollnummern in Dioptrien die Formel $DZ = 40$ angegeben, d. h. das Product aus der Nummer des Glases in Zoll (Z) und der Nummer desselben in Dioptrien (D) ist immer $= 40$. Es ist somit $Z = \frac{40}{D}$ und $D = \frac{40}{Z}$. Diese Formel lässt sich mit sehr geringen Fehlern für alle Zollmasse verwenden.

In der nachfolgenden Tabelle sind die Nummern der Gläser nach Zoll und Dioptrien und die Brennweite derselben in Centimeter zusammengestellt. Die eingeklammerten Zahlen fehlen in der Reihe der Zollgläser.

Dioptrien	Brennweite in Centimetern	Zoll.
0.25	400	(160)
0.5	200	80
0.75	133	50
1.00	100	40
1.5	67	(27)
2.0	50	20
2.5	40	16
3.0	33	13
3.5	28.5	11
4.0	25	10
4.5	22	9
5.0	20	8
5.5	18	7
6.0	16.5	6.5
7.0	14	(5.75)
8.0	12.5	5
9.0	11	4.5
10.0	10	4
11.0	9	3.5
12.0	8	3.25
13.0	7.5	3
14.0	7	2.75
16.0	6	2.5
18.0	5.5	2.25
20.0	5	2

4. Optische Systeme.

In einem jeden optischen System, sei es aus noch so vielen brechenden Flächen und brechenden Medien zusammengesetzt, kann man eine Hauptaxe und darauf mehrere Punkte finden, die in einer gewissen Beziehung zu einander stehen und durch die man den Verlauf der Lichtstrahlen nach der Brechung durch die brechenden Flächen darstellen kann.

Diese Punkte heissen Cardinalpunkte, und zwar gibt es zwei Brennpunkte (einen vorderen und einen hinteren), zwei Knotenpunkte (einen vorderen und einen hinteren) und zwei Hauptpunkte (einen vorderen und einen hinteren).

Die Bedeutung dieser Punkte wird durch Folgendes klar werden:

xx_1 (Fig. 35) ist die Hauptaxe eines optischen Systems, f_1 und f_2 sind die beiden Brennpunkte, h_1 und h_2 die beiden Hauptpunkte, k_1 und k_2 die beiden Knotenpunkte.

Es gelten nun folgende Sätze:

1. Ein Strahl, der durch den vorderen Brennpunkt geht, ist, nachdem er durch die letzte brechende Fläche gegangen ist, also im letzten Medium, der Hauptaxe des optischen Systems parallel.

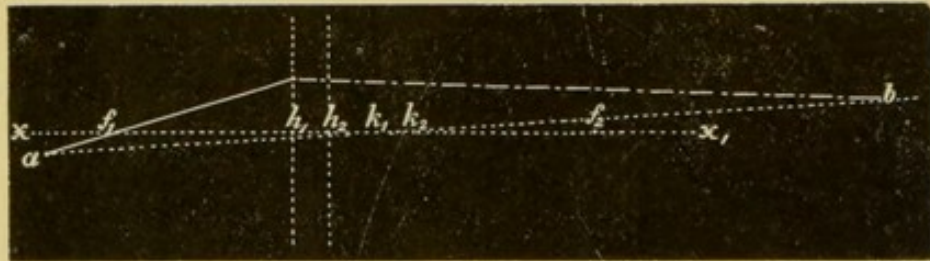


Fig. 35.

2. Der eine Hauptpunkt ist das Bild des anderen.

3. Ein Strahl (Richtungsstrahl), der im ersten Medium gegen den vorderen Knotenpunkt gerichtet ist, verläuft im letzten Medium so, als ob er vom hinteren Knotenpunkt herkäme und parallel seiner Richtung im ersten Medium.

4. Ein Strahl, der im ersten Medium der Hauptaxe parallel ist, geht im letzten Medium durch den hinteren Brennpunkt.

Die im vorderen und hinteren Brennpunkt auf der Hauptaxe senkrechten Ebenen heissen die vordere und hintere Hauptebene. Jeder Punkt auf der vorderen Hauptebene hat sein Bild auf der hinteren Hauptebene in derselben Entfernung von der Hauptaxe, in der der Punkt von ihr liegt.

Nach diesen Gesetzen kann man (Fig. 35) das Bild des Punktes a leicht finden, indem man die durch den vorderen Brennpunkt und gegen den Knotenpunkt gerichteten Strahlen zieht.

Die Entfernung des vorderen Brennpunktes vom vorderen Hauptpunkt ($f_1 h_1$) heisst die vordere Brennweite, die Entfernung des hinteren Brennpunktes vom hinteren Hauptpunkt die hintere Brennweite.

Es bestehen ferner folgende Beziehungen zwischen den Entfernungen der einzelnen Punkte voneinander:

1. $h_1 h_2 = k_1 k_2$
2. $f_1 k_1 = h_2 f_2$
 $k_2 f_2 = h_1 f_1$
3. $f_1 h_1 : h_2 f_2 = n_1 : n_2$
4. $l_1 l_2 = F_1 F_2$,

in welcher letzterer Formel l_1 die Entfernung des Objectes vom vorderen Brennpunkt, l_2 den Abstand des Bildes vom hinteren Brennpunkt, F_1 die vordere, F_2 die hintere Brennweite bezeichnet.

Wenn wir die Grösse des Bildes eines Gegenstandes finden wollen, so brauchen wir nur von den Endpunkten des Gegenstandes die Richtungsstrahlen gegen die Knotenpunkte zu zeichnen und finden, wenn uns der Ort des Bildes bekannt ist, auch seine Ausdehnung. Hierbei sieht man, dass, je weiter die Knotenpunkte von der Stelle, wo das Bild entsteht, abrücken, desto grösser das Bild erscheinen muss.

Bei den sphaerischen biconcaven und biconvexen Linsen sind die beiden Brennweiten einander gleich, da $n_1 = n_2$ (das erste und letzte Medium ist Luft). Ferner fällt der erste Hauptpunkt mit dem ersten Knotenpunkt und der zweite Hauptpunkt mit dem zweiten Knotenpunkte zusammen. Das optische Centrum der Linse ist jener Punkt, dessen Bilder die beiden Knotenpunkte sind, d. h. stellen wir uns vor, es befindet sich im optischen Mittelpunkte einer Linse ein leuchtender Punkt, so entwirft die eine brechende Fläche in dem einen Knotenpunkt, die andere im anderen von ihm ein Bild. Wir haben im Vorhergehenden der Einfachheit wegen die Knotenpunkte gar nicht berücksichtigt.

Würde es sich nur um Eine sphaerisch gekrümmte, brechende Fläche handeln, so fallen beide Hauptpunkte in einem zusammen, und dieser Punkt liegt an der Stelle, wo die Hauptaxe des optischen Systems die einzige brechende Fläche schneidet. Auch die Knotenpunkte fallen zusammen und in den Krümmungsmittelpunkt der brechenden Fläche.

5. Das Auge und seine Refraction.

Im Auge fallen die beiden Hauptpunkte in die vordere Kammer und die beiden Knotenpunkte in die Linse sehr nahe ihrer hinteren Fläche. Die brechenden Flächen sind die vordere Cornealoberfläche, dann die Begrenzungsflächen der Linse. Die brechenden Medien sind die Cornea, das Kammerwasser, die Linse und der Glaskörper. Die hintere Fläche der Cornea verläuft fast parallel der vorderen und der Brechungsindex der Cornea ist fast gar nicht von dem des Humor aqueus verschieden, es hat daher die hintere Fläche der Cornea keinen Einfluss auf die Brechung. Der Brechungsindex des Kammerwassers ist nahezu gleich dem des Glaskörpers.

Unter Refraction des Auges versteht man seinen Brechzustand bei vollkommener Accommodationsruhe. Wir unterscheiden folgende Refraktionszustände des Auges:

I. Emmetropie (E). Dieser Zustand wird, da er bei der überwiegenden Mehrzahl der Augen vorkommt, als der normale angesehen. Bei demselben liegt der hintere Brennpunkt in der Retina, parallel

aus unendlicher Ferne kommende Strahlen werden also in der Retina vereinigt (Fig. 36).

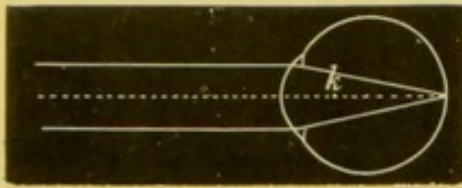


Fig. 36.

einigt (Fig. 37). Je näher der Punkt ist, für den das Auge eingestellt ist oder, anders ausgedrückt, je näher der Punkt liegt, von dem die Strahlen divergieren müssen, um auf der Netzhaut vereinigt zu werden, desto stärker ist die Myopie. Ist ein Auge im Zustande der Accommodationsruhe auf einen Punkt eingestellt, der 50 cm vor dem vorderen Knotenpunkt (Fig. 37 k) liegt, so sagt man: das Auge hat eine Myopie von 2 D und jener Punkt heisst der Fernpunkt (r) des Auges.

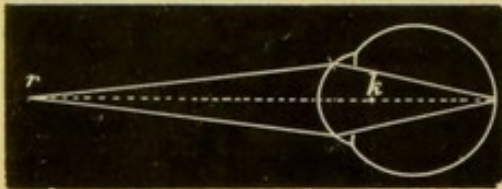


Fig. 37.

gelegenen Punkt convergieren (Fig. 38). Dieser Punkt ist der Fernpunkt (r) des Auges. Je näher er dem Auge liegt, desto stärker ist die Hypermetropie. Liegt er z. B. 20 cm hinter dem vorderen Knotenpunkt (k) des Auges, so besteht $H=5 D$. Das hypermetropische Auge hat also eine Fähigkeit,

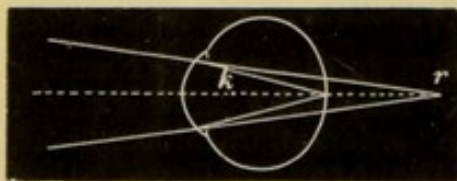


Fig. 38.

durch die brechenden Medien des Auges nicht mehr in einem Punkte vereinigt werden. Man unterscheidet folgende Arten des Astigmatismus:

1. Regelmässiger Astigmatismus. Hier besteht in verschiedenen Meridianen verschiedene Refraction, also z. B. in einem Meridian E, in dem darauf senkrechten Meridian M. Die Strahlen, die von einem Punkte ausserhalb des Auges ausgehend durch einen dieser Meridiane oder überhaupt durch einen Meridian des dioptrischen Systems ins Auge gelangen, werden in einem Punkte vereinigt. Dies geschieht in jedem Meridian, nur fallen die einzelnen Brennpunkte

II. Myopie (M). Bei der Myopie fällt der hintere Brennpunkt vor die Retina, d. h. Strahlen, die parallel auf die Cornea fallen, werden vor der Netzhaut vereinigt. Strahlen aber, die aus einer bestimmten, endlichen Entfernung kommen und also divergent die Hornhaut treffen, werden auf der Netzhaut wieder in einem Punkte vereinigt (Fig. 37).

III. Hypermetropie (H). Bei der Hypermetropie liegt der hintere Brennpunkt des optischen Systems hinter der Retina. Parallele Strahlen werden also hinter der Retina vereinigt. Auf der Retina werden bloss solche Strahlen in einem Punkte vereinigt, die gegen einen in bestimmter Entfernung hinter der Retina ge-

legenen Punkt convergieren (Fig. 38). Dieser Punkt ist der Fernpunkt (r) des Auges. Je näher er dem Auge liegt, desto stärker ist die Hypermetropie. Liegt er z. B. 20 cm hinter dem vorderen Knotenpunkt (k) des Auges, so besteht $H=5 D$. Das hypermetropische Auge hat also eine Fähigkeit, die es gar nicht braucht, nämlich die, convergente Strahlen auf der Netzhaut zu vereinigen. Solche Strahlen kommen in der Natur aber nicht vor, sie werden nur durch optische Hilfsmittel erzeugt.

IV. Astigmatismus (As). Unter Astigmatismus versteht man jenen Brechzustand des Auges, bei welchem die von einem Punkte des Raumes ausgehenden Strahlen nach ihrer Brechung

für die Meridiane nicht in einem Punkte zusammen, wie das beim nicht astigmatischen Auge der Fall ist. Der regelmässige Astigmatismus kann wieder sein:

A. Einfacher Astigmatismus. Hier ist in einem Meridian E.

a) Einfach myopischer Astigmatismus (Am) in einem Meridian E, in dem darauf senkrechten M.

b) Einfach hypermetropischer Astigmatismus (Ah). In einem Meridian E, im darauf senkrechten H.

B. Zusammengesetzter Astigmatismus. Hier sind beide Meridiane hypermetropisch oder beide myopisch, jedoch in verschiedenem Grade.

a) Zusammengesetzter myopischer Astigmatismus (M+Am).

b) Zusammengesetzter hypermetropischer Astigmatismus (H+Ah).

C. Gemischter Astigmatismus. In einem Meridian H, im anderen M.

a) Gemischter Astigmatismus mit überwiegender M (Amh).

b) Gemischter Astigmatismus mit überwiegender H (Ahm).

Die Grade der Refraktionsanomalien in den einzelnen Meridianen werden ebenso bestimmt wie bei H und M überhaupt.

2. Unregelmässiger Astigmatismus. Bei diesem ist die Krümmung der brechenden Flächen in jedem einzelnen Meridian so unregelmässig, dass auch Strahlen, die durch einen einzelnen Meridian ins Auge fallen, nicht mehr in einem Punkte vereinigt werden.

Durch die Accommodation wird die Refraction in jedem Auge vermehrt, so dass aus einem emmetropischen Auge gleichsam ein myopisches, aus einem myopischen ein noch stärker myopisches, aus einem hypermetropischen, je nach der Stärke der angewendeten Accommodation, ein weniger hypermetropisches, ein emmetropisches oder ein myopisches wird.

In ganz ähnlicher Weise, wie die Accommodation, wirkt das Vorsetzen einer Convexlinse, wogegen eine Concavlinse die Refraction des Auges vermindert, also bei einem emmetropischen Auge Hypermetropie, bei einem hypermetropischen noch stärkere Hypermetropie, und endlich bei einem myopischen Auge, nach der Stärke der Linse, geringere Myopie, Emmetropie oder sogar Hypermetropie erzeugt.

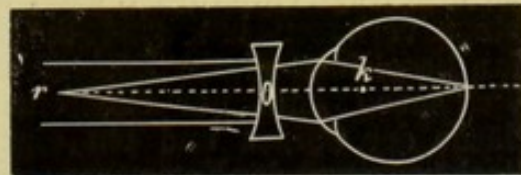


Fig. 39.

Wir haben gesehen, dass man die Hypermetropie und die Myopie nach der Stärke des Glases bestimmt, welches, in den Knotenpunkt des Auges gebracht, die Einstellung für parallele Strahlen bewirken, das Auge also zu einem emmetropischen machen würde. Nun kann man aber das Correctionsglas thatsächlich nicht in den Knotenpunkt bringen (es ist hiebei, wenn wir hier kurzweg vom Knotenpunkt sprechen, genau genommen der vordere gemeint).

Wenn wir z. B. einem Myopen ein Concavglas vorsetzen, um seine Myopie zu corrigiren, so muss das Glas so stark sein, dass die

parallel auf dasselbe fallenden Strahlen durch dasselbe so divergent gemacht werden, als ob sie vom Fernpunkte des myopischen Auges herkämen. Der Brennpunkt des Glases muss also mit dem Fernpunkt des Auges zusammenfallen. Da wir aber die Linse nicht in den Knotenpunkt des Auges, sondern vor das Auge setzen müssen, so muss das Glas um etwas stärker sein als die Myopie des betreffenden Auges (Fig. 39).

Hat Jemand $4 D$ Myopie, so heisst das soviel, dass der Fernpunkt des Auges 25 cm von dem Knotenpunkt desselben entfernt liegt. Wenn nun die Entfernung der Linse, welche das Auge corrigirt, von dem Knotenpunkte 3 cm beträgt, so muss das Glas $4.5 D$ haben, denn nur dann fällt der Brennpunkt des Glases mit dem Fernpunkt des Auges zusammen.

Umgekehrt verhält es sich bei Hypermetropie. Bei diesem Refraktionszustand muss das Glas, welches man behufs Correction vorsetzt, schwächer sein als die Hypermetropie (Fig. 40). Auch hier gilt derselbe Grund wie bei der Myopie, nämlich die Unmöglichkeit das Glas in den Knotenpunkt zu bringen. Wir hätten ein Auge mit $7 D$ Hypermetropie zu corrigiren. Ist die Entfernung des Glases vom Knotenpunkte 2.5 cm , so muss die Linse $6.0 D$ convex sein.

Es kommt die Entfernung der Linse vom Auge allerdings nur bei höheren Graden von Refraktionsanomalien in Betracht. Bei schwächeren Graden ist der Unterschied so gering, dass er vernachlässigt werden kann. Der Unterschied zwischen einem Glase von 133 cm Brennweite ($0.75 D$) und einem solchen von 130.5 cm Brennweite beträgt nur $0.016 D$, also noch lange nicht $0.25 D$. Ein Glas dagegen von 16.5 cm Brennweite ($6 D$) und ein solches, das eine um 2.5 cm kürzere Brennweite hat ($7 D$), unterscheiden sich um eine Dioptrie.

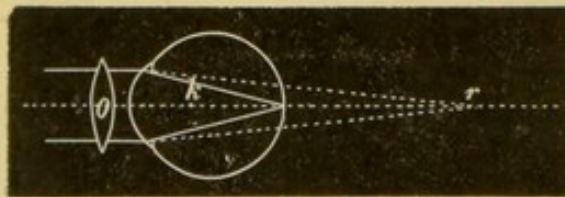


Fig. 40.

In einem Auge, in dem die Linse durch Operation oder Trauma aus dem Auge entfernt ist, oder, wo sie in Folge Luxation das Pupillargebiet verlassen hat, sind die Brechungsverhältnisse sehr einfach. Man bezeichnet diesen Zustand als Aphakie, das Auge ist aphakisch. Wir haben jetzt nur eine einzige brechende Fläche, die vordere Fläche der Cornea und ein einziges brechendes Medium (denn der Glaskörper und das Kammerwasser haben nahezu denselben Brechungsindex).

Zur leichteren Vornahme von Berechnungen hat man (Listing) den optischen Apparat des Auges in ähnlicher Weise vereinfacht, wie er sich bei Aphakie darstellt. Dieses sogenannte „reducirte Auge“ hat nur Eine brechende Fläche von 5 mm Radius. Dahinter erstreckt sich bis zur Retina Ein brechendes Medium von einem Brechungsindex von $4/3$. Der Hauptpunkt liegt in der brechenden Fläche, die vordere Brennweite ist 15 mm , die hintere 20 mm , der Knotenpunkt liegt 5 mm hinter der brechenden Fläche und 15 mm vor der Retina im Krümmungsmittelpunkt der brechenden Fläche.

I. Capitel.

1. Theorie des Augenspiegels.

Es ist eine bereits seit Langem bekannte Thatsache, dass die Augen vieler Thiere unter Umständen leuchten können. Ebenso erscheint auch die Pupille des Menschen unter gewissen Bedingungen nicht, wie gewöhnlich, schwarz, sondern erstrahlt in einem gelblich-rothen oder gelben Licht. Dies ist bei Albinos der Fall, ebenso in Fällen, wo ein Exsudat oder ein Tumor oder die abgehobene Netzhaut unweit hinter der Linse im Auge liegt (amaurotisches Katzenauge — Beer), ferner dann, wenn die Pupille sehr weit ist, oder die Iris gar fehlt (angeborene oder erworbene Irideremie).

Warum erscheint nun die Pupille gewöhnlich schwarz und nicht, wie in den eben erwähnten Fällen, hell? Die Erklärung dafür ist folgende: Ist ein Auge für eine Lichtquelle, von der aus Licht in dasselbe fällt, accommodirt, so sind die Stelle der Retina, auf der das Bild der Lichtquelle entsteht, und die Lichtquelle selbst conjugirte Vereinigungspunkte. Wir können dieselben also untereinander vertauschen, d. h. das Licht, welches von der Retina reflectirt wird, muss auf dieselbe Weise aus dem Auge herausgehen wie es hereingekommen ist und die Strahlen müssen sich also in der Lichtquelle wieder vereinigen. Das vom Augenhintergrunde zurückstrahlende Licht könnte man wahrnehmen, wenn man sein Auge zwischen die Lichtquelle und das Auge, dessen Pupille leuchtend gesehen werden soll, bringt. Sobald man dies aber thut, schneidet man den Lichtstrahlen den Weg in das beobachtete Auge ab und die Pupille desselben erscheint schwarz.

Anders liegen die Verhältnisse, wenn das Auge nicht für die Lichtquelle eingestellt ist. Ist das Auge emmetropisch und accommodirt nicht, so verlassen die von der Retina zurückgeworfenen Strahlen das Auge parallel; ist das Auge hypermetropisch, so sind sie divergent, ist es myopisch, so convergiren sie (siehe Fig. 36, 37, 38).

Um die Pupille eines Auges leuchten zu sehen, muss ich mein Auge möglichst in die Richtung der vom Fundus reflectirten Strahlen bringen, ohne aber dabei den Lichtstrahlen den Weg in das Auge abzuschneiden. Am leichtesten wird mir dies bei einem hypermetro-

pischen Auge gelingen, denn hier kommt, wenn das Auge nicht accommodirt, ein breiter Strahlenkegel aus dem Auge heraus, dessen Spitze hinter der Retina im Fernpunkte des hypermetropischen Auges liegt (Fig. 38). Dies ist der Grund, warum in Fällen, die man als amaurotisches Katzenauge bezeichnet, die Pupille hell erscheint. Denn da sind die von der Oberfläche des Exsudats oder des Tumors unfern hinter der Linse herkommenden Strahlen nach ihrem Austritte aus dem Auge stark divergent. Das Auge ist durch die pathologischen Veränderungen gleichsam kürzer geworden und dadurch stark hypermetropisch. Ferner ist die Hypermetropie mit Ursache, warum man die Augen so vieler Thiere leuchten sieht. Die meisten sind eben hypermetropisch. Viel schwerer als bei Hypermetropie muss es bei Emmetropie oder Myopie sein, die vom Fundus des Auges kommenden Strahlen mit unserem Auge aufzufangen, ohne den Lichtstrahlen, die von der Lichtquelle kommen, zugleich den Eintritt in das beobachtete Auge durch Dazwischentreten unseres Kopfes unmöglich zu machen. Denn bei Emmetropie ist es ein Strahlencylinder, der aus dem Auge kommt (Fig. 36), bei Myopie wohl auch, wie bei Hypermetropie, ein Strahlenkegel, dessen Spitze aber vor dem beobachteten Auge in dessen Fernpunkt liegt (Fig. 37).

Dass ein Auge unter übrigens gleichen Verhältnissen desto leichter zum Leuchten zu bringen ist, je weiter die Pupille ist, das bedarf keiner Erklärung. Daher das Auftreten von Augenleuchten bei Mydriasis, Fehlen der Iris oder bei breiten Colobomen.

In das albinotische Auge fällt ungemein viel Licht, indem der Fundus nicht nur durch die Pupille, sondern auch von dem durch die Iris, Sklera, Chorioidea eindringenden, bedeutenden Lichtquantum erleuchtet wird. Da so das ganze Augeninnere beleuchtet ist, so erfolgt auch die Rückstrahlung von den verschiedensten Punkten des Fundus und nach verschiedenen Richtungen, und dieses Licht können wir mit unserem Auge auffangen. Wenn man in einen undurchsichtigen Schirm ein Loch von der Grösse der Pupille macht und diesen Schirm vor das albinotische Auge hält, so erscheint die Pupille so wie bei anderen Augen schwarz. Es wird eben dann das durch Iris und Sklera gehende Licht abgehalten.

Je grösser ferner die Lichtmenge ist, die von dem Augenhintergrund reflectirt wird, desto leichter nehmen wir das Augenleuchten wahr. Bei vielen Thieren unterstützt das schillernde Tapetum das Augenleuchten, denn es reflectirt sehr viel Licht und dies ist auch beim amaurotischen Katzenauge hinsichtlich der pathologischen Producte der Fall.

Endlich muss auch ein gewisser Contrast zwischen der Beleuchtung der Umgebung und der der Pupille bestehen. Man wird deshalb das Augenleuchten am leichtesten in einem nur von Einer Lichtquelle beleuchteten Raume wahrnehmen.

Es gelingt aber auch auf einfache Weise, die Pupille jedes menschlichen Auges auf künstlichem Wege leuchten zu machen. Man stelle eine Lampe in einem verdunkelten Zimmer in der Entfernung von etwa 3 m von dem Auge, das man untersuchen will, auf, so dass sich die Lampe in gleicher Höhe mit dem betreffenden Auge befindet. Dann postire man sich selbst hinter die Lampe und verdecke sich dieselbe durch einen Schirm. Knapp neben diesem blicke man

nun gegen das Auge des Untersuchten. Das letztere muss neben der Lampe vorbei ins dunkle Zimmer sehen. Bei einer bestimmten Stellung der Lampe zum untersuchten Auge gelingt es, die Pupille leuchten zu sehen.

Unter allen diesen Umständen, sowohl beim spontanen, als beim künstlich erzeugten Leuchten der Pupille, sieht man aber nichts als eine gleichmässige Beleuchtung derselben. Die Farbe des vom Fundus reflectirten Lichtes ist eine gelblichrothe. Von Details des Augenhintergrundes, von den Gefässen, von der Papille etc. kann man aber nichts wahrnehmen. Worin hat nun dies seinen Grund? Die Lichtstrahlen, die vom Fundus des betreffenden Auges zurückgeworfen werden, gelangen doch in unser Auge. Warum vermitteln sie uns nicht die Wahrnehmung der Einzelheiten, welche wir erblicken, wenn wir von einem Auge den vorderen Abschnitt entfernen, wo wir dann die Retina mit ihren Gefässen vor uns liegen sehen? Man wird sich die Ursache am besten durch folgenden Versuch veranschaulichen:

Man nehme eine Convexlinse von 10 *D* (10 *cm* Brennweite) und bringe 10 *cm* hinter derselben ein bedrucktes Papier an. Da die Schrift sich nun im Brennpunkt der Linse befindet, so sind die Strahlen, die von derselben kommen, nach ihrem Durchtritt durch die Linse parallel. Man erblickt, wenn man sich mit dem Auge nahe an der Convexlinse befindet und durch dieselbe auf die Schrift sieht, die Buchstaben stark vergrössert und ist im Stande, die Schrift fliegend zu lesen, da man mehrere Worte zugleich im Gesichtsfelde übersieht. Nun entferne man sich von der Linse, ohne dass der Abstand zwischen Linse und Schrift geändert würde. Man wird jetzt wahrnehmen, dass die Buchstaben um ein Bedeutendes grösser erscheinen. Zugleich sieht man, je weiter man sich von der Linse entfernt, immer weniger und weniger im Gesichtsfelde derselben. Man sieht zunächst nicht mehrere, sondern nur Ein Wort, später nur einige Buchstaben, nur Einen, ja nur einen Theil eines solchen, bis man endlich gar nichts mehr von der Schrift erblickt. Die absolute Grösse der Netzhautbilder der Buchstaben bleibt hiebei in unserem Falle, wo die Schrift im Brennpunkte der Linse steht, bei jeder Entfernung des Auges von der Convexlinse gleich. Im Falle, dass wir die Schrift innerhalb der Brennweite der Linse postiren, würde sogar die Grösse des Netzhautbildes in unserem Auge bei grösserer Entfernung der Linse von dem Auge abnehmen. Dagegen nimmt das Netzhautbild der Linse selbst, deren Gesichtsfeld durch den Rand derselben begrenzt wird, ab. Wohl aber nimmt in der That die Vergrösserung im Vergleich zur Entfernung, in welcher man sich befindet, zu. Das dioptrische System unseres Auges plus der Convexlinse ist das combinirte optische System, durch welches wir die Druckschrift betrachten. Das optische Centrum dieser Combination rückt nun vor, wenn wir uns mit unserem Auge von der Convexlinse entfernen. Hiedurch wird aber die Grösse der Netzhautbilder beeinflusst. Die Netzhautbilder sind jetzt grösser, als wenn das Auge wohl in derselben Entfernung, der Knotenpunkt aber nicht vorgerückt wäre.

Ganz so verhält es sich beim Leuchten der Pupille. Der Grund, warum man in Fällen, wo die Pupille leuchtet, nichts von den Gefässen der Retina sieht, ist eben der, dass man sich in zu grosser Entfernung vom beobachteten Auge befindet. Unter-

sucht man ein Auge mit dem Augenspiegel, indem man sich ganz nahe an das Auge begibt, in welcher Stellung man alle Details im Fundus sieht, und entfernt sich dann mit dem Augenspiegel vom untersuchten Auge, so nimmt man ganz ähnliche Veränderungen an dem Bild der Gefässe im Fundus wahr, wie wir sie eben an der Druckschrift beschrieben haben. Die scheinbare Grösse der Netzhautgefässe nimmt hierbei, ebenso wie das bei den Buchstaben der Fall ist, bedeutend zu. Die Netzhautgefässe scheinen bald wie dicke Stricke durch die Pupille zu ziehen. Es ist dies uns jetzt sehr leicht erklärlich. Die Grösse der Netzhautbilder in unserem Auge nimmt wohl mit der zunehmenden Entfernung zwischen beiden Augen ab, aber wir wissen, da wir die Grösse der Pupille kennen, sehr gut, dass sie nicht kleiner geworden ist — ebensowenig als wir einen Menschen von bekannter Grösse für kleiner halten, weil von seiner Gestalt in Folge grösserer Entfernung von unserem Auge ein kleineres Netzhautbild entsteht. Dagegen nimmt das Netzhautbild der Retinalgefässe, im Vergleiche zur Entfernung zu, da das optische Centrum des aus den dioptrischen Systemen beider Augen bestehenden optischen Apparates nach vorn rückt. Wir ziehen also unwillkürlich den Schluss, dass die Gefässe dicker geworden sind. Bei grösserer Entfernung des Spiegels vom Auge des Untersuchten sieht man dann in Folge Abnahme des Gesichtsfeldes immer weniger Gefässe und schliesslich nur eine gleichmässig helle Erleuchtung der Pupille.

Um daher den Fundus mit seinen Details sehen zu können, musste ein Instrument construirt werden, welches es ermöglicht, das Augeninnere zu erleuchten und das von dort reflectirte Licht mit unserem Auge aus nächster Nähe aufzufangen. Dies gelang Helmholtz im Jahre 1851. Er hat damit der Diagnose ein ganz neues Feld erschlossen, so dass auf einmal eine ganze Reihe von Erkrankungen bekannt und während des Lebens erkennbar wurden, welche Sehstörung oder Blindheit bei ganz normaler Beschaffenheit des vorderen Bulbusabschnittes und der brechenden Medien bedingen können. Ferner wird der Augenspiegel von kundiger Hand geführt zum Mittel, um Krankheiten anderer Organe mit Sicherheit zu diagnosticiren. Wie oft ist es nur durch das Ophthalmoskop möglich, die Diagnose eines Gehirntumors zu stellen! Endlich kann man mit dem Augenspiegel in vollständig objectiver, von den Angaben des Patienten ganz unabhängiger Weise die Refraction des Auges bestimmen, was auch bei herabgesetzter Sehschärfe oder gar bei Amaurose, bei Kindern und Simulanten in Betracht kommt.

Der erste Augenspiegel, den Helmholtz construirte, hatte einen sehr einfachen spiegelnden Apparat. Derselbe bestand nämlich aus mehreren planparallelen, aufeinandergelegten Glasplatten. Ein Theil des auf eine solche Vorrichtung (SP Fig. 41) fallenden Lichtes dringt durch sie hindurch, geht also für uns verloren, ein anderer Theil wird von der vorderen Fläche der Glasplatten reflectirt. Dieses Licht ist es, das bei schiefer Haltung der Glasplatten zur Beleuchtung des Fundus des untersuchten Auges K verwendet wird. Auf diese Weise wird die Pupille des Beobachters selbst gleichsam zur Lichtquelle. Diese Anordnung gestattet es auch dem Beobachter, möglichst nahe an das Auge, das untersucht werden soll, zu kommen.

Man erblickt so als Emmetrop den Fundus eines emmetropischen Auges ganz so, wie man durch eine Loupe einen in ihrem Brennpunkte gelegenen Gegenstand sieht. Die Loupe wird hier durch die brechenden Medien des beobachteten Auges selbst dargestellt. Man sieht also ein virtuelles, aufrechtes, vergrössertes Bild, welches hinter der Retina des untersuchten Auges sich befindet. Nicht bei allen Refraktionszuständen des untersuchten Auges wird es aber gelingen, den Fundus ohne optische Hilfsmittel zu sehen. Ist das Auge myopisch, so verlassen die von seiner Retina reflectirten Strahlen das Auge convergent. Man muss dieselben also, wenn man selbst Emmetrop ist, durch eine vorge-setzte Concavlinse wenigstens parallel machen, um sie auf seiner Retina vereinigen zu können. Die soeben besprochene Art der Untersuchung mit dem Augenspiegel bei möglichster Annäherung an das zu untersuchende Auge nennt man die Untersuchung im aufrechten Bild.

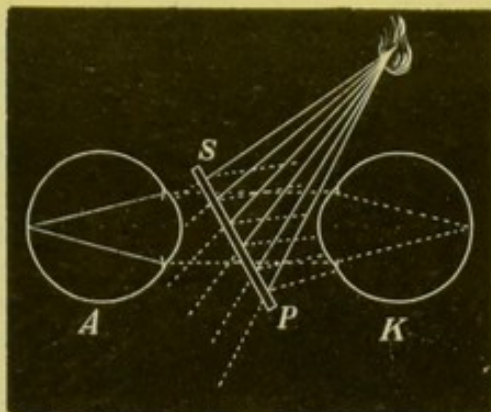


Fig. 41.

Man kann aber den Fundus auch auf andere Weise zur Anschauung bringen, wobei man sich nicht so nahe dem untersuchten Auge hält. Es geschieht dies so, dass man die aus dem Auge austretenden, vom Fundus herkommenden Strahlen durch Vorhalten einer starken Convexlinse (15 bis 20 D) zu einem umgekehrten Bilde vereinigt und dies vor der Linse in der Luft entstehende Bild aus der Entfernung von 20 cm von demselben betrachtet (Fig. 42). Diese Art der Untersuchung wurde zuerst von Ruete empfohlen, der auch zuerst den Concavspiegel in Anwendung brachte.

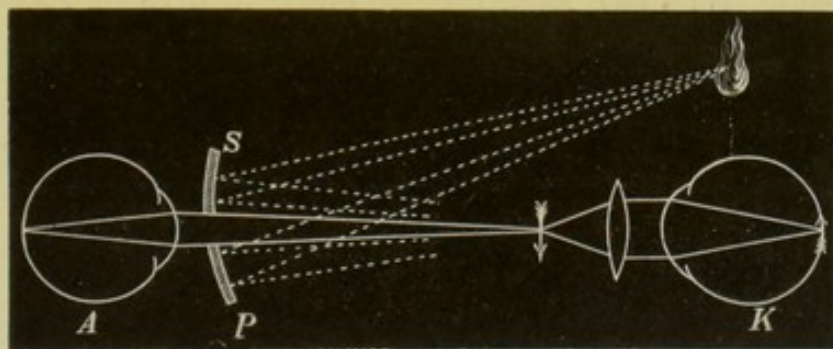


Fig. 42.

Es sei hier nur kurz auf diese zwei Methoden der Untersuchung im aufrechten und umgekehrten Bild hingewiesen. Ausführliches über den Vorgang bei der Anwendung derselben folgt später, nachdem wir uns erst über die Construction der Augenspiegel orientirt haben.

2. Construction der Augenspiegel.

Es soll hier nicht eine vollständige Beschreibung und Aufzählung sämtlicher verschiedener Arten der Augenspiegel gegeben werden.

Dies würde sehr viel Ueberflüssiges bringen. Denn von den vielen Augenspiegeln, die angegeben worden sind, stehen einerseits nur eine geringe Zahl im Gebrauch, andererseits sind die Unterschiede zwischen vielen von ihnen nur sehr gering, beziehen sich nur auf Modificationen in der Anbringung und Zahl der Correctionsgläser. Endlich haben manche Augenspiegel, wie solche zur Beobachtung seitens mehrerer Personen auf einmal oder zur binoculären Untersuchung, für den Praktiker keinen Werth, und es bleibt daher deren Beschreibung besser weg. Wer sich hierüber genauer informiren will, der nehme die Arbeit von Snellen und Landolt im 3. Bande des Handbuches von Graefe-Saemisch zur Hand.

Jedem Augenspiegel sollte sowohl ein Concav- als auch ein Planspiegel beigegeben sein. Der Concavspiegel ist zur Untersuchung im umgekehrten Bilde nothwendig, denn hiezu ist eine starke Beleuchtung erforderlich. Für gewisse Zwecke (Erkennung feiner Trübungen im Glaskörper, Untersuchung der Maculagegend etc.) ist dagegen die schwache Beleuchtung, wie sie ein durchbohrter Planspiegel oder noch besser der Helmholtz'sche Apparat aus planparallelen Glasplatten gibt, geeigneter, ja manchmal unentbehrlich.

Die meisten Spiegel sind aus belegtem Glas gefertigt und in der Mitte entweder durchbohrt, oder es fehlt in der Mitte an einer runden Stelle der Beleg. Die durchbohrten Spiegel sind vorzuziehen. Wenn nämlich bei den nichtdurchbohrten Spiegeln die centrale, zum Durchsehen bestimmte Stelle zerkratzt wird, so ist der Spiegel unbrauchbar. Bei den durchbohrten Spiegeln entsteht allerdings mitunter am Rande des Bohrloches ein Reflex, der sehr hinderlich ist. Es muss deshalb der Canal des Bohrloches gut geschwärzt sein. Bei Metallspiegeln lässt sich der Rand des Loches leicht zuschärfen, wodurch die Entstehung eines Reflexes verhindert wird. Die Brennweite des Concavspiegels beträgt gewöhnlich etwa 20 *cm*. Manche empfehlen auch Concavspiegel von viel kürzerer Brennweite (8 *cm*). Das Loch im Spiegel darf nicht zu gross sein, denn gerade die in der Umgebung des Loches gelegenen Theile des Spiegels werden zumeist zur Beleuchtung des Augeninnern verwendet. Andererseits soll es aber auch nicht zu klein sein, denn dies erschwert das Durchsehen bedeutend. Der Durchmesser desselben soll nicht über 3 *mm*, aber auch nicht viel geringer sein.

Der Helmholtz'sche Reflector muss oft auseinandergenommen und gereinigt werden. Zwischen je zwei Glasplatten befindet sich ein schmaler Metallring, um das Auftreten der Newton'schen Farbenringe zu verhüten.

Es ist sehr gut, wenn der Spiegel etwas schräg gestellt ist, so dass er mit den im Spiegelkörper eingefügten Correctionsgläsern einen Winkel von etwa 30° bildet. Hiedurch wird es ermöglicht, dass man immer gerade durch die Correctionsgläser hindurchsieht. Ist der Spiegel den letzteren aber parallel, so geht dies nicht. Der Spiegel muss ja (siehe Fig. 41 und 42) schräg stehen. Mit ihm stehen im letzteren Falle dann auch die Correctionsgläser schief und man blickt dann schief durch dieselben. Ein jedes sphaerische Glas zeigt uns die Gegenstände aber etwas verzogen, wenn wir schräg durchsehen. Ist

der Spiegel in einem Winkel zu den Correctionsgläsern angebracht, so muss er natürlich gedreht werden können, da ja das Licht einmal rechts, einmal links vom untersuchten Auge sich befindet. Am besten wird dies durch einen kleinen Cylinder erreicht, der an einem Ende schräg abgeschnitten ist und auf dessen schräger Fläche der Spiegel (Concav-, Planspiegel oder Helmholtz'scher Reflector) durch eine federnde Klammer festgehalten wird. Dieser Cylinder ist ebenfalls durch eine federnde Klammer auf der vorderen Fläche des Spiegelkörpers drehbar. (Die kürzere Seite des abgestutzten Cylinders muss möglichst kurz sein, da man sich sonst nicht genügend dem untersuchten Auge nähern kann.) Auch wird manchmal der Spiegel um seine senkrechte Axe drehbar gemacht, eine Vorrichtung, die aber nicht gestattet, Concav- und Planspiegel zu wechseln.

Jedem Spiegel muss ferner eine Convexlinse von 15 bis 20 D zur Erzeugung des umgekehrten Bildes beigegeben sein. Es ist praktisch, wenn sich dieselbe in einer mit einem Stiel versehenen Fassung befindet, da sie so viel leichter und sicherer gehandhabt werden kann und weniger leicht zerkratzt wird.

Unter den gebräuchlichen Augenspiegeln kann man in Bezug auf die Anbringung der Correctionsgläser zwei Arten unterscheiden. Die eine Gruppe von Spiegeln soll bloß die Besichtigung des Fundus und die Erkennung der etwa vorhandenen Anomalien desselben ermöglichen. Zu diesem Zweck bedarf es nur einer geringen Zahl von Correctionsgläsern. Man kann ja sehr leicht ein Convexglas durch die eigene Accommodation ersetzen oder ein zu starkes Concavglas durch Accommodation überwinden. In solchen Spiegeln ist es auch nicht nöthig, dass die Correctionsgläser hinter dem Spiegel rasch gewechselt werden können. Die nöthigsten Linsen zur Untersuchung im aufrechten Bild sind 2, 3, 5, 8 D concav und 3 und 6 D convex. Für einen myopischen Untersucher sind etwas stärkere Concavgläser erforderlich, da er sonst bereits bei mässiger Myopie nicht mehr im aufrechten Bilde untersuchen kann. Dagegen kann man dann das stärkere Convexglas weglassen. Einer der einfachsten Augenspiegel dieser Art ist der von Liebreich, bei dem sich hinter dem Spiegel eine Klammer befindet, in welche die Correctionsgläser eingesetzt werden.

Eine andere Reihe von Spiegeln soll aber gleichzeitig den Untersucher in den Stand setzen, die Refractionsbestimmung vorzunehmen. Es erscheint zu diesem Zwecke nöthig, dass man viele Correctionsgläser in rascher Folge hinter dem Spiegel einsetzen kann. Die Linsen sind daher bei diesen sogenannten Refractionsophthalmoskopien auf Scheiben angebracht und die einzelnen Spiegel unterscheiden sich durch die Anzahl der Gläser und der Scheiben. Die Gläser können auf einer Scheibe beisammen sein, wie z. B. bei den Spiegeln von Wecker, Knapp; oder es sind mehrere Scheiben vorhanden, die gewechselt werden können, so der Spiegel von Loring, Hirschberg; oder endlich es sind zwei Scheiben da, die, miteinander combinirt, eine grosse Zahl von Linsen vorzusetzen gestatten — Landolt's Spiegel.

Die Gläser sind entweder durch den Intervall von 1 D unterschieden oder sie bilden eine Reihe von 0.5 D zu 0.5 D . Man kann auch bei manchen Augenspiegeln einen beweglichen Sector mit 0.5 D

convex oder concav noch den anderen Linsen hinzufügen und so die halben Dioptrien zwischen die auf der Scheibe befindlichen ganzen einschalten (Spiegel von Fox, Cooper, Loring).

Um die Scheiben besser drehen zu können, ohne den Spiegel vom Auge entfernen zu müssen, haben manche Spiegel (z. B. der von Fox) eine zweite Scheibe unter der die Gläser tragenden. Die untere bewegt durch Zähne die obere.

Was die Zahl und Stärke der Linsen anbelangt, so ist es zur Refractionsbestimmung erforderlich, dass man Gläser von 1 bis 10 *D* convex und ebensoviel concav habe. Für myopische Untersucher und in speciellen Fällen auch für emmetropische ist es wünschenswerth, stärkere Concavgläser (bis etwa 20 *D*) zur Verfügung zu haben. Doch wird die Refractionsbestimmung mit solchen aus später zu erörternden Gründen ungenau.

3. Vorgang bei der Augenspiegeluntersuchung.

Das Zimmer, in dem man ophthalmoskopirt, sei vollständig verdunkelt. Doch zieht hier die Uebung des Untersuchers verschiedene Grenzen: ein Geübter wird auch in einem nicht vollständig verdunkelten Zimmer zu spiegeln im Stande sein, während einen Anfänger die auf der Cornea von den hellen Gegenständen der Umgebung entworfenen Bilder stören werden.

Als Lichtquelle bedient man sich einer Petroleum- oder Gaslampe mit einem breiten Rundbrenner, der am Stativ der Lampe höher und tiefer gestellt werden kann. Denn die Flamme soll immer in gleicher Höhe mit dem Auge stehen. Man ist unter Umständen genöthigt, Kranke im Bette zu untersuchen. Dieselben können mitunter nur mit Mühe, ja selbst gar nicht aufgesetzt werden. In diesem Falle ist das Anbringen der Lichtquelle oft ungemein schwierig. Zu diesem Behufe wurden neuerlich kleine elektrische Glühlampen empfohlen, die man beliebig neigen oder auch auf den Polster neben den Kopf des Patienten hinlegen kann. Die Lampe wird durch Accumulatoren gespeist.*)

Die Anwendung von Atropin zur Erweiterung der Pupille des zu untersuchenden Auges ist im Allgemeinen nicht nothwendig, ja nicht einmal angezeigt. Die durch das Atropin hervorgerufene Accommodationslähmung und Erweiterung der Pupille, die durch mehrere Tage besteht, wird vom Patienten in sehr unangenehmer Weise empfunden und kann auch zu falschen Deutungen einer mittlerweile eingetretenen Verschlimmerung und zur Verdächtigung des Arztes führen. In Fällen jedoch, wo bei sehr enger Pupille eine Erweiterung derselben wünschenswerth erscheint (und es gibt Augen, wo man in der That eine genaue Untersuchung ohne künstliche Mydriasis gar nicht vornehmen kann), verwende man lieber Homatropinum hydrobromatum in 1procentiger Lösung, welches die Accommodation nur durch einige Stunden lähmt, oder man träufle wiederholt eine 2procentige Cocainlösung ein. Beim Cocain muss man die Vorsicht gebrauchen, dass der Patient zwischen den einzelnen Einträufelungen

*) Siehe Birnbacher: „Eine Glühlampe zum Ophthalmoskopiren in der Rückenlage“. Hirschberg's Centralblatt für Augenheilkunde, Juni 1884.

die Augen geschlossen halte. Es entsteht sonst in Folge des selteneren Lidschlages Vertröcknung des Epithels. Dies stört die ophthalmoskopische Untersuchung oder macht sie selbst unmöglich. Beim Cocain muss man länger, etwa 20 Minuten, auf das Auftreten der Mydriasis warten, es erfolgt aber keine merkliche Accommodationslähmung. Bei alten Leuten erzielt man durch das Cocain nur eine ziemlich unvollkommene, für die Untersuchung nicht genügende Pupillenerweiterung.

Zunächst soll es als **Regel** hingestellt werden, dass man jedes Auge, das man ophthalmoskopirt, zuerst bei **seitlicher Beleuchtung** untersuche. Unter der Methode der seitlichen Beleuchtung versteht man die Untersuchung der Augen mittels des durch eine starke Convexlinse auf das Auge concentrirten Lichtes. Zu diesem Behufe verwendet man eine Convexlinse von 15 bis 20 *D*. Man kann also dieselbe Linse brauchen, die man zur Erzeugung des umgekehrten Bildes besitzt. Das Licht einer Lampe, die seitlich und etwas vor dem zu untersuchenden Auge steht, wird durch diese Linse auf das Auge geworfen. Man kann die Linse entweder so halten, dass ein umgekehrtes, scharfes Bild der Flamme auf dem Auge entsteht, oder dass ein kleiner Zerstreuungskreis gebildet wird. Untersucht man die Cornea, so muss man die Linse weiter vom Auge halten, als wenn man die tieferen Theile, z. B. die Linse, betrachten will. Mitunter erscheint es von Vortheil, die beleuchtete Partie noch durch eine zweite Convexlinse als Loupe zu vergrössern.

Es ist sehr viel, was man auf diese Weise sehen kann. Trübungen der Cornea, Trübungen in den vorderen Theilen der Linse, Veränderungen der Iris wird man leicht erkennen können. Man wird die Tiefe der vorderen Kammer betrachten, wird nachsehen, ob nicht bei Bewegungen des Auges Erzittern der Iris zu sehen ist u. s. w. — kurz man wird bereits manches über den Zustand des Auges wissen, bevor man noch das Ophthalmoskop zur Hand genommen hat. Auch wird man in manchen Fällen gleich von vornherein mehr vom umgekehrten Bilde erwarten, dort, wo starke Trübungen der Hornhaut z. B. die Untersuchung im aufrechten Bilde voraussichtlich hindern. Man wird sich besonders als Anfänger vor vielen Irrthümern bewahren und auch viel Zeit ersparen, wenn man die Untersuchung mittels der seitlichen Beleuchtung niemals verabsäumt. Man hat auf diese Weise bereits einen Theil der brechenden Medien, nämlich Cornea, Kammerwasser, vordere und mittlere Theile der Linse (bei erweiterter Pupille auch die peripheren und hinteren Theile der Linse, ja selbst theilweise den Glaskörper) im auffallenden Lichte untersucht.

Man schreitet nun zur Untersuchung der brechenden Medien im durchfallenden Lichte mittels des Augenspiegels. Zu diesem Behufe stellt man die Lampe seitwärts und etwas hinter dem zu untersuchenden Auge auf. Die Flamme muss in gleicher Höhe mit dem Auge sein. Hierauf beleuchtet man mit dem Augenspiegel das Auge und hält sich mit dem knapp vor das eigene Auge gehaltenen Spiegel, durch dessen Oeffnung man blickt, in der Entfernung von etwa 20 *cm* vom Auge des Patienten. Dies gilt von einem emmetropischen Untersucher. Ein myopischer Untersucher muss sich dem Auge unter Umständen mehr nähern. Man gibt entweder keine Linse hinter den

Spiegel (besonders wenn man myopisch ist), oder als Emmetrop convex 3 bis 4 *D*, als Hypermetrop oder Presbyop noch mehr. Man muss hiebei den Patienten das Auge nach allen Richtungen bewegen lassen. Dies hat einmal den Zweck, sehr peripher gelegene Trübungen, die sich sonst hinter der Iris verstecken würden, dem untersuchenden Auge sichtbar zu machen. Ferner sollen im Glaskörper bewegliche Trübungen, die, wenn dieser verflüssigt ist, bei Verflüssigung desselben in seinen untersten Partien sich ansammeln, zur Ansicht gebracht werden. Durch die Bewegungen des Auges werden dieselben emporgewirbelt und können erst dann gesehen werden. Indem man sich bei dieser Untersuchung dem Auge des Patienten allmählich nähert, kann man als Emmetrop in einem emmetropischen oder hypermetropischen Auge den ganzen Glaskörper durchmustern. In einem myopischen Auge darf man als Emmetrop nicht vergessen, dass die Trübungen im hinteren Glaskörperabschnitt erst dann gesehen werden, wenn man sich ein Concavglas vorsetzt. Doch thut man dies am besten erst später, wenn man die Untersuchung des Fundus im aufrechten Bilde vorgenommen hat, indem man successive immer schwächere Concavgläser nimmt als jenes ist, welches den Fundus deutlich zu sehen gestattet.

Auch im umgekehrten Bild kann man den Glaskörper und die brechenden Medien überhaupt untersuchen. Man entwirft zuerst auf die sogleich zu beschreibende Weise das umgekehrte Bild des Fundus und entfernt dann allmählich die Convexlinse vom Auge, bis man das umgekehrte Bild der Pupille erhält. Dadurch bringt man Trübungen, die in den einzelnen Theilen der brechenden Medien liegen, im umgekehrten Bilde zur Anschauung. Doch sind dieselben natürlich nicht so stark vergrössert, wie bei der erwähnten Untersuchungsmethode im aufrechten Bild.

Hierauf schreitet man zur Untersuchung des Fundus im umgekehrten Bild. Man beleuchtet das Auge aus grösserer Entfernung und bringt dann die Convexlinse von 15 bis 20 *D* vor das Auge. Man fasst den Stiel der Fassung, in der die Convexlinse befestigt ist, zwischen Daumen und Zeigefinger und stützt sich mit den übrigen Fingern an Stirne und Schläfe des Patienten auf der Seite des zu untersuchenden Auges. Hiebei kann man beliebig mit dem rechten oder linken Auge schauen und dementsprechend den Spiegel mit der rechten oder linken Hand halten. Auch kann man ebensowohl das rechte wie das linke Auge des Kranken untersuchen, ohne die Stellung der Lampe oder des Patienten zu ändern. Steht also die Lampe an der rechten Seite des Patienten, so kann man beide Augen untersuchen, ohne die Lampe wegzustellen oder den Kranken auf die andere Seite der Lampe zu setzen. Die Linse soll in der Entfernung ihrer Brennweite vom Auge des Patienten gehalten werden — also die Linse von 10 *D* 10 *cm* vom Auge entfernt. Auf diese Weise wird die Pupille, die dann ungefähr in den Brennpunkt der Linse zu liegen kommt, so stark als möglich vergrössert und das Gesichtsfeld ist so gross, als es überhaupt erreichbar ist. Die Entfernung des Augenspiegels von der Convexlinse muss in jedem einzelnen Falle durch Annäherung und Entfernung des Spiegels gefunden werden. Sie beträgt immer die Summe aus der Entfernung, in welcher das umgekehrte Bild des Fundus vor der Linse entsteht, und der Entfernung, für welche das Auge des

Untersuchers (durch Accommodation, durch eine Convexlinse oder durch den Brechzustand des Auges [Myopie]) eingestellt ist. Wenn man Emmetrop oder Hypermetrop ist, so erleichtert man sich die Untersuchung im umgekehrten Bilde dadurch sehr, dass man in den Spiegel eine Convexlinse von 3 bis 4 *D* (oder auch mehr) nimmt. Es fällt eben den Meisten schwer, auf einen Punkt in der Luft, über dessen Lage sie sich keine rechte Vorstellung machen können, zu accommodiren. Bei starker Hypermetropie oder bei Presbyopie des Untersuchers, oder dann, wenn diese beiden Zustände zusammenwirken, erscheint die Convexlinse sogar unentbehrlich. Ausserdem wirkt diese Convexlinse wie das Ocular eines Mikroskops, indem sie das umgekehrte Bild, welches die vor das Auge gehaltene Convexlinse erzeugt, noch vergrössert. Ist man selbst Myop, dann sieht man leichter, wenn man keine Correctionslinse nimmt. Man sieht dann das Bild in seinem Fernpunkt oder innerhalb desselben. Eine durch den Rand der Linse gelegte Ebene soll auf einer durch Spiegelloch und Linsencentrum gehenden Linie senkrecht stehen. Durch ein Schiefhalten der Linse wird eine Verzerrung der Details des Fundus bewirkt.

Der Patient muss, wenn man die Papille zu Gesicht bekommen will, bei der Untersuchung etwas gegen seine Nase sehen, also mit dem rechten Auge etwas nach links, mit dem linken Auge nach rechts. Am besten ist es, den Kranken anzuweisen, dass er, wenn man das rechte Auge untersucht, neben dem rechten Ohr des Untersuchers vorbei ins Zimmer blicke. Untersucht man das linke Auge, so muss er neben dem linken Ohr des Untersuchers vorbeisehen. Da die Papille etwas nach innen vom hinteren Pol des Auges gelegen ist, so wird sie bei dieser Stellung des Auges in die Richtung, in welcher man ins Auge blickt, kommen und so am leichtesten gesehen werden.

Durch geringe seitliche Verschiebung der Linse vor dem Auge gelingt es, verschiedene Theile des Fundus zu durchmustern, ohne dass der Patient sein Auge, oder der Untersucher den Spiegel zu bewegen braucht. Hierbei folgt das Bild den Bewegungen der Linse. Man bewege z. B. die Linse aus der genau centrirten Stellung bei der Untersuchung des rechten Auges etwas gegen die Nase des Patienten. Nun wirkt der äussere Theil der Linse, der jetzt vor der Pupille steht, wie ein Prisma (siehe Seite 13), bei welchem die Strahlen ja von der brechenden Kante gegen die Basis abgelenkt werden. Man sieht also jetzt die nach innen von der Papille gelegenen Fundustheile. Im umgekehrten Bilde erscheinen diese natürlich nach aussen vom Bilde der Papille. Wir sehen also die Papille nicht mehr wie früher in der Mitte unseres Bildes, sondern sie ist gegen die Nase des Patienten in derselben Richtung wie die Convexlinse verschoben. Die Papille bewegt sich also immer mit der Linse, und auf der der Richtung der Linsenverschiebung entgegengesetzten Seite der Papille erscheinen diejenigen Theile des Augenhintergrundes, die in der Richtung der Verschiebung liegen. Will man sehr periphere Partien des Fundus sehen, so lasse man den Patienten hinauf, hinunter, rechts oder links blicken. Beim Blicke nach unten muss man öfter das obere Lid mit dem vierten und fünften Finger der Hand, welche die Linse hält, heben.

Durch das umgekehrte Bild bekommt man bei schwächerer Vergrösserung einen Ueberblick über den Augenhintergrund. Man ist

damit im Stande, einen grösseren Theil des Fundus auf einmal zu übersehen — das Gesichtsfeld ist grösser.

Schliesslich untersuche man das Auge im aufrechten Bilde. Während bei den bis jetzt beschriebenen Vorgängen es ziemlich gleichgiltig ist, ob sich die Lampe auf der Seite des untersuchten Auges befindet oder nicht, ist dies bei der Untersuchung im aufrechten Bilde nicht ganz einerlei. Diese Methode erfordert eine sehr starke Annäherung des Spiegels und des Untersuchers an das untersuchte Auge. Dies gelingt aber nur schwer, wenn man z. B. das linke Auge untersuchen will, sobald die Lampe rechts neben dem Kranken steht. Es ist nicht leicht, das Licht aus so grosser Nähe über den Nasenrücken des Patienten in das von der Lampe abgewendete Auge zu werfen. Es ist daher besser, die Lampe immer an die Seite des zu untersuchenden Auges zu stellen, also an die rechte Seite des Kranken, sobald man das rechte Auge untersuchen will; an die linke, wenn es sich um die Untersuchung des linken Auges handelt. Die Lampe soll im Uebrigen genau so stehen, wie bei der Untersuchung im umgekehrten Bilde, d. h. so, dass die Flamme in gleicher Höhe mit dem Auge und etwas hinter demselben placirt ist. Das Auge darf nicht direct von der Lampe beleuchtet werden.

Im umgekehrten Bilde kann man die Untersuchung beider Augen mit dem rechten Auge vornehmen. Ebenso kann man die Medien beider Augen entweder mit dem rechten oder mit dem linken Auge untersuchen. Anders aber im aufrechten Bilde. Hier muss man das rechte Auge mit dem rechten, das linke mit dem linken untersuchen. Wenn man nämlich z. B. das linke Auge mit dem rechten untersuchen wollte, so könnte man sich nicht so stark annähern, als es die Untersuchung mit dieser Methode verlangt. Bei dem Versuche starker Annäherung wird man finden, dass die Nasen des Beobachters und des Beobachteten collidiren. Gebraucht man aber zur Untersuchung des rechten Auges das rechte Auge, zur Untersuchung des linken das linke, so fällt dies Hinderniss hinweg, indem dann z. B. bei der Untersuchung des rechten Auges die rechte Gesichtshälfte des Untersuchers der rechten Gesichtshälfte des Patienten gegenüberliegt, die Nasen also gar nicht in Betracht kommen.

Die Blickrichtung des Patienten muss ganz dieselbe sein wie bei der Untersuchung im umgekehrten Bilde.

Im aufrechten und umgekehrten Bilde ist der Reflex des Spiegels auf der Cornea für Anfänger sehr störend. Man muss lernen, bei demselben vorbeizusehen. Im umgekehrten Bilde kommen noch die Reflexe auf der Convexlinse hinzu. Durch eine, aber nur ganz leichte Drehung der Linse um ihre senkrechte Axe können dieselben etwas zur Seite geschoben und weniger störend gemacht werden. Eine einigermaßen bedeutende Drehung der Linse muss vermieden werden, da sonst das Bild verzerrt wird.

Der Untersucher kann das Auge, welches er nicht zur Untersuchung braucht, schliessen. Es gelingt den meisten Leuten leicht, das linke Auge zu schliessen und mit dem rechten zu schauen, dagegen können sehr Viele nicht umgekehrt das rechte schliessen und mit dem linken sehen. Solchen ist im Anfang zu rathen, das betreffende Auge durch ein davor gebundenes Lappchen zu bedecken. Man kann

aber auch, und dies ist gewiss vortheilhafter, sich angewöhnen, beide Augen offen zu halten, ebenso wie man beim Mikroskopiren beide Augen offen lassen kann. Man lernt sehr bald von den Bildern, die in dem nicht zur Untersuchung benützten Auge entstehen, abstrahiren.

Es soll in Folgendem nur eine kurze Andeutung bezüglich der Correctionsgläser gegeben werden, die man bei der Untersuchung im aufrechten Bilde braucht. Das Genauere hierüber folgt in dem Capitel über Bestimmung der Refraction.

Als Emmetrop kann man, wenn man gar nicht accommodirt, parallele Strahlen auf seiner Netzhaut vereinigen. Aus einem emmetropischen Auge kommen, wenn es nicht accommodirt, die Strahlen daher parallel heraus. Ein emmetropischer Untersucher kann also den Fundus eines emmetropischen Auges, wenn beide Augen nicht accommodiren, ohne Correctionsglas sehen (siehe Fig. 46). Meistens accommodirt man aber als Anfänger. Man ist nicht im Stande, seine Accommodation bei Betrachtung eines Gegenstandes, den man so nahe weiss, vollkommen zu entspannen. Der Untersuchte dagegen gibt im dunklen Zimmer, wo er keinen Punkt zum Fixiren hat, seine Accommodation meist sehr bald auf. Man kann, wenn man accommodirt, nur divergente Strahlen auf seiner Netzhaut vereinigen. Es müssen also die aus dem untersuchten Auge herauskommenden parallelen Strahlen durch eine Concavlinse divergent gemacht werden. Untersucht man einen Myopen, so muss man natürlich ein um so stärkeres Concavglas nehmen. Bei hypermetropischen Augen kann man, wenn man ein genügendes Accommodationsvermögen hat, im aufrechten Bilde immer ohne Correctionslinse untersuchen. Die Strahlen treten aus einem hypermetropischen Auge divergent aus, und zwar so divergent, als ob sie vom Fernpunkte des Auges herkämen, der in negativer Entfernung hinter der Netzhaut liegt. Es genügt, auf diesen Punkt zu accommodiren, um deutlich zu sehen (Fig. 48). Ein Emmetrop mit gutem Accommodationsvermögen braucht also, wenn er ohne Glas nicht gut sieht, bloß ein Concavglas zu nehmen, wobei er sich auch eines stärkeren Glases, als gerade nöthig ist, bedienen kann. Er muss nur dann das, um was die Linse zu stark ist, durch seine Accommodation überwinden. Ein Untersucher mit schwacher Accommodation wird bei stärkerer Hypermetropie des Patienten genöthigt sein, ein Convexglas in den Spiegel einzulegen.

Ist man selbst Hypermetrop, dann wird man ein emmetropisches Auge leicht mittels der eigenen Accommodation untersuchen können. Dabei braucht man sich nur für parallele Strahlen einzustellen. Nichtsdestoweniger sieht ein junger, mit guter Accommodation ausgestatteter Hypermetrop manchmal im Anfang auch nur mittels eines Concavglases. Er accommodirt eben zu stark und macht sich myopisch. Hypermetropische Augen wird man ohne Correctionslinse untersuchen können, sobald man entsprechend accommodiren kann. Ist dies nicht der Fall, so muss ein Convexglas die mangelhafte Accommodation unterstützen. Aus einem myopischen Auge kommen die Strahlen convergent heraus. Ist nun der Untersucher Hypermetrop und accommodirt nicht oder wenigstens nicht so stark, dass er dadurch seine Hypermetropie corrigirt, so kann er möglicherweise ohne Glas sehen. Bei stärkeren Graden

von Myopie wird man aber auch als Hypermetrop ein Concavglas nöthig haben, um die aus dem Auge austretenden, stark convergenten Strahlen weniger convergent zu machen. Auch ein Hypermetrop wird also, sobald er ohne Glas nicht sieht, meist nur Concavlinen versuchen. Es hängt von der Accommodation des Untersuchers ab, ob man diese Linsen bereits bei Emmetropie, oder nur bei Myopie, oder nur bei Myopie höheren Grades braucht. Denn wenn man seine Accommodation entspannt, so muss man bei einer Myopie gewissen Grades ohne Correctionslinse sehen können. Nur wer eine schwache Accommodation oder sehr starke Hypermetropie besitzt, wird für manche Fälle eines Convexglases bedürfen.

Ist der Arzt Myop, so muss er seine Myopie corrigiren, um ein emmetropisches Auge zu untersuchen. Aus dem emmetropischen Auge kommen ja die Strahlen parallel heraus, und wenn ein Myop sich für parallele Strahlen einstellt, so corrigirt er sich (Fig. 49). Untersucht er ein myopisches Auge, so muss er ein noch stärkeres Concavglas nehmen als das, welches seine Myopie corrigirt (Fig. 50). Bei Hypermetropie des Patienten kann der Untersucher entweder ohne Glas sehen (Fig. 51), oder mit einer Linse, die schwächer ist als die seine Myopie corrigirende. Die Strahlen, die das hypermetropische Auge verlassen, sind eben divergent; und divergiren sie von einem Punkte, der ferner liegt als der Fernpunkt des Untersuchers, dann muss der letztere seinen Fernpunkt mittelst einer Linse weiter hinaus verlegen, d. h. etwas von seiner Myopie wegnehmen, und dies geschieht durch Vorsetzen einer Concavlinse (Fig. 52). Bei stärkeren Graden von Hypermetropie, wo die Strahlen, die aus dem Auge kommen, sehr stark divergiren, kann ein Myop ohne Correctionsglas mit Hilfe seiner Accommodation sehen. Dies ist dann der Fall, wenn der Fernpunkt des hypermetropischen Auges näher liegt, als der Fernpunkt des myopischen. Nur bei schwacher Accommodation muss ein myopischer Untersucher eine Convexlinse einschalten, um den Fundus eines hypermetropischen Auges zu sehen (Fig. 53).

Ist es, mag man irgend einen Refraktionszustand besitzen, nur mit Hilfe eines Concavglases gelungen, den Fundus des betreffenden Auges deutlich zu sehen, so nehme man immer schwächere und schwächere Concavgläser, um so den Glaskörper in seinen hintersten Partien sehen zu können. Hat man nur mit einer Convexlinse den Augenhintergrund deutlich wahrgenommen, so entfernt man sich mit dem Spiegel vom Auge und nimmt eventuell noch stärkere Convexlinsen, um die brechenden Medien zu durchforschen.

Es sei hier noch darauf aufmerksam gemacht, dass bei sehr hochgradiger Myopie nur die Untersuchung im umgekehrten Bilde möglich ist. Die Ursachen sind folgende: Einmal dringen aus einem sehr hochgradig myopischen Auge die Strahlen sehr convergent heraus und vereinigen sich im Fernpunkt des Auges. Hat ein Auge z. B. 15 *D* Myopie, so liegt der Fernpunkt 7 *cm* vor dem Knotenpunkt des Auges. Der von der Retina kommende Strahlenkegel ist also vom Knotenpunkt an bloß 7 *cm* lang und an seiner Spitze entsteht bereits durch das dioptrische System des Auges selbst ein umgekehrtes Bild des Fundus. Es muss also sehr schwer sein, das aus einem solchen Auge herauskommende Licht aus grösserer Nähe aufzufangen und die Pupille roth zu sehen, da man nur sehr schwer mit der Spiegelöffnung in den aus

dem Auge hervorkommenden kurzen Strahlenkegel hineingelangt. Leicht dagegen ist es, aus grösserer Entfernung, wo die Strahlen nach ihrer Kreuzung wieder divergiren, die Pupille zu erleuchten. Ferner müsste man sehr starke Concavgläser nehmen, durch die man den Fundus, allerdings unter sehr starker Vergrösserung, sehen würde. Das Gesichtsfeld ist dann aber so klein, dass es sehr schwierig ist, sich in dem, was man sieht, zu orientiren. Es ist also in diesen Fällen nur die Untersuchung im umgekehrten Bilde anzuwenden.

Wie weiss man aber, ob ein Auge sehr stark myopisch ist? Man könnte allerdings im aufrechten Bild immer stärkere Concavlinen vorsetzen, doch gibt es auch einen viel kürzeren Weg, um dies zu erfahren. Blickt man aus grösserer Entfernung (36 bis 40 *cm*) mittels des Augenspiegels in ein Auge, so sieht man, wenn das Auge emmetropisch ist, nichts von den Details des Fundus. Warum das so ist, wurde oben (Seite 33) auseinandergesetzt. Anders verhält es sich aber bei einem hypermetropischen Auge. Hier bekommt man bereits aus der angegebenen grösseren Entfernung ein Bild des Augenhintergrundes, indem das Gesichtsfeld grösser ist. Man kann sich dies leicht dadurch veranschaulichen, dass man zunächst eine Druckschrift in den Brennpunkt einer Convexlinse bringt und aus der Entfernung von 30 bis 40 *cm* betrachtet. Alsdann wird man nur wenig oder nichts von der Schrift sehen. Dies stellt den Fall dar, wo das Auge emmetropisch ist. Rückt man jetzt die Schrift näher an die Linse, so dass sie also innerhalb der Brennweite derselben zu liegen kommt, so kann man auch aus grösserer Entfernung einen grösseren Theil der Schrift übersehen — das Gesichtsfeld ist jetzt grösser. Das Bild, das man nun ebenso wie beim stark hypermetropischen Auge sieht, ist ein aufrechtes, virtuelles. Bei sehr starker Myopie sieht man auch aus grösserer Entfernung ein Bild. Dasselbe ist aber umgekehrt und reell und wird bereits durch die dioptrischen Medien des untersuchten Auges selbst entworfen. Sobald wir so weit vom Auge entfernt sind, dass wir auf dieses Bild accommodiren können, so nehmen wir es wahr. Auch das kann uns der Versuch mit der Convexlinse darstellen. Wir brauchen die Schrift nur weiter von der Linse zu halten als die Brennweite beträgt, und dann wieder aus grösserer Entfernung durch die Linse auf das Object zu sehen. Wir werden dann bei einem ziemlich grossen Gesichtsfeld die Schrift verkehrt sehen.

Also bei starker Myopie sowohl als bei starker Hypermetropie sieht man aus grösserer Entfernung die Papille. Bei Myopie ist das Bild verkehrt und reell, zwischen beiden Augen gelegen, bei Hypermetropie aufrecht, virtuell, hinter dem Augenhintergrund des untersuchten Auges.

Wie unterscheidet man nun, ob es sich um starke Myopie oder um starke Hypermetropie handelt? Man kann dies auf zweierlei Art thun:

1. Bei Hypermetropie bleibt das Bild immer deutlich, wenn man sich auch noch so sehr an das Auge annähert. Man braucht nur immer stärker und stärker zu accommodiren, was man unwillkürlich thut, um fortwährend deutlich zu sehen. Bei Myopie verschwindet das Bild, sobald man in gewisse Entfernung vom untersuchten Auge kommt. Befindet man sich nämlich so nahe, dass man nicht mehr

auf das reelle, umgekehrte Bild accommodiren kann, so muss es undeutlich werden und verschwinden.

2. Bei Hypermetropie wandert das Bild mit dem Beobachter, bei Myopie in entgegengesetzter Richtung, d. h. wenn der Beobachter mit seinem Kopfe und dem Spiegel eine Bewegung nach rechts macht, so bewegt sich bei Hypermetropie das Bild in derselben Richtung, bei Myopie in entgegengesetzter. Zum besseren Verständniss der hierbei obwaltenden Verhältnisse halte man sich folgenden Vergleich vor Augen: Es befindet sich eine Person in einem Zimmer und blickt gegen ein Fenster. Zwischen ihr und dem Fenster sei ein Gegenstand, z. B. eine auf einem Tische stehende Lampe. Durch das Fenster sieht der im Zimmer Stehende einen Baum. Bewegt sich nun der Beobachter im Zimmer gegen seine rechte Seite hin, so wird im Rahmen des Fensters der Baum mit ihm wandern, dagegen die Lampe sich scheinbar in entgegengesetzter Richtung bewegen. Das Fenster stellt die Pupille dar, die Lampe im Zimmer das umgekehrte, reelle, zwischen beiden Augen liegende Bild bei hochgradiger Myopie. Der Baum draussen ist das virtuelle, hinter der Pupille gelegene aufrechte Bild bei Hypermetropie.

Man könnte also ein hochgradig myopisches Auge auch auf diese Weise untersuchen, ohne Vorsetzen eines Convexglases. Die Vergrößerung ist aber so stark und das Gesichtsfeld so klein, dass man sich schwer über das Gesehene orientirt. Es ist daher dennoch vorzuziehen, auch in solchen Fällen das umgekehrte Bild auf die gewöhnliche Weise zu erzeugen.

II. Capitel.

Der normale Augenhintergrund.

1. Anatomische Uebersicht.

Die Eintrittsstelle des Sehnerven liegt nach innen vom hinteren Pol des Auges. Der Sehnerv selbst ist von einer äusseren und einer inneren Scheide umgeben. Die innere Scheide (Fig. 43 a) umgibt den

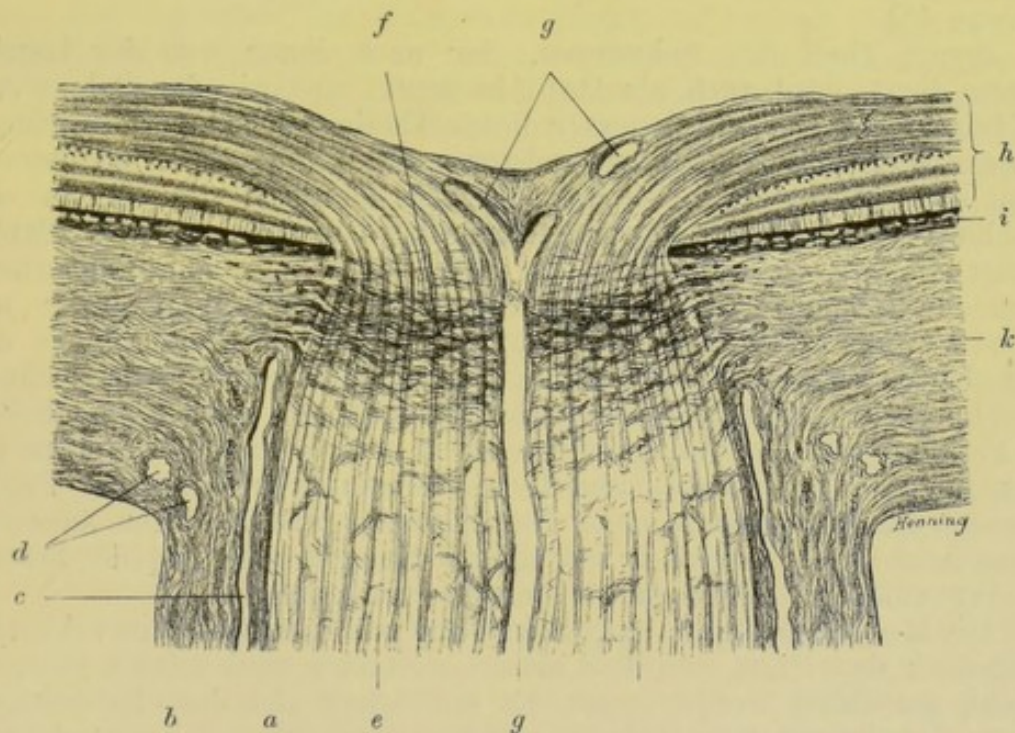


Fig. 43.

Opticus ganz knapp und heisst Pialscheide; die äussere (b) ist durch den Zwischenscheidenraum (c) von der inneren getrennt. Man kann von der äusseren Scheide zwei, jedoch nur mikroskopisch trennbare Schichten unterscheiden: die äussere ist die Duralscheide, die innere die Arachnoidealscheide. Der subvaginale oder Zwischenscheidenraum des Opticus hängt mit dem subarachnoidealen Raum

des Schädels zusammen. Er reicht nur wenig in die Sklera (k) hinein. Die äussere Scheide schlägt sich in die äusseren, die innere in die inneren Lagen der Sklera um. In der Nähe dieser Umschlagsstelle sieht man auf dem Längsschnitt mehrere Gefässquerschnitte (d). Es sind dies die Durchschnitte der Gefässe des Skleroticalgefässkranzes. Derselbe liegt in einiger Entfernung vom Opticus in der Sklera und wird von den kurzen hinteren Ciliararterien gespeist. Er versorgt zum Theil auch den Opticus. Am Längsschnitt des Opticus unterscheidet man mikroskopisch der Länge nach verlaufende Bündel von Nervenfasern (e), die durch Bindegewebssepta voneinander getrennt werden. Diese Bindegewebssepta zeigen jedoch auch Queranastomosen. Im Niveau der inneren Oberfläche der Sklera finden sich zahlreiche, den Nerven quer durchsetzende Bindegewebsfasern, die zusammen die Lamina cribrosa (f) constituiren. Diese hängt mit der Sklera und Chorioidea zusammen und durch ihre zahlreichen Oeffnungen lässt sie die Nervenfaserbündel hindurchtreten. Die letzteren werden ungefähr in der Gegend der Lamina cribrosa marklos, nach innen von dieser Stelle des Sehnerven finden sich also blos die Axencylinder. Es ist dies bereits an der Färbung des Sehnerven zu erkennen. Während der markhaltige Theil sehr schön weiss aussieht, erscheint die Partie des Sehnerven nach innen von der Lamina cribrosa mehr graulich. In der Mitte des Sehnerven verlaufen die Centralarterie und die Centralvene (g).

Jener Theil des Sehnerven, der nach innen von der Lamina cribrosa liegt, wird auch als Papilla nervi optici oder Sehnervenkopf bezeichnet. Der Durchmesser dieses Theiles ist bedeutend geringer als jener des hinter dem Bulbus gelegenen Abschnittes des Sehnerven, indem der Opticus bei seinem Durchtritte durch die Sklera eine Einschnürung erleidet. Der anatomische Durchmesser der Papille beträgt 1,5 mm. Der Name Papilla nervi optici ist nichtentsprechend, indem der Sehnervenkopf nur in den seltensten Fällen unter normalen Verhältnissen eine Erhebung gegen das Augeninnere darstellt. Entweder er ist vollkommen flach oder in seiner Mitte befindet sich eine seichte Grube. Sämmtliche Nervenfasern schlagen sich über den Papillenrand um und gelangen so in das Niveau der Retina (h), deren innerste Lage sie bilden. Ueber den inneren Rand der Papille verlaufen im Allgemeinen mehr Nervenfasern als über den äusseren, ebenso auch mehr Gefässe. Das ganze Gewebe der Papille besteht aus Nervenfasern, Gefässen und einem Stützgewebe.

Die Retina besteht aus 10 Schichten, zu denen nach seiner Abstammung auch das Pigmentepithel als am weitesten nach aussen gelegene Schicht gerechnet werden muss. Es entwickelt sich dasselbe bekanntlich aus dem äusseren Blatt der secundären Augenblase. Die 10 Schichten sind von innen nach aussen gerechnet folgende: 1. Die Membrana limitans interna. 2. Die Nervenfaserschicht. 3. Die Ganglienzellschicht. 4. Die innere granulirte Schicht. 5. Die innere Körnerschicht. 6. Die äussere granulirte Schicht (Zwischenkörnerschicht). 7. Die äussere Körnerschicht. 8. Die Membrana limitans externa. 9. Die Stäbchen- und Zapfenschicht. 10. Das Pigmentepithel. Die letztere Schicht besteht aus sechseckigen pigmentirten Zellen, die beim Abziehen der Retina von der Chorioidea an der letzteren sitzen bleiben.

Die Müller'schen Stützfasern sind Bindegewebsfasern, die von der Membrana limitans externa zur Membrana limitans interna hinziehen und also fast alle Netzhautschichten durchsetzen. Die Gegend der Macula lutea erscheint an einer nach dem Tode bereits getrübten Netzhaut als gelb aussehende gefässlose Stelle von der Grösse der Papille. Betrachtet man in einem ganz frischen Auge, wo die Netzhaut noch ganz durchsichtig ist, die Gegend der Macula in situ, so sieht man nur einen dunklen, braunrothen Fleck, dagegen keine gelbe Stelle. Innerhalb derselben liegt die Fovea centralis, die Stelle des deutlichsten Sehens: eine kleine Vertiefung, die dadurch entsteht, dass daselbst die Netzhaut durch Verdünnung einiger Schichten und gänzlichen Mangel anderer bedeutend verdünnt ist. Die grösseren Gefässe der Netzhaut verlaufen sämmtlich innerhalb der Nervenfaserschicht, also in der zweiten Schicht der Netzhaut. Nur sehr kleine Zweige findet man allenfalls noch bis zur Zwischenkörnerschicht.

Die Chorioidea (i) besteht von innen nach aussen gerechnet aus der Membrana limitans Chorioideae, einer structurlosen Glashaut, der nach innen die Pigmentepithelzellen der Netzhaut aufsitzen. Auf diese folgt die Schicht der Capillargefässe, die Choriocapillaris, dann kommt die Schicht der grösseren Gefässe und endlich die Suprachorioidea, welche zunächst der Sklera liegt. In der Schicht der grösseren Gefässe und in der Suprachorioidea finden sich verästelte Pigmentzellen. Gegen den Aequator des Bulbus zu treten zahlreiche Venen zu den sogenannten Wirbelvenen — Venae vorticosae — zusammen, deren es vier bis sieben gibt. Die Chorioidea muss natürlich für den Durchtritt des Opticus ein Loch frei lassen, das jedoch öfter grösser erscheint als das Loch in der Sklera, so dass zwischen dem Rande der Papille und dem Rande der Chorioidea ein Streifen Sklera von der Chorioidea unbedeckt bleibt.

2. Der ophthalmoskopische Befund im normalen Auge.

Der auffallendste und hervorstechendste Theil des Fundus ist die Papille mit der Austrittsstelle der Gefässe. Wenn man bei der Untersuchung im aufrechten Bilde, wie angegeben wurde, den Patienten etwas gegen seine Nase blicken lässt, so bekommt man die Papille zur Ansicht. Sollte dies nicht sogleich gelingen, so verfolgt man die Gefässe gegen ihre Theilungen, d. h. sieht man ein Gefäss sich nach oben theilen, so ist die Papille unten und man findet sie, wenn man den Spiegel so dreht, dass das Licht auf weiter unten gelegene Partien des Augenhintergrundes fällt, oder man weist den Patienten an, etwas hinunterzublicken, dann bewegt sich die Papille etwas nach oben und kommt in den Bereich unseres Gesichtsfeldes. Man wird übrigens bereits von weitem durch das Aufleuchten eines helleren Reflexes auf die Richtung, in der sich die Papille vorfindet, aufmerksam. Man braucht, um diesen zu finden, nur aus etwas grösserer Entfernung, 40 bis 50 cm, seitliche Bewegungen mit Kopf und Spiegel zu machen. Wenn man sich dem Auge nun allmählich nähert, ohne diesen hellen Reflex zu verlieren, so wird man meist leicht die Papille erblicken.

Die Papille (J. A. Fig. 25, 26) erscheint als gelblichrothe oder rosaroth Stelle, heller als der übrige Fundus und sticht in stark

pigmentirten Augen sehr stark von ihrer Umgebung ab. Ihre Form ist entweder vollkommen rund oder oval, und zwar häufiger längs- als queroval. Fast regelmässig ist der innere Rand weniger deutlich als der äussere. Dies findet leicht seine Erklärung in dem oben beschriebenen Verlaufe der Nervenfasern. Dem entspricht auch, dass gewöhnlich die innere Hälfte der Papille röther erscheint als die äussere; in der letzteren tritt eben wegen der dünneren Lage der Fasern der helle Reflex der Lamina cribrosa und der markhaltigen Nervenfasern im Sehnerven deutlicher hervor. Sehr oft erscheint die Papillengrenze durch zwei Ringe deutlich markirt. Der eine derselben, der Skleral- oder Bindegewebsring, entspricht dem von der Chorioidea freigelassenen, schmalen Skleralstreifen zunächst der Papille. Es zeigt sich dieser Ring dann, wenn das Loch für den Opticus in der Chorioidea grösser ist als in der Sklera. Meist ist dieser Ring als weisslicher Streifen um die Papille zu erkennen, häufiger blos an der äusseren Seite, als rings um dieselbe (J. A. Fig. 27, 28, 37, 38; W. u. M. Fig. 1, 2, 4). Nach aussen von diesem umgibt öfters ein zweiter, aber dunkler, schwarzbrauner oder schwarzer Ring entweder die ganze Papille oder nur ihre äussere Hälfte. Es ist dies der Pigment- oder Chorioidealring. Er stellt den stark pigmentirten Rand der Chorioidea dar und kann von verschiedener Breite sein. Manchmal ist er nur sehr schmal, manchmal so breit wie etwa $\frac{1}{4}$ P. D.; auch findet sich manchmal Pigment nur an ganz circumscribten Stellen des Papillenrandes angesammelt (J. A. Fig. 25, 29, 37, 39, 41, 42, 43 in normalen, 45, 46, 47, 89, 90 in pathologisch veränderten Augen, W. u. M. Fig. 2). Manchmal sind auch zwei feine dunkle Ringe um die Papille herum vorhanden (J. A. Fig. 87; W. u. M. Fig. 3). Es können beide Ringe, sowohl der Skleral- als der Chorioidealring, deutlich vorhanden sein oder nur einer, es können auch beide fehlen. Es gibt in der That normale Papillen, die so verschwommen aussehen, dass ein weniger Geübter sie leicht für pathologisch halten könnte.

Die Gefässe (J. A. Fig. 25, 26) treten in der Mitte oder etwas nach innen von der Mitte der Papille hervor. Arterien und Venen sind leicht zu unterscheiden: die Arterien sind etwas enger als die Venen, haben eine hellrothe Farbe und verlaufen ziemlich gestreckt; die Venen dagegen sind dunkler, bläulichroth, dicker und verlaufen mehr geschlängelt. Auf den grösseren Arterien ebensowohl als auf den grösseren Venen sieht man in der Mitte einen hellen, weissglänzenden Streifen, so dass die Gefässe wie doppelt contourirt aussehen; diese Streifen sind jedoch viel heller und schärfer auf den Arterien ausgeprägt; sie werden hervorgerufen durch den Reflex des Lichtes auf der vorderen Wand der Blutsäule in den Gefässen. Die Gefässwandungen sind nämlich fast immer vollkommen durchsichtig. Wohl gibt es Fälle, in denen man feine, weisse Streifen an den Gefässen sehen kann, die dem Verlaufe derselben folgen und die beiden rothen Streifen, die an der Seite des mittleren Reflexstreifens liegen, nach aussen begrenzen. Diese Streifen sieht man nur auf der Papille und in ihrer allernächsten Umgebung. Sie sind der Ausdruck der Gefässwandungen.

Die Vertheilung der Gefässe ist derart, dass die grösseren Aeste nach oben und unten gehen. Nach innen treten ebenfalls

über den Papillenrand einige grössere Gefässe; nach aussen dagegen verlaufen gewöhnlich nur sehr kleine Aeste der Arterie und Vene. Die weitere Vertheilung ist sehr verschieden und hängt zumeist davon ab, ob sich die Hauptstämme der Arterie und Vene bereits innerhalb des Opticus oder erst auf der Papille theilen. Im ersten Falle treten die einzelnen grösseren Aeste gesondert und mitunter ziemlich weit von der Mitte der Papille hervor. In den meisten Fällen verlaufen nach oben und nach unten je zwei grössere Aeste der Arterie und Vene, so dass man eine Arteria und Vena nasalis superior und inferior und eine Arteria und Vena temporalis superior und inferior unterscheiden kann. Ausserdem geht nach innen ein Ast von der Arterie und einer von der Vene ab, die als Arteria und Vena mediana bezeichnet werden. Ueber den äusseren Rand der Papille gehen zwei feine Arterien, Arteria macularis superior und inferior. Im weiteren Verlaufe biegen sich die Gefässe so in grossem Bogen nach aussen, dass sie die Gegend der Macula aussen von der Papille frei lassen und nur kleinere Aeste gegen diese Partie hinschicken.

Bei manchen Augen, die einen sehr stark pigmentirten Fundus haben, wird man öfter in der Umgebung der Papille eine leichte graue Färbung wahrnehmen, die wie ein leichter Schleier auf dem Augenhintergrunde liegt und in der Ausdehnung von einigen *PD* (= Papillendurchmesser) sich von der Papille in den Fundus hineinerstreckt und ganz verwaschene Grenzen hat. Bei genauer Untersuchung kann man in dieser Partie eine sehr zarte graue, von der Papille ausstrahlende Streifung erkennen. Es ist dies wohl nicht direct der Ausdruck der Ausstrahlung der Sehnervenfasern, sondern dadurch bedingt, dass die Bindegewebs-theile der Netzhaut dem radiären Verlaufe der Nervenfasern entsprechend angeordnet sind und durch diese ihre Anordnung das Ausstrahlen der letzteren wiedergeben. In Augen jugendlicher Individuen sieht man ferner oft sehr, zarte, wellige, glänzendweisse Streifen im Fundus, die meist den Retinalgefässen folgen oder auch quer über dieselben hinwegsetzen und sich dann auf der anderen Seite des Gefässes weiter verfolgen lassen. Solche Streifen geben sich sehr leicht als Reflexe dadurch zu erkennen, dass sie bei leichten Drehungen des Spiegels ihre Lage und Form ändern. In manchen Augen werden sie sehr zahlreich gesehen, so dass die Retina ein Aussehen gewinnt, das an sogenannten „Moirée“-Stoff erinnert. Diesen Zustand muss man als einen normalen kennen und im Gedächtniss behalten, sonst kommt man leicht in Versuchung, denselben für den Ausdruck einer Netzhautentzündung zu halten; die Reflexe werden nach Einigen durch die Limitans interna, nach Anderen durch die Sehnervenfaserschichte selbst bedingt.

Wie erscheint nun der Grund, auf dem wir die Retinalgefässe sehen? In sehr vielen Augen ist er, im umgekehrten Bilde betrachtet, gleichmässig gelblichroth bis dunkelrothbraun gefärbt. Es entspricht dies meist der Haarfarbe des Individuums, indem blonde Personen meist einen helleren Fundus haben als dunkelhaarige. Untersucht man dagegen im aufrechten Bilde ein solches Auge, so kann man deutlich ein sehr fein gekörntes Aussehen des Augenhintergrundes bemerken, welches durch das Pigmentepithel bedingt ist (J. A. Fig. 25, 26). Ueber dieses sieht man in solchen Augen also nicht

hinaus. Die ganze Chorioidea ist unseren Blicken durch das Pigmentepithel entzogen.

Bei anderen, meist blonden Personen liegen die Netzhautgefässe aber nicht auf einem gleichmässig gefärbten Grunde. Der in diesen Fällen sehr hell gelblichroth erscheinende Fundus wird nämlich von zahlreichen, hell- oder dunkelorange gelben, bandartigen, vielverästelten, untereinander anastomosirenden Streifen, den grösseren Chorioidealgefässen, durchzogen (J. A. Fig. 27). Sie sind leicht von den Retinalgefässen zu unterscheiden: einmal haben sie immer jenes bandartige Aussehen, man kann Arterien und Venen nicht unterscheiden; ferner liegen sie deutlich unter den Retinalgefässen und stellen ein Convolut verästelter und vielfach untereinander anastomosirender Gefässe dar. Reflexstreifen wie an den Retinalgefässen sind an ihnen niemals zu erkennen. Gegen die Peripherie zu werden die zwischen ihnen gelegenen Intervascularräume schmaler und gestreckter. Blickt man im umgekehrten Bilde sehr schräg ins Auge hinein, so nimmt man auch wahr, wie sich die Venen der Chorioidea zu den Vortexvenen in strahliger Form sammeln. Immer sieht man nur die grösseren Gefässe der Chorioidea; die unmittelbar unter der Membrana limitans Chorioideae gelegene Choriocapillaris ist nicht sichtbar.

In manchen Augen treten die Intervascularräume zwischen den Chorioidealgefässen sehr deutlich dadurch hervor, dass sie dunkelbraun bis schwarzbraun pigmentirt sind. Man sieht dann die Chorioidealgefässe zwischen diesen dunkleren Stellen sehr deutlich hervortreten. Der Fundus bekommt hiedurch ein sehr eigenthümliches Aussehen, das man als „getäfelt“ bezeichnet (J. A. Fig. 58, 118, 120); es wird dadurch bewirkt, dass in diesen Fällen das Pigmentepithel nur schwach pigmentirt ist, so dass es den Durchblick auf die Chorioidealgefässe gestattet. Das Stroma der Chorioidea dagegen enthält so viel Pigment, dass die zwischen den Chorioidealgefässen gelegenen Stellen als dunkle Flecken sehr prägnant hervortreten. Wer ein solches Auge zum erstenmale sieht, wird den Befund sehr leicht für pathologisch halten können und es sind auch schon Fälle vorgekommen, wo dieses Aussehen des Fundus für Chorioiditis gehalten und der Patient darnach behandelt wurde. Doch wird man den Zustand leicht als normal erkennen, wenn man die Regelmässigkeit der Pigmentvertheilung wahrnimmt, die vollständig dem Verlaufe der Gefässe in der Chorioidea entspricht, wenn man ferner nachweisen kann, dass die dunklen Stellen in der Peripherie schmaler und gestreckter werden.

Ein albinotisches Auge, in dem das Pigment vollkommen, sowohl im Pigmentepithel als in der Chorioidea mangelt, zeigt auch die Chorioidealgefässe als rothe Bänder, doch sieht man zwischen ihnen mit hellem, weissem Glanze die Sklera durchleuchten. Nur in der Gegend der Macula erscheint ein gleichmässig rosenrother Schimmer über dem Fundus ausgebreitet (J. A. Fig. 28).

Es bleibt uns nun noch eine für die Function des Auges wichtige Stelle des Augenhintergrundes zu besprechen übrig, nämlich die Gegend der Macula lutea. Dieselbe stellt eine etwa papillengrosse, mit ihrer Mitte ungefähr 2 PD nach aussen von der Papille gelegene

Stelle dar, die an der herausgenommenen Retina eine deutlich gelbe Farbe zeigt. Innerhalb derselben liegt die Fovea centralis als kleine Grube. Wenn man sich diese Gegend bei der Augenspiegeluntersuchung zur Ansicht bringen will, so genügt es bei der Untersuchung im umgekehrten Bild, sobald man die Papille im Gesichtsfeld hat, den Patienten anzuweisen, er möge etwas weniger zur Seite sehen. Oft sieht man dann diese Partie gleichzeitig mit der Papille im Gesichtsfelde. Um mit der Methode des aufrechten Bildes die Macula zu finden, sucht man am besten zunächst die Papille auf, und zwar ihren äusseren Rand. Dann wirft man durch eine leichte Drehung des Spiegels das Licht etwas nach aussen. Findet man die Macula nicht, so ist es am besten, wieder zum äusseren Rande der Papille zurückzukehren und von da aus neuerdings nach aussen zu gehen, sonst geschieht es leicht, dass man ziemlich weit ober- oder unterhalb der Papille sucht. Es ist von Vortheil, sich eines lichtschwachen Spiegels zu bedienen, also entweder eines belegten Planspiegels oder eines Helmholtz'schen Beleuchtungsapparates. Denn gerade die Hauptschwierigkeit bei der Untersuchung dieser Gegend, welche ja die Stelle des deutlichsten Sehens ist, besteht darin, dass sich die Pupille, sobald man das Licht mit dem Spiegel dorthin wirft, sehr stark contrahirt. Dies geschieht natürlich in geringerem Masse, wenn die Beleuchtung eine nur schwache ist. Erleichtert wird die Untersuchung durch künstliche Erweiterung der Pupille, ja bei manchen Augen mit sehr enger Pupille ist es unmöglich, ohne artificielle Mydriasis zu sehen.

Die Gegend der Macula charakterisirt sich zunächst dadurch, dass sich in ihr keine ophthalmoskopisch sichtbaren Gefässe finden. Es erscheint also eine etwa papillengrosse Stelle, deren Centrum circa $2PD$ nach aussen von der Papille liegt, gefässlos. Diese Partie markirt sich, besonders wenn man im umgekehrten Bilde untersucht, doch auch häufig im aufrechten Bilde durch einen hellen, weissen Ring, der gewöhnlich queroval ist, im senkrechten Durchmesser so gross wie die Papille. Dieser Ring ist meist gegen seine Mitte scharf begrenzt, nach aussen verliert er sich mehr diffus. Man kann ihn aber nicht in allen Augen finden (J. A. Fig. 30, W. u. M. Fig. 5, L. A., Taf. II, Fig. 1). Innerhalb dieses Ringes erscheint der Fundus dunkler als in der Umgebung. Im aufrechten Bilde kann man nur in der Mitte der gefässlosen Stelle einen dunkler, gewöhnlich rothbraun gefärbten Fleck erkennen, innerhalb dessen der Augenhintergrund mehr gekörnt aussieht. Dies ist die Gegend der Fovea centralis. Diese selbst gibt sich meist durch eine kleine, weisse, glänzende Sichel zu erkennen. Dieselbe ist sehr klein, ihr Durchmesser etwa so gross wie der eines mittelstarken Astes der Arteria centralis, manchmal aber auch grösser. Es ist dies der Reflex des Lichtes in der Fovea centralis. Man überzeugt sich davon sehr leicht, wenn man den Spiegel etwas dreht: sogleich nimmt die kleine Sichel eine andere Stellung ein, so dass die Concavität, die z. B. früher nach aussen sah, nun nach unten gerichtet ist. Man kann so die Sichel in alle möglichen Stellungen bringen. Oft sieht man, wie sie sich plötzlich in einen hellen Ring umwandelt, nämlich dann, wenn der Lichteinfall ganz direct von

Zum Beispiel.

vorne erfolgt. Oefters kann man in der Gegend der Fovea centralis auch nur einen kleinen hellen Punkt sehen (J. A. Fig. 26, 29, 43, 44, 116; L. A., Taf. II, Fig. 1, 2).

Die Erklärung jenes grösseren, besonders im umgekehrten Bilde hervortretenden Ringes ist strittig. Die Einen halten ihn für bedingt durch den Gegensatz zwischen der dunkleren Färbung der Macula und ihrer helleren Umgebung. Durch die gelbe Eigenfarbe der Macula wird ein grosser Theil des darauf geworfenen Lichtes absorbiert. Deshalb erscheint diese Stelle dunkler als der übrige Fundus. Andere erklären den hellen Ring damit, dass in der Gegend der Macula die Sehnervenfaserschicht nur sehr dünn ist, wodurch das Spiegeln der Retina an dieser Stelle fehlt. Wiederum Andere nehmen an, dass die Verdünnung der Retina an dieser Stelle die Ursache ist; die Ränder dieser verdünnten Partie würden dann den Lichtreflex hervorrufen. Der Grund, warum im aufrechten Bilde jener grössere Ring um die Macula meist nicht erscheint, scheint in der geringeren Beleuchtung bei dieser Untersuchungsmethode zu liegen.

So sieht man also nach dem, was wir soeben über das Aussehen des normalen Fundus gesagt haben, in vielen Augen von der Chorioidea nichts, von der Retina das Blut in den Gefässen und die Reflexstreifen an der inneren Oberfläche der Netzhaut, sowie die Reflexerscheinungen in der Gegend der Macula. In anderen Augen aber, wo das Pigmentepithel die Durchsicht in die Tiefe gestattet, kann man die Chorioidealgefässe sehen. Auch dann aber nimmt man nur die grösseren Gefässe wahr, indem die Capillarschicht der zu schwachen Vergrösserung wegen unseren Blicken entgeht.

An den Gefässen nimmt man in vielen Augen eine Bewegungserscheinung wahr, und zwar den Venenpuls. Derselbe findet sich normalerweise nur auf der Papille, besonders dort, wo die stärkeren Venen in das Gewebe des Opticuskopfes hineintauchen oder wo sie um den Rand einer physiologischen Excavation (siehe Seite 112) herumbiegen. Gerade dort zeigen sie oft sackartige Anschwellungen. Dieser Puls gibt sich dadurch kund, dass die Vene etwas vor dem Eintritte des Radialpulses an der betreffenden Stelle zusammensinkt und sich hierauf im Momente, wo die Arterien des Körpers sich verengern, wieder erweitert. Man kann den Venenpuls, wenn er nicht spontan vorkommt, durch leichten Druck mit dem Finger auf den Bulbus in jedem Auge hervorrufen.

Der Puls wird in folgender Weise erklärt. Im Momente, wo durch die Systole des Herzens der Blutdruck in den Arterien steigt, wird dieser gesteigerte Gefässdruck auf den Glaskörper übertragen, und dort, wo der geringste Widerstand ist, findet eine Compression der Venen statt. Im Anfange scheint hiebei auch ein vermehrtes Ausströmen von Venenblut aus dem Auge stattzufinden. Der geringste Widerstand wird sich aber an den Venen nahe ihrem Austritte aus dem Bulbus finden, denn dort hatte das Blut bereits die Widerstände in den Capillaren und kleineren Venen zu überwinden gehabt. Der erhöhte Blutdruck in den Arterien gibt sich also durch eine Compression der Venen kund. So ist der Venenpuls gleichsam der Ausdruck der regulirenden Wirkung, welche die Bulbuskapsel auf den intra-oculären Druck hat. Es ist hienach auch begreiflich, wie eine künstliche

Vermehrung des letzteren durch Fingerdruck den Venenpuls in einem Auge hervorrufen, wo er spontan noch nicht vorhanden war. Setzt man diesen Druck noch nach Auftreten des Venenpulses weiter fort, so zeigt sich auch Arterienpuls. Spontaner Arterienpuls ist immer pathologisch.

Der von Boll entdeckte Sehpurpur scheint unter gewöhnlichen Verhältnissen am lebenden Auge mit dem Augenspiegel nicht sichtbar zu sein, obzwar einige Autoren und anfangs auch Boll die Meinung ausgesprochen haben, dass wenigstens ein Theil der rothen Farbe des Augenhintergrundes durch den Sehpurpur bedingt sei.

Anhang.

Das normale Bild des Augenhintergrundes geht im hohen Alter mannigfache Veränderungen ein. Der Sehnerv erscheint nicht so hellglänzend und scharf begrenzt wie im jugendlichen Auge. Er hat eine mehr grauröthliche Farbe, erscheint trüb, man erkennt das Ausstrahlen der Nervenfaserbündel nicht mehr. Auch die Retina zeigt eine Verschiedenheit von dem Verhalten in der Jugend. Die Reflexe an den Netzhautgefässen sind nicht so glänzend, die unregelmässigen, oben beschriebenen Reflexstreifen entlang der Gefässe fehlen. Auch die Reflexerscheinung in der Gegend der Macula tritt nicht mit derselben Helligkeit und Schärfe hervor, wie früher, ja sie kann vollständig fehlen. Untersucht man im aufrechten Bilde, so findet man manchmal den Fundus nicht gleichmässig roth gefärbt, sondern erblickt eine sehr grosse Zahl gelblichweisser Tüpfel, meist sehr klein, eben sichtbar, in deren Umgebung der Fundus dunkler aussieht, so dass sie mitunter von schwärzlichen, kleinen Ringen eingefasst werden. Diese sehr feinen Veränderungen, die im Pigmentepithel ihren Sitz haben, liegen sowohl in der Umgebung des Sehnerven, als auch in grösserer Entfernung von der Papille. Es gewinnt dadurch der Fundus in sehr ausgesprochenen Fällen ein sehr fein marmorirtes Aussehen, indem solche Tüpfel auch miteinander verschmelzen können. Das anatomische Substrat für diese Veränderungen sind jene geschichteten Auflagerungen auf die Membrana limitans Chorioideae, die man als Drusen der Glaslamelle der Chorioidea bezeichnet. An den Stellen, wo diese sich entwickeln, fehlt das Pigmentepithel oder es liegen nur einzelne Pigmentschollen auf diesen Körpern. Dagegen treten in der Umgebung der Drusen vermehrte Ansammlungen von Pigment durch Wucherung der Pigmentepithelzellen auf, die sich dann mitunter in deutlichen Ringen um die hellen Drusen anatomisch, ja selbst manchmal ophthalmoskopisch ausprägen. Solche Drusen können auch confluiren und dann grössere Auflagerungen auf der Limitans Chorioideae bilden. In der Chorioidea selbst können diffuse Entfärbungen, bedingt durch Atrophie, auftreten, besonders häufig in der äussersten Peripherie, so dass selbst die Sklera durchscheinen kann. Auch um den Sehnerven kommt eine ringförmige Atrophie vor, welche sich als ein gelblichweisser Ring um die Papille zu erkennen gibt.

3. Ophthalmoskopische Vergrößerung im aufrechten und umgekehrten Bilde.

Wenn man ein Object in der Entfernung von 21 *cm* ansieht, so hat das Netzhautbild, das von diesem Object entsteht, eine bestimmte Grösse. Rücken wir dagegen den Gegenstand bis z. B. auf 7 *cm* heran, so nimmt die Grösse des Netzhautbildes natürlich zu. Man wird nun mittels einer Loupe im Stande sein, einen Gegenstand ohne Accommodationsanstrengung in 7 *cm* zu betrachten. Das Netzhautbild ist jetzt dreimal grösser als früher. Wir erhalten die Zahl, welche die Vergrößerung angibt, wenn wir, die Entfernung von 30 *cm* als Grundlage, i. e. als deutliche Sehweite angenommen, 30 durch die Zahl, welche die Brennweite der Linse in Centimetern angibt, dividiren. Wir betrachten nun den Augenhintergrund eines Auges im aufrechten Bilde eigentlich durch eine Loupe, die durch das dioptrische System des untersuchten Auges dargestellt wird. Der Abstand des Knotenpunktes von der Retina im emmetropischen Auge beträgt 15 *mm*. Es ist also gleich, ob wir die Netzhaut durch eine Linse von 15 *mm* Brennweite oder durch die brechenden Medien des Auges selbst betrachten. Die Vergrößerung ist nach dem soeben Gesagten

$$= \frac{300}{15} = 20. \text{ Hiebei müssen wir allerdings die Entfernung der}$$

Knotenpunkte beider Augen voneinander vernachlässigen.

Beim myopischen Auge ist nun im Allgemeinen die Vergrößerung stärker, beim hypermetropischen schwächer. Doch ist es nicht gleich, wodurch die Refraktionsanomalie hervorgerufen wird. Es kann Myopie entstehen durch Verlängerung der Axe des Auges oder durch stärkere Brechkraft des dioptrischen Systems. Andererseits kann Hypermetropie einmal hervorgerufen werden durch Verkürzung der Axe des Auges, ein andermal durch geringere Brechkraft des optischen Apparates (z. B. durch Entfernung der Linse — Aphakie). Man hat nun gefunden, dass, im Falle die Hypermetropie durch Axenverkürzung bedingt ist, die Vergrößerung stärker ist, als wenn sie durch eine geringere Brechkraft der Medien erzeugt wird, doch immer noch geringer als bei Emmetropie. Bei Myopie hinwiederum ist die Vergrößerung stärker, wenn eine vermehrte Brechkraft des dioptrischen Systems die Myopie bewirkt; geringer, wenn Axenverlängerung da ist — in beiden Fällen aber stärker als bei Emmetropie. Entfernt man sich mit dem Spiegel vom Auge eines Hypermetropen, Emmetropen oder Myopen, so nimmt die Vergrößerung zu, indem der Knotenpunkt des dioptrischen Systems, welches aus dem dioptrischen Apparat des Auges des Untersuchers und des Untersuchten besteht, von der Netzhaut des Untersuchers abrückt.

Im umgekehrten Bilde verhält sich die Sache anders. Hier ist die Vergrößerung von sehr vielen verschiedenen Umständen abhängig. Erstens von der Stärke der Linse: je stärker die Linse ist, desto geringer ist die Vergrößerung. Entwirft man z. B. mit einer Linse von 5 *cm* Brennweite (20 *D*) das Bild eines 6 *m* entfernt liegenden Fensters auf einer Wand, die im Brennpunkte der Linse steht, so ist das Bild viel kleiner, als wenn ich eine Linse von 10 *cm* Brennweite (10 *D*) nehme und mittels dieser von dem Gegenstande ein

Bild auf einem im Brennpunkte der Linse stehenden Schirm entwerfe. So auch beim Auge. Aus dem emmetropischen Auge treten die Strahlen parallel aus und das umgekehrte Bild entsteht gerade im Brennpunkt. Es ist desto kleiner, je stärker die Linse ist.

Bei Myopie ist die Vergrößerung unter sonst gleichen Umständen, d. h. wenn man dieselbe Linse nimmt und sie ebensoweit vom Auge entfernt hält, geringer als bei Emmetropie, denn hier liegt der Gegenstand in negativer Gegenstandsweite, also vor der Linse. Auch ohne Dazwischenstellung der Linse würde sich bereits ein verkehrtes Bild durch das dioptrische System des untersuchten Auges in dessen Fernpunkt bilden. Dieses verkehrte Bild ist es, von dem die Linse dann ein Bild erzeugt, welches natürlich innerhalb der Brennweite der Linse liegen muss (siehe Seite 18, Punkt 8). Dasselbe ist im Vergleiche zu dem Bilde, das durch den dioptrischen Apparat des untersuchten Auges schon entworfen wird, aufrecht, also ein verkehrtes Bild des Fundus. Dieses Bild ist kleiner als das, welches durch die dioptrischen Medien des Auges ohne die Linse entworfen würde, und dieses Bild ist auch kleiner als das beim emmetropischen Auge durch die Methode des verkehrten Bildes erzeugte. Beim emmetropischen Auge liegt die Papille im Brennpunkt des dioptrischen Systems und es entsteht durch das letztere ein aufrechtes virtuelles, sehr stark vergrößertes Bild in negativer unendlicher Entfernung. Es liegt dieses also hinter dem untersuchten Auge (siehe oben Seite 18, Punkt 5). Dieses Bild ist es, welches der vor das Auge gesetzten Linse als Gegenstand dient und von der sie ein verkehrtes, stark verkleinertes Bild in ihrem Brennpunkte erzeugt. Im myopischen Auge dagegen entsteht durch das dioptrische System des Auges allein ein verkehrtes Bild des Fundus, das in endlicher Entfernung vor dem Auge liegt (im Fernpunkt des Auges) und welches natürlich kleiner ist als das virtuelle Bild beim emmetropischen Auge. Von dem kleineren Bilde wird noch ein verkleinertes Bild bei der Untersuchung im umgekehrten Bilde gesehen. Es muss somit dies Bild kleiner sein als das bei Emmetropie des untersuchten Auges.

Beim hypermetropischen Auge treten die Strahlen bekanntlich divergent aus, und zwar liegt hier die Retina innerhalb der Brennweite des dioptrischen Apparates. Durch die brechenden Medien des Auges entsteht also ein aufrechtes, virtuelles, in endlicher Entfernung hinter dem untersuchten Auge gelegenes Bild (siehe Seite 18, Punkt 6). Dieses Bild ist für die Linse der Gegenstand und das schliesslich entworfene Bild muss natürlich grösser sein als das bei Emmetropie, denn das Bild, das eine Convexlinse von einem unendlich weit entfernten Gegenstand erzeugt, ist kleiner als das eines in endlicher Entfernung gelegenen Objectes (siehe Seite 17, Punkt 2 und 3). Die Vergrößerung beim hypermetropischen Auge ist also *ceteris paribus* beim umgekehrten Bilde bedeutender als beim emmetropischen Auge.

Die Vergrößerung im umgekehrten Bilde ist bei den verschiedensten Refraktionszuständen immer geringer als im aufrechten Bilde. So wurde sie bei einer Convexlinse von 20 *D* bei Emmetropie auf 3.6mal berechnet.

Beim emmetropischen Auge bleibt es sich ganz gleich, wie gross die Distanz der Convexlinse vom untersuchten Auge ist. Die aus

dem Auge herauskommenden Strahlen sind immer parallel und das Bild entsteht immer im Brennpunkte der Linse. Wohl aber macht bei Hypermetropie und Myopie die Entfernung, in der man die Linse vom untersuchten Auge hält, einen Unterschied.

Wir sahen, dass beim myopischen Auge das durch die dioptrischen Medien erzeugte, umgekehrte Bild für die Linse der Gegenstand ist. Je weiter dieses verkehrte Bild (A) von der Linse liegt, desto kleiner ist das schliesslich entworfene Bild (denn je weiter in negativer Objectdistanz der Gegenstand von der Linse liegt, desto kleiner ist das Bild (siehe Seite 18, Punkt 8). Je näher nun die Linse am Auge des Untersuchten steht, desto weiter ist A von ihr entfernt. Durch Annäherung der Linse an das Auge wird also bei Myopie die Vergrösserung geringer, durch Entfernung stärker.

Umgekehrt verhält es sich beim hypermetropischen Auge. Je geringer die Entfernung des Gegenstandes vom Brennpunkte der Convexlinse ist, desto grösser ist das von der Linse entworfene Bild (siehe oben Seite 17, 18, Punkt 1, 2, 3, 4). Bei Hypermetropie ist das von dem dioptrischen Systeme des untersuchten Auges hinter demselben erzeugte virtuelle Bild (A_1) der Gegenstand für die Convexlinse, mit der man untersucht. Je näher ich die letztere an das untersuchte Auge halte, desto näher ist A_1 dem Brennpunkt und desto grösser ist das Bild.

Wenn man im umgekehrten Bilde ein Convexglas hinter dem Spiegel einlegt, so wird das umgekehrte Bild der Papille dadurch vergrössert. Es wirkt dieses Glas vollkommen wie das Ocular eines zusammengesetzten Mikroskops und es ist überhaupt dann die Anordnung vollkommen so wie bei diesem Instrumente, denn die vor das Auge gehaltene Convexlinse stellt das Objectiv dar.

4. Das ophthalmoskopische Gesichtsfeld.

Wenn wir vom ophthalmoskopischen Gesichtsfelde sprechen, so meinen wir zunächst die Area des Fundus, die auf einmal übersehen werden kann, dann aber soll hier auch noch im Anschlusse daran die Rede davon sein, wie weit man überhaupt die peripheren Partien des Augenhintergrundes mit dem Augenspiegel durchforschen kann.

Die Grösse der auf einmal sichtbaren Partie des Fundus hängt auch ab von der Form und der Beleuchtung des beleuchteten Netzhautfeldes. Nicht immer wird der ganze Theil des Fundus, den wir nach optischen Bedingungen sehen könnten, auch wirklich gesehen, da er nicht immer ganz beleuchtet ist. Zunächst kann unter Umständen ein ganz scharfes Bild der zur Beleuchtung verwendeten Flamme auf der Retina entstehen. Dies ist dann der Fall, wenn das Auge durch Refraction oder Accommodation auf das als Leuchtobject dienende, von dem Spiegel entworfene Flammenbild eingestellt ist. Ein Planspiegel entwirft z. B. ein Bild der Flamme, das ebensoweit hinter dem Spiegel steht als die Flamme vor dem Spiegel. Ein Concavspiegel erzeugt, je nach der Distanz der Flamme von seiner Fläche, entweder ein virtuelles, hinter ihm gelegenes, aufrechtes Bild, oder ein vor ihm gelegenes, reelles, umgekehrtes Bild. Immer muss das

untersuchte Auge auf dieses Bild eingestellt sein, wenn ein scharfes Bild der Flamme auf der Netzhaut entstehen soll. Gewöhnlich ist dies aber nicht der Fall, sondern es findet die Vereinigung der von dem Flammenbilde herkommenden Strahlen entweder vor oder hinter der Retina statt. Auf der Retina selbst entsteht also ein Flammenbild in Zerstreuungskreisen, das natürlich im Centrum gut, an der Peripherie weniger gut beleuchtet ist.

Weiter hängt das Gesichtsfeld von der Weite der Pupille ab. Bei weiterer Pupille wird man mehr vom Fundus übersehen.

Im aufrechten Bilde ist die Entfernung des Spiegels vom Auge sehr massgebend. Je näher der Spiegel dem untersuchten Auge ist, desto grösser ist das Gesichtsfeld.

Im umgekehrten Bilde dagegen hängt das Gesichtsfeld von der Entfernung der Linse vom Auge und auch von der Stärke der Linse ab. Eine stärkere Linse gibt eine schwächere Vergrösserung, wohl aber ein grösseres Gesichtsfeld. Am grössten ist bei Gebrauch derselben Linse das Gesichtsfeld aber dann, wenn ihr Brennpunkt in die Pupillarebene fällt. Dann wird die Pupille durch die Linse ad maximum vergrössert und verschwindet vollkommen aus dem Gesichtsfelde.

Im Allgemeinen übersieht man im aufrechten Bilde, wenn man das Licht auf die Papille wirft, diese selbst, aber kaum etwas Nennenswerthes von ihrer Umgebung. Beleuchtet man andere Theile des Fundus, so ist wegen der Contraction der Pupille das Gesichtsfeld oft noch kleiner. Im umgekehrten Bilde sieht man nicht nur die Papille, sondern auch einen mehr oder weniger grossen Theil des Fundus. Es gelingt mitunter, Papille und Macula zugleich zu sehen.

Durch Bewegungen des Spiegels und durch Bewegungen der Augen des Patienten gelingt es, im aufrechten und umgekehrten Bilde peripherer gelegene Theile des Fundus zu sehen. Immer kann man im umgekehrten Bilde auf diese Weise weiter nach der Peripherie gelangen als im aufrechten. Bei sehr stark seitlichem Einblick ins Auge und bei weiter Pupille kann man im umgekehrten Bilde noch die etwas vor dem Aequator gelegenen Partien untersuchen.

Mitunter erscheint innerhalb des beleuchteten Theiles der Retina eine runde schwarze Scheibe. Es ist dies das Bild der Spiegelöffnung. Es kann natürlich nur dann scharf entstehen, wenn das Auge des Patienten auf dasselbe eingestellt ist. Da dies gewöhnlich nicht der Fall ist, so greifen die Zerstreuungskreise der Ränder des Loches über die unbeleuchtete Stelle hinüber und füllen so diese Lücke im ophthalmoskopischen Gesichtsfelde aus.

5. Wahrnehmung und Berechnung von Niveaudifferenzen im Augenhintergrunde.

Mit dem Augenspiegel kann man, da ja nur mit einem Auge untersucht wird, keine directe Tiefenwahrnehmung haben. Man kann aber recht gut Niveaudifferenzen erkennen durch die parallaktische Verschiebung, indem man in verschiedener Richtung bei der Untersuchung im aufrechten Bilde ins Auge hineinblickt. Hierbei müssen sich Details, also z. B. Gefässe, die in verschiedenen Ebenen liegen,

gegeneinander verschoben. c und d (Fig. 44) wären zwei Gefäße im Querschnitt. Das eine (c) liegt auf der Spitze einer geschwollenen Papille, das andere (d) fast im Niveau der Retina. Blicken wir nun gerade mit dem Augenspiegel ins Auge hinein in der Richtung dd_1 , so sehen wir die Gefäße in deutlichem Abstände voneinander.

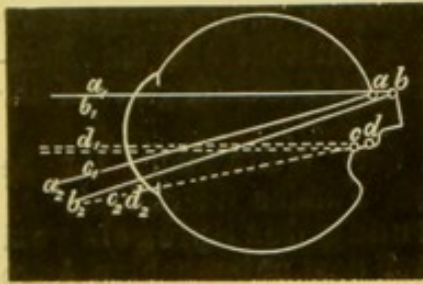


Fig. 44.

Ändert man aber die Stellung des Spiegels, so dass man in der Richtung $c_2 d_2 - c$, also schräg ins Auge hineinsieht, so nimmt man nur ein Gefäß wahr, indem das tiefer gelegene von dem höher gelegenen verdeckt wird. In ähnlicher Weise

kann man eine Excavation an den Verschiebungen der Gefäße erkennen. Während man da z. B. in gerader Richtung $a_1 b_1 - a$ ins Auge blickt, sieht man nur ein Gefäß, da das Gefäß a das tiefer liegende Gefäß b verdeckt. Beim Einblick in der Richtung $a_2 a$ und $b_2 b$ erscheint nun aber das tiefer gelegene Gefäß b . Hier kommen also bei einer Aenderung der Blickrichtung des Patienten Gefäße an der einen Wand der Excavation zum Vorschein, die bei der gleichen Aenderung der Blickrichtung bei einer Vorwölbung an der correspondirenden Wand derselben verschwinden.

Doch ist man auch im Stande, im aufrechten Bilde die Tiefe einer Excavation oder die Höhe einer Vorwölbung ziemlich genau zu messen. Mit Hilfe des reducirten Auges von Listing (siehe oben Seite 30) können wir sehr leicht annähernd berechnen, welcher Grad von Myopie dadurch erzeugt wird, dass z. B. die Retina in einem emmetropischen Auge um 1 mm nach hinten rückt. Wir haben früher (Seite 26) gesehen, dass $l_1 l_2 = F_1 F_2$. Im reducirten Auge ist $F_1 = 15$, $F_2 = 20\text{ mm}$. Rückt die Retina um 1 mm nach rückwärts und entsteht auf ihr von einem vor dem Auge gelegenen Gegenstande ein Bild, so ist $l_2 = 1\text{ mm}$. Es lässt sich also l_1 finden: $l_1 = F_1 F_2 = 15 \cdot 20 = 300$. Die Strahlen, die auf l_2 der Retina in einem solchen Auge sich vereinigen sollen, müssen von einem Punkte kommen, der 300 mm oder 30 cm vor dem Auge liegt. Ein solches Auge hat aber eine Myopie von 3 D . Wir können daraus schliessen, dass einer Refraktionsdifferenz von 3 D eine Niveaudifferenz von 1 mm entspricht. Erblicken wir also in einem emmetropischen Auge erst mit -3 D die Gefäße in der Gegend der Excavation, so ist die Tiefe derselben 1 mm . Zeigt sich z. B. auf der Papille eine Hypermetropie von 3 D , während der Fundus emmetropisch ist, so ist die Papille 1 mm hoch geschwollen. Im Allgemeinen hat also eine Excavation im emmetropischen Auge myopische Einstellung, während auf einer Erhabenheit hypermetropische Refraction zu finden ist. Ist in einem myopischen Auge eine Excavation da, so ist an dieser Stelle stärkere Myopie vorhanden. Im hypermetropischen Auge ist der Grund einer Excavation weniger hypermetropisch, emmetropisch oder selbst myopisch, eine Erhabenheit dagegen immer stärker hypermetropisch. Diese Messung einer Niveaudifferenz ist besonders wichtig, wenn es sich darum handelt, nachzuweisen, ob eine Erhebung oder Vertiefung an Höhe oder Tiefe zuzunehmen oder abgenommen hat.

Auch im umgekehrten Bilde ist man im Stande, Niveaudifferenzen nachzuweisen, doch gelingt dabei eine genauere Messung derselben nicht. In Fig. 45 entwirft eine Convexlinse von den Punkten a und b in a_1 und b_1 Bilder. Das Bild des näher der Linse gelegenen Punktes a entsteht weiter von der Linse entfernt (siehe Seite 17, 18, Punkt 1, 2, 3, 4). Verschieben wir nun die Linse in der Richtung des Pfeiles, so entstehen jetzt die Bilder von a und b in a_2 und b_2 . Wir finden den Ort derselben leicht, indem wir die Richtungsstrahlen durch das optische Centrum der Linse ziehen. Das Bild des Punktes a , der näher an der Linse liegt, hat, wie wir sehen, eine grössere Excursion gemacht als das Bild von b . Daraus folgt: Ist eine Niveaudifferenz im Fundus vorhanden, so machen im umgekehrten Bilde bei seitlichen Bewegungen der Convexlinse die Bilder derjenigen Theile, die weiter nach vorne liegen, ausgiebigere Bewegungen als die Bilder der weiter hinten befindlichen Partien. Es machen also bei einer Excavation die Gefässe am Rande derselben grössere Excursionen als die in der Tiefe, umgekehrt müssen bei einer Erhebung, z. B. einer Neuritis, die Gefässe am Gipfel der Vorwölbung sich weiter bewegen, als die Gefässe im Fundus. Diese parallaktische Verschiebung im umgekehrten Bilde erscheint allerdings nur deutlich bei einem etwas bedeutenderen Unterschiede im Niveau.

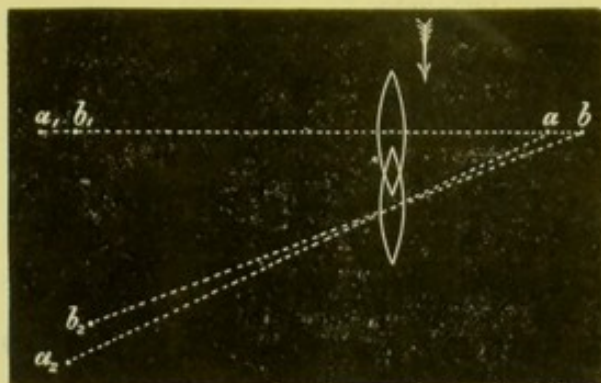


Fig. 45.

III. Capitel.

Die Refractionsbestimmung.

Man ist im Stande, mit dem Augenspiegel in vollkommen objectiver Weise die Refraction eines Auges im Zustande der Accommodationsruhe zu bestimmen, also die Refraction, wie sie dem Baue des Auges entspricht. Hiedurch ist man in den Stand gesetzt, die mit den Sehproben gewonnenen Resultate zu controliren. Es ist dies eine dringende Nothwendigkeit und darf von keinem Arzte bei Verschreibung der Brillen versäumt werden, denn nur so kann man etwaige Irrthümer, die durch das Dazwischentreten der Accommodation verursacht werden, vermeiden. Nur ein Beispiel: Man findet z. B., dass ein Patient durch Vorsetzen eines Concavglases von 5 *D* für die Ferne corrigirt wird. In der That würde ihn aber ein viel schwächeres Glas corrigiren, wenn nicht durch einen Krampf des Ciliarmuskels eine stärkere Myopie vorgetäuscht würde. Die wirkliche, durch den Bau des Auges bedingte Myopie kann man aber messen, wenn man mittelst des Augenspiegels die Refraction bestimmt. Würde man dem betreffenden Individuum das Concavglas, welches man bei den Sehproben gefunden hat, zum Gebrauche empfehlen, so würde man das Auge thatsächlich übercorrigiren und den bestehenden Accommodationskrampf nur unterstützen. Weiter kann man selbst an schlecht sehenden oder ganz amaurotischen Augen, dann bei Kindern die Refraction mit dem Augenspiegel bestimmen. Man ist ja von den Angaben des Patienten ganz unabhängig.

Man kann die Refraction mit dem Augenspiegel auf dreierlei Art bestimmen: 1. Im aufrechten Bilde. 2. Im umgekehrten Bilde. 3. Mittels der Retinoskopie.

1. Bestimmung von E, M, H im aufrechten Bilde.

Um die bei dieser Bestimmungsmethode vorkommenden Verhältnisse möglichst einfach zu gestalten, wollen wir zunächst zwei Voraussetzungen machen: 1. Wir wollen supponiren, dass weder der Patient noch der Arzt accommodiren. Es sollen sich also beide Augen im vollständigen Ruhezustand befinden. 2. Wollen wir vorerst die Entfernung, die nothwendigerweise der Spiegel vom Auge des Patienten

haben muss, vernachlässigen. Erst später soll auf die Bedeutung dieser zwei Momente und auf die durch sie gegebenen Modificationen eingegangen werden.

Die bei der Untersuchung im aufrechten Bilde möglichen Fälle sind in folgenden drei Reihen erschöpft, wobei immer die Refraction des Arztes links, der Refractionszustand des Patienten rechts hinter der Klammer angemerkt ist.

I.	II.	III.
E { E	M { E	H { E
{ M	{ M	{ M
{ H	{ H	{ H

Wir wollen nun in Folgendem alle diese Fälle durchnehmen. Vorher soll noch an das erinnert werden, was Seite 29 über die Wirkung von Linsen gesagt wurde.

I. Der Arzt ist Emmetrop.

1. Der Arzt ist Emmetrop, der Kranke ebenfalls Emmetrop (Fig. 46). *)

In diesem Falle sieht der Arzt ohne Glas. Aus dem Umstande, dass er das Auge eines Patienten ohne Glas gut sieht, erkennt der emmetropische Arzt, dass das Auge des Kranken ebenfalls emmetropisch ist.

2. Der Arzt ist Emmetrop, der Kranke Myop (Fig. 47).

Hier bedarf der Erstere eines optischen Hilfsmittels. Ein emmetropisches Auge kann ja im Zustande der Accommodationsruhe nur parallele Strahlen auf seiner Retina vereinigen. Die aus dem myopischen Auge hervortretenden Strahlen sind aber convergent. Sie müssen also durch Vorsetzen eines Concavglases parallel gemacht werden. Was haben wir also für eine Linse vorzusetzen? Eine solche, die parallele Strahlen so divergent macht, dass sie vom Fernpunkte r des untersuchten Auges her zu kommen scheinen. Die vorgelegte Linse entspricht also der Myopie des untersuchten Auges. Braucht man z. B. concav 3 D , um den Fundus eines Auges deutlich zu sehen, so schliesst man hieraus, das untersuchte Auge habe eine Myopie von 3 D .

3. Der Arzt ist Emmetrop, der Kranke Hypermetrop (Fig. 48).

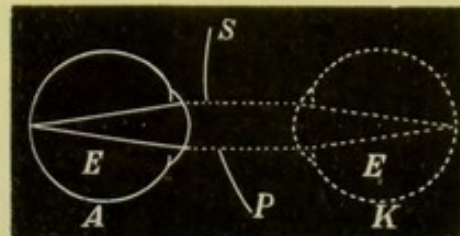


Fig. 46.

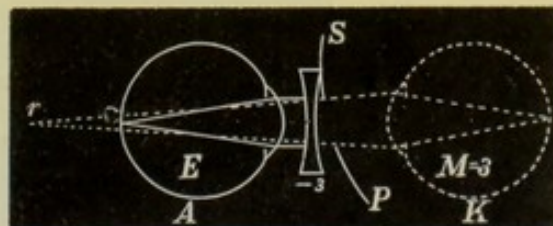


Fig. 47.

*) In den Fig. 46 bis 58 ist mit A das Auge des Arztes, mit K das Auge des Kranken bezeichnet. Die Contouren des letzteren sowie die dasselbe verlassenden Strahlen sind punktiert gezeichnet, während das Auge des Arztes und die in dasselbe eindringenden Strahlen durch ausgezogene Linien dargestellt sind; SP ist der Spiegel. Mit E, M und H ist die Refraction sowohl im Auge A als im Auge K eingezeichnet. Unter den Correctionsgläsern steht ihre Stärke in D ; R ist der Fernpunkt von A, r der Fernpunkt von K.

Auch in diesem Falle muss sich der Arzt einer Linse, und zwar einer Convexlinse bedienen. Die Strahlen, die aus dem untersuchten

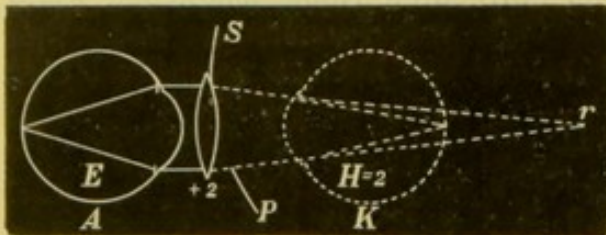


Fig. 48.

Auge hervortreten, sind divergent, und zwar divergieren sie von einem Punkte, der in endlichem Abstände hinter der Netzhaut des Auges liegt. Dies ist der Fernpunkt (r) des Auges, der Punkt, nach dem die Strahlen convergieren müssen, damit sie mittels des dioptrischen Apparates des Auges auf der Retina zu einem

scharfen Bilde gesammelt werden. Man muss also eine Convexlinse zu Hilfe nehmen, welche die aus dem Auge austretenden divergenten Strahlen parallel macht, denn erst dann kann sie der Emmetrop auf seiner Netzhaut vereinigen. Das Convexglas muss natürlich auch andererseits parallele auf dasselbe auffallende Strahlen so convergent machen, dass sie gegen den Fernpunkt des untersuchten Auges gerichtet sind. Das ist aber dasjenige Glas, das die Hypermetropie des Auges corrigiert. Sieht also ein emmetropischer Arzt das Auge eines Patienten erst mittels eines Convexglases, so ist der Kranke hypermetropisch und die vorgesetzte Linse gibt die Stärke der Hypermetropie an.

II. Der Arzt ist Myop.

1. Der Arzt ist Myop, der Kranke Emmetrop (Fig. 49).

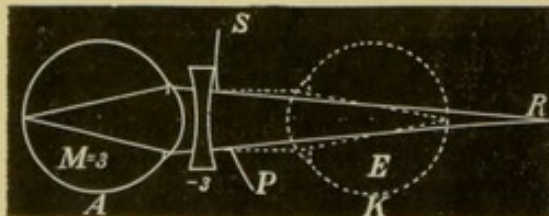


Fig. 49.

Da muss der Arzt eine Linse nehmen, die parallele Strahlen so divergent macht, dass sie von dem Fernpunkte seines Auges herzukommen scheinen, d. h. er muss seine Myopie corrigieren. Sieht also ein myopischer Untersucher mit seinem Correctionsglase den Fundus eines Auges deutlich, so ist das untersuchte Auge emmetropisch.

2. Der Arzt und der Kranke sind myopisch (Fig. 50).

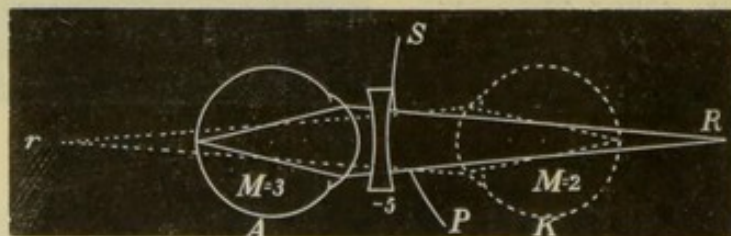


Fig. 50.

In diesem Falle muss der Arzt die aus dem Auge kommenden convergenten Strahlen durch Vorsetzen eines Concavglases divergent

machen, und zwar so divergent, dass sie von seinem Fernpunkte herkommen scheinen. Es ist nun ganz klar, dass diese Linse stärker sein muss als die, welche die Myopie des Untersuchers corrigirt. Denn um dies zu erreichen, braucht man bloß eine Linse zu wählen, die parallele Strahlen divergent macht. Hier müssen aber convergente Strahlen divergent gemacht werden. Die dazu nöthige Linse übertrifft an Stärke umsomehr die Myopie des Arztes, je stärker die Myopie des Kranken ist. Sieht somit ein Untersucher, der Myopie (z. B. 3 *D*) hat, nur unter Zuhilfenahme eines Concavglases (5 *D*), welches stärker ist als das seine Myopie corrigende, so ist der Patient ebenfalls Myop und der Untersucher erfährt den Grad der Myopie des untersuchten Auges (2 *D*), wenn er von dem gebrauchten Glase seine eigene Myopie abzieht ($5 - 3 = 2$).

3. Der Arzt ist Myop, der Patient Hypermetrop.

Es kann die Myopie des Arztes gleich, stärker oder schwächer sein als die Hypermetropie des Kranken; drei Fälle, die gesondert behandelt werden müssen.

a) Die Myopie des Arztes und die Hypermetropie des Kranken sind gleich (Fig. 51).

In diesem Falle fällt der Fernpunkt des myopischen Auges, der in gewisser Entfernung vor dem Auge liegt, mit dem Fernpunkt des hypermetropischen Auges zusammen. Der Arzt kann also die aus seinem Fernpunkte herkommenden Strahlen sehr leicht ohne optisches Hilfsmittel auf seiner Netzhaut vereinigen.

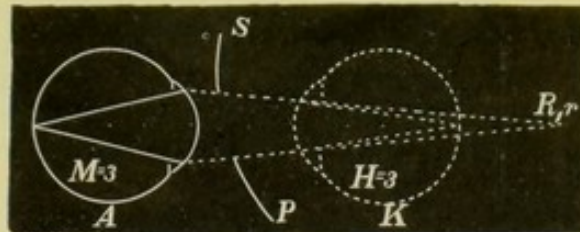


Fig. 51.

Sieht ein myopischer Untersucher ohne Correctionsglas den Fundus des untersuchten Auges deutlich, so ist der Untersuchte gerade so stark hypermetropisch als der Untersucher myopisch.

b) Der Untersucher ist stärker myopisch als der Patient hypermetropisch (Fig. 52).

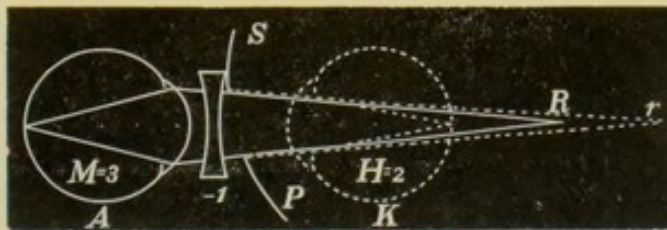


Fig. 52.

Es liegt dann der Fernpunkt des myopischen Untersuchers näher an diesem Auge als der Fernpunkt des untersuchten hypermetropischen Auges. Denn je schwächer die Hypermetropie eines Auges ist, desto weiter liegt der Fernpunkt hinter der Retina desselben. Der myopische Arzt muss also in einem solchen Falle seinen Fernpunkt auf eine grössere Distanz hinaus verlegen, er muss demnach seine Myopie verringern, aber nicht corrigiren. Er braucht sich ja nicht für

parallele, sondern auch nur für divergente Strahlen einzustellen — divergente Strahlen, die aber von einem Punkte divergieren, der weiter entfernt liegt als sein Fernpunkt. Wenn ein myopischer Arzt ein schwächeres Glas braucht als das, welches seine Myopie corrigiert, so ist der Kranke hypermetropisch und er erfährt die Hypermetropie des Patienten, wenn er von seiner Myopie das gebrauchte Concavglas subtrahiert.

c) Der Arzt ist schwächer myopisch als der Patient hypermetropisch (Fig. 53).

Hier liegt natürlich der Fernpunkt des Arztes in viel grösserer Entfernung vor seinem Auge als der Fernpunkt des Kranken. Um

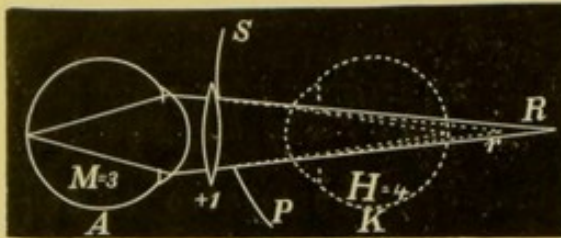


Fig. 53.

sich also für die Strahlen einzustellen, die von dem Fernpunkte des untersuchten Auges herkommen, muss er sich ein Convexglas vorsetzen. Nun ist er stärker myopisch. Ein myopischer Untersucher, der nur mit Hilfe einer Convexlinse ein bestimmtes Auge untersuchen kann, schliesst daraus, dass der Untersuchte

Hypermetrop ist. Er erfährt den Grad der Hypermetropie, wenn er zu der eigenen Myopie die Convexlinse addiert.

III. Der Arzt ist Hypermetrop.

1. Der Arzt ist Hypermetrop, der Kranke Emmetrop (Fig. 54).

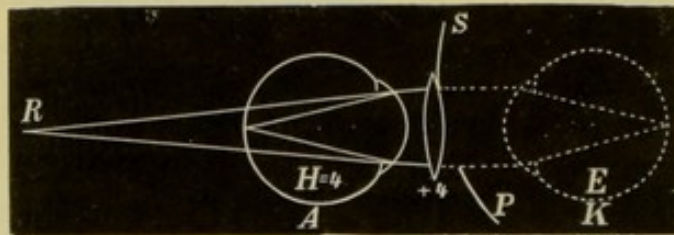


Fig. 54.

Der Untersucher muss hierbei einfach seine Hypermetropie corrigieren. Er muss die Convexlinse vorsetzen, die parallele Strahlen so convergent macht, dass sie gegen den Fernpunkt seines Auges gerichtet sind. Ein hypermetropischer Untersucher, der mit der seine Hypermetropie corrigierenden Linse deutlich sieht, weiss, dass der Kranke Emmetrop ist.

2. Der Arzt ist Hypermetrop, der Kranke Myop.

Da sind ganz ähnliche drei Fälle möglich wie bei II, 3. Es kann die Hypermetropie des Arztes gleich, stärker oder schwächer sein als die Myopie des Patienten.

a) Die Hypermetropie des Arztes und die Myopie des Kranken sind gleich (Fig. 55).

Hier fallen die beiden Fernpunkte zusammen, der Untersucher sieht also ohne Correctionslinse. Aus dem Umstande, dass man als Hypermetrop ohne Correctionslinse ein Auge untersuchen kann, schliesst

man, dass dasselbe eine ebenso starke Myopie hat, als die eigene Hypermetropie beträgt.

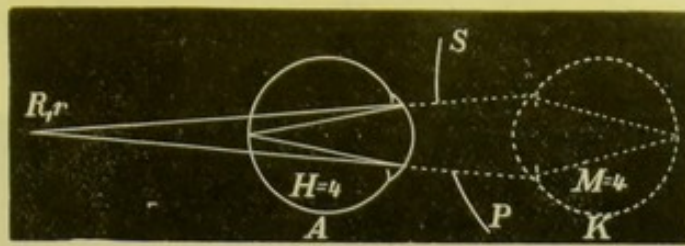


Fig. 55.

b) Der Arzt ist stärker hypermetropisch als der Kranke myopisch (Fig. 56).

Jetzt muss der Arzt sich durch Vorlegen einer Convexlinse schwächer hypermetropisch machen. Er muss die nach einem ferneren

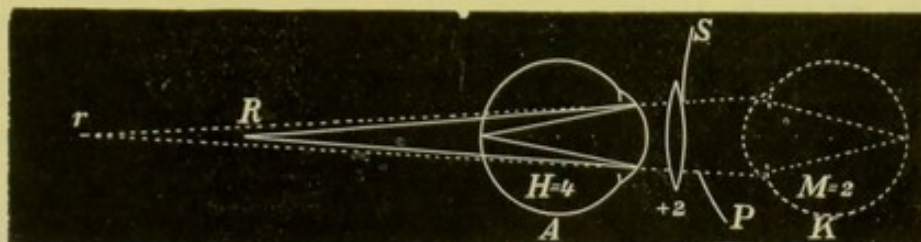


Fig. 56.

Punkte convergirenden Strahlen durch diese Linse nach seinem Fernpunkte convergiren machen. Hierbei darf er natürlich nicht seine Hypermetropie corrigiren, sondern muss ein schwächeres Glas nehmen. Sieht demnach ein hypermetropischer Untersucher mit Hilfe einer Convexlinse, die schwächer ist als die, welche ihn corrigirt, so ist der Patient Myop und der Arzt erfährt die Myopie, wenn er von seiner Hypermetropie die Convexlinse abzieht.

c) Der Arzt ist schwächer hypermetropisch als der Kranke myopisch (Fig. 57).

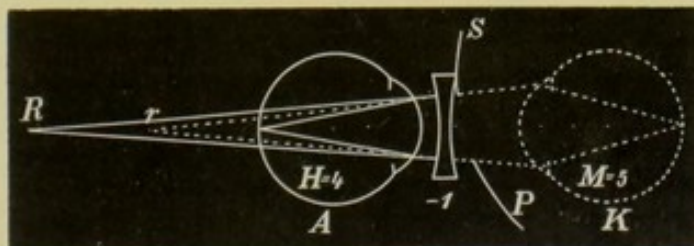


Fig. 57.

In diesem Falle muss der Arzt seine Hypermetropie durch eine Concavlinse verstärken. Die stark convergirenden Strahlen werden durch die Linse weniger convergent gemacht, so dass sie gegen den weiter gelegenen Fernpunkt des hypermetropischen Auges gerichtet sind. Dasselbe hat jetzt seinen Fernpunkt auch in r, ist also stärker hypermetropisch. Sieht ein hypermetropischer Arzt bloß mit Hilfe

eines Concavglases den Fundus eines Auges, so ist dieses letztere myopisch. Der Grad der Myopie ist gleich der Hypermetropie des Untersuchers plus dem Concavglase.

3. Der Arzt und der Kranke sind Hypermetropen (Fig. 58).

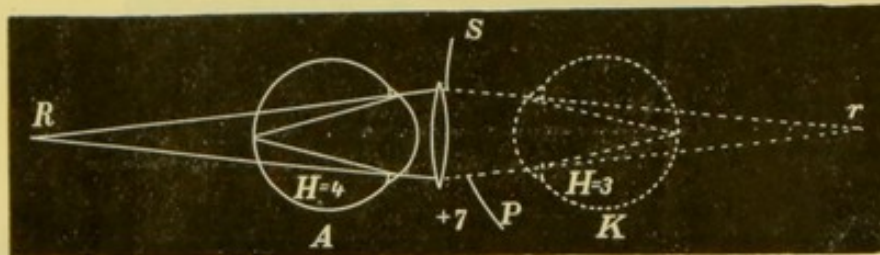


Fig. 58.

Es müssen die aus dem untersuchten Auge kommenden divergenten Strahlen durch eine Convexlinse convergent gemacht werden. Die dazu nöthige Convexlinse muss stärker sein als die Hypermetropie des Patienten. Sieht ein hypermetropischer Arzt das Auge eines Patienten bloß mit einer Convexlinse deutlich, die stärker ist als die seiner Hypermetropie entsprechende, so ist der Kranke ebenfalls hypermetropisch und der Arzt erfährt die Hypermetropie des Patienten, wenn er von der Correctionslinse seine Hypermetropie abzieht.

Hiemit wären sämtliche Fälle, die sich bei der Untersuchung im aufrechten Bilde die Refraction von Arzt und Patienten betreffend ereignen können, besprochen und es erübrigt nun noch auf die eingangs gemachten Voraussetzungen bezüglich der Accommodation und bezüglich der Entfernung zwischen beiden Augen zurückzukommen.

Was die Accommodation betrifft, so ist es allerdings nothwendig, dass bei der Refraktionsbestimmung im aufrechten Bilde Arzt und Patient gar nicht accommodiren. Der Letztere gibt wohl sehr leicht seine Accommodation auf, wenn man ihn im dunkeln Zimmer untersucht, wo er keinen Gegenstand zum Fixiren hat. Schwieriger ist es dagegen, die Accommodation des Untersuchers auszuschalten. Einmal kommt in dieser Beziehung schon der Refraktionszustand in Betracht. Ist der Beobachter Emmetrop, so wird er nicht so leicht seine Accommodation aufzugeben im Stande sein, als wenn er Myop ist. Ein Myop mittleren oder stärkeren Grades betrachtet ja nahe gelegene Gegenstände einfach in seinem Fernpunkte, ohne zu accommodiren. Am allerschwersten wird es einem Hypermetropen fallen, sich die Accommodation beim Ophthalmoskopiren vollständig abzugewöhnen. Ein Hypermetrop muss ja für die Entfernung bereits accommodiren. Es genügt also nicht, dass er seine Accommodation so weit erschaffen lasse, bis er entfernte Gegenstände wahrnehmen kann.

Fast jeder Anfänger accommodirt bei der Untersuchung im aufrechten Bilde ziemlich stark. Man weiss den Gegenstand in grosser Nähe hinter der Pupille und strengt in Folge dessen unwillkürlich seine Accommodation an, obzwar man dadurch das Gegentheil dessen erreicht, was man erreichen will. Man sieht nämlich jetzt nur undeutlich oder gar nicht. Selbst Myopen vermehren mitunter noch durch Accommodation ihre Myopie. Es ist wohl am besten, beim

Ophthalmoskopiren so zu blicken, als ob man einen sehr fernen Gegenstand betrachten wollte. Das meiste muss dabei wohl die Uebung machen. Sollte man im Anfange accommodiren, so dass man sich als Emmetrop bei emmetropischen Augen durch Vorlegen eines Concavglases corrigiren muss, so suche man nach und nach zu immer schwächeren Linsen überzugehen und trachte dieselben schliesslich vollkommen abzulegen.

Wohl gibt es Leute, die stets vollständig durch das Muskelgefühl darüber orientirt sind, ob sie accommodiren oder nicht. Ja Manche bringen es sogar so weit, dass sie annähernd anzugeben vermögen, wie stark sie accommodiren. Wer aber nicht im Stande ist, auf diese Weise zu erfahren, ob er accommodirt, der muss sich auf andere Weise helfen. Auf hohe Grade von Hypermetropie wird ein emmetropischer Arzt schon dadurch aufmerksam, dass er, wie wir früher angegeben haben, aus grösserer Entfernung die ganze Papille sieht, wobei er Myopie von Hypermetropie auf die oben (Seite 45) beschriebene Weise unterscheidet. Nähert man sich nun, nachdem man aus grösserer Entfernung die Papille gesehen hat, dem Auge, so bleibt das Bild deutlich. Dies ist natürlich nur dadurch ermöglicht, dass man, je mehr man sich annähert, desto stärker accommodirt. Das geschieht ganz unwillkürlich, indem man eben immer das Bild scharf zu erhalten trachtet. Bei geringen Graden von Hypermetropie ist aber dieses Symptom nicht vorhanden. Hier übersieht man den Fundus erst, wenn man ziemlich nahe ist. In diesem Falle muss man, um zu erkennen, ob Hypermetropie da ist, die schwächste Convexlinse ($0.5 D$) in den Spiegel einlegen. Sieht man durch diese die Details aus der Nähe ebenfalls deutlich, so ist bewiesen, dass das untersuchte Auge hypermetropisch ist. Denn wäre dasselbe emmetropisch, so würden die aus dem Auge parallel herauskommenden Strahlen durch die Linse convergent und könnten nicht mehr auf der Retina des emmetropischen Untersuchers zur Vereinigung gelangen. Sieht man nun durch dieses schwächste Convexglas deutlich, so nehme man das nächst stärkere und steige so hoch als möglich. Die stärkste Convexlinse, mit der man noch sieht, ist dann das Mass für die Hypermetropie. Würde man nicht die stärkste Linse als Mass annehmen, so würde man keine richtige Bestimmung bekommen. Man sieht wohl mit einem schwächeren Glase ebenfalls, doch wird ein Theil der Hypermetropie des Patienten durch die Accommodation des Beobachters gedeckt.

Man muss also, wenn man Emmetrop ist und den Fundus eines Auges ohne Correctionslinse deutlich sieht, immer noch Convexlinsen versuchen. Auch als Hypermetrop oder Myop muss man, sobald man ohne Glas sieht, noch Convexlinsen einlegen, um zu sehen, ob man nicht auch mit diesen deutlich sieht (siehe die Fälle II, 3 c und III, 2 b). Umgekehrt muss man bei Myopie vorgehen, wo man als Emmetrop ein Concavglas braucht. Hier muss man die schwächste Linse nehmen, mit der man noch deutlich sieht. Stärkere Linsen geben auch ein gutes Bild, doch muss man die durch das zu starke Glas bewirkte zu bedeutende Divergenz der Strahlen durch die eigene Accommodation überwinden.

Bei der Refractionsbestimmung gilt also im allgemeinen die Regel, dass man, sobald man eine Concavlinse braucht, die

schwächste nehmen soll, mit der man noch scharf sehen kann. Benützt man eine Convexlinse, so muss die stärkste genommen werden. Nur dann bekommt man eine richtige Bestimmung. Dies ist auch für die Fälle anzuwenden, wo ein hypermetropischer oder ein myopischer Untersucher Convex- oder Concavlinen benöthigt.

Bei der Refractionsbestimmung ist es wünschenswerth, dass man die Linse im Spiegel rasch wechseln könne. Man soll, ohne den Spiegel vom Auge zu entfernen, im Stande sein, andere Linsen vorzuschieben. Besonders bei Hypermetropie ist dies deshalb wichtig, weil man am sichersten seine Accommodation entspannt, wenn man, fort durch die Linsen blickend, successive immer stärkere Linsen vorsetzt. Sieht man endlich mit einem Convexglase nicht mehr scharf, so geht man um einige Nummern zurück und sucht dann wieder womöglich höher als früher zu steigen.

Es fragt sich nun, nach welchen Theilen des Fundus man sich bei der Refractionsbestimmung zu richten habe. Vor Allem muss man natürlich durch das vorgesetzte Glas ein scharfes Bild zu erhalten suchen. Man kann ja selbst bei höheren Graden von Myopie im aufrechten Bilde noch undeutlich die Papille und die Gefässe wahrnehmen. Damit darf man sich nun nicht begnügen, sondern man muss so lange andere Linsen vorsetzen, bis man vollkommen scharf sieht. Es handelt sich weiter darum, welche Gefässe man zur Richtschnur nehmen soll. Eigentlich sollte man die Refraction in der Gegend der Macula bestimmen. Nun aber findet sich gerade in dieser Gegend so wenig vor, auf was man scharf einstellen könnte. Es sind ja daselbst keine ophthalmoskopisch sichtbaren Gefässe vorhanden. Ausserdem ist die Untersuchung gerade dort sehr schwierig und durch die Verengerung der Pupille erschwert. Die Papille selbst zeigt aber nicht immer die gleichen Niveauverhältnisse. Oefters ist ein Theil etwas mehr prominent als ein anderer. Es ist also die Refraction für diese Theile auch verschieden. Sehr häufig ist die äussere Hälfte der Papille etwas flacher, die innere ragt etwas mehr hervor. Wollte man auf der letzteren die Refraction bestimmen, so würde man zu starke Hypermetropie oder zu schwache Myopie finden. Es ist daher wohl das beste, sich nach den kleinen Gefässchen zu richten, die über den äusseren Rand der Papille in der Richtung gegen die Macula zu verlaufen. Selbst bei dieser Art der Bestimmung kann man, wenn auch allerdings in seltenen Fällen, einen Fehler machen, indem die Refraction auf der Papille und in der Gegend der Macula einen ziemlich bedeutenden Refractionsunterschied zwischen 1 bis 1.5 *D* zeigen kann. In Fällen, wo man dies vermuthet, muss man die Refraction mitunter nach vorhergehender Erweiterung der Pupille an den kleinen Gefässen bestimmen, die zunächst der Maculagegend liegen.

Noch hätten wir die zweite Voraussetzung zu besprechen, nämlich jene bezüglich der Entfernung zwischen beiden Augen. Wir haben schon in der optischen Einleitung (Seite 29, 30) auseinandergesetzt, dass die Linse, welche man vor ein Auge setzt, um Hypermetropie oder Myopie zu corrigiren, nicht genau der Refraction des betreffenden Auges entspricht, vielmehr ist die Myopie immer schwächer, die Hypermetropie immer stärker als das Glas. Nun aber vernachlässigt man

doch meistens diesen Fehler und sagt: ein Auge habe 6 *D* Myopie, wenn es durch Vorsetzen einer Concavlinse von 6 *D* corrigirt wird. Wenn wir nun bei der Untersuchung im aufrechten Bilde möglichst nahe an das zu untersuchende Auge herangehen, so werden wir nahezu dieselben Resultate bekommen, wie bei den Sehproben durch Vorsetzen von Correctionsgläsern. Bei einiger Uebung kann man ja wirklich mit dem Augenspiegel fast so nahe an das Auge kommen, als man die Correctionsgläser vorsetzt. Allerdings, je höhergradig die Refractionsanomalie ist, desto schwieriger wird die Bestimmung derselben werden. Denn bei geringer Annäherung oder Entfernung vom Auge wird es bereits nöthig sein, schwächere oder stärkere Linsen zu nehmen. Nun entfällt aber bei sehr hohen Graden von Myopie ohnehin die Refractionsbestimmung im aufrechten Bilde, da ja selbst die Untersuchung solcher Augen mittels dieser Methode auf sehr erhebliche Schwierigkeiten stöss (siehe Seite 44).

2. Refractionsbestimmung von *E*, *M* und *H* im umgekehrten Bilde.

Ob *E*, *M* oder *H* da ist, kann man im umgekehrten Bilde auf folgende Weise erfahren (siehe Seite 58): Man entwerfe das umgekehrte Bild zuerst auf die gewöhnliche Weise, wobei man die Convexlinse sehr nahe an das untersuchte Auge halten soll. Hierauf entferne man die Linse allmählich vom Auge des Patienten. Man wird hiebei Folgendes beobachten:

1. Bei *E* wird die Papille bei den verschiedensten Entfernungen der Linse vom Auge gleich gross bleiben.
2. Bei *M* wird das Bild der Papille bei Entfernung der Linse vom Auge immer grösser.
3. Bei *H* wird, je weiter man die Convexlinse vom Auge hält, die Papille desto kleiner.

Wir haben oben bereits gesehen, dass die Untersuchung im aufrechten Bilde bei sehr hochgradiger Myopie des untersuchten Auges nicht gut möglich ist und auch die Gründe dafür auseinandergesetzt. In solchen Fällen muss natürlich die Refractionsbestimmung auch auf eine andere Weise bewerkstelligt werden. Es gelingt dies mittels des umgekehrten Bildes.

Bei hochgradiger Myopie sieht man auch ohne Vorsetzen eines Convexglases bereits aus grösserer Entfernung den Fundus des Auges, und zwar das umgekehrte Bild desselben. Wir wollen nun voraussetzen, dass der Untersucher selbst Myop ist. Dann kann es nur eine bestimmte grösste Entfernung geben, in welcher derselbe das umgekehrte Bild des Fundus sieht. Diese Entfernung wird durch den Abstand des Fernpunktes vom Auge des Arztes bestimmt. Entfernt sich nämlich der Untersucher so weit vom untersuchten Auge, dass das umgekehrte Bild des Fundus ausserhalb seines Fernpunktes liegt, dann kann er es nicht mehr wahrnehmen. Die grösste Entfernung zwischen beiden Augen, bei der noch die Details des Fundus gesehen werden können, muss also gleich sein der Summe der Fernpunktabstände beider Augen oder gleich der Summe beider Myopiegrade. Hat der Patient (Fig. 59) 10 *D* Myopie, so entsteht in 10 *cm* vor seinem Auge das umgekehrte Bild des Fundus. Hat der Untersucher eine Myopie von

5 D , so liegt sein Fernpunkt 20 cm vor dem Auge. Der Arzt sieht also das umgekehrte Bild nur dann, wenn die Entfernung zwischen beiden Augen höchstens 30 cm beträgt. Ist sie grösser, so sieht er

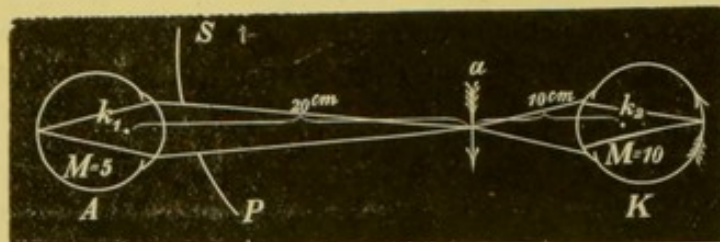


Fig. 59.

nichts mehr, denn nun liegt das Bild ausserhalb seines Fernpunktes. Es braucht der Untersucher also nur die grösste Entfernung zu suchen, in der er die Details des Fundus noch sieht und dann mit einem Massstabe möglichst genau von einer dritten Person die Entfernung beider Augen voneinander messen zu lassen. Von dieser braucht er nur den eigenen Fernpunktsabstand zu subtrahieren und es bleibt die Entfernung, in der das umgekehrte Bild vom dioptrischen Systeme des untersuchten Auges vor demselben entworfen wird. Damit erfährt man ja sogleich die Myopie des betreffenden Auges. So gelingt es also ziemlich einfach, den Grad der Myopie des untersuchten Auges zu bestimmen, wenn der Untersucher selbst myopisch ist.

Wie geht man aber vor, wenn man nicht myopisch ist? Man greift dann zu dem einfachen Auskunftsmittel, sich selbst myopisch zu machen. Wenn der Arzt z. B. Emmetrop ist und er setzt sich convex 5 D vor, so bekommt er eine Myopie von 5 D . Das heisst, wenn er nicht accommodirt, so ist er für Strahlen eingestellt, die von einem 20 cm vor der Linse gelegenen Punkte herkommen. Jetzt kann er also die Messung ganz in derselben Weise vornehmen, als ob er wirklich eine Myopie von 5 D hätte. Gemessen wird hier vom Spiegel bis zum untersuchten Auge. Nun ist man allerdings nicht sicher, ob man nicht auch bei Benützung der Convexlinse etwas accommodirt und dadurch die Myopie steigert. Es dürfte also gerathen sein, empirisch zu bestimmen, welches die grösste Entfernung ist, in welcher man mit dem betreffenden Convexglase noch lesen kann.

Diese Art der Refraktionsbestimmung für hochgradige Myopie ist nicht ganz leicht auszuführen. Es ist nämlich ziemlich schwierig, genau die grösste Entfernung zu bestimmen, in der man noch die Gefässe und die Details des Fundus deutlich wahrnimmt. Man muss sich wiederholt mit dem Spiegel wieder annähern und dann wieder entfernen, um möglichst genau den weitesten Punkt bestimmen zu können. Auch ist zu erwähnen, dass die Messung sehr sorgfältig vorzunehmen ist. Man legt das eine Ende des Massstabes am besten am äusseren Orbitalrand an, wobei man ungefähr die Entfernung des Fernpunktes vom Knotenpunkt des Auges, also die wahre Myopie bekommt. Die Messung muss also nicht erst wie bei der Untersuchung im aufrechten Bilde corrigirt werden, wenn man nicht bloss das Correctionsglas, sondern die wirkliche Myopie erfahren will.

Es gibt noch eine andere Art der Refraktionsbestimmung im umgekehrten Bilde, die von Schmidt-Rimpler angegeben wurde. Das Flammenbild, das bei der Untersuchung des Auges im umgekehrten Bilde zwischen Spiegel und Convexlinse entsteht, gibt die Lichtquelle für die Beleuchtung des Fundus ab. Es ist nun in gewissen Fällen möglich, dass von diesem Flammenbilde ein scharfes Bild auf der Netzhaut des untersuchten Auges entsteht. Dies geschieht dann, wenn der Punkt im Raume (Fig. 60 a₁), wo jenes Flammenbild




Fig. 60.

von dem Spiegel (S₁ P₁) entworfen wird, und die Retina des untersuchten Auges conjugirte Brennpunkte für das optische System sind, das aus der Convexlinse und dem dioptrischen Apparate des untersuchten Auges besteht. Bei einem emmetropischen Auge sind die Strahlen, die aus dem Auge herauskommen, parallel. Das umgekehrte Bild entsteht also gerade im Brennpunkte der Linse. Haben wir eine Linse von 10 D genommen, so liegt das Bild 10 cm vor der Linse. Bei Myopie ist es näher, bei Hypermetropie weiter. Gibt man der Linse eine constante Entfernung vom untersuchten Auge, so kann man aus der Entfernung, in welcher das umgekehrte Bild vor der Linse entsteht, den Grad der Ametropie berechnen. Die beste Stellung der Convexlinse ist jene, wo der Brennpunkt mit dem Knotenpunkte des untersuchten Auges zusammenfällt. Von diesem aus werden ja die Fernpunktsabstände bei Ametropie berechnet.

Nun wissen wir, dass das Product aus der Entfernung eines Gegenstandes vom vorderen Brennpunkte und der Entfernung seines Bildes vom hinteren Brennpunkte gleich ist dem Producte der beiden Brennweiten $l_1 l_2 = F_1 F_2$ (siehe Seite 27). Wenn das Auge eine Hypermetropie = 1 D hat, so liegt sein Fernpunkt 100 cm hinter dem Knotenpunkte des Auges. Strahlen, die von der Netzhaut des Auges kommen, divergiren nach ihrem Austritte aus dem Auge so, als ob sie von dem Fernpunkte herkämen. r ist 100 cm hinter k. Dort liegt also eigentlich der Gegenstand, von dem die Linse (b) ein Bild in a₂ entwirft. Nennen wir die unbekannte Entfernung dieses Bildes vom Brennpunkte (a₁) der Linse x, so ist offenbar nach der soeben citirten Formel $x k r = F^2$, denn k r ist die Entfernung des Gegenstandes vom hinteren Brennpunkte der Linse, der nach unserer Voraussetzung in k liegt. Da die vordere Brennweite der Linse gleich der hinteren ist, so verwandelt sich $F_1 F_2$ in F^2 . Es ist nun

$x = \frac{F_2}{k r} = \frac{100}{100} = 1$. Bei einer Hypermetropie von 2 D ist k r = 50,

x also $= \frac{100}{50} = 2$, bei $3 D H$ ist $kr = 33$, $x = \frac{100}{33} = 3$, bei $4 D H$

ist $kr = 25$, $x = \frac{100}{25} = 4$ u. s. w. Kurz, mit jeder Dioptrie mehr

wächst x um $1 cm$. Bei M ist natürlich die Entfernung des Fernpunktes von dem Knotenpunkte (kr) negativ zu nehmen, denn Bild und Gegenstand liegen auf derselben Seite. Der Gegenstand ist jetzt das umgekehrte Bild, das ohne Intervention der Linse durch das

dioptrische System des Auges gebildet wird. $x = \frac{F^2}{-(kr)}$. x ist also

ebenfalls negativ, d. h. es liegt das Bild näher als der Brennpunkt der Linse, nämlich in a_3 . Bei Myopie $= 1 D$ ist nach der früheren Berechnung $x = -1$, bei $M 2 D$ $x = -2$ u. s. w. Mit der Zunahme der M um je $1 D$ nimmt der Abstand des Bildes von der Linse immer um je $1 cm$ ab.

In der Praxis muss man also folgende Postulate erfüllen: 1. Man muss die Linse von $10 D$ in der Entfernung von $10 cm$ vom Knotenpunkte des Auges anbringen und dort fixirt erhalten. 2. Man muss x bestimmen. Wenn nun ein scharfes Bild der Flamme auf der Retina des untersuchten Auges entstehen soll, so muss das Bild der Flamme von dem Spiegel bei E in a_1 entstehen, a_1 und b_1 sind conjugirte Brennpunkte, in b_1 liegt die Retina des emmetropischen Auges. Hiebei hat der Spiegel die Stellung $S_1 P_1$. Bei Myopie muss der Spiegel in $S_3 P_3$ stehen, damit das scharfe Flammenbild in a_3 entsteht. Da a_3 und b_3 (die Retina des myopischen Auges) conjugirte Brennpunkte sind, so ist auch am Fundus ein scharfes Bild der Flamme. Bei H endlich, wo die Retina in b_2 liegt, muss sich der Spiegel in $S_2 P_2$ befinden, damit in a_2 , also auch in b_2 , deutliche Bilder der Flamme entworfen werden. Man findet also x , wenn man zuerst von der Entfernung des Spiegels von der Linse ($S_1 P_1 - b$, $S_2 P_2 - b$, $S_3 P_3 - b$) die Entfernung, in welcher das umgekehrte Bild der Flamme sich bei jeder Stellung des Spiegels bildet ($S_1 P_1 - a_1$, $S_2 P_2 - a_2$, $S_3 P_3 - a_3$), subtrahirt. Was man hiebei bekommt, ist $a_1 - b$, $a_2 - b$, $a_3 - b$, und die

Differenz dieser Entfernung von 10 gibt x .

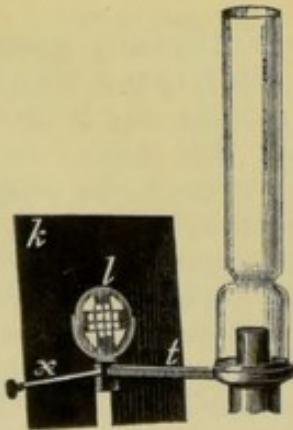


Fig. 61.

Schmidt-Rimpler hat nun hiezu einen einfachen Apparat*) construiert. Um zunächst das Erkennen der Schärfe des Flammenbildes leichter zu machen, wird ein feines Blechgitter (Fig. 61 k) vor der Lampe angebracht. Dahinter ist eine Convexlinse (b) befestigt, und zwar mittels der Schraube x an dem in Centimeter getheilten Stabe t so, dass der Brennpunkt derselben ungefähr mit dem Orte der Flamme zusammenfällt. Die von der Linse austretenden Strahlen sind also nahezu parallel. Von diesem Gitterwerk entwirft man mittels eines gut gearbeiteten Concavspiegels von 13 bis $16 cm$ Brennweite ein umgekehrtes Bild. Dieses Bild wird ins Auge geworfen und es gibt nun nur eine einzige Stellung des Spiegels, bei welcher das Bild des

*) Anmerkung. Den Apparat liefert Optiker Holzhauser in Marburg.

Gitters vom Beobachter scharf gesehen wird. Das ist diejenige Stellung, bei der das Gitterbild gerade dort entsteht, wo das umgekehrte Bild des Fundus liegt. Jetzt entsteht ein scharfes Bild des Gitters auch auf der Retina, wird von dort zurückgeworfen und gleichzeitig mit den Details des Fundus gesehen. Bei jeder Annäherung oder Entfernung des Spiegels kann man wohl das umgekehrte Bild des Fundus, nicht aber gleichzeitig ein scharfes Bild des Gitters sehen, denn jetzt entsteht auf der Retina des untersuchten Auges von dem Gitter nur ein ganz verschwommenes Bild.

Der zweite Theil des Apparates von Schmidt-Rimpler besteht in Folgendem (Fig. 62): Unter der Convexlinse *c* befindet sich ein

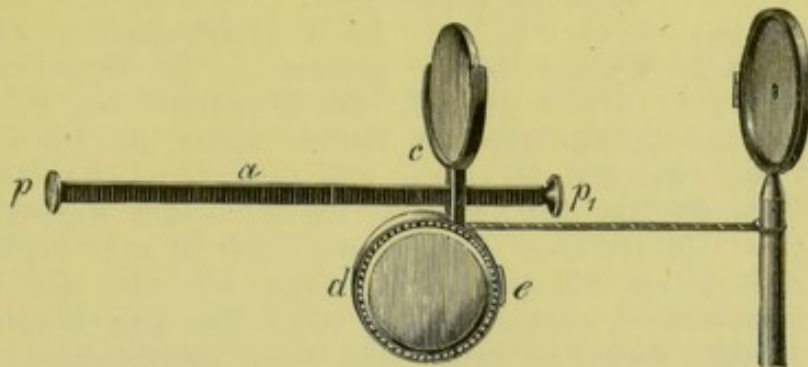


Fig. 62.

Bandmass *d*, das so eingerichtet ist, dass nur bei Druck auf die Feder *e* das Mass, welches in Centimeter getheilt ist, sich abwickeln lässt. Sobald man wieder mit dem Drucke auf die Feder *e* nachlässt, bleibt das herausgezogene Stück des Bandes fixirt. An dem Stabe *a*, welcher ebenfalls in Centimeter getheilt ist, lässt sich die Linse *c* sammt dem Bandmass verschieben. Die Platte *p* wird an dem unteren Orbitalrand angestemmt und dort festgehalten. Hierauf stellt man die Linse *c* so fest, dass sie 9,5 *cm* von *p* absteht. Dann ist die Linse ziemlich genau 10 *cm* vom Knotenpunkte des Auges entfernt. Die Linse und der ganze Apparat wird nun mit der linken Hand an den unteren Orbitalrand angedrückt erhalten. Der Daumen dieser Hand drückt auf den Knopf *e*, und die rechte Hand, die den Spiegel hält, kann das Bandmass, welches an den Spiegel befestigt ist, abrollen. Nun sucht man genau die Entfernung des Spiegels vom Auge, bei welcher man das Bild des Gitters deutlich in der Luft vor der Linse erblickt und hört dann auf, mit dem Daumen der linken Hand auf den Knopf *e* zu drücken. Dabei muss man jedoch darauf Acht haben, dass das Band nicht wieder zurückrutsche. Nun kann man den Apparat herunternehmen und die Entfernung zwischen Linse und Spiegel ablesen (also *SP* bis *b*, Fig. 60). Dabei muss man, wenn die Oeffnung des Bandmasses vor der Linse liegen sollte, diese kleine Entfernung noch dazu addiren.

Um nun *x* zu bestimmen, müssen wir noch die Entfernung des in der Luft entstehenden umgekehrten Gitterbildes von dem Spiegel messen. Es genügt nämlich nicht, ein- für allemal die Brennweite des Concavspiegels als Mass zu verwenden. Die von dem Gitter ausgehenden Strahlen sind nämlich nicht genau parallel, das Bild entsteht

also nicht immer genau im Brennpunkte des Spiegels. Man muss vielmehr für jede Entfernung des Spiegels von der Flamme die Entfernung des Bildes vom Spiegel bestimmen. Zu diesem Behufe muss man, während man die erste Messung abliest, den Kopf ruhig halten. Die zweite Messung macht man dann so: Man legt den Spiegel neuerdings an das eigene Auge und nähert und entfernt den Stab a vom Spiegel, indem man das Bandmass auszieht und wieder zurückfahren lässt. Dies thut man so lange, bis ein deutliches Bild des Gitters auf der Platte p_1 entsteht. Dann fixirt man das Bandmass und liest wiederum ab. Dieses Mass gibt die Entfernung $S_1 P_1$ bis a_1 oder $S_2 P_2$ bis a_2 oder $S_3 P_3$ bis a_3 . Diese Zahl subtrahirt man dann von der bei der ersten Messung gefundenen. Die Differenz ist natürlich $a_1 - b$ oder $a_2 - b$ oder $a_3 - b$. Ist die letzterhaltene Zahl kleiner als 10, so besteht Myopie; ist sie grösser, so ist Hypermetropie da. Die Differenz von 10 gibt die Zahl der Dioptrien. Bei hohen Graden von M kann das umgekehrte Bild bereits näher als 10 cm vom Auge entstehen, also zwischen der Linse und dem Auge. Es ist in diesem Falle, die Zahl, die man durch Subtraction der beiden Messungsergebnisse erhält, grösser als 10, aber negativ. Bei 12 D M z. B. ergibt die erste Messung z. B. 20 cm, die zweite 22. Wenn ich also die zweite von der ersten subtrahire, so bleibt -12 , d. h. das umgekehrte Bild des Fundus entsteht zwischen Linse und dem untersuchten Auge, und zwar 2 cm von der Linse entfernt, folglich 8 cm vom Auge. Dies allein gibt schon die M 12 D. Damit stimmt auch das Resultat, wenn ich x berechne. x ist dann gleich 12 cm, denn zu den 2 cm kommt noch die Brennweite der Linse = 10.

Diese Methode der Refractionsbestimmung lässt sich wohl nicht so rasch ausführen wie die im aufrechten Bilde mittels eines Refractionsaugenspiegels, sie hat aber manche Vorthelle. Einmal ist es möglich, auch hohe Grade von M auf diese Weise zu bestimmen, bei denen die Bestimmung im aufrechten Bilde bereits unmöglich ist oder wegen der schwer zu bestimmenden Entfernung des Spiegels vom Auge nicht genau ausfallen kann. Ferner ist es nicht nöthig, bei dieser Methode seine Accommodation zu entspannen. Endlich ist es leichter, die Refraction in der Maculagegend zu bestimmen. Im aufrechten Bilde hat man wegen des Gefässmangels daselbst keinen Anhaltspunkt für die Deutlichkeit des Bildes. Hier aber hat man nur die Schärfe des Gitterbildes zu beurtheilen, und dieses lässt sich sogar leichter neben als auf der Papille entwerfen, wo so viele Unebenheiten eine Verzerrung des Bildes erzeugen können. Selbst bei Nystagmus kann man die Refraction mit dieser Methode bestimmen. Ihre Genauigkeit ist nach Schmidt-Rimpler eben so gross wie die der Methode im aufrechten Bilde. Es gelingt, die Refraction mit Fehlern von nicht ganz 1 D zu bestimmen.

3. Bestimmung des regelmässigen Astigmatismus im aufrechten und umgekehrten Bilde.

Wir wollen zur Erläuterung der beim As in Betracht kommenden Verhältnisse zunächst den einfachsten Fall eines einfachen myopischen Astigmatismus (A_m) — E im horizontalen, M im verticalen Meridian — annehmen.

Wir müssen bei der Besprechung der Veränderungen, die durch den *As* im Aussehen der Details des Fundus hervorgerufen werden, sowie bei der Besprechung, des Verfahrens, wie man die Art und den Grad desselben bestimmt, das aufrechte und das umgekehrte Bild streng auseinanderhalten.

Betrachten wir zunächst die Verhältnisse bei der Untersuchung im aufrechten Bilde. Wir haben früher (siehe Seite 56) gesehen, dass im myopischen Auge die Vergrößerung im aufrechten Bilde bedeutender ist als im emmetropischen. Ist also ein Auge nur in einem — wie wir angenommen haben im verticalen — Meridian myopisch, so ist diesem Meridian entsprechend auch die Vergrößerung eine bedeutendere. Die Papille erscheint also in einem solchen astigmatischen Auge, wenn sie wirklich rund ist, längsoval. Diese ovale Form nimmt zu, wenn man sich etwas mit dem Spiegel vom Auge entfernt. Dies erklärt sich aus folgendem Umstande: Blicken wir durch eine convex-cylindrische Linse (eine Linse, die in einem Meridian als Convexlinse wirkt, in dem darauf senkrechten die Strahlen ungebrochen durchlässt) auf eine runde Scheibe und halten unser Auge einige Zoll von der Linse, so erscheint die Scheibe oval, und zwar nach der Richtung des brechenden Meridians der Linse, ausgezogen. Die Strahlen, die durch den nicht brechenden Meridian der Linse herauskommen, haben keine Ablenkung erfahren. Das Netzhautbild der Scheibe hat also in dieser Richtung bei zunehmender Entfernung des Auges von der Linse an Grösse abgenommen. Nicht so aber das Netzhautbild, das von dem als Convexlinse wirksamen Meridian der Cylinderlinse entworfen wird. Dieses hat an Grösse im Verhältniss zur Entfernung zugenommen (siehe Seite 33). Das astigmatische Auge können wir uns durch ein emmetropisches Auge veranschaulichen, dem gleichsam eine convex-cylindrische Linse hinzugefügt ist. Die erwähnte Erscheinung, die Zunahme der ovalen Form der Papille bei grösserer Entfernung des Spiegels vom untersuchten Auge, ist allerdings nur bei weiter Pupille gut wahrnehmbar.

Indem man nun die Papille eines astigmatischen Auges im aufrechten Bilde betrachtet, wird man noch bemerken, dass nicht alle Details auf derselben gleich deutlich erscheinen. Während die verticalen oder nahezu vertical verlaufenden Gefässe, ferner der äussere und der innere Rand der Papille ganz scharf erscheinen, sind der obere und der untere Rand der Papille, sowie die horizontalen Gefässe nur verschwommen zu sehen (J. A. Fig. 31). Die Gefässe also, die dem myopischen Meridian entsprechen, erscheinen scharf; die, welche dem emmetropischen Meridian parallel liegen, dagegen undeutlich.

Woher rührt nun diese Erscheinung? Wir betrachten zunächst (Fig. 63) die Strahlen, die von einem Punkte *o* des untersuchten Auges ausgehen. Die Cornea ist gleichsam im Halbprofil gezeichnet, *a a* ist der verticale, *b b* der horizontale Meridian. Die Strahlen, die, von *o* ausgehend, durch den horizontalen Meridian *b b* austreten, sind parallel. Der untersuchende Emmetrop kann dieselben also auf seiner

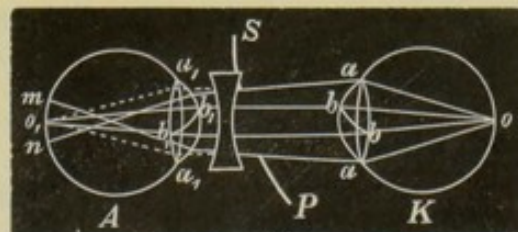


Fig. 63.

Netzhaut in einem Punkte wieder vereinigen. Die Strahlen aber, die von o kommend, den verticalen Meridian passirt haben, sind convergent, denn in diesem Meridian ist ja das Auge myopisch. Durch die dioptrischen Medien des untersuchenden Auges werden diese Strahlen natürlich noch mehr convergent gemacht und überkreuzen sich vor der Retina des Untersuchers. Es entsteht also daselbst kein Punkt, sondern eine Linie $m.n.$ Das Resultat ist, dass von jedem Punkte im Fundus des untersuchten Auges auf der Retina des Untersuchers eine senkrechte Zerstreungslinie entsteht.

Betrachten wir nun ein senkrecht verlaufendes Gefäss im Auge des Patienten (Fig. 64, 1), so können wir uns ja die senkrechten

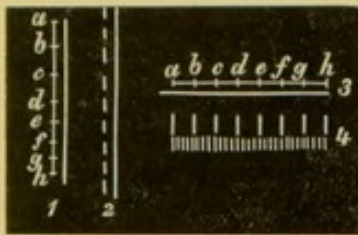


Fig. 64.

Linien, die die Contouren des Gefässes bilden, in eine unendliche Zahl von Punkten, von denen a, b, c, d, e, f, g, h einige seien, zerlegt denken. Von jedem dieser Punkte entsteht auf der Retina des Untersuchers eine senkrechte Zerstreungslinie (Fig. 64, 2, linke Contour). Dieselben legen sich, wenn man sämtliche Punkte in Betracht zieht, in die man die Linie zerlegt hat, mit ihren Enden übereinander und geben so eine scharf begrenzte gerade Linie (2, rechte Contour). Das Gefässstück ab erscheint somit nur um etwas verlängert, da die Zerstreungslinien die Endpunkte überragen müssen. Es ist nun sehr leicht, auch das Aussehen eines horizontalen Gefässstückes zu construiren. Auch hier entstehen aus den Punkten a, b, c, d, e, f, g, h (Fig. 64, 3) senkrechte Zerstreungslinien und ebenso natürlich von jedem die horizontale Linie zusammensetzenden Punkte. Diese Zerstreungslinien liegen aber nicht, wie bei dem Bilde eines verticalen Gefässes, zum Theil übereinander, so dass sie sich zum Theil verdecken, sondern sie liegen nebeneinander (Fig. 64, 4). Die Folge davon ist, dass die Gefässcontour nicht scharf, sondern verschwommen erscheint.

Es ist somit erklärlich, warum in einem Auge, wo der horizontale Meridian emmetropisch, der verticale myopisch ist, die verticalen Gefässe scharfbegrenzt, die horizontalen aber undeutlich aussehen.

Durch ein hinter dem Spiegel eingelegtes Concavglas (Fig. 63) können die durch den verticalen Meridian austretenden, convergenten Strahlen parallel gemacht werden. Jetzt vereinigen sie sich auf der Retina des Untersuchers zu einem Punkte. Jetzt entstehen natürlich keine verticalen Zerstreungslinien mehr, die Contouren eines horizontalen Gefässes erscheinen scharf. Die schwächste Concavlinse, mit der man die horizontalen Gefässe sieht, gibt die Myopie im verticalen Meridian. Wir wollen nun das, was wir an dem concreten Fall auseinandergesetzt haben, verallgemeinern.

Dem Meridiane mit der stärkeren Brechkraft entsprechend erscheint die Papille ausgezogen. Also im verticalen Durchmesser verlängert: bei Am mit M im verticalen Meridian, bei $M + Am$ mit stärkerer M im verticalen Meridian, bei Ah mit E im verticalen Meridian, bei $H + Ah$ mit stärkerer H im horizontalen Meridian, und endlich bei Amh oder Ahm mit M im verticalen Meridian. Die längsovale Form der Papille ist bei angeborenem As die gewöhnliche, denn bei

diesem ist gewöhnlich der verticale Meridian der stärker brechende. Umgekehrt erscheint natürlich die Papille queroval, wenn der horizontale Meridian der stärker brechende ist. Nicht immer liegen aber die Meridiane der stärksten und der schwächsten Krümmung horizontal und vertical, öfters auch schräg und findet dem entsprechend dann auch die Verzerrung der Papille statt. Es ist hiebei noch auf einen Umstand zu achten. Wie wir wissen, ist die Papille nicht immer vollständig rund, sondern häufig oval, und zwar häufiger längs- als queroval. Eine runde Papille wird natürlich bei stärker brechendem, verticalem Meridian längsoval erscheinen, eine querovale aber unter denselben Refraktionsverhältnissen möglicherweise rund. Dass es nun der *As* ist, der die Form der Papille bedingt, kann man daran erkennen, dass die Contouren der Papille nicht nach allen Seiten hin gleich deutlich erscheinen und dass man auch nicht alle Gefässe zugleich und mit denselben Correctionslinsen deutlich sieht. Noch leichter gelingt in diesen Fällen die Diagnose des *As*, wenn man das Aussehen der Papille im aufrechten und umgekehrten Bild vergleicht, wie dies gleich erläutert werden soll.

Es gelingt nun, bis zu einem gewissen Grade auch die Refraction in den Meridianen der stärksten und schwächsten Brechkraft zu bestimmen, indem man die stärksten Convex- und die schwächsten Concavlinen bestimmt, mit denen man noch die Gefässe, z. B. in verticaler und horizontaler Richtung, sieht. Doch kann man dabei ziemlich leicht Irrthümer begehen. Es finden sich ja nicht immer Gefässe, die so genau den Meridianen der stärksten und schwächsten Brechkraft entsprechen. Besonders bei schräger Richtung der Meridiane ist dies der Fall. Man findet, wie wir früher auseinandergesetzt haben, durch die betreffende Correctionslinse die Refraction des Meridians, der senkrecht steht, auf der Richtung des Gefässes, auf welches man einstellt.

Um uns die Verhältnisse bei der Untersuchung im umgekehrten Bilde klar zu machen, wollen wir zunächst wieder zu dem concreten Falle des einfachen myopischen *As* mit *M* im verticalen Meridian zurückkehren. Entwerfen wir hier das umgekehrte Bild auf die gewöhnliche Weise, so muss die Vergrösserung entsprechend den beiden verschiedenen brechenden Meridianen auch verschieden sein. Der verticale Meridian ist myopisch, folglich ist in diesem Meridiane die Vergrösserung eine geringere als im horizontalen Meridian. Die Papille erscheint also der Quere nach verzogen, sie ist queroval, wenn sie anatomisch rund ist. Die Papille erscheint so, wenn man die Convexlinse nahe vor das Auge hält. Entfernt man dieselbe aber, so nimmt die querovale Form immer mehr ab. Die Papille wird rund und schliesslich kann sie bei noch grösserer Entfernung der Linse selbst längsoval werden. Wir haben oben (siehe Seite 56) gesehen, dass bei *E* die Vergrösserung gleich bleibt, mag man die Linse, mit der man das umgekehrte Bild erzeugt, nahe an das Auge halten oder weiter von demselben entfernt fixiren. Bei *M* nimmt aber mit der grösseren Entfernung der Linse vom Auge auch die Vergrösserung zu. Diese Zunahme der Vergrösserung erklärt es, warum bei grösserem Abstände der Linse vom Auge die Papille rund, später sogar längsoval wird.

Es ergeben sich also folgende allgemeine Regeln für das umgekehrte Bild: Die Papille eines astigmatischen Auges erscheint in der Richtung des schwächer brechenden Meridians in die Länge gezogen. Ist dies z. B. der verticale Meridian, so präsentirt sich eine anatomisch runde Papille im umgekehrten Bilde längsoval. Die Verziehung der Papille erfolgt also im aufrechten und umgekehrten Bilde in entgegengesetzter Richtung.

Daraus geht auch hervor, wie man z. B. eine anatomisch längsovale Papille von einer solchen unterscheidet, die durch As diese Form angenommen hat. Die durch As bedingte ovale Form muss im aufrechten und verkehrten Bilde anders aussehen. Die längere Axe des Ovals im umgekehrten Bilde muss auf der Richtung der längeren Axe im aufrechten Bilde senkrecht stehen. Diese Veränderung der Form im aufrechten und verkehrten Bilde findet bei einer anatomisch ovalen Papille natürlich nicht statt. Dieselbe behält vielmehr ihre Gestalt bei beiden Untersuchungsmethoden.

Da nun durch Abrücken der Linse vom Auge die Vergrösserung im myopischen Meridian stärker, im hypermetropischen schwächer wird, so könnte man aus der Formänderung der Papille beim Abrücken der Linse allein schon nicht bloß erkennen, dass überhaupt Astigmatismus da ist, sondern man wäre auch im Stande, dessen Art zu bestimmen. In Fällen von etwas bedeutenderem As ist nun wohl das erstere möglich, das zweite aber wird man in praxi kaum ausführbar finden. Denn es ist äusserst schwierig, mit Sicherheit zu entscheiden, ob das Auftreten einer ovalen Form der Papille durch Verkürzung eines Durchmessers oder durch Verlängerung des darauf senkrechten entstanden ist.

Es erscheint daher wichtig, dass bei der Astigmatismusbestimmung die combinirte Untersuchung im aufrechten und umgekehrten Bilde platzgreife, wobei allerdings die Methode des aufrechten Bildes noch den Vortheil hat, dass es damit auch gelingt, den Grad des Astigmatismus sowie seine Art wenigstens annähernd zu bestimmen.

Auch mittels der Schmidt-Rimpler'schen Methode gelingt es, den As seiner Art und seinem Grade nach zu bestimmen. Es ist klar, dass man bei As für die horizontalen und die verticalen Stäbe des Gitters verschiedene Messresultate bekommen muss. Statt des Gitters kann man auch noch vortheilhafter eine Strahlenfigur anwenden. Damit bestimmt man, welcher Strahl bei der grössten und welcher bei der kleinsten Entfernung des Spiegels vom Auge deutlich erscheint. Dadurch hat man die Richtung der Meridiane herausgebracht. Es versteht sich, dass man durch Bestimmung der Refraction für einen Strahl die Refraction des darauf senkrechten Meridians findet.

4. Refractionsbestimmung mittels der Retinoskopie (Keratoskopie).

Ausser den soeben besprochenen Methoden der Refractionsbestimmung gibt es nun noch eine, die ursprünglich als Keratoskopie bezeichnet wurde, die aber besser Retinoskopie, am besten Skiaskopie (von *σκια*, der Schatten) genannt werden sollte.*) Nach ihrem Erfinder

*) Der Name Keratoskopie ist, da dabei die Cornea nur als ein Theil der brechenden Medien eine Rolle spielt, sehr unglücklich gewählt. Auch der Name Retino-

trägt sie auch den Namen: Cuignet's Methode. Dieselbe hat vor der Methode der Bestimmung im aufrechten Bilde das voraus, dass der Beobachter hiebei nicht seine Accommodation zu entspannen braucht. Ja es ist sogar denkbar, dass Jemand diese Art, die Refraction zu ermitteln, lernt, ohne im Ophthalmoskopiren eine nennenswerthe Uebung zu besitzen. Ferner bedarf es keines besonderen Apparates wie bei der Methode nach Schmidt-Rimpler. Die Resultate sind nicht weniger genau als die, welche man auf anderen Wegen erhält.

Das Verfahren ist in Kürze folgendes: Um sich die dabei vorkommenden Verhältnisse zu veranschaulichen, nehme man eine Convexlinse und halte sie vor einen Schirm. Das von einer seitlich vom Schirm befindlichen Lampe ausgehende Licht werfe man mittels eines Concavspiegels durch die Linse auf den Schirm. Der Spiegel muss so weit von der Linse gehalten werden, dass das umgekehrte Bild der Flamme, welches er erzeugt, noch vor der Linse zu Stande kommt. Wenn wir nun die gegenseitige Entfernung von Spiegel und Linse verändern, so werden wir eine bestimmte Stellung derselben zueinander finden, bei welcher ein deutliches und scharfes Bild der Flamme auf dem Schirm entsteht. Dies Bild ist auch sehr lichtstark. Nähern und entfernen wir jetzt die Linse vom Schirm, ohne aber die Lage des Spiegels zu ändern, so werden wir wahrnehmen, dass das Flammenbild verschwommen wird. Je mehr dies der Fall ist, desto schwächer beleuchtet erscheint das Bild.

Halten wir nun die Linse in irgend einer Entfernung vom Spiegel ruhig und drehen den Spiegel nach verschiedenen Richtungen, so wird man wahrnehmen, dass das Bild der Flamme auf dem Schirm in entgegengesetzter Richtung wandert, als sich der Spiegel bewegt.

Wir können das Gesagte sehr leicht auf das Auge übertragen. Die Linse stellt uns das dioptrische System des Auges dar, der Schirm die Retina. Wir entwerfen durch einen Concavspiegel (Fig. 65 SP) das umgekehrte Flammenbild in a zwischen dem Spiegel und

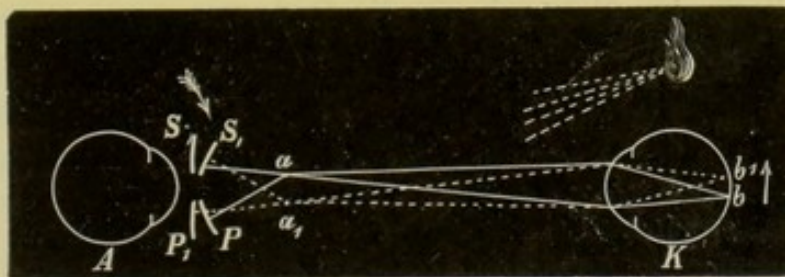


Fig. 65.

dem untersuchten Auge. Von diesem Bilde gehen Lichtstrahlen in das Auge des Untersuchten und es entsteht auf der Retina desselben in b ein deutliches oder verschwommenes Bild der Flamme, je nach-

skopie entspricht nicht vollkommen, da man bei dieser Methode die Bewegung des Flammenbildes auf der Retina, nicht aber diese selbst beobachtet. Am besten würde wohl der Name Skiaskopie entsprechen. Wirklich ist es ja ein Schatten in der Pupille und dessen Bewegungen, woraus man Schlüsse auf die Refraction des Auges zieht.

dem die Strahlen genau in der Retina oder etwas vor oder hinter ihr zur Vereinigung kommen. Ist das untersuchte Auge in Accommodationsruhe und fällt sein Fernpunkt mit a zusammen, so ist das Bild auf der Retina scharf und sehr lichtstark. Je mehr die Lage des Fernpunktes von a abweicht, desto undeutlicher und desto lichtschwächer erscheint das Bild. Drehen wir nun den Spiegel so, dass er nach $S_1 P_1$ kommt, so muss das Flammenbild von a nach a_1 wandern. Nun zeigt es sich, dass das Flammenbild auf der Retina des untersuchten Auges ebenfalls seinen Ort geändert haben muss. Es hat sich von b nach b_1 bewegt, also in der entgegengesetzten Richtung, als man den Spiegel gedreht hatte, wie es die beiden Pfeile anzeigen.

Wenn wir aber durch das Loch des Spiegels auf die Pupille des untersuchten Auges blicken, so sehen wir das Flammenbild, das auf dem Fundus entworfen wird, nicht direct vor uns, sondern wir sehen es durch den dioptrischen Apparat des untersuchten Auges. Dieser muss natürlich einen Einfluss auf die Art, wie uns das Flammenbild erscheint, haben. In manchen Fällen werden wir nämlich ein aufrechtes Bild erhalten, in anderen ein umgekehrtes. In allen jenen Fällen, wo die Strahlen, die aus dem untersuchten Auge heraustreten, sich zwischen uns und dem untersuchten Auge kreuzen, so dass an einem Punkte zwischen beiden Augen, auf den wir accommodiren können, ein umgekehrtes Bild zu Stande kommt, ist es dieses, welches wir sehen. In allen anderen Fällen sehen wir ein aufrechtes Bild. Das umgekehrte Bild macht aber auch bei einer Bewegung des Flammenbildes auf der Retina die verkehrte Excursion. Während sich also in der That das Flammenbild immer in entgegengesetzter Richtung bewegt, als man den Spiegel gedreht hat, sieht der Beobachter doch mitunter dasselbe in derselben Richtung wandern, dann nämlich, wenn er ein Auge untersucht, welches so myopisch ist, dass die aus demselben heraustretenden Strahlen sich zwischen dem Untersucher und dem Untersuchten an einer Stelle kreuzen, auf die der Erstere accommodiren kann. Er sieht eben dann ein umgekehrtes Bild des beleuchteten Theiles der Retina.

Um mittels der Retinoskopie die Refraction zu bestimmen, geht man nun in folgender Weise vor:

Der Spiegel, den man zur Retinoskopie verwendet, muss eine Brennweite von etwa 20 *cm* haben. Er soll ferner nicht zu klein sein. Man setze sich so vor den Kranken, dass die Entfernung zwischen dem Spiegel und dem zu untersuchenden Auge etwa 120 *cm* beträgt. Ist der Untersucher Myop, so muss er sich durch Vorsetzen einer Concavlinse so einstellen, dass er das Auge des Patienten aus dieser Entfernung deutlich sehen kann. Bei der Untersuchung darf das Zimmer nur von einer einzigen Lichtquelle erleuchtet sein. Die sonst auf der Cornea leicht auftretenden Reflexe stören beim Retinoskopiren sehr stark. Das Auge des Patienten muss durch einen Schirm vollständig beschattet sein, so dass von der Lampe kein Licht direct auf dasselbe fällt. Die Anwendung eines Mydriaticums ist bei engeren Pupillen nothwendig und man verwendet wohl hiezu am besten eine 1procentige Homatropinlösung. Der Kranke darf nur sehr wenig nach seiner Nase sehen, bei artificieller Pupillenerweiterung kann man auch direct in den Spiegel blicken lassen.

Nun wirft man das Licht der Flamme in das Auge des Patienten, so dass die Pupille hell erleuchtet ist, und dreht dann den Spiegel in kleinen Excursionen zunächst um seine verticale Axe, während man, wie bei der Augenspiegeluntersuchung, durch das Spiegelloch blickt. Sobald der Spiegel etwas gedreht ist, wird man sehen, dass die Pupille nicht mehr vollkommen roth erscheint, vielmehr nimmt man in derselben auf der Nasen- oder Schläfenseite einen Schatten wahr. Das Flammenbild ist eben in Folge der Drehung des Spiegels auf der Retina weitergewandert und wir sehen jetzt neben demselben einen Theil des Fundus nicht erleuchtet. Dies ist der Schatten, den wir in der Pupille bemerken.

Wenn wir z. B. das rechte Auge eines vor uns sitzenden Kranken erleuchten und den Spiegel nach unserer rechten Seite drehen, so wissen wir nach dem Obigen, dass jetzt in Wirklichkeit das Flammenbild im untersuchten Auge schläfenwärts wandert. Der Schatten in der Pupille erscheint nun entweder an dem temporalen oder an dem nasalen Rande derselben. Erscheint er am nasalen Rande, dann sehen wir das Flammenbild sich in entgegengesetzter Richtung bewegen, wie wir den Spiegel gedreht haben, und ihm folgt natürlich der Schatten. Wir wissen also, dass wir ein aufrechtes Bild sehen. Erscheint dagegen der Schatten an der temporalen Hälfte der Pupille und wandert er gegen die Nase, so geht eben das Flammenbild und mit ihm der Schatten scheinbar in derselben Richtung wie die Spiegeldrehung. Dies sagt uns, dass wir ein verkehrtes Bild wahrnehmen. Der dioptrische Apparat des untersuchten Auges ist also derart, dass er ein umgekehrtes Bild von dem erleuchteten Theil der Retina zwischen uns und dem Auge des Kranken entwirft. Bei der angegebenen Entfernung von 120 cm wird bei einer Myopie von 1 *D* in 20 cm vor unserem Spiegel ein umgekehrtes Bild des Fundus entworfen. Bei stärkeren Graden von *M* entsteht dasselbe natürlich entsprechend näher dem untersuchten Auge, im Fernpunkt desselben.

Sehen wir also bei den Spiegeldrehungen das Flammenbild in der gleichen Richtung mit dem Spiegel sich bewegen, so schliessen wir daraus, dass eine *M* von 1 *D* oder mehr vorliegt. In allen anderen Fällen, nämlich bei $M < 1 D$, bei *E* und bei *H* muss die Schattenbewegung uns in entgegengesetzter Richtung zur Spiegelbewegung erscheinen, so wie es auch in der That der Fall ist.

Das verkehrte Bild der Flamme, das durch den Spiegel entworfen wird, entsteht bei 20 cm Focaldistanz desselben und bei dem angegebenen Lampenabstande, natürlich in etwas grösserer Entfernung als 20 cm von dem Spiegel. Fällt der Fernpunkt des untersuchten Auges genau mit dieser Stelle zusammen, so entsteht auf der Retina des Patienten ein ganz scharfes und lichtstarkes Bild der Flamme. In allen Fällen, wo derselbe anderswo liegt, ist das Bild verschwommen und lichtschwach. Je schärfer aber der Schatten begrenzt und je heller die Pupille erleuchtet ist, umsomehr nähert sich der Refractionszustand einer *M* von etwa 1 *D*. Da man feinere Unterschiede nicht genau beurtheilen kann, so kann man sagen: Bei *E*, geringen Graden von *M* oder *H* ist der Rand des Schattens scharf, die Beleuchtung der Pupille hell, bei höheren Graden von

Myopie oder Hypermetropie ist die Begrenzung des Schattens verschwommener und die Erleuchtung der Pupille schwächer.

Ein weiteres Moment der Unterscheidung ist folgendes: Bei E und bei geringen Graden von M und H wandert der Schatten bei den Excursionen sehr rasch, bei höheren Graden von H und M dagegen viel langsamer. Die Erklärung hiefür ist einfach. Bei stärkeren Graden von H und M übersieht man einen ziemlich grossen Theil des Fundus (siehe Seite 45). Es geschieht dies im aufrechten Bilde (H) oder im umgekehrten (M). Je grösser nun das Gesichtsfeld ist, desto langsamer wird natürlich das Flammenbild und ihm nach der Schatten in demselben zu wandern scheinen, während bei kleinem Gesichtsfelde es nur einer sehr kleinen Drehung des Spiegels bedarf, um dem Schatten eine rasche Bewegung zu ertheilen. Ja man braucht den Spiegel gar nicht stark zu drehen, und schon ist alles Licht in der Pupille verschwunden.

Aber nicht allein die Schärfe des Schattens, die Beleuchtung der Pupille und die Schnelligkeit der Bewegung gestatten einen Schluss auf die Refractionsanomalie und ihre Stärke, sondern auch die Form der Begrenzung des Schattens ist von Wichtigkeit. Es ist einleuchtend, dass man, je grösser das Gesichtsfeld ist, desto mehr von dem Flammenbilde auf der Retina des untersuchten Auges sieht. Ist dies der Fall, so muss, wie uns Fig. 66 darstellt, die Contour des Schattens

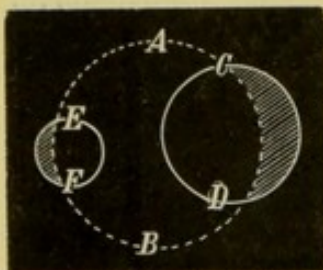


Fig. 66.

bogenförmig sein. Der Schatten erscheint also sichelförmig. Der Kreis $C D$ umschreibt das Gesichtsfeld, das in diesem Falle sehr gross ist, während der grosse Kreis $A B$ die Ausdehnung der beleuchteten Netzhautpartie bezeichnet. Der halbmondförmige schraffierte Theil innerhalb des kleinen Kreises ist der in der Pupille erscheinende Schatten. In einem zweiten Falle, wo das Gesichtsfeld sehr klein ist, sieht man natürlich nur einen kleinen Theil des Flammenbildes, der durch den Kreis $E F$ umschrieben ist. Nun erscheint die Grenze des Schattens, da man eben nur einen kleinen Theil der Kreisperipherie sieht, nahezu geradlinig. Bei geringen Graden der Refractionsanomalien also und bei E ist der Rand des Schattens geradlinig, bei höheren Graden von M und H bogenförmig.

Wenn wir endlich die verschiedenen Erscheinungen, die am beleuchteten Theile und an dem Schatten wahrzunehmen sind und die daraus zu ziehenden Schlüsse auf die Refraction zusammenfassen, so ergibt sich Folgendes:

1. Der Schatten bewegt sich entgegengesetzt: E , H oder $M < 1 D$.
 - a) Die Grenze des Schattens ist scharf, fast linear, er bewegt sich rasch, die Pupille daneben ist hell erleuchtet: E , $M < 1 D$ oder schwache H .
 - b) Die Grenze des Schattens ist verschwommen, bogenförmig, er bewegt sich langsam, die Pupille daneben ist schwach erleuchtet: starke H .
2. Der Schatten bewegt sich gleichgerichtet: $M > 1 D$.

a) Die Grenze des Schattens ist scharf, fast linear, er bewegt sich schnell, die Pupille daneben ist hell erleuchtet: M geringen Grades, aber stärker als $1 D$.

b) Die Grenze des Schattens ist verschwommen, bogenförmig, er bewegt sich langsam, die Pupille daneben ist schwach erleuchtet: starke M .

So ist man also im Stande, aus der Form des Schattens, seiner Bewegung, der Intensität der Beleuchtung ungefähr einen Schluss auf die Refraktionsanomalie und ihren Grad zu ziehen. Doch würde man nach dem Bisherigen noch im Zweifel bleiben können, ob es sich um E , schwache H oder $M < 1 D$ handelt. Auf einfache Weise kommt man auch hierüber ins Klare und kann selbst den Grad der Refraktionsanomalie, sei es H oder M , bestimmen.

Setzt man vor ein emmetropisches Auge ein Convexglas, so wird das Auge myopisch. Durch eine Concavlinse wird das dioptrische System des Auges schwächer, das Auge also hypermetropisch. Eine schon bestehende H wird durch eine Convexlinse vermindert oder corrigirt, durch eine Concavlinse vermehrt — M aber durch eine Concavlinse verringert oder corrigirt, durch eine Convexlinse vermehrt. Man kann also durch Vorsetzen eines Convexglases H in M oder andererseits durch eine Concavlinse M in H überführen. Dies gibt den Weg an die Hand, um die Refraktionsanomalie mit der Retinoskopie auch genau dem Grade nach zu bestimmen.

Hat man z. B. gefunden, dass der Schatten sich in entgegengesetzter Richtung bewegt, so muss man zunächst entscheiden, ob es sich um H , E oder $M < 1 D$ handelt. Man setzt dem Kranken ein Brillengestell auf und legt $+ 0.5 D$ ein. Wandert der Schatten noch entgegengesetzt, so ist $M < 1 D$ ausgeschlossen. Denn durch dies Glas wäre bei $0.5 D M$ eine M von $1 D$ erzeugt worden, der Schatten hätte sich also gleichgerichtet bewegt. Es bleibt also nur E oder H übrig. Diese Zustände werden nun dadurch unterschieden, dass man $+ 1 D$ vorzulegen versucht. Bewegt sich jetzt der Schatten in gleicher Richtung mit dem Spiegel, dann liegt E vor, denn ein emmetropisches Auge bekommt durch $+ 1 D$ eine $M = 1 D$. Geht der Schatten auch mit $+ 1 D$ entgegengesetzt, dann ist H da. Diese kann man dem Grade nach bestimmen, indem man nach und nach immer stärkere Convexlinsen vorsetzt, bis sich der Schatten in gleicher Richtung bewegt. Dann hat man $M = 1 D$ erzeugt. Das vorgesezte Glas weniger $1 D$ ergibt die H des untersuchten Auges. *)

Bewegt sich der Schatten in derselben Richtung wie der Spiegel, so ist blos $M > 1 D$ möglich und man legt nun successive immer stärkere und stärkere Concavlinen vor, bis man eine Linse findet, bei deren Anwendung sich die Bewegung des Schattens umkehrt. Das letzte Glas, mit dem der Schatten sich noch so wie ohne Glas bewegt hatte, lässt natürlich noch $1 D M$ uncorrigirt, denn sonst würde sich ja der Schatten entgegen-

*) Anmerkung. Man muss dabei eine um etwa 20 cm grössere Entfernung als 1 Meter einhalten, da sich der Schatten sonst nicht bei $1 D M$ im gleichen Sinne bewegt.

gesetzt bewegen. Diese Linse um $1 D$ vermehrt, gibt die Stärke der M an.

Sehr leicht ist es, sich über das Vorhandensein von regelmässigem As und die Lage der Meridiane der schwächsten und stärksten Krümmung mittels der Retinoskopie zu orientiren. Im Allgemeinen wird beim Vorhandensein von As auf der Retina des untersuchten Auges kein Zerstreuungskreis, sondern eine ovale Figur entstehen, deren durch die brechenden Medien des untersuchten Auges entworfenen Bild der Untersucher wahrnimmt. Die Durchmesser dieses Ovals müssen den Meridianen der stärksten und der schwächsten Krümmung entsprechen. Besteht z. B. eine $M=3 D$ im verticalen Meridian und E im horizontalen, so entsteht auf der Retina des untersuchten Auges ein senkrecht ovales Zerstreuungsbild der Flamme. Es entstehen ja von jedem Punkte des vom Spiegel vor dem Auge entworfenen Bildes senkrechte Zerstreuungslinien (siehe Seite 78). Diese fallen zum Theil übereinander und schliesslich resultirt dieses Zerstreuungsbild der Flamme. Das, was der Untersucher aber von dieser auf der Retina des untersuchten Auges entstehenden Zerstreuungsfigur sieht, ist wiederum anders gestaltet. Die durch den verticalen Meridian hervorkommenden Strahlen vereinigen sich im Fernpunkt dieses Meridians, i. e. 33 cm vor dem Auge, während die durch den horizontalen Meridian hervorkommenden Strahlen parallel sind. Es entsteht also von jedem beleuchteten Punkte der Netzhaut des untersuchten Auges vor dem Auge eine horizontale Zerstreuungslinie. Hieraus entsteht schliesslich ein querovales Bild. Auch bei diesem stehen aber die Durchmesser des Ovals senkrecht und horizontal, entsprechend den Meridianen der stärksten und schwächsten Brechung des dioptrischen Apparates.

In einem anderen Auge seien dagegen diese Meridiane nicht vertical und horizontal, sondern schräg. Nun muss auch die ovale Figur auf der Retina mit dem längeren Durchmesser schräg gestellt sein. Untersuchen wir nun ein solches Auge mit der Retinoskopie und drehen den Spiegel entweder um seine verticale oder um seine horizontale Axe, so werden wir den Schatten nicht in der Richtung nach rechts und links oder nach oben und unten wandern sehen, sondern er muss sich in schräger Richtung bewegen. Auch zeigt der Schatten keine horizontale oder verticale, sondern eine schräge Begrenzung, deren Rand der Richtung des Meridians entspricht.

Warum dies der Fall ist, kann man sich leicht dadurch veranschaulichen, dass man hinter einer runden Oeffnung in einem Papierbogen, welche die Pupille darstellt, ein schräg liegendes Viereck (Fig. 67 $abcd$) in der Richtung des Pfeiles p verschiebt. Trotzdem diese Richtung horizontal ist, scheint sich doch der Rand des Vierecks innerhalb der runden Oeffnung schräg, und zwar in der Richtung des Pfeiles P zu bewegen.

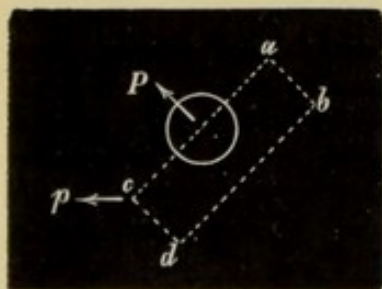


Fig. 67.

Umgekehrt kann man den As mit verticalen und horizontalen Meridianen dadurch erkennen, dass man den Spiegel schräg hält und dann dreht. Man

richtet sich dabei nach der Bewegung des Flammenbildes, das bei grösseren Spiegelexcursionen auf dem Gesichte des Patienten erscheint und drehe den Spiegel so, dass dieses z. B. von innen oben nach aussen unten wandert. Jetzt wird bei einem Falle von *As* mit verticalen und horizontalen Meridianen der stärksten und schwächsten Brechung der Schatten sich trotz der schrägen Spiegelstellung doch vertical und horizontal bewegen. Bei gewissen Fällen von *As* ist es allerdings möglich, dass diese Verschiedenheit in der Bewegung des Schattens und des Spiegels erst dann hervortritt, wenn man bereits mit sphaerischen Linsen zu corrigiren angefangen hat. Sehr auffallend sind dagegen gleich von vornherein Fälle von einfachem *As*, indem in der einen Richtung der Schatten nur sehr undeutlich erscheint, während er in der Richtung des anderen Meridians sehr in die Augen springt.

Wir werden also zu dem Obigen noch Folgendes hinzuzufügen haben:

Man beginne damit, den Spiegel um die verticale und horizontale Axe zu drehen. Entspricht hiebei die Schattenbewegung der Spiegeldrehung, so ist kein *As* mit schrägen Meridianen vorhanden. Hierauf drehe man den Spiegel in schräger Stellung um die Axe, die seinem Griffe entspricht. Wenn auch jetzt der Schatten sich so bewegt, wie man den Spiegel dreht, so ist auch kein *As* mit verticalen und horizontalen Meridianen da — abgesehen von denjenigen Fällen, wo sich der *As* erst bei beginnender Correction mit sphaerischen Linsen zu erkennen gibt.

Der *As* gibt sich ferner dadurch zu erkennen, dass der Schatten sich in verschiedener Richtung verschieden schnell oder in der einen Richtung gleichgerichtet, in der anderen verkehrt bewegt.

Hat man so *As* ausgeschlossen, so kann man zur Refractionsbestimmung nach den früher angeführten Regeln übergehen. Findet man aber *As*, so kann man auch Art und Grad desselben bestimmen. Man dreht nämlich den Spiegel entsprechend den gefundenen Meridianen. Man kann dann durch Vorsetzen von sphaerischen Linsen im Brillengestell die Refraction in den einzelnen Meridianen erfahren. Schliesslich überzeugt man sich durch Vorlegen von Cylinderlinsen oder von Combinationen von Cylinderlinsen mit sphaerischen von der Richtigkeit des Gefundenen.

Bei der Retinoskopie gibt der Untersuchte, so wie beim Ophthalmoskopiren, sehr bald seine Accommodation auf. Der Untersucher aber braucht seine Accommodation gar nicht zu spannen.

Manche nähern sich beim Retinoskopiren dem untersuchten Auge auf 70 *cm*, wobei natürlich erst bei einer *M* von 2 *D* der Schatten sich in gleicher Richtung mit dem Spiegel bewegt. Im Uebrigen sind die Regeln ganz ähnlich wie die für die Entfernung von 120 *cm* gegebenen. Diese Modification hat den Vortheil, dass man dem Patienten näher ist, die Bewegung des Schattens leichter wahrnehmen kann und, um die Linsen im Brillengestell zu wechseln, nicht immer aufzustehen braucht. Uebrigens kann der Beobachter die eine oder die andere Entfernung annehmen, nur sollte er in allen Fällen, die er untersucht, entweder 70 oder 120 *cm* beibehalten.

Nimmt man zur Retinoskopie einen Planspiegel, so sind sämtliche Bewegungen des Schattens umgekehrt, wie beim Concavspiegel. Denn beim Planspiegel erfolgt keine Kreuzung der Strahlen vor dem untersuchten Auge. Das Flammenbild auf der Retina bewegt sich in derselben Richtung wie man den Spiegel dreht. Auch mit einem Planspiegel kann man retinoskopieren und zu gewissen Zwecken eignet sich derselbe sehr gut. So z. B. wenn man erfahren will, ob die M des Auges einen bestimmten Grad erreicht oder nicht. Bei der Assentirung in Frankreich soll man z. B. herausbringen, ob der Untersuchte 6 D Myopie hat oder mehr oder weniger. Man placirt sich mit einem Planspiegel in der Entfernung von 16 cm vom zu untersuchenden Auge. In allen Fällen, wo die M schwächer ist als 6 D , wird sich der Schatten gleichgerichtet bewegen; in Fällen, wo man nicht unterscheiden kann, in welcher Richtung der Schatten wandert, ist etwa 6 $D M$ vorhanden. Uebersteigt die M 6 D , so bildet sich ein umgekehrtes Bild des Fundus zwischen beiden Augen, das sich auch verkehrt bewegt. Dann wandert der Schatten in einer der Spiegeldrehung entgegengesetzten Richtung. So kann man sehr rasch entscheiden, ob 6 D oder mehr da ist.

Die Retinoskopie ist eine Methode, die bei uns wenigstens nur sehr wenig bekannt ist, die aber mehr angewendet zu werden verdiente. Besonders für Nichtspecialisten ist sie sehr brauchbar. Sie ist sehr leicht zu erlernen, erfordert nur sehr geringe Uebung in der Handhabung des Augenspiegels und, was wohl die Hauptsache ist, der Beobachter ist nicht genöthigt, seine Accommodation zu entspannen. Die Resultate, die sie gibt, sind kaum weniger genau als die mittels der anderen Methoden gewonnenen. Ein Nachtheil der Retinoskopie ist allerdings der, dass eine genaue Refraktionsbestimmung wegen des etwas umständlichen Wechsels der Linsen ziemlich viel Zeit in Anspruch nimmt.

5. Erkennung des irregulären Astigmatismus.

Die letzte Refraktionsanomalie, die uns noch in Bezug auf die Diagnose durch den Augenspiegel zu besprechen bleibt, ist der irreguläre As . Wir wollen hier nur den Einfluss betrachten, den derselbe auf die Wahrnehmung der Details des Fundus hat, dagegen soll später noch bei den Trübungen der Medien manche Erscheinung erwähnt werden, die, durch irregulären As bedingt, bei der Untersuchung der Medien im durchfallenden Licht hervortritt. Hier sei nur kurz daran erinnert, dass der irreguläre As durch Veränderungen der Cornea (Keratokonius, Facetten, Krümmungsänderungen nach Operationen), der Linse (beginnende Cataract, Linsenluxation) oder des Glaskörpers (feine noch Licht durchlassende Glaskörpertrübungen) bewirkt werden kann.

Beim unregelmässigen As finden sich in dem dioptrischen Apparate Stellen von starker Refraction neben solchen, wo die Refraction geringer ist. In einer Partie kann M da sein, an einer anderen E oder H . Dadurch wird natürlich das Aussehen des Fundus im aufrechten und verkehrten Bilde bedeutend verändert. Nicht nur dass die Bilder, die durch die verschieden brechenden Partien der Medien entworfen werden,

nicht immer alle (besonders im aufrechten Bilde) gleichzeitig deutlich gesehen werden können, sie sind auch von verschiedener Grösse und decken sich zum Theil. Es kann ferner geschehen, dass man Theile des Fundus, durch die Ablenkung, welche die Strahlen erfahren, doppelt sieht, ja theoretisch wäre auch ein Mehrfachsehen der Details nicht ausgeschlossen, sowie ja auch die Patienten, die mit irregulärem *As* behaftet sind, die Gegenstände mehrfach sehen, an monoculärer Polyopie leiden können. Endlich müssen bei Bewegungen des Auges oder des Spiegels sich die einzelnen Bilder auch in verschiedener Weise parallaktisch verschieben.

Untersucht man ein Auge, das irregulären *As* hat, im aufrechten Bilde, so fällt zunächst das sehr verzerrte Aussehen der Papille auf. Sie erscheint nach einer Richtung oft sehr stark verzogen, die Gefässe theilweise geknickt, manche von ihnen sogar doppelt. Man sieht dieselben an manchen Stellen undeutlich oder dicker, an anderen deutlich oder dünner. Wenn man nun in etwas anderer Richtung ins Auge hineinblickt oder wenn der Patient sein Auge etwas bewegt, so ist es höchst überraschend zu sehen, wie sich das ganze Bild des Fundus rasch verändert. Die Papille erscheint wieder in anderer Richtung verzogen, Stellen, die früher deutlich erschienen, sind jetzt nur undeutlich zu sehen. Man blickt eben jetzt durch ganz anders brechende Partien des dioptrischen Apparates und bekommt in Folge dessen ein ganz anderes Bild. Gerade dieser Wechsel des Bildes bei veränderter Richtung des Einblickes ist ungemein charakteristisch und prägt sich wohl Jedem, der diese Erscheinung einmal aufmerksam beobachtet hat, leicht ein. Es gelingt auf diese Weise, auch sehr geringe Grade des irregulären *As* bei einiger Uebung mit dem Augenspiegel zu erkennen.

Versucht man durch Gebrauch von Convex- oder Concavlinen ein deutliches Bild zu bekommen, so ist dies nur sehr unvollkommen möglich, indem wohl einzelne Partien dadurch deutlicher erscheinen können, andere aber um so verschwommener und verzogener aussehen müssen. Durch das vorgesetzte Convexglas z. B. kann wohl an einer Stelle die *H* corrigirt werden, man vermehrt aber gleichzeitig die *M* an einer anderen Partie. Niemals kann man beim irregulären *As* wahrnehmen, dass es eine Linse gibt, mit der die Gefässe wohl in einer Richtung schärfer, in der darauf senkrechten aber um so undeutlicher erscheinen.

Auch im umgekehrten Bilde gibt der irreguläre *As* ein sehr auffallendes Bild. Es kann die Papille (wie bei Linsenluxation oder in seltenen Fällen bei Keratokonus) doppelt gesehen werden. Immer sind die beiden Bilder dann von verschiedener Grösse, denn sie werden durch sehr verschieden brechende Theile des Auges erzeugt. Auch kann man bei Verschiebung der Convexlinse eine ganz verschiedene Verschiebung der Bilder beobachten. Das von einer myopischen Partie des dioptrischen Apparates entworfene Bild liegt der Linse näher und bewegt sich also weniger, während das durch einen hypermetropischen Theil der brechenden Medien erzeugte Bild weiter von der Linse entfernt ist und grössere Excursionen macht. Auch im umgekehrten Bilde sieht man dann, wie bei Bewegungen des Spiegels, des untersuchten Auges oder der Linse die Papille sich auffallend verzerrt.

Der Einblick auf den Augenhintergrund, das Erkennen der Details daselbst, wird bei Anwendung der Methode des umgekehrten Bildes lange nicht so behindert, als wenn man im aufrechten Bilde untersucht. Deshalb kann es wohl vorkommen, dass ein geübter Untersucher, sobald er bei der Untersuchung der Medien die Zeichen des irregulären *As* (siehe unten Seite 96) wahrnimmt, gar nicht mehr zum aufrechten Bilde greift, sondern blos im umgekehrten Bilde untersucht.

II. THEIL.

Diagnostik der mit dem Augenspiegel sichtbaren
Anomalien des Auges.

THE END

Printed and Published by
J. B. Lippincott & Co., Philadelphia, Pa.

I. Capitel.

Die brechenden Medien.

Wie man die brechenden Medien untersucht, das ist schon früher (siehe Seite 39) auseinandergesetzt worden. Es erübrigt nur noch betreffs der Untersuchungsmethode einiger Vorkommnisse zu gedenken, die Anlass zu Irrthümern geben könnten.

Zunächst kommt es bei Conjunctivalkatarrh häufig vor, dass sich Schleimfäden über die Cornea ziehen: man kann dieselben als Anfänger leicht für Trübungen der Medien halten. Das Abwischen der Cornea mittels des oberen Lides oder auch nur ein einmaliges Schliessen des Auges, wozu man den Patienten auffordert, genügt, um sich über den wahren Sachverhalt aufzuklären. Ebenso geschieht es, dass Luftbläschen in der Flüssigkeitsschicht, die die Cornea bedeckt, sich vorfinden und im durchfallenden Lichte als feine, dunkle Punkte erscheinen. Auch hier wird das soeben angegebene Mittel helfen.

Die Trübungen erscheinen im durchfallenden Lichte mehr oder weniger dunkelgrau bis schwarz, je nachdem sie mehr oder weniger Licht abhalten. Dies rührt daher, dass sie eben einen Theil oder auch alles Licht, das vom Fundus reflectirt wird, abhalten. Daher kommt es auch, dass Linsentrübungen, die im auffallenden Lichte, also bei Tageslicht oder bei seitlicher Beleuchtung, hellgrau oder selbst weiss aussehen, im durchfallenden Lichte (bei der Augenspiegeluntersuchung) vollkommen schwarz erscheinen. Andererseits gibt es aber Medientrübungen, die so viel Licht reflectiren, dass sie auch bei der Untersuchung mit dem Ophthalmoskop sehr hell, ja glänzend erscheinen. Wir brauchen nur an die im Glaskörper mitunter vorfindlichen Cholestearinkristalle zu erinnern.

Weiters darf nicht vergessen werden, dass bei der Untersuchung im durchfallenden Lichte manche Partien der brechenden Medien dunkel erscheinen können, ganz so als ob sie getrübt wären, während sich in der That keine Trübung an dieser Stelle vorfindet. Das kann darin seine Ursache haben, dass an der betreffenden Stelle das Licht, das vom Fundus reflectirt wird, so unregelmässig zerstreut wird, dass nur ein ganz geringer Theil desselben ins Auge des Beobachters zurückgelangt. Die Untersuchung mit der seitlichen Beleuchtung wird

dann, verglichen mit der Augenspiegeluntersuchung, einen Aufschluss geben können.

1. Differentialdiagnose der Trübungen.

Im Allgemeinen kann man fixe und bewegliche Trübungen unterscheiden. Wenn nach einigen raschen Bewegungen des Auges dasselbe wieder ruhig gehalten wird, so machen die beweglichen Trübungen noch eine weitere, von der Bewegung des Auges nunmehr unabhängige Excursion. Bewegliche Trübungen kommen nur im Glaskörper vor. Trübungen in der Linse und in der Cornea sind unbeweglich. Wohl können Linsentrübungen dann beweglich erscheinen, wenn die Linse selbst sich im Auge bewegt. Man nimmt dann bei Bewegungen des Auges auch Schlottern der Iris (Iridodonesis) wahr.

Schon bei seitlicher Beleuchtung wird man den Sitz vieler Trübungen erkennen können. Hornhauttrübungen sind leicht in dieser Membran zu localisiren. Schon bei dieser Untersuchungsmethode wird man eruiren können, ob die Linse im Auge ist oder nicht. Davon später (Seite 98). Dann wird man leicht Auflagerungen auf der vorderen Linsenkapsel, Trübungen im Bereich der vorderen Partien der Linse diagnosticiren können. Auch Opacitäten im centralen und tiefen Theile der Linse, ja selbst solche im vorderen Abschnitte des Glaskörpers kann man auf diese Weise sehen. Vielfach wird die Unbeweglichkeit der Linsentrübungen, sowie oft ihre strahlige Form, die Diagnose wesentlich erleichtern.

Auch im durchfallenden Lichte lässt sich aber eine genaue Localisation der fixen Trübungen ausführen. Es gelingt dies mittels der Beobachtung der parallaktischen Verschiebung der Trübungen bei Bewegungen des Auges.

Es sind zwei Dinge, auf die man hiebei ganz besonders zu achten hat:

1. Auf die Lage der Trübungen im Verhältniss zum Pupillarrand und die Verschiebungen aus derselben bei Bewegungen des Auges.

2. Auf die Lage der Trübungen im Verhältniss zum Hornhautreflex des Spiegels und die Verschiebungen aus derselben bei Bewegungen des Auges. Die folgende Auseinandersetzung wird dies sogleich klar machen.

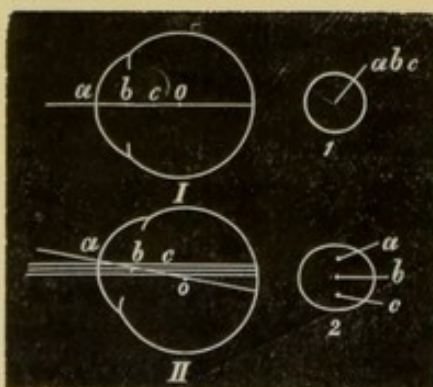


Fig. 68.

Ad 1. Es würden sich (Fig. 68I) auf der optischen Axe des Auges 3 Trübungen befinden, die eine (a) in der Cornea, die zweite (b) in der Ebene der Pupille, also in, unmittelbar vor oder hinter der Linsenkapsel, und eine dritte (c) hinter der Ebene der Pupille. Blicken wir nun ungefähr in der Richtung der optischen Axe in das Auge hinein, so sehen wir nur Eine Trübung etwa in der Mitte der Pupille, da sich ja alle 3 Trübungen nun decken (1). Nun wollen wir den Kranken z. B. nach oben sehen lassen. Sogleich werden uns nun alle 3 Trübungen sichtbar werden.

Die Trübung *b* bleibt in der Mitte der Pupille, *a* hat sich dem oberen Pupillarrand genähert, *c* dem unteren. Hieraus können wir folgende Sätze ableiten:

1. Bleibt die Trübung bei allen Bewegungen des Auges immer in der gleichen Lage zum Pupillarrand, so liegt sie in der Pupillarebene.

2. Wandert eine Trübung in der Pupille in demselben Sinne, wie sich das Auge bewegt (nähert sie sich z. B. beim Blick nach oben dem oberen Pupillarrand), so liegt sie vor der Ebene der Pupille, also zumeist in der Hornhaut oder auf ihrer vorderen oder hinteren Fläche.

3. Bewegt sich eine Trübung in der Pupille im entgegengesetzten Sinne wie das Auge (nähert sie sich also z. B. dem unteren Rande der Pupille, wenn das Auge nach oben sieht), so liegt sie hinter der Ebene der Pupille (also entweder in der Linse oder im Glaskörper).

4. Je grösser die Excursionen sind, desto grösser ist die Entfernung der Trübung von der Pupillarebene.

Auf diese Weise hat man sich ein Urtheil über die Lage der Trübungen relativ zur Pupillarebene gebildet.

Ad 2. Eine Trübung, die hinter der Pupillarebene liegt, kann verschieden tief im Auge liegen. Wir können nun bei einer solchen ganz gut unterscheiden, ob sie vor, in oder hinter dem Drehpunkt liegt. Der Drehpunkt des Auges liegt hinter der Mitte der Augenaxe im vorderen Theile des Glaskörpers. Seine Entfernung von der Hornhautoberfläche beträgt im emmetropischen Auge 13.5 mm , er ist 6 mm vom hinteren Linsenpole entfernt. Dieser Punkt bleibt natürlich bei allen Bewegungen des Auges im Raume vollständig ruhig, ebenso eine Trübung, die sich an dieser Stelle befindet. Beleuchtet man mit dem Augenspiegel das Auge, so sieht man auf der Cornea, die wie ein Convexspiegel wirkt, ein verkleinertes, aufrechtes Bild des Augenspiegels (siehe Seite 11). Dieses Bild muss bei ruhiger Haltung des Spiegels immer dieselbe Lage im Raume behalten, es mag sich das Auge wie immer drehen. Bei Bewegungen des Bulbus erscheint das Bild allerdings auf verschiedenen Stellen der Cornea, die immer den Bewegungen des Auges entgegengesetzt liegen. Blickt der Patient z. B. nach oben, so sieht man das Reflexbild des Spiegels auf dem unteren Theil der Cornea.

Wir setzen nun zunächst voraus, dass der Untersuchte gerade in den Spiegel hineinsieht. Jetzt liegen die Spiegelöffnung, der Reflex des Spiegels auf der Cornea, dann der Drehpunkt des Auges in ein und derselben geraden Linie und bleiben in dieser Lage zueinander auch bei den verschiedensten Bewegungen des Auges: wofür nur der Spiegel und der Kopf des Patienten ruhig bleiben. Wir hätten nun (Fig. 69 I) 3 fixe Trübungen im Auge, die eine fiel mit dem Drehpunkt zusammen (*b*), die andere läge vor ihm (*a*), eine dritte hinter ihm (*c*). Alle drei wären auf der

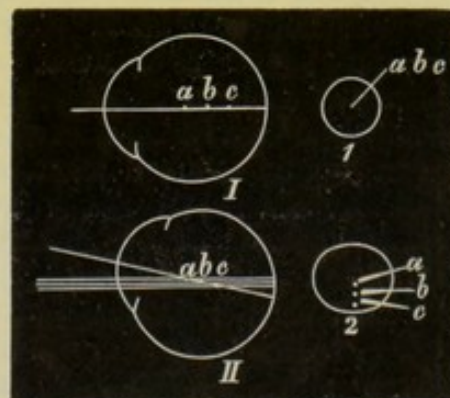


Fig. 69.

Gesichtslinie situirt. Blicken wir also in der Richtung derselben ins Auge (I), so sieht man eine Trübung, da sich alle drei decken (1). Zugleich werden sie vom Cornealreflex des Spiegels je nach ihrer Grösse ganz oder theilweise verdeckt. Anders ist es, wenn der Untersuchte hinauf blickt (II). Jetzt nähern sich alle 3 Trübungen dem unteren Pupillarrande (2), denn alle drei liegen hinter der Pupillarebene (siehe oben). Während aber b (II, 2) sich noch immer mit dem Hornhautreflex des Spiegels deckt, hat sich a nach oben von ihm bewegt, b nach unten. Hieraus folgen wiederum folgende allgemeinen Regeln:

1. Liegt eine Trübung im Drehpunkt des Auges, so deckt sie sich mit dem Cornealreflex des Spiegels, und zwar bei allen Bewegungen des Auges.

2. Liegt eine Trübung vor dem Drehpunkt des Auges, so entfernt sie sich vom Cornealreflex des Spiegels im gleichen Sinne wie das Auge (wenn das Auge hinauf sieht, so geht die Trübung nach oben).

3. Liegt eine Trübung hinter dem Drehpunkt des Auges, so wandert sie vom Cornealreflex des Spiegels im entgegengesetzten Sinne, als sich das Auge bewegt hat (beim Blick nach oben geht sie nach unten).

4. Je grösser die Excursionen sind, desto weiter ist die Trübung vom Drehpunkt entfernt.

Bei grösseren Trübungen kann es natürlich geschehen, dass auch bei Bewegungen des Auges der Cornealreflex noch immer auf der Trübung zu sehen ist. Doch hat er seine Lage zu den Rändern derselben geändert.

Es ist klar, dass die beschriebenen Erscheinungen oft nur gut bei erweiterter Pupille zu sehen sind.

2. Cornea.

Starke **Trübungen** der Cornea sind sehr leicht schon bei einfacher Inspection zu erkennen. Zartere werden durch das Verfahren der seitlichen Beleuchtung aufgedeckt. Im durchfallenden Lichte, also mit dem Augenspiegel gesehen, erscheinen Trübungen der Cornea überhaupt als mehr oder weniger dunkle Wolken in dem Roth der Pupille.

Noch muss aber eine eigenthümliche Erscheinung ganz besonders hervorgehoben werden, welche bei der Untersuchung der brechenden Medien hervortritt, wenn sich **Unebenheiten, Facettirungen** auf der Cornea vorfinden. Dann bekommt man beim Durchleuchten der Medien, wenn man den Spiegel etwas dreht oder den Patienten mit dem Auge Bewegungen machen lässt, ein ganz eigenthümliches Spiel von grauen Wolken, das eben durch seine Veränderlichkeit charakterisirt ist. Nach einer Drehung des Spiegels erscheinen plötzlich Partien der Pupille, die früher dunkel erschienen waren, wieder roth und umgekehrt. Es beruht dies auf der unregelmässigen Brechung der Lichtstrahlen durch die unebenen Stellen. Bei einer gewissen Stellung des Auges und des Spiegels zueinander erscheint z. B. ein Theil der Pupille dunkel, weil die Lichtstrahlen, die durch dieselbe durchtreten, in Folge unregelmässiger Brechung und Reflexion nicht mehr ins Auge des Untersuchers zurückkommen. Aendert sich aber die Richtung

des Lichteinfalls in Folge einer Bewegung des Spiegels oder des Auges, dann gelangt das Licht, welches durch die betreffende Partie, die früher dunkel aussah, geht, ins Auge des Arztes. Natürlich ist jetzt dieser Theil der Cornea zu durchleuchten. Will man dies recht deutlich wahrnehmen, so ist es ungemein wichtig, sich einer ganz schwachen Beleuchtung zu bedienen, ja für sehr geringe solche Oberflächenveränderungen ist es unerlässlich, den Helmholtz'schen Beleuchtungsapparat anzuwenden. Das starke Licht eines Concavspiegels macht diese feinen Beleuchtungsunterschiede vollkommen unkenntlich. Graue Wolken, die durch wirkliche Trübungen der Cornea bedingt sind, werden sich leicht dadurch erkennen lassen, dass sie bei jeder Stellung des Spiegels zum Auge dunkel erscheinen.

Bei **Keratokonius** ist ebenfalls eine ganz eigenthümliche Erscheinung bei der Durchleuchtung der Pupille wahrzunehmen, die besonders bei geringeren Graden darauf führen kann, die Wölbung der Cornea einer genaueren Inspection zu unterziehen. Da bei Keratokonius die Mitte der Cornea gewöhnlich eine stärkere Wölbung zeigt, die peripheren Theile aber im Gegentheil abgeflacht sind, so kann man bei der Untersuchung der Medien einen eigenthümlichen ringförmigen Schatten in der Pupille constatiren, der besonders an der einen Seite dunkler erscheint. Diese dunkle Stelle ändert bei Bewegungen des Spiegels ihre Lage. Dies beruht darauf, dass die Strahlen, die durch die abgeflachten Partien der Cornea austreten, in Folge der daselbst vorhandenen geringeren Refraction divergent sind. Durch die centralen, stärker gewölbten Theile der Cornea kommen dagegen convergente Strahlen hervor. Es muss also zwischen diesen beiden Strahlenbündeln eine Zone vorhanden sein, in die keine aus dem Auge herauskommenden Strahlen hingelangen.

In manchen Fällen von Keratokonius sieht man übrigens bereits bei der Untersuchung der Medien die Papille. Durch den myopischen, centralen Theil der Medien wird nämlich ein sehr kleines, umgekehrtes Bild der Papille wenige Centimeter vor dem Auge entworfen, und dies bekommt man zu sehen, wenn man, wie gewöhnlich in einiger Entfernung vom Auge sich haltend, die Medien untersucht. Nimmt man eine Convexlinse und betrachtet den Fundus im umgekehrten Bilde, so sieht man die Papille in solchen Fällen wohl auch doppelt. Man bekommt eben ein sehr kleines Bild durch die mittleren Theile der Cornea, ein zweites, viel grösseres durch die seitlichen.

3. Iris.

Die meisten Verhältnisse an der Iris kann man sehr gut bei seitlicher Beleuchtung erkennen, besonders genau, wenn man die beleuchtete Partie noch durch eine Loupe betrachtet. Für gewisse Fälle kann aber auch die Untersuchung mit dem Augenspiegel im durchfallenden Lichte wichtig werden. So gelingt es, dunkle Stellen als **Lücken**, entstanden durch Irisatrophie oder Eindringen fremder Körper, zu erkennen. Vorausgesetzt, dass die dahinter liegende Linse und der Glaskörper Licht durchlassen, muss eine solche im auffallenden Lichte dunkle Stelle mit dem Augenspiegel betrachtet in demselben rothen Lichte erscheinen, wie die Pupille.

Verwundung der Iris
 Auch Losreissung der Iris vom Ciliarrand — **Iridodialysis** — kann auf diese Weise erkannt werden. Findet eine solche Abreissung in grösserer Ausdehnung statt, so kann man allerdings schon durch die eigenthümlich abgeschrägte Form der Pupille an der Seite, wo sich die Abreissung befindet, auf dieselbe aufmerksam werden. In Fällen aber, wo nur ein ganz kleiner Theil der Iris losgetrennt ist, sieht man bei auffallendem Lichte einen schwarzen Streifen in der Nähe des Cornealrandes, der auch (unten) für eine Blutansammlung oder für eine pigmentirte Geschwulst gehalten werden könnte. Kann man dagegen durch diese Stelle den Fundus roth aufleuchten sehen, so ist bewiesen, dass dort die Iris vom Ciliarkörper getrennt ist (J. A. Fig. 8).

Hintere Synechien zeigen sich als dunkle Streifen und Zacken am Pupillarrand, der, wenn Atropin gegeben wurde, dazwischen bogenförmig retrahirt erscheint (J. A. Fig. 1). Pigmentpunkte, die nach Zerreißung von Synechien auf der Kapsel zurückbleiben, erscheinen als dunkle, feine Flecken, die in Kreisform angeordnet sein können (J. A. Fig. 2). Hintere Synechien können sich auch in manchen Fällen zu langen, bräunlichen Fäden ausziehen. Sie geben dann ein ähnliches Bild wie eine **persistirende Pupillarmembran**. Sie sind von dieser aber meist leicht zu unterscheiden. Bei den Resten einer Pupillarmembran sieht man oft eine centrale, bräunliche oder graue Auflagerung auf der Linse in der Mitte der Pupille, zu der feine, braune Fäden von der Iris hinziehen. Das Verhalten dieser Fäden ist für die Diagnose sehr wichtig. Sie kommen nämlich von der vorderen Fläche der Iris, und zwar vom kleinen Kreise, und ziehen von dort zur Mitte der Pupille. Dadurch unterscheiden sie sich von zu Fäden ausgezogenen hinteren Synechien, die immer vom Pupillarrand der Iris ihren Ursprung nehmen. Uebrigens müssen sie nicht immer zu einer Auflagerung auf der Linse hinziehen, sondern können auch bloß die Pupille überspannen.

Bei Albinos lässt die ganze Iris rothes Licht durch.

4. Linse.

Schlottung der Iris
 Wir müssen zunächst hier die Symptome anführen, die es gestatten, das Fehlen der Linse — **Aphakie** — zu erkennen. Dieselben treten in gleicher Weise in Erscheinung, mag nun die Linse vollständig aus dem Auge entfernt worden sein oder mag sie nur die tellerförmige Grube verlassen haben und in den Glaskörper gesunken sein. Die vordere Kammer erscheint sehr tief. Die Iris schlottert bei Bewegungen des Auges, da sie keine Stütze an der Linse hat (**Iridodonesis**). Diese Zeichen können aber auch fehlen, nämlich dann, wenn die Iris fixirt ist, z. B. durch hintere Synechien an Kapselreste. Die Pupille ist auch bei seitlicher Beleuchtung vollkommen schwarz. Dies fällt besonders bei alten Leuten auf. Bei solchen nimmt man nämlich mitunter schon bei Tageslicht, mitunter aber erst bei seitlicher Beleuchtung einen grauen Schimmer in der Pupille wahr. Dies rührt davon her, dass der Brechungsindex des Kammerwassers und der Linse nicht der gleiche ist und dass die einzelnen Linsenschichten verschieden stark Licht brechen. Es wird somit nicht alles Licht durchgelassen, wie dies bei einem vollkommen homo-

genen Medium der Fall wäre, sondern es wird ein Theil des Lichtes an den Trennungsf lächen der verschiedenen brechenden Fl ächen reflectirt. Je älter das Individuum ist, desto bedeutender ist im Allgemeinen die Differenz zwischen dem Brechungsindex des Kammerwassers und dem der vorderen Linsenschichten. Dann erhält man einen starken Reflex aus der Pupille, der selbst bei gewöhnlichem Tageslichte so auffallend sein kann, dass man an das Vorhandensein von Cataracta denkt.

Die sichere Diagnose der Aphakie kann man aber erst machen, wenn man das Fehlen des Reflexbildes von der hinteren Linsenkapsel nachweisen kann. Wenn man schräg mit einer Flamme in das Auge hineinleuchtet, so sind drei Reflexbilder der Flamme wahrnehmbar (Purkinje-Sanson). Die Cornea wirkt als Convexspiegel, entwirft also ein aufrechtes, stark verkleinertes, virtuelles, hinter der Cornea gelegenes Bild, welches mit der Lichtquelle in derselben Richtung wandert, wenn man diese bewegt (siehe Seite 11 und Fig. 14, 15). Da der Brechungsindex der Cornea und der der Luft sehr verschieden sind, so ist dieses Bild auch sehr lichtstark. Die vordere Linsenkapsel ist ebenfalls ein Convexspiegel, sie entwirft also ebenfalls ein aufrechtes, virtuelles Bild, das aber sehr lichtschwach ist, da der Brechungsindex des Kammerwassers und der der Linse weniger verschieden sind. Wir können dieses Bild hier vernachlässigen. Es ist schwer zu sehen und wird zur Diagnose der Aphakie nicht ben öthigt. Wichtig ist aber das Bild, das durch die hintere Linsenkapsel entsteht. Diese als Concaespiegel entwirft ein reelles, umgekehrtes, stark verkleinertes Bild, das umgekehrt wandert als die Lichtquelle und das zwischen Krümmungsmittelpunkt und Brennpunkt der spiegelnden Fläche liegt (siehe Seite 10 und Fig. 13).

Wenn man also von der Schläfenseite im dunkeln Zimmer mit einer Kerzenflamme das Auge beleuchtet, so sieht man auf der äusseren Hälfte der Cornea ein aufrechtes, lichtstarkes Bild der Flamme. In der inneren Hälfte der Pupille sieht man das verkehrte, bedeutend kleinere und lichtschwächere Bild, das von der hinteren Linsenkapsel gebildet wird. Geht man mit der Flamme gerade vor das Auge, so nähern sich die Bilder während dieser Bewegung einander und decken sich, sobald man gerade von vorn ins Auge hineinleuchtet. Bewegt man die Flammen noch weiter in dieser Richtung, so dass jetzt das Licht von der Nasenseite ins Auge fällt, so sieht man jetzt das Cornealreflexbild innen, das Reflexbild der hinteren Linsenkapsel aussen. Kurz, diese Bilder bewegen sich immer entgegengesetzt, das grössere (Corneal-) Bild geht mit der Lichtquelle, das kleinere (Linsen-) Bild in entgegengesetzter Richtung. An dieser entgegengesetzten Richtung kann man die beiden Bilder leicht erkennen, wenn man als Lichtquelle den Augenspiegel benützt. Hier kann man die Bilder nämlich nicht dadurch unterscheiden, dass das eine aufrecht, das andere verkehrt ist, denn der Reflex ist eben eine runde Scheibe.

Fehlt also in einem Auge, bei dem sich die Pupille vollständig durchleuchten lässt, das Reflexbild von der hinteren Linsenkapsel, so ist die Linse nicht im Pupillargebiete. Wir werden also schliessen, dass sie entweder durch Operation oder durch Trauma aus dem Auge entfernt wurde, oder wenigstens dass sie das Pupillargebiet vollständig verlassen hat (**Linsenluxation**). In den beiden

ersten Fällen wird man sehr oft Reste der Linsenkapsel nachweisen können, im letzten Falle dagegen wird man oft die Linse am Boden des Auges im Glaskörper finden. Man kann dann, wenn man stark von oben ins Auge hineinsieht, mit dem Augenspiegel oder auch bei genügend erweiterter Pupille bei seitlicher Beleuchtung eine meist graue, scharf begrenzte Masse finden, die schon durch ihre Form sehr leicht als Linse zu erkennen ist. In manchen Fällen ist sie dann im Glaskörper beweglich, kann bei entsprechenden Bewegungen des Auges und bei Beugung des Kopfes in das Pupillargebiet, ja selbst durch die Pupille in die vordere Kammer gelangen. In anderen Fällen ist sie aber fixirt und kann dann natürlich auch seitlich oder oben liegen.

Mitunter hat die Linse das Pupillargebiet nur theilweise verlassen. Dann sieht man oft an der Stelle, wo die Linse fehlt, die vordere Kammer tiefer. Dasselbst kann auch Schlottern des betreffenden Iristheiles sichtbar sein. Durch die Pupille streicht dann der Linsenrand, an dessen Krümmung man leicht erkennen kann, nach welcher Seite die Linse verschoben ist. Ist die Linse getrübt, so erscheint sie im auffallenden Lichte meist grau, der linsenlose Theil der Pupille aber tiefschwarz. Ist dagegen die Linse durchsichtig, so ist der Linsenrand im auffallenden Lichte als hellglänzender Streifen zu sehen. An der hinteren Wand der Linse wird nämlich das von vorn einfallende Licht in der Nähe des Linsenäquators nicht durchgelassen, sondern total reflectirt (siehe Seite 13).

Nimmt man nun den Augenspiegel zur Hand, so erscheint der Theil der Pupille, in dem sich keine Linse vorfindet, hell erleuchtet. Ist die Linse ganz rein oder sind nur einige, mehr centrale Opacitäten in ihr vorhanden, so erscheint der Rand der Linse als schwarzer Streifen (J. A. Fig. 19). Die Ursache davon ist ebenfalls die totale Reflexion, welche die vom Augenhintergrunde reflectirten Strahlen an der vorderen Wand der Linse in der Nähe des Äquators erfahren. So kann also kein Licht von dieser Stelle ins Auge des Untersuchers gelangen und der Linsenrand nur schwarz aussehen.

Eine genaue Untersuchung des Theiles der Pupille, wo die Linse fehlt, kann uns darüber unterrichten, ob die Zonula zerrissen, oder nur gedehnt ist. Die Zonulafasern erkennt man als äusserst feine, graue Fäden, die vom Linsenrande gegen den Ciliarkörper hinziehen.

Ist die Linse durchsichtig, so kann man die Papille natürlich ebensowohl durch dieselbe als durch den linsenlosen Theil der Medien sehen. Im aufrechten Bilde gelingt es leicht, schon bei grösserer Entfernung den Fundus unter geringer Vergrösserung zu sehen, wenn man neben dem Linsenrande vorbeiblickt. Nähert man sich dem Auge, so kann man dann oft erst nach Correction wie für myopische Augen die Papille auch durch die Linse wahrnehmen. Dann erscheint sie natürlich grösser. Im umgekehrten Bilde fällt es dann auch nicht schwer, die Papille sowohl durch die Linse, als neben ihr vorbei, also doppelt zu sehen. Die peripheren Theile der Linse wirken ja wie die zerschnittene Convexlinse in einem Stereoskop, nämlich zugleich als Prisma und als Linse. Es erfolgt also eine Ablenkung der vom Fundus kommenden, durch die Linse gehenden Strahlen gegen die Basis dieses Prismas, in unserem Falle also gegen das Centrum der

Linse. Ist die Linse z. B. nach unten luxirt, so werden die von der Papille kommenden Strahlen durch die obere, in der Pupille sichtbare Hälfte der Linse nach unten abgelenkt. Wir erblicken dann unter dem Bilde der Papille, welches durch den linsenlosen Theil der Pupille sichtbar ist, ein zweites Bild, das durch die Linse entworfen wird. Diese Bilder sind nicht gleich gross. Das erste ist wegen der starken H im aphakischen Theile des Auges grösser, das zweite, untere, kleiner (siehe Seite 56). Auch können selbstverständlich die beiden Bilder nicht in derselben Ebene liegen. Das obere entsteht in grösserer Entfernung vom Auge, das untere in geringerer. Man kann sich leicht denken, dass das Sehvermögen des Patienten unter diesen Verhältnissen stark leiden muss. Es tritt eben monoculäre Diplopie auf. Es soll noch erwähnt werden, dass es, um die Papille doppelt zu sehen, meist nöthig ist, die Pupille künstlich zu erweitern, besonders dann, wenn der Linsenrand nicht genau durch die Mitte der Pupille streicht und erst bei erweiterter Pupille sichtbar wird.

Bei normaler Lage der Linse kann man den Linsenrand nur dann zu Gesicht bekommen, wenn die ganze Iris oder ein Theil derselben angeboren, nach Operation oder nach Trauma fehlt (bei Irideremie, bei Iriscolobom), oder wenn die Iris vom Ciliarrande abgerissen ist (Iridodialysis). Auch da erscheint er natürlich als ein feiner, dunkler Streifen, der besonders bei schrägem Einblick ins Auge sichtbar wird und parallel zum Cornealrande verläuft. Peripher davon können in solchen Fällen auch die Ciliarfortsätze als dunkle, kleine Hervorragungen von ungleicher Höhe zu sehen sein. Die feinen Fasern der Zonula kann man bei sehr genauer Untersuchung auch öfters von den Ciliarfortsätzen zum Linsenrande hinziehen sehen.

Bei den angeborenen Iriscolobomen zeigt mitunter der Rand der Linse eine eigenthümliche Veränderung. Er ist nämlich nicht in der gewöhnlichen Weise convex gegen die Ciliarfortsätze, sondern er zeigt an der Stelle des Coloboms eine leichte Einkerbung, ein sogenanntes **Linsencolobom**.

Nun zu den **Linsentrübungen**! Eine grosse Zahl der Linsentrübungen charakterisirt sich schon durch ihre Form, welche an die Linsenstructur erinnert. Sie sind eben speichen- oder strahlenförmig. Ferner sind die Linsentrübungen nicht selbständig beweglich, sie bewegen sich nur entsprechend den Bewegungen des Auges. Nur wenn die Linse selbst schlottert, so können sie sich sammt der Linse bewegen. Man wird dann an ihren sehr beschränkten Bewegungen, sowie an der Form der Trübungen und an dem gleichzeitigen Irischlottern sie leicht als Linsentrübungen erkennen. Ferner müssen Linsentrübungen das Zustandekommen des Reflexbildes von der hinteren Linsenkapsel hindern, was ein wichtiges Merkmal ist, um sie von manchen fixen Glaskörpertrübungen, besonders solchen, die der hinteren Oberfläche der Linse anliegen, zu unterscheiden.

Von den Linsentrübungen sind zunächst solche zu unterscheiden, die an der Axe der Linse liegen, die sogenannten axialen Trübungen. Sie können zunächst am vorderen Pol der Linse liegen. Dahin gehört die *Cataracta polaris anterior*. Sie stellt im auffallenden Lichte einen kleinen, weisslichen Punkt oder eine kleine, weissliche Scheibe dar, die fast immer genau in der Mitte der Pupille sitzt. Ragt sie als

kleine Pyramide in die vordere Kammer hinein, so nennt man sie *Cataracta pyramidalis*. Sehr häufig ist sie mit centralen Hornhauttrübungen vergesellschaftet. Betrachtet man diese Staarform im durchfallenden Lichte, so erscheint sie als schwarzer Punkt in der Mitte der Pupille und bleibt natürlich bei jeder Stellung des Auges in der Mitte der Pupille, da sie in der Pupillarebene liegt. Sie sieht immer schwarz aus, weil sie sehr dick ist und gar kein Licht durchlässt.

Im Centrum der vorderen *Corticalis* kann man auch mitunter eine Gruppe von kleinen, weisslichen Pünktchen als angeborene Linsentrübung wahrnehmen oder man sieht eine Figur, die aus kurzen drei Strahlen besteht, die in Form eines umgekehrten Y angeordnet sind (J. A. Fig. 4). Manchmal sind auch unregelmässiger Streifen ebenfalls nahe dem vorderen Pole in der *Corticalis* gelegen (J. A. Fig. 3).

Genau im Centrum der Linse finden sich in seltenen Fällen angeborene, kugelige Trübungen von nur sehr geringem Durchmesser, die bei seitlicher Beleuchtung weisslichgrau, in durchfallendem Lichte sehr dunkel oder selbst ganz undurchsichtig sind. Auch durchscheinende, sehr zarte, kugelige Trübungen im Centrum der Linse wurden schon gesehen. Alle diese Trübungen manifestiren sich im durchfallenden Lichte als mehr oder weniger dunkelgraue Scheiben, die in der Mitte am wenigsten Licht durchlassen. Sie sind als angeborene Kernstaare aufzufassen.

Am hinteren Pole der Linse kommt, ebenfalls angeboren, eine *Cataracta polaris posterior* vor. Dieselbe ist meist nicht grösser als ein Hanfkorn, bei seitlicher Beleuchtung weiss und ragt wohl auch spitz gegen den Glaskörper vor. Nach vorne zeigt sie eine glatte Begrenzung. Es handelt sich hier um eine *Cataracta spuria*. In Wirklichkeit liegt diese Trübung nicht in der Linse, sondern blos an ihrer hinteren Fläche. Sie stellt den Rest des vorderen Endes der *Arteria hyaloidea* dar.

Ebenfalls nahe dem hinteren Pole, doch aber eigentlich in der hinteren *Corticalis*, sitzen manche erworbene, scheiben- oder sternförmige Trübungen. Durch die strahlige Form ist schon ihre Lage in der hinteren *Corticalis* angedeutet (J. A. Fig. 6, 7, 8). Sie weisen sehr oft auf tiefere Erkrankungen des Auges hin, indem sie mit Retinal- und Chorioidealkrankheiten in Verbindung stehen, so dass man durch sie erst aufmerksam gemacht wird, den Fundus genau, besonders in der Peripherie zu untersuchen.

Die ganze Axe der Linse vom vorderen zum hinteren Pol der Linse durchsetzt der Spindelstaar, *Cataracta fusiformis*. Diese Staarform besteht aus einem bei seitlicher Beleuchtung bläulich-weiss aussehenden Faden, der sich vom hinteren zum vorderen Linsenpol erstreckt und im Kern sich etwas angeschwollen zeigt. Natürlich muss man schräg ins Auge hineinsehen, um die Trübung in ihrem ganzen Verlaufe sehen zu können.

Der Schichtstaar — *Cataracta perinuclearis, zonularis* — kann nur bei erweiterter Pupille in seiner ganzen Ausdehnung übersehen werden. Bei enger Pupille nimmt man zumeist wahr, dass es sich um eine in der Tiefe der Linse gelegene Trübung handelt.

Bei sehr schrägem Einblick kann man wohl auch die Diagnose stellen, indem man z. B., von der Schläfenseite her in das Auge sehend, nahe dem inneren Rande der Pupille einen schmalen, hellrothen Streifen freier Pupille wahrnimmt, während die übrigen Theile der Pupille eine graue Trübung erfüllt. Findet man bei allen verschiedenen Blickrichtungen denselben Befund, so kann man sich das Bild der Trübung hieraus construiren.

Doch wird man dieselbe auf einmal erst bei Mydriasis sehen können. Dann zeigt sich, gerade von vorne betrachtet, eine zum Pupillarrande concentrisch gelegene, scheibenförmige Trübung von mehr oder weniger bedeutendem Durchmesser. Es fällt an derselben oft auf, dass sie im Centrum weniger saturirt ist als am Rande (J. A. Fig. 15, 16). Dies erklärt sich daraus, dass die Trübung nur die um den Kern gelegenen Schichten der Corticalis betrifft, wie dies schon der Name „Cataracta perinuclearis“ besagt. Das Licht, das durch das Centrum der Trübung hindurchfällt, passirt den durchsichtigen Kern, während das Licht, das durch die Randtheile der Trübung geht, auf eine grosse Zahl trüber Schichten, die hier unmittelbar hintereinander liegen, trifft. Die trüben Schichten haben ganz die Form zweier mit den hohlen Flächen gegeneinander zusammengelegter Uhrgläser. In dem von diesem eingeschlossenen Hohlraum liegt der durchsichtige Kern. Freilich ist manchmal die Trübung der perinuclearen Lagen so dicht, dass selbst im Centrum wenig oder gar kein Licht durchdringt. Um die scheibenförmige Trübung lagert sich ein hellrother Ring, gebildet durch den daselbst unbehinderten Reflex vom Fundus.

Nicht immer ist aber die periphere Zone der Corticalis vollständig durchsichtig. Manchmal finden sich kleine, radiär gestellte Streifchen vor, die vom Rande der Trübung in diese Randzone hineinragen. Diese bezeichnet man als „Reiterchen“, und zwar deshalb, weil man (am besten bei seitlicher Beleuchtung) sehen kann, dass sie \wedge förmig sind und mit dem einen ihrer Füsse in der vorderen Corticalis, gewöhnlich unweit vom Rand der Trübung beginnen und mit dem anderen Fusse in der hinteren Corticalis aufhören, also gleichsam auf dem Rande der grossen, scheibenförmigen Trübung reiten (J. A. Fig. 17, 18). Doch finden sich auch mitunter ganz unregelmässige Trübungen in der peripheren Corticalzone vor, z. B. dem Linsenrande parallel verlaufende Streifen. Im Centrum der trüben Scheibe lagern derselben oft kleine, fleckige, bei seitlicher Beleuchtung weissliche Trübungen auf.

Eine solche Perinuclearcataracta kann auch in einem Auge in doppelter, selbst dreifacher Form vorkommen, das heisst, es finden sich zwei oder drei solche schalige Trübungen sowohl vorne als hinten in der Linse, welche eine von der anderen immer durch durchsichtige Lagen getrennt sind. Ja selbst eine axiale Trübung kann sich noch hinzugesellen, die sich nach vorne in einen Pyramidalstaar fortsetzt, so dass sich ein sehr complicirtes und zierliches Bild darbietet. Diese Details sind allerdings hauptsächlich bei seitlicher Beleuchtung wahrnehmbar.

Durch den durchsichtigen Randtheil der Linse kann man in allen Fällen, wo diese Randzone genügend breit und frei von Trübungen ist, leicht im aufrechten und umgekehrten Bild durchsehen. In anderen

Fällen, wo der Durchmesser des Schichtstaars sehr gross ist und wo sich ausserdem noch Reiterchen oder andere Trübungen in der Randzone finden, gelingt dies nur im umgekehrten Bilde, manchmal nur sehr mühsam, stets natürlich nur bei künstlich erweiterter Pupille.

Bei beginnender *Cataracta senilis* gehen den eigentlichen Trübungen oft graue radiäre Streifen voraus, die im durchfallenden Lichte, aber nur bei einer gewissen Richtung des Lichteinfalls, zu sehen sind. Sie sind bedingt durch Spaltbildung zwischen den Linsenfäsern, welche mit Flüssigkeit von anderem Brechungsindex als die Linsenfäsern erfüllt sind. Durch totalen Reflex an diesen Stellen bei einer bestimmten Stellung der Lichtquelle erscheinen diese grauen Streifen. Die eigentlichen Linsentrübungen treten dann als graue, immer sichtbare Streifen in der vorderen und hinteren Corticalis meist nur von geringer Breite auf (J. A. Fig. 10, 11, 12, 13). Dieselben liegen gewöhnlich hauptsächlich im unteren Theile der Linse, verbreitern sich später immer mehr und geben dann die glänzenden, breiten Speichen, wie sie bei *Cataracta nondum matura* gesehen werden. Mitunter besteht im Beginne von *Cataracta senilis* eine eigenthümliche Linsentrübung, die man wegen ihrer Aehnlichkeit mit dem Greisenbogen der Cornea als *Gerontoxon lentis* — Greisenbogen der Linse — bezeichnet. Es sind das in den Randtheilen der Linse gelegene, aber immer vom Linsenäquator durch eine durchsichtige Schichte noch getrennte, gabelförmige Trübungen, die zum Theil nach der vorderen, zum Theil nach der hintären Fläche der Linse gerichtet sind, sich also ähnlich verhalten wie die Reiterchen bei *Cataracta perinuclearis*. Sie liegen nahe aneinander, haben ganz kurze Fortsätze und bilden einen Ring, der aber immer etwas vom Linsenäquator absteht, ähnlich wie der Greisenbogen der Cornea durch einen durchsichtigen Streifen der Hornhaut vom Hornhautrande getrennt ist. Sie verlängern sich später gegen die Linsenpole hin und verbreitern sich an der Basis. Auch Combination von sternförmigen, centralen und streifigen, peripheren Corticaltrübungen kommt vor (J. A. Taf. II, Fig. 14).

Oft und besonders häufig bei hochgradiger Myopie beginnt die *Cataracta* mit einer Trübung der zunächst um den Kern gelegenen Corticalschichten, so dass man ein Bild bekommt, das fast an eine *Cataracta perinuclearis* erinnert, nur dass die Begrenzung niemals eine so scharfe ist.

In sehr seltenen Fällen kann es sich auch ereignen, dass die Corticalis sich verflüssigt und durchsichtig wird, der Kern aber sich innerhalb derselben senkt. Wir haben es dann mit einer *Cataracta Morgagni* zu thun, die aber statt wie gewöhnlich aus einer trüben Emulsion aus einer klaren Flüssigkeit mit dem darin liegenden Kern besteht. Auf den ersten Blick ähnelt der Befund sehr dem einer luxirten Linse. Der gesenkte Kern aber hat viel geringere Dimensionen als diese und ist in den Grenzen des Kapselsackes beweglich, welch' letzteren man manchmal ganz deutlich an den seiner inneren Wand anhaftenden Linsenresten oder Cholestearinkrystallen erkennen kann.

Bei *Cataracta nigra* erscheint die Pupille bei oberflächlicher Betrachtung dunkel. Bei seitlicher Beleuchtung allerdings wird man die Trübung erkennen und vollends wird man darüber aufgeklärt

werden, wenn man den Spiegel zur Hand nimmt, denn die Pupille ist nicht zu durchleuchten.

Diffuse Linsentrübungen, welche noch so viel Licht durchlassen, dass das Reflexbild von der hinteren Linsenkapsel entstehen kann, bewirken, dass dasselbe roth erscheint, sowie die aufgehende Sonne durch eine trübe Atmosphäre roth gesehen wird.

Der Totalstaar jugendlicher Individuen kann in ganz verschiedener Weise beginnen. Entweder ebenfalls mit radiären Trübungen in der Corticalis (J. A. Fig. 5; Fig. 9), oder mit ganz unregelmässig in der ganzen Linse und auch in ihrem Kern verstreuten grauen Flecken.

Bei complicirten Cataracten geht die Trübung sehr häufig von der hinteren Corticalis aus. Doch kommt dies auch bei jugendlichen Individuen vor, bei denen man im Stadium der Cataracta incipiens und auch nach einer von vorzüglichem Erfolge für das Sehen begleiteten Operation keine Veränderungen im Fundus nachweisen kann.

Seltene Formen von angeborenen Cataracten, die aus einzelnen kleinen, über die ganze Linse verbreiteten Trübungen bestehen, sind die Cataracta stellata und die Cataracta punctata. Bei der ersteren liegen eine grosse Zahl von kleinen, grauen Punkten in der Linse verstreut und gruppiren sich manchmal in der vorderen Corticalis zu einer strahligen Figur. Bei der zweiten findet man eine sternförmige Zeichnung, an deren Strahlen sich wieder secundäre, feine Streifen ansetzen, so dass man ein sehr zartes, an die Zusammensetzung der Linse aus ihren Fasern erinnerndes Bild vor sich hat.

Haben fremde Körper die vordere Linsenkapsel durchbohrt, sind sie in der Linse stecken geblieben, so sieht man sie im durchfallenden Lichte als schwarze, unbewegliche Flecke. Meist sind sie von einer Linsentrübung umgeben, die allerdings in seltenen Fällen auch fehlen oder so gering sein kann, dass man, im Falle es sich um einen Metallsplitter handelt, selbst den Glanz desselben bei seitlicher Beleuchtung sehen kann.

Nach Staaroperationen sowie nach Traumen bleiben Kapsel- und Linsenreste zurück, die als Cataracta membranacea bezeichnet werden. Sie stellen entweder eine dichte Membran dar, die keine Lücken zeigt und nur rothes Licht vom Fundus durchlässt, oder es sind Lücken nachweisbar, durch die man den Fundus deutlich sehen kann. Man bemerkt oft, dass solche membranöse Trübungen ein ganz verschiedenes Aussehen im auffallenden und durchfallenden Lichte zeigen. So sieht man manchmal im auffallenden Lichte eine ziemlich zarte Membran, kann aber bei der Untersuchung mit dem Spiegel sehr gut verstehen, wie durch dieselbe das Sehen stark beeinträchtigt wird, denn solche Membranen benehmen nicht nur Licht, sondern sie machen auch durch die unregelmässige Brechung des Lichtes, die sie bewirken, starken unregelmässigen Astigmatismus.

Es gibt auch Veränderungen, auf die wir gleich hier eingehen wollen, weil sie leicht mit Cataract verwechselt werden können, weshalb sie auch den übrigens sehr unpassenden Namen des Glaskörperstaars erhalten haben. Es bildet sich nämlich besonders häufig nach Verletzungen und bei Fällen, wo sich fremde Körper im Corpus vitreum befinden, eine Trübung hauptsächlich der vorderen Partien des

Glaskörpers, die wie eine Schale die hintere Fläche der Linse umgibt, während die Linse selbst noch von Trübungen frei sein kann. Man erhält dann aus der Tiefe des Auges durch die Pupille einen hellgelben oder graugelben Reflex, den man leicht auf eine Trübung der hinteren Schichten der Linse zurückzuführen geneigt sein könnte. In allen Fällen, wo die Linse davor klar ist, kann man mittels des Reflexbildes von der hinteren Linsenkapsel nachweisen, dass die Trübung nicht in der Linse ihren Sitz hat. Selbst wenn dies nicht gelingen sollte, weist die äusserst glatte Begrenzung der Trübung nach vorn darauf hin, dass es sich um eine hinter der Linse gelegene Glaskörpertrübung handelt. Ausserdem kommt die gelbliche Farbe viel häufiger einem Exsudat im Glaskörper zu.

5. Glaskörper.

Im Glaskörper sind zunächst fixe von beweglichen Trübungen zu unterscheiden. Die fixen Trübungen kann man durch ihre tiefere Lage, durch ihre zur Linsenstructur in keiner Beziehung stehende (vor Allem nicht strahlige) Form diagnosticiren. Ferner wird man mittels der seitlichen Beleuchtung bei erweiterter Pupille die Linse durchmustern und sich von ihrer Durchsichtigkeit durch die Erzeugung des Reflexbildes von der hinteren Linsenkapsel überzeugen. Bei stärkeren Linsentrübungen und gleichzeitig vorhandenen fixen Glaskörpertrübungen kann es allerdings schwer werden, die Unterscheidung zu machen.

Bewegliche Trübungen des Glaskörpers sind dagegen leicht als solche zu erkennen, indem sie mehr oder weniger ausgiebige Excursionen machen, die von den Bewegungen des Auges selbst unabhängig sind. Mit Linsentrübungen könnte man sie nur dann verwechseln, wenn die Linse selbst beweglich ist. Zugleich kann man aus der Schnelligkeit, mit welcher sie die Pupille durchfliegen, einen Schluss auf die Consistenz des Glaskörpers ziehen. Je schneller sie sich bewegen, desto flüssiger ist natürlich der Glaskörper. Uebrigens ist es auch möglich, dass sich der Glaskörper von den ihm benachbarten Theilen abgehoben hat und zwischen ihm und den letzteren sich seröse Flüssigkeit mit darin suspendirten Flocken befindet, so dass man dann einen Fehlschluss zieht, wenn man die sichtbare Beweglichkeit dieser Flocken benützt, um sich über die Consistenz des Corpus vitreum ein Urtheil zu bilden.

Angeborene Anomalien.

Als solche müssen wir die persistirende Arteria hyaloidea, den sichtbaren persistirenden Cloquet'schen Canal, die angeborenen Glaskörpergefässe und das Colobom des Glaskörpers anführen.

Bekanntlich zieht im fötalen Auge die Arteria hyaloidea, von einem Haupt- oder Nebenaste der Arteria centralis Retinae entspringend, von hinten nach vorne durch den Glaskörper zum hinteren Linsenpol. Von diesem Gefäss, von dem Reste bei gewissen Thieren constant gefunden werden, sieht man auch beim Menschen in seltenen Fällen Ueberbleibsel in verschiedenen Formen als **persistirende Arteria**

hyaloidea. Es sind dies entweder kurze graue Zapfen, die von der Papille, wo sie fixirt sind, in den Glaskörper hineinragen. Man kann ihre Spitze bereits aus grösserer Entfernung mit dem Spiegel sehen. Ebenso kann man mit Convexlinsen genauer untersuchen, wie weit sie nach vorne prominiren. Es kommt nun aber auch vor, dass ein solcher Bindegewebsstrang bis zur hinteren Linsenkapsel zieht, wo er sich ungefähr am hinteren Linsenpol befestigt. Aeusserst selten ist es, dass man innerhalb eines solchen Stranges noch eine Blutsäule wahrnehmen kann.

Mitunter erscheint das Gefäss von einem grauen, schlauchartigen Gebilde umgeben, ein Rest des Cloquet'schen Canals, dessen Wandungen verdickt sind. Es erweitert sich in seinen hinteren Theilen und bedeckt die ganze Papille oder einen Theil derselben, in den Fundus hinein strahlige, graue Ausläufer schickend. Auch andere Bildungen müssen hieher gezählt werden; so sah man in einem Falle einen glockenartig geformten, durchscheinenden Körper mit der Spitze an der Papille sitzen.

Angeboren kommen auch **Gefässe in Glaskörper** vor, die mit den Retinalgefässen zusammenhängen. Es sind dies Gefässschlingen, die ganze Convolute bilden und nicht nur in der Gegend der Papille, sondern auch an anderen Stellen ihren Ursprung nehmen können. Dahin gehören wohl auch jene Fälle, wo man Gefässe sieht, die von der Papille entspringen, weit nach vorne in den Glaskörper verlaufen und dann wieder zur Papille zurückkehren. Die Vascularisation der Retina erfolgt eben bei der Entwicklung des Auges vom Glaskörper aus. Bei einzelnen Thieren (Fröschen) besteht eine Vascularisation des Glaskörpers durch das ganze Leben hindurch.

Meist in Verbindung mit Colobomen der Chorioidea, doch auch ohne solche finden sich im unteren Theile des Auges als angeborene Anomalien bläulichweisse oder grünlichweisse bindegewebige Massen, die sich bis gegen die Papille, ja bis zu derselben hinauf erstrecken und also einen nach unten (doch nicht immer direct nach unten) gelegenen Sector des Fundus einnehmen können. Dieselben sind vascularisirt und stellen einen **Rest der bindegewebigen Glaskörperanlage** dar. Im Embryo nämlich tritt die Anlage des Glaskörpers, vom mittleren Keimblatte ausgehend, durch die Retinalspalte und gelangt so hinter die Linse.

Erworbene Anomalien.

Glaskörpertrübungen können sich in verschiedenen Formen zeigen:
 1. Als Glaskörperstaub. 2. Als Fäden, Flocken oder grössere Klumpen.
 3. Als Membranen. 4. Als diffuse Glaskörpertrübung

Ad 1. Der Glaskörperstaub ist sehr oft ungemein schwer zu sehen und entgeht sehr leicht einer oberflächlichen Untersuchung. Man muss unbedingt zu einem lichtschwachen Spiegel — Helmholtz'schen Beleuchtungsapparat oder wenigstens Planspiegel greifen, um ihn zu sehen. Ausserdem ist es fast immer nothwendig, die Pupille künstlich zu dilatiren und sich, vorausgesetzt dass man nicht Myop ist, durch Vorsetzen von Convexlinsen für den Glaskörper einzustellen. Man wird dann in solchen Fällen einen ungemein feinen Staub sehen,

der zumeist den hinteren Theil des Glaskörpers erfüllt und bei Bewegungen des Auges deutlich durcheinanderwirbelt. Die einzelnen Theile, aus denen diese Trübung besteht, sind ungemein klein, eben sichtbar. Allerdings können grössere Flocken oder Wolken darunter gemischt sein, die dann viel leichter zu sehen sind. Der Staub ist so fein, dass er den Einblick auf den Fundus gar nicht hindert. Man ist im Stande, die Papille im aufrechten und umgekehrten Bilde ganz gut zu sehen. Der Nachweis des Glaskörperstaubes ist deshalb so wichtig, weil er für Lues als aetiologisches Moment einer Retino-chorioiditis nahezu pathognomonisch ist (J. A. Fig. 21).

Ad 2. Glaskörpertrübungen in Form von grösseren Flocken oder Fäden erscheinen entweder sehr leicht beweglich oder sie sind nur wenig oder gar nicht beweglich. Das letztere kommt selten vor. Sie erscheinen grau, fast schwarz (J. A. Fig. 22, 23), in seltenen Fällen dagegen, wo sie viel Licht reflectiren, bläulich- oder grünlich-weiss, sehnig glänzend.

Ad 3. Glaskörpermembranen verbinden oft grössere flockige oder klumpige Trübungen. Sie entstehen häufig in Folge von Blutungen, doch kommt auch in Folge von *Cysticercus* eine eigenthümliche Art von membranösen Glaskörpertrübungen vor. Es ist dies ein ganzes Fächerwerk von schleierartigen Trübungen, die miteinander zusammenhängen und sich bei Bewegungen des Auges nicht durcheinander bewegen, sondern zusammen Locomotionen machen. Sie sind so eigenthümlich, dass ihr Vorhandensein allein schon für Jemand, der solche Fälle gesehen hat, auf *Cysticercus* hinweist. Glaskörpermembranen können sich auch vascularisiren und dann zur Verwechslung mit Netzhautabhebung Veranlassung geben.

Ad 4. Diffuse Glaskörpertrübung ist nur daran kenntlich, dass in Fällen, wo Trübungen der übrigen Medien, Hornhaut und Linse auszuschliessen sind, die Details des Fundus doch durch keine Correction zur Anschauung gebracht werden können. Die Papille erscheint in solchen Fällen stark geröthet, was durch das trübe Medium bedingt ist. Eine diffuse Glaskörpertrübung ganz ohne eingestreute geformte Opacitäten, als: Flocken, Fäden, kommt wohl sehr selten vor. Es ist aber häufig zu sehen, dass bei Glaskörperflocken die dazwischen gelegenen Partien des Glaskörpers diffus getrübt erscheinen.

Glaskörperblutungen. Viele der flockigen und klumpigen Glaskörpertrübungen sind auf Blutungen zurückzuführen. Doch kann man in manchen Fällen direct die Blutfarbe der Trübungen nachweisen. Entweder, wenn das Roth sehr hell ist, bei der Spiegeluntersuchung, oder im auffallenden Lichte, wenn man bei maximaler Mydriasis den Glaskörper mit seitlicher Beleuchtung durchleuchtet. Oft behalten solche blutige Ergüsse sehr lange ihre hellrothe Farbe bei. Gleichzeitig ist mitunter ein blutiger Beschlag auf der hinteren Wand der Linse zu finden oder man kann den Zusammenhang der im Glaskörper suspendirten Blutklumpen mit einem Gefässe der Retina constatiren. Diese Blutungen können sehr plötzlich auftreten und so massenhaft sein, dass sie das qualitative Sehen vollständig aufheben. Es ist nur mehr quantitative Lichtempfindung vorhanden, ja selbst diese kann fehlen (ohne dass Netzhautabhebung gleichzeitig vorhanden sein

müsste). In solchen Fällen gelingt es meist nicht mit dem Augenspiegel Licht aus der Pupille zu bekommen. Dieselbe erscheint schwarz, als ob reife Cataracta da wäre. Das Reflexbild von der hinteren Linsenkapsel ist aber mit voller Deutlichkeit zu demonstrieren. Oefters bekommt man übrigens in gewisser Richtung mit dem Augenspiegel einen rothen Reflex, kann aber bei genauerer Untersuchung constatiren, dass dies nur der Reflex von der vorderen Fläche der Blutmasse ist, nicht der Reflex vom Fundus. Solche Blutungen können sich übrigens wieder resorbiren, so dass der Fundus sichtbar wird.

Bei sehr schiefem Einblick mit dem Spiegel kann man auch Blutungen oder Extravasate in der Gegend des Petit'schen Canals nachweisen (J. A. Fig. 20).

Synchysis scintillans. Ein sehr schönes Bild gibt die Synchysis scintillans oder Scintillatio bulbi (von scintilla, der Funke). Bei diesem Zustande, der auch in sonst ganz normalen Augen vorkommen kann, doch meist bei solchen mit anderen pathologischen Veränderungen gesehen wird, sind Krystalle von Cholestearin, Tyrosin und Phosphatmassen im Glaskörper vorhanden. Sie stellen sich als hellglänzende Punkte dar, die wie Funken aussehen (J. A. Fig. 24). Sie sind von verschiedener, aber nie sehr bedeutender Grösse und entweder ganz frei beweglich oder nur wenig beweglich, ja sie sind auch schon im Glaskörper ganz fixirt gesehen worden. Auch auf Glaskörpermembranen können sie aufsitzen.

Luftblasen sind nach perforirenden Verletzungen der Augenmembranen wiederholt im Glaskörper gesehen worden. Sie zeigen sich als hellglänzende, vollständig runde Blasen mit dunklem Rand. Sie verschwinden übrigens bald.

Glaskörperabhebung. In Folge verschiedener Processe kann sich der Glaskörper von seiner Umgebung abheben, und zwar entweder im vorderen Bulbustheil (vordere Glaskörperabhebung), oder am hinteren Pol des Auges oder dessen Umgebung, so dass der Glaskörper in der Gegend der Papille fixirt bleibt, während er sich ringsherum abhebt und so eine Trichterform annimmt. Eine Spiegeluntersuchung und eventuelle Diagnose dieser Veränderung ist natürlich nur dann möglich, wenn Cornea und Linse den Einblick auf den Glaskörper gestatten. So kommen also hier nur diejenigen Fälle in Betracht, wo hochgradige Myopie, eine Cataractoperation oder allenfalls eine Verletzung die Ursache der Glaskörperabhebung ist. Im ersteren Falle löst sich der Glaskörper sowohl von der Retina im hinteren Bulbusabschnitt, als auch von der Papille ab, nimmt also nur den vorderen Theil des hinter der Linse gelegenen Raumes ein. Im zweiten Falle bleibt der Glaskörper meist mit der Papille im Zusammenhange. Bei progressiver Myopie findet man manchmal, wenn man sich nicht vollständig für den Fundus einstellt, eine weissglänzende bogenförmige Linie, welche in einiger Entfernung von der Papille ihren inneren Rand halbkreisförmig umgibt und welche gegen die Details der Retina leichte parallaktische Verschiebung zeigt. Dieselbe wird als der Rand des abgehobenen Glaskörpers betrachtet. Nach Operationen ist es in seltenen Fällen gelungen, die Glaskörperabhebung zu diagnosticiren, indem man in einem Theil des Glaskörpers eine

Membran sah, die blasenartig gegen das Centrum des Glaskörpers hereinhing, mit ihren Rändern an die Retina fixirt war und keine Gefäße zeigte, vielmehr konnte man durch dieselbe die Gefäße der Retina sehen. Die Blase zeigte durch ihr Schwappen, dass sie einen serösen Inhalt besass. Das Erkennen einer solchen Glaskörperabhebung nach Operationen wäre deshalb von praktischer Wichtigkeit, weil sich an dieselbe sehr leicht Netzhautabhebung anschliesst und so der anfangs sehr gute Erfolg der Operation vernichtet werden kann.

Glaskörperabscesse. In sehr seltenen Fällen wurden Glaskörperabscesse als gelbliche oder grauliche, mitunter durchscheinende, gelatineartig zitternde Massen im Auge gesehen. Es sind hier nur eben jene seltenen Vorkommnisse gemeint, wo eine ganz circumscribte Infiltration des Glaskörpers erfolgt, während die Umgebung ganz oder fast ganz durchsichtig ist, denn bei diffusen Eiterbildungen ist natürlich die Augenspiegeluntersuchung unmöglich.

Gefässneubildung im Glaskörper. Wir haben schon oben erwähnt, dass auf Glaskörpermembranen sich Gefäße bilden können, welche mit Gefäßen der Retina oder des Ciliarkörpers in Verbindung stehen. Es sind auch einzelne, seltene Fälle bekannt, wo sich in den durchsichtigen Glaskörper Gefässschlingen hinein erstreckten, die von den Gefäßen der Retina hervorsprossen und deren Bildung und Rückbildung beobachtet werden konnte (J. A. Fig. 72).

Fremde Körper, die durch die Augenmembranen in den Glaskörper gedrungen sind, können, sobald die vor dem Corpus vitreum gelegenen Medien den Durchblick gestatten und sobald der Glaskörper selbst nicht ganz dicht getrübt ist, mit dem Augenspiegel oder, wenn sie weit vorne liegen, auch bei seitlicher Beleuchtung gesehen werden. Meist sind sie nur im Anfang von durchsichtigem Glaskörper umgeben, so dass man sie in ihrer wahren Form und mit ihrem wahren Glanze (Metallsplitter) sehen kann. Gewöhnlich umgibt sie bald eine trübe Schicht des Glaskörpers. Zu solchen fremden Körpern sieht man dann manchmal strangförmige Glaskörpertrübungen ziehen, die entweder den Weg bezeichnen, den der Fremdkörper nach seinem Durchtritt durch Sklera und Chorioidea bis zu seiner jetzigen Lage genommen hat, oder, wenn der Fremdkörper den ganzen Glaskörper durchflogen hat und an einer seiner Einbruchspforte gegenüberliegenden Stelle der Glaskörperumhüllung wieder abgeprallt ist, so kann auch von dieser Stelle zu dem Fremdkörper selbst eine verdichtete Partie des Glaskörpers ziehen. Indessen hat man auch Fälle beobachtet, wo Metallsplitter sehr lange Zeit nach der Verletzung von gar keiner Trübung des Glaskörpers umgeben waren. Meist aber vermehrt sich die Glaskörpertrübung bald so, dass man nur durch die stärkere Ansammlung an einer Stelle den Sitz des fremden Körpers erkennen kann oder es ist auch dies nicht mehr möglich. Ausserdem gesellt sich dann oft Iridokyklitis hinzu, wodurch die Pupille durch Exsudat verschlossen wird. Der Nachweis eines fremden Körpers im Glaskörper hat bedeutende Wichtigkeit, da man dann eventuell im Stande ist, denselben zu beseitigen.

Entozoen. Im Glaskörper des menschlichen Auges kommt der *Cysticercus cellulosae* vor, und zwar kann derselbe sich gleich

daselbst vorfinden, oder er sitzt ursprünglich subretinal, durchbricht später die Netzhaut und gelangt so in den Glaskörper. Dort liegt er entweder frei oder ist von Trübungen umgeben. Man sieht eine bläulichweise, gefässlose Blase, die an der Oberfläche feinkörnig erscheint und am Rande irisirt. Entweder erblickt man nur die Stelle, wo der Kopf sitzt, als weissen Fleck, oder derselbe ragt mit Saugnapfen und Hakenkränzen hervor (L. A. Taf. VII, Fig. 5). An der Blase selbst sieht man, wenn das Thier lebt, eigenthümliche undulirende, mit der peristaltischen Bewegung des Darmes vergleichbare Bewegungen. Der Hals und der Kopf zeigen dagegen sehr selbständige Bewegungen, die jedoch nur zu Zeiten auftreten. Liegt die Blase noch ganz hinten an der Netzhaut, so beträgt ihre Grösse 2 bis 4 P. D.

II. Capitel.

Sehnerv.

A. Angeborene Anomalien.

Physiologische Excavation.

Die Aushöhlungen des Sehnerven — Excavationen — können entweder partiell oder total sein. Dieser Unterschied fällt hinsichtlich der Diagnostik zusammen mit der Unterscheidung zwischen den physiologischen (angeborenen) und den pathologischen Excavationen. Hiemit ist nicht gesagt, dass pathologische Excavationen nicht auch im Beginne partiell sein können, doch kann man unter den gewöhnlichen Umständen eine Excavation erst als pathologisch bezeichnen, sobald sie total geworden ist, den einzigen Fall etwa ausgenommen, wo man die Erweiterung und Vertiefung einer partiellen Excavation mit dem Augenspiegel verfolgen kann.

Es gibt also folgende Arten von Excavationen:

I. Physiologische Excavation (angeborene, partielle Excavation).

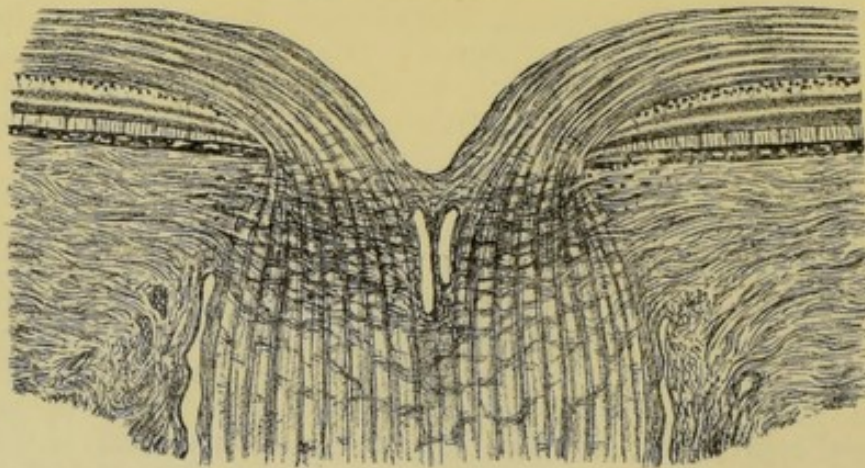


Fig. 70.

Sie besteht in einer Einsenkung der Papille entweder in ihren centralen Partien oder der Theile aussen vom Centrum. Nie nimmt sie die ganze Papille ein, sondern immer ist ein ring- oder sichelförmiger Theil derselben nicht excavirt (siehe Fig. 70).

II. **Pathologische Excavation.** Alle pathologischen Excavationen haben das Gemeinsame, dass sie total sind, dass sie die ganze Papille betreffen. Man kennt zwei Arten der pathologischen Excavation:

1. **Die glaukomatöse Excavation.** Bei dieser findet man an Stelle der Papille eine tiefe Grube, die bis zum Rande reicht. Die Lamina cribrosa ist nicht in ihrer normalen Lage, sondern nach hinten in den Opticus hinein ausgebaucht (siehe Fig. 72).

2. **Die atrophische Excavation.** Hier erstreckt sich die Vertiefung wohl auch über die ganze Papille, doch ist sie nicht bedeutend, nur seicht, muldenförmig. Die Lamina cribrosa ist in ganz normaler Lage. Die Einsenkung ist nur dadurch hervorgerufen, dass das Gewebe des Nervenkopfes geschwunden ist (siehe Fig. 73).

Bezüglich der ophthalmoskopischen Diagnose der Excavation sei gleich darauf hingewiesen, dass dabei ganz besonders das Verhalten der Gefässe massgebend ist. Die physiologische Excavation stellt sich bei der Augenspiegeluntersuchung folgendermassen dar: Zunächst bemerkt man, dass die Farbe der Papille keine gleichmässige ist. Das Gelbroth derselben geht an einer Stelle entweder plötzlich oder ziemlich allmählich in eine weissliche oder ganz weisse Farbe über. Diese Stelle zeigt sich rund oder oval und liegt entweder in der Mitte der Papille oder etwas nach aussen davon (J. A. Fig. 41, 42, 43, 44; W. u. M. Fig. 2, 3, 4, 5; L. A. Taf. II, Fig. 4, 5). Manchmal ist sie auch ganz excentrisch gelagert, so dass ihr äusserer Rand mit dem äusseren Rande der Papille zusammenfällt. In solchen Fällen ist natürlich der übrige, in gewöhnlicher Weise gefärbte Theil der Pupille sichelförmig mit der Concavität nach aussen. Nur selten kommt es vor, dass diese entfärbte Stelle den unteren Theil der Papille einnimmt. Diese helle Farbe rührt davon her, dass dem Bereiche derselben eine Vertiefung von grubiger oder trichterförmiger Gestalt entspricht, die bis in die Gegend der Lamina cribrosa reicht. Man bekommt in Folge dessen den hellen Reflex von dem Bindegewebe dieser letzteren sehr deutlich.

Die Grösse der excavirten Partie ist sehr verschieden. Sie kann nur einen kleinen Theil der Papille einnehmen oder auch so gross sein, dass der normal gefärbte Theil ganz klein gegen dieselbe erscheint und z. B. nur auf einen Ring oder eine Sichel reducirt ist, deren Breite etwa den sechsten oder achten Theil des P. D. beträgt. Immer muss sich aber ein deutlich nicht excavirter Theil der Papille nachweisen lassen (J. A. Fig. 44).

Die Gefässe biegen um den Rand dieser hellen Stelle entweder ziemlich allmählich oder sehr stark geknickt herum und senken sich in die Tiefe. Sie können wohl je nach der Beschaffenheit der Excavation an einer Stelle fast am Rande der Papille umbiegen, immer aber muss ein Theil der Gefässe ohne Biegung über den Papillrand verlaufen und erst innerhalb der Papille Biegungen zeigen. Steigen die Gefässe sehr plötzlich in die Tiefe, so zeigen sie am Rande der Excavation eine auffallend dunkle Farbe, sie enden daselbst gleichsam mit einer sehr dunkel gefärbten Anschwellung (J. A. Fig. 42, 43, 44; W. u. M. Fig. 3). Dies kommt daher, dass man an dieser Stelle ganz senkrecht auf die Blutsäule sieht, so, als ob man von oben in ein mit dunkler Flüssigkeit gefülltes Glasrohr hinein-

sehen würde. Die sehr dicke Flüssigkeitsschichte, in welche man so das Licht hineinwirft, bedingt die dunkle Färbung. Manchmal sieht man auch die Gefässe mit einem schnabelförmigen Fortsatz an dem Rand der Excavation aufhören. Dies ist dann der Fall, wenn der Theil der Gefässe, der an der Seitenwand der Grube liegt, nicht gerade von vorne nach hinten verläuft, sondern schräg, so dass wir noch ein Anfangsstück desselben sehen. In Folge der Biegungen der Gefässe geschieht es oft, dass die centralen, in der Excavation gelegenen Stücke nicht mit den auf dem normal gefärbten, nicht vertieften Theile der Papille liegenden, zusammenzupassen scheinen. Die Gefässe erscheinen wie unterbrochen (J. A. Fig. 44, W. u. M. Fig. 3). Man kann sich dies sehr leicht erklären. Das Gefässstück, das an der Seitenwand der Grube hinuntersteigt, braucht nur nicht direct von vorne nach hinten zu verlaufen, sondern etwas schräg. Es ist dieses Verhalten bei steilrandigen Excavationen zu sehen. Bei solchen, die allmählich abfallen, kann man die Gefässe die ganze Wand hinab verfolgen. Im aufrechten Bilde kann man auch sehr deutlich parallaktische Verschiebungen der in verschiedenem Niveau liegenden Gefässe gegeneinander wahrnehmen. Zum Auftreten der parallaktischen Verschiebung im umgekehrten Bilde ist die Niveaudifferenz meist zu gering.

Bei seichten physiologischen Excavationen sieht man die Gefässe innerhalb der Excavation und in dem nicht excavirten Theil der Papille im aufrechten Bilde mit denselben Correctionslinsen. Oft muss man sich aber für den Grund der Excavation im aufrechten Bilde corrigiren, muss also, falls das untersuchte Auge emmetropisch ist, Gläser wie für ein myopisches Auge vorsetzen. Bei einem hypermetropischen Auge wird man als Emmetrop dagegen wahrnehmen können, dass man wohl die Gefässe im Niveau der Retina noch mit Convexlinsen sehen kann, während die Gefässe in der Excavation, bereits verschwinden. Der Grund der Excavation kann also emmetropisch sein, während der Rand hypermetropisch ist.

Im Grunde der Excavation sieht man bei einer gewissen Einstellung in sehr vielen Fällen eine grosse Zahl von graublauen Tüpfeln (J. A. Fig. 41, 44). Dieselben wurden immer als die Lücken der Lamina cribrosa gedeutet. Ihre Entstehung wird aber wohl auf andere Weise zu erklären sein (Arlt). Die Nervenfasern des Opticus verlieren in der Gegend der Lamina cribrosa ihr Mark. Dieses letztere erscheint bei der ophthalmoskopischen Untersuchung (wie man bei den Fällen von markhaltigen Nervenfasern in der Netzhaut sieht) weiss. Die markhaltigen Nervenfasern des Opticus würden sich also von dem Bindegewebe der Lamina cribrosa gar nicht unterscheiden, wenn das Mark genau im Niveau der Lamina cribrosa in allen Nervenfaserbündeln aufhören würde. Dadurch aber, dass innerhalb der Nervenfaserbündel nicht alle Nerven ihr Mark an der gleichen Stelle verlieren, sondern viele Fasern schon hinter der Lamina cribrosa marklos werden, entstehen scheinbare Gruben, in die man mit dem Spiegel hineinsehen kann. Man sieht durch die durchsichtigen marklosen Fasern auf das weiter hinten liegende Mark hinein. In diese Grube fällt weniger Licht, sie sehen deshalb graublau aus. Sie zeigen gegen die Retina eine Refraktionsdifferenz von 1.5 bis 2.0 *D*, was mit der soeben gegebenen Erklärung übereinstimmt.

Die Details im Grunde der physiologischen Excavation und jene, die im Niveau der Retina liegen, können parallaxtische Verschiebung zeigen, woran man auch geringe Niveaudifferenzen erkennen kann.

Mit der physiologischen Excavation kann sich auch eine physiologische Elevation in der Weise verbinden, dass der nicht vertiefte Theil der Papille ungewöhnlich prominirt. Es kommen übrigens auch seltene Fälle vor, wo die Papille blos in einer Partie eine starke Erhöhung zeigt, so dass z. B. ein Quadrant derselben in den Glaskörper hinein vorragt. Man findet z. B. das untersuchte Auge emmetropisch, auf der erhabenen Stelle aber besteht eine *H* von bis 3 *D*.

Physiologisch
Elevation

Als ganz seltene Formen der Excavation wurden auch nierenförmige beobachtet mit einer horizontalen Leiste, welche die Vertiefung in zwei ungefähr gleiche Hälften theilte.


Innerhalb einer sonst normal gestalteten Papille fanden sich in einem Falle mehrere, unregelmässig vertheilte, sehr tiefe Löcher, in die sich Gefässe mit sehr scharfen Biegungen hineinsenkten.

Anomalien der Centralgefässe.

Die Papille kann angeboren **gefässlos** erscheinen. Die Retinalgefässe treten dann an ihrem Rande oder selbst ausserhalb der Papille hervor.

In der **Vertheilung der Centralgefässe** auf der Papille herrscht eine grosse Mannigfaltigkeit. Manchmal sieht man eine sehr grosse Zahl von Gefässen, in anderen Fällen wieder nur wenige grössere Aeste auf der Papille. Es hängt dies von dem Orte ab, wo die Theilung des Stammes der Arteria centralis erfolgt. So findet man mitunter unten nur Eine Vene auf der Papille, weil die Theilung in die zwei Hauptäste erst ausserhalb der Papille geschieht. Andererseits können sich die Gefässe schon innerhalb des Opticus theilen, so dass man bereits kleinere Aeste nicht in der Mitte der Papille, sondern etwas näher ihrem Rande hervortreten sieht.

Am äusseren Rande zeigen sich manchmal Gefässe von ganz eigenthümlichem Verlauf. Es sind dies Gefässe, die am Rande der Papille, am Chorioidealring ihren Ursprung nehmen und dann gegen das Centrum der Papille verlaufen. Nachdem sie eine kurze Strecke in dieser Richtung zurückgelegt haben, machen sie eine scharfe Biegung und kehren wieder zum Rande der Papille zurück, von wo sie sich dann weiter in die Retina begeben. Sie bilden also eine auf der Papille liegende Schlinge. Diese Gefässe hängen, wenn auch nicht immer, mit dem Sklerotikalgefässkranze zusammen, von welchem sie entspringen, dann um den Rand der Chorioidea herumbiegen und so in die Retina gelangen. Der von ihnen versorgte Theil der Netzhaut würde also nicht dem Gebiet der Centralgefässe, sondern dem der hinteren Ciliararterien angehören. Man nennt diese Gefässe **cilioretinale Gefässe**.



Nur in äusserst seltenen Fällen verlaufen grössere Gefässe gegen die Macula lutea zu.

Korkzieherartige, umeinander gewundene Gefässe sind nicht allzu selten zu beobachten.

Eine besondere Art der Gefässanordnung wird als **verkehrte Gefässvertheilung** bezeichnet. Bei derselben verlaufen die grösseren

Gefässe statt wie normal hauptsächlich nach oben und unten, zumeist nach innen, so dass es aussieht, als ob sämtliche Gefässe für die innere Netzhauthälfte bestimmt wären. In scharfen Biegungen kehren sie erst später gegen die äusseren Netzhautpartien zurück. Solche Augen sind zumeist in geringem Grade amblyopisch und oft astigmatisch.

Anomalien der Farbe der Papille.

Die Farbe der Papille bietet in verschiedenen Augen gewisse Verschiedenheiten dar. Es gibt Augen mit ganz normaler Function, in denen die Papille ungemein blass, und andere, in denen sie sehr roth erscheint. Ein Beobachter sah einen Fall von blauer Verfärbung des Sehnerven. Die Gefässwandungen traten in diesem Falle als weisse Streifen auf der Papille sehr deutlich hervor, und ausserdem sah man noch zahlreiche andere weisse Streifen die Papille durchsetzen (J. A. Fig. 40).

Bei albinotischen Augen erscheint die Papille nicht nur in den meisten Fällen sehr verschwommen, sondern auch oft eigenthümlich grau. Aber auch in normal pigmentirten Augen kann sich die Papille schiefergrau, selbst schwärzlichgrau, mitunter mit schwarzen Flecken darstellen.

Pigmentflecken auf der Papille selbst gehören zu den Seltenheiten. Der Chorioidealring ist ja in vielen Augen so stark ausgesprochen, dass ein Anfänger leicht versucht sein kann, an einen pathologischen Ursprung des Pigmentes zu denken. Doch innerhalb der Papille sieht man nur selten Pigment. Es kann in Form von Pigmentschollen oder als ein zum Rande der Papille concentrischer Ring auftreten (J. A. Fig. 37, 38, 39). Auch büschelförmige Pigmentflecke können sich an der Eintrittsstelle der Retinalgefässe auf der Papille finden (L. A. Taf. XII, Fig. 3).

Glänzende, sehr kleine Punkte auf der Papille müssen als Cholestearinkrystalle gedeutet werden.

Colobom der Sehnervenscheide.

Beim Colobom der Sehnervenscheide ist zunächst ein partielles von einem totalen zu unterscheiden. Als partielles sind solche Fälle aufzufassen, wo im unteren Theile der Papille zumeist eine tiefe Excavation liegt, die gewöhnlich bis zum Rande geht und um deren Rand die Gefässe mit scharfen Knickungen umbiegen (J. A. Fig. 87). Gleichzeitig finden sich wohl meist andere angeborene Anomalien, besonders Colobombildungen in Chorioidea und Retina vor.

Beim totalen Sehnervenscheidencolobome fällt zunächst auf, dass die Papille bedeutend, etwa vier- bis fünfmal, grösser ist als normal. Die Grenzen sind wohl scharf aber sehr unregelmässig. Die Centralgefässe entspringen nicht alle im Centrum der Papille, sondern häufig zum Theil nahe der Peripherie, und bei genauer Einstellung im aufrechten Bilde kann man sehr leicht constatiren, dass die ganze grosse Stelle einer trichterförmigen Vertiefung entspricht, an deren Wand die Gefässe sich hinabsenken (L. A. Taf. XII, Fig. 4). Auch diese Verbildung kommt sowohl allein als in Verbindung mit anderen

angeborenen Anomalien, besonders Colobomen der Retina und persistirender Arteria hyaloidea vor.

Als rudimentäre Sehnervenscheidencolobome sind gewiss mit Recht jene Fälle angesprochen worden, wo sich nach unten, innen-unten oder aussen-unten an die Papille angrenzend, eine helle Sichel vorfindet, deren Grenze gegen die Papille meist sehr stark verschwommen ist. Die Papille selbst ist dann gewöhnlich schräg oder queroval und die Gefässe treten sehr oft aus einer ganz eigenthümlich geformten physiologischen Excavation heraus. Diese letztere ist nämlich schräg nach unten gerichtet, so dass sie einen oberen scharfen Rand hat, während sie sich nach unten allmählich verflacht. Um den oberen Rand biegen die Gefässe sehr plötzlich um. Auch solche Augen sind meist amblyopisch und astigmatisch. Diese hellen Sichel nach unten mit der beschriebenen Difformität der Papille sind wohl genau von zumeist nach aussen gerichteten erworbenen, auf Chorioidealatrophie beruhenden, zu unterscheiden, die als Staphyloma posticum oder Conus sich in myopischen Augen finden.

Conus
Staphyloma
post.

Opticustheilung.

Diese Anomalie besteht in einem abnormen Verlaufe der Opticusfasern und der Gefässe. Es scheint, als ob Opticusfasern und Gefässe in zwei Bündel zusammengefasst wären, von denen eines nach oben, das andere nach unten verläuft. Der obere und der untere Rand der Papille ist verschwommen, der äussere und der innere tritt schärfer hervor. Fast alle Gefässe verlaufen nach oben und nach unten (J. A. Fig. 33). Das Aussehen der Papille ist sehr ähnlich dem bei Astigmatismus, unterscheidet sich aber dadurch, dass selbst bei Anwendung von Correctionslinsen keine Gefässe aussen und innen hervortreten, und ferner durch den Umstand, dass die Form der Papille sowohl im aufrechten als im umgekehrten Bild dieselbe ist.

Bindegewebe auf der Papille.

Man sieht in seltenen Fällen auf der Papille weissliche oder bläulichweisse, entweder schleierartig zarte oder dichtere flächenhaft ausgedehnte Massen. Dieselben verdecken die Retinalgefässe, sind gewöhnlich ziemlich scharf begrenzt und am Rande manchmal zackig, mit Fortsätzen versehen. Sie können auch eine deutliche Prominenz zeigen und so ausgedehnt sein, dass ein grosser Theil der Papille dadurch unseren Blicken entzogen wird.

(formlos)

Dabei ist der Verlauf der Retinalgefässe und alle übrigen Verhältnisse ganz normal. Auch dies sind angeborene Bildungen, und zwar Bindegewebsmembranen und -Massen, die wohl der Arteria hyaloidea, respective dem hinteren Ende des Cloquet'schen Canals ihre Entstehung verdanken.

B. Erworbene Anomalien.

Hyperaemie und Anaemie des Sehnerven.

Die **Hyperaemie des Sehnerven** kann sich auf zweierlei Weise kundgeben. In einem Falle kann der Sehnerv geröthet sein, so dass

er sich in der Farbe kaum von der übrigen Retina unterscheidet. Die Grenzen der Papille sind verschwommen, im aufrechten Bilde ist die Ausstrahlung der Opticusfasern ungemein deutlich ausgesprochen. Die Gefässe, besonders aber die Venen, sind stark gefüllt und geschlängelt (J. A. Fig. 61). In anderen Fällen ist der Opticus wohl auch geröthet, es ist aber nur eine leichte Schlängelung der Gefässe zu sehen. Die Erscheinungen hören dagegen ganz plötzlich am Rande der Papille auf. Der Bindegewebs- und der Chorioidealring sind deutlich sichtbar. Die erstere Form der Hyperaemie kommt gleichzeitig mit Retinalhyperaemie vor und betrifft die innersten Partien des Sehnervenkopfes, die hauptsächlich von einem Capillarnetze durchzogen werden, welches mit den Centralgefässen in inniger Verbindung steht. Man sieht diese Art der Hyperaemie bei beginnender Entzündung des Opticus und der Retina. Bei Meningitis, bei Tumoren der Orbita und des Sehnerven ist sie sehr oft das einzige Symptom. Dann findet sie sich bei Leuten, die ihre Augen excessiv anstrengen, bei Hypermetropen, die an accommodativer Asthenopie leiden. In einigen dieser Fälle, wo es sich um Stauungshyperaemie handelt, entspricht das Bild der Hyperaemie auch dieser Ursache. Es sind die Venen sehr stark erweitert und geschlängelt, die Arterien aber im Gegentheil verdünnt. Es ist jedenfalls zu rathen, mit der Diagnose der einfachen Hyperaemie sehr vorsichtig zu sein, da individuelle Verschiedenheiten in dem Ausgeprägtsein der Papillengrenzen, dann in der Farbe des Opticus und im Verlaufe der Gefässe sehr leicht zur Annahme von Hyperaemie verleiten können. Nichts ist besser, als sehr viele normale Augen auf diese Verhältnisse zu studiren. Dann erst wird man finden, in wie weiten Grenzen die Norm schwankt.

In den Fällen, wo die Papille scharf begrenzt ist, die Veränderungen am Rande der Papille aufhören, liegt eine Hyperaemie des Opticus in Verbindung mit einer Hyperaemie der Chorioidea vor. Da die Aderhautgefässe und der Sklerotikalgefässkranz mit den Capillaren in den tieferen Theilen des Opticus zusammenhängt, so ist das angegebene Verhalten leicht erklärlich.

Bei **Anaemie des Sehnerven** ist die Papille wohl scharf begrenzt, aber sehr blass. Die grösseren Gefässe erscheinen entweder normal oder verengt. Das eclatanteste Beispiel einer höchstgradigen Anaemie der Papille findet sich bei Embolie der Centralarterie und bei vollständiger Continuitätstrennung des Opticus vor. Auch bei retrobulbärer Neuritis ist die Papille manchmal blass. Bei allgemeiner Anaemie gibt sich nur in sehr hochgradigen Fällen die Störung auch an der Papille kund, und zwar entweder blos durch Blässe oder durch ein weisslichtrübes Aussehen mit Verengerung der Gefässe. Dabei ist im letzteren Falle auch eine zarte, streifige Trübung und Verschleierung der Papille vorhanden.

Glaukomatöse Excavation.

Wir erinnern hier an das oben (Seite 113) bezüglich der Anatomie Gesagte. Bei der glaukomatösen Excavation (Fig. 71) nimmt die Vertiefung die ganze Papille ein. Die Lamina cribrosa ist nach hinten mehr oder weniger tief ausgebaucht und an Stelle der Papille liegt eine tiefe Grube, an deren Wandungen die Gefässe hinaufsteigen,

um dann mit scharfen Biegungen in das Niveau der Retina sich umzulegen. Die Form der Excavation kann die einer Grube mit steilen Wandungen und ausgehöhltem Boden sein, oder die Ränder der Vertiefung können überhängen, so dass die Gestalt ampullenförmig wird.

Das ophthalmoskopische Bild der Papille betreffend wollen wir vorausschicken, dass es sich hier natürlich nur um die Fälle handeln kann, wo die Trübung der brechenden Medien die Untersuchung gestattet. Durch die beim entzündlichen Glaukom vorkommende Trü-

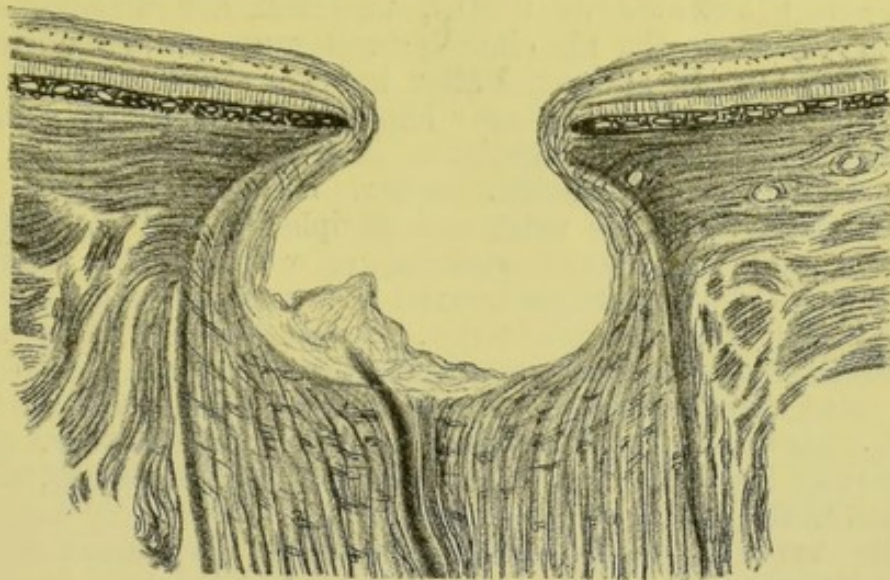


Fig. 71.

bung der Medien kann der Einblick auf die Papille ganz unmöglich gemacht werden. Der Wechsel in der Intensität dieser Veränderungen und ihr periodisches Auftreten wird natürlich bewirken, dass man zu Zeiten den Fundus eines solchen Auges wird ganz leicht und genau durchmustern können, während wenige Stunden später dies nicht mehr gelingt. Uebrigens ist im Beginne eines inflammatorischen Glaukoms die Diagnose des glaukomatösen Processes schon durch die äussere Inspection des Auges zu stellen, während der Augenspiegel keine Symptome zeigt, da sich die Excavation noch nicht entwickelt hat. Bei reinem Glaukoma simplex dagegen ist die Diagnose nur mit Hilfe des Ophthalmoskops möglich.

An einer glaukomatös veränderten Papille fällt zunächst die Veränderung in der Farbe der Papille auf. Sie ist meist bedeutend blässer als normal, selbst bläulich- oder grünlichweiss. Nicht auf der ganzen Papille erscheint dies aber gleichmässig. Während die centralen Theile sehr hell erscheinen, viel Licht reflectiren, so sind die Randtheile etwas dunkler, an ihnen ist die grünliche oder bläuliche Beimischung viel stärker ausgesprochen. Es ist dies Verhalten jedoch nicht in allen Fällen gleich gut sichtbar. Die Erscheinung hängt von der Beschaffenheit der Excavation ab. Dort, wo das ins Auge geworfene Licht sehr schief auf einen Theil der Wand auffällt, wird nicht alles Licht so reflectirt, dass es ins Auge des Beobachters zurückgelangt. Bei einer Excavation, wo die Ränder überhängen,

sieht man von den seitlichen Wandungen der Grube gar nichts. Eine solche Papille erscheint also ziemlich gleichmässig gefärbt. Die helle Farbe des Sehnerven ist darauf zurückzuführen, dass die Lamina cribrosa am Grunde der Excavation fast entblösst daliegt. Wir bekommen also ungetrübt durch darüberliegendes Gewebe den hellen Reflex ihres Bindegewebes. Hiezu kommt noch, dass gleichzeitig, wenigstens in etwas älteren Fällen, Sehnervenatrophie besteht, die das blässere Aussehen der Papille vermehrt.

Die Sehnervenscheibe wird fast immer von einem gelblichweissen Ringe, dem glaukomatösen Hof, umgeben, der manchmal nur so breit ist, dass man ihn als eine Verbreiterung des Skleralringes bezeichnen könnte. In anderen Fällen kann er selbst einen P. D. oder noch mehr erreichen. Er ist sehr häufig nach allen Seiten hin gleich breit, also vollständig ringförmig, er ist aber auch mitunter an einer Seite, gewöhnlich nach aussen, breiter. Seine Begrenzung ist ziemlich regelmässig, fast nie zeigt sein peripherer Rand Ausbuchtungen und ganz unregelmässige Contouren, so wie dies bei atrophischen Plaques nach Chorioiditis vorkommt. Dieser Ring ist gegen den Sehnerven zu oft mehr gelblichweiss, gegen die Peripherie zu mehr gelblichroth und gekörnt. Pigmentveränderungen an seinem peripheren Rande sind gewöhnlich nicht nachweisbar. Eine durch Dehnung bedingte Atrophie der Chorioidea um die Papille ist es, die diese Veränderung bedingt (J. A. Fig. 52, 53, 55, 56, 57, 58, 59, 60; W. u. M. Fig. 14, 15).

Die Arterien sind zumeist etwas enger als normal, die Venen können dagegen selbst weiter sein. Einmal wurden auch Varicositäten der Netzhautvenen bei einem Falle von Glaukom gesehen (L. A. Taf. XI, Fig. 1). Sehr charakteristisch ist aber der Verlauf der Gefässe. Sie ziehen in gewöhnlicher Weise bis zum Rande der Papille: dort aber sieht man sie mit plötzlichen Biegungen in die Tiefe tauchen und manche von ihnen zunächst völlig verschwinden. Dort, wo sie sich so schroff umbiegen, erscheinen sie dunkel, öfters wie in einen dunkeln Knopf auslaufend. Der Grund dieser Erscheinung ist derselbe, wie für die gleiche Erscheinung bei der physiologischen Excavation.

Untersucht man im aufrechten Bilde und ist man für die Retina richtig eingestellt, so sieht man im Bereiche der Papille selbst die Details nicht scharf. Untersucht z. B. ein Emmetrop ein emmetropisches glaukomatöses Auge, so sieht er die Gefässe in der Retina ohne Linse ganz gut. Auch ihre Umbiegungsstellen am Rande der Papille sind deutlich sichtbar, die Gefässe innerhalb der Papille sind verschwommen und man wird deshalb ein Concavglas vorsetzen müssen. Dass mit einer solchen Linse scharf gesehen wird, das beweist eben, dass an dieser Stelle das Auge länger, folglich die Papille excavirt ist. Wenn man für den Grund der Excavation eingestellt ist, so treten dann auch die grauen Tüpfel der Lamina cribrosa hervor (siehe J. A. Fig. 53 eine glaukomatöse Excavation bei der Einstellung für die Retina, Fig. 54 dieselbe Excavation bei der Einstellung für den Grund der Excavation). Nach dem, was oben (Seite 59) auseinandergesetzt wurde, kann man die Tiefe der Excavation auch messen und eventuell nachweisen, ob sie durch einen operativen Eingriff (Iridektomie, Sklerotomie) seichter geworden ist. Die Refraktionsdifferenz zwischen dem Grunde

der Excavation und dem Rande der Papille kann oft sehr bedeutend, 5 bis 6 *D* sein.

Verfolgt man so den Verlauf der Gefässe vom Papillenrande bis zum Eintritte in den Centralcanal des Opticus, so gelingt dies oft nicht vollständig. Das Stück des Gefässes, das auf der Seitenwand der Excavation liegt, entzieht sich sehr oft, dann, wenn der Rand der Excavation überhängend ist, ganz unseren Blicken. Ist der Verlauf dieses Gefässstheiles nicht gerade nach hinten gerichtet, sondern schräg, so nimmt man noch eine eigenthümliche Erscheinung an den Gefässen wahr. Sie erscheinen nämlich wie unterbrochen. Der Theil, der am Boden der Excavation liegt, bildet nicht die directe Fortsetzung des Theiles in der Retina (J. A. Fig. 52, 53, 55, 56, 57, 59; W. u. M. Fig. 14, 16, 20; L. A. Taf. XI, Fig. 8, 9).

Es kann auch geschehen, dass die Gefässe zwei Biegungen zeigen. Die eine am Rande der Papille, die andere innerhalb derselben (J. A. Fig. 60). Dies ist nur dann möglich, wenn innerhalb der Excavation noch eine Niveauverschiedenheit existirt, wenn dem Grunde der Excavation gleichsam eine zweite, kleinere aufsitzt.

Die äusseren Theile der Papille sind immer sehr gefässarm. Die grösseren Gefässe sind sämmtlich stark nach innen verschoben. Dies wird dadurch bedingt, dass dieselben normalerweise zumeist über die innere Hälfte des Randes der Papille in den Fundus treten. Die pathologische Excavation entwickelt sich (offenbar in Folge des geringeren Widerstandes daselbst) zuerst in der äusseren Papillenhälfte. Wenn die Vertiefung nun immer bedeutender wird, so rückt die Gefässpforte immer mehr nach innen. Die Gefässe bleiben eben gleichsam am inneren Papillenrande hängen. Sehr überrascht wird man in manchen Fällen sein, selbst bei der Einstellung, bei der man die graublauen Tüpfel der Lamina cribrosa hervortreten sieht, keine Gefässe innerhalb der Papille zu finden. Bei einer ampullenförmigen Excavation mit überhängenden Rändern können eben die zur Seite getretenen Gefässe ganz unter dem Rande der Excavation verschwinden (J. A. Fig. 58). Solche Excavationen kann man auch nicht vollständig übersehen. Denn dem schrägen Einblick ins Auge wird ja durch die Pupille eine Grenze gesetzt.

Durch parallaktische Verschiebung im aufrechten und umgekehrten Bilde lässt sich die Excavation diagnosticiren, aber nicht ihre Tiefe messen (siehe Seite 61).

An den Gefässen nimmt man oft Venenpuls, seltener Arterienpuls wahr; der letztere ist vollkommen entsprechend dem Puls der übrigen Arterien des Körpers. Gleichzeitig, etwa mit der Erweiterung der Radialarterie, sieht man einen oder mehrere Aeste der Arteria centralis sich rasch erweitern und dann wieder langsamer zusammensinken. Diese Pulserscheinung ist nur innerhalb der Papille, besonders häufig dort, wo die Arterien um den Rand der Excavation herumbiegen, zu sehen. Ist sie nicht spontan vorhanden, so kann man sie oft durch ganz leichten Fingerdruck auf das Auge hervorrufen. Hiezu genügt eine so geringe Compression, wie sie im normalen Auge nie Arterienpuls erzeugt.

Die Erklärung für diese Erscheinung ist folgende: Der gesteigerte intraoculäre Druck lastet auf der Arteria centralis. Nur im Momente

der Herzsysteme, wo der Blutdruck in den Arterien steigt, erweitern sich die Aeste derselben. Sinkt der Blutdruck in den Arterien später wieder, so werden dieselben durch den gesteigerten intraoculären Druck comprimirt. So kann man ja auch im normalen Auge durch künstliche Steigerung des intraoculären Druckes (mittels Compression des Bulbus) Arterienpuls hervorrufen. Ist der Druck in einem Auge bereits abnorm hoch, aber noch nicht hinreichend hoch, um zur Entstehung spontanen Arterienpulses Anlass zu geben, so genügt eben ein leichter Druck auf das Auge und schon pulsiren die Arterien.

Nach dem soeben Gesagten ist es klar, dass, wenn Arterien- und Venenpuls gleichzeitig in einem glaukomatösen Auge vorkommen, Arterien und Venen sich abwechselnd erweitern und verengern. Doch kann man auch ausnahmsweise sehen, dass Arterien- und Venenpuls vollständig gleichmässig erfolgen. Bei Compression des Bulbus, um Arterienpuls bei Glaukom hervorzurufen, kann ein leichter Druck schon die centralen Stücke der Venen vollständig verschwinden machen.

Neuritis optica.

Wenn man den Namen Neuritis gebraucht, so spricht man damit aus, dass es sich um Entzündung des Sehnerven handelt. Doch ist damit nicht gesagt, dass dieselbe auch mit dem Augenspiegel sichtbar ist. Es kann eine Neuritis im hinteren Theile des Sehnervenstammes ihren Sitz haben und an der Papille kann vielleicht gar nichts oder nur eine Verdünnung der Netzhautarterien, eine Ischaemia retinae zu finden sein. Was wir von den Veränderungen am Opticus sehen, das sind ja nur die, welche am sogenannten Sehnervenkopf sitzen. Was hinter der Lamina cribrosa liegt, entzieht sich unseren Blicken. Es ist daher auch der Vorschlag gemacht worden, den Namen Papillitis zu gebrauchen, wo man die Veränderungen mit dem Spiegel sehen kann, dagegen von Neuritis nur zu sprechen, wenn es sich

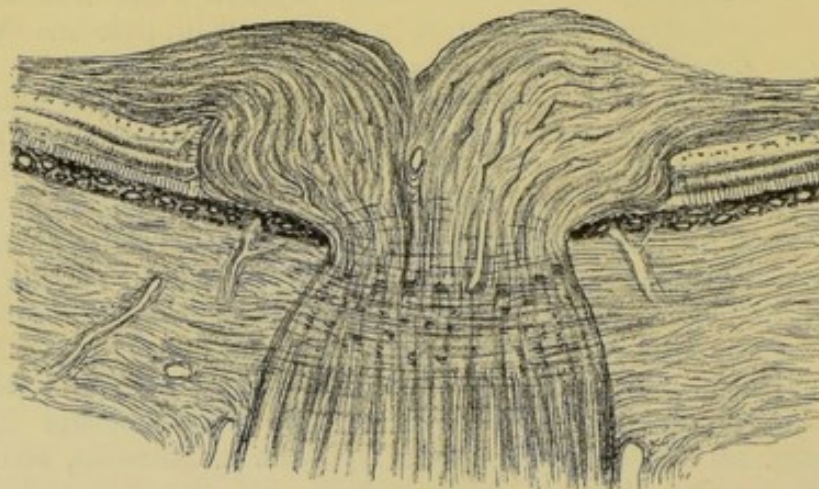


Fig. 72.

um Entzündung des ganzen Sehnervenstammes handelt. Im Leben kann man nun diesen Unterschied nicht immer machen. Man sieht

eben die Erkrankung des Sehnervenkopfes und es genügt, darauf hinzuweisen, dass, da es sich um die Diagnostik der Sehnerventzündung mit dem Augenspiegel handelt, nur von den am intraoculären Sehnervene sichtbaren Veränderungen die Rede sein kann.

Man hat in diesem Sinne die eigentliche Neuritis, bei der sich die Erscheinungen auf die Papille beschränken, von der Neuroretinitis zu unterscheiden, wo auch die zunächst an die Papille angrenzende Partie der Retina mitergriffen ist.

Die Neuritis optica tritt in manchen Fällen als sogenannte **Stauungspapille** in die Erscheinung. In solchen Fällen ist immer eine starke Schwellung der Papille zu finden (Fig. 72). An den Gefässen zeigen sich erhebliche, der Stauung entsprechende Erscheinungen, nämlich Erweiterung der Venen und Verengerung der Arterien.

Das Bild einer solchen ausgeprägten Stauungspapille (L. A. Taf. VIII, Fig. 6; Taf. XI, Fig. 2; W. u. M. Fig. 12) stellt sich folgendermassen dar: Die Papillengrenzen sind entweder vollständig verwischt oder noch aussen, wenn auch undeutlich, kenntlich. Die Farbe der Papille ist entweder roth, von der des übrigen Fundus nicht viel verschieden, oder grauröthlich. In Fällen, wo der Papillrand nicht zu sehen ist, greift die Trübung des Gewebes wohl auch etwas auf die benachbarte Retina über, so dass es auf den ersten Blick, besonders im umgekehrten Bilde, so aussieht, als ob die Papille vergrössert wäre. Die Gefässe zeigen einen sehr auffallenden Unterschied in Bezug auf die Füllung. Die Venen sind dunkel, blauroth und sehr stark erweitert, mit sehr deutlichen Reflexstreifen in ihrer Mitte, die Arterien dagegen fadendünn, oft kaum zu finden. Auch der Gefässverlauf ist alterirt. Die centralen Partien der Papille erscheinen oft gefässlos, indem daselbst die Gefässe von dem stark getrübbten Gewebe des Sehnerven verdeckt werden. Ferner sind die Gefässe stark geschlängelt, besonders die Venen, welche Veränderung noch weit hinaus in den Fundus zu sehen ist. Arterien und Venen sind stellenweise scheinbar unterbrochen. Dort nämlich, wo ihre Windungen sehr tief liegen, werden sie von der darüber befindlichen Gewebsschicht bedeckt und kommen erst später, wenn sie wieder oberflächlicher sind, zum Vorschein. Mitunter werden sie auch ganz deutlich von weissen Streifen begleitet, was auf eine Verdickung ihrer Gefässwand, besonders Wucherung der Adventitia, zu beziehen ist.

Die Prominenz der Papille ist theils durch die parallaktische Verschiebung im aufrechten und umgekehrten Bilde, theils durch den Nachweis einer Refraktionsdifferenz auf der Papille und im übrigen Fundus erkennbar. Man kann im aufrechten Bilde die Höhe der Vorwölbung messen oder im Verlaufe eine Abnahme derselben constatiren.

In manchen Fällen finden sich innerhalb des geschwollenen Sehnervenkopfes oder auch in seiner nächsten Umgebung zahlreiche Haemorrhagien. Auf der Papille selbst erscheinen sie immer streifig und radiär gestellt, da sich das Blut zwischen den radiär ausstrahlenden Opticusfasern verbreitet. Ebenso sehen die in der Umgebung der Papille befindlichen Netzhautblutungen aus, sobald sie in der Nervenfaserschicht liegen. Auch da gilt derselbe Grund für ihre besondere Form (J. A. Fig. 64, 65; W. u. M. Fig. 12; L. A. Taf. VIII, Fig. 6). Sitzen die Haemorrhagien dagegen in den

Venen
Arterien
in Centro
Stauung
Kulturn

7
rühig

Haemorrh

äusseren Netzhautschichten, so bilden sie unregelmässige Flecken (wie in: L. A. Taf. VIII, Fig. 1; W. u. M. Fig. 17). Die Haemorrhagien können so zahlreich sein, dass sie der ganzen Papille oder einem grossen Theile derselben ein rothes und schwarzes Aussehen geben.

Bei genauer Durchmusterung der Papille erkennt man oft röthliche, radiäre Streifen, die nicht auf Blutungen, sondern vielmehr auf neugebildete Gefässe zurückzuführen sind.

Ausserdem sieht man in der Papille oder in ihrer nächsten Umgebung kleine oder grössere weissglänzende Flecken von etwas verwaschener Begrenzung, die zum Theile die Netzhautgefässe bedecken. Manchmal lassen sich die Contouren dieser Flecken deutlich in radiär gestellte, feine, weissliche Striche auflösen (ähnlich den markhaltigen Nervenfasern). Es sind diese Flecke zumeist durch Hypertrophie der marklosen Nervenfasern bedingt.

Durch einen leichten Druck auf den Bulbus kann man an den Gefässen Veränderungen erzeugen, wie sie am normalen Auge nur durch viel stärkeren Druck entstehen. Die Hauptstämme der Venen erscheinen sehr rasch blutleer und zeigen sich nur als sehr feine rothe Streifen. Es tritt Arterienpuls auf, der übrigens in manchen Fällen auch spontan beobachtet wurde. Derselbe verhält sich hinsichtlich seines Verlaufes und seiner Form ganz so, wie der bei Glaukom. Auch ist die Erklärung für sein Zustandekommen dieselbe. In beiden Fällen ist es der erschwerte Eintritt des Blutes ins Auge, welcher ihn hervorruft. Beim Glaukom ist der gesteigerte intraoculäre Druck die Ursache, bei der Stauungspapille die Schwellung des Sehnerven.

Manchmal beschränken sich die Erscheinungen auf die Papille allein, doch fehlen die Zeichen hochgradiger Blutstauung, die starke Erweiterung der Venen und Verengerung der Arterien, sowie die starke Prominenz. Solche Fälle, die man schlechtweg als Neuritis optica bezeichnen kann, zeigen nur Verschwommenheit der Papillengrenzen, leichte Erweiterung der Venen, Schlängelung sämmtlicher Gefässe, geringe Schwellung und rothe oder grauröthliche Verfärbung der Papille. Die Vorragung der Papille ist nur so gering, dass die Refraktionsdifferenz gegen den übrigen Fundus, wenn überhaupt nachweisbar, unbedeutend ist (L. A. Taf. XI, Fig. 11).

In den Fällen, die man als **Neuroretinitis** bezeichnet, ist die Prominenz der Papille keine so hochgradige und die um die Papille liegenden Partien der Netzhaut sind stärker mitergriffen. Auch fällt der Hügel, den die Papille bildet, viel sanfter, nicht so steil gegen das Niveau der übrigen Retina ab. Ferner sieht man die Erscheinungen der venösen Hyperaemie nicht in dem Masse, wie bei der Stauungspapille ausgeprägt. Die Venen sind nicht so stark erweitert, die Arterien nicht so stark verengt. Es treten aber noch manchmal weissliche Herde hinzu, die zumeist knapp am Rande der Papille sitzen und durch Einlagerung von Fettkörnchenzellen in die Körnerschichten der Retina oder auch durch fettige Degeneration des Stützgewebes der Netzhaut bedingt werden. Auch können diese Degenerationsherde in der Gegend der Macula eine unregelmässige Gruppe oder eine Gruppe von ganz eigenthümlicher Form bilden, wie man sie sonst nur bei der Retinitis ex morbo Brightii wahrnimmt. In der Maculagegend nämlich tritt eine sternförmige Figur auf, deren Strahlen von vielen

kleinen, sehr glänzenden Punkten oder kurzen Streifen gebildet werden. Die Gegend der Fovea centralis selbst bleibt zumeist davon frei. Der Stern muss auch nicht nach allen Richtungen deutlich ausgebildet sein (Sternfigur in Fällen von Retinitis ex morbo Brightii: J. A. Fig. 66, 67, 68 W.; und M. Fig. 21, 22; L. A. Taf. IX, 2). Es lässt sich in solchen Fällen aber doch meist die Neuritis von der Retinitis ex morbo Brightii unterscheiden. Anhaltspunkte dazu geben die starke Schwellung der Papille und die Lagerung der weisslichen Herde zunächst der Papille, während sie bei Retinitis albumiurica sich meist in einem Abstände von der Papille vorfinden.

Die Veränderungen einer Neuritis (sei es einer Stauungspapille oder einer Neuroretinitis) können sich nur sehr allmählich zurückbilden. Zunächst wird man wahrnehmen, dass die Schwellung der Papille abnimmt und die Grenzen derselben immer deutlicher hervortreten. Zuerst ist dies an der äusseren Papillengrenze zu sehen. Oft ist diese schon fast ganz scharf, während die innere noch vollständig verdeckt ist. Auch erfolgt die Abflachung zuerst in der äusseren Hälfte (L. A. Taf. XI, Fig. 13, 14). Die etwa bestehenden Haemorrhagien verschwinden, die Papille wird immer blässer und nimmt eine mehr weisslichgraue Farbe an. Die Schlingelung der Gefässe nimmt ab, ebenso ihre Erweiterung. Dagegen können jetzt noch, ja für immer, weisse Streifen an den Gefässen zurückbleiben. Mitunter geht die Schwellung der Papille nie ganz zurück, indem es bereits zu Bindegewebswucherung in ihr gekommen ist. Auch da wird man aber die Enge der Gefässe und die blasse Farbe der Papille erkennen. Schliesslich bekommt man so das Bild einer neuritischen Atrophie, das sich gewöhnlich ganz gut von einer einfachen Sehnervenatrophie, die ohne Entzündung entstanden ist, unterscheiden lässt (L. A. Taf. XI, Fig. 3, 6, 12; J. A. Fig. 49, 50, 51). Sind weissliche Herde in der Retina, in der Umgebung der Papille oder in der Gegend der Macula vorhanden gewesen, so bleiben dieselben oft sehr lange zurück. Nicht so selten sieht man an den Stellen, wo dieselben bestanden haben, also besonders in der Gegend der Macula, feine Pigmentepithelveränderungen, die sich durch ein sehr fein marmorirtes Aussehen des Fundus zu erkennen geben. In ähnlicher Weise kann der Fundus auch in der Umgebung der Papille verändert sein, indem eben dort die stärkeren Veränderungen der Retina auch auf ihre äusseren Schichten übergreifen haben.

Die Neuritis optica kann vorkommen: I. In Folge pathologischer Processe innerhalb der Schädelhöhle. II. In Folge pathologischer Processe in der Orbita. III. In Folge Erkrankung entfernter Organe. IV. In Folge von Allgemeinerkrankungen. V. Als selbständiger Process.

I. In Folge pathologischer Processe innerhalb der Schädelhöhle. Die Affection ist dann immer doppelseitig und tritt meist unter dem Bilde der Stauungspapille auf. Hieher gehören:

1. Tumoren. Der Einfluss des Sitzes, der Grösse und der Beschaffenheit des Tumors auf die Entstehung der Neuritis ist oft nicht mit Sicherheit nachweisbar. Bezüglich der letzteren Eigenschaft kommen in Betracht: Sarkome, Gliome, Carcinome, Tuberkel, Gummata, wobei natürlich der Ausgangspunkt der Geschwulst auch die Meningen oder die Knochen der Schädelhöhle sein können. In gleicher Weise wie Tumoren wirken Entozoen (Cysticeren, Coenuren und Echinococcen), ferner Abscesse und Haematome der Dura mater, endlich Gehirnabscesse. Es kann ebensogut ein faustgrosser Tumor im Stirnlappen, als ein nussgrosser im Kleinhirne eine Stauungspapille bedingen, ja die Tumoren des Kleinhirns erzeugen sogar auffallend häufig Stauungspapille. Das Auftreten der Stauungspapille

gehört zu den allerwichtigsten Symptomen bei Tumoren, ja ist sehr häufig die einzige Erscheinung, welche die Diagnose desselben ermöglicht. Man denkt sich den Zusammenhang zwischen dem Tumor und der Neuritis in folgender Weise: Es ist nachgewiesen, dass der subarachnoideale Raum des Schädels mit dem intervaginalen Raume des Sehnerven zusammenhängt. Bei allen Erkrankungen, die mit einer Vermehrung des intrakraniellen Druckes einhergehen, wird nun die Cerebrospinalflüssigkeit in den Zwischenscheidenraum des Opticus ausweichen und einen Hydrops der Sehnervenscheide erzeugen, indem die Flüssigkeit den Raum zwischen der äusseren und inneren Scheide des Opticus ausdehnt, die äussere von der inneren abhebt. Dieser Hydrops der Sehnervenscheide bedingt eine Compression des Sehnerven und damit die Stauungsneuritis (Schmidt-Manz). Indessen ist es auch möglich, dass die Neuritis als descendirende Neuritis entsteht durch Fortsetzung einer Entzündung der Hirnhäute auf den Sehnerven.

2. Meningitis basilaris, ganz besonders die tuberculöse Form und auch die epidemische Cerebrospinalmeningitis. Hier findet man meist Neuroretinitis und jene weisslichen Degenerationsherde in der Retina, um die Papille und in der Maculagegend. Es ist aber erwähnenswerth, dass bei Meningitis sehr häufig, ja viel häufiger als Neuritis blos venöse Hyperaemie der Papille und leichtes Verwaschensein ihrer Grenzen sich vorfindet. Die Pathogenese kann dieselbe sein wie bei Tumoren.

3. Bei Gehirnerweichung wurde nur sehr selten Neuritis beobachtet.

4. Bei Blutungen ins Gehirn tritt nur selten Stauungspapille auf, leicht dagegen dann, wenn das Blut an der Schädelbasis durchbricht und so in den Zwischenscheidenraum des Opticus gelangt.

5. Bei Thrombose der Hirnsinus wird auch Stauungspapille gesehen, gleichzeitig mit Chemosis und Protrusion der Bulbi.

6. Hydrocephalus ganz besonders bei Kindern und

7. Aneurysma cirsoideum der Karotis kann auch Neuritis erzeugen.

II. Neuritis in Folge von Processen in der Orbita, wobei die Erkrankung natürlich oft einseitig ist. Dahin gehören:

1. Tumoren. Hier tritt auch häufig ausgeprägte Stauungspapille oder Neuroretinitis auf. Immer ist aber die Affection einseitig und dadurch, sowie durch die auftretende Beweglichkeitsbeschränkung und Protrusion des Auges von Stauungspapille durch intrakranielle Erkrankung unterschieden.

2. Entzündungen des orbitalen Zellgewebes, wie solche durch Periostitis und Caries der Knochen der Augenhöhlenwand, durch Eiterungsprocesse im Antrum Highmori oder im Sinus frontalis, durch Erysipel, durch Verletzungen und Operationen, durch Metastase bei septischen Processen entstehen.

3. Verengerung des Foramen opticum. Dieselbe kann in periostitischen Processen (die durch Lues bedingt sein können) oder in angeborener Deformation und Hyperostose des Schädels ihren Grund haben.

Der Zusammenhang zwischen der Neuritis und den Erkrankungen in der Orbita ist nicht vollständig erklärt. Man wird ihn wohl auch in vielen Fällen auf Retention der im Zwischenscheidenraume enthaltenen Flüssigkeit zurückführen müssen. In manchen Fällen aber wurde Thrombose der Retinalgefässe als Ursache von Neuroretinitis nachgewiesen.

III. Neuritis in Folge entfernter Organerkrankungen. Als solche sind aufzuzählen:

1. Anomalien der weiblichen Geschlechtsorgane — Menstruationsanomalien. Hier ist die Neuritis meist doppelseitig.

2. Myelitis. Nur sehr selten wurde dieser Zusammenhang beobachtet.

3. Sympathische Neuritis. Folge der Erkrankung des anderen Auges.

IV. Neuritis bei Allgemeinerkrankungen.

1. Acute Infectiouskrankheiten: Typhus, Pneumonie, Variola, Scarlatina, Morbilli, Diphtheritis, Febris recurrens.

2. Lues. Diese kann in zweierlei Weise Neuritis hervorrufen: entweder es kann ein Gumma innerhalb der Schädelhöhle sowie ein Gehirntumor eine Stauungspapille hervorrufen, oder es tritt die Neuritis als ganz selbstständige Erkrankung auf.

3. Bleiintoxication.

4. Anaemie. Dahin gehören auch die Fälle von Neuritis nach Haematemesis, Metrorrhagien und überhaupt nach starken Blutverlusten.

V. Selbstständige Entzündungsprocesse des Sehnerven. Solche treten auf

1. in Folge von rheumatischen Einflüssen;

2. bedingt durch congenitale Anlage — Fälle, wo in gewissen Familien Neuritis bei vielen Geschwistern oder auch durch zwei Generationen, zumeist auf die männlichen Familienglieder beschränkt, auftritt.

3. nach Verletzungen.

Atrophia nervi optici.

Bei der Sehnervenatrophie erscheint in Folge Schwund der Nervenmasse jene seichte, aber über die ganze Papille sich erstreckende muldenförmige Vertiefung, die man als atrophische Excavation bezeichnet (Fig. 73). Dieselbe kann ja nicht tief sein, da die Lamina

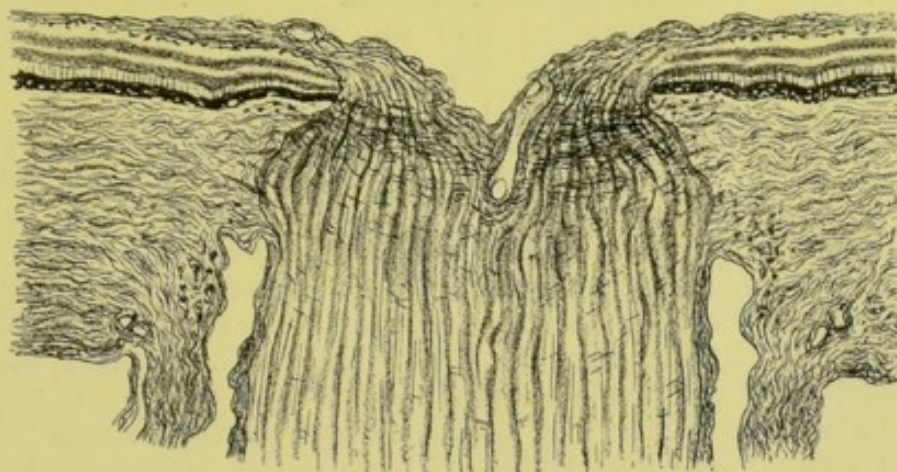

Fig. 73.

cribrosa in ihrer normalen Lage bleibt und nicht so wie bei Glaukom in den Opticus nach hinten zu ausgebaucht ist.

Die Sehnervenatrophie, wie sie sich mit dem Augenspiegel zu erkennen gibt, kommt hauptsächlich unter drei verschiedenen Bildern vor, die wir im Folgenden beschreiben wollen, wobei aber gleich im Vorhinein bemerkt werden soll, dass es nicht immer möglich ist, diese Formen auch mit Sicherheit auseinanderzuhalten. Es sind dies: 1. Die genuine Sehnervenatrophie, bei der keine Entzündung die Ursache der Atrophie ist, sondern bei der es sich um einfachen Schwund des Nervengewebes handelt; 2. die neuritische oder papillitische Atrophie. Der letztere Name bezeichnet besser das Wesen dieser Form, denn eine Neuritis des hinter dem Auge gelegenen Theiles des Sehnerven — eine retrobulbäre Neuritis — kann das Bild der einfachen, genuine Sehnervenatrophie an der Papille ergeben, während die hier in Rede stehende Form nur durch eine Entzündung des Sehnervenkopfes — Papillitis erzeugt wird; 3. die retinitische Atrophie, ein ascendirender, von einer Netzhautentzündung ausgehender Opticusschwund.

1. Die genuine Sehnervenatrophie. Die Atrophie ist hier Ausdruck einer Degeneration des Sehnervenstammes an und für sich, oder die Folge einer retrobulbären Entzündung desselben, oder die Folge einer Leitungsunterbrechung.

Bei einer vollständig ausgeprägten, genuine Sehnervenatrophie stellt sich die Papille in folgender Weise dar: Zunächst fällt die sehr stark veränderte Farbe des Sehnervenquerschnittes auf. Sie ist viel heller als eine normale Papille, bläulich- oder häufiger grünlichweiss. Diese Verfärbung erscheint oft am auffallendsten in der äusseren

Hälfte, kann aber auch auf der ganzen Papille ziemlich gleichmässig sichtbar sein. Manchmal hat die Papille eine sehr helle, sehnig glänzende Farbe. Die kleinen Gefässe auf ihr sind vollständig geschwunden, so dass die äussere Papillenhälfte, auf der normalerweise nur kleinere Gefässe zu sehen sind, vollkommen gefässlos erscheinen kann. Die grösseren Gefässe sind dagegen anfangs von ganz normalem Caliber. Erst nach sehr langem Bestehen der Atrophie zeigt sich eine leichte Verdünnung der Arterien. Die Gefässe werden nicht von weissen Streifen begleitet und die Begrenzung der Papille ist vollkommen scharf (J. A. Fig. 45, 46, 47; W. u. M. Fig. 10, 11; L. A. Taf. XI, Fig. 4, 5).

In manchen Fällen ist das Bild einer atrophischen Excavation vorhanden. Man erkennt diese nur an den leichten Biegungen der Gefässe am Rande der Papille (J. A. Fig. 49; L. A. Taf. XI, Fig. 4). Deutliche parallaxtische Verschiebung oder eine irgend auffallende Refraktionsdifferenz fehlen bei der geringen Tiefe der Excavation. Durch die gleichzeitig vorhandene Atrophie der Nervenfaserschicht der Retina wird die Vertiefung noch geringer und ihre Ränder sind noch weniger steil (Fig. 73).

In Fällen, wo früher eine physiologische Excavation da war und manchmal auch in anderen treten die Tüpfel der Lamina cribrosa in Folge der Atrophie ganz besonders deutlich hervor.

Eine Verkleinerung des P. D. oder eine durch Schrumpfung bedingte Unregelmässigkeit der Begrenzung zeigt sich niemals, auch bei alten Atrophien, in deutlicher Weise, und wäre auch sehr schwer zu erkennen, da ja die individuellen Verschiedenheiten und die verschiedene Vergrösserung bei verschiedener Refraction in Betracht kommen.

Ist die genuine Sehnervenatrophie noch nicht vollständig ausgebildet, so bemerkt man zunächst nur eine Verfärbung der äusseren Papillenhälfte. Erst später zeigt auch die innere Papillenhälfte dieselbe Veränderung.

2. Die **neuritische Sehnervenatrophie**. Auch hier zeigt sich eine Verfärbung der Papille, sie ist grünlich- oder bläulichweiss gefärbt, aber oft von einem trüben schmutzigen Aussehen. Die Papillengrenzen sind meist nicht deutlich, besonders innen, was mitunter noch dadurch vermehrt wird, dass sich in der Umgebung der Papille Pigmentepithelveränderungen zeigen, die in einem unregelmässigen, verwaschenen, etwas abgeblassten Ring bestehen. Dies ist eben dann der Fall, wenn die Entzündung des Sehnerven auch etwas auf die umgebende Retina und in dieser letzteren auf die äusseren Schichten übergreifen hatte. Die Lamina cribrosa ist stets durch das getrübte Gewebe verdeckt, jene grauen Tüpfel sind nicht sichtbar. Die Gefässe, und zwar ganz besonders die Arterien, zeigen eine deutliche Verdünnung. Die letzteren erscheinen oft als ganz feine, gleichmässig rothe Streifen. Dennoch kann man aber oft deutliche Reste der früheren abnormen Gefässschlängelung sehen. Dagegen treten die Gefässe jetzt in ihrem ganzen Verlaufe deutlich hervor und erscheinen nicht mehr wie zerrissen. Sehr oft begleiten sie weisse Streifen nicht nur auf der Papille (denn das kommt auch in normalen Augen vor), sondern auch im Fundus bis zu einer grösseren Ent-

fernung von der Papille. Es zeigt dies eine durch den Entzündungsprocess entstandene Verdickung der Gefässwand an. Die Gefässe können streckenweise sogar als weisse Stränge erscheinen, indem die Gefässwände vollkommen undurchsichtig werden, so dass man die Blutsäule gar nicht mehr durchsieht. Eine deutliche Excavation ist meist nicht nachzuweisen, denn die Volumsverminderung durch Schwund der Nervensubstanz wird gewöhnlich durch die im Sehnervenkopf stattfindende Bindegewebswucherung reichlich aufgewogen, ja mitunter kann man deutlich eine schwache Vorwölbung der Papille constatiren, die entweder noch ein Residuum der entzündlichen Schwellung ist, oder eben durch Bindegewebswucherung innerhalb der Papille bewirkt wird (J. A. Fig. 49, 50, 51; L. A. Taf. XI, Fig. 3, 6, 12).

Es ist nur noch zu erwähnen, dass in Fällen, wo die Entzündungserscheinungen sehr gering waren und bereits längere Zeit seit der Entzündung verflossen ist, die angegebenen Zeichen der neuritischen Atrophie so undeutlich sein können, dass man in der Diagnose zwischen einer genuinen und einer neuritischen Atrophie schwankt. Es kann die Papille in solchen Fällen ziemlich scharf begrenzt und wie durchsichtig aussehen, die Verdünnung der Gefässe braucht nur sehr wenig markirt zu sein und auch eine atrophische Excavation kann sich entwickeln.

3. Die **retinische Atrophie**. Diese Form unterscheidet sich hauptsächlich durch die andere Farbe von den beiden anderen Formen der Atrophie. Die Papille ist hier nämlich nicht hellgrünlich- oder bläulichweiss, sondern sie ist von einer schmutzig-wachsartigen, fahlgelblichen oder röthlichgrauen Farbe. Die Grenzen der Papille sind verschwommen, mitunter sind Zeichen einer atrophischen Excavation vorhanden. Die Gefässe zeigen immer eine excessive Verdünnung und sind überhaupt nur sehr spärlich oder sind selbst ganz verschwunden. Wenige sehr zarte Stämmchen gehen von der Papille aus. Solche retinische Atrophien findet man nach Retinitis, Retinitis pigmentosa, Chorioretinitis (J. A. Fig. 48, 79).

Es kommen auch partielle Opticusatrophien vor. Es kann nur ein Theil der Papille die für die Atrophie charakteristische Verfärbung zeigen. In welchem Theile und wie stark die Papille verfärbt ist, dies hängt natürlich von der Mächtigkeit und Lage des atrophischen Nervenfaserbündels ab. Die Farbe des äusseren Theiles der Papille wird durch das sogenannte Papillo-maculäre Bündel bestimmt: das sind die Fasern, die zur Macula und zu dem zwischen Macula und Papille liegenden Theil der Retina gehen. Bei retrobulbärer Neuritis axialis, bei der jenes Bündel ergriffen ist, das im Opticus weiter hinten in der Mitte des Querschnittes liegt, erscheint die äussere Papillenhälfte blass. Solche Verhältnisse findet man bei Patienten, die an Amblyopie in Folge von Tabak- und Alkoholmissbrauch leiden, dann auch bei Bleiintoxication. In ähnlicher Weise ist die Papille auch bei centraler, auf die Maculagegend beschränkter Retinochorioiditis verändert. Die diese Gegend versorgenden Fasern werden eben in solchen Fällen in aufsteigender Richtung atrophisch.

Sonst wird die Farbe der Papille hauptsächlich beeinflusst durch das gekreuzte Bündel, das aus dem anderen Tractus kommt und

die nasale Hälfte der Retina mit seinen Fasern versorgt. Dieselben haben nicht nur den nach innen von der Papille liegenden Theil der Netzhaut, sondern auch jenen zwischen Papille und Macula zu versehen. Functioniren sie nicht, so geht die Grenze im Gesichtsfeld durch den Fixationspunkt und nicht durch die Gegend des blinden Fleckes. Daraus folgt, dass bei heteronymer temporaler Hemianopie, wo also die beiden nasalen Retinahälften z. B. durch Compression der gekreuzten Bündel durch einen Tumor atrophisch geworden sind, beide Papillen atrophisch aussehen. Ist dagegen eine homonyme Hemianopie vorhanden, bei der die gleichnamigen (rechten oder linken) Netzhauthälften unempfindlich sind, so ist die Papille an dem Auge blass, wo die innere Netzhauthälfte erblindet ist. Besteht also homonyme, rechtsseitige Hemianopie (fehlen beide rechten Gesichtshälften), so functioniren in beiden Augen die linken Retinahälften nicht. Im rechten Auge muss demnach die Papille atrophisch erscheinen, während an der linken keine Veränderung erkennbar ist.

Die Erklärung für dieses Verhalten ist folgende: Die für die äussere Netzhauthälfte bestimmten Nervenfasern, welche dem nicht gekreuzten, schwächeren Bündel des Tractus opticus angehören, treten nahe dem nasalen oberen und unteren Rand der Papille hervor und sind durch die übrigen zumeist verdeckt. Ihre Atrophie gibt sich daher nicht durch eine deutliche Verfärbung der Papille kund.

Die für die Macula selbst bestimmten Fasern stammen sowohl aus dem gekreuzten als aus dem ungekreuzten Bündel und liegen im unteren äusseren Quadranten der Papille.

Nach Embolie eines grösseren Astes der Centralarterie und nach Verletzungen des Opticus kann auch die obere oder untere Hälfte der Papille atrophisch erscheinen.

Die Ursachen der Sehnervenatrophie brauchen wir hier nur bezüglich der genuinen Form zu besprechen, da die neuritische und retinitische Atrophie eben durch Alles bedingt werden können, was Neuritis oder Retinitis erzeugt.

Das ophthalmoskopische Bild der genuinen Atrophie kann hervorgerufen werden:

1. Durch absteigende Degeneration bei Gehirnleiden, die eine Compression der Tractus oder Nervi optici im Gefolge haben. Dahin gehören: Tumoren, Ausdehnung des dritten Ventrikels, Druck durch über das Chiasma hinübergespannte Gefässe oder seitens der Karotis. Auch der Vorderlappen des Grosshirns kann bei Raumbegung in der Schädelhöhle diese Compression ausüben. In ähnlicher Weise wirken entzündliche Schwarten um das Chiasma nach Meningitis.

2. Graue Degeneration des Opticus bei Gehirn- und Spinalleiden, als: bei Erweichungsherden im Grosshirn, bei disseminirter Sklerose des Gehirns und Rückenmarks, bei Tabes dorsalis, bei progressiver Paralyse der Irren, bei combinirten Rückenmarksleiden, bei Degeneration der Seitenstränge. Bezüglich des Zusammenhanges zwischen dem Spinalleiden und der Opticusatrophie hat man vasomotorische Störungen als Ursache bezeichnen zu müssen geglaubt. Doch ist dies nicht erwiesen und es verdient die Annahme, dass es sich um ein isolirtes Auftreten desselben Processes im Opticus handle, mehr Glauben.

3. Es kann die Atrophie einen ganz selbstständigen Process im Sehnerven bilden. Man beschuldigt in solchen Fällen Verkältung, mangelhafte Ernährung, Excesse verschiedener Art, psychische Aufregungen etc. mit mehr oder weniger Grund als aetiologische Momente.

4. Acute oder chronische retrobulbäre Neuritis, wobei nur auffällt, dass bei dem Bilde einer einfachen Sehnervenatrophie eine bedeutende Verdünnung der Gefässe wahrnehmbar sein kann. Es sind also alle Ursachen der retrobulbären Neuritis, als: Bleiintoxication, chronischer Alkoholismus und Nicotinintoxication, Syphilis, Er-

kältung, fieberhafte Krankheiten, Blutverluste, Entzündungen des orbitalen Zellgewebes auch hier anzuführen.

5. Embolie der Centralarterie hinterlässt eine Atrophie, die ein der genuinen sehr ähnliches Aussehen hat. Nur die Gefässe sind auch hier auffallend verengt.

6. Manche Formen von Retinitis, so auch die Retinitis albuminurica, können eine Sehnervenatrophie erzeugen, die sich nur durch die etwas engeren Gefässe, aber oft nur wenig von einer Atrophie, die durch eine extraoculäre Ursache bedingt ist, unterscheidet.

7. Endlich bewirken Verletzungen des Nervus opticus Atrophie, die das Bild einer genuinen Atrophie gibt und durch Leitungsunterbrechung hervorgerufen ist.

Geschwülste, Concretionen und Pigmentirung im Sehnerven.

Von den Geschwülsten des Sehnerven, von denen Myxome, Myxofibrome, Myxosarkome, Gliome, scirrhöse Carcinome, Psammome, Neurome und Tuberkel gesehen wurden, soll natürlich hier nur insoweit die Rede sein, als sie sich im ophthalmoskopischen Bilde durch einen besonderen Befund zu erkennen geben. Dies ist nur äusserst selten der Fall. Gewöhnlich ist mit dem Augenspiegel nichts Charakteristisches zu sehen, ja in manchen Fällen ist der Befund überhaupt negativ. In anderen zeigt sich venöse Hyperaemie, Neuritis, Neuroretinitis oder eine aus diesen Processen hervorgegangene Atrophie. Auch eine einfache Sehnervenatrophie kann sich finden. In den seltensten Fällen, wo der Tumor auch den Sehnervenkopf ergriffen hat, sah man an Stelle der Papille eine starke hügelige Prominenz, von bedeutend grösserem Umfange als die Papille. Die Oberfläche derselben war sehr uneben, höckerig, an verschiedenen Stellen verschieden gefärbt, die Gefässstämme völlig verdeckt, in der Geschwulst dagegen ganz unregelmässige Gefässe sichtbar.

In seltenen Fällen, zumeist in atrophischen Papillen, dann ganz besonders häufig bei Retinitis pigmentosa wurden drusige Bildungen an der Sehnervengrenze und auch innerhalb der Papille vorgefunden. Sie hatten ein blaugraues oder weissglänzendes Aussehen und man konnte ihre Vergrösserung mit dem Augenspiegel verfolgen. Es handelt sich hier wohl um Bildungen, die von der Limitans Chorioideae oder vom Pigmentepithel als Drusen der Glaslamelle der Chorioidea (siehe S. 55) ausgehen und in den Opticus hineinwuchern. Auch Cholestearinkrystalle wurden als sehr feine glitzernde Punkte in atrophischen Sehnerven gesehen.

Nach Verletzungen mit Blutungen in die Sehnervenscheide hat man öfter Pigmentirung der peripheren Theile der Papille und des Bindegewebsringes gefunden. Es kann auf diese Weise $\frac{1}{3}$ bis $\frac{3}{4}$ der Papille von Pigment bedeckt erscheinen.

Fall in Wien

III. Capitel.

Netzhaut.

A. Angeborene Anomalien.

Markhaltige Nervenfasern.

Gewöhnlich verlieren die Nervenfasern ungefähr im Niveau der Lamina cribrosa ihr Mark und es treten blos die durchsichtigen Axencylinder ins Auge hinein, so dass in der ganzen Nervenfaserschichte der Retina blos marklose Fasern zu finden sind. Als angeborene Anomalie kommt es aber vor, dass die Nervenfasern ihr Mark, nachdem sie als nackte Axencylinder durch die Lamina cribrosa getreten sind, etwa am Rande der Papille wieder bekommen, um es dann während ihrer Ausstrahlung in der Retina eine gewisse Strecke zu behalten. Es ist dies ein Verhalten, wie es in ähnlicher Weise bei vielen Thieren stets vorkommt, beim Menschen aber zu den Seltenheiten gehört.

Das ophthalmoskopische Bild dieser Veränderung ist sehr charakteristisch und kann wohl kaum je zu Verwechslungen mit anderen Befunden Anlass geben. Anschliessend an den Rand der Papille sieht man nämlich in solchen Fällen einen weissen, hellglänzenden Fleck. Derselbe ragt meist nur wenig über den Rand der Papille hinüber, so dass der Bindegewebsring verdeckt ist. Nur bei sehr ausgebreiteten Plaques markhaltiger Fasern kommt es auch vor, dass ein grösserer Theil der Papille von ihnen bedeckt ist. Sie finden sich am häufigsten oben und unten entlang den grösseren Gefässen, mitunter auch innen, am allerseltensten aussen. Selbst wenn die Papille ringförmig von ihnen umgeben ist, so ist dieser Ring doch gegen die Macula schmaler. Nur in Einem Falle wurden bisher die markhaltigen Nervenfasern in der Maculagegend selbst gefunden.

Diese weissen Flecke haben ganz besonders in ihren Contouren ein eigenthümliches Verhalten. Man sieht nämlich deutlich, dass sie sich an ihrem centralen und peripheren Rande in feine radiäre Fasern auflösen. Da dies nicht nach jeder Richtung hin in derselben Entfernung von der Papille geschieht, so haben sie häufig ein flammenartiges Aussehen. Die Papille erscheint oft, wahrscheinlich durch Contrast, auffallend roth. Der Verlauf der Retinalgefässe lehrt, dass diese Bildungen in den inneren Netzhautschichten liegen. Die Gefässe verschwinden nämlich an manchen Stellen unter dem Fleck

in der Retina

in der Papille

markhaltiger Nervenfasern für eine kurze Strecke um dann wieder emporzutauchen. Die grösseren Gefässe verlaufen aber mitunter auch frei über die weisse Stelle hinweg.

Oft sieht man nur ein oder mehrere kleine Büschel solcher markhaltiger Nervenfasern am Papillenrand (J. A. Fig. 34, 35; W. u. M. Fig. 6, 7, 8, 9; L. A. Taf. XII, Fig. 2). In anderen Fällen ist selbst ein grösserer Theil des Fundus davon bedeckt (J. A. Fig. 36; L. A. Taf. XII, Fig. 1). Zu den Seltenheiten gehört es auch, dass ein aus markhaltigen Fasern gebildeter Fleck nicht am Rande der Papille, sondern im Fundus in geringerer oder grösserer Entfernung von der Papille anzutreffen ist (J. A. Fig. 34; W. u. M. Fig. 9; L. A. Taf. XII, Fig. 1).

Die Diagnose unterliegt gewöhnlich keinen Schwierigkeiten. Von einer Chorioidealatrophie kann man den weissen Fleck leicht unterscheiden. Einmal ist die Farbe viel weisser und glänzender als die der Sklera, und dann erkennt man am Verlaufe der Gefässe, dass der Sitz der Veränderung in den inneren Netzhautschichten ist. Mit entzündlichen Producten in der Netzhaut wird man den Befund nicht leicht verwechseln. Die Grenzen der aus markhaltigen Nervenfasern bestehenden Plaques zeigen nämlich die erwähnte Ausstrahlung in feine, weisse Streifen. Endlich ist auch jene flammige Gestalt und die Lage am Papillenrande sehr charakteristisch.

Eine Sehstörung wird durch die markhaltigen Nervenfasern nur in sehr geringem Grade hervorgerufen, ausgenommen den Fall, wo sie sich auch in der Maculagegend finden würden. In der gewöhnlichen Form, wo sie sich dem Papillenrande anschliessen, bewirken sie höchstens eine Vergrösserung des blinden Fleckes.

B. Erworbene Anomalien der Retina.

Circulationsstörungen.

1. Arterienpuls.

Vom Venenpuls als von einer an normalen Augen vorkommenden Erscheinung war bereits oben (Seite 54) die Rede. Auch vom Arterienpuls wurde schon bei Besprechung des Glaukoms (Seite 121) gehandelt und daselbst erwähnt, dass der Arterienpuls durch Compression des Bulbus auch am normalen Auge hervorgerufen werden könne. Doch findet man Arterienpuls nicht nur bei Glaukom und nicht immer in der dort beschriebenen Form. Er kann auch in S-förmigen Schlingelungen und Verschiebungen der Arterienstämme seinen Ausdruck finden.

In derselben Form wie bei Glaukom kommt der Arterienpuls auch bei Orbitalerkrankungen, bei Neuritis vor. Auch ist da ebenfalls eine Compression der Centralarterie die Ursache.

Ein anderes Moment, das Arterienpuls bewirkt, kann gesunde Herzaction sein. Bei schwachen oder seltenen Contractionen des Herzens kann die Spannung des Bulbus ein solches Hinderniss für den Eintritt des Blutes ins Auge sein, dass kein gleichmässiger Blutstrom erhalten wird. Aus diesem Grunde tritt auch bei beginnender Ohnmacht, dann im Stadium asphycticum der Cholera Arterienpuls auf. In allen diesen Fällen überschreitet die Pulsation niemals die Grenzen der Papille. Sie ist an den Anfangsstücken der Gefässe oder

96

Selten

von einer
Chorioideal-
atrophievon entzündlichen
Producten

Orbitalerkrankung

Gesunde
Herzaction

besonders dort, wo sich dieselben bei Niveauunterschieden der Papille um einen Vorsprung herumbiegen, zu sehen.

Bei Aorteninsufficienz, bei Aortenaneurysma, dann bei Morbus Basedowii wurden an den Arterien ebenfalls Pulsationserscheinungen beobachtet. Dieselben bestehen aber da aus kurzen seitlichen Verschiebungen und S-förmigen Schlängelungen der Arterien. Diese Bewegungen erinnern an jene, die man z. B. an der Temporalarterie bei Atherom der Gefässe wahrnimmt. Man sieht diese Erscheinung nicht nur auf der Papille, sondern auch an den grösseren Gefässstämmen in der Retina. Etwas Aehnliches hat man bei Morbus Basedowii auch an den Venen gefunden, da jedoch nur in geringem Grade.

In Fällen, wo bei Aorteninsufficienz Capillarpuls an den Nägeln auftritt, sieht man an der Papille ebenfalls Capillarpuls, d. h. ein rhythmisches Erblässen und Rothwerden derselben. Diese Erscheinung ist nur sehr schwer zu sehen und es bedarf besonderer Aufmerksamkeit, um sie wahrzunehmen. Sie beruht ebenso wie der Capillarpuls an den Nägeln auf den bis in die Capillaren fortgesetzten Schwankungen des Blutdruckes.

2. Sichtbare Blutbewegung in Arterien und Venen.

Dieses Phänomen hat man nur in sehr seltenen Fällen, viel häufiger in den Venen als in den Arterien beobachtet. Die Blutsäule zeigt sich nämlich in den Gefässen unterbrochen, so dass bluthaltige Partien und solche, die nahezu blutleer erscheinen, miteinander abwechseln. Die Blutsäule ist in kleine Blutcylinderchen zerrissen, zwischen denen das Gefäss wie blutleer aussieht. Es lässt sich das Bild ganz mit jenem vergleichen, das entsteht, wenn die Quecksilbersäule in einem Barometer durch eingedrungene Luft in kleine Stücke zerrissen ist. Diese Blutcylinderchen bewegen sich nun entsprechend dem Blutstrom in den Gefässen zumeist langsam fort. Die Erscheinung kann nach einiger Zeit verschwinden, dann wieder auftauchen. In den Venen sah man diese Blutcylinderchen auch durch die Gefässpforte entweichen. Ferner konnte man auch wahrnehmen, dass die Blutbewegung ganz (stockte), nach einiger Zeit wohl wieder begann, jedoch nun die ganz verkehrte Richtung hatte, so dass das Blut sich in den Venen centrifugal bewegte. Die Blutsäulchen werden entweder ganz unregelmässig stossweise vorgeschoben, oder sie rücken rhythmisch vor.

Die beschriebene Erscheinung dürfte wohl in einer mangelnden vis a tergo ihren Grund haben, wie sie bei Embolie der Centralarterie im Stadium asphycticum der Cholera vorkommen kann. Auch bei Netzhautablösung und bei Thieren nach Durchschneidung des Opticus wurde sie gesehen.

3. Hyperaemie der Netzhaut.

Die Hyperaemie der Netzhaut ist entweder eine active oder eine Stauungshyperaemie. Bei der activen Hyperaemie sind die Venen bedeutend überfüllt, während die Arterien in ihrem Caliber meist keine deutliche Veränderung erkennen lassen. Arterien und

Venen, besonders die letzteren, sind stärker geschlängelt, und zwar liegen die Windungen derselben nicht blos in einer Ebene, sondern in verschiedenem Niveau. Einzelne Theile der Windungen liegen dem Beobachter näher, andere sind weiter von ihm entfernt. Man kann dies im aufrechten Bilde durch einen geringen Unterschied in der Refraction nachweisen. Ferner erscheinen die Gefässe an verschiedenen Stellen verschieden gefärbt. Dort nämlich, wo das Gefäss von einer tiefer gelegenen Stelle zu einer höher liegenden aufsteigt, erscheint es dunkler, da man dort sehr schräg auf die Blutsäule sieht. Auch fehlen dort die Reflexstreifen in der Mitte des Gefässes, die bei Hyperaemie besonders deutlich, auch an den Venen, hervortreten. Die ausgedehnten Venen haben auch eine viel dunklere Farbe als gewöhnlich. Auch werden eine grosse Zahl sonst äusserst feiner Gefässe durch ihre Erweiterung sehr deutlich sichtbar. Hiezu kommt noch das Verhalten des Sehnerven, wie wir es bei Hyperaemie bereits beschrieben haben, nämlich das Schwommensein seiner Grenzen, die deutliche radiäre Streifung vom Papillenrand in die Retina ausstrahlend (J. A. Fig. 61). Auch hier muss man davor warnen, allzu leicht eine Hyperaemie der Retina zu diagnosticiren. In normalen Augen sind sehr bedeutende individuelle Verschiedenheiten vorhanden. Auch ist die ophthalmoskopische Vergrösserung bei Beurtheilung der Dicke der Gefässe immer in Betracht zu ziehen.

Die active Hyperaemie der Netzhaut kommt bei jenen Zuständen vor, die wir schon bei der Hyperaemie des Sehnerven als Ursachen erwähnt haben. Dahin gehören: Uebermässige Anstrengung der Augen, musculäre und accommodative Asthenopie, Conjunctivalreizungen und Entzündungen, Entzündungen der Cornea und Iris. Weiter kommt Hyperaemie vor bei Retinitis und bei Hyperaemie und Entzündung der Meningen.

Bei der Stauungshyperaemie zeigen sich neben der Schwommenheit der Papille auf derselben sehr oft eine grosse Zahl von sehr feinen Gefässchen und eine deutliche radiäre, grau-röthliche Streifung, die von der Papille aus in den Fundus sich hineinerstreckt. Die Arterien sind auffallend verdünnt, die Venen dagegen sehr stark erweitert und geschlängelt. Man sieht an ihnen ebenfalls die oben erwähnten Veränderungen in der Farbe und dem Reflexstreifen (W. u. M. Fig. 12; L. A. Taf. XI, Fig 1, 2, 8, 9).

Solche Stauungshyperaemie findet sich vor bei Stauungspapille, bei Glaukom, dann bei Orbitaltumoren. Auch manchmal bei einfacher Retinitis sieht man ein ähnliches Bild. In Fällen von allgemeiner Cyanose, bei angeborenen Herzfehlern (Stenose der Pulmonalis, Offenbleiben des Foramen ovale und Septum membranaceum, abnormem Ursprung der Aorta oder Pulmonalis) sieht man auch oft eine bedeutende Ausdehnung der Gefässe, aber merkwürdigerweise sehr oft sowohl der Arterien, als der Venen. Das Blut in den Gefässen erscheint in solchen Fällen auffallend dunkel. In einem Falle, der von Liebreich als Cyanosis Retinae beschrieben wurde, waren die Venen auf das Doppelte des Calibers ausgedehnt. Uebrigens muss erwähnt werden, dass Stauungshyperaemie der Retina in Folge Kreislaufstörungen in dem venösen System nur selten entsteht. Das Auge wird eben von allgemeinen Kreislaufstörungen nur verhältnissmässig wenig beeinflusst,

Reflexst.

B.

Bei d. Stauungshyperaemie

da es durch die Spannung der Bulbuskapsel eine ziemlich selbstständige Circulation besitzt.

4. Anaemie der Retina.

Dieselbe charakterisirt sich durch eine hochgradige Verdünnung der Gefässe und ganz besonders der Arterien. Dabei erscheint die Papille immer auffallend blass (W. u. M. Fig. 19; L. A. Taf. VIII, Fig. 4).

Die Anaemie der Retina ist zumeist durch im Auge gelegene Ursachen bedingt, nur selten Folge einer allgemeinen Anaemie. Im höchsten Grade ausgeprägt trifft man sie bei Embolie der Centralarterie. Ferner kommt sie auch bei retrobulbärer Neuritis und unmittelbar nach Durchtrennung des Opticus, dann bei Blutung zwischen den Opticusscheiden vor. In Folge von allgemeiner Anaemie nimmt man ähnliche Erscheinungen an der Retina nur im Stadium asphycticum der Cholera wahr, wo auch das Blut in den Venen auffallend dunkel gefärbt ist. Auch bei Chinin- und Bromkaliummaurose konnte man Blässe der Papille und Ischaemie der Retina finden.

Die einfache Anaemie der Retina darf nicht mit der Verengung der Netzhautgefässe, wie sie nach chronischen Entzündungen der Retina so oft zur Beobachtung kommt, verwechselt werden.

5. Embolie der Arteria centralis retinae.

Das Bild, das durch Embolie der Centralarterie entsteht, ist wesentlich verschieden, je nachdem es sich um Embolie des Stammes oder eines Astes handelt. Das erste und wichtigste Symptom bei totaler Embolie ist eine höchstgradige Ischaemie der Netzhaut. Die Arterien sind nur als ganz feine rothe Streifen sichtbar und verschwinden in einiger Entfernung von der Papille oft ganz. Die Venen dagegen zeigen sich mehr, doch nicht normal gefüllt. Die Papille ist auffallend blass, weisslich, aber zunächst scharf begrenzt. Diese Symptome wird man jedoch nur zu Gesicht bekommen, wenn man sehr bald nach dem Auftreten der Erblindung, die in diesen Fällen meist vollständig ist, den Patienten untersucht. Die Gefässe, und zwar häufiger die Venen als die Arterien, können auch eine deutliche Verschiedenheit im Caliber auf der Papille und in ihrer Umgebung darbieten. Sie erscheinen nämlich auf der Papille sehr eng, wie zugespitzt, im Fundus dagegen deutlich weiter. Durch Druck auf das Auge lässt sich in der Gefässfüllung meist keine Veränderung hervorrufen. Auch Venenpuls ist nicht zu erzeugen.

Schon in kurzer Zeit, mehrere Stunden nach Auftreten der Embolie, findet man andere Veränderungen. Man sieht eine Trübung der Retina von graulichweisser oder milchweisser Farbe um die Papille und ganz besonders in der Maculagegend auftreten. Die Papillengrenzen sind ziemlich gut erkennbar, dagegen ist die Trübung in der Maculagegend viel intensiver, sehr ausgedehnt, diffus begrenzt und in manchen Fällen konnte man sehen, dass sie aus feinen, weissen Punkten zusammengesetzt war. In der Gegend der Fovea centralis findet sich meist ein blutrother, ziemlich scharf begrenzter Fleck von verschiedener Grösse, doch nicht grösser als etwa $\frac{1}{4}$ P. D. (L. A. Taf. VIII, Fig. 4; W. u. M. Fig. 19; J. A. Fig. 70, wo indess der rothe Fleck nicht in der Macula liegt).

Man erklärt die Trübung der Retina wohl leicht durch eine Ernährungsstörung. Dagegen kann jener rothe Fleck dadurch entstehen, dass in Folge der Verdünnung der Retina in der Fovea centralis die Trübung nur sehr unbedeutend bleibt. Es kann dort also die Aderhaut durchscheinen, und zwar ist die Farbe dieser Stelle in Folge des Contrastes gegen die helle Umgebung um so dunkler. So treten auch in der Maculagegend sehr feine, sonst nicht sichtbare Gefässe hervor, da sie sich von dem weissen Grunde besser abheben, so dass man bei dieser Erkrankung direct die Gefässvertheilung daselbst studiren kann. Manche erklären den rothen Fleck dagegen für eine Haemorrhagie, wofür das weiter unten zu erwähnende Verhalten nach Verschwinden der Netzhauttrübung und bei Embolie eines Astes der Centralarterie spricht.

Blutungen kommen in diesem Stadium in der Retina auch, doch meist spärlich vor. Die Blutfüllung der Gefässe zeigt schon in den nächsten Tagen eine Veränderung. Dieselben sind bedeutend besser gefüllt als früher, man kann Venen- und Arterienpuls durch Druck hervorrufen, und entlang der Gefässe treten oft weisse Streifen auf. Mitunter stellt sich auch das oben besprochene Phänomen der sichtbaren Blutbewegung in Arterien und Venen ein. Später werden die Papillengrenzen wieder besser sichtbar, mit dem Zurückgehen der Netzhauttrübung wird auch der rothe Fleck in der Fovea centralis immer undeutlicher, in manchen Fällen wurde derselbe auch nach dem völligen Verschwinden der Trübung noch gesehen (L. A. Taf. VIII, Fig. 5). Manchmal blieben an der Stelle feine, glänzende, farbenschillernde oder dunkle Flecke zurück. Die Gefässe werden nun wieder enger, die Papille wird nach und nach vollständig weiss und schliesslich hat man das Bild einer genuinen Sehnerventrophie vor sich. Nur die bedeutende Verengerung der Gefässe weist auf den Ursprung hin. Auch sind die Gefässe manchmal von weissen Streifen begleitet oder streckenweise in weisse Stränge verwandelt.

In sehr seltenen Fällen, wo das Auge nicht vollständig erblindet, sondern ein sehr kleines Gesichtsfeld mit ziemlich gut erhaltener, centraler Sehschärfe zurückgeblieben war, konnte man wahrnehmen, dass an einer circumscribten, aussen von der Papille gelegenen Stelle keine Netzhauttrübung vorhanden war; auch war dort ein kleines Gefässchen gut gefüllt. Es handelte sich hier um solche Gefässe, die von den anderen getrennt am äusseren Papillenrande hervorkommen, und entweder cilioretinale Gefässe (siehe Seite 115) waren oder solche kleine Aestchen der Centralarterie, die, im Opticus selbst, von dem Hauptstamme entspringend, von einem weiter peripher gelegenen Embolus nicht beeinflusst wurden.

Bei Embolie eines Astes der Centralarterie ist nach der Grösse des Astes entweder die halbe Retina oder nur ein Sector derselben verändert. Ist z. B. der nach oben gehende Hauptast der Arteria centralis obturirt, so sind die nach oben gehenden Gefässe ungemein dünn und es fehlt die untere Hälfte des Gesichtsfeldes. Die centrale Sehschärfe kann hiebei gut sein oder auch herabgesetzt. Die Netzhauttrübung tritt entsprechend dem Bezirke, wo die Gefässe verdünnt sind, auf. Der rothe Fleck in der Fovea ist ebenfalls zu sehen und sitzt dann nur zur Hälfte innerhalb der getrübten Partie der Netzhaut. Bei schliesslich eintretender Atrophie ist auch nur die be-

Blutungen
Indem die
Zellen

Schmerze
at

treffende Papillenhälfte blass und die Gefäße in dem unempfindlich gewordenen Theile der Retina bleiben verdünnt, während die Netzhauttrübung wieder zurückgeht.

Ist nur ein kleinerer Ast der Arteria centralis verstopft, so treten nur in einem Sector der Retina Veränderungen auf und man kann den Embolus als spindelförmige, weisse Anschwellung im Verlaufe eines Gefäßes manchmal direct sehen. Die Centralarterie stellt eine Endarterie dar, da die Verbindungen ihres Gefäßsystems mit den Gefäßen der Chorioidea und des Scleroticalfäßskranzes nur capillarer Natur sind. Es kann in Folge dessen nicht zu einem rückläufigen Venenstrom und zu haemorrhagischem Infarkt kommen. Dagegen ist dies bei Embolie eines Astes der Centralarterie möglich. Man findet dann das von dem betreffenden Aste versorgte Gebiet der Retina dicht mit Haemorrhagien vollgepfropft.

In sehr vielen Fällen, die den beschriebenen Symptomencomplex zeigen, kann man Herz- oder Gefässerkrankungen nachweisen. Uebrigens ist trotz mehrerer, zweifellos anatomischer Befunde nicht erwiesen, ob nicht in manchen Fällen andere Ursachen, so retrobulbäre Neuritis mit Thrombose der Arterie oder Blutung in den Zwischenscheidenraum zu Grunde liegen.

Bei Durchtrennung des Opticus zwischen der Eintrittsstelle der Centralarterie in denselben und dem Bulbus zeigen sich ähnliche Erscheinungen wie bei Embolie der Centralarterie. Zunächst erscheint die Netzhaut sehr anaemisch, die Gefäße kaum sichtbar. Mitunter ist die Blutsäule in ihnen unterbrochen. Die Netzhaut trübt sich, wird fast weiss, die Papillengrenzen sind unkenntlich. Öfter stellt sich später wieder einige Gefäßfüllung in der Retina ein, ja die Venen können selbst ziemlich voll aussehen. Endlich tritt Atrophie der Papille und der Netzhaut auf. Zugleich sieht man eine Entfärbung des Pigmentepithels und eine Pigmentwucherung in der Retina, die sich sogar in die Papille hineinerstrecken kann. Erfolgt dagegen die Durchtrennung des Opticus hinter der Eintrittsstelle der Centralarterie, so dass diese also nicht verletzt wird, so ist der Spiegelbefund im Anfang völlig normal und erst später tritt allmählich das Bild einer genuinen Atrophie auf.

6. Thrombose der Vena centralis.

Bei alten Leuten mit Sklerose der peripheren Arterien, Hypertrophie des rechten Ventrikels, Lungenemphysem, bei Leukaemie wurde Thrombose der Vena centralis anatomisch nachgewiesen. Es handelt sich um Fälle, wo das Sehvermögen plötzlich schwindet.

Man findet ophthalmoskopisch ein verschiedenes Bild bei vollständiger und bei unvollständiger Thrombose. Im ersteren Falle sieht man den Sehnerv sehr roth, verschwommen und zahlreiche Haemorrhagien in der Retina, und zwar nicht nur in der Umgebung der Papille, sondern auch in der Peripherie. Besonders auffallend ist aber das Verhältniss der Venen zu den Arterien. Während die letzteren ganz fadendünn, kaum sichtbar sind, zeigen die Venen kolossale Schlingelung und Erweiterung. Die Farbe des Blutes in ihnen ist ungemein dunkel, schwärzlichroth (J. A. Fig. 65; L. A. Taf. IX, Fig 3).

Wo die Thrombose keine vollständige ist, zeigt sich wohl ebenfalls eine starke Verschiedenheit im Durchmesser der Arterien und Venen, doch sind in der Retina nur spärlichere Extravasate nachweisbar.

Der Ausgang des Leidens ist immer eine Verfärbung der Papille. Sehr oft bleibt auch Trübung der Retina sowie Verdickung der Gefässwände in Form weisser Streifen an den Gefässen und sehr bedeutende Erweiterung der Venen zurück.

So wie Thrombose des ganzen Venenstammes, kommt auch Thrombose kleinerer Aeste vor. Die Veränderungen sind dann ganz ähnliche wie die eben beschriebenen, nur sind sie auf den der betreffenden Vene entsprechenden Bezirk beschränkt.

Gefässveränderungen in der Retina.

Zu den seltenen Bildungen gehören **Teleangiectasien** und **Varicositäten** der Netzhautgefässe. Man fand in einem Falle von ausgebreiteten Teleangiectasien der Lider und der Conjunctiva auch eine sehr starke Erweiterung und Schlingelung der Netzhautvenen. Auch Varicositäten der Netzhautvenen sind beobachtet worden, so dass die Venen ein rosenkranzartiges Aussehen bekamen. Solche Veränderungen der Gefässe treten bei Glaukom (L. A. Taf. XI, Fig. 1), besonders bei haemorrhagischem Glaukom, auf. Bei alten Leuten findet sich öfter eine auffallende Schlingelung der Netzhautvenen (auch manchmal der kleineren Arterien), so dass sie korkzieherartig gewunden erscheinen.

Aneurysmen der Centralarterie sind ebenfalls als Raritäten beobachtet worden. Man sah in diesen Fällen eine ei- oder spindelförmige Geschwulst, die sich in eine Netzhautarterie fortsetzte und deutlich pulsirte, und zwar so, dass die Ausdehnung der Geschwulst mit der Systole des Herzens zusammenfiel. Wichtig wäre, das Vorkommen multipler, miliärer Aneurysmen an den Aesten der Centralarterie zu erkennen, da dieselben anatomisch zugleich mit multiplen, miliären Aneurysmen der kleinen Gehirnarterien nachgewiesen wurden.

Aneurysma arterio-venosum, bei welchem die Anastomose von Aesten der Arterie und der Vene vorzukommen schien, wurde nach Contusion des Auges beschrieben.

Verdünnung der Gefässe ist in vielen Fällen mit dem Augenspiegel erkennbar und man kann dabei gleichzeitig die Gefässe von weissen Streifen gefolgt sehen, manchmal kann das Gefäss sogar in einen weissen Strang verwandelt sein. Zumeist ist dies jedoch nur auf kurze Strecken der Fall (J. A. Fig. 50, 75; L. A. Taf. XI, Fig. 3, 6). Dass das Gefäss noch Blut führt, kann man dann oft daran erkennen, dass an einem peripher gelegenen Theile des Gefässes wieder deutlich der centrale, rothe Streifen zu sehen ist oder dasselbe auch ganz roth erscheint. Es lässt sich auch manchmal das Blut in den Gefässen direct nachweisen, wenn die Verdickung der Gefässwand nicht zu hochgradig ist. Es gelingt dies in folgender Weise: Man entwirft unmittelbar neben dem Gefäss ein sehr kleines Flammenbild mit dem Spiegel. Es wird dann Licht, von den tieferen Theilen der Retina reflectirt, durch das Gefäss dringen und die Blut-säule in demselben sichtbar machen. Liegt das weisse Gefässstück peripher, so muss man auf den Verlauf der Contour desselben achten.

*miliäre
Aneurysmen*

Obliteration oder Verdickung
Schliesst sich die Begrenzung des weissen Stückes vollkommen der Contour des roth erscheinenden Gefässtheiles an, so handelt es sich wohl um eine Obliteration des Gefässes. Ist aber die weisse Stelle dicker als die rothe, dann kann man eine Verdickung der Gefässwand vermuthen. In Folge des letzteren Processes erscheinen die Gefässe in der Retina sehr viel zahlreicher als in einem normalen Auge, indem viele kleinere Gefässverzweigungen, die früher kaum sichtbar waren, in Folge der Verdickung und des weissen Aussehens deutlich in die Augen springen (J. A. Fig. 75). In Fällen, wo die Gefässwandungen als weisse Streifen sichtbar sind, handelt es sich um eine Infiltration der Adventitia mit Lymphkörperchen, um eine sogenannte Perivasculitis. Die Veränderungen in der Gefässwand selbst, in der Tunica propria, sind ophthalmoskopisch nicht wahrnehmbar. Diese Perivasculitis Retinae wird bei verschiedenen entzündlichen Processen der Retina und des Sehnerven beobachtet.

Neubildung von Netzhautgefässen. Von den Netzhautgefässen ausgehende und in den fast ganz durchsichtigen Glaskörper hineinragende Gefässschlingen sind ein sehr seltener Befund (J. A. Fig. 72). Auf bindegewebigen Schwarten des Glaskörpers findet man aber öfter *neue* neugebildete Gefässe, die freilich häufig nur bei seitlicher Beleuchtung gesehen werden, indem die Durchsetzung des Glaskörpers mit Exsudat so dicht ist, dass sie eine Untersuchung im durchfallenden Lichte nicht zulässt.

Verengerung und Atrophie der Gefässe. Die Gefässe können in Folge einer hyalinen Verdickung der Gefässwand enger aussehen, als sie in der That sind. Die Blutsäule ist schmaler geworden, die noch immer durchsichtige Gefässwand dagegen ist ebensowenig wahrnehmbar als im normalen Zustand. Es kann aber mit Verdünnung und Atrophie der Gefässe auch eine Verdickung ihrer Wand einhergehen, die dieselbe weiss und undurchsichtig macht. Immer sind in solchen Fällen die Gefässe sehr spärlich und oft nur auf eine kurze Strecke in den Fundus hinein zu verfolgen. Ja die Retina kann selbst fast ganz gefässlos erscheinen (J. A. Fig. 51; L. A. Taf. VIII, Fig. 1; Taf. XI, Fig. 10). Dies Verhalten unterscheidet den Befund auch sehr gut, trotz der bei beiden Processen vorkommenden weissen Farbe der Gefässe, von der Perivasculitis Retinae. Die Atrophie der Gefässe ist die Folge entzündlicher und degenerativer Prozesse in der Netzhaut.

Netzhautblutungen.

hemorrhagisch
Die Netzhauthaemorrhagien sind von verschiedener Form, je nach der Schicht der Retina, in der sie sich vorfinden. Liegen sie in der Nervenfaserschicht, so haben sie ein streifiges oder flammiges, zur Papille radiär gestelltes Aussehen. Liegen sie dagegen in den äusseren Schichten der Retina, so haben sie eine rundliche oder fleckige *wellige* Gestalt mit ziemlich scharfer, aber zumeist welliger, oder ganz unregelmässige Begrenzung (J. A. Fig. 64, 65, 93; L. A. Taf. VIII, Fig. 1, 2, 3, 6; Taf. IX, Fig. 1, 3; Taf. X, Fig. 1; W. u. M. Fig. 17, 23).

Die Grösse der Haemorrhagien ist sehr verschieden. Es gibt solche, die im aufrechten Bilde eben als feine, röthliche Streifen oder

Flecken sichtbar sind, andererseits ausgebreitete Blutungen, die man fast als Blutlachen bezeichnen möchte.

Die Netzhautblutungen liegen zumeist in der Nähe der grösseren Gefässe, ja können dieselben auf eine grössere Strecke einscheiden. Mitunter liegen sie in einem Sector der Retina sehr dicht beisammen. Auch kann eine Blutung durch die äusseren Netzhautschichten durchbrechen und so auf die äussere Fläche der Retina gelangen und auf diese Weise eine haemorrhagische Netzhautabhebung hervorrufen. Nicht immer ist dieselbe aber so bedeutend, dass sie auch mit dem Augenspiegel als solche erkannt werden kann. Auch durch die Limitans interna der Retina kann sich das Blut einen Weg bahnen und sich dann zwischen Netzhaut und Glaskörper schalenartig ausbreiten (L. A. Taf. VIII, Fig. 2 (?), 3). Solche Blutungen treten mit Vorliebe in der Gegend der Macula auf. Man erkennt dieselben daran, dass sie vollkommen die darunterliegenden Details verdecken, ziemlich scharf begrenzt, aber doch unbeweglich sind. Sicher wird die Diagnose aber erst dann, wenn sich der rothe Fleck auch noch über die Papille theilweise erstreckt. Es ist damit natürlich der Sitz in der Retina ausgeschlossen. Es kann auch vorkommen, dass sich eine solche Haemorrhagie nach oben durch eine ganz horizontale Linie begrenzt. Die Partie darüber, die wahrscheinlich Blutserum enthält, erscheint grau (wie in L. A. Taf. VIII, Fig. 2). Auch in das Gewebe des Corpus vitreum kann das Blut eindringen und man kann in solchen Fällen direct den Zusammenhang des Extravasates im Glaskörper und in der Retina wahrnehmen.

Blutungen, die unmittelbar an den Rand der Papille angrenzen und sich von dort aus in die Retina ausbreiten, sind oft auf Blutungen in den Zwischenscheidenraum des Opticus zurückzuführen. (W. u. M. Fig. 17). Manchmal sieht man in der Mitte der Haemorrhagien eine hellweisse Stelle, die gewöhnlich durch Ansammlung weisser Blutkörperchen bedingt ist. Eine Continuitätstrennung der Gefässe kann man meist nicht wahrnehmen. Man nimmt deshalb an, dass die meisten Haemorrhagien durch Diapedesis entstehen.

Im späteren Verlaufe verhalten sich die Blutungen verschieden. Entweder sie resorbiren sich vollständig oder es bleiben kleine weissliche oder gelbliche Flecke, sogenannte Degenerationsherde, zurück. Hat die Haemorrhagie die äusseren Netzhautschichten eingenommen, so wird auch das Pigmentepithel in Mitleidenschaft gezogen. Man findet dann nach Verschwinden der Blutflecke in der Netzhaut einen unregelmässig begrenzten, atrophischen Herd des Pigmentepithels gewöhnlich mit Wucherung des Pigmentepithels am Rande (J. A. Fig. 94; W. u. M. Fig. 18). Pigment wird an Stelle der Blutung selbst später nur höchst selten gefunden, wenn es auch anatomisch öfter, jedoch nur in so geringer Menge nachgewiesen werden kann, dass es mit dem Augenspiegel nicht sichtbar ist. Die Haemorrhagie kann auch in mehrere kleinere zerfallen, die immer kleiner werden und schliesslich verschwinden. Frische Blutungen sind meist hellroth, später werden sie dunkelbraun oder rothbraun. Die hellrothe Farbe kann aber sehr lange bestehen bleiben.

Netzhaut
abheben

walket
sehen

u. M. B.

Verlauf

Blutungen in der Retina können entstehen:

1. Durch Traumen, und zwar durch Einwirkung einer stumpfen Gewalt oder durch eine Verletzung, bei der die Retina durchtrennt wurde.

2. Durch plötzliche Herabsetzung des intraoculären Druckes, besonders bei früher bestandener pathologischer Erhöhung desselben. Daher sieht man so oft nach Glaucomiridektomien Netzhauthaemorrhagien. Dazu kommt noch, dass bei Glaukom die Gefässwandungen oft nicht normal sind.

3. Durch Circulationsstörungen. So findet man bei Pulmonalstenose, bei Menstruationsstörungen, bei Thrombose der Centralvene, bei Embolie der Centralarterie, bei Karotisunterbindung und Suffocation öfters Blutungen in der Retina. Dahin gehören auch die Haemorrhagien bei Neugeborenen.

4. Veränderte Blutbeschaffenheit und Veränderungen der Gefässwände concurriren sehr häufig in denselben Fällen. Man findet Netzhautblutungen bei Sepsis, maligner Endocarditis, bei Ikterus, bei Leberleiden, bei Anaemie (auch nach Blutverlusten, z. B. durch Metrorrhagien, Haematemesis), bei Nephritis, Leukaemie, pernicioöser Anaemie, Intermittenskachexie, Febris recurrens, Diabetes, Haemophilie, Purpura haemorrhagica, Scorbut, Atherom der Gefässe.

5. Bei Entzündungen der Retina, und da auch ein Theil der im vorigen Punkte angeführten Zustände Retinitis erzeugt, so können beide Ursachen zusammenwirken.

6. Es gibt Fälle, wo die Netzhautblutungen gewöhnlich in Verbindung mit Glaskörperblutungen, mitunter auch mit haemorrhagischer Ablatio Retinae bei jungen Leuten zwischen 10 und 20 Jahren auftreten, bei denen man sonst absolut keine Veränderungen an den Gefässen und überhaupt keine der angeführten Ursachen der Blutungen nachweisen kann. Meist ist in diesen Fällen das linke Auge stärker ergriffen.

Retinitis.

Unter den ophthalmoskopisch sichtbaren Retinitisformen kann man im Allgemeinen zwei Formen unterscheiden, nämlich die Retinitis der inneren und die der äusseren Schichten, die man auch als Retinitis externa und interna bezeichnen kann.

Bei der ersteren zeigt sich neben Hyperaemie der Retina Trübung derselben. Es treten Extravasate und weissliche Herde auf, die entweder durch weisse Blutkörperchen, durch Fettinfiltration des Stützgewebes der Retina, durch Einlagerung von Körnchenzellen, zumeist in die Körnerschichten, oder durch sogenannte Sklerose der marklosen Fasern der Retina bedingt sind. Ausserdem können sich noch Veränderungen der Gefässwände als weisse Streifen entlang denselben oder durch Verwandlung der Gefässe in weisse Stränge kundgeben. Die Papille ist immer verschwommen, mitunter auch deutlich geschwollen.

Bei Retinitis der äusseren Schichten springen dagegen vornehmlich die Pigmentepithelveränderungen in die Augen. Sie zeigen sich als hellere, entfärbte, atrophische Flecken, die das Aderhautstroma oder, falls dieses ebenfalls durch Chorioiditis atrophisch geworden ist, auch die Sklera hervortreten lassen. Gleichzeitig findet man, besonders in der Umgebung der atrophischen Stellen, Wucherung des Pigmentepithels, die sich durch schwarze oder braune Pigmentflecke, -Streifen und -Klumpen erkennen lässt. Es kann auch Pigment in die inneren Netzhautschichten gelangen und dort entlang den Gefässen oder zwischen denselben sich ansammeln, so dass man Pigmentflecke sieht, die zum Theil die Netzhautgefässe bedecken. Indem das Stützgewebe der Retina hypertrophirt, wird es anfangs an manchen Stellen verdickt, später verdünnt erscheinen, welche Veränderungen sich mitunter durch den abnormen Verlauf der Retinalgefässe verrathen. Natürlich erscheint die Netzhaut an solchen Stellen ebenfalls getrübt und später können sich weissliche Stränge

entwickeln oder wirkliche Narben in der Netzhaut auftreten. Natürlich gibt es Fälle, wo die Retina ihrer ganzen Dicke nach von pathologischen Gewebsveränderungen durchsetzt ist. Es ist dies namentlich bei der Retinitis der äusseren Schichten in ihren späteren Stadien der Fall. Auch können anfänglich die Alterationen des Pigmentepithels durch Trübung der inneren Schichten verdeckt werden, oder es gesellen sich im weiteren Verlaufe einer Retinitis interna auch Pigmentepithelveränderungen hinzu. Im Allgemeinen wird man aber doch nicht fehlgehen, wenn man, was das ophthalmoskopische Bild betrifft, die Unterscheidung der beiden Formen von den Pigmentepithelveränderungen abhängig macht.

Die Retinitis externa findet sich fast immer in Verbindung mit Chorioiditis vor. Es lässt sich sehr oft nicht entscheiden, ob die Retinitis oder die Chorioiditis das Primäre war, jedenfalls aber ist in der überwiegenden Mehrzahl der Fälle die Chorioidea diejenige Membran, von der der ganze Process ausgeht. Von dort werden die Veränderungen in der Retina eingeleitet. Es ist daher auch am besten, die Retinitis externa nicht gesondert, sondern zusammen mit der Chorioiditis zu besprechen.

Auch bezüglich der Aetiologie besteht ein Unterschied. Die Retinitis interna wird zumeist hervorgerufen durch Erkrankungen der Gefässe (Retinitis apoplectica), oder durch veränderte Blutbeschaffenheit (Retinitis albuminurica, leukaemica, diabetica), oder sie kommt gleichzeitig mit Neuritis in Folge Erkrankungen der nervösen Centralorgane vor. In allen diesen Fällen ist die Chorioidea unverändert. Bei der überwiegenden Mehrzahl dieser Fälle ist auch der Glaskörper rein. Die Retinitis der äusseren Schichten zeigt sich dagegen fast immer bei Allgemeinerkrankungen, die mit Vorliebe die Gefässhaut des Auges in Mitleidenschaft ziehen. So z. B. bei Syphilis, ebenso entsteht sie bei localen Erkrankungen des Auges, die mit Chorioidealveränderungen einhergehen, so z. B. bei Myopie.

Die Retinitis pigmentosa gehört nicht zu den Retinitiden, da sie eine mit Pigmentirung verbundene nicht entzündliche Degeneration der Netzhaut darstellt. Sie muss deshalb auch ganz gesondert beschrieben werden.

Indem wir zur Betrachtung der verschiedenen Retinitisformen übergehen, sei noch bemerkt, dass es durchaus nicht immer angeht, z. B. eine Retinitis albuminurica von einer Retinitis diabetica mittels des Ophthalmoskops zu unterscheiden. Doch ist es am besten, diese Formen getrennt zu beschreiben, da sie doch oft gewisse Besonderheiten darbieten. Ueberhaupt ist eine logische Eintheilung der Retinitis entweder nach einem anatomischen oder einem aetiologischen Eintheilungsgrund nicht möglich, da hiezu unsere Kenntnisse weder in der einen noch in der anderen Richtung ausreichen. Uebrigens genügt es hier für unseren Zweck, die einzelnen Retinitisbilder darzustellen und auf die differentielle Diagnostik sowie auf die aetiologischen Momente, die einem und demselben Augenspiegelbild zu Grunde liegen können, hinzuweisen.

1. Retinitis albuminurica.

Bei dieser Retinitisform treten weisse Herde in der Netzhaut auf, die theils durch Rundzellen, theils durch varicöse Hypertrophie der Nerven-

Aetiologie
R. int

R. ex
Sy-

(R. pig)

weisse
i
g

fasern, theils durch fettige Degeneration bedingt sein können. Die letztere besteht entweder in einer fettigen Infiltration in das Stützgewebe der Retina, oder in einer Einlagerung von Fettkörnchenzellen in die Körnerschichten. Die varicöse Hypertrophie der Nervenfasern kann natürlich nur in der Nervenfaserschicht vorkommen. Sie tritt nie so ausgebreitet auf, als die fettige Degeneration. Sehr oft verdecken die Herde hypertrophirter Nervenfasern wegen ihrer Lage in der innersten Netzhautschichte streckenweise die Retinalgefässe, so wie dies bei den markhaltigen Nervenfasern der Fall ist. Ueber einen weissen Fleck aber, der durch fettige Degeneration gebildet ist, laufen die Netzhautgefässe in der Regel ungehindert hinweg, im Gegentheil, sie treten auf dem weissen Grunde nur um so deutlicher hervor. Ganz besonders charakteristisch ist aber, wie wir gleich sehen werden, die Form und Vertheilung der weissen Flecke.

Die Zeichen der Hyperaemie sind gewöhnlich bei der Retinitis albuminurica nicht sehr hochgradig. Meist ist die Papille wohl verschwommen, aber sie ist nicht bedeutend geschwollen. Um sie herum findet man manchmal eine feine Netzhauttrübung, bestehend aus feinen, weisslichen, radiären Streifen. Wie es scheint, beruht dies auf einer geringgradigen, varicösen Hypertrophie der Nervenfasern. Die Netzhautvenen sind erweitert und geschlängelt, hie und da wohl auch vom trüben Netzhautgewebe verdeckt. Haemorrhagien in der Netzhaut sind gewöhnlich spärlich. Sie sind klein und streifig, in der Nähe der grösseren Gefässe gelegen, manchmal punktförmig in der Gegend der Macula sitzend. In einiger Entfernung von der Papille liegen dann oft grössere weissliche oder weisslichgelbe Flecke von mattem Glanz. Sie bilden eine ringförmige Zone um die Papille (ähnlich wie in J. A. Fig. 64).

Der äussere Rand dieses Ringes ist höchstens 3 bis 4 P. D. von der Papille entfernt. Meist ist dieser Ring gegen die Maculagegend zu offen. In der Macula selbst treten aber viele kleine, weisse, matt glänzende, scharf begrenzte Flecken auf. Sie sind daselbst in Sternform angeordnet. Die Gegend der Fovea centralis selbst ist gewöhnlich frei. Um sie herum sind aber Strahlen zu finden, die aus den soeben erwähnten kleinen, weisslichen Punkten oder kürzeren oder längeren Strichen bestehen. Nicht immer ist diese Figur vollständig regelmässig nach allen Seiten hin entwickelt. Sehr oft sind die Strahlen nur nach einer Seite hin von ansehnlicher Länge, in anderen Richtungen sind sie aber nur kurz oder fehlen selbst, so dass man nur $\frac{2}{3}$ bis $\frac{3}{4}$ eines Sternes wahrnimmt. Auch können diese Punkte zu längeren Strichen zusammenfliessen (J. A. Fig. 66, 67, 68; W. u. M. Fig. 21, 22; L. A. Taf. IX, Fig. 2). Es handelt sich hier zumeist um fettige Infiltration der inneren Enden der Müller'schen Stützfasern der Retina. Der Grund, auf dem man die Sternfigur sieht, erscheint oft deutlich dunkler als der übrige Fundus, und zwar von so dunkelbrauner Farbe, dass man entschieden eine Wucherung des Pigmentepithels annehmen muss. Veränderungen des Pigmentepithels findet man auch manchmal in der Peripherie des Fundus als hellere abgeblasste Stellen.

Die hellen, oben erwähnten weissen Plaques, die die Papille umgeben, können mitunter zusammenfliessen und es entsteht dann

um die Papille ein sehr breiter, weisser Hof, welcher aber bereits am Rande der Papille beginnt (L. A. Taf. IX, Fig. 1). Die Retina ist daselbst sehr stark wallartig verdickt und uneben. Man erkennt dies an dem sehr geschlängelten Verlaufe der Gefässe, sobald sie an den Rand dieser weissen Stelle kommen. Die Venen sind sehr bedeutend erweitert und alle Gefässe heben sich sehr deutlich von der weissen Unterlage ab, sind aber dort, wo sie etwas tiefer liegen von dem trüben Retinagewebe so verdeckt, dass sie wie zerissen aussehen. Zahlreiche Haemorrhagien in Form von Streifen und Flecken liegen innerhalb der so veränderten Netzhautpartie. Die Grenzen der Papille sind gewöhnlich ganz unkenntlich und die Netzhauttrübung erstreckt sich längs der grösseren Netzhautgefässe in den Fundus hinein. Gegen die Macula zu ist der weisse Hof dagegen sehr wenig ausgebildet oder fehlt auch vollständig. In anderen Fällen ist aber die Maculagegend mitergriffen. Weisse, stärker als die übrige Netzhauttrübung glänzende Flecke können im Bereiche der Macula in unregelmässiger Lagerung oder in Sternform sich vorfinden.

Im Allgemeinen kann man im Verlaufe der Retinitis albuminurica drei Stadien unterscheiden: 1. Das der Hyperaemie, wobei die Hauptveränderungen in starker Hyperaemie, Trübung der Retina von mehr diffuser Form und zahlreichen Netzhauthaemorrhagien bestehen. 2. Das Stadium der fettigen Degeneration. Hier ist nur geringe Hyperaemie vorhanden, es treten aber jene weissen Flecke in die Erscheinung. Im dritten Stadium erfolgt Rückbildung oder Atrophie. Die Veränderungen können, selbst wenn sie sehr ausgeprägt sind, noch rückgängig werden, die weisslichen Herde können verschwinden. Am längsten hält meist die sternförmige Figur in der Gegend der Macula Stand. Schliesslich kann man eine blasse Papille, leichte Veränderungen an den Gefässen (weisse Streifen) und Pigmentepithelanomalien in der Maculagegend finden. Mitunter können auch weissliche, verästelte Streifen (sogenannte Netzhautstränge) in der Retina zurückbleiben, die offenbar narbigen Veränderungen entsprechen (J. A. Fig. 73, 74). Tritt Atrophie ein, so sind die Gefässe sehr verdünnt und die Papille nimmt meist das Aussehen einer Atrophie aus extraoculärer Ursache an, sie wird also weiss und ziemlich durchsichtig. Oft kann es selbst schwer werden, aus dem Spiegelbefund auf die früher vorhanden gewesene Retinitis zu schliessen. Nur die Verdünnung der Gefässe ist auffallend und führt auf die richtige Diagnose. Uebrigens sei hier bemerkt, dass oft die Besserung des Sehvermögens in sehr auffallendem Contraste zu den mit dem Spiegel vorgefundenen Veränderungen steht.

Die Diagnose ist in ausgeprägten Fällen nicht schwer zu stellen. Nur bei Neuritis in Folge von Meningitis findet man auch jene Sternfigur in der Maculagegend. Auffallend ist aber doch in diesen Fällen die starke Schwellung der Papille, die bei Retinitis albuminurica gewöhnlich fehlt. Retinitis diabetica kann ganz ähnlich aussehen wie die bei Albuminurie. Statt der typischen Retinitis findet man andererseits bei dem letzteren Zustande auch eine einfache Neuroretinitis oder haemorrhagische Retinitis; auch können blos Netzhautblutungen zugegen sein, ja in seltenen Fällen wurde auch

Stauungspapille bei Morbus Brightii gesehen. Zur Retinitis albuminurica kann sich auch Netzhautablösung gesellen.

Die Kenntniss der Retinitis albuminurica ist deshalb so wichtig, weil es nicht allzuseiten vorkommt, dass der Patient zunächst bloss auf seine Sehstörung aufmerksam wird. Die übrigen, sehr wenig auffallenden Symptome, welche das Grundleiden hervorgerufen hat, sind von ihm vollständig übersehen worden. Es ist also der Augenarzt, an den er sich zuerst wendet. Ein Blick mit dem Augenspiegel kann in solchen Fällen genügen, um sogleich auf ein Nierenleiden als Grundkrankheit mit grösster Wahrscheinlichkeit zu schliessen. Wir sagen hier absichtlich „Nierenleiden“ und haben auch im Vorigen stets den Ausdruck Retinitis albuminurica und nicht Brightica gebraucht. Es können nämlich auch andere Erkrankungen der Niere, nicht bloss Morbus Brightii, dieselbe Form der Retinitis hervorrufen. Zumeist ist allerdings die chronische Nephritis die Ursache. Doch kann auch eine acute Nephritis (bei Schwangeren und nach acuten Exanthemen) zu Grunde liegen. Selbst amyloide Degeneration der Nieren erzeugt eine ähnliche Retinalerkrankung. Der Zusammenhang zwischen dem Nierenleiden und der Retinitis liegt offenbar in der veränderten Blutbeschaffenheit und der dadurch bedingten Ernährungsstörung in der Netzhaut. Die Hypertrophie des linken Ventrikels, die von Manchen für wichtig bei der Entstehung der Retinitis gehalten wurde, kann höchstens an einer stärkeren Ausbildung der Haemorrhagien schuld sein.

Entsprechend der allgemeinen Ursache ist die Retinitis albuminurica doppelseitig zu finden, doch sind auch sehr seltene Fälle bekannt, wo sie nur an einem Auge auftrat.

2. Retinitis leukaemica.

Bei Leukaemie kommt gleichzeitig mit Retinitis eine eigenthümliche Veränderung der Blutfarbe in den Gefässen vor. Die Venen erscheinen hell, rosenroth, die Arterien orangegelb. Sind die Chorioidealgefässe sichtbar, so sind sie ebenfalls von bedeutend hellerer, gelbrother Farbe. Diese helle Farbe beruht jedenfalls auf der Vermehrung der weissen Blutkörperchen und tritt natürlich nur dann auf, wenn die Veränderung in der Zusammensetzung des Blutes eine hochgradige ist.

Die retinitischen Erscheinungen bieten oft nichts Charakteristisches. Die Papillengrenzen sind verschleiert, die Papille selbst nur wenig geschwollen, die Retina diffus getrübt. Retinalhaemorrhagien von auffallend blasser Farbe und weisse Flecke, unregelmässig in der Maculagegend angeordnet, sind sichtbar (L. A. Taf. X, Fig. 3).

Das ophthalmoskopische Bild der Retinitis leukaemica wird nur dann derart, dass man daraus die Diagnose auf Leukaemie stellen kann, wenn man weisse Flecken mit rothem Saume findet, die besonders nahe dem Aequator und im Bereiche der Macula liegen (schon ihre Localisation unterscheidet sie also von jenen bei Retinitis albuminurica). Diese weissen Herde zeigen sogar manchmal eine deutliche Prominenz. Sie bestehen aus Ansammlungen von Lymphkörperchen, der rothe Saum aus rothen Blutkörperchen. Manche der einfach weissen Flecke können sich aber auch aus varicös hypertrophirten Nervenfasern und Herden von fettiger Degeneration zusammensetzen.

Auch die Retinitis leukaemica tritt immer doppelseitig auf.

3. Retinitis diabetica.

Die Retinitis bei Diabetes mellitus, die eine ziemlich seltene Folgekrankheit desselben ist, zeigt oft nichts Charakteristisches. Manchmal tritt sie unter dem Bilde einer haemorrhagischen Retinitis auf, manchmal wieder kann man den Befund von dem bei Retinitis albuminurica nicht unterscheiden. Nur das Confluiren der weissen Herde zu jenem grossen Hof um die Papille, wie bei der Retinitis albuminurica, scheint hier nicht vorzukommen (W. u. M. Fig. 23; J. A. Fig. 64).

Während bei Retinitis albuminurica Glaskörpertrübungen gewöhnlich vollständig fehlen, findet man dieselben hier nicht so selten in bedeutender Ausbildung. Sie scheinen durch Blutungen in den Glaskörper bedingt zu sein.

Immer ist die Retinitis diabetica doppelseitig.

4. Diffuse chronische Retinitis.

Das Augenspiegelbild bei der diffusen chronischen Retinitis besteht in einer starken Verschleierung der Papillengrenzen und den Zeichen der Hyperaemie. Die Retina ist in der Umgebung der Papille entweder diffus oder in Form feiner, radiärer, graulicher Streifen getrübt (W. u. M. Fig. 32; J. A. Fig. 62, 63, 69; L. A. Taf. V, Fig. 1). Diese Trübung ist ganz besonders in der Nähe der grösseren Gefässe sichtbar und erstreckt sich auch da am weitesten in den Fundus hinein, so dass man besonders deutlich bei der Untersuchung im umgekehrten Bilde die Gefässe von breiten grauen Streifen mit verschwommenen Grenzen begleitet sieht. Eine beträchtliche Schwellung der Papille ist nie zu constatiren. Haemorrhagien und jene weissen Degenerationsherde, wie bei der Retinitis albuminurica, fehlen hier gewöhnlich, oder sind nur spärlich und sehr wenig entwickelt. Bei der diffusen, chronischen Retinitis besteht meist Infiltration der inneren Netzhautschichten durch Lymphkörperchen und Wucherung des Stützgewebes, wozu auch noch Wucherung der Körnerschichten und der Stäbchenzapfenschicht kommen kann. Nicht so selten sind auch Veränderungen im Pigmentepithel wahrnehmbar, die zumeist erst später, wenn die Netzhauttrübung abgenommen hat, sichtbar werden und welche in Entfärbung des Augengrundes an circumscribten Stellen oder in grösserer Ausdehnung bestehen. An diesen Stellen sieht man dann meist die Chorioidealgefässe ungemein deutlich. In der Umgebung derselben ist auch Pigmentwucherung in Form schwärzlicher oder schwarzbrauner Streifen oder Schollen sichtbar. Ja selbst im Aderhautstroma können Veränderungen wahrnehmbar sein, die man dort, wo das Pigmentepithel atrophisch ist, an der Spärlichkeit der Gefässe und der dazwischen durchschimmernden Sklera erkennt. Solche Stellen sind ganz besonders in der Nähe des Aequators zu finden (L. A. Taf. X, Fig. 2). Es sind dies Fälle, welche den Uebergang zu der Retinitis der äusseren Schichten und der Chorioiretinitis bilden, die genauer erst mit den Erkrankungen der Chorioidea besprochen werden soll. Gleichzeitig ist auch öfters Glaskörpertrübung vorhanden, die, wenn Lues die Ursache ist, zumeist in Form eines feinen Staubes auftritt, wie wir dies oben (Seite 107) beschrieben haben.

Glaskörpertrübung

Trübung

(Haemorrhagien
u.
weisse Degenerations-
herde
fehlen)

Augenspiegel
Befund

Pigment
wucherung

Glaskörpertrübung
(besonders
bei Lues)

In solchen, durch Lues hervorgerufenen Retinitisfällen sind mitunter vorzugsweise in der Gegend der Macula, doch auch an anderen Stellen grössere, grünlich- oder bläulichweisse, undeutlich begrenzte Herde zu sehen. Dieselben sind oft bedeutend grösser als die Papille, die Retina ist in ihrem Bereiche stark verdickt, was man an dem Verlaufe der Gefässe erkennt. Manchmal erstrecken sich diese Plaques bis zur Papille und gehen direct in das trübe Gewebe derselben über. Innerhalb dieser grösseren Herde ist offenbar die Retina in ihrer ganzen Dicke von Exsudat durchsetzt. Im weiteren Verlaufe einer diffusen Retinitis tritt entweder Rückbildung oder auch Atrophie ein. Die letztere gibt sich durch immer deutlicher werdende Verschmälerung der Gefässe, und zwar besonders der Arterien, zu erkennen. Die Papille nimmt ein atrophisches Aussehen an. Doch erscheint sie hier nicht weiss, sondern sie hat die schmutziggauröthliche oder wachsgelbe Farbe, wie sie oben, als der retinitischen Atrophie zukommend, beschrieben wurde. Die Grenzen der Papille sind verschwommen, eine atrophische Excavation ist meist nicht zu constatiren. Der Grund dafür dürfte die interstitielle Bindegewebswucherung sein, wie sie in Folge der Retinitis auch innerhalb des Sehnervenkopfes auftreten kann. Die besprochenen Veränderungen in der Maculagegend schwinden nie spurlos. Sie verwandeln sich manchmal in eine helle, verästelte Figur, die sich aus weissen, bläulich- oder grünlichweissen Streifen zusammensetzt, an denen man noch deutlich die Prominenz sehen kann. Es ist dies nichts Anderes als eine strahlige Narbe in der Retina, gebildet durch bindegewebige Umwandlung des in der Retina gesetzten Exsudates (L. A. Taf. X, Fig. 1). In anderen Fällen findet man schliesslich eine stark entfärbte Stelle mit deutlich sichtbaren Chorioidealgefässen dort, wo früher das grünlichweisse Exsudat sass. In der Umgebung kann auch Pigmentwucherung vorhanden sein (J. A. Fig. 92).

Die diffuse, chronische Retinitis entsteht ausser in Folge von Lues auch noch bei sympathischer Affection als sympathische Retinitis.

5. Haemorrhagische Retinitis.

Bei der haemorrhagischen Retinitis ist die Netzhaut entweder ihrer ganzen Ausdehnung nach oder nur in einem Theile von streifigen und fleckigen Haemorrhagien dicht durchsetzt. Ausserdem aber zeigt sich das Netzhautgewebe getrübt, die Papillengrenzen verschwommen, die Venen stark erweitert und geschlängelt. Oft findet man an den Gefässen weisse Streifen, oder die Gefässe sind streckenweise in weisse Stränge verwandelt. Auch weissliche Herde von ähnlichem Aussehen wie bei Retinitis albuminurica können vorhanden sein. Diese bestehen ebenfalls aus Fettdegenerationsherden, oder sie enthalten varicös hypertrophirte Nervenfasern. In der Mitte der Blutungen können sich auch weissliche Stellen vorfinden (W. u. M. Fig. 17; L. A. Taf. VIII, Fig. 1, 3; Taf. IX, Fig. 3).

Der Verlauf und Ausgang einer solchen Erkrankung ist oft Atrophie der Retina und der Papille. Die Papille bietet dann gewöhnlich das Bild einer Atrophie aus extraoculärer Ursache. Die Blutungen können die oben angegebenen Veränderungen eingehen, das heisst entweder vollständig verschwinden oder weisse Degenerationsherde oder Pigmentirungen zurücklassen. Die Veränderungen an den Gefässen

bleiben oft stationär. Nicht so selten sind auch gleichzeitig Haemorrhagien in dem Glaskörper vorhanden, die sich später als graue Glaskörpertrübungen präsentiren.

Die Ursachen, die wir oben bei den Netzhauthaemorrhagien angeführt haben, können auch Retinitis haemorrhagica bedingen. Auffallend ist, dass trotz der ganz allgemeinen Ursache doch oft nur Ein Auge erkrankt. Man kann sich dies durch multiple Embolien kleiner Zweige der Arterien, die dann zufällig nur Ein Auge betreffen, oder durch Thrombose von Venenästen erklären.

Multiple Embolie
Arterien
Lues.

Bei Lues tritt, jedoch selten, eine ganz eigenthümliche haemorrhagische Retinitis auf. Die Blutungen sind dabei auf den Verbreitungsbezirk eines grösseren Gefässes beschränkt, punktförmig oder fleckig. Die Gefässe selbst sind von weissen Streifen begleitet oder ganz in weisse Stränge verwandelt. Es handelt sich hier wohl um eine durch die Lues hervorgerufene Gefässerkrankung mit Verhinderung der Circulation in einem Theile der Retina, wodurch sich auch die eigenthümliche Localisation der Blutungen erklärt.

6. Andere seltene Formen von Retinitis.

Als **centrale, recidivirende Retinitis** wurde von v. Graefe eine Erkrankung beschrieben, die durch Lues, und zwar in ihren späteren Stadien, bedingt ist. Sie gibt sich durch eine sehr zarte diffuse Trübung oder durch Auftreten von sehr kleinen, helleren Pünktchen in der Gegend der Macula zu erkennen. Die letzteren sind unregelmässig gruppiert, gräulich oder graugelb, manchmal weisslich, doch zeigen sie nie den hellen Glanz, den jene Flecken haben, die die Sternfigur in der Maculagegend bei Morbus Brightii zusammensetzen. Die Papille selbst zeigt keine auffallende Veränderung. Bei dieser Krankheit ist ein centrales Skotom vorhanden.

Centrale R.

Retinitis proliferans (Manz). Bei dieser Form zeigen sich dichte, bindegewebige Massen von bläulichweisser oder weisser Farbe, die aus der Retina entstehen und in den Glaskörper hinein prominiren (J. A. Fig. 84; W. u. M. Fig. 16). Sie bedecken oft einen grossen Theil des Fundus, selbst die ganze Papille und erscheinen vielverästelt und bilden, indem die Ausläufer der Stränge sich wieder vereinigen, rundliche Lücken, durch die der Fundus durchgesehen werden kann. Oft folgen wenigstens die grösseren dieser Massen dem Verlaufe der Netzhautgefässe. Diese liegen zum Theil unter diesen Bildungen, zum Theil lassen sie sich deutlich auf denselben verfolgen. Nicht alle diese auf den bindegewebigen Massen liegenden Gefässe sind aber Netzhautgefässe, manche sind auch neugebildet. Retinalhaemorrhagien, weissliche Degenerationsherde in der Netzhaut, ja auch Ablatio Retinae kommt gleichzeitig vor, und immer sind Glaskörpertrübungen, oft Glaskörperblutungen vorhanden. Die Abhebung ist allerdings in diesen Fällen oft schwer zu erkennen und schwer von den bindegewebigen, von Gefässen überzogenen Massen zu unterscheiden. Feine, glitzernde Punkte auf den hellen Bindegewebswucherungen sind Cholestealinkrystalle.

Gefässe

Ablatio R.

Diese soeben geschilderten Veränderungen in der Retina und im Glaskörper gehen wohl manchmal aus wiederholten Blutungen hervor. Gewöhnlich sind es junge Leute, bei denen diese Krankheit vorkommt.

Retinitis bei Oxalurie. In Fällen, wo im Urin reichliche Mengen von oxalsaurem Kalk gefunden wurden, kam auch Retinitis vor, die der soeben beschriebenen Retinitis proliferans sehr ähnlich war.

Retinitis punctata albescens. Als solche wurde von Mooren eine eigenthümliche Form von Netzhautdegeneration beschrieben: es fanden sich im Fundus eine grosse Zahl von mattweissen Flecken vor; sie sahen so aus, „als wären Retina und Chorioidea mit einem Locheisen durchbohrt worden, so dass der mattweisse Reflex der Sklera durchzusehen ist“. Die Netzhautgefässe waren nirgends von den Flecken bedeckt, diese ziemlich regelmässig vertheilt. An der Papille waren nur geringe Veränderungen, nämlich leichtes Verwischtsein der Grenzen und graue Verfärbung, zu bemerken.

Retinitis mit grünlichen Streifen. So nannten Jaeger und Mauthner eine eigenthümliche Art von Retinitis, die nur in diesem Einen Falle gesehen wurde (J. A. Fig. 71). Die Retina war hyperaemisch, die Papille verwischt. Die Netzhaut zeigte im aufrechten Bilde eine deutliche, grünliche Verfärbung, die sich bei genauer Betrachtung aus zahlreichen kurzen, radiär gestellten grünlichen Streifen, die in der Nervenfaserschicht lagen, zusammengesetzt zeigte.

Retinitis paralytica (Klein). Diese Retinitis wurde vornehmlich bei Fällen von progressiver Paralyse beobachtet und charakterisirt sich durch eine sehr schwache Netzhauttrübung, ähnlich der, wie sie sich im hohen Alter einstellt. Ferner sieht man die Arterien an manchen Stellen eigenthümlich verbreitert, indem nämlich die rothen Streifen, die seitlich den Reflexstreifen begleiten, breiter erscheinen ohne dass der letztere in seiner Breite alterirt wäre.

Pigmentdegeneration der Retina.

Wie wir schon früher erwähnt haben, sind in den Fällen von Pigmentdegeneration der Retina oder sogenannter Retinitis pigmentosa niemals die klinischen Symptome von Netzhautentzündung vorhanden. Die einzigen Erscheinungen, die man an den Gefässen beobachten kann, sind eine allmählich fortschreitende Verdünnung derselben. Der Name Retinitis pigmentosa ist deshalb, wenn auch der gebräuchlichere, nicht am Platze. Es handelt sich eben auch anatomisch um eine sehr langsam fortschreitende, bindegewebige Degeneration — Sklerose der Retina —, gewöhnlich einhergehend mit Einlagerung von Pigment in dieselbe. Doch kommen auch Fälle vor mit vollständig gleichen subjectiven Symptomen, in denen es auch zu Atrophie der Retina und Papille kommt, wo aber die Pigmentirung in der Netzhaut fehlt. Solche Fälle hat man als Retinitis pigmentosa ohne Pigment bezeichnet. Man könnte sonach eine Sklerose der Netzhaut mit und ohne Pigmentirung unterscheiden. Das charakteristische, ophthalmoskopische Bild ist natürlich nur im ersteren Falle gegeben.

Eine ausgesprochene Retinitis pigmentosa stellt sich folgendermassen dar: Die Papille ist verfärbt, hat eine gelblichgraue, röthlichgelbe oder auch wachsgelbe Farbe und ist ziemlich scharf begrenzt, doch nimmt man im aufrechten Bild meist wahr, dass ein ganz leichter Schleier über ihr zu liegen scheint. Auffallend ist die sehr bedeutende Verdünnung der Retinalgefässe. Sie sind fadendünn und lassen sich oft nur eine ganz kurze Strecke in den Fundus hinein verfolgen.

Selten nur sind sie von feinen, weissen Streifen begleitet. Es ist eben zumeist nur eine hyaline Degeneration der Gefässwandungen vorhanden. Dabei sind sie sehr spärlich; man kann Fälle beobachten, wo sie in ganz geringer Zahl (3 bis 4) auf der Papille zu sehen sind. Immer ist das sehr deutliche Bild eines „getäfelten Fundus“ sichtbar: es ist dies durch Atrophie des Pigmentepithels bedingt. Doch ist dieselbe nicht immer gleichmässig verbreitet. Blässere Stellen wechseln mit dunkleren ab, in deren Bereich man die Chorioidealgefässe nicht so deutlich sieht. Im aufrechten Bilde sieht man meist, dass die Netzhaut ganz zart getrübt ist und wie ein feiner, grauer Schleier über den Gefässen der Chorioidea liegt.

In der Netzhaut selbst sieht man dann sehr charakteristische Pigmentflecke liegen. Sie haben gewöhnlich eine sehr stark an die Knochenkörperchen erinnernde Form, greifen mit ihren Fortsätzen oft ineinander und bilden so manchmal ein sehr dichtes Pigmentnetz, das einen grossen Theil des Fundus überdeckt. Sind die Gefässe der Retina noch deutlich zu verfolgen, so sieht man das Pigment entlang der Gefässe liegen, dieselben gleichsam einscheiden (J. A. Fig. 77, 78; W. u. M. Fig. 24; L. A. Taf. VI, Fig. 1). Das Pigment bedeckt also, stellenweise wenigstens, die Retinalgefässe, woraus erkennbar ist, dass es in den inneren Netzhautschichten liegt. In manchen Fällen ist die ganze Netzhaut bis zur Papille von den Pigmentflecken erfüllt, in anderen, weniger weit vorgeschrittenen, lässt es noch einen mehr oder weniger breiten Gürtel um die Papille frei. Ist aber der Process erst in seinen Anfangsstadien, so sind die Pigmentflecke blos in der äussersten Peripherie zu finden. Die Papille und der übrige Fundus sehen noch normal aus.

Dies Bild kann nun auch manche kleine Abänderungen zeigen, welche die Diagnose Retinitis pigmentosa nicht beeinflussen. Die Pigmentflecke sind nicht immer ganz typisch, sondern auch wohl unregelmässig fleckig. Manchmal sieht man über den ganzen Fundus verstreut, helle, kleine Punkte, die nur im aufrechten Bilde gut sichtbar sind und unterhalb der Netzhautgefässe liegen. Mitunter sind sie in der Umgebung der Papille in sehr grosser Menge angesammelt und confluiren daselbst zu grösseren, drusig angeordneten, weissglänzenden Massen, deren Bildung und Vergrösserung man verfolgen kann. Auch auf die Papille selbst können solche Bildungen übergreifen. Es sind dies sogenannte Drusen der Glaslamelle, geschichtete Auflagerungen auf der Limitans Chorioideae, wie sie auch als Altersveränderung entstehen (siehe Seite 55).

In anderen Fällen haben die sichtbaren Chorioidealgefässe nicht ihre normale Farbe, sondern sind stark gelb gefärbt. Auch werden sie an manchen Stellen von breiten, weissen Streifen begleitet. Es zeigt uns dies Verhalten eine Sklerose der Chorioidealgefässe an.

Eine häufige Complication der Retinitis pigmentosa ist hintere Corticalcataracta, und zwar entweder in Form eines kleinen Punktes, einer kleinen Scheibe, oder auch in Form eines Sternes. Der Glaskörper ist aber in allen Fällen von typischer Retinitis pigmentosa rein.

Oefters kommen bei Pigmentdegeneration der Retina Reste der embryonalen Glaskörpergefässe vor, was um so auffallender ist, als beide Veränderungen zu den Seltenheiten gehören. Auch Ueberbleibsel des Cloquet'schen Canales findet man (siehe Seite 107).

Der Nystagmus, mit dem sehr viele der an Retinitis pigmentosa Leidenden behaftet sind, erschwert die Untersuchung oft bedeutend.

Die Erkrankung ist immer doppelseitig.

Gewöhnlich ist es nicht schwer, die Diagnose zu stellen. Mit einer Chorioiditis disseminata kann das Bild kaum verwechselt werden. Es fehlen ja bei der Pigmentdegeneration der Retina erhebliche Veränderungen der Chorioidea. Die einzige Erkrankung, mit der man die Retinitis pigmentosa zusammenwerfen könnte, ist jene Form der Retinochorioiditis specifica, die Förster beschrieben hat. Das Bild, das durch diesen Process in seinen späteren Stadien hervorgerufen wird, ist in der That oft dem bei Retinitis pigmentosa sehr ähnlich. Auffallende Chorioidealveränderungen fehlen nämlich auch da oft. Man sieht einen getäfelten Fundus, Atrophie der Retina und Pigmentflecke in der Netzhaut. Nur zeigt sich doch meist in der Anordnung und Form der Pigmentflecke eine deutliche Differenz gegenüber der Pigmentdegeneration. Die Pigmentflecke sind nämlich nicht so regelmässig gestaltet und gelagert, sondern ganz unregelmässig, fleckig, streifig, nicht den Netzhautgefässen folgend (ähnlich wie in J. A. Fig. 79). Ferner sind auch oft Glaskörpertrübungen nachweisbar, gewöhnlich aus einzelnen grösseren Flocken oder Klumpen bestehend. Oft kann man bei Untersuchung der peripheren Partien des Fundus Chorioidealveränderungen als gelbliche, inselförmige Flecke mit schwarzem Pigment am Rande finden. Auch gelblich entfärbte Stellen oder bläulichweisse Narbenstränge in der Maculagegend bleiben als Reste jener oben beschriebenen Infiltrate in diesem Stadium bestehen. Die wirkliche Pigmentdegeneration ergreift endlich stets beide Augen, während die Retinochorioiditis specifica nicht allzuseiten bloss in Einem Auge zu finden ist.

Einen Fall von atypischer Pigmentdegeneration hat Mauthner beschrieben. Es handelte sich um einen jungen Mann, bei dem in grösserer Entfernung von der Papille Gruppen von eigenthümlichen rundlichen Pigmentflecken zu sehen waren, die sich stellenweise auf grauschwarzem Grunde zeigten. Sie bedeckten die Netzhautgefässe (J. A. Fig. 76). Es lag gewiss keine angeborene Anomalie vor, sondern man konnte die Weiterentwicklung dieser Flecke mit dem Augenspiegel verfolgen.

Ablatio Retinae.

Die Netzhautablösung besteht in einer Trennung dieser Membran von der unterliegenden Chorioidea. Es kann zwischen Netzhaut und Chorioidea seröse Flüssigkeit, Blut, Exsudatschwarten, ein Tumor oder ein Cysticercus liegen.

Es versteht sich von selbst, dass das Auge dort, wo die Netzhaut abgehoben ist, eine andere Refraction zeigen muss. In einem emmetropischen Auge muss im Bereiche der Ablatio Hypermetropie an den Retinalgefässen nachweisbar sein. In einem myopischen Auge muss daselbst geringere Myopie, Emmetropie oder selbst Hypermetropie vorhanden sein. Ist das Auge hypermetropisch, so ist die Hypermetropie an der betreffenden Stelle vermehrt. Das sicherste Symptom wird daher sein, wenn wir an Gefässen, die man deutlich als Netzhautgefässe erkennen kann, eine andere Refraction als im übrigen

Auge vorfinden. Durch die Beschaffenheit der abgehobenen Netzhaut und durch das Wesen des zwischen Retina und Chorioidea befindlichen Gebildes wird das Aussehen der Ablatio wesentlich verändert. Wir wollen zunächst das gewöhnliche Bild der Abhebung beschreiben und dann die Modificationen, die es eingehen kann, besprechen.

Untersucht man in einem Auge mit Netzhautabhebung die brechenden Medien, so findet man in einem Theil derselben, am häufigsten nach unten, eine graue oder bläulichgraue, schleierartige Membran. Sie ragt in den Glaskörper vor und ist daher schon meist aus grösserer Entfernung, ja selbst mit Convexlinsen sichtbar, kurz sie bietet einen anderen Refractionszustand dar als der übrige Fundus. Das Gewöhnliche ist, dass man in gewisser Richtung die abgehobene Netzhaut bereits aus einiger Entfernung erblickt. Es ist eben in dieser Partie der Retina Hypermetropie vorhanden. Lässt man den Kranken in anderer Richtung sehen, so bekommt man plötzlich wieder das rothe Licht, wie es gewöhnlich in der Pupille bei reinen Medien sichtbar ist. Die abgehobene Netzhaut zeigt zahlreiche Falten, aus deren Tiefe ein grünlichgrauer Reflex hervorkommt, während die prominirenden Stellen stark glänzen, so dass man ein Bild bekommt, das an das Aussehen eines Gletschers erinnert. Auf der Membran sieht man dünne, dunkel- bis schwarzrothe, baumförmig verästelte Gefässe, die man nach rückwärts in die Netzhautgefässe verfolgen kann. Sie erscheinen so dünn, weil man sie in Folge des geänderten Brechzustandes an dieser Stelle (Hypermetropie) unter geringerer Vergrösserung sieht. Da man schräg auf sie blickt, so fehlt auch in ihrer Mitte der Reflexstreifen. Die dunkle Farbe endlich erklärt sich nicht etwa aus einer Veränderung des in ihnen circulirenden Blutes, sondern daraus, dass man sie, ähnlich wie Glaskörpertrübungen, zum Theil im durchfallenden Lichte sieht. Es dringt nämlich doch immer etwas Licht durch die abgehobene Netzhaut, das, von der Chorioidea reflectirt, in das Auge des Beobachters gelangt. Dementsprechend haben die Gefässe eine um so dunklere Farbe, je durchsichtiger die abgehobene Netzhaut ist. Ist die Retina im Bereiche der Ablatio grau getrübt, so sind die Gefässe roth. Der Verlauf der Gefässe ist ganz eigenthümlich. Sie sind stark geschlängelt und folgen den Faltungen der Retina ganz genau. Man sieht sie in die spaltenartigen oder muldenförmigen Vertiefungen hinabsteigen und daraus wieder hervortreten (J. A. Fig. 81, 82; W. u. M. Fig. 25, 26; L. A. Taf. VII, 1 Fig. 2).

Der häufigste Fall ist, dass die Membran flottirende Bewegungen macht. Es ist dann Flüssigkeit unter ihr vorhanden. Es kann diese Erscheinung aber auch, wenn ein Tumor oder überhaupt ein festes Gebilde unmittelbar unter der Retina liegt, fehlen.

Die Form der Abhebung und ihre Ausdehnung kann sehr verschieden sein. Oft nimmt sie einen grossen Theil des Fundus, ja selbst die ganze Netzhaut ein. Dabei sieht man sie gegen die Papille zu in eine trichterförmige Vertiefung hineinziehen. Es gelingt dann nur bei gewissen Blickrichtungen und bei Schwankungen der abgehobenen Retina, die Papille zu Gesicht zu bekommen, ja es ist die Papille oft gar nicht zu sehen. In anderen Fällen ist die Abhebung stark überhängend und kann z. B. von oben vöhrhangartig über die Papille hereinhängen, so dass man die letztere nur

manchmal bei Bewegungen des Auges und der Retina sieht. Vielfach kommt es auch vor, dass tiefe Spalten in der abgehobenen Retinalpartie in meridionaler Richtung verlaufen. Durch diese Einziehungen erscheint die Ablatio in mehrere, selbstständig vorragende Buckel getrennt. Liegt ein Tumor unter der Netzhaut, so kann die Abhebung, wenn die Retina der Geschwulst knapp anliegt, eine blasenartige Form haben.

Doch nicht immer ragt die abgelöste Netzhaut weit in das Corpus vitreum hinein. Es gibt auch ganz seichte Abhebungen. Dann sieht man auch auf dem abgehobenen Theil in stark myopischen Augen die Gefässe nur mittels einer Concavlinse, allerdings mit einer schwächeren als die, mit der man den Fundus deutlich erblickt. Bei solchem Verhalten kommt es hauptsächlich auf den abnormen Verlauf der Gefässe an. Besonders im umgekehrten Bilde muss man darauf achten: zunächst sind die Gefässe abnorm geschlängelt und geknickt. Gleichzeitig sieht man mitunter eigenthümliche Falten in der Retina. Sie sind sehr zart, bogenförmig, zur Papille manchmal concentrisch angeordnet und von leicht grauer Farbe. Zwischen ihnen kann der Fundus fast ganz roth aussehen (W. u. M. Fig. 26). Sie können so klein sein, dass das durch sie bedingte Aussehen des Fundus mit dem Anblick einer gekräuselten Wasserfläche verglichen werden kann.

In manchen Fällen sieht man durch die noch durchsichtige Retina das Gefässsystem der Chorioidea oder das eines Tumors tiefer im Auge liegen. Man findet dann natürlich eine verschiedene Refraction an diesen beiden Gefässverästelungen und kann im umgekehrten Bilde deutliche parallaktische Verschiebung nachweisen. Doch ist auch ein anderes Verhalten möglich: liegt nämlich unmittelbar unter der Retina, die ihre normale Lage verlassen und nach vorne getreten ist, die Chorioidea oder ein Tumor und ist die Retina durchsichtig, so sieht man beiderlei Gefässsysteme: das der Retina und das der Chorioidea oder des Tumors unter derselben Einstellung; Chorioidealgefässe erkennt man an dem sehr regelmässigen Verlaufe. Auch Cholestearinkrystalle, Blutcoagula oder einen Cysticercus kann man unter der Retina sehen.

In der abgelösten Netzhaut finden sich manchmal pathologische Veränderungen: so weissliche Flecke von einer früher bestandenen Retinitis albuminurica, selten Pigmentflecke, da ausgebreitete Retinochorioiditis durch Verwachsung zwischen Retina und Chorioidea gewöhnlich das Zustandekommen der Ablatio verhindert. Ferner beobachtet man mitunter Cholestearinkrystalle oder helle Flecke, durch Drusen der Limitans Chorioideae oder Kalkablagerungen bedingt. Unter der Retina oder auch in ihr sieht man wohl auch ausgedehnte Stränge von weisslicher Farbe und verästelter Form, manche auch mit kolbig angeschwollenen Enden. Dies sind Bindegewebsentwickelungen in der Retina. Risse in der abgelösten Partie geben sich als schlitz-, sehr oft hufeisenförmige rothe Stellen zu erkennen, durch die man die Chorioidea oder überhaupt die tiefer liegenden Theile im umgekehrten oder bei richtiger Einstellung auch im aufrechten Bilde sehen kann (W. u. M. Fig. 26; L. A. Taf. VII, Fig. 1).

Liegt die Ablatio in der Gegend der Macula, so sieht man daselbst einen ganz ähnlichen rothen Fleck, wie er oben (siehe Seite 136) bei Embolia der Arteria centralis beschrieben wurde. Man erklärt

sich das Zustandekommen desselben entweder so wie dort durch die stärkere Trübung der umgebenden Netzhautpartien und Durchschimmern des rothen Reflexes von der Chorioidea, oder auch in manchen Fällen so, dass an Stelle des rothen Fleckes in Folge besonderer pathologischer Veränderungen (Verwachsung zwischen Retina und Chorioidea) keine Abhebung erfolgt.

Die abgelöste Retina kann sich später wieder anlegen. Es kann dies z. B. auch dann geschehen, wenn bei einer durch seröse Flüssigkeit hervorgerufenen Ablatio sich diese letztere senkt, so dass sich neue Partien der Retina abheben, während der ursprünglich abgehobene Theil wieder mit der Chorioidea in Verbindung tritt. An diesen Stellen sieht man dann wohl Pigmentepithelveränderungen oder Netzhautstränge; oft ist es aber sehr schwierig oder kaum möglich, zu erkennen, dass daselbst früher eine Ablatio bestanden habe. Bei sehr lange bestehender Netzhautabhebung wird die Retina auch wieder durchsichtig.

Eine sehr häufige Complication der Netzhautabhebung sind Glaskörpertrübungen.

Die Diagnose der Ablatio kann nur dann schwierig werden, wenn der Zusammenhang jener Gefässe, die auf der schleierartigen Membran liegen, mit den Netzhautgefässen sich nicht sicher erweisen lässt. Dies kann geschehen, wenn der Glaskörper sehr trüb ist, oder wenn die Verhältnisse der Abhebung (ihre Form, ihr Ueberhängen etc.) diesen Nachweis erschweren. Es kann dann zweifelhaft sein, ob es sich um Ablatio oder um Bindegewebswucherung im Corpus vitreum mit neugebildeten Gefässen handelt. In der That können die Verhältnisse so liegen, dass eine sichere Diagnose überhaupt nicht möglich ist.

Man muss beim Vorfinden einer Ablatio Retinae an folgende aetiologische Momente denken:

1. Trauma, und zwar Contusionen ohne Eröffnung der Bulbuskapsel und Durchtrennungen der letzteren, sowie fremde Körper.
2. Spontane Blutungen. Da sind gewöhnlich Glaskörper- oder Netzhautblutungen vorhergegangen.
3. Myopie mit Staphyloma posticum — eine sehr häufige Ursache der Ablatio.
4. Intraoculäre Tumoren, also ganz besonders Sarkome der Chorioidea.
5. *Cysticercus subretinalis*.
6. Orbitalabscesse und -Tumoren.

***Cysticercus subretinalis*.**

Schon früher, bei Besprechung der Anomalien der brechenden Medien (siehe Seite 108), war von jenen eigenthümlichen Glaskörpertrübungen die Rede, die sich bei *Cysticercus subretinalis* vorfinden können. Im Fundus findet man gewöhnlich eine circumscripte Ablösung, unter der man, wenn die abgehobene Netzhautpartie durchsichtig genug ist, eine blaugraue Blase mit hellerem, weisslichem Rande sieht, welche die Papille mehrfach an Grösse übertrifft. An dieser Blase sieht man einen helleren Fleck — die Gegend des Kopfes, ja mitunter gelingt es, den Kopf selbst mit seinen Hakenkränzen und Saugnäpfen zu erblicken (J. A. Fig. 83). Weiter sind selbständige, wellenartige, der Peristaltik des Darmes ähnliche Bewegungen an der Blase zu beobachten, sobald das Thier noch lebt. Nicht immer kann man freilich die Blase so genau sehen, da oft eine starke

Glaskörper- oder Netzhauttrübung dies unmöglich macht. Auch da wird freilich die sehr circumscribte Abhebung der Retina (L. A. Taf. VII, Fig. 6) in Verbindung mit den eigenthümlichen Glaskörpertrübungen eine Wahrscheinlichkeitsdiagnose gestatten, die sich, wenn man nach längerer Beobachtung jene selbstständigen Bewegungen an der abgelösten Retina sieht, in eine sichere Diagnose verwandelt. Immer wird es, behufs eventueller Extraction des Parasiten, wichtig sein, die Lage desselben, dem Meridian und dem Abstände von der Cornea oder von der Papille nach, zu bestimmen.

Es geschieht auch, dass die Cysticercusblase unter der Retina wandert. Die Theile der Netzhaut, unter denen sie früher lag, können sich wieder anlegen, oft kann man aber diese Stelle noch später an der Entfärbung des Pigmentepithels daselbst erkennen. Der Cysticercus kann durch die Retina durchtreten und ist dann im Glaskörper sichtbar (siehe Seite 110).

Er wurde bisher immer nur an Einem Auge, doch auch in Einem Bulbus zu zweien gesehen.

Glioma Retinae.

Beim Glioma Retinae findet sich meist, wenn man den Fall zu Gesicht bekommt, schon das Bild eines amaurotischen Katzenauges, d. h. es dringt aus der Tiefe der Pupille ein gelblichweisser Reflex hervor. Da die Geschwulst immer bei kleinen Kindern von ein bis vier Jahren vorkommt, so gelangt das Auge meist erst in diesem weit vorgeschrittenen Stadium der Geschwulstbildung zur Beobachtung. Freilich braucht da noch nicht die ganze Retina in dem Tumor aufgegangen zu sein. Oft sieht man dann eine buckelförmige, gelblichweisse Geschwulst in den Glaskörper vorragen. Die übrige Netzhaut zeigt entweder einfache Abhebung oder liegt selbst noch an. Man erblickt mitunter in ihr kleine gelblichweisse Knötchen — Geschwulstherde. Die Retinalgefässe verlieren sich in der Geschwulst, sie selbst kann von sehr feinen Gefässchen überzogen sein. In anderen Fällen, wo das Leiden bereits weitergegriffen hat, sieht man mehrere grosse Buckel ins Augeninnere prominiren. Die Papille ist dann oft gar nicht mehr sichtbar. Der grösste Theil des Glaskörpers wird von dem Tumor eingenommen, der an seiner Oberfläche dann auch wie abgeplattet aussehen kann.

Die Diagnose ist in vielen Fällen leicht zu stellen. Doch können auch manchmal Fälle von eitrig-plastischer Chorioiditis mit starkem Exsudat im Glaskörper, nach Meningitis, bei Skrophulose und Tuberculose entstanden, und auch sehr häufig bei Kindern ein ähnliches Bild geben. Auch kann eine Verletzung mit Perforation der Bulbuswand mit oder ohne Fremdkörper vorliegen. Man hat diese Zustände als Pseudogliom bezeichnet. Aufmerksam wird man in diesen Fällen wohl oft durch Veränderungen an der Iris — Atrophie, hintere Synechien, die auch oft im anderen Auge zu finden sind. Ferner fehlen hier die gesonderten Buckel, die sich beim Gliom so oft darbieten. Die Farbe des Reflexes ist beim Gliom meist mehr weiss, bei den angeführten Processen mehr gelb.

Ein sehr wichtiges Symptom für einen Tumor ist Steigerung des intraoculären Druckes, die sich im Verlaufe in einer gewissen Periode einstellt.

Sonst wird auch, jedoch selten, die Retina bei Aderhauttumoren mit in die Geschwulstbildung einbezogen.

Verletzungen der Netzhaut.

Commotio Retinae. Das, was als Commotio Retinae zuerst von Berlin beschrieben wurde, entsteht immer durch eine stumpfe, auf den Bulbus einwirkende Gewalt — durch Contusion des Bulbus, z. B. durch einen Steinwurf, einen Faustschlag etc. Man sieht in solchen Fällen die Retina von einer milchweissen Trübung eingenommen, die eine grosse Strecke des Fundus überzieht. Sie ist gewöhnlich von diffuser, wolkiger Begrenzung, nur manchmal kann man am Rande feine weisse Streifen wahrnehmen. Immer gehen die Netzhautgefässe darüber ungestört hinweg und heben sich sehr deutlich von dem hellen Grunde ab. Auf den ersten Blick könnte man an eine Ablatio Retinae denken. Das normale Verhalten der Gefässe und der Mangel einer Refraktionsdifferenz wird den Untersucher aber bald eines Anderen belehren.

Die Trübung liegt in der Umgebung der Papille, oder auch in der Peripherie, manchmal auch an zwei Stellen, nämlich an der dem Stoss direct ausgesetzten Stelle und an einer gegenüberliegenden Partie (directe und indirecte Trübung).

Dieser Befund ist nur kurze Zeit nach der Verletzung wahrnehmbar. Am nächsten Tage oder vielleicht nach zwei Tagen ist Alles verschwunden, nur etwaige Haemorrhagien in der Retina können noch zurückbleiben.

Ruptura Retinae. Man erkennt dieselbe leicht an dem unterbrochenen Verlaufe der Retinalgefässe. Der Rand der Netzhaut ist sehr oft eingerollt, die Retina in der Nachbarschaft getrübt. Oft ist der Riss schon innerhalb einer abgehobenen Retina zu finden. Dann sieht man eine schlitz- oder hufeisenförmige Stelle, aus der der rothe Reflex von der Chorioidea hervorkommt. Dort sieht man auch bei passender Correction im aufrechten oder im umgekehrten Bilde die darunter liegenden Theile, also gewöhnlich die Chorioidealgefässe. Bei letzterer Untersuchungsmethode kann auch parallaktische Verschiebung zwischen den Gefässen der Chorioidea und denen der Retina nachweisbar sein (L. A. Taf. VII, Fig. 1; W. u. M. Fig. 26). Gleichzeitig mit dem Netzhautriss kann auch Chorioidealruptur da sein (siehe diese).

Fremdkörper bleiben manchmal in der Retina stecken und sind da als grosse, oft sehr glänzende Körper sichtbar, meist von Netzhautblutungen umgeben. Gewöhnlich bildet sich bald eine Bindegewebsschwarte um den fremden Körper. Bei grossen Verletzungen mit Durchtrennung der ganzen Bulbushüllen finden sich oft dichte Narbenstränge in der Retina, oder es sind grosse Theile der Netzhaut durch bläulich- oder grünlichweisse Bindegewebsmassen, die aus der Retina hervorzuwachsen scheinen, verdeckt. Unter denselben kommen die Netzhautgefässe zum Vorschein, auch neugebildete Gefässe können sich auf ihnen verästeln.

IV. Capitel.

Aderhaut.

A. Angeborene Anomalien.

Vom Aussehen des albinotischen Fundus war bereits oben (Seite 52) die Rede. Es bleiben uns also zunächst hier

Anomalien des Skleral- und des Pigmentringes

zu besprechen. Der Pigmentring stellt bekanntlich nichts Anderes dar, als den stärker pigmentirten Rand der Chorioidea an der Papille. Diese Pigmentirung kann nun excessiv sein. Es umgibt dann ein sehr breiter schwarzer Ring die ganze Papille oder nur einen Theil derselben. Er kann überall gleich breit sein oder nach einer Seite (aussen) breiter (J. A. Fig. 39; W. u. M. Fig. 2). Doch muss man bei diesem Befunde auch an alte Haemorrhagien in den Zwischenscheidenraum des Opticus denken.

Da, wo zwischen dem Rande der Chorioidea und dem Rande der Papille ein Streifen Sklera sichtbar bleibt, entsteht ein Skleral- oder Bindegewebsring. Auch dieser kann angeborenerweise abnorm breit sein, meistens nach aussen (J. A. Fig. 109). Diese Bildungen und ein Theil jener, die (siehe Seite 166) als *Staphyloma posticum* benannt werden, bezeichnete Jaeger als „Conus“. Der Name Conus ist nicht etwa von einer an dieser Stelle vorhandenen Ektasie der Sklera herzuleiten, sondern nur von der oft dreieckigen, an den Kegeldurchschnitt erinnernden Form (J. A. Fig. 111) hergenommen. Diese Fälle wurden von ihm als angeborene Anomalie bezeichnet. Doch pflegt man jetzt den grössten Theil dieser Befunde als erworben zu betrachten, und zwar durch eine Dehnungsatrophie der Chorioidea. Man braucht dafür fast allgemein den Namen *Staphyloma posticum*, den Jaeger blos für die bei hochgradiger Myopie vorkommende Ausdehnung des Bulbus am hinteren Pole anwendete.

Coloboma Chorioideae.

In Folge des Zusammenhanges des Coloboms der Chorioidea mit der foetalen Augenspalte findet sich das Colobom meist nach unten,

wohl aber nicht immer gerade nach unten, sondern auch nach aussen-unten oder innen-unten gerichtet.

Gleichzeitig ist oft Iris- und auch wohl Linsencolobom vorhanden. Im Allgemeinen kann man zwei Formen unterscheiden: nämlich eine Form, wo die Papille ausserhalb des Spaltes liegt, und eine zweite, wo sie sich innerhalb desselben befindet. Im ersten Falle erscheint die Papille meist ganz normal, oder es kann auch wohl eine congenitale Anomalie an derselben, z. B. ein angeborenes partielles oder totales Sehnervenscheidencolobom vorhanden sein. Ein oder mehrere P. D. unterhalb der Papille nimmt man dann eine sehr grosse, weissliche, bläulich- oder gelblichweisse Fläche wahr, die nach oben mit einem gegen die Papille convexen, bogenförmigen Rand endet. In einem Theil der Fälle lässt sich das ganze Colobom überblicken, so dass man beim Einblick in der Richtung nach unten auch den vorderen Rand der hellen Stelle zu sehen bekommt. Der Rand ist entweder ebenfalls abgerundet, oder er hat in der Mitte eine Zacke, so dass er in eine Art Raphe auszulaufen scheint (wie in L. A. Taf. XII, Fig. 5). Das ganze Colobom hat gewöhnlich eine ovale, mit dem grösseren Durchmesser etwa vertical gestellte Form und ist meist im Vergleich zur Papille sehr gross, übertrifft auch im kürzeren horizontalen Durchmesser den P. D. um das Mehrfache. Noch grösser ist der Defect dann, wenn man beim Einblick von oben nicht mehr den vorderen Rand desselben zu sehen im Stande ist (J. A. Fig. 86, 87). Es fährt der nach oben convexe Rand des Coloboms dann blos in zwei nach unten divergirende Schenkel aus. So weit man auch in die Peripherie zu sehen trachtet, man ist nicht im Stande, etwas Anderes zu sehen als den weissen Reflex von der Sklera. Am Rande des Chorioidealdefectes ist oft schwarzes oder schwarzbraunes Pigment angesammelt, manchmal in Form grösserer Schollen. Die grösseren Retinalgefässe weichen der weissen Stelle aus und nur kleinere Aeste gehen auf den Chorioidealdefect hinüber. Im umgekehrten Bilde, in welchem man überhaupt die ganzen Veränderungen am besten überblickt, sieht man dann noch viele Gefässe innerhalb der weissen Stelle, die schon durch ihren sehr bedeutenden Durchmesser auffallen. Sie sind fünf bis sechsmal so dick als die grossen Netzhautgefässe. Sie kommen manchmal oft mitten in der blossliegenden Sklera hervor und verlaufen in einer den Retinalgefässen ganz entgegengesetzten Richtung gegen den Rand des Coloboms. Dort verschwinden sie meist plötzlich unter dem Pigmentepithel. Es sind hintere Ciliargefässe, die da eintreten und sich dann in die Chorioidea einsenken. Die blossliegende Sklera liegt nun durchaus nicht in Einem Niveau mit der Netzhaut, sondern zeigt eine bedeutende Ausbuchtung nach hinten. Dies erkennt man leicht an der parallaktischen Verschiebung, noch besser aber im aufrechten Bilde an der Refractionsdifferenz zwischen den Netzhautgefässen und den Gefässen innerhalb des Coloboms. Man braucht oft sehr starke Concavlin sen, um in die Tiefe des Coloboms gleichsam hinabzusteigen. Innerhalb dieser Grube, welche die Sklera daselbst bildet, finden sich noch oft kleinere Vertiefungen, welche sich mehr blaugrau darstellen. Dann sieht man öfter vorspringende Leisten in querer oder meridionaler Richtung durch das Colobom verlaufen, die es in zwei vor- oder nebeneinanderliegende Gruben theilen. Als be-

sondere Form sind auch Fälle beschrieben worden, wo sich zwei solche Defecte in der Chorioidea vorfinden, der eine unter dem anderen gelegen und durch eine schmale Brücke normalen Fundus getrennt.

Jene Fälle, wo der Opticuseintritt selbst innerhalb des Coloboms liegt (J. A. Fig. 88; L. A. Taf. XII, Fig. 5), sind gewöhnlich noch viel ausgedehnter. Auch hier ist die Begrenzung nach oben convex. Die Papille liegt, undeutlich begrenzt, unweit vom oberen Rande des Coloboms. Manchmal fällt auch die an den oberen Rand des Defectes sich anschliessende Wand der von der Sklera dargestellten Grube sehr steil ab, und in dieser Wand inserirt sich der Opticus. Man sieht dann natürlich die Papille in ihrer Form verändert. Sie erscheint nicht mehr rund, sondern queroval, da ihre Fläche nach vorne und unten sieht. Die von ihr ausgehenden, nach oben in die Netzhaut verlaufenden Gefässe biegen sehr plötzlich am oberen Rand des Coloboms um, ähnlich wie bei Glaukom.

Als ganz besondere, übrigens sehr seltene Form des Coloboms ist jene in der Maculagegend zu erwähnen (W. u. M. Fig. 39, 40). Man sieht in der Maculagegend, von der Papille meist durch eine Brücke normaler Chorioidea getrennt, eine grosse weisse Stelle, die die Papille mehrfach an Grösse übertrifft. Sie hat eine rundliche oder ovale Form und verhält sich ganz so wie die oben beschriebenen Defecte, die nach unten gelegen sind, d. h. sie ist von einem schwarzen Saume umgeben und vertieft. Von Gefässen erkennt man innerhalb des Chorioidealdefectes nur solche, die am Grunde der Grube liegen und am Rande des Pigmentepithels verschwinden, also jedenfalls hintere Ciliargefässe sind.

Bei beiden Arten des Coloboms, dem nach unten gelegenen und jenem in der Macula, ist die Diagnose meist nicht schwer zu stellen. Eine Verwechslung könnte nur bei der letzteren Form mit centraler Chorioidealatrophie nach Retinochorioiditis stattfinden, und in der That kann das Aussehen des Fundus in diesen Fällen ganz ähnlich sein. Es kann sich auch da eine weisse, von Pigment umgebene Stelle, in der Chorioidealgefässe verlaufen, vorfinden. Der wesentliche Unterschied aber beruht darin, dass bei der Chorioiditis in der Macula keine circumscripte grubige Ektasie an der betreffenden Stelle vorhanden ist.

In den gewöhnlichen Fällen von Chorioidealcolobom fehlt auch die Retina an Stelle des Chorioidealdefectes, oder ist wenigstens nicht normal entwickelt. Beweis dafür ist der entsprechende Gesichtsfelddefect. Beim Colobom in der Maculagegend aber kann es auch vorkommen, dass ein Gesichtsfelddefect fehlt, ja dass selbst die Sehschärfe fast normal ist.

Nach der Erklärung, die uns die Entwicklungsgeschichte für die Entstehung der Chorioidealcolobome gibt, muss auch die Retina in Mitleidenschaft gezogen sein. Oder es ist vielmehr gerade diese, welche den Anlass zur Spaltbildung in der Chorioidea gibt. Die sogenannte primäre Augenblase entsteht nämlich als Ausstülpung der vorderen Hirnblase. In Folge Einstülpung der vorderen Wand derselben durch die Linsenanlage entsteht die Aushöhlung der secundären Augenblase. Diese wird immer grösser, während gleichzeitig die Höhlung der primären Augenblase immer kleiner wird und schliesslich verschwindet. Aus den zwei Blättern der secundären Augenblase entsteht die Retina, und zwar aus dem äusseren Blatt das Pigment-

epithel, aus dem inneren die übrigen Netzhautschichten. In den Blättern der secundären Augenblase ist im Embryo eine Spalte, die Netzhautspalte, durch welche die Glaskörperanlage ins Auge hineinwuchert und so hinter die Linse gelangt. Das Offenbleiben der Netzhautspalte ist es nun, das eine mangelhafte Entwicklung der aus dem mittleren Keimblatte entstehenden Chorioidea und Sklera bedingt. Die Entstehung der Colobome in der Gegend der Macula ist strittig.

B. Erworbene Anomalien der Chorioidea.

Hyperaemie der Chorioidea.

Schon bei der Beschreibung des normalen Aussehens der Chorioidea haben wir gesehen, dass man von den Gefässen der Chorioidea bloß die Schichten der grösseren Gefässe sieht. Wir haben hervorgehoben, wie vielfach verästelt und unregelmässig ihr Verlauf ist; auch ihre Dicke ist ungemein verschieden. Es wäre in Folge dieser, in verschiedenen Augen sehr wechselnden Verhältnisse äusserst schwer, eine Hyperaemie oder Anaemie der Chorioidea zu diagnosticiren. Und in der That gelingt dies auch auf diesem directen Wege nicht. Dagegen kann man aus einer Veränderung an der Papille auf die Chorioidealhyperaemie zurückschliessen: die Capillaren in den tieferen Theilen des Opticus hängen mit jenen der Chorioidea zusammen. Wenn daher die Chorioidea mit Blut überfüllt ist, so gibt sich dies durch eine Röthung des Opticus kund, die aber ganz plötzlich am Rande der Papille aufhört.

Haemorrhagien in die Chorioidea.

Wir haben früher bei Gelegenheit der Besprechung der Netzhautblutungen gesehen, dass Blutaustritte in der Nervenfaserschicht von solchen in den äusseren Netzhautschichten sich unterscheiden lassen, und zwar nach der besonderen Form, die sie annehmen. Chorioidealblutungen sehen nun so wie die Haemorrhagien in den äusseren Retinalschichten unregelmässig fleckig aus, und man kann sie daher von diesen nicht mit Sicherheit unterscheiden.

Chorioiditis.

Ein Theil der Entzündungen der Chorioidea verläuft mit so starker Glaskörpertrübung, dass es nicht möglich ist, mit dem Augenspiegel dieselbe zu durchdringen. Hier dagegen sprechen wir von jenen plastischen, exsudativen Chorioiditisformen, bei denen die Medien verhältnissmässig rein sind. Es soll noch einmal daran erinnert werden, dass das Pigmentepithel uns in vielen Fällen die Untersuchung der Chorioidea unmöglich macht. Nur in Augen, wo das Pigmentepithel schon so schwach pigmentirt ist, dass die Chorioidealgefässe durchzusehen sind oder bei Chorioiditis, dann wenn ein ursprünglich stark pigmentirtes Pigmentepithelstratum durch den Entzündungsprocess atrophisch geworden ist, kann man die pathologischen Veränderungen in der Chorioidea wahrnehmen.

Wir wollen zunächst nun im Allgemeinen die Veränderungen angeben, die bei Chorioiditis mit dem Augenspiegel sichtbar sind.

Die einzelnen Formen der Chorioiditis werden ja zumeist nach der verschiedenen Localisation unterschieden.

Zunächst sieht man hellgelbliche, gelbrothe oder rosenrothe runde Flecken mit ziemlich scharfen Grenzen, die oft so gross sind, wie ein beträchtlicher Theil der Papille, oder dieselbe selbst an Grösse übertreffen, also auch im umgekehrten Bilde deutlich hervortreten (J. A. Fig. 99, 100, 101, 102, 124; W. u. M. Fig. 29; L. A. Taf. IV, Fig. 1). In ihrer Umgebung oder auch auf ihnen sieht man oft unregelmässig gestaltete, schwarzbraune oder schwarze Pigmentflecke. Diese Herde können auch zu grösseren hellen Flächen confluiren. Entweder sind dieselben durch Exsudat in der Chorioidea oder durch Atrophie der Chorioidea bedingt. Im ersteren Falle kann man manchmal wahrnehmen, dass die Netzhautgefässe am Rande dieser Partien Biegungen machen, und zwar derart, dass sie auf einen leichten Hügel hinanzusteigen scheinen. Dieser Niveauunterschied ist auch an der parallaktischen Verschiebung der Gefässe in der Umgebung und auf dem Herde zu erkennen. Es sind diese Exsudationen in die Chorioidea ziemlich undeutlich begrenzt, mit einer Vorwölbung der Retina an der betreffenden Stelle verbunden und das Pigmentepithel über ihnen oder in ihrer Umgebung gewuchert. Aber auch durch weit vorgeschrittene Atrophie der Chorioidea werden helle, weissliche oder gelblichweisse Plaques erzeugt, indem an diesen Stellen die Sklera durchscheint. Die Ränder dieser atrophischen Plaques sind aber oft recht scharf, sie werden wohl auch von Pigment umgeben oder zum Theil davon überdeckt, aber durch sie sieht man oft Chorioidealgefässe oder Reste von solchen als gelbe oder rothe Streifen ziehen (J. A. Fig. 105, 106, 107, 122, 125, 126, 127). Es ist dies bei Exsudaten in der Chorioidea nicht zu bemerken. An diesen Stellen ist, im Gegensatze zu dem Verhalten bei Exsudaten, eine leichte Depression am Verlauf der Retinalgefässe sowie an der parallaktischen Verschiebung im aufrechten Bilde, doch nicht immer deutlich, zu erkennen. Einen weiteren Anhaltspunkt zur Stellung der Diagnose, ob es sich um Exsudatherde oder um atrophische Plaques handelt, gibt die Färbung derselben. Die Farbe der Sklera bei Atrophie ist gewöhnlich heller, das der Exsudatknoten und -Herde gewöhnlich dunkler: gelb oder röthlichgelb. Mitunter lässt sich aber überhaupt keine bestimmte Diagnose stellen.

Einen ganz anderen Anblick gewähren jene verwaschenen oder auch scharf begrenzten Flecke von gelblicher oder röthlicher Farbe, die auch oft von Pigmentsäumen umgeben sind und in deren Bereiche man die Chorioidealgefässe mit grosser Deutlichkeit sehen kann. An den letzteren kann man oft eine auffallend blasse Farbe und weisse, begleitende Streifen sehen, oder das Chorioidealstroma zeigt innerhalb dieser helleren Stellen leichte Zeichen von Atrophie: man sieht die Sklera durchschimmern (J. A. Fig. 97; L. A. Taf. V, Fig. 2; Taf. VI, Fig. 2). Solche Veränderungen entstehen hauptsächlich durch Atrophie des Pigmentepithels und geringere Alteration des Chorioidealstromas. Dort, wo später diese hellen Stellen hervortreten, zeigt sich anfänglich oft im Gegentheil ein dunkelbrauner bis schwarzer Pigmentfleck (L. A. Taf. VI, Fig. 2).

Sehr feine, helle Punkte und ganz kleine Flecken von heller Farbe und manchmal von krystallartigem Glanze, oft zu Gruppen ver-

einigt und von dunkler pigmentirten Stellen umgeben, gewöhnlich nur im aufrechten Bilde sichtbar, rühren von jenen drusigen Verdickungen der Glasmembran der Chorioidea her, die sich auch als senile Veränderung finden können (siehe Seite 55).

Die Chorioidealgefässe zeigen nicht immer ihr normales Verhalten; oft sind sie auffallend blass, gelblich gefärbt, manchmal sieht man sie als schmalen rothen Streifen von weissen Linien oder feinen Streifen begleitet (Verdickung der Gefässwand. — Sklerose der Chorioidealgefässe). (J. A. Fig. 97, 98.)

Nicht nur die äusseren Schichten der Retina enthalten in diesen Fällen Pigment, sondern auch bis in die inneren kann es einwandern. Man erkennt dies daran, dass die Pigmentflecke hie und da die Netzhautgefässe ganz verdecken. Die Form dieser Pigmentansammlungen in der Retina ist meist unregelmässig fleckig oder streifig, seltener von jener typischen, bei Retinitis pigmentosa vorkommenden, strahligen oder Knochenkörperchen ähnlichen Gestalt. Die Retinalgefässe sind in der Regel stark verengt — Netzhautatrophie; die Papille zeigt das Bild, das als retinitische Atrophie beschrieben wurde.

1. *Chorioiditis disseminata.*

Bei der Chorioiditis disseminata bildet die Papille das Centrum der Affection und die Veränderungen treten meist zuerst in der Peripherie des Fundus auf. Die Herde vermehren sich immer mehr und mehr, es treten solche auch in der Nähe der Papille auf und schliesslich kann der ganze Fundus davon übersät sein (J. A. Fig. 100, 101). Es hängt sehr viel von der Pigmentirung des Pigmentepithels ab. Ist dieses wenig pigmentirt, so sieht man die Herde in der Chorioidea als helle Flecke durch, im anderen Falle muss erst Wucherung oder Atrophie des Pigmentepithels darüber eintreten (L. A. Taf. VI, Fig. 2; W. u. M. Fig. 30). Die hellen Plaques werden immer zahlreicher, confluiren auch zu grösseren, diffus begrenzten hellen Stellen und zeigen die oben angeführten Zeichen der Atrophie. Innerhalb dieser sieht man dann Chorioidealgefässe, manchmal nur in geringer Anzahl verlaufen, ferner Pigmentflecke in unregelmässiger Weise verstreut, von denen manche in der Retina sitzen (J. A. Fig. 106, 107). Es ist eben dann schon Atrophie in grosser Ausdehnung aufgetreten, in deren Bereich man die Sklera sieht. Es kann so der grösste Theil des Fundus den weissen Reflex der Sklera darbieten, so dass man schon bei Durchleuchtung der Medien durch den hellen Reflex, der aus der Pupille kommt, überrascht wird. Man könnte in solchen Fällen eigentlich von rothen Inseln innerhalb der weissen Fläche sprechen.

In anderen Augen mit Chorioiditis überwiegt aber die Pigmententwicklung. Es sind wohl auch weisse Flecke oder diffus abgeblasste Stellen in der Chorioidea sichtbar, aber das Auffallendste sind sehr grosse und compacte Pigmentschollen und -Flecke, die zum Theil auch in der Netzhaut liegen. In diesem Falle sehen sie manchmal ganz ähnlich aus wie bei Pigmentdegeneration der Netzhaut; neben denselben sieht man wieder grössere, atrophische Stellen des Pigmentepithels von dunkleren Säumen umgeben und sehr deutlich die Chorioidealgefässe hervortreten lassend.

Bei alten Fällen sieht man neben der Pigmentirung immer andere Veränderungen in der Retina, die auf Atrophie zu beziehen sind, nämlich eine bedeutende Verengung der Gefässe. Auch sind dieselben sehr spärlich, mitunter gar nicht weit von der Papille in den Fundus zu verfolgen. Die Papille, die manchmal förmlich unter pathologischen Pigmentanhäufungen vergraben erscheinen kann, ist zuweilen bloß dadurch zu finden, dass man die Retinalgefässe gegen ihre Theilungen hin verfolgt. Auch dies wird aber oft durch die bedeutende Verengung der Gefässe sehr erschwert.

Ist die Chorioidea in der Umgebung der Papille so atrophisch, dass die Sklera durchzusehen ist, so bleibt doch meist ein dunkler, graubrauner, oder schwärzlicher Ring von Pigment um die Papille zurück. Die Papille selbst ist von schmutzig grauröthlicher oder gelber Farbe, verschwommen und nicht deutlich excavirt. In manchen Fällen sieht man auch narbige Veränderungen in der Retina oder Exsudate zwischen Retina und Chorioidea in Form grünlich- oder bläulich-weisser Stränge, manchmal von verästelter Form, die deutlich prominiren können, was man am Verlaufe der Gefässe erkennt (L. A. Taf. IV, Fig. 1).

Im Vorhergehenden haben wir den Befund bei sehr ausgebreiteten Fällen von Chorioiditis beschrieben, doch können sich die angegebenen Veränderungen auch bloß auf einen Theil des Fundus beschränken. So kann die Peripherie erkrankt sein, die centralen Theile der Chorioidea aber ziemlich unverändert aussehen. In Fällen von peripherer Chorioiditis disseminata kommt aber auch oft um die Papille eine Atrophie der Chorioidea in Form eines gelblichweissen Ringes von geringerer oder grösserer Breite vor, die ganz das Aussehen eines Staphyloma posticum (siehe dieses), aber nicht dieselbe Bedeutung hat. Während es sich nämlich beim Staphylom um eine durch Ektasie des Bulbus bedingte Atrophie der Chorioidea handelt, so ist in den soeben erwähnten Fällen ein entzündlicher Ursprung anzunehmen. Die Papille bietet leichte Zeichen von Atrophie, und wenn man das erwähnte Verhalten kennt, so wird man öfters durch die Atrophie der Chorioidea um die Papille aufmerksam gemacht, die Peripherie genauer zu untersuchen.

Als Ursache dieser Chorioiditisform ist mitunter Lues zu bezeichnen. Besonders die Fälle, wo kleine, helle Herde weit in der Peripherie, in der Nähe des Aequators sitzen, sind oft durch Lues bedingt. Ferner disponirt hochgradige Myopie sehr stark zu Chorioiditis. Menstruationsanomalien, schwere Allgemeinerkrankungen sind auch als ätiologische Momente anzuführen. Bei alten Leuten findet man als senile Veränderung oft ziemlich bedeutende Atrophie der Chorioidea in der äussersten Peripherie.

2. *Chorioiditis areolaris* (Förster).

Diese Form kommt nur sehr selten zur Beobachtung. Es fällt dabei zunächst auf, dass das Centrum für ihre Verbreitung die Macula ist. Die frischesten Herde sind kleine, schwarze Pigmentflecke. Innerhalb derselben tritt ein hellgelblicher Fleck auf, der immer mehr an Grösse zunimmt. Man sieht also dann helle Flecke, die von schwarzen Ringen oder Halbringen umgeben werden. Um die Herde

und manchmal im weiteren Verlaufe auch in ihnen sind die Chorioidealgefässe in auffallender Deutlichkeit sichtbar. Die Papille ist anfangs normal, aber später wird sie atrophisch.

Der Name Chorioiditis areolaris kommt daher, dass man in einem Fall, in dem man ähnliche Herde anatomisch in der Chorioidea untersucht hatte, die Knoten von areolärem Baue fand.

3. *Chorioretinitis centralis.*

Die Chorioretinitis centralis zeigt alle verschiedenen Erscheinungsformen, wie sie früher von der Chorioiditis disseminata angegeben wurden. Sie kann sich also durch dunkle Pigmentflecke (J. A. Fig. 91) oder weisse, atrophische Herde von Pigment umgeben und von Chorioidealgefässen durchzogen manifestiren (J. A. Fig. 92), dann auch durch weisse Flecke mit Pigmentveränderungen am Rande oder innerhalb derselben (J. A. Fig. 95, 96, 122, 127), oder es ist das Pigmentepithel in grösserer Ausdehnung wie mit einem Schwamme weggewischt (J. A. Fig. 97). In hochgradig myopischen Augen findet man nicht zu selten eine eigenthümliche Veränderung in der Gegend der Macula, die aus vielen gelblichweissen, vielverästelten Strichen besteht. Es sieht ganz so aus, als ob in einem Lacküberzug Sprünge entstanden wären, so dass man die helle Unterlage durchsieht (J. A. Fig. 123; W. u. M. Fig. 34). Alle angeführten Formen der centralen Retinochorioiditis kommen ganz besonders in hochgradig myopischen Augen mit Staphyloma posticum und auch bei Lues zur Beobachtung.

4. *Chorioretinitis specifica.*

Schon oben wurde erwähnt, dass die durch Lues hervorgerufene Chorioiditis manchmal unter den Symptomen einer einfachen Chorioiditis disseminata auftritt. Doch gibt es eine für Lues im Auftreten und Verlauf charakteristische Form, die von Förster genau beschrieben wurde.

Zuerst tritt dabei eine Glaskörper- und Netzhauttrübung auf. Im Glaskörper findet sich jene eigenthümliche, staubförmige Trübung, wie wir sie schon oben (Seite 107) beschrieben haben. Die Netzhaut ist um die Papille herum diffus getrübt, entlang den Gefässen etwas stärker; die Papille ist geröthet und verschwommen. An den Gefässen sieht man ausser einer stärkeren Schlängelung der Venen nichts (W. u. M. Fig. 32). Gleichzeitig damit, noch mehr aber später, wenn die Netzhauttrübung geringer geworden ist, zeigen sich Veränderungen im Pigmentepithel. In grösserer Ausdehnung oder im Bereiche circumscripiter Stellen ist das Pigmentepithel atrophisch, so dass die Chorioidealgefässe deutlich hervortreten. Ferner findet man Pigmentflecke in der Netzhaut, und zwar unregelmässige Pigmentschollen von bedeutender Grösse oder auch kleinere, unregelmässig geformte Flecke oder kurze Striche. Dieselben liegen zum Theil über den Gefässen der Retina, zum Theil wohl unter ihnen, aber deutlich über den Gefässen der Chorioidea. Sie haben in ihrer Vertheilung gewöhnlich weder eine Beziehung zu den Retinal-, noch zu den Chorioidealgefässen. Hie und da, doch ziemlich spärlich, nimmt man stärker atrophische Partien in der Chorioidea wahr, die sogar die Sklera

durchscheinen lassen. Wohl aber sind die Chorioidealgefässe oft nicht normal, sondern blass, gelblich oder von weissen Streifen eingesäumt.

Bei längerem Bestehen der Krankheit ist die staubförmige Glaskörpertrübung verschwunden, doch sind immer noch grössere, flockige oder klumpige Trübungen in geringer Anzahl zu finden. Die Retina ist deutlich atrophisch, ihre Gefässe sind sehr eng und spärlich. Die Papille hat eine trübe, grauröthliche oder wachsgelbe Farbe, ist verschwommen und bietet ein ausgeprägtes Bild retinitischer Atrophie. Im ganzen Fundus sieht man die Chorioidealgefässe hervortreten, doch nicht überall mit der gleichen Deutlichkeit. Man hat so das Bild eines sehr stark „getäfelten“ Fundus. In der Retina liegen jene oben beschriebenen Pigmentflecke. Der ganze Befund ähnelt auf diese Weise ungemein jenem bei Pigmentdegeneration der Netzhaut. Ja auch die Complication mit hinterem Polarstaar kommt hier vor.

Doch ist es zumeist möglich, die Differentialdiagnose zu stellen. Die Pigmentflecke zeigen nämlich nicht jene typische Knochenkörperchen ähnliche Form wie bei Retinitis pigmentosa, auch folgen sie nicht dem Verlauf der Gefässe. Die erwähnten Chorioidealveränderungen fehlen auch bei der typischen Pigmentdegeneration der Netzhaut.

Gleichzeitig mit dem soeben dargelegten Befunde der Chorio-retinitis specifica können auch jene Exsudate in der Retina vorkommen, die mit Vorliebe in der Gegend der Macula sitzen (siehe Seite 148). Dann ist gewöhnlich die Glaskörpertrübung ungemein stark, so dass man oft kaum den Fundus sehen kann. Später hellt sich das Corpus vitreum wohl so weit auf, dass man den Augenhintergrund besser wahrzunehmen im Stande ist, doch bleiben auch jetzt grosse, oft membranöse Trübungen im Glaskörper zurück, die an die Retina nach rückwärts fixirt und wenig beweglich sein können.

Staphyloma posticum.

Unter Staphyloma posticum versteht man eine circumscribte Atrophie der Chorioidea um die Papille von verschiedener (Sichel-, Dreieck-, Ring-) Form, die sich fast immer in myopischen Augen vorfindet und der bei Myopie erfolgenden, allmählichen Verlängerung der Bulbusaxe und der dadurch bedingten Dehnung der Chorioidea ihre Entstehung verdankt. Man sieht also mit dem Spiegel die durch die Ektasie erzeugte Dehnungsatrophie und bezeichnet sie als Staphyloma posticum. Der Name wird auf diese Weise eigentlich im übertragenen Sinn für die Chorioidealatrophie gebraucht, während er in der That eine Vorwölbung der Sklera am hinteren Pol des Bulbus anzeigen sollte, die man aber mit dem Augenspiegel gewöhnlich nicht sehen kann. Doch ist diese Bezeichnung so eingebürgert und allgemein gebraucht, dass man sie kaum durch eine andere ersetzen kann (siehe Seite 158).

Die Form und Grösse der Staphylome ist ungemein verschieden. Die geringsten Anfangsbildungen sind sehr schmale, sichelförmige Streifen, die kaum von einem angeborenen, breiteren Skleralring unterschieden werden können (J. A. Fig. 109). Dann kommen Sichel vor, die an der breitesten Stelle $\frac{1}{2}$ bis $\frac{3}{4}$ P. D. haben (J. A. Fig. 110, Fig. 117; W. u. M. Fig. 28, 34), ja es kann der P. D. von der Chorioidealatrophie an Breite übertroffen

werden. In anderen Fällen hat die Atrophie eine fast dreieckige Form (J. A. Fig. 111, 118), oder man kann ihre Gestalt mehr einem Kappenschirme vergleichen (W. u. M. Fig. 27, 35, 36). Ferner kann die Atrophie die Papille vollständig umkreisen, das Staphylom also ringförmig sein: ein Ring, der allerdings oft an einer Seite breiter ist als an der anderen (J. A. Fig. 112, 125; W. u. M. Fig. 8), oder endlich man findet eine sehr grosse, unregelmässig begrenzte, runde oder ovale Chorioidealatrophie (J. A. Fig. 127, 128; L. A. Taf. VII, Fig. 6). Ihre Breite kann oft 3 bis 4 P.D. betragen.

Handelt es sich um Bildungen, die nicht die ganze Papille umgeben, so liegen sie gewöhnlich aussen, oft aber auch schräg nach aussen-unten, aussen-oben. Auch ringförmige Atrophien sind in der Regel aussen breiter. Von den nach unten gerichteten Staphylomarten haben wir bereits früher gesprochen und erwähnt, dass sie in der Mehrzahl der Fälle als congenitale Anomalie aufzufassen sind (siehe Seite 117). Nach innen kommt kaum je ein Staphylom vor, wohl aber, wenn auch äusserst selten, direct nach oben.

Die Farbe der Staphylome ist zumeist weiss oder gelblich-weiss, doch kann man, gewöhnlich nur bei schmalen Sichel, sehen, dass die Chorioidea in ihrem Bereiche nicht vollständig atrophisch ist. Es sind eben die Chorioidealgefässe daselbst sehr deutlich sichtbar (J. A. Fig. 119, 120; W. u. M. Fig. 9). Dann gibt es Fälle, wo man eine Pigmentirung sieht, die nur ganz andeutungsweise dem Bilde des „getäfelten Fundus“ entspricht (J. A. Fig. 117, 118). Es sind da Reste des Stromapigmentes der Chorioidea auf der Sklera sitzen geblieben. Sehr selten ist das ganze Staphylom braun, ja selbst schwarz gefärbt (J. A. Fig. 115, 116). Diese Pigmentansammlung lässt sich dann wohl auch in zur Papille concentrische Ringe auflösen. Auch kann es bei grösseren Staphylomen geschehen, dass die Farbe nicht im ganzen Staphylom die gleiche ist. Vielmehr kann der der Papille zunächstliegende Theil z. B. braun, der übrige Theil weiss erscheinen.

Die Grenzen der atrophischen Partie sind sehr verschieden, manchmal ganz scharf, ein andermal sehr verwaschen und durch verstreute braune und schwarze Pigmentflecke undeutlich gemacht. Helle Sichel werden oft scharf von einem einfachen oder doppelten schwarzen Streifen begrenzt.

Die Papille selbst bietet entweder ein normales Aussehen oder sie erscheint röthlich und verschwommen, was wohl zum Theil auch durch den Contrast gegen die helle Partie um sie herum hervorgerufen ist. Die Netzhautgefässe sind sehr dünn und verlaufen oft auffallend gestreckt. Der geringe Durchmesser derselben ist zwar oft Täuschung, bedingt durch die im umgekehrten Bilde bei Myopie sehr schwache Vergrösserung. Bei nach einer Richtung sehr ausgebreitetem Staphylom ist die Form der Papille oft verändert. Sie ist oval, und zwar zeigt die Stellung dieses Ovals eine gewisse constante Beziehung zu der Richtung, in der das Staphylom am breitesten ist. Erstreckt sich das Staphylom am weitesten nach aussen, so erscheint die Papille senkrecht-oval; ist dagegen das Staphylom z. B. nach aussen-unten am breitesten, so ist der längere Durchmesser des

Ovals, das die Papille darstellt, von aussen-oben nach innen-unten gerichtet. Es fällt also immer der kürzere Durchmesser des Ovals mit dem längsten Durchmesser des Staphyloms zusammen (L. A. Taf. III, Fig. 3, 4, 5; W. u. M. Fig. 27). Die Erklärung für diesen Befund ist folgende: In Fällen von hochgradiger Myopie mit starker Ektasie des Auges am hinteren Pole sieht man die Papille nicht von vorne, sondern gleichsam im Halbprofil. Die Papille rückt nämlich, da sie ja innen vom hinteren Pol liegt, desto mehr an die innere Wand des sich ausdehnenden Bulbus, je bedeutender diese Ausdehnung ist, sobald sie eben hauptsächlich an einer Seite der Papille erfolgt. Da nun dort, wo die stärkste Ausdehnung der Bulbuswand ist, auch gewöhnlich die bedeutendste Chorioidealatrophie sitzt, so ist jene Beziehung zwischen Form des Staphyloms und der Papille leicht verständlich. Dementsprechend fehlt die ovale Form bei ringförmigen Staphylomen.

Nur selten kann man am Rande des Staphyloms eine Biegung der Netzhautgefässe und damit eine circumscribte Ektasie des Bulbus nachweisen. Ebenfalls selten machen die Retinalgefässe im Bereiche des Staphyloms selbst Biegungen, die dann natürlich auf Niveauverschiedenheiten in der blossliegenden Skleralpartie hindeuten. Leichter gelingt die Erkennung solcher Verhältnisse noch, wenn man im aufrechten Bilde mit sehr starken Concavgläsern untersucht. Man wird auf diese Unebenheiten auch aufmerksam, wenn man die Refraction im umgekehrten Bilde nach Schmidt-Rimpler untersucht. Das Gitterbild zeigt dann eine starke Verzerrung.

Ein sehr seltener Befund ist eine sogenannte Supertractions-sichel. Man sieht nämlich correspondirend einem nach aussen liegenden sichelförmigen Staphylom eine zweite, schwarzbraune Sichel über dem inneren Theile der Papille liegen (J. A. Fig. 114). Es ist dies durch eine Hinüberziehung des Pigmentepithels von innen her auf die Papille bedingt, so dass die Oeffnungen für den Opticus in Sklera und Chorioidea gegeneinander verschoben sind.

Von sonstigen Veränderungen in Augen mit Staphyloma posticum ist besonders der Atrophie des Pigmentepithels zu gedenken. Man sieht daher oft die Chorioidealgefässe und bekommt das Bild des „getäfelten Fundus“ (J. A. Fig. 120).

Sehr oft sind retinochorioiditische Veränderungen in der Gegend der Macula zu sehen, wie sie schon oben beschrieben wurden. Die Atrophie der Chorioidea in der Gegend der Macula kann so gross wie das Staphylom werden, so dass man beim ersten Blicke glaubt, zwei grosse Staphylome zu sehen. Auch Chorioiditis disseminata findet man oft. Die Herde können in das Staphylom gleichsam hineinwachsen und so zur Vergrösserung desselben beitragen und eine sehr unregelmässige Form der atrophischen Stelle hervorrufen (J. A. Fig. 125; L. A. Taf. III, Fig. 7).

Glaskörpertrübungen fehlen fast in keinem Auge mit ausgebreitetem Staphylom. Sie sind oft so leicht beweglich, dass man auf Verflüssigung des Glaskörpers schliessen kann.

Auch Linsentrübungen sieht man häufig und man darf nicht vergessen, dass Netzhautablösung in vielen Fällen ihre Ursache in Myopie hat.

Tuberculose der Chorioidea.

Das Auftreten von Tuberkelknötchen in der Chorioidea kommt in Fällen von acuter, miliarer Tuberculose vor. Der Nachweis mit dem Augenspiegel kann für die Diagnose der ganzen Erkrankung wichtig werden. Die Tuberkel der Aderhaut stellen sich als kleine, selten nur grössere, blassgelbe, immer runde Flecke dar. An manchen von ihnen kann man durch parallaktische Verschiebung eine leichte Prominenz nachweisen. Sie haben dann eben die Retina emporgehoben. Anatomisch wurden Tuberkel bis zur Grösse einer Linse in der Chorioidea gefunden. Solche müssten natürlich ein sehr ansehnliches, ophthalmoskopisches Object abgeben. Fast nie nimmt man in ihrer Umgebung Pigmentveränderungen wahr, wie sie so oft bei chorioiditischen Herden vorkommen (J. A. Fig. 121).

Sind sie nur in geringer Anzahl vorhanden, dann sitzen sie in der Umgebung der Papille, so dass sie dem Untersucher nicht so leicht entgehen können. Sind sie zahlreicher (auch 40 bis 50 Knötchen hat man schon beobachtet), so liegen sie auch in der Peripherie des Fundus.

Auch conglobirte, solitäre Tuberkel wurden schon gesehen. Sie zeigen dieselben Symptome wie ein Chorioidealtumor. Zur Diagnose kann das Auffinden kleiner, gelblichweisser Knötchen in der Umgebung der grossen Geschwulst wichtig sein, doch ist mit dem Ophthalmoskop die Natur des Tumors kaum mit Sicherheit zu erkennen.

Ablösung der Chorioidea.

Durch alle Umstände, die Glaskörper- oder Netzhautablösung hervorrufen können, kann auch eine Ablösung der Chorioidea entstehen. Auf den ersten Blick hat man den Befund einer blasenartigen Netzhautabhebung, die unbeweglich ist. Unmittelbar unter den Netzhautgefässen, also unter derselben Einstellung wie diese, sieht man, wenn die Retina genug durchsichtig ist, die Gefässe der Chorioidea. Doch kann man auch bei einem Tumor der Chorioidea Gefässe unmittelbar unter den Gefässen der Netzhautablösung sehen. Die Chorioidealgefässe bei Abhebung der Chorioidea zeigen die ihnen eigenthümliche Regelmässigkeit, während Gefässe eines Tumors unregelmässig verlaufen. Nicht immer ist es möglich, mittels des Augenspiegels die Diagnose zu stellen. Mitunter gesellt sich zur Ablatio Chorioideae auch noch eine Ablatio Retinae, d. h. zwischen Retina und Chorioidea ist noch ein gewöhnlich durch Flüssigkeit ausgefüllter Zwischenraum vorhanden. Wenn die Netzhaut und die darunter befindliche Flüssigkeit genügend durchsichtig sind, so nimmt man die Gefässe der Chorioidea unter den Netzhautgefässen wahr, doch nicht unter derselben Einstellung, aber auch nicht mit jenen Gläsern, mit denen man die Papille sieht.

Tumoren der Chorioidea.

Pigmentirte und nicht pigmentirte Sarkome der Aderhaut können mit dem Augenspiegel in einer Anzahl von Fällen diagnosticirt werden. Sehr leicht ist dies, wenn sie im vordersten Theil der Chorioidea sitzen und von hier aus in den Glaskörper prominiren. Schwieriger ist die Diagnose dagegen, wenn der Tumor den hinteren Theil des

Bulbus einnimmt. Hier kommt der Umstand in Betracht, dass eine gleichzeitige Netzhautablösung den Tumor verdecken kann, so dass das Bild einer einfachen Netzhautablösung vorhanden ist. Dort dagegen, wo die Retina dem Tumor vollständig anliegt, oder wo die zwischen Netzhaut und Tumor befindliche Flüssigkeit, sowie die abgehobene Netzhaut durchsichtig ist, kann man den Tumor und seine Gefäße sehen. Sie sind meist ganz unregelmässig und man sieht sie entweder mit ebenso starken Linsen wie die Netzhautgefäße, oder sie haben eine andere Refraction, doch aber nicht jene des übrigen Fundus. Hat der Tumor sich in der Gegend der Macula entwickelt, so bleibt die Netzhaut meist sehr lange mit ihm in inniger Verbindung, was natürlich die Diagnose erleichtert.

In den vorderen Partien der Chorioidea findet man häufiger nichtpigmentirte Sarkome als in den hinteren Abschnitten.

Gestattet die gleichzeitig vorhandene Trübung der Retina keinen Einblick auf die tieferen Theile, so wird oft die Unbeweglichkeit der abgehobenen Retina und die Form der Ablatio den Verdacht auf Tumor erwecken. Eine hinzugetretene Drucksteigerung im Auge wird die Diagnose Tumor sichern.

Ruptura Chorioideae.

In Fällen, wo eine stumpfe Gewalt, z. B. ein Faustschlag, ein Steinwurf den Bulbus trifft, kann die Chorioidea zerreißen, während meist die inneren Lagen der Retina intact bleiben, das Pigmentepithel aber einreißt. Diese Risse erfolgen am leichtesten dort, wo die Chorioidea am meisten an die unterliegende Sklera fixirt ist. Dies ist in ihren vordersten Theilen und in der Gegend der Papille der Fall. Die vorne liegenden Risse kann man nur selten mit dem Augenspiegel sehen, da sie meist zu peripher liegen. Wenn dies doch gelingt, so sehen wir sie als breite, weisse, mit Pigment, im frischen Zustande mit Blut umsäumte Streifen. Sie laufen an den Enden spitz zu und ihr längster Durchmesser liegt gewöhnlich äquatorial.

Häufiger sieht man Aderhautrisse in den hinteren Theilen des Auges. Es sind hell gelblichweisse Streifen zumeist mit zugespitzten Enden. Sie pflegen in der Nähe der Papille zu liegen, am häufigsten aussen von ihr. Die typische Form der Chorioidealruptur ist die einer mit der Concavität gegen die Papille gerichteten Sichel, doch kommen auch in horizontaler oder verticaler Richtung ausführende Risse vor (J. A. Fig. 103; W. u. M. Fig. 37, 38).

Die Retinalgefäße verlaufen in den meisten Fällen ganz unverändert über diese Stellen hinweg. An den Rändern der Rupturen sind gewöhnlich nur geringe Pigmentveränderungen zu beobachten.

Bei frischen Fällen pflegen Blutungen im Glaskörper vorhanden zu sein, die selbst eine genaue ophthalmoskopische Untersuchung unmöglich machen können. In der Umgebung des Risses ist bald nach der Verletzung gewöhnlich eine deutliche Retinaltrübung nachweisbar.

Hat ein spitzer Körper die Sklera und Chorioidea durchbohrt, so ist der Befund ganz ähnlich, wie wir ihn soeben für die durch Contusion entstandene Ruptur beschrieben haben. Da dabei in der Regel auch die Retina durchtrennt wird, so zeigen sich auch Continuitätstrennungen der Netzhautgefäße.

Sachregister.

	Seite		Seite
A.			
Ablatio Chorioideae	169	Bild, umgekehrtes (Methode)	35, 40, 44
„ Retinae	110, 134, 152, 169	Bilddistanz, negative	15
Abscess der Dura mater	125	„ positive	15
Accommodation	29, 68	Bindegewebsring siehe Skleralring.	
Albinotisches Auge	32, 52, 116	Bindegewebe auf der Papille	117
Altersveränderungen	55	Bleiintoxication	126, 129
Amaurotisches Katzenauge	31	Blutbewegung, sichtbare	134
Amblyopia ex abusu spirituos. et tab.	129, 130	Blutverluste	126, 131
Anaemie, allgemeine	118, 126, 136, 142	Blutung ins Gehirn	126
„ des Opticus	118	Brechende Flächen	13
„ perniciöse	142	Brechende Kante eines Prismas	13
„ der Retina	136	Brechende Medien	27, 93
Aneurysma der Centralarterie	139	„ „ Untersuchung	39
„ cirsoideum der Karotis	126	„ „ Trübung	93, 94
Antrum Highmori	126	Brechkraft einer Linse	24
Aortenaneurysma	134	Brechungsebene	12
Aorteninsuffizienz	134	Brechungsindex	13
Aphakie	30, 98	Brechungswinkel	12
Arachnoidealscheide	47	Brennpunkt eines Concavspiegels	6
Arteria hyaloidea	102, 106, 151	„ eines Convexspiegels	10
Arterienpuls	121, 124, 133	„ einer Concavlinse	19
Arteriosklerose	138	„ einer Convexlinse	14
Arten der Augenspiegel	37	Brennweite, vordere und hintere	26
Asthenopie	118, 135	„ einer Concavlinse	19, 23
Astigmatismus	28	„ einer Convexlinse	14, 19
„ regulärer	28	„ eines Concavspiegels	6, 9
„ Bestimmung des regu- lären	76, 86	Bromkaliamaurose	136
Astigmatismus, irregulärer	29, 88	C.	
Atrophia Chorioideae	162	Capillarpuls	134
„ nervi optici	127	Cardinalpunkte	26
„ nervi optici, genuine	127	Caries der Orbita	126
„ nervi optici, neuritische	125, 128	Cataracta fusiformis	102
„ nervi optici, partielle	129	„ membranacea	105
„ nervi optici, retinitische	129	„ Morgagni	104
„ Retinae	140, 163	„ nigra	104
B.			
Basis eines Prismas	13	„ perinuclearis	102
Bild, aufrechtes (Methode)	35, 42	„ polaris anterior	101
		„ polaris posterior	102
		„ punctata	105
		„ pyramidalis	101
		„ senilis	104
		„ stellata	105

	Seite		Seite
Centralgefäße, siehe Retinalgefäße.		Entfernung der Linse im umgekehrten	
Ciliarfortsätze	101	Bilde	40, 58, 71
Cilioretinale Gefäße	115, 137	Entozoen	110
Circulationsstörungen in der Retina .	133,	Entzündung des orbitalen Zellge-	
	142	webes	126, 130, 131
Chininamaurose	136	Erysipel	126
Cholera	133, 134, 136	Excavation des Opticus	59, 112
Cholestearinkrystalle . 109, 116, 149, 154		" atrophische, 113, 127, 128, 129	
Chorioidea, Anatomie	49	" glaukomatöse	113, 118
" normale	49, 52	" partielle	113
Chorioiditis	161	" pathologische	113
" areolaris	164	" physiologische	112
" disseminata	163	" totale	113
Chorioretinitis centralis	165	Exsudat in der Chorioidea	162
" specifica	152, 165	" " " Retina	148
Cloquet'scher Canal	107, 151		
Coenuren	125	F.	
Colobom der Chorioidea	158	Facettirung der Cornea	96
" der Linse	101	Febris recurrens	126, 142
" der Sehnervenscheide	116	Fernpunkt	28
Commotio retinae	157	Fetthige Degeneration der Retina . . .	142,
Conjunctivalentzündungen	135		144, 146
Concavlinen	14, 19	Fieberhafte Krankheiten	131
Concavspiegel	5	Foramen opticum	126
Concretionen im Opticus	131	Formel für Concavlinen	19
Conjugirte Vereinigungspunkte	7	" " Concavspiegel	7
Construction der Augenspiegel	35	" " Convexlinen	19
Contusio Bulbi	155, 157	Fremde Körper i. Glaskörper	110
Conus, siehe Staphylom.		" " i. d. Iris	97
Convexlinen	14	" " i. d. Retina	157
Cornea	27, 96		
Correctionslinsen . 29, 37, 43, 69, 70, 78,	79, 107	G.	
Corticalis, vordere	102	Gefäße, neugebildete, i. Opticus . . .	124
" hintere	102	Gefäßvertheilung i. d. Retina	50
Cyanose	135	" " Anomalien der-	
Cyanosis retinae	135	selben	115
Cysticereus i. Glaskörper	108, 110	Gefäßvertheilung, verkehrte	116
" subretinalis	155	Gehirnabscess	126
" in cerebro	125	Gehirnerweichung	126
D.		Genitalien, weibliche	126
Degeneration des Opticus	130	Gerontoxon lentis	104
Diabetes	142, 147	Gesichtsfeld, ophthalmoskopisches .	58
Dioptrien	24	Getäfelter Fundus	52, 168
Diphtheritis	126	Glaskörper	27, 94, 106
Drusen der Glaslamelle 55, 131, 151, 162		Glaskörperabhebung	109
Duralscheide	47	Glaskörperabscess	110
		Glaskörperanlage	107, 160
E.		Glaskörperconsistenz	106
Echinococcen	125	Glaskörperblutung . 101, 142, 149, 170	
Einfallsebene	3, 12	Glaskörperflocken	108
Einfallslöth	3, 12	Glaskörpergefäße	107, 110, 155
Einfallswinkel	3, 12	Glaskörpermembranen	108, 155
Elevation, physiologische	115	Glaskörperstaar	105
Embolie der Centralarterie	118, 130,	Glaskörperstaub	107, 165
	134, 136, 149	Glaskörpertrübung	94, 106, 107, 110,
Emmetropie	27		147, 161, 168
" Bestimmung 63, 64, 66, 73, 82		Glaskörpertrübung, diffuse	108
Endocarditis	142	Glaukom	118, 133, 135, 139
Entfernung beider Augen	62, 70	Glaukomatöser Hof	120
		Glioma Retinae	156

	Seite		Seite
Papille, Farbe	49, 108	Retinitis diabetica	145, 147
" Farbenanomalien	116	" diffuse chronische	147
" normal	49, 77, 79, 80	" externa	142
" Verzerrung	41, 77, 89, 167	" haemorrhagica	145, 147, 148
Prominenz der Papille	59, 115, 123	" interna	142
Papillitis	122	" leukaemica	146
Papillomaculäres Bündel	129	" bei Oxalurie	150
Parallaktische Verschiebung	60, 61	" paralytica	150
Paralyse, progressive	130, 150	" pigmentosa, siehe Pigment-	
Periostitis orbitae	126	degeneration	
Perivasculitis retinae	140	Retinitis proliferans	149
Pialscheide	47	" mit grünlichen Streifen	150
Pigmentdegeneration d. Retina, atypisch	152	" sympathica	148
" " " typisch	143, 150, 166	Retinochorioiditis centralis	129, 165
Pigmentepithel, normal	48, 51	Retinoskopie	80
Pigmentepithelatrophie	141, 142, 162	Rheumatische Einflüsse	126, 130
Pigmentepithelwucherung	141, 142, 162	Ruptura Retinae	154, 157
Pigment im Opticus	131	" Chorioideae	170
" auf der Papille	116	Rückenmarksleiden	130
Pigmentring	50, 158		
Planspiegel	3, 36, 88, 107	S.	
Pneumonie	126	Scarlatina	126
Prismen	13	Scorbut	142
Pseudogliom	156	Serophulose	156
Pupillarmembran	98	Schichtstaar	103
Purpura haemorrhagica	142	Schiefstellung der Papille	167
		Sehnerv, siehe Opticus.	
R.		Sehpurpur	55
Reducirtes Auge	30	Seitliche Beleuchtung	39
Reflexbild der hinteren Linsenkapsel	99, 109	Sepsis	126, 142
Reflexion des Lichtes	3	Skiaskopie	80
" totale	13	Sinus frontalis	126
Reflexionsebene	3	Skleralring	50, 158
Reflexionswinkel	3	Sklerose der Chorioidealgefäße	151, 163
Refraction des Auges	27	" multiple	130
" " Lichtes	12	" der Retina	150
Refractionsbestimmung im aufrechten		Skleroticalgefäßkranz	48
Bilde	62, 70	Spiegelnde Apparate	36
" " nach Cuignet	80	Spindelstaar	102
" " im umgekehr-		Staphyloma posticum	155, 165
ten Bilde	71	Staphylom nach unten	117
Refractionsbestimmung n. Schmidt,		Stauungshyperaemie i. Opticus	118
Rimpler	73, 80	" i. d. Retina	135
Refractionsbestimmung durch Retino-		Stauungspapille	123, 135, 145
skopie	80	Sternfigur in der Macula	124, 144
Refractionsophthalmoskop	37	Subvaginaler Raum, siehe Zwischen-	
Reiterchen	103	scheiderraum.	
Retina, Anatomie	48	Suffocation	142
Retinalgefäße, Atrophie	140	Supertractionssichel	168
" Neubildung	140	Synechien	98
" normal	50, 78	Synchysis scintillans	109
" weisse Streifen an			
denselben	123, 128	T.	
Retinalgefäße, Teleangiektasien	139	Tabes	130
" Varicositäten	139	Thrombose der Hirnsinus	126
" Verdünnung	139, 151	" " Vena centralis	138
Retinalhaemorrhagien	140	Tuberculosis Chorioideae	169
Retinalspalte	107, 160	Tuberculose	156
Retinitis	135, 142	Tumor Cerebri	125, 130
" albuminurica	125, 130, 143	Tumoren der Chorioidea	152, 155, 157, 169
" centrale, recidivirende	149	" des Opticus	131

	Seite		Seite
Tumor orbitae	126, 135	Verletzungen der Retina	142, 157
Typhus	126	Virtuelles Bild	4
V.		Z.	
Variola	126	Zollsystem	24
Venenpuls	54, 122	Zonula	100
Vergrosserung, ophthalmoskopische	56	Zwischenscheidenraum	47, 126
Verletzungen der Orbita	126	" Blutung	136, 138, 141
" des Opticus	118, 126, 131		



