

# **Die descriptive und topographische Anatomie des Menschen in 637 Abbildungen.**

## **Contributors**

Heitzmann, Carl, 1836-1896.  
University of Glasgow. Library

## **Publication/Creation**

Wien : W. Braumüller, 1890.

## **Persistent URL**

<https://wellcomecollection.org/works/bdkr5mqw>

## **Provider**

University of Glasgow

## **License and attribution**

This material has been provided by This material has been provided by The University of Glasgow Library. The original may be consulted at The University of Glasgow Library. where the originals may be consulted. This work has been identified as being free of known restrictions under copyright law, including all related and neighbouring rights and is being made available under the Creative Commons, Public Domain Mark.

You can copy, modify, distribute and perform the work, even for commercial purposes, without asking permission.

**wellcome  
collection**

Wellcome Collection  
183 Euston Road  
London NW1 2BE UK  
T +44 (0)20 7611 8722  
E [library@wellcomecollection.org](mailto:library@wellcomecollection.org)  
<https://wellcomecollection.org>







Glasgow  
University Library



**STORE**

Store  
29163

Book No. **0999820**




30114 009998207



□

□















DIE  
DESCRIPTIVE UND TOPOGRAPHISCHE  
ANATOMIE

DES

MENSCHEN

IN 637 ABBILDUNGEN.

VON

DR. C. HEITZMANN.

SECHSTE AUFLAGE.

MIT 169 COLORIRTEN FIGUREN.



---

WIEN 1890.

WILHELM BRAUMÜLLER


K. U. K. HOF- UND UNIVERSITÄTSBUCHHÄNDLER.

c



(Alle Rechte vorbehalten.)

Druck von R. v. Waldheim in Wien.  
Papier der Ebenfurther Papier-Fabrik.



# VORWORT

ZUR

## FÜNFTEN AUFLAGE.

Seit dem Erscheinen der ersten Auflage im Jahre 1870 hat das Werk eine Verbreitung in mehr als 30,000 Exemplaren gefunden. Schon seit Jahren wurde vielfach der Wunsch ausgesprochen, eine colorirte Ausgabe zu veranstalten, da Verständniss und Uebersicht hierdurch gefördert würden.

Zu diesem Zwecke wurden demnach vor einigen Jahren die ersten Versuche unternommen. Der ursprüngliche Plan, nicht nur die Gefäße, sondern auch die Muskeln, Knochen u. s. w. zu coloriren, musste jedoch fallen gelassen werden, da sich einem solchen Unternehmen vorerst noch bedeutende Schwierigkeiten darboten, und viele Figuren durch das Colorit eher gelitten, als gewonnen hätten. In vorliegender Auflage sind daher nur die Arterien und Venen in Farben dargestellt.

Der Text wurde sorgfältig durchgesehen und überall, wo sich Veraltungen oder Ungenauigkeiten ergaben, verbessert. Am Schluss des Werkes folgt ein vollständiges Sachregister. Möge sich die neue Auflage ebenso, wie die früheren, der Gunst der Mediziner erfreuen.

Vorschläge zu etwaigen Verbesserungen oder Vermehrungen wolle man gefälligst direct an die Verlagshandlung richten.

New-York, im Juni 1888.

C. Heitzmann.





# INHALT.

---

## I. Knochen. Gelenke. Bänder.

Figur	Seite
1. Hinterhauptbein, <i>Os occipitis</i> , von vorne . . . . .	3
2. Hinterhauptbein, <i>Os occipitis</i> , von hinten . . . . .	4
3. Hinterhauptbein, <i>Os occipitis</i> , von unten . . . . .	5
4. Keilbein, <i>Os sphenoidaleum</i> , von oben . . . . .	6
5. Keilbein, <i>Os sphenoidaleum</i> , von vorne . . . . .	7
6. Keilbein, <i>Os sphenoidaleum</i> , von hinten . . . . .	8
7. Stirnbein, <i>Os frontis</i> , von vorne . . . . .	9
8. Stirnbein, <i>Os frontis</i> , von hinten . . . . .	10
9. Siebbein, <i>Os ethmoidaleum</i> , von aussen . . . . .	11
10. Siebbein, senkrechte Platte . . . . .	—
11. Siebbein, innere Fläche des Labyrinthes . . . . .	—
12. Linkes Seitenwandbein, <i>Os parietale</i> , von aussen . . . . .	12
13. Linkes Seitenwandbein, <i>Os parietale</i> , von innen . . . . .	13
14. Linkes Schläfebein, <i>Os temporum</i> , von aussen . . . . .	14
15. Linkes Schläfebein, <i>Os temporum</i> , von innen . . . . .	15
16. Linkes Schläfebein, <i>Os temporum</i> , von unten . . . . .	16
17. Linkes Schläfebein des Neugeborenen, von aussen . . . . .	17
18. Linkes Schläfebein des Neugeborenen, von innen . . . . .	—
19. Schädel eines Fötus, von oben ( $\frac{1}{2}$ nat. Grösse). . . . .	18
20. Schädel eines Fötus, von der Seite ( $\frac{1}{2}$ nat. Grösse). . . . .	—
21. Die obere Schale der Schädelkapsel, <i>Fornix cranii</i> , von innen . . . . .	19
22. Die untere Schale der Schädelkapsel, <i>Basis cranii</i> , von innen . . . . .	20
23. Rechtes Oberkieferbein, <i>Os maxillae</i> , von aussen . . . . .	21
24. Rechtes Oberkieferbein, <i>Os maxillae</i> , von innen . . . . .	22
25. Rechtes Oberkieferbein, <i>Os maxillae</i> , von unten . . . . .	23
26. Rechtes Oberkieferbein, <i>Os maxillae</i> , von aussen, mit den Knochenver- bindungen und Muskelansätzen . . . . .	24
27. Rechtes Oberkieferbein, <i>Os maxillae</i> , von innen, mit den Knochenver- bindungen . . . . .	25



Figur	Seite
28. Rechtes Jochbein, <i>Os zygomaticum</i> , von aussen . . . . .	26
29. Rechtes Jochbein, <i>Os zygomaticum</i> , von innen . . . . .	—
30. Rechtes Nasenbein, <i>Os nasale</i> , von aussen . . . . .	27
31. Rechtes Nasenbein, <i>Os nasale</i> , von innen . . . . .	—
32. Linkes Gaumenbein, <i>Os palatinum</i> , von innen . . . . .	28
33. Linkes Gaumenbein, <i>Os palatinum</i> , von hinten . . . . .	—
34. Linkes Thränenbein, <i>Os lacrymale</i> , von aussen . . . . .	29
35. Linkes Thränenbein, <i>Os lacrymale</i> , von innen . . . . .	—
36. Linke untere Nasenmuschel, <i>Concha inferior</i> , von innen . . . . .	30
37. Linke untere Nasenmuschel, <i>Concha inferior</i> , von aussen . . . . .	—
38. Pflugscharbein, <i>Os vomeris</i> . . . . .	31
39. Unterkiefer, <i>Mandibula</i> , von aussen . . . . .	32
40. Unterkiefer, <i>Mandibula</i> , von innen . . . . .	33
41. Unterkiefer des Neugeborenen (nach Gray) . . . . .	34
42. Unterkiefer eines Knaben (nach Gray) . . . . .	—
43. Unterkiefer des Erwachsenen (nach Gray) . . . . .	35
44. Unterkiefer im Greisenalter (nach Gray) . . . . .	—
45. Linkes Kiefergelenk, <i>Articul. temporo-maxillaris</i> , von aussen . . . . .	36
46. Linkes Kiefergelenk, <i>Articul. temporo-maxillaris</i> , von innen . . . . .	37
47. Rechtes Kiefergelenk, <i>Articul. temporo-maxillaris</i> , im Durchschnitte . . . . .	38
48. Zungenbein, <i>Os hyoides</i> , von vorne . . . . .	39
49. Zungenbein, <i>Os hyoides</i> , mit den Ansätzen der Muskeln und Bänder . . . . .	—
50. Der knöcherne Kopf, mit den Höhlen und Gruben des Gesichtes . . . . .	40
51. Linke Augenhöhle, <i>Orbita</i> . . . . .	41
52. Die Nasenhöhle, <i>Cavum narium</i> . . . . .	42
53. Die Nasenhöhle, <i>Cavum narium</i> . . . . .	43
54. Die Flügelgaumengrube (Keil-Oberkiefergrube), <i>Fossa pterygo-palatina seu spheno-maxillaris</i> . . . . .	44
55. Der knöcherne Kopf, von unten . . . . .	45
56. Schema eines wahren Wirbels, von oben . . . . .	46
57. Schema eines wahren Wirbels, von der Seite . . . . .	—
58. Schema eines Halswirbels . . . . .	47
59. Der erste Halswirbel, Träger, <i>Atlas</i> , von oben . . . . .	—
60. Der zweite Halswirbel, <i>Epistropheus</i> , von oben . . . . .	48
61. Der zweite Halswirbel, <i>Epistropheus</i> , von der Seite . . . . .	—
62. Der siebente Halswirbel, <i>Vertebra prominens</i> , von oben . . . . .	49
63. Schema eines Brustwirbels . . . . .	50
64. Der erste Brustwirbel, von der Seite . . . . .	—
65. Der zehnte, eilfte und zwölfte Brustwirbel, von der Seite . . . . .	51
66. Schema eines Lendenwirbels . . . . .	52
67. Lendenwirbel, <i>Vertebra lumbalis</i> , von der Seite . . . . .	—
68. Das Kreuzbein, <i>Os sacrum</i> , von vorne . . . . .	53
69. Das Kreuzbein, <i>Os sacrum</i> , von hinten . . . . .	54
70. Das Steissbein, <i>Os coccygis</i> , von vorne . . . . .	55
71. Das Steissbein, <i>Os coccygis</i> , von hinten . . . . .	—
72. Das vordere lange Wirbelsäulenband, <i>Lig. longitud. anterius</i> . . . . .	56
73. Das hintere lange Wirbelsäulenband, <i>Lig. longitud. posterius</i> . . . . .	—



Figur	Seite
74. Zwischenwirbelscheibe, <i>Fibrocartilago intervertebralis</i> . . . . .	57
75. Die Zwischenbogenbänder, <i>Ligamenta intercruralia seu flava</i> . . . . .	—
76. Die Zwischendornbänder, <i>Ligamenta interspinalia</i> , und die Zwischenquerbänder, <i>Ligamenta intertransversalia</i> . . . . .	58
77. Das vordere Verstopfungsband, <i>Membrana obturatoria anterior</i> . . . . .	59
78. Das hintere Verstopfungsband, <i>Membrana obturatoria posterior</i> . . . . .	60
79. Die Bänder zwischen Epistropheus, Atlas und Hinterhauptknochen, vom Wirbelkanale aus gesehen . . . . .	61
80. Die Bänder zwischen Atlas und Epistropheus, von oben . . . . .	62
81. Das <i>Ligamentum suspensorium dentis</i> und die <i>Ligamenta alaria</i> , nach Eröffnung des vorderen Halbringes des Atlas . . . . .	—
82. Bänder zwischen Epistropheus, Atlas und Hinterhauptknochen . . . . .	63
83. Bänder zwischen Kreuz- und Steissbein . . . . .	64
84. Die Wirbelsäule, <i>Columna vertebralis</i> , von der Seite . . . . .	65
85. Das Brustbein, <i>Sternum</i> , von vorne . . . . .	66
86. Das Brustbein, <i>Sternum</i> , von hinten . . . . .	—
87. Das Brustbein in Verbindung mit den Rippenknorpeln. . . . .	67
88. Die knöcherne Spange einer wahren Rippe. . . . .	68
89. Das Wirbelende der Rippe, <i>Extremitas vertebralis</i> . . . . .	69
90. Die erste Rippe, von oben . . . . .	70
91. Die zweite Rippe, von oben . . . . .	71
92. Die eilfte und zwölfte Rippe, <i>Costae fluctuantes</i> . . . . .	72
93. Gelenke zwischen den hinteren Rippenenden und den Wirbeln, <i>Articulationes costo-spiniales</i> , von vorne. . . . .	73
94. Gelenke zwischen den hinteren Rippenenden und den Wirbeln, <i>Articulationes costo-spiniales</i> , von unten . . . . .	74
95. Gelenke zwischen den vorderen Rippenenden und dem Brustbeine, <i>Articulationes costo-sternales</i> , von vorne. . . . .	75
96. Gelenke zwischen den vorderen Rippenenden und dem Brustbeine, <i>Articulationes costo-sternales</i> , im Durchschnitte. . . . .	76
97. Gelenke zwischen den vorderen Rippenenden und dem Brustbeine, <i>Articulationes costo-sternales</i> , von vorne. . . . .	77
98. Der Brustkorb, <i>Thorax</i> , und die Wirbelsäule, von vorne, mit den Ansätzen von Hals-, Brust-, Bauch- und Rückenmuskeln . . . . .	78
99. Der Brustkorb, <i>Thorax</i> , und die Wirbelsäule, von hinten, mit den Ansätzen der breiten und einiger langen Rückenmuskeln . . . . .	79
100. Der Brustkorb, <i>Thorax</i> , und die Wirbelsäule, von hinten, mit den Ansätzen der tiefen Hals- und Rückenmuskeln . . . . .	80
101. Das rechte Schlüsselbein, <i>Clavicula</i> , von vorne . . . . .	81
102. Das rechte Schlüsselbein, <i>Clavicula</i> , von unten . . . . .	—
103. Das linke Schulterblatt, <i>Scapula</i> , von vorne . . . . .	82
104. Das linke Schulterblatt, <i>Scapula</i> , von hinten . . . . .	83
105. Das Brustbein-Schlüsselbeingelenk, <i>Articulatio sterno-clavicularis</i> . . . . .	84
106. Das rechte Schlüsselbein-Schulterblattgelenk, <i>Art. acromio-clavicularis</i> . . . . .	85
107. Das rechte Oberarmbein, <i>Humerus</i> , von vorne . . . . .	86
108. Das rechte Oberarmbein, <i>Humerus</i> , von hinten . . . . .	87
109. Das rechte Oberarmbein, <i>Humerus</i> , von vorne, mit den Muskelansätzen . . . . .	88



Figur	Seite
110. Das rechte Schultergelenk, <i>Articulatio humeri</i> . . . . .	89
111. Das Schultergelenk, <i>Articulatio humeri</i> , im Durchschnitte . . . . .	90
112. Die rechte Ellbogenröhre, <i>Ulna</i> , von vorne . . . . .	91
113. Die rechte Ellbogenröhre, <i>Ulna</i> , von hinten . . . . .	—
114. Die rechte Armspindel, <i>Radius</i> , von vorne . . . . .	92
115. Die rechte Armspindel, <i>Radius</i> , von hinten . . . . .	—
116. Die Knochen des rechten Vorderarmes, <i>Radius</i> und <i>Ulna</i> , von vorne, mit den Muskelansätzen und Muskelrinnen . . . . .	93
117. Die Knochen des rechten Vorderarmes, <i>Radius</i> und <i>Ulna</i> , von hinten, mit den Muskelansätzen und Muskelrinnen . . . . .	94
118. Das rechte Ellbogengelenk, <i>Articulatio cubiti</i> , von vorne . . . . .	95
119. Das innere Seitenband des rechten Ellbogengelenkes, <i>Lig. laterale internum</i> . . . . .	96
120. Das äussere Seitenband des rechten Ellbogengelenkes, <i>Lig. laterale externum</i> . . . . .	—
121. Die das Ellbogengelenk constituirenden Gelenkflächen des Oberarmbeines, in der Vogelsicht . . . . .	97
122. Die das Ellbogengelenk constituirenden Gelenkflächen des Radius und der Ulna, in der Vogelsicht . . . . .	—
123. Die rechte <i>Articulatio humero-ulnaris</i> , im Durchschnitte . . . . .	98
124. Die Pronations- und Supinationsbewegung des Radius und der Hand . . . . .	—
125—132. Die Knochen der rechten Handwurzel, <i>Ossa carpi</i> , von der Dorsalseite . . . . .	99
133—140. Die Knochen der rechten Handwurzel, <i>Ossa carpi</i> , von der Volarseite . . . . .	100
141. Mittelhandknochen, <i>Os metacarpi</i> ; erstes, zweites, drittes Glied, <i>Phalanx prima, secunda, tertia</i> , des rechten Mittelfingers, von der Dorsalseite . . . . .	101
142. Die rechten Handwurzel- und Mittelhandgelenke, im Durchschnitte . . . . .	102
143. Die die <i>Articulatio carpi</i> constituirenden Gelenkflächen des Radius und des Zwischenknorpels, in der Vogelsicht . . . . .	103
144. Die die <i>Articulatio carpi</i> constituirenden Gelenkflächen der oberen Handwurzelreihe in der Vogelsicht . . . . .	—
145. Die Verstärkungsbänder an der Dorsalseite der rechten Handwurzel . . . . .	104
146. Die Verstärkungsbänder an der Volarseite der rechten Handwurzel . . . . .	105
147. Die Fingergelenke des vierten und fünften Fingers der rechten Hand, von der Volarseite . . . . .	106
148. Die Knochen der rechten Hand, von der Dorsalseite, mit den Muskelansätzen . . . . .	107
149. Die Knochen der rechten Hand, von der Volarseite, mit den Muskelansätzen . . . . .	108
150. Das rechte Hüftbein, <i>Os coxae</i> , von aussen . . . . .	109
151. Das rechte Hüftbein, <i>Os coxae</i> , von innen . . . . .	110
152. Das rechte Hüftbein, <i>Os coxae</i> , von aussen, mit den Muskelansätzen . . . . .	111
153. Das rechte Hüftbein, <i>Os coxae</i> , von innen, mit den Muskelansätzen . . . . .	112
154. Verbindungen der Hüftbeine, <i>Symphysis sacro-iliaca</i> und <i>Symphysis ossium pubis</i> . Bänder an der vorderen Seite des Beckens . . . . .	113
155. Die <i>Symphysis ossium pubis</i> , im Durchschnitte . . . . .	—
156. Verbindungen der Hüftbeine. Bänder an der hinteren Seite des Beckens . . . . .	114
157. Männliches Becken, von vorne . . . . .	115
158. Weibliches Becken, von vorne . . . . .	—
159. Männliches Becken, von oben, mit den Durchmesser der <i>Apert. pelvis super.</i> . . . . .	116



Figur	Seite
160. Weibliches Becken, von oben, mit den Durchmessern der <i>Apert. pelvis superior</i> . . . . .	116
161. Männliches Becken, im Durchschnitte, mit den Durchmessern des <i>Cavum pelvis</i>	117
162. Weibliches Becken, im Durchschnitte, mit den Durchmessern des <i>Cavum pelvis</i>	—
163. Männliches Becken, von unten, mit den Durchmessern der <i>Apert. pelvis infer.</i>	118
164. Weibliches Becken, von unten, mit den Durchmessern der <i>Apert. pelvis infer.</i>	—
165. Das rechte Oberschenkelbein, <i>Femur</i> , von vorne. . . . .	119
166. Das rechte Oberschenkelbein, <i>Femur</i> , von hinten . . . . .	120
167. Das rechte Oberschenkelbein, <i>Femur</i> , von hinten, mit den Muskelausätzen	—
168. Das rechte Hüftgelenk, <i>Articulatio coxae</i> , von vorne . . . . .	121
169. Das rechte Hüftgelenk, <i>Articulatio coxae</i> , eröffnet . . . . .	122
170. Das rechte Hüftgelenk, <i>Articulatio coxae</i> , im Durchschnitte. . . . .	123
171. Die Knochen des rechten Unterschenkels, Schienbein, <i>Tibia</i> , und Wadenbein, <i>Fibula</i> , von vorne. . . . .	124
172. Die Knochen des rechten Unterschenkels, Schienbein, <i>Tibia</i> , und Wadenbein, <i>Fibula</i> , von hinten . . . . .	125
173. Das rechte Schien- und Wadenbein, <i>Tibia et Fibula</i> , von vorne, mit den Muskelansätzen . . . . .	126
174. Das rechte Schien- und Wadenbein, <i>Tibia et Fibula</i> , von hinten, mit den Muskelansätzen . . . . .	—
175. Die rechte Kniescheibe, <i>Patella</i> , von vorne . . . . .	127
176. Die rechte Kniescheibe, <i>Patella</i> , von hinten. . . . .	—
177. Die halbmondförmigen Zwischenknorpel, <i>Fibrocartilagine interarticulares</i> , in Vogelsicht . . . . .	—
178. Die Kreuzbänder, <i>Ligamenta cruciata</i> , des rechten Kniegelenkes. . . . .	128
179. Das äussere Seitenband, <i>Lig. laterale externum</i> , des rechten Kniegelenkes	129
180. Das innere Seitenband, <i>Lig. laterale internum</i> , des rechten Kniegelenkes	130
181. Die Flügelbänder, <i>Ligamenta alaria</i> , des rechten Kniegelenkes . . . . .	131
182. Das Kniegelenk, <i>Articulatio genu</i> , im Durchschnitte . . . . .	132
183. Das rechte Sprungbein, <i>Talus</i> , von vorne und innen. . . . .	133
184. Das rechte Sprungbein, <i>Talus</i> , von aussen . . . . .	—
185. Das rechte Fersenbein, <i>Calcaneus</i> , von oben . . . . .	134
186. Das rechte Kahnbein, <i>Os scaphoideum seu naviculare</i> , von oben . . . . .	—
187. Das rechte innere Keilbein, <i>Os entocuneiforme</i> , von oben . . . . .	135
188. Das rechte mittlere Keilbein, <i>Os mesocuneiforme</i> , von oben . . . . .	—
189. Das rechte äussere Keilbein, <i>Os ectocuneiforme</i> , von oben. . . . .	—
190. Das rechte Würfelbein, <i>Os cuboideum</i> , von oben. . . . .	136
191. Das rechte Würfelbein, <i>Os cuboideum</i> , von unten . . . . .	—
192. Das rechte Sprunggelenk, <i>Articulatio pedis</i> , von vorne, nach Entfernung der vorderen Kapselwand . . . . .	137
193. Die das Sprunggelenk constituirenden Gelenkflächen des rechten Schien- und Wadenbeines, in der Vogelsicht . . . . .	—
194. Die Bänder des Sprunggelenkes und der Fusswurzelknochen, von aussen	138
195. Die Bänder des Sprunggelenkes und der Fusswurzelknochen, von innen	139
196. Die Gelenke der Fusswurzelknochen, <i>Articulationes intertarsae et tarso-metatarsae</i> , im Durchschnitte . . . . .	140
197. Die plantaren Verstärkungsbänder der Fusswurzelgelenke . . . . .	141



Figur	Seite
198. Die Zehengelenke der vierten und fünften Zehe des rechten Fusses, von der Plantarseite . . . . .	142
199. Die Knochen des rechten Fusses, von der Dorsalseite, mit den Muskelansätzen . . . . .	143
200. Die Knochen des rechten Fusses, von der Plantarseite, mit den Muskelansätzen . . . . .	144

## II. Muskeln. Fascien. Topographie.

201. Die Hautschnitte für Secirübungen. Die Körperregionen, von vorne. . . . .	147
202. Die Hautschnitte für Secirübungen. Die Körperregionen, von hinten . . . . .	148
203. Die Muskeln und Fascien der Kopfhaut und des Gesichtes. . . . .	149
204. Die Muskeln des Gesichtes . . . . .	150
205. Die Muskeln des Unterkiefers, von aussen . . . . .	151
206. Die Muskeln des Unterkiefers (die Flügelmuskeln), von innen . . . . .	152
207. Der Hautmuskel des Halses . . . . .	153
208. Die Halsmuskeln . . . . .	154
209. Die Zungenmuskeln . . . . .	155
210. Die tiefen Halsmuskeln . . . . .	156
211. Topographische Anatomie des Halses . . . . .	157
212. Die Fascie des Halses. Hochliegendes Blatt . . . . .	158
213. Horizontaldurchschnitt in der Gegend des 6. Halswirbels. (Nach L. Dittel) . . . . .	159
214. Die Brustmuskeln. Erste Schichte. . . . .	160
215. Die Brustmuskeln. Zweite und dritte Schichte . . . . .	161
216. <i>Musculus triangularis sterni seu sterno-costalis</i> . . . . .	162
217. Die langen Bauchmuskeln . . . . .	163
218. Die breiten Bauchmuskeln . . . . .	164
219. Die breiten Bauchmuskeln . . . . .	165
220. Das Zwerchfell, <i>Diaphragma</i> . Untere Fläche . . . . .	166
221. Die breiten Rückenmuskeln. . . . .	167
222. Die breiten Rückenmuskeln. . . . .	168
223. Die breiten Rückenmuskeln. . . . .	169
224. Die langen Rückenmuskeln . . . . .	170
225. Die langen Rückenmuskeln . . . . .	171
226. Die kurzen Rückenmuskeln. . . . .	172
227. Die Muskeln an der Schulter . . . . .	173
228. Die Muskeln an der Schulter . . . . .	174
229. Die Muskeln an der Schulter . . . . .	—
230. Die Muskeln an der vorderen Gegend des Oberarmes . . . . .	175
231. Die Muskeln an der vorderen Gegend des Oberarmes . . . . .	—
232. Die Muskeln an der hinteren Gegend des Oberarmes . . . . .	176
233. Horizontalschnitt durch die Schulter, in der Höhe des <i>Tuberc. maj.</i> . . . . .	177
234. Frontalschnitt durch die Schulter, bei horizontal gestelltem Arme . . . . .	178
235. Horizontalschnitt im mittleren Drittel des Oberarmes . . . . .	—
236. Horizontalschnitt in der Höhe der Condylen des Oberarmes. . . . .	179
237. Sagittalschnitt durch das Ellbogengelenk . . . . .	—
238. Die Muskeln an der inneren Seite des Vorderarmes . . . . .	180



Figur	Seite
239. Die Muskeln an der inneren Seite des Vorderarmes . . . . .	181
240. Die Muskeln an der äusseren Seite des Vorderarmes . . . . .	—
241. Sehnenscheidensäcke in der Hohlhand . . . . .	182
242. Sehnenscheidensäcke am Handrücken . . . . .	—
243. Die Strecksehnen am Handrücken. . . . .	183
244. Die Muskeln an der äusseren Seite des Vorderarmes . . . . .	184
245. Horizontalschnitt im mittleren Drittel des Vorderarmes. . . . .	185
246. Horizontalschnitt im unteren Drittel des Vorderarmes . . . . .	—
247. Die Muskeln an der Hand . . . . .	186
248. Die Muskeln an der Hand . . . . .	—
249. Die Muskeln an der Hand . . . . .	187
250. Die Muskeln an der Hand . . . . .	—
251. Horizontalschnitt durch die erste Reihe der Handwurzelknochen. . . . .	188
252. Horizontalschnitt durch die zweite Reihe der Handwurzelknochen . . . . .	—
253. Horizontalschnitt durch die Mittelhand . . . . .	—
254. Die Fascie der oberen Extremität, an der Beugeseite . . . . .	189
255. Die Fascie der oberen Extremität, an der Streckseite . . . . .	—
256. Die äusseren Muskeln der Hüfte . . . . .	190
257. Die äusseren Muskeln der Hüfte . . . . .	191
258. Die inneren Muskeln der Hüfte . . . . .	192
259. Die Muskeln an der vorderen Peripherie des Oberschenkels . . . . .	193
260. Die Muskeln an der inneren Peripherie des Oberschenkels . . . . .	194
261. Durchschnitt durch den Oberschenkel, in der Ebene des <i>Ligamentum Poupartii</i> . . . . .	195
262. Horizontalschnitt im mittleren Drittel des Oberschenkels . . . . .	—
263. Die Muskeln an der hinteren Peripherie des Oberschenkels. . . . .	196
264. Die Muskeln an der hinteren Peripherie des Oberschenkels, nach Entfernung der Beuger . . . . .	—
265. Horizontalschnitt in der Höhe der Condylen des Oberschenkels . . . . .	197
266. Sagittalschnitt durch das Kniegelenk. . . . .	198
267. Die Muskeln an der vorderen und äusseren Seite des Unterschenkels . . . . .	199
268. Die Muskeln an der hinteren Seite des Unterschenkels . . . . .	200
269. Die Muskeln an der hinteren Seite des Unterschenkels . . . . .	201
270. Horizontalschnitt im mittleren Drittel des Unterschenkels . . . . .	202
271. Horizontalschnitt in der Höhe der Malleolen des Unterschenkels . . . . .	—
272. Die Muskeln an der Dorsalseite des Fusses. . . . .	203
273. Die Muskeln an der Dorsalseite des Fusses. . . . .	—
274. Die Muskeln an der Plantarseite des Fusses . . . . .	204
275. Die Muskeln an der Plantarseite des Fusses . . . . .	—
276. Die Muskeln an der Plantarseite des Fusses . . . . .	205
277. Die Muskeln an der Plantarseite des Fusses . . . . .	—
278. Frontalschnitt durch das Sprunggelenk. . . . .	206
279. Frontalschnitt durch die Fusswurzel, <i>Tarsus</i> , . . . . .	—
280. Frontalschnitt durch den Mittelfuss, <i>Metatarsus</i> . . . . .	207
281. Sagittalschnitt durch den Fuss, in der Ebene der zweiten Zehe. $\frac{1}{2}$ nat. Grösse . . . . .	—
282. Die Fascie der unteren Extremität an der inneren Seite . . . . .	208
283. Die Fascie der unteren Extremität an der äusseren Seite . . . . .	—



Fleur	Seite
<b>III. Sinneswerkzeuge.</b>	
284. Senkrechter Schnitt durch die Haut. (Schematisch) . . . . .	211
285. Die Spaltrichtungen der Haut. Nach C. Langer . . . . .	212
286. Die Richtung der Haare und die Verästlungsbezirke der Hautnerven. Nach C. Aug. Voigt . . . . .	213
287. Die Richtung der Haare und die Verästlungsbezirke der Hautnerven. Nach C. Aug. Voigt . . . . .	214
288. Die knorpelige und knöcherne Nasenscheidewand, <i>Septum narium cartilagineum et osseum</i> . . . . .	215
289. Frontalschnitt durch die Nasenhöhlen. Nach E. Zuckerkandl . . . . .	216
290. Aeussere Wand der Nasenhöhle an einer linken Gesichtshälfte dargestellt. Nach E. Zuckerkandl . . . . .	—
291. Die Knorpel des Nasengerüsts. Seitenansicht . . . . .	217
292. Die Knorpel des Nasengerüsts. Ansicht von unten . . . . .	—
293. Die Schleimhaut der Nasenscheidewand, <i>Membrana pituitaria narium (septi)</i> . . . . .	—
294. Das Auge und die Muskeln der Augenlidspalte . . . . .	218
295. Die innere Fläche der Augenlider . . . . .	219
296. Senkrechter Schnitt durch das obere Augenlid. (Schematisch) . . . . .	—
297. Die Thränenorgane . . . . .	220
298. Die Augenmuskeln, von aussen . . . . .	221
299. Die Augenmuskeln, von oben . . . . .	—
300. Horizontalschnitt durch beide Augäpfel. Nach Ferd. Arlt sen. . . . .	222
301. Durchschnitt des Augapfels. Vergr. = 4. Nach Ferd. Arlt sen. . . . .	223
302. Schema der Blutgefässe des Augapfels. Vergr. = 4. Nach Theod. Leber . . . . .	224
303. Durchschnitt an der Uebergangsstelle der <i>Sclera</i> in die <i>Cornea</i> . Vergr. = 100. Nach einem Präparate von Alex. Iwanoff . . . . .	225
304. Die Nerven der <i>Iris</i> und <i>Chorioidea</i> . Vergr. = 2 . . . . .	—
305. Das Beleuchtungsbild des pigmentirten Augengrundes. Vergr. = 7. Nach Ed v. Jaeger . . . . .	226
306. Das Beleuchtungsbild des nicht pigmentirten (albinotischen) Augengrundes. Vergr. = 7. Nach Ed. v. Jaeger . . . . .	—
307. Senkrechter Schnitt durch die Stelle des Sehnerveneintrittes. Nach einem Präparate von Alex. Iwanoff . . . . .	227
308. Die Ohrmuschel, <i>Auricula</i> . . . . .	228
309. Die Muskeln der Ohrmuschel . . . . .	—
310. Der äussere Gehörgang und die Paukenhöhle im Durchschnitte . . . . .	229
311. Die <i>Incisurae Santorini</i> des knorpeligen Gehörganges . . . . .	—
312. Das Trommelfell von aussen, nach theilweiser Entfernung des knöchernen Gehörganges. . . . .	230
313. Das Trommelfell und die Gehörknöchelchen des Kindes von innen . . . . .	—
314. Die Paukenhöhle und die Ohrtrumpete im Durchschnitte . . . . .	231
315. Die innere Wand der Paukenhöhle. Vergr. = 3 . . . . .	—
316. Das Trommelfell und die Ohrtrumpete von innen. Nach einem Präparate von A. Politzer . . . . .	232
317. Die Gehörknöchelchen von aussen. Vergr. = 3. . . . .	233
318. Die Paukenhöhle und die Gehörknöchelchen von oben . . . . .	—



Figur	Seite
319. Die Knochenkapsel des Labyrinthes, von vorne. Vergr. = 3. . . . .	234
320. Das knöcherne Labyrinth, von vorne eröffnet. Vergr. = 3. . . . .	—
321. Die Schnecke, <i>Cochlea</i> , senkrecht auf die Axe der Schläfebeinpyramide eröffnet. Vergr. = 5. . . . .	235
322. Durchschnitt eines Schneckenganges. (Schematisch) . . . . .	—
323. Das Corti'sche Organ in Vogelsicht. (Schematisch) . . . . .	236
324. Das Corti'sche Organ im Durchschnitte. (Schematisch) . . . . .	—
325. Das häutige Labyrinth. (Schematisch) . . . . .	237
326. Das Ende des inneren Gehörganges. Vergr. = 3. . . . .	—
327. Das knöcherne Labyrinth von hinten. Vergr. = 3 . . . . .	238

#### IV. Eingeweide. Topographie.

328. Schematische Uebersicht des Verdauungsorganes . . . . .	241
329. Medianschnitt durch die Nasen-, Mund-, Rachen- und Kehlkopfhöhle .	242
330. Frontalansicht der geöffneten Mundhöhle . . . . .	243
331. Frontaldurchschnitt des Schädelgrundes und des Gesichtes unmittelbar hinter dem hinteren Rande des <i>Septum navium</i> . Nach H. v. Luschka	244
332. Die Muskeln des weichen Gaumens in der Ansicht von vorne . . . . .	245
333. Die Muskeln des weichen Gaumens in der Ansicht von hinten . . . . .	246
334. Schneide-, Backen- und Mahlzahn im Durchschnitte . . . . .	247
335. Die rechten bleibenden Zähne, <i>Dentes permanentes</i> . . . . .	248
336. Die rechten Milchzähne, <i>Dentes lactei seu caduci</i> . . . . .	249
337. Gebiss eines Kindes im Zahnwechsel . . . . .	—
338. Schema des Durchbruches der Milchzähne. Nach H. Welcker. . . . .	250
339. Schema des Durchbruches der bleibenden Zähne. Nach H. Welcker. .	—
340. Die Speicheldrüsen, <i>Glandulae salivales</i> . . . . .	251
341. Lappchen der Ohrspeicheldrüse in natürlicher Grösse. Nach einem Präparate von Ilg . . . . .	252
342. Die obere Fläche der Zunge . . . . .	253
343. Die untere Fläche der Zunge. . . . .	254
344. Die Geschmackswärzchen der Zunge. Nach Präparaten von E. Klein. .	—
345. Die vordere Rachenwand von hinten gesehen . . . . .	255
346. Das rhinoskopische Bild in natürlicher Grösse . . . . .	—
347. Die Rachenmuskeln von der Seite, nach Entfernung der Wirbelsäule .	256
348. Die Rachenmuskeln von hinten, nach Entfernung der Wirbelsäule . .	257
349. Topographie der Baueingeweide. I. Die Regionen des Unterleibes. .	258
350. Topographie der Baueingeweide. II. Ansicht des grossen Netzes, nach Entfernung der vorderen Bauchwand . . . . .	259
351. Topographie der Baueingeweide. III. Ansicht der Leber, des Magens und der Gedärme, nach Entfernung des grossen Netzes und der unteren Rippenbögen . . . . .	260
352. Topographie der Baueingeweide. IV. Ansicht nach Entfernung der Leber, des Magens und der Dünndärme. . . . .	261
353. Der Magen mit dem Zwölffingerdarm in der Ansicht von vorne. . . . .	262
354. Der Magen mit dem Zwölffingerdarm, nach Entfernung der vorderen Wand	263
355. Die innere Fläche des Zwölffingerdarmes, an dessen absteigendem Theile	264



Figur	Seite
356. Uebergangsstelle des <i>Ileum</i> in das <i>Caecum</i> , beim Erwachsenen. $\frac{1}{2}$ natürlicher Grösse eines aufgeblasenen und getrockneten Darmes, mit theilweise abgetragener vorderer Wand. . . . .	265
357. Uebergangsstelle des <i>Ileum</i> in das <i>Caecum</i> , bei einem 7-monatlichen Fötus. Natürliche Grösse eines aufgeblasenen und getrockneten Darmes, mit theilweise abgetragener hinterer Wand . . . . .	—
358. Segment der Innenfläche des Dünndarmes in natürlicher Grösse. . . . .	266
359. Segment der Innenfläche des Dünndarmes bei Loupenvergrösserung . . . . .	—
360. Schematischer Querschnitt der Dünndarmwand bei contrahirter Muskulatur. Segment bei etwa 25-facher Vergrösserung . . . . .	267
361. Schematischer Querschnitt der Dünndarmwand bei erschlaffter Muskulatur. Segment bei etwa 25-facher Vergrösserung . . . . .	—
362. Horizontal-Durchschnitt des Beckens durch den unteren Rand des dritten Kreuzwirbels. Nach Entfernung des Bauchfells ist die Harnblase sammt dem collabirten Mastdarm vorwärts umgelegt. Nach J. Henle. . . . .	268
363. Die Leber, <i>Hepar</i> . Ansicht von oben. . . . .	269
364. Die Leber, <i>Hepar</i> . Ansicht von unten . . . . .	270
365. Die Peritonealbänder der Leber eines etliche Wochen alten Kindes . . . . .	271
366. Gallenblase und Gallengänge. Nach einem aufgeblasenen und getrockneten Präparate. Natürliche Grösse . . . . .	272
367. Gallenblase und Gallengänge. Die vordere Wand des getrockneten Präparates weggeschnitten. Natürliche Grösse. . . . .	—
368. Schema des Baues der Leber. Segment eines Leberläppchens. . . . .	273
369. Pankreas, mit injicirtem, gabelförmig getheiltem Ausführungsgange. Ansicht von hinten, in $\frac{1}{2}$ natürlicher Grösse. . . . .	274
370. Ansicht der vorderen Bauchwand von innen . . . . .	275
371. Schema des Verlaufes des Peritoneum beim Manne. . . . .	276
372. Schema des Verlaufes des Peritoneum beim Weibe . . . . .	277
373. Horizontalschnitt durch den Bauch unterhalb des <i>Processus xyphoideus</i> in der Magenrube. Von einem einjährigen Kinde. In natürlicher Grösse . . . . .	278
374. Das Knorpelgerüst des Kehlkopfes. Seitenansicht . . . . .	279
375. Das Knorpelgerüst des Kehlkopfes. Ansicht der auseinander gelegten Knorpel von hinten. . . . .	—
376. Der Kehlkopf, <i>Larynx</i> . Ansicht von vorne . . . . .	280
377. Das laryngoskopische Bild beim ruhigen Athmen. In doppelter Naturgrösse . . . . .	281
378. Das laryngoskopische Bild beim Anlauten. Natürliche Grösse . . . . .	282
379. Das laryngoskopische Bild der hinteren Kehlkopf- und Luftröhrenwand und der Bifurcationsstelle. Natürliche Grösse. . . . .	—
380. Kehlkopf nach Entfernung der linken Schildknorpelplatte, in Seitenansicht . . . . .	283
381. Kehlkopf von hinten gesehen, nach Entfernung der Schleimhaut, mit den Muskeln . . . . .	284
382. Kehlkopf von hinten gesehen, nach Entfernung der Muskeln, mit den Knorpeln und Bändern . . . . .	—
383. Das Kehlkopffinnere von vorne gesehen. Die vordere Wand in der Mittellinie durchgeschnitten und beide Seitentheile auseinander gelegt. . . . .	285
384. Das Kehlkopffinnere von vorne gesehen, nach Entfernung der Schleimhaut . . . . .	—



Figur	Seite
385. Das Kehlkopffinnere von hinten gesehen. Die hintere Wand in der Mittellinie durchgeschnitten und beide Seitentheile auseinander gelegt . . .	286
386. Das Kehlkopffinnere von hinten gesehen, nach theilweiser Entfernung der Schleimhaut . . . . .	—
387. Horizontalschnitt durch den Hals in der Höhe des IV. Halswirbels. Nach H. v. Luschka. . . . .	287
388. Bau der Lunge. (Schematisch) . . . . .	—
389. Die Luftröhre, <i>Trachea</i> . . . . .	288
390. Die Brusteingeweide eines Kindes. Ansicht von vorne. Natürliche Grösse. (Die Thymusdrüse etwas aufwärts geschoben; die Lungen seitwärts umgelegt) . . . . .	289
391. Schema der Lage der Brusteingeweide und des Verlaufes der <i>Pleura</i> . Idealer Horizontalschnitt durch den <i>Thorax</i> . . . . .	290
392. Topographie des hinteren Mittelfellraumes. Die linke Lunge und das Herz sind nach rechts umgelegt . . . . .	291
393. Topographie der Brusteingeweide . . . . .	292
394. Horizontalschnitt durch den <i>Thorax</i> in der Höhe der <i>Articulatio sternoclavicularis</i> . . . . .	293
395. Horizontalschnitt durch den <i>Thorax</i> dicht unterhalb der Brustwarzen. . . . .	—
396. Horizontalschnitt durch den <i>Thorax</i> am unteren Ende des <i>Corpus Sterni</i> , dicht oberhalb der Kuppe des Zwerchfells. . . . .	294
397. Die Harnwerkzeuge eines Kindes in natürlicher Grösse . . . . .	295
398. Die rechte Niere und Nebenniere. $\frac{2}{3}$ natürlicher Grösse. . . . .	296
399. Längsschnitt durch die Niere . . . . .	297
400. Nierenbecken und Kelche aus der Nierensubstanz herauspräparirt . . . . .	298
401. Wachsabguss des Ureters, des Nierenbeckens und der Nierenkelche . . . . .	—
402. Schema des Baues der Niere . . . . .	299
403. Sagittaler Medianschnitt durch das männliche Becken. Von der gefrorenen Leiche eines etwa 20-jährigen Mannes . . . . .	300
404. Sagittaler Medianschnitt durch das Becken eines jungen Mannes, bei contrahirter Harnblase. Nach C. Langer. . . . .	301
405. Sagittaler Medianschnitt durch das Becken eines jungen Mannes, bei ausgedehnter Harnblase. Nach C. Langer . . . . .	—
406. Die Harnblase und Harnröhre des Mannes, von vorne eröffnet. In $\frac{1}{2}$ natürlicher Grösse . . . . .	302
407. Sagittaler Medianschnitt durch das männliche Becken bei erigirtem Penis (construirt aus Fig. 403) . . . . .	303
408. Der rechte Hode und Nebenhode in natürlicher Grösse. . . . .	304
409. Hode und Nebenhode, mit Quecksilber injicirt . . . . .	305
410. a b c. Schematische Darstellung des <i>Descensus testiculi</i> . . . . .	306
411. Der Blasengrund und der obere Theil der Harnröhre, in der Ansicht von hinten. Nach einem trockenen Präparate in natürlicher Grösse. . . . .	307
412. Querschnitt durch den Schaft des männlichen Gliedes . . . . .	308
413. Seitenansicht der männlichen Beckenorgane eines Neugeborenen. In natürlicher Grösse . . . . .	309
414. Sagittaler Medianschnitt durch das weibliche Becken. Von der gefrorenen Leiche einer etwa 25-jährigen Person. $\frac{1}{2}$ natürlicher Grösse . . . . .	310



Figur	Seite
415. Jungfräuliche Geschlechtsorgane eines 14-jährigen Mädchens. Ansicht von vorne in natürlicher Grösse . . . . .	311
416. Senkrechter Schnitt durch einen Eierstock mit grossem <i>Corpus luteum</i> .	312
417. Schema eines Graaf'schen Follikels. . . . .	313
418. Geschlechtsorgane eines neugeborenen Mädchens. Die Gebärmutter in der hinteren Mittellinie, die Scheide in der linken Seitenlinie eröffnet. Natürliche Grösse . . . . .	314
419. Beleuchtungsbild der <i>Portio vaginalis uteri</i> im jungfräulichen Zustande	315
420. Beleuchtungsbild der <i>Portio vaginalis uteri</i> nach wiederholten Entbindungen	—
421. Durchschnitt einer jungfräulichen <i>Vagina</i> . Ansicht von hinten; die <i>Vagina</i> ausgedehnt, um die Kämme an ihrer Innenfläche zu zeigen . . . . .	316
422. Die äussere Scham einer Deflorirten. Die grossen und kleinen Schamlippen auseinander gedrängt . . . . .	317
423. Die Wollustorgane des Weibes . . . . .	318
424. Die rechte Brustdrüse einer Stillenden. In $\frac{2}{3}$ der natürlichen Grösse .	319
425. Topographie des männlichen Dammes. I. Schnittführung zur Präparation	320
426. Topographie des männlichen Dammes. II. Ansicht nach Entfernung der Haut . . . . .	—
427. Topographie des männlichen Dammes. III. Ansicht nach Ausräumung des <i>Cavum ischio-rectale</i> . . . . .	321
428. Topographie des männlichen Dammes. IV. Ansicht nach Entfernung der <i>Fascia superficialis</i> . . . . .	322
429. Topographie des männlichen Dammes. V. Ansicht nach der Präparation der <i>Fascia perinei propria</i> . . . . .	—
430. Topographie des männlichen Dammes. VI. Ansicht nach Entfernung des <i>M. levator ani</i> . . . . .	323
431. Topographie des weiblichen Dammes. . . . .	324
432. Die Bänder des visceralen Blattes der <i>Fascia pelvis</i> . Ansicht der <i>Symphysis</i> von hinten, bei zurückgelegter Harnblase . . . . .	325
433. Die Bänder des visceralen Blattes der <i>Fascia pelvis</i> . Ansicht der aufsteigenden Sitzbeinäste und der Harnblase von hinten . . . . .	326
434. Vorderfläche der Symphyse, nach Ablösung der <i>Corpora cavernosa penis</i>	327
435. Frontalschnitt durch das Becken eines Kindes. Halbschematisch, zur Demonstration der Beckenfascien. Natürliche Grösse . . . . .	328

#### V. Nervensystem.

436. Die Fortsätze der harten Hirnhaut. . . . .	331
437. Das Gehirn mit seinen Hüllen. Ansicht von oben. . . . .	332
438. Schema der Hüllen des Rückenmarkes, im Querschnitte. Verg. = 2 . .	333
439. Linke Hemisphäre, von aussen. Nach Eberstaller . . . . .	334
440. Grosshirn, von oben. Nach Eberstaller . . . . .	335
441. Rechte Hemisphäre, von innen. Nach Eberstaller . . . . .	336
442. Grosshirn, von unten. Nach Eberstaller. . . . .	337
443. Horizontal-Durchschnitt des Grosshirns, in der Ebene des Balkens. $\frac{2}{3}$ der natürlichen Grösse . . . . .	338
444. Horizontal-Durchschnitt des Grosshirns, mit theilweise eröffneten Seitenkammern. $\frac{2}{3}$ der natürlichen Grösse . . . . .	339



Figur	Seite
445. Frontalschnitt durch das Grosshirn, in der Mitte des vorderen Drittels des Balkens. Nach C. B. Reichert. $\frac{2}{3}$ der natürlichen Grösse . . .	340
446. Frontalschnitt durch das Grosshirn zwischen vorderem und mittlerem Drittel des Balkens. Nach C. B. Reichert. $\frac{2}{3}$ der natürlichen Grösse	341
447. Horizontal-Durchschnitt des Grosshirns mit völlig eröffneter linker Seitenkammer. $\frac{2}{3}$ der natürlichen Grösse . . . . .	342
448. Horizontal-Durchschnitt des Grosshirns, mit der Ansicht der <i>Tela choroidea superior</i> . $\frac{2}{3}$ der natürlichen Grösse . . . . .	343
449. Frontalschnitt durch das Grosshirn in der Mitte des Balkens. Nach C. B. Reichert. $\frac{2}{3}$ der natürlichen Grösse . . . . .	344
450. Schiefschnitt durch das Grosshirn und die Varolsbrücke durch die Scheitelhöhe gegen das hintere Ende des Keilbeinkörpers. Nach C. B. Reichert. $\frac{2}{3}$ der natürlichen Grösse . . . . .	—
451. Die eröffnete dritte Gehirnkammer. Ansicht von oben in natürlicher Grösse	345
452. Seitenansicht der Varolsbrücke und des verlängerten Markes. Natürliche Grösse . . . . .	346
453. Die Gehirnbasis in der Ansicht von unten. $\frac{2}{3}$ der natürlichen Grösse .	347
454. Das kleine Gehirn, in der Ansicht von unten. Natürliche Grösse . . .	348
455. Die Varolsbrücke und das verlängerte Mark, in der Ansicht von unten. Natürliche Grösse . . . . .	349
456. Das kleine Gehirn in der Ansicht von vorne. Die Mandeln sind ganz, die keilförmigen Lappen theilweise entfernt. Natürliche Grösse . . . . .	350
457. Das kleine Gehirn in der Ansicht von oben. Natürliche Grösse . . . .	351
458. Die dritte und vierte Gehirnkammer, letztere bedeckt von der grauen Gehirnkuppe. Natürliche Grösse . . . . .	352
459. Die vierte Gehirnkammer, in der Ansicht von oben. Natürliche Grösse.	353
460. Sagittaler Medianschnitt durch das grosse und kleine Gehirn und das verlängerte Mark. $\frac{2}{3}$ der natürlichen Grösse . . . . .	354
461. Gehirn eines dreimonatlichen Embryo. Ansicht von oben . . . . .	355
462. Gehirn eines dreimonatlichen Embryo. Ansicht von unten . . . . .	—
463. Gehirn eines fünfmonatlichen Embryo. Ansicht von oben. Die Hemisphären des Grosshirns hinten auseinander gedrängt . . . . .	—
464. Gehirn eines fünfmonatlichen Embryo. Ansicht von unten . . . . .	—
465. Querschnitte durch das verlängerte und das Rückenmark. Nach Fr. Arnold	356
466. Schema des Verlaufes der Nervenfasern im Rückenmark . . . . .	357
467. Die Faserung des Hirnstammes. Ansicht von oben. Natürliche Grösse .	358
468. Die Faserung des Hirnstammes. Ansicht von unten. Natürliche Grösse .	359
469. Die Faserung des Hirnmantels. $\frac{2}{3}$ der natürlichen Grösse . . . . .	360
470. Die Gehirnnerven an der Schädelbasis. $\frac{2}{3}$ der natürlichen Grösse . . .	361
471. Der <i>Nervus olfactorius</i> und der <i>Nervus opticus</i> . Ansicht von oben . . .	362
472. Der <i>Nervus oculomotorius</i> , <i>Nervus trochlearis</i> und <i>Nervus abducens</i> in der Ansicht von oben . . . . .	363
473. Der <i>Nervus oculomotorius</i> , <i>Nervus trochlearis</i> und <i>Nervus abducens</i> in der Ansicht von aussen . . . . .	364
474. Der erste Ast ( <i>Ramus ophthalmicus</i> ) des <i>Nervus trigeminus</i> . . . . .	365
475. Der zweite Ast ( <i>Ramus supramaxillaris</i> ) des <i>Nervus trigeminus</i> . . . .	366
476. Der dritte Ast ( <i>Ramus inframaxillaris</i> ) des <i>Nervus trigeminus</i> . . . .	367



Figur	Seite
477. Der <i>Nervus lingualis</i> und das <i>Ganglion submaxillare</i> . . . . .	368
478. Das <i>Ganglion sphenopalatinum</i> . . . . .	369
479. Der <i>Nervus Vidianus</i> nach E. Bischoff . . . . .	370
480. Das <i>Ganglion oticum</i> . . . . .	371
481. Das <i>Ganglion oticum</i> nach Rüdinger . . . . .	—
482. Die <i>Portio intermedia Wrisbergii</i> nach E. Bischoff . . . . .	372
483. Der <i>Nervus facialis</i> innerhalb des Felsenbeins . . . . .	373
484. Der Antlitztheil des <i>Nervus facialis</i> . . . . .	374
485. Durchschnitt der Schnecke, mit der Verbreitung des <i>Nervus cochleae</i> . Nach Rüdinger . . . . .	375
486. Der <i>Nervus Jacobsonii</i> in der Paukenhöhle (vergrössert) . . . . .	376
487. Der <i>Plexus tympanicus</i> nach E. Bischoff . . . . .	—
488. Schema des Ursprunges des IX., X., XI. und XII. Gehirnnervenpaares .	377
489. Der linke <i>Nervus vagus</i> mit seinen Verbindungen . . . . .	378
490. Der <i>Nervus laryngeus superior</i> und <i>Nervus laryngeus recurrens Vagi</i> . .	379
491. Der <i>Nervus glosso-pharyngeus</i> , <i>Nervus vagus</i> und <i>Nervus hypoglossus</i> von hinten . . . . .	380
492. Der <i>Nervus recurrens (accessorius Willisii)</i> und der <i>Nervus hypoglossus</i> am Halse . . . . .	381
493. Schema der Ursprünge der Rückenmarksnerven . . . . .	382
494. Der Halstheil des Rückenmarkes mit seinen Hüllen. Ansicht von hinten	383
495. Das untere Ende des Rückenmarkes, nach Fr. Arnold . . . . .	384
496. Die oberflächlichen Nerven des Halses . . . . .	385
497. Schema der <i>Pars supra- et infraclavicularis</i> des Armnervengeflechtes. .	386
498. Die tiefen Nerven des Halses. <i>Plexus brachialis</i> . . . . .	387
499. Die Hautnerven der oberen Extremität an der Beugeseite . . . . .	388
500. Die Nerven an der Beugeseite der oberen Extremität . . . . .	389
501. Die Nerven an der Palmarseite der Hand . . . . .	390
502. Die Nerven an der Palmarseite der Hand . . . . .	391
503. Die Nerven an der Dorsalseite der Hand . . . . .	392
504. Die Nerven an der Streckseite der oberen Extremität . . . . .	393
505. Die Aeste des <i>Plexus lumbalis</i> . . . . .	394
506. Die Hautnerven an der vorderen Fläche der unteren Extremität . . .	395
507. Die Hautnerven an der hinteren Fläche der unteren Extremität. . . .	396
508. Der <i>Nervus cruralis</i> . . . . .	397
509. Der <i>Nervus ischiadicus</i> . . . . .	398
510. Der <i>Nervus peroneus</i> . . . . .	399
511. Der <i>Nervus tibialis</i> . . . . .	400
512. Die Nerven am Fussrücken . . . . .	401
513. Die beiden <i>Nervi plantares</i> . . . . .	402
514. Der tiefe Zweig des <i>Nervus plantaris externus</i> . . . . .	403
515. Die Aeste des <i>Plexus pudendalis</i> . . . . .	404
516. Der rechte Grenzstrang des <i>Nervus sympathicus</i> . . . . .	405
517. Die Verbindung des <i>Plexus caroticus</i> mit einigen Gehirnnerven. Nach Rüdinger . . . . .	406
518. Die Beckengeflechte des <i>Nervus sympathicus</i> beim Weibe. . . . .	407
519. Die Bauch- und Beckengeflechte des <i>Nervus sympathicus</i> . Nach Rüdinger	408



## VI. Blut- und Lymphgefäss-System. Topographie.

520. Medialer Durchschnitt durch die Brust eines 21-jährigen Mannes. In $\frac{1}{2}$ natürlicher Grösse. Nach W Braune. . . . .	411
521. Topographie der Brusteingeweide . . . . .	412
522. Topographie der Brusteingeweide . . . . .	413
523. Das Herz und die grossen Gefässe. Ansicht von vorne in $\frac{1}{2}$ natürlicher Grösse	414
524. Das Herz und die grossen Gefässe. Ansicht von hinten in $\frac{1}{2}$ natürlicher Grösse	415
525. Horizontalschnitt durch das Herz. (Senkrecht zur Längsaxe des Körpers)	416
526. Das rechte Herz eröffnet . . . . .	417
527, 528. Herz eines sechsmonatlichen Embryo in natürlicher Grösse, mit eröffneten Vorkammern . . . . .	418
529. Die Mündung der <i>Vena coronaria</i> in die rechte Vorkammer. Ansicht von hinten. Nach einem getrockneten Präparate, in natürlicher Grösse . .	419
530. Das linke Herz eröffnet . . . . .	420
531. Das linke <i>Ostium venosum</i> und <i>arteriosum</i> von oben. Nach einem getrockneten Präparate in natürlicher Grösse . . . . .	421
532. <i>Arteria pulmonalis</i> und Luftwege eines Kindes. In $\frac{1}{2}$ natürlicher Grösse, nach einem Präparate von Hyrtl . . . . .	422
533. Schema der primitiven Aeste des Aortenbogens . . . . .	423
534—536. Schema der Varietäten der aus dem Aortenbogen entspringenden Schlagadern durch Verminderung . . . . .	424
537—540. Schema der Varietäten der aus dem Aortenbogen entspringenden Schlagadern durch Vermehrung . . . . .	425
541, 542. Schema der Varietäten der aus dem Aortenbogen entspringenden Schlagadern durch abnorme Verästlung . . . . .	426
543. Schema der Verästlung der <i>Carotis externa</i> . . . . .	427
544. Die Verästlung der <i>Arteria thyreoidea superior</i> . Ansicht von vorne. . .	428
545. Die Verästlung der <i>Arteria thyreoidea superior</i> . Ansicht von hinten . .	—
546. Topographische Anatomie des Halses . . . . .	429
547. Die Arterien des Gesichtes und der Schädelhaut . . . . .	430
548. Schema der Verästlung der <i>Arteria maxillaris interna</i> . . . . .	431
549. Verlauf und Verästlung der <i>Arteria maxillaris interna</i> . Ansicht von aussen	432
550. Verlauf und Verästlung der <i>Arteria maxillaris interna</i> . Ansicht von innen	433
551. Die <i>Arteria alveolaris inferior</i> im Unterkieferkanale . . . . .	434
552. Die Arterien der harten Hirnhaut. Injicirtes Schädeldach eines Kindes. $\frac{2}{3}$ der natürlichen Grösse. . . . .	—
553. Die Arterien der Nasenscheidewand. Natürliche Grösse. . . . .	435
554. Verlauf und Verästlung der <i>Carotis interna</i> und der <i>Arteria vertebralis</i> . 436	
555. Verästlung der <i>Arteria ophthalmica</i> in der Augenhöhle. Natürliche Grösse	437
556. Schema der Verästlung der <i>Arteria subclavia</i> . . . . .	438
557. Verlauf und Verästlung der <i>Arteria subclavia dextra</i> . . . . .	439
558. Verlauf der <i>Arteriae vertebrales</i> . Ansicht von hinten, bei eröffnetem Wirbelkanale . . . . .	440
559. Die <i>Arteria basilaris</i> und deren Aeste an der Gehirnbasis . . . . .	441
560. Verlauf und Verästlung der <i>Arteriae mammae internae</i> . . . . .	442
561. Verlauf und Verästlung der <i>Arteria axillaris dextra</i> . . . . .	443



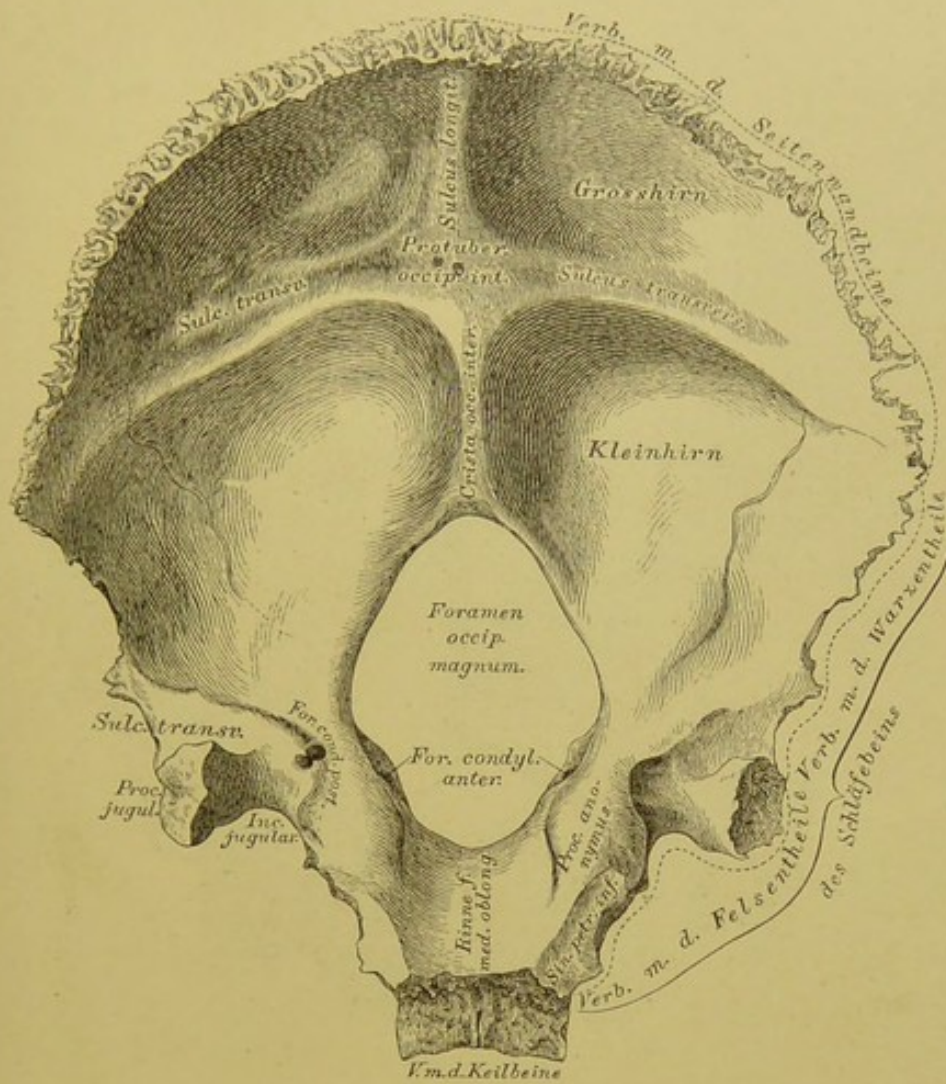
Figur	Seite
562. Die Arterien der Schulter . . . . .	444
563. Verlauf und Verästlung der <i>Arteria brachialis</i> . . . . .	445
564. Die Anastomosen der <i>Arteria collateralis ulnaris inferior</i> . . . . .	446
565. Verlauf und Verästlung der Vorderarmarterien . . . . .	—
566. Verlauf und Verästlung der Vorderarmarterien . . . . .	447
567. Verlauf der <i>Arteria interossea antibrachii interna</i> . . . . .	448
568. Verlauf der <i>Arteria interossea antibrachii externa</i> . . . . .	—
569. Der <i>Arcus volaris sublimis</i> . . . . .	449
570. Der <i>Arcus volaris profundus</i> . . . . .	450
571. Die Arterien am Handrücken . . . . .	451
572. Segment der Brustorta mit injicirten <i>Vasa vasorum</i> . Ansicht von hinten. Natürliche Grösse . . . . .	452
573. Verlauf und Verästlung der absteigenden Brustorta . . . . .	453
574. Verlauf und Verästlung der Bauchorta . . . . .	454
575. Die Aeste der <i>Arteria coeliaca</i> . Ansicht nach Entfernung des kleinen Netzes . . . . .	455
576. Die Aeste der <i>Arteria coeliaca</i> . Ansicht bei aufwärts gekehrtem Magen. . . . .	456
577. Die Verästlung der <i>Arteria mesenterica superior</i> . . . . .	457
578. Die arteriellen Gefässarcaden des Dünndarmgekröses . . . . .	458
579. Die Verästlung der <i>Arteria mesenterica inferior</i> . . . . .	459
580. Horizontalschnitt durch den Unterleib, in der Höhe des I. Lendenwirbels. Nach W. Braune. $\frac{1}{2}$ natürlicher Grösse . . . . .	460
581. Verlauf und Verästlung der Bauchorta. Präparat von einem Kinde. Natürliche Grösse . . . . .	461
582. Verlauf und Verästlung der Beckenarterien. . . . .	462
583. Verlauf und Verästlung der Beckenarterien. Ansicht von hinten, nach Abtragung der hinteren Beckenwand . . . . .	463
584. Die Arterien an der Hüfte. Präparat von einem Kinde. . . . .	464
585. Anomaler Ursprung der <i>Arteria obturatoria</i> aus einem gemeinsamen Stamme mit der <i>Arteria epigastrica inferior</i> . . . . .	465
586. Anomaler Verbindungsast zwischen <i>Arteria obturatoria</i> und <i>Arteria epi-   gastrica inferior</i> . . . . .	—
587. Die Arterien der inneren weiblichen Genitalien. Hintere Ansicht. Nach einem Präparate von Hyrtl. $\frac{2}{3}$ der natürlichen Grösse . . . . .	466
588. Die Verästlung der <i>Arteria pudenda communis</i> . . . . .	467
589. Verlauf und Verästlung der <i>Arteria cruralis</i> . . . . .	468
590. Die Arterien an der äusseren Seite der Hüfte und der hinteren Seite des Oberschenkels . . . . .	469
591. Topographische Anatomie der Kniekehle . . . . .	470
592. Verlauf der <i>Arteria tibialis antica</i> . . . . .	471
593. Die Arterien am Fussrücken . . . . .	472
594. Verlauf der <i>Arteria tibialis postica</i> . . . . .	—
595. Die Arterien des Fusses. Nach einem Corrosions-Präparate von Hyrtl. $\frac{2}{3}$ der natürlichen Grösse. . . . .	473
596, 597. Die Arterien des Plattfusses . . . . .	474
598. Das System der beiden Hohlvenen. . . . .	475
599. Die Blutleiter der harten Hirnhaut. In Seitenansicht. . . . .	476



Figur	Seite
600. Die Blutleiter der harten Hirnhaut. In Vogelsicht. . . . .	477
601. Die Venen der <i>Diploë</i> , nach Entfernung der äusseren Tafel der Schädelknochen. Nach Breschet (Gray). . . . .	478
602. Die Venen der Augenhöhle. Nach E. Sesemann. Natürliche Grösse .	479
603. Die Venen des Kopfes nach E. Sesemann. $\frac{1}{2}$ der natürlichen Grösse	480
604. Die Venen des Gesichtes und des Halses . . . . .	481
605. Die Venengeflechte der Wirbelsäule am Querschnitte. Nach Breschet (Gray). . . . .	482
606. Die Venengeflechte des Wirbelkanales. Längsschnitt von zwei Rückenwirbeln. Nach Breschet (Gray) . . . . .	—
607. Die Hautvenen der oberen Extremität . . . . .	483
608. Das System der <i>Vena azygos</i> und <i>Vena hemiazygos</i> . (Halbschematisch). .	484
609. Das Venengeflecht des Samenstranges, <i>Plexus pampiniformis</i> . . . . .	485
610. Die Venen des männlichen Beckens . . . . .	486
611. Durch Arterien und Venen injicirte schwangere Gebärmutter. Ansicht von vorne. $\frac{2}{3}$ der natürlichen Grösse. Nach Hyrtl . . . . .	487
612. Die Hautvenen der unteren Extremität . . . . .	488
613. Die <i>Vena cruralis</i> eröffnet. Natürliche Grösse . . . . .	—
614. Die Hautvenen der unteren Extremität . . . . .	489
615. Die Wurzeln der <i>Vena portae</i> . . . . .	490
616. Die Verästlung der Pfortaderwurzeln im <i>Duodenum</i> . . . . .	—
617. Die Wurzeln der <i>Vena portae</i> . . . . .	491
618. Die Leberverzweigungen der Pfortader eines Kindes. Nach einem Corrosions-Präparate von Hyrtl. $\frac{1}{2}$ der natürlichen Grösse . . . . .	492
619. Schema des fötalen Kreislaufes . . . . .	493
620. <i>Placenta</i> . Nach einem Präparate von Hyrtl. $\frac{2}{3}$ der natürlichen Grösse	494
621. Der <i>Ductus thoracicus</i> . . . . .	495
622. Die <i>Cisterna chyli</i> . Nach einem getrockneten Präparate. Natürliche Grösse	496
623. Ein in ein Geflecht zerfallener <i>Ductus thoracicus</i> . Nach einem Präparate von Teichmann . . . . .	—
624. Die Blut- und Lymphgefässe des Gehirnes und Rückenmarkes. Nach Friedrich Arnold. $\frac{2}{3}$ der natürlichen Grösse . . . . .	497
625. Die oberflächlichen Saugadern des Kopfes und des Halses . . . . .	498
626. Die tiefliegenden Saugadern des Halses und der Achselhöhle . . . . .	499
627. Die hochliegenden Saugadern der oberen Extremität. . . . .	500
628. Die tiefliegenden Saugadern der Achselhöhle. Nach einem Präparate von Patruban . . . . .	501
629. Die inneren Brustsaugadern . . . . .	502
630. Die hochliegenden Saugadern der unteren Extremität . . . . .	503
631. Die tiefen Saugadern des Beckens und der Leiste. . . . .	504
632. Die Saugadern des Hodens und des Nebenhodens . . . . .	505
633. Die <i>Vasa chylifera</i> im Dünndarmgekröse . . . . .	506
634. Topographie der Leisten- und Schenkelregion I. . . . .	507
635. Topographie der Leisten- und Schenkelregion II. . . . .	—
636. Topographie der Leisten- und Schenkelregion III. . . . .	508
637. Topographie der Leisten- und Schenkelregion IV. . . . .	—







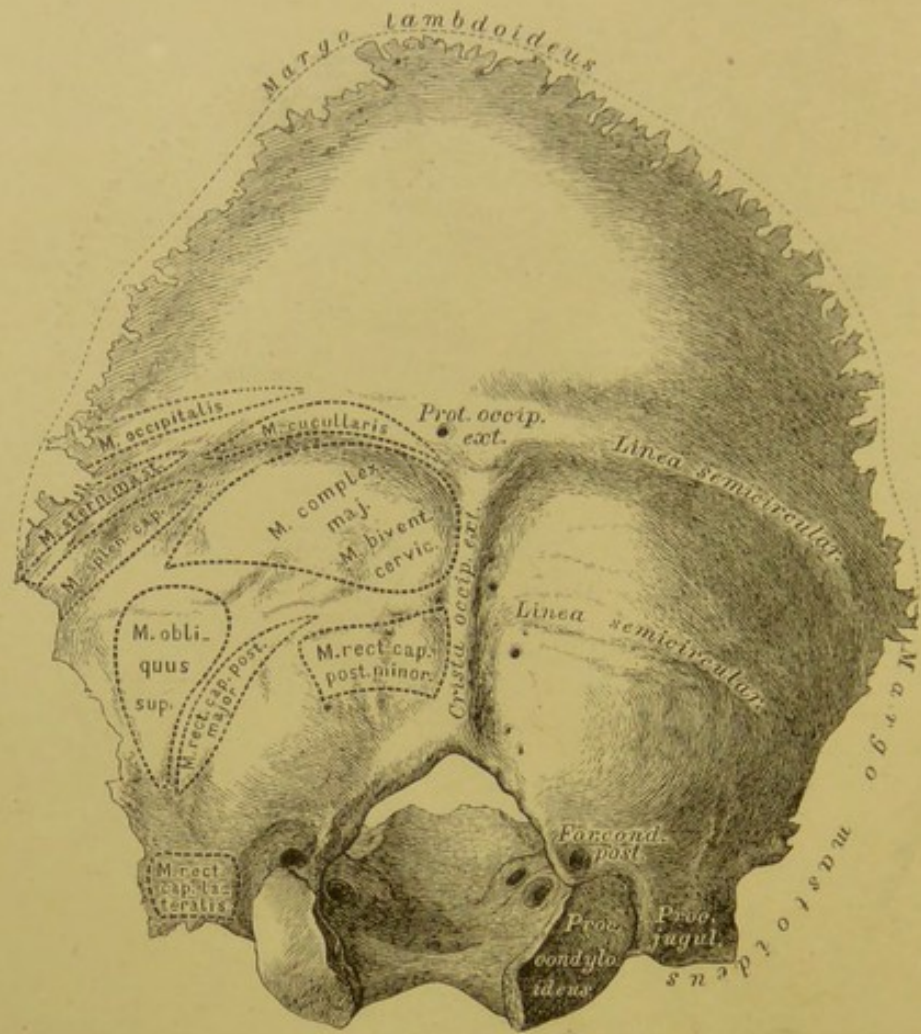
## 1. Hinterhauptbein, *Os occipitis*, von vorne.

Das Hinterhauptbein wird in 4 Stücke eingetheilt: 1. Grundtheil (*Pars basilaris*); 2. Hinterhaupttheil (*P. occipitalis*); 3. und 4. zwei Gelenktheile (*Partes condyloideae*).

1. Grundtheil. Die obere Fläche bildet eine Rinne für die *Medulla oblongata*. Die vordere Fläche stösst an den Körper des Keilbeins; die Seitenflächen sind mit den Schläfebeinpyramiden verbunden.

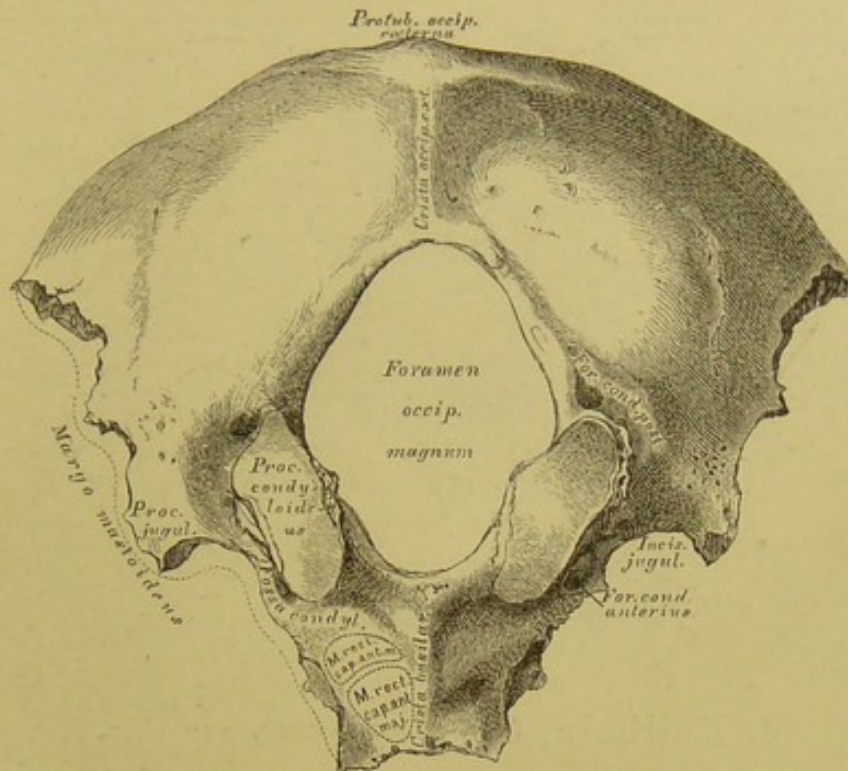
2. Hinterhaupttheil. In der Mitte der vorderen Fläche die *Protuberantia occipitalis interna*, als Mittelpunkt der *Eminentia cruciata interna*; die untere Hälfte des senkrechten Schenkels heisst *Crista occipitalis interna* (für den *Sinus occipitalis* und die *Falx cerebelli*); die obere Hälfte bildet den *Sulcus longitudinalis* (für den *Sinus longitudinalis*); die beiden Querschenkel fassen den *Sulcus transversus* zwischen sich (für den *Sinus transversus* und Insertion des *Tentorium cerebelli*). In den beiden oberen Gruben liegen die Hinterlappen des Grosshirns; in den unteren die 2 Hemisphären des Kleinhirns.





## 2. Hinterhauptbein, *Os occipitis*, von hinten.

2. Hinterhaupttheil mit der *Protuberantia occipitalis externa*, die zum *Foramen magnum* die *Crista occipitalis externa* schiebt; quer verlaufend beide *Lineae semicirculares externae* (sämmtlich zur Insertion von Muskeln und Bändern). Die Seitenränder haben ein oberes Segment, *Margo lambdoideus*, verbunden mit beiden Seitenwandbeinen, und je ein unteres Segment, *Margo mastoideus*, verbunden mit dem Warzentheile des Schläfebeins.



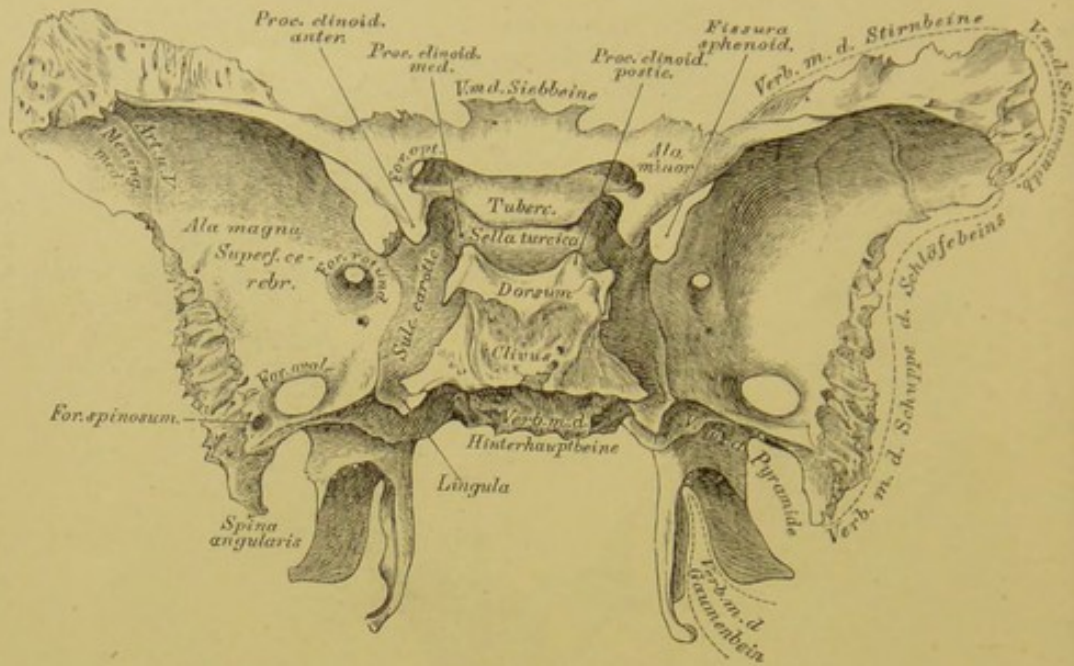
### 3. Hinterhauptbein, *Os occipitis*, von unten.

3. und 4. Gelenktheile. An der oberen Fläche (Fig. 1) der *Processus anonymus*; an der unteren Fläche die beiden *Processus condyloidei* zur Gelenkverbindung mit dem ersten Halswirbel; hinter diesen die flachen *Fossae condyloideae*. Vor dem *Proc. condyloid.* liegt das *Foramen condyloideum anterius* (kurzer Canal für das XII. Gehirnnervenpaar). Das *Foramen condyloid. posterius* ist wandelbar (für ein *Emissarium Santorini*).

Der innere Rand der Gelenktheile bildet den Seitenrand des *Foramen occipitale magnum*; der äussere Rand zeigt die *Incisura jugularis*, an deren hinterem Ende den *Processus jugularis*. Bei oberer Ansicht ist der Fortsatz von einer Furche umgeben (Querblutleiter der harten Hirnhaut).

Das Hinterhauptbein ist mit 6 Knochen verbunden: mit den 2 Seitenwandbeinen, den 2 Schläfebeinen, mit dem Keilbeine, und mit dem ersten Halswirbel, Atlas (Gelenk).





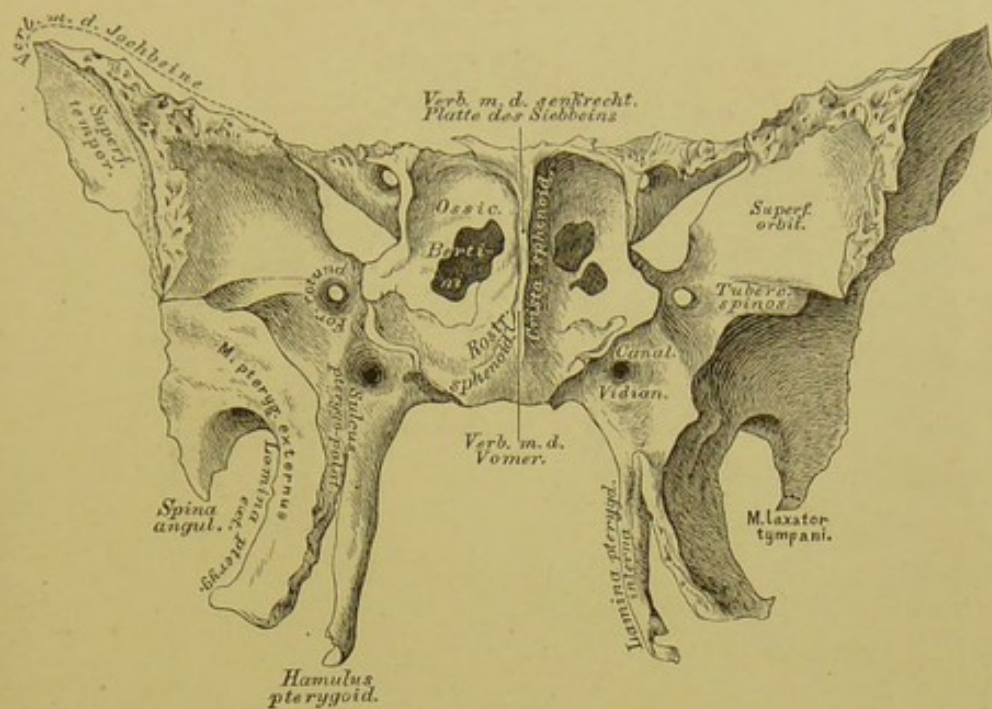
#### 4. Keilbein, *Os sphenoidum*, von oben.

Das Keilbein oder Wespenbein wird eingetheilt in: 1. den Körper, 2. die Flügel; letztere bilden 3 Paare: a) die vorderen, kleinen Flügel, *Alae minores s. orbitales*; b) die hinteren, grossen Flügel, *Alae magnae s. temporales* und c) die flügelartigen Fortsätze, *Processus pterygoidei*.

Körper. An der oberen Fläche der Türkensattel, *Sella turcica* (für die *Hypophysis cerebri*); dessen hintere Wand die Sattellehne, *Dorsum sellae*, mit den *Processus clinoidi postici*. Die hintere Fläche der Sattellehne geht in die obere Fläche der *Pars basilaris ossis occipitis* über — *Clivus*. Vor der Sattelgrube das *Tuberculum sellae*; beiderseits von diesem die *Proc. clinoid. medii*. An den Seitenflächen des Körpers der *Sulcus caroticus* (für die *Carotis*) mit der *Lingula*.

Kleine Flügel; jeder entspringt vom Körper mit 2 Wurzeln, zwischen diesen das Sehloch, *Foramen opticum*; die gegen die Sattellehne gerichteten Enden bilden die *Processus clinoidi anteriores*.

Grosse Flügel, mit je 3 Flächen und 3 Rändern. Die Schädelhöhlenfläche, *Superficies cerebralis*, mit der Gefässfurche. Das innere Segment des oberen Randes bildet mit der Unterfläche des kleinen Flügels die *Fissura sphenoidalis* (*Fiss. orbitalis superior*). Am hinteren Rande ragt der Dorn, *Spina angularis*, vor. Das runde Loch, *For. rotundum* (für den 2. Ast des V. Nervenpaares); das ovale Loch, *For. ovale* (für den 3. Ast des V. Nervenpaares); das Dornenloch, *For. spinosum* (für die *Arteria meningea media*).



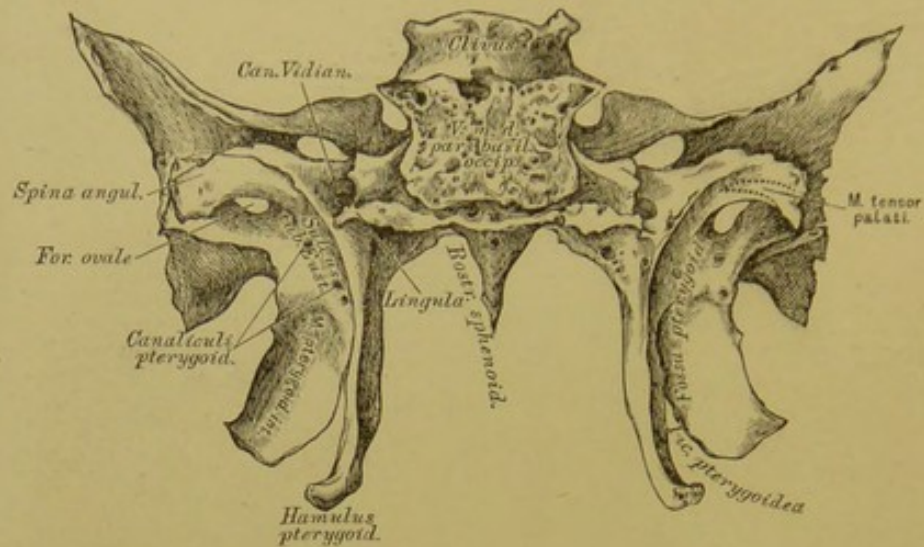
### 5. Keilbein, *Os sphenoidale*, von vorne.

Körper. An der vorderen Fläche zwei unregelmässige Oeffnungen, die in die Keilbeinhöhlen führen, und durch die *Crista sphenoidalis* von einander getrennt sind; dieselbe verlängert sich nach vorne zum Keilbeinschnabel, *Rostrum sphenoidale*.

Die flügelartigen Fortsätze, *Processus pterygoidei*, bestehen aus zwei Platten, *Lamina pterygoidea externa* und *interna*, welche die *Fossa pterygoidea* zwischen sich fassen; die innere endet mit dem *Hamulus pterygoideus*. Zwischen beiden Lamellen die *Incisura pterygoidea* (Fig. 6). An der Basis des *Processus pterygoideus* der horizontal verlaufende *Canalis Vidianus*, von dessen vorderem Ende der *Sulcus pterygo-palatinus* herabläuft.

Die *Ossicula Bertini* sind dreieckige Knochen, welche die an der vorderen Wand des Keilbeinkörpers liegenden Oeffnungen der *Sinus sphenoidales* theilweise decken.



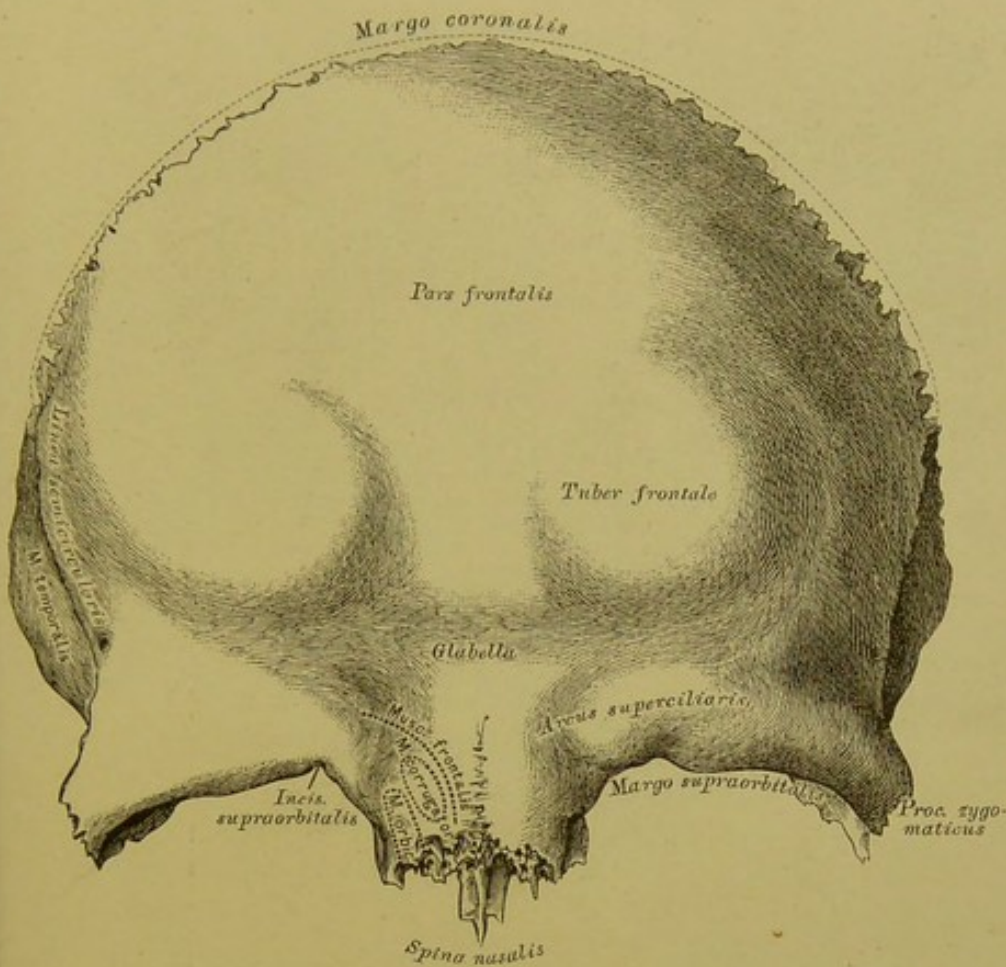


### 6. Keilbein, *Os sphenoides*, von hinten.

Körper. Die hintere Fläche mit dem Basilarstück des Hinterhauptknochens verbunden.

Flügelartige Fortsätze: an der oberen Hälfte des hinteren Randes der inneren Lamelle der *Sulcus tubae Eustachianae*; zwischen diesem und dem *Foramen ovale* die *Canaliculi pterygoidei*; der äussere derselben mündet an der Schädelfläche des grossen Flügels zwischen *Lingula* und *Foramen rotundum* (Fig. 4), der innere im *Canalis Vidianus*.

Das Keilbein ist mit sämtlichen Schädelknochen und 5 Gesichtsknochen verbunden, nämlich mit den 2 Jochbeinen, 2 Gaumenbeinen und dem Vomer.

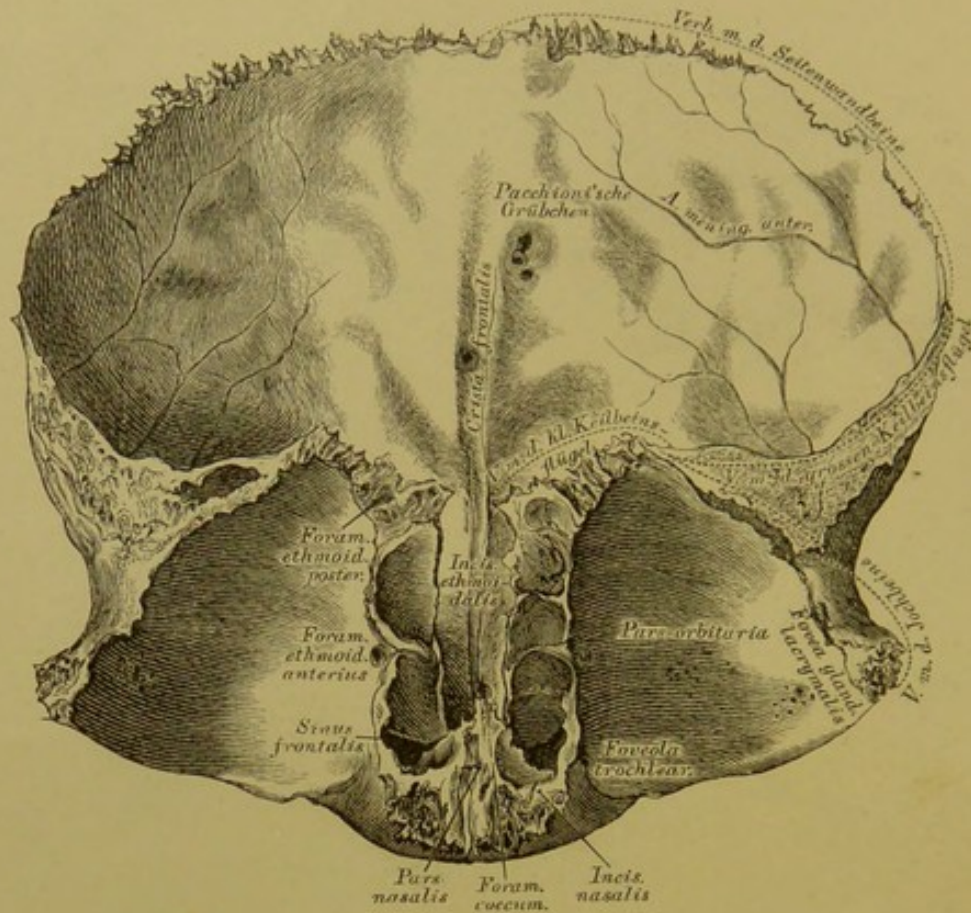


### 7. Stirnbein, *Os frontis*, von vorne.

Das Stirnbein wird eingetheilt in: 1 Stirntheil, *Pars frontalis*; 2 Augenhöhletheile, *Partes orbitales*, und 1 Nasentheile, *Pars nasalis*.

Am Stirntheile die zwei oberen Augenhöhlenränder, *Margines supraorbitales*, am inneren Ende derselben die *Incisura supraorbitalis* (*Foramen supraorbitale*); nach aussen der stumpfe Jochfortsatz, *Processus zygomaticus*. An der vorderen Fläche des Stirntheiles die Augenbrauenbogen, *Arcus superciliares*, über denselben die Stirnhügel, *Tubera frontalia*; zwischen denselben die Stirnglatze, *Glabella*. Vom Jochfortsatze zieht sich die *Linca semicircularis* empor. Am Nasentheile ragt der obere Nasenstachel, *Spina nasalis superior*, hervor, über demselben befindet sich die tief gezähnte *Incisura nasalis*.





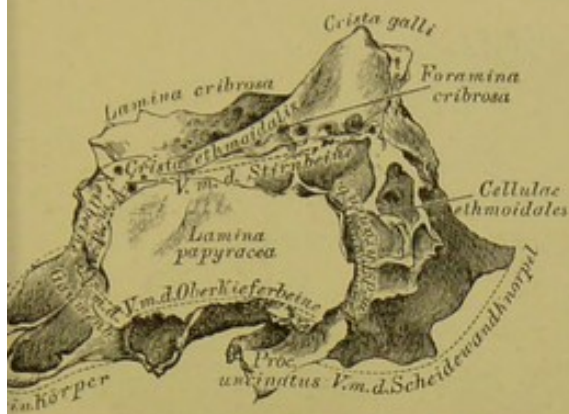
### 8. Stirnbein, *Os frontis*, von hinten.

Stirntheil. Die hintere Fläche durch die *Crista frontalis* in 2 Hälften getheilt; zu beiden Seiten derselben *Pacchioni'sche Grübchen*. Der Rand des Stirntheiles, *Margo coronalis*, beginnt hinter dem *Processus zygomaticus* mit einer dreieckigen, zackigen Fläche.

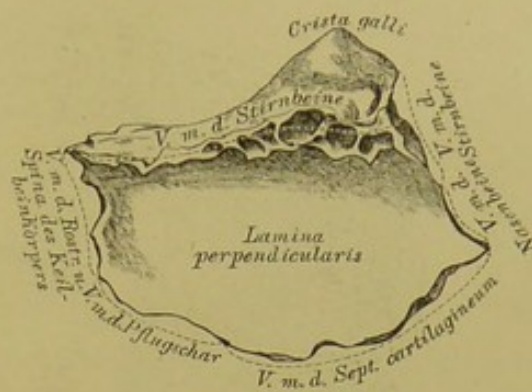
Die beiden Augenhöhletheile werden durch den Siebbeinausschnitt, *Incisura ethmoidalis*, von einander getrennt; an der unteren Fläche gegen den *Proc. zygomaticus* die Thränendrüsengrube, *Fovea glandulae lacrymalis*; gegen den Nasentheile ein Grübchen, *Foveola trochlearis*, zuweilen der *Hamulus trochlearis* (für die Sehne des oberen schiefen Augenmuskels). Der innere Rand ist breit und zellig, die Fächer führen in die Stirnhöhlen, *Sinus frontales*; zwischen der äusseren Lefze des inneren Randes und der anstossenden Papierplatte des Siebbeins liegen das *Foramen ethmoidale anterius* und *For. ethm. posterius*; letzteres auch nur vom Stirnbeine gebildet. Am Nasentheile hinter der *Spina nasalis superior* das *Foramen coecum* (für eine Vene); über derselben die *Incisura nasalis*.

Das Stirnbein ist mit 12 Knochen verbunden, mit den 2 Seitenwandbeinen, dem Keilbeine, dem Siebbeine; den 2 Nasenbeinen, den 2 Oberkieferbeinen, 2 Thränenbeinen und 2 Jochbeinen.

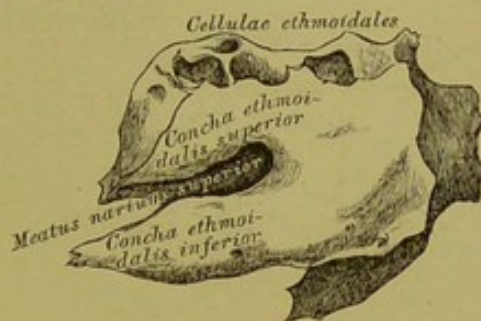




9. Siebbein, *Os ethmoideum*,  
von aussen.



10. Siebbein; senkrechte  
Platte.



### 11. Siebbein; innere Fläche des Labyrinthes.

Das Siebbein wird eingetheilt in: 1. die Siebplatte, *Lamina cribrosa*; 2. die senkrechte Platte, *Lamina perpendicularis*; 3. und 4. die zelligen Seitentheile, die Siebbeinlabyrinth.

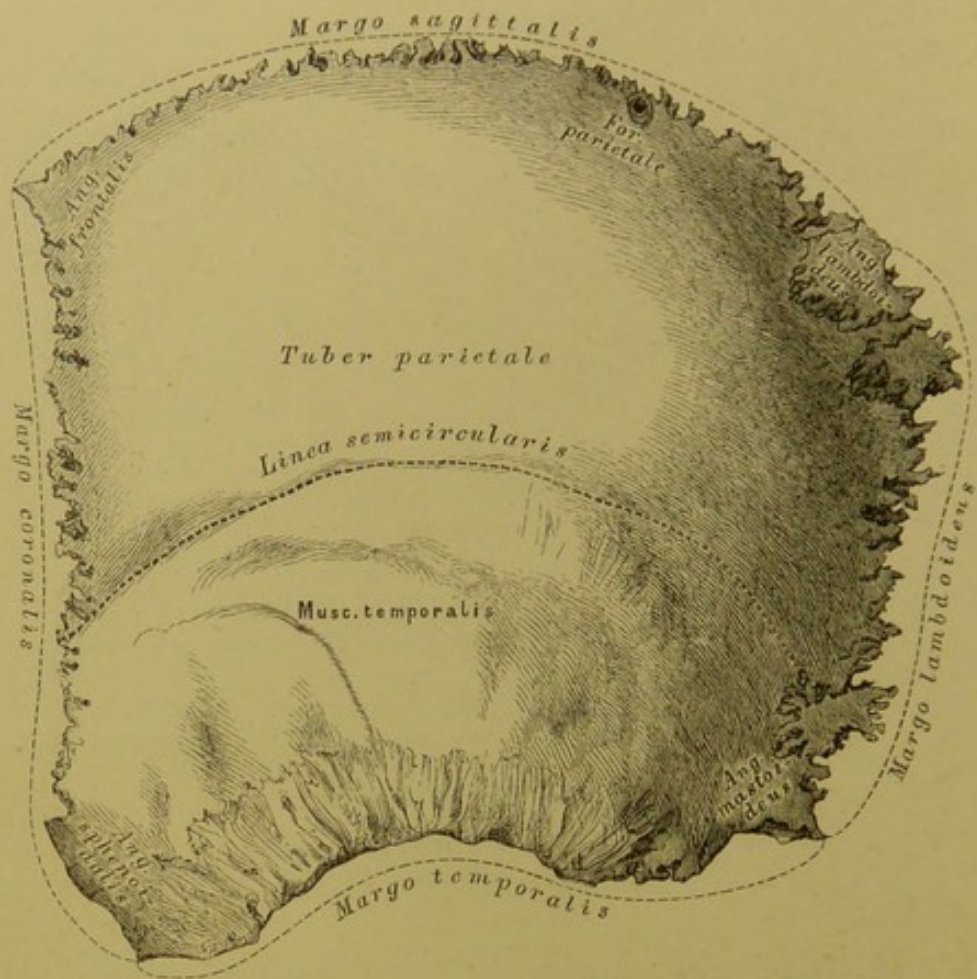
Die Siebplatte wird durch die *Crista ethmoidalis* in 2 Hälften getheilt; dieselbe erhebt sich nach vorne zum Hahnenkamm, *Crista galli*. Die Siebplatte wird durch die *Foramina cribrosa* durchbohrt. Von ihrer unteren Fläche steigt die senkrechte Platte herab (Fig. 10), die den oberen Theil der knöchernen Nasenscheidewand bildet.

Das Labyrinth (Fig. 11) wird eingetheilt in die *Cellulae ethmoidales* (vordere, mittlere und hintere), die nach aussen durch die Papierplatte, *Lamina papyracea*, geschlossen werden; nach innen begrenzt sie die obere und untere Siebbeinmuschel, *Concha ethmoidalis superior et inferior*, zwischen denen der obere Nasengang, *Meatus narium superior*, liegt.

Vom vorderen Ende der unteren Siebbeinmuschel und von den unteren Wänden der vorderen *Cellulae ethmoidales* entwickelt sich der dünne, gezackte *Processus uncinatus*.

Das Siebbein ist mit 15 Knochen verbunden; mit 4 Schädelknochen: dem Keilbeine, den 2 *Ossicula Bertini*, dem Stirnbeine und 11 Gesichtsknochen: den 2 Nasenbeinen, 2 Oberkieferbeinen, 2 Thränenbeinen, 2 Gaumenbeinen, 2 Nasenmuscheln und dem Pflugscharbeine.





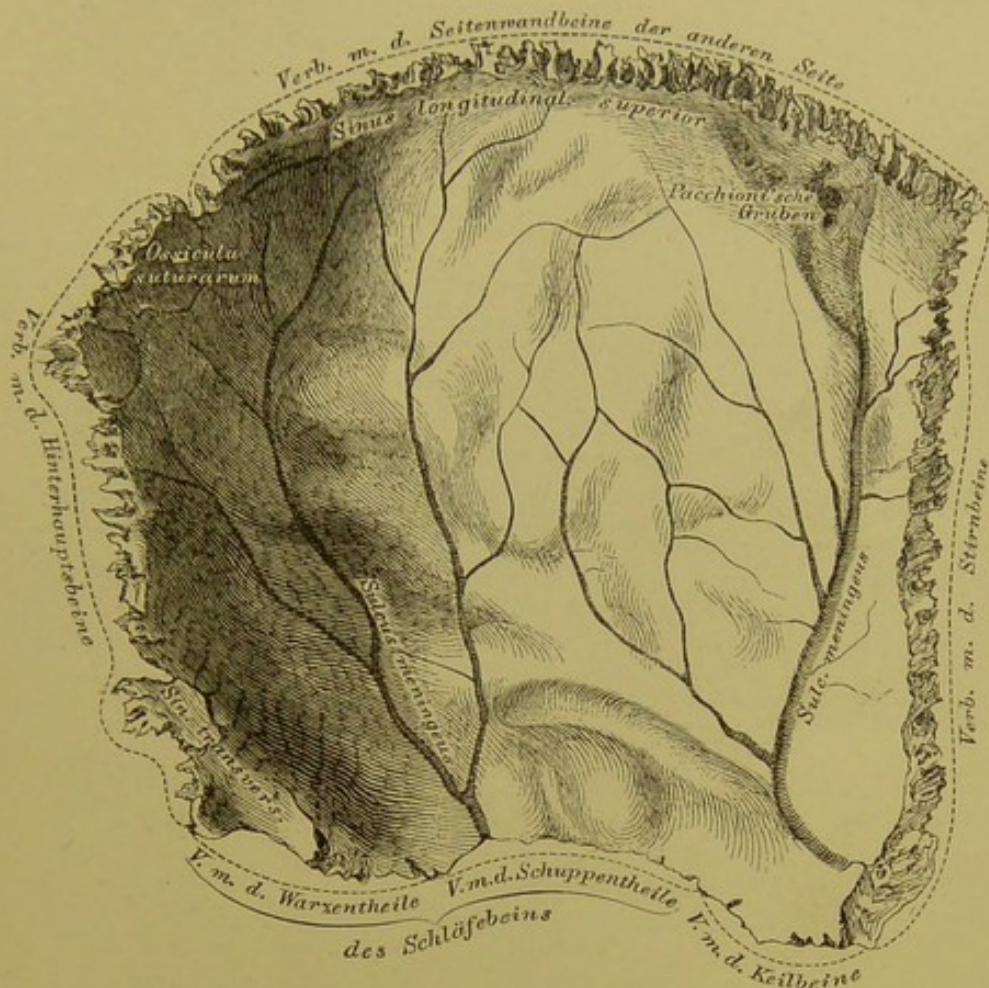
## 12. Linkes Seitenwandbein, *Os parietale*, von aussen.

An der äusseren Fläche des Seitenwandbeines ragt in der Mitte der Scheitelhöcker, *Tuber parietale*, vor; sie wird durch die *Linca semicircularis* in 2 Hälften getheilt.

Die 4 Ränder sind: der obere, *Margo sagittalis*; der untere, *Margo temporalis (squamosus)*; der vordere, *Margo coronalis*, und der hintere, *Margo lambdoideus*.

Die 4 Winkel sind: der vordere obere, *Angulus frontalis*; der vordere untere, *Angulus sphenoidalis*; der hintere obere, *Angulus lambdoideus (occipitalis)*, und der hintere untere, *Angulus mastoideus*.

Am hinteren Viertel des *Margo sagittalis* befindet sich das *Foramen parietale*, für ein *Santorini'sches Emissarium* (fehlt häufig).



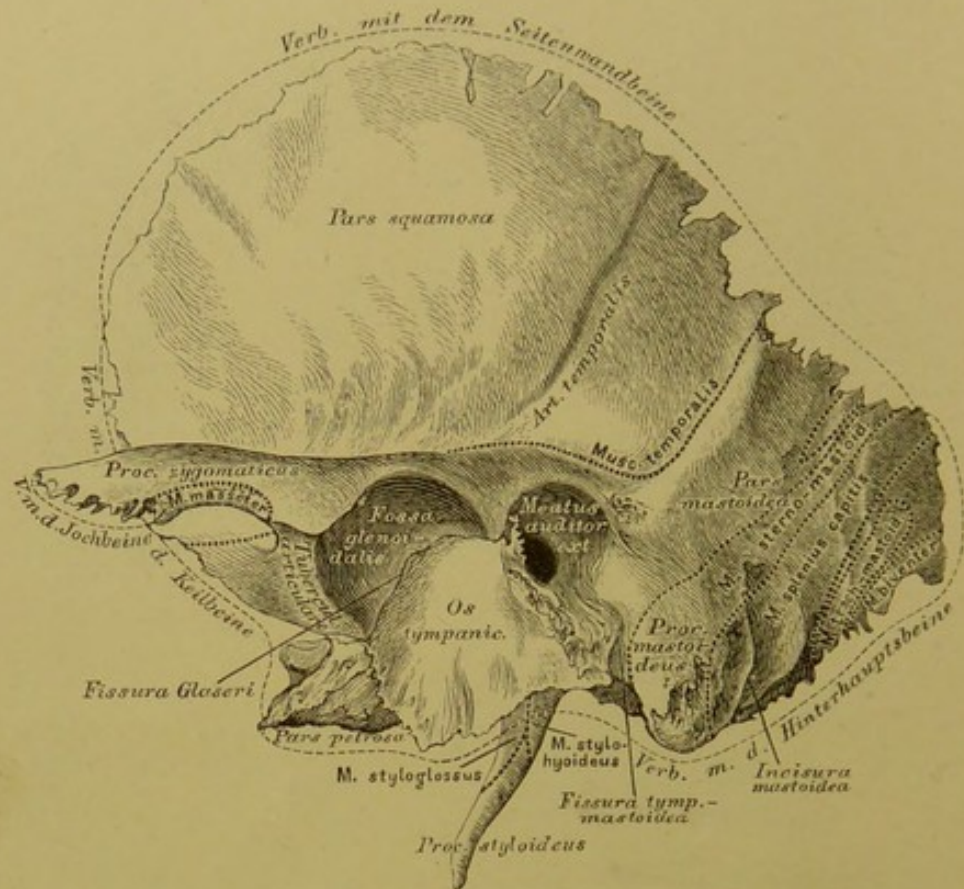
### 13. Linkes Seitenwandbein, *Os parietale*, von innen.

Die innere concave Fläche zeigt *Impressiones digitatae* und *Juga cerebralia*, längs des oberen Randes *Pacchioni'sche Gruben*; ferner 2 baumförmig verzweigte Gefäßfurchen, *Sulci meningei* (für die *Arteria meningea media* und die begleitenden Venen); endlich 2 venöse *Sulci*. Der eine längs des oberen Randes, bildet mit dem des Knochens der anderen Seite eine Furche für den *Sinus longitudinalis superior*; der zweite am hinteren unteren Winkel des Knochens für den *Sinus transversus*.

Auf der Figur ist im hinteren oberen Winkel ein Naht- oder Schaltknochen, *Ossiculum suturarum*, *Wormianum* dargestellt.

Das Seitenwandbein ist mit 5 Knochen verbunden: mit dem Seitenwandbeine der anderen Seite, mit dem Hinterhauptbeine, dem Stirnbeine, dem Schläfebeine und dem Keilbeine.



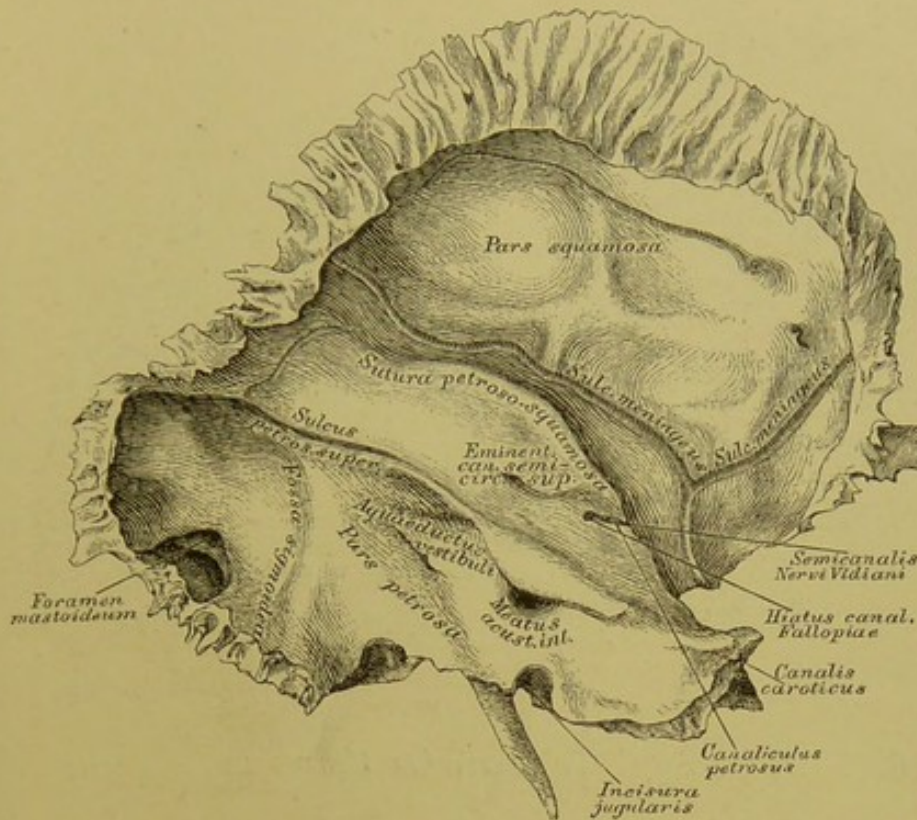


#### 14. Linkes Schläfebein, *Os temporum*, von aussen.

Das Schläfebein wird in 3 Theile getheilt, in: 1. den Schuppentheil (*Squama*), 2. den Felsentheil (*Pars petrosa*), und 3. den Warzentheil (*Pars mastoidea*).

Der Schuppentheil hat an der äusseren Fläche vor und über dem äusseren Gehörgang, *Meatus auditorius externus*, den durch 2 Wurzeln gebildeten Jochfortsatz, *Processus zygomaticus*; zwischen beiden Wurzeln die Gelenkgrube, *Fossa glenoidalis* (für den Kopf des Unterkiefers); vor dieser den Gelenkhügel, *Tuberculum articulare*. Die Furche für die *Art. temporalis* ist nicht constant.

Der Warzentheil zeigt an der äusseren Fläche den *Processus mastoideus*, der von unten durch die *Incisura mastoidea* eingekerbt ist, und von der hinteren Peripherie des äusseren Gehörganges durch die *Fissura tympanomastoidea* (in dieser die Endmündung des *Canaliculus mastoideus*) abgegrenzt wird. Die Ränder sind: der obere, zur stark gezackten Nahtverbindung mit dem *Angulus mastoideus* des Scheitelbeins, und der hintere, zur schwach gezackten Verbindung mit dem unteren Theile des Seitenrandes der Hinterhauptschuppe.



### 15. Linkes Schläfebein, *Os temporum*, von innen.

Der Schuppentheil zeigt an der Innenfläche starke *Impressiones digitatae* und *Juga cerebralia*, und 2 Gefässfurchen (für die *Art.* und *Vena meningea media*).

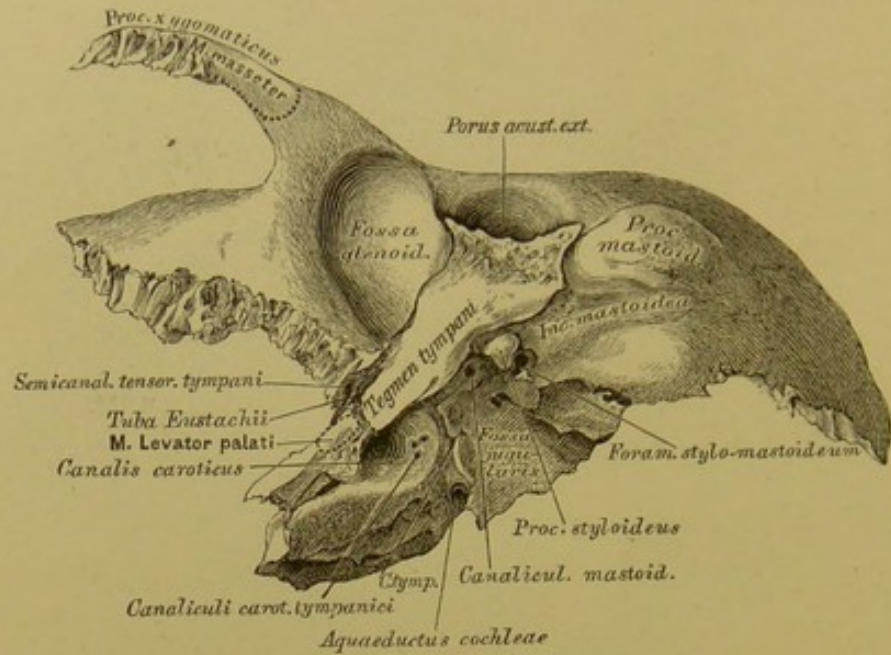
Der Felsentheil hat 3 Flächen (hintere, obere und untere) und 3 Ränder (oberen, vorderen und hinteren).

An der kleinsten hinteren Fläche die ovale Mündung des inneren Gehörganges, *Meatus acusticus internus*, 7 Mm. von ihr nach aussen die der Wasserleitung des Vorsaals, *Aqueductus vestibuli*. Die grösste obere Fläche ist von der Schuppe durch die *Sutura (Fissura) petroso-squamosa* geschieden, sie hat eine Vorragung, *Eminentia canalis semicircularis superioris*. Neben der Spitze der Pyramide die innere Oeffnung des *Canalis caroticus*, von welcher eine Rinne (*Semicanalis Nervi Vidiani*) nach aussen zu einem kleinen Loche führt, *Hiatus (Apertura spuria) canalis Fallopii*. In dieser Rinne mündet der feine *Canaliculus petrosus*.

Der obere Rand des Felsentheiles ist gefurcht, *Sulcus petrosus superior*; der hintere Rand durch die *Incisura jugularis* ausgeschnitten.

Der Warzentheil zeigt an seiner Innenfläche eine breite Furche, *Fossa sigmoidea* (für den *Sinus transversus*); ein zuweilen fehlendes Loch, *Foramen mastoideum* (für ein *Santorin'sches Emissarium*) führt von dieser Furche zur Aussenfläche des Knochens.



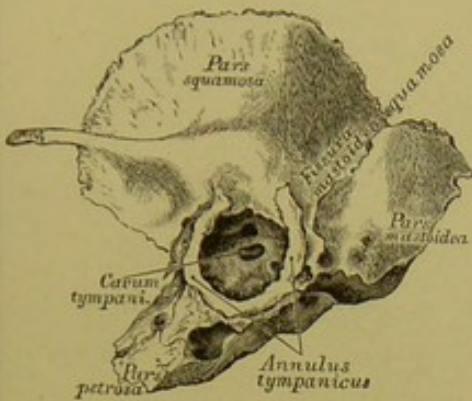


## 16. Linkes Schläfebein, *Os temporum*, von unten.

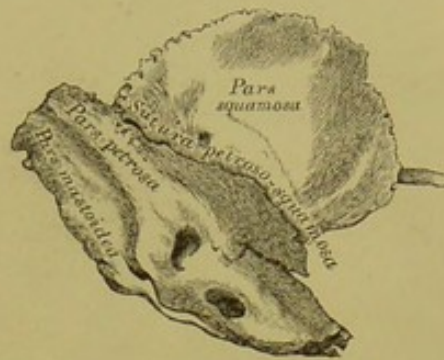Des Felsentheiles untere Fläche bildet an ihrem äusseren Abschnitte ein, den *Porus acusticus externus* von unten und vorne ungeschlossenes Knochenblatt, *Tegmen tympani*, welches von der Gelenkgrube der Schuppe durch die *Fissura Glaseri* getrennt wird (Fig. 14).

Von innen nach aussen gehend trifft man: das Griffelwarzenloch, *Foramen stylo-mastoideum*, unter dem äusseren Gehörgange (Ausmündung des *Fallopischen* Kanals); den Griffelfortsatz, *Processus styloideus*; die Drosseladergrube, *Fossa jugularis*, mit der kleinen Anfangsöffnung des *Canaliculus mastoideus*. — Neben der *Fossa jugularis* die untere Oeffnung des *Canalis caroticus*, und über diesem zwei feine Kanälchen, *Canaliculi carotico-tympanici* (zur Trommelhöhle); gegen den hinteren Rand die trichterförmige Endmündung des *Aqueductus cochleae*. Zwischen *Incisura jugularis* und der unteren Oeffnung des *Canalis caroticus* liegt die *Fossula petrosa*, mit dem Ursprunge des *Canaliculus tympanicus*.

Am kürzesten vorderen Rande des Felsentheiles (an dessen äusserem Ende) liegt eine durch eine Knochenleiste in 2 Hälften getheilte Oeffnung; die obere kleinere ist der Anfang des *Semicanal. tensoris tympani*, die untere die Insertionsöffnung der *Tuba Eustachii*.



17. Linkes Schläfebein  
des Neugeborenen,  
von aussen.

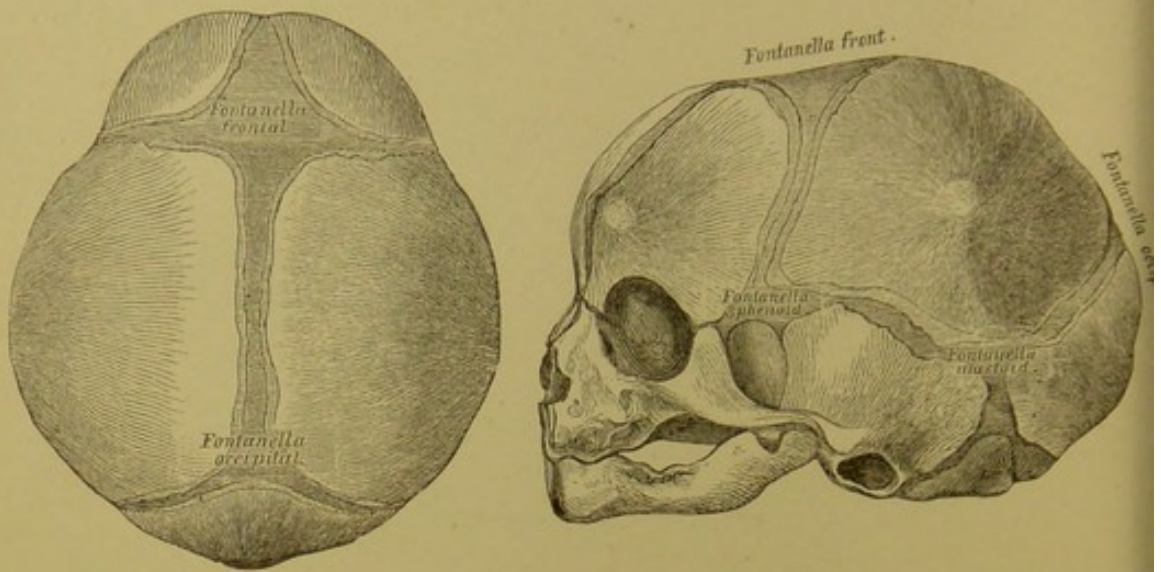


18. Linkes Schläfebein  
des Neugeborenen,  
von innen.

Im ersten Lebensjahre des Menschen ist das Schläfebein in 3 Stücke gesondert: a) *Pars squamosa*, b) *Annulus tympanicus*, und c) *Pars petroso-mastoidea*. Die *Pars petroso-mastoidea* ist von der *Pars squamosa* durch die *Sutura petroso-squamosa* und die *Fissura mastoideo-squamosa* (Jos. Gruber) getrennt. Der Paukenring, *Annulus tympanicus*, trägt das Trommelfell; im *Cavum tympani* (hinter dem Trommelfell) ist das *Foramen ovale* und *Foramen rotundum* sichtbar.

Das Schläfebein ist mit 5 Knochen in Verbindung: mit dem Hinterhauptbeine, dem Seitenwandbeine, dem Keilbeine, dem Jochbeine und dem Unterkieferbeine (Gelenk).

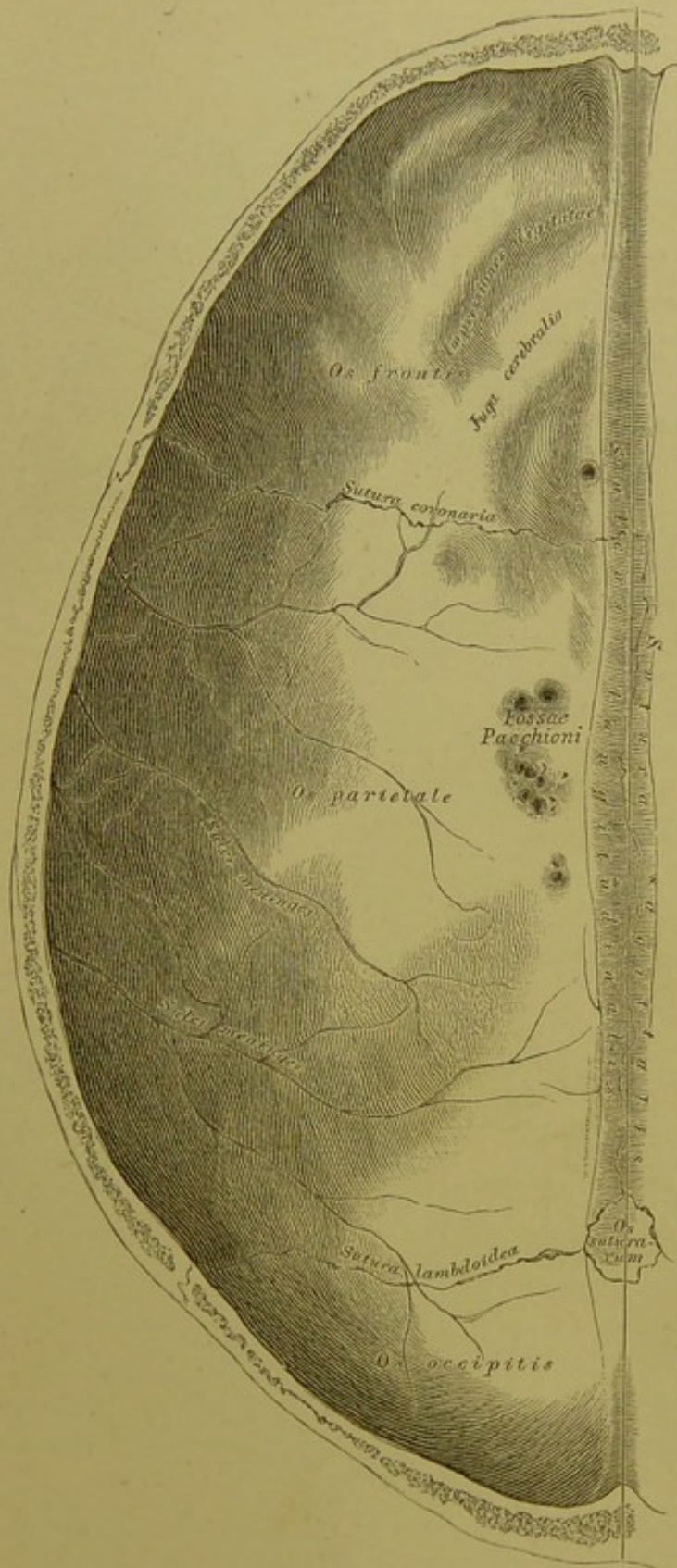




19. Schädel eines Foetus,  
von oben ( $\frac{1}{2}$  nat. Grösse).

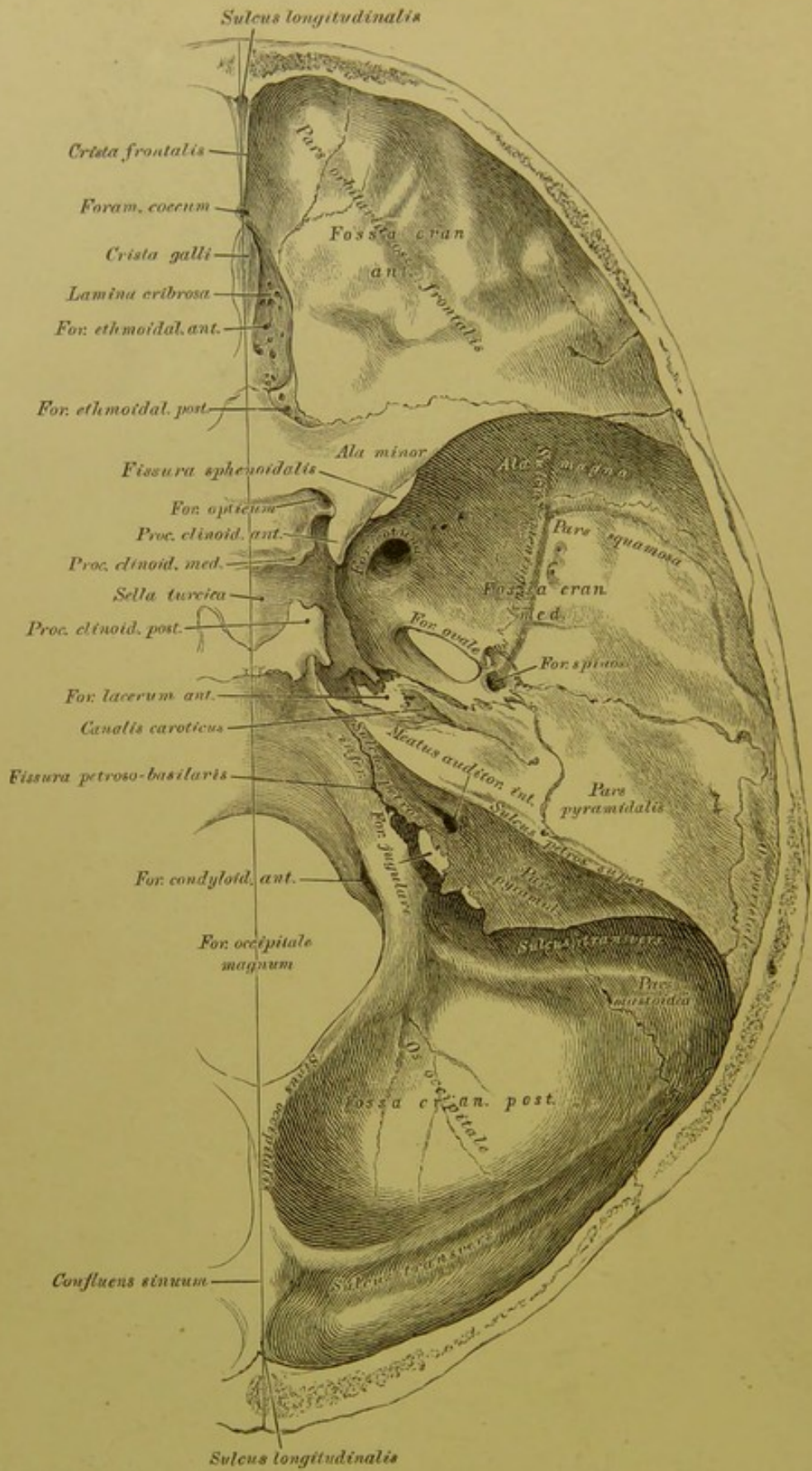
20. Schädel eines Foetus,  
von der Seite ( $\frac{1}{2}$  nat. Grösse).

Fontanellen. Man zählt 1 Stirn-, 1 Hinterhauptfontanelle, 2 Keilbein- und 2 Warzenfontanellen. Die Stirnfontanelle ist von rhombischer Gestalt und erhält sich bis in das zweite Lebensjahr; die kleinere, dreieckige Hinterhauptfontanelle ist zur Zeit der Geburt fast verschlossen; ebenso verstreichen noch am Foetus die 2 Keilbeinfontanellen am *Angulus sphenoidalis* und die 2 Warzenfontanellen am *Angulus mastoideus* des Scheitelbeins. An den Stellen der Fontanellen entstehen später die Knochennähte, die *Sutura coronalis, sagittalis, lambdoidea, mastoidea* und die abnorme *Sutura frontalis*. Ist das Gehirn völlig entwickelt, so verschmelzen die Nähte durch Synostosen.

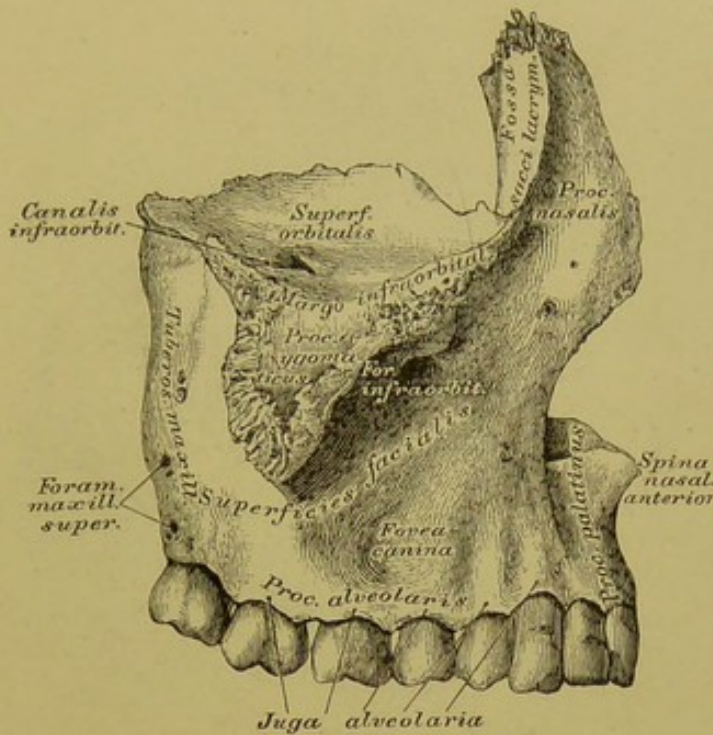


21. Die obere Schale der Schädelkapsel, *Fornix cranii*,  
von innen.





22. Die untere Schale der Schädelkapsel, *Basis cranii*, von innen.

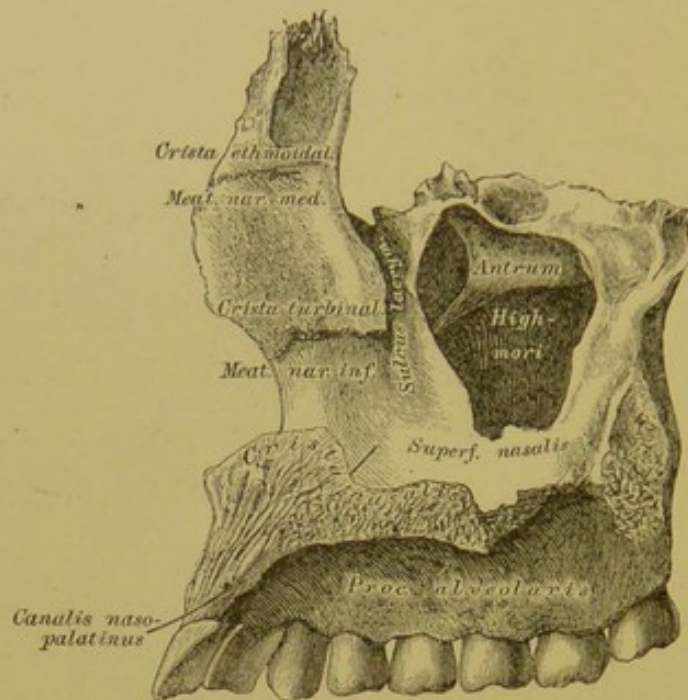


**23.** Rechtes Oberkieferbein, *Os maxillae*,  
von aussen.

Das Oberkieferbein wird eingetheilt: in den Körper und in 4 Fortsätze, den *Processus nasalis seu frontalis*, den *Processus zygomaticus*, den *Processus palatinus* und den *Processus alveolaris*.

Der Körper besitzt 3 Flächen: die Gesichtsfläche, *Superficies facialis*, die Augenhöhlenfläche, *Superficies orbitalis*, und die Nasenfläche, *Superficies nasalis*. Die Gesichtsfläche wird durch eine gegen den Jochfortsatz aufsteigende Erhabenheit in eine vordere und hintere Hälfte getrennt; die vordere concave hat an ihrem oberen Rande das *Foramen infraorbitale*, unter diesem die *Fovea canina*; die hintere convexe wird nach hinten durch die *Tuberositas maxillaris* begrenzt, die an dieser befindlichen *Foramina maxillaria superiora* dienen als Zugänge zu Gefäss- und Nervenkanälen. Die Augenhöhlenfläche bildet mit ihrem vorderen Rande einen Theil des *Margo infraorbitalis*, der hintere Rand erzeugt mit dem unteren Rande der Augenhöhlenfläche der *Ala magna ossis sphenoidi* die untere Augengrubenspalte, *Fissura orbitalis inferior*; von demselben geht eine Furche, die sich im weiteren Verlaufe zu einem Kanale umwandelt, zum *Foramen infraorbitale*, der *Canalis infraorbitalis*.



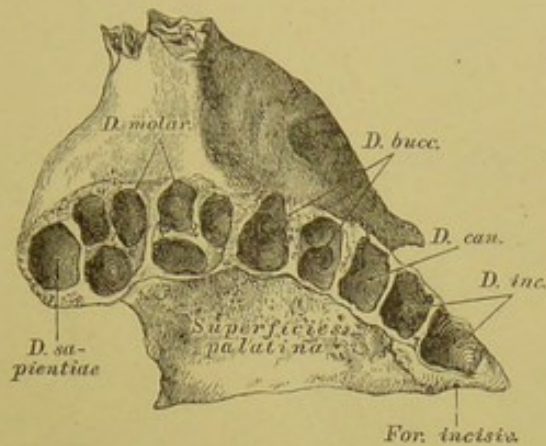


#### 24. Rechtes Oberkieferbein, *Os maxillae*, von innen.

Die *Superficies nasalis* des Körpers zeigt die grosse Oeffnung des *Antrum Highmori*, vor dieser einen Halbkanal, den *Sulcus lacrymalis*.

Der Nasenfortsatz des Oberkiefers wird an seiner äusseren Fläche (Fig. 23) durch eine Verlängerung des *Margo infraorbitalis* in eine vordere und hintere Fläche getheilt; letztere bildet die Thränensackgrube, *Fossa sacci lacrymalis*, welche sich in den *Sulcus lacrymalis* fortsetzt. Die innere Fläche des Nasenfortsatzes wird durch eine raue Leiste, *Crista ethmoidalis*, quer geschnitten (nicht constant); einen Daumen breit unter dieser zieht quer über die Fläche vom unteren Ende des *Sulcus lacrymalis* nach vorne die *Crista turbinalis*; zwischen beiden Leisten liegt der mittlere Nasengang, *Meatus narium medius*.

Der Jochfortsatz (Fig. 23) hat eine stumpfpyramidale Gestalt und dient zum Ansätze des Jochbeins.

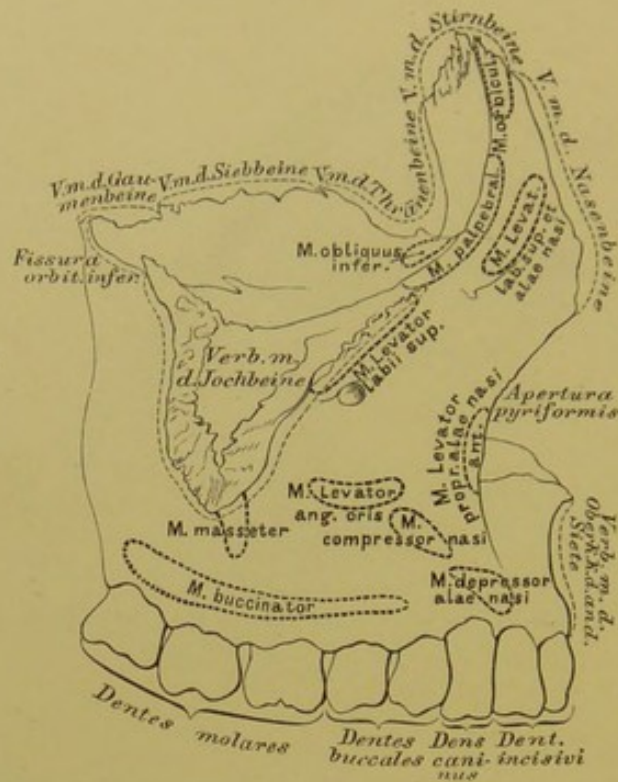


25. Rechtes Oberkieferbein, *Os maxillae*,  
von unten.

Der Gaumenfortsatz des Oberkiefers bildet mit dem der anderen Seite den vorderen grösseren Theil des harten Gaumens; durch das Zusammentreffen der inneren Ränder beider Gaumenfortsätze entsteht die *Crista nasalis* (Fig. 24), die nach vorne in den vorderen Nasenstachel, *Spina nasalis anterior* übergeht. Hinter diesem liegt die Ausmündung des *Canalis naso-palatinus*. Beide *Canales naso-palatini* convergiren und enden an der Unterflache des harten Gaumens in dem gemeinschaftlichen *Foramen incisivum seu palatinum anterius*.

Der Zahnzellenfortsatz besitzt 8 Zellen, *Alveoli*, für die Aufnahme der Zähne; die äussere Platte desselben zeigt Erhabenheiten, *Juga alveolaria*. Die 8 vom Oberkieferbeine getragenen Zähne sind: 2 Schneidezähne, *Dentes incisivi*; 1 Eckzahn, *Dens caninus*; 2 Backenzähne (2 Wurzeln), *Dentes buccales*; 3 Mahlzähne (3 Wurzeln), *Dentes molares*, deren letzter auch Weisheitszahn, *Dens sapientiae*, genannt wird.





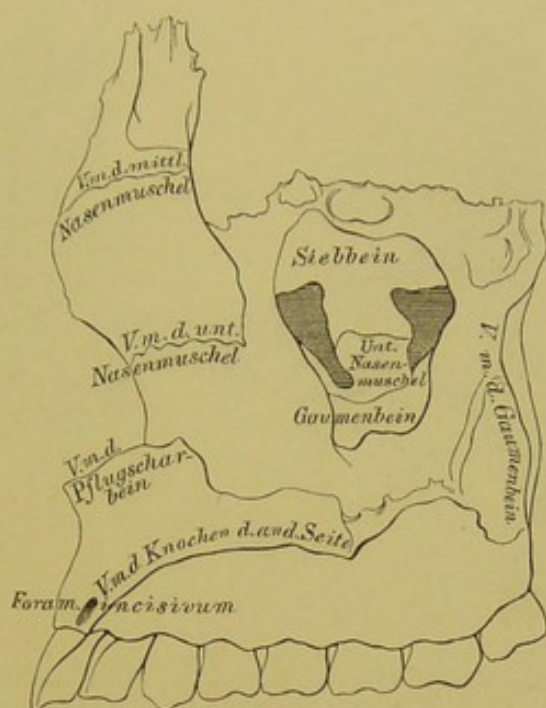
## 26. Rechtes Oberkieferbein, *Os maxillae*,

von aussen, mit den Knochenverbindungen und Muskelansätzen.

Der innere und hintere Rand der Augenhöhlenfläche des Körpers des Oberkieferbeins ist verbunden mit dem Thränenbeine, dem Siebbeine (*Lamina papyracea*), und dem Gaumenbeine.

Der *Processus nasalis* ist verbunden mit der *Pars nasalis* des Stirnbeins, sein vorderer Rand stösst an der oberen Hälfte an das Nasenbein, die untere concave Hälfte bildet mit demselben Rande des vis-à-vis stehenden Oberkieferbeins die *Apertura pyriformis narium*; der hintere Rand stösst an das Thränenbein. An der Innenfläche dienen die entsprechenden Leisten zur Verbindung mit der mittleren und unteren Nasenmuschel.

Der *Processus zygomaticus* ist mit dem *Os zygomaticum* verbunden.



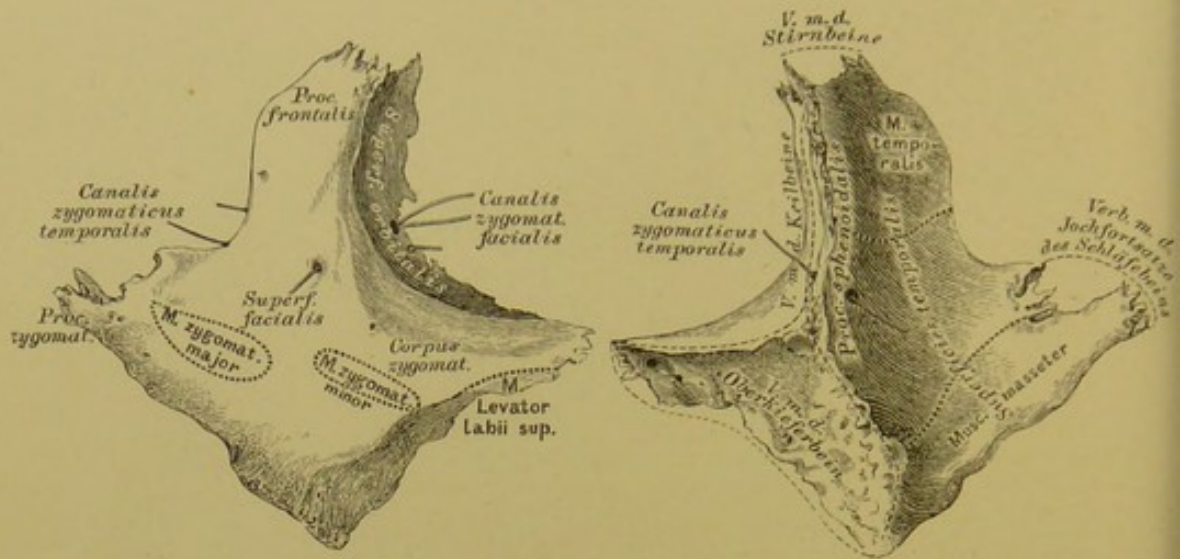
**27.** Rechtes Oberkieferbein, *Os maxillae*,  
von innen, mit den Knochenverbindungen.

Die Nasenfläche des Körpers des Oberkieferbeines zeigt die Oeffnung der Highmorshöhle, welche zum Theile durch das Siebbein, die untere Nasenmuschel und das Gaumenbein verschlossen wird; an den äusseren Rand der Nasenfläche stösst die *Pars perpendicularis* des Gaumenbeins. Der *Processus palatinus* ist an seinem inneren Rande mit dem Gaumenfortsatze des Oberkiefers der anderen Seite verbunden; an der vorderen Hälfte der *Crista nasalis* ist das Pflugscharbein befestigt.

Der *Processus alveolaris* trägt 8 Zähne (Fig. 25).

Das Oberkieferbein ist also mit 9 Knochen in Verbindung: 2 Schädelknochen (Stirn- und Siebbein) und 7 Gesichtsknochen (Nasen-, Joch-, Thränen-, Gaumenbein, der unteren Nasenmuschel, der Pflugschar, und mit dem Oberkieferbeine der anderen Seite).





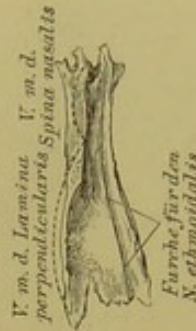
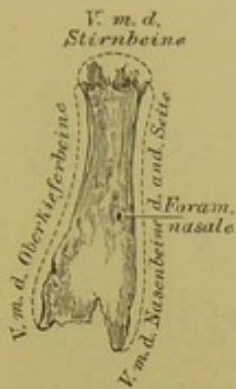
28. Rechtes Jochbein,  
*Os zygomaticum*,  
von aussen.

29. Rechtes Jochbein,  
*Os zygomaticum*,  
von innen.

Am Jochbeine unterscheidet man 3 Fortsätze: den stärksten Stirnbeinfortsatz, *Processus frontalis*, verbunden mit dem Stirnbeine; den Jochfortsatz, *Processus zygomaticus*, der mit dem Jochfortsatze des Schläfebeins den Jochbogen, *Arcus zygomaticus*, bildet, und den schwächsten Keilbeinfortsatz, *Processus sphenoidalis*, der, nach hinten gerichtet, mit dem vorderen Rande der Augenhöhlenfläche des grossen Keilbeinflügels in Verbindung steht. Körper heisst der mit dem Jochfortsatze des Oberkiefers verbundene Theil.

Von Flächen unterscheidet man die Gesichts-, Schläfen- und Augenhöhlenfläche. Von der Augenhöhlenfläche läuft zur Gesichtsfläche der *Canalis zygomaticus facialis*, mit einem Nebenkanale zur Schläfenfläche. Hinter diesem Kanale findet sich ein zweiter, von der Augenhöhle in die Schläfengrube führender, *Canalis zygomaticus temporalis*.

Das Jochbein ist mit 4 Knochen verbunden: mit 3 Schädelknochen (Stirnbein, Keilbein und Schläfebein) und 1 Gesichtsknochen (Oberkieferbein).

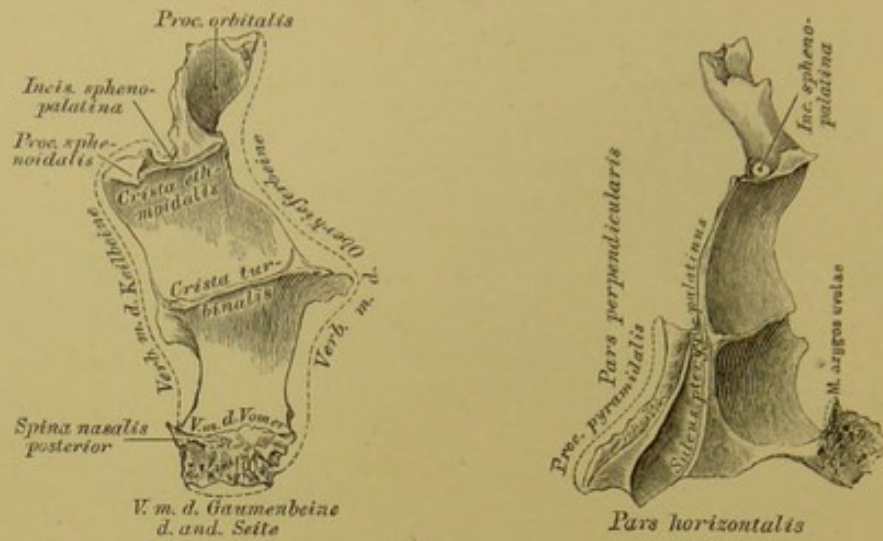


**30.** Rechtes Nasenbein, **31.** Rechtes Nasenbein,  
*Os nasale*, von aussen. *Os nasale*, von innen.

Die Nasenbeine liegen zwischen den Stirnfortsätzen der Oberkiefer und berühren sich mit ihren inneren Rändern. Der obere kurze Rand greift in die *Incisura nasalis ossis frontis* ein, der untere hilft die *Incisura pyriformis narium* begrenzen. Die hintere Fläche sieht gegen die Nasenhöhle und besitzt eine Längsfurche für den *Nervus ethmoidalis*. Ein oder mehrere Löcher, *Foramina nasalia*, durchdringen die Substanz des Knochens.

Jedes Nasenbein ist mit 4 Knochen verbunden: 2 Schädelknochen, dem Stirnbeine und Siebbeine; 2 Gesichtsknochen, dem Oberkieferbeine und dem Nasenbeine der anderen Seite.





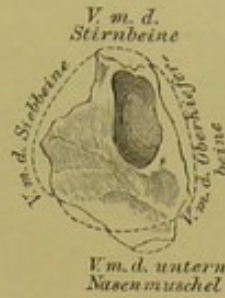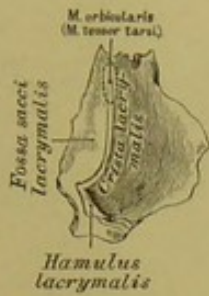**32.** Linkes Gaumenbein, **33.** Linkes Gaumenbein,  
*Os palatinum*, von innen. *Os palatinum*, von hinten.

Das Gaumenbein besteht aus zwei zu einander rechtwinklig gestellten Theilen, der *Pars perpendicularis* und der *Pars horizontalis*.

Die *Pars perpendicularis* zeigt an ihrer Innenfläche 2 horizontale Leisten: die untere, *Crista turbinalis*, zur Anlagerung der unteren Nasenmuschel; die obere, *Crista ethmoidalis*, für die *Concha ethmoidalis inferior*. Der hintere Rand zeigt den *Sulcus pterygo-palatinus*, welcher mit dem ähnlichen *Sulcus* des Flügelfortsatzes des Keilbeins und der am hinteren Winkel des Oberkieferkörpers befindlichen Furche den *Canalis pterygo-palatinus* bildet. Der obere Rand trägt zwei Fortsätze, durch die *Incisura sphenopalatina* von einander getrennt; der vordere Fortsatz ist der *Processus orbitalis* (häufig einige *Cellulae palatinae* enthaltend), der hintere Fortsatz, *Processus sphenoidalis*, überbrückt die an der unteren Fläche des Keilbeinkörpers befindliche Längsfurche zu einem Kanal, *Canalis sphenopalatinus*.

Die *Pars horizontalis* bildet den hinteren Theil des harten Gaumens, der innere Rand (verbunden mit der *Pars horizontalis* des anderen Gaumenbeins) die *Crista nasalis*, die nach hinten in die *Spina nasalis posterior* ausläuft. An der Verschmelzungsstelle der *Pars perpendicularis* mit der *horizontalis* steht der in die *Incisura pterygoidea* des Keilbeins sich einschiebende *Processus pyramidalis*, mit der Fortsetzung des *Sulcus pterygo-palatinus*. Der mit dem Keilbein und dem Oberkiefer gebildete oder selbständige *Canalis pterygo-palatinus* spaltet sich nach unten laufend in 3 Kanäle, die in den 3 *Fbramina palatina posteriora* am harten Gaumen münden.

Das Gaumenbein ist mit 6 Knochen verbunden: 2 Schädelknochen (Keilbein, Siebbein) und 4 Gesichtsknochen (Oberkiefer, unterer Nasenmuschel, Pflugschar und dem Gaumenbeine der anderen Seite).

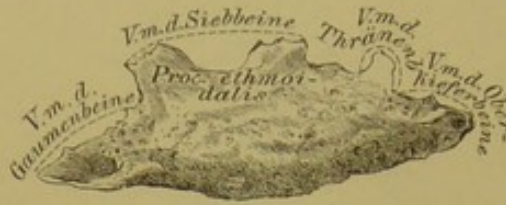

**34.** Linkes Thränenbein, **35.** Linkes Thränenbein,  
*Os lacrymale*, von aussen. *Os lacrymale*, von innen.

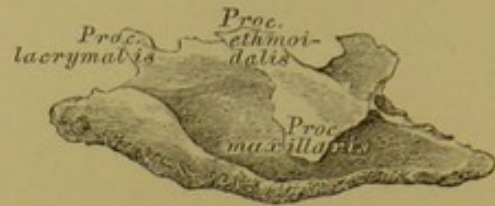Das Thränenbein, der kleinste Kopfknochen, zeigt an seiner äusseren Fläche die senkrecht verlaufende *Crista lacrymalis*, durch welche die Fläche in 2 Abtheilungen zerfällt. Die vordere kleinere ist rinnenförmig ausgehöhlt und bildet mit der ähnlichen Rinne des *Processus frontalis* des Oberkieferbeins die Thränensackgrube, *Fossa sacci lacrymalis*, die sich in den Thränennasenkanal, *Canalis naso-lacrymalis*, fortsetzt. Die *Crista lacrymalis* endet nach unten in den Thränenbeinhaken, *Hamulus lacrymalis*, welcher bisweilen ganz fehlt. Die Innenfläche des Thränenbeins deckt die vorderen Siebbeinzellen.

Das Thränenbein ist mit 4 Knochen verbunden: 2 Schädelknochen, dem Stirn- und Siebbeine, und 2 Gesichtsknochen, dem Oberkieferbeine und der unteren Nasenmuschel.





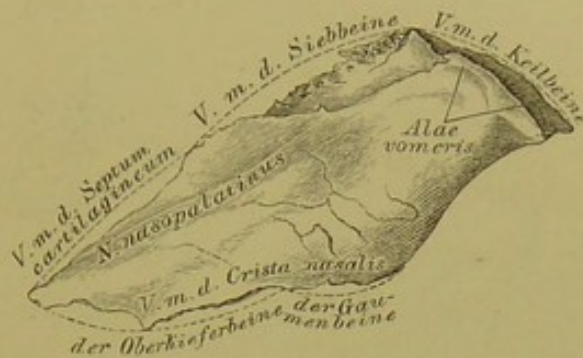**36.** Linke untere Nasenmuschel, *Concha inferior*,  
von innen.



**37.** Linke untere Nasenmuschel, *Concha inferior*,  
von aussen.

Die untere Nasenmuschel sitzt an der inneren Wand des Oberkieferkörpers; ihre concave Seite ist gegen diese Wand, ihre convexe Seite gegen die Nasenscheidewand gerichtet. Der untere Rand ist aufgebläht; am oberen Rande entspringt der *Processus maxillaris*, der die Oeffnung der Highmorshöhle verkleinern hilft. Vor diesem Fortsatze steigt der *Processus lacrymalis* empor, theilweise den *Canalis naso-lacrymalis* bildend. Der *Processus ethmoidalis* ist nicht constant. Das vordere und hintere Ende des Knochens legt sich an die *Crista turbinalis* des Oberkiefers und des Gaumenbeins an.

Die untere Nasenmuschel ist mit 4 Knochen verbunden: 1 Schädelknochen, dem Siebbein, und 3 Gesichtsknochen, dem Oberkiefer, Gaumenbein und Thränenbein.

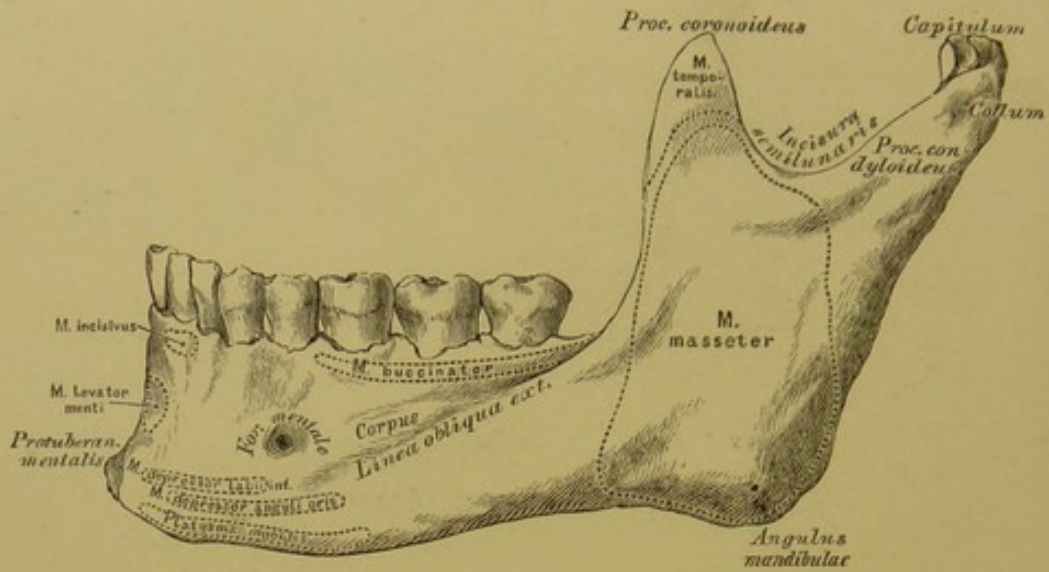


### 38. Pflugscharbein, *Os vomeris*.

Das Pflugscharbein dient zur Bildung des unteren Theiles der knöchernen Nasenscheidewand. Der obere Rand geht flügel förmig auseinander, *Alae vomeris*; zwischen beiden Flügeln steckt das *Rostrum sphenoidale*. Der untere Rand berührt die von beiden Oberkiefer- und Gaumenbeinen erzeugte *Crista nasalis*. Der vordere längste Rand verbindet sich am oberen Segmente mit der senkrechten Platte des Siebbeins, am unteren mit dem viereckigen Nasenscheidewandknorpel. Der hintere kürzeste Rand steht frei und bildet das *Septum* der hinteren Nasenöffnung, wodurch diese in beide *Choanen* geschieden wird.

Die Pflugschar steht mit 6 Knochen in Verbindung: 2 Schädelknochen, nämlich dem Keilbeine und Siebbeine, und 4 Gesichtsknochen, den 2 Oberkieferbeinen und 2 Gaumenbeinen; endlich mit dem viereckigen Nasenscheidewandknorpel der *Cartilago quadrangularis*.

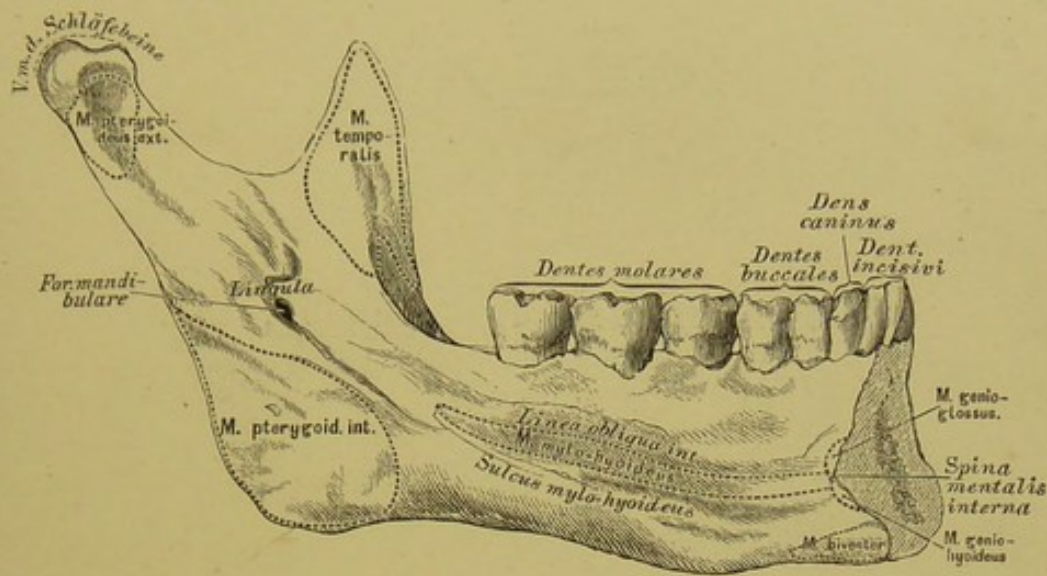




### 39. Unterkiefer, *Mandibula*, von aussen.

Der Unterkiefer wird eingetheilt in den Körper und in 2 Äste.

In der Mitte der vorderen Fläche des Körpers befindet sich die *Protuberantia mentalis*; 2·5 Ctm. weit nach aussen von derselben das Kinnloch, *Foramen mentale*, unter welchem die *Linea obliqua externa* zum vorderen Rande des Astes aufsteigt. Der untere Rand ist breit, der obere gefächert, mit 16 Zahnzellen, *Alveoli*, versehen, für eben so viele Zähne. Die 2 Äste steigen vom hinteren Ende des Körpers empor; ihr hinterer Rand bildet mit dem unteren Rande des Körpers den Unterkieferwinkel, *Angulus mandibulae*. Am oberen Rande sitzen durch die *Incisura semilunaris* getrennt 2 Fortsätze auf; der vordere ist der *Processus coronoideus*, der hintere der *Processus condyloideus*. Letzterer trägt an einem verschmäligten Halse (*Collum*) ein überknorpeltes Köpfchen, *Capitulum*, für die Gelenkverbindung mit der *Fossa glenoidalis* des Schläfebeins.



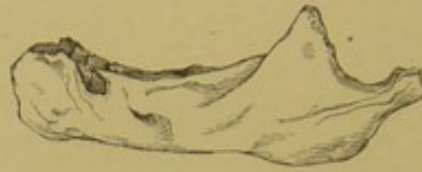#### 40. Unterkiefer, *Mandibula*, von innen.

**Körper.** In der Mitte der inneren (hinteren) Fläche desselben ragt der ein- oder zweispitzige Kinnstachel, *Spina mentalis interna*, hervor; unter diesem befinden sich 2 raue Eindrücke für den Ursprung je eines vorderen Bauches eines *M. biverter*. Nach aussen vom Kinnstachel beginnt die *Linea obliqua interna seu mylo-hyoidea*. In den Alveolen des oberen Randes sitzen beiderseits 2 Schneidezähne, 1 Eckzahn, 2 Backenzähne und 3 Mahlzähne, deren letzter auch Weisheitszahn genannt wird.

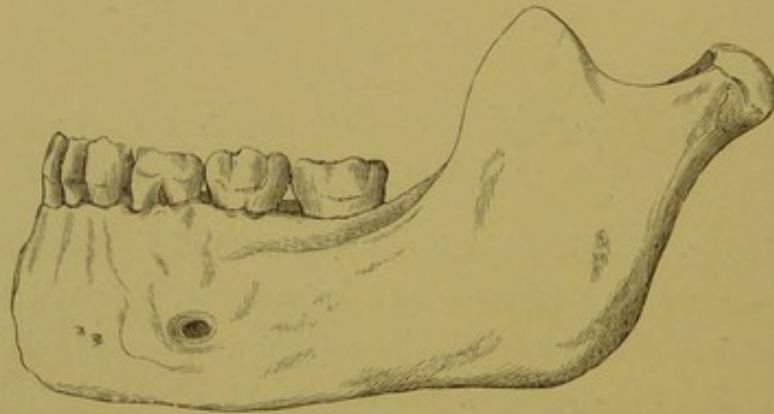
**Aeste.** Jeder Ast zeigt in der Mitte seiner Innenfläche das Zünglein, *Lingula*, hinter welchem das *Foramen mandibulare s. alveolare* liegt, als Anfang eines den Körper durchbohrenden und am *Foramen mentale* endenden Kanales, *Canalis alveolaris inferior*. Vom *Foramen mandibulare* zieht eine Rinne schief abwärts, der *Sulcus mylo-hyoideus*.

Der Unterkiefer ist gelenkig mit beiden Schläfebeinen verbunden.

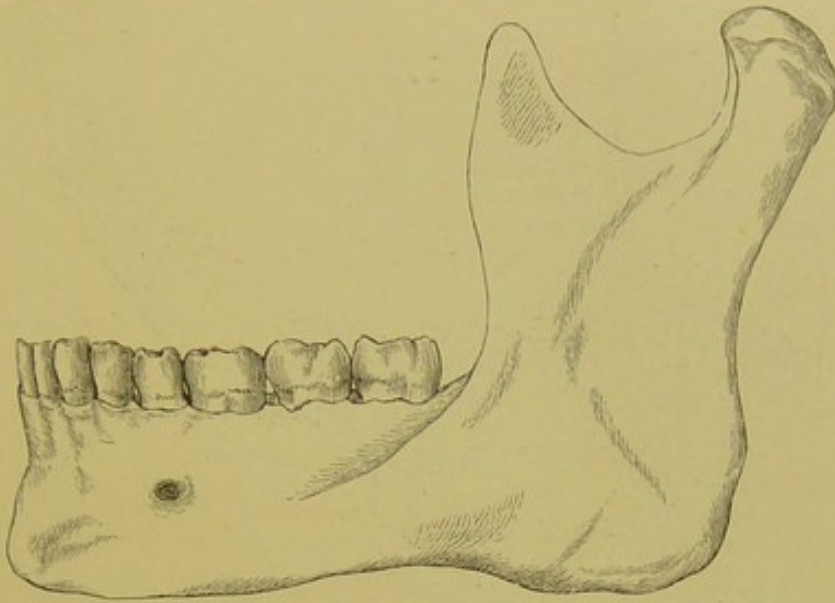




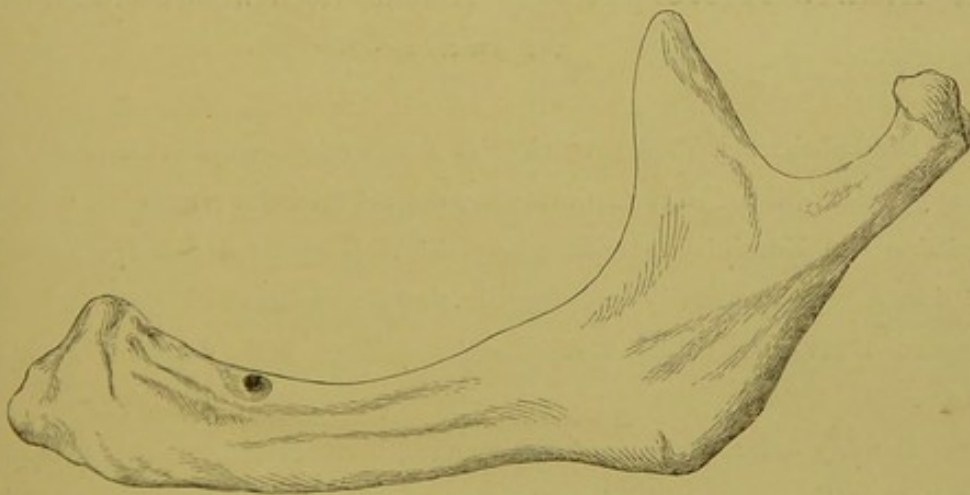
41. Unterkiefer des Neugeborenen.



42. Unterkiefer eines Knaben.



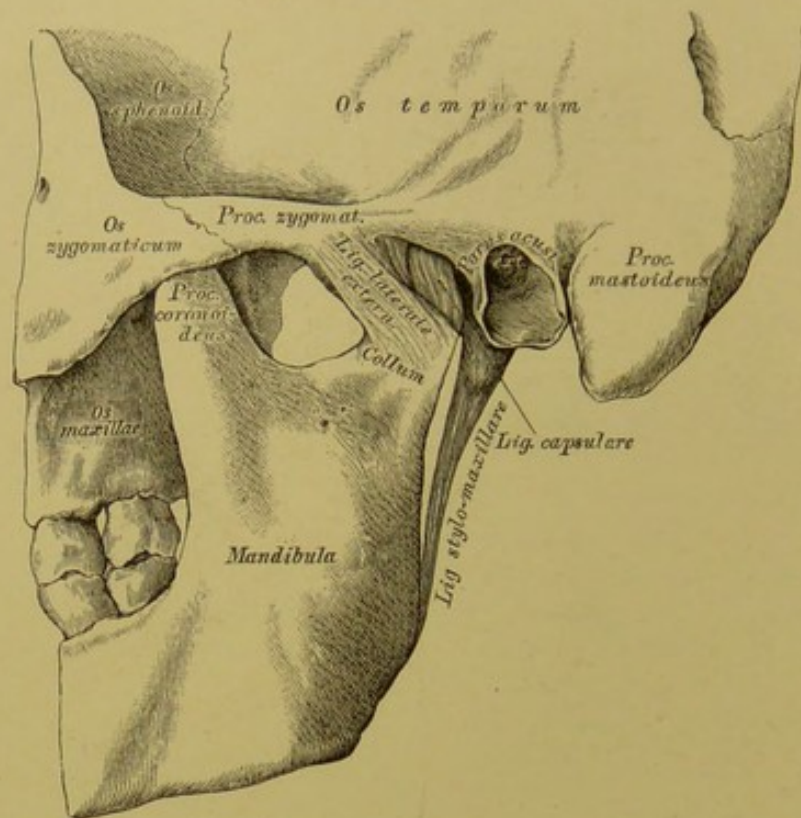
43. Unterkiefer des Erwachsenen.



44. Unterkiefer im Greisenalter.

41.—44. Formen des Unterkiefers in verschiedenem Lebensalter  
(nach Gray).

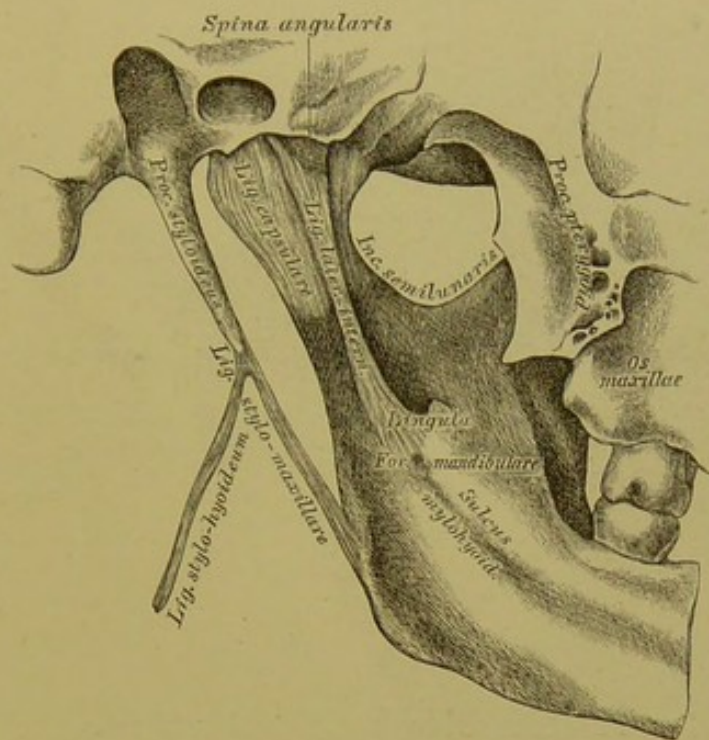




45. Linkes Kiefergelenk, *Articulatio temporo-maxillaris*,  
von aussen.

Die knöchernen Theile, welche das Kiefergelenk constituiren, sind: die *Fossa glenoidalis*, das *Tuberculum articulare* des Schläfebeins einerseits, und das *Capitulum* des Unterkiefers anderseits. Die Weichtheile des Gelenkes sind: die dünne und laxe Gelenkkapsel, das äussere Seitenband, das innere Seitenband, das *Lig. stylo-maxillare* und der Zwischenknorpel.

Das *Lig. laterale externum* ist ein kurzes, breites Band, welches vom *Processus zygomaticus* des Schläfebeins schief nach hinten und unten zum Halse des Gelenkfortsatzes des Unterkiefers geht; die Innenfläche dieses Bandes steht in Verbindung mit dem Zwischenknorpel und der Gelenkkapsel.

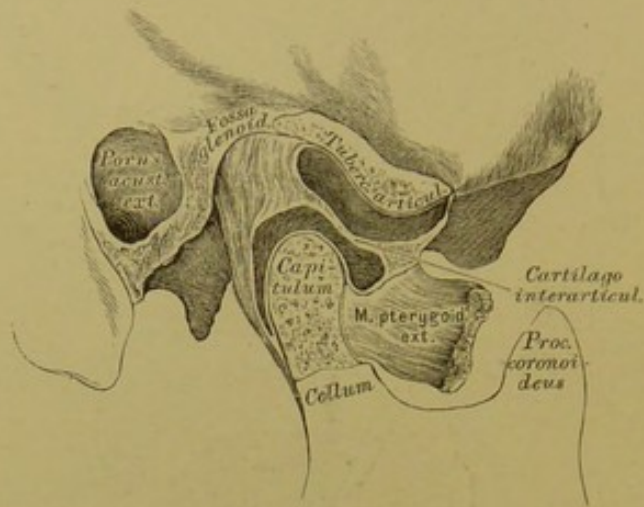


46. Linkes Kiefergelenk, *Articulatio temporo-maxillaris*,  
von innen.

Das *Ligamentum laterale internum* ist ein langes schmales Band, nicht verbunden mit der Gelenkkapsel; dasselbe zieht von der *Spina angularis* des Keilbeins zur *Lingula* des Unterkieferkanales.

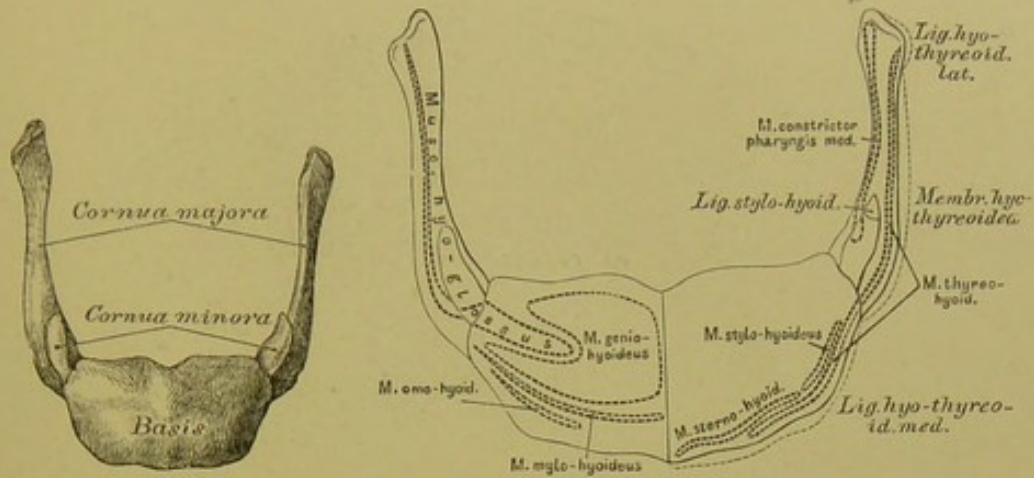
Das *Ligamentum stylo-maxillare* (ein Theil der *Fascia buccopharyngea*) geht vom Griffelfortsatze des Schläfebeins zum Winkel und hinteren Rand des Unterkieferastes.





47. Rechtes Kiefergelenk, *Articulatio temporo-maxillaris*,  
im Durchschnitte.

Die Höhle der Gelenkkapsel wird durch einen in der Mitte dünneren, gegen den Rand dickeren Zwischenknorpel, *Cartilago interarticularis*, in 2 Hälften getheilt, welche besondere Synovialhäute besitzen. Der Rand des Zwischenknorpels ist mit der Gelenkkapsel und dem äusseren Seitenbände verwachsen; an seine Vorderfläche inserirt sich die Sehne des *Musculus pterygoideus externus*.



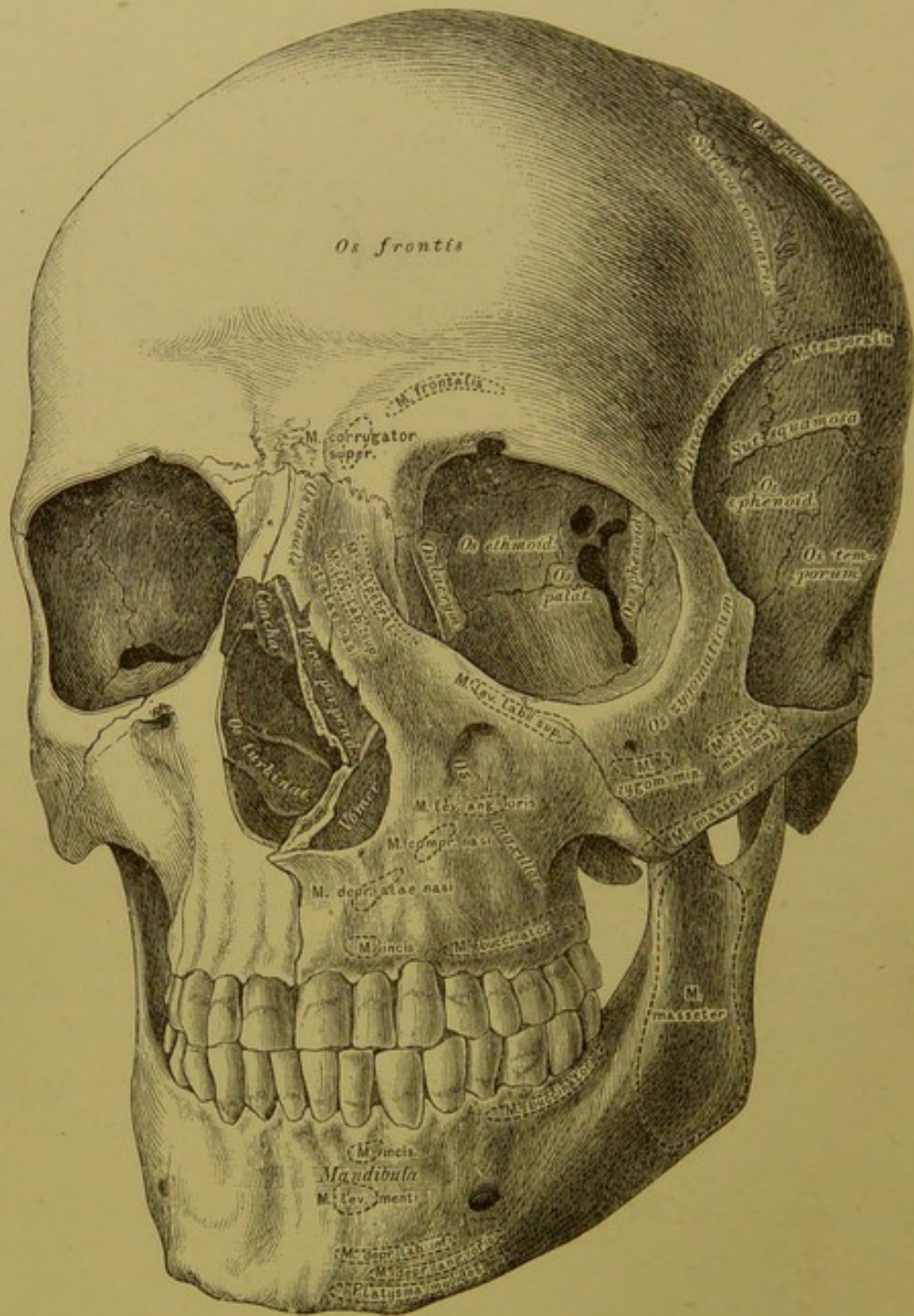
## 48. Zungenbein,

49. Zungenbein, *Os hyoides*,*Os hyoides*, von vorne.

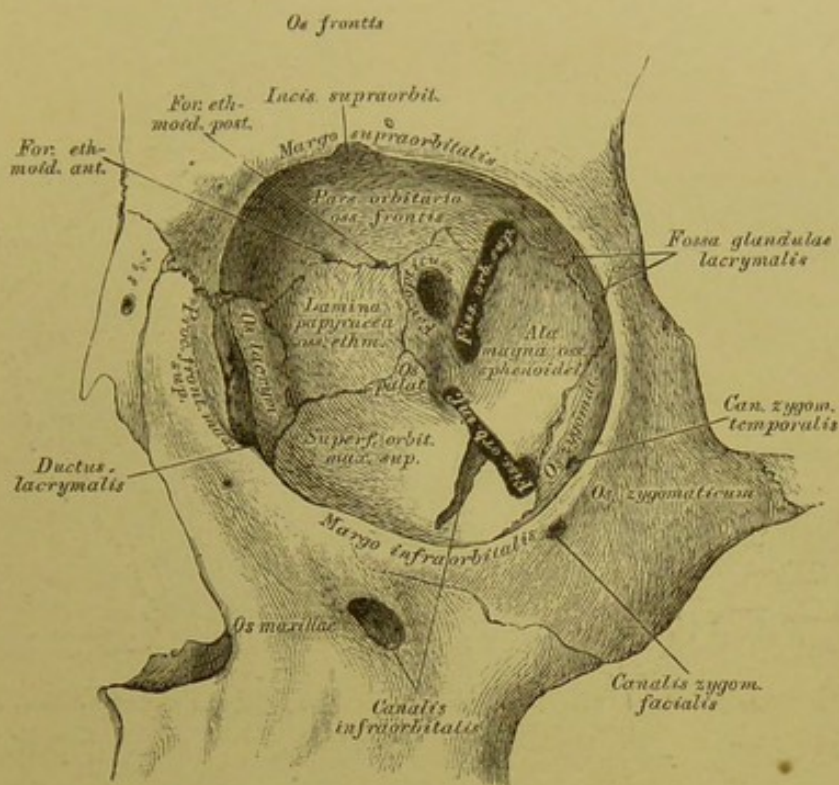
mit den Ansätzen der Muskeln und Bänder.

Das Zungenbein wird eingetheilt in das Mittelstück und 2 Paar seitliche Hörner. Das Mittelstück trägt an seinen beiden Enden die grossen Hörner, *Cornua majora*, durch Vermittlung zweier Gelenke, oder Synchronosen; an der Insertionsstelle der grossen Hörner mit dem Mittelstücke sitzen, gelenkig verbunden, die kleinen Hörner, *Cornua minora*.





50. Der knöcherner Kopf, mit den Höhlen und Gruben des Gesichtes.

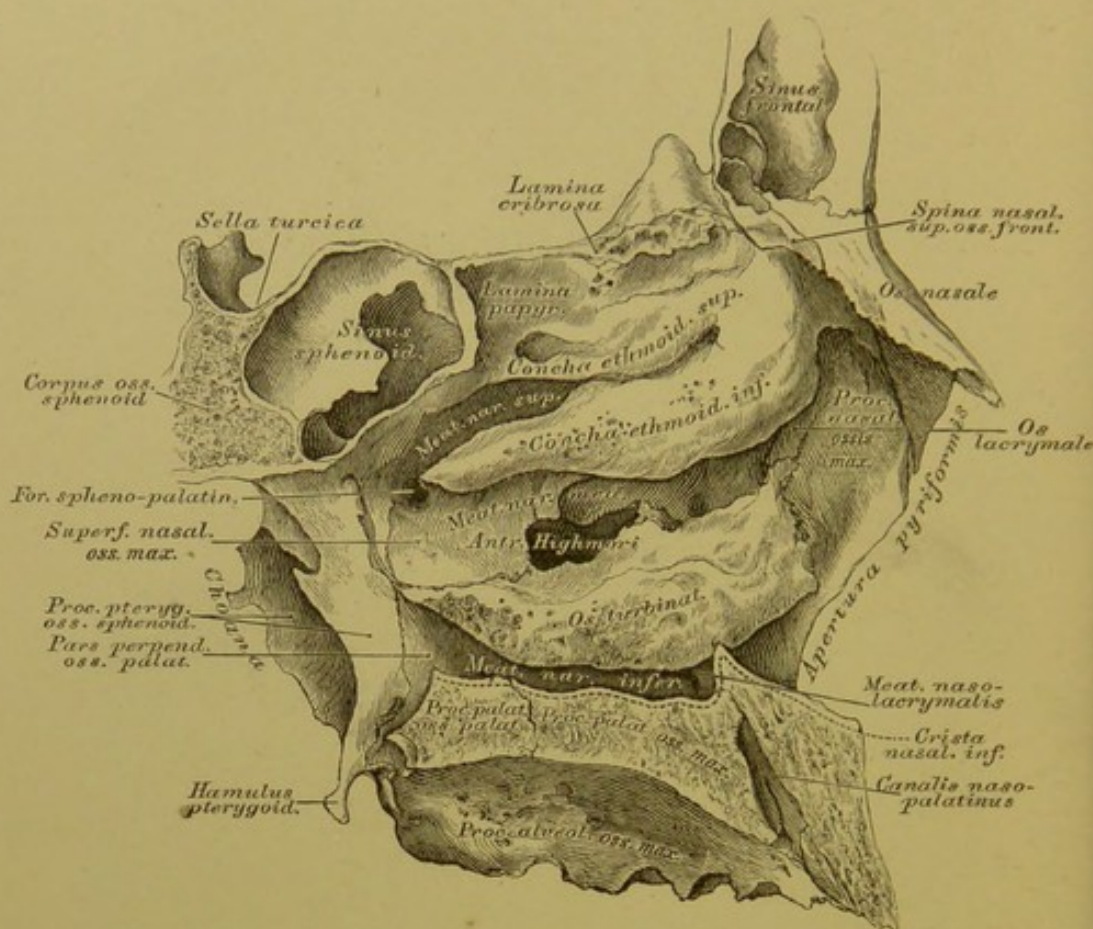


### 51. Linke Augenhöhle, *Orbita*.

Die äussere Wand der Augenhöhle wird gebildet vom Jochbein und dem grossen Keilbeinflügel; die obere Wand von der Augenhöhlenfläche des Stirnbeins; die innere Wand vom Stirnfortsatz des Oberkiefers, dem Thränenbein und der *Lamina papyracea* des Siebbeins; die untere Wand von der Augenhöhlenfläche des Oberkiefers und dem *Processus orbitalis* des Gaumenbeins. Die Oeffnung der Augenhöhle, *Apertura orbitalis*, wird vom *Margo supra- et infraorbitalis* begrenzt; hinter dem Rande nach oben und aussen liegt die *Fossa glandulae lacrymalis*.

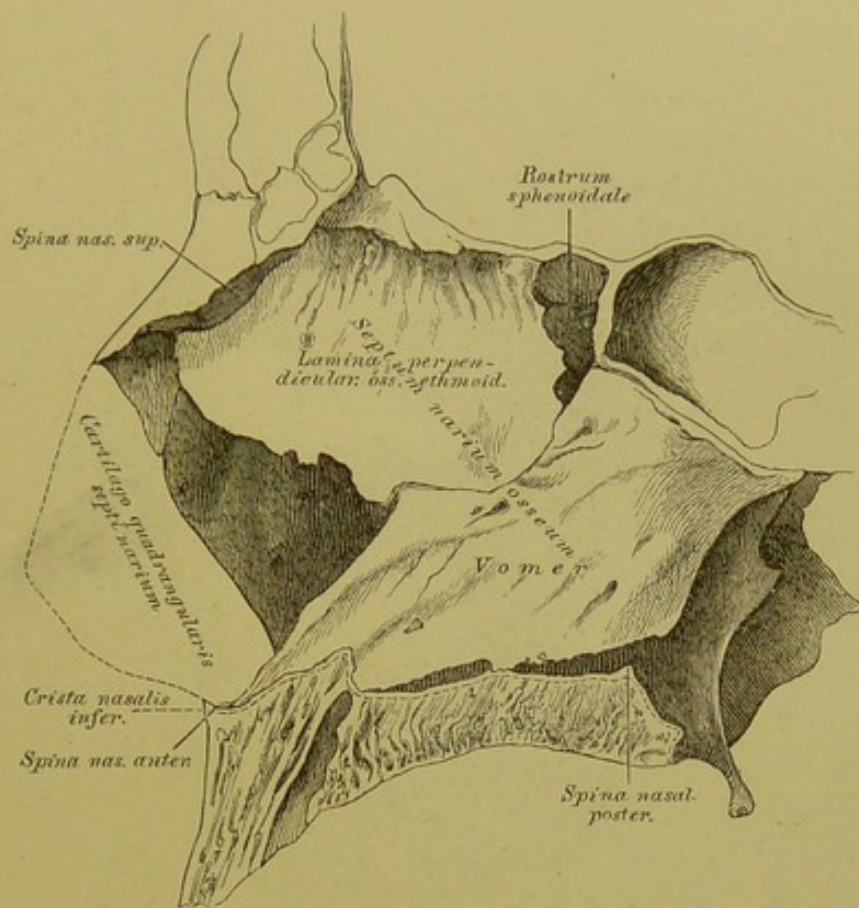
Löcher und Kanäle der Augenhöhle. Zur Schädelhöhle führen: das *Foramen opticum*, die *Fissura orbitalis superior*, das *Foramen ethmoidale anterius*. Zur Nasenhöhle führen: das *Foramen ethmoidale posterius*, der *Ductus nasolacrymalis*. Zur Schläfengrube führt: der *Canalis zygomaticus temporalis*; zur Flügelgaumengrube die *Fissura orbitalis inferior*. Zum Gesichte führen: der *Canalis zygomaticus facialis*, das *Foramen supraorbitale* (*Incisura supraorbitalis*) und der *Canalis infraorbitalis*.





## 52. Die Nasenhöhle, *Cavum narium*.

Die Nasenhöhle wird eingetheilt in die eigentliche Nasenhöhle und die Nebenhöhlen (*Sinus frontalis, sphenoidalis, maxillaris*). Oben wird die eigentliche Nasenhöhle begrenzt durch die Nasenbeine und die *Lamina cribrosa* des Siebbeins; unten durch die *Processus palatini* der Oberkiefer und die *Partes horizontales* der Gaumenbeine. Die Seitenwände werden gebildet oben durch den *Processus nasalis* des Oberkiefers, das Thränenbein, die *Lamina papyracea* des Siebbeins; weiter unten durch die *Superficies nasalis* des Oberkiefers, die *Pars perpendicularis* des Gaumenbeins und den *Processus pterygoideus* des Keilbeins. Die vordere Wand wird durch die Nasenbeine gebildet; ein grosser Theil derselben fehlt; an ihrer Stelle befindet sich die *Apertura pyriformis*. Die hintere Wand gibt theilweise die Vorderfläche des Keilbeinkörpers, unterhalb dessen befinden sich zwei Oeffnungen, die *Choanae*. Jede Choane ist begrenzt oben vom Körper des Keilbeins, aussen vom *Processus pterygoideus* desselben, innen vom Pflugscharbein und unten von der *Pars horizontalis* des Gaumenbeins.

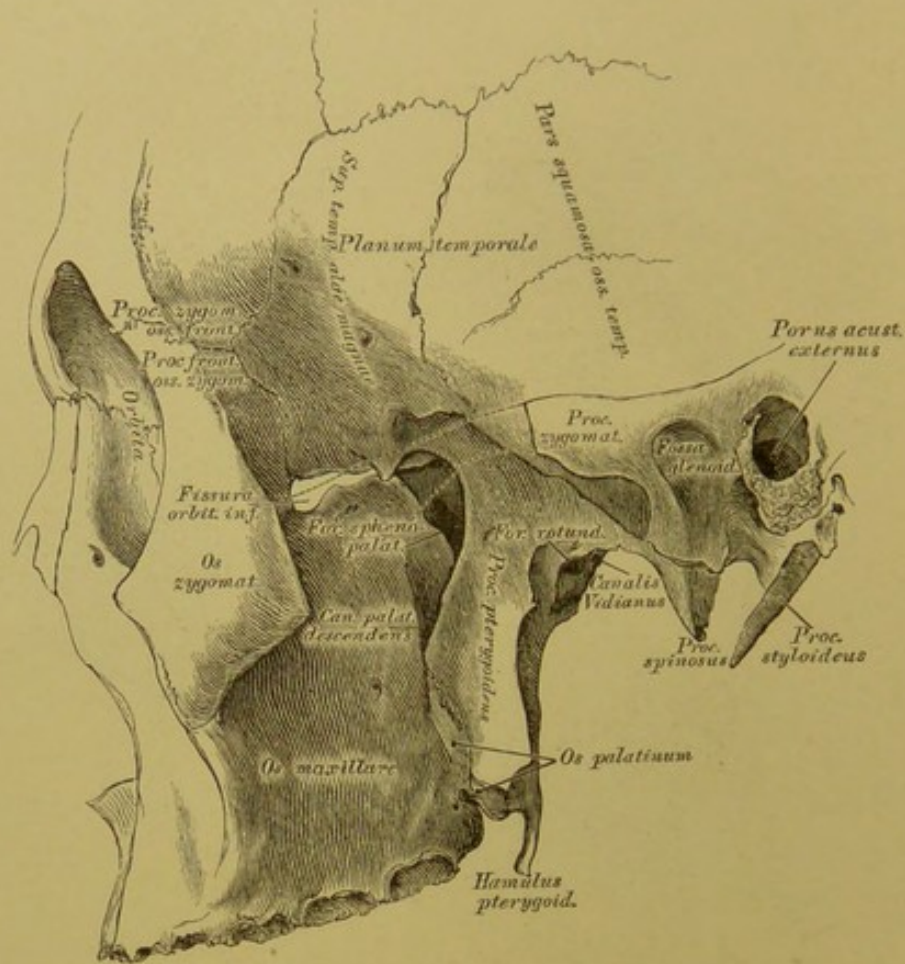


### 53. Die Nasenhöhle, *Cavum narium*.

Die Nasenhöhle wird durch die knöchernen Nasenscheidewand, *Septum narium osseum*, in zwei Hälften getheilt; dieselbe besteht aus der senkrechten Siebbeinplatte und der Pflugschar und geht von der *Lamina cribrosa* und *Spina nasalis superior* zur *Crista nasalis inferior*. Knöcherne Vorsprünge an den Wänden der Nasenhöhle bilden die Knochenblätter des Siebbeinlabyrinths, die obere und untere Siebbeinmuschel und die untere Nasenmuschel (Fig. 52). Zwischen den Muscheln liegen die Nasengänge, *Meatus narium*, beiderseits drei, und zwar der obere zwischen oberer und unterer Siebbeinmuschel; der mittlere zwischen unterer Siebbeinmuschel und unterer Nasenmuschel; der untere zwischen unterer Nasenmuschel und Boden der Nasenhöhle. In den oberen münden die hinteren und mittleren Siebbeinzellen, die Keilbeinhöhle; in den mittleren die vorderen Siebbeinzellen, die Highmorshöhle und die Stirnhöhle; in den unteren der Thränenmasengang.

Löcher und Kanäle der Nasenhöhle. Zur Schädelhöhle führen die *Foramina cribrosa*; zur Mundhöhle der *Canalis naso-palatinus*; zur Flügelgaumen-grube das *Foramen sphenopalatinum*; zur Augenhöhle das *Foramen ethmoidale posterius*, der *Ductus naso-lacrymalis*; zum Gesichte die *Apertura pyriformis* und die *Foramina nasalia*.

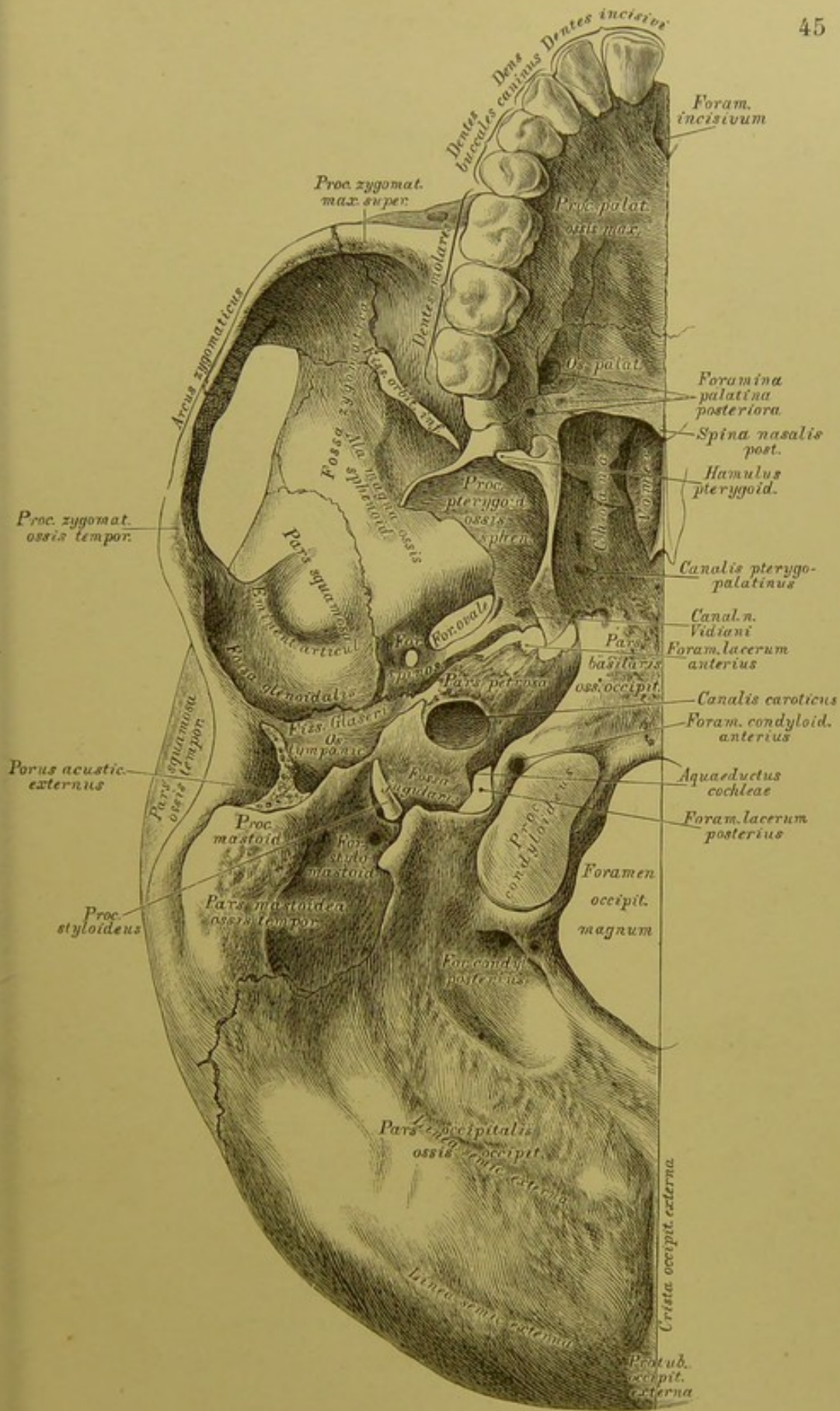




54. Die Flügelgaumengrube (Keil-Oberkiefergrube),  
*Fossa pterygo-palatina s. spheno-maxillaris.*

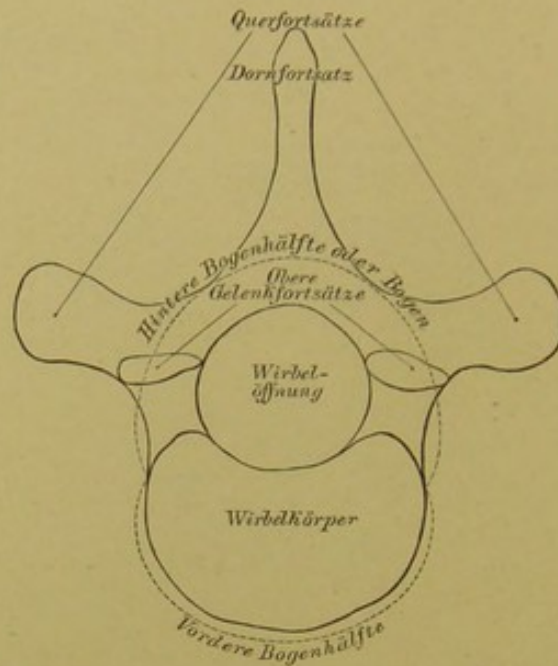
Die Schläfengrube, *Fossa temporalis*, gebildet durch die Schuppe des Schläfebeins, die Schläfenfläche des grossen Keilbeinflügels, den Jochfortsatz des Stirnbeins und den Stirnfortsatz des Jochbeins, vertieft sich nach unten, innen und vorne, zwischen Oberkiefer, Flügelfortsatz des Keilbeins und Gaumenbeins zur Flügelgaumengrube, *Fossa pterygo-palatina*. Gewöhnlich wird nur der tiefste Theil der Grube, gebildet durch den Flügelfortsatz des Keilbeins und des Gaumenbeins, Flügelgaumengrube genannt; während der weitere, zwischen Oberkiefer und Keilbein liegende Theil die Keil-Oberkiefergrube heisst.

Löcher und Kanäle der Flügelgaumengrube. Zur Schädelhöhle führt das *Foramen rotundum*; zur Augenhöhle die *Fissura orbitalis inferior*; zur Nasenhöhle das *Foramen sphenopalatinum*; zur Mundhöhle der *Canalis palatinus descendens*; zur Schädelbasis der *Canalis Vidianus*.

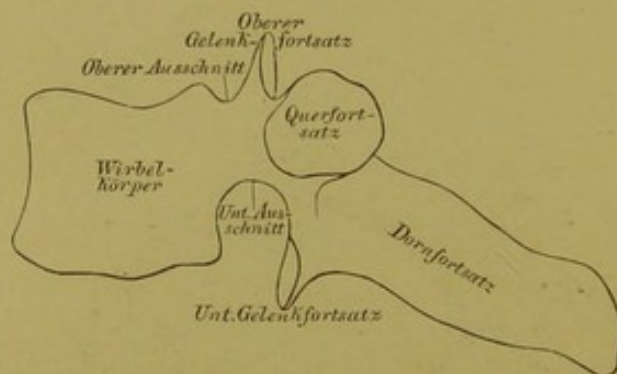


55. Der knöcherner Kopf, von unten.



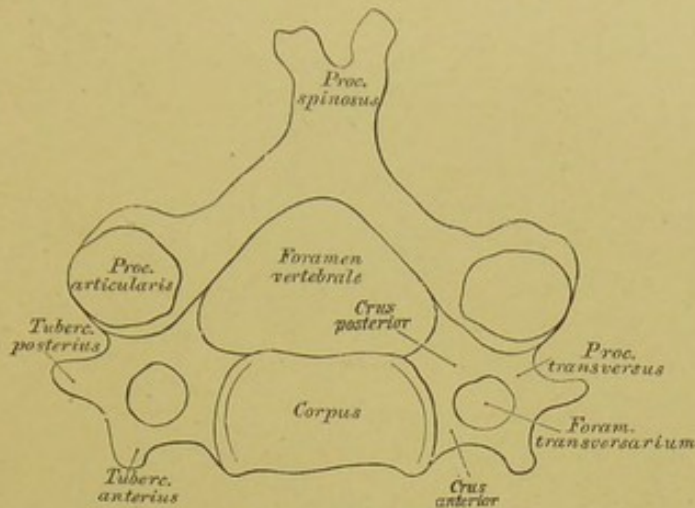


56. Schema eines wahren Wirbels, von oben.



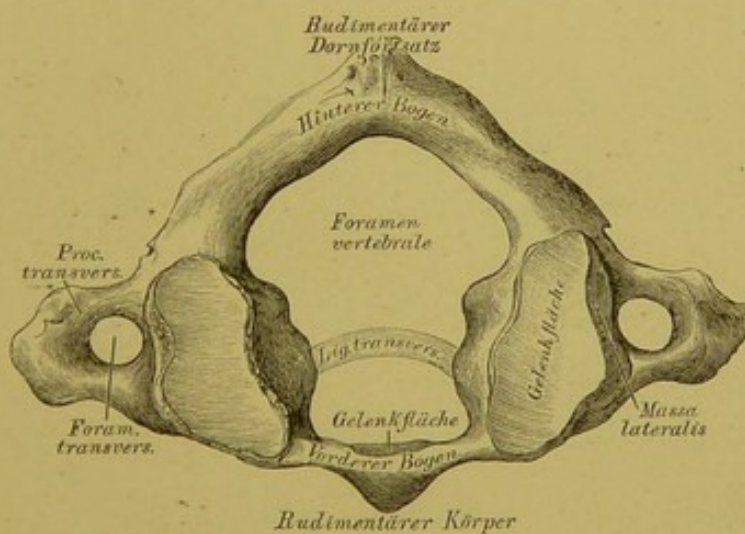
57. Schema eines wahren Wirbels, von der Seite.

Jeder wahre Wirbel hat eine mittlere Oeffnung (*Foramen vertebrale*) und eine vordere und hintere Bogenhälfte; die vordere Bogenhälfte wird zum Körper des Wirbels, *Corpus vertebrae*; die hintere Bogenhälfte oder Bogen, *Arcus vertebrae*, trägt 7 Fortsätze: 3 Muskelfortsätze und 4 Gelenkfortsätze. Von den Muskelfortsätzen ist der Dornfortsatz, *Processus spinosus*, unpaar, die Querfortsätze, *Processus transversi*, paarig. Von den Gelenkfortsätzen streben 2 nach oben, *Processus articulares ascendentes*, und 2 nach unten, *Processus articulares descendentes*. Die Ausschnitte an der Stelle, wo der Bogen an den Körper stösst, bilden mit den Nachbarwirbeln die Zwischenwirbelbeinlöcher, *Foramina intervertebralia*.



### 58. Schema eines Halswirbels.

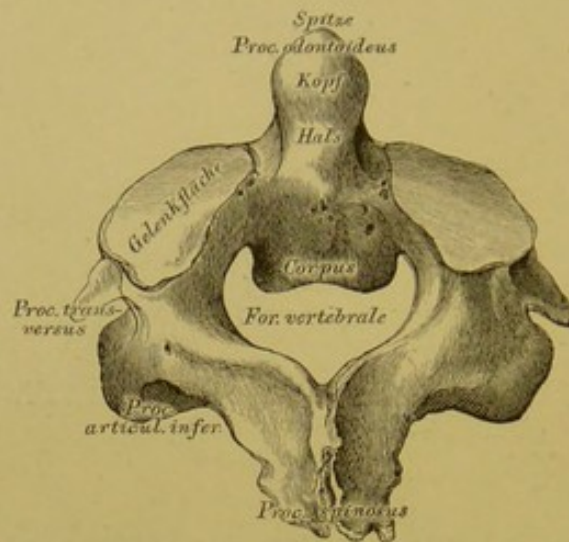
Der Querfortsatz von einem Loche, *Foramen transversarium*, durchbrochen, welches von einer vorderen und hinteren Spange begrenzt ist; der Körper niedrig; Körper und Bogen bilden ein gleichseitiges Dreieck; der Dornfortsatz gabelförmig gespalten; der durchbrochene Querfortsatz mit einem vorderen und hinteren Höcker, *Tuberculum anterius et posterius*, versehen.



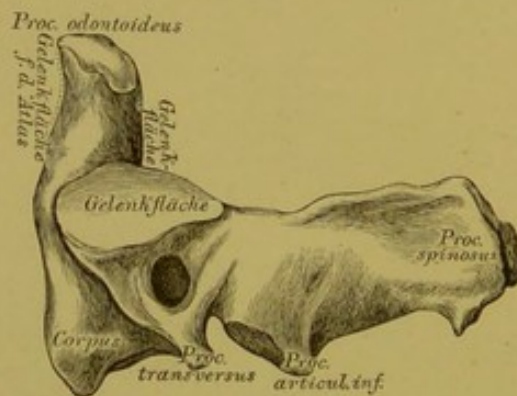
### 59. Der erste Halswirbel, Träger, *Atlas*, von oben.

Der *Atlas* besteht aus einem vorderen und hinteren Bogen, deren Vereinigungsstellen die *Massae laterales atlantis* bilden; es fehlen die Gelenkfortsätze und der Dornfortsatz; statt der Gelenkfortsätze sind obere ausgehöhlte und untere ebene Gelenkflächen vorhanden. In der Mitte der Hinterfläche des vorderen Bogens liegt die Gelenkfläche für den Zahnfortsatz des zweiten Halswirbels.



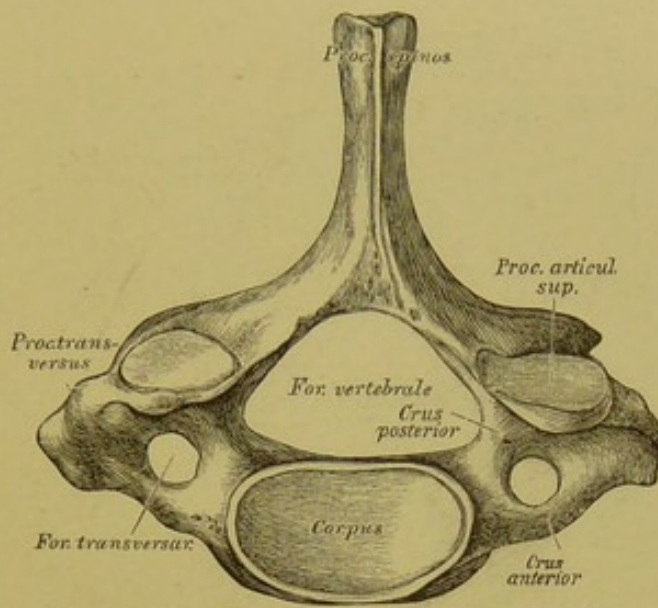


60. Der zweite Halswirbel, *Epistropheus*, von oben.



61. Der zweite Halswirbel, *Epistropheus*, von der Seite.

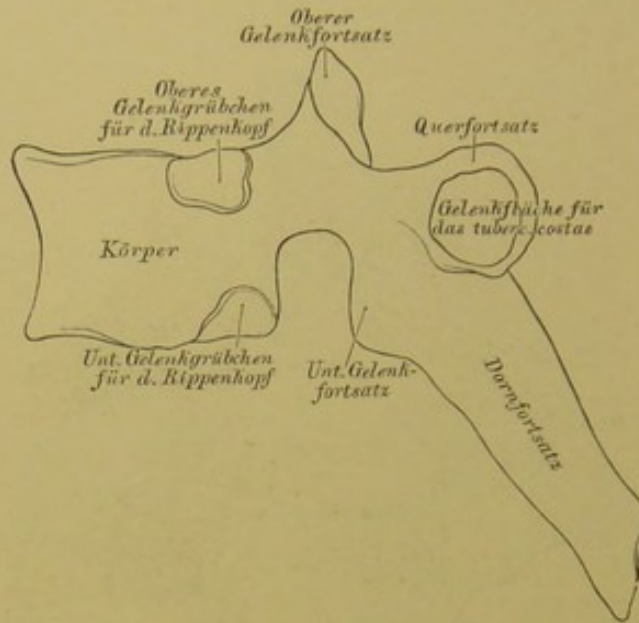
Der Körper besitzt einen Fortsatz, den Zahn, *Processus odontoides*, an welchem die Spitze, der Kopf und der Hals unterschieden werden, seine vordere und hintere Fläche ist überknorpelt. Nahe dem Zahne liegen zwei Gelenkflächen zur Verbindung mit dem Atlas. Der Dornfortsatz ist stark gebaut und bisweilen in zwei Theile gespalten.



**62.** Der siebente Halswirbel, *Vertebra prominens*,  
von oben.

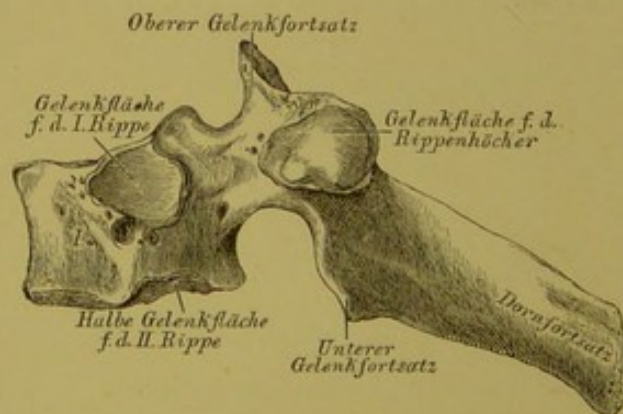
Der siebente Halswirbel hat einen langen, nicht gespaltenen Dornfortsatz; der *Processus transversus* ist stark entwickelt, zumal die hintere Spange desselben.





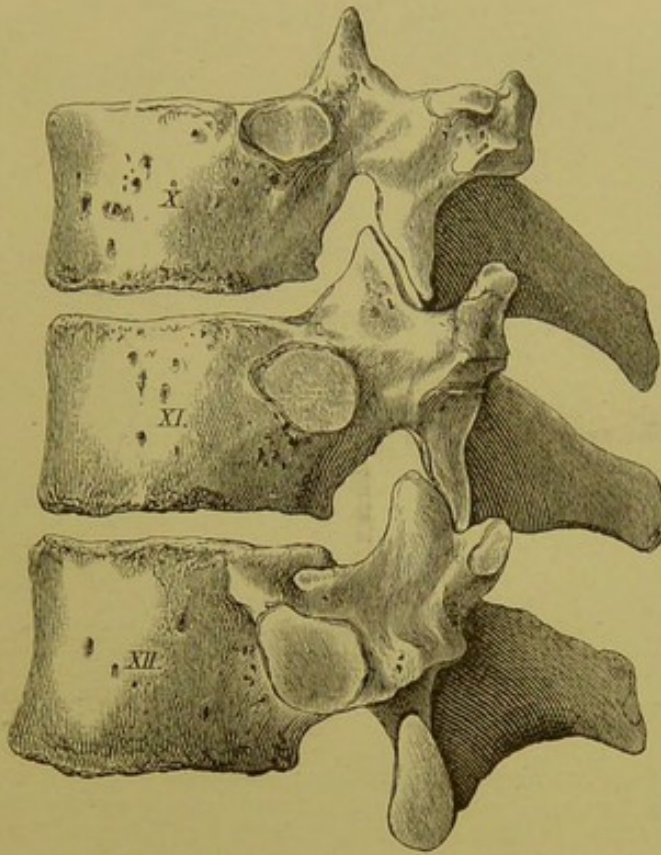
### 63. Schema eines Brustwirbels.

Die zwölf Brustwirbel kennzeichnen sich durch überknorpelte Gelenkgrübchen an der Seite ihres Körpers, deren eine am oberen, eine am unteren Rande liegt; mit den Nachbarwirbeln bilden sie die *Foveae articulares* für die Rippenköpfchen. Das *Foramen vertebrale* kreisförmig, die Dornfortsätze lang, besonders an den mittleren Brustwirbeln stark schief abwärts gerichtet. Die Querfortsätze haben nach vorne gerichtete, überknorpelte Gelenkflächen für die *Tubercula costarum*.



### 64. Der erste Brustwirbel, von der Seite.

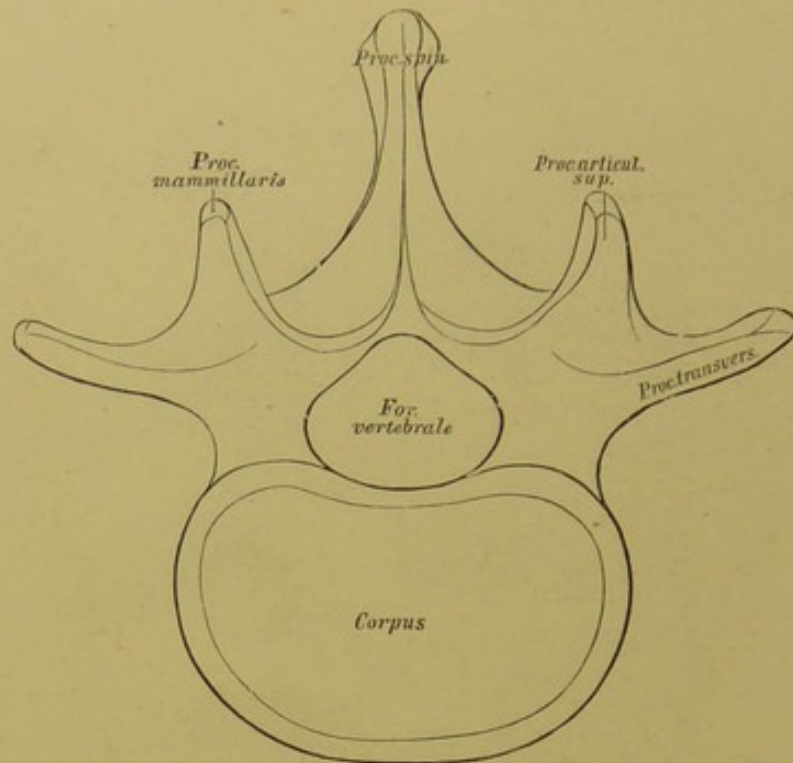
Der erste Brustwirbel besitzt an der Seite des Körpers eine obere Gelenkfläche für das *Capitulum* der I. Rippe (bisweilen wird das Gelenkgrübchen gemeinsam mit dem siebenten Halswirbel gebildet) und eine halbe Gelenkfläche für die II. Rippe.



**65.** Der zehnte, eilfte und zwölfte Brustwirbel,  
von der Seite.

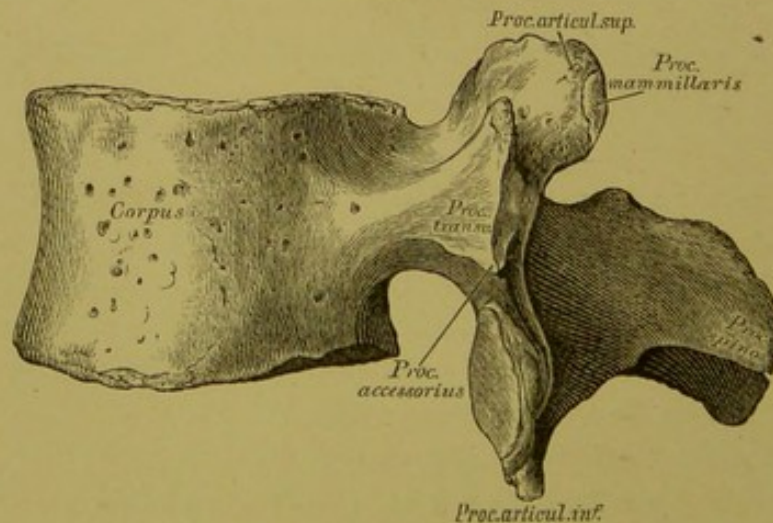
Der zehnte Brustwirbel trägt an der Seite seines Körpers, am oberen Rande, eine unvollkommene Gelenkfläche, die durch die untere Gelenkfläche des Körpers des neunten Brustwirbels ergänzt wird. Der Körper des eilften und zwölften Brustwirbels trägt vollkommene Gelenkflächen für die Köpfehen der eilften und zwölften Rippe. Vom neunten bis zwölften Brustwirbel werden die Querfortsätze zu kurzen Höckern. Die überknorpelten Gelenkflächen der Querfortsätze sind am eilften und zwölften Brustwirbel nur angedeutet oder dieselben fehlen ganz. Die *Fovea articularis* am eilften und zwölften Brustwirbel gleicht bisweilen einem unebenen Höcker.





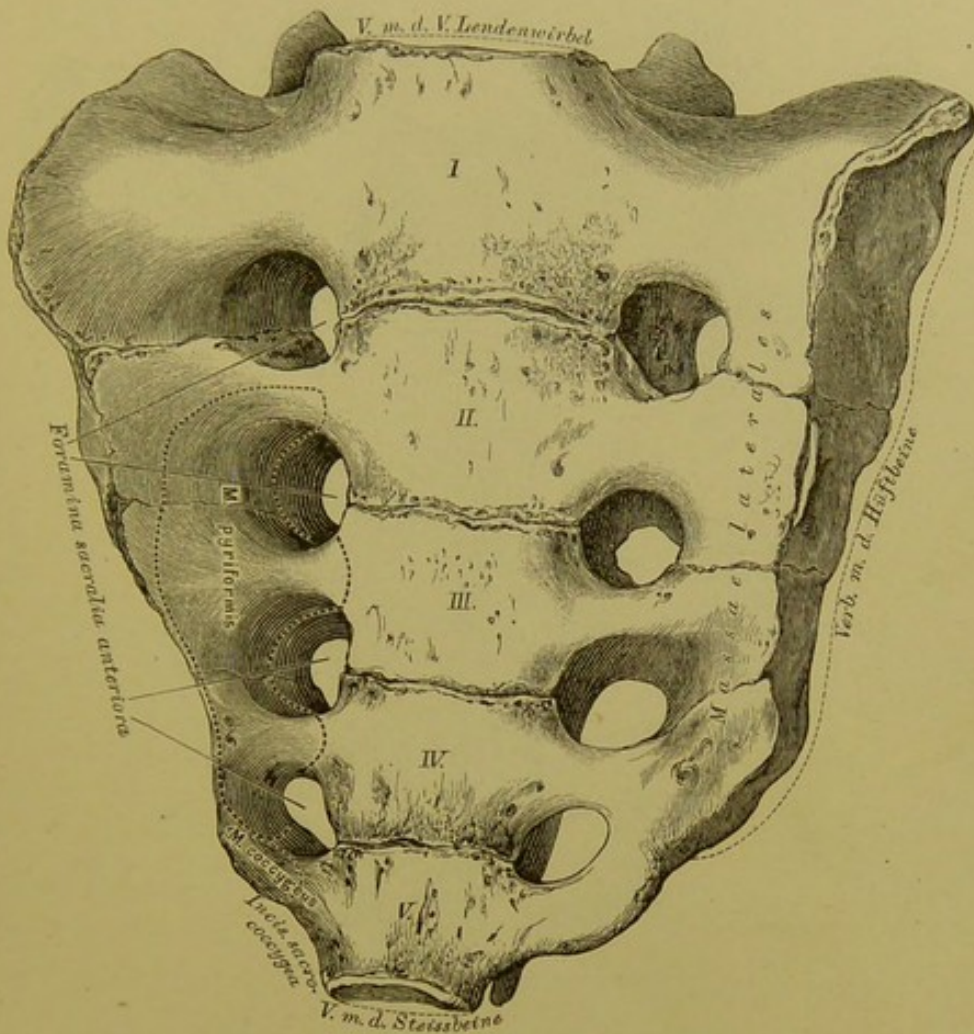
### 66. Schema eines Lendenwirbels.

Die Querfortsätze nicht durchbrochen; dieselben tragen keine Gelenkflächen, ebensowenig die Körper. Die Lendenwirbel sind grösser als die Hals- und Brustwirbel desselben Skeletes. Das *Foramen vertebrale* rundlich; die Dornfortsätze hoch, schmal, horizontal stehend. Die Gelenkflächen der oberen Gelenkfortsätze nach innen und hinten, die der unteren Gelenkfortsätze nach aussen und vorne gerichtet.



### 67. Lendenwirbel, *Vertebra lumbalis*, von der Seite.

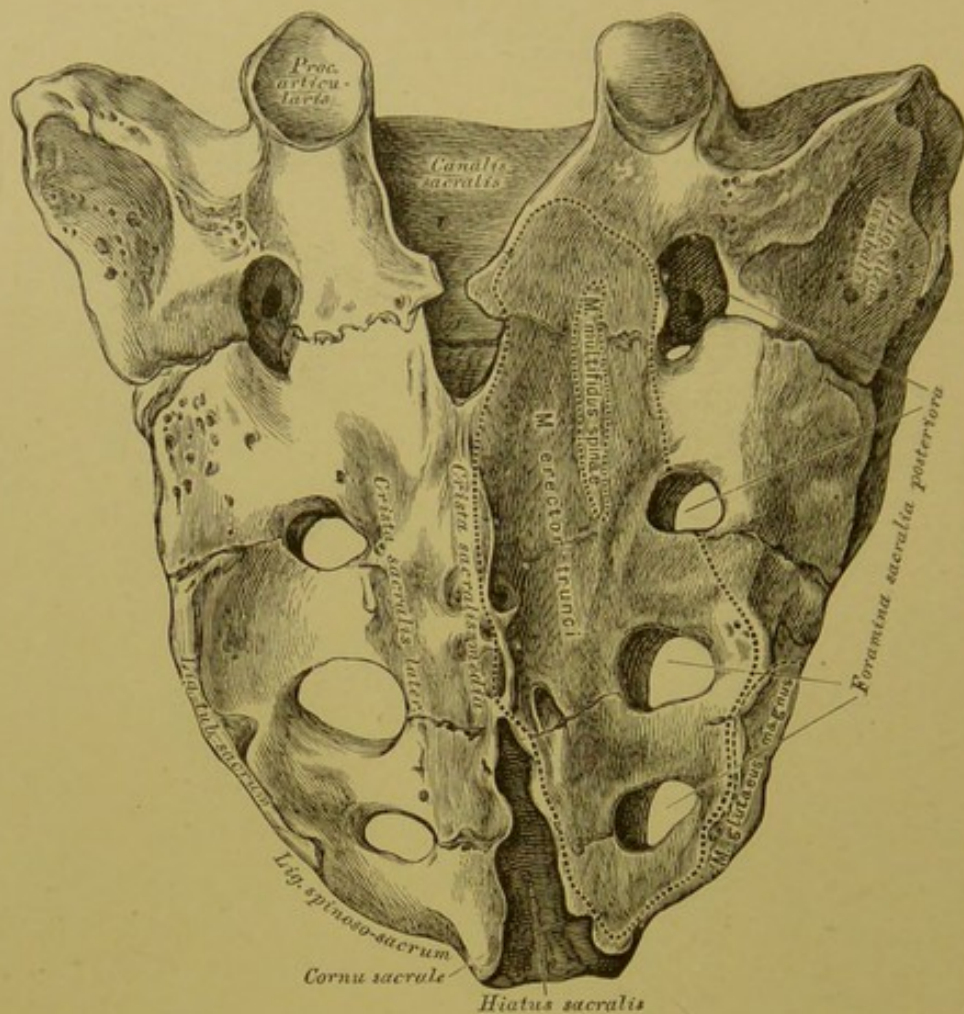
Der Körper vorne etwas höher als hinten; zwischen dem oberen Gelenkfortsatz und dem Querfortsatz ein stumpfer Höcker oder eine raue Leiste, *Processus accessorius*, am äusseren Rande des oberen Gelenkfortsatzes der *Processus mammillaris*.



### 68. Das Kreuzbein, *Os sacrum*, von vorne.

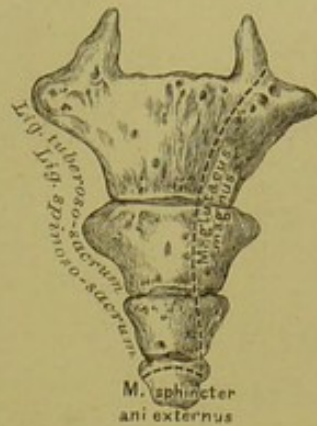
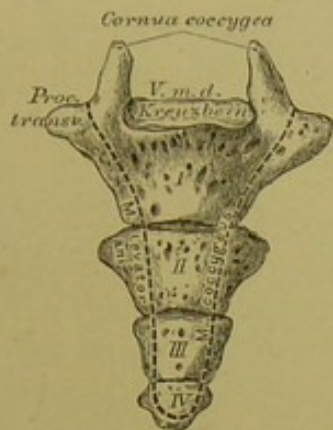Das Kreuzbein besteht aus fünf unter einander verwachsenen Wirbeln; man unterscheidet an demselben die Basis, eine vordere und hintere Fläche und zwei Seitenränder. Die Basis ist mit dem V. Lendenwirbel verbunden. Die vordere Fläche ist concav, mit vier Paar Löchern versehen, *Foramina sacralia anteriora*; jedes Paar wird durch eine horizontale Leiste verbunden; nach aussen von denselben liegen die *Massae laterales ossis sacri*. Die nach unten sich nähernden Seitenränder, die an ihren oberen Enden mit den Hüftbeinen verbunden sind, laufen in eine stumpfe Spitze aus, welche zur Verbindung mit dem Steissbeine dient; nahe dieser Spitze sind die Seitenränder halbmondförmig vertieft, *Incisura sacro-coccygea*.





### 69. Das Kreuzbein, *Os sacrum*, von hinten.

Hinter der Basis ist der dreieckige Eingang zu dem das Kreuzbein durchbohrenden *Canalis sacralis*, eine Fortsetzung des *Canalis vertebralis*; zu beiden Seiten desselben ragen die oberen Gelenkfortsätze des ersten falschen Kreuzwirbels empor. Die hintere Fläche ist convex; an derselben verläuft die mittlere Kreuzbeinleiste, *Crista sacralis media*; zu beiden Seiten sind die *Cristae sacrales laterales*. Am unteren Ende der *Crista sacralis media* ist die untere Oeffnung des *Canalis sacralis*, der *Hiatus sacralis*; seitlich davon stehen die *Cornua sacralia*, verkümmerte absteigende Gelenkfortsätze des fünften falschen Kreuzwirbels. Die hinteren Kreuzbeinlöcher, *Foramina sacralia posteriora*, sind kleiner und unregelmässiger als die vorderen.



## 70. Das Steissbein,

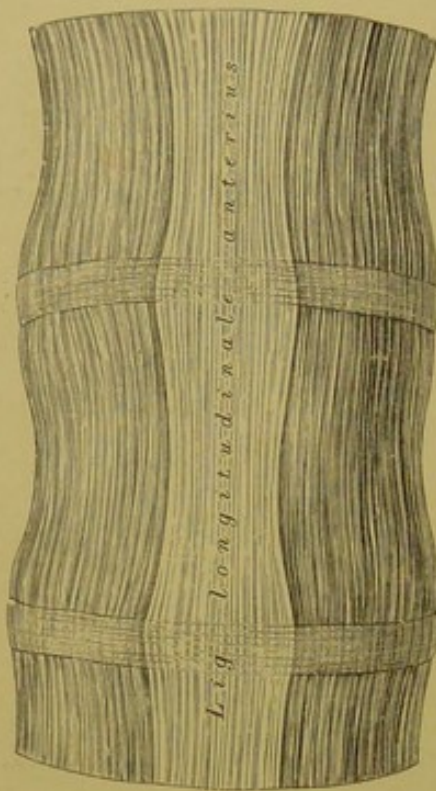
*Os coccygis*, von vorne.

## 71. Das Steissbein,

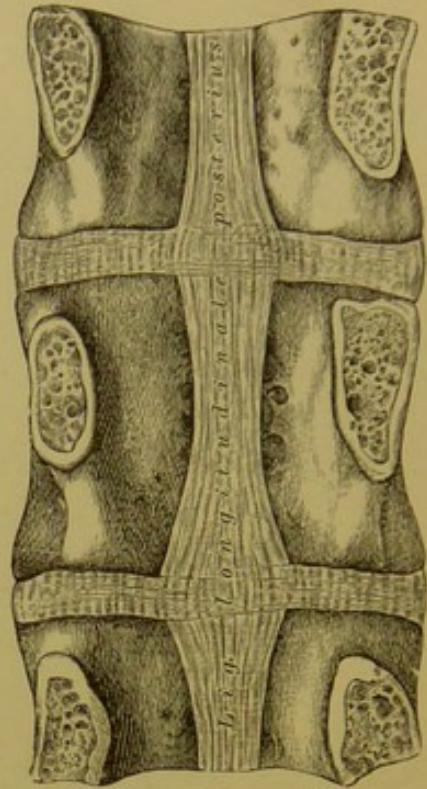
*Os coccygis*, von hinten.

Das Steissbein besteht aus vier (sehr selten fünf) Knochenstücken, Rudimenten der Wirbelkörper. Das erste Stück trägt die *Cornua coccygea*, rudimentäre aufsteigende Gelenkfortsätze; ebenso verkümmerte *Processus transversi*. Zwischen den Hörnern liegt die Verbindungsstelle des Steissbeins mit der Spitze des Kreuzbeins.



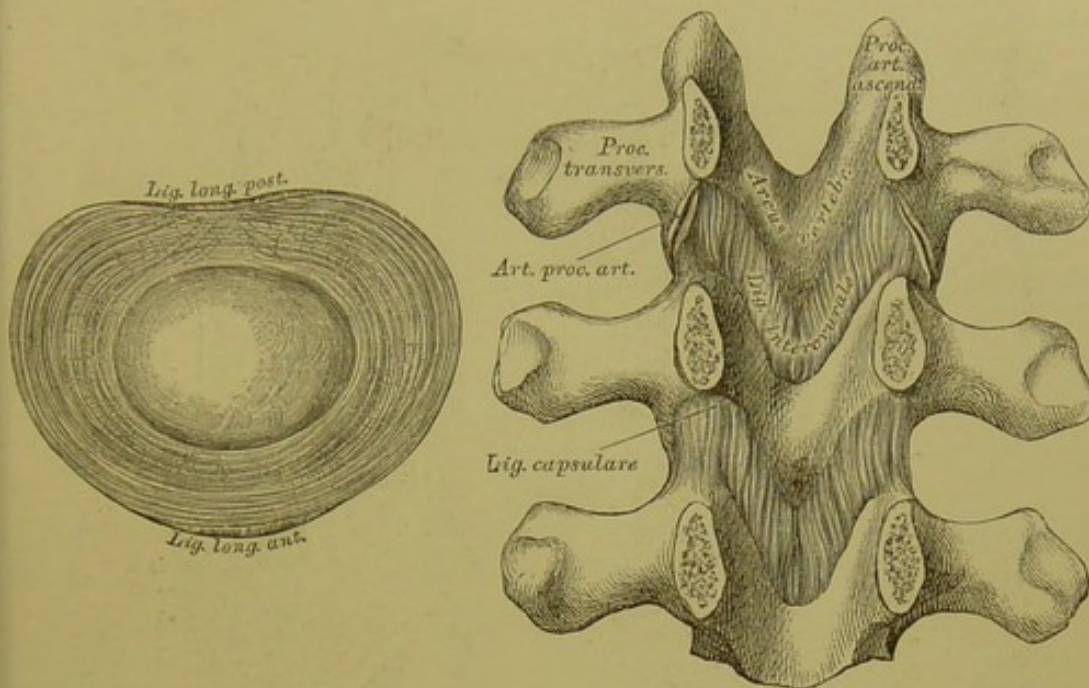


**72.** Das vordere lange  
Wirbelsäulenband,  
*Ligamentum long. anterius.*



**73.** Das hintere lange  
Wirbelsäulenband,  
*Ligamentum long. posterius.*

Das *Lig. longit. anterius* entspringt von der *Pars basilaris ossis occipitis*, verläuft anfangs schmal (Fig. 77), später breiter werdend an der vorderen Fläche der Wirbelsäule und verliert sich im Periost des Kreuzbeins. Das schwächere *Lig. longit. posterius* verläuft an der hinteren Fläche der Wirbelkörper, also im *Canalis vertebralis* vom Epistropheus an bis zum Kreuzbein; dasselbe verbreitert sich etwas an jeder Zwischenwirbelscheibe.



**74.** Zwischenwirbelscheibe, *Fibro-cartilago intervertebralis*.

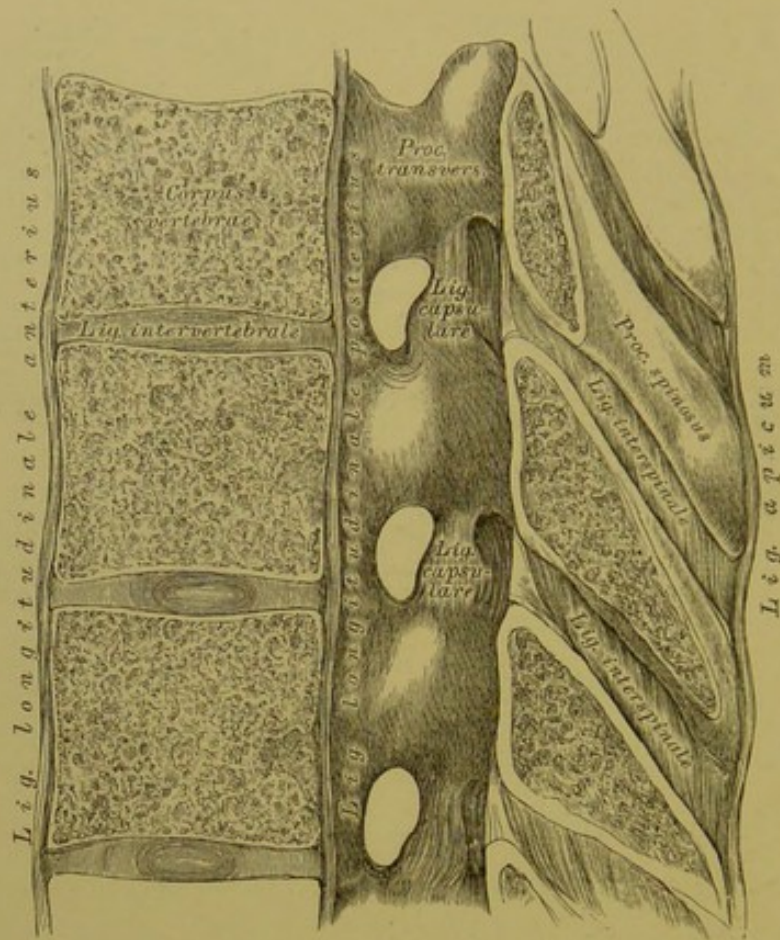
**75.** Die Zwischenbogenbänder, *Ligamenta intercruralia seu flava*.

Jede Zwischenwirbelscheibe besteht aus einem breiten Faserringe, welcher einen weicheren, am Durchschnitt etwas hervorquellenden Kern einschliesst. Mit dem Faserringe ist das *Lig. longitudinale anterius* und *posterius* verwachsen.

Die Zwischenbogen- oder gelben Bänder bestehen aus elastischen Fasern und sind zwischen je zwei Wirbelbogen ausgespannt, so dass sie vom unteren Rande des oberen Bogens zur hinteren Fläche des unteren Bogens ziehen.

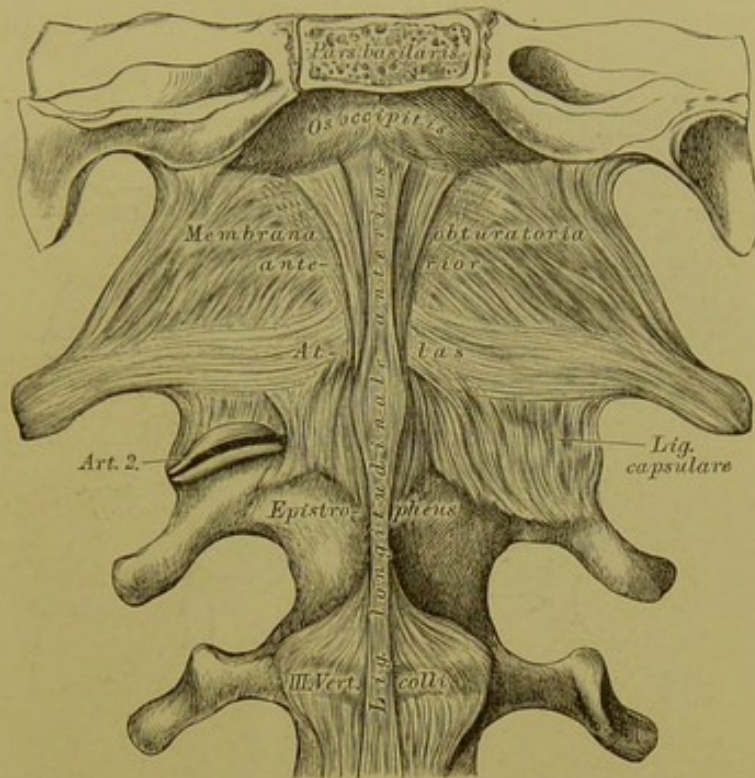
Die auf- und absteigenden Gelenkfortsätze der Wirbel bilden Gelenke, *Articulationes processuum articularium*, welche durch Kapselbänder abgeschlossen werden.





**76.** Die Zwischendornbänder, *Ligamenta interspinalia*,  
und die Zwischenquerbänder, *Ligamenta inter-*  
*transversalia*.

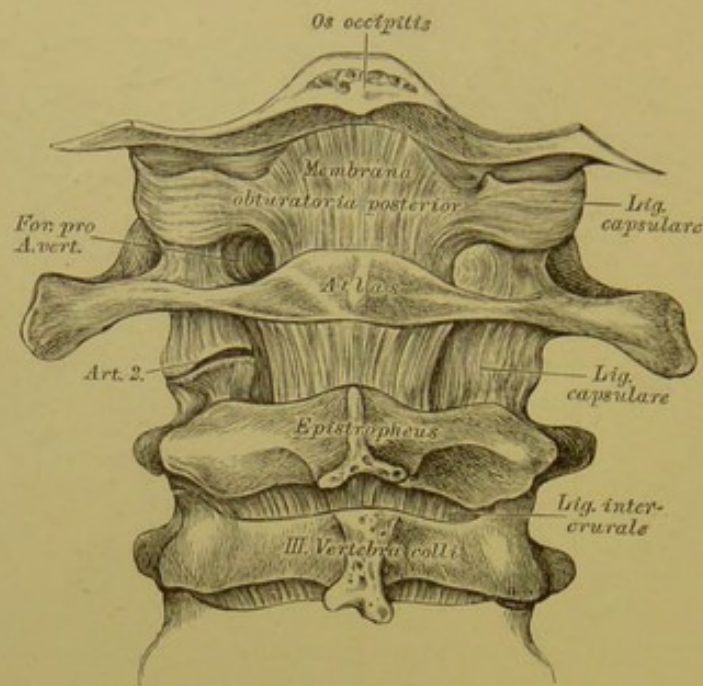
Die *Ligamenta interspinalia* liegen zwischen je zwei Dornfortsätzen; ihr hinterer, verdickter Rand bildet die Spitzenbänder, *Ligamenta apicum*. Die Spitzenbänder verlaufen vom siebenten Halswirbel bis herunter zur *Crista sacralis media*; vom siebenten Halswirbel bis zur *Protuberantia occipitalis externa* vertritt deren Stelle das starke Nackenband, *Ligamentum nuchae*.



77. Das vordere Verstopfungsband, *Membrana obturatoria anterior.*

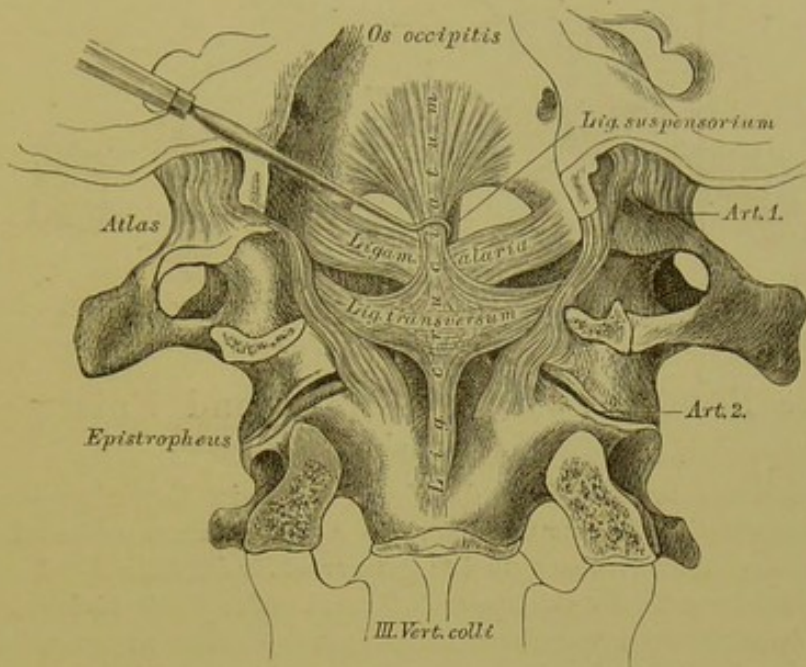
Der Raum zwischen dem vorderen Halbringe des Atlas und dem vorderen Umfange des *Foramen magnum* des Hinterhauptbeins wird durch die *Membrana obturatoria anterior* ausgefüllt. Am Bilde ist als *Art. 2* das Gelenk zwischen den die Gelenkfortsätze ersetzenden Gelenkflächen des Atlas und Epistropheus und das das Gelenk umschliessende Kapselband dargestellt; ebenso die Insertion des in der Gegend der oberen Halswirbel noch rundlichen und schmalen *Ligamentum longitudinale anterius*.





78. Das hintere Verstopfungsband, *Membrana obturatoria posterior*.

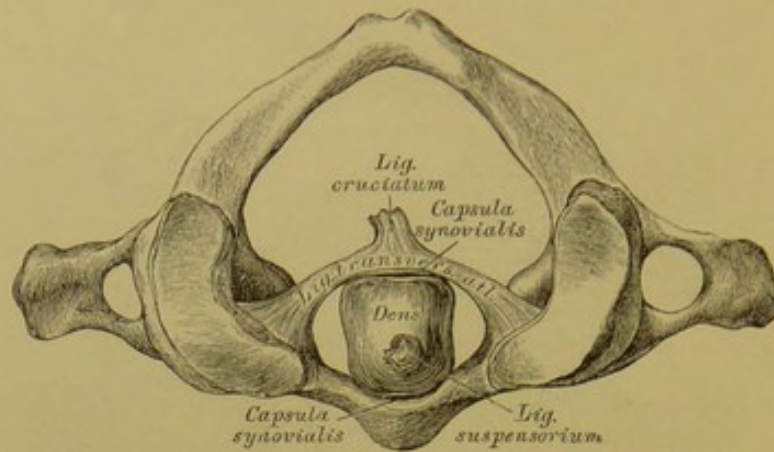
Der Raum zwischen dem hinteren Halbringe des Atlas und dem hinteren Umfange des *Foramen occipitale magnum* wird durch die *Membrana obturatoria posterior* verschlossen; dasselbe ist schwächer als das vordere Verstopfungsband und wird an seinem äusseren Rande beiderseits durch die *Arteria vertebralis* perforirt, welche die im Bilde dargestellte Nische ausfüllt, indem sie in einem starken Bogen vom *Foramen transversarium* des Atlas zum *Foramen occipitale magnum* hinaufzieht.



### 79. Die Bänder zwischen Epistropheus, Atlas und Hinterhauptknochen, vom Wirbelkanale aus gesehen.

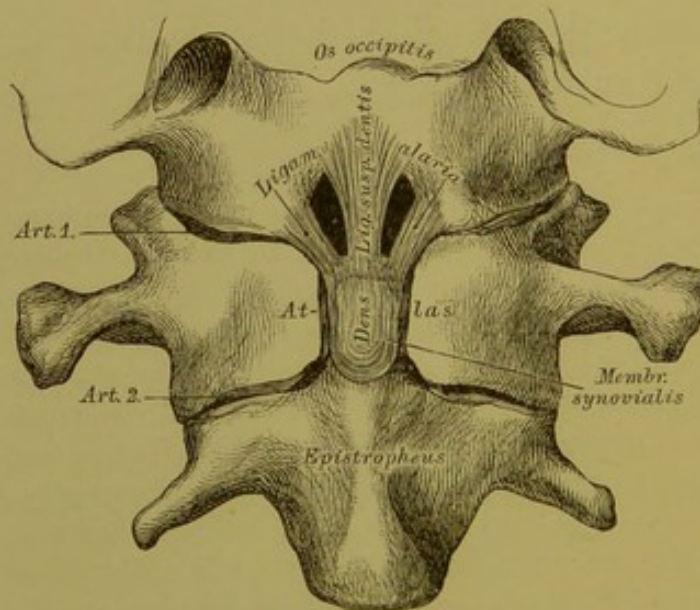
Das starke Querband, *Ligamentum transversum atlantis*, drückt den Zahnfortsatz des Epistropheus an die Gelenkfläche des vorderen Halbringes des Atlas. Vom oberen Rande dieses Bandes geht ein Bandschenkel zum vorderen Rande des *Foramen occipitale magnum* und ein ähnlicher Schenkel von dessen unterem Rande zum Körper des Epistropheus; die senkrechten Schenkel bilden mit dem *Lig. transversum* das Kreuzband, *Ligamentum cruciatum*. Der Zahn selbst wird an den vorderen Umfang des *Foramen occipitale magnum* durch drei Bänder fixirt, von denen das mittlere *Ligamentum suspensorium*, die zwei seitlichen *Ligamenta alaria* heissen. Am Bilde sind auch die Gelenkkapseln der Hinterhaupt-Atlasgelenke dargestellt. Der obere senkrechte Schenkel des Kreuzbandes ist etwas bei Seite gezogen, um das *Lig. suspensorium* zur Anschauung zu bringen.





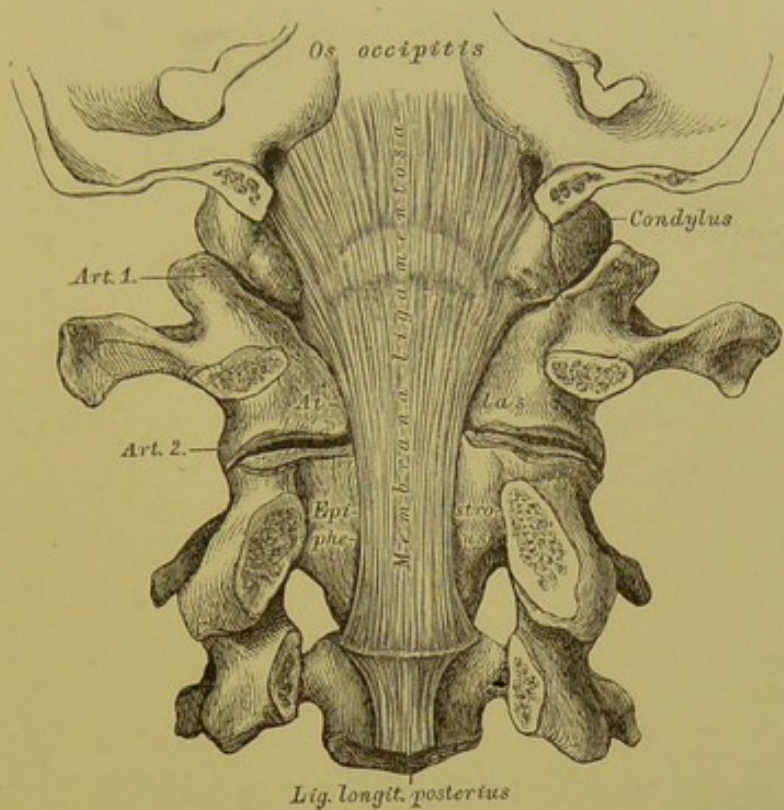
### 80. Die Bänder zwischen Atlas und Epistropheus, von oben.

Durch das um den Zahn des Epistropheus im Bogen gespannte *Lig. transversum atlantis* wird die Oeffnung des Atlas in einen vorderen kleineren und hinteren grösseren Raum getheilt; ersterer ist für den Zahn des Epistropheus bestimmt, letzterer für das Rückenmark. Zwischen der Vorderfläche des Zahnes und der Gelenkfläche des vorderen Halbringes des Atlas, ebenso zwischen der Hinterfläche des Zahnes und dem darüber gespannten *Lig. transversum* sind Synovialkapseln.



### 81. Das *Ligamentum suspensorium dentis* und die *Ligamenta alaria*, nach Eröffnung des vorderen Halbringes des Atlas.

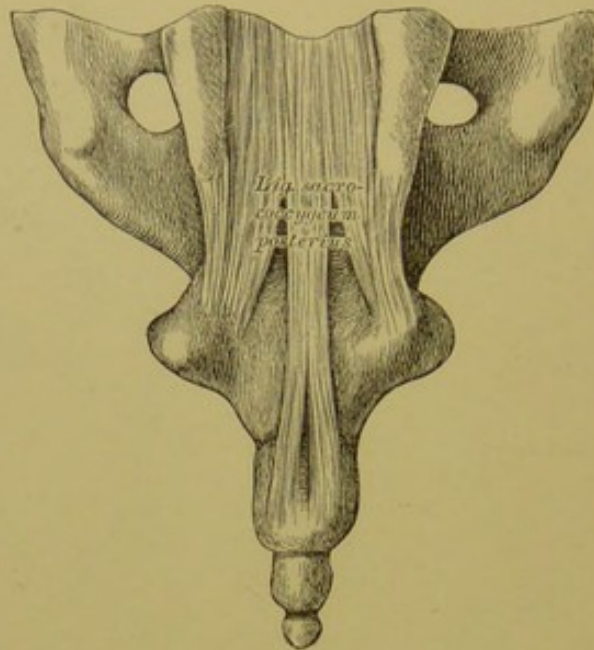
Das *Lig. suspensorium dentis* zieht von der Spitze des Zahnes zum vorderen Rande des Hinterhauptloches; die *Ligamenta alaria* verlaufen von beiden Seiten der Zahnspitze zu den Seitenrändern des Hinterhauptloches und zur Innenfläche der *Processus condyloidei*.



## 82. Bänder zwischen Epistropheus, Atlas und Hinterhauptknochen.

Der Bandapparat zwischen Epistropheus, Atlas und Hinterhaupt wird im Rückenmarkskanale von einer fibrösen Membran gedeckt, die oberhalb des vorderen Randes des *Foramen occipitale magnum* entspringt und am unteren Rande des Körpers des Epistropheus endet, unmittelbar am Beginne des *Ligamentum longitudinale posterius*. *Hyrtl* nennt dieses Band *Membrana ligamentosa*; andere Autoren bezeichnen dasselbe als *Apparatus ligamentosus*.



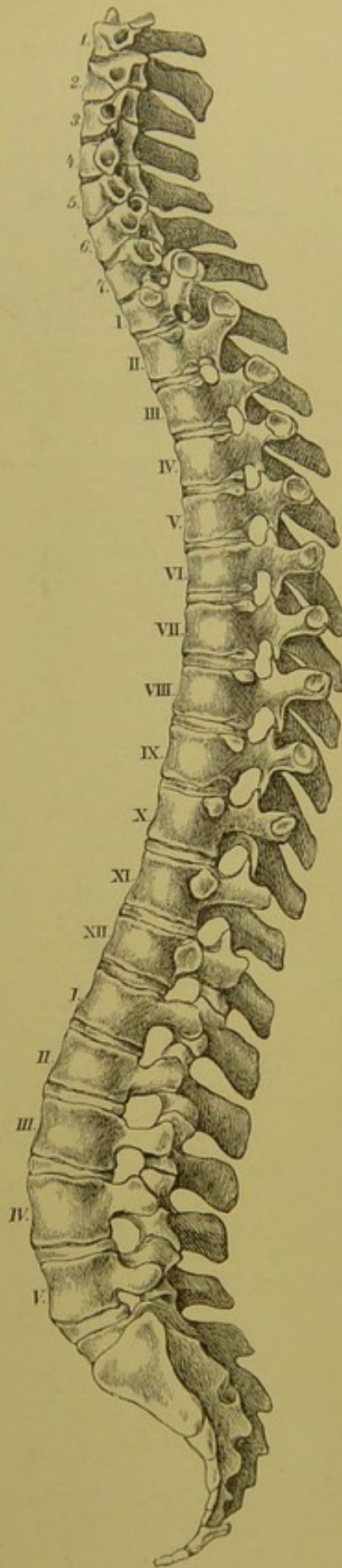


### 83. Bänder zwischen Kreuz- und Steissbein.

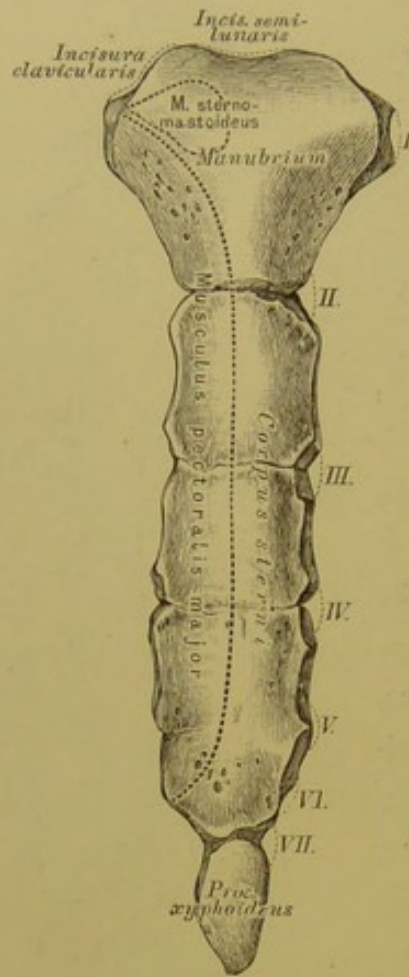
Zwischen der Spitze des Kreuzbeins und dem ersten Steissbeinstück liegt eine Faserknorpelscheibe; ebenso zwischen den einzelnen Stücken des Steissbeins. Die Verstärkungsbänder sind vordere, hintere und seitliche, *Ligamenta sacro-coccygea*. Das *Lig. sacro-coccygeum posterius* liegt zwischen Kreuzbein- und Steissbeinhörnern und verschliesst den *Hiatus sacro-coccygeus*.

84. Die Wirbelsäule, *Columna vertebralis*, von der Seite.

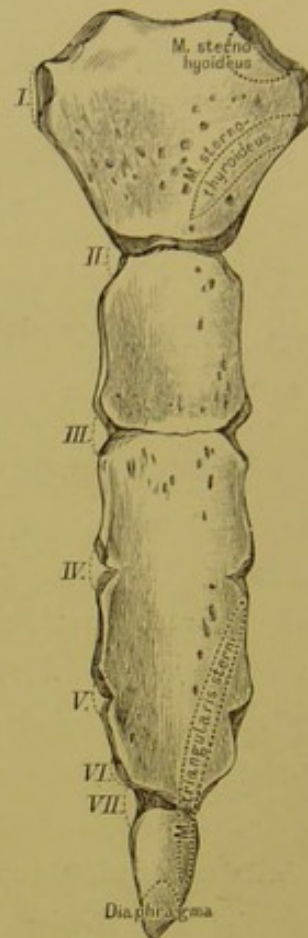
Die Wirbelsäule weist folgende constante Krümmungen auf: am Halstheile eine mässige Convexität nach vorne; am Brusttheile eine starke Convexität nach hinten; am Lendentheile eine starke Convexität nach vorne, und am Kreuz- und Steissbeine eine Convexität nach hinten. Die stärkste, nach vorne convexe Krümmung liegt an jener Stelle, wo der Lendentheil der Wirbelsäule an das Kreuzbein stösst, wo der letzte Lendenwirbel den *Vorberg*, das *Promontorium*, bildet.







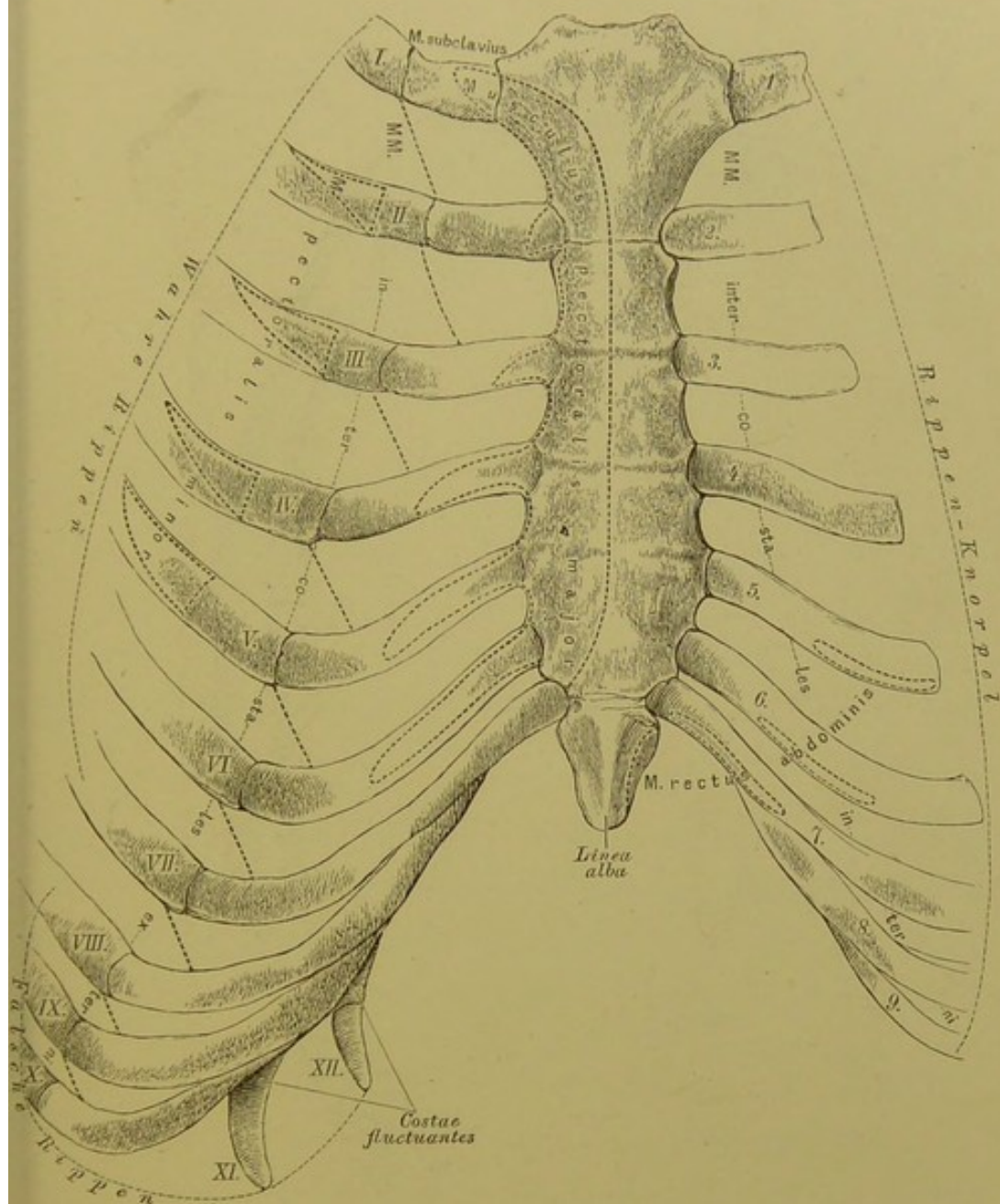
85. Das Brustbein,  
*Sternum*, von vorne.



86. Das Brustbein,  
*Sternum*, von hinten.

Das Brustbein wird eingetheilt: in den Griff, *Manubrium*, das Mittelstück, *Corpus*, und den Schwertfortsatz, *Processus xyphoideus s. ensiformis*.

Der obere Rand des Griffes bildet die *Incisura semilunaris s. jugularis*, neben dieser sind die Gelenkflächen für das Sternalende des Schlüsselbeins; der untere Rand ist mit dem Mittelstück vereinigt. Das Mittelstück ist dreimal länger als der Griff; der Schwertfortsatz erscheint abgerundet, zugespitzt, gespalten oder durchlöchert.

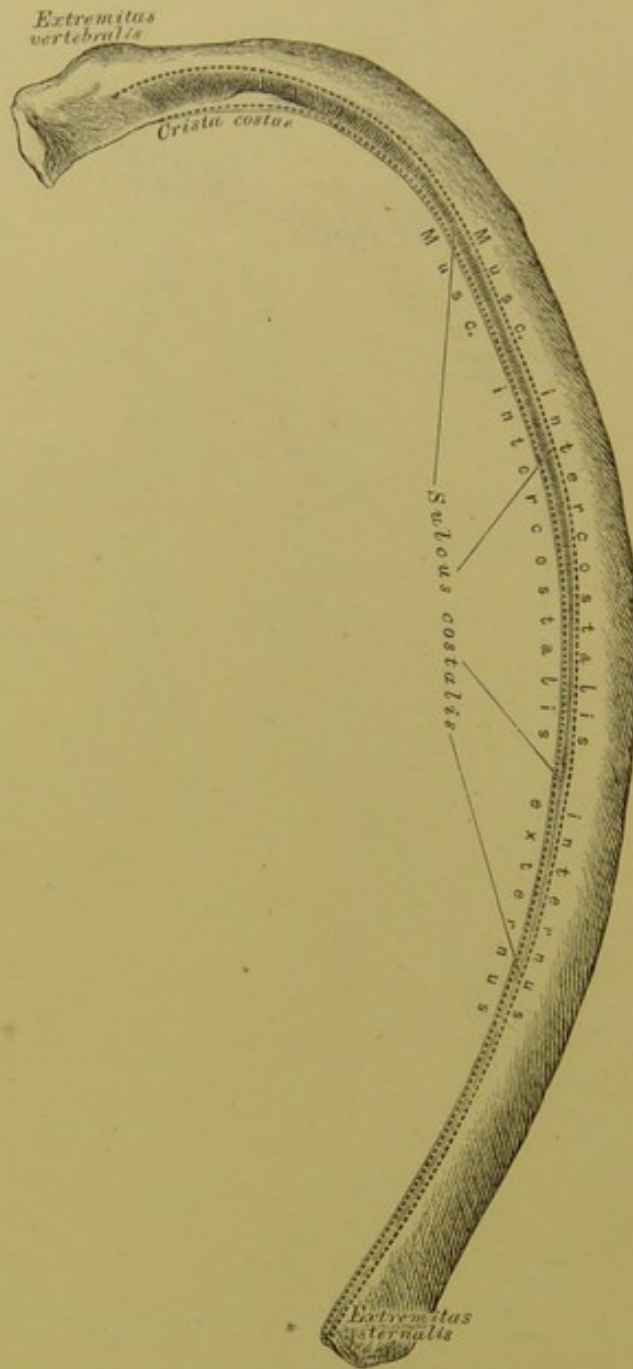


### 87. Das Brustbein in Verbindung mit den Rippenknorpeln.

Das Brustbein ist an seinen Seitenrändern mit sieben Rippenknorpeln in Verbindung. Nur der erste Rippenknorpel geht unmittelbar in das Manubrium über; die übrigen Rippenknorpel sind mit dem Brustbeine gelenkig verbunden; die Gelenkgrübchen werden vom zweiten bis siebenten Rippenknorpel immer seichter und der siebente lagert sich in eine schwache, am Uebergange des Mittelstückes in den Schwertfortsatz befindliche Vertiefung.

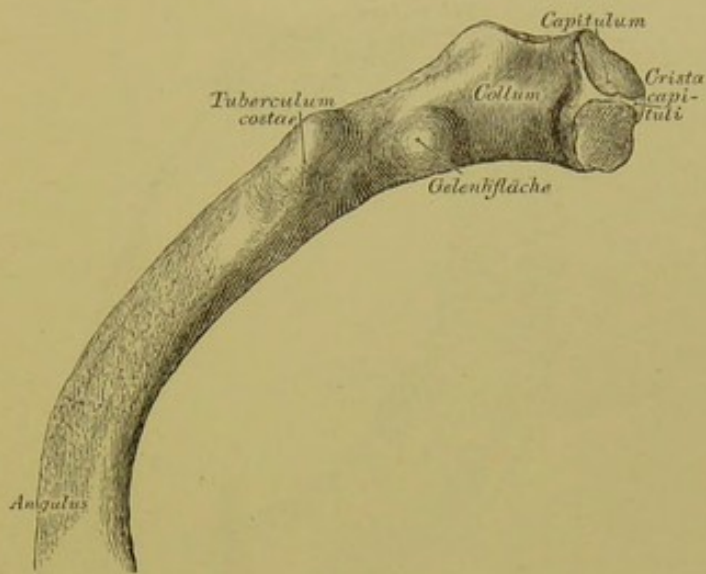
Die Rippen, deren Knorpel das Brustbein erreicht, heissen wahre, *Costae verae*; die Rippen hingegen, deren Knorpel sich miteinander verbinden, oder welche frei, ohne Verbindung enden, heissen falsche, *Costae spuriae*. Wahre Rippen sind die oberen sieben Paare; falsche die unteren fünf Paare.





### 88. Die knöchernerne Spange einer wahren Rippe.

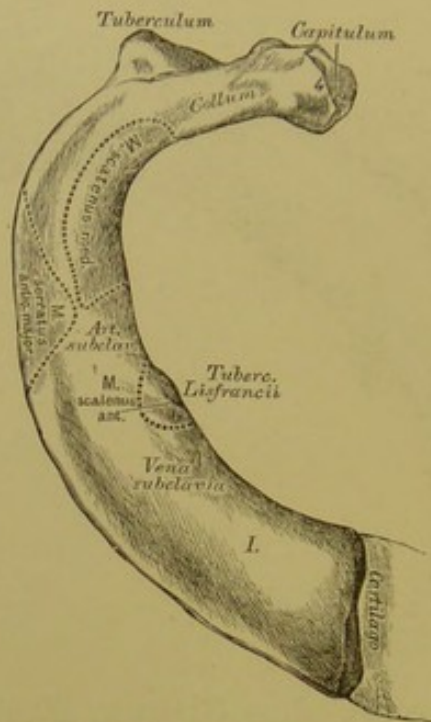
Jede Rippe besteht aus der knöchernen Spange und dem Rippenknorpel; die Spange hat eine äussere convexe und eine innere concave Fläche, einen oberen abgerundeten und einen unteren mit einer Furche, *Sulcus costalis*, versehenen Rand, die sich besonders gegen das Vertebralende der Rippe zu vertieft; wo die äussere Lefze der Furche am höchsten ist, heisst sie *Crista costae*.



### 89. Das Wirbelende der Rippe, *Extremitas vertebralis*.

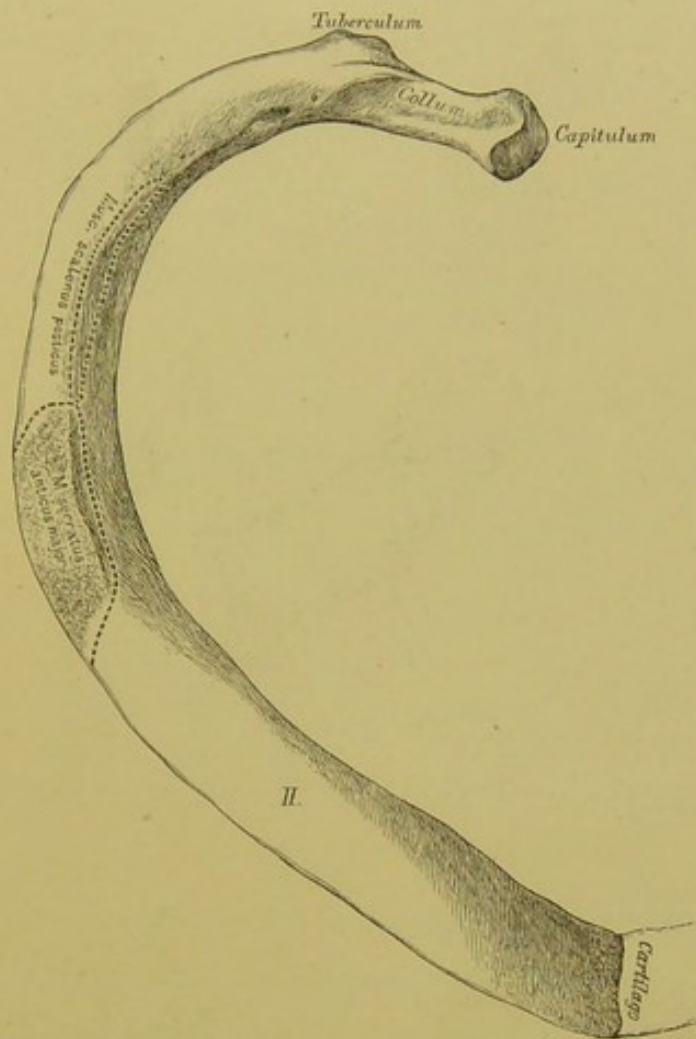
Das Vertebralende besitzt das überknorpelte Köpfchen, welches an Rippen, die mit zwei Wirbelgelenkflächen verbunden sind, zwei durch die *Crista capituli* getrennte Facetten zeigt. Der hinter dem Kopfe befindliche, verschmächigte Theil der zehn oberen Rippen heisst der Hals.





### 90. Die erste Rippe, von oben.

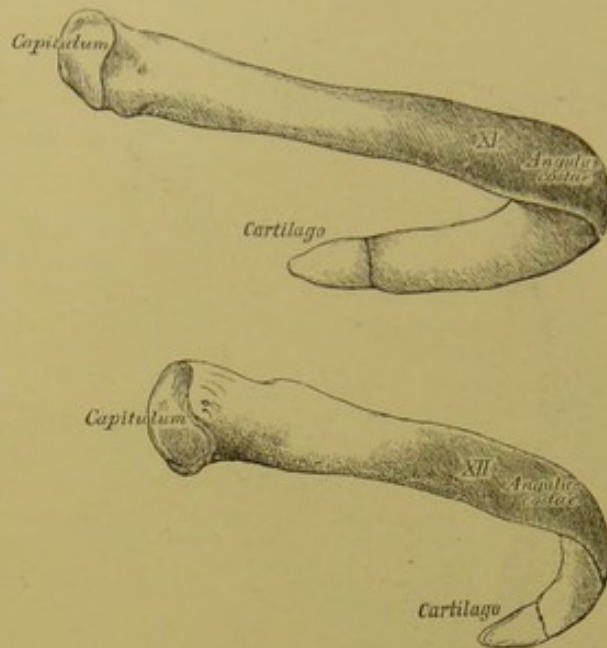
Die erste Rippe zeigt eine obere und untere Fläche, einen äusseren und inneren Rand. Dieselbe besitzt ein rundliches Köpfchen mit einer einzigen Gelenkfläche, wenn der erste Brustwirbel das entsprechende Gelenkgrübchen allein bildet; wenn das Gelenkgrübchen vom siebenten Hals- und ersten Brustwirbel gebildet wird, ist auch die Gelenkfläche des Köpfchens eine doppelte. Am inneren Rande befindet sich ein Höcker, das *Tuberculum Lisfrancii*, welches nicht immer stark entwickelt ist.



### 91. Die zweite Rippe, von oben.

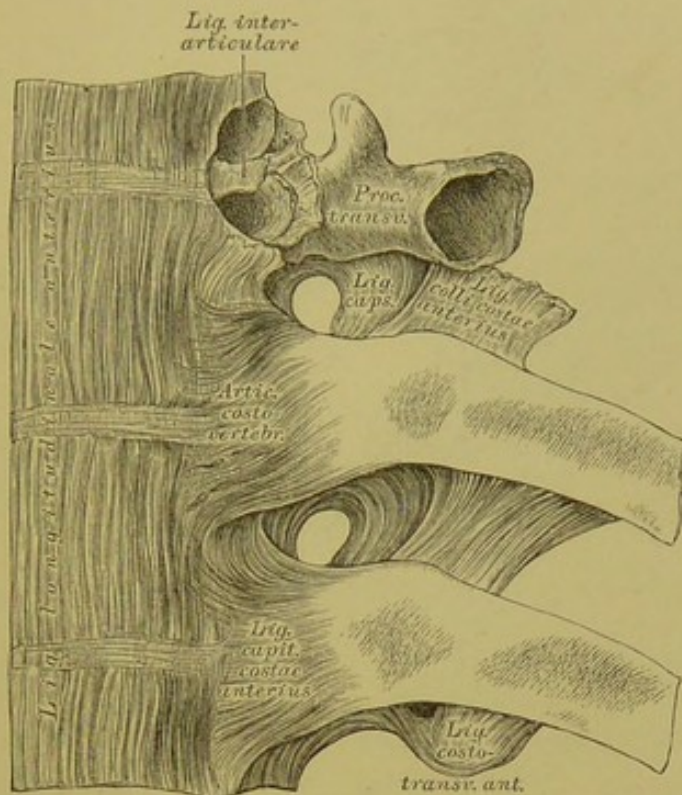
An jener Stelle, wo der Hals in das Mittelstück übergeht, befindet sich an jeder Rippe der überknorpelte Rippenhöcker, *Tuberculum costae*, zur Verbindung mit der Gelenkfläche des entsprechenden Wirbelquerfortsatzes. An der Aussenseite des hinteren Rippenabschnittes verläuft eine rauhe Linie, *Angulus costae* (Fig. 89); diese ist nur an der dritten bis zehnten Rippe gut entwickelt, während sie an der ersten und zweiten Rippe mit dem *Tuberculum* zusammenfällt. Die zweite Rippe besitzt an ihrer Aussenseite eine Rauigkeit für den Ansatz *M. serratus anticus major*.





## 92. Die eilfte und zwölfte Rippe, *Costae fluctuantes*.

Die eilfte und zwölfte Rippe enden frei und sind unter allen Rippen am meisten beweglich; sie besitzen ein rundliches Köpfchen mit einer einfachen Gelenkfläche. Das Tuberculum und der Hals fehlt beiden, die rauhe, den *Angulus costae* bildende Linie ist sehr schwach ausgeprägt. Ihre Knorpel sind sehr kurz, rundlich und zugespitzt. Die zwölfte Rippe ist die kürzeste von allen.

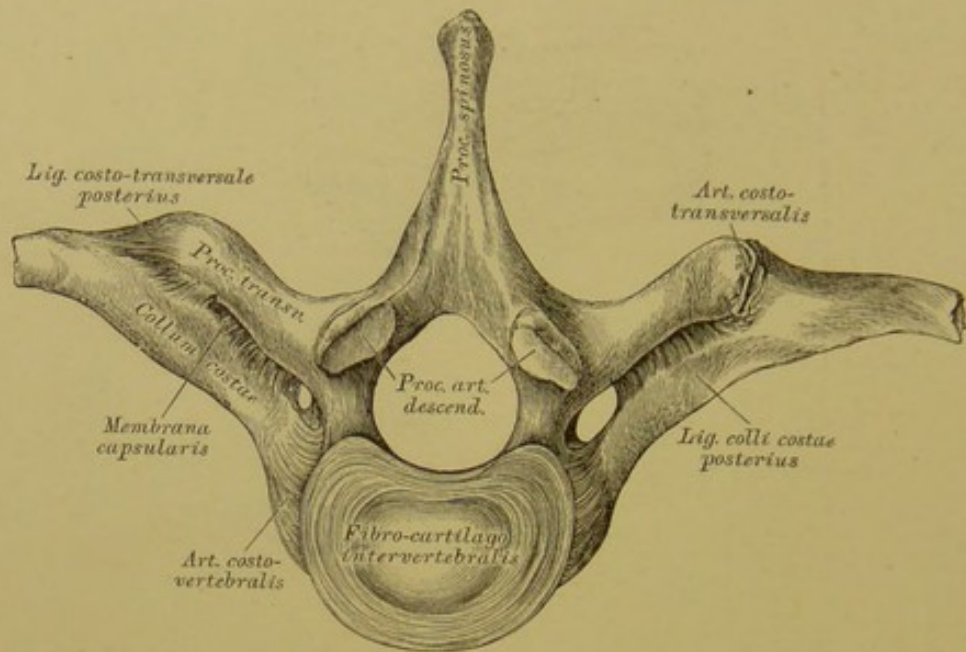


**93.** Gelenke zwischen den hinteren Rippenenden  
und den Wirbeln, *Articulationes costo-spinales*,

von vorne.

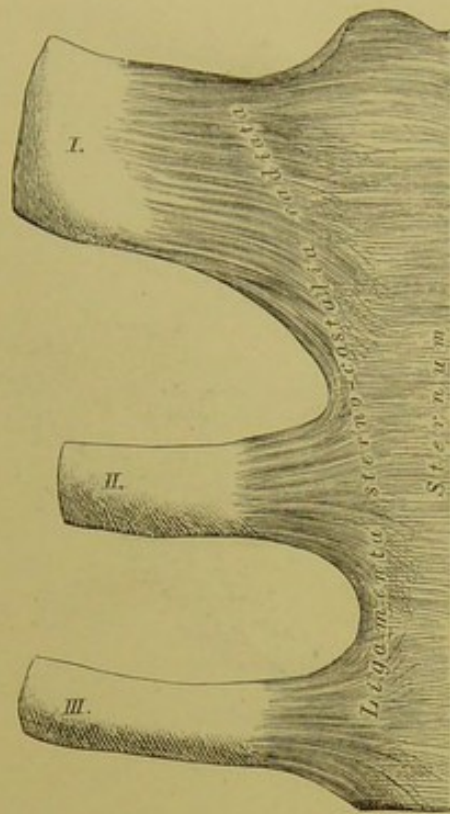
Zwischen den Rippenköpfen und den Gelenkgrübchen der Wirbelkörper befinden sich Gelenke, *Articulationes costo-vertebrales*, umschlossen von einer Kapsel und bedeckt durch das vordere Hilfsband, *Ligamentum capituli costae anteriorius*. Wenn das Gelenkköpfchen der Rippe (zweite bis zehnte Rippe) zwei Gelenkflächen besitzt, dann wird die Gelenkhöhle durch das *Ligamentum inter-articulare* (Fortsetzung der Zwischenwirbelscheibe zur *Crista capituli*) in zwei Theile getheilt. Die Gelenkhöhle der elften und zwölften Rippe ist immer einfach, die der ersten Rippe gewöhnlich einfach; bisweilen, wenn das Gelenkgrübchen vom siebenten Hals- und ersten Brustwirbel gebildet wird, doppelt, durch ein *Lig. interarticulare* getheilt.





**94.** Gelenke zwischen den hinteren Rippenenden  
und den Wirbeln, *Articulationes costo-spinales*,  
von unten.

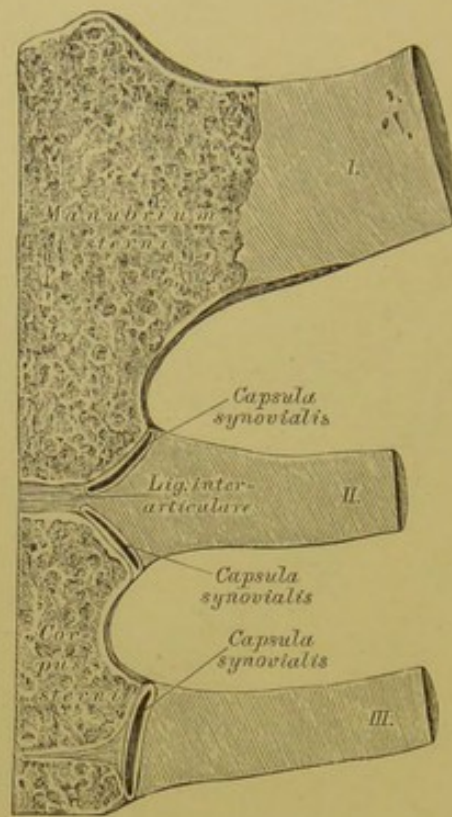
Zwischen den Rippenhöckern und den Wirbelquerfortsätzen befinden sich die *Articulationes costo-transversales*; sie fehlen an der eilften und zwölften Rippe. Diese Gelenke werden von dünnen Kapseln umschlossen und verstärkt durch folgende Hilfsbänder: durch das von der Umgebung des *Tuberculum costae* zur Spitze des *Processus transversus* des Wirbels ziehende starke *Ligamentum costo-transversale posterius*; durch das zwischen Querfortsatz und oberem Rande des Halses der Rippe ausgespannte *Ligamentum colli costae anterior* (Fig. 93) und das zwischen Querfortsatz und hinterer Fläche des Rippenhalses befindliche *Ligamentum colli costae posterius*.



**95.** Gelenke zwischen den vorderen Rippenenden  
und dem Brustbeine, *Articulationes costo-sternales*,  
von vorne.

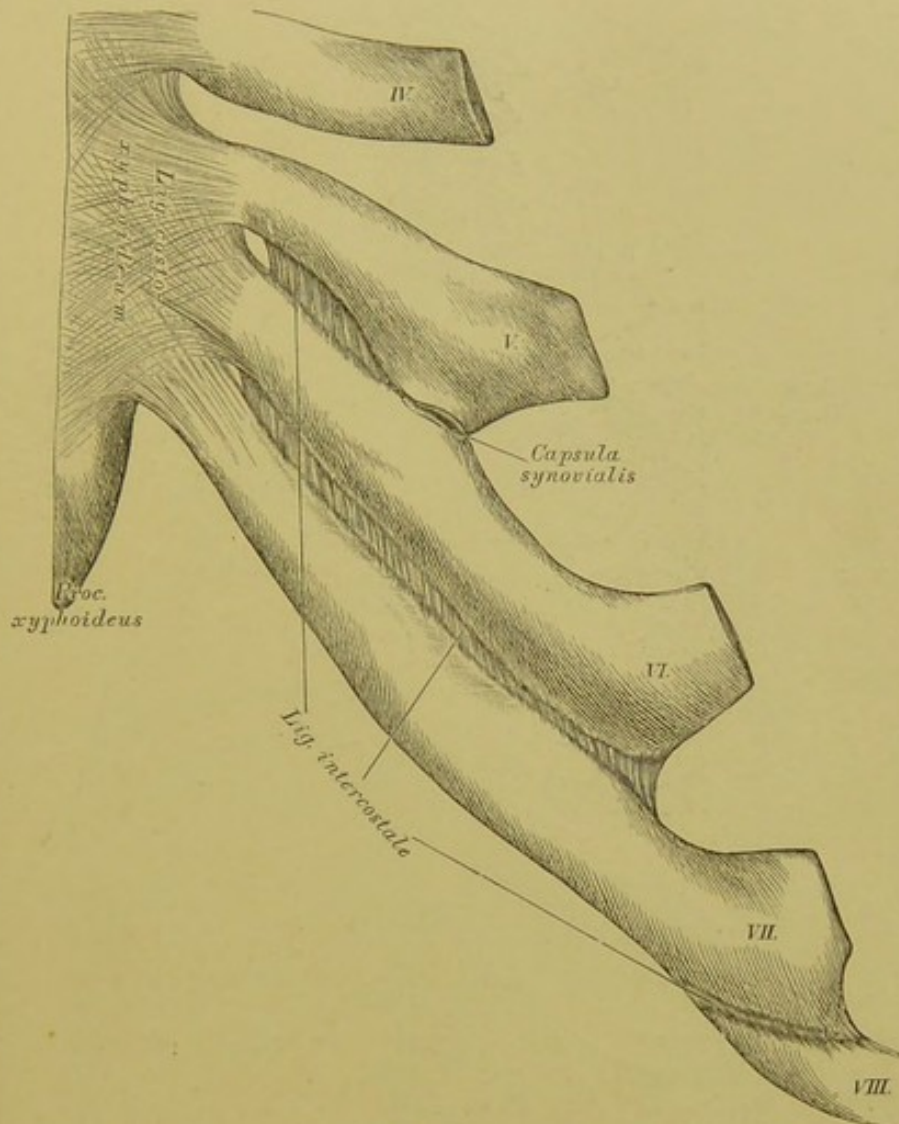
Die Gelenke zwischen den vorderen Rippenenden und dem Brustbeine kommen an der zweiten bis siebenten Rippe vor; der Knorpel der ersten Rippe geht ohne Gelenk in das *Manubrium sterni* über (Gelenk hier sehr selten). Jedes dieser Gelenke besteht aus einer *Capsula synovialis*, welche an der Vorderseite durch fibröse Bänder bedeckt wird, *Ligamenta sternocostalia radiata*.





**96.** Gelenke zwischen den vorderen Rippenenden  
und dem Brustbeine, *Articulationes costo-sternales*,  
im Durchschnitte.

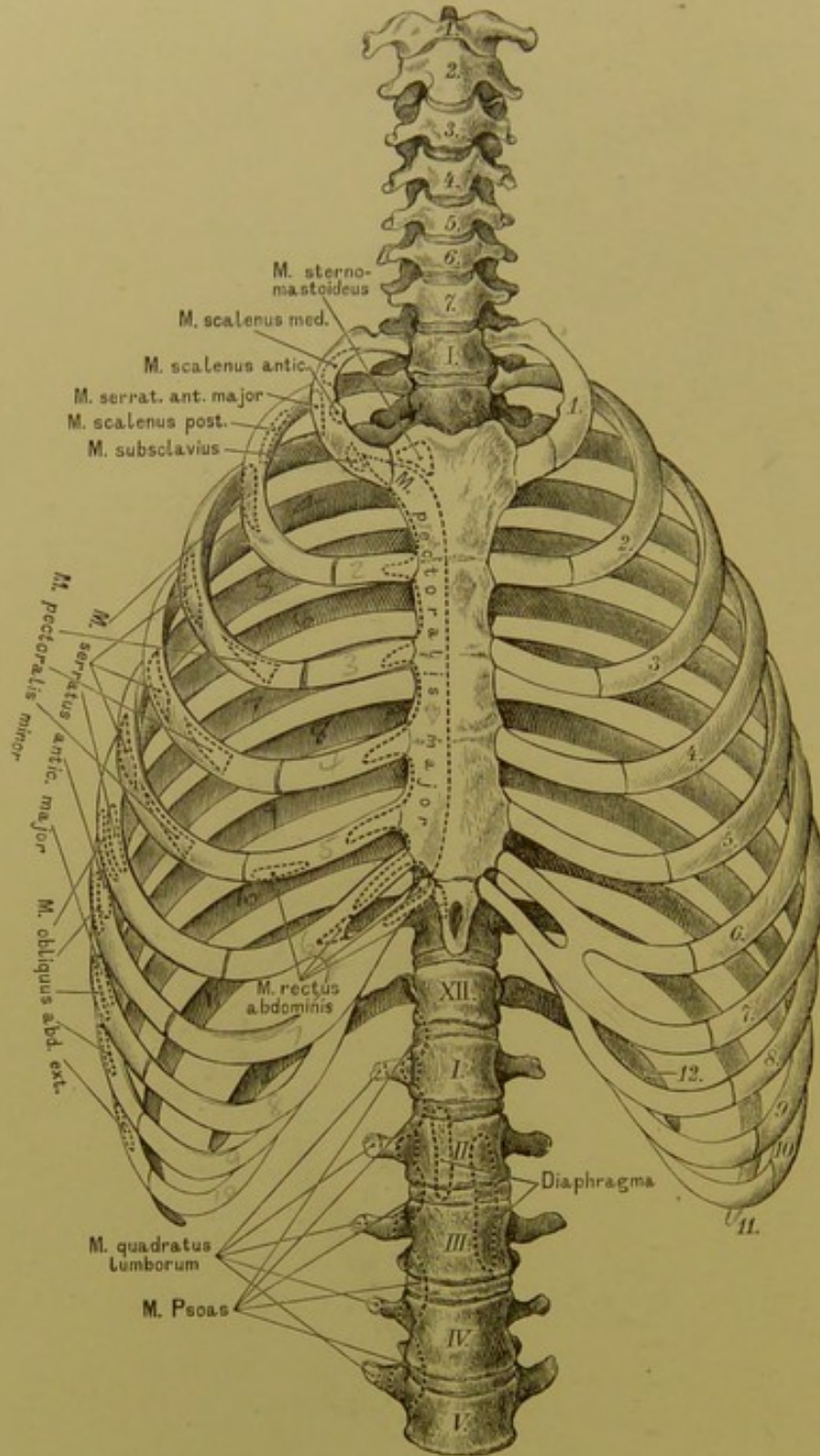
Die Figur zeigt die directe Verbindung zwischen dem Knochen des *Manubrium sterni* und dem Knorpel der ersten Rippe; die Gelenkhöhle zwischen dem Knorpel der zweiten Rippe und dem Sternum ist gewöhnlich eine doppelte, gebildet durch eine Fortsetzung des zwischen *Manubrium* und *Corpus sterni* befindlichen Knorpels. Die Höhlen der übrigen Costo-Sternalgelenke sind einfach; sie können am sechsten und siebenten Rippenknorpel ganz fehlen.



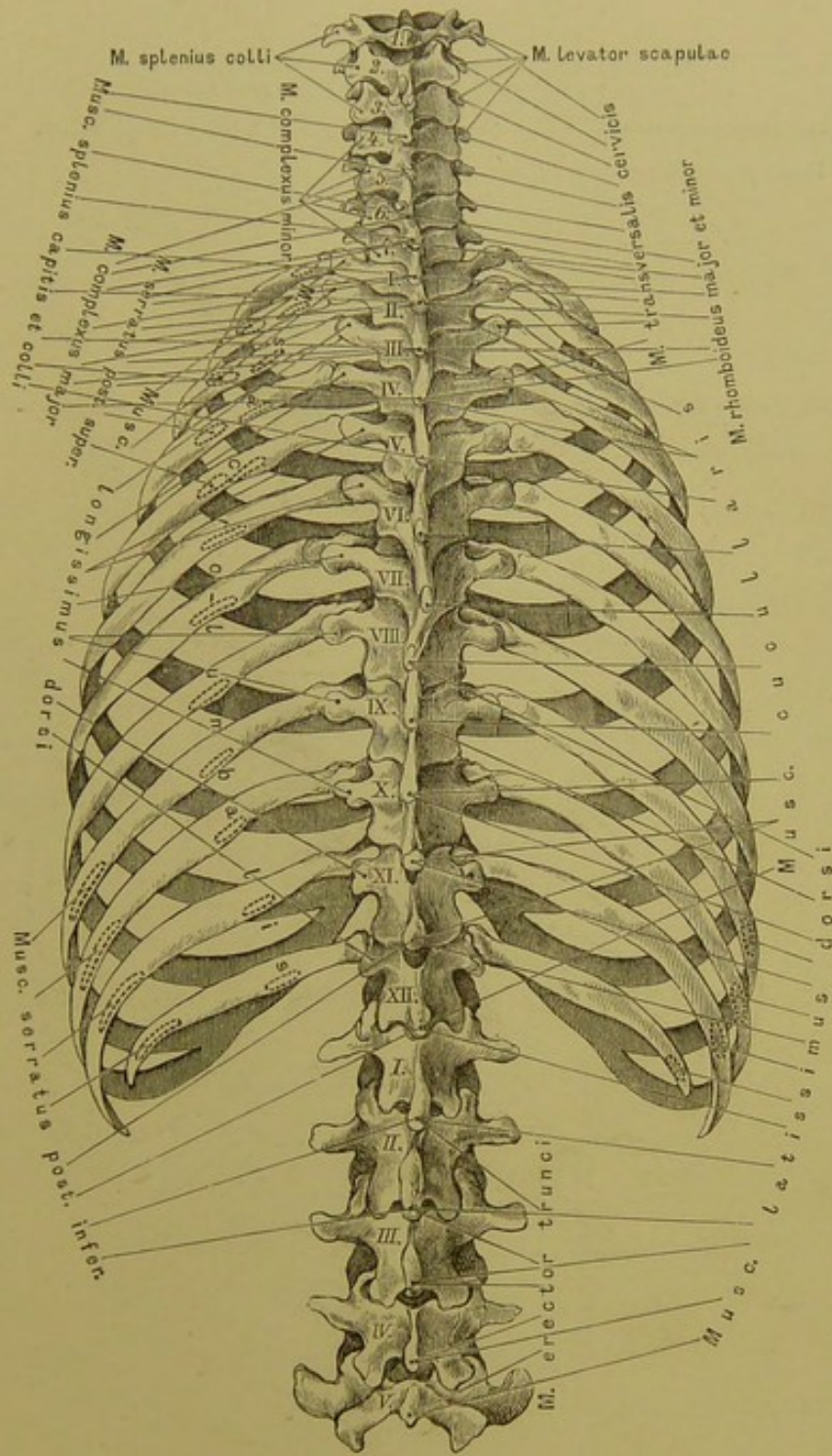
**97.** Gelenke zwischen den vorderen Rippenenden  
und dem Brustbeine, *Articulationes costo-sternales*,  
von vorne.

Zwischen den Knorpeln der sechsten und siebenten Rippe und dem Schwertfortsatze des Brustbeins ist das *Ligamentum costo-xiphoideum* ausgespannt. Gelenkhöhlen mit Synovialkapseln finden sich bisweilen auch an jenen Stellen vor, wo ein Rippenknorpel an den anderen anstösst.



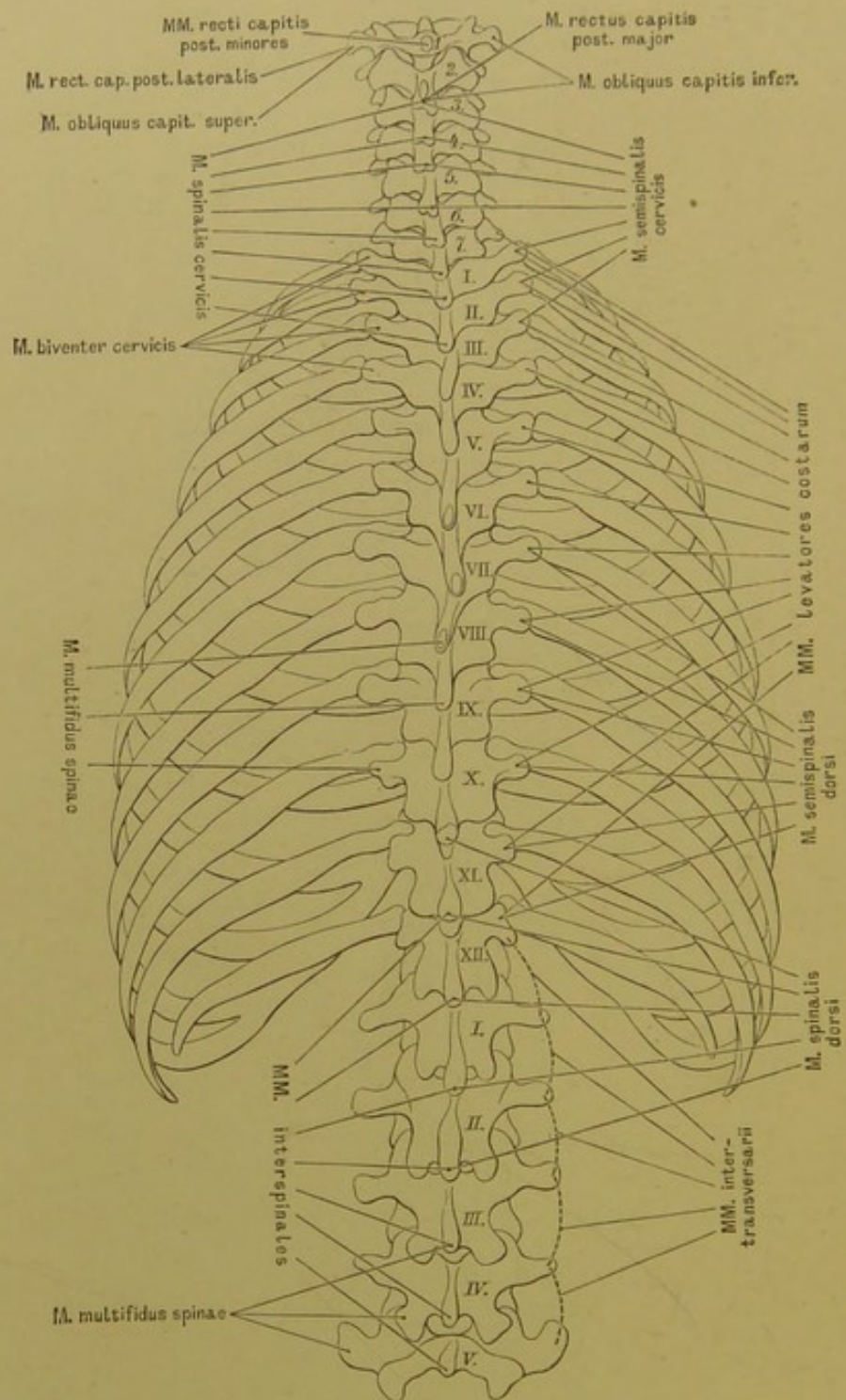


98. Der Brustkorb, *Thorax*, und die Wirbelsäule, von vorne, mit den Ansätzen von Hals-, Brust-, Bauch- und Rückenmuskeln.

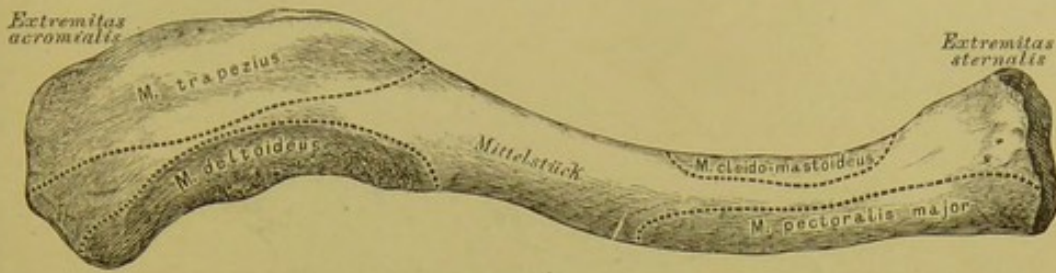


99. Der Brustkorb, *Thorax*, und die Wirbelsäule,  
 von hinten, mit den Ansätzen der breiten und einiger langen  
 Rückenmuskeln.

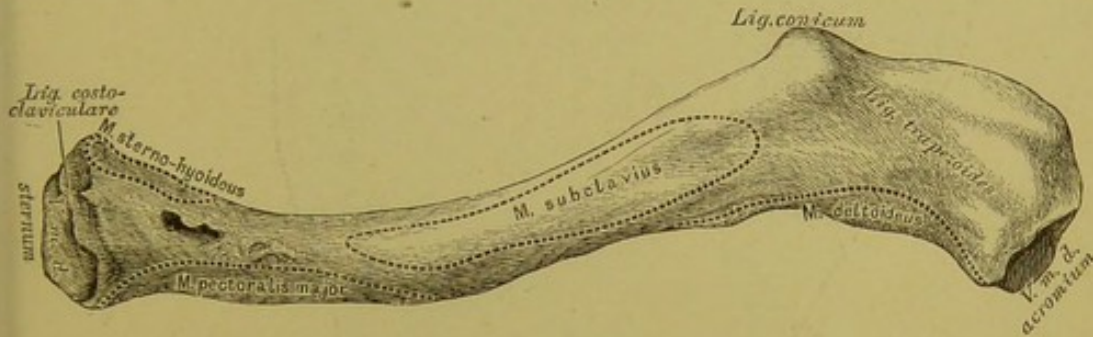




100. Der Brustkorb, *Thorax*, und die Wirbelsäule, von hinten, mit den Ansätzen der tiefen Hals- und Rückenmuskeln.



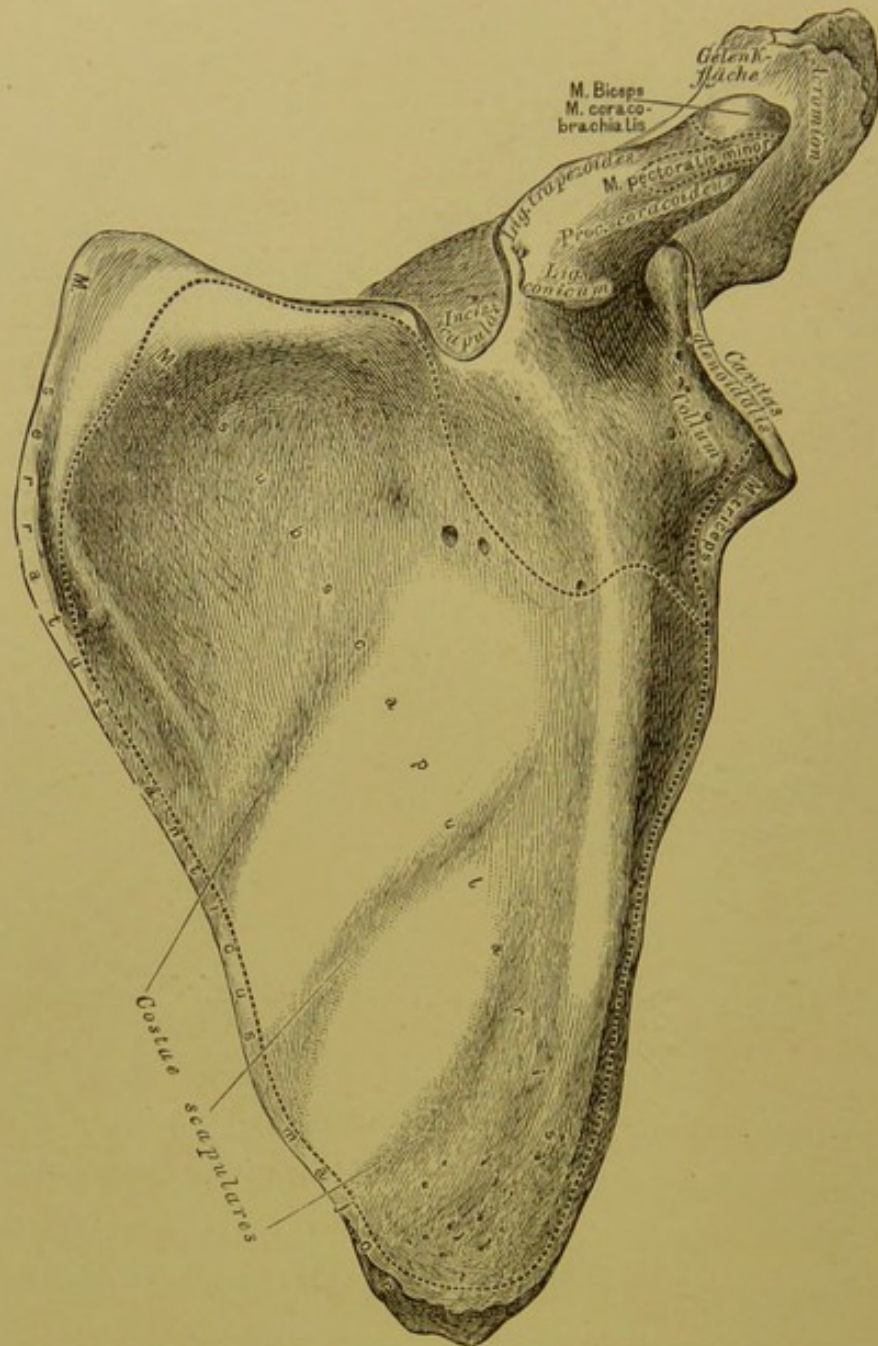
101. Das rechte Schlüsselbein, *Clavicula*, von vorne.



102. Das rechte Schlüsselbein, *Clavicula*, von unten.

Am Schlüsselbein wird unterschieden: das innere Endstück, *Extremitas sternalis*, dessen sattelförmige Gelenkfläche mit der *Incisura clavicularis* des Brustbeins verbunden ist; das äussere Endstück, *Extremitas acromialis*, verbunden mit dem Acromium; und das Mittelstück. Das Schlüsselbein ist S-förmig gekrümmt, so dass die inneren zwei Dritttheile nach vorne convex, das äussere Drittel aber nach vorne concav erscheinen.

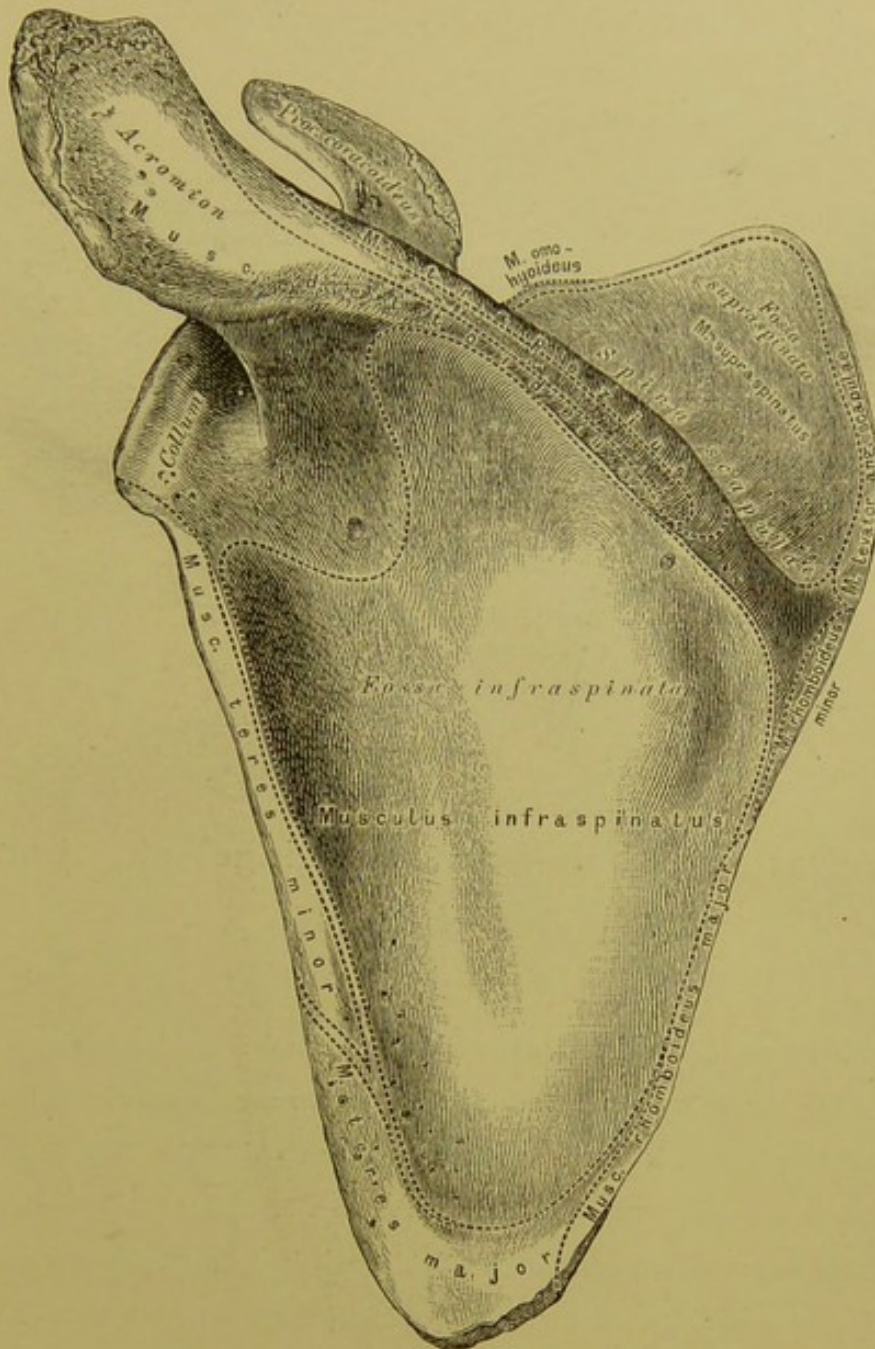




### 103. Das linke Schulterblatt, *Scapula*, von vorne.

Das Schulterblatt weist auf: eine vordere, eine hintere Fläche, einen inneren, äusseren und oberen Rand, einen unteren, oberen äusseren und oberen inneren Winkel, endlich zwei Fortsätze. Der Knochen bedeckt die Hinterfläche der 2. bis 7.—8. Rippe.

Die vordere Fläche ist etwas concav, mit 3—5 Leisten, *Costae scapulares* (zu Muskelansätzen), versehen. Der kürzeste obere Rand besitzt an seinem äusseren Ende die tiefe *Incisura scapulae*. Am oberen äusseren, verdickten Winkel ist die Gelenkgrube für den Oberarmkopf, *Cavitas glenoidalis*; die Furche zwischen dieser und dem übrigen Knochen heisst Hals, *Collum*.

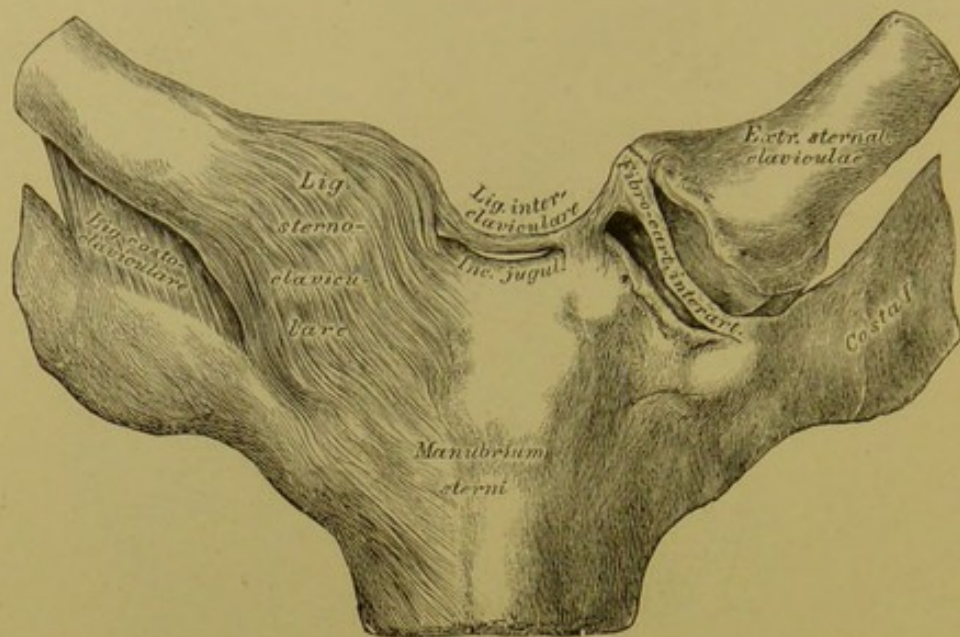


#### 104. Das linke Schulterblatt, *Scapula*, von hinten.

Die hintere Fläche des Schulterblattes wird durch die Schultergräte, *Spina scapulae*, in die Ober- und Untergrätengrube, *Fossa supra- et infraspinata*, abgetheilt. Die Schultergräte verlängert sich in die breite, über die Gelenkfläche vorragende Grätenecke, *Acromium*, die durch eine Gelenkfläche mit dem Schlüsselbeine verbunden ist. Der zweite Fortsatz heisst Rabenschnabelfortsatz, *Processus coracoideus*, und entspringt zwischen *Incisura scapulae* und *Cavitas glenoidalis*, über welche letztere er sich nach vorne und aussen wegbiegt.

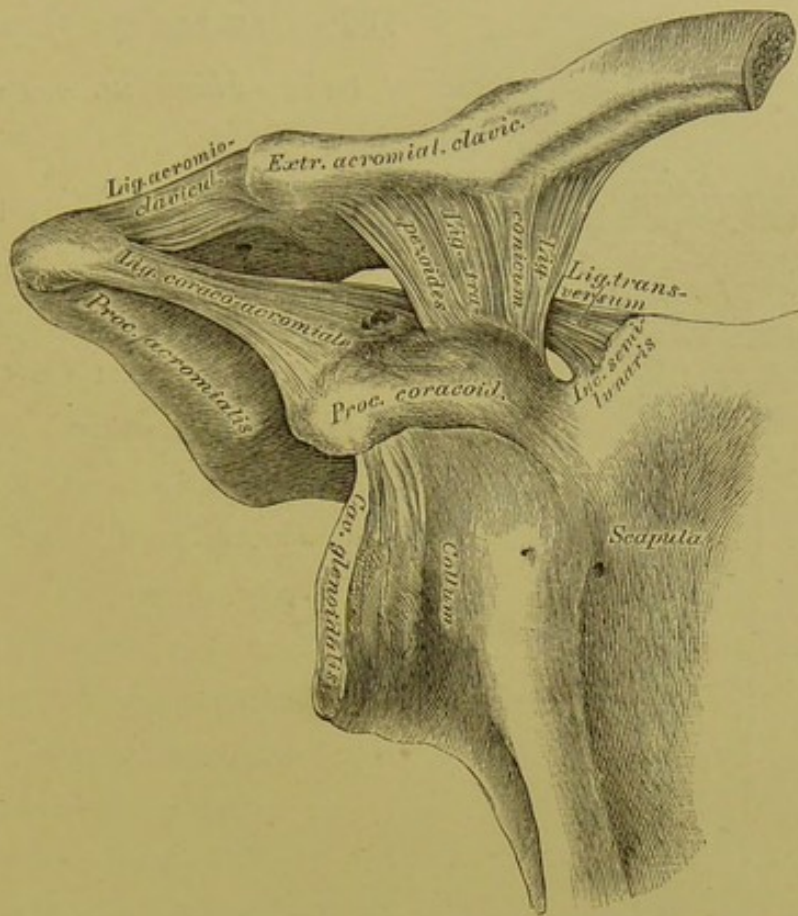
Das Schulterblatt ist durch Gelenke mit dem Schlüsselbeine und dem Oberarmbeine in Verbindung.





**105.** Das Brustbein-Schlüsselbeingelenk, *Articulatio sterno-clavicularis.*

Die fibröse Kapsel dieses Gelenkes ist besonders an der vorderen Fläche stark; die Verstärkung wird als *Ligamentum sterno-claviculare* aufgefasst; die Gelenkhöhle ist durch einen Zwischenknorpel abgetheilt, dessen Peripherie mit der fibrösen Kapsel innig verbunden erscheint. Als Verstärkungsbänder dienen: das zwischen beiden Schlüsselbeinen ausgespannte *Ligamentum interclaviculare* und das vom ersten Rippenknorpel zur unteren rauhen Fläche der *Extremitas sternalis* des Schlüsselbeins ziehende *Ligamentum costo-claviculare*.



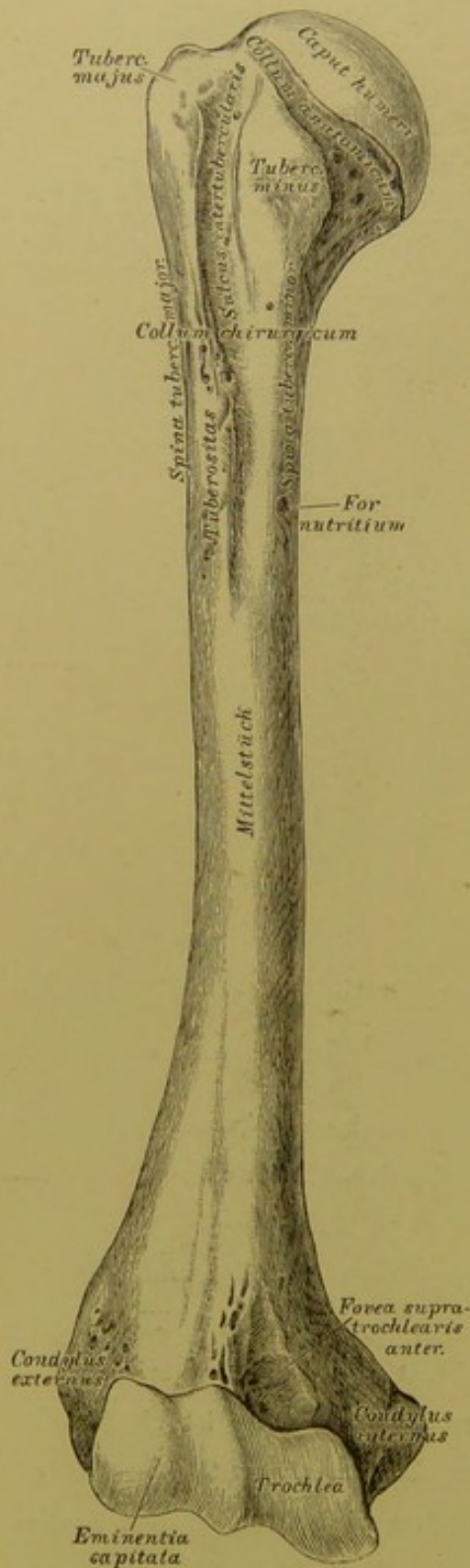
### 106. Das rechte Schlüsselbein-Schulterblattgelenk, *Articulatio acromio-clavicularis.*

Die fibröse Kapsel dieses Gelenkes wird durch das *Ligamentum acromio-claviculare* verstärkt; in der Gelenkhöhle findet sich ein Zwischenknorpel in verschiedenem Grade entwickelt vor.

Das Schlüsselbein wird an den *Proc. coracoideus* durch das kräftige *Ligamentum coraco-claviculare* befestigt, dessen vorderer dreieckiger Theil *Ligamentum conicum*, dessen hinterer viereckiger Theil *Ligamentum trapezoïdes* heisst.

Zwischen dem *Acromium* und dem *Processus coracoideus* ist als fibröses Gewölbe das starke *Ligamentum coraco-acromiale* ausgespannt. Die *Incisura semilunaris* am oberen Rande des Schulterblattes wird durch ein *Ligamentum transversum* in ein Loch (zum Durchtritte des *Nerv. suprascapularis*) umgewandelt.





### 107. Das rechte Oberarmbein, *Humerus*, von vorne.

Das Oberarmbein bildet an seinem oberen Ende den überknorpelten Kopf, *Caput humeri*; die Furche unter demselben heisst das *Collum humeri anatomicum*, während das *Collum chirurgicum* an der Insertionsstelle des *M. teres major* liegt (Fig. 109). Unter der Furche springt nach vorne der kleinere Höcker vor, *Tuberculum minus*, nach aussen der grössere Höcker, *Tuberculum majus*; zwischen beiden verläuft der *Sulcus intertubercularis* (für die Sehne des langen Kopfes des *M. biceps*). Von den Höckern zieht die *Spina tuberculi majoris* und die *Spina tuberculi minoris* herab.

An der äusseren Fläche des dreiseitigen Mittelstückes liegt eine Tuberosität (Ansatzstelle des *M. deltoides*); am oberen Drittel der inneren Kante das *Foramen nutritium*.

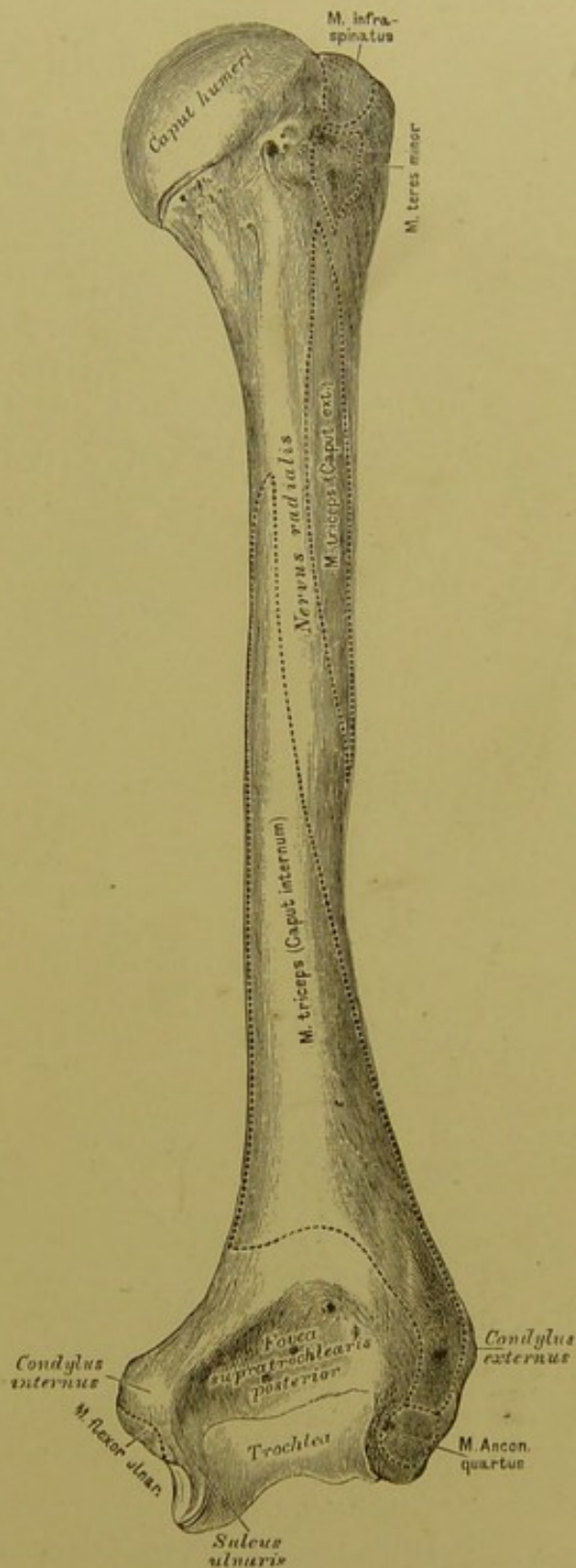
Am unteren Ende des Oberarmbeines erscheinen: die Rolle, *Trochlea*, und das Köpfchen, *Eminentia capitata*; erstere zur Gelenkverbindung mit der Ulna, letzteres zur Gelenkverbindung mit dem Radius.

## 108. Das rechte Oberarmbein, *Humerus*, von hinten.

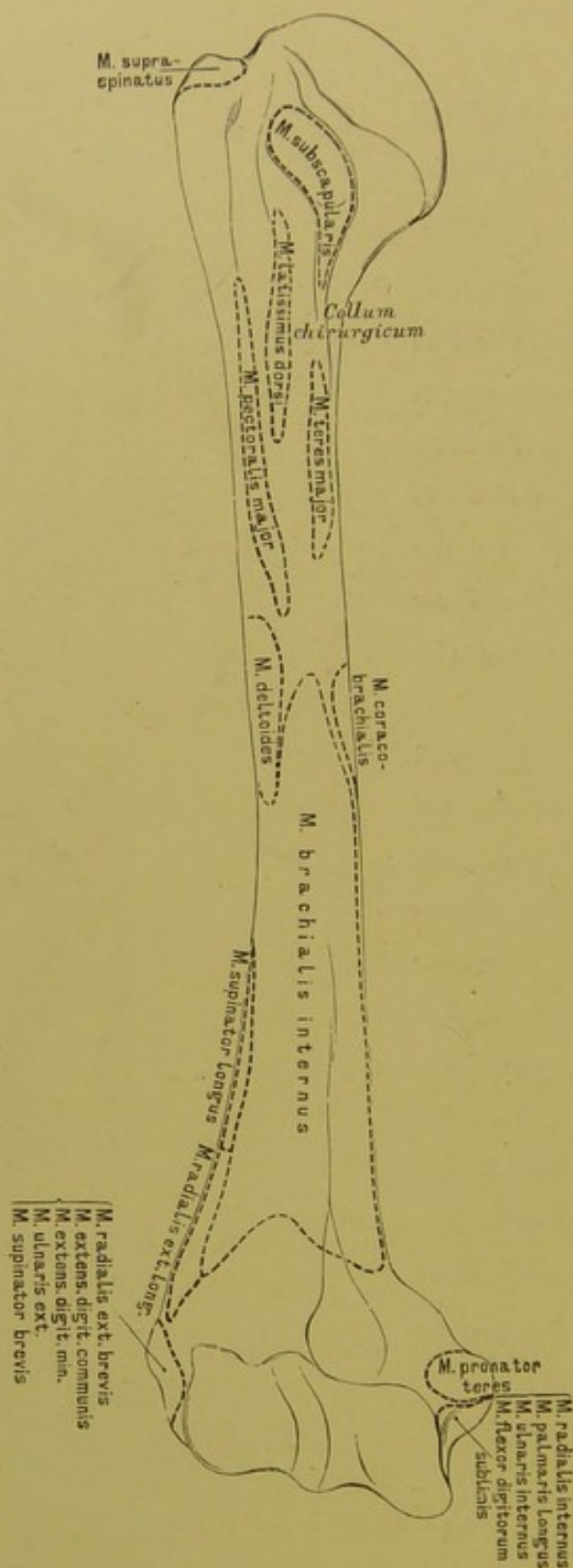
Ueber der Rolle liegt an der Vorderseite die seichte *Fovea supratrochlearis anterior* (für den *Proc. coronoideus ulnae*) (Fig. 107), an der Hinterseite die tiefe *Fovea supratrochlearis posterior* (für das *Olecranon ulnae*).

Oberhalb der Rolle und des Köpfchens ragt nach innen der grössere *Condylus internus*, nach aussen der kleinere *Condylus externus* vor; ersterer dient zum Ansätze der Beugemuskeln, letzterer zum Ansätze der Streckmuskeln der Hand. Zwischen der Rolle und dem *Condylus internus* verläuft an der hinteren Seite eine Furche, *Sulcus ulnaris* (für den *Nerv. ulnaris*).

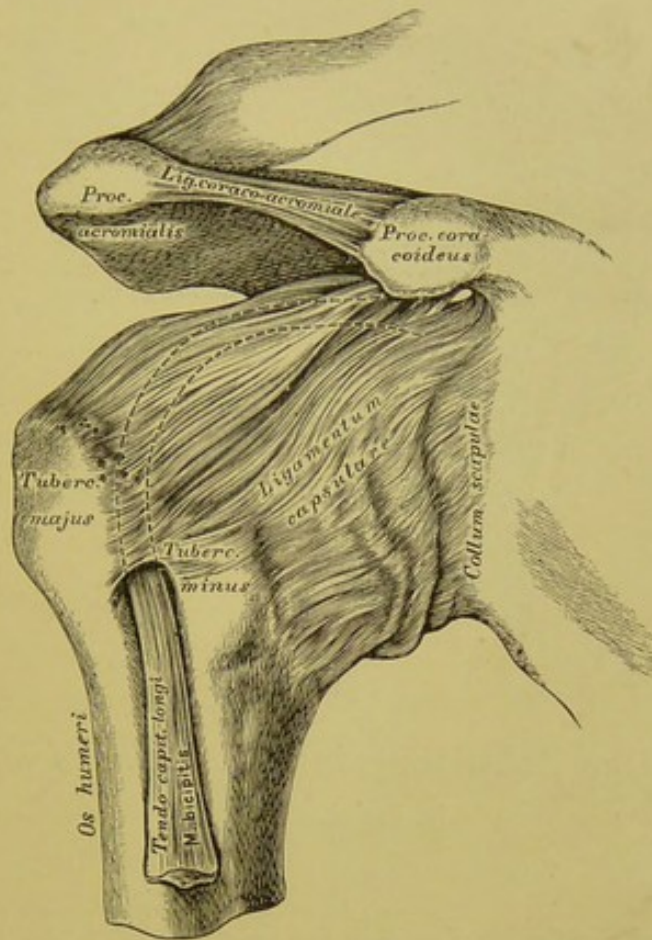
Das Oberarmbein ist gelenkig mit drei Knochen verbunden: mit dem Schulterblatte, der Ellbogenröhre und der Armspindel.







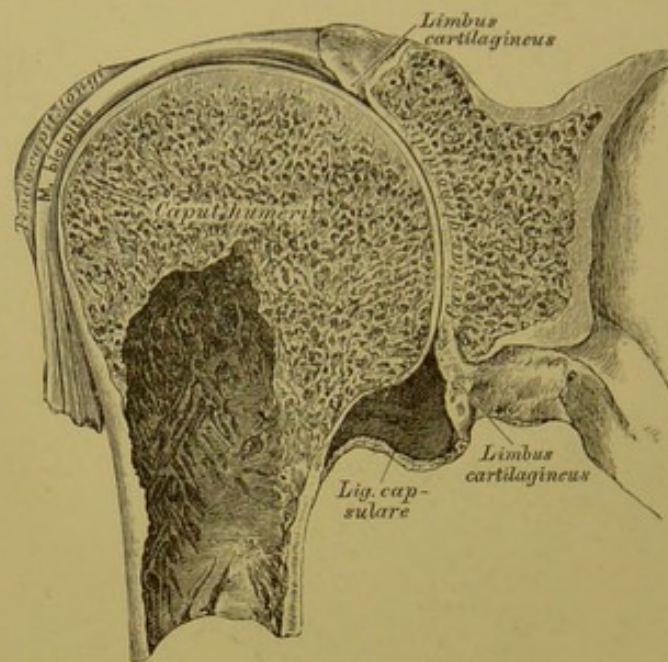
109. Das rechte Oberarmbein, *Humerus*,  
von vorne, mit den Muskelausätzen.



### 110. Das rechte Schultergelenk, *Articulatio humeri*.

Das Schultergelenk ist von einer schlaffen fibrösen Kapsel eingehüllt, deren verstärkte Faserzüge auch als *Ligamentum coraco-brachiale*, *Lig. glenoideo-brachiale internum* und *Lig. glenoideo-brachiale inferius* aufgefasst werden (Schlemm). Das Gelenk ist allseitig frei, nur am oberen Umfange wird es durch das brückenförmig zwischen *Acromium* und *Proc. coracoideus* gespannte *Lig. coraco-acromiale* geschützt. Die fibröse Kapsel, welche vom Umfange der *Cavitas glenoidalis* des Schulterblattes bis zum anatomischen Halse des Oberarmbeines reicht, überbrückt den *Sulcus intertubercularis* zwischen beiden Oberarmbeinhöckern, wodurch die Furche in einen Kanal umgewandelt wird.





### III. Das Schultergelenk, *Articulatio humeri*, im Durchschnitte.

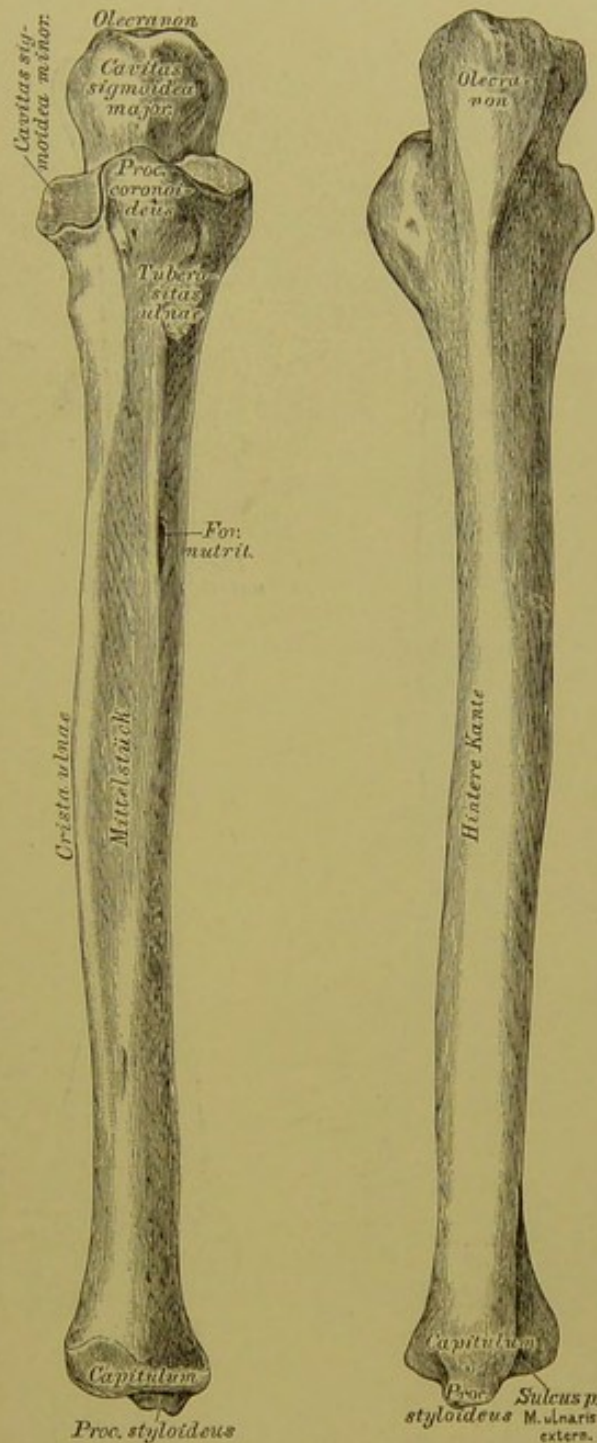
Der Rand der *Cavitas glenoidalis* des Schulterblattes wird ringsum durch den *Limbus cartilagineus* vertieft. Die fibröse und die sie bekleidende Synovialkapsel baucht sich, wie bei allen Gelenken, der Stellung der das Gelenk constituirenden Knochen entsprechend, an variablen Stellen aus. In dem zum Kanale umgewandelten *Sulcus intertubercularis* läuft die Sehne des langen Kopfes des *M. biceps*; die Sehne wird bis zu ihrem Ursprunge an der höchsten Stelle des *Limbus cartilagineus* von einer Duplicatur der Synovialkapsel eingehüllt; diese Hülle erstreckt sich nach unten bis zur Insertionsstelle des *M. pectoralis major* (Fig. 109).

Das obere Ende der *Ulna* zeigt einen tiefen Ausschnitt, die *Cavitas sigmoidea major*; die obere Ecke desselben bildet der Hakenfortsatz, *Olecranon* (auch *Processus anconaeus*), die untere Ecke der Kronenfortsatz, *Processus coronoideus*. Seitlich von letzterem befindet sich die *Cavitas sigmoidea minor* zur Verbindung mit dem Köpfchen des *Radius*; unter demselben die *Tuberositas ulnae* (zur Anheftung des *M. brachialis internus*).

Das dreieckige Mittelstück schärft sich an der dem *Radius* zugewendeten Kante zur *Crista ulnae* zu.

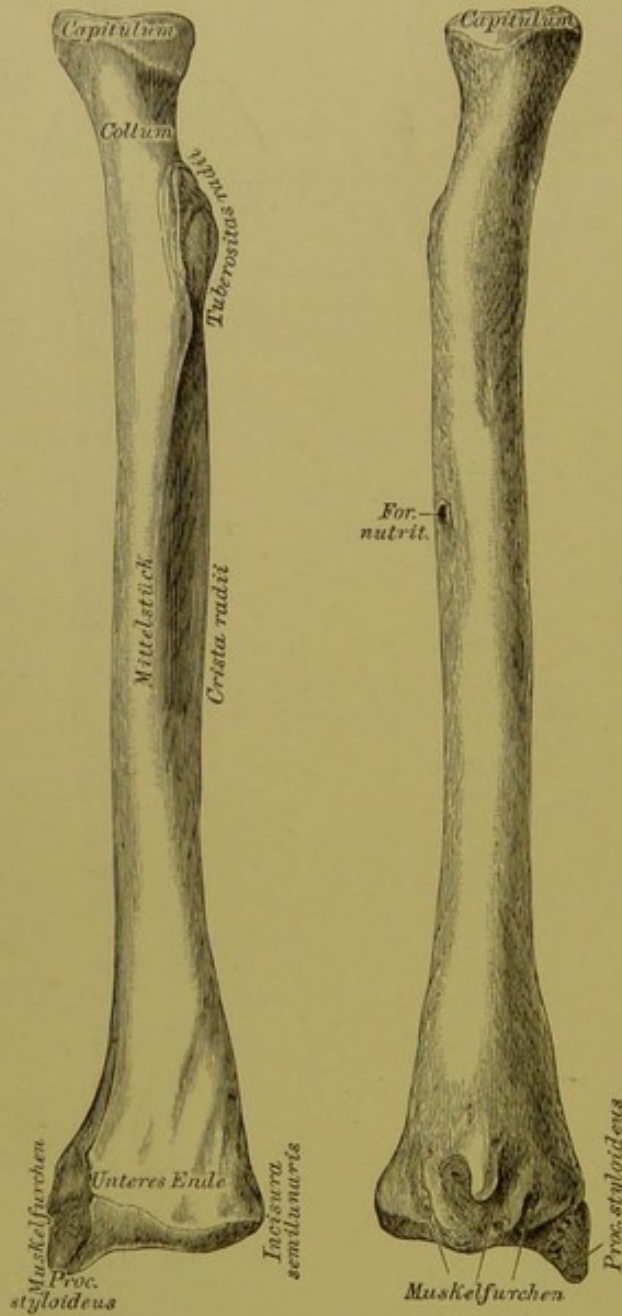
Das untere Ende heisst Köpfchen, *Capitulum*; dasselbe besitzt eine Gelenkfläche, die sich auch auf den dem *Radius* zugekehrten Rand erhebt. An seinem hinteren Umfange springt der *Processus styloideus ulnae* vor.

Die *Ulna* articulirt mit dem Oberarmbeine und mit dem *Radius*.



112. Die rechte Ellbogenröhre, *Ulna*, von vorne. 113. Die rechte Ellbogenröhre, *Ulna*, von hinten.





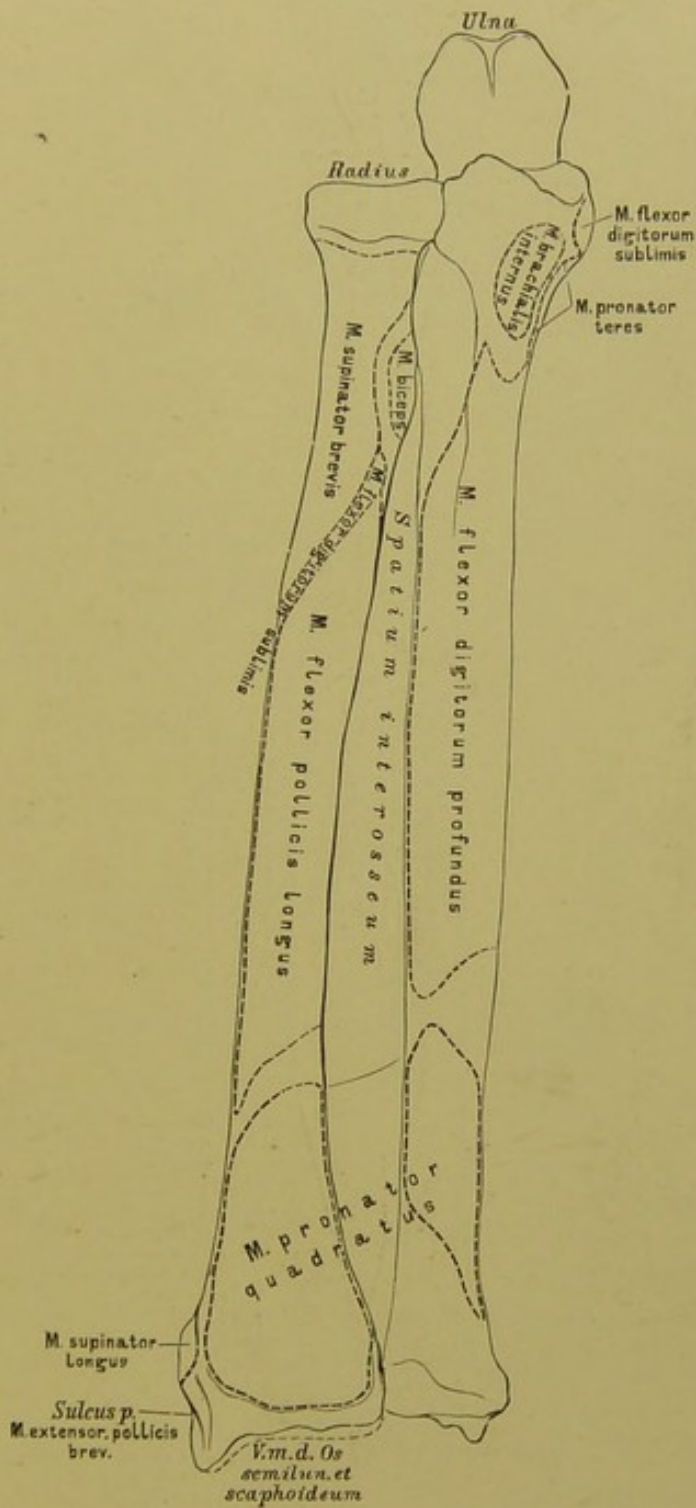
114. Die rechte Armspindel, Radius, von vorne. 115. Die rechte Armspindel, Radius, von hinten.

Das obere Ende des Radius bildet das Köpfchen, *Capitulum radii*, mit einer mässig vertieften Gelenkfläche; der verschmälerte Theil unter dem Köpfchen ist der Hals. Unter letzterem liegt die *Tuberositas radii* (für die Insertion des *M. biceps*).

Das dreiseitige Mittelstück wendet seine scharfste Kante, die *Crista radii*, der entsprechenden Kante der *Ulna* zu.

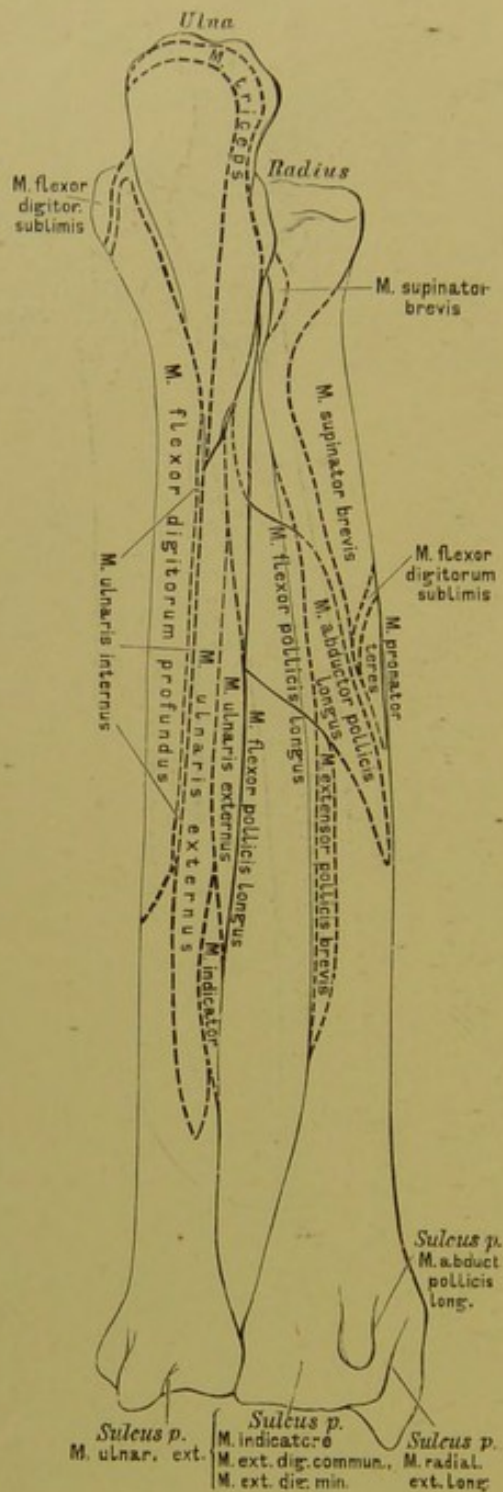
Das verbreiterte untere Ende weist eine nach unten gekehrte Gelenkfläche auf, eine zweite halbmondförmige kleine Gelenkfläche, die *Incisura semilunaris radii*, dort, wo es mit dem *Capitulum ulnae* zusammenstösst. An der diesem Ausschnitte entgegengesetzten (äusseren) Seite steht der *Processus styloideus radii*.

Der Radius ist mit vier Knochen verbunden: dem Oberarmbeine, der Ulna, dem Kahn- und Mondbeine, mit allen gelenkig.

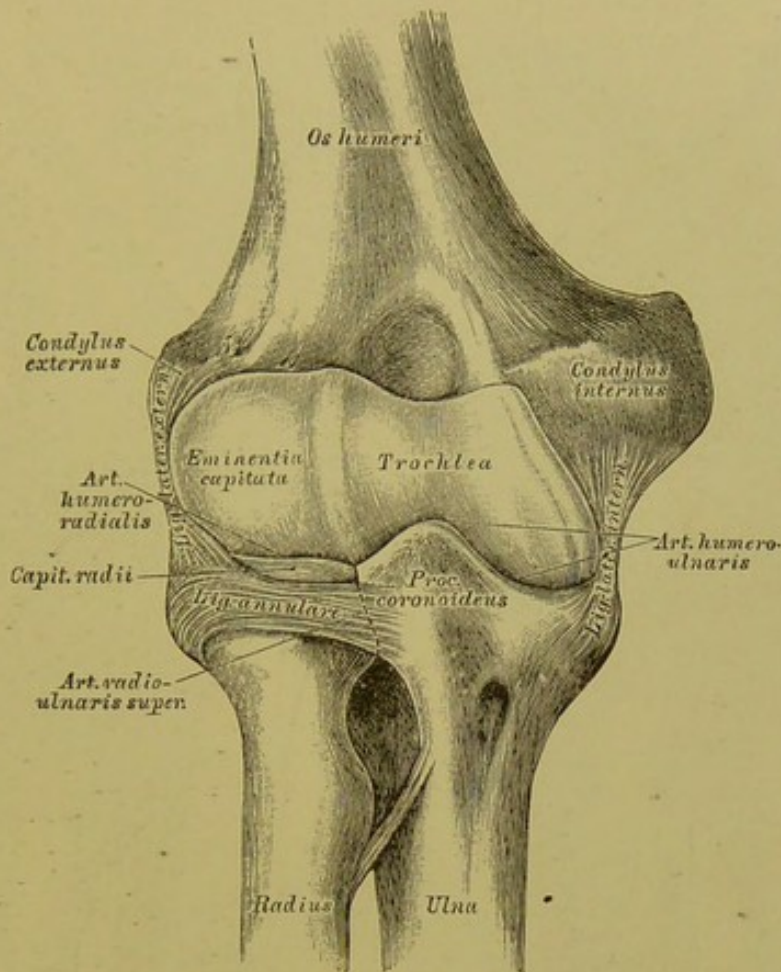


116. Die Knochen des rechten Vorderarmes, *Radius* und *Ulna*, von vorne, mit den Muskelansätzen und Muskelrinnen.





117. Die Knochen des rechten Vorderarmes, *Radius* und *Ulna*, von hinten, mit den Muskelausätzen und Muskelrinnen.



### 118. Das rechte Ellbogengelenk, *Articulatio cubiti*,

von vorne.

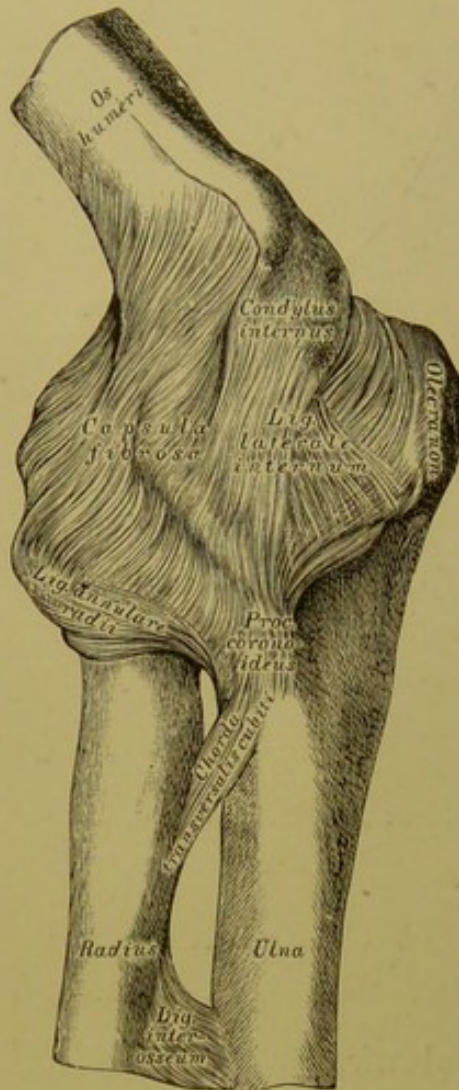
Das Ellbogengelenk wird durch drei Knochen constituirt: das Oberarmbein, die Ulna und den Radius; dasselbe besteht auch aus drei Gelenken, und diese sind:

1. Die *Articulatio humero-ulnaris*, gebildet einerseits von der Rolle des Oberarmbeines, andererseits von der *Cavitas sigmoidea major* der Ulna (Beugung — Streckung);

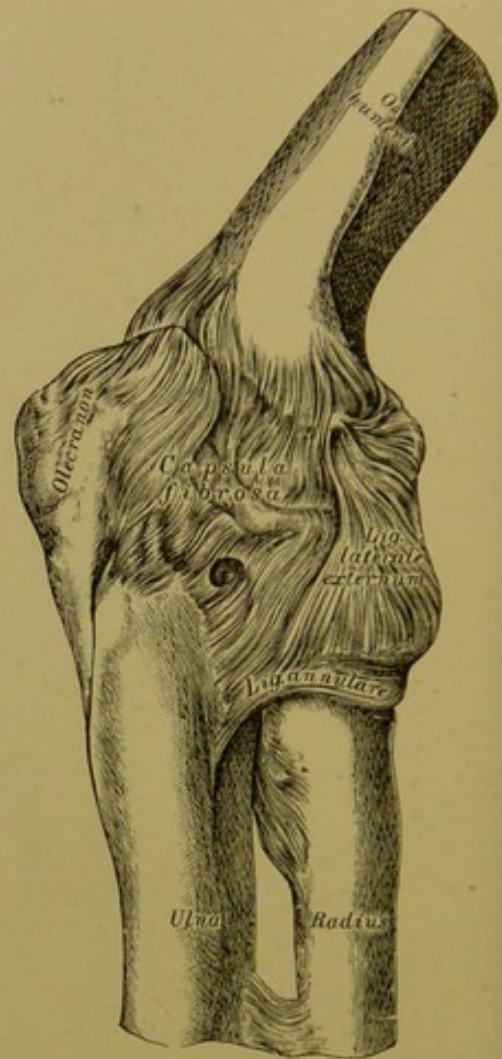
2. die *Articulatio humero-radialis*, gebildet einerseits von der *Eminentia capitata* des Oberarmbeines, andererseits von der napfförmigen Gelenkfläche des *Capitulum radii* (Beugung — Streckung);

3. die *Articulatio radio-ulnaris superior*, gebildet einerseits vom überknorpelten *Capitulum radii*, andererseits von der *Cavitas sigmoidea minor* der Ulna (Pronation — Supination).



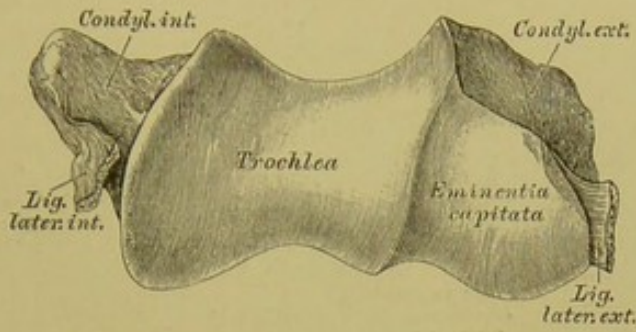


**119.** Das innere Seitenband des rechten Ellbogengelenkes, *Lig. laterale internum*.



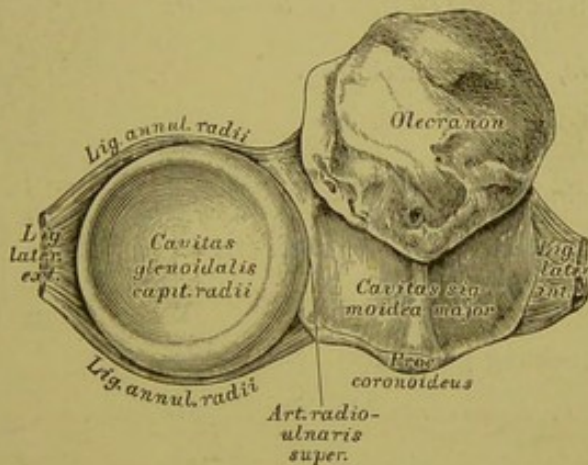
**120.** Das äussere Seitenband des rechten Ellbogengelenkes, *Lig. laterale externum*.

Die drei das Ellbogengelenk zusammensetzenden Gelenke besitzen eine gemeinsame fibröse Kapsel, die oberhalb der Rolle und der *Eminentia capitata* des Oberarmbeines inserirt und bis an den Rand der *Cavitas sigmoidea major* der Ulna herabreicht; an den Radius ist dieselbe nicht direct befestigt, sondern übergeht in das Ringband, *Ligamentum annulare*, welches das Radiusköpfchen umgreift und am vorderen und hinteren Ende der *Cavitas sigmoidea minor* der Ulna haftet. Auch von den zwei Seitenbändern ist nur das innere direct an die Ulna befestigt; während das äussere im *Ligamentum annulare radii* aufgeht.



**121.** Die das Ellbogengelenk constituirenden Gelenkflächen des Oberarmbeines, in der Vogelsicht.

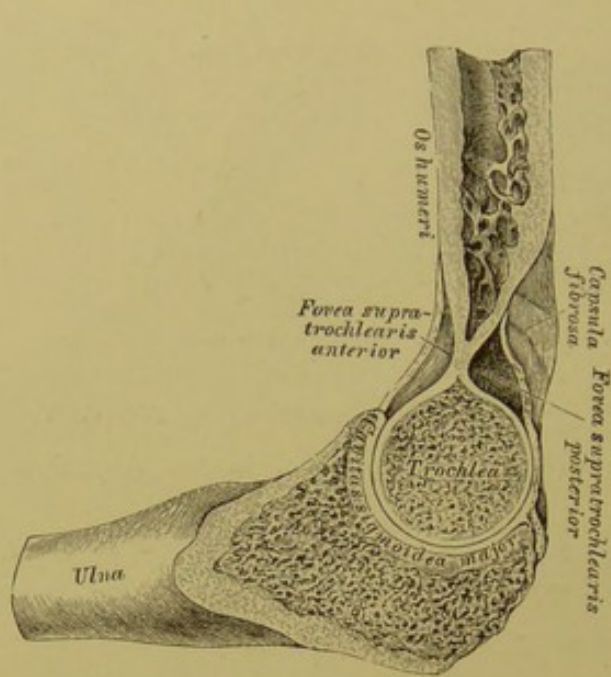
Die Rolle, *Trochlea*, dient zur Gelenkverbindung mit dem grossen Halbmondausschnitte der Ulna; das Köpfchen, *Eminentia capitata*, zur Gelenkverbindung mit dem Gelenkgrübchen des Radius.



**122.** Die das Ellbogengelenk constituirenden Gelenkflächen des Radius und der Ulna, in der Vogelsicht.

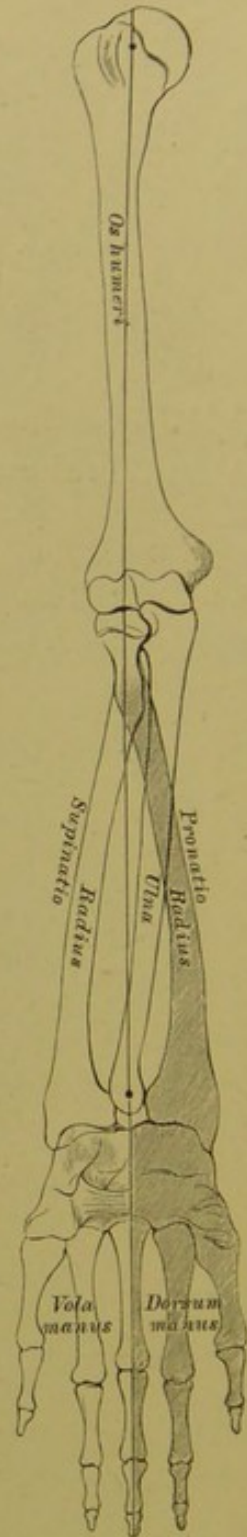
Der grosse Halbmondausschnitt, *Cavitas sigmoidea major ulnae*, umfasst die Rolle des Oberarmbeines; der diesen Ausschnitt in zwei Hälften theilende First entspricht der Furche der Rolle. Der Gelenknopf des Radiusköpfchens, *Cavitas glenoidalis capituli radii*, gleitet auf der *Eminentia capitata* des Oberarmbeines, sowohl bei Beugung und Streckung, wie bei Pronation und Supination.



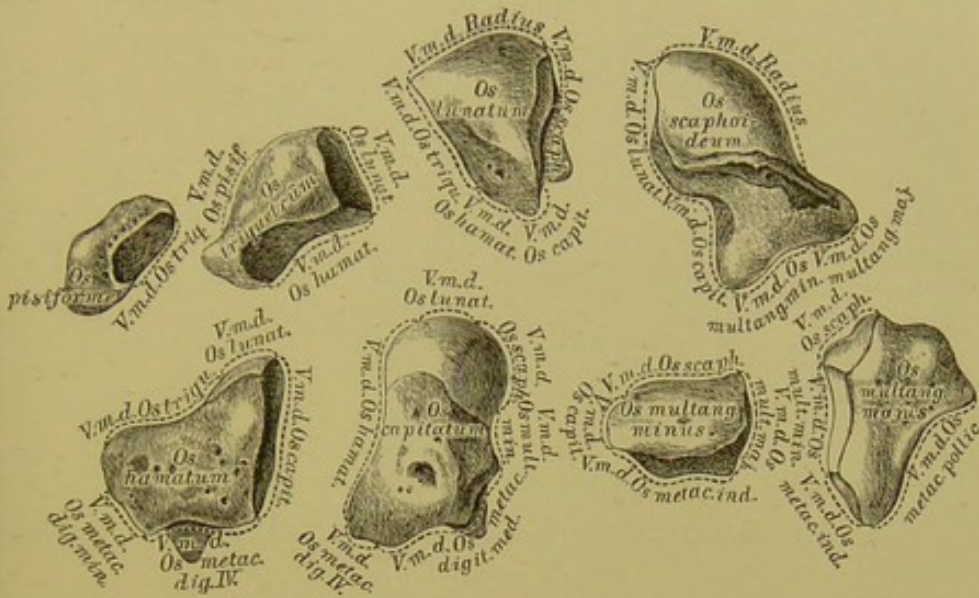


**123.** Die rechte *Articulatio humero-ulnaris*, im Durchschnitte.

Am Durchschnitte sind die Formen der *Trochlea* und der *Cavitas sigmoidea major ulnae* ersichtlich; der Durchschnitte ist in der Mittellage zwischen Beugung und Streckung gezeichnet. Bei Hyperflexion stösst der *Processus coronoideus* der Ulna in der *Fovea supra-trochlearis anterior*, bei Hyperextension das *Olecranon* in der *Fovea supra-trochlearis posterior* an die, beide *Foveae* von einander trennende knöchernerne Scheidewand an.



**124.** Die Pronations- und Supinationsbewegung des Radius und der Hand.



## 125—132. Die Knochen der rechten Handwurzel,

*Ossa carpi*, von der Dorsalseite.

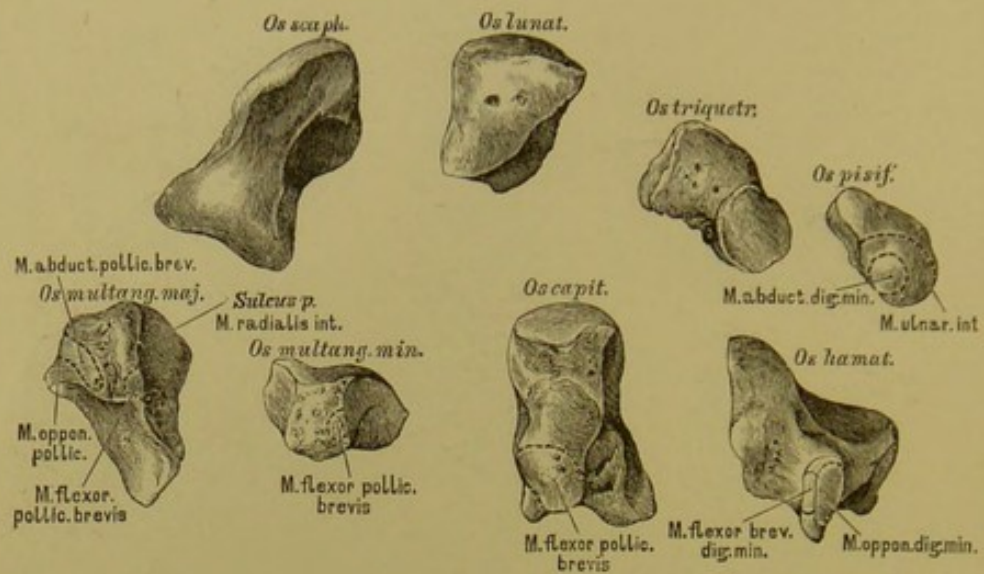
Die Handwurzel, *Carpus*, wird durch acht von straffen Bandmassen zusammengehaltenen kleinen Knochen gebildet; diese sind von der Radial- gegen die Ulnarseite hin gezählt:

Obere Reihe: 1. Das Kahnbein, *Os scaphoideum*; 2. das Mondbein, *Os lunatum*; 3. das dreieckige oder Pyramidenbein, *Os triquetrum s. pyramidale*; 4. das Erbsenbein, *Os pisiforme*, welches letzteres mit den Vorderarmknochen in keiner Gelenkverbindung steht.

Untere Reihe: 5. Das grosse vieleckige oder Trapezbein, *Os multangulum majus s. Os trapezium*; 6. das kleine vieleckige oder Trapezoïdbein, *Os multangulum minus s. Os trapezoides*; 7. das Kopfbein, *Os capitatum*; 8. das Hakenbein, *Os hamatum*.

Die Verbindungen der einzelnen Knochen sind aus der Zeichnung ersichtlich.





133—140. Die Knochen der rechten Handwurzel,  
*Ossa carpi*, von der Volarseite.

An den Handwurzelknochen werden sechs Gegenden unterschieden: eine obere, eine untere Gegend; dann eine Dorsal-, eine Volargegend; endlich eine Radial- und eine Ulnargegend. Die Dorsalgegend sämtlicher Knochen stellt einen convexen, die Volargegend derselben einen concaven Bogen dar. In der Hohlhand bilden die ersten und letzten Knochen der oberen und der unteren Reihe Vorsprünge, *Eminentiae carpi radiales* und *ulnares*. Höcker des *Os scaphoideum* und des *Os trapezium* bilden die ersteren; das *Os pisiforme* und der Hakenfortsatz des *Os hamatum* die letzteren.

141. Mittelhandknochen, *Os metacarpi*,  
des rechten Mittelfingers, von der Dorsalseite.



Das erste Glied, *Phalanx prima*,  
des rechten Mittelfingers, von der Dorsalseite.



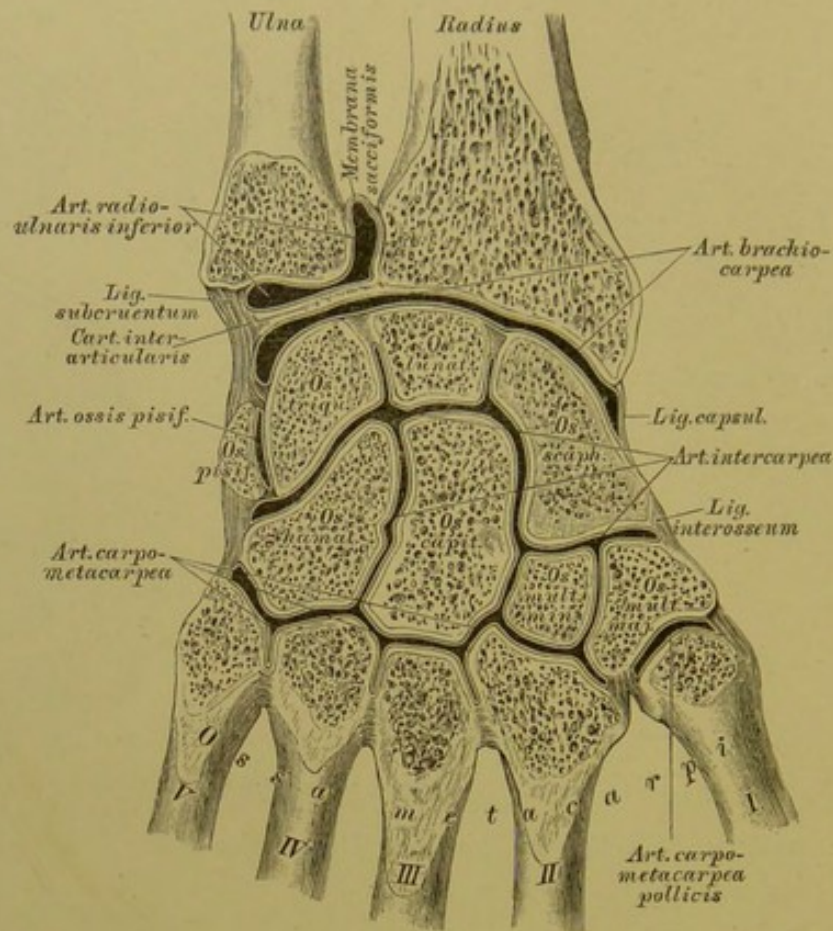
Das zweite Glied, *Phalanx secunda*,  
des rechten Mittelfingers, von der Dorsalseite.



Das dritte Glied, *Phalanx tertia*,  
des rechten Mittelfingers, von der Dorsalseite.



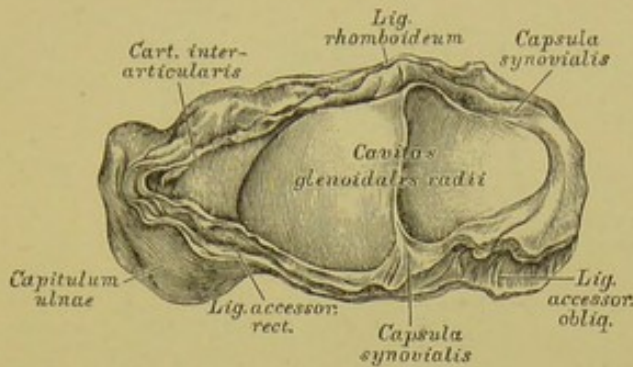




## 142. Die rechten Handwurzel- und Mittelhandgelenke, im Durchschnitte.

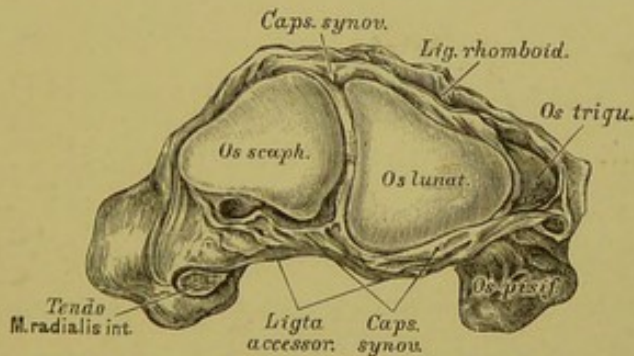
An der Handwurzel kommen folgende Gelenke in Betracht:

1. die *Articulatio radio-ulnaris inferior* zwischen *Capitulum ulnae*, *Incisura semilunaris radii* und oberer Fläche der *Cartilago interarticularis* (Axendrehung);
2. die *Articulatio brachio-carpea seu Articulatio carpi* zwischen der unteren Gelenkfläche des Radius, der unteren Fläche der *Cartilago interarticularis* einerseits und der gewölbten oberen Fläche der drei ersten Handwurzelknochen der oberen Reihe andererseits (Beugung — Streckung, Abduction — Adduction der Hand);
3. die *Articulatio intercarpea* zwischen der oberen und unteren Handwurzelreihe (geringe Beuge- und Streckbewegung);
4. die *Articulatio ossis pisiformis*, isolirt;
5. die *Articulatio carpo-metacarpea* der vier letzten Mittelhandknochen mit der unteren Handwurzelreihe (straffe Gelenke, minimale Bewegung in jeder Richtung);
6. die *Articulatio carpo-metacarpea pollicis*, isolirt (Sattelgelenk, Beugung — Streckung, Ab- und Adduction).



**143.** Die die *Articulatio carpi* constituirenden Gelenkflächen des Radius und des Zwischenknorpels, in der Vogelsicht.

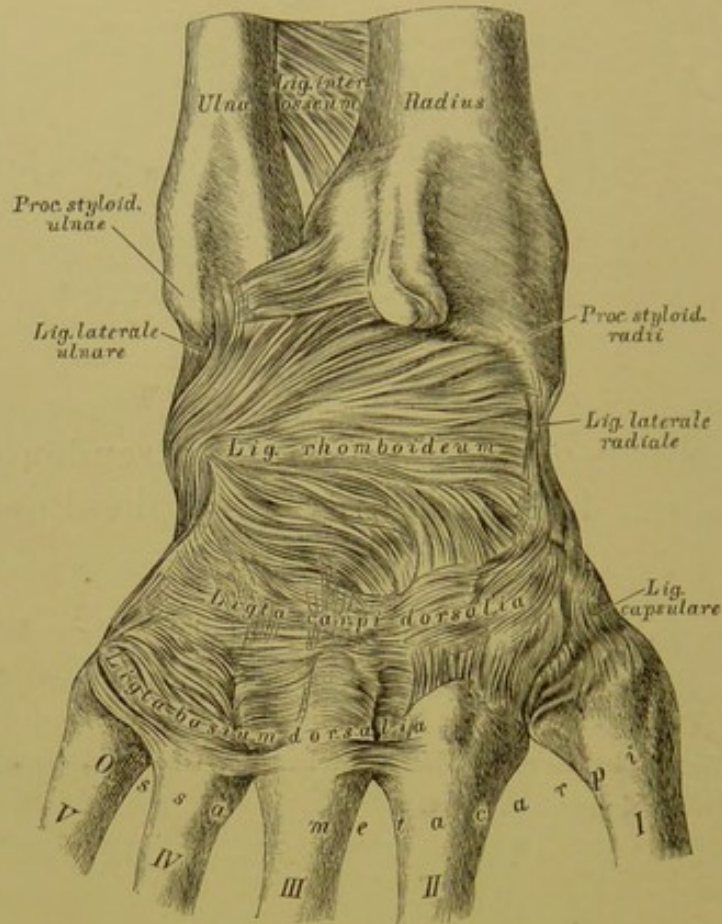
Die untere Gelenkfläche des Radius ist durch einen First in zwei Hälften getheilt, zur Gelenkverbindung mit dem *Os scaphoideum* und *Os lunatum*; in der Verlängerung dieser Fläche liegt die untere Fläche der *Cartilago interarticularis*, welche zwischen das Köpfchen der Ulna und die obere Fläche des *Os triquetrum* eingeschoben ist.



**144.** Die die *Articulatio carpi* constituirenden Gelenkflächen der oberen Handwurzelreihe, in der Vogelsicht.

Die oberen Gegenden der drei ersten Knochen der oberen Handwurzelreihe bilden einen überknorpelten convexen Kopf, zur Gelenkverbindung mit den unteren Enden der Vorderarmknochen. Die Verbindung ist zwischen *Os scaphoideum*, *Os lunatum* und *Radius* eine directe; zwischen *Os triquetrum* und *Ulna* eine indirecte.

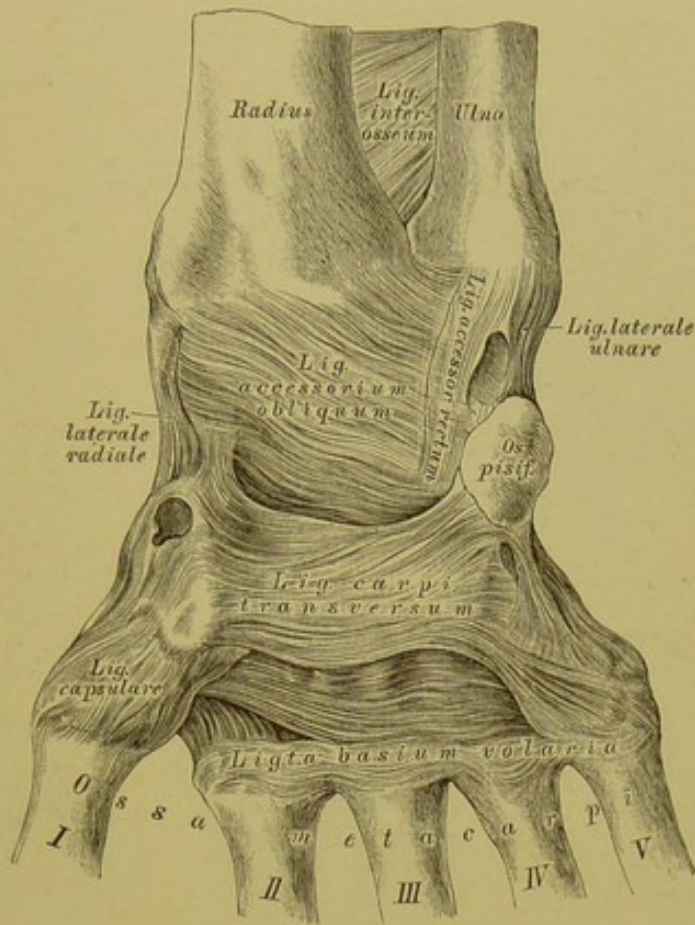




### 145. Die Verstärkungsbänder an der Dorsalseite der rechten Handwurzel.

Die laxe fibröse Kapsel der *Articulatio brachio-carpea* wird an der Dorsalseite durch das breite *Ligamentum rhomboideum* verstärkt, welches vom Radius zum *Os lunatum* und *Os triquetrum* zieht. Zwischen *Processus styloideus radii* und *Os scaphoideum* ist das *Ligamentum laterale radiale* ausgespannt; zwischen *Processus styloideus ulnae* und *Os triquetrum* das *Ligamentum laterale ulnare seu Funiculus ligamentosus*. Die *Articulatio intercarpea* und die *Articulatio carpometacarpea* werden durch kurze straffe Bänder verstärkt.

Die *Basis ossis metacarpi* des Daumens ist an die Gelenkfläche des *Os trapezium* durch eine laxe fibröse Kapsel festgehalten.

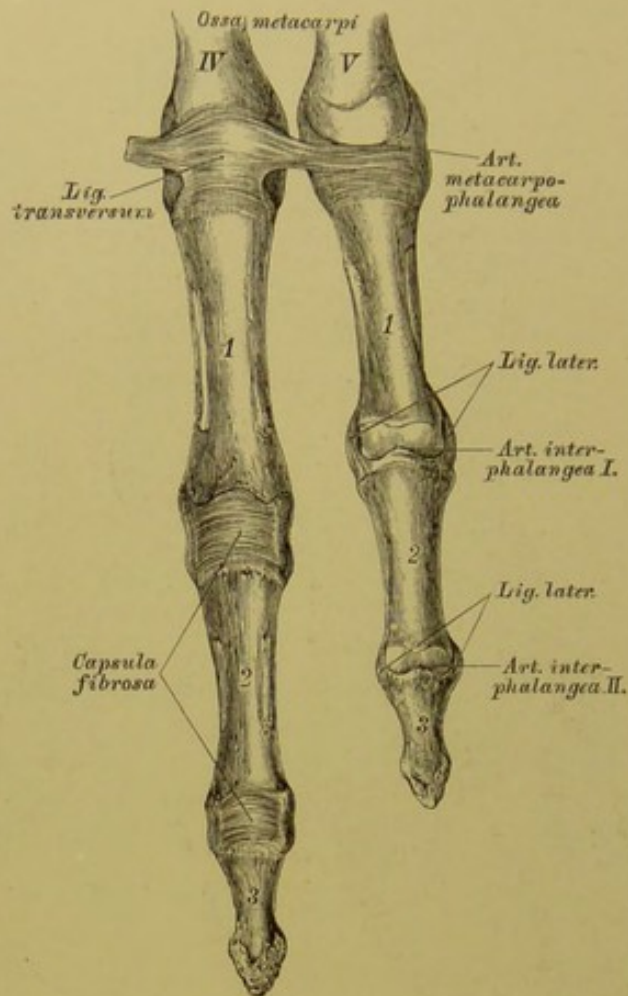


### 146. Die Verstärkungsbänder an der Volarseite der rechten Handwurzel.

Zur Verstärkung der fibrösen Kapsel der *Articulatio brachio-carpea* dienen an der Volarseite das zwischen *Radius* und *Cartilago interarticularis* einerseits und *Os scaph., lunat. und triqu.* andererseits befestigte *Ligamentum accessorium rectum et obliquum*. Zwischen den *Eminentiae carpi radiales* und *ulnares* ist das starke *Ligamentum carpi transversum* ausgespannt, unter welchem die Sehnen der Fingerbeuger verlaufen.

Auch an der Volarseite verstärken kurze straffe Bänder die *Articulatio intercarpea* und die *Articulatio carpo-metacarpea*.





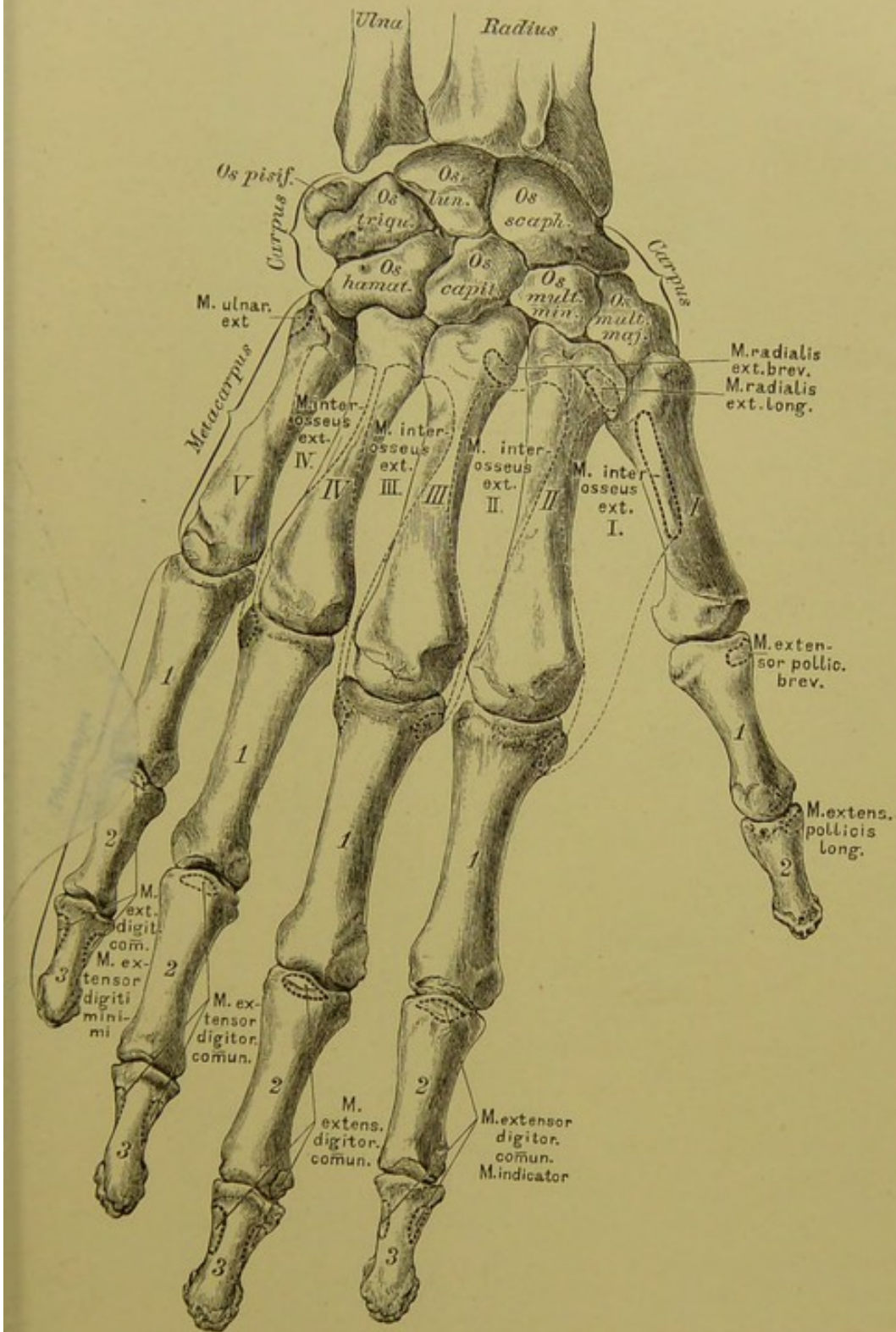
**147.** Die Fingergelenke des vierten und fünften Fingers der rechten Hand, von der Volarseite.

An jedem Finger wird unterschieden:

1. Die *Articulatio metacarpo-phalangea* zwischen Köpfchen des Mittelhandknochens und Basis der ersten Phalanx; die fibröse Kapsel ist an der Volarseite knorpelig verdickt — *Ligamentum transversum*; die Seitenbänder schwach. Die *Art. metacarpo-phalangea pollicis* ist ein Winkelgelenk (Beugung — Streckung); die übrigen Finger besitzen daselbst freie Gelenke (Beugung — Streckung, Ab- und Adduction).

2. Die *Articulatio interphalangea prima* zwischen Köpfchen der ersten und Basis der zweiten Phalanx (Beugung — Streckung).

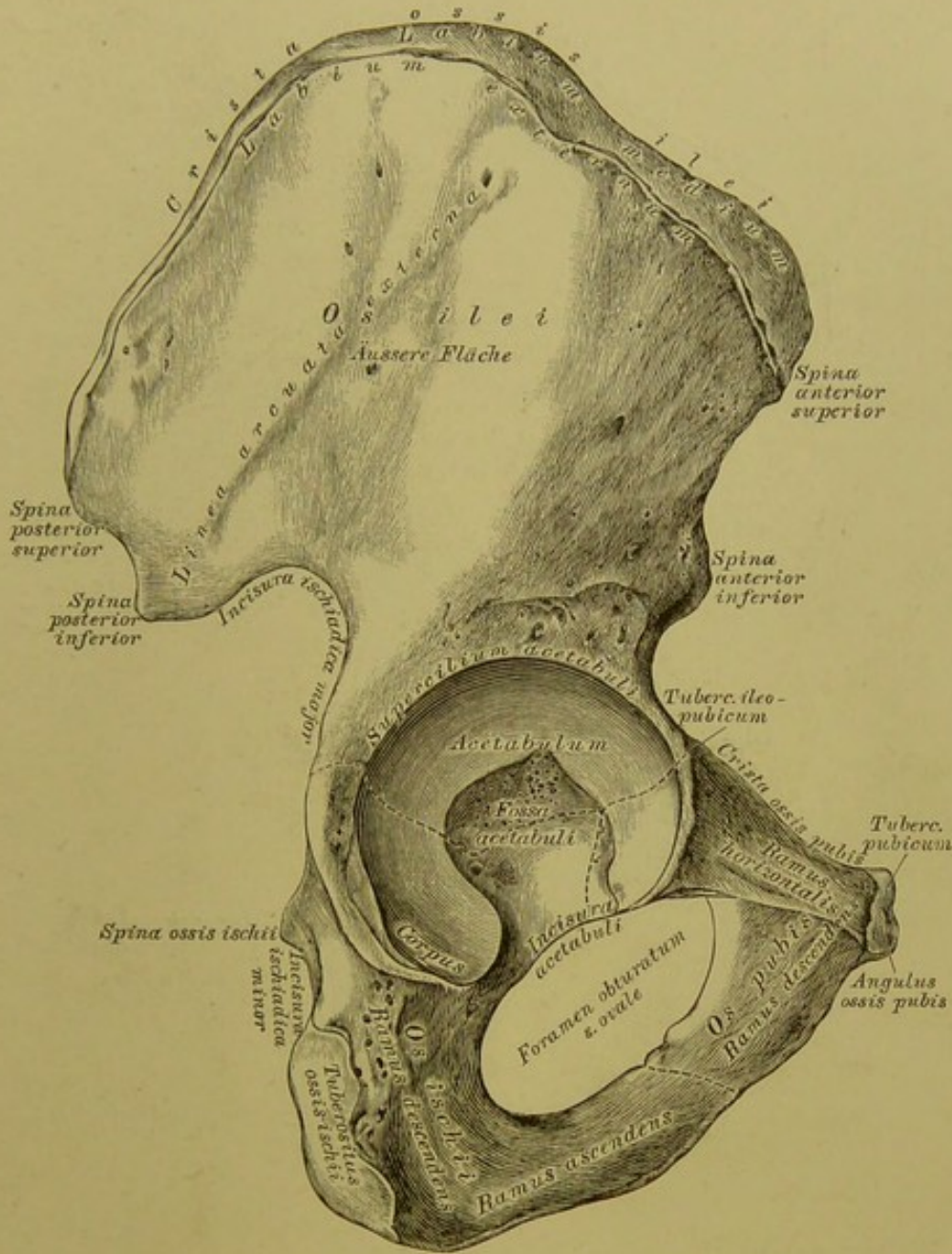
3. Die *Articulatio interphalangea secunda* zwischen Köpfchen der zweiten und Basis der dritten Phalanx (Beugung — Streckung). 2. und 3. haben starke Seitenbänder.



148. Die Knochen der rechten Hand, von der Dorsalseite, mit den Muskelansätzen.





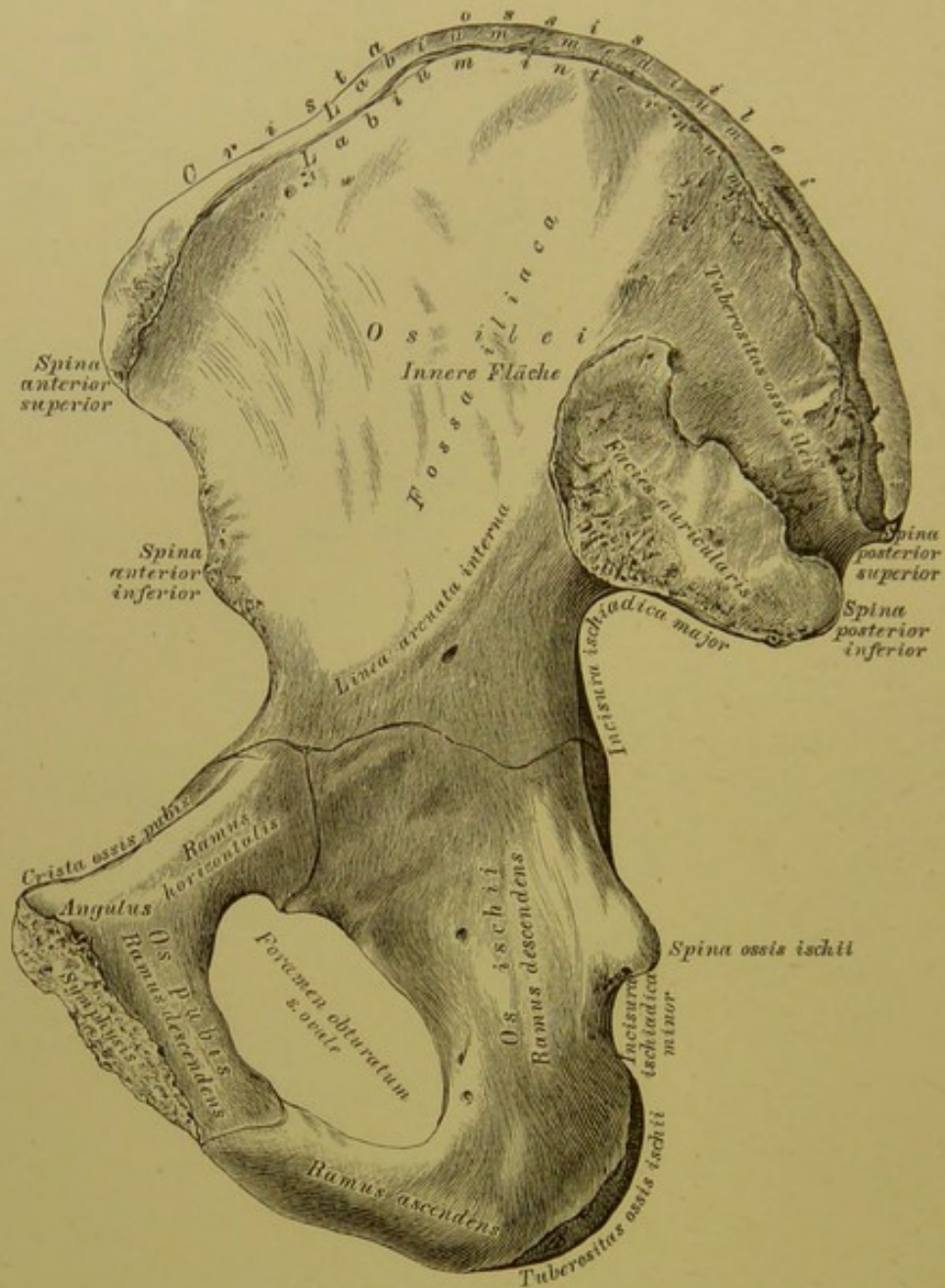


### 150. Das rechte Hüftbein, *Os coxae*, von aussen.

Das Hüftbein wird eingetheilt: in das Darmbein, *Os ilei*, das Sitzbein, *Os ischii*, und das Schambein, *Os pubis*.

Das Darmbein zeigt an seiner äusseren Fläche die *Linea arcuata externa*. Der obere Rand, *Crista ossis ilei*, hat eine äussere, mittlere und innere Lefze (*Labium*); der vordere und hintere Rand sind ausgeschnitten und jeder hat zwei *Spinae*; hinter der *Spina posterior inferior* die tiefe *Incisura ischiadica major*. Das Sitzbein zeigt einen Körper, einen absteigenden und aufsteigenden Ast; die *Spina ossis ischii* begrenzt nach unten die *Incisura ischiadica major*. Der absteigende Ast endet mit dem Sitzknorren, *Tuberositas ossis ischii*, zwischen diesem und der *Spina ischii* befindet sich die *Incisura ischiadica minor*. Vom Sitzknorren an erhebt sich der aufsteigende Ast.

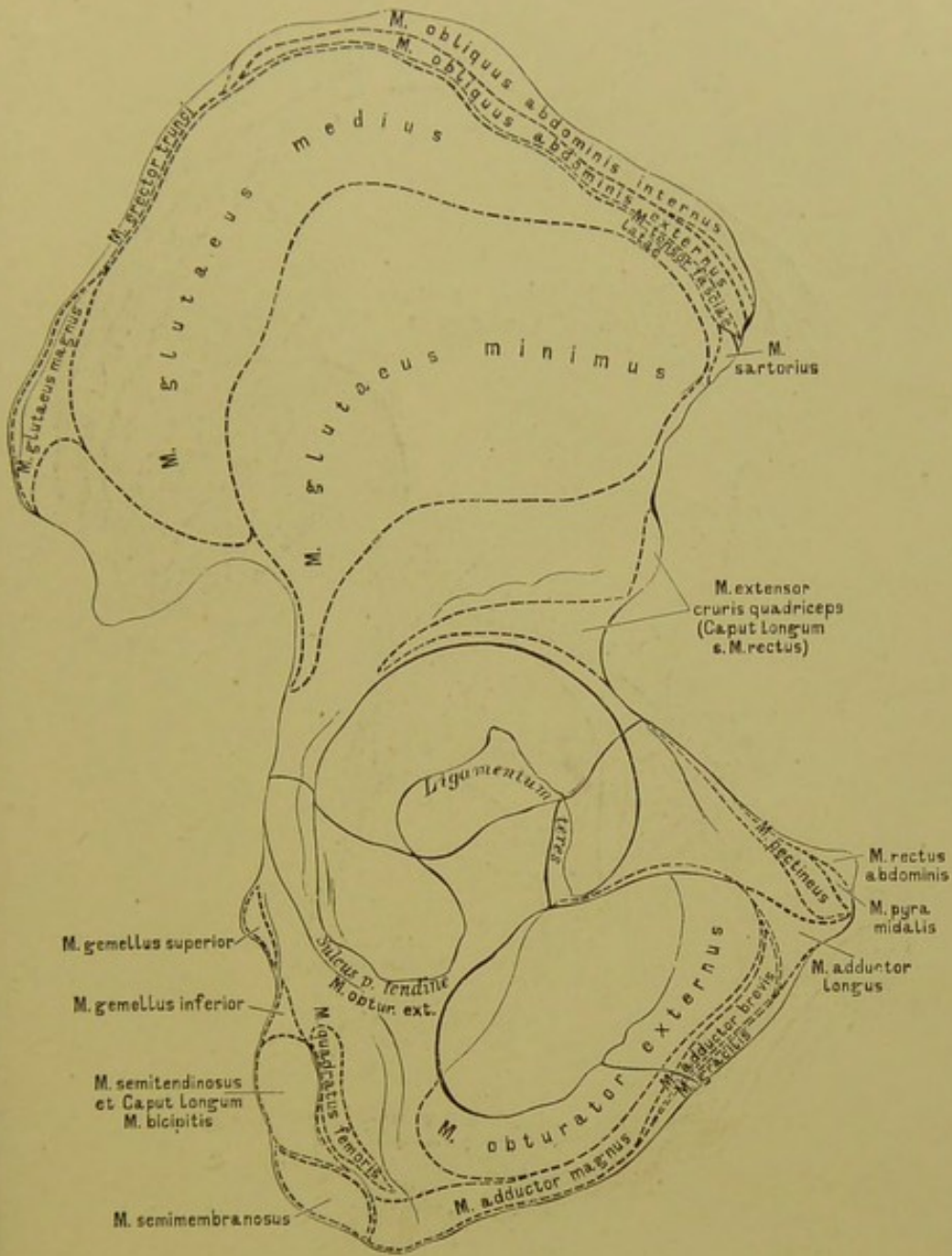




### 151. Das rechte Hüftbein, *Os coxae*, von innen.

Die innere Fläche des Darmbeines wird durch die *Linea arcuata interna* in eine untere und obere Hälfte gesondert; letztere bildet am vorderen Theile die *Fossa iliaca*, am hinteren Theile die ohrmuschelförmige Verbindungsstelle für das Kreuzbein; darüber ist die rauhe *Tuberositas ossis ilei*.

Das Schambein besitzt einen horizontalen und einen absteigenden Ast. Der erstere bildet an seinem äusseren Ende, wo dieses an die Basis des Darmbeines stösst, das rauhe *Tuberculum ilco-pubicum* (Fig. 150); sein oberer Winkel heisst Schambeinkamm, *Crista ossis pubis*, dieser Kamm setzt sich in die *Linea arcuata interna* fort und endet nach innen als Schambeinhöcker, *Tuberculum pubicum* (Fig. 150). Am *Angulus ossis pubis* fällt der horizontale Ast mit dem absteigenden zusammen.

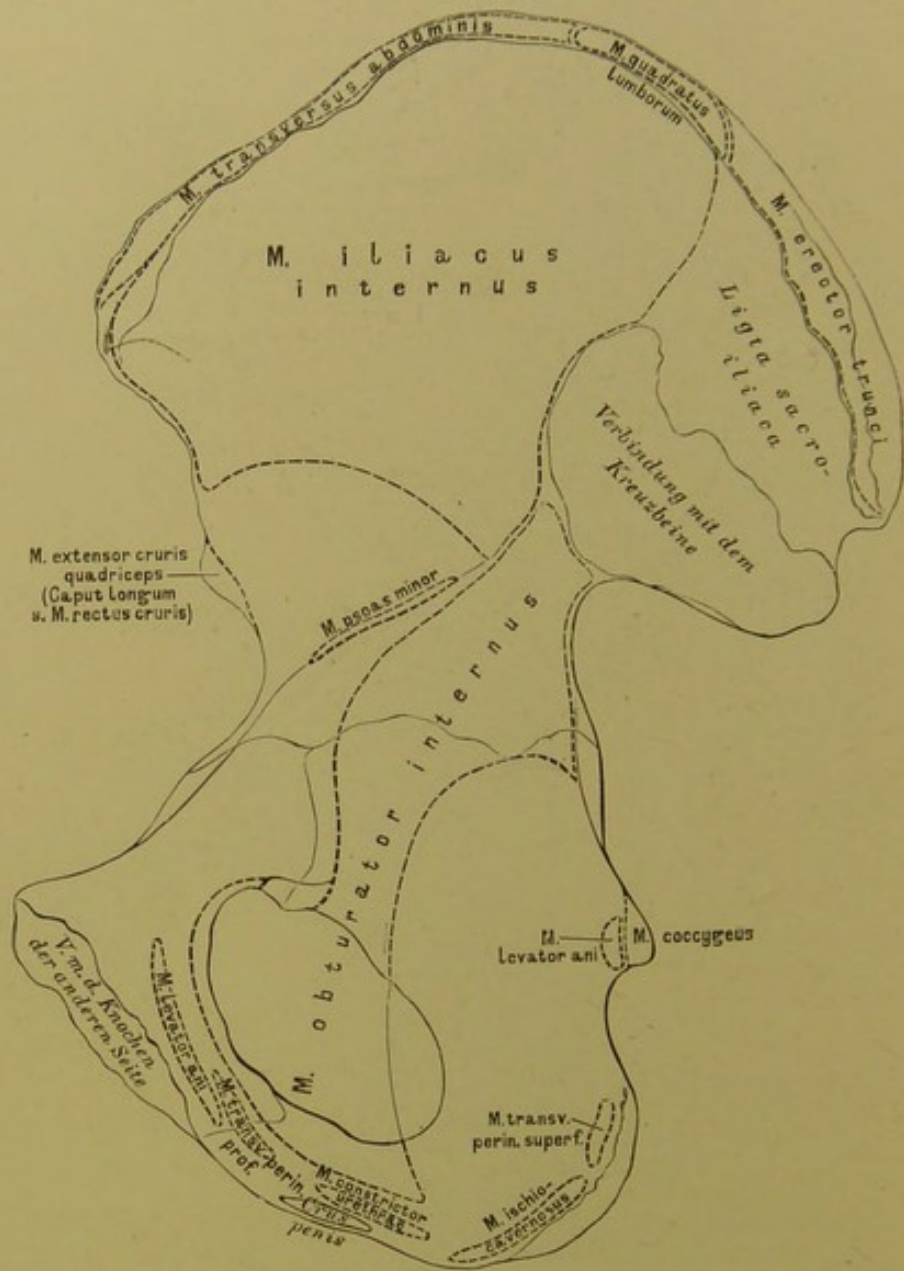


**152.** Das rechte Hüftbein, *Os coxae*, von aussen, mit den Muskelansätzen.

An der Stelle, wo das Darm-, Sitz- und Schambein zusammenstossen, höhlt sich die Pfanne, das *Acetabulum* aus (Fig. 150); ihr Rand, *Supercilium acetabuli*, wird durch die *Incisura acetabuli* unterbrochen. Die Pfannenhöhle besitzt an ihrem Grunde eine raue, knorpelfreie Grube, *Fossa acetabuli*, die bis zur *Incisura* herabreicht.

Unter der Pfanne liegt das grosse Verstopfungsloch, *Foramen obturatum seu ovale*.

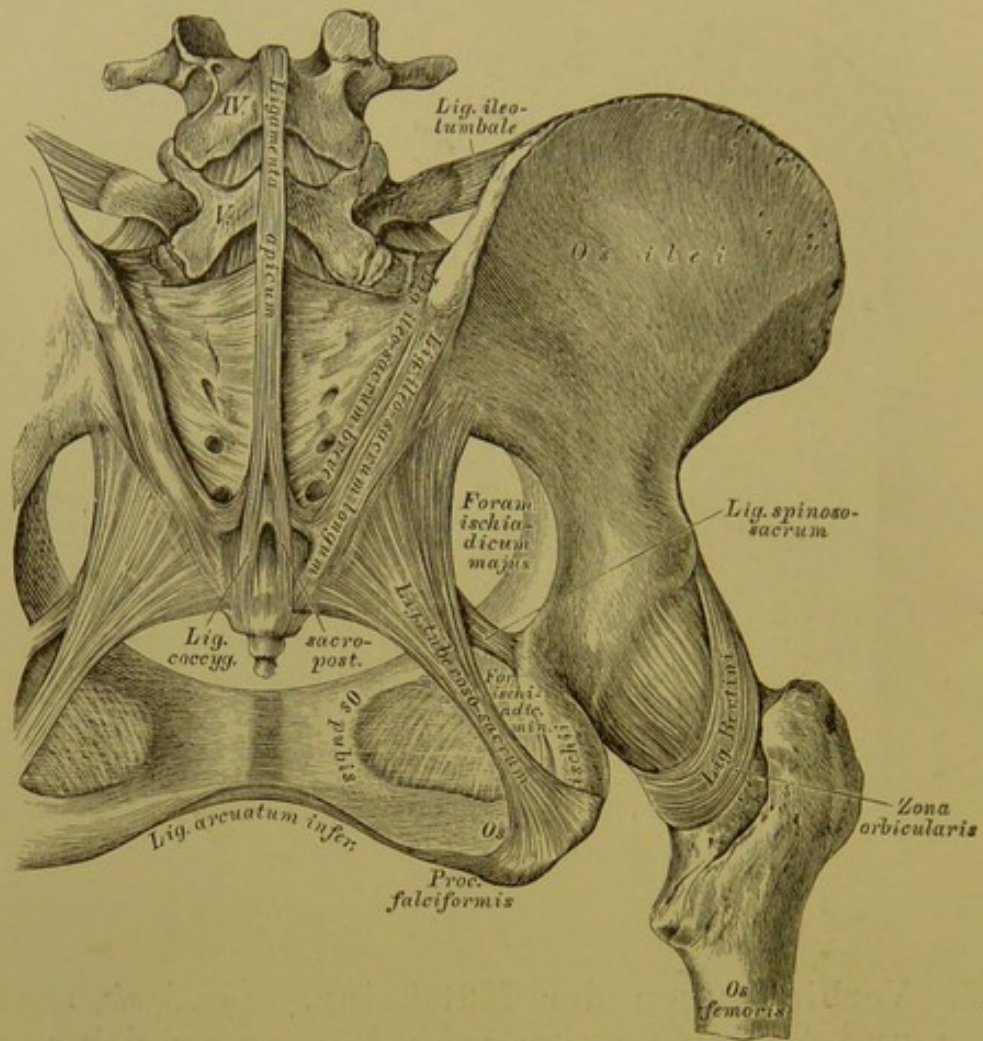




153. Das rechte Hüftbein, *Os coxae*, von innen, mit den Muskelansätzen.

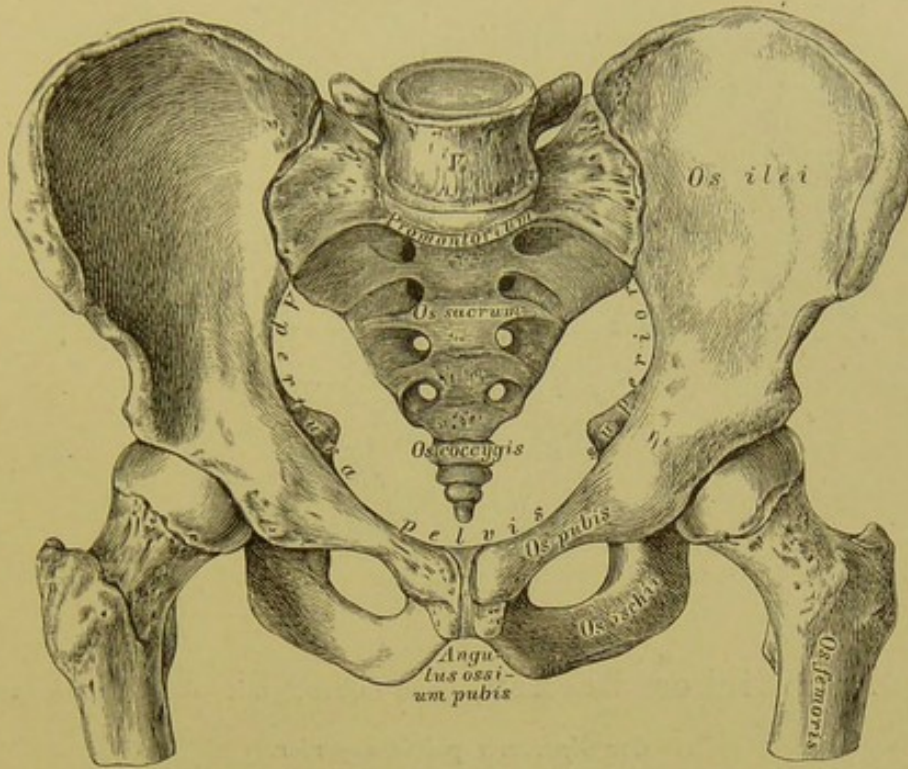




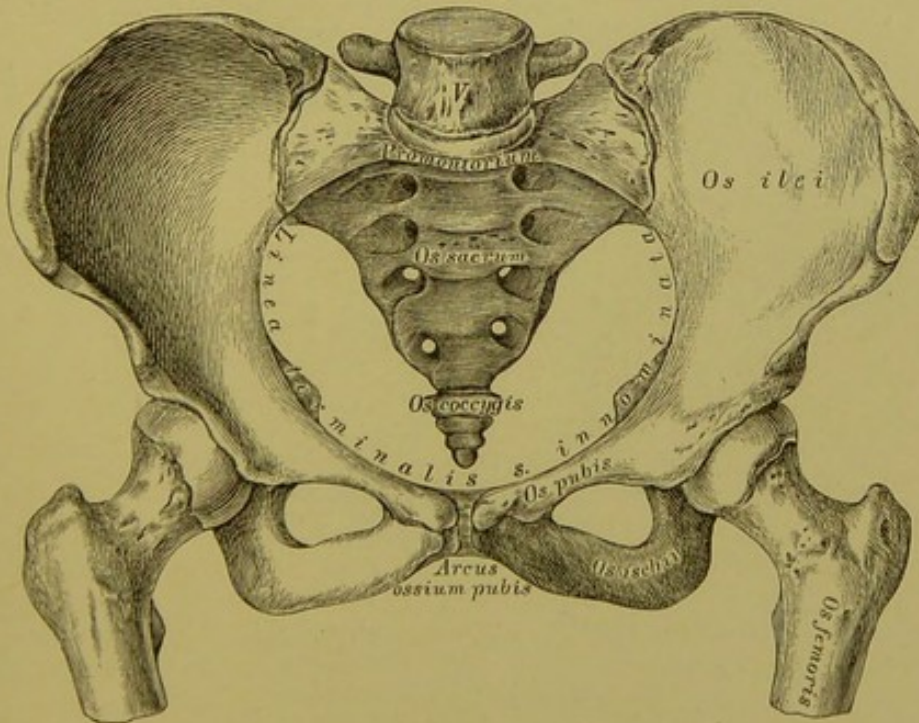


### 156. Verbindungen der Hüftbeine. Bänder an der hinteren Seite des Beckens.

Die *Symphysis sacro-iliaca* wird an der Vorderseite durch das vom Querfortsatze des fünften Lendenwirbels zum Hüftbein ziehende, in zwei Schenkel getheilte *Ligamentum ileo-lumbale* bedeckt (Fig. 154); an der hinteren Seite dienen zu deren Verstärkung das *Ligamentum ileo-sacrum longum et breve*. Zwischen Hüft- und Kreuzbein sind ferner ausgespannt: das Sitzknorren-Kreuzbeinband, *Ligamentum tuberoso-sacrum*, vom Sitzknorren zur *Spina posterior inferior* des Darmbeines und zum Rande des Kreuz- und Steissbeines verlaufend, und das Sitzstachel-Kreuzbeinband, *Ligamentum spinoso-sacrum*, von der *Spina ossis ischii* zum Rande des Kreuz- und Steissbeines gehend. Diese beiden Bänder helfen das *Foramen ischiadicum majus* und *Foramen ischiadicum minus* bilden.

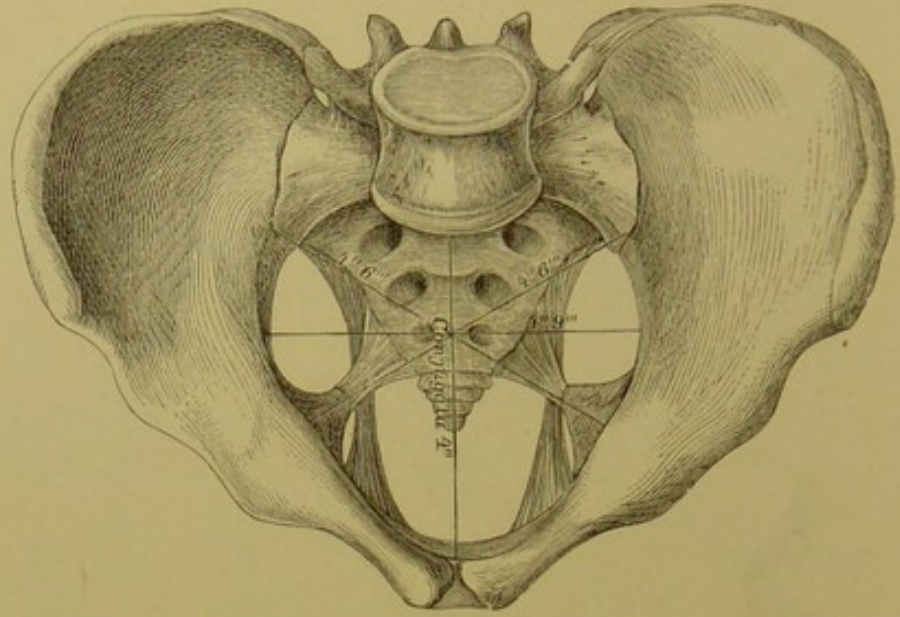


157. Männliches Becken, von vorne.

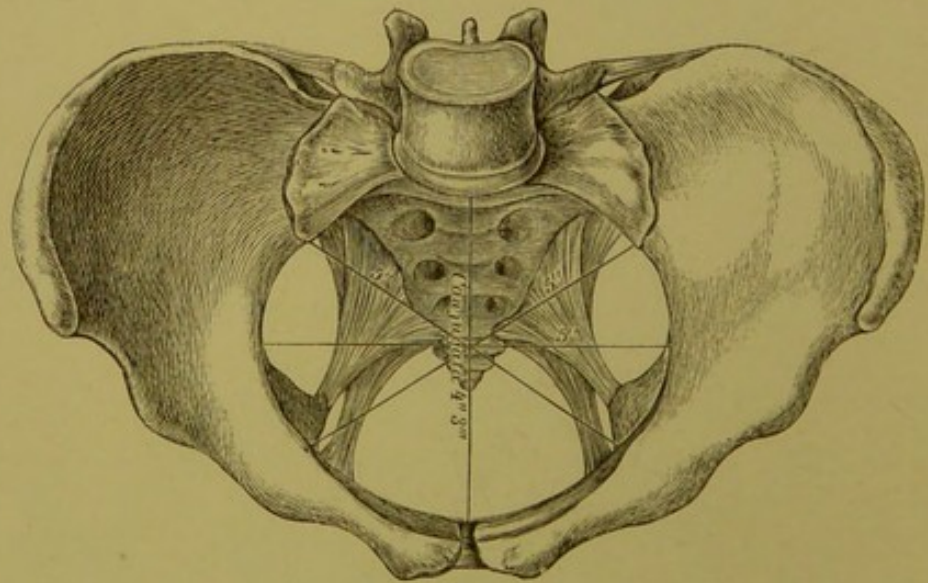


158. Weibliches Becken, von vorne.

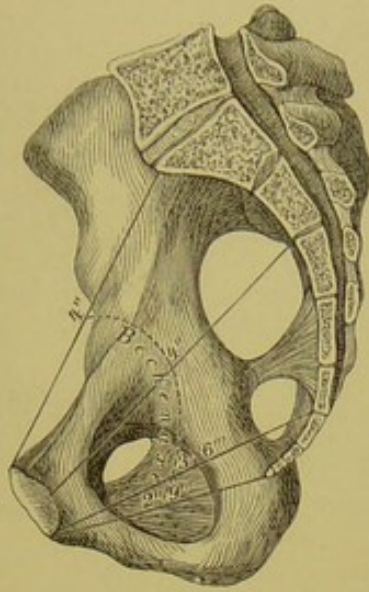




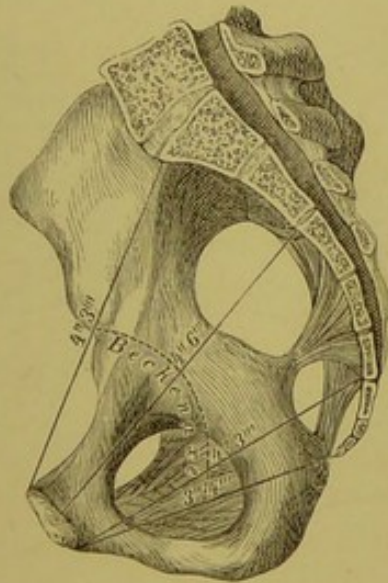
159. Männliches Becken, von oben, mit den Durchmessern  
der *Apertura pelvis superior*.



160. Weibliches Becken, von oben, mit den Durchmessern  
der *Apertura pelvis superior*.

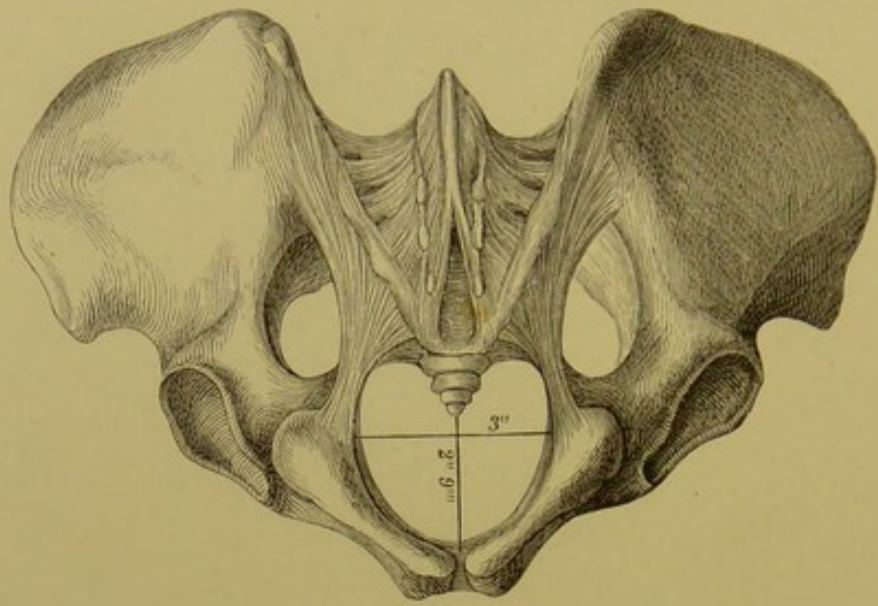


161. Männliches Becken, im Durchschnitte, mit den Durchmessern des *Cavum pelvis*.

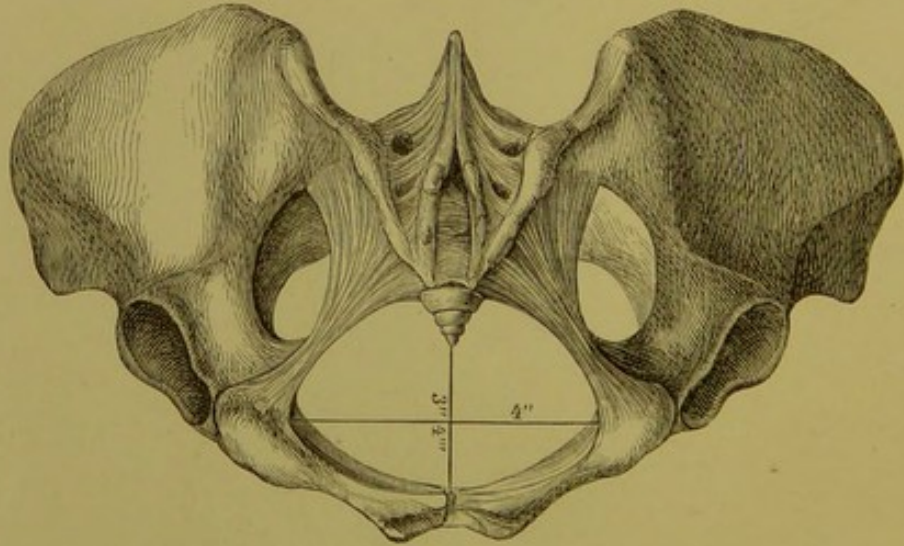


162. Weibliches Becken, im Durchschnitte, mit den Durchmessern des *Cavum pelvis*.





163. Männliches Becken, von unten, mit den Durchmessern der *Apertura pelvis inferior*.



164. Weibliches Becken, von unten, mit den Durchmessern der *Apertura pelvis inferior*.

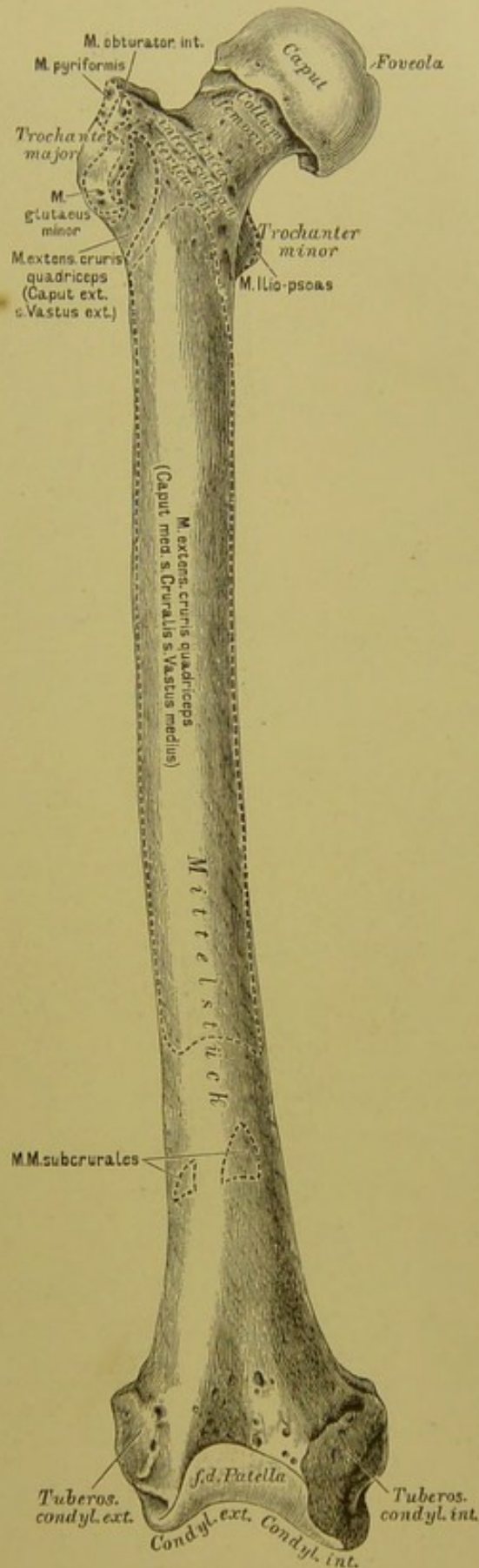
**165.** Das rechte Oberschenkelbein, *Femur*,  
von vorne.

Am oberen Ende des Oberschenkelbeines fällt der an einem Halse sitzende Kopf, *Caput femoris*, in die Augen, mit einem Grübchen, *Foveola*, zur Anheftung des *Lig. teres*. An der Uebergangsstelle des Halses in das Mittelstück stehen die beiden Rollhügel, der grosse äussere, *Trochanter major*, und der kleine innere, *Trochanter minor*; dieselben sind durch die *Linea intertrochanterica anterior* und *posterior* vereinigt. Nach innen vom grossen Trochanter liegt die *Fossa trochanterica* (Fig. 166).

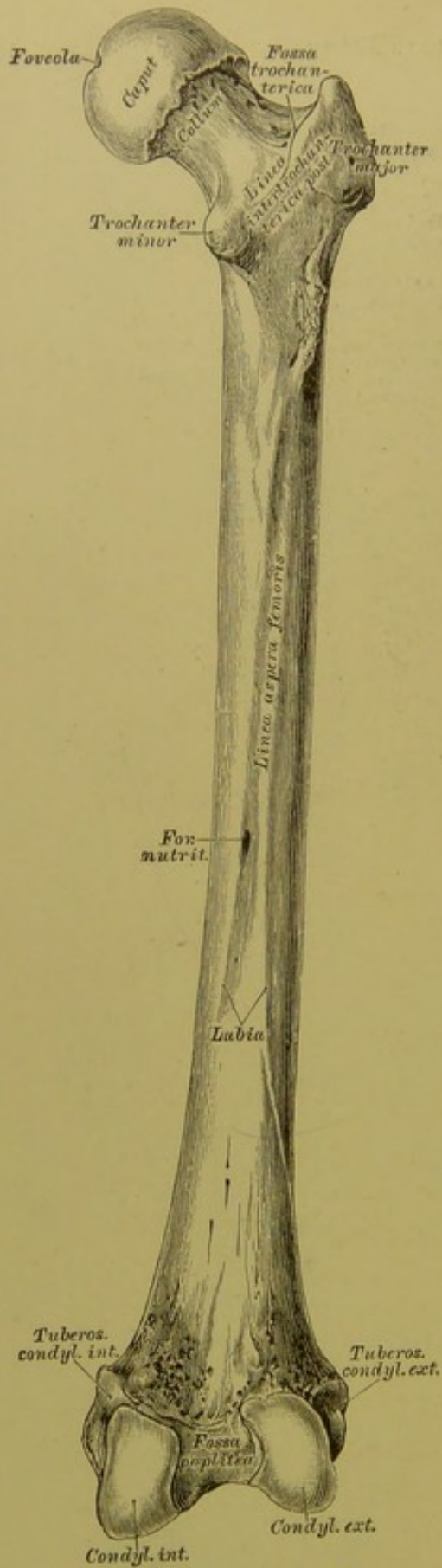
An der hinteren Fläche des Mittelstückes springt die in zwei Lefzen (*Labia*) gespaltene *Linea aspera femoris* vor (Fig. 166).

Das untere Ende ist mit zwei Knorren, *Condylus externus* und *Condylus internus*, versehen, deren jeder eine Tuberosität besitzt. Die Knorren sind an der hinteren Seite durch die *Fossa poplitea* von einander getrennt (Fig. 166).

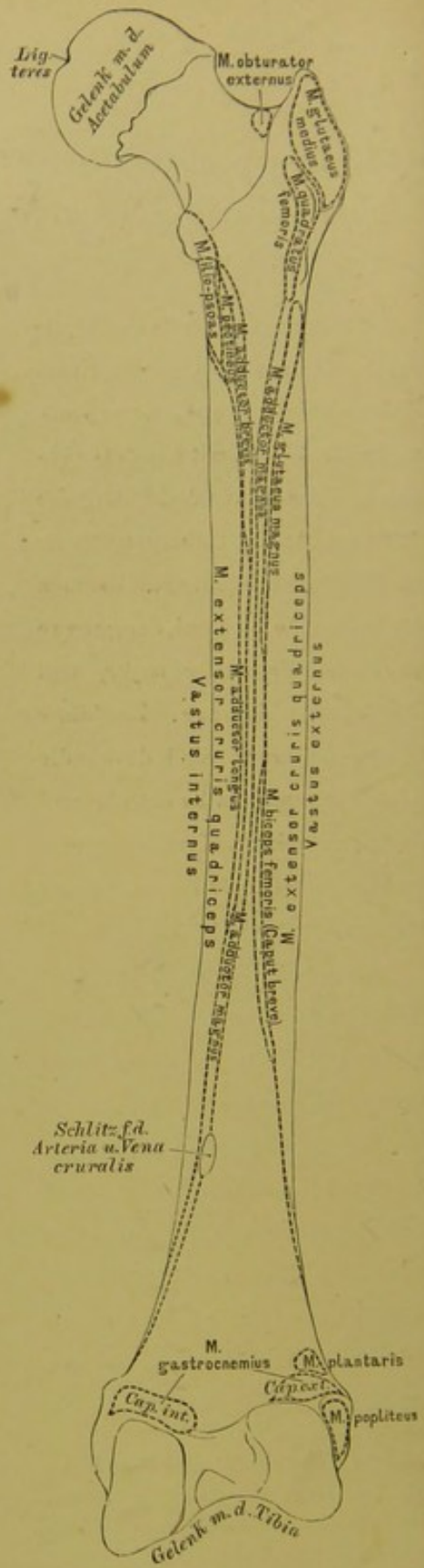
Das Oberschenkelbein ist mit drei Knochen gelenkig verbunden: mit dem Hüftbeine, dem Schienbeine und der Kniescheibe.



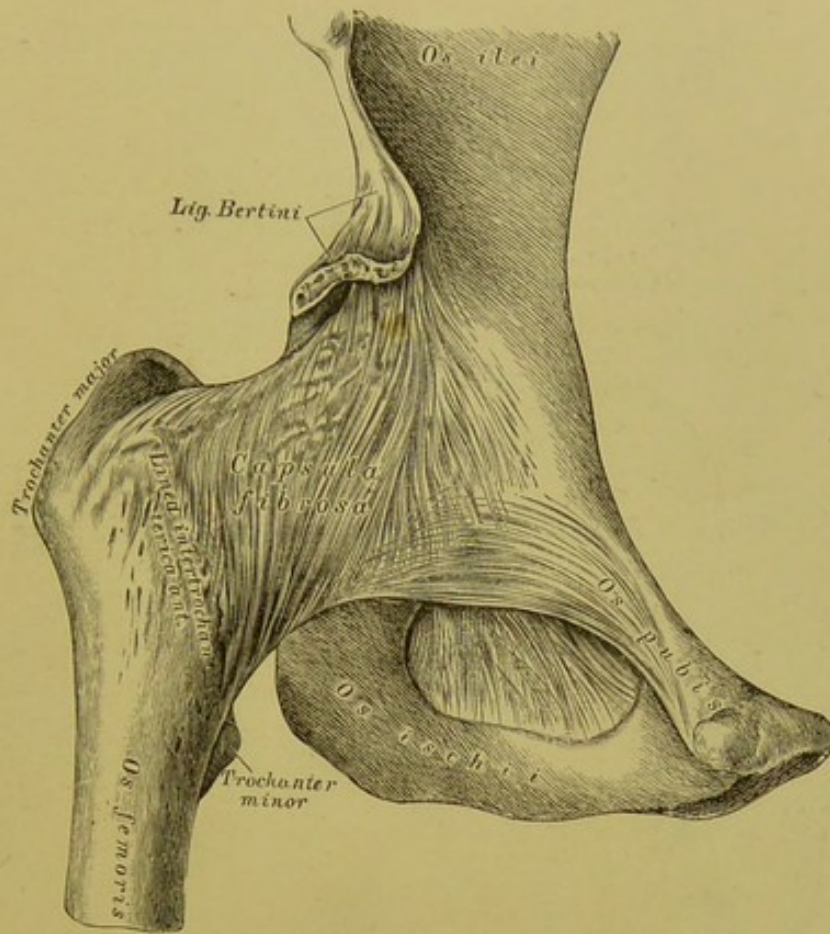




166. Das rechte Oberschenkelbein, *Femur*, von hinten.



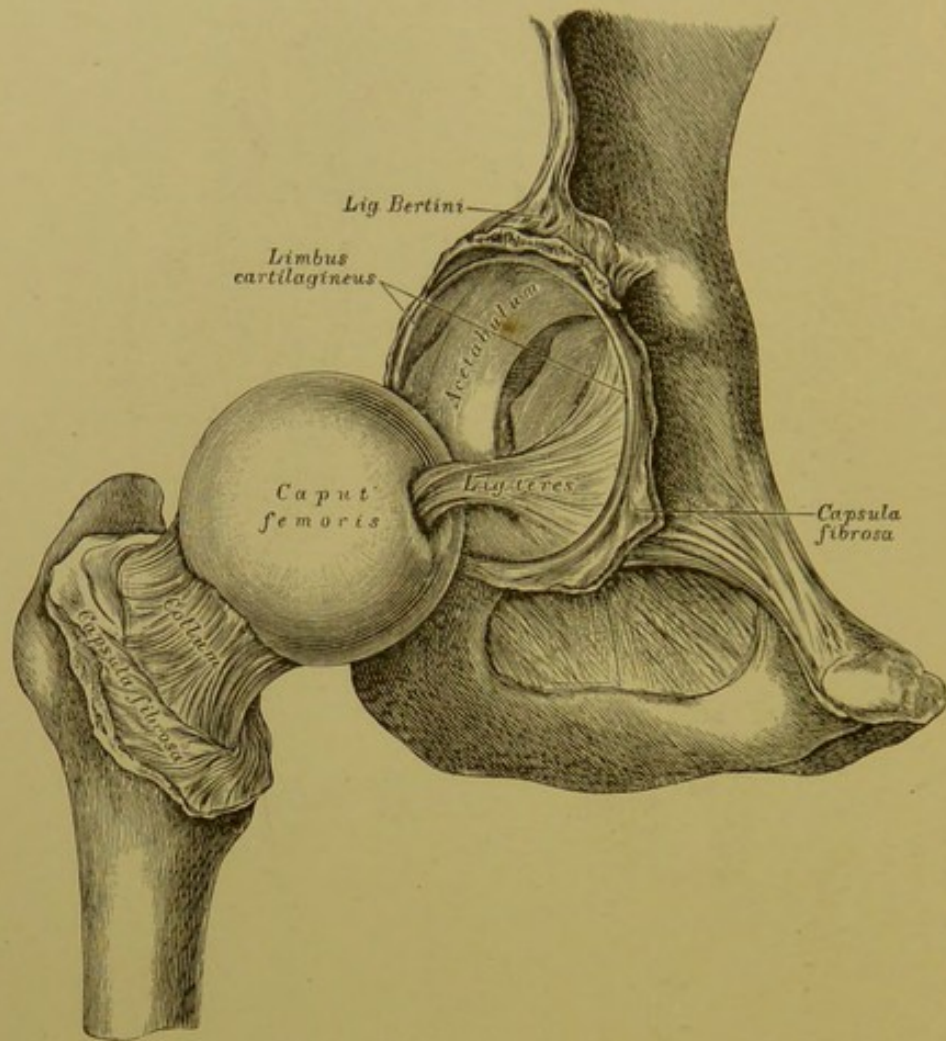
167. Das rechte Oberschenkelbein, *Femur*, von hinten, mit den Muskelansätzen.



**168.** Das rechte Hüftgelenk, *Articulatio coxae*,  
von vorne.

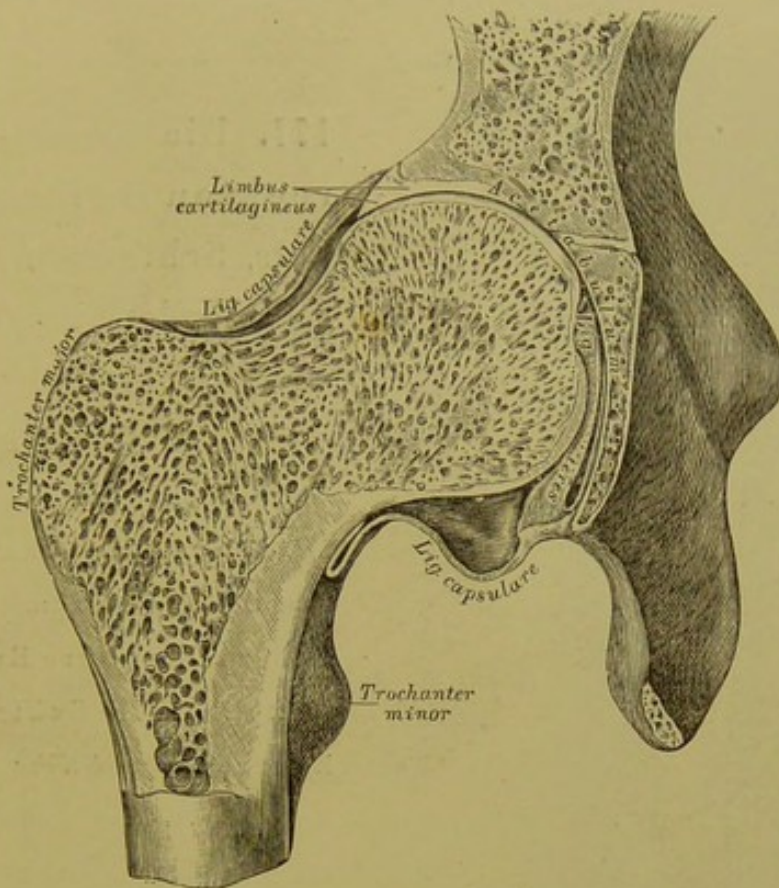
Die fibröse Kapsel des Hüftgelenkes inserirt am Umfange des knöchernen Pfannenrandes einerseits und an der Vorderseite des Oberschenkelknochens an der *Linea intertrochanterica anterior* andererseits. Als Verstärkung der vorderen Kapselwand dient das kräftige, von der *Spina anterior inferior* des Darmbeines entspringende *Ligamentum Bertini*, welches zum Theile zur *Linea intertrochanterica anterior* herabsteigt (Fig. 154), zum Theile mit zwei Schenkeln den Oberschenkelhals als *Zona orbicularis Weberi* umschlingt (Fig. 156).





**169.** Das rechte Hüftgelenk, *Articulatio coxae*,  
eröffnet.

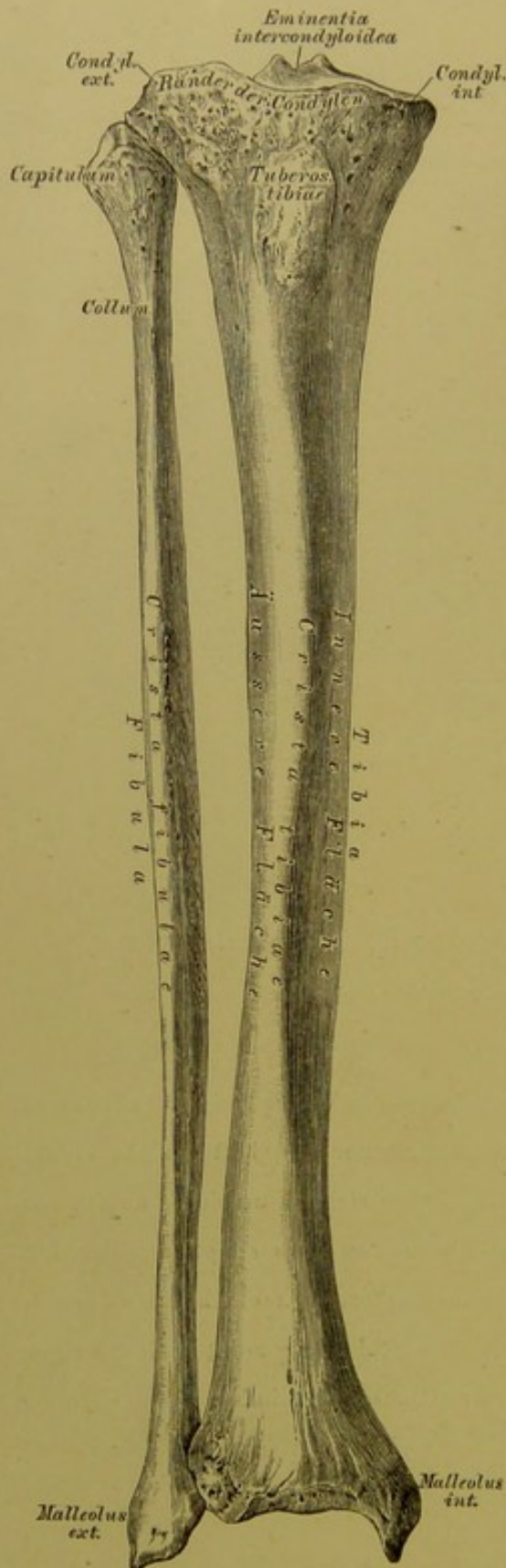
Am knöchernen Umfange der Pfanne haftet ringsum ein faserknorpeliger Ring, *Limbus cartilagineus acetabuli*; an der Stelle der *Incisura acetabuli* bildet dieser Ring eine Brücke. Von der *Foveola* des Oberschenkelkopfes zieht zur nicht überknorpelten *Fovea acetabuli* das runde Band, *Ligamentum teres*. Die fibröse Kapsel des Hüftgelenkes ist in der Figur aufgeschnitten und zurückgelegt dargestellt; es wird ersichtlich, dass an der vorderen Seite der Schenkelhals vollständig von der Kapsel eingehüllt ist.



**170.** Das rechte Hüftgelenk, *Articulatio coxae*,  
im Durchschnitte.

Die fibröse Kapsel, an der vorderen Seite des Gelenkes sehr stark, ist am hinteren Umfange desselben weit schwächer und haftet nicht an der *Linea intertrochanterica posterior*, sondern, indem sie sich umbiegt, an der hinteren Fläche des Schenkelhalses. Das *Ligamentum teres* steigt von der *Incisure acetabuli* zur *Foveola* des Oberschenkelkopfes senkrecht hinauf; dasselbe ist von der Synovialkapsel eingehüllt. Die Abbildung zeigt auch die eigenthümlich angeordnete Knochenstructur des Oberschenkelhalses und des Kopfes.





**171.** Die Knochen des rechten Unterschenkels, Schienbein, *Tibia*, und Wadenbein, *Fibula*, von vorne.

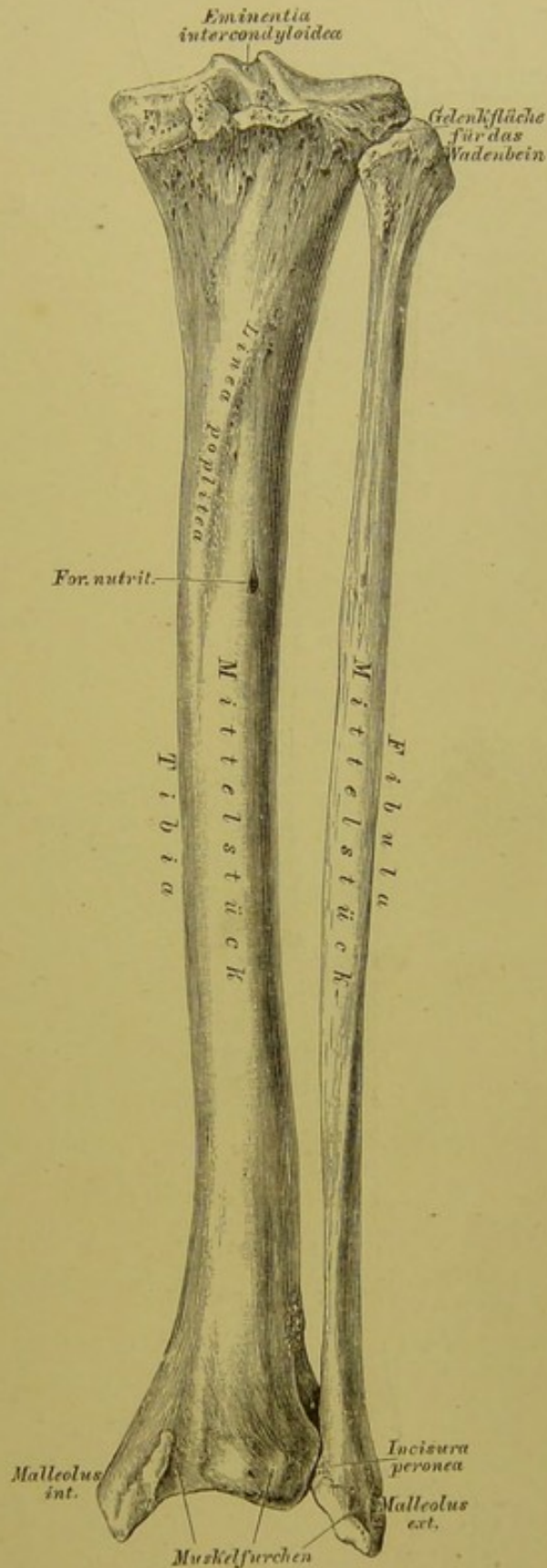
Schienbein, *Tibia*. Das Mittelstück schärft sich vorne zum Schienbeinkamme, *Crista tibiae*, zu. Das obere Ende verdickt sich zu den Schienbeinknollen, *Condyli tibiae*, zwischen den Gelenkflächen derselben ragt die *Eminentia intercondyloidea* hervor. Unter den Knollenrändern liegt vorne der Schienbeinstachel, *Tuberositas tibiae*. Am unteren Ende hebt sich der starke innere Knöchel, *Malleolus internus*, ab.

Wadenbein, *Fibula*. Am Mittelstück heisst die vordere, schärfste Kante *Crista fibulae*; das obere Ende bildet das Köpfchen, *Capitulum*, das untere Ende den äusseren Knöchel, *Malleolus externus*.

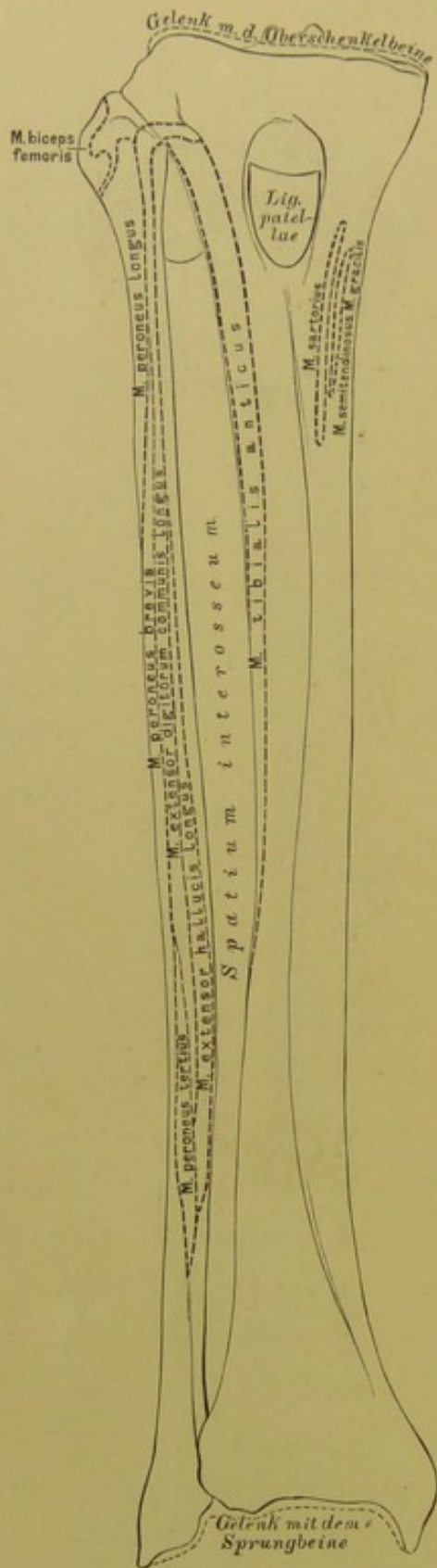
**172.** Die Knochen des rechten Unterschenkels, Schienbein, *Tibia*, und Wadenbein, *Fibula*, von hinten.

Schienbein, *Tibia*. Das Mittelstück zeigt an seiner hinteren Fläche oben die rauhe *Linca poplitea*, neben dem unteren Ende dieser Linie ein grosses *Foramen nutritium*. Der äussere Knorren besitzt an seinem hinteren Umfange seitlich eine Gelenkfläche für das Wadenbeinköpfchen. Am unteren Ende liegt vis-à-vis dem inneren Knöchel ein Ausschnitt, *Incisura peronea*, für das Wadenbein.

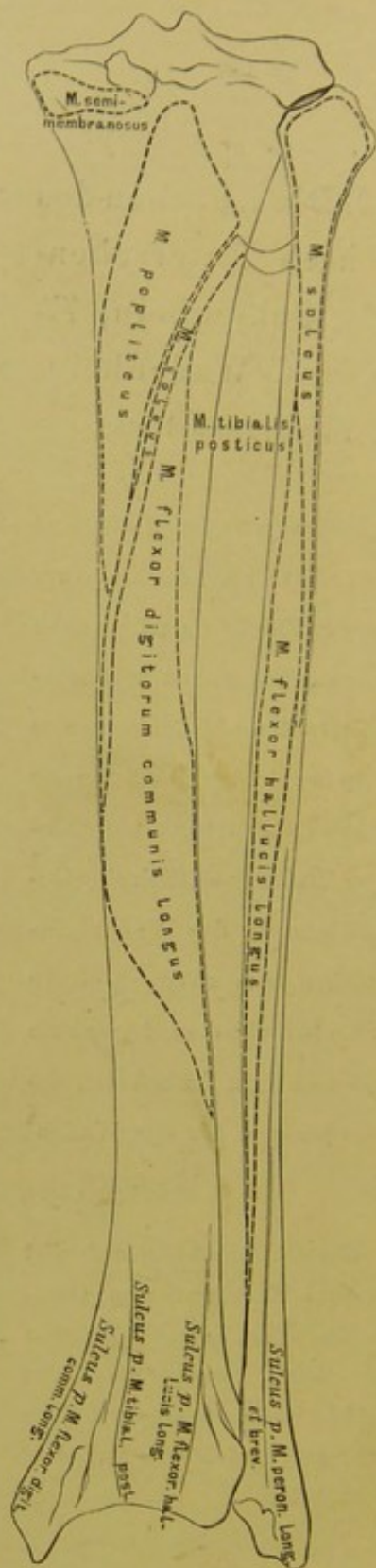
Das Schienbein articulirt mit drei Knochen: dem Oberschenkelbeine, dem Wadenbeine und dem Sprungbeine; das Wadenbein nur mit zwei Knochen: dem Schienbeine und dem Sprungbeine.



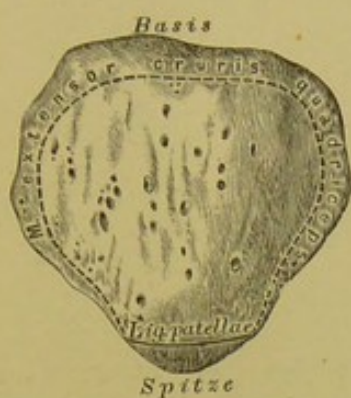



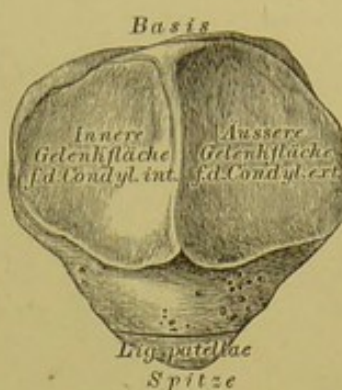
173. Das rechte Schienbein und Wadenbein, *Tibia et Fibula*, von vorne, mit den Muskelansätzen.



174. Das rechte Schienbein und Wadenbein, *Tibia et Fibula*, von hinten, mit den Muskelansätzen.

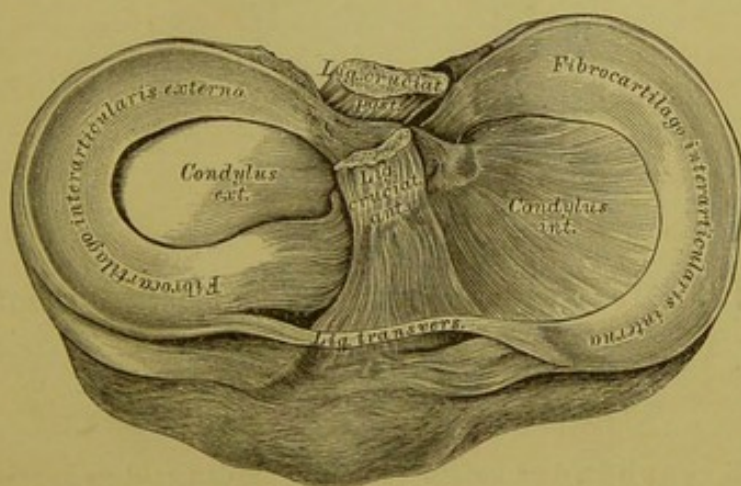


175. Die rechte Knie-  
scheibe, *Patella*, von vorne.



176. Die rechte Knie-  
scheibe, *Patella*, von hinten.

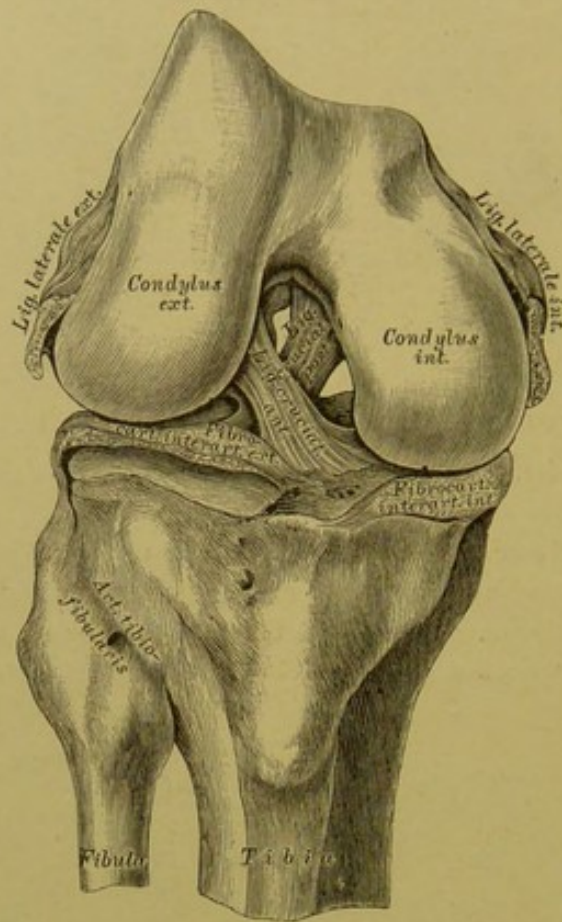
An der Kniescheibe wird die Basis und die Spitze, eine vordere rauhe und eine hintere, aus zwei glatten Gelenkfacetten bestehende Fläche unterschieden, mit welch' letzterer der Knochen auf der überknorpelten Vertiefung zwischen den Oberschenkelknorren gleitet.



177. Die halbmondförmigen Zwischenknorpel,  
*Fibrocartilagine interarticulares*, in Vogelsicht.

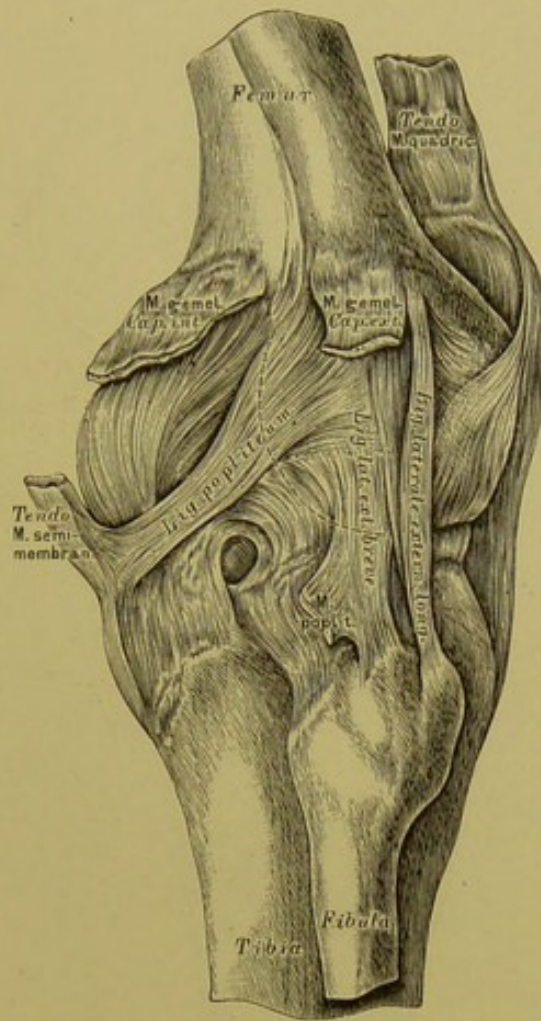
Der convexe verdickte Rand eines jeden halbmondförmigen Knorpels ist gegen die Kapsel gerichtet, der concave zugeschärfte Rand gegen die *Eminentia intercondyloidea* der Schienbeinknorren. Der innere Zwischenknorpel ist schwächer gekrümmt und am convexen Rande dicker als der äussere (Fig. 178); die vorderen Enden dieser Knorpel sind durch ein *Ligamentum transversum* verbunden, dieselben inseriren vor, die hinteren Enden hinter der *Eminentia intercondyloidea*.





**178.** Die Kreuzbänder, *Ligamenta cruciata*,  
des rechten Kniegelenkes.

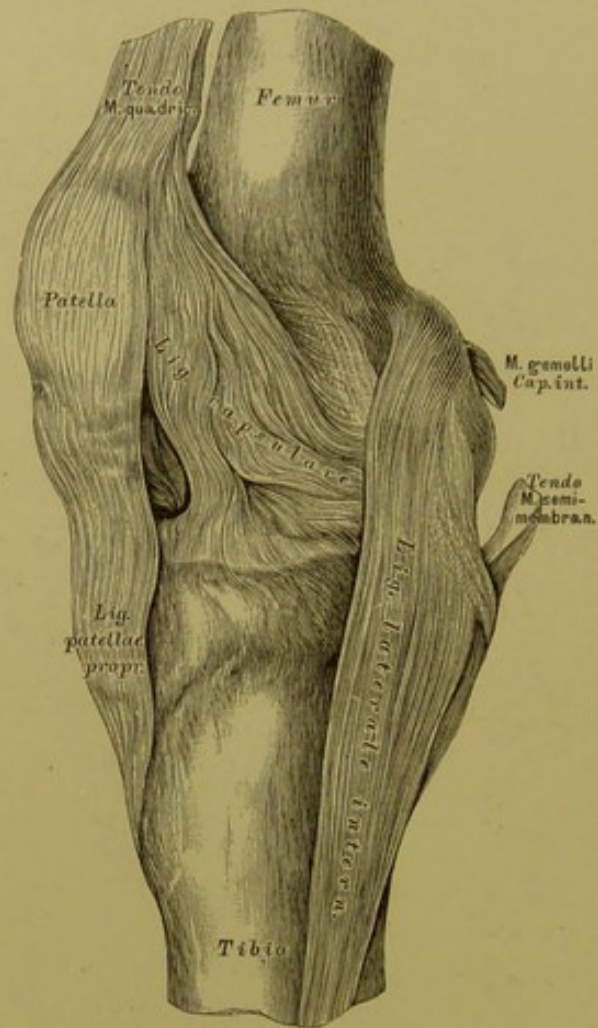
Die Kreuzbänder haften einerseits an den rauhen Innenflächen der Oberschenkelcondylen und andererseits vor und hinter der *Eminentia intercondyloidea* des Schienbeins. Das vordere Kreuzband, *Ligamentum cruciatum anterius*, zieht von der Innenfläche des *Condylus externus* zur Grube vor der *Eminentia intercondyloidea*; das hintere Kreuzband, *Ligamentum cruciatum posterius*, in steilerem Faserzuge von der äusseren Fläche des *Condylus internus* zur Grube hinter der *Eminentia intercondyloidea*.



**179.** Das äussere Seitenband, *Ligamentum laterale externum*, des rechten Kniegelenkes.

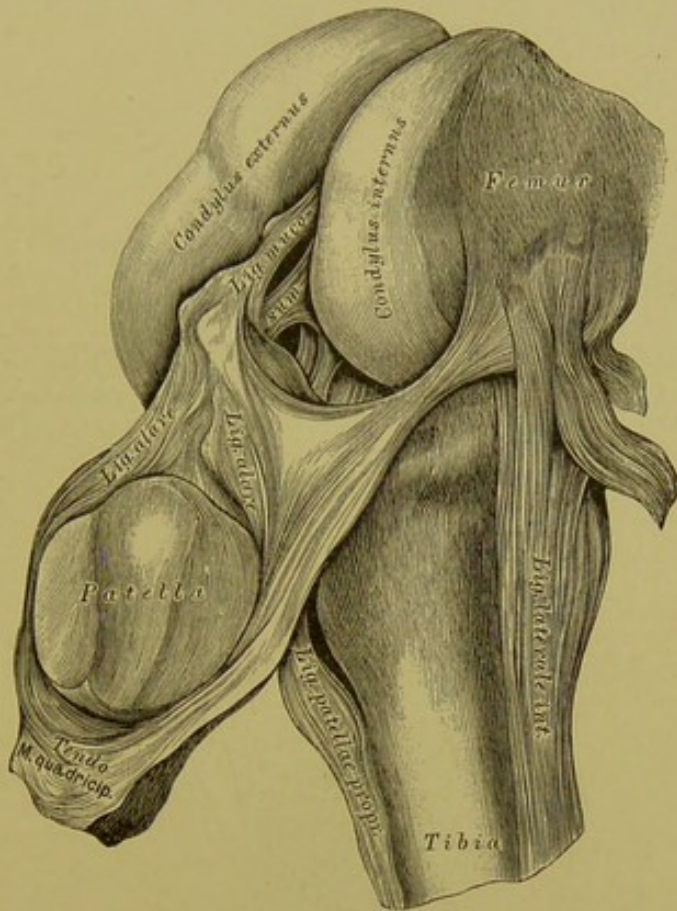
Das rundliche äussere Seitenband zieht von der *Tuberositas Condylæ externæ* des Schenkelknochens zum Wadenbeinköpfchen. Dasselbe liegt ausserhalb der dünnen fibrösen Kapsel, welche an der hinteren und äusseren Seite des Gelenkes durch fibröse Fasern verstärkt wird. Der in der Kniekehle liegende stärkere Faserzug wird als Kniekehlenband, *Ligamentum popliteum*, der nach aussen liegende Faserzug als *Ligamentum laterale externum breve* beschrieben. Der Zusammenhang dieser Faserzüge mit Muskelansätzen ist aus der Zeichnung ersichtlich.





**180.** Das innere Seitenband, *Ligamentum laterale internum*, des rechten Kniegelenkes.

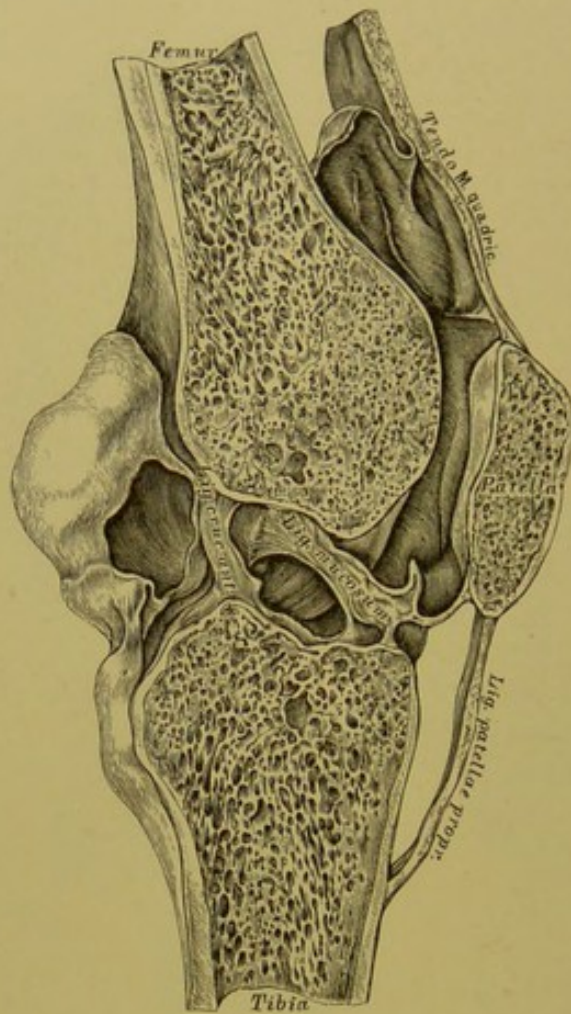
Das breite und kräftige innere Seitenband entspringt an der *Tuberositas condyli interni* des Schenkelknochens und reicht 5—8 Ctm. unter den *Condylus internus* der *Tibia*, indem es an der inneren Kante derselben festhaftet. Auf der Abbildung ist die nach innen sehr dünne fibröse Kapsel, ihr Zusammenhang mit der Sehne des vierköpfigen Schenkelstreckers, ihr Ursprung oberhalb der Schenkelcondylen und ihre Insertion am rauhen Umfange der Schienbeincondylen dargestellt.



181. Die Flügelbänder, *Ligamenta alaria*, des rechten Kniegelenkes.

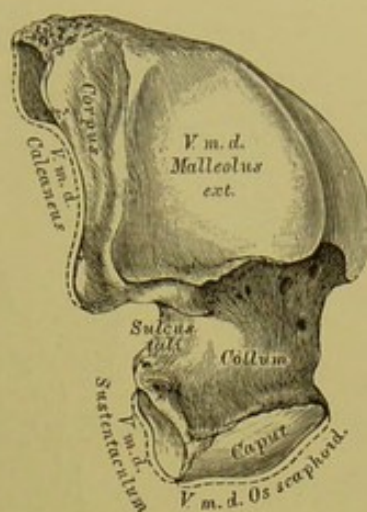
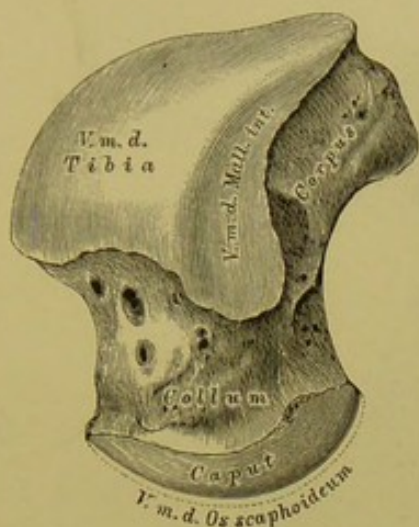
Die das Kniegelenk auskleidende Synovialhaut erzeugt seitlich von der *Patella* zwei Falten, die wulstig, reichlich mit Fett versehen erscheinen und in ein dünnes Band übergehen, welches von der Insertionsstelle des *Ligamentum cruciatum anterius* zur *Fossa intercondyloidea* des Oberschenkelbeines zieht — *Ligamentum mucosum*. Die Flügelbänder theilen nach *Hyrtl* den vor den Kreuzbändern befindlichen Raum der Kniegelenkhöhle in drei vollkommen unabhängige Gelenkräume.





**182.** Das Kniegelenk, *Articulatio genu,*  
im Durchschnitte.

Das Kniegelenk wurde durchgesägt nach Injection einer erstarrenden Masse durch ein in die *Patella* gebohrtes Loch; nach der Durchsägung wurde die Injectionsmasse wieder entfernt. Es kommen dadurch die sackförmigen Ausstülpungen der Synovialkapsel zur Anschauung, und es wird ersichtlich, wie hoch die Insertion der Synovialkapsel an der vorderen und hinteren Seite des Kniegelenkes hinaufreicht.



183. Das rechte Sprungbein, *Talus*, von vorne und innen.

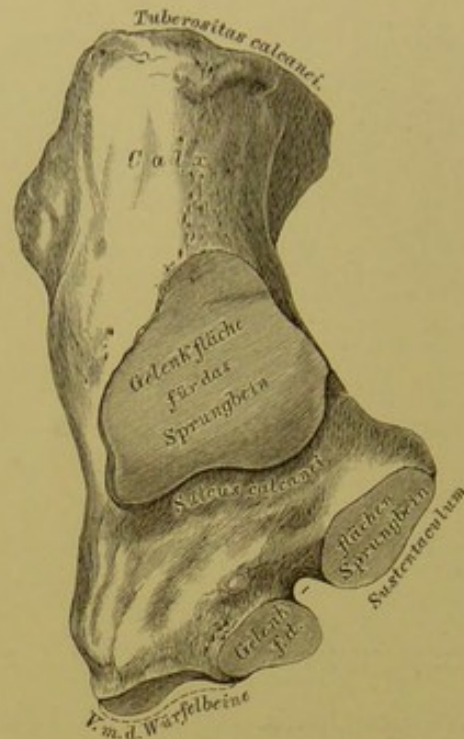
184. Das rechte Sprungbein, *Talus*, von aussen.

Am Sprungbeine, *Talus seu Astragalus*, wird der Körper, der Hals und der Kopf unterschieden. Die obere Fläche des Körpers ist überknorpelt und dient zur Gelenkverbindung mit dem Schienbeine; desgleichen die innere überknorpelte Fläche zur Gelenkverbindung mit dem *Malleolus internus Tibiae*, während die grössere äussere Seitenfläche in Gelenkverbindung mit dem der *Fibula* angehörenden *Malleolus externus* steht. Die untere concave Gelenkfläche des Körpers articulirt mit dem Fersenbeine.

Die vordere Fläche des Körpers übergeht in den Hals und dieser in den Kopf; ersterer ist an der unteren Fläche überknorpelt zur Verbindung mit dem *Sustentaculum* des Fersenbeines, letzterer überknorpelt zur Verbindung mit dem Kahnbeine. Von innen und hinten nach aussen und vorne verläuft eine Rinne, der *Sulcus tali*.

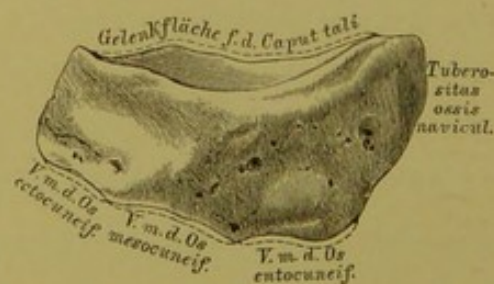
Das Sprungbein steht demnach mit vier Knochen in Gelenkverbindung: mit dem Schienbeine, dem Wadenbeine, dem Fersenbeine und dem Kahnbeine.





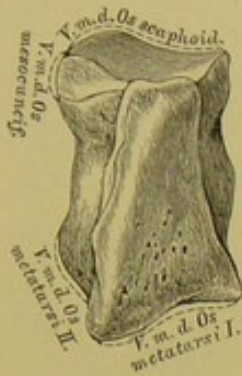
### 185. Das rechte Fersenbein, *Calcaneus*, von oben.

Das Fersenbein, unter dem Sprungbeine gelegen, verlängert sich nach hinten zur Hacke, *Calx*, welche mit dem Fersenhöcker, *Tuberositas calcanei*, endet. An der oberen Fläche befindet sich die überknorpelte Stelle zur Verbindung mit dem Sprungbeinkörper, vor derselben verläuft der *Sulcus calcanei*, welcher mit dem entsprechenden *Sinus tali* den *Sinus tarsi* erzeugt. Nach innen von der Gelenkfläche ragt ein an seiner oberen Fläche ebenfalls überknorpelter Fortsatz, das *Sustentaculum* vor; eine zweite solche Fläche befindet sich zuweilen am inneren vorderen Winkel des Fersenbeines. Die vordere überknorpelte Gelenkfläche dient zur Verbindung mit dem *Os cuboideum*, articulirt also mit zwei Knochen: Sprung- und Würfelbein.

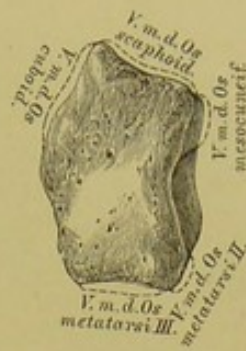

### 186. Das rechte Kahnbein, *Os scaphoideum seu naviculare*, von oben.

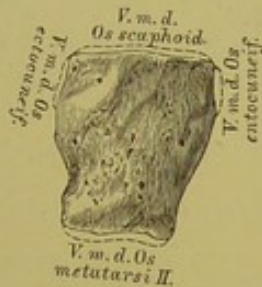Die hintere Fläche des Kahnbeines dient zur Verbindung mit dem Kopfe des Sprungbeines; die vordere Fläche ist in drei Facetten getheilt zur Verbindung mit den drei Keilbeinen; am inneren Rande ragt die *Tuberositas ossis navicularis* vor. Das Kahnbein articulirt mit vier Knochen: mit dem Sprungbeine und den drei Keilbeinen, bisweilen auch mit dem Würfelbeine.



187. Das rechte innere Keilbein, *Os entocuneiforme*,  
von oben.



189. Das rechte äussere Keilbein, *Os ectocuneiforme*,  
von oben.



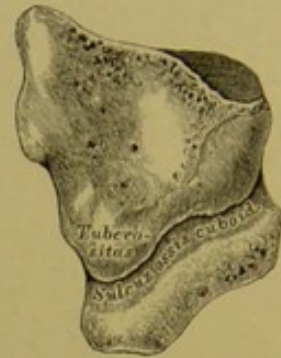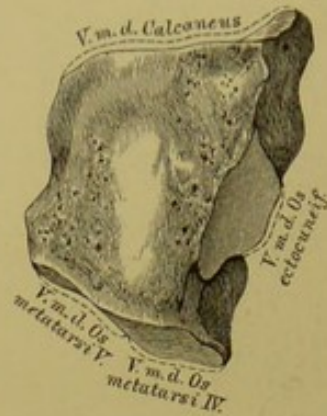
188. Das rechte mittlere Keilbein, *Os mesocuneiforme*,  
von oben.

Die drei Keilbeine, *Ossa cuneiformia*, sind vor dem Kahnbeine gelagert. Das grösste erste oder innere Keilbein wendet seine stumpfe Schneide nach oben; dasselbe ist mit vier Knochen gelenkig verbunden: mit dem Kahnbeine, dem mittleren Keilbeine, dem ersten und zweiten Mittelfussknochen.

Das kleinste zweite oder mittlere Keilbein wendet seine Schneide nach unten, gegen die Plantarfläche; es articulirt mit vier Knochen: dem Kahnbeine, dem inneren und äusseren Keilbeine und dem zweiten Mittelfussknochen.

Das dritte oder äussere Keilbein steckt zwischen fünf Knochen, mit welchen es gelenkig verbunden ist: dem Kahnbeine, mittlerem Keilbeine, dem Würfelbeine, dem zweiten und dritten Mittelfussknochen.

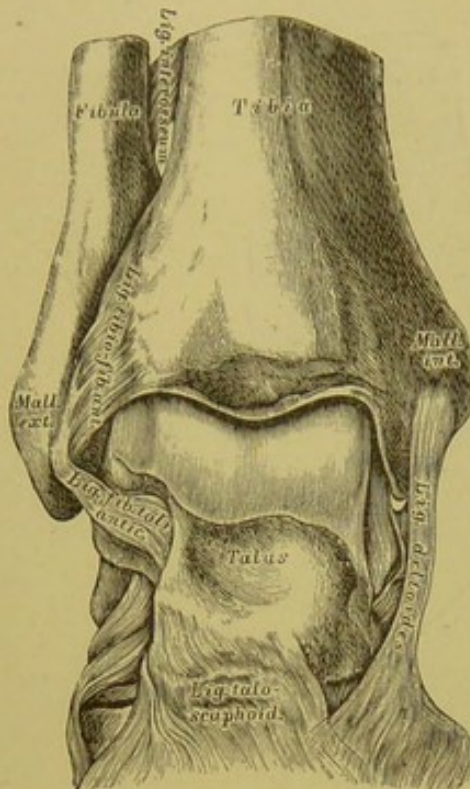




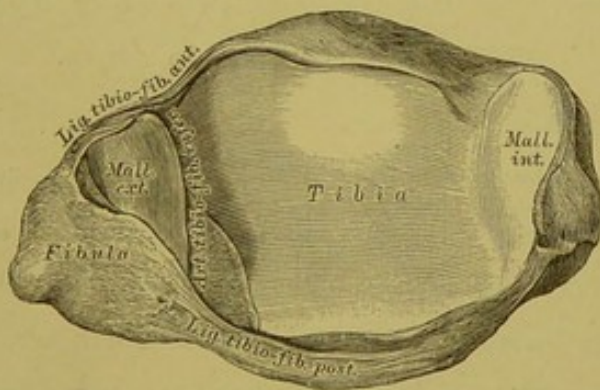
**190.** Das rechte Würfel-  
bein, *Os cuboideum*,  
von oben.

**191.** Das rechte Würfel-  
bein, *Os cuboideum*,  
von unten.

Das Würfelbein ist vor dem Fersenbeine am äusseren Fussrande gelegen. An der unteren Fläche ragt ein stumpfer Höcker vor, *Tuberositas ossis cuboidei*, vor welchem eine etwas nach innen und vorne gerichtete Rinne, *Sulcus ossis cuboidei*, verläuft; dieselbe dient zur Aufnahme der Sehne des *M. peroneus longus*. An constanten Gelenkflächen weist das Würfelbein auf: eine hintere, zur Verbindung mit dem Fersenbeine; eine innere für das äussere Keilbein; zwei vordere für die Basen des vierten und fünften Mittelfussknochens. Bisweilen kommt eine fünfte sehr kleine Gelenkfläche an der Innenseite des Knochens vor, zur Gelenkverbindung mit dem Kahnbeine.



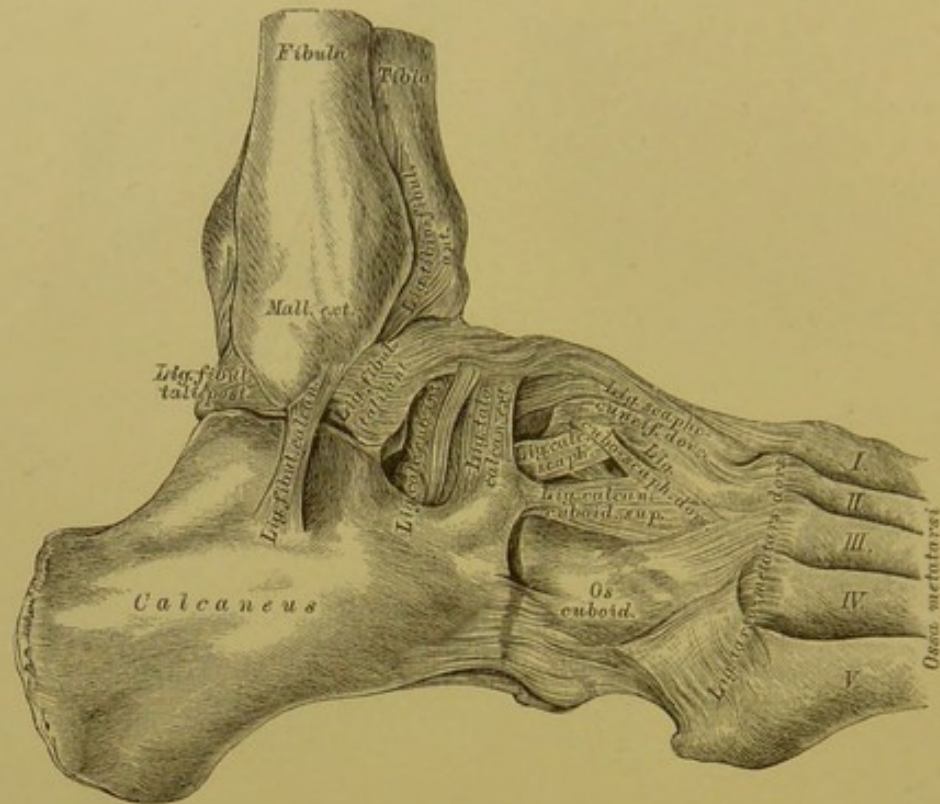
192. Das rechte Sprunggelenk, *Articulatio pedis*,  
von vorne, nach Entfernung der vorderen Kapselwand.



193. Die das Sprunggelenk constituirenden Gelenk-  
flächen des rechten Schien- und Wadenbeines,  
in der Vogelsicht.

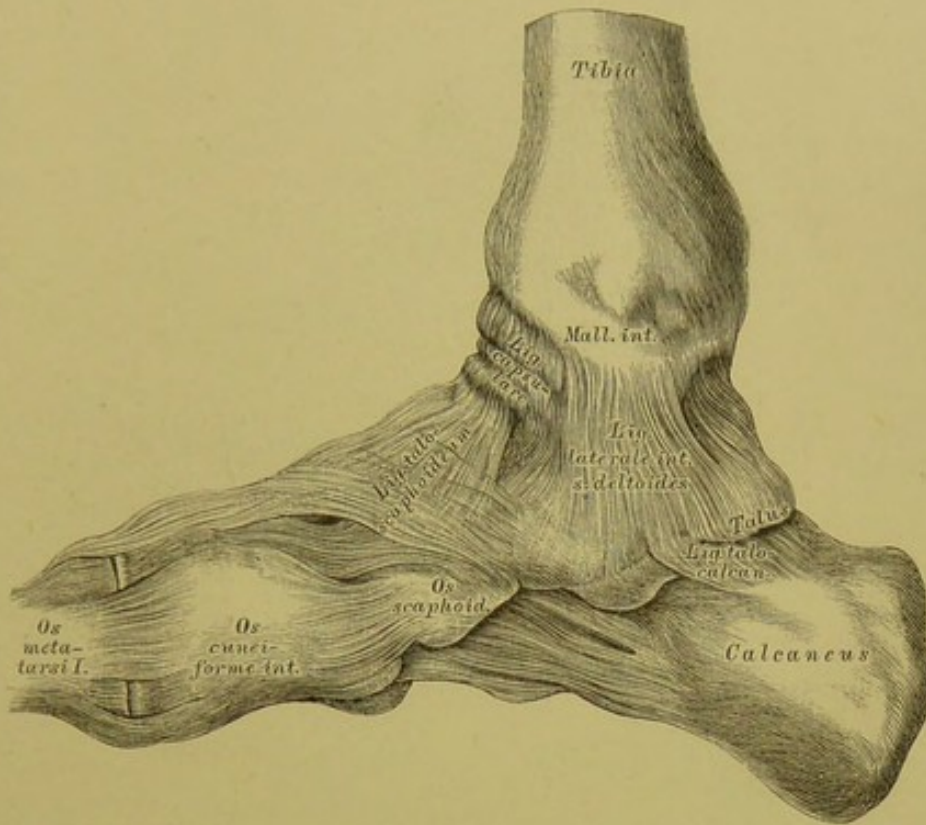
Die Grösse der Gelenkfläche des Sprungbeinkörpers bedingt, dass auch in der Mittellage des Gelenkes zwischen Beugung und Streckung ein Theil der vorderen und hinteren Sprungbeingelenkfläche ausser Contact mit der Gelenkfläche des Schienbeines steht. Das Schien- und Wadenbein sind unten durch die vorderen und hinteren Knöchelbänder, *Ligamentum tibio-fibulare anterius* und *posterius* verbunden; zwischen dieselben dringen blindsackförmige Ausstülpungen der Synovialhaut des Sprunggelenkes ein.





194. Die Bänder des Sprunggelenkes und der Fusswurzelknochen, von aussen.

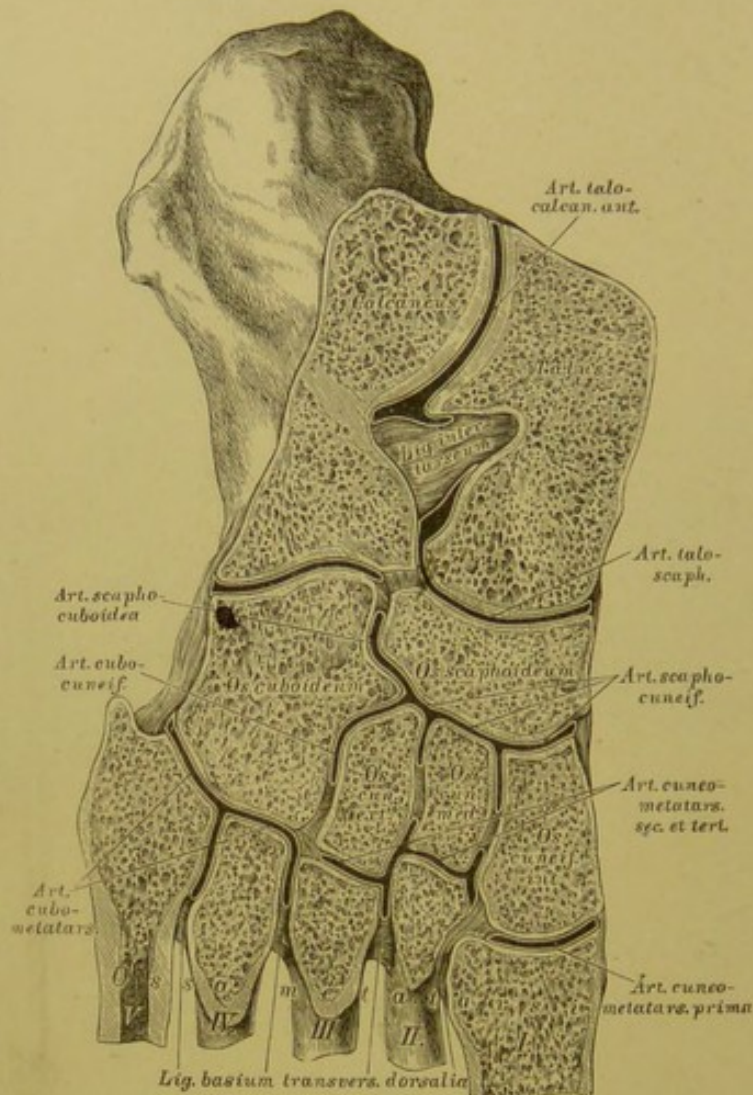
Am Sprunggelenke wird die fibröse Kapsel an ihrem äusseren Umfange durch drei Seitenbänder verstärkt; diese sind: 1. das *Ligamentum fibulare tali anticum*, 2. das *Lig. fibulare tali posticum* und 3. das mittlere *Lig. fibulare calcanei*. Von den Verstärkungsbändern der Fusswurzelgelenke sind auf der äusseren Seite des Fusses sichtbar: zwischen Sprung- und Fersenbein das *Lig. talo-calcaneum externum*; zwischen Fersen- und Würfelbein das *Lig. calcaneo-cuboideum superius* und *inferius*; zwischen Fersen- und Kahnbein das *Lig. calcaneo-scaphoideum dorsale*; zwischen Kahn- und Würfelbein das *Lig. cubo-scaphoideum dorsale*; zwischen Kahnbein und den drei Keilbeinen die drei *Ligamenta scapho-cuneiformia dorsalia*, zwischen Würfel- und drittem Keilbein das *Lig. cubo-cuneiforme*. Zwischen dem Tarsus und den Basen der fünf Mittelfussknochen sind die *Ligamenta tarso-metatarsea dorsalia* ausgespannt.



**195.** Die Bänder des Sprunggelenkes und der Fusswurzelknochen, von innen.

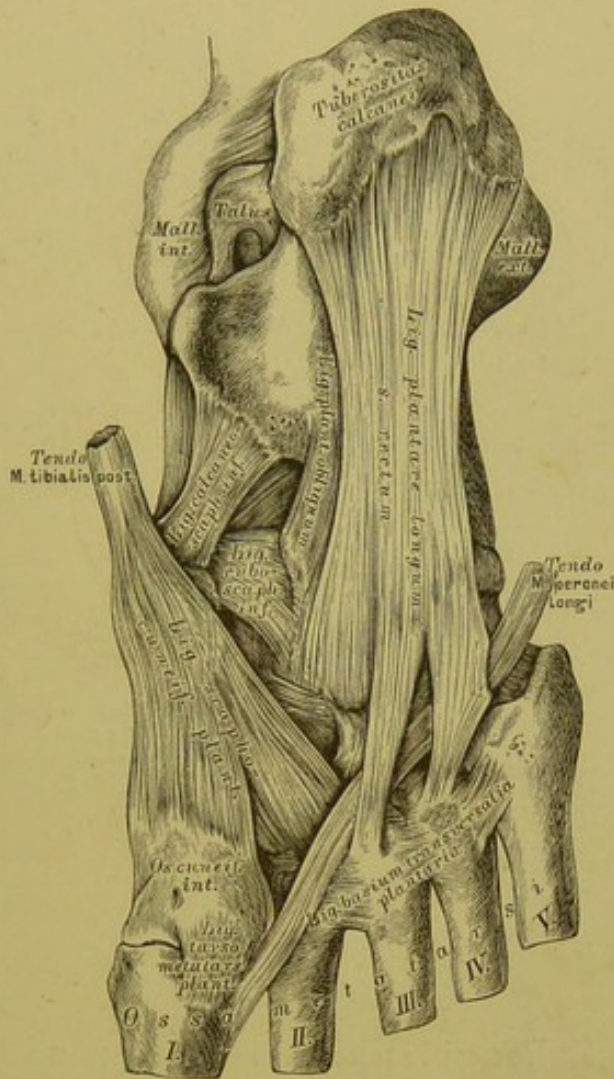
An der Innenseite der Kapsel des Sprunggelenkes findet sich nur ein Seitenband vor: das *Lig. laterale internum seu deltoides*, vom inneren Knöchel zur Innenfläche des Sprungbeines und zum *Sustentaculum* des Fersenbeines ziehend. An der inneren Seite der Fusswurzel fallen folgende Bänder in die Augen: zwischen Sprung- und Fersenbein das *Lig. talo-calcaneum posticum*; zwischen Sprung- und Kahnbein das breite *Lig. talo-scaphoideum*; zwischen Kahnbein und erstem und zweitem Keilbein die *Ligamenta scapho-cuneiformia dorsalia*; zwischen den Keilbeinen die *Ligamenta cuneiformia dorsalia*. Auf Fig. 196 sind die zwischen den Basen der fünf Mittelfussknochen ausgespannten kurzen *Ligamenta basium transversalia dorsalia*, vier an der Zahl, ersichtlich; die drei entsprechenden Plantarabänder sind auf Fig. 197 nachzusehen.





**196.** Die Gelenke der Fusswurzelknochen,  
*Articulationes intertarseae et tarso-metatarseeae*, im Durchschnitte.

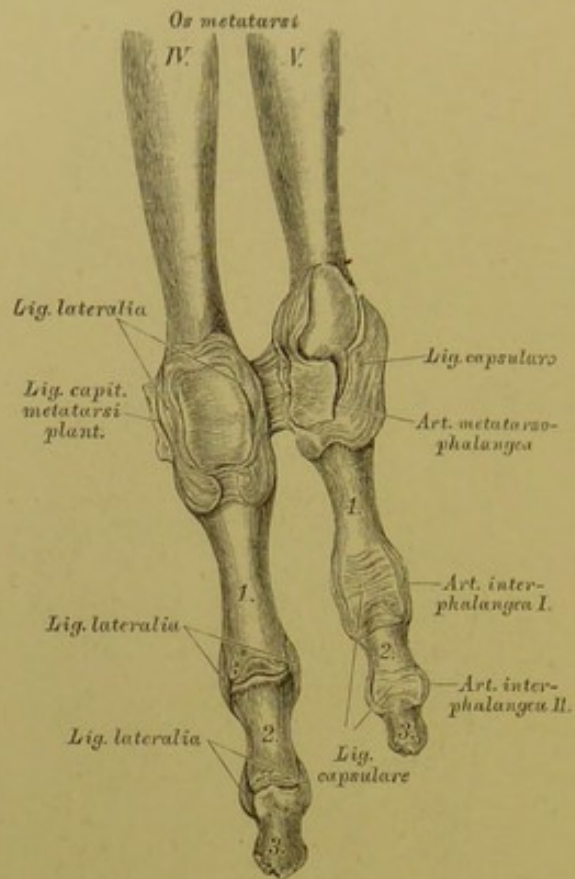
Von den Fusswurzelgelenken besitzen gemeinschaftliche Synovialkapseln: 1. die *Articulatio talo-scaphoidea* mit der *Art. talo-calcanea anterior*; 2. die drei *Articulationes scapho-cuneiformes* mit der *Art. scapho-cuboidea* und der *Art. cubo-cuneiformis*; 3. die *Articulatio cuneo-metatarsea secunda et tertia*; 4. die zwei *Articulationes cubo-metatarseeae*. Isolirt stehen: 5. die *Articulatio calcaneo-cuboidea* und 6. die *Articulatio cuneo-metatarsea prima*.



### 197. Die plantaren Verstärkungsbänder der Fusswurzelgelenke.

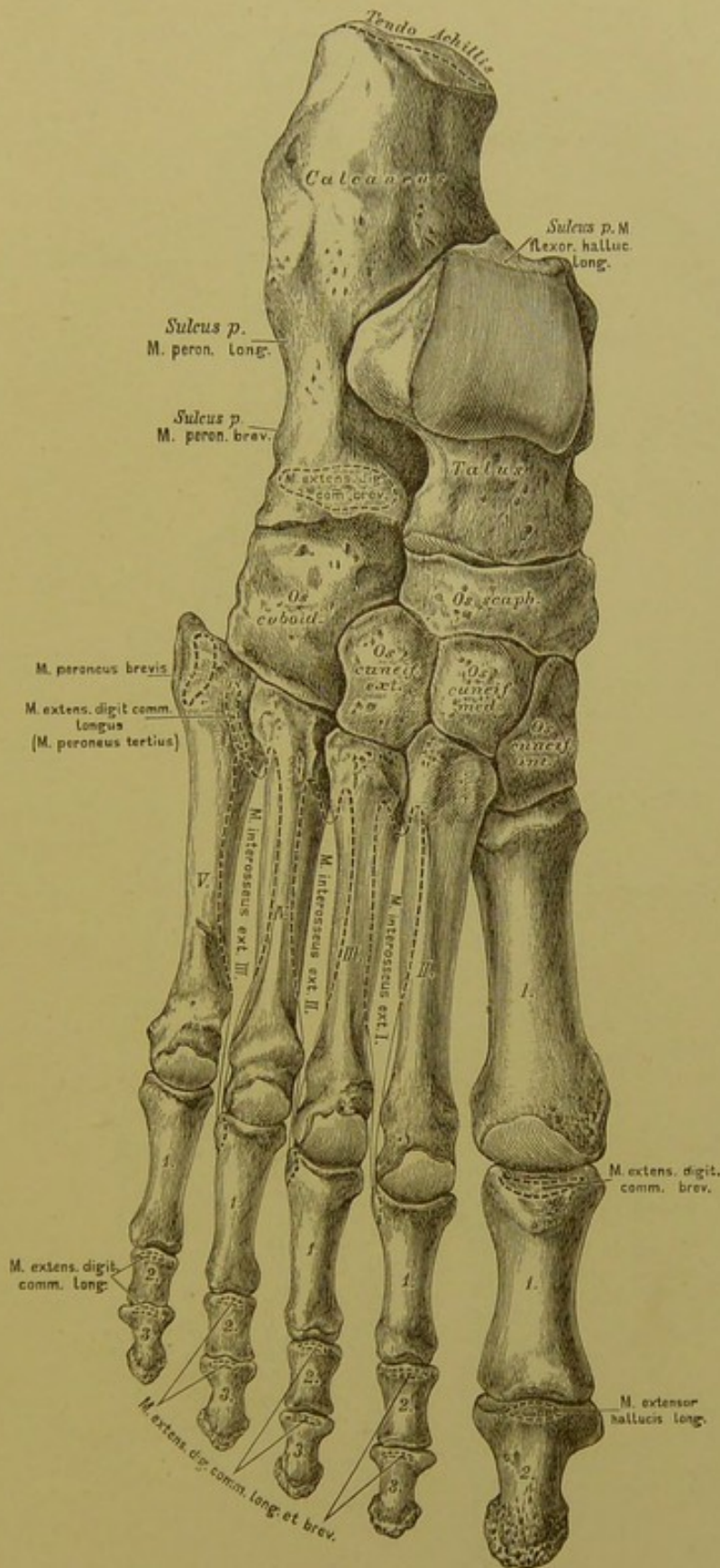
Folgende Bänder kommen in Betracht: zwischen Fersen- und Würfelnbein das kräftige *Lig. calcaneo-cuboideum plantare longum s. rectum*, und zum Theile von diesem gedeckt das *Lig. plantare obliquum*; von ersterem ziehen zu den Basen des dritten und vierten Metatarsus zwei Schenkel, die die Scheide des *M. peroneus longus* verstärken. Ferner folgende Bänder: das *Lig. calcaneo-scaphoideum inferius*; das *Lig. cubo-scaphoideum inferius*; die *Ligamenta scapho-cuneiformia plantaria* in Verbindung mit der Sehne des *M. tibialis posterior*; das schwache *Lig. cubo-cuneiforme* und *intercuneiforme plantare*.





**198.** Die Zehengelenke der vierten und fünften Zehe des rechten Fusses, von der Plantarseite.

Wie an den Fingern, unterscheidet man an den Zehen: 1. die *Articulatio metatarso-phalangea*; 2. die *Art. interphalangea prima*; 3. die *Art. interphalangea secunda*. Sämmtliche Gelenke besitzen zwei *Ligamenta lateralia*; die *Art. metatarso-phalangeae* an der Plantarfläche überdies rollenartig gefurchte Verdickungen der Gelenkkapsel. Diese Verdickung hängt an der Kapsel der grossen Zehe mit zwei *Sesambeinen* zusammen, welche auf Fig. 200 dargestellt sind.



199. Die Knochen des rechten Fusses, von der Dorsalseite, mit den Muskelansätzen.






II.

MUSKELN. FASCIEN.

TOPOGRAPHIE.

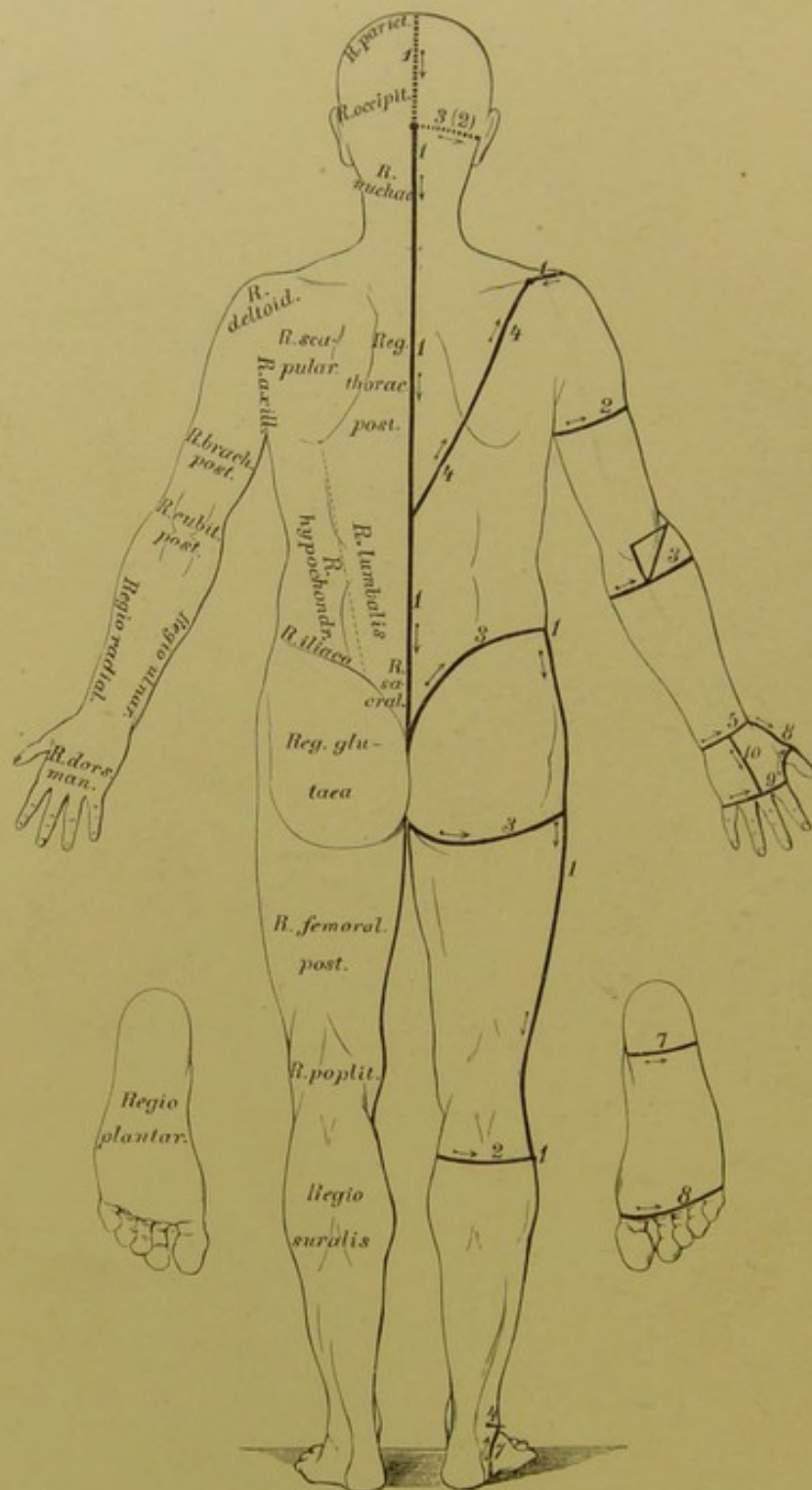




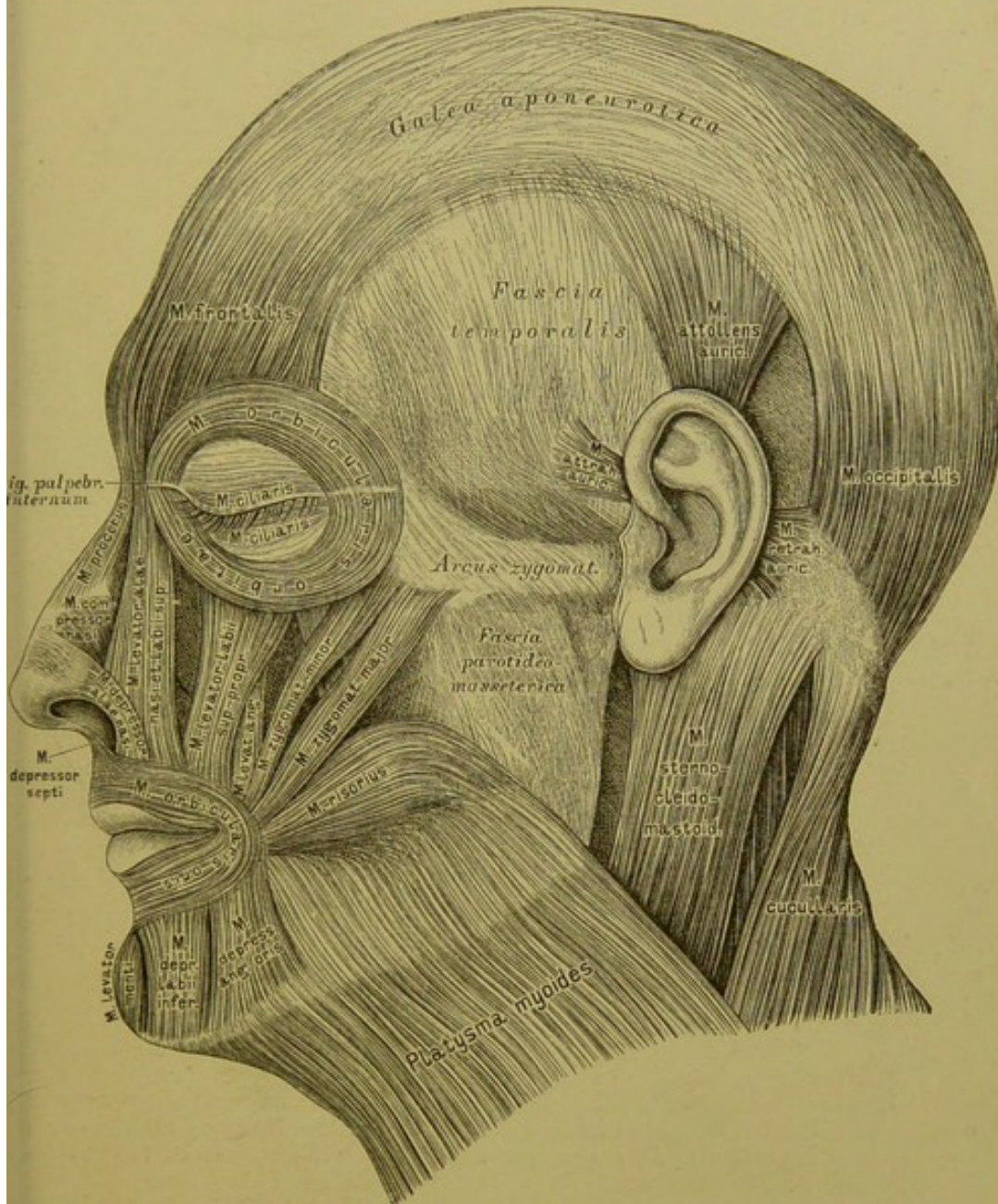








202. Die Hautschnitte für Secirübungen. Die Körperregionen in der Ansicht von hinten.



### 203. Die Muskeln und Fascien der Kopfhaut und des Gesichtes.

1. Muskeln der behaarten Kopfhaut (*M. epicranii*):

*M. frontalis*. Ursprung: *Glabella*, *Arcus superciliar.* Insertion: *Galea aponeurotica cranii*.

*M. occipitalis*. Urspr.: *Linea semicircular. super.* des Hinterhauptbeins, *Pars mastoidea* des Schläfebeins. Insert.: *Galea aponeurotica*.

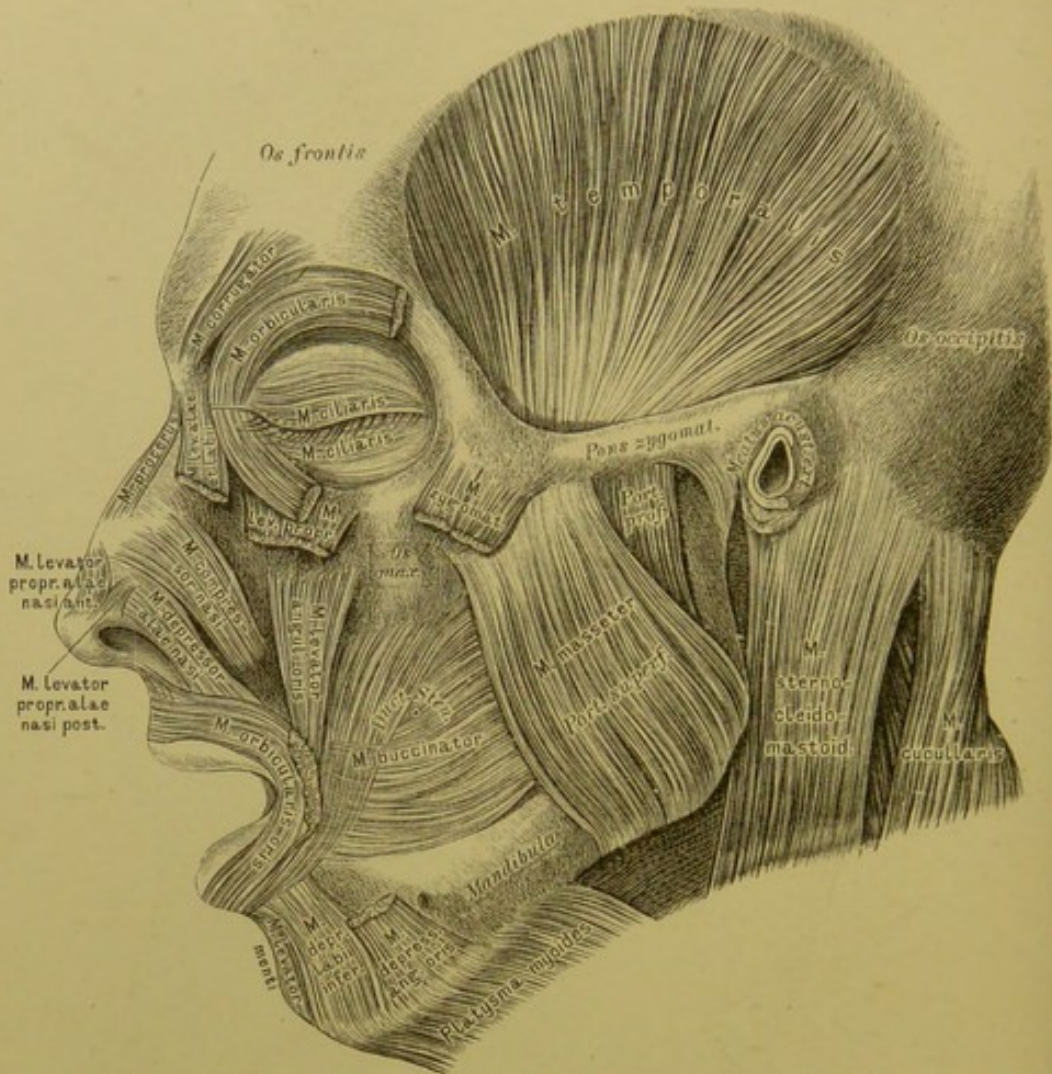
2. Muskeln der Augenlidspalte:

*M. orbicularis orbitae (palpebrarum)*. Urspr.: *Lig. palpebrarum internum*, *Proc. nasalis* des Oberkiefers. Insert.: *Lig. palpebr. int.*, *Margo infraorbitalis ossis max.*

*M. ciliaris* auf den Augenlidern dicht an den Lidrändern. (Schliesser.)

*M. corrugator supercilii* (Fig. 204). Urspr.: unter dem *M. frontalis* und *orbicularis* an der *Glabella*; geht in die beiden ihn deckenden Muskeln über.





## 204. Die Muskeln des Gesichtes.

### 3. Muskeln der Nase:

*M. nasalis* besteht aus zwei Abtheilungen: 1. Der lateralen, *M. depressor alae nasi*. Urspr.: *Alveolus* des Eck- und äusseren Schneidezahns. Insert.: *Cartilago alaris nasi*. — 2. Der medialen, *M. compressor nasi*. Urspr.: *Fovea canina*. Insert.: als dünne Fascie am Nasenrücken.

*M. procerus Santorini s. pyramidalis nasi* vom *M. frontalis* in die Fascie des Nasenrückens.

*MM. levator proprius alae nasi anterior et posterior* am Nasenflügelknorpel.

*M. depressor septi mobilis narium s. M. nasalis labii sup.* (Fig. 203); vom *M. orbicularis oris* zur Nasenscheidewand.

### 4. Muskeln der Mundspalte:

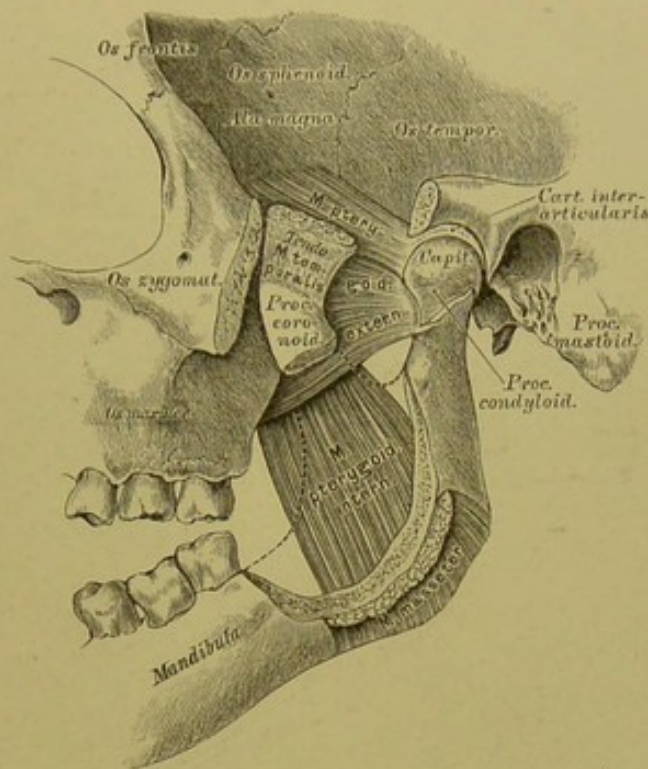
*M. quadratus labii superioris* besteht aus drei Abtheilungen: 1. *M. levator alae nasi et labii superioris*. Urspr.: *Proc. nasal.* des Oberkiefers. Insert.: Nasenflügel und Oberlippe. — 2. *M. levator labii superioris proprius*; vom *Margo infraorbitalis* zur Oberlippe. — 3. *M. zygomaticus minor*. Urspr.: Gesichtsfäche des Jochbeins. Insert.: Oberlippe.

*M. zygomaticus major*. Urspr.: Gesichtsfäche des Jochbeins. Insert.: vom Mundwinkel aus in die Ober- und Unterlippe.

*M. levator anguli oris s. M. caninus*; von der *Fovea canina* zum Mundwinkel.

*M. risorius Santorini* (Fig. 203); von der *Fascia parotideo-masseterica* zum Mundwinkel.

*M. triangularis s. M. depressor anguli oris*; vom unteren Rande des Unterkiefers zum Mundwinkel.



## 205. Die Muskeln des Unterkiefers, von aussen.

Muskeln der Mundspalte (Fig. 203 und 204):

*M. depressor labii inferioris* (*Quadratus menti*). Urspr.: unterer Kieferrand.

Insert.: Unterlippe und Haut des Kinnes.

*M. levator menti* s. *M. mentalis*; vom Alveolarfortsatz des Unterkiefers herab zur Haut des Kinnes.

*MM. incisivi Cowperi*; zwei obere und zwei untere, entspringen von den Alveolarfortsätzen der *Dentes incisivi* (nicht abgebildet).

*M. buccinator*. Urspr.: Alveolarfortsätze beider Kiefer und *Hamulus pterygoideus* des Keilbeins. Insert.: mit gekreuzten mittleren Bündeln an der Ober- und Unterlippe.

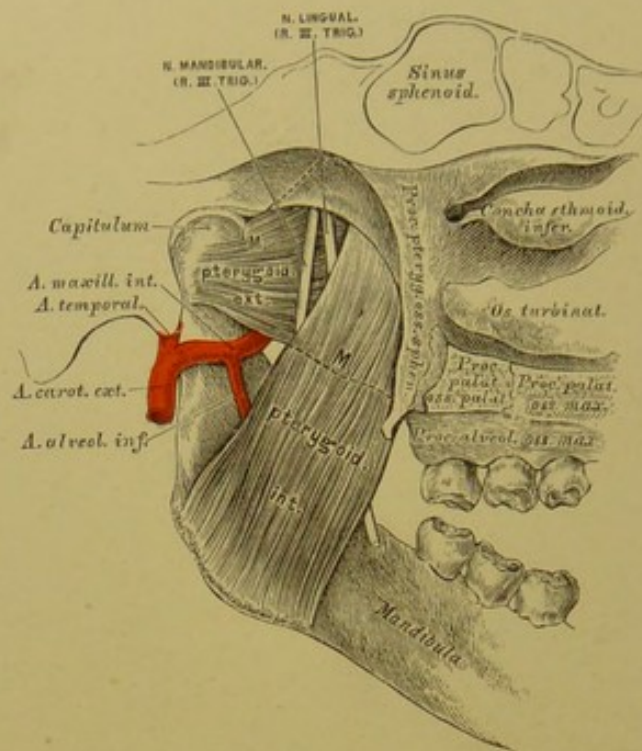
*M. orbicularis seu Sphincter oris*; kreisförmiger Schliessmuskel, gebildet durch die zum Munde tretenden Muskeln; ausserdem Ursprünge am Nasenscheidewandknorpel (*M. depressor septi*) und in der Gegend der Eckzahnalveolen (*MM. incisivi Cowperi*).

5. Muskeln des Ohres (Fig. 203):

*M. attollens auriculae*, Aufheber. } *Epicranius temporalis*.  
*M. attrahens auriculae*, Anzieher. }

*MM. retrahentes auriculae*, Rückwärtszieher.





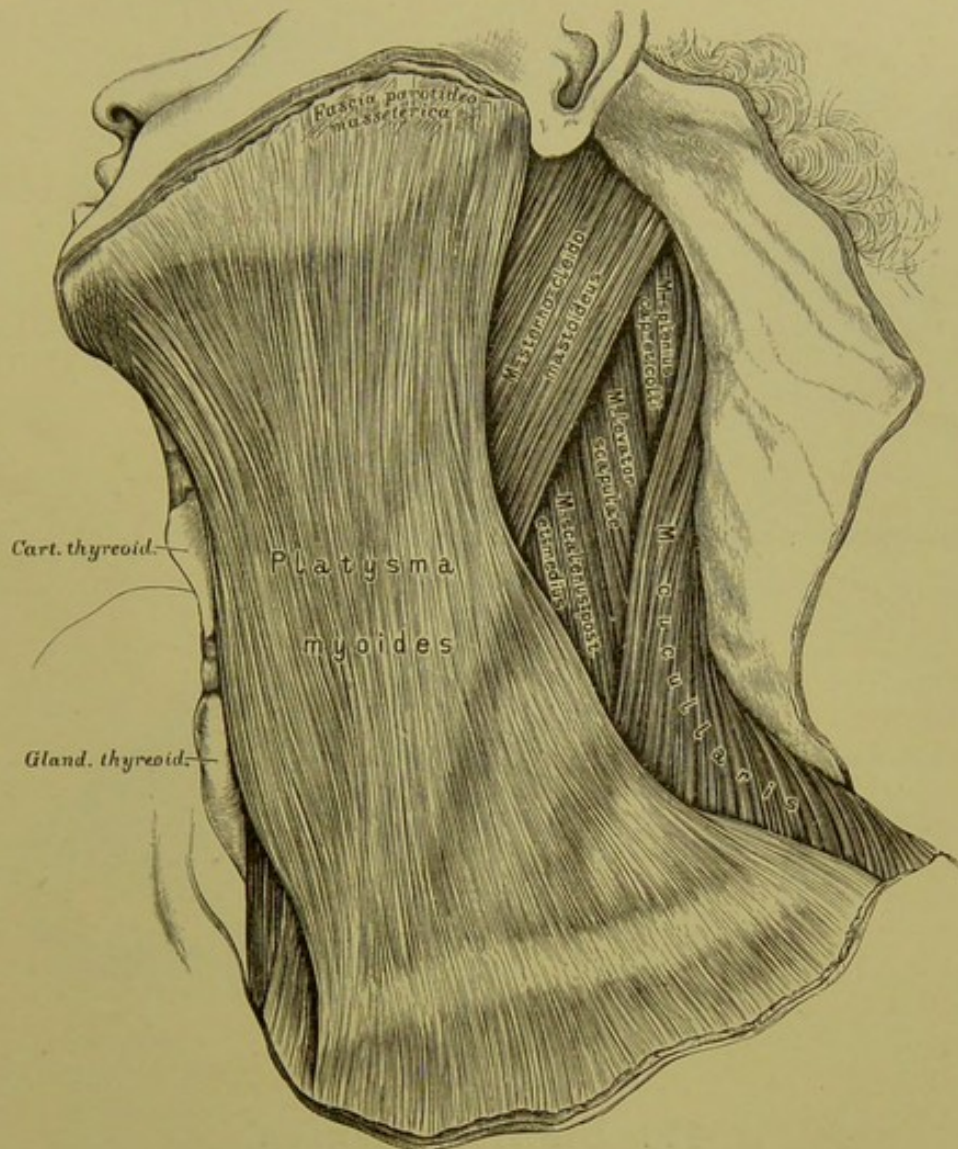
## 206. Die Muskeln des Unterkiefers (die Flügelmuskeln), von innen.

*M. temporalis*, der Schläfemuskel (Fig. 204). Urspr.: *Planum temporale* des Schädels und Innenfläche der *Fascia temporalis*. Insert.: unter dem Jochbogen am *Proc. coronoideus* des Unterkiefers. (Heber und Zurückzieher des Unterkiefers.)

*M. masseter*, der Kaumuskel (Fig. 204). Urspr.: Jochbogen mit einer oberflächlichen und einer tiefen Portion. Insert.: Aussenfläche des Unterkieferastes bis zum Kieferwinkel. (Heber und Vorwärtsführer des Unterkiefers.)

*M. pterygoideus internus*, innerer Flügelmuskel. Urspr.: *Fossa pterygoidea* des Keilbeins. Insert.: untere Hälfte der Innenfläche des Unterkieferastes. (Hebung, Vorwärts- und seitliche Schiebung des Unterkiefers.)

*M. pterygoideus externus*, äusserer Flügelmuskel. Urspr.: Aeusserer Fläche der *Lamina externa* des Flügelfortsatzes und des grossen Keilbeinflügels, Tuberosität des Oberkieferbeins. Insert.: mit starker Sehne am Halse des *Processus condyloideus* des Unterkiefers, an der Innenwand der Kapsel und des Zwischenknorpels des Unterkiefergelenkes. (Beiderseits wirkend Vorwärtsbeweger; einerseits wirkend Seitenbeweger des Unterkiefers.)



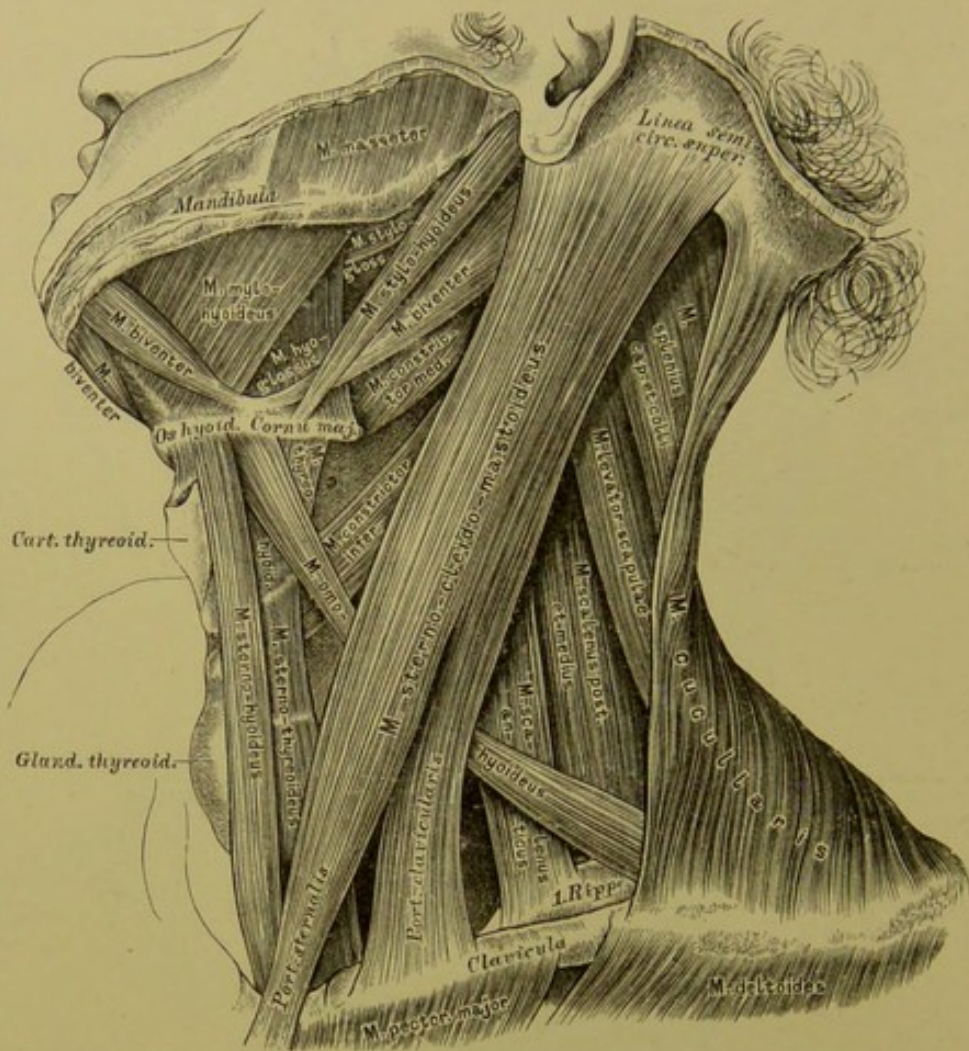
## 207. Der Hautmuskel des Halses.

Halsmuskeln, welche den Kopf und den Unterkiefer bewegen:  
*Platysma myoides* (*M. subcutaneus colli*), Hautmuskel des Halses. Urspr.: subcutanes Bindegewebe der Brust und *Fascia pectoralis* in der Gegend der zweiten Rippe. Insert. der inneren, sich kreuzenden Bündel: am unteren Rande des Unterkiefers; der übrigen: im *Panniculus adiposus* des Gesichtes und in der *Fascia parotideo-masseterica*. (Herabzieher des Unterkiefers, Aufheber der Haut.)

*M. sterno-cleido-mastoideus*, Kopfnicker (Fig. 208). Urspr. mit zwei Köpfen: vom *Manubrium sterni* und von der *Extremitas sternalis Claviculae*. Insert.: am *Processus mastoideus* und an der *Linea semicircularis superior* des Hinterhauptbeins. (Einseitig wirkend Dreher und Neiger des Kopfes; doppelseitig wirkend bei fixirtem Kopfe Heber des Brustkastens; hauptsächlich Kopfhälter.)

*M. biventer s. digastricus mandibulae*, zweibäuchiger Unterkiefermuskel (Fig. 208). Urspr. des hinteren Bauches: aus der *Incisura mastoidea*; des vorderen Bauches: am unteren Kinnrande, die mittlere Sehne an das Zungenbein geheftet. (Herabzieher des Kiefers.)





## 208. Die Halsmuskeln.

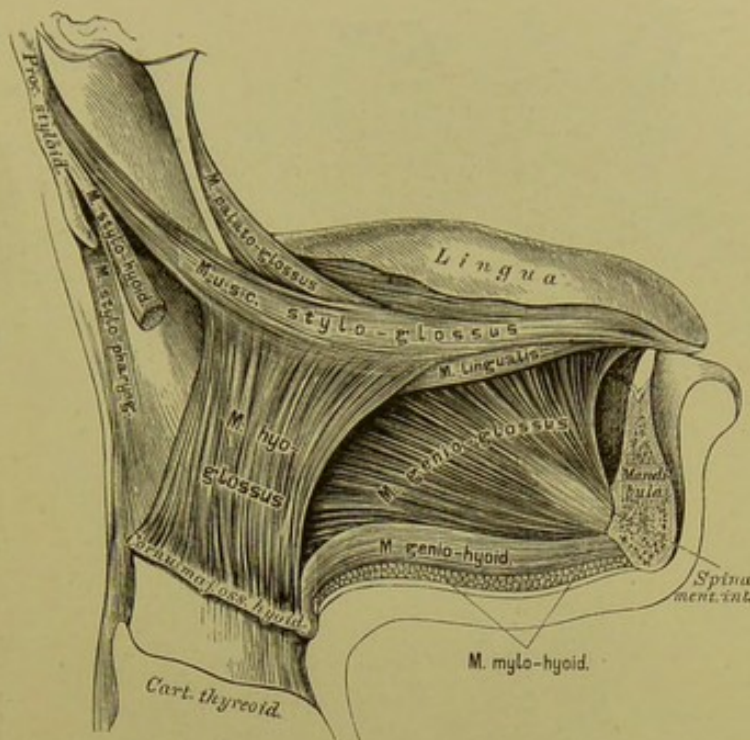
Zungenbeinmuskeln (Herabzieher des Zungenbeins):

*M. omo-hyoideus*, Schulterblatt-Zungenbeinmuskel. Urspr.: am oberen Schulterblattrande neben der *Incis. scapulae*, oder an deren Querbande, zweibäuchig, bogenförmig verlaufend. Insert.: an der Basis des Zungenbeins (Spanner der *Fascia colli profunda*).

*M. sterno-hyoideus*, Brustbein-Zungenbeinmuskel. Urspr.: hintere Fläche des *Manubr. sterni*. Insert.: an der Basis des Zungenbeins. Unter diesem:

*M. sterno-thyreoideus*, Brustbein-Schildknorpelmuskel. Urspr.: hintere Fläche des *Manubr. sterni* und oberer Rand des ersten Rippenknorpels. Insert.: an der Seitenplatte des Schildknorpels (*Inscriptio tendinea*).

*M. thyreo-hyoideus*, Schildknorpel-Zungenbeinmuskel. Urspr.: an der Schildknorpelplatte. Insert.: am unteren Rande des Zungenbeins (Basis und grosses Horn).



## 209. Die Zungenmuskeln.

Zungenbeinmuskeln (Heber des Zungenbeins):

*M. stylo-hyoideus*, Griffel-Zungenbeinmuskel. Urspr.: Basis des *Proc. styloideus*. Insert.: am oberen Rande des Zungenbeins.

*M. mylo-hyoideus*, Kiefer-Zungenbeinmuskel (Fig. 208). Urspr.: *Linea mylo-hyoidea* des Unterkiefers. Insert. der äusseren Fasern: an der Vorderfläche der Zungenbeinbasis; der inneren: in einer medialen sehnigen Raphe.

*M. genio-hyoideus*, Kinn-Zungenbeinmuskel. Urspr.: an der *Spina mentalis interna*. Insert.: an der Basis des Zungenbeins.

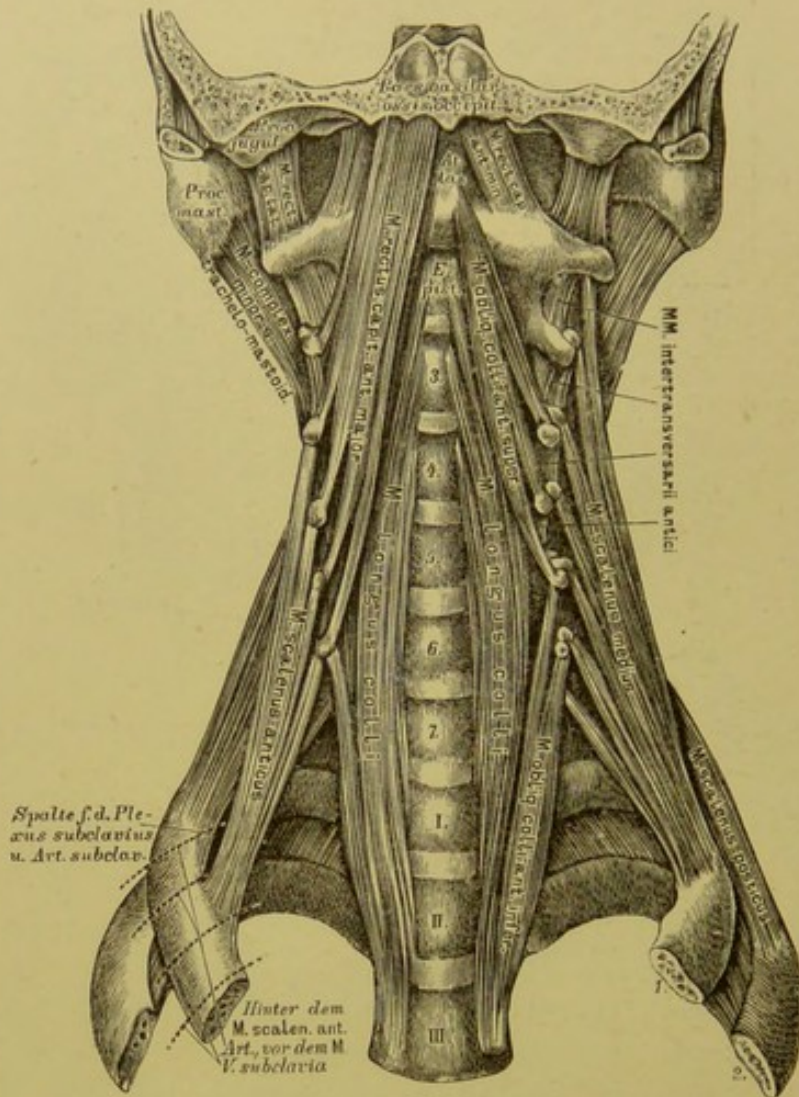
Zungenmuskeln:

*M. genio-glossus*, Kinn-Zungenmuskel. Entspringt an der *Spina mentalis interna* und geht in das Zungenfleisch über. (Herabzieher und Vorstrecker der Zunge.)

*M. hyo-glossus*, Zungenbein-Zungenmuskel. Urspr.: oberer Rand der Basis, des grossen und kleinen Hornes des Zungenbeins. Insert.: am hinteren Seitenrande der Zunge. (Herabzieher der Zunge.)

*M. stylo-glossus*, Griffel-Zungenmuskel. Urspr.: *Processus styloideus* und *Lig. stylo-maxillare*. Insert.: am Seitenrande der Zunge im Zungenfleisch. (Einseitig wirkend Seitwärtszieher, doppelseitig wirkend Rückwärtszieher der Zunge.)





## 210. Die tiefen Halsmuskeln.

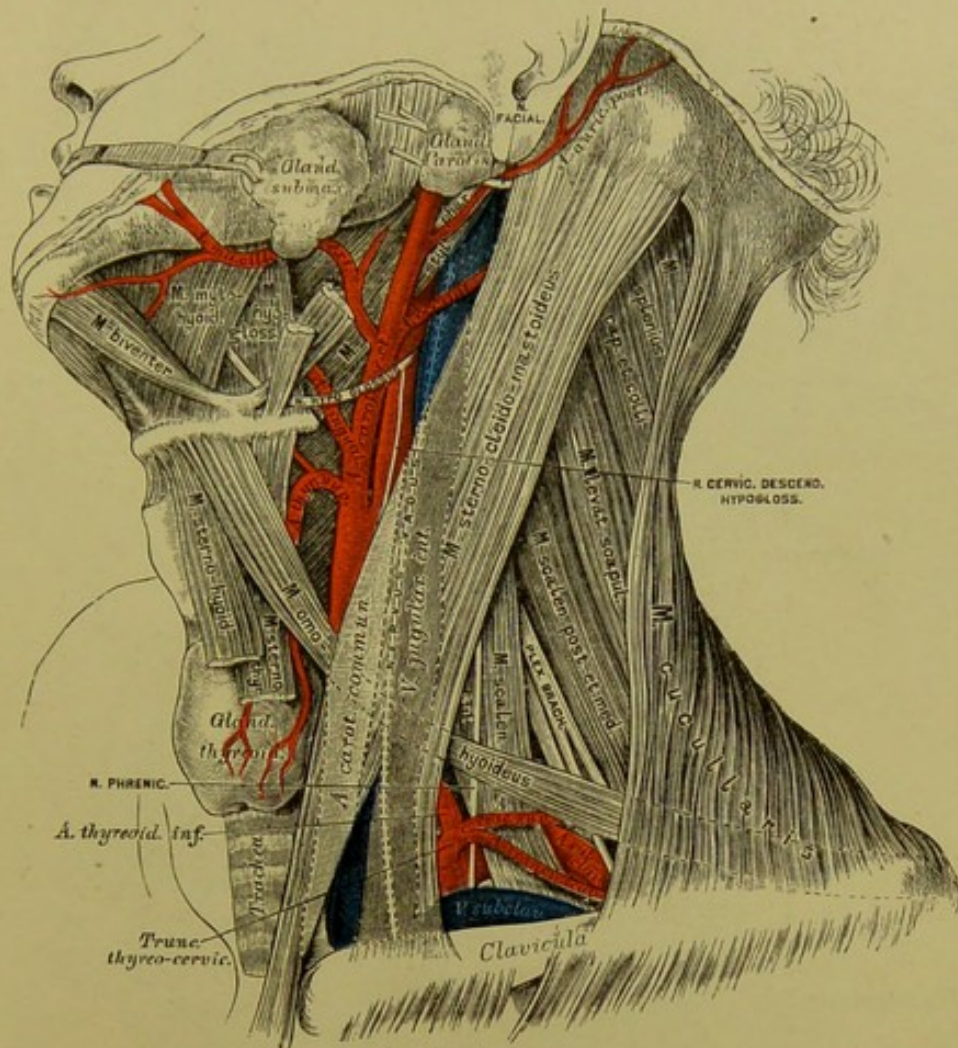
Muskeln an der Seitengegend der Halswirbelsäule (Heber der ersten und zweiten Rippe bei fixirtem Halse; Dreher und Vorwärtsbeuger des Halses bei fixirten Rippen):

*M. scalenus anticus*, der vordere Rippenhalter. Urspr.: Querfortsätze des dritten bis sechsten Halswirbels. Insert.: am oberen Rande der ersten Rippe, am *Tuberculum Lascraucii*.

*M. scalenus medius*, der mittlere Rippenhalter. Urspr.: Querfortsätze aller sieben Halswirbel. Insert.: oberer Rand und äussere Fläche der ersten Rippe.

*M. scalenus posticus*, der hintere Rippenhalter. Urspr.: Querfortsätze des fünften bis siebenten Halswirbels. Insert.: äussere Fläche der zweiten Rippe.





## 211. Topographische Anatomie des Halses.

Inhalt der beiden, durch die Kreuzung des *M. sterno-cleido-mastoideus* mit dem *M. omo-hyoideus* entstehenden Halsdreiecke: des *Trigonum inframaxillare* und des *Trigonum supraclaviculare*.

Tiefe Halsmuskeln auf der vorderen Fläche der Halswirbelsäule (Fig. 210):

*M. rectus capitis anticus major*. Urspr.: Querfortsätze des dritten bis sechsten Halswirbels. Insert.: untere Fläche der *Pars basilaris* des Hinterhauptbeins.

*M. rectus capitis anticus minor*. Urspr.: vorderer Bogen des Querfortsatzes des Atlas; Insert.: untere Fläche der *Pars basilaris*. (Beide sind Kopfnicker.)

*M. rectus capitis lateralis*. Urspr.: Querfortsatz des Atlas. Insert.: *Processus jugularis* des Hinterhauptbeins.

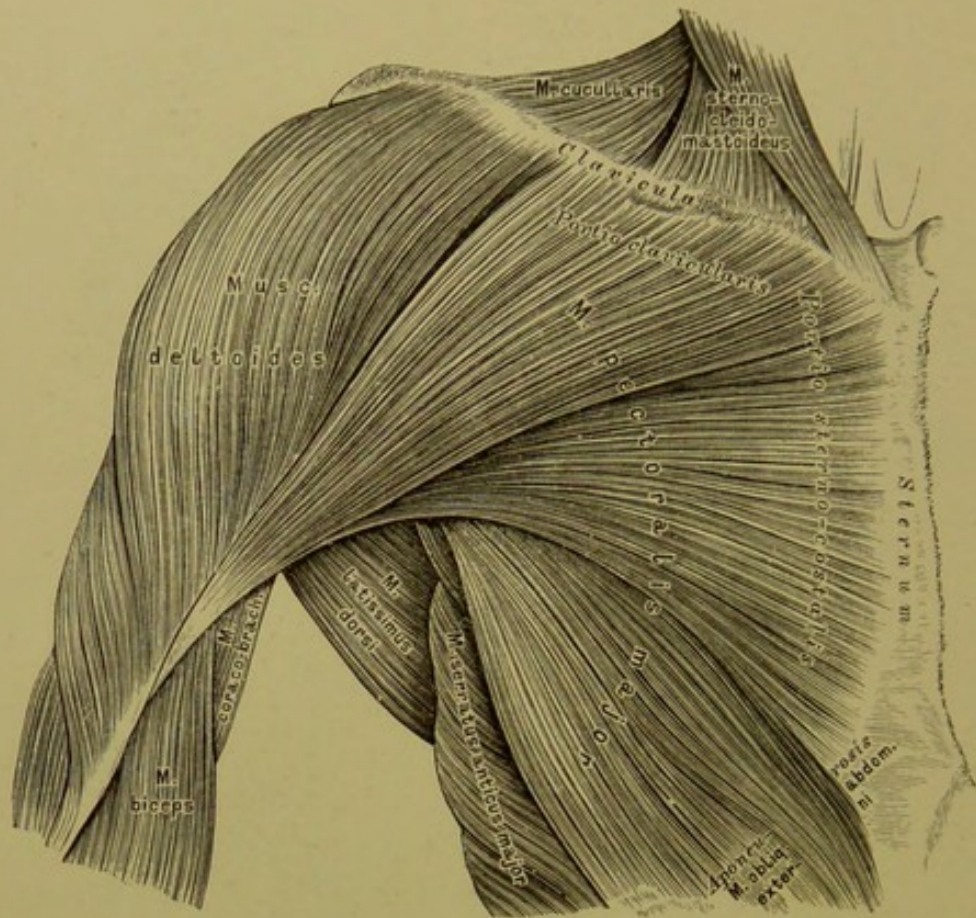
*M. longus colli* besteht aus drei gesonderten Muskeln: a) *M. longus colli rectus* erstreckt sich vom Körper des dritten Brustwirbels bis zum Körper des *Epistropheus* (Beuger); b) *M. obliquus colli (anticus) inferior*. Urspr.: Körper des zweiten und dritten Brustwirbels. Insert.: Querfortsätze des fünften bis siebenten Halswirbels (Dreher); c) *M. obliquus colli (anticus) superior*. Urspr.: Querfortsätze des dritten und vierten Halswirbels. Insert.: *Tuberc. ant. Atlantis* (Dreher).





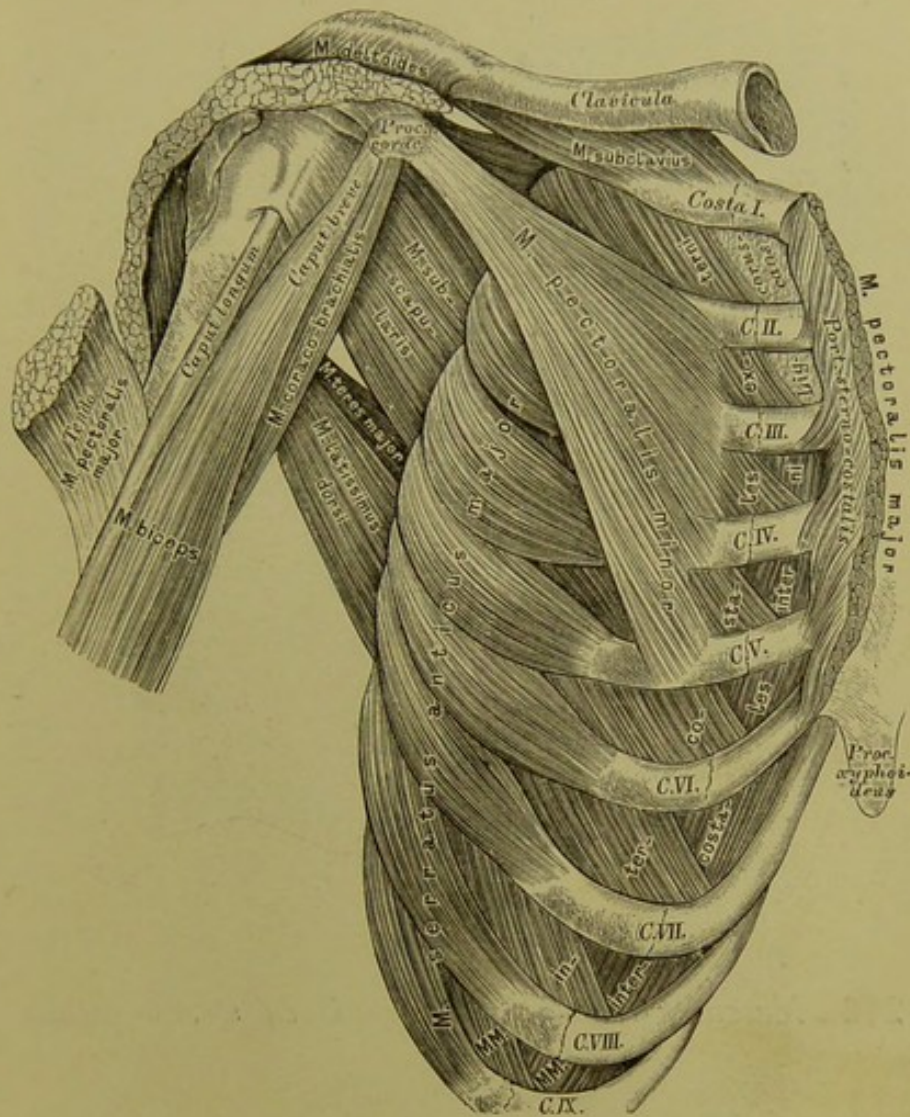






## 214. Die Brustmuskeln. Erste Schichte.

*M. pectoralis major*, der grosse Brustmuskel. Urspr.: als *Portio clavicularis* an der *Extremitas sternalis* des Schlüsselbeins; als *Portio sterno-costalis* an der vorderen Fläche des Brustbeins und der Knorpel der sechs oberen wahren Rippen (Fig. 215), häufig auch an der Aponeurose des äusseren schiefen Bauchmuskels. Insert. mit einer starken, 5 Ctm. breiten Sehne: an der *Spina tuberculi majoris* des Oberarmbeins. (Anzieher, *Adductor* der oberen Extremität.)



## 215. Die Brustmuskeln. Zweite und dritte Schichte.

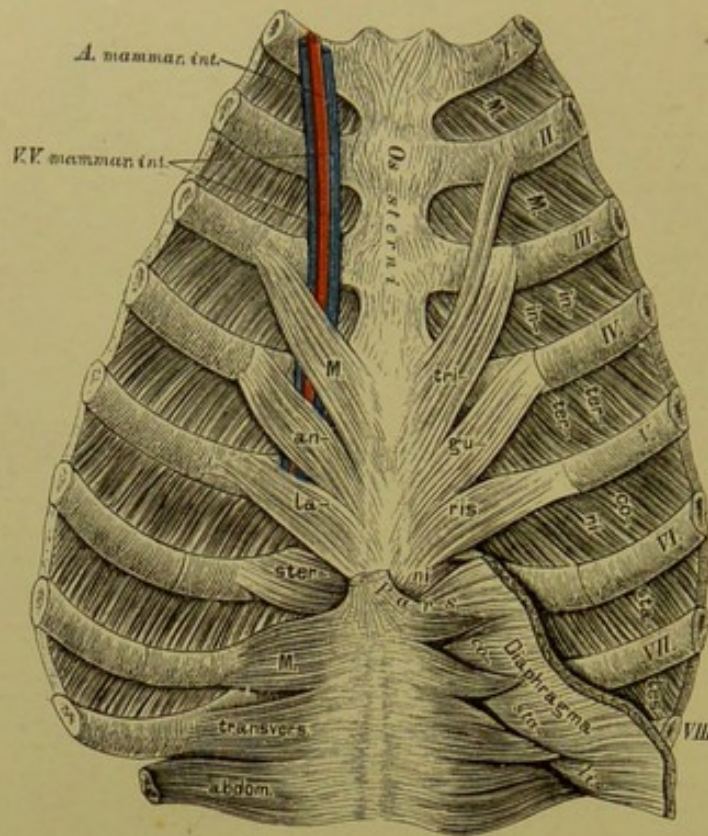
### Zweite Schichte:

*M. subclavius*, Schlüsselbeinmuskel. Urspr.: an der unteren Seite des Schlüsselbeins. Insert.: am oberen Rande des ersten Rippenknorpels. (Hauptsächlich Hälter des Schlüsselbeins.)

*M. pectoralis minor*, der kleine Brustmuskel. Urspr.: mit drei bis vier Zacken an der äusseren Fläche der zweiten bis fünften Rippe. Insert.: am *Processus coracoideus* des Schulterblattes. (Niederzieher der Schulter, Heber der Rippen.)

*M. serratus anterior major*, der grosse sägeförmige Muskel. Urspr.: mit acht bis neun Zacken von der äusseren Fläche der acht bis neun oberen Rippen. Insert.: am inneren Rande des Schulterblattes (siehe Fig. 223). (Bei fixirten Rippen Vorwärtszieher und Hälter des Schulterblattes.)





### 216. *Musculus triangularis sterni seu sterno-costalis.*

Der Brustmuskeln dritte Schichte:

*Musculi intercostales externi*, die äusseren Zwischenrippenmuskeln.

Urspr.: untere Ränder der elf oberen Rippenknochen. Insert.: obere Ränder der nächstfolgenden Rippen bis zum Beginne der Rippenknorpel; von hier an werden die Muskeln durch das aponeurotische *Ligamentum coruscans* ersetzt.

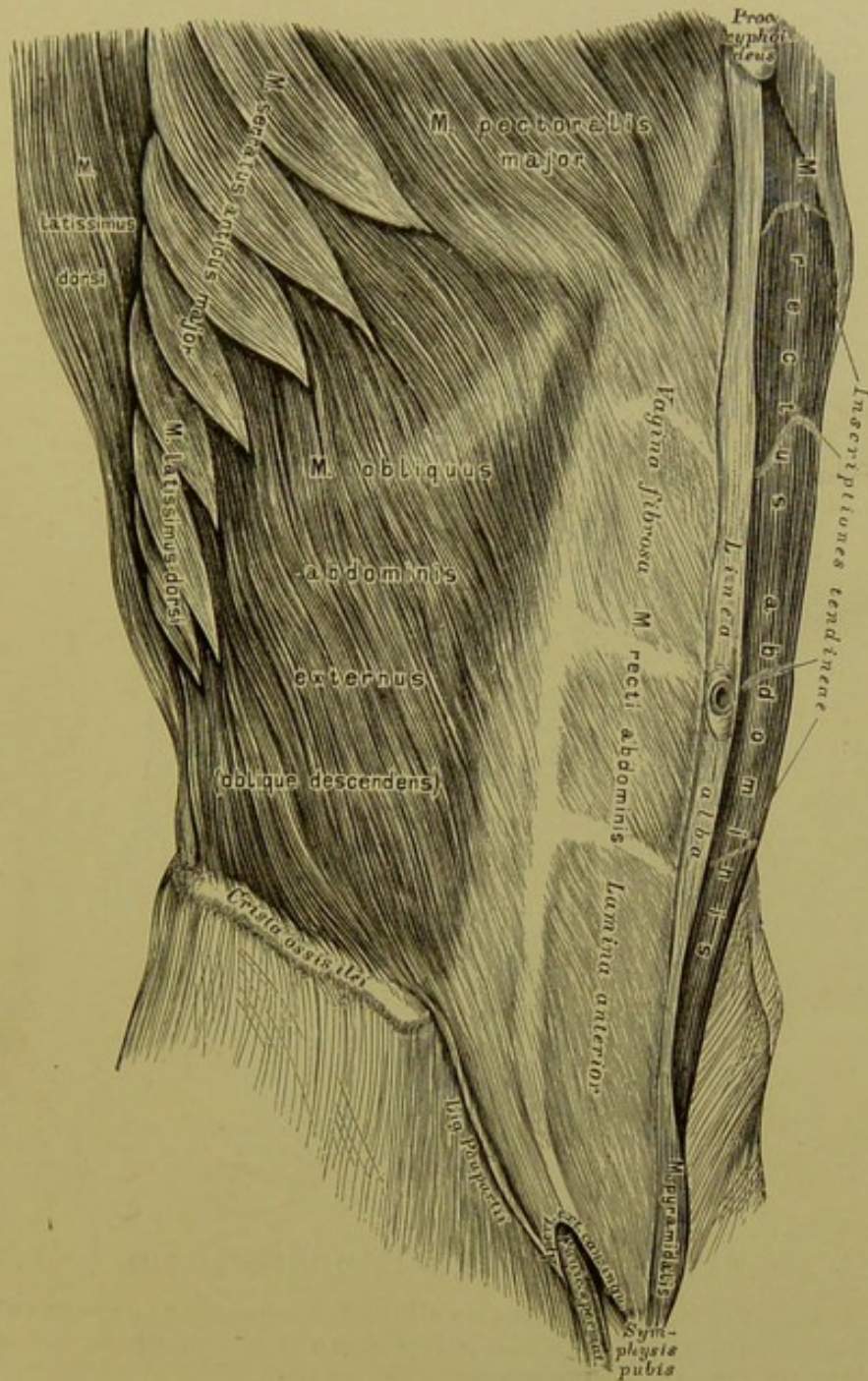
*Musculi intercostales interni*, die inneren Zwischenrippenmuskeln.

Urspr.: untere Ränder der elf oberen Rippenknochen und Rippenknorpel. Insert.: obere Ränder der nächstfolgenden Rippen in ihrer ganzen Länge.

*M. triangularis sterni* an der hinteren Fläche des Brustbeins und der Rippenknorpel. Urspr.: Schwertfortsatz und Körper des Brustbeins. Insert.: in flachen Zacken an der hinteren Fläche des dritten bis sechsten Rippenknorpels.

Alle diese Muskeln sind bei der Respiration thätig.



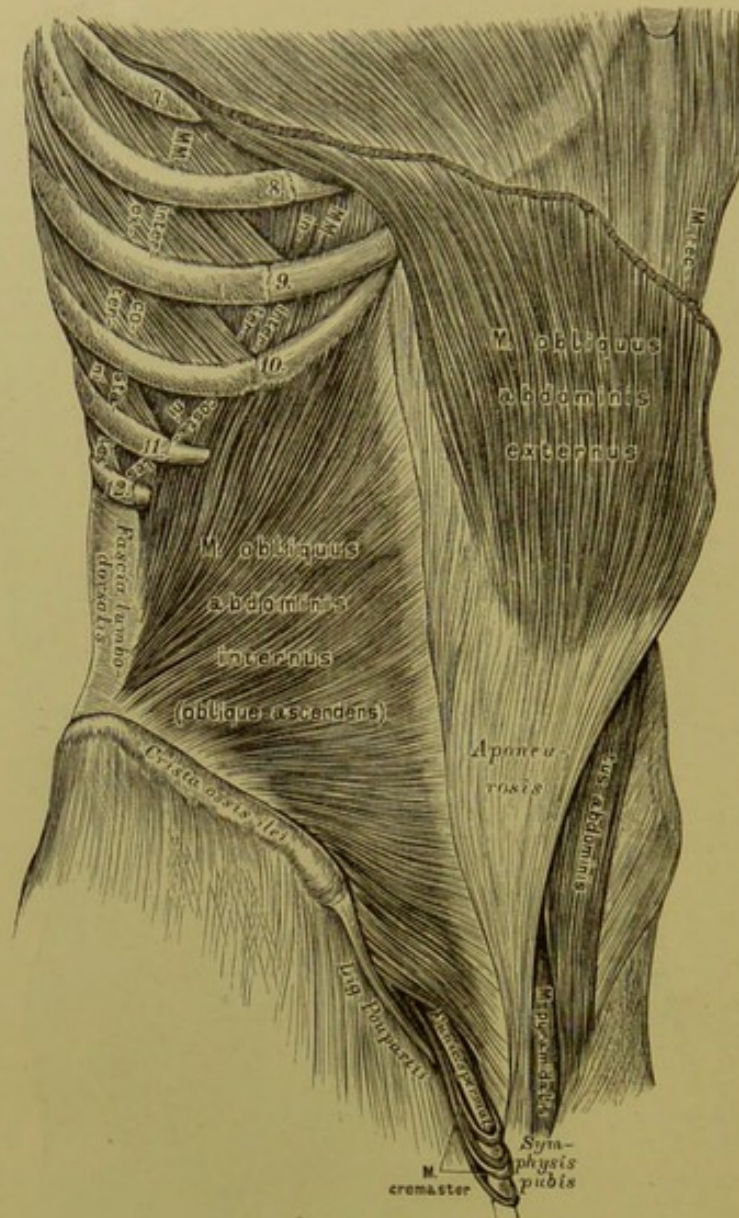


## 217. Die langen Bauchmuskeln.

*M. rectus abdominis*, der gerade Bauchmuskel. Urspr.: äussere Fläche des fünften bis siebenten Rippenknorpels und des Schwertfortsatzes. Insert.: oberer Rand und vordere Fläche der Schamfuge. Die von den Aponeurosen der breiten Bauchmuskeln gebildete fibröse Scheide des geraden Bauchmuskels bedeckt die ganze vordere Fläche desselben, während sie an der hinteren Fläche zwei bis drei Querfinger breit unter dem Nabel als *Linea semicircularis Douglasii* aufhört (siehe Fig. 219).

*M. pyramidalis abdominis*. Urspr.: oberer Rand der Schamfuge. Insert.: an der *Vagina fibrosa* des geraden Bauchmuskels.



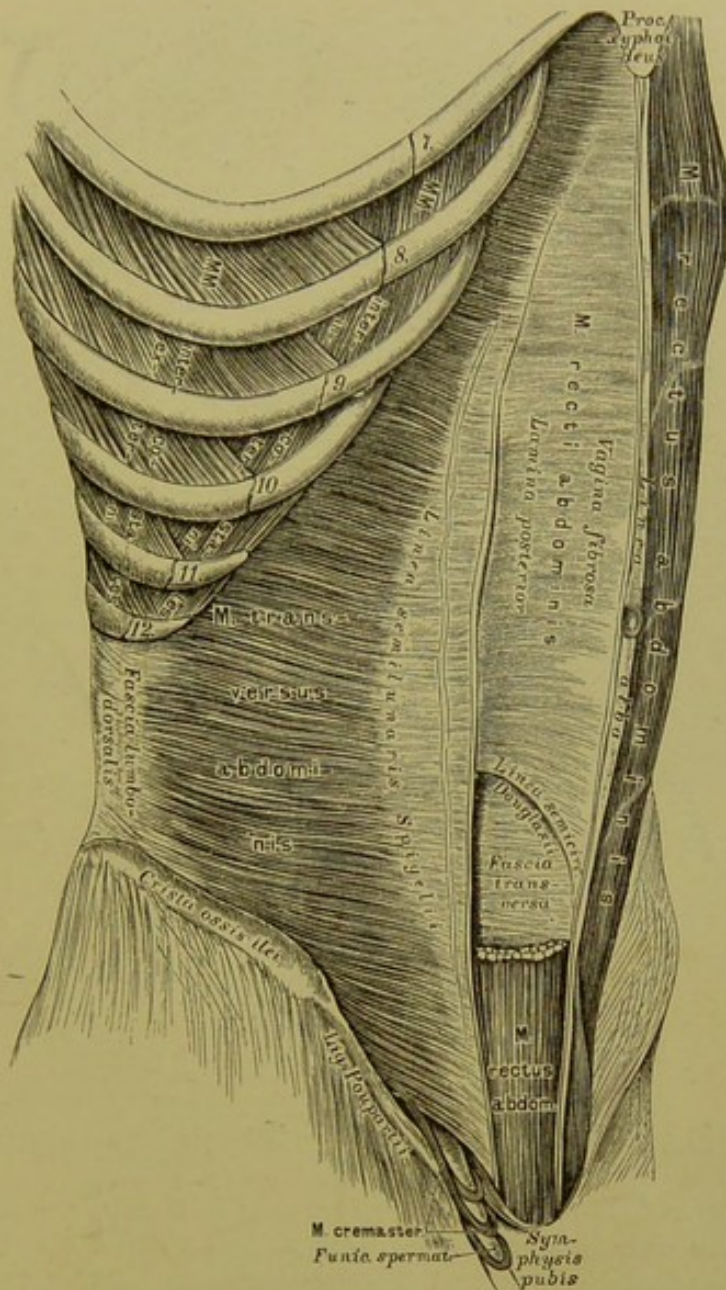


## 218. Die breiten Bauchmuskeln.

*M. obliquus abdominis externus seu oblique descendens*, der äussere schiefe Bauchmuskel. Urspr.: äussere Fläche der sieben oder acht unteren Rippen. Insert.: am *Labium externum* des Darmbeinkammes und an einer breiten Aponeurose, welche sich am *Ligamentum Poupartii* befestigt und als *Vagina fibrosa* des geraden Bauchmuskels vor demselben zur *Linea alba* zieht. 2,5 Ctm. nach aussen von der Schamfuge befindet sich in der Aponeurose die dreieckige Oeffnung des Leistenkanals, die *Apertura externa canalis inguinalis*.

*M. obliquus abdominis internus seu oblique ascendens*, der innere schiefe Bauchmuskel. Urspr.: *Labium medium* des Darmbeinkammes, *Spina anterior superior* und äussere Hälfte des *Lig. Poupartii*; übergeht in die Aponeurose, welche sich in zwei Blätter spaltet, deren vor dem *Rectus* befindliches der ganzen Länge der Bauchwand entspricht, während das hintere Blatt nur bis zur *Linea Douglasii* reicht. Vom unteren Rande dieses und des queren Bauchmuskels gehen schlingenförmige Muskelbündel zum Samenstrang herab — *Musculus cremaster*.



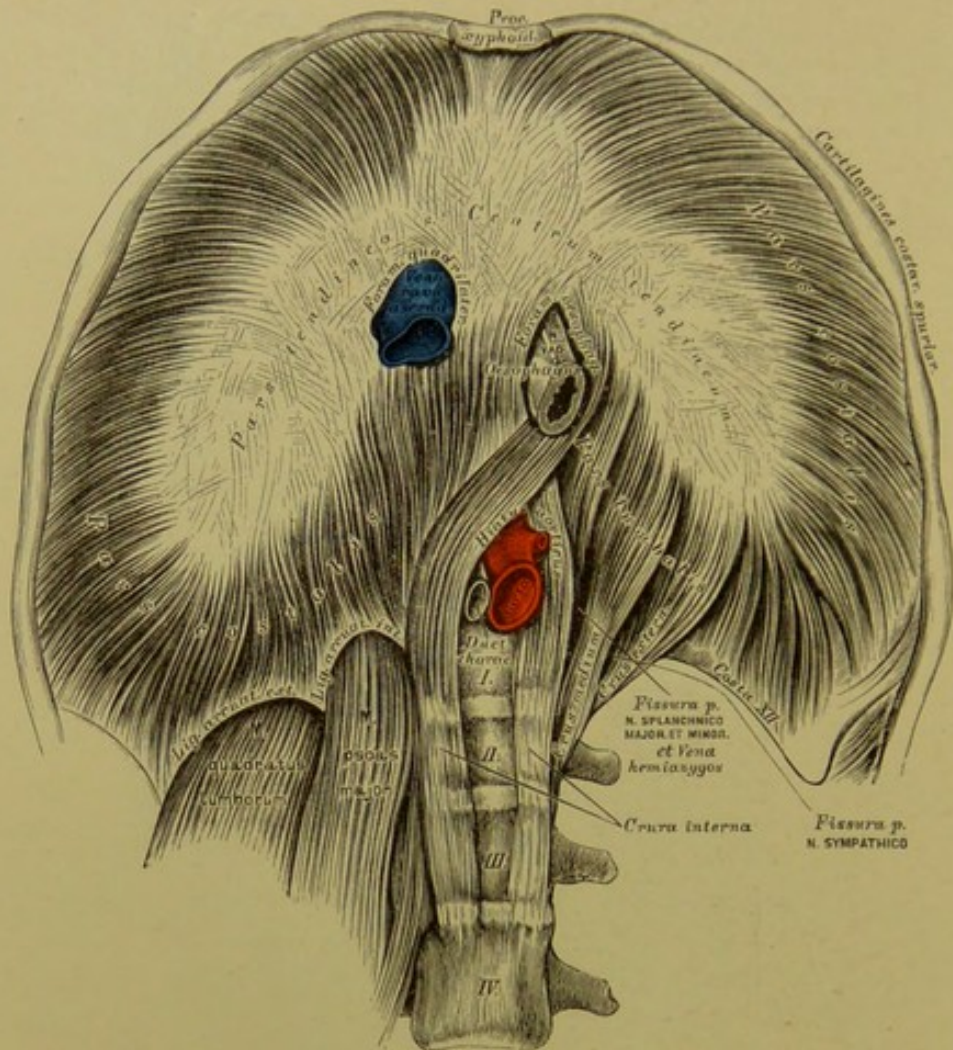


## 219. Die breiten Bauchmuskeln.

*M. transversus abdominis*, der quere Bauchmuskel. Urspr.: innere Fläche des siebenten bis zwölften Rippenknorpels, tiefliegendes Blatt der *Fascia lumbodorsalis*, *Labium internum* des Darmbeinkammes und äussere Hälfte des *Lig. Poupartii*. Insert.: an eine Aponeurose bogenförmig als *Linea semilunaris Spigelii*; die Aponeurose verstärkt oben die hintere Wand, unten die vordere Wand der fibrösen Scheide des geraden Bauchmuskels.

*M. quadratus lumborum*, der viereckige Lendenmuskel (siehe Fig. 225). Urspr.: hinterer Abschnitt des Darmbeinkammes, fünfter Lendenwirbel und *Lig. ileolumbale*. Insert.: Querfortsätze der vier oberen Lendenwirbel und unterer Rand der zwölften Rippe.





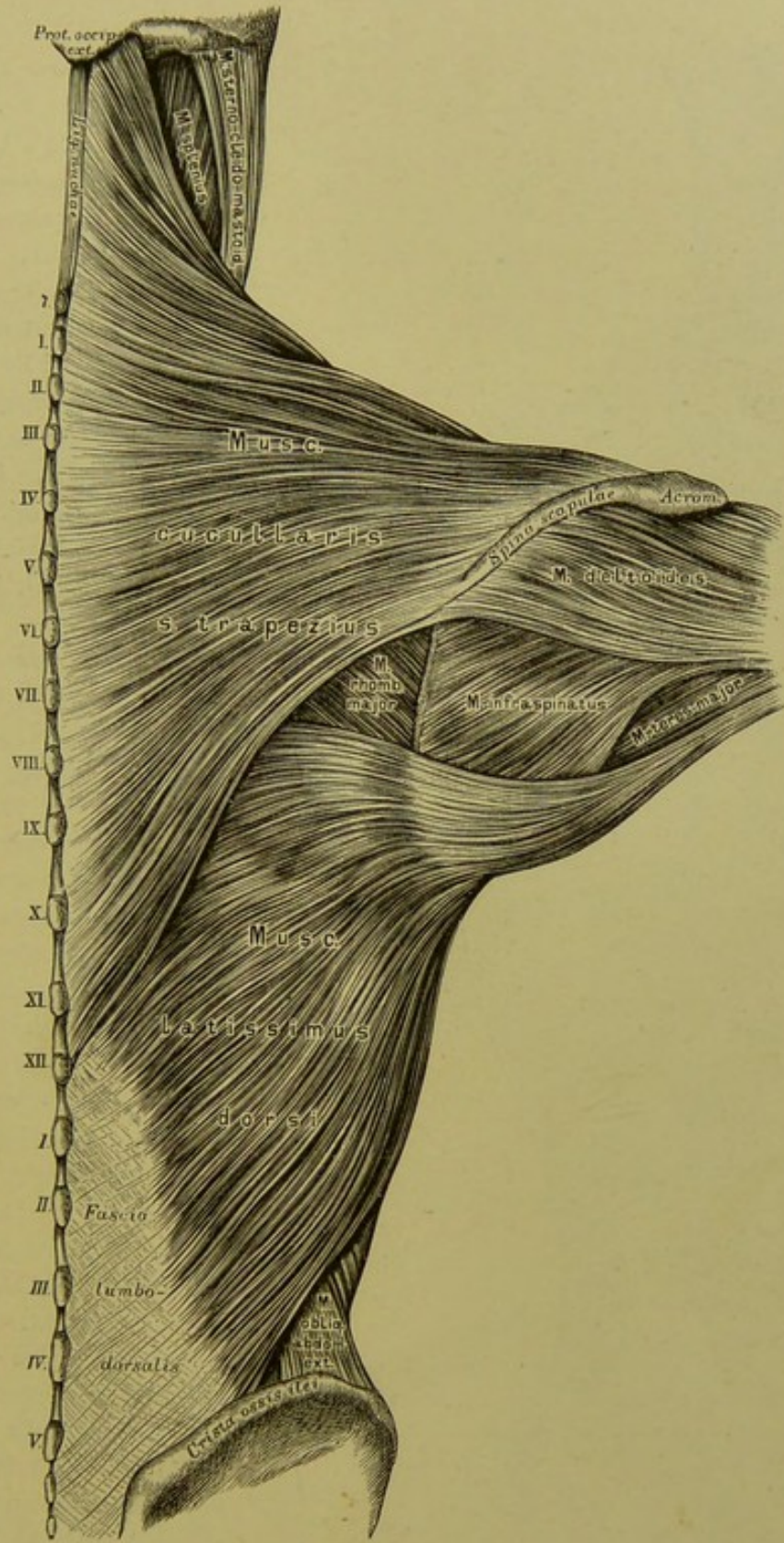
## 220. Das Zwerchfell, *Diaphragma*. Untere Fläche.

Das Zwerchfell besteht aus einer *Pars muscularis* und einer *Pars tendinea*. Die *Pars muscularis* zerfällt in die *Pars lumbalis* und die *Pars costalis*.

Die *Pars lumbalis* wird durch drei Schenkelpaare gebildet. Das innere Schenkelpaar, *Crura interna*, entspringt von der Vorderfläche des III. und IV. Lendenwirbels; die Schenkel kreuzen sich zuerst, um den Aortenschlitz, *Hiatus aorticus*, zu bilden, dann ein zweites Mal, wodurch das Speiseröhrenloch, *Foramen oesophageum*, zu Stande kommt. Das mittlere Schenkelpaar entspringt von der Seitengegend des II. Lendenwirbels; das äussere Schenkelpaar von der Seitengegend und den Querfortsätzen des I. Lendenwirbels.

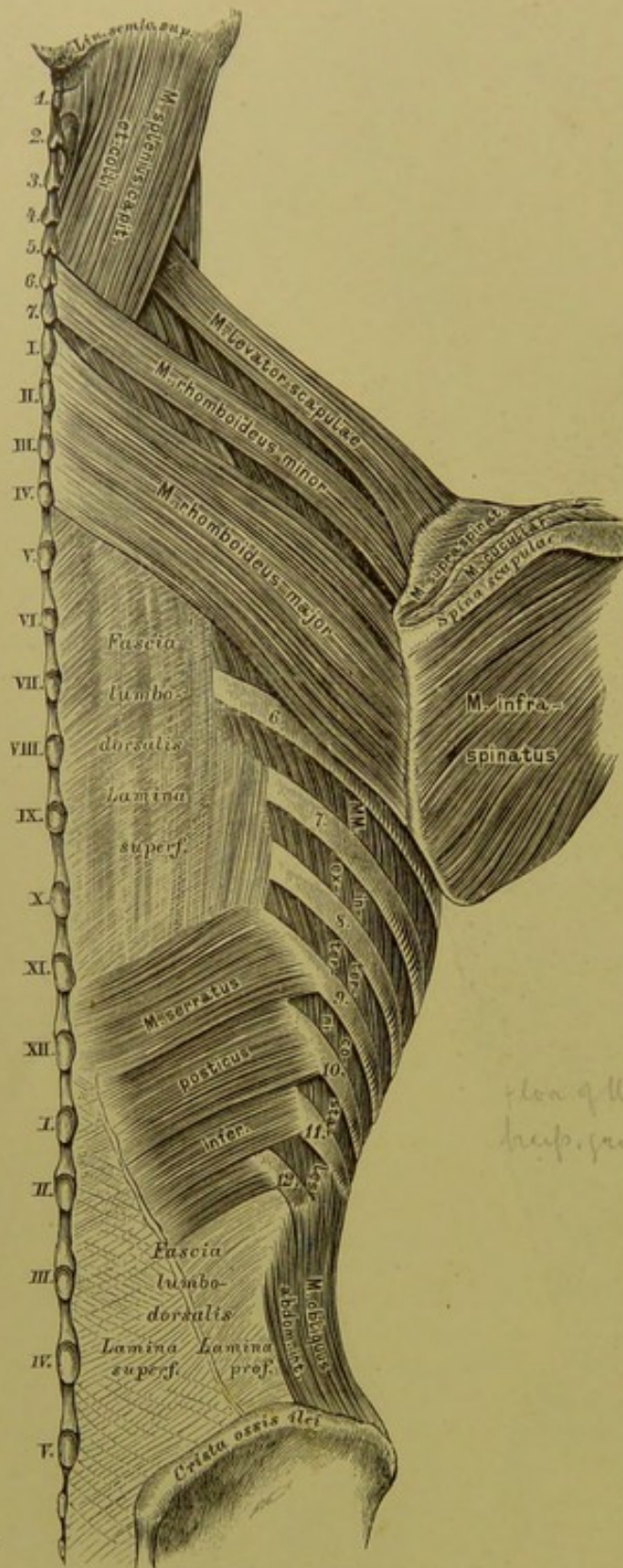
Die *Pars costalis* hat als Ursprung: die sechs bis sieben unteren Rippen, den Schwertfortsatz (siehe Fig. 216) und die *Ligamenta arcuata Halleri*. Die *Pars muscularis* übergeht in die *Pars tendinea seu Centrum tendineum*, die kleeblattförmig ist und im rechten Lappen das viereckige *Foramen venosum seu quadrilaterum* besitzt.





221. Die breiten Rückenmuskeln.





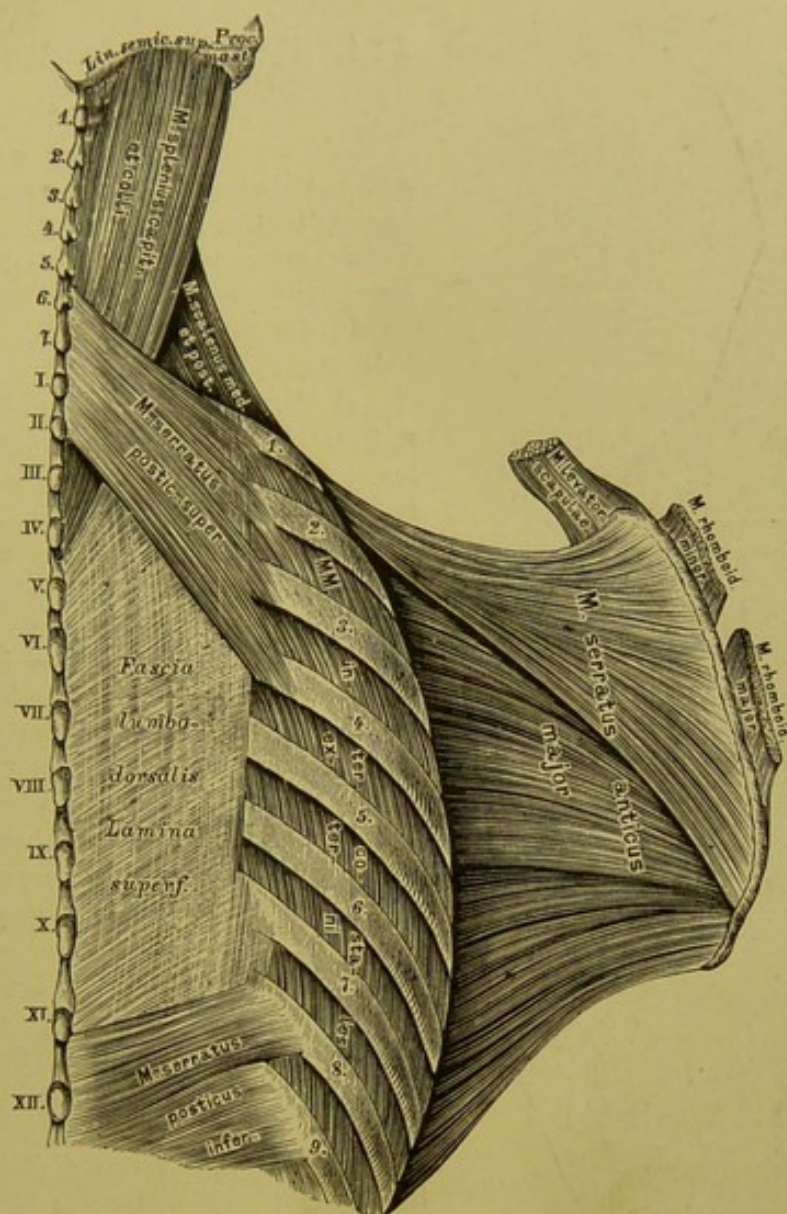
*M. cucullaris seu trapezius*, Kappenmuskel (siehe Fig. 221). Urspr.: *Linca semicircularis superior*, *Protuberantia externa* des Hinterhauptbeins, *Ligamentum nuchae*, Dornfortsätze des siebenten Halswirbels und aller Brustwirbel, *Ligamenta interspinalia*. Insert.: hinterer Rand der *Spina scapulae*, innerer Rand des *Acromion* und *Extremitas acromialis* des Schlüsselbeins. (Dreher des Schulterblattes.)

*M. latissimus dorsi*, der breiteste Rückenmuskel (siehe Fig. 221). Urspr.: breitsehnig (*Fascia lumbodorsalis*) von den Dornfortsätzen der vier bis sechs unteren Brustwirbel, aller Lenden- und Kreuzwirbel, dem *Labium externum* des Darmbeinkammes und den untersten Rippen. Insert.: *Spina tuberculi minoris* des Oberarmbeins, vereinigt mit der Endsehne des *M. teres major*. (Rückwärtszieher des Armes.)

*MM. rhomboideus major et minor*. Urspr.: Dornfortsätze der zwei unteren Halswirbel und vier oberen Brustwirbel. Insert.: am inneren Rande des Schulterblattes. (Dreher des Schulterblattes und Anzieher desselben.)

222. Die breiten Rückenmuskeln.





### 223. Die breiten Rückenmuskeln.

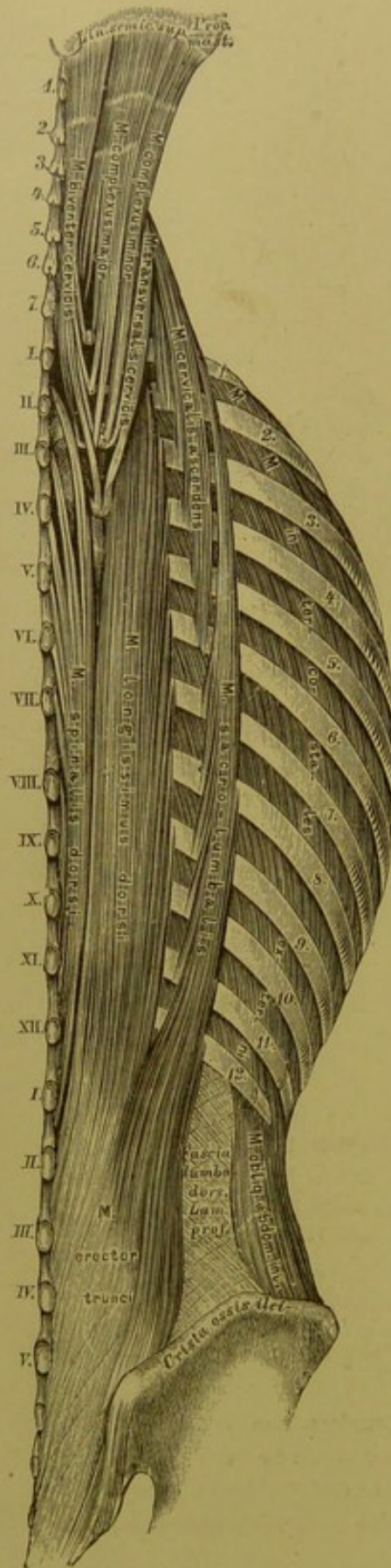
*M. levator scapulae.* Urspr.: Querfortsätze der vier oberen Halswirbel. Insert.: innerer oberer Winkel des Schulterblattes. (Hebt diesen Winkel.)

*M. serratus posterior superior.* Urspr.: Dornfortsätze des 6. 7. Hals- und I. II. Brustwirbels. Insert.: 2.—5. Rippe. (Rippenheber.)

*M. serratus posterior inferior.* Urspr.: *Fascia lumbo-dorsalis* in der Gegend des XI. XII. Brust- und I. II. Lendenwirbels. Insert.: an der 8.—12. Rippe. (Niederzieher dieser Rippen.)

*M. splenius capitis et colli.* Urspr.: Dornfortsätze des 3. Hals- bis IV. Brustwirbels. Insert.: *Linea semicircularis superior* des Hinterhauptbeins, hinterer Rand des *Processus mastoideus* des Schläfebeins; Querfortsätze der zwei oder drei oberen Halswirbel. (Dreher des Kopfes und des Halses.)





## 224. Die langen Rückenmuskeln.

*M. erector trunci*, der gemeinschaftliche Rückgratstrecker. Urspr.: hintere Fläche des Kreuzbeins, *Tuberositas*, und hinterer Theil der *Crista ilii*, Dornfortsätze der Lendenwirbel.

In der Gegend des I. Lendenwirbels theilt sich der Muskel in den:

a) *M. sacrolumbalis s. iliocostalis*, der mit zwölf Zacken an den zwölf Rippen inserirt; von den sechs bis sieben unteren Rippen kommen Verstärkungsbündel. Die analogen Bündel von den fünf bis sechs oberen Rippen vereinigen sich zum *M. cervicalis ascendens*, der zu den Querfortsätzen des 6.—4. Halswirbels geht.

b) *M. longissimus dorsi* inserirt mit zehn Zacken an den Tuberculis der Rippen (ohne I. und XII.) und den Querfortsätzen der Brustwirbel. Seine Fortsetzung ist der *M. transversalis cervicis*; derselbe kommt von den Querfortsätzen der vier oberen Rücken- und zwei unteren Halswirbel und geht zu den Querfortsätzen der fünf oberen Halswirbel. (Beiderseits wirkend Strecker, einerseits wirkend Dreher der Wirbelsäule.)

*MM. levatores costarum*, die Rippenheber (Fig. 225). Urspr.: Querfortsätze des 7. Hals- bis XI. Brustwirbels. Insert.: an der nächst unteren Rippe. An den unteren Rippen sind die *MM. levatores costarum longi*, die zur zweitnächsten Rippe gehen.

*M. biventer cervicis*\*). Urspr.: mit drei bis vier Zacken von den Querfortsätzen der oberen Rückenwirbel; die Mitte des Muskels ist sehnig; über dem 6. Halswirbel wird derselbe wieder fleischig (*Inscriptio tendinea*) und inserirt sich unter der *Linca semicircularis superior* des Hinterhauptbeins. (Rückwärtszieher des Kopfes.)

\*) Mediale Kopf des *M. semispinalis capitis*.



## 225. Die langen Rückenmuskeln.

*M. complexus major*\*) (Fig. 224). Urspr.: mit sieben Bündeln von den Querfortsätzen der vier unteren Hals- und drei oberen Brustwirbel und den Gelenkfortsätzen des 3.—6. Halswirbels; *Inscriptiones tendineae*. Insert.: zwischen *Linea semicircularis sup.* und *inf.* des Hinterhauptbeins. (Rückwärtszieher des Kopfes.)

*M. trachelo-mastoideus s. complexus minor* (Fig. 224). Urspr.: Quer- und Gelenkfortsätze der vier unteren Hals- und drei oberen Brustwirbel. Insert.: hinterer Rand des *Proc. mastoideus*. (Rückwärtszieher und Dreher des Kopfes.)

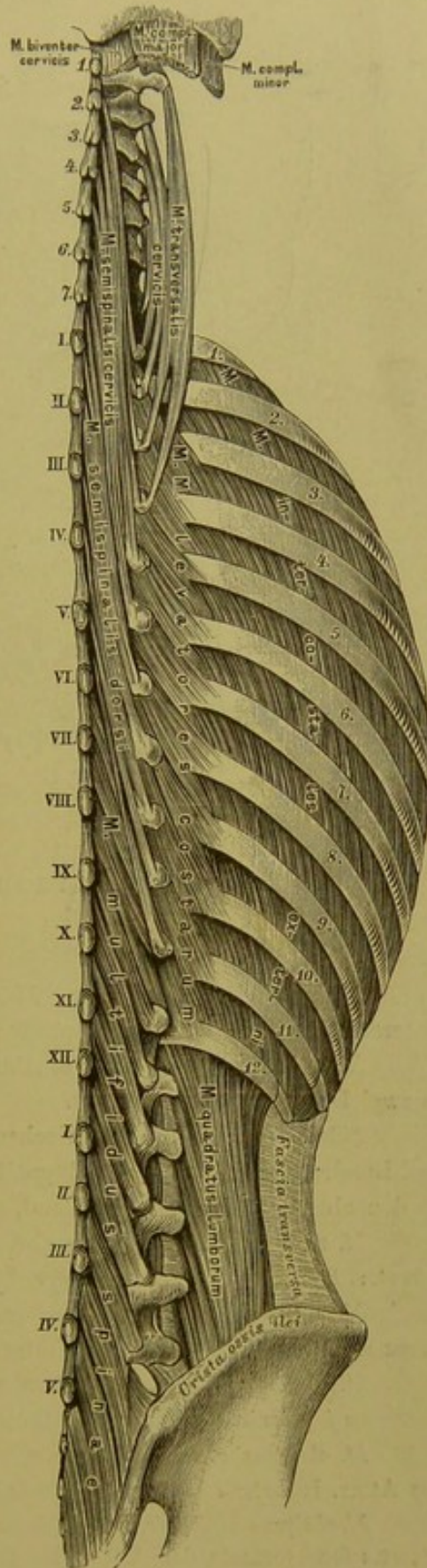
*M. spinalis dorsi* (Fig. 224). Urspr.: Dornfortsätze der zwei oberen Lenden- und drei unteren Brustwirbel. Insert.: an den Dornfortsätzen des VIII.—II. Brustwirbels. (Strecker.)

*M. semispinalis dorsi*. Urspr.: Querfortsätze des VI.—XI. Brustwirbels. Insert.: mit sechs Sehnen an den Dornfortsätzen des 7. Hals- und der fünf oberen Brustwirbel. (Seitwärtsbieger und Dreher der Wirbelsäule.)

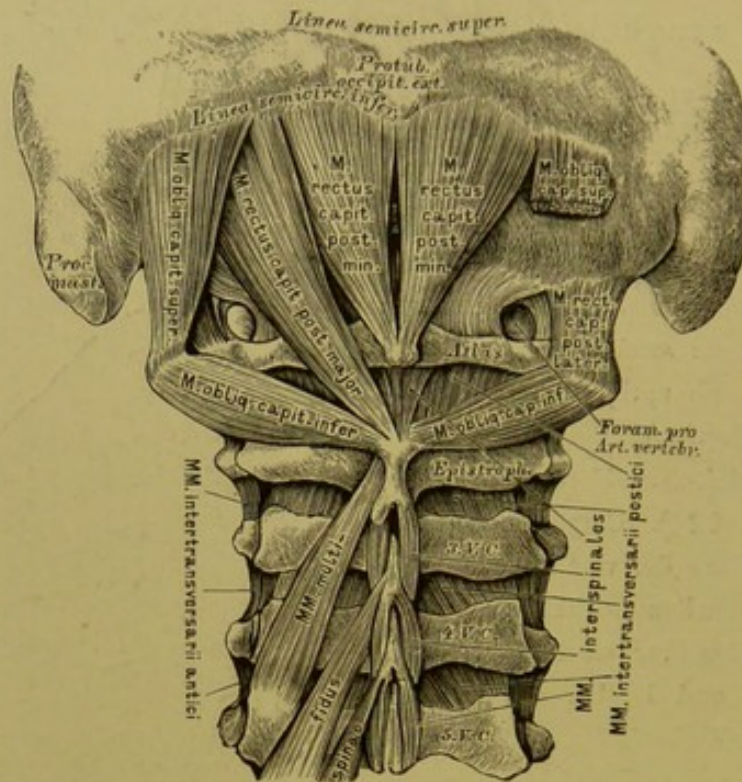
*M. spinalis cervicis* (nicht illustriert). Geht von den Dornfortsätzen der unteren Hals- und oberen Brustwirbel zu den Dornfortsätzen der oberen Halswirbel, ohne Atlas. (Strecker.)

*M. semispinalis cervicis*. Urspr.: Querfortsätze der oberen Brustwirbel. Insert.: mit vier Zacken an den Dornfortsätzen des 2.—5. Halswirbels.

\*) Laterale Kopf des *M. semispinalis capitis*.







## 226. Die kurzen Rückenmuskeln.

*M. multifidus spinae* (Fig. 225). Urspr.: Gelenk- und Querfortsätze unterer Wirbel. Insert.: Dornfortsätze oberer Wirbel.

*MM. interspinales*. Mit Ausnahme des III. bis X. Brustwirbels zwischen je zwei Dornfortsätzen gelagert.

*MM. intertransversarii*, zwischen je zwei Querfortsätzen; an den Hals- und Lendenwirbeln beiderseits doppelt als *MM. intertransversarii antici et postici*; an den oberen Brustwirbeln fehlend, an den unteren beiderseits einfach.

*M. rectus capitis posticus major*. Urspr.: Dorn des zweiten Halswirbels. Insert.: *Linea semicircularis inferior* des Hinterhauptbeins. (Kopfstrecker.)

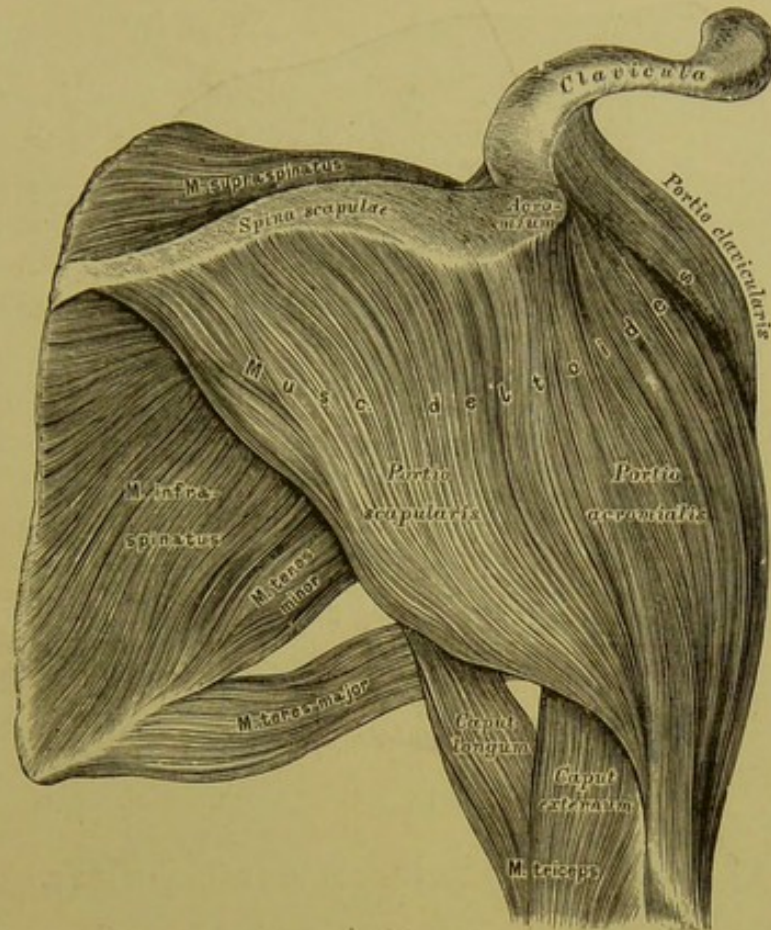
*M. rectus capitis posticus minor*. Urspr.: *Tuberc. post. atlantis*. Insert.: *Linea semicircularis inferior* des Hinterhauptbeins. (Kopfstrecker.)

*M. rectus capitis posticus lateralis*. Urspr.: Seitentheil des Atlas. Insert.: *Processus jugularis* des Hinterhauptbeins.

*M. obliquus capitis superior s. minor*. Urspr.: Spitze des Querfortsatzes des Atlas. Insert.: *Linea semicircularis inferior* des Hinterhauptbeins. (Strecker.)

*M. obliquus capitis inferior s. major*. Urspr.: Dornfortsatz des *Epistropheus*. Insert.: Querfortsatz des Atlas. (Dreher des Atlas und damit des Kopfes.)





## 227. Die Muskeln an der Schulter.

*M. deltoideus*, der Deltamuskel. Urspr.: an der *Extrem. acromial. claviculae* als *Portio clavicularis*; am *Acromion* als *Portio acromialis*; an der *Spina scapulae* als *Portio scapularis*. Insert.: *Tuberositas* an der äusseren Fläche des Oberarmbeins, nahe dessen Mitte. (Heber des Armes.)

Auswärtsroller: a) *M. supraspinatus*, der Obergrätenmuskel (Fig. 228). Urspr.: *Fossa supraspinata* des Schulterblattes. Insert.: *Tuberculum majus* des Oberarmbeins. (Heber und Auswärtsroller des Armes.)

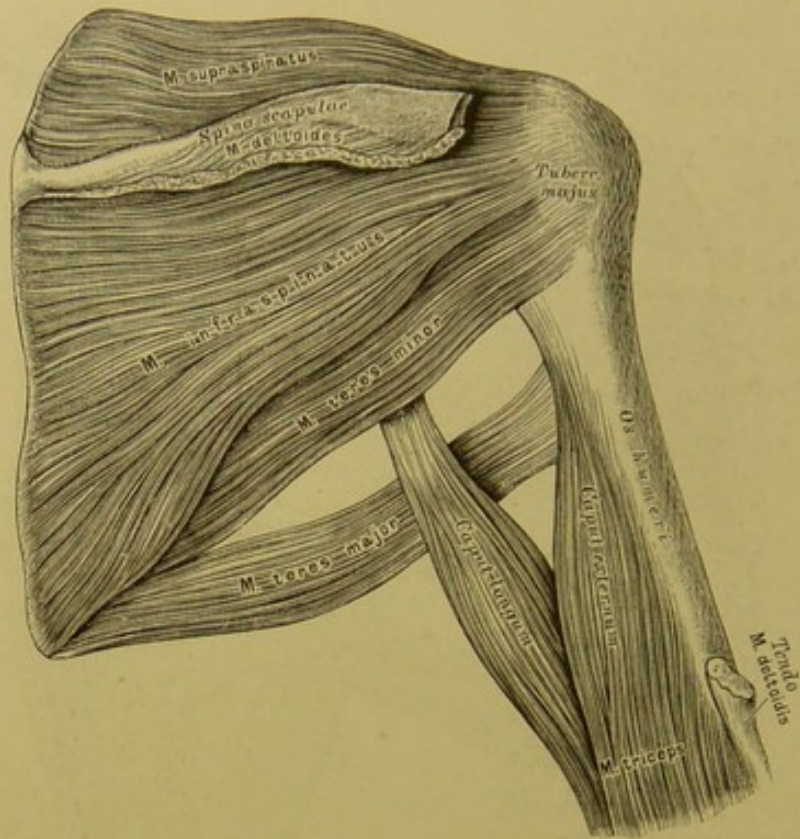
b) *M. infraspinatus*, der Untergrätenmuskel (Fig. 228). Urspr.: *Fossa infraspinata* des Schulterblattes. Insert.: *Tuberculum majus* des Oberarmbeins. (Auswärtsroller und Niederzieher des Armes.)

c) *M. teres minor*, der kleine runde Armmuskel (Fig. 228). Urspr.: oberer Theil des äusseren Schulterblattrandes. Insert.: *Tuberc. majus* des Oberarmbeins. (Auswärtsroller und Niederzieher des Armes.)

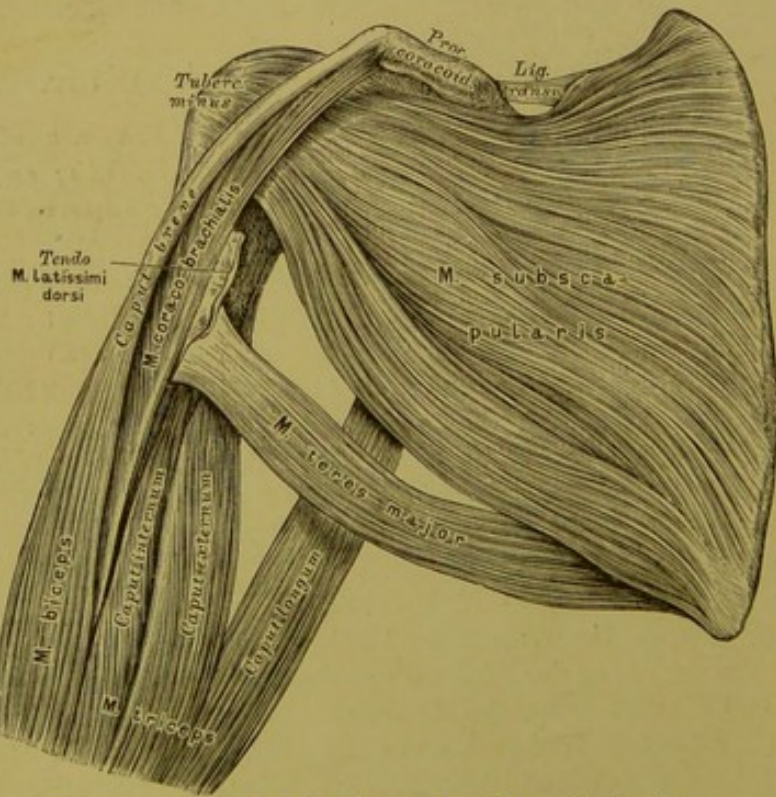
Einwärtsroller: a) *M. teres major*, der grosse runde Armmuskel (Fig. 228). Urspr.: unterer Theil des äusseren Schulterblattrandes. Insert.: neben der Sehne des *M. latissimus dorsi* an der *Spina tuberculi minoris*. (Anzieher und Einwärtsdreher des Armes.)

b) *M. subscapularis*, der Unterschulterblattmuskel. Urspr.: vordere Fläche des Schulterblattes. Insert.: *Tuberculum minus* des Oberarmbeins und dessen *Spina*. (Einwärtsroller des Armes.)





228. Die Muskeln an der Schulter.

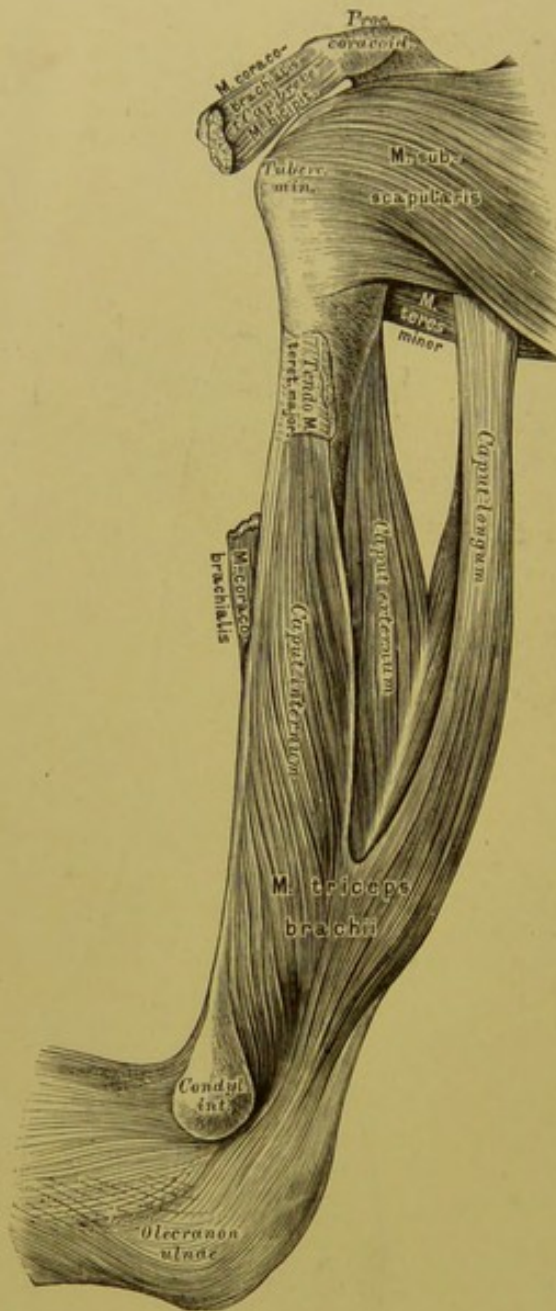


229. Die Muskeln an der Schulter.









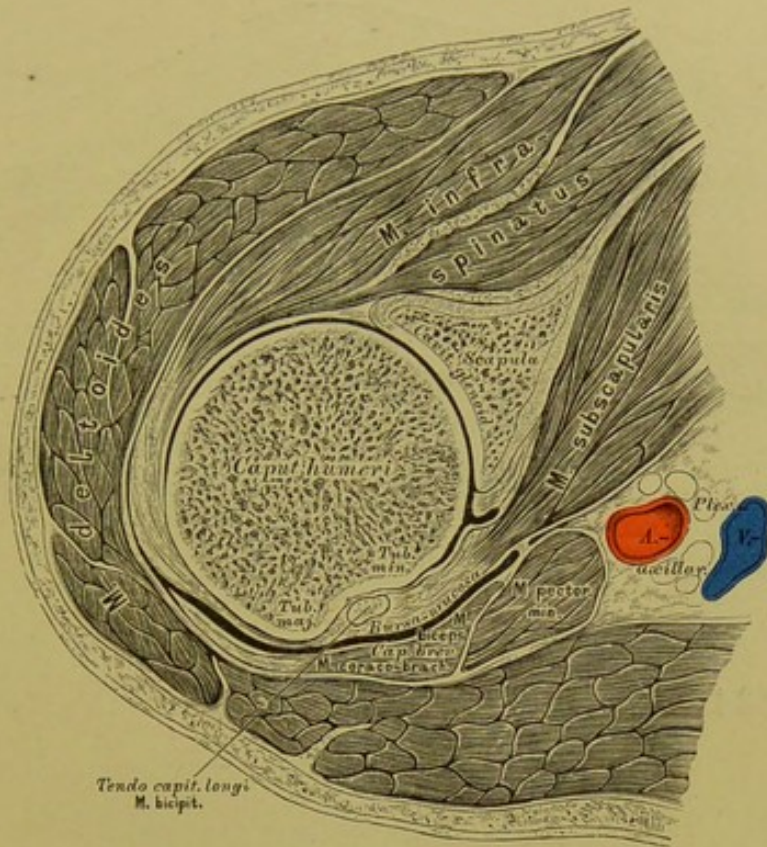
232. Die Muskeln an der hinteren Gegend des Oberarmes.

Muskeln an der vorderen Gegend des Oberarmes. Fortsetzung.

*M. brachialis internus*, der innere Armmuskel (siehe Fig. 231). Urspr.: mit einer äusseren und einer inneren Zacke von der äusseren und inneren Fläche des Oberarmknochens. Insert.: am *Processus coronoideus ulnae*. (Beuger des Vorderarmes.)

Muskeln an der hinteren Gegend des Oberarmes: *M. triceps seu extensor brachii*, der dreiköpfige Streckmuskel des Armes. Urspr.: das *Caput longum s. Anconaeus longum* vom äusseren Schulterblattrande unter der *Cavitas glenoidalis*; das *Caput externum s. Anconaeus externus* von der Aussenseite des Oberarmbeins; das *Caput breve s. internum s. Anconaeus internus* an der Innenseite des Oberarmbeins. Insert.: mit einer platten Endsehne am *Olecranon ulnae*.

*M. anconaeus quartus* (siehe Fig. 240). Urspr.: *Condylus externus humeri*. Insert.: hinterer Winkel und äussere Fläche des oberen Ulnadrittels. (Ebenfalls Strecker.)



### 233. Horizontalschnitt durch die Schulter in der Höhe des *Tuberculum majus*.

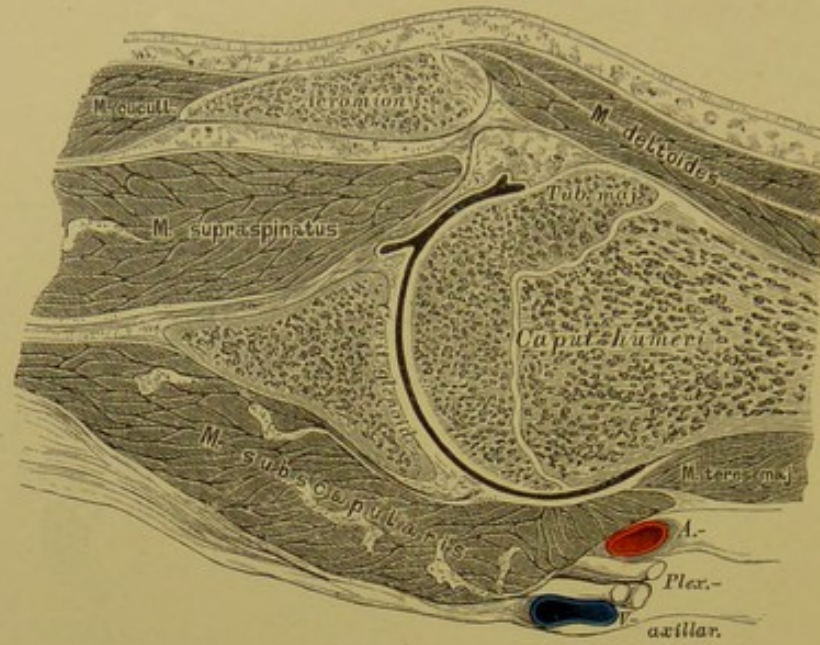
Für sämtliche Durchschnitte diene Folgendes zur Orientirung:

Die Schnitte wurden an hart gefrorenen Leichen mittelst der Säge angefertigt und die Zeichnungen in  $\frac{2}{3}$  der natürlichen Grösse entworfen, nachdem die Sägefläche mit Wasser abgospült und schwach aufgethaut war.

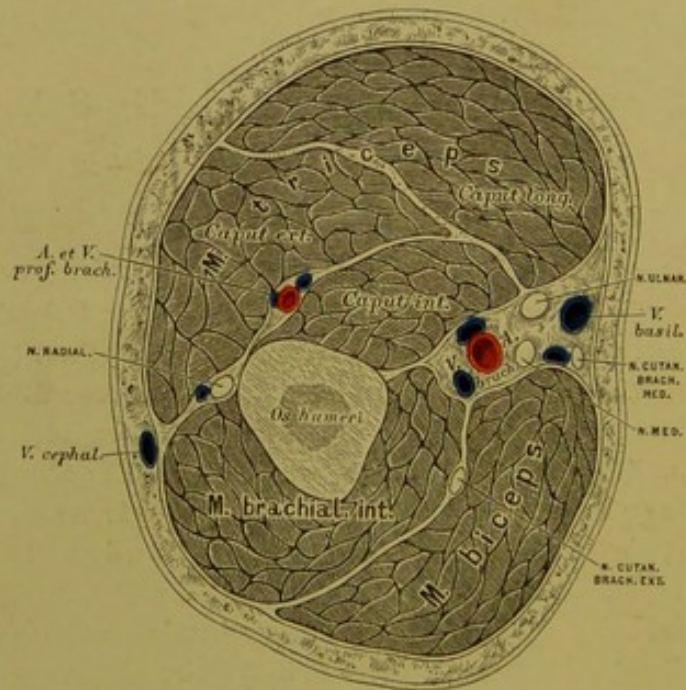
Bei sämtlichen Horizontalschnitten wurden rechte Extremitäten, und zwar das untere Stück zur Zeichnung gewählt; wir sehen also die Schnitte etwa an einem vor uns stehenden Individuum rechterseits in der Vogelsicht.

Als Horizontalschnitt wird jener bezeichnet, welcher senkrecht auf die Längsaxe des Körpers (der Extremität) fällt; als Frontalschnitt jener, welcher den Körper (die Extremität) in eine vordere und eine hintere Hälfte theilt; als Sagittalschnitt jener, welcher parallel mit der Medianebene geht, demnach den Körper (die Extremität) in eine rechte und linke, oder äussere und innere Hälfte trennt.





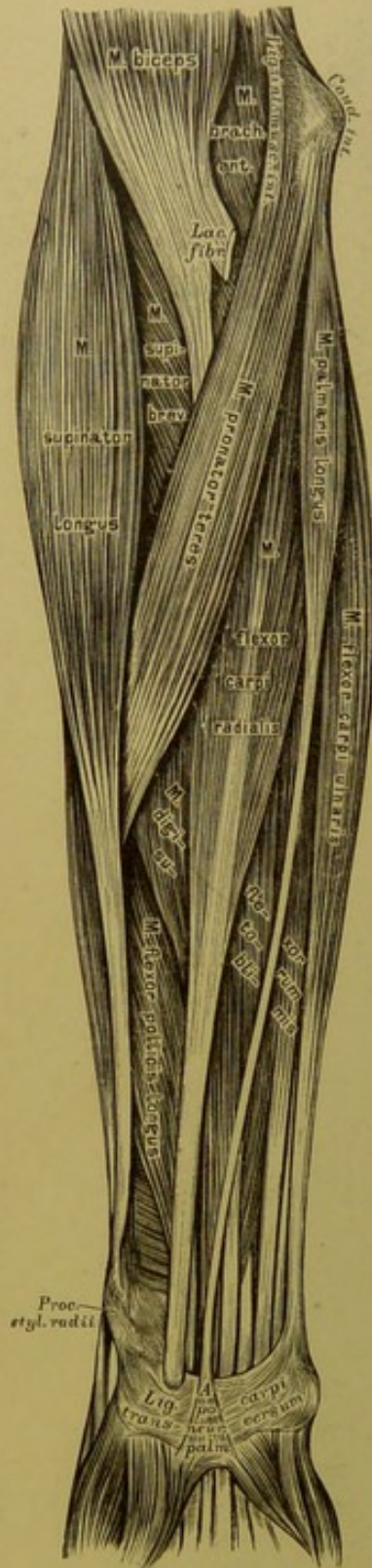
234. Frontalschnitt durch die Schulter  
bei horizontal gestelltem Arme.



235. Horizontalschnitt im mittleren Drittel des  
Oberarmes.







238. Die Muskeln an der inneren Seite des Vorderarmes.

### Erste Schichte:

*M. pronator teres s. teres antibrachii*, der runde Einwärtsdreher. Urspr.: *Condylus internus* des Oberarmbeins. Insert.: Mitte der lateralen Fläche des Radius.

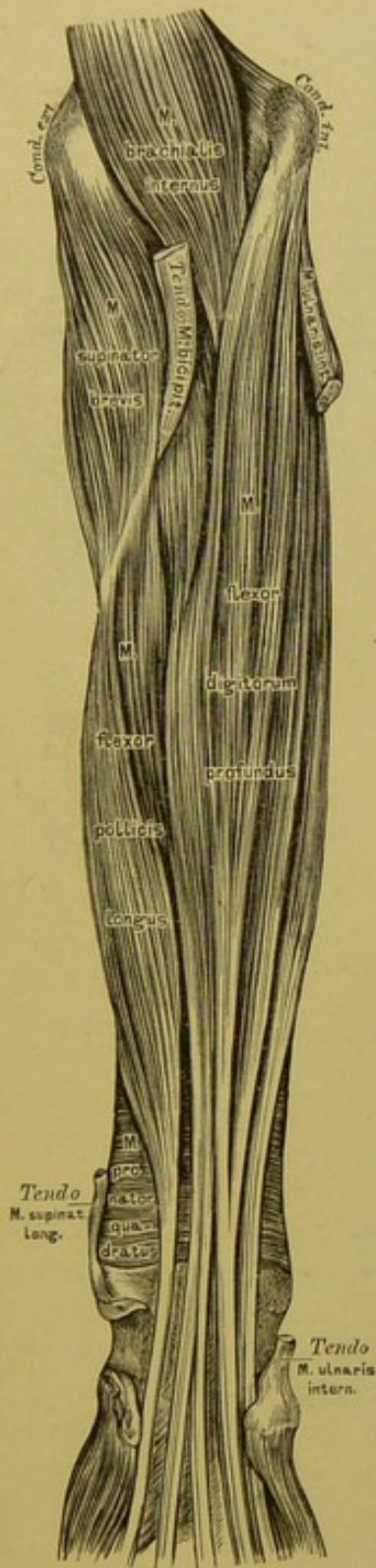
*M. radialis internus s. Flexor carpi radialis*, der innere Speichenmuskel. Ursprung: *Condyl. intern.* des Oberarmbeins. Insert.: Basis des *Metacarpus indicis*. (Pronator und Beuger der Hand.)

*M. palmaris longus*, der lange Hohlhandmuskel. Urspr.: *Condyl. intern.* des Oberarmbeins. Insert.: *Aponeurosis palmaris*. (Spanner dieser Aponeurose, Beuger der Hand.)

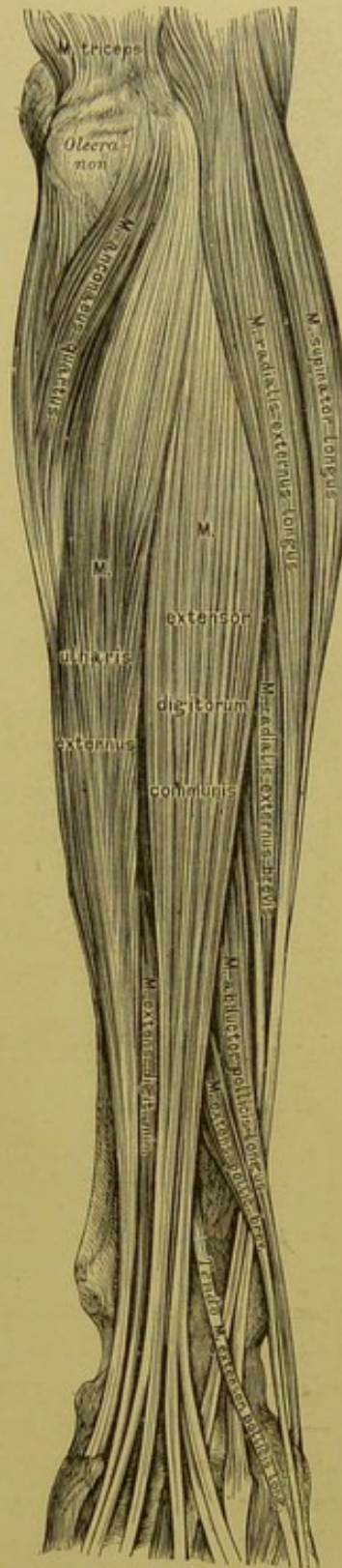
*M. ulnaris internus s. Flexor carpi ulnaris*, der innere Ellbogenmuskel. Urspr.: *Condyl. intern.* des Oberarmbeins, *Olecranon*, hintere Kante der Ulna. Insert.: *Os pisiforme* (s. Fig. 241, 248). (Beuger und Abductor der Hand.)

### Zweite Schichte:

*M. flexor digitorum sublimis s. perforatus*, der hochliegende Fingerbeuger. Ursprung: *Condyl. intern.* des Oberarmbeins, *Lig. laterale internum* des Ellbogengelenks, *Proc. coronoideus ulnae* und *Radius* unterhalb der Tuberosität. Insert.: mit vier Sehnen, die in der Höhe der *I. Phalanx* von den Sehnen des tiefliegenden Beugers durchbrochen werden, an den Seitenrändern der *II. Phalanx* des zweiten bis fünften Fingers (s. Fig. 247, 248). (Beuger der *II. Phalanx*.)

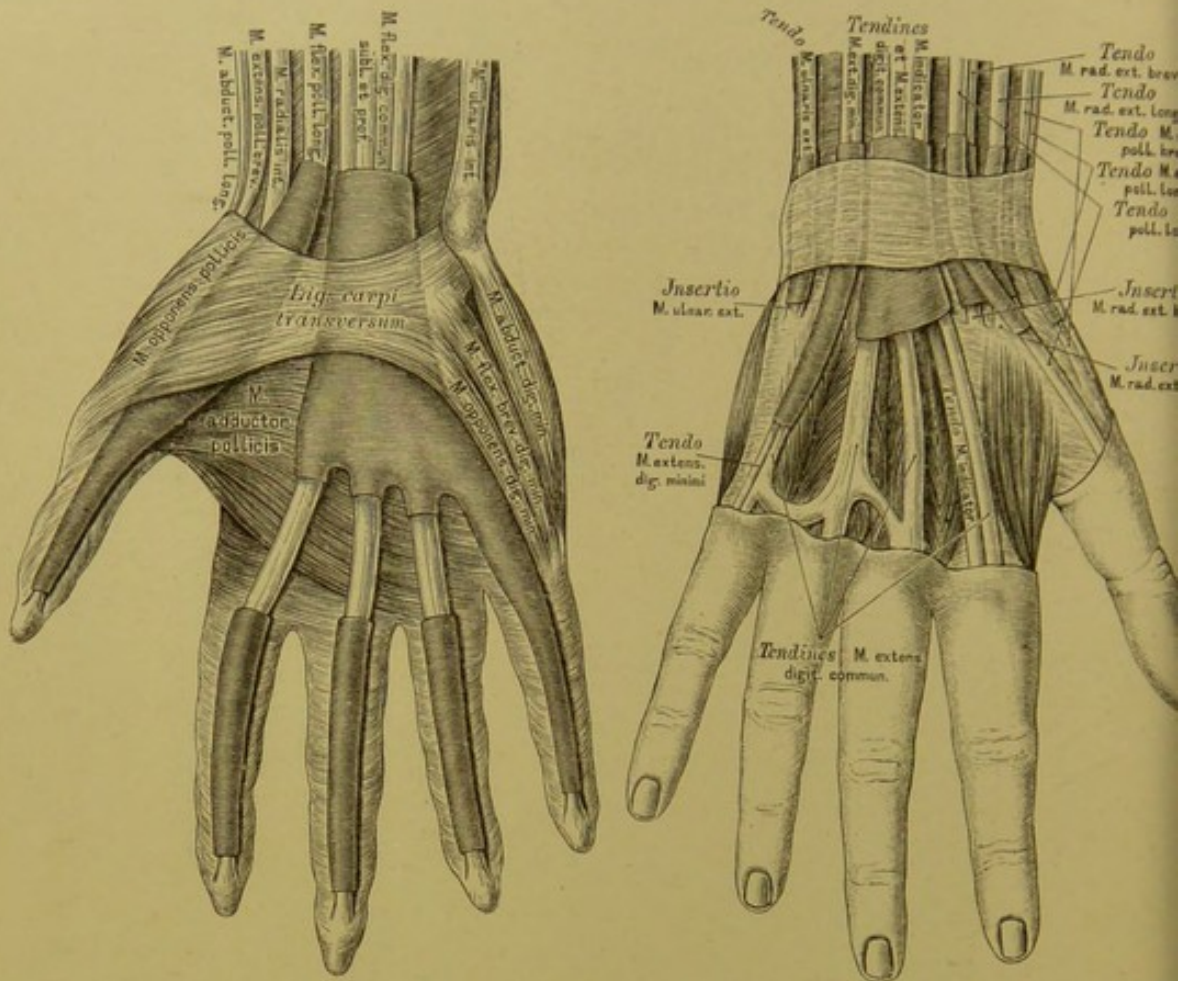


239. Die Muskeln an der inneren Seite des Vorderarmes.



240. Die Muskeln an der äusseren Seite des Vorderarmes.





241. Sehnenscheidensäcke  
in der Hohlhand.

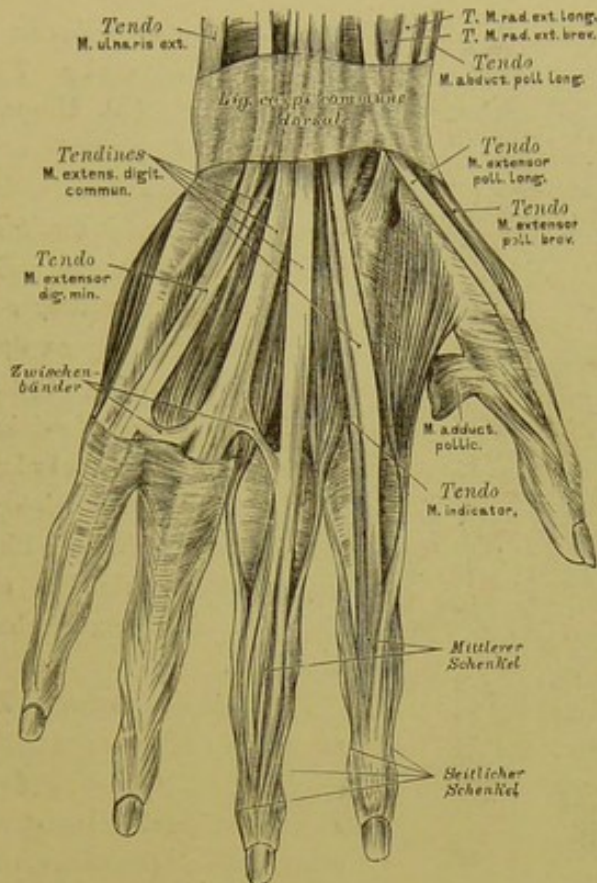
242. Sehnenscheidensäcke  
am Handrücken.

Dritte Schichte:

*M. flexor digitorum profundus s. perforans*, der tiefliegende Fingerbeuger. Urspr.: zwei obere Drittel der inneren Ulnafläche, *Ligamentum interosseum*. Insert.: in vier Sehnen gespalten, die an der *I. Phalanx* durch die Spalten der Sehnen des hochliegenden Fingerbeugers durchgeschoben sind, an der *III. Phalanx* des zweiten bis fünften Fingers. (Beuger der *III. Phalanx*.) — In der Hohlhand entspringen von den Radialrändern der Sehnen die *Musculi lumbricales*, welche zu den Radialrändern der ersten Fingerglieder und von da in die Rückenaponeurose der Finger gehen (s. Fig. 247, 248).

*M. flexor pollicis longus*, der lange Beuger des Daumens. Urspr.: innere Fläche des Radius. Insert.: *II. Phalanx* des Daumens (s. Fig. 247, 248).

*M. pronator quadratus*, der viereckige Einwärtsdreher. Urspr.: innere und hintere Fläche der Ulna. Insert.: innere Fläche des Radius (s. Fig. 246).



### 243. Die Strecksehnen am Handrücken.

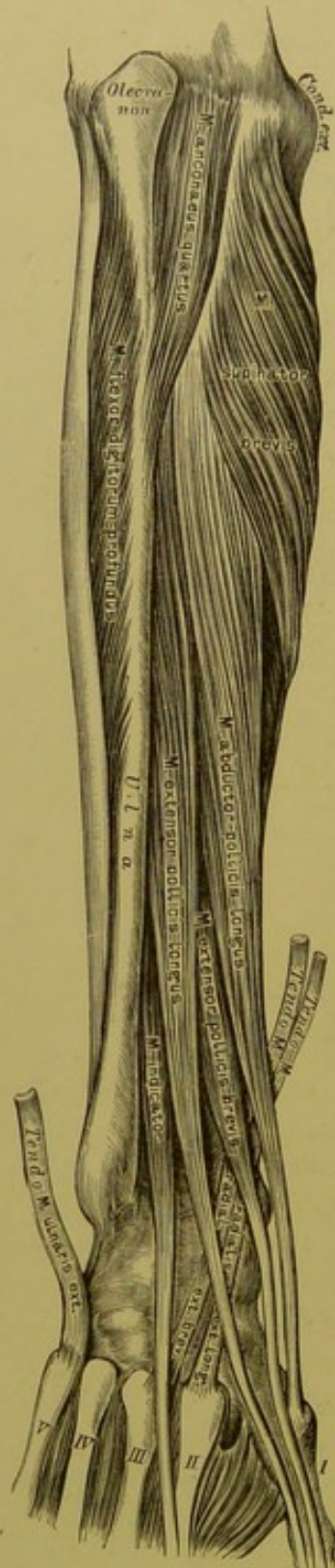
*M. supinator longus s. brachio-radialis longus*, der lange Auswärtsdreher (Fig. 238). Urspr.: unteres Drittel der äusseren Kante des Oberarmbeins. Insert.: unteres Ende des Radius oberhalb des *Processus styloideus*. (Hauptsächlich Beuger des Vorderarmes.)

*M. supinator brevis s. brachio-radialis brevis*, der kurze Auswärtsdreher (Fig. 244). Urspr.: *Condylus externus* des Oberarmbeins, *Lig. annulare radii*. Insert.: innere Fläche des Radius unterhalb der Tuberosität. (Kräftiger Supinator.)

*M. radialis externus longus s. Extensor carpi radialis longus*, der lange äussere Speichenmuskel (Fig. 240, 244). Urspr.: oberhalb des *Condyl. externus humeri*. Insert.: *Basis metacarpi indicis*. (Strecker und Adductor der Hand.)

*M. radialis externus brevis s. Extensor carpi radialis brevis*, der kurze äussere Speichenmuskel (Fig. 240, 244). Urspr.: *Condyl. externus humeri* und *Lig. annulare radii*. Insert.: *Basis metacarpi digiti medii*. (Strecker und Adductor der Hand.)





244. Die Muskeln an der äusseren Seite des Vorderarmes.

*M. extensor digitorum communis*, der gemeinschaftliche Fingerstrecker (s. Fig. 240, 243). Urspr.: *Condyl. extern. humeri* und *Fascia antibrachii*. Insert.: mit vier Sehnen am Rücken der *I. Phalanx*, in der Aponeurose des zweiten bis fünften Fingers. Die Aponeurose spaltet sich in drei Schenkel, deren mittlerer an der *II. Phalanx*, deren seitliche an den Seitenrändern der *III. Phalanx* befestigt sind.

*M. extensor digiti minimi*, der eigene Strecker des kleinen Fingers (Fig. 240, 243). Gleicher Ursprung mit dem gemeinschaftlichen Fingerstrecker; die Endsehne verschmilzt mit der vierten Endsehne des gemeinschaftlichen Fingerstreckers.

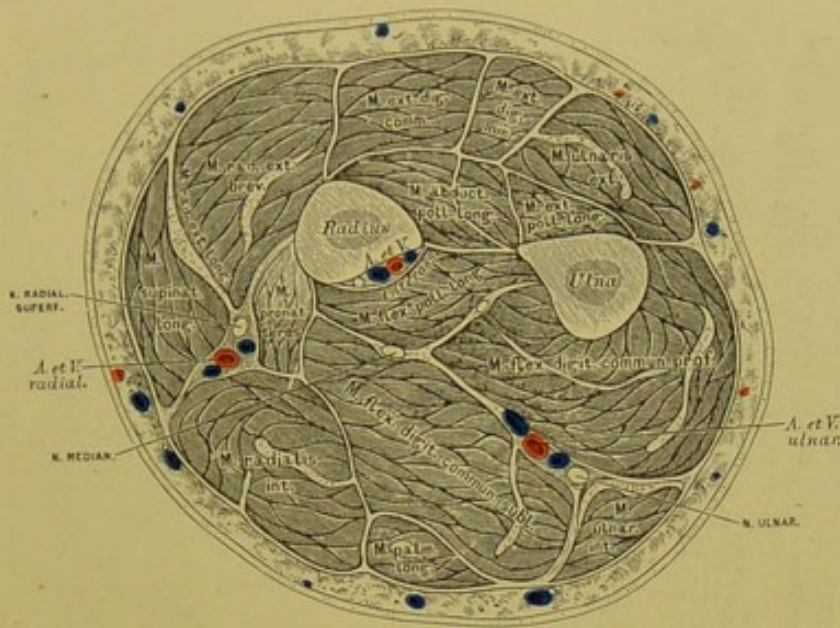
*M. ulnaris externus s. Extensor carpi ulnaris*, der äussere Ellbogenmuskel (Fig. 240). Urspr.: *Condyl. extern. humeri* und *Fascia antibrachii*. Insert.: *Basis metacarpi digiti minimi*. (Strecker und Abductor der Hand.)

*M. abductor pollicis longus*, der lange Abzieher des Daumens. Urspr.: Mittlerer Theil der äusseren Ulnafläche, äussere Fläche des *Lig. interosseum* und des Radius. Insert.: *Basis metacarpi pollicis*.

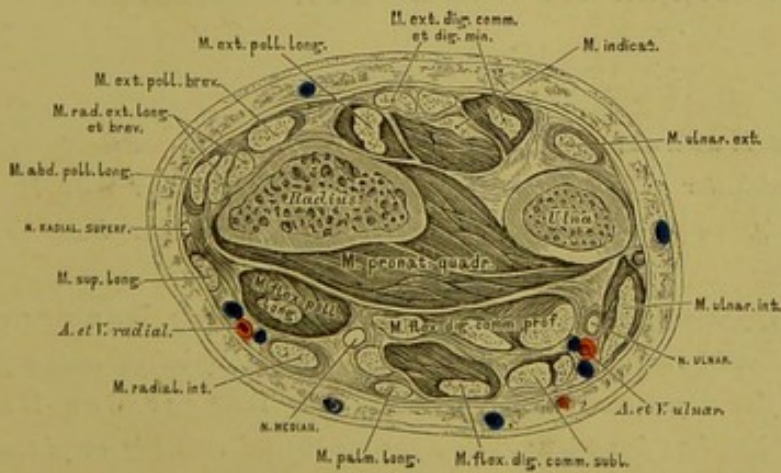
*M. extensor pollicis brevis*, der kurze Strecker des Daumens. Urspr.: wie der des vorigen. Insert.: Dorsalaponeurose des I. Daumengliedes (Fig. 243).

*M. extensor pollicis longus*, der lange Strecker des Daumens. Urspr.: *Crista ulnae* und *Ligamentum interosseum*. Insert.: Dorsalaponeurose des Daumens (Fig. 243).

*M. indicator s. extensor indicis proprius*, der eigene Strecker des Zeigefingers. Urspr.: *Crista* und äussere Fläche der Ulna; verschmilzt mit der Zeigefingersehne des *M. extensor digitorum communis* (Fig. 243).

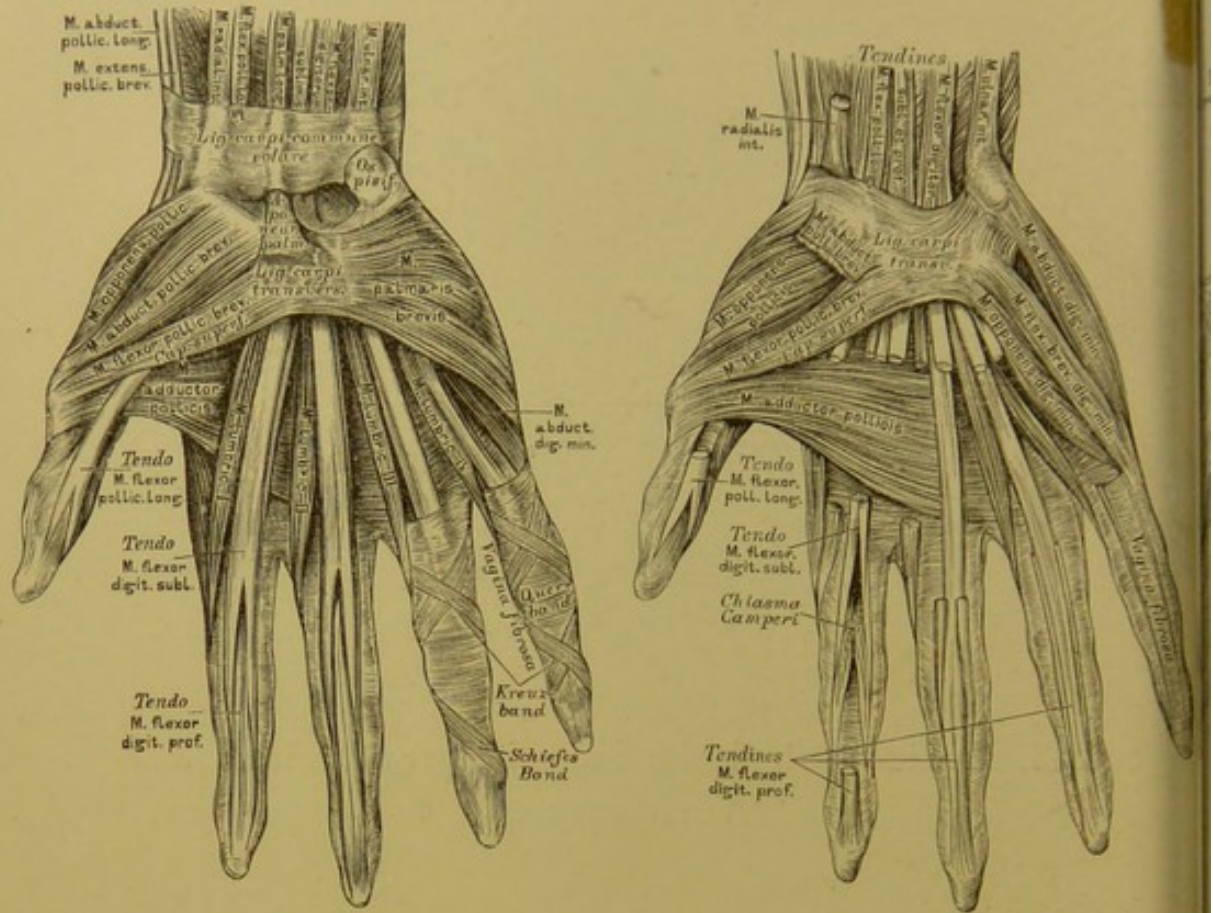


245. Horizontalschnitt im mittleren Drittel des Vorderarmes.



246. Horizontalschnitt im unteren Drittel des Vorderarmes.





247. Die Muskeln an der Hand. 248. Die Muskeln an der Hand

Die Muskeln des Daumenballens, *Thenar*:

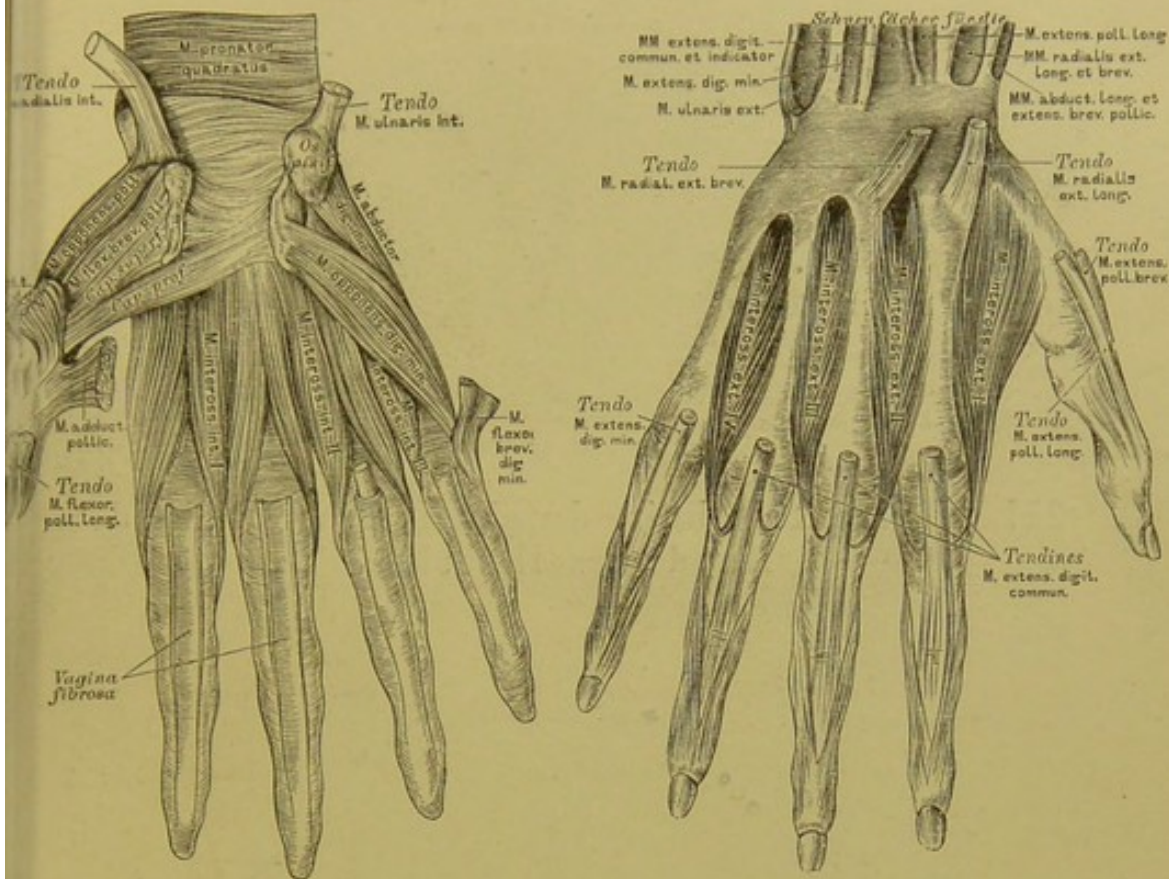
*M. abductor pollicis brevis*, der kurze Abzieher des Daumens. Urspr.: *Lig. carpi transversum*. Insert.: Radialrand der *Basis I. phalangis pollicis*.

*M. opponens pollicis*, der Gegensteller des Daumens. Urspr.: *Lig. carpi transversum*. Insert.: Radialrand und *Capitulum metacarpi pollicis*.

*M. flexor pollicis brevis*, der kurze Beuger des Daumens. Urspr.: zweiköpfig; der oberflächliche Kopf vom *Lig. carpi transversum*; der tiefe Kopf vom *Os multangulum majus*, *Os capitatum*, *Os hamatum* (Fig. 249). Insert.: *Basis I. phalangis pollicis*.

*M. adductor pollicis*, der Zuzieher des Daumens. Urspr.: breit vom *Metacarpus digiti medii*. Insert.: zugespitzt am inneren Sesambein des ersten Daumengelenks.





## 9). Die Muskeln an der Hand. 250. Die Muskeln an der Hand.

Die Muskeln des Kleinfingerballens, *Hypothenar*:

*M. palmaris brevis* (Fig. 247). Urspr.: *Aponeurosis palmaris*. Insert.: Haut am Ulnarrande der Hand.

*M. abductor digiti minimi* (Fig. 248). Urspr.: *Os pisiforme*. Insert.: *Basis I. phalangis* und *Aponeurosis dorsalis* des kleinen Fingers.

*M. flexor brevis dig. min.* (Fig. 248). Urspr.: *Lig. carpi transvers.* und Haken des *Os hamatum*. Insert.: wie die des vorigen.

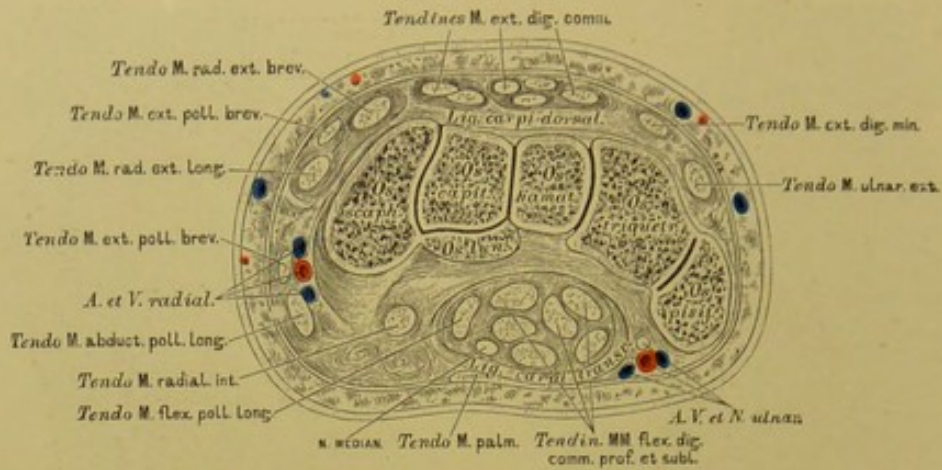
*M. opponens dig. min.* Urspr.: wie der des *M. flexor brevis*. Insert.: Mittelstück und Köpfchen des Mittelhandknochens des kleinen Fingers.

Die Zwischenknochenmuskeln, *Musculi interossei*.

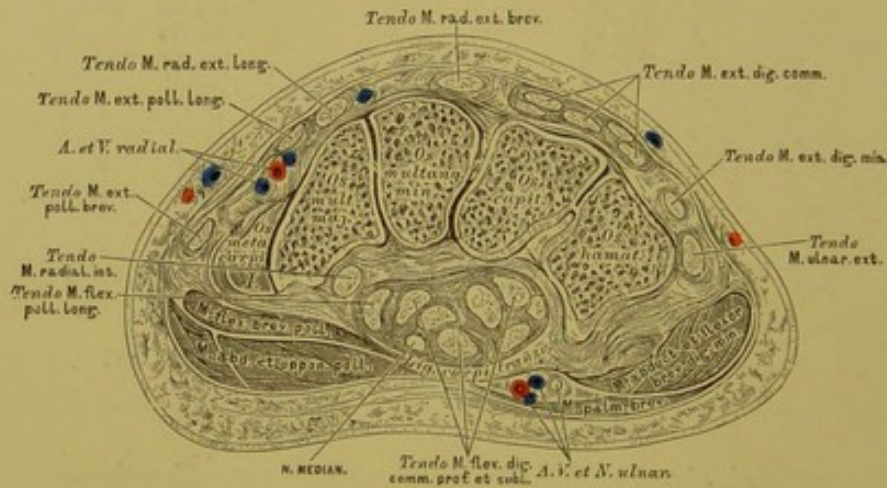Drei *Musculi interossei interni s. volares*. Urspr.: des I. von der Ulnarfläche des *Metacarpus indicis*; des II. von der Radialfläche des *Metacarpus digit. quarti*; des III. von der Radialfläche des *Metacarpus digit. quinti*. Insert.: Rückenaponeurose der *Phalanx I.* (Adductoren.)

Vier *Musculi interossei externi s. dorsales*. Urspr.: zweiköpfig von den einander zugekehrten Flächen der vier Mittelhandknochen. Insert.: Rückenaponeurose des zweiten, dritten und vierten Fingers. (Abductoren.)

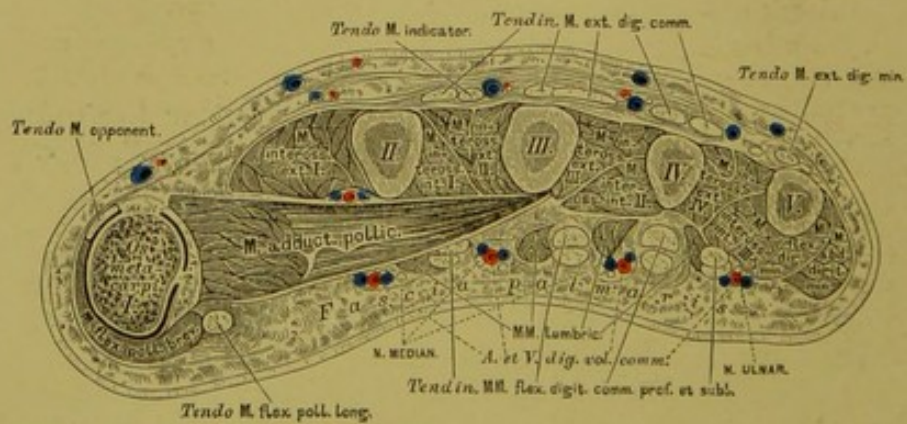




251. Horizontalschnitt durch die erste Reihe der Handwurzelknochen.



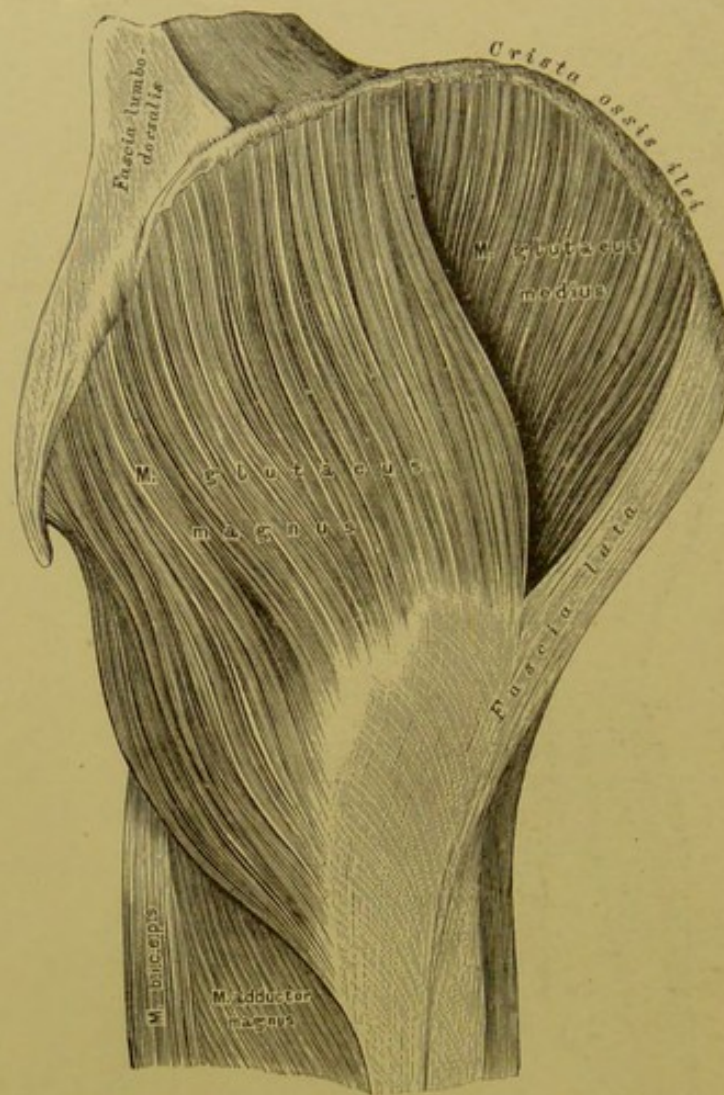252. Horizontalschnitt durch die zweite Reihe der Handwurzelknochen.



253. Horizontalschnitt durch die Mittelhand.







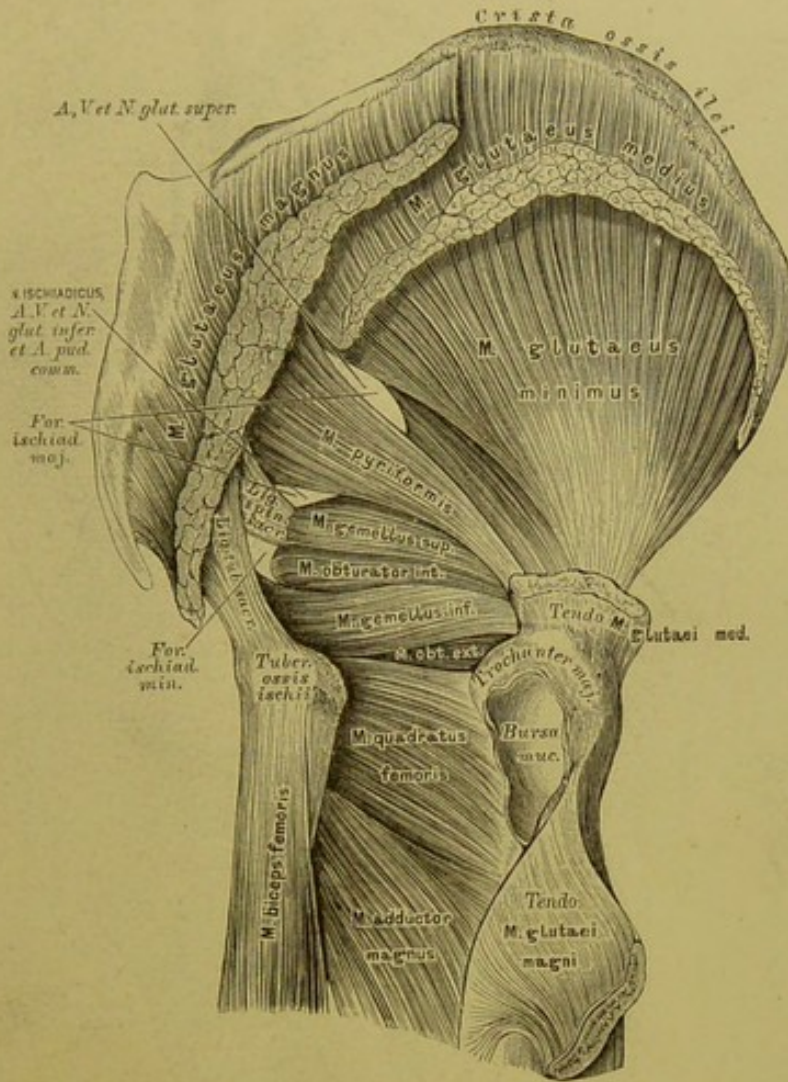
## 256. Die äusseren Muskeln der Hüfte.

*M. gluteus maximus s. magnus*, der grosse Gesässmuskel. Urspr.: vom hinteren Theile der äusseren Lefze der *Crista ossis ilei*, von der *Fascia lumbodorsalis*, vom Steissbein und vom *Lig. tuberoso-sacrum*. Insert.: breitschnig an der *Linea aspera femoris* und an der *Fascia lata*. (Abductor und Rückwärtszieher des Schenkels. Beckenhälter.)

*M. gluteus medius*, der mittlere Gesässmuskel. Urspr.: vorderer Theil der äusseren Lefze der *Crista ossis ilei* und äussere Darmbeinfläche. Insert.: Spitze und äussere Fläche des *Trochanter major*. (Abductor und Einwärtsdreher des Schenkels. Beckenhälter.)

*M. gluteus minimus*, der kleine Gesässmuskel (Fig. 257). Urspr.: äussere Darmbeinfläche. Insert.: Spitze des *Trochanter major*. (Abductor und Einwärtsdreher des Schenkels. Beckenhälter.)

*M. tensor fasciae latae* (Fig. 259). Urspr.: *Spina anterior superior* des Darmbeins. Insert.: *Fascia lata*. (Spanner der Fascie und Einwärtsdreher des Schenkels.)



## 257. Die äusseren Muskeln der Hüfte.

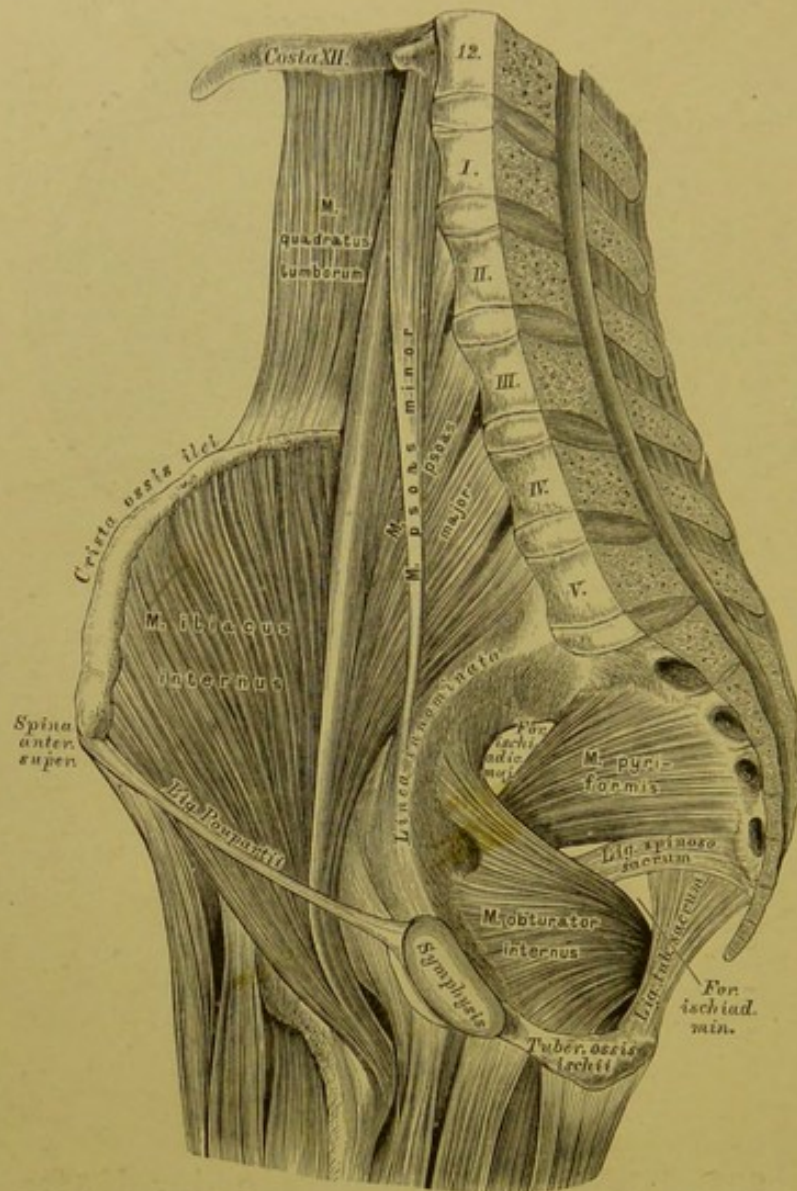
*M. pyriformis.* Urspr.: in der kleinen Beckenhöhle an der vorderen Fläche des Kreuzbeins und am unteren Theile der *Symphysis sacro-iliaca*; geht durch das *Foramen ischiadicum majus* und inserirt an der Spitze des *Trochanter major*. (Auswärtsdreher des Schenkels.)

*M. obturator internus.* Urspr.: in der kleinen Beckenhöhle am Rande des *Foramen obturatum* und an der Innenfläche des *Lig. obturatorium*; geht durch das *Foramen ischiadicum minus* und erhält die *Musculi gemelli* zu Begleitern, deren oberer von der *Spina ossis ischii*, deren unterer von der *Tuberositas ossis ischii* kommt. Gemeinsame Insertion: *Fossa trochanterica*. (Auswärtsdreher des Schenkels.)

*M. quadratus femoris.* Urspr.: *Tuber. ossis ischii*. Insert.: Rauhigkeit an der hinteren Fläche des Schenkelbeins unterhalb des *Trochanter major*. (Auswärtsdreher des Schenkels.)

*M. obturator externus* (Fig. 260). Urspr.: innerer und unterer Umfang des *Foramen obturatum*. Insert.: *Fossa trochanterica*. (Auswärtsdreher des Schenkels.)





## 258. Die inneren Muskeln der Hüfte.

*M. ilio-psoas* besteht aus zwei Köpfen: dem längeren, medialen, auch *M. psoas major*, und dem kürzeren, lateralen, auch *M. iliacus internus* genannt.

*M. psoas major*, der grosse Lendenmuskel. Urspr.: Seitenfläche und Querfortsätze des 12. Brustwirbels, der vier oberen oder aller Lendenwirbel und Zwischenwirbelscheiben. Insert.: *Trochanter minor*. (Auswärtsdreher und Beuger des Schenkels.)

*M. iliacus internus*, der innere Darmbeinmuskel. Urspr.: innere Lefze der *Crista ossis ilei* und die ganze innere Fläche des Darmbeins. Insert.: an die Sehne des *M. psoas major*. (Auswärtsdreher und Beuger des Schenkels.)

*M. psoas minor*. Urspr.: letzter Rücken- und erster Lendenwirbel. Insert.: Grenzlinie des grossen und kleinen Beckens der *Fascia iliaca*. (Spanner dieser Fascie.) Nicht constant.

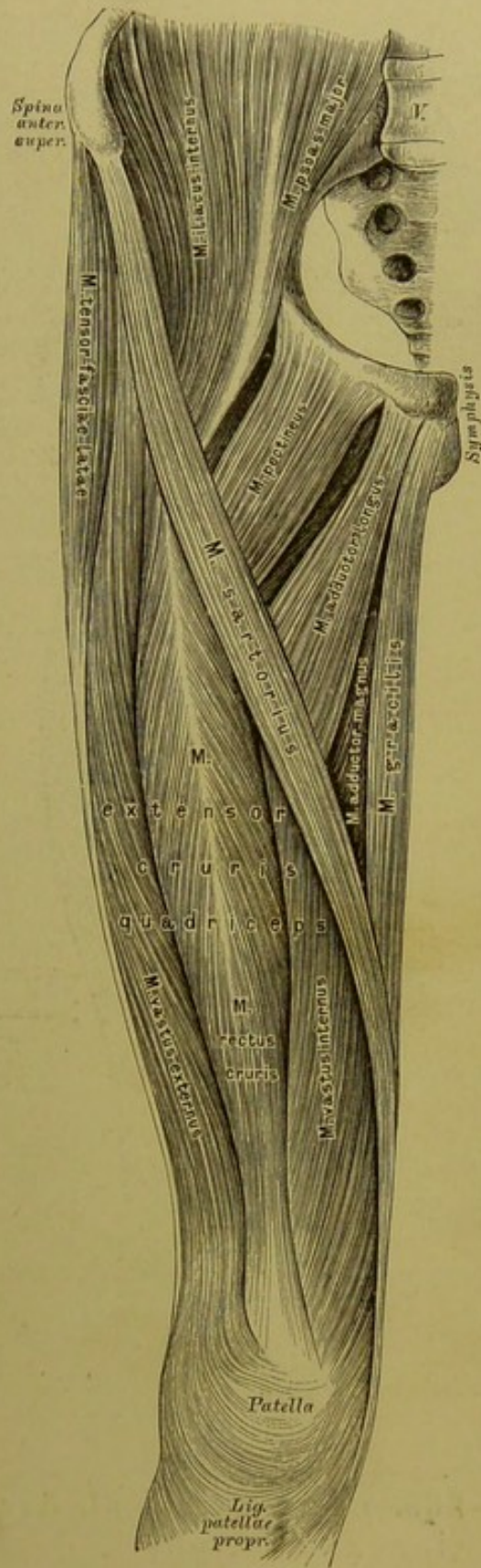
*M. coccygeus*. (Nicht illustriert.) Von der *Spina ossis ischii* längs des *Lig. spinoso-sacrum* zum Steissbein. Gewöhnlich dürftig entwickelt.



*M. sartorius*, der Schneidermuskel. Urspr.: *Spina anterior superior* des Darmbeins. Insert.: an und unter der *Tuberositas patellaris tibiae*. (Adductor der Extremität, Beuger und hierauf Einwärtsdreher des Unterschenkels.)

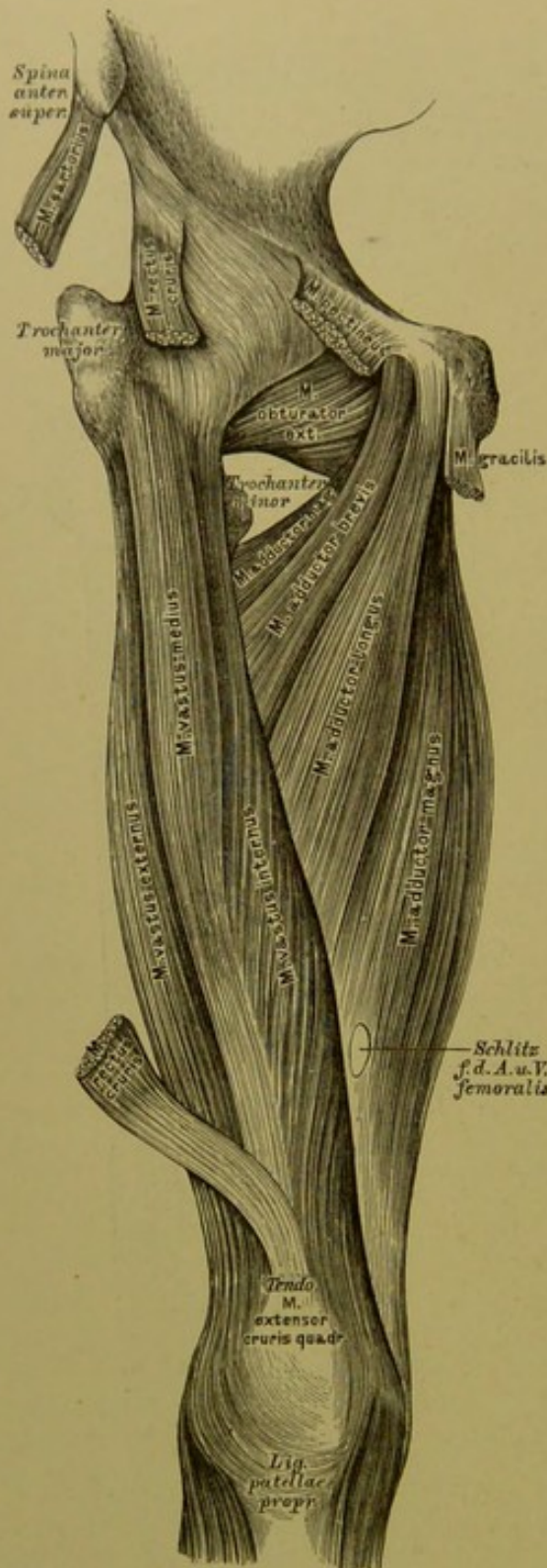
*M. extensor cruris quadriceps*, der vierköpfige Unterschenkelstrecker. Ursprünge: a) *Caput longum s. M. rectus cruris* von der *Spina anterior inferior* des Darmbeins und von der rauhen Grube oberhalb der Pfanne; b) *Caput externum s. M. vastus externus* von der Basis des *Trochanter major* und vom *Labium externum* der *Linea aspera femoris*; c) *Caput internum s. M. vastus internus* vom *Labium internum* der *Linea aspera*; d) *Caput medium s. M. vastus medius* (s. Fig. 262) von der *Linea intertrochanterica anterior* und der Vorderfläche des Schenkelbeins. Insert.: gemeinschaftlich an der Kniescheibe und mittelst des *Ligamentum patellae proprium* an der *Tuberositas patellaris tibiae*.

*Musculi subcrurales* (nicht illustriert), dünne Muskelbündel, die von der Vorderfläche des *Femur* im unteren Drittel zur Kniegelenkkapsel ziehen und diese spannen.



259. Die Muskeln an der vorderen Peripherie des Oberschenkels.





260. Die Muskeln an der inneren Peripherie des Oberschenkels.

*M. gracilis*, der schlanke Schenkelmuskel. Urspr.: an der *Symphysis ossium pubis*. Insert.: an der Innenfläche des Schienbeins unterhalb der *Tuberositas patellaris tibiae*. (Zuzieher der Extremität und Einwärtsdreher des Unterschenkels bei gebeugtem Knie.)

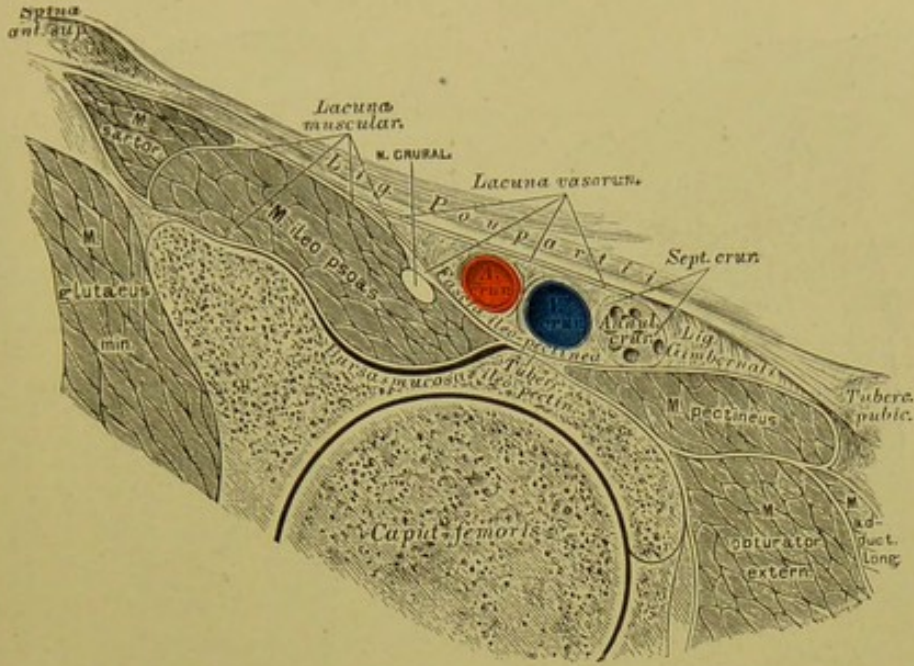
*M. adductor longus*, der lange Zuzieher des Schenkels. Ursprung: am Schambeine unter dem *Tuberculum pubicum*. Insert.: innere Lefze der *Linea aspera femoris*.

*M. adductor brevis*, der kurze Zuzieher des Schenkels. Ursprung: absteigender Schambeinast. Insert.: innere Lefze der *Linea aspera femoris*.

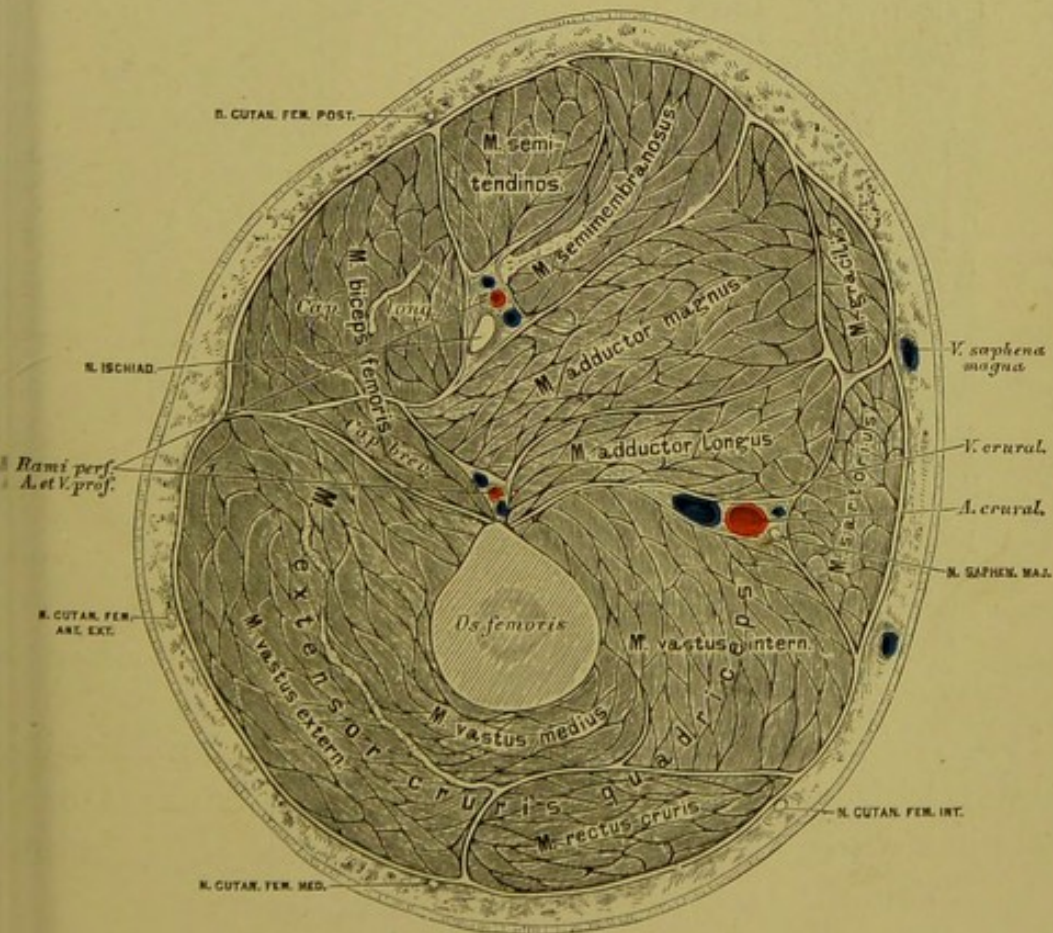
*M. adductor magnus*, der grosse Zuzieher des Schenkels. Urspr.: absteigender Schambein-, aufsteigender Sitzbeinast und *Tuber ischii*. Insert.: *Linea aspera femoris*.

*M. pectineus* s. *M. adductor minimus*, der Kammuskel (Fig. 259). Urspr.: *Crista ossis pubis* und *Ligamentum pubicum*. Insert.: innere Lefze der *Linea aspera femoris*, unter dem *Trochanter minor*. (Adductor und Auswärtsdreher des Schenkels.)



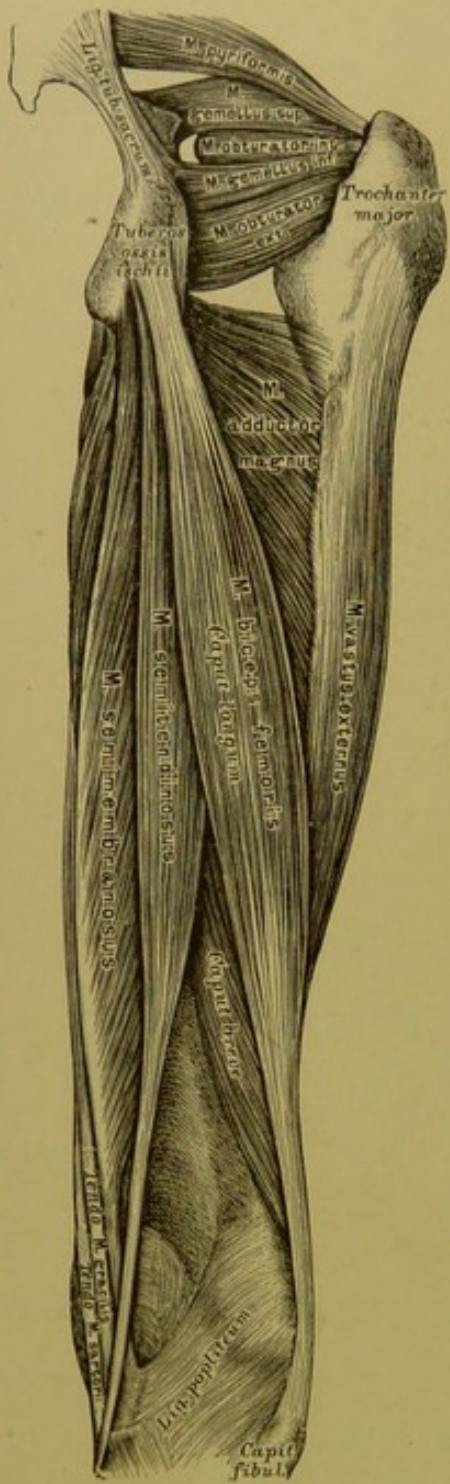


261. Durchschnitt durch den Oberschenkel  
in der Ebene des *Ligamentum Poupartii*.

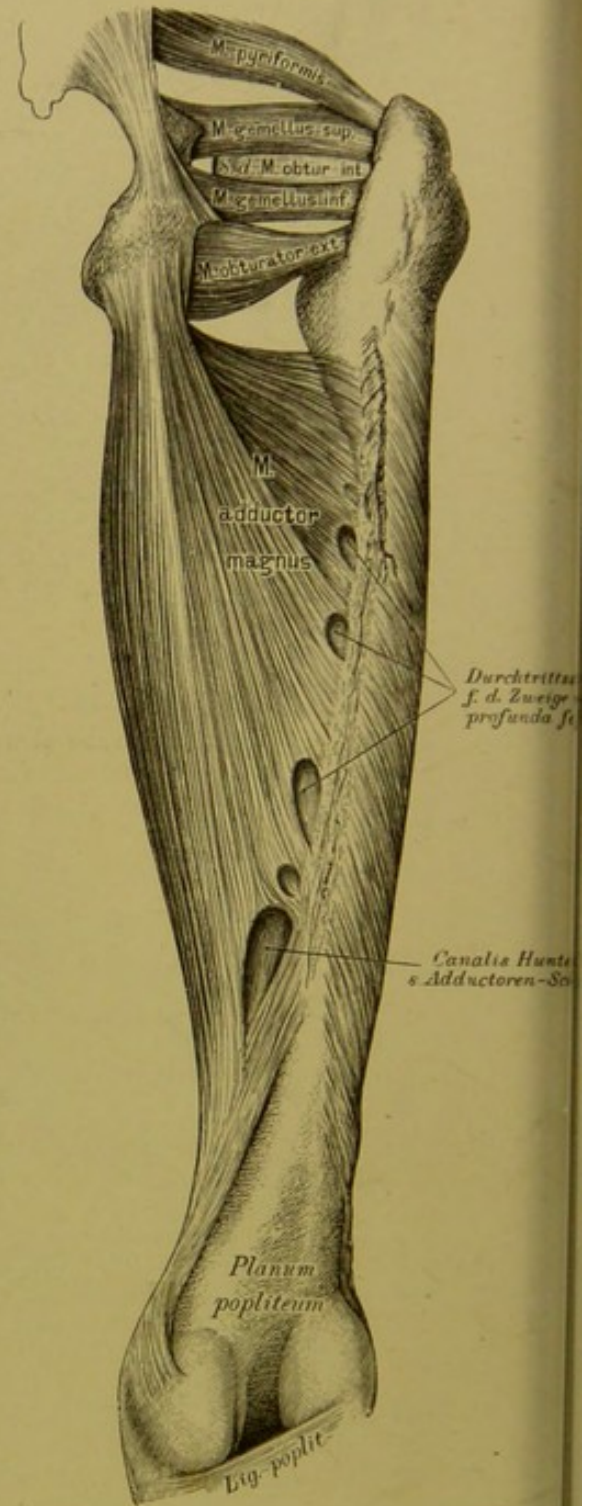


262. Horizontalschnitt im mittleren Drittel des  
Oberschenkels.

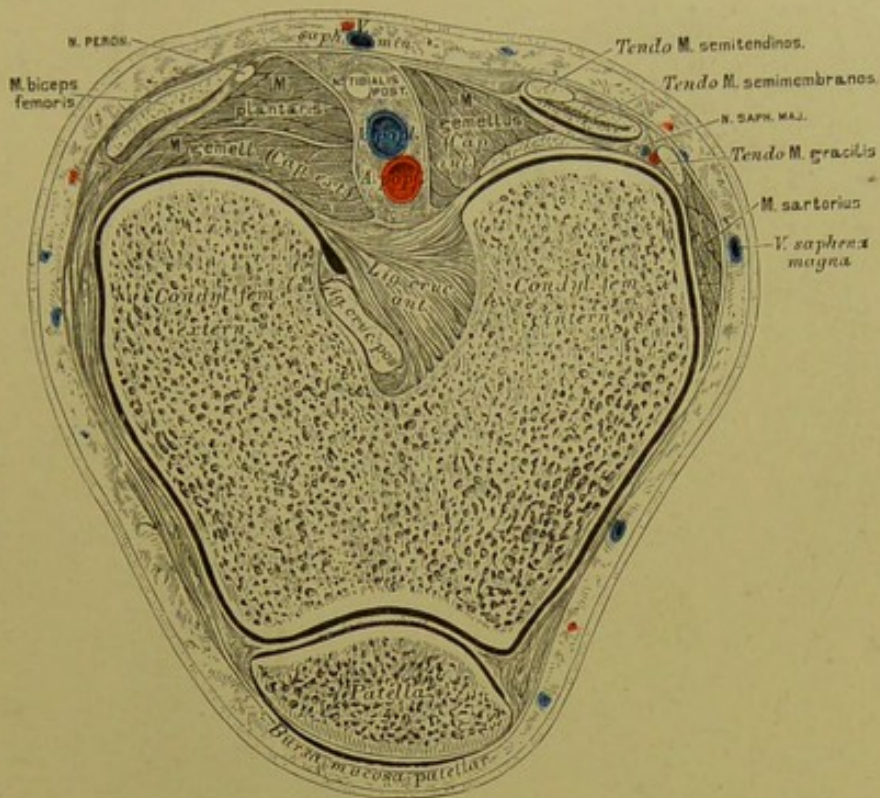




263. Die Muskeln an der hinteren Peripherie des Oberschenkels.



264. Die Muskeln an der hinteren Peripherie des Oberschenkels nach Entfernung der Beuger.

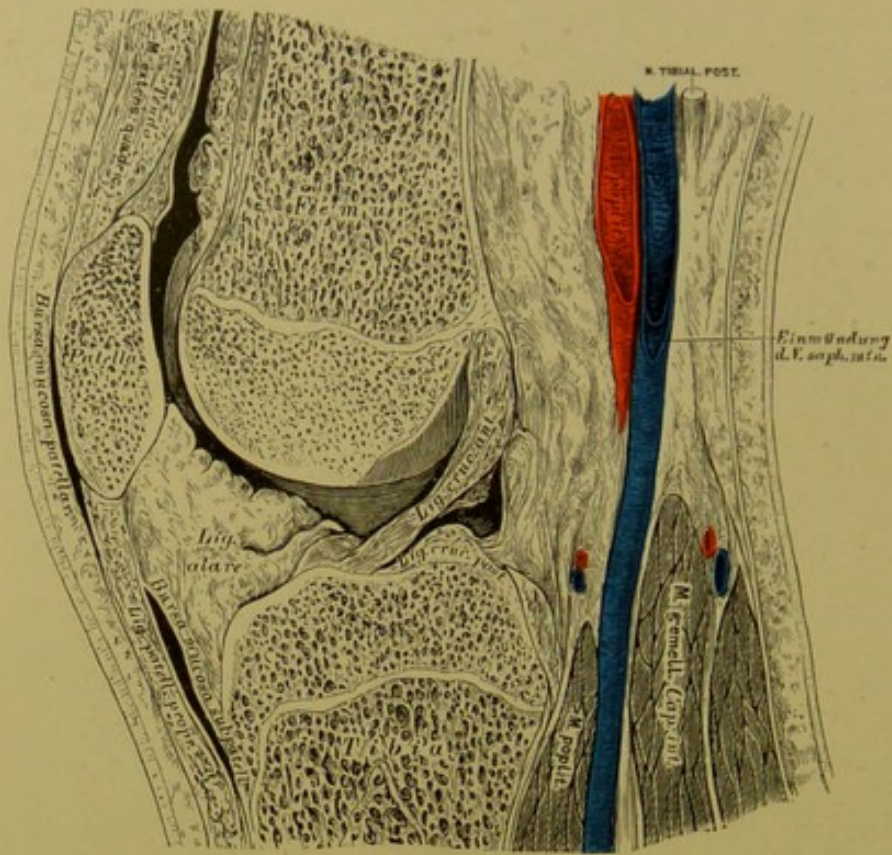


**265.** Horizontalschnitt in der Höhe der Condylen des Oberschenkels.

*M. biceps femoris*, der zweiköpfige Schenkelmuskel. Urspr.: *Tuber ischii*; verläuft schief gegen die äussere Kniegelenkseite als *Caput longum*; zu diesem tritt von der äusseren Lefze der *Linea aspera femoris* das *Caput breve*. Insert.: mit einer gemeinschaftlichen Sehne am *Capitulum fibulae*. (Beuger des Unterschenkels.)

*M. semitendinosus*, der halbsehnige Schenkelmuskel. Urspr.: *Tuber ischii*, gemeinsam mit dem langen Kopfe des *Biceps femoris*. Insert.: mit einer langen runden Sehne an der inneren Fläche des Schienbeins neben der *Spina tibiae*. (Beuger des Unterschenkels.)



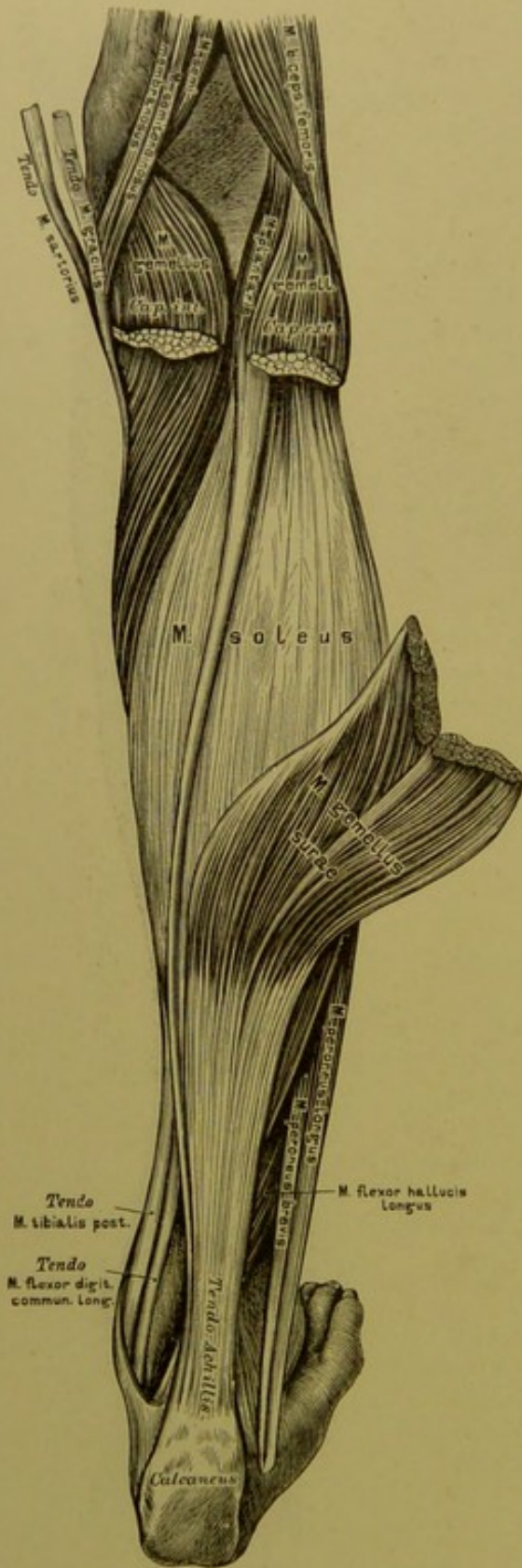


### 266. Sagittalschnitt durch das Kniegelenk.

*M. semimembranosus*, der halbhäutige Schenkelmuskel. Urspr.: *Tuber ischi*; die Sehne beginnt in der Mitte des Oberschenkels, an dieselbe setzen sich seitlich die Fleischbündel an. Insert.: Innere Schienbeinfläche am oberen Ende derselben. (Beuger des Unterschenkels, kräftiger Beckenhälter.)







268. Die Muskeln an der hinteren Seite des Unterschenkels.

Hochliegende Schichte:

*M. gemellus surae s. gastrocnemius*, der Zwillingsmuskel der Wade. Urspr.: mit zwei Köpfen oberhalb des *Condylus externus* und *internus femoris*. Insert.: *Tendo Achillis* und mittelst dieser am Fersenbeinhöcker. (Strecker des Fusses.)

*M. soleus*, der Schollenmuskel. Urspr.: Köpfchen und hintere Kante des Wadenbeins, *Linea poplitea* und innerer Rand des Schienbeins (Fibular- und Tibialportion). Insert.: mittelst der Achillessehne am Fersenbeinhöcker. (Strecker des Fusses.)

*M. plantaris*, der lange Wadenmuskel. Urspr.: *Condylus externus* des Schenkelbeins. Insert.: mit einer langen schmalen Sehne an der *Tendo Achillis* und an der hinteren Fläche der Sprunggelenkkapsel. (Schwacher, zuweilen fehlender Hilfsmuskel der Strecker des Fusses.)

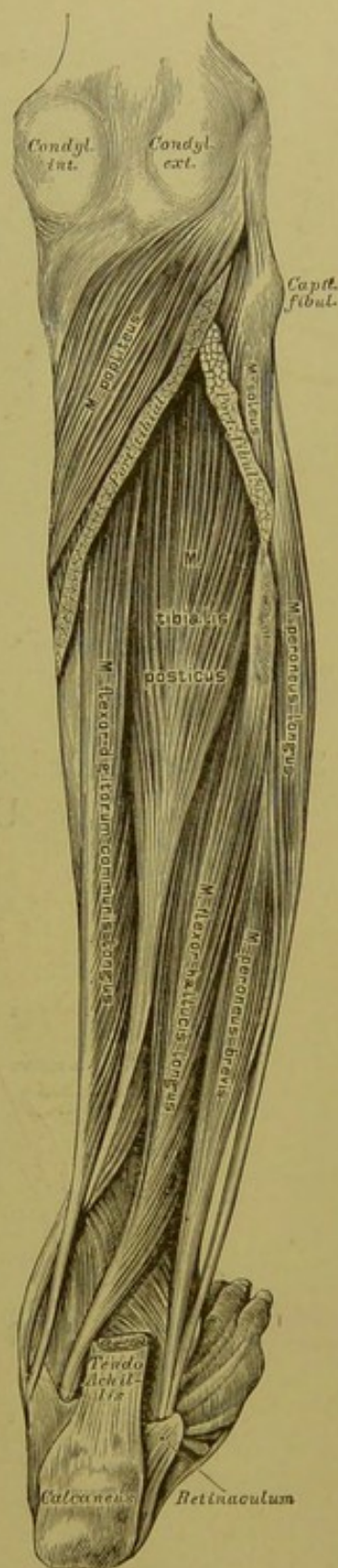
## Tiefliegende Schichte:

*M. popliteus*, der Kniekehlenmuskel.  
Urspr.: *Condylus externus femoris* und *Fibrocartilago interarticularis externa* des Kniegelenks. Insert.: innere Kante des Schienbeins. (Beuger und Einwärtsdreher des Unterschenkels.)

*M. tibialis posticus*, der hintere Schienbeinmuskel. Urspr.: hintere Fläche des Schienbeins, *Lig. interosseum* und innerer Winkel des Wadenbeins. Insert.: *Tuberositas ossis navicularis* (Fig. 276, 277). (Strecker und Zuzieher des Fusses, Heber des inneren Fussrandes.)

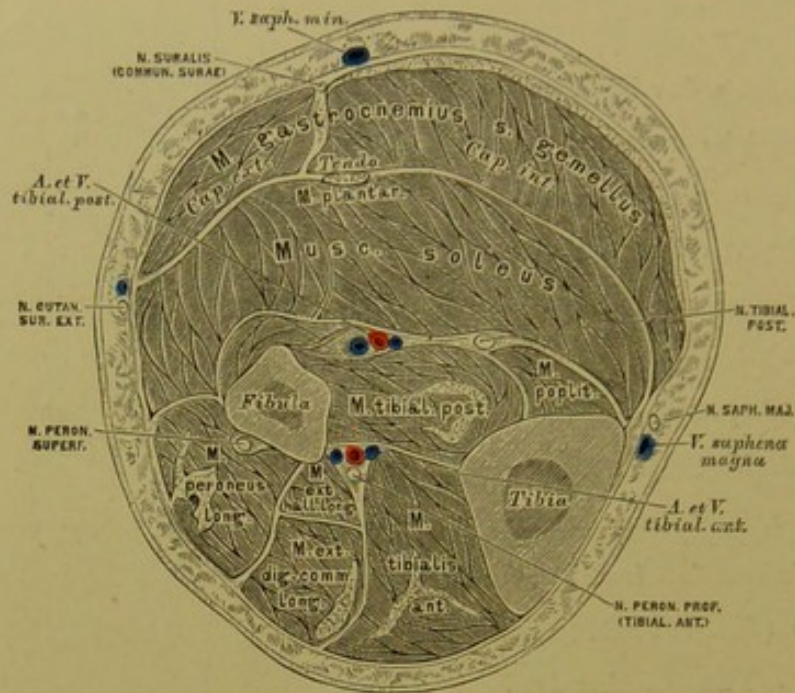
*M. flexor digitorum communis longus s. perforans*, der lange Beuger der Zehen. Urspr. des langen Kopfes: hintere Schienbeinfläche. Urspr. des kurzen Kopfes: in der Mitte der Fusssohle von der unteren und inneren Fläche des Fersenbeins als *Caro quadrata Sylvii* (Fig. 275). Insert.: mit vier Sehnen, von welchen die *M. lumbricales* entspringen, an der *Phalanx III.* der vier äusseren Zehen; in der Höhe der *Phalanx I.* durchbrechen dieselben die Sehnen des *M. flexor digit. comm. brevis*.

*M. flexor hallucis longus*, der lange Beuger der grossen Zehe. Urspr.: zwei untere Drittel des Wadenbeins. Insert.: *Phalanx II. hallucis* (Fig. 274).

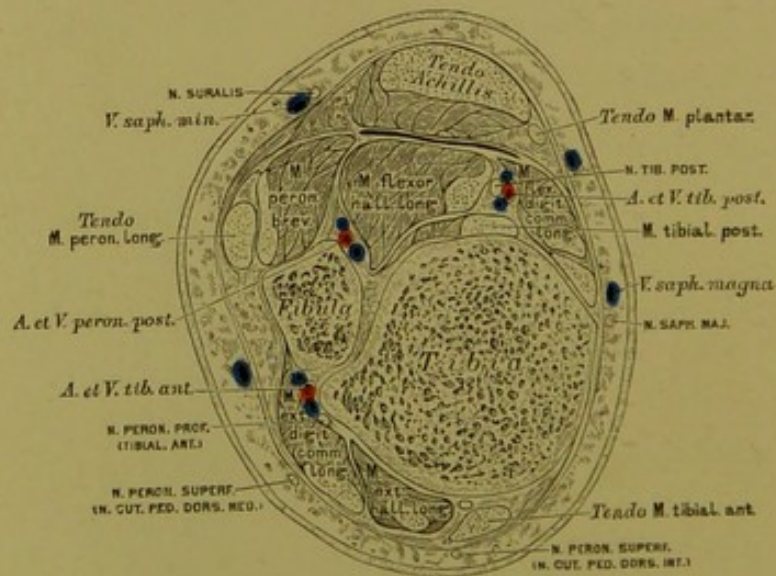


269. Die Muskeln an der hinteren Seite des Unterschenkels.

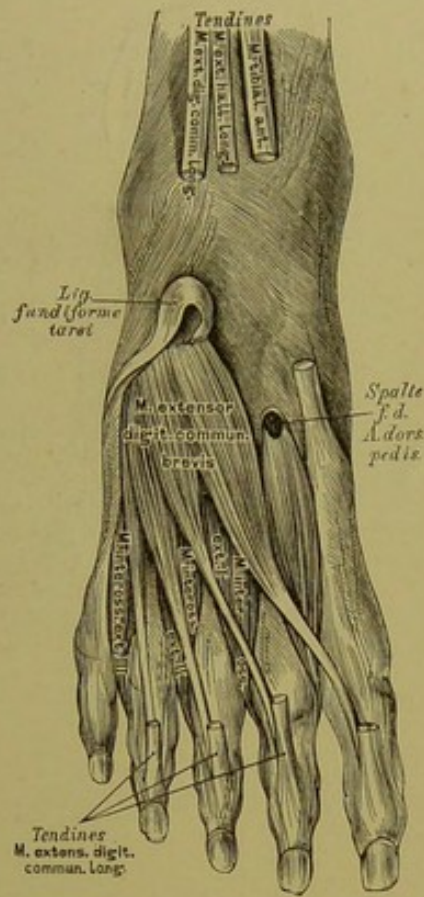
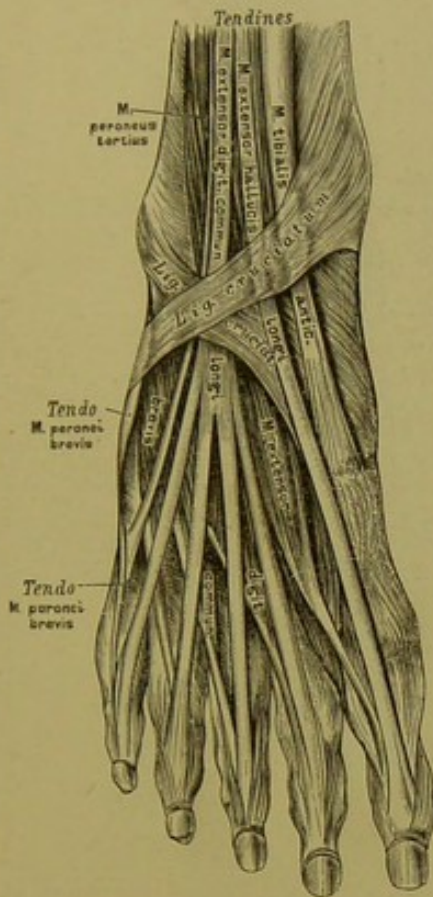




270. Horizontalschnitt im mittleren Drittel des Unterschenkels.



271. Horizontalschnitt in der Höhe der Malleolen des Unterschenkels.



272. Die Muskeln an der Dorsalseite des Fusses.

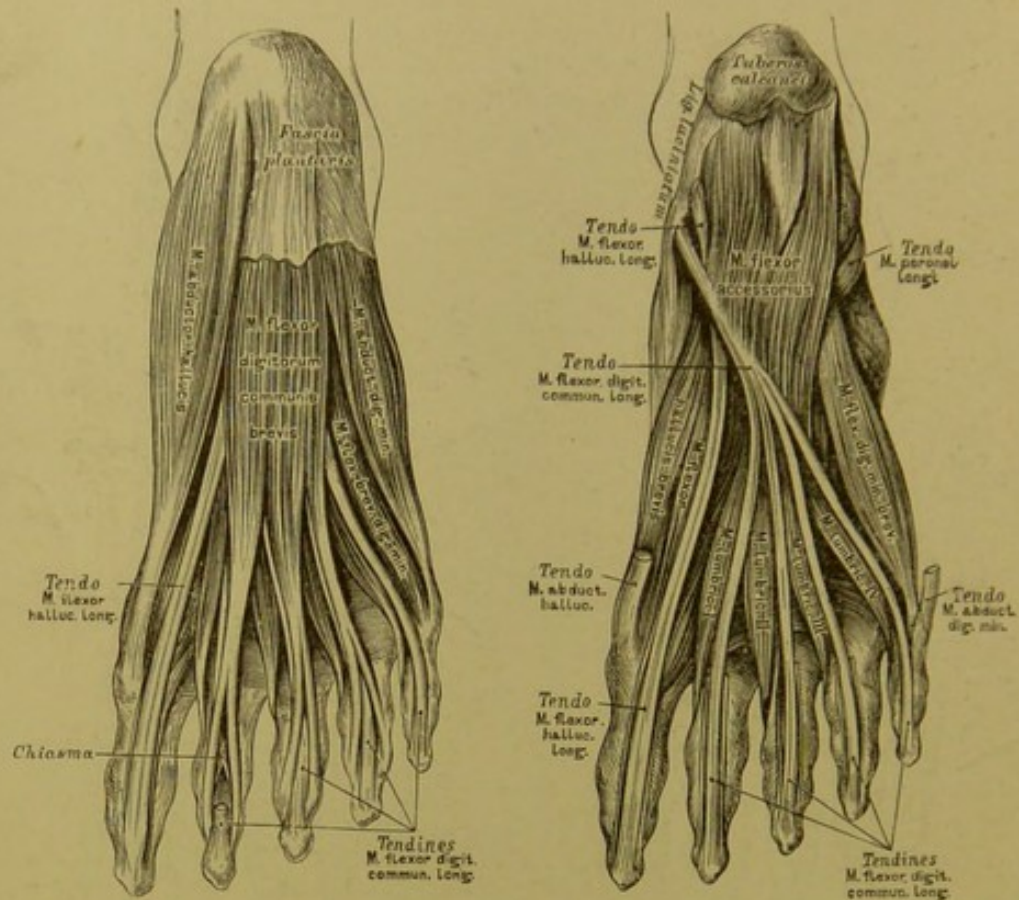
273. Die Muskeln an der Dorsalseite des Fusses.

*M. extensor digitorum communis brevis*, der kurze Strecker der Zehen. Urspr.: obere Fläche des Fersenbeins. Insert.: mit vier platten Sehnen gemeinsam mit den vier Sehnen des *M. extensor digitorum communis longus* an der Rückenaponeurose der vier inneren Zehen.

Fig. 272 zeigt das *Ligamentum cruciatum*, dessen oberer Schenkel vom inneren Knöchel zur äusseren Fersenbeinfläche, dessen unterer Schenkel vom Kahnbein und inneren Keilbein zum äusseren Knöchel geht.

Fig. 273 illustriert das *Ligamentum fundiforme tarsi* von Retzius, welches das Sehnenbündel des *M. extensor digitorum communis longus* aufnimmt; dasselbe kommt aus — und geht in den *Sinus tarsi*.





274. Die Muskeln an der Plantarseite des Fusses.

275. Die Muskeln an der Plantarseite des Fusses.

Die Muskeln am inneren Fussrande:

*M. abductor hallucis.* Urspr.: *Tuberositas* und innere Fläche des Fersenbeins, *Lig. laciniatum s. annulare internum*. Insert.: *Phalanx I. hallucis* und inneres Sesambein der grossen Zehe.

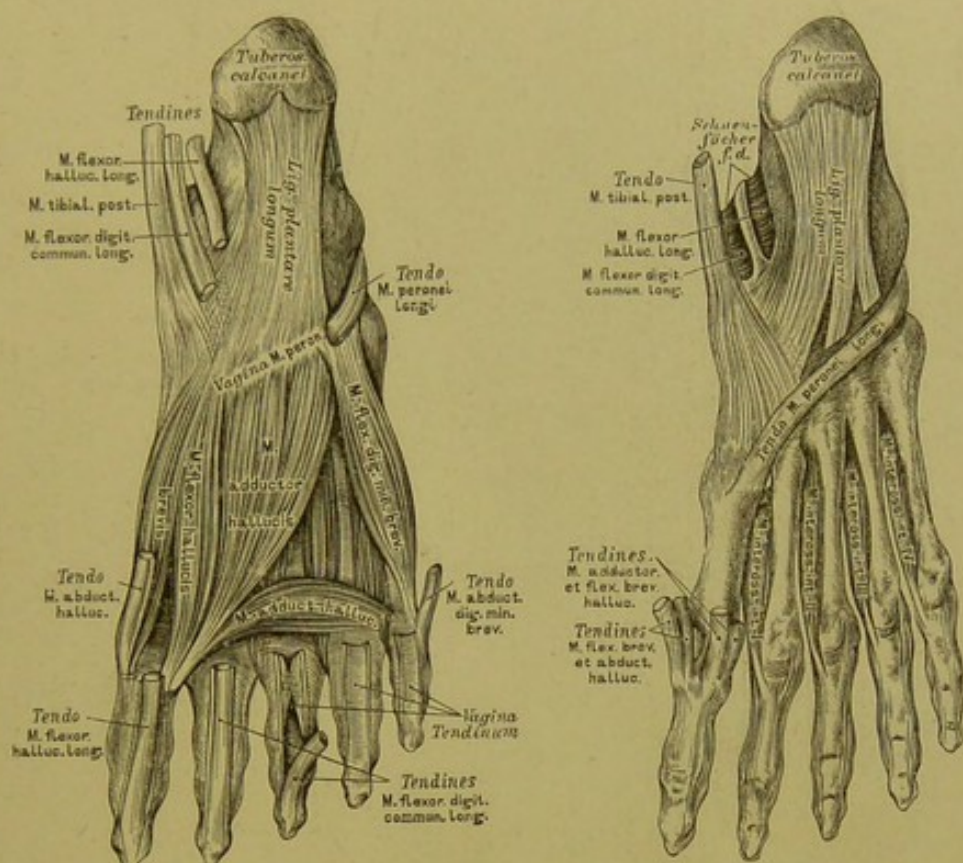
*M. flexor brevis hallucis.* Urspr.: Keilbeine und Plantarbänder zwischen *Tarsus* und *Metatarsus*. Insert.: in zwei Portionen an beiden Sesambeinen.

*M. adductor hallucis.* Urspr.: zweiköpfig (Fig. 276) a) von der *Basis ossis metatarsi II. III. IV.* und von der fibrösen Scheide der Sehne des *M. peroneus longus*; b) von der unteren Kapselwand der *Articulatio metatarso-phalangea IV.*, selten *V.* Insert.: gemeinsam am äusseren Sesambein.

Die Muskeln am äusseren Fussrande:

*M. abductor digiti minimi.* Urspr.: untere Fersenbeinfläche und *Fascia plantaris*. Insert.: Aussenfläche der *Phalanx I. digiti minimi*.

*M. flexor brevis digiti minimi.* Urspr.: *Lig. calcaneo-cuboideum* und *Basis ossis metatarsi V.* Insert.: untere Kapselwand der *Articulatio metatarso-phalangea dig. V.*



276. Die Muskeln an der Plantarseite des Fusses.

277. Die Muskeln an der Plantarseite des Fusses.

Die Muskeln in der Mitte des Plattfusses:

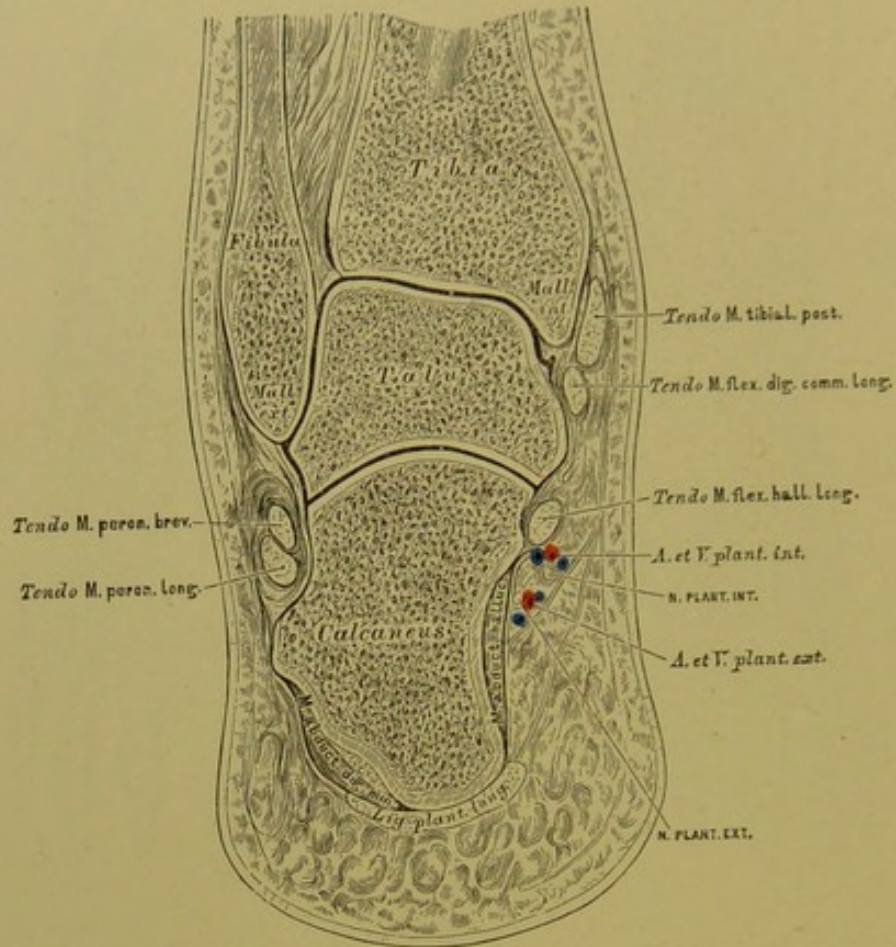
*M. flexor digitorum communis brevis s. perforatus.* Urspr.: *Aponeurosis plantaris* und *Tuber calcanei*. Insert.: in vier Sehnen gespalten, die in der Höhe der *Phalanx I.* von den Sehnen des *M. flex. dig. comm. longus* durchbrochen werden, an den Seitenflächen der *Phalanx II.* der vier äusseren Zehen. Unter diesem Muskel liegt: die *Caro quadrata Sylvii*, der kurze Kopf des *M. flex. dig. comm. longus*.

Die Zwischenknochenmuskeln:

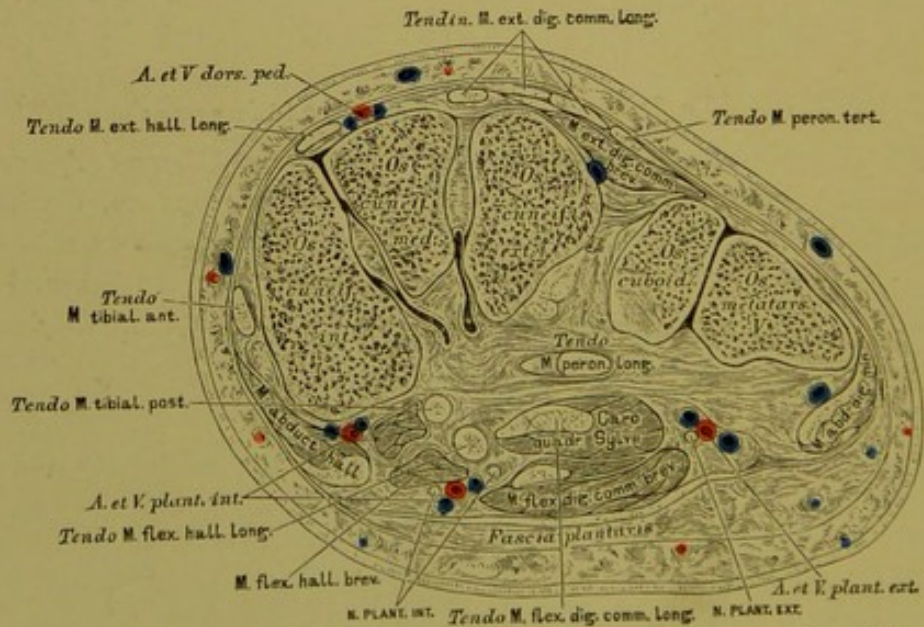
Drei *Musculi interossei externi* (Fig. 273). Urspr.: zweiköpfig von den einander zugekehrten Flächen der *Ossa metatarsi II. III. IV.* Insert.: äussere Seite der *Phalanges II. III. IV.* Abductores.

Vier *Musculi interossei interni* (Fig. 277). Urspr.: innere Flächen der *Ossa metatarsi* in allen vier Zwischenknochenräumen. Insert.: innere Seite der *Phalanges II. III. IV. V.* Adductores.





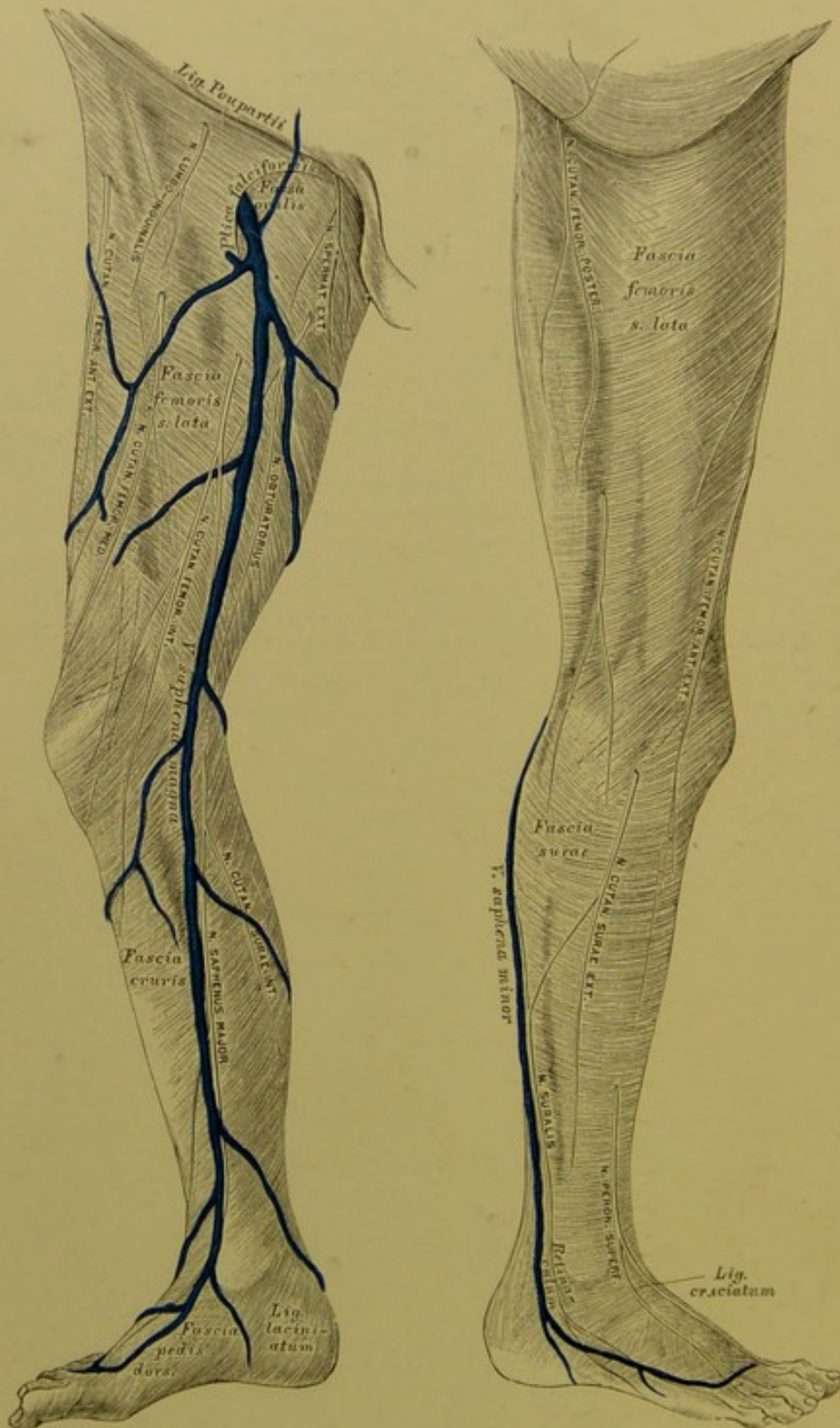
278. Frontalschnitt durch das Sprunggelenk.



279. Frontalschnitt durch die Fusswurzel (Tarsus).








282. Die Fascie der unteren Extremität an der inneren Seite.

283. Die Fascie der unteren Extremität an der äusseren Seite.

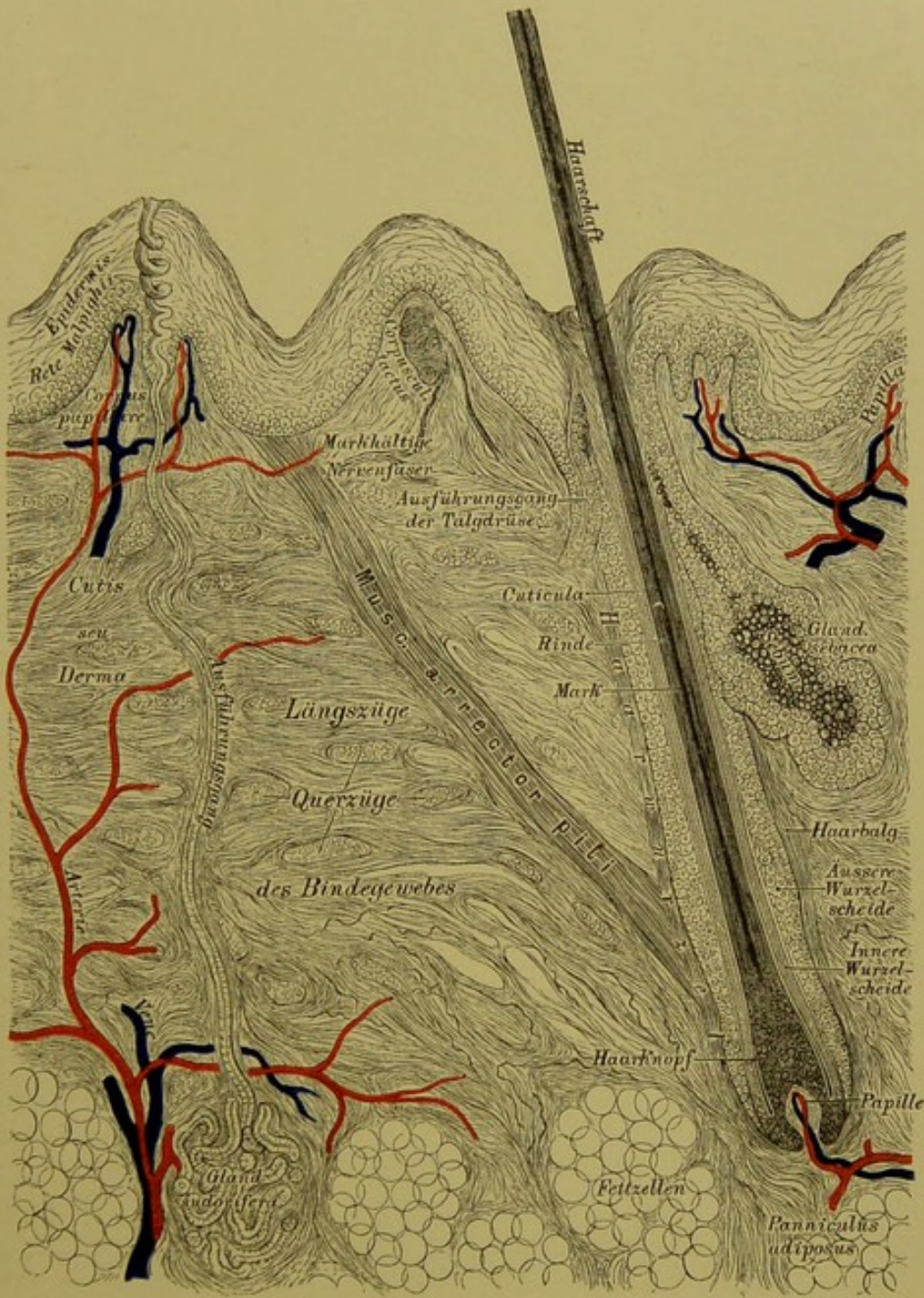
III.

SINNESWERKZEUGE.





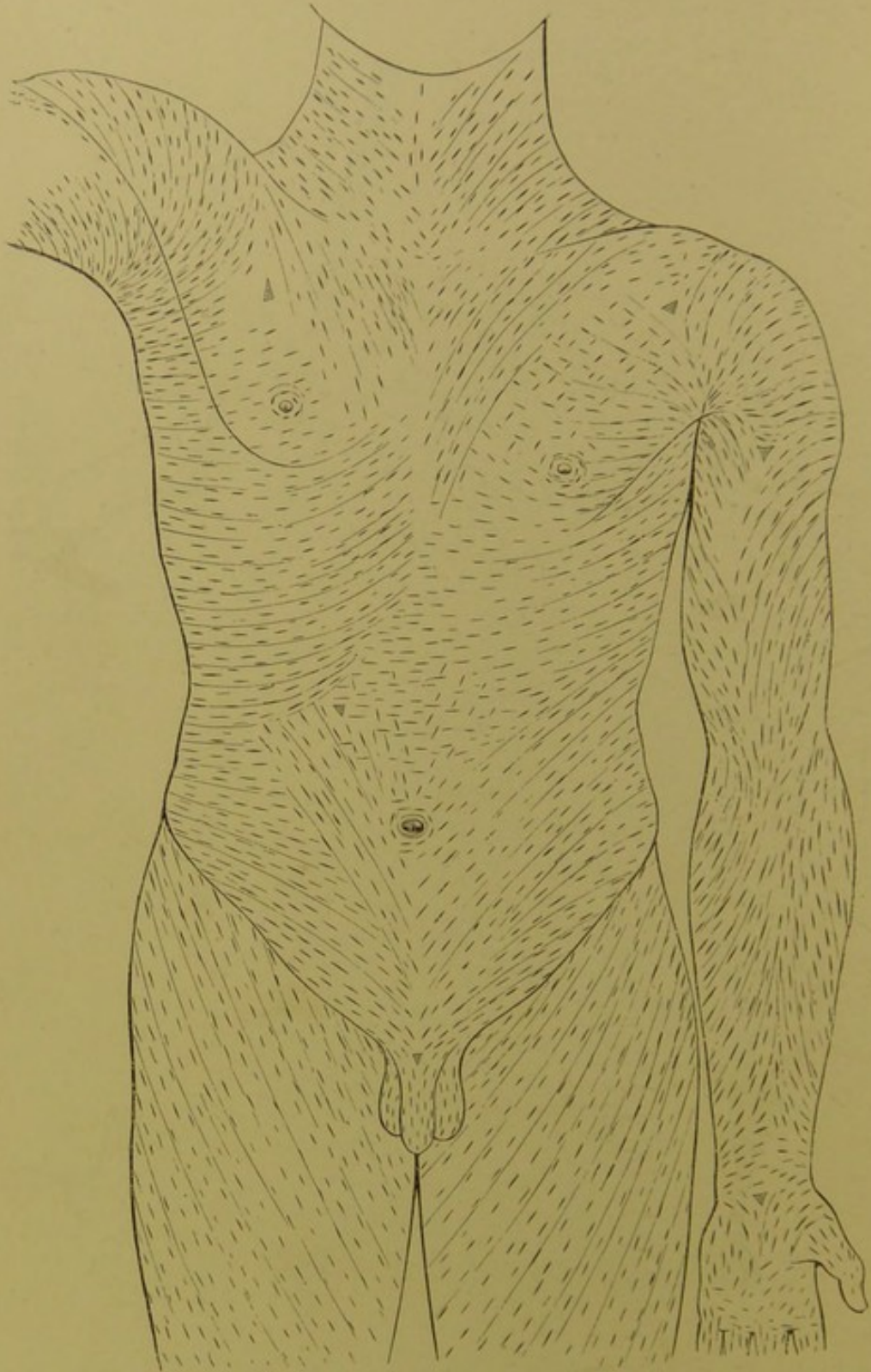




284. Senkrechter Schnitt durch die Haut.

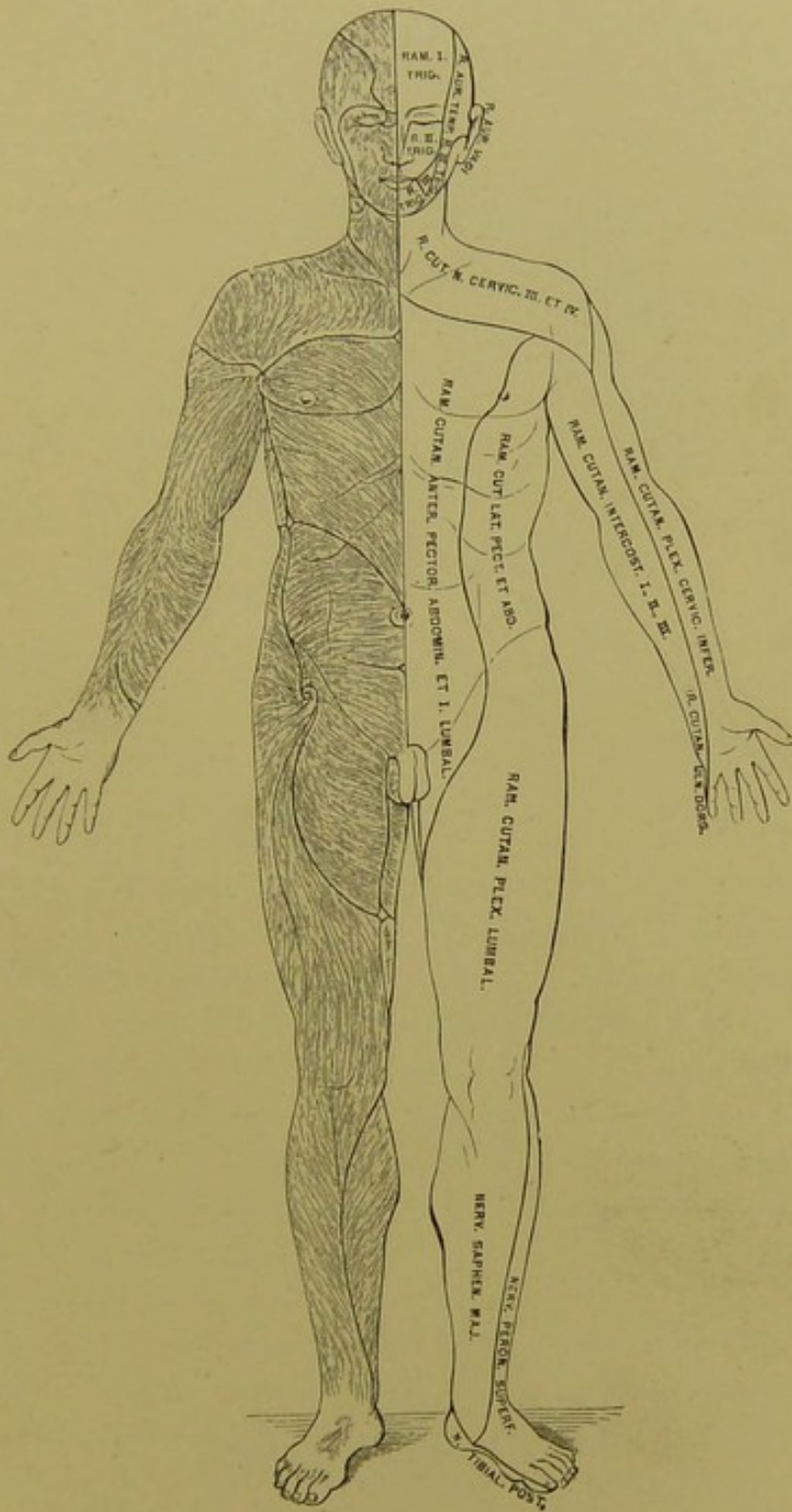
(Schematisch.)





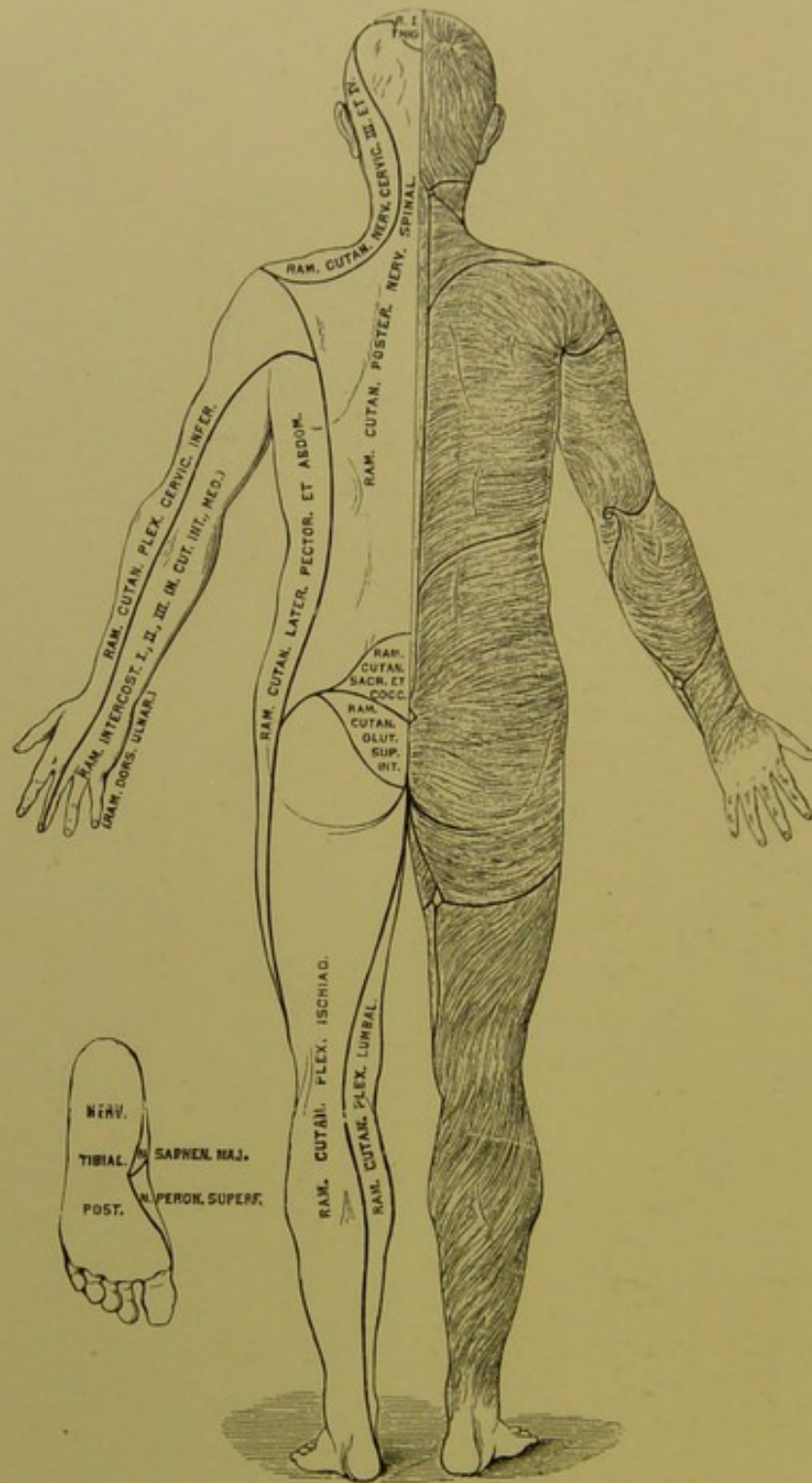
**285. Die Spaltrichtungen der Haut. Nach C. Langer.**

Mit cylindrischen Instrumenten, z. B. einer Schusterahle, erzeugte Stiche in der Haut nehmen unmittelbar nach Zurückziehung des Instrumentes an den meisten Stellen eine Spaltform an. Die Spaltrichtungen entsprechen den Hauptrichtungen der Bindegewebsbündel der Haut.

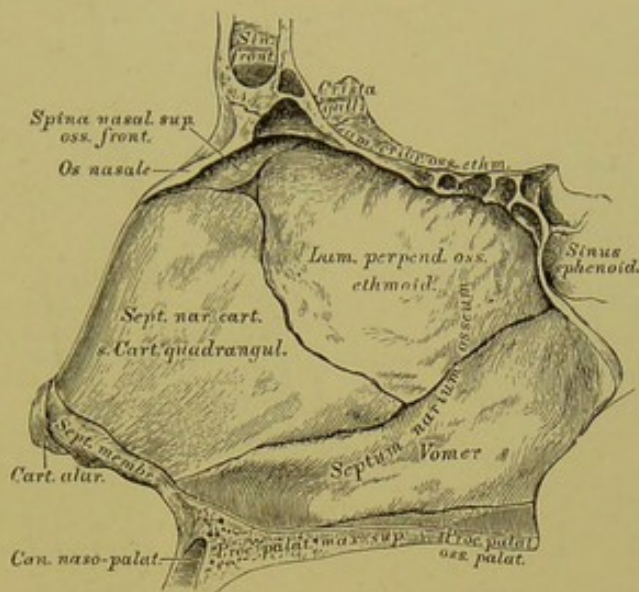


286. Die Richtung der Haare und die Verästlungsbezirke der Hautnerven. Nach C. Aug. Voigt.





287. Die Richtung der Haare und die Verästlungsbezirke der Hautnerven. Nach C. Aug. Voigt.

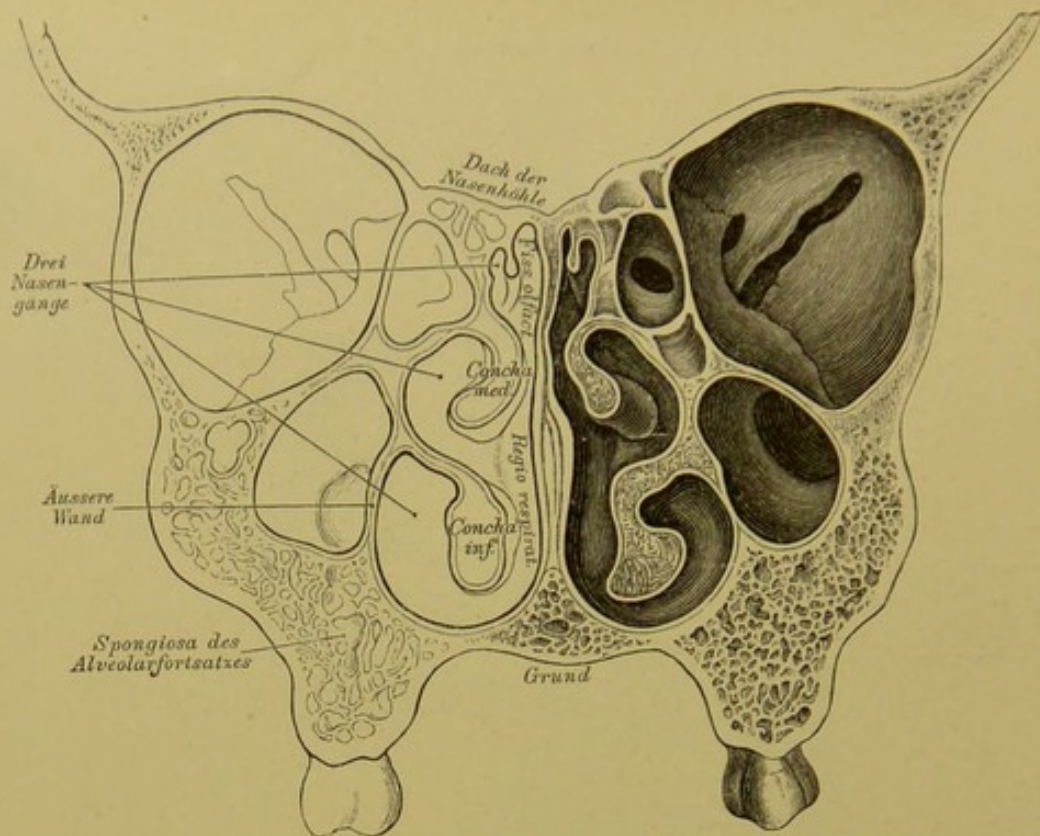


**288.** Die knorpelige und knöcherner Nasenscheidewand. *Septum narium cartilagineum et osseum.*

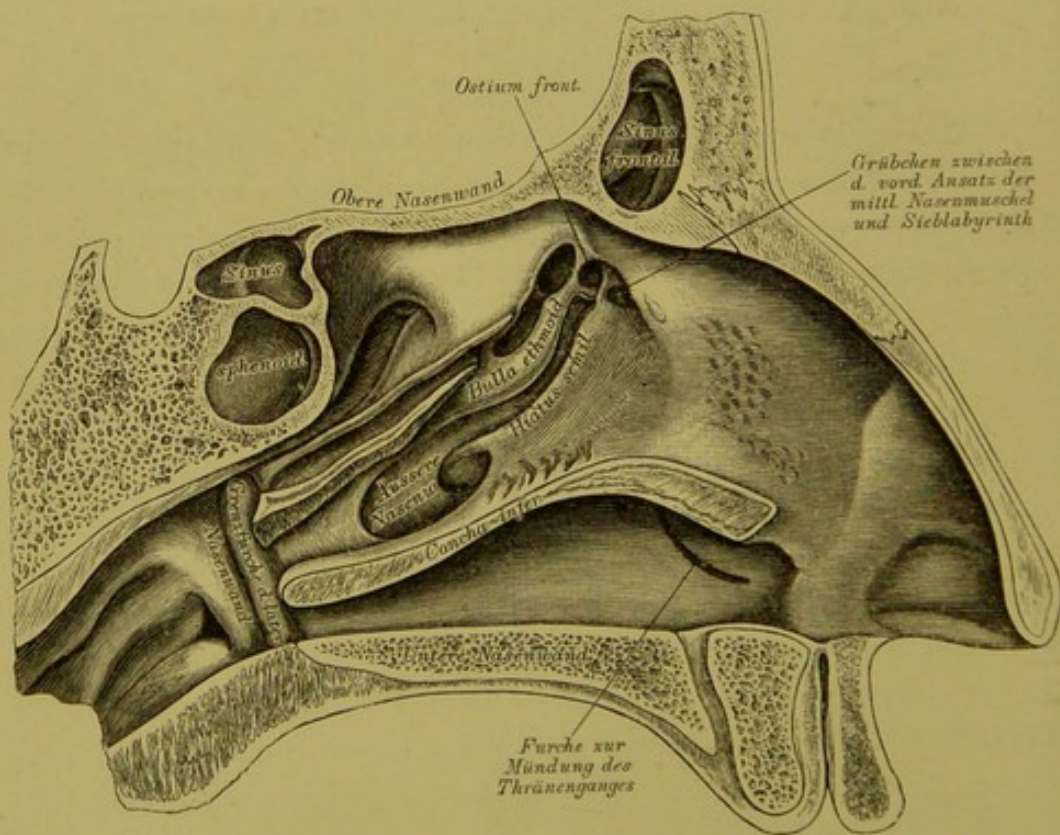
Der unpaare Nasenscheidewandknorpel, *Septum cartilagineum seu Cartilago quadrangularis*, ergänzt die knöcherner, von der senkrechten Siebbeinplatte und der Pflugschar gebildete Scheidewand; an seinem vorderen unteren Rande ist die häutige Scheidewand, *Septum membranaceum*, angeheftet. Unter den Nasenbeinen liegen die paarigen dreieckigen Nasenknorpel, *Cartilaginee triangulares* (Fig. 291), und in der oberen Hälfte der Nasenflügel die paarigen Nasenflügelknorpel, *Cartilaginee alares* (Fig. 291); zwischen diesen und dem Rande der *Incisura pyriformis* eingestreut die *Cartilaginee sesamoideae*.

Die Nasenhöhle ist von einer Schleimhaut, *Membrana pituitaria narium*, ausgekleidet, die an den vorderen Nasenöffnungen in das *Integumentum commune*, an den hinteren Nasenöffnungen, *Choanae*, in die Rachenschleimhaut übergeht. In der oberen Partie der Schleimhaut, *Regio olfactoria*, verzweigen sich die Endäste des *Nervus olfactorius*, und diese Partie vermittelt die Geruchsempfindungen. In der unteren Partie, *Regio respiratoria*, verzweigen sich die Nasaläste des *Nervus Trigemini*, und hier werden nur Tastempfindungen ausgelöst (Fig. 293).

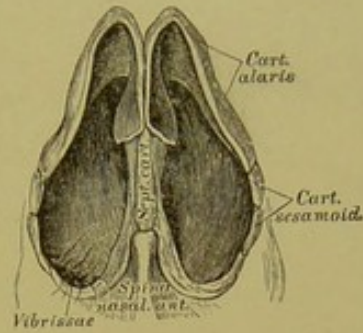
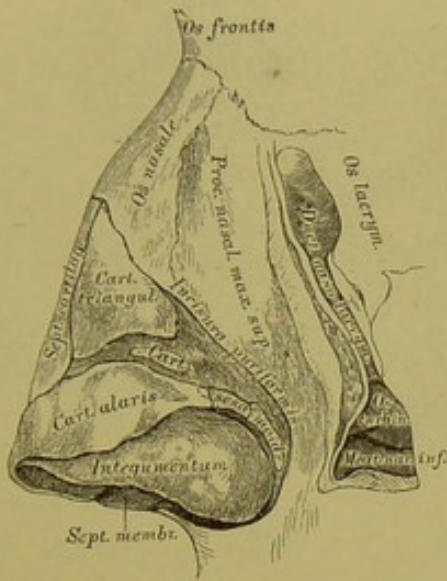




289. Frontalschnitt durch die Nasenhöhlen.  
Nach E. Zuckerkandl.

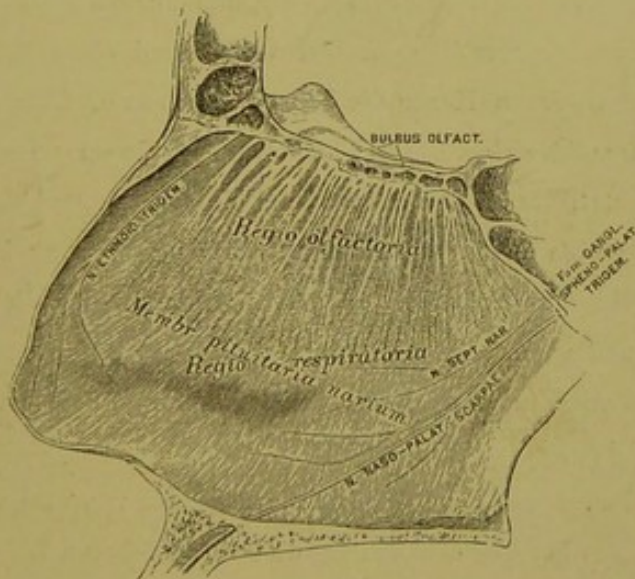


290. Aeusserer Wand der Nasenhöhle an einer linken Gesichtshälfte dargestellt. Nach E. Zuckerkandl.



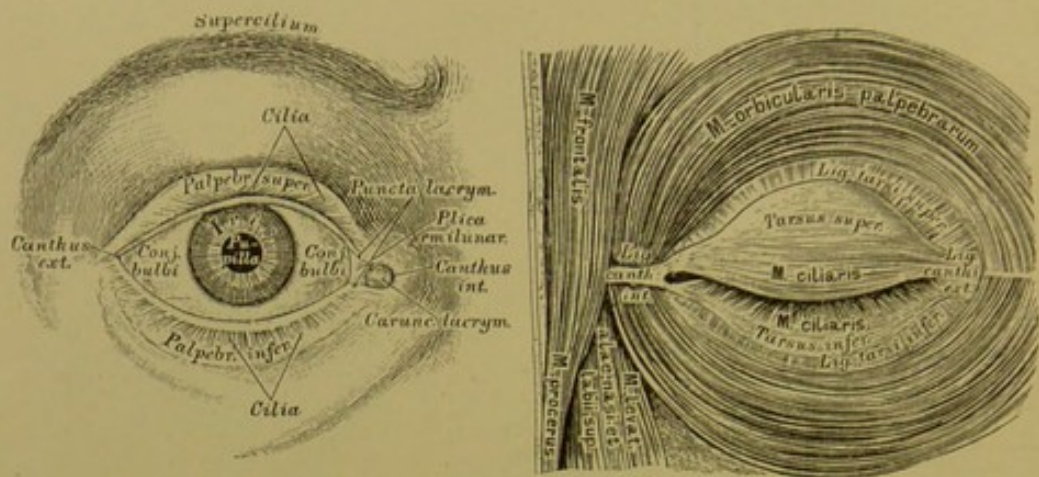
291. Die Knorpel des Nasengerüsts. Seitenansicht.

292. Die Knorpel des Nasengerüsts. Ansicht von unten.



293. Die Schleimhaut der Nasenscheidewand, *Membrana pituitaria narium (septi)*.





## 294. Das Auge und die Muskeln der Augenlidspalte.

Die Augenlider, *Palpebrae*, sind häutige Klappen, deren freie Ränder die Schspalte, *Rima palpebrarum*, begrenzen; diese endet mit einem spitzen äusseren Augenwinkel, *Canthus externus*, und einem abgerundeten inneren Augenwinkel, *Canthus internus*. Der freie Rand eines jeden Augenlides trägt an seiner vorderen Kante die Wimperhaare, *Cilia*. In das Bindegewebe der Augenlider sind die Lidknorpel, *Tarsus superior* und *Tarsus inferior*, eingebettet, die an den oberen und unteren Augenhöhlenrand durch die starken *Ligamenta tarsi superioris et inferioris* befestigt sind; vom inneren Augenwinkel geht zum Stirnfortsatz des Oberkiefers das dicke *Ligamentum canthi internum* und vom äusseren Augenwinkel zum Stirnfortsatz des Jochbeins das breite *Ligamentum canthi externum*. Auf dem Knorpel liegt der Schliessers der Augenlider, *M. ciliaris*.

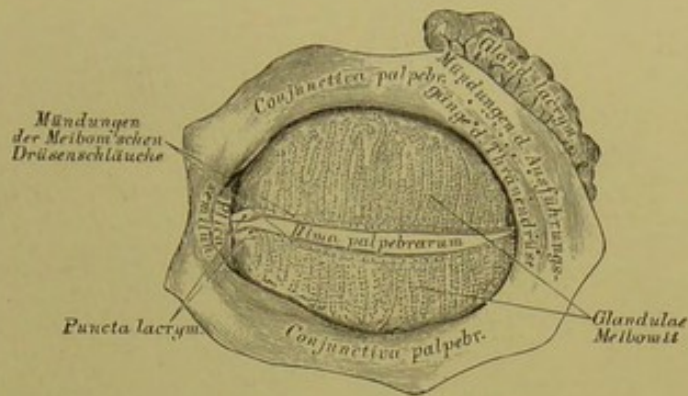
Auf der hinteren Fläche der Lidknorpel, oder von diesem umschlossen, liegen die acinösen Meibom'schen Drüsen (am oberen Lide 30—40, am unteren Lide 25—35), die an der hinteren Kante des freien Lidrandes münden und Talg, *Sebum palpebrale seu Lema*, secerniren (Fig. 295, 296).

Augenbrauen, *Supercilia*, heissen die in Bögen gestellten, mehr oder weniger dichten Haare längs den oberen Augenhöhlenrändern.

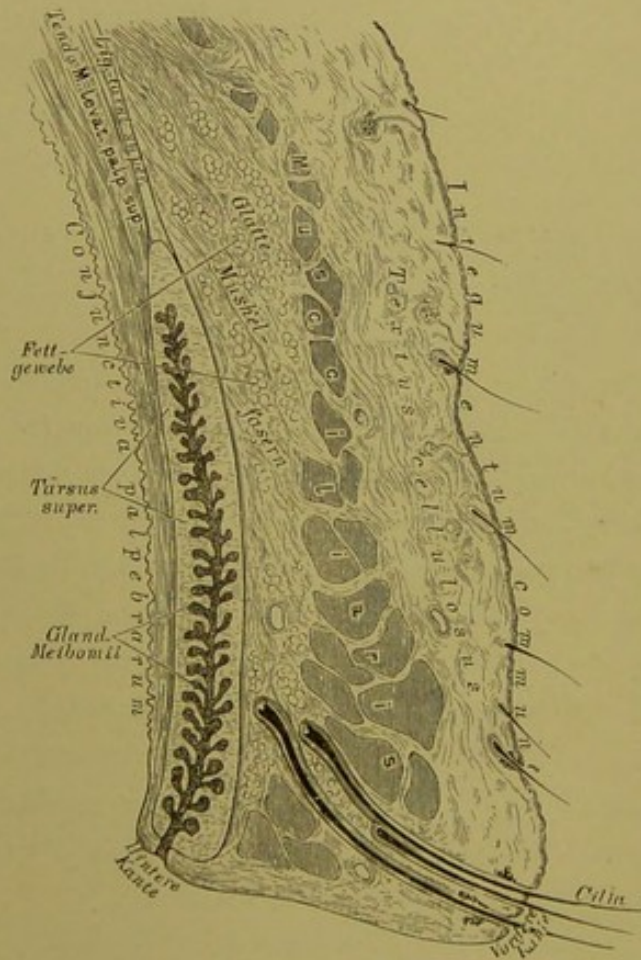
Die Bindehaut, *Conjunctiva*, ist eine Schleimhaut, welche als Fortsetzung des *Integumentum commune* die hintere Fläche der Augenlider als *Conjunctiva palpebrarum* bedeckt, sich in der Nähe des oberen und unteren Augenhöhlenrandes umbiegt — *Fornix conjunctivae*, und hierauf die Vorderfläche des Augapfels als *Conjunctiva bulbi* umhüllt.

Die bindegewebige Grundlage der *Conjunctiva* bleibt bis zum Rande der Hornhaut — *Annulus conjunctivae*; die Oberfläche der Hornhaut wird nur von dem mehrschichtigen Epithel bedeckt.

Am inneren Augenwinkel bildet die Bindehaut eine halbmondförmige Falte, *Plica semilunaris*, auf deren Vorderfläche zusammengeballte Talgdrüsen liegen — *Caruncula lacrymalis*.

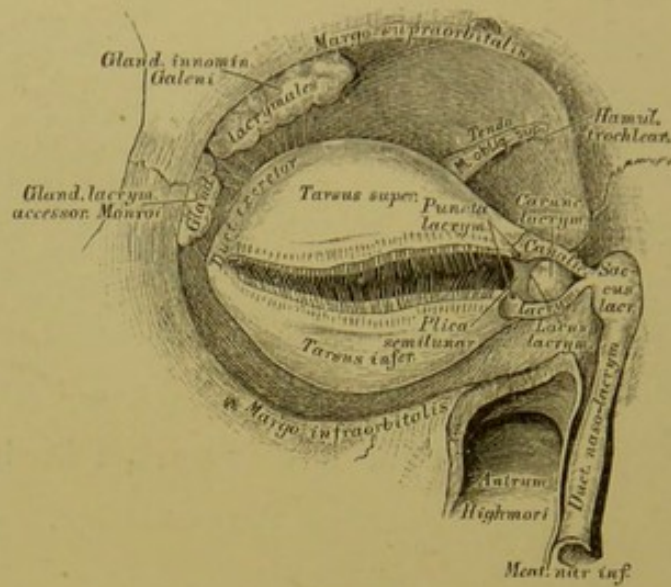


295. Die innere Fläche der Augenlider.



296. Senkrechter Schnitt durch das obere Augenlid. (Schematisch.)



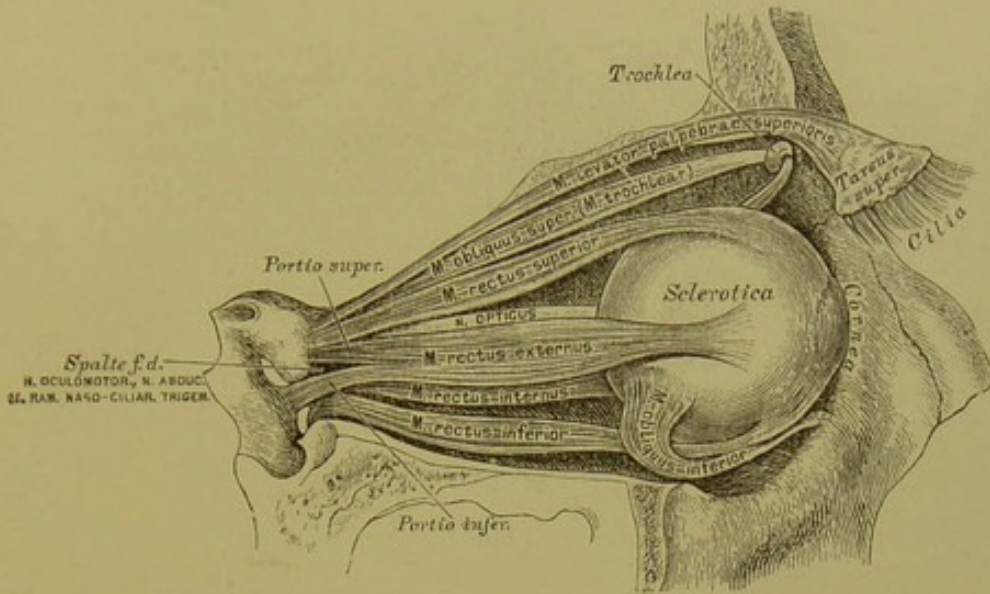


## 297. Die Thränenorgane.

In jeder Augenhöhle befinden sich zwei acinöse Thränendrüsen, *Glandulae lacrymales*, von einander nicht scharf gesondert; die grössere, *Glandula innominata Galeni*, liegt im Thränengrübchen des Jochfortsatzes des Stirnbeins; die kleinere, *Glandula lacrymalis accessoria Monroi*, vor und unter ihr. Die zehn feinen Ausführungsgänge münden im *Fornix conjunctivae*. Die in den Fornices nach innen geleiteten Thränen sammeln sich in der Bucht zwischen *Plica semilunaris* und *Caruncula lacrymalis*, im Thränensee, *Lacus lacrymarum*; von hier gelangen dieselben in die Thränenpunkte, *Puncta lacrymalia*, mit wulstigen Rändern versehene feine Oeffnungen; dann in die Thränenröhrchen, *Canaliculi lacrymales*; hierauf in den gemeinschaftlichen Thränensack, *Saccus lacrymalis* s. *Dacryocystis*, der die *Fossa lacrymalis* der inneren Augenhöhlenwand ausfüllt. Der Thränensack geleitet in den häutigen Thränennasengang, *Ductus naso-lacrymalis*, welcher im unteren Nasengange, an der Seitenwand der Nasenhöhle, gedeckt von der unteren Nasenmuschel, mündet (s. Fig. 291).

In der Augenhöhle liegen sieben Muskeln; sechs bewegen den Augapfel, einer das obere Augenlid.

*M. levator palpebrae superioris*. Urspr.: obere Fläche der Sehnervenscheide. Insert.: unter dem oberen Augenhöhlenrande am *Tarsus superior*.

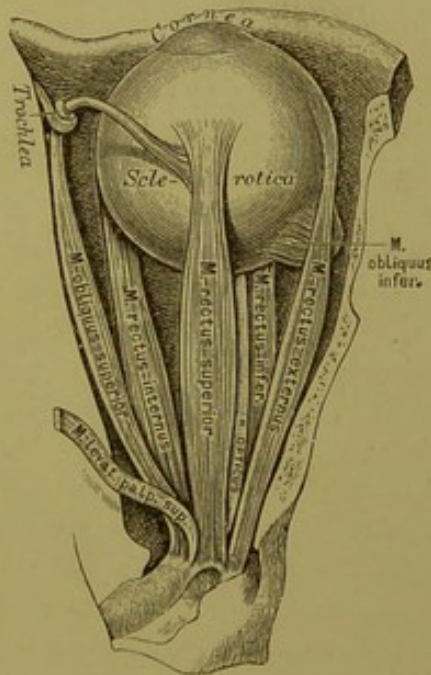


298. Die Augenmuskeln, von aussen.

*M. rectus internus*, *M. rectus externus*, *M. rectus superior*, *M. rectus inferior* entspringen in der Umgebung der Sehnervenscheide, verlaufen geradlinig nach vorne und inseriren mit fächerigen Sehnen 5—7 Mm. entfernt vom Hornhautrande an der *Sclerotica*. Der *M. rectus externus* entspringt mit zwei Portionen.

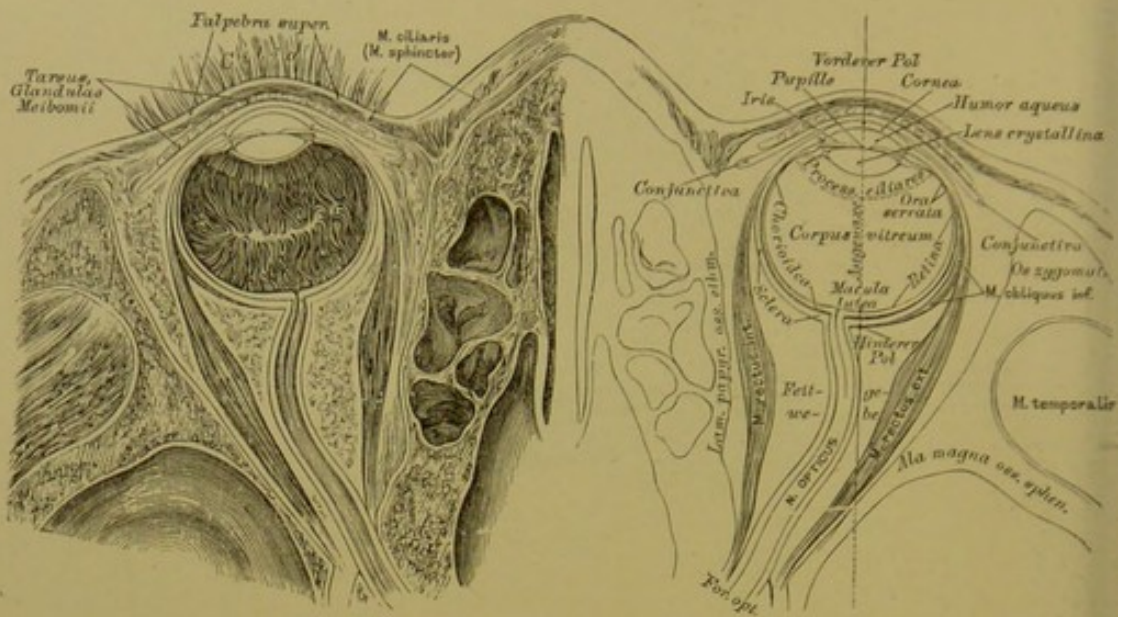
*M. obliquus superior* s. *M. trochlearis* läuft im oberen inneren Winkel der Augenhöhle, schiebt seine Sehne durch die knorpelige, an die *Fovea* oder den *Hamulus trochlearis* des Stirnbeins befestigte Rolle, *Trochlea*, und inserirt nach aus- und rückwärts gehend an der *Sclerotica*.

*M. obliquus inferior*. Urspr.: am inneren Ende des unteren Augenhöhlenrandes; verläuft nach aussen, oben und hinten und inserirt an der *Sclerotica*.



299. Die Augenmuskeln, von oben.





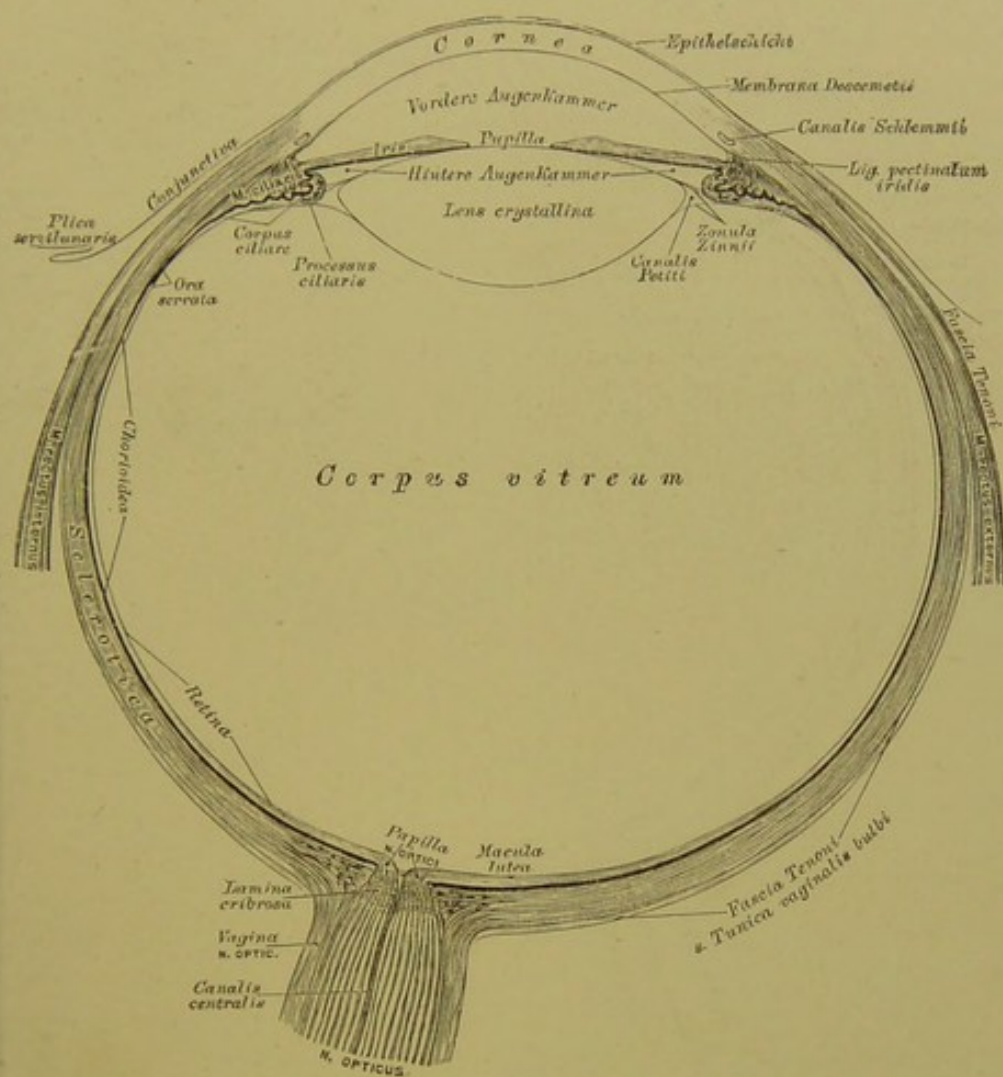
### 300. Horizontalschnitt durch beide Augäpfel.

Nach Ferdinand Arlt sen.

Der Augapfel, *Bulbus oculi*, wird von drei in einander geschachtelten Häuten gebildet; diese Häute sind: a) die weisse Augenhaut, *Sclerotica s. Sclera*, und die durchsichtige Hornhaut, *Cornea*; b) die Aderhaut, *Chorioidea*, und die Regenbogenhaut, *Iris*; c) die Netzhaut, *Retina*. Die Höhle des Augapfels wird ausgefüllt: vom Kammerwasser, *Humor aqueus*, der Linse, *Lens crystallina*, und dem Glaskörper, *Corpus vitreum*.

Die *Sclera* ist eine undurchsichtige fibröse Haut, deren vorderstes Segment in die durchsichtige *Cornea* übergeht, deren hintere Peripherie für den Durchtritt des Sehnerven durchlöchert ist; dieses Loch liegt nicht in der Augenaxe, sondern etwa 2·5 Mm. weit nach innen von derselben. Innerhalb des Loches erscheinen die fibrösen Fasern der *Sclera* siebförmig durchbrochen — *Lamina cribrosa*. Die innere Fläche der *Sclera* ist mit pigmentirten zarten Bindegewebsbündeln bedeckt — *Lamina fusca*.

Die *Cornea* bildet den vorderen, kugelig gewölbten Aufsatz der *Sclera*; ihre Peripherie ist ein queres Oval; daselbst wird sie vom Gewebe der *Sclera* eingefalzt. Am inneren (hinteren) Rande des Falzes läuft ein venöser, cavernöser Sinus, der *Canalis Schlemmii* (s. Fig. 302, 303). Das Gewebe der *Cornea* besteht aus rechtwinkelig durchflochtenen, durchsichtigen Bindegewebsbündeln; ihre Vorderfläche ist von mehrschichtigem Plattenepithel bedeckt; unter diesem liegt die structurlose Bowman'sche Schicht; die hintere Fläche von einschichtigem Plattenepithel, über diesem die *Membrana Descemetii*.

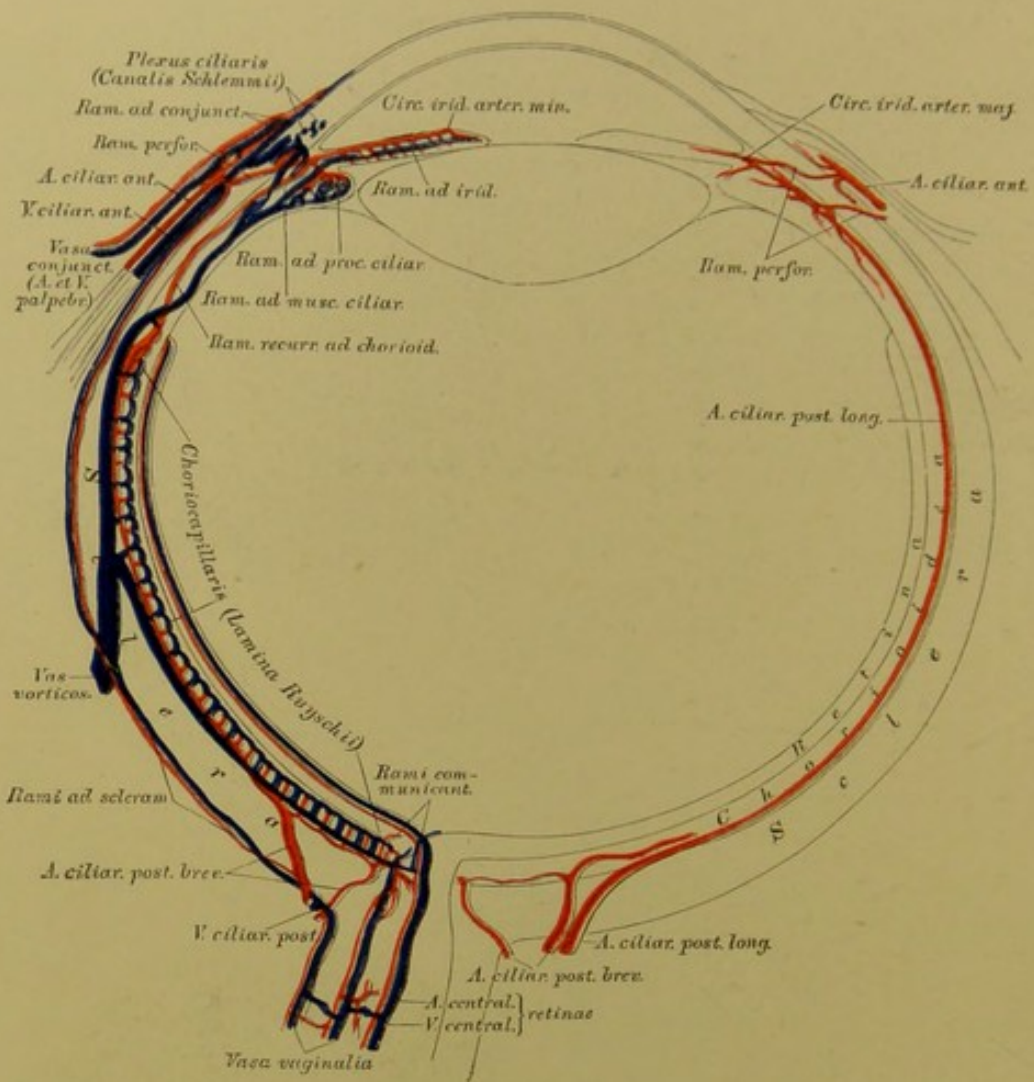


**301.** Durchschnitt des Augapfels. Vergr. = 4.  
Nach Ferdinand Arlt sen.

Die *Chorioidea* und *Iris* bilden die zweite Schichte des Augapfels. Erstere liegt auf der Innenfläche der *Sclera*. Ihre äussere pigmentirte Bindegewebslage stellt die *Lamina fusca* dar; die mittlere Lage wird durch die Blutgefässe gebildet, deren Capillarnetz *Lamina Ruyschii* genannt wurde; die innere Lage wird von sechseckigen Pigmentzellen erzeugt — *Tapetum nigrum*.

Am vorderen Rande der *Sclera* verdickt sich die Aderhaut zum *Corpus ciliare*. Die oberflächliche Lage des Ciliarkörpers ist der *Musculus ciliaris s. Tensor chorioideae* (s. Fig. 303) (glatte Längs- und Kreisfasern); die tiefe Lage die *Corona ciliaris*, ein Kranz von 70—85 Falten, deren jede einzelne Ciliarfortsatz, *Processus ciliaris*, heisst. Die gezackte Grenzmarke zwischen dem faltigen und ebenen Theile der *Chorioidea* ist die *Ora serrata*.



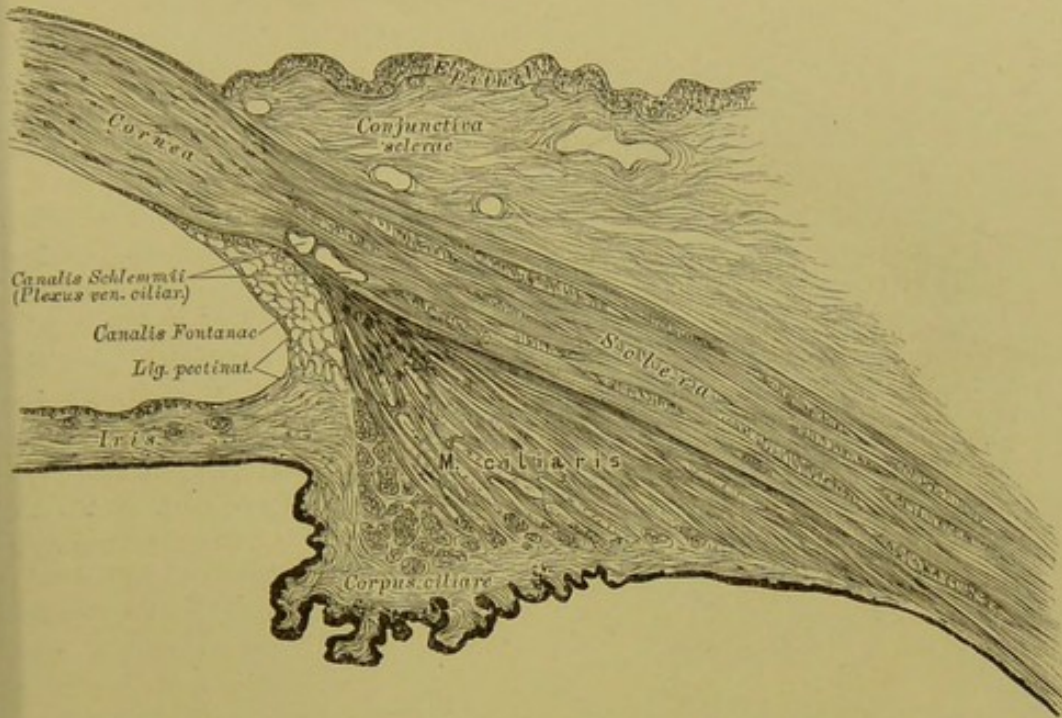


**302.** Schema der Blutgefäße des Augapfels. Vergr. = 4.  
Nach Theodor Leber.

Die *Iris* ist eine gefäß- und muskelreiche Membran, die mit ihrem inneren Rande, *Margo pupillaris*, das Schloch, *Pupilla*, umgrenzt; zwischen ihr und der *Cornea* liegt die vordere Augenkammer, zwischen ihr und der Linse die hintere Augenkammer; beide Kammern sind erfüllt vom *Humor aqueus*. Der äussere Irisrand, *Margo ciliaris*, ist eine directe Fortsetzung des *Corpus ciliare* und ist mit der *Membrana Descemetii* durch das *Ligamentum pectinatum* verbunden (s. Fig. 303).

Der Bau der *Iris* ist aus Fig. 303 ersichtlich; von ihren Muskeln ist der Verengerer der Pupille, *Sphincter pupillae*, ringförmig am Pupillar- rande gelagert, während der Erweiterer, *Dilatator pupillae*, vom Rande der *Cornea* entspringt und radiär verläuft.

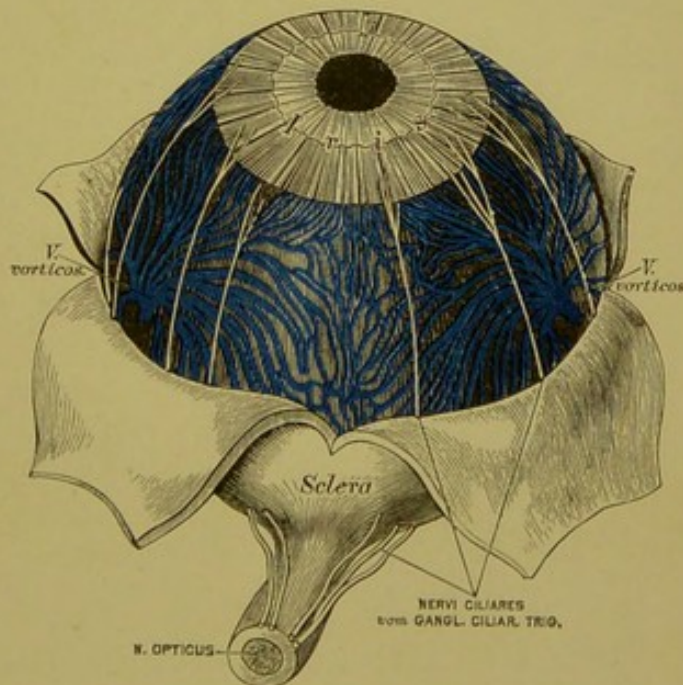




303. Durchschnitt an der Uebergangsstelle der *Sclera* in die *Cornea*. Vergr. = 100. Nach einem Präparate von Alex. Iwanoff.

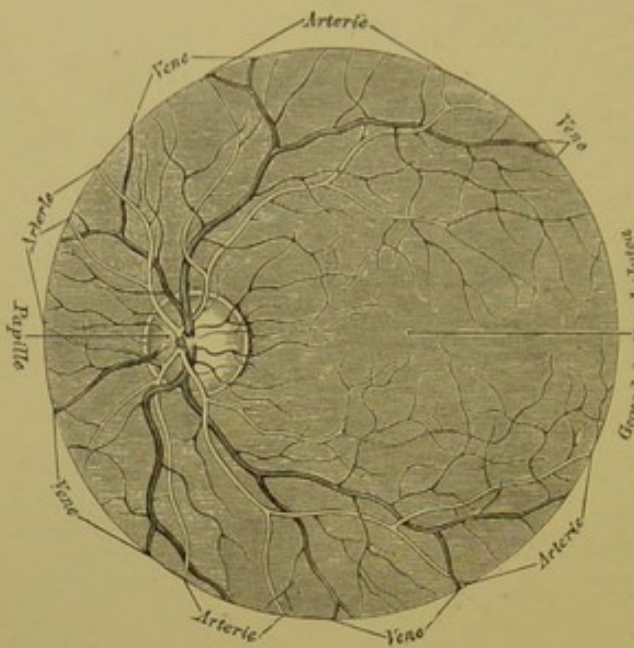
Die *Chorioidea* wird durch drei bis vier *Arteriae ciliares posticae breves*, die *Iris* und der Ciliarmuskel durch die zwei *Arteriae ciliares posticae longae* und die an Zahl variirenden *Arteriae ciliares anticae* (sämmtlich Aeste der *Art. ophthalmica*) mit Blut versorgt. Aus den Capillaren entwickeln sich die Venen, die *Vasa vorticos*, vier bis fünf an der Zahl, welche in der Mitte zwischen Hornhaut und Eintrittsstelle des *Nerv. opticus* die *Sclera* durchbrechen. Ausserdem fliesst das Blut durch die *Venae ciliares anticae et posticae* ab.

Die Innervation der *Iris*, *Chorioidea* und des Ciliarmuskels geschieht durch die *Nervi ciliares*, welche, zehn bis sechzehn an der Zahl, die *Sclera* an ihrem hinteren Umfange durchbohren; dann durch Fasern des *Nervus sympathicus*.



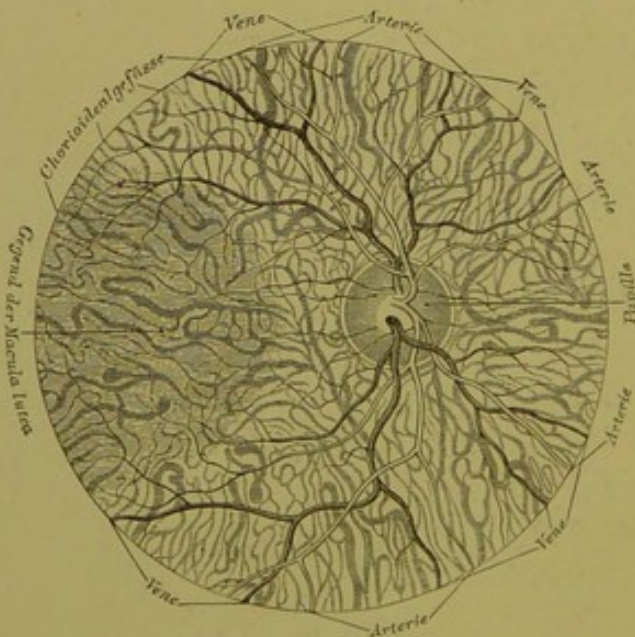
304. Die Nerven der *Iris* und *Chorioidea*. Vergr. = 2.





### 305. Das Beleuchtungsbild des pigmentirten Augengrundes.

Vergr. = 7. Nach Ed. v. Jaeger.



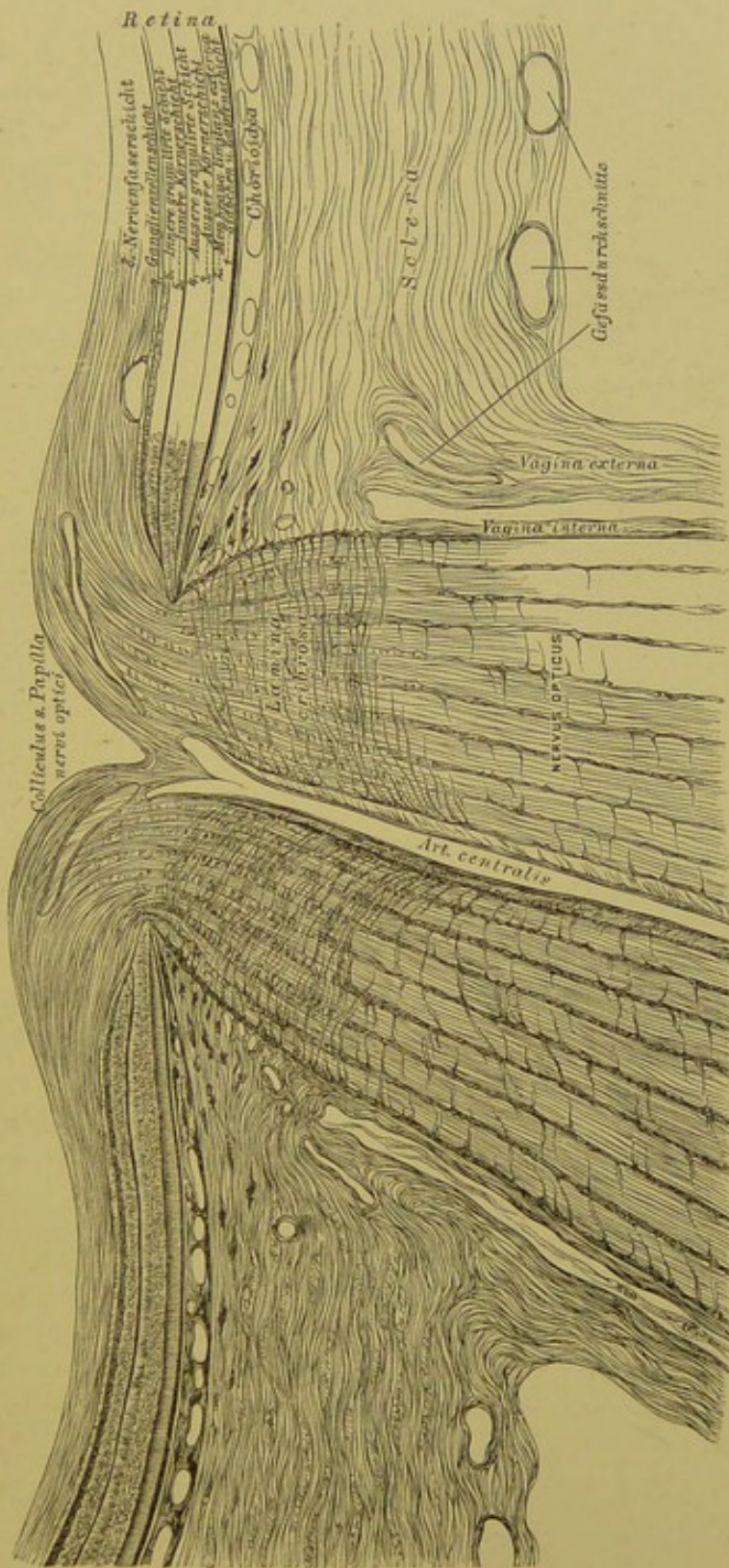
### 306. Das Beleuchtungsbild des nicht pigmentirten (albinotischen) Augengrundes.

Vergr. = 7. Nach Ed. v. Jaeger.

Die *Retina*, Ausbreitung des *Nerv. opticus*, ist die innerste Schicht des Augapfels, das eigentliche Sehorgan. Die Stelle, wo der *N. opticus* die *Sclera* und *Chorioidea* durchbricht, ist durch einen flachen Hügel, *Colliculus seu Papilla nervi optici*, gekennzeichnet; hier treten die Blutgefäße, *Art.* und *Vena centralis retinae*, ein und aus. Die Papille ist nicht lichtempfindend (blinder Fleck) und liegt excentrisch, einwärts von dem centralen Punkte des schärfsten Sehens. Dieser Punkt ist schwach vertieft, *Fovea centralis*; im Leichenaug als gelber Fleck, *Macula lutea*, kenntlich und nur im Leichenaug durch zwei Wülste, *Plicae centrales*, mit der Papille verbunden. Die Schichten der *Retina* (s. Fig. 307) sind bis in die Gegend der *Ora serrata* erhalten; von hier an bleibt nur die zwischen Stabschicht und *Tapetum nigrum chorioideae* liegende structurlose *Membrana limitans* übrig.

Den Kern des Auges bilden: der Glaskörper, *Corpus vitreum*, dessen Umhüllungsmembran, die *Hyaloida*, als zweiblättrige *Zonula Zimmii*, die Krystalllinse, *Lens crystallina*, trägt. Zwischen den Blättern der *Zonula* liegt der *Canalis Petitii* (s. Fig. 301).

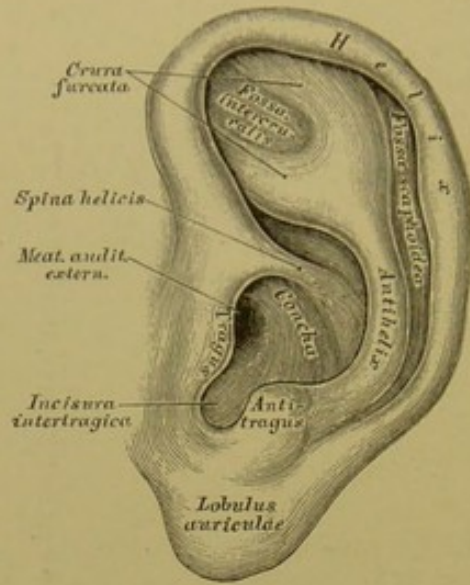




**307.** Senkrechter Schnitt durch die Stelle des Sehnerveneintrittes.

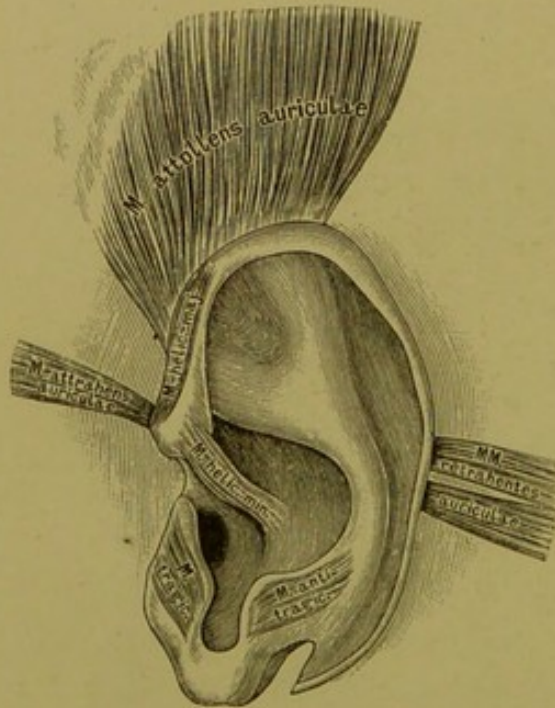
Nach einem Präparate von Alex. Iwanoff.





### 308. Die Ohrmuschel, *Auricula.*

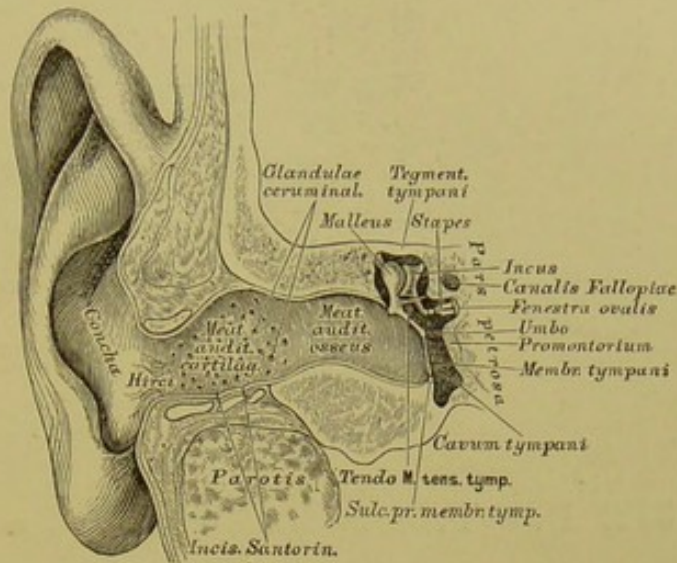
Der Faserknorpel der Ohrmuschel zeigt an seinem äusseren Rande die Leiste, *Helix*, welche als *Spina helcis* beginnt; einwärts von der Leiste liegt die schiff förmige Grube, *Fossa scaphoidea*, dann folgt die gewölbte Gegeneiste, *Antihelix*, deren Anfang die *Crura furcata* bilden. Vor dem *Meatus auditorius externus* ragt die Ecke, *Tragus*, vor; ihr gegenüber die Gegenecke, *Antitragus*; zwischen beiden liegt die *Incisura intertragica*. Die Vertiefung der Ohrmuschel zum äusseren Gehörgang heisst *Concha*. Unter der *Incisura intertragica* bildet die Haut das fettarme Ohrläppchen, *Lobulus auriculæ*.



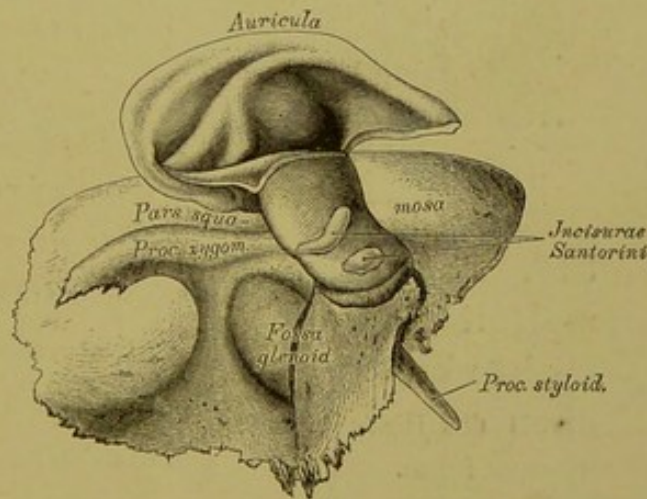
### 309. Die Muskeln der Ohrmuschel.

Die Muskeln der Ohrmuschel sind: der *M. attollens (levator) auriculæ*, der *M. attrahens auriculæ* und die *MM. retrahentes auriculæ*. Zwischen den Vorsprüngen des Ohrknorpels liegen noch: der *M. helicis major*, von der *Spina helcis* zur Umbeugungsstelle des *Helix* nach hinten verlaufend; der *M. helicis minor* am Anfange der *Spina helcis*; der *M. tragus* auf der Vorderfläche der Ecke; der *M. antitragicus*, vom unteren Ende der Gegeneiste zur Gegenecke. Der *M. transversus auriculæ* liegt an der convexen hinteren Fläche des Ohrknorpels zwischen den Wülsten der *Concha* und der schiff förmigen Grube.

Der äussere Gehörgang besteht aus einem knorpeligen Theile, *Meatus auditorius cartilagineus*, welcher eine Fortsetzung des Ohrknorpels ist und zwischen dessen Ringen seichte Einschnitte, *Incisurae Santoriniana*, auftreten; dann aus einem knöchernen Theile, *Meatus auditorius osseus*, welcher dem Schläfebeine angehört. Am inneren Ende des letzteren befindet sich ein Falz, in welchem das Trommelfell eingebettet ist, *Sulcus pro membrana tympani*. — Die Auskleidungsmembran des äusseren Gehörganges, eine Fortsetzung des *Integumentum commune*, besitzt Schweissdrüsen-ähnliche, tubulöse Drüsen, die das Ohrenschmalz, *Cerumen*, secretiren, *Glandulae ceruminales*, und Haare von verschiedener Stärke — *Hirci*.

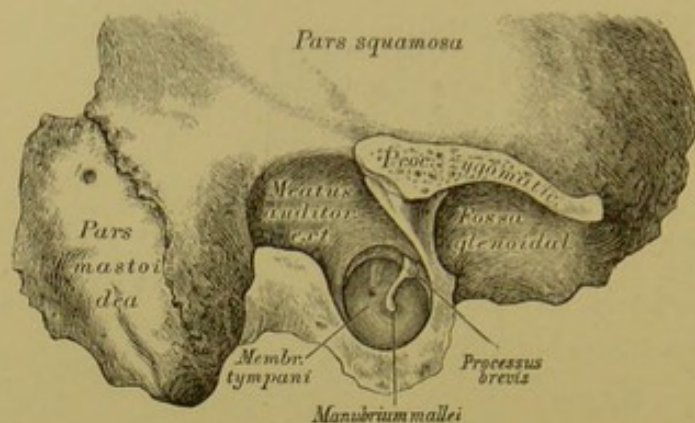


310. Der äussere Gehörgang und die Paukenhöhle im Durchschnitte.

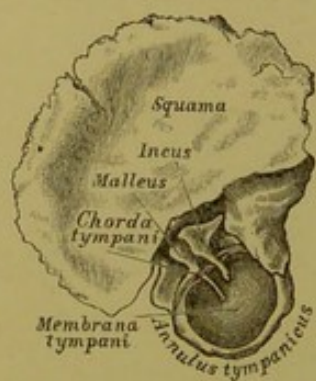


311. Die *Incisurae Santorini* des knorpeligen Gehörganges.



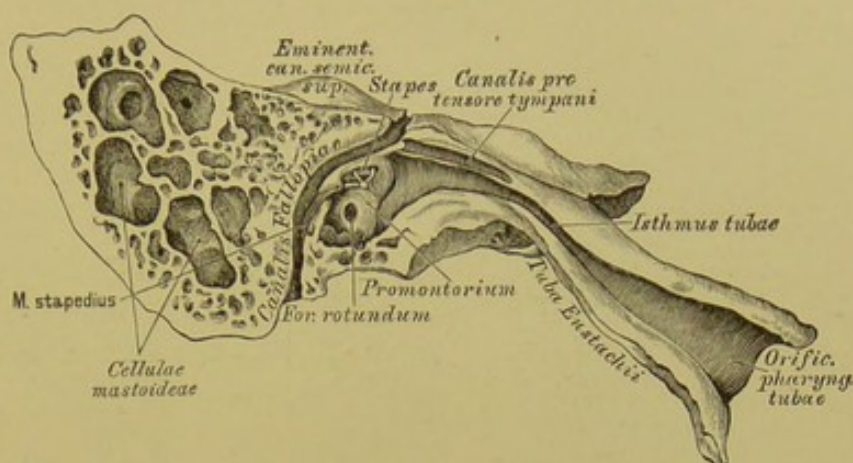


**312.** Das Trommelfell von aussen, nach theilweiser Entfernung des knöchernen Gehörganges.

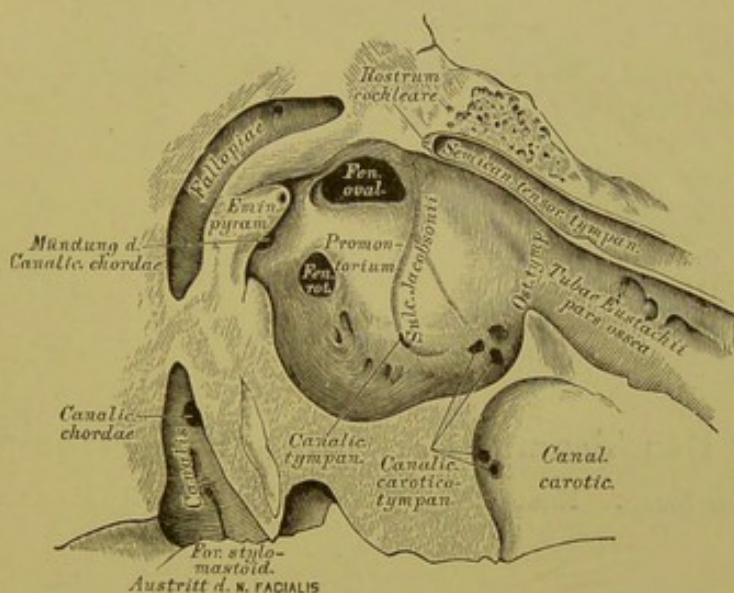


**313.** Das Trommelfell und die Gehörknöchelchen des Kindes von innen.

Das Trommelfell, *Membrana tympani*, ist zwischen äusserem Gehörgang und Paukenhöhle ausgespannt, und zwar in einer schiefen Ebene, nach innen und unten gerichtet; seine äussere Fläche erscheint concav; seine innere Fläche convex; seine Form oval. Die tiefste Stelle der äusseren Fläche, entsprechend dem Ende des Hammergriffes, heisst *Umbo*. Am oberen vorderen Rande ragt als glänzendes Köpfchen der kurze Fortsatz des Hammers vor; dessen Griff ist in seiner ganzen Länge sichtbar; ausnahmsweise auch durchscheinend der lange Ambosfortsatz. Das Trommelfell wird von drei Schichten zusammengesetzt: die äussere ist die Auskleidungshaut des Gehörganges mit der Epidermis; die mittlere stärkste ist bandartiges Bindegewebe; die innere ist Schleimhaut.



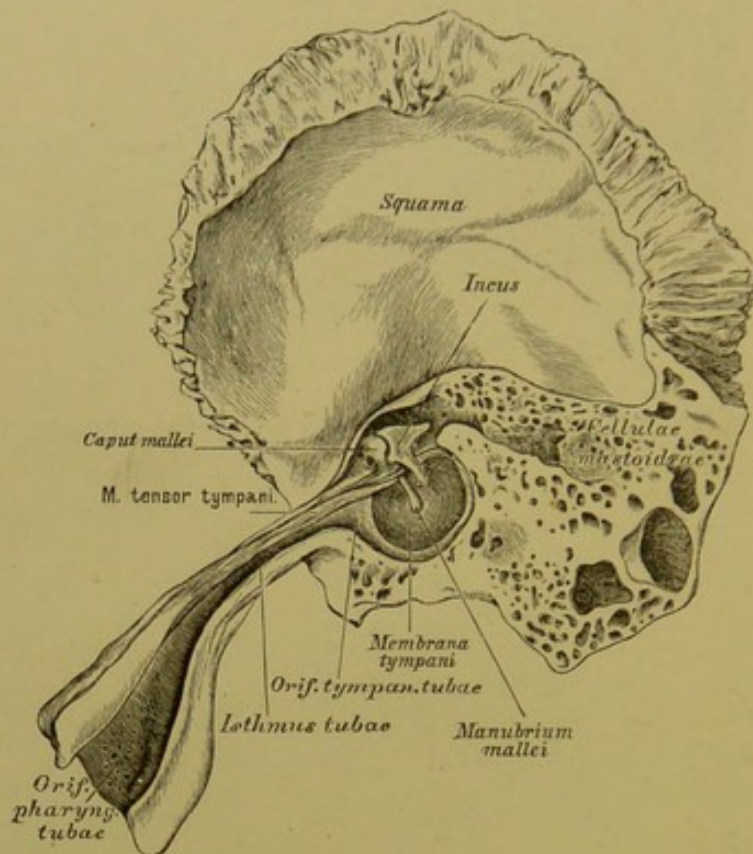
314. Die Paukenhöhle und die Ohrtrumpete im Durchschnitte.



315. Die innere Wand der Paukenhöhle. Vergr. = 3.

Die Pauken- oder Trommelhöhle, *Cavum tympani*, liegt einwärts vom Trommelfell, ist mit Schleimhaut ausgekleidet und communicirt durch die Eustach'sche Ohrtrumpete mit der Rachenhöhle. An der inneren Wand derselben befinden sich: das ovale Fenster, *Fenestra ovalis*, zum Vorhof des Labyrinthes; das runde Fenster, *Fenestra rotunda*, zur Schnecke (durch ein zartes Häutchen, *Membrana tympani secundaria*, verschlossen); zwischen beiden Fenstern das Vorgebirge, *Promontorium*, mit einer Furche, *Sulcus Jacobsonii*, versehen; hinter dem ovalen Fenster die hohle, an der Spitze offene *Eminentia pyramidalis*; über dem ovalen Fenster die untere Wand des *Canalis Fallopii*; über dem Vorgebirge der *Semicanalis tensoris tympani*, mit dem löffelförmigen *Rostrum cochleare* endend.



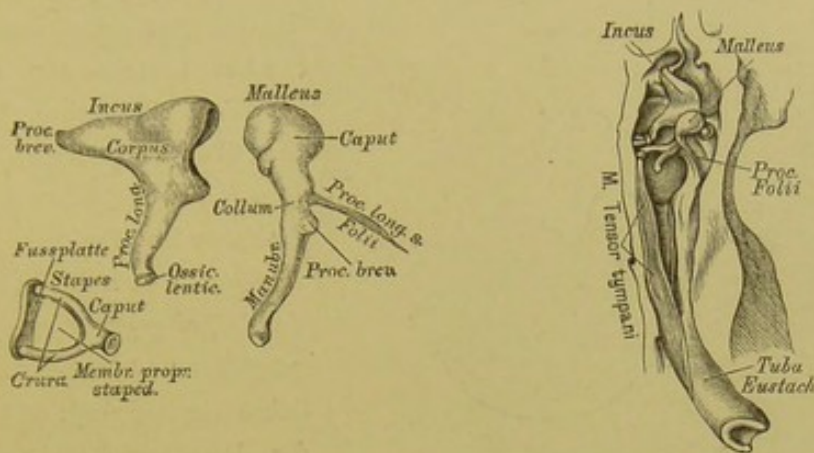


**316.** Das Trommelfell und die Ohrtrumpete  
von innen: Nach einem Präparate von A. Politzer.

Die Eustach'sche Ohrtrumpete, *Tuba Eustachii*, beginnt an der vorderen Wand der Paukenhöhle, unter dem *Semicanalis tensoris tympani* mit dem *Ostium tympanicum*, läuft schief nach vorne, innen und unten, und mündet an der Seitenwand des Rachens mit dem wulstigen *Ostium pharyngeum*. Die Tuba ist von einem knöchernen und einem knorpeligen Theile zusammengesetzt.

Die Gehörknöchelchen, *Ossicula auditus*, sind drei an Zahl:

a) Der Hammer, *Malleus*, wird eingetheilt in Kopf, Hals, Handhabe, kurzen und langen Fortsatz. Die Handhabe ist im Trommelfell eingebettet; der kurze Fortsatz drängt dasselbe am oberen vorderen Rande vor; der lange Fortsatz, *Processus Folii*, liegt in der *Fissura Glaseri*.



**317.** Die Gehörknöchelchen von aussen. Vergr. = 3.

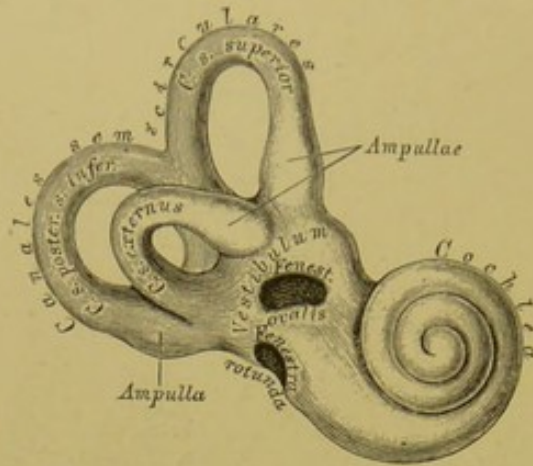
**318.** Die Paukenhöhle und die Gehörknöchelchen von oben.

b) Der Ambos, *Incus*, besitzt einen Körper, einen kurzen und einen langen Fortsatz. Der kurze Fortsatz ist an die hintere Trommelhöhlenwand mittelst eines Bändchens befestigt; der lange Fortsatz trägt an seinem einwärts gekrümmten Ende das *Ossiculum lenticulare Sylvii* als Apophyse. Mit letzterem articulirt:

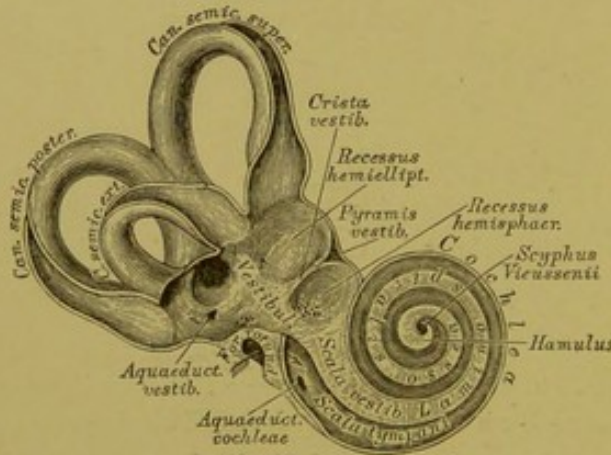
c) Der Steigbügel, *Stapes*, und zwar dessen Köpfchen; von diesem gehen die beiden gekrümmten Schenkel aus, deren Zwischenraum durch die *Membrana propria stapedis* verschlossen ist, und die die Fussplatte tragen, welche das ovale Fenster verschliesst.

Zur Bewegung der Gehörknöchelchen dienen: der *M. tensor tympani*, Spanner des Trommelfells; Urspr.: *Tuba Eustachii* und vorderer Winkel der Felsenpyramide, verläuft im *Semicanal*, legt seine platte Endsehne um das *Rostrum cochleare*, um sie am Hammerhalse zu inseriren. — *M. laxator tympani*, der Erschlaffer des Trommelfells; Urspr.: *Spina angularis* des Keilbeins. Insert.: durch die *Fissura Glaseri* am langen Fortsatz des Hammers. — *M. stapedi*, der Steigbügelmuskel (Fig. 314) liegt in der Höhle der *Eminentia pyramidalis*, geht mit dünner Sehne durch das Löchelchen an der Spitze der Pyramide zum Köpfchen des Steigbügels.





319. Die Knochenkapsel des Labyrinthes, von vorne. Vergr. = 3.



320. Das knöcherne Labyrinth, von vorne eröffnet. Vergr. = 3.

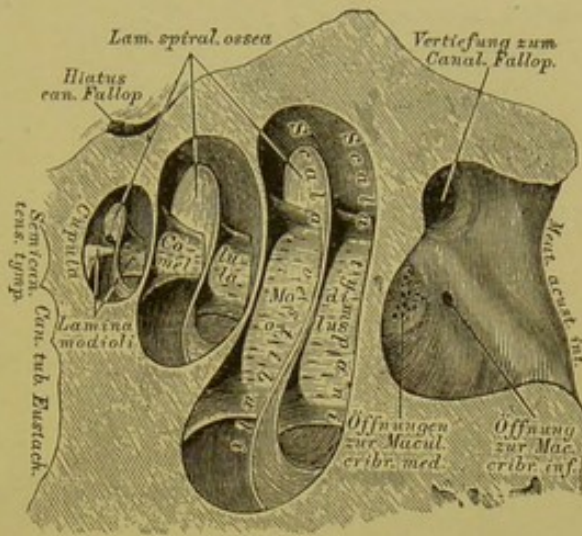
Die innere Sphäre des Gehörorgans, das Labyrinth, besteht aus dem Vorhof, *Vestibulum*, den drei Bogengängen, *Canales semicirculares*, und der Schnecke, *Cochlea*.

Der Vorhof ist der Vereinigungspunkt der Bogengänge und der Schnecke. Seine Grenzen sind: aussen die Paukenhöhle (die Communication mittelst des ovalen Fensters ist durch die verschliessende Steigbügelplatte vereitelt); innen der Blindsack des *Meatus auditorius internus*; vorne die Schnecke; hinten die Bogengänge; oben der Anfang des *Canalis Fallopiac* (Fig. 327). Die vordere Abtheilung heisst *Recessus hemisphaericus*, die hintere *Recessus hemiellipticus*; zwischen beiden erhebt sich die *Crista vestibuli*, die nach oben mit der *Pyramis vestibuli* endet. Im *Recessus hemiellipticus* münden drei Bogengänge mit fünf Oeffnungen, indem zwei Bogengänge an der inneren Vorhofswand eine gemeinsame Oeffnung besitzen; vor der letzteren liegt die Oeffnung des *Aquaeductus vestibuli*. In den *Recessus*

*hemisphaericus* mündet die *Scala vestibuli* der Schnecke. Die drei Siebflecke, *Maculae cribrosae*, sind aus Fig. 321 ersichtlich.

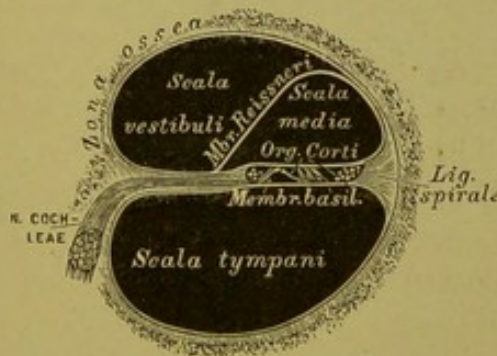
Die drei Bogengänge sind: ein oberer, ein unterer oder hinterer und ein äusserer; ihre Ebenen stehen senkrecht aufeinander. Es gibt drei Anfangsmündungen, die zu Ampullen erweitert sind, aber nur zwei Endmündungen, indem der obere und hintere Bogengang eine kurze gemeinsame Endröhre und eine gemeinsame Endmündung haben. Von den Bogengängen ist der äussere der kürzeste, der hintere der längste.

Die Schnecke ist ein  $2\frac{1}{2}$  mal aufgewundener Gang; nach aussen wölbt sie das *Promontorium* in die Paukenhöhle vor, nach innen grenzt sie an den Blindsack des *Meatus auditorius internus*. Die Gänge sind über einander aufgewunden, und zwar um eine knöcherne Axe, die für die erste Windung: Spindel, *Modiolus*, für die zweite Windung: Säulchen, *Columnella*, für die oberste Halbwindung: Spindelblatt, *Lamina modioli*, heisst. — Der Schneckengang endet an der Kuppel, *Cupula*, blind; hier rollt sich die Zwischenwand der Gänge trichterförmig ein, als *Scyphus Vicussenii* (Fig. 320).



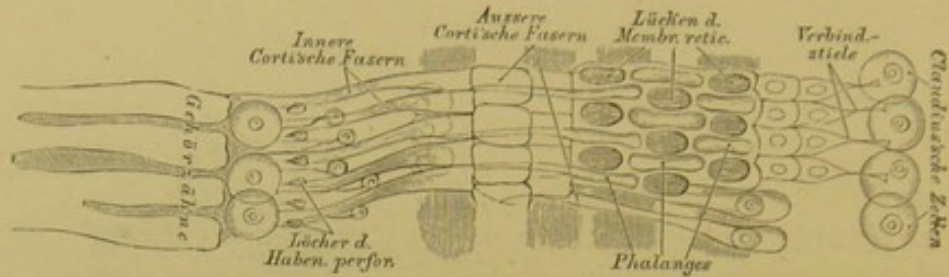
**321.** Die Schnecke, *Cochlea*,

senkrecht auf die Axe der Schläfebeinpyramide eröffnet. Vergr. = 5.

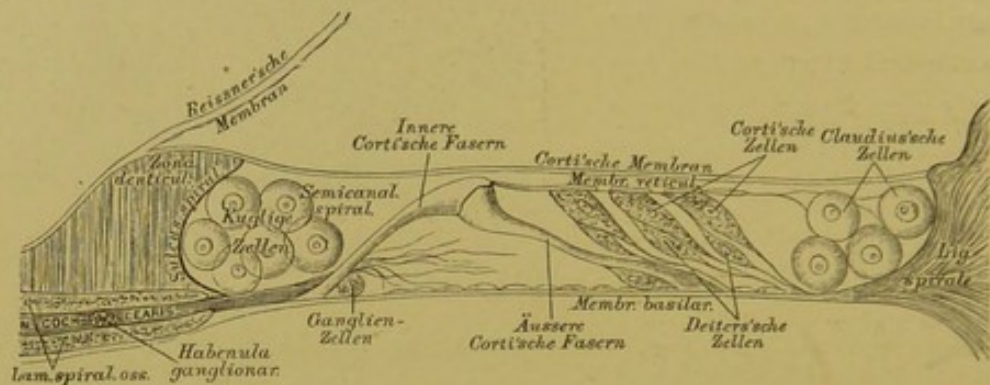


**322.** Durchschnitt eines Schneckenganges. (Schematisch.)





323. Das Corti'sche Organ in Vogelsicht. (Schematisch.)



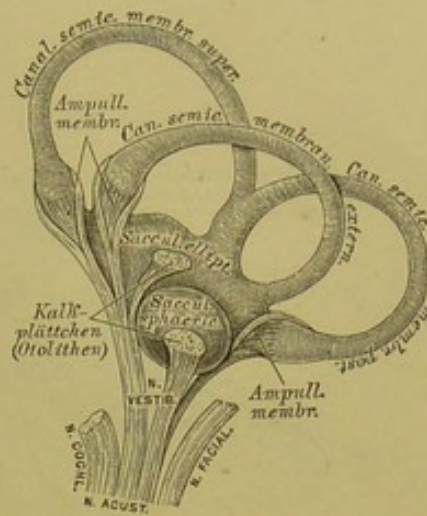
324. Das Corti'sche Organ im Durchschnitte. (Schematisch.)

Der Schnecken gang wird durch das an der Knochenaxe befestigte knöcherne Spiralblatt, *Lamina spiralis ossea*, in zwei Treppen abgetheilt, deren untere, die *Scala tympani*, durch die *Fenestra rotunda* mit der Paukenhöhle communicirt; während die obere, die *Scala vestibuli*, im *Recessus hemisphaericus vestibuli* mündet (Fig. 320). In der *Scala tympani* liegt hinter der *Fenestra rotunda* die Anfangsöffnung des *Aquaeductus ad cochleam*. Die *Lamina spiralis ossea* endet in der letzten Halbwindung mit einem in den *Scyphus* hineinsehenden Haken, *Hamulus* (Fig. 320); dieselbe ragt nur bis in die Mitte des Schnecken ganges vor, der Abschluss beider *Scalae* geschieht durch eine zwei blättrige Membran, die *Lamina spiralis membranacea*. Die beiden Blätter fassen einen Kanal zwischen sich, die *Scala media s. canalis cochleae*; jenes Blatt, welches in der Ebene der *Lamina spiralis ossea* liegt, trägt den Endapparat des *Nervus cochleae*, das Corti'sche Organ. Die *Lamina spiralis membranacea* reicht in der Schneckenkuppel über den *Hamulus* hinaus und umgreift eine Oeffnung, *Helicotrema Brescheti*, durch welche *Scala vestibuli* und *Scala tympani* mit einander communiciren.

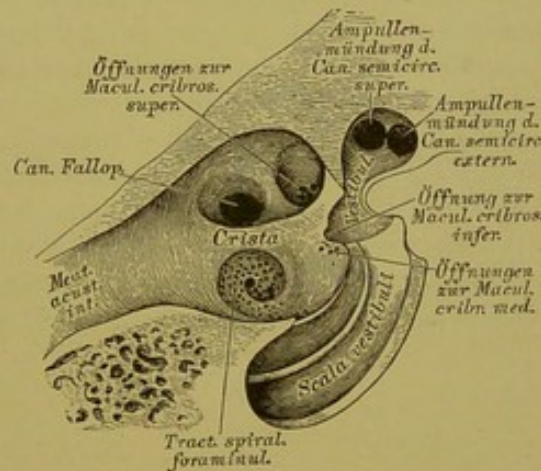


Das häutige Labyrinth besteht aus zwei häutigen Säcken, dem *Sacculus sphaericus* (im *Recessus hemisphaericus vestibuli* liegend) und dem *Sacculus ellipticus* (im *Recessus hemiellipticus* liegend), in welchem letzteren die häutigen Bogengänge, entsprechend den knöchernen, und wie diese mit Ampullen versehen, einmünden. Zwischen den Säcken, die mit einander nicht communiciren, und der mit einem *Periostium internum* ausgekleideten Innenfläche des knöchernen Labyrinths, befindet sich Flüssigkeit, die *Perilympa*; auch die häutigen Bogengänge füllen die knöchernen nicht ganz aus, sie liegen nur an der convexen Seite der letzteren an. Die Säckchen und die häutigen Bogengänge enthalten gleichfalls Flüssigkeit, die *Endolympa*. Entsprechend den drei *Maculae cribrosae* und der *Pyramis vestibuli* (Eintrittsstellen des *N. acusticus*) befinden sich rundliche, kreibige Plättchen, Häufchen von Krystallen kohlensauren Kalkes (*Otolithen*). Der *Nervus vestibuli* durchdringt die Löcher der drei *Maculae cribrosae*, seine Fasern gehen in die Wand des häutigen Labyrinths, nicht auch in dessen Höhle.

Der innere Gehörgang, beginnend an der hinteren Fläche der *Pars petrosa* des Schläfebeins, endet blindsackförmig, vom Vorhofe durch ein dünnes Knochenblatt getrennt. Der Blindsack wird durch eine Knochenleiste in eine obere und eine untere Grube geschieden. Die obere zeigt zwei Grübchen, das vordere zum *Canalis Fallopii*, das hintere zur *Macula cribrosa superior* führend; die untere besitzt den *Tractus spiralis foraminulentus*, hinter diesem die Oeffnungen zur *Macula cribrosa media* und eine grössere Oeffnung zur *Macula cribrosa inferior*.

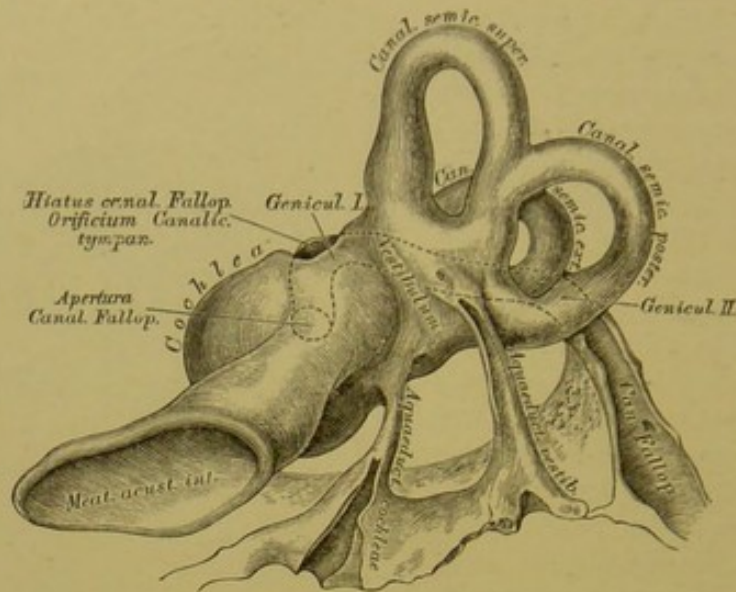


325. Das häutige Labyrinth. (Schematisch.)



326. Das Ende des inneren Gehörganges. Vergr. = 3.






**327.** Das knöcherne Labyrinth von hinten. Vergr. = 3.


Der *Canalis Fallopii* für den *Nervus facialis*, beginnend im Blindsack des inneren Gehörganges, geht in der *Pars petrosa* zuerst nach aussen, dann oberhalb der *Fenestra ovalis* nach hinten und endlich zum *Foramen stylo-mastoideum* nach unten; die durch diesen Verlauf entstehenden zwei Winkel heissen *Genicula*. Am ersten Knie befindet sich der *Hiatus s. Apertura spuria Canalis Fallopii*, hier mündet der *Canaliculus tympanicus*. Unter dem zweiten Knie läuft der *Canalis Fallopii* hinter der *Eminentia pyramidalis*; er communicirt hier mit der Höhle derselben, dann mit dem *Canaliculus mastoideus* und mit der Paukenhöhle durch den *Canaliculus chordae* (Fig. 315). Die beiden *Aquaeductus cochleae et vestibuli* führen Venen.

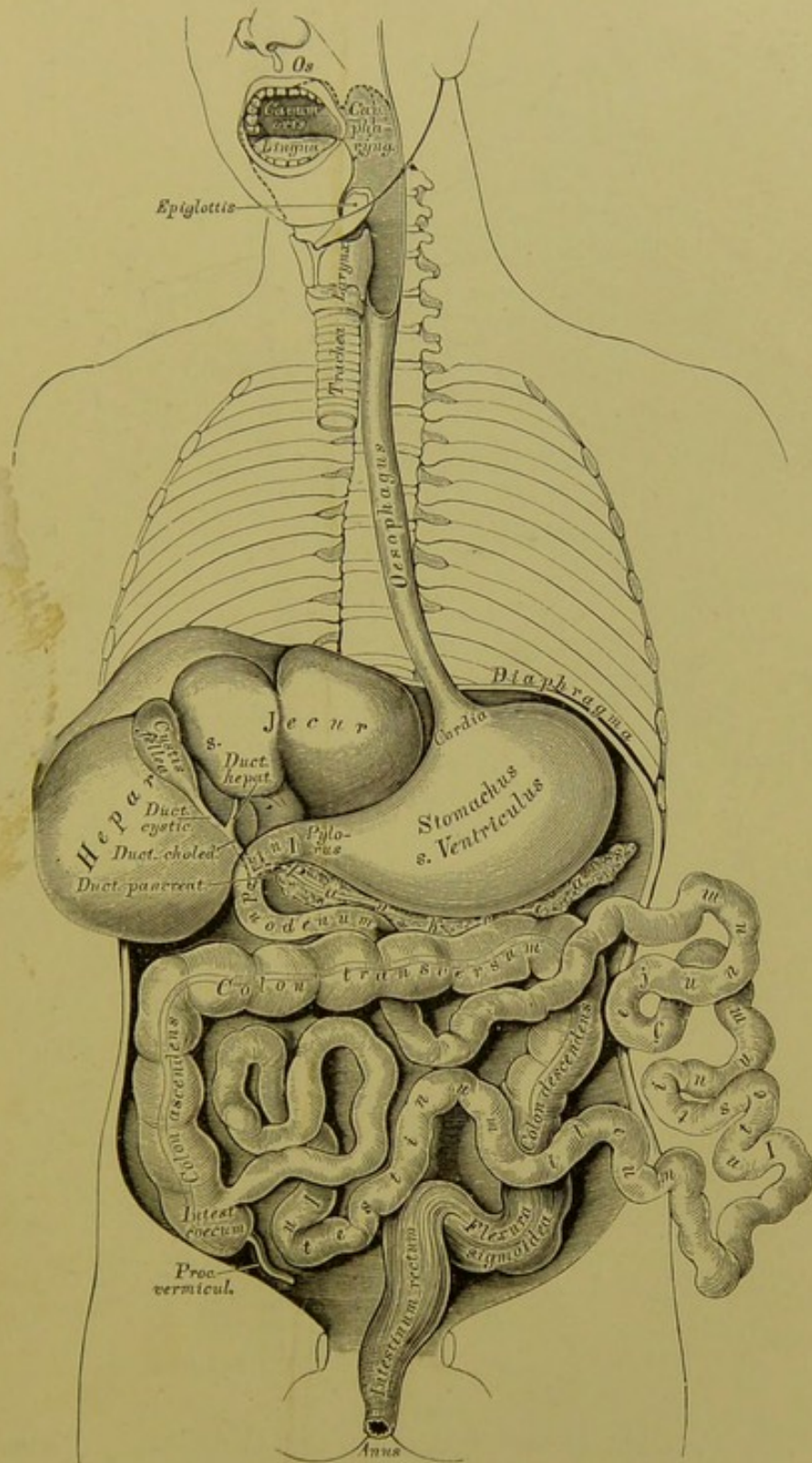
IV.

EINGEWEIDE. TOPOGRAPHIE.



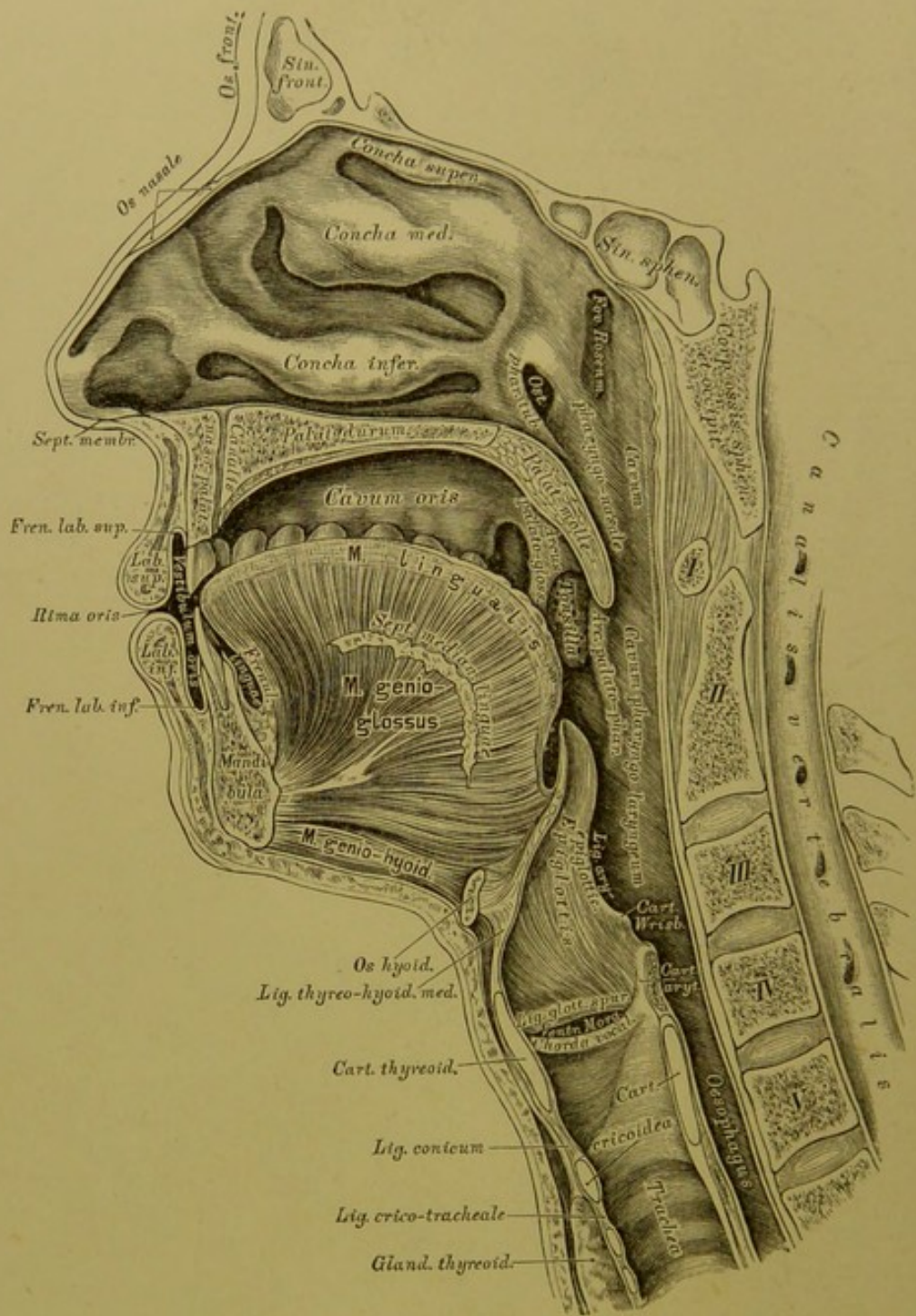




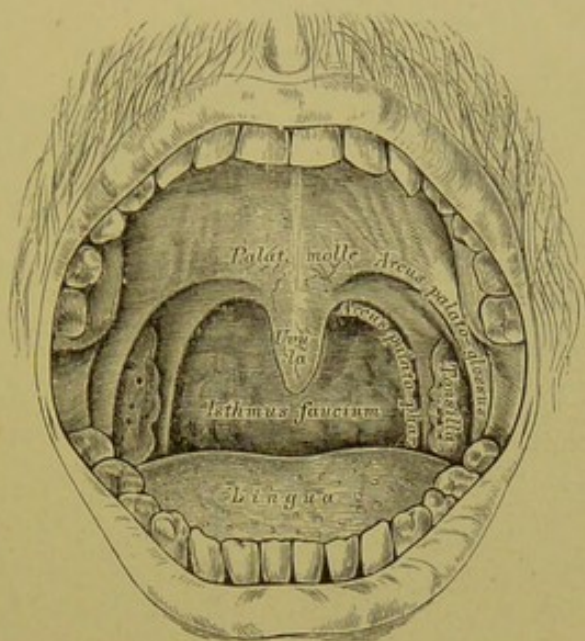


328. Schematische Uebersicht des Verdauungsorgans.





329. Medianschnitt durch die Nasen-, Mund-, Rachen- und Kehlkopfhöhle.



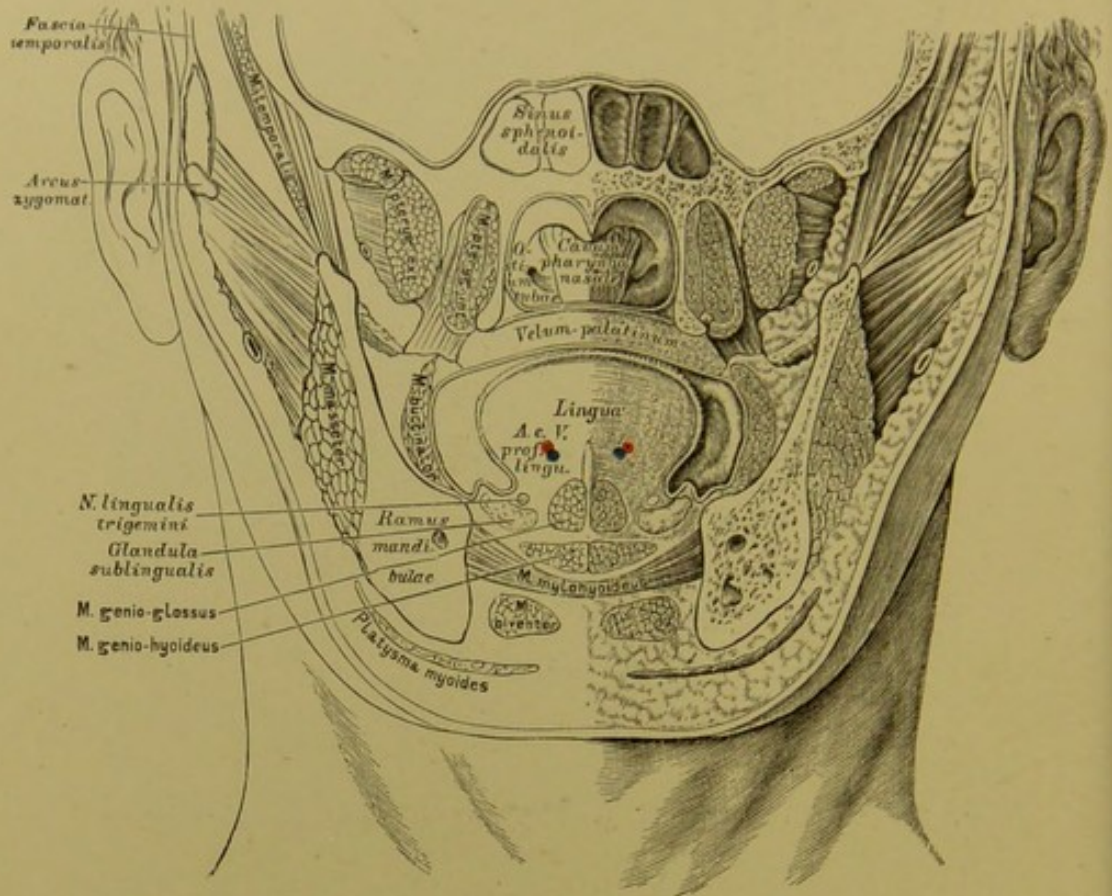
### 330. Frontalansicht der geöffneten Mundhöhle.

Die Mundhöhle wird durch die geschlossenen Zahnreihen in das *Vestibulum oris* und das eigentliche *Cavum oris* abgetheilt. Die vordere Oeffnung bildet die Mundspalte, *Rima oris*, begrenzt von den Lippen, *Labia*, die an ihren Innenflächen durch das *Frenulum labii superioris et inferioris* mit dem Zahnfleisch, *Gingiva*, verbunden sind.

Die Lippen und das Innere der Mundhöhle werden von Schleimhaut ausgekleidet, die an der unteren Fläche vom Zungenbändchen, *Frenulum linguae*, und von beiden Seiten aus auf die Zunge übergeht und die Mund- von der Rachenhöhle an der Grenze des harten Gaumens durch eine herabhängende Falte trennt, den weichen Gaumen, *Palatum molle*.

Der weiche Gaumen, das Gaumensegel, ragt schief nach hinten und unten gerichtet als bewegliche Wand zwischen Mund- und Rachenhöhle vor; sein unterer freier Rand bildet in der Mittellinie das Zäpfchen, *Uvula*, zu beiden Seiten spaltet es sich in die Gaumenbögen, *Arcus palatini*, deren vorderer, zur Zunge gehender: Gaumenzungenbogen, *Arcus palatoglossus*, deren hinterer, in der Seitenwand der Rachenhöhle inserirender: Gaumenrachenbogen, *Arcus palato-pharyngeus*, heisst.

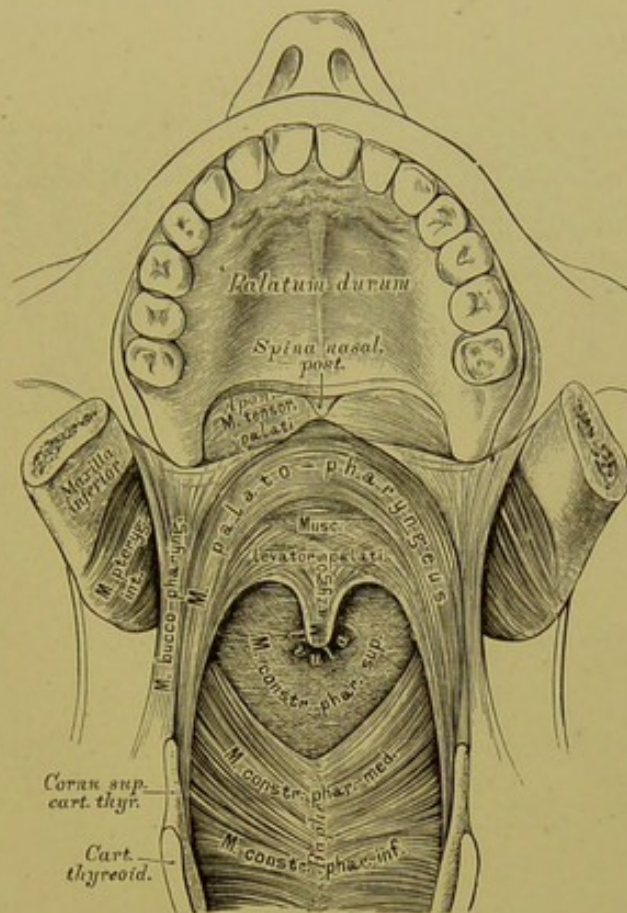




**331.** Frontaldurchschnitt des Schädelgrundes und des Gesichtes unmittelbar hinter dem hinteren Rande des *Septum narium*. Nach H. v. Luschka.

In dem dreieckigen Raume zwischen den beiden seitlichen Schenkeln des weichen Gaumens liegen die Mandeln, *Tonsillae s. Amygdalae*, — Conglomerate von Balgdrüsen. Jener Raum, welcher zwischen dem unteren Rande des Gaumenbogens, dem Zungenrunde und zwischen beiden Mandeln aus der Mundhöhle in die Rachenhöhle führt, heisst *Racheneingang*, *Rachenge*, *Isthmus faucium* (s. Fig. 330).

Der Racheneingang hat eine veränderliche Gestalt; zu seiner Verengung und Erweiterung, Hebung und Senkung dienen die Muskeln des weichen Gaumens; bei jeder Schlingbewegung werden die Gaumenschenkel gestreckt, einander genähert, somit eine enge Spalte erzeugt, welche, durch das Zäpfchen völlig gesperrt, den Abschluss der Nasen- von der Rachenhöhle zu Stande bringt.



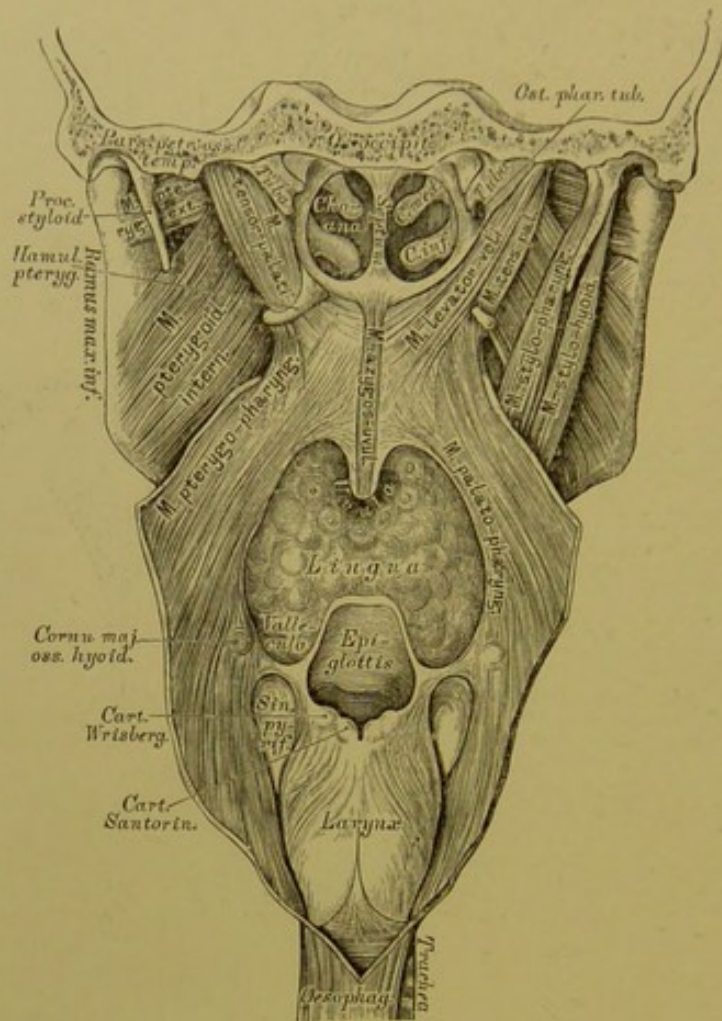
**332.** Die Muskeln des weichen Gaumens in der Ansicht von vorne.

Der *M. azygos uvulae* (*M. palato-staphylinus*) ist am hinteren Nasenstachel, *Spina palatina*, befestigt und reicht in der Mittellinie des Zäpfchens bis an dessen Spitze. Er besteht aus zwei eng aneinander liegenden Hälften.

Die *MM. levatores veli palatini* (*M. petro-salpingo-staphylinus*) gehen von der unteren Felsenbeinfläche und dem Knorpel der *Tuba Eustachii* von beiden Seiten her zur Mittellinie des Zäpfchens, indem sie theils mit dem *M. azygos* verschmelzen, theils mit bogenförmigen Fasern zusammenfließen.

Die *MM. tensorcs palati* (*M. speno-salpingo-staphylinus*) sind platte Muskeln, die von der *Spina angularis* des Keilbeins und dem Knorpel der *Tuba Eustachii* entspringen, mit breiten Endsehnen die *Hamuli pterygoidei* umschlingen und gemeinsam die breite Aponeurose des weichen Gaumens bilden.

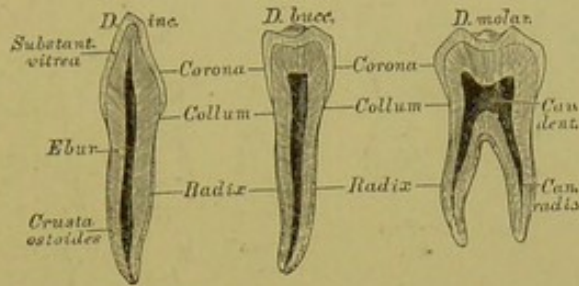




**333.** Die Muskeln des weichen Gaumens in der Ansicht von hinten.

Die *MM. palato-glossi* liegen beiderseits in den Gaumenzungenbögen, sind schmale Muskeln, die im weichen Gaumen bogenförmig miteinander verschmelzen und durch ihre Contraction den Racheneingang verengern — *Constrictores isthmi faucium*.

Die *MM. palato-pharyngei* liegen beiderseits in den Gaumenrachenbögen, entspringen an der Aponeurose des *M. tensor palati*, auf welcher sie in Bogenzügen zusammenhängen, und gehen zum hinteren Rande des Schildknorpels und zur Musculatur der hinteren Rachenwand, vorzugsweise deren Längsmuskeln bildend.



### 334. Schneide-, Backen- und Mahlzahn im Durchschnitte.

Die Zähne, *Dentes*, ragen mit einem Theile ihres Körpers frei in die Mundhöhle vor. Der freie Theil des Zahnes heisst die Krone, *Corona*; jener Theil, welcher in die Lücke eines Alveolarfortsatzes des Ober- und Unterkiefers eingeklemt ist, heisst die Wurzel, *Radix*; zwischen Krone und Wurzel befindet sich der vom Zahnfleisch bedeckte Hals, *Collum*. Entsprechend der Krone und dem Halse des Zahnes ist dessen Axe die Zahnhöhle, *Cavum dentis*, welche sich in die Wurzel hinein fortsetzt und an deren Spitze mündet — *Canalis radialis*. In der Höhle liegt der Zahnkeim, *Pulpa dentis* — gefäss- und nervenreiches Bindegewebe.

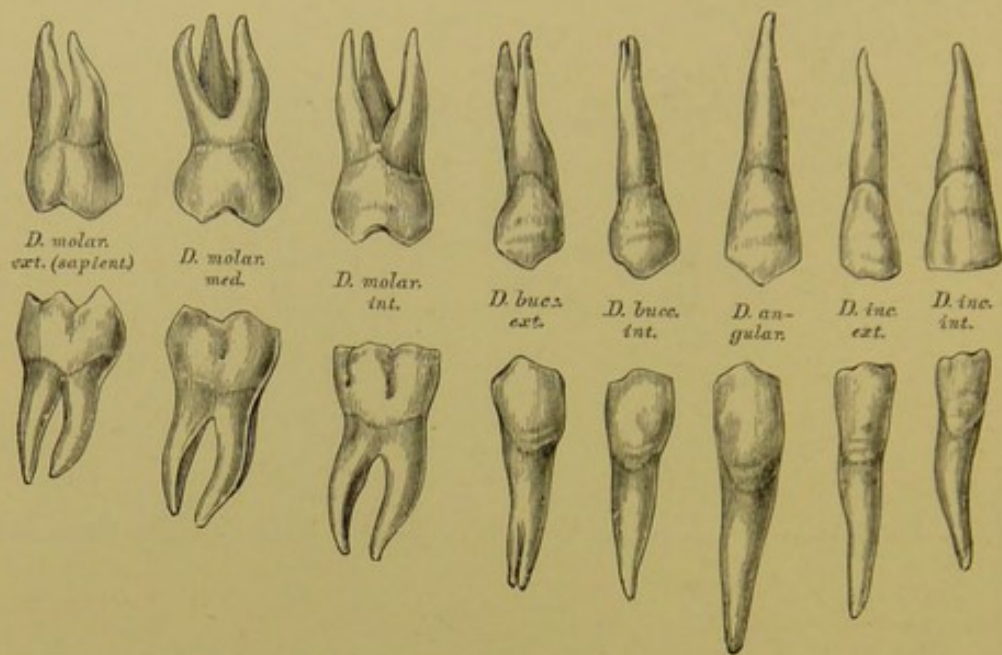
Der Zahn wird von drei Substanzen zusammengesetzt:

a) Der Schmelz, das Email, *Substantia adamantina s. vitrea*, umhüllt die Krone und endet scharfkantig am Halse; derselbe besteht aus dichten, sechseckigen, soliden, radiär gestellten Fasern.

b) Das Zahnbein, *Dentin*, *Ebur s. Substantia propria*, bildet den Zahnkörper; es besteht aus einer structurlosen Masse, welche zahlreiche, sehr feine, gegen die Zahnhöhle mündende, gegen die Zahnoberfläche gabelig verstärkte Kanälchen führt.

c) Die Wurzelrinde, *Cement*, *Crusta ostoides radialis*, bedeckt die äussere Oberfläche der Wurzel und hat die Structur des Knochens.





### 335. Die rechten bleibenden Zähne, *Dentes permanentes*.

Jeder Kiefer trägt sechzehn bleibende Zähne, und zwar:

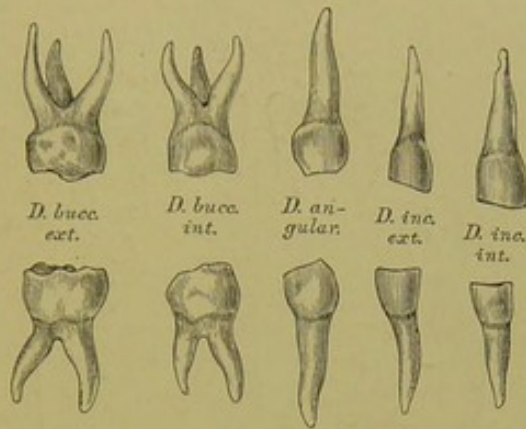
Vier Schneidezähne, *Dentes incisivi*, mit meisselförmigen Kronen und einfachen kegelförmigen Wurzeln.

Zwei Eckzähne, *Dentes angulares s. canini*, mit konisch zugespitzten Kronen (an deren Innenseite zwei Facetten) und einfachen kegelförmigen Wurzeln.

Vier Backenzähne, *Dentes buccales*; die Kronen niedriger als die der Eckzähne, an den Mahlfächen mit einem äusseren und einem inneren stumpfen Höcker versehen; die Wurzeln gespalten oder einfach, seitlich abgeplattet, mit einer Längsfurche versehen.

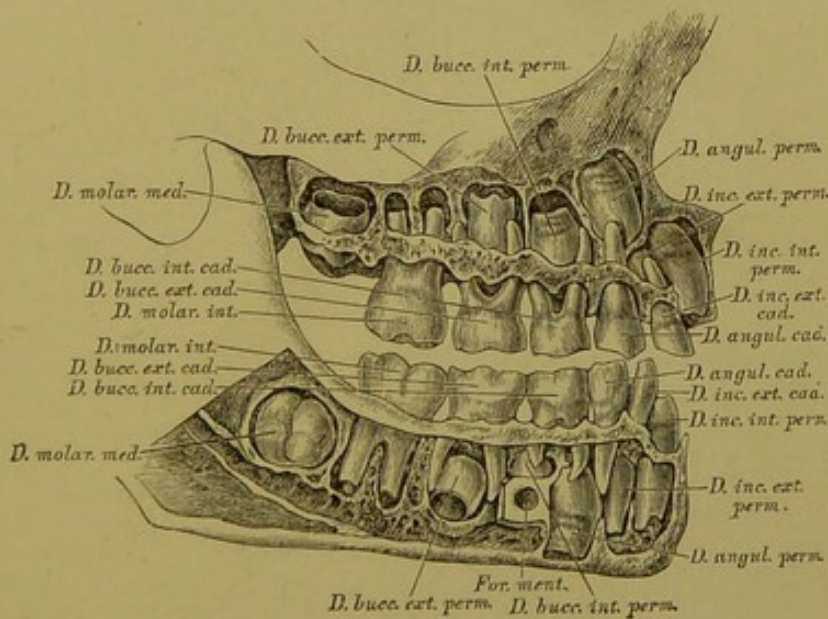
Sechs Mahlzähne, *Dentes molares*; die Mahlfächen mit vier oder fünf Höckern versehen, die Oberkiefermahlzähne mit drei Wurzeln — deren zwei labial und eine lingual gerichtet sind —, die des Unterkiefers mit zwei Wurzeln — eine medial, eine lateral —, deren jede wieder gefurcht ist. Der letzte Mahl Zahn, *Dens serotinus*, *Dens sapientiae* (weil er erst in den zwanziger Jahren erscheint), besitzt eine kleinere Krone, kürzere oder mehr convergirende Wurzeln, die wohl auch zu einem gemeinsamen Kegel verschmelzen.

Die Zeit des Durchbruches der Milch- und der bleibenden Zähne ist aus Fig. 338 und 339 ersichtlich.



**336.** Die rechten Milchzähne, *Dentes lactei s. caduci*.

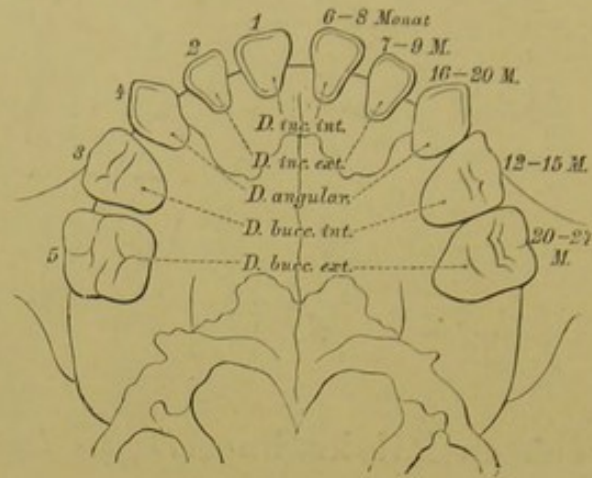
Im sechsten oder siebenten Monate nach der Geburt beginnt der Durchbruch der Zähne; zu Ende des zweiten Lebensjahres besitzt das Kind zwanzig Milchzähne, in jedem Kiefer zehn, und zwar: vier Schneidezähne, zwei Eckzähne und vier Backenzähne. Vom siebenten Lebensjahre fangen die Milchzähne an auszufallen, um den bleibenden Platz zu machen.



**337.** Gebiss eines Kindes im Zahnwechsel.

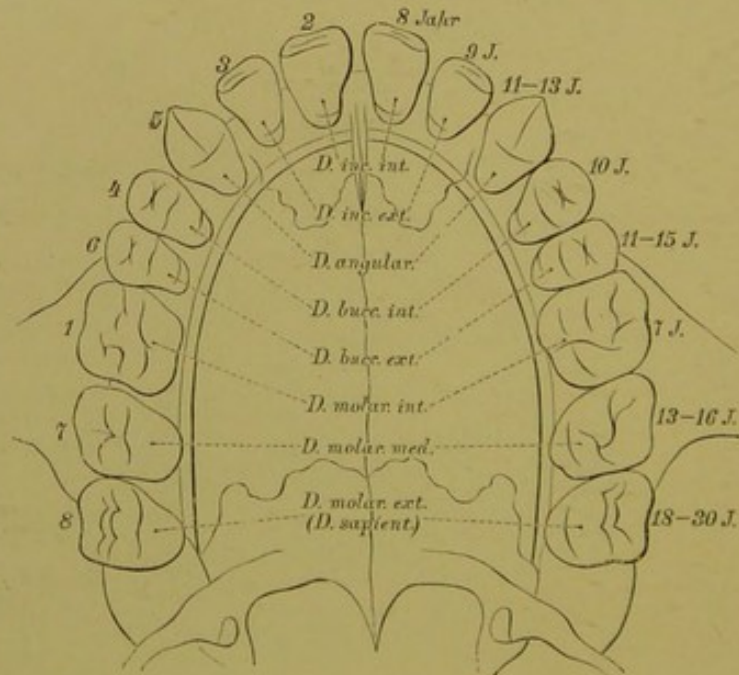
Die vordere Wand des Ober- und Unterkiefers aufgemeißelt, um das Verhältniss zwischen Milch- und bleibenden Zähnen zu zeigen.





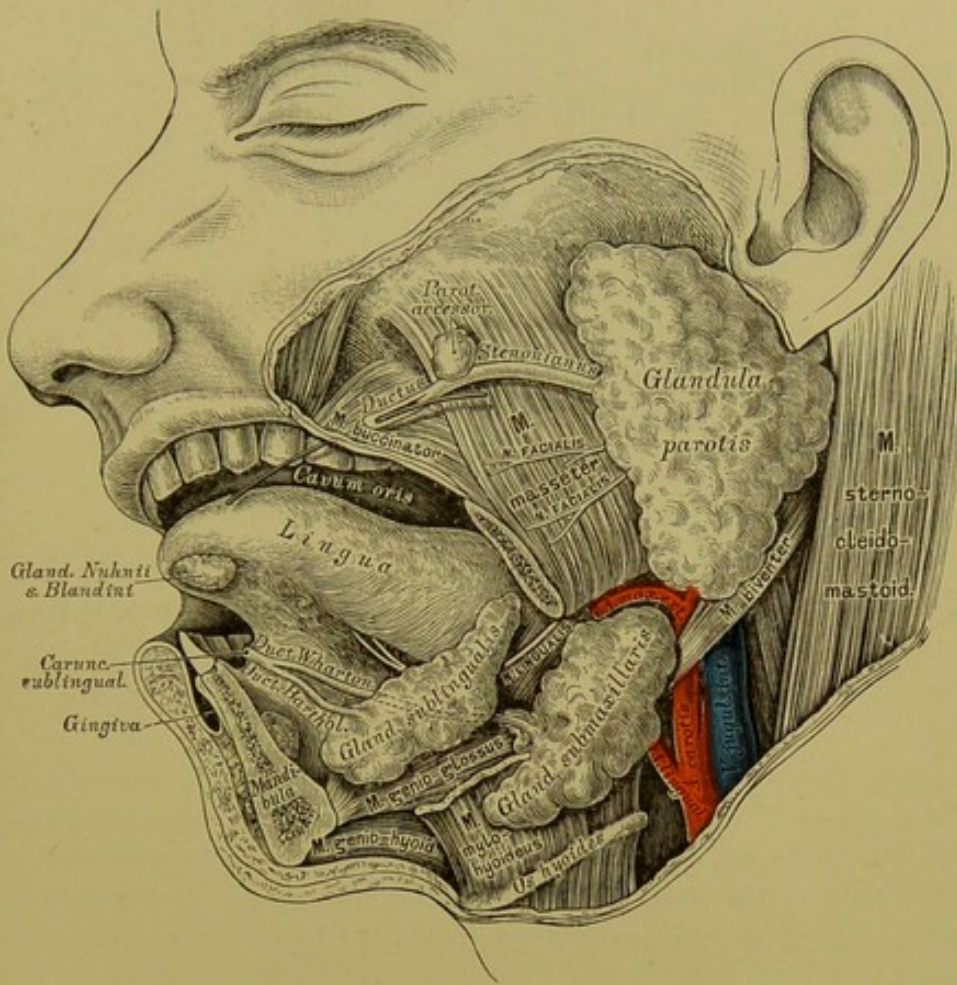
**338.** Schema des Durchbruches der Milchzähne.

Nach H. Welcker.



**339.** Schema des Durchbruches der bleibenden

Zähne. Nach H. Welcker.



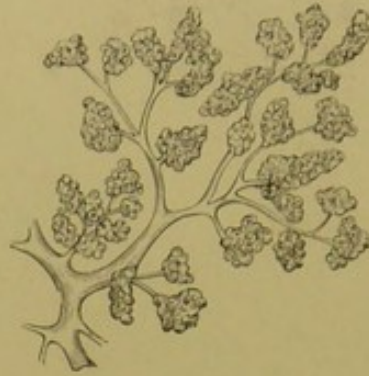
### 340. Die Speicheldrüsen, *Glandulae salivales*.

Von Speicheldrüsen sind auf jeder Seite drei vorhanden, und zwar:

Die Ohrspeicheldrüse, *Glandula parotis*, vor und unter dem Ohre gelegen, füllt den Winkel zwischen Unterkieferast, Warzenfortsatz und äusserem Gehörgange und breitet sich über die Vorderfläche des Masseters aus. Ihr Hauptausführungsgang, *Ductus Stenonianus*, geht parallel dem Jochbogen nach vorne, durchbricht den *M. buccinator* und mündet an der Innenfläche der Backe, gegenüber dem ersten oder zweiten oberen Mahlzahn. Häufig liegt auf dem *Ductus Stenonianus* eine isolirte kleine *Parotis accessoria*.

Die Unterkiefer-Speicheldrüse, *Glandula submaxillaris*, liegt unter dem *M. mylo-hyoideus* in dem dreieckigen Raume zwischen unterem Rande des Unterkiefers und dem *M. biventer mandibulae*. Ihr Ausführungsgang, *Ductus Whartonianus*, mündet seitlich vom Zungenbändchen in der *Caruncula sublingualis*.





### 341. Läppchen der Ohrspeicheldrüse in nat. Grösse.

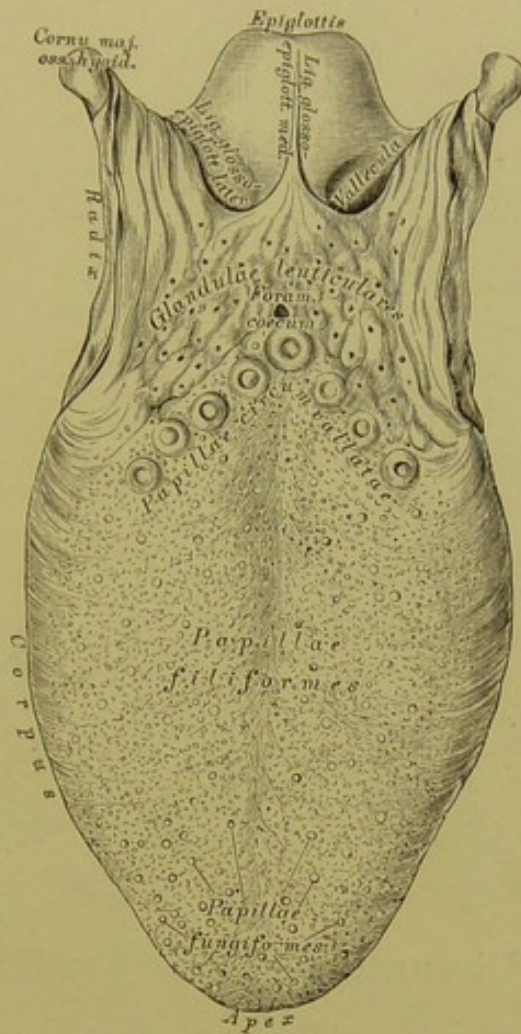
Nach einem Präparate von Ilg.

Die Unterzungen-Speicheldrüse, *Glandula sublingualis*, ruht auf der oberen Fläche des *M. mylo-hyoideus*; ihre Ausführungsgänge (acht bis zwölf), *Ductus Rivini*, münden hinter der *Caruncula sublingualis* oder vereinigen sich zu einem gemeinsamen Ausführungsgange, *Ductus Bartholini*, welcher mit dem *Ductus Whartonianus* verschmilzt oder für sich an der Carunkel mündet.

Die Speicheldrüsen sind acinöse Drüsen; eine Anzahl Acini bilden ein Läppchen, welches einen feinen Ausführungsgang besitzt; die feinen Gänge vereinigen sich zu weiteren, diese wieder zum Hauptausführungsgang.

Die Zunge, *Lingua* (Fig. 342), ist ein am Grunde der Mundhöhle liegender Muskel, versehen mit einer oberen und unteren Fläche, zwei Seitenrändern, einer Spitze, einem Körper und der Wurzel. Die obere convexe Fläche ist mit Tast- und Geschmackswärzchen dicht besetzt, die bis in die Gegend des *Isthmus faucium* reichen, von hier bis zum Zungenbein befinden sich Schleim- und Balgdrüsen. An der unteren, nicht mit Wärzchen versehenen Fläche inserirt das Zungenbändchen, *Frenulum linguae*; an den Seitenrändern die *Arcus palato-glossi*. Die Zungenwurzel ist am Zungenbein befestigt; von derselben gehen eine mittlere und zwei seitliche Schleimhautfalten, *Ligamenta glosso-epiglottica medium et lateralia*, zum Kehldeckel.

Die Musculatur der Zunge wird durch eine fibröse Platte, das *Septum medianum linguae* (s. Fig. 329), in zwei Hälften getheilt; im Muskel der Zunge, an deren Spitze, ist die bohngrosse acinöse *Glandula Nuhnii* s. *Blandini* (s. Fig. 340) eingebettet; ihre Ausführungsgänge münden an der *Crista fimbriata*, einem schief nach hinten und aussen verlaufenden Schleimhautsaum.



### 342. Die obere Fläche der Zunge.

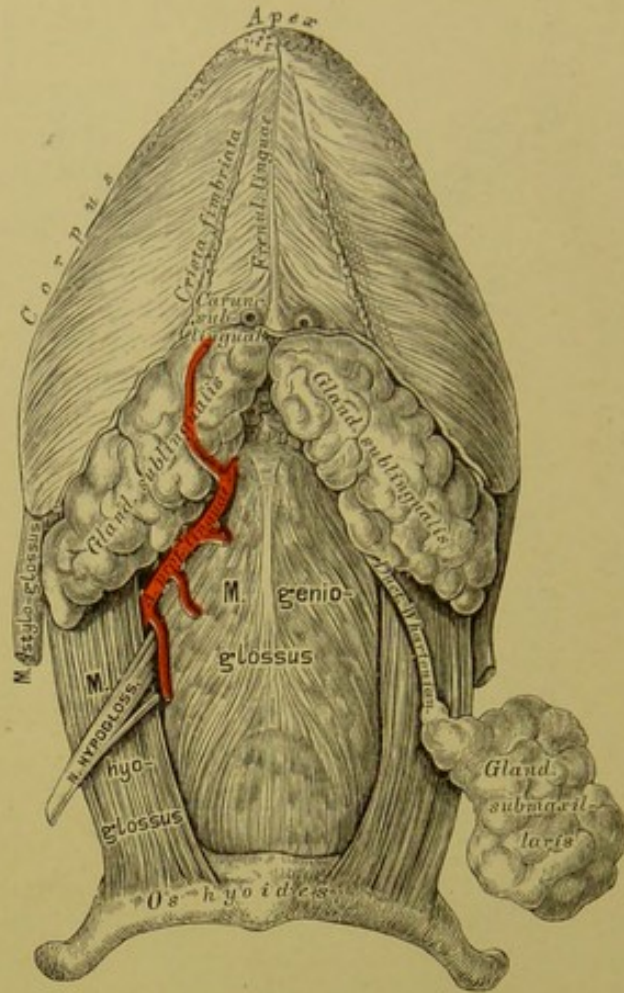
Am Zungenrücken stehen dreierlei Tast- und Geschmacks-  
wärzchen, *Papillae gustatoriae* (s. Fig. 344).

a) Fadenförmige Wärzchen, *Papillae filiformes*, am ganzen  
Zungenrücken in parallelen, schief von der Mitte nach vorn und aussen ge-  
richteten Reihen, mit einem dicken Epithelüberzuge bekleidet, einfach oder  
in mehrere Fäden gespalten.

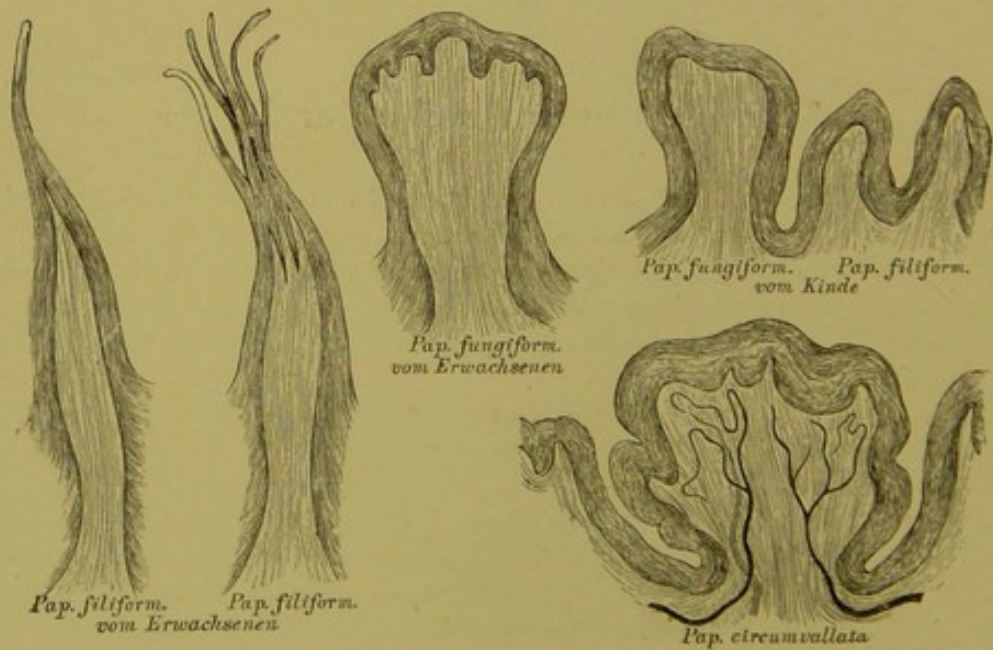
b) Schwammartige Wärzchen, *Papillae fungiformes*, zerstreut  
zwischen den fadenförmigen, als knopfartige Höckerchen, mit einem dünnen  
Epithelüberzug versehen, an der Oberfläche in kleinere Wärzchen getheilt.

c) Wallförmige Wärzchen, *Papillae circumvallatae* s. *truncatae*,  
acht bis fünfzehn an der Zahl, in zwei, gegen die Medianlinie convergirenden  
Reihen gestellt, jede von einem Schleimhautwall umgeben, in mehrere Papillen  
gespalten. - An der Stelle, wo die zwei Reihen zusammenstossen, liegt das  
blindsackförmige *Foramen coecum*. Hinter den wallförmigen Wärzchen liegen  
Balgdrüsen, *Glandulae lenticulares linguae*.

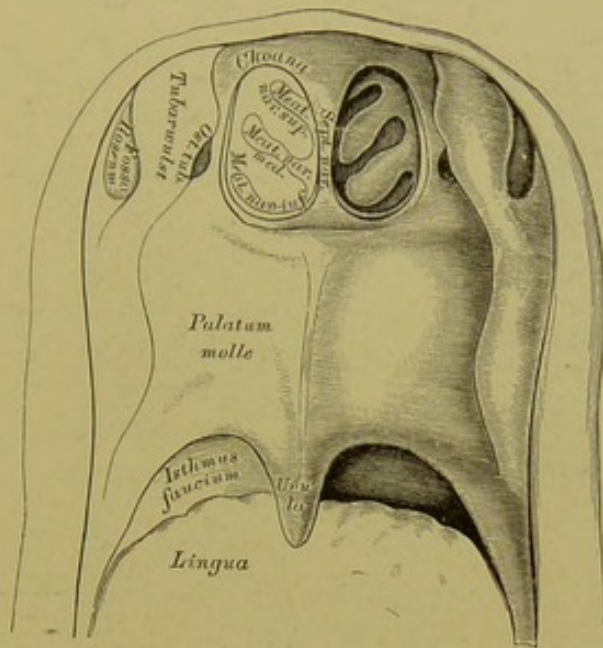




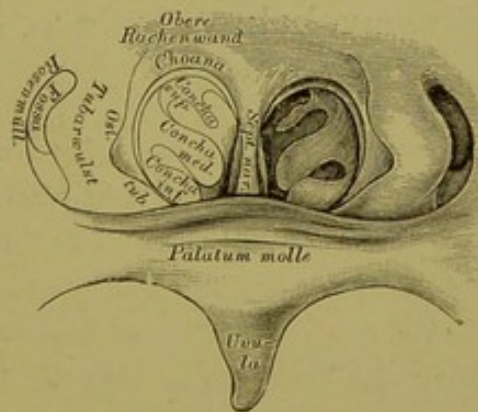
343. Die untere Fläche der Zunge.



344. Die Geschmackswärzchen der Zunge.  
Nach Präparaten von E. Klein.

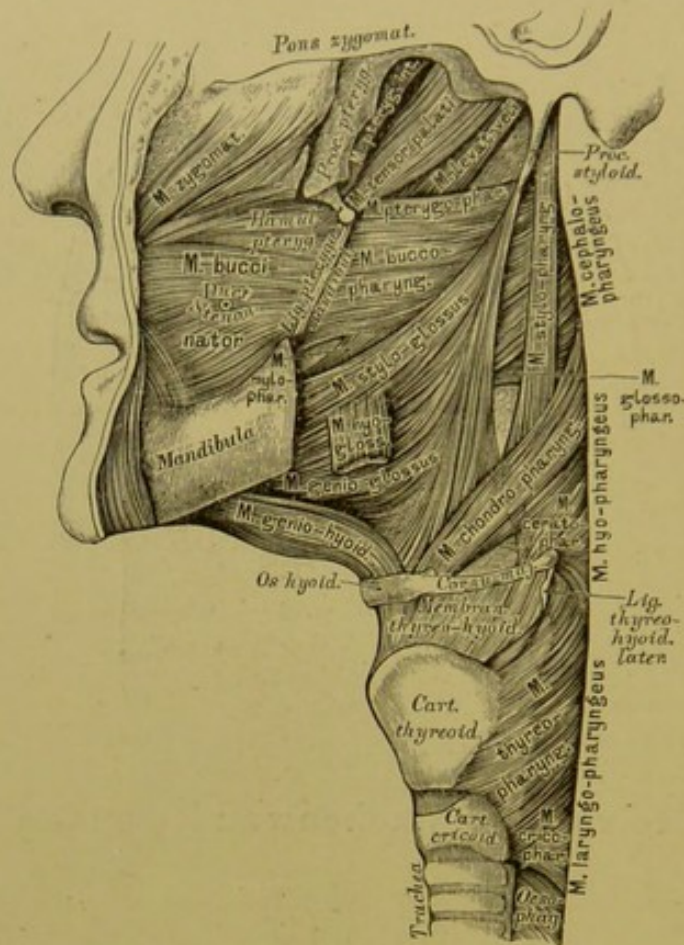


345. Die vordere Rachenwand von hinten gesehen.



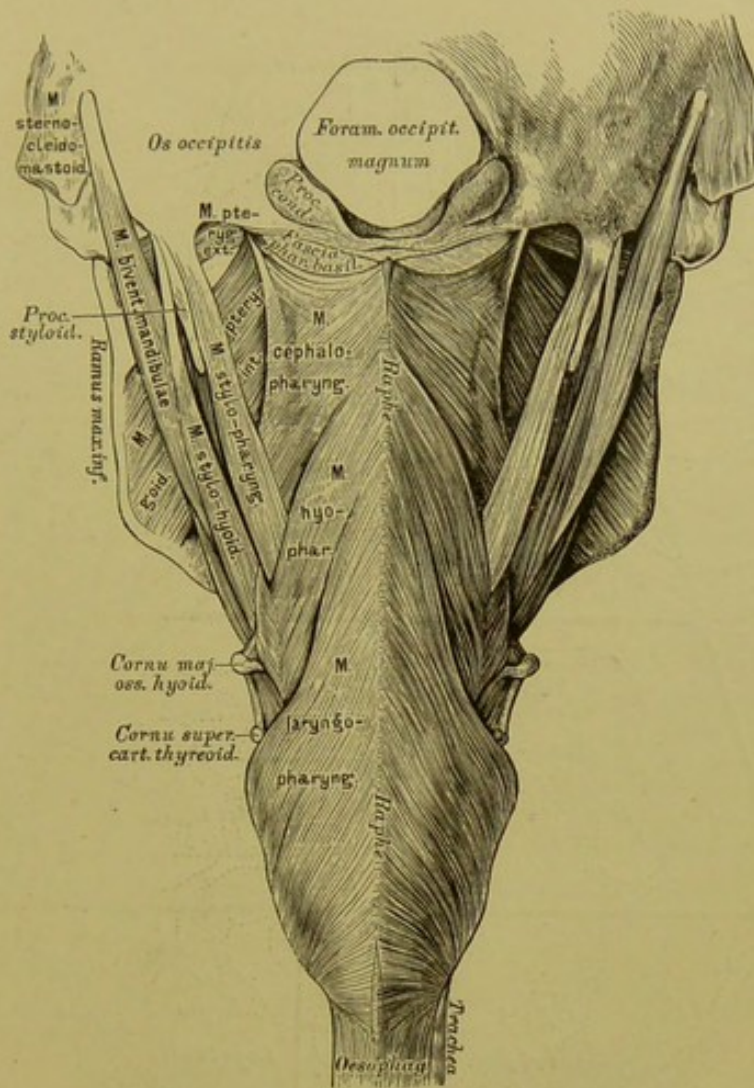
346. Das rhinoskopische Bild in natürlicher Grösse.





### 347. Die Rachenmuskeln von der Seite, nach Entfernung der Wirbelsäule.

Der Raum hinter Mund- und Nasenhöhle heisst Rachen; durch Vermittlung des Schlundkopfes (hinter dem Kehlkopfe) setzt sich derselbe in die Speiseröhre fort. Die vordere Rachenwand communicirt mit den Nasenhöhlen durch die *Choanae*, mit der Mundhöhle durch den *Isthmus faucium* und mit der Kehlkopfhöhle durch den *Aditus ad laryngem*. An der Seitenwand des Rachens, hinter dem äusseren Choanenrande, befindet sich beiderseits das *Ostium pharyngeum Tubae Eustachii*, 1 Ctm. lang, schief von innen und oben nach aussen und unten gerichtet, mit wulstigen Rändern versehen; zwischen diesem *Ostium* und der hinteren Rachenwand ist die Schleimhaut zu einer Bucht vertieft — die Rosenmüller'sche Grube. Durch den weichen Gaumen, wenn sich dieser an die hintere Rachenwand anlegt, wird der Rachen in zwei Räume geschieden, *Cavum pharyngo-nasale* und *Cavum pharyngo-laryngicum*.



### 348. Die Rachenmuskeln von hinten, nach Entfernung der Wirbelsäule.

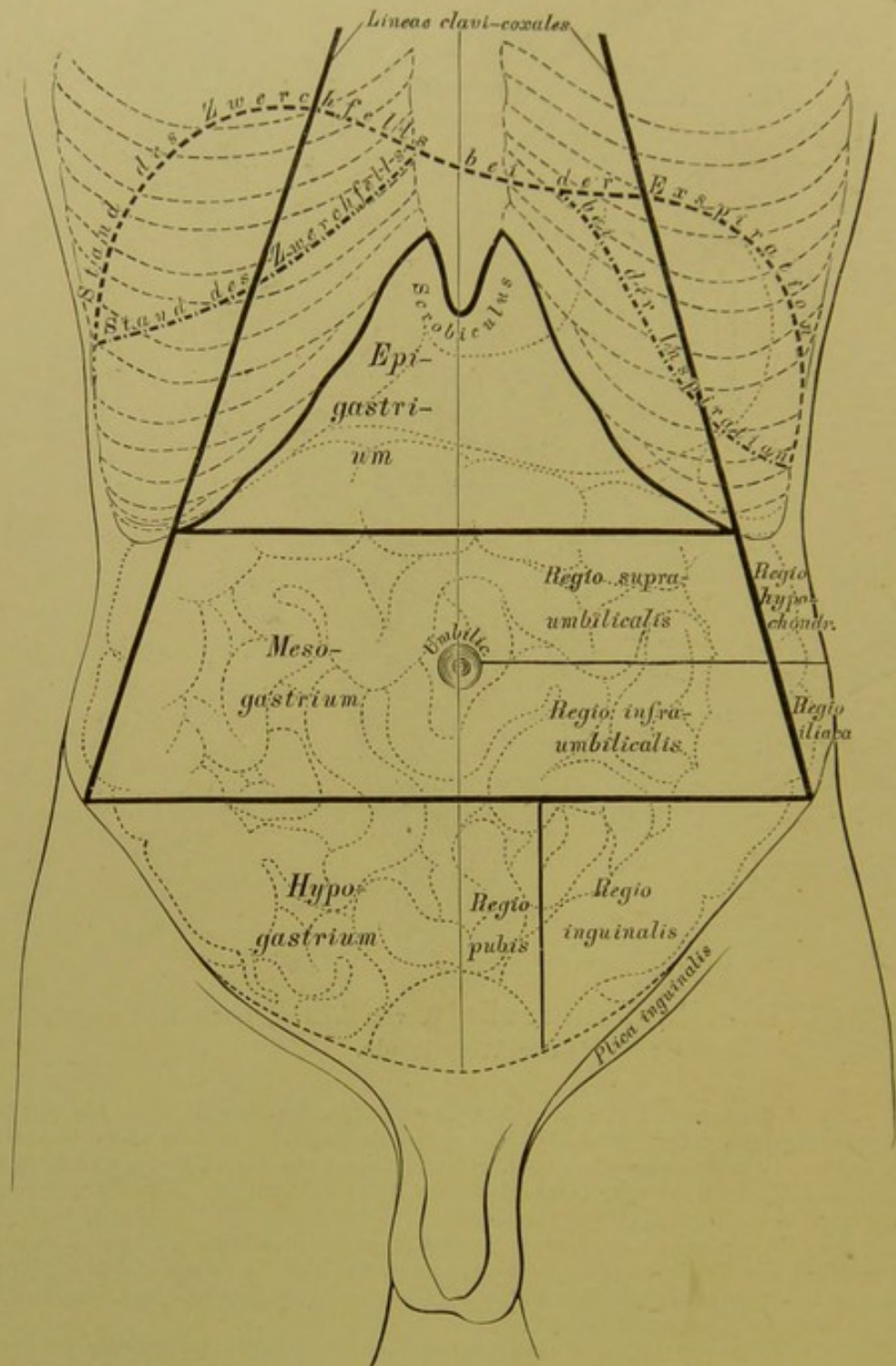
Die Längsmuskeln des Rachens sind: der paarige *M. stylo-pharyngeus* und der unpaare, häufig fehlende *M. azygos pharyngis*. Die Schnürmuskeln des Rachens, *Constrictores pharyngis*, stossen, indem sie die seitliche und hintere Wand des Rachens bilden, in der hinteren Mittellinie an der *Raphe* zusammen. Es werden drei Muskelpaare unterschieden:

Der *M. cephalo-pharyngeus s. constrictor superior* entspringt vom *Hamulus pterygoideus* des Keilbeins (*Pterygo-pharyngeus*), von der *Linea mylo-hyoidea* (*Mylo-pharyngeus*), vom seitlichen Zungenrande (*Glosso-pharyngeus*) und von der *Fascia bucco-pharyngea* (*Bucco-pharyngeus*).

Der *M. hyo-pharyngeus s. constrictor medius* entspringt vom grossen Zungenbeinhorne (*Cerato-pharyngeus*) und vom kleinen Zungenbeinhorne (*Chondro-pharyngeus*).

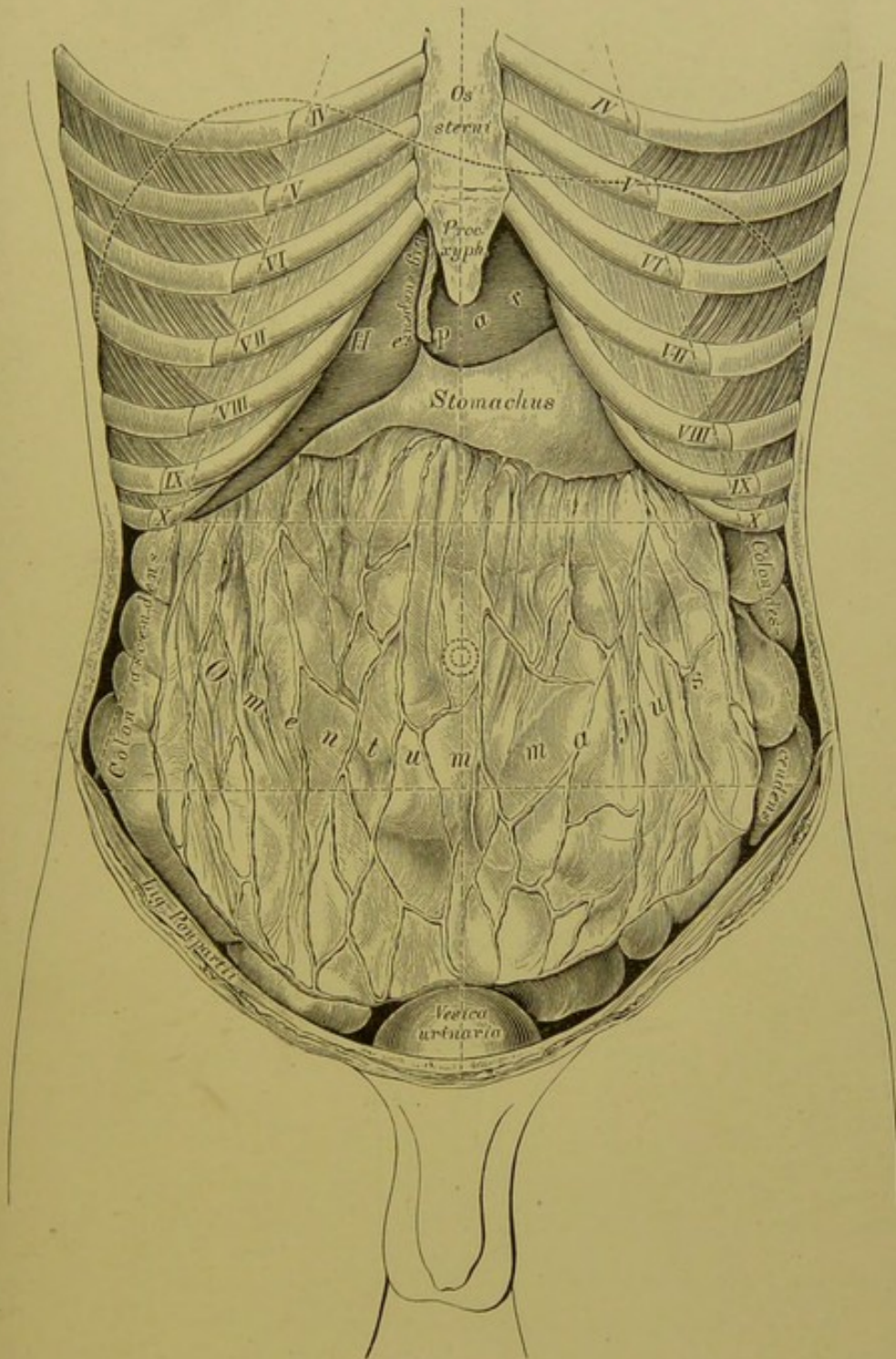
Der *M. laryngo-pharyngeus s. constrictor inferior* entspringt von der äusseren Fläche des Schildknorpels (*Thyreo-pharyngeus*) und des Ringknorpels (*Crico-pharyngeus*). Die *Constrictores* schieben sich derart übereinander, dass der untere den mittleren und dieser den oberen theilweise deckt.





### 349. Topographie der Baueingeweide. I.

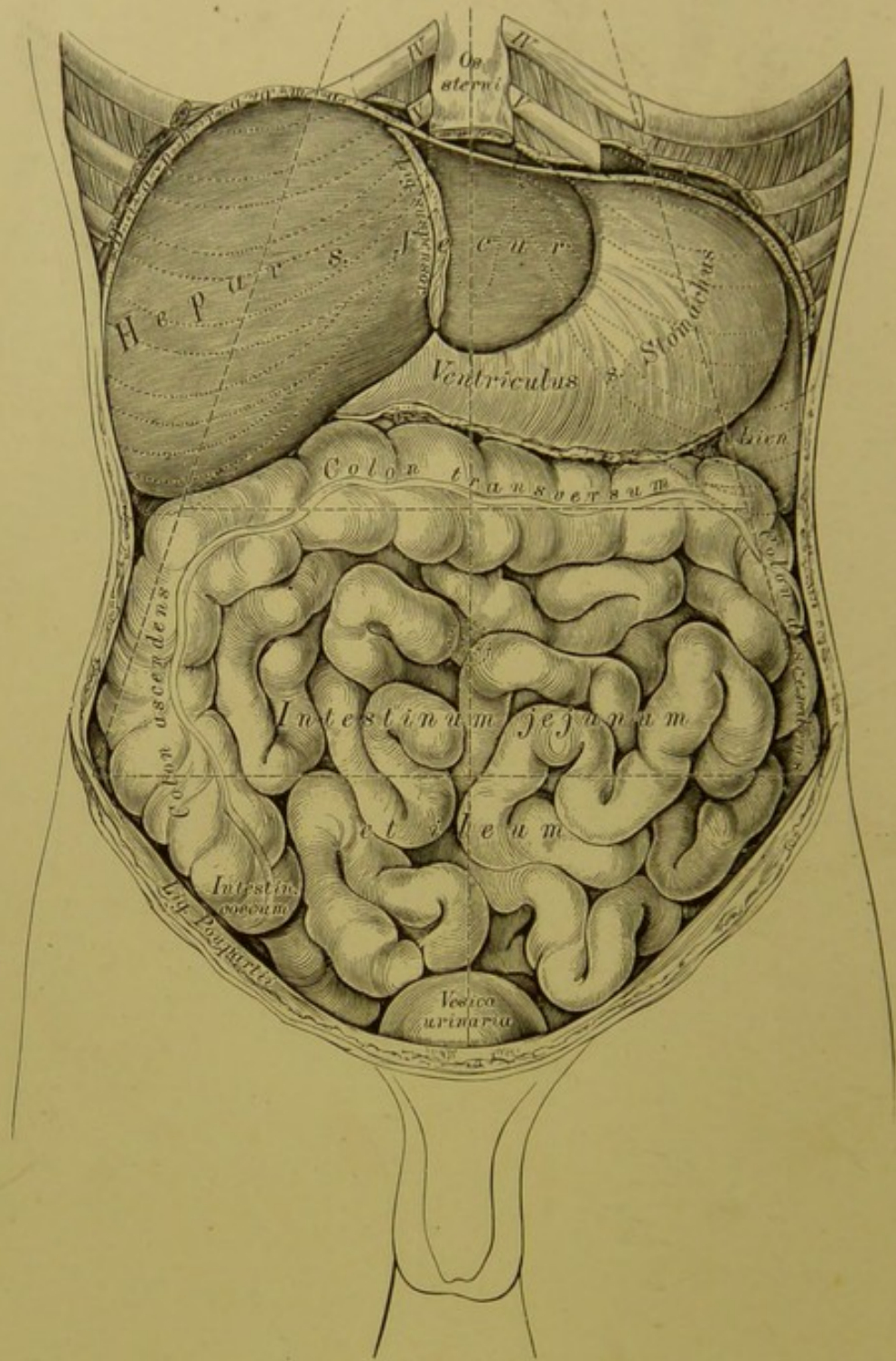
Die Regionen des Unterleibes.



**350.** Topographie der Baueingeweide. II.

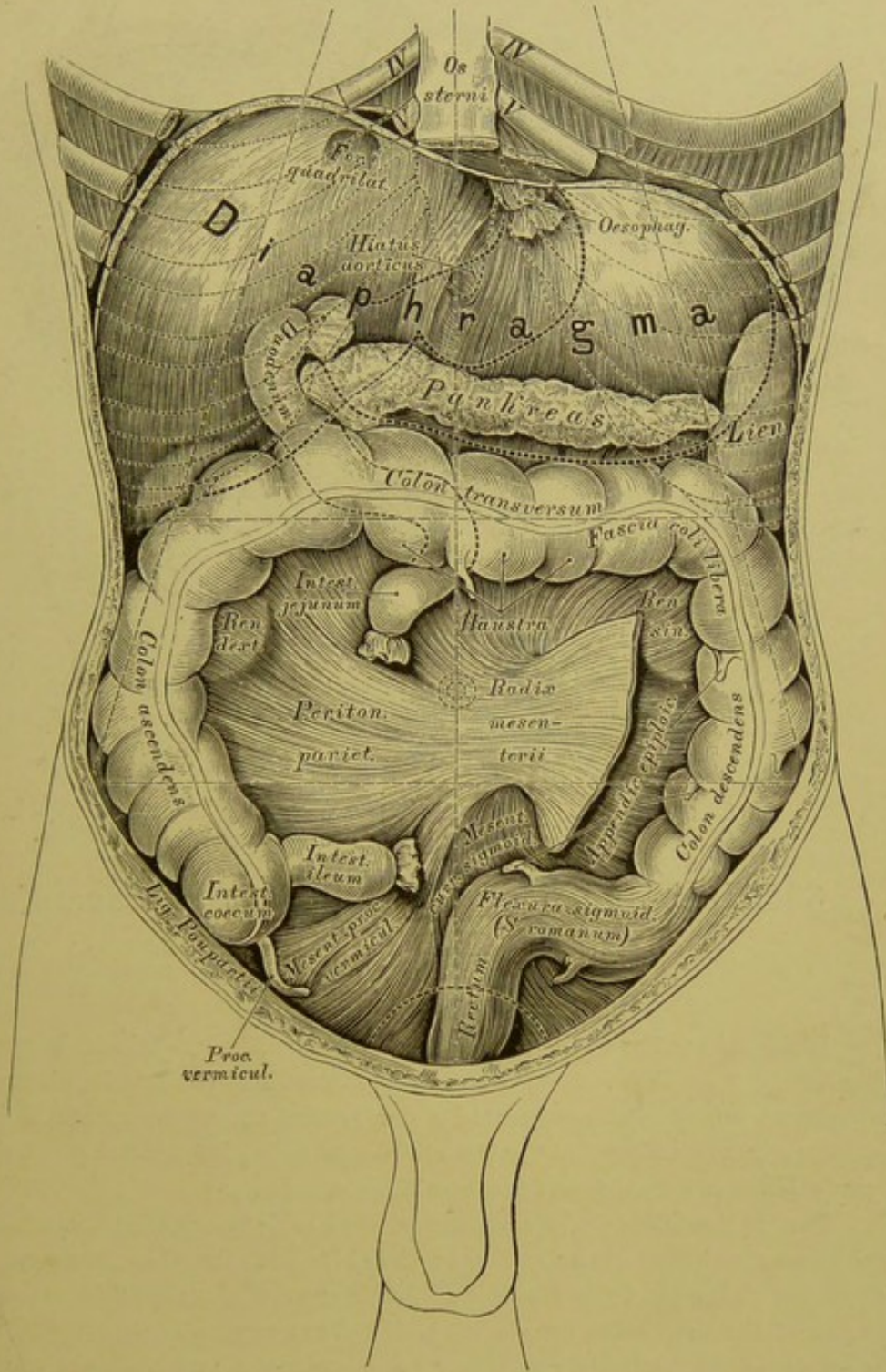
Ansicht des grossen Netzes nach Entfernung der vorderen Bauchwand.





### 351. Topographie der Baueingeweide. III.

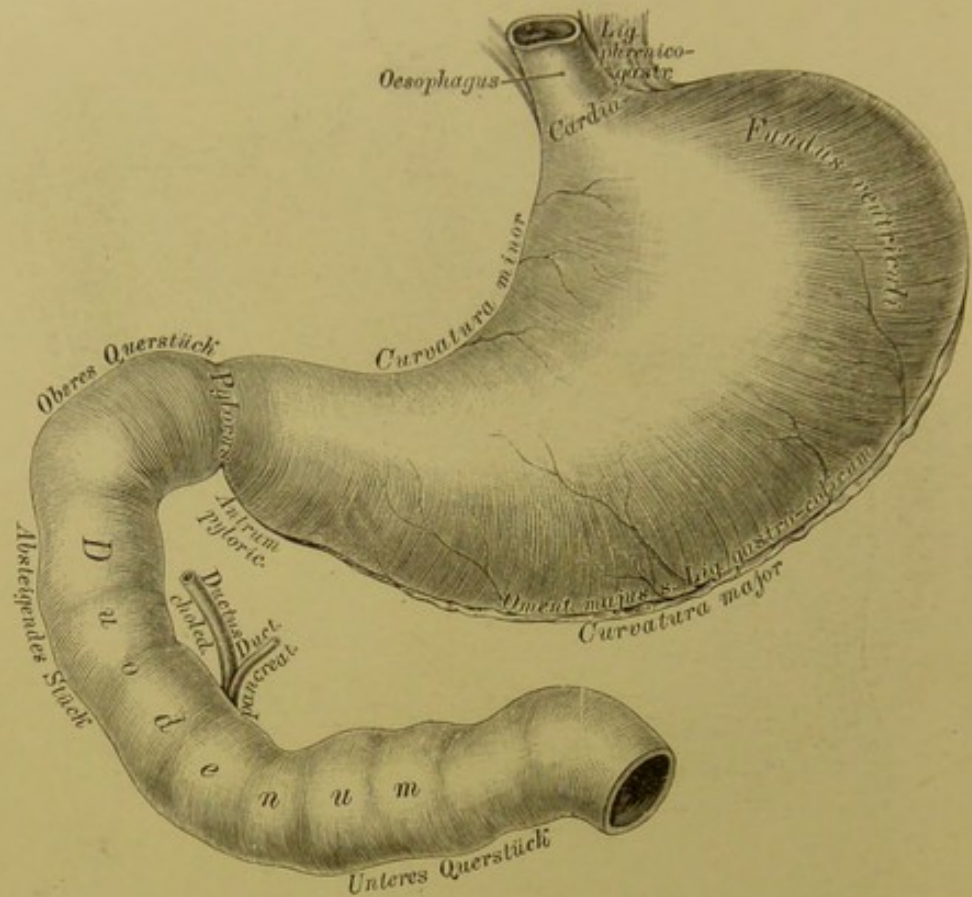
Ansicht der Leber, des Magens und der Gedärme nach Entfernung des grossen Netzes und der unteren Rippenbögen.



**352.** Topographie der Baueingeweide. IV.

Ansicht nach Entfernung der Leber, des Magens und der Dünndärme.

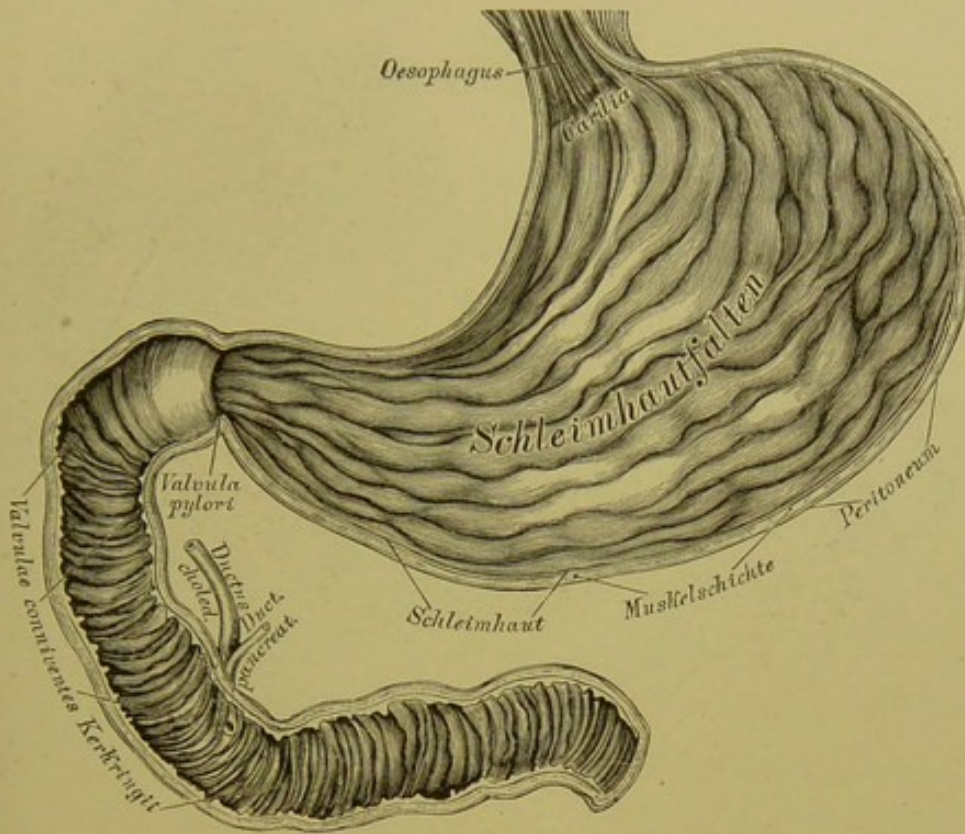




**353.** Der Magen mit dem Zwölffingerdarm  
in der Ansicht von vorne.

Die Speiseröhre, *Oesophagus*, verbindet die Rachen- mit der Magen- höhle. Sie liegt am Halse hinter der *Trachea*, etwas links von ihr; im hinteren Mediastinum von der Bifurcationsstelle der *Trachea* an, an der rechten Seite der Aorta, kreuzt sich weiter unten mit dieser und gelangt durch das links liegende *Foramen oesophageum* des Zwerchfells zum Magen.

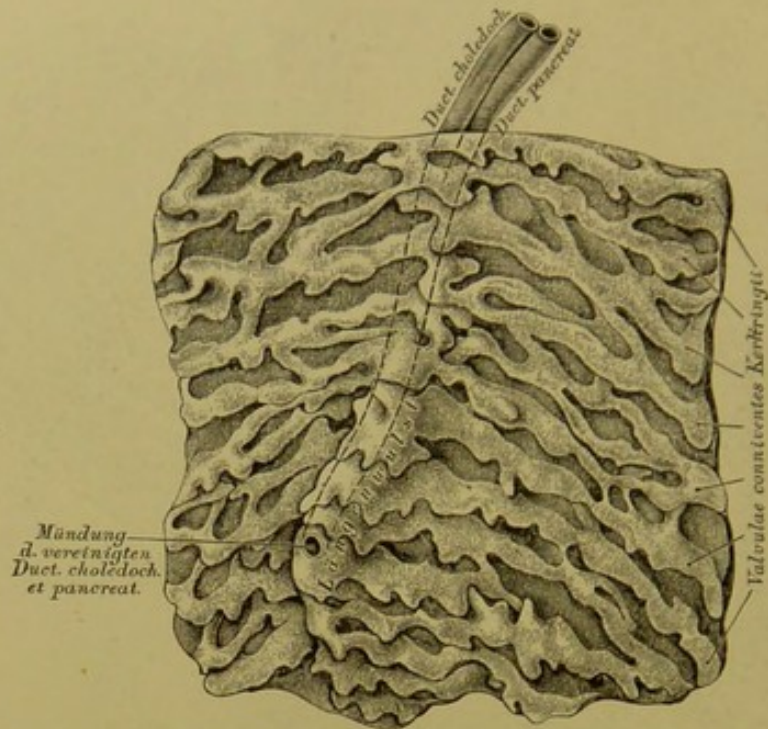
Der Magen, *Ventriculus s. stomachus*, liegt in der *Regio epigastrica*; seine Nachbarschaft bilden: oben das Zwerchfell, unten das *Colon transversum*, hinten das *Pankreas*, links die Milz. Am Magen wird unterschieden: der Eingang, *Cardia* (*Ostium oesophageum*), der Ausgang, Pfortner, *Pylorus* (*Ostium duodenale*), und der sackförmig ausgebuchtete Grund, *Fundus ventriculi*. Vom Grunde gegen den *Pylorus* hin verschmächtigt sich der Magen, vor dem *Pylorus* erweitert sich derselbe mässig zum *Antrum pyloricum Willisii*. Am *Pylorus* bildet die Grenze zwischen Magen und Zwölffingerdarm eine äusserlich sichtbare seichte Einschnürung.



**354.** Der Magen mit dem Zwölffingerdarm  
nach Entfernung der vorderen Wand.

Dort, wo die vordere und hintere Fläche des Magens zusammenschlagen, entsteht der kleinere, concave obere Bogen, *Curvatura minor*, und der grosse, convexe untere Bogen, *Curvatura major*. Ist der Magen gefüllt, so wird seine vordere Fläche zu einer oberen, seine hintere zu einer unteren. Der Bauchfellüberzug des Magens übergeht von diesem zu den Nachbarorganen mittelst bandartiger Duplicaturen, und zwar von der Cardia zum Zwerchfell als *Ligamentum phrenico-gastricum*; vom Magenrund zur Milz als *Ligamentum gastro-lienale*; vom kleinen Magenbogen schief zur Leberpforte als kleines Netz, *Ligamentum hepato-gastricum* s. *Omentum minus*. Vom grossen Magenbogen hängt, die dünnen Gedärme deckend, das grosse Netz, *Ligamentum gastro-colicum* s. *Omentum majus*, herab; dasselbe ist eine Bauchfellduplicatur, die rückkehrend zum *Colôn transversum* aufsteigt und über dessen Bauchfellüberzug hinweg zum Pankreas zieht (s. Fig. 371 und 372). Die Schichten des Magens bilden von aussen nach innen: das Bauchfell, das Muskellager (Längs-, Kreis- und schiefe Fasern), dann die reichlich mit Drüsen versehene Schleimhaut.



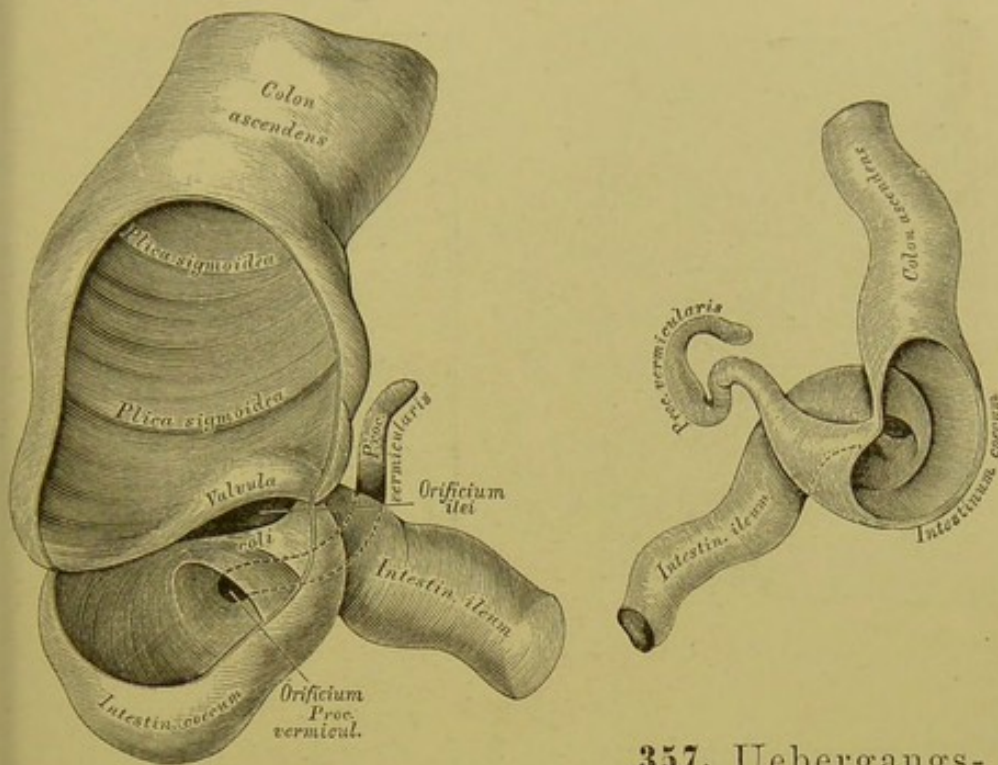


### 355. Die innere Fläche des Zwölffingerdarmes, an dessen absteigendem Theile.

Der Zwölffingerdarm, *Intestinum duodenum*, bildet eine Krümmung um den Kopf des *Pankreas* mit einem oberen Querstück, einem absteigenden Stück und einem unteren Querstück. Das obere Querstück ist vollständig vom Bauchfell überzogen; das untere liegt zwischen den Blättern des *Mesocolon transversum*; das absteigende Stück ist nur an seiner Vorderfläche vom Bauchfell bedeckt.

Der Leer- und Krummdarm, *Intestinum jejunum et ileum*, bilden zusammen ohne scharfe Grenze ein vielfach geschlungenes, bewegliches Rohr in der Bauch- und Beckenhöhle; sie sind am Dünndarmgekröse, *Mesenterium*, und durch die *Radix mesenterii* an der Lendenwirbelsäule fixirt.

Die Schichten des Dünndarmes sind wie die des Magens: Bauchfell, Muskellager (bestehend aus einer äusseren Längs- und inneren Quersfaser-schicht), Schleimhaut, welche mit einer eigenen Längs- und Quermusculatur, mit Falten, Zotten und Drüsen versehen ist.



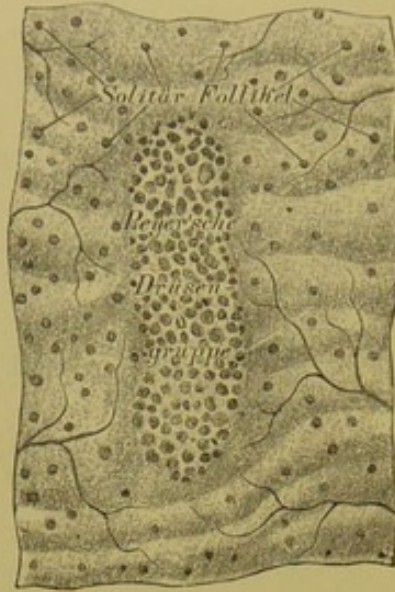
**356.** Uebergangsstelle des *Ileum* in das *Coecum*, beim Erwachsenen.  $\frac{1}{2}$  nat. Grösse eines aufgeblasenen und getrockneten Darmes, mit theilweise abgetragener vorderer Wand.

**357.** Uebergangsstelle des *Ileum* in das *Coecum*, bei einem 7-monatlichen Fötus. Natürliche Grösse eines aufgeblasenen und getrockneten Darmes, mit theilweise abgetragener hinterer Wand.

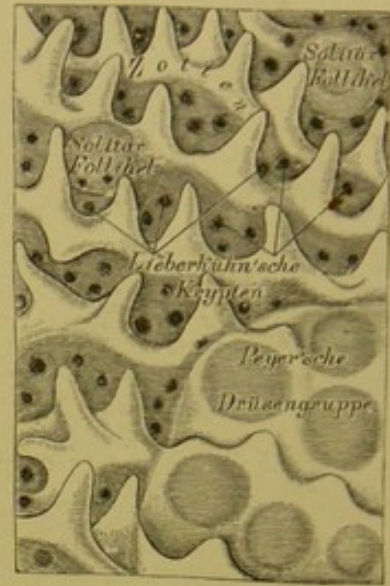
Faltenbildungen der Dünndarmschleimhaut sind: Querfalten, *Valvulae conniventes Kerkringii*, vom absteigenden Stück des *Duodenum* an bis zum *Coecum*; im *Duodenum* sind sie am längsten und stehen am dichtesten, je weiter von hier, desto niedriger und von einander entfernter werden sie. Im absteigenden Stück des *Duodenum*, nahe am inneren Rande der hinteren Wand befindet sich ein Längswulst, dadurch entstanden, dass die vereinigten *Duct. choledochus* und *pancreaticus* die Schleimhaut vorwölben, um am Ende des Wulstes in das Darmlumen auszumünden. Dort, wo das *Ileum* in das *Coecum* mündet, bildet die Schleimhaut die doppellippige Blinddarmlappte, *Valvula coli*.

Die Schleimhaut des Dünndarmes ist in ihrer ganzen Ausdehnung mit feinen Vorstülpungen derselben dicht besät — Zotten, *Villi intestinales*; jede führt reichlich Blutgefässe und ein in ihrem Axentheile verlaufendes einfaches oder Maschen bildendes Lymphgefäss.





**358.** Segment der Innenfläche des Dünndarmes in natürlicher Grösse.



**359.** Segment der Innenfläche des Dünndarmes bei Loupenvergrösserung.

Am Dünndarm existiren vier Formen von Drüsen:

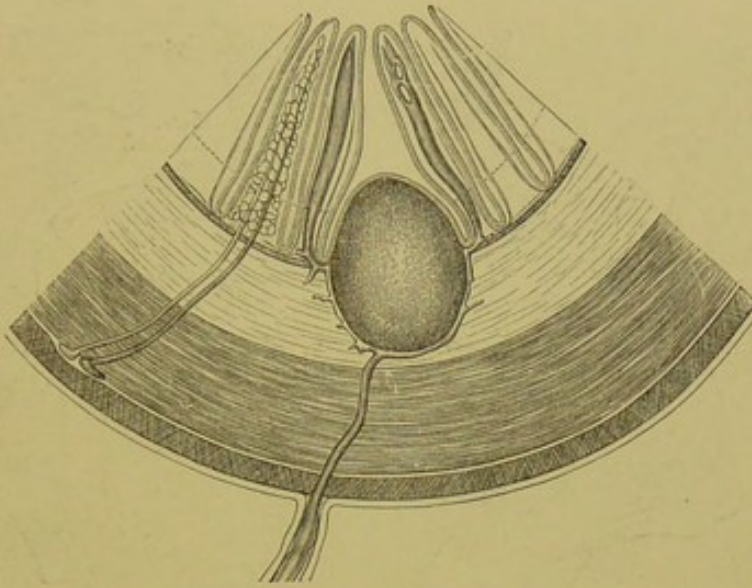
a) Die Lieberkühn'schen Krypten sind einfache Schläuche, die in den Zwischenräumen der Zottenbasen münden.

b) Die Brunner'schen Drüsen sind acinöse Drüsen, die nur im *Duodenum* vorkommen, besonders zahlreich im Anfangsstücke desselben.

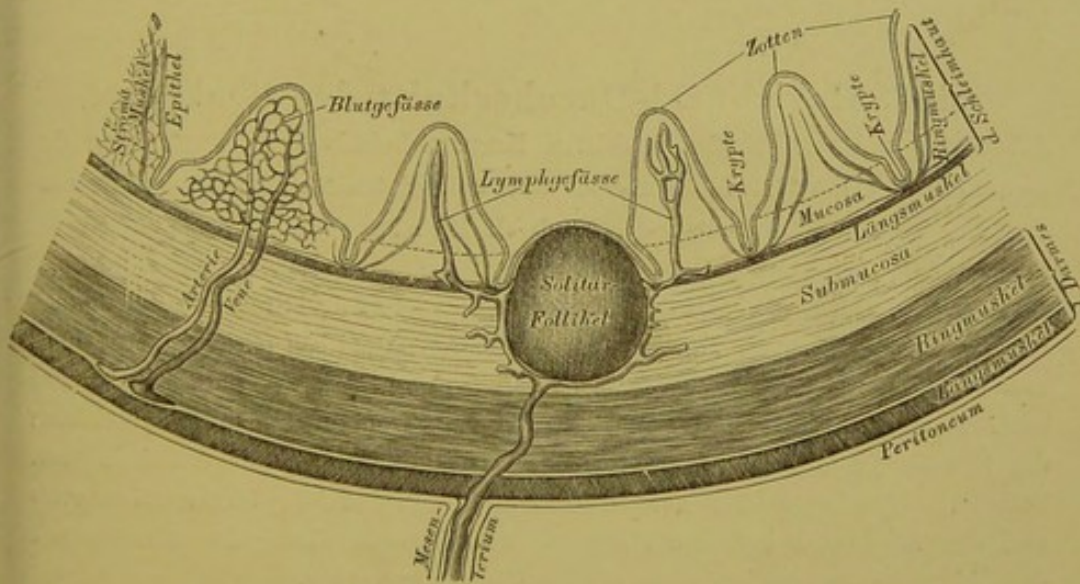
c) Die solitären Follikel liegen zerstreut in der ganzen Darmschleimhaut; es sind Lymphdrüsen-ähnliche Bildungen von verschiedener Grösse.

d) Die Peyer'schen Drüsen-Gruppen (*Agmina*) sind Anhäufungen von solitären Follikeln, in der Regel nur im *Ileum*, gegenüber der Insertion des *Mesenterium* anzutreffen; ihr Längendurchmesser verläuft parallel jenem des Darmes.

Der Dickdarm beginnt als Blinddarm, *Caecum*, von dessen unterem Ende der 6—8 Ctm. lange wurmförmige Anhang, *Processus vermicularis s. vermiformis*, ausgeht; auf den Blinddarm folgt der Grimmdarm, *Colon*, als *Colon ascendens*, *Colon transversum* und *Colon descendens*; auf diese folgt die *Flexura sigmoidea s. S romanum*, endlich der Mastdarm, *Intestinum rectum*, der am After, *Anus*, sein Ende erreicht. Nur das *Caecum* mit dem Wurmfortsatz, das *Colon transversum* und das *S romanum* sind vollständig vom Bauchfell überkleidet, am übrigen Theile des Dickdarmes fehlt dasselbe in verschieden grosser Ausdehnung an der hinteren Fläche.

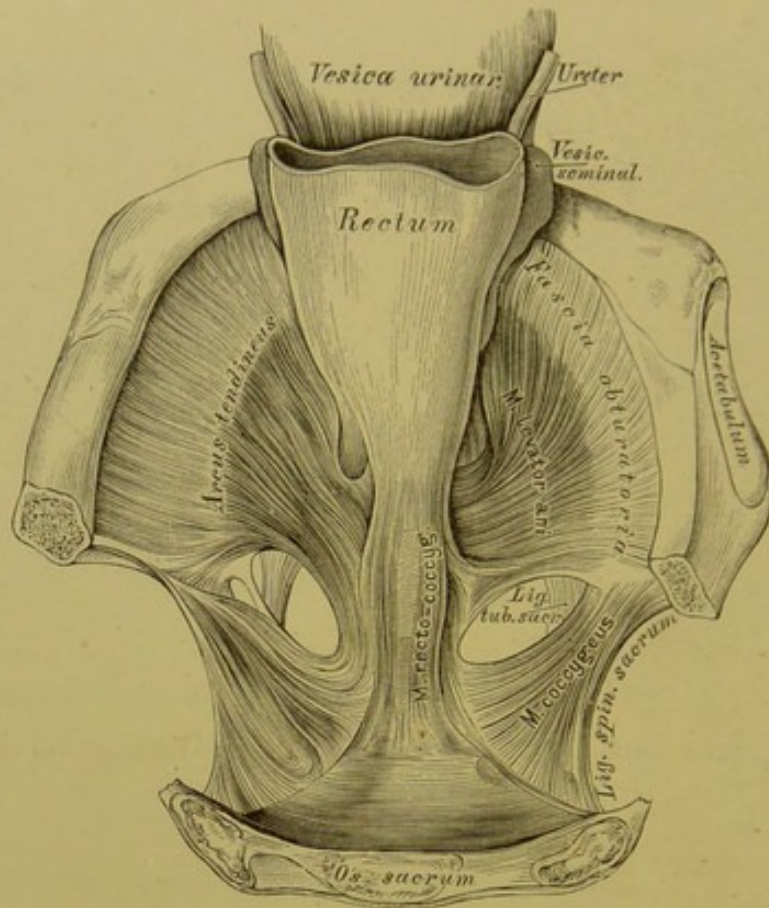


**360.** Schematischer Querschnitt der Dünndarmwand bei contrahirter Musculatur. Segment bei etwa 25-facher Vergrößerung.



**361.** Schematischer Querschnitt der Dünndarmwand bei erschlaffter Musculatur. Segment bei etwa 25-facher Vergrößerung.



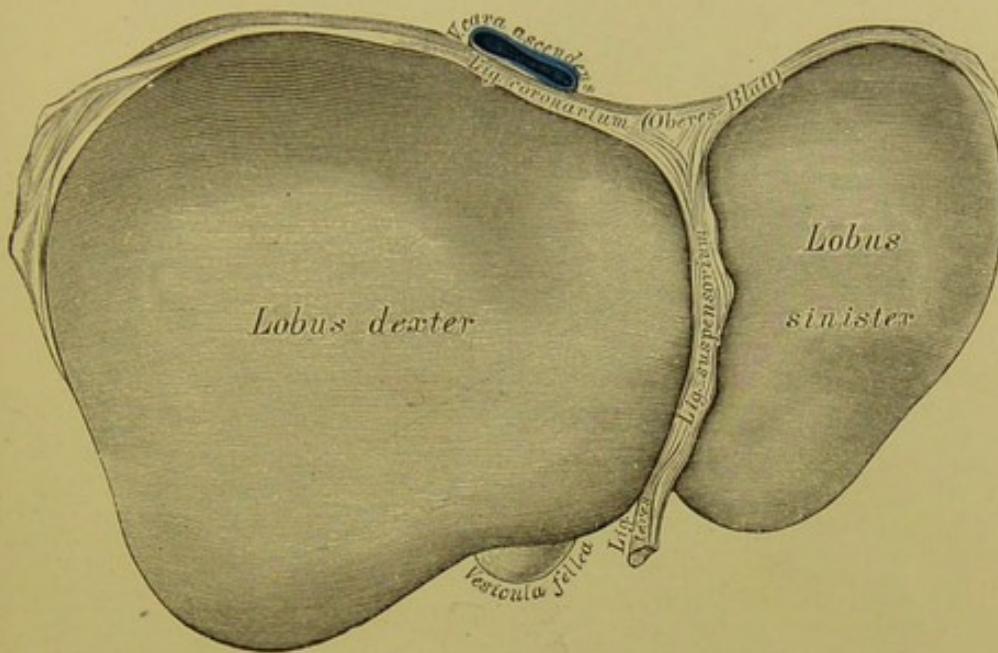


### 362. Horizontal-Durchschnitt des Beckens

durch den unteren Rand des dritten Kreuzwirbels. Nach Entfernung des Bauchfells ist die Harnblase sammt dem collabirten Mastdarm vorwärts umgelegt. Nach J. Henle.

Die Muskelschicht des Dickdarmes ist zu drei Strängen zusammengeschoben, die *Fasciae, Taeniae Valsalvae s. Ligamenta coli* (s. Fig. 352); man unterscheidet eine *Fascia omentalis, mesenterica* und *libera*. Am *S romanum* und am *Rectum* verbreitern sie sich zu einer ununterbrochenen Längsfaserschicht; die Kreisfasern bilden am Ende des *Rectum* den *M. sphincter ani internus*. Selbstständige Muskeln des Mastdarmendes sind der *M. sphincter ani externus* und der *M. levator ani*; der Ursprung und Zusammenhang des letzteren mit dem *M. recto-coccygeus* ist in der obigen Figur dargestellt.

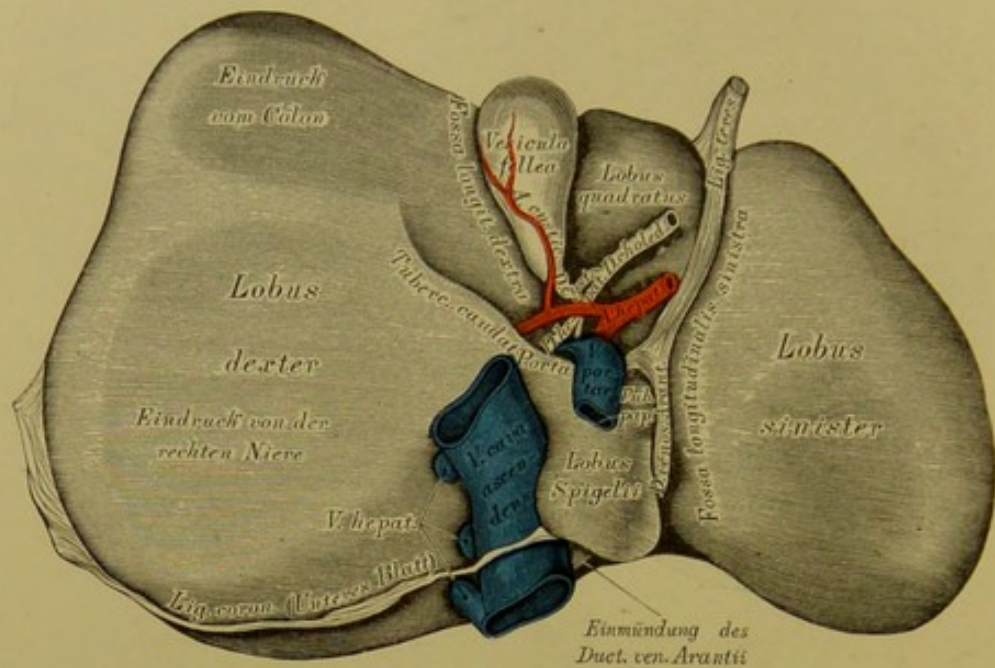
Die Schleimhaut des Dickdarmes bilden die mit Kreismuskelfasern versehenen *Plicae sigmoideae* (s. Fig. 356), deren letzte etwa 8 Ctm. oberhalb des Afters liegt; Zotten existiren auf der Dickdarmschleimhaut nicht; wohl aber Lieberkühn'sche Krypten und Solitär-Follikel. Am Mastdarmende erzeugen die Schleimhautfalten die *Sinus Morgagni*.



**363.** Die Leber, *Hepar*. Ansicht von oben.

Die Leber liegt im rechten Hypochondrium und erstreckt sich bis hinüber in das linke. Ihr vorderer scharfer Rand besitzt einen Einschnitt zur Aufnahme des *Ligamentum suspensorium*; ihr hinterer, stumpfer Rand steht höher als der vordere; der rechte Rand ist gleichfalls stumpf, der linke, zugehörte liegt vor der Cardia des Magens. Die obere Fläche ist entsprechend der Wölbung des *Diaphragma* convex und etwas nach vorne geneigt; durch das *Lig. suspensorium* ist die Grenze zwischen dem grossen rechten und dem kleinen linken Leberlappen markirt. Die untere Fläche der Leber (s. Fig. 364) zerfällt durch drei wie ein H gestellte Furchen in vier Abtheilungen; diese Furchen sind: die *Fossa longitudinalis dextra*, die *Fossa longit. sinistra* und die *Fossa transversa s. Porta hepatis*. Rechts von der *Fossa longit. dextra* ist der rechte Leberlappen, links von der *Fossa longit. sinistra* der linke Leberlappen; vor der *Fossa transversa* der viereckige Lappen, hinter derselben der Spigel'sche Lappen, mit dem stumpf kegelförmigen *Tuberculum papillare*, und mit einem Fortsatz, dem *Tuberculum caudatum*, welcher sich gegen den rechten Leberlappen hinzieht.

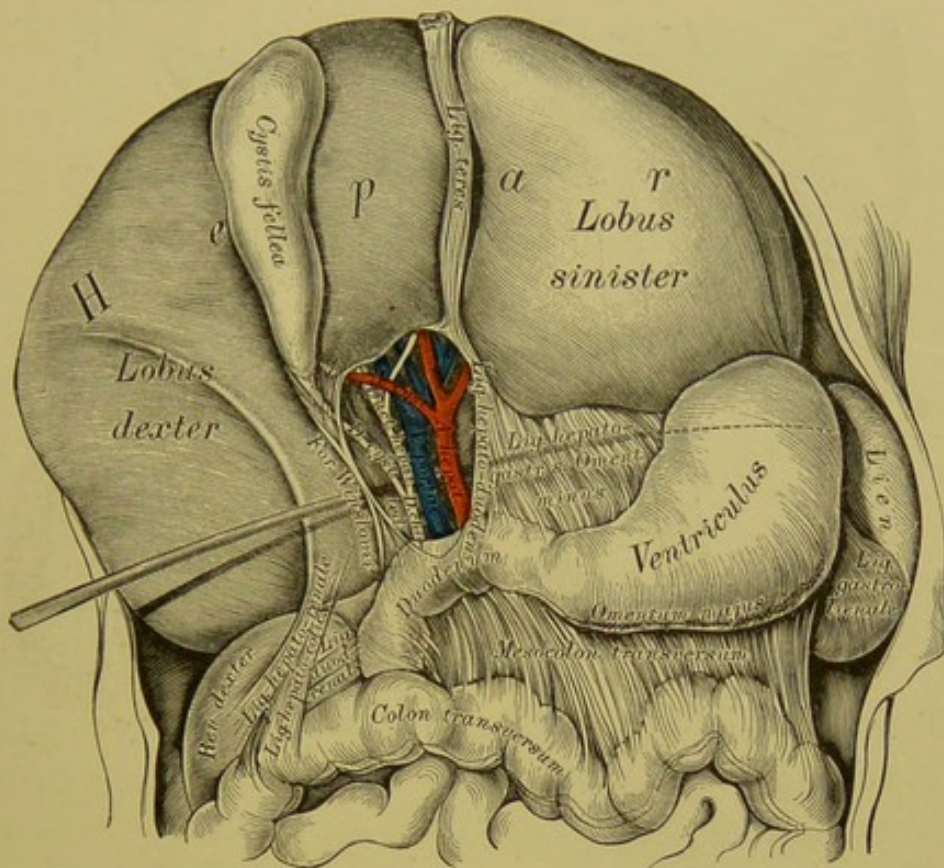




### 364. Die Leber, *Hepar*. Ansicht von unten.

Durch die *Fossa transversa (Porta hepatis)* wird jede der Längsfurchen in zwei Theile abgetheilt; die rechte Längsfurche trägt im vorderen Abschnitte die Gallenblase, im hinteren die *Vena cava ascendens*, die linke Längsfurche im vorderen Abschnitte das Nabelband, *Ligamentum teres*, im hinteren den *Ductus venosus Arantii*. In der Pforte treten die Gefäße und Nerven der Leber aus und ein, nur die *Venae hepaticae* münden im hinteren Abschnitte der rechten Längsfurche in die *Vena cava ascendens*.

Der Peritonealüberzug der Leber bildet: das Aufhängeband, *Ligamentum suspensorium*, zwischen unterer Zwerchfellfläche und vorderer Bauchwand (bis zum Nabel herab) einer- und der oberen Leberfläche andererseits, und das Kranzband, *Ligamentum coronarium*, zwischen hinterem Theil des Zwerchfells einer- und dem hinteren, stumpfen Leberrande andererseits. Das Nabelband, *Ligamentum teres*, kommt vom Nabel, eingeschlossen im Aufhängebande, und geht durch die linke Längsfurche zum linken Pfortaderaste.



### 365. Die Peritonealbänder der Leber eines etliche Wochen alten Kindes.

Der Peritonealüberzug der Leber bildet ferner:

a) zwischen Leber und kleinem Bogen des Magens das *Ligamentum hepato-gastricum* s. *Omentum minus*;

b) zwischen Leber und Zwölffingerdarm das *Ligamentum hepato-duodenale*;

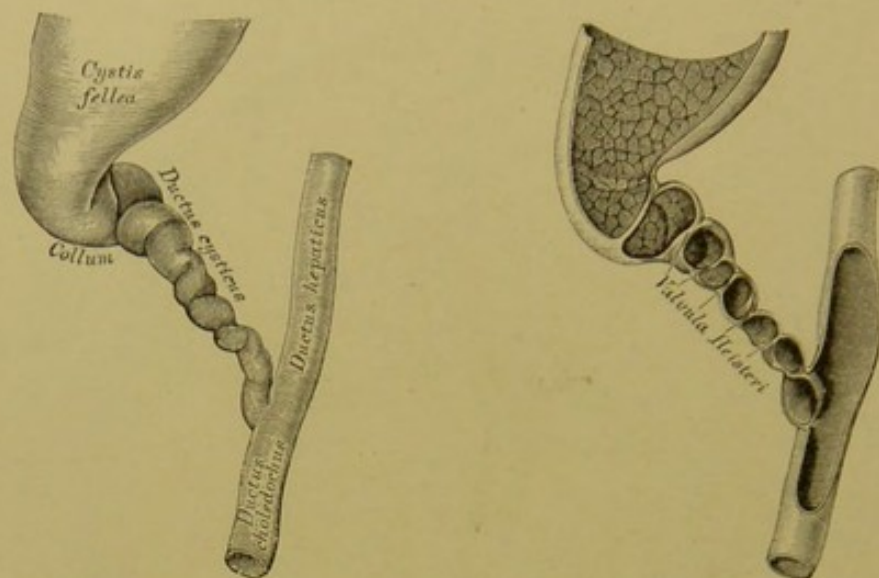
c) zwischen Leber und oberem Theil der rechten Niere das *Ligamentum hepato-renal*;

d) zwischen Leber und Colon das *Ligamentum hepato-colicum*; die beiden letzteren Bänder sind nicht immer deutlich entwickelt.

Zwischen *Ligamentum hepato-duodenale* und *Ligamentum duodeno-renal* befindet sich das ovale *Foramen Winslowii*, durch welches der Finger oder die Sonde in einen Raum hinter dem Magen und dem *Omentum minus* gelangt, der den Namen *Saccus peritonei retroventricularis* s. *Bursa omentalis* führt.

Das *Ligamentum teres* entspricht der obsolescirten *Vena umbilicalis*; der nach der Geburt gleichfalls obliterirende *Ductus venosus Arantii* lief im Embryo vom linken Pfortaderaste nach hinten, um den *Lobulus Spigelii* herum, um in die *Vena cava ascendens* oder in eine Lebervene zu münden.





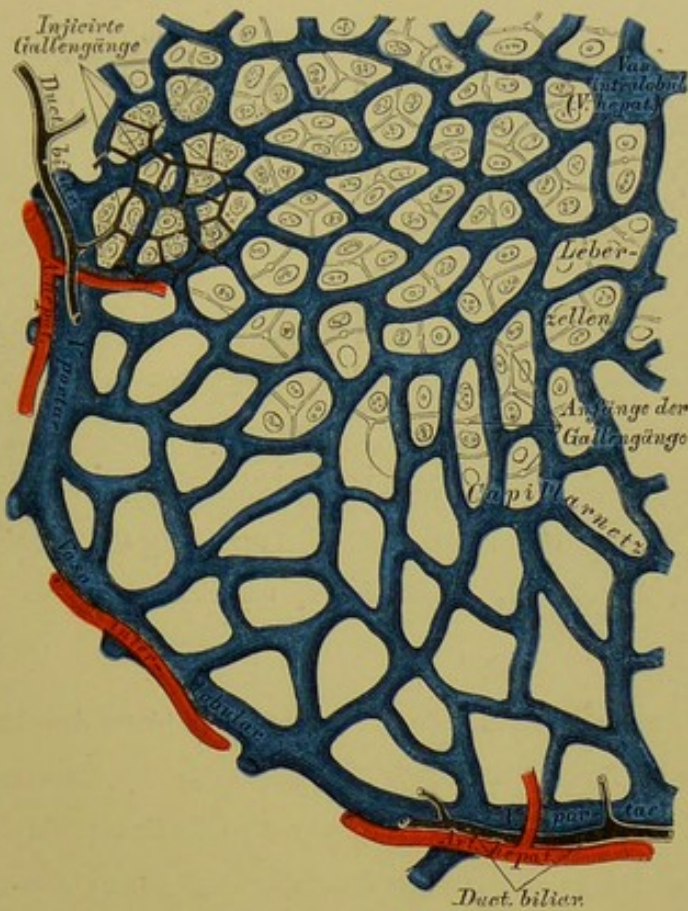**366.** Gallenblase und Gallengänge. Nach einem aufgeblasenen und getrockneten Präparate. Natürliche Grösse.

**367.** Gallenblase und Gallengänge. Die vordere Wand des getrockneten Präparates weggeschnitten. Natürliche Grösse.

Die Gallenblase, *Cystis fellea* s. *Cholecystis*, liegt im vorderen Abschnitte der *Fossa longitudinalis dextra*; sie ist birnförmig; ihr Grund überragt den vorderen Leberrand, ihr mehrfach geknickter Hals geht in den *Ductus cysticus* über. Die Schleimhautfläche ist mit polygonen Fältchen besetzt; im Halse der Blase und des *Ductus cysticus* bildet die Schleimhaut eine mehr oder weniger spiral verlaufende Klappe, die *Valvula Heisteri*.

Der *Ductus cysticus* vereinigt sich mit dem aus der Pforte der Leber kommenden *Ductus hepaticus*, wodurch der federkieldicke gemeinschaftliche Gallengang, *Ductus choledochus*, entsteht. Der *Ductus choledochus* verschmilzt mit dem *Ductus pancreaticus* und verläuft in der hinteren Wand des absteigenden Stückes des Zwölffingerdarmes, daselbst einen Längswulst bildend, um im Darmlumen auszumünden.

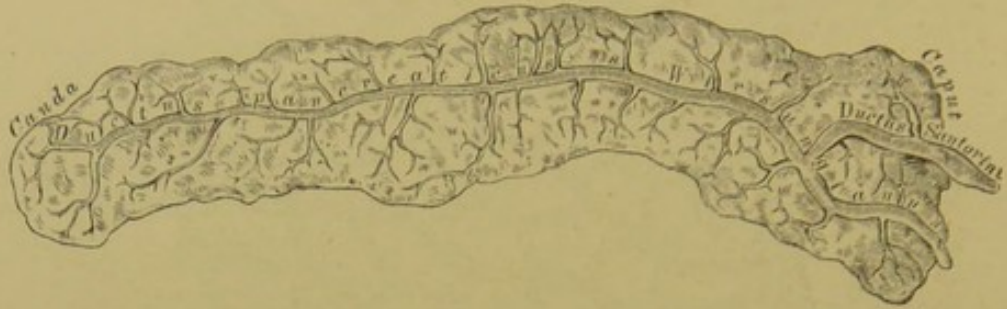Die Gallenblase ist zusammengesetzt aus einer äusseren Bindegewebsschicht, einer mittleren Muskelschicht (Längs- und Querfasern) und der inneren Schleimhaut; sie besitzt nur an ihrer unteren Fläche und an ihrem Grunde einen Bauchfellüberzug.



368. Schema des Baues der Leber.  
Segment eines Leberläppchens.

Die Leber ist aus einer Summe von Läppchen, *Acini s. Lobuli*, zusammengesetzt, die jedoch nicht streng von einander geschieden sind. Zwischen den Läppchen verlaufen die Endäste der *Art. hepatica* (wahrscheinlich ohne sich an der Läppchenbildung zu betheiligen) und die der *Vena portae*; diese Gefäße heissen *Vasa interlobularia*. Die ersten Anfänge der *Venae hepaticae* hingegen verlaufen in der Axe des Leberläppchens als *Vasa intralobularia* oder *Venae centrales*. Die *Vasa inter-* und *intralobularia* sind mit einander durch ein Capillarnetz verbunden, in dessen engen Maschen die Leberzellen liegen. Zwischen den Leberzellen beginnen die Anfänge der Gallengefäße, die sich zu *Ductus biliarii* vereinigen; diese *Ductus biliarii* verlaufen in Gesellschaft der *Vasa interlobularia*.



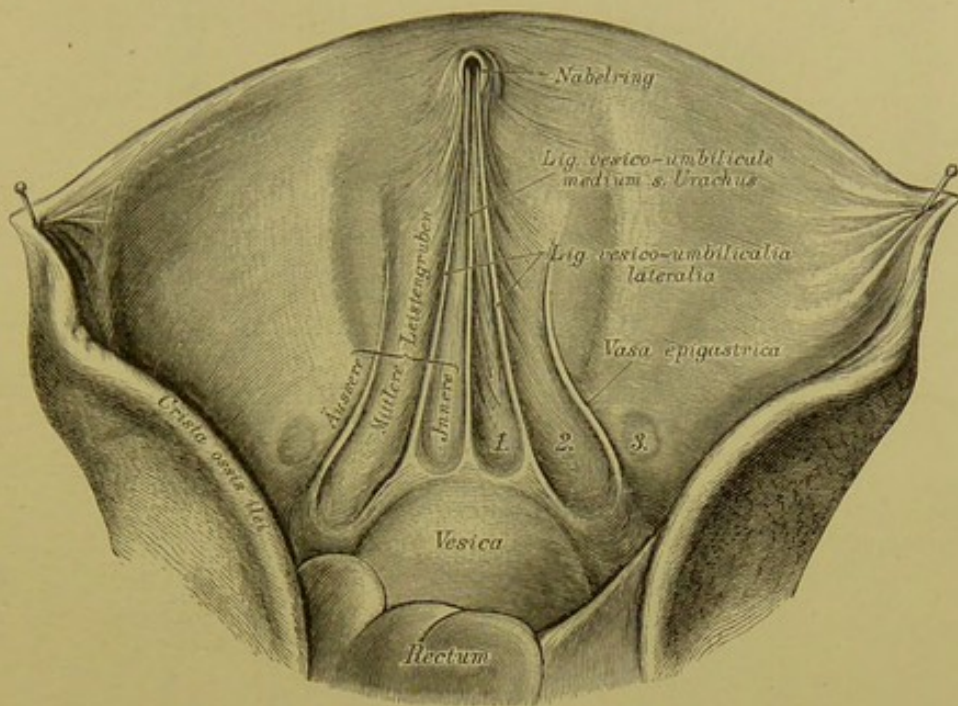


**369.** Pankreas, mit injicirtem, gabelförmig  
getheiltem Ausführungsgange.

Ansicht von hinten in  $\frac{1}{2}$  natürlicher Grösse.

Die Bauchspeicheldrüse, *Pankreas*, liegt hinter dem Magen, auf dem Lendentheile des Zwerchfells (s. Fig. 352); sie stösst mit der verschmältesten *Cauda* an die Milz, mit dem verdickten *Caput* an die Concavität der Krümmung des *Duodenum*. Ihr federkielicker Ausführungsgang, *Ductus pancreaticus* s. *Wirsungianus*, verläuft in der Längsaxe der Drüse, vereinigt sich mit dem *Ductus choledochus* und mündet mit diesem im *Duodenum*; selten hat jeder *Ductus* eine eigene Mündung. Häufig ist die gabelförmige Theilung des *Ductus pancreaticus*; der untere Ast vereinigt sich dann mit dem Gallengange, der obere hingegen (*Ductus Santorini*) mündet separat 3—4 Ctm. oberhalb des unteren.

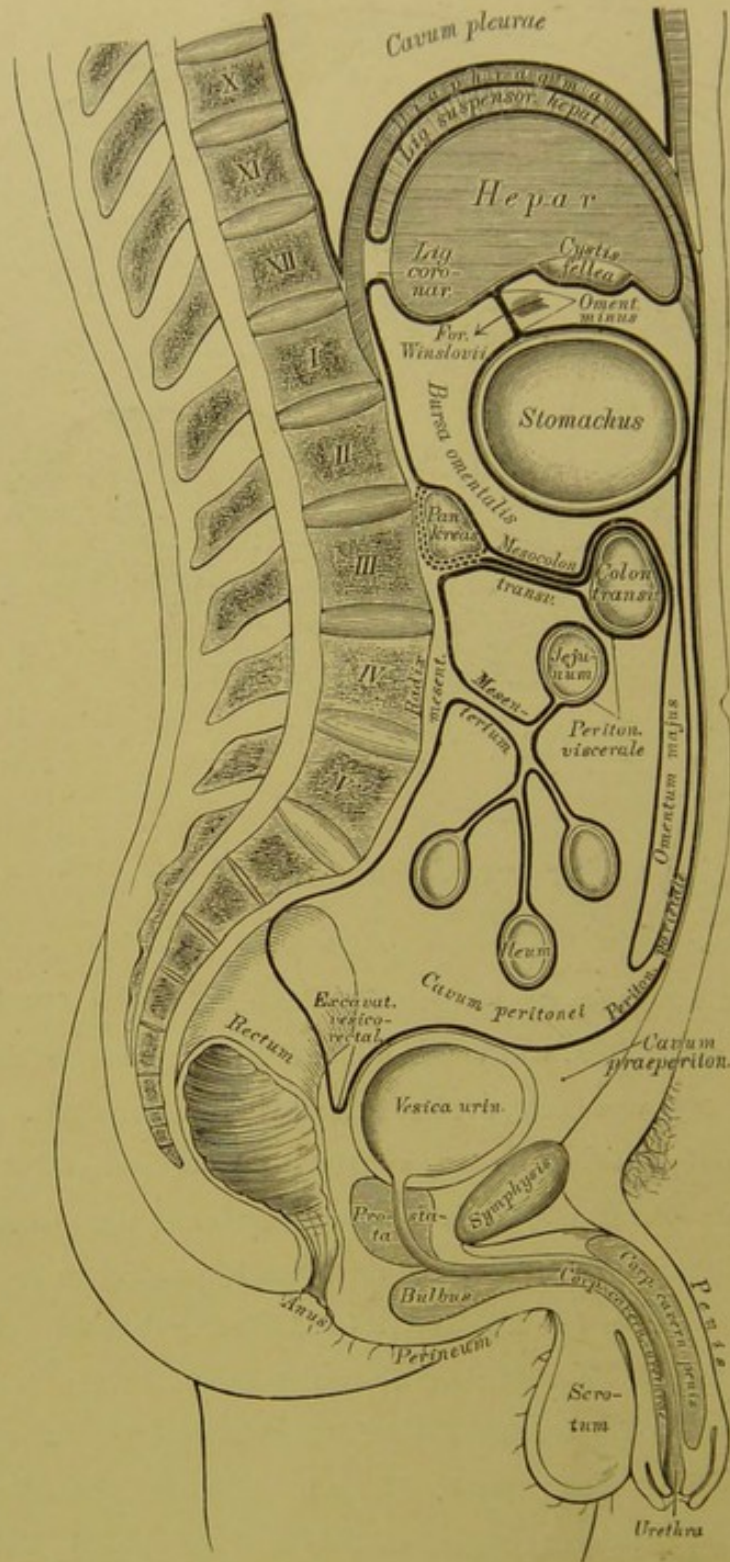
Die Milz, *Lien* s. *Splen* (s. Fig. 352 und 365), ist eine Gefässdrüse, in der linken *Regio hypochondriaca* neben dem *Fundus ventriculi* liegend. Die äussere und obere Fläche berührt die concave Fläche der *Pars costalis Diaphragmatis*, die innere Fläche mit dem *Hilus lienis* berührt mit dem vorderen Theile den Magen, mit dem hinteren die *Pars lumbalis Diaphragmatis*; der vordere Rand ist zugeschärft, der hintere stumpf. Der Bauchfellüberzug steht mit dem des Magens durch das *Lig. gastro-lienale*, mit dem des Zwerchfells durch das *Lig. phrenico-lienale* in Verbindung; überdies ist die Milz mit der *Tunica propria* bekleidet, welche die *Trabeculae lienis* in das Parenchym hineinsendet; in den Räumen der bindegewebigen Balken liegt die *Pulpa lienis*.



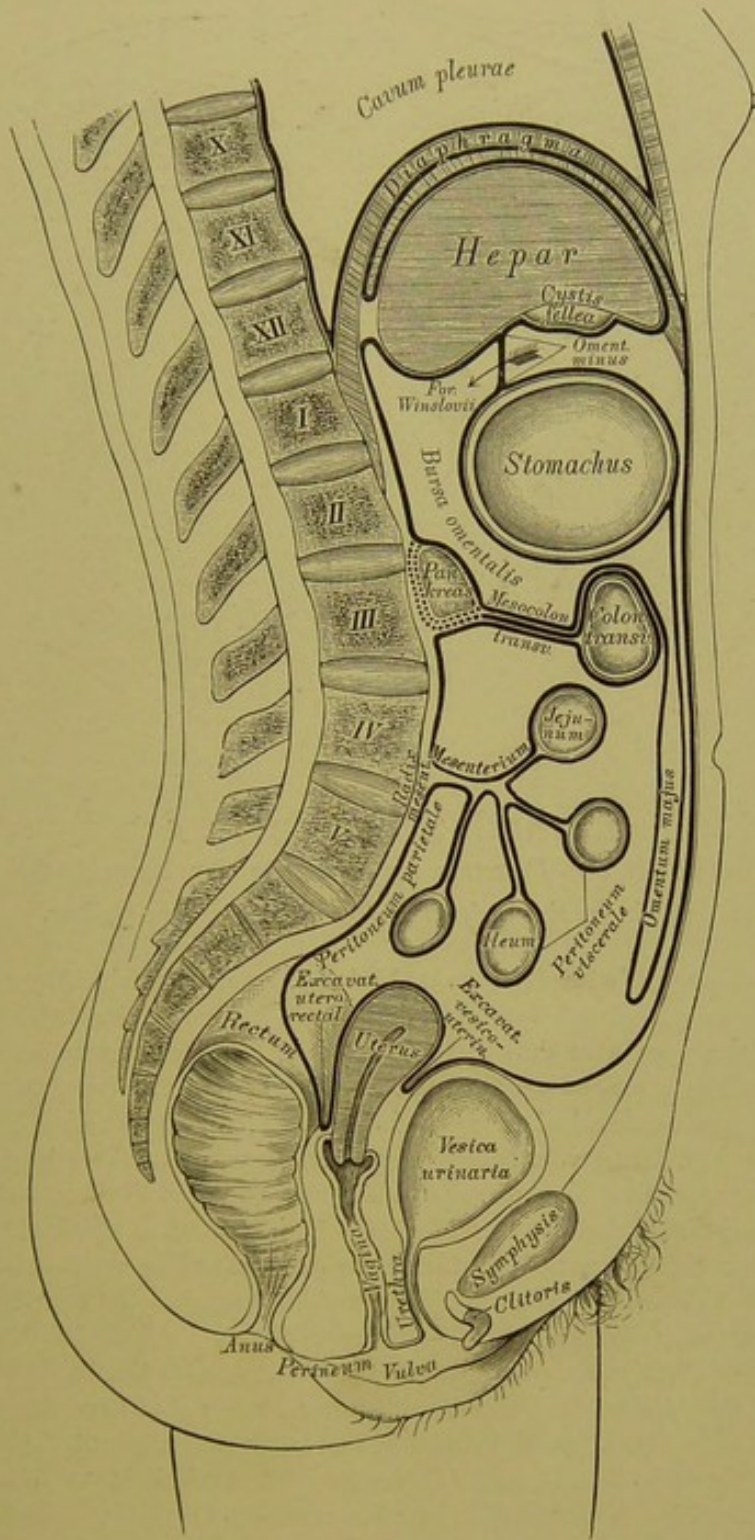
### 370. Ansicht der vorderen Bauchwand von innen.

An der Innenseite der vorderen Bauchwand sieht man fünf Falten des Peritoneums vorspringen, welche durch hinter demselben verlaufende, bindegewebige Stränge verursacht werden. Die mittelste dieser Falten heisst das *Ligamentum vesico-umbilicale medium*, mittlere Aufhängeband der Blase, und enthält die Reste des Urachus, d. i. des Verbindungsganges zwischen Harnblase und Allantois; die ihr zunächst liegenden beiden Falten heissen *Ligamenta vesico-umbilicalia lateralia*, seitliche Aufhängebänder der Blase, und diese enthalten die obliterirten Reste der Nabelarterien; lateral davon springt beiderseits die durch die *Vasa epigastrica* bedingte Falte etwas vor. Die zwischen diesen vorspringenden Falten befindlichen seichten Vertiefungen heissen Leistengruben: innere, mittlere und äussere. In der äusseren Leistengrube ist meistens ein kleines Grübchen: *Foveola inguinalis*, bemerklich oder an Stelle desselben wohl auch nur eine weissliche Narbe: Stelle des obliterirten *Processus vaginalis* (Bauchöffnung des Leistenkanals).





371. Schema des Verlaufes des Peritoneum beim Manne.



372. Schema des Verlaufes des Peritoneum beim Weibe.

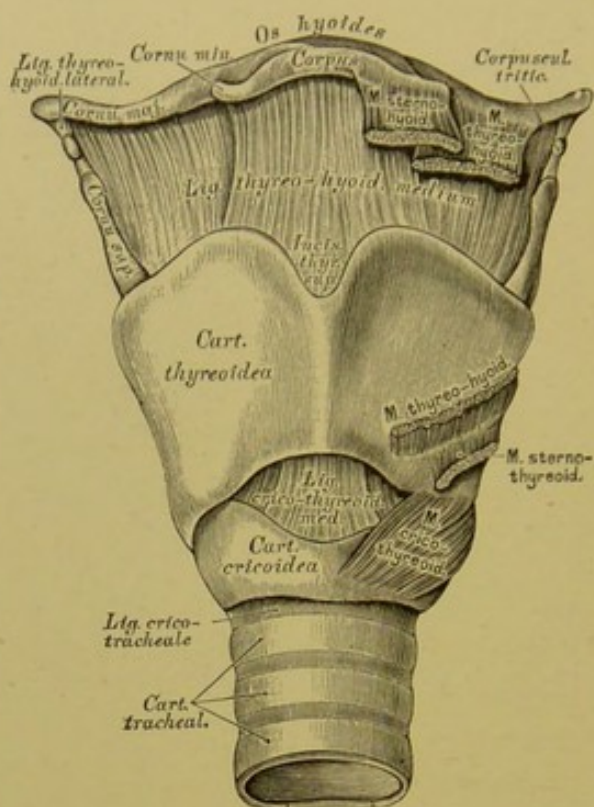












### 376. Der Kehlkopf, *Larynx*. Ansicht von vorne.

An den Spitzen der Giessbeckenknorpel liegen bündrig mit diesen verbunden die *Cartilagine Santoriniane* (*Cornicula*), und zwischen den Blättern der die Giessbeckenknorpel mit dem Kehldedeckel verbindenden Schleimhautfalten die *Cartilagine Wisbergii* s. *cuneiformes*.

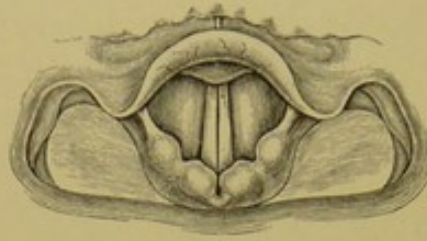
d) Der Kehldedeckel, *Epiglottis*, sieht mit seinem oberen, freien Rande nach oben und hinten (s. Fig. 380) und ist mit seiner dickeren, verschmälerten Spitze (*Stiel, Petiolus*) mittelst des *Ligamentum thyreoepiglotticum* an den Schildknorpel geheftet. Die beiden Flächen sind sattelförmig, mit einander entgegengesetzten Krümmungen; ein Theil der unteren Fläche nächst der Spitze ragt als *Epiglottiswulst* schwach vor.

Die wahren Bänder der Kehlkopfknorpel sind:

a) Das *Ligamentum thyreo-hyoideum medium* (auch *Membrana obturatoria laryngis*) zwischen Zungenbein und oberem Schildknorpelrande, und die zwei *Ligamenta thyreo-hyoidea lateralia* zwischen den oberen Schildknorpelhörnern und den grossen Zungenbeinhörnern, strangförmig, häufig ein faserknorpeliges *Corpusculum triticum* einschliessend.

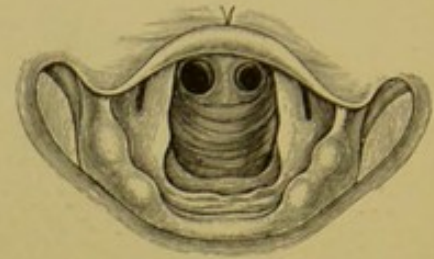






**378.** Das laryngoskopische Bild beim Anlauten.

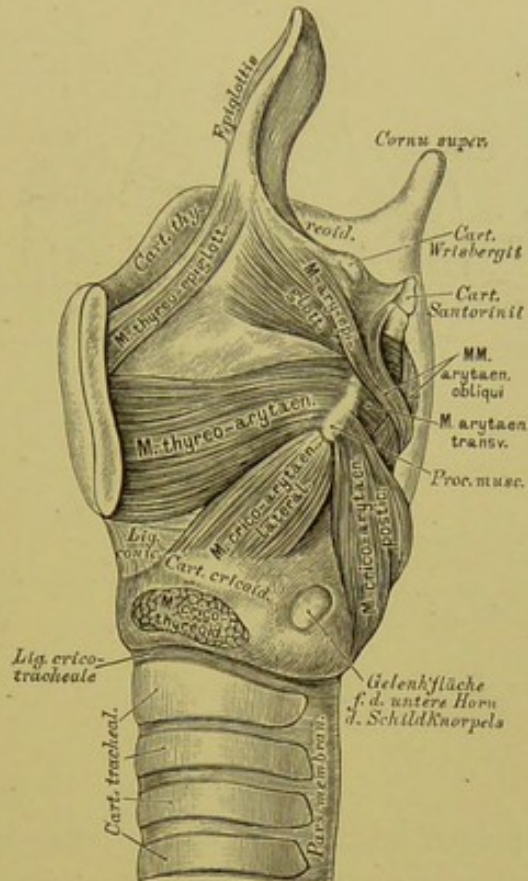
Natürliche Grösse.



**379.** Das laryngoskopische Bild der hinteren Kehlkopf- und Luftröhrenwand und der Bifurcationsstelle. Natürliche Grösse.

Die Stimmbänder bilden zwei Paar über einander liegender, mit Schleimhaut bekleideter, elastischer Bänder im Inneren des Kehlkopfes, ausgespannt zwischen den Innenflächen der Schildknorpelplatten und den Giessbeckenknorpeln, daher *Ligamenta thyreo-arytaenoidea*, oder *Ligamenta glottidis*. Das obere Paar, *Ligamenta glottidis spuria*, am vorderen Rande der Giessbeckenknorpel befestigt, ist schwächer und ragt weniger weit gegen die Stimmritze, die *Rima glottidis*, vor, als das untere Paar, *Ligamenta glottidis vera*, dem die *Processus vocales* der Giessbeckenknorpel zur Insertion dienen. Die Spalte zwischen beiden falschen Stimmbändern heisst *Glottis spuria*, jene zwischen beiden wahren Stimmbändern *Glottis vera*; zwischen den falschen und wahren Stimmbändern liegt beiderseits eine Bucht, der *Sinus s. Ventrunculus Morgagni*.

Die wahren Stimmbänder, als die allein Stimme erzeugenden, heissen auch *Chordae vocales*; die von ihnen begrenzte *Rima glottidis* hat bei ruhigem Athmen eine dreieckige Gestalt, durch welche man mittelst des Kehlkopfspiegels die vordere Wand des Kehlkopfes (Gegend des Schildknorpels, des *Lig. conicum*, des Ringknorpels) und der Luftröhre (Trachealknorpel), bei entsprechender Stellung des Spiegels die hintere Wand des Kehlkopfes (Gegend zwischen beiden Giessbeckenknorpeln) und der Luftröhre (*Pars membranacea*) bis hinab zur Theilungsstelle der letzteren übersehen kann. Im Momente des Anlautens wird die Stimmritze momentan vollständig verschlossen.



### 380. Kehlkopf nach Entfernung der linken Schildknorpelplatte, in Seitenansicht.

Die Muskeln des Kehlkopfes (sämmtlich paarig) sind:

1. Am äusseren Umfange des Kehlkopfes:

a) *M. crico-thyreoideus* (s. Fig. 376). Urspr.: Vorderfläche des vorderen Halbringes des Ringknorpels; Insert.: schief aufwärts gehend am unteren Rande des Schildknorpels, Spanner der Stimmbänder.

b) *M. crico-arytaenoideus posterior*. Urspr.: Hinterfläche des hinteren Halbringes des Ringknorpels; Insert.: nach aussen und oben verlaufend am *Processus muscularis* des Giessbeckenknorpels. Dreht diesen und erweitert die Stimmritze.

c) *M. crico-arytaenoideus lateralis*. Urspr.: Oberer Rand des Seitentheiles des Ringknorpels, bedeckt von der Schildknorpelplatte; Insert.: schief nach hinten und oben laufend am *Processus muscularis*. Antagonist des vorigen.

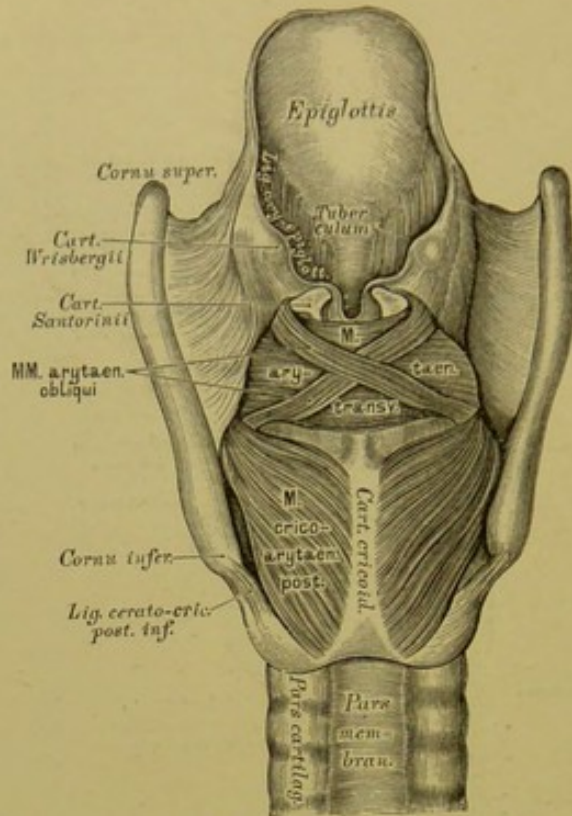
d) *M. M. arytaenoidei transversi et obliqui* (s. Fig. 381), quer und schräg von einem Giessbeckenknorpel zum andern, an deren hinterer concaver Fläche inserirend. Nähern die Stimmbänder einander und verengern die Stimmritze.

2. An der Innenfläche des Kehlkopfes:

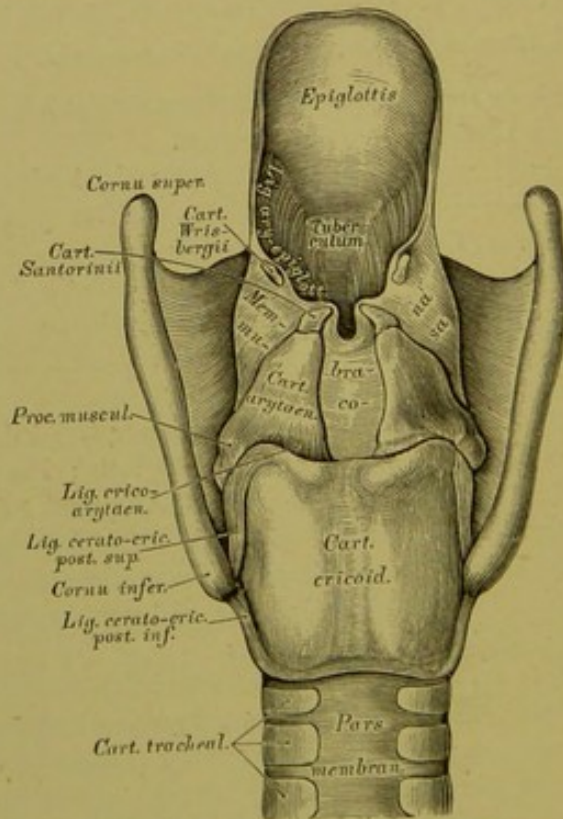
a) *M. thyreo-arytaenoideus*. Urspr.: Innenfläche des Schildknorpels, verläuft quer mit dem wahren Stimmbande zum *Processus vocalis* und zum Vorderrande des Giessbeckenknorpels. Verengerer der Stimmritze.

b) *M. thyreo-epiglotticus* und *M. ary-epiglotticus*, zwischen den Blättern des *Lig. ary-epiglotticum* vom Schildknorpel und Giessbeckenknorpel zum Kehledeckel ziehend.

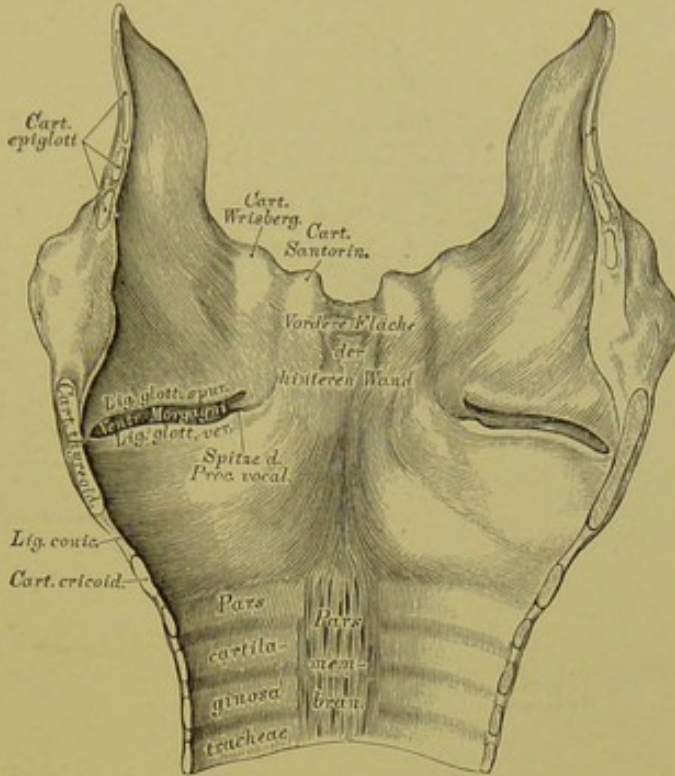




381. Kehlkopf von hinten gesehen, nach Entfernung der Schleimhaut, mit den Muskeln.

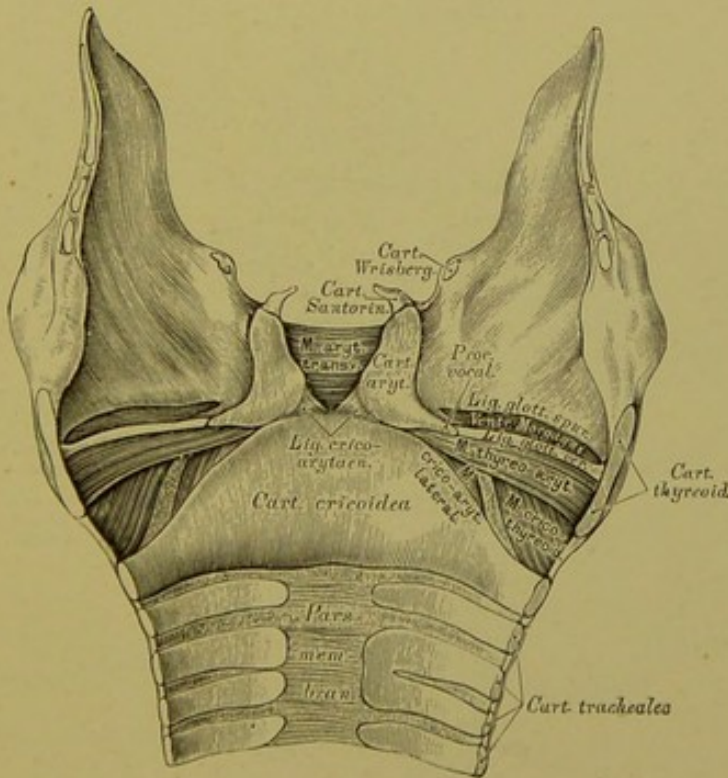


382. Kehlkopf von hinten gesehen, nach Entfernung der Muskeln, mit den Knorpeln und Bändern.



383. Das Kehlkopffinnere von vorne gesehen.

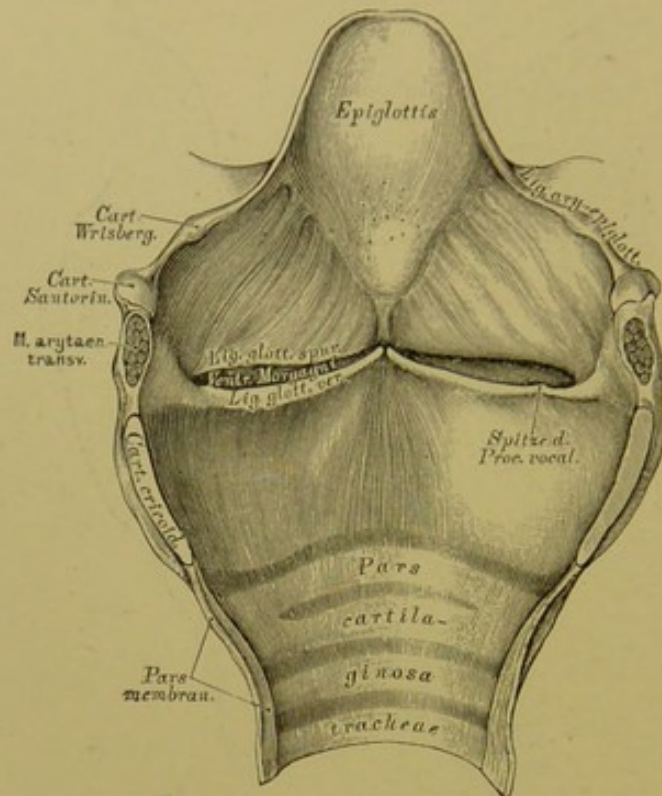
Die vordere Wand in der Mittellinie durchgeschnitten und beide Seitentheile auseinander gelegt.



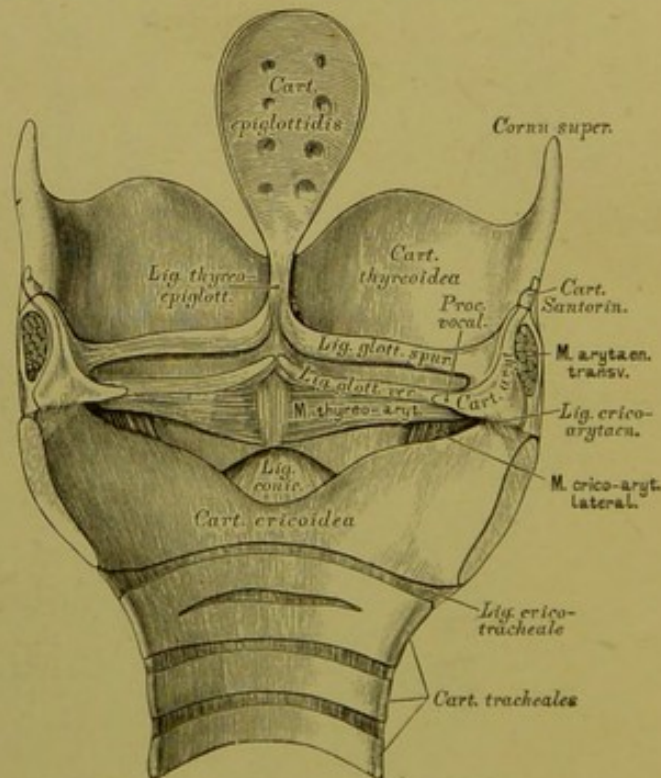
384. Das Kehlkopffinnere von vorne gesehen,

nach Entfernung der Schleimhaut.





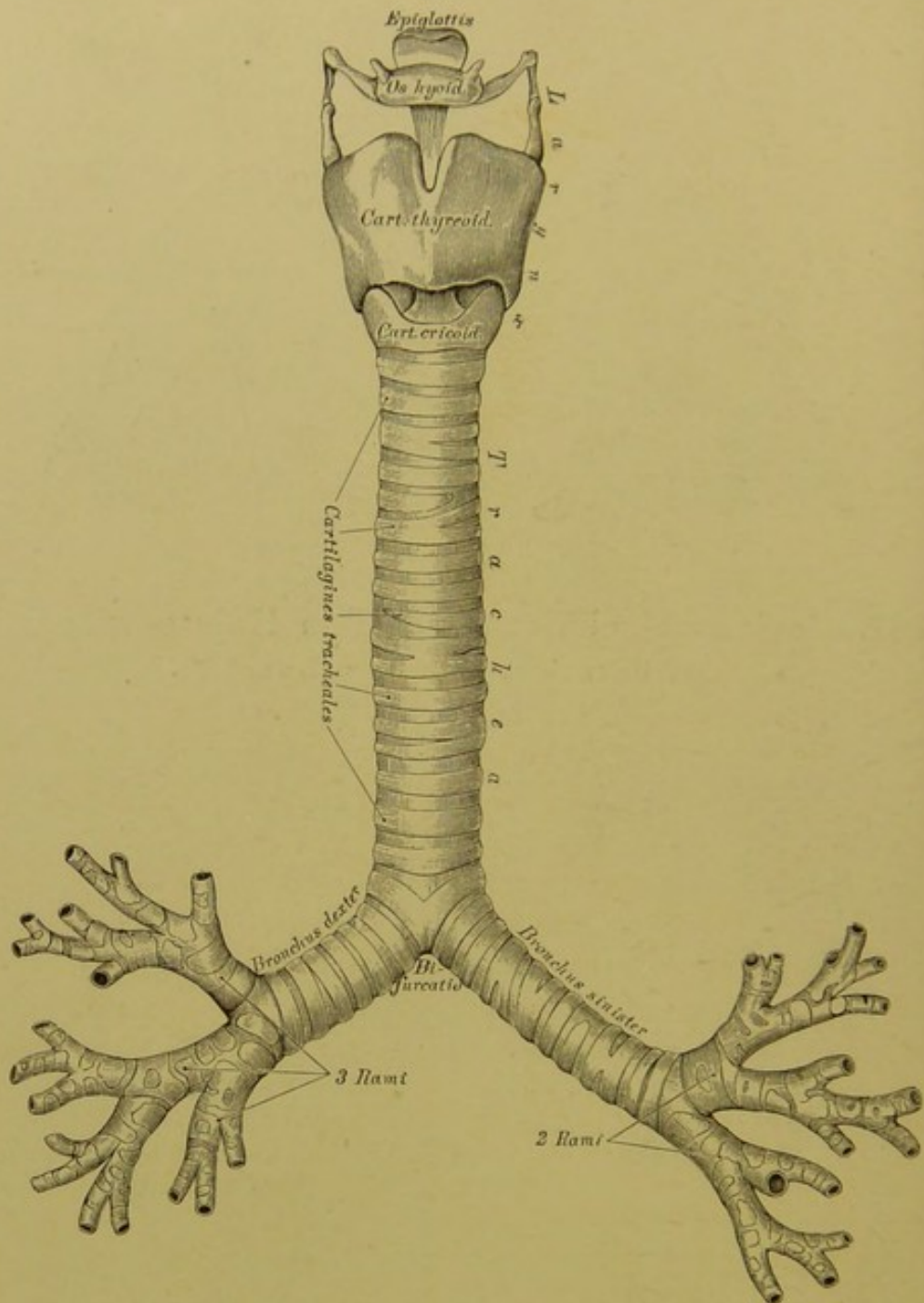
**385.** Das Kehlkopffinnere von hinten gesehen.  
Die hintere Wand in der Mittellinie durchgeschnitten und beide Seitentheile auseinander gelegt.



**386.** Das Kehlkopffinnere von hinten gesehen,  
nach theilweiser Entfernung der Schleimhaut.

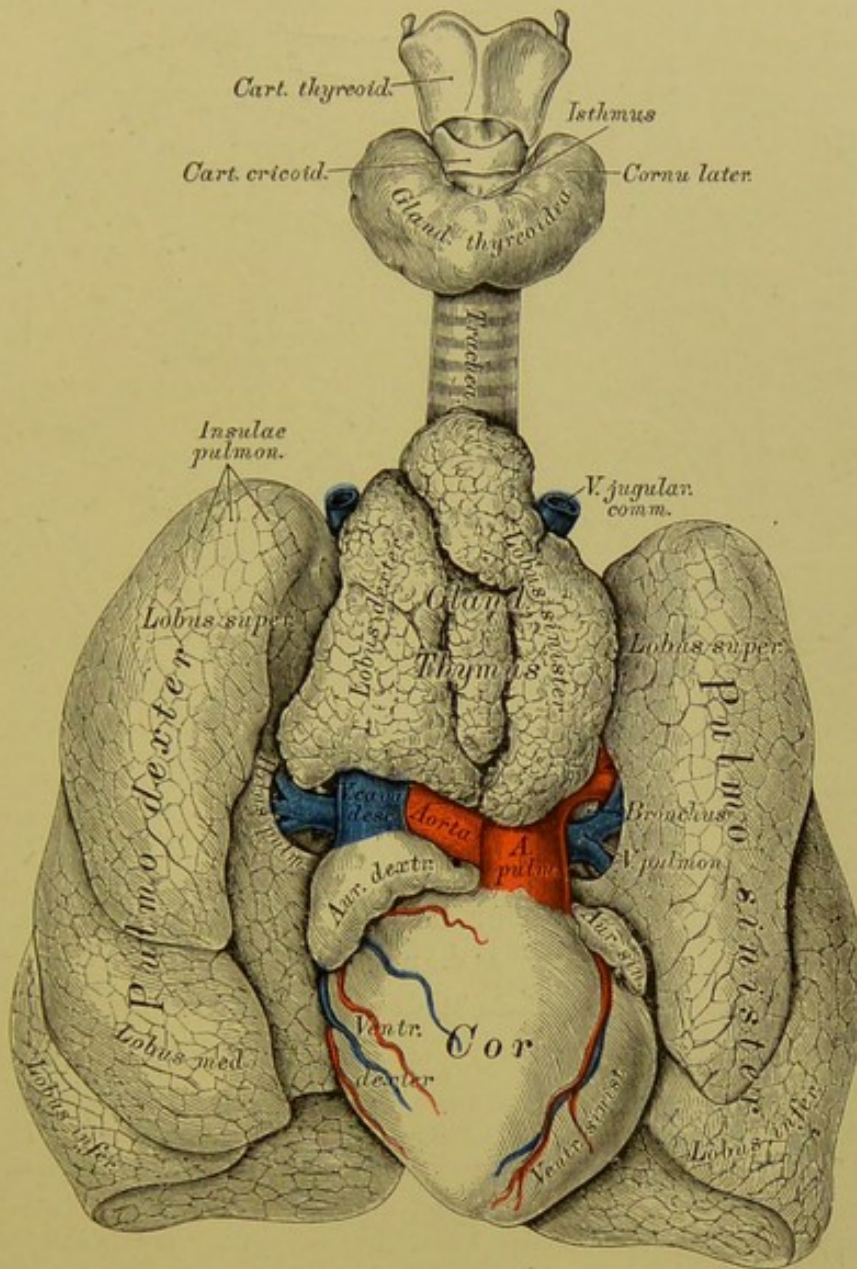






### 389. Die Luftröhre, *Trachea*.

Die Luftröhre beginnt in der Höhe des V. Halswirbels und reicht bis zum III. Brustwirbel, wo sie sich in die zwei *Bronchi* spaltet; in ihrer vorderen und ihren Seitenwänden liegen 16—20 halbmondförmige, von einander durch Bänder getrennte Knorpel, *Cartilagines tracheales*; ihre hintere Wand ist häutig, reichlich mit queren Lagen glatter Muskelfasern versehen. Der *Bronchus dexter* steht mehr horizontal, ist kürzer und weiter als der *Bronchus sinister*; der erstere besitzt 6—8, der letztere 9—12 Knorpel, ähnlich denen der Luftröhre. Die Bronchien verzweigen sich entsprechend den Lungenlappen, der rechte in drei, der linke in zwei Aeste, diese wieder in kleinere Aeste und so fort bis zu den feinsten Endbläschen des Lungenparenchyms.

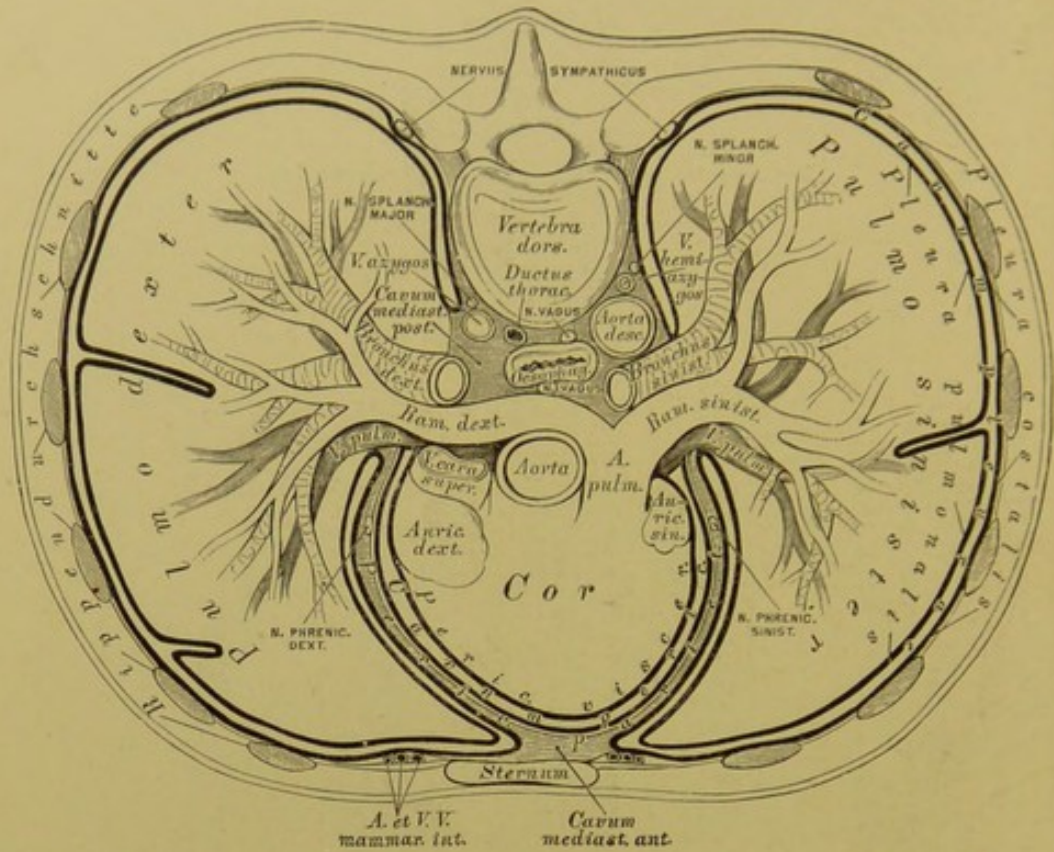


### 390. Die Brusteingeweide eines Kindes.

Ansicht von vorne. Natürliche Grösse. (Die Thymusdrüse etwas aufwärts geschoben; die Lungen seitwärts umgelegt.)

Die Lungen, *Pulmones*, liegen beiderseits im Brustraume, mit ihrer concaven Basis am Zwerchfell ruhend und mit ihren concaven Innenflächen das Herz umfassend, während die convexen Aussenflächen dicht an der Brustwand anliegen. Die rechte Lunge ist breiter, niedriger und in drei Lappen, *Lobi pulmonum*, getheilt; die linke schmaler, länger und in zwei Lappen getheilt. Der untere Rand ist halbkreisförmig, der vordere Rand zugespitzt, der hintere stumpf. An der Innenfläche befindet sich eine Furche, *Hilus s. Porta pulmonis*; hier treten in die Lunge ein: der *Bronchus* und die *Art. pulmonalis*, und treten aus der Lunge aus: die zwei *Venae pulmonales*. Diese aus- und eintretenden Gebilde stellen zusammen die Lungenwurzel dar, *Radix s. Pedunculus pulmonis*.





### 391. Schema der Lage der Brusteingeweide und des Verlaufes der Pleura.

Idealer Horizontalschnitt durch den Thorax.

Die Oberfläche der Lunge zeigt eckige Felder, *Insulae pulmonales*, entsprechend den Blasen jener Läppchen, aus welchen die Lunge zusammengesetzt ist — *Lobuli pulmonales*. Zu jedem *Lobulus* geht ein Endästchen des *Bronchus* als *Canalis aërifer*, welcher sich trichterförmig zum *Infundibulum* erweitert und um welchen herum die Lungenbläschen, *Cellulae pulmonum*, pyramidenförmig gruppiert sind. Die Lungenbläschen sind von dem Capillarnetz umgeben, welches zwischen *Art.* und *Vena pulmonalis* eingeschaltet ist; die *Art.* führt venöses Blut zu, die *Vena* arterielles ab.

Mit den Brusteingeweiden stehen in rein anatomischer Beziehung:

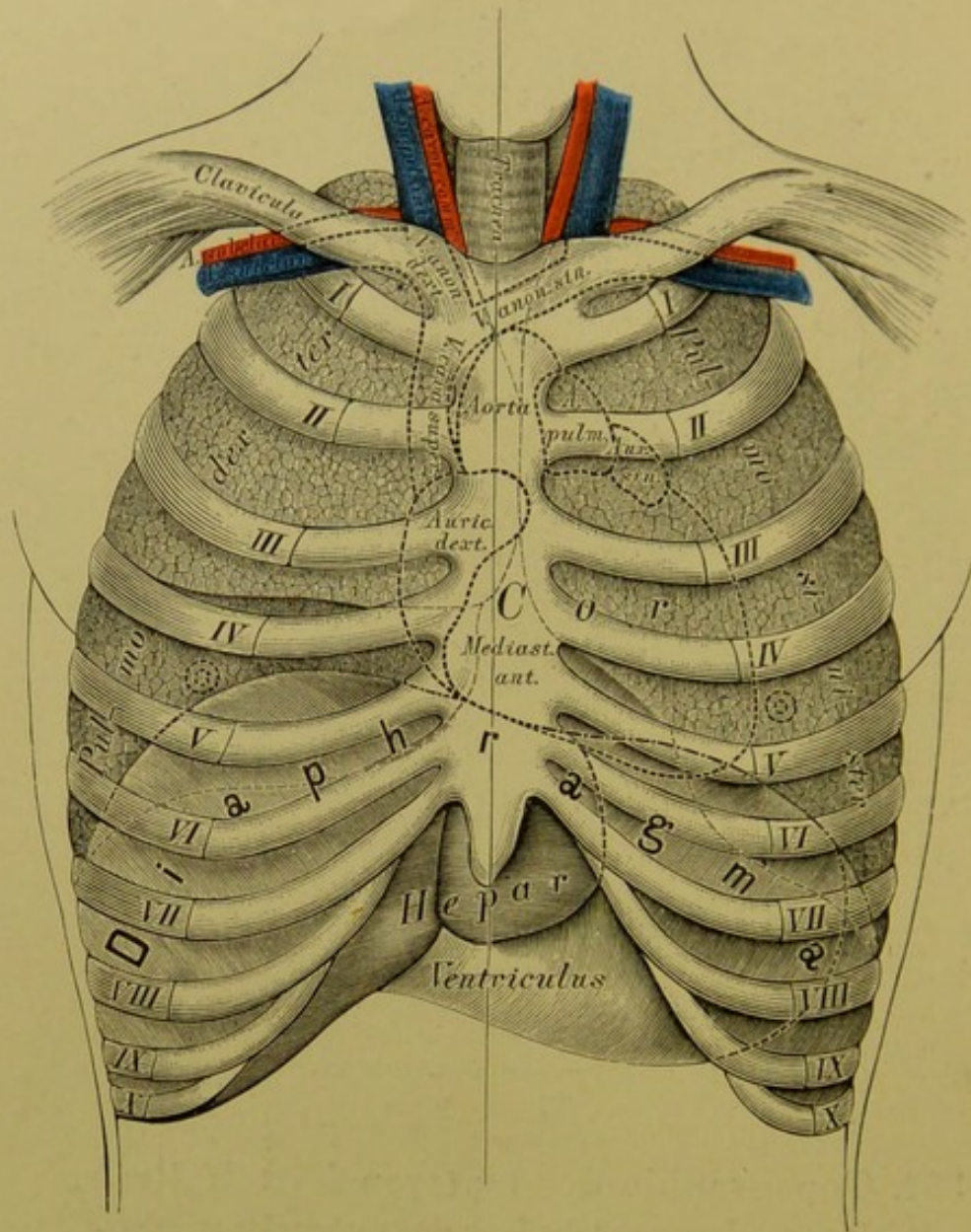
Die Schilddrüse, *Glandula thyreoidea*; sie liegt am Anfange der Luftröhre und ist mit einem mittleren, schmalen Theile, *Isthmus*, und zwei Seitenlappen, *Cornua lateralia*, versehen; häufig steigt vom *Isthmus* ein unpaarer Lappen als *Cornu medium* empor. Die Drüsensubstanz besteht aus runden Bläschen, die allseitig geschlossen sind.

Die Thymusdrüse ist nur im Embryo und bis zum zweiten Lebensjahre vollständig entwickelt; von da an schrumpft sie zusammen bis auf geringe Reste. Sie liegt in der oberen Brustapertur und ist aus zwei Seitenlappen zusammengesetzt, die sich am unteren Rande in zwei seitliche Hörner verlängern. Sie ist analog den Lymphdrüsen gebaut.









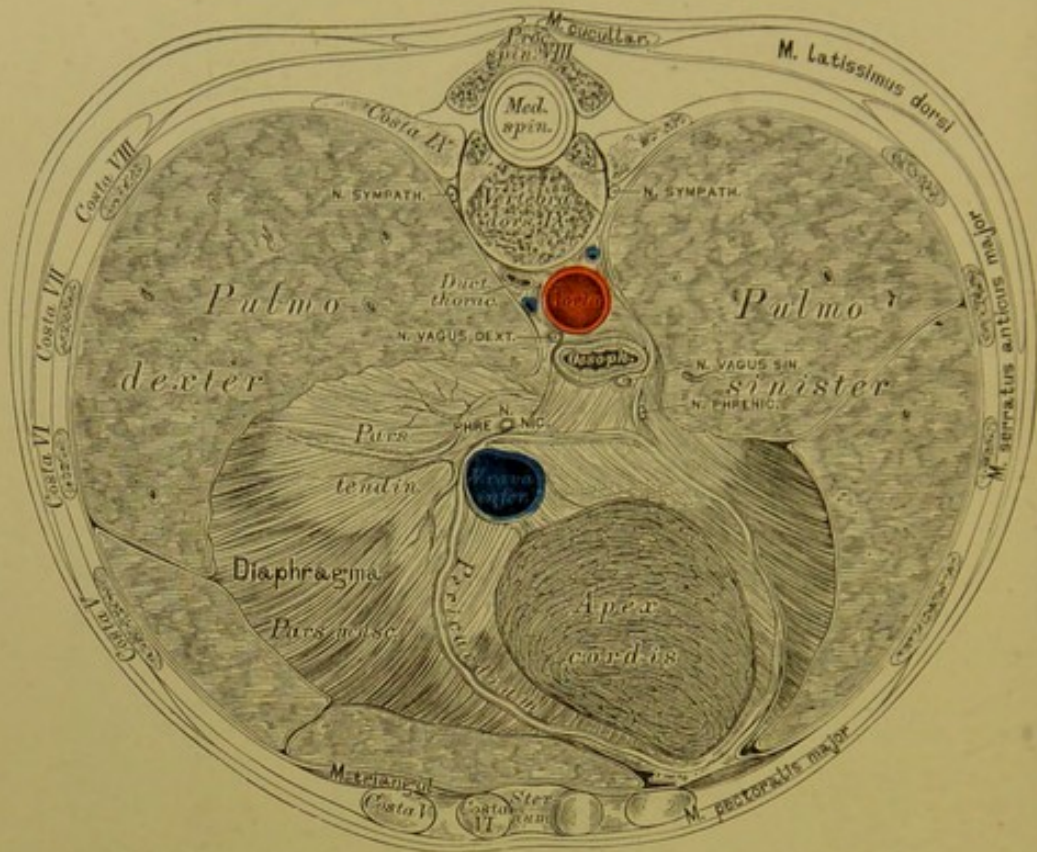
### 393. Topographie der Brusteingeweide.

Ein *Cavum mediastini anterius* entsteht erst nach Entfernung der vorderen Thoraxwand an der Leiche; dasselbe weicht nach links vom *Sternum* ab, entsprechend der Lage des Herzens; seine Länge entspricht jener des Brustbeins. Das *Cavum mediastini posterius* ist so lang wie der Brusttheil der Wirbelsäule selbst; die in demselben enthaltenen Organe sind aus Fig. 392 ersichtlich. Hier ist die linke Lunge mit dem Herzen aus der Brusthöhle gehoben, nach rechts gelegt und die Seitenwand des hinteren Mittelfellraumes wegpräparirt. Der Aortenbogen reitet auf dem linken Bronchus; die Speiseröhre bildet eine Spirale um die Aorta; rechts von der *Aorta descendens* verläuft die *Vena azygos*, links von derselben die *Vena hemiazygos*. Zwischen *Vena azygos* und *Aorta* liegt der *Ductus thoracicus* (s. Fig. 391), welcher sich hinter der Speiseröhre nach links oben wendet, um am Vereinigungswinkel der *Vena subclav. sin.* mit der *Vena jugul. sin.* einzumünden.



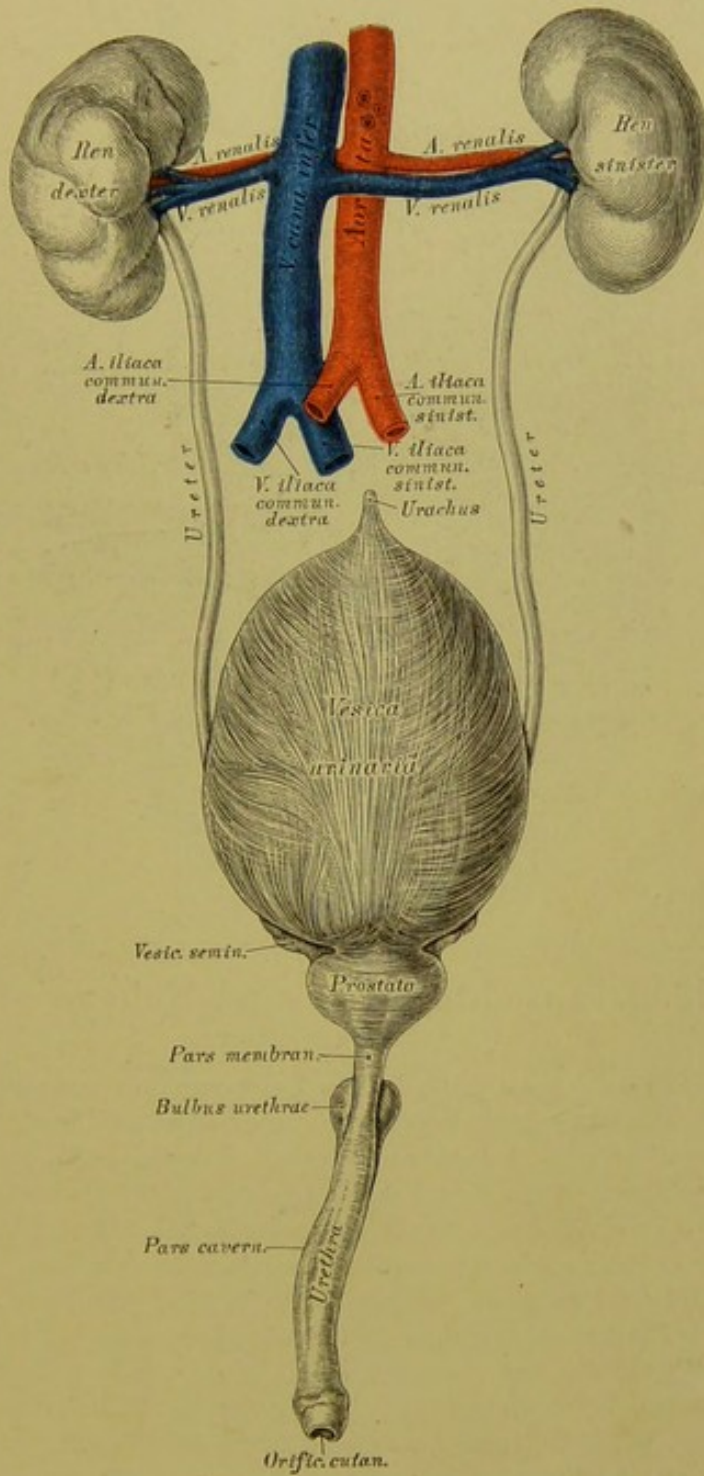






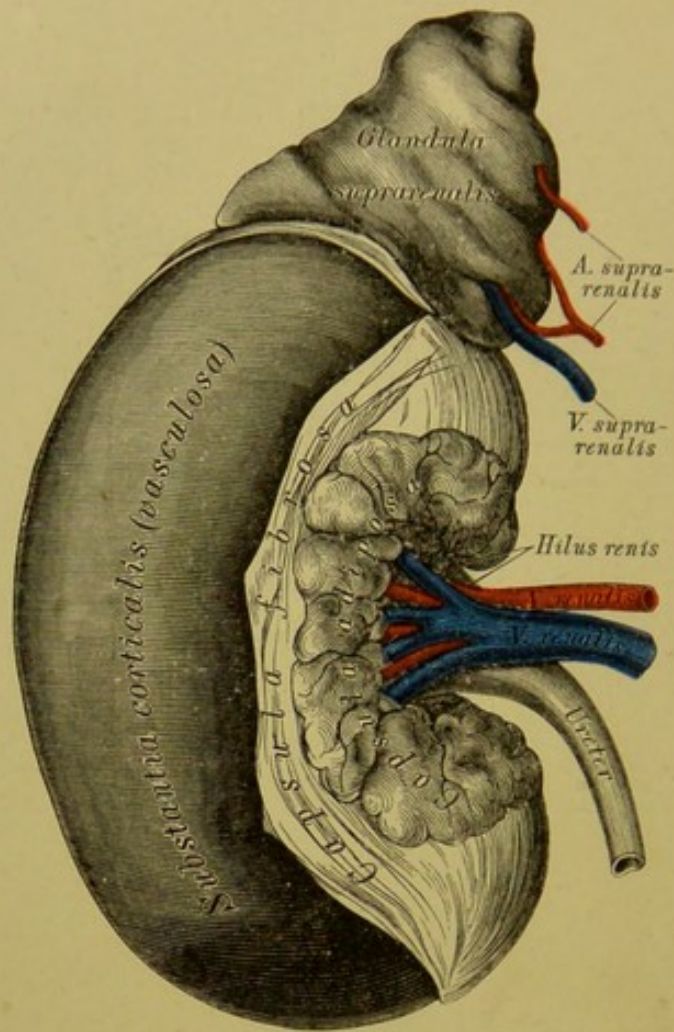
**396.** Horizontalschnitt durch den *Thorax*  
am unteren Ende des *Corpus Sterni*, dicht oberhalb der Kuppe des  
Zwerchfells.

Fig. 373, 394, 395 und 396 sind Zeichnungen nach Scheiben, die mittelst der Säge von der gefrorenen Leiche eines beiläufig einjährigen Kindes gewonnen wurden; die Zeichnungen sind in natürlicher Grösse entworfen. Von denselben gilt das über die Durchschnitte von gefrorenen Extremitäten Gesagte; die Bilder sind nämlich von der unteren Sägefläche angefertigt, erscheinen demnach, die Leiche aufrecht stehend gedacht, in der Vogelschau.



397. Die Harnwerkzeuge eines Kindes  
in natürlicher Grösse.



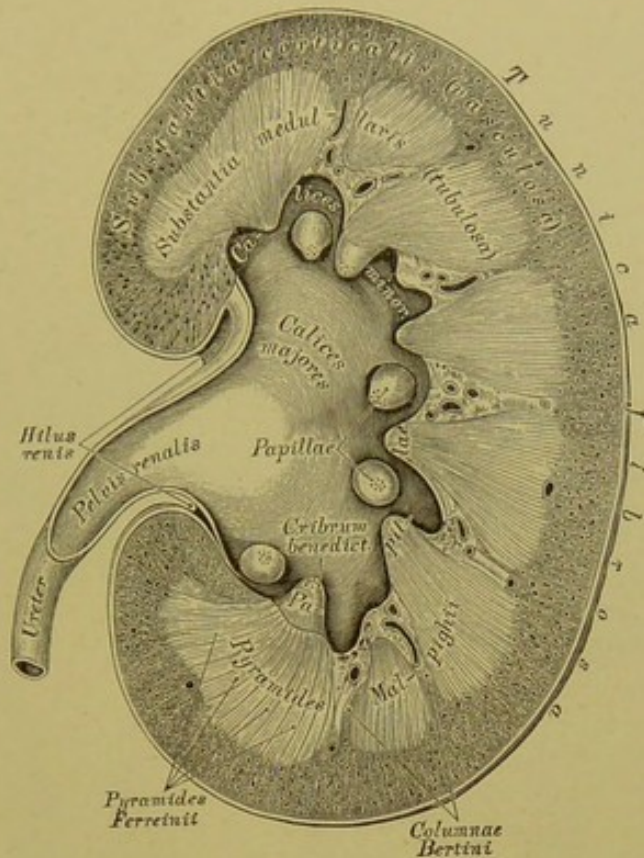


### 398. Die rechte Niere und Nebenniere.

$\frac{2}{3}$  natürlicher Grösse.

Die Nieren, *Renes*, sind in der Lendengegend befindliche bohnenförmige Drüsen, die an ihrer Vorderfläche vom Bauchfell bedeckt sind, mit ihrer hinteren Fläche auf den *Musculi quadrato-lumborum* aufliegen. Die rechte, etwas tiefer gelagerte Niere grenzt nach vorne an das *Colon ascendens*, die linke an das *Colon descendens*. Am inneren concaven Rande befindet sich ein Einschnitt, *Hilus s. Porta renis*, für den Ein- und Austritt der Nierengefäße. Die Umhüllung bildet fettreiches Bindegewebe, *Capsula adiposa*, hierauf eine dicht an der Nierenoberfläche liegende, leicht abziehbare fibröse Hülle, *Capsula fibrosa*. Die Oberfläche der Niere ist beim Erwachsenen vollkommen glatt, beim Neugeborenen hingegen gelappt, die sogenannten *Lobuli renum s. Reniculi* bildend (s. Fig. 397). Am Längsdurchschnitte der Niere sieht man dreieckige, graue Felder, welche die *Substantia tubulosa* (früher *Substantia medullaris*) bilden, und um diese herum eine braunrothe Masse, die *Substantia vasculosa s. glomerulosa* (früher *Substantia corticalis*); erstere stellen die *Pyramides Malpighii*, 10—15 an der Zahl, dar, deren gegen den *Hilus* gekehrte zapfenförmige Spitzen *Nierenwärtchen*, *Papillae renales*, genannt werden. Die Fortsätze der Corticalsubstanz zwischen einzelnen Pyramiden heissen *Columnae Bertini*.



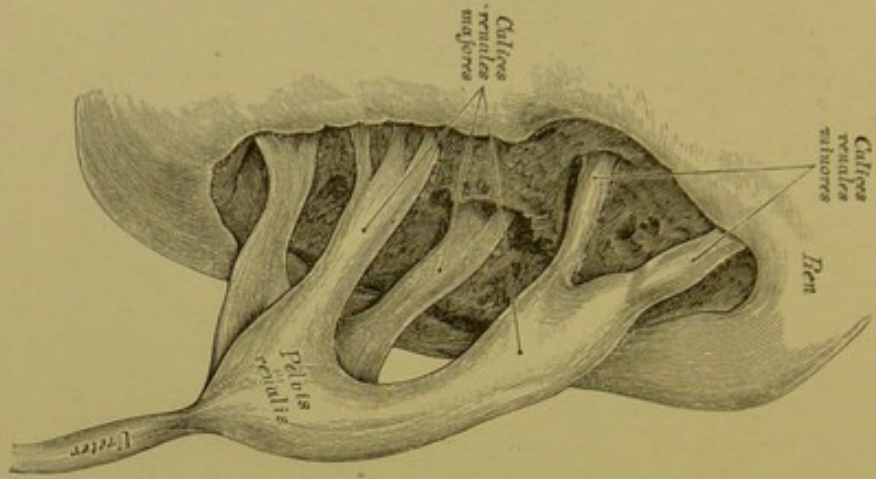


### 399. Längsschnitt durch die Niere.

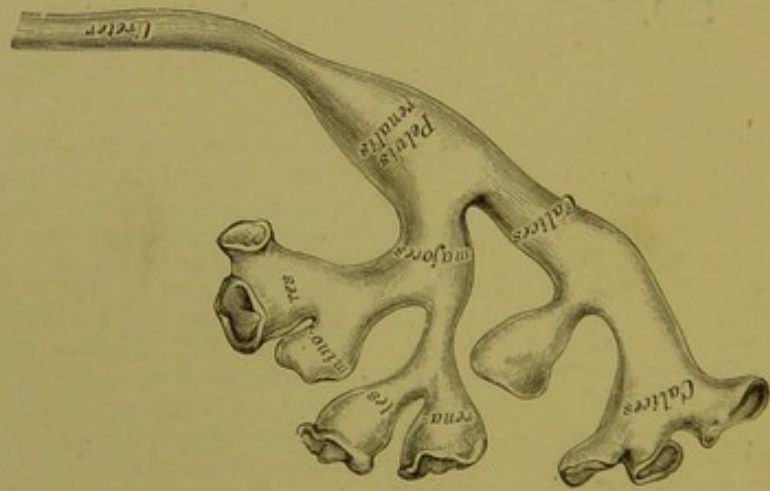
Die *Art. renalis* verläuft vom *Hilus* aus zwischen den Pyramiden gegen die Oberfläche, unzählige, nicht mit einander anastomosirende Aeste abgebend; diese Aeste knäueln sich auf, indem sie die von einer Kapsel umhüllten *Glomeruli renales* bilden. Im Knäuel ist die Arterie mehrfach gespalten, aus dem *Glomerulus* tritt sie einfach hervor und zerfällt jetzt erst in Capillaren, aus denen die Venen hervorgehen. Die Harnkanälchen, *Tubuli uriniferi*, beginnen an der Kapsel des *Glomerulus* gegenüber jener Stelle, an welcher die Arterie ein- und austritt; sie laufen anfangs geschlängelt (*Tubuli contorti I. ordinis*), gelangen dann in die Pyramiden, biegen hier schlingenförmig um als *Ansa Henlei*, um in die Corticalsubstanz zurückzulaufen, hier abermals Schlängelungen zu bilden (*Tubuli contorti II. ordinis*) und sich zu grösseren Stämmchen zu vereinigen. Diese Stämmchen, die *Tubuli recti s. Belliniani*, gehen in die Pyramiden, sammeln sich hier gabelförmig in Röhren, die etwa je 40 an der Zahl an der Papille mit feinen Oeffnungen, das *Cribrum benedictum*, münden; die Theilbündel einer jeden Röhre bilden die *Pyramides Ferreinii*, diese zusammen erzeugen eine *Pyramis Malpighii* (s. Fig. 402). Die Gefässschlingen in den Pyramiden gehen aus den Capillaren der *Substantia corticalis* hervor.

Die *Papillae renales* werden von den häutigen Nierenkelchen, *Calices renales minores*, umfasst, diese vereinigen sich (je 2—3) zu den *Calices renales majores*, diese wieder zum Nierenbecken, *Pelvis renalis*, welches im *Hilus* hinter der *Art.* und *Vena renalis* liegt und in den Harnleiter, *Ureter*, übergeht, welcher den Harn in die Blase leitet.

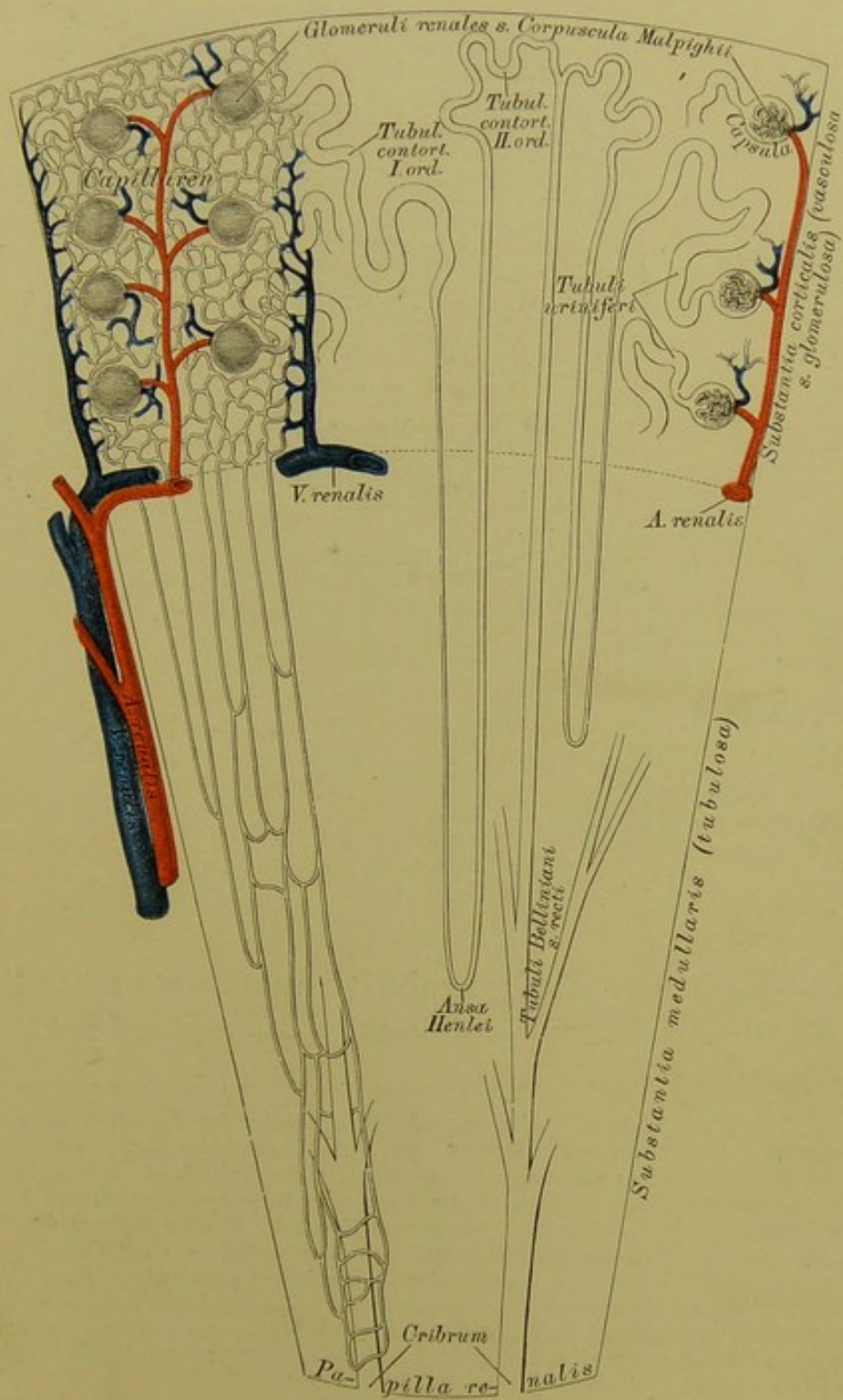




**400.** Nierenbecken und Kelche aus der Nierensubstanz herauspräparirt.

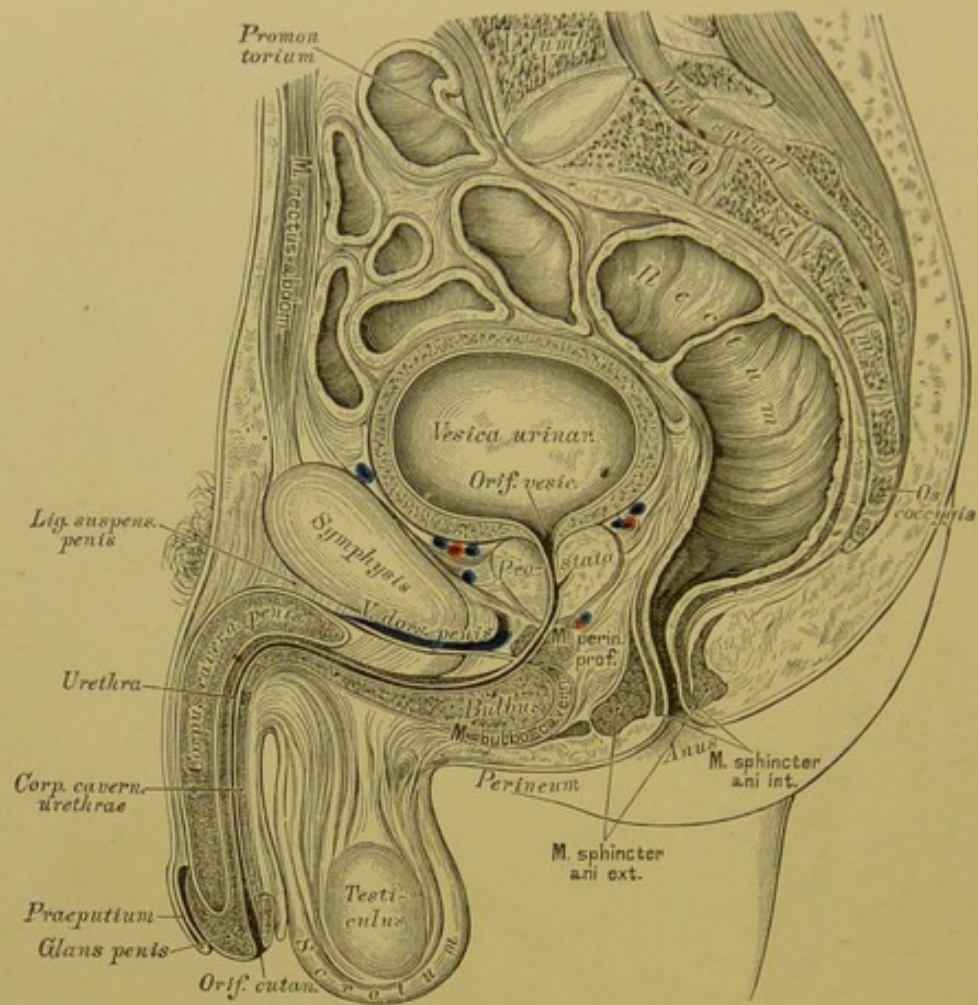


**401.** Wachsabguss des Ureters, des Nierenbeckens und der Nierenkelche.



402. Schema des Baues der Niere.

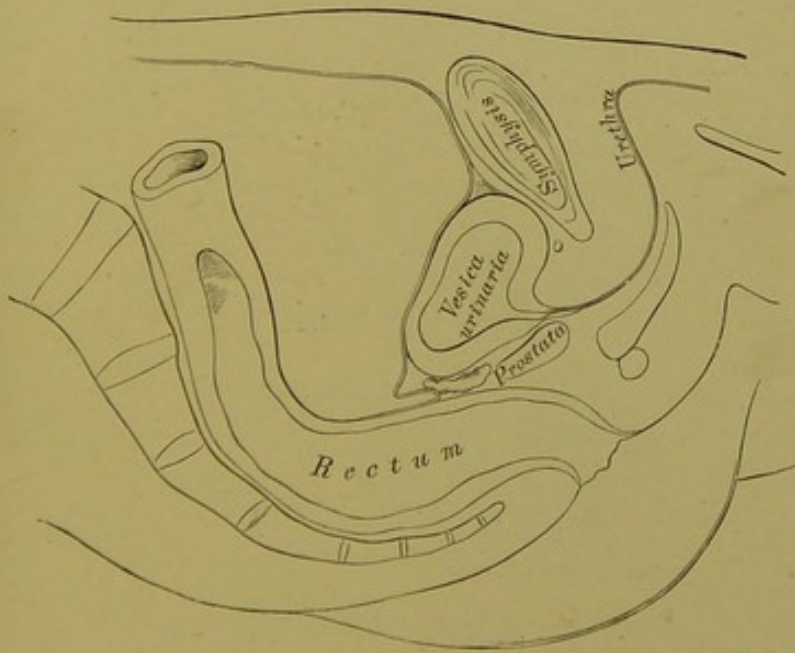




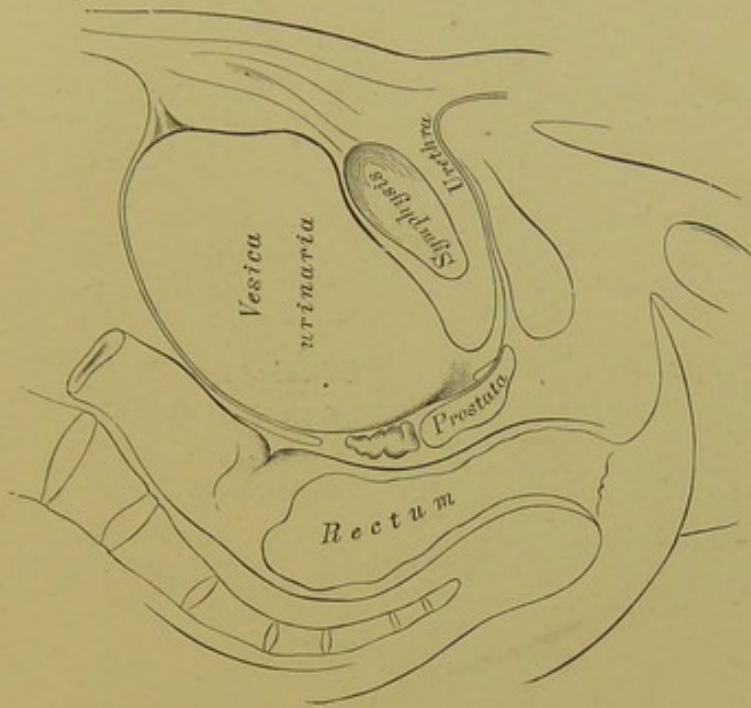
**403.** Sagittaler Medianschnitt durch das männliche Becken. Von der gefrorenen Leiche eines etwa zwanzigjährigen Mannes.

Die Harnblase, *Vesica urinaria*, ist ein hinter der *Symphysis ossium pubis* liegender Behälter von ovaler Gestalt, der nach hinten beim Manne an den Mastdarm, beim Weibe an die Gebärmutter grenzt. Sein Scheitel, *Vertex*, ist durch das *Ligamentum vesico-umbilicale medium* mit dem Nabel verbunden; der Körper erweitert sich nach hinten und unten zum Grund, *Fundus vesicae*; die Seitenwände hängen durch die *Ligamenta vesico-umbilicalia lateralia* mit dem Nabel zusammen. — Die Harnblase besitzt folgende Schichten; Bauchfell am Scheitel, an der hinteren Wand und den Seitenwänden; Muskel aus Längs- und Quersfasern (*Detrusor urinae*) und aus Ringfasern (*Sphincter vesicae*) bestehend; submucöses Bindegewebe, und endlich die mit mehrschichtigem Epithel bekleidete Schleimhaut.

Die Ureteren münden, in schiefer Richtung convergirend die Blasenwand durchdringend, am Blasengrunde in die Blase mittelst spaltförmiger Oeffnungen, deren Vereinigungslinie mit dem Anfange der Harnröhre das *Trigonum Lieutaudii* bildet; die Spitze dieses Dreieckes heisst *Uvula vesicae* (s. Fig. 406); demselben entsprechend ist das Muskellager der Blase stärker entwickelt.

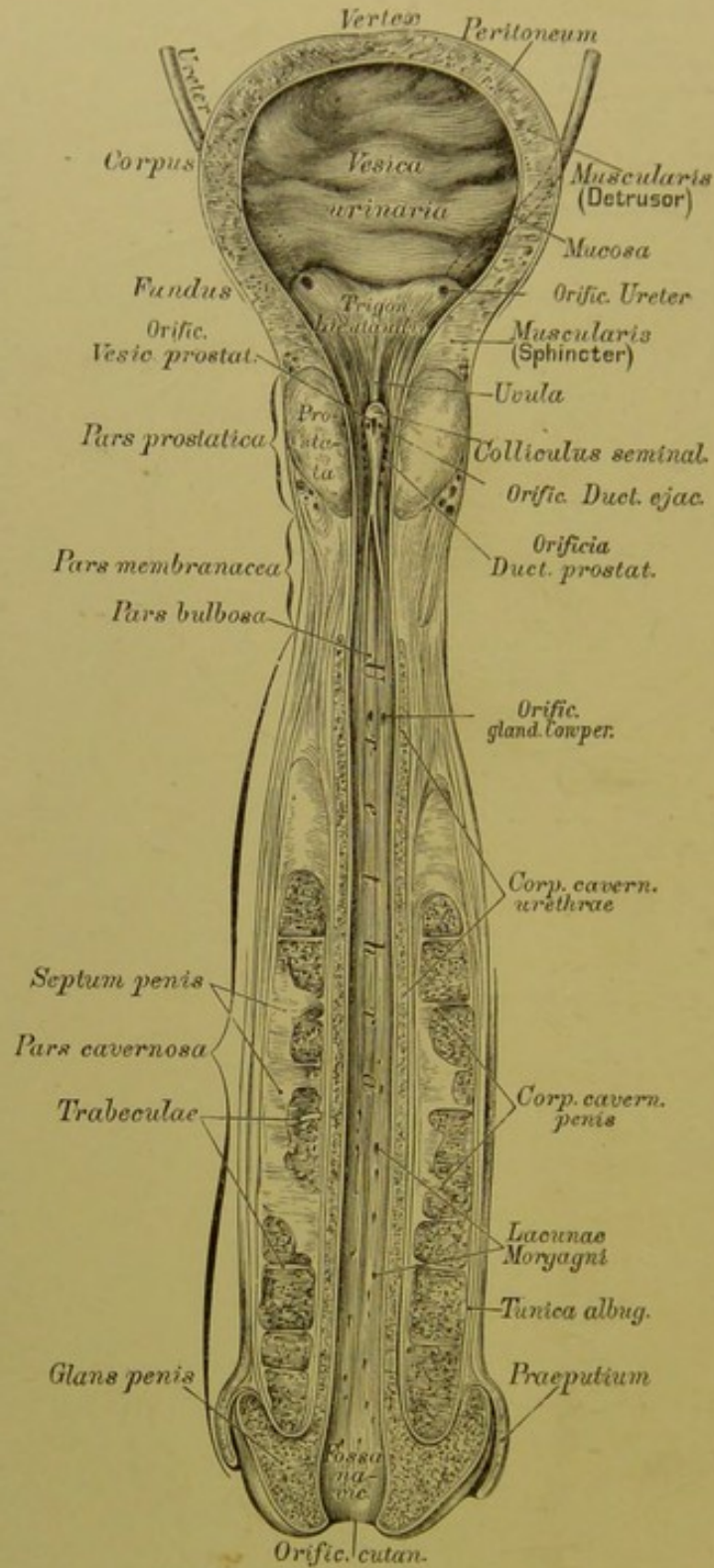


**404.** Sagittaler Medianschnitt durch das Becken eines jungen Mannes, bei contrahirter Harnblase.  
Nach C. Langer.

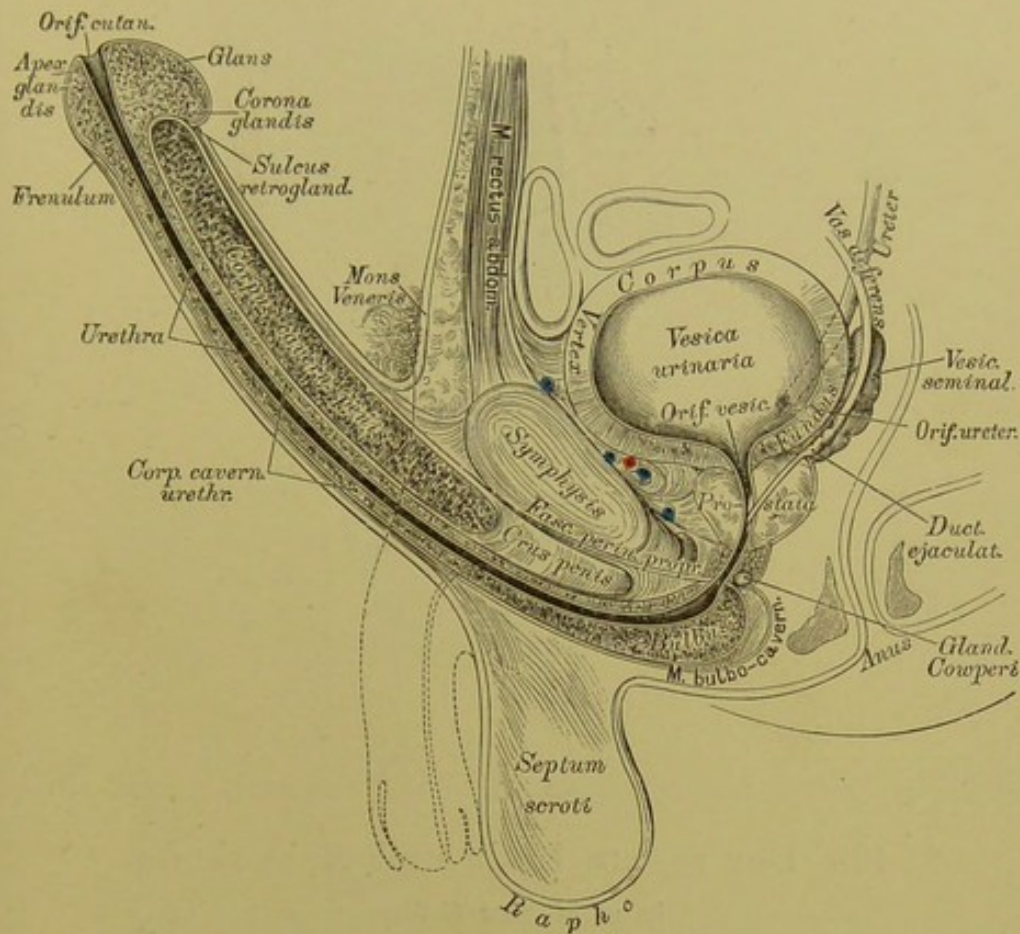


**405.** Sagittaler Medianschnitt durch das Becken eines jungen Mannes, bei ausgedehnter Harnblase.  
Nach C. Langer.





406. Die Harnblase und Harnröhre des Mannes,  
von vorne eröffnet. In  $\frac{1}{2}$  natürlicher Grösse.



**407.** Sagittaler Medianschnitt durch das männliche Becken bei erigirtem Penis. (Construirt aus Fig. 403.)

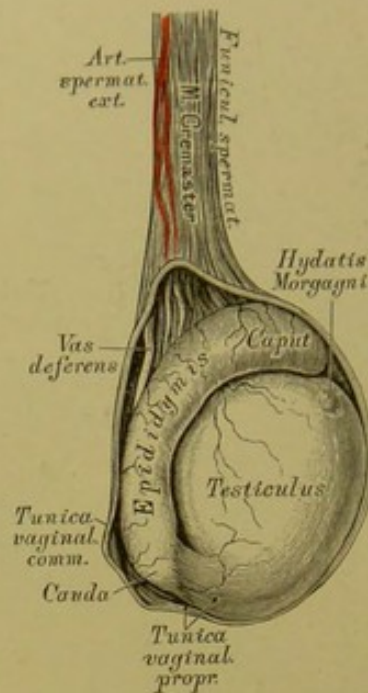
Die männliche Harnröhre, *Urethra*, 18–22 Ctm. lang, beginnt am *Orificium vesicale* und endet am *Orificium cutaneum*; sie hat bei erigirtem Penis einen bogenförmigen, bei erschlafftem Penis einen S-förmigen Verlauf. Sie wird eingetheilt in die *Pars prostatica*, in die *Pars membranacea* (*Isthmus*) und die *Pars cavernosa*. In der von der Vorsteherdrüse umgebenen *Pars prostatica* bildet die Schleimhaut den Schnepfenkopf, *Colliculus seminalis* s. *Caput gallinaginis*, an welchem die *Vesicula prostatica*, neben dieser die beiden *Ductus ejaculatorii* münden; seitlich vom *Colliculus* münden die Ausführungsgänge der *Prostata*.

Die *Pars membranacea* ist der engste Theil der Harnröhre, welcher weder von der *Prostata*, noch vom *Corpus cavernosum* umgeben ist.

Die *Pars cavernosa* wird rundherum vom *Corpus cavernosum urethrae* eingehüllt, welches in der unteren Furche der Schwellkörper des Gliedes liegt; der Beginn des *Corpus cavernosum urethrae* am Gliedschaft bildet eine Verdickung, den *Bulbus urethrae*, deshalb heisst der vom Bulbus umschlossene Theil der Harnröhre, welcher flach ausgebuchtet ist,

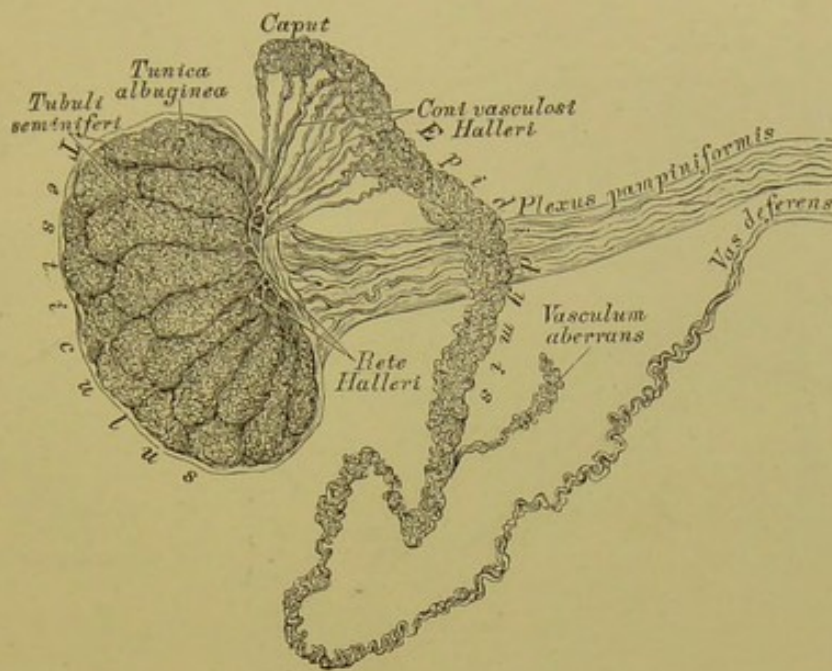
*Pars bulbosa*; hier münden die Ausführungsgänge der *Glandulae Cowperi*. Die Schleimhaut der *Pars cavernosa* ist in Längsfalten gelegt, zwischen welchen die krankhaften *Lacunae Morgagni* Vertiefungen bilden. An der Eichel erweitert sich die Harnröhre zur schiff förmigen Grube, *Fossa navicularis*.





#### 408. Der rechte Hode und Nebenhode in natürlicher Grösse.

Die beiden Hoden, *Testiculi*, sind die im Hodensacke liegenden, Samen bereitenden Drüsen. Jeder Hode hat eine eiförmige Gestalt und ist mit seinem oberen Ende etwas nach vorne und aussen, mit seinem unteren Ende etwas nach hinten und innen geneigt. Das Hodenparenchym wird von der fibrösen *Tunica albuginea s. propria* bekleidet, deren das Parenchym durchsetzende bindegewebige Scheidewände Fächer für die einzelnen Drüsenläppchen bilden; ein am hinteren Rande des Hodens liegender keilförmiger Fortsatz der *Tunica albuginea*, von welchem reichlich Scheidewände abgehen, heisst *Mediastinum testis s. Corpus Highmori*. Jedes Drüsenläppchen ist ein von 2—5 Samenkanälchen, *Tubuli seminiferi*, gebildetes Convolut; die aus den Läppchen kommenden Samenkanäle dringen durch das *Corpus Highmori*, anastomosiren unter einander zum *Rete Halleri*, und aus diesem gehen 12—19 stärkere Röhren hervor, die, nachdem sie die *Tunica albuginea* durchbrochen, in den Kopf des Nebenhodens gelangen und neuerdings verschlungene Convolute, Läppchen, bilden.

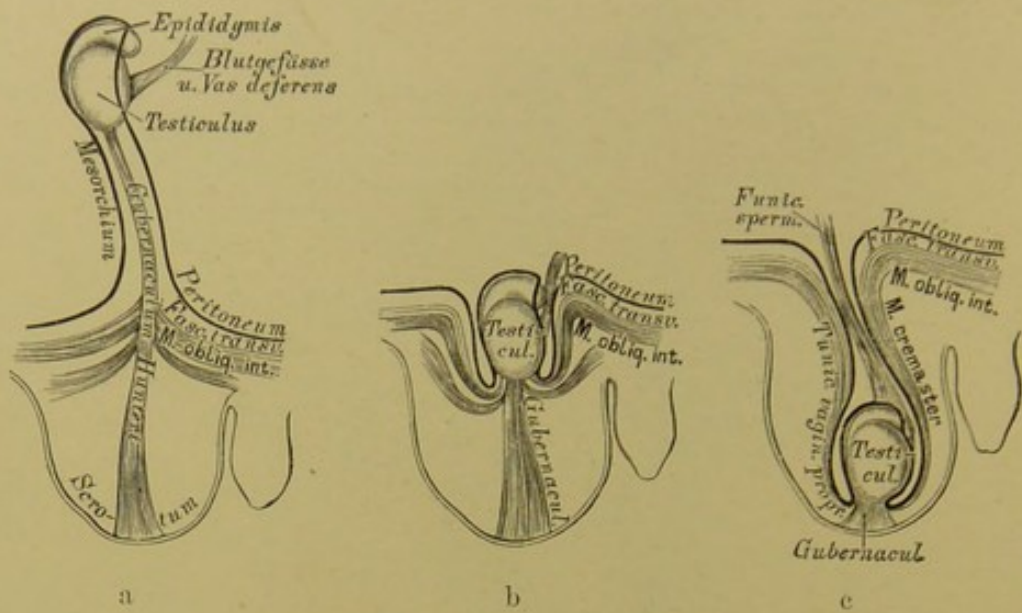


#### 409. Hode und Nebenhode, mit Quecksilber injicirt.

Der Nebenhode, *Epididymis*, liegt am hinteren Rande des Hodens; er zeigt ein oberes, verdicktes Ende, den Kopf, und den unteren, verschmälerten Schweif, welcher sich in den Samenleiter, *Vas deferens*, fortsetzt. Die Läppchen, welche am Kopfe des Nebenhodens durch Aufwicklung der aus dem Hoden gekommenen Samenkanälchen entstehen, sind von pyramidaler Gestalt und heissen *Coni vasculosi Halleri*. Durch Vereinigung der *Coni* entsteht schliesslich ein einfaches Samengefäss, welches mit vielfachen Windungen den Körper des Nebenhodens herstellt. Das einfache Samengefäss wird am Schweife des Nebenhodens allmählig dicker, seine Windungen werden einfacher und nun erst entsteht der vom Schweife des Nebenhodens geradlinig emporsteigende Samenleiter, *Vas deferens*, welcher im Samenstrange zum Leistenkanal verläuft, durch diesen in die Bauchhöhle und zur hinteren Wand der Harnblase gelangt, um am Blasengrunde nach Vereinigung mit dem Samenbläschen am *Colliculus seminalis* zu münden.

Am oberen Ende des Hodens oder am Kopfe des Nebenhodens findet man fast constant ein nicht gestieltes Bläschen, weniger constant am Kopfe des Nebenhodens ein gestieltes Bläschen; Gebilde, die als *Hydatid Morgagni* bezeichnet werden (s. Fig. 408). Der gewundene Samenkanal des Nebenhodens besitzt sehr oft ein gleichfalls gewundenes *Vasculum aberrans Halleri*.

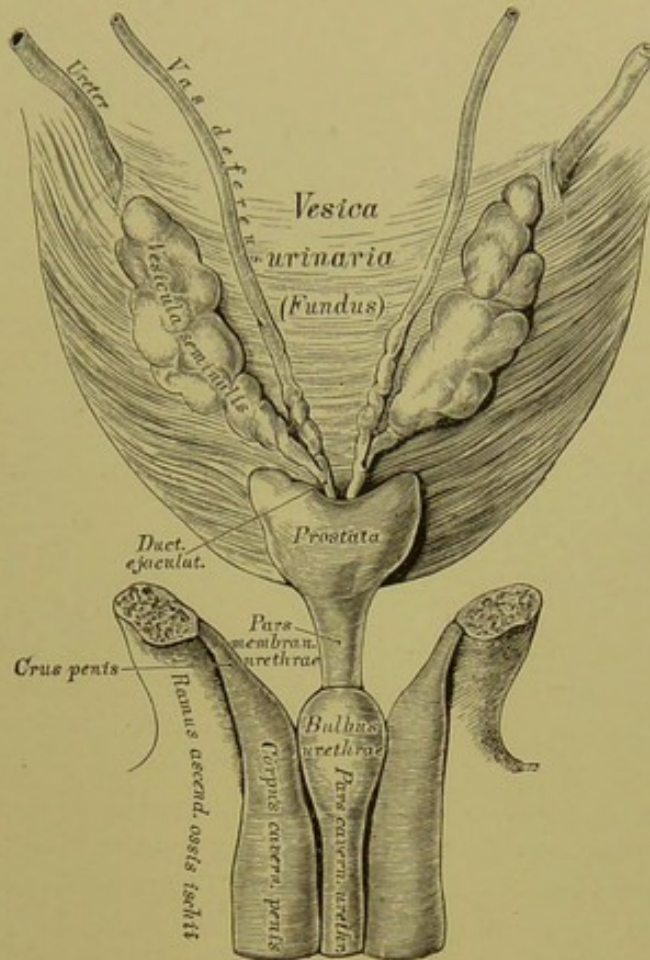




410. a. b. c. Schematische Darstellung des *Descensus testiculi*.

Der Hode entwickelt sich im Embryo in der Bauchhöhle und ist mit Ausnahme seiner hinteren Wand, wo das *Vas deferens* und die Blutgefäße ein- und austreten, vom Bauchfell bedeckt; diese Einstülpung des Bauchfells, welche bis zur Bauchöffnung des Leistenkanals herabreicht, heisst *Mesorchium*. Im *Mesorchium* zieht vom Hoden zum Grunde des Hodensackes ein in seiner unteren Hälfte in drei Schenkel gespaltenen, daselbst muskulöser Strang, das Leitband des Hodens, *Gubernaculum Hunteri*. Durch Verkürzung dieses Stranges wird der Hode allmählig durch den Leistenkanal hindurch in den Hodensack geleitet und das am Hoden fixirte Bauchfell mit herabgezogen und eingestülpt. Die Einstülpung heisst *Processus vaginalis peritonci*; die Blutgefäße und das *Vas deferens* sind in dieselbe nicht einbezogen. Die Höhle des *Processus vaginalis* verschliesst sich nach der Geburt vom Leistenkanal gegen den Hoden zu und es bleibt von demselben nur ein dünner Bindegewebsstrang übrig, die *Ligula*; am Hoden und einem Theile des Nebenhodens bleibt die Höhle erhalten, und die seröse Haut, welche den Hoden bedeckt und denselben einhüllt, also eine Duplicatur darstellt, bildet die *Tunica vaginalis propria testis*.

Der Samenstrang, *Funiculus spermaticus*, ist das den Hoden tragende Bündel von Gefässen und Nerven, welches, wie auch der Hode, von der bindegewebigen *Tunica vaginalis communis* umhüllt wird; sie ist eine Fortsetzung der *Fascia transversa abdominis* und heisst auch *Fascia infundibuliformis*; auf ihrer äusseren Fläche liegen die Bündel des Hebemuskels des Hodens, *Cremaster*.



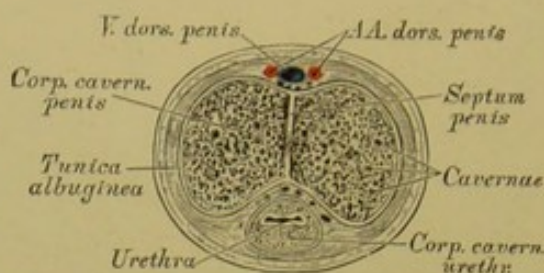
**411.** Der Blasengrund und der obere Theil der Harnröhre, in der Ansicht von hinten. Nach einem trockenen Präparate in natürlicher Grösse.

Der häutige Beutel, in welchem Hode und Samenstrang liegen, heisst Hodensack, *Scrotum*; derselbe wird durch die mediane äussere *Raphe* in zwei Hälften getheilt, desgleichen die Höhle des *Scrotum* durch das *Septum scroti*. Unter der Haut des Hodensackes liegt die Fleischhaut, *Tunica dartos*, aus glatten Muskelfasern gebildet und als Fortsetzung der *Fascia superficialis abdominis et perinei* geltend.

Die Samenbläschen, *Vesiculae seminales*, sind längliche, gebuchtete Schläuche am Blasengrunde hinter der *Prostata*, mit einem oberen stumpfen und einem unteren zugespitzten Ende, welches letzteres in die *Vasa deferentia* einmündet, um gemeinsam mit diesen die Ausspritzungskanäle, *Ductus ejaculatorii*, zu bilden. Die *Ductus ejaculatorii* laufen zwischen *Prostata* und hinterer Wand der *Pars prostatica urethrae* nach vorne und unten und münden in das Lumen der Harnröhre am *Colliculus seminalis*.

Die Vorsteherdrüse, *Prostata*, hat die Form einer Kastanie und umfasst den Anfang der Harnröhre so, dass der grössere Theil der Drüse hinter die Harnröhre zu liegen kommt. Die hintere Fläche der *Prostata* ist durch zwei seichte Furchen in drei Lappen getheilt.





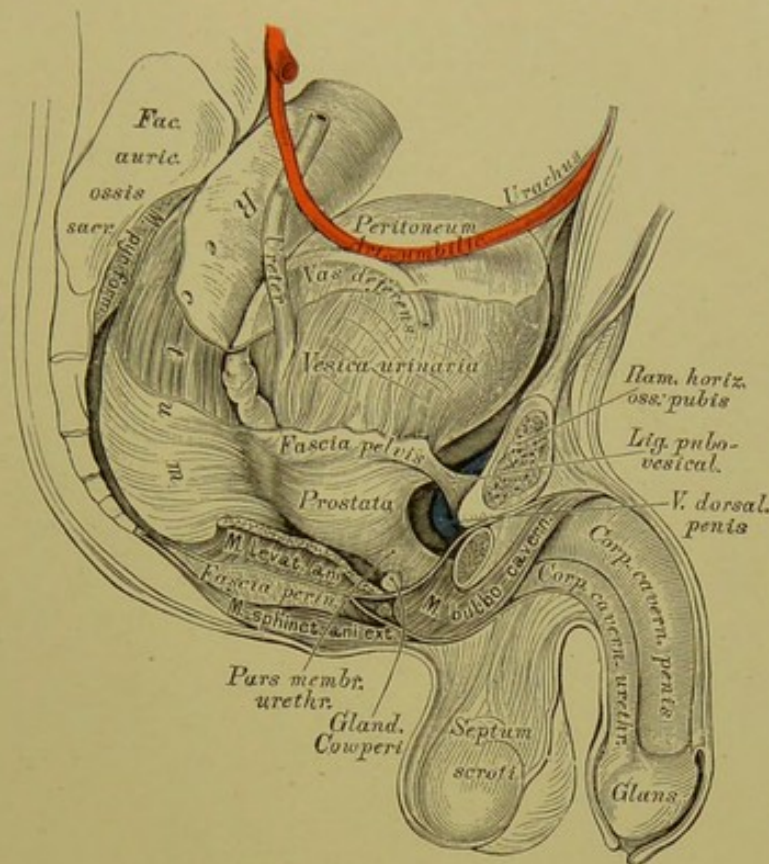
#### 412. Querschnitt durch den Schaft des männlichen Gliedes.

Das Parenchym der *Prostata* ist reich an glatten Muskelfasern, welche dasselbe in Läppchen theilen, die mit Drüsen von acinösem Bau versehen sind; die Ausführungsgänge der Drüsen münden zu beiden Seiten des *Colliculus seminalis*.

Die Cowper'schen Drüsen (s. Fig. 413) sind erbsengross, von acinösem Bau, liegen hinter dem *Bulbus urethrae* an der unteren Wand der *Pars membranacea urethrae*, eingehüllt in die Fasern des *M. transversus perinei profundus*. Ihre Ausführungsgänge verlaufen in der Wand der Harnröhre nach vorne, um in diese einzumünden (s. Fig. 406).

Das männliche Glied, *Penis*, ist mit drei Schwellkörpern, *Corpora cavernosa*, versehen, von welchen zwei paarig sind und die Steifung des Gliedes vermitteln, während der dritte, unpaare, der Harnröhre angehört.

Die *Corpora cavernosa penis* sind walzenförmige, erectile Körper, die als *Crura penis* an den aufsteigenden Sitzbeinrüsten entspringen, den *Bulbus urethrae* zwischen sich fassen und vor der Schamfuge sich zu dem durch ein *Septum* abgetheilten Gliedschaft vereinigen. In der oberen seichten Rinne der vereinigten Schwellkörper verlaufen die einfache *Vena dorsalis* und die zwei *Arteriae dorsales penis*; in der unteren tiefen Rinne liegt wie in einem Falze das die Harnröhre umhüllende *Corpus cavernosum urethrae*. Jeder Schwellkörper ist in die fibröse *Tunica albuginea* eingeschlossen; diese erzeugt auch das an mehreren Stellen durchbrochene *Septum penis*, und von ihr gehen die Bälkchen, *Trabeculae*, aus, welche die vielfach mit einander communicirenden Bluträume, *Cavernae*, begrenzen. Die Räume stellen das mit der zuführenden, nahe am *Septum* verlaufenden *Art. profunda penis* und den abführenden Venen in Verbindung stehende Schwellnetz des männlichen Gliedes dar. Die cavernösen Räume werden sowohl durch Capillaren, wie auch durch direct einmündende grössere Zweigchen der zuführenden Arterie gespeist; ihre strotzende Füllung mit Blut bedingt die *Erection* des männlichen Gliedes.

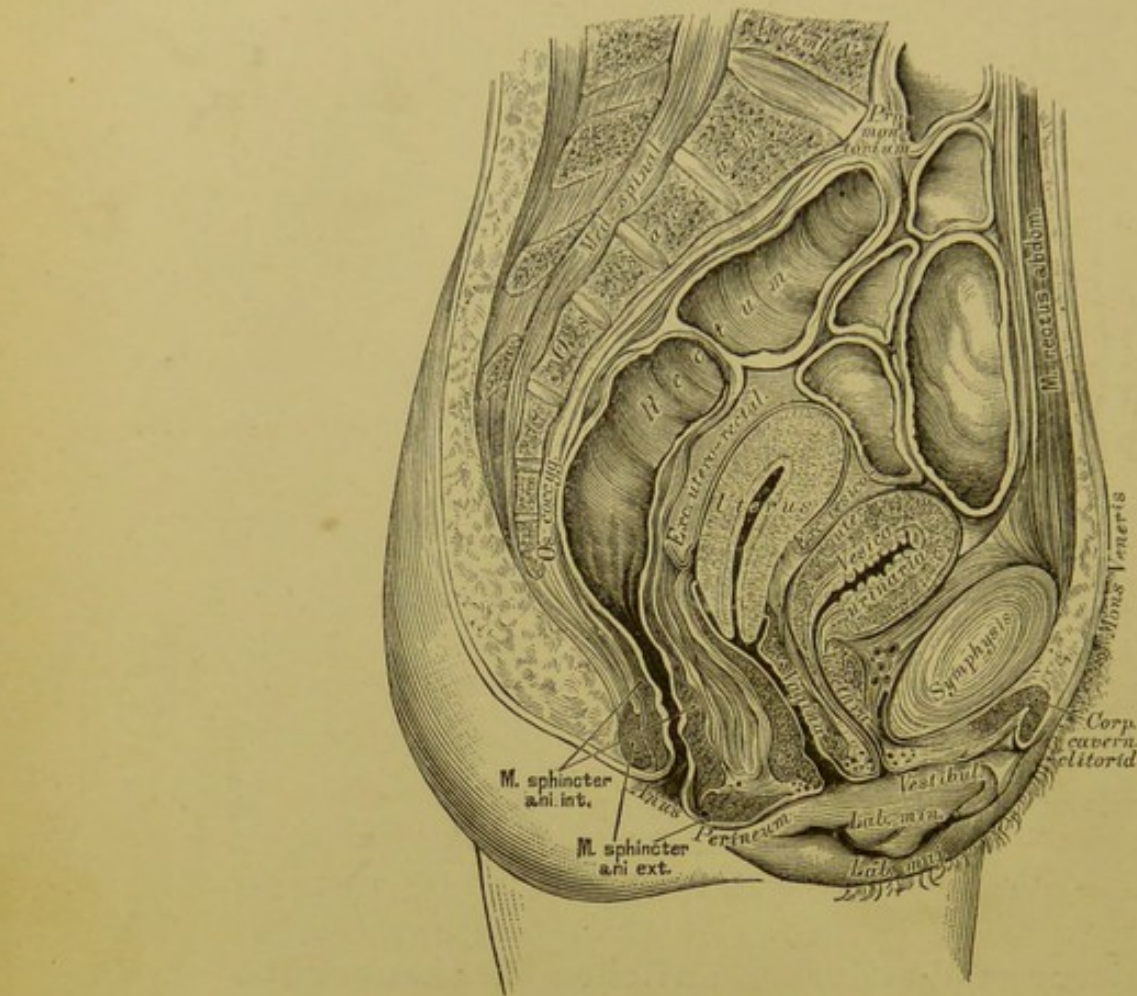


**413.** Seitenansicht der männlichen Beckenorgane eines Neugeborenen. In natürlicher Grösse.

Das *Corpus cavernosum urethrae* umschliesst röhrenförmig die Harnröhre; dasselbe bildet an seinem hinteren Ende eine Verdickung, den *Bulbus urethrae* (s. Fig. 411), und an seinem vorderen Ende die Eichel, *Glans penis*; letztere stellt eine Klappe dar, welche die vorderen, abgerundeten Enden der *Corpora cavernosa penis* umfasst. Der Schwellkörper der Harnröhre ist von zarterem Bau und mit kleineren Maschenräumen versehen als die beiden Schwellkörper des Gliedes.

Die kegelförmige Eichel ist an ihrer Spitze, *Apex glandis*, von der zwei-lippigen, spaltförmigen Harnröhrenmündung durchbrochen; ihre Basis bildet die wulstige *Corona glandis*, hinter dieser liegt eine Furche, der *Sulcus retro-glandularis*. Die Eichel ist von einer Hautduplicatur umgeben, der Vorhaut, *Praeputium*; der Ueberzug der *Glans* ist sehr zart und geht an der Harnröhrenmündung in die Schleimhaut der Harnröhre über. Die Vorhaut ist an die Eichel mittelst einer Längsfalte, dem Bändchen, *Frenulum praeputii*, fixirt. Die *Fascia superficialis* des Bauches umhüllt den Gliedschaft bis zur *Corona glandis* als *Fascia penis*; ihre Verstärkung am Rücken der Gliedwurzel bildet das *Ligamentum suspensorium penis*.



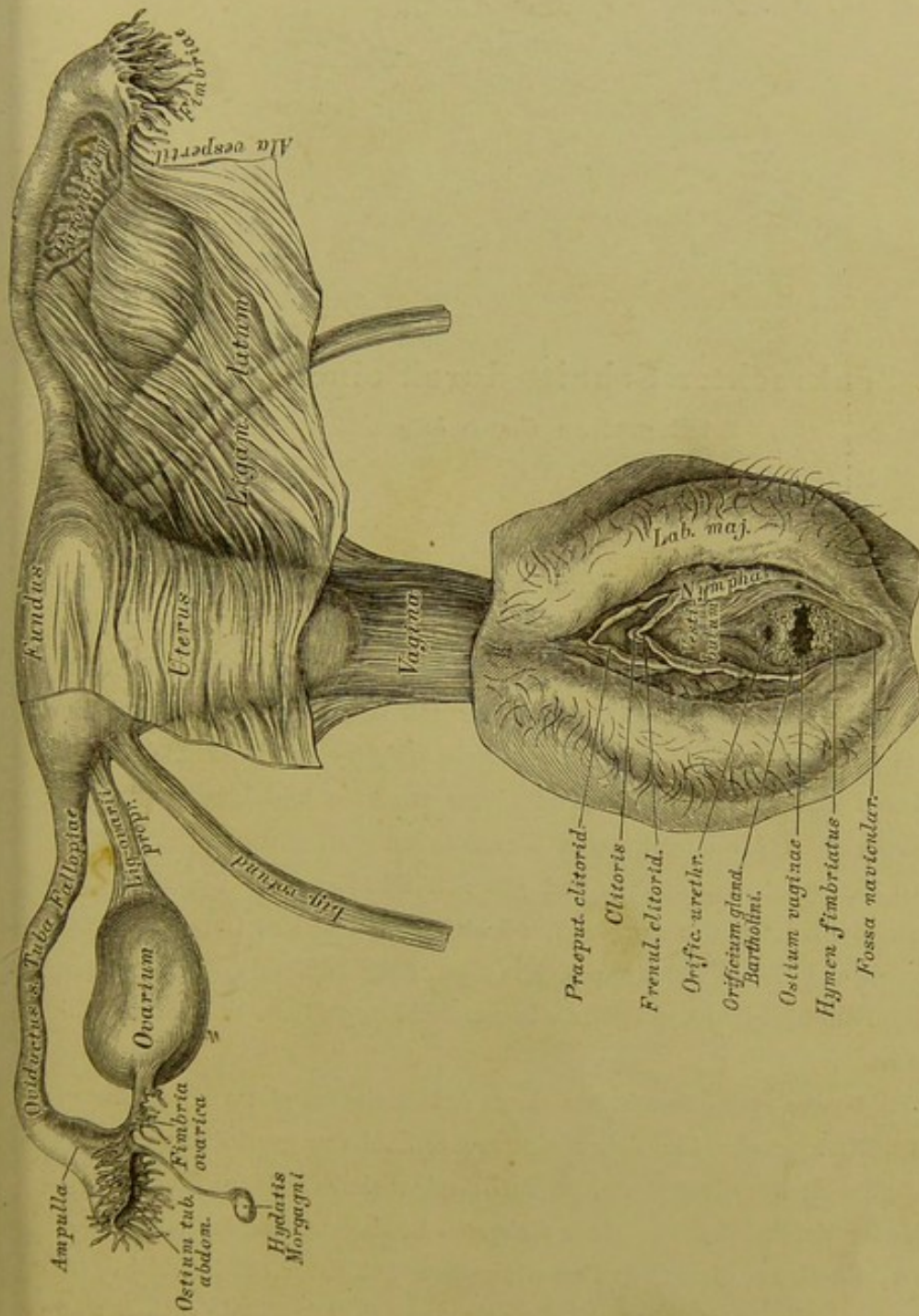


#### 414. Sagittaler Medianschnitt durch das weibliche Becken.

Von der gefrorenen Leiche einer etwa 25jährigen Person.  $\frac{1}{4}$  natürlicher Grösse.

Die Harnblase grenzt beim Weibe nach hinten an die Gebärmutter; sie ist seitlich mehr ausgedehnt und überhaupt geräumiger als beim Manne. Zwischen Harnblase (die in der obigen Figur in vollkommen leerem Zustande abgebildet ist) und Gebärmutter entsteht die vom Peritoneum gebildete *Excavatio vesico-uterina*, und zwischen Gebärmutter und Mastdarm die *Excavatio utero-rectalis*; in beiden Buchten war im abgebildeten Falle Serum enthalten.

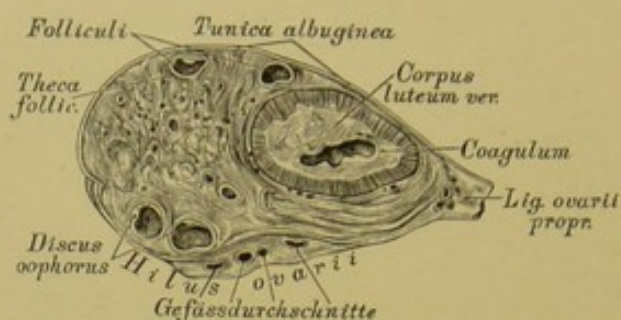
Die weibliche Harnröhre ist 4 Ctm. lang und noch mehr ausdehnbar als die männliche. Sie verläuft steil nach vorne und unten, ist mit der vorderen Wand der *Vagina* innig verbunden und mündet in der Schamspalte, oberhalb des Scheideneinganges, umgeben von einem Schleimhautwulst.



415. Jungfräuliche Geschlechtsorgane eines 14-jährigen Mädchens.

Ansicht von vorne in natürlicher Grösse.





**416.** Senkrechter Schnitt durch einen Eierstock  
mit grossem *Corpus luteum*.

Die Eierstöcke, *Ovaria*, liegen in der Ebene der oberen Beckenöffnung, in Ausbuchtungen der hinteren Wand des breiten Mutterbandes; sie sind von eiförmiger Gestalt, mit einem stumpfen, nach aussen gekehrten, und einem mässig zugespitzten, gegen die Gebärmutter sehenden Ende, welches letzteres an die Gebärmutter durch das *Ligamentum ovarii proprium* befestigt ist; mit einer oberen und unteren Fläche und einem vorderen und hinteren Rande. Die Oberfläche ist vor eingetretener Menstruation glatt und eben, nach wiederholten Menstruationen uneben und gekerbt. Das Bauchfell überzieht den Eierstock nicht ganz, der vordere Rand bleibt frei und hier treten die Blutgefässe aus und ein — *Hilus ovarii*. Die eigentliche Hülle bildet eine fibröse Haut, die *Tunica propria s. albuginea*, die von den Blutgefässen am *Hilus* durchbrochen ist.

Das *Stroma ovarii* besteht aus einem gefässreichen, glatte Muskelfasern führenden Bindegewebe, in welchem eine grosse Zahl von geschlossenen Bläschen ausgestreut ist; die grossen, reifen Bläschen sind die Graaf'schen Follikel. Jeder Follikel ist von einer dichteren Bindegewebshülle begrenzt — die *Theca folliculi*; auf diese folgt eine structurlose Schicht mit mehrschichtigem Pflasterepithel, die sogenannte *Membrana granulosa*. Die Höhle enthält eine hellgelbe Flüssigkeit, den *Liquor folliculi*. An einer Seite des Graaf'schen Follikels bilden die Epithelzellen eine Scheibe, den *Discus oophorus*, in dessen Mitte das Ei, *Ovulum*, eingeschlossen liegt.



#### 417. Schema eines Graaf'schen Follikels.

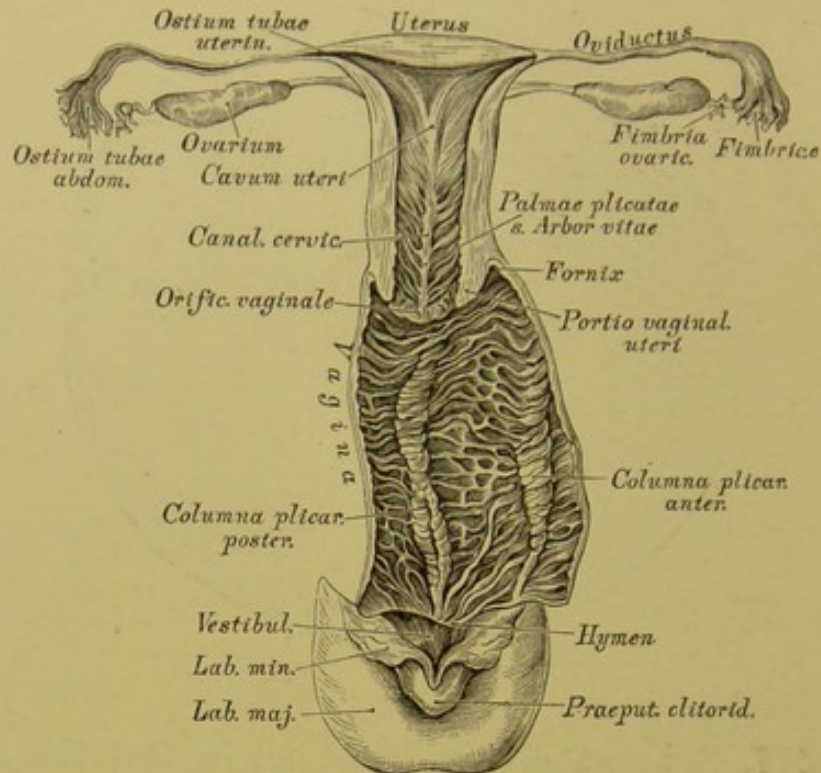
Das Ei, ein rundes, 0.2 Mm. im Durchmesser haltendes, mit freiem Auge gerade noch sichtbares Bläschen, besteht aus der Dotterhaut, *Zona pellucida*, dem Dotter, *Vitellus*, und dem Keimbläschen, *Vesicula germinativa*. Die *Zona pellucida* bildet eine durchsichtige Grenzschichte um den undurchsichtigen, aus Körnchen und Fetttropfchen zusammengesetzten, zähflüssigen Dotter; das Keimbläschen liegt excentrisch und besitzt einen klaren Inhalt mit einem opaken Fleck, dem Keimfleck, *Macula germinativa*.

Die grösseren Graaf'schen Follikel liegen gewöhnlich nahe der Oberfläche des Eierstockes, welche sie hügelig vorwölben. Zur Zeit der Menstruation berstet ein reifer Follikel, der *Liquor folliculi* und das Ei werden in die *Tuba* entleert; hierauf sinkt die Wand des geborstenen Follikels zusammen, die Höhle wird durch Blutextravasat erfüllt, welches schliesslich zu einer gelbröthlichen Narbe, dem *Corpus luteum*, zusammenschrumpft; die ehemalige, vernarbte Oeffnung im Follikel heisst *Cicatrix*. Mit der Zahl der Menstruationen nimmt auch die Zahl der Narben zu. Die nach der Menstruation bleibenden *Corpora lutea* heissen *spuria*, jene nach Austritt eines befruchteten Eies und nach Schwangerschaft bleibenden: *Corpora lutea vera*.

Der Nebeneierstock, *Parovarium s. Epoophoron*, besteht aus 15—20, an beiden Enden blind endigenden Kanälen, die vom *Hilus ovarii* zwischen die Blätter des breiten Mutterbandes, *Ala vesperilionis*, eindringen.


Das *Paroophoron* besteht aus mehreren schmalen Kanälchen, welche medial vom *Epoophoron* liegen.



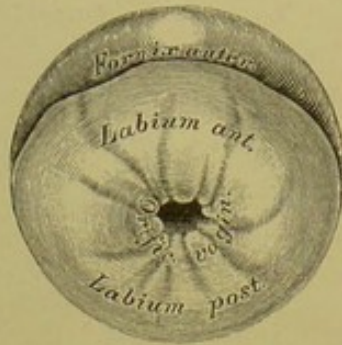


**418. Geschlechtsorgane eines neugeborenen Mädchens.** Die Gebärmutter in der hinteren Mittellinie, die Scheide in der linken Seitenlinie eröffnet. Natürliche Grösse.

Die Gebärmutter, *Uterus*, ist ein unpaares, muskulöses Organ, zwischen Blase und Mastdarm gelegen; von birnförmiger Gestalt, von vorne nach hinten etwas abgeplattet. Grund, *Fundus*, heisst das verdickte obere Ende; auf dieses folgt der Körper, *Corpus*, welcher sich zum cylindrischen Hals, *Collum s. Cervix*, zuschmälert; die Grenze zwischen Körper und Hals ist besonders bei jüngeren Personen durch eine Einschnürung markirt. Der Hals ragt mit seinem unteren Theile in die *Vagina* hinein und dieser Theil heisst Scheidentheil der Gebärmutter, *Portio vaginalis uteri*. An den Seitenwänden des *Uterus* inseriren die breiten Mutterbänder, *Ligamenta lata*, die in den serösen Ueberzug des *Uterus* übergehen, während die runden Mutterbänder, *Ligamenta rotunda*, Fortsetzungen der Gebärmuttersubstanz sind, eingeschlossen in das vordere Blatt der breiten Mutterbänder (s. Fig. 415). Die runden Mutterbänder gehen durch den Leistenkanal zur äusseren Schamgegend, um sich in den grossen Schamlippen zu verlieren. Ausser den breiten Mutterbändern bildet das Bauchfell Bänder zwischen Blase und *Uterus*, *Ligamenta vesico-uterina*, und zwischen Mastdarm und *Uterus*, *Ligamenta recto-uterina*.



419. Beleuchtungsbild  
der *Portio vaginalis uteri*  
im jungfräulichen Zustande.

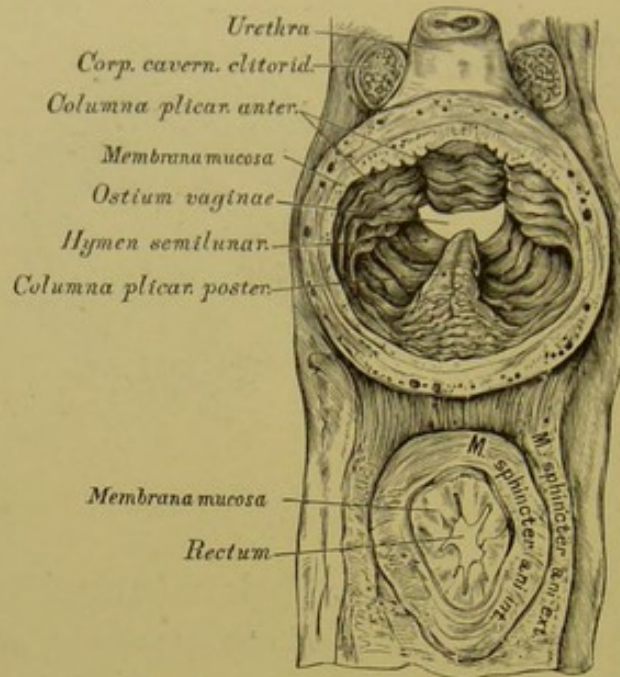


420. Beleuchtungsbild  
der *Portio vaginalis uteri*  
nach wiederholten Entbindungen.

Die Gebärmutterhöhle, *Cavum uteri*, ist von dreieckiger Gestalt; ihre Basis entspricht der Basis der Gebärmutter, in beiden Winkeln des Dreiecks liegen die Mündungen der beiden Tuben; die untere Spitze verlängert sich in den im Gebärmutterhalse verlaufenden Kanal, *Canalis cervicis uteri*. Dieser Kanal ist in seiner Mitte ausgeweitet, das in die Gebärmutterhöhle mündende obere Ende heisst innerer Muttermund, *Orificium uterinum*, das in die Scheidenhöhle mündende untere Ende äusserer Muttermund, *Orificium vaginale*. Der äussere Muttermund bildet, bevor eine Geburt geschah, eine Querspalte mit einer vorderen längeren Lippe, *Labium anterius*, und einer hinteren kürzeren Lippe, *Labium posterius*; nach wiederholten Geburten wird der äussere Muttermund zu einer gekerbten Oefnung umgestaltet.

Die Gebärmutter besteht aus drei Schichten: a) einer äusseren, dem Bauchfell angehörenden, nur an der vorderen und hinteren Fläche und am Grunde des Uterus befindlichen; b) einer inneren, von Schleimhaut gebildeten, die an der vorderen und hinteren Wand des *Canalis cervicis* ein System von Fältchen bildet, die *Palmae plicatae* s. *Arbor vitae* (s. Fig. 418). Zwischen den Fältchen liegen geschlossene Follikel, die *Ovula Nabothi*; in der Gebärmutterhöhle trägt die Schleimhaut reichlich röhrenförmige Drüsen, die *Glandulae utriculares*. c) Die mittlere, sehr dicke Schichte der Gebärmutter besteht aus glatten Muskelfasern, die, zu Bündeln gruppiert, sich in verschiedenen Richtungen durchkreuzen und verfilzen; zwischen den Bündeln liegen Bindegewebe und Blutgefässe. Im schwangeren Uterus nehmen die Muskelbündel durch Neubildung beträchtlich an Dicke und Länge zu.



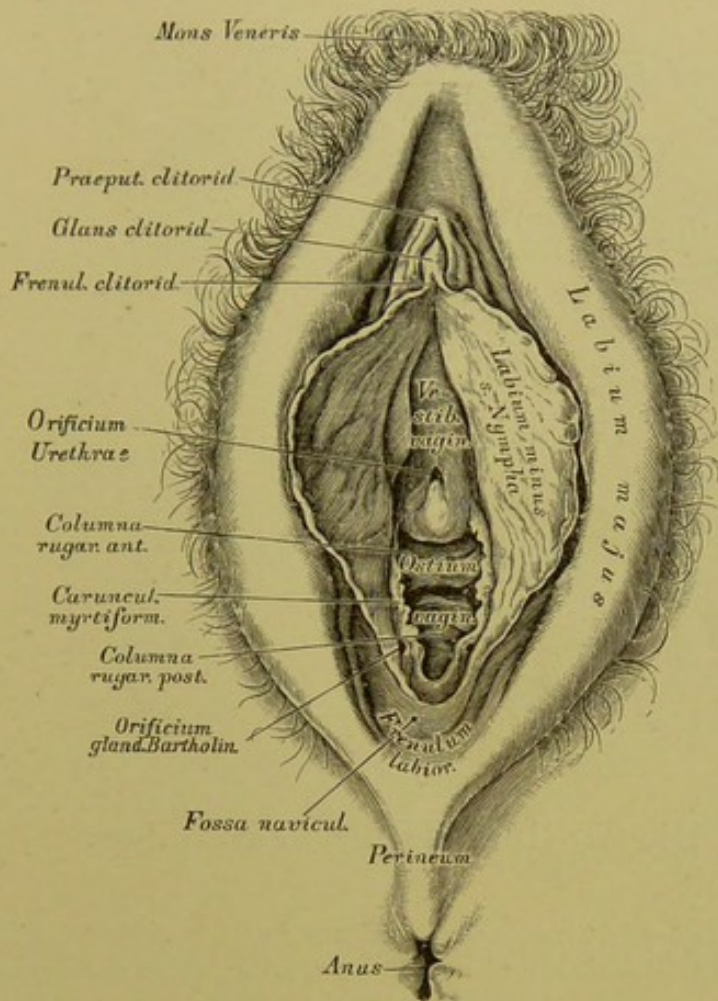


#### 421. Durchschnitt einer jungfräulichen *Vagina*.

Ansicht von hinten; die *Vagina* ausgedehnt, um die Kämme an ihrer Innenfläche zu zeigen.

Die Eileiter, Muttertrompeten, *Oviductus s. Tubae Fallopiantae* (s. Fig. 415 und 418), sind circa 12 Ctm. lange, geschlängelte, im oberen Rande der breiten Mutterbänder eingeschlossene Röhren, die mit der Gebärmutter im Zusammenhange stehen. Die innere Hälfte hat ein feines Lumen, *Isthmus*, die äussere Hälfte erweitert sich zur *Ampulla*. Die Mündung des Tubenkanals in die Gebärmutterhöhle heisst *Ostium tubae uterinum*. Die Mündung am äusseren, vor und unter dem Eierstock gelegenen Ende, die frei in den Bauchfellsack hinausgeht, *Ostium tubae abdominale*, ist beträchtlich weit, trichterförmig und mit gezackten oder gelappten Fransen, *Fimbriae*, besetzt — *Morsus diaboli*. Eine breite Franse steht in Verbindung mit dem äusseren Ende des Eierstocks, ist rinnenförmig und vermittelt (mittelst Flimmerepithels) vielleicht die Ueberführung des Eies aus dem Eierstock in die Tuba — *Fimbria ovarica*. — Die Eileiter besitzen drei Schichten wie die Gebärmutter.

Die Scheide, *Vagina*, ist ein 7 Ctm. langer Schlauch, der in der äusseren Schamspalte mit dem Scheideneingang, *Ostium vaginae*, beginnt und oben am Scheidengewölbe, *Fornix*, endet. In das Scheidengewölbe ragt die *Portio vaginalis uteri* hinein, wodurch dieses in ein vorderes, seichtes und ein hinteres, tieferes Scheidengewölbe abgetheilt wird.



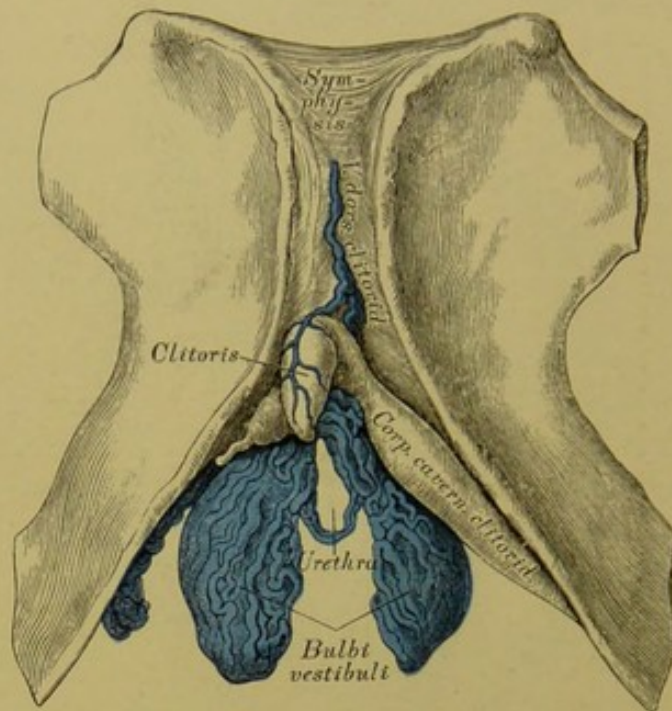
#### 422. Die äussere Scham einer Deflorirten.

Die grossen und kleinen Schamlippen auseinander gedrängt.

Die vordere und hintere Wand der *Vagina* stehen mit einander in Berührung; der oberste Theil der hinteren Wand ist vom Bauchfell überzogen. Die Wände der Scheide werden von Bindegewebe gebildet, welches mit einer dicken Lage von glatten Muskelfasern und starken venösen Gefässnetzen versehen ist. Die innere Auskleidung der Scheide besorgt eine reichlich mit Papillen besetzte Schleimhaut, welche an der vorderen und hinteren Vaginalwand ein System gekerbter Runzeln bildet, die *Columna plicarum anterior et posterior*, die sich gegen das Scheidengewölbe zu abflachen (s. Fig. 421).

Am Scheideneingange bildet die Schleimhaut im jungfräulichen Zustande eine Duplicatur, die Scheidenklappe, *Hymen*, die meistens halbmondförmig, mit einer oberen Oeffnung erscheint, aber auch ringförmig, am oberen Rande durchbrochen (*Hymen annularis*), oder mit mehreren Löchern versehen (*Hymen cribriformis*), oder (selten) gefranst sein kann (*Hymen fimbriatus*), s. Fig. 415. Nach Zerstörung der Scheidenklappe, *Defloratio*, bleiben als gekerbte Reste derselben die *Carunculae myrtiformes* zurück.



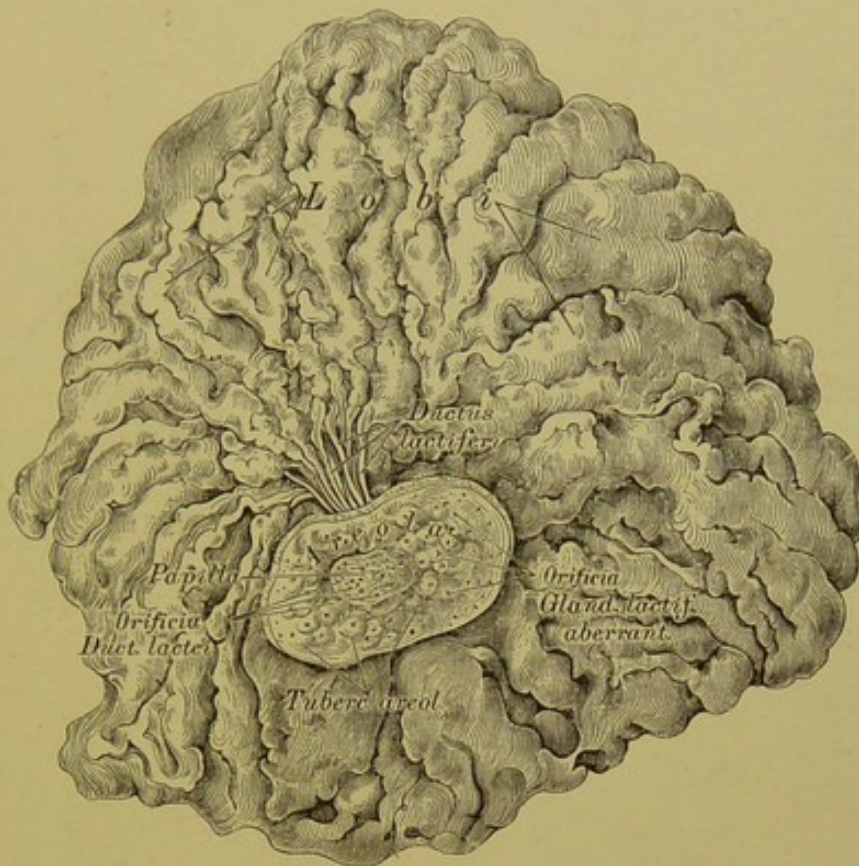


### 423. Die Wollustorgane des Weibes.

Die weibliche Scham, *Vulva*, wird von zwei Doppelfalten gebildet, den grossen und kleinen Schamlippen, *Labia majora et Labia minora s. Nymphae*. Die grossen Schamlippen reichen vom behaarten Schamhügel, *Mons Veneris*, bis zum Mittelfleisch und sind daselbst durch das *Frenulum labiorum* mit einander vereinigt. Die zwischen beiden Schamlippen liegende Schamspalte, *Rima pudendi*, ist hinter dem *Frenulum* zu einer Grube, der *Fossa navicularis*, vertieft. Parallel mit den grossen Schamlippen verlaufen die kleinen von der *Clitoris* bis zu den Seiten des Scheideneinganges; ihre freien Ränder sind gekerbt; seitlich von der *Clitoris* spalten sie sich in je zwei Schenkel, deren untere an die untere Fläche der *Glans clitoridis* gelangen als *Frenulum clitoridis*, deren obere oberhalb der *Glans clitoridis* sich mit einander vereinigen zum *Praeputium clitoridis*. Der Raum zwischen den kleinen Schamlippen von der *Clitoris* bis zum Scheideneingange heisst *Vestibulum vaginae*; in diesem liegen seitlich zwei dicke, schwellbare Venengeflechte, die Wollustorgane, *Bulbi vestibuli*.

Der Kitzler, *Clitoris*, ist ein kleiner, undurchbohrter *Penis*, versehen mit zwei Schwellkörpern, einer *Glans*, einem doppelten *Frenulum*, einem *Praeputium* und zwei *MM. ischio-cavernosis*. Die weibliche Harnröhre durchbohrt nicht den Kitzler, sondern mündet im *Vestibulum vaginae*, oberhalb des Scheideneinganges, mit einer rundlichen Oeffnung, die von einem Schleimhautwulst umgeben ist. Seitlich vom Scheideneingange münden beiderseits die Bartholini'schen Drüsen, ähnlich gebaut jenen der Cowper'schen des Mannes.





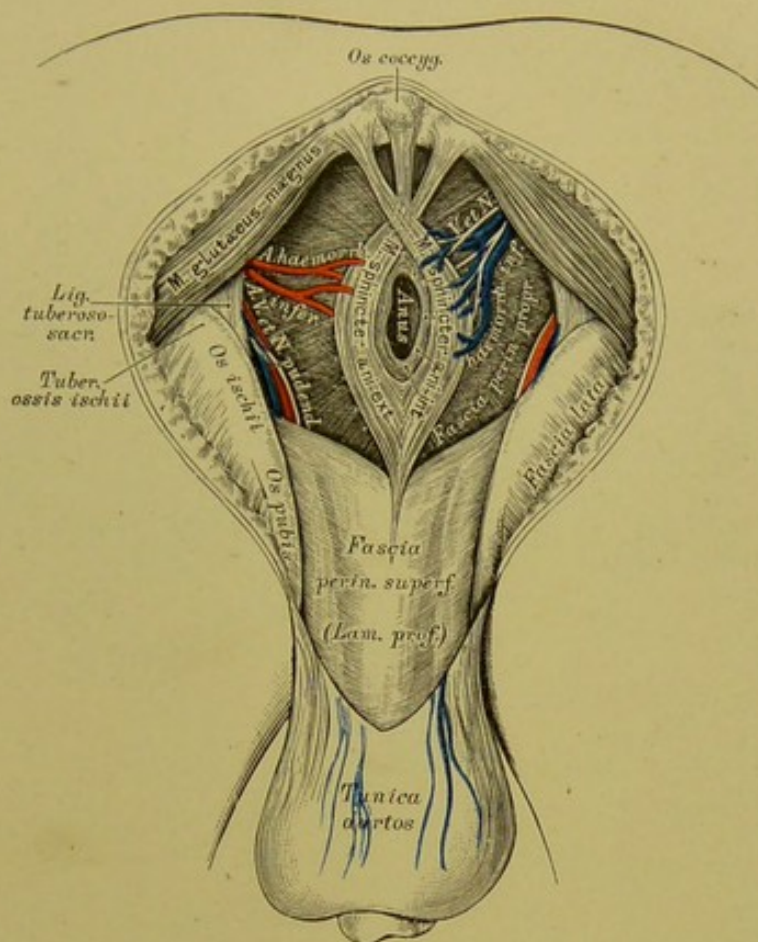
#### 424. Die rechte Brustdrüse einer Stillenden.

In  $\frac{2}{3}$  der natürlichen Grösse.

Die weiblichen Brustdrüsen, *Mammæ*, liegen auf dem grossen Brustmuskel, zwischen der dritten und sechsten Rippe; sie sind von einander durch den Busen, *Sinus*, getrennt. Sie sind halbkugelig, an der höchsten Wölbung mit der Brustwarze, *Papilla*, versehen. Die Brustwarze ist von dem bräunlichen, mit Hügeln besäeten Warzenhof, *Areola*, umgeben; an der Spitze der Brustwarze münden die Ausführungsgänge der Brustdrüse, an den Hügeln des Warzenhofes die *Glandulæ lactiferæ aberrantes*. — Die Brustdrüse ist von 16—24 Lappen zusammengesetzt, die durch fettreiches Bindegewebe zu einer Scheibe vereinigt sind; jeder Lappen besteht aus einer Summe von kleineren Läppchen, die wieder von traubenförmigen acinösen Drüsen gebildet werden, *Glandulæ lactiferæ*; diese kommen nur in der Schwangerschaft zur Entwicklung und erreichen ihre höchste Ausbildung bei Stillenden. Die Ausführungsgänge der Läppchen vereinigen sich baumförmig zu einem grösseren *Ductus lactiferus* s. *galactophorus*, von denen je Einer einem Brustdrüsenlappen entspricht. Diese *Ductus* gelangen an den Grund der Warze, erweitern sich unter dem Warzenhofe, ohne Anastomosen einzugehen, zu den Milchbehältern, *Sinus lactei*; dann verengern sie sich wieder und münden in den Runzeln der Warze mit feinen Oeffnungen.







### 427. Topographie des männlichen Damms. III.

Ansicht nach Ausräumung des *Cavum ischio-rectale*.

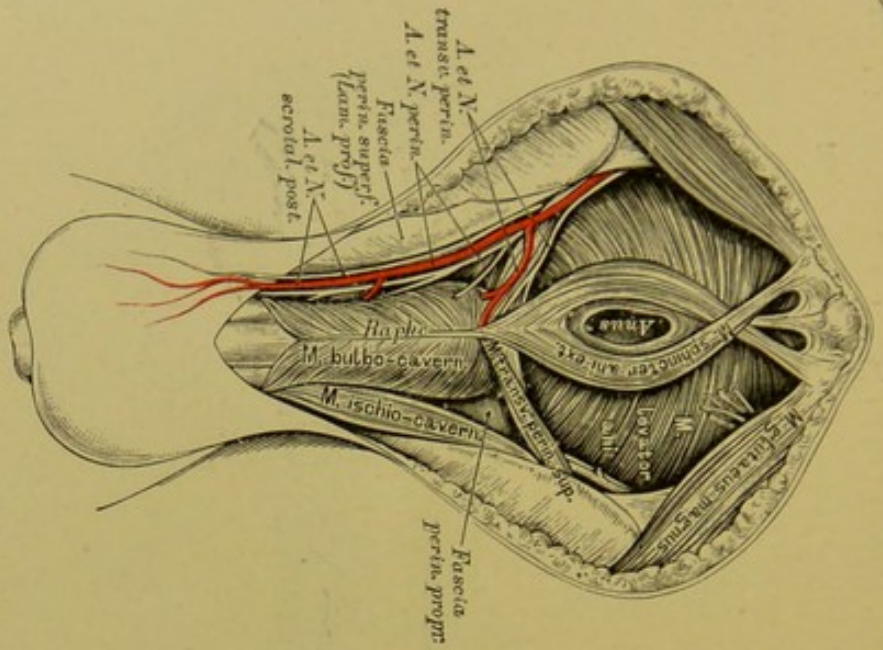
Damm oder Mittelfleisch, *Perineum*, heisst die Gegend zwischen After und Hodensack bei Männern, zwischen After und hinterem Winkel der Schamspalte bei Weibern. Der männliche Damm ist länger als der weibliche.

Die Muskeln des Damms sind:

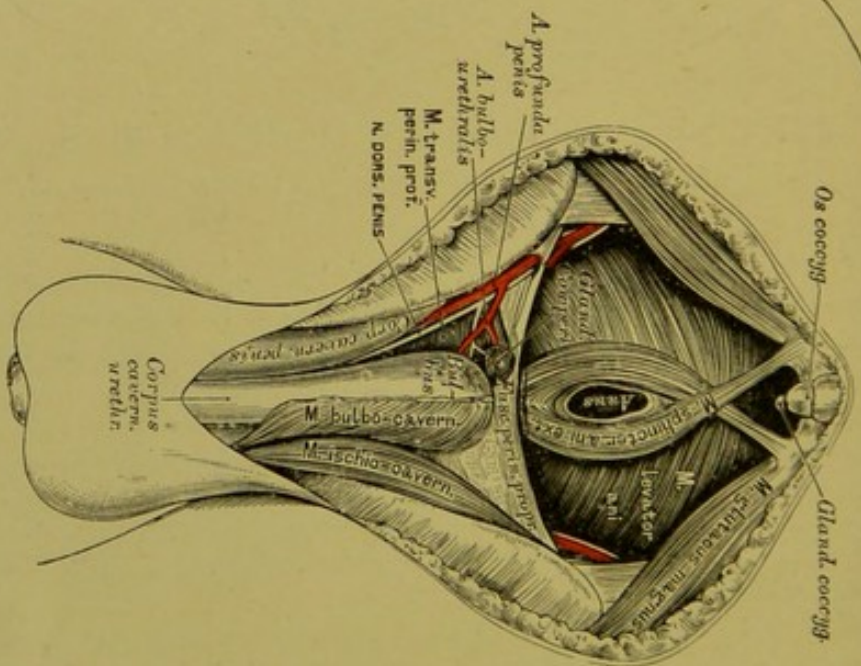
a) Der Sitzknorren-Schwellkörpermuskel, *M. ischio-cavernosus*, paarig (s. Fig. 428 und 429). Er liegt auf der Unterfläche der Wurzeln der *Corpora cavernosa penis*, entspringt mit diesen am Sitzknorren, gelangt an die Aussenfläche der Schwellkörper, an der fibrösen Hälfte derselben inserirend; bisweilen ist er durch eine fibröse Fortsetzung mit dem Muskel der anderen Seite schlingenförmig verbunden.

b) Der Zwiebel-Schwellkörpermuskel, *M. bulbo-cavernosus*, unpaar (s. Fig. 428 und 429). Liegt auf dem *Bulbus urethrae*; hängt mit dem *M. sphincter ani externus* und dem *M. transversus perinei superficialis* zusammen; besteht aus zwei symmetrischen Seitenhälften, die an der *Raphe bulbi* entspringen. Seine Fasern gehen schlingenförmig um den Bulbus herum, um in der fibrösen Hülle der *Corpora cavernosa penis* zu inseriren.

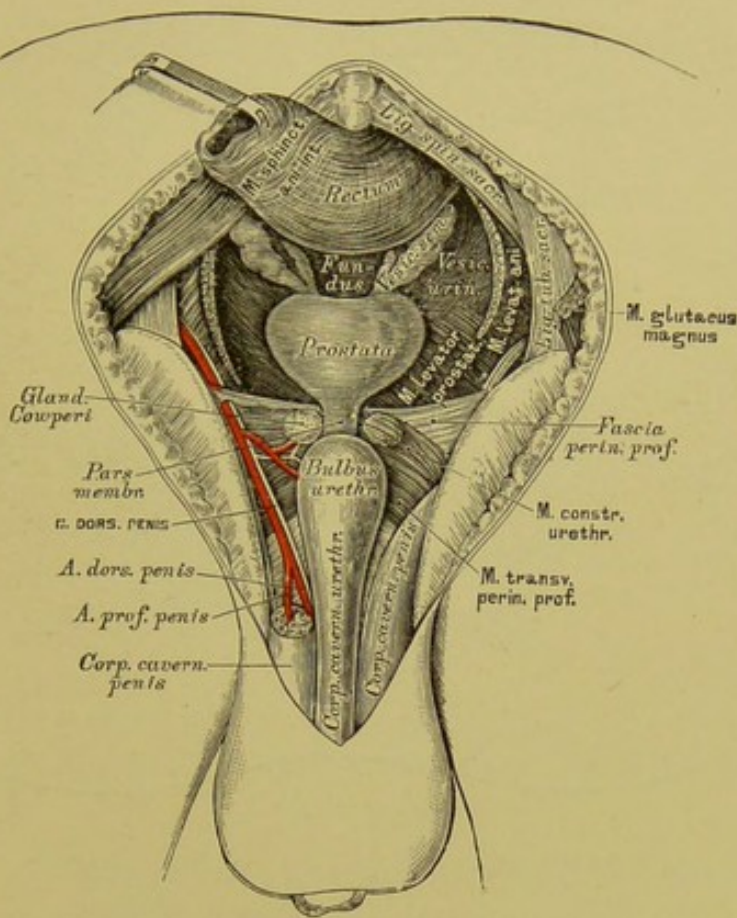




428. Topographie des männlichen Dammes. IV.  
Ansicht nach Entfernung der *Fascia superficialis*.



429. Topographie des männlichen Dammes. V.  
Ansicht nach der Präparation der *Fascia perinei propria*



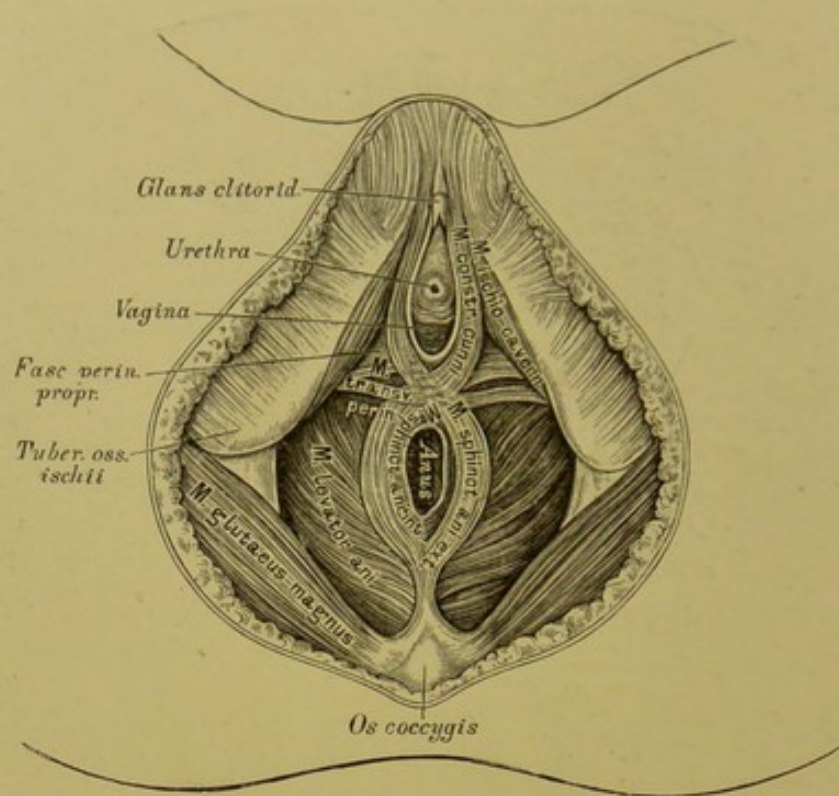
### 430. Topographie des männlichen Damms. VI.

Ansicht nach Entfernung des *M. levator ani*.

e) Die queren Dammmuskeln, *MM. transversi perinei*, paarig (s. Fig. 428 und 429). Der *M. transversus perinei superficialis* entspringt vom aufsteigenden Sitzbeinaste, geht ein- und vorwärts, verbindet sich mit dem entsprechenden Muskel der anderen Seite, mit dem *M. bulbo-cavernosus*, *Sphincter ani externus* und *Levator ani*. — Der *M. transversus perinei profundus* liegt über dem oberflächlichen, entspringt vom aufsteigenden Sitzbein- und absteigenden Schambeinast und verbindet sich mit demjenigen der anderen Seite und dem folgenden. In seinem Fleische sind die Cowper'schen Drüsen eingebettet.

d) Der Zusammenschnürer der Harnröhre, *M. constrictor urethrae*, unpaar. Entspringt vom absteigenden Schambeinaste mit dem *M. transversus perinei profundus*, umfasst die *Pars membranacea urethrae* schlingenförmig, indem seine Bündel theils ober-, theils unterhalb derselben verlaufen. Der *M. transversus perinei profundus* und der *M. constrictor urethrae* bilden zusammen eine breite, in der Mittellinie verfilzte Muskelplatte, das *Centrum carneo-tendineum perinei* s. *Diaphragma urogenitale*.

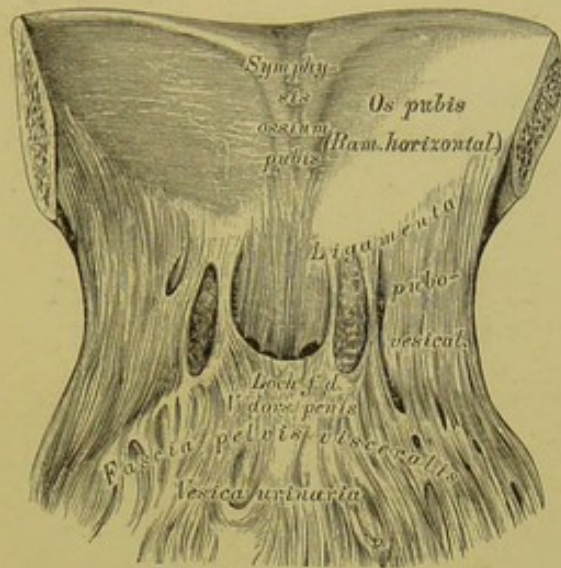




### 431. Topographie des weiblichen Dammes.

Beim Weibe liegt der *M. ischio-cavernosus* beiderseits auf den Schwellkörpern der *Clitoris*, an deren Rücken in eine gemeinsame Sehne übergehend. Der *M. bulbo-cavernosus* fehlt; er wird durch den Scheidenschneider, *M. constrictor cunni*, ersetzt. Dieser ist als Fortsetzung des *M. sphincter ani externus* anzusehen, dessen rechte Hälfte zur linken Wand des Scheideneinganges, dessen linke Hälfte zur rechten Wand des *Ostium vaginae* gelangt, um theils am Rücken der *Clitoris* zu inseriren, theils in die *Fascia superficialis* auszulaufen. *Sphincter ani externus* und *Constrictor cunni* bilden demnach einen gemeinsamen Muskel von der Gestalt eines 8; beide sind willkürlich zusammenziehbar. Der *M. transversus perinei* geht mit seinen unteren Bündeln zur Mittellinie, mit seinen oberen Bündeln zur *Vagina*.

Wird der Steissbeinursprung des *M. sphincter ani externus* entfernt, so gelangt man auf ein fibröses Blatt, welches die *MM. levatores ani* mit einander verbindet; zwischen diesem Blatte und der Steissbeinspitze liegt die Luschka'sche Steissdrüse, *Glandula coccygea*, länglich und hanfkorngross, rundliche Bläschen und einfache und verästigte Schläuche enthaltend (s. Fig. 429).

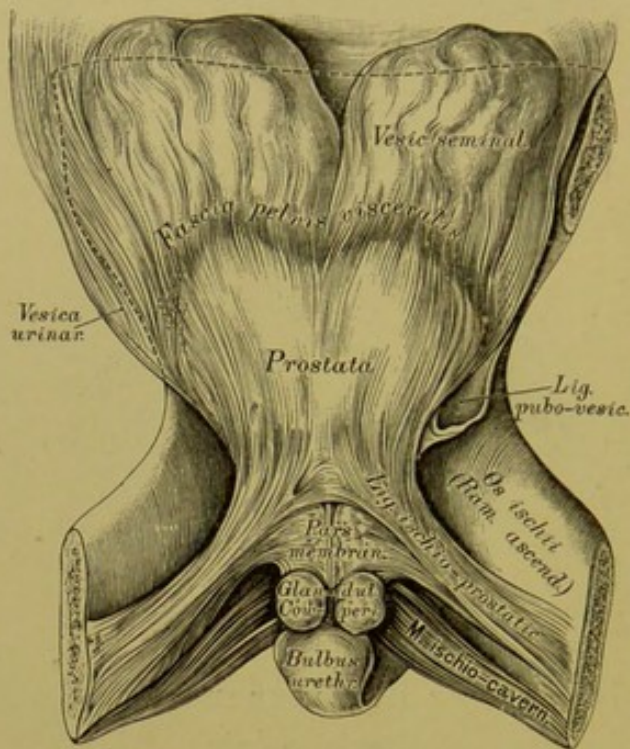


### 432. Die Bänder des visceralen Blattes der *Fascia pelvis*.

Ansicht der *Symphysis* von hinten, bei zurückgelegter Harnblase.

Die Fascien des Mittelfleisches sind: a) *Fascia perinei superficialis*; b) *Fascia perinei propria*; c) *Fascia pelvis*. — An der *Fascia pelvis* wird ein parietales und ein viscerales Blatt unterschieden. Das parietale Blatt entspringt am Eingange des kleinen Beckens von der hinteren Wand der *Symphysis ossium pubis*, der *Crista ossis pubis*, der *Linea arcuata interna ossis ilei*, wo sie mit der Fascie des grossen Beckens (*Fascia iliaca*) und jener der Bauchwand (*Fascia transversa*) zusammenhängt. Sie überzieht die kleine Beckenhöhle, den *M. obturator internus*, den *M. coccygeus* und den *M. pyriformis*. Auf dem *Obturator internus* geht das parietale Blatt der *Fascia pelvis* (hier *Fascia obturatoria*) bis zu dessen unterem Rande, zum *Processus falciformis* des *Lig. tuberoso-sacrum*; nachdem es die beiden anderen Muskeln überzogen, geht es, einen halbmondförmigen Bogen beschreibend, zur Vorderfläche des Kreuzbeins, um sich einwärts der *Foramina sacralia antica* und am Steissbein anzuheften.

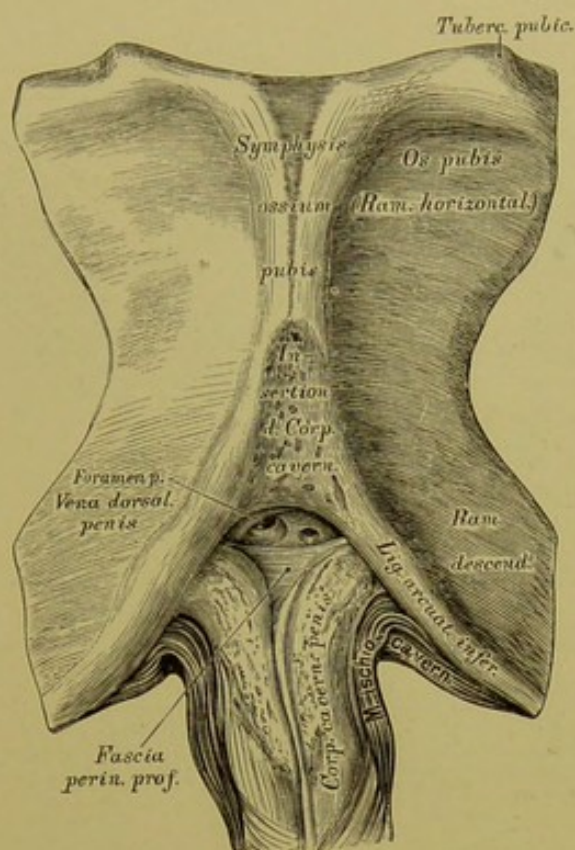




### 433. Die Bänder des visceralen Blattes der *Fascia pelvis.*

Ansicht der aufsteigenden Sitzbeinäste und der Harnblase von hinten.

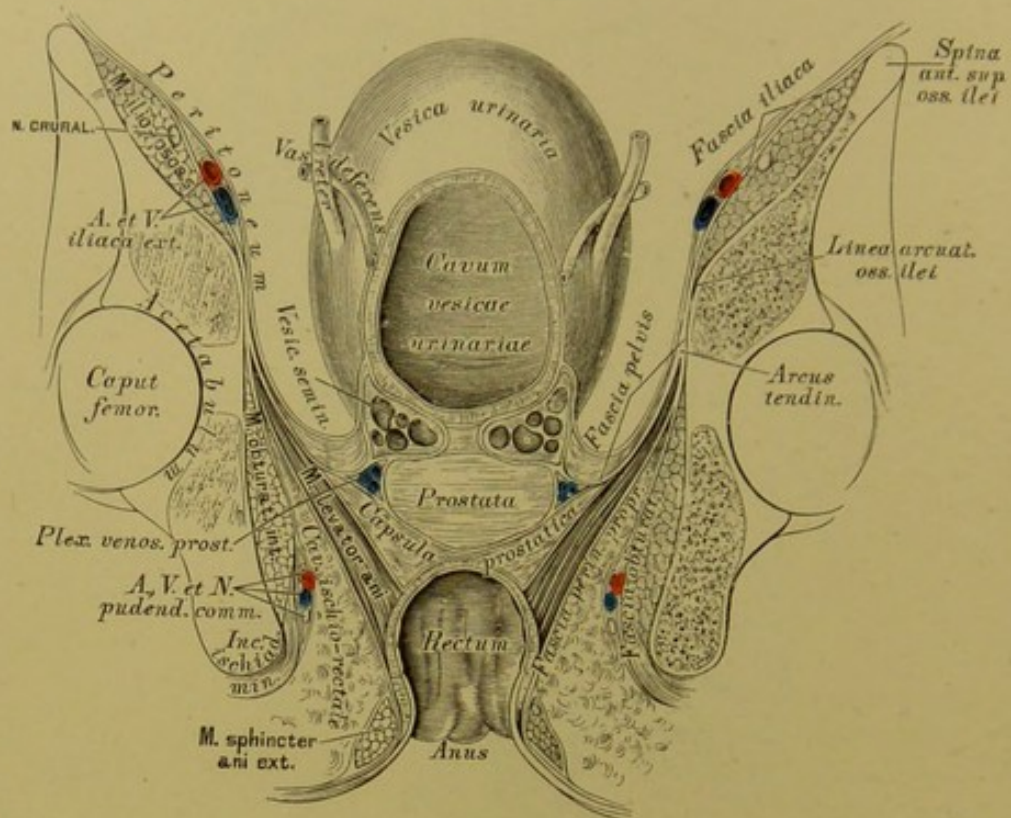
Das viscerale Blatt tritt vom parietalen ab in einer Linie von der Schamfuge bis zum Sitzbeinstachel, einem verdickten sehnigen Streifen, dem *Arcus tendineus*, von welchem der *M. levator ani* entspringt. Auf der oberen Fläche des *Levator ani* gelangt das viscerale Blatt, den Verschluss der unteren Beckenapertur bildend, vorne zur *Prostata* und zur Vorderfläche der Blase, als *Ligamenta pubo-prostatica* (besser *pubo-vesicalia*) *lateralia*; im mittleren Abschnitt zur *Prostata*, als *Ligamenta ischio-prostatica*, dann als *Fascia recto-vesicalis* zwischen Blasengrund und Mastdarm eindringend; endlich gelangt es im hinteren Abschnitt als dünne Schichte zur Aussenfläche des Mastdarmes.



**434.** Vorderfläche der Symphyse, nach Ablösung der *Corpora cavernosa penis*.

Nach Zuckerkandl beginnt die *Fascia perinei propria* am Vereinigungswinkel der Schwellkörper des Gliedes, verlegt weiter hinten und unten ihren lateralen Ursprung auf den Schambogen, und reicht bis in die *Linea interschiadica*. Nach Abtragung dieser Fascie und zuweilen noch der vordersten Bündel des tiefen Dammuskels erscheint die *Fascia perinei profunda*, welche an der Vereinigungsstelle der *Corpora cavernosa penis* entspringt (Gliedstück), mit der oberen Fläche der Schwellkörper in einer Ebene liegend rückwärts zieht, und 2—3 Mm. unterhalb des *Lig. arcuatum inferius* sich an die Schambeine heftet. Von hier aus läuft die letztere längs der Schambeine bis an die Verwachsungsstelle der *Ossa pubis* und *ischii* (Symphysenstück) und schlägt sich hier in das Becken, um sich an der Bildung der *Capsula prostatica* zu theiligen (Beckenstück). Die Uebergangsstelle der letzterwähnten zwei Abschnitte bildet einen dichten, halbmondförmigen Saum, unter welchem die *Urethra* liegt.






**435.** Frontalschnitt durch das Becken eines Kindes. Halbschematisch, zur Demonstration der Beckenfascien. Nat. Grösse.

Die *Fascia perinei superficialis* kann ebenfalls in zwei Blätter getheilt werden. Das oberflächliche Blatt ist das fettreiche subcutane Bindegewebe, welches in die muskelreiche *Tunica dartos* des Hodensackes übergeht; das tiefe Blatt bedeckt als fettlose dünne Schichte den *M. ischio-* und *bulbo-cavernosus* und den *M. transversus perinei superficialis*, gelangt zum Schaft des Gliedes und wird zur fettlosen *Fascia penis* (s. Fig. 427). Die Bedeckung der beiden *MM. levatores ani* durch die *Fascia pelvis* und die *Fascia perinei propria*, deren Richtung, sowie deren Verhältniss zu dem mit Fett erfüllten *Cavum ischio-rectale* ist in der obigen Figur dargestellt.

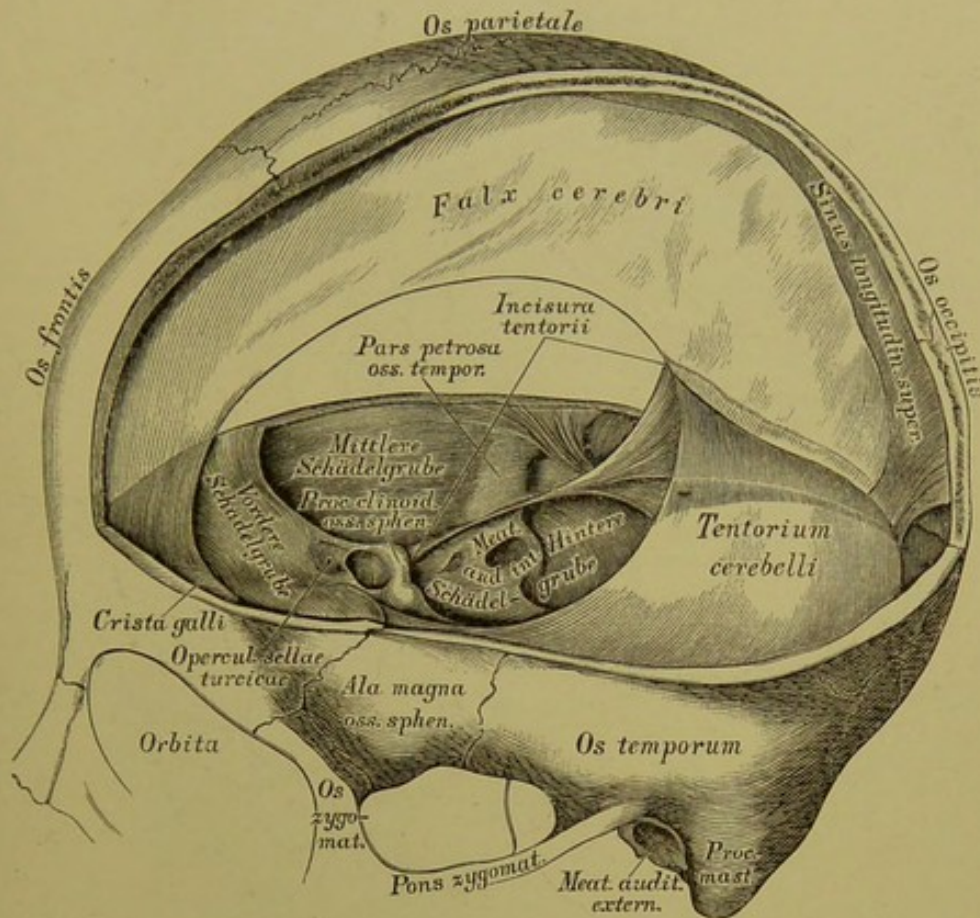
V.

NERVENSYSTEM.









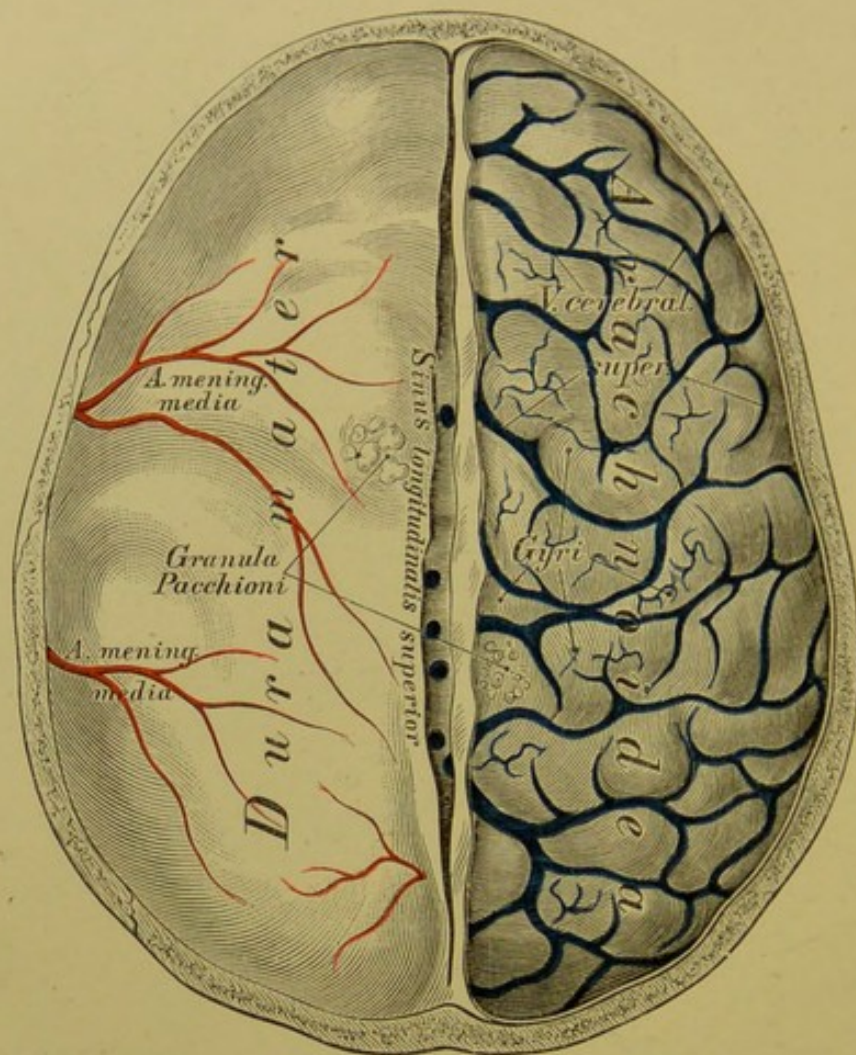
### 436. Die Fortsätze der harten Hirnhaut.

Gehirn und Rückenmark sind innerhalb der Knochenräume von drei häutigen Hüllen umschlossen: der harten fibrösen Hirnhaut, *Dura mater* (*Meninx fibrosa s. Pachymeninx*), der Spinnwebenhaut, *Arachnoidea* (*Meninx serosa*) und der weichen Hirnhaut, *Pia mater* (*Meninx vasculosa*).

Die *Dura mater* bildet die äussere Hülle, eine derbe, bindegewebige Kapsel, welche der Innenfläche der Schädelknochen dicht anliegt und hier das Periost vertritt, in alle Gefässe und Nerven führenden Oeffnungen eindringt und deren Inhalt scheidenartig umschliesst. Sie weist an gewissen Stellen Hohlräume auf für das vom Gehirne kommende Venenblut, — die Blutleiter, *Sinus durae matris*.

Der Gehirnthheil der harten Hirnhaut, *Pars cephalica durae matris*, an den vorspringenden Knochenleisten und den Lochrändern der Schädelkapsel festgeheftet, erzeugt einen senkrechten und einen queren Fortsatz, *Processus cruciatus*; beide treffen sich an der *Protuberantia occipitalis interna*.



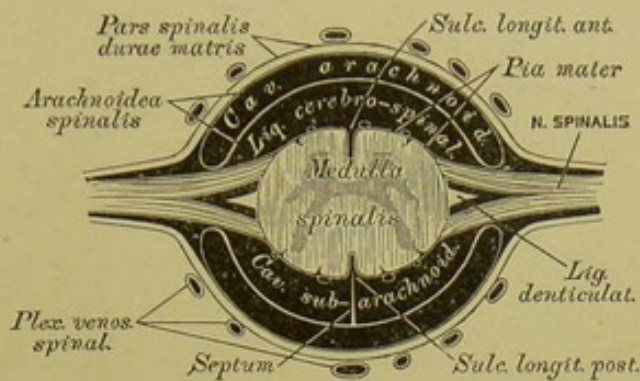


## 437. Das Gehirn mit seinen Hüllen.

Ansicht von oben.

Der senkrechte Fortsatz, die Sichel des grossen Gehirns, *Falx cerebri s. major*, reicht von der *Protuberantia occipitalis interna* bis zur *Crista galli* und führt längs des Befestigungsrandes den sichelförmigen Blutleiter, *Sinus longitudinalis superior*; der freie concave Rand der Sichel ist gegen das *Corpus callosum* gekehrt, ohne dieses zu berühren. Die Sichel des kleinen Gehirns, *Falx cerebelli s. minor*, springt viel weniger vor und reicht von der *Protuberantia occipitalis interna* bis zum hinteren Umfange des *Foramen occipitale magnum*, hier gabelig gespalten; ihr *Sinus* ist nicht constant. Das Zelt des kleinen Gehirns, *Tentorium cerebelli*, bildet den queren Fortsatz des *Processus cruciatus* und legt sich zwischen die Hinterlappen des Grosshirns und die beiden Hemisphären des Kleinhirns; die Mitte des vorderen Zeltlandes erzeugt die *Incisura tentorii*. Die Sattelgrube des Keilbeinkörpers ist theilweise durch einen vierten Fortsatz verschlossen, das *Operculum sellae turcicae*.





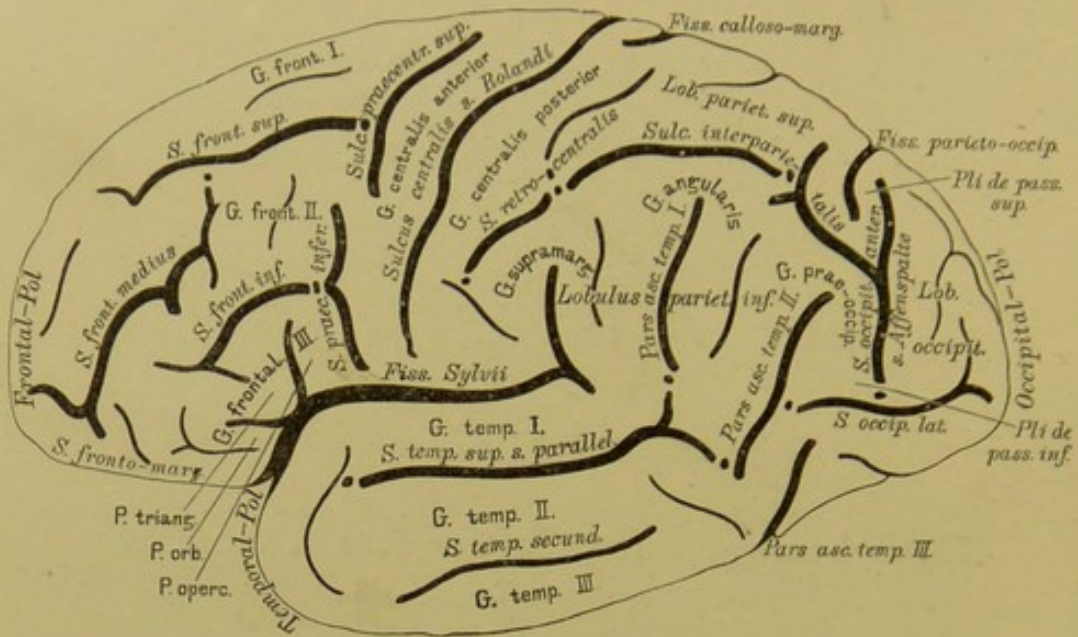
**438.** Schema der Hüllen des Rückenmarkes,  
im Querschnitte. Vergr. = 2.

Der Rückenmarkstheil der harten Hirnhaut, *Pars spinalis durae matris*, stellt eine im Kreuzbeinkanale blindsackförmig endende Verlängerung der *Pars cephalica* dar und besteht neben dem Perioste des Rückgratkanals; zwischen beiden liegen starke Venengeflechte, *Plexus venosi spinales*. Die *Dura mater spinalis* begleitet jeden der Rückenmarksnerven durch dessen *Foramen intervertebrale* und sendet von ihrer Innenfläche aus gegen die Seitenflächen des Rückenmarkes beiderseits 20—23 zackige Fortsätze als Befestigungsbänder des Rückenmarkes, deren Gesammtheit das gezahnte Band, *Ligamentum denticulatum*, genannt wird.

Die *Arachnoidea* kann als einfache Hülle, oder nach der älteren Anschauung als Doppelballen angesehen werden, wenn man das Pflasterepithel der Innenfläche der *Dura mater* als zur *Arachnoidea* gehörig auffasst. Zwischen *Dura mater* und der Spinnwebenhaut (*Cavum arachnoideale*) befindet sich seröse Flüssigkeit; desgleichen im *Cavum subarachnoideale* (*Liquor cerebro-spinalis*). An der äusseren Fläche des Gehirns (als *Arachnoidea cerebralis*) ist die Spinnwebenhaut brückenförmig über die Vertiefungen ausgespannt und liegt der Oberfläche der Windungen knapp an; weit weniger knapp als *Arachnoidea spinalis* der Oberfläche des Rückenmarkes. Vom *Sulcus longitudinalis posterior* des Rückenmarkes geht zur Innenfläche der *Arachnoidea* ein Septum, jedoch nur in der Halsgegend undurchbrochen. Beiderseits der grossen Sichel liegen in der *Arachnoidea* die *Granula* (fälschlich *Glandulae*) *Pacchioni*.

Die *Pia mater*, als innerste Hülle, senkt sich in alle Vertiefungen der Gehirn- und Rückenmarkflächen ein, mit welchen sie innig verbunden ist. Sie führt zahlreiche Gefässe und erzeugt, durch den Querschlitz des Grosshirns in die mittlere Gehirnkammer eindringend, die *Tela choroidea superior*, ebenso die hintere Wand der vierten Gehirnkammer als *Tela choroidea inferior*. Am unteren Ende des Rückenmarkes bildet die *Pia mater* das *Filum terminale*.





### 439. Linke Hemisphäre, von aussen. Nach Eberstaller.

Das Gehirn zerfällt in zwei Abtheilungen, in den Hirnstamm und in den Hirnmantel, i. e. die Hemisphären des Grosshirns.

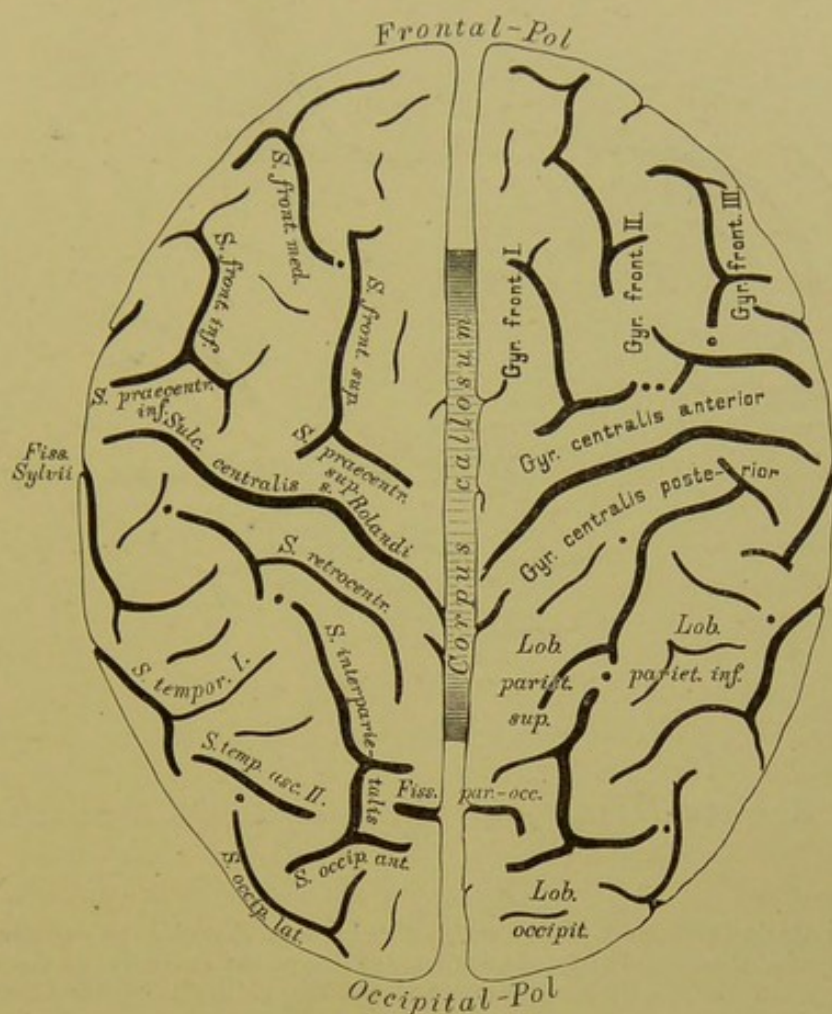
Jede Hemisphäre besitzt eine Dorsal- oder Aussenfläche, eine Innenfläche und eine untere Oberfläche; das vordere Ende heisst Frontal- oder Stirnpol, das hintere Ende Occipitalpol. Die Dorsalfläche und die Innenfläche gehen längs des grossen Hirnspalts (*fissura magna cerebri*) in der Mantelkante in einander über, die Aussenfläche und die Unterfläche in der Hemisphärenkante.

Die Grosshirnoberfläche wird von den Windungen (*Gyri*) eingenommen; dazwischen sinken die Furchen (*Sulci*) ein. An gewissen Stellen pflegen sonst getrennte *Sulci* öfters zusammenzufließen, wodurch hauptsächlich die so grosse Variabilität der Hirnwindungen bedingt wird; immer aber ist dann ein verborgener Windungszug (die scheinbar eingesunkene trennende Brücke) in der Tiefe der Furchen-anastomose zu finden, und heisst dann Tiefen- oder Uebergangswindung; die Stellen, wo solche am häufigsten vorkommen, sind durch Punkte im Schema gekennzeichnet.

Die tiefste aller Furchen ist die *Fissura Sylvii*; sie beginnt als *Fossa Sylvii*, über welche der Temporalpol sich vorwölbt, auf der Unterseite des Gehirns, biegt dann nach aussen und hinten (*ramus posterior fissurae Sylvii*) und endet mit einem *ramus ascendens* und einem kurzen *ramus descendens*. An der Umbiegungsstelle zweigt sich der *ramus anterior ascendens* ab, öfters auch ein *ramus anterior horizontalis*. Die *Fissura Sylvii* trennt den Frontallappen und theilweise auch den Parietallappen (s. später) von dem Temporallappen; in ihrer Tiefe verborgen, und erst durch Emporklappen des oberen Begrenzungsrandes sichtbar gemacht, liegt der Stammlappen oder die Insel (*Insula Reilii*); die diese deckenden Hemisphärentheile heissen der Klappdeckel (*Operculum*).

So ziemlich in der Mitte des Abstandes vom Frontal- zum Occipitalpole zieht eine tiefe quere Furche von der Mantelkante schräg nach aussen und etwas vorne nahezu bis an die Sylvi'sche Spalte; es ist die Central- oder Rolandsspalte (*Sulcus centralis s. Rolandi*), die begleitenden Windungszüge sind die vordere und die hintere Centralwindung; Alles, was von der Sylvi'schen und der Rolandsspalte aus nach vorne liegt, heisst **Stirnappen** (*Lobus frontalis*).





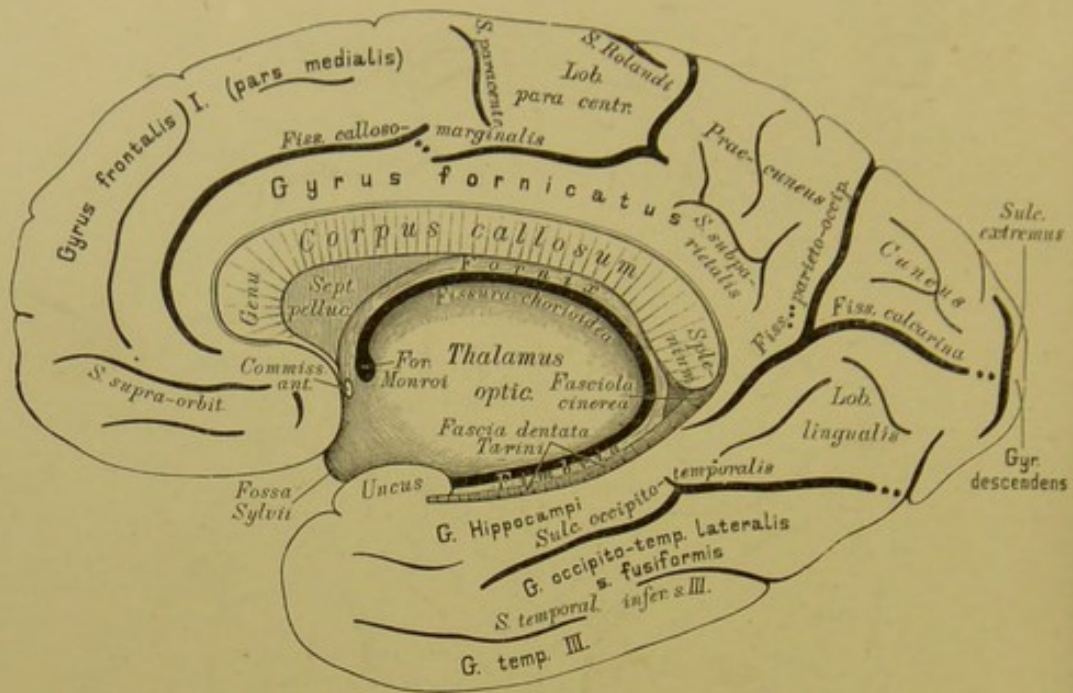
#### 440. Grosshirn, von oben. Nach Eberstaller.

Die vordere Centralwindung wird nach vorne durch den *Sulcus praecentralis* abgegrenzt, der gewöhnlich in zwei Theile zerfällt: *S. praecentralis superior* und *inferior*. Von der vorderen Centralwindung gehen drei Windungszüge nach vorne: 1. 2. und 3. Stirnwindung (*Gyrus frontalis* I. II. und III.); die sie trennenden Furchen sind die obere und die untere Stirnfurche (*S. frontalis superior* und *inferior*); die mittlere Stirnwindung ist die breiteste; sie zerfällt vorne durch den *S. frontalis medius* in zwei Abschnitte. Am *G. frontalis inferior* unterscheidet man eine *pars ascendens* s. *opercularis*, eine *pars triangularis* und eine *pars orbitalis*.

Die hintere Centralwindung ist nach hinten abgegrenzt durch den *Sulcus retrocentralis*; von ihr ziehen zwei Windungszüge nach hinten: oberes und unteres Scheitelläppchen (*Lobulus parietalis superior* und *inferior*); die trennende Furche ist der *S. interparietalis*; in das untere Scheitelläppchen schneiden die Furchen des Temporallappens ein, und es zerfällt demnach in drei hintereinander liegende Abschnitte: *G. supramarginalis*, *G. angularis* und *G. parietalis posterior*.

Etwa an der Grenze des hintersten Fünftels der Mantelkante ragt eine Furche der Innenfläche eine kleine Strecke weit auf die dorsale Fläche herüber: es ist das die tiefe *Fissura parieto-occipitalis*, und einen gewöhnlich schmalen Windungszug hinter ihr endet der *S. interparietalis* mit einem hinteren Querstück: *S. occipitalis anterior* s. *perpendicularis externus*, die sogenannte „Affenspalte“. Jener Theil der dorsalen Oberfläche, der zwischen dem *S. Rolandi* einerseits und der *F. parieto-occipitalis* und Affenspalte andererseits liegt, heisst **Parietallappen** (*Lobus parietalis*); er umfasst: die hintere Centralwindung, das obere und untere Scheitelläppchen.





#### 441. Rechte Hemisphäre, von innen. Nach Eberstaller.

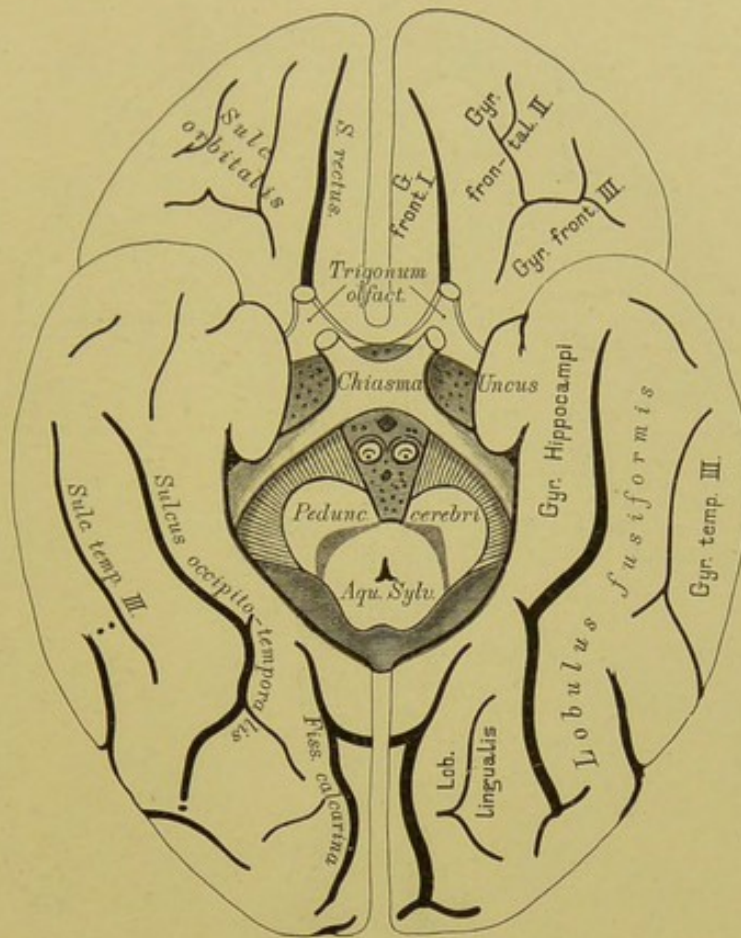
Der **Occipitallappen** (*Lobus occipitalis*) ist vom *S. occipitalis anterior* nach vorne und vom *S. occipitalis lateralis* nach unten begrenzt; in ihn gehen die beiden Scheitelläppchen als *plis de passage sup.* und *inf.* zu beiden Seiten der Affenspalte über. (Fig. 439.)

Der **Temporallappen** (*Lobus temporalis*) umfasst das Rindengebiet unterhalb der *Fissura Sylvii*. Drei sagittal gerichtete Furchen, deren hintere Endstücke nach aufwärts umbiegen (*pars ascendens*) trennen ihn in drei Windungszüge. Die oberste dieser Furchen ist immer am besten ausgeprägt: *Sulcus temporalis primus s. parallelus*, die mittlere ist stets in mehrere Stücke zersprengt: *S. temporalis secundus*, die untere liegt schon auf der Unterseite des Schläfelappens: *S. temporalis tertius*. Zwischen ihnen liegen der Reihe nach der *Gyr. temporalis I. s. superior*, *Gyr. temporalis II. s. medius*, *Gyr. temporalis III. s. inferior*. Nach hinten gehen diese theils in das untere Scheitelläppchen über (I. und II.), theils streben sie dem Occipitalpole zu. (Fig. 439 und 440.)

Auf der Innenfläche der Hemisphäre fällt zunächst ein Windungszug auf, welcher das *Corpus callosum* und den Hirnstamm ringförmig umgibt, vorne durch die *fossa Sylvii* unterbrochen: *Gyrus fornicatus*; seine untere Hälfte ist der *Gyrus hippocampi*, auch *Subiculum cornu Ammonis* genannt, es endet im *Uncus*. Der *G. hippocampi* grenzt gegen den Hirnstamm die *fissura hippocampi* ab; in ihr liegen verborgen die graue *fascia dentata Turini* und die weisse *Fimbria*. Den oberen Bogen begrenzt gegen die *pars medialis* des Frontallappens der *Sulcus calloso-marginalis*, welcher etwas unter dem *genu corporis callosi* beginnt und an der Mantelkante unmittelbar hinter der Rolandsspalte endigt.

Etwas hinter und unter dem *splenium corporis callosi* beginnt im *Gyrus fornicatus* eine tiefe Furche, die nach hinten sich in zwei Aeste gabelt: der eine steigt empor und überschreitet die Mantelkante nach aussen: *fissura parieto-occipitalis s. perpendicularis interna*, der andere ziemlich horizontal nach rückwärts: *fissura calcarina* und endet am Pole im *sulcus extremus*.





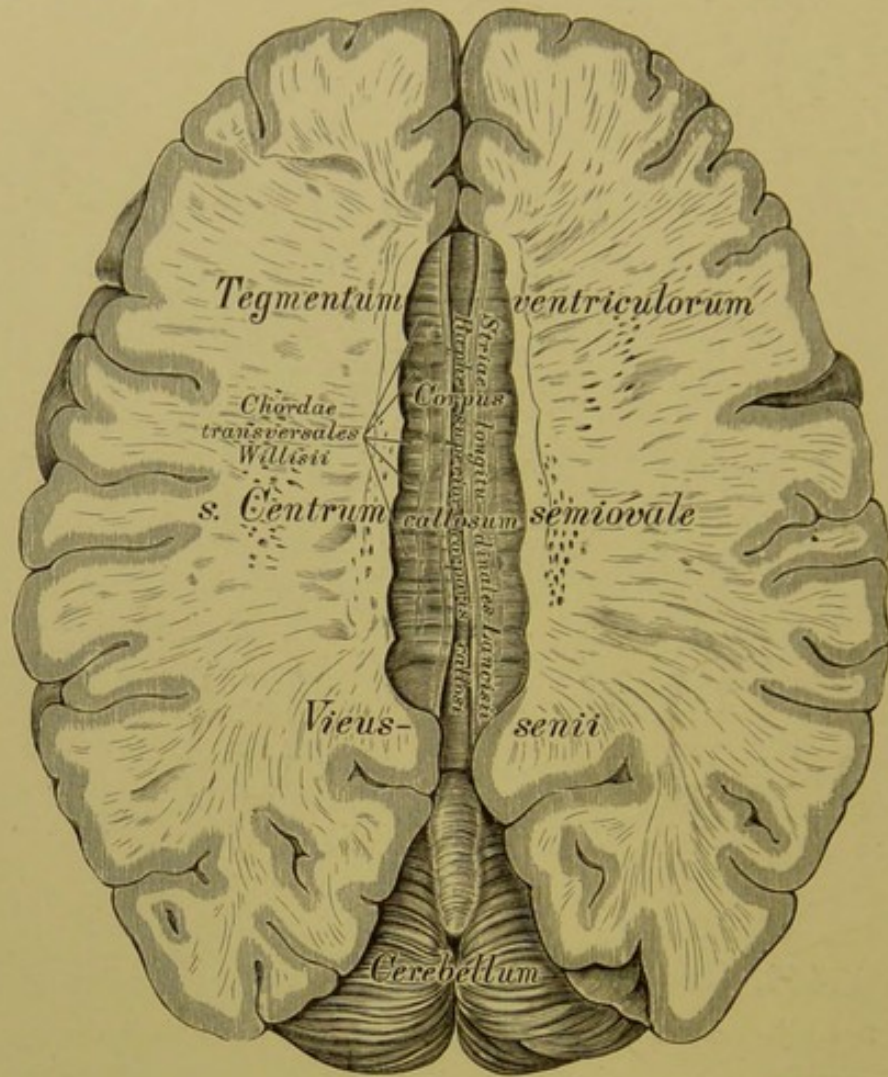
#### 442. Grosshirn, von unten. Nach Eberstaller.

Das zwischen *fissura calcarina* und *fissura parieto-occipitalis* liegende dreieckige Rindengebiet ist der Zwickel (*Cuneus*), das viereckige zwischen *fissura parieto-occipitalis* und *sulcus callosomarginalis* der Vorzwickel (*Praccuneus*), letzterer vom *Gyr. fornicatus* unvollkommen abgegrenzt durch den *sulcus subparietalis*. Die auf der medialen Fläche erfolgende Vereinigung beider Centralwindungen heisst *Lobulus paracentralis*. Von der Spitze des *Cuneus* zieht immer eine Tiefenwindung durch das untere Ende der *fissura parieto-occipitalis* zum *Gyr. fornicatus*. (Fig. 441.)

Die Unterseite des Frontallappens enthält nur zwei Furchen: 1. den *Sulcus olfactorius*, in welchem *Tractus* und *Bulbus olfactorius* lagern, 2. lateral davon der vielfach variirende *Sulcus orbitalis*. Die Rindenpartie zwischen *Sulcus olfactorius* und Mantelkante heisst *Gyrus rectus* und ist der orbitale Antheil des *Gyrus frontalis superior*; das Gebiet zwischen *Sulcus orbitalis* und *fossa Sylvii* ist die *pars orbitalis* des *Gyrus frontalis inferior*. (Fig. 439.)

Auf der Unterseite des vereinigten Temporal- und Occipitallappens trennt eine tiefe sagittal gerichtete Furche: *Sulcus occipito-temporalis* einen lateralen von einem medialen Abschnitte: ersterer schiebt sich zwischen dieser Furche und dem *sulcus temporalis tertius* ein und ist der *Gyrus occipito-temporalis lateralis s. fusiformis*; letzterer der *Gyrus occipito-temporalis medialis*, dessen vorderer Antheil *Gyrus hippocampi*, der hintere von seiner Form *Lobulus lingualis* heisst.

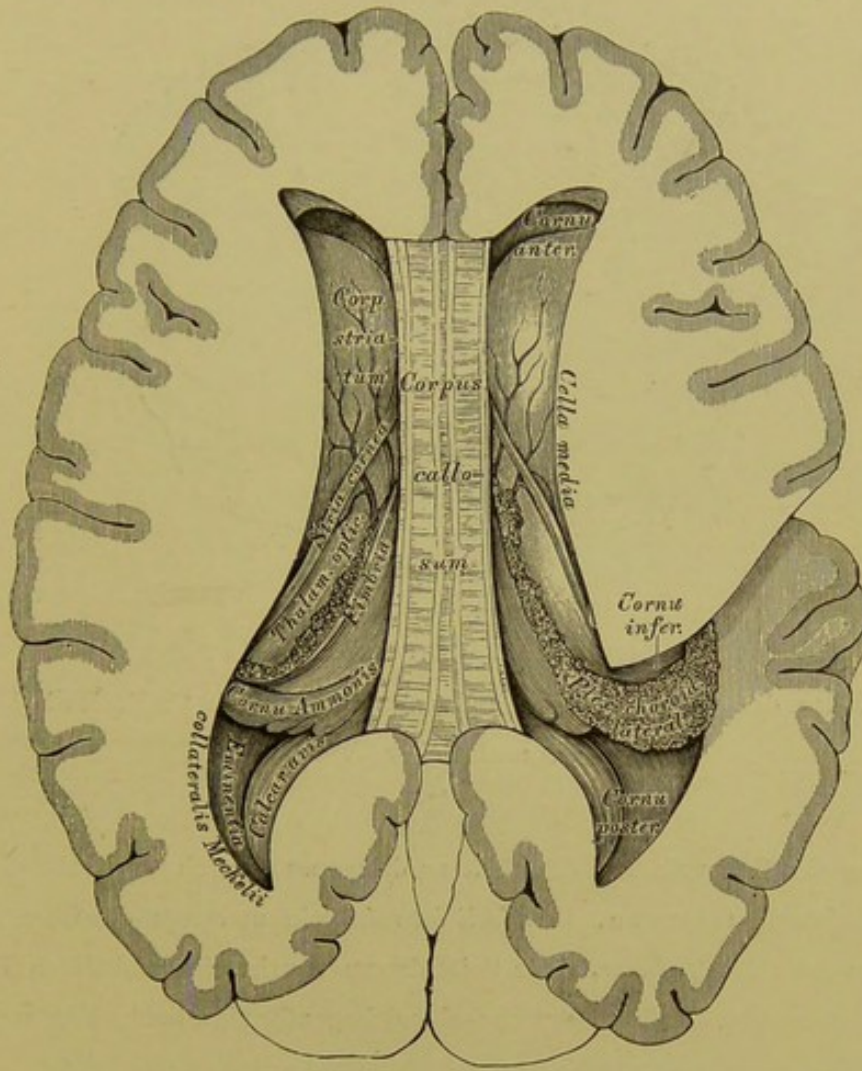




**443.** Horizontal-Durchschnitt des Grosshirns,  
in der Ebene des Balkens.  $\frac{2}{3}$  der natürlichen Grösse.

Die Untersuchung des Grosshirns geschieht in folgender Weise:

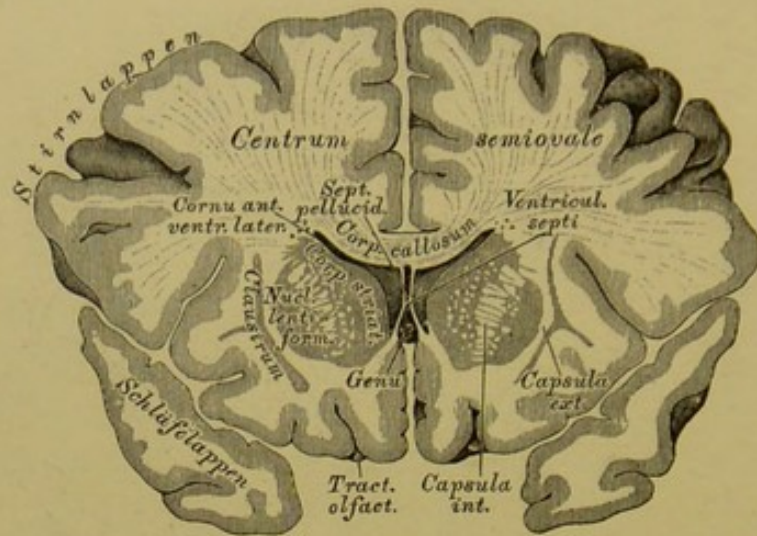
Das Schädeldach wird entfernt, nachdem mit der Säge ein Kreisschnitt zwischen den *Arcus superciliares* und den *Tubera frontalia* und oberhalb der *Protuberantia occipitalis externa* geführt wurde. Die *Dura mater* wird beiderseits des Sichelblutleiters der Länge, und von der Mitte dieser Schmitte aus der Quere nach eingeschnitten und zurückgeklappt. Der grosse Sichelfortsatz ist an der *Crista galli* abzutrennen und nach hinten umzulegen, dabei sind die in den Sichelblutleiter mündenden Venen durchzuschneiden. Man bekommt dadurch die beiden Hemisphären des grossen Gehirns und den dieselben trennenden Zwischenspalt zur Ansicht. — Die beiden Grosshirnhemisphären werden durch Horizontalschnitte bis zur oberen Fläche des Balkens entfernt.



444. Horizontal-Durchschnitt des Grosshirns, mit theilweise eröffneten Seitenkammern.  $\frac{2}{3}$  der natürlichen Grösse.

Der Balken, *Corpus callosum s. Commissura maxima*, verbindet die beiden Grosshirn-Hemisphären mit einander, indem dessen Seitenränder in das Hemisphären-Mark ausstrahlen, das *Tegmentum ventriculorum s. Centrum semi-ovale Vieussenii* erzeugend. Die obere Fläche des Balkens zeigt eine Längsfurche, *Raphe superior corporis callosi*, begrenzt von den zwei erhabenen *Striae longitudinales Lancisii*, und von Querstreifen, *Chordae transversales Willisii*, durchkreuzt. Der vordere Balkenrand biegt sich nach unten und hinten an die Gehirnbase zum *Tuber cinereum* und zu den *Corpora mamillaria*, die Umbeugungsstelle heisst das Balkenknie, *Genu corporis callosi*; der hintere Balkenrand bildet den Balkenwulst, *Tuber s. Splenium corporis callosi*.





#### 445. Frontalschnitt durch das Grosshirn,

in der Mitte des vorderen Drittels des Balkens. Nach C. B. Reichert.

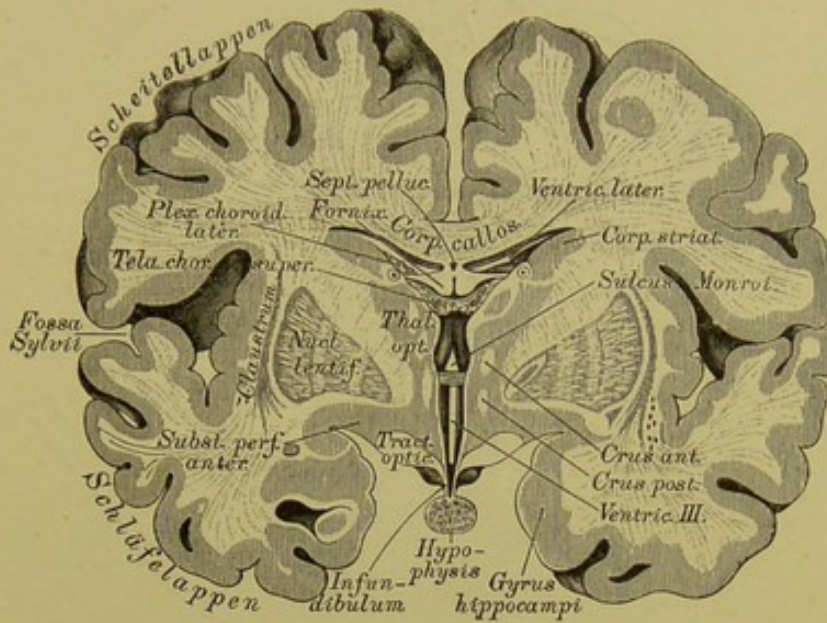
$\frac{2}{3}$  der natürlichen Grösse.

An den Seitenrändern des Balkens dringt man durch Vertical-Schnitte in die Seitenkammern, *Ventriculi laterales*, ein und legt dieselben nach Entfernung der Decke bloss. Jede Seitenkammer weist einen mittleren Theil, *Cella media*, auf, und von diesen ausgehend bogenförmige hohle Hörner: das Vorderhorn, das Hinterhorn und das Unterhorn.

Im Vorderhorne der Seitenkammer befindet sich:

a) Der Streifenhügel, *Corpus striatum*, mit einem nach vorne gerichteten kolbigen Ende, und einem nach hinten und aussen gerichteten zugespitzten Schweif. An der Aussenseite des Streifenhügels liegt der Linsenkern, *Nucleus lentiformis*, eine biconvexe graue Masse, ringsum von weissem Marke umschlossen. Vor und unter dem Linsenkern trifft man als graues Lager den Mandelkern, *Nucleus amygdalae*, und nach aussen vom Linsenkern die senkrechte graue Vormauer, *Claustrum*. Die weisse Markmasse zwischen Linsenkern und Streifenhügel bildet die *Capsula interna*, jene zwischen Linsenkern und Vormauer die *Capsula externa*.

b) Der Sehhügel, *Thalamus opticus*, hinter dem Streifenhügel gelegen, ein Marklager mit drei grauen Kernen. Zwischen Streifen- und Sehhügel liegt:



**446.** Frontalschnitt durch das Grosshirn zwischen vorderem und mittlerem Drittel des Balkens. Nach C. B. Reichert.  $\frac{2}{3}$  der natürlichen Grösse.

c) Der Hornstreifen, *Stria cornea*, von der *Vena terminalis* begleitet, der freie Rand der *Taenia semicircularis*.

Im Hinterhorne erscheinen:

a) Der Vogelsporn, der kleine Seepferdefuss, *Calcar avis* s. *Pes hippocampi minor*, ein Wulst längs der Innenwand des Hinterhornes. Die obere Wand dieses Hornes führt den Namen *Tapetum*.

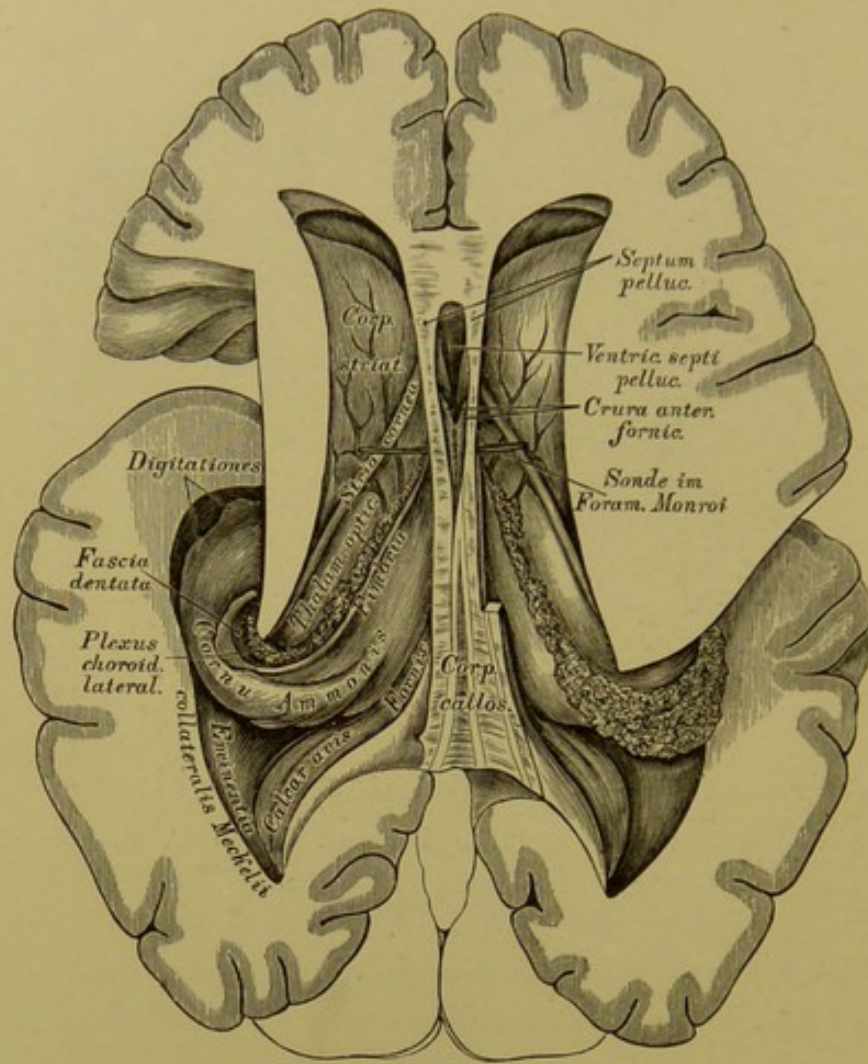
b) Die seitliche Erhabenheit, *Eminentia collateralis Meckelii*. Sie beginnt als dreieckiger Wulst im Hinterhorne und senkt sich in das Unterhorn.

Im Unterhorne (s. Fig. 447) kommen zur Ansicht:

a) Der grosse Seepferdefuss, das Ammonshorn, *Pes hippocampi major* s. *Cornu Ammonis*; als gekrümmter Wulst den Sehhügel und die Hirnstiele umgreifend, und am unteren Ende des Unterhornes mit 3—4 Klauen, *Digitationes*, endigend.

b) Der Saum, *Fimbria*, ein am concaven Rande des Ammonshornes verlaufendes dünnes Markblatt, welches nach unten in die gekräuselte graue Leiste, *Fascia dentata*, übergeht.

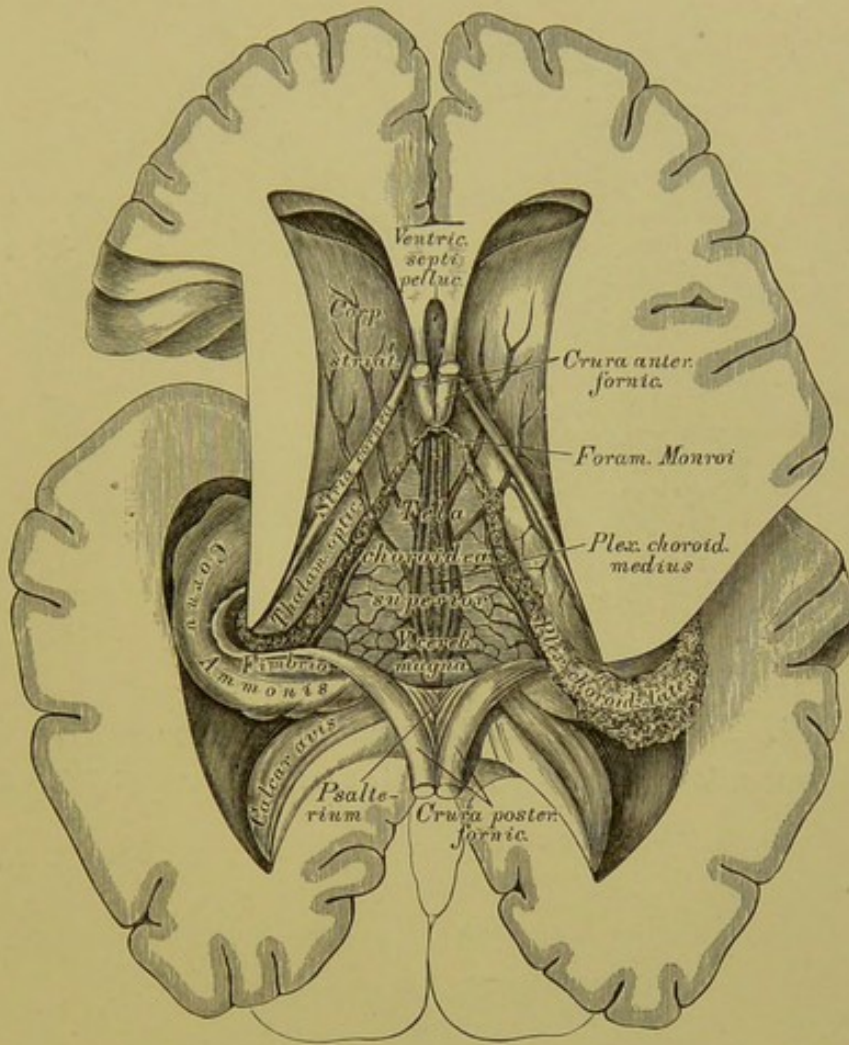




447. Horizontal-Durchschnitt des Grosshirns, mit völlig eröffneter linker Seitenkammer.  $\frac{2}{3}$  der natürlichen Grösse.

Der Balken und das unter ihm liegende Gewölbe, *Fornix tricuspidalis*, bilden die Decke der dritten Gehirnkammer. Beim Emporheben des Balkens trifft man zwischen dessen vorderer Hälfte und dem *Fornix* die senkrechte durchsichtige Scheidewand, *Septum pellucidum*, aufgerichtet zwischen beiden Vorderhörnern der Seitenkammern, mit einer schmalen Höhle versehen, dem *Ventriculus septi pellucidi*. Die hintere Balkenhälfte ruht unmittelbar am Gewölbe.

Das dreieckige Gewölbe liegt keilförmig zwischen beiden Sehhügeln und spaltet sich vorne und hinten in 2 Schenkel. Die vorderen Schenkel, *Crura anteriora (Columnae) fornicis*, gehen vor den Sehhügeln bogenförmig in die Tiefe, um an der Hirnbasis zu den Markhügeln, *Corpora mammillaria s. candicantia*, zu gelangen und von da wieder zu den Sehhügeln aufzusteigen. Die Spalte zwischen diesen und den Sehhügeln ist hinter den Vorderschenkeln des Gewölbes zum *Foramen Monroi* erweitert.

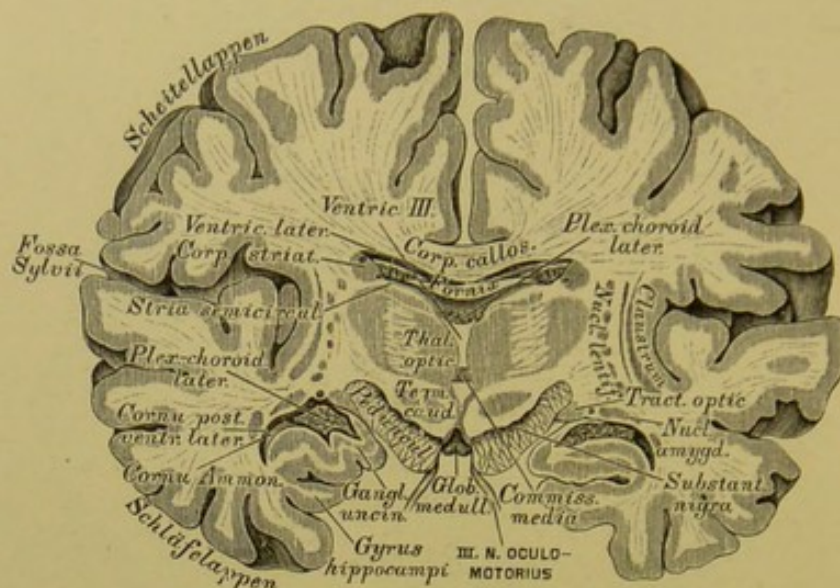


448. Horizontal-Durchschnitt des Grosshirns, mit der Ansicht der *Tela choroidea superior*.  $\frac{2}{3}$  der natürlichen Grösse.

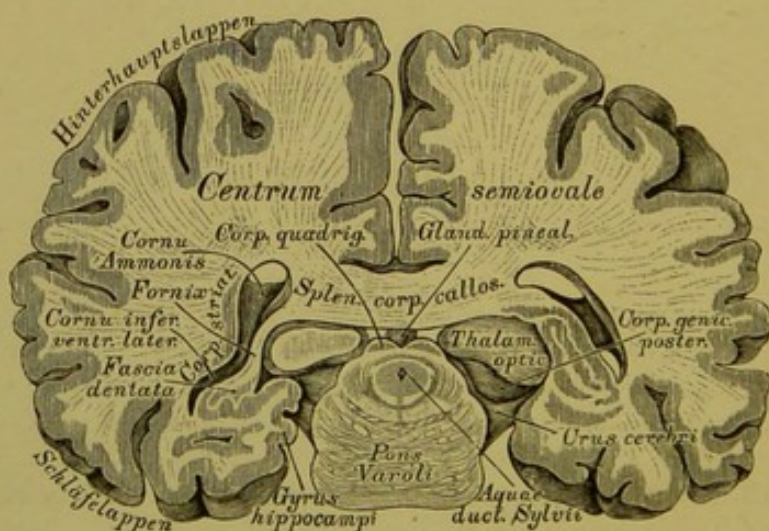
Die beiden hinteren Schenkel des Gewölbes, *Crura posteriora fornicis*, lassen zwischen sich einen dreieckigen Winkel frei, welcher von der unteren Balkenfläche bedeckt ist; diese Balkenfläche ist streifig und heisst die Leier, *Lyra Davidis* oder *Psalterium*. Die hinteren Gewölbschenkel übergehen beiderseits in die Fimbrien.

Nach Durchschneidung des Fornix und Umschlagen beider Hälften bekommt man als Fortsetzung der *Pia mater* eine gefässreiche Membran zur Ansicht, die *Tela choroidea superior*; dieselbe führt Endäste der *Art. profunda cerebri* und in ihrer Mitte zwei Venenstämme, welche nach hinten zur unpaaren *Vena cerebri magna* zusammenfliessen. Sie führt ferner zwei strangartige, körnige Gefässknäuel, die *Plexus choroidei*, welche anfänglich beisammen liegen (*Plexus choroideus medius*), dann durch das *Foramen Monroi* in die Seitenkammern treten als *Plexus choroidei laterales*.

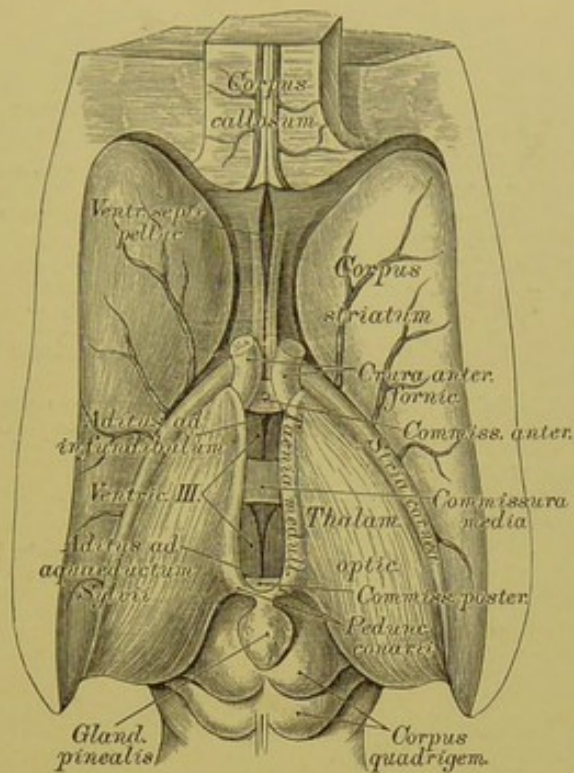




449. Frontalschnitt durch das Grosshirn  
in der Mitte des Balkens. Nach C. B. Reichert.  $\frac{2}{3}$  der natürlichen Grösse.



450. Schiefschnitt durch das Grosshirn und die  
Varolsbrücke durch die Scheitelhöhe gegen das hintere Ende des  
Keilbeinkörpers. Nach C. B. Reichert.  $\frac{2}{3}$  der natürlichen Grösse.



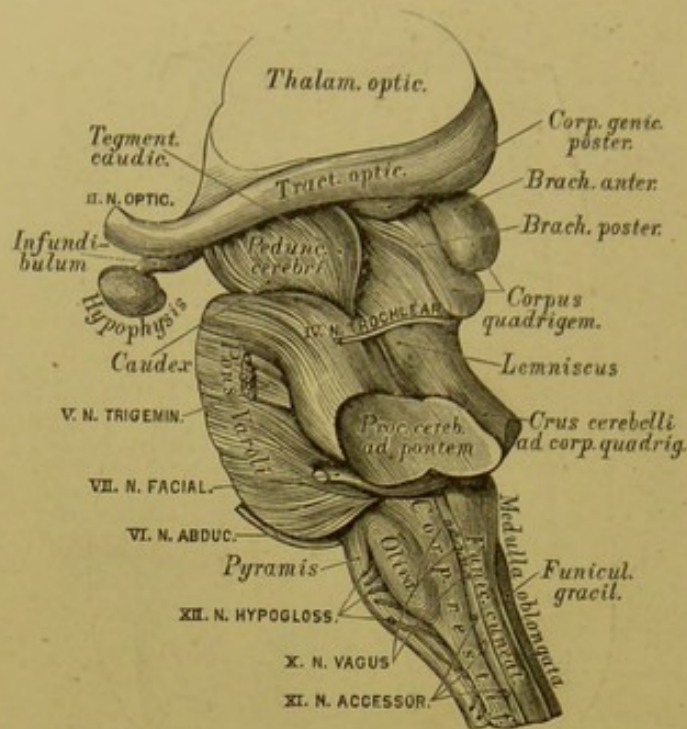
#### 451. Die eröffnete dritte Gehirnkammer.

Ansicht von oben in natürlicher Grösse.

Wird die *Tela choroidea superior* abgelöst und drängt man die Innenflächen beider Sehhügel von einander, so bekommt man die dritte Gehirnkammer, *Ventriculus medius s. tertius*, zur Ansicht. Dieselbe weist sechs Wände auf: eine obere, die *Tela choroidea superior*; zwei seitliche, die Innenflächen der beiden Sehhügel; eine untere, entsprechend der Mitte der Gehirnbasis; eine vordere, gebildet durch die *Crura anteriora fornicis*, und eine hintere, erzeugt vom *Corpus quadrigeminum*. Die Seitenwände sind durch drei *Commissurae* verbunden; die *Commissura anterior* vor den absteigenden Gewölbsschenkeln, die *Commissura posterior* vor dem *Corpus quadrigeminum*, die *Commissura media s. mollis*, eine Verbindung des grauen Beleges der Innenflächen beider Sehhügel (zuweilen fehlend).

Unter der *Commissura anterior* liegt der Trichtereingang, *Aditus ad infundibulum*, und unter der *Commissura posterior* der Eingang in die Sylvische Wasserleitung, *Aditus ad aquaeductum Sylvii*, welcher letztere, unter dem Vierhügel verlaufend, die Verbindung zwischen der dritten und vierten Gehirnkammer herstellt.





**452.** Seitenansicht der Varolsbrücke und des verlängerten Markes. Natürliche Grösse.

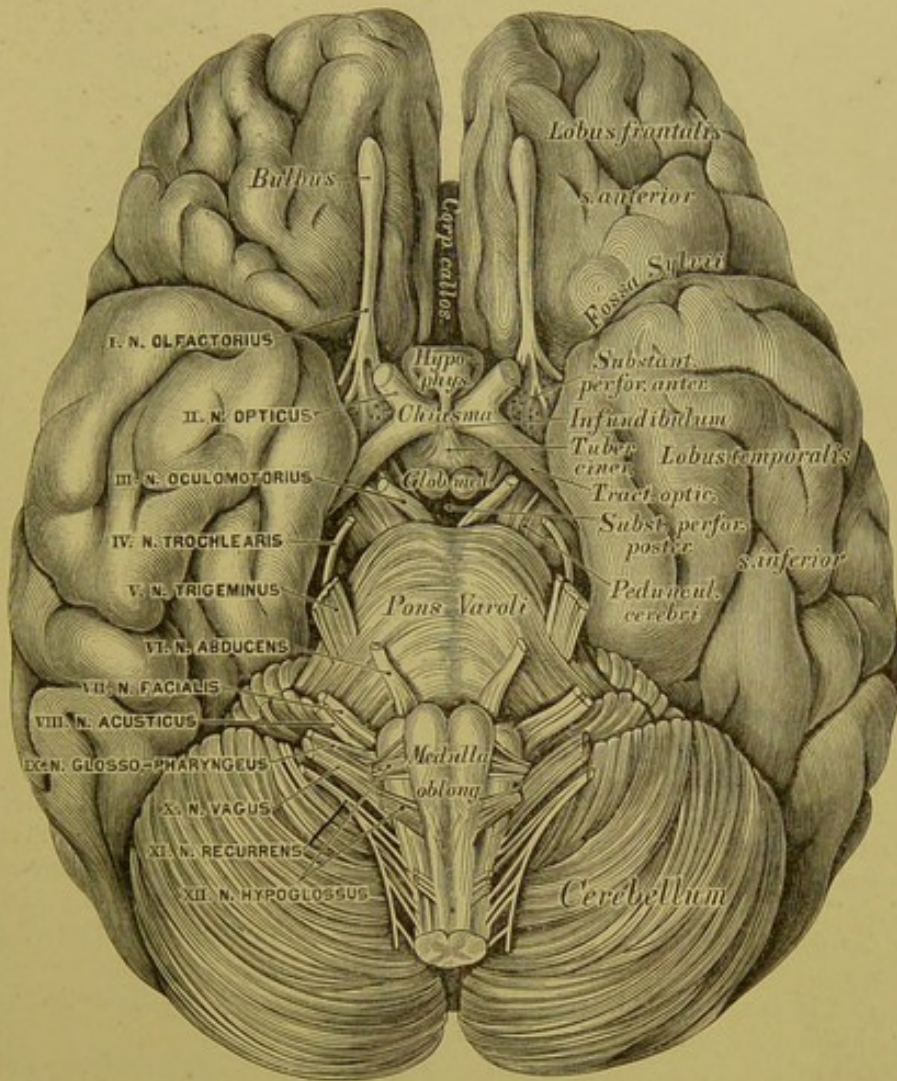
Der Vierhügel, *Corpus quadrigeminum s. Eminentia quadrigemina*, erhebt sich zwischen der dritten und vierten Gehirnkammer mit einem vorderen grösseren, und einem hinteren kleineren Hügelpaare.

Die Hügelpaare übergehen seitlich in die *Brachia corporis quadrigemini*, länglichrunde Erhabenheiten, von denen die *Brachia anteriora* beiderseits mit dem vorderen Kniehöcker, *Corpus geniculatum anticum*, zusammenhängen und in die Sehhügel eintreten, während die *Brachia posteriora* beiderseits mit dem *Corpus geniculatum posticum* verbunden sind und zum Theile in den Sehhügel, zum Theile in die Haube gelangen.

Auf dem vorderen Hügelpaare des *Corpus quadrigeminum* liegt die sogenannte Zirbeldrüse, *Glandula pinealis s. Conarium s. Penis cerebri*, hauptsächlich aus grauer Substanz bestehend und zuweilen den *Ventriculus conarii* enthaltend. Vom vorderen Ende der Zirbel gehen die Zirbelstiele, *Pedunculi conarii*, aus, welche an den Sehhügeln als *Tacniae medullares* vor- und abwärts in die *Crura anteriora fornicis* verlaufen (s. Fig. 451).

Ueber dem Vierhügel liegt das *Splenium corporis callosi* (s. Fig. 450), und zwischen beiden befindet sich der Querschlitzz des grossen Gehirns zum Eintritte der *Pia mater* in die dritte Gehirnkammer als *Tela choroidea media*; dieser Schlitz verlängert sich längs des *Pes hippocampi major* (*Cornu Ammonis*) bis an den Grund des Unterhorns und enthält eine Fortsetzung der *Pia mater* zum *Plexus choroideus lateralis*.





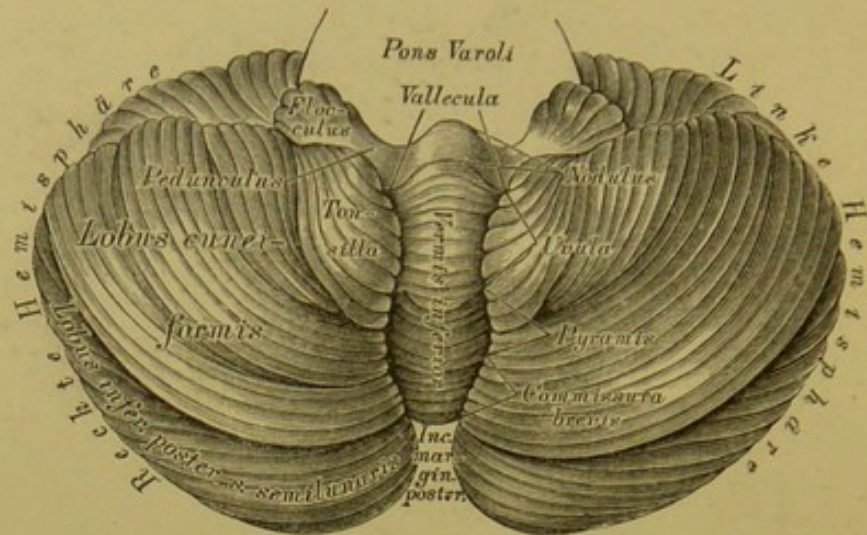
453. Die Gehirnbasis in der Ansicht von unten.  
 $\frac{2}{3}$  der natürlichen Grösse.

Nach Ablösung des *Tentorium* von den Felsenbeinpyramiden und Durtrennung der Ursprünge der Gehirnnerven, des verlängerten Markes und der Wirbelarterien wird das ganze Gehirn aus der Schädelhöhle herausgenommen, umgestürzt, und dadurch die Gehirnbasis zur Anschauung gebracht. Hier sind sichtbar:

a) Die vordere durchlöcherichte Lamelle, *Lamina cribrosa anterior* s. *Substantia perforata anterior*, markweiss, in eine mittlere und zwei seitliche durchlöcherichte Stellen zerfallend, die zum Durchgange von Blutgefässen dienen. Vor den Seitentheilen liegt als pyramidale graue Erhabenheit das *Trigonum olfactorium*, welches sich in den *Nervus olfactorius* verlängert.

b) Die Sehnervenkreuzung, *Chiasma nervorum optidorum*, hergestellt von den platten, die *Pedunculi cerebri* umgreifenden *Tractus optici*; aus dem *Chiasma* gehen die runden Sehnerven, *Nervi optici*, hervor.





#### 454. Das kleine Gehirn, in der Ansicht von unten. Natürliche Grösse.

An der Gehirnbasis (Fig. 453) sind ferner sichtbar:

c) Der graue Hügel mit dem Trichter, *Tuber cinereum cum Infundibulo*. Der erstere, hinter dem *Chiasma* gelegen und einen Theil des Bodens der dritten Gehirnkammer bildend, verlängert sich in den zapfenförmigen Trichter, *Infundibulum*, dessen Basis hohl, dessen Spitze solid ist; letztere verbindet sich mit dem

d) Hirnanhang, *Hypophysis cerebri*, im Türkensattel gelegen und in diesem durch das *Operculum sellae turcicae* abgeschlossen. Eine Blutgefässdrüse, die in einen vorderen und einen hinteren Lappen getheilt ist.

e) Die Markhügel, *Globuli medullares s. Corpora mammillaria*, erbsengrosse, halbkugelige, weisse Markkörper

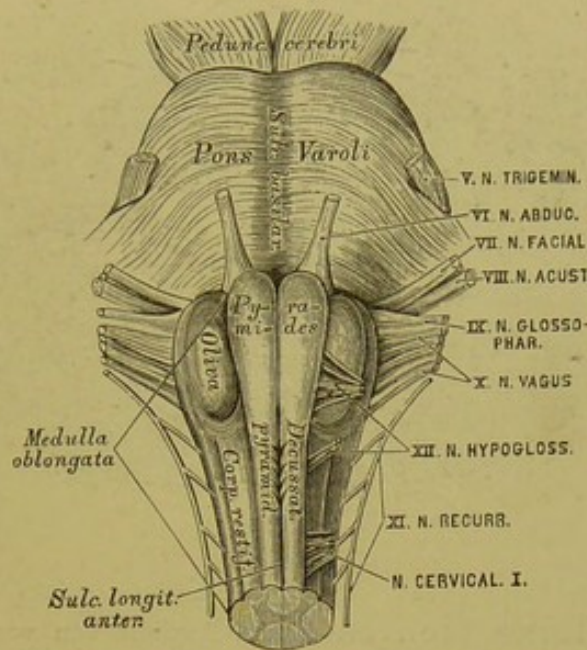
f) Die hintere, durchlöcherichte Lamelle, *Lamina cribrosa posterior s. Substantia perforata posterior*, in dem Winkel zwischen beiden *Pedunculi cerebri*, grau, mit dem vorderen Rande in das *Tuber cinereum* übergehend.

g) Die Schenkel des Grosshirns, *Crura s. Pedunculi cerebri*, längsgefaserte Markbündel, welche divergirend aus der Varolsbrücke hervorgehen, um in die Grosshirn-Hemisphären einzutreten. Am Querschnitte eines Gehirnschenkels zeigt sich ein unteres, flaches Faserbündel, der eigentliche *Pedunculus s. Caudex*, welcher rinnenförmig ausgehöhlt ist für das obere stärkere Bündel, die Haube, *Tegmentum caudicis*; zwischen beiden liegt die schwarzgraue Substanz, *Substantia nigra pedunculi*.

Die beiden Hemisphären des kleinen Gehirns sind durch die Varolsbrücke, *Pons Varoli*, *Nodus cerebri*, mit einander verbunden, und hinter der Brücke liegt zwischen beiden Kleinhirn-Hemisphären das verlängerte Mark, *Medulla oblongata*.

Die Varolsbrücke zeigt eine untere (vordere) und eine obere (hintere) Fläche, einen vorderen und einen hinteren Rand. An der unteren Fläche erscheint der mediale *Sulcus basilaris*, eine Furche für die unpaare *Arteria basilaris*. Am vorderen Rande treten die *Pedunculi cerebri* divergirend hervor; an den Seitentheilen die Brückennarme, *Crura cerebelli ad pontem*, welche letztere die Verbindung mit den Kleinhirn-Hemisphären herstellen. Der hintere Rand der Varolsbrücke stösst an das verlängerte Mark.





**455.** Die Varolsbrücke und das verlängerte Mark  
in der Ansicht von unten. Natürliche Grösse.

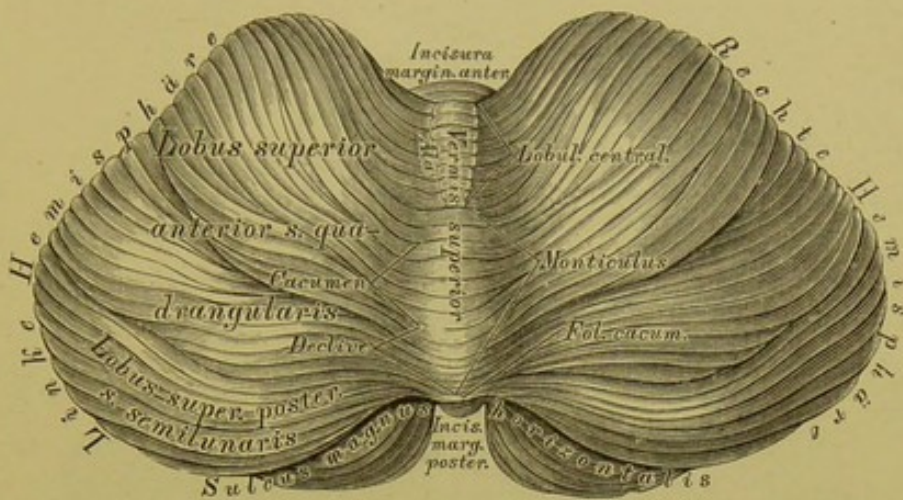
Das verlängerte Mark, *Medulla oblongata* s. *Bulbus medullae spinalis*, übergeht durch das *Foramen occipitale magnum* in das Rückenmark; an demselben erscheinen, beiderseits durch Längsfurchen von einander getrennt, drei Stränge. Zunächst sind durch den *Sulcus longitudinalis anterior* die beiden Pyramiden, *Pyramides*, gesondert; nach aussen von diesen treten die gewölbten Oliven, *Olivae*, hervor, neben diesen die strangförmigen Körper, *Corpora restiformia*, die, weil sie sich in die Kleinhirn-Hemisphären einsenken, auch Schenkel des kleinen Gehirns, *Pedunculi cerebelli*, heissen. Im *Sulcus longitudinalis anterior* ist die Bündelkreuzung beider Pyramiden, *Decussatio pyramidum*, sichtbar. In der Substanz der Olive liegt der weisse Markkern, *Nucleus* s. *Corpus dentatum olivae*, umgeben von einer grauen, gezackten Lamelle (s. Fig. 465).

Nach Entfernung der *Medulla oblongata* (Trennung der *Corpora restiformia* und Ablösung von der Varolsbrücke) gelangt man zur Totalansicht der unteren Fläche des kleinen Gehirns. Beide Kleinhirn-Hemisphären sind durch eine tiefe Furche, das Thal, *Vallecula Reilii*, von einander geschieden. In dieser Form lag eben die entfernte *Medulla oblongata*; die Furche endet nach hinten in der *Incisura marginalis posterior*.









**457.** Das kleine Gehirn in der Ansicht von oben.  
Natürliche Grösse.

Die Bindearme des kleinen Gehirns, *Processus cerebelli ad corpus quadrigeminum*, gehen von den Kleinhirn-Hemisphären zum Vierhügel, und zwar vor und über der Eintrittsstelle des *Pedunculus cerebelli*. Zwischen den convergirenden Schenkeln der Bindearme erscheint das vordere Marksegel, die graue Gehirnklappe, *Velum medullare anterius (superius) s. Valvula cerebelli*, wie in einem Rahmen ausgespannt (s. Fig. 456).

An der oberen Fläche sind die Kleinhirn-Hemisphären durch den Oberwurm, *Vermis superior*, verbunden, entsprechend dessen vorderem und hinterem Ende sich die *Incisura marginalis anterior* und *posterior* befinden.

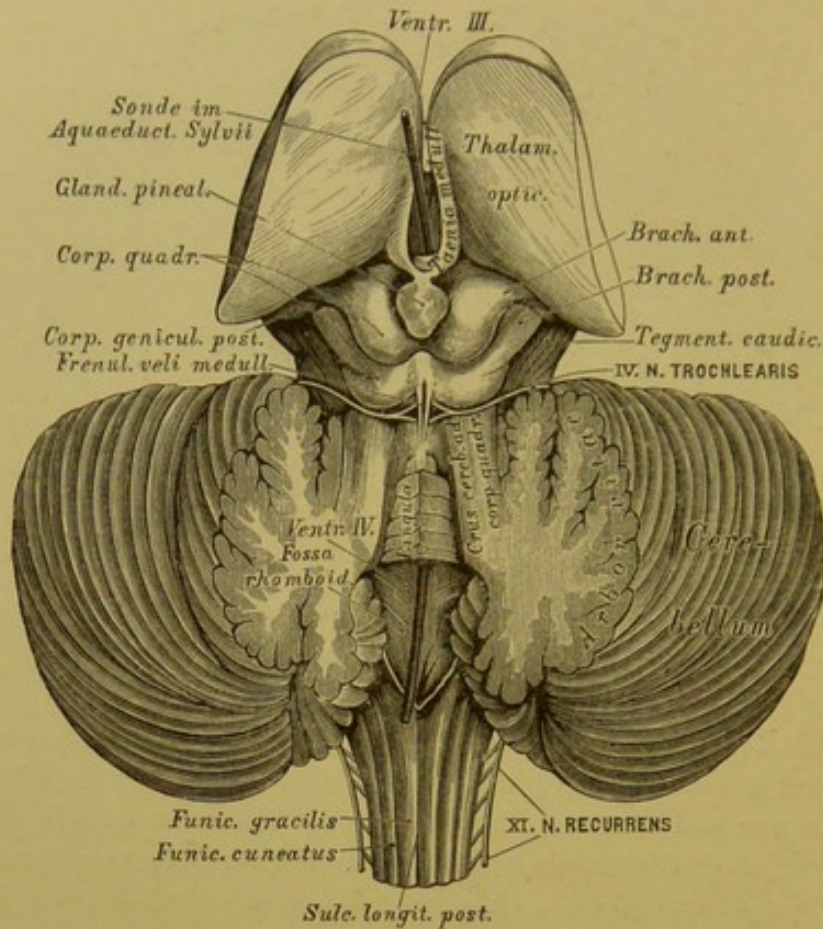
Die obere Fläche der Kleinhirn-Hemisphären ist von der unteren durch den tiefen *Sulcus magnus horizontalis* getrennt. An jeder Hemisphäre werden unterschieden:

- a) Der vordere oder ungleich vierseitige Lappen, *Lobus superior anterior s. quadrangularis*, dann
- b) der hintere oder halbmondförmige Lappen, *Lobus superior posterior s. semilunaris*.

Die parallel gestellten Gyri des *Vermis superior* bilden folgende drei Gruppen:

- a) Das Centralläppchen, *Lobulus centralis*, mit einem Mittelstück und zwei Flügeln, *Alae*;
- b) den Berg, *Monticulus*, dessen erhabenste Stelle, Wipfel, *Cacumen*, nach hinten in den Abhang, *Declive*, übergeht; a) und b) als Verbindungen der Gyri des vorderen Lappens;
- c) das Wipfelblatt, *Folium cacuminis*, in der *Incisura marginalis posterior* gelegen, als Verbindung der *Lobi semilunares*.





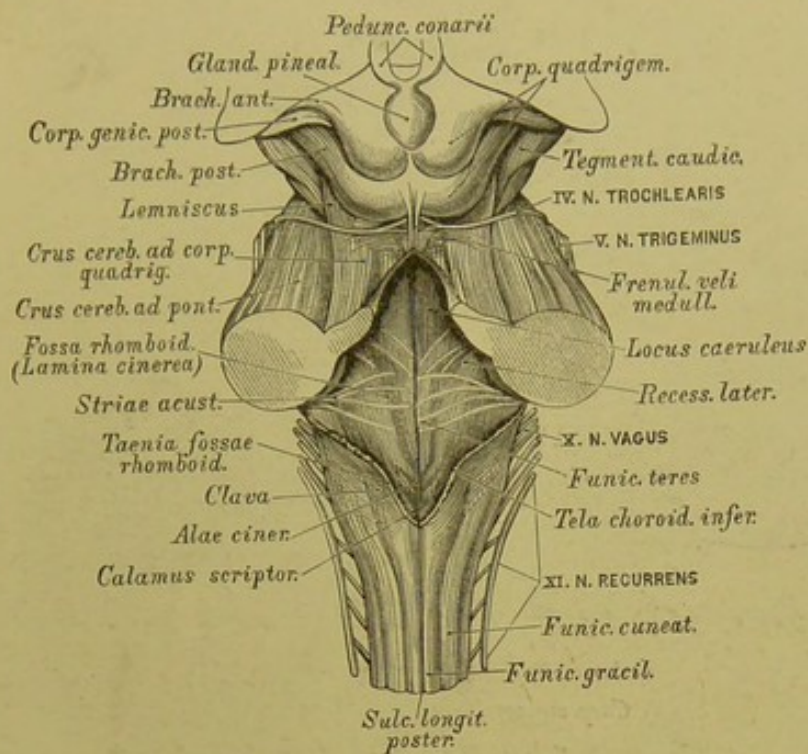
**458.** Die dritte und vierte Gehirnkammer,  
 letztere bedeckt von der grauen Gehirnkuppe. Natürliche Grösse.

Unter dem Centrallappchen findet man die Bindearme des kleinen Gehirns zum Vierhügel gehend und zwischen beiden ausgespannt die graue Gehirnkuppe, deren obere Fläche fünf platte Gyri trägt, die Zunge, *Lingula*, nach hinten mit dem Centrallappchen zusammenhängend. Zum vorderen, von der Zunge nicht bedeckten Theile der grauen Gehirnkuppe geht von der Mittelfurche des hinteren Vierhügelpaares das *Frenulum veli medullaris*; zu beiden Seiten desselben kommen die Wurzeln des *Nervus trochlearis* zum Vorschein. Hinter dem *Brachium posterius* des Vierhügels liegt neben dem vorderen Ende des *Crus cerebelli ad corpus quadrigeminum* die Schleife, *Lemniscus s. Laqueus* (s. Fig. 459).

Am senkrechten Durchschnitte des Wurmes, ebenso der Kleinhirnhemisphären, erscheint das Marklager, baumförmig verzweigt, als *Arbor vitae vermis* und *Arbor vitae cerebelli*.

Nach Entfernung des Wurmes bekommt man die obere (respective hintere) Fläche des verlängerten Markes zur Ansicht, welche den Boden der vierten Gehirnkammer, *Ventriculus quartus*, bildet.



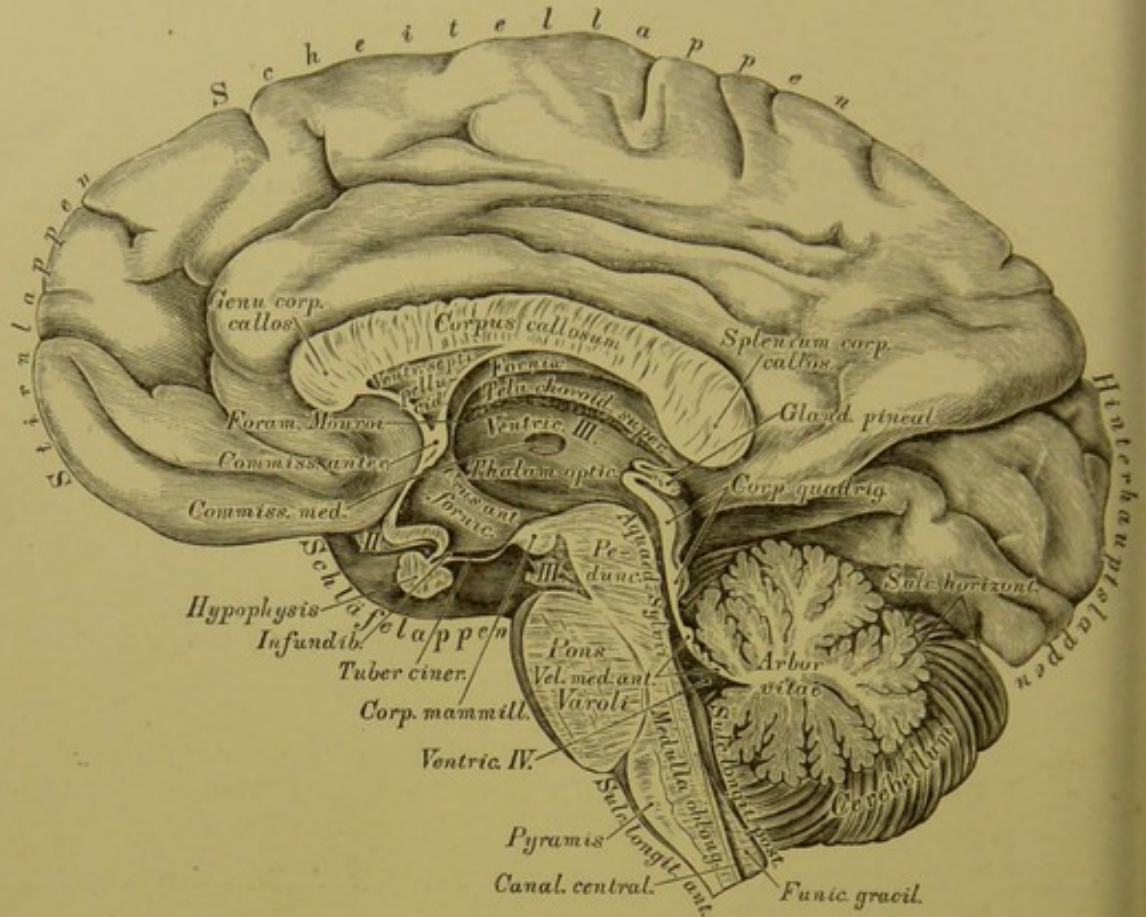


459. Die vierte Gehirnkammer, in der Ansicht von oben.  
Natürliche Grösse.

Die beiden, den *Sulcus longitudinalis posterior* begrenzenden Hinterstränge des Rückenmarkes divergiren nach vorne und oben, um als *Corpora restiformia* zu den Kleinhirn-Hemisphären zu gelangen; wo sie in die Hemisphäre eintreten, zeigen sie am Durchschnitte den grauen Kern, *Tuberculum cinereum*. Der *Sulcus longitudinalis posterior* erweitert sich demnach zu einem nach vorne offenen Winkel, welcher mit dem Winkel der *Crura cerebelli ad corpus quadrigeminum* eine Raute bildet, die Grenzlinie der Rautengrube, *Fossa rhomboidea*, des Bodens der vierten Gehirnkammer. Die graue Grundfläche der Rautengrube heisst *Lamina cinerea fossae rhomboideae*; sie erscheint durch eine Medianfurchen in zwei Hälften getheilt.

Dort, wo die *Corpora restiformia* anfangen zu divergiren, schieben sich zwischen beide zwei schmale Streifen ein als sogenannte zarte Stränge, *Funiculi graciles*, welche beiderseits am hinteren Winkel der Rautengrube zur Keule, *Clava*, anschwellen. Der nach aussen von den zarten Strängen liegende Rest der *Corpora restiformia* trägt den Namen Keilstrang, *Funiculus cuneatus*. Seitlich von der Mittelfurche der Rautengrube wölben sich die runden Stränge, *Funiculi teretes*, vor; dieselben sind nach hinten durch die zungenähnlichen grauen *Alae cinereae* verdeckt.



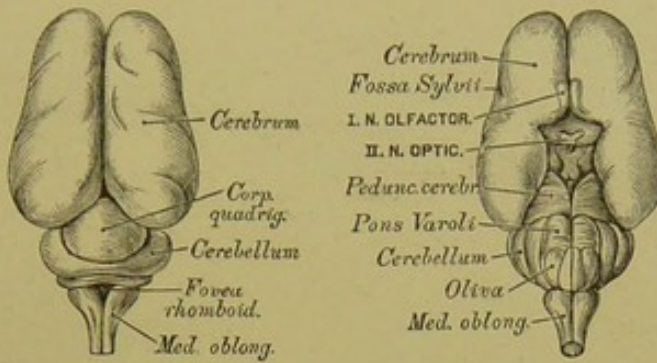


**460.** Sagittaler Medianschnitt durch das grosse und kleine Gehirn und das verlängerte Mark.  $\frac{2}{3}$  der natürlichen Grösse.

In der *Lamina cinerea* treten weisse Querfasern auf als *Chordae (Striae) acusticae* (s. Fig. 459) und ein Paar Markstreifen längs der Keulen als Riemchen, *Taeniae fossae rhomboideae*. Der hintere Winkel der Rautengrube heisst Schreibfeder, *Calamus scriptorius*; der vordere Winkel (verdeckt durch die graue Gehirnklappe) communicirt durch den *Aquaeductus Sylvii* mit der dritten Gehirnkammer. Die Seitenwinkel der *Fossa rhomboidea* erweitern sich zu den Nestern, *Recessus laterales* (s. Fig. 459). Die *Lamina cinerea* der Rautengrube ist am Austritte der *Processus cerebelli ad Corpus quadrigeminum* intensiv dunkel gefärbt — *Locus caeruleus*.

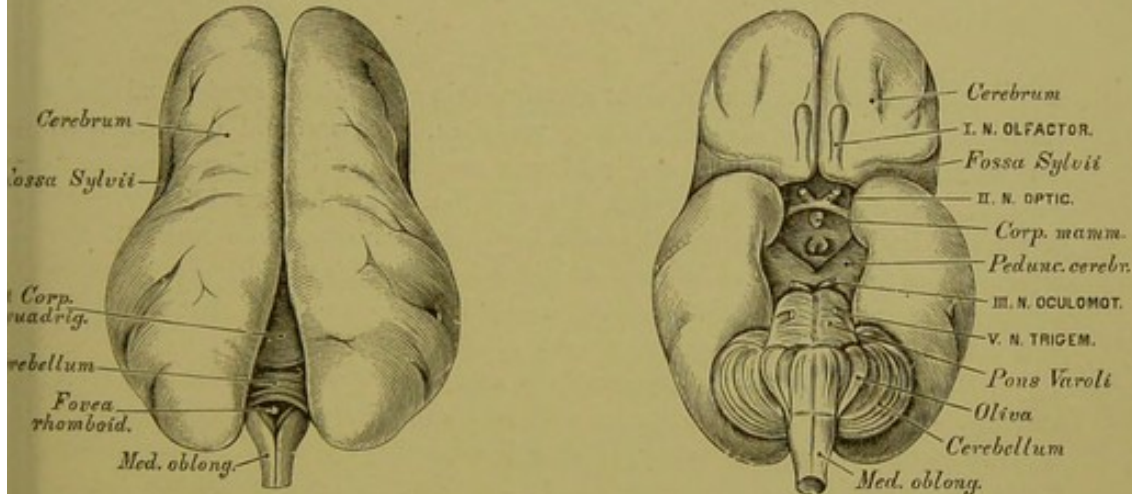
Die vierte Gehirnkammer wird nach hinten durch die *Pia mater* als *Tela choroidea inferior* verschlossen, die, an den Riemchen, an den Flockenstielen und am hinteren Marksegel fixirt, den paarigen *Plexus choroideus ventriculi quarti* erzeugt.

Am Querschnitte der Kleinhirn-Hemisphäre erscheint nach vorne und innen der gezackte Körper, *Nucleus dentatus s. Corpus rhomboideum*, ein weisser Kern mit gezacktem grauen Saume.



461. Gehirn eines drei-  
monatlichen Embryo.  
Ansicht von oben.

462. Gehirn eines drei-  
monatlichen Embryo.  
Ansicht von unten.



463. Gehirn eines fünf-  
monatlichen Embryo.  
Ansicht von oben.

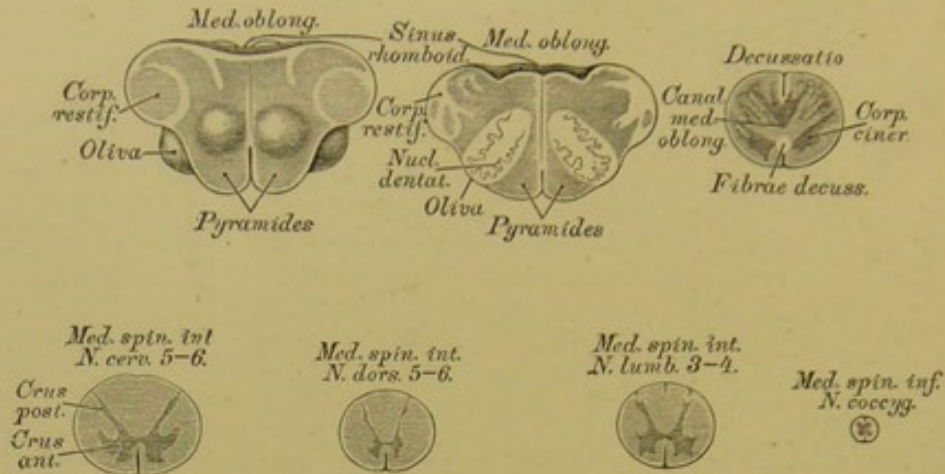
464. Gehirn eines fünf-  
monatlichen Embryo.  
Ansicht von unten.

Die Hemisphären des Grosshirns  
hinten auseinander gedrängt.

Sämmtliche Figuren in natürlicher Grösse.

Rückenmark, *Medulla spinalis*, heisst der im Rückgratscanal liegende  
platt cylindrische Theil des Central-Nervensystems; dasselbe geht nach oben  
in die *Medulla oblongata* über und endet in der Höhe des I. oder II. Lenden-  
wirbels als *Conus medullae*, von welchem das *Filum terminale* bis an das blind-  
sackförmige Ende der *Dura mater* herabreicht.





#### 465. Querschnitte durch das verlängerte und das Rückenmark. Nach Fr. Arnold.

Das Rückenmark ist nicht gleichmässig cylindrisch, sondern mit einer Hals- und einer Lendenanschwellung versehen, entsprechend dem Austritte der stärksten Nerven. Dasselbe wird aus zwei halben Cylindern zusammengesetzt, die eine markweisse Rinde und einen grauen Kern besitzen; die Trennung ist durch den *Sulcus longitudinalis anterior et posterior* markirt, von welchen der tiefere *Sulcus longitudinalis anterior* die ganze Länge des Rückenmarkes einnimmt, während der *Sulcus longitudinalis posterior* nur am Halstheile und am *Conus medullae* ausgeprägt erscheint.

Der graue Kern wird durch die mittlere graue Commissur verbunden, vor dieser die beiden markweissen Seitenhälften durch die vordere weisse Commissur; zwischen beiden Commissuren verläuft der sehr feine Centralcanal des Rückenmarkes. Das Verhältniss des grauen Kernes zur weissen Rinde ist in verschiedenen Höhen variabel; die Form des ersteren entspricht im Allgemeinen einem x mit dünneren Hinterhörnern und dickeren Vorderhörnern, wobei die Markmasse von unten nach oben an Umfang gewinnt. Der graue Kern besteht vorzugsweise aus multipolaren Ganglienzellen, die Markmasse hingegen aus longitudinalen Nervenfasern, mit den transversalen Zügen der Wurzeln der Rückenmarksnerven.

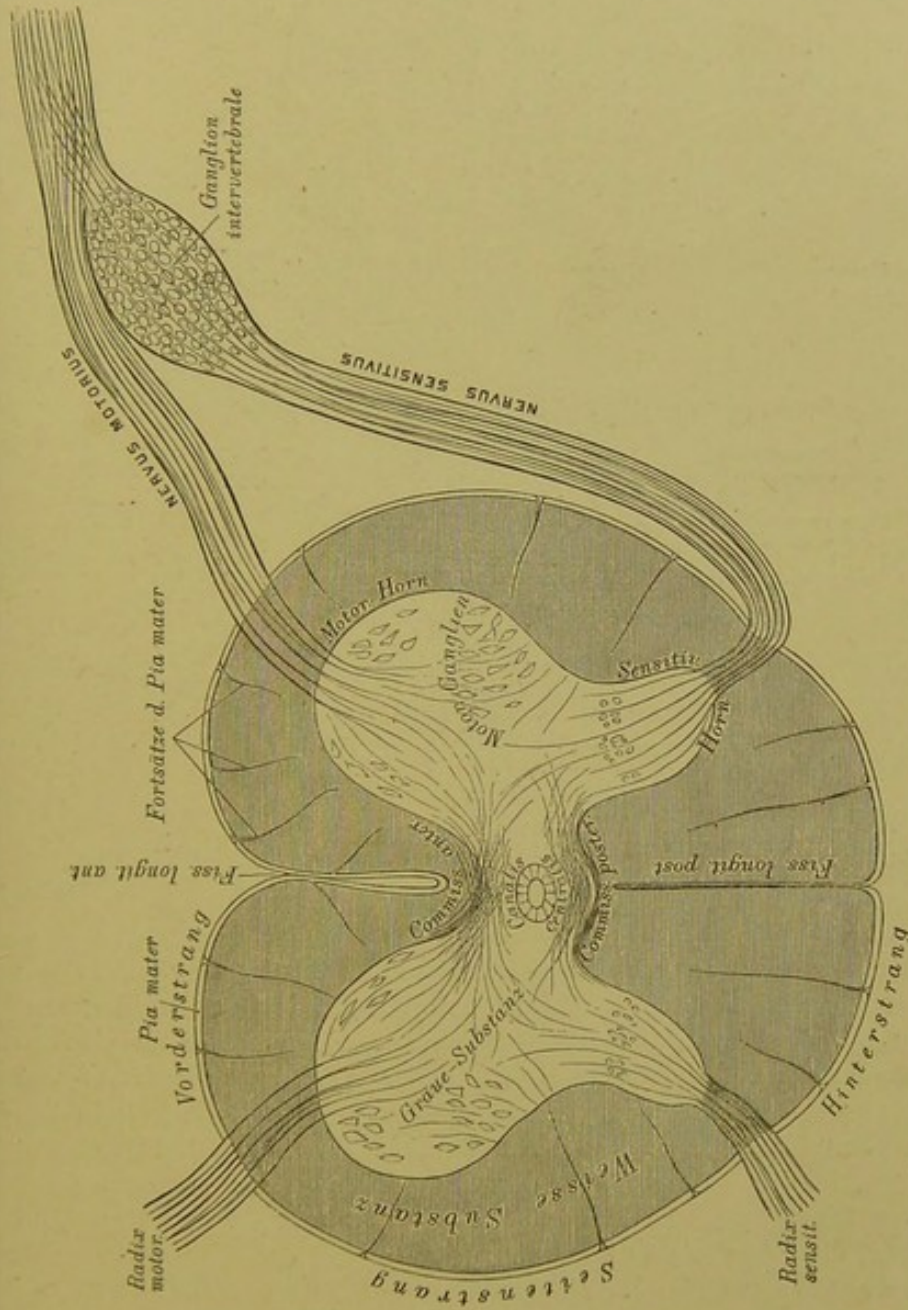
Die Longitudinalzüge bilden sechs Stränge, durch seichte Furchen von einander getrennt, und zwar:

Zwei vordere Stränge, beiderseits des *Sulcus longitudinalis anterior*;

zwei Seitenstränge zwischen den Ursprüngen der vorderen und hinteren Wurzeln der Rückenmarksnerven;

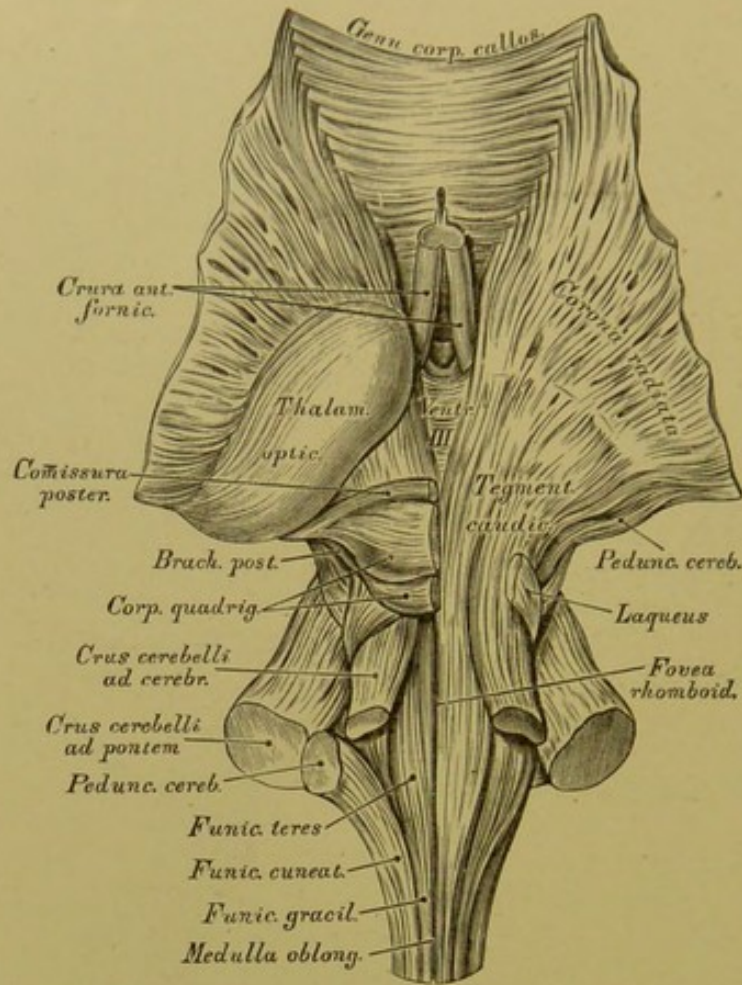
zwei hintere Stränge, beiderseits des *Sulcus longitudinalis posterior*;

zwischen die vorderen Stränge treten in der Gegend der obersten Halswirbel die beiden Pyramidenstränge, welche in die Decussation eingehen; zwischen die hinteren Stränge treten die zarten Stränge, welche mit den Keilsträngen die *Corpora restiformia* erzeugen.



466. Schema des Verlaufes der Nervenfasern im Rückenmark.



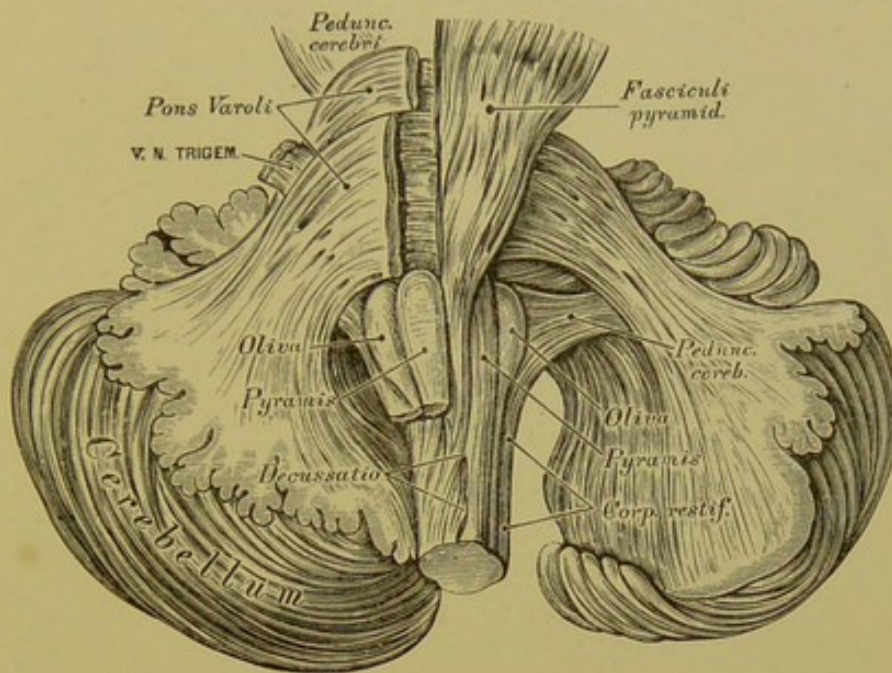


**467.** Die Faserung des Hirnstammes. Ansicht von oben.  
Natürliche Grösse.

Die graue Substanz des Gehirns und Rückenmarkes besteht vorzugsweise aus Ganglienzellen. Im Rückenmarke stellt sie den Kern dar, setzt sich längs des Bodens der IV. und III. Gehirnkammer bis in das *Tuber cinereum* und das *Infundibulum* fort, bildet den Belag der Windungen des Gross- und Kleinhirns, endlich selbstständige graue Massen, sogenannte Kerne; in den Oliven, in den Hemisphären des Kleinhirns, im Vierhügel, Sehhügel und Streifenhügel, in der Varolsbrücke, das *Tuber cinereum* der strangförmigen Körper, den Linsenkern, die Mandel und die Vormauer in den Grosshirn-Hemisphären, die Stammganglien.

Die drei paarigen Markstränge des Rückenmarkes übergehen in jene des verlängerten Markes als Pyramiden, Oliven und strangförmige Körper, mit der Verwandlung, dass die Seitenstränge zu den Pyramiden, die Vorderstränge zu den Oliven, und die Hinterstränge zu den strangförmigen Körpern werden. Die Pyramiden verlängern sich in die *Pedunculi cerebri*, die Oliven gehen in den Vierhügel, und die strangförmigen Körper erzeugen die *Pedunculi cerebelli*.



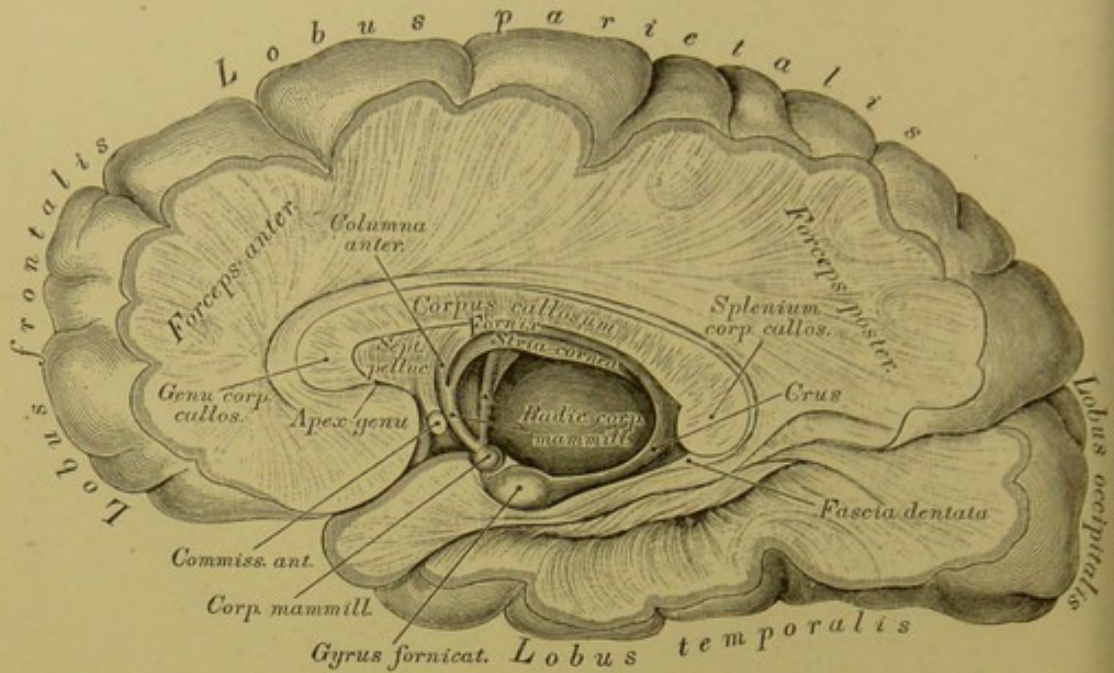


468. Die Faserung des Hirnstammes. Ansicht von unten.  
Natürliche Grösse.

Die Fasern des hinteren Rückenmarkstranges gehen theils in die *Corpora restiformia*, theils in die Haube; jene des Seitenstranges gruppieren sich in drei Bündel, von welchen das hintere das *Corpus restiforme* zu bilden hilft, während das mittlere den *Funiculus teres*, und mit dem *Crus cerebelli ad cerebrum* (*ad Corpus quadrigeminum*) die Grundlage der Haube erzeugt, und das vordere zur Pyramide wird. Der vordere Strang wird zur Olive und fließt die Schleife bildend in das *Corpus quadrigeminum*.

Die aus den Stammganglien kommenden Faserzüge verlaufen zur Gross- und Kleinhirnrinde als Stabkranz, *Corona radiata*, wo sie in Ganglienzellen enden oder beginnen; ihre Faserbündel sind durch Faserzüge durchsetzt, welche, die Commissuren erzeugend, die Hemisphären mit einander, das Kleinhirn mit dem Grosshirn und die Stammganglien unter einander verbinden. Solche Commissuren sind: zwischen den Hemisphären des Grosshirns das *Corpus callosum*, die *Commissura anterior et posterior* in der dritten Gehirnkammer; zwischen den Kleinhirn-Hemisphären die *Varolsbrücke* und der *Wurm*; zwischen Gross- und Kleinhirn die *Crura cerebelli ad corpora quadrigemina*; zwischen *Corpus quadrigeminum*, Haube und Sehhügel das *Brachium anticum et posticum* des Vierhügels.





### 469. Die Faserung des Hirnmantels.

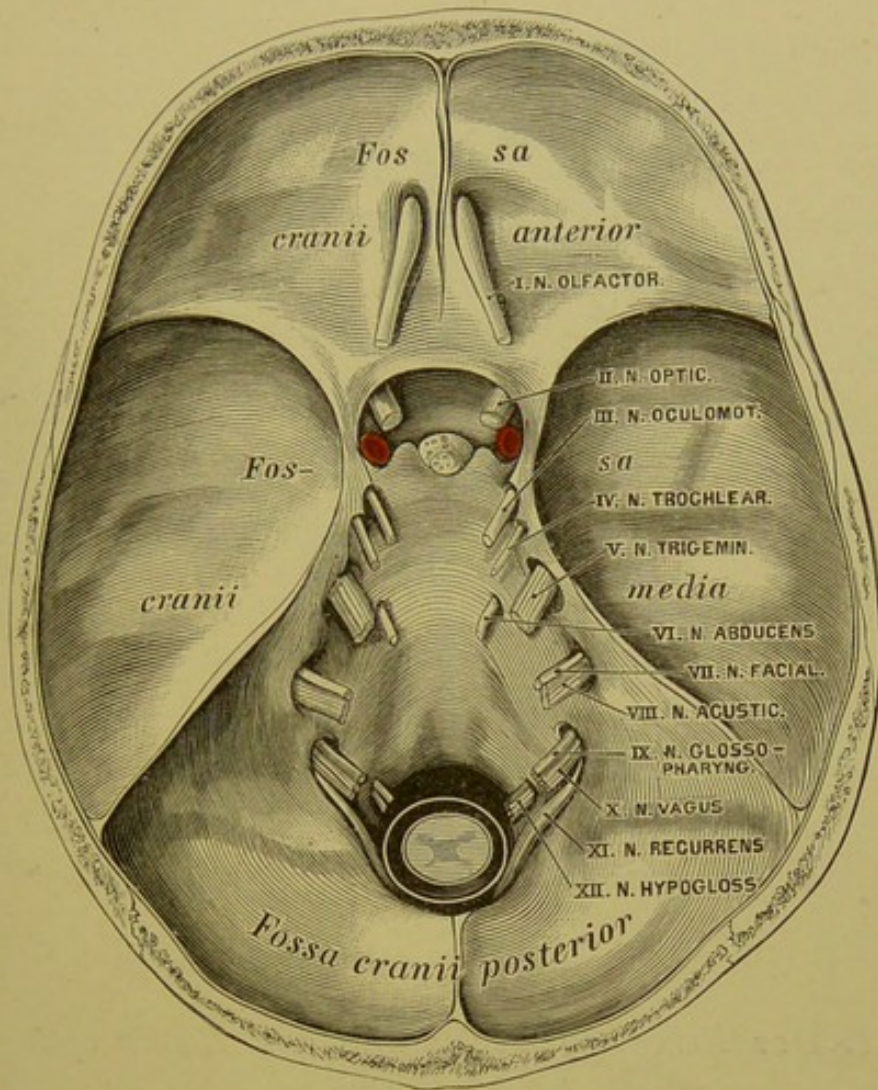
$\frac{2}{3}$  der natürlichen Grösse.

Als Hirnmantel stehen dem Hirnstamme gegenüber: der Stabkranz, die Commissuren und die Rindenwindungen. Vom *Corpus callosum* strahlen beiderseits die Faserzüge in die Grosshirn-Hemisphären aus, deren Marklager darstellend; die in die Hinterlappen eintretenden Faserzüge erzeugen die hintere Zange, *Forceps posterior*, die in die Vorderlappen dringenden Züge die vordere Zange, *Forceps anterior*, endlich jene Züge, welche die Decke des Hinter- und Unterhornes der Seitenkammern bilden helfen, die *Tapete*.

Die Oberfläche des Mantels ist mit den oben aufgezählten Windungen versehen und von einer bis  $4\frac{1}{2}$  Mm. dicken, grauen Rindenschicht bedeckt. Die Theilung des Mantels in die beiden Hemisphären bedingt an deren vorderem und mittlerem Theile den tiefen Manteleinschnitt, *Incisura pallii*, dessen Boden vom Balken, dessen Seitenwände von den Innenflächen der Vorder- und Oberlappen dargestellt sind. Als tiefer Einschnitt ist ferner die *Sylvische Spalte* markirt, welche den Unterlappen vom Vorder- und Oberlappen trennt; in derselben verlaufen die meisten und stärksten Arterienzweige.

Fig. 467, 468 und 469 sind nach Weingeistpräparaten angefertigt mit Zuhilfenahme der Fr. Arnold'schen Abbildungen.



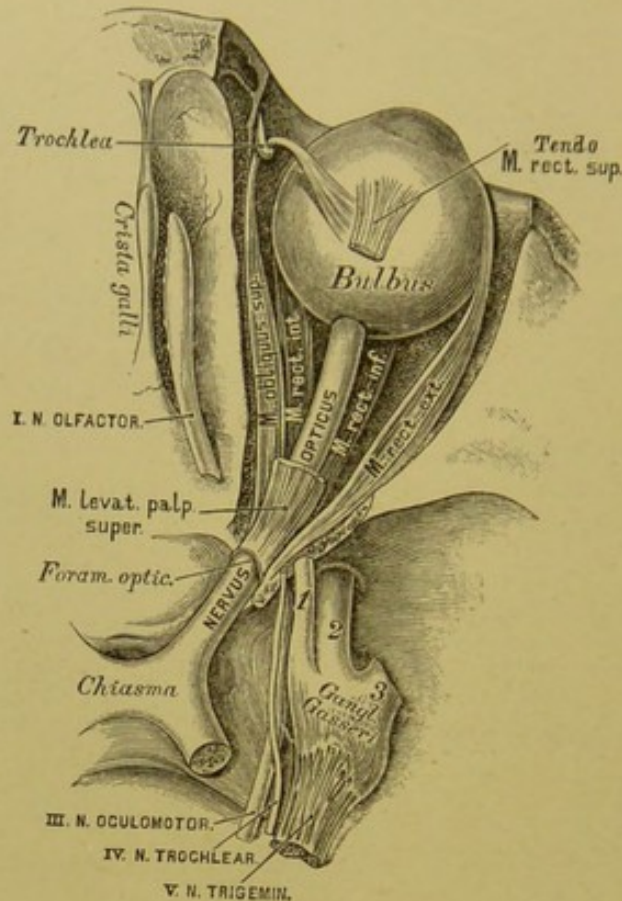


#### 470. Die Gehirnnerven an der Schädelbasis.

$\frac{2}{3}$  der natürlichen Grösse.

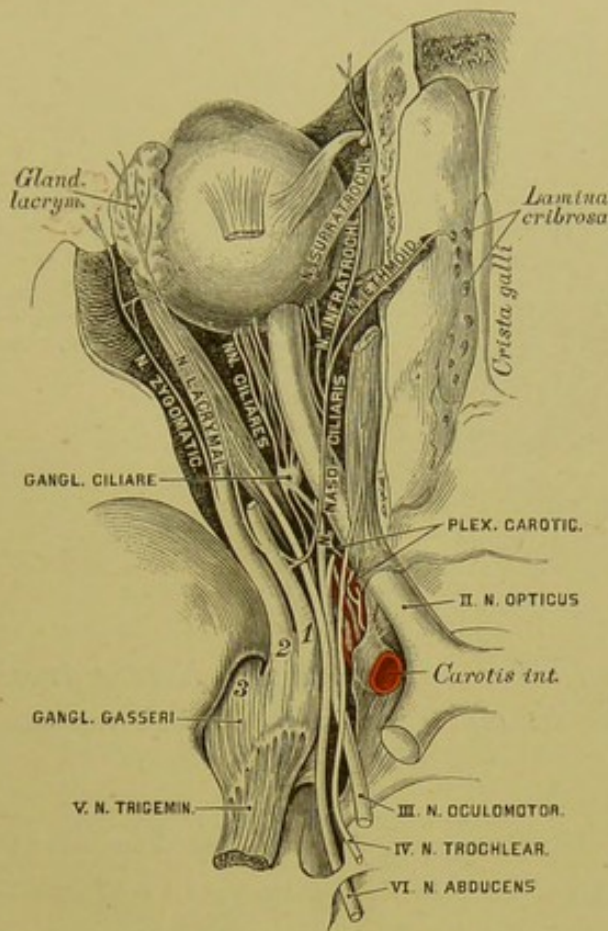
Die Reihe der zwölf Gehirnnervenpaare beginnt der Geruchs-nerv, *Nervus olfactorius*. Derselbe entspringt an der unteren Fläche des Vorderlappens aus dem *Trigomum olfactorium* als dreikantiger Streifen, *Tractus olfactorius*, verläuft in einer Furche der unteren Fläche des Vorderlappens nach vorne, zugleich convergirend mit jenem der andern Seite, und erzeugt auf der *Lamina cribrosa* des Siebbeins den grauen Riechkolben, *Bulbus olfactorius*. Von der unteren Fläche des Riechkolbens gehen zwei Reihen dünner Fäden ab, welche durch die Löcher der *Lamina cribrosa* zum oberen Theile der Nasenhöhlenschleimhaut gelangen. Hier erzeugen sie Netze an der Nasenscheidewand und den Innenflächen der Siebbeinmuscheln, von welchen pinselartig gruppirte Fädchen in die Schleimhaut aufsteigen. Die Netze reichen an der Nasenscheidewand am weitesten herab (s. Fig. 293), am Siebbeinlabyrinth nur bis zum unteren Rande der mittleren Nasenmuschel.





471. Der *Nervus olfactorius* und der *Nervus opticus*.  
Ansicht von oben.

Das II. Gehirnnervenpaar stellt den Sehnerv, *Nervus opticus*, dar; derselbe umgreift als platter Streifen, *Tractus opticus*, den Hirnschenkel von aussen nach innen und unten, convergirend mit dem Sehnerven der entgegengesetzten Seite, um vor dem *Tuber cinereum* mit diesem eine Kreuzung einzugehen, das *Chiasma*. Aus dem *Chiasma* — das Verhalten der Nervenfasern in diesem unterliegt noch der Controverse — kommen die Sehnerven divergirend hervor als rundliche Stränge; jeder Strang dringt durch das *Foramen opticum ossis sphenoidaei* in die Augenhöhle und gelangt mit einer einwärts concaven Krümmung, etwas nach innen vom hinteren Pole des Augapfels zu diesem, um die *Sclera* und *Choroidea* zu durchbohren und als eine lamellöse Ausbreitung direct die *Retina* zu erzeugen. Die Faserschicht der *Retina* ist eine unmittelbare Bildung der Fasern des Sehnerven (s. Fig. 307). Die harte Hirnhaut umhüllt den Strang des Sehnerven, indem sie schliesslich mit dem Gewebe der *Sclera* verschmilzt.

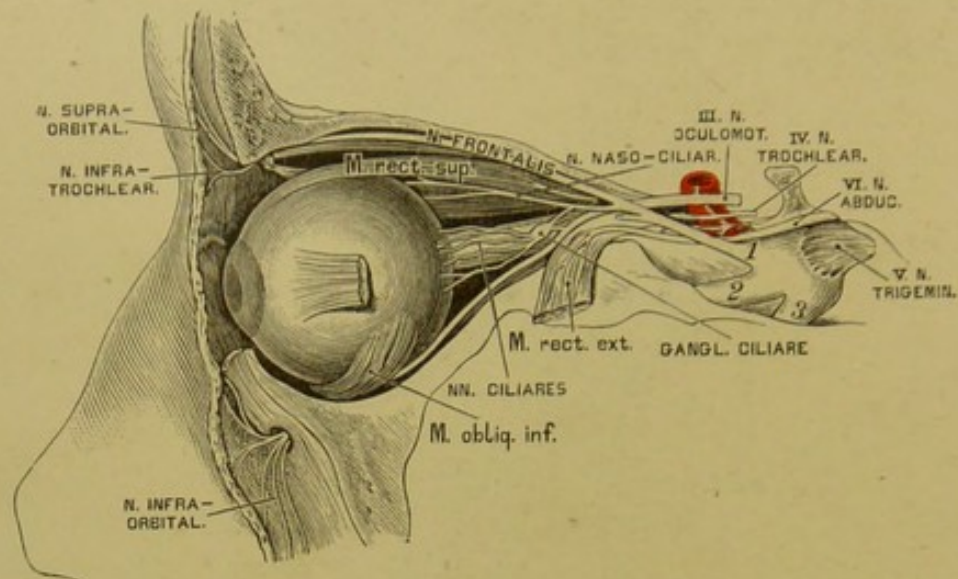


472. Der *Nervus oculomotorius*, *Nervus trochlearis* und *Nervus abducens* in der Ansicht von oben.

Das III. Gehirnnervenpaar, der gemeinschaftliche Augenmuskelnerv, *Nervus oculomotorius*, kommt von der Varolsbrücke aus dem Gehirnschenkel hervor, geht schief nach vorne und aussen, indem er sich in die obere Wand des *Sinus cavernosus* einbettet (Verbindung mit dem sympathischen Geflecht). Hierauf gelangt er, in zwei Aeste getheilt, in die *Fissura orbitalis superior*. Der schwächere *Ramus superior* geht zum *M. levator palpebrae superioris* und zum *M. rectus superior*; der stärkere *Ramus inferior* zum *M. rectus internus*, *M. rectus inferior* und *M. obliquus inferior*. Der letztere, längste Zweig gibt zum *Ganglion ciliare* die kurze oder dicke Wurzel, *Radix brevis s. motoria*.

Das IV. Gehirnnervenpaar bildet der Rollnerv, *Nervus trochlearis s. patheticus*, der schwächste unter den Gehirnnerven. Er entspringt unmittelbar hinter dem *Corpus quadrigeminum*, schlägt sich um das *Crus cerebelli ad corpus quadrigeminum* und den *Pedunculus cerebri*, durchbricht die *Dura mater* hinter dem *Processus clinoideus posticus* und verbindet sich hier mit dem *Ramus ophthalmicus Nervi trigemini*. Dann geht er durch die *Fissura orbitalis superior* in die Augenhöhle und zieht einwärts zum *M. obliquus superior*.



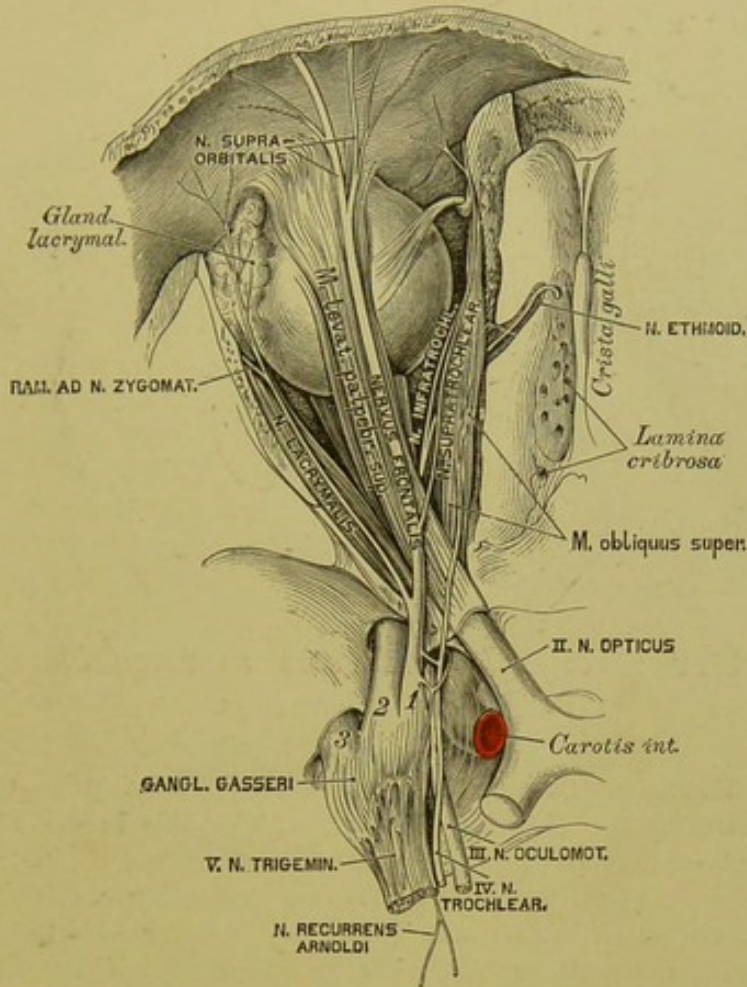


**473.** Der *Nervus oculomotorius*, *Nervus trochlearis* und *Nervus abducens* in der Ansicht von aussen.

Das VI. Gehirnnervenpaar, der äussere Augenmuskelnerv, *Nervus abducens*, kommt am hinteren Rande des *Pons Varoli* zum Vorschein und gelangt zur hinteren Wand des *Sinus cavernosus*, in welchem er an der Aussen-  
seite der *Carotis cerebialis* verläuft, durch einige Fäden verbunden mit dem sympathischen Geflecht. Nach Durchbohrung der Wand des *Sinus cavernosus* dringt er durch die *Fissura orbitalis superior* in die Augenhöhle, durchbohrt den Ursprung des *M. rectus externus* und verzweigt sich in diesem Muskel.

Das V. Gehirnnervenpaar, der dreigetheilte Nerv, *Nervus trigeminus*, der stärkste unter den Gehirnnerven, entspringt mit zwei getrennten Wurzeln. Die stärkere, rein sensitive hintere Wurzel kommt an der Vorderfläche des *Crus cerebelli ad pontem* hervor; die bei Weitem schwächere, rein motorische vordere Wurzel zwischen den vorderen Querfasern der Varolsbrücke. Beide Wurzeln legen sich an einander, gelangen in einen von der *Dura mater* gebildeten Hohlraum, das *Cavum Meckelii*, an der oberen Fläche der Felsenbeinpyramide, wo durch Verflechtung der Faserbündel der hinteren sensitiven Wurzel ein grosser halbmondförmiger Knoten entsteht, das *Ganglion Gasseri s. semilunare*. Aus dem convexen Rande dieses Knotens kommen die abgeplatteten drei Aeste des *Nervus trigeminus* hervor: der I. *Ramus ophthalmicus*, der II. *Ramus supramaxillaris* und der III. *Ramus inframaxillaris*.





#### 474. Der erste Ast (*Ramus ophthalmicus*) des *Nervus trigeminus*.

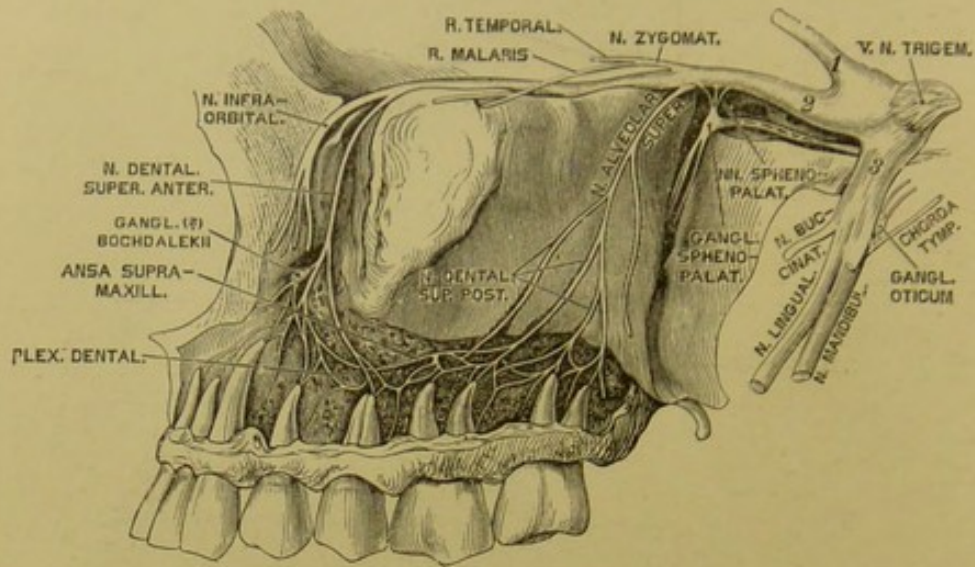
Der I. *Ramus ophthalmicus*, rein sensitiv, der schwächste unter den Quintus-ästen, geht in der oberen äusseren Wand des *Sinus cavernosus*, anastomosirend mit dem sympathischen Geflecht und dem *N. trochlearis*, nach vorne und sendet den *Ramus recurrens Arnoldi* zur harten Hirnhaut. Noch vor seinem Eintritte in die *Fissura orbitalis superior* zerfällt er in drei Zweige; diese sind:

a) Der Thränennerv, *Nervus lacrymalis*, verläuft am oberen Rande des *M. rectus externus*, gibt einen Zweig zum *N. zygomaticus* und gelangt zur Thränen-drüse, zur *Conjunctiva* und zur Haut am äusseren Augenwinkel.

b) Der Stirnnerv, *Nervus frontalis*, unter dem Orbitaldache gelegen, zerfällt in den: *Nervus supratrochlearis*, welcher, über dem *M. trochlearis* verlaufend, über der *Trochlea* die Augenhöhle verlässt, um zur Haut des oberen Augenlides und der Stirne zu gehen; *Nervus supraorbitalis*, welcher, meist in zwei Zweige getheilt, durch die *Incisura supraorbitalis* zur Stirne geht, behufs Versorgung ihrer Haut bis zum Scheitel.

c) Der Nasenaugennerv, *Nervus naso-ciliaris*, liegt anfangs an der Aussen-seite des *N. opticus*, geht mit dem *N. abducens* durch den Ursprung des *M. rectus externus* durch, erzeugt die lange Wurzel des Ciliarknotens, *Radix longa s. sensitiva Ganglii ciliaris* (s. Fig. 472), gelangt an die Innenseite des *N. opticus*, indem er 1—2 Ciliarnerven abgibt, und theilt sich schliesslich in den *Nervus ethmoidalis*, welcher durch das *Foramen ethmoidale anterius* zuerst in die Schädelhöhle und dann durch die *Lamina cribrosa* in die Nasenhöhle gelangt, das *Septum narium*, die äussere Nasenhöhlenwand, endlich die Haut der äusseren Nase versorgt; *Nervus infra-trochlearis*, unter der *Trochlea* zu den Gebilden am inneren Augenwinkel gehend.





#### 475. Der zweite Ast (*Ramus supramaxillaris*) des *Nervus trigeminus*.

Der II. *Ramus supramaxillaris*, gleichfalls sensitiv, gelangt durch das *Foramen rotundum* des Keilbeins aus der Schädelhöhle in die *Fossa sphenopalatina* und erzeugt folgende Aeste:

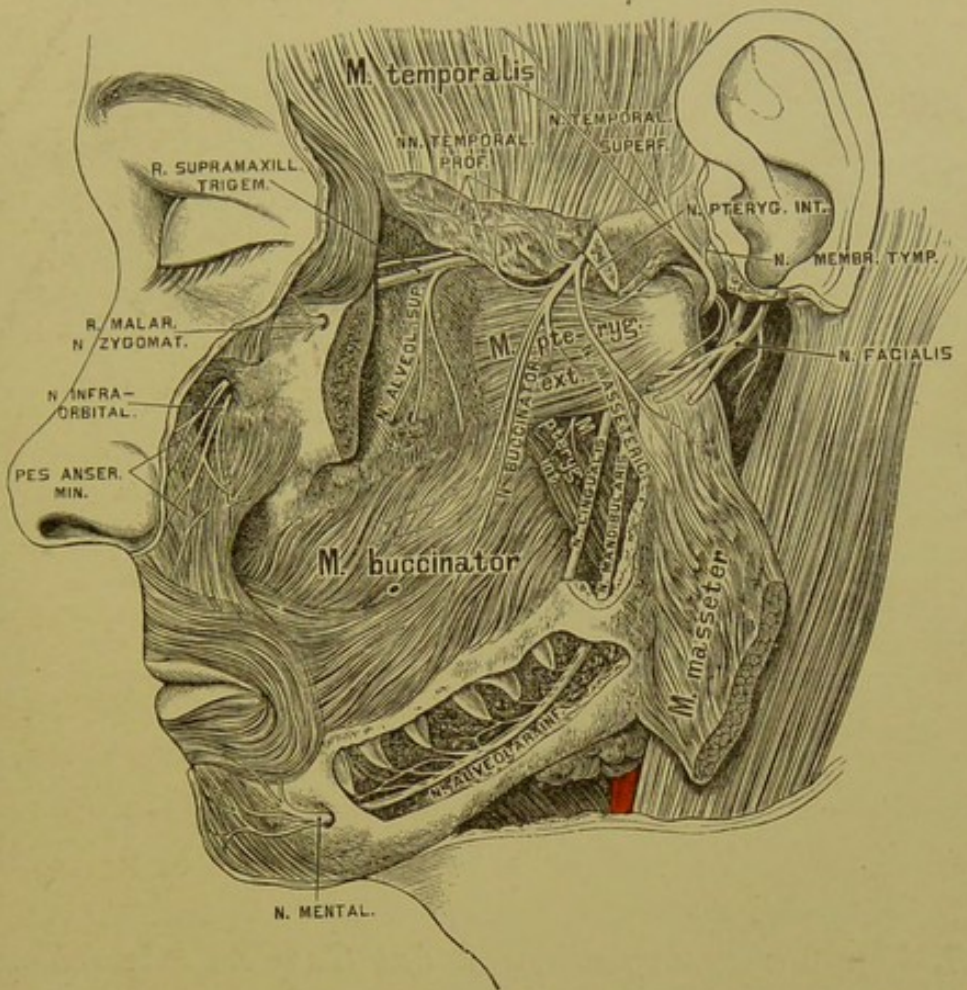
a) Den Jochwangennerv, *Nervus zygomaticus s. subcutaneus malaris*, welcher, durch die *Fissura orbitalis inferior* in die Augenhöhle tretend, in zwei Zweige zerfällt: den *Ramus temporalis* (anastomosirt mit dem *N. lacrymalis*, geht durch den *Canalis zygomaticus temporalis* in die Schläfegrube, durchbohrt am vorderen Rande des *M. temporalis* die *Fascia temporalis* und versorgt die Haut der Schläfe) und den *Ramus malaris* (geht durch den *Canalis zygomaticus facialis* zur Haut der Wange), beide in den Endverzweigungen anastomosirend mit dem *N. facialis*.

b) Den oberen, hinteren Zahnnerv, *N. alveolaris superior*. Am *Tuber maxillare* theilt sich derselbe in zwei Zweige, deren erster den *M. buccinator* durchbricht, um zur Mundhöhlenschleimhaut zu gelangen; deren zweiter durch ein *Foramen maxillare superius* in den oberen Alveolarcanal dringt, um als *Nervus dentalis superior posterior* zwischen den Platten der Gesichtswand des Oberkiefers nach vorne zu gehen und die Schleimhaut des *Antrum Highmori* und die *Pulpa* der Mahlzähne zu versorgen. Endlich anastomosirt er mit dem *Nervus dentalis superior anterior*.

c) Die Keilgaumennerven, *pterygo- s. sphenopalatini*, kurze Nervenfasern zum *Ganglion pterygo- s. sphenopalatinum*.

d) Der *Nervus infraorbitalis*, als unmittelbare Fortsetzung des zweiten Quintusastes, geht durch den *Canalis infraorbitalis* zum Gesicht, zerfällt hier in den *Pes anserinus minor*, dessen Zweige die Haut des unteren Augenlides, der Wange, der Nase und der Oberlippe versorgen und vielfach mit dem *N. facialis* anastomosiren. Ein Ast, der *N. dentalis superior anterior*, bildet die *Ansa supramaxillaris* und den *Plexus dentalis*.





#### 476. Der dritte Ast (*Ramus inframaxillaris*) des *Nervus trigeminus*.

Der III. *Ramus inframaxillaris*, gemischt, verlässt die Schädelhöhle durch das *Foramen ovale* des Keilbeins und spaltet sich unmittelbar darauf in zwei Gruppen.

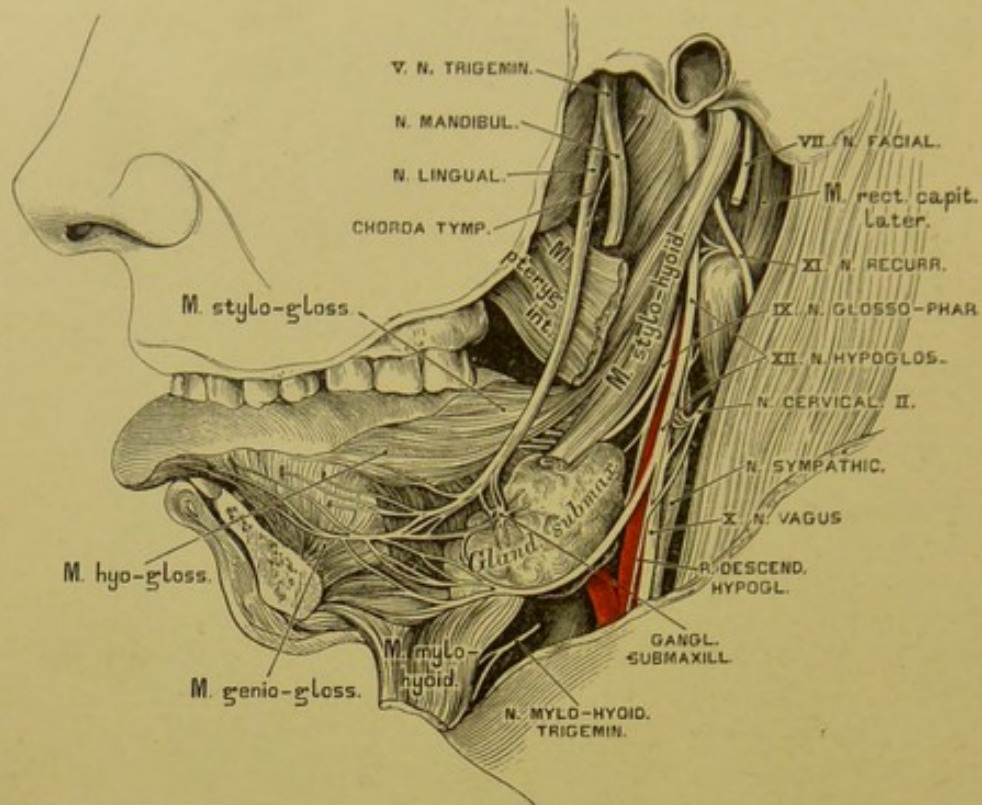
Die erste, vorwiegend motorische Gruppe erzeugt folgende Äeste:

- a) Den *Nervus massetericus*, von innen her durch die *Incisura semilunaris* in den *M. masseter* eindringend und das Kiefergelenk versorgend;
- b) die *Nervi temporales profundi* zum *M. temporalis*;
- c) den *Nervus buccinatorius* zum *M. buccinator*;
- d) die *Nervi pterygoidei*, und zwar den *internus* und *externus* für die beiden *MM. pterygoidei*.

Die zweite, vorwiegend sensitive Gruppe bildet folgende Äeste:

- a) Den oberflächlichen Schläfenerven, *N. temporalis superficialis* s. *auriculo-temporalis*; dieser umgreift mit seinen zwei Wurzeln die *Art. meningea media* (s. Fig. 480) und zerfällt hinter dem Gelenkfortsatz des Unterkiefers in zwei Endäste, den hinteren für den *M. attrahens auriculae*, die Haut der Ohrmuschel, zum Theile den äusseren Gehörgang und den vorderen für die Haut der Schläfe.

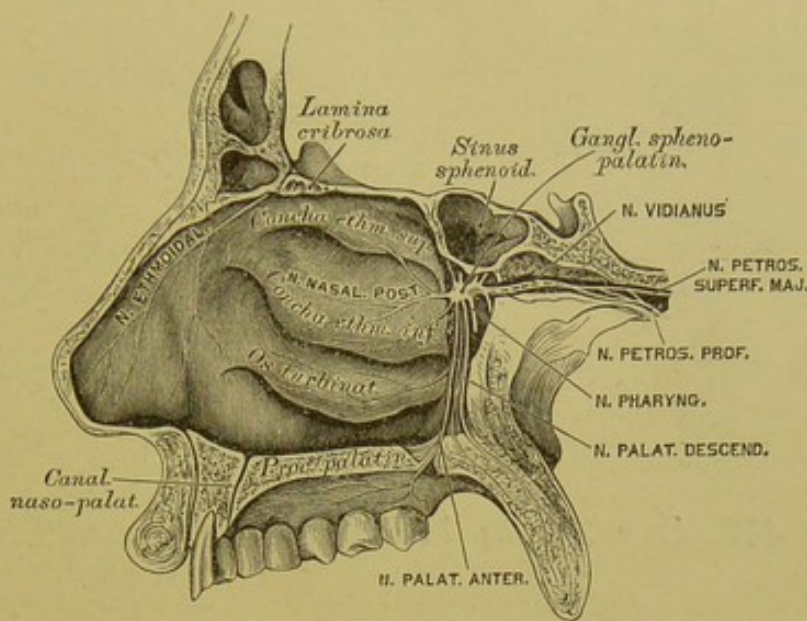




#### 477. Der Nervus lingualis und das Ganglion submaxillare

b) Der Zungennerv, *Nervus lingualis*, zieht vereinigt mit der *Chorda tympani* an der Aussenseite des *M. stylo-glossus* und *M. hyo-glossus* bogenförmig vor- und abwärts; sendet Aestchen zum *Arcus palato-glossus*, zur Schleimhaut des Bodens der Mundhöhle, ferner zum *Ganglion submaxillare* und zur *Glandula sublingualis*. Schliesslich zerfällt er in acht bis zehn Zungennerven, die, das Zungenfleisch durchdringend, in die Papillen (mit Ausnahme der *Papillae vallatae* und vieler *P. filiformes*) gelangen.

c) Der eigentliche Unterkiefernerve, *Nervus mandibularis*, hinter dem *N. lingualis* gelegen und mit diesem durch ein bis zwei Fäden verbunden, geht an der Aussenseite des *M. pterygoideus internus* zur inneren Oeffnung des Unterkieferkanals und erzeugt: den *N. mylo-hyoideus* für den gleichnamigen Muskel und den vorderen Bauch des *M. biventer mandibulae*; den *N. alveolaris inferior*, der mit dem *N. mentalis* in den Unterkieferkanal eindringt, und sämtliche Zahnpulpen, sowie den Alveolarrand und das Zahnfleisch versorgt; endlich den *N. mentalis*, welcher durch die vordere Oeffnung des Unterkieferkanals austritt, um die Haut, die Schleimhaut und die Muskeln der Unterlippe zu innervieren.



#### 478. Das *Ganglion sphenopalatinum*.

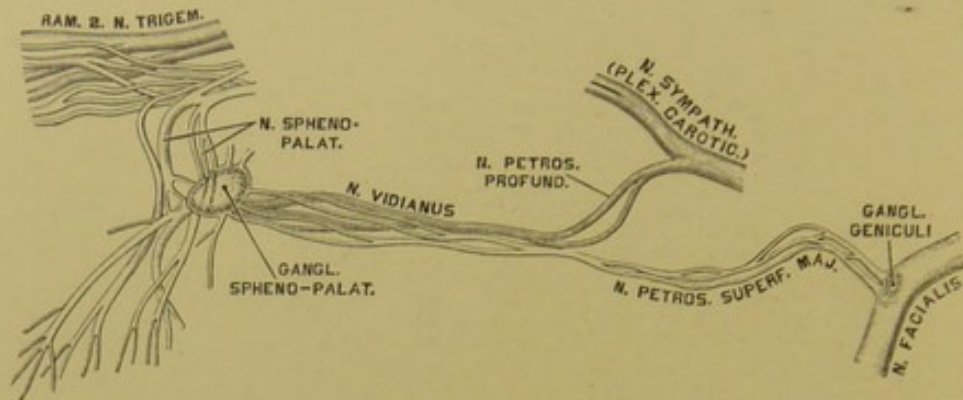
Das grösste Ganglion des *N. trigeminus* ist das *Ganglion Gasseri* (s. Fig. 474), von halbmondförmiger Gestalt und nur von der hinteren sensitiven Wurzel des *N. trigeminus* gebildet.

Das bis 3 Mm. im Durchmesser haltende *Ganglion ciliare* (s. Fig. 472 und 473) liegt in der Augenhöhle zwischen dem *M. rectus externus* und dem *N. opticus*. Seine Wurzeln sind: die *Radix brevis (motoria)* vom *N. oculomotorius*; die *Radix longa (sensitiva)* vom *N. naso-ciliaris*, und die *Radix sympathica* vom *Plexus caroticus*. Aus dem *Ganglion ciliare* treten 10—16 *Nervi ciliares* hervor, und zwar in zwei Gruppen, die die *Sclerotica* durchbrechen, zwischen dieser und der *Choroidea* zum *M. ciliaris* ziehen, um diesen, die Iris und die Hornhaut zu versorgen.

Das *Ganglion sphenopalatinum* s. *pterygo-palatinum* (*Meckelii*), in der Flügelgaumengrube am *Foramen sphenopalatinum* gelegen, hängt durch einige kurze Fäden (*Nervi sphenopalatini*) mit dem II. *Trigeminus*-Aste zusammen. Seine Aeste sind:

a) Die *Ramuli orbitales*, durch die *Fissura orbitalis inferior* in die Augenhöhle zur *Periorbita* ziehend.





### 479. Der *Nervus Vidianus* nach E. Bischoff.

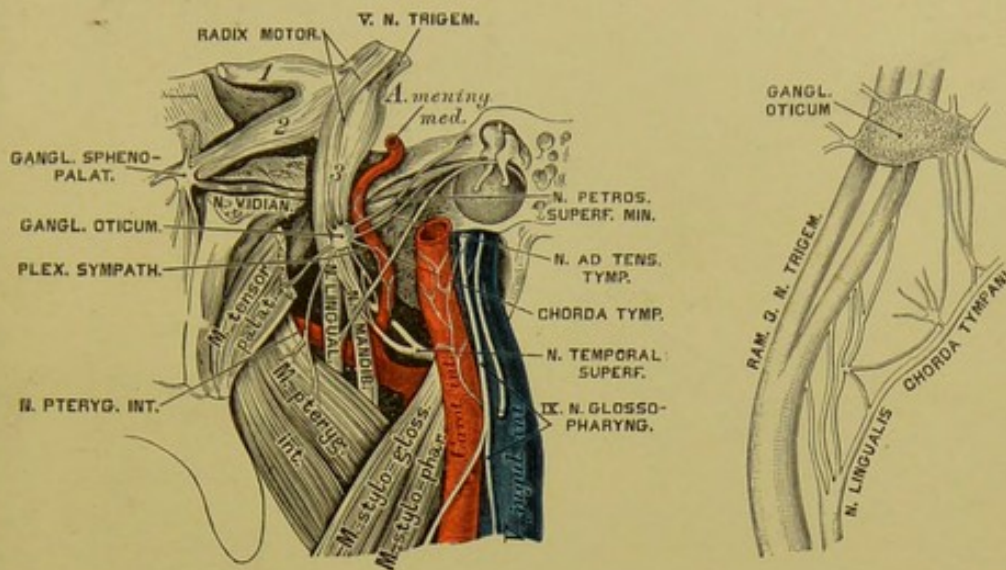
b) Der *Nervus Vidianus*, ein aus grauen und weissen Nervenfasern zusammengesetztes, zweibündeliges Geflecht, welches von vorne nach hinten durch den *Canalis Vidianus* verläuft und sich am hinteren Ende des letzteren spaltet. Das graue Bündel geht zum oder kommt vielmehr vom *Plexus caroticus* des *Nervus sympathicus* und heisst *Nervus petrosus profundus*; das weisse Bündel hingegen bildet den *Nervus petrosus superficialis major*, welcher durch die *Fibrocartilago basilaris* in die Schädelhöhle gelangt, zum *Hiatus canalis Fallopii* zieht und sich in das *Ganglion geniculi* des *Nervus facialis* einseckt.

c) Die *Rami pharyngei* zur Schleimhaut der obersten Partie des Rachens.

d) Die *Nervi septi narium* zur oberen Wand der Choanen und zur Nasenscheidewand; der längste unter ihnen geht als *Nervus naso-palatinus Scarpae* längs der Nasenscheidewand zum *Canalis naso-palatinus* und durch diesen zum harten Gaumen und zum Zahnfleisch der Schneidezähne.

e) Die *Nervi nasales posteriores* zu den Siebbeinmuskeln und dem hinteren Bezirke der äusseren Nasenhöhlenwand.

f) Die *Nervi palatini descendentes*, durch die *Foramina palatina postica* hervortretend, um den weichen und harten Gaumen, die *Uvula*, den *M. levator palati* und den *M. azygos uvulae* zu versorgen. Der stärkste unter ihnen, *N. palatinus anterior*, verbreitet sich in der Schleimhaut des harten Gaumens und anastomosirt schliesslich mit dem *N. naso-palatinus Scarpae*.

480. Das *Ganglion oticum*.481. Das *Ganglion oticum* nach Rüdinger.

Das *Ganglion supramaxillare (Bochdalekii)*, dessen Gangliennatur übrigens zweifelhaft ist, erscheint in Fig. 475 abgebildet.

Das *Ganglion oticum (Arnoldi)* liegt unter dem *Foramen ovale* an der Innenseite des III. *Trigeminus*-Astes, mit diesem durch einige Fädchen verbunden; es wird vom *N. pterygoideus internus* und dessen zum *M. tensor palati mollis* ziehenden Aste durchbohrt. Seine Aeste sind:

a) *Nervus ad tensorem tympani*;

b) *Nervus petrosus superficialis minor*, geht durch ein Canälchen des grossen Keilbeinflügels und mit dem *N. petrosus superficialis major* zum Knie des *N. facialis*, wo er ein Zweigchen in das *Ganglion geniculi* einsenkt, ein zweites zur Paukenhöhle heruntersendet behufs Verbindung mit dem *Nervus Jacobsonii* (s. Fig. 486);

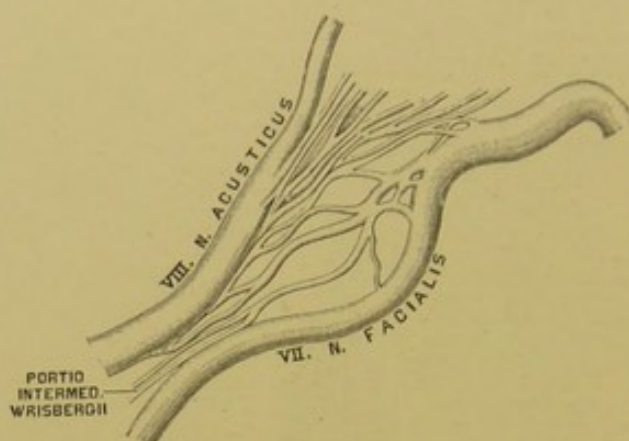
c) ein Zweigchen zum *Nervus ad tensorem veli palatini*;

d) ein Zweigchen zum Ohrmuschelast des *Nervus auriculo-temporalis*;

e) ein Zweigchen vom *Plexus sympathicus* der *Art. meningea media*.

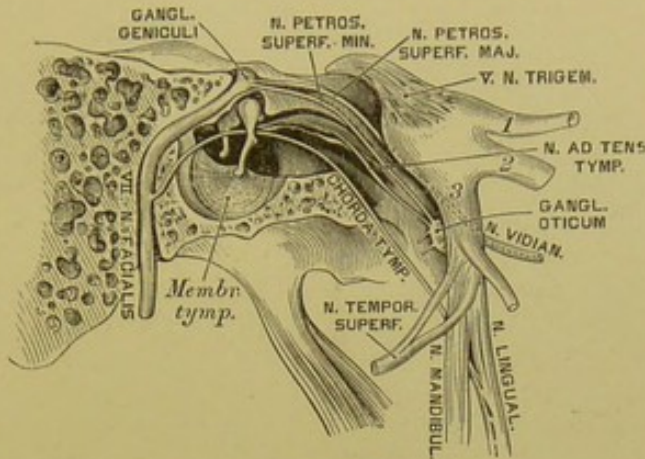
Das *Ganglion submaxillare s. linguale* (s. Fig. 477) liegt auf der *Glandula submaxillaris* hart am *Nervus lingualis*, mit welchem es durch mehrere Fäden zusammenhängt. Seine Aeste versorgen die *Glandula submaxillaris* und begleiten den *Nervus lingualis* auf seinen Wegen zur Zungenschleimhaut.





### 482. Die *Portio intermedia Wrisbergii* nach E. Bischoff.

Das VII. Gehirnnervenpaar bilden die rein motorischen Antlitznerven, *Nervi faciales*. Jeder derselben geht vom Stamme des verlängerten Markes mit zwei Wurzeln ab, deren vordere aus dem *Corpus restiforme*, deren hintere als *Portio intermedia Wrisbergii* vom Boden der vierten Gehirnkammer hervorgeht. Beide Wurzeln liegen in einer Rinne des *Nervus acusticus*, mit welchem die *Portio intermedia* auch verbunden ist. Im Grunde des inneren Gehörganges entfernt sich der *Nervus facialis* vom *Nervus acusticus*, indem er in den Fallopi'schen Canal eindringt und im Knie desselben zum *Ganglion geniculi* anschwillt. Dieses Ganglion nimmt den *N. petrosus superficialis major* und einen Ast des *N. petrosus superficialis minor* auf, ebenso Fäden vom *Plexus sympathicus* der *Art. meningea media*. Vom Knie des Fallopi'schen Canals an geht die Richtung des Canals und des darin liegenden *Nervus facialis* nach hinten, endlich nach unten zum *Foramen stylo-mastoideum*. Hinter dem Knie spalten sich vom *N. facialis* zwei Aeste ab; der kleinere derselben verlässt den *Facialis*-Stamm gegenüber der *Eminentia pyramidalis* der Paukenhöhle, um den *M. stapedius* zu versorgen (s. Fig. 486); der grössere verlässt den Stamm oberhalb des *Foramen stylo-mastoideum*, um als *Chorda tympani* durch den *Canaliculus chordae* in die Paukenhöhle einzudringen, zwischen Hammergriff und langem Ambosschenkel in die *Fissura Glaseri* zu gelangen und sich schliesslich mit dem *N. lingualis* zu vereinigen, dem er motorische Fasern zuführt.



### 483. Der *Nervus facialis* innerhalb des Felsenbeins.

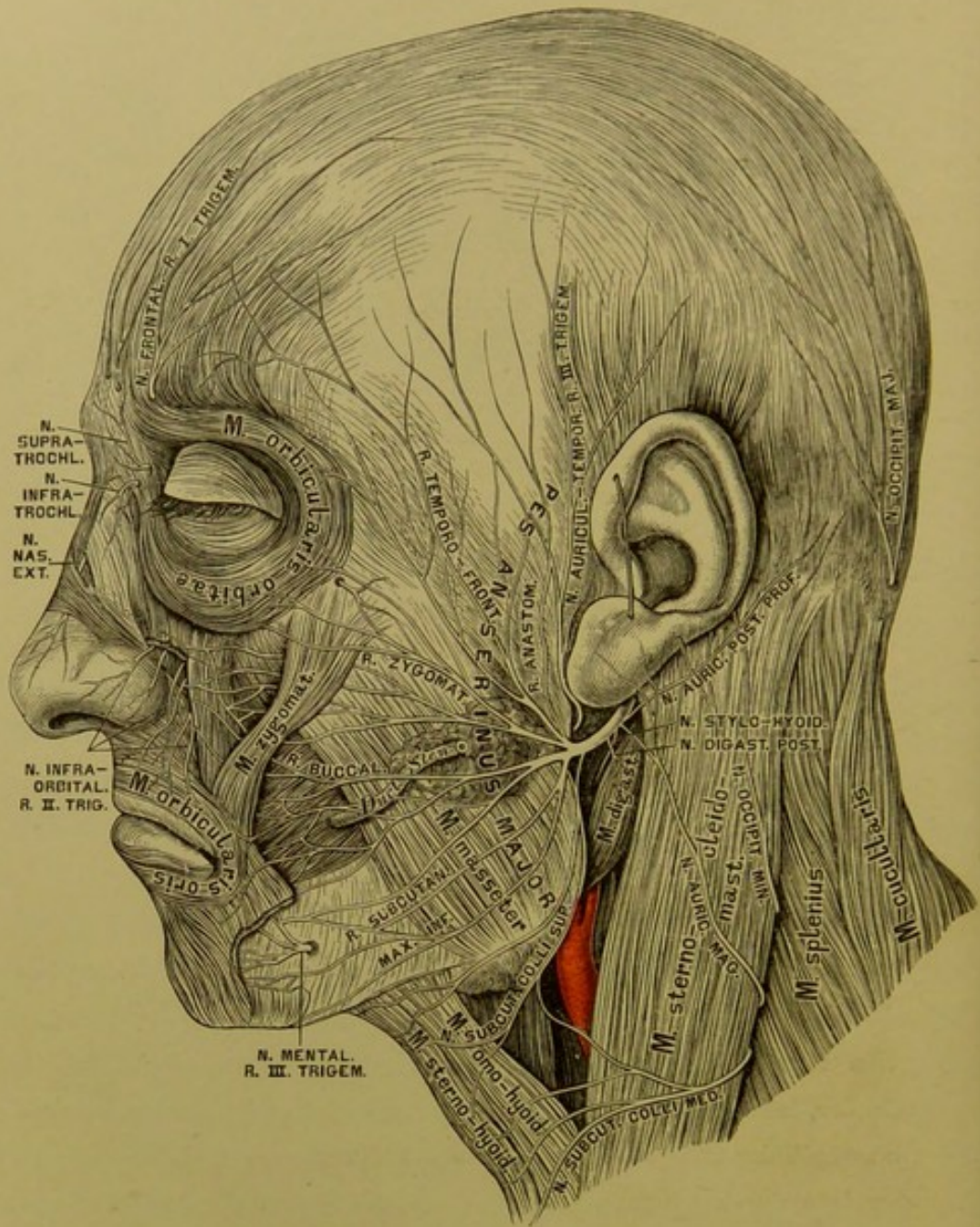
Nachdem der *Nervus facialis* das *Foramen stylo-mastoideum* verlassen, sendet er folgende Aeste ab:

- a) Den *Nervus auricularis posterior profundus*, welcher, mit dem *Ramus auricularis vagi* und dem *N. occipitalis minor* anastomosirend, den *M. retrahens auriculae*, den *M. occipitalis* und die Haut des Hinterhauptes versorgt;
- b) den *Nervus stylo-hyoideus* und den *Nervus digastricus posterior*;
- c) *Rami anastomotici* zum *Ramus auriculo temporalis* des *Ramus III. Trigemini*.

Nun durchbohrt der *Nervus facialis*, in zwei Aeste gespalten, die Ohrspeicheldrüse, indem er zugleich die Drüse mit sehr feinen Zweigchen versieht. Noch innerhalb der Ohrspeicheldrüse zerfährt der *Nervus facialis* in 8—10 Aeste, welche durch winkelige Anastomosen den grossen Gänsefuss, *Pes anserinus major*, herstellen. Es entstehen dann folgende Gruppen:

- a) *Rami temporo-frontales*; sie anastomosiren mit dem *Nervus auriculo-temporalis*, den *Nervi temporales profundi*, dem *Nervus frontalis*, dem *Nervus lacrymalis* und innerviren den *M. attrahens* und *levator auriculae*, den *M. temporalis*, den *M. orbicularis palpebrarum* und den *M. corrugator supercilii*.
- b) *Rami zygomatici*; sie anastomosiren mit dem *Nervus zygomaticus malae*, *lacrymalis* und *supraorbitalis*, und innerviren den *M. zygomaticus*, *M. orbicularis*, *M. levator labii superioris et alae nasi*.



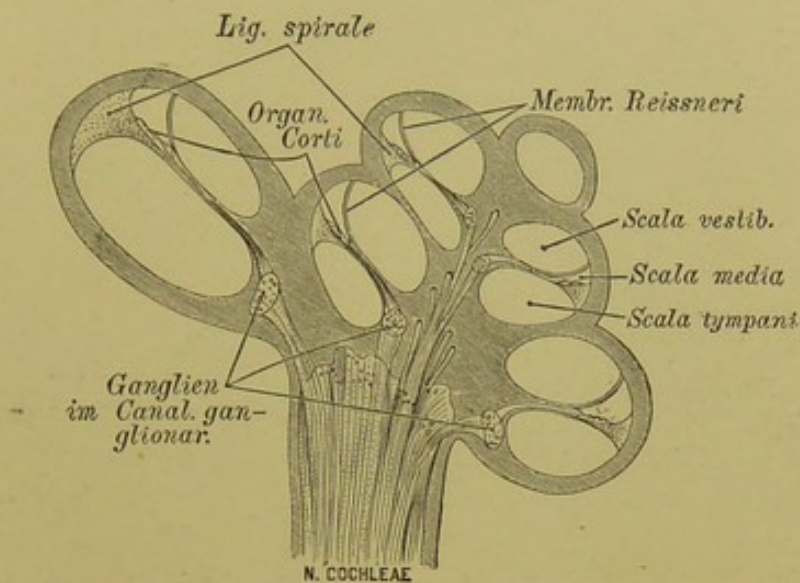


#### 484. Der Antlitztheil des *Nervus facialis*.

c) *Rami buccales*; sie anastomosiren mit dem *N. infraorbitalis* und *buccinatorius* und innerviren die Muskeln der Oberlippe und der Nase.

d) *Rami subcutanei maxillae inferioris*; sie anastomosiren mit dem *N. buccinatorius* und *N. mentalis* und innerviren die Muskeln der Unterlippe.

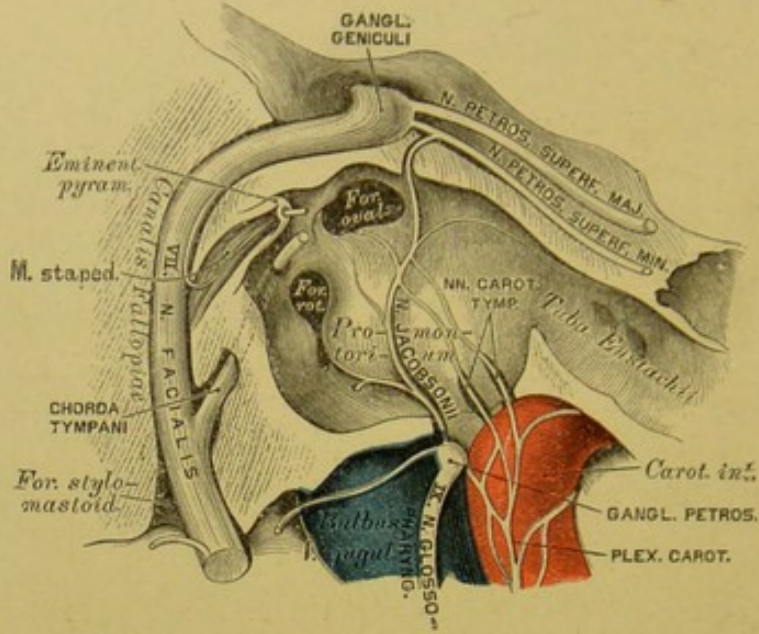
e) Der *N. subcutaneus colli superior* anastomosirt mit dem *N. subcutaneus colli medius* und *N. auricularis magnus* und innervirt das *Platysma myoides*.



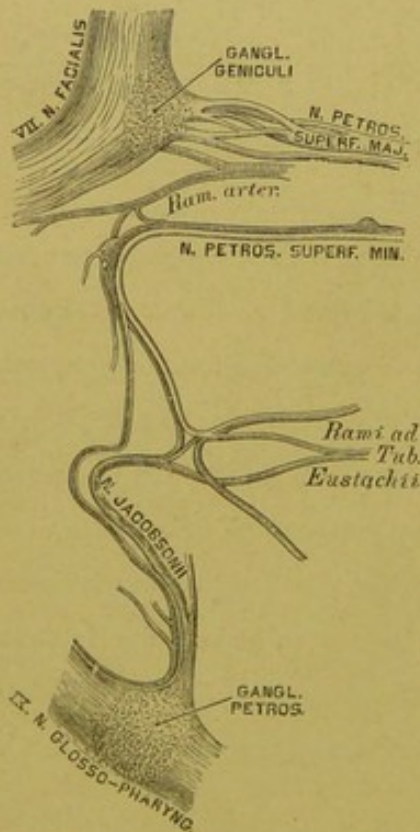
485. Durchschnitt der Schnecke, mit der Verbreitung des *Nervus cochleae*. Nach Rüdinger.

Die Gehörnerven, *Nervi acustici*, bilden das VIII. Gehirnnervenpaar. Der Gehörnerv tritt beiderseits zwischen Flocke und *Pedunculus cerebelli* hervor, vereint mit dem *N. facialis* und für diesen eine Furche erzeugend. Beide Nerven dringen in den *Meatus auditorius internus* ein; der *N. facialis* gelangt in den *Canalis Fallopiæ*; der *N. acusticus* theilt sich in den stärkeren Schneckenerven, *N. cochleae*, und den schwächeren Vorhofsnerven, *N. vestibuli*. Der erstere dringt durch die Löcher des *Tractus foraminulentus* zur *Lamina spiralis* vor, um im Corti'schen Organe zu enden; der letztere theilt sich in mehrere Aeste, welche zum *Sacculus sphaericus*, *Sacculus ellipticus* und zu den drei Ampullen der *Canales semicirculares* gelangen (s. Fig. 325).





486. Der Nervus Jacobsonii in der Paukenhöhle (vergrössert).

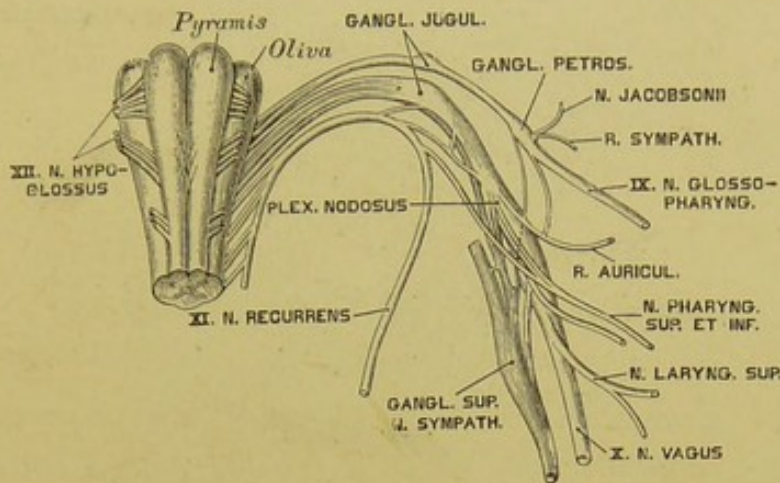


487. Der Plexus tympanicus. Nach E. Bischoff.

Das IX. Gehirnnervenpaar stellt der Zungenschlundkopfnerv, *N. glossopharyngeus*, dar. Er gelangt durch das *Foramen jugulare* in einer eigenen Scheide der harten Hirnhaut und erzeugt hier das unconstante *Ganglion jugulare*; in der *Fossula petrosa* liegt sein constantes *Ganglion petrosum*, welches mit dem *N. sympathicus* und dem *Ramus auricularis vagi* verbunden ist. Aus diesem *Ganglion petrosum* geht ferner der *N. Jacobsonii* hervor, welcher in der Paukenhöhle in einer Furche des *Promontorium* verläuft, Aestchen zur Paukenschleimhaut, zur *Tuba Eustachii* sendet, durch die *Nervi carotico-tympanici* mit dem *Plexus caroticus* zusammenhängt und sich schliesslich in den *N. petrosus superficialis minor* einsetzt.

Am Halse sendet der *N. glossopharyngeus* Verbindungsweige zum *N. vagus*, zum *Plexus caroticus*, zum *R. digastricus* und *R. stylohyoideus* des *N. facialis*; dann Zweige (*Rami pharyngei*) zu den Rachenmuskeln (s. Fig. 491).

Endlich gelangt der Nerv als *R. lingualis* zur Zunge, um den *Arcus glosso-palatinus*, die Mandel, die Vorderfläche des Kehldeckels, die Zungenwurzel zu versorgen und schliesslich in den *Papillae vallatae* zu enden.



#### 488. Schema des Ursprunges des IX., X., XI. und XII. Gehirnnervenpaares.

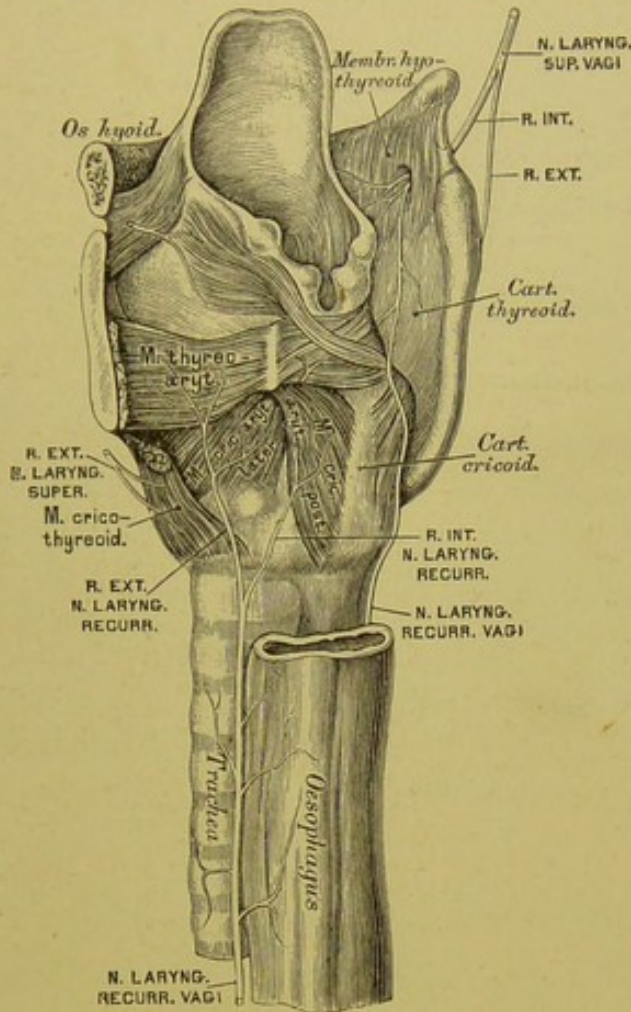
Das X. Gehirnnervenpaar sind die beiden Lungen-Magen-  
nerven, *Nervi vagi*. Vom verlängerten Marke ausgehend, gelangt der *N. vagus*  
in Gesellschaft des *N. glosso-pharyngeus* und des *N. recurrens Willisii* durch das  
*Foramen jugulare* aus der Schädelhöhle.

1. Der Halstheil erzeugt im *Foramen jugulare* das *Ganglion jugulare*,  
welches mit dem *Ganglion cervic. primum (superius)* des *N. sympathicus* verbun-  
den ist; unterhalb des *Ganglion jugulare* entsteht am *N. vagus* durch reichliche  
Anastomosen mit den Nachbarnerven das etwa  $1\frac{1}{2}$  Ctm. lange Knoten-  
geflecht, *Plexus nodosus*; dann verläuft der Nerv zwischen *Art. carotis com-  
munis* und *Vena jugul. int.* zur oberen Brustöffnung. Seine Zweige sind:

a) *Ramus auricularis vagi*, stammt aus dem *Ganglion jugulare*, nimmt  
einen Zweig vom *Ganglion petrosum* des *N. glosso-pharyngeus* auf, umgreift den  
hinteren Umfang des *Bulbus V. jugularis*, gelangt in den *Canalis Fallopiæ*,  
kreuzt sich mit dem *N. facialis*, mit dem er durch zwei Fäden verbunden ist,  
und kommt durch den *Canaliculus mastoideus* hinter die Ohrmuschel, wo er  
theils mit dem *N. auricular. profund.* des *N. facialis* anastomosirt, theils die  
hintere Wand des äusseren Gehörganges versorgt.







#### 490. Der *Nervus laryngeus superior* und *Nervus laryngeus recurrens Vagi*.

b) Aeste vom XI. und XII. Gehirnnervenpaare ertheilen dem *N. vagus* im *Plexus nodosus* motorische Fasern, welche bald darauf als *Rami pharyngei* und *laryngei* abgehen.

c) Aus dem *Plexus nodosus* kommen Verbindungsäste zum oberen Halsganglion des *N. sympathicus* und zum *Plexus* der oberen Halsnerven; ferner die

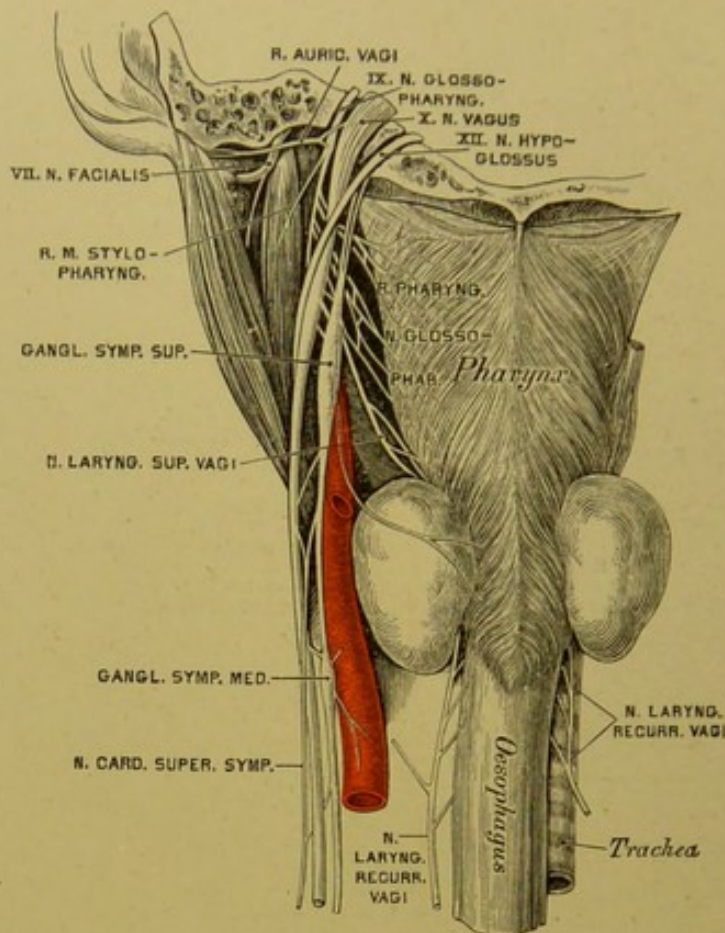
d) *N. pharyngeus superior et inferior*, deren Aeste vereint mit jenen des *N. glosso-pharyngeus* und des *N. sympathicus* den *Plexus pharyngeus* erzeugen.

e) Der *N. laryngeus superior* gelangt an der Innenseite der *Carotis interna* zum Kehlkopf und zerfällt in einen *R. externus* und einen *internus*; ersterer endet im *M. constrict. pharyng. infer.* und im *M. crico-thyreoides*, letzterer durchbohrt mit der *Art. laryngea* die *Membrana hyo-thyreoides*, um die hintere Kehlkopfdeckelfläche und die Kehlkopfschleimhaut bis zur Stimmritze zu versorgen. Der *R. internus* anastomosirt constant mit dem *N. laryng. recurrens* des *Vagus*.

f) Verbindungsfäden zum *R. descendens hypoglossi* und zum *Plexus caroticus internus*.

g) Zwei bis sechs *Rami cardiaci* zum *Plexus cardiacus*.





#### 491. Der *Nervus glosso-pharyngeus*, *Nervus vagus* und *Nervus hypoglossus* von hinten.

2. Der Brusttheil des *N. vagus* liegt anfangs an der äusseren Seite der *Carotis communis*; rechts verläuft derselbe vor der *Art. subclavia dextra*, links vor der *Aorta descendens*, dann gelangt jeder an die hintere Wand des Bronchus, unter diesem der rechte Vagus an die hintere Fläche der Speiseröhre, der linke an die vordere Fläche derselben. Die Aeste sind:

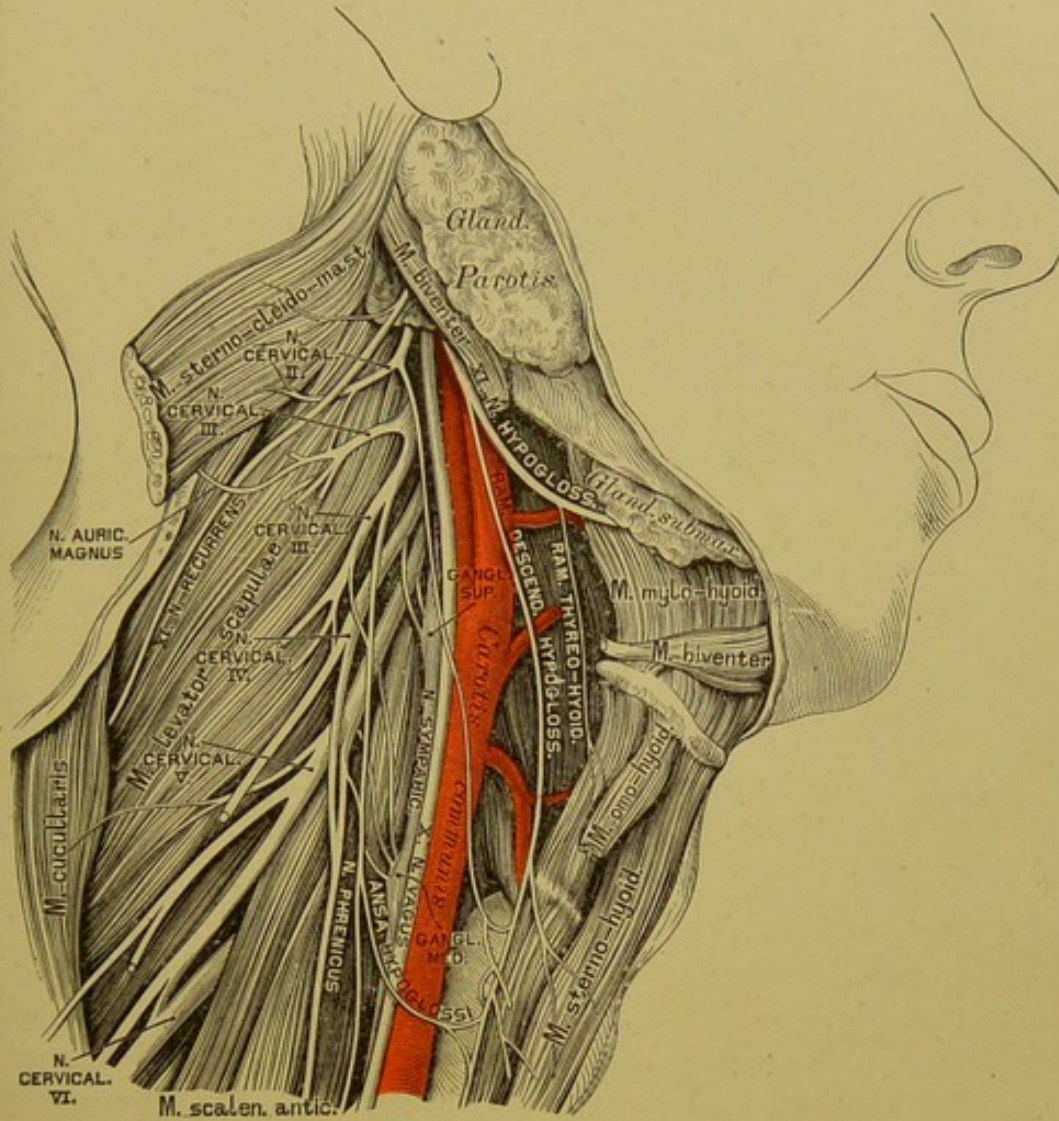
a) *N. laryngeus recurrens*. Der rechte (kürzere) umschlingt die *Art. subclavia dextra*, der linke (längere) den *Arcus aortae*; beide verlaufen zwischen *Trachea* und *Oesophagus* zum Kehlkopf, um dessen Muskeln zu innerviren.

b) Die *Nervi bronchiales anteriores et posteriores*. Erstere erzeugen mit Antheilen der *Nervi cardiaci Sympathici* den *Plexus bronchialis anterior*, letztere mit Zweigen der Brustganglien des *Sympathicus* den *Plexus bronchialis posterior*, beide für das Lungenparenchym bestimmt als *Plexus pulmonales*.

c) Der *Plexus oesophageus* an der vorderen und hinteren Wand der Speiseröhre.

3. Den Bauchtheil des *N. vagus* bilden die Ausläufer des *Plexus oesophageus*, welche an der vorderen und hinteren Magenwand den *Plexus gastricus anterior et posterior* erzeugen; der erstere geht Verbindungen ein mit dem *Plexus hepaticus*, der letztere mit dem *Plexus coeliacus*, indem er selbst Fäden zur Milz, zum Pankreas, Dünndarm und zur Niere sendet.



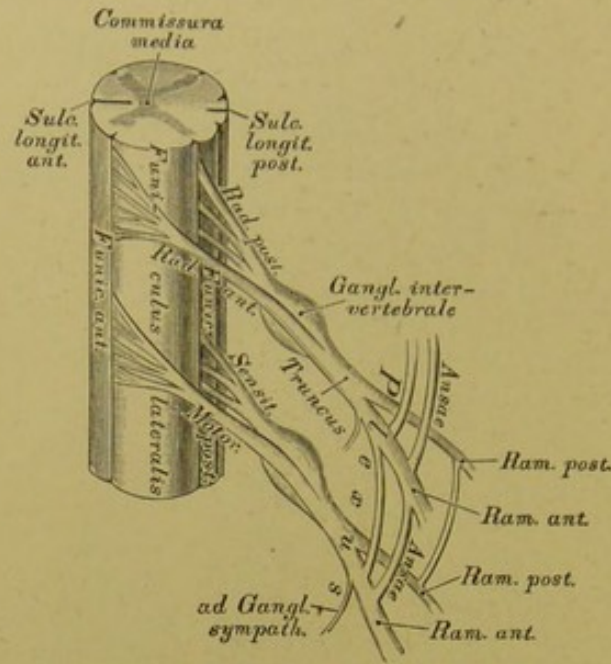


#### 492. Der Nervus recurrens (*accessorius Willisii*) und der Nervus hypoglossus am Halse.

Das XI. Gehirnnervenpaar ist vom Beinerv, *N. recurrens s. accessorius Willisii*, gebildet. Derselbe stammt aus dem Seitenstrange des Halsrückemarks durch eine Anzahl von Wurzelfäden, geht durch das *Foramen occipit. magnum* in die Schädelhöhle, verlässt diese mit dem *N. vagus* durch das *Foramen jugulare* und theilt sich in eine vordere Portion für den *Plexus nodosus*, und eine hintere, welche den *M. sterno-cleido-mastoideus* durchbohrt und im *M. cucullaris* endet.

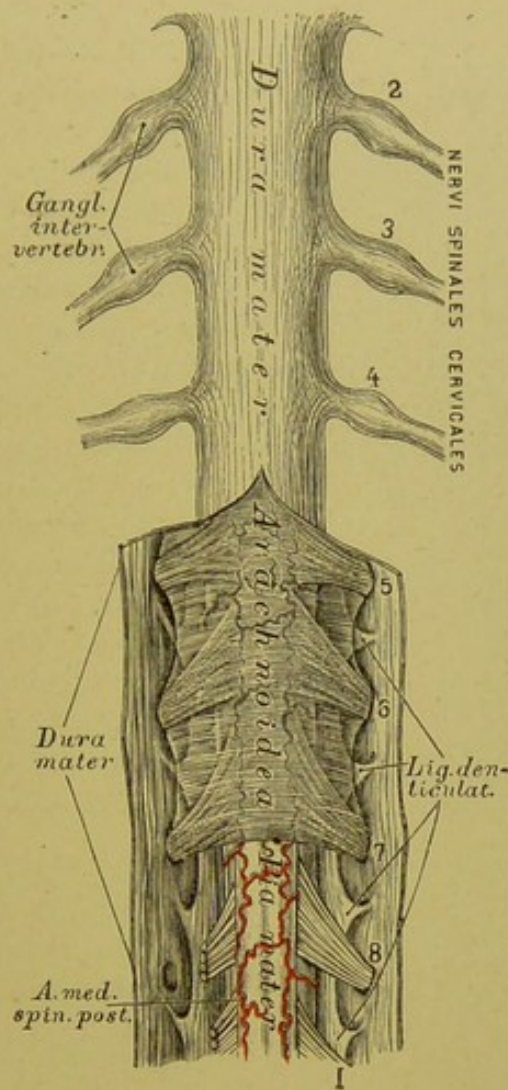
Das XII. Gehirnnervenpaar, der Zungenfleischernerv, *N. hypoglossus* (motorisch), kommt aus dem verlängerten Marke und verlässt die Schädelhöhle durch das *Foramen condyloideum anterius*. Am Halse, wo der Nerv anfangs hinter dem *N. vagus*, der *Carotis interna* und der *Vena jugul. interna* liegt, krümmt er sich bogenförmig nach vorne, dann am *M. hyo-glossus* aufwärts, um unter dem hinteren Rande des *M. mylo-hyoideus* in Endäste zu zerfallen, welche sämtliche Zungenmuskeln innerviren. Unter dem *Foramen condyl. ant.* sendet er Verbindungen zum *Gangl. cervicale primum N. sympathici*, zum *Plexus nodosus N. vagi*, zu den oberen Cervicalnerven, und etwas tiefer entspringt der *R. cervicalis descendens*, welcher mit Ästen des II. und III. *N. cervicalis* die *Ansa hypoglossi* erzeugt.





### 493. Schema der Ursprünge der Rückenmarksnerven.

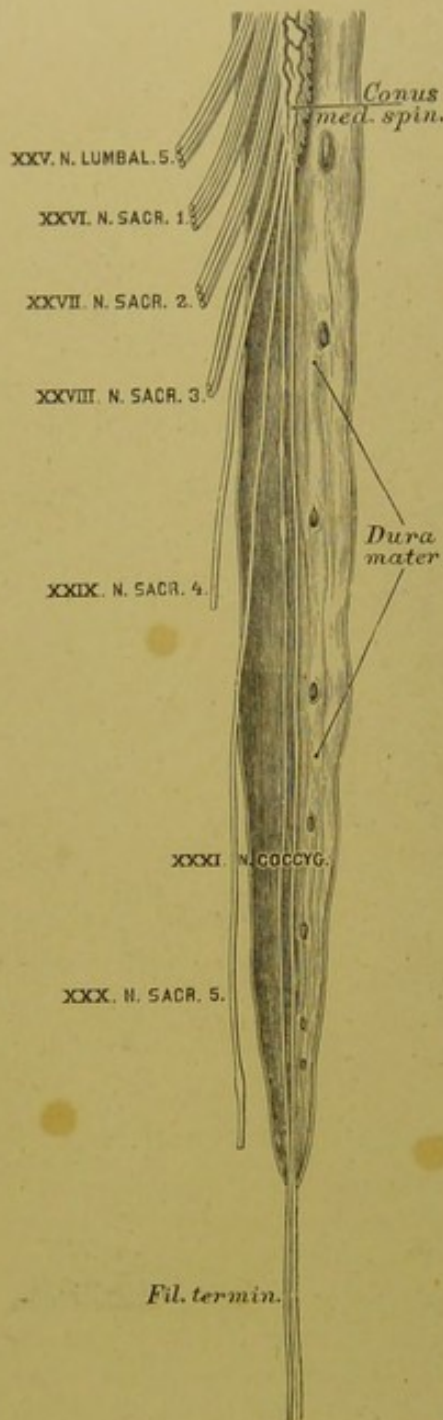
Die Rückenmarksnerven, *Nervi spinales*, bilden 31 Paare, und zwar: 8 Halsnerven-, 12 Brustnerven-, 5 Lendennerven-, 5 Kreuzbeinnerven- und 1 (höchst selten 2) Steissbeinnervenpaare. Jeder Rückenmarksnerv hat zwei Wurzeln, eine vordere schwächere und eine hintere stärkere; sie kommen als platte Faserbündel am vorderen und hinteren Rande des Seitenstranges hervor, dringen durch das *Foramen intervertebrale* und vereinigen sich hierauf zu rundlichen Nervenstämmen. Nur die hintere Wurzel erzeugt im Zwischenwirbelloche das *Ganglion intervertebrale*. Diese Wurzel ist sensitiv, die vordere hingegen motorisch. Der vereinigte Nervenstamm theilt sich wieder in einen vorderen und einen hinteren Zweig, beide erhalten sowohl motorische, wie sensitive Fasern. Der vordere stärkere Zweig verbindet sich mit dem benachbarten *Ganglion Sympathici* und den benachbarten vorderen Zweigen der Rückenmarksnerven, wodurch die Schlingen, *Ansa*, entstehen, nur an den Brustnerven inconstant. Die Summe der Schlingen erzeugt die *Plexus*, als *Plexus cervicalis*, *lumbalis* und *sacralis*. Die hinteren Zweige, unregelmässig mit ihren Nachbarn verbunden, dringen nach hinten zu den Muskeln und der Haut des Rückens; es werden aber von ihnen nur die langen Rückenmuskeln versorgt, während die breiten Muskeln ihre Nerven aus dem *Plexus* der vorderen Rückenmarksnervenzweige erhalten.



#### 494. Der Halstheil des Rückenmarkes mit seinen Hüllen. Ansicht von hinten.

Das Rückenmark reicht nur bis zum I. oder II. Lendenwirbel. Die *Nervi lumbales, sacrales* und *coccygei* müssen innerhalb des Rückgratcanals einen langen Weg zurücklegen, um zu den entsprechenden Austrittslöchern zu gelangen; dadurch entstehen am unteren Ende des Rückenmarkes parallele Faserzüge, deren Summe *Pferdeschweif, Cauda equina*, benannt wird. Am *Conus medullae* des Rückenmarkes setzt sich die *Pia mater* als Endfaden, *Filum terminale*, bis zum unteren Ende des Blindsackes der *Dura mater* fort, welcher bis zum Ende des *Canalis sacralis* herabreicht. Die *Ganglia intervertebralia* der Hals-, Brust- und Lendennerven liegen innerhalb der *Foramina intervertebralia*; die der Kreuznerven im Wirbelcanale ausserhalb der *Dura mater*; die der *Nervi coccygei* innerhalb der letzteren. Die kräftigsten Nervenstämme des Rückenmarkes sind die *Nervi sacrales*, die den *Plexus sacralis* erzeugen.





#### 495. Das untere Ende des Rückenmarkes.

Nach Fr. Arnold.

Der erste der Halsnerven kommt zwischen Hinterhauptbein und Atlas hervor als *N. suboccipitalis*; der achte durch das *Foramen intervertebrale* zwischen dem siebenten Hals- und dem ersten Brustwirbel. Die vorderen Zweige der Halsnerven gehen vor oder zwischen den Bündeln des *M. scalenus medius* und *M. levator scapulae* nach vorne und aussen; die vier oberen erzeugen den *Plexus cervicalis*, die vier unteren mit dem ersten Brustnerv den *Plexus brachialis*. — Der hintere Zweig des I. Halsnerven, *N. infraoccipitalis*, versorgt die hinteren geraden und schiefen Kopfmuskeln, den *M. biventer cervicis* und den *M. complexus*. Der hintere Zweig des II. Halsnerven versorgt die Nackenmuskeln (ohne *M. cucullaris*) und geht als *N. occipitalis magnus* zur Haut des Hinterhauptes.

Aus dem *Plexus cervicalis* entstehen:

1. Drei oder vier Fäden zum obersten Halsganglion des *N. sympathicus*.

2. Fäden zum *Plexus nodosus Nervi vagi*, zum *N. hypoglossus* und dessen *R. descendens* als *Ansa hypoglossi*.

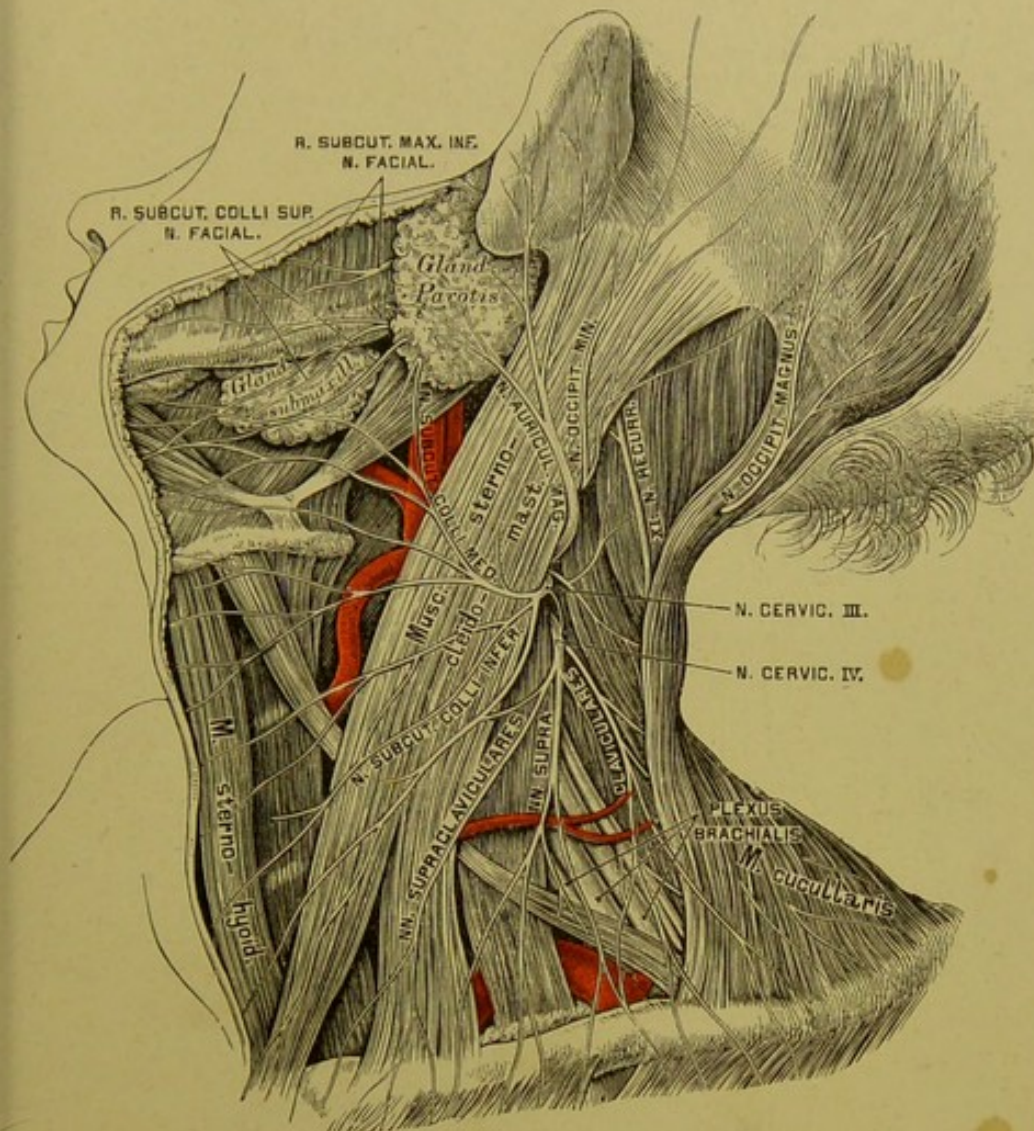
3. Fäden zum *N. recurrens Willisii*.

4. Aeste für folgende Muskeln: *Scaleni*, *Longus colli*, *Rectus cap. ant. major et minor*, *Levator scapulae*.

5. *N. occipitalis minor*, welcher am hinteren Rande des *M. sterno-cleido-mastoideus* zum Hinterhaupt gelangt; anastomosirt mit dem *N. occipitalis magnus* und dem *N. auricular. profund.* vom *N. facialis*.

6. *N. auricularis magnus*, welcher etwa in der Mitte des hinteren Randes des *M. sterno-cleido-mastoideus* hervorkommt, über diesen Muskel gegen die *Gland. parotis* emporsteigt und sich in einen *R. auricularis* und einen *mastoideus* theilt.





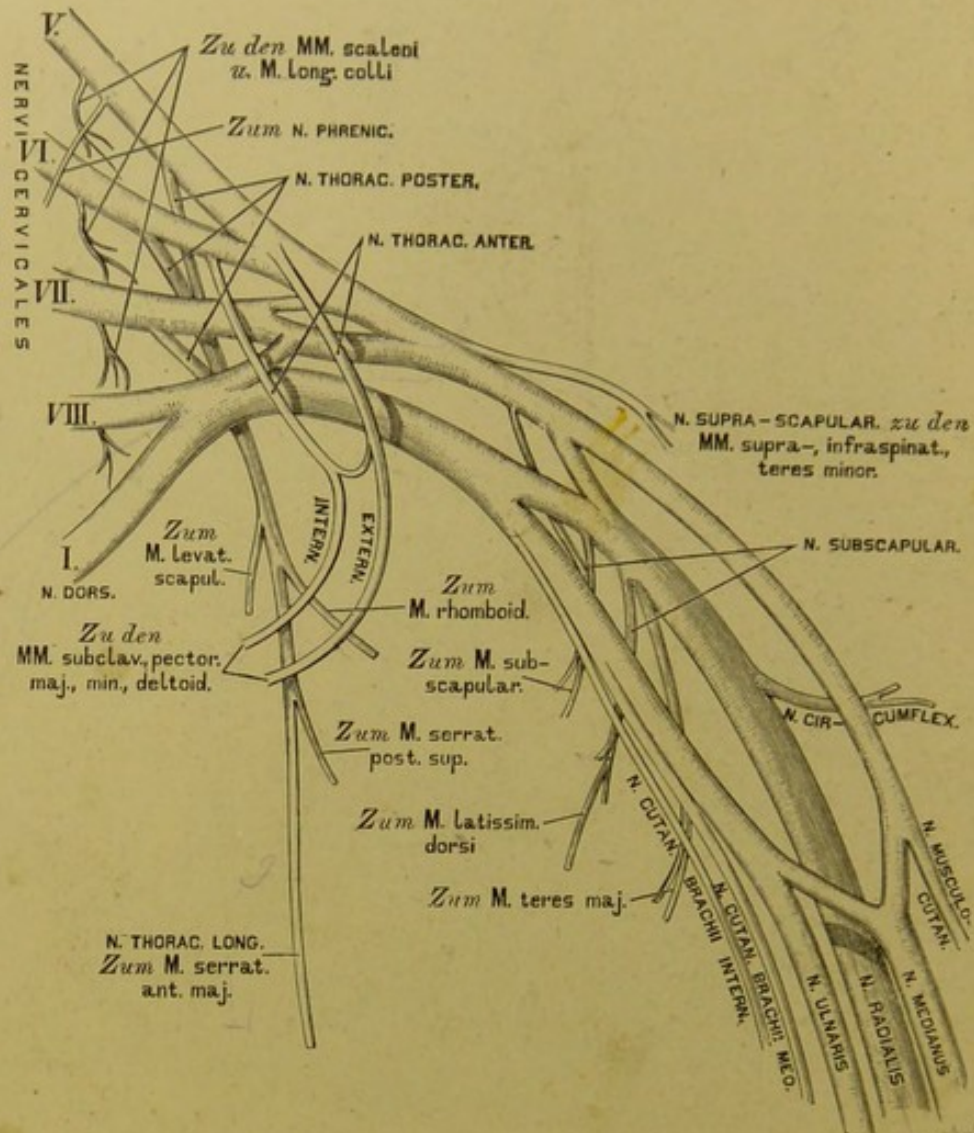
#### 496. Die oberflächlichen Nerven des Halses.

7. *N. subcutaneus colli* umgreift den *M. sterno-cleido-mastoideus* von hinten nach vorne und erzeugt den *N. subcutaneus colli medius* und *inferior*; der erstere geht mit der *V. jugul. externa* und verbindet sich mit dem *N. subcutaneus colli superior* vom *N. facialis*. Beide versorgen Haut und *Platysma*.

8. Die *Nervi supraclaviculares*, 3—4 an Zahl, gehen zum Schlüsselbein herab und innervieren die Haut der vorderen Brust- und Schultergegend.

9. Der Zwerchfellsnerv, *N. phrenicus*, kommt aus der vierten, wohl auch der dritten Schlinge, geht vor dem *M. scalenus anticus* zur oberen Brustöffnung und anastomosirt mit dem *Plexus brachialis*, mit dem mittleren und unteren *Ganglion sympathicum*. Zwischen *V. anonyma* und *Art. subclavia* gelangt er in den Brustraum und läuft zwischen *Pericardium* und *Pleura* zum *Diaphragma*, dessen *Pars costalis* und *Pars lumbalis* er versorgt.



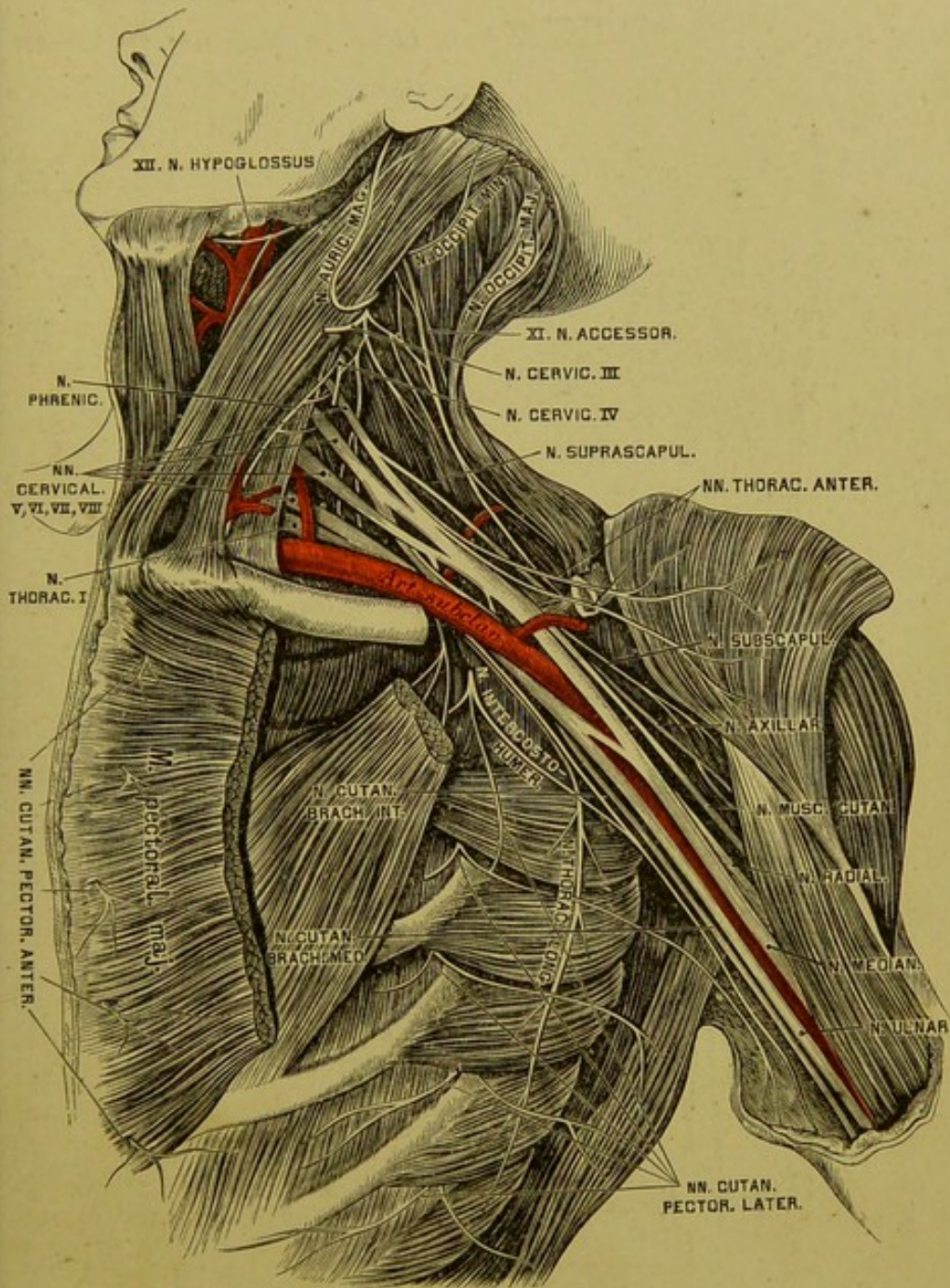


#### 497. Schema der *Pars supra- et infraclavicularis* des Armnervengeflechtes.

Die vorderen Zweige der vier unteren, starken Halsnerven erzeugen mit dem I. Brustnerven den *Plexus brachialis*, die hinteren Zweige gehen zu den tiefen Muskeln und zur Haut des Nackens. Der *Plexus brachialis* wird eingetheilt in eine *Pars supraclavicularis* und *Pars infraclavicularis*. Erstere liegt in der *Fossa supraclavicularis* und ihre Zweige sind, nebst den für die *MM. scaleni* und den *M. longus colli* bestimmten, folgende:

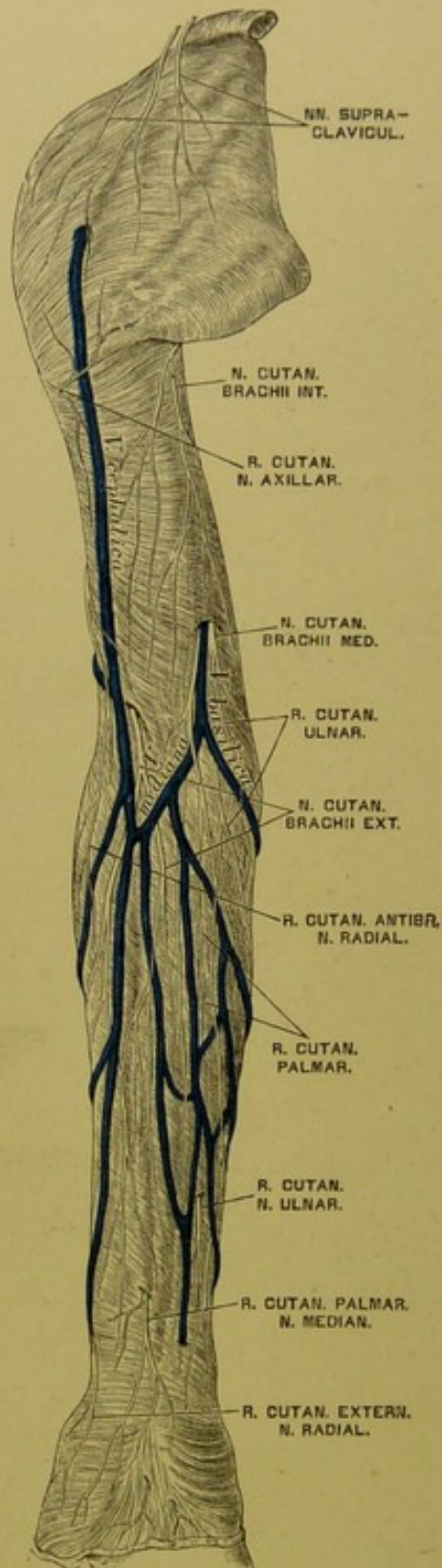
1. Die *Nervi thoracici anteriores et posteriores*, deren erstere als *externus et internus* unterschieden werden;
2. Der *N. suprascapularis*;
3. Die drei *Nervi subscapulares*. Die von all' diesen Nerven versorgten Muskeln sind in obigem Schema ersichtlich gemacht.





498. Die tiefen Nerven des Halses,  
*Plexus brachialis.*





499. Die Hautnerven der oberen Extremität. an der Beugeseite.

Die *Pars infraclavicularis* des *Plexus brachialis* umfasst die *Art. subclavia (axillaris)* mit drei Bündeln, an der äusseren, inneren und hinteren Seite. Sie erzeugt folgende Aeste:

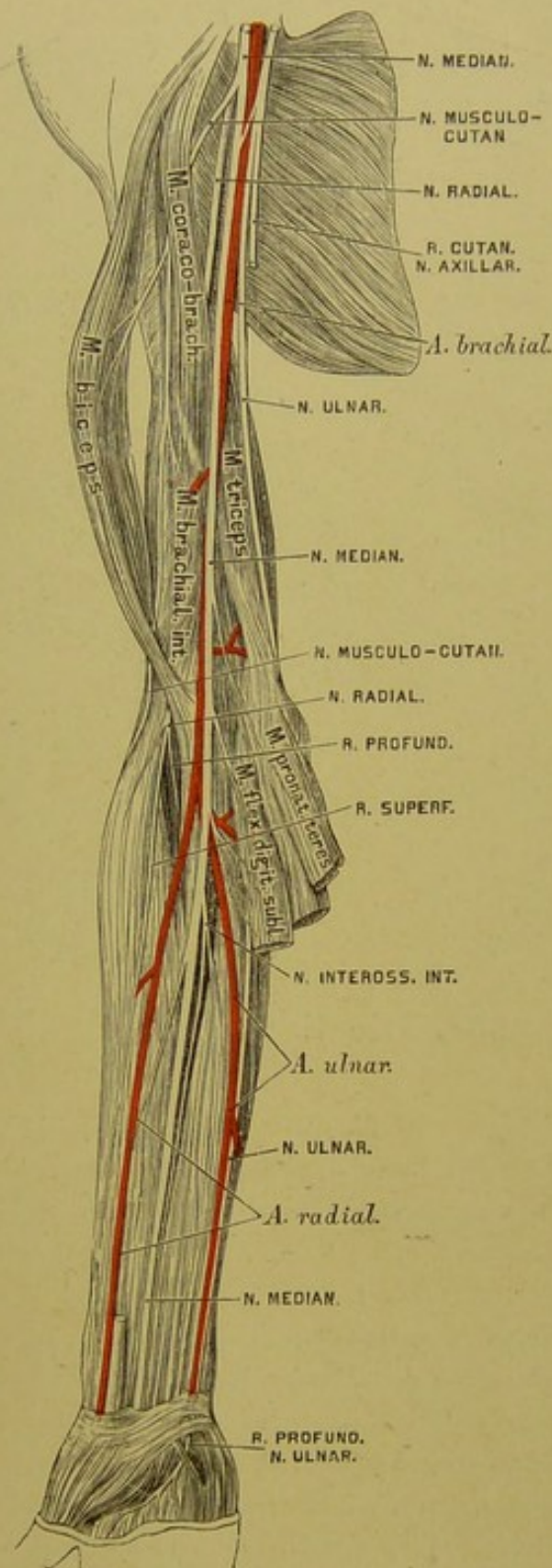
1. *N. cutaneus brachii internus*, aus dem VIII. Hals- und dem I. Brustnerven, geht hinter der *V. axillaris* herab, verbindet sich mit einem Aste des II. Brustnerven, dem *N. intercosto-humeralis*, durchbricht die Oberarmfascie an der Innenfläche des Oberarmes und verästigt sich als Hautnerv bis herab zum Ellbogengelenke.

2. *N. cutaneus brachii medius*, hauptsächlich aus dem I. Brustnerven, verläuft an der inneren Seite der *V. axillaris*, dann der *V. basilica*, durchbricht mit letzterer die Oberarmfascie und theilt sich in einen *R. cutaneus palmaris* und *ulnaris*. Ersterer reicht bis zur Handwurzel herab, letzterer geht mit der *V. basilica* an die Ulnarseite des Vorderarmes und anastomosirt mit dem *R. dorsal. Nervi ulnaris*. Beide versorgen die Haut des Vorderarmes an dessen innerer und hinterer Fläche.

3. *N. cutaneus brachii externus* s. *musculo-cutaneus*, entspringt meist aus dem *N. medianus*. Er durchbricht den *M. coraco-brachialis*, gelangt zwischen *M. biceps* und *M. brachialis intern.* zum Ellbogen, wo er die Oberarmfascie durchbohrt, die *V. cephalica* zum Handrücken begleitet und mit dem *R. dorsalis Nervi radialis* anastomosirt. Er versorgt die genannten Muskeln und die Radialseite der Haut des Vorderarmes.

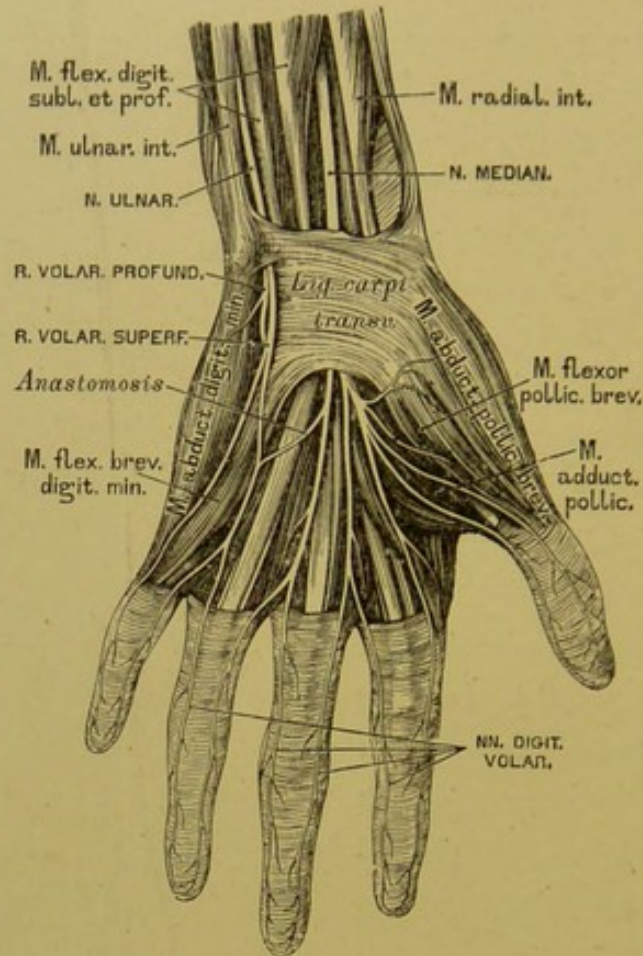
4. *N. axillaris* s. *circumflexus* umgreift mit der *Art. circumflexa posterior* das *Os humeri*, versorgt die Kapsel des Schultergelenkes; mit einem Hautast die hintere Gegend der Schulter und des Oberarmes; mit Muskelzweigen den *M. teres minor* und *M. deltoides* (s. Fig. 504).

5. *N. medianus* entspringt mit zwei Wurzeln, welche die *Art. axillaris* umfassen, aus dem *Plexus brachialis* (s. Fig. 498). Er verläuft im *Sulcus bicipitalis internus* an der vorderen Seite der *Arter. brachialis*, oberhalb des Ellbogens an deren innerer Seite, und unter dem *M. pronator teres* und dem *M. radialis internus* zur Mittellinie des Vorderarmes, wo er zwischen *M. radialis*



500. Die Nerven an der Beugeseite der oberen Extremität.

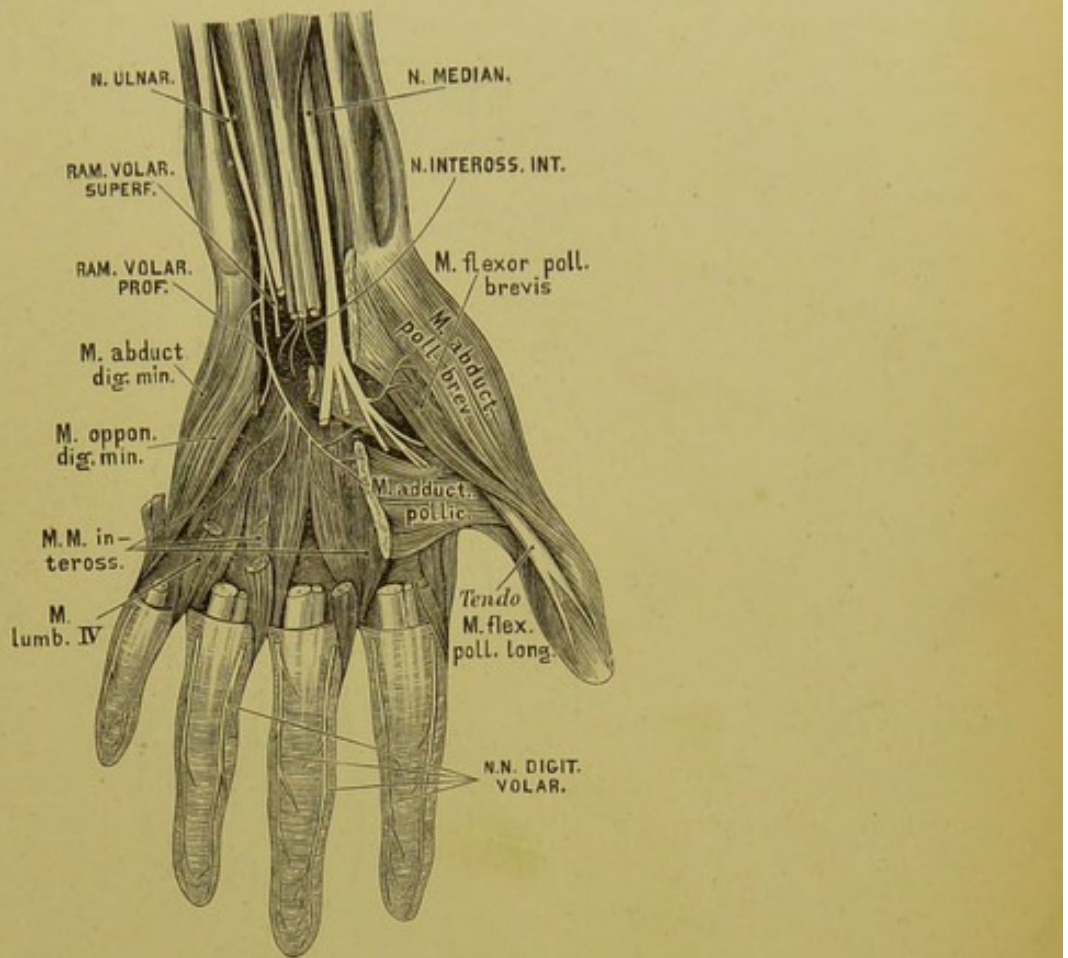




### 501. Die Nerven an der Palmarseite der Hand.

*internus* und *M. flexor digitor. sublimis* liegt. Er gelangt mit den Sehnen des letzteren unter dem *Lig. carpi transversum* zur *Palma manus* und spaltet sich in vier *Nervi digitorum volares*. Der erste versorgt die kleinen Muskeln des Daumens und dessen Haut an der Radialseite; die anderen drei versorgen die ersten drei *MM. lumbricales* und die Haut der einander zugekehrten Seiten des Daumens und der drei nächsten Finger. Anastomose mit dem *R. volaris* des *N. ulnaris*. Am Oberarm erzeugt der *N. medianus* keine Aeste; am Vorderarm dagegen: Muskeläste für die Muskeln der Beugeseite (ohne *M. ulnaris internus*); dann einen Verbindungsast für den *N. cutaneus externus*; ferner den *N. interosseus internus*, welcher zum *M. pronator quadratus* herabzieht; endlich einen *N. cutaneus antibrachii palmaris* (s. Fig. 499).

6. *N. ulnaris*, hauptsächlich aus dem VIII. Hals- und I. Brustnerv entstanden, liegt zuerst an der Innenseite der *Art. und V. axillaris*, durchbricht das *Lig. intermusculare internum*, gelangt zwischen *Condylus humeri internus* und

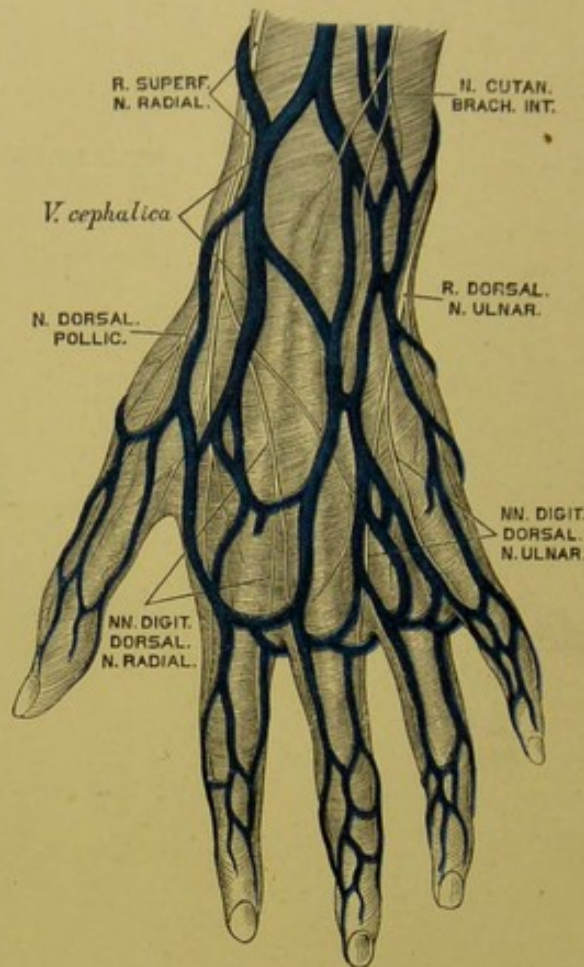


## 502. Die Nerven an der Palmarseite der Hand.

*Olecranon*, durchbohrt den *M. ulnaris internus*, verläuft zwischen diesem und dem *M. flexor digitor. prof.* und geht an der Innenseite der *Art. ulnaris* zur Handwurzel. Er versorgt die genannten Muskeln und mit einem Hautast die innere Seite des Vorderarmes. Ueber der Handwurzel zerfällt er in einen *R. dorsalis* und einen *R. volaris*.

Der *R. dorsalis* geht zum Handrücken, durchbohrt die Fascie und theilt sich in fünf *Nervi digitorum dorsales*, welche die beiden Seiten des kleinen und Ringfingers und die Ulnarseite des Mittelfingers, sämmtliche nur bis zur II. Phalanx versorgen. Der *R. volaris* geht neben dem *Os pisiforme* über dem *Lig. carpi transversum* zur Hohlhand und spaltet sich in einen *R. superficialis* und einen *R. profundus*. Der erstere sendet Aeste zu den Fingern, die der *N. medianus* unberücksichtigt liess; der letztere innervirt die Muskeln des kleinen Fingers, die *MM. interossei*, den *M. lumbrical. IV.*, *Adduct. pollic.* und den tiefen Kopf des *M. flexor pollic. brevis*.





### 503. Die Nerven an der Dorsalseite der Hand.

7. *N. radialis*, der stärkste Zweig des *Plexus brachialis*, entsteht aus den drei unteren Halsnerven. Anfangs hinter der *A. axillaris* gelegen, verläuft er zwischen dem mittleren und dem kurzen Kopfe des *M. triceps*, um die hintere Seite des Oberarmbeines nach aussen, und gelangt zwischen *M. brachialis internus* und Ursprung des *M. supinator longus*, indem er die genannten Muskeln innervirt. Er schickt Hautäste zur inneren und zur Streckseite des Ober- und Vorderarmes. Vor dem *Condyl. humeri ext.* theilt er sich in zwei Zweige:

a) Der tiefliegende Zweig geht durch den *M. supinator brevis* zur Aussenseite des Vorderarmes, versorgt hier die Muskeln und sendet den *N. interosseus externus* bis zur Kapsel des Handgelenkes;

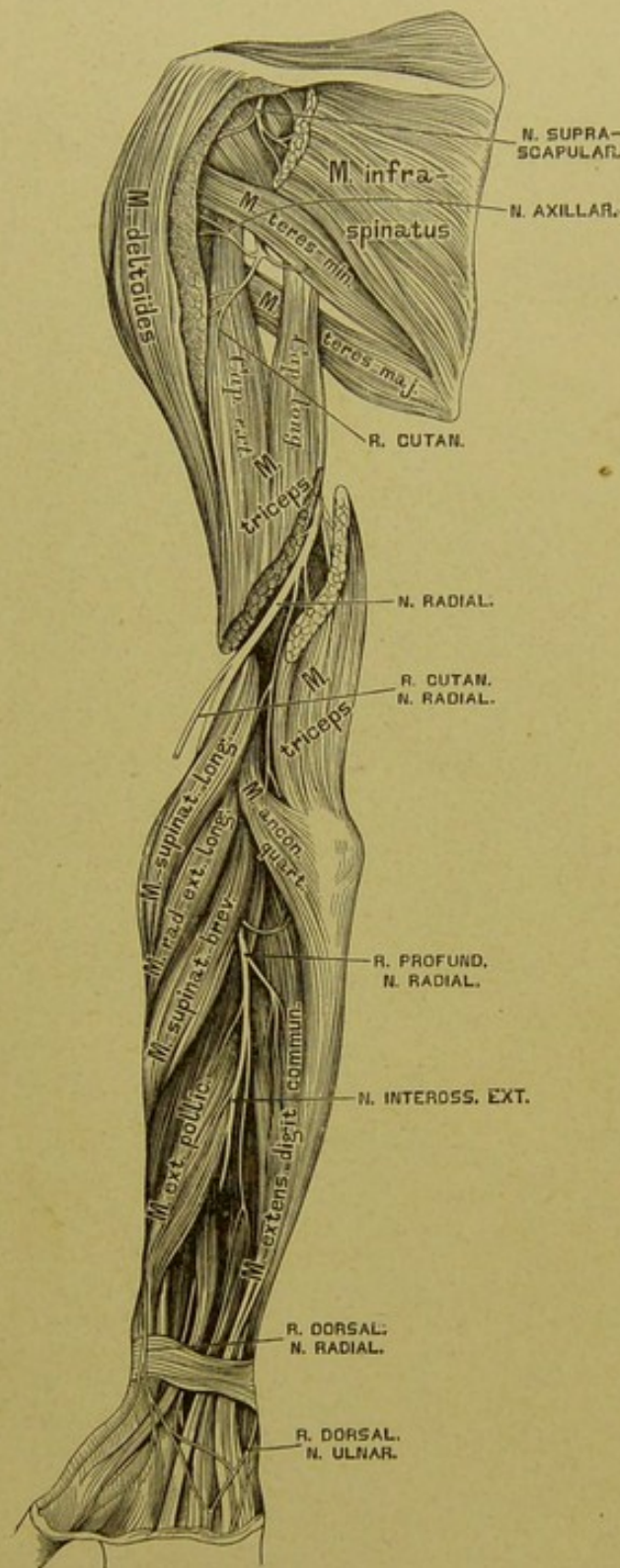
b) der hochliegende Zweig geht mit der *Art. radialis*, dann zwischen Sehne des *M. supinator longus* und *Radius* zum Handrücken und spaltet sich in zwei Aeste, deren schwächerer die Radialseite des Daumens versorgt, während der stärkere die vom *N. ulnaris* frei gelassenen Finger theiligt.



Von den zwölf Brust- oder Rückennerven (*Nervi thoracici s. dorsales*) kommt der erste durch das *Foramen intervertebrale* zwischen I. und II. Brustwirbel, der zwölfte zwischen letztem Brust- und erstem Lendenwirbel hervor. Unmittelbar nach dem Austritte theilen sie sich in stärkere vordere und schwächere hintere Aeste. Die hinteren Aeste zerfallen in einen inneren und einen äusseren Zweig; beide versorgen die Muskeln und die Haut des Rückens. Die vorderen Aeste verlaufen in den entsprechenden Zwischenrippenräumen als *Nervi intercostales*, deren jeder einen *N. cutaneus pectoris lateralis* erzeugt. Die oberen sechs Lateralnerven spalten sich wieder in vordere und hintere Zweige als *Nervi cutanei laterales pectoris anteriores et posteriores*; erstere zur Haut der Brustdrüse und zur Drüse, letztere zur Haut des Rückens.

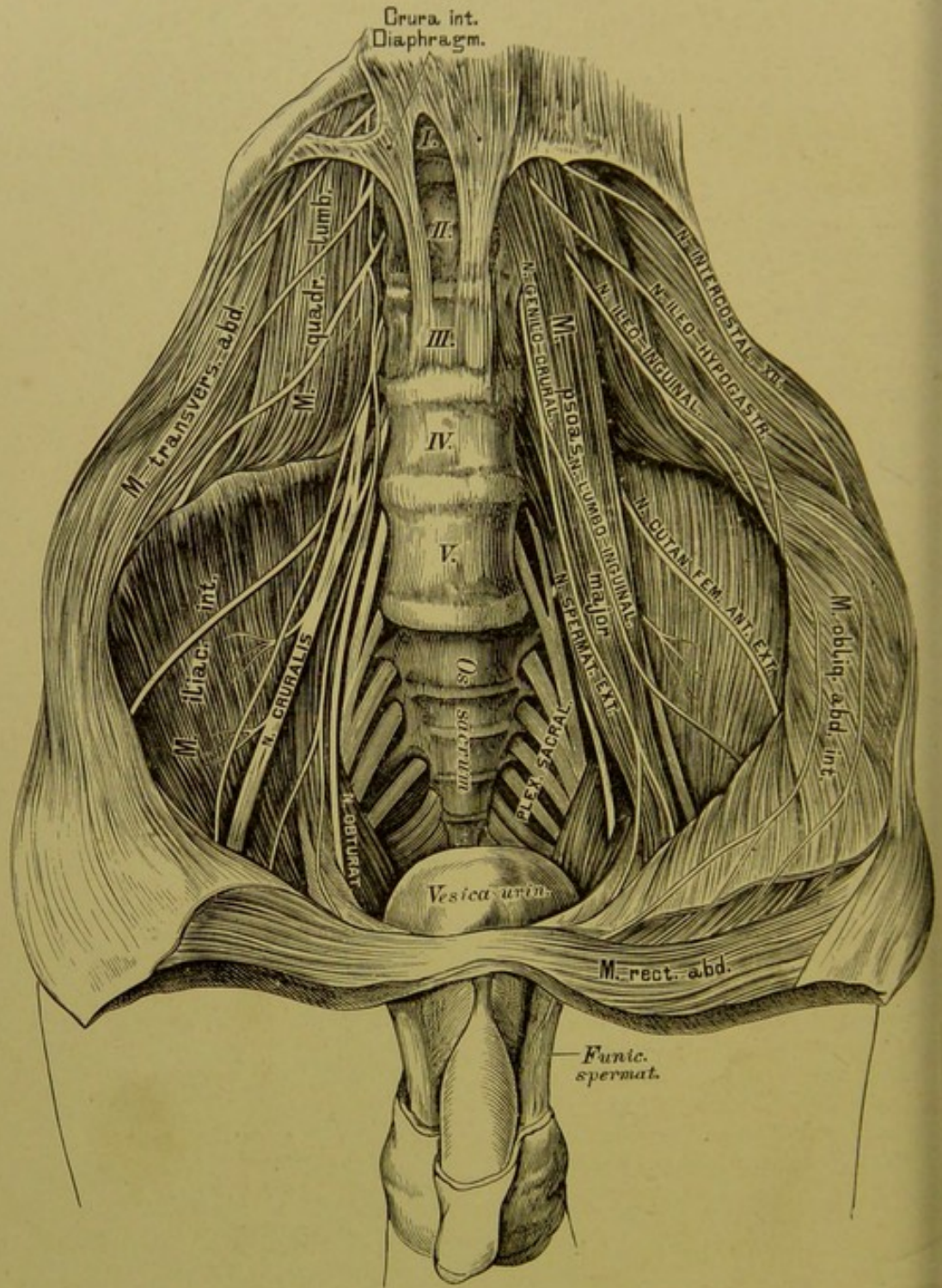
Nach Abgabe der *Nervi cutanei pectoris laterales* ziehen die Intercostalnerven weiter nach vorne, versorgen die Zwischenrippenmuskeln, gehen am Brustbeinrande durch den *M. pectoralis major*, und verlieren sich als *Nervi cutanei pectoris anteriores* in der Haut der Vorderfläche der Brust.

Die vorderen Zweige der sechs unteren *Nervi cutanei pector. laterales* gehen zur vorderen Bauchwand, die hinteren zur Rückenhaut als *Nervi cutanei laterales abdominis anteriores et posteriores*.



504. Die Nerven an der Streckseite der oberen Extremität.





505. Die Aeste des *Plexus lumbalis*.

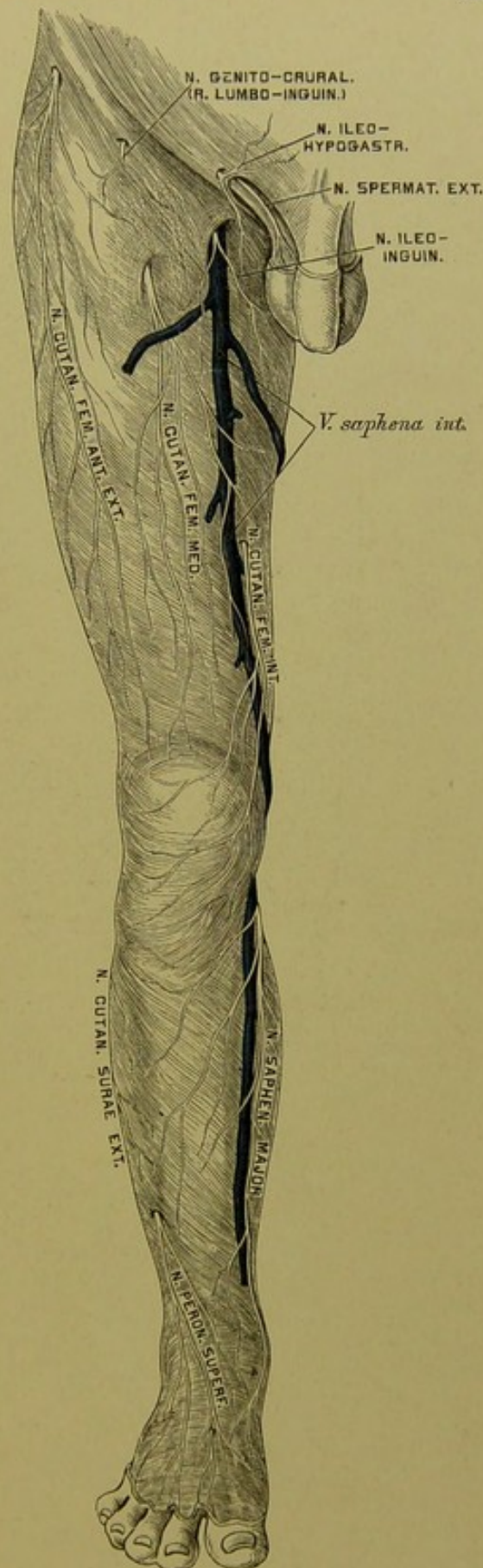


## 506. Die Hautnerven an der vorderen Fläche der unteren Extremität.

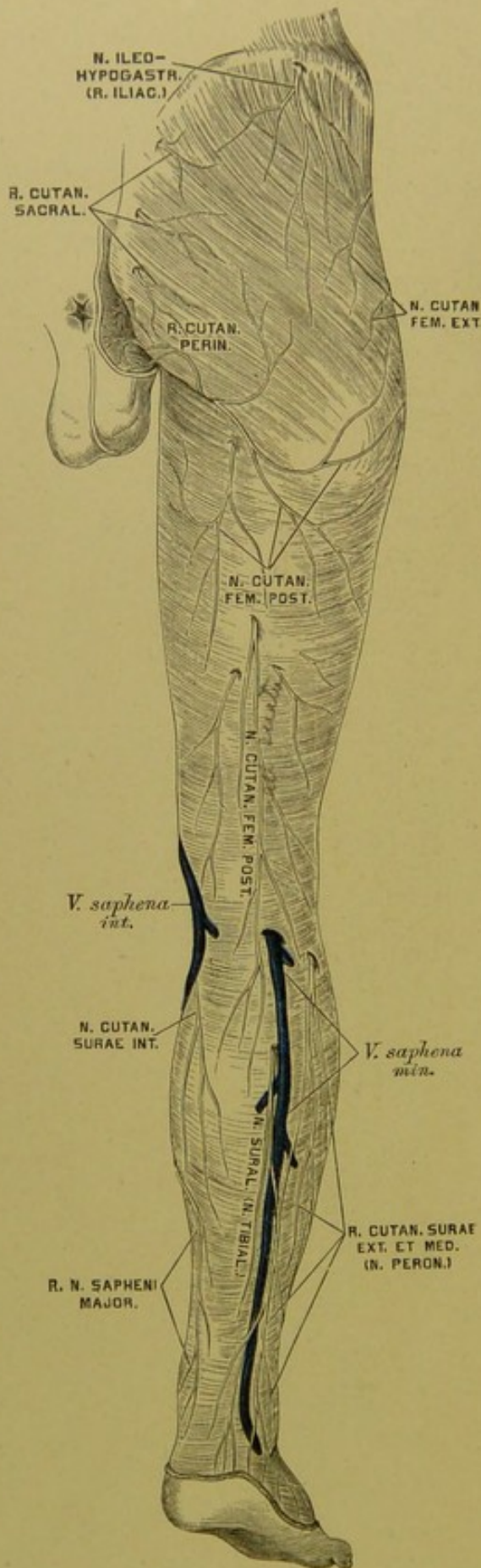
Von den fünf Lendenerven, *Nervi lumbales*, kommt der erste aus dem *Foramen intervertebrale* zwischen I. und II. Lendenwirbel, der letzte zwischen V. Lendenwirbel und Kreuzbein hervor. Ihre hinteren, schwächeren Aeste ziehen zu den Wirbelsäulenmuskeln und zur Haut der Lenden- und Gesässgegend. Die starken vorderen Aeste erzeugen den *Plexus lumbalis*, aus welchem folgende Aeste stammen:

1. Der *N. ileo-hypogastricus*, gemischt, vom I. *N. lumbalis*, versorgt die *MM. transversus abdominis, obliquus intern.* Er theilt sich über der *Crista ossis ilei* in zwei Endzweige, den *R. iliacus* zum Gesäss, und den *R. hypogastricus* zur *Regio hypogastrica*.

2. Der *N. ileo-inguinalis*, sensitiv, gleichfalls vom I. *N. lumbalis*, durchbohrt über dem *Poupart'schen* Bande den *M. transversus abdominis*, gelangt in den Leistenkanal und endet in der Haut der Schamfugengegend mit den *Nervi scrotales et labiales anteriores*.







### 507. Die Hautnerven an der hinteren Fläche der unteren Extremität.

3. Der *N. genito-cruralis*, gemischt, aus dem II. Lendennerven, theilt sich in den *N. spermaticus externus* (*N. pudend. externus*), welcher sich zum Samenstrang gesellt, den *M. cremaster* und die *Tunica dartos* versorgt; und den *N. lumbo-inguinalis* zur Haut des Oberschenkels.

4. Der *N. cutaneus femoris anterior externus* aus dem II. und III. Lendennerven, durchbricht die *Fascia lata* unter dem oberen Darmbeinstachel und verästelt sich an der äusseren Seite des Oberschenkels bis zum Knie herab.

5. Der *N. obturatorius* aus dem II., III. und IV. Lendennerven, durchzieht den *Canalis obturatorius*, versorgt den *M. obturator externus* und spaltet sich in einen vorderen und einen hinteren Ast. Der hintere Ast geht zum *M. obturator externus* und *M. adductor magnus*; der vordere Ast zum *M. gracilis*, *M. adductor longus et brevis*, durchbohrt dann die *Fascia lata*, und verzweigt sich an der Innenseite des Oberschenkels bis herab zum Kniegelenke.

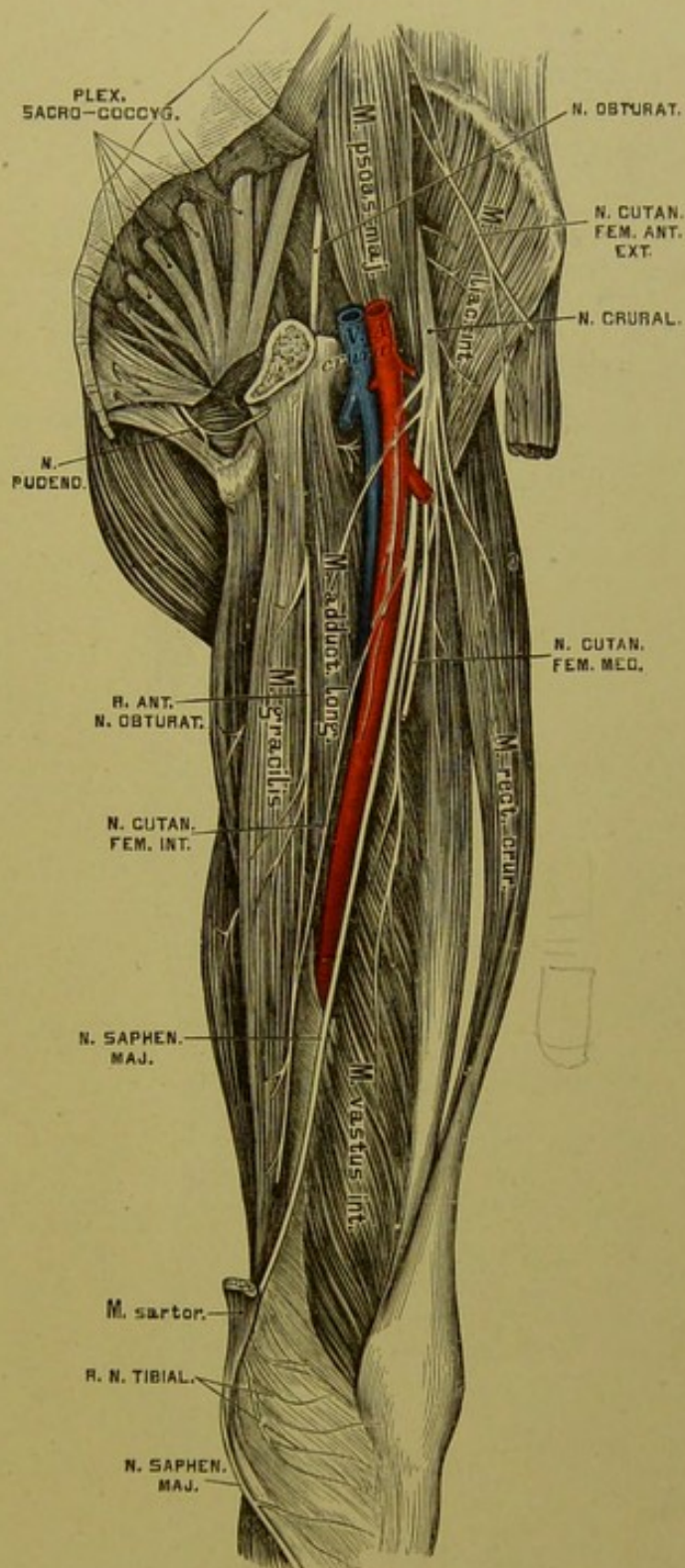


6. Der *N. cruralis* (*femorialis*), aus der I., II. und III. Lendenschlinge, der stärkste des *Plexus lumbalis*. Er zieht zwischen *M. psoas* und *M. iliacus internus* durch die *Lacuna muscularis* zum Oberschenkel und theilt sich in Haut- und Muskel-äste. Erstere sind:

a) Der *N. cutaneus femoris medius*, durchbohrt den *M. sartorius* und geht zur Mitte der Vorderfläche des Oberschenkels.

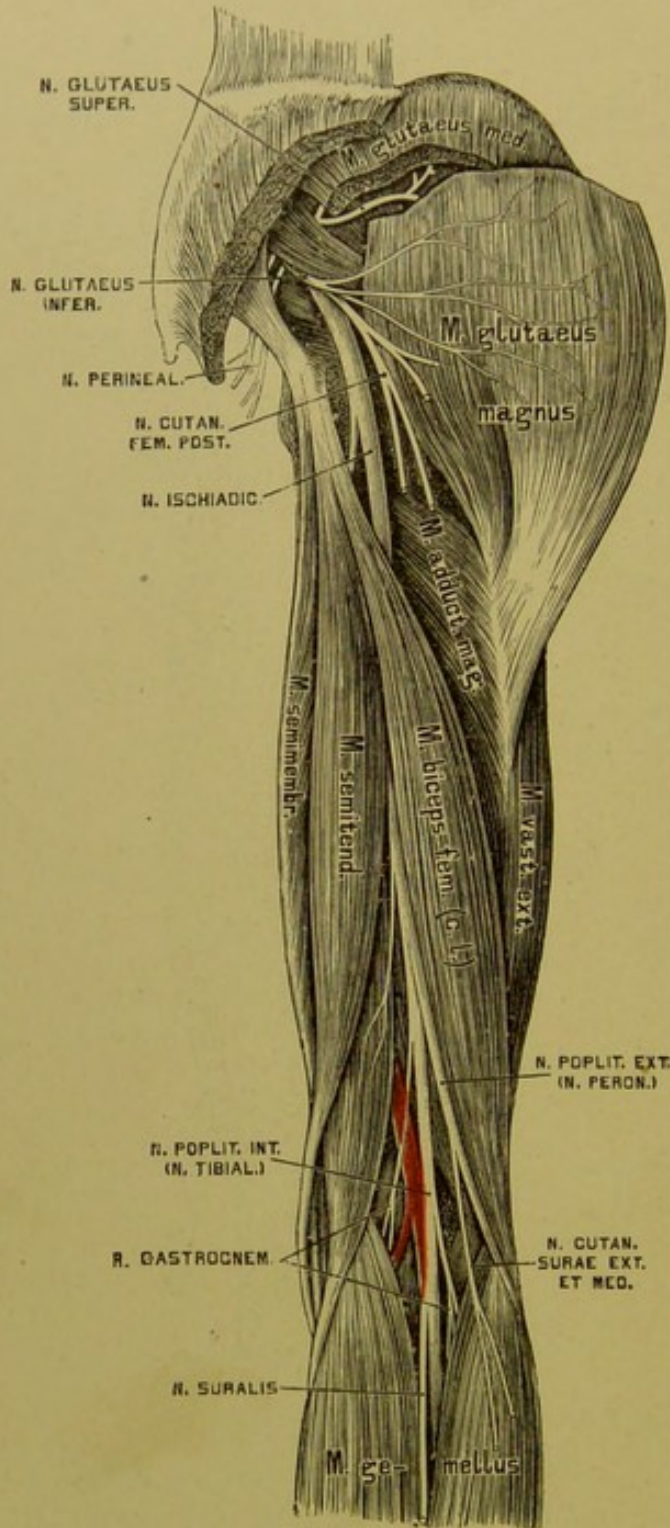
b) Der *N. cutaneus femoris internus*, durchbohrt die *Fascia lata* in der Mitte des Oberschenkels, verbindet sich mit dem vorderen Aste des *N. obturatorius* und geht zur Innenseite des Oberschenkels.

c) Der *N. saphenus major* zieht mit der *Art. cruralis* bis zum Schlitz in der Adductorsehne, gelangt dann zwischen *M. vastus internus* und *M. adductor magnus* zur Innenseite des Kniegelenks. Hinter der *Sartorius*-Sehne geht er durch die *Fascia lata* und begleitet die *Vena saphena interna* zum Fusse. Er gibt den *N. cutaneus surae internus*



508. Der *Nervus cruralis*.





509. Der Nervus ischiadicus.

zur inneren Wadengegend, gelangt an den inneren Fussrand, wo er die Haut versorgt und mit dem *N. cutan. pedis dorsalis intern.* anastomosirt.

Die Muskeläste des *N. cruralis* innerviren die Muskeln am vorderen Umfange des Oberschenkels (ohne Adductoren und *M. gracilis*).

Die fünf Kreuznerven, *Nervi sacrales*, sind die stärksten unter den Rückenmarksnerven, der einfache *N. coccygeus* hingegen der schwächste. Die hinteren Aeste dieser Nerven treten durch die *Foramina sacralia postica* und den *Hiatus sacro-coccygeus*, verbinden sich zum *Plexus sacralis posterior*, welcher Hautnerven für die Kreuz- und Steissbeingegend liefert. Die starken vorderen Aeste, durch die *Foramina sacralia anteriora* und das *Foramen sacro-coccygeum* hervortretend, bilden den *Plexus sacro-coccygeus*.

Der *Plexus sacro-coccygeus* zerfällt in den *Plexus ichiadicus*, *pudendalis* und *coccygeus*. Der *Plexus*

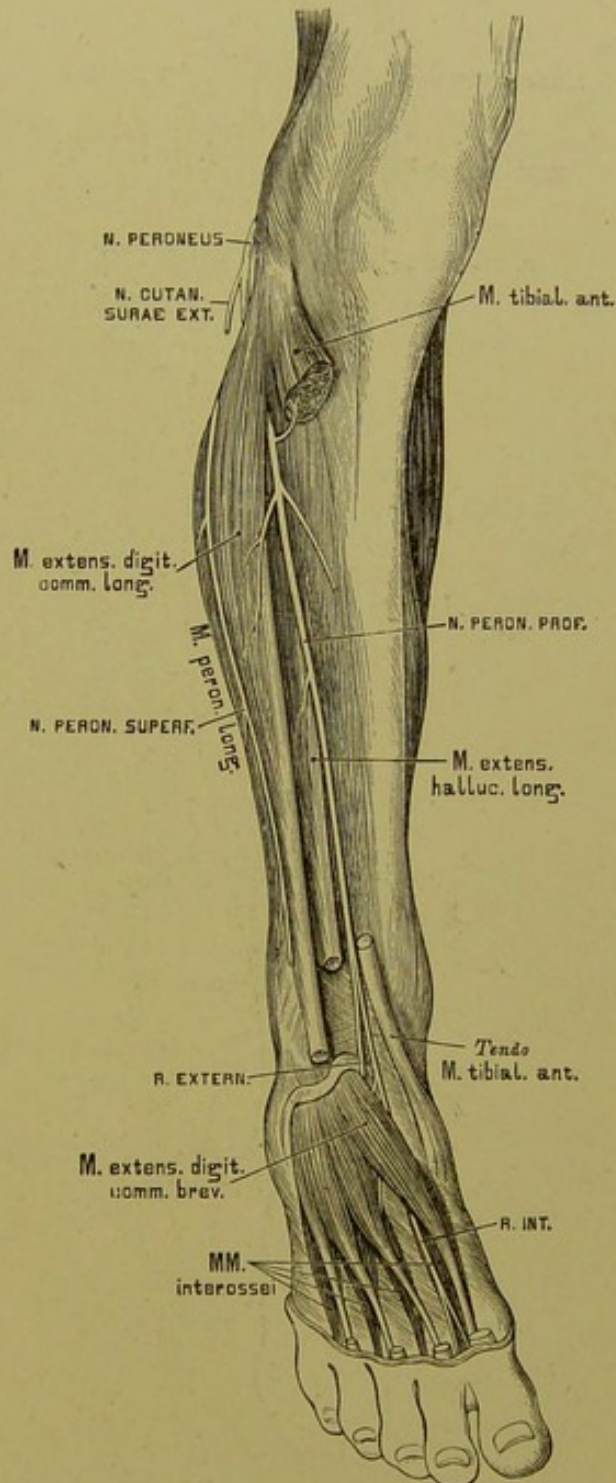
*ischiadicus* erzeugt folgende Aeste ausserhalb des Beckens (innerhalb desselben versorgt er den *M. pyriformis* und *M. obturator internus*):

1. Den *N. glutaeus superior*, welcher am oberen Rande des *M. pyriformis* durch das *Foramen ischiadicum majus* zum *M. glutaeus medius*, *minimus* und zum *M. tensor fasciae latae* gelangt.

2. Der *N. glutaeus inferior* zieht unter dem *M. pyriformis* durch das *Foramen ischiadicum majus* zum *M. glutaeus magnus*.

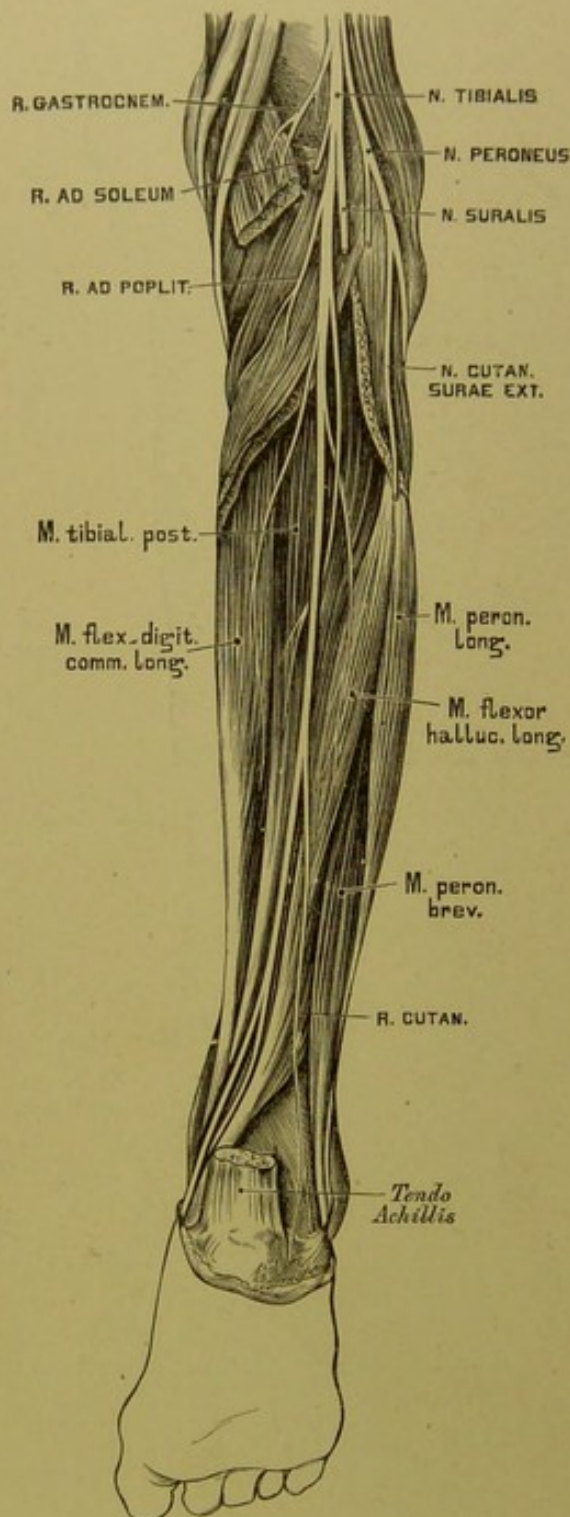
3. Der *N. cutaneus femoris posterior* geht gleichfalls unter dem *M. pyriformis* zum Gesäss, um seine Zweige theils über den unteren Rand des *M. glutaeus magnus* zur Haut der Hinterbacke, theils zur hinteren Seite des Oberschenkels zu senden.

4. Der *N. ischiadicus* zieht unter dem *M. pyriformis* durch das *Foramen ischiadicum majus* zum Gesäss, versorgt die *MM. gemelli*, *obturator internus*, *quadratus femoris*, und gelangt zwischen *Trochanter major* und *Tuberositas ossis ischii* zur hinteren Seite des Oberschenkels.



510. Der *Nervus peroneus*.





### 511. Der Nervus tibialis.

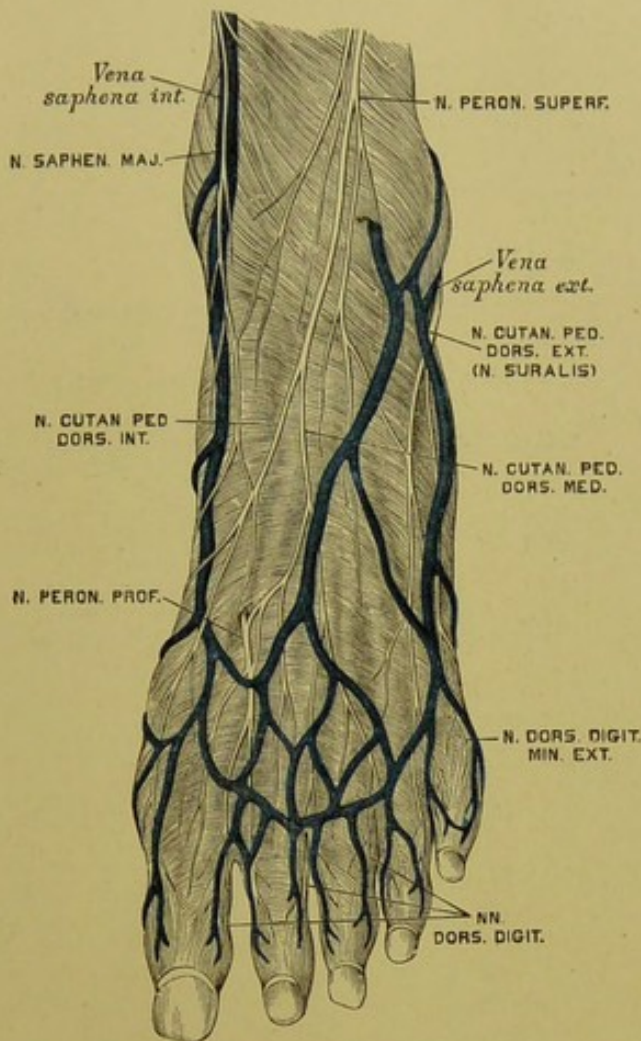
des *Lig. interossum*, versorgt die hier befindlichen Muskeln, geht zuerst in Begleitung der *Art. tibial. antica*, kreuzt dann dieselbe und gelangt zum Sprung-

Der *N. ischiadicus* theilt sich in wechselnder Höhe in zwei Zweige, in der Kniekehle *N. popliteus externus* und *internus*, im weiteren Verlaufe *N. peroneus* und *tibialis* benannt.

1. Der *N. peroneus* sendet auf seinem Wege gegen das Köpfchen des Wadenbeins Zweige zur Kniegelenkkapsel und den *N. cutaneus surae externus et medius* zur Haut. Er spaltet sich dann in einen oberflächlichen und tiefen Ast.

a) Der *N. peroneus superficialis* verläuft zwischen den *MM. peronci* und *extensor digit. pedis longus*, durchbricht die *fascia cruris* und theilt sich schliesslich in einen *N. cutaneus pedis dorsalis medius* zur Verbindung mit dem *N. suralis* und einen *N. cutaneus pedis dorsalis internus* zur Verbindung mit dem *N. saphenus major*. Sie erzeugen die sieben Zehenrückenerven (Fig. 512).

b) Der *N. peroneus profundus* kommt auf die Vorderfläche

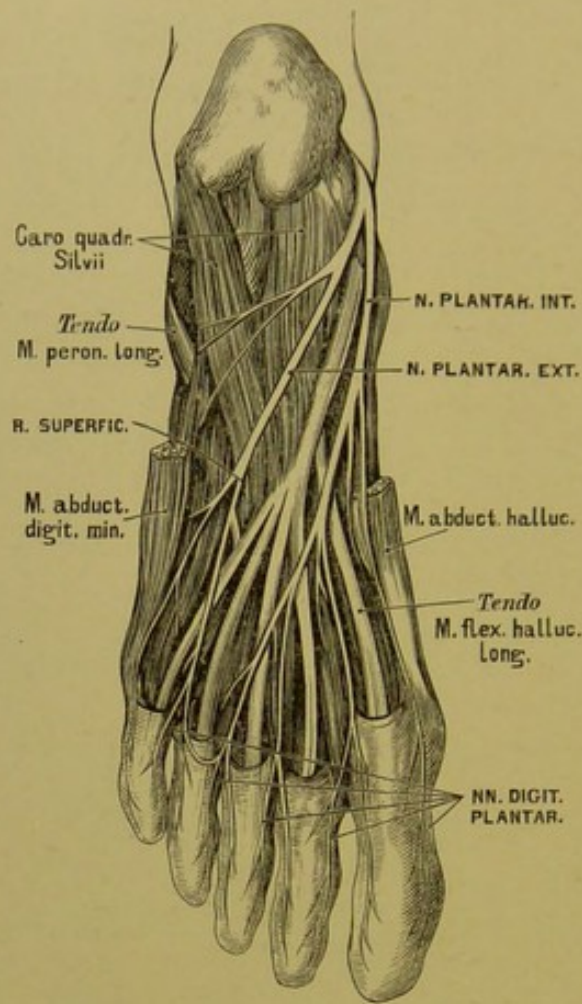


## 512. Die Nerven am Fussrücken.

gelenk, von da zum Fussrücken. Er endet mit einem äusseren Ast für den *M. extensor digit. brevis* und einem inneren Ast, welcher, mit dem *N. cutaneus pedis dorsalis internus* verbunden, die einander zugekehrten Seiten der grossen und der zweiten Zehe innervirt (Fig. 512).

2. Der *N. tibialis* verläuft in der Mittellinie der *Fossa poplitea*, dann zwischen beiden *Gastrocnemius*-Köpfchen und unter dem *M. soleus*. Er begleitet die *Art. tibialis postica* hinter dem *M. tibialis posticus* und gelangt zum Plattfuss, wo er in einen *R. plantar. externus et internus* zerfällt.



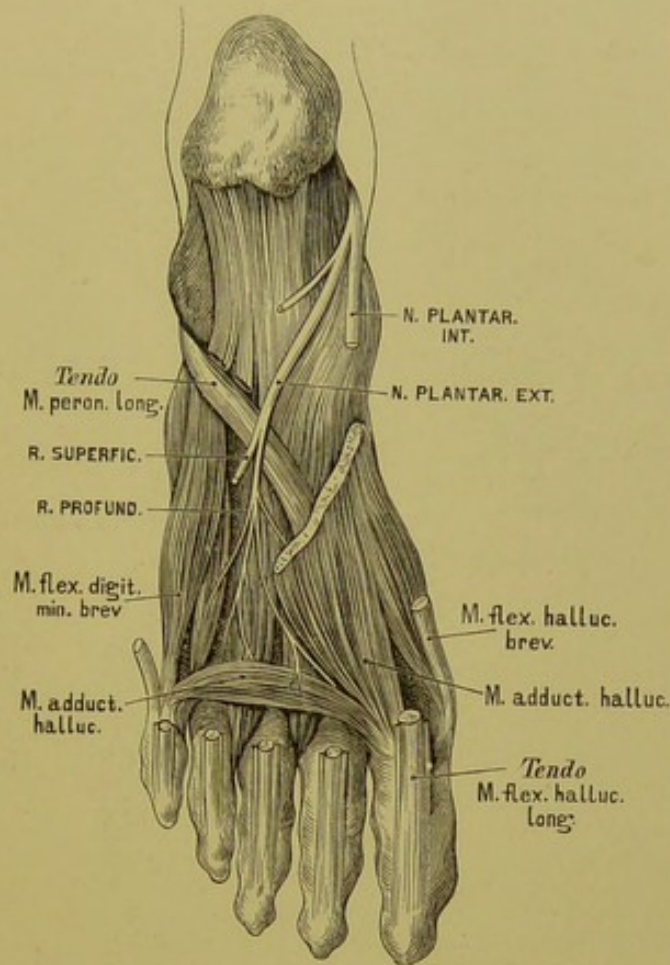


### 513. Die beiden *Nervi plantares*.

In diesem Verlaufe sendet er den *N. suralis* oder *N. communicans surae* ab, welcher, nachdem er sich mit dem *N. cutaneus surae externus* (vom *N. peroneus*) verbunden, am Fussrücken *N. cutaneus pedis dorsalis externus* heisst.

Ferner Muskelzweige zum *M. gastrocnemius*, *M. soleus* und zu den tiefliegenden Muskeln der Wade.

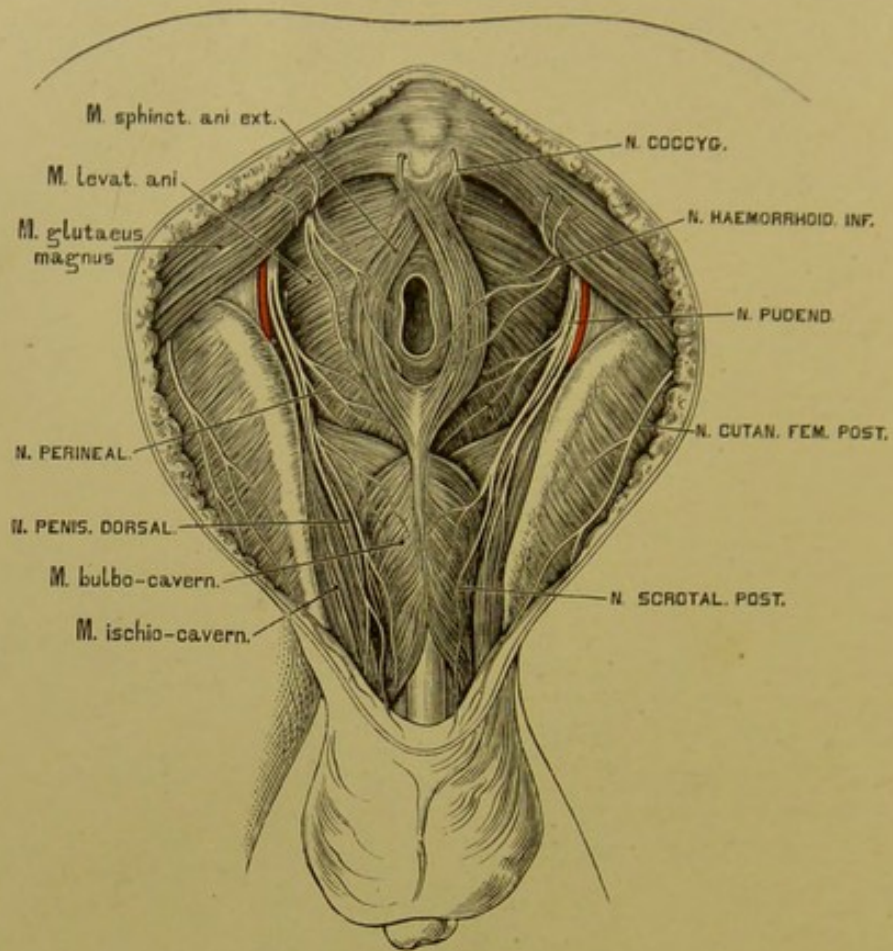
Der *N. plantaris internus* liegt zwischen *M. abductor hallucis* und *M. flexor digitorum brevis*; er spaltet sich in sieben *Nervi digitales plantares* zu beiden Seiten der drei ersten Zehen und zur Innenseite der vierten Zehe.



#### 514. Der tiefe Zweig des *Nervus plantaris externus*.

Der *N. plantaris externus* liegt zwischen *M. flexor brevis digitorum* und *Caro quadrata Sylvii* und theilt sich in einen hoch- und tiefliegenden Zweig. Der erstere erzeugt die drei *Nervi digitales plantares* für die kleine und die Aussenseite der vierten Zehe; hier befindet sich die Anastomose mit dem *N. plantaris internus*. Der tiefliegende Zweig geht in Begleitung des *Arcus plantaris profundus* und versorgt theils die Sohlen-, theils die Zwischenknochenmuskeln.





### 515. Die Aeste des *Plexus pudendalis*.

Der *Plexus pudendalis*, am unteren Rande des *M. pyriformis* gelegen, gibt folgende Aeste ab:

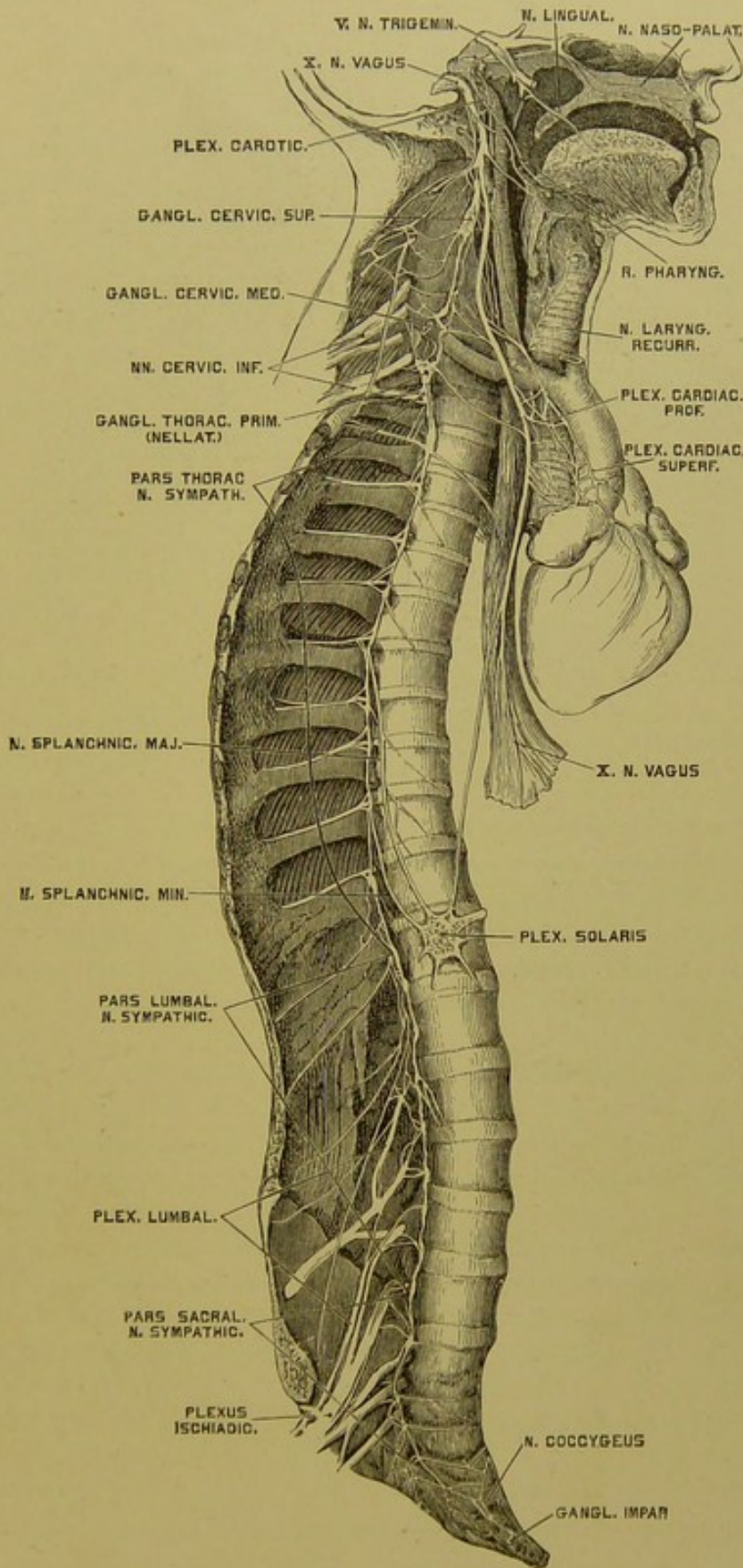
a) Den *N. haemorrhoidalis medius et inferior*, die selbst geflechtartig und mit den sympathischen Beckengeflechten vielfach verbunden, den Blasengrund, die Scheide, den *M. levator* und *sphincter ani ext. et int.* innerviren.

b) Der *N. pudendus* gelangt durch das *Foramen ischiad. majus* aus, dann durch das *For. ischiad. minus* wieder in die Beckenhöhle, und endet mit zwei Zweigen:

Der *N. perinealis* zieht zum Mittelfleisch und ist bestimmt für die Haut desselben, für die *MM. transversi perin.*, *bulbo-cavernosus*, *sphincter ani ext.*, endlich für den Hodensack (*Nervi scrotales posteriores*); beim Weibe für die Schamlippen und das *Vestibulum vaginae* (*Nervi labiales posteriores*).

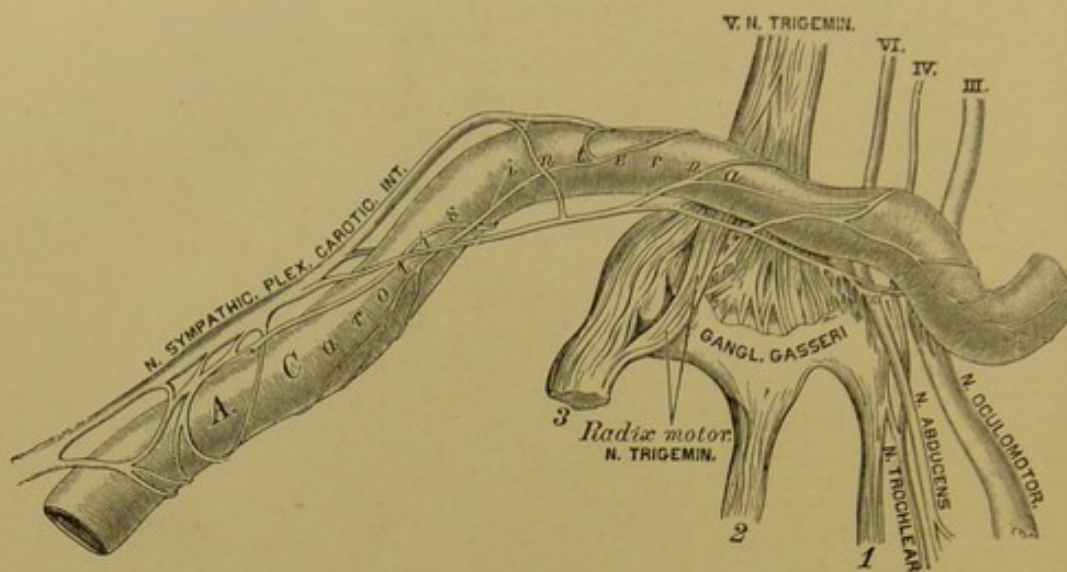
Der *N. penis dorsalis* geht zwischen *M. bulbo-* und *ischio-cavernosus* unter die Schamfuge, von da auf den *Penis*; beim Weibe zur *Clitoris*.

Der *Plexus coccygeus* endet im *M. sphincter ani ext.*, *levator ani* und in der Haut des *Anus*.



516. Der rechte Grenzstrang des *Nervus sympathicus*.





**517.** Die Verbindung des *Plexus caroticus* mit einigen Gehirnnerven. Nach Rüdinger.

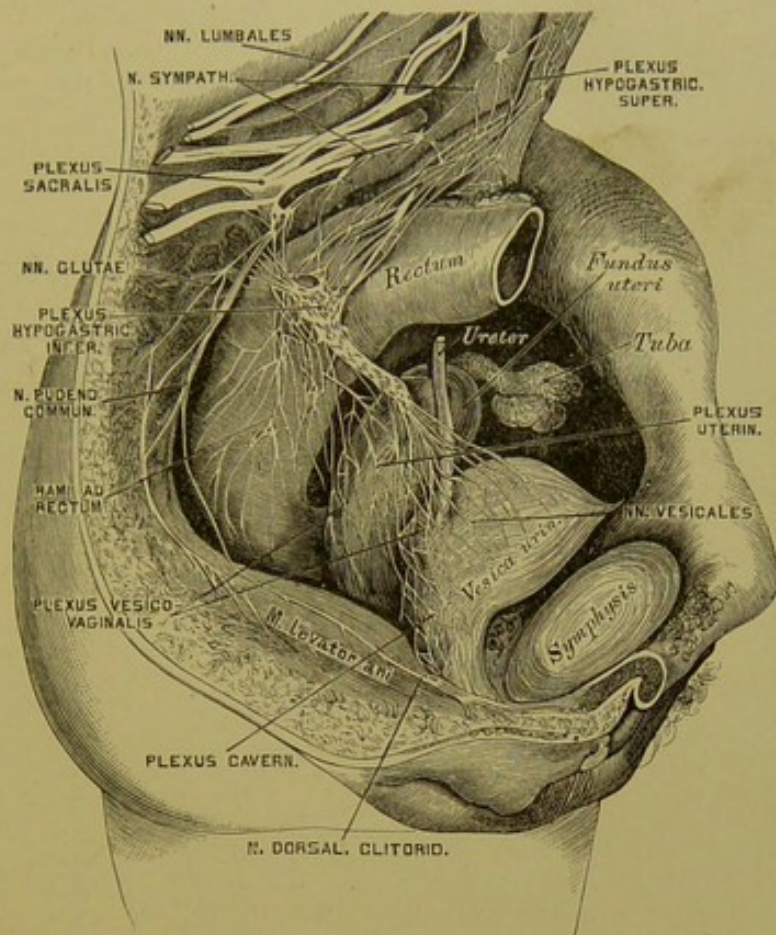
Der *N. sympathicus* besteht aus zwei symmetrischen Grenzsträngen, welche mit Ganglien versehen sind, und aus einer Anzahl von Geflechten.

Die *Pars cervicalis N. sympathici* ist mit drei Ganglien ausgestattet. Das obere ist das grösste, das mittlere fehlt bisweilen, das untere ist häufig mit dem ersten Brustknoten verschmolzen. Aus dem letzteren stammt der *N. cardiacus inferior* zum Herznervengeflechte, aus dem mittleren der *N. cardiacus medius*.

Die *Pars thoracica N. sympathici* besitzt elf *Ganglia thoracica*, welche unter sich und mit den *NN. intercostales* verbunden sind; sie verstärken die Brustgeflechte. Der erste Brustknoten erzeugt den *N. cardiacus imus* zum Herznervengeflecht. Die beiden *Nervi splanchnici* gehen zu den Geflechten der Bauchhöhle.

Die *Pars lumbo-sacralis N. sympathici* besitzt vier oder fünf *Ganglia lumbalia* und ebenso viele *Ganglia sacralia*, die mit den *NN. lumbales* zusammenhängen. Sie versorgen die Geflechte der Bauchhöhle, die *Ganglia sacralia*, überdies den *Plexus hypogastr. inferior*. Beide Grenzstränge vereinigen sich am Steissbein zum *Ganglion coccygeum impar*.

Die Geflechte des *Sympathicus* werden nicht nur von sympathischen, sondern auch von Gehirn- und Rückenmarksnerven hergestellt. Die Kopfgeflechte sind: Der *Plexus caroticus internus* (heisst im *Sinus cavernosus: Plexus cavernosus*) und der *Plexus caroticus externus*.



### 518. Die Beckengeflechte des *Nervus sympathicus* beim Weibe.

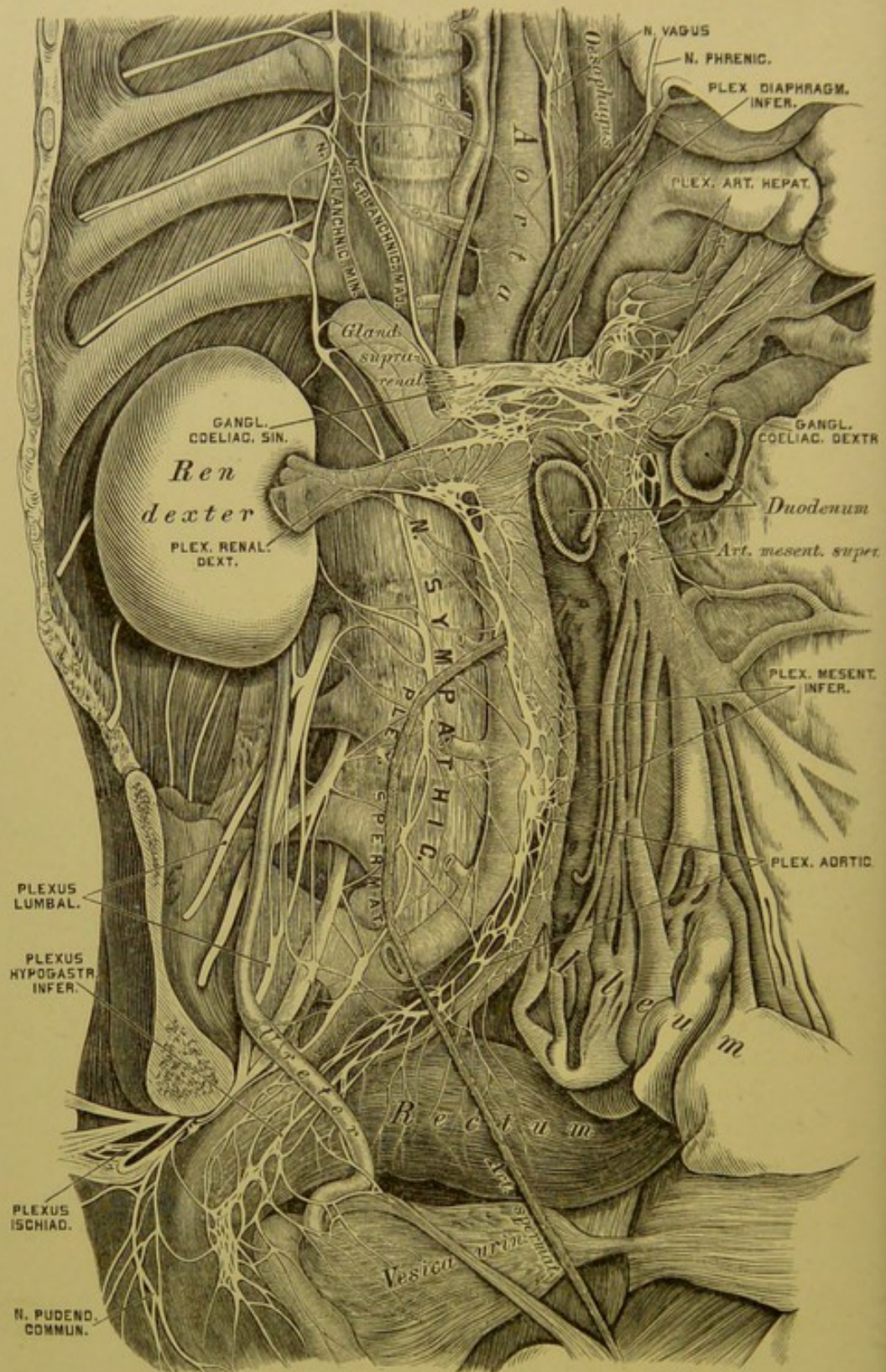
Die Halsgeflechte umgeben die Arterien des Halses als *Plexus laryngeus*, *thyreoideus inferior* und *vertebralis*.

Die Brustgeflechte gehören theils dem Gefäßsystem an: *Plexus cardiacus* und *aorticus*, theils den Lungen und der Speiseröhre: *Plexus pulmonalis* und *oesophageus*.

Die Bauch- und Beckengeflechte sind: *Plexus coeliacus s. solaris*, das grösste und reichste Geflecht (dicht unter und vor dem *Hiatus aorticus* gelegen), an welchem auch die aus der Brusthöhle kommenden beiden *NN. splanchnici* theilnehmen; *Plexus mesentericus superior* (unpaar); *Plexus renales*, *spermatice*, *mesentericus inferior*; *Plexus aorticus*, *abdominalis*, *hypogastrici inferiores*, aus weleht' letzteren beim Weibe der *Plexus uterinus*, *vesicalis* und *cavernosus* stammt.

Die Aeste und Verbindungen des *N. sympathicus* sind aus Fig. 516 bis 519 ersichtlich. Bei Anfertigung derselben wurden die Abbildungen von Rüdinger benützt.





519. Die Bauch- und Beckengeflechte des *Nervus sympathicus*. Nach Rüdinger.

VI.

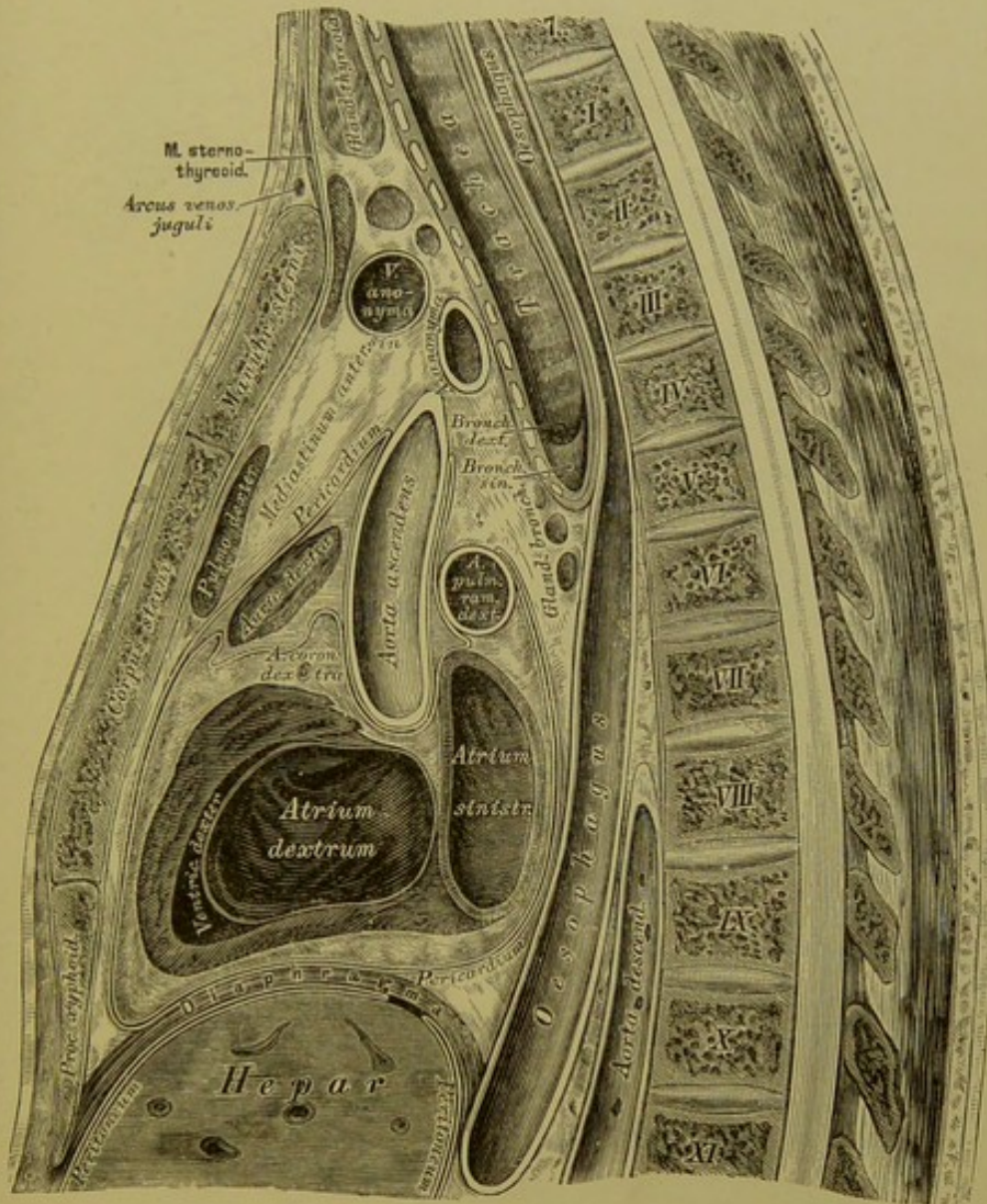
BLUT- UND LYMPHGEFÄSS-SYSTEM.

TOPOGRAPHIE.





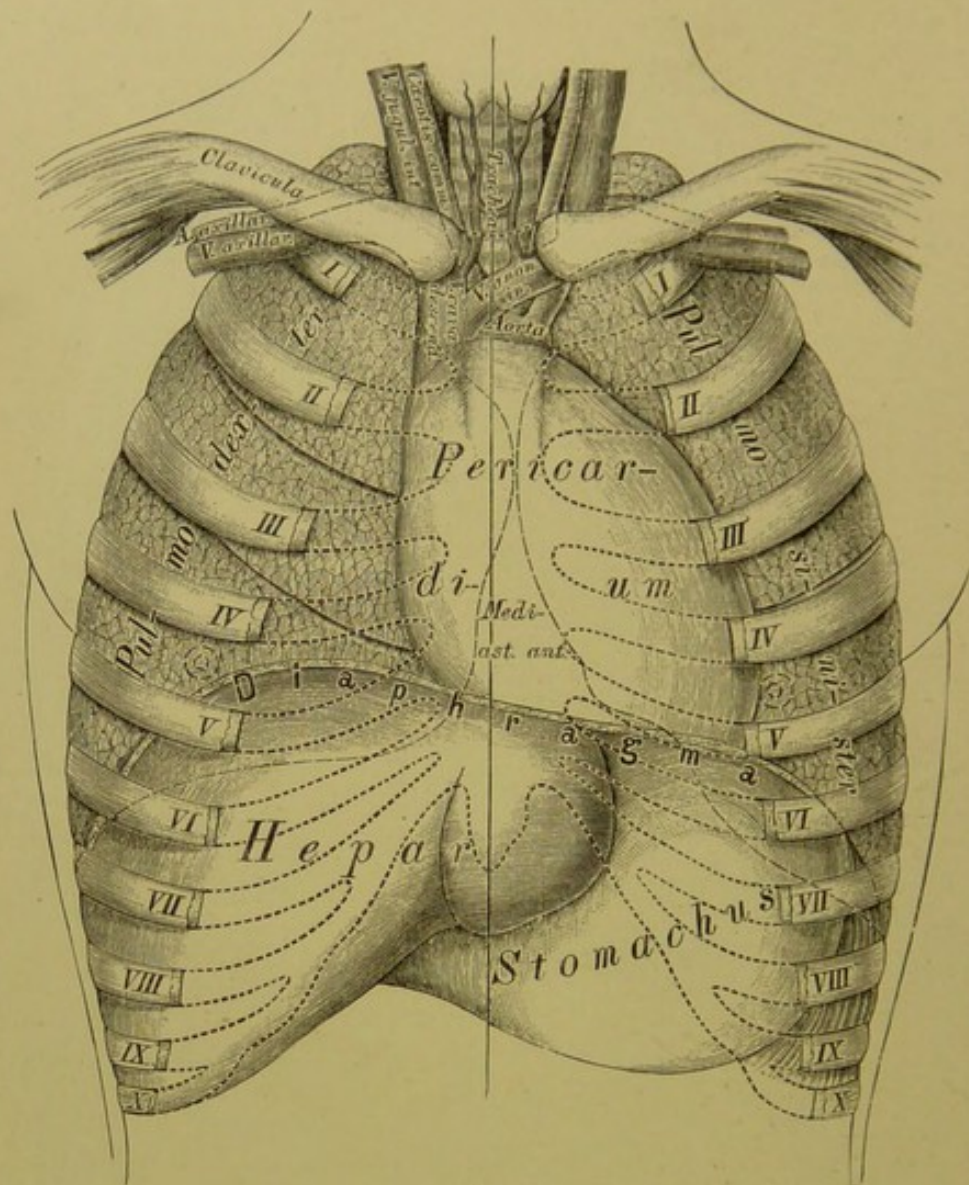
THE UNIVERSITY OF CHICAGO  
LIBRARY



520. Medialer Durchschnitt durch die Brust eines 21jährigen Mannes.

In  $\frac{1}{2}$  natürlicher Grösse. Nach W. Braune.

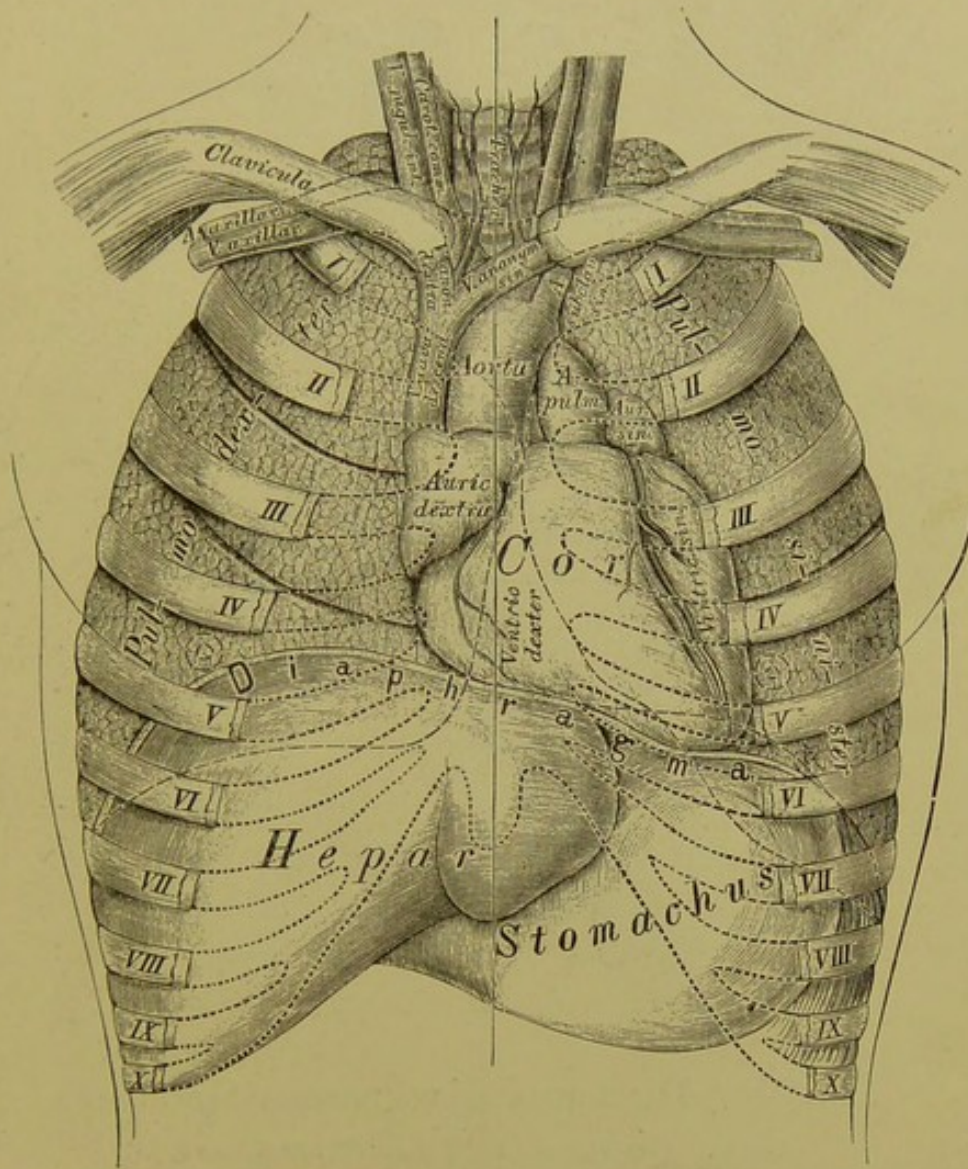




### 521. Topographie der Brusteingeweide.

Das Herz liegt in einem Beutel, dem *Pericardium*, welcher kegelförmig, mit einer oberen Spitze und einer unteren Basis versehen erscheint. Die letztere ist mit dem *Centrum tendineum Diaphragmatis* verwachsen. Das *Pericardium* besteht aus einem äusseren und einem inneren Blatte; das erstere besitzt die Structur fibröser, das letztere jene der serösen Häute. Das innere Blatt umkleidet nicht nur die Innenfläche des Herzbeutels, sondern auch die Aussenfläche des Herzens, verhält sich somit wie ein Pleurasack. Das fibröse Blatt geht in die äussere Schichte der aus dem Herzen entspringenden grossen Arterien über.

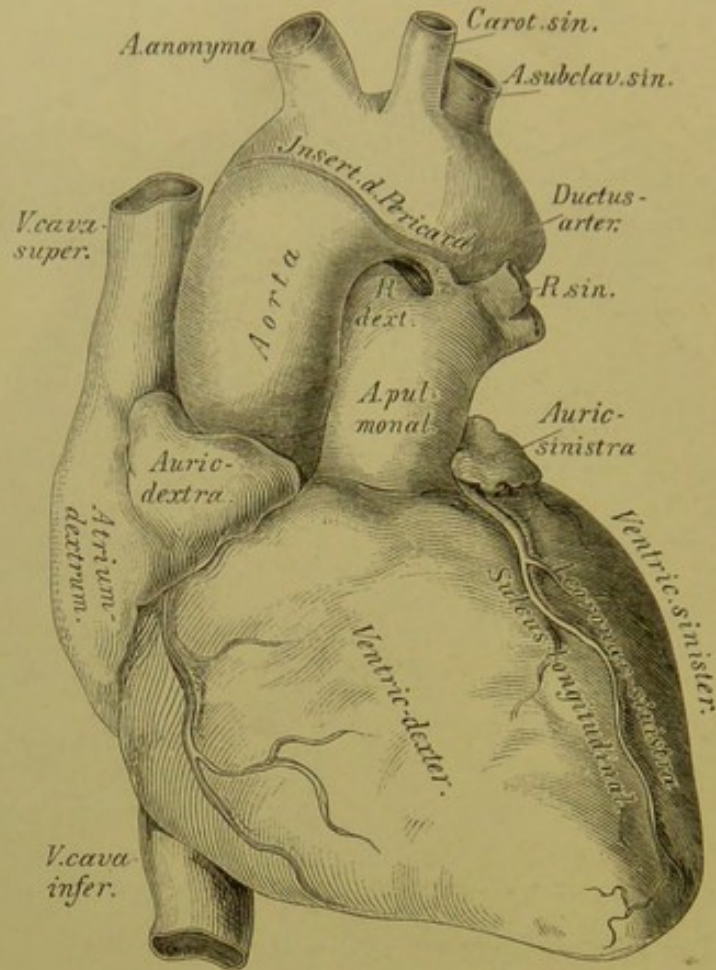




## 522. Topographie der Brusteingeweide.

Die Anheftungsstelle des Herzbeutels liegt vorne an der vorderen Fläche des Aortenbogens, hinten an der Theilung der *Arteria pulmonalis*, sie reicht demnach vorne höher hinauf als hinten. Man findet deshalb nach Eröffnung des Pericardiums auch einen Theil der grossen Gefässe in dessen Höhle eingeschlossen. Die *Aorta* und *Arteria pulmonalis* sind mit je einem selbstständigen Ueberzuge des umgeschlagenen Theiles des Pericardiums versehen; die *Venae cavae* und *Venae pulmonales* hingegen mit einem unvollständigen. Der Raum zwischen Herz und Herzbeutel enthält eine geringe Menge von *Liquor Pericardii*.

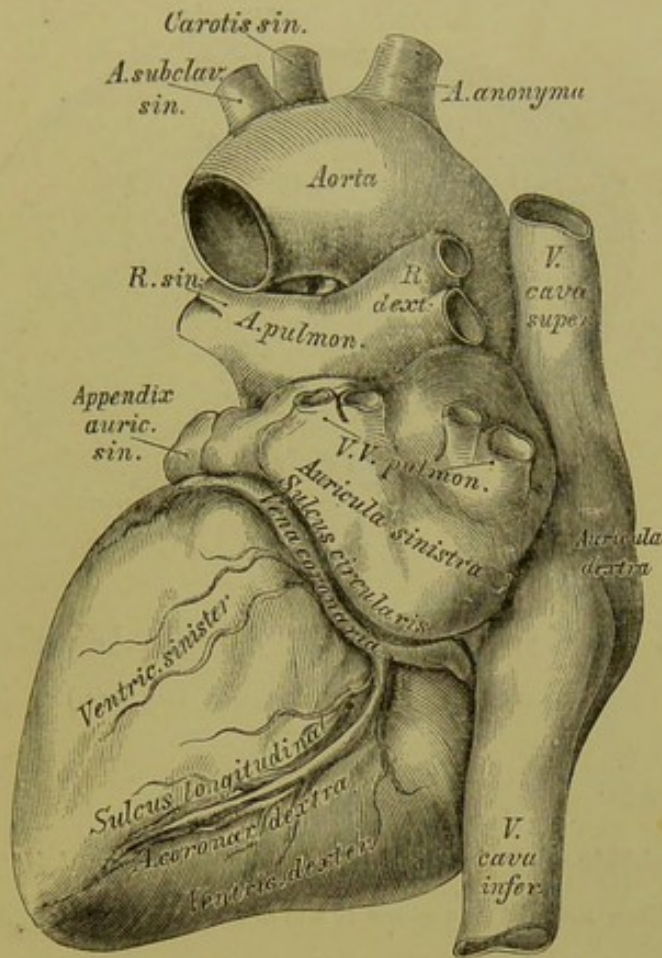




### 523. Das Herz und die grossen Gefässe.

Ansicht von vorne in  $\frac{1}{2}$  natürlicher Grösse.

Das Herz, *Cor*, ist ein hohler, kegelförmiger Muskel, welcher in der Brusthöhle links von der Mittellinie, zwischen den concaven Flächen der Lungen liegt. Das Herz besitzt eine obere Basis und eine nach links und unten gekehrte Spitze, *Apex*; eine vordere convexe und eine hintere platte Fläche und zwei Seitenränder. Etwas nach links von der Mitte der vorderen Fläche verläuft der *Sulcus longitudinalis*, welcher sich rechts von der Spitze an die hintere Fläche umbeugt. Durch diese Furche wird das Herz in eine rechte und eine linke Hälfte abgetheilt. Beide Hälften werden wieder durch den *Sulcus circularis s. transversus* senkrecht geschnitten; derselbe ist jedoch nur an der hinteren Herzfläche deutlich sichtbar.

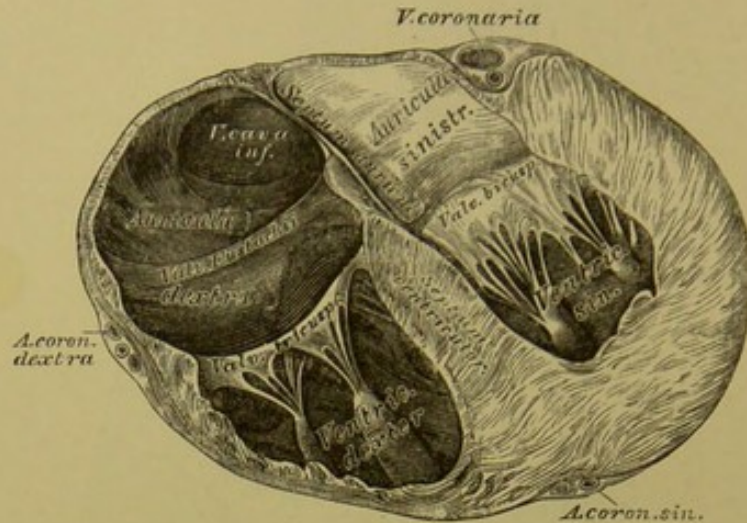


## 524. Das Herz und die grossen Gefässe.

Ansicht von hinten in  $\frac{1}{2}$  natürlicher Grösse.

Die Lage des Herzens ist nur in den frühesten Stadien der Bildung des Embryo eine senkrechte; beim Erwachsenen bildet die Längsaxe des Herzens zu jener des Körpers einen Winkel von circa  $50^\circ$ . Die Basis des Herzens befindet sich zwischen der zweiten und dritten linken Rippe und reicht bis in den Zwischenraum zwischen viertem und fünftem rechten Rippenknorpel; dessen Spitze liegt hinter den vorderen Enden der linken fünften und sechsten Rippe. Die Längsaxe des Herzens zieht somit von rechts oben nach links unten, zugleich befindet sich die Basis weiter hinten als die Spitze.





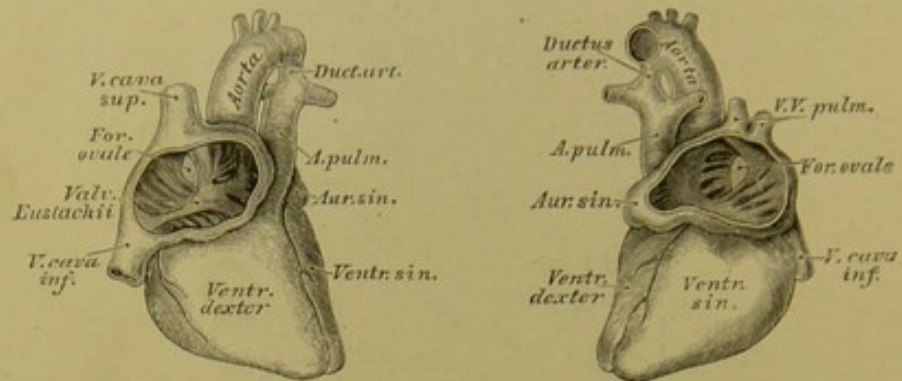
**525.** Horizontalschnitt durch das Herz.  
(Senkrecht zur Längsaxe des Körpers.)

Die Herzhöhle wird durch eine Scheidewand in zwei Hälften getheilt; jede dieser Hälften besteht aus einer Kammer, *Ventriculus*, und einem Vorhofe, *Atrium*, welch' letztere je ein Herzrohr, *Auricula*, aufweisen. Die Scheidewand zwischen den Kammern heisst *Septum ventriculorum*; jene zwischen den Vorhöfen *Septum atriorum*. Jede Kammer ist von dreieckiger Gestalt; die linke in ihren Wandungen beträchtlich dicker als die rechte. Die an der Innenfläche der Kammern vorragenden fleischigen Balken heissen *Trabeculae carneae*; jene der Vorkammern *Kammuskeln*, *Musculi pectinati*.

In die rechte Vorkammer münden die Hohlvenen und die Herzvenen; in die linke die vier Lungenvenen. Jede Vorkammer mündet in die entsprechende Kammer durch das *Ostium atrio-ventriculare s. venosum*; die Kammern hingegen führen in die aus ihnen entspringenden Arterien durch je ein *Ostium arteriosum*, und zwar die rechte Kammer in die *Arteria pulmonalis*, die linke in die *Aorta*. An sämtlichen Ostien befinden sich Klappenapparate: zwischen Vorkammern und Kammern die *Valvulae atrio-ventriculares*; zwischen Kammern und Arterien die *Valvulae semicirculares*.





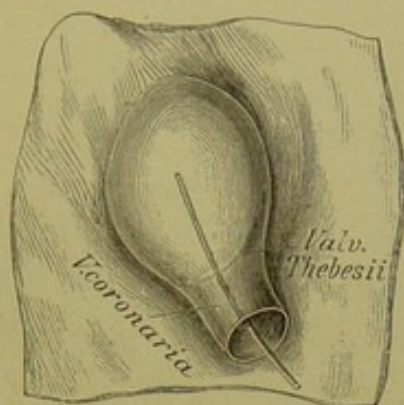


527, 528. Herz eines sechsmonatlichen Embryo  
in natürlicher Grösse, mit eröffneten Vorkammern.

Die rechte Vorkammer, *Atrium dextrum*, liegt mehr nach vorne als die linke. Die rechte oder äussere Wand derselben ist die kleinste; die linke Wand wird vom *Septum atriorum* gebildet. Das *Septum* zeigt an seiner hinteren Hälfte die *Fossa ovalis*, mit membranösem Boden; dieselbe wird meist nur an ihrem vorderen Rande vom *Limbus foraminis ovalis* s. *Isthmus Vieussenii* umgeben (s. Fig. 526).

Im Embryonal-Herzen stellt die *Fossa ovalis* ein offenes Loch dar, *Foramen ovale*; das aus der *Vena cava inferior* in den rechten Vorhof fliessende, vorwiegend arterielle Blut wird durch eine vorspringende halbmondförmige Membran (*Valvula Eustachii*) gegen das *Foramen ovale* hingeleitet, durch welches es grösstentheils in den linken Vorhof hinüber gelangt.

Die *Vena cava inferior* mündet an der hinteren Wand der rechten Vorkammer, die *Vena cava superior* hingegen an der oberen Wand. An der vorderen Fläche erhebt sich die *Auricula dextra*, welche sich über die Wurzel der Aorta lagert. Die untere Wand ist durch das in die rechte Kammer führende *Ostium venosum* durchbrochen.



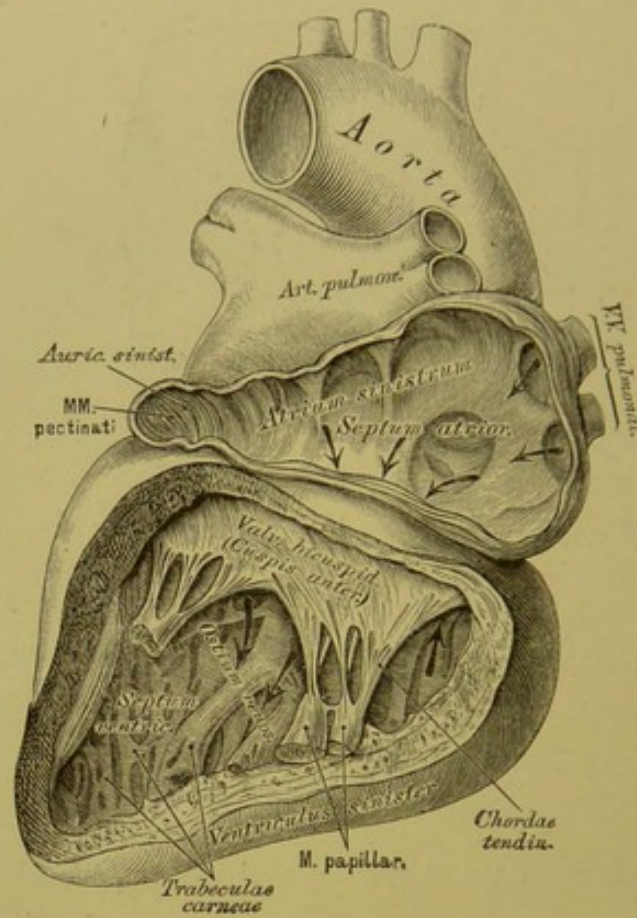
**529.** Die Mündung der *Vena coronaria* in die rechte Vorkammer.

Ansicht von hinten. Nach einem getrockneten Präparate, in natürlicher Grösse.

Im rechten Vorhofs befindet sich noch die *Valvula Thebesii*, eine halbmond förmige Klappe, welche an der Einmündungsstelle der *Vena coronaria* in den rechten Vorhof aufgestellt ist und diese Stelle theilweise bedeckt. Durch die *Foramina Thebesii* entleeren sich kleine Herzvenen in schwankender Anzahl.

Die *Valvula Eustachii* ist eine sichelförmige Klappe, welche während des Offenseins des *Foramen ovale* eine wichtige Function verrichtet. Sie reicht vom rechten Umfange der Hohlvenenmündung bis zum vorderen Schenkel des *Limbus foraminis ovalis*. Das *Tuberculum Loweri* ist am Herzen des Erwachsenen nicht sichtbar; seine Lage soll der Stelle zwischen den Mündungen beider Hohlvenen entsprechen. Sowohl die *Valvula Thebesii*, wie die *Valvula Eustachii* können gefenstert angetroffen werden.

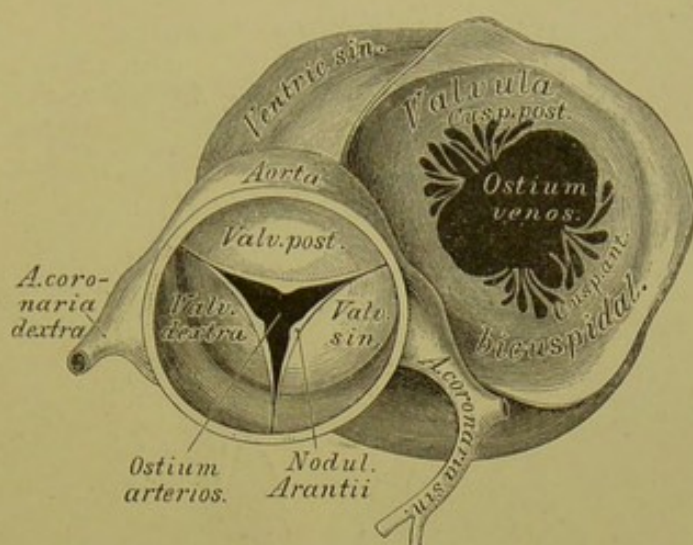




### 530. Das linke Herz eröffnet.

Die linke Vorkammer, *Atrium sinistrum*, nimmt an ihrer oberen Wand die vier Lungenvenen auf; von ihrer linken Wand her legt sich die *Auricula sinistra* über die Wurzel der Lungenarterie.

Die rechte Kammer, *Ventriculus dexter*, ist durch das *Septum ventriculorum* von der linken getrennt. Am Umfange des *Ostium venosum* befindet sich die *Valvula tricuspidalis*, mit drei Zipfeln in die Kammerhöhle hinabragend. Man unterscheidet einen vorderen, hinteren und inneren Klappenzipfel, unter denen der vordere der grösste ist. Die Sehnenfäden dieser Klappe gehen theils aus den Papillarmuskeln, theils aus der Fläche des *Septum ventriculorum* hervor. Das *Ostium arteriosum* befindet sich am linken Winkel der Kammerbasis und führt in die *Arteria pulmonalis*. Dieser kegelförmige Winkel heisst *Conus arteriosus* (s. Fig. 526). Die drei *Valvulae semilunares* am Ursprunge der Lungenschlagader werden in eine vordere, eine rechte und eine linke eingetheilt; die *Nodulii Arantii* derselben sind oft sehr klein.

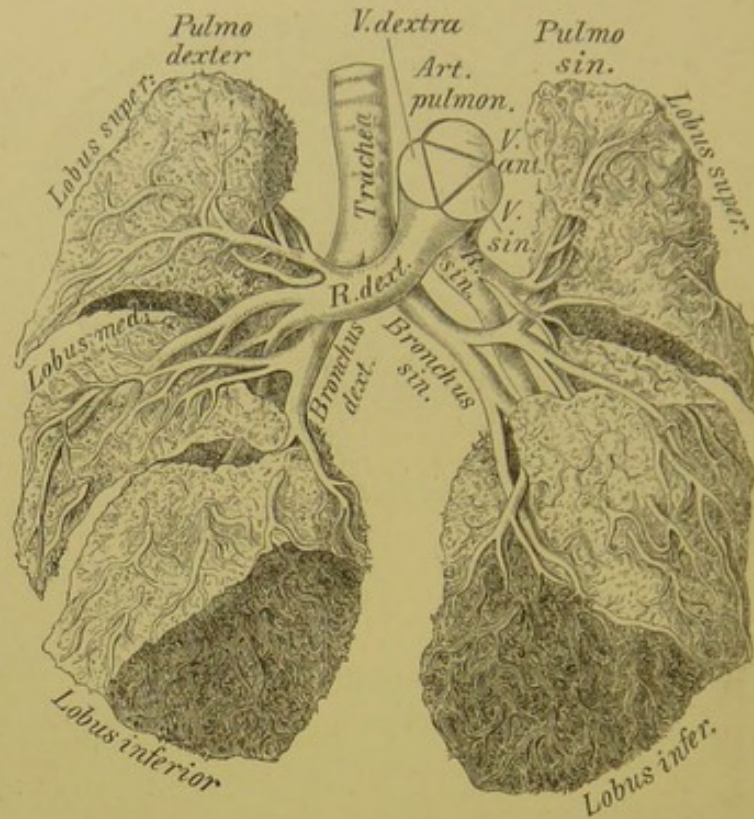


**531.** Das linke *Ostium venosum* und *arteriosum*,  
von oben. Nach einem getrockneten Präparate, in natürlicher Grösse.

Die Wand der linken Kammer, *Ventriculus sinister*, ist beim Erwachsenen beträchtlich dicker als jene der rechten. An ihrem *Ostium venosum* steht die *Valvula bicuspidalis s. mitralis*, welche je einen vorderen und hinteren Zipfel bildet. Die *Valvulae semilunares* an der Mündung der *Aorta* sind derart aufgestellt, dass man eine rechte, linke und hintere unterscheiden kann; sie sind dicker als jene der *Arteria pulmonalis* und am freien Rande häufig durchbrochen.

Während der Diastole werden die Vorhöfe und Kammern des Herzens mit Blut erfüllt, welches sie während der Systole wieder austreiben. Die Systole beider Vorkammern ist ebenso wie jene der Kammern synchronisch, und die letztere folgt der ersteren nach einem sehr kurzen Intervalle nach. Während der Diastole füllt sich das rechte Herz mit dem aus den einmündenden Hohlvenen und Herzvenen kommenden venösen Blute, um dasselbe bei der Systole in die Lungenschlagader zu treiben. Das linke Herz füllt sich während der Diastole mit dem arteriellen Blute aus den vier Lungenvenen und treibt dieses während der Systole in die Aorta.





**532.** *Arteria pulmonalis* und Luftwege eines Kindes.

In  $\frac{1}{2}$  natürlicher Grösse, nach einem Präparate von Hyrtl.

Die *Arteria pulmonalis* tritt aus der rechten Herzkammer hervor; sie theilt sich am concaven Rande des Aortenbogens in einen rechten und einen linken Ast. Der rechte, längere Ast geht hinter dem aufsteigenden Theile der Aorta und hinter der oberen Hohlvene zur Pforte der rechten Lunge. Der linke kürzere Ast gelangt vor dem absteigenden Theile der Aorta zur Pforte der linken Lunge; derselbe hängt mit dem concaven Theile des *Arcus Aortae* mittelst des Aortenbandes zusammen, welches dem obsoleten *Ductus arteriosus Botalli* des Embryo entspricht.

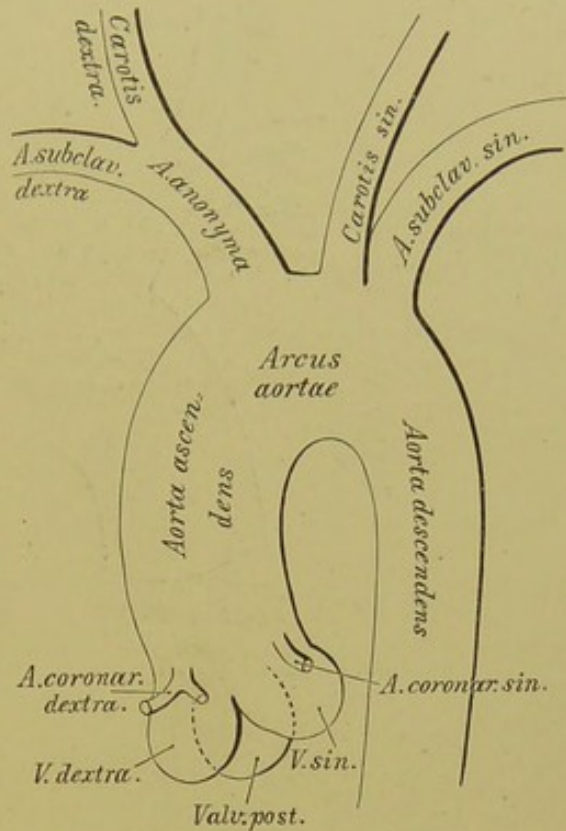
In der Figur sieht man in der hinaufgebogenen Wurzel der Lungenarterie an der Bruchfläche das gleichseitige Dreieck der Abdrücke der Semi-lunarklappen. Man erkennt, dass an den beiden oberen Lungenlappen die Arterien vor den Luftwegen liegen, an den unteren Lappen dagegen hinter ihnen (Hyrtl).

Die Aorta, der Hauptstamm des Arteriensystems, entspringt dicht über dem *Ostium arteriosum* der linken Kammer, mit einer Anschwellung, dem *Bulbus Aortae*. Sie steigt anfangs nach rechts und oben als *Aorta ascendens*, krümmt sich dann bogenförmig über den linken Bronchus nach links und hinten zum hinteren Mittelfellraume — *Arcus Aortae*, und heisst im weiteren Verlaufe die absteigende Aorta, *Aorta descendens*.

Aus dem aufsteigenden Theile der Aorta, welcher noch innerhalb der Herzbeutelhöhle liegt, entspringen die beiden Kranzarterien des Herzens innerhalb des Bereiches der Taschen der halbmondförmigen Klappen (*Sinus Valsalvae*). Die *Arteria coronaria sinistra* ist in der

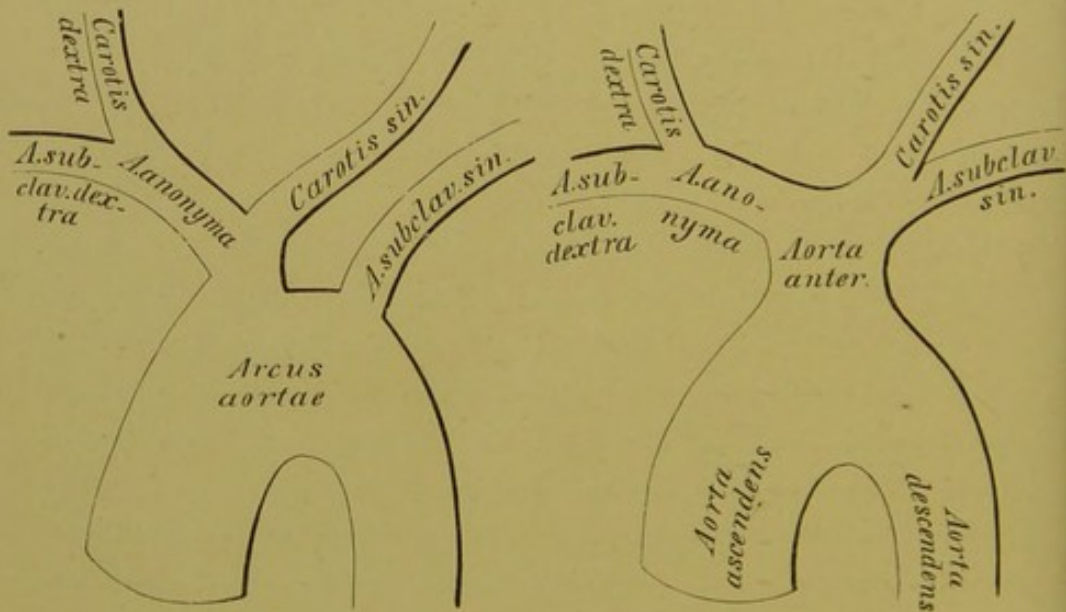
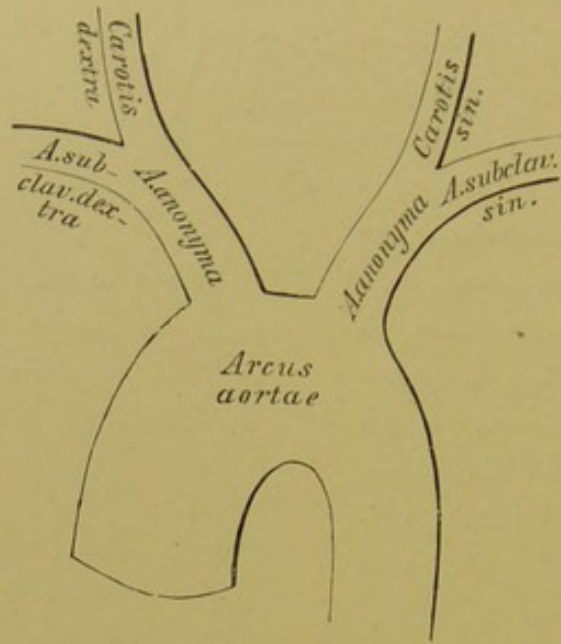
Regel stärker als die *dextra*. Erstere läuft im *Sulcus circularis* um den linken Herzrand herum, sendet in der vorderen Längsfurche einen Ast bis zur Herzspitze und verliert sich an der hinteren Fläche des Herzens. Die rechte Kranzarterie geht im *Sinus circularis* der vorderen Herzfläche gegen den rechten Herzrand, hierauf an die hintere Fläche des Herzens, um in der hinteren Längsfurche zur Herzspitze zu gelangen.

Aus dem *Arcus Aortae* entspringen drei mächtige Gefässe: die *Arteria anonyma brachio-cephalica*, die *Carotis sinistra* und die *Arteria subclavia sinistra*. Die *Art. anonyma* geht vor der Luftröhre nach rechts und oben und theilt sich hinter dem rechten *Sterno-clavicula*-Gelenke in die *Art. subclavia dextra* und *Carotis dextra*. Die *Carotis sinistra* liegt tiefer als die rechte, und ihr Verlauf ist mehr geradlinig. Auch die *Art. subclavia sinistra* liegt tiefer und ist länger als die rechte.

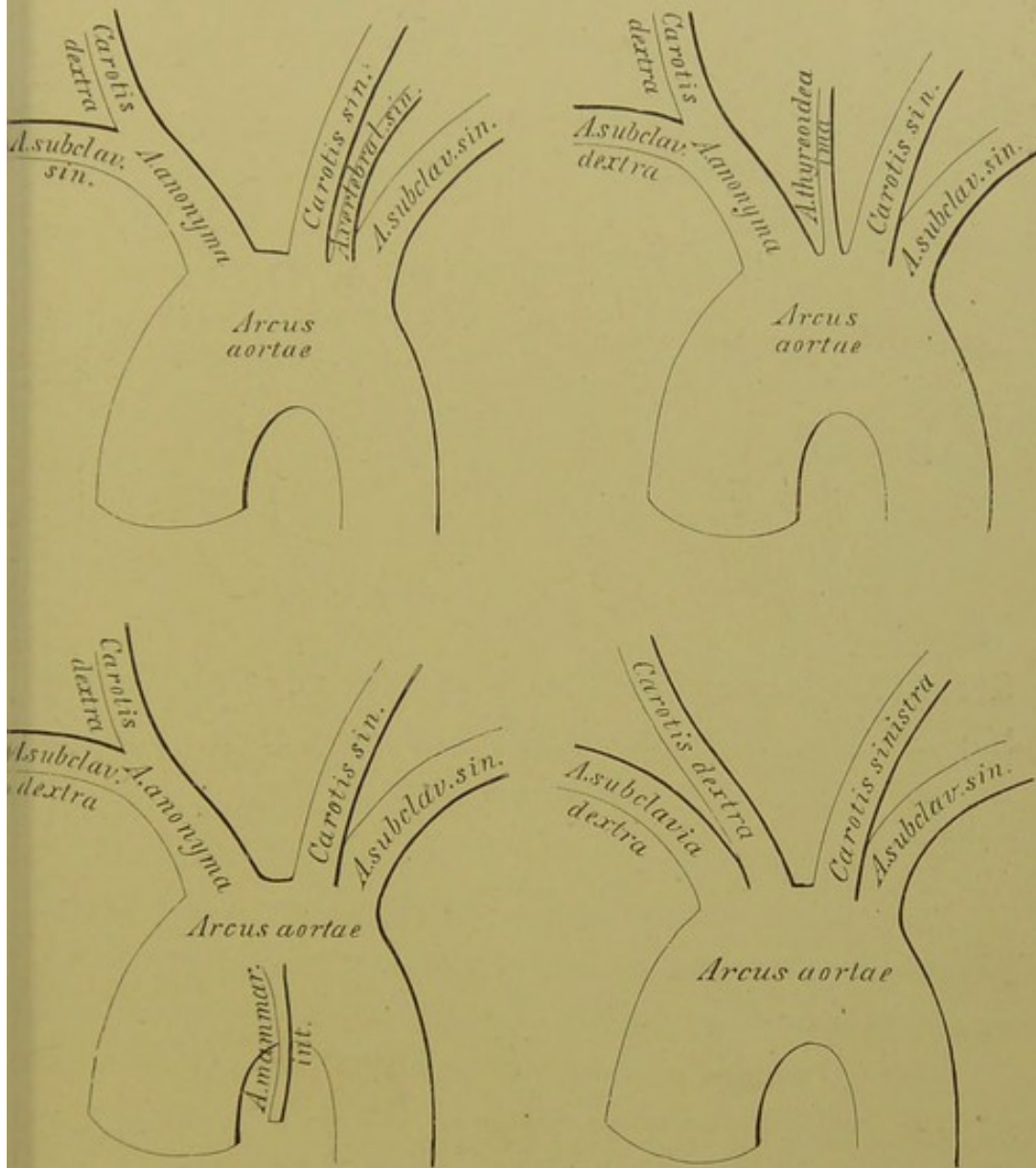


533. Schema der primitiven Aeste des Aortenbogens.



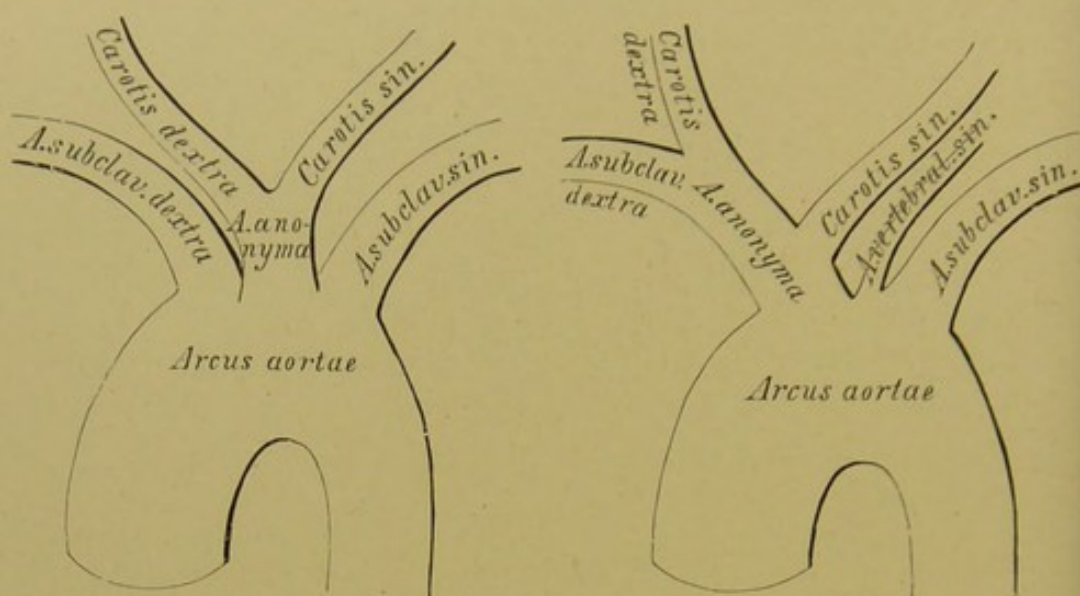


534—536. Schema der Varietäten der aus dem Aortenbogen entspringenden Schlagadern durch Verminderung.



537—540. Schema der Varietäten der aus dem Aortenbogen entspringenden Schlagadern durch Vermehrung.





**541, 542.** Schema der Varietäten der aus dem Aortenbogen entspringenden Schlagadern durch abnorme Verästlung.

Die Abweichungen im Ursprunge der aus dem Aortenbogen entspringenden Schlagadern lassen sich auf drei Typen zurückführen: auf Verminderung, Vermehrung und normale Zahl mit abnormer Verästlung der Aortenäste.

Die Verminderung erscheint in folgenden Formen: a) zwei *Arteriae anonymae*; b) die *Carotis sinistra* ist ein Zweig der *Anonyma*; c) alle Aeste des Aortenbogens sind zu einer gemeinsamen, vorderen Aorta vereinigt.

Die Vermehrung besteht in folgenden Formen: a) die *Art. vertebralis sinistra* entspringt zwischen *Carotis* und *Subclavia sinistra*; b) eine *Art. thyreoidea ima* entspringt zwischen *Anonyma* und *Carotis sinistra*; c) eine *Art. mammaria interna* oder *Art. thymica* entspringt von der vorderen Wand des *Arcus Aortae*; d) die *Anonyma* fehlt und sämtliche Aeste entspringen isolirt.

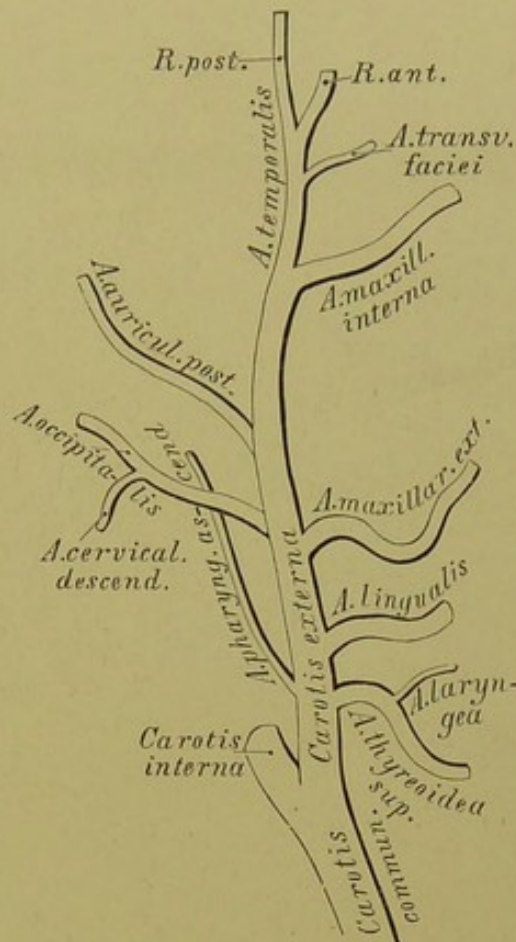
Die abnorme Verästlung betrifft folgende Formen: a) beide Carotiden verschmelzen zu einer *Anonyma*; b) die *Carotis sinistra* ist in den Stamm der *Anonyma* einbezogen; bei isolirtem Ursprunge der *Art. vertebralis sinistra*.

Die *Carotis communis* steigt, ohne Zweige abzugeben, bis zur Höhe des oberen Schildknorpelrandes empor und theilt sich daselbst in die *Carotis externa* und *interna*.

Die *Carotis externa* wird vom *Platysma myoides*, vom hochliegenden Blatte der Halsfascie und von der *V. facialis communis* bedeckt, gelangt in der Substanz der Ohrspeicheldrüse hinter den Gelenkfortsatz des Unterkiefers und zerfällt hier in zwei Endäste: die *Art. temporalis superficialis* und die *Art. maxillaris interna*. Aus der vorderen Peripherie der *Carotis externa* entspringen:

a) Die obere Schilddrüsenarterie, *Art. thyreoidea superior*, welche bogenförmig zur Schilddrüse herabzieht. Sie gibt die *Art. laryngea superior* ab, welche die *Membrana hyothyreoidea* durchbohrt und die Gebilde im Kehlkopffinnern versorgt: ferner Muskeläste. (S. Fig. 544, 545. In Fig. 545 — das Original war ein getrocknetes Präparat — erscheint die *Art. laryngea superior* aus der Lage verschoben; dieselbe ist beiderseits im *Sinus pyriformis* verlaufend zu denken.)

b) Die Zungenarterie, *Art. lingualis*, entspringt in der Höhe des grossen Zungenbeinhornes und gelangt zwischen *M. hyo-glossus* und *M. constrictor pharyngis medius* zur Zunge. Sie erzeugt den *Ramus hyoideus*; die *Art. dorsalis linguae* zur Schleimhaut der Zungenwurzel; die *Art. sublingualis* zum Boden der Mundhöhle. Die Fortsetzung der Zungenarterie heisst *Art. ranina* oder *Art. profunda linguae* (s. Fig. 554). Dieselbe verbindet sich mit jener der andern Seite nur mittelst Capillaren.

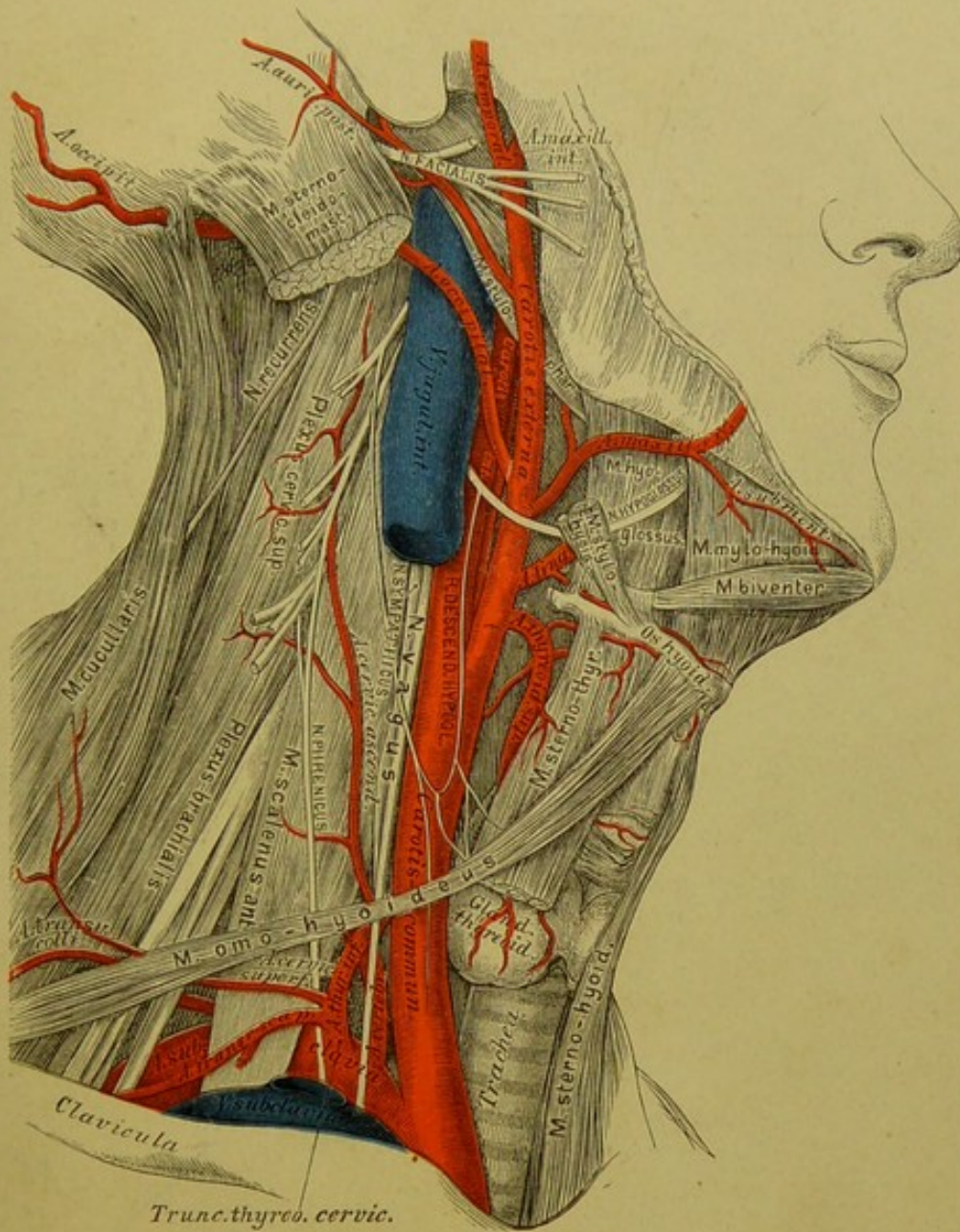


543. Schema der Verästlung der *Carotis externa*.





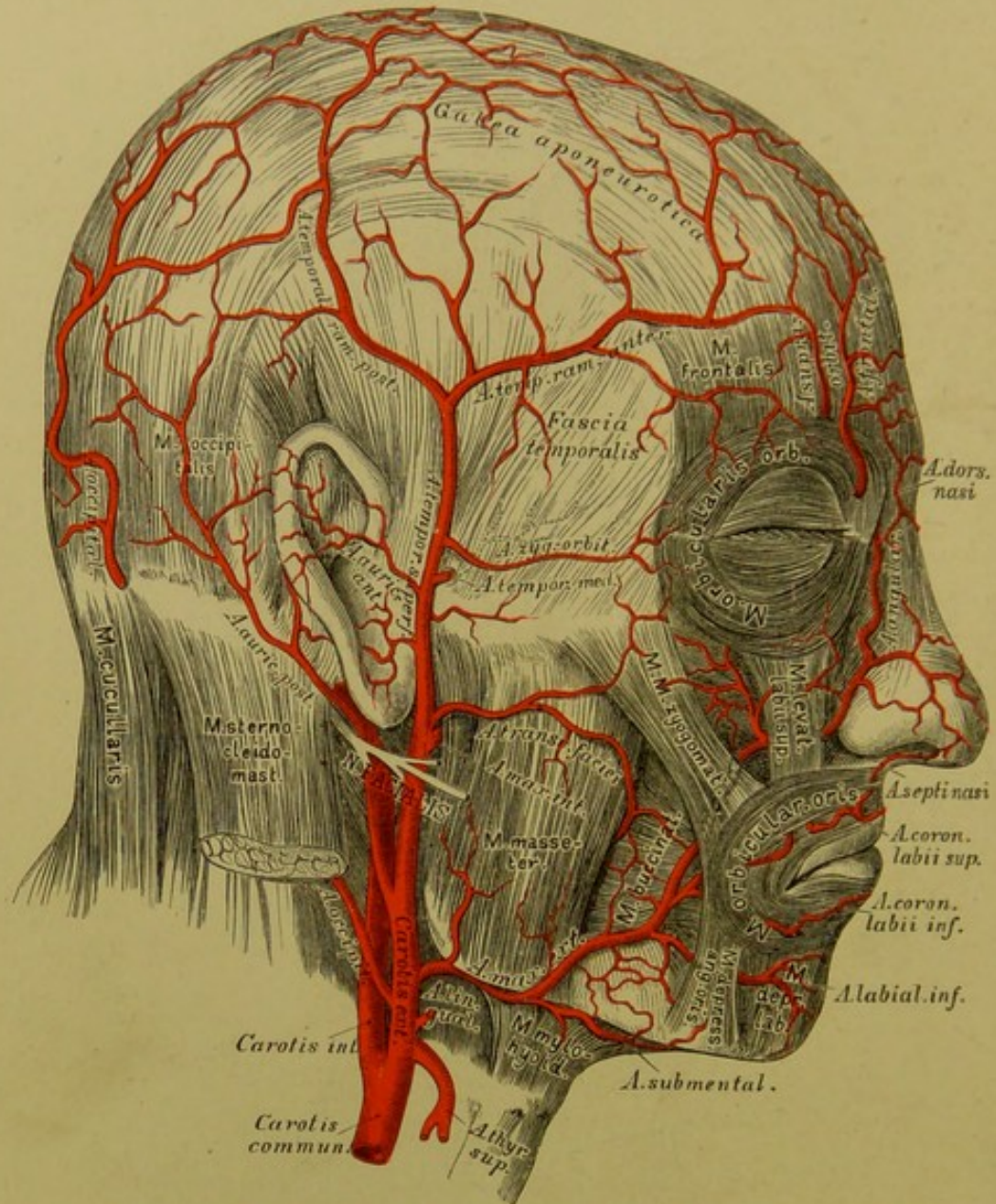




### 546. Topographische Anatomie des Halses.

c) Die äussere Kieferarterie, *Art. maxillaris externa s. facialis anterior*, geht nach vorne zum Gesichte, steigt am Mundwinkel zur Seite der Nase empor und endet als *Art. angularis*, durch welche sie mit der *Art. ophthalmica* von der *Carotis interna* verbunden erscheint. Ihre Aeste sind: die *Art. submentalis*; die *Art. palatina ascendens s. pharyngo-palatina*, die an der Seitenwand des Pharynx liegt und die Flügelmuskeln, den weichen Gaumen und die Schleimhaut des Rachens versorgt; die *Art. tonsillaris* zur Seitenwand des Rachens und zur Mandel; endlich Muskeläste für die Kau- und Gesichtsmuskeln, zumal die *Art. coronaria labii superioris et inferioris*, welche nahe der Lippenschleimhaut gegen die Mittellinie verlaufen und sich daselbst mit den gleichnamigen Gefässen der andern Seite verbinden. Aus dem oberen Bogen entsteht die *Art. septi mobilis nasi*.





### 547. Die Arterien des Gesichtes und der Schädelhaut.

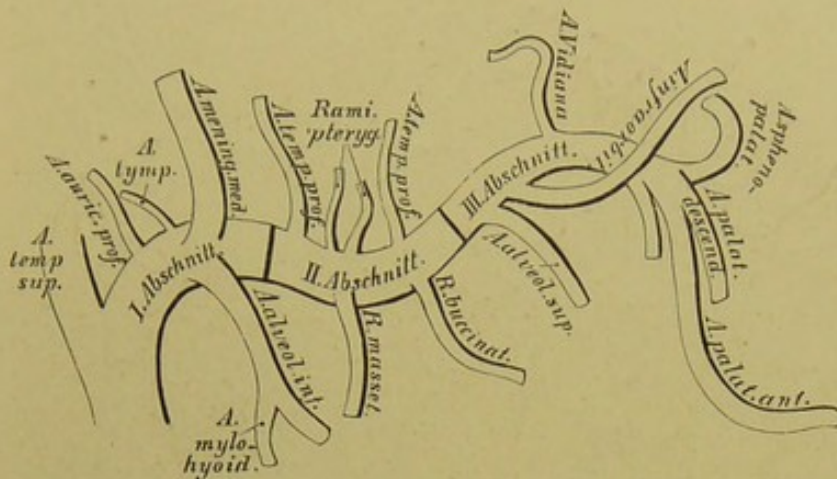
Aus der inneren Peripherie der *Carotis externa* entspringt:

d) Die aufsteigende Rachenarterie, *Art. pharyngea ascendens*, die an der Seitenwand des Pharynx hinaufzieht und, in zwei Zweige gespalten, die hintere Rachenwand versorgt (s. Fig. 554).

Aus der hinteren Peripherie der *Carotis externa* gehen hervor:

e) Die Hinterhauptarterie, *Art. occipitalis*. Sie gelangt, bedeckt vom hinteren Bauche des *M. bioster maxillae*, unter dem *M. sterno-cleido-mastoideus* zum Hinterhaupte, wo sie in zwei Endäste zerfällt und die Weichtheile bis zum Scheitel hinauf versorgt. Aus ihr entstehen die *Art. mastoidea*, welche durch das *Foramen mastoideum* zur harten Hirnhaut geht, und die *Art. cervicalis descendens* zu den Nackenmuskeln.





548. Schema der Verästelung der *Arteria maxillaris interna*.

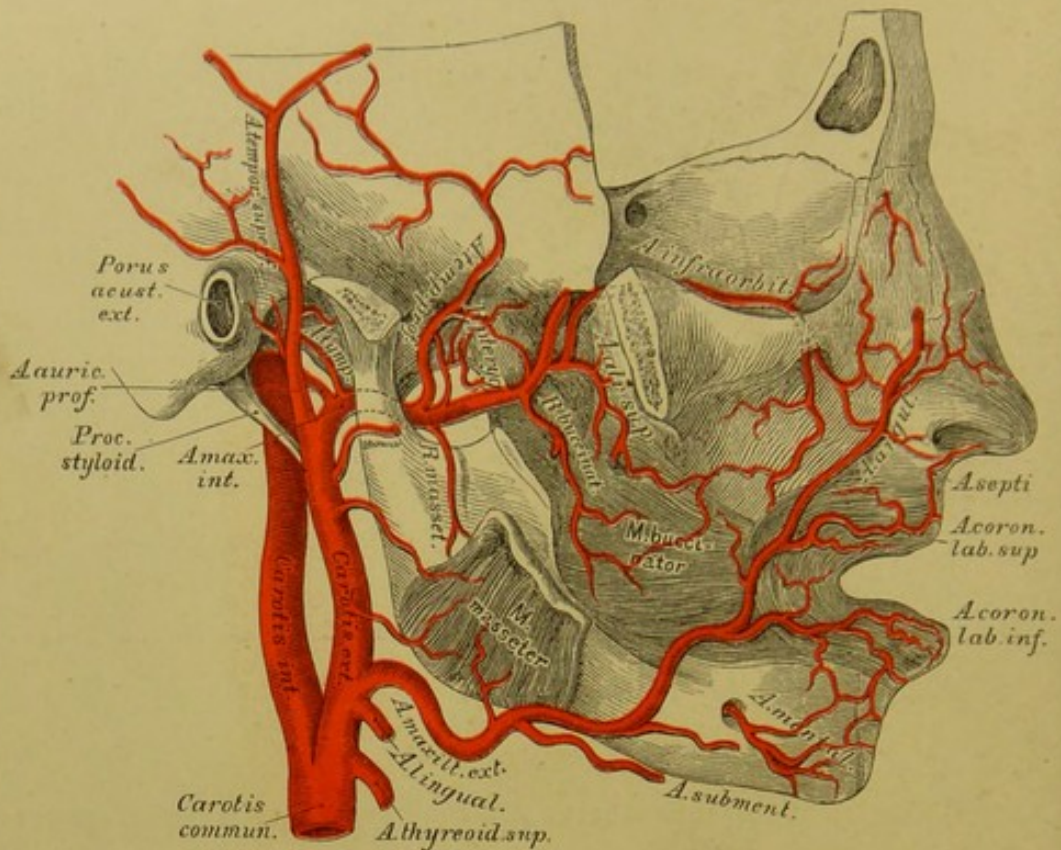
f) Die hintere Ohrarterie, *Art. auricularis posterior*, steigt am vorderen Rande des *Processus mastoideus* empor und sendet die *Art. stylo-mastoidea* durch das gleichnamige Loch zum *Canalis Fallopii*. Der vordere Zweig der *Art. auricularis posterior* versorgt die Ohrmuschel, der hintere die Weichtheile hinter dem Ohre.

Die Endäste der *Carotis externa* sind:

1. Die oberflächliche Schläfenarterie, *Art. temporalis superficialis*, welche auf der *Fascia temporalis* in einen vorderen und einen hinteren Zweig zerfällt. Der erstere versorgt die Haut der Schläfen- und Stirngegend, der letztere gelangt zum Scheitel. Die *Art. temporalis superficialis* gibt folgende Aeste ab: Die *Art. transversa faciei s. facialis posterior* quer bis zur Gegend des *Foramen infraorbitale*; die *Art. temporalis media* dringt durch die *Fascia temporalis* zum Schläfenmuskel; die *Art. auriculares anteriores* (2—3 inferiores und 1 superior) zum äusseren Gehörgange und zur Vorderfläche der Ohrmuschel; die *Art. zygomatico-orbitalis* schief nach vorne gegen den Augenhöhlenrand.

2. Die innere Kieferarterie, *Art. maxillaris interna*, welche alle Höhlen des Kopfes mit Aesten versorgt, kann in ihrem Verlaufe in drei Abschnitte getheilt werden, deren erster hinter dem Gelenkfortsatze des Unterkiefers liegt, während der zweite der Aussenfläche des äusseren Flügelmuskels, der dritte der Flügelgaumengrube entspricht.





549. Verlauf und Verästlung der *Arteria maxillaris interna*. Ansicht von aussen.

Aus dem I. Abschnitte der *Art. maxillaris interna* gehen ab:

Die *Art. auricularis profunda* zum äusseren Gehörgange;

Die *Art. tympanica* durch die *Fissura Glaseri* zur Paukenhöhle;

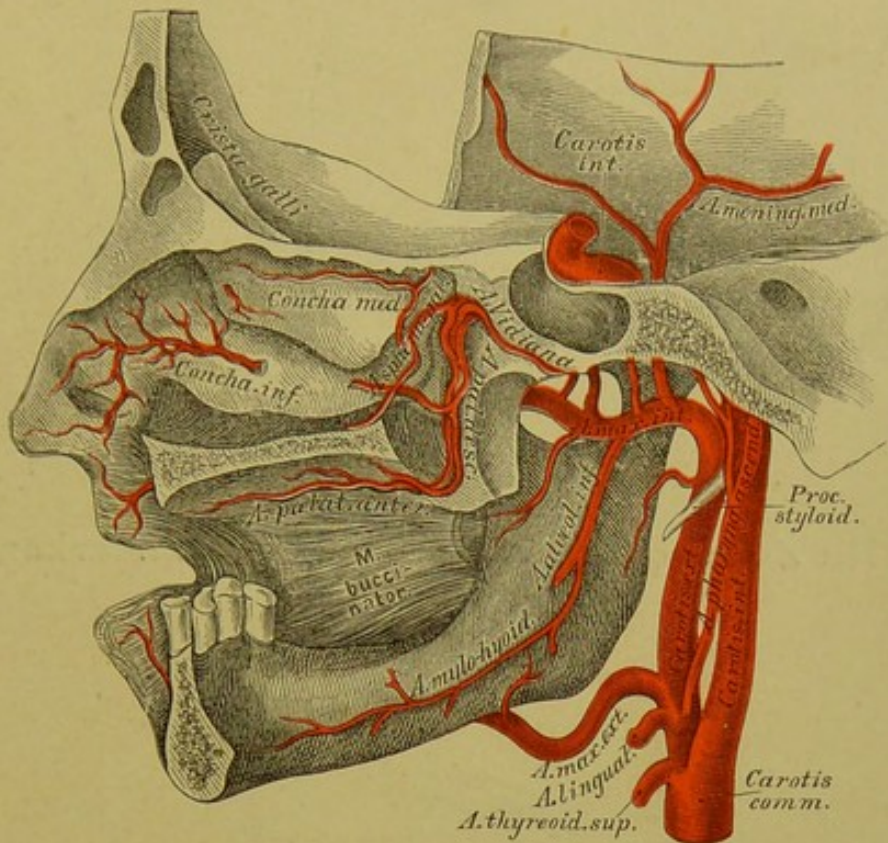
Die *Art. alveolaris inferior* zur hinteren Oeffnung des Unterkieferkanales.

Während sie diesen durchläuft, gibt sie die *Ramuli dentales* zu den Zahnwurzeln, kommt beim Kinnloche zum Vorschein als *Art. mentalis* und anastomosirt mit den Endzweigen der *Art. coronaria labii inferioris* und der *Art. submentalis*. Vor ihrem Eintritte in den Kanal des Unterkiefers gibt sie die *Art. mylo-tyoidea* für den gleichnamigen Muskel ab (s. Fig. 550 und 551).

Aus dem II. Abschnitte der *Art. maxillaris interna* entstehen:

Die *Art. meningea media*, welche an der Innenfläche des äusseren Flügelmuskels zum *Foramen spinosum* emporsteigt und in der Schädelhöhle in einen vorderen und einen hinteren Ast zerfällt behufs Ernährung der harten Hirnhaut und der Diploë des Schädelgewölbes (s. Fig. 552). Sie sendet die *Art. petrosa* zur Trommelhöhle.





### 550. Verlauf und Verästlung der *Arteria maxillaris interna*. Ansicht von innen.

Die Muskeläste, welche aus dem II. Abschnitte der *Art. maxillaris interna* hervorgehen, sind:

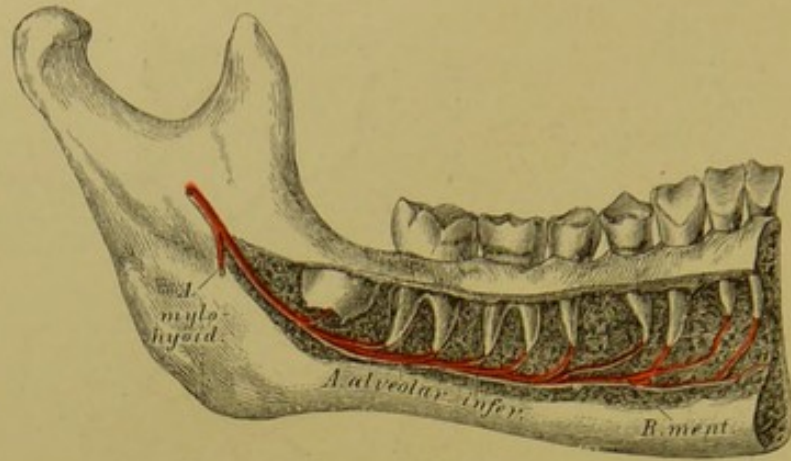
*Ramus massetericus* für den *M. masseter*, welcher die *Incisura semilunaris* des Unterkieferastes durchläuft;

*Ramus buccinatorius* für den *M. buccinator*, dessen Zweige mit jenen der *Art. infraorbitalis*, *transversa faciei* und *Art. maxillaris externa* anastomosiren;

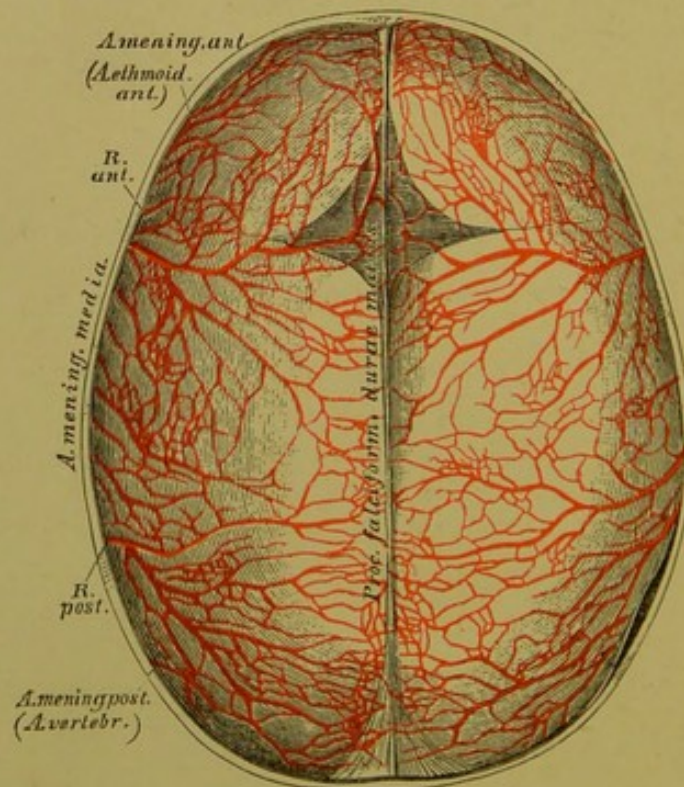
*Rami pterygoidei* für die beiden *MM. pterygoidei*;

*Art. temporales profundae*, und zwar eine *anterior* und eine *posterior* für den *M. temporalis*. Die vordere *Art. temporalis profunda* sendet einen Ast durch den *Canalis zygomaticus temporalis* in die Augenhöhle, woselbst derselbe mit der *Art. lacrymalis* eine Anastomose eingeht (s. Fig. 555).

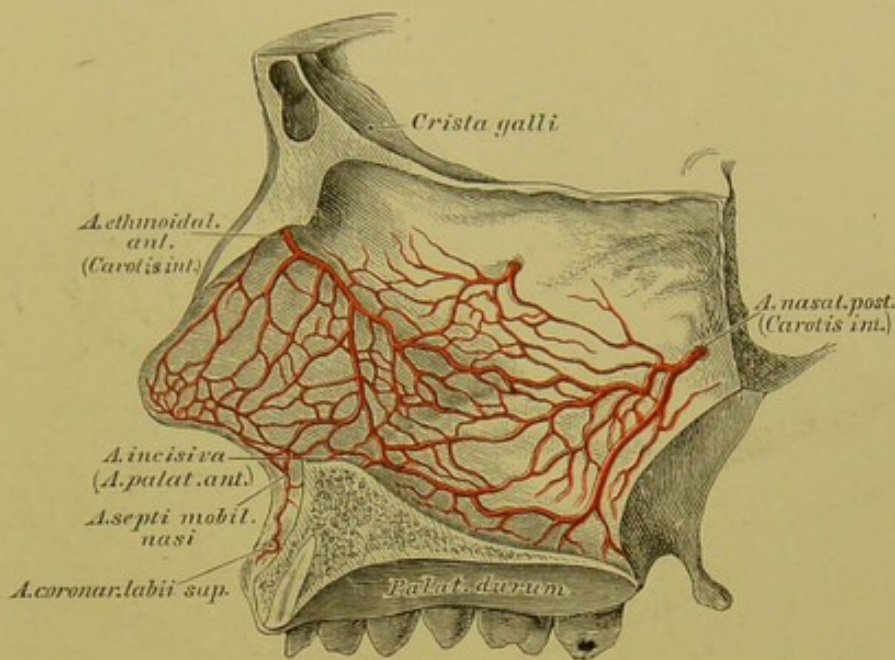




551. Die *Arteria alveolaris inferior* im Unterkieferkanale.



552. Die Arterien der harten Hirnhaut.  
Injicirtes Schädeldach eines Kindes.  $\frac{2}{3}$  der natürlichen Grösse.



### 553. Die Arterien der Nasenscheidewand.

(Natürliche Grösse.)

Aus dem III. Abschnitte der *Art. maxillaris interna* entspringen:

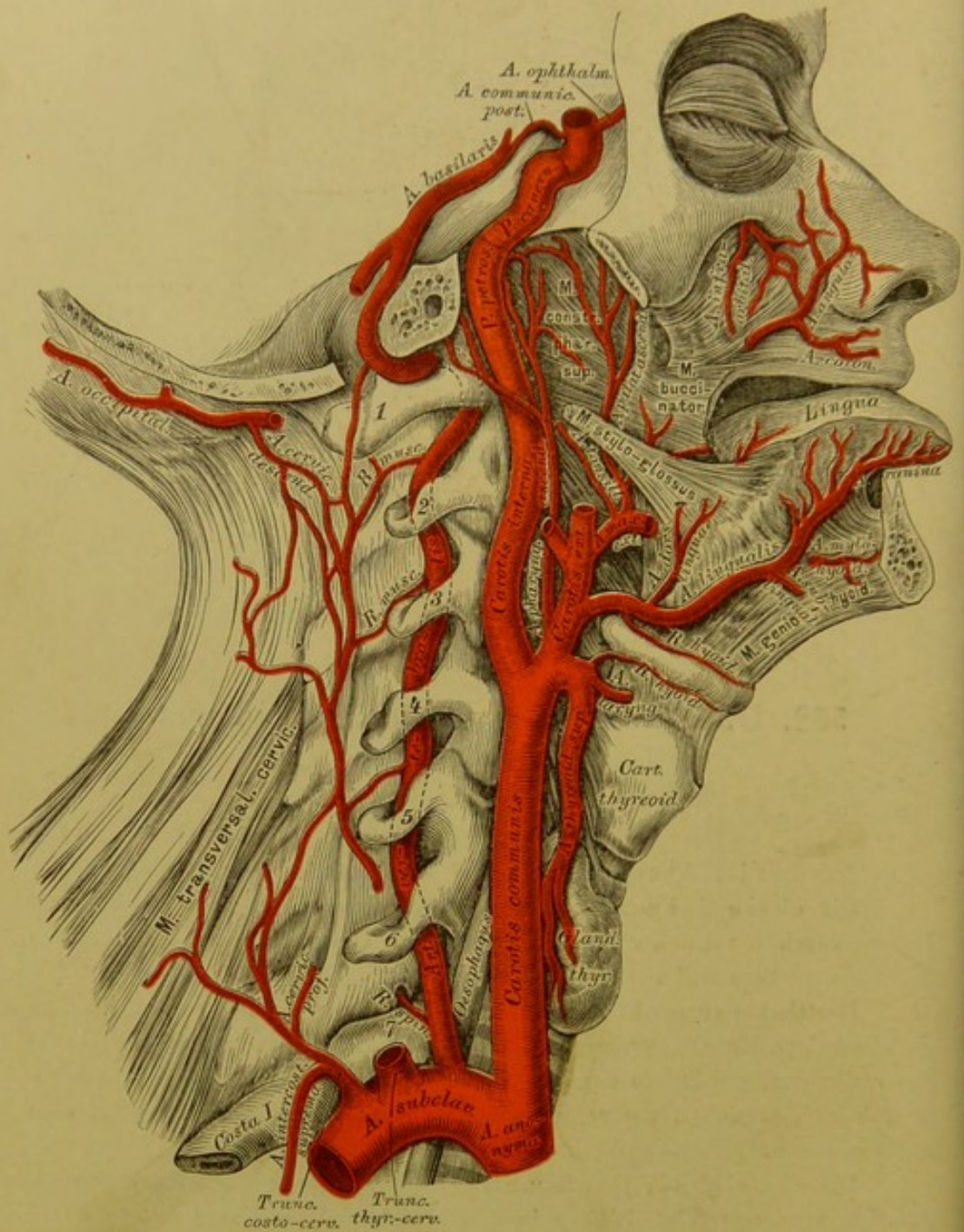
Die obere Zahnarterie, *Art. alveolaris superior*. Ihre Zweige verlaufen durch die Löcher der *Tuberositas* des Oberkiefers zu den hinteren Zähnen desselben und zur Schleimhaut des *Antrum Highmori*.

Die Unteraugenhöhlenarterie, *Art. infraorbitalis*, verläuft in dem gleichnamigen Kanale, versorgt die *Periorbita*, den *M. rectus* und *obliquus inferior*, die vorderen Zähne des Oberkiefers, gelangt durch das *Foramen infraorbitale* zum Gesichte, um schliesslich mit den übrigen Gesichtsarterien zu anastomosiren.

Die absteigende Gaumenarterie, *Art. palatina descendens s. pterygo-palatina*, sendet die *Art. Vidiani* in den gleichnamigen Kanal in die obere Partie des *Pharynx*, zerfällt in drei Aeste, welche durch die *Canales palatini descendentes* zum weichen Gaumen und zu den Mandeln gehen. Ihr stärkster Ast, die *Art. palatina anterior*, zieht längs des harten Gaumens zum Zahnfleische der Schneidezähne und sendet die *Art. incisiva* in die Nasenhöhle.

Die Nasenhöhlenarterie, *Art. sphenopalatina*, geht durch das *Foramen sphenopalatinum* in die Nasenhöhle und versorgt die hinteren Partien der Schleimhaut, desgleichen das *Septum narium*, um sich schliesslich mit der *Art. palatina anterior* und der *Art. septi mobilis nasi* zu vereinigen.

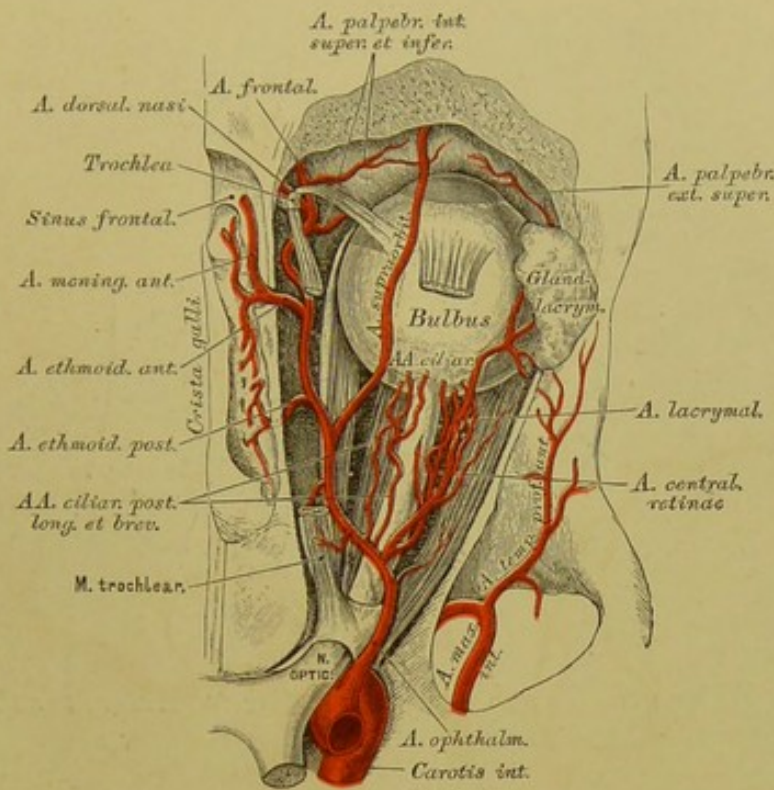




### 554. Verlauf und Verästlung der *Carotis interna* und der *Arteria vertebralis*.

Die *Carotis interna*, anfangs an der äusseren Seite der *externa* gelegen, wird von letzterer durch den *M. stylo-glossus* und *M. stylo-pharyngeus* getrennt. Ihr Verlauf ist, bevor sie in den *Canalis caroticus* eintritt, umgekehrt s-förmig; im *Canalis caroticus* macht sie eine dritte und im *Sinus cavernosus* eine vierte Krümmung. Während des Verlaufes in den letzteren Höhlen sendet sie kleine Aeste zur Schleimhaut der Trommelhöhle (*Ramus carotico-tympanicus*), zum *Ganglion Gasseri*, zur harten Hirnhaut und zum *Tentorium cerebelli*.





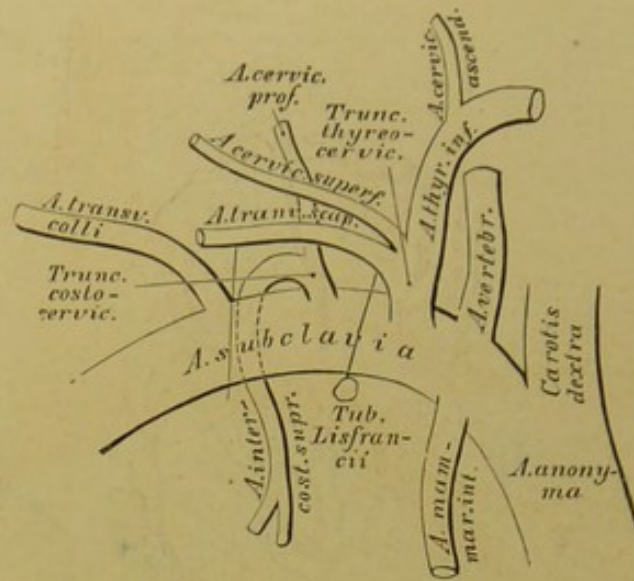
### 555. Verästlung der *Arteria ophthalmica* in der Augenhöhle. Natürliche Grösse.

Nach erfolgtem Austritte aus dem *Sinus cavernosus* erzeugt die *Carotis interna*:

1. Die Augenarterie, *Art. ophthalmica*, welche durch das *Foramen opticum* in die Augenhöhle gelangt und unter der *Trochlea* in die *Art. dorsalis nasi* und *Art. frontalis* zerfällt. Ihre Zweige sind:

- a) Die feine *Art. centralis retinae*, im Sehnerven zur Netzhaut gehend;
- b) die *Art. lacrymalis*, an der äusseren Augenhöhlenwand zur Thränen-drüse ziehend, wobei sie 1—2 hintere Ciliararterien abgibt, Zweige in den *Canalis zygomaticus facialis* und *temporalis* schickt, um am äusseren Augenwinkel in die *Art. palpebralis externa superior et inferior* zu zerfallen;
- c) Muskeläste für die Muskeln des *Bulbus oculi*;
- d) 2 *Arteriae ciliares posticae longae* und 3—4 *breves*, erstere zur *Iris* und den *M. ciliaris*, letztere zur *Choroidea*;
- e) die *Art. supraorbitalis* durch das *Foramen supraorbitale* zur Stirne;
- f) die *Art. ethmoidalis anterior et posterior*, die erstere zur Schädelhöhle mit der *Art. meningea anterior* als Zweig, dann durch das vordere Loch der Siebbeinplatte zur Nasenhöhle; die letztere durch das *Foramen ethmoidale posterius* zu den hinteren Siebbeinzellen.





### 556. Schema der Verästlung der *Arteria subclavia*.

Weitere Zweige der *Art. ophthalmica* sind:

g) Die *Art. palpebralis interna superior et inferior*, welche den Thränensack, die Carunkel und die *Conjunctiva palpebrarum* versorgen, um in die Augenlider einzudringen;

h) die *Art. frontalis* gelangt um den *Margo supraorbitalis* zur Stirne;

i) die *Art. dorsalis nasi* durchbohrt den *M. orbicularis* und vereinigt sich schliesslich mit der *Art. angularis*, dem Endstücke der *Art. maxillaris externa*.

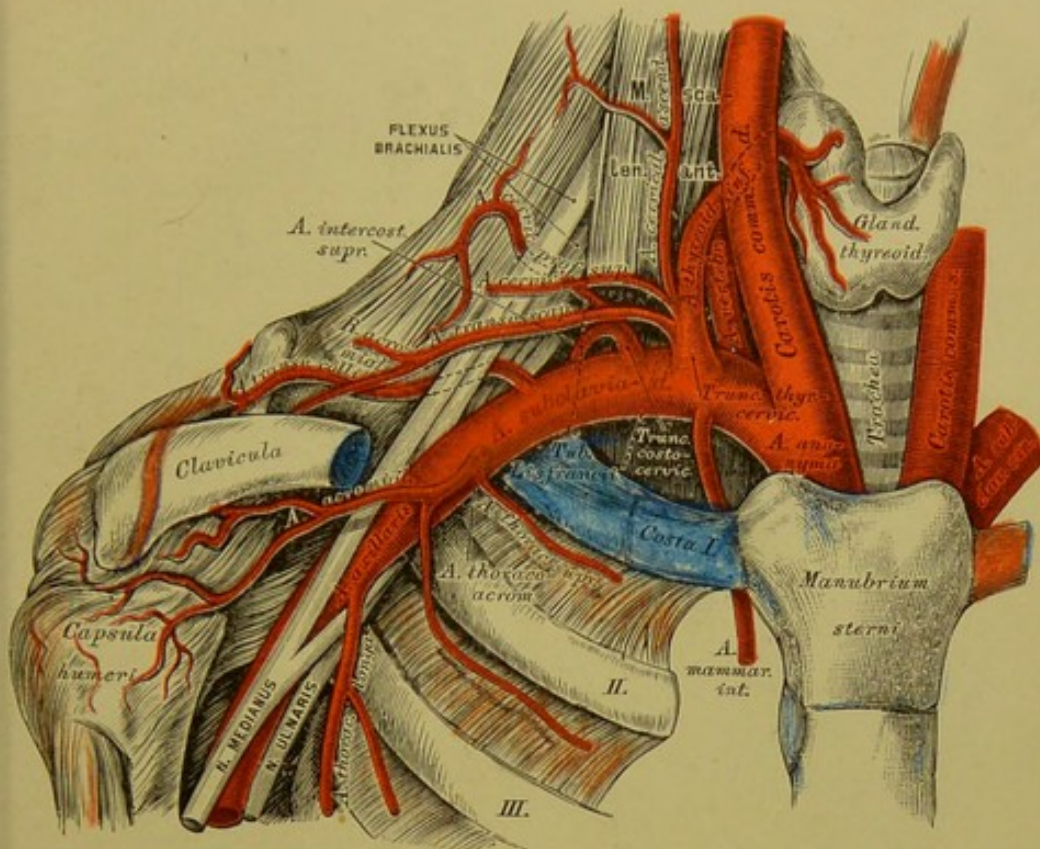
Die *Carotis interna* erzeugt ferner:

2. die *Art. communicans posterior*, welche nach hinten laufend mit der *Art. profunda cerebri* anastomosirt und den *Circulus arteriosus Willisii* bilden hilft;

3. die *Art. choroidea* zum *Plexus choroideus lateralis*;

4. die *Art. corporis callosi* zieht vorwärts, vereinigt sich durch die *Art. communicans anterior* mit der gleichnamigen Arterie der anderen Seite und steigt zum *Corpus callosum* hinauf, um die Hemisphären des Gehirnes zu versorgen;

5. die *Art. Fossae Sylvii* zerfällt in der gleichnamigen Furche in eine Anzahl von Zweigen für den vorderen und unteren Gehirnlappen.



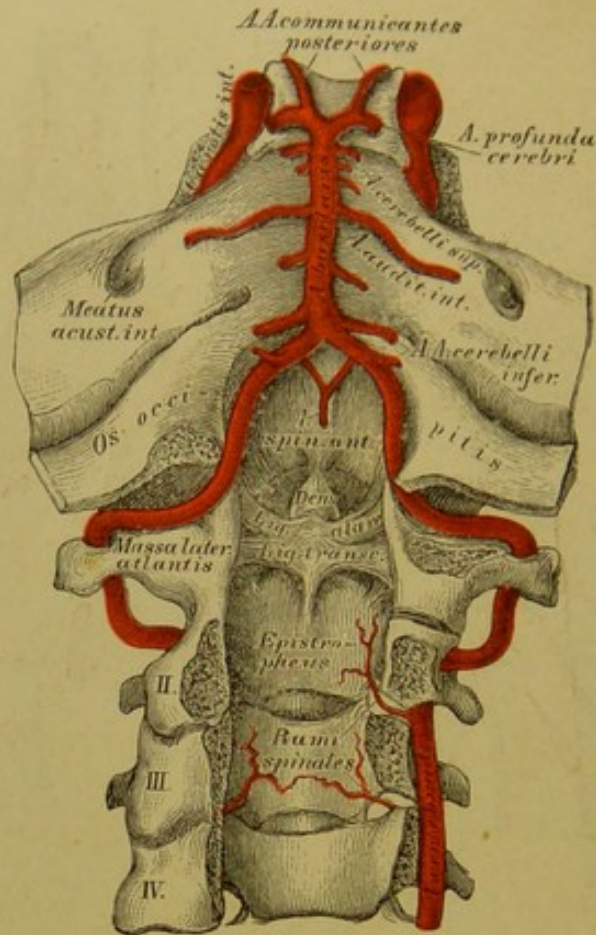
### 557. Verlauf und Verästlung der Arteria subclavia dextra.

Die Schlüsselbeinarterie, *Art. subclavia*, führt diesen Namen von ihrem Ursprunge bis zum Austritte aus dem Spalte zwischen vorderem und mittlerem *Scalenus*. Ihre fünf Aeste sind folgende:

1. Die Wirbelarterie, *Art. vertebralis*, dringt durch das Loch im Querfortsatze des sechsten Halswirbels, um im Kanale der sechs oberen Halswirbelquerfortsätze aufzusteigen. Sie krümmt sich vom Querfortsatze des *Epistropheus* zu jenem des *Atlas* nach aussen, von diesem wieder einwärts zum grossen Hinterhauptloche. Sie vereinigt sich am hinteren Rande der Varolsbrücke mit jener der anderen Seite zur unpaaren *Art. basilaris*. — Bis zum Eintritt in die Schädelhöhle entstehen aus ihr *Rami musculares*, *Rami spinales* und die *Art. meningea posterior*. Nach dem Eintritte gibt sie ab: die *Art. spinalis anterior et posterior*, deren beide vorderen sich zu einem gemeinsamen Stamme vereinigen; ferner die *Art. cerebelli inferior posterior* zum hinteren Abschnitte des Kleinhirns; endlich die *Art. cerebelli inferior anterior* zum vorderen Abschnitte der unteren Kleinhirngegend.

Die *Art. basilaris*, hervorgegangen aus der Vereinigung beider *Arteriae vertebrales*, zieht auf- und vorwärts, um jenseits der Varolsbrücke in die *Art. profunda cerebri dextra et sinistra* zu zerfallen.





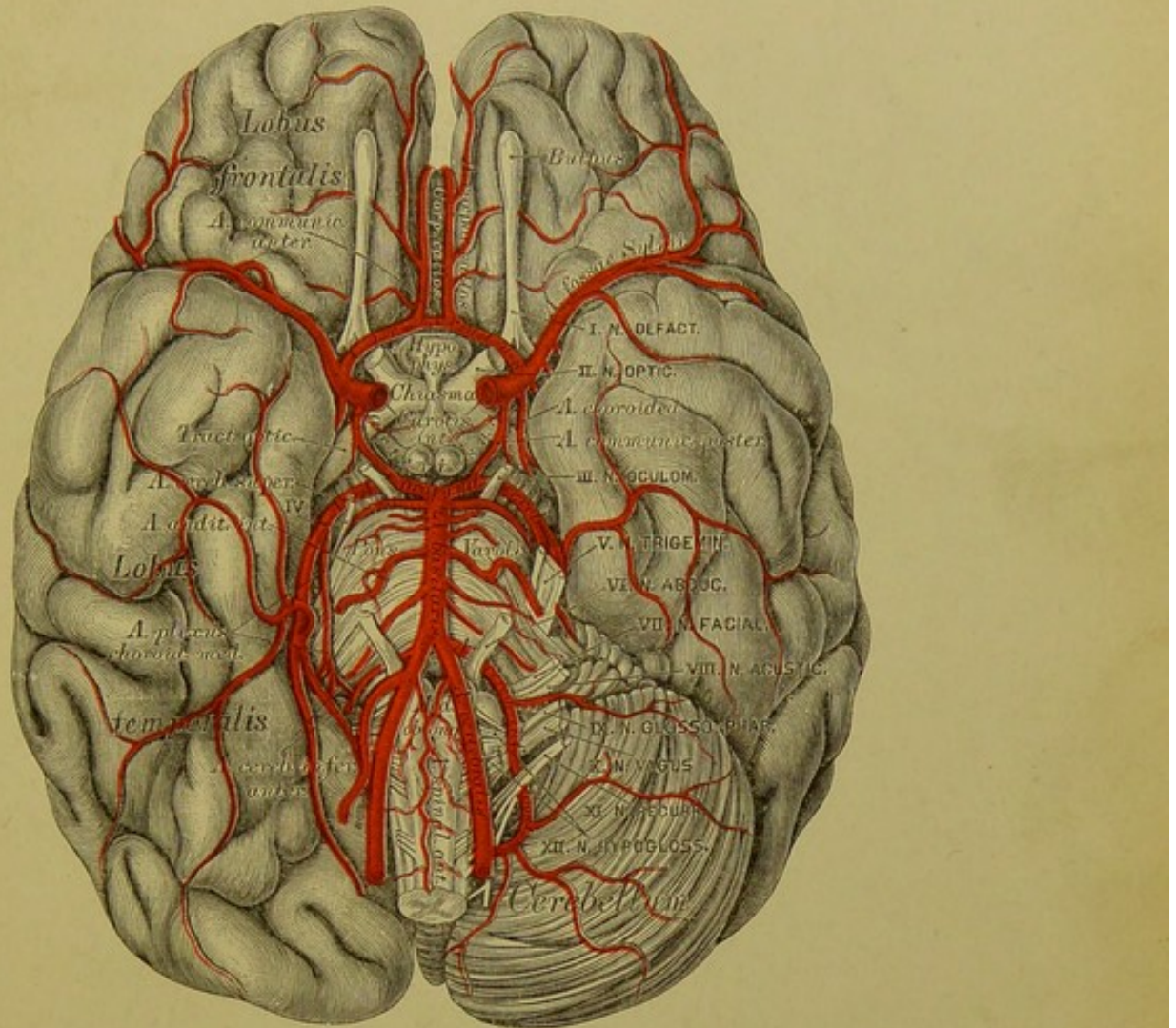
### 558. Verlauf der *Arteriae vertebrales*.

Ansicht von hinten, bei eröffnetem Wirbelkanale.

Aus der *Art. basilaris* entspringen beiderseits: die *Art. auditiva interna*, durch den inneren Gehörgang zum Labyrinth verlaufend und die *Art. cerebelli superior* zur oberen Fläche des Kleinhirns. Die *Arteriae profundae cerebri* vereinigen sich mit den *Arteriae communicantes posteriores* aus der *Carotis interna*, ziehen nach hinten und oben und versorgen die Hinterlappen des Grosshirns. Durch diese Vereinigung entsteht der *Circulus arteriosus Willisii*, welcher das *Chiasma*, das *Tuber cinereum* und die *Corpora mammillaria* einschliesst.

2. Die innere Brustarterie, *Art. mammaria interna*, entspringt gegenüber der *Art. vertebralis*, geht zur Hinterfläche der vorderen Brustwand, erzeugt die *Arteriae mediastinicae, thymicae*, die *Art. bronchialis anterior*, die *Art. pericardio-phrenica* zum Zwerchfelle, und die *Arteriae intercostales anteriores*, für jeden Zwischenrippenraum zwei: eine obere, stärkere und eine untere, schwächere. Sie senden *Rami perforantes* zur Haut und zu den Muskeln des Thorax, beim Weibe die *Arteriae mammariae externae* zur Brustdrüse. Zwischen dem sechsten Rippenknorpel und dem Schwertfortsatze zerfällt die *Art. mammaria interna* in die *Art. musculo-phrenica* und *Art. epigastrica superior*, welche letztere mit der *Art. epigastrica inferior* aus der *Art. cruralis* anastomosirt (s. Fig. 560).





### 559. Die Arteria basilaris und deren Aeste an der Gehirnbasis.

3. Die Schilddrüsen-Nackenarterie, *Truncus thyreo-cervicalis*, steigt bis zum fünften Halswirbel empor, krümmt sich nach innen und oben, versorgt die Luft- und Speiseröhre mit kleinen Zweigchen und gelangt zur Schilddrüse an deren unterem Rande; sie erzeugt hier die *Art. laryngea inferior*. Aeste dieser Arterie sind: Die *Art. cervicalis ascendens* für die tiefen Hals- und Nackenmuskeln; die *Art. cervicalis superficialis*, welche in der *Fossa supraclavicularis* zum *M. cucullaris*, zu den *MM. spleniis* und *rhomboideis* zieht, und die *Art. transversa scapulae*, welche hinter dem Schlüsselbein durch die *Incisura scapulae* zur oberen, dann zur unteren Grätengrube geht, um die daselbst entspringenden Muskeln zu versorgen (s. Fig. 562).

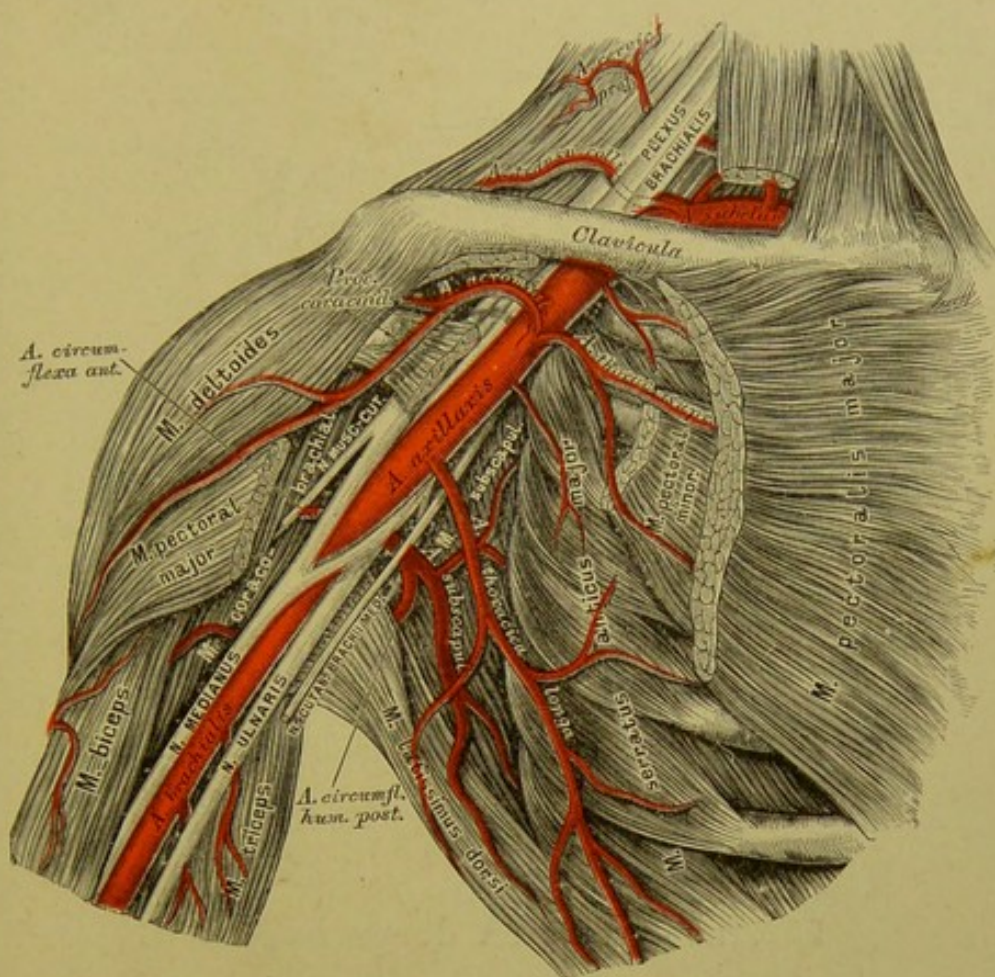
4. Die Rippen-Nackenschlagader, *Truncus costo-cervicalis*, theilt sich in die *Art. intercostalis suprema* für den ersten und zweiten Zwischenrippenraum und in die *Art. cervicalis profunda* für die tiefen Nackenmuskeln.

5. Die quere Halsarterie, *Art. transversa colli s. cervicis* entspringt zwischen oder jenseits der *Scaleni*. Sie durchbohrt den *Plexus brachialis*, gelangt zum oberen Rande des Schulterblattes, wo sie den *Ramus supraspinatus* für die *MM. cucullaris*, *deltoides*, *levator scapulae* und zum *Acromium* sendet und entlang dem inneren Schulterblattrande als *Art. dorsalis scapulae* hinzieht (s. Fig. 562).









### 561. Verlauf und Verästlung der *Arteria axillaris dextra*.

Die Achselarterie, *Art. axillaris*, führt diesen Namen als unmittelbare Fortsetzung der Schlüsselbeinarterie von der Austrittsstelle zwischen den Rippenhältern bis zum unteren Rande der Achselhöhle; sie wird von den Wurzeln des *Nervus medianus* gabelförmig umgriffen.

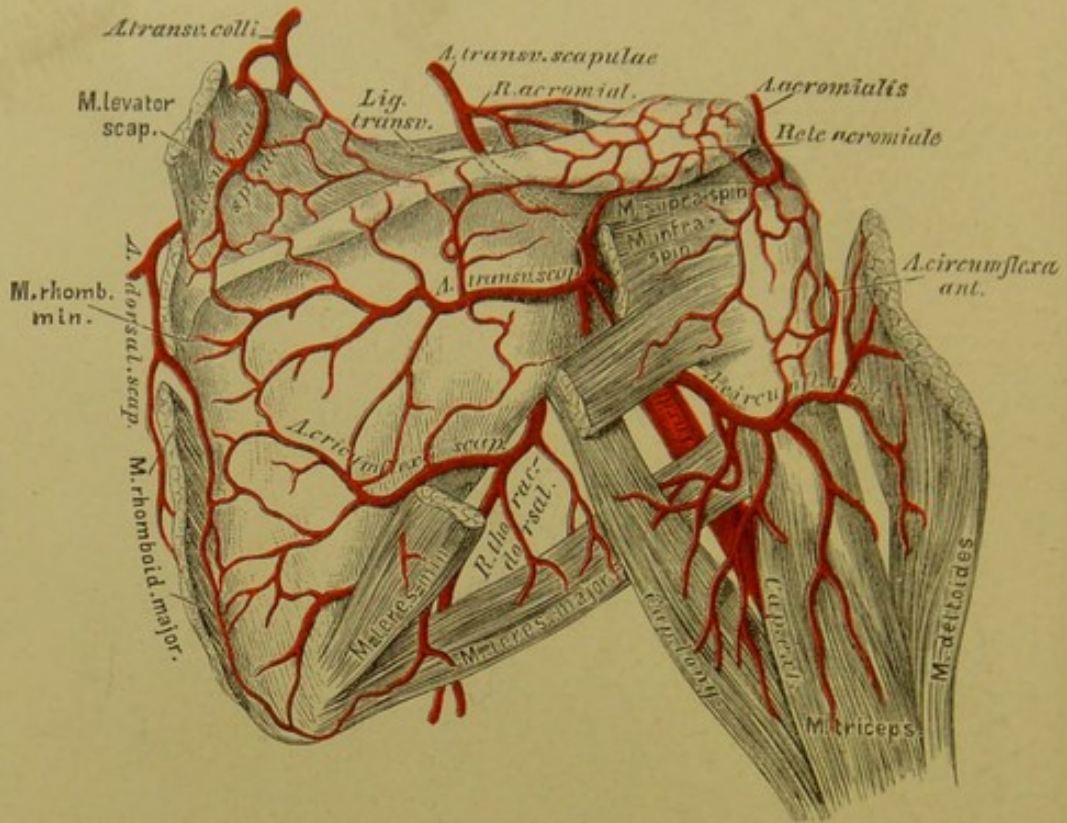
Ihre Aeste sind:

a) Die *Art. thoracica supra*, welche zwischen dem *M. pectoralis major* und *minor* eindringt.

b) Die *Art. acromialis*, welche häufig mit a) aus einem gemeinsamen Stamme, dem *Truncus thoraco-acromialis* entspringt. Sie gelangt vor dem *Processus acromialis* nach aussen und oben zum *Acromium*, versorgt die Gelenkkapsel und schickt *Rami acromiales* zur Schulterhöhe, welche mit der Verästlung des *Ramus acromialis* der *Art. transversa scapulae* das *Rete acromiale* erzeugen (s. Fig. 562).

c) Die *Art. thoracica longa* verläuft auf dem *M. serratus anticus major* abwärts, versorgt diesen und die äussere Peripherie der Brustdrüse.





## 562. Die Arterien der Schulter.

Weitere Aeste der *Art. axillaris* sind:

d) Die *Arteriae subscapulares*, deren gewöhnlich zwei bis drei obere kleinere und eine untere grössere vorkommen. Die untere theilt sich in den *Ramus thoracico-dorsalis*, welcher parallel dem äusseren Schulterblattrande zu den unteren Zacken des *M. serratus anticus major* und zu den Rippenursprüngen des *M. latissimus dorsi* geht, und in die *Art. circumflexa scapulae*, die zwischen *M. subscapularis* und *teres major* an die hintere Fläche der *Scapula* gelangt, um die Muskeln der *Fossa infraspinata* zu versorgen.

e) Die *Art. circumflexa humeri anterior* verläuft vor dem chirurgischen Halse des Oberarmknochens.

f) Die *Art. circumflexa humeri posterior* — die weit stärkere — hinter dem Halse dicht am Knochen. Beide versehen die am Schultergelenke befindlichen Weichtheile und anastomosiren mit einander.

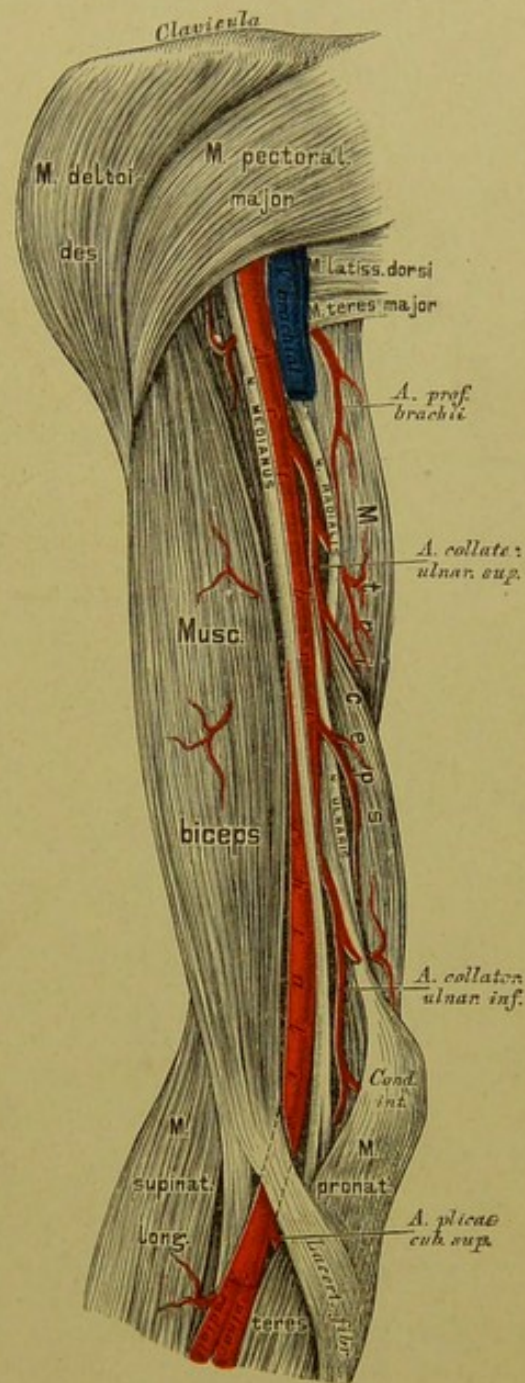


Vom unteren Rande des *M. pectoralis major* an heisst die *Art. axillaris* Armarterie, *Art. brachialis*. Sie zieht im *Sulcus bicapitalis internus* herab, im oberen Oberarmdrittel den *N. medianus* an der äusseren, den *N. ulnaris* an der inneren Seite, weiter unten in Begleitung zweier *Venae brachiales*. Im Ellbogenbuge geht sie unter den *Lacertus fibrosus* der Sehne des *M. biceps*. Ausser den an variablen Stellen entspringenden Muskelästen sind die folgenden anzuführen:

a) Die *Art. profunda brachii* verläuft mit dem *N. radialis* zwischen mittlerem und kurzem Kopfe des *M. triceps* an die Aussenseite des Oberarmes, versorgt den *M. triceps*, dann den Knochen durch eine *Art. nutriens humeri*, zieht hierauf hinter dem *Lig. intermusculare externum* zum Ellbogen und heisst nun *Art. collateralis radialis*. Ein Endast anastomosirt mit der *Art. recurrens* der *Art. radialis*; der andere mit der *Art. collateralis ulnaris inferior*.

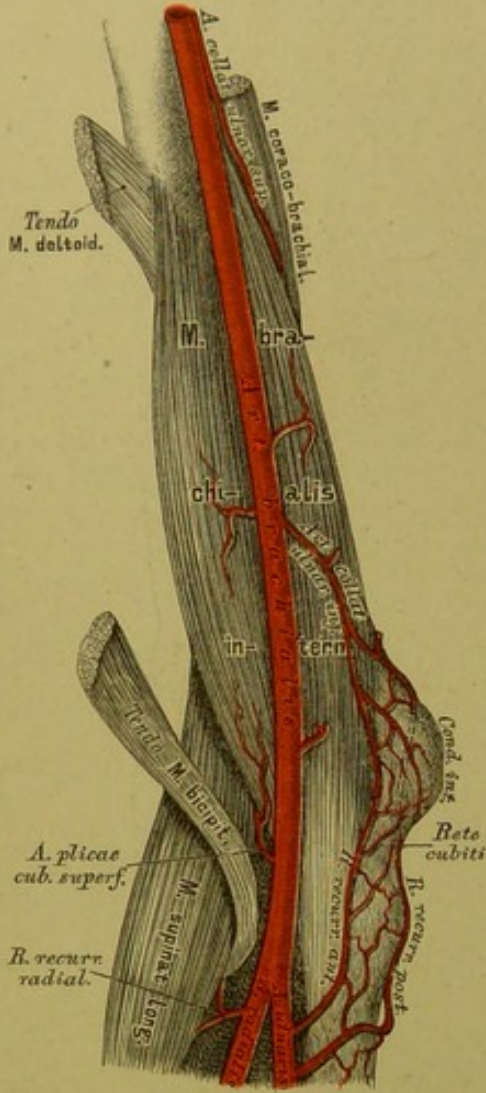
b) Die *Art. collateralis ulnaris superior* entspringt nahe unter der ersteren und begleitet den *N. ulnaris*; sie versorgt den *M. brachialis internus* und den *M. triceps* und verbindet sich schliesslich mit dem *R. recurrens posterior* der *Art. ulnaris*.

c) die *Art. collateralis ulnaris inferior* zieht gegen den *Condylus internus*, besorgt die hier entspringenden, zumal die oberflächlichen Muskeln, anastomosirt mit dem *R. recurrens anterior* der *Art. ulnaris*, an der hinteren Fläche des Oberarmes hingegen mit der *Art. profunda brachii*.

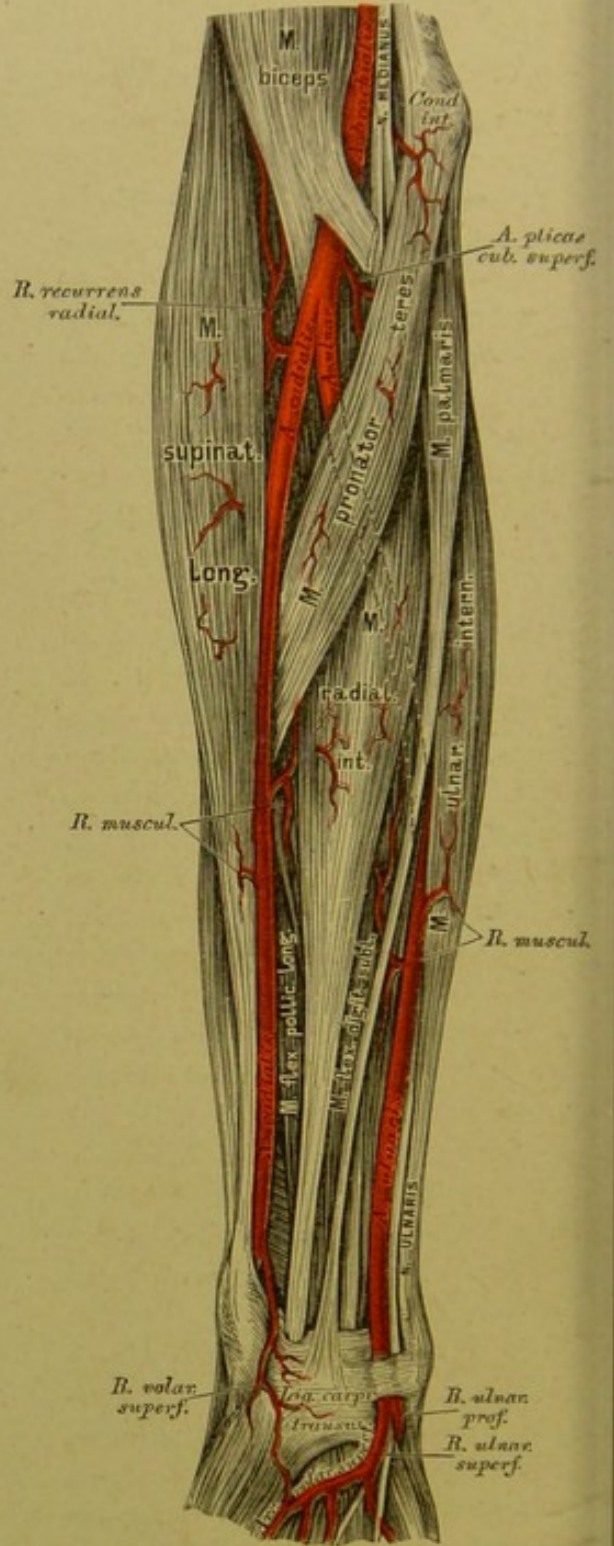


563. Verlauf und Verästelung der *Arteria brachialis*.





564. Die Anastomosen der Arteria collateralis ulnaris inferior.



565. Verlauf und Verästlung der Vorderarmarterien.



Die *Art. brachialis* liegt im Ellbogenbuge auf dem *M. brachialis internus*, an der Innenseite der Sehne des *M. biceps* und an der Aussenseite des *M. pronator teres*. Sie gibt daselbst die *Art. plicae cubiti superficialis* ab und theilt sich in der Höhe des *Proc. coronoideus ulnae* in die *Art. radialis* und *Art. ulnaris*.

a) Die Armspindelarterie, *Art. radialis*, verläuft in der oberen Hälfte des Vorderarmes zwischen *M. supinator longus* und *M. pronator teres*, in der unteren Hälfte hingegen zwischen *M. supinator longus* und *M. radialis internus*. An der Handwurzel gelangt sie zwischen *Proc. styloideus radii* und *Os scaphoideum* auf den Handrücken, woselbst die Sehnen des *M. abductor pollicis longus* und *M. extensor pollicis brevis* über ihr liegen, dringt zwischen den Basen der Mittelhandknochen des Daumens und Zeigefingers wieder in die Hohlhand, um daselbst mit dem tiefen Aste der *Art. ulnaris* den *Arcus volaris profundus* zu bilden. Ihre Aeste sind:

Der *Ramus recurrens radialis* zur Verbindung mit dem vorderen Endaste der *Art. profunda brachii*;

die *Rami musculares* zu den benachbarten Muskeln;

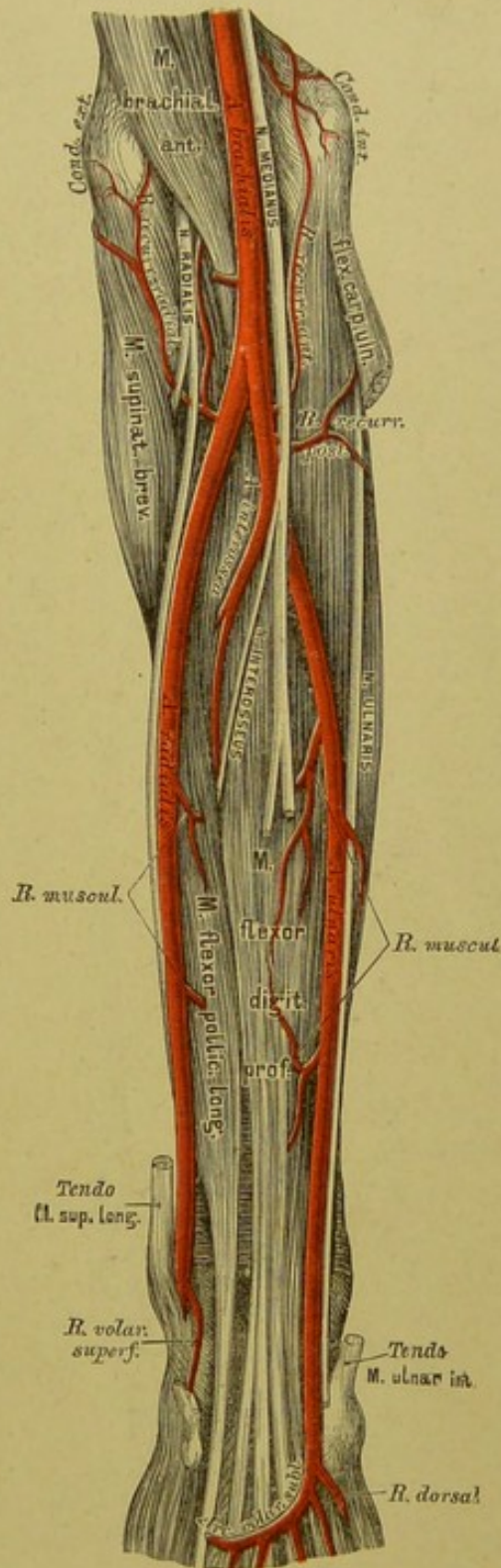
der *Ramus volaris superficialis* zu den Muskeln des Daumenballens, in der Regel auch zur Bildung des *Arcus volaris sublimis*.

Auf dem Handrücken erzeugt die *Art. radialis* (s. Fig. 571):

Den *Ramus carpi dorsalis*, welcher mit den Zweigen der *Art. interossea externa* das *Rete carpi dorsale* bilden hilft;

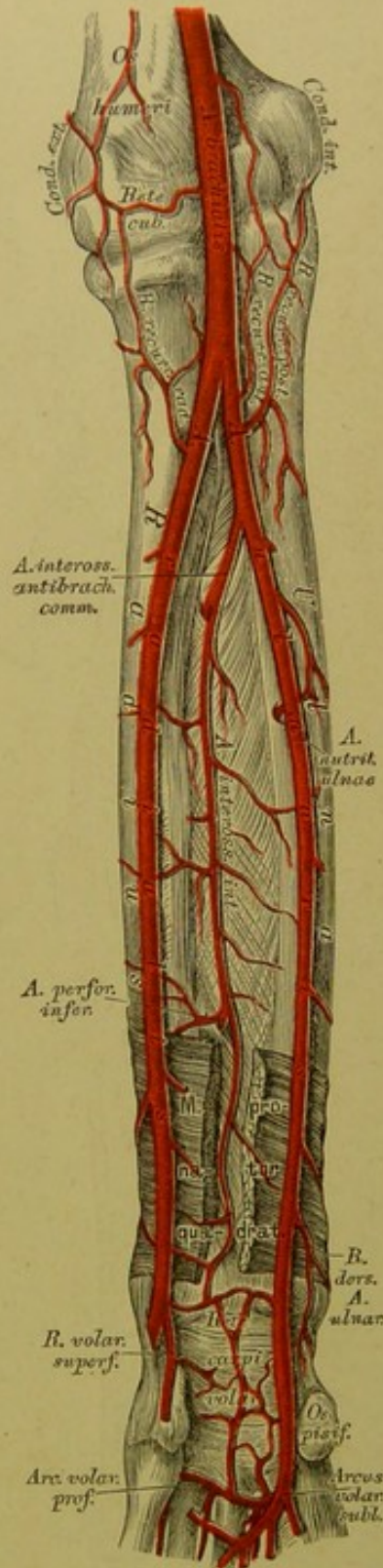
die *Art. interossea dorsalis prima*, welche beide Seiten des Daumens und die Radialseite des Zeigefingers versorgt.

In die Hohlhand zurückgekehrt, gibt die *Art. radialis* die *Art. digitalis volaris communis* ab, welche die *Art. volaris indicis radialis* abzweigt und schliesslich in zwei *Arteriae volares pollicis* zerfällt.

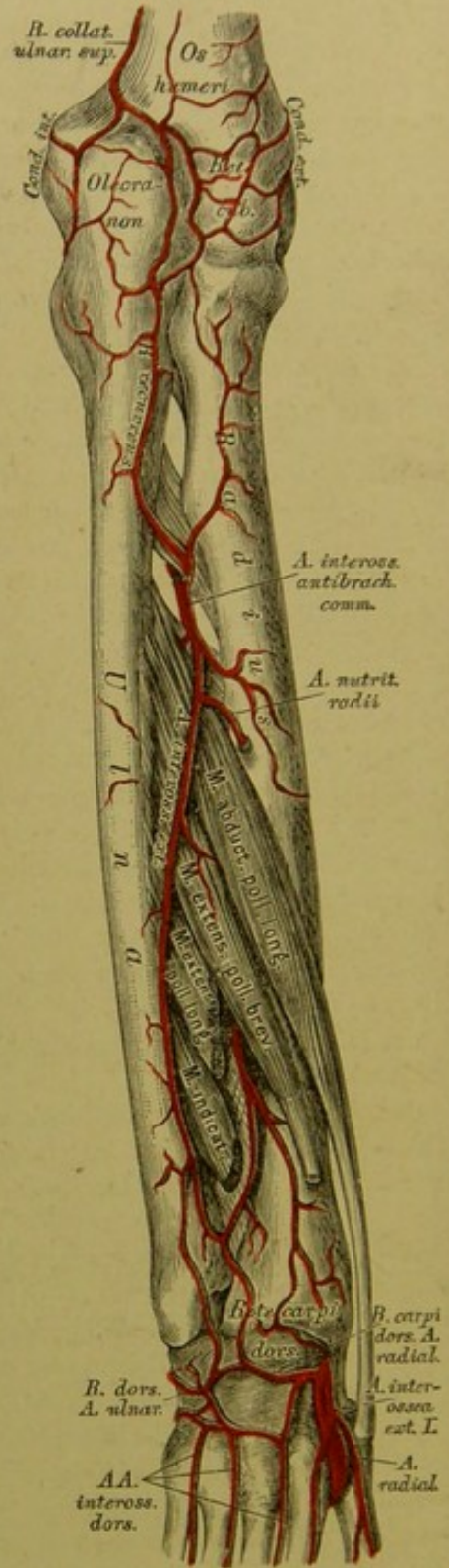


566. Verlauf und Ver-  
ästlung der Vorderarm-  
arterien.

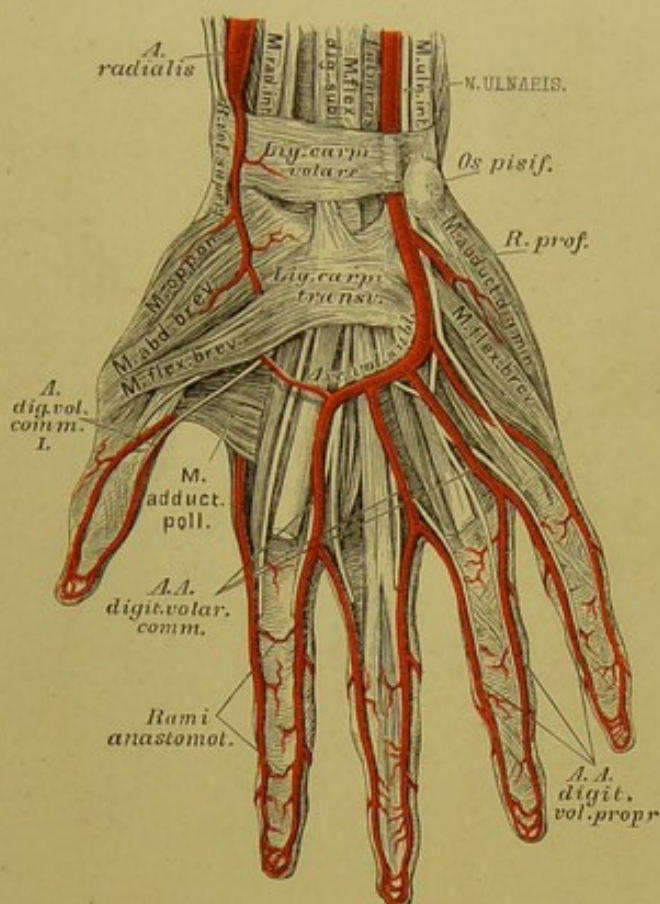




567. Verlauf der Arteria interossea antibrachii interna.



568. Verlauf der Arteria interossea antibrachii externa.



### 569. Der Arcus volaris sublimis.

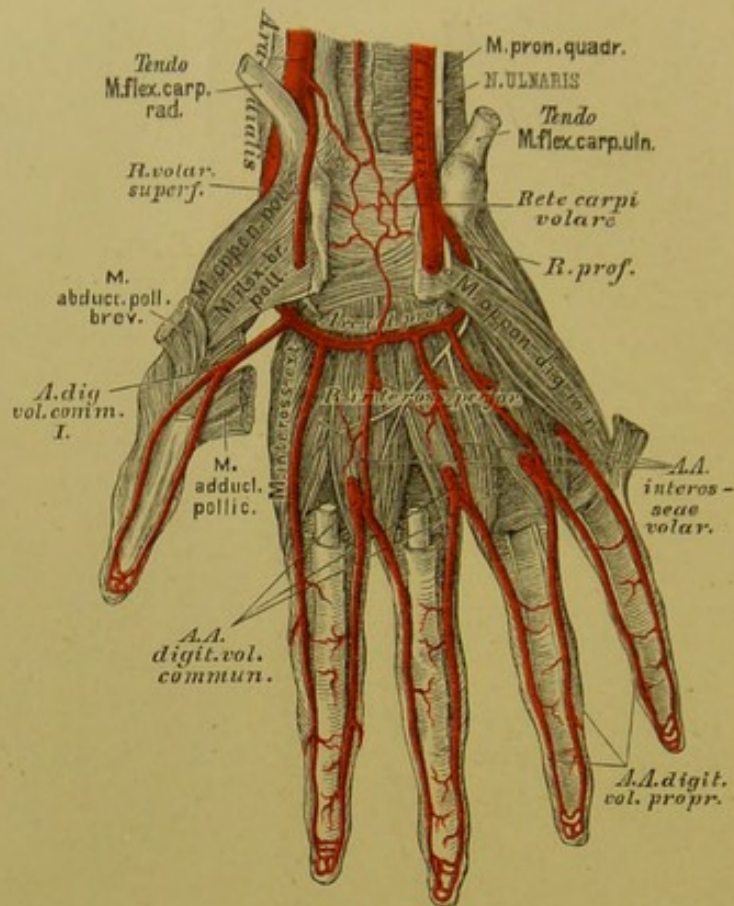
b) Die Ellbogenarterie, *Art. ulnaris*, verläuft auf und neben dem *M. flexor digitorum communis profundus*, zwischen welchem und dem *M. ulnaris internus* sie zur Handwurzel zieht. Sie gelangt über dem queren Handwurzelbände, dicht am *Os pisiforme*, zur Hohlhand, woselbst sie sich in einen *Ramus superficialis* und einen *Ramus profundus* theilt. Der erstere bildet, eventuell mit dem *Ramus superficialis* der *Art. radialis* den *Arcus volaris sublimis*; der letztere mit dem Endstücke der *Art. radialis*, den *Arcus volaris profundus*. Sie erzeugt:

den *Ramus recurrens anterior*, welcher zum *Condylus humeri internus* zurückgeht, um mit der *Art. collateralis ulnaris inferior* zu anastomosiren;

den *Ramus recurrens posterior*, den stärkeren, welcher hinter dem *Condylus humeri internus* sich mit der *Art. collateralis ulnaris superior* verbindet;

mehrere *Rami musculares* für die benachbarten Muskeln, deren Einer die *Ulna* mittelst einer *Art. nutritia* versorgt.



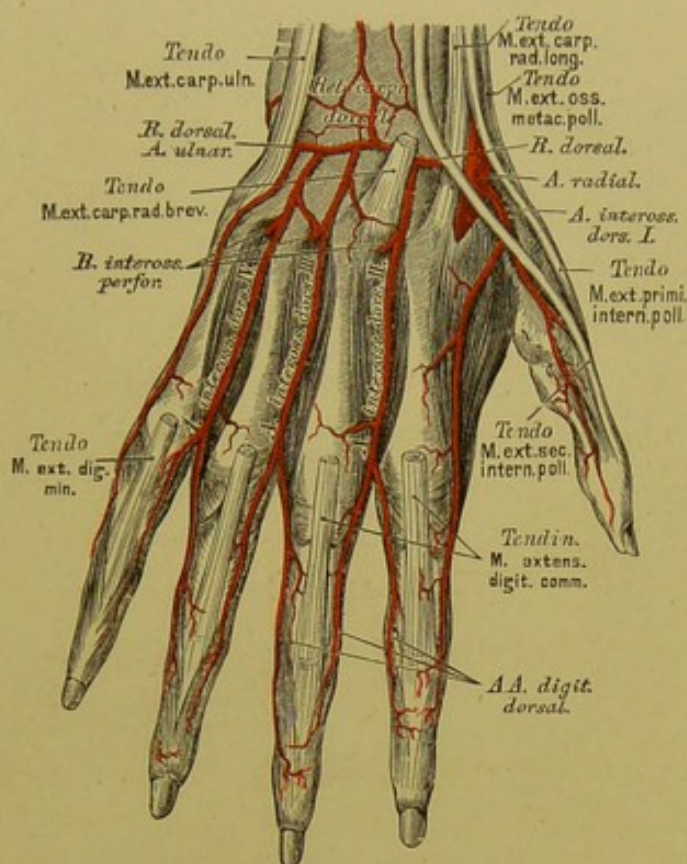


### 570. Der Arcus volaris profundus.

Weitere Aeste der *Art. ulnaris* (s. Fig. 567 und 568) sind:

Die *Art. interossea antibrachii communis*, welche sich bald nach ihrem Ursprunge in die *Art. interossea externa* und *Art. interossea interna* zertheilt. Die *Art. interossea externa* durchbohrt die *Membrana interossea*, schiebt den *Ramus recurrens* zur hinteren Ellbogengegend, lagert sich auf den *M. abductor* und *extensor pollicis longus*, gibt zahlreiche Muskelzweige ab, und geht schliesslich in dem, gemeinsam mit dem *Ramus carpi dorsalis* der *Art. radialis* gebildeten *Rete carpi dorsale* auf. Die *Art. interossea interna* zieht dicht an der *Membrana interossea* bis zum *M. pronator quadratus*, gelangt unter diesen, gibt einen Ast zum *Rete carpi volare* und geht durch die *Membrana interossea* als *Art. perforans inferior* an die Aussenseite des Vorderarmes, woselbst sie in das *Rete carpi dorsale* einmündet.

Der letzte Zweig der *Art. ulnaris*, vor deren Spaltung, ist der *Ramus dorsalis*, für die Bildung des *Rete carpi dorsale* bestimmt.



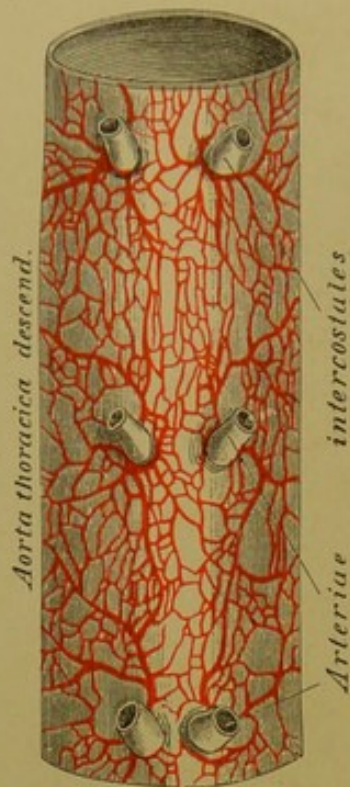
### 571. Die Arterien am Handrücken.

Der oberflächliche Hohlhandbogen, *Arcus volaris sublimis* (s. Fig. 569), richtet seine Convexität gegen die Finger; er wird durch den oberflächlichen Hohlhandast der *Art. radialis*, vorwiegend aber durch jenen der *Art. ulnaris* erzeugt. Aus seiner Convexität entstehen drei *Arteriae digitales volares communes*, welche sich in die *Arteriae digitales volares propriae* zerpalten, um die einander zugekehrten Flächen je zweier Finger bis an deren Spitze hin zu versorgen.

Der tiefliegende Hohlhandbogen, *Arcus volaris profundus* (s. Fig. 570), der schwächere und weniger convexe, wird vorwiegend von der *Art. radialis* gebildet. Er erzeugt drei *Arteriae interoscae volares* in den *Interstitiis interosceis* der vier Finger, welche *Rami interossei perforantes* zum Handrücken senden, und in die *Arteriae digitales volares communes* einmünden.

Aus dem *Rete carpi dorsale* entspringen nur drei *Arteriae interoscae dorsales*, indem die erste direct aus der *Art. radialis* hervorging; diese theilt sich in drei Zweige, die übrigen hingegen in je zwei, welche als *Arteriae digitales dorsales* nur bis zum zweiten Fingergliede herabreichen.





### 572. Segment der Brustaorta mit injicirten *Vasa vasorum*.

Ansicht von hinten. Natürliche Grösse.

Die *Aorta thoracica descendens* gibt zahlreiche, aber vorwiegend kleine Aeste ab. Dieselben sind:

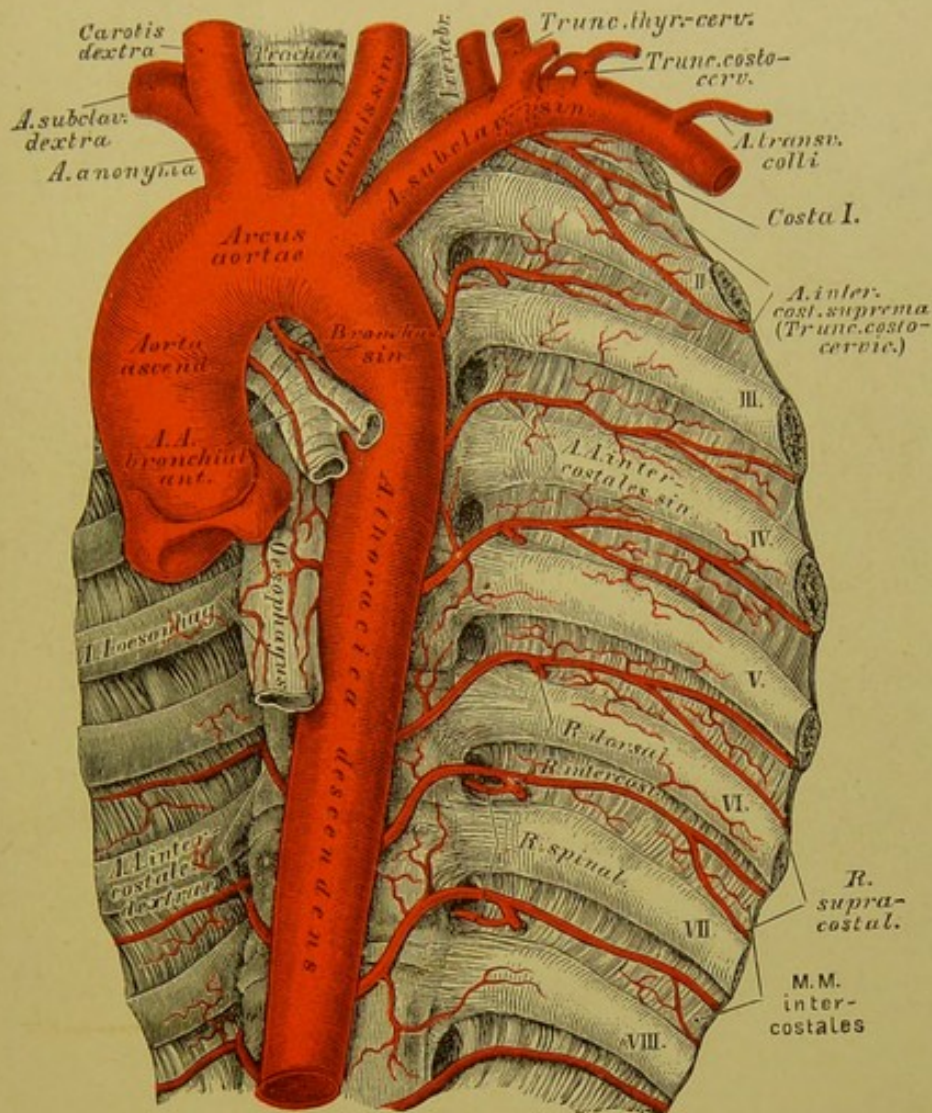
a) Die *Arteriae bronchiales posteriores* zur hinteren Wand der Luftröhrenäste; die *dextra* entsteht häufig aus der dritten oder vierten *Art. intercostalis dextra*. Die *Arteriae bronchiales anteriores* stammen aus der *Art. mammaria interna*.

b) Die *Arteriae oesophageae*, 2 bis 4 an der Zahl.

c) Die *Arteriae mediastinicae* zur Pleura des hinteren Mittelfells. Diese, wie die vorigen, versorgen auch die hintere Wand des Herzbeutels mittelst der *Arteriae pericardiacae posteriores*.

d) Die *Arteriae intercostales* für die neun unteren Zwischenrippenräume und für den unteren Rand der letzten Rippe, indem die zwei oberen aus dem *Truncus costo-cervicalis* der *Art. subclavia* versorgt wurden. Die linken sind kürzer als die rechten. Jede derselben theilt sich in einen *Ramus dorsalis* und einen *Ramus intercostalis*. Der erstere gelangt zwischen je zwei Wirbelquerfortsätzen zu den Rückenmuskeln, versieht überdies die *Medulla spinalis* und deren Hüllen mittelst Zweigchen, welche durch die *Foramina intervertebralia* eindringen. Der *Ramus intercostalis* zieht im *Sulcus costae* der nächst höheren Rippe vorwärts gegen das Brustbein; er schickt den *Ramus supracostalis* zum oberen Rande der nächst unteren Rippe und vereinigt sich schliesslich mit der *Art. intercostalis anterior* aus der *Art. mammaria interna*. Der *Ramus intercostalis* versorgt die Zwischenrippenmuskeln, den *M. pectoralis major*, *M. serratus anticus major* und die Rippenursprünge der Bauchmuskeln, beim Weibe überdies die Brustdrüse.

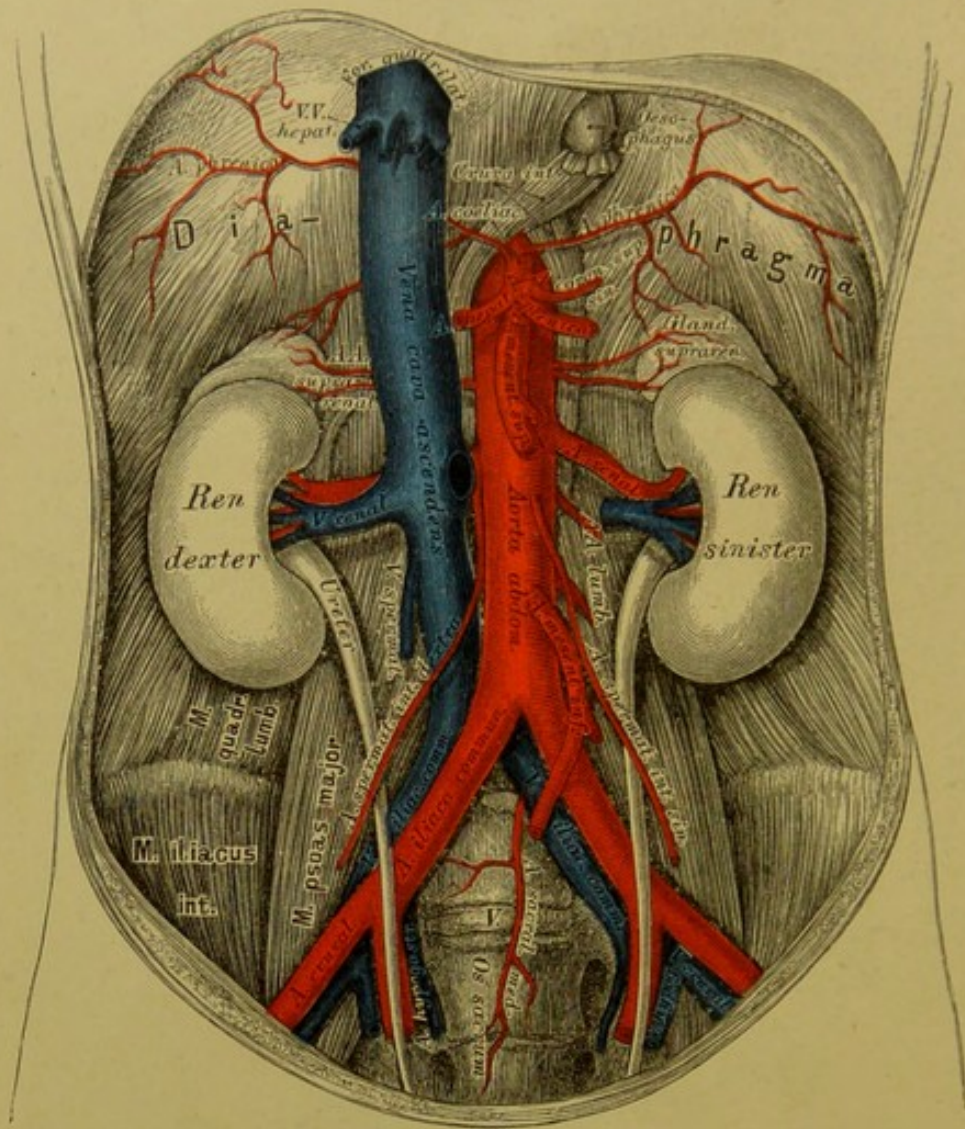




### 573. Verlauf und Verästlung der absteigenden Brusttaorta.

Die Ursprungsstellen je zweier *Arteriae intercostales* rücken einander am hinteren Umfange der Brusttaorta desto näher, je tiefer sie liegen. Es können auch mehrere *Arteriae intercostales* aus einem gemeinschaftlichen Stamme hervorgehen, welcher vor den Rippenköpfchen abwärts zieht. Die am unteren Rande der zwölften Rippe verlaufende Arterie wäre nach *Haller* richtiger als *Art. lumbalis prima* zu bezeichnen. Die oberen *Arteriae intercostales* entspringen häufig tiefer, als der Zwischenrippenraum liegt, welchem sie angehören; während die mittleren einen rechtwinkeligen Ursprung haben, die unteren hingegen unter spitzen Winkeln hervorgehen.



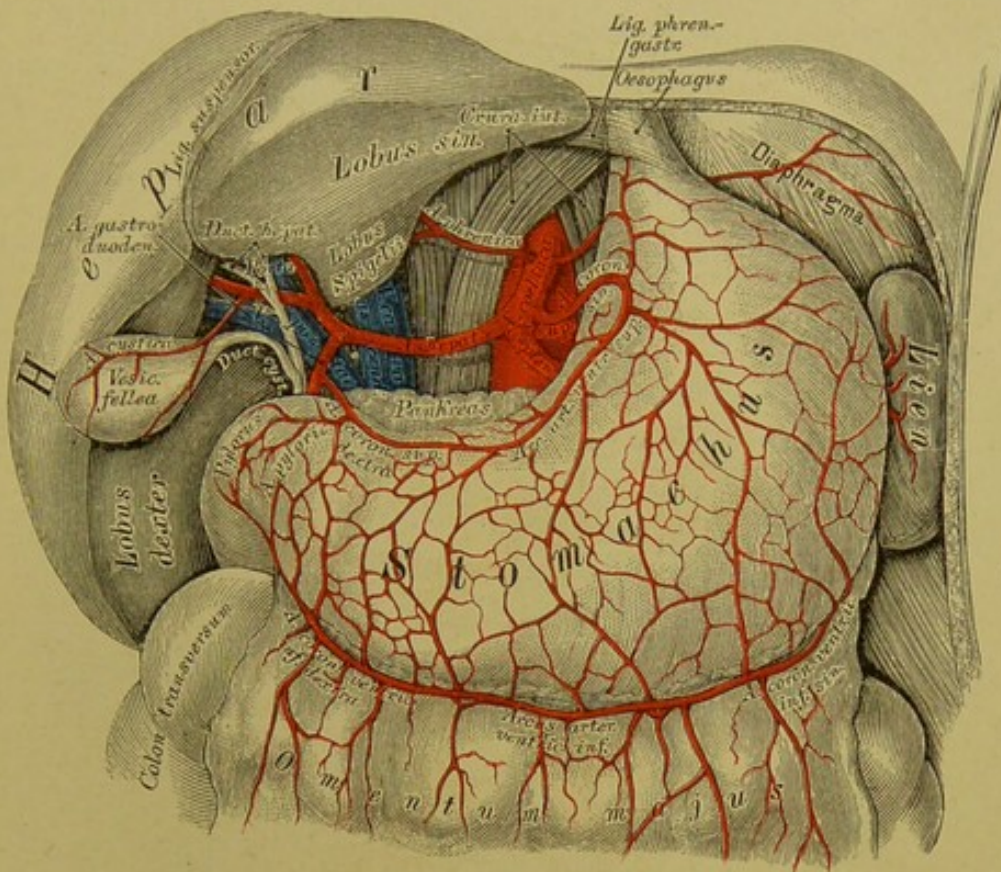


### 574. Verlauf und Verästlung der Bauchaorta.

Die *Aorta abdominalis* entsendet aus ihrem vorderen Umfange drei unpaarige, seitlich hingegen eine Anzahl paariger Aeste. Die unpaarigen Aeste sind:

1. Die kurze Baucharterie, *Art. coeliaca*. Sie entspringt noch zwischen den Zwerchfellschenkeln, geht über dem oberen Rande der Bauchspeicheldrüse etwas nach links und gibt sofort zwei *Arteriae phrenicae* ab. Diese verzweigen sich in den Nebennieren und im Lenden- und Rippenantheile des Zwerchfells und anastomosiren mit einander sowohl, wie mit den *Arteriae intercostales* (aus der Brustaorta) und *Arteriae musculo-phrenicae* (aus den *Arteriae mammae internae*).





### 575. Die Aeste der *Arteria coeliaca*.

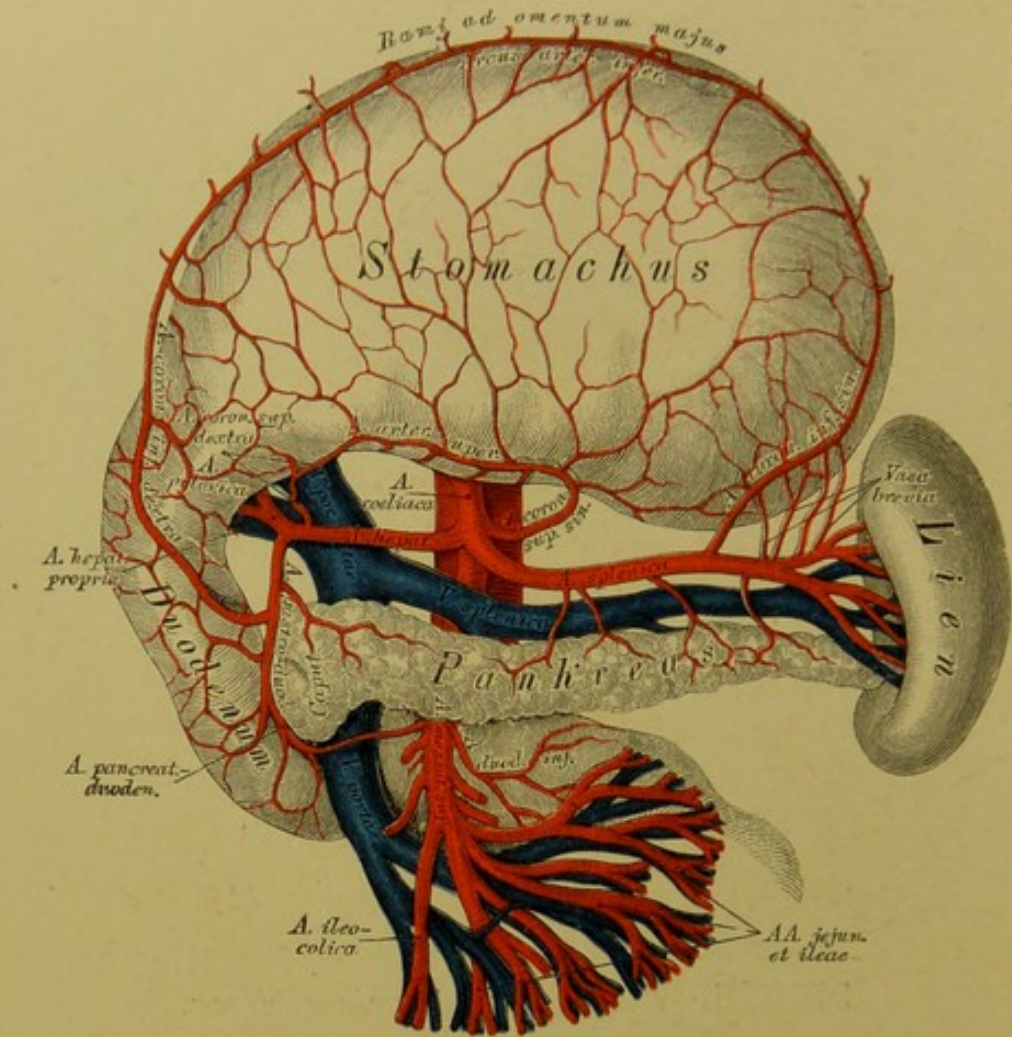
Ansicht nach Entfernung des kleinen Netzes.

Rechts von der Cardia zerfällt die *Art. coeliaca* in drei Zweige:

a) *Art. coronaria ventriculi superior sinistra*, welche in der kleinen Magenkrümmung von links nach rechts zieht, und deren Zweige an der vorderen und hinteren Magenfläche mit der *Art. coronaria superior dextra*, den *Art. coronariae inferiores* und den *Vasa brevia* Anastomosen eingehen.

b) *Art. hepatica*, welche im *Lig. hepato-duodenale* verläuft, zum kleinen Magenbogen die *Art. coronaria superior dextra* entsendet (ein Nebenzweig ist die *Art. pylorica*) und hierauf einen auf- und absteigenden Ast bildet. — Der aufsteigende Ast ist die *Art. hepatica propria*, welche, in zwei Zweige gespalten, die Leberpforte betritt. Der *Ramus dexter* versieht die Gallenblase mit der *Art. cystica* und dringt in den rechten und in beide kleinen Leberlappen ein; der *Ramus sinister* geht zum linken Leberlappen.





### 576. Die Aeste der *Arteria coeliaca*.

Ansicht bei aufwärts gekehrtem Magen.

Der absteigende Ast der *Art. hepatica* heisst *Art. gastro-duodenalis*; derselbe theilt sich hinter dem *Pylorus* wieder in zwei Zweige:

*Art. pancreatico-duodenalis* für den Kopf des *Pankreas* und den Zwölffingerdarm;

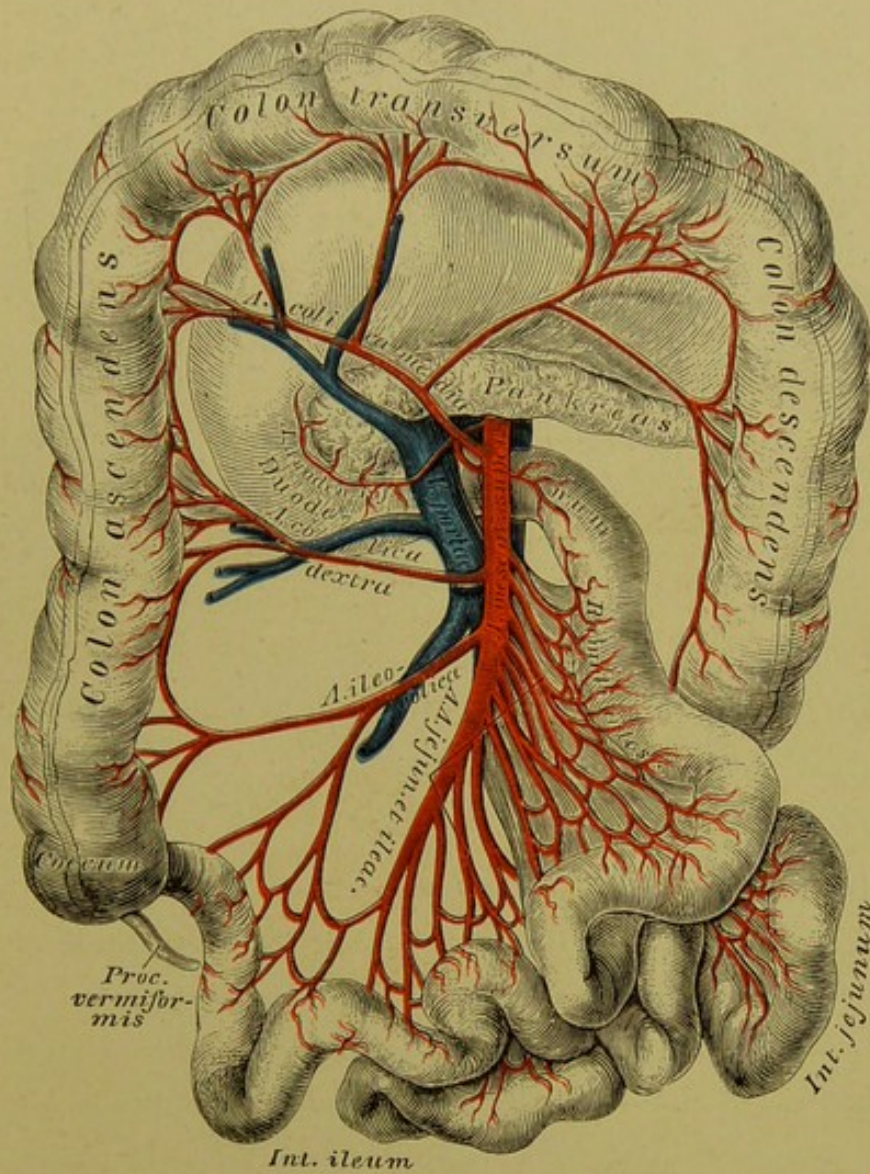
*Art. coronaria ventriculi inferior dextra* (s. *Art. gastro-epiploica dextra*), am grossen Magenbogen von rechts nach links verlaufend. Sie gibt ihre Aeste dem Magen und dem grossen Netze und verbindet sich mit der *Art. gastro-epiploica sinistra*.

e) *Art. splenica* verläuft nach links zur Milz und erzeugt:

Die *Art. gastro-epiploica* s. *coronaria ventriculi inferior sinistra* und 4—6 *Vasa brevia* zum Magengrunde.

Durch den Zusammenfluss der genannten Arterien entsteht am kleinen Magenbogen der *Arcus arteriosus ventriculi superior*, am grossen Magenbogen der *Arcus arteriosus ventriculi inferior*.



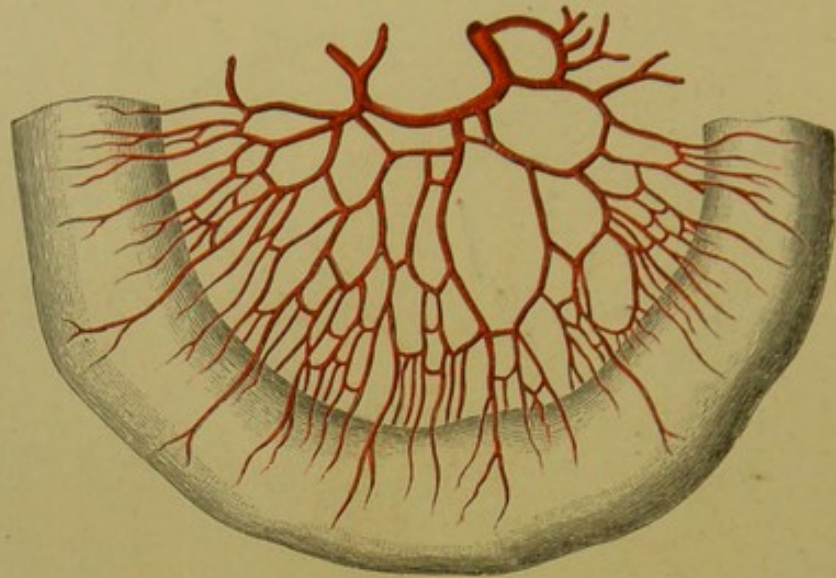


### 577. Die Verästlung der *Arteria mesenterica superior*.

2. Die obere Gekrösarterie, *Art. mesenterica (mesaraica) superior*, entspringt unmittelbar unter der *Art. coeliaca*, zieht hinter dem Kopfe des *Pankreas* zur Wurzel des Gekröses und versorgt durch etwa zwanzig Aeste den grössten Theil der Gedärme. Sie bildet:

- a) Die *Art. duodenalis inferior* für das untere Querstück des *Duodenum* und den Kopf des *Pankreas*;
- b) die *Arteriae jejunales et ileae* für den Dünndarm;
- c) die *Art. ileo-colica* zum Endstücke des Dün- und Anfangsstücke des Dickdarms;
- d) die *Art. colica dextra* für das *Colon ascendens*;
- e) die *Art. colica media* für das *Colon transversum*.





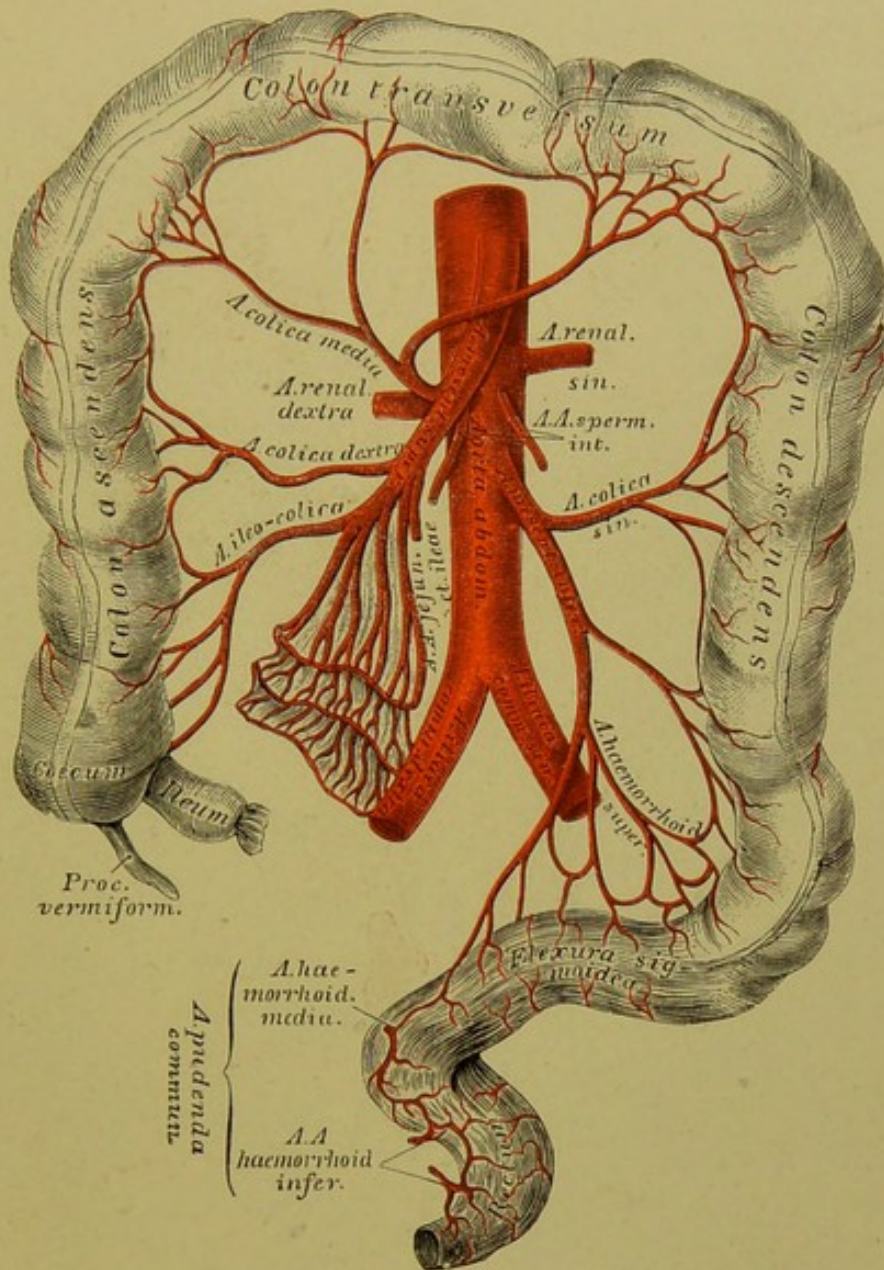
**578.** Die arteriellen Gefässarcaden des Dünndarmgekröses.

Die 16—18 *Arteriae jejunales et ileae* verlaufen zwischen beiden Gekrösblättern zu den betreffenden Darmstücken. Jede derselben theilt sich in zwei Zweige, welche mit jenen der nächsten bogenförmig anastomosiren. Aus den Bogen entspringen kleinere Aeste, welche sich wie die höher oben gelegenen verhalten, und diese Anastomosen wiederholen sich ein drittes Mal, so dass man im Gekröse drei Kategorien von Bogenanastomosen unterscheiden kann, an den *Arteriae ileae* deren sogar ein bis zwei mehr.

Aus den kleinsten Gefässarcaden gehen endlich die *Ramuli intestinales* hervor, welche das Darmrohr umgreifen und dessen Wand versorgen. Auch die *Art. ileo-colica*, *colica dextra* und *colica media* erzeugen unter einander grössere Gefässarcaden, zumal an den Winkeln zwischen *Colon ascendens* und *transversum* und zwischen *Colon transversum* und *descendens* deren zwei bis drei.

3. Die untere Gekrösarterie, *Art. mesenterica inferior*, zerfällt bald nach ihrem Ursprunge in zwei Zweige: in die *Colica sinistra* zum *Colon descendens* und die *Art. haemorrhoidalis superior* zur *Flexura sigmoidea* und zum *Rectum*. Auch diese Zweige bilden bogenförmige Gefässanastomosen.



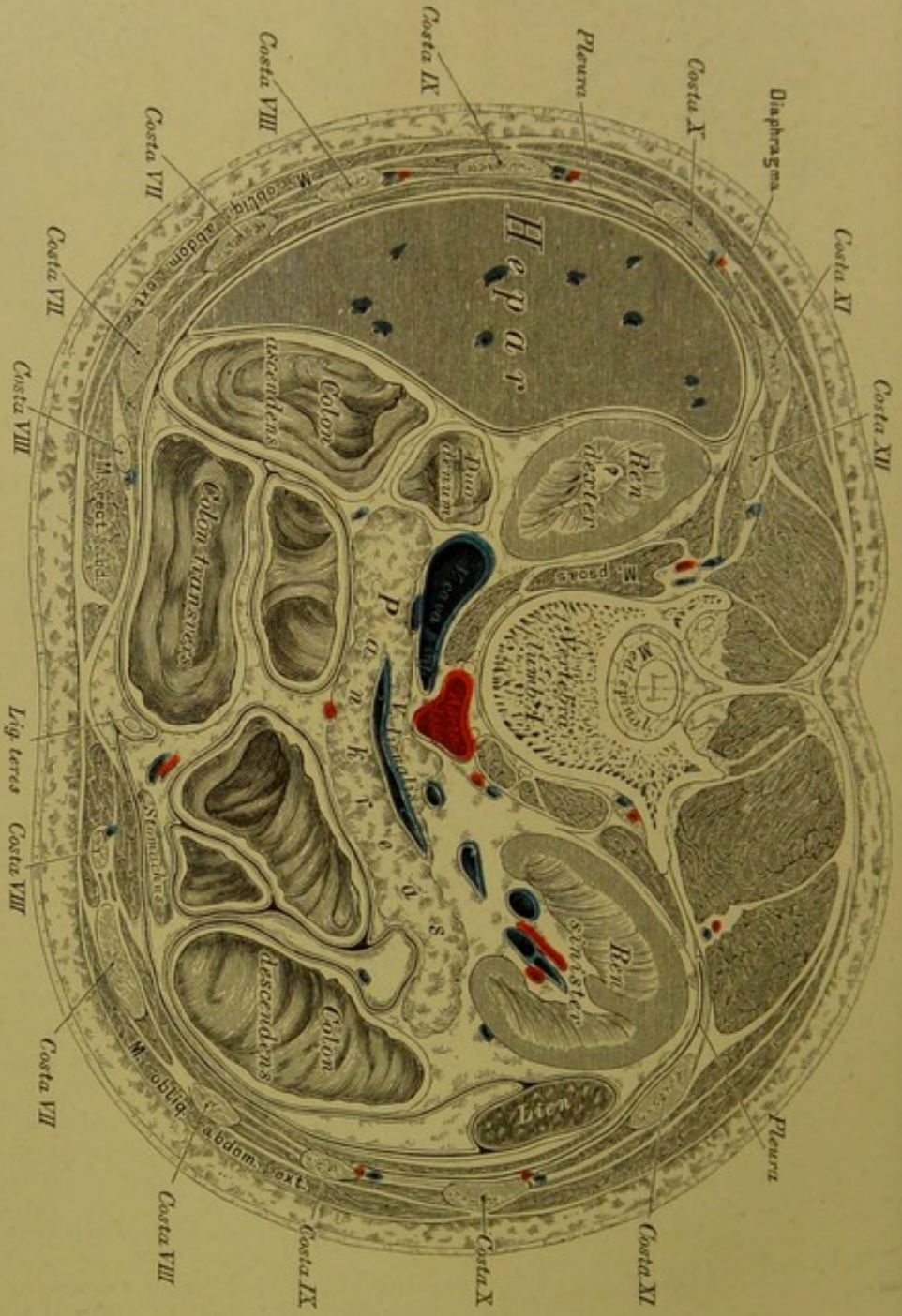

### 579. Die Verästlung der *Arteria mesenterica inferior*.

Die paarigen Aeste der Bauchaorta sind:

1. Die Nebennierenarterien, *Arteriae suprarenales*.
2. Die Nierenarterien, *Arteriae renales*, welche unterhalb der *Art. mesenterica superior* entspringen, die *Art. capsularis* zur Fettkapsel der Niere, ferner kleine Zweige zum Nierenbecken und zum *Ureter* abgeben und hierauf in das Nierenparenchym eindringen.
3. Die inneren Samenarterien, *Arteriae spermaticae internae*, deren linke aus der Aorta unter der linken *Art. renalis* entspringt, während die rechte in der Regel aus der rechten *Art. renalis* hervorgeht. Sie gelangen mit den Harnleitern beim Manne zum Leistenkanal, mit dem Samenstrange in die Hoden; beim Weibe gehen sie zu den Ovarien und längs den Tuben zum *Uterus*, um mit einem Aste der *Art. uterina* zu anastomosiren (s. Fig. 587).



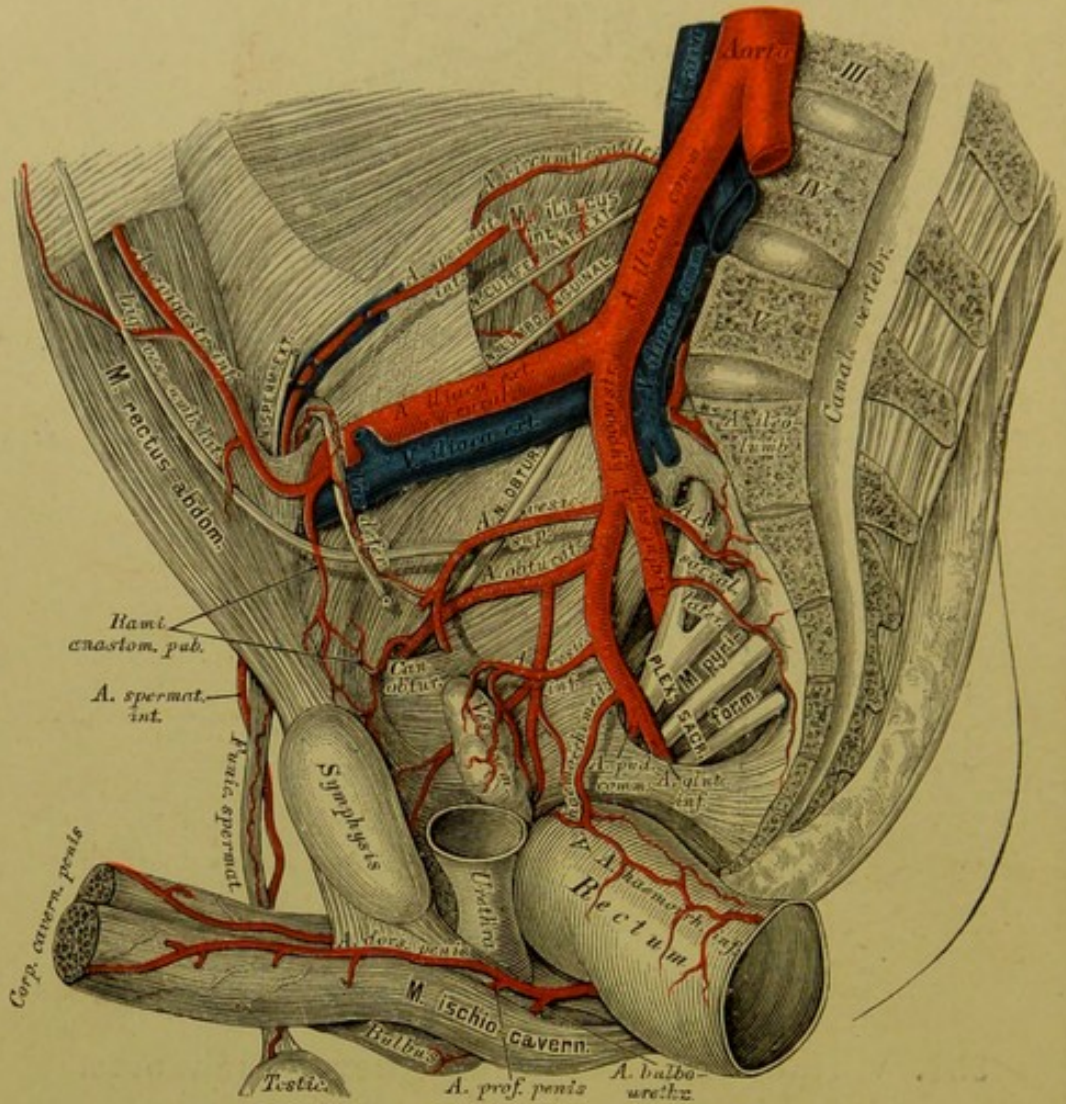


580. Horizontalschnitt durch den Unterleib, in der Höhe des I. Lendenwirbels.  
 Nach W. Braune.  $\frac{1}{2}$  natürlicher Grösse.









## 582. Verlauf und Verästlung der Beckenarterien.

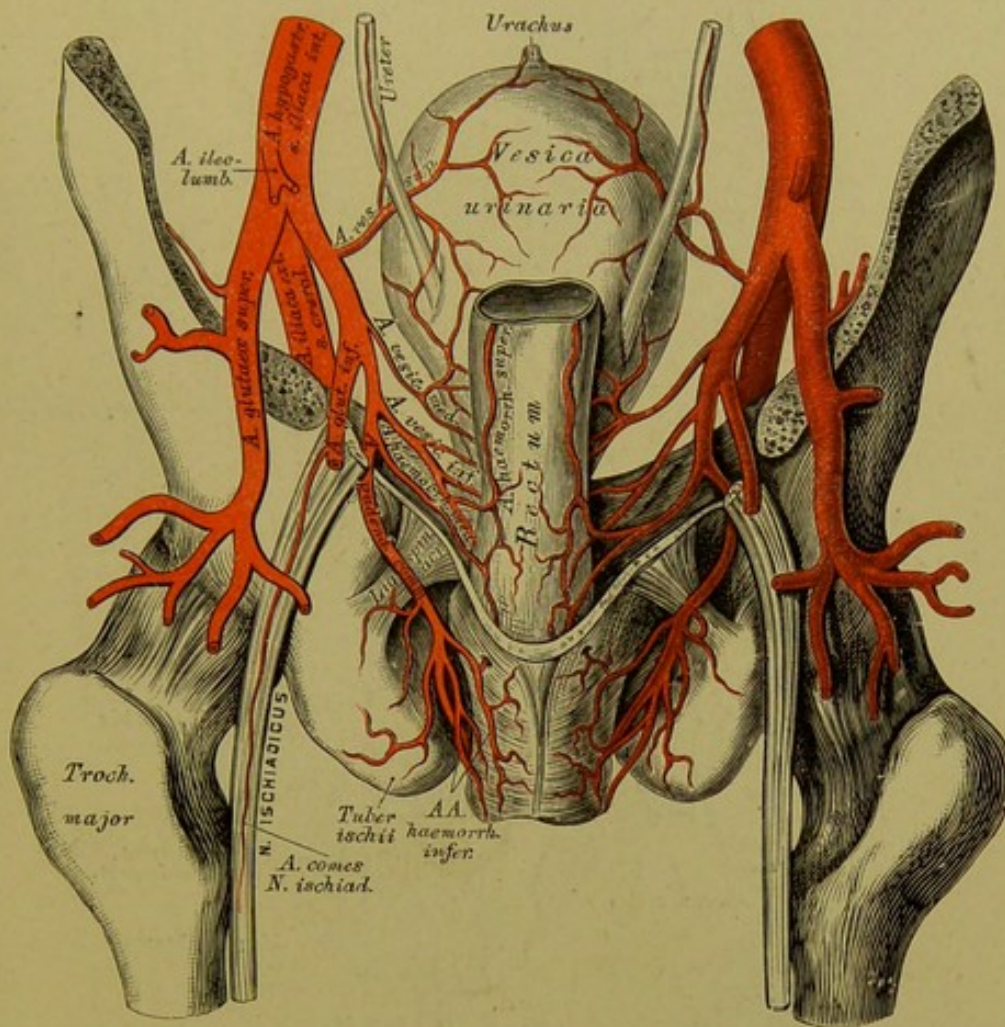
Die Beckenarterie, *Art. hypogastrica s. iliaca interna* gelangt vor der *Symphysis sacro-iliaca* in das kleine Becken; ihre Aeste sind beim Erwachsenen vordere und hintere, welche die Eingeweide des Beckens, das Gesäss und die äusseren Genitalien mit Blut versorgen.

Die hinteren Aeste der *Art. hypogastrica* sind:

a) Die *Art. ileo-lumbalis* zieht hinter dem *M. psoas major* aus- und aufwärts, gibt den *Ramus iliacus* für den gleichnamigen Muskel und den *Ramus lumbalis* für die Lendenmuskeln.

b) Die *Arteriae sacrales laterales*, eine obere grössere und eine untere kleinere für den *M. pyriformis*, *levator ani* und *coccygeus*. Zweige derselben gelangen durch die vorderen Kreuzbeinlöcher zum Endstücke des Rückenmarkes, andere durch die hinteren Kreuzbeinlöcher zu den langen Rückenmuskeln.





### 583. Verlauf und Verästlung der Beckenarterien.

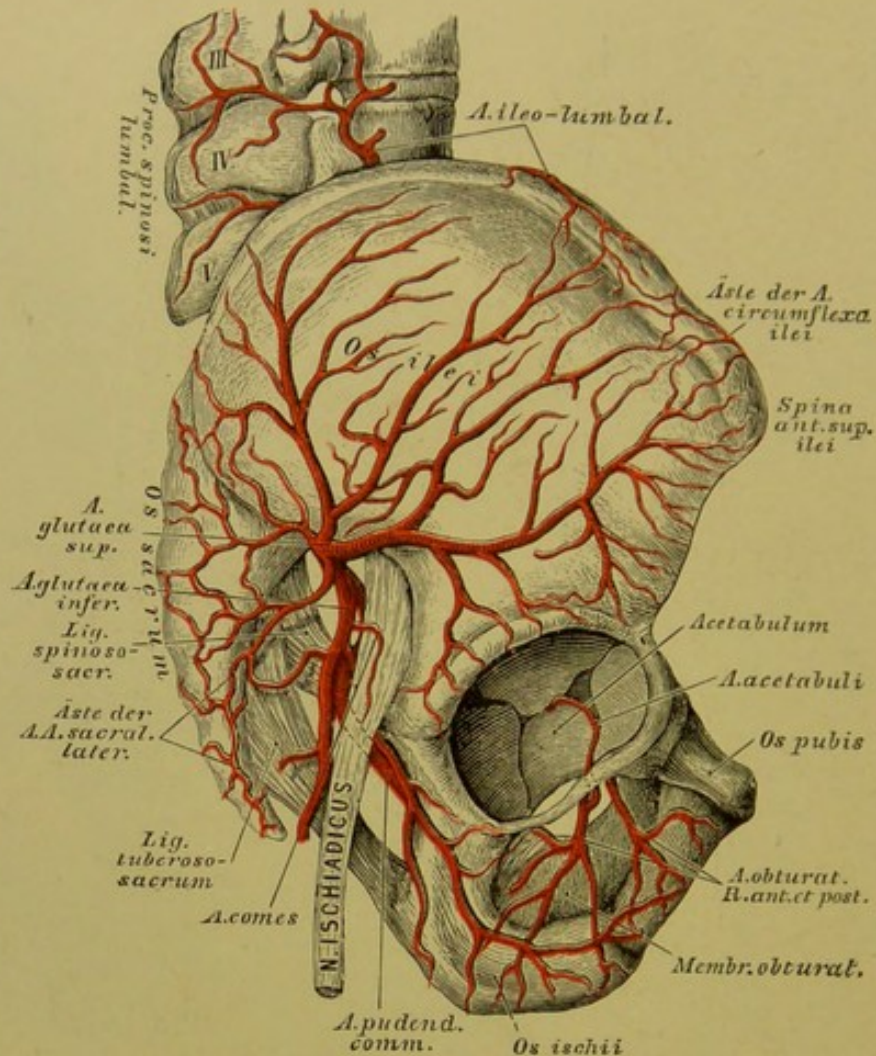
Ansicht von hinten, nach Abtragung der hinteren Beckenwand.

c) Die *Art. glutaea superior*, der stärkste Ast der *Art. hypogastrica*, dringt über dem *M. pyriformis* durch die *Incisura ischiadica major* zu den Gesässmuskeln; einer ihrer Zweige zieht zwischen *M. glutaeus magnus* und *medius* vorwärts, der andere stärkere dringt zwischen *M. glutaeus medius* und *minus* ein. Beide zerfallen in eine Anzahl von Zweigen.

Die vorderen Aeste der *Art. hypogastrica* sind:

a) Die *Art. obturatoria* geht in Begleitung des *N. obturatorius* durch den *Canalis obturatorius* und zerfällt am oberen Rande des *M. obturatorius* in einen *Ramus anterior* und einen *posterior*. Der erstere verästelt sich im *M. adductor femoris longus et brevis*, *pectineus* und *gracilis*; der letztere sendet die *Art. acetabuli* zum *Lig. teres* des Oberschenkelkopfes und löst sich schliesslich in den Auswärtsrollern auf.





### 584. Die Arterien an der Hüfte.

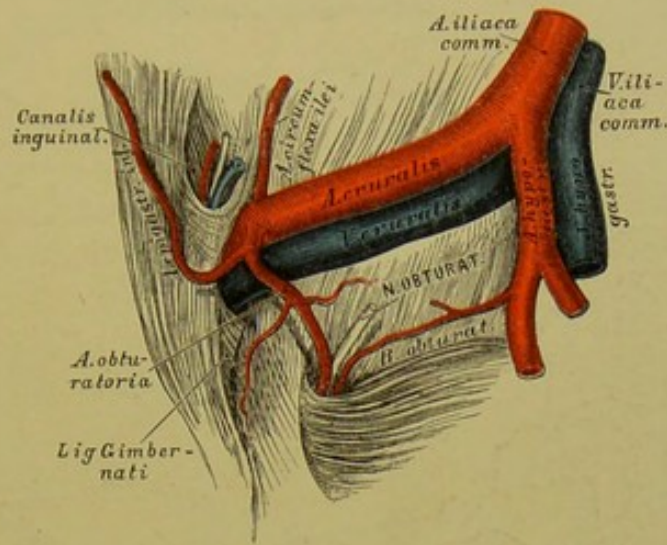
Präparat von einem Kinde.

Die *Art. obturatoria* versorgt noch innerhalb des Beckens den *M. iliacus*, *obturator internus* und *levator ani* und sendet den *Ramus anastomoticus* zur Schamfuge (s. Fig. 582).

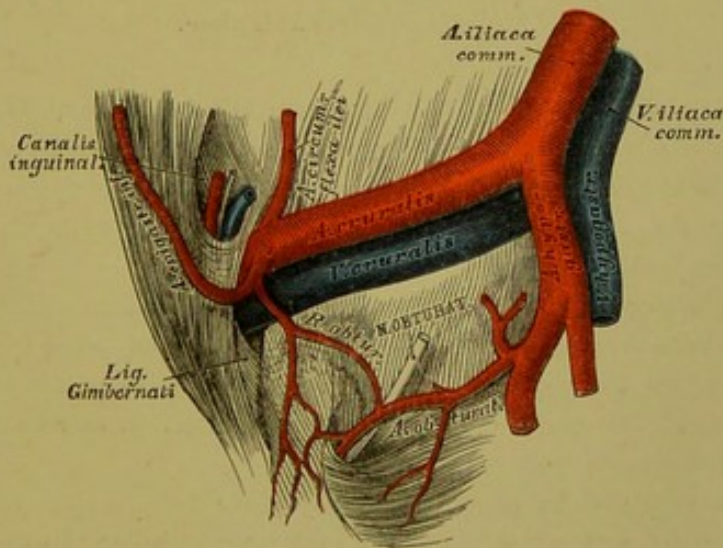
Die zwei wichtigsten Abnormitäten im Ursprunge und in der Verbindung der *Art. obturatoria* und *Art. epigastrica inferior* sind aus Fig. 585 und 586 ersichtlich.

b) Die *Art. glutea inferior seu Art. ischiadica* verlässt die Beckenhöhle unter dem *M. pyriformis* gemeinsam mit dem *N. ischiadicus*, sie versorgt die Auswärtsroller des Oberschenkels und die vom *Tuber ischii* entspringenden Beuger des Unterschenkels. Ein feiner Ast begleitet als *Art. comes N. ischiadici* den *N. ischiadicus*.

c) Die *Arteriae vesicales*, eine *superior* und *inferior*, häufig auch eine *media*. Die *superior* versorgt die hintere Wand und den Scheitel der Harnblase; die *inferior* den Blasengrund, die Samenbläschen, die *Prostata* und beim Weibe die *Vagina* (s. Fig. 587). Beim Manne sendet sie überdies die *Art. vasis deferentis* ab, welche bis zum Nebenhoden gelangt.



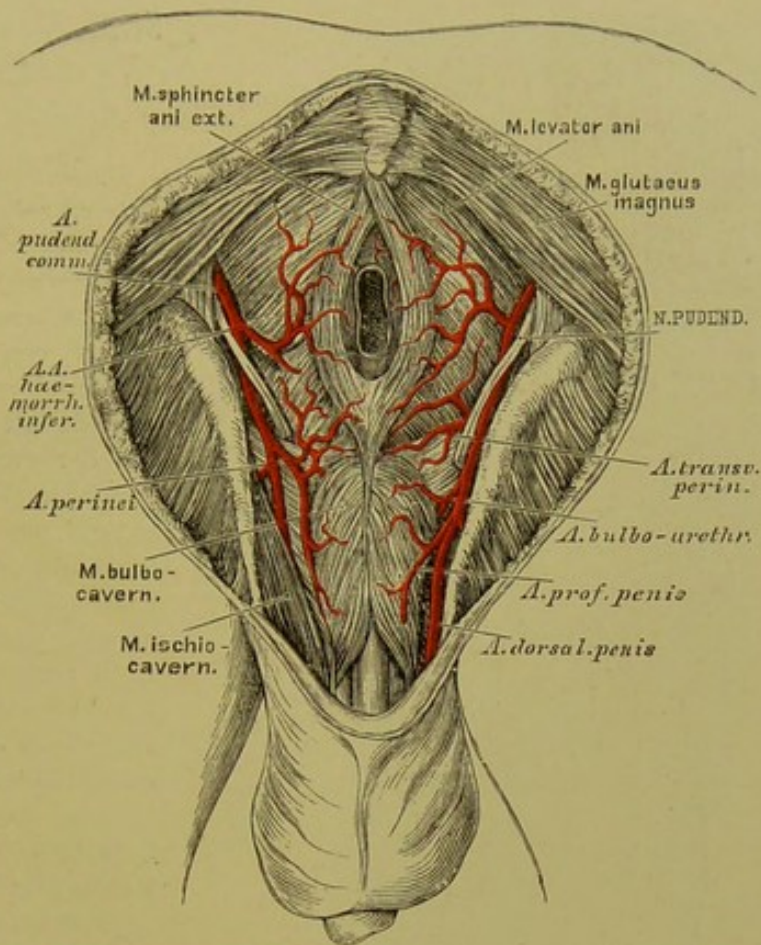
585. Anomaler Ursprung der *Arteria obturatoria* aus einem gemeinsamen Stamme mit der *Arteria epigastrica inferior*.



586. Anomaler Verbindungsast zwischen *Arteria obturatoria* und *Arteria epigastrica inferior*.







### 588. Die Verästlung der *Arteria pudenda communis*.

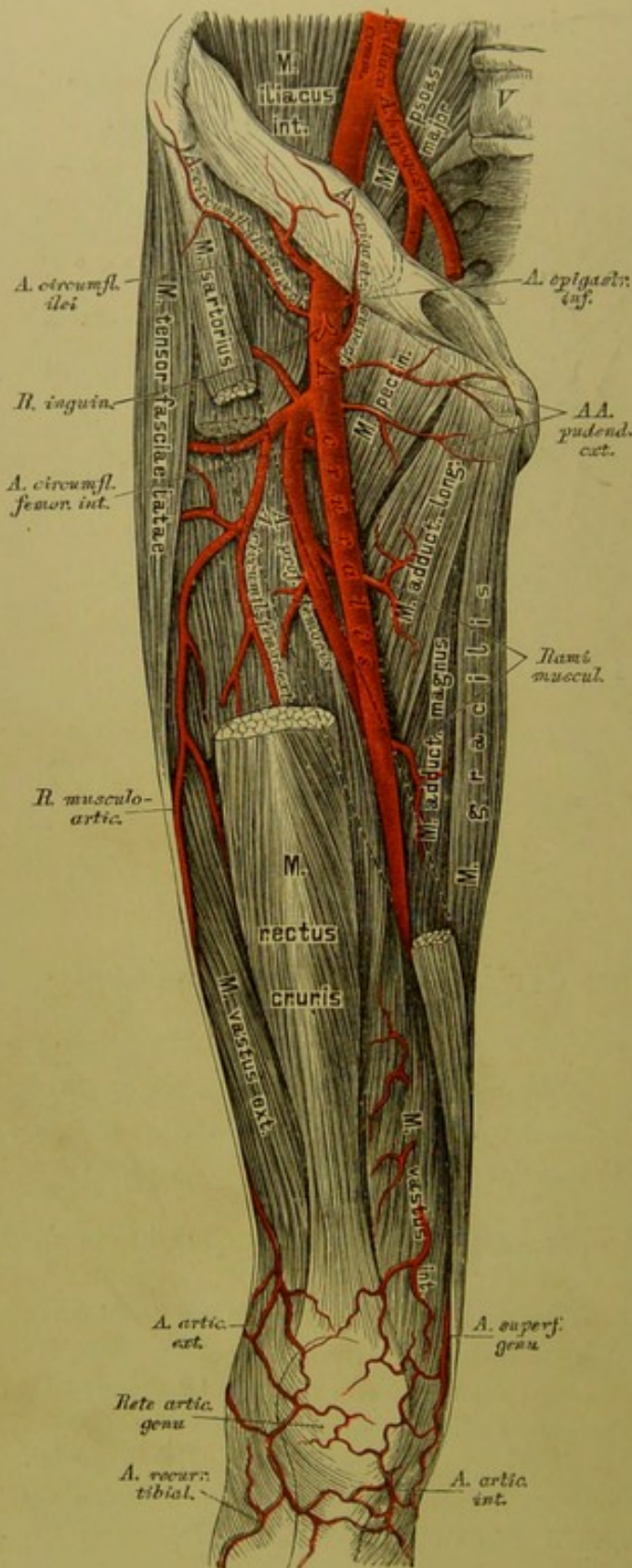
4. Die *Art. transversa perinei*, für die Gegend zwischen *Anus* und *Bulbus urethrae*, ist entweder ein Zweig der *Art. perinei* oder der *Art. pudenda communis*;

5. die *Art. bulbo-urethralis* versorgt den *Bulbus urethrae* und die Cowpersehen Drüsen;

6. die *Art. profunda penis (clitoridis)* dringt in den Anfangstheil des entsprechenden *Corpus cavernosum*;

7. die *Art. dorsalis penis (clitoridis)* zieht in der Furche am Penisrücken vorwärts und begleitet mit der gleichnamigen Arterie der anderen Seite die Dorsalvene des Penis. Beim Embryo entsteht direct aus der *Art. hypogastrica* die *Art. umbilicalis*, welche convergirend mit jener der andern Seite zum Nabel und von da in die Nabelschnur gelangt und sich in der *Placenta* verzweigt. Nach der Geburt werden die Nabelarterien undurchgängig und bilden die *Ligamenta vesico-umbilicalia lateralia*. Die Obliteration schreitet bis zum Ursprunge der *Art. vesicalis superior*.





### 589. Verlauf und Verästlung der Arteria cruralis.

Die Schenkelarterie, *Art. cruralis s. femoralis*, zieht an der Innenseite des *M. psoas major* zur *Lacuna vasorum cruralium*, nach aussen von der *V. cruralis* in einer gemeinsamen Scheide mit der letzteren. An der vorderen Fläche des Oberschenkels herabgehend, durchbohrt sie die Sehne des *M. adductor magnus*, um in die Kniekehle zu gelangen, und zertheilt sich unter dem oberen Rande des *M. soleus* in die *Art. tibialis antica* und *postica*. Sie wird abgetheilt: in ein Bauchstück, ein Schenkelstück und ein Kniekehlenstück.

Aus dem Bauchstücke, welches auch *Art. iliaca externa* heisst, entspringen in gleicher Höhe mit dem *Lig. Poupartii*:

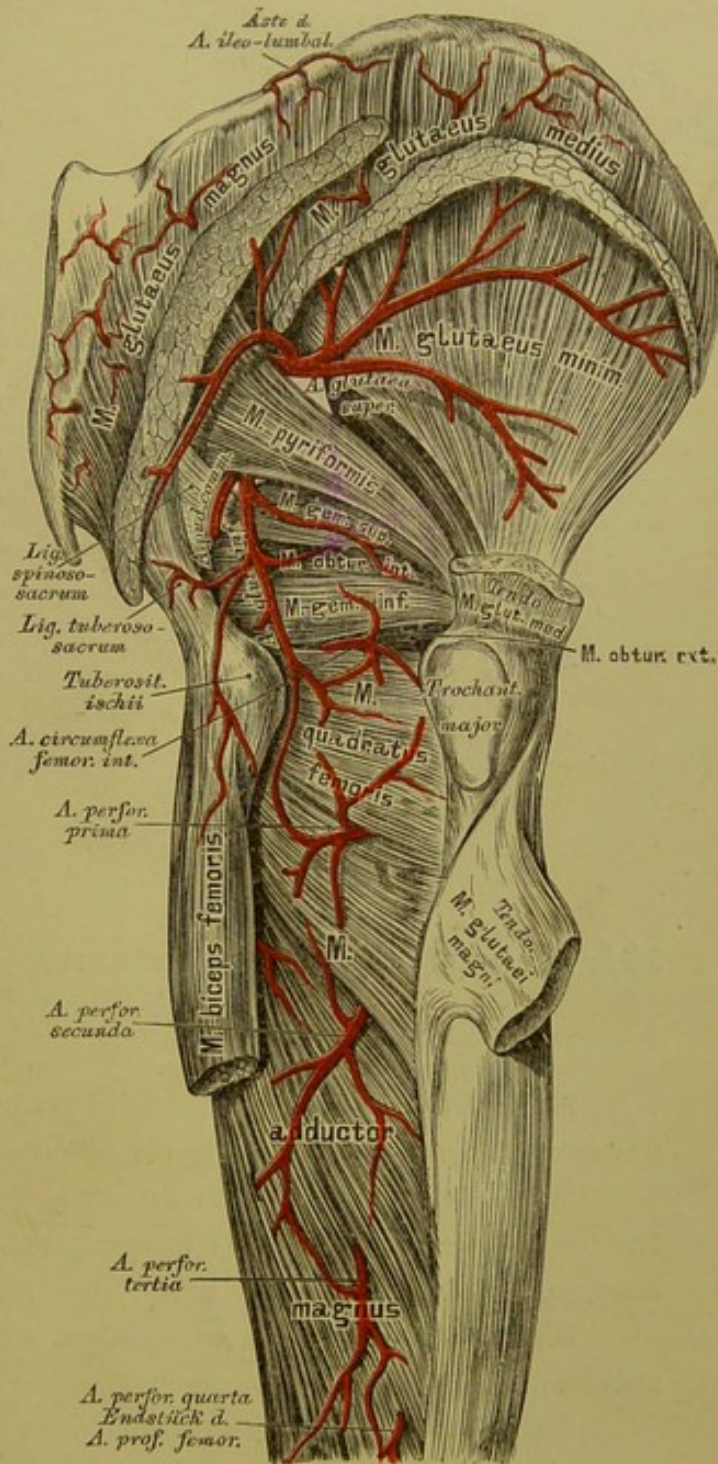
a) Die *Art. epigastrica inferior*. Sie zieht anfangs einwärts, dann aufwärts, gelangt an den äusseren Rand des *M. rectus abdominis*, um über dem Nabel mit der *Art. epigastrica superior* (aus der *Art. mammaria interna*) zu anastomosiren (s. Fig. 560 und 582). Aus ihr entspringen der *Ramus anastomoticus pubicus*; die *Art. spermatica externa* zum Samenstrange und den Scheiden des Hodens und zahlreiche *Rami musculares*.



b) Die *Art. circumflexa ilei* (s. Fig. 581) läuft auf- und auswärts längs der *Crista ossis ilei*. Sie versorgt die vom Darmbeinkamme entspringenden Muskeln.

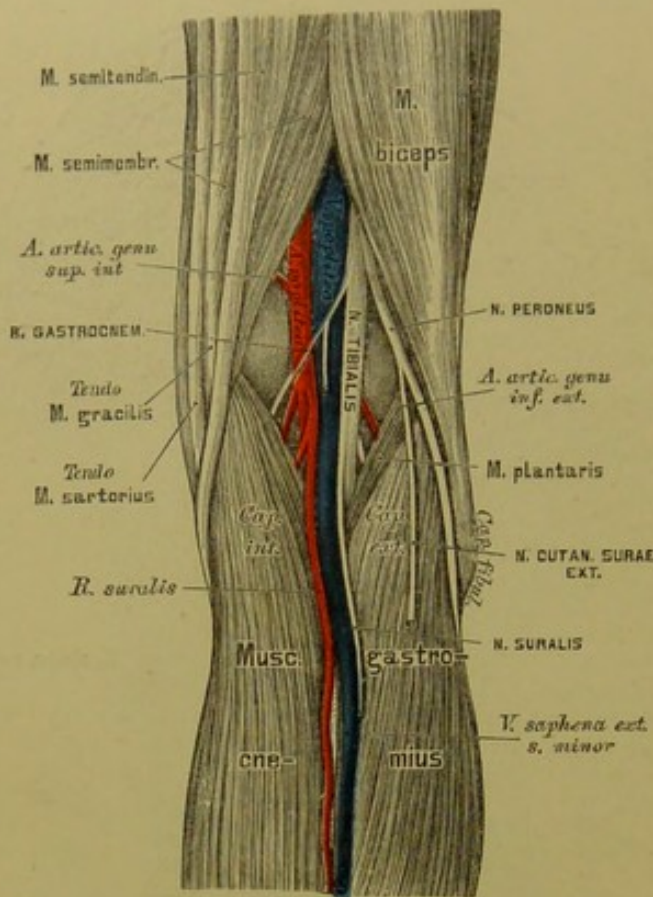
Das Schenkelstück der *Art. femoralis* — vom Poupert'schen Bande bis zum Durchtritt durch die Adductorsehne — bildet folgende Zweige:

1. *Ramuli inguinales*;
2. *Art. epigastrica superficialis*, häufig auch eine *Art. circumflexa ilei superficialis*, sämtlich für die Haut;
3. *Arteriae pudendae externae* quer nach innen, deren untere die *Arteriae scrotales s. labiales anteriores* erzeugt;
4. die *Art. profunda femoris*, der stärkste Ast der *Art. femoralis*, versorgt alle Muskeln des Oberschenkels. Sie entspringt  $2\frac{1}{2}$ —4 Ctm. unter dem Poupert'schen Bande, geht in die Tiefe zwischen *M. adductor longus* und *brevis* und durchbohrt schliesslich den *M. adductor magnus*. Sie erzeugt umschlungene Aeste: die *Art. circumflexa femoris interna* und die *Art. circumflexa femoris externa*. Erstere geht am *Trochanter minor* nach hinten und zerfällt, nachdem sie die an der Innenseite des Oberschenkels befindlichen Muskeln versorgt hat, in einen auf- und einen absteigenden Endast.



590. Die Arterien an der äusseren Seite der Hüfte und der hinteren Seite des Oberschenkels.





### 591. Topographische Anatomie der Kniekehle.

Die letztere zieht unter dem *M. rectus femoris* nach aussen, beteiligt die Muskeln an der Vorder- und Aussenseite des Schenkels, sendet den *Ramus musculo-articularis* zum Knie herab und durchbohrt schliesslich den *M. vastus externus*. Die durchbohrenden Aeste der *Art. profunda femoris*, *Arteriae perforantes* (s. Fig. 590), gelangen durch die Sehnen der Adductoren an die hintere Seite des Oberschenkels. Es werden deren drei gezählt, während das Endstück der *Art. profunda* die vierte *Art. perforans* darstellt.

5. *Rami musculares* für die Oberschenkelmuskeln.

6. Die *Art. superficialis genu* geht zum *Condylus internus femoris* und anastomosirt mit der *Art. articularis superior interna* aus der *Art. poplitea*.

Das Kniekehlenstück der *Art. cruralis* heisst *Art. poplitea* und bildet Muskel- und Gelenkarterien. Die letzteren, welche das *Rete articulare genu* erzeugen, sind folgende:

Die *Arteriae articulares genu superiores*, eine grössere *externa* und eine kleinere *interna*;

die *Arteriae articulares genu inferiores*, gleichfalls eine *externa* und eine *interna*;

die *Art. articulationis genu media* für die inneren Bänder des Kniegelenkes. Die vier ersteren liegen dicht am Knochen, die letztere durchbohrt das *Lig. popliteum* und die hintere Kapselwand, um in die Höhle des Kniegelenkes zu dringen.

## 592. Verlauf der Arteria tibialis antica.

Die *Art. poplitea* theilt sich in die vordere und hintere Schienbeinarterie.

1. Die *Art. tibialis antica* zieht durch das obere *Spatium interosseum* an die Vorderfläche des *Lig. interosseum* und verläuft zwischen *M. tibialis anticus* und *M. extensor digitorum communis longus*, weiter unten zwischen *M. tibialis anticus* und *M. extensor hallucis*. Am Sprunggelenke liegt sie auf der Kapsel und gelangt als *Art. dorsalis pedis* auf den Fussrücken. Ihre Zweige sind auf diesem Wege:

Die *Arteriae recurrentes tibiales* zum *Rete articulare genu*;

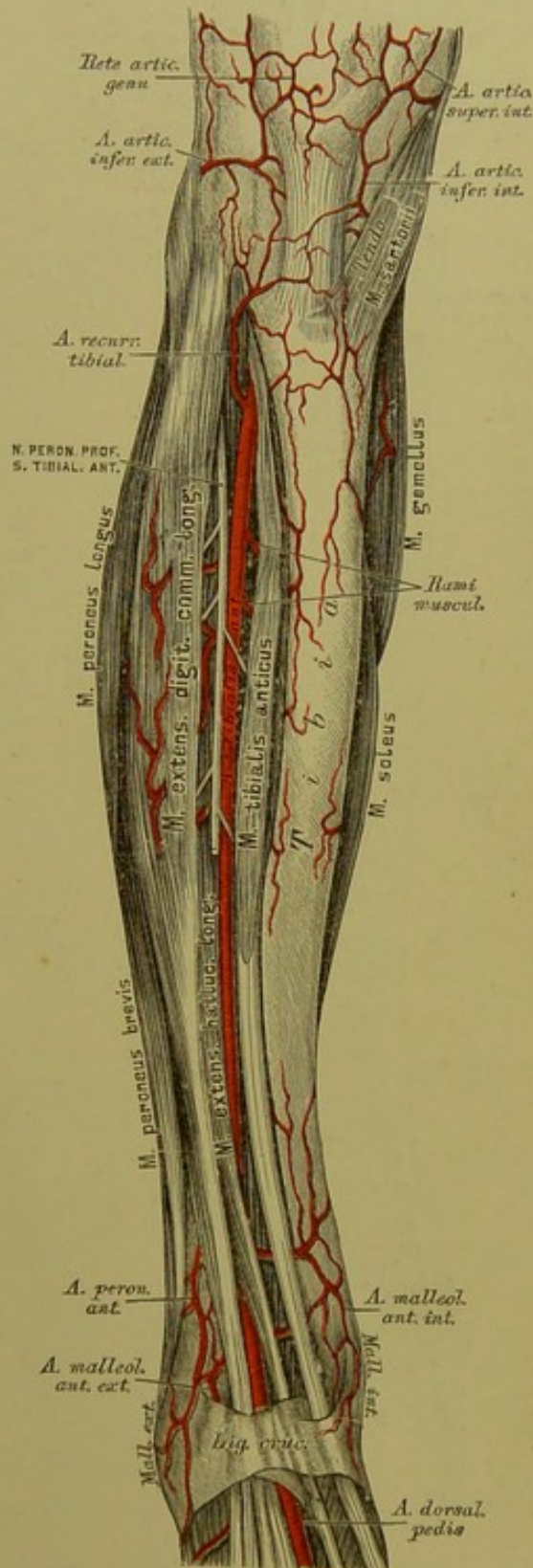
*Rami musculares*, 10—20 an der Zahl, für die Muskeln an der Vorderseite des Unterschenkels;

zwei *Arteriae malleolares anteriores*, eine *externa* und eine *interna*, sie helfen das *Rete malleolare* bilden.

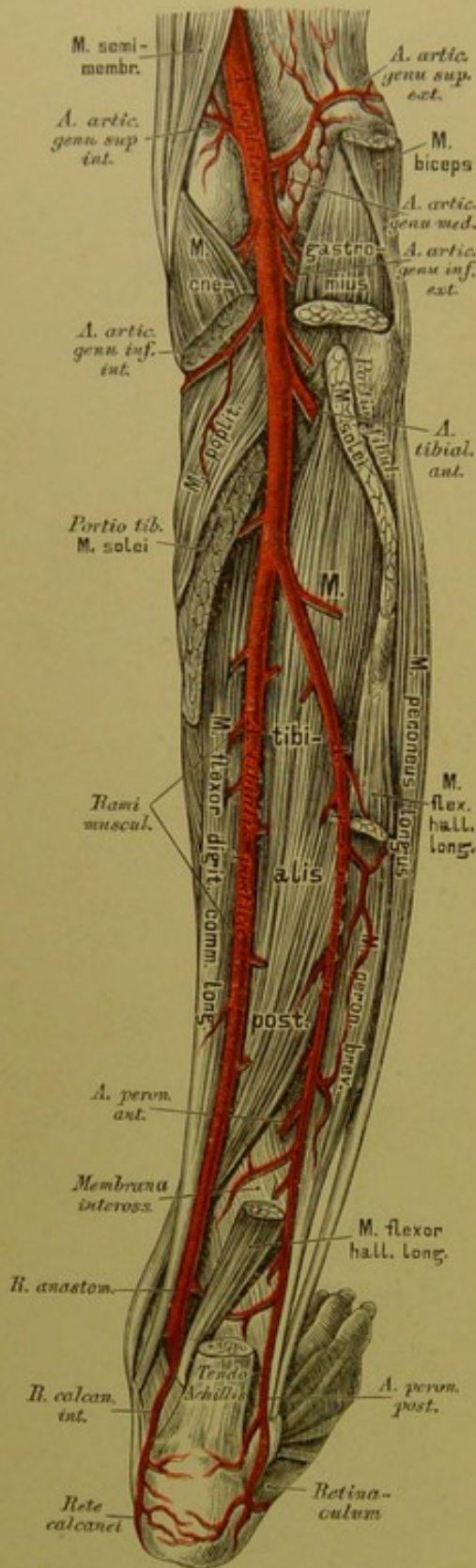
Aus der *Art. dorsalis pedis* entstehen (s. Fig. 593):

Die *Art. tarsea* zum äusseren Fussrande, woselbst sie mit der *Art. malleolaris anterior externa* und mit der *Art. metatarsa* anastomosirt;

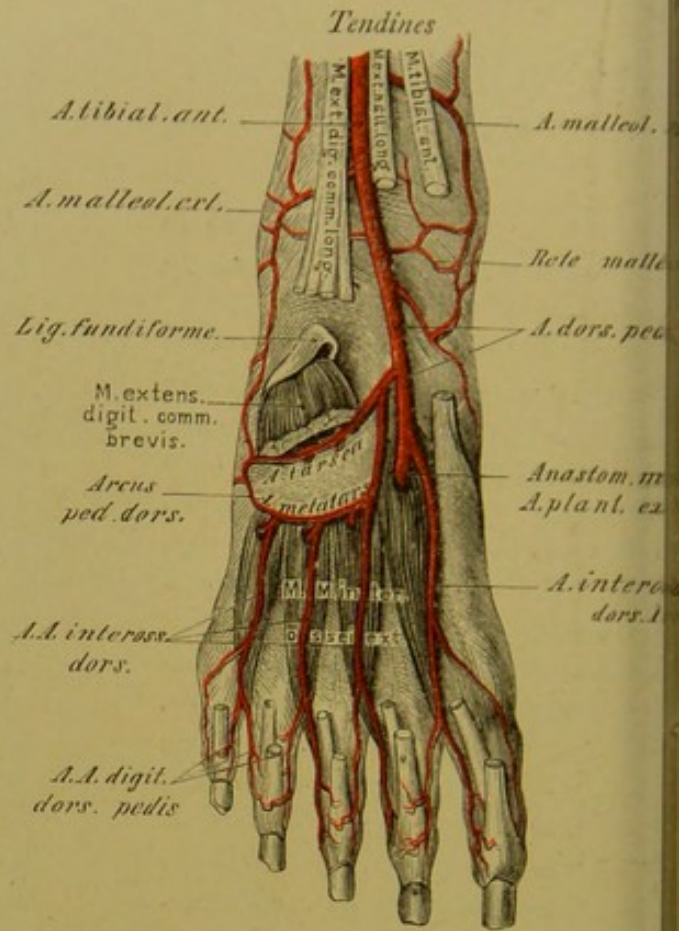
die *Art. metatarsa* entspringt tiefer unten isolirt oder gemeinsam mit der *Art. tarsea* und bildet am äusseren Fussrande mit dieser den *Arcus pedis dorsalis*. Sie gibt drei *Arteriae interossee dorsales* ab, welche sich wieder in die *Arteriae digitales pedis dorsales* theilen, und eine *Art. digitalis dorsalis externa* für die kleine Zehe.







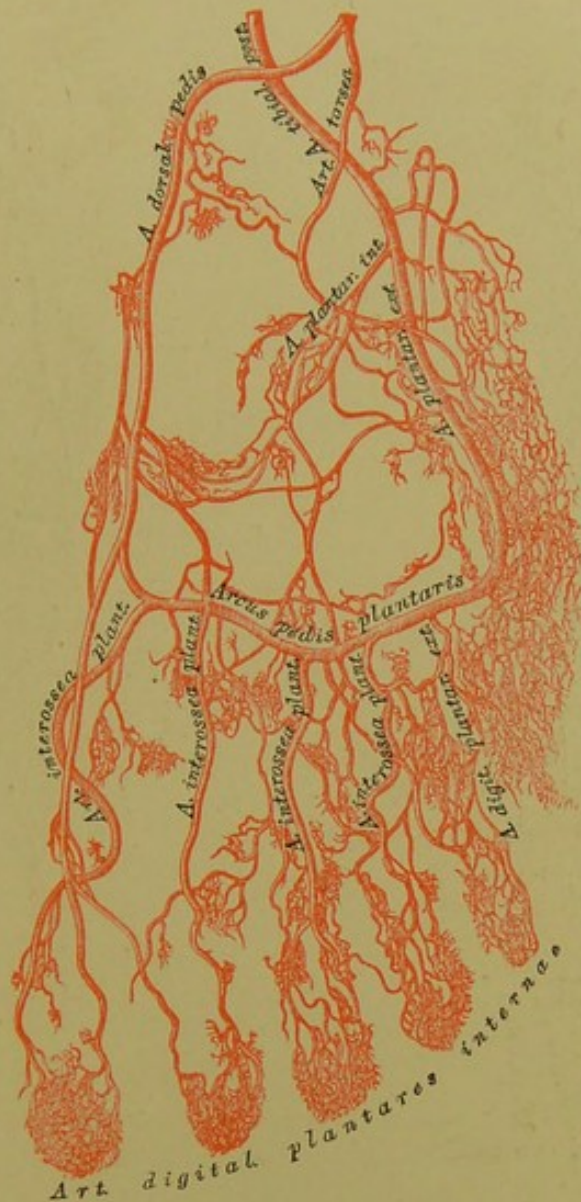594. Verlauf der Arteria tibialis postica.



593. Die Arterien am Fussrücken

Die erste *Art. interossea dorsalis* entsteht direct der *Art. dorsalis pedis* und theilt sich in drei *Arteriales dorsales* für beide Seiten der grossen Zehe und innere Seite der zweiten Zehe. Hierauf dringt die *dorsalis pedis* zwischen den Basen des I. und II. *Ossis tarsi* in die *Planta pedis*, um daselbst mit der *Art. tarsalis externa* den *Arcus plantaris* zu erzeugen.

2. Die *Art. tibialis postica* verläuft auf dem *M. tibialis posticus* und *M. flexor digitorum longus* Sprunggelenke hinter den *Malleolus internus*; hier krümmt sie sich in die *Planta pedis* und zertheilt in die *Art. plantaris externa* und *interna*.



### 595. Die Arterien des Fusses.

Nach einem Corrosions-Präparate von Hyrtl.  $\frac{2}{3}$  der natürlichen Grösse.

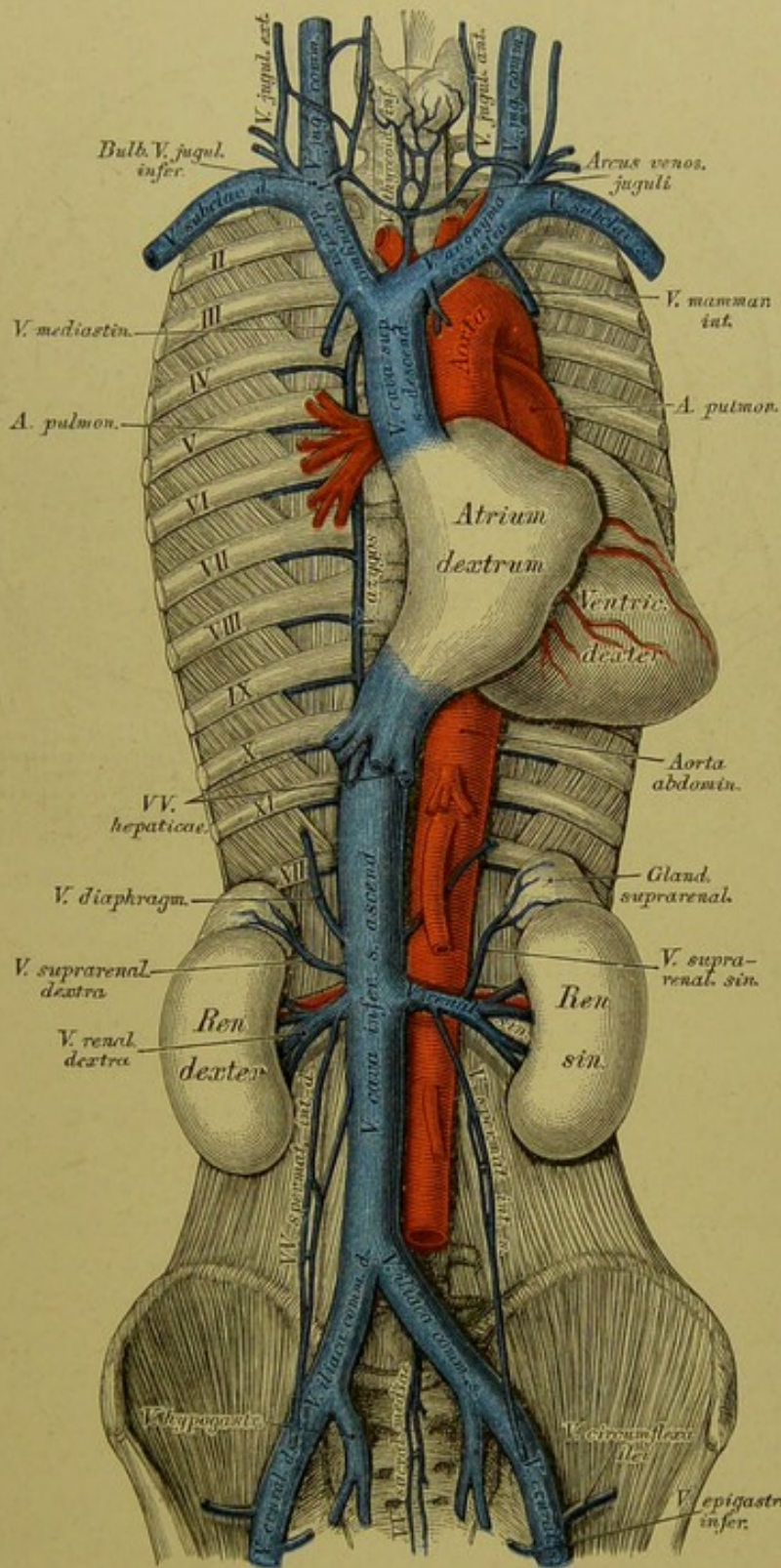
Der stärkste Zweig der *Art. tibialis postica* ist die *Art. peronea*. Dieselbe läuft an der hinteren Seite des Wadenbeins zwischen *M. flexor hallucis longus* und *M. tibialis posticus*, versorgt die tiefen Wadenmuskeln und theilt sich über dem äusseren Knöchel in die *Art. peronea anterior et posterior*.

Die *Art. tibialis postica* gibt ferner ab: die *Art. nutritia tibiae*; 10—15 *Rami musculares*; einen *Ramus anastomoticus* zur *Art. peronea*; die *Arteriae malleolares posteriores*, eine *externa* und eine *interna*; endlich *Rami calcanei interni*.



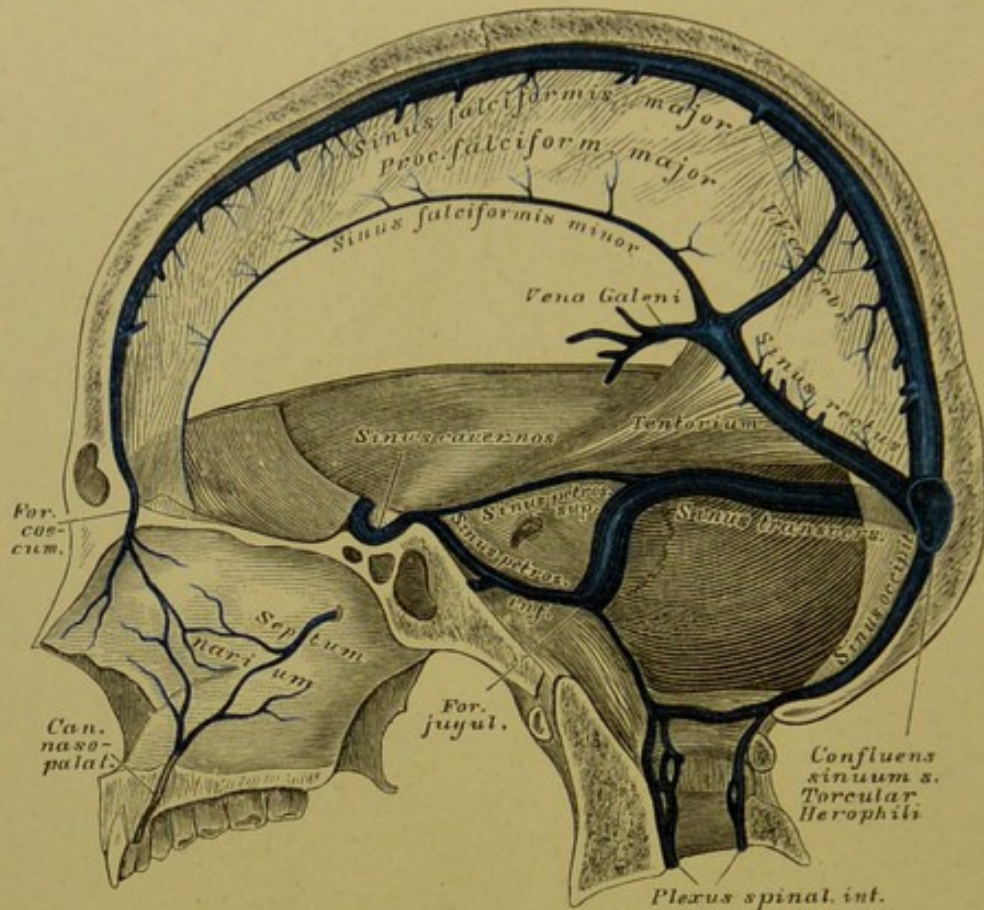






598. Das System der beiden Hohlvenen.





### 599. Die Blutleiter der harten Hirnhaut.

In Seitenansicht.

Das Venenblut kehrt in zwei Hauptstämmen, der *Vena cava superior s. descendens* und *V. cava inferior s. ascendens*, in die rechte Vorkammer zurück.

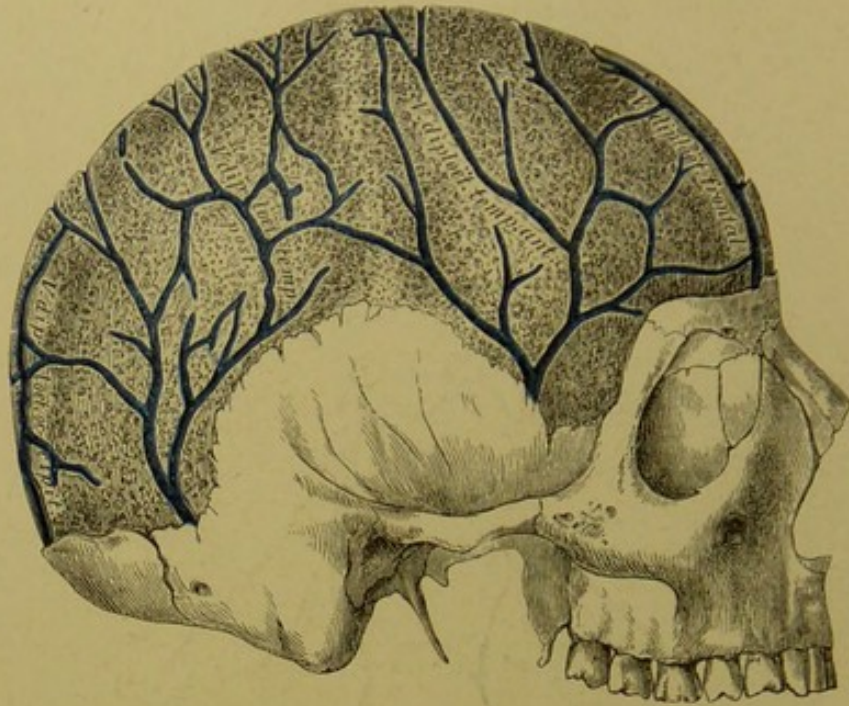
Die obere Hohlvene, *V. cava superior*, zieht rechts von der aufsteigenden Aorta, vor den Gefäßen der rechten Lunge herab zur rechten Vorkammer des Herzens. Sie wird durch den Zusammenfluss der beiden *Venae innominatae s. anonymae* gebildet und nimmt die *V. azygos* auf. Zur Bildung je einer *V. innominata* concurriren: die *V. jugularis communis*, die *V. jugularis externa* und die *V. subclavia*. Nach der Vereinigung dieser drei Venen münden in den Stamm der *Venae innominatae* noch: die *Venae vertebrales*, die *Venae mammae internae*, *Venae intercostales superiores*, die *Venae thymicae*, *pericardiacae*, *phrenicae superiores* und *mediastinicae anteriores*. In die linke *V. anonyma* mündet auch die *V. thyroidea ima*.

Die *V. jugularis communis* reicht bis in das obere Halsdreieck an der äusseren Seite der *Carotis communis*, woselbst sie durch die Vereinigung der *V. jugularis interna* und der *V. facialis communis* erzeugt wird.









### 601. Die Venen der *Diploë*,

nach Entfernung der äusseren Tafel der Schädelknochen.

Nach Breschet (Gray).

Die Gehirnvenen, *Venae cerebrales*, sind folgende: *Venae cerebrales superiores* zum *Sinus longitudinalis superior*; die *V. cerebri magna s. V. Galeni* zum *Sinus rectus*; die *Venae cerebrales inferiores* zum *Sinus cavernosus, petrosus superior* und *Sinus transversus*; die *Venae cerebelli superiores* zum *Sinus rectus* und die *Venae cerebelli inferiores* zum *Sinus petrosus inferior, transversus* und *occipitalis*.

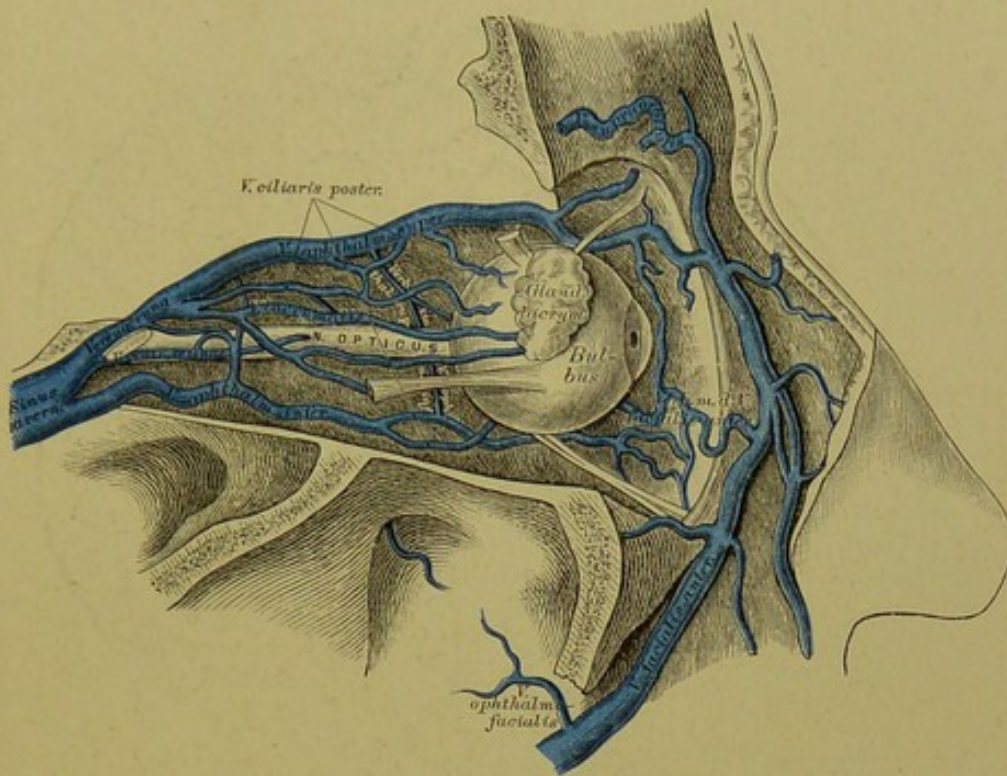
Die *Venae meningae* münden in die zunächst liegenden Blutleiter.

Die Venen der *Diploë* entleeren sich theils in die *Sinus durae matris*, theils in die äusseren Schädelvenen.

Die *Venae auditivae internae* sind unbedeutend.

Die *V. ophthalmica* beginnt am inneren Augenwinkel, gelangt an der inneren Augenhöhlenwand rückwärts zur *Fissura orbitalis superior* und entleert sich in den *Sinus cavernosus*. Folgende Venen bilden dieselbe: *V. frontalis*, *V. sacci lacrymalis*, *Venae musculares*, *Venae ciliares*, *V. glandulae lacrymalis*; *V. centralis retinae* und *V. ophthalmica inferior*.





## 602. Die Venen der Augenhöhle.

Nach E. Sesemann. Natürliche Grösse.

Die *V. facialis communis* nimmt am Wege zwischen Unterkieferwinkel und *V. jugularis interna* die *V. thyroidea superior* auf. Sie entsteht aus der vorderen und hinteren Gesichtsvene.

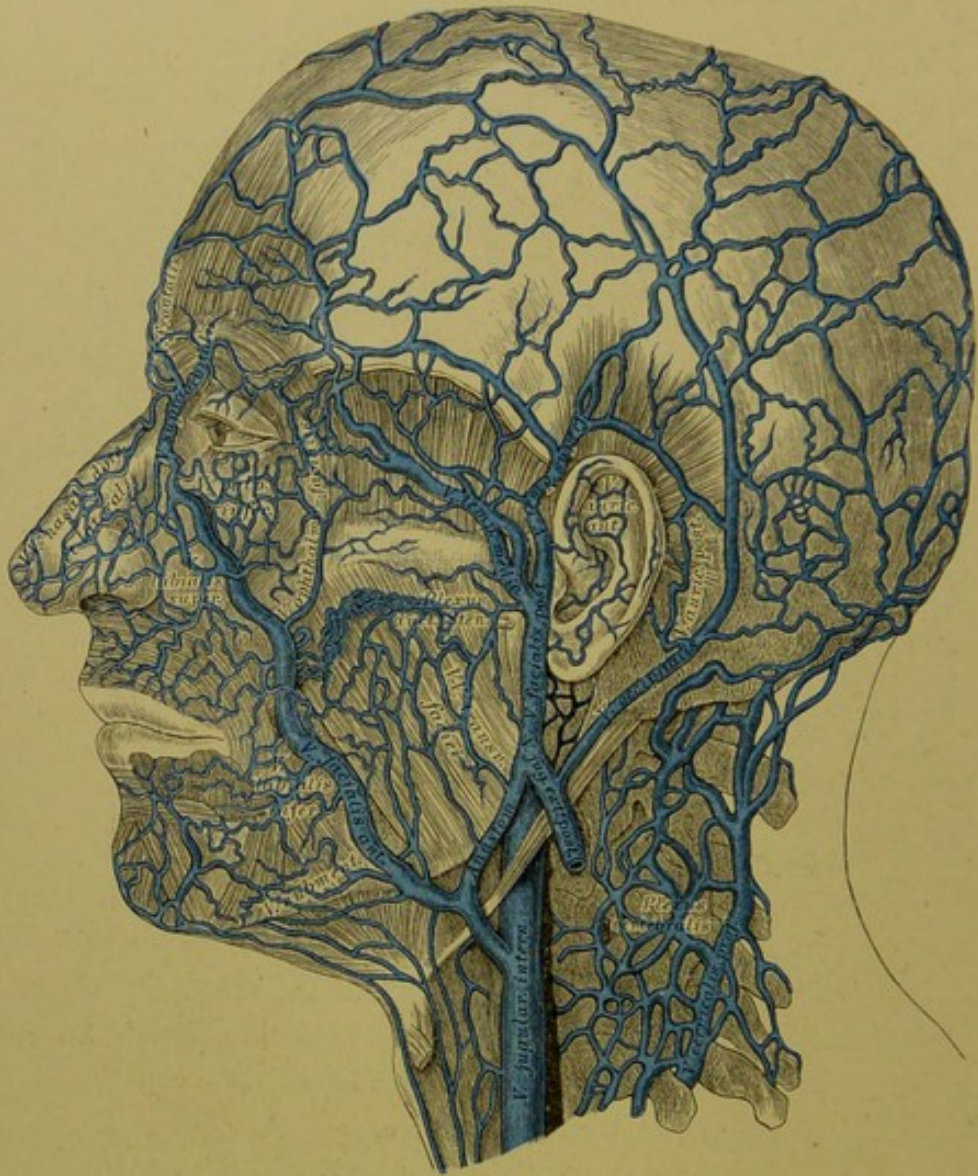
a) Die *V. facialis anterior* beginnt an der Nasenwurzel als *V. angularis*, anastomosirt hier mit der *V. ophthalmica* und nimmt folgende Venen auf: *V. supraorbitalis*; *Venae nasales dorsales et laterales*; *Venae palpebrales inferiores*; *Venae labiales superiores et inferiores*; *Venae buccales et massetericae*; *V. submentalis*; *V. palatina*; *V. ranina*.

b) Die *V. facialis posterior* bezieht folgende Venen: *V. temporalis superficialis*; *V. temporalis media*; *Venae auriculares anteriores*; *Venae transversae faciei*; *Venae parotideae* und die *V. maxillaris interna*.

Die oberflächlichen Halsvenen sind:

a) *V. jugularis externa*, aus den *Venae occipitales* und *auriculares posteriores* hervorgegangen, nimmt die *V. jugularis externa posterior* auf und mündet im Vereinigungswinkel der *V. subclavia* und *V. jugularis communis*.





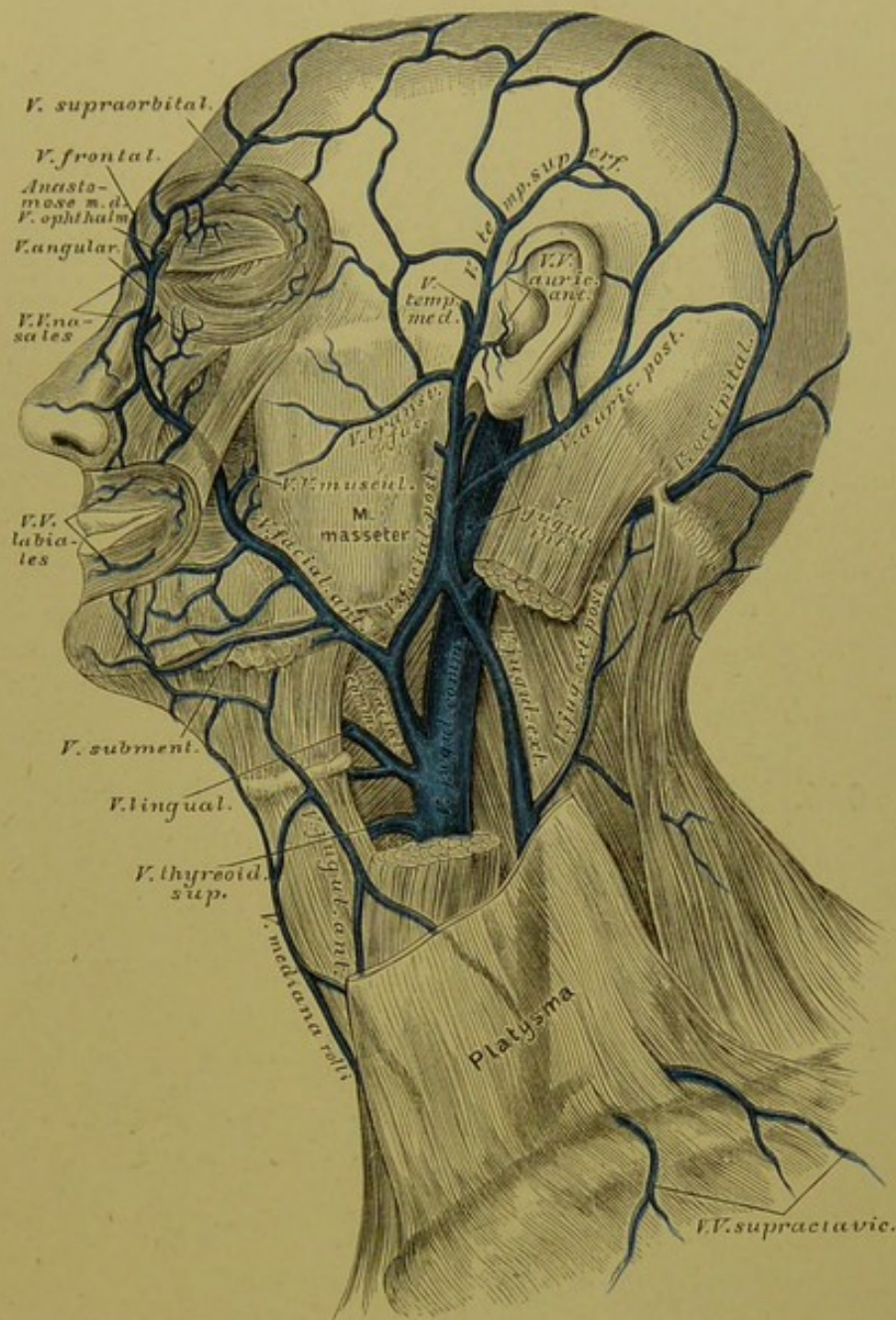### 603. Die Venen des Kopfes.

Nach E. Sesemann.  $\frac{1}{2}$  der natürlichen Grösse.

b) Die *V. jugularis anterior* geht aus oberflächlichen Venen der Unterkinngegend hervor, zieht am vorderen Rande des *M. sterno-cleido-mastoideus* in die Drosselgrube herab, ist mit dem gleichnamigen Gefässe der andern Seite durch den *Arcus venosus juguli* verbunden und zieht horizontal nach aussen, um in die *V. jugularis communis* zu münden.

c) Die *V. mediana colli* geht in der Mittellinie zur Drosselgrube, wo sie sich in den *Arcus venosus juguli*, oder in die *V. jugularis anterior* oder *communis* einsenkt. Sie fehlt nicht selten vollständig.





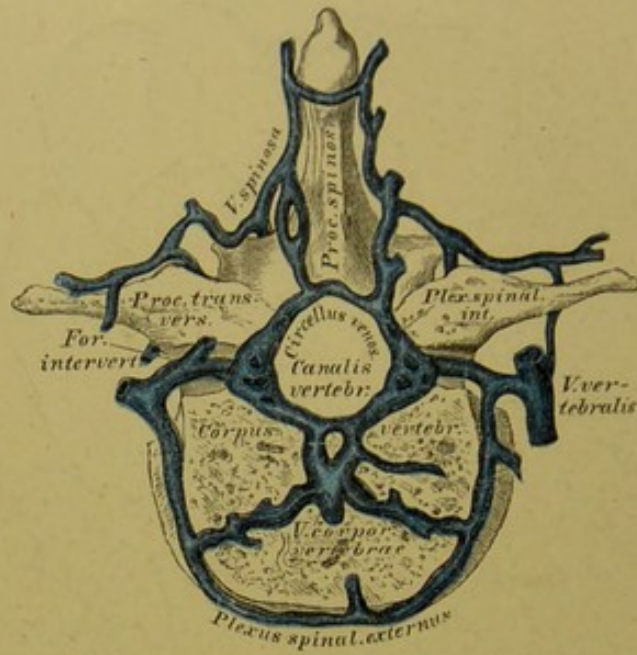
**604.** Die Venen des Gesichtes und des Halses.

Die tiefen Halsvenen sind nebst der *V. pharyngea, lingualis* und *thyreoidea superior* folgende:

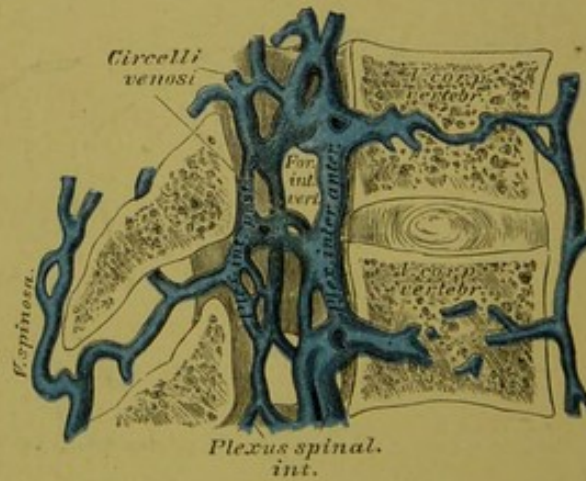
a) Die *V. vertebralis* verläuft im Kanale der Halswirbelquerfortsätze und nimmt die Venen aus dem Wirbelkanale und dem Nacken auf; schliesslich ergiesst sie sich in die *V. anonyma* oder *V. subclavia*.

b) Die *V. thyreoidea inferior* nimmt Venen aus dem *Pharynx* und *Larynx* auf, verbindet sich mit dem gleichnamigen Gefässe der andern Seite, erzeugt dadurch den *Plexus thyroideus imus*, hierauf die *V. thyreoidea impar*, welche in die *V. anonyma sinistra* mündet.





**605.** Die Venengeflechte der Wirbelsäule  
am Querschnitte. Nach Breschet (Gray).



**606.** Die Venengeflechte des Wirbelkanales.  
Längsschnitt von zwei Rückenwirbeln. Nach Breschet (Gray).

Die Schlüsselbeinvene, *V. subclavia*, nimmt die Venen des Armes und der Schulter auf. Dieselben sind:

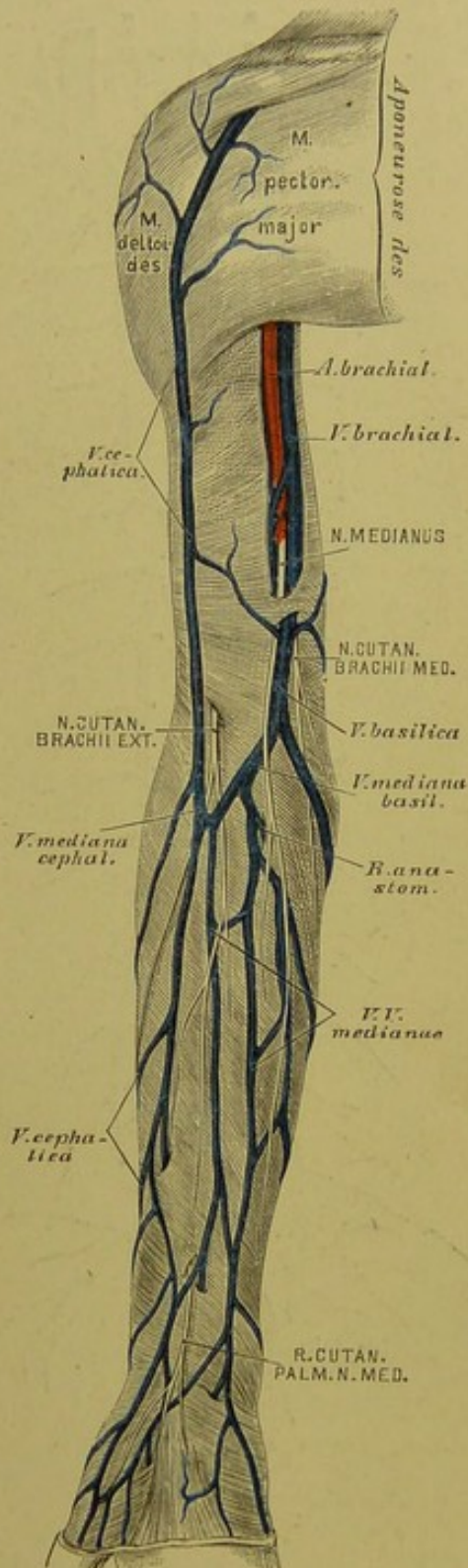
1. *Venae profundae brachii*, für die *Art. brachialis* und deren Zweige, welche sie begleiten, doppelt. Sie entspringen als *Venae digitales volares*, bilden den *Arcus venosus sublimis et profundus*, hierauf *Venae radiales et ulnares*, schliesslich zwei *Venae brachiales*, welche sich zur einfachen *V. axillaris* vereinigen, deren directe Fortsetzung die *V. subclavia* ist.

2. *Venae subcutaneae brachii* zwischen Haut und Fascie, welche, vielfach unter einander anastomosirend, aus dem *Rete venosum manus dorsale* hervorgehen.

a) Die *Vena cephalica* hat ihre Wurzeln am Daumenrücken, zieht an die innere Seite des Vorderarmes, über den Ellbogen in den *Sulcus bicipitalis externus*, dann zwischen *M. pectoralis major* und *M. deltoideus*, um im Spalte zwischen diesen Muskeln in der *Fossa infractavicularis* in die *V. axillaris* einzugehen.

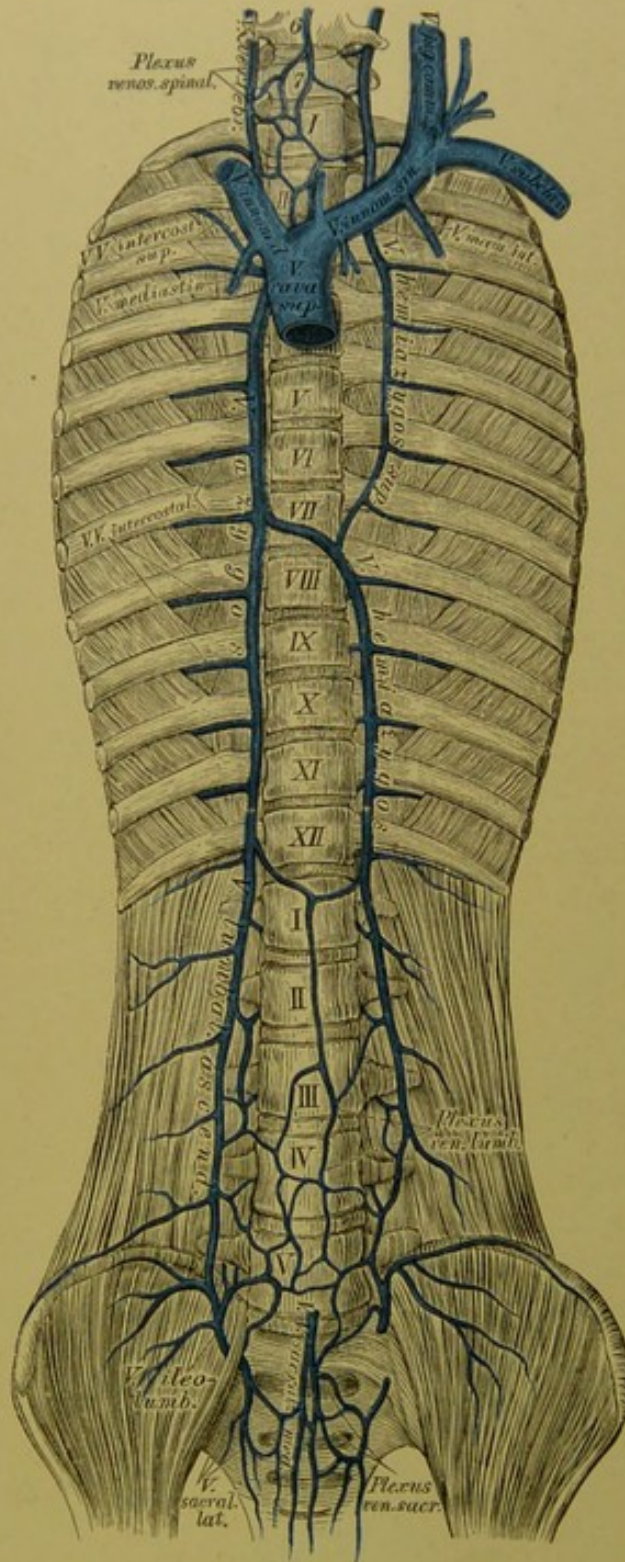
b) Die *V. basilica* zieht längs der Ulnarseite des Vorderarmes häufig doppelt, hierauf einfach im *Sulcus bicipitalis internus* aufwärts, durchbohrt in der Mitte des Oberarmes die Fascie und mündet in die tiefliegende *V. brachialis interna*.

c) Die *V. mediana* erscheint einfach oder doppelt als *V. mediana cephalica* und *V. mediana basilica*; die letztere pflegt die stärkere zu sein. Constant ist ein *Ramus anastomoticus* zur tiefen *V. radialis* oder *V. brachialis*.



607. Die Hautvenen der oberen Extremität.





608. Das System der *Vena azygos* und *Vena hemiazygos*.  
(Halbschematisch.)

Die Venen der Brustwand sammeln sich zur *V. azygos*. Dieselbe geht zur rechten Seite der Wirbelsäule aus dem *Plexus venosus lumbalis* hervor, zieht zwischen innerem und mittlerem Schenkel des Zwerchfells in die Brusthöhle bis zum III. Brustwirbel, wo sie sich über den rechten *Bronchus* behufs Einmündung in die *V. cava superior* wendet. In die *Vena azygos* ergießen sich die Venen der Luftröhre, der Speiseröhre und der Brustwand.

Die entsprechende Vene auf der linken Seite ist die *V. hemiazygos*, welche nur bis zum VII. oder VIII. Brustwirbel aufsteigt, dann hinter der *Aorta* zur *V. azygos* zieht. Die oberen linken *Venae intercostales* vereinigen sich in der Regel zur *V. hemiazygos superior*, welche in die *Vena hemiazygos* einmündet, aber auch mit der *V. anonyma sinistra* in Verbindung steht. Die *V. azygos* und *hemiazygos* zeigen übrigens in ihrem Ursprunge und Verlaufe zahlreiche Varianten.



### 609. Das Venengeflecht des Samenstranges, *Plexus pampiniformis*.

Die untere Hohlvene, *V. cava inferior*, geht aus der rechten und linken Hüftvene, *V. iliaca communis*, hervor. Sie dringt durch das *Foramen quadrilaterum* des Zwerchfells in den Herzbeutel, um sofort in die hintere Wand der rechten Vorkammer des Herzens einzumünden. — Jede *V. iliaca communis* entsteht aus der Vereinigung der *V. cruralis* und *V. hypogastrica*. Die linke *V. iliaca communis* ist länger als die rechte, erstere nimmt auch die beiden *Venae sacrales mediae* auf.

In die *V. cava inferior* ergiessen sich:

a) Die *Venae lumbales*, welche vielfach unter einander anastomosiren und den *Plexus venosus lumbalis* erzeugen;

b) die *Venae spermaticae internae* gehen aus dem *Plexus pampiniformis* des Samenstranges hervor, verlaufen einfach oder doppelt, rechts direct zur *Vena cava inferior*, links zur *Vena renalis*;

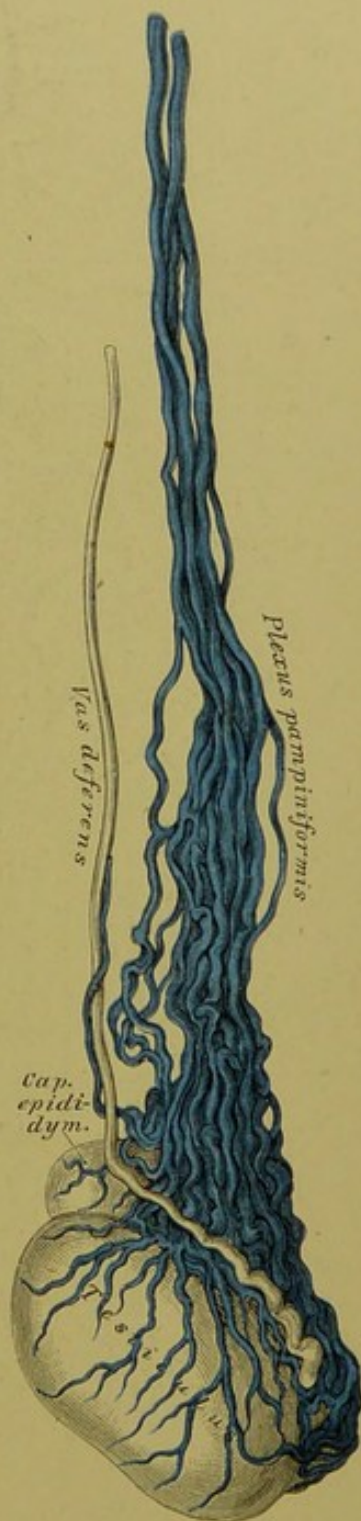
c) die *Venae renales*, die rechte schräg aufsteigend, die linke hingegen in querer Richtung verlaufend;

d) die *Venae suprarenales*, deren linke sich in der Regel in die *V. renalis sinistra* einsenkt;

e) die *Venae hepaticae*, zwei bis drei grössere und mehrere kleinere;

f) die *Venae phrenicae*.

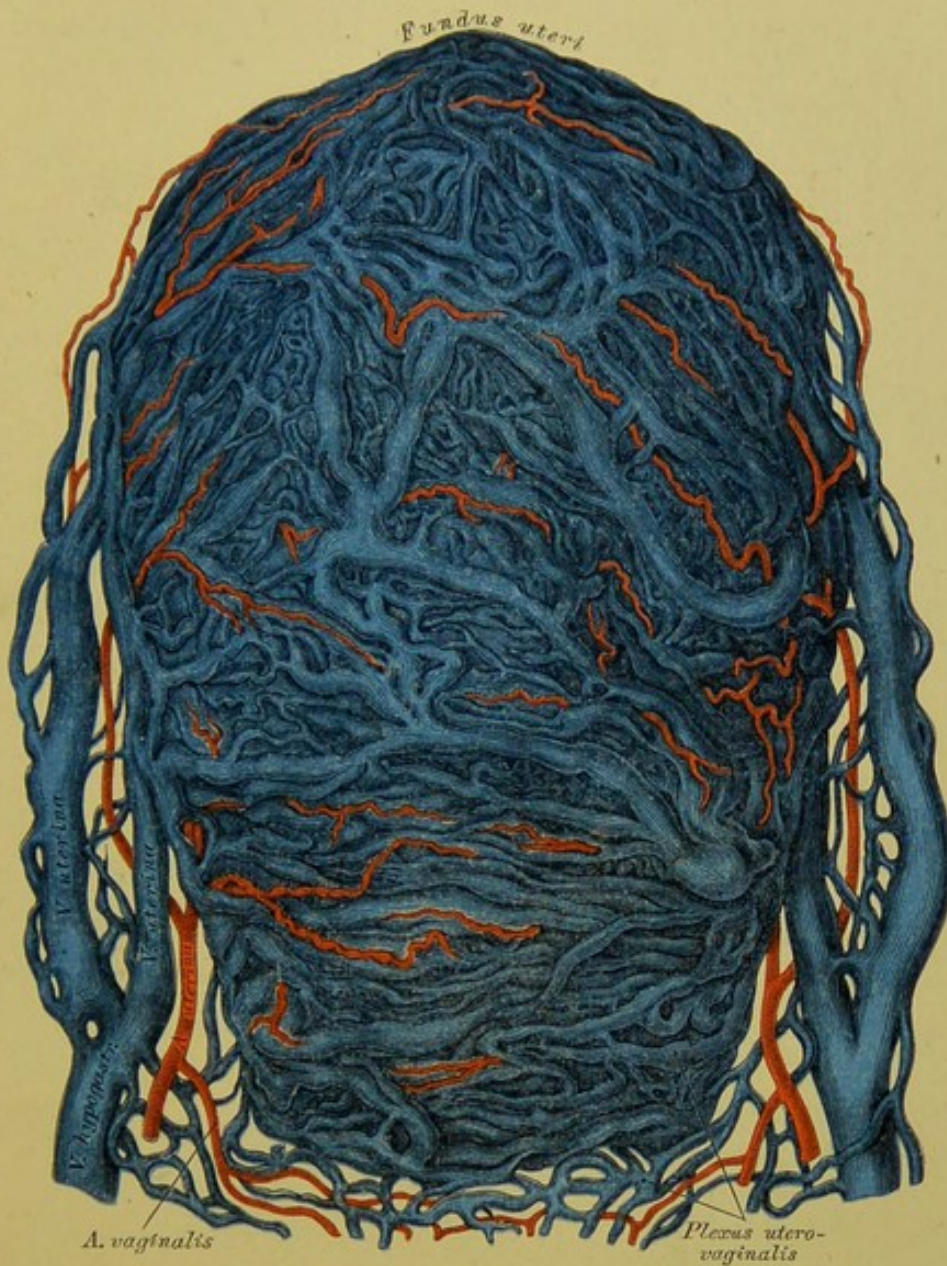Beim Embryo mündet auch die *V. umbilicalis* in die *V. cava inferior*, wodurch diese arterielles Blut erhält (s. Fig. 619).









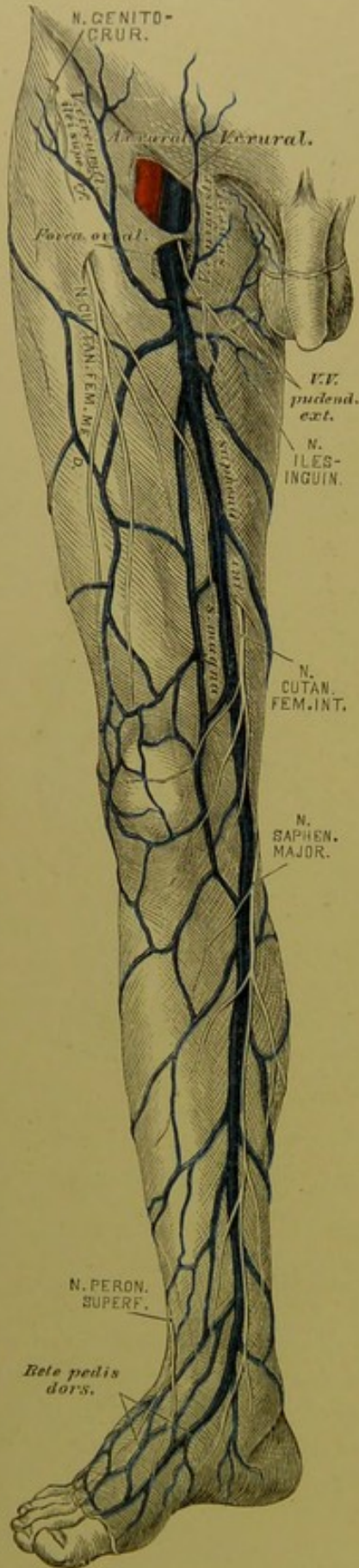


### 611. Durch Arterien und Venen injicirte schwangere Gebärmutter.

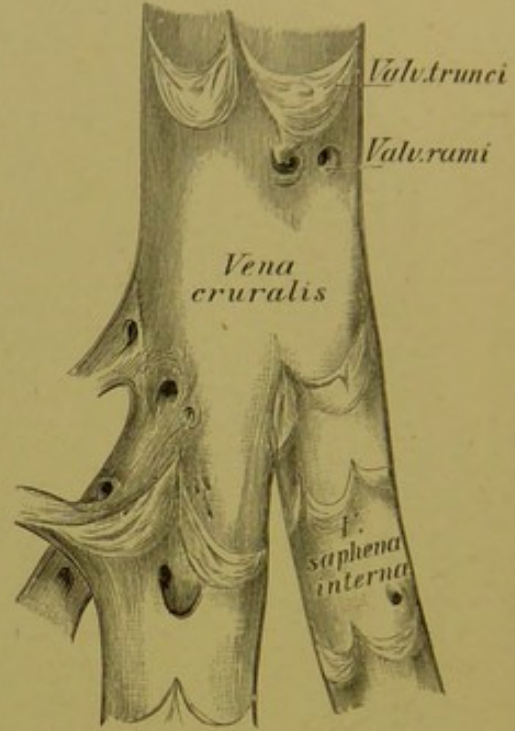
Ansicht von vorne.  $\frac{2}{3}$  der natürlichen Grösse. Nach Hyrtl.

Beim Weibe heisst der *Plexus pudendalis*: *Plexus utero-vaginalis*. Er umgibt die *Vagina*, beide Seiten des *Uterus* bis an dessen Grund; anastomosirt mit den übrigen Geflechten des Beckens und mündet durch die kurzen *Venae uterinae* in die *V. hypogastrica*. Eine besonders starke Entwicklung erfährt das Venengeflecht des *Uterus* in dessen schwangerem Zustande.





612. Die Hautvenen der unteren Extremität.



613. Die *Vena cruralis* eröffnet.

Natürliche Grösse.



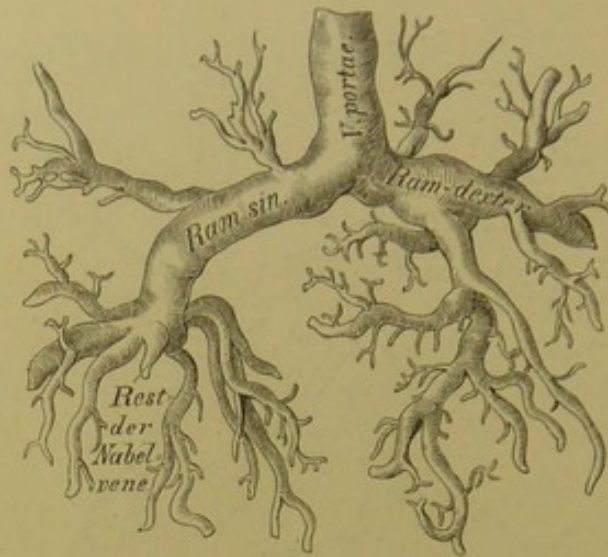












### 618. Die Leberverzweigungen der Pfortader eines Kindes.

Nach einem Corrosions-Präparate von Hyrtl.  $\frac{1}{2}$  natürlicher Grösse.

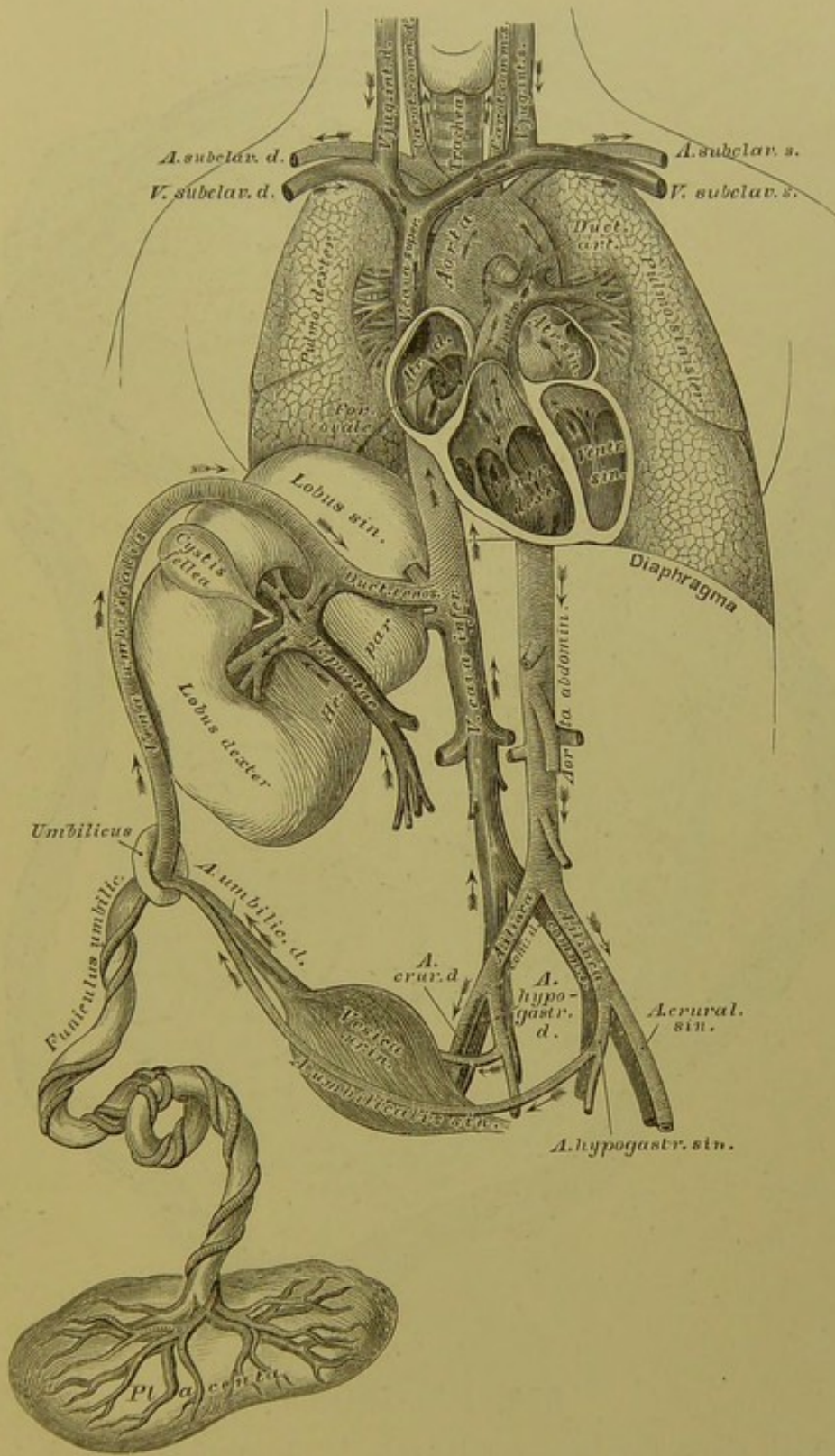
e) Die *V. mesenterica inferior* entspricht in ihren Wurzeln den Zweigen der gleichnamigen Arterie und entleert sich in der Regel in die *V. splenica* (s. Fig. 617).

d) Die *V. splenica* zieht entlang dem oberen Rande der Bauchspeicheldrüse, um in die *Vena portae* zu münden.

Die Wurzeln der Pfortader vereinigen sich hinter dem Kopfe der Bauchspeicheldrüse zum *Truncus venae portae*, welcher noch die *V. gastro-epiploica* und die *V. cystidis felleae* aufnimmt.

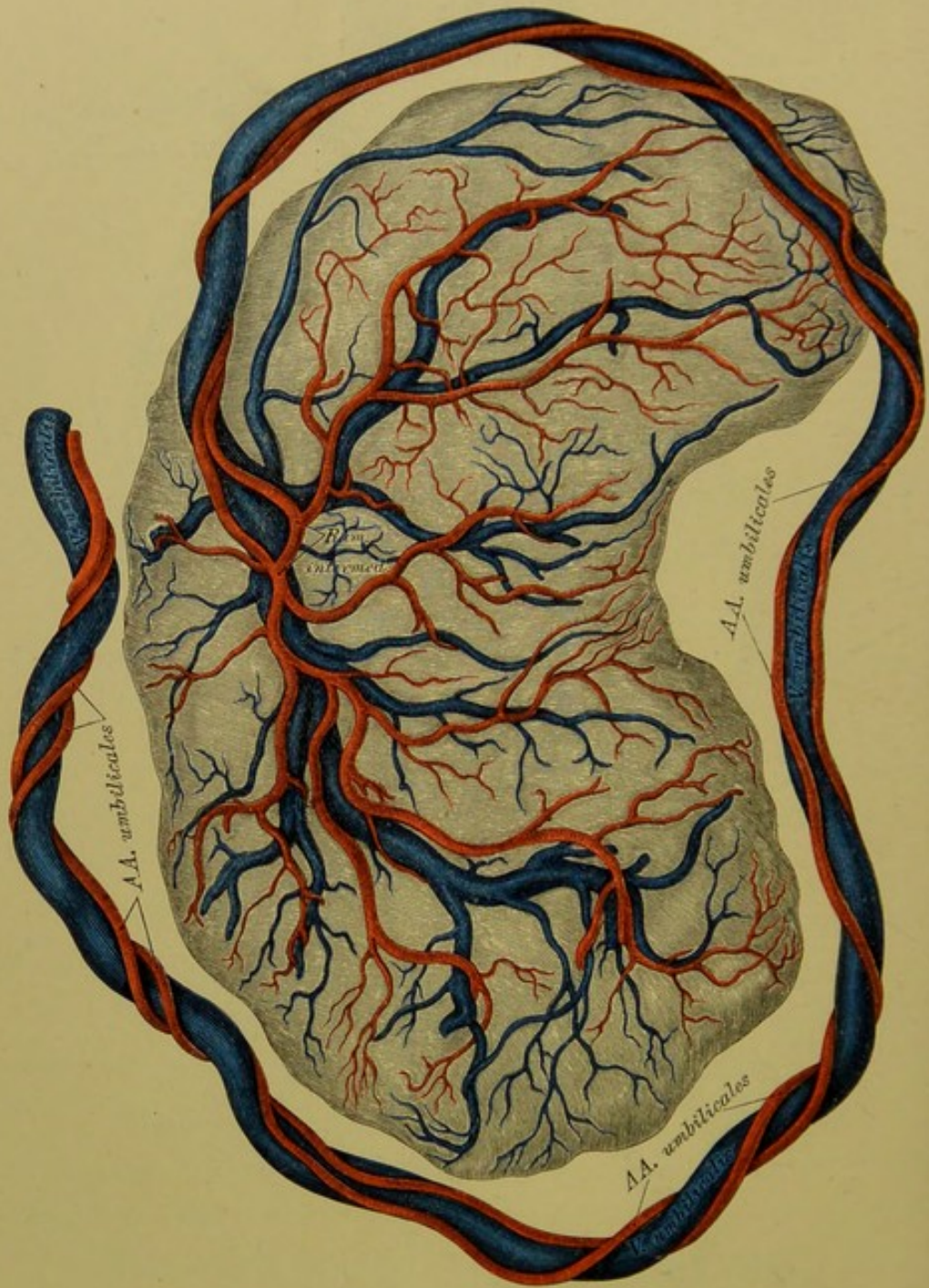
Die Verzweigungen der Pfortader in der Leber gehen zunächst aus zwei Aesten hervor und lösen sich in den Leberläppchen in Capillaren auf.

Die Verhältnisse, welche der Kreislauf des Fötus darbietet, sind aus Fig. 619 ersichtlich. In derselben ist das arterielle Blut (*V. umbilicalis*) durch Querstriche, das Venenblut — System der beiden Hohlvenen — durch Längsstriche, das gemischte Blut endlich, welches im ganzen Fötus circulirt, durch gekreuzte Striche kenntlich gemacht. Die Stromrichtung des Blutes wird durch Pfeile angedeutet.



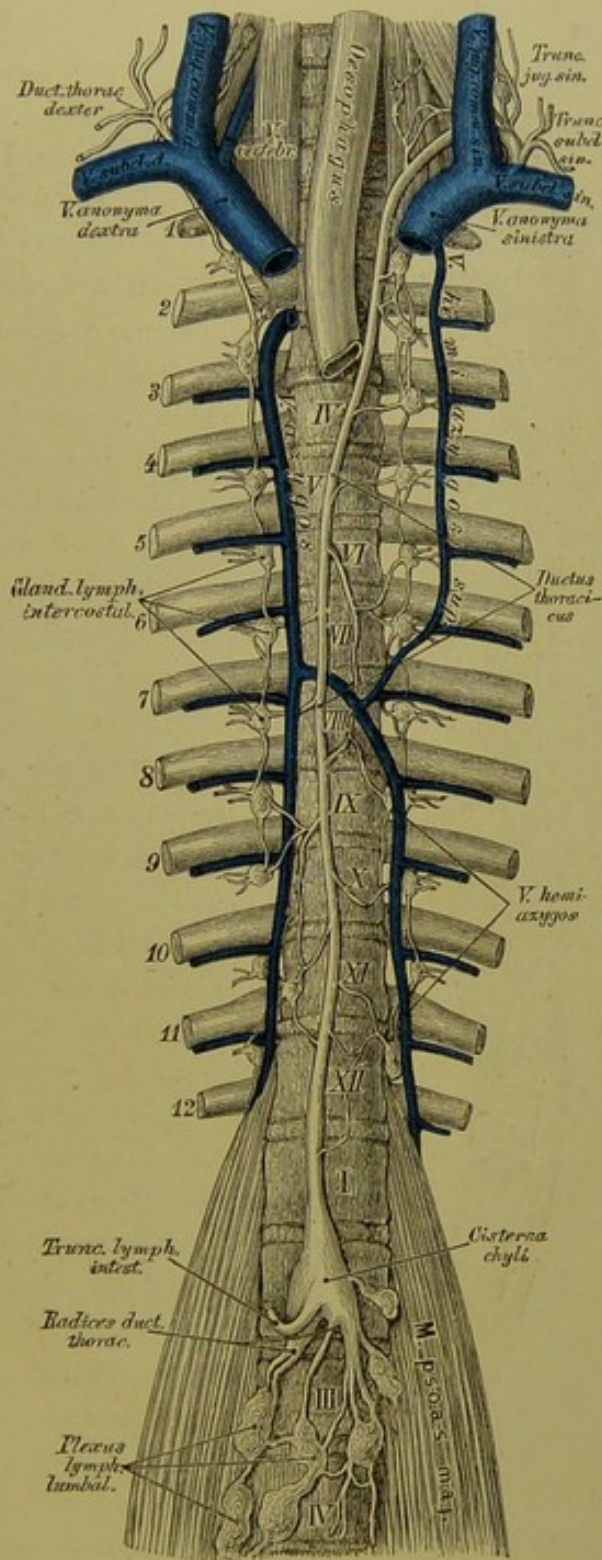
619. Schema des fötalen Kreislaufes.





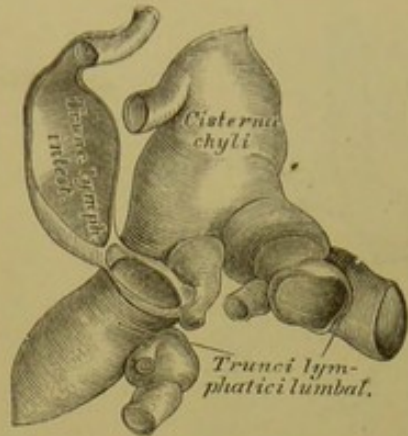
620. Die *Placenta*.

Nach einem Präparate von Hyrtl.  $\frac{2}{3}$  der natürlichen Grösse.

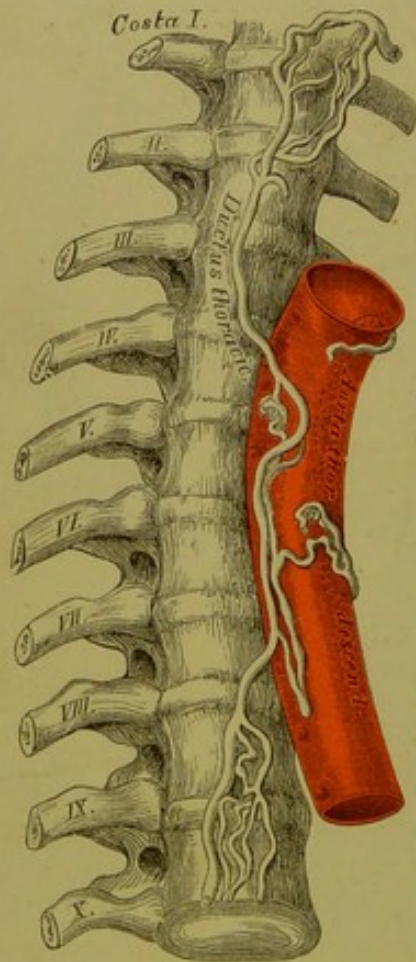


621. Der *Ductus thoracicus*.





**622.** Die *Cisterna chyli*.  
Nach einem getrockneten Präparate. Natürliche Grösse.

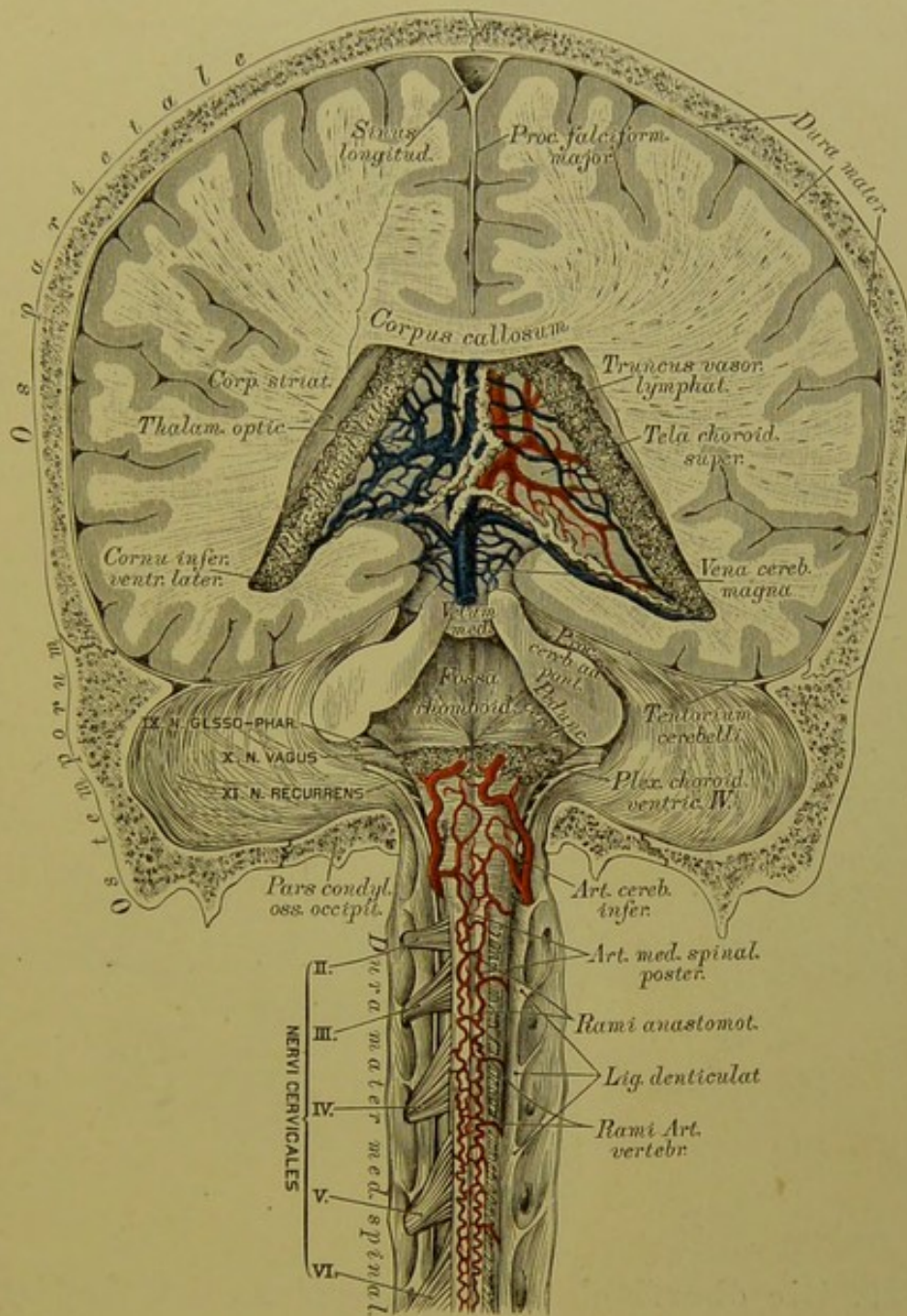


**623.** Ein in ein Geflecht zerfallener *Ductus thoracicus*. Nach einem Präparate von Teichmann.

Der Milchbrustgang, *Ductus thoracicus*, bildet den Hauptstamm des Lymphgefäß-Systems. Derselbe geht an der vorderen Fläche des II. oder III. Lendenwirbels rechts und hinter der Aorta aus drei Wurzeln, *Radices ductus thoracici*, hervor, deren rechte und linke *Trunci lymphatici lumbales* heissen, während die mittlere den *Truncus lymphaticus intestinalis* darstellt. Die ersteren gehen aus den *Plexus lumbales* hervor, welche die Lymphgefäße des Beckens und der unteren Extremitäten sammeln; der letztere bildet die Vereinigung der Chylusgefäße des Verdauungskanales. Die Vereinigungsstelle dieser Wurzeln heisst *Cisterna s. Receptaculum chyli*.

Der *Ductus thoracicus* zieht mit der Aorta in den Brustraum, wo derselbe zwischen Aorta und *V. azygos* verläuft. In der Höhe des IV. Brustwirbels gelangt derselbe hinter der Speiseröhre nach links, biegt in der Höhe des IV. Halswirbels aus- und vorwärts und mündet in den Vereinigungswinkel der *V. jugularis communis sinistra* mit der *V. subclavia sinistra*. Er sammelt die Lymphgefäße des linken und des unteren Theiles der rechten Hälfte des Thorax, dann jene der linken Hals- und Kopfhälfte und der linken Oberextremität, durch den *Truncus jugularis sinister* und den *Truncus subclavii sinister*. Die Lymphgefäße des oberen Theiles der rechten Thoraxhälfte, sowie jene der rechten Hals- und Kopfhälfte und der rechten Oberextremität bilden den *Ductus thoracicus dexter*, welcher in die rechte *V. anonyma* mündet.

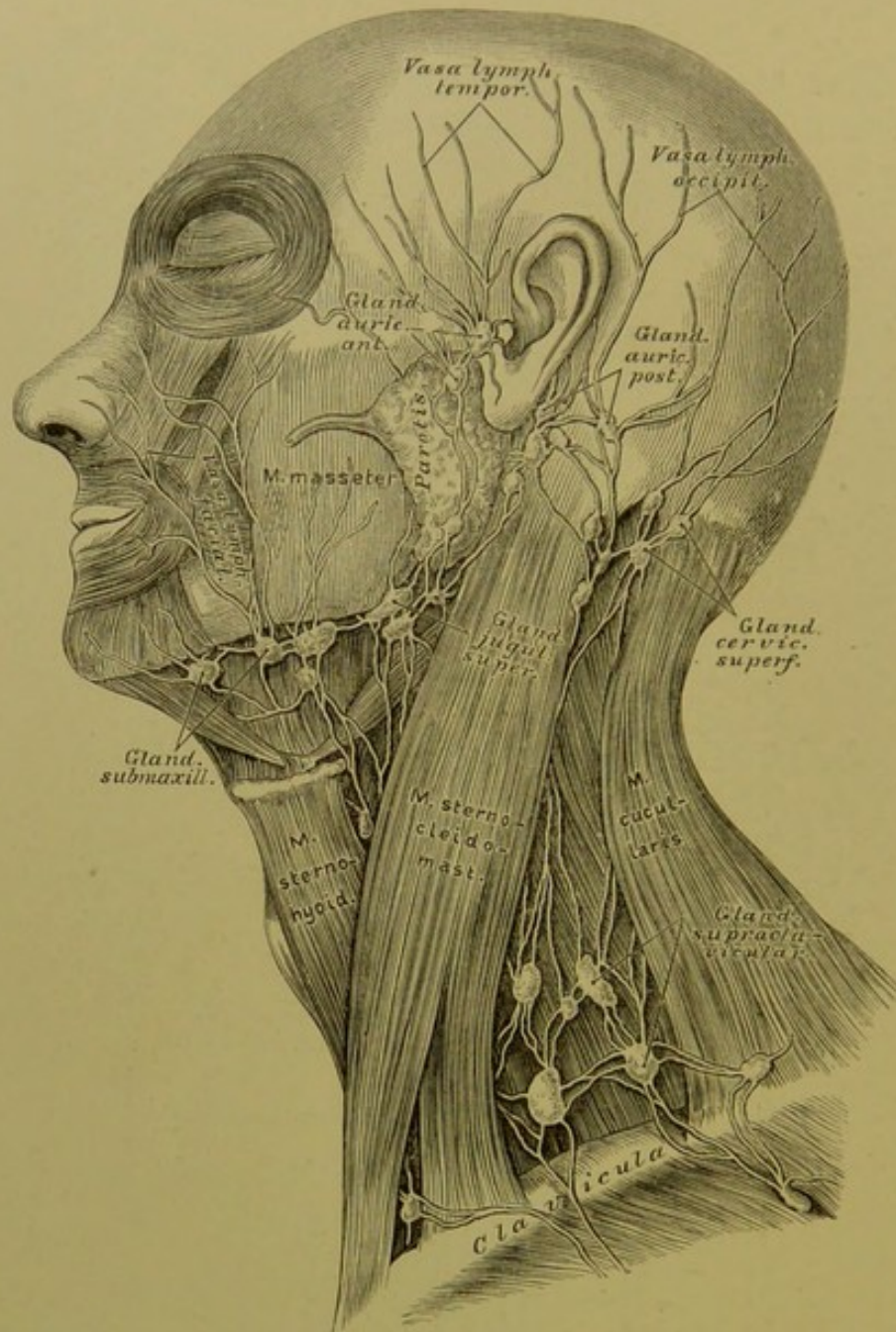




624. Die Blut- und Lymphgefäße des Gehirnes und Rückenmarkes.

Nach Friedr. Arnold.  $\frac{2}{3}$  der natürlichen Grösse.





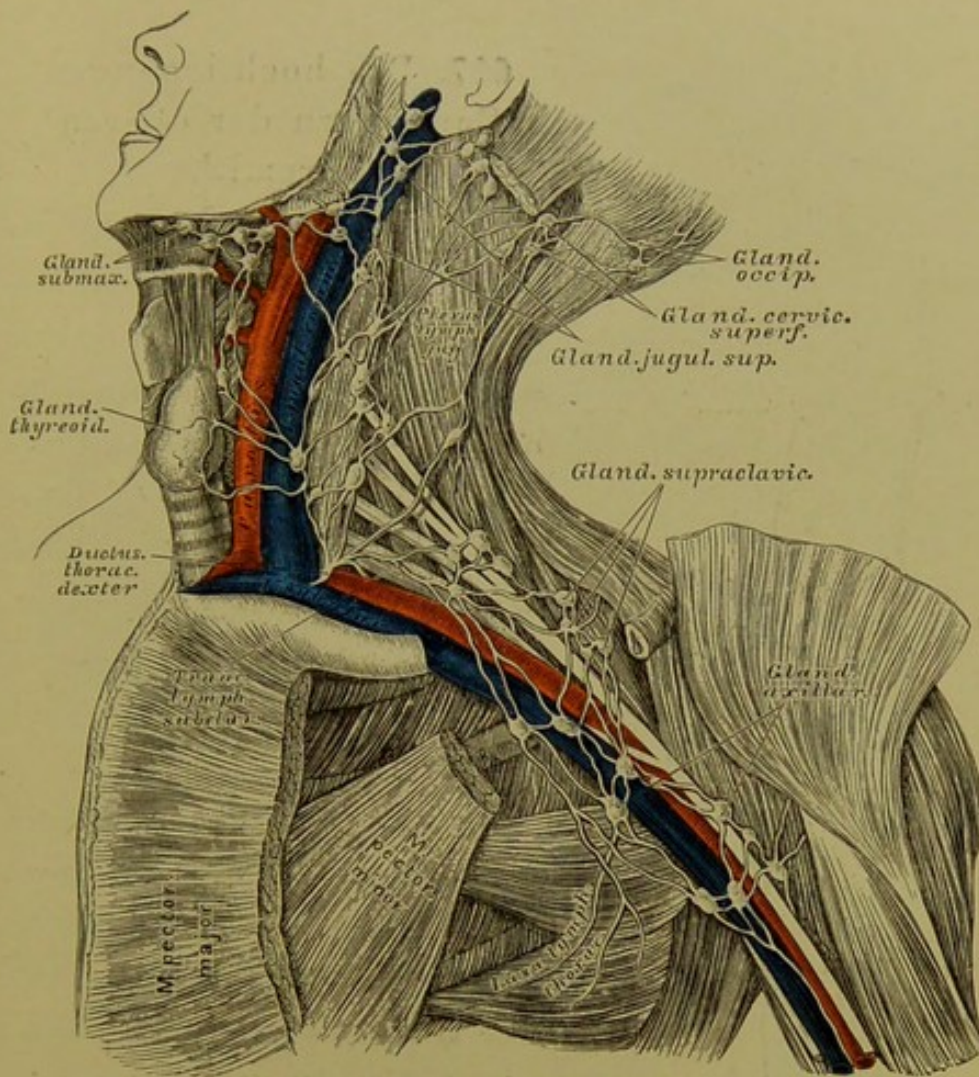
### 625. Die oberflächlichen Saugadern des Kopfes und des Halses.

Die Saugadern des Kopfes und des Halses sammeln sich in oberflächlichen und tiefen Lymphdrüsengruppen, zuletzt in den um die *V. jugularis communis* gelegenen *Plexus jugularis*, dessen *Vas efferens* als *Truncus jugularis* in den *Ductus thoracicus* der entsprechenden Seite einmündet. Die Drüsengruppen sind folgende:

a) *Glandulae auriculares anteriores et posteriores*; erstere auf der Ohrspeicheldrüse, letztere hinter dem Ohre.

b) *Glandulae faciales profundae* in der *Fossa sphenomaxillaris* und an der Seitenwand des Schlundkopfes.





### 626. Die tiefliegenden Saugadern des Halses und der Achselhöhle.

e) *Glandulae submaxillares* am unteren Rande des Unterkiefers;

d) *Glandulae cervicales superficiales* am oberen Seitentheile des Halses vor und auf dem *M. sterno-cleido-mastoideus*.

Die austretenden Gefäße dieser Lymphdrüsen münden in die:

e) *Glandulae jugulares superiores* im oberen Halsdreieck und in die

f) *Glandulae jugulares inferiores s. supraclaviculares* in der Schlüsselbein-grube, welche, 15—20 an der Zahl, sich netzartig unter einander verbinden und den *Plexus lymphaticus jugularis* herstellen, welcher bis zum *Foramen jugulare* hinaufreicht.



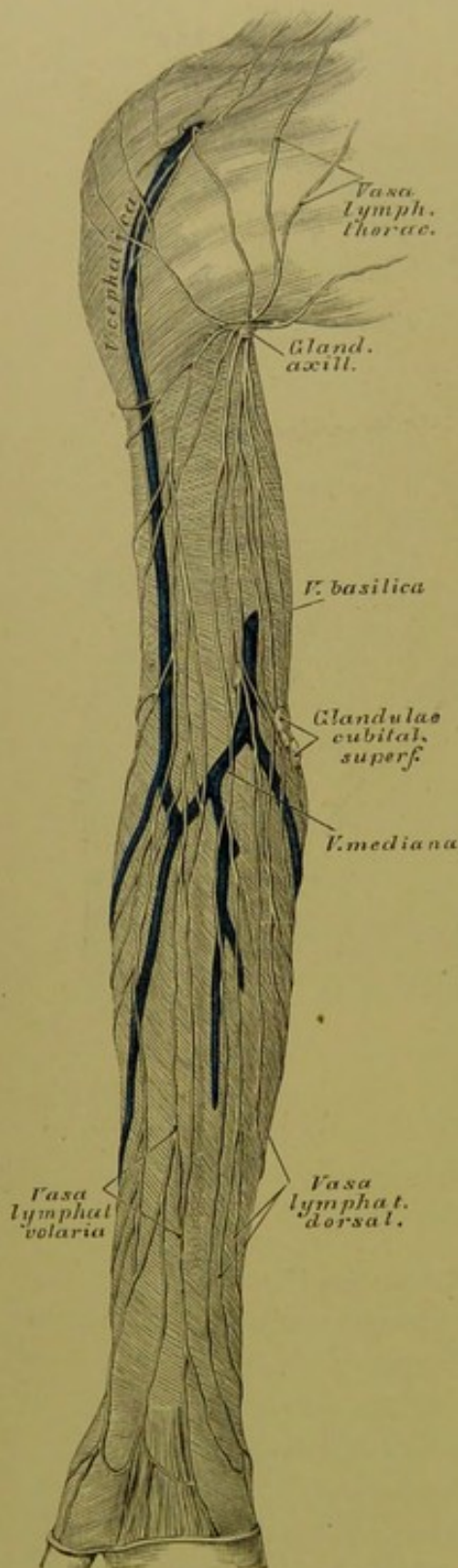
### 627. Die hochliegenden Saugadern der oberen Extremität.

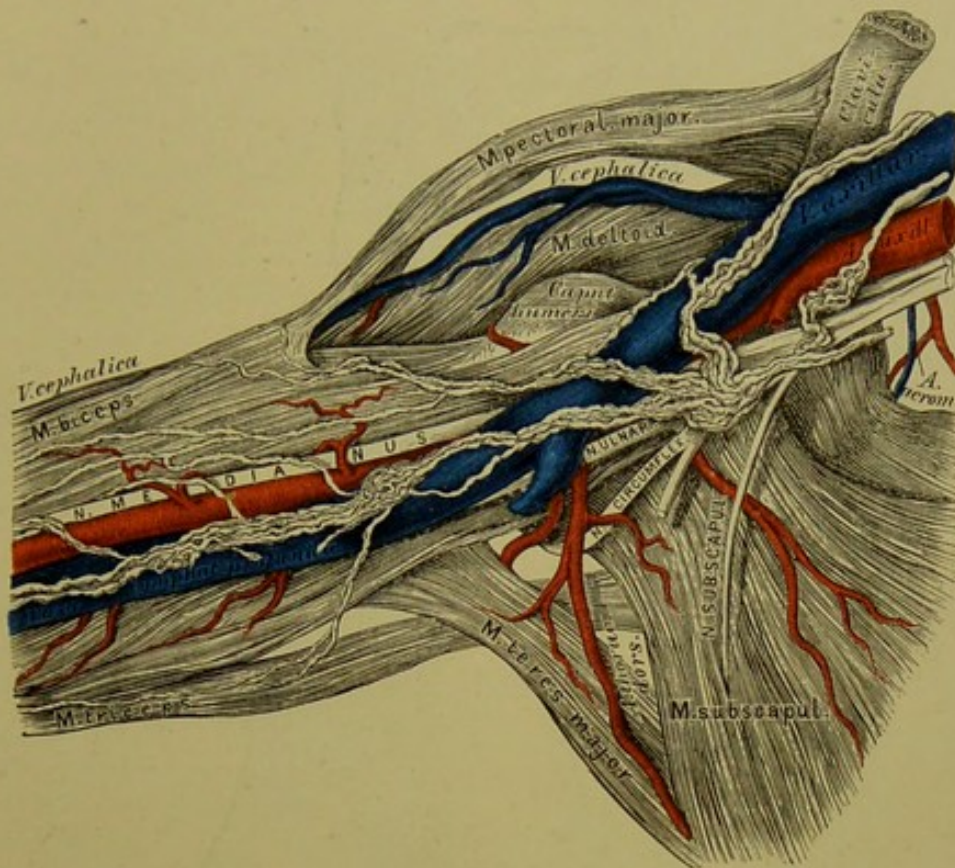
Die Lymphgefäße der oberen Extremität, der Brustwand und der Schulter sammeln sich im *Plexus lymphaticus axillaris*, mit 8—12 *Glandulae axillares*. Dieser vereinigt sich zum *Truncus lymphaticus subclavius*, welcher in den *Ductus thoracicus* der entsprechenden Seite mündet.

Die Lymphgefäße der oberen Extremität sind theils hochliegende, theils tiefliegende.

a) Die hochliegenden beginnen an den Fingern; die von der Volarseite kommenden gehen an der Innenseite des Vorderarmes empor, die von der Dorsal-seite kommenden zuerst an der Aussen-seite, dann über den Ulnarrand zur inneren Fläche des Vorderarmes. Im Ellbogenbuge befinden sich 1—2 *Glandulae cubitales*. Die Saugadern ziehen theils direct in die Achselhöhle, theils mit der *V. cephalica* zum Spalte zwischen *M. deltoideus* und *M. pectoralis major*.

b) Die tiefliegenden Saugadern verlaufen mit den Armvenen, sind aber weniger zahlreich als die hochliegenden, bilden einige *Glandulae cubitales* und *Glandulae brachiales profundae*.





## 628. Die tiefliegenden Saugadern der Achselhöhle.

Nach einem Präparate von Patruban.

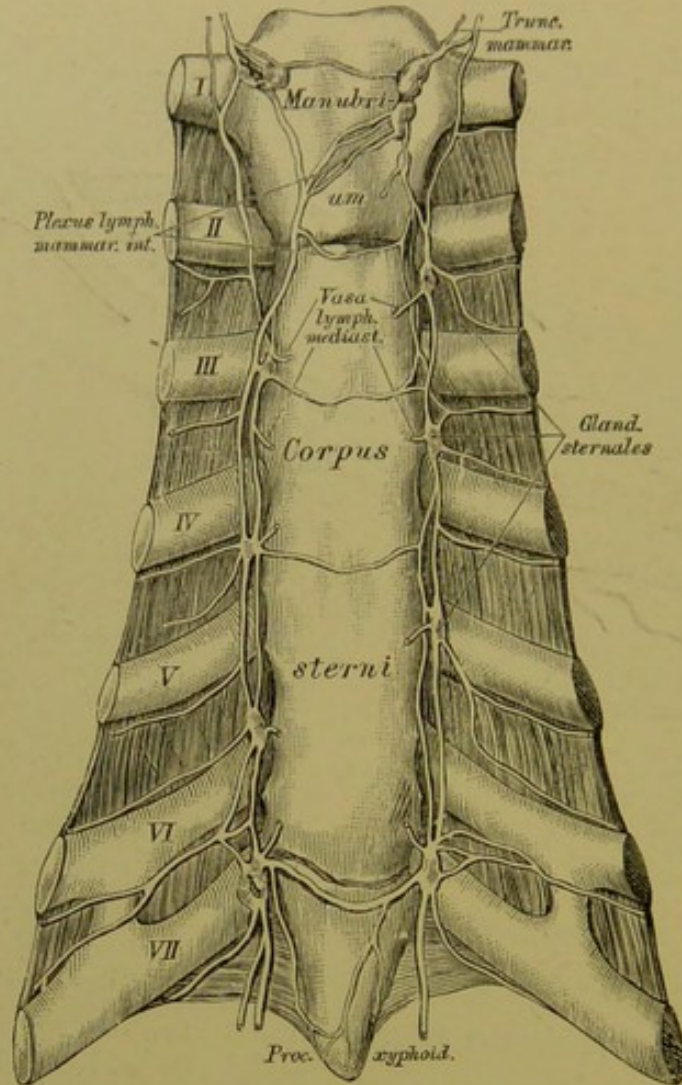
Die Lymphgefäße der Brustwand sind gleichfalls oberflächliche und tiefe.

a) Die oberflächlichen ziehen zum Spalte zwischen *M. deltoideus* und *M. pectoralis major* und am unteren Rande des *M. pectoralis major* zur Achselhöhle.

b) Die tiefliegenden begleiten die Blutgefäße der Brustwand, nehmen die Saugadern der Brustdrüse auf und stehen durch Zweige mit den inneren Brustsaugadern in Verbindung.

Die Lymphgefäße der Schulter kommen aus der Nacken-, Rücken- und Lendengegend und ziehen am Rande des *M. latissimus dorsi* empor, theilweise auch mit den Aesten der *Art. axillaris*.





### 629. Die inneren Brustsaugadern.

Die Saugadern der Brusthöhle sind folgende:

a) Die Zwischenrippensaugadern, welche die *Vasa intercostalia* begleiten. Sie kommen aus der seitlichen Brust- und Bauchwand, aus dem Zwerchfelle, der Pleura, den Rückenmuskeln und der Wirbelsäule und passiren 16—20 *Glandulae intercostales*.

b) Die Mittelfellsaugadern kommen aus dem Herzbeutel, der Speiseröhre, dem hinteren *Mediastinum* und gehen durch 8—12 *Glandulae mediastini posteriores*.

c) Die inneren Brustsaugadern passiren 10—14 *Glandulae mediastini anteriores*, überdies 6—8 *Glandulae sternales*. Sie bilden den *Plexus mammarius internus*, welcher sich schliesslich mittelst der *Trunci mammarii* in die beiden *Ductus thoracici* entleert.

d) Die Lungensaugadern, theils oberflächliche, theils tiefe, ziehen durch die *Glandulae bronchiales*, gehen links zum *Ductus thoracicus*, rechts durch den *Truncus broncho-mediastinicus* in den rechten Brustgang.

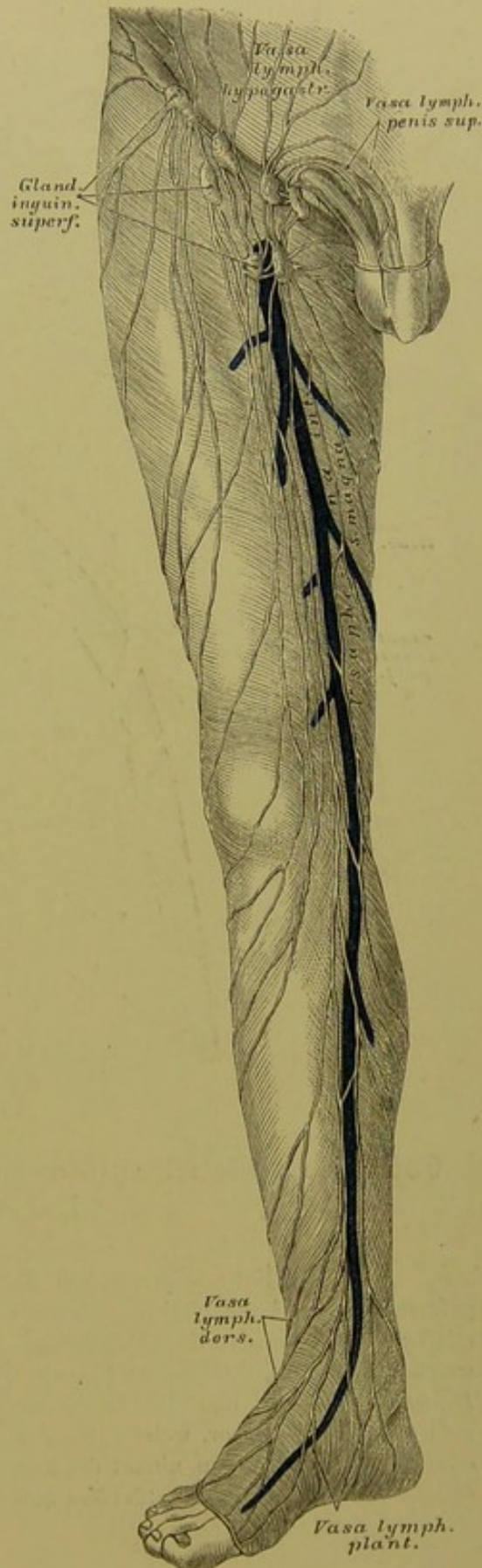### 630. Die hochliegenden Saugadern der unteren Extremität.

Die Lymphgefässe der unteren Extremität münden in die Leistendrüsen, *Glandulae inguinales*, welche theils hochliegende, theils tiefliegende sind und durch zahlreiche Anastomosen den *Plexus inguinalis* erzeugen. Die ersteren liegen zwischen *Ligamentum Poupartii* und *Fovea ovalis*, die letzteren dicht auf den Schenkelgefässen bis zum *Septum crurale*. Die Saugadern sind folgende:

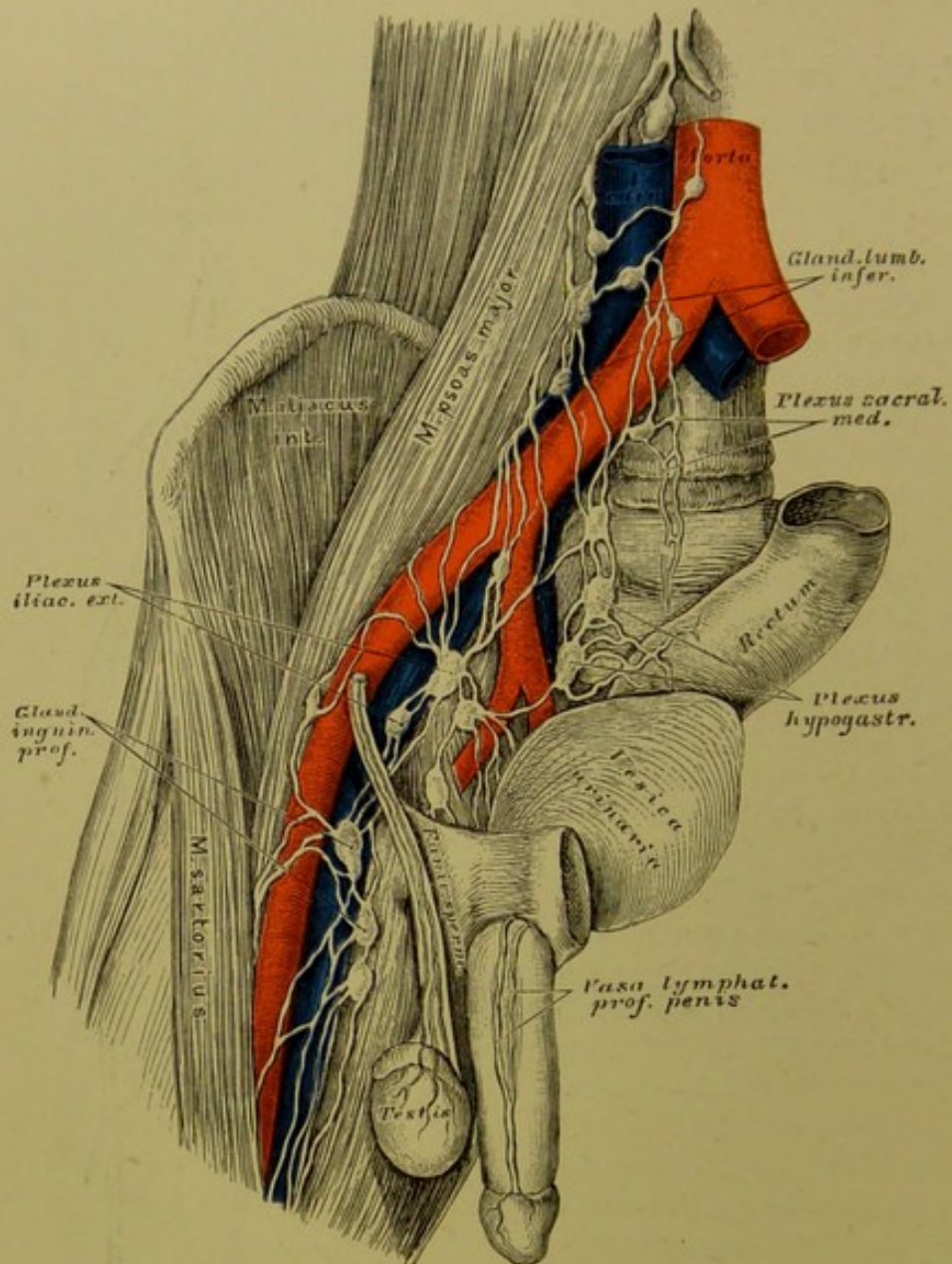
a) Lymphgefässe des Schenkels. Sie ziehen theils oberhalb der *Fascia lata*, theils unter derselben. Die hochliegenden kommen vom Fusse, ziehen mit der *V. saphena major*, zum Theile auch unter der Haut der Wade. Die tiefliegenden begleiten die tiefen Blutgefässe und ziehen in der Kniekehle durch 1—4 *Glandulae popliteae profundae*.

b) Die Lymphgefässe der *Regio hypogastrica* des Unterleibes gehen über das *Ligamentum Poupartii* herab, um sich in die obersten Leistendrüsen einzusenken.

c) Die Lymphgefässe der äusseren Genitalien ziehen vom *Penis* oder von der *Clitoris* in das Fettlager des *Mons Veneris*, von da zu den oberflächlichen Leistendrüsen. Die Saugadern des Hodensackes und der grossen Schamlippen gehen quer nach aussen zu den Leistendrüsen.







### 631. Die tiefen Saugadern des Beckens und der Leiste.

Aus den Leistendrüsen gehen die Saugaderstämme mit den Schenkelgefäßen in die Beckenhöhle, nehmen Saugadern von den vorderen und den seitlichen Wänden der Bauchhöhle auf und bilden den *Plexus iliacus externus*, welcher sich in die *Glandulae lumbales inferiores* entleert. Dasselbe thut der *Plexus hypogastricus* und der *Plexus sacralis medius*. Der *Plexus hypogastricus* geht aus Aesten hervor, welche jene der *Art. hypogastrica* begleiten; der *Plexus sacralis medius* hingegen nimmt die Saugadern der hinteren Beckenwand, des *Canalis sacralis* und des Mastdarmes auf.

### 632. Die Saugadern des Hodens und des Nebenhodens.

Die Saugadern der Lendengegend und der Gedärme bilden den paarigen *Plexus lumbalis* und den einfachen *Plexus mesentericus*; aus diesen gehen die beiden *Trunci lymphatici lumbales* und der einfache *Truncus lymphaticus intestinalis* hervor.

a) Die *Plexus lumbales* liegen auf den Lendenmuskeln und auf der Lendenwirbelsäule und bilden 20—30 *Glandulae lumbales*, und zwar theils *superiores*, theils *inferiores*. Ausser den genannten Geflechten münden in dieselben noch folgende Saugadern:

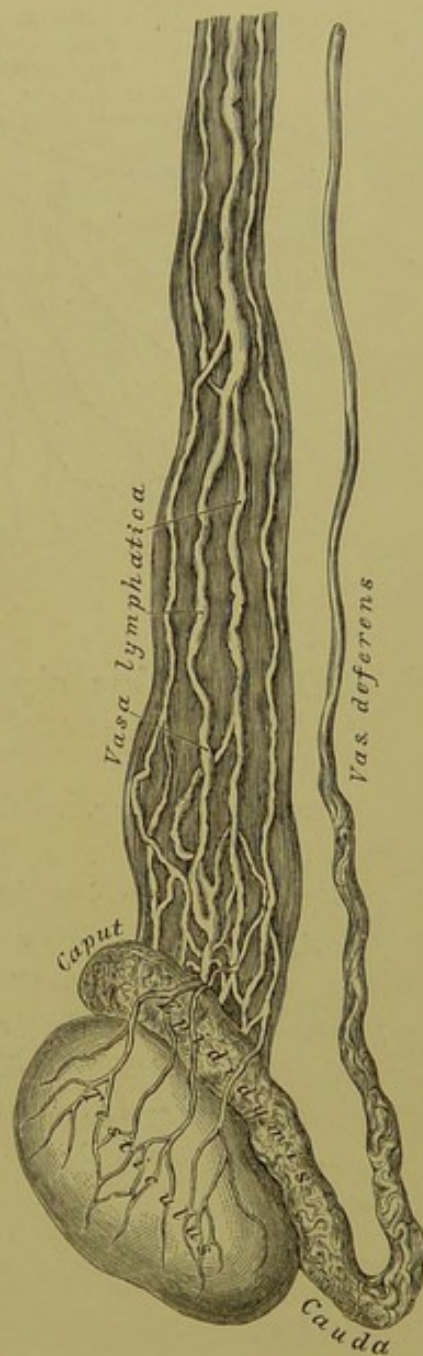
Die Samensaugadern vom Hoden und dessen Hüllen, beim Weibe vom Eierstocke; in letztere münden auch die Saugadern des Gebärmuttergrundes und der Muttertrompeten;

die Nieren und Nebennierensaugadern;

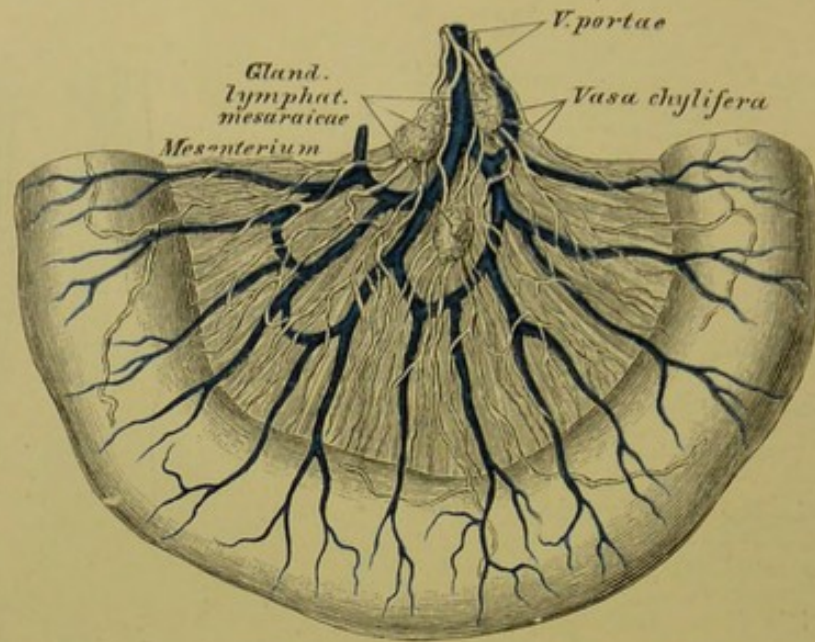
die Lendensaugadern aus der seitlichen Bauchwand;

Die Saugadern der *Flexura sigmoidea* und des *Rectum* linkerseits.

b) Der *Plexus mesentericus s. coeliacus* ist unpaar, umgibt die Aorta und die oberen unpaaren Aeste derselben, desgleichen die *V. portae* und bildet 16—20 *Glandulae coeliacae*.







### 633. Die *Vasa chyliifera* im Dünndarmgekröse.

Die Lymphgefäße, welche den *Plexus coeliacus* zusammensetzen, sind folgende:

Lymphgefäße des Magens, welche ihrerseits wieder drei Geflechte bilden: ein linkes, ein oberes und ein unteres;

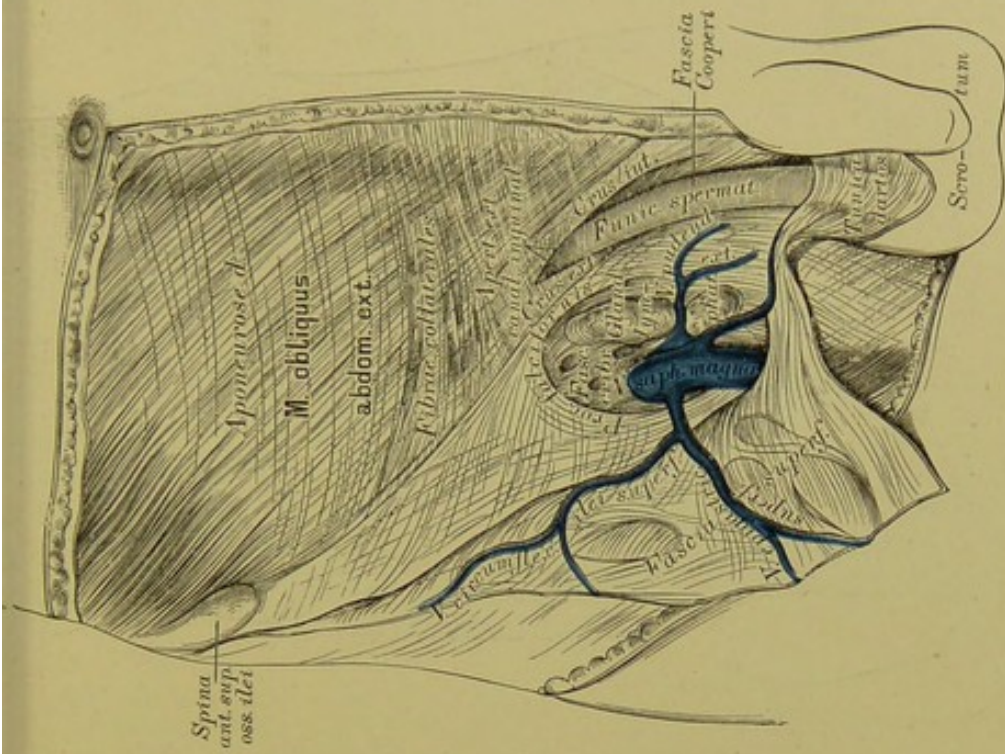
Lymphgefäße des Dünndarmes, eigentlich Milch- oder Chylusgefäße, *Vasa lactea* s. *chyliifera* genannt, verlaufen zwischen den Blättern des Gekröses und ziehen durch eine dreifache Reihe von Gekrösdrüsen, *Glandulae mesaraicae*;

Lymphgefäße des Dickdarmes; sie bilden nur 1—2 Reihen kleiner Drüsen;

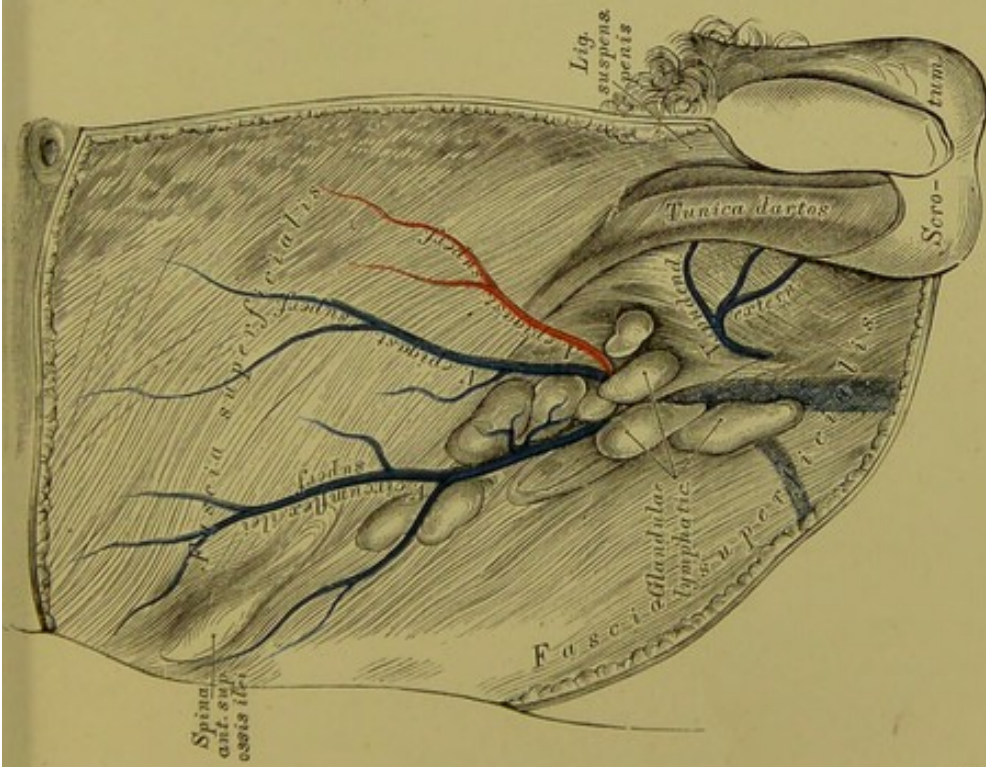
Lymphgefäße der Milz und des *Pankreas*, längs der *V. splenica* verlaufend;

Lymphgefäße der Leber, oberflächliche und tiefe. Die oberflächlichen gelangen von der convexen Leberfläche mit dem *Ligamentum suspensorium hepatis* zum Zwerchfell in die *Plexus mammarii* und *mediastinici anteriores*, zum Theile auch zum Magen- und Milzgeflechte, und zu den *Glandulae mediastinicae posteriores*. Die tiefen Saugadern treten aus der *Porta hepatis* heraus, nehmen die oberflächlichen Saugadern der concaven Leberfläche auf und erzeugen, bevor sie in den *Plexus coeliacus* münden, mehrere *Glandulae hepaticae*.





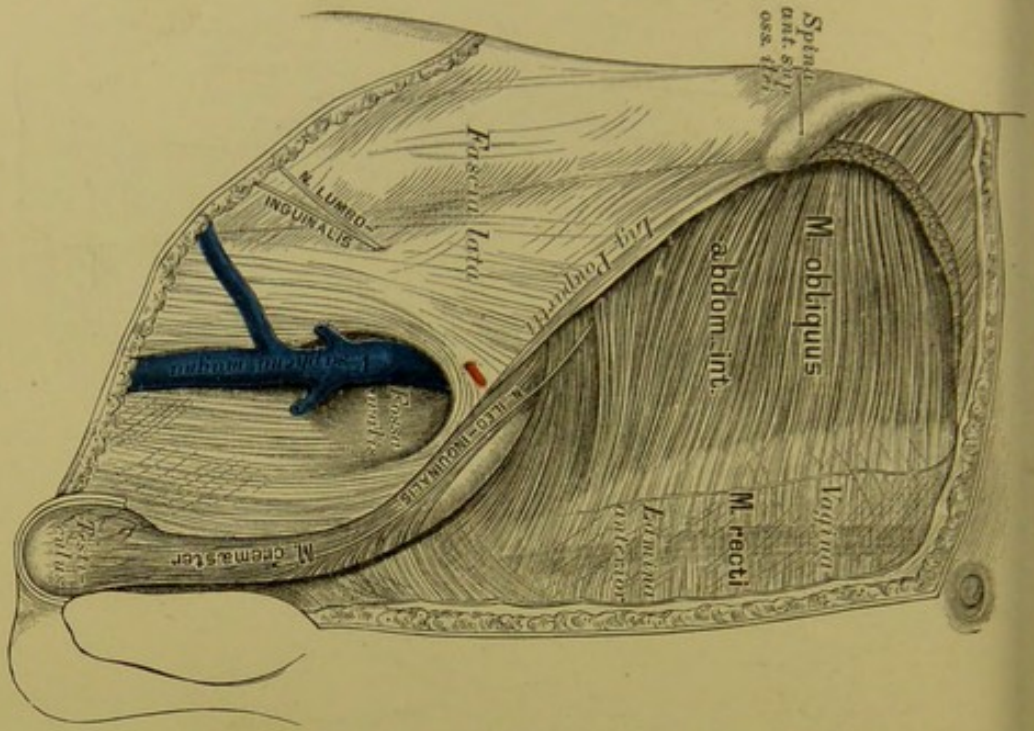
635. Topographie der Leisten- und Schenkelregion. II.



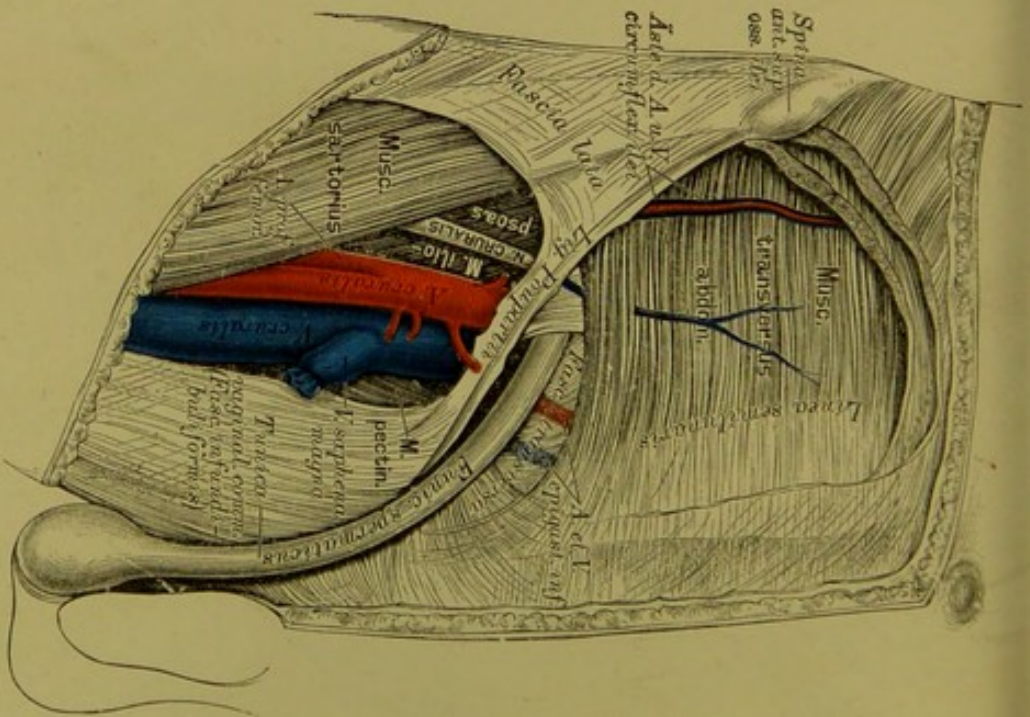
634. Topographie der Leisten- und Schenkelregion. I.



636. Topographie der Leisten- und Schenkelregion. III.



637. Topographie der Leisten- und Schenkelregion. IV.



# INDEX.

## A.

- Acetabulum* 111.  
*Acromium* 83.  
 Aderhaut 223.  
*Aditus ad aquaeductum Sylvii* 345.  
     "    "    *infundibulum* 345.  
 Affenspalte 335.  
 After 266.  
*Ala vespertilionis* 313.  
*Alae cinereae* 353.  
     "    *orbitales s. minores* 6.  
     "    *temporales s. majores* 6.  
*Alveoli dentium* 23.  
 Ambos 233.  
 Ammonshorn 341.  
 Ampulle der Bogengänge 235.  
*Amygdalae* 244.  
*Angulus mandibulae* 32.  
 Anhang, wurmförmiger 266.  
*Annulus tympanicus* 17.  
*Ansa hypoglossi* 384.  
     "    *supramaxillaris* 366.  
*Antihelix* 228.  
*Antitragus* 228.  
*Antrum maxillare s. Highmori* 22, 25.  
     "    *pyloricum* 262  
 Anus 266.  
 Aorta 423.  
 Aortenklappen 417.  
*Apertura pyriformis narium* 24  
*Apparatus ligamentosus* 63.  
*Aquaeductus cochleae* 16.  
     "    *Sylvii cerebri* 353.  
     "    *vestibuli* 15.  
*Arachnoidea* 333.  
*Arbor vitae* 315.  
     "    "    *cerebelli* 352.  
*Arcus aortae* 423.  
     "    *arteriosus manus* 451.  
     "    "    *pedis* 471.  
     "    "    *ventriculi* 456.  
     "    *palato-glossus* 243.  
     "    *palato-pharyngeus* 243.  
*Arcus superciliares* 9.  
     "    *venosus juguli* 480.  
*Areola mammae* 319.  
 Armspindel 92.  
*Arteria (ae), acetabuli* 463.  
     "    *acromialis* 443.  
     "    *alveolaris inferior* 432.  
     "    "    *superior* 435.  
     "    *anonyma s. brachio-cephalica* 423.  
     "    *articulares genu* 470.  
     "    *auditiva* 440.  
     "    *auricularis anterior* 431.  
     "    "    *posterior* 431.  
     "    "    *profunda* 432.  
     "    *axillaris* 443.  
     "    *basilaris* 439.  
     "    *brachialis* 445.  
     "    *brachii collateralis profunda* 445.  
     "    *bronchiales* 440, 452.  
     "    *buccinatoria* 433.  
     "    *bulbo-urethralis* 467.  
     "    *carotis communis* 423.  
     "    "    *externa* 427.  
     "    "    *interna* 436.  
     "    *carpi dorsalis* 447.  
     "    *centralis retinae* 437.  
     "    *cerebelli inferior* 439.  
     "    "    *superior* 440.  
     "    *cerebri communicantes* 438.  
     "    "    *profunda* 440.  
     "    *cervicalis ascendens* 441.  
     "    "    *descendens* 430.  
     "    "    *profunda* 441.  
     "    "    *superficialis* 441.  
     "    *cervicis s. colli transversa* 441.  
     "    *choroidea* 438.  
     "    *ciliares* 437.  
     "    *clitoridis dorsalis et profunda* 466.  
     "    *coeliaca* 454.  
     "    *colica dextra* 457.  
     "    "    *media* 457.



- Arteria (ae), colica sinistra* 458.  
 " *cordis coronariae* 423.  
 " *corporis callosi* 438.  
 " *cruralis* 468.  
 " *cubiti recurrentes* 447.  
 " *cystica* 455.  
 " *dentales* 432.  
 " *digitales manus* 447, 451.  
 " " *pedis* 471.  
 " *dorsalis linguae* 427.  
 " *duodenalis* 457.  
 " *epigastrica inferior* 468.  
 " " *superior* 440.  
 " *ethmoidalis* 437.  
 " *facialis anterior* 429.  
 " " *posterior* 431.  
 " " *transversa* 431.  
 " *femoralis* 468.  
 " *femoris circumflexa* 469.  
 " " *perforantes* 470.  
 " " *profunda* 469.  
 " *fossae Sylvii* 438.  
 " *frontalis* 437.  
 " *gastro-duodenalis* 456.  
 " " *epiploicae* 456.  
 " *genu* 470.  
 " " *recurrentes* 470.  
 " *glutaea inferior* 464.  
 " " *superior* 463.  
 " *haemorrhoidalis inferior* 466.  
 " " *media* 466.  
 " " *superior* 458.  
 " *hepatica* 455.  
 " *humeri circumflexae* 444.  
 " *hyoidea* 427.  
 " *hypogastrica* 462.  
 " *iliaca communis* 461.  
 " " *externa* 468.  
 " " *interna* 462.  
 " *ilei circumflexa* 469.  
 " *ileo-colica* 457.  
 " " *lumbalis* 462.  
 " *incisiva* 435.  
 " *infraorbitalis* 435.  
 " *inguinalis* 469.  
 " *intercostales* 452.  
 " " *anteriores* 440.  
 " " *suprema* 441.  
 " *interossea antibrachii* 447, 450.  
 " *ischiadica* 464.  
 " *jejunales et ileae* 458.  
 " *labiales vulvae* 466.  
 " *labiorum coronariae* 429.  
 " *lacrymalis* 437.  
 " *laryngea inferior* 441.  
 " " *superior* 427.  
 " *linguae dorsalis et profunda* 427.  
 " *lingualis* 427.
- Arteria (ae), lumbales* 461.  
 " *malleolares* 471.  
 " *mammaria externa* 440.  
 " " *interna* 440.  
 " *masseterica* 433.  
 " *mastoidea* 430.  
 " *maxillaris externa* 429.  
 " " *interna* 431.  
 " *mediastini* 440, 452.  
 " *meningea media* 432.  
 " " *posterior* 439.  
 " *mentalis* 432.  
 " *mesenterica inferior* 457.  
 " " *superior* 457.  
 " *metatarsae* 471.  
 " *musculo-phrenica* 440.  
 " *nylo-hyoidea* 432.  
 " *nasi dorsalis* 437.  
 " *nervi ischiadici comes* 464  
 " *nutriens humeri* 415.  
 " *nutritia tibiae* 473.  
 " *obturatoria* 463.  
 " *occipitalis* 430.  
 " *oesophagea* 452.  
 " *ophthalmica* 437.  
 " *palatina ascendens* 429.  
 " " *descendens* 435.  
 " *palpebrales* 437, 438.  
 " *pancreatico-duodenalis* 456.  
 " *pedis dorsalis* 471.  
 " *penis dorsalis profunda* 466  
 " *perforantes femoris* 470.  
 " *pericardisco-phrenica* 440.  
 " *perinei* 466.  
 " " *transversa* 467.  
 " *peronea* 473.  
 " *petrosa* 432.  
 " *pharyngea ascendens* 430.  
 " *phrenicae* 454.  
 " *plantares* 474.  
 " *plicae cubiti* 447.  
 " *poplitea* 470.  
 " *profunda brachii* 445.  
 " " *femoris* 469.  
 " *pterygoideae* 433.  
 " *pudenda communis* 466.  
 " " *externa* 469  
 " *pulmonalis* 422.  
 " *pylorica* 455.  
 " *radialis* 447.  
 " " *collateralis* 445.  
 " *ranina* 427.  
 " *recurrentes cubiti* 447.  
 " *renal* 459.  
 " *retinae centralis* 437.  
 " *sacralis lateralis* 462.  
 " " *media* 461.  
 " *scopulae circumflexa* 444.  
 " " *dorsalis* 441.  
 " " *transversa* 441.

- Arteria (ae), scrotales* 466.  
 " *septi narium* 429.  
 " *spermatice externa* 468.  
 " " *interna* 459.  
 " *spheno-palatina* 435.  
 " *spinales* 439.  
 " *splenica* 456.  
 " *subclavia* 423.  
 " *submentalis* 429.  
 " *subscapularis* 444.  
 " *supraorbitalis* 437.  
 " *suprarenalis* 459.  
 " *supraspinata* 441.  
 " *tarsae* 471.  
 " *temporalis media* 431.  
 " " *superficialis* 431.  
 " " *profunda* 433.  
 " *thoracicae* 443.  
 " *thoracico-dorsalis* 444.  
 " *thymicae* 426, 440.  
 " *thyreoidea ima* 426.  
 " " *superior* 427.  
 " *tibiae nutritia* 473.  
 " *tibialis antica* 471.  
 " " *postica* 472.  
 " *tonsillaris* 429.  
 " *transversa faciei* 431.  
 " *tympanica* 432.  
 " *ulnaris* 449.  
 " " *collateralis* 445.  
 " *uterina* 466.  
 " *vasis deferentis* 464.  
 " *ventriculi coronaria dextra* 456.  
 " *ventriculi coronaria sinistra* 455.  
 " *vertebralis* 439.  
 " *vesicales inferiores* 464.  
 " " *superiores* 464.  
 " *Vidiana* 435.  
 " *zygomatico-orbitalis* 431.  
*Articulatio acromio-clavicularis* 85.  
 " *calcaneo-cuboidea* 140.  
 " *carpi* 102.  
 " *carpo-metacarpea* 102.  
 " *costo-sternalis* 75.  
 " *coxae* 121.  
 " *cubiti* 95.  
 " " *vertebralis* 73.  
 " *cuneo-metatarsea* 140.  
 " *genu* 132.  
 " *humeri* 89.  
 " *humero-radialis et ulnaris* 95.  
 " *intercarpea* 102.  
 " *interphalangea* 106.  
 " *intertarsae* 140.  
 " *metacarpo-phalangea* 106.  
 " *metatarso-phalangea* 142.  
 " *ossis pisiformis* 102.  
 " *pedis* 137.  
*Articulatio radio-ulnaris* 95.  
 " " " *inferior* 102.  
 " *scapho-cunifformis* 140.  
 " *sterno-clavicuellaris* 84.  
 " *talo-calcanea* 140.  
 " " *scaphoidea* 140.  
 " *tarso-metatarsee* 140.  
 " *temporo-maxillaris* 36.  
*Astragalus* 133.  
*Atlas* 47.  
*Atrium cordis* 416.  
*Augapfel* 222.  
*Auge* 218.  
*Augenbrauenbogen* 9.  
*Augenhöhle* 41.  
*Augenkammern* 224.  
*Augenlider* 218.  
*Auricula* 228.  
 " *cordis* 416.  
*Ausspritzungskanal* 307.
- B.**
- Backenzähne* 248.  
*Balken* 339.  
*Bartholin'sche Drüsen* 318.  
*Basis cranii* 20.  
 " *cerebri* 347.  
*Bauchfell* 278.  
 " *-Duplicaturen* 275.  
 " *-Verlauf* 276.  
*Bauchspeicheldrüse* 274.  
*Becken* 115.  
*Becken - Geschlechts - Verschiedenheiten* 116—118.  
*Berg des Wurmes* 357.  
*Bindearm* 351.  
*Bindehaut* 219.  
*Blinddarm* 266.  
*Blutleiter der harten Hirnhaut* 477.  
*Bogengänge* 235.  
 " *häutige* 237.  
*Bowman'sche Schicht* 222.  
*Brachia eminentiae quadrigeminae* 346.  
*Bronchus* 288.  
*Brücke* 348.  
*Brückenarm* 348.  
*Brunner'sche Drüsen* 266.  
*Brustbein* 66.  
*Brustdrüse* 319.  
*Brustfell* 291.  
*Brustkorb* 78.  
*Brustwarze* 319.  
*Brustwirbel* 50.  
*Bulbi vestibuli* 318.  
*Bulbus aortae* 423.  
 " *oculi* 222.  
 " *olfactorius* 361.  
 " *urethrae* 303.



*Bulbus venae jugularis* 477.  
*Bursa omentalis* 271.  
*Busen* 319.

## C.

*Cacumen* 351.  
*Calamus scriptorius* 354.  
*Calcaneus* 134.  
*Calcar avis* 341.  
*Calices renales* 297.  
*Calx* 134.  
*Canaliculus (i), carotico-tympanici* 16.  
 " *lacrymales* 220.  
 " *mastoideus* 16.  
 " *petrosus* 15.  
 " *pterygoidei* 8.  
 " *tympanicus* 16.  
*Canalis (es), aëriifer* 290.  
 " *alveolaris inferioris* 33.  
 " *centralis medullae* 356.  
 " *Fallopiae* 238.  
 " *infraorbitalis* 21.  
 " *naso-lacrymalis* 29.  
 " *palatinus* 23.  
 " *Petiti* 226.  
 " *pterygo-palatinus* 28.  
 " *sacralis* 54.  
 " *Schlemmii* 222.  
 " *semicirculares labyrinthi* 234.  
 " *spheno-palatinus* 28.  
 " *spivalis modioli* 235.  
 " *vertebralis* 54.  
 " *Vidianus* 7.  
 " *zygomaticus facialis et temporalis* 26.  
*Capsula renis adiposa* 296.  
 " *fibrosa* 296.  
*Caput gallinaginis* 303.  
*Cardia* 262.  
*Cavo quadrata* 201.  
*Carotis communis* 423.  
 " *externa* 427.  
 " *interna* 436.  
*Carpus* 99.  
*Cartilago arytenoidea* 279.  
 " *cricoidea* 279.  
 " *nasi* 215.  
 " *Santorini* 280.  
 " *thyreoidea* 279.  
 " *Wrisbergii cuneiformis* 280.  
*Caruncula lacrymalis* 219.  
*Carunculae myrtiformes* 317.  
*Cauda equina* 383.  
*Caudex* 348.  
*Cavitas glenoidalis* 82.  
 " *sigmoidea* 91.  
*Cavum arachnoideale s. subdurale* 333.  
 " *dentis* 247.

*Cavum mediastini* 291.  
 " *narium* 42.  
 " *oris* 243.  
 " *pharyngo-laryngeum* 256.  
 " *nasale* 256.  
 " *subarachnoideale* 333.  
 " *tympani* 231.  
*Cellulae ethmoidales* 11.  
*Cement* 247.  
*Central-Läppchen* 351.  
*Centrum semiovale* 339.  
*Cerebellum* 350.  
*Cerebrum* 334.  
*Cervix uteri* 314.  
*Chiasma nervorum opticorum* 347.  
*Choanae* 42.  
*Cholecystis* 272.  
*Chorda (ae), acusticae* 354.  
 " *tendineae* 417.  
 " *transversales Willisii* 339.  
 " *tympani* 372.  
 " *vocales* 282.  
*Chorioidea* 223.  
*Cilia* 218.  
*Circulus arteriosus Willisii* 440.  
*Cisterna chyli* 496.  
*Clastrum* 340.  
*Clava* 353.  
*Clavicula* 81.  
*Clitoris* 318.  
*Clivus* 6.  
*Cochlea* 235.  
*Coecum* 266.  
*Collateraler Kreislauf* 493.  
*Colliculus nervi optici* 226.  
 " *seminalis* 303.  
*Colon* 266.  
*Columella* 235.  
*Columna (ae), Bertini* 296.  
 " *plicarum* 317.  
 " *vertebralis* 65.  
*Commissura cerebri anterior* 345.  
 " *posterior* 345.  
 " *maxima* 339.  
 " *mollis s. media* 345.  
*Commissuren des Gehirns* 345.  
 " *Rückenmarkes* 356.  
*Conarium* 346.  
*Conchae ethmoidales* 11.  
 " *inferiores* 30.  
*Condylus femoris* 119.  
 " *humeri* 87.  
 " *tibiae* 124.  
*Conjunctiva* 219.  
*Coni vasculosi testis* 305.  
*Conus arteriosus* 420.  
 " *medullae spinalis* 355.  
*Cor* 414.  
*Cornea* 222.  
*Cornu Ammonis* 341.

*Corona ciliaris* 223.  
 " *glandis* 309.  
 " *radiata* 359.  
*Corpora candicantia s. mamillaria* 342.  
 " *cavernosa* 308.  
*Corpus callosum* 339.  
 " *cavernosum penis* 308.  
 " " *urethrae* 309.  
 " *geniculatum* 346.  
 " *Higlmori* 304.  
 " *luteum* 313.  
 " *olivare* 349.  
 " *quadrigenum* 346.  
 " *restiforme* 349.  
 " *striatum* 340.  
 " *vitreum* 226.  
*Costae spuriae* 67.  
 " *verae* 67.  
*Cremaster* 164, 306.  
*Crista (ae), ethmoidalis* 11, 22.  
 " *fibulae* 124.  
 " *galli* 11.  
 " *nasalis* 23.  
 " *occipitalis interna* 3.  
 " *sacrales* 54.  
 " *tibiae* 124.  
 " *turbinatis* 22.  
 " *ulnae* 91.  
*Crura cerebelli* 349.  
 " " *ad cerebrum* 351.  
 " " *ad eminentiam quadrigenam* 351.  
 " *cerebelli ad pontem* 318.  
 " *cerebri* 348.  
 " *penis* 308.  
*Crusta ostoides radices* 247.  
*Cuneus* 337.  
*Cupula* 235.  
*Cystis fellea* 272.

## D.

*Dacryocystis* 220.  
 Damm 321.  
 Darmbein 109.  
*Declive* 351.  
*Decussatio pyramidum* 349.  
*Dentin* 247.  
*Descensus testiculi* 306.  
*Diaphragma* 166.  
 Dickdarm 266.  
 " -Schleimhaut 268.  
*Discus oophorus* 312.  
 Dotter 313.  
 Dreieckiges Bein 99.  
 Drüsen, Bartholinische 318.  
 " Bauchspeichel- 374.  
 " Brunner'sche 266.  
 " Cowper'sche 308.

Heitzmann, Atlas. 6. Aufl.

Drüsen, Lid- oder Meibom'sche 218.  
 " Lieberkühn'sche 266.  
 " Lymph- 496.  
 " Milch- 319.  
 " Peyer'sche 266.  
 " Schild- 290.  
 " solitäre 266.  
 " Speichel- 251.  
 " Steiss- 324.  
 " Thymus- 290.  
 " Zirbel- 346.  
*Ductus arteriosus Botalli* 422.  
 " *Bartholini* 252.  
 " *biliarii* 273.  
 " *choledochus* 272.  
 " *cysticus* 272.  
 " *ejaculatorius* 307.  
 " *galactaphorus* 319.  
 " *hepaticus* 272.  
 " *lactiferus* 319.  
 " *naso-lacrymalis* 220.  
 " *pancreaticus* 274.  
 " *parotideus* 251.  
 " *Rivini* 252.  
 " *Santorini* 274.  
 " *Stenonianus* 251.  
 " *thoracicus* 496.  
 " *Whartonianus* 251.  
 " *Wirsungianus* 274.

Dünndarm 264.

" -Schleimhaut 265.

*Duodenum* 264.

*Dura mater cerebri* 331.

" " *medullae* 333.

## E.

Ebur 247.  
 Ecke 228.  
 Eckzähne 248.  
 Ei 313.  
 Eichel 309.  
 Eierstock 312.  
 Eierstockfollikel 313.  
 Eileiter 316.  
 Ellbogenröhre 91.  
*Eminentia capitata humeri* 86.  
 " *collateralis Meckelii* 341.  
 " *cruciata interna* 3.  
 " *intercondyloidea tibiae* 124.  
 " *pyramidalis* 231.  
 " *quadrigena* 346.  
*Endocardium* 417.  
*Endolympha* 237.  
*Epididymis* 305.  
*Epiglottis* 280.  
*Epistropheus* 48.  
*Epoophoron* 313.  
 Erbsenbein 99.  
 Eustach'sche Ohrtrumpete 232.



## F.

- Falx cerebelli* 332.  
 " *cerebri* 332.  
*Fascia antibrachii* 189.  
 " *colli* 158.  
 " *dentata Tarini* 341.  
 " *iliaca* 325.  
 " *infundibuliformis* 306.  
 " *lata* 208.  
 " *lumbo-dorsalis* 165.  
 " *palmaris* 189.  
 " *parotideo-masseterica* 158.  
 " *pelvis* 325.  
 " *penis* 309.  
 " *perinei* 325.  
 " *praevertebralis* 158.  
 " *superficialis* 325.  
 " *temporalis* 149.  
 " *transversa* 165.  
*Femur* 119.  
*Fenestra cochleae s. rotunda* 231.  
 " *vestibuli s. ovalis* 231.  
*Fersenbein* 134.  
*Fibrocartilago intervertebralis* 57.  
*Fibula* 124.  
*Filum terminale medullae* 355.  
*Fimbria* 341.  
 " *tubae* 316.  
*Fissura calcarina* 336.  
 " *Glaseri* 16.  
 " *hippocampi* 336.  
 " *mastoideo-squamosa* 17.  
 " *orbitalis inferior* 21.  
 " *petroso-squamosa* 15.  
 " *sphenoidalis* 6.  
 " *Sylvii* 334.  
 " *tympano-mastoidea* 14.  
*Flexura sigmoidea coli* 266.  
*Flocke* 350.  
*Flügelgaumengrube* 44.  
*Folium cacuminis* 351.  
*Follikel, Eierstock- oder Graaf'sche* 312.  
 " *Peyer'sche* 266.  
 " *solitäre* 266.  
*Fontanellen* 18.  
*Foramen (mina), alveolare* 33.  
 " *coccum* 10.  
 " *condyloidea* 5.  
 " *cribrosa* 11.  
 " *ethmoidalia* 10.  
 " *incisivum s. palatinum anterius* 23.  
 " *infraorbitale* 21.  
 " *intervertebralia* 46.  
 " *mandibulares. alveolare* 33.  
 " *mastoideum* 15.  
 " *maxillaria superiora* 21.  
 " *mentale* 32.  
 " *Monroi* 342.  
*Foramen (mina), nasalia* 27.  
 " *obturatum* 111.  
 " *occipitale magnum* 5.  
 " *oesophageum diaphragmatis* 166.  
 " *opicum* 6.  
 " *ovale cordis* 418.  
 " *des Keilbeins* 6.  
 " *palatinum anterius* 23.  
 " *posterius* 28.  
 " *parietale* 12.  
 " *pro vena cava diaphragmatis* 166.  
 " *rotundum* 6.  
 " *sacralia* 53, 54.  
 " *spinosa* 6.  
 " *stylo-mastoideum* 16.  
 " *supraorbitale* 9.  
 " *Thebesii* 419.  
 " *transversarium* 47.  
 " *Winslowii* 271.  
*Fornix conjunctivae* 218.  
 " *cranii* 19.  
 " *tricuspidalis* 342.  
 " *vaginae* 316.  
*Forceps* 360.  
*Fossa glenoidalis* 14.  
 " *iliaca* 110.  
 " *infraspinata* 83.  
 " *jugularis* 16.  
 " *navicularis urethrae* 303.  
 " *poplitea* 119.  
 " *pterygoidea* 7.  
 " *pterygo-palatina* 44.  
 " *rhomboidea* 353.  
 " *sacci lacrymalis* 22, 29.  
 " *scaphoidea* 228.  
 " *sigmoidea* 15.  
 " *supraspinata* 83.  
 " *trochanterica* 119.  
*Fossula petrosa* 16.  
*Fovea canina* 21.  
 " *centralis retinae* 226.  
 " *glandulae lacrymalis* 10.  
 " *inguinalis* 275.  
 " *ovalis cordis* 418.  
 " *supratrochlearis* 87.  
*Foveola femoris* 119.  
 " *trochlearis* 10.  
*Frenulum clitoridis* 318.  
 " *linguae* 243.  
 " *praeputii* 309.  
*Frontalschnitt* 177.  
*Funiculus cuneatus* 353.  
 " *gracilis* 353.  
 " *ligamentosus* 104.  
 " *spermatikus* 306.  
 " *teres* 353.  
*Furche, centrale oder Roland'sche* 334.  
 " *Sylvische* 334.

## G.

*Galea aponeurotica* 149.  
 Gallenblase 272.  
 Ganglien des Grenzstranges 406.  
     "    "    Trigeminus-Gebietes 369.  
 Ganglienzellschicht 227.  
*Ganglion* (a), *Arnoldi* 371.  
     "    *Bochdalekii* 371.  
     "    *cervicale sympathici* 406.  
     "    *ciliare* 369.  
     "    *coccygeum impar* 406.  
     "    *geniculi* 372.  
     "    *intervertebrale* 382.  
     "    *jugulare* 376.  
     "    "    *vagi* 377.  
     "    *lumbalia* 406.  
     "    *oticum* 371.  
     "    *petrosum* 376.  
     "    *sacralia* 406.  
     "    *semilunare Gasseri* 364.  
     "    *spheno-palatinum s. Meckelii*  
         369.  
     "    *submaxillare* 371.  
     "    *supramaxillare* 371.  
     "    *thoracica* 406.  
 Gaumen, harter 23.  
     "    weicher 243.  
 Gaumenbein 23.  
 Gaumenbögen 243.  
 Gaumensegel 243.  
 Gänsefuß 373.  
 Gebärmutter 314.  
 Geflechte des Sympathicus 406.  
 Gehirn 334.  
     "    -Balken 339.  
     "    -Basis 347.  
     "    -Furchen 334.  
     "    -Gewölbe 342.  
     "    -Haube 348.  
     "    -Häute 331.  
     "    -Hemisphären 334.  
     "    -Kammern 352.  
     "    kleines 350.  
     "    -Lappen 334.  
     "    -Mantel 360.  
     "    -Nerven 361.  
     "    -Schenkel 348.  
     "    -Stamm 358.  
     "    -Textur 358.  
     "    -Trichter 348.  
     "    -Ventrikel 352.  
     "    -Windungen 334.  
     "    -Wurm 350.  
 Gehörgang, äusserer 229.  
     "    innerer 19, 237.  
 Gehörknöchelchen 232.  
 Gehörnerven 375.  
 Gehörorgan 228.  
 Gekröse 278.

*Genu corporis callosi* 339.  
 Geschmackswärzchen 253.  
 Gewölbe 342.  
 Giessbeckenknorpel 279.  
*Gingiva* 243.  
*Glabella* 9.  
*Glandula* (ae), *auriculares* 498.  
     "    *axillares* 500.  
     "    *Blandini* 252.  
     "    *bronchiales* 502.  
     "    *ceruminales* 229.  
     "    *cervicales* 499.  
     "    *coccygea* 324.  
     "    *faciales* 498.  
     "    *jugulares* 499.  
     "    *inguinales* 503.  
     "    *lacrymalis* 220.  
     "    *lactiferae* 319.  
     "    *linguales* 251.  
     "    *lymphaticae* 499.  
     "    *Nuhnii* 252.  
     "    *palpebrales s. Meibomii* 218.  
     "    *parotis* 251.  
     "    *pinealis* 346.  
     "    *popliteae* 503.  
     "    *salivales* 251.  
     "    *sublingualis* 252.  
     "    *submaxillaris* 251, 499.  
     "    *supraveneales* 296.  
     "    *thymus* 290.  
     "    *thyreoidea* 290.  
*Glans penis* 309.  
 Glaskörper 226.  
*Glomeruli renum* 297.  
 Glottis 282.  
 Graaf'sche Follikel 312.  
 Grenzstrang des Sympathicus 406.  
 Grimmdarm 266.  
 Grube, Rosenmüller'sche 256.  
*Gubernaculum testis* 306.  
*Gyri cerebri* 334.  
*Gyrus fornicatus* 336.  
     "    *hippocampi* 336.  
     "    *occipito-temporalis* 337.

## H.

Hakenbein 99.  
 Halswirbel 47.  
 Hammer 232.  
*Hamulus lacrymalis* 29.  
     "    *pterygoideus* 7.  
     "    *trochlearis* 10.  
 Handwurzel 99.  
 Harnblase 300.  
 Harnkanälchen 297.  
 Harnleiter 300.  
 Harnröhre, männliche 303.  
     "    weibliche 310.



Haube 348.  
 Haut 211.  
 Hautmuskel des Halses 153.  
*Helicotrema Brescheti* 236.  
*Helix* 228.  
 Hemisphären des Grosshirns 334.  
*Hepar* 269.  
 Herz 414.  
 Herzbeutel 412.  
 Herzkammern 416.  
 Herzklappen 417.  
 Herzvorkammern 416.  
*Hiatus canalis Fallopii* 15.  
 " *sacralis* 54.  
 Highmorshöhle 22, 25.  
*Hilus renis* 296.  
 Hinterhauptbein 3.  
*Hirci* 229.  
 Hirnanhang 348.  
 Hirnnerven 361.  
 Hoden 304.  
 Hodensack 307.  
 Horizontalschnitt 177.  
 Hornhaut 222.  
 Hornstreifen 341.  
 Hüftbein 109.  
*Humerus* 86.  
*Humor aqueus* 222.  
*Hyaloidea* 226.  
*Hydatid Morgagni* 305.  
*Hymen* 317.  
*Hypophysid cerebri* 348.  
 Hypothenar 187.

## I.

*Ileum* 264.  
*Impressiones digitatae* 15.  
*Incisura ethmoidalis* 10.  
 " *intertragica* 228.  
 " *ischiadica major, minor* 109.  
 " *jugularis* 66.  
 " *nasalis* 9.  
 " *pallii* 360.  
 " *peronea* 125.  
 " *pterygoidea* 6.  
 " *sacro-coccygea* 53.  
 " *semilunaris* 66.  
 " " *radii* 92.  
 " *supraorbitalis* 9.  
*Incus* 233.  
*Infundibulum cerebri* 348.  
*Insula cerebri* 334.  
*Insulae pulmonales* 290.  
*Iris* 224.  
*Isthmus faucium* 244.  
 " *tubae* 316.  
 " *Vioussenii* 418.

## J.

*Jejunum* 264.  
 Jochbein 26.  
*Juga alveolaria* 23.  
 " *cerebralia* 15.

## K.

Kahnbein 99, 134.  
 Kammerwasser 222.  
 Kehldeckel 280.  
 Kehlkopf 279.  
 Keilbein 6, 135.  
 Keilstrang 353.  
 Keimbläschen 313.  
 Keimfleck 313.  
 Kern, grauer 353.  
 " des Sehhügels 340.  
 Kiefergelenk 36.  
 Kitzler 318.  
 Klappdeckel 334.  
 Klappen des Herzens 417.  
 Klappenwulst 350.  
 Kleinhirn 350.  
 Kniescheibe 127.  
 Knötchen 350.  
 Kopfbein 99.  
 Kranzarterie 423.  
 Kreislauf 493.  
 Kreuzbein 53.  
 Krummdarm 264.  
 Krystalllinse 226.  
 Kuppel 235.

## L.

*Labia majora et minora* 318.  
 Labyrinth, häutiges 237.  
 " knöchernes 234.  
 " des Siebbeins 11.  
*Lacertus fibrosus* 175.  
*Lacunae Morgagni* 303.  
*Lacus lacrymarum* 220.  
*Lamina cribrosa* 11, 222.  
 " " *cerebri* 347.  
 " *fusca* 222.  
 " *modioli* 235.  
 " *papyracea* 11.  
 " *perpendicularis* 11.  
 " *Ruyschii* 223.  
 " *spiralis cochleae* 236.  
 " " *membranacea* 236.  
*Laqueus* 352.  
 Larynx 279.  
 Leber 269.  
 Leberbau 273.  
 Leerdamm 264.

- Leier 343.  
 Leiste 226.  
 Leistengrube 275.  
*Lema palpebrale* 218.  
 Lemniscus 352.  
 Lendenwirbel 52.  
*Lens crystallina* 226.  
 Lidbändchen 218.  
 Lidknorpel 218.  
 Lieberkühn'sche Krypten 266.  
 Lien 274.  
*Ligamentum (ta), accessorium* 105.  
   " *acromio-claviculare* 85.  
   " *alaria dentis* 61.  
   " *genu* 131.  
   " *annulare radii* 96.  
   " *apicum* 58.  
   " *arcuatum pubis* 113.  
   " *Bertini* 121.  
   " *calcaneo-cuboideum* 138.  
   " *fibulare* 138.  
   " *scaphoideum* 138.  
   " *carpi* 102.  
   " *commune dorsale* 189.  
   " *transversum* 106.  
   " *colli costae* 74.  
   " *conicum* 85.  
   " *conicum s. crico-thyre-  
 oideum* 281.  
   " *coraco-acromiale* 85.  
   " *brachiale* 89.  
   " *claviculare* 85.  
   " *coronarium hepatis* 270.  
   " *costo-claviculare* 84.  
   " *transversale* 74.  
   " *xyphoideum* 77.  
   " *crico-arytenoidea* 281.  
   " *thyreoidea* 281.  
   " *tracheale* 281.  
   " *cruciata genu* 128, 203.  
   " *cruciatum atlantis* 61.  
   " *cruris transversum* 127.  
   " *cubo-cuneiforme* 138.  
   " *scaphoideum* 138.  
   " *deltoides* 139.  
   " *denticulatum medullae* 333.  
   " *fibulare-calcaneum* 138.  
   " *toli* 138.  
   " *flava* 56.  
   " *fundiforme tarsi* 203.  
   " *gastro-colicum* 263.  
   " *lienale* 263.  
   " *phrenicum* 263.  
   " *glenoideo-brachiale* 89.  
   " *glosso-epiglottica* 252.  
   " *glottidis* 282.  
   " *hepatis suspensorium* 270.  
*Ligamentum (ta), hepatis teres* 270.  
   " *hepato-duodenale* 271.  
   " *gastricum* 263.  
   " *ilio-femorale s. Bertini* 121.  
   " *lumbale* 114.  
   " *sacrum* 114.  
   " *interclaviculare* 84.  
   " *intercruralia* 56.  
   " *interspinalia* 58.  
   " *intertransversalia* 58.  
   " *iridis pectinatum* 224.  
   " *ischio-prostaticum* 326.  
   " *latum uteri* 314.  
   " *longitudinalia columnae* 56.  
   " *mucosum* 131.  
   " *nuchae* 58.  
   " *ovarii proprium* 312.  
   " *palpebralia* 218.  
   " *pectinatum iridis* 224.  
   " *phrenico-gastricum* 263.  
   " *plantare-obliquum* 141.  
   " *popliteum* 129.  
   " *Pouparti* 164.  
   " *rhomboideum* 104.  
   " *rotunda uteri* 314.  
   " *sacro-coccygea* 64.  
   " *scopho-cuneiformia* 138.  
   " *spinoso-sacrum* 114.  
   " *sterno-claviculare* 84.  
   " *costalia* 75.  
   " *stylo-maxillare* 37.  
   " *suspensorium dentis* 62.  
   " *hepatis* 270.  
   " *suspensorium penis* 309.  
   " *talo-calcaneum* 138.  
   " *fibulare* 138.  
   " *scaphoideum* 139.  
   " *tarso-metatarsea* 138.  
   " *teres coxae* 22.  
   " *hepatis* 270.  
   " *thyreo-arytenoidea* 282.  
   " *epiglotticum* 281.  
   " *hyoidea* 280.  
   " *tibro-fibulare* 137.  
   " *transversum atlantis* 61.  
   " *trapezoides* 85.  
   " *tuberoso-sacrum* 114.  
   " *uteri latum* 314.  
   " *vesico-umbilicalia* 275.  
   " *vocalia* 282.  
*Ligula* 306.  
*Limbus acetabuli* 122.  
   " *foraminis ovalis cordis* 418.  
*Linea (ae), arcuata* 109.  
   " *aspera femoris* 119.  
   " *Douglasii* 163.  
   " *intertrochanterica* 119.



*Linea (ae), mylo-hyoidea* 33.  
 " *obliqua externa mandibulae* 32.  
 " *poplitea* 125.  
 " *semicirculares externae* 4.  
 " *semicircularis* 9.  
*Lingua* 252.  
*Lingula cerebri* 352.  
 " *mandibulae* 33.  
*Linse* 226.  
*Liensenkern* 340.  
*Lippe* 243.  
*Liquor cerebro-spinalis* 333.  
 " *folliculi* 312.  
 " *pericardii* 413.  
*Lobulus (i), auriculae* 228.  
 " *caudatus s. Spigelii* 269  
 " *centralis* 351.  
 " *frontalis* 334.  
 " *lingualis* 337.  
 " *parietalis* 335.  
 " *pulmonales* 290.  
 " *quadratus* 269.  
*Locus caeruleus* 354.  
*Luftröhre* 288.  
*Lunge* 289.  
*Lymphgefäße* 496.  
 " des Beckens 504.  
 " der Brusthöhle 502.  
 " des Darmcanales 506.  
 " der Genitalien 503.  
 " des Hodens 505.  
 " des Kopfes u. Halses 498.  
 " der Leber 506.  
 " der oberen Extremität 500.  
 " des Schenkels 503.  
 " der unteren Extremität 503.  
*Lyra Davidis* 343.

## M.

*Macula (ae), cribrosa* 234.  
 " *germinativa* 313.  
 " *lutea retinae* 226.  
*Magen* 262.  
*Mahlzähne* 248.  
*Malleoli* 124.  
*Malleus* 232.  
*Malpighi'sche Pyramiden* 296.  
*Mamma* 319.  
*Mandel* 244.  
 " des Gehirns 350.  
*Mandibula* 32.  
*Manubrium sterni* 66.  
*Margo coronalis* 10.  
 " *supraorbitalis* 9.  
*Mark, verlängertes* 349.  
*Markhügel* 342.  
*Markseigel* 351.

*Mastdarm* 266.  
*Meatus acusticus externus* 229.  
 " " *internus* 15, 237.  
 " *narium* 43.  
*Mediastinum* 291.  
 " *testis* 304.  
*Medulla oblongata* 349.  
 " *spinalis* 355.  
*Meibom'sche Drüsen* 218.  
*Membrana Descemeti* 222.  
 " *ligamentosa* 63.  
 " *limitans retinae* 226.  
 " *obturatoria anterior* 59.  
 " " *posterior* 60.  
 " *tympani* 230.  
 " " *secundaria* 231.  
*Meninge dura cerebri* 331.  
 " " *spinalis* 333.  
 " *serosa s. arachnoidea* 333.  
 " *vasculosa s. pia* 333.  
*Mesenterium* 278.  
*Mesocolon* 278.  
*Mesorchium* 306.  
*Milchdrüsen* 319.  
*Milchzähne* 249.  
*Milz* 274.  
*Mittelfell* 291.  
*Mittelfleisch* 321.  
*Mittelhandknochen* 101.  
*Modiolus* 235.  
*Mondbein* 99.  
*Mons veneris* 318.  
*Monticulus vermis* 351.  
*Morgagni'sche Ventrikel* 282.  
*Morsus diaboli* 316.  
*Mundhöhle* 243.  
*Muskeln des Auges* 220.  
 " des Bauches 163.  
 " der Brust 160.  
 " des Fusses 203.  
 " des Gaumens 257.  
 " der Gehörknöchelchen 233.  
 " des Gesichtes 149.  
 " des Halses 153.  
 " der Hand 186.  
 " der Hüfte 190.  
 " des Kehlkopfes 283.  
 " des Kiefers 151.  
 " des Kopfes 149.  
 " des Oberarmes 175.  
 " des Oberschenkels 193.  
 " der Ohrmuschel 228.  
 " Papillar-, des Herzens 417.  
 " des Rachens 257.  
 " des Rückens 167.  
 " der Schulter 173.  
 " des Unterarmes 180.  
 " des Unterschenkels 199.  
*Musculus, abdominis obliquus externus et internus* 164.

- Musculus (li), abdominis rectus* 163.  
 " " *transversus* 165.  
 " *adductores femoris* 194.  
 " *anconaeus* 176.  
 " *ani levator* 268.  
 " *ani sphincter externus et internus* 268.  
 " *antitragicus* 228.  
 " *arytenoideus obliquus et transversus* 283.  
 " *aryepiglotticus* 283.  
 " *auriculae attollens et retrahens* 151.  
 " *auriculae transversus* 228.  
 " *azygos pharyngis* 257.  
 " " *uvulae* 245.  
 " *biceps brachii* 175.  
 " " *femoris* 197.  
 " *biventer cervicis* 170.  
 " " *mandibulae* 153.  
 " *brachialis internus* 176.  
 " *brachii biceps* 175.  
 " " *triceps* 176.  
 " *brachio-radialis brevis et longus* 183.  
 " *buccinator* 151.  
 " *bulbo-cavernosus* 321.  
 " *capitis rectus anticus, lateralis, longus* 157.  
 " *capitis recti et obliqui postici* 172.  
 " *cephalo-pharyngeus* 257.  
 " *cerato-pharyngeus* 257.  
 " *cervicalis ascendens* 170.  
 " *cervicis biventer* 170.  
 " *chondro-pharyngeus* 257.  
 " *ciliaris* 149, 223.  
 " *coccygeus* 192.  
 " *colli longus* 157.  
 " *complexus* 171.  
 " *compressor nasi* 150.  
 " *constrictor cunni* 324.  
 " " *isthmi faucium* 246.  
 " *constrictor pharyngis* 257.  
 " *coraco-brachialis* 175.  
 " *corrugator supercilii* 149.  
 " *costarum levatores* 170.  
 " *cremaster* 164.  
 " *crico-arytenoideus lateralis et posticus* 283.  
 " *crico-pharyngeus* 257.  
 " " *thyreoideus* 283.  
 " *cucullaris* 168.  
 " *cunni constrictor* 324.  
 " *deltoides* 173.  
 " *depressor alae nasi* 150.  
 " " *anguli oris* 150.  
 " " *labii inferioris* 151.
- Musculus (li), depressor septi mobilis narium* 150.  
 " *detrusor urinae* 300.  
 " *digastricus mandibulae* 153.  
 " *digiti indicis extensor proprius* 184.  
 " *digiti minimi abductor* 187.  
 " " " *extensor proprius* 184.  
 " *digiti minimi flexor brevis* 187.  
 " *digiti minimi opponens* 187.  
 " " *pedis minimi abductor* 204.  
 " *digiti pedis minimi flexor brevis* 204.  
 " *digitorum manus communis extensor* 184.  
 " *digitorum manus communis flexor profundus s. perforans* 182.  
 " *digitorum manus communis flexor superficialis s. perforatus* 180.  
 " *digitorum pedis communis extensor brevis* 203.  
 " *digitorum pedis communis extensor longus* 199.  
 " *digitorum pedis communis flexor brevis* 205.  
 " *digitorum pedis communis flexor longus* 201.  
 " *dilatator pupillae* 224.  
 " *dorsi latissimus* 168.  
 " " *longissimus* 170.  
 " *epicranius* 149.  
 " *erector trunci* 170.  
 " *femoris adductores* 194.  
 " " *biceps* 197.  
 " " *quadratus* 191.  
 " " *quadriceps* 193.  
 " " *rectus* 193.  
 " *frontalis* 149.  
 " *gastrocnemius* 200.  
 " *gemellus surae* 200.  
 " *genio-glossus* 155.  
 " " *hyoideus* 155.  
 " *glosso-pharyngeus* 257.  
 " *glutaeus magnus, medius, minimus* 190.  
 " *gracilis* 194.  
 " *hallucis abductor* 204.  
 " " *adductor* 204.  
 " " *extensor longus* 199.  
 " " *flexor brevis* 204.  
 " " " *longus* 201.  
 " *helicis major et minor* 228.  
 " *hyoglossus* 155.  
 " *hyopharyngeus* 257.  
 " *iliacus internus* 192.



*Musculus (li), ilio-costalis* 170.  
 " *ilio-psoas* 192.  
 " *incisivi* 151.  
 " *indicator* 184.  
 " *infraspinatus* 173.  
 " *intercostales* 162.  
 " *interossei manus* 187.  
 " " *pedis* 205.  
 " *interspinales* 172.  
 " *intertransversarii* 172.  
 " *ischio-cavernosus* 321.  
 " *labii superioris levator proprius* 150.  
 " *labii superioris et alae nasi levator* 150.  
 " *laryngo-pharyngeus* 257.  
 " *latissimus dorsi* 168.  
 " *laxator tympani* 233.  
 " *levator anguli oris* 150.  
 " " *ani* 268.  
 " " *costarum* 170.  
 " " *menti* 151.  
 " " *palpebrae superioris* 220.  
 " " *proprius alae nasi* 150.  
 " " *scapulae* 169.  
 " " *veli palatini* 245.  
 " *longissimus dorsi* 170.  
 " *longus colli* 157.  
 " *lumborum quadratus* 165.  
 " *lumbricales* 182, 201.  
 " *mandibulae biventer* 153.  
 " *manus interossei* 187.  
 " *masseter* 152.  
 " *mentalis* 151.  
 " *menti quadratus* 151.  
 " " *triangularis* 150.  
 " *multifidus spinae* 172.  
 " *mylo-hyoideus* 155.  
 " *mylo-pharyngeus* 257.  
 " *nasalis* 150.  
 " *obliqui abdominis* 164.  
 " " *capitis* 172.  
 " " *colli* 157.  
 " " *oculi* 221.  
 " *obturator externus et internus* 191.  
 " *occipitalis* 149.  
 " *oculi obliqui* 221.  
 " " *orbicularis* 149.  
 " " *recti* 221.  
 " *omo-hyoideus* 154.  
 " *orbicularis orbitae* 149.  
 " *oris anguli levator* 150.  
 " " *orbicularis* 151.  
 " *palati levator et tensor* 245  
 " *palato-glossi* 246.  
 " " *pharyngeus* 246.  
 " " *staphylinus* 245.  
 " *palmaris brevis* 187.

*Musculus (li), palmaris longus* 180.  
 " *palpebrae levator* 220.  
 " *papillares* 417.  
 " *pectinati s. trabeculae carnae* 416.  
 " *pectineus* 194.  
 " *pectoralis major* 160.  
 " " *minor* 161.  
 " *pedis interossei* 205.  
 " " *lumbricales* 201.  
 " *perinei transversi* 323.  
 " *peroneus brevis, longus et tertius* 199.  
 " *petro-staphylinus s. levator palati* 245.  
 " *plantaris* 200.  
 " *platysma myoides* 153.  
 " *pollicis abductor brevis* 186.  
 " " *longus* 184.  
 " " *adductor* 186.  
 " " *extensor longus* 184.  
 " " *flexor brevis* 186.  
 " " *longus* 182.  
 " " *opponens* 186.  
 " *popliteus* 201.  
 " *procerus Santorini* 150.  
 " *pronator quadratus* 182.  
 " " *teres* 180.  
 " *psoas* 192.  
 " *pterygoideus externus et internus* 152.  
 " *pterygo-pharyngeus* 257.  
 " *pyramidalis* 163.  
 " *pyriformis* 191.  
 " *quadratus femoris* 191.  
 " " *lumborum* 165.  
 " " *menti* 151.  
 " " *pronator* 182.  
 " *quadriceps cruris extensor* 193.  
 " *radialis externus brevis et longus* 183.  
 " *radialis internus* 180.  
 " *recto-coccygeus* 268.  
 " *rectus abdominis* 163.  
 " " *capitis anticus, lateralis* 157.  
 " " *capitis minor* 172.  
 " *retrahentes auriculae* 151.  
 " *rhomboideus* 168.  
 " *risorius* 150.  
 " *sacro-lumbalis* 170.  
 " *sartorius* 193.  
 " *scaleni* 156.  
 " *scapulae levator* 169.  
 " *semimembranosus* 198.  
 " *semispinalis capitis cervicis et dorsi* 171.  
 " *semitendinosus* 197.  
 " *septi nasi depressor* 150.

- Musculus (li), serratus anticus major* 161.  
 " " *posticus superior et inferior* 169.  
 " *soleus* 200.  
 " *sphincter oris* 151.  
 " " *pupillae* 224.  
 " " *vesicae* 300.  
 " *spinalis* 171.  
 " *splenius capitis et colli* 169.  
 " *stapedius* 233.  
 " *sterni triangularis* 162.  
 " *sterno-cleido-mastoideus* 153.  
 " " *hyoideus* 154.  
 " " *thyreoideus* 154.  
 " *stylo-glossus* 155.  
 " " *hyoideus* 155.  
 " *subclavius* 161.  
 " *subcruralis* 193.  
 " *subcutaneus colli* 153.  
 " *subscapularis* 173.  
 " *supercilii corrugator* 149.  
 " *supinator longus et brevis* 183.  
 " *supraspinatus* 173.  
 " *temporalis* 152.  
 " *tensor chorioideae* 223.  
 " " *fasciae latae* 190.  
 " " *palati* 245.  
 " " *tympani* 233.  
 " *teres major et minor* 173.  
 " *thyreo-arytaenoideus* 283.  
 " " *epiglotticus* 283.  
 " " *hyoideus* 154.  
 " " *pharyngeus* 257.  
 " *tibialis anticus* 199.  
 " " *posticus* 201.  
 " *trachelo-mastoideus* 171.  
 " *tragicus* 228.  
 " *transversalis cervicis* 170.  
 " *transversus abdominis* 165.  
 " *trapezius* 168.  
 " *triangularis sterni* 162.  
 " *trochlearis* 221.  
 " *ulnaris externus* 184.  
 " " *internus* 180.  
 " *vasti* 193.  
 " *vesicae sphincter* 300.  
 " *zygomaticus major et minor* 150.
- Mutterbänder 315.  
 Muttermund 315.  
 Muttertrompete 316.
- N.
- Nares* 216.  
*Nasen-Bein* 27.  
 " Gänge 43.  
 " Höhle 42.
- Nasen-Knorpel* 217.  
 " Muscheln des Siebbeins 11.  
 " Muschel, untere 30.  
*Nebeneierstock* 313.  
*Nebenhoden* 305.  
*Nebenniere* 296.  
*Nervus (vi), abducens* 364.  
 " *accessorius Willisii* 381.  
 " *acusticus* 375.  
 " *ad tensorem Tympani* 371.  
 " *alveolares* 366.  
 " *antibrachii cutanei* 390.  
 " " *interosseus externus* 392.  
 " " *interosseus internus* 390.  
 " *auricularis magnus* 384.  
 " " *posterior* 373.  
 " " *vagi* 377.  
 " *auriculo-temporalis* 367.  
 " *axillaris s. circumflexus brachii* 389.  
 " *brachiales* 386.  
 " *brachii cutaneus externus s. musculo-cutaneus* 389.  
 " *brachii cutaneus internus et medius* 388.  
 " *bronchiales* 380.  
 " *buccales* 374.  
 " *buccinatorius* 367.  
 " *cardiaci* 379.  
 " " *sympathici* 406.  
 " *carotico-tympanici* 376.  
 " *caroticus* 376.  
 " *cervicales* 384.  
 " *chorda tympani* 372.  
 " *ciliares* 369.  
 " *coccygeus* 398.  
 " *cochleae* 375.  
 " *colli subcutaneus* 385.  
 " *cruralis s. femoralis* 397.  
 " *dentales* 366.  
 " *digastricus* 372.  
 " *digitales* 390, 391, 403.  
 " *dorsales* 393.  
 " *ethmoidalis* 365.  
 " *facialis* 372.  
 " *femoris cutaneus externus* 396.  
 " " *internus* 397.  
 " " *posterior* 399.  
 " *frontalis* 365.  
 " *genito-cruralis* 396.  
 " *glosso-pharyngeus* 376.  
 " *glutaci* 399.  
 " *haemorrhoidales* 401.  
 " *hypoglossus* 381.  
 " *ileo-hypogastricus* 395.  
 " *inguinalis* 395.  
 " *infra-maxillaris* 367.  
 " *trochlearis* 365.



- Nervus (vi), intercostales* 393.  
 " *interosseus externus* 392.  
 " " *internus* 390.  
 " *ischiadicus* 399.  
 " *Jacobsonii* 376.  
 " *lacrymalis* 365.  
 " *laryngei* 379.  
 " *laryngeus recurrens* 380.  
 " *lingualis glosso-pharyngei* 376.  
 " " *trigemi* 368.  
 " *lumbales* 395.  
 " *lumbo-inguinalis* 396.  
 " *malaris* 366.  
 " *mandibularis* 368.  
 " *massetericus* 367.  
 " *medianus* 389.  
 " *mentalis* 368.  
 " *musculo-cutaneus* 389.  
 " *mylo-hyoideus* 368.  
 " *nasalis anterior et posterior* 370.  
 " *naso-ciliaris* 365.  
 " " *palatinus* 370.  
 " *obturatorius* 396.  
 " *occipitalis magnus et minor* 384.  
 " *oculomotorius* 363.  
 " *olfactorius* 361.  
 " *ophthalmicus* 365.  
 " *opticus* 362.  
 " *orbitales* 369.  
 " *palatini* 370.  
 " *patheticus* 363.  
 " *pectoris cutanei* 393.  
 " *pedis dorsalis cutaneus* 400.  
 " *penis dorsalis* 404.  
 " *perinealis* 404.  
 " *peroneus s. popliteus externus* 400.  
 " *peroneus profundus et superficialis* 400.  
 " *petrosus profundus* 370.  
 " " *superficialis major* 370.  
 " " *superficialis minor* 371.  
 " *pharyngei glossopharyngei* 376.  
 " " *vagi* 379.  
 " *phrenicus* 385.  
 " *plantaris externus* 403.  
 " " *internus* 402.  
 " *pneumogastricus* 377.  
 " *popliteus externus et internus* 400.  
 " *pterygoideus externus et internus* 367.  
 " *pudendus* 404.  
 " *radialis* 392.  
 " *recurrens* 381.  
 " *sacrales* 398.  
 " *saphenus major* 397.
- Nervus (vi), scrotalis posterior* 404.  
 " *septi narium* 370.  
 " *spermaticus externus* 396.  
 " *spheno-palatini* 367.  
 " *spinales* 382.  
 " *splanchnici* 406.  
 " *stylo-hyoideus* 373.  
 " *subcutaneus colli superior* 374.  
 " " *maxillae inferioris* 374.  
 " " *malae* 366.  
 " *suboccipitalis* 384.  
 " *subscapulares* 386.  
 " *supraclaviculares* 385.  
 " *supramaxillaris* 366.  
 " *supraorbitalis* 365.  
 " *supratrochlearis* 365.  
 " *surae communicans* 402.  
 " " *cutanei* 398, 400.  
 " *sympathici* 405.  
 " *temporales* 366, 367, 374.  
 " *temporo-frontales* 373.  
 " *tensoris tympani* 371.  
 " *thoracici* 386.  
 " *tibialis s. popliteus internus* 401.  
 " *trigeminus* 364.  
 " *trochlearis* 363.  
 " *ulnaris* 390.  
 " *vagus* 377.  
 " *vestibuli* 375.  
 " *Vidianus* 370.  
 " *volares digitorum* 390.  
 " *zygomaticus* 366.
- Nester 354.  
 Netz, grosses, kleines 263.  
 Netzhaut 226.  
 Nieren 296.  
 Nieren-Becken 297.  
 " Kelch 297.  
 " Knäuel 297.  
 " Pyramide 296.  
 " Wärzchen 296.  
 Nodus Arantii 417.  
 " *cerebri* 348.  
 " *Malacarni* 350.  
 Nucleus dentatus 354.  
 " *lentiformis* 340.  
 Nymphae 318.
- O.
- Oberarmbein 86.  
 Oberkiefer 21.  
 Oberschenkelbein 119.  
 Occipitallappen 336.  
 Oesophagus 262.  
 Ohr-Muschel 228.  
 " Schmalzdrüsen 229.  
 Olecranon 91.

- Oliven 349.  
*Omentum majus et minus* 263.  
*Operculum* 334.  
*Ora serrata* 223.  
*Orbita* 41.  
*Os (Ossa), capitatum* 99.  
   " *carpi* 99.  
   " *coccygis* 55.  
   " *coxae* 109.  
   " *cuboideum* 136.  
   " *cuneiformia* 135.  
   " *ethmoideum* 11.  
   " *frontis* 9.  
   " *hamatum* 99.  
   " *hyoides* 39.  
   " *ilei* 109.  
   " *ischii* 109.  
   " *lacrymale* 29.  
   " *lunatum* 99.  
   " *maxillare* 21.  
   " *metacarpi* 101.  
   " *nasale* 27.  
   " *naviculare* 134.  
   " *occipitis* 3.  
   " *palatinum* 28.  
   " *parietale* 12.  
   " *petrosum* 15.  
   " *pisiforme* 99.  
   " *pubis* 109.  
   " *sacrum* 53.  
   " *scaphoideum* 99, 134.  
   " *sphenoideum* 6.  
   " *temporum* 14.  
   " *trapezium s. multangulus majus*  
   99.  
   " *trapezoides s. multangulus minus*  
   99.  
   " *triquetrum s. pyramidale* 99.  
   " *vomeris* 31.  
   " *zygomalicum* 26.  
*Ossiculum auditus* 232.  
   " *Bertini* 7.  
   " *lenticulare Sylvii* 233.  
   " *Wormianum* 13.  
*Ostia cordis* 416.  
*Otolithen* 237.  
*Ovarium* 312.  
*Oviductus* 316.  
*Ovula Nabothi* 315.  
*Oculum* 313.
- P.**
- Pacchioni'sche Grübchen* 10, 13.  
*Palatum molle s. Velum palati* 243.  
*Palmae plicatae* 315.  
*Palpebrae* 218.  
*Pancreas* 274.  
*Papilla nervi optici* 226.  
*Papillae circumvallatae* 252.  
   " *fungiformes* 252.  
   " *lenticulares* 252.  
   " *renales* 296.  
*Parietallappen* 335.  
*Paroophoron* 313.  
*Parotis* 251.  
*Parovarium* 313.  
*Patella* 127.  
*Paukenhöhle* 231.  
*Pedunculus cerebri* 348.  
   " *pulmonum* 289.  
*Pelvis renum* 297.  
*Penis* 308.  
   " *cerebri* 346.  
*Pericardium* 412.  
*Perilympha* 237.  
*Perineum* 321.  
*Peritoneum* 278.  
*Pes anserinus major* 373.  
   " *minor* 366.  
   " *hippocampi* 341.  
*Pfanne* 111.  
*Pflugscharbein* 31.  
*Pfortader* 491.  
*Phalangen* 101.  
*Pharynx* 256.  
*Pia mater* 333.  
*Placenta* 494.  
*Platysma myoides* 153.  
*Pleura* 291.  
*Plexus chorioidei cerebri* 343.  
   " *haemorrhoidalis* 486.  
   " *lymphaticus axillaris* 500.  
   " *jugularis* 499.  
   " *nervosus abdominalis* 407.  
   " *aorticus* 407.  
   " *brachialis* 386.  
   " *bronchialis* 380.  
   " *cardiacus* 407.  
   " *caroticus* 406.  
   " *cavernosus* 406.  
   " *cervicalis* 384.  
   " *coccygeus* 398.  
   " *coeliacus s. solaris* 407.  
   " *dentalis* 366.  
   " *gastricus* 380.  
   " *hypogastricus* 407.  
   " *ischiadicus* 398.  
   " *laryngeus* 407.  
   " *lumbalis* 395.  
   " *mesentericus* 407.  
   " *nodosus vagi* 377.  
   " *oesophageus* 380, 407.  
   " *puddendalis* 398.  
   " *pulmonalis* 407.  
   " *renalis* 407.  
   " *sacralis* 383.  
   " *sacro-coccygeus* 398.  
   " *solaris* 407.



- Plexus nervosus spermaticus* 407.  
 " " *uterinus* 407.  
 " " *vesicalis* 407.  
 " *pampiniformis* 485.  
 " *pudendo-vesicalis* 486.  
 " *utero-vaginalis* 487.  
 " *venosus lumbalis* 485.  
*Plica conjunctivae semilunaris* 219.  
*Plicae sigmoideae* 268.  
*Plis de passage* 336.  
*Porus acusticus externus* 16.  
 " " *internus* 15.  
*Pons Varoli* 348.  
*Porta hepatis* 269.  
 " *renis* 296.  
*Portio intermedia* 372.  
 " *vaginalis uteri* 314.  
*Præcuneus* 337.  
*Praeputium* 309.  
 " *clitoridis* 318.  
*Processus accessorius vertebrae* 52.  
 " *anonymus* 5.  
 " *cerebelli ad corpus quadrige-*  
*minum* 351.  
 " *ciliares* 223.  
 " *clinoidei* 6.  
 " *condyloideus* 5, 31.  
 " *coracoideus* 83.  
 " *coronoideus* 31.  
 " *ensiformis* 66.  
 " *jugularis* 5.  
 " *mammillaris* 52.  
 " *mastoideus* 14.  
 " *muscularis* 279.  
 " *odontoideus* 48.  
 " *pterygoidei* 6.  
 " *pyramidalis* 28.  
 " *styloideus* 16.  
 " " *radii* 92.  
 " " *ulnae* 91.  
 " *uncinatus* 11.  
 " *vaginalis peritonei* 306.  
 " *vermicularis s. vermiformis* 266.  
 " *vocalis* 279.  
 " *xyphoideus* 66.  
 " *zygomaticus* 14.  
*Prominentia laryngea* 279.  
*Promontorium cochleae* 231.  
 " *pelvis* 65.  
*Prostata* 307.  
*Protuberantia mentalis* 32.  
 " *occipitalis externa* 4.  
 " " *interna* 3.  
*Psalterium* 343.  
*Pulmo* 289.  
*Pulpa dentis* 247.  
 " *lienis* 274.  
*Pupille* 224.  
*Pylorus* 272.  
*Pyramiden des Cerebellum* 350.  
*Pyramiden, Malpighi'sche* 296.  
 " *des verlängerten Markes* 349.  
*Pyramidenbein.*  
  
**Q.**  
*Querschlitz des Gehirnes* 346  
  
**R.**  
*Rachen* 256.  
*Racheneingang* 244.  
*Rachenmuskeln* 257.  
*Rachenwand* 255.  
*Radius* 92.  
*Rami communicantes sympathici* 405.  
*Raphe corporis callosi* 339.  
 " *scroti* 307.  
*Rautengrube* 353.  
*Receptaculum chyli* 496.  
*Recessus hemiellipticus* 237.  
 " *hemisphaericus* 237.  
 " *laterales* 354.  
*Rectum* 266.  
*Regenbogenhaut* 224.  
*Renes* 296.  
*Reniculi* 296.  
*Rete carpi dorsale* 447.  
 " *testis Halleri* 304.  
*Retina* 226.  
*Riech-Kolben* 361.  
 " *Nerv* 361.  
 " *Organ* 215.  
 " *Streifen* 361.  
*Riemchen* 354.  
*Rima glottidis* 282.  
 " *oris* 243.  
 " *pudendi* 318.  
*Ringknorpel* 279.  
*Rippen* 68.  
 " *falsche, wahre* 67.  
*Rippen-Knorpel* 67.  
*Rosenmüller'sche Grube* 256.  
*Rostrum cochleare* 231.  
 " *sphenoidale* 7.  
*Rückenmark* 355.  
*Rückenmarks-Häute* 333.  
*Rückenmarks-Nerven* 382.  
  
**S.**  
*Sacculus labyrinthi* 237.  
*Saccus lacrymalis* 220.  
*Sagittalschnitt* 177.  
*Samen-Bläschen* 307.  
 " *Kanälchen* 304.  
 " *Leiter* 305.

- Samen-Strang 306.  
 Sattelgrube 6.  
*Scalae cochleae* 236.  
*Scapula* 82.  
 Schädelhöhle 40.  
 Schambein 109.  
 Schambügel 318.  
 Schamlippe 318.  
 Schamspalte 318.  
 Scheide 316.  
 Scheidenklappe 317.  
 Schenkel des Zwerchfells 166.  
 Schienbein 124.  
 Schilddrüse 290.  
 Schildknorpel 279.  
 Schläfebein 14.  
 Schleife des Gehirns 352.  
 Schleimhäute des Darmes 265, 268.  
     "    der Nasenhöhle 215.  
 Schlundkopf 256.  
 Schlüsselbein 81.  
 Schmelz 247.  
 Schnecke des Ohres 235.  
 Schneidezähne 248.  
 Schnepfenkopf 303.  
 Schreibfeder 354.  
 Schulterblatt 82.  
 Schwellkörper 308.  
*Sclerotica oculi* 222.  
*Scrotum* 307.  
*Scyphus Vieussenii* 235.  
*Sebum palpebrale s. Lema* 218.  
 Sehhügel 340.  
 Sehloch 224.  
 Sehstreifen 340.  
 Seitenkammer 340.  
 Seitenwandbein 12.  
*Sella turcica* 6.  
*Semicanalis nervi Vidiani* 15.  
     "    *tensoris tympani* 16, 231.  
*Septum atriorum* 416.  
     "    *narium osseum* 43, 215.  
     "    *pellucidum* 342.  
     "    *scroti* 307.  
     "    *ventriculorum* 416.  
 Siebbein 11.  
 Sinnes-Apparate 211.  
*Sinus alae parvae* 477.  
     "    *cavernosus* 477.  
     "    *circularis* 477.  
     "    *confluens* 477.  
     "    *durae matris* 477.  
     "    *falcis major s. longitudinalis* 477.  
     "    "    *minor* 477.  
     "    *frontales* 10.  
     "    *Morgagni* 268, 282.  
     "    *occipitalis* 477.  
     "    *petrosus* 477.  
     "    *rectus* 477.  
     "    *tarsi* 134.  
*Sinus transversus* 477.  
     "    *Valsalvae* 423.  
 Sitzbein 109.  
 Speicheldrüse 251.  
 Speiseröhre 262.  
*Spina angularis* 6.  
     "    *ilei* 109.  
     "    *ischii* 109.  
     "    *mentalis interna* 33.  
     "    *nasalis anterior* 23.  
     "    "    *superior* 9.  
     "    *scapulae* 83.  
 Spinal-Nerven 382.  
 Spiralblatt der Schnecke 235.  
 Splen 274.  
*Splenium corporis callosi* 339, 346.  
 Sprungbein 133.  
 Sprunggelenk 137.  
*Sromanum s. flexura coli sigmoidea* 266.  
 Stäbchen der Retina 227.  
 Stabkranz 360.  
 Stammlappen 334.  
 Stapes 233.  
 Steigbügel 233.  
 Steissbein 55.  
 Steissdrüse 324.  
 Sternum 66.  
 Stimmbänder 282.  
 Stimmritze 282.  
 Stirnbein 9.  
 Stirnhöhlen 10.  
 Stirnlappen 334.  
 Stränge, Keil-, runde, zarte 353.  
 Strangförmige Körper 349.  
 Streifenhügel 340.  
*Stria acustica* 353.  
     "    *cornea* 341.  
     "    *Lancisii* 339.  
 Subarachnoidealraum 333.  
*Subiculum cornu Ammonis* 336.  
 Sublingualdrüse 252.  
 Submaxillardrüse 251.  
*Substantia adamantina* 247.  
     "    *nigra pedunculi* 248.  
     "    *perforata anterior* 347.  
*Sulcus calcanei* 134.  
     "    *calloso-marginalis* 336.  
     "    *caroticus* 6.  
     "    *centralis Rolandi* 334.  
     "    *intertubercularis* 86.  
     "    *Jacobsonii* 231.  
     "    *lacrymalis* 22.  
     "    *mylo-hyoideus* 33.  
     "    *occipito-temporalis* 337.  
     "    *olfactorii* 337.  
     "    *orbitalis* 337.  
     "    *petrosus superior* 15.  
     "    *praecentralis* 335.  
     "    *pterygo-palatinus* 7, 28.  
     "    *Sylvii* 334.



*Sulcus tali* 133.  
 " *temporalis* 336.  
 " *transversus cordis* 414.  
 " *ulnaris* 87.  
*Supercilia* 218.  
*Sustentaculum* 134.  
*Sutura coronalis* 18.  
 " *frontalis* 18.  
 " *lamboidea* 18.  
 " *mastoidea* 18.  
 " *petroso-squamosa* 17.  
 " *sagittalis* 18.  
*Sylvi'sche Furche* 334.  
*Symphysis ossium pubis* 113.  
 " *sacro-iliaca* 114.

## T.

*Taeniae coli* 268.  
 " *foveae rhomboideae* 354.  
 " *medullares* 346.  
*Talus* 133.  
*Tapetum cerebri* 341.  
 " *nigrum oculi* 223.  
*Tarsus palpebrae* 218.  
 Tastkörperchen 253.  
*Tegmen tympani* 16.  
*Tegmentum caudicis* 348.  
 " *ventriculorum* 339.  
*Tela choroidea inferior* 354.  
 " " *media* 346.  
 " " *superior* 343.  
 Temporallappen 336.  
*Tentorium cerebelli* 332.  
*Testiculi* 304.  
 Thal 349.  
*Thalamus opticus* 340.  
*Theca folliculi* 312.  
*Thenar* 186.  
*Thorax* 78.  
 Thränenbein 29.  
 Thränenorgane 220.  
 Thränensack-Grube 22.  
 Thymusdrüse 290.  
*Tibia* 124.  
*Tonsilla cerebelli* 350.  
 " *palati* 244.  
 Topographie der Bauchorgane 258—261.  
 " der Bauchwand 278.  
 " des Beckens 301.  
 " der Brusteingeweide 292, 412.  
 " der Brusthöhle 290.  
 " des Damms 220—224.  
 " des Dünndarms 267.  
 " des Halses 157, 429.  
 " des Kehlkopfes 284.  
 " der Leber 273.  
 " der Leistenregion 507.

Topographie der Lungen 287.  
 " des Mediastinums 291.  
 " der Nieren 299.  
 " des Perineum 220—224.  
*Torcular Herophyli* 477.  
*Trabeculae carnae cordis* 416.  
*Trachea* 288.  
*Tractus nervi olfactorii* 361.  
 " *nervi optici* 362.  
 " *spiralis foraminulentus* 237.  
*Tragus* 228.  
 Trapezbein 99.  
 Trapezoidbein 99.  
 Trichter des Gehirns 348.  
 Trichtereingang 345.  
*Trigonum colli* 158.  
 " *nervi olfactorii* 361.  
 " *vesicae* 300.  
*Trochanter major et minor* 119.  
*Trochlea* 86.  
 Trommelfell 230.  
 Trommelhöhle 231.  
*Trunci lymphatici* 496.  
*Truncus arteriosus costo-cervicalis* 441.  
 " " *thoraco-acromialis* 443.  
 " " *thyreo-cervicalis* 441.  
*Tuba Eustachii* 232.  
 " *uteri Fallopii* 316.  
*Tuber cinereum* 348.  
 " *frontale* 9.  
 " *parietale* 12.  
 " *valvulae* 350.  
*Tuberculum articulare* 14.  
 " *caudatum* 269.  
 " *cinereum* 353.  
 " *costae* 71.  
 " *ileo-pubicum* 110.  
 " *Lisfrancii* 70.  
 " *papillare* 269.  
 " *pubicum* 110.  
 " *sellae* 6.  
*Tuberositas maxillaris* 21.  
 " *ossis ischii* 109.  
*Tubuli seminiferi* 304.  
 " *uriniferi* 297.  
*Tunica albuginea testis* 304.  
 " *dartos* 307.  
 " *vaginalis testis propria* 306.  
 Türkensattel 6.

## U.

*Ulna* 91.  
*Umbo* 230.  
*Uncus* 336.  
 Unterkiefer 32.  
*Ureter* 300.  
*Urethra*, männliche 303.  
 " weibliche 310.

*Uterus* 314.  
   " *portio vaginalis* 315.  
*Uvula cerebelli* 350.  
   " *palati* 243.  
   " *vesicae* 300.

V.

*Vagina* 316.  
*Vallecula Reilii* 349.  
*Valvula (ae), bicuspidalis* 420.  
   " *coli s. ileo-coecalis* 265.  
   " *conniventes* 265.  
   " *Eustachii* 419.  
   " *Heisteri* 272.  
   " *mitralis* 420.  
   " *semilunares arteriarum* 420.  
   "       " *septi atriorum*  
       416.  
   " *Thebesii* 419.  
   " *tricuspidalis* 420.  
*Varolsbrücke* 348.  
*Vas deferens* 305.  
*Vasa chyliifera* 506.  
   " *inter- et intralobularia* 273.  
   " *vasorum* 452.  
   " *vorticosa* 225.  
*Vasculum aberrans testis* 305.  
*Velum medullare inferius s. posterius* 350.  
   "       " *superius s. anterius* 351.  
*Vena (ae), angularis* 479.  
   " *anonyma brachio-cephalica* 477.  
   " *auditiva interna* 478.  
   " *auriculares* 479.  
   " *axillaris* 483.  
   " *azygos* 476, 484.  
   " *basilica* 483.  
   " *brachiales* 483.  
   " *buccales* 479.  
   " *cava inferior* 485.  
   "       " *superior* 476.  
   " *centralis retinae* 478.  
   " *cephalica* 483.  
   " *cerebrales* 478.  
   " *cerebri magna* 478.  
   " *ciliares* 478.  
   " *cruralis* 485.  
   " *digitales* 483.  
   " *epigastricae* 489.  
   " *faciales* 476.  
   " *faciei transversae* 479.  
   " *frontalis* 478.  
   " *Galenii* 478.  
   " *gastricae* 491.  
   " *gastro-epiploica* 492.  
   " *gluteae* 486.  
   " *hemiazzygos* 484.  
   " *hepaticae* 485.  
   " *hypogastrica* 485.

*Vena (ae), ileo-lumbalis* 486.  
   " *iliacae* 485, 486.  
   " *innominatae* 476.  
   " *intercostales* 476.  
   " *jugulares* 476.  
   " *labiales* 479.  
   " *lingualis* 477.  
   " *lumbales* 485.  
   " *mammaria interna* 476.  
   " *maxillaris interna* 479.  
   " *mediana colli* 480.  
   "       " *cubiti* 483.  
   " *mediastini* 476.  
   " *meningaeae* 478.  
   " *mesentericae* 491.  
   " *nasales* 479.  
   " *obturatoriae* 486.  
   " *ophthalmica* 478.  
   " *palatina* 479.  
   " *palpebrales* 479.  
   " *parotidea* 479.  
   " *penis* 486.  
   " *pericardiacae* 476.  
   " *peroneae* 489.  
   " *pharyngeae* 477.  
   " *phrenicae* 476.  
   " *poplitea* 489.  
   " *portae* 491.  
   " *puenda* 489.  
   " *radialis* 483.  
   " *ranina* 479.  
   " *renalis* 485.  
   " *sacci lacrymalis* 478.  
   " *sacrales* 485,  
   " *saphena magna et minor* 489.  
   " *spermatice interna* 485.  
   " *splenicæ* 492.  
   " *subclavia* 476.  
   " *submentalis* 479.  
   " *supraorbitalis* 479.  
   " *suprarenales* 485.  
   " *temporales* 479.  
   " *tibiales* 489.  
   " *thymicae* 476.  
   " *thyreoideae* 479.  
   " *thyreoidea ima* 476.  
   " *ulnaris* 483.  
   " *umbilicalis* 485.  
   " *vertebrales* 476.  
*Ventriculus* 262.  
*Ventriculus (i), laryngis s. Morgagni* 282.  
   " *laterales* 340.  
   " *quartus* 352.  
   " *septi pellucidi* 342.  
   " *tertius* 345.  
*Vermis* 350.  
*Vertebra prominens* 49.  
*Vesica urinaria* 300.  
*Vesicula germinativa* 313.  
   " *seminalis* 307.



*Vestibulum labyrinthi* 234.  
 " *oris* 243.  
 " *vaginae* 318.  
 Vierhügel 346.  
*Villi intestinales* 265.  
*Vitellus* 313.  
 Vogelsporn 341.  
*Vomer* 31.  
 Vorhaut 309.  
 Vorhof des Labyrinthes 234.  
 Vormauer 340.  
 Vorsteherdrüse 307.  
 Vorzwickel 337.  
 Vulva 318.

## W.

Wadenbein 124.  
 Warzenhof 319.  
 Windungen 334.  
 Wipfelblatt 351.  
 Wirbel 46.  
 Wirbelsäule 65.

Wollustorgane 318.  
 Würfelbein 136.  
 Wurm 350.

## Z.

Zähne 247.  
 Zahnfleisch 243.  
 Zahnkeim 247.  
 Zange 360.  
 Zäpfchen 243.  
 Zirbel 346.  
*Zona orbicularis Weberi* 121.  
 " *pellucida* 313.  
*Zonula ciliaris s. Zinnii* 226.  
 Zotten des Darmes 265.  
 Zunge 252.  
 Züngelchen 352.  
 Zungenbändchen 243.  
 Zungenbein 39.  
 Zwerchfell 166.  
 Zwickel 337.  
 Zwischenwirbelscheibe 57.  
 Zwölffingerdarm 264.

4078  
 —  
 25

