

De l'ostéoclasie / par le docteur Alfred Pousson.

Contributors

Pousson, Alfred.
Université de Montréal. Faculté de médecine. Bibliothèque
University College, London. Library Services

Publication/Creation

Paris : J.-B. Baillière, 1886.

Persistent URL

<https://wellcomecollection.org/works/ewmc9482>

Provider

University College London

License and attribution


This material has been provided by This material has been provided by UCL Library Services. The original may be consulted at UCL (University College London) where the originals may be consulted.

This work has been identified as being free of known restrictions under copyright law, including all related and neighbouring rights and is being made available under the Creative Commons, Public Domain Mark.

You can copy, modify, distribute and perform the work, even for commercial purposes, without asking permission.

**wellcome
collection**

Wellcome Collection
183 Euston Road
London NW1 2BE UK
T +44 (0)20 7611 8722
E library@wellcomecollection.org
<https://wellcomecollection.org>



ANNULÉ

Arch.

Orth SC
WB POU

C



Digitized by the Internet Archive
in 2015.

<https://archive.org/details/b21290064>

617-3
P 8500

0
u

A mon excellent ami et collègue
D. Brodeur - Sauvageur amica

J. J. P. P. P.
Professeur agrégé à la faculté
médecine de Bordeaux

DE

L'OSTÉOCLASIE

DU MÊME AUTEUR

- Étude clinique sur trois cas de luxation de la colonne vertébrale**, en collaboration avec M. F. Lalesque. In *Revue mensuelle de Médecine et de Chirurgie*, 1880.
- Du rôle des organismes inférieurs dans la pathogénie de la choroïdite purulente des femmes en couches**. In *Archives d'ophtalmologie*. T. I, 1881.
- Étude sur l'emploi de la pilocarpine contre la diphtérie**, en collaboration avec M. Archambault, médecin de l'Hôpital des Enfants Malades. *Union médicale*, 1882.
- Hémiplégie droite chez un enfant de 9 ans. — Méningo-encéphalite. — Sarcome névroglique de la protubérance compliquée d'hémorragie dans le côté gauche du pont de Varole**. Observation suivie de considérations touchant le diagnostic topographique des lésions de l'encéphale. In *Progrès médical*, 1882.
- De l'intervention chirurgicale dans le traitement et le diagnostic des tumeurs de la vessie dans les deux sexes**. Travail couronné par la Faculté de Médecine de Paris (Médaille d'argent) et par la Société de Chirurgie de Paris (Prix Duval), 1884.
- Observation de tétanos guéri par l'administration de chloral à l'intérieur**. Présenté à la Société de Chirurgie, 1885.
- Nouvelle considération sur l'extirpation des tumeurs de la vessie**. In *Annales des maladies des organes génito-urinaires*, 1885.
- De la conduite à tenir dans les calculs enchatonnés de la vessie**. Mémoire présenté à la Société de chirurgie et publié dans les *Annales des maladies des organes génito-urinaires*, 1885.
- Considérations sur la pathogénie de deux variétés peu connues de rupture de la vessie et sur les moyens de les prévenir**. In *Revue de chirurgie*, 1885.
- Art Gustation**. Anatomie. In *Dict. Encyclop. des sc. méd.*

DE

L'OSTÉOCLASIE

PAR

LE DOCTEUR ALFRED POUSSON

Ancien interne des hôpitaux de Paris et de Bordeaux (Prix Delord),
Ancien aide d'anatomie de la Faculté de Paris,
Lauréat de la Faculté de médecine de Paris (Médaille d'argent),
Lauréat de la Société de chirurgie.

Avec figures intercalées dans le texte.



PARIS

LIBRAIRIE J.-B. BAILLIÈRE ET FILS

Rue Hautefeuille, 19, près le boulevard Saint-Germain.

1886

3602

THE UNIVERSITY OF CHICAGO
LIBRARY

1950

DE L'OSTÉOCLASIE

PRÉFACE.

Le mot *ostéoclasie* signifie étymologiquement *brisement d'os* (ὀστέον, *os*; κλεζειν, *briser*) et sert à désigner une opération chirurgicale, qui consiste essentiellement dans la division artificielle du squelette. Il est une autre opération de la chirurgie, qui s'attaque également aux os pour les diviser, c'est *l'ostéotomie* (ὀστέον, *os* et τομή, *section*).

L'ostéoclasie et l'ostéotomie constituent deux opérations d'*anaplastie par diérèse* des parties dures, dont l'objet est de redresser les difformités du squelette.

Si leur but est commun, les moyens qu'elles mettent en œuvre pour l'atteindre sont absolument différents. L'une, l'ostéotomie, agit directement, à ciel ouvert sur les os; l'autre, l'ostéoclasie, détermine leur solution de continuité à travers la peau et les parties molles. La première réalise une fracture ouverte, la seconde une fracture fermée.

On comprend, à ce simple énoncé de leurs moyens, la lutte qui, de tout temps, s'est élevée entre ces deux méthodes, qu'on a peut-être eu le tort de considérer toujours et partout comme rivales. En effet si en consultant leur passé, et pour ce faire, point n'est besoin de remonter bien

haut dans la littérature médicale, on constate qu'à un moment donné l'une ou l'autre a pu, grâce à quelque avantage particulier, conquérir la faveur du chirurgien, l'étude impartiale de leur présent montre qu'aujourd'hui les deux méthodes méritent également sa confiance. L'ostéotomie antiseptique n'a presque plus rien à envier à l'ostéoclasie sous le rapport de la léthalité, et, cette dernière, par la perfection de sa méthode et de ses procédés, atteint, au point de vue de la diérèse osseuse, un degré sensiblement égal de précision et d'innocuité.

Cette conviction, à laquelle je suis arrivé après avoir pris connaissance des travaux sur ces deux méthodes de division artificielle des os, a dicté l'esprit et le plan de mon travail. J'avais d'abord songé à comparer la méthode ostéoclasique en général à la méthode ostéotomique, mais je me suis bien vite aperçu que toutes deux étaient excellentes, que leur valeur respective s'affirmait seulement dans les détails, qu'elles avaient, en un mot, l'une et l'autre leurs indications. Dès lors, j'ai modifié mon plan et c'est à la solution délicate du problème des indications, qu'est consacrée la *seconde partie* de mon travail. Je me suis attaché, par une analyse aussi complète que possible des observations, que j'ai lues, à formuler des règles nettes et précises sur les indications et les contre-indications de l'ostéoclasie dans les cals vicieux, les courbures rachitiques, les déviations latérales du genou et les ankyloses, déformations cardinales du squelette, que le chirurgien est appelé à redresser. J'ai ensuite, dans chacun des chapitres relatifs à ces difformités, comparé les résultats de l'ostéoclasie à ceux de l'ostéotomie et essayé d'en dégager quelques conclusions aussi claires que possible.

Mais ayant à traiter de *l'ostéoclasie*, mon travail n'aurait pas été complet si, dans une première partie, je n'avais étudié la méthode en elle-même, si je n'avais

tracé son histoire, ses principes, ses procédés et ses suites opératoires. La *première partie* de ce mémoire est donc consacrée à cette étude.

J'ai dû, pour appuyer mon travail sur des bases solides, recueillir un grand nombre de matériaux; le dévouement de mes amis Louis, Oustaniol, Coudere, Delaunay, ne m'a pas plus fait défaut dans cette circonstance, que dans beaucoup d'autres, et, je suis heureux de les en remercier publiquement. Je ne saurais oublier ici mon compatriote et ami le D^r Ferrier, qui a mis à ma disposition sa connaissance de la langue allemande.

M. le D^r Victor Robin (de Lyon) a bien voulu rédiger à mon intention quelques notes sur sa méthode opératoire, dont il agrandit de jour en jour le domaine, et m'envoyer en même temps un grand nombre de matériaux inédits. Qu'il me permette de lui en témoigner toute ma reconnaissance.

Je dois aussi tous mes remerciements à mon maître et ami M. Demons (de Bordeaux), qui s'est obligeamment mis à ma disposition pour me donner des renseignements expérimentaux et cliniques fort précieux sur la question.

PREMIÈRE PARTIE

CHAPITRE PREMIER.

HISTORIQUE GÉNÉRAL DE L'OSTÉOCLASIE.

L'histoire de l'ostéoclasie, en tant que méthode générale de thérapeutique, peut être aisément résumée en quelques pages. Mais en raison des problèmes multiples que soulève son application à chacun des cas particuliers des quatre grands groupes de difformités des membres où elle est employée, il serait difficile de fondre dans un historique général le résumé de tous les travaux et de toutes les discussions, touchant cette grande méthode d'anaplastie. Voilà pourquoi on trouvera, en tête de chacun des chapitres, où j'étudie les indications particulières de l'ostéoclasie, un rapide aperçu historique. Cette façon de procéder nuira peut-être à l'unité de plan de mon travail, en donnant à la seconde partie l'apparence d'une réunion de monographies séparées. En voulant éviter cette inconvénient, je me serais exposé à tracer une histoire incomplète ou confuse de la méthode de division artificielle sous-cutanée des os.

L'histoire de l'ostéoclasie envisagée dans son évolution générale comprend quatre périodes. La première s'étend des temps hippocratiques jusqu'au commence-

ment du dix-neuvième siècle, c'est la période qu'on pourrait appeler d'un mot *la période d'hésitation*; la seconde occupe la première moitié de notre siècle, c'est *la période d'essai d'application raisonnée*; la troisième commence un peu avant le milieu du siècle et s'étend jusqu'à ces dernières années, c'est *la période de généralisation de l'ostéoclasie et d'étude de ses procédés*; enfin, la quatrième période, inaugurée en 1882 par les travaux de M. Robin, est *la période de perfectionnement et d'application* et mérite bien qu'on lui donne le nom de *période française*; car c'est dans notre pays qu'elle a trouvé les partisans les plus nombreux et les défenseurs les plus convaincus.

Première période ou période d'hésitation. — Dans cette période, comme dans la suivante d'ailleurs, la division intentionnelle du squelette est exclusivement dirigée contre les cals difformes. Or, selon Fabrice de Hilden, cité par Laugier, ni Hippocrate, ni Galien n'auraient parlé des cals difformes, ni des moyens d'y remédier. Celse conseille, mais timidement, la rupture du cal et, durant cette longue suite de siècles qui conduit vers la fin du xvii^e, Oribase, Rhazès, Avicenne, Fabrice d'Aquapendente, Heister (1) sont à peu près les seuls chirurgiens qui se déclarent franchement partisans de la rupture sous-cutanée des os vicieusement consolidés. Ils la pratiquent, du reste, soit à l'aide des mains, soit au moyen de la percussion sur l'angle saillant, soit encore à l'aide de la pression sur le cal par l'intermédiaire d'un bâton, soit enfin et plus souvent en utilisant les machines du vieil arsenal chirurgical, tels que le scammum d'Hippocrate, le tripastum d'Appelle, le glosocomium de Nymphodore, le plinthium de Niléus et les mou-

(1) Voir au chapitre de l'ostéoclasie dans les cals vicieux, les opinions des divers chirurgiens sur cette question.

fles, après qu'Ambroise Paré les eut introduites dans la pratique des opérations de chirurgie. Je dois faire remarquer, à ce propos, que le père de la chirurgie moderne proscrit la rupture du « calus endurci et vieil » de peur qu'en voulant le redresser l'os se brise en un autre point que la cicatrice osseuse. C'est, en effet, la crainte de voir leurs tentatives ou échouer en raison de la résistance de l'os, ou donner lieu à des accidents plus redoutables que la difformité du membre, qui arrête complètement ou rend perplexes dans leur intervention, les chirurgiens de cette première période.

Deuxième période ou période d'essai d'application raisonnée. — Elle commence par le beau succès de G. M. de La Motte (de Valognes), en 1699. Ce chirurgien ayant affaire à une fracture du fémur, vieille de neuf semaines, et vicieusement consolidée, chez un jeune homme de 16 ans, rompit le cal au moyen de l'extension pratiquée par des aides et combinée à des manipulations sur le foyer de la fracture. Au bout de quatre semaines, le malade était guéri et avait recouvré la longueur de son membre antérieurement raccourci d'un demi-pied. Vers la même époque, le hollandais Johann Muys obtint le même succès chez un enfant de 8 ans, atteint d'un cal vicieux de la jambe datant de neuf semaines.

Ces faits eurent un certain retentissement et plusieurs chirurgiens imitèrent la conduite de de La Motte et de Muys. Purmann eut le premier l'idée de construire une machine spécialement destinée à la rupture des os déformés. C'était une sorte de vis en bois, abaissant d'un mouvement continu une pelote au niveau de la partie saillante. Cet instrument rudimentaire fut remplacé longtemps après par l'appareil plus perfectionné de Bosch. Ce chirurgien Wurtembergeois, étudiant la chirurgie à Augsbourg, en 1782, trouva chez son maître

Hoffmann un appareil en fer très compliquée et qu'il pensa avoir servi à la rupture du cal. L'idée lui vint alors de le perfectionner et il arriva ainsi à construire une machine ressemblant à une presse de relieur ou encore à une presse-herbier. L'occasion de l'appliquer ne se fit pas attendre, et l'année suivante il l'employait à rompre, avec un plein succès, une fracture angulaire du fémur datant de vingt-huit semaines, chez un jeune homme de 26 ans. Cette opération fut renouvelée un certain nombre de fois et donna les mêmes heureux résultats. D'ailleurs, Bosch perfectionnait au fur et à mesure les détails de son appareil et en donnait successivement deux modèles.

C'est un de ses compatriotes, OEsterlen, qui nous les a fait connaître, car Bosch n'a rien publié à ce sujet. Par contre, OEsterlen s'attacha à vulgariser la méthode de la rupture chirurgicale des os, et dans un livre, traduit en français, en 1823, par Maurer (de Strasbourg), il rapporte un grand nombre d'observations, soit de sa pratique personnelle, soit de ses compatriotes Gruel, Boesbier, Spaeth, etc. Le même ouvrage se termine par la description d'une machine de son invention, à laquelle il donne le nom bien germanique de *Dysmorphostéopalin-claste*; on y voit aussi des figures représentant les machines de Bosch. Quelques années après, en 1832, Blasius imaginait une machine analogue et qu'il désignait sous le nom aussi bizarre d'*Ostéopalinclaste*. Jéricho et Schreëteringk, dans leurs thèses soutenues à Halle, nous font connaître la pratique de Blasius.

Je ne sache pas que la rupture instrumentale des cals vicieux ait jamais été employée en France durant cette période. Chez nous régnaient alors en souveraines maîtresses les idées de Dupuytren sur l'évolution du cal, et l'éminent chirurgien professait que ce ne pouvait être que tout à fait exceptionnellement qu'au delà du soixan-

tième jour on dut tenter la rupture chirurgicale du cal. Il admettait le redressement graduel à l'aide des mains aidées ou non de traction sur le membre, mais proscrivait de toute son autorité la rupture d'un seul coup.

Troisième période ou période de généralisation de l'ostéoclasie et de l'étude de ses procédés. — Rien n'est plus propre à faire prévoir l'extension que va prendre la méthode ostéoclasique, que le premier fait qu'on rencontre à l'ouverture de cette période. En 1848, Rizzoli (de Bologne), dans un travail intitulé « Nouvelle méthode de guérir la boiterie, » propose hardiment de rompre intentionnellement le fémur du côté sain, afin de réduire par le chevauchement des fragments sa longueur aux dimensions du membre raccourci. Il appuie sa proposition d'abord sur l'heureux résultat qu'il a obtenu en faisant chevaucher, avec intention, les fragments du fémur droit fracturé, chez un individu boiteux depuis vingt ans à la suite d'une fracture de la cuisse gauche vicieusement consolidée; en second lieu sur l'observation d'une fillette de neuf ans, chez laquelle il avait mis en pratique son opération. A cet effet, Rizzoli avait inventé un appareil assez simple, que je décrirai plus tard et auquel il avait donné le nom de *Machinetta ossifraga*. Depuis cette époque, le chirurgien italien a répété trois fois son audacieuse entreprise. Quelque innocuité que présentent les fractures sous-cutanées, je ne pense pas que jamais l'ostéoclasie, faite dans ce but spécial, ait quelque chance de conquérir sa place au nombre des procédés de la chirurgie. Heureusement l'ostéoclaste de Rizzoli a d'autres succès à son actif, et il a été employé avec succès dans le traitement des cals vicieux, des courbures rachitiques, voire même des ankyloses et du genu valgum.

Pendant que Rizzoli poursuivait ses études en Italie,

les chirurgiens français, encore sous le coup des désastres produits par la machine de Louvrier, qui bien que inventée dans le but de rompre les adhérences articulaires pouvait cependant être rapprochée des ostéoclastes, semblaient, moins que jamais, disposés à rompre les os. Cependant, en 1861, Maisonneuve, quoiqu'il eût plusieurs années auparavant, répété avec succès l'opération de Rhéa Barton pour remédier à une ankylose vicieuse de la hanche, n'osa pas renouveler sa tentative et préféra appliquer à un nouveau cas d'ankylose coxo-fémorale, qu'il eut à traiter, sa méthode diaclastique. Il brisa, fort heureusement, le fémur d'une malade de 26 ans. Cette tentative ne fit pas disparaître la méfiance que les chirurgiens français avaient dans la rupture instrumentale des os.

Toutefois, l'ostéoclasie manuelle faisait chez nous de lents progrès. En 1843, Jules Guérin rapportait un certain nombre de cas de rupture sous-cutanée et de redressement extemporané de courbures rachitiques, et proposait d'ériger, sous certaines conditions, cette pratique en méthode thérapeutique.

En 1859, plusieurs membres de la Société de chirurgie, à l'occasion d'un fait de Demarquay de fracture du fémur durant les manœuvres de redressement forcé d'une ankylose coxo-fémorale, déclarent que cet accident leur est arrivé et qu'ils n'en ont point éprouvé d'inconvénients. De là à conseiller la rupture intentionnelle de l'os au voisinage des jointures ankylosées, il n'y avait qu'un pas. Il n'a pas été franchi de suite, mais il l'a été, et aujourd'hui, après les faits de M. le professeur Verneuil, de M. Tillaux, relatifs à l'ankylose de la hanche, ceux de M. Ollier et d'un bien grand nombre d'autres chirurgiens relatifs à l'ankylose du genou, on peut dire que la fracture chirurgicale entre dans le traitement des ankyloses vicieuses au même titre que la rupture des adhérences et

la résection. Les observations de Langenbeck (de Hanovre), de Billroth et de quelques autres chirurgiens allemands montrent que de l'autre côté du Rhin l'ostéoclasie jouit aussi d'une certaine faveur dans le traitement des ankyloses coxo-fémorales.

C'est surtout dans le traitement du genu valgum que la méthode ostéoclasique a pris une extension considérable. Pratiquée déjà depuis plusieurs années par M. Delore (de Lyon), elle se répandit chez nous à la suite de sa communication au Congrès de l'Association française pour l'avancement des sciences de Lyon, en 1873. M. Tillaux l'importa à Paris, mais en modifiant complètement le procédé de l'opérateur lyonnais. A différentes reprises, la Société de chirurgie a discuté les avantages et les inconvénients de la nouvelle méthode, tandis que Saurel, Barbarin, Barbier, Vergue, de Santi, Peyre, ont étudié cliniquement ou expérimentalement les effets du redressement forcé. Elle semble pour un grand nombre de chirurgiens présenter tant d'avantages, qu'on étudie les moyens d'étendre ses applications, même chez les sujets un peu âgés, chez lesquels la résistance du squelette met en échec les efforts du chirurgien et de ses aides. C'est alors qu'apparaissent en France, pour la première fois, les ostéoclastes. C'est à un habile fabricant d'appareils de chirurgie, M. Collin, que revient le mérite d'avoir construit un ostéoclaste reposant sur des données véritablement scientifiques. Cet instrument, présenté par M. Terrillon à la Société de chirurgie, jouit pendant un certain temps de la faveur des opérateurs. Cependant, sinon des revers, tout au moins des échecs, survinrent dans son emploi, et l'ostéoclasie périclita un moment en tant que méthode générale de thérapeutique.

Du reste, elle était peu employée à l'étranger, où nous ne trouvons guère à signaler, en Allemagne, que quelques

cas de Billroth, de Gersuny, de Güssenbauer, de Hofmokl; en Italie, quelques faits moins nombreux encore et en Angleterre pas un seul peut-être.

Quatrième période ou période de perfectionnement et d'application. — L'ostéotomie de Macewen aurait sans doute porté un coup mortel à l'ostéoclasie, appliquée au traitement des déviations latérales du genou, si les perfectionnements des appareils n'étaient venus conserver à la division sous-cutanée des os au voisinage des jointures l'innocuité et la précision, qui sont l'apanage constant de son emploi au niveau des diaphyses. Un jeune chirurgien lyonnais, M. Robin, a eu le mérite de comprendre que pour que l'ostéoclasie soutînt triomphalement la lutte avec l'ostéotomie dans toutes ses applications « il fallait mettre entre les mains des chirurgiens un appareil ou un procédé avec lequel il pût agir sur l'os caché dans la masse des parties molles, ainsi qu'on le fait dans une opération à ciel ouvert, » c'est-à-dire avec une précision mathématique, comme dans la division directe de l'os, mais avec cet immense avantage en plus, à savoir l'intégrité absolue des parties molles et même du périoste. Sous le patronage de deux maîtres éminents, M. le professeur Ollier et M. Daniel Mollière, M. Robin a créé une véritable méthode nouvelle d'ostéoclasie qui, soit à l'aide de l'instrument de M. Robin lui-même, soit à l'aide de celui de M. Collin modifié d'après les nouveaux principes, a fait ses preuves dans le traitement des déviations des membres, autrefois l'écueil de tous les procédés ostéoclasiques, les ankyloses et les déviations latérales du genou.

CHAPITRE II

PRINCIPES FONDAMENTAUX ; PROCÉDÉS ET MOYENS DE L'OSTÉOCLASIE EN GÉNÉRAL

Mon embarras a été grand, je l'avoue, lorsque, après avoir pris connaissance des nombreux procédés d'ostéoclasie, j'ai voulu les exposer. Bientôt cependant je me suis aperçu que tous reposaient sur un petit nombre de principes simples, et que le mode de diérèse, qu'ils produisaient, variait peu. Dès lors il m'a semblé que je pouvais les classer en un certain nombre de groupes naturels. En effet je crois que tous gravitent autour des quatre principes fondamentaux suivants : *pression verticale, flexion, traction, torsion*. Les procédés d'ostéoclasie peuvent d'ailleurs en utiliser un seul ou combiner à la fois l'emploi de plusieurs. Prenons un exemple pour nous faire comprendre. Supposons un cal vicieux angulaire, une pression verticale sur le sommet de l'angle pourra suffire à la rupture chirurgicale de l'os. Que si cette pression seule est insuffisante, on y pourra joindre efficacement la traction exercée en sens inverse sur les deux fragments, ou bien encore la flexion.

Tantôt le chirurgien seul ou secondé par un ou plusieurs aides se contente de l'effort des mains pour briser l'os ; tantôt il a recours à des appareils, des instruments divers. De là deux grandes méthodes d'ostéoclasie : l'ostéoclasie manuelle et l'ostéoclasie instrumentale.

Loin de moi la pensée de passer en revue les innombrables procédés qu'elles mettent en œuvre et de décrire toutes les machines qui ont été imaginées. Je n'insisterai que sur ceux que l'on emploie le plus souvent. Je résume d'abord dans le tableau suivant, en même

temps que les principes de la méthode ostéoclasique, les procédés et les moyens dont elle dispose.

Principes opératoires.	Procédés et moyens.	
PRESSION VERTICALE	} <i>Ostéoclasie manuelle.</i>	} A l'aide des mains du chirurgien seul ou aidé d'un ou de plusieurs aides. Procédé de Delore.
	} <i>Ostéoclasie instrumentale.</i>	} Poids. Mouffles exerçant des tractions sur le sommet de l'angle. Machine de Purmann. Id. de Bosch. Dysmorphostéopalinclaste d'OEsterlen. Ostéopalinclaste de Blasius. Diaclaste de Maisonneuve. Ostéoclaste de Rizzoli. — de Bruns. — de Manrique. — d'Esmarch.
FLEXION.	} <i>Ostéoclasie manuelle.</i>	} A l'aide des mains saisissant le membre et tendant à le briser soit en redressant la courbure, soit en l'exagérant. Manœuvre par laquelle on brise un bâton sur le genou. Procédé de Tillaux.
	} <i>Ostéoclasie instrumentale.</i>	} Appareil exigeant un long bras de levier } Poids. Mouffles. Raquette de Volkmann. Premier appareil de Collin. Appareil de Taylor. Appareil ne réclamant qu'un bras de levier très-court } Appareil de Robin. Deuxième appareil de Collin.
TRACTION. (Suivant l'axe du membre).	} <i>Ostéoclasie manuelle.</i>	} A l'aide des mains du chirurgien ou d'un ou plusieurs aides.
	} <i>Ostéoclasie instrumentale.</i>	} Mouffles. Appareil de Schneider-Mennel. Id. de Jarvis. Id. de Dieffenbach. Id. de Hennequin.
TORSION.	} <i>Ostéoclasie manuelle.</i>	} Procédé de Larger.

a). — Je commencerai l'étude de ces divers procédés opératoires ostéoclasiques par la description de ceux qui ne réclament d'autres instruments que les mains du chirurgien ou de ses aides. Je ne fais que signaler les

procédés, ayant pour principe la *traction* et la *torsion* manuelle. Enoncer leur nom, c'est dire en quoi ils consistent. D'ailleurs, ils suffisent rarement à produire la fracture artificielle et se combinent ordinairement à d'autres manœuvres. C'est ainsi que dans une note adressée à la Société de chirurgie en 1883 et intitulée : « de la torsion combinée avec les mouvements forcés de l'articulation dans la réduction manuelle du genu valgum chez les enfants, » M. Larger montre les avantages de ces mouvements combinés. Il travaillait depuis une demi-heure à redresser dans le sens angulaire un genu valgum d'origine manifestement rachitique chez un enfant de 5 ans, et allait y renoncer, lorsqu'il eut idée de tordre la jambe sur son axe, en même temps qu'il la fléchissait fortement sur la cuisse. Un craquement se produisit et la déviation fut réduite. M. Larger pense qu'il a, dans cette circonstance, déterminé une de ces entorses juxta-épiphysaires que nous a fait connaître M. Ollier.

Les procédés par pression verticale et flexion m'arrêteront plus longtemps, car ils sont d'une pratique courante. Ils s'exécutent de la même façon, quelle que soit la déviation du squelette à corriger, mais, fait capital, nous verrons que le mode de diérèse qu'ils produisent est bien différent pour le genu valgum que pour les autres déformations.

Le procédé par *pression verticale* consiste essentiellement dans l'application au point culminant de la courbe décrite par l'os d'une force, d'une pesée, tendant à la redresser. L'opération, que M. Delore a proposé pour rectifier le genu valgum, me semble devoir être prise comme type de manœuvres. Aussi rapporterai-je intégralement la description, que le chirurgien Lyonnais fit en 1873 au Congrès de l'Association française.

Le malade (étant anesthésié) est placé sur le bord du

lit. Au-dessous de la malléole externe, on dispose un coussin, qu'un aide maintient solidement, pour élever le genou au-dessus du plan du lit. Dans cette situation, le genou en dedans se présente directement en haut, et le chirurgien presse sur lui avec les mains sur lesquelles il fait porter le poids du corps, donnant de petites secousses. Il ne faut pas employer une force trop grande. La malléole externe ne doit pas être soulevée trop haut, afin que le genou ne soit pas trop éloigné du plan du lit, qui est destiné à prévenir un trop grand effort fait par le chirurgien ; quand on éprouve un peu de fatigue, il faut se faire remplacer par un aide, dont on dirige les manœuvres. On procède lentement, progressivement, sans se décourager et, au bout d'un temps variable suivant la force du sujet, on voit le redressement s'opérer. Ce temps varie de cinq minutes à une demi-heure. Chez les enfants de deux à trois ans, encore en puissance de rachitisme, il faut une pression très modérée ; chez les individus de dix-huit à vingt ans, dont le ramollissement rachitique a disparu depuis longtemps, il faut user d'une grande force. Pendant l'opération, il est fréquent d'entendre des craquements plus ou moins accentués suivis du redressement immédiat.

Dans le procédé par *flexion*, le chirurgien saisit dans chaque main l'un des fragments du squelette, et peut dès lors déterminer la fracture de deux façons, soit en exagérant la courbure, soit au contraire en la redressant. Cette manœuvre est excellente pour les déviations rachitiques. Souvent l'opérateur y joint une sorte de porte à faux à l'aide de ses pouces, réunis au sommet de la courbe et pressant sur elle. Ce porte à faux peut d'ailleurs être réalisé de bien des manières. C'est ainsi que dans certaines circonstances un cal vicieux peut être brisé sur le genou du chirurgien de la même façon qu'on

rompt un bâton. D'autres fois c'est sur un angle saillant, par exemple le bord d'une table, que le membre solidement fixé porte et vient se briser tandis qu'on cherche à le fléchir en se servant de la partie, qui déborde, comme bras de levier. Ce procédé est celui qu'a mis en usage M. Tillaux pour redresser le genu valgum. Ses effets se rapprochent du reste des effets obtenus par M. Delore et nous aurons à les apprécier. Voici, d'après M. Tillaux lui même, la manière dont il opère :

« Le sujet profondément endormi repose sur une table couverte d'un seul matelas peu épais. Le membre inférieur est appliqué sur le rebord de la table de façon qu'il porte par sa face interne. Le point d'appui doit être pris sur le condyle interne du fémur. La jambe tout entière dépasse donc la table. Il faut confier à un aide vigoureux le soin d'immobiliser la cuisse dans cette position, de façon à l'empêcher de tourner. Saisissant alors de la main droite la jambe sur sa partie moyenne, je m'en sers comme d'un bras de levier, et pendant que de la main gauche je continue à bien maintenir le genou appuyé sur sa face interne (car de là dépend le succès de l'opération), j'exerce des pesées successives et de plus en plus fortes, jusqu'à ce que l'on perçoive un craquement caractéristique. Le membre est ensuite placé bien droit dans un appareil silicaté avec attelles latérales, et je l'y maintiens pendant soixante jours. » C'est par ce procédé que le chirurgien a pu rompre, intentionnellement ou par surprise, les os au voisinage d'une jointure pour rectifier la position d'un membre ankylosé. Pour rendre efficace ces manœuvres, l'opérateur a quelquefois recours à des appareils fixateurs, qui immobilisent le segment de membre susjacent. Lorsqu'on veut, par exemple, à l'aide des mains redresser une articulation de la hanche ankylosée en attitude vicieuse, rien n'est plus difficile, on le sait, que de faire fixer suffisamment

pour y arriver le bassin par des aides. M. Terrillon, pour remplir cette indication, a eu l'idée de faire construire une véritable ceinture d'acier à larges pelotes, prenant point d'appui sur les crêtes iliaques, d'une part, et sur une planche solidement fixée à la table d'opération, d'autre part (fig. 1). De cette manière il a pu briser, avec un plein succès le col, du fémur, chez un jeune homme atteint d'une ankylose vicieuse coxofémorale, consécutive à une arthrite blennorrhagique. Cette inté-

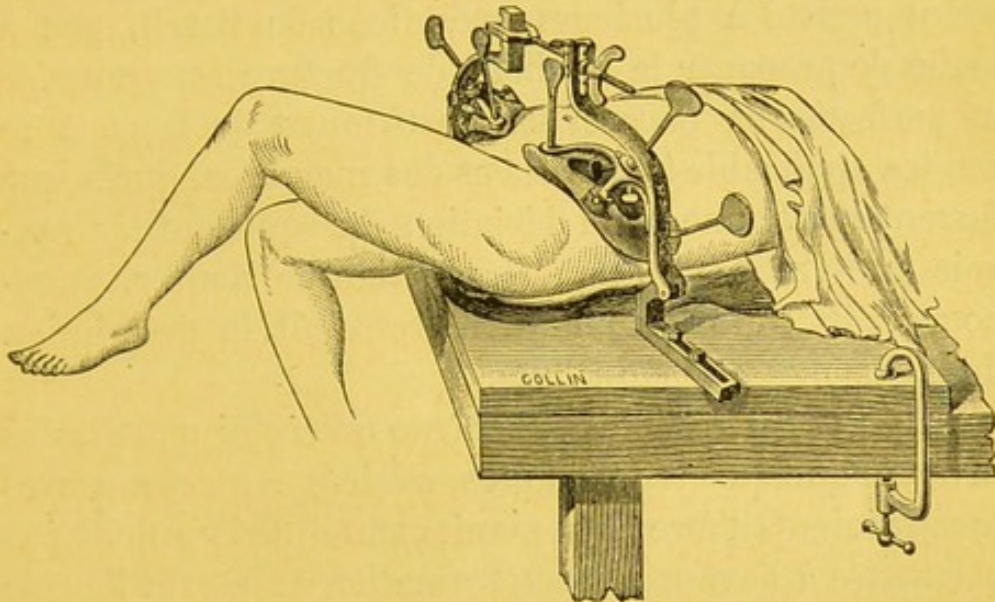


Fig. 1. — Appareil de Terrillon pour la fixation du bassin.

ressante observation, que je dois à l'obligeance de M. Terrillon, est rapportée en détails page 234.

b). — Les instruments, dont on se sert pour déterminer la fracture chirurgicale des os, agissent comme les mains du chirurgien par pression, flexion ou traction.

Certains de ces appareils ont été créés dans un tout autre but que pour l'ostéoclasie, mais l'ingéniosité des opérateurs a su en tirer parti pour rompre artificiellement le squelette; tels sont les mouffles, les appareils

de Heine, de Schneider-Mennel, de Jarvis, de Hennequin, etc. Je ne décrirai pas ces appareils (1).

Les machines construites dans le seul but de rompre les os, les véritables *ostéoclastes*, sont en assez grand nombre. La plus ancienne, imaginée par Purmann à la fin du xvii^e siècle, fracturait l'os par l'intermédiaire d'une vis de pression, d'après le principe du levier à deux bras. Elle ne fut vraisemblablement employée que par son auteur, et un siècle plus tard Bosch la simplifia en lui donnant la forme de la presse des relieurs. OËsterlen, ayant assisté à plusieurs opérations de Bosch, prit à tâche de propager la méthode de fracture sous-cutanée et perfectionna encore son instrument de façon à le rendre applicable à tous les os des membres, quels que fussent le volume et la déviation du squelette. Je renvoie au livre d'OËsterlen (traduction de Maurer, Strasbourg, 1828) le lecteur qu'intéresserait la description du *Dysmorphostéopalinclaste*.

Tous ces instruments, de même que celui que Blasius inventa quelque temps après, avaient ces deux graves inconvénients d'être d'un maniement difficile et de ne pas permettre à l'avance la détermination exacte du lieu de la fracture. C'est pour y obvier que Rizzoli, en 1845, imagina un ostéoclaste, auquel il donna le nom harmonieux de *Machinetta ossifraga*, machine contrastant par son nom, aussi bien que par la légèreté de sa construction, avec le lourd dysmorphostéopalinclaste d'OËsterlen.

Voici quelle en est la description, d'après le chirurgien de Bologne : Elle se compose d'une barre en acier pourvue, au centre, d'un pas-de-vis dans lequel se meut un arbre en cuivre à trois hélices. Cet arbre porte à son extrémité inférieure un arc métallique, qui vient appuyer sur le membre au niveau du point de l'os à briser, et reste im-

(1) Voy. Gaujot et Spillmann. *Arsenal de la chirurgie contemporaine*.

mobile pendant que l'arbre tourne dans son pas-de-vis. A chacun des bouts de la barre transversale sont appendus deux anneaux en cuir dans lesquels on engage le membre, dont on veut fracturer le squelette. On comprend la manœuvre : le membre étant engagé dans les anneaux, il suffit de tourner la vis pour presser au moyen de l'arc métallique sur la partie moyenne du membre ainsi saisi, et produire la solution de continuité. Cet appareil offre déjà une assez grande précision. Manrique (de Madrid) l'a perfectionné encore sous ce rapport en appliquant sur la traverse deux vis mobiles, qui viennent jouer sur l'os par l'intermédiaire de deux pelotes courbes assez rapprochées : la fracture a lieu entre les deux.

Le diaclaste de Maisonneuve, sorte de puissant serre-nœud inventé par ce chirurgien pour appliquer aux amputations des membres sa méthode de diérèse sans instrument tranchant, a été employé par son auteur avec un plein succès dans un cas d'ankylose de la hanche. Bien que ce procédé ostéoclasique n'ait été mis en usage que dans une circonstance, je devais le mentionner avant de quitter l'étude des procédés instrumentaux, qui agissent suivant le principe de la pression verticale.

C'est au même titre que je fais mention de l'ostéoclaste à levier d'Esmarch, qui se compose d'une petite tige fixée verticalement sur une table par une de ses extrémités, tandis que son extrémité libre s'articule à un long levier au-dessous duquel on engage le membre, dont on veut briser le squelette.

Les procédés d'ostéoclasie instrumentale, agissant d'après le mécanisme de la *flexion*, sont les plus répandus. Ils consistent, le membre étant immobilisé dans une partie de son étendue, à le fléchir en se servant de la portion libre comme bras de levier, afin d'en produire la rupture au point où cesse la fixation.

Ce mode d'ostéoclasie peut être très simplement

réalisé en suspendant des poids à l'extrémité du membre, méthode des poids (Belastungs méthode des Allemands.)

L'anneau en forme de raquette, dont se sert Volkmann pour augmenter la précision et la puissance des manœuvres manuelles, mérite à peine d'être signalé.

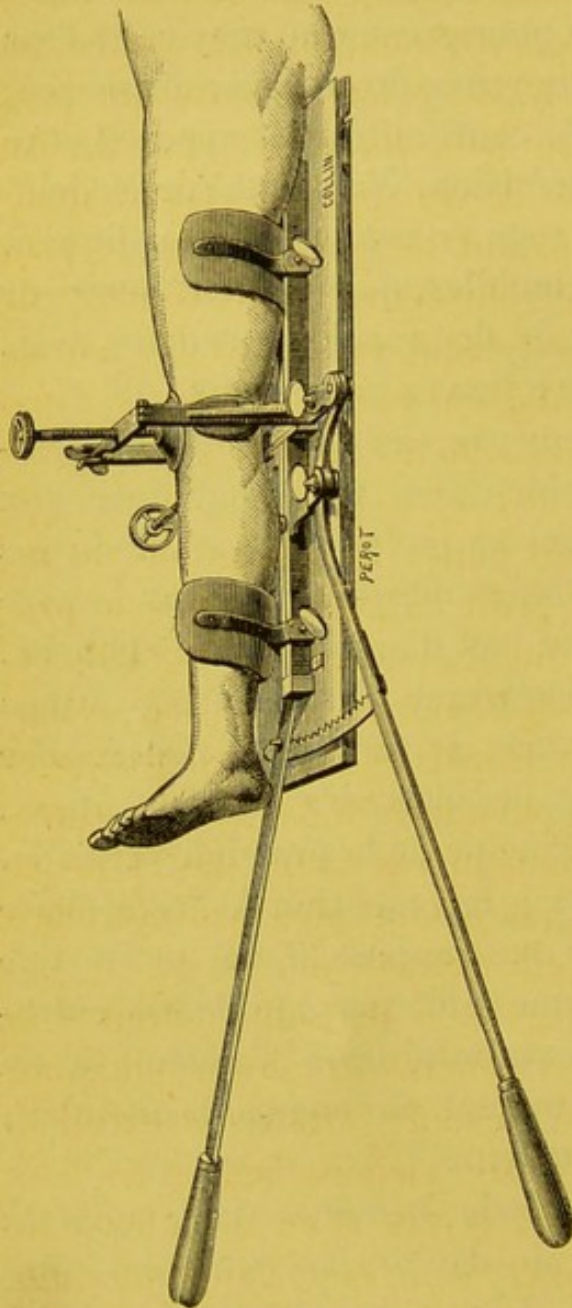


Fig. 2.— Premier appareil de Collin.

inférieur de la jambe, et formant les deux extrémités d'un porte-à-faux, dont la branche agissante est supportée par un levier. Ces deux demi-gouttières sont soutenues par

1^{er} appareil de Collin.

— J'arrive à un instrument fort ingénieusement conçu pour remplacer les manœuvres manuelles de l'ostéoclasie d'après le principe de la flexion, et permettre un déploiement de forces considérables. Il a été imaginé par M. Collin, en 1879, et a été, la même année, l'objet d'un rapport favorable de M. Terrillon, à la Société de chirurgie.

Cet appareil se compose de trois pièces principales, à savoir : deux demi-gouttières s'appliquant l'une à la partie moyenne de la cuisse, l'autre au tiers

deux tiges de fer glissant à coulisse sur une branche d'acier, afin de pouvoir s'adapter à toutes les tailles. Une partie mobile, mobilisée par une longue tige faisant levier, attire le genou en dehors, pendant que les deux gouttières indiquées ci-dessus maintiennent le membre. Ajoutons que pour empêcher la rotation de la jambe, on fixe la rotule au moyen d'une pelote concave qui peut s'abaisser à volonté entre deux montants (fig. 2). Au début, les diverses pièces de cet appareil étaient appliquées sur le membre reposant simplement sur le plan du lit; bientôt M. Collin, comprenant qu'il résultait de ce défaut de fixation des irrégularités dans l'action de l'instrument, adapta solidement toutes ses pièces à une planche de bois, de façon à obtenir la plus grande solidarité entre elles.

Cet instrument réalisait toutes les conditions du redressement brusque du genu valgum, d'après le procédé de M. Delore, ou, mieux encore, de M. Tillaux. Il les réalisait même trop bien, car toute son action s'exerçait aussi par l'intermédiaire de l'articulation et exposait, étant donné sa puissance, à des lésions autrement sérieuses que les manœuvres manuelles. C'est ce qui ressortira de l'étude que je ferai plus tard des effets immédiats de la rupture chirurgicale des os.

Quoiqu'il en soit, l'appareil de M. Collin offrait à la méthode ostéoclasique en général un moyen puissant, dont M. Le Dentu, l'année suivante, sut tirer un excellent parti dans un cas de fracture vicieusement consolidée de l'extrémité inférieure du péroné et de la malléole interne datant de trois mois et demi. Pour l'appliquer à ce cas spécial, M. Le Dentu se servit des pièces supérieure et moyenne de l'appareil, dont l'une embrassait le mollet, tandis que l'autre agissait par pression sur l'angle de déviation de la jambe, mais il dut modifier la pièce inférieure. Pour cela, il fit mouler le membre et fit con-

struire sur ce moule une pièce, destinée à emboîter d'une manière parfaite la face externe du pied, et la partie inférieure de la jambe, jusqu'à l'angle rentrant de la fracture. Comme cette pièce devait suivre le mouvement du pied au fur et à mesure de son redressement, elle fut montée sur un pivot, qui lui donnait une mobilité suffisante. Quelque temps avant, M. Verneuil, à l'aide de ce même appareil, avait redressé avec un succès semblable un cal vicieux de la jambe, chez un jeune matelot du Havre.

Une belle observation, que je dois à l'obligeance de M. Redard et que je rapporte *in extenso* montre comme les deux cas précédents les services que peut rendre cet appareil (1).

OBSERVATION I. (Inédite dans ses détails.) — Madame H..., 35 ans, excellente santé habituelle, mère de plusieurs enfants, n'a jamais eu de maladies graves, de rhumatisme, etc. Le 23 avril 1882, au cinquième mois d'une grossesse normale, en descendant de wagon à la gare Saint-Lazare, elle tomba le pied gauche engagé dans l'interstice de deux rails; dans sa chute et dans ses efforts pour se relever son pied fut soumis à une violente torsion avec abduction.

Après l'accident, douleurs très vives, impossibilité de la marche. La blessée fut provisoirement placée dans un appareil de Scultet. Cet appareil fut enlevé par le médecin traitant au bout de vingt-quatre heures, et, le membre placé, *sans tentatives de réduction*, dans une gouttière, au dire de la malade et de ses parents; il existait un gonflement et une déformation très marquée de la jambe à sa partie inférieure. Trois semaines après l'accident, le membre déformé et dévié est placé (toujours sans tentatives de réduction) dans un appareil plâtré insuffisant, ne

(1) Outre cette observation, M. Redard m'a communiqué de précieuses indications bibliographiques, recueillies par lui pour un travail en préparation. Qu'il me permette de lui en témoigner ma reconnaissance.

maintenant pas le membre et exerçant une pression douloureuse en divers points.

Appelé auprès de la malade un mois et demi après l'accident, nous nous empressons d'enlever ce mauvais appareil et nous constatons les signes d'une fracture double au tiers inférieur de la jambe gauche ; le pied est en abduction marquée avec saillie très prononcée en dedans à 4 centimètres au-dessus de la malléole interne, saillie formée par le fragment supérieur du tibia. A 3 cent. 1/2 au-dessus de la malléole interne, encoche très marquée. L'axe de la jambe est fortement dévié en dedans, et tandis que le fragment inférieur est oblique en bas et en dedans, le pied est fortement porté en dehors, de sorte qu'il en résulte un angle ouvert du côté externe et saillant du côté interne.

Douleurs très vives au niveau du siège de la fracture et dans l'articulation tibio-tarsienne sous-jacente.

Nous tentons la réduction des fragments, mais déjà le cal est assez résistant, et malgré la force déployée, nous n'obtenons qu'un redressement imparfait.

Le membre est placé dans un appareil plâtré, qui le maintient dans une forte adduction. L'appareil est bien supporté sans douleur.

L'accouchement se fait le 7 août, il est laborieux, on applique le forceps. Après l'accouchement, la blessée insiste pour qu'on enlève l'appareil.

La malade éprouve une vive émotion en voyant son membre presque aussi volumineux et déformé qu'auparavant. Les lochies se suppriment; grand frisson; température irrégulière très élevée (41°,5).

Pendant douze jours, l'état fut très grave. Il y eut des douleurs rhumatoïdes dans divers points; une arthrite violente du poignet gauche avec synovite tendineuse des gaines des extenseurs des doigts. Il est à remarquer que rien d'anormal ne se produisit, pendant cette période, au niveau de la fracture et de l'articulation tibio-tarsienne gauche.

Grâce à un traitement énergique que nous instituons avec le concours du D^r Piogey (de Bois-Colombes) : injections intra-utérines phéniquées, pulvérisations avec l'acide thymique, sulfate de quinine, jaborandi, etc., la malade se rétablit au bout de quinze jours.

Le 30 novembre, l'état est très satisfaisant. Le poignet gauche est soigneusement immobilisé après cautérisation avec le thermocautère au niveau de l'articulation. Il existe un léger œdème des extrémités, l'urine contient des traces d'albumine. Régime lacté.

Le 15 décembre, les phénomènes inflammatoires du côté du poignet ont disparu. Les mouvements sont assez faciles, il existe encore un peu de raideur. L'urine ne contient plus d'albumine. La malade se plaint de douleurs très vives au niveau de la fracture et de l'articulation tibio-tarsienne voisine. Le soir le membre est œdématié. La moindre tentative de marche réveille de violentes douleurs. Les mouvements au niveau de l'articulation tibio-tarsienne sont difficiles et très douloureux.

La jambe n'est pas à angle droit sur le pied, elle est fortement inclinée en arrière et ne peut être ramenée à sa position normale. Saillie très notable en dedans et en dehors à quelques centimètres au-dessus des malléoles. Cal très volumineux. Les mensurations comparatives des deux côtés faites au niveau de la fracture donnent, du côté malade 30 centimètres, du côté sain 20 centimètres. Le pied est en équinisme très marqué; le talon est éloigné du sol d'environ 4 cent. 1/2. Il existe un très léger raccourcissement du membre.

Jugeant les tentatives de réduction par ostéoclasie manuelle insuffisantes au huitième mois d'une fracture avec un cal aussi volumineux et une déformation aussi prononcée, repoussant les opérations sanglantes, telles que résection ou ostéotomie, nous proposons la rupture du cal au moyen de l'appareil Collin. Cet appareil nous paraissant présenter une supériorité sur les autres machines inventées dans le même but.

Le malade étant anesthésié, M. Collin veut bien appliquer son appareil (fig. 3) et nous assister avec le D^r Piogey.

L'embrasse B, moulée sur le talon du pied gauche, le saisit très exactement. Un mouvement de rotation se produit et le pied est ramené dans une forte abduction. Après une traction dans laquelle on ne développe pas une grande force, on entend un fort craquement sec et on constate une mobilité très grande au niveau de la fracture. Dès lors le membre peut être placé dans une bonne position, et on applique *immédiatement* un appareil

plâtré et ayant soin de mettre le pied à angle droit sur la jambe et dans une forte adduction.

A la suite de l'opération il n'y a aucune douleur, aucun gonflement, aucune ecchymose. La peau ne paraît nullement avoir souffert de l'énorme pression à laquelle elle a été soumise.

La température n'a jamais dépassé 37°,5.

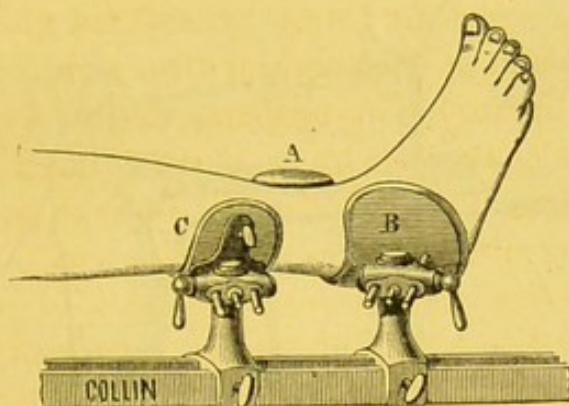


Fig. 3. — Appareil de Collin appliqué.

Au bout de huit jours nous permettons à la malade de se lever et de s'étendre dans un fauteuil. L'appareil plâtré est enlevé au soixantième jour, et nous voyons avec satisfaction que le résultat obtenu est excellent. Le pied est à angle droit sur la jambe. Le redressement est parfait. Il n'y a pas de raccourcissement du membre. L'axe de la jambe se continue en ligne droite avec celui du pied. Le cal, très volumineux, s'est très notablement réduit, et la circonférence du membre au niveau de la fracture est descendue de 30 à 26 centimètres.

La malade peut faire quelques mouvements, douloureux au début et rendant la marche difficile. Mais bientôt les mouvements de l'articulation se rétablissent, la raideur tend tous les jours à disparaître sous l'influence du massage et des douches.

La malade a été revue au mois d'avril 1886 (plus de trois ans après l'opération), la déviation du pied ne s'est pas reproduite. Une guêtre moulée avec attelles latérales en fer maintient le pied, et la malade peut marcher longtemps et sans douleurs.

L'ostéoclaste de Taylor (de New-York), dont je me contente de donner le dessin (fig. 4), doit être, en

raison du principe de sa construction, rapproché des appareils précédents.

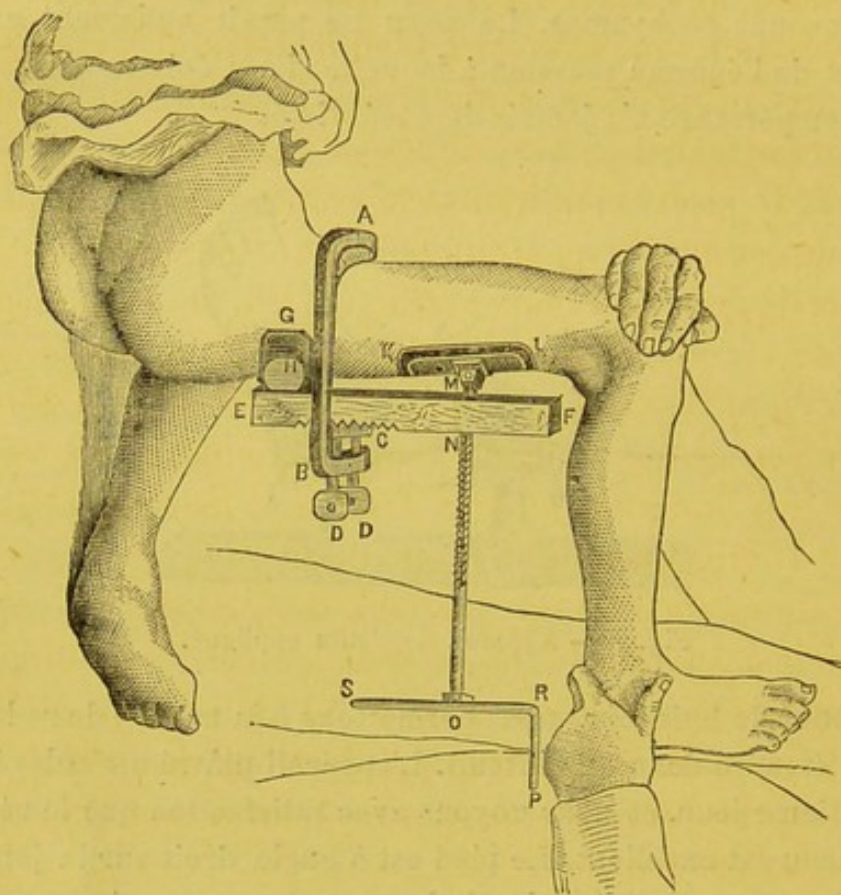


Fig. 4. — Ostéoclaste de Taylor (de New-York).

Toutes les machines que je viens de décrire, qu'elles produisissent la fracture par pression (mécanisme du double bras de levier) ou par flexion (mécanisme du bras de levier unique), avaient toutes à des degrés divers ce vice capital d'agir par l'intermédiaire d'un bras de levier d'une certaine longueur. De là cet inconvénient grave, à savoir que le siège de la solution de continuité ne pouvait être précisé d'avance, l'os pouvant céder sur un autre point que celui où se faisait la décomposition des forces. De plus certaines d'entre elles étaient absolument inapplicables au redressement du genu valgum, et celles qui s'y adaptaient le mieux englobaient toujours l'articulation du genou dans le champ opératoire.

L'ostéoclasie semblait donc devoir être une opération sinon exceptionnelle, du moins réservée à un certain nombre de cas, lorsqu'en 1881 M. Robin, alors interne des hôpitaux de Lyon, saisissant bien le défaut des appareils construits jusqu'alors, s'appliqua à imaginer un instrument dans lequel le bras de levier fut réduit à son minimum. Dans ces conditions, la solution de continuité ne peut se produire qu'en un point exactement limité, et, outre cette précision dans la fracture, le nouvel appareil a encore cet avantage immense de pouvoir s'appliquer sur les épiphyses des os comme sur leur diaphyse sans aucune espèce de danger pour l'articulation voisine. J'insisterai longuement sur l'appareil de M. Robin, et, grâce à l'obligeance qu'il a eue de m'envoyer plusieurs observations inédites, je pourrai donner des exemples d'ostéoclasie de tous les os du squelette des membres et décrire en même temps, d'après les indications de cet ingénieux chirurgien, les modifications de détails que réclament les procédés opératoires pour s'appliquer à ces nombreux cas particuliers.

Mais avant, puisque je viens de parler de l'ostéoclaste de M. Collin, je veux signaler une modification ou plutôt une transformation complète que l'habile fabricant a fait subir à son premier instrument pour l'adapter au principe ostéoclasique nouveau de M. Robin.

Nouvel appareil Collin. — L'appareil se compose de trois parties distinctes : 1^o Le support ; 2^o la vis compressive ; 3^o le bras de levier et la plaque de cuisse (fig. 5).

1^o *Le support.* Planche au milieu de laquelle est dressée une forte tige d'acier quadrilatère A B, pouvant osciller d'avant en arrière, ce qui permet d'incliner plus ou moins l'appareil tout entier.

2^o *La vis de compression,* D E G, glissant comme un curseur sur une forte barre en acier ajustée à angle droit

sur la tige A B; suivant qu'on veut fracturer le fémur de dehors en dedans ou de dedans en dehors, on place cette seconde partie de l'appareil en dedans ou en dehors du membre. A l'extrémité de la vis se trouve la plaque G, désignée sous le nom de plaque de point d'appui; un mécanisme de bascule, aussi simple qu'ingénieux, permet de la porter plus ou moins haut le long du fémur.

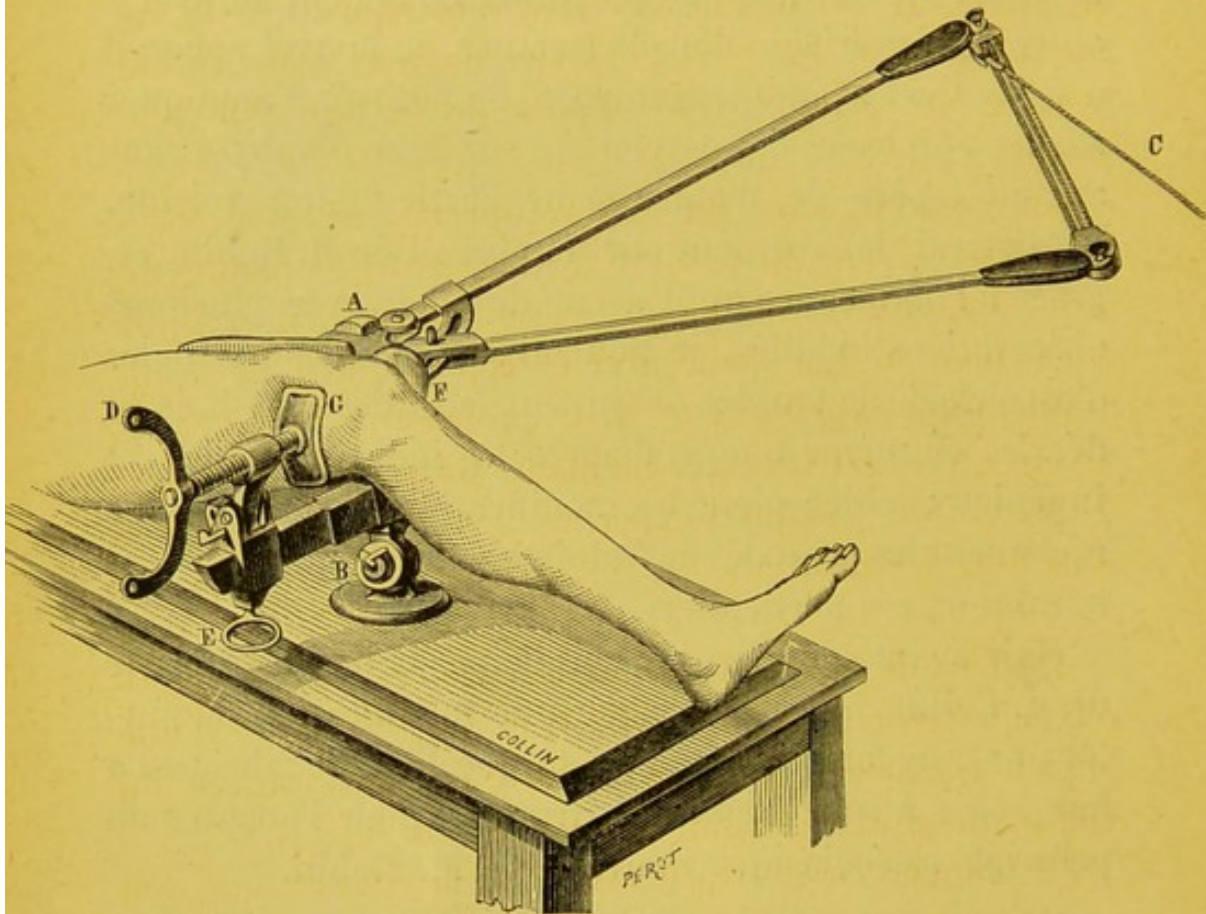


Fig. 5. — Nouvel appareil de Collin.

3° *Le bras de levier et la plaque de cuisse.* — La plaque de cuisse est une demi-gouttière fixe, destinée, avec la plaque G, à immobiliser le fémur. Elle est assez longue (35 centimètres environ) pour empêcher le membre de basculer sur le point G, lorsque la plaque F agira sur l'extrémité inférieure du fémur à l'effet de le fracturer.

Des deux bras de levier, un seul est mobile, c'est celui qui fait mouvoir la plaque F (plaque de puissance) et

qu'on rapproche de l'autre à l'aide de mouffles à trois gorges C.

Cette troisième partie de l'appareil, bras de levier et plaque de cuisse est, comme la vis compressive, simplement ajustée à frottement doux sur la tige A B; de sorte qu'en la retournant, c'est-à-dire en faisant devenir inférieure sa face supérieure ou *vice versâ*, on agit à volonté de dehors en dedans ou de dedans en dehors de la cuisse. Il est inutile de faire remarquer que la vis compressive et les bras de levier doivent toujours se trouver de chaque côté opposé de la tige A B (Regnard).

Cet appareil, ainsi qu'on le comprend, ne peut fracturer l'os qu'en un point fixe situé entre la plaque de point d'appui G et la plaque de puissance F. Il remplit donc bien le but poursuivi et répond de plus à un desideratum exprimé par M. le professeur Verneuil, à savoir qu'il agit transversalement. Grâce à l'amabilité de M. Collin, j'ai pu l'expérimenter et je rapporterai plus loin les résultats de ces expériences.

Appareil de Robin et manuel opératoire. — « L'appareil représenté dans les figures 6 et 7 se compose d'une planche, de deux colliers d'acier, d'une gouttière du même métal, d'un collier de cuir et d'un levier.

La planche est destinée à recevoir la cuisse : elle doit se placer sur une table quelconque dans une position inclinée de haut en bas et d'arrière en avant, de manière que le fémur repose dans toute sa longueur; le malade étant dans le décubitus dorsal. Cette disposition est absolument nécessaire, car autrement il se produirait un mouvement de rotation de la cuisse en dehors au moment de l'opération et la fracture serait oblique, ce qu'il ne faut pas.

La partie postérieure de la planche est brisée, on a ainsi

une planche de différentes longueurs ; on rabat la partie brisée en-dessous si la cuisse est courte ou de moyenne grandeur ; autrement on la tient relevée et la planche est prolongée d'autant ; il faut avoir soin de caler la partie postérieure avec un objet quelconque ; l'échancrure arrondie est destinée à recevoir la fesse.

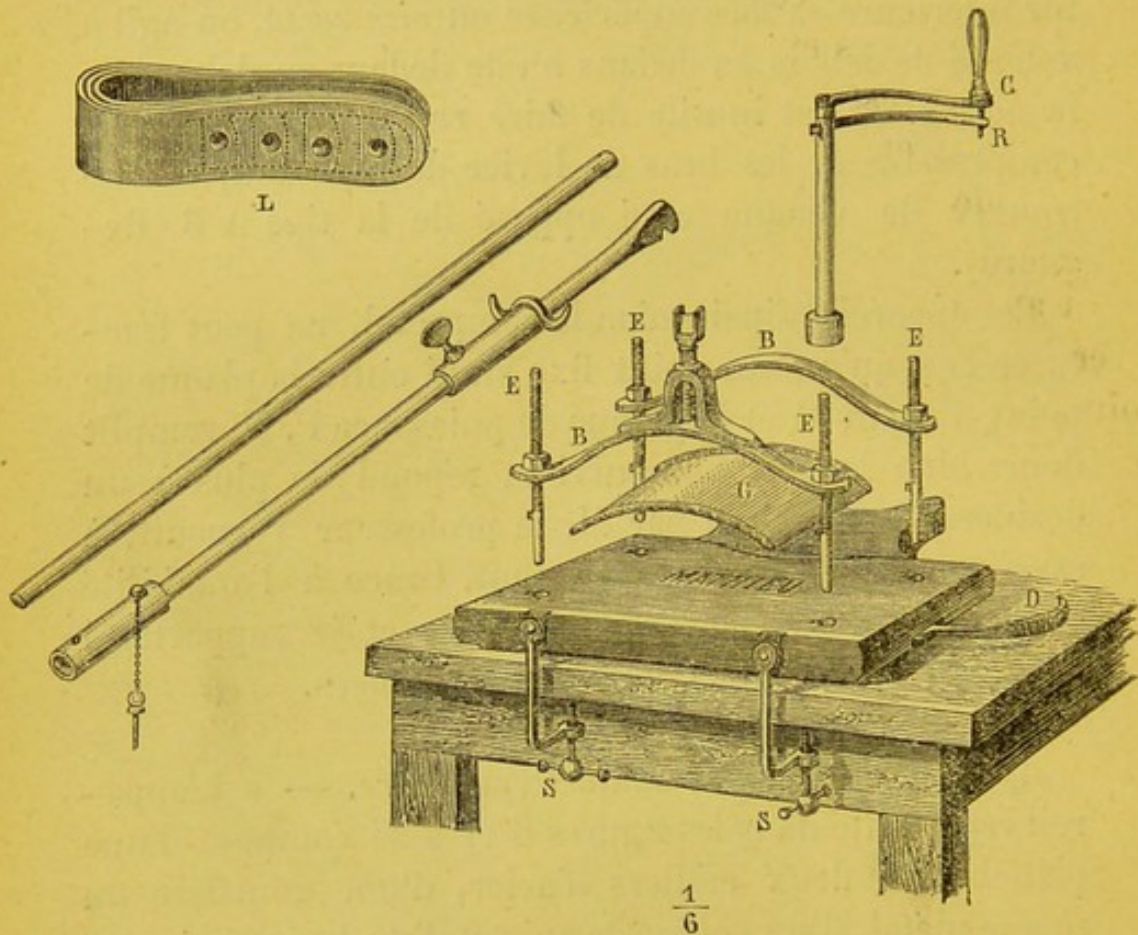


Fig. 6. — Pièces séparées de l'appareil de V. Robin.

On place sur la planche une lame de cuir qui débordé en avant et en arrière ; en arrière, pour amortir les angles de la partie brisée ; en avant, pour servir de point d'appui au collier de cuir, et éviter les tiraillements de la peau au moment de la flexion osseuse.

La gouttière d'acier est également recouverte, en dedans, d'une lame de cuir ; elle embrasse la cuisse ; elle ne doit pas être trop incurvée, ce qui nuirait à l'expan-

sion des parties molles et emprisonnerait trop strictement le membre.

Les demi-colliers d'acier sont destinés à immobiliser complètement la cuisse, en pressant sur la gouttière; quatre écrous les reliaient à la planche.

Une manivelle creuse permet de serrer rapidement les écrous.

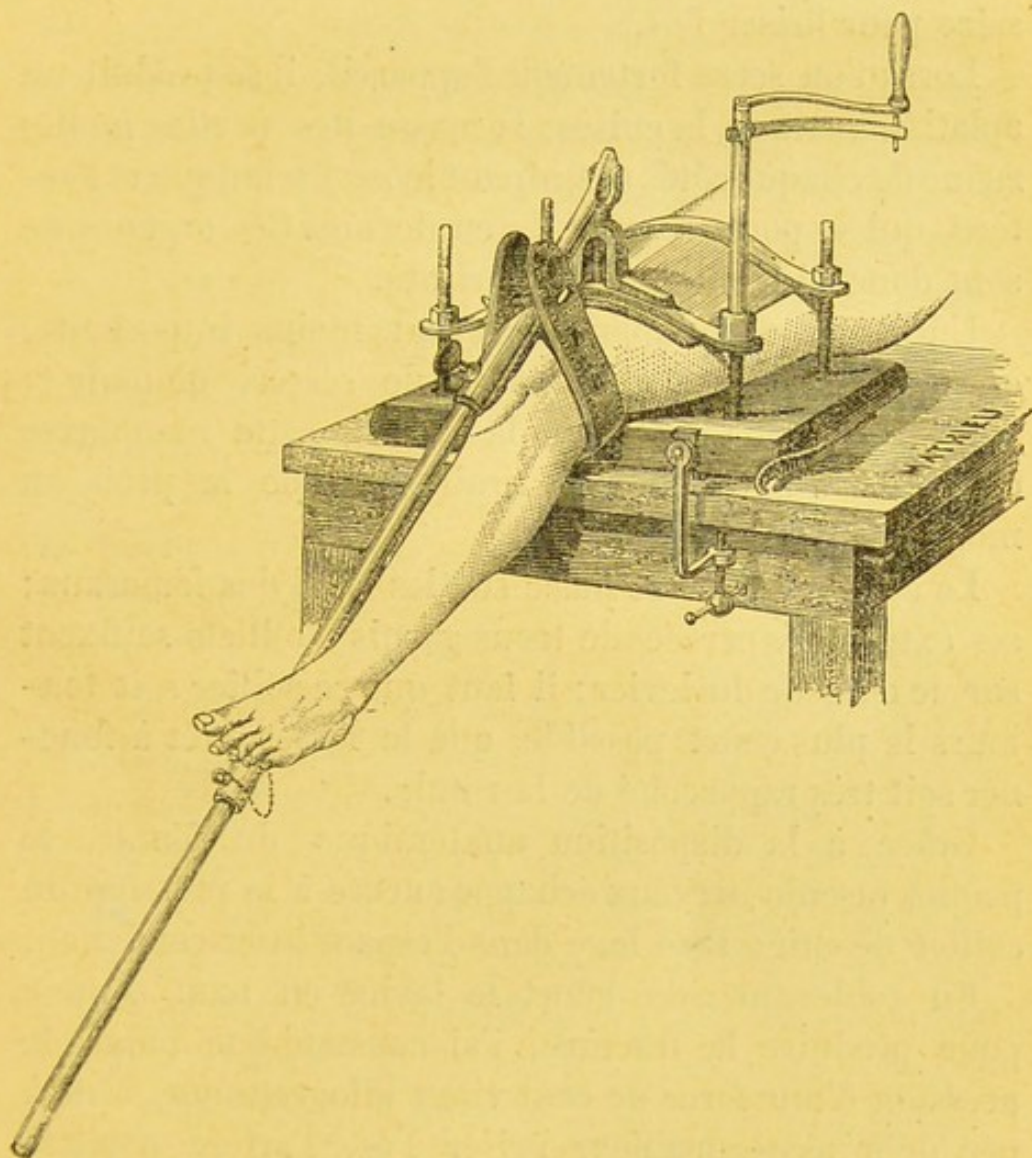


Fig. 7. — Appareil de V. Robin appliqué.

Un ressort indique le moment de s'arrêter, car à un moment donné, lorsque l'appareil est suffisamment serré, le ressort tendu lâche et l'appareil ne se serre plus.

Je dois particulièrement insister sur un point, qui est

absolument nécessaire et qu'on aura trop de tendance à négliger, je veux parler de la précaution qu'il faut avoir de *serrer vigoureusement*, pour obtenir le résultat *précis, mathématique* que j'indiquais tout à l'heure. *C'est absolument essentiel*; la chose n'est nullement dangereuse, et quelle que soit la pression qu'on exerce ainsi, elle n'égalera jamais celle qui résultera du choc nécessaire pour briser l'os.

Lorsqu'on serre fortement l'appareil, il se produit un aplatissement de la cuisse; la masse des parties molles reflue de chaque côté, entraînant le nerf sciatique et l'artère, qui se portent toujours en dedans. Ces organes ne sont donc ni tirillés ni comprimés.

Une autre recommandation non moins importante, est d'avoir la précaution, avant de serrer, de tenir la jambe dans l'extension sur la cuisse; cette manœuvre est destinée à empêcher le tiraillement de la peau, au moment de l'opération.

Le collier de cuir se place sur les condyles fémoraux; ses extrémités percées de trous garnis d'œillets se fixent sur le curseur du levier; il faut que ce collier soit toujours le plus court possible, que le levier prêt à fonctionner soit très rapproché de la rotule.

Grâce à la disposition anatomique du fémur, le paquet vasculo-nerveux échappe encore à la pression du collier de cuir; il se loge dans l'espace inter-condylien.

En soulevant avec effort le levier en haut comme pour produire la fracture, j'ai constaté que malgré la pression d'une force de cent vingt kilogrammes, celle à peu près nécessaire pour briser l'os, l'artère poplitée était encore perméable.

Après avoir établi ainsi chaque pièce de l'appareil, il faut rapidement saisir le levier et imprimer la secousse continue pendant quelques secondes, plutôt que brusque, car le chirurgien serait exposé à dépas-

ser le point nécessaire d'incurvation et à déterminer une fracture complète, ce qu'il ne faut pas. Ainsi la fracture étant produite telle qu'on la désire et au point voulu, il faut rapidement dégager le membre. On peut le faire par le moyen d'un mécanisme très simple; il suffit de tourner la vis placée sur la partie latérale droite de la planche et d'un seul coup, la jambe est libérée.

On peut comparer l'appareil à un étau et l'os à fracturer à un bâton serré dans cet étau. Si l'on dévie fortement le bâton, il se brise toujours nettement près de l'étau, là où il est serré, d'autant plus sûrement à ce point que la partie libre du bâton est plus courte et mieux maintenue. Il en est de même de notre ostéoclaste : gouttière et cerceles d'acier fixent complètement le fémur; il est impossible que l'os se brise dans cette partie aussi vigoureusement maintenue; le collier de cuir pouvant se placer aussi près de la gouttière que l'on veut et maintenant la partie de l'os sur laquelle il agit, l'os évidemment ne peut se fracturer que dans la partie située entre le collier redresseur et la gouttière : il se brise toujours au niveau du premier collier d'acier.

Aussi, grâce à cette disposition, le point de la fracture est absolument mathématique, et il en résulte que l'on peut produire avec autant de facilité une fracture dans l'épiphyse que dans la diaphyse : il suffit d'avoir un point d'appui de quelques centimètres sur l'extrémité de l'os à briser. On peut aussi briser le fémur à son extrémité inférieure, aussi près de l'articulation que l'on veut en prenant un point d'appui sur les condyles et sans agir en rien sur l'articulation.

Cette dernière condition était évidemment pour nous le point capital. Nous ne devons absolument pas, ni tirer, ni à plus forte raison arracher les ligaments de l'articulation du genou. C'était l'écueil de la méthode du redressement brusque; nous devons absolument l'é-

viter. Nous l'avons aussi bien évité que possible et nous avons répété souvent l'expérience d'opérer une fracture juxta articulaire de l'extrémité inférieure du fémur, après avoir désarticulé le genou. Ainsi est réalisée une des conditions du problème de l'ostéoclasie scientifique : possibilité de faire une fracture, ou dans la diaphyse ou dans l'épiphyse, là où l'on veut.

Mais ce n'est pas tout : cette fracture doit être complète ou incomplète, avons-nous dit. Comme le levier de notre appareil n'est en quelque sorte que le prolongement de l'os à briser, on peut graduer sa force, en apprécier et limiter l'effort : alors rien de plus facile que de réaliser cette donnée. » (Robin.)

Lorsque j'étudierai les effets immédiats de l'ostéoclasie, je montrerai, avec expériences à l'appui, jusqu'à quel point cette précision dans le siège et l'étendue de la fracture peut être réalisée.

Je dois maintenant indiquer les modifications aussi simples qu'ingénieuses, à l'aide desquelles cet appareil, fait dans le principe pour le redressement du genu valgum, peut être employé à la rectification de toutes les déviations du squelette des membres quels que soient leur origine et leur siège.

La déformation, au traitement de laquelle il a été employé après le genu valgum, a été l'ankylose du genou. La fracture sus-condylienne du fémur (1) est pratiquée dans cette affection de la même façon que dans le genu valgum. Il est des cas cependant où le genou, fléchi à angle droit ou aigu, ne permettrait pas à l'embrace de

(1) On ne doit pas oublier que je traite de l'ostéoclasie et la rectification des articulations ankylosées en mauvaise position ne doit m'occuper, qu'autant que les os ont été brisés au voisinage de la jointure ; le redressement forcé par rupture des adhérences unissant les surfaces articulaires, l'*arthroclasia*, n'entre pas dans mon étude.

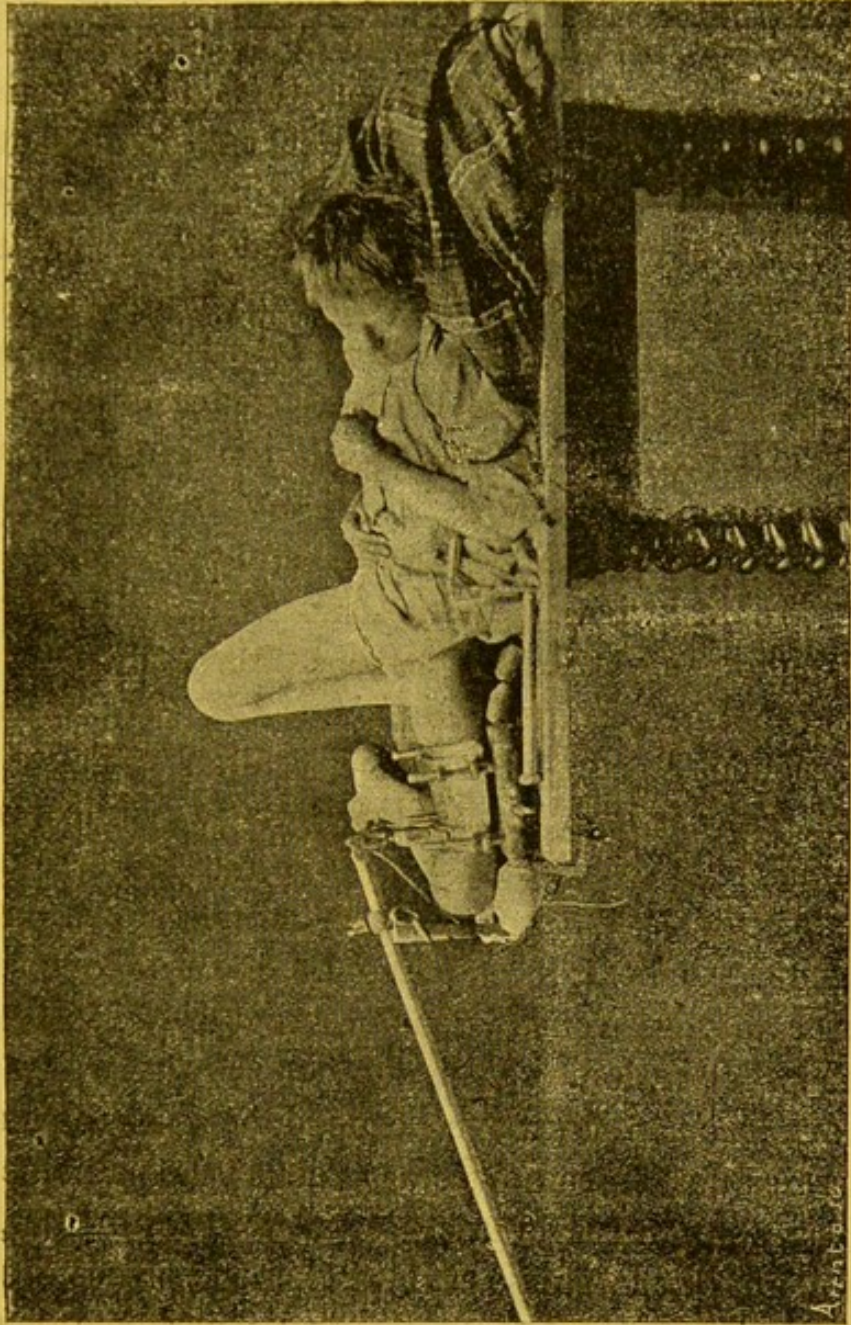


Fig 8.

cuir forcément rigide de se mouler dans le creux poplité. C'est dans ces conditions qu'on peut, ainsi que le fit M. Robin dans une observation rapportée dans la thèse de M. Perrusset, placer le membre sur une de ses faces latérales de façon que l'extrémité seule des condyles fémoraux affleure le rebord antérieur de la gouttière métallique. « Comme il est impossible, dit M. Robin dans une Note qu'il a bien voulu nous adresser, de saisir le genou, qui proémine seul, avec la courroie ordinaire, on remplace celle-ci par ce que nous appelons l'étrier. L'étrier figure deux L majuscules, dont les deux branches horizontales recourbées en cintre seraient soudées par leur extrémité, formant ainsi une cupule; les branches verticales sont suffisamment écartées pour admettre le levier et son curseur. A l'angle de la partie horizontale et verticale est fixé transversalement l'axe d'une poulie d'un petit diamètre. Les tiges verticales s'accrochent au curseur du levier ordinaire; l'anse horizontale est destinée à saisir le genou, la poulie à rouler sur une corde fixée d'une part à la fourchette, où s'appuie le levier, d'autre part à la table opératoire ou sous la planche de l'ostéoclaste : poulie et corde empêchent l'étrier de glisser sur le genou et régularisent son mouvement d'élévation. » (Voir fig. 8.)

Tout le changement se borne donc à supprimer la courroie que l'on remplace par l'étrier. Le principe opératoire, la manière de fracturer restent les mêmes, sauf cependant que la cuisse est latéralement placée et serrée dans l'ostéoclaste. La cupule de l'étrier, sur laquelle on a le soin de rouler en tous les sens une forte bande de toile, prend son point d'appui au-dessous et sur l'extrémité du genou de manière à ne rien perdre dans le court fragment qui proémine. Il faut que la corde soit très résistante. En soulevant le levier, on comprend que la fracture se fait par le mécanisme ordinaire.

Je dois avouer que l'opération est un peu plus difficile que l'ostéoclasie pour genu-valgum, elle demande plus de soins, mais elle est loin d'être aussi compliquée qu'une résection ou même une simple ostéotomie. Je la crois en outre bien exceptionnelle, car, dans la majorité des cas, on pourra combiner l'ostéoclasie avec l'arthroclasia. Je suis persuadé que l'arthroclasia ainsi limitée, est sans le moindre inconvénient, car le danger commence seulement au point où l'on s'arrête.

A la prochaine occasion, je me propose de pratiquer une double fracture, au-dessus et au-dessous de genou, car je suis convaincu qu'il ne faut pas rejeter ce procédé qui, je le crois, donnera un excellent résultat. »

Après cette description du manuel opératoire, je rapporterai l'observation d'un malade chez lequel cette modification de l'appareil a été mise en œuvre.

OBS. II. — D... (Pierre), enfant naturel, 18 ans, cordonnier, entre à l'Hôtel-Dieu de Lyon, service de M. Mollière, le 29 mai 1885. Sa mère est morte à 36 ans d'une hémoptysie? A l'âge de 7 ans, il fut pris tout à coup un soir en se couchant de douleurs dans le genou droit. Deux ou trois mois après il ne pouvait plus se lever. Le genou était tuméfié, et bientôt une fistule se produisit au niveau de l'interligne. Puis le gonflement devint plus considérable; il envahit toute la région, tout le creux poplité, où ne tardent pas à s'ouvrir des fistules multiples qui criblent les tissus enflammés; il s'en échappe un pus séreux, mais pas de séquestres. Ces fistules se sont à diverses reprises fermées et ouvertes; elles ne sont définitivement taries que depuis deux ans. Depuis cette époque la guérison s'est maintenue, mais le genou est resté ankylosé à angle aigu d'environ 75° avec des cicatrices nombreuses et profondes. La partie externe de la région, et particulièrement le creux poplité, sont presque entièrement recouverts par des tissus cicatriciels. Dans celui-ci on sent une masse dure envahissant toute la région. Il y a luxation complète du tibia en arrière et en dehors avec rotation exagérée

dans ce dernier sens; l'atrophie du membre est extrême, le raccourcissement porte à la fois sur le tibia et le fémur; il est de 5 centimètres sur l'un et de 6 centimètres sur l'autre.

Le 20 juin je l'ostéoclasie le plus bas possible; à ce effet j'imagine mon système d'étrier remplaçant la courroie de mon appareil ordinaire. La fracture pratiquée est immédiatement sous les condyles. J'institue le redressement successif en adaptant à un appareil plâtré un compas redresseur, qui me permet de redresser tous les deux jours sans effort dans une certaine mesure. Quinze jours après, le membre était à peu près droit, sans que nous ayons eu le moindre accident. Je remplace l'appareil plâtré mobile par un appareil ordinaire sans brisure, après avoir donné au redressement le dernier coup de main.

Le quarantième jour de l'opération la consolidation était faite et le redressement restait parfait. La malade remplace sa béquille par un soulier à hausse pied et quitte l'hôpital marchant très bien.

La configuration du squelette de la jambe semble se prêter mal à l'application de l'ostéoclaste de M. Robin, dont un des principes les plus essentiels est la fixation, l'embrassement du membre par les deux demi-gouttières métalliques. Un artifice simple permet de les adapter exactement à la forme prismatique de ce segment de membre. Il suffit, en effet, de remplir les vides soit avec des compresses mouillées, soit encore mieux avec de la gutta-percha : de cette façon la pression immobilisatrice se trouve disséminée sur une grande surface et la fracture peut dès lors être produite avec la régularité et l'innocuité ordinaires. J'ai répété sur le cadavre, avec l'appareil de Robin, la fracture de la jambe à différentes hauteurs et j'ai pu ainsi constater qu'elle ne laissait rien à désirer au point de vue de sa précision et de sa sécurité.

Voici d'ailleurs un exemple d'ostéoclasie d'un cal vicieux de l'extrémité inférieure de la jambe.

OBS. III. — F... (Antoine), 38 ans, entre le 10 avril à l'Hôtel-Dieu de Lyon, dans le service de M. Mollière. Ce malade

s'est cassé la jambe il y a deux ans en tombant d'une échelle qui s'était brisée sous lui. Mal soigné, il n'a jamais pu marcher qu'à l'aide de béquilles, sa fracture s'étant consolidée dans une position vicieuse. Lorsqu'il est debout, le pied ne repose que sur le bord interne, la plante regarde en dehors. La malléole interne, qui a été fracturée à environ 2 centimètres de sa pointe, fait une saillie considérable; la malléole externe a suivi le déjettement du pied en dehors. Le cal du péroné, volumineux, a une étendue de 8 centimètres. Par suite de cette déformation, le cou-de-pied est élargi; le pied est luxé en dehors; l'astragale s'est éloignée de la malléole interne pour suivre la malléole péronière. La déformation du pied tient donc surtout à la déformation du péroné.

MM. Mollière et Robin sont complètement d'accord sur ce point, et dès lors, pour corriger la difformité, ils décident de fracturer le péroné dans le cal lui-même.

Ostéoclasie le 23 avril 1885. On avait, au préalable, moulé sur la jambe la gouttière de l'ostéoclaste remplie d'une quantité suffisante de gutta-percha, de manière qu'en serrant la jambe dans l'appareil comme à l'ordinaire, la pression fut disséminée. La jambe est placée le tibia en avant; le fragment inférieur, qui déborde, est saisi avec la courroie. Un bruit sec se fait entendre, c'est le péroné qui a cédé au point même de l'ancienne fracture et qui permet, après certains efforts, de ramener le pied en dedans, dans sa situation normale avec la jambe. Bandage plâtré immédiat.

Le 24. Il n'est survenu aucun gonflement, le malade ne souffre pas.

Le quarantième jour de l'opération on enlève tout bandage, la consolidation est complète; le pied est dans une bonne situation; il y a de la raideur dans l'articulation. Bains, massage, mouvements articulaires forcés. Vingt jours après, l'articulation a des mouvements plus libres, le malade marche assez bien, il boite légèrement. On lui fait faire un soulier, ce qui améliore encore la marche. J'ai revu le malade, il y a un mois, le résultat définitif est excellent au point de vue de la marche, qui se fait bien, quoique le cal de la malléole interne persiste; le malade en est quitte pour porter un soulier spécial.

Dans cette observation, on n'a eu qu'à ostéoclasier le péroné. Dans le fait inédit suivant, que je dois encore à l'obligeance de M. Robin, les deux os ont été brisés. J'appelle, en passant, toute l'attention des chirurgiens sur cette observation, où l'on voit qu'on peut déterminer sans aucun accident une fracture sous-cutanée chez un albuminurique.

OBS. IV (inédite). — D... (Claude), 55 ans, entre à l'Hôtel-Dieu de Lyon le 15 avril 1885, dans le service de M. Mollière. Il raconte que le 5 janvier 1885, il fit un faux pas et tomba sur le trottoir; ayant voulu se relever, il tomba de nouveau. Dans la première chute il s'était brisé la jambe; dans la seconde, il se fit une plaie communicante. Un médecin le mit dans un appareil; trois mois après, plaie et fracture étaient guéries, mais celle-ci était mal consolidée. Ne pouvant marcher, le malade prit conseil de plusieurs médecins, qui, en raison de son âge, lui dirent qu'il n'y avait rien à faire. Sur ces entrefaites, il fut pris de néphrite albumineuse, avec œdème des membres inférieurs et eut quelques symptômes d'urémie. Le 13 avril il entre à l'Hôtel-Dieu, dans le service de médecine de M. Humbert Mollière, qui lui conseilla, après que son état se fût amélioré, d'entrer en chirurgie pour guérir et redresser son cal, s'il y avait lieu.

Voici quel était à ce moment l'état du membre : plaie en dedans de la malléole interne en voie de cicatrisation, mais ayant un aspect blafard, léger œdème du pied; celui-ci est complètement déformé, il est luxé en dehors, il y a eu probablement, au moment de l'accident, fracture du péroné à 8 centimètres au point où l'on constate un enfoncement avec cal saillant, rupture du plateau tibial en dehors, luxation de l'astragale, qui s'est portée en dehors et en haut, abandonnant la malléole interne, qui fait une saillie très considérable en bas et en dedans, et semble n'avoir pas été fracturée. Le pied est complètement ankylosé. On constate un raccourcissement de 2 centimètres de la jambe, mesurée en dehors; en dedans, la longueur mesurée de la pointe de la malléole interne est tout à fait normale. La consolidation est complète, la jambe est légèrement atrophiée.

La marche est absolument impossible.

On attend la cicatrisation de la plaie, que l'on pense à l'iodoforme, et l'on s'efforce de remonter l'état général du malade qui, de temps en temps, a de l'albumine dans les urines.

Le 15 septembre, huit mois et demi après l'accident, le malade se trouve dans de bonnes conditions : il n'a plus d'albumine, l'état général est bon. Il ne reste de la plaie qu'une fistulette croûteuse, qui semble tarie. On décide l'opération. Pour que la pression de l'ostéoclaste soit plus égale, on régularise les saillies et les dépressions avec des compresses mouillées; la face interne du tibia est placée en avant, la jambe est vigoureusement serrée; le rebord inférieur de l'ostéoclaste repose immédiatement au-dessus de l'ancienne fracture, la courte partie qui déborde est saisie avec la courroie du levier. On entend un premier craquement, c'est le péroné qui cède, un bruit plus sourd et plus fort indique la fracture du tibia. Légère ecchymose sur la partie interne. Comme à l'ordinaire; la fracture s'est produite au point d'élection.

On redresse facilement le pied que l'on reporte en dedans, ce qui fait saillir davantage la malléole tibiale, mais jambe et pied ont repris leur direction respective normale.

Le 20. On constate un peu d'œdème des deux jambes, l'analyse des urines révèle de l'albumine. On enlève l'appareil plâtré et l'on trouve au niveau de l'ancienne plaie un abcès qui, heureusement, ne communique pas avec le foyer de la fracture. Lavage phéniqué, pansement antiseptique, plâtré.

Le 25. Le malade va mieux.

15 octobre. Il y a encore de temps en temps de l'albumine dans les urines, cependant l'état général s'améliore, la plaie est cicatrisée.

3 novembre. On enlève l'appareil plâtré, la cicatrisation est complète, le résultat excellent, car le malade marche à plat sur la plante du pied.

Hémoptyisie ces derniers jours; albumine dans les urines de temps en temps, ce qui est absolument étranger à l'opération.

Les cals vicieux de l'extrémité inférieure du radius n'échappent pas plus que les autres parties du squelette

des membres à l'action thérapeutique de l'instrument de M. Robin et la thèse récente de M. Nuguet en fournit d'heureux exemples.

Voici d'après M. Robin (1) les modifications instrumentales et de manuel opératoire réclamées par ce cas particulier.

On prend une table à rebord résistant et suffisamment large pour permettre au patient de s'y placer dans le décubitus dorsal. Au besoin, si cette table ne se trouvait pas assez large, on pourrait faire reposer les pieds du malade sur une chaise. On se servira de l'ostéoclaste petit modèle. L'anesthésie sera faite soit avec l'éther, soit avec le chloroforme.

Après avoir choisi des compresses de linge usé (carrés d'hôpital), on les mouillera et on les étendra sur la planche de l'ostéoclaste. Ces compresses seront superposées très régulièrement, de façon à former un rebord franc. On pourra les remplacer par des bandes de cuir ou de liège de 0,8 à 0,10 centimètres de large sur 0,20 centimètres de long. En outre, sur la face opposée du membre, il sera placé des compresses languettes également mouillées.

L'avant-bras sera placé soit dans la supination, soit dans la pronation, c'est-à-dire sera couché sur la planche de l'ostéoclaste soit sur sa face dorsale, soit sur sa face palmaire. Cela dépendra de la saillie du fragment inférieur en avant ou en arrière. Comme cette saillie se produit presque toujours en arrière, ce sera sur sa face dorsale que l'avant-bras sera placé sur la planche de

(1) La constitution anatomique complexe de la région du poignet rend très difficile et dangereuse l'application des appareils redresseurs, et les fractures vicieusement consolidées de l'extrémité inférieure du radius semblaient naguère se soustraire au redressement par l'ostéoclasie. Je discuterai plus loin les indications et les contre-indications de l'ostéotomie et de l'ostéoclasie dans ce cas particulier.

l'ostéoclaste, dont l'action se fera sentir en relevant ce fragment inférieur. La courroie sera placée entre la planche de l'appareil et l'avant-bras, dans une position légèrement oblique d'arrière en avant.

Cela étant fait, on serre comme à l'ordinaire, c'est-à-dire jusqu'à ce que le ressort, qui est fixé à la manivelle et qui sert de dynamomètre, cède. De cette façon il est impossible de serrer davantage. La compression obtenue est assez puissante pour fixer nettement dans leur forme : vaisseaux, nerfs, muscles, tendons et gaines synoviales. De cette fixité, il résulte qu'on n'observe jamais ni la moindre rupture, ni la moindre déchirure de ces organes ; seule la partie résistante et saillante cède au point qui a été fixé à l'avance. Dans ces cas, la partie résistante est constituée par le radius ; c'est donc lui qui est fracturé. Le cubitus ne l'est jamais, par la raison bien simple qu'étant dans cette région d'un volume moindre que le radius, il échappe en partie à la compression et à la force de l'ostéoclaste, dont l'action se fait sentir juste au point le plus comprimé.

Le radius cède donc sans un bruit net.

Jusqu'ici nous avons vu l'application de l'appareil sur différents points des membres, points tels que les gouttières immobilisatrices pouvaient être disposées au dessus du siège de la fracture chirurgicale, mais il est une région où cette disposition de ces parties de l'instrument ne saurait être effectuée, je veux parler de la hanche. M. Robin a tourné la difficulté en renversant la position des gouttières et en ajoutant une nouvelle pièce à l'ensemble de l'appareil. L'observation inédite suivante, relative à un cal vicieux sous-trochantérien, que le chirurgien lyonnais a bien voulu nous communiquer, contient les détails de cette modification instrumentale, qui convient également au redressement des ankyloses coxo-fémorales.

Obs. V. (Inédite.) — Pierre, 31 ans, service de M. Mollière, Hôtel-Dieu, à Lyon. Le malade raconte qu'il y a deux ans il tomba de la hauteur de 4 mètres environ. Un médecin appelé constata l'existence d'une fracture de cuisse et appliqua un appareil composé de coussins et d'attelles. Deux mois après la fracture était consolidée, mais dans une situation vicieuse. Huit mois après, voyant que son état ne s'améliorait pas, et qu'il lui était impossible de marcher sans béquille, il vint à l'Hôtel-Dieu de Lyon et entra dans le service de M. Poncet. On constata à ce moment une fracture ancienne siégeant à 6 centimètres du grand trochanter avec chevauchement des fragments formant un angle ouvert en arrière et en dehors, rotation exagérée du fragment inférieur en dehors, raccourcissement de 7 centimètres. Ankylose fibreuse du genou qui conserve cependant quelques mouvements obscurs.

On essaya quelques manœuvres de ruptures manuelles, puis on le mit en traction, tout cela inutilement. Enfin, on l'envoya à l'hospice des convalescents de Longchêne.

Le malade désirait vivement une intervention énergique; il rentra à l'Hôtel-Dieu dans le service de M. Mollière.

M. Robin, appelé à donner son avis, pensa que l'ostéoclasie était possible malgré l'ancienneté du cal et sa situation très rapprochée du grand trochanter, 8 cent. seulement au dessous, ce qui semblait devoir rendre impossible toute prise sur le fragment supérieur aussi court et si rapproché de l'articulation de la hanche, surtout étant donné le volume considérable de la cuisse qui ne mesurait pas moins de 70 cent. de circonférence. Dans cette occasion, M. Robin modifia son appareil de la manière suivante : il commença par le renverser, de manière à serrer, non le fragment supérieur comme à l'ordinaire, mais l'inférieur ; le long levier fut adapté sous la planche de l'appareil parallèlement avec la cuisse, on passa une courroie qui saisissait le fragment supérieur par son plein et qui se fixait par ses extrémités à un second levier s'appuyant d'une part, sur la fourchette

fixé au premier cercle de l'ostéoclaste, et, par son extrémité opposée, à la table même de l'opération. Ceci fait, le chirurgien souleva l'extrémité du grand levier ; par suite de la disposition de l'appareil, toute la pression se transmet en avant, sur la fourchette de support, et l'os se brisa en ce point avec la même précision mathématique que dans les cas ordinaires. (Voy. fig. 9.)

Pour ce qui est du cas présent, l'opération se fit suivant le mode prévu ; il fallut déployer une grande force, un bruit sec indiqua la rupture du cal qui se fit au foyer même de l'ancienne fracture. Il n'y eut pas la moindre trace d'ecchymose. Le malade fut aussitôt mis en traction continue. Huit jours après, comme un raccourcissement considérable subsistait encore malgré la traction d'un poids de 8 kilog., ce qui devait être attribué à des adhérences fibreuses réunissant les deux fragments, qui ne pouvaient ainsi glisser l'un sur l'autre, le malade fut endormi, et, sous l'effort de tractions violentes, tout à coup le membre s'allongea après ruptures des adhérences. On établit de nouveau des tractions continues. Le quarantième jour la consolidation était faite, la direction du membre parfaite, et le raccourcissement mesurait à peine 3 centimètres. Il ne reste plus aujourd'hui qu'à combattre l'ankylose par un traitement approprié. Il est probable que le résultat définitif sera très satisfaisant.

Telle est la modification que dans la circonstance M. Robin apporta à son appareil ordinaire. Cette modification est d'une simplicité extrême, puisque tout se borne à ajouter un levier de 20 cent. à l'ostéoclaste ordinaire.

Dans ces derniers temps, M. Robin a modifié encore le manuel opératoire de la fracture chirurgicale dans l'ankylose de la hanche ; il a communiqué brièvement le principe de ces modifications à la Société des sciences médicales de Lyon, en février 1886, et il a bien voulu rédiger à mon intention la note suivante.

« Dans le fond, l'appareil pour la hanche est le même que l'ostéoclaste ordinaire ; il se compose d'une planche

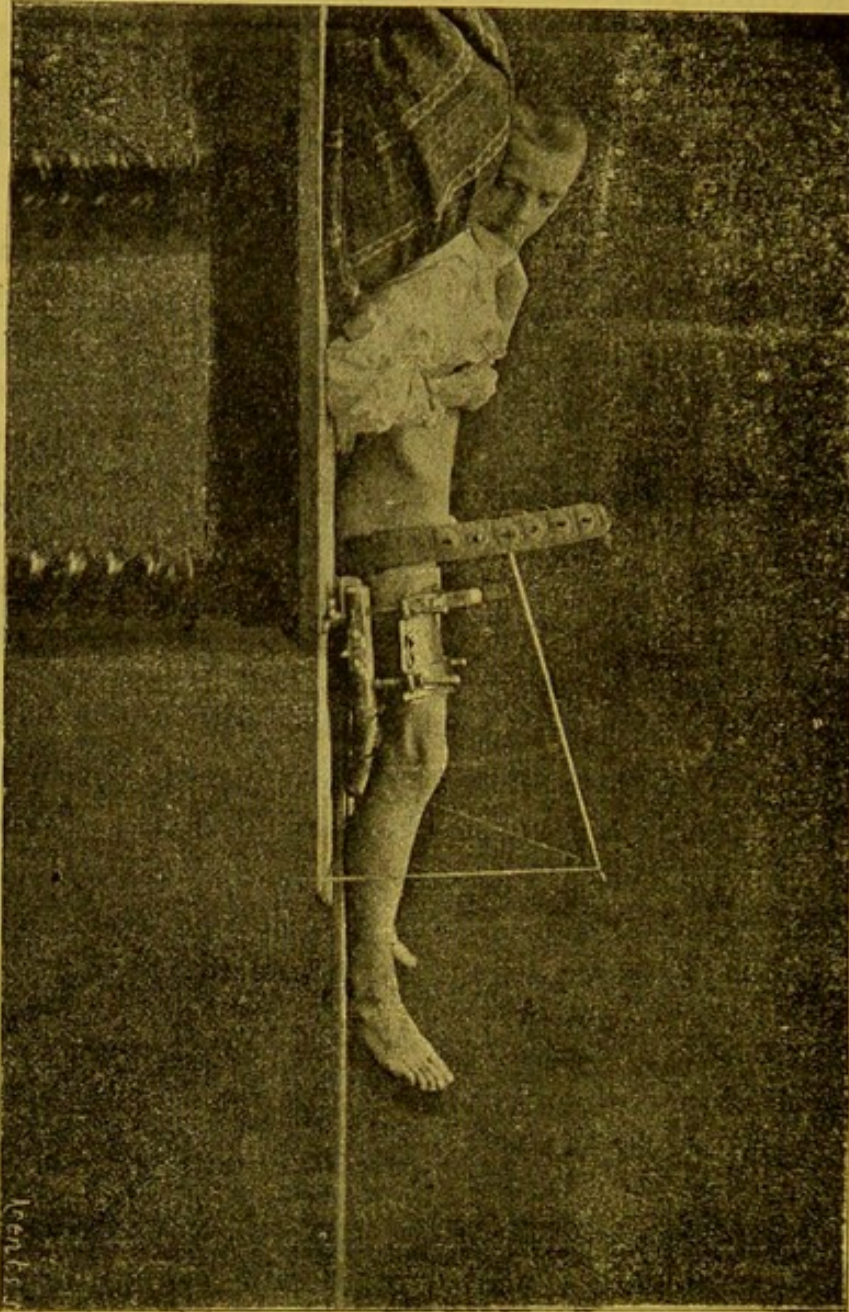


Fig. 9

plus grande, de forme carrée, avec les écrous mobiles dans les points de fixation sur la planche, d'une demi-gouttière de tôle d'acier, également d'une plus grande dimension, de manière à déborder le bassin; deux cercles d'acier complètent l'appareil. Le levier est absolument le même que celui de mon appareil pour *genu vulgum*. Pour procéder à l'ostéoclasie, il faut, la veille ou quelques jours avant, former deux gouttières en plâtre; moulant le bassin dans ses contours, le malade étant couché sur le côté sain. Ces gouttières sont faites avec de la tarlatane trempée dans le plâtre comme pour le bandage ordinaire, mais plus épais (20 doubles de tarlatane au moins). Lorsqu'elles ont durci sur le malade, on les enlève; la valve supérieure que l'on a eu soin de faire empiéter sur la cuisse malade de manière que le rebord inférieur dépasse d'un centimètre le point choisi pour siège de la fracture, se fixe par une seconde coulée de plâtre sur la gouttière d'acier, les deux bandes inférieures coïncidant, l'autre valve se fixe de la même manière sur la planche. Au moment de l'opération, le malade anesthésié est couché sur le côté de telle façon que la partie du bassin du côté sain s'emboîte dans la valve inférieure; la valve supérieure unie à la gouttière d'acier recouvre l'autre. Mais on a soin de placer deux carrés de cuir mou dans chaque valve, afin qu'au moment de l'opération de petits fragments de plâtre venant à se détacher ne puissent s'incruster dans la peau. On fixe alors les cercles d'acier avec les écrous, à l'aide de la manivelle; il est nécessaire, absolument nécessaire de serrer vigoureusement bien plus que pour l'ostéoclasie sus-condylienne, par exemple. Le dynamomètre, représenté par le ressort de la manivelle, indique cette pression limite par un déclanchage subit. Alors on se hâte de mettre le plein de la courroie du levier de manière à embrasser la cuisse à 5 centimètres au-

dessous du point choisi pour siège de la fracture. On soulève le levier, dont l'extrémité opposée repose sur la fourchette du premier cercle d'acier; un craquement *sui generis* indique que la fracture s'est produite.

Avant d'opérer sur le vivant, j'ai fait plusieurs expériences sur le cadavre, et j'ai toujours obtenu une fracture mathématique sans lésion de la hanche, alors même que celle-ci était mobile et non fixe comme dans l'ankylose. Sur le cadavre sain, il est nécessaire de mettre la cuisse que l'on se propose de briser dans une forte adduction. » (Robin.)

C'est à l'aide de ces modifications du manuel opératoire qu'a pu être opérée la malade dont l'observation suit :

OBS. VI. — M^{lle} G... a eu, à l'âge de 15 ans, une coxalgie suppurée, qui a laissé autour de la hanche des cicatrices adhérentes et profondes. Cette coxalgie s'est terminée par une ankylose à angle droit avec adduction considérable et rotation en dedans. Si on ajoute que la malade est atteinte en outre d'un double pied bot congénital varus équin très accentué, on comprendra combien il lui est difficile de marcher. Jusqu'à l'année dernière elle pouvait aller d'un point à l'autre dans la maison; mais, depuis cette époque, il lui est survenu sur le dos de chaque pied des ulcérations douloureuses, qui rendent impossible la station debout.

C'est dans cette extrémité qu'elle est venue à Lyon à la maison de santé des sœurs de Sainte-Marthe, et c'est là que nous la vîmes avec M. Mollière. La première indication pour nous fut de lui redresser les pieds de manière à modifier les points d'appui. Des ténotomies multiples unies à des massages furent pratiquées à différentes reprises.

Le 3 avril, nous procédons à la sous-trochantéroclasia. Nous nous trouvons en présence d'un os excessivement résistant et éburné à la suite d'une inflammation longtemps prolongée. Dans une première tentative, nous déployons inutilement une force considérable. Il sembla alors que mon opération allait être impossible, mais sachant par expérience que l'on peut déployer

sans crainte une force énorme, pourvu qu'elle soit réglée, nous recommençons l'opération, et bientôt un bruit sec nous annonce le succès. La fracture siégeait à 6 centimètres environ du grand trochanter, immédiatement au-dessus du petit. Il n'y a pas traces de contusions; redressement fort incomplet, appareil plâtré immédiat. Huit jours après, redressement pendant l'anesthésie, nouvel appareil plâtré. La malade, qui est très nerveuse, se plaint de douleurs tantôt au niveau de la fracture, tantôt dans les reins, tantôt ailleurs.

Le quarantième jour de l'opération, on enlève le bandage; la consolidation est assez complète pour permettre à la malade de se tenir debout. Bains, souliers orthopédiques avec tuteur à cause de ses pieds bots.

Trois semaines après, la malade quittait la maison de santé, radieuse de pouvoir marcher sans douleur et sans trop de fatigue. Aujourd'hui, elle peut faire librement 2 heures de marche.

CHAPITRE III

EFFETS IMMÉDIATS DE L'OSTÉOCLASIE. LÉSIONS ANATOMIQUES QU'ELLE DÉTERMINE.

Les procédés et les moyens mis à la disposition du chirurgien pour rompre artificiellement le squelette étant connus, il convient maintenant d'étudier les lésions qu'ils produisent. Ces lésions, on le comprend aisément, varient avec l'état de l'os ostéoclasé, avec le siège de la fracture, qui peut être diaphysaire ou épiphysaire, avec le procédé mis en œuvre pour la produire. Il n'est pas douteux que, dans bien des cas, le foyer de la fracture chirurgicale soit celui de la solution accidentelle des os, mais dans un certain nombre de circonstances, le chirurgien détermine pour ainsi dire à son gré des fractures à caractères particuliers, bien faits pour diminuer la durée de la consolidation et rendre aussi régulière que possible la formation de la cicatrice osseuse. Ce sont ces cas, seuls, dont je veux faire l'étude anatomo-pathologique.

Comme on n'a, fort heureusement, qu'exceptionnellement l'occasion de faire l'autopsie des malades ostéoclasés, on a dû remplacer l'analyse des faits cliniques par celle de faits expérimentaux. On trouve dans la collection des thèses de la Faculté plusieurs mémoires intéressants relatifs à ces expériences et à leurs résultats. Ils me serviront à traiter ce point de mon sujet, et j'y ajouterai les données de quelques expériences personnelles.

§ I. FRACTURES ARTIFICIELLES PRODUITES PAR LES MANŒUVRES MANUELLES. — Je commencerai par celles que l'on détermine dans la diaphyse des os rachitiques.

M. Aysaguer, dans une bonne thèse, a consigné les résultats d'un assez grand nombre d'expériences faites sur des cadavres d'enfants morts de diverses affections aiguës (diphthérie, méningite, broncho-pneumonie, etc.), et dont l'âge variait de 2 ans à 8 ans. Il a toujours pu fracturer le squelette de la jambe (1) à l'aide d'efforts manuels, mais il fait remarquer que la difficulté croît avec l'âge (2); à 4 ans, on doit presque toujours se servir du procédé du genou pour produire la rupture de l'os; à 6 et 8 ans, ce n'est qu'en développant un effort considérable, le membre reposant sur le rebord d'une table, qu'on parvient à casser l'os. Il a également répété ses expériences sur trois enfants rachitiques de 2, 3 et 4 ans, à la période de réparation; la fracture chez eux s'est faite dans les mêmes conditions que chez les premiers.

Les conclusions de ces recherches me paraissent pouvoir se résumer dans les propositions suivantes : chez les très jeunes enfants, de 2 ans environ, les os ont une telle flexibilité, qu'on n'obtient généralement pas de fracture complète. Ils se courbent et se redressent à la façon d'une tige de bois vert, sans solution de continuité du périoste. Il y a infraction et non fracture véritable. Au-dessus de 4 et 5 ans, le périoste est presque toujours rompu, il y a fracture proprement dite, — cette fracture est toujours simple, généralement transversale, légèrement dentelée. — Les parties molles périphériques sont constamment indemnes, ne présentant ni ecchymoses, ni contusions. La rupture de l'os (tibia) se fait toujours au point d'application des pouces ou de l'appui, où se fait la décomposition des forces. Dans la moitié des cas, la

(1) C'est sur ce segment de membre, le plus fréquemment atteint de déviations rachitiques, qu'ont porté ces expériences.

(2) Remarquons qu'il s'agit de sujets à squelette sain; nous verrons quelles modifications indépendantes de l'âge, entraînent le rachitisme relativement à la résistance des os.

fracture du péroné siège exactement au même niveau que celle du tibia; dans les autres cas elle se produit à un ou deux centimètres au-dessus ou au-dessous.

De ces résultats, concluons que la fracture artificielle de la diaphyse chez les rachitiques est nette et précise, sans lacération grave ni décollement du périoste et surtout sans contusion des parties molles périphériques. Les suites cliniques, ordinairement très simples de l'ostéoclasie dans les courbures rachitiques, portent à penser que les lésions de la fracture thérapeutique sont les mêmes que celles de la solution de continuité expérimentale.

Le clinicien est donc bien en droit d'avoir une certaine confiance dans les procédés ostéoclasiques manuels appliqués aux diaphyses. Mais en est-il de même lorsque, ayant affaire par exemple à une déviation latérale du genou, il veut produire une fracture au niveau des épiphyses et qu'il se sert à cet effet des procédés anciens agissant par l'intermédiaire de l'articulation du genou? C'est là une question importante, bien souvent agitée avant l'avènement des nouveaux ostéoclastes. Aujourd'hui sa solution a moins d'intérêt, cependant je crois devoir rappeler les résultats fournis par les expériences faites pour la résoudre. Ils montreront combien imprévues et incertaines étaient les anciennes manœuvres, et feront ressortir d'autant la perfection des nouveaux moyens.

Ce que j'ai dit de la manière dont agissent les procédés manuels de M. Delore et de M. Tillaux et le procédé instrumental de M. Collin (1^{er} appareil), fait prévoir que les lésions anatomiques doivent être les mêmes avec les uns et les autres. C'est en effet ce qui a lieu et deux mots peuvent les caractériser : complexité et irrégularité.

Examinons-les.

Un seul des malades opérés par le chirurgien lyonnais

était mort d'une maladie intercurrente au 20^e jour après le redressement forcé d'un genu valgum, au moment de la communication de M. Delore au Congrès de Lyon.

C'était un enfant de 7 ans. De son autopsie, M. Delore conclut que la rectification de la difformité était due à l'une des causes suivantes, agissant isolément ou simultanément : écartement des surfaces articulaires, qui peut se constater par des mouvements de latéralité; arrachement du périoste par les ligaments latéraux externes; décollement des épiphyses, qui porte sur le condyle interne du fémur, la tubérosité externe du tibia et même la tête du péroné; tassement de la tubérosité interne du tibia, mise en jeu de l'élasticité du fémur et du tibia. Les résultats cliniques de M. Delore sont excellents, nous le verrons, mais la description des lésions que produit son procédé est bien faite pour mettre en éveil la méfiance du chirurgien.

Une autopsie plus récente, rapportée par M. Larrivé dans *le Lyon médical* de 1879, est plus rassurante. Il y est dit en effet que le redressement a produit les lésions suivantes : « A l'extrémité inférieure du fémur, immédiatement au-dessous du cartilage de conjugaison, en dehors point ecchymotique. Le tissu osseux à ce niveau est ramolli, infiltré de sang et se laisse pénétrer sans résistance, mobilité très nette de l'épiphyse sur la diaphyse. En exagérant le redressement du membre, on détermine un écartement de 6 à 7 millimètres entre la diaphyse fémorale et la partie supérieure du cartilage de conjugaison. Très légère arthrite sans épanchement. Le condyle interne du fémur, le péroné, le tibia sont intacts. » Mais je dois faire remarquer que l'enfant n'avait que 3 ans 1/2, c'est là la raison probable de cette simplicité des lésions.

Rapprochons de ces faits cliniques un assez grand nombre d'expériences, qui ont été faites dans le but de préciser plus exactement la nature des lésions: Saurel, Barbier,

Barbarin, dans leurs thèses inaugurales, ont expérimenté sur des cadavres d'enfants et sur un total de 16 cas, qu'ils nous fournissent, nous trouvons que le décollement épiphysaire du tibia a été produit 3 fois, le décollement épiphysaire du fémur 7 fois, le décollement simultané de l'épiphysaire du fémur et du tibia 2 fois; enfin, 3 fois il y eut des lésions diverses du ligament latéral interne, telles que rupture, arrachement, dilacération. A part ces derniers résultats, somme toute, l'ensemble n'est pas mauvais. Mais empirons-nous de le faire remarquer, il s'agit de tout jeunes enfants, et les choses changent du tout au tout lorsque les expériences ont été transportées des cadavres d'enfants à des cadavres d'adolescents.

M. de Santi a expérimenté sur des sujets de 18 à 22 ans, et sur 12 membres il n'a jamais pu obtenir de décollement épiphysaire; ce qui a cédé, à la suite d'efforts considérables, c'est le ligament latéral interne, qui a été déchiré ou arraché 9 fois; 2 fois il a entraîné avec lui un fragment du condyle externe du fémur, et 1 fois les parties étaient tellement solides, que c'est le condyle qui a été emporté presque dans sa totalité, faisant une fracture intra-articulaire. Aux expériences de M. de Santi, je puis en ajouter une plus récente rapportée par M. Regnard. Elle a été faite dans le but de mesurer la force nécessaire pour fracturer le fémur d'un adulte par le procédé de M. Tillaux. Le membre étant mis dans la position où ce chirurgien conseille de le mettre, un poids de 90 kilogrammes a été suspendu au niveau des malléoles. La main de l'opérateur placée au-dessous, le soulevant un peu, l'a alors subitement abandonné, de façon à produire une secousse brusque. A l'autopsie du membre, on a trouvé que le ligament latéral interne avait arraché une plaque osseuse peu épaisse, de la dimension d'une pièce de 5 francs. Par contre, le même auteur a pu à l'aide des mains déterminer la désépiphysation sur les deux membres inférieurs d'un sujet de

12 ans; mais ce qui confirme bien encore le peu de précision de ce mode opératoire, c'est que le même effort, la même manœuvre chez le même sujet et par le même opérateur, a produit du côté droit le décollement de l'épiphyse du tibia et du côté gauche celui de l'épiphyse fémorale.

Nous verrons plus tard combien les faits cliniques s'accordent avec ces données expérimentales, d'où semble déjà se dégager cette conclusion que le redressement brusque suivant les procédés de Delore et de Tillaux, s'il ne doit pas être définitivement rejeté, doit être exclusivement réservé à la chirurgie infantile.

Le premier appareil de M. Collin fit naître un moment l'espoir que les précédentes méthodes alors en honneur pourraient agrandir leur domaine, car son emploi, tout en augmentant la puissance des efforts du chirurgien, les régularisait et substituait à des manipulations saccadées une force graduelle. Et de fait, les expériences de M. Terrillon, de M. Peyrot, rapportées à la Société de chirurgie, celles de M. Ménard, publiées dans la *Revue de chirurgie* semblèrent justifier cet espoir. Ces expérimentateurs, en effet, parvinrent à l'aide de cet ostéoclaste à reproduire, sur des cadavres d'adolescents de 14, 18 et 20 ans, des lésions analogues à celles effectuées par le procédé de redressement de Delore et de Tillaux, c'est-à-dire ces décollements épiphysaires que les manipulations manuelles de M. de Santi avaient été impuissantes à déterminer. Mais, comme dans les procédés manuels, à côté de cette désépiphysation se groupait un ensemble de lésions, bien faites pour effrayer : par exemple le décollement du périoste, non seulement du côté du fémur, mais encore du côté de la tête du péroné et même la déchirure des attaches des ligaments semi-lunaires.

§ II. FRACTURES ARTIFICIELLES PRODUITES AVEC LES NOUVEAUX OSTÉOCLASTES. — On le voit, jusqu'à ce moment

les procédés ostéoclasiques sont loin d'avoir la précision et la régularité qu'exige une opération véritablement chirurgicale. On comprend dès lors combien l'introduction en France de l'ostéotomie de Macewen aurait eu chance de supplanter complètement l'ostéoclasie si, en même temps qu'elle fit son apparition, M. Robin, modifiant heureusement le principe des ostéoclastes jusqu'alors employés, n'avait mis entre les mains des opérateurs un instrument capable de briser les os les plus résistants, d'une façon nette et précise avec le minimum de lésions possible. C'est en s'inspirant des données mécaniques du jeune chirurgien lyonnais que M. Collin a modifié ou, mieux encore, transformé complètement son ancien appareil. De sorte que l'arsenal chirurgical se trouve aujourd'hui enrichi des deux ostéoclastes nouveaux, que nous avons décrits.

Voyons, d'après l'étude des lésions expérimentales qu'ils produisent, si l'ostéoclasie peut, grâce à eux, entrer en lutte avec l'ostéotomie. Une première supériorité de l'ostéoclasie sur l'ostéotomie, c'est l'absence d'incision des parties molles et partant de communication du foyer de la fracture avec l'air extérieur. Cet avantage n'a pour ainsi dire plus d'importance aujourd'hui, et, ce qu'il faut à la fracture sous-cutanée chirurgicale pour qu'elle l'emporte sur la fracture ouverte, c'est sa précision, sa netteté, sans contusions des parties molles, sans décollement un peu étendu du périoste, sans esquilles nombreuses et fissures graves de l'os; c'est aussi, et surtout dans les cas fréquents où le chirurgien est appelé à agir près des articulations, l'intégrité des tissus et organes de la jointure.

Comme le plus souvent l'ostéoclasie se pratique au voisinage du genou, sur l'extrémité inférieure du fémur (genu valgum, genu varum, ankylose, etc.), il n'est pas étonnant que ce soit cette région que les expéri-

mentateurs aient choisi comme terrain d'expérience.

En 1882, M. Robin, à la Société des sciences médicales de Lyon, a présenté un grand nombre de pièces anatomiques, « montrant des fractures faites sur tous les points de l'extrémité inférieure du fémur jusque dans l'articulation même du genou; fractures entièrement sous-périostées, transversales ou obliques, prouvant, comme l'établit le compte-rendu de la séance, avec quelle netteté on produit des fractures avec l'instrument. Ces pièces anatomiques sont fort éloquantes. »

Un certain nombre d'expériences ont été faites par M. Demons (de Bordeaux) avec l'appareil Robin, et elles ont servi à la conversion de ce chirurgien distingué, traducteur de Macewen, à la méthode ostéoclasique. Leur valeur est par cela même doublée, et nous sommes heureux de pouvoir les rapporter *in extenso*, grâce à l'obligeance de ce maître et ami.

EXPÉRIENCE I. — Cadavre d'un sujet (homme) de 37 ans, mort d'une bronchite aiguë. *Cuisse droite.* La cuisse étant fixée sur la table par la plaque métallique est soulevée à sa partie inférieure au moyen de la courroie, qui doit être placée au niveau des condyles. Pendant toute l'opération et même au début, cette courroie n'embrasse pas la totalité des condyles, elle n'enveloppe que la partie supérieure. Une fois la fracture bien nettement produite, on dissèque la région crurale.

On ne constate aucune lésion des vaisseaux, ni des culs-de-sac synoviaux; mais il existe une fracture comminutive du fémur droit, à quatre travers de doigt au-dessus des condyles. Il y avait une esquille à la face antérieure de l'os, située entre les deux fragments principaux et mesurant quatre centimètres et demi de longueur; elle se terminait en biseau à la partie inférieure et était plus épaisse en haut.

EXPÉRIENCE II. — Même sujet. *Cuisse gauche.* A la cuisse gauche, l'appareil fut disposé de la même façon et par conséquent la courroie n'enveloppa pas complètement les deux condyles,

elle laissait en quelque sorte à la partie inférieure un endroit qui n'était pas soutenu. L'épreuve terminée, on constata par la dissection, qu'il n'y avait aucune lésion des vaisseaux ou de la synoviale, mais qu'il existait une fracture simple du fémur à cinq travers de doigt au-dessus des condyles. Par conséquent pas d'esquilles, la fracture était oblique ; le fragment supérieur taillé en biseau se terminait en pointe à sa partie inférieure. Cette pointe occupait la région antérieure. Du côté du fragment inférieur se trouvait une sorte de plan incliné, taillé aux dépens de la face antérieure de l'os, et constituant la face postérieure de ce fragment osseux. Le périoste était déchiré dans une grande étendue.

Dans ces deux expériences, le résultat n'a pas été satisfaisant, surtout dans la première. M. Demons fait remarquer que ce sont les premières qu'il a faites, et qu'il a commis sans doute quelque faute opératoire, tel que le placement défectueux de la courroie. Nous verrons que pareille chose nous est arrivée dans nos expériences.

EXPÉRIENCE III. — Cadavre d'un homme de 38 ans, mort de tuberculose pulmonaire. *Cuisse gauche*. Les plaques constrictives de l'appareil sont placées à 4 centimètres au dessus du bord supérieur de la rotule. La courroie du levier est mise au-dessous du condyle. Le membre à fracturer est placé à droite du levier. La fracture se fait avec un bruit éclatant et très sec.

On dissèque le membre. Le cul de sac sous-tricipal de la synoviale n'est pas déchiré, mais il se trouve à une très faible distance du foyer de la fracture. La fracture est tout à fait sous-périostée. Avant la dissection du périoste on voit à peine le trait de la fracture. Après sa rugination on constate que la fracture est dentelée et non pas complètement transversale, en rabe. En outre il y a une petite esquille du volume d'une petite pièce de 2 francs.

EXPÉRIENCE IV. — Même sujet. *Cuisse droite*. Fracture sous-périostée, dentelée à dentelures moins grandes, trait de la fracture moins oblique que précédemment et légère fissure.

EXPÉRIENCE V. — Sujet, femme de 29 ans, morte d'hypertrophie graisseuse du foie. *Cuisse gauche*. L'appareil solidement fixé, on a constaté que les deux bords de la plaque supérieure touchaient latéralement le plateau inférieur ; néanmoins la cuisse était bien serrée et il fut impossible de lui faire subir aucun mouvement, ni de rotation, ni de retrait. La courroie préalablement fixée sur les condyles fémoraux glissa un peu et on entendit nettement le bruit de la fracture.

A l'autopsie du membre on constate que le cul-de-sac antérieur de la synoviale articulaire n'est nullement lésé ; les vaisseaux ne sont pas déchirés et enfin la fracture est sous-périostée, seulement la solution de continuité n'est pas aussi régulière que dans la précédente expérience.

EXPÉRIENCE VI. — Même sujet. *Cuisse droite*. La plaque métallique appuie par ses bords latéraux sur le plateau de bois et fixe solidement la cuisse ; la courroie appuie sur les condyles et par l'élévation du levier on détermine la fracture du fémur.

A la dissection on ne constate aucune lésion du cul-de-sac synovial supérieur, ni des vaisseaux, ni des parties molles ; le périoste n'était pas non plus déchiré ; mais la fracture était en biseau, taillé d'avant en arrière et de bas en haut, de façon que le fragment supérieur se terminait en bas par une pointe située à la partie antérieure ; pour le fragment inférieur l'angle au contraire était supérieur et postérieur.

EXPÉRIENCE VII. — Sujet, homme de 37 ans, mort de bronchite aiguë. *Cuisse droite*. La courroie est placée contiguë au large cercle de fer, qui entoure la cuisse. On obtient une fracture du fémur à quatre travers de doigt au-dessus des condyles. A l'examen de la pièce, on constate qu'il existe une esquille occupant la face antérieure de l'os et intermédiaire en ce point aux deux fragments ; elle mesure 4 centimètres de largeur ; la partie inférieure est pointue et l'épaisseur en est plus grande à la partie supérieure, aucune lésion du côté des vaisseaux ni des culs-de-sac synoviaux.

EXPÉRIENCE VIII. — *Cuisse gauche*. Fracture du fémur à cinq travers de doigt au-dessus des condyles ; il n'y a pas d'esquilles,

mais le fragment supérieur est taillé en biseau de haut en bas et d'avant en arrière, le fragment inférieur est devenu pour ainsi dire postérieur.

EXPÉRIENCE IX. — Cadavre de femme de 40 ans, morte de tuberculose pulmonaire. *Cuisse droite*. Fracture à quatre travers de doigt au-dessus des condyles avec esquilles à la face interne, surtout une mesurant 2 centimètres de hauteur sur 4 de largeur.

EXPÉRIENCE X. — Même cadavre. *Cuisse gauche*. Fracture simple sous-périostée au même niveau que précédemment.

EXPÉRIENCE XI et XII. — Sujet femme de 35 ans, morte d'affection cardiaque. La courroie est mise à une certaine distance de l'appareil métallique de façon à ne plus s'appuyer sur le corps du fémur, mais sur les deux condyles.

Les résultats pour les deux cuisses ont été les suivants : fracture simple sous-périostée sans esquille ni biseau ; la solution de continuité est à peu près régulière et circulaire ; enfin il n'existe aucune lésion des vaisseaux de la région ni des culs-de-sac synoviaux ; chaque fracture siège un peu plus bas que les précédentes sans cependant atteindre jusqu'à la synoviale du genou.

M. Demons cite encore 8 expériences chez des sujets de 28 (2 sujets), 37 et 40 ans. Chez tous l'autopsie du membre a montré qu'il s'était produit une fracture à peu près régulière et circulaire, et par conséquent perpendiculaire à l'axe du fémur ; sur 4 membres il y avait déchirure du périoste, qui était décollé dans une étendue de 1 centimètre de chaque côté de la solution de continuité osseuse, mais la fracture était encore transversale.

J'ai tenu à répéter moi-même un certain nombre d'expériences, et j'ai pu le faire, grâce à l'obligeance de M. Mathieu, qui a bien voulu me confier l'appareil de M. Robin. Mes excellents amis Verchère, chef de clinique de la Faculté et Walther, prosecteur des hôpi-

taux, m'ont pour cela prêté un concours empressé, et je leur en suis très reconnaissant.

Je rapporterai toutes les expériences, que nous avons répétées ensemble, en conservant l'ordre dans lequel elles ont été faites, de façon à montrer que le manie- ment de l'ostéoclaste comme celui de tout instrument exige un apprentissage.

EXPÉRIENCE XIII. — Sujet : homme de 23 ans environ, vigou- reux et bien musclé. *Cuisse droite*. On applique la plaque supé- rieure de l'appareil immédiatement au-dessus de la rotule. Le collier embrasse la face postérieure des condyles et est accroché par son deuxième œillet au curseur du levier qui, une fois arti- culé sur son pivot, est relevé lentement, sans secousse. Il a à peine dépassé l'horizontale, qu'un bruit sec annonce la fracture. Le membre est aussitôt libéré. On constate l'intégrité absolue de la peau et des parties molles sous-jacentes jusqu'au sque- lette, qui paraît intact sur la face interne, mais qui présente sur la face antéro-externe une grosse esquille quadrilatère à grand axe-oblique en bas et en dehors, mesurant 1 cent. 1/2 à 2 centi- mètres. A ce niveau le périoste est décollé et déchiré nettement. Le périoste ayant été ruginé tout autour du foyer de la fracture, on constate que le trait est fortement oblique en bas, en dehors du côté de la face antérieure, tandis qu'il est presque transver- sal en arrière. Sur la ligne médiane et en avant, le trait est situé à 33 millimètres du bord supérieur du cartilage d'encroûtement des condyles. Le cul-de-sac de la synoviale affleure la fracture, mais il est absolument intact.

EXPÉRIENCE XIV. — Même sujet. *Cuisse gauche*. On applique la gouttière supérieure au contact de la rotule, dans le but de faire une fracture aussi basse que possible, et on passe le collier dans le creux poplité. Au fur et à mesure que l'on élève le levier, le collier glisse dans le creux poplité, et pour l'empêcher de dé- raper, un aide fléchit la jambe. Un craquement sourd se fait entendre. Le membre est libéré. On constate des mouve- ments de latéralité dans l'articulation du genou, mais le fémur

ne paraît pas cassé. A l'autopsie, on constate, en effet, que le fémur est intact. C'est le ligament croisé antérieur qui a cédé à son insertion au condyle, entraînant une petite esquille ostéocartilagineuse. Le ligament postérieur est intact, de même que tout le reste de l'appareil ligamenteux.

J'ai tenu à rapporter le résultat de cette expérience, qui sur le vivant aurait causé un véritable désastre. La cause de cet accident trouve son explication dans l'idée malheureuse que l'on a eu de vouloir maintenir le genou fléchi. L'instrument n'y est pour rien, toute la faute doit retomber sur l'opérateur novice. M. Robin en imaginant son système d'étrier, qui a été décrit précédemment, me semble avoir mis désormais le malade à l'abri de cet accident.

EXPÉRIENCE XV. — Cadavre de femme de 20 ans environ. *Cuisse droite*. Le membre peu développé est emprisonné entre la plaque et la gouttière ; le collier et le levier sont assemblés. C'est en vain qu'on élève aussi haut que possible le levier, rien ne se brise. On s'aperçoit alors que la gracilité du membre l'empêche d'être saisi dans la gouttière immobilisatrice, et on se sert de l'appareil petit modèle. La fracture est dans ces conditions produite avec une très grande facilité, et s'annonce par un bruit sec. A l'autopsie, intégrité absolue des parties molles ; la fracture est complètement sous-périostée ; sa direction est oblique en bas et en dedans et cela aussi bien sur la face antérieure que sur la face postérieure. En avant le trait passe à 3 cent. 1/2 du rebord cartilagineux, et le cul-de-sac synovial intact s'arrête à mi-chemin entre ce rebord et la fracture.

L'échec des premières tentatives d'ostéoclasie, dans l'expérience précédente, montre encore une fois l'absolue nécessité de serrer fortement le membre que l'on veut briser.

EXPÉRIENCE XVI. — Même sujet. *Cuisse gauche*. De ce côté le membre est d'emblée bien saisi et l'os se brise du premier coup

avec un bruit sec. La fracture est si exactement sous-périostée, qu'on ne la voit pas d'abord et il faut ruginer le périoste pour la découvrir. Elle siège à 3 cent. 1/2 au dessus du rebord cartilagineux du condyle et est en avant tout à fait transversale. En arrière le trait est un peu oblique en dehors.

EXPÉRIENCE XVII. — Sujet mâle, 40 ans environ, vigoureux, paraissant avoir un squelette de moyen développement. *Cuisse gauche*. La fracture se produit du premier coup avec un claquement sec. Le trait a une direction générale transversale, mais il est fortement découpé. Il siège à 3 centimètres et 1 millimètre du rebord cartilagineux. En arrière il est également transversal, mais aussi découpé. Ajoutons que le périoste n'était pas déchiré et que la fracture était bien sous-périostée.

EXPÉRIENCE XVIII. — Même sujet. *Cuisse droite*. Fracture produite au premier effort. Trait sous-périosté transversal mais un peu festonné. Il siège à 3 centimètres au dessus de la surface cartilagineuse.

EXPÉRIENCE XIX. — Sujet de 45 ans, extrêmement musclé et paraissant avoir un squelette très développé. *Cuisse gauche*. On applique l'appareil, de façon que la plaque supérieure soit distante de la rotule d'un travers de doigt environ. Malgré la striction exacte du membre, on est obligé de se reprendre à deux fois pour briser l'os ; à la seconde fois on entend un craquement sec. Le périoste est intact et le trait de la fracture, passant à 4 centimètres au dessus du rebord cartilagineux, est un peu oblique en dehors et en haut. A son extrémité externe se trouve une petite esquille sur le périoste.

Toutes ces expériences sont des plus intéressantes et des plus favorables à la méthode de l'ostéoclasie sous-cutanée instrumentale. La lecture de chacune d'elles porte pour ainsi dire un enseignement.

Voici en résumé les résultats qu'elles ont donnés. La peau, les parties molles sous-jacentes sont toujours indemnes. Les organes du creux poplité n'ont jamais été

intéressés ni même menacés de l'être. Une fois seulement l'appareil ligamenteux du genou a été brisé (arrachement du ligament croisé antérieur), mais j'ai eu soin de faire remarquer les raisons de cet accident, qui est dû tout entier à une faute dans le manuel opératoire. Toujours la synoviale a été respectée. Le trait de la fracture n'a pas été constamment sous-périosté et transversal, cela est vrai, mais cela semble tenir à l'inexpérience dans le manie- ment de l'instrument. On voit en effet que les fractures artificielles, pratiquées par M. Demons, se régularisent pour ainsi dire et se réduisent à leur minimum de lésions au fur et à mesure qu'il les répète. C'est également ce qui nous est arrivé.

Les chiffres suivants permettent d'embrasser d'un seul coup d'œil les résultats des vingt-trois expériences pré- cédentes :

5 fois	la fracture était	esquilleuse.
3 fois	—	— en biseau
4 fois	—	— oblique.
9 fois	—	— transversale avec plus ou moins de dentelures.
5 fois	—	— non sous-périostée.
14 fois	—	— sous-périostée.

L'appareil de M. Robin s'emploie, ainsi que nous l'avons vu, pour les divers segments des membres, et après avoir constaté expérimentalement ses effets sur l'extrémité inférieure du fémur, j'ai eu la curiosité de les étudier sur le squelette de la jambe. Je n'ai fait à cet effet que quatre expériences sur deux sujets.

EXPÉRIENCE XX. — Sujet de 23 ans ayant les jambes très mus- clées. *Jambe droite.* Le développement des parties molles du mollet m'engage à essayer l'instrument, sans prendre la précau- tion de matelasser la jambe avec des compresses mouillées, ainsi que le conseille M. Robin. A cet effet je place le membre latéra- lement, de façon à ce qu'il repose sur la planche par sa face in- terne, tandis que la gouttière immobilisatrice embrasse la face

externe. Les bords inférieurs de la planche et de la gouttière correspondent à la partie moyenne de la jambe. Dans ces conditions le membre me paraît suffisamment fixé, et après avoir disposé le collier et le levier, je détermine non sans quelque effort la fracture, qui s'annonce par un bruit sec.

A l'autopsie, je constate que les parties molles du mollet sont complètement désorganisées : décollement et broiement musculaire, écrasement et déchirure des veines, les artères paraissent cependant saines. Du côté des os, je trouve que le périoste est décollé ; le tibia est fracturé transversalement, mais une grosse esquille a biseauté sa crête au niveau du fragment supérieur dans une étendue de 3 centimètres environ. Le péroné est le siège d'une fracture comminutive un peu au-dessus du trait qui divise le tibia.

En résumé, mauvais résultats dus très manifestement à l'application défectueuse de l'appareil.

EXPÉRIENCE XXI. — Même sujet. *Jambe gauche*. Cette fois-ci, je place le membre de façon à ce qu'il repose par sa face postérieure sur la planche de l'appareil, tandis que la crête du tibia se dirige en avant. La demi-gouttière est appliquée sur cette crête et son bord inférieur correspond à la partie moyenne de l'os. La fracture se produit assez facilement. L'examen des pièces montre une contusion assez forte de la peau, qui est décollée sur la face interne du tibia. L'aponévrose jambière est déchirée à son insertion sur le bord interne du tibia ; le muscle fléchisseur des orteils est complètement rompu à sa partie moyenne et fait hernie à travers la déchirure aponévrotique. Le périoste, qui recouvre le tibia est intact et au-dessous de lui se trouve une belle fracture transversale, sans esquilles. Telles sont les lésions du côté interne. Du côté externe on constate l'intégrité absolue de l'aponévrose, des muscles et des vaisseaux tibiaux. Le périoste n'est pas non plus décollé, et le trait de fracture du tibia est aussi régulier que du côté opposé de l'os. Le péroné est cassé obliquement d'avant en arrière ; la fracture est sous-périostée, mais esquilleuse. En arrière enfin il y a une légère attrition des muscles ; le périoste est intact et la fracture très nettement transversale.

Le résultat de cette expérience ne laisse rien à désirer au point de vue de la fracture, seules les parties molles ont eu à souffrir, et cela s'explique par la raison que nous n'avons pas eu la précaution de régulariser la forme du prisme jambier par l'interposition de compresses mouillées. Tout l'effort de la pression, au lieu de se disséminer à la surface du membre, s'est localisé aux points saillants. Dans nos deux dernières expériences, le membre ayant été moulé dans les compresses, le résultat a été des plus satisfaisants.

EXPÉRIENCE XXII.— Cadavre d'une femme de 20 ans ; petite et maigre. *Jambe gauche*. On emploie le petit modèle de l'instrument et on a le soin de bien matelasser le membre avec des compresses de vieux linge mouillées. Le bord de la gouttière immobilisatrice porte à l'union du tiers inférieur avec le tiers moyen de la jambe. La fracture est facilement produite. Rien du côté de la peau, ni des parties molles sous-jacentes. Le périoste est intact et il faut le décoller tout autour du tibia pour découvrir le trait de fracture. Il a la direction suivante : sur la face interne et la face externe, il se dirige obliquement en bas et en arrière et est régulier sans dentelures accentuées ; sur la face postérieure il est transversal. En somme c'est une fracture en biseau, analogue aux fractures ordinaires de la jambe. Le péroné n'est pas fracturé ; ses articulations supérieure et inférieure sont intactes. Cette intégrité s'explique par le peu de violence développée pour fracturer le tibia. Seul il était immobilisé par la gouttière ; le péroné se trouvait complètement en dehors du champ d'action de l'ostéoclaste.

EXPÉRIENCE XXIII.— Même sujet. *Jambe droite*. Appareil disposé avec les mêmes précautions que précédemment. La fracture est produite sans plus d'effort à la partie moyenne de la jambe. Intégrité absolue des parties molles. Le tibia présente une fracture sous-périostée, sauf au niveau de sa crête, où existe un éclat esquilleux, Cette esquille est sans doute due à ce qu'au cours de l'opération la compresse mouillée a glissé et le membre est devenu un peu mobile.

Ces quatre expériences, bien que leurs résultats ne soient pas tous parfaits, montrent cependant ce que peut donner l'ostéoclasie appliquée au squelette de la jambe.

M. Nuguet, dans sa thèse sur le traitement des fractures de l'extrémité inférieure du radius vicieusement consolidées, termine son travail en mentionnant les résultats de 5 fractures expérimentales du radius sur des sujets d'âge et de sexe très divers. Ces expériences, faites sous la direction de M. Robin, sont trop importantes pour que je ne les rapporte pas in extenso.

EXPÉRIENCE XXIV. — Femme âgée de 35 ans, bien conformée, pas trace de rachitisme. Ostéoclasie du radius à la partie inférieure. Il faut assez de force pour fracturer l'os, qui cède sans un bruit net.

La dissection couche par couche nous montre les faits suivants : la peau est intacte, les muscles ne présentent aucune trace de rupture ; les artères radiale et cubitale sont indemnes, les nerfs ne présentent ni éraillures ni déchirures. Il en est de même des gaines tendineuses et des ligaments de la partie antérieure et de la partie postérieure, qui n'offrent pas la moindre trace de tiraillement. La fracture est en partie sous-périostée. Il existe en avant et à la partie externe une légère déchirure du périoste ; l'apophyse styloïde du cubitus a été en partie arrachée (il a été prouvé que ces deux dernières lésions avaient été produites par des manœuvres ultérieures et inutiles). La fracture est en forme de capuchon. La longueur du fragment inférieur en arrière est de 9 millimètres, en avant de 13 millimètres, de la partie externe de l'extrémité de l'apophyse styloïde en haut, de 2 centimètres.

EXPÉRIENCE XXV. — Femme âgée de 81 ans, bien conformée. Ostéoclasie facile du radius à sa partie inférieure ; il cède sans un bruit net.

La dissection est faite. Aucune trace de lésions des parties molles. La fracture, entièrement sous-périostée, est transversale

et siège à 2 cent. 1/2 de l'extrémité inférieure. Le cubitus est respecté.

EXPÉRIENCE XXVI. — Enfant sexe masculin, 7 ans, bien conformé. Aucune trace de rachitisme.

L'ostéoclasie est pratiquée en deux endroits différents, à 4 centimètres de l'extrémité inférieure, où l'on produit une fracture transversale entièrement sous-périostée, et à la partie tout à fait inférieure, où l'on constate une légère disjonction épiphysaire. Aucune trace de lésions des parties molles. Le cubitus est respecté.

EXPÉRIENCE XXVII. — L'ostéoclasie du radius a été pratiquée chez un homme de 45 ans, bien conformé. La fracture siège au lieu d'élection. Son trait est transversal et sous-périosté. Le cubitus a été respecté.

EXPÉRIENCE XXVIII. — L'ostéoclasie du radius a été pratiquée sur un garçon de 15 ans, bien conformé.

La fracture existe un peu au-dessus du cartilage épiphysaire. Ici, il est difficile de voir la fracture. En effet, chez les enfants, l'ostéoclasie du radius présente ceci de remarquable, c'est qu'elle ne produit pas une fracture proprement dite. Il n'y a pas disjonction entre les fragments ; c'est, si l'on veut, une fracture interstitielle, une simple fêlure toujours sous-périostée.

Il faut encore une certaine force pour produire de la mobilité anormale.

Comme dans les expériences précédentes, on ne remarque aucune trace de lésions des parties molles. Le cubitus est respecté.

Les faits expérimentaux précédents suffiront, je pense, pour édifier les chirurgiens sur la valeur de l'appareil de M. Robin.

Les expériences que je vais maintenant rapporter, et qui ont été faites avec l'appareil de M. Collin, ne sont pas moins propres à démontrer la confiance que doivent avoir les opérateurs dans la nouvelle méthode ostéoclasique.

M. Regnard, dans son travail déjà cité, s'est attaché à étudier sur le cadavre les effets immédiats de l'ostéoclaste de M. Collin. Sans rapporter en détails les faits qu'il a observés, je me contenterai de signaler les conclusions qu'il s'est cru en droit de formuler, mais avant je rapporterai deux expériences personnelles, que j'ai pu faire grâce à l'obligeance de M. Collin, qui a bien voulu appliquer devant moi son appareil. J'aurais pu en faire un plus grand nombre, mais la similitude des lésions que j'ai obtenues, avec celles mentionnées par M. Regnard, m'ont donné à penser que cela n'était pas utile.

EXPÉRIENCE XXIX. — Sujet masculin de 30 ans environ. Muscles peu développés, mais os gros. *Cuisse droite*. La cuisse est petite, les chairs sont flasques et on a une certaine difficulté à bien fixer le membre. Cependant on y parvient, et les deux poignées du bras de levier étant rapprochées lentement et sans secousse, on ne tarde pas à entendre un bruit sec, indicateur de la fracture. A l'autopsie du membre on ne constate du côté de la peau ni des muscles placés au-dessous aucune lésion, pas plus au niveau où a porté la plaque de cuisse que sur le point de la plaque d'appui. Le cul-de-sac de la synoviale est intact, les vaisseaux et tous les organes de la région sont respectés. La fracture est tout entière sous-périostée, siégeant en avant à 5 centimètres au-dessus du cartilage d'encroûtement des condyles. Le trait antérieur est un peu oblique en dehors, mais le postérieur est franchement transversal et légèrement dentelé.

EXPÉRIENCE XXX. — Cadavre de femme de 26 ans environ. *Cuisse gauche*. L'appareil est facilement appliqué et la fracture produite avec un bruit éclatant. Intégrité absolue des parties molles, des vaisseaux et du cul-de-sac de la synoviale comme dans le cas précédent. Le trait de la fracture est sous-périosté mais il remonte sur le fémur un peu haut, à 6 centimètres environ du rebord cartilagineux des condyles. Il est très légèrement oblique en dedans à la face antérieure, mais en arrière il est transversal.

M. Regnard rapporte dans son mémoire 8 expériences, faites sur des sujets adultes, mais il déclare en avoir fait un plus grand nombre et avoir obtenu des résultats constamment semblables, à savoir une fracture régulière, sans esquilles, sous-périostée, siégeant très près des condyles, avec intégrité complète des téguments, des muscles et des organes voisins. Il insiste sur les précautions à prendre dans l'application de l'appareil, qui, mal appliqué, peut entraîner des désordres sérieux. Il fait aussi remarquer de quelle façon il faut disposer les pièces de l'instrument pour abaisser ou élever le siège de la fracture. Ne voulant pas paraphraser ces détails techniques, je lui emprunte sa description. La cuisse « doit être exactement fixée par les deux demi-gouttières latérales, de façon à rendre tout mouvement impossible. Pour atteindre ce résultat, il faut serrer la vis compressive avec une très grande force. Pendant ce temps de l'opération et au début de la traction, une tendance à la rotation en dehors de la jambe doit être prévenue par la main d'un aide tenant solidement le pied.

La fracture peut se faire en divers points de l'extrémité inférieure du fémur, qui sont déterminés à l'avance, suivant le point du condyle où l'on applique la puissance. Si l'on veut produire une fracture épiphysaire immédiatement au-dessus des condyles (2 centimètres au-dessus de la trochlée fémorale), il faut appliquer la plaque de puissance immédiatement au-dessous de la tubérosité du condyle. Si on veut produire une fracture diaphysaire à 6 ou 7 centimètres au plus au-dessus des condyles, on doit appliquer la plaque de puissance au niveau ou immédiatement au-dessus de la tubérosité du condyle.

Dans les deux cas la fracture est toujours oblique, très légèrement dans le premier, beaucoup plus dans le second, et la partie inférieure du trait de fracture est toujours située du côté où a été appliquée la plaque de puis-

sance. Dans le second cas, il peut y avoir quelquefois une petite fissure, qui ne dépasse pas 2 ou 3 centimètres.


Un craquement sec, unique, indique la production de la fracture; il est beaucoup plus sec, plus éclatant dans la fracture diaphysaire que dans la fracture épiphysaire.»

Je ne sache pas qu'il ait été anatomiquement constaté que l'ostéoclaste de M. Collin produise le décollement épiphysaire. L'habile collaborateur des chirurgiens de Paris pense, que chez un certain nombre de sujets jeunes on a pu obtenir ce décollement, qui s'annoncerait par un bruit sourd, particulier. Il me semble, d'après l'examen de pièces anatomiques, que le point d'union entre la diaphyse et l'épiphyse est placé trop bas pour que la plaque mobile de l'appareil puisse prendre appui sur la portion épiphysaire de l'os et produire sa séparation d'avec la diaphyse. C'est là, d'ailleurs, une critique de peu d'importance. Que la fracture soit diaphysaire, épiphysaire ou diaépiphysaire, elle ne s'en consolide pas moins rapidement : les nombreux faits cliniques des chirurgiens de Paris, qui ont opéré en général avec l'appareil de M. Collin, sont là pour le prouver.

En somme, l'arsenal chirurgical possède actuellement deux excellents appareils, reposant sur le même principe et ne différant que par ce point de détail que, tandis que l'un, le premier en date, celui de M. Robin, agit en produisant la fracture dans le sens antéro-postérieur, le second la détermine en agissant dans le sens transversal. On a fait à l'ostéoclaste de M. Robin le reproche d'exposer à la compression des vaisseaux et nerfs poplités pendant son application, et à la blessure des mêmes organes après la production de la fracture par bascule des fragments. L'auteur, en montrant qu'une injection poussée par la fémorale, pendant les manœuvres mêmes de l'os—

téoclaste, parvient dans l'artère pédiuse, à réfuté la première objection. Quant à la seconde, ce que nous avons dit de l'existence constante d'un manchon périosté, qui maintient les fragments, suffirait à la repousser *a priori*, si les faits cliniques n'y répondaient d'ailleurs d'une façon éloquente.

On lui a encore objecté qu'au lieu de briser l'os dans le sens antéro-postérieur, il serait plus rationnel de le fracturer transversalement, dans le sens où s'opère le redressement pour le genu valgum. Le chirurgien lyonnais fait remarquer que le fémur étant aplati d'avant en arrière à son extrémité inférieure, la fracture, dans le sens de la plus grande largeur, a de graves inconvénients, car le tissu osseux se tasse alors à la partie interne. De là nécessité de déployer un effort plus considérable, qui expose à des esquilles. Par contre, la fracture suivant le petit diamètre du fémur est toujours nette et facilement produite.



CHAPITRE IV.

SOINS CONSÉCUTIFS; SUITES ET ACCIDENTS DE L'OPÉRATION.

§ I. SOINS CONSÉCUTIFS. — Le traitement consécutif à l'opération de l'ostéoclasie est des plus simples. Cependant, si simple qu'il soit, son importance est très grande, car c'est lui qui assure la réussite de l'intervention chirurgicale. En effet, la fracture artificielle d'une déformation osseuse quelconque n'est en somme qu'une opération préalable, un expédient, qu'on me passe l'expression, qui permet ensuite de redresser, de modeler pour ainsi dire le membre déformé. Je comparerai volontiers, à ce point de vue, l'ostéoclasie à l'uréthrotomie interne. Que fait la section d'une stricture uréthrale? Elle ne guérit pas le rétrécissement, mais elle permet d'en obtenir la cure par le traitement consécutif. Il en est de même de l'ostéoclasie.

Le squelette du membre rompu, il convient d'abord de le redresser par des manœuvres douces et bien dirigées, afin de ne pas s'exposer à rompre le périoste, lorsque, comme c'est l'ordinaire dans l'ostéoclasie pour le genu valgum, il n'a pas été déchiré, ou à ne pas augmenter les lésions du foyer de la fracture dans tous les autres cas. Le membre rectifié dans sa direction doit être immobilisé dans un appareil inamovible, qui permette aisément la surveillance des phénomènes susceptibles de se produire. Conséquemment on doit rejeter les appareils silicatés et autres emprisonnant le membre dans leurs circulaires.

La gouttière de Bonnet pour le membre inférieur peut rendre des services. Les appareils en toile métallique, que notre premier maître, M. le professeur Oré, a inventés et dont nous avons pu apprécier tous les avantages dans son service de l'hôpital Saint-André, par l'exacte contention des parties, la facilité et la rapidité de leur application, ont droit à la faveur des chirurgiens. Mais le meilleur de tous ces appareils, c'est la gouttière plâtrée, celle que M. Herrgott (de Nancy) a imaginée, et qui est aujourd'hui d'un si commun usage. On peut, si cela est nécessaire, la renforcer en incorporant dans son intérieur des attelles métalliques.

Je viens de supposer le cas où le redressement parfait immédiat est possible, mais il peut survenir telle circonstance où cette rectification de la difformité ne peut être réalisée sur le champ. Rien dans ces conditions ne s'oppose à ce que dans les jours suivants, soit à l'aide d'un dispositif permettant le redressement progressif, soit au moyen de manipulations successives, on obtienne le redressement recherché. Du reste, on comprend que les cas particuliers sont trop nombreux et trop complexes pour que des règles fixes à cet égard puissent être posées. Le mieux évidemment serait de briser et de redresser en une seule séance, comme le font les chirurgiens qui emploient l'appareil de M. Collin.

M. Robin, chez ses premiers opérés, fit également le redressement immédiat, mais bientôt il y renonça, et sur les conseils de M. Mollière il se mit à imiter la pratique des chirurgiens allemands Nussbaum, Langenbeck, Heine, dans l'ostéotomie, qui redressent le membre quelques jours après la section du squelette. En général, M. Robin et les chirurgiens, qui opèrent avec son appareil, attendent 6 à 8 jours pour rectifier la position du membre ostéoclasé. A cet effet, ils ont le soin de mouler, quelques jours avant l'opération, une gouttière plâtrée

sur le membre difforme et sitôt l'ostéoclasie faite ils le font reposer dans ce moule. Grâce à cette manière de procéder, on évite la rupture et le décollement périostal, et partant les réactions générales et locales (fièvre, douleur, gonflement, hydarthrose), qui s'observèrent chez les premiers opérés des chirurgiens de Lyon.

On ne peut, on le comprend, formuler de règles précises sur la durée de l'application de l'appareil. Ce que nous dirons dans la suite montrera que, règle générale, la durée de la consolidation de la fracture artificielle n'est pas supérieure à celle de la fracture accidentelle, et que même elle lui est souvent inférieure.

Ce que je viens de dire du traitement consécutif vise plus particulièrement la fracture chirurgicale sus-condylienne pour genu valgum. Le voisinage de la jointure doit rendre plus attentifs et plus minutieux les soins ultérieurs. S'agit-il d'une fracture produite dans la diaphyse du fémur ou du squelette de la jambe? La surveillance, sans se relâcher un seul instant, pourra cependant être moindre. Dans ces cas le chirurgien aura uniquement à veiller à la correction du membre et, comme s'il avait affaire à une fracture accidentelle, il combattra la déviation, le chevauchement des fragments par les moyens ordinaires, que je n'ai pas à rappeler. Est-il besoin d'ajouter qu'une médication interne appropriée devra seconder les efforts du chirurgien dans les cas, où le malade est sous l'influence d'une maladie générale, qui retentit sur la vitalité du squelette, le rachitisme par exemple?

Enfin terminons en disant que le massage, les bains, les douches devront être judicieusement prescrits après l'enlèvement des appareils immobilisateurs, de même encore que l'électricité. Ce sont là de précieux moyens qui, en rendant la souplesse aux jointures et la vigueur aux muscles, abrègeront d'autant la durée de la cure.

§ II. SUITES ET ACCIDENTS.—Il est d'usage, lorsqu'on étudie une opération chirurgicale, de signaler, après la description de son manuel opératoire et des soins consécutifs qu'elle réclame, les suites, les accidents et les complications auxquels elle expose. Je ne veux pas m'y soustraire. L'absence de ce paragraphe, dans mon travail, aurait l'air de montrer l'ostéoclasie comme absolument dénuée même de ces petits inconvénients, inséparables de tout acte chirurgical.

L'ostéoclasie, comme les opérations les plus bénignes, expose à quelques très rares incidents qui, sans compromettre la vie des opérés, viennent cependant se mettre à la traverse, compliquent la marche de la guérison, retardent la cure, ou s'opposent à la perfection du résultat.

Je désire les rapporter soigneusement, afin qu'aucune pièce ne manque au procès de l'ostéoclasie.

Pour ce faire, je les diviserai en plusieurs catégories : j'étudierai d'abord les accidents opératoires, puis les accidents généraux et locaux primitifs ou consécutifs.

a) *Accidents opératoires.* — Il conviendrait de les étudier non seulement dans les divers procédés ostéoclasiques, mais encore suivant la lésion pour laquelle la fracture artificielle a été pratiquée. Je crois pouvoir limiter leur étude à ceux dont s'accompagnent les nouveaux procédés opératoires et avoir surtout en vue ceux qui suivent le redressement du genu valgum.

Ce que j'ai dit des lésions expérimentales produites par les procédés de Delore et de Tillaux, et de celles déterminées par l'ostéoclaste (1^{er} modèle) de Collin, me dispense d'insister sur les désordres articulaires qui peuvent s'observer chez les cagneux ayant dépassé l'âge de 15 à 16 ans. Je dois même, à ce propos, faire remarquer que les faits cliniques ne concordent pas complètement avec les données de l'expérimentation. Sans doute on a observé à la suite du redressement des déviations latérales du genou des retentissements articulaires graves : hydarthrose,

arthrite, relaxation des ligaments, etc., indiquant des désordres du côté de la jointure, mais ces accidents sont moins fréquents qu'on serait disposé à le croire. C'est du reste une question sur laquelle je reviendrai avec beaucoup de détails au chapitre de l'ostéoclasie pour genu valgum.

Les nouveaux appareils, nous l'avons vu dans les expériences précédemment rapportées, ne produisent du côté des parties molles, sous la condition expresse d'être bien appliquées, ni contusion, ni décollement, ni ecchymose, ni sugillation. C'est tout à fait exceptionnellement qu'à la suite de l'application de l'appareil Collin, MM. Reclus, Gillette, le professeur Verneuil ont constaté sur les téguments, au niveau du point d'appui, une petite plaque grisâtre, insensible, en un mot cet état des téguments qu'on appelait autrefois stupeur locale. Jamais, d'ailleurs, cette plaque ne s'est mortifiée, jamais il ne s'est formé d'eschare. Avec l'appareil de Robin jamais cet accident ne s'est produit.

Je ne crois pas que d'autres accidents, imputables à l'opération même, puissent être relevés contre l'ostéoclasie, sauf cependant un cas de parésie temporaire du sciatique poplité externe, signalé par Billroth.

b) *Accidents généraux.* — Dans l'immense majorité des cas les malades ostéoclasés ne présentent aucune réaction générale, ils n'ont pas de fièvre, ils conservent leur appétit et leur gaieté. Je dois cependant noter que chez plusieurs la fracture sous-cutanée s'est accompagnée d'un léger mouvement fébrile. C'est ainsi que chez un malade, dont l'observation m'a été communiquée par M. Kirmisson, le thermomètre monta le soir de l'opération à 38°,6 pour tomber le lendemain à 37° et ne plus dépasser désormais ce chiffre. Dans deux des observations de M. Demons, que nous rapportons plus loin, on voit aussi que les malades ont eu quelque peu de fièvre. Ne sait-on

pas d'ailleurs que cette élévation de température est presque la règle dans les fractures accidentelles?

c) *Accidents locaux primitifs.* — Un de ces accidents assez fréquent et qui tourmente beaucoup les malades, c'est la douleur parfois très vive, atroce, comme dans un cas cité par M. Lucas-Championnière à la Société de chirurgie. Cette douleur siège dans l'articulation du genou et dure de 24 à 48 heures. Elle coïncide le plus souvent avec un autre accident que nous allons de suite étudier avec quelques détails.

Cet accident, c'est l'hydarthrose. Nous verrons au chapitre de l'ostéoclasie appliquée au traitement du genu valgum, combien fréquente est cette complication. Elle se montre quelquefois très vite après la fracture sus-condylienne, d'autres fois elle n'apparaît que quelques jours après, ou bien encore à la fin du traitement, lorsqu'on a rendu la jointure à la liberté. Son abondance est plus ou moins grande et elle peut devenir, dans certaines circonstances, une indication à enlever l'appareil immobilisateur. Toujours elle guérit rapidement et radicalement.

Je ne veux pas entrer dans l'étude de la pathogénie de cet épanchement articulaire, qui très probablement dans les fractures intentionnelles comme dans les fractures accidentelles reconnaît des causes multiples. Aux théories de la filtration de M. le professeur Gosselin, de l'entorse de M. le professeur Verneuil, le D^r Barudel (de Lyon) est venu, sinon en ajouter une nouvelle, du moins préciser les conditions les plus ordinaires de la production de l'hydarthrose. Sans rejeter les autres modes pathogéniques que l'on peut retrouver dans tous les cas, M. Barudel pense qu'en leur absence la déchirure du périoste, constante à peu près dans les fractures accidentelles, mais inconstante, *rare* même dans les fractures thérapeutiques, faites avec prudence,

est l'origine de l'épanchement articulaire. « Que se passe-t-il quand le périoste est déchiré? Il se fait là ce qui se fait au niveau de toute solution de continuité, il y a du gonflement, en attendant que la réunion se fasse. Or, c'est précisément dans ce gonflement, et plus tard dans l'irritation formative, qui aboutit à la reconstitution du périoste, que nous voyons la cause la plus fréquente de l'hydarthrose du genou dans les fractures du fémur. Le périoste divisé, il se fait du gonflement et plus tard se succèdent tous les phénomènes qui amènent la réparation, phénomènes qui ne marchent pas sans un travail inflammatoire. Dans le cas où le périoste n'est pas divisé, pas de gonflement, pas de phénomènes de réparation, pas d'hydarthrose. » C'est ce qui se passerait, d'après M. Robin, lorsqu'on a la précaution, après l'ostéoclasie avec son appareil, de ne pas provoquer par des mouvements de redressement immédiat la rupture du périoste au niveau de la fracture qu'on vient de produire. De fait, les observations des chirurgiens de Lyon sont remarquables par l'absence à peu près constante de l'hydarthrose.

Dans les anciens procédés d'ostéoclasie, de redressement forcé, les accidents articulaires dépassaient parfois l'hydarthrose et revêtaient le caractère de l'arthrite. C'est ainsi que M. le professeur Lannelongue rapporta, en 1874, à la Société de chirurgie, l'histoire d'un cagneux qui fut pris d'une violente inflammation de l'articulation à la suite d'un redressement forcé.

Signalons encore au nombre des accidents de l'ostéoclasie, mais à titre tout à fait exceptionnel, le cas de Bœckel qui, à la suite d'une tentative de redressement d'une courbure rachitique, vit se développer une périostite phlegmoneuse diffuse, qui guérit après bien des péripéties au bout de quatre mois.

d) *Accidents consécutifs.* — Ils se réduisent à bien peu

de chose. Je passe, en effet, sous silence les accidents autrefois observés chez les adultes redressés de vive force par les procédés de Delore et de Tillaux, et dont le plus fréquent était, avec l'arthrite, le relâchement des ligaments articulaires du genou. Cet accident n'a jamais été plus marqué que chez un malade observé par M. Berger, et qui avait longtemps après une véritable jambe de polichinelle.

Je ne relève qu'une pseudarthrose à la suite de l'ostéoclasie. L'observation a été communiquée par M. J. Bœckel à la Société de chirurgie. Il s'agit d'une petite fille de 7 ans, atteinte de courbure rachitique du tibia gauche. Les parents enlevèrent d'eux-mêmes l'appareil à la cinquième semaine et firent marcher la petite malade. La courbure se reproduisit et la consolidation de la fracture ne se fit pas. Malgré les opérations d'avivement, de suture avec chevilles d'ivoire, la pseudarthrose persista. Ce fait est sans doute malheureux, mais comme le fait remarquer M. Bœckel, je ne pense pas qu'il faille incriminer ici l'ostéoclasie. La faute commise par les parents et aussi le rachitisme, qui minait la malade, sont plus que suffisants pour expliquer ce défaut de consolidation.

Je rappellerai en terminant une curieuse observation. C'est celle d'un malade qui, opéré par M. Tillaux d'un genu valgum, par son procédé, revint quelques années plus tard avec un corps étranger articulaire.

DEUXIÈME PARTIE

CHAPITRE PREMIER.

DE L'OSTÉOCLASIE APPLIQUÉE AU TRAITEMENT DES CALS VICIEUX.

§ I. APERÇU HISTORIQUE. — La cure des cals vicieux a de tout temps préoccupé les chirurgiens, cependant c'est en vain qu'on rechercherait dans les livres hippocratiques l'indication de moyens propres à redresser ce genre de difformité. Galien conserve le même mutisme sur cette question. Celse est le premier auteur qui conseille de briser et de coapter les fragments d'une fracture vicieusement consolidée alors que le cal est encore tendre « *obquam causam frangi rursus ossa et dirigi debent* » et en donne les moyens : affusions chaudes et embrocations au niveau de la fracture et extension du membre à l'aide de tractions manuelles. Oribase accepte la pratique de Celse, mais recule les limites de l'intervention, car il formule nettement le précepte de rompre à nouveau l'os après sa complète consolidation. Paul d'Egine, et, après lui, les chirurgiens arabes Rhazès, Avicenne, Albucasis condamnent la fracture sous-cutanée du cal vicieux en raison de l'impossibilité où l'on se trouve de préciser et de limiter les effets de semblables manœuvres, ils préfèrent attaquer le mal à ciel ouvert et pratiquer à la scie la section nette de l'os vicieusement consolidé.

Guy de Chauliac pense que dans les 6 mois qui suivent la fracture « faisant une grande et forte extension avec des liens qui soient bons, on rompra encore d'un coup de genou l'os dans le même endroit et on le remettra bien. » Passé ce délai, on devra suivre la pratique d'Avicenne, inciser les parties molles et sectionner directement le cal.

A. Paré limite aussi l'intervention dans les cals difformes aux premiers mois, qui suivent la fracture. « Si le calus est trop endurci et vieil, il vaut mieux ne s'efforcer à le rompre, ainsi le laisser aller, de peur de faire pis au malade, car il peut advenir que le voulant rompre, l'os se rompra plutôt en un autre endroit qu'au lieu du calus ; par quoi le malade sera plus sage de se contenter de vivre étant boîteux, que de se mettre en hasard de mourir. »

On le voit, jusqu'ici, tous les chirurgiens, à l'exception d'Oribase, sont peu favorables à l'idée de la rupture du cal, et ils ne donnent leur adhésion à la pratique du redressement des os fracturés, qu'autant que leur cicatrice est encore malléable. Au xvii^e siècle, Fabrice d'Aquapendente étudie avec le plus grand soin les cals vicieux ; leur configuration et les inconvénients, qui en résultent, fixent surtout son attention : la rupture est le seul moyen d'y remédier et il rapporte quelques exemples heureux de cette opération à l'aide d'une machine, le scammum d'Hippocrate. Fabrice d'Aquapendente ne trouve pas d'imitateurs. Après lui comme avant on se garde de rompre à l'aveugle les cals anciens. Fabrice de Hilden, Daléchamps, Scultet, Verduc regardent comme impossible la rupture du tissu de cicatrice de l'os passé quelques mois, et le dernier auteur, à la crainte de voir l'os céder en un autre point qu'au niveau du cal, ajoute celle de voir faire défaut la consolidation de la fracture provoquée. Vers le milieu du xviii^e siècle, Purmann, Zwin-

ger, Heister reviennent à la pratique d'Oribase et de Fabrice d'Aquapendente et conseillent, pour casser l'os, au lieu de la première fracture, d'employer des moyens d'une extrême puissance, par exemple des tractions sur le membre à l'aide d'hommes très robustes ou encore l'emploi de machines particulières.

Malgré l'autorité du chirurgien hollandais qui, d'ailleurs, ne recommande la rupture du cal que lorsque la déformation et la gêne sont considérables, cette pratique recueille peu d'adhérents. Les recherches expérimentales et cliniques de Dupuytren et de son élève Jacquemin, sur l'évolution du cal et son degré de résistance aux diverses périodes, ne sont pas faites pour encourager les chirurgiens à avoir recours à la fracture intentionnelle du cal vicieux. Le savant auteur des *Leçons orales* s'élève contre la rupture du cal d'un seul coup, il recommande exclusivement le redressement par l'extension graduée et regarde comme tout à fait exceptionnels les succès obtenus au-delà du 60^e jour.

Il appartenait à un chirurgien wurtembergeois de faire connaître, en même temps que les ressources qu'offre la rupture du cal dans le redressement des membres déviés à la suite de fractures, une instrumentation suffisamment perfectionnée pour en remplir la principale indication, à savoir la rupture au niveau même du cal. En 1827, OEsterlen (de Tubingen) ayant assisté à plusieurs opérations de rupture de cal faites avec succès au moyen de la machine de Bosch, son compatriote, fait ressortir tous les avantages de ce mode opératoire, grâce auquel on fracture des cals anciens du fémur et du tibia, 4 mois et 8 jours après la fracture chez l'homme, et des cals de 7 mois et de 15 mois chez les animaux. A partir du mémoire d'OEsterlen, la cause de l'ostéoclasie, appliquée au traitement des cals vicieux, est gagnée et elle prend sa place à côté de l'ostéotomie, mé-

thode qui venait de voir le jour à la suite des opérations retentissantes de Lemercier en France, et de Wasserführ en Allemagne. Sanson, dans le *Dictionnaire de médecine pratique*, n'est pas hostile à la nouvelle méthode ; Velpeau, dans ses *Nouveaux éléments de médecine opératoire*, s'en déclare partisan pour les cals anguleux, quelle que soit l'ancienneté de la fracture, et Laugier, dans sa thèse de concours : *Des cals difformes et des opérations qu'ils réclament*, écrit : « En réalité, le redressement et la rupture du cal, faits méthodiquement, sont des opérations précieuses et en général efficaces, puisqu'elles améliorent au moins la position du malade. » Malgaigne, dans son *Traité des fractures*, déclare « que lorsque le membre est plutôt, pour le malade, un fardeau qu'un aide et un soutien, il n'y a point d'époque si reculée où l'art ne puisse et ne doive offrir au malade un secours nécessaire, et après avoir inutilement tenté la rupture, je n'hésiterais pas à en pratiquer la section ou la résection. » Hamilton est moins favorable que Malgaigne à la rupture du cal vicieux (1). Cette opération n'expose pas, il est vrai, à des dangers sérieux pour l'existence, mais elle fait courir les chances de non consolidation, et elle ne donne dans les fractures chevauchées que des résultats bien médiocres, d'après l'expérience de l'illustre chirurgien américain.

La possibilité et l'efficacité de l'ostéoclasie étant démontrées, tous les efforts se sont portés depuis une soixantaine d'années à perfectionner l'instrumentation et les divers moyens destinés à réaliser avec précision et sans lésion des parties molles la rupture du cal. C'est ainsi que sont nées les machines de Blasius, de Rizzoli, de Manrique, de Robin, de Collin. La construction de ces deux derniers ostéoclastes a permis de faire avec succès un

(1) Hamilton. *Traité pratique des fractures et des luxations*, traduit par Poinso, 1884.

certain nombre de rupture de cals vicieux. Ces faits, portés devant les sociétés savantes ou consignés dans divers mémoires, ont mis la question tout-à-fait à l'ordre du jour.

Grâce à un certain nombre de travaux parus sur ce sujet, il est désormais possible de se faire une opinion sur la valeur de l'ostéoclasie appliquée au traitement des cals vicieux et d'en discuter les indications et les contre-indications. Rappelons les sources où nous puiserons les éléments de notre appréciation.

C'est d'abord Gurlt qui, dans son *Traité des fractures*, publié en 1862, rassemble un nombre imposant de cals vicieux redressés par la fracture artificielle. Nepveu, dans une revue critique des *Archives de médecine*, en 1875, nous fait connaître les faits de Volkmann et de Billroth. Chalot, dans sa thèse d'agrégation, mentionne 4 nouvelles observations de Butcher, Bellamy, P. J. Hayes et James Spence. En 1880, le fait de M. Le Dentu, porté à la tribune de la Société de Chirurgie, devient l'origine d'une courte discussion. La thèse inaugurale de Gangolphe, en 1882, réunit 115 cas de cals vicieux traités par la méthode non sanglante et fournit des éléments précieux à la discussion. Le mémoire de Campenon, présenté au concours d'agrégation de chirurgie en 1883, vient encore ajouter quelques faits empruntés à la pratique d'Albanèse, de Doutrelepont, de Gay, de J. B. Roberts. La même année, les chirurgiens italiens Ambrosio et Toscano publient plusieurs observations intéressantes.

Au mois de mai 1884, M. Bouilly rapporte à la Société de Chirurgie un fait malheureux d'ostéoclasie instrumentale pour cal vicieux de l'extrémité inférieure du radius, et se montre, avec quelques autres membres de la Société, peu disposé à ce mode d'opération pour le membre supérieur.

Quelques mois plus tard, M. Redard lit au Congrès de Copenhague une note des plus intéressantes et présente une remarquable observation de redressement d'un cal vicieux de la jambe avec l'appareil Collin et que nous avons rapportée dans tous ses détails, page 22. — Les chirurgiens lyonnais, loin de rester en arrière du mouvement, marchent en tête. Dans le courant de cette même année 1884, M. Daniel Mollière fracture avec un plein succès un cal vicieux de la cuisse datant de plusieurs années, et le 17 décembre 1884, M. Robin pratique, à l'aide de son appareil, l'ostéoclasie d'un cal vicieux de l'extrémité inférieure du radius. Depuis cette époque, le même chirurgien a remédié dans deux autres circonstances et avec un égal succès à cette difformité. La thèse récente de M. Nuguet contient le détail de ces faits.

§ II. ANALYSE DES FAITS.— Il manque sans doute bien des détails aux observations que renferment les mémoires, dont j'ai pris connaissance; les faits particuliers rapportés par leur propre auteur sont eux-mêmes trop concis; force m'est cependant de m'en contenter, et de tâcher de faire sortir quelques enseignements de leur analyse.

Je mentionnerai tout d'abord le résultat opératoire de l'ostéoclasie, appliquée au traitement des cals vicieux. Il ne le cède pas par son innocuité à ce qu'il est dans les autres difformités du squelette: c'est-à-dire que, sur un ensemble de 145 observations que résumement les statistiques dressées par Chalot, Gangolphe, Campenon, auxquelles j'ajoute 16 autres faits, il n'y a pas eu un seul cas mortel. On peut donc proclamer l'innocuité absolue de l'ostéoclasie. Je dois cependant à la vérité de rapporter trois cas de mort à la suite de l'opération de la rupture du cal. Le premier remonte à

l'époque des Arabes et est rapporté, d'après la vérification des textes faite par Malgaigne, par Ali Rodoham. Il s'agit d'un vieillard de 70 ans qui, s'étant fait casser un cal difforme de la cuisse par un rebouteur, mourut pendant l'opération. Le second est mentionné par Morgagni: Un médecin, qui s'était fait rompre le cal d'une fracture de jambe encore récente, aurait succombé à la longue à des accidents graves. Laugier cite enfin le cas suivant, qui avait eu lieu dans une ville d'Allemagne peu avant le temps où il rédigeait sa thèse: Un malade atteint de fracture du fémur vicieusement consolidée fut soumis, à la neuvième semaine après l'accident, à l'extension forcée à l'aide de poulies; une heure après la rupture du cal, le malade était mort. Il est bien regrettable que le défaut de détails, sur ces faits malheureux, ne permette pas d'interpréter la cause de la mort: peut-être s'en dégagerait-il de précieux enseignements pratiques?

Il ne m'est pas possible de conserver les 145 faits que j'ai inscrits tout à l'heure en vue d'établir l'innocuité de la rupture des cals vicieux, si je veux faire servir leur étude analytique à la solution de questions moins générales: résultat thérapeutique, indications de l'époque la plus propice à l'intervention, etc., etc. A cet effet, je ne puis utiliser que 124 observations.

Ces 124 observations d'ostéoclasies du cal se répartissent sur les différents segments des membres de la façon suivante:

Cuisse	72
Jambe.....	38
Bras.....	6
Avant-bras { partie moyenne.....	3
{ extrémité inférieure du radius.	5

Les phénomènes inhérents à l'évolution régulière ou anormale des fractures des diverses pièces du squelette

sont trop dissemblables pour que j'ai la pensée de confondre, dans une commune étude, les particularités offertes par chacun des groupes, que comprend le tableau précédent : je passerai donc successivement en revue ce qui a trait au traitement des cals vicieux de la cuisse, de la jambe, du bras et de l'avant-bras.

a). *Cals vicieux du fémur.* — J'en ai réuni 72 observations qui, groupées suivant l'âge des malades, donnent le tableau suivant :

De 1 à 5 ans.....	9 cas.	De 21 à 30 ans... ..	9 cas.
De 6 à 10 ans.....	15 —	De 31 à 40 ans.....	8 —
De 11 à 15 ans.....	12 —	De 41 à 50 ans.....	3 —
De 16 à 20 ans.....	14 —	De 51 à 60 ans.....	2 —

C'est donc de 6 à 20 ans que se montrent le plus souvent les consolidations vicieuses de l'os de la cuisse. Je n'ai pas à rechercher la cause de cette fréquence des cals difformes dans cette période de l'existence, mais je retiens le fait, car il est intéressant de voir la difformité du cal se produire précisément à l'époque de la plus grande vitalité du squelette. Le chirurgien n'est-il pas en droit de mettre à contribution pour restaurer la difformité cette suractivité des phénomènes physiologiques ?

Relativement au siège de la fracture, je relève que la fracture siégeait :

A la partie moyenne du fémur.	28 fois.
Au tiers supérieur	18 —
Au tiers inférieur	6 —
Sous les trochanters.....	3 —
Au dessus des condyles.....	3 —

Cette constatation du siège de la fracture a bien son importance, car il n'échappera à personne que les manœuvres de la rupture de la cicatrice osseuse sont infiniment plus aisées, lorsque la déviation occupe le corps de l'os, que lorsqu'elle existe à l'une de ses extrémités.

Un point capital, que malheureusement le laconisme des observations ne permet pas de mettre suffisamment en relief, c'est la configuration du cal difforme : y avait-il simple déviation angulaire, chevauchement des fragments, rotation sur leur axe, etc., etc.? Voici à cet égard les trop pauvres renseignements que donnent les observations :

Cal saillant en dehors.....	5 fois.
Cal en Z.....	3 —
Cal en L.....	2 —
Déviation considérable de la jambe en dehors.....	1 —

Heureusement que nous sommes beaucoup mieux renseignés sur le degré de raccourcissement des membres, raccourcissement qui, à moins de déformation considérable, est le seul phénomène dont se plaignent les malades. Je réserve pour le moment les chiffres qui indiquent le degré de ce raccourcissement, je les mettrai en regard du résultat obtenu après le redressement du cal; de cette façon éclateront les effets vraiment remarquables du traitement.

Le cal a été rompu à des époques qui varient de quelques semaines à plusieurs années après la fracture. Le dépouillement des observations me permet de dresser à cet égard le tableau ci-dessous :

Le cal a pu être rompu au moyen de manœuvres manuelles :

Du 14 ^e au 21 ^e jour ou 3 semaines.....	1 fois.
Du 21 ^e au 28 ^e jour ou 4 semaines.. . .	2 —
Du 28 ^e au 35 ^e jour ou 5 semaines.....	4 —
Du 35 ^e au 42 ^e jour ou 6 semaines.....	2 —
Du 49 ^e au 56 ^e jour ou 8 semaines.....	1 —
Du 56 ^e au 63 ^e jour ou 9 semaines.....	2 —
Du 63 ^e au 70 ^e jour ou 10 semaines.....	3 —
Du 70 ^e au 77 ^e jour ou 11 semaines.....	3 —
Du 85 ^e au 92 ^e jour ou 13 semaines.....	2 —
Du 92 ^e au 99 ^e jour ou 14 semaines.....	1 —
Du 106 ^e au 113 ^e jour ou 16 semaines.. . .	2 —

Du 113 ^e au 120 ^e jour ou 17 semaines.....	1 fois.
Du 120 ^e au 127 ^e jour ou 18 semaines.....	2 —
Du 147 ^e au 154 ^e jour ou 22 semaines.....	1 —
Du 154 ^e au 161 ^e jour ou 23 semaines.....	1 —
Du 203 ^e au 210 ^e jour ou 30 semaines.....	2 —
Du 259 ^e au 266 ^e jour ou 38 semaines.....	1 —
Du 357 ^e au 364 ^e jour ou 52 semaines.....	1 —
Du 742 ^e au 749 ^e jour ou 107 semaines.....	2 —

Le cal a été rompu au moyen des machines :

Du 14 ^e au 21 ^e jour ou 3 semaines.....	1 fois.
Du 28 ^e au 35 ^e jour ou 5 semaines.....	1 —
Du 35 ^e au 42 ^e jour ou 6 semaines.....	4 —
Du 42 ^e au 49 ^e jour ou 7 semaines.....	1 —
Du 56 ^e au 63 ^e jour ou 9 semaines.....	3 —
Du 70 ^e au 77 ^e jour ou 11 semaines.....	2 —
Du 77 ^e au 84 ^e jour ou 12 semaines.....	2 —
Du 84 ^e au 91 ^e jour ou 13 semaines.....	1 —
Du 92 ^e au 105 ^e jour ou 14 semaines.....	1 —
Du 106 ^e au 113 ^e jour ou 16 semaines.....	3 —
Du 120 ^e au 127 ^e jour ou 18 semaines.....	1 —
Du 134 ^e au 141 ^e jour ou 20 semaines.....	2 —
Du 175 ^e au 182 ^e jour ou 26 semaines.....	1 —
Du 189 ^e au 196 ^e jour ou 28 semaines.....	1 —
Du 301 ^e au 308 ^e jour ou 44 semaines.....	1 —
Du 623 ^e au 630 ^e jour ou 90 semaines.....	1 —

La lecture, un peu aride, de ces relevés numériques est des plus consolantes pour le chirurgien réfractaire à l'idée d'attaquer directement le cal vicieux avec le ciseau et le maillet, puisqu'elle lui montre qu'il ne devra pas désespérer de rectifier la cicatrice difforme du fémur au bout de 6 mois, de 1 an et même de 2 ans, ainsi que l'ont fait avec succès divers opérateurs, soit à l'aide des mains seules, soit au moyen de machines. C'est ainsi que R.-J. Lewis a rompu à l'aide des mains un cal vieux de 203 jours, chez une jeune fille de 19 ans; Hoppe a été aussi heureux en face d'un cal de 360 jours, chez un enfant de 2 ans 1/2, mais la palme appartient encore à Langenbeck, auquel un cal de 750 jours, c'est-à-dire de plus de 2 ans, n'a pu résister. Parmi les plus anciens cals rompus avec les machines, citons celui que

Blasius a fracturé avec son appareil au 308^e jour chez un homme de 52 ans, celui que J. Spence a cassé avec l'ostéoclaste de Butcher au 630^e jour chez un homme de 24 ans, et enfin mentionnons le beau succès de Daniel Mollière (de Lyon), qui parvint, non sans de grandes péripéties, à rompre un fémur vicieusement consolidé, éburné et hyperostosé depuis plusieurs années en déployant sans dommage pour les parties molles une force supérieure à 1,500 kilogrammes !

Nous sommes loin, comme on le voit, du terme de 60 jours imposé par Dupuytren à la légitimité des tentatives de redressement des fractures vicieusement consolidées, et les opinions de Bosch et d'OEsterlen, fondées déjà sur les observations cliniques et les données de l'expérimentation, ont trouvé dans les faits ultérieurs une éclatante confirmation.

Voyons maintenant à l'aide de quelles manœuvres manuelles ou instrumentales le cal a été rompu.

Bien que les observations ne soient pas très explicites à cet égard, notons toutefois ce qui suit :

Le cal a été rompu par les mains du chirurgien seul ou secondé par un ou plusieurs aides.....	29 fois.
Il a été rompu par des manipulations sur une table.....	2 —
Il a été brisé par la manœuvre, qui consiste à rompre un bâton sur le genou.....	4 —
Il a été fracturé par les mains, tandis qu'on exerçait sur le membre une traction forcée.....	3 —

La fracture thérapeutique a été obtenue avec les divers instruments qu'indique ce tableau.

Le cal a été fracturé avec :

La machine de Bosch ou analogue.....	7 fois.
L'appareil de Schneider-Mennel.....	7 —
L'appareil Jarvis.....	5 —
Machine d'OEsterlen.....	1 —
Machine de Blasius.....	1 —
Appareil de Dieffenbach.....	1 —

Ostéoclaste de Buther.....	1 fois
Ostéoclaste de Rizzoli.....	1 —
Ostéoclaste de Robin.....	2 —
Ostéoclaste spécial.....	1 —
Appareil à réduction des luxations de la hanche (?) traction, puis application du genou sur le cal.....	1 —
Tractions à l'aide des moufles.....	1 —

Dans tous les cas, la solution de continuité artificielle de l'os a été constamment produite au niveau de l'ancien foyer de fracture.

Nous avons vu que, outre la crainte d'échouer dans leurs tentatives de rupture du cal lui-même et de voir l'os se casser en un autre point, certains chirurgiens, et parmi eux Verduc, au siècle dernier, redoutaient de plus que la solution de continuité au niveau du cal ne se réunît pas, et, qu'en un mot il se formât une pseudarthrose. Les faits cliniques doivent rassurer les opérateurs. En effet, il n'y a pas un seul exemple de pseudarthrose, après la fracture thérapeutique; bien plus l'os s'est cicatrisé en général très rapidement et les retards de consolidations sont en fort petit nombre.

Voici d'ailleurs les chiffres, qui indiquent la date de la consolidation de nos fractures.

La consolidation était complète :

Dans le courant de la	3 ^e semaine.....	3 fois.
—	4 ^e —	7 —
—	5 ^e —	3 —
—	6 ^e —	10 —
—	7 ^e —	7 —
—	8 ^e —	9 —
—	9 ^e —	5 —
—	10 ^e —	4 —
—	11 ^e —	2 —
—	12 ^e —	2 —
—	13 ^e —	3 —
—	14 ^e —	2 —
—	15 ^e —	1 —
—	16 ^e —	1 —
—	18 ^e —	1 —
—	32 ^e —	1 —

Si l'on admet que la moyenne du temps employé pour la consolidation des fractures du fémur est de 60 jours, ou de 8 à 9 semaines, on voit que le cal rompu se cicatrise sensiblement dans les mêmes délais que l'os exempt de toute fracture antérieure.

Il est regrettable que nous n'ayons que des renseignements insuffisants sur les opérés, qui mirent au delà de douze semaines pour consolider la fracture de leur cal. Peut-être que quelque maladie générale nous eût révélé la cause de ce retard de consolidation? Peut-être aussi eussions-nous trouvé, dans les conditions locales de la fracture vicieusement consolidée, l'explication du phénomène?

Ce qu'il nous semble ressortir de la lecture de nos observations, c'est que cette longueur dans la consolidation de la fracture artificielle paraît se lier à l'âge du cal au moment de sa rupture. En effet, l'adolescent de 14 ans, dont le fémur réfracturé mit trente-deux semaines à se consolider, avait été opéré par Langenbeck au quatre-vingt-dix-huitième jour après l'accident, et l'adulte de Bosch, qui se consolida en dix-huit semaines, l'avait été au cent quatre-vingt-deuxième jour. Il est permis de croire que cette lenteur du travail de cicatrisation, au niveau du cal, tient aux modifications profondes survenues dans la nutrition de l'os, et qui vraisemblablement sont dues en grande partie aux troubles apportés dans son régime circulatoire.

Par contre, lorsque le cal a été brisé au cours même de son évolution, la cicatrisation du tissu osseux paraît s'être accélérée et c'est ce que démontrent les faits de Bruns, Toscano, G. Buck, Wagner, G. de la Mothe et Rapp, dans lesquels on voit des fractures du cal, faites du vingtième au soixantième jour, se consolider en trois à quatre semaines. Mais sachons interpréter cette accélération du travail réparateur; il traduit tout simplement

ce fait que le redressement de l'os ne vient pas entraver l'évolution du cal et qu'il continue à se constituer comme s'il n'avait pas été rectifié dans sa direction. C'est à Laugier d'ailleurs que revient cette observation. « Alors accordons, dit-il, que les frais d'ossification déjà faits ne seront pas perdus, et qu'après le redressement, le cal continuant sa marche, la consolidation de la fracture n'aura pas éprouvé beaucoup de retard. »

Connaissant dès lors, entre autres circonstances, les conditions dans lesquelles la rupture du cal a été faite, les procédés avec lesquels elle a été obtenue, le temps qu'elle a mis à se réparer, il ne nous reste plus qu'à apprécier le bénéfice que le malade en a retiré au point de vue de la fonction de son membre. Comme je l'ai déjà annoncé, pour faire ressortir l'excellence du résultat thérapeutique, je mettrai en regard la mention de l'état du membre avant et après l'intervention.

<i>Etat du membre avant l'intervention.</i>				<i>Etat du membre après l'intervention.</i>		<i>Appréciation du résultat.</i>
Raccour.	de	cent.	1 fois.	Raccour.	nul.	
—	13	—	1	—	—	Parfait.
—	12	—	1	—	—	
—	11	—	1	—	—	
—	10	—	3	—	—	
—	8	—	2	—	—	
—	7	—	7	—	—	
—	5	—	1	—	—	Très bon.
—	4 à 3	—	13	—	—	
—	10	—	1	—	1 cent.	
—	8,7	—	1	—	1 —	
—	7	—	2	—	0,06 —	
—	6	—	3	—	1 —	
—	3	—	2	—	1 —	
—	27	—	1	—	3 —	
—	9	—	1	—	2 —	
—	7	—	2	—	2 —	
—	5	—	4	—	2 —	Bon.
—	11	—	1	—	4 —	
—	10	—	1	—	3 —	
—	4	—	1	—	2 —	A. bon.
—	12	—	1	—	7 —	
—	12	—	1	—	6 —	
—	7	—	1	—	6 —	Mauvais.

En somme sur 52 observations, où le résultat thérapeutique est suffisamment mentionné, nous voyons que ce résultat a été parfait 29 fois, très bon 9 fois, bon 8 fois, assez bon 3 fois et enfin mauvais 3 fois. Les plus beaux succès ont été obtenus par Toscano, qui, ayant affaire à un cal en Z datant de deux ans, chez un enfant de 9 ans, fut assez heureux pour rendre au membre la totalité de sa longueur ; par Butcher et par Bosch, qui obtinrent également sans raccourcissement la rectification de cals entraînant une diminution de longueur de 12 centimètres et de 11 centimètres.

Je place sous la mention résultat bon, le fait de Bosch qui, pour un cal s'accompagnant d'un raccourcissement de 27 centimètres, vit son malade récupérer le rétablissement de la longueur primitive du membre à l'exclusion de 3 cent. 7. Ce cas ne devrait-il pas être inscrit dans la colonne des résultats très bons et même parfaits ?

b). — *Cals vicieux de la jambe.* Trente-sept observations me serviront à apprécier la valeur de l'ostéoclasie dans le redressement des fractures de la jambe vicieusement consolidées. Ces fractures se sont montrées aux âges suivants :

De 1 à 5 ans.....	1 fois.	De 31 à 40 ans.....	6 fois.
De 6 à 10 —	3 —	De 41 à 50 —	2 —
De 11 à 15 —	4 —	De 51 à 60 —	3 —
De 16 à 20 —	4 —	De 61 à 70 —	1 —
De 21 à 30 —	8 —		

Notons, ainsi que nous l'avons fait pour les cals vicieux du fémur, la plus grande fréquence des difformités de la jambe à la suite des fractures de 10 à 30 ans, c'est-à-dire pendant la période de la suractivité physiologique des divers tissus du squelette. Précisons l'âge des plus vieux malades : ceux de Kùchler et de Schwartz avaient 56 ans, celui de Bosch avait 64 ans.

Voici ce que le dépouillement des observations nous apprend relativement au siège de la fracture :

La fracture siégeait au tiers supérieur de la jambe	7 fois.
— à la partie moyenne.....	8 —
— au tiers inférieur.....	17 —

On sait combien difficiles à maintenir réduites sont les fractures du tiers inférieur de la jambe, particulièrement la variété que Dupuytren a si bien décrite, dans son fameux mémoire de 1813; on sait aussi quelle gêne extrême elles apportent à la marche par la déviation qu'elles impriment au pied; il n'est donc pas indifférent de noter que 17 fois nos fractures, vicieusement consolidées, siégeaient dans cette partie inférieure de la jambe, et, nous verrons ce qu'a donné l'ostéoclasie appliquée dans ces circonstances.

Pour la jambe, comme pour le fémur, nous avons peu de renseignements sur la configuration du cal vicieux. Le plus souvent les fragments étaient réunis en formant un angle saillant en dedans ou en dehors ou en avant, parfois aussi le déplacement latéral se combinait au déplacement antéro-postérieur et dans quelques cas, fait important à retenir, le fragment inférieur avait subi un mouvement de rotation sur son axe. Comme je l'ai déjà fait pour la cuisse, j'aurai soin de mettre en regard l'état du membre avant et après l'intervention, afin de mieux faire ressortir le résultat thérapeutique.

Le cal a été rompu à des époques très variables, comme le montre le relevé ci-dessous :

Le cal a été rompu au moyen de manœuvres manuelles :

Du 35 ^e au 42 ^e jour ou 6 semaines.....	2 fois.
Du 42 ^e au 49 ^e jour ou 7 —	3 —
Du 63 ^e au 70 ^e jour ou 10 —	1 —
Du 85 ^e au 92 ^e jour ou 13 —	4 —
Du 106 ^e au 113 ^e jour ou 16 —	2 —
Du 134 ^e au 141 ^e jour ou 20 —	1 —
Du 238 ^e au 245 ^e jour ou 36 —	2 —
Du 299 ^e au 406 ^e jour ou 57 —	1 —
Du 595 ^e au 602 ^e jour ou 85 —	1 —

Le cal a été rompu au moyen de machines :

Du 42 ^e au 49 ^e jour ou	6 semaines.....	1 fois.
Du 85 ^e au 92 ^e jour ou	13 —	2 —
Du 106 ^e au 113 ^e jour ou	16 —	3 —
Du 154 ^e au 161 ^e jour ou	23 —	1 —
Du 336 ^e au 343 ^e jour ou	48 —	1 —
Du 637 ^e au 644 ^e jour ou	62 —	1 —
Du 728 ^e au 735 ^e jour ou	104 —	1 —
	208 —	1 —

Bien que le squelette de la jambe soit formé de deux os, le temps, pendant lequel on doit conserver l'espoir de remédier par la rupture à la difformité du cal, n'est pas moindre que pour la cuisse. En effet, Paul a redressé à l'aide des mains un cal de 16 semaines chez un homme de 36 ans ; Kùchler a eu le même succès vis-à-vis d'un cal de 20 semaines ; Larrey et Pitha ont chacun rectifié une fracture de la jambe chez des adultes à la 36^e semaine ; Key, après 57 semaines, c'est-à-dire plus d'un an, a réussi à refracturer le tibia et le péroné chez un garçon de 15 ans ; enfin Von Bruns, chez une petite fille de 4 ans, a pu casser le squelette de la jambe presque deux ans après l'accident.

L'emploi de divers instruments a encore reculé ce délai. C'est ainsi que Bosch, avec sa machine, est heureusement intervenu après un an chez un sexagénaire. Citons encore le fait remarquable de Maisonneuve redressant un cal de deux ans à l'aide du levier de Mayor, et n'oublions pas surtout celui de Billroth qui, chez une femme de 28 ans, fractura au moyen de l'ostéoclaste de Rizzoli un cal vieux de 4 ans.

Les 37 fractures chirurgicales de la jambe ont été pratiquées

A l'aide des mains seules.....	19 fois.
A l'aide de divers appareils.....	18 —

Ces appareils sont ceux employés pour les cals de la cuisse ; il me paraît sans intérêt de les mentionner ; en

décrivant le manuel opératoire j'ai eu soin d'insister sur leur mode d'application à la jambe.

La consolidation le plus souvent s'est faite dans les délais normaux. En effet, je relève que la consolidation était complète dans le courant

De la 3 ^e semaine	1 fois.	De la 12 ^e semaine	1 fois.
De la 4 ^e —	2 —	De la 13 ^e —	1 —
De la 5 ^e —	2 —	De la 14 ^e —	1 —
De la 6 ^e —	2 —	De la 20 ^e —	1 —
De la 7 ^e —	2 —	De la 21 ^e —	1 —
De la 8 ^e —	5 —	De la 40 ^e —	1 —
De la 11 ^e —	2 —		

Je ne puis m'empêcher de faire remarquer que, d'une façon générale, la consolidation a été moins rapide à la suite des fractures thérapeutiques de la jambe, qu'elle ne l'a été pour les fractures de la cuisse. J'exprime encore ici un regret, que j'ai déjà manifesté à l'occasion des fractures du fémur, c'est celui de notre ignorance complète des causes qui ont retardé jusqu'à la 20^e, la 21^e et la 30^e semaine la fracture de deux malades de Bosch et de celui de Billroth. Peut-être chez ce dernier la raison en est-elle que la fracture chirurgicale a été produite 4 ans après le premier accident?

Apprécions maintenant les résultats orthomorphiques, comme il a déjà été fait pour la cuisse; mettons en regard l'état du membre avant et après l'intervention.

<i>Etat du membre avant l'intervention.</i>		<i>Etat du membre après l'intervention.</i>	<i>Appréciation du résultat.</i>
Raccour. de 10 cent.	3 fois.	Raccour. nul.	} Parfait.
— 7,5 —	1 —	— —	
— 4 —	1 —	— —	
— 3,5 —	1 —	— —	
— 2 —	1 —	— —	
Flexion en dedans	2 —	Redressement, pas de raccourcissement.	} Parfait.
Fort raccourcissement, marche impossible...	1 fois.	Pas de raccourcissement marche bonne.	
Déviations latérales du pied rendant la marche impossible.....	5 —	Redressement et marche bonne.	

Les détails manquent pour apprécier le résultat thérapeutique des autres faits. Conservons cette favorable impression que, 15 fois sur 32, le résultat a été parfait, mais rappelons-nous, en présence des 17 cas qui restent et où le résultat est simplement mentionné par ce mot flatteur guérison, qu'un certain nombre d'opérateurs confondent trop souvent le résultat opératoire avec le résultat thérapeutique.

c). *Cals vicieux du bras.* — Lorsqu'on réfléchit à la difficulté que l'on a à maintenir dans une situation régulière les fragments de l'humérus obliquement fracturé, on est étonné d'abord du petit nombre de cals redressés sur ce segment de membre. L'explication doit en être sans doute que les malades s'accommodent mieux d'un chevauchement, d'une flexion angulaire de l'humérus, que des mêmes difformités du côté du fémur ou des os de la jambe : le raccourcissement, qui fait le tourment des blessés au membre inférieur, les inquiète peu au membre supérieur. Quoi qu'il en soit, je n'ai relevé que 6 observations de rupture thérapeutique du cal sur l'humérus. Trois chez de tout jeunes enfants de 10 semaines, de 1 an et 3 mois, un chez un adolescent de 15 ans, les deux derniers chez des hommes de 26 ans et de 48 ans.

La fracture siégeait une fois au tiers inférieur, une autre fois à la partie moyenne, et dans les quatre autres faits aussi très probablement sur le corps de l'os. Dans tous les cas il y avait courbure en dehors et déviation angulaire du squelette; dans le cas de J.-B. Roberts il est dit qu'il existait une grande difformité.

L'ostéoclasie manuelle a été employée dans quatre circonstances, deux fois Bosch a eu recours à sa machine.

L'époque de l'intervention opératoire est la suivante :

Au 26 ^e jour.....	1 fois.
Au 42 ^e —	1 —
Au 70 ^e —	1 —
Au 135 ^e —	1 —
Au 180 ^e —	2 —

La consolidation s'est toujours effectuée rapidement, sauf chez l'opéré de Bosch, homme de 48 ans, qui mit 12 semaines à cicatriser sa fracture ; dans les 5 autres cas, nous voyons que la guérison était complète à la 3^e, 4^e et 6^e semaines. Le résultat a été parfait dans 3 cas, 2 fois il a été très bon, 1 fois il y a eu simplement amélioration.

d). *Cals vicieux de l'avant-bras.* — Les fractures de ce segment du membre supérieur sont extrêmement fréquentes, moins peut-être que le prétendaient Dupuytren et Goyrand, mais vraisemblablement plus que ne le voulait Malgaigne; j'ai surtout en vue celles qui intéressent l'extrémité inférieure du radius. D'autre part, la difficulté de réduction de cette dernière rend les difformités et même les infirmités fréquentes. Comment donc se fait-il que je ne relève que 8 cas d'intervention opératoire non sanglante, dirigée contre ce genre de fracture vicieusement consolidée? Probablement pour cette raison que les difficultés, les dangers même de l'opération ont longtemps arrêté les entreprises chirurgicales. La précision des manœuvres de l'ostéoclasie en a rappelé de cette abstention, et, en l'espace d'une année, trois fractures artificielles du radius pour cals vicieux ont été heureusement pratiquées à Lyon par MM. Robin et Mollière.

Je signale rapidement les détails de trois observations de fracture siégeant à la partie moyenne de l'avant-bras. Le cal vicieux siégeait à la partie moyenne de l'avant-bras, une fois chez un enfant, deux fois chez des adultes de 40 et de 50 ans. L'ostéoclasie manuelle a toujours suffi pour le rompre malgré son ancienneté, qui

variait de 16 à 22 semaines. La consolidation n'a jamais fait défaut et le résultat, trop brièvement mentionné, paraît avoir été bon d'une façon générale.

L'analyse des observations de redressement des fractures vicieusement consolidées de l'extrémité inférieure du radius doit nous arrêter un moment. Il suffit de se rappeler la multiplicité des organes, tous importants, qui passent au poignet, sur les deux faces du radius, pour saisir de suite la gravité des consolidations vicieuses de cette partie du squelette. Ajoutons qu'en raison de cette circonstance, que cette partie du corps est constamment découverte et continuellement offerte aux regards, des considérations d'esthétique viennent, chez les femmes surtout, peser d'un grand poids dans la détermination opératoire.

Ce sont presque ces seules raisons d'esthétique, qui ont engagé M. Robin à opérer une jeune femme de 27 ans, sur le point de se marier. M. Bouilly avait de plus sérieux motifs pour faire une tentative d'ostéoclasie chez un jeune homme de 20 ans qui, outre une difformité très choquante du poignet, avait presque complètement perdu les mouvements de pronation et de supination, et éprouvait même de la gêne dans les mouvements de l'avant-bras. Les deux autres malades de M. Robin étaient également à peu près privés de l'usage de leur main; l'un d'eux, petit garçon de 9 ans, ne pouvait même plus écrire et sa main devenait de plus en plus faible, les doigts prenant cet aspect effilé, si redouté des chirurgiens.

Ces désastreuses conséquences de la fracture du radius sont rares, mais elles existent encore trop souvent; le chirurgien qui n'a pas été appelé assez tôt pour les prévenir, en appliquant un appareil rationnel, peut-il y remédier par la fracture artificielle et sous-cutanée? M. Bouilly a corrigé la déformation, mais au prix d'accidents douloureux et inflammatoires graves, qui n'ont

pas permis au malade de recouvrer les mouvements des doigts et du poignet. Résultat orthomorphique bon, résultat fonctionnel déplorable, voilà la morale de ce fait. Les observations des chirurgiens lyonnais sont beaucoup plus encourageantes : la forme du poignet a été restaurée dans les trois cas ; aucun accident n'a suivi l'opération ; l'un des malades revu plusieurs mois après avait recouvré la souplesse et l'agilité de la main et des doigts ; un autre conservait simplement un peu de raideur du poignet ; le troisième, cet enfant dont la nutrition de la main était si gravement compromise, récupéra tous les mouvements du poignet et des doigts.

§ III. INDICATIONS ET CONTRE-INDICATIONS. — Je suis entré dans des détails bien minutieux dans l'analyse des faits que j'ai réunis ; mais je crois que l'aridité de cette étude sera amplement compensée par les précieux enseignements que va nous fournir le groupement synthétique de toutes les circonstances que nous avons relevées. L'observation des faits, n'est-ce pas là le plus sûr moyen d'établir, sur des bases solides, la science des indications et des contre-indications ?

Je n'insisterai pas sur les conditions d'âge, de constitution, de santé générale, de milieu, qui doivent engager le chirurgien, se trouvant en présence d'un cal vicieux, à pratiquer l'ostéoclasie ou l'en détourner. Je dois, dans ce paragraphe, viser exclusivement la lésion, la difformité du squelette, et montrer les cas dans lesquels l'ostéoclasie peut vaincre ou échouer.

Dans la grande majorité des cas le cal difforme siège sur la diaphyse des os des membres. De l'angle saillant, que fait le plus souvent la fracture vicieusement consolidée, partent sous forme de bras de levier les deux fragments de l'os, offrant ainsi pour les manœuvres de la rupture une précieuse ressource. Ce siège de la solution

de continuité de l'os est le plus favorable aux procédés d'ostéoclasie manuelle ou instrumentale.

Mais lorsque la fracture s'est produite à l'extrémité d'un segment de membre près d'une jointure, l'ostéoclasie peut-elle être encore appliquée? La main et les divers instruments trouveront alors la plus grande difficulté à agir sur le fragment juxta-articulaire pour le redresser et pour éviter tous les dangers auxquels exposent les tractions faites par l'intermédiaire de l'articulation. La perfection des instruments dont nous disposons aujourd'hui ne soustrait pas ces cals à l'ostéoclasie.

La belle observation de M. Le Dentu, celle de M. Redard en fournissent la preuve. Le fait suivant que nous extrayons des leçons cliniques de M. le professeur Richet sur les fractures de jambe en est aussi une preuve.

OBS. VII. -- « Un jeune homme de province eut une fracture de l'extrémité inférieure de la jambe. Le membre placé d'abord dans un appareil inamovible, fut mis ensuite dans un appareil dextriné. La fracture était bien réduite, les surfaces osseuses bien en contact au moment où on avait mis le membre dans le bandage dextriné; au bout de quelques jours, le dégonflement étant survenu, le blessé crut s'apercevoir que son pied se déplaçait dans l'appareil; il en avertit le chirurgien, qui n'en tint aucun compte. Ce fut seulement quand, six semaines après, l'appareil fut levé, que l'on vit la déformation. Heureusement le malade était un homme intelligent; il vint consulter, à Paris, le père d'un de nos agrégés à la Faculté de médecine, qui me fit appeler en consultation avec Velpeau. Il fut décidé que nous romprions le cal, encore peu solide, à l'aide d'un appareil puissant. L'opération eut lieu, et l'astragale put être replacé sous le tibia. Je fis construire ensuite par M. Charrière une tringle cou-dée, sur laquelle je ramenai le pied en dedans avec des bandes de caoutchouc. Ce jeune homme, aujourd'hui père d'une nombreuse famille, ne vient jamais à Paris sans me faire voir sa jambe, dont il se sert à merveille, et m'exprimer toute sa reconnaissance. »

Aussitôt après avoir cité ce fait de rupture d'un cal de quelques semaines, M. le professeur Richet avoue l'impuissance de l'ostéoclasie vis-à-vis des cals de 7 ou 8 mois et déclare qu'alors « il ne reste plus d'autre ressource que les appareils ou une opération fort grave. » Sans doute le savant chirurgien fait ici allusion à l'ostéotomie. Peut-être que, s'il eût eu à cette époque à sa disposition les puissants appareils, dont dispose aujourd'hui l'arsenal chirurgical, il ne se fût pas contenté de conseiller un simple appareil à ce jeune marié qui, s'étant laissé choir sur la mer de glace pendant son voyage de noce, s'était fait une fracture sus-malléolaire compliquée, dont on ne sut pas diriger le traitement et qui se consolida en attitude absolument incompatible avec la marche.

La fracture de l'extrémité inférieure du radius, si voisine de l'articulation du poignet, n'échappe pas plus que celle de l'extrémité inférieure de la jambe à l'ostéoclasie. Rappelons les remarquables succès des opérateurs lyonnais consignés dans la thèse de M. Nuguet.

La configuration du cal est certainement le point le plus délicat à résoudre avant de se décider à l'ostéoclasie. Je n'ai pas à insister ici sur les moyens à employer pour faire le diagnostic de la position relative des fragments, diagnostic beaucoup plus difficile qu'on ne serait tenté de le croire d'abord, ainsi que le fait justement remarquer Laugier, mais il importe à mon sujet que je rappelle les dispositions types des cals difformes. Les atlas, en particulier ceux de Sandifort, de Malgaigne, les collections des musées nous en fournissent des exemples remarquables.

Il est une classe fréquente de ces difformités, que je laisserai de côté, ce sont les cals exubérants soulevant et englobant parfois dans leur tissu les nerfs, les vaisseaux et les tendons, tendant la peau de dedans en dehors et entretenant des ulcérations interminables. Je n'en au-

rais même pas parlé, si des observations authentiques de rupture accidentelle de cals pareils, ne prouvaient que consécutivement la résorption, le modelage en quelque sorte de la cicatrice osseuse se fussent heureusement faits. Mais aucun chirurgien, je pense, n'aura l'idée de rompre un cal dans ces conditions et l'ostéotomie, qui permet de sculpter l'os malade, ne peut ici entrer en parallèle avec l'ostéoclasie.

La seconde classe de cals comprend un grand nombre de variétés, dont la physionomie peut être ramenée à quatre types. Tantôt les deux fragments chevauchent l'un sur l'autre, leurs axes sont parallèles, et la ligne qui passe par le centre du cal interfragmentaire, tombe obliquement ou perpendiculairement sur eux, c'est le cal en Z ou en baïonnette. Tantôt l'un des fragments est oblique, tandis que l'autre conserve sa direction à peu près normale et est réuni au premier par une jetée osseuse. Qu'on suppose une ligne passant par le centre des deux fragments et celui de la masse osseuse, qui les soude, elle représentera assez bien un S, d'où le nom de cal symmoïde imposé à cette variété. Parfois l'un des fragments forme avec l'autre un angle à sinus plus ou moins fermé, c'est le cal angulaire en L ou en V suivant les degrés. D'autres fois un court fragment vient se souder à angle obtus plus ou moins émoussé à un fragment de longueur plus grande, c'est le cal en crosse de pistolet. Le talon de fourchette, qui caractérise la fracture de l'extrémité inférieure du radius, peut en être rapproché. Signalons enfin le mouvement de rotation du fragment inférieur, qui se combine si souvent aux déplacements suivant l'épaisseur, et nous aurons une idée de toutes les variétés de cals difformes qu'on peut rencontrer.

Tous n'ont pas la même gravité et tous ne sont pas également faciles à redresser. A ce sujet une remarque bien pratique a été faite par Laugier, c'est que les cals,

qui déterminent la moindre déformation comme les cals en Z, sont moins aisément rectifiés que les cals en S et en L, qui impriment des courbes si disgracieuses et si gênantes aux membres. En effet, on le comprend, non seulement la rupture sous-cutanée d'un cal sigmoïde ou angulaire sera obtenue sans peine, mais encore les tranches de la solution de continuité se mettront pour ainsi dire naturellement en contact et l'on n'aura pas à craindre de ce chef le défaut de consolidation. Il en est à peu près de même des cals en crosse, en dos de fourchette. Par contre, la fracture artificielle d'un cal en Z sera des plus difficiles, car pour être de quelque utilité elle devra être faite suivant la perpendiculaire de l'axe de la jetée interfragmentaire et alors les fragments éburnés, non avivés, mis bout à bout au contact n'auront aucune tendance à se consolider. L'ostéoclasie, parfaitement indiquée dans les premières formes, trouve une contre-indication formelle dans les secondes. Elle est également impuissante vis-à-vis de ces masses osseuses, qui quelquefois soudent les quatre fragments des os de l'avant-bras et s'opposent à tout mouvement de pronation et de supination.

Dans les cals vicieux par rotation, la rupture artificielle des os reprend tous ses droits. Une fois l'os interrompu dans sa continuité, rien n'est plus facile que de rectifier la situation du membre en faisant tourner le squelette, qui lui sert d'axe.

Il est des fractures comminutives, qui s'accompagnent soit primitivement, soit secondairement à la suite d'élimination de séquestres, de véritable perte de substance osseuse et se soudent en position vicieuse. Cette complication de perte de substance contre-indique-t-elle le redressement par l'ostéoclasie? Nullement, car cela ne fait de doute pour personne que malgré le raccourcissement irrémédiable le malade retira le plus grand bénéfice du redressement.

Ces mêmes fractures comminutives, une fois consolidées, sont très souvent recouvertes de travées cicatricielles unissant les téguments à l'ancien foyer osseux ; je pense que l'ostéoclasie ne pourrait pas être appliquée sans danger dans ces cas, car elle exposerait à ces terribles accidents de déchirure des parties molles, qui ont tant contribué à discréditer le redressement des ankyloses par la machine de Louvrier. Par une raison analogue, la rétraction des muscles, des tendons, des tissus fibreux peut devenir parfois une contre-indication de la rupture artificielle des os vicieusement consolidés. Je dis parfois, car il ne faut pas oublier les bienfaits des sections sous-cutanées, qui pourront rendre encore de grands services dans ce cas particulier de l'orthopédie. C'est d'ailleurs au clinicien d'étudier son malade, de peser les chances de guérison que lui offre une opération rationnelle et d'agir alors en conséquence. Mais pourquoi rappeler ces principes élémentaires de détermination thérapeutique ?

Ainsi que le dépouillement de nos observations l'a suffisamment prouvé, l'ancienneté du cal devient rarement une contre-indication à l'ostéoclasie, puisque des cals de deux, de trois et même de quatre ans ont pu être rompus et rectifiés.

Mais une indication particulière naît de la considération de l'âge de la fracture, c'est celle du procédé opératoire. Il est évident que la résistance du cal croît avec son ancienneté (1), et que le chirurgien devra, après un certain temps, ne plus compter sur ses mains pour déterminer la fracture chirurgicale, mais placer sa confiance dans les machines.

Avant de terminer ce qui a trait aux indications et

(1) Cette affirmation n'est peut-être pas absolument exacte, car il est prouvé qu'à la longue, le cal se résorbe, se creuse d'un canal médullaire et doit par conséquent perdre de sa résistance.

aux contre-indications de l'ostéoclasie, je veux rappeler l'ingénieuse application que mon excellent maître, M. Dudon (de Bordeaux), a fait de cette méthode de rupture artificielle des os, dans un cas, dont il a eu l'obligeance de m'envoyer la relation.

Obs. VIII (inédite). — « Un homme de 50 ans, d'une mauvaise santé et atteint de rétrécissement et de fistules urinaires, se fracture, pendant un voyage en Hollande, le tibia droit à l'union du tiers inférieur avec le tiers moyen. Application de l'appareil plâtré de Van-Loo. La fracture ne se consolide pas et le malade revient à Bordeaux. C'est alors que je suis appelé à le voir en consultation avec son médecin ordinaire. Je constate l'existence d'une pseudarthrose du tibia, le péroné est intact. La santé du malade ne permet pas de faire la résection. Je l'endors, je frictionne les fragments et j'applique un appareil inamovible. Au bout d'un mois, le résultat est négatif. Je fais une injection de quelques gouttes d'ammoniaque entre les fragments pour les irriter. Cette injection provoque de violentes douleurs, sans réaction locale. Insuccès encore. Dans une troisième tentative et de propos délibéré je fracture non sans difficulté le péroné, de façon à pouvoir frotter plus facilement les fragments du tibia et leur permettre de se mieux rapprocher. Le résultat ne fut pas meilleur. Plus tard j'appris que le malade avait succombé aux progrès de sa maladie des voies urinaires. »

L'observation suivante, que je dois encore à l'amabilité de M. Dudon, mérite aussi d'être rapportée. Elle montre quelle ressource l'ostéoclasie peut offrir, lorsque l'habileté du chirurgien sait lui faire rendre tout ce qu'elle est susceptible de donner.

Obs. IX (inédite). — « Une grande et forte femme, blanchisseuse, fut apportée en 1873 dans le service de M. Azam. Dans une chute, fracture de la malléole interne du péroné; ouverture de la peau et de l'articulation du cou-de-pied. Réduction incomplète. Gouttière. Phlegmon de la jambe, anthrax, accidents qui empêchent de rétablir le pied dans sa position normale. Lorsque les acci-

dents sont guéris, le pied est renversé en dedans et la malade marche sur le bord externe du pied.

Je fis l'opération suivante : je commençai par réséquer 2 centimètres du péroné de façon à le raccourcir, puis au moyen de violents efforts je brisai le tibia à l'union du tiers inférieur et avec le tiers du moyen : la résection préalable du péroné permettait cette fracture ; en redressant le pied, les deux fragments du péroné viennent au contact : gouttière, guérison de la résection, consolidation du péroné et tibia sans entraves : la malade marche sur la plante du pied au bout de deux mois. »

Les partisans de l'ostéotomie s'étonneront peut-être de ce que M. Dudon, qui venait de réséquer 2 centimètres du péroné pour assurer le redressement du pied, ait, pour attaquer le tibia tout aussitôt abandonné l'ostéotomie pour pratiquer la fracture sous-cutanée. Que mon excellent maître me permette de répondre en son lieu et place à cette observation, qui pourrait être faite. La résection du péroné n'offre aucun danger en raison de la gracilité de l'os presque dépourvu de canal médullaire, il n'en est pas ainsi même de la simple section du tibia, os volumineux et très vasculaire. La prudence imposait, pour ainsi dire comme devoir d'agir ainsi, surtout à cette époque où la chirurgie listérienne était loin d'être en pratique à l'hôpital Saint-André.

§ IV. PARALLÈLE ENTRE L'OSTÉOCLASIE ET L'OSTÉOTOMIE.
— Il est bien difficile d'apprécier à sa juste valeur une opération à l'aide des statistiques, il l'est encore plus de comparer entre eux deux modes d'intervention au moyen des données numériques. Cependant c'est l'usage, je dois m'y conformer et mettre en regard des résultats donnés par la méthode de l'ostéoclasie dans le traitement des cals vicieux, ceux fournis par l'ostéotomie. Pour ce parallèle, j'emprunterai les faits colligés par Campenon, qui a réuni les observations de Gurlt,

Nepveu, Chalot et Gangolphe et en a ajouté quelques-unes, mais je modifierai complètement la façon dont il les a présentés.

Ces observations d'ostéotomie sont au nombre de 89, je peux en ajouter 3 autres (1), ce qui donne un total de 92.

Ces 92 observations donnent :

Guérisons.....	80
Amputation.....	1
Morts.....	11

Rappelons que pas un de nos 145 ostéoclasés n'est mort, ce qui de suite établit la supériorité incontestable de la fracture sous-cutanée relativement à son innocuité. Mais empressons-nous d'ajouter que les 11 cas de mort et l'amputation, qui grèvent l'ostéotomie, sont antérieurs à l'emploi des procédés antiseptiques, et que 37 ostéotomies, faites suivant les principes de l'antisepsie, n'ont été suivies d'aucun accident mortel.

Ce sont seulement ces 37 faits, que je veux comparer aux 124 observations d'ostéoclasie, que j'ai de mon mieux analysées.

Ces 37 ostéotomies antiseptiques ont donné les résultats suivants :

Réunion par première intention.....	10
Suppuration assez abondante.....	6
Erysipèle.....	1
Pas de détails sur les suites.....	20

On se souvient qu'à part le fait de M. Bouilly, aucune complication n'est venue troubler la guérison de nos 124 ostéoclasés.

On a dit qu'après l'ostéoclasie la cicatrisation du tissu osseux se faisait plus lentement qu'après l'ostéotomie.

(1) Bouilly. Bull. de la Soc. de chir., 1884, 1 cas. Duplay, Arch. méd., 1885, 2 cas.

La durée du traitement est indiquée dans un trop petit nombre de faits d'ostéotomie pour que je puisse dire si ce reproche adressé à l'ostéoclasie est ou n'est pas mérité.

D'après ces résultats opératoires, l'avantage paraît revenir à l'ostéoclasie; voyons si elle conserve sa supériorité au point de vue des résultats thérapeutiques.

J'ai laissé de côté les observations d'ostéotomie non antiseptiques, lorsqu'il s'est agi de comparer les deux méthodes de rupture artificielle des os au point de vue de leur innocuité; je crois être en droit de les reprendre maintenant que je mets en parallèle leurs résultats orthomorphiques. J'ai donc à comparer 92 ostéotomies à 124 ostéoclasies.

Les 92 ostéotomies ont été pratiquées :

Pour cals vicieux de la jambe.....	65 fois.
— de la cuisse.....	18 —
— de l'avant-bras..	6 —
— du bras.....	3 —

Comparons les résultats des deux méthodes, en prenant l'un après l'autre chaque segment de membre.

A la cuisse il n'a été pratiqué que 18 ostéotomies contre 72 ostéoclasies.

L'ostéoclasie a donné :		L'ostéotomie a donné :	
Résultats parfaits.....	29	Résultat parfait.....	1
— très bons.....	9	— très bon.....	2
— bons.....	8	— bons.....	5
— assez bons.....	3	— assez bons.....	2
— mauvais.....	3	— inconnus.....	2

A la lecture de ce tableau on voit que les deux méthodes se valent, ou à peu près.

J'ai à comparer pour la jambe 65 ostéotomies à 37 ostéoclasies. Cette dernière opération a donné 15 résultats parfaits; il est probable que le résultat de la majorité des 22 cas restants a été bon, mais, comme je l'ai dit, il faut se méfier de ce mot guérison. Accordons cependant que le résultat a été le plus souvent satisfaisant et voyons si l'ostéotomie l'emporte à cet égard. Mais

pour cette opération, encore grande difficulté dans cette interprétation en raison du laconisme des observations. Cependant je crois pouvoir dresser comme suit le bilan aussi exact que possible de l'ostéotomie, laissant, bien entendu, de côté les cas dont le résultat est inconnu et ceux qui se sont terminés par la mort :

Résultats excellents	10
— bons.....	37
— assez bons....	5
— médiocres.....	5

Je crois qu'ici encore les deux méthodes se font sensiblement équilibre.

Au bras je relève 3 ostéotomies à opposer à 6 ostéoclasies. Ces deux opérations fournissent :

OSTÉOCLASIE			OSTÉOTOMIE	
Résultats parfaits	3		Résultats parfaits	2
— bons.....	2		— fonctionnel in-	
— amélioration....	1		connu.....	1

Ainsi donc point de différence bien marquée dans la valeur des deux opérations pratiquées sur l'humérus.

C'est pour l'avant-bras, plus particulièrement pour l'extrémité inférieure du radius, que la rivalité des deux méthodes de division chirurgicale des os s'accuse de la façon la plus nette. Les succès ostéoclasiques tout récents des chirurgiens lyonnais ne peuvent nous faire oublier le désastre arrivé à M. Bouilly, et en présence des trois faits heureux d'ostéotomie, relevés par Campehon, du fait de Bouilly et des deux faits de Duplay, je crois que pour les cals vicieux de cet os aucune des deux méthodes ne peut faire à l'heure qu'il est pencher de son côté le plateau de la balance.

En somme je conclurai : au point de vue du résultat opératoire, supériorité *pas très grande*, mais *réelle, incontestable* de l'ostéoclasie sur l'ostéotomie même antiseptique ; au point de vue du résultat thérapeutique : valeur sensiblement égale des deux méthodes.

OBS. X (inédite). — Cl..., 45 ans, entre le 12 janvier 1885, dans le service de M. Mollière, à l'Hôtel-Dieu de Lyon. Le 21 octobre 1884, cette femme portait un fardeau sur la tête, lorsqu'en voulant éviter un buisson, elle fit un faux-pas et tomba; il lui fut impossible de se relever.

Le médecin appelé constata l'existence d'une fracture de jambe, qu'il immobilisa avec des attelles. Soit pour une cause, soit pour une autre, la consolidation se fit dans une situation vicieuse et la malade dut entrer à l'hôpital. Voici quel est son état à son entrée. Fracture de jambe au quart inférieur; les fragments font un angle ouvert en avant et en dedans; le supérieur chevauche au-devant de l'inférieur. Le raccourcissement est de 2 cent.; le pied est en extension; l'articulation tibio-tarsienne ankylosée. Le péroné a été fracturé un peu au-dessus du tibia. Il est absolument impossible à la malade de marcher.

Ostéoclasie le 1^{er} février suivant le procédé ordinaire. Rupture dans l'ancien foyer, difficulté de réduction des fragments, essayée immédiatement après la fracture; extension continue. Six jours après, nouvelle et difficile tentative de réduction enfin couronnée de succès, immobilisation plâtrée.

Le trente-cinquième jour de l'opération, consolidation complète, sans qu'il y ait eu le moindre accident. L'ankylose du cou-de-pied est combattue par la rupture des adhérences au moyen des mouvements forcés, des massages et des bains.

Deux mois après, à sa sortie de l'hôpital, la malade pouvait marcher avec l'aide d'un bâton. Elle était gênée dans son articulation, mais non dans sa fracture.

OBS. XI. — G..., Jules, 23 ans, entre dans le service de M. Mollière, le 15 février 1885, à l'Hôtel-Dieu de Lyon. Il y a 3 ans, le malade se fractura la jambe droite en tombant sous une voiture. Un médecin la lui réduisit et appliqua un appareil plâtré. L'appareil se déranger probablement, car la jambe après la consolidation était fléchie en avant. Par suite de cette consolidation vicieuse, le malade n'a jamais pu marcher librement et depuis six mois, son état s'est encore aggravé. Il souffre beaucoup lorsqu'il lui arrive de faire quelques pas, et ses douleurs sont surtout localisées dans le genou.

Voici quel est l'état du malade à son entrée à l'hôpital; lorsqu'il étend la jambe et lorsqu'il est debout, on voit le membre malade décrire une courbe à concavité antérieure, dont le sommet se trouve un peu au-dessus de la tubérosité antérieure du tibia à sept cent. au-dessous du genou. Il y a en même temps un déplacement en dehors, mais moins accusé que l'antérieur. En plaçant une règle à la partie postérieure de la cuisse et en la dirigeant verticalement en bas, il existe une distance de cette règle à la partie postérieure du tibia, qui n'est pas moindre de 15 cent. La déviation latérale, mesurée de la même manière, n'est que de 5 cent. Aucun raccourcissement en longueur. Le genou enfle le soir; au dire du malade, la flexion n'est possible que sous un angle de 45°; on y sent de la mobilité anormale. Pas d'atrophie musculaire.

Nous hésitons longtemps dans le choix du lieu d'élection de l'ostéoclasie; j'opinais pour une ostéoclasie sus-condylienne du fémur, considérant que celle-ci est infiniment plus simple, plus bénigne, plus facile que l'ostéoclasie de deux os dans un point si rapproché du genou; et d'autre part, sachant aussi que l'ostéoclasie sus-condylienne, pratiquée pour genu valgum rachitique par courbure du tibia, avait donné des résultats parfaits.

Le 28 mai, je pratiquais une ostéoclasie sus-condylienne pour ce *genou en arrière*, comme j'en avais opéré en dedans ou en dehors; donc rien de changé au mode opératoire; seul, le redressement fut différent, et plus compliqué à cause de la difficulté qu'il y avait à faire basculer le fragment inférieur en arrière; pour ce faire, je dus immobiliser le genou dans un appareil plâtré circulaire, remontant jusqu'au niveau du trait de la fracture.

Il fut alors facile d'obtenir la courbure compensatrice.

Un mois après l'opération, la consolidation paraissait complète, le résultat excellent, lorsque le malade se brisa de nouveau le cal en tombant maladroitement sur le parquet: il en fut quitte pour un séjour forcé de 40 jours; cet accident n'eut pas d'autres conséquences, sauf que le cal resta volumineux; mais le résultat orthopédique fut parfait.

J'ai revu le malade il y a deux mois environ; il a repris son travail ordinaire et ne souffre plus.

OBS. XII (due à l'obligeance de M. Monod). — G., A.,
jardinier.

Entré à l'infirmerie de l'hospice des Incurables à Ivry, service
du D^r Ch. Monod, le 1^{er} mars 1885.

Fracture du tiers inférieur de la jambe gauche survenue le
13 novembre 1884; traité en province par des appareils immo-
bilisateurs, insuffisamment surveillé.

Consolidation vicieuse. Le segment inférieur du membre forme
avec le segment supérieur un angle ouvert en dehors, dont le
sommet correspond au trait de la fracture, aujourd'hui complè-
tement consolidée.

La marche est impossible tant à cause de la déviation en dehors
du pied que de la sensibilité de la région blessée.

5 mars. On procède sans le chloroforme au redressement forcé
du membre.

On se sert à cet effet de l'appareil de M. Collin, obligeamment
mis à la disposition de M. Monod par son inventeur.

Le désir de M. Monod était, pour obtenir une meilleure restitu-
tion des formes, de reproduire la fracture, afin de pouvoir adap-
ter exactement et dans une bonne direction les fragments com-
plètement mobilisés.

Pour cela, il lui parut avantageux d'agir d'abord de façon à
accentuer la déviation et à briser le squelette en portant le pied
en dehors.

Les plaques de point d'appui de l'appareil furent disposées à
cet effet, et sous une traction modérée, la fracture fut obtenue.

Changeant alors la situation des plaques, il ramena sans plus
de difficulté le pied en dedans.

Après avoir enlevé l'appareil redresseur, il put constater que
le pied et le fragment attenant de la fracture, jouissait d'une mo-
bilité latérale étendue et que le membre pouvait être placé dans
une bonne direction.

La pression des plaques n'avait produit aucune altération de
la peau.

Un appareil plâtré est immédiatement appliqué.


Le 22. Il n'y a eu ni réaction ni douleur.


L'appareil plâtré est levé pour examiner l'état des parties.

Le redressement se maintient, bien qu'il ne paraisse pas aussi parfait que le jour de l'opération.

Le 31. Le malade demande avec instance la permission de sortir. On ne la lui accorde qu'après application de bandes silicatées roulées par-dessus la bande plâtrée.

Le malade n'a pas été revu depuis.





PIÈCES JUSTIFICATIVES

TABLEAU résumant 39 observations d'ostéoclasie manuelle pour cals vicieux (fémur).

N ^o s d'ordre.	NOMS des opérateurs.	AGE et SEXE des malades.	SIÈGE de la fracture.	AGE du cal en jours.	DÉFORMATION.	PROCÉDÉS opératoires.	RÉSULTATS.	DURÉE du traitement.
1	Bruns.	M. 1 an 1/4.	»	63	Raccourcissement de 3 centim.	Ostéoclasie manuelle.	Guérison complète.	4 semaines.
2	Bruns.	M. 2 ans.	»	160	»	Ostéoclasie manuelle.	»	»
3	Hoppe.	F. 2 ans 1/2.	Tiers supérieur.	360	Raccourcissement de 4 centim.	Ostéoclasie manuelle.	Guérison complète.	7 semaines.
4	Crampton.	4 ans.	»	120	Courbure à angle droit.	Ostéoclasie manuelle sur une table.	Guérison sans déformation.	»
5	Wagner.	F. 4 ans.	Partie moyenne.	63	Raccourcissement de 2 centim. 1/2.	Ostéoclasie manuelle.	Pas de raccourcissement.	8 semaines.
6	Halsted.	M. 5 ans.	Tiers supérieur.	120	Raccourcissement de 6 centim.	Ostéoclasie manuelle répétée.	Raccourcissement de 8 millim.	4 semaines.
7	Bruns.	M. 5 ans.	Tiers moyen.	60	Raccourcissement de 3 centim.	Ostéoclasie manuelle.	Plus de raccourcissement.	6 semaines.
8	Langenbeck.	F. 7 ans.	Tiers inférieur.	750	Raccourcissement de 7 centim.	Ostéoclasie manuelle.	Raccourcissement de 1 centim.	12 semaines.
9	Thenaaf.	Enfant.	»	112	Fémur. Soudure angulaire.	Ostéoclasie manuelle.	»	12 semaines.
10	Hubbauer.	8 ans 1/2.	Partie moyenne.	70	Raccourcissement de 3 centim.	Rupture sur le genou.	Raccourcissement de 1 centim.	9 semaines.
11	Spaeth.	M. 10 ans.	Partie moyenne.	28	Raccourcissement de 7 centim. 5.	Flexion et fracture sur le genou.	Plus de raccourcissement.	5 semaines.

	10 ans.		de 3 centim.	maelle:	de 3 millim.	
13	Rapp. F. 41 ans.	Partie moyenne.	35	Raccourcissement de 7,5 centim.	Ostéoclasie ma- nuelle.	Plus de raccour- cissement. 4 semaines.
14	Langenbeck. M. 44 ans.	Tiers supérieur.	98	Raccourcissement de 17 centim. 5.	Ostéoclasie ma- nuelle.	Raccourcissement de 4 centim. 32 semaines.
15	Boesbier. M. 44 ans.	Partie moyenne.	49	Raccourcissement considérable.	Ostéoclasie ma- nuelle.	» 8 semaines.
16	R. Butcher. M. 49 ans.	Tiers inférieur.	30	Raccourcissement de 12,5 centim.	Ostéoclasie ma- nuelle.	Plus de raccour- cissement. 11 semaines.
17	Verhaeghe. M. 15 ans.	Partie moyenne.	40	Raccourcissement de 7 centim.	Ostéoclasie par flexion sur le genou.	Plus de raccour- cissement. 7 semaines.
18	G. de la Mothe. M. 16 ans.	»	60	Fémur avec angle en dehors. Raccour- cissement 1/2 pied	Ostéoclasie ma- nuelle.	Plus de raccour- cissement. 4 semaines.
19	Wagner. M. 23 ans.	Tiers inférieur.	63	Raccourcissement de 5 cent.	Ostéoclasie ma- nuelle, extension for- cée après l'ablation du premier appareil plâtré. Raccourc. de 3 cent. 32 jours après la première opéra- tion; le cal encore assez solide est de nouveau rompu.	Plus de raccour- cissement. 8 semaines.
20	Wiblin. M. 23 ans.	»	70	Raccourcissement de 7 à 9 centim.	Ostéoclasie ma- nuelle.	Plus de raccour- cissement. 7 semaines.
21	Skey. M. 46 ans.	Partie moyenne.	75	Raccourcissement de 4 centim.	Ostéoclasie ma- nuelle.	Plus de raccour- cissement. 7 semaines.
22	Langenbeck. M. 30 ans.	Tiers inférieur.	112	Raccourcissement de 3 centim.	Ostéoclasie ma- nuelle.	Raccourcissement de 1/2 centim. 14 semaines.

Nos d'ordre.	NOMS des opérateurs.	AGE et SEXE des malades.	SIÈGE de la fracture.	AGE du cal en jours.	DÉFORMATION.	PROCÉDÉS opératoires.	RÉSULTATS.	DURÉE du traitement.
23	Wagner.	F. 16 ans.	Tiers supérieur.	120	Raccourcissement de 7,5 centim.	Ostéoclasie sous le chloroforme. Pression du cal dans l'appareil de Schn.-Mennel avec l'emploi d'une grande force. Après la première opération, racc. de 4 centim., d'où répétition de l'opération.	Pas de raccourcissement.	16 semaines.
24	Wagner.	M. 22 ans.	Partie moyenne.	150	Raccourcissement de 7,5 centim.	Ostéoclasie manuelle. Extension.	Raccourcissement de 2 centim.	8 semaines.
25	Wagner.	M. 44 ans.	Partie moyenne.	210	Raccourcissement de 9 centim.	Ostéoclasie. Extension.	Raccourcissement de 2 centim.	10 semaines.
26	Wilms.	M. 44 ans.	Tiers supérieur.	270	Raccourcissement de 12,5 centim.	Ostéoclasie manuelle par deux aides.	Raccourcissement de 7,5 centim.	9 semaines.
27	Rapp.	M. 12 ans.	Partie moyenne.	28	Raccourcissement de 7 cent.	Ostéoclasie manuelle.	Sans raccourcissement.	5 semaines.
28	Bruns.	M. 5 ans.	Chute pendant la convalescence Fracture du cal. Angle de 150° du fémur.	90	Raccourcissement de 3 centim.	Ostéoclasie manuelle.	Guérison.	5 semaines.
29	J.-B. Roberts. Edinb. med. Journal, 1878. Opérateur A. Hewson.	M. 15 ans.	Fémur droit.	26	Grande difformité.	Ostéoclasie manuelle.	Guérison sans raccourcissement.	6 sem. 1/2.

30	Opérateur R.-J. Lewis.	17 ans.	supérieur.		laire. Raccourcissement de 8 centim.	nuelle.	courcissement, 1 c.	
31	Id. Opérateur A. Hewson.	M. 15 ans.	Fémur. Partie moyenne.	26	Raccourcissement de 3 centim.	Ostéoclasie ma- nuelle.	Guérison avec raccourcissement 1 centim.	6 sem. 1/2.
32	Id. Opérateur W. Hunt.	M. 17 ans.	Fémur au-des- sus des condyles.	42	Raccourcissement de 3 centim.	Ostéoclasie ma- nuelle.	Ni difformité ni raccourcissement.	9 semaines.
33	Id. Opérateur R.-J. Lewis.	F. 19 ans.	Fémur au tiers moyen.	203	Déviati on angu- laire. Raccourcisse- ment de 10 centim.	Ostéoclasie ma- nuelle.	Raccourcissement 10 centim.	10 semaines.
34	Toscano. In Raccogli- tore fasc. 28 fév. et 10 mars 1883.	M. 20 ans.	Fracture au tiers moyen.	90	Cal en Z. Raccour- cissement de 8 cent.	Cal rompu sur le genou en déployant une grande force.		»
35	Id.	M. 9 ans.	Fracture au tiers supérieur.	730	Cal en Z. Raccour- cissement de 13 cent.	Ostéoclasie ma- nuelle.	Pas de raccour- cissement.	13 semaines.
36	Id.	M. 35 ans.	Fracture à la partie moyenne.	210	Cal en Z. Raccour- cissement de 7 cent.	Ostéoclasie ma- nuelle.	Pas de raccour- cissement.	13 semaines.
37	Id.	M. 11 ans.	Fémur gauche.	20	»	Ostéoclasie ma- nuelle ou plutôt re- dressement.	Pas de raccour- cissement.	3 semaines.
38	Id.	M. 12 ans.	Fracture au tiers moyen.	25	Cal en Z. Raccour- cissement de 3 cent.	Ostéoclasie ma- nuelle.	Pas de raccour- cissement.	?
39	Gaz. hebdomadaire sc. méd. de Montpellier, 1884. 12 janv. Gayraud.	M. 6 ans 1/2.	»	30	Raccourcissement de 3 centim. Incur- vation du fémur gau- che. Chevauchement sailli des fragments déviati on du pied en dehors.	Ostéoclasie ma- nuelle. Atelles en carton et bandage roulé et silicaté. Lacs extenseurs.	Raccourcissement insignifiant. Cal peu saillant. Clau- dicati on à peine sen- sible.	4 semaines.

TABLEAU résumant 32 observations d'ostéoclasie instrumentale pour cals vicieux (fémur).

Nos d'ordre.	NOMS des opérateurs.	AGE et SEXE des malades.	SIÈGE de la fracture.	AGE du cal en jours.	DÉFORMATION.	PROCÉDÉS opératoires.	RÉSULTATS.	DURÉE du traitement.
40	Van Woerden	F. 7 ans.	Partie moyenne.	77	Raccourcissement de plus de 10 cent.	Machine analogue à celle de Bosch.	Sans raccourcissement.	6 semaines.
41	Billroth.	M. 10 ans.	Tiers supérieur.	90	Raccourcissement de 5 centim.	Extension avec poids.	Raccourcissement de 2 centim.	6 semaines.
42	Billroth.	F. 12 ans.	Partie moyenne.	112	Raccourcissement de 6 centim.	Appareil Schneider Meinel.	Raccourcissement de 1 centim.	10 semaines.
43	Bosch.	M. 12 ans.	Partie moyenne.	98	Raccourcissement de 10 centim.	Troisième machine de Bosch.	Sans aucun raccourcissement.	8 semaines.
44	Gruel.	M. 17 ans.	Partie moyenne.	126	Raccourcissement de 7 centim.	Machine d'Estenlen.	Raccourcissement à peine de 6 millim.	10 semaines.
45	Bosch.	M. 18 ans.	Tiers supérieur.	140	»	Première machine de Bosch.	Sans raccourcissement.	Guérison.
46	Van Lissa.	18 ans.	Tiers supérieur.	60	Raccourcissement de 8 centim. 3.	Ostéoclaste spécial.	Plus de raccourcissement.	8 semaines.
47	G. Buck.	M. 19 ans.	Partie moyenne.	56	Raccourcissement de 5 centim.	Appareil Jarvis.	Raccourcissement moindre que 2,5 c.	8 semaines.
48	G. Buck.	M. 19 ans.	Partie moyenne.	42	Raccourcissement de 5 centim. 6.	Appareil Jarvis.	Raccourcissement moindre que 2,5 c.	3 semaines.
49	G. Buck.	M. 19 ans.	Partie moyenne.	56	»	Appareil Jarvis.	»	6 semaines.

51	Bosch.	19 ans.	Partie moyenne.	112	Raccourcissement de 12 centim. 5.	Première machine de Bosch.	de 1 centim.	Raccourcissement de 6 centim.	14 semaines.
52	Buck.	M. 26 ans.	Partie moyenne.	112	Raccourcissement de 10 centim.	Appareil Jarvis.		Raccourcissement de 3 centim.	6 semaines.
53	Bosch.	M. 29 ans.	Tiers supérieur.	182	Raccourcissement de 27 centim.	Machine de Bosch.		Raccourcissement de 3 centim. 7.	18 semaines.
54	Blasius.	M. 33 ans.	Tiers supérieur.	308	Raccourcissement de 10 centim.	Machine de Blasius.		Raccourcissement à peine perceptible	8 semaines.
55	Bosch.	M. 52 ans.	Partie moyenne.	196	Raccourcissement de 11 centim.	Machine de Bosch.		Sans raccourcissement.	15 semaines.
56	Wagner.	M. Adulte.	Partie moyenne.	42	Raccourcissement de 6 centim.	Appareil Schneider-Mennel.		Pas de raccourcissement.	7 semaines.
57	G. Buck.	M. 8 ans.	Tiers supérieur.	35	Raccourcissement de 7 centim.	Ostéoclasie manuelle. Appareil Jarvis.		Raccourcissement à peine de 2 cent.	4 semaines.
58	Langenbeck.	M. 21 ans.	Tiers supérieur.	84	Raccourcissement de 7 centim.	Appareil Jarvis-Meunel.		Raccourcissement de 6 centim.	11 semaines.
59	Langenbeck et Wilms.	M. 40 ans.	Fémur du tiers supérieur.	12 semaines.	Raccourcissement de 7 centim.	Appareil de Schneider-Mennel. Sans grande force, sans qu'on perçût de craquement		»	»
60	Pitha et Güntner.	F. 40 ans.	Tiers du fémur fortement courbé.	7 semaines.	Raccourcissement de 4 centim.	Rétablissement de la longueur normale.		»	»

N ^o d'ordre.	NOMS des opérateurs.	AGE et SEXE des malades.	SIÈGE de la fracture.	AGE du cal en jours.	DÉFORMATION.	PROCÉDÉS opératoires.	RÉSULTATS.	DURÉE du traitement.
61	Wagner.	M. 5 ans.	4 cent. au-dessous du petit trochanter.	21	Raccourcissement de 2 centim.	Division des fragments sans bruit par l'appareil de Schu.-Mennel sous le chloroforme.	Raccourcissement de 1/2 cent.	18 jours.
62	Wagner.	M. 5 ans 1/2.	Au-dessous du petit trochanter.	30	Raccourcissement de 4 centim.	Id.	Pas de raccourcissement.	3 semaines.
63	Wagner.	M. 11 ans.	Partie moyenne. Chevauchement des fragments.	35	Raccourcissement de 10 centim.	Rétablissement de la longueur par traction avec les moufles sous le chloroforme.	Pas de raccourcissement.	4 semaines.
64	Wagner.	M. 53 ans.	Moitié sup.	29	Raccourcissement de 4 centim.	Chloroforme et appareil de Schneider-Mennel.	Raccourcissement de 1 à 2 centim.	9 semaines.
65	D. Van Woerden.	F. 7 ans.	Fémur, courbe en son milieu en avant et en dehors.	77	Raccourcissement de plus de 8 centim.	Presse de Bosch employée pendant quelques secondes. Attelles de Desault.	Pas de raccourcissement.	6 semaines.
66	Butcher. Dublin med. Journal, nov. 1874.	»	»	»	»	»	»	»
67	Bellamy. London med. Record, 1875.	»	»	»	»	»	»	»

68	Lyon médical 1885. Mollière.	M. 31 ans.	Fracture commi- nitive de l'extré- mité inférieure du fémur droit.	Plusieurs années.	Déviation de la jambe en dehors. 40 centim. d'écartement entre les malléoles. Hyperostose volumi- neuse 1/5 inférieur du fémur. Ligaments du genou relâchés. Claudication mar- quée; douleurs après une marche un peu longue.	Ostéoclasie avec l'appareil Robin. A une première appli- cation, le fémur ré- siste et l'appareil se brise. A une 2 ^e ap- plication, le levier se tordit mais le fémur fut rompu au point voulu.	Pas le moindre accident. L'hyper- ostose fémorale a diminué, la marche est facile.	9 semaines.
69	L. Medini. Bull. delle Science Medi- che di Bolo- gna. Série VI, vol. IV.	M. 7 ans.	Fracture oblique au tiers supérieur. Fémur droit.	39	Cal saillant en de- hors. Raccourcisse- ment de 5 centim.	Ostéoclasie avec l'appareil de Rizzoli.	Pas de raccour- cissement.	9 semaines.
70	P.-J. Hayes. The Dublin Journ. of med. Sc. oct. 1876, p. 280.	M. 27 ans.	>	>	Raccourcissement de 5 centim.	Appareil à rédu- ction des luxations de la hanche, trac- tion de 425 livres puis application du genou sur le cal et rupture. Appareil à extension continue pendant la cicatrisa- tion.	Raccourcissement 1,8 centim.	5 semaines.
71	J. Spence.	M. 24 ans.	Au-dessus du ge- nou, angle très pro- noncé.	630	Raccourcissement de 10 centim.	Ostéoclaste de But- cher. Extension con- tinue. Pas de compli- cation.	Membre bien re- dressé, mais per- sistance de la para- lysie des péroniers et des extenseurs du pied, qui existait avant l'ostéoclasie.	13 semaines.

TABLEAU résumant 19 observations d'ostéoclasie manuelle pour cals vicieux (jambe).

Nos d'ordre.	NOMS des opérateurs.	AGE et SEXE des malades.	SIÈGE de la fracture.	AGE du cal en jours.	DÉFORMATION.	PROCÉDÉS opératoires.	RÉSULTATS.	DURÉE du traitement.
72	Bruns.	F. 4 ans.	Partie moyenne.	600	Courbure de 120° en dehors et 130 en avant.	Ostéoclasie manuelle.	Direction rectiligne du membre.	Guérison.
73	Skey.	F. 6 ans.	»	45	Déviati on angul. du tibia en arrière. Chevauchement du péroné de 2 centim.	Ostéoclasie manuelle.	Guérison.	3 semaines.
74	J. Muys.	M. 8 ans.	»	65	»	Ostéoclasie par flexion sur le genou.	Guérison.	Plusieurs semaines.
75	Horner.	M. Enfant.	»	84	»	Ostéoclasie manuelle.	»	Guérison.
76	Skey.	M. 15 ans.	Tiers inférieur.	400	Raccourcissement de 5 centim.	Ostéoclasie manuelle.	Raccourcissement de 2 centim.	Guérison.
77	Skey.	M. 22 ans.	Partie moyenne.	77	Raccourcissement de 3 centim.	Ostéoclasie manuelle.	Guérison.	8 semaines.
78	Bosch.	M. 19 ans.	Tiers inférieur.	84	Raccourcissement de 10 centim.	Ostéoclasie manuelle.	Sans raccourcissement.	11 semaines.
79	Spaeth.	M. 49 ans.	Tiers supérieur.	84	Déformation complexe.	Ostéoclasie manuelle par deux aides.	Raccourcissement de 1,3 centim.	7 semaines.
80	J. Graefe.	M. 25 ans.	»	98	Raccourcissement de 7,5 centim.	Ostéoclasie manuelle.	Sans raccourcissement.	12 semaines.
81	Paul.	M. 36 ans.	»	112	Raccourcissement de 10,6 centim.	Ostéoclasie manuelle.	Raccourcissement de 1,8 centim.	4 semaines.

83	Larrey.	56 ans.	Tiers inférieur.	240	mesurant 130°.	nuelle.	cissement.	14 semaines.
84	Pitha.	M. 23 ans.	Tiers inférieur.	240	»	Ostéoclasie ma- nuelle.	Pas de raccour- cissement.	40 semaines.
85	Inédite. Service de M. le professeur Verneuil. Communiquée par le Dr Verchère.	M. 16 ans.	»	36	Angle obtus, ou- vert en dehors. Som- met de l'angle fait une forte saillie sous la peau.	Ostéoclasie ma- nuelle. Ostéoclasie ma- nuelle. Légers mou- vements tendant à former l'angle puis nouvel effort en l'ou- vrant. Rupture se fait avec un craque- ment sourd. Appa- reil plâtré.	Membre parfai- tement redressé. Maladement avec des béquilles à sa sortie de l'hôpital.	50 jours.
86	Inédite. Communiquée par M. Schwartz.	F. 56 ans.	Fracture bi- malléolaire.	90	Pied en adduction. Cal énorme du côté du tibia. Malléole interne. Péroné re- jeté en arrière et en dehors. Marche im- possible.	Ostéoclasie ma- nuelle. Le péroné cède seul, mais le pied se redresse bien. Appareil plâtré.	Pied parfaitement redressé. La ma- lade revue au bout de six mois, mar- chait bien.	6 semaines.
87	Toscano. Raccogliore. fév. et mars 1883.	F. 12 ans.	Fracture. Tiers moyen.	45	Raccourcissement de 10 centim.	Ostéoclasie ma- nuelle.	Guérison complète	4 sem. 1/2.
88	J.-B. Roberts. Edinb. med. Journal, 1878. Opérateur. T.-G. Morton.	M. 26 ans.	Fracture du ti- bia et du péroné au tiers supérieur.	42	Déviaton angu- laire.	Ostéoclasie ma- nuelle.	Guérison en bonne position.	6 sem. 1/2.
89	Id. Opérateur. Lewis.	M. 13 ans.	Fracture du ti- bia et du péroné au tiers inférieur.	35	Déviaton du pied en dehors.	Ostéoclasie ma- nuelle.	Presque pas de difformité.	5 semaines.
90	Id. Opérateur. T.-G. Morton.	M. 37 ans.	Tibia et péroné au tiers supérieur.	105	Déviaton du pied en dedans.	Ostéoclasie ma- nuelle.	Pas de difformité.	5 sem. 1/2.

TABLEAU résumant 14 observations d'ostéoclasie instrumentale pour cals vicieux (jambe).

N ^o d'ordre.	NOMS des opérateurs.	AGE et SEXE des malades.	SIÈGE de la fracture.	AGE du cal en jours.	DÉFORMATION.	PROCÉDÉS opératoires.	RÉSULTATS.	DURÉE du traitement.
91	Maisonneuve.	7 ans.	Complexe.	730	»	Levier de Mayor.	»	
92	Blasius.	M. 24 ans	Partie moyenne.	336	»	Machine de Blasius.	»	13 semaines.
93	Bosch.	M. 20 ans.	Tiers inférieur.	91	Complexe. Raccourcissement 2,5 c.	Machine de Bosch.	Sans raccourcissement.	20 semaines.
94	Blasius.	M. 27 ans.	Tiers inférieur.	154	Fort raccourcissement. Marche impossible.	Machine de Blasius.	Sans raccourcissement.	7 semaines.
95	Billroth.	F. 28 ans.	Partie moyenne.	4 ans.	Raccourcissement de 3,7 centim.	Ostéoclaste de Rizoli.	»	13 semaines.
96	Bruns.	M. 34 ans.	Au-dessous de la partie moyenne.	640	»	Ostéoclaste de Bruns.	»	8 semaines.
97	Bosch.	M. 35 ans.	Tiers inférieur.	112	Raccourcissement de plus de 2 centim.	Première machine de Bosch.	Pas de raccourcissement.	11 semaines.

98	Mussey.	F.	Partie moyenne:	Plus de	Raccourcissement	Appareil de Jarvis.	Sans raccourcis- sement.	8 semaines.
99	Bosch.	M. 64 ans.	Au-dessus de la partie moyenne.	365	Raccourcissement de 10 centim.	Machine de Bosch.	Sans raccourcis- sement.	21 semaines.
100	Bosch.	M. 16 ans.	Jambe recour- bée en dedans.	»	»	Machine de Bosch.	Pas de raccour- cissement.	»
101	Richet. Leçons clini- ques sur les fractures de jambe faites à l'Hôtel-Dieu. 1875.	M.	Fracture de l'ex- trémité inférieure de la jambe. Ren- versement du pied en dehors.	42	»	Rupture du cal à l'aide d'un appareil puissant. L'astragale put être replacé sous le tibia, puis on ramena peu à peu le pied en dedans avec des ban- des de caoutchouc.	Le malade se sert de sa jambe à mer- veille.	»
102	Redard.	F. 35 ans.	»	»	»	Ostéoclasie avec l'appareil Collin mo- difié pour le cas par- ticulier.	»	»
103	Ambrosio. Il movimento medico-chi- rurgico, 1882.	M. 15 ans.	Fracture du tiers inférieur de la jambe gauche.	»	Déviati on angu- laire en dedans. Rac- courcissement de 4 c.	Ostéoclasie avec l'appareil de Rizzoli.	Guérison sans rac- courcissement.	8 semaines.
104	Le Dentu. Bull. soc. chir., vol. VI. 1889, p. 419.	M. 55 ans.	Fracture de l'ex- trémité inférieure du péroné et de la malleole interne.	100	Forte déviation du pied en dehors fai- sant avec la jambe un angle d'environ 45°.	Ostéoclasie avec l'appareil Collin mo- difié pour le cas par- ticulier.	Guérison parfaite.	6 semaines.

TABLEA résumant 8 observations d'ostéoclasie manuelle pour cals vicieux (bras et avant-bras).

N ^o d'ordre.	NOMS des opérateurs.	AGE et SEXE des malades.	SIÈGE de la fracture.	AGE du cal en jours.	DÉFORMATION.	PROCÉDÉS opératoires.	RÉSULTATS.	DURÉE du traitement.
105	J.-B. Roberts. Edinbur. Med. Journal, 1878. Opérateur. A. Hewen.	M. 15 ans.	Humérus.	26	Grande difformité.	Ostéoclasie manuelle.	Guérison.	42 jours.
106	Id. Opérateur T.-G. Morton.	M. 26 ans.	Humérus.	42	Déviatiou angulaire.	Ostéoclasie manuelle.	Guérison en bonne position.	45 jours.
107	Bruns.	M. 1 an 1/2.	Humérus.	180	Raccourcissement de 2 centim.	Ostéoclasie manuelle.	Sans raccourcissement.	3 semaines.
108	Bruns.	F. 1 an 1/4.	Humérus.	135	»	Ostéoclasie manuelle.	»	»
109	Bruns.	M. Enfant.	Avant-bras.	113	Courbure presque à angle droit avec saillie en avant.	Ostéoclasie manuelle.	»	»
110	Skey.	M. 40 ans.	Avant-bras.	120	Chevauchement des fragments et fixation en supination.	Ostéoclasie manuelle.	»	»
111	Francke.	F. 50 ans.	Avant-bras.	160	»	Ostéoclasie manuelle.	»	6 semaines.
112	Cock.	M. 14 ans.	Radius.	750	Déviatiou angulaire.	Ostéoclasie manuelle.	»	Guérison lente

N ^o s d'ordre.	NOMS des opérateurs.	AGE et SEXE des malades.	SIÈGE de la fracture.	AGE du cal en jours.	DÉFORMATION.	PROCÉDÉS opératoires.	RÉSULTATS.	DURÉE du traitement.
113	Bosch.	En ant. 10 sem.	Humérus Partie moyenne.	70	Courbure en dehors.	Machinede Bosch.	Complet rétablissement.	4 semaines.
114	Bosch.	M. 48 ans.	Humérus. Tiers inférieur.	180	Courbure en dehors.	Machinede Bosch.	Fonctions rétablies.	12 semaines.
115	Bouilly. Soc. chir. juillet, 1883.	M. 20 ans.	Radius droit.	28	»	Appareil Collin approprié au volume du membre.	Déformation corrigée mais au prix d'accidents douloureux et inflammatoires graves. Géné considérable des mouvements des doigts et du poignet.	»
116	Nuguet. Th. de Lyon, 1885. Opérateur. Robin.	M. 16 ans.	Radius.	17	»	Ostéoclasie manuelle essayée sans succès. Appareil Robin, succès mais développement d'une force considérable.	Pas le moindre accident. La forme est parfaite. Le malade revu plusieurs mois après a recouvert la souplesse et l'agilité de la main et des doigts.	15 jours.
117	Id.	F. 27 ans.	Radius droit.	60	»	Appareil Robin.	Pas d'accident. Cal un peu volumineux et raideur du poignet.	20 jours.
118	Id.	M. 9 ans.	Radius droit.	18	»	Appareil Robin (petit modèle.)	Pas d'accident. Déformation complètement disparue. A peine si on trouve des traces de fracture.	21 jours.

CHAPITRE II.

DE L'OSTÉOCLASIE APPLIQUÉE AU TRAITEMENT DES COURBURES RACHITIQUES.

De toutes les questions que se propose de résoudre la chirurgie orthopédique, il n'en est peut-être pas de plus délicate que celle du redressement des courbures rachitiques par la fracture intentionnelle. En effet, pour les cals vicieux, les ankyloses (1), le genu valgum (2), pour ne parler que des déformations des membres, qui seules nous occupent, le problème se pose simplement : il ya une difformité constituée, irrémédiable autrement que par une intervention chirurgicale, l'opportunité opératoire n'a pas à être discutée, elle s'impose; le chirurgien n'a plus qu'à résoudre la question des voies et moyens. Pour les courbures produites par le rachitisme, le problème est des plus complexes.

En effet cette singulière affection qui, si l'on s'en rapporte au célèbre travail de Broca, présenté à la Société anatomique, consiste essentiellement dans un trouble du travail ostéogénique si actif pendant les premières années de l'existence, est susceptible d'arrêt dans sa marche, de guérison définitive sous l'influence d'un traitement approprié. Il est remarquable alors de voir la reprise de l'ossification arrêter les déformations dans leur évolution, et, aider même par la production rapide

(1) Je fais ici allusion bien entendu aux cas, dans lesquels les phénomènes inflammatoires, qui ont donné lieu à l'ankylose, sont complètement éteints. D'ailleurs je me suis efforcé, comme on le verra, d'établir les indications et les contre-indications de l'ostéoclasie dans le traitement des attitudes vicieuses des articulations.

(2) Même remarque que pour les ankyloses.

d'un tissu dense, et souvent éburné, au redressement de la difformité. C'est l'espoir dans ce stade de réparation, qui a conduit un certain nombre de cliniciens distingués à n'entreprendre la rectification des courbures rachitiques, par la rupture artificielle des os, que lorsqu'il n'y a plus rien à attendre des efforts de la nature, aidée des moyens médicaux; tandis que d'autres interviennent hâtivement, ne se contentent plus des méthodes de redressement lent, et brisent de vive force les différentes pièces du squelette dévié. A la question du *quomodo* vient donc s'ajouter celle de *quando*. Je la discuterai en m'appuyant sur les données de l'observation des faits.

§ I. APERÇU HISTORIQUE. — Qu'il me soit permis, avant d'entrer dans la discussion, de rappeler brièvement les phases par lesquelles a passé cette intéressante question du redressement des courbures rachitiques, à l'aide de la fracture chirurgicale.

C'est à un chirurgien français, Jules Guérin (1), que revient sans conteste le mérite d'avoir eu l'idée de pratiquer le redressement extemporané des courbures rachitiques du squelette des membres, en produisant une fracture ou plus exactement une infraction sous-périostique. Le « Rapport au délégué du gouvernement provisoire sur les traitements orthopédiques de M. J. Guérin »,

(1) A la page 144 de la traduction du livre de Oesterlen par Maurer (Strasbourg 1828) se trouve la curieuse observation suivante, qui prouve que l'idée de redresser les courbures rachitiques par l'ostéoclasie est de date antérieure aux travaux de J. Guérin : « Je connais un cas où un menuisier, âgé de 30 ans, rachitique dans sa jeunesse, eut le tibia qui présentait une courbure énorme. Pour donner peu à peu une direction droite à son pied, il le fit passer dans son établi et le ferma à vis. Mais le tibia et la fibula se fracturèrent tout à coup contre son attente. Un chirurgien habile guérit si bien le pied que celui-ci reprit sa rectitude naturelle. Il semble donc que l'on peut encore procéder à cette opération, lorsque les membres présentent différentes sortes de courbures. »

présenté en 1848, en fait foi. Il contient la première observation d'ostéoclasie pratiquée le 9 mars 1845, sur la jambe droite d'un enfant rachitique de 2 ans et 3 mois, par M. Jules Guérin, en présence des membres de la commission nommée à cet effet. Je n'ai pas à rappeler les discussions, parfois peu courtoises, que provoqua cette nouvelle méthode de traitement; qu'il me suffise de dire qu'elle ne conquit pas la sympathie des chirurgiens français. M. le professeur Tripiet, dans son très savant article Rachitisme, du *Dictionnaire encyclopédique* paru en 1874, la proscrit de la façon la plus formelle, « parce qu'elle est dangereuse, qu'on aura des difficultés sans nombre à surmonter et que jamais on ne pourra déterminer le point précis où se fera la fracture. »

Cependant, importée en Allemagne, elle ne tarda pas de rencontrer des partisans, grâce au patronage de deux chirurgiens éminents, Volkmann et Billroth. Elle fit aussi quelques adhérents en Italie et en Angleterre.

Elle semblait à jamais délaissée dans le pays où elle avait pris naissance, lorsque la discussion qui eut lieu à la Société de chirurgie en 1876, à la suite du rapport de M. Tillaux sur le travail de M. Eugène Bœckel, *De l'ostéotomie dans les cas de déviations rachitiques*, appela sur cette opération l'attention des chirurgiens. Ce fut plutôt l'opportunité de l'intervention que ses procédés, qui fut discutée dans les deux séances que la Société consacra à cette question. La majorité des orateurs, MM. Le Fort, Depaul, Verneuil, Blot, Marjolin, repoussent toute opération avant 12 à 15 ans, et ne l'admettent même passé cet âge, que si la difformité considérable empêche la marche et le travail. M. le professeur Panas, connaissant bien le travail de Gussenbauer, élève de Billroth, est avec le rapporteur le seul chirurgien qui ne rejette pas l'intervention, et bientôt il a occasion de mettre deux fois en pratique et avec un plein succès l'ostéoclasie ma-

nuelle chez deux enfants âgés l'un de 2 ans 1/2 et l'autre de 3 ans. Bientôt aussi M. Terrillon rompt deux fois artificiellement le squelette de la jambe. La première malade était une petite fille de 2 ans 1/2, chez laquelle les os cédèrent facilement au premier effort manuel; le second était un petit garçon de 3 ans, dont les os résistèrent aux efforts des mains et durent être brisés à l'aide de l'ostéoclaste de Collin. C'est, croyons-nous, la première opération d'ostéoclasie mécanique faite en France pour courbure rachitique.

Les faits que nous venons de rappeler ont servi de base à la thèse de M. Aysaguer en 1879, qui a suivi de moins d'un an celle de M. Reuss, où se trouve exposée la pratique ostéotomique de M. Bœckel. On peut dire qu'à partir de la publication des faits, que résumant ces deux mémoires, la cause de l'intervention chirurgicale dans les courbures rachitiques a été gagnée en France, et la lutte s'exerce sur ce terrain encore entre les procédés sanglants et non sanglants. La question est revenue à différentes reprises à la Société de chirurgie dans le cours de ces six dernières années. M. Reclus a publié une série de faits des plus intéressants, et je crois savoir que plusieurs chirurgiens exerçant dans les hôpitaux d'enfants, soit à Paris, soit en province, ont eu recours à l'ostéoclasie avec succès un grand nombre de fois, il me semble donc être en droit de déclarer que la tendance actuelle des chirurgiens français les porte lorsque l'indication d'intervenir est nette, d'abord à essayer l'ostéoclasie manuelle, puis instrumentale, et en fin de compte à recourir à l'ostéotomie, si les premiers moyens échouent.

On verra quel appoint apporte à cette manière de voir l'analyse des observations que nous avons dépouillées. La majorité de ces observations a été empruntée à la littérature étrangère, car l'intervention dans les déviations rachitiques est une méthode beaucoup plus répan-

due en Allemagne, en Angleterre et en Italie que chez nous. Parmi les plus importants mémoires, dont j'ai pris connaissance, je signalerai particulièrement un travail de Cabot, paru dans *The Boston medical and surgical Journal* pour 1879, un mémoire de Ormsby, publié dans *The Dublin journal of medical sciences* de 1885, dans lequel l'auteur rapporte avoir pratiqué plus de 100 fois le redressement forcé de déviations rachitiques, et enfin un intéressant article d'Hofmokl in *Archiv. zur kinderheilkunde* de 1885.

§ II. ANALYSE DES FAITS. — Avant de tracer les règles des indications et des contre-indications de l'ostéoclasie dans le traitement des courbures rachitiques, fidèle au plan que je me suis tracé, je vais analyser les observations que j'ai relevées.

Ces observations sont au nombre de 57, comprenant 98 opérations d'ostéoclasie; 43 malades ont été opérés des deux côtés, 12 d'un seul et enfin chez 2 on n'a pu faire la rupture sous-cutanée de l'os et il a fallu recourir à l'ostéotomie.

C'est toujours sur le squelette de la jambe qu'a porté l'opération, à l'exception d'un cas de J. Guérin, où la difformité, consécutive à une fracture rachitique, siégeait sur le fémur droit.

Le premier point, qui doit fixer mon attention dans l'analyse de mes observations, c'est l'âge des petits malades.

1	malade	avait	au-dessous	de	1	an.
1	—	—	—	de	1	à 2 ans.
16	malades	avaient	—	de	2	à 3 ans.
22	—	—	—	de	3	à 4 ans.
7	—	—	—	de	4	à 5 ans.
3	—	—	—	de	5	à 6 ans.
2	—	—	—	de	7	à 8 ans.
2	—	—	—	de	8	à 9 ans.
1	malade	avait	—	de	10	à 11 ans.
1	—	—	—	de	15	à 16 ans.

On le voit, la majorité des opérés avait de 2 à 4 ans; signalons comme exceptionnellement âgée la négresse, dont parle Cabot, qui était âgée de 10 ans et le jeune garçon de M. Daniel Mollière, qui avait 15 ans.

Il serait bien important d'être fixé sur le siège exact des déviations, sur le sens, le degré et le rayon de courbure, sur l'état des articulations voisines, particulièrement sur celles du pied, afin d'apprécier à toute leur valeur les effets du redressement. Malheureusement les observations sont souvent muettes à ce sujet.

Quelques exemples des difformités les plus accentuées, en regard desquels je mettrai de suite le résultat obtenu par l'opération, peuvent être pris comme types des déviations qui ont été traitées. Je citerai d'abord la première observation de M. J. Guérin, dont le malade a été soumis à l'examen de la Commission déléguée par le Conseil général des hôpitaux et hospices civils de Paris.

Etat du membre avant le redressement.

Enfant de 3 ans et 3 mois. La courbure occupe le tiers inférieur de la jambe droite et date de 2 années environ. Elle est accompagnée d'une légère torsion du tibia sur lui-même, d'arrière en avant et de dehors en dedans. Convexité tournée en avant et en dehors, telle que ses deux segments se rencontrent sous un angle de 140° environ, à sinus interne et postérieur. Le pied suit la direction du segment inférieur, sa plante regarde obliquement en dedans et son axe longitudinal forme avec le prolongement de l'axe normal de la jambe un angle de 40° à 50°.

Etat du membre après le redressement.

Sitôt après l'opération, l'aspect du membre est tout à fait normal, si ce n'est que le pied est légèrement étendu sur la jambe.

Cinq mois après, la Commission constate que 1° la jambe est parfaitement droite; point de nodosité ni trace aucune de cal au niveau de l'ancienne courbure. Point de sensibilité ni de gonflement... 2° le sujet se tient très bien sur sa jambe. Point de faiblesse ni claudication.

Voici maintenant l'observation du deuxième malade opéré par M. le professeur Panas, qui se trouve en entier dans la thèse de M. Aysaguer.

Etat du membre avant le redressement.

Enfant de 3 ans. Courbure à convexité externe, portant seulement sur le tiers inférieur des deux jambes, à tel point que lorsqu'on essaie de rapprocher les deux pieds, les deux tibias interceptent entre eux une sorte d'ellipse. Léger degré de courbure à convexité antérieure.

Lorsqu'on fait marcher l'enfant, on voit qu'il écarte les jambes pour se donner une plus large base de sustentation, en même temps que ses deux pieds reposent sur le bord externe; d'où gêne de la marche et balancement très disgracieux.

Etat du membre après le redressement.

Deux mois environ après l'opération, le redressement est complet, et les os ne paraissent plus avoir aucune tendance à se déformer.

L'observation suivante, empruntée encore à la thèse de M. Aysaguer, est intéressante non seulement à cause de la gravité des courbures, mais encore par ce fait que l'opérateur, M. Terrillon, a dû recourir à l'appareil Collin pour effectuer la fracture.

Etat du membre avant le redressement.

Enfant de 3 ans. Les tibias présentent une courbure à concavité interne prononcée surtout au niveau du tiers inférieur, en même temps légère convexité de la crête de cet os. Marche très gênée. L'enfant renverse le pied en dehors et n'avance que les jambes écartées.

Tentatives inutiles d'ostéoclasie manuelle du côté droit où la courbure est plus prononcée. Application de l'appareil Collin, fracture à la première pression.

Etat du membre après le redressement.

Redressement facilement obtenu. Plusieurs mois après la rectitude du membre était restée parfaite. Il suffirait de redresser l'autre membre pour rendre la marche absolument normale.

Parmi les faits remarquables de M. Reclus, je rapporterai le suivant :

Enfant de 3 ans. Les talons étant rapprochés, écartement de 13 cent. entre les épines tibiales.

Jambe gauche : flèche de 6 cent. 7.
— droite : — 7 —

Ostéoclasie à droite avec l'appareil Collin. Ostéoclasie manuelle à gauche. Appareil plâtré, attelles.

Moins de deux mois après, il n'y a plus que 7 cent. 1/2 d'écartement entre les épines tibiales.

Jambe gauche : flèche... 1 cent.
— droite : — presque nulle.

Marche deux mois après l'opération.

L'examen des tableaux, p. 145, montre que dans la majorité des cas, le chirurgien est intervenu pour des

courbures latérales du tiers inférieur de la jambe; ce sont en effet les plus fréquentes et ce sont elles aussi qui, par la déviation du pied dont elles s'accompagnent, entravent la marche. Dans quelques cas les os étaient courbés en avant, en fourreau de sabre. J'attire l'attention sur ces divers genres de courbures des os, point dont je montrerai toute l'importance en discutant les indications et les contre-indications opératoires.

A quelle stade de l'évolution du rachitisme a été pratiquée l'ostéoclasie? Voilà encore une circonstance du plus haut intérêt, que la plupart des observations ne relèvent pas. Tout ce que je puis obtenir de leur lecture relativement à ce point est résumé dans les quelques lignes suivantes. Dans un cas, il est dit que le rachitisme datait de 7 ans, dans deux cas de 2 ans. La maladie était à sa période de réparation chez deux enfants. Deux malades étaient bien nourries au moment de l'intervention, une autre assez bien. Dans quatre cas le rachitisme avait envahi en même temps que les os des jambes le crâne, les clavicules, le thorax et les membres supérieurs. Enfin une fois l'enfant était pâle, chétive, mal nourrie et en pleine évolution de rachitisme.

Si ces détails relatifs à l'ancienneté de l'affection, à la période de son évolution, à l'état général de la santé des petits malades avaient été consignés dans les observations, ils auraient fourni à la discussion de l'opportunité de l'opération et du choix des moyens à employer un appui précieux. Nous aurions vu, par exemple, pour quelles raisons on a pu pratiquer l'ostéoclasie manuelle dans 89 cas, tandis que dans 17 il a fallu avoir recours à divers ostéoclastes : 4 fois celui de Robin, 7 fois celui de Collin et 9 fois celui de Rizzoli; pourquoi Hofmolk, dans un cas, n'a pu rompre les os et a dû pratiquer l'ostéotomie.

La colonne des résultats laisse encore beaucoup à dési-

rer. La mention de guérison y est inscrite en face de chaque opération, mais trop rarement la mention du résultat orthomorphique et fonctionnel est négligée. Voici ce que donne le dépouillement de cette colonne :

Résultats parfaits.....	21
— bons.....	44
Guérisons (simplement mentionnées)..	20

Les suites opératoires ont été des plus simples. Dans un grand nombre d'opérations, il est dit que les petits malades ont conservé la gaieté, le sommeil et l'appétit. Quelques-uns ont été emmenés de l'hôpital par leurs parents aussitôt après le redressement et l'application d'un appareil immobilisateur. Pour tout dire cependant notons que dans un cas d'ostéoclasie instrumentale, il y eut une petite eschare, d'ailleurs sans conséquence, au point d'application de l'une des pelotes de l'appareil. Chez une petite négresse de 10 ans opérée par Cabot, il y eut le premier jour des douleurs très vives et une élévation de la température à 100° (*Fahrenheit*), puis plus rien.

Quelques-uns des opérés contractèrent des fièvres éruptives (rougeole, variole) dans les jours qui suivirent l'opération. Le traumatisme chirurgical n'eut aucun retentissement sur la marche de ces affections, qui réciproquement laissèrent s'accomplir normalement la consolidation osseuse. Une seule malade mourut de la rougeole au 34^e jour; faisons remarquer qu'elle avait 2 ans 1/2, et en réfléchissant à la gravité de la fièvre morbilleuse à cet âge, surtout dans un hôpital d'enfants, nous croyons être en droit d'innocenter de cette mort la fracture sous-cutanée. Une fillette de 4 ans, opérée par Cabot, succomba à une méningite tuberculeuse trois mois après le redressement. Le temps écoulé entre l'intervention et l'issue fatale est vraiment trop long pour voir là une relation de cause à effet.

§ III.—INDICATIONS ET CONTRE-INDICATIONS.—Je ne trouverai certainement pas dans les faits, que met en relief l'analyse des 98 observations, que j'ai réunies, les données suffisantes à résoudre ce problème complexe des indications et des contre-indications de l'ostéoclasie dans le traitement des courbes rachitiques ; je tâcherai d'y suppléer par le raisonnement.

Une première question que doit se poser le chirurgien appelé à redresser une déviation rachitique, c'est de savoir à quel moment l'évolution de la maladie se trouve le jeune malade. Le rachitisme, on le sait, comprend trois périodes qu'on peut caractériser chacune d'un mot : première période de ramollissement des os ; deuxième période des déformations ; troisième période de réparation ou de consolidation. La quatrième période de consommation admise par Trousseau n'existe pas à proprement parler, elle ne fait que remplacer la troisième, lorsque les phénomènes réparateurs font défaut. Pendant le cours des deux premières périodes les os sont malléables, le traitement général avec de bons appareils, préviendra ou redressera les courbures du squelette. Il faut que le processus pathologique entre dans sa période de réparation, pour que les tentatives de l'ostéoclasie soient légitimes, et, il importe de saisir le moment propice. En effet les phénomènes réparateurs évoluent sans que rien traduise à l'extérieur les phases du travail ; lentement ou rapidement l'ossification envahit les os incurvés et un tissu dense, compact, éburné, remplace la trame naguère malléable. Les couches osseuses augmentent le volume des diaphyses, rétrécissent le canal médullaire et se déposent en lames épaisses du côté de la concavité des courbures. Que pourra alors l'ostéoclasie ?

La phrase suivante que j'extrai de la thèse de M. Aysaguer me semble sagement résumer la situation :

« Il y a en effet deux écueils à éviter : d'une part, une intervention prématurée, qui ne permet pas d'obtenir d'une façon définitive la rectitude du membre ; d'autre part, une expectation trop prolongée, qui, plaçant l'os à redresser dans de nouvelles conditions au point de vue de sa structure et de sa résistance, rend impossible l'application de l'ostéoclasie. » Le chirurgien devra donc intervenir lorsque le rétablissement des fonctions digestives, la disparition de cette apathie, qui fait fuir aux enfants les jeux de leur âge, le retour de la gaieté indiqueront la phase de réparation. Cette période se traduit encore par la cessation des phénomènes douloureux, la reprise du travail de dentition, la disparition des urines de cet excès de phosphates caractéristiques de la période d'état du rachitisme.

C'est sans doute pour avoir opéré par l'ostéoclasie manuelle une enfant mal nourrie, pâle, chétive, à la seconde période du processus rachitique, que Hofmolk dut recourir avec succès moins d'un an après à l'ostéotomie, alors que la petite malade était franchement entrée dans le stade de réparation.

En effet, si les déviations rachitiques sont anciennes ou si le travail d'éburnation s'est rapidement fait, l'ostéoclasie peut devenir impraticable et un autre procédé que la division sous-cutanée des os s'impose, c'est la rupture directe à ciel ouvert, l'ostéotomie. Mais, je m'empresse de le répéter, il n'y a pas de critérium, qui, avant tout essai de rupture des os, permette de dire si le squelette résistera ou cédera aux efforts de l'ostéoclasie. Ni l'âge des malades, ni l'ancienneté de la maladie, quoiqu'on en ait dit, ne fournissent à cet égard de données suffisantes et, peut-être ne faut-il pas incriminer les chirurgiens qui ont ostéotomisé des enfants de 3 ans et au-dessous (1), à une époque où

(1) Bœckel éprouva les plus grandes difficultés à rompre avec le

nous ne possédions pas les instruments qui nous permettent de briser les os avec netteté et précision ?

Ces appareils ont agrandi le domaine de la rupture sous-cutanée des os et diminué d'autant celui de l'ostéotomie. Sans regarder cette dernière opération comme un pis-aller, je crois qu'un chirurgien dans l'esprit duquel planerait quelque doute sur la sûreté, sur l'innocuité de la rupture directe des os, est parfaitement autorisé à n'y avoir recours que lorsqu'il lui sera bien prouvé que l'ostéoclasie manuelle ou instrumentale a été mise en échec.

M. le professeur Verneuil a tracé fort judicieusement la conduite de l'opérateur en prononçant, lors de la discussion de 1876, à la Société de Chirurgie, les paroles suivantes : « En présence d'une déviation rachitique, j'essayerais d'abord du traitement maritime, puis du redressement avec la main, avec des appareils. Je suppose que ces moyens aient échoué, ce ne sera pas une raison pour que je pratique l'ostéotomie quand même. Si la difformité n'est pas trop gênante et si elle ne détermine pas d'accidents, je me garderai bien de toute intervention opératoire et je ne consentirai à y porter le ciseau que lorsque j'y trouverai réunies les deux conditions suivantes : incurabilité par les moyens ordinaires, accidents sérieux. » Rappelons également la formule thérapeutique générale, par laquelle M. le professeur Lannelongue termine son remarquable article Rachitisme du *Dictionnaire pratique* : « Pour me résumer je dirai : à tous les rachitiques, il faut prescrire les toniques, une alimentation en rapport avec leur âge, les bains salés et surtout les bains de mer. C'est le traitement de la maladie en voie d'évolution. Mais, si le

ciseau, le tibia d'une petite fille de 3 ans ; et Wolkmann, n'ayant pu fracturer avec les mains les os chez des enfants de deux ans et demi, a dû recourir plusieurs fois à l'ostéotomie.

squelette se consolide avec des déformations plus ou moins considérables des membres, alors on aura recours au traitement chirurgical, et, selon les indications, on choisira l'application d'appareils orthopédiques, ou le redressement brusque par l'ostéotomie ou par la rupture soit des os, soit des épiphyses. » (Tome XXX, p. 402.)

La simplicité et l'innocuité de l'ostéoclasie actuelle pourraient peut-être engager certains chirurgiens à intervenir désormais en dehors des accidents et de gêne fonctionnelle et exclusivement dans un but esthétique. Je ne crois pas que l'on doive aller jusque là, et pour que l'on soit autorisé à redresser soit à l'aide des mains, soit avec les appareils ostéoclastes, les déviations rachitiques des membres, il faut que la déformation soit suffisamment accentuée pour que le patient puisse retirer quelque bénéfice de l'intervention.

En effet, les déviations rachitiques affectent des physionomies diverses et certaines d'entre elles ne sauraient être redressées. C'est là une objection que l'on a faite à la pratique de la rupture artificielle sous-cutanée ou directe des courbures rachitiques. « Que fait-on, en effet, disait M. Desprès à la Société de Chirurgie, quand on pratique une seule entaille cunéiforme sur le point culminant de la courbure et que l'on approche les deux bords de la solution de continuité? Le membre, au lieu de faire un seul arc de cercle, en fait deux, mais il n'en reste pas moins difforme pour cela. Pour obtenir le résultat cherché, il faudrait imiter le menuisier qui est appelé à redresser une pièce courbe, c'est-à-dire faire sur la convexité de la courbe une série de petites entailles cunéiformes, voisines les unes des autres et occupant une grande étendue de cette courbe. » Je reconnais la justesse de cette objection, mais seulement au point de vue esthétique, car s'il est exact qu'une incurvation à grand rayon sera remplacée par deux courbures super-

posées, il n'en est pas moins vrai que cette substitution changera du tout au tout les conditions statiques de la jambe, au double point de vue des leviers et des muscles, qui les meuvent. Tel individu aux jambes fortement arquées, qui marchait soit sur le bord externe, soit sur le bord interne du pied, sera mis par l'opération dans des conditions qui lui permettront la station sur la plante du pied. Ai-je besoin d'insister sur les avantages fonctionnels de cette restitution du pied à ses conditions physiologiques? N'est-on pas en droit de déclarer que le redressement des courbures à grand rayon des os de la jambe, lorsqu'elles compromettent la statique du pied, est parfaitement indiqué? On ne contestera d'ailleurs pas à l'ostéoclasie la possibilité de remplir cette indication.

Mais c'est surtout pour les courbures à petit rayon, pour les déviations à angle plus ou moins fermé, que le redressement s'impose d'une façon formelle. Il en est de même, cela va sans dire, de ces incurvations considérables à concavité externe, qui font que les genoux s'entrechoquent et s'opposent à la marche, de ces courbures à concavité interne, qui déterminent l'entrecroisement des genoux en 8 de chiffre et rendent la déambulation et même la station absolument impossibles. L'ostéoclasie n'est pas moins puissante vis-à-vis de ces courbures extrêmes que l'ostéotomie, et, j'en donnerai comme preuve l'observation suivante empruntée à Volkmann.

OBS. XIII. — M. R..., âgée d'environ 3 ans. Courbure en arc de cercle du tibia droit, dont le sommet tourné en arrière et en dehors correspond à l'union du tiers moyen et du tiers inférieur de la jambe. L'arc de cercle mesurait 120°. Il en résultait un *genu recurvatum*, qui rendait la marche presque impossible. En même temps il existait un *genu valgum* d'intensité moyenne avec forte torsion des ligaments. L'articulation était mobile. L'os-

téoclasie a nécessité de grands efforts musculaires, et la fracture s'est produite à l'union du tiers moyen avec le tiers inférieur.

Appareil plâtré. Guérison. Le genu valgum a été effacé d'abord à l'aide de l'appareil plâtré et puis avec des gouttières.

§ IV.— PARALLÈLE ENTRE L'OSTÉOCLASIE ET L'OSTÉOTOMIE.

— Nous connaissons l'innocuité de l'ostéoclasie appliquée au redressement des courbures rachitiques, nous savons, les conditions de son application étant bien déterminées, ce qu'elle peut donner au point de vue orthomorphique; comparons-la donc à l'ostéotomie.

M. Campenon, dans son travail de 1883 (1), réunissant la statistique de J. Bœckel et la sienne, arrive à un total de 215 ostéotomies pour courbure rachitique. A ces 215 faits, je puis ajouter 61 autres cas, dont 18 appartiennent à la pratique de M. de Saint-Germain (2), 1 provient de la pratique de M. Dubourg (de Bordeaux) (3), et 42 sont rapportés dans l'intéressant travail déjà cité d'Hofmolk. C'est donc un total de 276 ostéotomies à comparer à 98 ostéoclasies.

Certes la mortalité à la suite de l'ostéotomie n'est pas grande, car sur 276 opérations je ne relève que 3 morts, mais enfin elle existe, tandis qu'elle est absolument nulle pour l'ostéoclasie. Mais je dois ajouter, pour dire toute la vérité, qu'on trouve en faveur de l'ostéotomie des circonstances atténuantes. En effet, une petite malade de Muralt, scrofuleuse, très chétive, mourut quelques jours après des suites d'une diarrhée, que l'ostéotomie ne saurait avoir provoquée; un enfant de 8 ans, opéré par Pearce Gould, succomba au bout de quarante-huit heures à l'intoxication phéniquée; enfin un malade d'Hofmolk fut emporté par des accidents de

(1) Campenon. *Du redressement des membres par l'ostéotomie*. 1883.

(2) Revue mensuelle des maladies de l'enfance, t. I., p. 572, et t. III.

(3) Bul. Soc. de chir. Séance du 12 décembre 1883.

pyohémie, qui s'expliquent par les conditions exceptionnelles dans lesquelles l'ostéotomie fut pratiquée. Le squelette avait résisté dix-huit jours auparavant à des tentatives réitérées de fracture avec l'ostéoclaste de Rizzoli; il s'en était suivi une contusion musculaire, dans le foyer de laquelle durent être faites les manœuvres de l'ostéotomie.

Des complications, sinon graves, du moins bien faites pour inquiéter le chirurgien et prolonger la cure, se sont montrées chez 95 malades, savoir : hémorrhagie 4, fièvre 22, séquestre 15, suppuration 54. La réunion par première intention n'est notée que chez 58 malades. Peut-être a-t-elle été plus fréquente, et les opérateurs ont-ils négligé de signaler ce résultat pourtant intéressant? Cependant, je tiens à rapporter cette phrase de M. de Saint-Germain, que je trouve dans les commentaires qui suivent la relation de trois observations d'ostéotomie pour déviation rachitique : « Notons aussi que, contrairement à une opinion par trop optimiste, et en dépit d'une application complète du pansement listérien, la suppuration n'a manqué dans aucun de nos trois cas. »

Que trouvons-nous pour toute complication dans nos 98 ostéoclasies : une fois, une eschare insignifiante dans un cas d'ostéoclasie instrumentale, au point d'application de l'une des pièces de l'appareil; une autre fois, des douleurs violentes et une élévation de la température pendant vingt-quatre heures.

Si nous nous en tenons à ces résultats statistiques, la supériorité au point de vue de l'innocuité appartient à l'ostéoclasie. Conserve-t-elle cet avantage au point de vue orthopédique? Rappelons que le dépouillement de la colonne guérison de nos ostéoclasies a donné :

Résultats parfaits.....	21
— bons.....	44
Guérisons (sans autre indications).....	20

Ignorant le résultat fonctionnel des 61 cas, que j'ai ajoutés aux faits relevés par M. Campenon, je rappelle que cet auteur a trouvé :

Résultats parfaits.....	142
— imparfaits.....	15
— inconnus.....	58

La valeur des statistiques, dressées avec des éléments d'origine diverse, est déjà fort contestable lorsqu'il s'agit simplement d'apprécier les résultats opératoires d'une méthode; elle l'est encore plus lorsqu'il s'agit de l'appréciation des résultats fonctionnels. Aussi ne ferai-je que rapporter simplement les chiffres cités plus haut, et me garderai-je de poser comme absolue la conclusion, qui semble en ressortir, à savoir que l'ostéoclasie donne des résultats fonctionnels supérieurs à ceux de l'ostéotomie.

Ce qui, suivant moi, se dégage de l'étude aussi complète que possible des observations d'ostéoclasie pour déviations rachitiques que j'ai analysées, et de leur comparaison avec les faits d'ostéotomie, c'est que les deux méthodes ne peuvent être opposées et qu'elles ne sont pas rivales. La chirurgie est aujourd'hui puissamment armée vis à vis des déviations rachitiques, elle possède une série de moyens d'efficacité, mais aussi de gravité croissantes (ostéoclasie manuelle, ostéoclasie instrumentale, ostéotomie); c'est au clinicien de saisir les indications de ces divers modes de traitement. Mais parce que, ainsi que je crois l'avoir fait suffisamment comprendre, il n'existe pas de signes qui permettent de reconnaître la résistance, la dureté du squelette dévié, source unique de ces indications, il sera sage d'essayer, un cas étant donné, la série ascendante des moyens dont dispose la thérapeutique chirurgicale.

PIÈCES JUSTIFICATIVES

TABLEAU résumant 98 opérations d'ostéoclasie pour courbures rachitiques chez 57 malades.

N ^o d'ordre.	INDICATIONS bibliographiques. NOMS des opérateurs.	AGE et SEXE de l'enfant.	DÉFORMATION.	PÉRIODE du rachitisme.	PROCÉDÉS opératoires.	RÉSULTATS.	DURÉE du traitement.	OBSERVATIONS.
1	J. Guérin.	M. 3 ans 3 mois.	Courbure très prononcée du tiers inférieur de la jambe droite.	La déformation datait de deux ans.	Ostéoclasie manuelle. Le pied étant en équinisme, on coupe le tendon d'Achille. Appareil mécanique.	Parfait. Il ne paraît pas de cal. Le malade se tient bien sur son membre.	3 mois.	»
2	Id.	M. 1 an 2 mois.	Courbure anguleuse suite de fracture rachitique, portion moyenne de la jambe.	La fracture remonte à sept mois (2 ^e période du rachitisme).	Ostéoclasie manuelle. Bandage roulé avec attelles.	Redressement parfait.	1 mois et quelques jours?	N. B. On s'étonnera peut-être de trouver ces deux observations parmi les opérations de courbure rachitique. Bien qu'elles aient trait à des fractures, je n'ai pas voulu les distraire de mes relevés d'ostéoclasie pour déviations rachitiques. La fracture n'est ici qu'un épiphénomène. Les malades avant tout étaient rachitiques, et ce sont des rachitiques, somme toute, qu'on a été appelé à redresser.
3	Id.	F. 9 m. 1/2	Cal vicieux du fémur droit suite de fracture rachitique.	2 ^e période du rachitisme.	Ostéoclasie manuelle. Section simultanée des deux premiers adducteurs et du droit interne, pour empêcher la difformité de se reproduire. Appareil dextriné avec tuteurs et traction.	Courbure anguleuse n'a pas complètement disparu, mais les deux membres ont la même longueur.	2 mois et 10 jours.	»
4	Billroth, Arch. de Langenbeck, 1875 t. XVIII.	F. 3 ans.	Courbure des deux jambes au tiers inférieur,		Ostéoclasie manuelle double. Appareil plâtré 5 jours plus tard.	Guérison.	5 semaines	»

3	Id.	M. 2 ans.	COMPLÈTEMENT DES DEUX CÔTÉS DES TARSUS	»	OSTÉOCLASIE MIGNE	GUÉRISON	»	»
6	Volkman. Beiträge zur klin. Chir. Leipzig, 1875.	F. 3 ans 3 mois.	Courbure grave des deux jambes, à con- vexité externe au- dessus de l'articula- tion tibio-tarsienne.	»	Ostéoclasie ma- nuelle double. Appa- reil plâtré cinq jours plus tard.	Guérison avec redres- sement com- plet des deux pieds.	»	»
7	Id.	F. 2 ans 1/2	Même difformité mais moins pronon- cée.	»	Ostéoclasie ma- nuelle des deux côtés.	Guérison complète.	»	»
8	Id.	F. 2 ans 3 mois.	Même difformité très grave. Marche sur le bord externe du pied.	»	Ostéoclasie ma- nuelle double. Très pénible.	»	»	»
9	Id.	F. 3 ans.	Courbure siégeant des deux côtés à l'u- nion du tiers inférieur avec le tiers moyen. Très grave.	»	Ostéoclasie ma- nuelle double.	Guérison complète.	»	»
10	Id.	F. 4 ans 1/2	Courbure des deux jambes au tiers infé- rieur à convexité in- terne. Tibias en four- reau de sabre sclé- rosés.	»	Ostéoclasie ma- nuelle. Très difficile.	Guérison, mais il reste une légère courbure à convexité an- térieure.	»	»
11	Id.	F. 2 ans 3 mois.	Même difformité, un peu moins grave.	»	Ostéoclasie ma- nuelle double.	Guérison complète.	»	»

Nos d'ordre.	INDICATIONS bibliographiques. — NOMS des opérateurs.	AGE et SEXE de l'enfant.	DÉFORMATION.	PÉRIODE du rachitisme.	PROCÉDÉS opératoires.	RÉSULTATS.	DURÉE du traitement.	OBSERVATIONS.
12	Volkman.	F. 3 ans.	Courbure du tibia droit en arc de cercle, à sommet tourné en arrière et en dehors mesurant 120°. Genu recurvatum et genu valgum, rendant la marche impossible.	»	Ostéoclasie manuelle ayant nécessité de grands efforts musculaires. Fracture produite à l'union du tiers moyen avec le tiers inférieur. Appareil plâtré.	Guérison. Effacement du genu valgum.	»	»
13	Panas. In thèse d'Aysaguer, 1879.	M. 2 ans 1/2.	Courbures rachitiques doubles des jambes, prononcées surtout au niveau du tiers inférieur. Gêné considérablement pour la marche.	»	Ostéoclasie manuelle simple. Appareil orthopédique.	Redressement qui s'est maintenu, l'enfant ayant été revu trois ans après.	3 mois 1/2.	»
14	Id. Même source.	F. 3 ans.	Courbure à convexité externe au tiers inférieur des deux jambes, avec légère convexité antérieure. Marche très gênée sur le bord externe des pieds.	Phase de réparation; depuis plusieurs mois les courbures sont restées stationnaires.	Ostéoclasie manuelle double. Simple infraction de l'os. Au cours du redressement, luxation de l'extrémité supérieure du péroné. Appareil orthopédique.	Redressement complet et parfait.	20 jours. La malade essaye quel-ques pas le 20 ^e jour. Au bout de deux mois marche très facilement.	Aucun accident. La mère emporte chez elle son enfant le jour même de l'opération: il dort et s'alimente comme les jours précédents.

Nos d'ordre.	INDICATIONS bibliographiques. — NOMS des opérateurs.	AGE et SEXE de l'enfant.	DÉFORMATION.	PÉRIODE du rachitisme.	PROCÉDÉS opératoires.	RÉSULTATS.	DURÉE du traitement.	OBSERVATIONS.
18	Hofmokl.	F. 3 ans.	Courbures rachitiques des deux jambes en avant et en dehors, existent depuis deux ans.	Enfant bien nourri.	Ostéoclasie manuelle des deux côtés.	Guérison.	30 jours.	Pas d'accident.
19	Id.	F. 3 ans.	Courbures des deux jambes à convexité externe. Os très durs et peu élastiques. Marche très pénible.	Enfant bien nourri.	Ostéoclasie manuelle impossible.	Insuccès.	»	Trois jours après l'échec de l'ostéoclasie on pratique l'ostéotomie linéaire d'un côté, un mois après de l'autre côté. Pansement de Lister. Guérison par seconde intention. Deux mois après, l'enfant était entièrement guéri, lorsqu'elle contracta la rougeole et mourut avec des phénomènes septiques.
20	Id.	F. 4 ans.	Courbures des deux jambes à convexité antérieure et externe. Os élastiques et flexibles. Marche très pénible.	»	Ostéoclasie manuelle des deux côtés. Appareil plâtré.	Guérison. Jambe gauche bien rec-tiligne; jambe droite reste un peu incurvée.	4 mois.	Pas d'accident. Pendant trois mois, l'enfant a gardé des appareils plâtrés et n'a pu marcher. Au 4 ^e mois les os étaient solides et la marche bonne.
21	Id.	M. 5 ans.	Courbure des deux jambes. A gauche léger genu valgum, à droite genu varum avec forte déviation en dehors.	Enfant assez bien nourri.	Ostéoclasie manuelle de la jambe droite. D'abord attelles, puis appareil plâtré.	Guérison.	53 jours.	»

23	Id.	M. 7 ans.	<p>Courbures énormes des membres inférieurs. Fémurs convexes en avant, tibias décrivant une forte courbure à concavité interne et antéro-postérieure.</p>	<p>Rachitisme crânien, thoracique et antibrachial.</p>	<p>Ostéoclasie instrumentale (Collin) des deux jambes. Ténotomy du tendon d'Achille. Application d'une gouttière plâtrée.</p>	<p>Guérison parfaite.</p>	<p>29 jours.</p>	<p>La consolidation des fractures était complète le 29^e jour. Le 43^e jour le malade marchait. La courbe antéro-postérieure des tibias n'existe plus. La flèche des courbures de 4 centim. a disparu, la courbure transversale est atténuée dans le rapport de 3 à 1.</p>
24	Id.	F. 3 ans.	<p>Les talons étant rapprochés, écartement de 13 centim. entre les épines tibiales.</p>	»	<p>Ostéoclasie instrumentale (Collin) à droite. Ostéoclasie manuelle à gauche. Appareil, plâtre, attelles.</p>	<p>Guérison.</p>	»	<p>Variole au 18^e jour. Après l'opération. Le 52^e jour il n'y a plus que 7 centimètres 1/2 d'écartement entre les épines tibiales. A gauche la flèche est de 1 centim., à droite elle est presque nulle.</p>
25	Id.	M. 3 ans.	<p>Incurvation des deux fémurs. Genu valgum à droite. Ecartement bi-maléolaire 10 centimètres.</p>	<p>Rachitisme crânien, claviculaire, sternal, costo-costal.</p>	<p>Ostéoclasie instrumentale à droite. Appareil plâtre.</p>	<p>Guérison.</p>	<p>54 jours.</p>	<p>Eschare au point où le tampon mobile de l'ostéoclasie a porté à la partie interne de la jambe. Cette eschare mit 2 mois 13 jours à guérir. Distance bi-maléolaire réduite à 2 cent. au lieu de 10.</p>

N ^o d'ordre.	INDICATIONS bibliographiques. — NOMS des opérateurs.	AGE et SEXE de l'enfant	DÉFORMATION.	PÉRIODE du rachitisme.	PROCÉDÉS opératoires.	RÉSULTATS.	DURÉE du traitement.	OBSERVATIONS.
26	D. Mollière. Lyon médical, t. XLIV.	M. 15 ans.	Courbure rachitique des deux tibias surtout à droite. Écartement bi-mal-léolaire, 15 centim.	»	Ostéoclasie instrumentale des deux côtés.	Guérison parfaite.	46 jours.	»
27	Ormsby. In Dublin Journ. med. sc., 1885, p. 483, t. I.	M. 4 ans.	Incurvation des deux jambes.	»	Ostéoclasie manuelle des deux côtés.	Parfait.	1 mois.	»
28	Id.	M. 3 ans 1/2	Courbure considérable des deux jambes.	»	Ostéoclasie manuelle double.	Bon.	»	»
29	Id.	M. 4 ans.	»	»	Ostéoclasie manuelle double.	»	4 semaines.	»
30	Id.	M. 3 ans.	Incurvation des deux jambes.	»	Ostéoclasie manuelle double.	»	1 mois.	»
31	Id.	M. 2 ans.	»	Faible, délicat.	Ostéoclasie manuelle double.	»	24 jours.	»
32	Id.	F. 3 ans.	Courbure des deux jambes très accentuée.	»	Ostéoclasie manuelle double.	Parfait.	Courte.	»
33	Id.	M. 2 ans.	»	Très délicat.	Ostéoclasie manuelle double.	Bon. Marche 5 semaines après l'opération.	»	»

Nos d'ordre.	INDICATIONS bibliographiques. — NOMS des opérateurs.	AGE et SEXE de l'enfant.	DÉFORMATION.	PÉRIODE du rachitisme.	PROCÉDÉS opératoires.	RÉSULTATS.	DURÉE du traitement.	OBSERVATIONS.
46	Id.	M. 4 ans.	Incurvation double.	»	Ostéoclasie manuelle avec l'aide du genou.	Bon.	»	»
47	Id.	M. 3 ans.	Courbure des deux jambes.	»	Ostéoclasie manuelle double.	Satisfaisant.	Rapide.	»
48	Id.	F. 20 mois.	Courbure des deux jambes.	»	Ostéoclasie manuelle double.	Bon.	Rapide.	»
49	Id.	F. 3 ans.	Incurvation des deux jambes.	»	Ostéoclasie manuelle double.	Bon.	42 jours.	»
50	Id.	M. 3 ans.	Incurvation des deux jambes.	»	Ostéoclasie manuelle double.	Bon.	1 mois.	»
51	Id.	M. 2 ans 1/2.	Courbure des deux jambes.	»	Ostéoclasie manuelle double.	Bon.	5 semaines.	»
52	Cabot. Boston med. surg. Journ. 1879.	F. 4 ans.	Courbure prononcée des deux jambes. Fémur très droit. Marche très difficile.	»	Ostéoclasie des deux jambes avec un ostéoclaste construit d'après celui de Rizoli.	Pas la moindre complication. La malade conserve son appétit et sa gaieté.	»	Morte de méningite tuberculeuse trois mois après l'opération. Tibia gauche enlevé, une ligne imparfaitement marquée indique le siège de la fracture; la cavité médullaire est très rétrécie à ce niveau, quoique non oblitérée, une mince couche d'os spongieuse enveloppe le tibia s'étendant à un pouce et demi au-dessus et au-

54	Id.	F. 10 ans. négresse.	noncée des tibias. Marche difficile, pieds plats.	»	mentale à droite; ténotomie du tendon d'Achille. Bandage plâtré.	5 semaines.	qua l'ostéotomie; il y a eu inflammation, abcès, élimination de séquestres, mais la malade finit par guérir au bout de trois mois.
55	Id.	F. 4 ans.	Courbure des deux jambes à l'union du tiers moyen avec l'inférieur. Pieds plats. Marche en roulant, station verticale impossible.	»	Ostéoclasie instrumentale double. Ténotomie des deux tendons d'Achille.	4 semaines.	Douleur considérable et température à 100 F. le premier jour, puis plus rien.
56	Medini. Bull. della Soc. med. di Bologna, série VI, vol. VI.	F. 7 ans.	Courbure rachitique du tiers inférieur de l'une des jambes. Pied en varus.	»	Ostéoclasie instrumentale. Développement d'une force de 200 kilogr.	1 mois.	»
57	Id.	F. 5 ans.	Courbure à angle droit du tiers supérieur de l'une des jambes.	»	Ostéoclasie instrumentale.	»	»
					Guérison parfaite des jambes; il reste une déformation gênante au fémur que les parents refusent de laisser opérer.		
					Guérison. La malade marche bien.		
					Guérison. Marche facile.		
					Guérison prompte et complète sans aucune complication.		

CHAPITRE III.

DE L'OSTÉOCLASIE APPLIQUÉE AU TRAITEMENT DES DÉVIATIONS LATÉRALES DU GENOU.

Les déviations latérales du genou ont suscité, dans ces derniers temps, un nombre considérable de travaux en France et à l'étranger. On peut dire que, depuis quinze à vingt ans, cette question se trouve en permanence à l'ordre du jour de toutes les sociétés savantes, au sein desquelles on continue encore à discuter et sa pathogénie, et la thérapeutique de la variété la plus fréquente, celle qui s'observe dans l'adolescence. Le genou, en effet, peut être dévié latéralement par un grand nombre d'affections, que je ne ferai qu'énumérer : ce sont, par exemple, les luxations non réduites, les fractures articulaires vicieusement consolidées, les ostéites épiphysaires du fémur et du tibia, certaines arthrites, etc.; mais il est de convention de réserver les dénominations de genu valgum et de genu varum (1) aux seules difformités, qui surviennent en dehors de tout traumatisme articulaire, en dehors de tout processus franchement inflammatoire. Je me conforme d'autant plus volontiers à cet usage, que l'occasion m'est fournie de parler de l'application de l'ostéoclasie aux autres variétés de déviation du genou, à propos des cals vicieux et des ankyloses.

Ainsi entendus, le genu valgum et le genu varum

(1) Je rapprocherai l'une de l'autre dans mon étude la déviation en dedans et la déviation en dehors du genou, parce que leur pathogénie et leur traitement ont un grand nombre de points communs, mais j'aurai surtout en vue le genu valgum, affection beaucoup plus fréquente que le genu varum.

comprennent encore des catégories bien distinctes, que les auteurs ramènent à trois variétés principales : l'une apparaît dans l'enfance, de la naissance à l'âge de dix ans, et se lie au rachitisme (Lannelongue, Saurel, de Santi); l'autre se montre de dix à vingt-cinq ans, et est due à un trouble dans le développement du squelette; une troisième variété enfin apparaît dans un âge avancé et résulte habituellement de l'arthrite sèche. Je laisse de côté cette troisième variété, qui n'est pas plus justiciable de l'ostéoclasie que des autres modes d'intervention chirurgicale, et je ne conserve que les déviations latérales du genou, consécutives au rachitisme ou à un trouble de l'ostéogénèse. Ce sont elles seules que les chirurgiens, dans ces derniers temps, ont songé à redresser par une intervention plus ou moins hardie.

Je n'ai pas à entrer dans les discussions de la pathogénie de ces difformités, il me suffit de rappeler, pour le point spécial que je traite, que l'accord est unanime aujourd'hui à voir dans une déformation de l'un des os, qui entrent dans la constitution de l'articulation du genou, la cause de l'affection. C'est par conséquent, une fois la lésion bien établie, au squelette même que la chirurgie devra s'attaquer pour rectifier la difformité, et, au squelette de la cuisse beaucoup plus souvent qu'au squelette de la jambe. Ici comme pour les autres déformations osseuses, les deux grandes méthodes de division thérapeutiques des os se présentent au choix de l'opérateur. C'est même sur ce terrain que la lutte a été la plus vive entre les partisans de l'ostéotomie et de l'ostéoclasie.

§ I. APERÇU HISTORIQUE. — C'est un chirurgien lyonnais, M. Delore, qui eut, le premier, l'idée d'appliquer au traitement des déviations latérales du genou un procédé depuis longtemps déjà mis en usage pour le redressement des ankyloses, à savoir le redressement forcé.

Mais ce procédé, appliqué aux déviations latérales du genou, n'avait de commun que le nom avec celui employé pour rectifier la position du genou en flexion, car le but principal poursuivi par M. Delore dans ses manœuvres était de déterminer le décollement de l'épiphyse inférieure du fémur. Nous avons vu ce qu'il faut penser de cette prétention, et combien inattendues et complexes sont les lésions que l'on détermine par le redressement forcé. Ces lésions sont telles, qu'il semble presque que la dénomination d'ostéoclasie est celle qu'il convient le moins de donner à cette opération. Cependant les auteurs, qui ont écrit sur le genu valgum, font entrer le procédé du chirurgien de Lyon dans la méthode ostéoclasique. C'est d'ailleurs ce procédé qui, de transition en transition, de perfectionnement en perfectionnement; a conduit à la méthode d'ostéoclasie actuelle; voilà pourquoi, loin de le rejeter de mon étude, je l'ai exposé dans tous ses détails, que nous ont fait connaître les thèses de Saurel, de Barbarin, de Barbier, de Santi, de Peyre, de Brayes, de Vergne.

A Paris, M. Tillaux s'est fait le propagateur du redressement forcé et a porté la question à la tribune de la Société de chirurgie en 1876, où il a trouvé un accueil assez réservé. Les uns, comme M. Marjolin, font à ces manœuvres le reproche d'être brutales et aveugles; les autres, comme MM. Verneuil, Lannelongue, expriment la crainte de voir le décollement de l'épiphyse, compromettre l'accroissement de l'os en longueur; d'autres, enfin, redoutent l'arrachement des ligaments, leur distension, les entorses et mêmes les arthrites. Cependant un certain nombre de redressements brusques sont pratiqués sur de jeunes adolescents avec assez de succès, et comme les manœuvres échouent chez les adultes on songe à substituer aux mains du chirurgien des appareils mécaniques d'une grande puissance. Un ingénieur et

habile fabricant d'instruments de chirurgie, M. Collin, a eu l'idée de construire un appareil, qui remplace les mains et agit comme elles sur le squelette par l'intermédiaire des ligaments. Cette machine recule, non sans inconvénients peut-être, les limites de l'application de l'ostéoclasie au traitement des déviations latérales du genou. M. Tillaux, dans un premier rapport à la Société de chirurgie à la fin de décembre 1879, conclut que l'appareil de M. Collin est un instrument capable de remplir toutes les indications du redressement des cagneux. Les expériences de M. Peyrot, rapportées par M. Farabeuf, celles de Ménard sont aussi favorables à l'emploi de cet appareil. Mais deux ans plus tard M. Terrillon revient sur ses conclusions et reconnaît que la résistance du cartilage épiphysaire chez certains individus, même jeunes, peut non seulement mettre en échec le nouvel ostéoclaste, mais encore rendre cet appareil plein de dangers. Comme les procédés manuels de Delore, de Tillaux, le procédé instrumental de Collin devait donc être réservé au redressement des cagneux jeunes et l'ostéotomie seule était capable de rectifier les déviations des malades un peu âgés. Il appartenait à un interne de Lyon, M. Robin, de construire un appareil reposant sur un principe tout autre que celui qui, jusqu'alors, avait guidé les chirurgiens dans la conception de leurs procédés. Tous se servaient de la jambe comme bras de levier pour agir sur l'extrémité inférieure du fémur. M. Robin eut l'idée d'agir exclusivement sur le squelette de la cuisse pour le briser.

La thèse inaugurale du jeune et habile chirurgien lyonnais contient en même temps que les principes de la nouvelle méthode, qu'il a imaginée, un grand nombre d'opérations ne laissant rien à désirer au point de vue du résultat.

Nous avons d'ailleurs montré dans notre étude des lé-

sions anatomiques, produites à l'aide de l'ostéoclaste, l'excellence de ce nouveau principe opératoire, que M. Collin ne tarda pas à adapter à son ancien appareil. Grâce à ces deux ostéoclastes, la méthode de redressement des déviations latérales du genou à l'aide de la fracture sous-cutanée, un moment menacée d'être supplantée complètement par l'ostéotomie, conquiert de jour en jour des partisans, ainsi qu'en témoignent les bulletins de la Société de chirurgie. C'est d'abord M. Delens, qui, après avoir éprouvé quelques accidents à la suite de l'emploi de l'ancien appareil Collin, et avoir renoncé à l'ostéoclasie pour pratiquer l'ostéotomie, fait la déclaration suivante dans une des dernières séances de l'année 1883: « Mais aujourd'hui que l'appareil Collin modifié agit en prenant son point d'appui inférieur, non plus sur le tibia, mais sur les condyles du fémur et qu'il produit sûrement la fracture, je reconnais qu'il pourra donner des résultats aussi avantageux que l'ostéotomie, sans faire courir aux malades les risques, qui peuvent résulter de l'existence d'une fracture compliquée d'une plaie, quelque simples qu'en soient ordinairement les suites dans les conditions où l'on opère aujourd'hui. » Dans la même séance, M. le professeur Verneuil fait aussi ressortir la différence existant entre l'ancien mode de procéder, qui déterminait une syndesmoclasié, et le nouveau, qui ne peut que produire l'ostéoclasie, sans le moindre danger pour l'articulation. Le savant chirurgien de la Pitié, qui avait aidé de ses conseils à la construction du nouvel appareil Collin avait déjà, à cette époque, pratiqué quelques ostéoclasies et avait pu se rendre compte des résultats de la méthode. Bientôt M. le professeur Trélat, M. Polaillon, M. Gillette présentent à la Société de chirurgie des malades redressés, soit avec l'appareil Robin, soit avec l'appareil Collin, et plusieurs autres chirurgiens de Paris, qui n'ont pas publié leurs résultats, ont eu recours à la fracture artifi

cielle sous-cutanée du fémur au-dessus de ses condyles.

Le témoignage le plus éclatant, qu'on puisse donner de l'excellence de l'ostéoclasie dans le traitement du genu valgum, c'est la conversion d'un des propagateurs les plus ardents de l'ostéotomie dans notre pays, du traducteur de Macewen, de M. Demons (de Bordeaux). (Communication faite au premier Congrès de chirurgie française en 1885.)

Les thèses pour le doctorat de Delarue en 1884 et de Regnard en 1885, contiennent, la première, les observations de la pratique de M. Mollière, de Lyon, qui se sert de l'appareil de M. Robin; la seconde renferme, outre quelques observations cliniques, des expériences fort intéressantes, faites avec l'appareil Collin.

La méthode de division directe des os a précédé la méthode de rupture sous-cutanée, et, on doit le reconnaître, elle a donné de fort beaux résultats, tant au point de vue opératoire qu'au point de vue thérapeutique. Sa supériorité, sous ce dernier rapport, s'est même à un moment donné manifestement montrée, et, il a fallu les perfectionnements des nouveaux appareils pour permettre à l'ostéoclasie de soutenir la lutte contre l'ostéotomie.

Il est, en effet, nécessaire de distinguer deux grandes méthodes dans l'application de l'ostéoclasie au redressement des cagneux. L'une, inaugurée par M. Delore, modifiée dans son procédé par M. Tillaux et agrandie dans son domaine par M. Collin, obtient la rupture de l'os par l'intermédiaire des ligaments articulaires; l'autre, imaginée par M. Robin, ne demande absolument rien aux ligaments et agit exclusivement sur l'os, qui doit être fracturé. Applicable à certains cas, que je ferai connaître, la méthode de Delore devient impraticable, sinon dangereuse, dans le plus grand nombre; la nou-

velle méthode, au contraire, semble répondre à tous les cas et posséder tous les avantages de l'ostéotomie sans exposer aux mêmes dangers.

Cette différence capitale des principes, sur lesquels reposent les deux méthodes ostéoclasiques, exige une étude analytique séparée des faits, qui s'y rapportent.

§ II. ANALYSE DES FAITS. — *a*). Dépouillons d'abord les observations d'ostéoclasie par la première méthode, que ses manœuvres aient été pratiquées à l'aide des mains où avec le secours des appareils. M. Delore a, dit-il, pratiqué plus de 200 fois sa méthode de redressement brusque du genu valgum, et il en a retiré d'excellents résultats.

La troisième et la quatrième propositions, qui terminent la communication du chirurgien lyonnais, sont en effet conçues en ces termes : « 3^o Le redressement brusque suivi d'un bon bandage amidonné n'est suivi d'aucun accident. J'évalue à plus de 200 le nombre des redressements faits par moi, soit dans la clientèle, soit dans les hôpitaux, où j'exerce depuis quinze ans, et je n'ai eu qu'un seul cas de mort due à la rougeole. Les résultats incomplets, que j'ai observés, m'ont semblé dus pour la plupart à l'incurie des parents. 4^o Dans la plupart des opérations de redressement, j'ai obtenu la rectitude du membre et le redressement des fonctions. » Cette affirmation, émanant d'un homme comme M. Delore, ne saurait être contestée, et, j'en prends note. Cependant, désirant appuyer sur des bases solides la discussion des indications et des contre-indications de l'ostéoclasie (1^{re} méthode), je dois, pour satisfaire au plan que je me suis tracé, analyser les observations publiées en détail et m'en tenir à leurs enseignements. Or, ces observations ne sont pas nombreuses et si, à celles rapportées dans les thèses de Saurel, Barbarin, Vergne, de Santi,

Peyre, Braye, j'en ajoute quelques-unes inédites, qui m'ont été obligeamment communiquées par MM. Tillaux, Kirmisson et Dudon, j'obtiens seulement un total de 32 faits comprenant 49 opérations d'ostéoclasie.

Relativement à leur âge, les malades sur lesquels elles ont été pratiquées doivent être classés en deux catégories : les uns, au nombre de 14, avaient au-dessous de 14 ans, et, parmi eux, 7 avaient moins de 7 ans; les autres, au nombre de 17, avaient au-dessus de 14 ans, le plus âgé ayant 21 ans.

Tous étaient atteints de *genua valgua*, à l'exception d'une fillette de 13 ans $1/2$, qui avait un double *genu varum*.

Si, pour apprécier le degré de la difformité, on s'en rapporte, suivant l'usage, à la mensuration de l'espace intermalléolaire, les genoux étant au contact, on voit que ce degré était très variable, car la ligne bi-malléolaire mesurait dans cette série de 32 malades de 13 à 25 centimètres.

Un détail de la plus haute importance manque dans la plupart de nos observations, c'est la constatation de l'état des ligaments articulaires avant l'opération. Assez souvent, on le sait, ces ligaments sont relâchés dans le *genu valgum* et l'articulation jouit de mouvements de latéralité. Or, comme précisément on a accusé la méthode de redressement de M. Delore de provoquer le relâchement des ligaments, on comprend tout l'intérêt, qui s'attache à cette question. Malheureusement les faits, que j'ai réunis, n'y apporteront pas beaucoup d'éclaircissement, car un très petit nombre d'observateurs ont pris soin de mentionner cet état de l'appareil ligamenteux. Quoiqu'il en soit, quand j'analyserai les résultats fournis par le redressement forcé, je m'efforcerai d'utiliser les renseignements que donnent à ce sujet quelques rares observations.

Je passe l'analyse d'un certain nombre de détails, dénués d'intérêt pour le sujet que je traite, pour arriver de suite à l'examen des procédés d'ostéoclasie employés.

Le redressement a été obtenu à l'aide de manœuvres manuelles (procédé de Delore ou de Tillaux).....	36 fois.
Le redressement a été obtenu à l'aide de machines (1 ^{er} appareil Collin).. .. .	12 —

Dans la grande majorité des cas de redressement manuel, l'effort que le chirurgien a dû développer a été considérable. Souvent on a dû recourir à l'assistance d'un ou de plusieurs aides. Dans un cas, rapporté par de Santi, c'est en vain qu'on essaya, à deux reprises, de faire l'ostéoclasie manuelle suivant le procédé de Delore, chez un jeune homme de 21 ans, et, toutes les manœuvres répétées sur l'un et l'autre genou, ne réussirent qu'à produire une double entorse. Cette résistance de l'os à la fracture, ou mieux à la désépiphysation, se rencontre non seulement chez tous les malades un peu âgés, mais même chez beaucoup de sujets tout jeunes. C'est ainsi que M. Kirmisson, qui a eu l'obligeance de me remettre deux observations d'ostéoclasie manuelle chez des enfants de 4 ans, termine la petite note, qui les accompagne, par la réflexion suivante : « Dans ces deux cas relatifs à de jeunes enfants, le résultat a été très satisfaisant, mais j'ai été frappé de l'effort considérable que j'ai dû faire pour arriver à fracturer le fémur. » Cette difficulté, ce labeur imposés au chirurgien qui, dans certains cas rapportés par Delore, devait peiner pendant plus d'un quart d'heure sur un membre, n'étaient-ils pas faits pour susciter l'invention des appareils? Je relève leur emploi 12 fois dans cette première série de faits que j'analyse.

Les suites opératoires sont loin d'être encourageantes pour cette méthode, et elles tendraient rien moins qu'à la faire rejeter du traitement de tous les cagneux si, pour

l'apprécier à sa juste valeur, je n'établissais des catégories parmi les malades chez lesquels elle a été employée.

En général, chez les enfants, la méthode de redressement, que j'étudie en ce moment, est peu douloureuse, elle s'accompagne rarement de retentissement du côté de l'articulation.

Il semble, d'après le dépouillement des observations, que les chances de production des phénomènes douloureux et inflammatoires du côté du genou augmentent avec l'âge. En effet, voici ce que je relève, à ce sujet, chez les opérés âgés de moins de 14 ans : chez 5 d'entre eux, qui avaient 4 ans, il est dit que 3 fois aucune douleur ne se manifesta du côté de l'articulation ; 2 fois l'observation reste muette sur ce renseignement ; 3 opérés, ayant 5, 6 et 7 ans, n'éprouvèrent aussi aucune douleur articulaire. Par contre des malades de 9 ans (deux), 11 ans, 13 ans 1/2 (deux), ressentirent dans l'articulation des douleurs d'intensité et de durée variables. Ces phénomènes cliniques ne s'accordent-ils pas admirablement avec les données expérimentales, qui montrent que les difficultés du décollement des épiphyses s'accroissent avec l'âge, et que, par conséquent, les risques courus par l'appareil ligamenteux et les autres tissus articulaires vont en augmentant d'une façon parallèle ?

Passé 14 ans, les phénomènes de retentissement du côté de l'articulation sont presque constants. Ils se traduisent par des douleurs parfois très vives qui, outre qu'elles tourmentent les malades et qu'elles s'opposent à la contention parfaite des parties, ont une signification importante pour le pronostic. Siégeant en effet presque toujours au niveau même de la jointure, elles indiquent un travail inflammatoire, que révèle encore l'hydarthrose, notée un certain nombre de fois, et conséquemment elles doivent faire craindre la gêne des mouvements et les raidisseurs de l'articulation. Cet enraidissement du genou est

signalé 6 fois dans nos observations; il n'a jamais été plus prononcé que chez un malade du service de M. Gosselin, dont l'observation est rapportée dans la thèse de M. de Santi. Quatre mois après l'opération, est-il dit, le malade ne peut marcher qu'en souffrant et en boitant beaucoup. Il éprouve une vive douleur au-dessus du condyle fémoral et la pression au côté interne de l'articulation est très douloureuse. En somme, l'arthrite du genou n'est pas guérie. Il est juste de dire qu'en général ces raideurs disparaissent assez aisément par un traitement approprié, et elles ne suffiraient pas à faire condamner l'ostéoclasie manuelle, si d'autres accidents n'y venaient ajouter leur gravité.

Le plus redoutable de ces accidents est la distension, le relâchement des ligaments articulaires et partant la mobilité latérale du genou. Il est bien regrettable que l'absence de renseignements suffisants ne me permette pas de juger cliniquement cette question. En effet, je trouve cette mobilité latérale signalée 3 fois seulement. Chez deux malades, elle était peu prononcée et, comme il est expressément noté dans les observations qu'elle n'existait pas avant le redressement, l'opération seule doit être accusée de l'avoir produite. Chez un troisième malade, cette mobilité était énorme trois mois après le redressement, alors, qu'avant l'intervention, il avait été dûment constaté qu'elle n'existait pas.

Un autre accident, théoriquement possible, du redressement par la méthode d'ostéoclasie manuelle ou instrumentale que j'étudie, est l'arrêt dans l'accroissement du membre consécutif au décollement du cartilage diaépiphysaire. Quelques opérés ont été revus des mois et des années après l'intervention, et aucun d'eux ne présentait sans doute cet accident, car il n'est noté dans aucune observation.

Ce qui manque, en effet, pour apprécier la valeur thé-

rapeutique de l'ostéoclasie, c'est l'examen ultérieur des opérés, non pas à quelques mois, mais à plusieurs années de distance de l'intervention. M. le professeur Lannelongue a bien voulu, dans une communication orale, nous faire part de ce que son expérience lui a appris à ce sujet. Il a constaté que les manœuvres d'ostéoclasie déterminent dans la plupart des cas une grande susceptibilité de la jointure, qui devient le siège de poussées congestives pour la moindre cause, comme, par exemple, un simple changement de température. Il a aussi observé du côté de la ligne diaépiphysaire des productions osseuses, qu'on peut à bon droit rapprocher des exostoses ostéogéniques, qui déforment le squelette et deviennent parfois le point de départ de douleurs vives.

On le voit, les suites immédiates et éloignées de l'ostéoclasie (1^{re} méthode) ne sont pas sans danger.

Ajoutons que la durée du traitement est longue et distinguons encore, pour apprécier justement cette durée, les cas dans lesquels l'ostéoclasie a été pratiquée chez les jeunes enfants et ceux où elle l'a été chez les adolescents.

En effet si, après l'ostéoclasie manuelle, les tout jeunes malades, débarrassés de leur appareil inamovible du 25^e au 40^e jour en moyenne, doivent porter sous peine de récurrence des tuteurs latéraux pendant dix à quinze mois, la méthode de redressement ne peut être accusée de cette prolongation du traitement. C'est la nature même de l'affection, rachitisme en voie d'évolution, qui l'impose. Chez les adolescents ce retour offensif de la maladie n'est plus à craindre. Ce sont les violences, les distorsions des tissus de l'articulation, qui les exigent pour leur réparation et il ne faut guère compter sortir le malade de sa gouttière avant 45 à 60 jours, au bout desquels on aura encore à lutter pendant des semaines contre la faiblesse du membre et les raideurs articulaires.

b). — M'appuyant sur les résultats de l'analyse que je viens de faire de mes observations d'ostéoclasie (1^{re} méthode), je pourrais formuler de suite les indications et les contre-indications des procédés qu'elle emploie. Avant de le faire, je désire étudier les observations d'ostéoclasie par les procédés de la 2^e méthode, procédés qui, on se le rappelle, laissent l'articulation entière en dehors du champ opératoire.

Bien que tout à fait récente, cette méthode a été employée un grand nombre de fois, et je suis assez riche en matériaux pour espérer porter sur elle un jugement de quelque valeur. J'ai en effet réuni 44 observations suffisamment détaillées pour que toutes puissent être utilisées. Ces 44 observations comprennent 72 opérations.

La plupart ont trait à des adolescents et même à des adultes. Je relève en effet les âges suivants chez les opérés :

1 malade avait....	6 ans.	2 malades avaient..	19 ans.
1 —	7 —	1 — ..	21 —
1 —	12 —	3 — ..	23 —
3 malades avaient	14 —	1 malade avait..	27 —
6 —	15 —	1 — ..	28 —
10 —	10 —	1 — ..	32 —
7 —	17 —	1 — ..	37 —
5 —	18 —		

Presque tous étaient atteints de genua valgua, à l'exception de 4 sujets, qui présentaient chacun un double genu varum. Chez une malade de M. Trélat, il s'agissait d'une déformation très complexe du membre inférieur gauche, suite de paralysie atrophique de l'enfance, rendant la marche absolument impossible. Je n'insiste pas d'ailleurs pour le moment sur le degré de la difformité, pas plus que sur la gêne fonctionnelle qu'elle déterminait, me proposant de donner plus tard quelques observations où, pour rendre plus appréciables les effets de l'ostéoclasie,

je mettrai en regard l'état du membre avant et après l'opération.

Tous ces malades ont été opérés au moyen des instruments ostéoclastes : l'ostéoclaste de Rizzoli a été employé 7 fois ; l'ostéoclaste de Collin, 19 fois ; l'ostéoclaste de Robin, 49 fois. Ils ont été appliqués 6 fois sur le squelette de la jambe et toutes les autres fois sur le squelette de la cuisse.

A l'aide de ces divers instruments, le chirurgien a toujours pu produire la fracture thérapeutique, sauf dans un cas, où l'appareil de Rizzoli a été mis en échec chez un sujet de 23 ans. L'effort qu'il a fallu développer a été extrêmement variable, et n'a été nullement en rapport avec l'âge et la vigueur des malades, ainsi qu'on serait tenté de se l'imaginer *a priori*, de sorte qu'il n'est pas possible d'établir de présomptions sur le degré de résistance du squelette. C'est là une remarque, qui a bien son importance ; elle doit imposer au chirurgien la plus grande modération dans les efforts qu'il déploie pour fracturer le squelette, afin que, l'os ne se brisant pas par surprise, la solution de continuité reste toujours sous-périostée.

La fracture produite, le redressement du membre a été pratiqué immédiatement dans tous les cas où l'appareil de Collin a été employé ; il l'a été quelques jours après chez le plus grand nombre des malades opérés avec l'appareil de Robin, et cela dans le but d'éviter les épanchements et les douleurs du côté du genou. Ce sont, en effet, ces déterminations articulaires, assurément moins constantes et moins graves depuis les procédés mis en usage par la deuxième méthode d'ostéoclasie, mais encore parfois inévitables, que redoutent certains chirurgiens. L'analyse de nos observations va nous montrer jusqu'à quel point ces craintes sont justifiées.

Je relève dans la colonne des suites opératoires immé-

diates, complications et accidents de nos tableaux, que 45 opérations ne furent suivies d'aucune espèce de réaction locale ; 16 fois il y eut du gonflement et une légère hydarthrose du genou ; 9 fois les malades accusèrent des douleurs plus ou moins vives dans l'articulation. Ainsi donc, la nouvelle méthode est, dans la majorité des cas, quel que soit l'âge des malades, exempte des complications articulaires que nous avons vues être à peu près constantes chez les sujets de plus de 14 ans traités par les anciens procédés.

Rappelons que ce sont surtout ces complications du côté du genou, qui prolongent la durée du traitement par les anciens procédés, et voyons si cette durée se trouve diminuée par l'emploi de la nouvelle méthode ostéoclastique. Voici ce que nous enseignent nos observations à ce sujet :

La consolidation était complète :

Le 84 ^e jour chez un malade ayant..		27 ans.
68 ^e	id.	18 ans.
58 ^e	id.	16 ans.
57 ^e	id.	15 ans 1/2.
56 ^e	id.	21 ans.
52 ^e	id.	15 ans 1/2.
49 ^e	id.	18 ans.
46 ^e	id.	32 ans.
45 ^e	id.	23 ans.
44 ^e	id.	14 ans.
43 ^e	id.	17 ans.
43 ^e	id.	16 ans.
43 ^e	id.	27 ans.
42 ^e	id.	17 ans.
41 ^e	id.	16 ans.
40	id.	17 ans.
40 ^e	id.	17 ans.
38 ^e	id.	23 ans.
36 ^e	id.	16 ans.
35 ^e	id.	12 ans.
35 ^e	id.	18 ans.
33 ^e	id.	15 ans.
33 ^e	id.	14 ans.
32 ^e	id.	19 ans.
30 ^e	id.	17 ans.

Le 30 ^e jour chez un malade ayant .		16 ans.
28 ^e	id.	14 ans.
28 ^e	id.	15 ans.
27 ^e	id.	16 ans.
27 ^e	id.	14 ans.
25 ^e	id.	15 ans.
25 ^e	id.	15 ans.
23 ^e	id.	15 ans.
22 ^e	id.	7 ans.
21 ^e	id.	16 ans.
21 ^e	id.	6 ans.
19 ^e	id.	16 ans.
17 ^e	id.	17 ans.

Un coup d'œil, jeté sur le tableau précédent, montre avec quelle rapidité se consolide la fracture chirurgicale dans la majorité des cas. Chez les malades, où elle a mis le plus de temps à se faire, elle n'a guère dépassé qu'une fois le terme ordinaire de la réparation des fractures de cuisse. Il s'agissait dans ce cas d'une femme de 27 ans, qui fut ostéoclasée des deux fémurs, dans la même séance; au 43^e jour, la fracture était consolidée à gauche, à droite le cal ne devint parfaitement solide qu'après 84 jours. Plus de la moitié des opérés ont vu la réparation de la fracture se faire au-dessous du terme de 40 jours. Treize d'entre eux, c'est-à-dire plus du quart, ont été consolidés en moins de 30 jours.

J'ai voulu voir si l'âge des sujets avait quelque influence sur la rapidité de la consolidation, voilà pourquoi j'ai mis en regard, dans le précédent tableau, et l'âge des malades et la durée de la réparation de la fracture. Cette influence ne saurait être niée, et la lecture de nos observations montre que le cal se forme d'autant plus vite que les malades sont moins âgés. Ce qui n'a pas lieu de surprendre, étant donné la grande vitalité du périoste dans les premières années de la vie.

Mais il ne suffit pas que la solution de continuité du squelette soit réparée pour déclarer le malade guéri, il faut encore qu'il puisse se servir de son membre, plus ou

moins enraidit et atrophié par l'immobilisation à laquelle il a été soumis ; voyons donc à quelle époque nos opérés ont recouvré l'intégrité du fonctionnement de leur membre.

Les observations ne permettent pas de donner des chiffres précis à ce sujet. Ce que je puis seulement conclure de leur lecture, c'est que, en général, quelques semaines, trois ou quatre au plus, ont suffi pour rendre au membre inférieur sa force et son agilité. Je citerai quelques exemples. Un malade de M. le professeur Trélat, présenté à la Société de chirurgie en 1884, a ses deux fractures artificielles du fémur consolidées au 35^e jour ; 41 jours après il marche avec des béquilles, 45 jours après avec deux cannes, 5 jours après sans cannes : durée du traitement 66 jours. Un malade de M. Delens, également présenté à la Société de chirurgie en 1885, est délivré de ses gouttières plâtrées au 32^e jour et marche vers le 40^e jour. Un opéré de M. Kirmisson a son appareil enlevé au 43^e jour et marche au 50^e jour. Enfin, dans une des séances de juin 1885 de la Société des sciences médicales de Lyon, M. Robin a présenté deux jeunes filles, âgées de 17 et de 16 ans, dont les fractures sus-condyliennes s'étaient consolidées chez la première au 17^e jour et chez la seconde au 19^e : la première malade marchait au bout de 22 jours et la seconde au bout de 30 jours.

La nouvelle méthode ostéoclasique de traitement du genu valgum n'a donc aucun retentissement fâcheux sur le fonctionnement du membre ; l'articulation du genou, même dans les cas les moins heureux, n'est jamais gravement et définitivement atteinte. Bien plus, il semble que dans certains cas cette articulation bénéficie du redressement. En effet, chez 4 des malades qui figurent dans nos tableaux, il est dit que les mouvements de latéralité, constatés avant toute intervention opératoire, ont

considérablement diminué dans la suite. Chez un malade du service de M. Verneuil, dont la première partie de l'observation est rapportée dans la thèse de M. Regnard, ces mouvements de latéralité du genou gauche avaient complètement disparu deux ans et demi après. Ces faits doivent être soigneusement enregistrés, mais ils sont encore en trop petit nombre pour en tirer des conclusions touchant le point en question.

Le résultat esthétique n'a pas été inférieur au résultat fonctionnel dans la grande majorité des cas. Si chez quelques rares malades on note une correction imparfaite de la difformité, on en trouve presque toujours la cause dans l'application défectueuse de la gouttière immobilisatrice, ou dans l'indocilité du sujet. Les difformités les plus considérables ont été rectifiées de façon irréprochable. Je signalerai quelques exemples des plus beaux résultats obtenus. C'est d'abord un malade de M. Trélat, qui, ayant 30 cent. d'écartement bimalléolaire avant l'opération, pouvait après faire toucher ses malléoles par leur face interne. Puis vient un opéré de M. Kirmisson, n'ayant pas moins de 38 cent. d'écartement bimalléolaire (c'est la plus grande déviation notée dans nos observations) et dont le redressement ne laissa rien à désirer.

Je veux encore résumer brièvement l'observation suivante d'une malade, présentée à la Société de chirurgie en 1885 par M. le professeur Trélat, afin de montrer toutes les ressources que peut fournir l'ostéoclasie. Une femme de 28 ans avait une déformation complexe du membre inférieur gauche, suite de paralysie atrophique de l'enfance. Le condyle interne saillant se portait en arrière en forme de crosse. L'écartement entre les talons était de 15 centimètres. Le talon gauche, en même temps qu'il était écarté, se portait fortement en arrière, de telle sorte que, l'équilibre du corps étant détruit, la

marche et même la station debout devenaient impossibles. M. Trélat pratiqua l'ostéoclasie et obtint un redressement suffisant pour permettre la station et la marche. « Les adolescents atteints de genu valgum de croissance, dit M. Trélat en montrant sa malade, étaient difformes avant l'opération, mais ils pouvaient marcher. Notre malade était difforme aussi, mais elle ne pouvait pas marcher. L'amélioration est donc extrêmement importante. »

§ III. INDICATIONS ET CONTRE-INDICATIONS. — Je crois être en droit de conclure, après l'analyse des observations à laquelle je viens de me livrer, que l'ostéoclasie (2^e méthode) est un mode de traitement du genu valgum aussi efficace que peu dangereux. Mais s'ensuit-il, de cette efficacité, qu'elle doive constituer l'unique moyen de redressement des cagneux? Pas du tout. Certaines méthodes thérapeutiques, qui ont fait leurs preuves, ne sauraient être délaissées et je vais maintenant tâcher d'établir les indications et les contre-indications de l'ostéoclasie pratiquée d'après les anciens ou les nouveaux procédés.

Ainsi que je l'ai rappelé au début de ce chapitre, les déviations latérales du genou reconnaissent aujourd'hui pour cause des modifications survenues du côté du squelette : modifications d'origine rachitique pour les uns, d'origine ostéogénique pour les autres. Quoi qu'il en soit de la théorie, il est certain que la lente évolution de la maladie comprend une phase, pendant laquelle on est en droit d'attendre d'excellents résultats d'un traitement général, surtout chez les enfants faibles et rachitiques. Chez ces jeunes malades, les bases de la thérapeutique du genu valgum ou varum sont les mêmes que celles de la thérapeutique des courbures rachitiques, et, les appareils orthopédiques, combinés à un traitement fortifiant et

reconstituant, devront toujours être employés avant qu'on ait recours aux moyens chirurgicaux. Certaines déviations latérales des adolescents sont aussi justiciables du redressement lent au moyen de divers appareils simples, que je n'ai pas à décrire. Lorsqu'on aura affaire à une difformité de date récente, peu accentuée, chez un adolescent en voie de croissance rapide, le repos au lit et l'application d'un appareil redresseur à traction continue (par exemple celui dont fait usage M. le professeur Verneuil) pourront suffire à rectifier le membre. Je trouve dans la thèse de Peyre l'indication suivante du redressement lent posée par M. Tillaux : « Ce procédé peut être employé toutes les fois que, le malade étant couché sur le dos, les jambes étendues, il est possible de faire toucher les malléoles tout en maintenant l'extension. Dès que ce résultat ne peut être obtenu, le redressement lent restera inefficace et, s'il parvient à atténuer la déformation, il ne la guérira pas. »

Le fait suivant, rapporté dans la thèse de Lecène, montre bien tout ce que l'on peut obtenir du redressement lent dans certaines conditions particulières. Une robuste fille entre dans le service de M. le professeur Verneuil pour un genu valgum douloureux. L'exploration du genou révèle l'existence d'une douleur à la face interne au-dessous de l'interligne articulaire, exactement au niveau de la partie interne du cartilage de conjugaison supérieur du tibia. On songea un moment à pratiquer le redressement brusque, mais l'articulation parut tellement solide, qu'on abandonna cette idée. Cependant on appliqua des sangsues, des vésicatoires volants au niveau du point douloureux ; la douleur cessa rapidement, la malade put marcher et un appareil redresseur corrigea en grande partie la difformité au bout de quelques mois. Ce fait est sans doute exceptionnel, mais il est tellement instructif que j'ai cru devoir le rappeler.

A part ces cas de déviations latérales peu accentuées, au début ou au cours de leur évolution, j'estime que le traitement de ces difformités du genou doit être la fracture artificielle, l'ostéoclasie.

Reste à déterminer le choix de la méthode. Les expériences cadavériques et les données de la clinique nous enseignent que, chez les jeunes sujets, le redressement forcé suivant les procédés de MM. Delore et Tillaux peuvent, dans bien des cas, satisfaire à l'indication, mais elles nous apprennent aussi que ces manœuvres peuvent parfois s'accompagner de graves lésions anatomiques du côté de la jointure, et que, dans la grande majorité des cas, ce n'est qu'après de longs mois que le membre opéré récupère l'intégrité de son fonctionnement. Sans proscrire absolument l'emploi de cette méthode ostéoclasique, je crois qu'elle doit être réservée à un bien petit nombre de cas (malades jeunes, au-dessous de 16 ans *en voie d'évolution de la maladie*), à des cas qui, sans doute, s'accommoderaient du redressement orthopédique.

La deuxième méthode d'ostéoclasie, celle qui laisse l'articulation en dehors du champ opératoire, semble par contre convenir à tous les cas. La puissance et la précision des appareils actuels permettent de briser exactement, au point voulu et sans dommage pour les parties molles, les os les plus résistants; la solution de continuité osseuse se répare avec une très grande rapidité; le redressement est parfait et les résultats fonctionnels excellents. Voilà ce qui se dégage de l'étude impartiale des 44 observations précédemment analysées.

§ IV. PARALLÈLE ENTRE L'OSTÉOCLASIE ET L'OSTÉOTOMIE.
— Et maintenant devons nous clore sur ces conclusions ce chapitre?

Devons-nous proclamer l'ostéoclasie l'unique méthode de traitement des déviations du genou?

Et cette belle opération, aussi brillante dans ses résultats que simple dans ses moyens, l'ostéotomie linéaire de Macewen, est-elle à jamais détrônée? Je ne le pense pas, et cela, pour plusieurs raisons.

Une première raison, qui rendra l'ostéoclasie impraticable pour un certain nombre de chirurgiens exerçant loin des grands centres, c'est l'absolue nécessité d'avoir une instrumentation compliquée. L'ostéotomie, au contraire, pourra toujours et partout être pratiquée avec un très petit nombre d'instruments. L'avantage sous le rapport de la simplicité, et, je le répète, c'est un point à considérer, reste donc à l'ostéotomie. J'ajouterai même cette remarque, bien propre à conserver à la section directe du squelette le rôle qu'elle a conquis en médecine opératoire, c'est que c'est précisément dans les milieux où les accidents septiques sont le moins à craindre, que le praticien sera mis en demeure ou d'avoir recours à l'ostéotomie ou de ne rien faire. Les belles statistiques de l'ostéotomie, que je vais rappeler, devront faire cesser toute hésitation de sa part.

Je laisserai de côté, bien entendu, les statistiques d'ostéotomies intra-articulaires, par exemple celles d'Annandale, d'Ogston, Reeves, etc. Ce sont de véritables arthrotomies, graves au point de vue de la vie, graves au point de vue de l'avenir de l'articulation, et ne remplissant pas mieux que l'ostéotomie extra-articulaire le but cherché.

La division supra-condylienne du fémur ou opération de Macewen doit seule être comparée à l'ostéoclasie, et ses résultats sont véritablement merveilleux.

Additionnons en effet les 367 opérations pratiquées par Macewen sur 220 malades affectés de genua valga, les 72 faits réunis par Barker, les 90 faits rassemblés par Campenon et nous obtenons un total de 549 ostéotomies sus-condyliennes. Ces 549 ostéotomies n'entraînèrent la mort d'aucun malade; de sorte que sous ce rapport les

deux modes de division artificielle des os doivent être mis sur le même pied d'égalité. La guérison semble sensiblement s'être faite aussi simplement (1) dans l'une et l'autre méthode opératoire, car aucun accident sérieux n'est relevé dans la statistique ostéotomique; de sorte qu'à ce point de vue encore l'ostéoclasie et l'ostéotomie paraissent offrir les mêmes avantages.

Je voudrais poursuivre plus loin ce parallèle, afin de voir si les deux opérations, également innocentes, donnent les mêmes résultats relativement à la rapidité et à la perfection de la cure. Les détails trop peu circonstanciés des observations ne me permettent de le faire qu'incomplètement. Le résultat orthomorphique me semble être irréprochable après l'une et l'autre méthode.

Quant à la durée du traitement, il résulte du relevé des observations rapportées dans les tableaux de M. Campenon, qu'il est manifestement plus long après l'ostéotomie qu'après l'ostéoclasie. J'ai rapporté plus haut les observations de malades ostéoclasés marchant au 66^e jour (opéré de M. Trélat), au 50^e jour (opéré de M. Kirmisson), au 40^e jour (opéré de M. Delens), au 30^e jour (plusieurs opérés de MM. Robin et Daniel Mollière). Ce délai est notablement inférieur à celui assigné par Macewen

(1) Ce n'est que très rarement qu'il y eut de petits accidents tels que : un peu de suppuration, une légère hémorrhagie, quelques douleurs ou de la fièvre.

Le plus grave accident au passif de l'ostéotomie sus condylienne est à ma connaissance le suivant, que je trouve dans le *The Lancet* du 17 mai 1884, sous la signature de Mac Gill. Un enfant de 7 ans, avait un genu valgum, pour lequel on fit l'opération de Mac Ewen. Bien que le ciseau ait été frappé de coups légers, en le retirant, on eut un jet de sang. Pensant qu'il y avait simplement blessure d'une branche artérielle peu importante, on fit un pansement compressif. Trois heures après, l'hémorrhagie reparaisait. Incision le long du demi-membraneux en arrière; découverte et ligature de l'artère poplitée, qui était coupée de part en part. Guérison avec une très légère déviation, mais sans aucune gêne fonctionnelle.

lui-même, qui écrit qu' : « en général, dix semaines sont nécessaires depuis le moment de l'opération jusqu'à celui où le malade peut marcher librement. »

Voilà le parallèle aussi exact, aussi complet que je puis le faire avec les matériaux dont je dispose, entre l'ostéoclasie et l'ostéotomie.

Je conclus en disant : que les deux méthodes de division artificielle des os, appliquées au redressement des déviations latérales du genou, constituent toutes deux des méthodes absolument sans dangers, rapides et efficaces. Les circonstances et aussi le tempérament chirurgical doivent seuls dicter le choix à faire de l'une ou de l'autre.

PIÈCES JUSTIFICATIVES

OBS. XI, inédite, communiquée par M. Demons. — *Genu valgum double. Ostéoclasie.* (Appareil de Robin, de Lyon.) — L... (Joseph), né à Lembeye, âgé de 16 ans, garçon de salle, entre le 30 octobre 1884 à l'hôpital Saint-André, salle 10, n° 25, service de M. le D^r Demons.

Antécédents héréditaires. Père et mère bien portants. Trois frères, deux bien portants, le plus jeune, âgé de 6 ans a les jambes tournées.

Antécédents personnels. Jamais de maladies graves. Pas de scrofule, pas d'autres traces de rachitisme.

Etat actuel le 10 novembre 1884. Malade est de taille moyenne et bien constitué. Dans son enfance, ses membres inférieurs étaient légèrement déformés. Aujourd'hui la déformation est très accentuée et siège sur l'extrémité inférieure du fémur, elle amène de la faiblesse dans les deux membres, de la prédisposition à une fatigue rapide et même une certaine gêne dans la marche.

L'apparition de ces symptômes s'est manifestée il y a environ un an et demi. A cette époque il occupait une place où il travaillait beaucoup et restait longtemps debout ; c'est aussi à ce moment que sa croissance s'est faite rapidement. Depuis le mo-

ment où les symptômes dont nous avons parlé se sont manifestés jusqu'à ce jour, l'aggravation a été progressive.

Actuellement la déformation est notable, elle est caractérisée par une saillie considérable des condyles externes de chaque fémur. Le rapprochement des jambes ne peut s'effectuer et lorsque les deux genoux sont en contact, on trouve entre les deux malléoles un écartement de 0,15 cent. Dans la flexion de l'articulation du genou, la déformation disparaît, mais le condyle interne descend beaucoup plus bas que le condyle externe, les plateaux du tibia ne sont pas sur le même plan.

Pas de liquide dans l'articulation du genou. Pas de mouvements de latéralité de l'article.

Pendant la marche, les deux genoux frottent notablement l'un contre l'autre, le malade a le pied plat, il s'appuie sur le bord interne du pied.

La jambe forme avec la cuisse un angle obtus dont voici les mensurations :

Membre droit : angle de 160°.

Membre gauche : angle de 153°.

Le 11. Anesthésie. Ostéoclasie avec l'appareil de Robin, de Lyon.

Les plaques de l'appareil sont placées à 0,01 cent. au-dessous du bord supérieur de la rotule ; la courroie qui est fixée au levier est placée sous les condyles du fémur. Le levier de l'appareil est placé en dehors de la cuisse droite pour cette dernière, en dedans pour la gauche ; de cette manière le membre à fracturer est toujours situé à droite de l'opérateur.

On fracture les deux fémurs, la fracture se fait avec un bruit analogue à celui que produit la rupture d'une branche de bois vert. Le bruit est moins sec et moins fort que sur le cadavre.

On place les membres fracturés dans deux appareils plâtrés moulés au préalable sur les membres. Les appareils vont de la malléole au-dessus du tiers supérieur de la cuisse.

On comble les vides de l'appareil à la partie antérieure du membre par des attelles de carton entourées de ouate que l'on maintient par des jets de bande.

Le soir de l'opération, le malade va très bien. Pas de douleurs.

Les jours suivants il en est de même, état général excellent. Pas de fièvre. Douleurs légères dans les cuisses.

12 novembre 1884. Anesthésie. On enlève la gouttière plâtrée; légère ecchymose au niveau du foyer de la fracture, un peu d'hydarthrose gauche. Redressement des deux membres que l'on place dans un appareil plâtré. Longue attelle externe fixée au niveau du tronc par une large circulaire imbibée de plâtre à la partie antérieure.

Le soir, pas de douleurs, pas de fièvre.

1^{er} décembre. Pas de douleurs. Bon état général.

Le 22. Ablation de l'appareil. Consolidation complète. Rectitude absolue. Hydarthrose légère à gauche. Frictions avec l'alcool camphré. Légers mouvements au membre.

Le 27. Le malade se lève et commence à marcher avec des béquilles.

5 janvier. Il marche très facilement avec les béquilles. Raideurs articulaires.

Le 15. Depuis le 10 janvier le malade marche sans béquilles, soixante jours après l'opération. Hydarthrose à peine perceptible.

Le 22. Le malade sort guéri. Marche normale, hydarthroses disparues.

Le malade a été revu le 13 avril 1886. La guérison est restée parfaite. Le jeune homme travaille toute la journée debout (garçon de café), sans fatigue. Les membres sont absolument droits. Aucune raideur articulaire. Les talons touchent facilement les fesses. Aucune hydarthrose. Il est impossible de retrouver le cal soit à droite, soit à gauche.

OBS. XV, inédite, communiquée par M. Demons. — *Genu valgum double ; ostéoclasie.* (Appareil de Robin, de Lyon.) -- Puingrenier, Paul, âgé de 17 ans, exerçant la profession de mallier, entre à l'hôpital Saint-André, salle X, n° 10, service de M. le D^r Demons.

Antécédents. — Père mort d'une pneumonie. Mère en bonne santé; quatre frères tous bien portants et sans déviation des membres. Le malade n'a jamais eu de maladies graves, pas d'accidents scrofuleux dans son enfance.

Le début de son affection remonte à quatre ou cinq mois. A

cette époque il a grandi tout d'un coup ; en outre, la profession qu'il exerçait alors était très pénible (manœuvre des maçons), car il restait très longtemps debout et portait des poids fort lourds. C'est à ce moment que ses jambes commencèrent à se déformer, qu'il remarqua une tendance à la fatigue, une certaine gêne dans la marche et ressentit quelques douleurs dans les membres inférieurs. La déformation s'est accrue d'une manière progressive.

Etat actuel. — Genu valgum double caractérisé par une saillie et un abaissement notable des condyles internes. Lorsque les genoux sont rapprochés, il y a entre les deux malléoles internes un écartement de 12 centimètres. La déformation est plus marquée à droite qu'à gauche.

Pas de laxité des ligaments ; pendant la marche les genoux frottent l'un contre l'autre, le malade s'appuie sur le bord interne du pied. Pas d'autres déformations osseuses.

Etat général excellent. Rien à signaler dans les organes splanchniques.

Mensuration de l'angle :

Genou droit : 152°.

Genou gauche : 160°.

3 mars 1884. Anesthésie, ostéoclasie, opération et soins consécutifs comme dans l'observation précédente.

Pas de douleurs, pas de fièvre après l'opération.

Le 5. Le malade se plaint de douleurs légères dans les membres inférieurs, la température était à 38°,2, la veille au soir. On place le malade dans une gouttière de Bonnet en lui laissant les deux gouttières plâtrées.

Le 9. Le malade accuse de la gêne, depuis qu'on l'a mis dans cette gouttière, et il éprouve des douleurs dans les reins. On enlève la gouttière.

Le 11. Anesthésie. Redressement et appareil plâtré. Ecchymose très légère au niveau du foyer de la fracture.

Le 31. Etat général excellent. Pas de fièvre, pas de douleurs.

Le malade a été revu au mois de janvier 1886. La guérison est restée parfaite comme dans l'observation précédente.

OBS. XIII, inédite. — *Ostéoclasie. Genu valgum double.* (Appareil de Robin, de Lyon) — Desmottes, Louis, né à Bordeaux, âgé de 15 ans, exerçant la profession de sellier, entre le 17 mars 1885 à l'hôpital Saint-André, service de M. le D^r Demons.

Antécédents. Père mort. Mère en bonne santé, deux sœurs bien portantes. Pas de maladies graves jusqu'à cette époque. Pas de traces de scrofule. Pas d'autres déviations osseuses que celles des membres inférieurs.

Ses jambes ont commencé à se déjeter en dehors il y a environ huit mois; le malade était alors tourneur en cuivre, il portait sans cesse des poids fort lourds, et restait debout presque toute la journée. La déformation a augmenté progressivement et à mesure qu'elle s'accroissait le malade éprouvait une tendance à une fatigue rapide, de la gêne dans la marche et de légères douleurs dans les membres inférieurs.

Etat actuel. Genu valgum double caractérisé par une saillie et un abaissement notables des deux condyles internes du fémur. Cette déformation est surtout très accentuée à gauche. Lorsque les genoux sont rapprochés, il y a entre les malléoles internes un écart de 0,21 cent. Si l'on réunit les deux malléoles par une ligne droite et que de la symphyse pubienne on abaisse une perpendiculaire sur cette ligne, on voit que, tandis que la jambe droite est distante de l'axe du corps de 9 cent. 1/2, la gauche est déviée en dehors de 11 cent. 1/2. La mensuration de l'angle vient confirmer cette donnée, car on a pour

Le genou gauche : angle de 143°.

Le genou droit : angle de 157°.

Saillie et abaissement considérables du condyle interne, laxité des ligaments latéraux de l'article gauche, légers mouvements de latéralité; ils n'existent pas à droite.

Dans la station debout, le genou gauche est caché derrière le genou droit; dans la marche, non seulement les genoux frottent l'un contre l'autre, mais même ils s'entrecroisent. Il s'appuie fortement sur le bord interne du pied.

21 mars. Opération. Ostéoclasie; on commence par la cuisse droite. Même manuel opératoire que dans l'observation I. Mè-

mes soins consécutifs, c'est-à-dire immobilisation dans une gouttière plâtrée sans redresser le membre.

Pendant qu'on fracture la cuisse droite, l'appareil glisse légèrement (la plaque)? Lorsqu'on enlève l'appareil, on remarque une ecchymose sur le point où reposait le bord antérieur de la plaque.

Pour la cuisse gauche on perçoit a un moment donné un craquement, mais moins fort que d'habitude; croyant avoir fracturé l'os, on enlève l'appareil. Pas de fracture. On recommence et cette fois on entend le craquement caractéristique.

Le soir de l'opération et les jours suivants, pas de douleurs, pas de fièvre. Bon état général.

Le 28. Anesthésie. Redressement du membre et appareil plâtré. Le malade se réveille avant qu'on ait fini de placer l'appareil; il résiste, aussi la jambe gauche est-elle un peu moins rectiligne que le membre inférieur droit. Pas de douleurs. Pas de fièvre. Etat général excellent.

PIÈCES JUSTIFICATIVES

TABLEAU résumant 49 opérations d'ostéoclasie manuelle ou instrumentale (1^{re} méthode) pour déviations latérales du genou chez 32 malades.

N ^o d'ordre.	INDICATIONS bibliographiques et noms des opérateurs.	SEXE et âge des opérés.	NATURE siège, degré, ancienneté de l'affection.	TROUBLES fonctionnels.	ÉTAT de la santé générale de l'opéré.	DÉTAILS opératoires.	SUITES accidents, complications.	DURÉE du traitement.	RÉSULTATS orthomorphiques et fonctionnels.	REMARQUES GÉNÉRALES.
1	Th. de Saurel. Paris, 1872.	M. 4 ans 1/4.	Gen u valgum double. Écartement entre les deux maléoles, 24 cent.		Etat général bon. Période de réparation du rachitisme.	Redressement bilatéral par le procédé de Delore, complet à gauche, incomplet à droite. Bandage ami-donné.	Pas de douleur. Gaieté conservée. Sommeil. Temp., 38° le soir de l'opération, puis apyrexie.	26 jours.	Au 26 ^e jour le malade commence à marcher avec des tuteurs. Deux jours après il se lève sans eux et la déviation ne réapparaît pas. A ce moment on complète le redressement du genou droit, bien qu'il y ait de l'arthrite de ce côté. 20 jours après, on enlève l'appareil amidonné. L'arthrite a complètement disparu, le malade marche avec des tuteurs.	
2	Id.	H. 9 ans.	Gen u valgum double. Écartement bimalléolaire, 25 cent. Mouvements de latéralité prononcés.		Très bon état général.	Redressement bilatéral par le procédé de Delore. Bandage amidonné renforcé par des attelles métalliques.	Douleurs vives dans les deux genoux le premier jour. Un peu de fièvre les deux jours suivants.	Un mois.	Sept jours après, l'opération, le malade se levait avec ses appareils. Un mois après, on enlève l'appareil amidonné. Membres	Huit mois après, le malade est revu; il marche sans tuteur depuis quelque temps, aussi la déviation commence-t-elle à réapparaître. On lui

3	Id.	H. 5 ans 1/2	Genu valgum gauche.	»	Redressement du côté ma- lade. Bandage amidonné; tu- teur au bout d'un mois.	»	»	bien redressés. Mouvements de latéralité. Tu- teurs.	remet pour la pré- venir les tuteurs.
4	Id.	F. 13 ans 1/2	Genu valgum droit.	»	Redressement du côté ma- lade. Bandage amidonné, remplacé au bout d'un mois par un tuteur.	»	»	Les tuteurs ap- pliqués au bout d'un mois ont été gardés un an. 18 mois après, il y avait un écarte- ment bimalléol- laire de quatre travers de doigt.	Saurel cite cette obs. et la suivante pour montrer la nécessité de laisser les tuteurs en place pendant un long temps.
5	Id.	H. 17 ans.	Id.	»	Redressement du côté ma- lade : incom- plet.	»	»	Six mois après, il y avait un écartement bi- malléolaire de 40 cent. Mais le malade marchait sans tuteur. De plus, il y avait des mouvements de latéralité.	Revu un an après, la rectitude du membre était par- faite. Le malade, qui a quitté son appareil, le remet toutes les fois qu'il éprouve un peu de fatigue et de fai- blesse dans l'arti- culation.
6	Thèse de Bar- barin. Paris, 1879.	F. 11 ans.	Genu valgum double. Aucun mouvement de	»	Redressement bilatéral par M. Delore.	Pas de douleur ni fièvre.	»	Jambe parfaite- ment redressée au 35 ^e jour, épo-	Trois mois après l'opération on re- voit la malade; elle

INDICATIONS bibliographiques et noms des opérateurs.	SEXE et âge des opérés.	NATURE siège, degré, ancienneté de l'affection.	TROUBLES fonctionnels.	ÉTAT de la santé générale des opérés.	DÉTAILS opératoires.	SUITES accidents, complications.	DURÉE du traitement.	RÉSULTATS orthomorphiques et fonctionnels.	REMARQUES GÉNÉRALES.
7 Id.	F. 4 ans.	latéralité; pas le moindre relâchement des ligaments.	»	»	Bandage amical donné.	»	»	que à laquelle on enlève les gouttières. Pas de laxité des ligaments; un peu de raideur articulaire. La malade est renvoyée avec des tuteurs.	marche avec ses tuteurs, mais presqu'avec sans gêne.
8 Extrait de la communication de M. Delore au Congrès de l'Assoc. française pour l'avanc. des sc. Lyon, 1873.	F. 9 ans.	Genu valgum double. Ecartement bi-maléolaire 25 c.	»	»	Redressement bilatéral par le procédé de M. Delore. Bandage amical donné.	Douleur dans le pied.	»	Au bout d'un mois on enlève l'appareil. Genou gauche complètement redressé. Le droit est encore un peu dévié et nécessite de nouvelles manœuvres. Tuteurs.	La malade avait un pied-bot varus, que l'on redresse immédiatement avant de pratiquer l'opération sur les genoux, par la section sous-cutanée du tendon d'Achille et de l'aponévrose plantaire interne.
		Marche s'exécute mal, à chaque pas les genoux décrivent un circuit autour l'un de l'autre; la fatigue survient rapidement.	»	»	Redressement par le procédé de M. Delore et par ce chirurgien lui-même. Manœuvres durant un quart d'heure sur chaque membre.	Douleurs vives dans les deux genoux, dans la soirée. Le lendemain léger mouvement fébrile.	»	Le 3 ^e jour après l'opération, la malade commence à marcher avec ses appareils. Un mois après les gouttières sont enlevées et remplacées par des tuteurs. Deux mois après, la malade mar-	La malade a été revue après un an; elle marchait sans tuteur et ne portait plus trace de genou en dedans.

9	Th. de Vergnes, Paris, 1875. Service de M. Tillaux.	H. 15 ans.	Genu valgum double plus pro- noncé à droite qu'à gauche. Écartement bi- malléolaire 16 cent.	»	»	Redressement manuel à l'ai- de du procédé de M. Tillaux par ce chirur- gien lui-même Très grande résistance à vaincre. Ap- pareil silicaté.	3 jours après, dans la nuit, grandes dou- leurs sponta- nées dans le genou droit, rien à gauche.	4 mois.	Quatre mois après les malléoles se touchent, mais la jambe droite est encore un peu déviée.	Pendant la durée de l'immobilisation le malade a eu la fièvre typhoïde.
10	Id.	F. 16 ans.	Genu valgum unilatéral gau- che. Écarte- ment bi-mal- léolaire 16 c.	»	»	Redressement manuel par M. Tillaux. Effort consi- dérable. Cra- quement brus- que. Appareil silicaté.	Douleurs dans le genou se prolongeant dans la nuit et durant trois jours consécu- tifs.	2 mois.	Redressement parfait. Genou normalement leur au niveau de l'apophyse du fémur. Quelques jours après le malade marche bien, mais les deux jambes ne peuvent être ra- menées au pa- rallélisme par- fait.	»
11	Id.	F. 13 ans 1/2	Genu varum. Début à l'âge de 7 ans. Écar- tement bicon- dylien, les deux malléoles étant en contact, me- sure 9 cent.	»	»	Redressement manuel des deux genoux, par M. Tillaux. Craque- ment sec. Ap- pareil silicaté.	Douleurs dans le genou droit pendant deux jours.	»	Trois semaines après le malade était encore en traitement. Les jambes avaient de la tendance à se dévier de nou- veau.	»
12	Id. Service de M. Cusco.	16 ans.	Genu valgum double. Début il y a six mois. Écartement bi-	»	»	Redressement manuel du ge- nou droit seul, d'après le pro-	Douleur dans le genou pendant 2 jours et hy- darthrose.	45 jours.	Il se produit une très légère dé- viation.	»

INDICATIONS bibliographiques et noms des opérateurs.	SEXE et âge des opérés.	NATURE siège, degré, ancienneté de l'affection.	TROUBLES fonctionnels.	ÉTAT de la santé générale de l'opéré.	DÉTAILS opératoires.	SUITES accidents, complications.	DURÉE du traitement.	RÉSULTATS orthomorphiques et fonctionnels.	REMARQUES GÉNÉRALES.
13 Th. de de Sauti. Paris, 1876. Service de M. Duplay.	F. 21 ans.	malléolaire 15 cent.	Jamais de dou- leur. Entre à l'hôpital pour une violente entorse du ge- nou gauche.	Bonne santé. Robuste.	Cédé de M. Tillaux, par M. Delens. Craquement; redressement et appareil plâtré. Deux essais de redressement, par le pro- cédé Delore, échouent et déterminent des entorses. La malade est abandonnée.	»	»	»	»
14 Id. Service de M. Gosselin.	H. 18 ans.	Genu valgum double. Début il y a un an. Écartement bi- malléolaire 13 cent. Jambe gauche peu dé- viée; jambe droite très dé- viée.	»	Coliques né- phrétiques. Acide uri- que dans les urines.	Redressement du genou droit par le procé- dé de M. Til- laux. Bandage silicaté.	»	Bandage resté en place 60 jours.	Quatre mois après le malade ne peut marcher qu'en boitant et en souffrant beaucoup. Ecar- tement 8 cent. Pas de mobilité latérale. Dou- leur au dessus du condyle fémor- al. Côté interne articulation dou- loureuse. En	»

15	Id. Service de M. Gosselin.	H. 15 ans.	Genu valgum sur tout pro- noncé à gauche. Ecartement bi- malléolaire 15 cent. Pas de mouvement de latéralité.	»	Vigoureux. Bien por- tant.	Redressement du genou gau- che par M. Til- laux. Craque- ment unique. Silicate.	Pas d'arthrite, ni épanche- ment ni cha- leur, ni dou- leur.	2 mois.	Membre parfaite- ment redressé. Quelques mou- vements de la- téralité et dou- leur à la pres- sion au niveau du condyle ex- terne du fémur. Raideur articu- laire.	»
16	Ibid.	J. fille.	Genu valgum bi- latéral plus prononcé à gau- che qu'à droite. Ecartement bi- malléolaire 21 cent. Pas de mouvement de latéralité.	»	Bonne con- stitution, quoique strumeuse.	Redressement bi-latéral par M. Tillaux. Silicate.	Vives douleurs tenant à ce que le silicate est trop serré, car elles ces- sent après qu'on l'a en- levé et rem- placé par un plâtre.	2 mois.	Rectitude par- faite. Les mal- léoles se tou- chent. Pas de mouvement de latéralité, mais douleur à la pres- sion sur un point limité du con- dyle. Raideur assez considéra- ble du genou, flexion impossi- ble. Quelques mois après, le genou a récupéré tous ses mouve- ments.	»
17	Inédite, communiquée par M. Tillaux.	H. 16 ans.	Genu valgum gauche. Début il y a 3 ans en- viron. Ecarte- ment bi-mal- léolaire 15 c.	»	»	Redressement unilatéral par M. Tillaux. Appareil sili- caté.	»	51 jours.	Quand on enlève l'appareil, on constate que, lorsque les ge- noux se tou- chent, les deux malléoles sont	»

INDICATIONS bibliographiques et noms des opérateurs.	SEXE et âge des opérés.	NATURE siège, degré, ancienneté de l'affection.	TROUBLES fonctionnels.	ÉTAT de la santé générale de l'opéré.	DÉTAILS opératoires.	SUITES accidents, complications.	DURÉE du traitement.	RÉSULTATS orthomorphiques et fonctionnels.	REMARQUES GÉNÉRALES.
18 Id.	H. 16 ans.	Genu valgum double. Début il y a six mois. Écartement bi-malléolaire 16 centimètres.	»	Constitution très forte.	Redressement bi-latéral par M. Tillaux. Les manœuvres sont très laborieuses ; on perçoit des craquements à plusieurs reprises. Appareil silicate.	Douleurs spontanées, et à la pression les jours suivants.	»	Les malléoles se touchent comme normalement, la jambe droite est cependant encore un peu déviée.	Quinze mois après l'opération le malade entraînait de nouveau à l'hôpital pour un corps étranger du genou droit dont il souffrait depuis longtemps.
19 Thèse de Peyre, Paris, 1879. Service de M. Tillaux.	F. 16 ans.	Genu valgum double. Début il y a trois ans. Écartement bi-malléolaire 22 centimètres.	Marche pénible, les genoux venant se heurter à chaque pas.		Redressement bi-latéral par M. Tillaux. A gauche, craquement sec osseux, dont il est impossible de déterminer le siège, à droite, série de petits cra-	Douleurs pendant deux ou trois jours sans réaction générale. A droite, la douleur persiste pendant huit jours.	»	Aubout de 8 jours on enlève l'appareil à droite. et on constate à la partie interne, au niveau de l'articulation, une eschare superficielle. L'eschare guérit rapidement, mais le	

20	Ibid.	H. 19 ans.	Genu valgum gauche. Début il y a un an. Ecartement bi-malléolaire 11 cent. La jambe a subi un mouvement de rotation sur son axe, portant la pointe du pied en dehors. Légère déviation du genou droit en dedans.	Douleurs lessix à huit premiers mois de l'affection.	Pâle, lymphatique. Périostite phlegmo-neuse diffuse au mur gauche à l'âge de 5 ans, ayant laissé une ankylose rectiligne du genou gauche.	Appareil silicaté et attelle interne.	Redressement par M. Tillaux. Série de petits craquements paraissant se produire au niveau du cartilage épiphysaire du fémur. Appareil silicaté.	Quelques douleurs pendant trois jours.	Membre dans la rectitude; les deux malléoles se touchent sans difficulté. Petits mouvements de latéralité dans l'articulation. Pas de douleur à la pression, au niveau du cartilage épiphysaire du fémur; par contre, douleur au niveau du cartilage tibial. La jambe a conservé son mouvement de rotation.	libre, la diffusion se reproduit.	Le malade a été revu 4 mois après, il marchait sans difficulté et la difformité ne s'était pas reproduite.
21	Id. Service de M. Labbé. Opérateur, M. Peyrot.	H. 16 ans.	Genu valgum gauche. Début il y a six mois. La malléole interne gauche est distante de 12 centimètres de l'axe du corps.	Marche très difficile.	»	Redressement par le procédé de Delore. Opération très laborieuse; on dut avoir recours à 3 aides. Pas de craquement, mais sensation de déchirement lent, analogue à un arrachement de tissu fibreux. Appareil plâtré.	Douleurs très peu vives. Au 4 ^e jour hydrothrose considérable.	50 jours.	Mobilité latérale énorme, épanchement a diminué des deux tiers. Nouvel épisode. On l'élève après trois mois environ. Mobilité latérale existe encore; membre à peu près droit; les malléoles touchent. Epanchement articulaire persiste en petite quantité.	»	

INDICATIONS bibliographiques et noms des opérateurs.	SEXE et âge des opérés.	NATURE siège, degré, ancienneté de l'affection.	TROUBLES fonctionnels.	ÉTAT de la santé générale de l'opéré.	DÉTAILS opératoires.	SUITES accidents, complications.	DURÉE du traitement.	RÉSULTATS orthomorphiques et fonctionnels.	REMARQUES GÉNÉRALES.
22 Id. Service de M. Verneuil.	H. 11 ans.	Genu valgum double. Ecar- tement bi-mal- léolaire 14 c. Déformation considérable des condyles.	Marche diffi- cile. Les deux genoux se croisent en avant: les cuisses sont fléchies sur le bassin, les jambes sur les cuisses.	Blond, pâle manifeste- ment raché- tique.	Redressement forcé pratiqué à quatre re- prises diffé- rentes, par M. Verneuil, à l'aide de l'ap- pareil Collin pour la rup- ture des cals vieux. Les 4 séances ont lieu à 15 jours d'intervalle dans le but d'éviter la production en une seule fois de violences trop considé- rables. Après chacune on applique un appareil plâ- tré.	»	»	Un mois après la dernière séance le malade part pour la campa- gne porteur de deux appareils orthopédiques. Membre droit redressé, flexion seule un peu gé- née. Résultat moins satisfai- sant à gauche ; on espère que sous l'influence de l'action pro- longée de l'appa- reil, la guérison surviendra éga- lement de ce côté.	»
23 Th. de Braye, Paris, 1880. Opérateur, M. Terrillon.	H. 15 ans 1/2	Genu valgum double, peu prononcé à droite mais très accusé à gau- che. Début il y a 4 mois.	»	»	Redressement avec le pre- mier appareil Collin du côté gauche. Gout- tière plâtrée.	»	2 mois	Le malade porte une genouillère pendant un mois après son opéra- tion.	Revu un an après son état était aussi satisfaisant que possible.

Opérateur, M. de St-Ger- main.	15 ans.	double, peu prononcé à gauche, très prononcé à droite.	»	avec le pre- mier appareil Collin du côté droit. Gout- tière plâtrée.	dant 2 ou 3 jours.	pareil le mem- bre est absolu- ment droit, plus d'écartement en- tre les malléoles. Seule il existe une raideur ar- ticulaire empê- chant la flexion complète de la jambe, mais il est probable que cette raideur dis- paraîtra vite.	»
Id. Opérateur, M. de St-Ger- main.	F. 14 ans.	Genu valgum droit.	»	Redressement du genou dé- vié avec le premier appa- reil Collin. Appareil plâ- tré.	Douleurs vio- lentes surtout le premier jour.	Membre très droit. Portait en- core l'appareil au moment de la publication. Tout fait espé- rer un heureux résultats.	»
Id. Opérateur, M. de St-Ger- main.	4 ans.	Genu valgum gauche.	»	Redressement du genou dé- vié avec le pre- mier appareil Collin. Gout- tière plâtrée,	Pas du tout de douleur.	Encore en traite- ment.	»
Id. Opérateur, M. Lannelongue	M. 6 ans.	Genu valgum double, plus prononcé à gau- che qu'à droite. Ecartement bi- malléolaire, 10 cent.	»	Redressement bi-latéral avec le premier ap- pareil Collin. Gouttière plâ- trée.	Peu de dou- leur.	Encore en trai- tement.	»

INDICATIONS bibliographiques et noms des opérateurs.	SEXE et âge des opérés.	NATURE siège, degré, ancienneté de l'affection.	TROUBLES fonctionnels.	ÉTAT de la santé générale de l'opéré.	DÉTAILS opératoires.	SUITES accidents, complications.	DURÉE du traitement.	RÉSULTATS orthomorphiques et fonctionnels.	REMARQUES GÉNÉRALES.
Ibid.	F. 7 ans.	Genu valgum double, plus prononcé à droite qu'à gauche. Écartement bi-malléolaire, 14 cent.	»	Scarlatine, rougeole et coqueluche dans ses antécédents. Tousse continuellement. Père mort de la poitrine.	Redressement bi-latéral avec le premier appareil Collin. Gouttière plâtrée.	Peu de douleur.	»	Encore en traitement.	»
28 Inédite, due à l'obligeance de M. Kirmisson.	H. 17 ans.	Genu valgum double. Début il y a un an. Écartement bi-malléolaire, 25 cent.	»	»	Redressement bi-latéral avec le premier appareil Collin. Redressement immédiat et immobilisation dans des gouttières plâtrées, renforcées du côté externe par une longue attelle.	Deux jours après, douleur dans le membre droit, oblige à desserrer l'appareil. Enorme gonflement du genou droit et insensibilité complète de la face dorsale du pied de ce côté, due à la compression du nerf musculocutané par l'attelle externe. A droite, douleur et gonflement de l'articulation moindre.	38 jours.	Le 38 ^e jour, on remplace les gouttières plâtrées par des appareils silicatés, et dix jours après, le malade commence à marcher avec ses appareils silicatés.	»

30	Ibid.	M. 4 ans.	Genu valgum double, beaucoup plus marqué à gauche.	»	»	Redressement brusque manuel bilatéral. Appareil silicaté avec attelle externe	»	Rec-titude parfaite.	»	Le fœdressement lent avec les appareils avait échoué.
31	Ibid.	F. 4 ans.	Genu valgum double, beaucoup plus prononcé à gauche.	»	»	Redressement brusque manuel du côté gauche. Appareil plâtré.	»	L'enf. revue deux mois après, avait une rectitude par faite du membre gauche.	»	»
32	Inédite, due à l'obligeance de M. Dudon, de Bordeaux.	M. 18 ans.	Genu valgum double.	»	»	Ostéoclasie bilatérale dans la même an-cée par le pro-cédé de M. De-loré. Appareil silicaté.	Aucune com-plication.	»	»	Le malade, revu à plusieurs reprises, depuis sept ans, qu'il a été opéré, a les membres inférieurs très droits.

TABLEAU résumant 72 opérations d'ostéoclasie instrumentale (2^e méthode) pour déviations latérales du genou chez 44 malades.

N ^o d'ordre	INDICATIONS bibliographiques et noms des opérateurs.	SEXE et âge des opérés.	NATURE siège, degré, ancienneté de l'affection.	TROUBLES fonctionnels.	ÉTAT de la santé générale de l'opéré.	DÉTAILS opératoires.	SUITES accidents, complications.	DURÉE du traitement.	RÉSULTATS orthomorphiques et fonctionnels.	REMARQUES GÉNÉRALES.
1	Arch. f. klin. Chir., t. XXIII, p. 744, 1878-79 Opération pratiquée à la clinique de Billroth.	H. 16 ans.	Genu varum double, assez prononcé. Les talons joints ; distance entre les 2 genoux, 20 cent.	»	Rachitique ancien.	Ostéoclasie double des jambes avec l'appareil de Rizzoli, à l'union du tiers supérieur avec le tiers moyen. Appareil plâtré.	»	»	Membres bien redressés.	Un an après légère récidive.
2	Id.	H. 18 ans.	Genu varum double. La courbure occupe en même temps le fémur et le tibia.	»	Id.	Ostéoclasie double des jambes à l'union du tiers supérieur avec le tiers moyen à l'aide de l'appareil de Rizzoli. Bandage plâtré	Pas de réaction	Sept semaines.	La correction est complète à gauche. A droite il persiste un léger degré de déviation. Station verticale et marche aisée.	Moins d'un an après légère récidive ne causant pas de gêne au malade.
3	Id.	H. 21 ans.	Genu varum double assez prononcé.	»	Sujet faible, peu développé, portant les stigmates du rachitisme et de la scrofulose.	Ostéoclasie bilatérale des jambes à l'union du tiers supérieur avec le tiers moyen. Appareil de Rizzoli. Immobilisation.	Pas de réaction	Huit semaines.	A droite correction complète, à gauche correction à peu près complète. Après l'ablation des appareils, vives douleurs dans les genoux, em-	Revu moins d'un an après, le malade avait une légère récidive.

4	Th. de M. V. Robin. Lyon, 1882. Service de M. Mollière.	H. 17 ans.	Genu valgum double. Début à l'âge de 4 ans. Distance bi-malléolaire, 25 cent.	Marche douloureuse. Le malade ne peut fournir une course d'un demi-kilomètre.	Sujet très vigoureux et très musclé.	Ostéoclasie bilatérale du fémur avec l'appareil Robin. Redressement immédiat et immobilité.	Gonflement et un peu d'hydarthrose, surtout du côté droit.	Consolidation des deux côtés le 30 ^e jour.	Un peu de raideur articulaire à la sortie de l'appareil, disparaît très vite.	M. Mollière avait échoué dans deux tentatives de redressement forcé.
5	Id. Service de M. Mollière.	H. 16 ans.	Genu valgum double. Début à l'âge de 7 ans. Distance bi-malléolaire, 33 cent.	»	Constitution vigoureuse.	Ostéoclasie bilatérale du fémur avec l'appareil Robin. Bandage plâtré immédiat.	Léger gonflement et hydarthrose à droite. Rien à gauche.	Consolidation complète à gauche le 43 ^e jour; à droite le 58 ^e jour.	Raccourcissement d'un demi-cent. à droite du tibia et de ce que le tibia est sorti du sommeil anesthésique, s'est agité et a rompu son périooste.	M. Mollière avait vainement tenté à deux reprises le redressement forcé.
6	Ibid.	F. 17 ans.	Genu valgum gauche. Début il y a un an. Ecartement malléolaire, 42 cent. de la ligne médiane; mouvements de latéralité dans le genou.	Marche pénible. La fatigue survient très vite. Claudication.	Constitution très robuste.	Ostéoclasie unilatérale du fémur avec l'appareil Robin. Il est nécessaire de dévopper une force considérable. Redressement et immobilité de la jambe.	Elancement douloureux dans le genou et léger gonflement. Temp. normale. Légère hydarthrose.	Consolidation le 42 ^e jour.	Les mouvements de latéralité antérieurs à l'opération ont diminué. Rectitude parfaite.	»
7	Id. Service de M. Fochier.	F. 12 ans.	Genu valgum double. Début il y a deux ans.	Pas de douleur, mais fatigue très vite par la marche.	Santé excellente. Malade très robuste.	Ostéoclasie bilatérale du fémur avec l'appareil.	Pas d'élévation de la température. Pas de gonflement.	Consolidation le 35 ^e jour.	Le 41 ^e jour le malade fait ses premiers pas.	»

INDICATIONS bibliographiques et noms des opérateurs.	SEXE et âge des opérés.	NATURE siège, degré, ancienneté de l'affection.	TROUBLES fonctionnels.	ÉTAT de la santé générale de l'opéré.	DÉTAILS opératoires.	SUITES accidents, complications.	DURÉE du traitement.	RÉSULTATS orthomorphiques et fonctionnels.	REMARQUES GÉNÉRALES.
8 Id. Service de M. Poncet.	F. 37 ans.	Ecartement bi-malléolaire, 18 cent. Genu valgum unilatéral gauche. Début à l'âge de 15 ans.	»	développée p ^r son âge.	pareil Robin. Redressement immédiat et appar ^t plâtré. Ostéoclasie uni-latérale avec l'appareil Robin. Redressement immédiat, bandage silicaté, traction continue.	»	jour. Pas de saillie du cal. Consolidation complète en (?).	Cal volumineux, raideur articulaire persistait encore au moment de la publication de l'observation.	Cette malade avait été soumise à différentes reprises à des appareils de redresseurs divers et cela sans aucun résultat.
9 Id. Service de M. Mollière.	F. 27 ans.	Genu valgum double très considérable ayant débuté à l'âge de 3 ans.	Marche très disgracieuse.	»	Ostéoclasie bilatérale avec l'appareil Robin. Redressement immédiat et bandage plâtré.	Un peu de gonflement léger et douleur et hyarthrose, surtout à droite.	Le 43 ^e jour la consolidation est complète à gauche; à droite, elle est incomplète. Un mois après elle est complète.	Un peu plus de deux mois après la malade sent debout, mais il y a une raideur assez marquée du genou droit. Mouvements des jointures très douloureux.	»
10 Ibid.	H. 16 ans.	Genu valgum double. Début à l'âge de trois ans. Ecartement bi-malléolaire 21 c.	Marche prolongée pénible et douloureuse.	Constitution robuste.	Ostéoclasie bilatérale avec l'appareil Robin. Redressement dix jours après.	Pas de gonflement, pas de douleur. Température normale.	Consolidation le 36 ^e jour.	Aucune raideur articulaire. Pas de cal apparent.	»

N°	Ibid.	F.	Genu valgum	»	CONSERVATION	OSTÉOCLASIE DE L'APPAREIL COL-LÉRAL	»	»	»
11	Ibid.	F. 16 ans.	Genu valgum double. Ecartement bi-malléolaire 20 cent.	»	faible. Malaria non encore réglée.	latérale avec l'appareil Colléral. Redressement six jours après.	ni douleur, ni réaction générale.	dation le 27 ^e jour.	artulaire. Pas trace de cal. Redressement parfait.
12	Ibid.	H. 16 ans.	Genu valgum double ayant débuté à 8 ans. Ecartement malléolaire 17 cent, 9 cent. à droite, 10 cent. à gauche.	»	Malade robuste.	Ostéoclasie bilatérale avec l'appareil Colléral. Redressement sept jours après.	Ni gonflement, ni douleur, ni fièvre.	Entraînement au moment de la publication de l'observation.	»
13	Thèse de Re-gnard, Paris, 1884. Malade du service de M. Verneuil.	H. 19 ans.	Genu valgum gauche. Début il y a 2 ans. Pas de mouvement de latéralité du genou. Malléole interne gauche éloignée de 12 cent. de la ligne médiane verticale.	Marche très gênée, le genou gauche venant cogner contre le droit.	Id.	Ostéoclasie unilatérale avec l'appareil Colléral. Immobilisation immédiate dans une gouttière plâtrée.	Légère hydarthrose.	Sortie de la gouttière au bout d'un mois 1/2. 2 mois après l'opération, le malade marche avec une béquille.	Ce malade a été opéré au mois de janvier 1883, il a été revue en septembre 1885, c'est-à-dire 2 ans 1/2 après. Le genou ostéoclasé est absolument droit; la mobilité latérale a complètement disparu.
14	Ibid.	H. 18 ans.	Genu valgum droit. Début il y a 3 ans. Ecartement de la malléole à 14 cent. de la ligne médiane.	Très fatigué en travaillant.	»	Ostéoclasie unilatérale avec l'appareil Colléral. Immobilisation immédiate.	Pas de fièvre. Pas de douleur.	Sortie de la gouttière au bout d'un mois 1/2.	Rectitude imparfaite, le malade indocile ayant déplacé son membre dans la gouttière. Mais l'amélioration est considérable au point de vue esthétique et fonctionnel.

INDICATIONS bibliographiques et noms des opérateurs.	SEXE et âge des opérés.	NATURE siège, degré, ancienneté de l'affection.	TROUBLES fonctionnels.	ÉTAT de la santé générale de l'opéré.	DÉTAILS opératoires.	SUITES accidents, complications.	DURÉE du traitement.	RÉSULTATS orthomorphiques et fonctionnels.	REMARQUES GÉNÉRALES.
15 Même source. Malade du service de M. Guyon.	H. 16 ans 1/2	Genu valgum ayant débuté à l'âge de 2 ans. Espace intermalléolaire 18 cent 1/2.	Marche assez facile, mais douloureuse après un certain temps.	Malade malingré et chétif.	Ostéoclasie unilatérale avec l'appareil Collin. Gouttière plâtrée immédiatement après.	Légère hydarthrose. T. 38° le lendemain.	Sortie de la gouttière au 17 ^e jour. Consolidation imparfaite, nouvel appareil plâtré.	»	»
16 Hofmohl Arch. fur Kinderheilkunde. Bd IV, p. 263, 1885.	H. 23 ans.	Genu valgum du côté droit existant depuis l'enfance. Ecartement bi-malléolaire, 21 c. Les 2 fémurs sont épais.	La difformité a augmenté par suite de sa profession de boulanger, au point qu'il marche difficilement et tréclame l'opération avec in-stance.	Malade très vigoureux.	Ostéoclasie avec l'appareil de Rizzoli échoué.	»	»	Echec.	La force considérable déployée par l'ostéoclaste a produit des déchirures musculaires, cependant il n'en résulte aucun accident. Dix-huit jours après les tentatives d'ostéoclasie, on pratique l'ostéotomie. Les os étaient si durs, que 3 ciseaux se brisèrent et un fragment du troisième resta dans l'os. La fracture se fit obliquement. D'abord pas de fièvre, puis survinrent des abcès intermusculaires et

des phénomènes de pyhémie. A l'autopsie on trouve une fracture oblique avec déchirure de la capsule articulaire sur la moitié interne de son bord supérieur; décollement du périoste; phlegmon de la cuisse droite

Rectitude parfaite des deux genoux absence de raideur, absence de cal.

Sortie de la gouttière le 21^e jour.

Ni douleur, ni gonflement, ni hydarthrose.

Ost. des 2 côtés avec l'appareil Robin. Redressement du membre trois jours après.

»

»

Genu valgum double rachitique remontant à l'âge de 2 ans. 10 c. d'écartement entre les malléoles.

H. 6 ans.

Lyon médical, 1885, t. 48, Mollière-Robin

»

Sortie de la gouttière le 23^e jour après la fracture Consolidation parfaite.

Pas d'hydarthrose, pas de gonflement.

Ostéocl. double avec l'appareil Robin. Redressement du membre six jours après.

Etat général excellent.

Marche pénible Le malade est obligé d'interrompre souvent son travail.

Genu valgum double. Début, un an. Ecartement bi-malléolaire, 15 c. Déviation plus marquée à droite qu'à gauche. Pas de mouvements de latéralité dans les genoux.

H. 15 ans.

Du redressement du genu valgum par l'ostéoclasie. Th. de V. Delarue, Paris, 1884.

Pas de raideur articulaire, pas la moindre trace de cal.

25 jours après consolidation parfaite.

Aucun symptôme de réaction locale.

Ostéocl. double avec l'appareil de Robin. Redressement du

Constitution forte. Pas trace de rachitisme.

C.

Genu valgum double. Début il y a deux ans. Pas de laxité ligamenteuse.

H. 15 ans.

Id.

Fait remarquable: pendant le peu de temps que ce malade est resté au lit, il a grandi d'une manière notable.

INDICATIONS bibliographiques et noms des opérateurs.	SEXE et âge des opérés.	NATURE siège, degré, ancienneté de l'affection.	TROUBLES fonctionnels.	ÉTAT de la santé générale de l'opéré.	DÉTAILS opératoires.	SUITES accidents, complications.	DURÉE du traitement.	RÉSULTATS orthomorphiques et fonctionnels.	REMARQUES GÉNÉRALES.
20 Id.	H. 14 ans.	Ecartement bi-malléolaire, 18 cent. Déviation un peu plus marquée à droite.	Douleurs très vives par la marche.	»	membre six jours plus tard Ostéocl. double avec l'appareil de Robin. Redressement le 5 ^e jour.	Pas la moindre trace de contusion. Pas de gonflement.	Consolidation le 27 ^e j.	»	»
21 Id.	H. 23 ans.	Gen u valgum double. Début il y a un an. Difformité pas très considérable.	Marche assez facile; mais station debout très fatigante.	Constitution très forte.	Ostéocl. double avec l'appareil de Robin. Redressement le 8 ^e jour.	Ni douleur, ni hydarthrose, ni gonflement.	Consolidation le 45 ^e j.	»	»
22 Id.	H. 23 ans.	Gen u valgum unilatéral gauche. Début il y a 12 ans. Ecartement bi-malléolaire, 18 cent. Quelques petits mouvements de latéralité.	Marche avec une certaine facilité et éprouve peu de gêne de son affection.	Grand, robuste.	Ostéocl. unilatérale avec l'appareil de Robin. On croit, à un craquement de la table d'opération, que la fracture est produite. Pas	3 jours après un peu de gonflement et une légère hydarthrose.	Consolidation parfaite le 38 ^e j.	Pas trace de cal. Un peu de raideur articulaire qui disparaît en quelques semaines.	A l'âge de 16 ans. ce malade, entré dans le service de M. Mollière, avait été soumis par ce chirurgien au redressement par la méthode de M. Delore. Ces tentatives avaient complètement échoué.

23	Id.	H. 32 ans.	Genu valgum unilatéral gauche. Début il y a 7 ans. Ecartement bi-malléolaire, 12 c. Relâchement du ligament latéral interne, d'où mobilité latérale assez marquée.	»	»	Ostéocl. unilatérale avec l'appareil de Robin. Il faut employer une force considérable. Redressement au 10 ^e jour.	Pas de réaction locale. Pas d'hyarthrose.	Consolidation parfaite le 46 ^e j.	Un peu de raideur articulaire très vite disparue. Les mouvements de latéralité ont considérablement diminué.	»
24	Ibid.	H. 15 ans.	Genu valgum double. Début dès l'enfance. Ecartement bi-malléolaire, 31 cent.	Pas de douleur Marche facile.	Malade faible et pâle.	Ostéoclasie bilatérale avec l'appareil Robin.	Pas de contusion, ni gonflement, ni hyarthrose.	Consolidation au 33 ^e jour.	»	»
25	Ibid.	H. 16 ans.	Genu valgum double. Début au moment de la croissance. Plus accentué à droite 8 cent. qu'à gauche, 6 cent. Pas de mouvement de latéralité dans les genoux.	Pas de douleur mais le malade se fatigue très vite.	Malade miricélancé; constitution peu robuste	Ostéoclasie bilatérale avec l'appareil Robin. Immédiatement gouttière plâtrée. Six jours après redressement.	Ni douleur, ni gonflement.	Consolidation au 30 ^e jour.	Pas de raideur articulaire. Pas de cal apparent.	»
26	Ibid.	F. 14 ans.	Genu valgum	»	»	Ostéoclasie bilatérale	Pas le moindre gonflement.	Consolidation	»	»

Quatre jours après, il fallut recommencer. Redressement immédiat.

INDICATIONS bibliographiques et noms des operateurs.	SEXE et âge des opérés.	NATURE siège, degré, ancienneté de l'affection.	TROUBLES fonctionnels.	ETAT de la santé générale de l'opéré.	DÉTAILS opératoires.	SUITES accidents, complications.	DURÉE du traitement.	RÉSULTATS orthomorphiques et fonctionnels.	REMARQUES GÉNÉRALES.
Ibid.	H. 18 ans.	double. Ecartement bi-maléolaire, 18 c. Le tibia présente des courbures rachitiques; nouures des autres articulations. Début du genu valgum il y a 7 ans.	Marche pénible. Course à peu près impossible. Douleurs dans les genoux aux changements de température.	»	latérale avec l'appareil Robin. Redressement le 9 ^e j.		dation au 28 ^e jour à droite; au 33 ^e à gauche,	Pas la moindre raideur articulaire.	A l'âge de 14 ans, ce malade qui avait un genu valgum double fut traité par M. Fochier par le redressement suivant la méthode de M. Delore. Le redressement était parfait au sortir des appareils. Deux ans après la difformité reparaisait à droite.
28 C. R. de la Soc. nat. de méd. de Lyon; in Lyon méd. t. XLV, p. 483.	H. 14 ans.	Genu valgum. Début il y a 3 ans.	»	»	Ostéoclasie avec l'appareil Robin. Redressement quelques jours après.	Absence de réaction locale et d'hydarthrose.	Consolidation en 44 jours.	»	M. Robin en présentant ce malade à la Société explique que le retard de la consolidation par le siège de la frac-

29	Id. t. XLVIII, p. 54.	F. 15 ans.	Genu valgum unilatéral droit très considérable. Ecartement bi-malléolaire 18 cent. Pas de relâchement des ligaments.	Très vives douleurs après une marche longue ou après une station de bout prolongée.	Vigoureuse et bien développée.	Ostéoclasie avec l'appareil Robin. La fracture nécessitait pour se produire de très grands efforts. Redressement le 8 ^e jour.	Un peu de douleur après l'opération, ni gonflement, ni hydarthrose.	Consolidation au 25 ^e jour.	Membre très droit Pas de cal. Marche très facile.	Cette malade avait été déjà opérée à l'âge de 7 ans par M. Fochier, d'après la méthode de Delore.
30	Id. t. XLIX, p. 598.	17 ans.	Genu valgum double ayant débuté à l'âge de 7 ans. Ecartement bi-malléolaire de 32 cent.	Marche très difficile au point que le malade a été placé dans un établissement d'incurables.	»	Ostéoclasie bilatérale des plus faciles avec l'appareil Robin.	Pas la moindre douleur, ni le moindre gonflement.	Consolidation au 17 ^e jour.	Articulation très souple.	»
31	Ibid.	F. 16 ans.	Genu valgum double. Ecartement bi-malléolaire de 34 cent. Début il y a 1 an.	»	»	Ostéoclasie bilatérale avec l'appareil Robin.	»	Consolidation au 19 ^e j. à droite, quelques jours de plus à gauche.	Ibid.	»

Nos d'ordre.	INDICATIONS bibliographiques et noms des opérateurs.	SEXE et âge des opérés.	NATURE siège, degré, ancienneté de l'affection.	TROUBLES fonctionnels.	ÉTAT de la santé générale de l'opéré.	DÉTAILS opératoires.	SUITES accidents complications.	DURÉE du traitement.	RÉSULTATS orthomorphiques et fonctionnels.	REMARQUES GÉNÉRALES.
32	Bull. de la Soc. de chir. 1884. p. 644. Trélat. Opéré par M. Robin.	H. 18 ans.	Genu valgum double, début dans l'enfance. Ecartement bi-malléolaire de 30 cent.	»	»	Opéré avec l'ostéoclaste Robin. Opération régulière et rapide. Immédiatement après, gouttière plâtrée comprenant bassin et membres inférieurs. Sujet dans gouttière de Bonnet. 8 jours après malade est sorti de sa gouttière chloroformé et redressé sans effort et facilement. Gouttière plâtrée, comme la première fois.	Douleurs vives au niveau des genoux et de l'un des talons pendant 24 heures. Douleurs moindres pendant les 24 heures suivantes. Plus de souffrances en suite. Amalgissement des membres inférieurs à la levée de l'appareil, le 35 ^e jour. A ce moment, amalgissement considérable des membres et léger épanchement dans les 2 genoux. Badigeonnage de teinture d'iode. Douche froide.	Sortie de la gouttière le 35 ^e jour. Consolidation parfaite 41 jours après. Malade marche avec des béquilles sans douleur. 45 jours après. avec 2 cannes. 5 jours après sans cannes. Durée totale 66 jours.	A droite, cal un peu saillant en avant; à gauche, saillie moindre, située en dehors. Membres très droits, pieds reposent bien sur le sol. Malleoles internes se touchent. Les condyles internes sont séparés par un espace de 2 centimètres.	Au moment de la présentation du malade à la Soc. de chir., 66 ^e jour, il y avait encore un peu d'hyarthrose dans les genoux; pas de mouvements de latéralité; muscles très amaigris, mais M. Trélat disait: « Rien ne porte à croire que la guérison ne doive pas être entière. »
33	Bull. de la Soc. de chir. 1883. p. 920. Gillette.	H. 18 ans.	Genu valgum gauche. Début 5 ou 6 mois.	Douleurs vives aux temps pluvieux.	Malade roux et lymphatique.	Opéré avec l'appareil Collin de (nouveau modèle) fourcé	Plaque noirâtre de la largeur d'une pièce de 1 fr.	Sortie de la gouttière le 68 ^e jour.	Pas de cal vicieux. Pas de mouvement de latéralité du genou.	»

<p>34 Bull. de la Soc. de chir. 1883, p. 885. Poilaillon.</p>	<p>F. 15 ans 1/2</p>	<p>Genoux se touchent : 15 cent. au moment de l'entrée du mallade; moins de deux mois après 18 cent.</p>	<p>Genu valgum double de l'entance, s'étant accru au cours d'une fièvre typhoïde à 14 ans. Écartement bi-malléolaire 18 cent.</p>	<p>»</p>	<p>pression de la pelote. Simple ischémie, pas d'escarre consécutive. Très grandes douleurs pendant les deux ou trois premiers jours. Légère hydarthrose.</p>	<p>On opère d'abord le membre gauche avec l'appareil Collin (n. modèle), appareil plâtré. Immédiatement après. 25 jours après ostéoclasie du fémur droit avec le même instrument et immobilisation dans appareil plâtré.</p>	<p>Aucun accident consécutif, pas d'hydarthrose.</p>	<p>Enlèvement de la gouttière le 57^e jour. Consolidation et redressement parfait.</p>	<p>»</p>	<p>malade opéré.</p>	<p>larges attelles entourées d'ouate et maintenues par des bandes silicatées, maintiennent d'abord les fragments. 4 jours après, appareil plâtré.</p>	<p>Aujourd'hui, 4 mois après la seconde opération, la marche, même la course et le saut sont faciles. Dans la station debout, les deux malléoles se touchent et les condyles fémoraux se mettent à peine au contact. A droite, on sent épaissement osseux immédiat au dessus des condyles. A gauche, véritable cal à 4 travers de doigt au dessus des condyles.</p>	<p>»</p>
---	----------------------	--	---	----------	---	--	--	--	----------	----------------------	---	---	----------

INDICATIONS bibliographiques et noms des opérateurs.	SEXE et âge des opérés.	NATURE siège, degré, ancienneté de l'affection.	TROUBLES fonctionnels.	ÉTAT de la santé générale de l'opéré.	DÉTAILS opératoires.	SUITES accidents, complications.	DURÉE du traitement.	RÉSULTATS orthomorphiques et fonctionnels.	REMARQUES GÉNÉRALES.
35 Bull. de la Soc. de chir. 1885, p. 688. Th. An-ger.	H. 17 ans.	Genu valgum double. Début 1 an. Ecartement bi-maléolaire 35 cent.	»	»	Double ostéoclasie sus-condylienne le même jour av. l'appareil Collin. Immobilisation immédiate dans gouttière plâtrée.	Aucun accident noté. A droite, contusion violente des parties molles qui pouvait faire craindre sphacèle. Il n'en fut rien.	40 ^e jour, on enleva les appareils. En transportant le malade au bain le cal du côté dr. se rompit et on dut imobiliser plusieurs semaines	Guérison ne laisse rien à désirer.	»
36 Bull. de la Soc. de chir. 1885, p. 574. Trélat.	F. 28 ans.	Déformations complexes du membre inférieur gauche, suite de paralysie atrophique de l'enfance	Le talon gauche, en même temps qu'il était écarté, était porté en arrière, de sorte que la	»	Ostéoclasie sus-condylienne du fémur gauche. Appar. Collin (nouv. modèle). Un très faible effort	Aucun accident.	»	On reconnaît à peine le cal. Le membre est droit et le pied porte sur le sol. La marche est devenue possible.	Ce fait est des plus remarquables, et montre toute la puissance de l'ostéoclasie. Comme dit excellemment M. Trélat, en pré-

<p>37 Bull. de la Soc. de chir. 1885, p. 238, Delens.</p>	<p>H. 19 ans.</p>	<p>porté en arrière en forme de crosse. Ecartement entre les talons de 15 cent.</p>	<p>impossible.</p>	<p>sans réduction. 8 jours après, chloroforme: réduction. Nouvel appareil plâtré.</p>	<p>»</p>	<p>atteints de genu valgum de croissances étaient difformes avant l'opération, mais ils pouvaient marcher. Notre malade était difforme aussi, mais elle ne pouvait pas marcher. L'amélioration est donc extrêmement importante.</p>
<p>38 Observation inédite provenant du service de M. Verneuil. Communiquée par mon ami Verchère.</p>	<p>H. 17 ans.</p>	<p>»</p>	<p>»</p>	<p>Enlèvement des appareils le 32^e jour. marche vers le 40^e jour.</p>	<p>»</p>	<p>Rectitude des membres complète. Pas de déplacement appréciable des fragments. Pas le moindre cal à droite. A gauche un peu d'épaississement du périoste.</p>
<p>38 Observation inédite provenant du service de M. Verneuil. Communiquée par mon ami Verchère.</p>	<p>H. 17 ans.</p>	<p>»</p>	<p>»</p>	<p>Un peu d'hyarthrose.</p>	<p>Redressement parfait. Les mouvements de latéralité ont diminué au moment de la sortie du malade.</p>	<p>Le malade marchait avec des béquilles depuis 18 jours, lorsqu'il fit une chute et se fractura le cal. Appareil plâtré. Deux mois après la fracture est consolidée jambe tout à fait droite; cal volumineux.</p>

INDICATIONS bibliographiques et noms des opérateurs.	SEXE et âge des opérés.	NATURE siège, degré, ancienneté de l'affection.	TROUBLES fonctionnels.	ÉTAT de la santé générale de l'opéré.	DÉTAILS opératoires.	SUITES accidents, complications.	DURÉE du traitement.	RÉSULTATS orthomorphiques et fonctionnels.	REMARQUES GÉNÉRALES.
39 Observation communiquée par M. Demons, de Bordeaux.	H. 16 ans.	Genu valgum double. Début dans l'enfance mais la difformité s'est considérablement accrue depuis 4 an 1/2. Écartement bi-malléolaire 15 cent. Pas de mouvement de latéralité.	Faiblesse dans les deux membres. Fatigue rapide. Gêne de la marche.	»	Ostéoclasie bilatérale avec l'appareil Robin. Redressement le lendemain et appareil plâtre.	Un peu d'hydarthrose à gauche le lendemain de l'opération. Pas de douleur.	Consolidation au 41 ^e j.	Rectitude absolue. Légère hydarthrose persiste à gauche. Vers le 60 ^e jour, le malade marche facilement, cependant il persiste, un peu de raideur artéculaire. Vers le 70 ^e jour guérison parfaite.	Le malade a été revu 1 an 1/2 après. Les membres sont absolument droits. Pas de raideur artéculaire. Pas de vestige du cal ni de l'un ni de l'autre côté.
40 Ibid.	H. 17 ans.	Genu valgum double. Début il y a 4 ou 5 mois. Écartement bi-malléolaire, 12 c. Différence plus prononcée à droite qu'à gauche. Pas de laxité des ligaments.	Pendant la marche les genoux frottent l'un contre l'autre.	Etat général excellent.	Ostéoclasie bilatérale avec l'appareil Robin. Redressement au 8 ^e j.	Douleurs légères dans les jours qui suivirent jusqu'au moment du redressement.	?	Redressement parfait.	Le malade a été revu 22 mois après l'ostéoclasie, la guérison est restée parfaite.
41 Id.	H. 15 ans.	Genu valgum double ayant débuté il y a 8 mois. Écartement bi-malléolaire, 24 c. Laxité des ligaments du côté.	Fatigue rapide. Gêne dans la marche. Douleurs légères dans les membres. Les genoux s'entre-croisent pen-	»	Ostéoclasie bilatérale avec l'appareil Robin. 7 jours après, redressement.	Pas de fièvre, pas de douleurs. Bon état général.	?	Redressement parfait.	Le malade a été revu. La guérison se maintient excellente.

42	Citée in thèse d'agrégat. de Campeon. Opérateur : M. Reclus.	F. 7 ans.	Genu valgum droit Ecartement bi-maléolaire, 7 c.	gauché ; à droite, pas de laxité.	»	dant la marche.	»	Ostéocl. unilatérale avec l'appareil Collin. Appareil plâtré, attelle externe.	Pas de fièvre ni réaction locale.	22 jours.	Déformation corrigée; malléoles se touchent.	»
43	Inédite, communiquée par M. Kirmison.	H. 17 ans.	Genu valgum double. Ecartement bi-maléolaire, 38 c. Mouvement de latéralité exagéré, de même ceux de torsion de dehors en dedans.	Pendant la marche les genoux s'entrecroisent et le malade tient la tête inclinée en avant.	»	»	»	Ostéoclasie bilatérale avec l'appareil Collin. Appareil plâtré immédiatement av. attelle externe	Légère hydarthrose à gauche, disparaît au bout de quelques jours.	43 jours	Malade marche au 50 ^e jour Membres parfaitement redressés.	»
44	Ibid.	H. 16 ans.	Genu valgum gauche. Ecartement bi-maléolaire, 45 c. Mouvements de latéralité très exagérés.	»	»	»	»	Ostéocl. avec l'appareil Collin. Gouttière plâtrée et attelle externe.	Gonflement et douleurs mo- dérées. Lé- gère hydarthrose.	24 jours.	A la sortie du malade, 71 jours après l'opération, le genou conservait des mouvements de latéralité. La correction n'était pas parfaite, ce qu'on avait prévu, car une partie de la déformation portait sur le tibia.	»

CHAPITRE IV.

DE L'OSTÉACLASIE APPLIQUÉE AU TRAITEMENT DES ANKYLOSES ET DE QUELQUES AUTRES AFFECTIIONS ARTICULAIRES

§ I^{er}. APERÇU HISTORIQUE. — L'application de l'ostéoclasie à la cure orthopédique des ankyloses et de certaines autres affections articulaires est de date tout à fait récente. Sans doute, l'idée du redressement brusque des articulations pathologiquement maintenues en attitude vicieuse remonte bientôt à cinquante ans, mais ce n'est que dans ces derniers temps qu'on a substitué à la rupture des adhérences articulaires la fracture au voisinage de la jointure d'un des os, qui la constituent. Les manœuvres à l'aide de la fameuse machine de Louvrier, la flexion brusque manuelle de Palasciano, dont Bonnet s'est efforcé de préciser les indications et de régulariser l'emploi, avaient pour unique objectif de rompre la soudure unissant les surfaces articulaires. Souvent l'un des os se fracturait au cours de l'opération et le chirurgien s'empressait d'en faire bénéficier son malade, mais cette fracture n'était qu'une fracture de surprise ; sa marche simple, sa rapide consolidation et ses heureux effets orthomorphiques ne devaient pas tarder à la faire rechercher. C'est ainsi que l'arthroclasia vit naître non pas une méthode rivale, mais une méthode prenant une juste place à côté d'elle : l'ostéoclasie.

Ce sont d'abord les chirurgiens étrangers qui redressent les ankyloses sans règles précises et avec des machines rudimentaires, brisent les os au voisinage des articulations, constatent la lésion qu'ils ont produite à leur insu et, loin de s'en effrayer, conseillent bientôt de

la rechercher. Langenbeck, de Hanovre, Schuh, de Vienne, rapportent un certain nombre de faits de fractures des os dans leur continuité survenues pendant les manœuvres du redressement forcé, et Nussbaum, de Munich, sur une série de cent dix-neuf cas de rupture d'ankylose observe trente-deux fois le décollement épiphysaire et en constate les excellents résultats. Billroth et Volkmann conseillent de briser, de propos délibéré, l'os au-dessus ou au-dessous de l'interligne articulaire dans les cas de soudure complète de l'articulation, remplaçant ainsi la rupture impossible ou dangereuse de l'ankylose par la fracture, presque toujours réalisable et sans danger, de l'un des os de la jointure.

En France on n'ignore pas que, quelque prudence qu'on apporte dans le redressement forcé des ankyloses, on fracture parfois les os dans leur continuité, et le résultat de l'autopsie d'un malade, redressé et mort quelques jours après d'une affection intercurrente, que Demarquay présenta à la Société de chirurgie, en 1859, vint démontrer la réalité de cette lésion, que confirmèrent, au cours de la discussion, les déclarations de Chassaignac, Marjolin et Verneuil, faisant appel à leurs souvenirs cliniques. Cet accident ou, pour parler plus justement, cet incident, est d'ailleurs considéré comme de peu d'importance; car il ne compromet pas plus le résultat opératoire que le résultat thérapeutique. Bientôt même Maisonneuve, appliquant aux ankyloses sa méthode *diaclastique*, veut ériger en méthode du traitement des ankyloses de la hanche la fracture du fémur et il en rapporte, dans *la Gazette des hôpitaux* de 1862, une remarquable observation. Les faits publiés par Nélaton, Péan, Verneuil, Desprès, Valette, Bœckel, Tillaux, Pozzi et qui, tous, se rapportent à des ankyloses de l'articulation coxofémorale et donnent des résultats satisfaisants, sont bien faits pour justifier la justesse de vue de

Maisonneuve. Ollier (*Dictionnaire encyclop.*), P. Denucé (*Nouv. Dictionn. de méd. et de chir. prat.*), chacun dans l'article *Ankylose*, qui remonte déjà à quelques années, se déclarent partisans de la fracture au voisinage de l'articulation et conseillent de la produire dans certaines circonstances.

Nepveu, dans une judicieuse revue critique sur l'ostéoclasie et l'ostéotomie au point de vue orthopédique, reconnaît aussi les avantages que l'on peut retirer de cette pratique, et Chalot, comparant dans sa thèse les divers moyens de diérèse des parties dures, déclare que « la fracture chirurgicale du fémur mérite d'être maintenue désormais dans la pratique comme moyen efficace et innocent de guérir l'ankylose de la hanche, au double point de vue de l'attitude et du mouvement. »

Jusqu'à cette date, les chirurgiens ont réservé la fracture thérapeutique des os ankylosés presque exclusivement pour la hanche ; cela se comprend aisément. En effet, la fréquence assez grande des coxalgies guéries en attitude vicieuse, l'infirmité qui en est la conséquence au point de vue de la marche et même de la station assise et la gravité, naguère considérable, des opérations sanglantes sur cet os profondément situé devaient faire regarder la fracture sous-cutanée du col du fémur ou de sa diaphyse comme une ressource d'un prix inappréciable. Les autres articulations, vicieusement immobilisées, échappaient à ce mode thérapeutique, soit que l'individu s'accommodât suffisamment de sa difformité, soit que le chirurgien dirigeât contre elle un autre mode d'intervention et le plus souvent alors la résection. Ollier est le premier chirurgien qui ait, de parti pris, brisé la diaphyse fémorale pour remédier à une ankylose angulaire du genou. Dans un article de *la Revue de chirurgie* de 1883, l'éminent chirurgien lyonnais discute les indications et les contre-indications

de l'ostéoclasie et de la résection. La même année, M. Robin, son maître, M. Mollière, et M. Édouard, dans sa thèse inaugurale, mettent en relief tous les avantages de la fracture juxta-articulaire, en même temps qu'ils montrent combien l'ingénieux appareil de M. V. Robin permet de faire cette fracture avec facilité, précision et innocuité. Depuis cette époque, la fracture sus-condylienne du fémur a été appliquée treize fois au traitement de l'ankylose du genou avec un plein succès, et le D^r Perrusset (de Lyon) a consacré sa thèse à l'étude de cette intéressante question. Dans une série de communications faites à la Société de médecine de Lyon, M. Robin a montré que, dans ces derniers temps, grâce à quelques modifications aussi simples qu'ingénieuses apportées à son appareil et que nous avons fait connaître précédemment, son appareil peut s'appliquer aussi bien à la hanche qu'à l'articulation du genou.

De ce rapide aperçu historique, il résulte que l'ostéoclasie introduite d'abord, pour ainsi dire par surprise dans le traitement des ankyloses, a définitivement conquis droit de cité dans la thérapeutique, et que l'on doit, après avoir montré tous les services qu'on peut en attendre, la comparer à l'arthroclasia, à la résection et plus directement encore à l'ostéotomie, cette dernière méthode, ici, comme pour les autres difformités lui disputant les suffrages des chirurgiens.

§ II. ANALYSE DES FAITS. — Les documents que j'ai pu réunir pour apprécier la valeur de l'ostéoclasie appliquée au traitement des ankyloses ne sont pas très nombreux et encore beaucoup sont-ils inutilisables. Ils se réduisent à 36 faits, dont 18 se rapportent à l'ankylose de la hanche et 14 à l'ankylose du genou. J'ai cru devoir en effet éliminer, pour ce qui a trait aux ankyloses de la hanche, les observations intitulées *rupture*

de l'ankylose, brisement forcé reproduites de seconde main, et, dont je n'ai pu m'assurer des détails, ces cas devant être bien plutôt mis à l'actif de l'arthroclasia que de l'ostéoclasie. C'est ainsi que les observations en nombre indéterminé de Buehring, citées par Malgaigne-Lefort, et qui ont donné des résultats nuls ou malheureux, ne doivent pas entrer en ligne de compte dans ma statistique; de même les 13 observations de Nussbaum également citées par Malgaigne-Lefort, où nous voyons, comme tout résultat, que huit fois la position vicieuse du membre fut atténuée. Je laisse encore de côté le fait de Laborie.

On trouvera peut-être bien minime le nombre de 14 ostéoclasies pour ankylose du genou, que je retiens, et on s'étonnera que je n'y fasse pas entrer les faits nombreux, épars dans les diverses publications, de rupture accidentelle dans la continuité des os, pendant les manœuvres du redressement forcé. Ce reproche pourrait m'être d'autant plus facilement adressé, que ma statistique d'ostéoclasie pour ankylose fémorale est précisément dressée à la fois avec des faits d'ostéoclasie fortuite et intentionnelle. Le mode opératoire absolument précis, avec lequel la fracture suscondylienne a été obtenue dans les 14 faits d'ostéoclasie pour ankylose du genou, m'a engagé à les faire figurer seuls dans mes relevés. Ils me serviront à montrer les heureux résultats de la nouvelle méthode ostéoclasique, et leur valeur à ce point de vue sera d'autant plus grande, qu'ils se rapportent à la pratique d'une même école, sinon d'un même chirurgien.

Je n'ai pu trouver d'exemple d'ostéoclasie, faite pour remédier aux ankyloses des autres articulations. Les observations d'Ollier, qui rompit avec succès des ankyloses du coude chez deux jeunes gens en fracturant

l'olécrâne, ne peuvent être assimilées aux faits que nous étudions.

Voyons quels enseignements nous fournissent les 36 observations que nous avons recueillies ; fort de leur appui, nous essaierons ensuite de poser les indications et les contre-indications de la fracture chirurgicale dans les ankyloses.

Un premier fait se dégage de leur étude, c'est qu'aucun d'eux ne s'est terminé par la mort. Inscrivons donc encore une fois à l'actif de la méthode ostéoclasique son innocuité absolue. Sans être aussi beau que le résultat opératoire, le résultat orthopédique est cependant des plus satisfaisants, car dans 30 cas où le résultat est annoncé d'une façon explicite, je relève :

Redressement parfait.....	24 fois.
— satisfaisant.....	3 —
— assez satisfaisant..	1 —
— mauvais	2 —

Notons que l'ostéoclasie pour ankylose de la hanche endosse à son passif les 2 résultats mauvais, que le résultat assez satisfaisant se rapporte à une ostéoclasie sus-condylienne pour ankylose angulaire du genou avec déviation de la jambe en dehors, et, qu'enfin les 3 résultats satisfaisants se divisent entre deux ostéoclasies du col fémoral et une ostéoclasie sus-condylienne. Pour apprécier justement la valeur de la fracture artificielle dans les ankyloses des deux articulations, qui nous occupent au point de vue non plus de la forme, mais de la fonction, il importe d'envisager séparément les résultats pour l'une et l'autre jointure.

En raison du peu de détails des observations, du peu de temps pendant lequel les malades ont été suivis, on peut simplement déduire de la lecture des 21 faits d'ostéoclasie du col fémoral que, dans la grande majorité des cas, les malades ont repris l'usage de leur membre

et ont été ainsi capables de se livrer à leurs travaux. Un des plus beaux résultats à cet égard a été obtenu par Maisonneuve, dont la malade, revue de longues années après l'opération pouvait, malgré un raccourcissement de 8 centimètres, corrigé par une chaussure à haut talon, non seulement marcher aisément sans fatigue, mais même se livrer à la danse. Citons encore les malades de Nélaton et de Péan, qui marchaient facilement sans claudication notable. Rappelons encore celui de Desprès, dont l'observation se trouve dans la thèse de Ronneau et qui, revu une quinzaine d'années après, se servait également bien de ses deux membres inférieurs. Ce sont les mouvements complémentaires du bassin et de la colonne vertébrale, qui permettent alors au membre malade de reprendre une partie de sa mobilité et de son agilité primitive.

Mais l'ostéoclasie ne peut-elle pas faire davantage que de restituer la rectitude au membre? Ne peut-elle pas dans certaines conditions réaliser une solution de continuité permanente de l'os, s'organisant en néarthrose et remplaçant ainsi heureusement le jeu de l'articulation ankylosée? Un moment j'ai cru avoir rencontré dans trois observations de la chirurgie orthopédique de Sayre des exemples de cette néarthrose, mais une lecture plus attentive m'a convaincu que le chirurgien américain avait, chez ses malades, produit le brisement forcé au niveau de la jointure enraidie et non dans la continuité du col du fémur. La création d'une néarthrose utile n'est peut-être pas irréalisable, mais je n'en admetts la possibilité que sous toute réserve, et je ne conseillerai pas de la rechercher, sachant bien qu'au membre inférieur ce que l'on doit demander surtout, c'est la solidité.

Les résultats de l'ostéoclasie dans les faits d'ankyloses du genou, où l'état de la fonction du membre est notée, sont des plus satisfaisants. Tous les malades, est-il dit,

marchent aisément et sans fatigue, et plusieurs même presque sans claudication. Chez tous cependant il est noté un raccourcissement plus ou moins marqué du membre, raccourcissement qui, loin de gêner la marche, ne fait que la rendre plus facile en empêchant le pied de venir rencontrer le sol. Le premier malade opéré par M. Ollier, avec un appareil encore rudimentaire, avait un raccourcissement de 6 centimètres. Depuis que l'instrumentation perfectionnée permet de faire la fracture tout près des condyles, le raccourcissement n'est plus que de quelques centimètres, et une bottine à talon un peu élevé corrige suffisamment la claudication.

Les résultats opératoire et thérapeutique de nos faits étant connus, il convient maintenant de voir pour quelles affections la fracture artificielle a été pratiquée et à quelle époque de l'évolution de la maladie elle l'a été. Il importe aussi de savoir quel retentissement le traumatisme chirurgical a eu sur la lésion articulaire, et réciproquement, quelle influence a pu avoir l'affection antérieure de l'articulation sur la marche de la solution de continuité de l'os.

C'est ce que résume le tableau ci-contre :

En résumé, on voit que la fracture chirurgicale a été pratiquée pour remédier à l'ankylose :

Suite d'arthrite traumatique.....	5 fois.
— tuberculeuse... ..	7 —
— puerpérale... ..	2 —
— scarlatineuse... ..	2 —
— typhoïdique... ..	1 —
— consécutive à une ostéite épiphysaire... ..	1 —
— rhumatismale... ..	1 —
— suppurée... ..	4 —
— de nature indéterminée.	10 —

A l'exception d'un cas, jamais la fracture artificielle n'a eu de retentissement sur l'affection de la jointure et empressons-nous de retenir que dans l'observation, où

SEXE et AGE des malades.	NATURE de l'affection ayant donné lieu à l'ankylose.	Temps écoulé entre le début de l'affection et le moment de l'intervention	Retentisse- ment de la fracture sur la lésion articulaire.	MARCHE de la fracture. Délai de la consolidation.
F. 16 ans.	Arthrite trauma- tique.	14 ans.	Nul.	L'appareil ayant été enlevé trop tôt, il se pro- duisit une vio- lente inflamma- tion.
F. 7 ans.	Arthrite trauma- tique.	?	Nul.	?
H. 14 ans.	Arthrite trauma- tique.	10 ans.	Nul.	2 mois.
M. 39 ans.	Arthrite trauma- tique.	1 an 1/2.	Nul.	Délais normaux.
M. 25 ans.	Arthrite trauma- tique.	2 ans.	Nul.	?
F. 10 ans.	Coxo-tubercu- lose?	?	Nul.	La malade mar- che très bien au bout de 6 mois.
Petit garçon.	Coxo-tubercu- lose ?	?	Nul.	?
Enfant.	Coxo-tubercu- lose ?	»	Nul.	Au bout d'un mois 1/2 le ma- lade pouvait faire le tour de son lit.
M. 13 ans.	Ostéoarthrite tu- berculeuse ?	4 ans.	Nul.	29 ^e jour.
M. 17 ans.	Ostéoarthrite tu- berculeuse ?	8 ans.	Nul.	Rapide et par- faite.
F. 16 ans.	Ostéoarthrite tu- berculeuse.	12 ans.	Nul.	65 jours.
M. 17 ans.	Ostéoarthrite tu- berculeuse.	10 ans.	Nul.	?
?	Arthrite scarlati- neuse.	?	Nul.	Parfaite.
F. 28 ans.	Arthrite puerpé- rale.	2 ans.	Nul.	2 mois.
F. 18 ans.	Arthrite typhoi- dique.	11 mois.	Nul.	?
H.	Arthrite rhuma- tismale.	3 ans.	Nul.	1 mois.
F. 34 ans.	Arthrite puerpé- rale.	10 mois.	Nul.	?
F.	Arthrite scarlati- neuse.	»	Nul.	1 mois 1/2.
H.	Arthrite consécu- tive à une os- télite épiphy- saire du ti- bia.	?	Nul.	55 jours.
H. 14 ans.	Arthrite suppu- rée (?)	12 ans.	Nul.	50 jours.
H. 17 ans.	Arthrite suppu- rée.	9 ans.	Nul.	?
F. 14 ans.	Arthrite suppu- rée.	?	Nul.	?
H. 12 ans 1/2.	Arthrite suppu- rée.	4 ans.	Nul.	?
10 cas.	Arthrites de na- ture indéter- minée.	?	?	?

les phénomènes inflammatoires reparurent, on en trouve la cause non dans le traumatisme chirurgical, mais dans ce fait que l'immobilisation fut trop hâtivement supprimée. L'innocuité d'un traumatisme, tel qu'une rupture osseuse au voisinage d'un ancien foyer inflammatoire, pourrait surprendre, si l'âge de l'ankylose ne venait nous montrer que tout travail phlogistique devait être forcément éteint, lorsque la fracture a été produite. Le chirurgien, en effet, n'est jamais intervenu avant dix mois après le début de l'inflammation articulaire; deux à trois ans en moyenne, est le délai qui a séparé l'acte chirurgical du début de l'évolution de l'arthrite ankylosante et notons surtout ce fait important, c'est que l'intervention la plus tardive a été précisément dans les cas d'ankyloses, suite d'ostéo-arthrite tuberculeuse, lésions si disposées aux retours offensifs.

L'affection articulaire n'a nullement contrarié la marche de la fracture, qui s'est consolidée dans les délais normaux dans la majorité des cas, quelquefois même plus tôt.

Je n'insiste pas sur l'âge des opérés qui tous étaient adolescents ou dans la première moitié de l'âge adulte. Je n'insiste pas davantage sur l'état de leur santé général, point cependant d'une très grande importance, mais que ne me permet pas de faire ressortir le laconisme des observations que j'ai dépouillées.

§ III. INDICATIONS ET CONTRE-INDICATIONS. — Je vais maintenant m'efforcer de mettre à profit les enseignements des trop rares faits d'ostéoclasie pour ankylose, que j'ai réunis, pour tracer les indications et les contre-indications de cette opération. L'opinion connue de maîtres éminents, le sens clinique de chirurgiens expérimentés, me seront d'un grand secours dans cette tâche.

Il ne fait doute pour personne, après les heureux ré-

sultats que nous venons de rapporter, que le redressement des membres ankylosés, par la fracture de l'un des os de la jointure, ne constitue une excellente méthode thérapeutique, mais l'appliquer à toutes les ankyloses indistinctement serait s'exposer à de fâcheux mécomptes, et l'ostéoclasie n'a pas la prétention de remplacer dans tous les cas l'arthroclasia, la résection articulaire, l'ostéotomie. Bien que possédant actuellement ce que Billroth n'avait pas, c'est-à-dire une instrumentation qui nous permet de faire une fracture thérapeutique, avec la plus grande précision, nous ne saurions souscrire aux paroles de l'éminent chirurgien viennois lorsqu'il écrit: « Je ne comprends pas pourquoi on refuserait de remplacer l'extension impossible par une infraction ou fracture incomplète de l'os, et, je préférerais cette dernière, sans hésiter, à toute résection articulaire dans le genou ou dans la hanche, toutes les fois qu'il y aurait possibilité de l'exécuter facilement, sans trop d'efforts et sans choc violent. Je suis même d'avis que l'on doit toujours essayer d'éviter, pour le moins, la résection du genou ou de la hanche, quelle que soit d'ailleurs la manière de l'exécuter, en faisant l'infraction de la cuisse s'il est possible de la faire sans trop de difficultés. »

Dans le choix à faire des cas, qui réclament l'ostéoclasie, doit d'abord entrer en première ligne la nature de l'arthrite, terminée par ankylose. Les articulations naguère atteintes d'ostéo-arthrites suppurées, tuberculeuses ou non tuberculeuses, par exemple celles qui succèdent à l'ostéomyélite et se compliquent de fistules, de séquestres, ne sauraient être redressées sans danger par l'ostéoclasie. La résection partielle ou totale des surfaces articulaires leur conviendra bien mieux, car en même temps qu'elle permettra le redressement du membre, elle supprimera les parties du squelette profondément malade.

Par contre, les ankyloses consécutives aux arthrites traumatiques rhumatismales (1), très probablement aussi les arthrites puerpérales, scarlatineuses, typhoïdiques, en un mot infectieuses, trouveront dans l'ostéoclasie un mode de redressement aussi peu dangereux qu'efficace. « Dans ce dernier cas (arthrites traumatiques et rhumatismales), écrit M. Ollier, l'ankylose est la fin de la maladie : dans le premier, elle peut s'accompagner de la présence de foyers d'ostéomyélite persistante. Ces foyers, analogues aux anciens foyers d'ostéomyélite diaphysaire qui peuvent rester dix, vingt, trente ans sans se traduire par le moindre signe, sont susceptibles de se réveiller à la suite d'un choc, d'une contusion et à plus forte raison d'une fracture. » Des faits heureux de redressement dans les cas d'ankyloses consécutives à des arthrites carieuses et nécrosiques, cités par Louvrier, Bonnet et Langenbeck pourraient peut-être encourager les cliniciens à se départir de ces règles de prudence, et, depuis la série des beaux succès obtenus par les chirurgiens lyonnais, nous trouvons un fait d'ostéoclasie dans le foyer même d'une ostéite, sans qu'il en soit résulté le moindre réveil de l'inflammation antérieure. Sans condamner cette pratique d'une façon absolue, nous croyons avec M. Perrusset, qu'il est de la dernière importance d'attendre, avant d'intervenir, que le processus inflammatoire soit complètement éteint.

Les ankyloses, de quelque nature que soit leur origine, ne se présentent pas toutes avec le même degré d'immobilité. S'il en est, dont les surfaces sont intime-

(1) Des réserves doivent être faites avec d'autant plus de prudence au sujet des arthrites infectieuses, qu'il est bien prouvé que certaines d'entre elles, les arthrites puerpérales par exemple, sont susceptibles de se réchauffer. A ce propos, on lira avec profit une intéressante clinique de M. le professeur Verneuil dans la *Gazette des hôpitaux*, du 3 juin 1884.

ment soudées l'une à l'autre au point que parfois les os de la jointure n'en forment plus qu'un (ankylose par fusion ou par intermède, ainsi que les dénomme Cruveilhier), il en est d'autres, dont les lésions consistent en des tractus fibreux plus ou moins serrés, susceptibles d'être rompus par des manœuvres appropriées. A ces dernières conviendra l'arthroclasia, tandis que les premières devront être traitées par l'ostéoclasie, qui produit toujours une fracture nette de l'os, et rend possible dans tous les cas le redressement du membre.

Certaines déviations des surfaces articulaires, des luxations, des subluxations des os, au genou en particulier, cet allongement des condyles fémoraux sur lequel Bonnet, Gosselin (1) et depuis Volkmann ont attiré l'attention, deviennent même dans les cas d'ankylose peu serrée une indication de redressement par la fracture sus-condylienne. Que ferait en effet dans ces cas l'arthroclasia, en supposant qu'elle fût possible, sinon exagérer les déplacements, les subluxations existantes?

Dans son excellente thèse d'agrégation, mon ami Lagrange refuse à la fracture juxta-articulaire le pouvoir de remédier aux déviations latérales, aux mouvements de torsion de la jambe. Je ne saurais partager son sentiment; en effet, comme le fait justement remarquer M. Robin, après la fracture « on peut faire basculer les deux fragments d'arrière en avant pour placer le membre ostéoclasé dans la rectitude, de même on peut faire exécuter des mouvements de torsion ou de latéralité suivant le besoin ou la nécessité du redressement. »

Pour ne pas quitter l'articulation du genou, qui nous sert de type, car c'est la plus fréquemment atteinte d'ankylose, disons que le degré très prononcé de flexion angulaire peut être une contre-indication de l'ostéoclasie, comme il l'est d'ailleurs pour l'ostéotomie. En effet, pour

(1) Gosselin, *Clinique chirurgicale*, 3^e édition.

que le redressement des membres s'effectue, il est de toute nécessité que le fragment inférieur du fémur basculant sur le fragment supérieur, ouvre en arrière un angle, qui sera d'autant plus grand que la flexion angulaire sera plus prononcée. Conséquemment la forme en baïonnette, que prend ordinairement le membre redressé, sera, dans le cas que nous supposons, réalisée dans toute sa difformité et la longueur du support pelvien considérablement diminuée. La difformité serait encore aisément cachée par les vêtements et la brièveté suppléée par une chaussure à talon élevé. La déféctuosité du résultat orthomorphique ne suffirait donc pas à faire rejeter l'ostéoclasie en pareille circonstance, mais ce qui pour M. Robin la contre-indique, c'est la crainte de voir échouer la consolidation de fragments ainsi placés. Il conseille alors d'avoir recours à la résection cunéiforme. Pour ceux qu'effraierait la méthode sanglante, il émet aussi l'idée de pratiquer, à l'aide de l'ostéoclaste, à l'exemple des ostéotomistes, une double fracture l'une au-dessus et l'autre au-dessous de la jointure.

§ IV. PARALLÈLE ENTRE L'OSTÉOCLASIE ET L'OSTÉOTOMIE.

— Sans avoir la prétention d'avoir épuisé le sujet, je crois cependant être entré assez avant dans la question de l'ostéoclasie, appliquée au redressement de l'ankylose, pour montrer tous les avantages qu'on peut retirer de cette opération. Réservée jusqu'ici aux seules articulations de la hanche et du genou, son emploi se généralisera sans doute à d'autres articulations, au fur et à mesure que se perfectionneront encore les appareils déjà si parfaits.

Pour en faire ressortir encore plus les avantages, comparons-la à l'opération regardée comme sa rivale, à l'ostéotomie.

J'ai montré, chemin faisant, les précieuses ressources fournies par l'arthroclasia et la résection, et suffisamment

précisé les indications de ces opérations. La fracture chirurgicale juxta-articulaire ne saurait leur être comparée, car pour les lésions dont il s'agit elle n'a pas sa raison d'être. L'ostéotomie doit donc seule entrer en balance avec l'ostéoclasie, et encore veux-je parler de l'ostéotomie linéaire; l'ostéotomie cunéiforme de Rhea Barton pour le genou, celle de Kearny Rodgers pour la hanche répondant, ainsi que l'ostéotomie trapézoïde, à des cas particuliers non justiciables le plus souvent de l'ostéoclasie. Quant aux ostéotomies cunéiformes portant sur l'ankylose elle-même, par exemple l'opération de Gurdon Beck, celle de Sayre, d'Eantrikin, elles se rapprochent trop de la résection articulaire pour que l'idée me vienne de les comparer à l'ostéoclasie.

Désirant en un mot comparer entre eux des faits logiquement comparables, j'extrais de la thèse de M. Campenon (1) 22 cas d'ostéotomie linéaire pour ankylose de la hanche, et 3 cas d'ostéotomie linéaire pour ankylose du genou, auxquels j'ajoute 5 faits, rapportés dans la thèse de M. Pennel et dus à la pratique de M. de Saint-Germain, ce qui me donne un total de 30 ostéotomies linéaires à opposer à mes 36 faits d'ostéoclasie. Ces ostéotomies linéaires ont donné

2	Morts.
4	Suppurations.
1	Séquestre.
23	Guérisons sans complication.

Une mortalité de deux malades sur 30 est bien à considérer, surtout pour une affection qui n'entraîne qu'une simple difformité; d'autre part, on doit aussi compter avec les complications de suppuration et de séquestre, qui se sont montrées 5 fois, ne serait-ce qu'au seul point de vue des inquiétudes qu'elles donnent au malade et au

(1) Campenon. *Du redressement des membres par l'ostéotomie*, Paris, 1883.

chirurgien, qui, tous deux, une fois l'ostéoclasie pratiquée et le membre redressé, sont absolument débarrassés de toutes préoccupations.

Si le résultat opératoire des ostéotomies linéaires est manifestement inférieur à celui de l'ostéoclasie, le résultat fonctionnel ne compense pas cette infériorité. Pour le genou, après l'ostéotomie, la difformité en baïonnette est la même qu'après l'ostéoclasie et le raccourcissement n'est pas moindre.

Sans méconnaître tous les bienfaits de la méthode antiseptique, je crois devoir conclure que toutes les fois que l'ostéoclasie satisfera aux indications réclamées pour le redressement des articulations ankylosées, les procédés sanglants devront lui céder la place.

§ V. APPLICATION DE L'OSTÉOCLASIE AUX LUXATIONS IRRÉDUCTIBLES. — On sait quelle grave infirmité entraînent certaines variétés de luxation de la hanche. Il arrive parfois que la jointure est immobilisée dans une attitude absolument incompatible avec l'exercice du membre, et que non seulement elle s'oppose à la marche, à la station verticale, mais même empêche les malades de s'asseoir. De très sérieuses opérations ont été entreprises pour remédier à cette difformité; l'ostéoclasie ne leur convient-elle pas à merveille? Volkmann rapporte, dans son livre, quelques exemples heureux de fracture intentionnelle du fémur pour luxation de la hanche. On lira avec intérêt, dans la thèse d'agrégation de M. Marchand, les avantages que retirèrent d'une fracture accidentelle des malades porteurs de luxations anciennes de l'épaule, du coude et de la hanche (1). Parmi ces faits, citons celui de M. le professeur Richet qui, se trouvant en présence d'une fracture de l'humérus produite pendant les manœuvres d'une réduction de luxation, eut l'idée ingénieuse de fixer l'os

(1) Marchand. *Des accidents qui peuvent compliquer la réduction des luxations traumatiques*, 1885.

du bras dans une position telle que l'extrémité fracturée correspondait à la cavité glénoïde. Une néarthrose se forma; quelques semaines après la malade exécutait déjà des mouvements assez étendus et au bout de quelques jours elle finit par recouvrer l'usage complet de son membre. Faute de faits, je ne puis discuter cette nouvelle application très rationnelle de l'ostéoclasie, qui, sur ce terrain encore, peut sans doute disputer à l'ostéotomie la faveur des chirurgiens.

Les deux observations suivantes, que nous devons à l'obligeance de MM. Terrillon et Bouilly, montrent bien les excellents résultats que peut donner dans ces cas la fracture chirurgicale de l'os au-dessous de l'articulation luxée.

OBS. XVI (*communiquée par M. Terrillon*). — Un jeune homme de 24 ans, blond, fils de rhumatisant, contracte une blennorrhagie. Vers le 20^e jour, il éprouve des douleurs, de la gêne, du gonflement dans diverses articulations, finalement la poussée articulaire se localise dans la hanche droite. M. Terrillon est appelé près du malade cinq jours après et déjà la cuisse se trouve immobilisée dans une mauvaise position : flexion et légère abduction. Malgré les tentatives les plus rationnelles, pratiquées avec insistance à différentes reprises, il est impossible d'obtenir le redressement lent du membre. Après quelques semaines, on essaie de pratiquer le redressement forcé, mais ces manœuvres n'ont d'autre résultat que de provoquer une nouvelle poussée inflammatoire du côté de l'articulation et bientôt des adhérences très fortes et serrées unissent la tête fémorale à la cavité cotyloïde. Afin de faciliter les manœuvres destinées à les rompre, M. Terrillon imagine l'appareil fixateur du bassin, que nous avons décrit. Pendant ces manœuvres, le col se rompt avec un bruit éclatant et sec, immédiatement le membre se redresse et est immobilisé en bonne position. La consolidation s'est faite dans les délais normaux et le malade, que M. Terrillon a souvent occasion de voir, se sert très utilement de son membre.

Obs. XVII (communiquée par M. Bouilly). — *Luxation ancienne du fémur gauche datant de 83 jours. Irréductibilité malgré plusieurs tentatives. Fracture du fémur ; résultat très favorable au point de vue de l'attitude et des fonctions du membre.* — M. X..., âgé de 16 ans, est renversé par une voiture le 16 août 1885 et est atteint d'une luxation de la hanche gauche. La nature de la lésion est méconnue ; le malade est laissé sans tentative de réduction jusqu'au 17 septembre, époque à laquelle le D^r Cazin (de Boulogne) fait le diagnostic de luxation sous-cotyloïdienne et pratique une tentative inutile de réduction.

L'enfant est envoyé à Paris, entre aux Frères Saint-Jean de Dieu et est soumis le 11 octobre à une nouvelle tentative de réduction par notre collègue M. Tillaux. La réduction n'est pas obtenue.

Je vois le blessé dans le premier jour de novembre 1885.

La santé générale est excellente ; l'enfant se lève et marche toute la journée avec des béquilles.

L'attitude du membre inférieur gauche est extrêmement vicieuse : la cuisse est dans une flexion à angle aigu, tellement prononcée que sa face antérieure touche presque le tronc et que dans la station assise, le genou est à la hauteur du menton. Si le blessé veut faire toucher le sol à la pointe des orteils, il est obligé de plier le tronc en deux.

Cette flexion peut être exagérée au point d'établir facilement le contact de la face antérieure de la cuisse et du tronc ; au contraire, l'extension est impossible et dès qu'on cherche à allonger le membre, il se produit une ensellure lombaire énorme. Mais celle-ci ne peut être assez prononcée pour que le membre soit mis dans une apparence d'extension complète.

Il n'y a pas d'abduction ; le membre est dans la flexion directe avec une tendance à la rotation en dehors.

Le genou fléchi depuis l'accident ne peut être mis dans l'extension complète.

Le membre tout entier, y compris la fesse, est très amaigri, toutes les masses musculaires sont très atrophiées, surtout à la région fessière.

Il est difficile de se rendre un compte exact de la situation occupée par la tête du fémur déplacée. Le grand trochanter est

porté en bas et en arrière; le col semble se diriger vers la région obturatrice; par les mouvements communiqués on ne perçoit pas nettement la tête fémorale.

Il est certain que sa situation a été notablement modifiée par les diverses tentatives de réduction qui ont été faites; au début, le Dr Cazin a pu diagnostiquer qu'il s'agissait d'une luxation sous-cotyloïdienne; actuellement, je pense que la tête est située très bas, dans le voisinage du trou sous-pubien. Elle n'est pas assez accessible au toucher pour qu'on puisse prononcer le nom de *luxation périnéale*; mais le déplacement se rapproche beaucoup de cette variété.

Les seuls mouvements, qu'on puisse imprimer au membre, sont des mouvements de flexion, un faible degré d'abduction et de légers mouvements de rotation sur l'axe qui feraient croire que la tête n'est pas très solidement fixée.

En présence de ce cas qui a résisté à des manœuvres antérieures très habilement faites, je me décide à faire une nouvelle tentative à l'aide de tractions par les moufles et j'ai l'intention de pratiquer plus tard l'ostéotomie du fémur si la réduction ne peut être obtenue. Je fais appel à l'expérience et à l'instrumentation de mon ami le Dr Hennequin. Le Dr Le Roy de Méricourt assiste à l'opération.

6 novembre. Anesthésie. L'enfant est couché par terre; le bassin fixé au parquet par une courroie. La traction est faite à l'aide de moufles (appareil Hennequin) dans la flexion modérée et l'abduction; elle est portée à 120 kilog. L'appareil est déclenché et je cherche à réduire en portant rapidement le membre dans l'extension et l'abduction.

La réduction n'est pas obtenue.

Une deuxième tentative immédiate est faite; à 120 kilos de traction, l'appareil est déclenché et je joins au mouvement d'abaissement du membre un mouvement de rotation en dehors. En ce moment, un très fort claquement se fait entendre, comme un coup de pistolet et le membre se met dans l'extension.

Une fracture s'est produite au tiers supérieur du fémur, la fracture siège à environ quatre travers de doigt au-dessus du grand trochanter; elle est oblique, avec tendance à la saillie du frag-

ment supérieur en avant et en dehors. Grâce à cette fracture, le membre peut être mis dans une extension complète.

Le genou est redressé.

Tout le membre est immobilisé dans une gouttière métallique bien matelassée de coton.

7 novembre. Aucune réaction ni aucune douleur. L'opéré n'a été tourmenté que par des vomissements chloroformiques qu'il a exagérés en buvant de grandes quantités de liquide.

13 novembre. L'enfant est de nouveau endormi ; il est mis dans un appareil plâtré composé de deux longues attelles externe et interne et d'une partie pelvienne immobilisant le bassin. Les attelles sont appliquées par-dessus des bandelettes de diachylon entourant la jambe et la partie inférieure de la cuisse et destinées à pratiquer l'extension continue. Celle-ci est pratiquée à l'aide d'un poids de 3 kilos, qui au bout de quelques jours est élevé à 5 kilos.

La contre-extension est faite à l'aide d'une alèze embrassant toute la saillie du bassin et fixée à la tête du lit (procédé de Hennequin).

La correction est excellente ; le membre est dans une attitude parfaite, reposant par toute sa face postérieure sur le plan du lit, sans ensellure lombaire.

Le bassin reste abaissé à gauche et projeté en avant.

La longueur des membres est sensiblement égale.

L'appareil est très facilement supporté, sans déterminer ni gêne, ni douleur. Il est enlevé le 12 décembre. La consolidation est complète : la réduction de la fracture ne s'est pas maintenue aussi parfaite qu'au moment de la pose de l'appareil. Le cal est volumineux et il y a une tendance à la saillie en dehors du fragment supérieur.

Le cal est très solide et ne peut être redressé.

Néanmoins, l'extension continue est encore maintenue pendant 8 jours avec un poids de 5 kilos.

L'enfant se lève pour la première fois le 24 décembre et commence à marcher avec des béquilles.

Il est venu plusieurs fois dans le courant de janvier et février 1886. L'attitude du membre redressé reste excellente : le membre est dans la rectitude parfaite ; les deux pieds peuvent être rapprochés au contact.

La marche n'est encore possible qu'avec des béquilles; l'atrophie énorme qui a envahi tous les muscles permet à peine au malade de détacher le membre du plan du lit.

Les mouvements du genou sont très libres; il n'y a aucune douleur ni dans la région de la luxation ni dans celle de la fracture.

Je conseille vivement de faire sur tout ce membre atrophié des séances de massage et d'électrisation de courants interrompus et continus.

Le malade m'est ramené dans les premiers jours d'avril; il marche avec une canne en traînant la jambe, qu'il ne peut pas complètement soulever sans un violent effort. L'atrophie du triceps et du fessier est très considérable. Elle est actuellement la seule cause des troubles fonctionnels. L'attitude reste bonne, et quand l'enfant est habillé, il est impossible de se douter de la nature de sa lésion primitive. Le cal, qui était volumineux et saillant dans les premiers jours qui suivirent la levée de l'appareil, a beaucoup diminué de volume et la déformation est très peu accusée au siège de la fracture.

Il est impossible pour le moment de demander un meilleur résultat et je suis convaincu que plus tard, après la restauration des muscles atrophiés, les fonctions de ce membre se rétabliront d'une manière très satisfaisante.

PIÈCES JUSTIFICATIVES.

Obs. XVIII.—F...(Marie), 15 ans, entrée à l'Hôtel-Dieu de Lyon dans le service de M. Mollière, le 9 octobre 1885. La malade n'accuse aucun accident héréditaire. Elle a eu la rougeole à l'âge de six ans; à sept ans, elle fit une chute, dans laquelle elle se fit une forte contusion du genou, suivie de gonflement, douleurs vives, impossibilité de marcher. Bientôt tout sembla se calmer et la malade put se lever et marcher un peu, mais la moindre fatigue ramenait les douleurs. Plus tard le genou se tuméfia considérablement et la jambe se fléchit dans une attitude vicieuse. Pendant trois ans, il y eut des alternatives de rechutes graves et d'amélioration légère. On eut alors recours à un médecin, qui conseilla d'envoyer l'enfant à l'hôpital, mais comme il avait parlé

d'opération, les parents ne suivirent pas son avis. La malade finit par souffrir de moins en moins, elle put se lever et marcher pendant plus de temps. Depuis un an elle ne souffre absolument plus de son genou, mais elle est dans l'impossibilité de faire un pas. C'est que si l'affection, dont la marche en particulier révèle bien la nature tuberculeuse, est actuellement guérie, elle a laissé le genou ankylosé dans une position vicieuse.

A son entrée à l'hôpital on a constaté que la jambe forme sur la cuisse un angle de 80 degrés environ ; subluxation du tibia en arrière, rotation du pied en dehors, saillie du fémur en avant ; on peut déterminer quelques mouvements obscurs sans douleur ; celle-ci ne survient que lorsqu'on force par trop l'articulation. Les muscles sont rétractés dans le creux poplité. Il n'y a pas de raccourcissement quoique le membre malade soit moins volumineux que le sain : l'atrophie est surtout musculaire.

Ostéoclasie le 13 novembre 1885 : au moyen de l'étrier la fracture est pratiquée aussi bas que possible. Redressements successifs, consolidation le trente-huitième jour de l'opération. La malade n'a souffert que passagèrement dans les moments de redressements successifs ; jamais il ne s'est produit de gonflement ni après l'ostéoclasie ni après les redressements.

Appareil tuteur. Résultat complet.

Cette observation est intéressante en ce qu'elle montre que le redressement du membre par l'ostéoclasie peut être parfaitement obtenu alors même qu'il existe un allongement des condyles fémoraux, une subluxation du tibia en arrière, une rotation du pied en dehors et une forte saillie du fémur en avant. Il en est de même de la suivante, où les deux genoux ont été redressés.

OBS. XIX. — Le nommé R..., âgé de 16 ans, entre dans le service de M. Mollière, à l'Hôtel-Dieu de Lyon, le 5 août 1885. Il est cul-de-jatte depuis l'âge de huit ans, ou du moins ne peut marcher qu'en se traînant sur les genoux et sur les mains. Les débuts de son affection sont pleins d'obscurité. Il raconte que vers l'âge de huit ans, il fut atteint de flexion progressive et invincible des deux jambes et cela sans douleur spontanée ni provo-

quée par les mouvements. Il est donc probable que l'affection était musculaire. Plus tard le malade eut des douleurs articulaires assez vives, particulièrement dans le genou gauche. A partir de ce moment les articulations s'immobilisèrent soit à cause du défaut de mouvement, soit par suite des déformations des os causés par leur développement irrégulier, ce qui est plus probable. Quoi qu'il en soit, quand il me fut envoyé, je trouvai les genoux complètement désorganisés. Le condyle du fémur ayant continué à croître, laissant en arrière le tibia, fait une saillie énorme de 5 cent. qui pointe en bas. Une peau épaisse les recouvre.

Le tibia en rotation exagérée en dehors est complètement luxé en arrière, ayant abandonné le condyle, et repose dans la partie externe de l'espace poplité. La rotule, qui semble luxée, fait saillie en dedans du genou, elle est fixée au condyle interne. Toutes ces déformations sont un peu plus accusées dans le genou gauche, mais tous deux sont également ankylosés, l'angle de l'ankylose est de 45° à droite et environ de 40° à gauche. Il y a cependant quelques mouvements obscurs. Les muscles extenseurs sont tendus dans le creux poplité.

Le 21 octobre 1885, ostéoclasie à l'aide de l'étrier. Fracture intra-articulaire très bas ; on ne fracture que la cuisse droite. Appareil plâtré. Redressement successif qui dure quinze jours. Consolidation le quarantième jour de l'opération, dans une situation très favorable. Le redressement répété tous les deux jours a été douloureux, mais ces douleurs n'ont été que momentanées ; il n'y a jamais eu de gonflement.

Le 21 janvier 1885 on pratique la fracture du côté gauche : le mode opératoire, l'appareil, le traitement consécutif, les suites sont les mêmes. J'ai seulement pris mes dispositions pour empêcher le glissement du fragment inférieur, j'ai fait le redressement plus lentement, je l'ai plus souvent répété, il n'y a eu de la sorte aucun glissement, on ne sent aucune saillie du fragment en arrière.

Aujourd'hui le malade marche très bien sur ses deux jambes, et se passe parfaitement d'une canne dont il s'est servi les premiers jours.

OBS. XX. — F. Henri, 21 ans, entré dans le service de M. Mollière, le 8 octobre 1885. Le malade raconte qu'il s'est tou-

jours bien porté jusqu'à l'âge de 12 ans. A cette époque, il eut des douleurs dans le genou droit, qui d'abord ne l'obligèrent pas à garder le lit, mais bientôt devinrent très intenses. En même temps le genou devint volumineux et se fléchit, le moindre mouvement était extrêmement pénible. Le malade resta au lit, se frictionnant avec une simple pommade, que lui avait conseillé un rebouteur. Un an après il était dans la même situation. Cependant le genou devint de moins en moins douloureux, mais s'immobilisa complètement. Deux ans plus tard l'ankylose était complète et le genou absolument indolent. Alors le malade se mit à marcher avec des béquilles. Au mois d'octobre dernier, M. Robin le rencontra dans la rue et l'envoya à l'hôpital.

A son entrée, le membre était dans l'état suivant : la jambe ankylosée sur la cuisse fait avec celle-ci un angle tel que le talon n'est séparé de la fesse que de 5 centimètres, l'angle est de 20 environ. L'ankylose est complète, il est impossible, quelque effort que l'on fasse, d'y déterminer des mouvements. Le genou est déformé ; le fémur fait une saillie en avant, le tibia est subluxé en arrière en rotation externe, la rotule, complètement soudée, a glissé en dehors. On sent dans le creux poplité des masses cicatricielles indurées ; les tendons sont tendus. A l'union du 1/3 supérieur avec le 1/3 moyen existe une cicatrice profonde adhérente au tibia en dedans ; elle serait, au dire du malade, due à une fracture partielle, à un simple éclat, qui se serait détaché de l'os dans une chute, qu'il aurait faite il y a deux ans ; elle serait donc indépendante de l'affection articulaire, qui était guérie à cette époque. L'atrophie du membre est très notable ; il existe une différence du volume de 9 centimètres pour la jambe, de 8 centimètres pour la cuisse, la mensuration prise de part et d'autre à la partie moyenne. Le raccourcissement est encore plus considérable, il est de 7 centimètres pour le fémur, de 6 pour la jambe ; ce qui donne une différence de 13 centimètres.

Comme la déformation du genou n'était pas très considérable, il n'y avait aucun inconvénient à rompre une ankylose fibreuse et à redresser celle-ci jusqu'à angle droit ; mais comme à partir de cet angle toute manœuvre de redressement serait restée infructueuse et devenue dangereuse à cause des parties molles rétractées dans le creux poplité, sinon même impossible en raison de

la subluxation et surtout de la déformation du fémur s'avancant en pointe, je pratiquai avec mon arthroclaste, comme appareil, d'abord une arthroclasia le 28 octobre. Tout se passa le plus simplement du monde; l'intervention fut des plus bénigne. Je crois néanmoins que la rupture eut été possible manuellement et aurait été non moins difficile, à la condition expresse de limiter à l'angle droit toute manœuvre de redressement. Dans cette situation les deux os, bien qu'en état de luxation, se trouvent dans les conditions les plus avantageuses à la solidité ultérieure du membre, car ils sont perpendiculaires l'un à l'autre. Le plateau tibial s'appuie en entier sur la partie postérieure du fémur, et ces rapports ne seront pas changés par l'ostéoclasie. Ostéoclasie sus-condylienne le 16 novembre, huit jours après redressement dans la fracture, consolidation le trente-cinquième jour de l'ostéoclasie, appareil tuteur avec hausse-pied, le raccourcissement est de 14 centimètres, le malade marche très bien, va et vient sans souffrir. Résultat excellent.

J'attire l'attention sur l'excellent parti que M. Robin a su tirer de la combinaison de l'arthroclasia et de l'ostéoclasie dans le cas précédent.

Comme dans l'observation rapportée au chapitre du manuel opératoire, la sous-trochantéroclasia a été pratiquée dans le fait suivant à l'aide du nouveau procédé, que M. Robin emploie pour ces cas particuliers.

OBS. XXI. — M... Marius, 11 ans, entre dans le service de M. Mollière le 3 avril 1885. Ce malade appartient à une famille de scrofuleux. Il avait 18 mois lorsque, au dire de sa mère, il tomba par une fenêtre d'une certaine hauteur. Il survint quelque temps après une inflammation de la hanche, qui se mit à suppurer un an et demi après. Ce n'est que vers l'âge de 6 ans qu'il peut commencer à marcher, les suppurations et les douleurs ayant disparu peu à peu.

Le 3 avril il est atteint de scrofulose ganglionnaire consécutivement à un eczéma des oreilles, et de kératite de même nature; il entre à l'Hôtel-Dieu.

On constate alors qu'il a une ankylose de la hanche. La cuisse

tournée en adduction et rotation en dedans était fixe à angle droit sur le bassin ; aucun mouvement possible dans le bassin absence de douleur. Commencement de déviation de la colonne vertébrale, raccourcissement du membre malade de 15 centimètres, marche pénible avec contorsion et claudication exagérées ; atrophie du membre, déformation particulière du grand trochanter, qui fait une saillie considérable et pointe en haut. Deux cicatrices profondes en avant et en arrière.

Le 3 octobre, ostéoclasie, fracture sous-trochantérienne à 3 centimètres au-dessous, pas traces de contusions ; appareil plâtré sans manœuvres de redressement. Cinq jours après, redressement et appareil à extension continue ; dans l'abduction du membre on ne cherche pas l'extension complète. Contre-extension au moyen d'une bande de caoutchouc passant sous le fragment supérieur et fixée au lit dans une direction parallèle à ce même fragment.

Le quarantième jour on enlève tout appareil et l'on constate que la fracture s'est complètement consolidée dans une direction, qui n'est pas l'extension complète, ce qui ne nuira pas beaucoup à la marche et sera favorable à la station assise. Le membre est dans une légère adduction et rotation en dehors. Le redressement a fait gagner au membre 7 centimètres, le raccourcissement n'est plus en effet que de 5 centimètres. Soulier orthopédique.

TABLEAU résumant 32 observations d'ostéoclasie pour ankyloses. — 18 hanches, 14 genoux.

N ^o d'ordre.	Indications bibliographiques. — NOMS des opérateurs.	AGE et SEXE des malades.	SIÈGE de l'ankylose et attitude du membre.	CAUSE de l'ankylose ou de l'affection articulaire.	OPÉRATION.	RÉSULTAT.
1	Volkman. Beitrag zur klin. chir., p. 230.	>	Hanche.	Luxation spontanée au cours d'une scarlatine compliquée d'affections polyarticulaire	Ostéoclasie au-dessous des trochanters.	Redressement parfait.
2	Maisonneuve. Gaz. des hôpitaux, 1882 et Clin. chir. t. I, p. 632.	F. 26 ans.	Hanche. Ankylose angulaire.	Coxalgie remontant à 3 ans.	Ostéoclasie.	Excellent. Quelques années après la malade pouvait danser aisément et sans fatigue.
3	Verneuil. Cité par Nepveu. Arch. gén. de méd., 1875, vol. II.	Jeune homme.	Hanche.	Coxalgie de nature indéterminée.	Ostéoclasie.	L'attitude vicieuse fut parfaitement corrigée.
4	Billroth. Path. générale, p. 18.	>	Hanche. Ankylose.	?	Ostéoclasie.	Redressement satisfaisant.
5	Nélaton. Eléments de pathologie chirurgicale.	Jeune fille.	Hanche. Ankylose.	»	Ostéoclasie du col.	Succès brillant, car au bout de quelques semaines la malade pouvait marcher facilement et sans claudication notable. Le résultat se maintenait bon plusieurs années après.
6	Péan. Même source.	F. 30 ans.	Hanche. Ankylose.	»	Ostéoclasie du col.	Parfait.

7	Després père. Cité in thèse de Rounaud Paris, 1875.	H. 23 ans.	Hanche. Ankylose. Flexion à angle droit sur le bassin.	"	Ostéoclasie du col.	Le malade, âgé aujourd'hui d'une quarantaine d'années, va très bien et se sert de ses deux jambes.
8	Pozzi. Cité par le même.	F. 16 ans.	Hanche droite. Ankylose à angle droit sur le bassin.	Arthrite traumatique datant de 14 ans.	Ostéoclasie du col.	Parfait au point de vue du redressement. L'appareil immobilisateur ayant été enlevé trop tôt, il se produisit une violente inflammation de l'articulation qui s'apaisa et ne compromit pas le succès.
9	Tillaux. Bull. Soc. de ch., 1875, p. 353.	F. 28 ans	Hanche gauche. Ankylose en forte ad- duction	Arthrite puerpérale datant de deux ans.	Ostéoclasie du col du fémur.	Deux mois après la consolidation était complète, la cuisse était dans une rectitude parfaite. La malade marchait aisément avec des béquilles.
10	Valette. Art. Coxalgie du dict. Jaccoud.	F. 10 ans.	Hanche. Ankylose en demi-flexion et ad- duction.	Coxalgie tuberculeuse?	Ostéoclasie du col du fémur.	Guérison. Six mois après la malade marchait très bien. Les mouvements de la hanche n'étaient pas revenus mais la mobilité du bassin et de la colonne vertébrale y suppléait.
11	Rossander. Hygiea, 1874, p. 125, cité par Hénocque.	H. 36 ans.	Hanche. Ankylose double.	?	Ostéoclasie du col des deux côtés.	Bon résultat.
12	Folkers. In British. med. Journ., t. I, p. 227, 1878.	»	Hanche. Ankylose double.	?	Ostéoclasie du col des deux côtés.	Mauvais. Le malade ne peut s'asseoir ni se passer de béquilles.

Nos d'ordre.	Indications bibliographiques. NOMS des opérateurs.	AGE et SEXE des malades.	SIÈGE de l'ankylose et attitude du membre.	CAUSE de l'ankylose ou de l'affection articulaire.	OPÉRATION.	RÉSULTAT.
13	Sayre. Orthopedic surg. and diseases of the joints, 1883 p. 415 et suiv.	F. 7 ans.	Hanche. Mouvement de flexion et d'extension possible, l'abduction tout à fait impossible.	Arthrite coxo-fémorale à la suite d'une .	Ostéoclasie obtenue en portant le membre dans l'abduction.	Excellent.
14	Id.	H. 14 ans.	Hanche. Membre en flexion et adduction.	Arthrite à la suite d'une chute dix ans avant.	Ostéoclasie après ténotomie sous-cutanée des tendons adducteurs.	Excellent.
15	Id.	H. 28 ans.	Hanche.	Arthrite rhumatismale sept ans avant.	Ostéoclasie après ténotomie du fascia lata, du droit et du long abducteur.	Quatre mois après marche facile et sans aucun aide.
16	Stanley. Medical Times, and Gazette, 1859, vol. II, p. 59, cité par Chalot.	Petit garçon.	Hanche gauche. Membre à angle droit avec le bassin.	Coxalgie tuberculeuse, datant de plusieurs mois.	Ostéoclasie du col du fémur.	Résultat parfait. Marche très facile.


17	<p>Boeckel. Gaz. méd. de Strasb., p. 101, n° 9, 1875.</p>	<p>H. 18 ans.</p>	<p>Hanche droite. Ankylose datant de onze mois, suite de fièvre typhoïde. Cuisse fortement fléchie sur le bassin, flexion dépassant l'angle droit.</p>	<p>Coxalgie.</p>	<p>Ostéoclasie sans le chloroforme en repousant vigoureusement la cuisse malade vers la cuisse saine. Craquement sec perçu par les assistants. Point fracturé correspond au col, crépitation aisée.</p>	<p>Redressement parfait. Fistules se tarissent. Raccourcissement de 2 cent comme avant l'opération. A sa sortie, le malade marchait avec des béquilles. (Drainage des fistules. Extension continue avec poids de 4 kilogr. L'opérateur voulait ne faire que le redressement et se proposait l'ostéotomie s'il ne réussissait pas).</p>
18	<p>Berne. Cité par E. Mathieu et Strauss. Art. Coxalgie, Dict. encycl.</p>	<p>Enfant.</p>	<p>Hanche. Ankylose osseuse mettant le fémur en flexion à angle plus que droit sur le bassin.</p>	<p>Coxalgie.</p>	<p>Ostéoclasie manuelle.</p>	<p>Succès. Au bout d'un mois et demi le malade pouvait faire le tour de son lit, en se maintenant sur son membre fracturé.</p>
19	<p>Ollier. In Revue de chirurgie, mai 1882.</p>	<p>M. 39 ans.</p>	<p>Genou. Ankylose osseuse du genou à angle droit.</p>	<p>Arthrite traumatique 1 an 1/2.</p>	<p>Ostéoclasie manuelle.</p>	<p>La fracture du fémur se consolide dans les délais normaux, mais l'os ayant été cassé à 10 centimètres au-dessus de l'interligne, il en résulte un raccourcissement de 6 centim. Pendant plusieurs mois la marche est entravée par ce raccourcissement et par un équinisme du pied prononcé. La ténotomie du tendon d'Achille fait disparaître l'équinisme, l'abaissement du bassin a suppléé au raccourcissement. Le malade, revu depuis, marche facilement, sans fatigue et a pu reprendre son métier de tailleur de pierres.</p>

Nos d'ordre.	Indications bibliographiques. — NOMS des opérateurs.	AGE et SEXE des malades.	SIÈGE de l'ankylose et attitude du membre.	CAUSE de l'ankylose ou de l'affection articulaire.	OPÉRATION.	RÉSULTAT.
20	Mollière. Th. de G. Perruset, Lyon, 1885.	H. 13 ans.	Genou gauche. Ankylose fibreuse angulaire gênant la marche.	Ostéoarthrite tuberculeuse (?). Le malade avait une apparence chétive à son entrée à l'hôpital et des fistules périarticulaires conduisaient sur l'os malade. On le soumit pendant six mois à un régime tonique et réparateur, alors les fistules s'étant tarries et les phénomènes inflammatoires s'étant apaisés, on opéra.	Ostéoclasie du fémur avec l'appareil Robin. Redressement immédiat et appareil plâtré.	Guérison. Dès le 29 ^e jour la consolidation est complète le malade peut se tenir debout sur sa jambe. Membre en forme de baïonnette peu marquée.
21	Mollière. Même source.	H.	Genou droit. Ankylose à angle à peu près droit, jambe portée en dehors, tibia tordu et légèrement luxé en dehors et en arrière. Large cicatrice adhérente à l'os au niveau de l'extrémité supérieure du tibia.	Arthrite consécutive à une ostéite épiphysaire du tibia, la déviation latérale s'explique par des troubles de l'ostéogénèse.	Ostéoclasie du fémur avec l'appareil Robin à trois travers de doigt au-dessus de l'interligne. Redressement immédiat et appareil plâtré.	Guérison. Consolidation lente 55 jours. Résultat orthopédique et fonctionnel excellent. Marche sans fatigue, ni boiterie.
22	Mollière. Même source.	H. 17 ans.	Genou droit. Ankylose déjà traitée par l'ostéoclasie. Récidive de l'attitude vicieuse presque à angle droit.	Ostéoarthrite tuberculeuse (?)	Ostéoclasie sus-condylienne avec l'appareil Robin.	Résultat rapide et parfait.

23	Mollière. Même source.	H. 14 ans.	Genou droit. Ankylose complète; jambe fléchie à 95°, portée en dehors et subluxée en arrière sur la cuisse. Cicatrices profondes adhérentes à l'os au point juxta-épiphysaire.	Arthrite suppurative.	Ostéoclasie à trois travers de doigt au-dessus de la rotule. Redressement immédiat.	Consolidation en 50 jours. Marche très bonne sans tuteur, avec un soulier épais. Différence de 5 centim. avec le côté opposé.
24	Mollière. Même source.	H. 17 ans.	Genou gauche; ankylose complète et probablement osseuse, jambe fléchie sous un angle de 100° environ déjetée et tordue en dehors. Toute la région externe recouverte d'une vaste cicatrice.	Arthrite suppurée.	Ostéoclasie sus-condylienne avec l'appareil Robin. Redressement immédiat.	Résultat assez satisfaisant. La jambe n'ayant pas été suffisamment portée en dedans, il persiste un certain degré de genu valgum. Ce pendant marche aisée avec un tuteur et une chaussure à talon élevé.
25	Mollière. Même source et Lyon médical, 4 juillet 1885.	F. 14 ans.	Genou gauche. Ankylose incomplète. Mouvement limité, jambe fléchie et déjetée en dehors.	Arthrite suppurée.	Ostéoclasie avec l'appareil Robin. Redressement immédiat facile. Bandage plâtré.	Résultat parfait, jambe très droite, mais la consolidation a été longue, deux mois. La malade marche avec un tuteur qu'elle devra porter longtemps pour empêcher la jambe de se dévier de nouveau en dehors à cause de l'inégalité de croissance entre les condyles.
26	Mollière. Même source.	F. 16 ans.	Genou. Ankylose serrée mais incomplète, à angle obtus, de sorte que la pointe du pied peut reposer à terre. Déviation du tibia en dehors considérable.	Arthrite tuberculeuse (?)	Ostéoclasie fémorale à 5 travers de doigt au-dessus de l'interligne avec l'appareil Robin. Redressement immédiat. Appareil plâtré.	Résultat parfait. Malade marche presque sans boiter. 30 jours après l'ostéoclasie, le plâtre étant enlevé, craquement au niveau du cal. Nouvel appareil plâtré pendant 35 jours. Consolidation.

Nos d'ordre.	Indications bibliographiques. — NOMS des opérateurs.	AGE et SEXE des malades.	SIÈGE de l'ankylose et attitude du membre.	CAUSE de l'ankylose ou de l'affection articulaire.	OPÉRATION.	RÉSULTAT.
27	Poncet. Même source.	H.	Genou gauche. Ankylose à peu près à angle droit accompagnée de subluxation en arrière du tibia et de déviation et rotation en dehors.	Arthrite rhumatismale.	Ostéoclasie sus-condylienne avec l'appareil Robin. Redressement d'abord incomplet et bandage plâtré. 8 jours après on achève le redressement sans la moindre difficulté. Appareil plâtré.	Résultat parfait. Dès le 25 ^e jour, le malade s'appuie sur son membre. Le 30 ^e jour il marche facilement et sort quelques jours après.
28	Mollière. Même source.	F. 34 ans.	Genou droit. Ankylose fibreuse très serrée. Jambe fléchie à angle obtus avec déviation et torsion du tibia en dehors.	Arthrite au cours d'une grossesse.	Ostéoclasie sus-condylienne avec l'appareil Robin. Immobilisation du membre avec appareil plâtré dans la position primitive. 10 jours après redressement et nouvel appareil plâtré.	Pas de gonflement. Suites simples.
29	Mollière. Même source.	H. 17 ans.	Genou droit. Ankylose ostéo-fibreuse à flexion un peu plus prononcée qu'à angle droit. Allongement considérable de l'extrémité inférieure du fémur.	Ostéo-arthrite tuberculeuse.	Ostéoclasie sus-condylienne avec l'appareil Robin. 6 jours après premier redressement incomplet du membre et immobilisation dans un appareil plâtré. 9 jours après, redressement complet et bandage plâtré définitif.	

30	<p>Mollière. Même source.</p>	<p>H. 12 ans 1/2.</p>	<p>Genou droit. Ankylose à angle obtus.</p>	<p>Arthrite suppurée.</p>	<p>Ostéoclasie sus-condylienne avec l'appareil Robin, immobilisation. 8 jours après, redressement et nouveau bandage plâtré.</p>	<p>Un mois après il n'était survenu aucune complication et tout faisait présager la consolidation.</p>
31	<p>Poncet. Même source.</p>	<p>H. 25 ans.</p>	<p>Genou droit. Ankylose à angle obtus. Mouvement dans l'articulation impossible.</p>	<p>Arthrite traumatique deux ans.</p>	<p>Ostéoclasie avec l'appareil Robin. Le collier étant neuf et mal fait, on ne peut s'en servir et c'est la jambe qui sert de levier. Fracture sus-condylienne nette, sous-périostée. 7 jours après, redressement et second appareil plâtré.</p>	<p>Pas de gonflement, seulement un peu de douleur dans la cuisse droite. Tout faisait présager une consolidation dans 30 ou 40 jours et une marche facile.</p>
32	<p>Mollière. In Gaz. des hôp., 30 mars 1886.</p>	<p>»</p>	<p>Genou droit. Ankylose fibreuse. Jambes et pieds atrophiés. Raccourcissement réel de 10 centimètres. Cicatrice adhérente au squelette tout autour de la jointure.</p>	<p>Arthrite aiguë suppurée liée à une scarlatine infectieuse.</p>	<p>Ostéoclasie sus-condylienne avec l'appareil Robin. Immobilisation d'abord dans la position vicieuse, puis 12 jours après, redressement et nouvel appareil plâtré.</p>	<p>Guérison. 1 mois 1/2 après la malade marchait avec une très légère claudication et sans canne.</p>



INDEX BIBLIOGRAPHIQUE.

Travaux sur l'ostéoclasie en général.

- BARUDEL. — Du mécanisme de l'hydarthrose. Thèse de Lyon, 1884.
- CHALOT. — Comparer entre eux les divers moyens de diérèse. Thèse de concours, 1878.
- COURTY. — Art. opération, in Dict. encycl.
- FARABEUF. — Rapport à la Soc. de ch., 1879.
- HENOCQUE. — Art. Ostéoclasie, in dict. encycl.
- LYON MÉDICAL. — Passim. Divers articles et communications de MM. Robin et Mollière.
- MÉNARD. — Recherches expérimentales sur le redressement du genu valgum. Rev. de ch., 1881.
- NEPVEU. — Etude sur l'ostéotomie et l'ostéoclasie au point de vue orthopédique. Arch. gén. de méd., 1875.
- RECLUS. — Du redressement des membres inférieurs par l'ostéotomie et l'ostéoclasie. Gaz. hebd., 1881.
- RIZZOLI. — Clinique chirurgicale, traduction d'Andreini, 1872.
- ROCHARD. — Histoire de la chirurgie française au XIX^e siècle. Paris, 1875.
- TERRILLON. — Rapport. Soc. de chir., 1879.

Travaux sur l'ostéoclasie dans le traitement des cals vicieux.

- AMBROSIO. — Il movimento medico chirurgico, 1882.
- BARDENHAUER. — Deutsch. Chir. von Billroth und, Lucke. — Lésions des membres supérieurs, 1886.
- BELLAMY. — London medical Record, 1875.
- BÉRARD. — Reformandum ne callum vitiosum fragmentis fracturæ male coaptatis? Quousque et quomodo. Th. de Concours, Paris, 1826.

- BILLROTH. — Path. chir. générale.
BRUNS. — Deutsche Klin, 1861.
BUTCHER. — Dublin quaterly. Journ. vol. XV, 1853.
COCK. — Med. Times and Gazette, vol. IX,
CRAMPTON. — London, med. and. surg. Journ., 1834.
DE LA MOTTE. — Traité complet de chirurgie, 1771.
DUPUYTREN. — Leçons orales.
FOCK. — Deutsche. Klinik, 1855.
FRANCKE. — Summarium d. Neuesten u. Wissenswurdigsten
ans. d. ges. medicin, 1835.
GANGOLPHE. — De l'ostéotomie dans le traitement des cals
vicieux. Th. de Lyon, 1882.
GAYRAUD. — Gaz. hebdom. des Sc. méd. de Montpellier, 1884.
VAN GRAEFE UND WALTHER'S. — Journ. der Chir., Bd. XXI, 1834.
GURDON. — BUCK. Transact. of the New-York Acad. of. med.
vol. 1, 1855.
GURLT. — Handbuch der Lehre von den Knochenbrüchen.
Berlin, 1862.
HAYES. — The. Dublin Journ. of. med. Sc., 1876.
HOPPE. — Mediz. Briefe, Heft, 1, 1854.
HUBBAUER. — Wurtemb. Zeitschr. f. Chir. Jahrg. II, 1858,
citation empruntée à Hénocque.
JACQUEMIN. Th. inaug. Paris, 1822.
JERICHO. — Dissertatio de osteopalinklasi, Halæ, 1838.
KUCHLER. — Deutsche Klinik, 1858.
LANGENBECK. — Deutsche Klinik, 1860.
LARREY. — Gazette des hôp., 1856.
LAUGIER (S.). — Des cals difformes et des opérations qu'ils récla-
ment. Th. concours, 1841.
VAN LISSA. — Nederl. Lancet, 1846.
LOSSEN HERMANN. — Deutsche Chir. von Billroth und. Luecke.
Lésions des membres supérieurs, 1886.
MALGAIGNE. — Traité des fractures, t. I, 1847.
MEDINI. — Bull. dell. Sc. mediche di Bologna, série VI, vol. IV.
MASSEZ. — American Journal, vol. XXI, 1851.
J. MUYS. — Praxis medico-chir., rational. Amstelod, 1695.
NUGUET. — Du traitement des fractures de l'extrémité inférieure
du radius vicieusement consolidées. Th. de Lyon, 1885.

- ŒSTERLEN. — Das Künstliche Wiederabbrechen fehlerhaft geheilter Knochen der extremitäten in Callus. Tübingen, 1827. Traduit en français par Maurer, de Strasbourg, 1828.
- PAUL. — Conservative Chirurgie. Breslau 1854.
- PAUL D'EGINE. — Livre IV, ch. IV.
- PITHA. — Wiener med. Wochenschr., 1859.
- PURMANN. — Grosser und ganz neu gewundener Lorbeerkrantz oder Wundarzney. Frankfurt, Leipzig, 1692.
- REDARD. — Communicat. au Congrès de Copenhague, 1884.
- RICHEL. — Leçons sur les fractures de jambe, in Union méd. 1875.
- ROBERTS. — Edinburg med. Journ. 1878.
- SANSON. — Dict. de méd. et de chir. pratiques. Paris, 1832.
- SCHRÆTTERING. — Dissertatio de osteopalinklasi. Halæ, 1844.
- SKEY. — Medico chir. Transact., vol. XLII, 1859.
- SOC. DE CHIRURGIE de Paris : 1855-80-84.
- TAYLOR. — A new osteoclast. New-York med. Record, 1877.
- TENNHAFF. — Richter's chir. Bibliothek, bd. III, 1775.
- A. THIERRY. — Du redressement des os fracturés. Journ. l'Expérience, t. VIII, 1841.
- TOSCANO. — In Raccoglitore, 1883.
- VAN WÆRDEN. — Nederl. Lancet, 1853.
- VERHAEGE. — Rev. med. chir. de Paris, 1847.
- WAGNER. — Kœnisberger medicin. Jahrbücher., Bd. I, 1859.
- WIBLIN. — Lancet, 1855, vol. II.
- WILLIMS. — Deutsche Klinik, 1857.

Travaux touchant l'ostéoclasie dans le traitement des courbures rachitiques.

- AYSAGUER. — Du redressement des courbures rachitiques des membres inférieurs chez les enfants par l'ostéoclasie. Th. Paris, 1879.
- BILLROTH. — Arch. de Langénbeck, 1875, t. XVIII.
- J. BŒCKEL. — Nouvelles considérations sur l'ostéotomie dans les courbures rachitiques des membres. Gaz. méd. de Strasbourg, 1870 et Passim, in Bull. de la Soc. de ch. de Paris.

- CABOT. — Boston med. surg. Journal, 1879.
- GUSSENBAUER. — Methoden der Kunstlichen. Trennung der Knochen. Arch. von Langenbeck, 1875, t. XVIII,
- GUÉRIN. — Rapport au délégué du gouvern. prov. sur les traitements orthopédiques, etc., 1848, id. Bull. Acad. de méd. 1876.
- HOFMOKL. — Arch. fur Kinderheikunde. Bd. VI, 1885.
- LANNELONGUE. — Art. Rachitisme, nouveau Dict. de méd. et ch. pratiques, t. XXX.
- MEDINI. Bull. della. Soc. med. di Bologna, série VI, vol. VI.
- D. MOLLIÈRE. — Lyon médical, t. XLIV.
- ORMSBY. — Dublin Journ. med. Sc., 1885.
- RECLUS. — In Th. agrégat. de Campenon, 1883.
- VOLKMANN. — Beitrage zur Klin. Chir.

**Travaux touchant l'ostéoclasie dans le traitement
du genu valgum.**

- BARBARIN. — Th. de Paris, 1873.
- BARBIER. — Etude sur le genu valgum. Th. de Paris, 1873.
- BAUDE. — Du genu valgum. Th. de Lille, 1880.
- BOULAND. — Ant. genou en dedans du Dict. encycl. 4^e série, t. VII.
- BRAYE. — Th. Paris, 1880.
- CABOT. — Casi di osteoclasia. Il Raccoglitore medico 1880.
- CLEMENTE ROMANO. — Pathologia clinica del Ginocchio valgo. Giornale internazionale delle scienze mediche. Naples, 1885.
- CONGRÈS INTERNATIONAL DE LONDRES, 1881. — Discussion: Macewen, Brodhurst, Little, Barker, Smith, Cl. Lucas, J. Guérin, Fochier, Holmes.
- CONGRÈS DES CHIRURGIENS FRANÇAIS, 1885.
- DELARUE. — Du redressement du genu valgum par l'ostéoclasie.
- DELORE. — Communicat. au Congrès de l'associat. franç., pour l'avancement des Sc. Lyon, 1873, id. Soc. de chir. 1873.

- FISCHER. — Case of genu valgum treated by manipulation. The Lancet, 1881.
- GAY. — Forcible Straightening, Lancet, 1878.
- LARRIVE. — Note sur un cas de genu valgum opéré d'après la méthode de Delore. Mort par diphthérie, résultat de l'autopsie. Lyon médical, 1879.
- LECÈNE. — Contribution à l'étude de la pathogénie du genu valgum. Th. Paris, 1878.
- LYON MÉDICAL. — Passim.
- MENSEL. — Genua valga, gewaltsame reduction Corresp. blatt. des allg. artzl. Ver. von Thuringen, 1880, n° 1. Centralb. f. 1880,
- MICKULICZ. — Die Seitlichen Verkrümmungen des Knies und Deren Heilungs Methoden. Arch. f. Klin Chir., XXIII, n° 3 et 4, 1879.
- PEYRE. — De la déviation en dedans du genou. Pathogénie et traitement. Th. Paris, 1879.
- REGNARD — Quelques expériences avec le nouvel appareil Collin pour le redressement du genu valgum. Th. Paris, 1884.
- ROGER. — Etude comparative de l'ostéotomie et de l'ostéoclasie dans le traitement du genu valgum. Th. Paris, 1885.
- ROBIN (Victor). — Traitement du genu valgum à tous les âges par un nouveau procédé d'ostéoclasie mécanique. Th. de Lyon. 1882.
- DE SANTI. — Du genu valgum chez l'adolescent. Th. de Paris, 1876.
- Id. — Le genu valgum et les procédés modernes de son traitement, in Arch. gén. de méd. 1879.
- SAUREL. — Essai sur le genou en dedans. Th. Paris, 1872.
- SOC. DE CH. DE PARIS, passim à partir de 1874.
- SOC. ALLEMANDE DE CHIRURGIE, 9^e congrès. Discussion Koenig, Czerny, Kolaczek, Langenbeck, Grœfe, Sonnenburg, Schœborn, Bardeleben.
- THORENS. — Du genu valgum et de son traitement chirurgical. Rev. gén. in Rev. Hayem, vol. XVII.
- VERGNE. — Du traitement du genou en dedans par le redressement brusque. Th. Paris, 1875.
- Pousson.

**Travaux touchant l'ostéoclasie dans le traitement
des ankyloses.**

- DENUCÉ. — Art. Ankylose, Nouveau dict. de méd. et de chir. pratiques.
- EDOUARD. — Du redressement de l'ankylose du genou par les nouveaux procédés d'arthroclasia et d'ostéoclasie mécaniques. Th. de Lyon, 1883.
- LAGRANGE. — Du traitement de l'ankylose du genou. Th. concours, 1883.
- MAISONNEUVE. — Application de la méthode diaclastique au redressement des membres inférieurs dans les cas d'ankylose angulaire du fémur. Gaz. des hôp., 1862.
- Id. — Cliniq. chir., t. I.
- MALGAIGNE. — Leçons d'orthopédie recueillies par Guyon et Panas. Paris, 1862.
- D. MOLLIÈRE. — Semaine médicale, mai, 1886.
- NÉLATON. — Eléments de path. chir.
- NUSSBAUM. — Die Path. und Therapie der Ankylosen. Munchen, 1832.
- OLLIER. — Art. Ankylose. Dict. encycl.
- Id. — Rev. de ch., mai, 1883.
- PASSOT. — Du redressement brusque de l'ankylose de la hanche. Th. Paris, 1876.
- PERRUSSET. — Traitement de l'ankylose angulaire du genou par l'ostéoclasie sus-condylienne. Th. de Lyon, 1885.
- RICHET. — Des opérations applicables aux ankyloses. Th. concours, 1850.
- RONNEAU. — Observation pour servir à l'étude du traitement des ankyloses de la hanche. Th. Paris, 1875.
- SALOMON. — Ueber brisement forcé. Med. cent. Zeitung XXVII.
- SAYRE. — Orthopedic Surgery and Diseases of the joints. Londres, 1879.
- SOC. DE CHIR. de Paris. Passim.
- VALETTE. — Art. Hanche. Dict. de méd. et de ch. prat., t. XVII et art. Coxalgie, même recueil, t. X.
-

TABLE DES MATIÈRES

PRÉFACE	1
---------------	---

PREMIÈRE PARTIE.

CHAPITRE PREMIER.

Histoire générale de l'ostéoclasie	4
Première période ou période d'hésitation	5
Deuxième période ou période d'application raisonnée.	6
Troisième période ou période de généralisation	8
Quatrième période ou période de perfectionnement.	11

CHAPITRE II.

Principes fondamentaux, procédés et moyens de l'ostéoclasie en général	12
Tableau résumant ces principes, ces procédés et moyens	13
Procédés manuels	14
Procédés instrumentaux	17
Ostéoclaste de Rizzoli	18
Premier ostéoclaste de M. Collin	20
Son emploi au redressement des cals vicieux	22
Deuxième ostéoclaste de M. Collin	27
Ostéoclaste de M. Robin	29
Son emploi dans les ankyloses à angle aigu	36
Son emploi dans les cals vicieux de la jambe	38
Son emploi dans les cals vicieux de l'extrémité inférieure du radius	42
Son emploi dans les ankyloses de la hanche	43

CHAPITRE III.

Effets immédiats de l'ostéoclasie ; lésions anatomiques qu'elle détermine.....	50
Fractures manuelles au niveau de la diaphyse	50
Fractures au niveau des épiphyses (procédés manuels de Delore, de Tillaux ; emploi de l'appareil Collin).	52
Fractures expérimentales sus-condyliennes avec l'appareil Robin	57
Expériences de M. Demons.....	57
Expériences personnelles sur le fémur.....	59
» » sur le squelette de la jambe,	64
Expériences de MM. Robin et Nuguet sur l'extrémité inférieure du radius	67
Fractures expérimentales sus-condyliennes avec l'appareil Collin. Expériences personnelles et résultats des expériences de M. Regnard.....	69

CHAPITRE IV.

Soins consécutifs ; suites et accidents de l'opération .	73
Soins consécutifs.....	73
Accidents opératoires	76
Accidents généraux.....	77
Accidents locaux primitifs.....	78
Accidents consécutifs	79

DEUXIÈME PARTIE.

CHAPITRE PREMIER.

De l'ostéoclasie appliquée au traitement des cals vicieux ..	81
Aperçu historique	81
Analyse des faits	86
A. Cals vicieux du fémur.....	88
B. Cals vicieux de la jambe.....	95
C. Cals vicieux du bras	99
D. Cals vicieux de l'avant-bras	100
Indications et contre-indications.....	102

Parallèle entre l'ostéoclasie et l'ostéotomie	106
Pièces justificatives	109
Tableau résumant 39 observations d'ostéoclasie manuelle pour cals vicieux (fémur)	118
Tableau résumant 32 observations d'ostéoclasie instrumentale pour cals vicieux (fémur)	122
Tableau résumant 19 observations d'ostéoclasie manuelle pour cals vicieux (jambe)	126
Tableau résumant 14 observations d'ostéoclasie instrumentale pour cals vicieux (jambe)	128
Tableau résumant 8 observations d'ostéoclasie manuelle pour cals vicieux (bras et avant-bras) .	130
Tableau résumant 6 observations d'ostéoclasie ins- trumentale pour cals vicieux (bras et avant- bras)	131

CHAPITRE II.

De l'ostéoclasie appliquée au traitement des courbures rachi- tiques	132
Aperçu historique	133
Analyse des faits	136
Indications et contre-indications	141
Parallèle entre l'ostéoclasie et l'ostéotomie	146
Pièces justificatives	149
Tableau résumant 98 observations d'ostéoclasie pour courbure rachitique chez 57 malades	150

CHAPITRE III.

De l'ostéoclasie appliquée au traitement des déviations laté- rales du genou	160
Aperçu historique	161
Analyse des faits	166
Dépouillement des observations d'ostéoclasie par la première méthode	166
Dépouillement des observations d'ostéoclasie par la deuxième méthode	172
Indications et contre-indications	178
Parallèle entre l'ostéoclasie et l'ostéotomie	180
Pièces justificatives	183
Tableau résumant 49 opérations d'ostéoclasie ma-	

nuelle ou instrumentale (première méthode) pour déviations latérales du genou.....	190
Tableau résumant 72 opérations d'ostéoclasie instrumentale (deuxième méthode) pour déviations latérales du genou.....	202

CHAPITRE IV.

De l'ostéoclasie appliquée au traitement des ankyloses et de quelques autres affections articulaires.....	218
Aperçu historique.....	218
Analyse des faits.....	221
Indications et contre-indications.....	227
Parallèle entre l'ostéoclasie et l'ostéotomie.....	231
De l'ostéoclasie appliquée au traitement des ankyloses.....	233
Pièces justificatives.....	238
Tableau résumant 32 observations d'ostéoclasie pour ankyloses.....	244



BIBLIOTHÈQUE
FACULTÉ DE MÉDECINE

