Julius Hirschberg's Ausgewählte Abhandlingen (1868-1912) : zu seinem 70. Geburtstage ihm überreicht im Namen seiner Schüler / von Oscar Fehr und Wilhelm Mühsam.

Contributors

Hirschberg, J. 1843-1925.
Fehr, Oscar.
Mühsam, Wilhelm.
Parsons, John Herbert, Sir, 1868-1957
University College, London. Library Services

Publication/Creation

Leipzig : Verlag von Veit & Comp., 1913.

Persistent URL

https://wellcomecollection.org/works/arnqawsw

Provider

University College London

License and attribution

This material has been provided by This material has been provided by UCL Library Services. The original may be consulted at UCL (University College London) where the originals may be consulted.
Conditions of use: it is possible this item is protected by copyright and/or related rights. You are free to use this item in any way that is permitted by the copyright and related rights legislation that applies to your use. For other uses you need to obtain permission from the rights-holder(s).

wellcome collection

Wellcome Collection
183 Euston Road
London NW1 2BE UK
T +44 (0)20 7611 8722
E library@wellcomecollection.org
https://wellcomecollection.org

28093930O2

No. 1505/D

32

20



THE INSTITUTE
OF
OPHTHALMOLOGY
LONDON

EX LIBRIS

OPHTHALMOLOGY HC320 HIRSCHBERG [6]

THE INSTITUTE
OF
OPHTHALMOLOGY
LONDON
PRESENTED BY
SIR JOHN HERBERT PARSONS

Digitized by the Internet Archive
in 2014

https://archive.org/details/b21287752

Julius Hirschberg

(Im 70. Lebensjahr.)

Verlag von VEIT & COMP. in Leipzig.

JULIUS HIRSCHBERG'S AUSGEWÄHLTE ABHANDLUNGEN

(1868—1912)

ZU SEINEM 70. GEBURTSTAGE

IHM ÜBERREICHT

IM NAMEN SEINER SCHÜLER

VON

OSCAR FEHR UND WILHELM MÜHSAM

MIT ZAHLREICHEN ABBILDUNGEN
UND EINEM PORTRÄT

LEIPZIG
VERLAG VON VEIT & COMP.
1913

Druck von Metzger & Wittig in Leipzig.

Vorrede von Julius Hirschberg.

Wem zu seinem 70. Geburtstage eine Fest-Münze oder ein Standbild überreicht werden soll, der muß zum Mitwisser dieser Überraschungen gemacht werden. Ebenso ist es mit einer Fest-Schrift, — vollends mit einer Sammlung der eignen Abhandlungen des Geburtstag-Kindes.

Als meine Freunde und Mitarbeiter Oskar Fehr und Wilhelm Mühsam mir ihren Plan mitteilten; war ich sehr erfreut, erklärte aber, die Auswahl selber vornehmen zu wollen. Grade der Geschichtschreiber weiß am besten, daß viele Arbeiten nur für ihre Zeit einigen Wert besaßen, etliche auch den nicht einmal.

Zuerst dachten wir daran, die Ordnung nach der Zeitfolge einzurichten, um die Entwicklung der Arbeitsweise, sowohl nach dem Inhalt als auch nach der Darstellung[1], anzudeuten.

Aber sachliche Gründe gaben den Ausschlag, die Ordnung der Abhandlungen nach dem Inhalt vorzunehmen, was ja auch für den Leser jedenfalls das behaglichere sein wird.

Geändert ist nichts, abgesehen von regelmäßigen Verbesserungen der Rechtschreibung und gelegentlichen des Stils. Nur sind, aus Rücksicht auf den verfügbaren Raum und auf die kostbare Zeit des Lesers, zahlreiche Auslassungen vorgenommen worden, — während andrerseits die nach der Veröffentlichung noch fortgesetzten Beobachtungen einige Hinzufügungen notwendig machten: beides ist deutlich gekennzeichnet, die Auslassungen durch Striche (— — —), die Hinzufügungen durch Klammern [ ].

---

[1] Die letztere zeigt drei Stufen, zuerst den geschmückten Jugend-Stil, wie er aus der Schule erwachsen war und noch dazu durch das Vorbild der prunkvollen Schriftsprache meines hochverehrten Lehrers A. v. Graefe befördert wurde; dann kommt, unter dem Einfluß von Lessing's Prosa-Schriften, eine einfachere und knappere Ausdrucksweise, bis endlich um 1885 die Überzeugung zum Durchbruch gelangte, daß die von überflüssigen Fremdwörtern möglichst gereinigte, sorgsam gepflegte Muttersprache auch für den Arzt das vorzüglichste Werkzeug zur Darstellung seiner Gedanken abgebe.

Einige Abhandlungen sind deshalb fortgeblieben, weil sie später zu Sonderschriften vervollständigt oder in die Kapitel meiner Einführung oder meiner Geschichte der Augenheilkunde einverarbeitet worden, so schon meine erste vollständigere Abhandlung, über Gliom der Netzhaut, aus dem Jahre 1868.

Nach altem, fast schon veraltetem Brauch das Wohlwollen des Lesers zu erbitten, will ich unterlassen. Wer dies Buch in die Hand nimmt, weiß ja von vornherein, daß er Neues daraus nicht lernen kann, sondern nur an einzelne Punkte aus der Entwicklung unsrer Fachwissenschaft erinnert wird, — wie man wohl die auf einer früheren Reise gesammelten Lichtbilder gelegentlich wieder in die Hand nehmen und auch an einigen sich erfreuen mag.

Immerhin lebe ich der Hoffnung, daß manche der sehr lange fortgesetzten Beobachtungen sowie der praktischen Vorschriften sowohl bei ausübenden Fachgenossen wie auch bei Verfassern von Lehrbüchern Beachtung finden werden, zumal einiges, das früher auf Widerspruch stieß, durch die Zeit gereift und bestätigt worden ist.

Berlin, im Frühjahr 1913.

Vorrede der Herausgeber.

Nachdem Julius Hirschberg im Jahre 1904 seine 25jährige Wirksamkeit als Professor an der Königlichen Friedrich-Wilhelms-Universität zu Berlin vollendet hatte, wurde ihm von seinen Schülern und Freunden eine Festschrift überreicht, zu deren Mitarbeitern Prof. de Lapersonne in Paris, Prof. van Duyse in Gent, Prof. Albertotti in Padua, Prof. Cirincione, damals in Genua, Prof. Elia Baquis in Livorno, Prof. Schwarz in Leipzig, Prof. A. Birnbacher in Graz, Prof. M. Peschel in Frankfurt a. M., Dr. Merz-Weigandt in Eger, endlich von Schülern und Assistenten des Gefeierten Dr. Claude du Bois-Reymond, Oscar Fehr, R. Kuthe, S. Ginsberg, Loeser, Fritz Mendel, Kurt Mendel, Wilhelm Mühsam, Alfred Moll, Richard Simon, Kurt Steindorff, Bruno Wolff Beiträge geliefert haben.

Da ein gütiges Schicksal unsrem Prof. Julius Hirschberg vergönnt hat, in körperlicher und geistiger Rüstigkeit seinen 70. Geburtstag zu erleben und somit auf 45 Jahre eifrigster und erfolgreicher literarischer Tätigkeit zurückzublicken; so schien es uns zweckmäßig, statt einer neuen Festschrift, ihm und den Fachgenossen eine Sammlung seiner wichtigeren oder charakteristischen Abhandlungen, die über verschiedene Zeitschriften zerstreut sind, an dem heutigen Festtag vorzulegen und den Wunsch hinzuzufügen, daß es ihm beschieden sein möge, sein Lebenswerk, die Geschichte der Augenheilkunde nach den Quellen, zu vollenden und in der Muße des Lebensabends aus dem reichen Schatz seiner Erfahrungen noch manche Abhandlung an das Tageslicht zu fördern.

Berlin, 18. September 1913.

Oscar Fehr. Wilhelm Mühsam.

Julius Hirschberg,

geboren zu Potsdam am 18. Sept. 1843, studierte Heilkunde zu Berlin von April 1862 bis 1866, promovierte daselbst am 21. März 1866 (mit der Dissertation: Symbolae ad therapiam partus cum placenta praevia complicati), war Assistent in Albrecht v. Graefe's Augenklinik 1866 bis 1868, bestand das ärztliche Staats-Examen 1867, habilitierte sich am 24. März 1870 zu Berlin als Privatdozent der Augenheilkunde, wurde zum a. o. Professor ernannt am 24. Dezember 1879, zum Geheimen Medizinal-Rat am 25. August 1895, zum ordentlichen Honorar-Professor im Mai 1900. ✠ 4 ✠ 3. Ehrendoktor der medizinischen Fakultät zu Athen (ΕΠΙΤΙΜΟΣ ΔΙΔΑΚΤΩΡ ΤΗΣ ΙΑΤΡΙΚΗΣ), im Jahre 1912; Correspondent Étranger de l'Académie de Médecine de Paris, 1903; Socio correspondiente de la Real Academia de Medicina y Cirurgia de Barcelona, 1896; de la Sociedade de Med. y Cirurgia de Rio de Janeiro, 1908; de la Société de Méd. de Gand, 1880; Ehrenmitglied der Reggia Accademia de science, lettere ed arti in Modena, 1904; der Société d'ophth. d'Egypte, 1904; der Société belge d'ophth., 1907; der Ophthalmolog. Gesellschaft zu Petersburg, 1907; der Gesellschaft der Augenärzte zu Moskau, 1909; der Colorado ophthalmological Society (Denver), 1905; der American Medical Association, 1905; der Société Impériale de Médecine zu Constantinopel, 1900; der Königl. Gesellschaft der Ärzte zu Budapest, 1901; des ärztlichen Vereins zu München, 1911; der K. K. Gesellschaft der Ärzte zu Wien, 1912; Ehren-Präsident des Doc. Vereins f. F. K. und der Berliner ophthalmologischen Gesellschaft.

O. Fehr. W. Mühsam.

Inhalt.

Seite

I. Beziehungen des Seh-Organs zu Allgemein-Leiden 1

1. Über Amaurose nach Blut-Verlust 1
1b. Veränderungen des Augengrundes bei allgemeiner Anämie 6
2. Über puerperale septische Embolie des Auges 7
4. Über Gelbsehen und Nachtblindheit bei Ikterus 15
5. Ein Fall von Barlow'scher Krankheit 22
6a. Sehstörungen durch Zucker-Harnruhr 24
6b. Diabetische Netzhaut-Entzündung 34
6c. Diabetische Erkrankungen des Seh-Organs 54
6d. Diabetische Kurzsichtigkeit 60
9a. Lues congenita als Ursache schwerer Augenleiden 62
9b. Über spezifische Hornhaut-Entzündung 67
9c. Die Hornhaut-Entzündung bei angeborener Lues 82
9d. Netzhaut-Entzündung bei angeborener Lues 84
9e. Über Entzündung der Netzhaut und des Sehnerven bei angeborener Lues 106
9f. Über spezifische Netzhaut-Entzündung 124
9g. Gummöse Iritis 131
9h. Eine ohne Operation geheilte (gummöse) Iris-Geschwulst 132
9i. Über Gummi-Knoten des Augen-Grundes. Über das Wort Gumma 134
9k. Alte Lues mit Augen-Symptomen 143
9l. Die späteren Wandlungen der spezifischen Netz-Aderhaut-Entzündung 146
10e. Über Aderhaut-Tuberkulose 155
11. Lepra des Auges 157
13. Über die Hornhaut-Erweichung kleiner Kinder 160

II. Zur Lehre von den Augen-Operationen 164

16g. ΠΕΡΙ ΤΗΣ ΕΝ ΟΦΘΑΛΜΟΧΕΙΡΟΥΡΓΙΑ‹ ΑΣΗΨΙΑΣ 164
18c. Über Augen-Operationen im allgemeinen und über Kernstar-Ausziehung im besondren 165
18g. Ein seltner Fall von Star-Ausziehung 172
19. Über Schicht-Star bei älteren Menschen 175
20. Über zweizeitigen Kreuzschnitt zur Iris- und Kapsel-Zerschneidung 184
22b. Hemmung der von Schnittnarben ausgehenden Vereiterung des Augapfels 186
23. Über die Operation des sympathischen Weichstars 189
24a. Myopie-Operation 198
26a. Drucksteigerung (Glaucoma). 209
26b. Angeborene Drucksteigerung, frühzeitig und erfolgreich operiert 220
26c. Angeborene Augen-Wassersucht, durch Lederhaut-Schnitt operiert; guter Erfolg nach 16 Jahren festgestellt 222
26d. Iridektomie wegen Pupillen-Sperre bei einem 4monatigen Kinde, nach 33 Jahren wieder beobachtet 224
29. Eine kosmetische Operation 226

Seite

29a. Hornhaut-Färbung gegen Pupillen-Bildung 229
30. Ein Fall von Flügelfell mit Doppeltsehen, durch Operation dauernd geheilt 234
31. Symblepharon-Operation 237
32. Operation des Hornhaut-Kegels 238
32a. Eine neue Operation gegen den Hornhaut-Kegel 239
34. Über Glaskörper-Operationen 244
36. Ein seltner Operations-Fall. Erste Ausziehung eines Eisensplitters aus einem Lederhaut-Schnitt, mit Hilfe des eingeführten Elektro-Magneten 247
37. Ein seltner Operations-Fall 255
38. Das Magnet-Operationszimmer 264
38a. Das neue Magnet-Operationszimmer 270
39. Vereinfachtes Sideroskop 276
40. Über die Magnet-Operation in der Augenheilkunde 278
41a. Über Magnet-Operation und doppelte Durchbohrung des Augapfels seitens eingedrungener Eisensplitter 287
42. Ein seltner Operations-Fall. (Eisensplitter auf dem Sehnerven-Eintritt, glücklich herausgezogen) 298
44. Die Magnet-Operation bei Kindern 305
45. Bemerkungen zur Magnet-Operation 316
46. Augenspiegel-Bilder von Eisensplittern im Augen-Innern und von der Magnet-Operation 322
50a. Zur operativen Behandlung der Netzhaut-Ablösung 334
51. Heilung der kurzsichtigen Netzhaut-Ablösung nach Ausziehung der getrübten Linse. 12jährige Beobachtungsdauer 337
52. Über Messung des Schiel-Grades und Dosierung der Schiel-Operation 338
52a. Zur Schiel-Messung 343
53. Erfolg einer seltnen Schiel-Operation, nach 32 Jahren beobachtet 344
54. Über Ausschälung des Augapfels 347
56. Ein Fall von nützlicher Nerven-Durchschneidung 348
60. Über operative Hebung des durch Schläfenschuß gesunkenen Oberlids 350

III. Zur Lehre von den Augenkrankheiten und ihrer Heilung . 355

65. Über gonorrhoische Bindehaut-Entzündung bei Kindern 355
66. Gonorrhoische Ophthalmie 361
71. Beiträge zur Operation und zur Anatomie der Körnerkrankheit . 362
74. Zur Pathologie des Keratokonus pellucidus 368
74a. Ein Fall von Hornhaut-Kegel 369
75a. Die neugebildeten Hornhaut-Gefäße und ihre diagnostische Bedeutung 370
76. Durchblutung der Hornhaut 371
79. Umschriebener Schwund der Regenbogenhaut bei spezifischer Pupillen-Erweiterung 373
80. Umschriebener Schwund im kleinen Kreis der Iris bei Drucksteigerung 374
81. Über seröse Iris-Kysten 378
81a. Ein Fall von Vorderkammer-Kyste 382
82. Wurmförmige Zuckungen des Schließmuskels der Regenbogenhaut 393
83. Tropfenbildung bei beginnendem Star 395
83a. Über Tropfenbildung in der Linse 396
87. Der Star der Glasbläser 399
89. Blutige Mücken 404
90 und 90a. Über Cholestearin-Bildung im Glaskörper 407
91. Ophthalmoskopische Beobachtungen 410
92. Chorioretinitis tumida 413
93. 93a, 93b, 93c. Über Embolie der Netzhaut-Arterie 416
94. Über die Entartung der Netzhaut-Mitte bei Greisen 446
94a. Über Alters-Veränderungen der Netzhaut 449

		Seite
95.	Die akute Spannungs-Verminderung, ein Gegenstück zur akuten Spannungs-Vermehrung	452
96.	Selbstheilung kurzsichtiger Netzhaut-Ablösung	453
96a.	Selbstheilung kurzsichtiger Netzhaut-Ablösung	456
96b.	Ein seltner Fall von Selbstheilung der Netzhaut-Ablösung	456
96c.	Ein ungewöhnlicher Fall spontan geheilter Netzhaut-Ablösung	459
97a.	Sehstörung durch Idiotie	462
99a.	Geheilte Stauungs-Papillen	464
100.	Ein schwarzer Sehnerv	465
101.	Sehnerven-Leiden bei Schädel-Mißbildung	466
101a.	Ein neuer Fall von Sehnerven-Leiden bei Schädel-Mißbildung	471
101b.	Über doppelseitiges Sehnerven-Leiden bei Turmschädel	472
102.	Stauungs-Papille bei Hirngeschwulst	477
103.	Neuritis retrobulbaris	479
103a.	Über selbständige Sehnerven-Entzündung	481
104.	Über Drusen im Sehnerven-Kopf	484
107.	Über Sehstörung bei progressiver Paralyse	499
108.	Über Sehstörung bei Hirngeschwulst	504
109.	Über Tabaks-Amblyopie und verwandte Zustände	511
109a.	Tobacco and Alcohol Amblyopia	520
110.	Über Hemianopsie	521
112.	Sehstörung durch Schwefelkohlenstoff-Vergiftung	523
114.	Sehstörung durch Licht-Zerstreuung	524
115.	Soll man Augenkranken die bevorstehende Erblindung ankündigen?	527
117.	Über den Zusammenhang zwischen Epicanthus und Ophthalmoplegie	531
118.	Über postdiphtherische Akkommodations-Lähmung	532
120.	Springende Mydriasis	534
122.	Über Regenbogen-Sehen beim Glaukom	535
123.	Ein Fall von tuberkulösem Glaukom	538
124.	Ein seltener Fall von einfacher Drucksteigerung, nach 20jährigem Bestande anatomisch untersucht	545
125.	Über die Bedeutung der Hornhaut-Flecke für die Entstehung des Schielens	551
126.	Vaccine-Blepharitis. Impf-Bläschen an den Lidern	554
126a.	Ein neuer Fall von Vaccine-Blepharitis	554
126b.	Das Impfgeschwür des Lidrandes	555
128.	Ein Fall von pulsierendem Exophthalmus	556
128a.	Ein Fall von pulsierendem Exophthalmus	558
130.	Mumps der Tränendrüse	561
131.	Pilz-Konkremente in den Tränen-Kanälchen	563
132a.	Über Kolobom und Mikrophthalmus	564
132b.	Ein ungewöhnlicher Fall von Kolobom	567
133.	Buphthalmus congenitus	569
134.	Über angeborene Pigmentierung der Sklera und ihre pathogenetische Bedeutung	571
134a.	Etiology of pigmentous sarcoma of the choroid	573
136.	Über das angeborene Lymphangioma der Lider, der Orbita und des Gesichts	575
137.	Über langsame Rückbildung der persistierenden Pupillen-Haut	588
138.	Über angeborene Ausstülpung des Pigment-Blatts der Regenbogenhaut	591
139.	Augen-Geschwülste	593
140.	Sarcoma iridis	598
141.	Beiträge zur Prognose der bösartigen Aderhaut-Geschwülste	602
141b.	Über Röntgen-Bilder von Geschwülsten des Augen-Innern	620
141c.	Zur Diagnose des Aderhaut-Sarkoms	622
142.	Über metastatischen Aderhaut-Krebs	627

		Seite
146f.	Über den Markschwamm der Netzhaut	633
150.	Hornhaut-Tumor nebst multiplen Hautgeschwülsten	641
150a.	Ein seltener Fall von Hornhaut-Geschwulst	646
153.	Über die Finnenkrankheit des menschlichen Auges	654
153b.	Die Verminderung der Finnenkrankheit	669
157.	Über einen aus dem menschlichen Augapfel entfernten Fadenwurm	681
158a.	Ein Fall von Augen-Verletzung	687
159.	Augen-Verletzung durch Tennis-Ball	689
160.	Verletzung der Seh-Sphäre	692
165.	Zwei Fälle von Schußverletzung des Auges	696
165a.	Verletzung durch explodierte Dynamit-Patrone	700
165b.	Ein glückhaft' Schuß in's Schwarze des Auges	703
166.	Das Auge und der Revolver	704
166a.	Revolver-Schußverletzung des Auges	708
166b.	Ein Fall von doppelseitiger Erblindung durch Schläfen-Schuß	709
167.	Kupfer im Auge	712
167a.	Die Entfernung von Kupfersplittern aus dem Augengrund	714
168.	Traumatische Einpflanzung einer Wimper, umschriebene eitrige Iritis, Ausziehung der Wimper und Iris-Ausschneidung	718
168a.	Wimpern in der vorderen Augenkammer	721
169a.	Über sympathische Augen-Entzündung	722
169b.	Sympathische Erblindung dauernd geheilt	729
169d.	Über die Häufigkeit und Heilbarkeit der sympathischen Augen-Entzündung	732
170.	Fremdkörper in der Orbita	732
171.	Eine seltne Orbital-Verletzung	736
175.	Zur Ätiologie der Erblindung	742
179a.	Zur Bekämpfung der endemischen Körnerkrankheit	747
179b.	Über die Körnerkrankheit in Ost- und West-Preußen	748
179d.	Die Bekämpfung der Volkskrankheit Trachoma	760
180.	Versilberung des Weißen im Auge und der Körperhaut	767
182.	Zur Gesichtsfeld- und Blickfeld-Messung	769
183.	Über graphische Darstellung der Netzhaut-Funktion	769
185.	Über reflektorische Pupillen-Starre und genauere Messung des paralytischen Doppeltsehens	773
186.	Über Pupillen-Bewegung bei schwerer Sehnerven-Entzündung	773
186a.	Obere Halbtaubheit der Pupille	779
192 u. 193.	Augenspiegel-Bilder	782
194.	Über Bestimmung des Brechungs-Index der flüssigen Medien des Auges	785
198.	Ein Fall von einäugigem Doppeltsehen durch Doppel-Pupille	788
199.	Eine Beobachtungsreihe zur empiristischen Theorie des Sehens	790
201.	Zur vergleichenden Ophthalmoskopie	792
201a.	Zur Dioptrik und Ophthalmoskopie der Fisch- und Amphibien-Augen	810
204.	Klinische Beiträge zur pathologischen Topographie des Auges	818
206.	Anatomische und praktische Bemerkungen zur Alterstar-Ausziehung, zur Pupillen-Bildung, zur Hornhaut-Färbung	822
226.	Die Star-Operation nach Antyllos	826
227a.	Der Star-Stich der Inder	829
228.	Zur Geschichte der Star-Operation	837
240.	Eine geschichtliche Bemerkung über das Tätowieren	840
253a.	Diskussion über den Vortrag des Herrn Kirchner: Über das Klima und die hygienischen Einrichtungen Ägyptens	842
	Nekrologe	845
259.	Über die Sprache der Ärzte	848
Anhang.	Bücher und Sonderschriften von J. Hirschberg	860
	Veröffentlichungen der Hörer und Hilfs-Ärzte	863

Einleitung.

Rede von J. Hirschberg zur Eröffnung der neuerbauten Augenheilanstalt Karlstr. 36 zu Berlin, am 21. Juni 1908. (Festschrift zur Eröffnung der neuerbauten Augenheilanstalt, Leipzig, Veit & Comp., 1908 [29 S.]).

[Gibt eine kurze Geschichte der Augenheilkunde, der Augenheilanstalten, des augenärztlichen Unterrichts und eine Übersicht über die in dieser Augenheilanstalt von 1869 bis 1908 geleistete Arbeit.]

I. Beziehungen des Seh-Organs zu Allgemein-Leiden.

1. Über Amaurose nach Blut-Verlust. Archiv für klinische Medizin von Frerichs u. Leyden, Bd. IV, 1881. (Verlag von A. Hirschwald in Berlin.)

Amaurose nach Blut-Verlust ist lange bekannt, angeblich schon seit der Zeit der Hippokratiker; aber selbst in der ophthalmoskopischen Ära noch nicht genügend erforscht, — hauptsächlich wohl deshalb, weil die Erkrankung entweder im Verlaufe oder im unmittelbaren Gefolge der so äußerst bedrohlichen Allgemein-Erscheinungen nach starkem Blut-Verlust zu beginnen pflegt. Diese Schwierigkeit der Beobachtung findet ihren Ausdruck in dem Satze der trefflichen Monographie Leber's aus dem Jahre 1877, daß bis dahin[1] in keinem Falle die Augenspiegel-Untersuchung unmittelbar nach der Erblindung gemacht worden. Zur Ausfüllung dieser Lücke hatte ich mich bemüht, 1877 einen kleinen Beitrag zu liefern durch Mitteilung eines Falles, der von Anfang bis zu Ende mit dem Augenspiegel untersucht worden; der nämliche Fall ist auch der erste, bei dem Sehnerv und Netzhaut einer mikroskopischen Untersuchung unterworfen werden konnten.

Ein 52jähriger Mann, seit 3 Jahren an ernster Magen-Affektion leidend, wird am 20. Juli 1877 von zweimaligem so heftigem Blutbrechen befallen, daß er ohnmächtig zusammensinkt. Am 21. Juli wird er in die Königliche Charité auf die Abteilung des Herrn Geheimrat Frerichs aufgenommen:

---

[1] d. h. bis zum Jahre 1875. — — —

wachsbleich, unfähig sich aufzurichten, mit fadenförmigem Pulse. Am 23. Juli, 3 Tage nach dem hauptsächlichen Blutverlust, ist Patient noch im höchsten Maße anämisch. Beiderseits wird mit einem Konvexglas (von etwa 6 Zoll Brennweite) gewöhnliche Druckschrift mühsam gelesen. Die linke Sehnerven-Papille ist etwas weißlich und trübe, die Arterien enger. Rechts ist bereits das zweifellose Bild einer Neuritis optica vorhanden. Am 25. Juli, 5 Tage nach dem Blutverlust, gibt Patient Verschleierung seines rechten Auges an. Am 28. Juli, 8 Tage nach dem Blutverlust, 3 Tage nach Beginn der Amblyopie, finde ich rechts S = $^1/_{30}$, links $^1/_6$. Auf dem rechten Auge ist jetzt das Bild hochgradiger Neuroretinitis entwickelt. Eine abgegrenzte Papille ist nicht mehr, sondern nur eine Konfluenz-Stelle der Haupt-Blutgefäße nachweisbar. Die letzteren sind nicht wesentlich erweitert, wohl aber streckenweise völlig verdeckt, so namentlich in derjenigen Region, welche der Randzone der Papilla entsprechen würde. Eine gesättigte weiße Trübung ergießt sich vom Sehnerven aus nach allen Richtungen über die Netzhaut. Am weitesten reicht die Trübung lateralwärts; sie überzieht die Gegend der Fovea centralis vollständig und nimmt erst jenseits derselben mehr und mehr ab, so daß die blaßrötliche Färbung des Augengrundes deutlicher zutage tritt. Nach oben und nach unten vom Sehnerven-Eintritt reicht die Netzhaut-Trübung weniger weit gegen die Peripherie, am wenigsten medianwärts. Auf diesem hellweißen Untergrunde treten zahlreiche teils streifige, teils unregelmäßige frischrote Blutungen kräftig hervor.

Höchst überraschend ist die Veränderung des linken Augengrundes: hier kann man die Entwicklung einer Neuroretinitis belauschen. Alle gröberen Netzhaut-Venen sind jetzt verbreitert; ihre Breite verhält sich zu der der entsprechenden Arterien etwa wie 2 : 1[1]. Alle Netzhaut-Venen sind bedeutend geschlängelt, sowohl in der Fläche der Netzhaut, wie auch senkrecht dagegen. Sehr auffällig ist dabei die relative Blässe der erweiterten Venen. Daneben besteht eine ausgeprägte Trübung der Papilla und angrenzenden Netzhaut-Region, die in eigentümlicher Weise partiell geblieben. Durch eine schräg ziehende, nicht scharf gezeichnete Trennungs-Linie wird die laterale obere Hälfte der Papille, welche scharf konturiert, blaßrötlich und transparent erscheint, getrennt von der medialen unteren Hälfte, die von einer intensiv weißen Trübung überdeckt ist. Von hier setzt sich die weiße Trübung mit einem breiten Streifen längs der Vena temporalis inferior in die Netzhaut fort. Keine Blutungen. Zwei kleine weiße Flecke, unter der Macula und medianwärts neben der Papilla, sind in der Netzhaut sichtbar.

Am 30. Juli, also 10 Tage nach dem Blutverlust, ist die rechtsseitige Amblyopie zur Amaurose vorgeschritten, während links noch S = $^1/_6$ besteht. Die Veränderung des rechten Augengrundes hat ein wenig, die des linken sichtlich zugenommen. Links ist jetzt die ganze Papille nebst unmittelbarer Nachbarschaft von der Trübung überzogen.

Am 1. August, also 12 Tage nach dem Blutverlust, beginnt schon die Veränderung der rechten Netzhaut sichtlich abzunehmen. Am 3. August, 14 Tage nach der Blutung, ist der Patient ziemlich munter. Rechts S = o; links $^1/_4$, Undeutlichkeit des exzentrischen Sehens nach der medialen Seite des Gesichtsfeldes. Rechts ist die Papille hellweiß und undurchsichtig, alle Gefäße ziehen wieder frei vor derselben einher. Feine Andeutungen fransen-

[1] Norm 4 : 3.

artiger Streifen am Sehnervenrande bilden die einzige Spur der mächtigen Netzhaut-Trübung, die 6 Tage zuvor bestanden; die Blutflecke sind noch ziemlich unverändert. Links ist die Papille wieder klar, nur drei kleine umschriebene weißliche Flecke in der benachbarten Netzhaut sichtbar.

Am 25. August, 36 Tage nach dem Blutverlust, besteht rechts Amaurose, Atrophie des Sehnerven mit engen Arterien; links $S = {}^1/_2$ bei fast normalem Spiegelbefund. Patient hat lange das Bett verlassen und fühlt sich wieder völlig wohl.

Am 13. Januar 1881 — also $3^1/_2$ Jahr später — wurde er wiederum von Blutbrechen befallen, dem blutiger Stuhlgang nachfolgte: weshalb er sich am 18. Januar wieder in die Königl. Charité auf die Abteilung des Herrn Geheimrat Frerichs aufnehmen ließ. In der nächsten Nacht erfolgte von neuem Erbrechen von 500 g blutiger Flüssigkeit.

Status praesens vom 20. Januar 1881: Stark abgemagertes Individuum, von kachektischer Gesichtsfarbe, mit eingefallenen Wangen, aber ohne Ödeme. Puls 60, Arterien atheromatös. Herzdämpfung normal, an der Spitze systolisches Blasen. Magen aufgetrieben, Druck auf das Epigastrium empfindlich. Das rechte Auge ist amaurotisch, seine Pupille erweitert und auf Licht nicht reagierend, sein Sehnerv vollkommen atrophiert, mit engen Arterien. Das linke Auge ist sehkräftig, sein Sehnerven-Eintritt etwas weißlich.

In der Nacht zum 24. Januar 1881 wiederholte sich das Blutbrechen mehrmals, am 24. Januar trat der tödliche Ausgang ein.

Am 25. Januar wurde die Sektion von Herrn Dr. Jürgens vorgenommen.

Das Blut ist blaß und wässerig, die Muskulatur dünn und schlaff. Unmittelbar vor dem Pylorus des Magens sitzt ein talergroßes Geschwür, dessen Ränder terrassenförmig absteigen, dessen Grund eine ziemlich derbe Konsistenz zeigt, und auch von indurierter Serosa überkleidet ist. In der Nähe des oberen Geschwürsrandes sitzt eine wulstige derbe Hervorragung und auf der Kuppe derselben ein abgefressener Gefäßstumpf von Rabenfederkiel-Dicke, mit einem schwarzen Thrombus. Leber, Milz, Nieren sind blaß und blutleer; Gehirn blutleer, im rechten Linsenkern ein bohnengroßer Erweichungsherd. Der rechte Sehnerv ist dünn, grau, derb. Die anatomische Diagnose lautet: Carcinoma ulcerosum ventriculi, anhaemia universalis etc.

Herrn Geheimrat Frerichs sowie den Herren Oberärzten Dr. Salomon und Brieger bin ich für die Krankengeschichte zu besonderem Danke verpflichtet, dem letzteren auch noch für gefällige Überlassung der beiden Augäpfel nebst Sehnerven.

Die anatomische Untersuchung dieser Präparate lieferte die folgenden Ergebnisse:

Der Sehnerv des amaurotischen rechten Auges ist ganz atrophisch; seine Dicke beträgt kaum 2 mm, während die des linken gut 3 mm mißt.

Schon bei Lupen-Vergrößerung erkennt man an karmingefärbten Querschnitten[1], daß keine Spur von Sehnervenfaserbündeln

[1] Die Schnitte hat mein Assistent, Herr Dr. F. Krause, angefertigt.

erhalten ist. Eingebettet in das blaßrot gefärbte und verbreiterte interstitielle Bindegewebe, in welchem die feineren Blutgefäße mit etwas verdickten Wandungen verlaufen, sind intensiv gefärbte, verschmälerte und netzförmig konfluierende Züge sichtbar, die aus den Nervenfaserbündeln hervorgegangen sind. Die äußere Scheide ist kaum verdickt im Vergleich zu der des zweiten Auges. Der Zwischenscheidenraum erscheint leer.

Bei mittlerer Vergrößerung (275:1, Gundlach Objekt V, Okul. 1) erkennt man, daß jene netzförmigen Züge aus innig verflochtenen feinsten Bindegwebsfasern mit zahlreichen Kernen bestehen; in Präparaten mit reiner Kernfärbung (Hämotoxylin) verwischen sich die Unterschiede zwischen den netzförmigen Zügen und dem interstitiellen Gewebe, abgesehen von dem größeren Kernreichtum der ersteren. Goldfärbung läßt jenen Unterschied kräftig hervortreten, zeigt aber das absolute Fehlen von Achsenzylindern; die Fibrillen der netzförmigen Züge erscheinen starrer und etwas dicker, als die des Zwischengewebes. Stärkere Vergrößerung (450:1, Hartnack Obj. IX, Gundlach Ok. 1) enthüllt keine weiteren Einzelheiten.

Überall zwischen Chiasma und Augapfel ergaben Querschnitte des rechten Sehnerven das nämliche Bild einer totalen Atrophie, indem die Sehnervenfaserbündel durch derbes, kernreiches Bindegewebe ersetzt sind. Natürlich ist auch auf Längsschnitten die vollkommene Atrophie zu erkennen; eine Andeutung der Bündelstruktur bleibt sichtbar, da kernreiche Längszüge, die aus den Sehnervenfaserbündeln hervorgegangen sind, mit kernärmeren interstitiellen abwechseln: aber beide bestehen aus Bindegewebe.

Deutliche Zeichen einer voraufgegangenen starken Entzündung erkennt man noch an der Papille des rechten Sehnerven: sie besteht aus einem überaus kernreichen Ersatzgewebe. Die siebförmige Platte ist kernarm und läßt nur schmale, senkrechte Kernsäulen durchtreten zu den wiederum sehr kernreichen Strängen, welche die Überreste der Bündel des Sehnervenstammes darstellen. Die Netzhaut ist ausgezeichnet durch vollkommenen Schwund ihrer Nervenfaserschicht.

Weit lehrreicher noch sind die Präparate vom linken besseren Auge. Querschnitte aus der Mitte des linken Sehnervenstammes zeigen, daß derselbe normal geblieben, bis auf eine umschriebene Rinden-Atrophie, welche etwa $^1/_3$ seines Umfanges und $^1/_8$ seiner Dicke betrifft, und namentlich auf Gold-Präparaten mit überraschender Klarheit sich negativ abhebt; ebenso an Karmin-Präparaten durch stärkere positive Färbung und durch Fehlen der Bündelstruktur hervortritt; und endlich in Hämatoxylin-Präparaten durch bedeutenden

Kernreichtum auffällt. Eine höchst interessante Tatsache ist die, daß nahe dem Augapfel die Breite der atrophischen Partie des Sehnerven ganz beträchtlich anwächst, bis auf $^1/_4$ seines Querschnitts. (Allerdings fehlen in diesem Bereich die Sehnervenfasern nicht völlig.) In den atrophischen Teilen des Sehnerven sind zahlreiche feinere und gröbere Blutgefäße mit verdickten Wandungen sichtbar; Gefäßverschluß läßt sich nirgends nachweisen.

An Längsschnitten der linken Papille erkennt man, daß die größere Hälfte der letzteren normal ist, d. h. regelmäßig durch schmale, kernhaltige Bindegewebszüge abgeteilte und zur Vorderfläche der Netzhaut umbiegende Nervenfaser-Bündel enthält; daß aber die kleinere Hälfte derselben, welche zum Zeichen der überstandenen teilweisen Papillitis aus einem sehr zellenreichen Bindegewebe besteht, in einen vollkommen atrophischen Streifen des Sehnerven sich fortsetzt. Nach dieser Seite hin ist auch die innerste (Optikusfasern—Ganglienzellen-) Schicht der Netzhaut sehr kernreich.

In klinischer Hinsicht möchte ich hervorheben, daß dieser Fall sogar vor dem Beginn der eigentlichen Sehstörung, nicht bloß unmittelbar danach, mit dem Augenspiegel untersucht worden ist. Drei Tage nach dem gewaltigen Blutverlust, als jedes Auge noch gewöhnliche Druckschrift las, bestand weißliche Trübung der linken, deutliche Entzündung der rechten Papilla optica. Am 5. Tage nach dem Blutverlust wird das rechte Auge amblyopisch, am 8. Tage ist rechts S = $^1/_{30}$, links $^1/_6$; rechts hochgradige, links leichte Neuroretinitis nachweisbar. Am 10. Tage ist das rechte Auge amaurotisch, am 12. beginnt die rechtseitige Neuroretinitis zurückzugehen, am 14. ist fast nur noch Sehnerven-Atrophie nachweisbar, das linke Auge wieder nahezu normal.

Der Ablauf des Prozesses muß als ein äußerst rapider bezeichnet werden.

In anatomischer Hinsicht ist es allerdings schwierig, aus den Produkten auf das Wesen eines Prozesses, der $3^1/_2$ Jahr zuvor abspielte, sichere Rückschlüsse zu machen. Aber immerhin ist Einiges schon sichergestellt. Die von verschiedenen Autoren vermutete, ja geforderte Blutung in den Scheidenkanal ist nicht gefunden worden. Ob der letztere zur Zeit der Erkrankung durch Flüssigkeit ausgedehnt gewesen, will ich nicht erörtern.

Das aber möchte ich betonen, daß der Prozeß eine aufsteigende, vom Augapfel gegen das Chiasma hin vorschreitende (sei es totale, sei es partielle) Entartung des Sehnerven darstellt. Die weitere Untersuchung wird nachzuweisen haben, wodurch im Gefolge des Blutverlustes eine so verderbliche Entzündung der Papilla und der sie um-

gebenden Netzhaut zustande kommt und — ob man möglicherweise derselben wird entgegentreten können.

1a. Erblindung durch Blutverlust. C.-Bl. f. A., Veit & Comp., 1892, S. 257—259.

1b. Veränderungen des Augengrundes bei allgemeiner Anämie. C.-Bl. f. A. 1877, Beilage-Heft, S. 7—8.

Hirschberg aus Berlin: Über die Veränderungen des Augengrundes bei allgemeiner Anämie.

Allgemeine Anämie ist nicht so leicht aus dem Augenspiegel-Befunde zu erkennen; nichtsdestoweniger kommen den höheren Graden derselben typische Veränderungen des Sehnerven und der Netzhaut zu.

I. Die Papilla optica wird bleich bei normaler Breite der Netzhautgefäße. Die Sehkraft ist unverändert, soweit nicht durch komplizierende weißliche Flecken und Hämorrhagien Störungen bedingt werden. Mit Besserung des Grundleidens kehrt das normale Aussehen des Sehnerven wieder. Die Veränderung findet sich sowohl bei unheilbarer (perniziöser) Anämie, als auch bei heilbarer, z. B. nach Blutbrechen.

II. Bei chronischer Anämie, sei es der idiopathischen perniziösen, sei es der sekundären, z. B. durch Uterin-Krebs oder durch andere erschöpfende Krankheiten verursachten, wird die Papilla optica weißlich trübe; auf derselben wird der zentrale Reflexstreifen der Blutgefäße, zunächst der venösen, undeutlich. Die Blutgefäße sind verengt und namentlich die Arterien nicht sehr weit gegen die Peripherie über den hellgelbroten Augengrund zu verfolgen. Im aufrechten Bilde erkennt man eine zarte radiäre Trübung des Sehnerven-Eintritts, hauptsächlich der Randzone, und eine leichte Verschleierung des papillären Teiles der Netzhaut-Blutgefäße, während Blutungen wie weißliche Flecke in der Netzhaut auftreten und wieder verschwinden. Die Veränderung kann längere Zeit fortbestehen. Öfters tritt während derselben der tödliche Ausgang ein.

III. Wenige Tage nach einem erschöpfenden Blutverlust kommt es zu einer ausgeprägten Neuroretinitis. Ohne jede Andeutung einer steileren Schwellung der Papilla ergießt sich von derselben aus zunächst nach einzelnen, dann nach allen Richtungen hin eine intensiv weiße Trübung in die Netzhaut, auch über die Gegend des gelben Fleckes, um mehr gegen die Peripherie hin ganz allmählich zu erblassen und der hellroten Färbung des Augengrundes Platz zu machen. Auf dem weißen Hintergrunde heben sich einzelne größere und kleinere frischrote Blutungen kräftig ab. Sehstörung ist immer vorhanden und kann in wenigen Tagen zur Amaurose fortschreiten. Die einmal

gesetzte Amaurose, sei sie ein- oder doppelseitig, ist in der Regel eine bleibende. Heilung des Grundübels ist möglich, Exitus letalis wohl häufiger.

[Weiter ausgeführt in Hirschberg's Beiträgen zur prakt. Augenheilk. III., S. 18—30, 1878, Leipzig, Veit & Comp.]

1c. Ein Fall von totaler Amaurose im Verlaufe einer leichten Anämie. (Zusammen mit M. Litten.) Berlin. klin. Wochenschr. 1885, Nr. 30, A. Hirschwald.

---

2. Über puerperale septische Embolie des Auges. Knapp-Hirschberg's Arch. f. Augenheilk., IX, 1880, S. 299—309, Wiesbaden, J. F. Bergmann. [Ins Französische übersetzt von Parent, Recueil d'Ophth., Okt. 1881.]

„Die metastatisch auftretende Entzündung des Uvealtraktus hat die Aufmerksamkeit der Augenärzte nur sehr wenig in Anspruch genommen." So heißt es in demjenigen Werke, das man heutzutage mit Recht als Kanon der Augenheilkunde anzusehen gewillt ist, in dem Handbuch von Graefe-Saemisch, und zwar Bd. IV, 2, S. 632 (a. 1876), Erkrankungen des Uvealtraktus, bearbeitet von L. v. Wecker.[1]

In der Tat sucht man in dieser interessanten und lehrreichen Abhandlung vergebens nach einer genauen und naturgetreuen Schilderung der gedachten Erkrankung, deren Kenntnis doch für den praktischen Arzt ebenso wie für den Ophthalmologen von Fach sehr wünschenswert ist, — sei es auch nur, um die Prognose quoad vitam sicher stellen zu können, die ja gerade in denjenigen Fällen, wo wir nicht helfen können, von besonderer Wichtigkeit sein muß.

Die Gelegenheit zu solchen Beobachtungen kommt freilich dem Augenarzt nur ungemein selten. Meine eigenen Beobachtungen umfassen neun Augen an sechs Individuen; die Beobachtung von vier Individuen verdanke ich meinen werten Kollegen, den Herren Universitätsdozenten und Oberärzten der Charité, Dr. M. Litten und G. Salomon, von denen der erstere gelegentlich im C.-Bl. f. A. (1877, Septemberheft, Beilage, S. 24) zwei dieser Fälle bereits den Fachgenossen in Kürze mitgeteilt hat.

Zunächst gehe ich dazu über, den letzten Fall der Beobachtungs-

---

[1] [28 Jahre später, in der zweiten Auflage des Handbuchs von Graefe-Saemisch, hat Prof. A. Groenouw eine gründliche Darstellung der metastatischen Ophthalmie geliefert, XI, I, S. 498—515, 1904. Zehn Jahre früher hatte Axenfeld eine sorgfältige Arbeit über Ätiologie und Prognose der eitrigen metastatischen Ophthalmie veröffentlicht: Arch. f. O. XL, 3 und 4, 1894.]

reihe mitzuteilen; derselbe ist von Herrn Litten[1] und mir von Anfang bis zu Ende beobachtet und durch anatomische Untersuchung aufgeklärt.

Frau G., 34 Jahre alt, überstand ihre dritte Entbindung am 14. Juni 1879 ohne ärztliche Hilfe. Der Blutverlust war stark, die Lochien 14 Tage lang rot gefärbt. Am 10. Tage des Puerperium stand Patientin auf und verrichtete ihre häuslichen Geschäfte. Am 16. Tage (1. Juli 1879) erkrankte sie unter Schüttelfrost, während der schon sparsamer gewordene Lochialfluß wieder reichlicher und übelriechend wurde. Die Schüttelfröste wiederholten sich, Schmerzen traten auf in verschiedenen Gelenken und nachts vom 3. zum 4. Juli auch im rechten Augapfel. Am 4. Juli wurde sie auf die Abteilung des Herrn Geheimrat Frerichs aufgenommen.

Status praesens: Blasse Gesichtsfarbe, matter Ausdruck, zahlreiche Schwangerschafts-Streifen. Das rechte Kniegelenk ist stark geschwollen und schmerzhaft, ebenso der linke Unterarm. Uterus faustgroß, nach vorn geneigt. Ausfluß fleischwasserfarben. Urin etwas eiweißhaltig. Herztöne dumpf und unrein. Temperatur 38,5—39,9° C., Puls 100, klein. Respiration 40, kostal, flach, etwas dyspnoisch. Über die Augen-Affektion werde ich später im Zusammenhang berichten.

Patientin bekam Chinin, Eisblase usw. Am 8. Juli wurde sie von Herrn Geheimrat Frerichs in der Klinik vorgestellt. Delirien waren hinzugetreten, die Gelenks-Affektionen zahlreicher und stärker geworden. Bei der Punktion des Kniegelenks und der subkutanen Abszesse fand Herr Dr. Litten in dem frisch entleerten Eiter reichlich Bakterien; er fand auch die Zahl der weißen Blutkörperchen vermehrt. Am 12. Juli stellte sich lautes Rasseln ein, am 15. Juli vormittags, also 32 Tage nach der Entbindung, 16 Tage nach Beginn der Puerperal-Erkrankung, 11 Tage nach Beginn der Augen-Affektion, erfolgte der tödliche Ausgang.

Von dem Sektionsprotokoll will ich nur die Übersicht wiedergeben: Stat. puerperalis, XXXII dies. Parametritis et metritis phlebitica. Phlegmone telae adiposae pelvis et cystidis. Pyelitis et nephritis metastatica duplex. Gonitis suppurativa metastatica. Pleuritis fibrinosa duplex. Bronchitis, pneumonia catarrhalis lobi inferioris sinistri, inferioris et medii dextri. Endocarditis parietalis metastatica sinistra. Degeneratio adiposa myocardii. Hyperplasia levis lienis. Pachymeningitis haemorrh. dextra. Exostoses calvariae. — Über den Augenbefund später.

Der freundlichen Einladung des Herrn Dr. Litten verdankte ich die Gelegenheit, die Augen der Patientin bei ihren Lebzeiten wiederholt untersuchen zu können. Am 5. Juli nachmittags — also etwa 36 Stunden, nachdem die Patientin von dem heftigen, plötzlich

[1] Herrn Geheimrat Prof. Frerichs und Herrn Dr. Litten bin ich für gütige Überlassung der Krankengeschichte und Herrn Dr. Grawitz für das Sektions-Protokoll zu besonderem Danke verpflichtet.

eingetretenen Schmerz im rechten Auge erweckt worden — fand ich das linke Auge völlig normal bezüglich der Sehkraft, des äußeren Aussehens und des Spiegelbefundes. Rechts bestand Chemosis, jedoch nur geringen Grades und ohne wesentliche Bindehaut-Rötung; nur nach unten zu waren die vorderen Bindehaut-Gefäße etwas erweitert; Hornhaut klar. Ein halbmondförmiges Hypopyon von hell weißgelber Farbe deckt unten die halbe Irisbreite.[1] Die Pupille ist — unter Atropin — mittelweit (7 mm) und regelmäßig rund. In ihrer Mitte sitzt auf der vorderen Linsenkapsel eine rundlich begrenzte, fast münzenförmige Ausschwitzung von 3 mm Breite, von grauer Farbe, mit einer zentralen Verdickung.[2] Zwischen dem Rand der Ausschwitzung und dem der Pupille bleibt ein Ring von etwa 2 mm Breite, der dem bloßen Auge schwarz erscheint und mit dem Augenspiegel noch eben rot durchleuchtbar ist. Das erkrankte Auge zählt noch mühsam Finger auf kurze Entfernung, etwa auf 2′.

Die teilweise Durchleuchtbarkeit der Pupille, der Rest von Sehvermögen, — beides ist 36 Stunden nach dem Beginn der puerperalen, metastatischen Augen-Entzündung eher ungewöhnlich und konnte fast die Vermutung an die Hand geben, daß nur ein verhältnismäßig kleines Gefäß des Augengrundes von der septischen Verstopfung betroffen sei.

Aber schon am anderen Morgen (6. Juli vormittags) hatte die Veränderung erheblich zugenommen. Die Kranke lag im Schüttelfrost. Das rechte Auge war jetzt vollständig erblindet. Schwellung und Rötung der Augapfel-Bindehaut hatten nicht wesentlich sich vergrößert. Aber die Hornhaut war etwas rauchig und das Kammer-

[1] Die nur leichten, dem bloßen Auge wenig auffälligen Entzündungs-Erscheinungen und die helle Farbe des Hypopyon sind wohl einigermaßen geeignet, den Aberglauben der Alten, daß es sich hierbei um eine Milchmetastase in die vordere Augenkammer (Hypogala) handle, uns annähernd erklärlich erscheinen zu lassen. Nichtsdestoweniger möchte es uns heutzutage recht schwer fallen, die tatsächlichen Grundlagen der einschlägigen Behauptungen, z. B. von Jüngken (Augenkr., Berlin 1836, S. 309), auch nur vermutungsweise uns vorzustellen. „Von der Ophthalmia puerperalis.... Ohne alle besondere Veranlassung füllen sich nämlich die Augenkammern plötzlich teilweise oder ganz mit Milch, womit das Sehvermögen für die Dauer dieser Erscheinung aufgehoben ist. Es ist dies eine wahre Milchmetastase nach dem Auge, die aber auch ebenso schnell wieder schwindet und die sich während der Dauer der Augen-Entzündung oft mehrere Male einstellt... Die Prognose ist günstig." Der Altmeister Beer (Augenkr. 1817, Bd. II, S. 572) läßt zwar einen vikariierenden schwarzen Star bei plötzlich unterdrückter Milchabsonderung der Wöchnerinnen zu (mit geringer Iritis und Trübung der brechenden Mittel des Auges); erklärt aber, daß ihm Milch-Austretung in die Augenkammern noch niemals vorgekommen ist.

[2] Dieses ganz eigentümliche Verhalten des Exsudates bei relativ freiem Pupillar-Rande habe ich im Beginn der puerperalen metastatischen Ophthalmie mehrmals beobachtet. Vgl. Klin. Beob., Wien 1874, S. 53.

wasser leicht getrübt. Hypopyon nicht größer, jedoch die Iris aufgelockert und von einer zusammenhängenden Exsudat-Schicht bedeckt, auch die Pupille vollständig verlegt. Die letztere war nicht mehr durchleuchtbar, auch nicht mehr rund, sondern zackig; ihr Rand durch einen festeren, grauweißen Streifen mit der Linsenkapsel verlötet. — Das linke Auge war äußerlich unverändert, aber — nahezu blind geworden. Während dasselbe abends zuvor nach Aussage der Kranken noch seine volle Sehschärfe besessen und anstandslos die Zeit auf meiner Taschenuhr erkannt hatte, vermag es jetzt nur noch mühsam die Finger in nächster Nähe zu zählen.

Während abends zuvor die brechenden Mittel des Auges völlig klar und sein Grund völlig unverändert gewesen, hatte ich jetzt (wie in früheren Fällen) Gelegenheit, die ersten Veränderungen der metastatischen Ophthalmie mit dem Augenspiegel festzustellen. Ich sah jetzt eine große schwarze, scheinbar aus feinen Fäden zusammengesetzte, pinselförmige Trübung nach oben, hinter der Krystall-Linse, im Glaskörper. Der letztere war fein, aber gleichförmig getrübt; der Ort des Sehnerven-Eintritts kaum noch andeutungsweise zu erkennen. Jedenfalls aber sah man auf der Netzhaut eine mittelgroße Blutung mit grauweißem Hof. Es handelte sich also um ganz frische septische Embolie eines kleinen Netzhaut-Gefäßes, die gewiß erst einige Stunden alt war.

Am folgenden Tage (7. Juli) besteht beiderseits absolute Blindheit. Auf dem linken, zuletzt erkrankten Auge ist die Iris gleichfalls von einer dicken Exsudat-Lage bedeckt; am 8. Juli auch Hypopyon hinzugetreten und kleine Blutungen auf beiden Bindehäuten.

Am 11. Juli ist beiderseits $S = 0$. Chemosis mittleren Grades mit mäßiger Gefäßfüllung, besonders nach unten; Hornhaut rauchig. Pupille beiderseits durch eine dicke Ausschwitzung verschlossen. Eine dünnere Lage der letzteren erstreckt sich über die Regenbogenhaut. Kein Hypopyon. Spannung herabgesetzt. So blieb es bis zu dem vier Tage später erfolgenden Tode.

Bei der Sektion wurde das rechte Auge sogleich eröffnet. Man fand die Netzhaut fast zerstört durch Eiterung, den Glaskörper von Eiter durchsetzt. Der linke Augapfel wurde sorgsam herausgeschält und mir übergeben. Ich härtete denselben in Müller'scher Lösung und eröffnete ihn am 14. November 1879 durch einen Horizontalschnitt.

Das Präparat liefert ein ausgezeichnetes Beispiel der septisch-embolischen Netzhaut-Entzündung. Hornhaut, Sklera, Aderhaut fast unverändert. Sehnerv nebst Scheiden normal. Man erkennt deutlich den faserigen Bau des orbitalen Sehnerven; die Linie, an welcher

(innerhalb des Sklerotikal-Kanals) die Myelin-Scheiden der Sehnervenfasern aufhören; und ein kleines Stückchen durchscheinender Sehnervenmasse auf der Papille. Aber schon die vorderen Lagen der Papille sind verdickt und von Eiter durchsetzt und gehen unmittelbar über in die stark verdickte, von Eiter durchsetzte Netzhaut. Die letztere ist von der die Pigment-Epithelzellen tragenden, nur sehr wenig oder fast gar nicht verdickten Aderhaut durch einen nicht sehr breiten Hohlraum getrennt, der offenbar während des Lebens mit wässeriger Flüssigkeit gefüllt gewesen. Auf dem Pigment-Epithelbelag der Aderhaut liegt eine dünne, unvollständige Schicht eitriger Masse. Die eitrige Infiltration der Netzhaut setzt sich nach vorn hin fort. Der selber nur wenig verdickte Ciliarkörper ist von einer innig ihm anhaftenden dicken und festen Eiterschicht bedeckt. Eine dünnere Lage derselben Masse setzt sich von hier aus über den Äquator der Linse bis auf ihre hintere Fläche fort, ohne den hinteren Pol zu erreichen.

Der Glaskörper ist verdichtet, aber mittels einer Nadel leicht von der Netzhaut zu trennen, und enthält nicht weit hinter der Linse eine kleine, mit wässeriger Flüssigkeit gefüllte Kyste. Die Iris ist verdickt und graulich. Eine gelbe Exsudat-Schicht bedeckt sie und füllt die Pupille; ein wenig schwammiger Masse (Hypopyon) füllt einen Teil der Vorderkammer. Graue Exsudation verklebt auch die hintere Fläche der Iris mit der Vorderkapsel und geht unmittelbar in die Auflagerung der Innenfläche des Ciliarkörpers über.

Das Ergebnis der mikroskopischen Untersuchung kann in Kürze folgendermaßen geschildert werden:

Der Sitz der hauptsächlichsten Veränderungen ist die Netzhaut. Dieselbe ist in ihrer ganzen Ausdehnung dicht von Rundzellen und Gerinnungsfäden durchsetzt und vollständig getrübt und verdickt. Mit Mühe kann man noch drei Schichten an ihr unterscheiden. Auf ihre Außenfläche sind beträchtliche Eiterzellen-Klumpen aufgelagert. An ihrer Innenfläche erkennt man, besonders in der rechten Hälfte des Präparates, zwei mächtige Schichten, die ihr innig anhaften, aber doch nicht unmittelbar angehören: a) eine Lage dichtgedrängter körniger Eiterzellen; b) zwischen *a* und Netzhaut eine netzförmig fasrige, zellenhaltige Schicht, die wie eine Fibrin-Lage aussieht. Es gelingt auch, Ausläufer der Eiterschicht bis an einzelne, mit trüber Masse erfüllte Netzhaut-Gefäße heran zu verfolgen[1].

[1] Dieser Befund erscheint mir um so wichtiger, als die vor der Netzhaut, konzentrisch mit ihr verlaufende Eiterschicht auch von O. Becker (s. u.) aufgefunden wurde.

Der orbitale Teil des Sehnerven ist auch mikroskopisch nicht wesentlich verändert. Der Glaskörper zeigt die Entwicklung eines dichten Fasernetzes mit zahlreichen Rundzellen. Die Aderhaut ist nicht verdickt, aber mit Rundzellen vollgestopft, während ihre verästelten Pigmentzellen wohl erhalten geblieben. Hier und da ist das zellige Lager der Pigment-Epithelzellen durchbrochen, die Netzhaut inniger mit der Aderhaut verwachsen, die letztere stärker verändert und leicht verdickt. Der perichorioidale Lymphraum ist streckenweise deutlich erweitert und mit einem feinen Fasernetz (Fibrin) ausgefüllt. Ein ähnliches Netz, das nur lockerer gewebt ist und von einzelnen starren, breiteren Bändern (Zonula) durchsetzt wird, füllt den auf dem Durchschnitt fast pyramidalen Raum, der zur Grundfläche den äquatorialen Teil der Linsenkapsel hat, zur Endfläche die Ciliarfirsten, zu Seitenflächen einerseits das Uvealblatt der Iris und andrerseits die dicke Eiterschicht, welche sich vom Ciliarkörper aus auf die Hinterfläche der Linse umschlägt. Die letzterwähnte Eiterschicht ist die Fortsetzung, nicht der Netzhaut selber, sondern jener präretinalen Eiterschale: die Pars ciliaris retinae auf den Ciliarfirsten ist in Dicken-Durchschnitten deutlich zu erkennen und nur wenig verändert.

Eine Fibrinschicht verklebt die Uvea der Iris mit der vorderen Linsenkapsel; sie bildet die direkte Fortsetzung des den sogenannten Petit'schen Kanal ausfüllenden Fasernetzes. Eine dickere, aber noch vor dem Iriswinkel spitz endigende Fibrinschicht deckt die Vorderfläche der Iris und enthält zahlreiche zum Teil auch pigmentierte, rundliche Zellen. Die Schlemm'schen Venenplexus sind offen.

Wer nach den Emboli der Netzhaut-Gefäße unter den erwähnten Umständen suchen will, muß berücksichtigen, daß das embolische Material aus Bakterien besteht, — aus einer Masse, die (beiläufig bemerkt,) von beliebigen Körperteilen her in den Venen fortgeschwemmt, die Lungen-Kapillaren passieren und dann mit dem arteriellen Blutstrome nach beliebigen Körperteilen hingeführt werden kann. Die embolische Natur des intraokularen Prozesses ist vor 20 Jahren von Virchow nachgewiesen, neuerdings von Roth bestätigt, das bakterische Verstopfungsmaterial von Heiberg und Litten erkannt worden. Einzelnen negativen Befunden, namentlich in späteren Stadien der Erkrankung, ist wegen der Schwierigkeit des Nachweises der Bakterien keine große Beweiskraft zuzuschreiben.

Wer solche Beobachtungen gemacht hat, wird die embolische Natur der metastatischen Ophthalmie nicht bezweifeln.

Die blande Embolie der Netzhaut-Arterie bewirkt blitzartige Erblindung des befallenen Auges mit dem bekannten Spiegelbilde

(fadenförmiger Verengerung der Netzhaut-Arterien, graulichem Ödem der Netzhaut und einem durch optischen Kontrast bedingten roten Fleck in der Netzhaut-Mitte) und mit Ausgang in Atrophie des Sehnerven und der Netzhaut.[1] Die septische Embolie, sei es einer Netzhaut-, sei es einer Aderhaut-Arterie, bewirkt eine rapide auftretende Sehstörung, meist mit sofortiger Verschleierung des Augengrundes, und nimmt den Ausgang in eitrige Entzündung der Netzhaut, des Glaskörpers, der Aderhaut, der Iris usw. Septische Embolie eines sehr kleinen Astes kann für einige Stunden oder Tage einen Rest von Sehkraft übrig lassen, bis nach überhand nehmender Eiterung im Augengrunde vollständige Erblindung eintritt; blande Embolie des nämlichen Astes würde vielleicht unter Umständen sich der Diagnose entziehen.

Das Krankheitsbild der septischen Embolie des Augengrundes, wie es, in Übereinstimmung mit den früheren Autoren, im C.-Bl. f. A. 1878, S. 173, von mir nach meinen eigenen Beobachtungen gezeichnet worden, vermag ich durchaus aufrecht zu erhalten.

Ganz plötzlich entsteht bei Puerperal-Kranken, mag eine Geburt oder ein Abortus voraufgegangen sein, und ebenso, wiewohl noch seltener, bei andren Pyämischen, die eigentümliche Affektion des Auges, mitunter unter lebhaften Schmerzen in demselben. Sofort ist die Sehkraft herabgesetzt, der Glaskörper getrübt, der Augengrund verschleiert. Wenn der Beobachter auch nur wenige Stunden nach dem ersten Beginn hinzukommt, findet er entweder vollständige Erblindung des befallenen Auges, oder doch erhebliche Sehstörung desselben, so daß nur noch in nächster Nähe Finger erkannt werden. Auch in diesem frühen Stadium (das besonders in denjenigen traurigen Fällen zur Beobachtung gelangt, wo einige Zeit nach der Erkrankung des einen Auges das zweite in ähnlicher Weise befallen wird,) ist die spezielle Diagnose — ob Netzhaut-, ob Aderhaut-Embolie — nicht immer mit Sicherheit zu stellen; es ist dies auch für den weiteren Ablauf gleichgültig. Denn ungemein rasch, noch am ersten oder zweiten Tage der Augen-Erkrankung, selten etwas später, ergießt sich die Entzündung über den ganzen Uvealtraktus und tritt namentlich in der Vorderkammer frei zutage. Eine dicke, stark hervorragende Pupillar-Exsudation, eine deutliche Eiter-Absetzung am Boden der Vorderkammer (sogen. Hypopyon ciliare), während die Pupille dem

[1] Hatte die blande Embolie nicht die Art. centr. ret. selber, sondern z. B. bei regelmäßiger Dichotomie erst die Hauptäste zweiter Ordnung betroffen, so daß wenigstens die Zirkulation der Arteriolae medianae frei bleibt, so pflegt auch zwischen Papilla und Macula ein Dreieck von dem Ödem frei zu bleiben. So ist, wenigstens nach meiner Beobachtung und Ansicht, die interessante Erfahrung von Saemisch (C.-Bl. f. A. 1879, S. 306) zu deuten.

Atropin noch relativ gut nachgibt, und Chemosis mit Perikorneal-Injektion folgen der Erblindung rasch auf dem Fuße nach. Die Beteiligung der Iris wird stärker, Protrusion des Augapfels tritt hinzu. Hornhaut-Verschwärung oder Durchbruch der Sklera führen schließlich Schrumpfung des Augapfels, der immer unrettbar verloren ist, herbei, wenn nicht der Tod schon früher den Ablauf des Prozesses abschneidet.

Der Beginn der Augen-Erkrankung fällt vornehmlich in die zweite oder dritte Woche nach der Entbindung. (Nach Mackenzie vom 3.—30. Tage.) Das zweite Auge kann frei bleiben oder kurze Zeit, einen oder wenige Tage nach dem ersten, befallen werden; oder auch erst einige Wochen nach dem ersten, nach einem relativ freien Intervall der Allgemein-Erkrankung, gleichzeitig mit den terminalen Erscheinungen. Nicht so selten wird die Krankheit doppelseitig. (Es ist dies nicht unerklärlich, da von dem septischen Material viel im Blute kreist und schon sehr geringe Mengen, wenn im Auge angesiedelt, ihre deletäre Wirkung entfalten. Weit seltener, im Verhältnis zur einseitigen, beobachten wir bekanntermaßen die doppelseitige blande Embolie der Netzhaut-Arterie bei Individuen mit Klappenfehlern oder Arteriosclerosis.)

Die Prognose der puerperalen metastatischen Augen-Entzündung muß fast letal gestellt werden. Alle sechs Puerperal-Kranke, die ich zu beobachten Gelegenheit hatte, sind der Grundkrankheit erlegen, auch wenn zur Zeit der Augen-Erkrankung die allgemeinen Erscheinungen nicht so bedrohlich aussahen. Auch Hall und Higginbottom, die zuerst (1829) eine genaue Darstellung der Augen-Affektion geliefert, sahen in ihren sechs Fällen den tödlichen Ausgang. Derselbe findet sich in fast allen exakten, hierher gehörigen Krankengeschichten. Immerhin sind aber typische Fälle der Art, die mit dem Leben davon kamen, schon beobachtet, so z. B. von E. Martin[1] der folgende (Zeitschr. f. Geburtsh. Bd. IX): künstliche Nachgeburtslösung, Metrophlebitis, Chorioidit. metast. des rechten Auges (von A. v. Graefe diagnostiziert), Gangrän des Becken-Zellgewebes; Genesung mit einseitiger Erblindung.

Auch bei den andren Pyämischen ,welche von septischer Embolie des Auges befallen werden, ist das Leben im höchsten Maße bedroht; aber relativ häufiger, als bei der puerperalen Form, sind doch diese Patienten, ein- oder doppelseitig erblindet, mit dem Leben davongekommen.

Von einer Therapie dieser fürchterlichen Augen-Erkrankung

[1] Worauf Herr A. Martin mich freundlichst aufmerksam gemacht hat.

kann kaum die Rede sein, wenn man eben nicht die bekannten Sätze über die Verhütung des Grundübels wiederholen will. Die oft recht heftigen Schmerzen können durch Atropin-Einträufelung und warme Umschläge gemildert werden. Mitunter muß man den Bulbus-Abszeß spalten, wozu ich bisher erst einmal Gelegenheit hatte bei einer nicht puerperalen, sondern durch Herzfehler bedingten metastatischen Augen-Entzündung. — — —

2a. Ein Fall von puerperaler septischer Embolie beider Augen. C.-Bl. f. A. 1883, S. 259. (Vgl. noch 1880, S. 188 und 1885, S. 84.)

2b. Ein Fall von metastatischer Augen-Entzündung mit anatomischer Untersuchung, von J. Hirschberg u. S. Ginsberg. C.-Bl. f. A. 1907, S. 34—37.

---

3. Über Blei-Amblyopie. Berlin. klin. Wochenschr. 1883.

[Diese Fälle sind später sehr selten geworden — offenbar durch Verbesserung der Hygiene.]

---

4. Über Gelbsehen und Nachtblindheit bei Ikterus.[1] Berlin. klin. Wochenschr. 1885, Nr. 23; C.-Bl. f. A. 1885, S. 412—417.

M. H.! In jedem Lehr- oder Handbuch[2] der praktischen Medizin findet man wohl die Bemerkung, daß bei Ikterus Gelbsehen nur sehr selten, Nachtblindheit mitunter vorkommt.

Wer aber in Ziemssen's großem Sammelwerk mehr Belehrung zu finden hofft, wird einigermaßen enttäuscht, da hier[3] unter der Symptomatologie des hepatogenen Ikterus das Gelbsehen nur ganz beiläufig erwähnt ist. Sehr gründlich behandelt den Gegenstand (in Virchows Handbuch der Pathologie und Therapie[4]) Hr. Prof. Bamberger: Das Gelbsehen bei Gelbsucht ist äußerst selten; Peter Frank beobachtete es 5mal unter 1000 Ikterischen; Bamberger etwas häufiger. Er bezieht es nicht auf Gelbfärbung des Kammerwassers, sondern auf Nervenstörung, da es manchmal nur wenige Stunden, meistens nur etliche Tage dauert. Prognostisch ist die Xanthopsie nicht so schlimm, wie die Nachtblindheit, die er mitunter,

---

[1] Nach einer am 22. April 1885 in der Berl. med. Gesellschaft gemachten Mitteilung.

[2] Lebert (II. 451. 1863): „Mitunter auch Tag- oder Nachtblindheit."
Niemeyer (I. 716. 1865): „Gelbsehen kommt bei Ikterus überaus selten vor. Es ist fraglich, ob dasselbe von der gelben Farbe der durchsichtigen Medien des Auges abhängt, oder ob es auf einer abnormen Innervation beruht."

[3] VIII. S. 23. II. Aufl. 1880. Prof. Ponfick.

[4] II. Aufl. 1864. VI. 1. 472.

aber immer nur bei schwerem, tödlich verlaufendem Ikterus, beobachtet hat.

In dem Exemplar von Bamberger's Lehrbuch, welches ich als Student benutzte, habe ich mir die Notiz eingetragen, daß Traube das Gelbsehen bei Ikterus leugne.

Auch Frerichs gibt in seiner klassischen Klinik der Leberkrankheiten[1] an, daß er selber nie einen Fall von Xanthopsie gesehen, obgleich er stets danach fragte; mitunter erhielt er bejahende Antworten, welche aber bei genauer Nachforschung wieder zurückgenommen wurden. Er zitiert kurz, aber gründlich Lucrez[2], Fr. Hofmann, Peter Frank, Morgagni; bemerkt, daß er — im Gegensatz zu Frank — mehr Gallenfarbstoff im Glaskörper, als im Kammerwasser, bei Sektionen gefunden, und betont, daß — gegenüber der Hypothese von der anormalen Nerventätigkeit — die Farbstoff-Anhäufung in den Augenflüssigkeiten nicht ohne Bedeutung sei, wie die analoge Erscheinung lehre, welche nach dem Gebrauch von Santonin beobachtet wird.

Gehen wir von der allgemein medizinischen zu der augenärztlichen Literatur über, so wird in Leber's vortrefflicher Monographie der Netzhaut-Erkrankungen[3] nur die Beobachtung von Rose erwähnt und meine eigene über periodisches Gelbsehen bei menstrueller Gelbsucht.[4]

Somit haben wir schließlich nur noch die Arbeit von Rose[5] zu berücksichtigen, die einzige, welche eine physikalische Prüfung des ikterischen Gelbsehens enthält. Nach vieljährigem Suchen war es ihm gelungen, einen entscheidenden Fall zu beobachten.

Ein 27jähr. Ikterischer, welcher über Flimmern klagte, aber keine erhebliche Sehstörung darbot, zeigte ophthalmoskopisch einen gelblichen Sehnerven-Querschnitt; im Gitterspektrum (allerdings von einer durch die geringe Ausdehnung des blauen Endes wenig geeigneten Stearinlicht-Flamme) fehlten Blau und Violett. Die Sektion zeigte Kirrhose der Leber mit Verfettung; in den Sehnerven nichts Besonderes; die Augenmedien waren fast farblos, die Hornhaut leicht gelblich. Durch Einschaltung derselben konnte man die Verkürzung des Spektrums nicht nachahmen: weshalb Rose einen nervösen Ursprung des ikterischen Gelbsehens annimmt.

M. H.! Wenn eine so merkwürdige Erscheinung, wie die ikterische Xanthopsie, seit 2 Jahrtausenden — und zwar in der wider-

[1] 1858. I. 115.
[2] Lurida praeterea fiunt quaecunque videntur Arquatis.
[3] Graefe-Saemisch. V. 1043. 1877.
[4] Berl. klin. Wochenschr. 1872. S. 579.
[5] Virchows Archiv. XXX.

sprechendsten Weise — erörtert wird, dabei aber so selten ist, daß einem Morgagni, einem Frerichs, einem Traube entscheidende Fälle nicht zur Beobachtung gelangt sind; wenn überhaupt erst in der ganzen Literatur ein einziger physikalisch untersuchter Fall vorliegt, der von Rose: so wird es von einigem Interesse sein, Ihnen einen neuen Fall vorzuführen, bei dem einerseits die physikalische, andrerseits die okulistische Untersuchung genau und vollständig angestellt werden konnte.

Am 22. März 1885 kam ein 36jähr. Zimmermann (Wilhelm S.) in meine Poliklinik wegen Nachtblindheit.

Seit 6 Jahren ist er leberleidend und war deshalb im vorigen Jahre längere Zeit in der königl. Charité. Hr. Kollege Ehrlich hatte die Güte, mir mitzuteilen, daß hypertrophische Leber-Kirrhose mit Ikterus gefunden wurde: der Stuhl war stets tonig; doch konnte chemisch darin noch Bilirubin nachgewiesen werden, so daß also die Gallenzufuhr zu dem Darm nicht völlig abgeschnitten war.

Seit 6 Jahren bestand schon der Ikterus, allerdings in wechselnder Intensität; erst seit 3 Wochen die Nachtblindheit.

Wenn der Kranke in der Morgenfrühe zur Arbeit geht, sieht er sehr schlecht; am Tage besser, aber wie durch einen gelben Nebel; des Abends kann er nicht allein nach Hause gehen, sondern muß sich führen lassen.

Die objektive Untersuchung ergibt schmerzlose Anschwellung der Leber und einen starken Ikterus; stellenweise ist die Hautfarbe fast olivengrün.

Die Sehkraft ist bei heller Tagesbeleuchtung ziemlich gut; das Gesichtsfeld nahezu normal; aber bei derartig herabgesetzter Beleuchtung, daß der Beobachter noch seine normale Gesichtsfeld-Ausdehnung behält, schrumpft es sofort ganz bedeutend zusammen, so daß er des Abends seitlichen Hindernissen, die der normale Mensch exzentrisch sieht, nicht mehr ausweichen kann; in dem geschrumpften Gesichtsfeld ist die Sehkraft herabgesetzt.

In der Tat konnte der Patient, der des Tages frei umhergeht, zur Zeit des Sonnenunterganges in meinem (nach Osten gelegenen) Zimmer sich nicht mehr orientieren; auf dem Korridor war er ganz blind; bei Kerzenlicht hatte er ein äußerst mangelhaftes Orientierungsvermögen.

(R. Sn. CC:15′, Sn. 3 in 5″; Astigmatismus. L. Sn. XXX:15′, Sn. $1^1/_2$ in 12″.

Gesichtsfeld bei voller Beleuchtung [Sonnenschein]:

R. oben 35°, unten 45°, innen 55°, außen 60°;
L. „ 45°, „ 60°, „ 60°, „ 75°;

bei herabgesetzter Beleuchtung:

R. oben 25°, unten 40°, innen 30°, außen 35°;
L. „ 28°, „ 40°, „ 35°, „ 40°.

Die zweite Prüfung, 8 Tage später, ergab eine geringere Sehkraft: Beiderseits Sn. CC:15′.

Gesichtsfeld bei voller Beleuchtung [Tageslicht]:

R. oben 30°, unten 35°, innen 30°, außen 33°;
L. „ 30°, „ 45°, „ 35°, „ 35°;

bei herabgesetzter Beleuchtung:

R. oben 17°, unten 15°, innen 20°, außen 20°;
L. „ 20°, „ 32°, „ 23°, „ 20°.

Die dritte Prüfung, wieder 8 Tage später, ergab: R. Sn. C:15′, L. Sn. L:15′.

Gesichtsfeld bei voller Beleuchtung [trüber Tag]:

R. oben 35°, unten 52°, innen 40°, außen 55°;
L. „ 32°, „ 52°, „ 50°, „ 70°;

bei herabgesetzter Beleuchtung:

R. oben 20°, unten 25°, innen 23°, außen 18°;
L. „ 20°, „ 25°, „ 25°, „ 25°.

Die Klagen des Patienten, daß Nachtblindheit und Sehstörung zunehmen, werden durch das Ergebnis der Prüfungen bestätigt.)

Die Augapfel-Bindehaut erscheint bei Tageslicht intensiv gelb gefärbt; die Hornhaut sieht aber nicht gelb aus. Bei der gewöhnlichen künstlichen Beleuchtung ist im Augenspiegel-Bilde keine Abweichung zu erkennen.

Sowie man aber zur Beleuchtung das Tageslicht benutzt, nämlich den mattweißen Himmel, der sein Licht durch ein quadratisches Loch[1] des geschlossenen hölzernen Fensterladens hineinwirft, so erscheint der Sehnerven-Querschnitt gelb-weiß-rötlich, der Augenhintergrund gelb-orange, während bei mehreren gesunden Individuen, die sofort bei derselben Beleuchtung nachgeprüft werden, der Sehnerv rein-weiß-rötlich, der Augengrund rein-orange aussieht.

Edm. Rose gibt nicht an, bei welcher Lichtquelle er ophthalmoskopierte; wahrscheinlich hat er künstliche Beleuchtung benutzt.

Die Farbenstörung war geringer in seinem Fall, als in dem meinigen. Der letztere gab sogar spontan an, daß er alles gelb sehe, und zwar wie die Uniform-Aufschläge der gelben Kürassiere.

Beim Sortieren von Wollproben hält er alle hellen Nüancen

[1] Auf diese einfache Weise habe ich in meinem nach Osten gelegenen Untersuchungszimmer seit Jahren das Tageslicht, wenn es nötig war, zur Ophthalmoskopie benutzt.

für gelb, rot für gelb, grün für blau, hellblau für unbestimmt, dunkelblau für schwarz.

Blickt ein normales Auge durch zwei aufeinander liegende gelbe Gläser, wie wir sie zur Signallicht-Farbenprüfung gebrauchen, so begeht es ungefähr dieselben Farbenverwechslungen.

Am Spektrum des Tageslichtes ist die Rotgrenze des Patienten ungefähr normal, aber nach der brechbaren Seite hin hat er eine so kolossale Verkürzung, wie ich sie noch niemals bei befriedigender Sehkraft beobachtet: nämlich im reinen Grün hört für ihn die Farben-, im Kornblumenblau die Licht-Empfindung auf. Das Kornblumenblau und das Violett eines hellen Tageslicht-Spektrums ist für ihn ganz schwarz und absolut lichtlos.

Wenn wir durch die zwei gelben Gläser blicken, (ich selber, wie meine Assistenten, Dr. du Bois-Reymond und Dr. Ancke, sowie mein Famulus, cand. med. Peltesohn), so haben wir ziemlich dieselbe Verkürzung des Spektrums von der brechbaren Seite her. Dagegen besteht der bemerkenswerte Unterschied, daß wir dann in dem übrig bleibenden Teil des Spektrums noch deutlich rot, gelb, grün unterscheiden, während dem Kranken dort nur verschiedene Nüancen des Gelb erscheinen.

Die Einschaltung von Gallenfarbstoff-Lösungen wirkte auf unser Auge ähnlich wie die der gelben Gläser.

Ein kleines planparalleles Glaskästchen von 8 mm Lichtung wurde mit filtrierter[1] Menschengalle gefüllt. Die eine Probe war eine klare, braune Flüssigkeit, durchsichtig genug, daß mein hindurchblickendes Auge noch beim Fernsehen nach Snellen's Schriftproben $S = {}^1/_2$ behielt. Die andere Probe war so undurchsichtig wie Tinte, nahm aber, mit gleichen Teilen Wasser verdünnt, ungefähr dieselbe Beschaffenheit an, wie die erste Probe. Filtrierte Hundegalle war noch etwas durchsichtiger. Bilirubin, in einem Tröpfchen kohlensauren Natrons gelöst, mußte mit zwei Teilen Wasser verdünnt werden, um $S = {}^1/_2$ zu gestatten.

Schaltet man nun eine von den genannten Gallenfarbstoff-Lösungen ein zwischen Okular des Spektroskopes und beobachtendes Auge, so wird der ganze brechbare Teil des Tageslicht-Spektrums ausgelöscht bis zum Grün; der übrig bleibende Teil verliert an Sättigung: aber immer bleiben die drei Farben rot, gelb, grün bestehen. Es ist wohl kaum möglich, durch solche Versuche die Bedingungen des ikterischen Auges ganz genau wiederzugeben.

[1] Es war nötig, ein Tröpfchen Alkali hinzuzufügen, damit die dicke Flüssigkeit durch das Filter ging.

Ich betone vor allem die Tatsache, daß eine dünne Gallenfarbstoff-Lösung, welche die zentrale Sehschärfe für schwarze Schriftproben auf weißem Grunde nur mäßig beeinflußt, die ganze brechbare Hälfte des Spektrums vollständig auslöscht[1].

Danach ist die Theorie des ikterischen Gelbsehens wesentlich vereinfacht. Die unbestimmte Annahme einer abnormen Nerven-Beeinflussung, welche gerade von den neueren Autoren wieder in den Vordergrund gedrängt worden, können wir ruhig fallen lassen. Schon nach der Lehre von der spezifischen Energie der Sinnesnerven wäre es sonderbar, wenn die Anhäufung eines gelben Farbstoffes im Blut durch Nerven-Reizung oder -Lähmung gerade Gelbsehen bewirken sollte. Dazu kommt, daß in unserem Fall das Gelbsehen durchaus nicht so wechselnd und vorübergehend, sondern seit 7 Wochen, seitdem eben die Sättigung der Teile mit Farbstoff eingetreten war, dauernd und dem Grade nach zunehmend beobachtet werden konnte.

Gelbsehen, d. h. Blaublindheit tritt ein, wenn von dem gemischten weißen Lichte die blauen und violetten Strahlen vollständig, die anderen teilweise ausgelöscht werden. Diese Auslöschung wird durch Einschalten einer mäßig dicken und mäßig konzentrierten Gallenfarbstoff-Lösung bewirkt. Bei unsrem Ikterischen durch die Gallenstoff-Imbibition des dioptrischen Vorbaues bzw. der Netzhaut.

Wer etwa noch zweifeln wollte, ob die Farbstoff-Sättigung der brechenden Mittel des Auges genüge, um die Wirkung hervorzurufen, möge beachten, daß auch noch die Nervenfaser-Lage der Netzhaut (nach meiner bei Tageslicht angestellten ophthalmoskopischen Untersuchung) und wohl auch die so leicht zu färbenden Ganglienzellen- und Körnerschichten hinreichend tingiert werden, um die zu der musivischen Schicht vordringenden brechbareren Lichtstrahlen ziemlich vollständig abzufangen.

Die Nachtblindheit hängt unmittelbar zusammen mit dem Gelbsehen, d. h. mit der Blaublindheit.

In der Abenddämmerung schwinden zuerst die gelben, bleiben zunächst die blauen Strahlen. Die letzteren erscheinen dem blaublinden Ikterischen ganz dunkelschwarz.

Nachtblindheit bei Ikterus wird häufiger erwähnt, so bei

[1] Die chloroformige Bilirubin-Lösung löscht das blaue und violette Licht ganz aus. (Maly, Sitzungsber. der Wiener Akad. 1868. LVII. S. 106. — Vierordt, Zeitschr. f. Biol. X. 43. 1874.) Das Spektrum dieses Körpers zeigt keine Absorptions-Streifen. (Vierordt l. c.) Nach Hoppe-Seyler (Phys.-chem. Analyse. 1865. S. 166) hat keiner der Gallen-Farbstoffe charakteristische Absorptions-Streifen.

Bamberger und Frerichs, bei Litten[1] und Cornillon[2], merkwürdigerweise nicht bei Leber[3].

Es verlohnt sich nachzusehen, ob diese Nachtblinden nicht gleichzeitig blaublind sind.

Bezüglich der Tagblindheit, welche auch bei Ikterischen vorkommen soll, möchte ich noch bescheidene Zweifel äußern: vielleicht beruht die Annahme derselben allein auf der unheilbaren Verwirrung in der Nomenklatur. Nyktalopie[4] heißt bei einigen, namentlich früheren Autoren Nachtblindheit; Tagblindheit aber bei anderen, welche den bei den griechischen Autoren nicht vorkommenden Ausdruck Hemeralopie für Nachtblindheit gebrauchen.

Am besten ist es, hier das Griechische auf sich beruhen zu lassen und nur die klaren Ausdrücke unsrer Muttersprache anzuwenden.

Zusatz. — Wen es interessiert zu erfahren, wie alt die Lehre von der Xanthopsie bei Ikterus ist und wieviel darüber von den Alten geschrieben worden, der möge das klassische Werk von J. B. Morgagni: „De sedibus et causis morborum" (lib. III. Epist. XXXVII. 7) konsultieren. Zur Bequemlichkeit der Leser will ich das Zitat wörtlich geben:

In oculi autem albo flavedo in hoc morbo tam obvia est, ut inde Veteres permoti videantur ad credendum, arquatis lutea omnia apparere.

Quod vocatum esse in dubium a Mercuriali meo in praelectionib. Bononiensibus scribit Hofmannus (Med. Rat. T. 4. P. 4. c. 12), qui in Patavinis fortasse vel potius in variis lectionibus voluit scribere. In his enim quum Varronis, Lucretii, Sexti Empirici, Cassii Medici, Galeni ipsius testimonia id affirmantium protulisset, Caeterorum qui de Medicina scripserunt silentium suique ipsius in ictericis innumeris contrariam observationem opposuit. Poterat autem et aliorum frequentissimas observationes cum sua conjugere nec dubitare quin etiam posteros habiturus esset multo maxima ex parte astipulatores. Certe vel nuper cum post Sydenhamium Boerhaavius quoque idem quod Veteres scripsisset; diserte fassus est Vir Eruditissimus Hallerus se non evidentia ejus rei experimenta invenire, nec legisse Corneam in ictericis flavam fuisse inventam; in humoribus autem oculi non levem sed magnam omnino coloris mutationem requiri, ut puta cum ab effuso in Aqueum sanguine, ex Yvesii observatione, rubrum apparuit

---

[1] Zeitschr. f. prakt. Med. V. 8.
[2] Progrès méd. 1882. No. 23.
[3] Vgl. H. Müllers gesammelte Schriften. Herausg. von O. Becker. I. 336.
[4] *νυκταλωπία* = Tagblindheit bei Rost. — Vgl. C.-Bl. f. pr. A. 1882. S. 448. (Tweedy, Ophth. Hosp. Rep. X. 1882.)

lumen. Et sane videtur mihi Boerhaavius, cum illud iterum scripsit et observationem alteram suam Yvesianae satis similem produxit, existimasse, aliquid bilis se humori Aqueo admiscentis cum sanguine in hunc effuso comparari posse.

Verum ob vasorum oculi humoribus inserventium exilitatem fortasse ut de cerebro quoque intimo (supra) dictum est, non saepius accidit, ut bilis tinctura ad hos perveniat. Mihi saltem, ictericae mulieris oculos diligenter olim dissecanti nihil prorsus flavedinis in ullo de tribus humoribus inventum est, nec vero magis in Cornea tunica; quam unam ut in ictericis aliis et nominatim in eo quoque Figulo, de quo supra commemoratum est, cum accuratius inspicerem in magna proximae Adnatae flavedine nunquam flavam videre potui. Aliquando tamen, sed rarissime fieri potest, ut flava in hoc morbo objecta appareant, nimirum si Cornea tunica bile tota saturata sit, neque tum solum, quod et Mercurialis concedit, verum etiam siquando oculorum humores summa flavedine infecti sint: quorum alterutrum aut si mavis utrumque in binis exemplis fuisse credito, quae pro Veterum sententia se vidisse testatur Hoffmannus, itemque in tertio; neque enim plura legisse memini; quod a Cl. Scardona additum est.

Esse autem potest in nonnullorum oculis major aut numerus aut diameter vasculorum ad Corneam tunicam et ad humores pertinentium simulque in eorundem hominum sanguine materia bilis aptior ad ea vascula pervadenda, et ad tingendum, sive hoc pendeat ab ejus materiae natura sive a copia.

Somit kannte Morgagni, abgesehen von dem bei neueren Klassikern wiederholten Zeugnis der Alten, nur drei klinische Fälle der ikterischen Xanthopsie. Er selber hat keinen Fall beobachtet, und die von ihm vermutete Ursache der Erscheinung, nämlich Gelbfärbung der Hornhaut und der Augenmedien, bei größter Aufmerksamkeit an ikterischen Kranken wie Leichen nicht wahrnehmen können. Trotzdem ist er weit entfernt davon, gut begründete Beobachtungen von Andren in Zweifel zu ziehen.

[Über Nyktalopie vgl. H.s Geschichte der Augenheilk., § 51—55].

---

5. Ein Fall von Barlow'scher Krankheit. C.-Bl. f. A. 1903, S. 206—207.

In seiner gründlichen Arbeit über die Barlow'sche Krankheit (Deutsche med. Wochenschr. 1902, Nr. 35 und 36) erwähnt Herr H. Neumann auch die dabei vorkommenden Blutungen in die Augenlider. Ich habe auch Blutung in die Augenhöhle beobachtet, und zwar, trotz schwerer Erscheinungen, mit Ausgang in Heilung.

Am 20. Mai 1902 wurde mir ein 9monatliches Mädchen in die Privatsprechstunde gebracht. Der sehr gebildete Vater brachte mir den folgenden Krankheitsbericht mit: „Gewicht jetzt 5,650 kg. Vor 6 Wochen Verdauungsstörung, 240 g Abnahme. Seit 14 Tagen wieder 130 g Zunahme. Allgemeinbefinden befriedigend, doch ist das Kind blaß und zeigt Schwitzen am Hinterkopf. Am 15. Mai abends erfolgte plötzlich Vor- und Abwärts-Drängen des rechten Augapfels. Wir wurden durch das Schreien des Kindes, das wir eben in gesundem Zustand verlassen, zurückgerufen und fanden nach 10 Minuten den jetzigen Zustand. Schnell, in 10 Minuten, erfolgte Beruhigung. Der Augapfel selber schien gesund und beweglich. Puls regelmäßig, Temperatur, Nahrungsaufnahme und Verdauung normal. Die Milch (1 Liter + $^1/_2$ Kufeke-Suppe + 1 g phosphorsauren Kalk) wurde jetzt nur noch 5 Minuten nach dem Aufwallen im Soxhlet-Apparat belassen, früher 15 Minuten."

Die Diagnose war danach klar.

Der rechte Augapfel war stark vorgetrieben, Spur von Blut-Erguß an den Lidern sichtbar, Pupille reagiert, Augengrund normal. — Blutung am rechten Knie, nach außen. Die Diät wurde geregelt, Pflanzensäfte, frische Gemüse neben frischer Vollmilch verabreicht; das Auge sanft verbunden, der Verband drei Mal täglich gewechselt und dazwischen kühle Umschläge gemacht.

Am 24. Mai war trotzdem der Augapfel etwas stärker vorgetrieben, und zwar nach außen-unten.

31. Mai: Das Kind scheint munter, nimmt aber nicht zu, der Augapfel ist noch stark vorgetrieben. Eine kleine Blutung ist auf der Augapfel-Bindehaut sichtbar, eine andere in der Haut an der rechten Achsel.

7. Juni: Das Kind befindet sich im ganzen besser. Die Vortreibung des Augapfels ist geringer, aber im Innern dieses Auges, oben wie unten neben dem Sehnerven, sind geflammte Blutungen von ziemlich großer Ausdehnung in der Netzhaut sichtbar.

25. Juni: Das Kind hat 185 g in 10 Tagen zugenommen. Die Vortreibung ist geringer, die Netzhaut-Blutungen sind geschwunden.

24. Juli: Die Vortreibung ist fast geschwunden, die Beweglichkeit des Auges gut.

27. September: Die Vortreibung ist kaum noch merkbar.

24. Dezember: Das Augenleiden ist völlig geheilt, das Kind noch etwas blaß.

Diabetes.

6. Diabetes in der Privat-Praxis. C.-Bl. f. A. 1886, S. 193—201. 17:1638 Kranke.

[Die Geschichte des Diabetes und der diabetischen Störungen des Seh-Organs ist dargestellt in der Gesch. d. Augenheilk., § 502.]

6a. Sehstörungen durch Zucker-Harnruhr. Deutsche med. Wochenschr., Georg Thieme, 1887, Nr. 17—19.[1]

M. H.! „Den Diabetes könnt ihr Augenärzte doch nicht immer mit dem Augenspiegel diagnostizieren", sagte mir ein Kollege vor mehreren Jahren. „Das ist unbestreitbar richtig", mußte ich erwidern.

Allerdings hatte ich bei der von uns gemeinschaftlich untersuchten ältlichen Dame, welche (neben angeborener Kurzsichtigkeit und eben beginnender Linsentrübung) eine ganz leichte Sehstörung ohne erklärenden Augenspiegel-Befund gezeigt, mich mit der Versicherung des Herrn Kollegen beruhigt, daß die Dame sonst ganz gesund sei; und zehn Monate später war sie an diabetischer Gangrän des Fußes gestorben.

Im allgemeinen kann man häufiger und leichter Eiweiß[2], als Zucker im Harn aus dem Augenspiegel-Befund erschließen.

Der Augenspiegel besitzt auf dem traurigen Gebiet der meist unheilbaren Nieren-Erkrankungen eine fast unheimliche Schärfe und prognostische Deutlichkeit, — wie die elektrische Beleuchtung eines Kirchhofs. Auch bei der Zucker-Harnruhr fehlt es ja keineswegs an charakteristischen Augenspiegel-Befunden; darauf werde ich noch zurückkommen: aber die meisten Fälle, von denen ich zu sprechen habe, sind ohne Augenspiegel-Befund.

Des weiteren möchte ich die höchst merkwürdige Tatsache hervorheben, daß in meiner Privatsprechstunde (wo doch soviele auch wegen ganz leichter Beschwerden Hilfe suchen, darunter auch viele

---

[1] Nach einem im Verein für innere Medizin zu Berlin gehaltenen Vortrag.

[2] Den gewöhnlichen und bekannten Befunden möchte ich noch die neue Tatsache hinzufügen, daß ich mit Hilfe des Augenspiegels die Wandverdickung und Verschmälerung der kleinen Schlagadern in der Netzhaut (Arteriocapillarifibrosis) schon ein Jahr vor dem Beginn der charakteristischen Sternfiguren in der Netzhaut-Mitte und deutlicher Zeichen der Nieren-Erkrankung erkannt habe: zu einer Zeit, wo Patient völlig gesund schien und nur geringe Spuren von Eiweiß, allerdings regelmäßig, aber ohne geformte Elemente, mit dem Harn ausschied. Einige Monate nach Beginn der deutlichen Zeichen erfolgte unter urämischen Erscheinungen der tödliche Ausgang. — — —

Kinder,) jeder Hundertste, ja manchmal jeder Fünfzigste Zucker im Harn zeigt.

Der Zuckergehalt war allerdings bei einigen wenigen sehr gering: 0,1%, 0,2%, 0,4%; bei den meisten beträchtlich, 2, 3, 4, 5% und in Ausnahmefällen bis 7%. Ich will nicht unerwähnt lassen, daß ein Fall, wo meine Diagnose im vorigen Jahre bei 0,1% dem Hausarzt unrichtig schien, jetzt, wo 0,5% nachweisbar geworden, zu Bedenken keine Veranlassung mehr gibt; und daß ein und der andre Fall, der bei der ersten Untersuchung nur verdächtig erschien, (ich kann ja keineswegs alle Fälle in regelmäßigen Zwischenräumen wiedersehen,) später ganz unzweifelhaft geworden ist.

Unter den 2200 Privatpatienten der letzten beiden Jahre habe ich somit 26 Diabetiker verzeichnet; unter den 13000 poliklinischen Patienten derselben beiden Jahre kaum die Hälfte. Der Urin wird auch in der Poliklinik genau untersucht; und in der Privatsprechstunde nicht bei jedem, sondern nur nach bestimmter Indikation.

Die Tatsache, daß Zucker-Harnruhr in der privaten Praxis ungemein viel häufiger vorkommt, als in der poliklinischen, ist ja schon vielfach hervorgehoben worden. Ob in unsrem nervösen Zeitalter die Krankheit an Häufigkeit zunimmt?[1]

A. I. Die häufigste Störung, welche am Seh-Organ durch Diabetes hervorgerufen wird, ist die Akkommodations-Beschränkung. Sie umfaßt etwa den dritten Teil meiner Fälle. (9 von 26.) Kraß ausgedrückt, ist die Sache so: wir erkennen, auch bei Individuen, die sich für ganz gesund halten und Andren gesund erscheinen, allerdings bei genauerer Untersuchung meist nervös sind, den Diabetes dadurch, daß die Lesebrille nicht ganz dem Lebensalter entspricht, sondern um einige Jahre verfrüht oder um 1—2 Nummern verstärkt ist.

Hier muß ich zur Erläuterung kurz anführen, daß die Akkommodationsbreite des menschlichen Auges eine genaue Funktion des Lebensalters darstellt und von der Zeit ab, wo sie ausreichend geprüft werden kann, sagen wir vom 10. Jahre, bis zum 80. ganz regelmäßig mit der zunehmenden Verhärtung der Krystall-Linse abnimmt. Kennen wir die Refraktion, d. h. die Fernpunkt-Einstellung eines gesunden Menschen, und sein Lebensalter, so schreiben wir ihm aus

[1] Diese Frage hat (Deutsche med. Wochenschr. 1885, S. 862) auch J. Samelsohn in einer interessanten Arbeit berührt und darauf hingewiesen, daß noch Vogel im Virchow'schen Sammelwerk den Diabetes für eine seltene Erkrankung erklärt! — Der große Galen hatte in seiner Weltpraxis nur zwei Fälle beobachtet. Noch dazu ohne Zuckerprobe.

dem Kopf die Lesebrille auf, die er braucht, um in zwölf Zoll Entfernung feinen Druck bequem zu erkennen.[1]

Wodurch der Diabetes die Akkommodation schwächt, ob durch Wasser-Entziehung, durch Einwirkung auf die Krystall-Linse oder vielmehr auf den Nervmuskel-Apparat, will ich unerörtert lassen, da ich Vermutungen Ihnen nicht vortragen möchte. Die diabetische Erkrankung ist hierbei häufig eine unbedeutende, mitunter sogar erst im Beginn begriffen.

Die scheinbare Sehstörung aber kann in drei verschiedenen Formen auftreten:

1. Die Individuen vermögen, wenn sie noch jung genug, d. h. bei normalem Bau der Augen nicht über 45 Jahre alt sind, feinsten Druck auch ohne jedes Konvexglas zu lesen; jedoch nicht ausdauernd. Hier handelt es sich nur um Schwäche der Akkommodation, ähnlich wie nach erschöpfenden Krankheiten. 2. Die Patienten brauchen, um feinste Schrift zu lesen, stärkere Konvexgläser, als ihren Jahren entspricht; aber auch mit diesen sind sie mitunter nicht sehr ausdauernd. Es besteht wirkliche Lähmung der Akkommodation, ohne Pupillen-Erweiterung; ähnlich wie nach Hals-Diphtherie, nur nicht so vollständig. 3. Auch beim Fernsehen kann plötzlich Nebel auftreten. Der Nebel schwindet unter passendem Konvexglas. Diese Fälle wurden früher mit der diabetischen Amblyopie verwechselt. Es handelt sich aber um ein Leiden des Akkommodations-Apparates und nicht der Sehsinn-Substanz (Netzhaut im weiteren Sinne). So heimgesucht werden nur die Übersichtigen, die bei gesunder Akkommodation unwillkürlich durch Krystall-Linsenverdickung den scheinbaren Mangel an Brechkraft ihres Auges auszugleichen vermochten, jetzt aber infolge der diabetischen Akkommodations-Störung dazu nicht mehr imstande sind.

Erst vor wenigen Wochen wurde mir ein junges Mädchen (von 22 Jahren) wegen hochgradiger Sehstörung von dem dadurch und durch Geisteskrankheit ihrer Schwester sehr erschreckten Hausarzt aus der Provinz gesendet. Ich fand bedeutende Sehstörung bei starker Übersichtigkeit; mit den passenden Konvexgläsern nahezu normale

---

[1] Der Normalsichtige braucht zum Lesen
mit 50 Jahren ein Glas von $+ {}^1/_{40}{}''$ = 1 Dioptr.,
mit 60 „ „ „ von $+ {}^1/_{20}{}''$ = 2 „ ,
mit 70 „ „ „ von $= {}^1/_{12}{}''$ = 3 „ .
Wer aber zum Fernsehen schon $+ {}^1/_{40}{}''$ nötig hat, braucht
mit 50 Jahren ${}^1/_{40}{}'' + {}^1/_{40}{}'' = {}^1/_{20}{}''$ = 2 Dioptr.
Wer hingegen zum Fernsehen $- {}^1/_{40}{}''$ nötig hat, braucht
mit 50 Jahren $- {}^1/_{40}{}'' + {}^1/_{40}{}'' = 0$,
d. h. jetzt noch gar kein Glas, aber 10 Jahre später muß er mit $+ {}^1/_{40}{}''$ beginnen.

Sehkraft für die Ferne[1], gar keine Akkommodation, 7% Zucker im Harn, der ein spezifisches Gewicht von 1048 und eine tägliche Menge von 2500 ccm zeigte. Jetzt gewannen die leichten Spuren von Furunkeln an den Händen ihre diagnostische Beleuchtung. Eine dreiwöchentliche Kur mit Karlsbader Mühlbrunnen bei passender Diät gab der Patientin ihre Akkommodations-Fähigkeit wieder.

Aber auch Fälle, die wegen der Unbedeutendheit der Erscheinungen scheinbar in das Gebiet der gewöhnlichen Brillenwahl hinein gehören und also von unsren wissenschaftlichen Großvätern einfach zu einem — Brillenhändler geschickt worden wären, können höchst charakteristisch sein. — — —

Ich bemerke hierzu noch, um die Einstellungsfehler zu beendigen, daß allerdings Diabetes, indem er die Akkommodation beschränkt, ein scheinbar normales Auge übersichtig machen kann, so daß jetzt Konvexgläser zum Fernsehen nötig werden; aber insofern er die Linse verändert, gelegentlich auch den entgegengesetzten Zustand, nämlich Kurzsichtigkeit, zu bewirken vermag. Dabei ist es möglich[2], jedoch nicht nötig, daß mit dem Augenspiegel bereits trübe Streifen in der Linse nachzuweisen sind. Ja, ganz besonders verdächtig ist diejenige Kurzsichtigkeit, welche im höheren Lebensalter plötzlich und ohne Linsentrübung sich entwickelt; denn die gewöhnliche Kurzsichtigkeit entsteht in der Jugend, und der Beginn des Alter-Stars kann Kurzsichtigkeit nicht bloß vortäuschen, sondern wirklich herbeiführen. — — —

II. Zu den merkwürdigsten Erkrankungen des Seh-Organs durch Diabetes gehört die Amblyopie ohne Augenspiegel-Befund. Sie ist zwar schon seit Desmarres und Griesinger bekannt, wurde aber, als die Akkommodations-Lähmung beschrieben worden, wieder bezweifelt und in den Hintergrund geschoben, so daß vor 5 Jahren, als ich eine Dissertation über diesen Gegenstand anfertigen ließ[3], erst 5 genau beschriebene Fälle in der Literatur vorlagen. Ich selber besinne mich — — auf mindestens 7 unzweifelhafte Fälle, von denen 2 auf die 26 Privat-Patienten der letzten 2 Jahre kommen.

Das Charakteristische dieser Störung besteht in folgendem: Der Patient kann allein umhergehen, er erkennt alle Gegenstände; nur die kleineren sind undeutlich; mit dem Geld wird er unsicher; das Lesen und Schreiben wird schwerer, schließlich geht es selbst mit starken Konvexgläsern nicht mehr. Der Arzt findet normalen Augen-

[1] Ohne Glas S = $^1/_{10}$, mit + 6″ S = $^3/_4$.
[2] Vgl. meine Beitr. z. pr. Augenheilk. III. S. 90. 1878.
[3] Vgl. C.-Bl. f. A., Juli 1882, woselbst auch die diabetische (und albuminurische) Iritis schon erwähnt wird.

spiegel-Befund, ganz oder nahezu normale Grenzen der Gesichtsfelder, aber einen dunklen Fleck[1] in der Mitte der letzteren, sei es um, sei es am Fixierpunkt.[2]

Allerdings macht ja die Giftblendung (Intoxikations-Amblyopie), namentlich die durch chronische Tabaksvergiftung, eine ganz ähnliche Sehstörung. Aber wir wollen uns doch hüten, diese bei der großen Zahl der Raucher so billige Diagnose zu übertreiben.

Ich will Ihnen darum gleich einen Fall vorführen, welcher eine Dame betrifft, die niemals in ihrem Leben Tabak in irgend einer Gestalt zu sich genommen.

Frau von Y., 52 Jahre alt, kam 1882 in meine Behandlung. Sie fühlt sich sonst wohl und weiß von Allgemein-Erkrankungen nur über einen Gelenk-Rheumatismus zu berichten, den sie im letzten Jahre durchgemacht. Die Augen waren seit längerer Zeit von Entzündungen mäßigen Grades heimgesucht; es war deshalb das linke vor 3 Jahren, das rechte vor 2 Jahren auswärts operiert worden; doch war die Sehkraft danach schlechter, als zuvor.

Patientin sieht wohlgenährt aus. Beiderseits ist künstliche Pupillenbildung gemacht. Beiderseits bestehen kleine, aber zahlreiche Verwachsungen des Pupillen-Randes mit der Linsenkapsel. Augengrund völlig normal. Beiderseits Sn C in 15′. Mit +8″ Sn XIII in 6″, Gesichtsfeld frei, ein ziemlich dunkler Fleck in seiner Mitte.

Sofort wurde die Wahrscheinlichkeits-Diagnose auf Diabetes gestellt und augenblicklich durch die chemische Probe bestätigt. (Vorher war während der ganzen Krankheitsdauer der Urin nicht ein einziges Mal untersucht worden!) Die genaue Untersuchung ergab einen beträchtlichen Zuckergehalt, etwa 5%. Auf eindringlicheres Befragen gibt Patientin zu, des Morgens viel Wasser zu trinken, überhaupt an Durst zu leiden. Daß auch die Iritis, deren Spuren sichtbar sind, von dem Diabetes abhängt, ist sehr wahrscheinlich.

Die Kranke wurde sofort zur Kur nach Karlsbad geschickt, ist aber nicht sehr lange danach verstorben.

Ich muß nämlich ausdrücklich die wichtige Tatsache hervorheben, daß nach meinen Erfahrungen, im Gegensatz zu andren Formen und namentlich zu der von mir erwähnten Akkommodations-Lähmung, die diabetische Amblyopie eine schlimme Prognose gewährt, ich meine nicht bezüglich der Besserung des Sehens,

[1] Unsere Landsleute nennen diesen Skotoma. Bei den Griechen bedeutet das Wort den Schwindel (vertigo).

[2] Wenn der Fleck den Fixierpunkt nicht einschließt, sondern nur berührt, ist das Lesen feiner Schrift wohl erschwert, aber nicht aufgehoben.

die wenigstens mitunter rasch erzielt werden kann, sondern bezüglich des Lebens.

Fünf von meinen sieben Patienten sind bald verstorben, vier in Jahresfrist, der eine aber sehr rasch nach dem Beginn der Sehstörung.

Die letztere betrifft einen 47jährigen Champagnerwein-Reisenden von auswärts, der schon seit 3 Jahren zum Nahesehen eine Brille benutzt und seit 14 Tagen auf der Reise bemerkt, daß Lesen und Schreiben ihm schwer fällt. Er rauchte früher 7 Zigarren am Tage, seit 8 Wochen weniger, 1—2. Vor 2 Jahren litt er an Durst, Diabetes ($2^1/_4\,\%$) wurde entdeckt; sodann der Zuckergehalt in Karlsbad von $6\,\%$ auf null verringert; im letzten Sommer hat er eine Milchkur gebraucht. Ich fand (9. Februar 1886) normalen Bau und Augengrund, Herabsetzung der Sehschärfe auf etwa $^1/_5$ (Sn LXX in 15′; mit +6 Sn 3 mühsam in 6″,) und beiderseits einen dunklen Fleck (von 5^0 Halbmesser) inmitten des noch freien Gesichtsfeldes. Die Kniereflexe fehlen. Von der ernsten Bedeutung der diabetischen Amblyopie überzeugt, riet ich dem Patienten, seine Reise zu unterbrechen, eine passende Diät zu gebrauchen, nach Karlsbad zu gehen. Ich sah ihn nicht wieder. Zwei Tage darauf wurde er in ein hiesiges Krankenhaus gebracht. Sein Bruder ersuchte mich telegraphisch um meine Diagnose. Von dem behandelnden Arzt erfuhr ich später das Folgende: „Patient blieb bewußtlos und starb am Tage nach der Aufnahme. Ihre Mitteilung hat wesentlich zur Diagnose Coma diabeticum beigetragen."

III. Augenmuskel-Lähmung und dadurch bedingtes Doppeltsehen ist häufig bei Diabetes. Vorübergehendes Doppeltsehen habe ich schon öfters bei Catar. diab. als wichtigstes Symptom, über das die Patienten in anamnestischer Hinsicht berichten können, ermittelt. (Vgl. C.-Bl. f. A. 1884, S. 187.) In jedem Fall von Doppeltsehen durch Augenmuskel-Lähmung ist der Urin zu untersuchen. Die häufigste Form bei Diabetes ist Lähmung des Abd., jedoch kommen auch andere (Oculomot.) und kombinierte Formen vor, z. B. nukleare Lähmung der Seitwärtsbewegung beider Augen. — — —

So viel über diabetische Sehstörungen ohne Befund.

B. Ich komme jetzt zu denen mit deutlich am Lebenden zu erkennenden Struktur-Veränderungen, sei es außen am Auge, sei es im Innern desselben.

1. (IV.) Sehr selten ist die eitrige Hornhaut-Entzündung, auf welche schon A. v. Graefe aufmerksam gemacht hat und die mitunter von einer Lähmung des 5. Hirnnerven anhängt.

2. (V.) Regenbogenhaut-Entzündung mit starker Faserstoff-Ausschwitzung und Eiter-Absetzung am Boden der Vorderkammer,

aber auch ohne so stürmische Erscheinungen, kommt vor sowohl bei Zuckerharn-Ruhr wie auch bei Nierenleiden.[1]

Die gewöhnlichen Ursachen der Regenbogenhaut-Entzündung sind ja (abgesehen von Verletzungen) Lues, Rheumarthritis, Gicht. Können diese nicht nachgewiesen werden, so ist zunächst der Urin genau zu untersuchen, was übrigens auch bei den erstgenannten Fällen nicht schaden kann.

3. (VI.) Die wichtigste und bekannteste Störung des Auges bei Diabetes ist Trübung der Linse. Ich will mich weder auf die Vermutungen über ihre Ursache[2] noch (in dem Verein für innere Medizin) auf die chirurgische Behandlung derselben einlassen.

Nur das will ich in bezug auf die Prognose hervorheben, daß, während 1853 F. von Arlt den Lappen-Starschnitt bei Diabetes mellitus für ganz verboten erklärte, 15 Jahre später A. von Graefe in 12 Fällen von diabetischem Star dieselben Erfolge erzielte, wie bei einfachem; ich selber habe in mehr als 20 Fällen des Starschnitts bei Diabetes nur ein Auge verloren, jedoch Iritis öfters nach der Operation beobachtet, was nicht etwa ein Zufall ist, sondern mit anatomischen Veränderungen der Iris zusammenhängt.[3]

Die alte Regel, daß man vor der Augen-Operation die Dyskrasien der Kranken beseitigen soll, ist leider undurchführbar. Bei starker Zucker-Ausscheidung ist es natürlich geraten, durch passende Diät und Heilmittel den Allgemeinzustand erst zu verbessern. Aber ich habe im vorigen Jahr eine 61jährige Frau mit schwerstem diabetischem Marasmus (mit $4^1/_2\%$ Zucker und etwas Eiweiß im Harn), die gern wieder sehen wollte, ganz erfolgreich operiert. Sie freute sich der wiedergewonnenen Sehkraft genau 9 Monate lang; dann erfolgte der tödliche Ausgang.[4]

---

[1] Die Kasuistik ist von Dermarquay, Noyes, Galezowski, von mir selber 1882; die gründliche Bearbeitung von Leber, A. f. O. XXXI, 4, 1885.

[2] Vgl. das klassische Werk von O. Becker, Die Anatomie der Linse, Wiesbaden 1883, und die kurzgefaßte Darstellung dieser Frage in J. Samelsohns oben zitierter Arbeit. Er verwirft Marasmus, Wasser-Entziehung, Anwesenheit von Zucker, bzw. Milchsäure in den Augen-Flüssigkeiten und betont die Ernährungs-Störung.

[3] Vgl. meine Arbeit im Juliheft 1886 des C.-Bl. f. A., welche die Grundlage dieses Vortrags abgegeben.

[4] Daß die Star-Operation heutzutage unter großer Sorgfalt so bedeutend bessere Ergebnisse liefert, als z. B. die Absetzung des Schenkels wegen des diabetischen Brandes, scheint daran zu liegen, daß beim Star die schweren Blutgefäß-Veränderungen, welche den Brand bedingen, i. A. fehlen dürften. Sind auch im Augeninnern die Blutgefäße entartet, was wir bei diabetischer Netzhaut-Entzündung und hämorrhagischem Glaukom (zum Glück sehr selten) beobachten; so gelingt es auch uns nicht, durch Operation die Sehkraft wiederherzustellen. Vgl. m. Beitr. z. pr. A. II, 1876, S. 60, und Leber, A. f. O., XXXI, 4, S. 194, 1885.

Bezüglich der inneren Behandlung des diabetischen Stars möchte ich hervorheben, daß derselbe, wenn einmal deutlich ausgeprägt, auch stetig fortschreitet und durch Karlsbad nicht zu heilen ist. Während dort das Allgemeinleiden sich bessert, kann der Star rasch reif werden.[1]

Einzelne ganz feine, nur mit dem Augenspiegel sichtbare, das Sehen nicht störende Streifen in der Rinde des Krystallkörpers soll man aber nicht Star nennen. Wenn man Diabetiker monate- und jahrelang beobachtet, sieht man ihre Entwicklung.

Unter den diabetischen Linsentrübungen sind besonders charakteristisch diejenigen stahlblauen, breiten Rindenstreifen, die sich sehr rasch (in einigen oder vielleicht wenigen Wochen) bei elenden, jugendlichen Kranken mit sehr reichem Zuckergehalt des Harns ausbilden. Aber auch noch im mittleren Lebensalter können ganz merkwürdige Fälle vorkommen.

Ein 52jähriger Herr kommt am 10. Juni 1885; sieht schlechter seit $1^1/_2$ Jahren, besonders aber seit 3 Monaten. Kurzsichtigkeit, beginnende Linsentrübung. Mittlerer Druck wird noch auf einige Zoll gelesen. Die sofort vorgenommene Urinprobe ergibt deutliche Zucker-Reaktion. Er hat also Diabetes, ohne es zu wissen und ohne — davon zu leiden. Auf genaueres Befragen erfuhr ich 1. daß er doch nicht mehr so kräftig ist, wie früher; 2. daß er täglich 5—6 Flaschen Bier trinkt, allerdings in der Meinung, er müsse das, wegen der Hitze; 3. daß er im vorigen Jahr plötzlich, beim Kutschieren, von Doppeltsehen befallen worden und 6 Wochen daran gelitten. Bezüglich des Urins ergibt sich ein ungewöhnlich niedriges spezifisches Gewicht (1006) und ein geringer Zuckergehalt von $0{,}4\,\%$. Die trotz des letzteren Umstandes so deutliche Reaktion wird durch die Verdünnung des Urins (wegen des reichlichen Trinkens) erklärt. Patient wird nach Karlsbad gesendet. Daselbst ist sein Befinden gut; aber das Sehen wird schlechter, der Star nimmt zu. Vom 6. Juli ab kann er nicht mehr schreiben. Der Zuckergehalt wird null, es tritt etwas Eiweiß im Harn auf. Am 17. Juli ist der Star des rechten Auges reif, der des linken vorgeschritten. Am 18. Juli wird der rechtsseitige Star operiert. Heilung normal. Sehkraft sehr gut.

Daß „bei bejahrteren Diabetikern die Katarakt in den weitaus meisten Fällen sich ganz ebenso entwickelt, wie die senile Katarakt überhaupt", kann ich durch meine Beobachtungen nicht bestätigen. Bei der Häufigkeit der senilen Linsentrübung einerseits

[1] Die scheinbaren Heilungen Seegen's und Frerich's beruhen auf Besserungen diabetischer Amblyopie (J. Samelsohn) oder Glaskörper-, Netzhaut-, Sehnerven-Leiden. — — —

und des Diabetes andrerseits hat man ja auch auf ein zufälliges Zusammentreffen beider Zustände zu rechnen; aber die unter dem Einfluß des Diabetes bei Greisen entstehende Katarakt hat drei Eigentümlichkeiten, die entweder alle zusammen oder zum Teil vorkommen, während sie bei gewöhnlichem Greisenstar nicht vorhanden sind. Es sind dies 1. verhältnismäßig rasche Entwicklung der Sehstörung, 2. unverhältnismäßig starke Sehstörung, die aber z. T. wieder rückbildungsfähig, 3. abweichende Form der Linsentrübung; dazu kommt noch gelegentlich die Komplikation mit einem anderen diabetischen Augenleiden, wie Netzhautblutung, Amblyopie ohne Befund, Sehnerven-Verfärbung. — — —

4. (VII.) Mächtige Glaskörperflocken, welche Wolkensehen verursachen, kommen gelegentlich bei Diabetikern vor, wahrscheinlich infolge von Netzhaut-Blutungen. Sie sind heilbar.

Eine 55jährige Frau kam am 25. September 1885 mit hochgradiger Kurzsichtigkeit und Veränderungen des Augengrundes (Staph. post., Chorioret. centr. und aeq.). Mächtige Glaskörpertrübung. Sn $1^1/_2$ (bzw. 2), in 3 Zoll, mit $-2^1/_2''$ Sn C in 15′, Gesichtsfeld ziemlich normal. Auch nach künstlicher Pupillen-Erweiterung sind Netzhaut-Blutungen nicht mit Sicherheit nachzuweisen. Diabetes ist seit dem Sommer festgestellt (3,7% bis 1,5%). Am 17. Oktober 2% bei 2000 ccm. Nach Diät und Karlsbader Kur am 9. November 1885 Zucker nicht nachweisbar, am 27. November 0,45%. Sie ist bedeutend gebessert worden, wie ich nachträglich erfahren.

Gerade bei hochgradiger Kurzsichtigkeit und den entsprechenden Veränderungen im Augeninnern kann Diabetes leicht übersehen werden!

5. (VIII.) Netzhaut-Entzündungen[1] bei Diabetikern zeichnen sich durch gewisse Eigentümlichkeiten aus.

a) Kleine, helle, glänzende Herde treten in der Netzhautmitte auf, entweder ohne oder mit kleinen Blutflecken. Der Sehnerv kann leicht verschleiert sein. Die Krankheit ist doppelseitig, das Bild ist ähnlich der albuminurischen Hauptform, aber nicht identisch. Das Leiden entsteht bei eingewurzeltem Diabetes. Mitunter kann man sogleich neben dem Zucker Eiweiß nachweisen, mitunter erst später. — — —

b) Die Netzhaut-Blutung tritt in den Vordergrund, wahrscheinlich durch Blutgefäß-Erkrankung, die in der Netzhaut bei Diabetes anatomisch nachgewiesen ist.

[1] Hiervon mehr in der folgenden Nr. 6b.

α) Ganz plötzlich entsteht ein hämorrhagischer Infarkt mit Verstopfung der Zentral-Vene, was ich auch bei geringem Zuckergehalt und mit übler Prognose für die Sehkraft beobachtet habe. — — —

β) Es entstehen kleine Blutungen in der Netzhaut, besonders in der Peripherie, aber auch nahe dem Sehnerven-Eintritt; hie und da treten kleine weißliche Flecke hinzu, so daß das Bild dem oben beschriebenen Fall (a) ähnlich wird; aus den Blutungen können dunkle schwärzliche Herde hervorgehen. — — —

Ein einziger kleiner Blutfleck in der Netzhaut ist schon öfters Veranlassung geworden, Zucker-Harnruhr zu erkennen. Oder auch Nierenleiden.

6. (IX.) Sehnerven-Leiden bei Diabetes sind so mannigfaltig, daß uns die Pflicht erwächst, bei jeder Verfärbung des Sehnerven-Eintritts den Urin zu untersuchen. Zu den interessantesten Formen gehört die sogenannte axiale Neuritis mit heller Verfärbung der lateralen Hälfte des Sehnerven und mit zentraler Verdunklung inmitten des ganz oder nahezu freien Gesichtsfeldes. Die Veränderung ist auch anatomisch sichergestellt und darum besonders wichtig, weil sie die verwandte diabetische Amblyopie (mit gleicher Sehstörung, aber ohne Augenspiegel-Befund) zu erklären vermag. Ich hatte (ebenso wie Leber) diese Störung in einem Fall nach erfolgreicher Star-Extraktion auf dem einen Auge des Patienten zu meinem Mißvergnügen zu konstatieren.

Der 58jährige Herr F. gelangte am 10. Oktober 1885 zur Aufnahme mit fast reifem Star des rechten und beginnendem des linken Auges. Hält sich für gesund, leidet aber an Durst. Der Urin enthält reichlich Zucker, kein Eiweiß. Extraktion des rechten Auges. Optisches Bild des Augengrundes vollkommen. Sehnerv blaß. Mit +4″ Sn CC in 15′. G.F. etwas eingeschränkt, mit großem Fleck in der Mitte (5—10°). Die spätere Operation des zweiten Augapfels lieferte ein besseres Sehvermögen.

Außerdem kommen Gesichtsfeld-Beschränkungen vor, ja Halbblindheiten, d. h. halbseitige Defekte der Gesichtsfelder auf beiden Augen, wie sie durch Leiden des einen Traktus oder des einen zentralen Zentrums für das Sehvermögen bedingt werden. Das Allgemeinbefinden kann hierbei noch leidlich sein.

Vor kurzem kam ein 53jähr., der seit November 1886 an r. Kopfschmerz leidet und nach l. hinüber nicht sieht. Augengrund normal, Sehkraft normal; im Gesichtsfeld fehlt die linke Hälfte, und zwar jedem Auge. Der Urin hat ein sp. G. von 1029 und enthält 3,75% Zucker. Ulc. gen. vor 30 Jahren. Nach 17tägiger Behandlung in der Anstalt ist die Menge des Urins auf knapp 1 Liter pro Tag, das spezifische Gewicht auf 1015, der Zuckergehalt auf 0,36% reduziert. Halbblindheit besteht noch.

7. (X.) Auch die Umgebungen des Auges sind zu berücksichtigen. Ein älterer, ausländischer Herr konsultierte mich, da er

seit 9 Monaten an hartnäckigen Lidschwären litt. Ich untersuchte sofort seinen Urin und fand Zucker $1^1/_2\%$. Die Allgemeinbehandlung war erfolgreich. Sein Leiden war vorher durchaus nicht erkannt worden.

Ein 50jähriger leidet an ekzematöser Lid-Entzündung. Sein Harn ist normal. Er bekommt einen Rückfall des Augenleidens. Der Harn enthält $4{,}8\%$ Zucker. Nach passender Diät schwindet der Zucker.

Meine Herren! Bei der Kürze der mir zugemessenen Zeit habe ich nicht auf die Literatur des Gegenstandes eingehen, nicht die Verdienste von A. v. Graefe, Th. Leber, O. Becker u. a. hervorheben, sondern nur meine eigenen Beobachtungen mitteilen können.

Auffallend ist die Vielgestaltigkeit des Krankheitsbildes, das gleichzeitige wie sukzessive Auftreten mehrerer Störungen bei demselben Patienten. Das ist die Regel bei den dyskrasischen Erkrankungen, welche das Seh-Organ beeinflussen.

Innere Augen-Erkrankungen sind (an sich) selten; sie entstehen aus innerer Ursache. Äußere sind häufig; sie hängen von äußeren Ursachen und Schädlichkeiten, Verletzungen, Impfungen u. dgl. ab.

Bei jeder inneren Augen-Erkrankung ist der Zustand des Organismus genau zu prüfen. Aber ebenso muß bei jeder inneren Erkrankung des Organismus der Zustand des Seh-Organs genau festgestellt werden.

6b. Diabetische Netzhaut-Entzündung. Deutsche med. Wochenschr. 1890, Nr. 51 u. 52. (Vgl. C.-Bl. f. A. 1891, S. 18ff., 51ff., 69ff.)

Fast jedesmal, wenn ich wegen diabetischer Netzhaut-Entzündung mit einem Kollegen zu beraten hatte, war der letztere einigermaßen überrascht oder erstaunt über die Diagnose. Die diabetische Netzhaut-Entzündung ist zwar schon seit langer Zeit[1] besprochen, aber doch bis heute den Ärzten noch keineswegs so geläufig geworden, wie etwa das albuminurische Netzhaut-Leiden. Das ist übrigens leicht zu begreifen bei der Seltenheit der in Rede stehenden Krankheit und bei der Unzulänglichkeit der literarischen Hilfsmittel.

Vergeblich schlägt man das Werk eines Frerichs nach (Diabetes, 1884, S. 77): „Unter den 400 Kranken, deren Geschichte mir vorliegt, befinden sich 19, welche an Katarakt litten. Abgesehen hiervon beobachtete ich Retinitis, Atrophien der Netzhaut, teils gleichzeitig mit Hirn-Erkrankungen, teils für sich bestehend. In zwei Fällen kam

[1] Ed. Jäger, Beitr. z. Path. d. Auges 1856 (S. 33, Fig. 12) u. Ophth. Handatlas 1869, Fig. 64. Desmarres, Traité des maladies des yeux, II ed. 1858, III, 521ff.

es zu schwerer Entzündung der Chorioïdea". Aus diesen Sätzen lassen sich klare Anschauungen nicht ableiten.

Das große Sammelwerk von Ziemssen (II. Aufl., XIII 1, 455, 1879, Senator) enthält nur eine kurze, aber allerdings weit bessere Angabe.[1] — — —

In Eulenburg's Realenzykl., II. Aufl. V, 260, 1886 (Ewald) werden bei Diabetes „hämorrhagische Retinitis, Netzhaut-Erkrankungen" erwähnt; und ebendaselbst, XIV, 246, 1888 (Klein), unter Netzhaut-Entzündung: „Diabetes mellitus. Die Zahl der hier einschlägigen Beobachtungen ist nicht sehr groß, doch ist der kausale Zusammenhang außer Zweifel gestellt. Das Bild ist in einzelnen Teilen dem der albuminurischen Form ähnlich, doch nie so ausgeprägt und so entwickelt. Bloß die Apoplexien stehen hier im Vordergrund, und sind zumeist sehr bedeutend, brechen mitunter auch in den Glaskörper durch. Häufig ist der Glaskörper getrübt, und zwar wahrscheinlich durch solche von Netzhaut-Gefäßen stammende Blutungen."

Befragen wir die Werke über Augenheilkunde; zunächst das große Sammelwerk von Graefe-Saemisch. Leber, dem gerade dieses Gebiet so viel verdankt, erklärt (V, 593, 1877), daß das Beobachtungsmaterial noch ziemlich gering sei (19 Fälle). „Die Form der Netzhaut-Erkrankung ist nicht immer dieselbe und bietet wenig, wodurch sich das Leiden charakterisierte, so daß daraus vorzugsweise Diabetes als die zugrunde liegende Ursache vermutet werden könnte. In manchen Fällen traten einfache Netzhaut-Blutungen auf, zu denen mitunter, aber nicht regelmäßig, weiße Degenerationsherde hinzukommen; in anderen Fällen hämorrhagische Retinitis, wie sie sonst besonders bei Herz- und Gefäß-Erkrankungen vorkommt, in wieder anderen Fällen Retinitis mit Blutungen und weißen Flecken, von den bei Nierenleiden nicht zu unterscheiden." Förster (ebendaselbst VII, 221, 1877) erklärt folgendes: „Die Veränderungen, die bei Diabetes mellitus mit dem Augenspiegel in der Retina wahrgenommen werden, haben Ähnlichkeit mit denen der Retinitis albuminurica. Doch sind neben leichteren Trübungen der Retina die Netzhaut-Blutungen vorherrschend, während die weißen Flecke weniger ausgebildet, sparsamer zu sein pflegen oder auch ganz fehlen können. In manchen Fällen dürfte diese Netzhaut-Veränderung von dem Auftreten von Eiweiß im Urin abhängig gewesen sein. — —

Die diabetische Netzhaut-Erkrankung scheint nur dann aufzutreten, wenn das Grundleiden schon längere Zeit angedauert hat." —

In den kürzeren Lehrbüchern, auch den neuesten, findet man entweder gar nichts (Schweigger, V. Aufl.) oder ganz kurze An-

[1] [Nach Leber. S. unten.]

deutungen (Schmidt-Rimpler, IV. Aufl., 1889, S. 278, 280), die nicht ausreichen, um uns ein Urteil über den Gegenstand zu bilden. Weit besser ist Michel (II. Aufl., 1890, S. 453) und Vossius (1888, S. 315); nur daß auch bei letzterem die Auffassung erschwert wird durch Zusammenlegen an sich verschiedener Formen der diabetischen Netzhaut-Erkrankung.

Nehmen wir noch die neuesten Lehrbücher in englischer und französischer Sprache; so enthält Berry (1889, S. 275) einige Sätze, die mit denen von Förster übereinstimmen. Noyes (New York 1890, S. 568), der schon 1869 einen eigenen Fall beschrieben, erklärt, daß glykosurische Netzhaut-Entzündung seltener sei als albuminurische, daß aber das Aussehen beider bis zu einem hohen Grade identisch wäre. Wecker (Thérap. oculaire 1879, S. 555) bringt drei eigene Fälle sowie eine ziemlich gute Beschreibung; nur kann ich der Angabe nicht beistimmen, daß die diabetische Netzhaut-Entzündung die Sehkraft nur wenig herabsetzen soll. (Vgl. auch Traité complet, Paris 1889, IV, S. 103). Galezowski (III. Aufl., 1888, S. 621) enthält eine gute Abbildung der Hauptform und betont (nach Trousseau) die Erkrankung der Gefäßwandungen als Ursache der Entzündung.

Schließlich wird den Lesern dieser Wochenschrift erinnerlich sein, daß ich selber in meiner Abhandlung über Sehstörung durch Zucker-Harnruhr (Deutsche med. Wochenschr. 1887, Nr. 17—19) die diabetischen Netzhaut-Entzündungen in ihren beiden Hauptformen nach meinen eigenen Beobachtungen kurz geschildert habe.

Durch Zufall und durch einige Sorgfalt ist es mir gelungen, eine größere Zahl von Beobachtungen dieser seltenen Erkrankung zu sammeln, als bisher von einem einzelnen veröffentlicht ist. Mehr als zwanzig Fälle, die meisten aus den letzten 4 Jahren, dienen meiner Schilderung zur Grundlage.

Um Klarheit zu gewinnen, ist es notwendig, die verschiedenen, wirklich vorkommenden Formen zu trennen, und nicht eine fast rein theoretische Mittelform[1] aufzustellen. Bei der Zucker-Harnruhr kommen die folgenden Formen vor: 1. Eine ganz charakteristische Entzündung des mittleren Netzhaut-Bereiches mit kleinen hellen Herden[2], meist auch mit Blutpunkten. 2. Blutungen der Netzhaut mit den daraus folgenden entzündlichen Veränderungen und Entartungen.[3] 3. Seltnere Formen von Netzhaut-Entzündung und -Ent-

[1] Wer erkennt den Europäer und den Neger, wenn man ihm nur den Mulatten vorführt?

[2] Retinitis centralis punctata diabetica.

[3] Retinitis haemorrhagica diabetica.

artung, deren Zusammenhang mit der Grundkrankheit noch näher zu erweisen ist.[1]

I. Vor allem scheint es mir notwendig, die erste Hauptform der diabetischen Netzhaut-Entzündung genauer zu beschreiben und abzubilden, um sie von der albuminurischen endgültig zu unterscheiden. Ich beginne mit den Krankengeschichten; zuerst kommen die reinen Fälle, dann die mit gleichzeitiger Eiweiß-Ausscheidung.

A. Nur Zucker, kein Eiweiß im Harn.

Fall 1. Ein 45jähriger Herr aus der Nachbarschaft von New York kam im Juni 1887 in meine Sprechstunde, eigentlich nur, um seinen Freund zu begleiten. Schließlich aber bat er auch für sich um Brillenwahl. Hierbei wurde festgestellt, daß das rechte Auge bei guter Sehkraft eine ungenügende Akkommodation besaß, d. h. die Lesebrille eines 60jährigen benötigte; während das linke überhaupt schwachsichtig war. Gesichtsfeld beiderseits normal.

(Rechts mit $-40''$ sph. $\supset$ -50 Zoll cyl, 30^0 schläfenwärts von der senkr., Sn XXX in 15′; Sn $1^1/_2$ in 12″ erst mit cyl $\supset$ $+40''$ sph. Links Sn 3 in 6″, $-12''$ Sn CC:15′).

Der Augenspiegel ergab links eine kleine Netzhaut-Blutung, nahe der Mitte; die Prüfung des Urins aber reichlichen Zuckergehalt, kein Eiweiß.

Als ich ihm riet, seine Vergnügungsreise abzubrechen und nach Karlsbad zu gehen, lachte er mich aus. Und anfangs lächelten auch seine Ärzte über meine Ansicht, daß sowohl die Akkommodations-Schwäche des rechten als auch die Netzhaut-Blutung und Sehstörung des linken Auges von Zucker-Harnruhr abhingen und sichere Zeichen dieser Krankheit darstellten. Aber im Jahre 1888 hörte das Wohlbefinden auf, eine Behandlung der Zuckerkrankheit wurde vorgenommen und der Zucker aus dem Harn beseitigt.

Im Mai 1889 trat ziemlich plötzlich eine Störung des Sehens auf, welche dem Kranken zwar nicht das Umhergehen, wohl aber das Lesen unmöglich machte; also eine Verdunklung der Gesichtsfeld-Mitte am Fixierpunkt, ohne Gesichtsfeld-Einschränkung. Die zunehmende und hartnäckige Sehstörung veranlaßte den Kranken, jetzt den Arzt wieder aufzusuchen, welcher zuerst die Diagnose seines Leidens gestellt hatte. Am 8. Juli 1889, 2 Jahre nach meiner ersten und einmaligen Prüfung, traf er wieder bei mir ein und rühmte sein vortreffliches Allgemeinbefinden. Er hatte weder Durst noch Polyurie, aber — reichlich Zucker im Harn, kein Eiweiß. Die Sehkraft hatte erheblich abgenommen, auf dem besseren Auge bis auf $^1/_{12}$ (von $^1/_2$ vor 2 Jahren!), auf dem schlechteren bis auf $^1/_{15}$. Somit vermochte er nur ganz große Buchstaben in der Nähe (Sn X in 10″) zu entziffern. Das Gesichtsfeld zeigte beiderseits einen Dunkelfleck in etwa 5^0 Halbmesser genau in der Mitte, bei sonst ganz normaler Ausdehnung der Außengrenzen.

Mit dem Augenspiegel fand ich ein Bild, wie ich es bisher nur bei Diabetikern gesehen, und in Fig. 1, nach der vorzüglichen Farbenskizze meines ersten Assistenten, Herrn Dr. Michaelsen, wiedergegeben habe.

[1] Drei Fälle von Netzhaut-Pigmentierung mit Gesichtsfeld-Beschränkung und Nachtblindheit habe ich bei Diabetikern beobachtet.

Es handelt sich um Netzhaut-Entzündung auf beiden Augen; das linke, von dem das Bild genommen, ist ein wenig stärker beteiligt, als das rechte. Der Sehnerven-Eintritt ist scharf abgegrenzt und klar. In dem mittleren Bezirk der Netzhaut, zwischen dem oberen und dem unteren Schläfenast der Zentral-Arterie, sind Gruppen von hellen, glänzenden, ganz kleinen Herden vorhanden, die offenbar in dem Netzhautgewebe sitzen und hier und da ein feineres Gefäß der Netzhaut streckenweise verdecken.

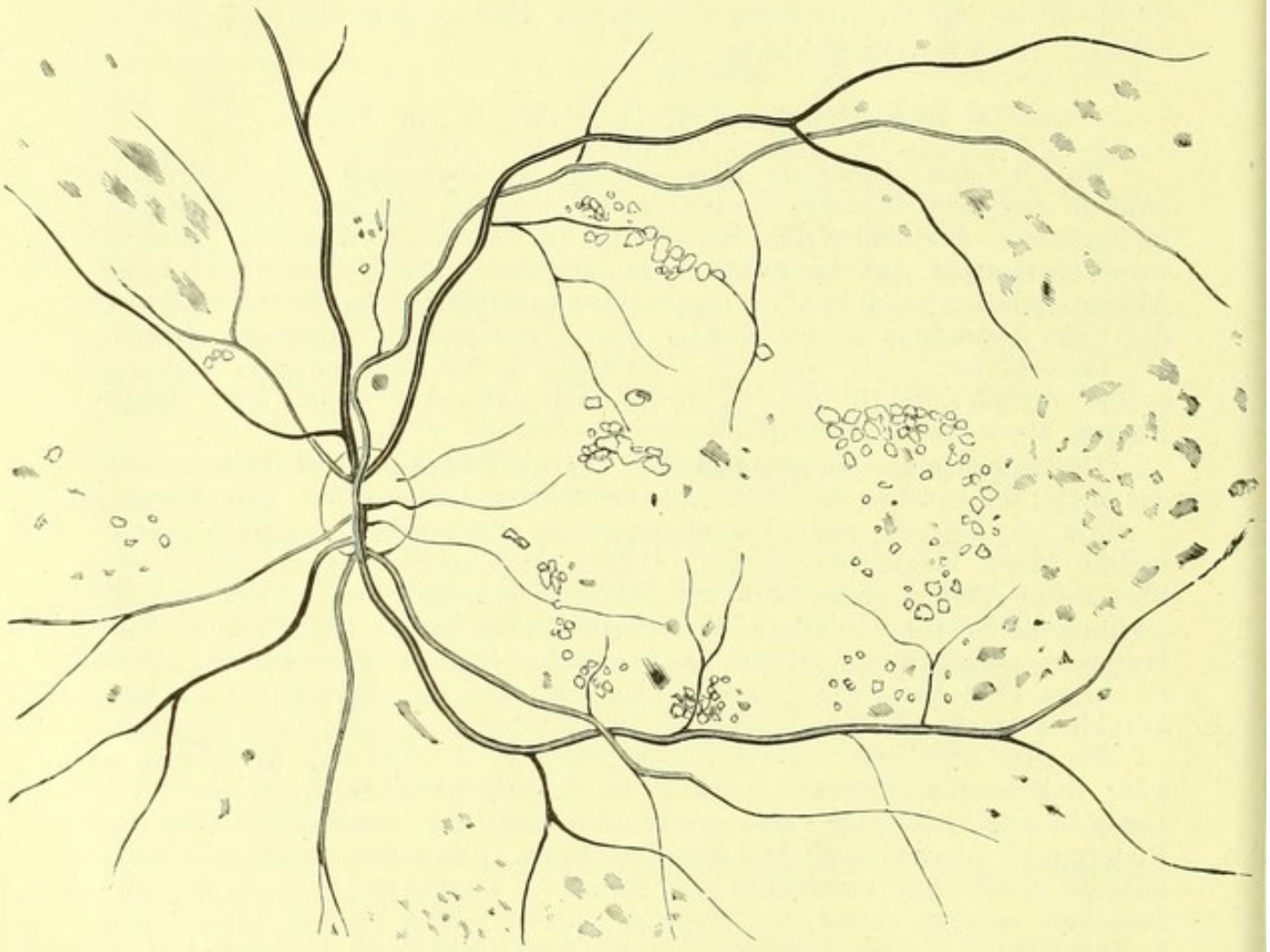

Fig. 1.

Gerade in der Netzhautmitte ist eine Gruppe stärker ausgeprägter Herde vorhanden. Dieselben bilden kleine Halbringe oder gewundene kurze Streifen mit feiner Zähnelung Ein und der andre Herd zeigt einen Blutpunkt. Wenige helle Punkte sind auch nasenwärts vom Sehnerven-Eintritt sichtbar. In der ganzen Gegend dieser Herde und auch noch jenseits derselben, mehr nach der Peripherie zu, sind äußerst zahlreiche, feine Blutungen nachweisbar, teils punkt-, teils strich-, teils fleckförmige.

Die Veränderung der rechten Netzhaut ist von demselben Charakter.

Ich sandte den Kranken sofort nach Karlsbad. Am 28. August 1890 kehrte er zurück, 12 Pfund schwerer, zuckerfrei, in gutem Befinden, aber mit nur wenig gebessertem Sehvermögen ($^1/_{10}$) und fast unveränderter Netzhaut. Immerhin ist einige Besserung der Sehkraft vorhanden, wie

auch von dem Kranken dankbar anerkannt wird. Herr Kollege Sanitätsrat Dr. Jaques Mayer, welcher in Karlsbad die Behandlung leitete, schreibt mir folgendes:

„Es kam mir weniger darauf an, den Zucker rasch zum Schwinden zu bringen, als die Ernährung zu heben. Der Kranke hat reichliche Mengen Fett genossen und dabei geringe Quantitäten Amylaceen nicht ausgeschlossen. Der Zuckergehalt schwankte zwischen 0,6 bis 1,00%. Die letzte am 14. August vorgenommene Untersuchung ergab auf Zucker und Eiweiß ein negatives Resultat." — — —

Fall 3. Eine 58jährige Dame kam am 31. Dezember 1888. Vor 3 Jahren litt sie an Durst. $^1/_2$% Zucker wurde gefunden und in Karlsbad zum Verschwinden gebracht; doch kehrte der Zucker wieder und nahm an Menge zu.[1] Bei diätetischer Behandlung befindet sie sich gut. Vor 4 Wochen hatte sie Druck über dem linken Auge, dann Doppeltsehen für einen Tag. Die Sehkraft ist ziemlich gut. [−24″ Sn XXX:15′, +30″ Sn $1^1/_2$ in 10″ G.F. gut.] Doppeltsehen nicht nachweisbar. Der Urin enthält reichlich Zucker, kein Eiweiß.

Der Augenspiegel zeigt beiderseits ein klassisches Bild der diabetischen Netzhaut-Entzündung. Der Sehnerv ist klar begrenzt. In der Netzhaut-Mitte, den gelben Fleck umkreisend, sitzen zahllose, kleine, helle Herde, einzelne zu zart gezähnelten Streifen zusammenfließend. Einige helle Punkte auch näher zum Sehnerv sowie nasenwärts von demselben; einzelne Blutpunkte in der Gegend der Herde, auch ein mittelgroßer Blutfleck und ein einzelner bläulichweißer (Exsudat-)Fleck. Nach einem Jahr (26. August 1889) ist das Befinden gut; der Urin enthält reichlich Zucker, kein Eiweiß.

Die Sehkraft ist ziemlich unverändert, auch der Charakter des Augenspiegel-Bildes; nur sind die Blutpunkte nasenwärts vom Sehnerv-Eintritt größer und zahlreicher geworden. — — —

B. Erst nur Zucker, später Eiweiß im Harn.

Fall 5. Herr K., 53 Jahre alt, von auswärts, hält sich für vollkommen gesund, ist auf der Reise nach Wildbad, wo er wegen Rheumatismus schon 2mal (1876 und 1881) gewesen. Eine Brille zum Fernsehen hat er niemals gebraucht, eine solche zum Lesen seit 1881. Seit einem Vierteljahr fällt ihm selbst mit der Brille das Lesen sehr schwer; überhaupt ist das Sehen gestört, wie wenn Nebel oder heiße Luft vor seinen Augen aufsteigt.

Der Augenspiegel zeigt (am 21. Juni 1886) beiderseits blasses Aussehen der makulären Hälfte des Sehnerven, aber scharfe Grenzen; beiderseits bestehen in der Netzhaut-Mitte zarte helle, wie fettig glänzende Herde (Fleckchen, kurze Streifen, links zu einigen Strahlen aneinander gereiht), keine Blutungen. Es besteht leichte Kurzsichtigkeit und deutliche Akkommodations-Beschränkung; „relative Skotome" von 3—5° Halbmesser in der Mitte des sonst normalen G.F. [R. Sn L in 15″, −40 bis 30″ eher besser, +20″ Sn 2:15″ mühsam. L. Sn CC in 15′, −30″ Sn L:15′, +20″ Sn 2:11″ mühsam. Binokular $S = {}^1/_{10}$ ohne Glas, $^1/_5$ mit −40″; Sn $3^1/_2$ mühsam in 12″, mit +20″ Sn $1^1/_2$ in 12″ ziemlich geläufig.] Der Kranke ist kräftig gebaut, hat keinen Durst, schläft gut, braucht nachts

[1] Genaueres konnte ich hierüber nicht erfahren, da der behandelnde Arzt die Verhältnisse der Zucker-Ausscheidung als Geheimnis behandelte.

nicht aufzustehen, hat nie doppelt gesehen. — Der Urin enthält reichlich Zucker. Die genauere Prüfung ergibt 3,6% Zucker, kein Eiweiß, spez. Gewicht 1021.

Ich schrieb dem Hausarzt, daß Karlsbad wohl zweckmäßiger als Wildbad sein dürfte. Den Kranken sah ich nicht wieder, erfuhr aber von seiner Frau, daß er schon 2 Tage später, während unter passender Diät der Zuckergehalt auf 2% herabgegangen, aber dafür etwas Eiweiß aufgetreten, von einem Schüttelfrost befallen sei, und daß ihm ein Nagel am rechten Fuße abgehe! Ich riet sofort chirurgische Behandlung an und erfuhr später, daß die Amputation wegen Gangrän ausgeführt worden. Die Operation hatte guten Erfolg. Sehkraft und Spiegelbefund unverändert.

Leider war bald darauf die Amputation des linken Fußes notwendig, wonach am 17. Oktober d. J. der tödliche Ausgang erfolgte.

C. Der Harn enthält gleich Zucker und Eiweiß.

Fall 6. Ein 48jähriger Herr kam im August 1889 wegen Sehstörung; schon seit Dezember v. J. bemerkt er Flimmern.

Seine Mutter ist wahrscheinlich an Diabetes gestorben, drei Schwestern von ihm haben die Krankheit. Er selber litt zuerst 1873 an Durst, 5% Zucker wurde nachgewiesen. 16mal war er in Karlsbad, das letztemal kam er mit 1,4% und ging mit 0,1%. Seit einigen Jahren ist Eiweiß im Urin aufgetreten; 0,08 bis 0,18%. Das Allgemeinbefinden ist gut.

Ich selber hatte den Kranken schon vor 10 Jahren beobachtet; damals, als erst einige Jahre seit dem merkbaren Beginn des Diabetes verstrichen waren, klagte er über unbestimmte Symptome seitens des Seh-Organs, über Flimmern u. dgl. Objektiv konnte nichts weiter nachgewiesen werden.

Vor 5 Jahren, als der Zuckergehalt zwischen 3% und Null schwankte, trat leichte Kurzsichtigkeit auf und mangelnde Ausdauer beim Lesen; damals wurden feine Trübungsstreifen in der Linse nachgewiesen, die bis heute noch keinen wesentlichen Fortschritt gemacht haben. (−50″ Sn XXX: 15′; Sn $1^1/_2$ nicht ohne Glas, sondern erst mit +24″ in 8″, bei 42 Jahren.)

Jetzt ist bei geringem Zucker- (1,6%) und deutlichem Eiweißgehalt (0,1%), Netzhaut-Entzündung auf beiden Augen vorhanden. Die Sehstörung ist sehr merkbar, die Gesichter der Menschen erscheinen dunkel und unerkennbar, das Lesen ist gestört. Dagegen ist das exzentrische Sehen normal: den Weg unterscheidet er auf das leichteste und weicht dem kleinsten Hindernis bequem aus. (Bds. Sn L in 15′, mit −50″ sph ⊃ cyl. 36″ → Sn XL, +6″ Sn 2 mühsam. Gesichtsfeld gut, aber Dunkelfleck von 10° in der Mitte.) Der Augenspiegel zeigt beiderseits einen gesunden Sehnerven, zarte, hellglänzende Flecke in der Netzhaut-Mitte, von denen die größeren die Gestalt eines fein gezähnelten Halbringes darstellen, und ganz feine Blutpunkte.

Bei passender Diät, Schonung der Augen und innerlichem Gebrauch von salizylsaurem Natron wurde es erst besser. Am 6. November 1889 0,18 Eiweiß; 2,1% Zucker. +6″ Sn $1^1/_2$ (feinste Schrift).

Aber die Flecke schwanden nicht. Als der Kranke nach seiner Karlsbader Kur und der Nachkur zu Pontresina im August 1890 nach Berlin zurückkehrte, war S < $^1/_{15}$, die hellen Flecke in der Netzhaut-Mitte etwas mehr aneinander gerückt, vergrößert, zahlreicher, und in der wirk-

lichen Mitte der Netzhaut mehrere kleine Blutungen aufgetreten.[1] — Nicht lange danach wurde er von einem Karbunkel im Gesicht befallen.

Beschreibung der ersten Hauptform.

Die Kranken stehen im mittleren oder höheren Lebensalter (von 45—65 Jahren). Die Zucker-Harnuhr hat wohl immer schon längere Zeit, in einzelnen Fällen nachweislich viele Jahre hindurch bestanden. Gelegentlich sind die Symptome derselben gering, so daß erst der Augenspiegel die Diagnose vermittelt. Gemeinhin sind aber die Krankheits-Erscheinungen ausgesprochen, die Grundkrankheit bekannt, selbst schon seit Jahren nachgewiesen.

Die Sehstörung kann ziemlich plötzlich einsetzen, meist aber entsteht sie allmählich und nimmt zu. Sie ist stets doppelseitig; diese NetzhautEntzündung befällt beide Augen.[2] Die Kranken klagen:

1. Über Flimmern, wie wenn Nebel oder heiße Luft aufsteigt: dies ist eine Reiz-Erscheinung der Netzhaut-Mitte.

2. Über Störung des feineren Sehens, Schwierigkeit beim Lesen, während das freie Umhergehen ungestört bleibt: dies ist eine Ausfalls-Erscheinung der Netzhaut-Mitte. Die Zapfen der Netzhaut-Grube, welche den feinsten Raumsinn besitzen und uns das Lesen u. dgl. ermöglichen, sind ge- oder zerstört.

Die Augen sehen äußerlich normal aus. Die Sehschärfe ist gesunken auf $^1/_2$ oder $^1/_3$, selbst auf $^1/_{10}$ oder $^1/_{20}$; die Gesichtsfeld-Grenzen sind normal; in der Mitte des Gesichtsfeldes ist ein Dunkelfleck nachweisbar. Die brechenden Mittel des Auges sind klar; doch fehlt es nicht, einmal wegen der Grundkrankheit, sodann wegen des höheren Alters, an feineren Trübungen der Krystall-Linse, die aber die Sehstörung zu erklären nicht imstande sind. Stärkere Glaskörper-Trübungen werden durch diese Krankheitsform nicht veranlaßt.

Die nächste Ursache der Sehstörung sind Gruppen von kleinen, hellen, glänzenden Herden im Gewebe der Netzhaut, nahe und in der Mitte[3] ihrer Ausdehnung, zwischen dem oberen und dem unteren Schläfenast der Zentral-Arterie, auch näher zum Sehnerven und

[1] Ich möchte hervorheben, daß von den 6 Fällen 5 Privatkranke, und zwar aus den letzten Jahren, betreffen; nur einer, ein Beamter von auswärts, hat in der poliklinischen Sprechstunde sich vorgestellt.

[2] Geradeso wie die albuminurische. Beide beruhen auf Störung der Säftemasse. (Dyskrasie.) Diejenigen Allgemeinkrankheiten, welche vom Eindringen geformter Elemente (Bakterien, Kokken) ins Blut abhängen, können einseitige Netzhaut-Entzündung bewirken. (Syphilis, Pyämie.)

[3] Wenn und so lange sie den gelben Fleck umkreisen, ist die Seh-Störung gering. Meist ist sie bedeutend, auch wenn der Sehnerv gesund aussieht. Natürlich kann gelegentlich bei einem Diabetiker Sehnerv- und Netzhaut-Leiden gleichzeitig bestehen.

nasenwärts von demselben. Werden die Herde in der Netzhaut-Mitte größer, so entstehen feine (wie mit der Laubsäge gezähnelte, elfenbeinfarbene,) gewundene, schmale Streifen oder Halbringe. Selbst, wenn die Erkrankung schon über Jahr und Tag besteht und überhand genommen, kommt es nicht zu der bekannten Sternfigur der albuminurischen Netzhaut-Entzündung. Pigmentbildung fehlt gänzlich in den weißen Herden und an ihrem Rande; wenigstens habe ich sie bisher noch nicht beobachtet, selbst wenn die Erkrankung schon über Jahr und Tag bestand.

Der mikroskopische Bau der Herde ist unbekannt; möglicherweise sind sie abhängig von Erkrankung feinster Blutgefäße.

Zarte Blut-Punkte und Striche, oder kleine Fleckchen finden sich allenthalben in der Gegend der hellen Herde; gelegentlich sitzt ein Blutpunkt auch an oder auf einem solchen hellen Herd; die feinen Blutungen können auch noch weiter nach der Peripherie zu vordringen, als die hellen Herde. Blutungen finden sich bekanntlich bei fast jeder Form von Netzhaut-Entzündung, aber gerade bei dieser pflegen sie ein gewisses Maß nicht zu überschreiten. Natürlich können kleine Blutpunkte durch Aufsaugung schwinden, und neue später auftreten. Auch die hellen Flecke sind nicht ganz ständige Erscheinungen, doch habe ich ihr völliges Schwinden (wie z. B. bei der anämischen Netzhaut-Entzündung,) bisher noch nicht beobachtet. Im Gegenteil, sie nehmen im Laufe der Zeit an Zahl und Größe zu; und die Sehstörung, die sich zeitweise, z. B. in Karlsbad, bessern kann, bleibt lange Zeit unverändert, oder sie nimmt sogar langsam und stetig zu. Besonders auffällig ist das Freibleiben der Sehnerven-Scheibe und das Fehlen einer ausgedehnteren (diffuseren) Netzhaut-Trübung sowie von Blutgefäß-Veränderungen stärkerer Art. Gerade hierdurch unterscheidet sich diese diabetische von der albuminurischen Netzhaut-Entzündung schon beim ersten Anblick.

Die gewöhnliche, entwickelte Form der albuminurischen Netzhaut-Entzündung sieht ganz anders aus und ist gar nicht damit zu vergleichen: es besteht Trübung und Schwellung der Sehnerven-Scheibe; von hier aus ergießt sich eine zarte Trübung mehrere Millimeter weit in die Netzhaut; auf dem getrübten Grunde heben sich die größeren (Exsudat-)Flecke und Blutungen kräftig ab; die kleineren Herde in der Netzhaut-Mitte sind sternförmig angeordnet.

Es gibt allerdings auch albuminurische Netzhaut-Entzündungen, namentlich beginnende, mit mehr umschriebenen zahlreichen Herden; aber auch diese könnte man nur nach ungenauen Beschreibungen einzelner Bücher, nicht nach der Natur-Beobachtung mit jener

diabetischen Form verwechseln. Das Aussehen ist ein ganz andres, als bei der geschilderten diabetischen Form.

a) Selbst im allerersten Beginn der albuminurischen Netzhaut-Entzündung, wo auf dem einen Auge der gelbe Fleck noch wie fein gepflastert aussieht, auf dem anderen schon einige helle Streifen

Fig. 2.

daselbst entwickelt sind, findet man bereits den Sehnerven getrübt, undeutlich begrenzt, die Venen erweitert, Kaliber-Änderungen der Arterien.

b) Bei ganz unbedeutender Sehstörung, die seit 2 Monaten besteht und wieder nachgelassen, (R. Sn XX:15′, L. Sn XV in 15′, bds. feinste Schrift,) sieht man (vgl. Fig. 2) — neben den zahlreichen feinen und feinsten hellen Herden in der Netzhaut-Mitte (*S*) und am Rande des Sehnerven (*H*), einem größeren (*E*) und zahl-

reichen punkt- und strichförmigen Blutungen (*B*), auch einzelnen, krystall-glänzenden Punkten (*c*), — eine sehr deutliche Erweiterung der Venen, Unregelmäßigkeiten der Arterien (*a*, Sklerose) und eine Trübung des Sehnerven, welche in die Netzhaut hineinstrahlt.

Die Figur 2 stellt das aufrechte Netzhaut-Bild des rechten Auges dar von einem 35jährigen, der wohl schon 2 Jahre an Kopfschmerz leidet, aber nicht an Übelkeit oder Herzklopfen. Der Urin enthält reichlich Eiweiß, der Puls ist hart. (Die Skizze ist von Herrn Dr. Michaelsen.) Auf dem zweiten Auge, welches noch vollständig normale Sehschärfe besitzt (S = 1), sieht man schon 1. Sklerose der Netzhaut-Arterien, 2. eine Trübung, welche in speichenförmigen Streifen vom Sehnerven in die Netzhaut ausstrahlt, 3. kleine helle Herde am Schläfenrande der Sehnerven; der gelbe Fleck ist frei.

c) Bei noch ziemlich frischer albuminurischer Netzhaut-Erkrankung, aber stärkerer Sehstörung, finden sich in der Mitte größere helle, bläulich weiße Herde; aber auch der Sehnerv ist gerötet und undeutlich begrenzt, die Venen erweitert, unregelmäßig, mit Blutscheiden.

So sah ich es bei einer 17jährigen mit chronischer Nieren-Entzündung seit 2 Jahren und einer erst 14 Tage lang bestehenden Sehstörung ($S = {}^1/_{24}$). Schon nach 2 Monaten ist daraus die große weiße Wallbildung um den Sehnerven von 3 P Breite, 6 P Länge hervorgegangen. Schwere urämische Erscheinungen; der Urin enthält viel Eiweiß, teils blasse, teils körnige Cylinder. Nach weiteren 2 Monaten tödlicher Ausgang.

d) Auch bei entwickelter albuminurischer Netzhaut-Entzündung kommen gelegentlich Gruppen heller Herde in der Netzhaut-Mitte vor, zwischen dem oberen und dem unteren Schläfen-Ast der Zentral-Arterie, und kleine Blutungen; doch scheint mir, bei genauerer Betrachtung, eine Verwechslung ganz unmöglich zu sein. Denn die diffuse, wallförmige Trübung der Netzhaut um den gleichfalls getrübten Sehnerven-Kopf, die Erweiterung der Netzhaut-Venen und Verengerung der Arterien charakterisiert diese albuminurische Form, welche übrigens nach meinen Beobachtungen eine sehr üble Vorbedeutung hat: die Kranken unterliegen in etlichen Wochen oder Monaten dem Nierenleiden, auch wenn der sogenannte Augenarzt erst mit dem Augenspiegel die Diagnose gestellt hatte.

Am 9. Mai 1890 kam in meine Privat-Sprechstunde, wegen einer seit 2 Monaten bestehenden Sehstörung, ein 40jähriger Mann, der sich sonst für gesund hielt. Die Sehstörung war nicht sehr bedeutend; jedes Auge konnte mit passenden Gläsern noch feine Schrift lesen ($S = {}^1/_3$), aber das Gesichtsfeld hatte beiderseits eine sektorenförmige Einengung. Der Augenspiegel zeigte beiderseits ein typisches Bild albuminurischer Netzhaut-Entzündung.

Der Sehnerv ist geschwollen und so trübe, daß man seine Begrenzung kaum wahrzunehmen imstande ist. Die ihn umgebende Zone der Netzhaut, von 2 mm Breite, ist ebenfalls ganz trüb und verwischt, so daß die Netz-

haut-Gefäße, besonders nach unten und nach der Nasenseite, streckenweise ganz verdeckt erscheinen. An der Grenze der Netzhaut-Trübung sieht man Gruppen feiner heller Herde, nasenwärts, nach unten, besonders aber schläfenwärts gegen die Netzhaut-Grube zu, wo die Flecke ganz dicht gedrängt, wie pflasterförmig erscheinen. Hier und da sind auch einige größere (Exsudat-)Flecke vorhanden. Kleine Blutungen sieht man am Rande des Sehnerven, am Rande der Netzhaut-Trübung und jenseits derselben. Alle Venen sind stark erweitert, die Arterien verengt, einzelne mit knotenförmiger Verdickung versehen. Der Urin enthielt reichlich Eiweiß und faserig-körnige Cylinder; spezifisches Gewicht 1013. Herzvergrößerung, Lungenkatarrh. Der Kranke wurde zur Milchkur aufs Land gebracht, kehrte aber bald zurück mit verschlechterter Sehkraft ($S = {}^1/_{12}$) und gesteigerter Atemnot und starb urämisch am 10. Juni 1890, einen Monat, nachdem ich die Diagnose gestellt.

Somit glaube ich die mit dem Augenspiegel erkennbaren Unterschiede zwischen der diabetischen Hauptform der Netzhaut-Entzündung und zwischen der albuminurischen genügend klargelegt zu haben.[1]

Der negative Standpunkt, der sich in dem folgenden Satz[2] ausspricht: „Man sieht bei Diabetes mellitus alle Augen-Erkrankungen, welche überhaupt vorkommen, aber keine, die in der Weise sich dazu verhielte, wie z. B. Retinitis albuminurica zur Albuminurie oder wie die Retinitis syphilitica zur Syphilis", scheint mir gegenüber meinen positiven Befunden (und denen der früheren Beobachter) nicht recht haltbar, außerdem wenig fruchtbar für die Wissenschaft und wohl auch nicht sehr förderlich für die Praxis zu sein. Es ist doch wiederholentlich gelungen, mit Hilfe der schärfer erfaßten Krankheitsbilder sofort einen vorher nicht erkannten Diabetes zu diagnostizieren; und mehr als einmal hatte auch der Kranke erheblichen Nutzen von der richtigen Diagnose.

Um übrigens den Gegenstand möglichst zu erledigen, will ich noch auf einen Punkt aufmerksam machen:

Es gibt eine wirkliche diabetische Netzhaut-Entzündung, welche im Augenspiegelbild der albuminurischen einigermaßen ähnlich sieht; dann handelt es sich um eine Komplikation der diabetischen Hauptform mit stärkeren Blutungen bzw. mit Venenthrombose. Es scheint dies nur selten vorzukommen; ich habe nur einen Fall beobachtet, wo das eine Auge diese, das andere die gewöhnliche Form der diabetischen Netzhaut-Entzündung zeigte. — — —

Bisher habe ich nur die (mit dem Augenspiegel sichtbaren) Unterschiede zwischen der diabetischen Hauptform und der albuminurischen

[1] Auf einige wichtige Punkte ist schon früher die Aufmerksamkeit gelenkt worden.

[2] Verhandl. der Berliner med. Gesellsch. Bd. XIX, S. 169, Sitzung vom 17. Oktober 1888.

Netzhaut-Entzündung zu schildern versucht, aber die wichtige Frage noch nicht berührt: Was bedeutet denn bei der diabetischen Netzhaut-Entzündung das Auftreten von Eiweiß im Urin? Darf man dies dazu verwerten, um das Vorhandensein einer diabetischen Netzhaut-Entzündung in Frage zu stellen? Ganz gewiß nicht.

So viel ist klar, daß die geschilderte diabetische Netzhaut-Erkrankung vorkommt ohne Eiweiß-Ausscheidung (4 Fälle von 6); und genau in derselben Form vorkommt, wiewohl anscheinend seltener, mit Eiweiß-Ausscheidung. (2 Fälle von 6.) So viel ist ferner klar, und auch von mir durch zahlreiche eigene Beobachtungen bestätigt, daß bei eingewurzeltem Diabetes nicht bloß häufig, sondern ziemlich regelmäßig[1] im Laufe der Jahre zu dem Zucker noch Eiweiß im Harn auftritt[2], ohne daß dadurch der Charakter der Grundkrankheit sich wesentlich ändert. In einzelnen, sehr lange bestehenden Fällen schwindet sogar der Zucker völlig[3], wenigstens für längere Zeit, während Eiweiß immer ausgeschieden wird; und die durch den Diabetes gesetzte Ernährungsstörung macht sich doch weiter geltend durch die bekannten Folgekrankheiten, wie Gangrän des Unterschenkels, hämorrhagisches Glaukom u. dgl. m. Der Umstand, daß gelegentlich bei der diabetischen Netzhaut-Entzündung Eiweiß im Harn beobachtet wird, ist nur ein Ausdruck der Tatsache, daß dieses Netzhaut-Leiden lediglich bei eingewurzeltem, vorgerücktem Diabetes vorkommt; stempelt aber die Augenkrankheit nicht zu einer nephritischen. Nach Frerichs (S. 78) ist wirkliche Nieren-Entzündung selten bei der Zucker-Harnruhr. Derselben Ansicht sind Cantani[4] und Senator (a. a. O. S. 441) und Ewald (a. a. O. S. 258).

Aber immerhin kommt Nieren-Entzündung vor als Folgekrankheit des Diabetes, mit Cylindern im Harn, Herzvergrößerung usw., und bewirkt urämische Erscheinungen, allgemeine Wassersucht und tödlichen Ausgang. Somit können wir uns nicht wundern, mit dem

[1] „Zuweilen kommt im Harn Eiweiß vor, bald zu Anfang, bald dagegen später, nach längerem Bestande des Diabetes, wenn sich in der Niere Veränderungen entwickeln". Frerichs a. a. O., S. 66.

„Nur ein geringer Bruchteil der Kranken (10—15%) scheidet Eiweiß neben Zucker aus und von diesen die Mehrzahl nur vorübergehend". Ewald a. a. O., S. 257.

[2] Sehr selten ist der umgekehrte Fall, daß nach jahrelanger Eiweiß-Ausscheidung schließlich noch Zucker auftritt.

[3] Das Verschwinden des Zuckers hat in den früheren Perioden der Krankheit eine gute Bedeutung, in den späteren nicht mehr.

[4] Der Diabet. mellit., deutsche Ausgabe, Berlin 1877, S. 328. „Die Nieren scheinen nur infolge der Inundation und der Irritation, welche beim Diabetes durch Polyurie und beständige Meliturie erfolgt, affiziert zu werden." Schade, daß dies vortreffliche Werk nicht besser übersetzt ist.

Augenspiegel gelegentlich Mischformen zu entdecken, wo die diffuse Netzhaut- und Sehnerven-Trübung und die größeren (Exsudat-)Flecke der Albuminurie neben den charakteristischen Herdgruppen des Diabetes sich finden, geradeso wie im Harn neben dem Zucker das Eiweiß und die geformten Bestandteile.

Fall 8. Am 11. Dezember 1881 kam ein 59jähriger Mann und klagte über Sehstörung. Ich untersuchte ihn mit dem Augenspiegel und stellte die Wahrscheinlichkeits-Diagnose auf Glykosurie mit Albuminurie. Die Diagnose wurde durch die sofort vorgenommene Untersuchung des Urins bestätigt.

Gesichtsfeld beiderseits ziemlich normal. Die zentrale Sehschärfe des rechten Auges ist beträchtlich herabgesetzt. (Dasselbe zählt Finger auf 4—5′ und erkennt mit +6 Zoll Sn 13 mühsam.) Das linke Auge sieht etwas besser; erkennt Sn 200:15′ und liest mit +6 Zoll Sn 4:8″.

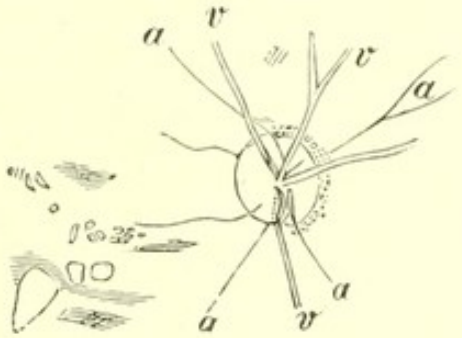

Fig. 3a.

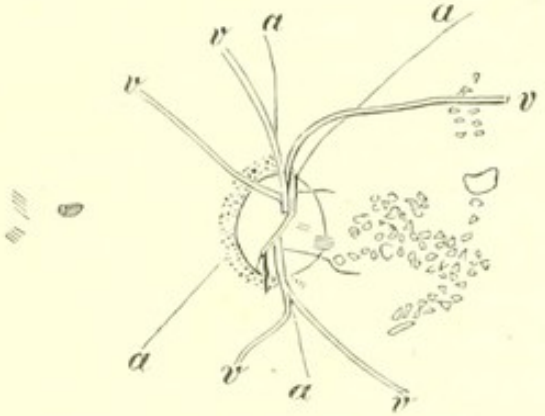

Fig. 3b.

Fig. 3a gibt das aufrechte Bild des rechten Auges. Die schraffierten Stellen bedeuten Blutungen; die einfach konturierten aber weiße Herde in der Netzhaut. Die feine Punktierung bedeutet Netzhaut-Infiltration (zarte Trübung). *v* bedeutet Netzhaut-Venen, *a* Arterien. — — — Fig. 3b gibt das aufrechte Netzhaut-Bild des linken Auges.

Im weiteren Verlauf wurde nur Eiweiß-Ausscheidung beobachtet, der Kopfschmerz nahm zu, in der Netzhaut-Mitte bildete sich eine strahlenförmige Figur. — — —

Das Vorhandensein der Mischform spricht also nicht gegen die Annahme der rein diabetischen Netzhaut-Entzündung.

Nachdem ich die Differential-Diagnose der letzteren gegenüber der albuminurischen abgehandelt habe, will ich noch mit wenigen Worten auf die andren punkt- und strichförmigen Netzhaut-Entzündungen eingehen, obwohl man die Sache eigentlich mit der Bemerkung erledigen könnte, daß — eben keine andre Form so aussieht.

a) Mit einer syphilitischen Netzhaut-Entzündung könnte uns kein Kranker so leicht täuschen, auch wenn er selbst diabetisch wäre.[1]

[1] Diabetes nach Syphilis habe ich schon mehrere Male beobachtet.

Wenn wir von den seltenen gummösen Hervorragungen absehen, so sind die kleinen hellen Herde, die wir in der Netzhaut-Mitte bei syphilitischer Entzündung des Augengrundes (Chorioretinitis) beobachten, hauptsächlich Veränderungen der hinteren Netzhautschichten und des Pigmentblattes; es sind rundliche, rosafarbene, später gelbliche und schließlich weiße, nach längerem Bestande nur selten ganz pigmentfreie Fleckchen; nicht aber solch' vollkommen pigmentlose, weiße, glänzende Infiltrate des eigentlichen Netzhaut-Gewebes, wie bei der diabetischen Entzündung. — — —

b) Die senile Veränderung der Netzhaut-Mitte geht auch von der Hinterfläche der Netzhaut aus, durch Wucherung der Glaslamelle der Aderhaut; selbst wenn gelegentlich kleine helle Infiltrate der Netzhaut hinzutreten, so ist doch (abgesehen von dem hohen Alter der Kranken und dem ganz chronischen Verlauf) die meist wabenähnliche Beschaffenheit der Herd-Erkrankung in der Netzhaut-Mitte mit ihren Krystall-Bildungen und die greisenhafte Sklerose der Netzhaut-Arterien maßgebend für die Diagnose. (Vgl. meine Abbildung C.-Bl. f. A. 1889, S. 258.)

c) Die gewöhnliche zentrale Netzhaut-Entzündung, die Hauptursache der sogenannten skotomatösen Sehstörungen, setzt zarte, wolkenähnliche Herde in der Mitte des Augengrundes, welche gleichfalls in den hinteren Lagen der Netzhaut belegen sind.

d) Die gichtische Netzhaut-Entzündung[1] ist einigermaßen ähnlich; auch hier handelt es sich um kleine Blutungen, um kleine helle Punkte und Striche in der mittleren Partie der Netzhaut. Abweichend ist die mehrstrahlige und netzförmige Anordnung der Herde, die Lage hinter den Netzhaut-Gefäßen und das spurlose Verschwinden der Netzhaut-Erkrankung. — — —

Nach dieser diagnostischen Abschweifung kehre ich zu der diabetischen Netzhaut-Entzündung zurück und bespreche kurz die Vorhersage und die Behandlung derselben.

Die diabetische Netzhaut-Entzündung ist immer eine ernste Erkrankung, und zwar in doppelter Hinsicht. Einmal ist die Aussicht gering, daß die Sehstörung gehoben werde. Im Gegenteil ist Fortbestehen derselben, sogar Verschlimmerung zu befürchten; aber nicht Erblindung, nicht Unfähigkeit, allein umherzugehen. Andrerseits ist die Gesamt-Erkrankung immer eine schwere und eingewurzelte, wiewohl manche Kranke sich noch leidlich wohl fühlen.

[1] Vgl. C.-Bl. f. A. 1882, S. 333. — Hierher gehört ein Teil der Ret. punctata albescens (Mooren). — — —

Um von Heilung des Diabetes nicht zu sprechen, selbst ein Rückgang oder Stillstand ist kaum zu erwarten. Doch können die Kranken noch Jahr und Tag leben, wenn nicht gelegentlich eine solche Katastrophe, wie Gangrän des Unterschenkels, hinzutritt. Immerhin ist die allgemeine Prognose etwas besser, nach theoretischen Gründen wie nach der Erfahrung, als bei den stark hämorrhagischen Formen der diabetischen Netzhaut-Erkrankung.

Die Behandlung der diabetischen Netzhaut-Entzündung ist die des Diabetes überhaupt. Von einer vernünftigen Diät und dem Gebrauch der Karlsbader Wässer habe ich noch die verhältnismäßig besten Erfolge gesehen; auch von salizylsaurem Natron und von Jodkali; außerdem müssen die Augen geschont und Schutzbrillen getragen werden.

Eine sehr interessante, für die ganze Auffassung der durch Diabetes gesetzten Ernährungsstörung wichtige Tatsache ist die folgende:

Leichte Veränderungen der Art, wie sie die Hauptform der diabetischen Netzhaut-Entzündung kennzeichnen, nämlich punktförmige helle Fleckchen und ganz kleine Blutungen, entdeckt man gar nicht selten bei älteren Leuten mit länger dauerndem (mehrjährigem) Diabetes[1], namentlich auch bei denjenigen, welche wegen Linsentrübung (Star-Bildung) unsere Hilfe heischen. Natürlich beeinflussen derartige Veränderungen einigermaßen die Prognose der Operation: weniger bezüglich der Wundheilung; mehr schon bezüglich der zu erwartenden Sehkraft, da die zum scharfen Sehen (zum Lesen und Schreiben) allein verwendbare Netzhaut-Mitte befallen sein kann. Nur bei sorgfältiger Beobachtung und nach künstlicher Erweiterung der Pupille (durch Homatropin) sind diese feinen Veränderungen zu sehen. Der gewöhnlichen Betrachtung im umgekehrten Bilde entziehen sie sich völlig. Gelegentlich findet man diese Veränderungen auch erst nach der Star-Operation, da die (z. Z. der ersten Untersuchung bereits vorgeschrittene) Linsentrübung ihre Wahrnehmung vor der Operation nicht zuließ. Sie können das scharfe Sehen beeinträchtigen[2]; brauchen es aber nicht zu tun, wenn sie die Netzhaut-Grube freilassen; die Blutungen und auch einzelne ganz feine helle Herde kommen und schwinden, treten an anderer Stelle wieder auf. Ich bin überzeugt, daß man bei älteren Leuten

[1] Vgl. m. Beitr. z. Augenheilk. III, 1878, S. 91.

[2] Weit unangenehmer sind Sehnerven-Leiden, die vor der Operation nicht sichtbar und auch durch Sehprüfung nicht nachweisbar waren; aber nach völlig gelungener Star-Operation nicht bloß sichtbar werden, sondern auch sich weiter fortentwickeln.

mit eingewurzeltem, viele Jahre bestehendem Diabetes meistens derartige leichte Veränderungen in der Netzhaut finden wird, wenn man nur sorgfältig danach sucht; denn bei einer großen Zahl von solchen Kranken, welche jahrelang in meiner Beobachtung blieben, habe ich sie schließlich auftreten sehen. (Ebenso, wie bei mehrjährigem Diabetes auch sonst kräftiger und noch nicht so alter Leute in den 40er und 50er Jahren allmählich Rindenstreifen der Linse entstehen und jahrelang stationär bleiben können.)

Wenn also schließlich die Netzhaut-Veränderung die Regel darstellt, wird man ihre Abhängigkeit von der Grundkrankheit füglich kaum bezweifeln können. — — —

II. Die zweite Hauptform der diabetischen Netzhaut-Entzündung ist die hämorrhagische.

Spontane Blutungen entstehen durch Veränderung der Blutgefäße. Sklerose der Blutgefäße ist eine gewöhnliche Folge des Diabetes (Frerichs a. a. O. S. 77); und ist auch im Gehirn nachgewiesen.

Von großem Interesse ist die Tatsache, daß im Verlauf des Diabetes auch äußerlich sichtbare Blutungen, an der Bindehaut des Augapfels, auftreten und sogar bei scheinbar Gesunden zur Diagnose der Grundkrankheit anleiten. — — —

Am 5. September 1890 kam ein 50jähriger, naturwissenschaftlich gebildeter, anscheinend gesunder Herr, zeigte auf der rechten Augapfel-Bindehaut eine ausgedehnte, aber flache Blutung, die über Nacht entstanden war, und fragte, ob er dabei seine Tätigkeit wieder aufnehmen könne. Derartige Blutungen habe er schon öfters gehabt. Die sofort vorgenommene Untersuchung des Harns zeigt Zucker (u. zw. 0,5% nach der Gärungsprobe), kein Eiweiß, Sehkraft und Augengrund, Herz und Lungen völlig normal. Die nachträgliche Befragung ergibt 1. daß er Flecke in der Wäsche, die wohl auf Zuckergehalt des Urins zu beziehen seien, schon seit 1 Jahr öfters beobachtet, hauptsächlich nach Biergenuß; 2. daß er eine gewisse Mattigkeit seit Jahr und Tag verspürt, aber über Durst nicht zu klagen hat. Regelung der Diät wurde angeordnet und hatte bald den Zucker beseitigt.

Bei der großen Zartheit des Netzhaut-Gewebes, das so leicht auf Ernährungsstörungen mit Blutungen antwortet, waren Spontanblutungen der Netzhaut bei Diabetes von vornherein zu erwarten und sind auch bei genauerem Suchen recht häufig gefunden worden. Ich glaube, daß man bei den meisten Kranken, die schon 6—10 Jahre an Zucker-Harnruhr leiden, durch sorgfältige und wiederholte Untersuchung Netzhaut-Blutungen finden wird. Die mit dem Augenspiegel sichtbaren Netzhaut-Blutungen bei Diabetes legen den Gedanken nahe, daß auch in anderen Teilen Blutungen entstehen, die man nicht sehen kann, z. B. im Sehnerven hinter dem Augapfel, bei Sehstörungen ohne Spiegelbefund; oder im Gehirn bei den wirklichen

oder abortiven Schlaganfällen, die in meinen Krankengeschichten mehrfach verzeichnet sind. Merkwürdig ist aber die Tatsache, daß die Augenspiegel-Untersuchung nur selten (namentlich gegenüber der Albuminurie!) Veränderungen an den Netzhaut-Gefäßen der Diabetiker nachweist, obwohl die mikroskopische Untersuchung das Vorhandensein derselben festgestellt hat. Wahrscheinlich sind die befallenen Gefäße zu klein, so daß man bei der Lupenvergrößerung des Augenspiegel-Bildes die zarten Abweichungen zu entdecken meist nicht imstande ist; außerdem stören oft Linsentrübungen das Augenspiegel-Bild.

Abgesehen von den kleinen und mittleren Blutungen, welche die erste Hauptform der diabetischen Netzhaut-Entzündung so regelmäßig begleiten, hat man bei den hämorrhagischen Netzhaut-Veränderungen mindestens vier ganz verschieden auftretende Krankheitsbilder zu unterscheiden:

1. Kleine mehr punktförmige Blutungen.

2. Größere Blutungen, auch mit begleitenden Glaskörper-Trübungen.

3. Den blutigen Infarkt der Netzhaut.

4. Das hämorrhagische Glaukom.

Ich bemerke ausdrücklich, daß alle vier Formen auch bei Nichtdiabetikern vorkommen, daß aber die Grundkrankheit ihnen doch ein besonderes Gepräge aufdrückt.

1. Punktförmige Netzhaut-Blutungen werden ganz zufällig entdeckt, oder wenn nicht zufällig, so doch unerwartet; und geben Veranlassung, durch Prüfung des Harns die Zucker-Harnruhr festzustellen. — — —

2. a) Größere Blutungen von 2—3 mm Ausdehnung in der Netzhaut-Mitte eines Auges bei einem alten Diabetiker bewirken starke Sehstörung des Auges, so daß er nur noch die Finger zu zählen, nicht mehr zu lesen vermag. Es ist Gefahr des hämorrhagischen Glaukoms vorhanden.

b) Größere Blutungen der Netzhaut, auch in der Peripherie, können nach dem Glaskörper durchbrechen. Es entsteht hier vor der Netzhaut eine bläulich wolkige Masse und im Glaskörper bewegliche Trübungen, die dem Kranken als dunkle Schatten sichtbar werden und auch das Scharfsehen beeinträchtigen. Ja, wenn die Veränderung auch die Netzhaut-Mitte einnimmt und stark wird, kann das Sehen fast völlig aufgehoben werden. Zum Glück ist diese Erkrankung gewöhnlich nur einseitig oder wenigstens nur auf einem Auge stärker entwickelt. — — —

3. Ganz plötzlich entsteht ein hämorrhagischer Infarkt mit Verstopfung der Zentral-Vene, auch bei geringem Zuckergehalt und mit übler Prognose für die Sehkraft und auch für das Leben. Zum Glück gehört diese Erkrankungsform zu den seltenen. — — —

4. Hämorrhagisches Glaukom ist auch bei andren Kranken höchst bedenklich, aber bei Diabetikern hoffnungslos. Die üble Prognose ist auch von Andren, so namentlich von Leber, hervorgehoben worden. Sie scheint mir davon abzuhängen, daß hier immer weit gediehene Erkrankungen der Netzhaut-Arterien vorhanden sind: ebenso sind ja die schlimmen Erfolge bei diabetischer Gangrän durch die Arterien-Erkrankung bedingt, während die befriedigenden Erfolge der Operation des diabetischen Stars, selbst bei höchstem Marasmus, durch die verhältnismäßig noch gute Beschaffenheit der Augen-Arterie gewährleistet werden[1].

Drei Fälle von hämorrhagischem Glaukom bei Diabetes habe ich bisher beobachtet, alle drei mit Eiweiß im Harn. Alle drei führten zur Amaurose des befallenen Auges. Das Krankheitsbild ist kurz das folgende: Plötzlich entsteht eine starke Sehstörung eines Auges. Eine mächtige Blutung ist in der Netzhaut-Mitte zu sehen oder zahlreiche an verschiedenen Stellen.[2] Nach kurzer Zeit, einigen Tagen oder Wochen, tritt Drucksteigerung hinzu, die langsamer oder rascher zur Erblindung führt und leider weder durch Einträuflungen von Eserin, noch durch Operation gehemmt werden kann. (Bei Nichtdiabetischen kann das hämorrhagische Glaukom, falls es noch frisch ist, durch Eserin-Einträuflung; falls es schon eingewurzelt und stark geworden, durch Iridektomie geheilt werden.[3])

Fall 22. Ein 66jähriger Herr kam Februar 1886 wegen Doppeltsehen. Ich fand leichte Linsentrübung, Lähmung des rechten Abducens und Diabetes (4,6% Zucker, 1029 spezifisches Gewicht), von dem weder er selber noch sein Hausarzt etwas gewußt. Dabei war sein jüngerer Bruder 1876 an Zucker-Harnruhr verstorben. Bald zeigten sich auch Spuren von Serumalbumin (neben 3% Zucker). Im Juli d. J. war die Abducens-Lähmung geheilt. (1,3% Zucker, Spuren von Eiweiß.) Im Oktober 1887 kam er mit Lähmung des linken Facialis. Jetzt sind 2% Zucker vorhanden, Spuren von Eiweiß. Von März 1889 ab bis heute nur noch Eiweiß, kein Zucker, spezifisches Gewicht 1005—1010. Im April 1889 mußte ihm wegen Brand die linke untere Extremität amputiert werden.

Am 25. Juni 1890 kehrt er wieder wegen Sehstörung des rechten Auges. Körperkraft gut, rechter Abducens und linker Facialis normal. LS = $^1/_2$, Gesichtsfeld normal; RS = $^1/_{12}$, Gesichtsfeld beschränkt nach oben. In der Mitte der rechten Netzhaut sitzt ein großer Blut-Erguß. Am 28. Juli 1890 RS = $^1/_{40}$, aber das Auge äußerlich ganz unverändert. Erst am

[1] Vgl. Deutsche med. Wochenschr. 1889, Nr. 37.
[2] Künstliche Pupillen-Erweiterung ist zu vermeiden.
[3] Vgl. Beitr. z. Augenheilk. 1878, III, S. 54.

14. August 1890 kehrt er wieder mit der Angabe, daß das rechte Auge seit 14 Tagen stockblind geworden. Jetzt ist das Auge leicht gerötet, steinhart, die Hornhaut ganz rauchig, die Pupille mittelweit, nicht durchleuchtbar. (Urin 1013, Spur Eiweiß, kein Zucker.) Da an Wiederherstellung des seit 14 Tagen erloschenen Lichtscheins nicht zu denken war, der Kranke über Schmerzen nicht klagte; wird von der Iridektomie Abstand genommen, weil dieselbe möglicherweise unter diesen Umständen auch nachteilig wirken und durch massenhafte Blutung die Entfernung des Auges nach sich ziehen kann.

Fall 24.[1] Ein 52jähriger wohlbeleibter Herr gelangte am 31. Oktober 1876 zur Aufnahme. Vor 4 Jahren war zufällig Zucker im Urin gefunden worden. Der Kranke ging alljährlich nach Karlsbad, zu großem Vorteil für seinen Zustand. In diesem Jahre magerte er auffällig ab, der Urin enthielt nur Spuren von Zucker, aber sehr viel Eiweiß.

Seit 3 Jahren Sehstörung, die besonders auf dem rechten Auge zunahm. Seit 6 Tagen heftige Entzündung desselben mit wütenden Schmerzen. Das linke Auge ist reizlos, liest noch feine Schrift, bei freiem Gesichtsfeld, zeigt aber rundliche rote und braune Blutflecke in der Netzhaut. Rechts nahezu vollständige Amaurose durch akutes Glaukom. Der Urin enthält Eiweiß und 3% Zucker. Iridektomie nach oben. Die Schmerzen hörten sofort auf. Man sah eine flache Druckaushöhlung des Sehnerven und einige Blutungen neben demselben. (Dieselben wären, nach der Iridektomie, nicht beweisend, wenn nicht auch auf dem andern Auge, schon vor der Operation, Netzhaut-Blutungen nachgewiesen wären.) Nach 2 Wochen reiste der Kranke in seine Heimat.

Aber die Drucksteigerung kehrte wieder auf dem rechten Auge, mit Schmerzen, so daß am 18. Januar 1878 die Iridektomie, nach unten, wiederholt werden mußte, und schließlich die Extraktion der Linse, bis der Augapfel sich beruhigte. Dazu traten frische Netzhaut-Blutungen auf dem linken Auge, mit rosenkranzähnlicher Erweiterung der Venen, an denen spindel- und nierenförmige Blutsäckchen sitzen. Das Gesichtsfeld schränkt sich ein, der Sehnerv höhlt sich aus, am 12. Oktober 1878 kommt es zu einem Glaukom-Anfall auf diesem Auge. Arzt und Kranker sind der Operation abgeneigt. Aber da die Schmerzen, trotz Eserin-Einträufelungen und narkotischer Mittel, nicht abnehmen, die Sehkraft mehr und mehr sinkt (20. X mit +6″ noch Sn V; 25. X nicht mehr Sn XX!); so wird am 25. Juni 1878 unter tiefer Narkose, die mittels Chloroform, nach Morphium-Einspritzung, nicht ohne Schwierigkeit, erzielt wird, die Iridektomie verrichtet. Der Schmerz hört auf. Aber das Sehen ist gering (Finger 6—8′ exzentr.) und schwindet im Laufe des Monats auf 1% und auf 0, unter rauchiger Trübung der Hornhaut und zunehmender Drucksteigerung. Der Urin enthält Zucker und reichlich Eiweiß. — Juli 1879 ist der Unglückliche verstorben.

Fall 25. Eine 65jährige Dame mit altem Diabetes ($1^1/_2$% Zucker, viel Eiweiß, körnigen Cylindern,) kam am 16. Mai 1887 und bat um Operation des linken Auges, das einen unreifen Star zeigte. Da das rechte Auge, bereits an Glaukom und am Star operiert, eine blasse kesselförmige Druck-Aushöhlung des Sehnerv zeigte und bei leidlicher Sehschärfe ein erheblich verengtes Gesichtsfeld darbot; so konnte man, obwohl Blutungen in beiden

[1] Vgl. Beitr. z. Augenheilk. III., S. 47.

Netzhäuten vorhanden waren, die Operation des linken nicht verweigern: doch führte dieselbe zu reizloser Pupillensperre, mit präzisem Lichtschein. Ganz plötzlich, nach längerer Wagenfahrt, Abkühlung des Körpers, trat am 26. November 1887 eine Verdunkelung in der Mitte des r. G.F. ein und Violett-Sehen. (Urin enthält 0,7% Zucker, viel Eiweiß.) Frische Blutung in der Netzhaut-Mitte des rechten Auges. Schon am folgenden Morgen ist das Auge erblindet, bis auf Lichtschein, härtlich, trübe. Innerliche Mittel und Eserin-Einträufelungen nützen nichts. Die Kranke ist der Operation abgeneigt, der Arzt auch; trotzdem wird am 1. Dezember 1887, da nachts noch Schmerzen aufgetreten waren, eine Punktion der Hornhaut vorgenommen. Sofort werden Hornhaut und Pupille klar, der Schmerz ist beseitigt. Aber die Drucksteigerung kehrte wieder. Monatelang beobachtete man wechselnde Blut-Ergüsse in die Vorderkammer, die Iris wurde gegen die Hornhaut gepreßt, die letztere nahm eine gelblich schwielige Beschaffenheit an. Die Schmerzen kamen immer wieder. Die elende wachsbleiche, von Ergüssen in den Unterleib und das Unterhaut-Zellgewebe geplagte Kranke war jedem Gedanken an Operation abgeneigt und ertrug mit Geduld ihre Leiden, denen sie im Frühjahr 1890 erlegen ist.

Die hämorrhagischen Formen der diabetischen Netzhaut-Erkrankungen sind weniger charakteristisch, als die exsudativen; aber in prognostischer Hinsicht weit schlimmer, sowohl für die Erhaltung der Sehkraft, als auch für die des Lebens. Von den fünf Fällen der beiden letzten Unterarten [a) Infarkt, b) Glaukom], bei denen die örtliche Veränderung im Augengrund sehr ausgeprägt war, sind vier unter meiner Beobachtung gestorben, — zwei auf dem einen erkrankten, zwei doppelseitig erblindet.

Auch bei diesen schlimmen Formen ist und bleibt es unsre Pflicht, die Abhängigkeit der Augenkrankheit von dem Grundleiden zu erforschen. Denn nur eine geläuterte Kenntnis der Krankheits-Erscheinungen und Ursachen kann uns dereinst zu besseren Erfolgen befähigen.

6c. Diabetische Erkrankungen des Seh-Organs. Deutsche med. Wochenschr. 1891, Nr. 13. (C.-Bl. f. A. 1891, S. 174—178.)

... A. In den sechs letzten Jahren vom 1. Januar 1885 bis zum 31. Dezember 1890 zähle ich unter 7176 Augenkranken meiner Privatsprechstunde 113 Diabetiker, also $1^1/_2$%.[1]

Die Zucker-Harnruhr ruft häufig Veränderungen im Seh-Organ hervor; nach längerem (zehn- und mehrjährigem) Bestande sogar regelmäßig: besonders in der Krystall-Linse und in der Netzhaut. Diese Veränderungen im Seh-Organ sind erstens schon an sich sehr wichtig, um das Bild der so merkwürdigen Grundkrankheit zu vervollständigen; zweitens liefern sie aber auch noch wertvolle Zeichen,

[1] Gleichzeitig unter 41591 Kranken der Poliklinik (1885 bis 1890), 1—2‰.

um den Diabetes zu erkennen, der in manchen Fällen ja auch heute noch längere Zeit hindurch unerkannt verläuft. Wohl in einem Drittel meiner Fälle wurde durch die Zeichen am Auge der Diabetes diagnostiziert. Einige Zeichen haben einen größeren Wert, andere einen geringeren; ganz wertlos ist keines.

Den sichersten Schluß auf Diabetes gestattet: 1. die reine Akkommodations-Lähmung im mittleren Lebensalter; 2. die späte Kurzsichtigkeit, die vom 40. bis 60. Lebensjahre, ohne Linsentrübung, entsteht; 3. die erste Hauptform der diabetischen Netzhaut-Entzündung; 4. der doppelseitig rasch entwickelte Star bei abgemagerten, jugendlichen Personen.

Aber sogar die chronische Lid-Entzündung bei alten Leuten führt zur Entdeckung eines Diabetes, der monatelang unerkannt geblieben; und die Karlsbader Kur heilt solche Lidschwären. Auch der Blut-Erguß in die Augapfel-Bindehaut verdient Beachtung; doch ist diese Form ziemlich selten; ich habe sie erst in fünf Fällen beobachtet.

Der praktische Arzt muß wissen, daß Akkommodations-Beschränkung, Doppeltsehen, überhaupt Sehstörung die allerersten Erscheinungen darstellen können, welche dem Diabetiker, der sich für gesund hält, auffallen und ihn zum Arzt führen.

Aber auch dann, wenn der Kranke bereits mit der Diagnose kommt, sind die Veränderungen des Seh-Organs genau zu erforschen, einmal, weil sie an sich gewisse Vorschriften, besonders hinsichtlich der Lebensweise, notwendig machen; sodann, weil den verschiedenen Störungen des Auges eine verschiedene prognostische Bedeutung für das Grundleiden zukommt.

Ich kann mir nicht versagen, dies durch einige Beispiele aus den letzten Wochen zu erläutern.

1. Am 22. Januar d. J. brachte ein ausgezeichneter Kollege mir eine 59jährige Dame zur Brillenwahl. Seit 13 Jahren leidet sie an Diabetes. Anfangs war derselbe gutartig, jetzt nicht mehr: 4,4% Zucker, in Karlsbad auf 1% verringert.

Die Kranke sieht verhältnismäßig gut aus und gehört zu denen, welche Diät nicht halten wollen. Seit einem Jahr leidet sie an Sehstörung.

Die Untersuchung ergab 1. beginnende Linsentrübung, 2. diabetische Netzhaut-Entzündung, erste Hauptform. Hierdurch war festgestellt, daß eine ernste Ernährungsstörung vorliegt, und die Kranke strengeren Vorschriften sich fügen müsse.

2. Am 22. Dezember 1890 kam ein 51jähriger Herr, bei dem vor 16 Jahren — seine Frau die Krankheit erkannt hatte, da er ebenso,

wie seine diabetische Mutter, an Durst litt; der sich für vollkommen kräftig hält, täglich 4 Stunden spazieren geht und eine gewisse Abneigung gegen ärztliche Behandlung seines Leidens kundgibt. Er will mir nur eine Rötung des rechten Auges zeigen, die am Morgen des nämlichen Tages entstanden war. Es ist der Blutfleck der Augapfel-Bindehaut. Als ich ihn deswegen beruhigte, wollte er schon gehen. Aber ich stellte fest: 1. Kurzsichtigkeit, die erst im 40. Jahre entstanden war. Mit Gläsern von —20″, bzw. 24″, hat er fast volle Sehkraft; und ferner ein freies Gesichtsfeld. 2. Diabetische Netzhaut-Entzündung, die erste Hauptform. Der Urin enthält reichlich Zucker ($4^1/_2$ % nach der Gärungsprobe), kein Eiweiß.

Ich untersage dem Kranken seinen Schlendrian, ordne die Lebensweise und verordne Karlsbader Mühlbrunnen. Am 11. Januar 1891 schreibt er mir: „Die verordnete Kur hatte sehr guten Erfolg; Zucker 2,2%.“

3. Ein 53jähriger Herr aus Rußland kam am 13. Januar 1891 mit der Angabe, daß er vor 4 Wochen plötzlich von Doppeltsehen befallen worden sei, und daß man 6% Zucker in seinem Harn nachgewiesen habe. Jetzt hält er sich für gesund. Allerdings ist die Sehkraft völlig normal, ebenso das Gesichtsfeld; Doppeltsehen auch mittels der Blickfeld-Messung nicht mehr nachzuweisen. Aber nach künstlicher Erweiterung der Pupillen findet man beiderseits, im aufrechten Bilde, den zarten Beginn der diabetischen Netzhaut-Entzündung! Der Urin enthält Zucker, kein Eiweiß. Ich sende ihn nach Hause zur Fortsetzung der Karlsbader Kur.

B. Die diabetischen Störungen des Seh-Organs lassen sich zwanglos in zwei Gruppen einteilen:

1. Solche, die ohne, 2. solche, die mit klinisch nachweisbaren Gewebsveränderungen verlaufen.

I. 1. Die häufigste Störung ist die Akkommodations-Beschränkung. Es gibt drei Formen: a) die Akkommodations-Schwäche; b) die Akkommodations-Lähmung; c) die scheinbare Sehstörung, auch beim Fernsehen: es ist dies Akkommodations-Lähmung bei übersichtigem Bau der Augen.

Der Diabetes ist hierbei häufig noch unbedeutend oder gutartig; die Behandlung von sehr günstigem Einfluß, sowohl auf die Störungen im Seh-Organ, als auch auf das Grundleiden.

Ein Fall, ein 22jähriges Mädchen mit 7% Zucker und vollständiger Akkommodations-Lähmung, ist zwar anfänglich gebessert, aber drei Jahre später verstorben.

Unzweifelhaft gibt es Fälle, wo die Akkommodations-Beschränkung überhaupt das erste Zeichen der diabetischen Erkrankung darstellt.

Eine 48jährige gebildete, anscheinend ganz gesunde Ausländerin kam am 12. Februar 1891 lediglich deshalb, weil sie mit ihrer Konkavbrille von 9″, die sie seit mehreren Jahren dauernd trägt, plötzlich seit 14 Tagen nicht mehr in der Nähe die feinen Schriften lesen kann. Akkommodations-Lähmung besteht nicht, ihre Brille ist nicht zu scharf; das wirklich korrigierende Fernglas ist —8″ sph. ⌒ —40″ cyl ➢; Gesichtsfeld frei, Augengrund normal. Der Urin enthält $6^1/_4\%$ Zucker. Auf nachträgliches Befragen gibt sie zu, daß sie seit 14 Tagen an Durst leide und wohl auch (sie wiegt 103 kg) an den Schenkeln abmagere. Als ursächliches Moment der Zucker-Harnruhr ist jedenfalls ein tiefer Kummer zu erwähnen, da sie mit ihrer schwindsüchtigen Tochter zur Koch'schen Kur nach Berlin gekommen und nun durch die stets wechselnden Angaben der Zeitungen in fortwährender Aufregung gehalten wird.

2. Weit seltener ist die diabetische Kurzsichtigkeit, welche im reiferen und höheren Lebensalter ziemlich plötzlich, ohne Linsentrübung, sich entwickelt. (Es ist ja genügend bekannt, daß die gewöhnliche Kurzsichtigkeit bereits in der Kindheit oder in der Jugend ganz allmählich sich ausbildet.)

3. Häufiger, merkwürdig und wichtig ist die diabetische Sehstörung ohne Befund. (Dunkelfleck inmitten des fast normalen Gesichtsfeldes.)

Die Prognose ist ernst. Besserungen sind möglich. Aber von sieben derartigen Kranken sind fünf sehr bald verstorben, einer nach wenigen Tagen durch diabetisches Coma.

4. Selten und dazu schwer heilbar ist die diabetische Halbblindheit.[1]

5. Doppeltsehen ist sehr häufig, dabei oft genug die erste Krankheitserscheinung, welche zur Beobachtung gelangt. Meist ist es Lähmung eines Abducens, seltener des Okulomotorius, oder zusammengesetzte Formen. Leichte Lähmungen der Art schwinden von selbst, in einigen Wochen. Aber auch ganz vollständige bilden sich bald zurück, namentlich unter entsprechender Behandlung (z. B. in Karlsbad). Hingegen sind diejenigen Lähmungen der Augenbewegungs-Nerven ganz unheilbar, welche im späteren Verlaufe der Zucker-Harnruhr im Anschluß an einen schweren Schlaganfall auftreten.

II. 6. An den Lidern sind a) Furunkel in jedem Lebensalter, b) Ekzeme und c) wiederkehrende Gerstenkörner namentlich bei älteren Leuten (von 40 bis 60 Jahren) zu beachten. Der Nachweis

[1] Hemiablepsia, in der ärztlichen Sprache Hemianopsia.

der Zucker-Harnruhr als Ursache, namentlich der wiederkehrenden Lid-Ekzeme, hat den Kranken in doppelter Weise genützt: die Lid-Erkrankung schwand sehr bald, und ihr Gesundheitszustand wurde gebessert. Auch Blutung der Lider (e) ist zu beachten.

Der Satz[1], „daß bei einer sehr großen Zahl von intraokularen Erkrankungen die Berücksichtigung des Allgemeinzustandes notwendig ist", scheint mir doch nicht umfassend genug zu sein; bei jeder Augen-Erkrankung ist der Allgemeinzustand zu berücksichtigen. Das wußten und lehrten schon die alten Griechen.

7. Die scheinbar von selber auftretende Blutung der Augapfel-Bindehaut kann zur Diagnose der Grundkrankheit führen.[2]

8. Von der Hornhaut-Entzündung sind zwei Formen zu unterscheiden: α) hartnäckige, umschriebene Geschwüre bei Erwachsenen; β) die sogenannte neuroparalytische, wenn die Grundkrankheit Lähmung des fünften Hirnnerven veranlaßt hatte.

9. Regenbogenhaut-Entzündung entsteht entweder allmählich und ohne hervorstechende Krankheits-Erscheinungen, so daß sie mehr gelegentlich als Komplikation des diabetischen Alterstars entdeckt wird; oder äußerst stürmisch mit starker Faserstoff-Ausschwitzung in die Vorderkammer. Im Anfang meiner Tätigkeit habe ich die letztgenannte Form nach den Grundsätzen von Traube und A. v. Graefe mittels großer Gaben von Quecksilber behandelt, heutzutage[3] pflege ich sie einfacher und jedenfalls rationeller zu heilen.

10. Der diabetische Star ist allgemein anerkannt, in den Lehrbüchern allerdings hauptsächlich nur der jugendliche. Ich hoffe, daß man von jetzt ab auch den der mittleren und höheren Lebens-Stufen mehr und mehr berücksichtigen werde.

Für den praktischen Arzt sind drei Sätze wichtig: I. Der diabetische Star schwindet nicht mit dem Zuckergehalt des Harns; er ist überhaupt durch innerliche Behandlung nicht heilbar. II. Durch Operation kann er heutzutage, sogar bei sehr elenden Kranken, mit ziemlich demselben Erfolge, wie der einfache Star, beseitigt werden. III. Bei längerem Bestande des Diabetes (über zehn Jahre) tritt ziemlich regelmäßig eine gewisse Trübung der Linsen ein, auch schon im mittleren Lebensalter.

---

[1] Deutsche med. Wochenschr. VI. Nr. 7, S. 260.

[2] Wiederkehrende, flache Episkleritis ist wohl zu beachten, und die Urinuntersuchung länger fortzusetzen, da aus der Gicht gelegentlich Diabetes sich entwickelt.

[3] Leber hat diese Formen gründlich abgehandelt.

11. Glaskörpertrübungen entstehen: a) als Folge von Netzhaut-Blutungen, b) neben Netzhaut-Veränderungen der stärkeren Kurzsichtigkeit. Sie sind der Behandlung zugänglich.

Gerade bei hochgradiger Kurzsichtigkeit kann Diabetes leicht übersehen werden.

12. Von der Netzhaut-Entzündung gibt es zwei Hauptformen, die exsudative und die hämorrhagische. Sie ist eine Spät-Erkrankung des Diabetes. Gangrän des Fußes, Karbunkel, schwere halbseitige Körperlähmung werden gleichzeitig oder in ihrem Gefolge beobachtet. Netzhaut-Entzündung steht so sehr unter dem Einfluß des Diabetes, daß sie kaum in einem älteren (länger als 10 bis 12 Jahre bestehenden) Fall ausbleibt. Es ist keineswegs leicht, diese Veränderungen zu sehen.

13. Sehnerven-Atrophie, d. h. blasses Aussehen des Sehnerven-Eintritts, kommt vor a) neben Verdunklung der Gesichtsfeld-Mitte[1], b) neben Einengung des Gesichtsfeldes und Herabsetzung der zentralen Sehschärfe. Sie kann bis zur vollständigen Erblindung vorschreiten, und ist jedenfalls durch Behandlung nur schwer zu bessern.

C. Zum Schluß möchte ich noch folgendes hervorheben: Gar nicht selten treten bei demselben Diabetiker gleichzeitig oder nacheinander verschiedene Störungen des Seh-Organs auf. Gleichzeitig beobachtet man, besonders bei altem Diabetes, Störungen der Linse und der Netzhaut.

Das Nacheinander der verschiedenen Störungen bei demselben Kranken ist nicht leicht in bestimmte Regeln zu fassen. Ich will mich begnügen, einige Beispiele anzuführen von Fällen, die mehrere Jahre hindurch verfolgt werden konnten.

a) Ein 48jähriger fängt 8 Jahre nach Beginn der diabetischen Symptome an, über Sehstörung zu klagen, in dem folgenden Jahre Linsentrübung und Netzhaut-Entzündung, Eiweiß-Ausscheidung. Bald darauf Schlaganfall, Okulomotorius-Lähmung und tödlicher Ausgang.

b) Ein 53jähriger wird von Lähmung des rechten Abducens befallen und wieder geheilt. Im folgenden Jahre linksseitige Gesichts-Lähmung, danach Linsentrübung, Eiweiß-Ausscheidung und Ödeme, erfolgreiche Star-Extraktion.

c) Ein 66jähriger kommt wegen Doppeltsehen; Lähmung des rechten Abducens (die bald geheilt wurde), beginnende Linsentrübung. Im folgenden Jahre linkseitige Gesichts-Lähmung. Nach 2 Jahren Amputation des linken Fußes wegen Gangrän. Eiweiß-Ausscheidung, sehr wenig Zucker. Nach einem weiteren Jahre rechtseitige Netzhaut-

[1] Scotoma centrale, Neuritis axialis.

Blutung mit Übergang in hämorrhagisches Glaukom; bald danach schwere Hemiplegie der linken Seite.

d) Ein 43jähriger zeigte 11 Jahre nach dem Beginn der diabetischen Symptome leichte Linsentrübung und Kurzsichtigkeit, sowie Akkommodations-Beschränkung, nach 5 weiteren Jahren Netzhaut-Entzündung (bei geringem Zucker-, deutlichem Eiweißgehalt), nach einem weiteren Jahre Karbunkel im Gesicht, Zunahme des Nierenleidens, Netzhaut-Blutungen.

[† im 54. Jahre.]

6d. Diabetische Kurzsichtigkeit. C.-Bl. f. A. 1890, S. 7—8.

Kurzsichtigkeit durch Zucker-Harnruhr (vgl. meine Beitr. z. pr. Augenheilk. 1878, III. S. 90 und Deutsche med. Wochenschr. 1887, Nr. 17—19) wird in den gewöhnlichen Lehrbüchern nicht besprochen. Sie beruht auf Veränderung der Krystall-Linse; es ist möglich, aber nicht nötig, daß mit dem Augenspiegel bereits Trübungsstreifen in der Linse nachzuweisen sind. Ja, ganz besonders verdächtig ist diejenige Kurzsichtigkeit, welche in höherem Lebensalter (um die 50er Jahre) plötzlich und ohne Linsentrübung sich entwickelt; denn die gewöhnliche Kurzsichtigkeit entsteht in der Jugend, und der Beginn des Alterstars kann Kurzsichtigkeit nicht bloß vortäuschen, sondern wirklich herbeiführen.

Es gibt ja Fachgenossen, welche erklären, noch nie eine wirklich diabetische Augenstörung beobachtet zu haben. Diesen empfehle ich, doch etwas genauer zuzusehen. Ich will nur die eine Tatsache hervorheben, daß ich bereits, lediglich aus der besondren Art der Kurzsichtigkeit, bei Privatkranken die bis dahin unerkannte Zucker-Harnruhr festgestellt habe, wodurch doch dem Kranken ein wesentlicher Dienst geleistet wird. Ein Zeichen, welches eine verborgene Krankheit enthüllt, ist immer wichtig; und mehr, als daß es uns aufmerksam macht, können wir von einem Zeichen nicht verlangen.

1. Ein 63jähriger Herr, der sich für völlig gesund hält und beiläufig erzählt, daß sein Vater im 100. Lebensjahre sich befindet und vor 30 Jahren von A. v. Graefe erfolgreich am Alterstar operiert worden, kommt am 28. Dezember 1889 mit der Angabe, daß er in den letzten 2—3 Jahren die Gesichter der Menschen aus der Ferne nicht mehr gut erkennen kann, während er bis dahin nicht kurzsichtig gewesen sei; und daß seit einigen Monaten auch das Lesen ihn mehr und mehr anstrenge. R. $-24''$ Sn L in $15'$; mit $+30''$ Sn II in $9''$. L. $-24''$ sph. $\supset -50''$ cyl. $\uparrow$ Sn XXX in $15'$; mit $+30''\supset$ cyl. Sn $1^1/_2$ in $8''$. Gesichtsfeld bds. frei. Augengrund normal. In

der rechten Linse sind einige Tröpfchen, in der linken ein Paar dunkle Punkte und ein Rindenkeil nachweisbar. Die Entwicklung der Kurzsichtigkeit um das 60. Lebensjahr veranlaßte mich, den Urin sofort zu untersuchen. Es fand sich reicher Zuckergehalt. Nunmehr erfolgte eine genaue Befragung. Der Kranke war früher geschäftlich aufgeregt, ist auch jetzt noch sehr reizbar. Im Sommer litt er an Durst, jetzt weniger. Er ist deutlich abgemagert. Ich verordnete zunächst eine zweckmäßige Diät und $-40''$ zum Fernsehen, $+40''$ zum Lesen.

2. Tags zuvor kam ein 50jähriger Herr, als Begleiter seines 19jährigen, mit starker Kurzsichtigkeit (R. $^1/_5''$, L. $^1/_6''$) behafteten Sohnes und erzählte, daß er stets vortrefflich in die Ferne gesehen und auch gut geschossen habe; aber vor zwei Jahren kurzsichtig geworden und einen Kneifer von $-18''$ sich zugelegt habe.

„Dann sind Sie wohl diabetisch", sagte ich ihm. „Allerdings", erwiderte er. „Es liegt in unserer Familie. Meine Mutter litt daran. Ich selber fühlte mich gesund. Als mir aber in diesem Jahre ein oberer Schneidezahn ausfiel, wurde der Urin untersucht und 2% Zucker nachgewiesen. Es gelang bald, den Zuckergehalt zu verringern, sogar vollständig zu beseitigen."

R. $-14'' \supset -50''$ ↑ Sn XX:15′; Sn $1^1/_2$ v. 6—12″.

L. $-8''$ Sn XXX:15′; Sn $1^1/_2$ v. 6—8″.

Augengrund normal. Die Linsen sind durchsichtig; aber in der linken erscheinen drei Keile, sowie der Kranke abwärts blickt; jedoch gelingt es, bei Drehung des Spiegels, dieselben zu durchleuchten.

3. Eine 52jährige, sehr gebildete Dame von außerhalb konsultierte mich am 9. Oktober 1886, weil sie seit $^1/_2$ Jahr schlechter in die Ferne sehe. Die Linse ist beiderseits vollkommen durchsichtig, der Augengrund normal. Die Sehkraft für die Nähe gut, das Gesichtsfeld frei. Sie hat konkav 20 Zoll (-2 D) sich zugelegt, braucht aber konkav 8 Zoll (-5 D), um Sn XL in 20′ zu erkennen. Sie hatte sich für ganz gesund erklärt. Als ich aber, bei der durchaus ungewöhnlichen Tatsache einer so spät entstandenen Kurzsichtigkeit, zur Urin-Untersuchung schreite; da — erfahre ich alles: 1. daß ihre Mutter an Diabetes gelitten und von einem Schlaganfall heimgesucht worden sei; 2. daß vor 1 Jahr ihre Schwester an diabetischem Karbunkel verstorben sei; 3. daß vor $^1/_2$ Jahr bei ihr selber Diabetes, und zwar mit 5% nachgewiesen worden!

Ich glaube, daß in der Poliklinik, bei dem Drange der Geschäfte und bei den ungenauen Angaben der Kranken über die Entwicklung ihrer Krankheits-Erscheinungen, ein solcher Fall von Diabetes sehr leicht einmal unsrer Diagnose entgehen kann.

7. Netzhaut-Entzündung durch Nierenkrankheit. Deutsche Zeitschr. f. pr. Med., Veit & Co., 1876.

7a. Die Unregelmäßigkeiten und Wandveränderungen an den Netzhaut-Arterien bei Nierenleiden. C.-Bl. f. A. 1889, S. 202—206. (Verstopfung, sichtbarer Blut-Strom, sektorenförmiger G.F.-Ausfall.)

8. Leukämische Netzhaut-Entzündung. C.-Bl. f. A. 1887, S. 97—100.

Lues.

9. Geschlechtskrankheiten und Seh-Organ. Vortrag, gehalten in der Ortsgruppe Berlin am 5. Dez. 1908. Mitteilung der Deutschen Gesellsch. z. Bekämpfung der Geschlechtskr., VII, 2. u. 3, 1909, S. 23—34, Joh. Ambr. Barth.

9a. Lues congenita als Ursache schwerer Augenleiden. C.-Bl. f. A. 1886, S. 97—101.

1. Der 16jähr. — aus — kam am 16. August 1882 wegen Kurzsichtigkeit und einer Sehstörung, deren Beginn nicht beobachtet worden, zur Aufnahme.

Ich fand links Netzhaut-Ablösung mit eigentümlichen Glaskörper-Trübungen und hatte sofort Verdacht auf Lues congenita. Ein Brief des mir persönlich bekannten, ausgezeichneten Hausarztes der Familie bestätigte, 1) daß der Vater des Pat. vor der Verheiratung sich infiziert hatte und wahrscheinlich noch heute an sekundärer Lues leidet (zu verschiedenen Zeiten Halsgeschwüre, Stomatitis, Ekzem usw.); 2) daß der Patient mit Lues congenita (Stockschnupfen, Ausschlag) geboren wurde; 3) daß ein darauf folgendes Kind mit den nämlichen Erscheinungen zur Welt kam, und daß beide durch nachdrücklich verabreichtes Kalomel von den Symptomen befreit wurden.

Stat. praes.: R. Sn $1^1/_2$ in 6″; mit $-5^1/_2$″ Sn XL:15′, G.F. frei, On. (mit $-2^1/_2$″). Kleines Staph. post. L. Finger in 8′, Sn XIII in 6″; G.F. von oben her bis zum 20. Grad eingeengt. Im Glaskörper sehe ich (mit +20″ hinter dem Spiegel) ein eigentümliches System von Flocken und verbindenden Fäden, die bei den Bewegungen des untersuchten Auges schwanken, nach denselben aber sehr bald ihre gewöhnlich präpapillare Lage wieder gewinnen. Dieselben erscheinen für gewöhnlich schwarz, gelegentlich aber, bei wechselnder Richtung des Lichteinfalles, auch zart rosa oder grau durchscheinend. In einzelnen größeren beobachtet man auch krystallinisch glitzernde Pünktchen. Natürlich liegen vor und hinter dem Hauptprodukt

noch zartere Bildungen, die mit jenen zusammenhängen. — Geringere Spuren der Erkrankung reichen bis zur unteren Peripherie des Augengrundes. Der schwärzlich erscheinende Gefäßbaum der unten (etwa 4 mm) weit abgelösten Netzhaut wird mit $+8''$ gesehen, eine zarte Falte oben und nasenwärts von der Papilla mit $-8''$, diese selbst mit $-5^1/_2''$. Fast die halbe Retina ist abgelöst, nach unten; die äußerste Peripherie der Ablösung ist bläulich, mit weißen Punkten und fast kupferrot glänzenden Stellen, die bei Drehung des Spiegels schwärzlich werden; und endigt mit einem großen kraterförmigen Einriß. Nach oben sieht man in der Peripherie schmale, graue, netzförmige Streifen, wie sie nach Wiederanlegung der abgelösten Netzhaut beobachtet werden. Die Spannung des Augapfels ist etwas herabgesetzt.

Anderweitige Erkrankungen (bes. Zeichen von Lues) konnten nicht nachgewiesen werden. Urin normal.

Aufenthalt im Dunkeln, Ruhe, Friktionskur. Geringe Besserung: Am 4. Oktober 1882 Finger auf 12—15′, $+6''$ Sn V in 4″, G.F. bei Tageslicht oben bis 38°, bei herabgesetzter Beleuchtung allerdings nur bis 20°, und innen-oben kaum bis 10°. Merkwürdigerweise nahm inzwischen die My des linken von $\frac{1}{5^1/_2''}$ bis auf $^1/_4''$ zu. Am 26. Oktober 1882 wurde Pat. auf seinen Wunsch zur ambulanten Behandlung (K. j.) entlassen.

Da traten, zuerst am 7. November 1882, Zeichen einer äußeren Entzündung des Auges hervor, Perikorneal-Injektion, einige Synechien, besonders nach Atropinisierung deutlich. Am 11. November 1882 sind alle Synechien gerissen, die Pupille ist maximal und rund; am 13. November 1882 (Duboisin 3mal tägl.) sogar über 9 mm weit! Glaskörper sehr trübe. Finger auf einige Fuß. Am 18. November 1882 beginnt bei maximaler Mydriasis und geringer Reizung des Auges diffuse parenchymatöse Hornhauttrübung. Diese machte, nachdem Pat. zum zweitenmal aufgenommen worden, trotz Duboisin-Einträufelungen und fortgesetztem Gebrauch von Hg-Friktionen und Jodkali, sowie von subkutanen Pilokarpin-Einspritzungen, ferner von Schwitzkuren mit Sassaparilla, einen malignen Verlauf durch. Am 4. Dezember 1882 ist die Hornhaut ganz trübe, oben beginnt Randvaskularisation. Im Anfang des folgenden Jahres zeigt sich auch eine sehr verdächtige, hartnäckig den allgemeinen und örtlichen Mitteln widerstehende und rezidivierende Paronychia, die endlich im September 1883 durch partielle Abtragung des Nagels, Auskratzen und Jodoformverband von Prof. J. Wolff beseitigt wurde. Am 27. Febr. 1883 wurde Pat. wiederum auf seinen Wunsch in die

ambulante Behandlung entlassen, aber schon nach 2 Monaten zum drittenmal aufgenommen, da auch das andere Auge zu leiden anfing. Am 18. April 1883 wurde zuerst eine Rötung des rechten Auges und leichte untere Randtrübung der Hornhaut beobachtet. Ich faßte dies nicht als sympathische Erkrankung, sondern als Beginn einer diffusen Hornhaut-Entzündung des anderen Auges auf. Aber die Entartung des linken, vollständig erblindeten und schmerzhaften Auges brachte den Pat., dessen Geduld durch die lange Dauer der Erkrankung sehr erschöpft war, zur Verzweiflung. Es bestand links episklerale und düstere zirkumkorneale Injektion. Die Spannung war erhöht, der Bulbus vergrößert, die Kornea globös, narbig getrübt, vaskularisiert, keine Spur einer Vorderkammer. Der Augapfel, der durchaus den Habitus einer intraokulären Neubildung darbot, war spontan wie auf Druck sehr schmerzhaft. Nunmehr entschloß ich mich zur Enukleation des völlig entarteten Augapfels, von dem nichts mehr zu hoffen, wohl aber eine schädliche Beeinflussung des zweiten Auges zu befürchten stand.

Die Keratitis des rechten Auges schritt anfangs nicht erheblich vor; es blieb für einen Monat (Mai 1883) eine Randsklerose der lateralen Hornhauthälfte (ohne Episkleritis). Zahlreiche kleine Herde in der Peripherie des Augengrundes wurden sichtbar. (Helle Stippchen und kleine retrovaskuläre Infiltrate.) Dann aber, von Anfang bis Mitte Juni, drang eine zarte diffuse Trübung bis gegen das Zentrum der Hornhaut vor. Anfangs Juli war die Hornhaut ganz überzogen und im August 1883 schritt auch die Vaskularisation immer mehr gegen das Zentrum der Hornhaut vor. S fast $\frac{1}{\infty}$, T eher herabgesetzt.

Stat. praes. vom 15. Novbr. 1883: Zirkumkorneal-Injektion von 3 mm Breite, mäßiges Tränen, Hornhaut etwas ektatisch, ganz und gar getrübt, und bis auf das Zentrum vaskularisiert. Vorderkammer tief, Pu eng. Ich konnte mich in diesem Stadium zu einem operativen Eingriff nicht entschließen.

Am 24. September 1885 konstatierte Geh.-Rat Prof. Lewin absolutes Fehlen aller sonstigen Symptome von Lues. Nichtsdestoweniger wird eine energische Lewin'sche Spritzkur (0,01 Sublimat pro dosi) beschlossen und längere Zeit hindurch fortgesetzt. Immer nach etwa 6 Injektionen nötigte zu kurzer Unterbrechung der Kur eine Andeutung von Ptyalismus. Derselbe dauerte (28. Nov. 1883) nach der 24. Injektion etwa drei Tage.

Am 6. Dezember 1883: Finger auf 3′. G.F. nicht wesentlich eingeengt. T höher. Die Klärung der Hornhaut beginnt am lateralen Rande. Die Pupille ist unter Atropin kaum mittelweit. Zeitweise

tritt Rötung des Auges auf, ohne erhebliche Drucksteigerung. Atropin wird fortgelassen, Pupille viel enger.

11. Februar 1884: Finger auf 4′, Sn XIII Buchstaben mühsam in 3″; 15. März 1884: Finger in 9′, Sn VII$^1/_2$ in 3″. Der größere Teil der Hornhaut ist leukomatös, mit Gefäß-Neubildung, der Randteil klarer.

Am 20. Febr., am 15. März, am 4. April, am 27. Mai, am 10. Juni, am 9. Juli traten unter Reizung des Auges subepitheliale Bläschen in der leukomatösen Partie der Hornhaut auf. Da diese Reizungen als Glaukom-Anfälle aufzufassen sind und schließlich die Sehkraft beeinträchtigen könnten, wird am 20. Aug. 1884 unter Narkose eine mittelbreite Iridektomie verrichtet, von der gleichzeitig eine bessere Klärung der Hornhauttrübung (wie ich öfters bei der malignen Form der diffusen Keratitis beobachtet,) und in optischer Hinsicht ein erheblicher Nutzen zu erwarten steht. Natürlich wird die Iridektomie lateralwärts, hinter der am wenigsten trüben Hornhautpartie ausgeführt. Reizlose Heilung. Die Vorderkammer fehlt nur am ersten Tage. Die Bläschenbildung ist sistiert, und zwar für die Dauer. Am 27. September 1884 Finger auf 12′, am 12. Oktober 1884 Finger auf 15′, Sn IV in 3″. G.F. frei.

Am 16. Februar 1885 ist nur die Mitte der Hornhaut (etwa 5 mm breit) leukomatös, der Rest weniger, die Peripherie gar nicht getrübt. Das Kolobom genügend. Sn IV wird gut gelesen.

Pat. geht allein umher und schreibt mir Oktober 1885 einen langen und engen Brief: ein Erfolg, wie ich kaum zu hoffen wagte. April 1886 Stat. idem.

Den enukleierten Bulbus hatte ich nach Heidelberg gesendet und erhielt von Hrn. Geh.-Rat Prof. O. Becker einerseits die Mitteilung, daß Infiltration des Glaskörpers und ausgebreitete Netzhaut-Abhebung, keine Ablösung im gewöhnlichen Sinne, gefunden worden sei, — sowie andrerseits eine Reihe von Präparaten des vorderen wie des hinteren Bulbus-Abschnittes, welche mein Freund, Dr. Birnbacher, zu untersuchen und durch die folgende Beschreibung (und durch Zeichnungen) zu erläutern die Güte hatte.

„Vorderer Abschnitt: Ein in seinen basalen Anteilen zerworfenes Epithel überzieht in ungleichmäßiger Mächtigkeit das aus der Kornea hervorgegangene Narbengewebe. Zwischen den Basal-Zellen dieses Epithels sind an mehreren Stellen kleine, in Kern-Färbemitteln stärker als die Epithelkerne sich tingierende Kerne eingelagert. Eine Membr. Bowmani ist nicht nachzuweisen. Die obersten Schichten des an das Epithel grenzenden Gewebes sind dichtzellig infiltriert, so daß man ihre Grundsubstanz nicht gut definieren kann. An einigen

Stellen ist diese Infiltration zu kleinen, runden Häufchen angeordnet, über deren Gipfel das Epithel fehlt.

Die mittleren und tieferen Schichten dieses Gewebes, in dem der lamellare Bau der Korneal-Substanz untergegangen, bestehen aus einem ziemlich grobfaserigen, unregelmäßigen Netzwerke, in welches Züge von runden, spindligen Zellen, und gegen die Peripherie hin auch Gefäße eingelagert sind. An einigen wenigen Stellen der Hinterfläche dieser Membran scheint die Tun. Descem. mit ihrem Endothel noch erhalten zu sein.

Von der Vorderkammer ist nur hie und da in den peripheren Anteilen ein spaltförmiger Rest vorhanden, im übrigen liegt die Iris-Vorderfläche der oben beschriebenen Membran genau an. Ob eine wirkliche Verwachsung beider besteht, ist nicht möglich nachzuweisen; eine innigere Verschmelzung wäre darum auszuschließen, weil in dem Korneal-Narbengewebe nirgends Pigmentpartikel der ziemlich pigmentreichen Iris zu finden sind.

Die Iris-Substanz ist verdünnt, dichtzellig infiltriert und sehr gefäßarm, das Pigmentblatt wohlerhalten.

Die Balken des Lig. pectin. sind aneinander gerückt, sehr zellenreich.

In der Sklera sieht man in der Nähe des Can. Schlemm. dichte mächtige Züge, teils runder, teils spindelförmiger Zellen, während die weiter äquatoriell gelegenen Skleral-Abschnitte normal sind.

Der Ziliarkörper ist ziemlich gefäßarm, der Muskel erhalten, die Fortsätze nicht reich gegliedert, wie ausgestreift.

Hinterer Abschnitt: Am Längsschnitte des Optikus-Eintrittes sieht man die Bündel der Lamina cribrosa nach hinten gedrängt und ausgespannt, einen gegen den Bulbus ziemlich stark konkaven Bogen bildend.

Die Optikus-Bündel sind sowohl in ihrem Verlaufe durch die Lam. cribrosa als auch nach ihrem Durchtritte durch letztere von einer eiweißarmen Flüssigkeit auseinandergedrängt. Die Kerne weder in der Glia noch in den Pial-Balken vermehrt.

Die Retina ist in ihren an den Sehnerven-Eintritt angrenzenden Partien ebenfalls durch eine eiweißarme Flüssigkeit gelockert."

Von hohem Interesse erscheint mir die mikroskopische Untersuchung eines Auges mit maligner diffuser Keratitis aus innerer Ursache.

[Weitere Geschichte dieses Falles. Am 7. Dezember 1899 kommt der jetzt 33jährige, erklärt sich für gesund und will sich verheiraten. Ich rate ihm ab.

M. —20 Di, S = $^5/_{35}$, feinste Schrift in 5 cm, G.F. n.

16. November 1905 kehrt er wieder mit starker Keratoconjunktivitis, die bald wieder geheilt wurde; am 23. November 1907 mit leichter Hornhaut-Verletzung. Er ist Geschäfts-Reisender.

Zum letzten Male habe ich ihn am 19. August 1911 gesehen: Er ist jetzt 45jährig, 30 Jahre nach dem Beginn meiner Behandlung, zeigt frische Psoriasis specifica, Wassermann positiv. Von einem unserer ersten Syphilidologen erhielt er heute eine Hg-Einspritzung.]

9b. Über spezifische Hornhaut-Entzündung. C.-Bl. f. A. 1888, S. 216 bis 219 u. S. 254—264. (Vortrag i. d. G. der Charité-Ärzte.)

Meine Herren! Die sternkundigen Araber nannten einen Stern fünfter Größe im Schwanz des großen Bären den Prüfer, weil sie ihn zur Prüfung der Sehkraft benutzten. Ich habe auf meinem kleinen Gebiete hierzu seit langer Zeit die neugebildeten Blutgefäße verwendet, welche nach der sogenannten diffusen Hornhaut-Entzündung zurückbleiben. Aber fast niemand sieht dieselben, da sie für das unbewaffnete Auge meist unter der Grenze des Sichtbaren liegen. Und die Vergrößerung der Bilder durch Mikroskope und Lupen wird zwar in der Lehre der Heilkunde gepriesen, aber in der Übung doch nicht regelmäßig auf die lebende Hornhaut angewendet. Allerdings finden von Zeit zu Zeit Erörterungen statt über die beste Art der Lupe. Diese sind von geringer Wichtigkeit. Mit einer gewöhnlichen botanischen Lupe kann man so ziemlich alles sehen, was die Kranken uns in den vorderen Teilen des Auges zu zeigen belieben. Besser ist freilich die von mir seit Jahren eingeführte und auch kurz beschriebene Hartnack'sche Kugel-Lupe, die von Farbenzerstreuung und Strahlen-Abirrung frei ist und bei genügender (etwa zehnfacher) Vergrößerung uns bis in die Linse, selbst in den vorderen Teil des Glaskörpers einzudringen gestattet.[1] Hiermit untersuchen wir bei auffallendem Licht, erkennen vorher unsichtbare Zustände und sehen die sichtbaren schärfer und richtiger. Aber jedermann weiß, wie viel mehr an einem feinen Schnitt bei durchfallendem Licht zu sehen ist, als bei auffallendem an undurchsichtigen Teilen desselben Gegenstandes. Der Augapfel bietet uns nun von Natur den Vorteil der Durchsichtigkeit. Wir haben nur hinter unsrem Augenspiegel starke Sammelgläser anzubringen. Man

[1] Vgl. Eulenburgs Realenzykl. I. Aufl. X, 134; 1882. — Ihre Länge beträgt $^3/_4$″, der Abstand des Gegenstandes von ihrer Vorderfläche $^1/_2$″; die Linearvergrößerung finde ich gleich 10. — Also nicht erst durch die Westien'sche (binokulare) Lupe, wie Prof. Laqueur in seiner vortrefflichen Arbeit (Zehenders Monatsblätter. 1887. S. 466) annehmen möchte, haben wir, statt dreifacher, zehnfache Vergrößerung erhalten.

braucht eine passend abgestufte Reihe bis zur Brennweite von 2 Zoll oder, wie der gelahrte Ausdruck der Neuzeit lautet, bis zu 20 Dioptrien. Gewöhnlich wird dieses Glas von den Beobachtern nicht benutzt; es ist aber das nützlichste.[1] Noch viel stärkere zu nehmen verbietet sich wegen der Schwierigkeit der Beleuchtung, da wir bei der Annäherung unseres Kopfes an das untersuchte Auge das Licht von der seitlich stehenden Lampe abschneiden. Mikroskope, ebenso wie feststehende Augenspiegel, eignen sich weniger zur Kranken-Untersuchung. Die geprüften Augen halten meistens nicht ganz still, und wir müssen rasch ihren Bewegungen folgen.

Diejenige Krankheit, welche ich als Beispiel wähle, um die Nützlichkeit der geschilderten Untersuchungs-Methoden Ihnen vor Augen zu führen, ist in allen Lehrbüchern beschrieben, aber keineswegs in allen richtig. Schon der Name, der allerdings ja nicht so wichtig wie das Wesen, erregt gerechte Bedenken: wie bereits Arlt[2] hervorgehoben und ich selber[3] ausgeführt. Der Ausdruck Keratitis profunda und diffusa ist nichtssagend; K. interstitialis und parenchymatosa sogar unrichtig.[4] Den Liebhabern solcher Namen möchte ich schon Mesokeratitis oder K. media diffusa vorschlagen, wenn wir uns nicht klar machen müßten, erstlich, daß neben der Hornhaut noch regelmäßig die Gefäßhaut, ja öfters der Glaskörper und die Netzhaut, gelegentlich selbst der Sehnerv erkrankt ist[5]; zweitens, daß die ganz eigenartige Krankheit eine Folge der angeborenen Syphilis darstellt.

Es ist dies eine 30 Jahre alte Entdeckung von Jonathan Hutchinson[6], die merkwürdigerweise noch heute nicht die allgemeine Billigung der deutschen Fachgenossen gefunden. Ich selber habe die Regelmäßigkeit dieses Zusammenhanges nicht bei meinem Lehrer

---

[1] Dieses Glas, das in den von mir konstruierten, bzw. empfohlenen Augenspiegeln sich findet, kostet etwa 50 Pf.; die botanische Lupe 2 Mk.; die Kugellupe 20 Mk.; die Westien'sche 130—160 Mk.

[2] Krankheiten des Auges. 1881. S. 109. Ähnlich Schweigger, V., S. 287. 1885.

[3] Wörterbuch der Augenheilk. 1887. S. 48 u. 78.

[4] Denn Interstitium heißt nicht die Zwischensubstanz, sondern der (kleine) Zwischenraum; Sichel d. V. hat als interstitielle Hornhaut-Entzündung die punktierte beschrieben. Parenchyma heißt heutzutage das eigentümliche (Drüsen-) Gewebe im Gegensatz zu der Zwischen- (Binde-) Substanz, den Gefäßen und Nerven, und wird in der Hornhaut schwer nachzuweisen sein; Schindler hatte 1838 als parenchymatöse Entzündung der Hornhaut eine solche der eigentlichen Hornhaut-Substanz im Gegensatz zu der des oberflächlichen Bindehaut-Blättchens wie des hinteren Grenzhäutchens beschrieben.

[5] Die Krankheit wird nach ihrem auffallendsten Symptom Keratitis diffusa genannt, ist oft aber eine Ophthalmia totalis. (Horner in Gerhardt's Handbuch der Kinderkrankheiten.)

[6] Ophth. Hosp. Rep. 1858. S. 229. — Syph. diseases of eye and ear.

v. Graefe[1] gelernt, sondern erst 1877 in London dem Entdecker zögernd zugestanden[2], bis endlich die lange fortgesetzte Beobachtung meines eigenen Krankenmaterials meine Überzeugungen befestigt hat.

Der Nachweis ist schwieriger als man glauben sollte, obwohl die Krankheit ja nicht zu selten ist, sondern etwa $^1/_2\,\%$ sämtlicher Augenkranken ausmacht.

In Moorfields zu London zählten 1875 die 7 Ärzte 127 Fälle auf 20677 Kranke, d. i. 6 auf das Tausend; ich selber zählte von 1870 bis 1877 auf 21440 Kranke 95 Fälle, d. i. $4^1/_3$ auf das Tausend. Daß aber die angeborene Lues in London häufiger sei als bei uns, soll man nicht zu rasch behaupten. Denn unter 16800 Augenkranken meines Beobachtungs-Materiales vom 3. Juli 1883 bis Oktober 1885 fand (bei liberaler Anwendung des Krankheitsnamens) mein damaliger Assistent Hr. Dr. Ancke 100 Fälle, d. i. genau wie in London 6 auf das Tausend.[3]

Die Gesamtzahl meiner eigenen Beobachtungen umfaßt etwa 500 Fälle der diffusen Hornhaut-Entzündung.

Befallen werden nicht die ganz jungen, elenden, schnüffelnden, mit charakteristischen Schwären behafteten Kinder, denen man die Ursache auf den ersten Blick ansieht; sondern größere, vom 5. bis 15. Jahre, oder jugendliche Erwachsene bis zum 20. oder 25. Jahre, selten darüber.[4] Die meisten Kranken ($80\,\%$) sind blaß und blutleer, aber nicht alle.

Die Umstände, welche die Erkenntnis der Krankheits-Ursache begründen, ergeben sich

I. aus der Vorgeschichte,
II. aus den begleitenden Erscheinungen,
III. aus der Augenkrankheit selber.

I. Die Vorgeschichte umfaßt einmal das Schicksal der Eltern und der Geschwister des Kranken, sodann die erste Lebenszeit des letzteren.

1. Gelegentlich kennt man die Geschichte der Eltern. Von drei nicht so lange nacheinander beobachteten Fällen hatte ich einmal, was besonders selten und eigentümlich ist, auch den Vater an diffuser Hornhaut-Entzündung durch erworbene Syphilis behandelt; einmal den Vater an gummöser Hirnhaut-Entzündung mit

[1] Vorlesungen, S. 237: „Fünf Prozent zeigen angeborene Lues."
[2] D. Zeitschr. f. pr. M. 1877. Nr. 27—31.
[3] Horner in Gerhardt's Handb. der Kinderkrankh. gibt $^1/_2\,\%$ an.
[4] Unter 100 Fällen meiner Beobachtung standen in der I. Lebensdekade 31, in der II. 37, in der III. 16. Wo die obere Altersgrenze der angeborenen Spätsyphilis liegt, wage ich nicht zu entscheiden; jedenfalls höher, als man nach den gebräuchlichen Lehrbüchern annehmen möchte.

Lähmung des Bewegungsnerven vom Auge, einmal die Mutter an gummösem Leiden des einen Sehnerven, spezifischer Entzündung beider Netzhäute und gummösen Hautgeschwüren. Meist ist man aber auf das Befragen der Eltern angewiesen und gerät in Verlegenheit, wenn dieselben nicht zur Stelle zu schaffen sind oder nicht reden wollen. Oft war die erste Verhandlung ganz fruchtlos, während die spätere, die ich selber vornahm, oder durch eine erfahrene Krankenpflegerin vornehmen ließ, ein vollständiges Ergebnis lieferte.

Ich will mich begnügen, zwei klassische Beispiele beizubringen, welche mit den sonstigen Erfahrungen der vorzüglichen Forscher auf dem Gebiete dieser Allgemeinkrankheit übereinstimmen:

a) Familie F. Der Vater starb an Geisteskrankheit, die Mutter war immer gesund. Sie hatte 15 Kinder.

Das 1., sonst gesund, endete im 25. Jahre durch Selbstmord; das 2. ist gesund; das 3. bis 11. starben alle ungefähr 1 Jahr alt; das 12., 13., 14. wurden von diffuser Hornhaut-Entzündung befallen, und zwar das letzte am schwersten; das 15. starb 22 Tage alt. Zwischen dem 11. und 15. erfolgten 5 Fehlgeburten.

Nr. 12. Paul F., 1870 geboren, erkrankte, 8 Jahre alt, auf dem rechten Auge, das $^1/_2$ Jahr lang blind war. Das linke Auge ist normal, das rechte zeigt S $^1/_{12}$, die charakteristische Hornhaut-Trübung, hintere Verwachsung der Iris, Pigmentpunkte auf der Vorderkapsel und sehr zahlreiche helle Herde im Augengrund, wie bei erworbener Lues. G.F. frei. Vom bloßen Auge sieht man gar nichts von den Gefäßen der Hornhaut, bei seitlicher Beleuchtung eine zarte graublaue Trübung der Hornhaut-Mitte. Mit der Lupe hinter dem Spiegel erkennt man die ganze Gefäßverästelung; mit seitlicher Beleuchtung und Hartnack'scher Lupe sieht man, daß in einzelnen Gefäßen Blut zirkuliert.

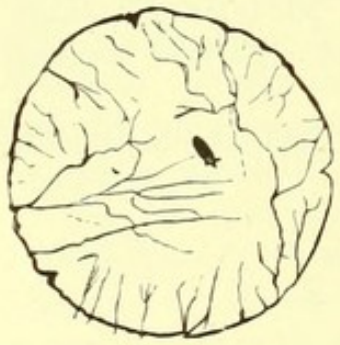

Fig. 1.
R. Pupillengebiet nach künstl. Erweiterung, etwa 8 Jahre nach der Entzündung.

Nr. 13. Georg F., 1871 geboren, erkrankte im 10. Jahre auf dem linken Auge; nach 6 Jahren, am 1. November 1887, erkrankte auch das rechte Auge in der typischen Weise und wurde mit Atropin und Hg behandelt. Jetzt ist es schon besser, aber noch Trübung und Gefäßbildung recht deutlich, auch hintere Verwachsung des Pupillenrandes.

Nr. 14. Clara F., 12 Jahre alt, litt seit Oktober 1885 an diffuser Hornhautentzündung beider Augen, auch an Fußgelenks-Entzündung, und kam in meine Behandlung, nachdem sie durch ganz dichte Trübung

der Hornhaut und durch Pupillensperre bis auf Lichtschein erblindet war. Ich holte die konstitutionelle Behandlung gründlich nach und verrichtete beiderseits die Iridektomie. Der Fall war als hoffnungslos betrachtet worden; aber sie kann jetzt ganz gut allein gehen, zählt Finger auf 6′ mindestens: es ist nach der Iridektomie Klärung der Hornhaut eingetreten.

b) Anna H., $8^1/_2$ Jahre alt, kam am 27. Mai 1885 in meine Beobachtung, bald darauf auch ihr 35 Jahre alter Vater.

Im Kriege 1871 „venere saucius", durch Einreibungskur geheilt, wurde er 2 Jahre später von Halsleiden heimgesucht und ist seit 4 Jahren mit Nasenleiden behaftet, das zwar durch Jodkali geheilt wird, aber immer wiederkehrt. Vor 3 Jahren war das rechte Auge entzündet, seit 10 Tagen das linke. Am Eingang des einen Nasenloches besteht eine Narbe, die von der Schleimhaut auf die Haut übergreift; ein Geschwür ist an der unteren Nasenmuschel nachweisbar. Das rechte Auge zeigt bei normaler Sehkraft und gutem Gesichtsfeld deutliche scheckige Herde in der Peripherie, das linke eine ziemlich reizlose (entzündliche) Trübung des mittleren Hornhautbezirkes, so daß die Pupille verdeckt und die Sehkraft auf $^1/_{30}$ herabgesetzt ist. (Finger auf 7′.) Der Kranke gebrauchte bereits Jodkali, bekam Atropin-Einträufelungen und Einreibungen von Quecksilbersalbe. Die Hornhaut-Entzündung wurde geheilt. Am Ende des Jahres las das linke Auge Sn XL:15′. (S = $^1/_3$ statt $^1/_{30}$.)

Die vor dem Kriege geborenen Kinder waren gesund; nach dem Kriege erfolgte 2mal Frühgeburt. Das erste Kind kam tot, das zweite starb nach 6 Wochen.

Fig. 2. 20. November 1887, 5 Jahre nach der Hornhaut-Entzündung.

Das dritte ist unsre Patientin, welche von der 6. bis 25. Woche des Lebens an Haut-Ausschlägen litt. Im 5. Jahre machte sie die Entzündung beider Augen durch. Jetzt zeigt sie Hutchinson'sche Zähne und frische Iris-Reizung.

Das rechte Auge hat Sehkraft $^1/_3$, das linke $^1/_5$; GF. frei, soweit es mit Fingerzählen geprüft werden kann. Beiderseits besteht feine Hornhaut-Trübung mit charakteristischer Gefäßbildung, die Pupille läßt sich nicht über mittlere Weite bringen und zeigt hintere Verwachsungen. Die Peripherie des Augengrundes ist wie gepflastert mit schwarzen und scheckigen Herden. Heute, über 5 Jahre nach der Entzündung, ist die Hornhaut noch durchaus vaskularisiert, die Augen reizlos, S $^1/_3$.

2. Bezüglich der ersten Lebens-Schicksale der Kranken selber bestätigen meine Beobachtungen die Ansicht vieler Forscher, daß der angeborenen Spätsyphilis meist eine Erkrankung in den ersten Lebensmonaten voraufgegangen ist. Doch stößt die nachträgliche Ermittlung bezüglich der Haut-Ausschläge und andrer Erscheinungen auf erhebliche Schwierigkeiten.

II. Von den begleitenden Erscheinungen sind die schweren und an sich deutlichen, wie z. B. gummöse Zerstörung des harten Gaumens, recht selten. Ich habe sie aber beobachtet, ebenso die eingesunkene Nase, die von den Mundwinkeln und Nasenflügeln ausstrahlenden Narben; die hartnäckige Entzündung des Nagelbettes (Paronychia multiplex). Meist sind aber die Begleit-Erscheinungen leichterer Art und haben zu vielen Zweifeln und Erörterungen Veranlassung gegeben.

Zunächst möchte ich eines Umstandes gedenken, der bisher noch wenig besprochen worden ist: das ist die Zwerghaftigkeit des Körpers, welche mit der bekannten Knochen-Erkrankung zusammenhängt. Zwei Beispiele dieser Art werde ich Ihnen vorstellen.

Sodann die Einkerbung in der ganzen Substanz der mittleren oberen Schneidezähne oder wenigstens die Keilgestalt der letzteren.

Diese von Hutchinson beschriebene Form findet sich nur bei den bleibenden Zähnen, was manche seiner Gegner übersehen haben. Sie ist nach meinen Beobachtungen durchaus charakteristisch für die angeborene Lues, kommt sicher nicht in allen Fällen vor, aber in mehr als 10% der diffusen Hornhaut-Entzündung. Ich habe gesehen, wie solch ein Zahn aus dem Zahnfleisch hervorsprießt; zuerst sieht man die beiden Seitenzacken, als ob zwei spitze Zähne kommen wollten.[1]

---

[1] Unrichtig ist es, „daß der mittlere der Vorsprünge, welchen gut entwickelte Schneidezähne jugendlicher Individuen zeigen, abbröckelt", vielmehr ist der mittlere Lappen des Zahnes mangelhaft entwickelt. In manchen Fällen werden die oberen Schneidezähne der ersten Schichtung überhaupt nicht gebildet. (Aplasie.)

Eine andre Erkrankung der Art ist die chronische Gelenkwassersucht, besonders am Knie oder auch am Fuß. Von den Augenärzten, so namentlich von Hutchinson, von Förster und Horner in ihren vorzüglichen Bearbeitungen, auch von mir selber seit Jahren beobachtet und betont, wurde sie vielfach in Zweifel gezogen, scheint aber neuerdings sich ihr Bürgerrecht zu erwerben. Ähnliches gilt von der Knochenhaut-Entzündung und von der Schwerhörigkeit oder Taubheit.

III. Die Erkrankung der Hornhaut ist bekanntermaßen eine unter stärkeren oder schwächeren Reiz-Erscheinungen entstehende graublaue Trübung des ganzen Hornhaut-Gewebes, das wie mattgeschliffenes Glas aussieht, ohne Geschwürsbildung, aber mit Gefäß-Entwicklung vom Rande her, welche einem breiten Randstreifen oder einem Abschnitt der Hornhaut gedämpft rote Farbe verleiht. Die Dauer der Erkrankung erstreckt sich über Monate. Im Verhältnis zu der starken Trübung tritt wohl wieder Klärung der Hornhaut auf. Wenn aber in einigen Lehrbüchern steht, daß die Trübung fast immer sich vollständig auflöst, so würde ich raten, — fast nie dafür zu setzen. Allerdings werden Augen, die längere Zeit kaum die Finger zählen konnten, wieder lesefähig.

Es werden fast immer beide Augen befallen, aber nicht ganz gleichzeitig; meist beträgt der Zwischenraum einige Wochen, seltener einige Monate, ausnahmsweise selbst 5—6 Jahre. Rückfälle der Erkrankung auf demselben Auge (aber nicht immer als Hornhaut-, sondern auch als Regenbogen- oder Lederhaut-Entzündung,) sind häufiger, als man nach den Beschreibungen vermuten möchte. Die Iris ist so gut wie immer beteiligt; der Augengrund häufiger als man ahnt: nämlich in 16 Fällen von 100 meiner Beobachtung. Aber erst nach längerer Dauer der Erkrankung wird der Augengrund wieder genügend sichtbar: viele Patienten haben sich schon vorher der Beobachtung entzogen. Die rosafarbenen oder weißlichen, scheckigen oder schwarzen Herde sind sehr ähnlich denen der Netzhaut-Entzündung bei erworbener und auch bei angeborener Syphilis. Übrigens fehlen auch nicht jene bräunlichen Punkte in der Hornhaut, die wir von der spezifischen Iritis her kennen. Daß ein konstitutionelles Leiden der Erkrankung zugrunde liegt, kann nicht bezweifelt werden.

Es fragt sich nur, ob es immer Syphilis ist. Hier hat sich etwas Ähnliches herausgestellt, wie in der Geschichte der Tabes. Der Prozentsatz ist bei aufmerksamen Beobachtern immer größer geworden. Er ist bei Nettleship 68, bei Saemisch 62, Horner 62 (früher 57), bei der Zählung meines Assistenten 61, bei Michel 50%.

Ich glaube, daß er noch größer sein würde, wenn es erst gelänge, von der typischen Form ähnliche mit Sicherheit zu trennen.

In dieser Hinsicht bin ich zu der Überzeugung gelangt, daß die zurückbleibenden typischen Netzhaut-Herde und Hornhaut-Gefäße nur bei Syphilitischen vorkommen und zur Diagnose der angeborenen Lues benutzt werden können.

Die diffuse Hornhaut-Entzündung durch angeborene Lues verläuft immer mit Gefäß-Neubildung, und die neugebildeten Gefäße schwinden niemals wieder. Wenigstens habe ich sie ebensowohl nach 6 Monaten, (im Anfang ist die Differenzierung der Gefäße wegen der gesättigten Trübung, der Lichtscheu, des Tränens schwieriger!), nach 1 Jahr, nach 2, 3, 4 Jahren, ja selbst 6, 8, 13 Jahre nach dem Beginn der Hornhaut-Entzündung beobachtet und niemals vermißt, wenn ich nach künstlicher Pupillen-Erweiterung mit der Lupe hinter dem Augenspiegel eine genaue Prüfung vornahm. Mag die Hornhaut auch dem unbewaffneten Auge vollkommen durchsichtig erscheinen[1]; die Lupe enthüllt uns, daß viele Dutzende von besenförmigen, tiefen Gefäßchen aus dem Randteil gegen die Mitte der Hornhaut vordringen und hier mit den von der entgegengesetzten Seite kommenden sich vereinigen.

Wenn die Hornhaut eine hauchartige Trübung zurückbehalten hat, die bei seitlicher Beleuchtung wie aus kleinen grauen Wolken zusammengeballt erscheint; so enthüllt uns die Lupe, daß jene Trübung ganz und gar aus neugebildeten Blutgefäßen[2] besteht, die allerdings von bindegewebigen Scheiden umgeben sein dürften.

Also diese optische Untersuchung ist dazu berufen, in manchen Fällen das Bestehen von angeborener Lues festzustellen.

So mancher jugendliche Patient, der angibt, $^1/_2$ oder 1 Jahr lang auf einem oder beiden Augen blind gewesen zu sein, und zarte Hornhaut-Flecke zeigt, wird für skrofulös erklärt, während er syphilitisch gewesen oder noch ist.

Bei der Wichtigkeit des Gegenstandes wird es nützlich sein, das Gesagte durch einige Fälle zu erläutern, die 1 bis 13 Jahre nach der Hornhaut-Entzündung beobachtet werden konnten.

1. H. X., 12 Jahre alt, bei dem es gelang, Lues des Vaters sicherzustellen, erkrankte im Oktober 1886 an Randkeratitis des rechten Auges, die sich bald ausdehnte, von oben nach unten hin sich vaskularisierte und Ende November anfing, sich nach der Mitte zusammenzuziehen (6 mm Breite),

[1] Das ist eben das Merkwürdige. Beiläufig will ich erwähnen, daß auch bei Geschwürsnarben noch nach 25 Jahren und bei ausgeheiltem Pannus noch nach sieben und mehr Jahren feine Gefäße in der Hornhaut vorhanden sind.

[2] Daneben kommen auch einzelne Lymphspalten, Striche und Punkte vor.

während die Randzone klarer wurde. Februar 1887 erschien die Trübung dem bloßen Auge gering; das Auge sah Sn CC: 15′. Aber mit der Lupe ($+2^1/_2'' = 15$ D) hinter dem Spiegel erkennt man das dichte Gefäßnetz, das auch heute noch (April 1888) fast ebenso besteht, nachdem der Knabe in der Mitte des vorigen Jahres eine vielfache Nagelbett-Entzündung und vor kurzem einen Rückfall der rechtsseitigen Hornhaut-Entzündung durchgemacht. Augengrund normal, soweit sichtbar.

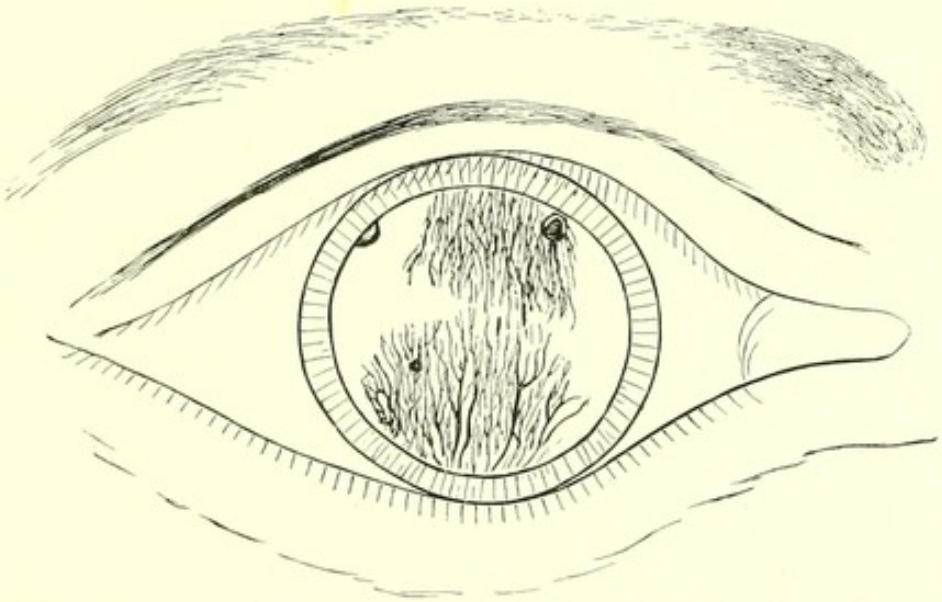

Fig. 3. (H. X.) R. Auge, 6 Monate nach der Entz. (Nach 18 Monaten fast ebenso.)

2. Martha S., $6^1/_2$ Jahre, wird am 20. Mai 1886 gebracht mit doppelseitiger diffuser Hornhaut-Entzündung, die r. seit 3, l. seit 2 Wochen besteht. Vor der Geburt dieses Kindes hatte die Mutter 3 Aborte gehabt, danach sind die folgenden Kinder gesund geblieben. Patientin hatte Haut-Ausschläge in den ersten Lebensmonaten. Die Zähne sind etwas gerieft. Nach Atropin-Einträuflung und 50 Einreibungen zu 0,5 g grauer Salbe ist die Reizung beseitigt, die Hornhäute klarer. Die Gefäße sind heute (nach 2 Jahren) noch sehr deutlich.

3. Martha K., 6 Jahre alt, wurde am 16. Dezember 1885 gebracht. Nach wiederholten Versuchen gelang es, von der Mutter die folgende Geschichte zu erfahren: Sie hat 7 Kinder geboren, das erste und zweite sind gesund. Hierauf erwarb sie (angeblich auf dem Klosett) ein Geschwür an den Genitalien, das von dem Arzt für spezifisch erklärt wurde.

Das dritte Kind starb ein Jahr alt, das vierte war eine Fehlgeburt im achten Monat, das fünfte war meine Patientin, die von frühester Kindheit an Haut-Ausschläge zeigte; das sechste starb 6 Wochen alt, mit Ausschlag bedeckt, das siebente lebt und ist gesund.

16. Dezember 1885: Keratitis diffundens des r. Auges (mit sehr starker Sehstörung).

31. Dezember 1885: Keratitis diffusa specifica deutlich.

13. Februar 1886: Nach 36 Salben besser.

8. März 1886: Beiderseits Keratitis diffusa. Aufnahme.

15. März 1886: Beiderseits stärkste Pupillen-Erweiterung, Augen völlig reizlos.

31. März 1886: L. entschiedene Aufhellung. Entlassen, nachdem 36 g grauer Salbe verbraucht wurden. Sie klagte auch über das linke Fußgelenk.

12. Mai 1886: Beide Augen reizlos. R. geringe Hornhaut-Trübung, deutliche Glaskörper-Flocken, Papille blaß, undeutlich abgegrenzt. In der grünlichen Netzhaut, sowohl nahe zum Sehnerven, wie auch in der Mitte und in der Peripherie zahlreiche schwarze Herde, auch helle. L. Hornhaut klar, Netzhaut klar, aber leicht grünlich gefärbt.

31. August 1886: R. Sehnerv atrophisch; das r. Auge schielt nach innen.

12. April 1887: wie zuvor. R. S $= \frac{1}{\infty}$. L. Sn $1^1/_2$ in 10″, mit $-80''$ Sn XX:15′, G.F. normal.

22. April 1887: Ebenso. R. sind bei erweiterter Pupille, wenn das Auge nach abwärts blickt, die charakteristischen Blutgefäße (mit $+2''$) soeben sichtbar.

4. Ernst W. wurde geboren, nachdem Abort voraufgegangen; im Alter von 6 Wochen mit Haut-Ausschlägen behaftet. Seit der Kindheit eingesunkene Nase. Im Beginn der Beobachtung fehlten die oberen Schneidezähne, später traten sie in Hutchinson'scher Form auf. Patient ist klein. Im Alter von 8 Jahren beiderseits diffuse Keratitis; Heilung bzw. Besserung. Rückfall nach 2 Jahren, der sich noch wiederholt hat. Jetzt, 4 Jahre nach dem Beginn der Beobachtung, deutliche Gefäßbildung.

5. Ottilie T., 20 Jahre alt, kam am 12. Januar 1885 mit Gefäß-Entwicklung in dem trüben und etwas hervorragenden oberen Randsegment der rechten Hornhaut (r. Sn CC : 15′, l. Sn XXX : 15′). Auf Grund früherer Erfahrungen wurde sofort Beginn der diffusen Hornhaut-Entzündung angenommen.

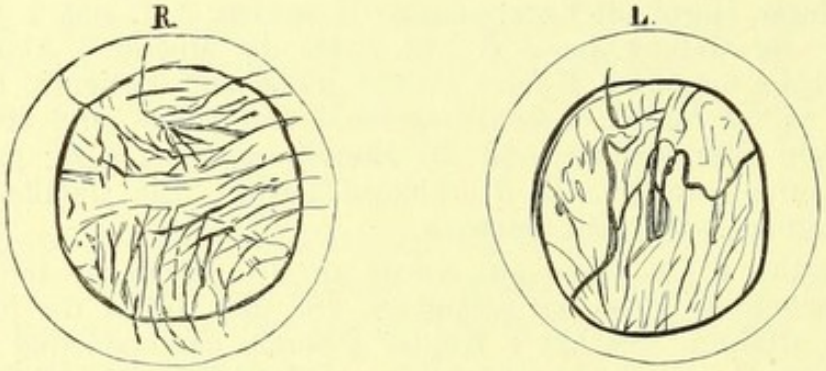

Fig. 4. Ottilie T. Drei Jahre nach der Entzündung des r. Auges.

Am 22. Januar 1885 war diese schon vollständig ausgebildet, so daß das Auge die Finger nur auf einige Fuß zählen konnte. Atropin-Einträufelung und Einreibung von grauer Salbe wurde angewendet, und Pat. erheblich gebessert entlassen. (R. Sn CC : 15′.)

Am 5. Dezember 1887 kehrt sie wieder, nachdem sie inzwischen auf dem linken Auge die Entzündung durchgemacht. (R. Sn LXX, L. Sn C:15′.)

Jetzt sieht man als Überbleibsel der Hornhaut-Entzündung die Gefäße. Dieselben sind beim bloßen Durchleuchten des Auges gar nicht, auch mit einer schwachen Lupe ($+5'' = 8$ D) hinter dem Spiegel nur andeutungsweise zu sehen; treten aber bei Anwendung einer stärkeren

Lupe ($2^1/_2$″ bis 2″, 15 bis 20 D) sehr klar hervor: was dem unbewaffneten Auge als Fleck erscheint, ist nichts, als die Endverästelung dieser Gefäße. Kleine helle Herde sind in der Peripherie des rechten Augengrundes sichtbar.

6. Max N., 14 Jahre alt, gelangte am 9. September 1885 zur Aufnahme. Von der dritten Lebenswoche bis zum Alter von $1^1/_2$ Jahren litt er an Ausschlägen, wonach linienförmige Narben zurückblieben, die besonders von den Mundwinkeln und Nasenflügeln ausstrahlen, aber auch auf Stirn und Kinn sichtbar sind. Die Zähne sind keilförmig. Die Körpergröße zwergartig (125 cm; mit 17 Jahren 142 cm). Mai 1885 erblindete er durch Entzündung beider Augen.

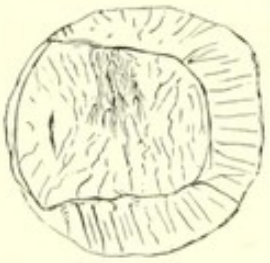

Fig. 5.
Max N. L. Auge.
Drei Jahre nach der Erkrankung.

Beiderseits diffuse Hornhaut-Entzündung mit Gefäßbildung, Spannung herabgesetzt, Finger auf 3′. Nachdem er 2 Jahre lang konstitutionell behandelt worden, ohne daß die Hornhäute sich klärten, machte ich ihm Ende 1886 und Anfang 1887 die Iridektomie auf beiden Augen. Eine bedeutende Klärung der Hornhaut folgte. Anfang 1888 las er mit + 20″ Sn CC : 15′, und Sn II : 3″; ist wieder arbeitsfähig. Sehnerv sichtbar, keine Herde im Augengrund nachweisbar. Noch heute, drei Jahre nach dem Beginn der Erkrankung, besteht die Gefäßbildung der Hornhaut.

7. Adolphine Z., 8 Jahre, deren Mutter nur eine Frühgeburt gehabt, aber keine Aborte, leidet seit 4 Jahren an der Entzündung beider Hornhäute, die jedes Jahr wiederkehrt. Das Kind hat auch an „Wasserkopf" gelitten. — Zähne nicht typisch.

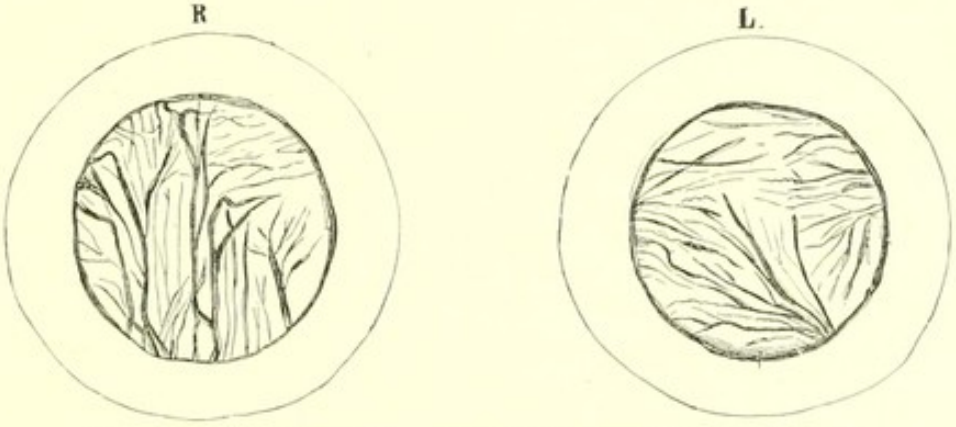

Fig. 6. Adolphine Z. Vier Jahre nach dem Beginn.

S beiderseits $^1/_3$. Bei seitlicher Beleuchtung erkennt man die diffuse Trübung der Hornhaut, welche aus einzelnen Wölkchen zu bestehen scheint; bei durchfallendem Licht mit der Lupe das klassische Bild der besenförmigen Gefäße, welche die ganze Hornhaut-Ausdehnung einnehmen und quer über dem Pupillenbereich fort anastomosieren[1].

8. Jenny B., 9 Jahre alt, blaß und elend, mit schlechten Zähnen, sonst anscheinend gesund, kam am 22. März 1882 mit rechtsseitiger diffuser Hornhaut-Entzündung; am 4. April war die Gefäßneubildungs-Zone oben

[1] Sie sind bei durchfallendem Licht (übrigens etwas zu stark) gezeichnet und erscheinen deshalb nur in dem Pupillengebiet.

schon 2 mm breit; am 8. April auch unten beginnend, dabei die Iris noch sichtbar. Links Beginn derselben Erkrankung; am 14. April ist die untere Hälfte, am 19. April die ganze Hornhaut überzogen. Am 2. Mai r. der obere Teil der Pupille wieder gut sichtbar; l. die Hornhaut ganz trübe, mit Randvaskularisation. Am 30. Mai ist die Rückbildung r. deutlich, l. beginnend.

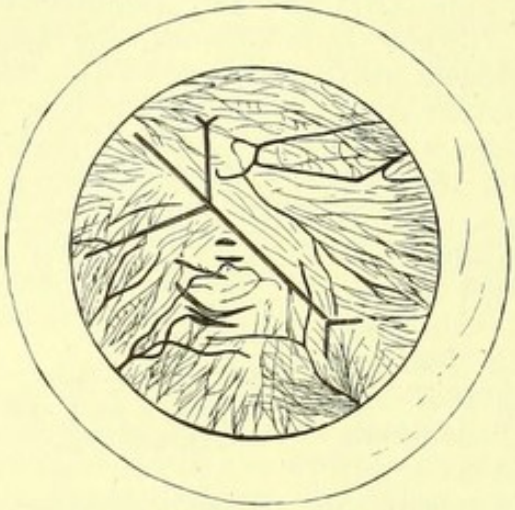

Fig. 7. Frl. B. L. Auge. Sechs Jahre nach der Entzündung.

Am 7. September 1882: Mußte 8 Wochen lang geführt werden, geht jetzt wieder seit 7 Wochen allein. Beiderseits leichte Trübung unter der Hornhaut-Mitte.

Am 25. Februar 1888, also nach sechs Jahren, kehrt die jetzt 15jährige Kranke wieder. R. Sn 2 : 5″, l. Sn 16 : 8″. G.F. gut. Bei der Betrachtung mit bloßem Auge erkennt man leichte Hornhaut-Trübung; mit der Lupe hinter dem Augenspiegel: 1. feine, strahlenartig angeordnete, besenähnlich verästelte Blutgefäße; 2. einzelne, weniger feine, die auch anastomosieren; 3. senkrecht gegen die Richtung der radiären Gefäße verlaufende „Lymphspalten“ (breiter und weniger scharf begrenzt); 4. einen eigentümlich geradlinig verlaufenden und verästelten Streifen, der wohl eine stark brechende Flüssigkeit, aber nicht Blut enthält, da er bei Drehung des Spiegelstiels (Wechsel des Einfallwinkels) bald dunkel, bald hell erscheint. (Vgl. Fig. 7.)

9. Pauline P., 17 Jahre, kam am 18. Juni 1872 mit doppelseitiger gefäßhaltiger diffuser Hornhaut-Entzündung; nach $^5/_4$jähriger Behandlung rechts S = $^1/_{13}$, l. $^1/_{17}$; durch Iridektomie auf $^1/_5$—$^1/_6$ gehoben. Nach $13^1/_2$ Jahren (31. Dezember 1885) sind die Hornhaut-Gefäße noch deutlich. (Die Figur stellt das linke Auge dar, nach erweiterter Pupille, die Gefäße sind, der Deutlichkeit halber, zu grob gezeichnet.)

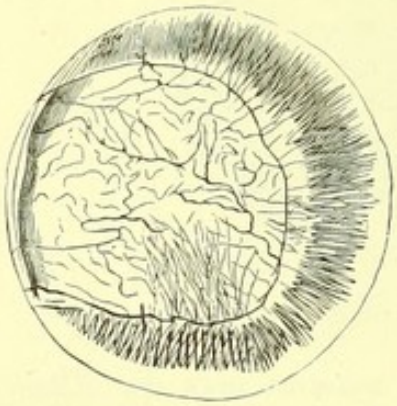

Fig. 8. Pauline P., $13^1/_2$ J. nach der Erkrankung. L. Auge.

Das Verdienst, die pathologischen Blutgefäße der Hornhaut genauer erforscht zu haben, gebührt Hrn. Prof. Schöbl in Prag (C.-Bl. f. A. 1886, S. 321): „Die pathologischen Blutgefäße bei oberflächlichen Keratitiden entspringen aus dem oberflächlichen Randschlingen-Netz, welches mit den konjunktivalen Blutgefäßen in Verbindung steht; die pathologischen Blutgefäße bei tiefen Keratitiden entstehen aus den tiefen Randschlingen, welche mit skleralen Blutgefäßen zusammenhängen.

Die oberflächlichen neugebildeten Blutgefäße verästeln sich baumförmig, bilden Anastomosen und Netze; die tiefen hingegen besenreiser-

förmig, die Arterie stets von der entsprechenden Vene begleitet.“ Prof. Schöbl hatte auch diese Verhältnisse am lebenden Auge mit der Lupe verfolgt.

Ich selber hatte schon seit Jahren die neugebildeten Hornhaut-Gefäße bei auf- und durchfallendem Licht mit der Lupe betrachtet und in demselben Heft (C.-Bl. f. A. 1886. S. 333) den folgenden Fall mitgeteilt und abgebildet:

Die 29jährige Frau, von welcher die beifolgende Zeichnung entnommen ist, war vor 8 Jahren von mir an diffuser Hornhaut-Entzündung beider Augen behandelt; jetzt kam sie wegen frischer Episkleritis des rechten Auges. S = $^1/_3$; kleine Synechien bei künstlicher Erweiterung der Pupille.

Das feine Blutgefäß-Netz erscheint dunkel bei durchfallendem Licht (+5″ hinter dem Spiegel); aber bei Drehung der letzteren werden die Linien hell. Bei fokaler Beleuchtung (mit starker Lupe) erscheint das Netz grau; allerdings gehen von den Randschlingen deutlich rote Reiserchen, zum Teil mit weißlicher Wandverdickung, in das Netz über. Die Zeichnung ist nach den beiden Seiten hin (rechts und links) nicht ausgeführt. Einzelne Punkte sind in der Hornhaut sichtbar.

Fig. 9.

Die Lehr- und Handbücher, sogar die ausführlichsten und die neuesten, schweigen über die nach diffuser Hornhaut-Entzündung zurückbleibenden Blutgefäße. Ja, ein deutsches vom Jahre 1888 sagt ausdrücklich: „Die Hornhaut-Gefäße schwinden nach der Heilung der Entzündung;“ und in einem zweiten aus demselben Jahre 1888 heißt es: „Nach einiger Zeit bilden sich die Gefäße vollständig wieder zurück.“ In einem neueren französischen lese ich: „A mesure que les produits infiltrés se résorbent, les vaisseaux disparaissent.“ Ja, was mir noch wunderbarer scheint, der Altmeister Arlt, der doch in der Klinik stets die Lupe zur Hand hatte, schreibt in seinen klassischen „Krankheiten des Auges“ (Wien 1881, S. 116): „Keratitis interstitialis e lue congenita..... Man bekommt Fälle zu sehen, welche schon wenige Wochen nach Beginn des Leidens (mit Sehstörung) keine Gefäße in der Cornea auffinden lassen.“

Nur Nettleship gibt an (in der 4. Aufl. seines ausgezeichneten Lehrbuches, 1887, S. 114, nicht in den früheren Auflagen), daß Blutgefäße, die mit einem starken Konvexglas hinter dem Spiegel sichtbar sind, öfters zurückbleiben und, wenn sie gefunden werden, einen guten Beweis für interstitielle Hornhaut-Entzündung abgeben.

Ich bin überzeugt, daß die zukünftigen Lehrbücher diese Lücke ausfüllen werden.

Jetzt werden Sie fragen: wie steht es denn bei solchen Anschauungen mit dem Satz mehrerer Bücher, daß die „Therapie dieser Krankheitsform keine aktive sein kann?“ Nun, derselbe ist ebensowenig wörtlich zu nehmen, wie der andre, daß bei dieser Erkrankung niemals eine Operation angezeigt sei.

Die Quecksilber-Behandlung ist neben Atropin-Einträuflung von entschiedenem Nutzen, besonders wenn sie frühzeitig zur Anwendung gelangen kann. Die (selber, sozusagen unheilbar syphilitische) Mutter brachte mir ihren kleinen Sohn beim ersten Beginn des Leidens, und, obwohl das letztere nicht koupiert werden konnte, verlief es doch ungemein rasch und günstig. Ein kleines Mädchen, welches auf dem rechten Auge durch begleitende Netzhaut- und Sehnerven-Entzündung unheilbar blind geworden, kam in meine Behandlung vor Beginn der linksseitigen diffusen Hornhaut-Entzündung; die letztere wurde vollständig geheilt und ist so geblieben. 150 Einreibungen zu 0,5 g sind hier in Anwendung gekommen.

Die Kur muß in milder Weise lange fortgesetzt und durch Jodkali und Jodeisen unterstützt werden.

Niemals habe ich beobachtet, daß Kinder diese Behandlung schlecht vertragen.

Ist einmal die Hornhaut vollständig überzogen, so dauert die Erkrankung lange Zeit: aber für den günstigen Einfluß des Quecksilbers auf Auge und Gesundheit habe ich verschiedene Beispiele zu verzeichnen. Eine 20jährige, eben erst verheiratete, blasse und elende Frau mit belegter Stimme, die schon vor einigen Monaten an Gelenks-Entzündungen gelitten, kam in meine Beobachtung, nachdem sie 7 Wochen bloß mit Atropin-Einträuflung behandelt worden war. Das rechte Auge war gereizt, mit diffuser Trübung der Hornhaut, die zahlreiche Striche und Punkte und von der Nasenseite her typische Gefäßbildung zeigt. S = $^1/_{100}$ (Finger : 2′). Nach der ersten Einreibungskur waren Allgemeinbefinden, Auge und Stimme gebessert. Nach 6wöchentlicher Behandlung (4 Einreibungskuren) war die Pat. blühend, wie sie seit Jahren nicht gewesen, und die Sehkraft hatte sich von $^1/_{100}$ auf $^1/_2$ gehoben. Untersuchung und Befragung von Mann und Frau führten in diesem Fall zur Annahme von angeborener Lues. (In Figur 10 ist nur die nasale Hälfte ausgeführt.)

Fig. 10.

Besonders wichtig ist die fortgesetzte Quecksilber-Behandlung bei der malignen Form, wo die zurückbleibende Trübung ohne Ge-

schwürsbildung so dicht wird, wie nach dem geschwürigen Hornhaut-Abszeß, und die Pupille durch ein Gewebshäutchen verschlossen bleibt. Ich habe bei diesen Fällen, welche in den Lehrbüchern nicht die genügende Beachtung gefunden[1], fast ausnahmslos angeborene Lues nachweisen können.

Schon in der entzündlichen Periode ist man mitunter genötigt, die Iridektomie zu machen.[2]

Ein kleines Mädchen war bereits ein Jahr in meiner Anstalt, beiderseits bis auf Lichtschein blind und von heftiger Entzündung geplagt. Nach der Iridektomie wurde sie die Erste in ihrer Klasse und erhielt die Prämie.

Ein 16jähriger kam August 1882 in meine Behandlung wegen Netzhaut-Ablösung und eigentümlicher Glaskörper-Trübungen, welche meinen Verdacht auf angeborene Lues erregten. Ich ermittelte, daß der Vater vor der Verheiratung sich angesteckt hatte und noch heute an sekundärer Lues leidet; daß der Sohn, ebenso wie das darauffolgende Kind, bald nach der Geburt an angeborener Lues (Stockschnupfen und Ausschlag) litt und durch nachdrücklich verabreichtes Kalomel von den Erscheinungen befreit wurde. Im November begann diffuse Hornhaut-Entzündung des kranken Auges, welche, während Patient von hartnäckiger Nagelbett-Entzündung heimgesucht wurde, einen malignen Verlauf durchmachte und zu schmerzhafter Entartung und Vergrößerung des Augapfels führte, der entfernt werden mußte. Im Jahre 1883 wurde auch die linke Hornhaut überzogen und in der Mitte narbig weiß; eine kräftige Einspritzungskur nach Geheimrat Lewin (0,01 Sublimat pro dosi) wurde in Anwendung gezogen. Im Jahre 1884 traten Anfälle von Drucksteigerung auf, welche zur Pupillenbildung nötigten. Hierdurch wurde die Krankheit gehoben, die Mitte der Hornhaut (5 mm breit) blieb leukomatös, der Randteil klärte sich nach der Operation, das Auge las wieder Sn IV. Die Besserung hat sich gehalten. [Vgl. Nr. 9a.]

Aber, wenn das Auge auch die maligne Entzündung glücklich überstanden; so ist und bleibt es nachher bis auf Lichtschein blind und bedarf der Pupillenbildung. In mehreren doppelseitigen Fällen der Art wurde durch die Iridektomie, welche unter diesen Verhältnissen recht schwierig ist, in Verbindung mit der Allgemein-Behandlung soviel erreicht, daß die Kranken wieder allein umherzugehen imstande sind.

Ein Fall ist schon oben erwähnt. Ein zweiter ist der folgende:

[1] Saemisch bespricht allerdings die „sehnigen Trübungen".

[2] Häufiger bei Erwachsenen, deren ähnliche Erkrankung eine Folge der erworbenen Lues darstellt.

Pauline L., 18 Jahre alt, ungewöhnlich klein (jetzt mit 23 Jahren 150 cm) und mit Hutchinson'schen Zähnen, kam am 10. September 1882, seit zwei Jahren durch maligne Keratitis diffusa mit Pupillensperre erblindet. Trübung der Hornhaut leukomartig. Das linke Auge war fast phthisisch zu nennen.

Nur Handbewegung wurde wahrgenommen. Durch gründliche Kur und Pupillen-Bildung (auf jedem Auge 2mal zu machen,) gelang es, die Kranke so weit zu bessern, daß sie allein umherzugehen vermag. Am 25. Juni 1886 rechts Finger auf 9′, links auf 4′.

Das Ergebnis hat sich bis heute gehalten, ja verbessert.

Meine Herren! Genaue Untersuchung, die beim Auge, einem durchsichtigen Werkzeug, hauptsächlich eine optische sein muß, und tatkräftige Behandlung sind auch auf diesem Gebiete geeignet, Erfolge zu gewähren.

9c. Die Hornhaut-Entzündung bei angeborener Lues. C.-Bl. f. A. 1889, S. 201—202.

Die Hornhaut-Entzündung bei angeborener Lues hinterläßt immer neugebildete Blutgefäße in der Hornhaut und, wenige von den Fällen ausgenommen, wo sofort im ersten Beginn eine gründliche Quecksilber-Behandlung[1] (mit Einreibungen von grauer Salbe) eingeleitet worden, auch sehr deutlich nachweisbare Herde im Augengrunde.

Zur Vervollständigung meiner Mitteilungen über diesen Gegenstand möchte ich den folgenden klassischen Fall kurz mitteilen.

Am 18. Mai 1889 wurde mir der 17jährige A. D. von auswärts in der Privat-Sprechstunde vorgestellt. Aborte werden von der Mutter geleugnet. A. sei gesund geboren; aber im Alter von 4 Wochen von einer Lähmung befallen worden, erst der einen, dann der andren Körperhälfte; nach Bädern sei Besserung eingetreten. Im 7. Jahre wurde er von Gelenk-Entzündung befallen, im 11. von Entzündung des linken, im 13. von der des rechten Auges; seit dem 11. Jahre ist er schwerhörig. Das rechte Auge erkennt mit —9″ Sn XL : 15′, das linke ohne Glas Sn XX : 15′. Das Gesichtsfeld ist von guter Ausdehnung.

Vom bloßen Auge sieht man keine Veränderung. Mit der Lupe erkennt man Gefäßbildung in den beiden Hornhäuten (s. Fig. 1.) Links sieht man außer den Gefäßen noch zahlreiche feine Punkte).

[1] Nach meinen Erfahrungen ist es ebenso unbegründet wie verfehlt, diesen Kindern statt einer wirksamen Behandlung nur ein unwirksames Rezept (wie Syr. ferr. jod. u. dgl.) zu verordnen. Ich habe bei kleinen Kindern die Einreibungskur (0,5—0,75 g) hundertfach verordnet, und in einzelnen Fällen über viele Monate fortgesetzt; und nie einen Nachteil, fast ausnahmslos aber erhebliche Besserung beobachtet.

Der Augenspiegel zeigt folgendes: A.) Rechts. 1. Eine bläuliche Glaskörper-Trübung vor dem Sehnerven-Eintritt. 2. Sehnerv von guter Farbe. 3. Augengrund in der ganzen Peripherie gepflastert mit kleinen,

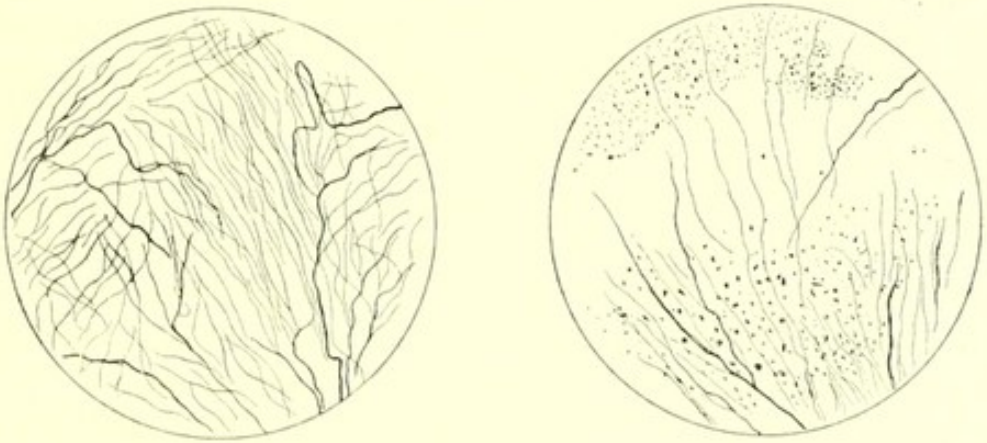

R. A. L. A.

Fig. 1.

hellen, rundlichen Flecken, auf welche größere, scheckige, auch schießscheibenähnliche und unregelmäßige folgen. (Vgl. Fig. 2, aufrechtes

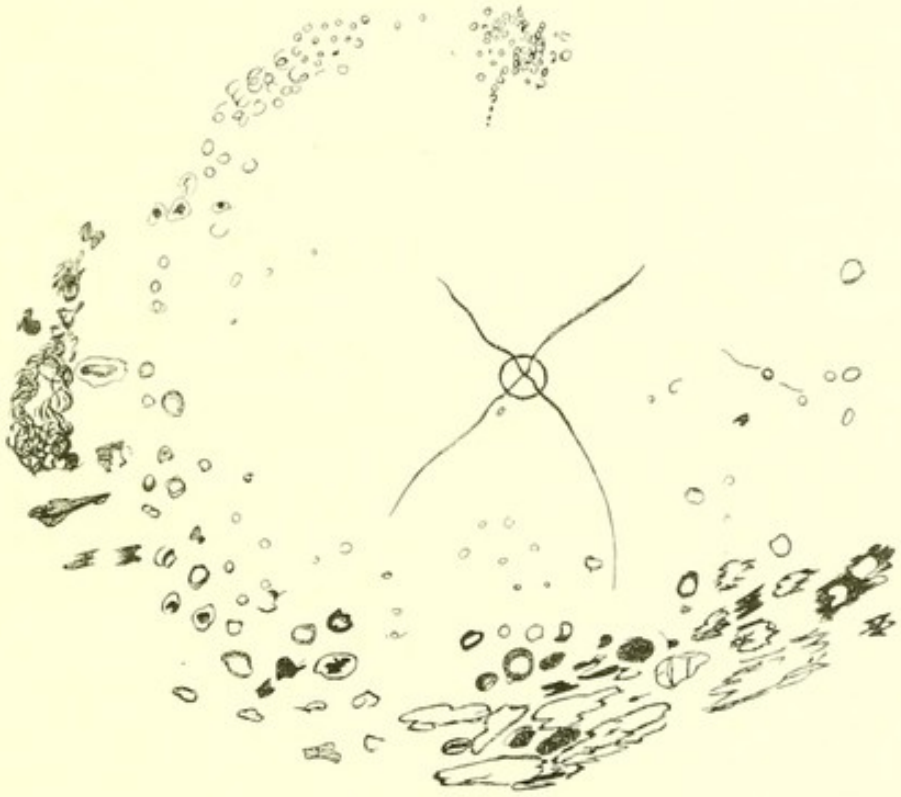

Fig. 2.

Bild des rechten Augengrundes.) Einzelne helle Herde rücken schon näher an den Sehnerv und die Netzhaut-Mitte heran. B) Links sind hauptsächlich nur die hellen, zarten Herde in der Peripherie zu sehen.

9d. Netzhaut-Entzündung bei angeborener Lues. Deutsche med. Wochenschr. (G. Thieme) 1895, Nr. 26 u. 27. (Vgl. C.-Bl. 1895, S. 233—239, 305—308, 343—347.)

Den aufmerksamen Beobachter überrascht das scheinbare Mißverhältnis zwischen der Zahl der Fälle von erworbener und der von angeborener Lues.

Allerdings ist es recht schwer zu sagen, wie viele Menschen in einer umschriebenen Bevölkerung an erworbener Lues leiden; bei uns zu Lande kann man unter Männern in der Blütezeit des Lebens, z. B. unter denen, welche die Sprechstunde eines Augenarztes aufsuchen, etwa zwölf vom Hundert auffinden, welche erworbene Lues entweder noch zeigen oder durchgemacht haben.[1] Von solchen Männern treten viele in die Ehe, bevor die Erscheinungen der Seuche getilgt worden, da einige von ihnen zu unwissend sind, einzelne sogar den entgegenstehenden Rat des Arztes außer acht lassen. Von den in solchen Ehen gezeugten Kindern sterben allerdings viele schon vor der Geburt ab, wie genügend bekannt ist[2]; andre erliegen der angeborenen Seuche bereits im ersten Lebensjahr: nichtsdestoweniger ist die Zahl der überlebenden groß genug, daß man mehr Fälle von Augenleiden durch angeborene Lues erwarten sollte.

Wenn die Ausbeute der Literatur ungenügend erscheint, so liegt das daran, daß eine größere Zahl solcher Erkrankungen übersehen oder nicht richtig aufgefaßt werden.

Verhältnismäßig die häufigste von allen Augenkrankheiten aus angeborener Lues ist die sogenannte diffuse Hornhaut-Entzündung.[3] Tritt diese frisch dem Arzt entgegen, so ist es ja leicht, sie zu erkennen und zu benennen: man muß sich nur hüten, nach alter Weise und Willkür (mit Arlt) neben der spezifischen noch eine skrofulöse Form[4] anzunehmen.

Ist aber der entzündliche Zeitabschnitt der Krankheit schon vorüber, kommt das Kind oder der Halberwachsene nur mit zarten, wolkigen Flecken der Hornhaut bei ganz reizlosem Zustand der Augen;

[1] Diese Zahl hörte ich einst von A. v. Graefe. Coccius fand unter 7900 Augenkranken 11% mit Lues. Unglaublich wenig Ausbeute findet man in Lehrbüchern der venerischen Krankheiten, in Hirsch's hist. geogr. Path., in Oesterlein's med. Statistik. Nur in der verdienstvollen Arbeit von A. Blaschko (Die Verbreitung der Syphilis in Berlin, 1892) finde ich (S. 17) einen bündigen Satz: „Etwa jeder zehnte Mensch unsrer Bevölkerung ist oder war syphilitisch. In den letzten 30 Jahren hat sich eine erfreuliche Abnahme feststellen lassen."

[2] Nach Kassowitz von 330 Kindern 191, d. h. 58%.

[3] Vgl. diese Wochenschrift 1888, Nr. 25 und 26. [Nr. 9b.]

[4] Der eine Fall, wo E. v. Hippel jr. mit Wahrscheinlichkeit Tuberkulose vorfand, kann meine auf nahezu 1000 Fällen klinischer Beobachtung beruhende Überzeugung nicht erschüttern. (Vgl. Arch. f. Ophthalmol. XXXIX, 3.)

so sind sehr viele Ärzte nur allzu geneigt, jene Flecken als Folgen einer abgelaufenen, oberflächlichen (skrofulösen, ekzematösen) Hornhaut-Entzündung zu deuten, zumal wenn zurzeit keinerlei sinnfällige Erscheinungen oder Rückstände der angeborenen Lues wahrgenommen werden.

Erst die genauere Berücksichtigung einerseits der feineren Veränderungen am Auge, nämlich des nur mit Lupen-Vergrößerung erkennbaren, charakteristischen Blutgefäß-Netzes der Hornhaut, sowie der natürlich nur bei sorgfältiger Handhabung des Augenspiegels und nach künstlicher Pupillen-Erweiterung nachweisbaren Herd-Erkrankungen im Augengrunde; andrerseits der wichtigeren sonstigen Zeichen für angeborene Lues, als da sind verhältnismäßige Kleinheit der Körpergröße, im Gesicht der eingefallene Nasenrücken und die zarten Narben, besonders an den Mundwinkeln und unterhalb des Nasen-Eingangs, gekerbte Schneidezähne der zweiten Schichtung[1], Schwerhörigkeit, kleine, aber zahlreiche härtliche Nackendrüsen, Narben im Rachen, ja selbst noch deutliche Geschwüre, sogar Ausfälle im weichen oder harten Gaumen, Narben an verschiedenen Körpergegenden oder Geschwüre, besonders auch an den Unterschenkeln, Knochen-Auftreibungen ebendaselbst, chronische, meist schmerzlose Kniegelenks-Wassersucht, Entzündung des Nagelbettes; sei es einzelne von diesen Zeichen, oder mehrere, oder fast alle; dazu noch die Geschichte des Kranken und die Vorgeschichte der Eltern, — erst diese Untersuchung vermag, je nach dem Grade der Erfahrung und Sorgfalt des Arztes, je nach der Beschaffenheit des Einzelfalles, bald schneller, bald langsamer, die Diagnose zu sichern, daß hier ein Fall von angeborener Lues vorliegt.

Diese Diagnose hat aber nicht nur theoretischen Wert, sondern in vielen Fällen eine große praktische Wichtigkeit.

Erstlich sind diese Veränderungen am Auge, auch wenn sie schon sehr lange (nicht bloß Monate, sondern selbst einige Jahre) bestehen, keineswegs immer schon ganz abgelaufen.

Der praktische Arzt wird eine gründliche Behandlung (natürlich mit Quecksilber) der bis dahin übersehenen angeborenen Lues einleiten und zu seinem Staunen eine Besserung der Sehkraft wahrnehmen, welche wegen der langen Dauer der Sehstörung kaum zu

[1] Diese werden immer noch nicht richtig gewürdigt. Ich habe die Entstehung beobachtet; der mittlere Lappen der Endfläche fehlt von vornherein, nicht erst durch Abbröcklung. Man muß die Fälle länger beobachten, namentlich wenn die Kinder unter sechs Jahren waren; oft genug kann man diese Zahnform dann noch später beobachten. Noch nie sah ich diese gekerbten Zähne bei Gesunden. Man muß sie nur nicht mit den gerifften verwechseln.

erhoffen war, und gleichzeitig zu seiner freudigen Überraschung ein Wiederaufblühen des siechen Kindes beobachten.

Sodann lehrt die Erfahrung, daß diese sogenannte diffuse Hornhaut-Enztündung, sei es, daß sie gar nicht, oder bei der poliklinischen Behandlung aus den genügend bekannten Gründen nicht lange genug (oder auch anscheinend vollständig, mit Quecksilber) behandelt worden, recht häufig, vielleicht in 30% der Fälle, Rückfälle der Augen-Entzündung nach sich zieht, entweder in der scheinbaren Form von Hornhaut-, oder von Lederhaut-, oder von Regenbogenhaut-Entzündung.

Hat also im Einzelfall noch keine genügende Behandlung der Grundkrankheit stattgefunden, so empfiehlt es sich jedenfalls, eine solche jetzt vorzunehmen, um so viel als möglich die Gefahr eines Rückfalls zu verringern.

Aber bei der diffusen Hornhaut-Entzündung ist immerhin die Beurteilung noch verhältnismäßig einfach.

Weit schwieriger ist die Erkennung derjenigen Fälle, wo die angeborene Lues bei ganz kleinen Kindern zunächst nur Veränderungen des Augengrundes, hauptsächlich Netzhaut-Entzündung und Entartung hervorruft. Dies ist eine, wenn auch seltene, so doch wichtige Erkrankung, welche bisher nicht genügend beachtet wurde, obwohl ich selber sie seit vielen Jahren kenne und vortrage und die Fälle angehenden Ärzten gezeigt habe.

Ich mache ausdrücklich darauf aufmerksam, daß die sechs typischen Fälle, deren Geschichten ich hier gleich mitzuteilen habe, im Alter von 5—18 Monaten an der Netzhaut-Entzündung aus angeborener Lues erkrankt sind, fünf von den sechs zwischen dem fünften und achten Monat.[1] Dieser frühe Beginn ist sowohl wichtig als auch beweiskräftig.

Die meisten Kinder der Art werden von den Müttern nicht mit solchen Angaben gebracht, die den Arzt sofort auf den richtigen Weg leiten. Die Kinder werden eben gebracht, weil sie den Kopf schief halten oder weil sie schielen. Wer dann mit einer äußerlichen Betrachtung sich begnügt, den Augenspiegel nicht in jedem Falle sorgfältig, nach künstlicher Erweiterung der Pupillen, anwendet, die schreienden und zappelnden Kleinen nicht mit der nötigen Geduld untersucht; wird diese Krankheitszustände fast regelmäßig übersehen. Etwas leichter zu beurteilen sind diejenigen Fälle, wo die sorgsame Mutter eine plötzlich eingetretene Sehstörung vermeldet; natürlich

[1] „Diffuse Hornhaut-Entzündung entsteht zwischen dem 2. und 20. Jahr, hauptsächlich zwischen dem 8. und 15. Jahr". (Fournier.)

muß dieselbe beträchtlich sein, um bei ganz kleinen, noch nicht redenden Kindern aufzufallen.

Ganz einfach ist die Art der Erkrankung zu erkennen in denjenigen Fällen, wo neben der Sehstörung ausgedehnte Geschwüre am After (Condylomata lata) bestehen, oder rißförmige Geschwüre an den Mundwinkeln. Ziemlich leicht zu beurteilen sind auch diejenigen Fälle, wo von vornherein, zugleich mit der Netz- und Aderhaut, die Regenbogenhaut von Entzündung befallen wird[1]; der aufmerksame Beobachter wird den rosigen Gefäßkranz rings um die Hornhaut nicht ohne weiteres für den Ausdruck einer skrofulösen Entzündung der Hornhaut erklären, zumal die punktförmigen Herde in der letzteren und an ihrem Rande völlig vermißt werden, während hingegen zarte Unregelmäßigkeiten am Pupillenrande, bei seitlicher Beleuchtung oder bei der Durchleuchtung mit dem Augenspiegel, nachweisbar sind. Mitunter fehlt jede Rötung des Auges; die chronische Entzündung der Regenbogenhaut ist nur durch Zacken am Pupillenrande und durch feine, spinngewebige Ausschwitzung im Pupillengebiete zu erkennen. Überhaupt ist jede scheinbar selbständige[2] Regenbogenhaut-Entzündung bei ganz kleinen Kindern, immerhin ein seltener Befund, als Ausdruck der angeborenen Lues zu betrachten und regelmäßig mit Veränderungen des Augengrundes vergesellschaftet.

Ausdrücklich will ich noch bemerken, daß, wenn ich bisher von Netzhaut-Entzündung gesprochen, natürlich eine Beteiligung der Aderhaut immer zugestanden werden muß, meist auch eine solche des Glaskörpers und sogar des Sehnerven unmittelbar durch den Augenspiegel nachgewiesen werden kann.

Bisher habe ich nur die begleitenden Umstände oder die bequem zugänglichen Veränderungen des vorderen Augen-Abschnittes erörtert, nach denen der praktische Arzt die Diagnose zu stellen imstande ist. Jetzt komme ich zu dem Augenspiegel-Befunde und betone, daß es bei diesen kleinen Kindern im ersten und zweiten Lebensjahr schon recht schwierig ist, überhaupt Veränderungen zu sehen, vollends dieselben so genau zu beobachten, daß eine zusammenhängende Beschreibung vom ersten Beginn bis zu dem Endausgang geliefert werden kann. Ich verweise deshalb auf die Einzelfälle und Abbildungen, möchte aber doch das folgende hervorheben.

Im Anfang ist entschieden der Sehnerv-Eintritt und die Netz-

[1] In drei von den sechs mitgeteilten Fällen.

[2] Also nicht von Hornhaut-Vereiterung, von Verletzung des Auges, vom Eindringen eines Blasenwurms, von Tuberkel-Bildung abhängige Regenbogenhaut-Entzündung.

haut um denselben getrübt. Blutungen und bläuliche Flecke sind selten und vorübergehend. Sehr rasch treten helle Stippchen im ganzen Augengrund auf, die im Laufe der Zeit an Zahl und Größe zunehmen und schließlich auch feine Pigmentpünktchen gewinnen. Die Netzhaut-Mitte zeigt frühzeitig eine dunkelgraue Färbung, die aber später wieder etwas abblassen kann. Die Peripherie wird von hellen, scheckigen oder dunklen Herden gepflastert.

Weit häufiger, als diese frischen Fälle, sieht man gelegentlich, z. B. bei der geforderten Brillenwahl für Schulkinder, ältere abgelaufene Veränderungen, die nicht selten erhebliche Sehstörungen eines oder beider Augen bedingen. Glaskörper-Trübung, fortschreitende Entartung des wichtigeren (mittleren) Teiles der Netzhaut, Netzhaut-Ablösung, bindegewebige Schrumpfung des Sehnerven können vollständige oder nahezu vollständige Erblindung des Auges verursachen.

Bei sorgsamer Prüfung kann man die Häufigkeit dieser Netzhaut-Entzündung aus angeborener Lues auf 1 : 1000 Augenkranken veranschlagen (und zwar kommt ein frischer Fall auf etwa sieben bis zehn alte); in derselben Zahl von 1000 Augenkranken findet man noch etwa sechs Fälle von diffuser Hornhaut-Entzündung: also über sieben vom Tausend Augenkranker sind durch angeborene Lues bedingt[1].

Hervorheben möchte ich noch, daß diese Netzhaut-Entzündung durch angeborene Lues immer doppelseitig auftritt, während die nach erworbener Lues einseitig bleiben kann, selbst bis zu dem gelegentlich durch die Seuche selber erfolgenden Tode, allerdings in der Mehrzahl der Fälle doppelseitig wird.[2]

Hinsichtlich der Behandlung habe ich einen Grundsatz in den Vordergrund zu stellen: Ist die Krankheit hartnäckig, so sei es auch der Arzt.

Das Heilmittel ist Quecksilber. Mit denen, die davor warnen, verlohnt es nicht lange Erörterungen zu pflegen. Also alle Syphilitischen sollen Quecksilber erhalten, nur die kleinen Kinder nicht, die es am besten vertragen? die so sehr selten Speichelfluß oder Durchfall bekommen?

---

[1] Die andren Formen, Gummi-Bildung in den vorderen wie hinteren Teilen des Auges, Sehnerven-Leiden, Muskelstörungen sind selten.

[2] Die durch Bazillen-Einwanderung bedingten Netzhaut-Entzündungen können einseitig bleiben. Hierher müssen wir vermutungsweise die spezifischen rechnen. Die angeborene Seuche hat einen rascheren und schlimmeren Verlauf, als die erworbene. Das zeigt sich auch an der Netzhaut. — Die durch chemische Veränderungen der ganzen Säftemasse bedingten Netzhaut-Entzündungen sind von vornherein ausnahmslos doppelseitig, so die albuminurischen und die diabetischen.

Ich bevorzuge die Einreibungen, da diese Kranken nur in die Sprechstunde gebracht, nicht in die Heilanstalt aufgenommen werden. Säuglinge erhalten 0,5 g, kleine Kinder 0,75 g, größere 1,0 g grauer Salbe einmal täglich; nur in Ausnahmefällen, die rasche Einwirkung erheischen, zweimal täglich; so fünf Tage hindurch, dann ein Bad und drei bis fünf Tage Pause.

Nie lasse ich vor 100 Einreibungen aufhören und suche stets die Nachbehandlung ein bis zwei Jahre fortzusetzen; öfters war ich genötigt, wegen der Rückfälle bis zu 300 Einreibungen zu verordnen.

Die Erfolge sind sehr befriedigend, mitunter geradezu überraschend. Kinder, die fast blind in Behandlung gekommen waren, werden in wenigen Wochen wieder sehkräftig und können nach längerer Fortsetzung der Behandlung schließlich sogar zum Schulbesuch gebracht werden. Allerdings bleiben doch gewisse Sehstörungen zurück. Das Lesen bleibt zögernd durch kleine Ausfälle in der Gesichtsfeld-Mitte; gelegentlich ist ein Auge stärker schwachsichtig, in Schielstellung abgelenkt, sein Sehnerv[1] abgeblaßt. Jahrelang fortgesetzte Beobachtung ist notwendig. Leider läßt dieselbe sich nicht immer durchführen, da gelegentlich die Mutter selbständig entscheidet, wann die Behandlung abzubrechen sei.

Zwei Tatsachen möchte ich noch hervorheben: I. Auch noch später, im zweiten Jahrzehnt des Lebens, kann die Netzhaut-Entzündung durch angeborene Lues rückfällig hervortreten.

II. Weit häufiger, als die selbständige, ist die mit der sogenannten diffusen Hornhaut-Entzündung[2] verbundene Netzhaut-Entzündung aus angeborener Lues.

Fortgesetzte Beobachtung von nahezu 1000 Fällen jener Hornhaut-Erkrankung hat mir die folgenden Hauptsätze an die Hand gegeben:

1. Verhältnismäßig häufig war Netzhaut-Entzündung schon voraufgegangen, wenn die Kinder mit der Hornhaut-Entzündung gebracht werden. Dies lehrt sorgfältige Spiegel-Untersuchung der einseitigen, bzw. der erst beginnenden Hornhaut-Entzündung. Gelegentlich habe ich im ersten Lebensjahr die Netzhaut-, im siebenten die Hornhaut-Entzündung unmittelbar beobachtet.

2. Nach Ablauf der Hornhaut-Entzündung durch angeborene Lues congenita sind ganz regelmäßig[3] Veränderungen von Netz-

[1] Die angeborene Lues kann auch vorwaltend den Sehnerven beteiligen. Beispiel C.-Bl. f. A. 1886, S. 102.

[2] Vgl. diese Wochenschrift 1888, Nr. 25 und 26.

[3] Es ist ganz unrichtig, von 10 oder 20% der Fälle zu sprechen. Man muß eben die Fälle länger verfolgen und die Mühe einer genauen Untersuchung sich nicht verdrießen lassen.

Aderhaut-Entzündung im Augengrunde nachweisbar, mit Ausnahme einiger seltenen Fälle, wo sozusagen vom ersten Tage der Erkrankung an eine recht gründliche Quecksilber-Behandlung eingeleitet und durchgeführt worden ist.

3. Die Formen dieser Augengrund-Veränderungen sind sehr mannigfaltig und bereits von mir beschrieben. (Eulenburg's Real-Enzyklopädie II. Aufl., Ophthalmoskopie.)

a) Nicht so selten, als man nach den Lehrbüchern und Wochenschriften annehmen sollte, sind über die Peripherie des Augengrundes zerstreut jene hellen, rosafarbenen, später weißlichen Flecke die wir von der Netzhaut-Entzündung durch erworbene Lues genügend kennen.

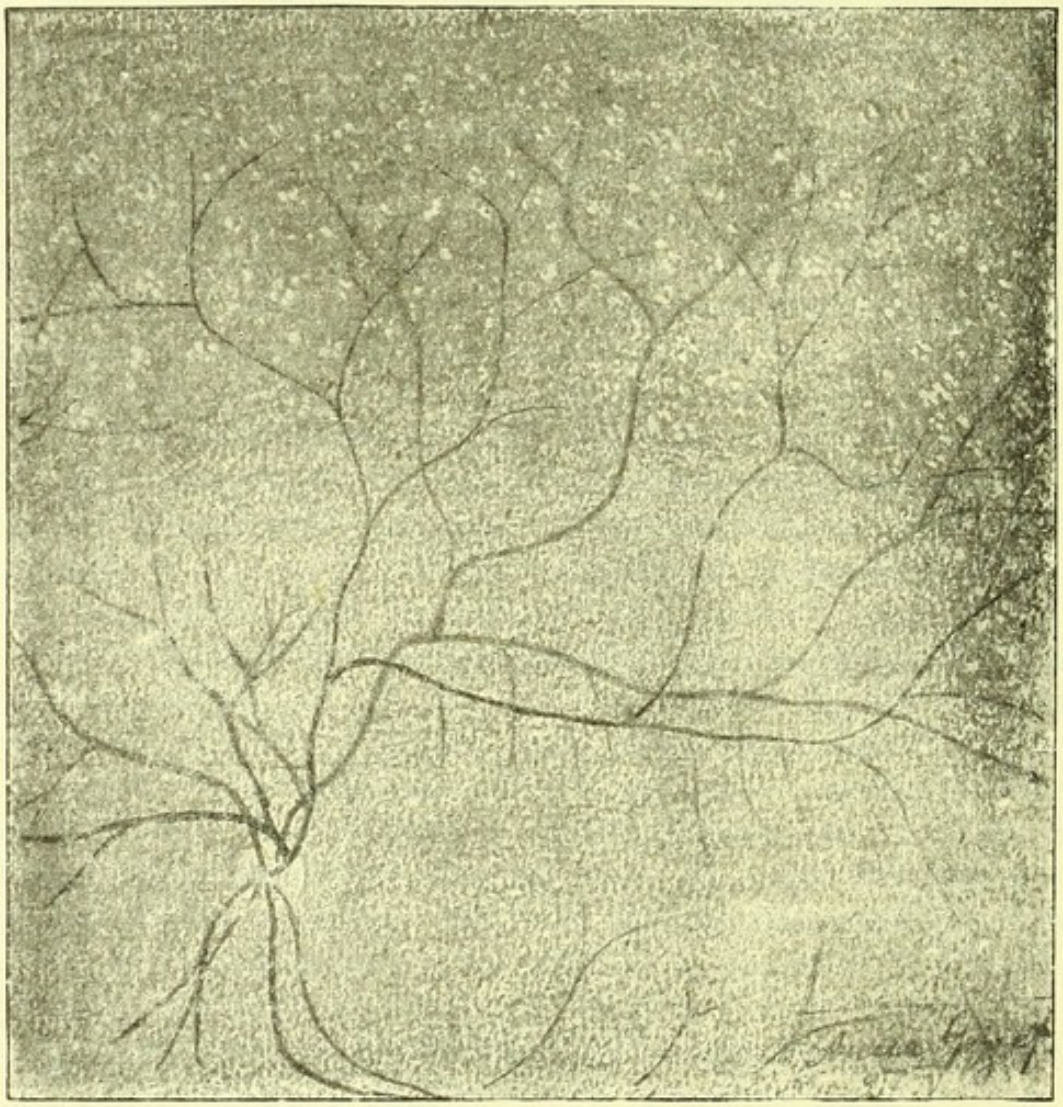

Fig. 1.

Fig. 1 stellt das umgekehrte Hintergrundbild des rechten Auges von einem sechsjährigen Mädchen dar, welches am 9. Mai 1893 wegen

einer seit zwei Monaten bestehenden diffusen Entzündung der linken Hornhaut zur Aufnahme gelangte. Beiderseits rosafarbene, helle Herde in der Peripherie des Augengrundes, besonders nach unten. (Bald gebessert, 11. September 1893 auch die rechte Hornhaut befallen, 13. September 1894 Rückfall auf beiden Hornhäuten, nach acht Wochen gebessert entlassen.)

b) Häufiger beobachtet man scheckige oder dunkelschwarze Flecke in der Netzhaut, welche das Sehen meistens nicht so erheblich beeinträchtigen, wenn sie in der Peripherie oder doch wenigstens nicht gerade in der Mitte liegen.

Diese schwarzen Flecke können ausnahmsweise in der Peripherie so dicht sich zusammendrängen, daß eine gleichförmige Schwarzfärbung eintritt — wie in dem normalen Auge des Alligators.[1]

c) In andren Fällen ist die Peripherie von hellen (atrophischen) Flecken gepflastert. Der Pigmentgehalt der Herde ist nicht entscheidend.

d) Nicht selten ist das Bild der sogenannten areolären Netz-Aderhaut-Entzündung, d. h. rundliche helle, mit Pigment-Säumen und -Inseln versehene Herde sind über den Augengrund zerstreut. Sie fließen auch zusammen und bilden Züge und Windungen. (Sogenannte serpigenöse Form.) Gelegentlich nehmen einige oder alle Herde das Aussehen einer Schießscheibe an, indem konzentrische helle und dunkle Ringe miteinander abwechseln.

In vielen Fällen sind die Herde mannigfaltig und aus den erwähnten Typen gemischt.

4. Eine wichtige, bisher meist übersehene Tatsache ist die, daß nicht allzuselten, selbst jahrelang nach Ausheilung der Hornhaut-Entzündung, eine Fortentwicklung jener Pigment-Veränderungen im Augengrunde stattfinden kann[2], welche besonders verhängnisvoll für die Sehkraft wird, wenn sie die Netzhaut-Mitte befällt. Quecksilber- und Jodkali-Behandlung haben dann leider nur geringen Einfluß.

Durch einige Beispiele möchte ich nun das Auseinandergesetzte erläutern.

A. Frischere Fälle.

Fall 1. Willy N., 1 Jahr 8 Monate alt, wurde am 26. Oktober 1888 gebracht. Die Mutter gibt an, daß seit etwa vier Monaten eine Sehstörung

[1] Vgl. meine Mitteilung zur vergleichenden Ophthalmoskopie. Archiv f. Physiologie 1882.

[2] Man darf wohl annehmen, daß dies nicht eine neue (rückfällige) Einwanderung des Erregers der Lues in Ader-Netzhaut-Gefäße bedeutet, sondern eine Fortwirkung von Verengerung, bzw. Verödung einzelner Blutgefäße. (Dieselbe Annahme gilt wohl auch für viele Fälle von recht späten Rückfällen derjenigen Regenbogenhaut-Entzündung, deren erster Anfall von erworbener Lues abhing.)

bei dem Kinde bestehe und seit 14 Tagen stärker sich geltend mache: das Kind benutze hauptsächlich nur ein Auge (das rechte) zum Sehen, blicke zuweilen höher, als der fixierte Gegenstand liege, und pflege bei geringerer Beleuchtung an Hindernissen anzustoßen. Nur selten ist eine Mutter so aufmerksam, um über das Sehvermögen eines 20monatlichen Kindes so genaue, verwertbare Angaben zu machen. Auf weiteres Befragen gab sie dann noch ferner an, daß sie in ihrer Ehe zunächst zweimal Abort erlitten; daß dann das dritte Kind, unser Kranker, im Alter von 4 Monaten Flecke an der Haut, besonders der Lenden, gezeigt und deshalb von ihrem Arzt „Giftbäder", sowie weiße Pulver zum Einnehmen (Kalomel) erhalten habe.

Nach künstlicher Erweiterung der Pupillen finde ich beiderseits eine sehr deutliche und eigenartige Veränderung: der Sehnerv ist etwas graurötlich verwaschen, kleine helle Stippchen sieht man allenthalben in der Netzhaut, nach der Peripherie hin nehmen sie zu an Zahl und Ausdehnung; in der Mitte des Augengrundes erkennt man grauschwarze Herde.

Sofort wurden Quecksilber-Einreibungen begonnen, zweimal täglich je 0,5 g; fünf Tage, dann eine Pause von drei Tagen usw. Bereits nach zwanzig Einreibungen sieht der Knabe besser. Nach 30 Einreibungen erkennt er von seiner Wohnung, die einen Stock hoch belegen ist, den unten auf der Straße laufenden Hund. Aber, wie immer in derartigen Fällen, werden die Stippchen zahlreicher und deutlicher, während die Sehkraft zunimmt.

Am 3. Januar 1889 ist die Sehkraft gut. Staubförmige Trübung, sowie einzelne Klümpchen im Glaskörper; Sehnerv graurötlich verschwommen, ringsherum eine helle Zone des Grundes, in der Mitte der Netzhaut eine grauschwarze Stelle, andere etwas seitlich; in der Peripherie helle Stippchen und einzelne, für Lues ziemlich charakteristische Herde von heller Farbe und scharfgezeichneter Umrißlinie. Dabei besteht leichtes Augenzittern in senkrechter Richtung, besser beim Augenspiegeln wegen der Vergrößerung der Bewegung, also auch der Geschwindigkeit, wahrzunehmen. Nachdem 110 Salben verbraucht, Sehen und Befinden gut (21. März 1889), wird die Behandlung ausgesetzt; muß aber bald wieder aufgenommen werden, da der Knabe wiederum anfängt, nach oben neben dem Fixierpunkt vorbeizugucken. Am 25. Juni 1889 sagt die Mutter aus, daß vier Tage lang das linke Auge unbeweglich still gestanden, jetzt ist es wieder beweglich, der Kleine sieht nah und fern, Befinden gut. Die durchsichtigen Teile des Auges sind im ganzen klar, die Sehnerven nicht atrophisch. Aber der Augengrund zeigt ausgedehnte Entfärbung, durch dicht gedrängte, helle Stippchen, die vom Sehnerv in breiten Zügen nach oben und nach unten ausstrahlen, auch nach außen und nach innen, aber doch nicht den ganzen Augengrund einnehmen, sondern größere Strecken ganz oder teilweise freilassen; dazu kommen noch die dunkelgrauen Fleckchen in der Netzhaut-Mitte.

Am 12. September 1889 wird der Knabe wiedergebracht, da er abends wieder anstößt und mit dem linken Auge überhaupt nichts sieht. Beiderseits ist die Peripherie ganz hell durch pflasterförmig gedrängte Stippchen und weißliche Herde. Links ist der Sehnerv ganz trüb und blaß, neben den älteren, grauschwarzen Herden in der Mitte sind frische, bläuliche sichtbar. Sein neugeborener Bruder ist gleich verstorben!

Neue Einreibungs-Kur, zunächst zwei Salben täglich von 0,5 g. Nach 14 Tagen ist das linke Auge noch so gut wie blind bei der Prüfung, nach

Verbinden des rechten; leichter Speichelfluß. Deshalb Pause und weiterhin nur eine Salbe täglich.

Am 17. Oktober 1889, nachdem zu den alten 130 Einreibungen noch neuerdings 35 neue hinzugekommen, sieht das linke Auge wieder etwas. Am 30. Oktober 1889, nach 42 Salben, sieht er gut und ist munter; auch der linke Sehnerv ist wieder ziemlich klar. Am 7. November 1889, nach 58 Salben, kann er mit dem linken Auge allein im Zimmer umhergehen, ist aber etwas matt.

Am 18. September 1890, nachdem er im ganzen 250 Salben verbraucht, sieht er ziemlich gut, auch mit jedem Auge für sich, mit dem linken allerdings weniger; nur wenn es ganz dunkel ist, wird er unsicherer, als ein Gesunder. In einzelnen der hellen Stippchen zeigt sich ein feiner Pigmentpunkt. Jetzt wurde die erste genaue farbige Abbildung des Augengrundes von meinem damaligen Assistenten, Herrn Dr. Michaelsen, angefertigt, — ein schweres Stück Arbeit. (Kleine Skizzen hatte ich schon zu Dutzenden gemacht und dem Krankentagebuch einverleibt.) Jodeisen-Sirup wurde verabreicht, — später auch wiederholt in den Zwischenzeiten zwischen den Einreibungen gegeben.

Am 15. Januar 1891 trat eine neue Veränderung im Augengrunde zutage: beiderseits wurden in der äußersten Peripherie nach unten zu traubenförmige, aus dicht gedrängten Beeren bestehende, bläuliche Massen, dicht vor dem Augengrund haftend, wahrgenommen.

Es wurden wieder 50 Salben verabreicht, dann Jodeisen-Sirup, Landaufenthalt, Milchkur; und so die folgenden Jahre, bis jetzt. Der Knabe ist blaß und klein[1], die vorderen oberen Schneidezähne fehlen ihm. Sein Verstand ist gut entwickelt. Schon am 4. Dezember 1892, als er noch nicht zu lesen verstand, konnte er mit der Punkt-Tafel geprüft werden.

Rechts Sn $1^1/_2$ in 6″, mit −6″ Sn C : 15′. (Der Augenspiegel zeigt My. −6″ nebst −20″ Ast.) Links Sn XXX in 6″, indem das Auge nach innen abweicht. — Hierauf lernte er lesen.

9. April 1894. Rechts −6″, S = $^{15}/_{60}$, Sn $1^1/_2$ in 6″. Gesichtsfeld normal. Links Finger in 7′, Sn 16 in 4—5″; Gesichtsfeld unbedeutend eingeengt (außen 70°, innen 45°), mit Dunkelfleck (von etwa 8° Halbmesser) in der Mitte.

Neue Verschlimmerung. Nach neuer Einreibungs-Kur, die aber bald Durchfall bewirkte und darum nicht lange fortgesetzt werden konnte, am 28. Februar 1895: Rechts −6″, S = $^5/_6$, Gesichtsfeld gut. Links Sn 16 in 4—5″. Befinden gut, klagt nicht, hat Jodeisen-Sirup.

Man sieht jetzt (11. Mai 1895) feine Glaskörper-Trübungen, punkt- und fadenförmige. Der rechte Sehnerv ist rötlich, darum leichter Pigmentschwund. Netzhaut-Mitte nicht mehr so grauschwarz, wie zuvor. In der ganzen Peripherie zahlreiche, helle, rundliche Herde, zum Teil zusammenfließend, mit wenig Pigment. Die bläulichen Trauben sind noch vorhanden, aber verkleinert, mehr in die Länge gezogen, die Beeren kleiner und zahlreicher, einzelne von der Traube abgetrennt.[2]

[1] Das ist ganz gewöhnlich bei angeborener Lues.

[2] Ich habe den Eindruck gewonnen, daß diese bläulichen Trauben aus einer langsamen Blutung in den Glaskörper hervorgehen, schließlich in Bindegewebe übergehen und einen glänzenden, blaugrünen Hügelrücken an der unteren Netzhaut-Peripherie bilden, wie ich ihn in andren, abgelaufenen Fällen von Netzhaut-Entzündung aus angeborener Lues beobachtet habe.

Links ist der Sehnerv blaß, die Netzhaut-Mitte von einem teils dunkelgrauen, teils bläulichen Herde eingenommen. Zahlreiche helle Fleckchen im ganzen Augengrund. In vielen sind die Pigmentpünktchen deutlicher, als zuvor. In der Peripherie sind auch einige dunkelschwarze Flecke, sowie einige mittelgroße, scheckige, scharf umrissene aufgetreten. Ob in der äußersten Peripherie eine ganz zarte, fast mikroskopische Netzhautablösung vorliegt, möchte ich nicht mit Sicherheit entscheiden.

Im Jahre 1892 wurde ein zweites farbiges Bild des Augengrundes mit den bläulichen Trauben von meinem damaligen Assistenten, Dr. M. Perles, entworfen, im Jahre 1894 von mir eine Skizze der neu hinzugekommenen Veränderungen; alle drei Zeichnungen sind von Frl. Günther zu einem farbigen Gesamtbilde vereinigt, welches die Vorlage für unsere Fig. 2 abgegeben hat. (Die Figur gibt nur ein blasses

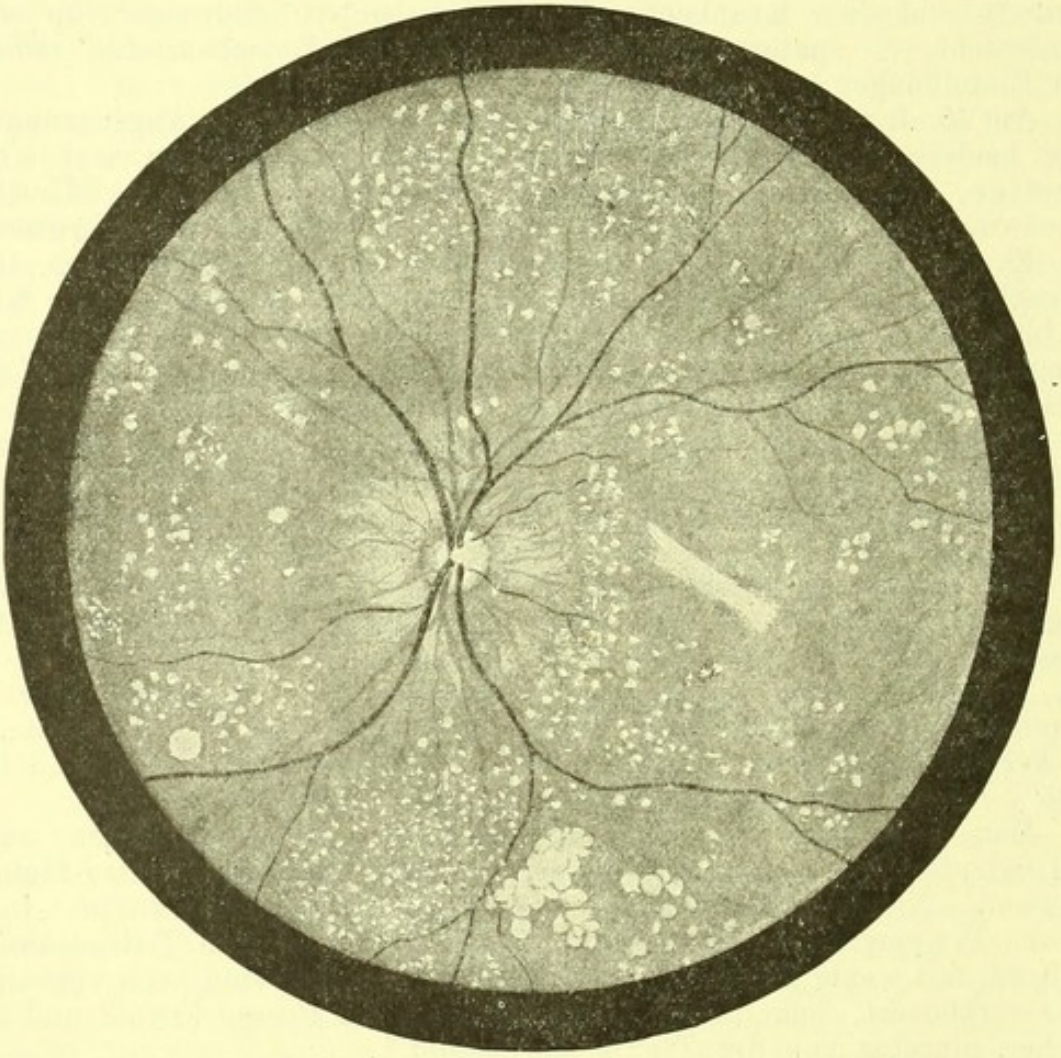

Fig. 2. Aufrechtes Bild des linken Augengrundes von Fall 1.

Abbild der Vorlage.) Ich habe den vorliegenden Fall einigermaßen genau geschildert und auch hier abgebildet, einmal weil verschiedenen Fachgenossen das (immerhin seltene) Krankheitsbild noch nicht ge-

läufig zu sein scheint[1]; sodann, weil in der ganzen, diesen Gegenstand betreffenden Literatur ein ähnlicher Fall nicht vorliegt, der vom Beginn der Erkrankung im zweiten Lebensjahr bis zum achten regelmäßig verfolgt werden konnte. Nur mein eigener Fall 2, 3 und 4 kann ihm in dieser Hinsicht zur Seite gestellt werden.

Fall 2. Paul K., zehn Monate alt, wird am 6. Mai 1890 von seiner Mutter gebracht, da er seit vier Wochen etwas lichtscheu geworden: wenn er eine Weile ins Helle geguckt, halte er sich die Hand vor, zeige auch eine Neigung zum Auswärtsschielen. Äußerlich sind die Augen normal, bis auf das Auswärtsschielen des linken; mit dem Augenspiegel ist ein scharfes Bild nicht zu gewinnen; aber nach künstlicher Erweiterung der Pupillen erkennt man auf beiden Augen:

1. deutliche Glaskörper-Trübungen;
2. zahlreiche helle Herde (Stippchen) in der Netzhaut, besonders in der Peripherie, auch vereinzelte schon mittelgroße;
3. leichte Trübung des Sehnerven-Eintritts.

Jetzt erfährt man auch nach genauerem Befragen, a) daß das Kind zu früh geboren ist; b) daß es längere Zeit hindurch Flecke auf der Haut zeigte. Außerdem besteht Turmschädel. Die Sehkraft scheint herabgesetzt, doch kann man darüber natürlich bei einem unmündigen, zehnmonatlichen Kinde nicht mehr herausbringen, als bei einem beliebigen, nicht redenden Säugetier.

Sofort wurde zur Einreibung Ung. cin. 0,5, dos. V, verschrieben; nach dem Verbrauch immer eine Pause von drei bis fünf Tagen, später eine noch längere gemacht, und dies über ein Jahr lang fortgesetzt. Zunächst wurden 140 Salben (70 g Ung. cin.) verbraucht. Speichelfluß oder Durchfall ward nicht beobachtet. Der Knabe wurde dick und fett dabei. Schon nach sieben Wochen, 26. September 1890, nach 30 Salben, ist die Sehkraft offenbar besser; die Lichtscheu geringer: im Freien hält er das rechte Auge gar nicht mehr zu, gelegentlich das linke. Am 25. September 1890, nach 65 Salben, ist die Sehkraft gut; aber die hellen Herde zahlreicher, einzelne auch schon ein wenig größer und mit einem Pigmentpunkt in der Mitte ausgestattet. Links wird eine kleine Netzhaut-Blutung, etwas schläfenwärts von dem gelben Fleck, beobachtet.

Der zehnte Bericht des Kranken-Tagebuches, vom 20. August 1891, also 15 Monate nach Beginn der Behandlung, lautet: Hat 140 Salben verbraucht, aber seit zwei Monaten keine mehr bekommen; befindet sich ganz wohl; sieht gut, aber zeitweise noch „nach der Seite". Der rechte Sehnerv sieht ziemlich gut aus, der linke ist blaß. Helle Stippchen allenthalben im Augengrunde, besonders in der Peripherie, auf beiden Augen, auf dem linken mehr, auch etwas größere, mit Pigmentpünktchen.

Der Knabe bekam nun Jodeisen-Sirup. Auch bei ihm wurde beobachtet, daß trotz Besserung der Sehkraft und des Befindens die Pigment-Veränderung des Augengrundes weiter fortschreitet.

17. Dezember 1891: a) Der Sehnerv ist mäßig graurot verfärbt, namentlich für ein Kind so zarten Alters. In der Peripherie, oben wie unten,

[1] Wenigstens stieß einer meiner Zuhörer, der kürzlich in einer andren Universität mit einer, meinem Material entnommenen Doktor-Arbeit über diesen Gegenstand promovierte, auf nicht unerheblichen Widerspruch.

sieht man hand- oder blattförmige größere, helle Figuren, in deren Bereich das Pigment entfärbt ist, während auf diesem hellen Grunde zahlreiche schwarze Pigment-Punkte, Striche und Netzchen hervortreten. b) Zwischen Sehnerv und Peripherie sind zahlreiche helle Stippchen vorhanden. c) In der Mitte des Augengrundes oder nahe derselben sind dunkelgraue, zarte Veränderungen sichtbar.

Zu Anfang des Jahres 1892 wird das Kind wieder gebracht mit gewaltigen breiten Condylomen am After. Nach Einreibung von 30 Salben in die Körperhaut sowie nach Bestreuen der Condylome mit Jodoform-Pulver konnte die Heilung der letzteren festgestellt werden. Aber, wie das leider bei Lues unter jeder Behandlung beobachtet wird, Rückfälle blieben nicht aus. Am 26. Januar 1893 wurde der Knabe wieder gebracht mit neuen Condylomen am After. 30 Salben genügten wieder zur Heilung (20. April 1893). Jetzt sieht man auch noch in der Nähe des Sehnerven kleine helle Fleckchen (Stippchen), etwas weiter ab schwarze, sowie mittelgroße helle Herde. Sehkraft gut, doch guckt er viel nach der linken Seite. (Ausfall in der Nähe der Gesichtsfeld-Mitte, durch Herde in dem gelben Fleck der Netzhaut.)

Am 23. April 1895 wird der jetzt sechs Jahre alte Knabe wiedergebracht. Die Mutter erklärt ihn für gesund. Kleine harte Drüsen sind im Nacken zu fühlen, die oberen Vorderzähne fehlen. Das linke Auge schielt nach auswärts (zwischen null und zwanzig Grad wechselnd). Sehkraft beiderseits $^1/_3$, mit Wolffbergs Tafeln geprüft. G.F. nicht zu prüfen, muß aber gut sein, da er abends ungehindert umhergeht. Die brechenden Teile beider Augen sind klar, der Sehnerv von guter Farbe, jedoch von Pigment-Veränderungen umgeben. Die Mitte der Netzhaut ist leidlich frei, aber in der Peripherie sind helle, scheckige und schwarze Herde nachweisbar, in der äußersten Peripherie ausgedehnte, blattförmige Entfärbungen, auf welchen Pigment-Figuren aufsitzen.

Der Fall gehört zu den merkwürdigsten 1. wegen des jugendlichen Alters (von zehn Monaten) im Beginn, 2. wegen der raschen Besserung der Sehkraft unter Quecksilber-Einreibungen, 3. wegen der wiederkehrenden breiten Condylome, 4. wegen der langen Beobachtungsdauer.

Fall 3. Charlotte E., elf Monate alt, wird am 8. Juli 1888 gebracht, weil sie nach der Ansicht der Mutter zu wenig sieht, und zwar seit fünf Monaten. Hiernach wäre der merkbare Beginn der Erkrankung in den siebenten Monat des extrauterinen Lebens zu setzen. Das erste Kind dieser Ehe war im zweiten Jahr an Lungen-Entzündung verstorben. Charlotte hatte von der sechsten bis zur zehnten Lebenswoche Haut-Ausschläge gehabt. Sie leidet auch an Schnupfen. (Urin normal.) Das Kind ist fast blind, genauere Sehprüfung natürlich unmöglich. Auch die Augenspiegel-Untersuchung ist recht schwierig, doch gelingt es sofort, auf beiden Augen eine Netzhaut-Entzündung, infolge von angeborener Lues, festzustellen.

Das linke Auge ist stärker verändert und zeigt eine ausgedehnte Trübung der Netzhaut rings um den Sehnerven-Eintritt, darin auch einzelne stärker ausgeprägte bläuliche Flecke, ferner nahe der Netzhaut-Mitte einen grauschwarzen Herd; endlich auch einzelne Glaskörper-Flöckchen. Rechts ist die Veränderung ähnlich, aber alles weniger ausgeprägt, am

deutlichsten noch der grauschwarze Herd nahe der Netzhaut-Mitte. Sofort wurde Ung. cin. 0,5, zweimal täglich ein Päckchen, eingerieben. Schon nach dem Verbrauch von zwanzig Salben (10 g Ung. cin.), am 21. Juli 1888, konnte zu unserer Freude eine erhebliche Besserung der Sehkraft festgestellt werden.

Dabei ist das Kind munter und gesund. Der Sehnerv tritt jetzt weit klarer heraus, da die umgebende Netzhaut-Trübung geringer geworden. Allerdings bleibt der Pigmentherd nahe der Mitte und die hellen Fleckchen mehr nach der Peripherie zu. Eine hintere Verwachsung des linken Pupillenrandes ist nach Atropin-Einträuflung sichtbar, zum Zeichen einer chronischen Regenbogenhaut-Entzündung. Die Einreibungen wurden fortgesetzt.

Am 3. September 1888 wurde Einwärtsschielen beobachtet, und zwar merkwürdigerweise des rechten Auges. Am 13. Dezember 1888 vermag das jetzt $1^1/_2$jährige Kind eine Stecknadel vom Fußboden aufzuheben, während es fünf Monate zuvor fast blind gewesen. 75 Salben sind verbraucht. (Wieviel Salben überhaupt verbraucht wurden, vermag ich nicht anzugeben. Das Kind blieb fort aus der Behandlung, als die Mutter die Heilung für vollendet ansah.)

Am 22. Februar 1895 wurde das jetzt achtjährige Kind wieder gebracht, da es denn doch beim Schulbesuch gelegentlich Schwierigkeiten bemerkte. Das rechte Auge schielt nach innen, um etwa 20^0, und zeigt mäßige Erweiterung der Pupille. Das rechte Auge zählt die Finger nur auf 15 Fuß, das linke hat $S = {}^5/_{20}$. Die Gesichtsfeld-Grenzen scheinen befriedigend, soweit die Messung auf Zuverlässigkeit Anspruch machen kann.

Die merkwürdige Tatsache, daß das rechte Auge, welches ursprünglich die geringeren Veränderungen dargeboten, nach einwärts schielt und schwachsichtiger geworden, wird erklärt durch den Augenspiegel. Der rechte Sehnerv ist abgeblaßt, besonders in der Nasenhälfte; zahlreiche helle Herde sind über den rechten Augengrund zerstreut. — Links ist der Sehnerv gut. Ein Netzwerk von hellgrauen Streifen zieht hie und da über den linken Augengrund; teils liegen die Streifen hinter den Blutgefäßen, teils dicht davor. In der Peripherie sieht man größere blattförmige Figuren heller Entfärbung mit darauf zerstreuten Pigmentpunkten. Merkwürdigerweise ist der größere grauschwarze Herd der Netzhaut-Mitte jetzt, nach fast sieben Jahren, nicht mehr so deutlich wahrnehmbar, wie im Beginn der Erkrankung.

Der Fall ist wichtig 1. wegen des frühzeitigen Beginns, 2. wegen der raschen und sicheren Heilung, 3. wegen der fast sieben Jahre lang fortgesetzten Beobachtung.

Fall 4. Ein fünf Monate alter Knabe, Arthur D., wurde am 29. Januar 1885 in die Poliklinik gebracht, weil er, mit sehenden Augen geboren, jetzt nicht mehr recht sieht.

Der ungewöhnliche Befund einer chronischen Regenbogenhaut-Entzündung beider Augen in so zartem Alter veranlaßte zunächst, eine genaue Anamnese zu erheben.

Der Vater des Kindes hatte im Oktober 1880 ein Geschwür an den Geschlechtsteilen erworben, war ärztlich mit Pillen behandelt worden und hatte außer Haar-Ausfall keinerlei sekundäre Erscheinungen beobachtet. 1883 Heirat, 1884 Abort. — Arthur zeigte im Alter von drei Wochen Ausschläge und

wurde erfolgreich mit Sublimat-Bädern behandelt. Von dem behandelnden Arzt bekam ich ausdrücklichen Bescheid, daß das Kind Oktober 1884 wegen angeborener Lues erfolgreich mit Quecksilber behandelt worden sei und im Dezember d. J. keinerlei Erscheinungen mehr dargeboten habe.

Rötung der Augen hat die Mutter nie beobachtet.

Sehprüfung ist natürlich nicht anzustellen, doch folgt das Kind dem Licht mit den Augen.

Beide Augäpfel sind reizlos, die Hornhäute klar, die Pupillen mittelweit und zackig durch Synechien; feine, spinngewebsähnliche Ausschwitzung im Pupillengebiet; Netzhaut nicht sichtbar.

Es wurden Atropin-Einträuflungen, Sublimat-Bäder und innerlich Kalomel verordnet. Sehr bald trat Besserung ein.

10. Februar 1885. Pupillen mittelweit, etwas zackig, im Zentrum feine spinngewebige Haut, der Randteil gut durchleuchtbar. Netzhaut verfärbt. Starke Halsdrüsen.

Am 20. Februar 1885 sind die Pupillen frei, mittelweit, zackig durch Verwachsungen, die Netzhaut hochgradig verfärbt durch dichtgedrängte graue Stippchen. Die Veränderung beginnt in mäßiger Entfernung von dem Sehnerven. Da Kalomel nicht gut vertragen wurde, verordnete ich Einreibungen von grauer Salbe 0,5. Bis Ende Juni 1885 waren 60 Salben verbraucht. Sehkraft befriedigend.

August und September war das Kind auf dem Lande und wurde gut gepflegt.

Am 25. Januar 1886 sieht das Kind blühend aus. Es sieht und hört gut, schnüffelt ein wenig.

Pupillen mittelweit, auf Licht sich zusammenziehend, wenig verändert. Ohne Atropin-Einträuflung sind Verwachsungen nicht sichtbar.

Im Augengrund sieht man helle, scharf umschriebene Stippchen, hauptsächlich in der Mitte. Sehnerven etwas blaß, aber sonst normal.

April 1886: Derselbe Zustand.

Soweit der erste Akt. Vier Jahre später begann der zweite.

Am 9. September 1890 wird der Knabe, jetzt sechs Jahre alt, wiedergebracht wegen einer Entzündung des rechten Auges, die seit acht Tagen bestand.

Der Knabe ist sonst munter, schnüffelt ein wenig, die oberen Schneidezähne fehlen. Die Sehkraft ist leidlich, nur guckt er etwas seitlich neben dem fixierten Gegenstand vorbei und stößt sich in der Dunkelheit; doch hebt er eine Stecknadel vom Fußboden auf.

Das linke Auge ist reizlos, zeigt a) Trübung der Linse am Schläfenrande, b) Glaskörper-Flöckchen, c) Sehnerv graurötlich, d) helle charakteristische, scharf umrissene Herde in der Mitte der Netzhaut und mehr schläfenwärts, e) ganz schläfenwärts einen großen hellweißen, narbigen Herd mit inselförmiger Pigment-Auflagerung.

Das rechte Auge zeigt a) den Anfang der diffusen Hornhaut Entzündung, eine schmale rote Randleiste von neugebildeten Blutgefäßen, oben wie unten, b) Linsentrübung am Rande, c) Sehnerv noch stärker verfärbt als links, d) in der Netzhaut zahlreiche große Herde, besonders nach der Schläfenseite. (Schwer zu untersuchen.) Beide Pupillen sind nach Atropin-Einträuflung rund und maximal weit. Eine gründliche Schmierkur wurde eingeleitet.

2. Januar 1891 rechts Sn $1^1/_2$, links Sn V in 4—5″.

Dritter Akt. Am 21. Januar 1895 wird der jetzt zehnjährige Knabe wiedergebracht. Jetzt zeigt er gekerbte Schneidezähne; er hat sie erst seit einem Jahr. Urin normal. Gesundheit befriedigend. Rechts S = $^5/_{20}$, Sn $1^1/_2$ in 4″, links Finger in 15′, Sn $2^1/_2$ in 5″. Der Knabe ist am Perimeter durchaus nicht zu prüfen.

Beiderseits besteht schläfenwärts — d. h. nach derselben Richtung, wo auch die stärksten Netzhaut-Veränderungen, — eine Linsen-Trübung, wie das Segment eines Schicht-Stars; beiderseits Glaskörper-Flöckchen, beiderseits leichte Verfärbung des Sehnerven, kleine Stippchen in der Netzhaut-Mitte, große scheckige Herde schläfenwärts, mittlere unten in der Peripherie.

Der Fall ist in vieler Beziehung bemerkenswert: 1. wegen der sicheren Anamnese a) bezüglich der verhältnismäßig frischen, erworbenen Lues des Vaters, b) bezüglich der angeborenen des Sohnes.

2. Wegen des frühen Alters von fünf Monaten, in dem die Netzhaut-Entzündung auftrat und der langen Zeitdauer von zehn Jahren, während deren die Beobachtung fortgesetzt werden konnte.

3. Wegen des Voraufgehens der Netzhaut-Entzündung, der erst nach fünf Jahren die Hornhaut-Entzündung nachfolgte, wodurch diejenigen Fälle von diffuser Hornhaut-Entzündung erläutert werden, wo das nicht befallene Auge bei der ersten Prüfung schon Netzhaut-Herde zeigt.

4. Wegen des beobachteten Auftretens der Hutchinson'schen Zähne, die erst im neunten Lebensjahr, vier Jahre nach Ablauf der diffusen Hornhaut-Entzündung, entstanden sind.

Fall 5. Margarete E., acht Monate alt, wird am 13. September 1893 gebracht, da sie wohl nach dem Licht blickt, aber nach nichts greift. Anamnese negativ.

Augenzittern, Sehnerv undeutlich begrenzt, Netzhaut trübe, zahlreiche Stippchen, auch bläuliche Klumpen dicht vor der Netzhaut, feinflockige Glaskörper-Trübung. Ist nicht lange in Beobachtung gewesen.

B. Ältere (nicht frische) Fälle.

Fall 6. Am 7. Juni 1894 wird die siebenjährige Helene B. gebracht, da sie in der Schule nicht gut fortkommt.

Vorgeschichte. Der Vater gesteht, seine Frau kurz vor der Verheiratung durch einen Kuß infiziert zu haben. Zwei Aborte kamen, ein Kind starb früh, Helene hatte vom sechsten bis zehnten Lebensmonat Ausschläge und wurde mit Hg und KJ behandelt. Das jüngste Kind, jetzt $1^1/_2$ Jahre alt, ist gesund.

Helene's Augenleiden begann gleichzeitig mit den Haut-Ausschlägen, als sie sechs Monate alt war; das Kind wurde ziemlich blind, nach sechswöchentlicher Hg-Behandlung sah es wieder besser.

Jetziger Zustand. Helene ist klein und blaß, mit Drüsen und Schnupfen behaftet. Rechts S = $^{15}/_{70}$, links Finger auf 5′, Gesichtsfeld nicht zu prüfen. Leichtes Augenzittern, wagerecht. Hornhaut beiderseits klar. In der Pupillen-Mitte sitzt beiderseits ein kleines scheibenförmiges Häutchen[1], das durch Fäden mit der Regenbogenhaut verbunden ist; die

[1] Bei bloßer Betrachtung könnte man es für ein ständiges Pupillen-Häutchen (Membrana pupillaris perseverans) ansehen.

rechte Pupille zeigt einen winkligen Vorsprung. Sehnerv beiderseits blaß, umgeben von einem Ring unregelmäßiger Pigment-Verteilung. Allenthalben im ganzen Augengrunde zum Teil weiße, zum Teil pigmentierte Flecke, links einige besonders große und ganz dunkle. Beiderseits nach unten ragt von der Netzhaut in den Glaskörper eine gratförmige, grünliche, etwas glänzende Bindegewebs-Bildung hervor, im aufrechten Bild mit + 13 D (= + 3″) erkennbar.

Schon nach 30 Salben, 2. August 1894, war die Sehkraft gebessert.

Rechts Sn XL in 15′, links Sn C in 15′; rechts wurde Sn $2^1/_2$, links Sn X erkannt.

Das Kind bekam im ganzen 100 Salben und danach Jodeisen-Sirup. Auch das Allgemeinbefinden wurde gebessert.

Fall 7. Martha S., 13 Jahre alt, wird am 6. Juli 1893 gebracht wegen Sehschwäche, die seit dem vierten Jahre bestehen soll und mit Schielen begonnen habe. Im Dunkeln will sie besonders schlecht sehen.

Zur Ermittlung der Vorgeschichte wird die Mutter berufen. Zehnmal ist Abort erfolgt; dann wurden drei lebende Kinder nacheinander geboren, von denen Martha die älteste ist; sie litt als kleines Kind an Ausschlägen, die mit „Giftbädern“ behandelt wurden, als sie einige Wochen alt war, und wiederum ein Jahr später.

Das rechte Auge schielt nach außen, beide zeigen leichtes Zittern. (Besonders beim Augenspiegeln sichtbar.)

Das rechte Auge vermag nur auf drei Fuß die Finger zu zählen, Gesichtsfeld-Grenzen gut, großer Defekt nahe der Mitte. Das linke Auge erkennt Sn XXX in 15′, Sn $1^1/_2$ in 6″; Gesichtsfeld-Grenzen normal, auch bei herabgesetzter Beleuchtung, Farbenfelder normal.

Der rechte Sehnerv ist blaß, besonders in der Schläfenhälfte. In der Mitte des Augengrundes sitzen zahlreiche helle Herde, von denen einzelne bereits durch Pigment-Auflagerung die Schießscheiben-Form annehmen. Die ganze Peripherie ist gepflastert mit hellen und scheckigen Herden, die vielfach der Ausbreitung der Netzhaut-Gefäße folgen bzw. diesen angelagert sind. Auch zeigen die Wandungen der Netzhaut-Gefäße schon kurze zylindrische Pigmentscheiden.

Auch der linke Sehnerv scheint ein wenig blaß, in der Peripherie sind zahlreiche Stippchen und einzelne Pigmentstreifen an Netzhaut-Gefäßen zu sehen.

Das Kind klagte über Kopfschmerzen. Die Einreibungs-Kur erzielte einige Besserung der Sehkraft des schlechteren Auges. (7. Juli 1893: Finger auf sechs Fuß.)

Fall 8. Am 29. Oktober 1890 wird der sechsjährige Paul T. gebracht, wegen Schielens und da zufällig vor zwei Tagen Blindheit des Schielauges entdeckt worden.

Paul ist das älteste Kind der Familie, zweites und drittes sind „skrofulös“, viertes gestorben, fünftes und sechstes waren Fehlgeburten.

Rechts Sn XX : 15′, links S = 0.

Einwärtsschielen des linken von 25°. Links ist der Sehnerv weißlich, mit grünlich-bläulichem Ton, abgeflacht; in der Netzhaut feine helle Stippchen; gröbere, auch pigmentierte Flecke in der Peripherie. Letztere finden sich auch links, wo der Sehnerv normal. Kalomel wurde verordnet.

Fall 9. Erich K., $4^1/_2$ Jahre alt, wird am 8. September 1889 gebracht, weil er seit einem Jahr schiele. Auswärtsschielen des linken

Auges von 15°. Beiderseits starke Netzhaut- und Aderhaut-Veränderungen.

Die Mutter leidet an Mattigkeit und morgendlichen Kopfschmerzen, zwei Aborte hat sie durchgemacht, der Knabe hatte längere Zeit hindurch Ausschläge. Beiderseits helle Stippchen im Augengrund, links auch große, hell rosa gefärbte Herde, innerhalb deren weiße, sowohl am Rande wie auch in der Mitte pigmentierte Flecke sitzen. Das gescheite Knäblein zählt rechts die Finger auf Stubenlänge, links nur auf einige Fuß.

Fall 10. Elise S., 14 Jahre alt, von auswärts, kommt wegen Doppeltsehen. Anamnese unvollständig, doch hat sie Schmierkuren gebraucht, auch auf Verordnung von Prof. B. Fränkel wegen Nasenleiden. Sie zeigt starke Knochen-Auftreibungen am Schienbein und an andren Stellen. Das rechte Auge steht 25° nach außen und 8° nach oben. (Messung am Perimeter.) Das Doppeltsehen (an meinem Blickfeld-Messer bestimmt) ist für die mittlere Stellung = −18°, −9°. Rechts $-5^1/_2''$ Sn LXX : 15′; links −20″ Sn XXX in 15′. Rechts sitzt unterhalb der Netzhaut-Mitte ein 2 mm großer, glänzend weißer, ausgehöhlter Herd mit Pigmentring, in der Netzhaut-Mitte zahlreiche Stippchen, in der Peripherie die für Lues charakteristischen hellen, scharf umrissenen Herde. Letztere auch links.

Fall 11. Grete W., $4^1/_2$ Jahre alt, wird am 20. Dezember 1890 von der Stiefmutter gebracht wegen Augenzittern. Anamnese natürlich nur unvollständig. Die Mutter des Kindes hatte mehrere Aborte, das Kind wurde im Alter von sechs Monaten von Augenzittern befallen, auch von Ausschlägen, an denen sie auch jetzt noch leidet. Sehkraft mittelmäßig; häufig blickt das Kind nach oben, statt geradeaus. Beiderseits zahlreiche, teils noch rötliche, teils schon weiße Herde in der Peripherie, einige mit Pigment. Ähnliche Herde, aber nicht so zahlreiche, gegen die Mitte zu, einzelne wie Schießscheiben. Sehnerv blaß, nicht scharf begrenzt. Blutgefäße eng. Ung. cin., Syr. ferr. jod.

Fall 12. Anna H., 12 Jahre alt, von auswärts. Anamnese deshalb unvollständig; nur sind einige Aborte, nach der Geburt von Anna, festgestellt, und Schwachsichtigkeit des Kindes seit der frühesten Kindheit. Augenzittern, Auswärtsschielen des linken. Beiderseits Finger in 1′, mit +12″ auf 10′. Bds. Sehnerv etwas blaß, bds. im ganzen Augengrund, besonders in der Peripherie, zahlreiche helle und pigmentierte Herde.

C. Später Rückfall der Netzhaut-Entzündung.

Fall 13. Eine 22jährige Lehrerin aus guter Familie kam am 10. Dezember 1891 wegen einer seit August d. J. auftretenden, seit Oktober aber ständig gewordenen Sehstörung.

Das rechte Auge hat normale Sehkraft und normales Gesichtsfeld. Das linke aber vermag nur noch auf 3 Fuß die Zahl der Finger zu erkennen und mit +6″ mühsam einzelne Zahlen von Sn XII in 5 Zoll Entfernung zu entziffern. (S ungefähr $^1/_{30}$, nach der üblichen Bezeichnungsweise.) Dabei ist auch links die Grenze des Gesichtsfeldes normal, aber die Mitte desselben von einem großen Dunkelfleck (Skotom) eingenommen. Die Gesichtsfeld-Grenze ist beiderseits, auch bei herabgesetzter Beleuchtung, nicht eingeschränkt.

Der Augenspiegel zeigt links den Sehnerven-Eintritt unklar, daneben eine bläuliche Trübung der Netzhaut, weiter nach der Mitte zu hellere,

schwach pigmentierte Stellen, solche allenthalben im Augengrunde bis zur Peripherie, daselbst bereits zusammenfließend. Rechts sieht man nur einzelne ganz schwache Andeutungen von solchen Stellen, sowohl nahe der Mitte, als auch in der Peripherie, aber nach unten zu[1] einzelne hellbläulichweiße, scharf umschriebene, schon ältere Flecke. (Aderhaut-Schwund.) Meine Annahme der angeborenen Lues wurde durch die Angaben des Hausarztes gestützt. Pillen aus Hg und KJ bewirkten nur geringe Besserung.

Am 21. Dezember 1891 trat links eine deutliche Lederhaut-Entzündung dazu, die in diesem Lebensalter meistens von Lues[2] abhängt und die durch Übergreifen auf die Regenbogenhaut eine hintere Verwachsung veranlaßte. Als ich mich nun entschloß, zur Einreibungs-Kur überzugehen, trat rasch Besserung zutage. Am 3. März 1892, nachdem 25 Salben (50 g Ung. cin.) verbraucht worden, vermochte das linke Auge schon Zahlen von Sn $1^1/_2$ in 6″ zu entziffern (S $\leqq$ $^1/_3$), während allerdings die Zahl der Finger noch nicht über 6—8 Fuß Entfernung erkannt wurde. Bei dieser erheblichen Besserung der Sehkraft war wiederum die mit dem Augenspiegel sichtbare Veränderung des Augengrundes stärker ausgesprochen, als zuvor: der Sehnerv noch undeutlich begrenzt, in der Mitte des Augengrundes helle, scharf umschriebene Flecke, auf denen dunkelgraues Pigment sitzt, allenthalben im Augengrunde, bis zur Peripherie, umschriebene rundliche Herde, zum Teil zusammenfließend zu kurzen Windungen. (Chorioretinitis areolaris serpiginosa.) Weiterhin (7. April 1892) traten in der Peripherie auch helle, scharf umschriebene Herde auf, wie wir sie so regelmäßig als Folge von Lues beobachten. Am 7. Oktober 1892 S = $^1/_2$, zwischen Fixierpunkt und blindem Fleck ist eine kleine Verdunklung nachweisbar. Am 26. Januar 1892 ist, nachdem die Einreibungs-Kur mit den nötigen Unterbrechungen ein Jahr lang fortgesetzt worden, S auf $^3/_4$ gestiegen.

Die Kranke gibt an, a) daß derselbe Buchstabe, erst links, dann rechts betrachtet, sich verhält wie 3:4[3]; b) daß das Bild des linken Auges nicht so hell ist, wie das des rechten, „etwa wie Mondschein zum Sonnenlicht“ (wohl übertrieben); c) daß das Bild des linken Auges nicht so klar ist, wie das des rechten, als wenn vor ersterem ein grauer Nebelschleier läge. Jetzt sehen wir links das gewöhnliche Bild der areolären, scheckigen Augengrund-Veränderung.

Die Einreibungen wurden noch in geringerer Gabe ein zweites Jahr lang fortgesetzt. Die Kranke klagte gar nicht und konnte ein ganz neues Studium (die Handelsschule) durchmachen. Die Sehkraft war gleich auf beiden Augen. Aber bei sehr genauer Prüfung fand sich, wie so häufig bei spezifischer Netzhaut-Entzündung, ein ringförmiger Ausfall um den Fixierpunkt des linken Gesichtsfeldes.

Am 2. Dezember 1894 konnte dieser Ausfall nicht mehr mit Deutlichkeit nachgewiesen werden, er war jedenfalls erheblich verkleinert. Jetzt sind auch auf dem rechten Augengrund, ohne daß die Kranke klagt, nahe der Mitte einige schwärzliche Herde aufgetreten. Ebenso am 5. April

[1] Nach unten zu vermögen die Kranken am weitesten den Augapfel zu rollen; sehr peripherische Veränderungen sieht der Arzt am besten, wenn er dem Kranken nach unten zu blicken aufgibt.

[2] Gicht wird in späterem Lebensalter Ursache der Lederhaut-Entzündung.

[3] Mikropsie durch Netzhaut-Veränderung. (Auseinanderrücken der Zapfen.)

1895, als die Kranke sich von mir verabschiedete, um in der Provinz eine Stelle als Stenographin zu übernehmen.

D. Spätes Fortschreiten der Netzhaut-Pigmentierung.

Fall 14. Anna H.[1], $8^1/_2$ Jahre alt, kam am 27. Mai 1885 in meine Beobachtung, bald darauf auch ihr 35 Jahre alter Vater.

Letzterer, im Kriege 1871 „venere saucius", durch Einreibungs-Kur geheilt, wurde zwei Jahre später von Halsleiden heimgesucht. — — —

Die vor dem Kriege geborenen Kinder waren gesund; nach dem Kriege erfolgte zweimal Frühgeburt. Das erste Kind kam tot, das zweite starb nach sechs Wochen.

Das dritte ist unsere Kranke, welche von der 6. bis 25. Woche des Lebens an Haut-Ausschlägen litt. Im fünften Jahre machte sie eine Entzündung beider Augen durch. Jetzt, im neunten Jahre, zeigt sie gekerbte (Hutchinson'sche) Zähne und frische Irisreizung.

Das rechte Auge hat Sehkraft $^1/_3$, das linke $^1/_5$; Gesichtsfeld frei, soweit es mit Fingerzählen geprüft werden kann. Beiderseits besteht feine Hornhaut-Trübung mit charakteristischer Gefäß-Neubildung, die Pupille läßt sich nicht über mittlere Weite bringen und zeigt hintere Verwachsungen. Die Peripherie des Augengrundes ist wie gepflastert mit schwarzen und scheckigen Herden. Im Jahre 1887, über fünf Jahre nach der Hornhaut-Entzündung, ist die Hornhaut noch durchaus vaskularisiert, die Augen reizlos, $S = {}^1/_3$.

Das Kind wurde lange und gründlich mit Quecksilber behandelt und zeigte keinerlei frische Erscheinungen der Lues. Am 19. November 1891 betrug $S = {}^1/_3$ bis $^1/_2$ (−20″ Sn XXX bis XL in 15′), Gesichtsfeld normal.[2] Die Kranke ist zufrieden und klagt nicht. Pflasterförmig zusammengedrängte Pigmentherde; einzelne kommen auch schon ziemlich nahe an den Sehnerven-Eintritt heran. Am 30. April 1892 kommt sie mit der Klage, daß die Sehkraft des linken Auges abnehme. In der Tat sieht sie jetzt zwar rechts noch mit −9″ Sn XL:15′, aber links nur Sn C in 15′ mit −12″. ($S = {}^1/_7$ statt $^1/_3$): Skotom nahe dem Fixierpunkt. Die Herde nahe der linken Netzhaut-Mitte haben jetzt die Schießscheibenform angenommen. Am 4. Juli 1893 klagte sie auch über das rechte Auge. Ein heller Herd sitzt nahe dem Rande des gelben Fleckes. S wie 1892. Beide Male bekam sie Quecksilber, setzte aber die Behandlung nicht lange fort und kam wieder am 2. März 1895, weil sie bei der Arbeit erhebliche Schwierigkeit verspürte.

Links $S = {}^1/_{12}$, rechts $^1/_4$, Gesichtsfeld-Grenzen normal, relatives Skotom in der Mitte, von etwa 3° Durchmesser, und außerdem einzelne exzentrische. Die Veränderungen in der Netzhaut-Mitte beiderseits stärker ausgeprägt. Regelrechte Einreibungs-Kur bewirkte keine Verbesserung der Sehkraft. Zur Stärkung ihrer Gesundheit wurde sie in ein Seebad gesendet.

Also 12 bis 13 Jahre nach der ursprünglichen Hornhaut-Entzündung (sogenannten Keratitis diffusa, richtiger Panophthalmia specifica) ist ein Fortschreiten der Netzhaut-Herderkrankung und Abnahme

[1] Vgl. D. med. Wochenschrift 1888, Nr. 25 [und oben Nr. 9b].

[2] 1888 bestand Emmetropie, drei Jahre später Kurzsichtigkeit von 20″ = 2 D, sieben Jahre später von $6^1/_2$″ = 6 D. Fälle von Kindern sind ja weniger beweisend. Aber auch bei ziemlich ausgewachsenen habe ich nach Ablauf der diffusen Hornhaut-Entzündung Kurzsichtigkeit zurückbleiben sehen.

der Sehkraft zu beobachten, ohne daß Hg + KJ den geringsten Nutzen bringen. Ausdrücklich will ich noch hervorheben, daß die Netzhaut-Veränderung mit der bei starker Kurzsichtigkeit nicht die geringste Ähnlichkeit zeigt.

E. Diffuse Hornhaut-Entzündung nach Netzhaut-entzündung.[1]

Fall 15. Anna F., $12^1/_2$ Jahre, kommt am 12. Januar 1890 mit frischer, seit vier Tagen bestehender diffuser Hornhaut-Entzündung des linken Auges und zeigt beiderseits die ganze Peripherie des Augengrundes besät mit hellen und goldigbraunen Herden und Stippchen mit wenig Pigment. Mitte des Augengrundes frei. S = 1 beiderseits, Gesichtsfeld normal. Der Vater hatte vor 20 Jahren Ulcus genit., seit 15 Jahren verheiratet. 11 Fehlgeburten. Dann kam dieses Kind, darauf ein gesunder Knabe. Mutter angeblich gesund.

Ich habe in der bisherigen Auseinandersetzung nur von meinen eigenen Beobachtungen gesprochen. Selbstverständlich haben auch Andre schon solche Fälle gesehen und auch beschrieben. Aber meist waren die Fälle nicht frisch, und die Beschreibung nicht eingehend. Der praktische Arzt fand keine Belehrung über Netzhaut-Entzündung aus angeborener Lues.

In den Lehrbüchern von Prof. Schweigger (VI. Aufl., 1893, S. 430), Prof. Fuchs (IV. Aufl., 1894, S. 466), Prof. Schmidt-Rimpler (VI. Aufl., 1894, S. 262), Prof. Michel (II. Aufl., 1890, S. 444) fehlt bei der Beschreibung der syphilitischen Netzhaut-Entzündung jeder Hinweis auf die angeborene Lues. Das gleiche gilt von Berry (London 1889, S. 269). Prof. Panas[2] in Paris (I, 393, 1894) erwähnt wenigstens das Vorkommen, ohne eine genauere Beschreibung zu liefern. Darin war ihm Prof. Leber[3] (Graefe-Saemisch V, 610, 1877) schon voraufgegangen. In dem „Traité complet" von Wecker und Landolt (1886, IV, 458) fehlt jede Beschreibung.

Prof. Horner und Prof. Michel haben nicht unterlassen, im Handbuch der Kinderkrankheiten von Gerhardt das Vorkommen der durch Lues congenita bedingten Augenhintergrunds-Veränderungen zu betonen.[4]

---

[1] Nur als Beispiel. Sehr viele Fälle der Art kamen zur Beobachtung.

[2] La chorïorétinite syphilitique apparaît à la période tardive. Elle atteint généralement les jeunes gens et les adultes, bien qu'elle puisse être exceptionnellement héréditaire et même congénitale.

[3] „Doch tritt (Retinitis) auch bei angeborener Syphilis auf, meist in Verbindung mit Iritis oder parenchymatöser Keratitis, nach deren Rückbildung die Diagnose gestellt werden kann."

[4] V, 2, S. 349 und 461, 1889. Horner: Wirklich mehrt sich die Zahl der Fälle, wo Chorioretinitis, d. h. Chorioditis mit sekundärer Pigmentierung der Netzhaut, als angeborene, auf Syphilis beruhende Ursache von Sehstörung resp. Erblindung nachgewiesen wird. — Michel: Hinsichtlich der Ätiologie (von Netzhauthypertrophien und -Atrophien) kommen am häufigsten die Tuberkulose und die hereditäre Lues in Betracht.

Etwas genauer werden diese Erkrankungen schon von Prof. Knies gekennzeichnet, in seiner gründlichen Sonderschrift über die Beziehungen des Seh-Organs zu den übrigen Erkrankungen des Körpers (1893, S. 434): „Extrauterin sind es ebenfalls Uveal-Erkrankungen im weitesten Sinne des Wortes, die bei angeborener Syphilis beobachtet werden: Chorioiditis von den leichtesten Formen bis zu den schwersten mit Beteiligung der Netzhaut und Pigmentierung derselben, meist mit, seltener ohne gleichzeitige Glaskörper-Trübungen." Ähnlich Gowers (Die Ophthalmoskopie in der inneren Medizin: übersetzt von Dr. K. Grube, Leipzig und Wien, 1893, S. 290): „Von den tieferen Strukturen des Auges ist (bei hereditärer Syphilis) die Chorioïdea am häufigsten erkrankt; sie ist oft der Sitz disseminierter Entzündung sowohl in der Kindheit wie später. Zerstreute atrophische Gebiete können zurückbleiben, die mit Pigment-Anhäufung kombiniert sind, gerade wie bei der bei erworbener Lues auftretenden Form."

Von Lehrbüchern der Geschlechts-Krankheiten erwähne ich das von Joseph (1894), das eine genaue Schilderung der syphilitischen Aderhaut- und Netzhaut-Entzündung bringt (S. 222—225), ohne der angeborenen Lues zu gedenken; das gleiche gilt von der noch gründlicheren Beschreibung, die Prof. Mauthner für die vierte Auflage des Lehrbuches von Zeissl (1882, S. 580—587) geliefert hat.

Die beste Belehrung sollten wir von den Schriften erwarten, welche ganz besonders von syphilitischen Erkrankungen des Seh-Organs handeln. In der Tat finden wir in dem klassischen Buch „A clinical memoir of certain diseases of the eye and ear consequent of inherited syphilis" von Jonathan Hutchinson (London 1863, S. 130—150) ein besonderes Kapitel über Entzündungen der Ader- und Netzhaut, die von angeborener Lues abhängen. Alle (12) Fälle, die er anführt, sind abgelaufen, sie zeigen nur die „Narben" der Aderhaut, die meisten sind mit „interstitieller" Hornhaut-Entzündung kompliziert gewesen. Doch führt er ganz richtig an: „however we meet with examples of this type, in which either the corneae have excaped or have cleared sufficiently to allow examination." Das Werk von Alexander „Syphilis und Auge" (Wiesbaden 1889) hat ein neuntes Kapitel „die hereditär-syphilitischen Augenkrankheiten" (S. 189—207) und erwähnt dort eine Chorioretinitis: „eine häufige Komplikation ist die mit Keratitis parenchymatosa, nach deren Verschwinden sich erst die Chorioidal-Veränderungen nachweisen lassen". Die neueste Veröffentlichung von Alexander, Neue Erfahrungen über luetische Augen-Erkrankungen, Wiesbaden 1895, IX. Kapitel, die hereditär-syphilitischen Augenkrankheiten, liefert keine Ausbeute.

In seinem Atlas der Ophthalmoskopie (1895, Fig. 31—33) hat Prof. Haab eine Abbildung der selbständigen und zwei der nach Ablauf der diffusen Hornhaut-Entzündung sichtbaren Netzhaut-Veränderungen geliefert.

Soviel geht aus dieser Blumenlese hervor, daß die selbständige[1] Netzhaut-Entzündung durch angeborene Lues, vollends in ihren frischen Formen, bisher wenig bekannt gewesen. Meine erste Veröffentlichung (C.-Bl. f. A. 1886, S. 104) und meine kurze Beschreibung (Eulenburg's Real-Enzyklopädie 1888, II. Aufl., XIV., S. 689) hat nicht die genügende Beachtung in den Lehrbüchern, ja nicht einmal in der ausführlichen Sonderschrift von Alexander gefunden. Die in der vorliegenden Mitteilung gelieferte Beschreibung wird hoffentlich der Krankheit ihr Bürgerrecht in der Lehre und Praxis sichern. Wer der Mühe der Diagnose und fortgesetzten Behandlung sich unterziehen will, wird zu seiner Freude erleben, daß die befallenen Kinder der drohenden Erblindung entrissen werden.

9e. Über Entzündung der Netzhaut und des Sehnerven bei angeborener Lues.[2] (Deutsche med. Wochenschr. 1906, Nr. 19; C.-Bl. f. A. 1896, S. 390—407.)

M. H.! Daß Lues Sehstörungen, also Leiden des Seh-Organs im weiteren Sinne, verursachen könne, ist ganz bekannt, so lange man die Lues kennt. Ich will hier nur auf zwei Stellen hinweisen, die in den heutigen Erörterungen fast gar nicht erwähnt werden, aber mir doch wichtig erscheinen.

Die erste findet sich in der Abhandlung „de morbo Gallico" von Johannes de Vigo, aus dem Anfang des 16. Jahrh.; sie ist in das 1567 gedruckte Sammelwerk „Aphrodisiacus"[3] aufgenommen und lautet folgendermaßen: „Verschiedene Augenkrankheiten, welche von der Lues hervorgerufen werden, habe ich öfters geheilt, namentlich die Augen-Entzündung infolge von kalter Materie mit Verdunklung des Gesichts."[4]

Zweitens hat Zacutus Lusitanus, der, im Jahre 1625 wegen seiner Religion aus Portugal vertrieben, in Amsterdam praktizierte, in seinen „Wundern der Heilkunst"[5] einen Fall von „Ophthalmia Gallica Mercurii ope curata" beschrieben.

---

[1] D. h. nicht erst „nach Ablauf der diffusen Hornhaut-Entzündung sichtbar gewordene"; allerdings öfters mit Regenbogenhaut-Entzündung verbundene.

[2] Nach einem am 23. Januar 1906 in der Berliner Dermatologischen Gesellschaft gehaltenen Vortrag.

[3] Von A. Luvigini (Luisinus) aus Udine, der zu Venedig praktizierte. Neue Ausgabe von H. Boerhaave, 1728.

[4] Boerhaave's Ausgabe des Aphrodis. I, 449, C. Andre Stellen aus dem Aphrodisiacus hat Ole Bull gesammelt. (The ophthalmoscope and Lues, Christiania, 1884, S. 6 ff.) Einige derselben müssen zweifelhaft bleiben.

[5] De praxi medica admiranda, Obs. LIV, p. 43. Amstelodami 1634.

Aber genauere Darstellungen kann man bei diesen alten Schriftstellern noch nicht erwarten, da ja überhaupt die Augenheilkunde noch nicht genügend ausgebildet war. Wir müssen schon bis zum Anfang des 19. Jahrhunderts herabsteigen, um in Joseph Beer's klassischem Lehrbuch der Augenheilkunde[1] eine naturgetreue Beschreibung der syphilitischen Augen-Entzündung anzutreffen und auch befriedigende Grundsätze der Behandlung, wenigstens der allgemeinen mit Quecksilber, während die örtliche, mit pupillenerweiternden Mitteln, noch gänzlich fehlt, — zumal ja das Atropin erst 1831 (von Mein) entdeckt worden ist.

In der ersten Sonderschrift über syphilitische[2] Augenkrankheiten[3] werden auch bereits zwei Beobachtungen über Iritis bei Kindern mit angeborener Lues mitgeteilt. Das klassische Werk von Jonathan Hutchinson über die Augen- und Ohren-Leiden infolge von angeborener Lues, das 1863 in London erschienen, bringt vieles und bedeutsames, aber keine Mitteilung über frische Fälle von Netzhaut- und Aderhaut-Entzündung bei kleinen Kindern, die mit Lues congenita behaftet sind.[4]

Ich will Sie mit weiterer Aufzählung[5] der Lehrbücher sowohl der Augen- wie auch der Geschlechts-Krankheiten, welche alle uns keine Belehrung über diesen Gegenstand bieten, nicht behelligen, und bemerke, daß ich, nachdem ich jahrelang die Sache in meinen Vorlesungen vorgetragen und demonstriert, zuerst im Jahre 1888 in Eulenburg's Real-Enzyklopädie[6] eine kurze Beschreibung und 1895 in dieser Wochenschrift[7] eine ausführliche Darstellung mit genauen Krankengeschichten und Abbildungen des Augengrundes geliefert habe. Einige kasuistische Zusätze aus meinem Material hat dann mein Assistent, Herr Dr. Fehr, noch im Jahre 1901 mitgeteilt.[8]

Aber selbst die allerneuesten Werke, wie die sehr lehrreiche Darstellung von A. Groenouw in der 2. Aufl. von Graefe-Saemisch[9], das neue Büchlein von Felix Terrien über die Syphilis

---

[1] Wien, 1813. I § 546 bis 552, S. 555ff.

[2] Oder eigentlich über venerische; denn es werden sowohl die gonorrhoischen als auch die syphilitischen Augenkrankheiten, aber mit sorgfältiger Trennung, darin abgehandelt.

[3] Über die venerischen Augenkrankheiten von William Lawrence, London 1830. Deutsch, Weimar 1831, S. 125. Pigmentierte und helle Flecke im Augengrund neben Zeichen von angeborener Lues beschrieb mit zuerst Wordsworth, im Jahre 1856.

[4] A clinical memoir on certain diseases of the Eye and Ear consequent of inherited syphilis by Jonathan Hutchinson, London 1863. — Ebensowenig das Werk von Ole Bull, 1889.

[5] Eine Blumenlese habe ich bereits 1895 in der Deutschen med. Woschenschr. Nr. 27 veröffentlicht. [Vgl. Nr. 9d.] Um die Liste der Sonderschriften zu vervollständigen, nenne ich hier nur noch Alexander: „Syphilis und Auge", 1875; und „neue Erfahrungen" 1895.

[6] XIV, S. 689.

[7] Nr. 26 und 27. [Vgl. Nr. 9d.]

[8] C.-Bl. f. A. 1901, Verh. d. Berl. Ophthalmol. Gesellsch. I, S. 78.

[9] XI, 1, S. 814ff.

des Auges[1], haben meine Beschreibung der ganz frischen Fälle nicht genügend berücksichtigt.

Diese frischen Fälle sind ebenso interessant und wichtig, wie schwer zu beobachten. Erstlich vermag die Mutter, auf die es doch in erster Linie hierbei ankommt, nicht so leicht eine Herabsetzung der Sehkraft bei einem ganz kleinen Kinde von wenigen Monaten genügend zu erkennen. Ein Rollen und Zittern der Augen des Säuglings, ein leichtes Schielen ist das einzige, was deutlicher hervortritt. Freilich, die vollständige Erblindung kann auch bei 4- und 6monatlichen Kindern der aufmerksamen Mutter nicht entgehen, da die Kleinen nicht mehr nach vorgehaltenen Gegenständen greifen, was sie vorher schon getan hatten.

Sodann ist auch für den Arzt die Veränderung nicht leicht zu sehen, selbst wenn er schon einige Übung im Augenspiegeln besitzt; es gehört eine große Geduld dazu. Endlich ist die richtige Beurteilung des Falles recht schwierig, wenn man nicht erstlich schon größere Erfahrung besitzt, ferner auch die unscheinbaren Zeichen der angeborenen Lues zu beachten gewohnt und endlich eine richtige Vorgeschichte zu erfragen oder zu erlangen imstande ist.

Das Folgende habe ich ermittelt. Die Krankheit ist doppelseitig. Nachdem wir die längst gehegte Vermutung, daß Lues auf dem Eindringen belebter Kleinwesen in den menschlichen Körper beruht, mit immer größerer Lebhaftigkeit erfaßt haben und sogar schon glauben, der Lösung dieser wichtigen Frage näher gekommen zu sein, verstehen wir jetzt die klinische Erfahrung, die ich schon vor vielen Jahren veröffentlicht, daß eine Netzhaut- und Aderhaut-Entzündung durch erworbene Lues zwar meistens doppelseitig auftritt, aber doch gelegentlich den höchsten Grad erreichen und bis zu dem durch das Grundleiden bedingten Tod des jungen Mannes rückfällig werden und fortschreiten kann, ohne daß jemals das zweite Auge durch die Grundkrankheit in Mitleidenschaft gezogen wird, während die durch sozusagen chemische Vergiftung des Blutes erzeugten (sogenannten) Netzhaut-Entzündungen, wie die albuminurische und die diabetische, ihrer Natur nach stets doppelseitig auftreten, da die zugrunde liegende Veränderung der Netzhaut-Schlagadern stets doppelseitig wird. Aber die auf angeborener Lues beruhenden Frühveränderungen des Augengrundes bei Säug-

[1] Ins Deutsche übertragen von Dr. B. Kayser, München 1906, S. 20ff. 2 u. 3 reproduzieren die Einteilung der ausführlichen Habilitationsschrift von Sidler-Huguenin, 1902 (in Deutschmanns Beitr., Heft 51), über die hered. syph. Augengrund-Veränderungen. Die gehaltvolle Studie ist nach den Protokollen von 120000 Krankengeschichten von Prof. Haab gearbeitet. Nach meiner Ansicht ist diese Vierteilung von geringem Wert.

lingen und auch die Regenbogenhaut-Entzündung habe ich nur doppelseitig gesehen. Übrigens ist auch die auf Grund vererbter Syphilis etwas später auftretende Schwerhörigkeit und Taubheit stets doppelseitig, sowohl nach meinen eigenen Beobachtungen wie auch nach den ausdrücklichen Angaben erfahrener Ohrenärzte[1].

Warum die angeborene Lues immer doppelseitiges Augengrund-Leiden bewirkt, die erworbene mitunter einseitiges zuläßt, wage ich nicht mit Sicherheit zu entscheiden. Die Meinung, daß die angeborene Lues eine mildere Erkrankung sei als die erworbene, ist unrichtig. Denn die erworbene tötet nur manchmal, die angeborene recht häufig: an 60% vor der Geburt, sehr viele im ersten Lebensjahr, eine hinreichende Anzahl in der Kindheit und Jugend. Ich möchte nur noch darauf hinweisen, daß die von der Beobachtung der Kinder uns genügend bekannten Augengrund-Bilder bei Erwachsenen doch nur selten vorgefunden werden; daß zahlreiche Kinder, die ich nach jahrelanger Bemühung scheinbar ausgeheilt hatte und die von ihren sorgsamen Müttern regelmäßig alle 2—3 Wochen vorgestellt wurden, plötzlich fortbleiben und nie wieder kommen.

Ist die Erkrankung also doppelseitig, so braucht sie doch nicht auf beiden Augen ganz gleich schwer zu sein. Die zweite Tatsache von Wichtigkeit ist das frühe Lebensalter der Befallenen. Die sechs Fälle, deren Geschichten ich im Jahre 1895 mitgeteilt, sind bereits in dem Alter zwischen 5 bis 18 Monaten erkrankt, fünf von ihnen zwischen dem 5. und 8. Monat.[2]

(Hingegen ist die diffuse Hornhaut-Entzündung eine Spät-Erkrankung der angeborenen Lues: sie entsteht zwischen dem 2. und 20. Lebensjahr, auch noch später; hauptsächlich zwischen dem 8. und 15. Jahr, nach Fournier.)

Das Wesentliche, was man bei der in Rede stehenden inneren Entzündung (des Sehnerven, der Netzhaut, der Aderhaut) beobachtet, läßt sich folgendermaßen beschreiben.

---

[1] Vgl. Dr. E. Hopmann, Zeitschr. f. Ohrenheilk. Bd. LI, Heft 1: „Die hereditär syphilitische Schwerhörigkeit ist stets eine doppelseitige, die erworbene syphilitische kann ein- und doppelseitig sein."

[2] „Ohanian sah (!) es bei einem 18tägigen Kinde." Dieser Satz von Groenouw muß wieder aus der Literatur ausgemerzt werden. Er entstammt wohl Michel's Jahresbericht (1894, S. 530): „18 Tage alt war ein Fall mit fötaler Chorioiditis und folgender Katarakt." In Ohanian's Dissert. (1894, nach Haltenhoff's Material) heißt es: 126. 9. I. 92. M., 18 jours, D. Chorioïdite. D. d. c. Ophthalmie des nouveau nés. 2. XII. 82. D. Cataracte adhérante, iris décolorée." Sidler Huguenin (S. 114 und 229) hat den Fall eines 7wöchentlichen Kindes veröffentlicht, das sicher an angeborener Lues gelitten; ob aber an Netzhaut-Entzündung, scheint mir nicht bewiesen.

Erstlich besteht feinste, staubförmige Glaskörper-Trübung. Sie ist ohne Erweiterung der Pupille und ohne Anwendung eines starken Sammelglases hinter dem Augenspiegel nicht zu erkennen; aber die Pupille der ganz kleinen Kinder läßt sich durch Einträuflung der bekannten Mittel nur in mittlerem Grade erweitern.

Zweitens ist der Sehnerven-Eintritt durch eine bläulich-weiße Ausschwitzung verdeckt, welche von hier aus nach allen Seiten in die Netzhaut, also in deren dickeren Teil, sich ergießt und in einigem Abstand vom Sehnerven-Rande, d. h. mit zunehmender Verdünnung der Netzhaut, allmählich abnimmt und unerkennbar wird. Unter dem Einfluß der natürlich sofort eingeleiteten Quecksilberbehandlung schwindet diese Ausschwitzung im Laufe einiger Wochen. Doch kann eine Art von Bindegewebs-Bildung auf dem Sehnerven-Eintritt oder an demselben zurückbleiben. Immer aber bleibt Blässe des Sehnerven zurück, unscharfe Begrenzung desselben, auch Verengerung der Netzhaut-Schlagadern. In den günstigen Fällen, das sind diejenigen, welche längere Zeit, ich meine 1—2 Jahre, regelmäßig mit Quecksilber behandelt werden konnten, tritt wohl auch wieder eine etwas lebhaftere, rötlichere Färbung der Sehnerven-Scheibe auf; aber die schöne, rosenrote Farbe und zarte Durchscheinendheit der von A. v. Graefe sogenannten virginalen Sehnerven-Scheibe kommt nie wieder zum Vorschein. Zum Glück wissen wir ja, daß gute oder leidliche Sehkraft nicht an gutes oder vollkommenes Aussehen der Sehnerven-Scheibe gebunden ist.

Drittens zeigt die Netzhaut-Mitte eine bräunliche Färbung, welche nach Größe und Begrenzung nicht als Ausdruck des sogenannten gelben Flecks betrachtet werden kann und in den günstigen Fällen erheblich zurückgeht.

Viertens kommt es im ganzen Augengrund zu zahllosen, hellen Stippchen, welche in der Peripherie dichter gedrängt, nahe aneinander gerückt sind und früher oder später mit Pigment-Körnchen in der Mitte, Pigment-Streifchen am Rande sich ausstatten. Diese bleiben als Abdruck oder Narbe dauernd zurück. Von ihrer Anordnung und ihrem Pigmentgehalt hängt das wechselnde Bild ab, welches wir in den späteren Jahren der Befallenen beobachten. Es kommt zu rundlichen, mehr rosafarbenen Herden; zu mittelgroßen, fast weißen Flecken. Es kommt zu einer Pigmentbildung, ganz ähnlich derjenigen bei der typischen Pigment-Entartung, die ja mit angeborener Lues nichts zu tun hat, wie ich aus der Beobachtung von Hunderten von Fällen versichern kann. Ich sagte, daß die Pigmentbildung ähnlich ist. Das muß man bei sorgfältiger Beobachtung aufrecht erhalten. Identisch ist sie nicht.

In den typischen[1] Fällen der Pigment-Entartung findet man den regelmäßigen, breiten Gürtel von Pigment-Netzen und -Sternen zwischen Sehnerv und Äquator, — wie eine Milchstraße, wenn man ganz Kleines mit ganz Großem vergleichen darf. In den typischen Fällen von Netz-Aderhaut-Entzündung infolge von angeborener Lues kann die Pigmentbildung auch nach allen Richtungen hin in der Peripherie des Augengrundes ausgebildet sein; fast immer wird man aber doch eine mehr regionäre Anordnung, ein Überwiegen der Pigmentbildung nach gewissen Richtungen wahrnehmen. Ich meine damit nicht, daß man nach unten zu überhaupt mehr Herde sieht, weil der durchschnittliche Kranke weiter nach unten, als nach oben zu blicken vermag: das gilt ja allgemein für alle Arten von Aderhaut-Herden. Ich meine vielmehr dies: Obwohl allenthalben helle und pigmentierte Herde zu sehen sind, so findet man doch bei aufmerksamer Betrachtung, daß ausgedehntere Stellen im Augengrund von blatt- oder handförmiger oder auch ziemlich unregelmäßiger Gestalt im ganzen entfärbt sind und von der weniger veränderten, roten Nachbarschaft hell sich abheben und daß auf diesem entfärbten Grunde zahlreiche und stärker entwickelte Pigmentfiguren sichtbar werden. Wenngleich in den spezifischen Fällen Pigment-Streifen und -Linien, auch verästelte, selbst an den Netzhaut-Gefäßen, nicht fehlen; so sind doch die meisten Pigmentfiguren mehr rundlich oder unregelmäßig und gröber, als bei der typischen Pigment-Entartung. Wenngleich in den spezifischen Fällen gewisse Bezirke, und sogar größere, ganz und gar von dicht gedrängten Pigmentherden gepflastert, ja fast gleichmäßig schwarz erscheinen; so wird doch auf einmal diese Gleichförmigkeit von einem ganz hellen, scharfbegrenzten weißen Fleck unterbrochen, was wenigstens bei der typischen Netzhaut-Pigmentierung nicht vorkommt. Beiläufig bemerkt, ähnliches gilt auch von der auf erworbener Lues beruhenden Pigmentbildung nach Netz- und Aderhaut-Entzündung.

Typische Nachtblindheit, ein Hauptzeichen der Pigment-Entartung der Netzhaut, findet sich nicht bei den stärker pigmentierten Formen der spezifischen Netzhaut-Entzündung.

Diese Netz-Aderhaut-Entzündung infolge von angeborener Lues ist im ganzen eine seltene Erkrankung. Ich fand etwa einen Fall auf 1000 Augenkranke. (Dabei im ganzen 8 Fälle von Augenleiden durch angeborene Lues auf 1000 Augenkranke.[2]) Die ganz frischen Fälle kommen natürlich noch seltener zur Beobachtung des Arztes, als die schon etwas länger bestehenden. Nicht ganz so schwere Fälle

[1] Es gibt ja auch atypische und ferner noch nicht vollständig entwickelte Fälle.

[2] Eine neue Statistik über die letzten vier Jahre (20000 Krankheitsfälle) stimmt mit meiner alten überein.

können spontan ausheilen, ohne allzu starke Schädigung des befallenen Organs. Das gilt ja auch für die andren Sekundär-Erscheinungen der Lues. Wäre dies nicht der Fall, so würden auch unsre Heilbestrebungen ja wohl vergeblich sein. Ziemlich häufig sind bei diesen Fällen von Netzhaut-Aderhaut-Entzündung deutliche Spuren von Regenbogenhaut-Entzündung nachweisbar, mitunter sogar Zeichen einer frischen Iritis, wie der rosige Gefäßkranz um die Hornhaut und Ausschwitzung ins Pupillen-Gebiet.

Eine höchst bemerkenswerte Tatsache habe ich gefunden. Wenn ein Kind mit einseitiger Spät-Erkrankung der Augen infolge von angeborener Lues, d. h. mit diffuser Hornhaut-Entzündung, mir gebracht wird, sehe ich nicht allzu selten — entweder auf beiden Augen, falls auf dem entzündeten Auge noch genügende Durchsichtigkeit geblieben, oder wenigstens auf dem andren, scheinbar gesunden und auch sehkräftigen — die deutlichsten Spuren der voraufgegangenen Früh-Erkrankung, d. h. der Netz-Aderhaut-Entzündung. Dies ist recht wichtig für die Auffassung des Verlaufes der Grundkrankheit. Ein Kind von 10 oder 12 Jahren wird vorgestellt mit frischer, diffuser Hornhaut-Entzündung. Die vielleicht wenig aufmerksamen Eltern geben an, keine frühere Erkrankung beobachtet zu haben, die der Arzt auf Lues deuten könnte. Aber der Augenspiegel zeigt Reste einer tiefen Entzündung, die schon vor Jahren abgelaufen ist. Gelegentlich konnte ich unmittelbar bei demselben Kinde im ersten Jahre die Netzhaut-, im 7. die Hornhaut-Entzündung selber beobachten. Übrigens ist der spontane Ablauf keineswegs so häufig ein günstiger. Untersucht man die wegen geringer Sehkraft gebrachten Kinder, die zur Brillenwahl vorgestellten Schulkinder in jedem Fall recht genau, so findet man in einzelnen Fällen ältere, abgelaufene Veränderungen, die erhebliche Sehstörung eines oder beider Augen bedingen. Glaskörper-Trübung, Bindegewebs-Bildung im Glaskörper, Netzhaut-Ablösung, Entartung der Netzhaut-Mitte, bindegewebige Schrumpfung des Sehnerven können sogar vollständige oder nahezu vollständige Erblindung verursachen.

Man muß also die Krankheit behandeln, vollends die schlimmen Fälle, die frisch im Zustand der vollständigen oder nahezu vollständigen Erblindung gebracht werden. Sonst bleiben sie blind.

Das Heilmittel ist das Quecksilber. Mit denen, die davor warnen, brauche ich in dieser Gesellschaft nicht lange Erörterungen zu pflegen. Also alle Syphilitischen mögen Quecksilber erhalten, nur die kleinen Kinder nicht, die es am besten vertragen? die so sehr selten Speichelfluß oder Durchfall bekommen?

Ich persönlich bevorzuge die Einreibungen, da diese Kranken

nur in die Sprechstunde gebracht, nicht in die Heilanstalt aufgenommen werden. Säuglinge erhalten 0,5, kleine Kinder 0,75, größere 1,0 grauer Salbe einmal täglich; nur in Ausnahmefällen, die rasche Einwirkung erheischen, zweimal täglich: so fünf Tage hindurch, dann ein Bad und drei bis fünf Tage Pause. Nie lasse ich vor 100 Einreibungen aufhören, wenn ich die Kranken in Beobachtung behalte; und suche die Nachbehandlung ein bis zwei Jahre lang fortzusetzen; öfters war ich genötigt, wegen der Rückfälle bis zu 300 Einreibungen zu verordnen.

Die Erfolge sind sehr befriedigend, mitunter geradezu überraschend. Kinder, die fast blind in Behandlung gekommen, werden in wenigen Wochen wieder sehkräftig, dabei munter und blühend, dick und fett und können nach längerer Fortsetzung der Behandlung zum Schulbesuch gebracht werden. Allerdings bleiben mitunter gewisse Sehstörungen zurück: das Lesen bleibt etwas zögernd, dank kleiner Ausfälle in der Gesichtsfeld-Mitte; gelegentlich ist ein Auge sogar schwachsichtig, in Schielstellung abgelenkt, sein Sehnerv abgeblaßt. Immerhin muß ich hervorheben, daß die Erfolge der Quecksilber-Behandlung zwar auch bei den Spätformen der diffusen Hornhaut-Entzündung für den Erfahrenen deutlich genug sind, aber doch nicht so rasch und so glänzend in die Erscheinung treten, wie bei den Frühformen der Netz- und Aderhaut-Entzündung infolge von angeborener Lues: am klarsten ist auch hier die Heilwirkung in denjenigen Fällen, welche frisch in Behandlung kamen.

Nunmehr möchte ich daran gehen, Ihnen meine Auseinandersetzungen durch Vorstellung einiger Krankheitsfälle zu erläutern. Je nach Bedürfnis werde ich die Krankengeschichten ausführlicher oder kürzer gestalten; auch Augenspiegel-Bilder und andere Zeichnungen hinzufügen; und endlich einiges über die gummöse Entzündung der Regenbogenhaut und die als Spätform unter den hereditär-syphilitischen Augen-Entzündungen zu betrachtende diffuse Hornhaut-Entzündung hinzufügen, die ausführlicher zu behandeln diesmal von mir nicht beabsichtigt wurde.

1. Wenn Sie zunächst auf dieses klug blickende, $5^1/_2$jährige Mädchen einen Blick werfen, so werden Sie nicht sogleich ahnen, daß die Kleine bereits im 5. Monate ihres Lebens infolge von angeborener Lues so ziemlich erblindet war und nur durch eine jahrelang fortgesetzte, gründliche Quecksilber-Behandlung zu dem jetzigen erfreulichen Zustand gebracht werden konnte.

Sie wissen, wie wichtig auf unsrem Gebiet die Krankengeschichte ist und namentlich bei der angeborenen Lues die Vorgeschichte, d. h. das, was vor der Geburt des Kranken sich ereignet hat. Der Vater dieser Kleinen erwarb Lues im Jahre 1897 und begab sich in ärztliche Be-

handlung. Im Jahre 1898 heiratete er. Wenige Monate später bekam die Frau einen Ausschlag am ganzen Körper. Beide Eltern machten eine gründliche Quecksilberkur durch. Im Mai 1899 erfolgte die erste Geburt, es war eine Frühgeburt im 7. Monat, das Kind kam tot. Unsere Patientin ist das zweite Kind; sie wurde am 4. September 1900, und zwar zur rechten Zeit geboren. Ich will gleich hinzufügen, daß das 3. Kind Februar 1902 totgeboren wurde, das 4. am 17. Okt. 1902 siebenmonatlich totgeboren wurde. Seitdem kamen keine Kinder mehr. Beide Eltern halten sich jetzt für gesund.

Unsre kleine Patientin[1] kam mit Bläschen an Handteller und Fußsohle zur Welt und erhielt entsprechende Behandlung. Ob die Mutter lange genug dabei verharrte, entzieht sich meiner Beurteilung. Die Augen schienen der Mutter gesund. Als aber das Kind 4 Monate alt geworden, bemerkte sie, daß die Augen beständig rollten und keine Sehkraft vorhanden war.

Ich fand bei der ersten Vorstellung, am 16. März 1901, das Kind schlecht entwickelt, fast blind, die Augen rollend, aber äußerlich ganz unverändert, die Pupillen mittelweit, doch auf Licht reagierend. Im rechten Auge erkannte ich das Bild der stärksten Entzündung in Sehnerv, Netz- und Aderhaut: an Stelle des Sehnerven-Eintritts eine dicke, bläuliche Ausschwitzung, welche den Sehnerven-Eintritt verhüllt und wallartig um denselben den benachbarten, dickeren Teil der Netzhaut einnimmt; kleine helle, z. T. rötliche Herdchen über den ganzen Augengrund zerstreut; besonders in der Peripherie Hunderte von solchen Herden und von feineren und gröberen Pigmentflecken. Der ganze Augengrund schien leicht verschleiert durch staubförmige Glaskörper-Trübung. Links war die Veränderung ganz ebenso, nur etwas weniger stark, so daß der Sehnerven-Eintritt noch sichtbar geblieben: er war verwaschen, blaß-bläulich, getrübt.

Sofort wird diejenige Behandlung eingeleitet, welche nach meinen Erfahrungen sicheren Erfolg verspricht, nämlich die Einreibung von grauer Salbe, und zwar 0,5 täglich, mit den durch Rücksicht auf den Allgemeinzustand gebotenen kurzen Pausen.

Bereits nach 15 Einreibungen, am 4. April 1901, war Besserung zu bemerken: das Kind greift wieder nach vorgehaltenen Gegenständen. Am 6. Juni 1901, nach 60 Einreibungen, ist das Kind recht munter, lacht fröhlich, was es zuvor nicht getan, und hat offenbar ziemlich gute Sehkraft, fixiert deutlich und greift nach allem, was ihm vorgehalten wird; rollt auch nicht mehr so die Augen. Um diese Zeit ist die Fig. 1, welche ich Ihnen herumzeige, vom rechten, stärker befallenen Auge durch die geschickte Hand meines ersten Assistenten, Herrn Dr. Fehr, entworfen. Der Sehnerv ist wieder sichtbar, (wenngleich noch nicht scharf begrenzt,) grau und blaß; die Netzhaut in seiner Umgebung und in der Mitte des Augengrundes noch trübe. Über große Strecken des Augengrundes hin Entfärbung des Pigment-Epithels durch dicht gedrängte, helle Stippchen. Über den ganzen Augengrund sind scharf umschriebene, hellrötliche Fleckchen, auch ganz vereinzelte, etwas größere, weiße sogen. Aderhaut-Herde ausgesät. Pigmentfleckchen sind spärlich und einigermaßen ähnlich denen der Pigment-Entartung der Netzhaut; so finden sich auch schwarze Einscheidungen von Netzhaut-Schlagadern. In der Peripherie des

[1] Vgl. die kurze Mitteilung in den Verhdl. der Berl. Ophthalmol. Gesellsch. vom 23. Mai 1901, S. 78, 1, C.-Bl. f. A. 1901.

Augengrundes sind dunkel gefärbte Bezirke, denen helle Fleckchen und Pigmentpunkte ein scheckiges Aussehen verleihen.

Ich habe das Kind regelmäßig die 5 Jahre hindurch beobachtet, erst alle paar Tage, dann alle paar Wochen; will Sie aber nicht mit allen Einzelheiten der genau gebuchten Krankengeschichte behelligen, sondern nur einige Hauptsachen hervorheben.

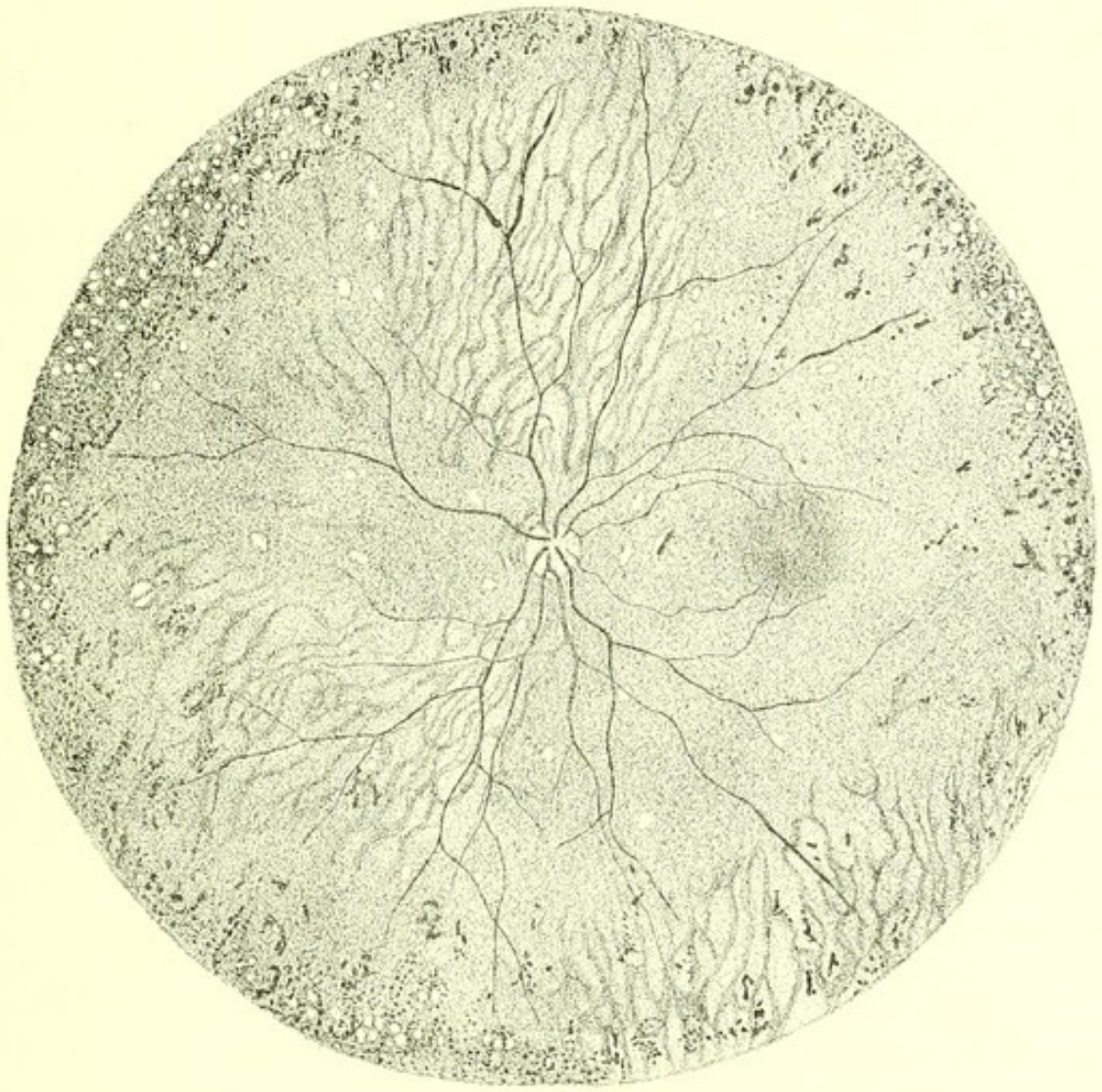

Fig. 1. Umgekehrtes Bild des rechten Auges.

Im Januar 1902 traten heftige Krämpfe auf, die wohl auf einen meningitischen Prozeß hindeuteten. Die Einreibungs-Kur wurde, mit einiger Vorsicht, noch weiter fortgesetzt. Die Krämpfe sind später nicht wiedergekehrt, Gliederlähmungen nicht eingetreten. Der Schädel zeigt eine der rachitischen ähnliche Verbildung, wie bei Hydrokephalos mit starker Verknöcherung: ein ziemlich häufiger Befund bei Kindern mit angeborener Lues. Am 30. Oktober 1902, nach 170 Einreibungen, ist das Kind gesund, rotbäckig, sieht befriedigend, und zwar sowohl mit dem rechten, stärker erkrankten Auge als auch mit dem linken, auf welchem Einwärtsschielen sich entwickelt hat. Das letztere ist mütterliches Erbteil. (Im Jahre 1888 hatte ich die Mutter am Schielen des linken Auges operiert.)

Wenngleich das Rollen der Augen geschwunden, so erkennt man doch bei der Vergrößerung des Bildes, welche der Augenspiegel einführt, ein leichtes Zittern der Augen. Der rechte Sehnerv ist blaß, in der Mitte des Augengrundes wenige und kleine Herde. Der ganze Augengrund ist wie chagriniert von dicht gedrängten, hellen Stippchen. Hie und da schwarze Einscheidungen an Netzhaut-Schlagadern für kürzere oder längere Strecken. Diese Pigmentzüge sind auf dem linken Auge noch mehr entwickelt als auf dem rechten. Die ganze Peripherie des Augengrundes von dichtgedrängten, hellen und scheckigen Herdchen gepflastert. Jetzt beendigte ich die Behandlung und habe bis heute, d. h. in mehr als drei weiteren Jahren, keine neue krankhafte Erscheinung mehr beobachtet. Eines aber muß man wissen, daß trotzdem die Pigment-Bildung noch weiter fortschreitet, offenbar in weiterer Folge der einmal gesetzten Veränderungen in den Schlagadern der Netzhaut.

Am 14. April 1904 ist bds. der Sehnerv blaß, beiderseits sind zahllose, pigmentierte und helle Herdchen über den Augengrund zerstreut, einzelne verzweigte Pigmentscheiden an Netzhaut-Schlagadern sichtbar. In der Peripherie des Augengrundes sind breite, helle Züge entwickelt, auf denen Pigment-Körnchen und -Streifen deutlich sich abheben. Die Sehkraft, welche mit den abgestuften Wolffberg'schen Figuren für Kinder am 1. Dezember 1904 geprüft werden konnte, ergab mindestens $^1/_{10}$ für jedes Auge. Auch das Gesichtsfeld ist befriedigend, soweit es zu prüfen ist durch Aufheben mehrerer, nach verschiedenen Richtungen gleichzeitig auf den Boden geworfener, kleiner Wattebäusche und Papierschnitzel. Auch besteht jedenfalls keine Nachtblindheit. Das Augengrund-Bild hat ja eine gewisse Ähnlichkeit mit dem der typischen Pigment-Entartung, ist aber doch wieder davon verschieden, namentlich durch die großen, hellen Streifen in der Peripherie, auf der kleine Pigment-Herdchen sitzen. Das Kind ist munter und klug. So ist alles auch noch heute.

Der Fall ist zu bezeichnen als vorläufige Ausheilung eines sehr früh, vor dem 4. Lebensmonat, entstandenen, schweren, sogar Erblindung bedingenden Prozesses von Chorio-Neuro-Retinitis beider Augen infolge von angeborener Lues. Der Fall ist über 5 Jahre lang beobachtet. In anderen Fällen hat sich meine Beobachtung über längere Zeiten, in einem schon über 17 Jahre erstreckt, vom 2. bis zum 19. Lebensjahr des Befallenen. Es ist aber wünschenswert, die Beobachtung nicht bloß bis zur Pubertät, sondern bis zur Blütezeit und bis zum Greisenalter der Erkrankten fortzusetzen. Erst dann sind unsre klinischen Erfahrungen bezüglich einer so außerordentlich chronischen Erkrankung als abgeschlossen anzusehen.

2. Einen sehr erfreulichen Erfolg der Behandlung zeigt der folgende Fall.

Vollkommen blind ist das Kind im Alter von 7 Monaten, am 14. November 1904, mir gebracht worden. Im Zustand befriedigender Sehkraft kann ich es Ihnen heute vorstellen.

5 Jahre vor der ersten Vorstellung des Kindes war die Heirat der Eltern erfolgt. Nach 1 Jahr kam ein gesundes Kind, das zurzeit also vier Jahre alt war und von dessen Gesundheit ich mich persönlich überzeugen

konnte. Bald nach der Geburt des ersten Kindes erwarb der Gatte Lues und infizierte seine Frau. Er hatte ulc. dur.; sie bekam einen Haut-Ausschlag und Hals-Entzündung. Beide wurden vom Hausarzt mit Hg-Injektionen behandelt. 2 Jahre danach erfolgte ein Abort im 6. Monat. Danach wurde meine Patientin im April 1904 geboren, zur rechten Zeit und normal. Drei Wochen nach der Geburt trat bei dem Kinde ein Haut-Ausschlag am ganzen Körper auf, der vom Hausarzt mit Sublimat-Bädern behandelt wurde und nach drei Wochen gebessert war.

Anfangs hat das Kind ganz gut gesehen, den Kopf stets dem Licht zugewandt und nach vorgehaltenen Gegenständen gegriffen. Aber seit vier Wochen, also vom Beginn des 7. Lebensmonats der Kleinen, beobachtet die Mutter, daß das Kind die Augen rollt, nicht mehr nach vorgehaltenen Gegenständen greift. Dagegen drückt es mit den Fäustchen gegen die Augen, — ein Zeichen der frühzeitig erworbenen Blindheit, das ich öfters beobachtet habe. Die Pupillen reagieren noch auf Lichteinfall. Der Augenspiegel zeigt das typische Bild der Neuroretinitis durch angeborene Lues: beiderseits ist der Sehnerven-Eintritt verwaschen, leicht angeschwollen, die umgebende Netzhaut getrübt und geschwollen; zahlreiche, helle Herde sind im Augengrund sichtbar.

Schon nach zehn Einreibungen von je 0,5 war es besser. Nach 30 Einreibungen vermochte die Mutter die Wiederkehr der Sehkraft mit Sicherheit festzustellen.

Im Januar 1905, nach 40 Einreibungen, ist das Kind munter und freundlich geworden, sieht Gegenstände auf mindestens einen Meter Entfernung. Der Sehnerv ist blaß, zahlreiche rundliche Herde im Augengrunde, einzelne auch pigmentiert; dazu noch hie und da Pigmentstreifchen. In der Mitte des Jahres 1905 blieb das Kind für zwei Monate fort. Dann wurde die Einreibungs-Kur wieder fortgesetzt. Das Kind ist munter und blühend. Es sieht auch offenbar gut, — aber weniger mit dem linken Auge, das einwärts zu schielen anfängt. Wenn man ihr das rechte Auge zuhält, versucht sie, die deckende Hand fortzustoßen. Der Sehnerv ist blaß. Zahlreiche getrennte und zusammenfließende Herde im Augengrunde mit Pigment und einzelne Pigmentstriche.

Die Kur wird natürlich noch fortgesetzt.

3. Dieser 16jährige Jüngling kam gestern (22. Januar 1906), weil er seine Arbeit, die im Gewindeschneiden besteht, nicht leisten kann. Auf dem rechten Auge hat er Sehkraft $^5/_{35}$, auf dem linken $^5/_{15}$; das G.F. ist gut, jedoch beiderseits um ein geringes (etwa 10^0) eingeengt. Käme er so zu einem fremden Arzt, und dazu zu einem solchen, der noch nicht viele Fälle der Art beobachtet hat; so würde vielleicht die Diagnose nicht mit Sicherheit gestellt werden. Ich aber habe ihn im Mai 1890 beobachtet[1], als er zehn Monate alt war und eine frische Netz- und Aderhaut-Entzündung zeigte. Ich weiß, daß er zu früh geboren, bald mit Haut-Ausschlägen behaftet war, daß die lange fortgesetzte Behandlung mit Quecksilber sein Befinden und seine Sehkraft besserte; daß er 1892 mit breiten Kondylomen am After mir wiedergebracht und durch Hg davon geheilt wurde und 1893 mit neuen Kondylomen am After gebracht und wieder durch Quecksilber geheilt wurde; daß er im Alter von sechs Jahren soweit gesund schien, Sehkraft $^1/_3$ und scheckige Pigment-Veränderungen im

[1] Vgl. D. m. Wochenschrift 1895, Nr. 27, Fall 2.

Augengrund besaß. Ich besitze seine ganze Krankengeschichte, zeige Ihnen hier das jetzige Bild des Augengrundes (Fig. 2) und ersuche Sie, die Schädel-Mißbildung des Jünglings zu betrachten.

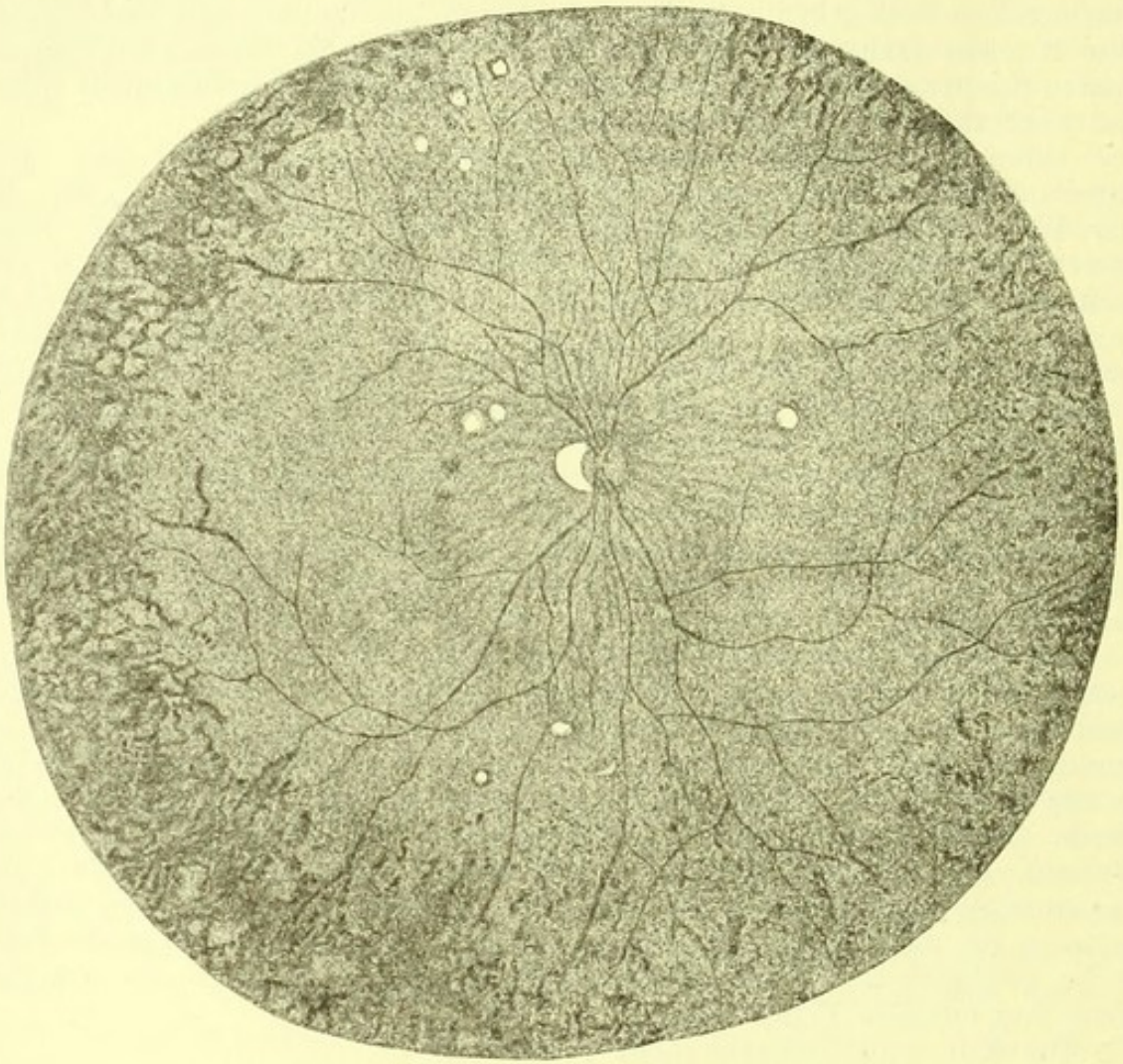

Fig. 2. Umgekehrtes Bild des linken Auges.

4. Häufiger, als diese im Augenhintergrund anhebenden Fälle, sind diejenigen, welche scheinbar vorn beginnen und darum gewöhnlich als diffuse Hornhaut-Entzündung bezeichnet werden.

Ich zeige Ihnen zunächst einen abgelaufenen Fall. Diese werden, wie ich aus Erfahrung weiß, häufig genug verkannt und darum nicht richtig behandelt. Allerdings, in dem vorliegenden Fall genügt dem Erfahrenen ein Blick, um die Natur des zugrunde liegenden Prozesses richtig zu beurteilen.

Freilich ist hier die Anamnese nicht so typisch, wie in den beiden ersten Fällen. Als vor zwei Jahren mir die damals 9jährige Gertrud vorgestellt wurde, war die Mutter nicht zugegen. Später ermittelte ich von derselben, daß Aborte nicht vorgekommen wären, daß von ihren vier Kindern Gertrud das dritte, und die drei andren gesund wären. Der Vater hatte allerdings, da er in Geschäften längere Zeit auswärts weilte, Lues erworben; danach sei Gertrud geboren. Der Vater wäre später an Lungenschwindsucht verstorben.

Als Gertrud zwei Jahre alt war, erhielt sie graue Salbe wegen einer Erkrankung am Kopfe. Ich fand, als sie vor zwei Jahren, im Alter von neun Jahren, mir vorgestellt wurde, erstlich den bekannten Gesichts-Habitus der angeborenen Lues, zweitens eine schon deutliche, diffuse Hornhaut-Entzündung des rechten, eine soeben beginnende des linken Auges; drittens, was besonders bemerkenswert, eine ältere Veränderung des Augengrundes beiderseits, scheckige Herde in der Peripherie, — sogenannte Chorioiditis. Das Kind hat eine 2jährige Einreibungs-Kur mit den nötigen Pausen durchgemacht. Im Oktober vorigen Jahres, wo sie sich ein wenig matt fühlte, hörte ich damit auf. Der Prozeß an den Augen ist im wesentlichen abgelaufen, die Hornhaut für die gewöhnliche Betrachtung wieder klar, die Sehkraft befriedigend (R. $^5/_{15}$, L. $^5/_{20}$); G.F. n. Aber der Augenspiegel enthüllt erstlich die typischen neugebildeten Hornhaut-Gefäße, wie sie nach dieser diffusen Hornhaut-Entzündung immer zurückbleiben, und zweitens eine Hintergrund-Veränderung. Der Sehnerv ist etwas blaß, in der Mitte des Augengrundes sitzt eine zarte, narbenartige Veränderung: Pigmentpunkte auf rosa Grund. Die ganze Peripherie ist verfärbt, hell, durch zusammengedrängte, helle Fleckchen mit Pigmentpünktchen.

5. Auch der folgende, etwa fünf Jahre lang beobachtete Fall ist von einiger Wichtigkeit. Am 10. Januar 1901 wurde mir die 7jährige Dorothea vorgestellt.

Ihre Eltern heirateten 1885; im folgenden Jahre wurde ein Sohn geboren, der gesund geblieben. Im Jahre 1893 erwarb der Vater Lues; im folgenden Jahre wurde Dorothea geboren.

Sie war stets schwächlich und kränklich, hatte aber gute Sehkraft, bis am 15. Dezember 1900 ihre beiden Augen sich entzündeten. Es wurde eine Atropin-Lösung eingeträufelt und gelbe Augensalbe eingestrichen; aber die Entzündung verschlimmerte sich stetig, so daß die Kleine zu mir gebracht wurde. Das rechte wie das linke Auge vermag die Zahl der Finger nur auf 1 m Entfernung zu erkennen. ($S = {}^1/_{65}$.) Beiderseits besteht starke diffuse Hornhaut-Entzündung mit einem Lachsfleck im unteren Viertel der Hornhaut und mit Anlötung des Pupillenrandes sowie sehr starke Reizung und Lichtscheu der Augen.

Ich verordnete sofort neben Atropin-Einträuflung eine Einreibungs-Kur. Nach 45 Salben, 14. März 1901, sind die Augen reizlos. Rechts Finger in 2 m ($S = {}^1/_{32}$); links $S = {}^5/_{35}$, G.F. n. Hornhaut klarer, mit zahlreichen tiefen Gefäßen, rechte Pupille zackig.

Nach 100 Salben (27. Juni 1901) ist das Allgemeinbefinden vorzüglich. R. $S = {}^5/_{35}$, L. $^5/_{15}$. G.F. n. Nach 140 Salben (Juli 1901) sieht das Kind blühend aus, hat vom Januar ab 4 Pfund gewonnen (37 Pfund statt 33), S rechts $= {}^5/_{20}$, links $^5/_{10}$.

Trotzdem erfolgte Weihnachten 1902 eine Durchbohrung des harten Gaumens, — die ich neben diffuser Hornhaut-Entzündung etliche Male, wiewohl nicht sehr häufig, beobachtet habe, — und wurde von einem Kollegen mit Jodkali behandelt.

Erst am 16. Juli 1903 wurde Dorothea mir wieder vorgestellt. Das Leiden des Gaumens stört nicht mehr. Ein leichter Rückfall der rechten Augen-Entzündung ist eingetreten. Die Einreibungen wurden fortgesetzt bis Sommer 1905 hinein, und zwar, bis 300 Einreibungen gebraucht worden. Das Kind ist blühend, auch beträchtlich gewachsen.

Am 8. Februar 1906 ist Rechte S = $^5/_{15}$, L. $^5/_5$. G.F. n. Hornhäute klar, wiewohl der Lupenspiegel die neugebildeten Blutgefäße deutlich nachweist. Hintere Verwachsungen. Scheckige Herde in der Peripherie.

6. Diese junge Frau von 28 Jahren kam am 11. Januar d. J. zu mir und klagte über heftige, unerträgliche Kopfschmerzen. Ich verordnete ihr sofort große Gaben von Jodkali und bald auch dazu Einreibungen. Sehr bald ist Besserung eingetreten.

Hätte sie, in der Meinung, daß Kopfschmerz nicht zu meinem Sonderfach gehört, einen andren Arzt befragt und wegen ihres blassen Aussehens Eisen-Mittel bekommen; so wäre sie nicht so rasch gebessert worden. Allerdings hätte jeder Arzt, wenn er nach richtigen Grundsätzen den Augenspiegel als Hilfsmittel der Diagnose benutzt, die typischen Hornhaut-Gefäße und ferner die Pigment-Herde in der Peripherie des Augengrundes entdeckt, welche trotz äußerlich normalen Aussehens der Augen vorhanden sind und sicheren Hinweis auf die Grundkrankheit bieten.

Nun, ich kenne die Kranke seit 10 Jahren. Im Mai 1896 wurde sie als 18jähr. Mädchen mir vorgestellt.[1] Die Anamnese ergab, daß zwar nicht vor ihrer Geburt, aber nach derselben Abort erfolgte; danach kamen sechs Geschwister, die alle ganz jung gestorben. Sie selber erkrankte, neun Monate alt, wie es hieß, „an ererbten Drüsen". Das rechte Auge war am 4. Mai 1896 erkrankt; am 8. Mai war noch Rechts S = $^5/_{50}$, Links = $^5/_6$. Am 18. Mai rechts Finger in 6 Fuß, das linke Auge fängt an zu erkranken. Das rechte zeigt jetzt diffuse Trübung der Hornhaut, die schon nahezu vollständig geworden und außerordentlich feine, längliche Sprossenbildung aus den tiefen Blutgefäßen. Schon Ende des Monats Mai bildete sich ein sogenannter Lachsfleck am Schläfenrande der rechten und am oberen Rande der linken Hornhaut; am 20. Juni waren beide Augen bis auf Lichtschein erblindet.

Die Quecksilber-Kur war natürlich von vornherein eingeleitet worden. Nach 35 Einreibungen, am 18. Juli 1896, war Besserung der Sehkraft deutlich: auf dem rechten Auge wurden wieder Finger auf 6 Fuß gezählt. Aber erst Ende August d. J. war rechts S auf $^5/_{10}$, links auf $^5/_{60}$ emporgestiegen. Dieser günstige Verlauf binnen vier Monaten muß als ein verhältnismäßig rascher bezeichnet werden und ist auf die frühzeitige Anwendung des Heilmittels zu beziehen.

Allmählich wurden die Augen ganz reizlos, die Sehkraft fast normal, so daß jedes Auge für sich feinste Schrift zu lesen imstande war. Aber zurück blieben Pigment-Herde in der Peripherie des Augengrundes auf beiden Seiten und ferner typische Hornhaut-Gefäße. Die letzteren bieten das merkwürdige Verhalten, daß sie auf dem rechten Auge mehr wagerecht, auf dem linken mehr senkrecht verlaufen.[2]

An den Augen hat Patientin nicht wieder gelitten. Sie ist übrigens seit etlichen Jahren verheiratet und hat ein gesundes Mädchen geboren, das ich selber wiederholentlich untersucht habe.[3] Aber im November 1900

[1] Vgl. den ersten Teil ihrer Geschichte in meiner Einführung II. 1, S. 111.

[2] Das hängt von der ursprünglichen Richtung der sprossenden Blutgefäße ab und ist immer so, wie ich in meiner Einführung (II. 1, S. 109) nachgewiesen. Der Typus bleibt für immer erhalten.

[3] Stets habe ich die Kinder von hereditär-syphilitischen Müttern untersucht, so oft sich mir Gelegenheit bot: noch nie habe ich das Leiden in der dritten Generation beobachtet.

klagte sie über heftige Kopfschmerzen bei Tage und Schlaflosigkeit bei Nacht und wurde durch Einreibungen von Hg, abwechselnd mit innerlichem Gebrauch von KJ, geheilt. Im August 1903 klagte sie wieder über heftige Kopfschmerzen. Jodkali bewirkte Heilung.

Im Juni 1904 kam sie wieder wegen äußerst heftiger Kopfschmerzen. Quecksilber-Einreibung, eine Woche lang, wirkte wenig; Jodkali sofort.

Im Oktober 1904 dasselbe, sie bekam KJ, abwechselnd mit Hg, 42 Einreibungen, und war dann 1905 vollkommen geheilt.

Im Januar 1906 war der fünfte Anfall dieser heftigen und unerträglichen Kopfschmerzen, welcher der entsprechenden Behandlung sofort gewichen ist. Die Kranke beobachtet sich ganz genau und erklärte mir ausdrücklich, daß, als sie auf meine Anordnung etliche Tage nur Jodkali nahm, der Schmerz doch stärker war als später, wo sie wieder zur Behandlung mit Salben und Jodkali zurückkehrte.

7. Dieser Knabe W. X. wurde, 9 Jahre alt, im Anfang Februar 1899 mir in der Privat-Sprechstunde vorgestellt. Seine Mutter sagte mir, man habe ihr erklärt, die Iris des Knaben sei voller Tuberkel, und das Schlimmste wäre zu befürchten; auch für sie selber, die an chronischer Heiserkeit litte. Nun, der Knabe ist durch Merkur geheilt, die Mutter durch Jodkali. Beide befinden sich heute, nach 6 Jahren, ganz wohl.

Die Krankengeschichte ist reich an Überraschungen und äußerst lehrreich.

Die Mutter war vor 12 Jahren, d. h. drei Jahre vor der Geburt des Knaben, von ihrem Gatten angesteckt worden. Ihre Krankheit dauerte scheinbar 6 Jahre; die des Gatten hatte zwar früher begonnen, war aber weniger stark aufgetreten. Der Knabe hatte viel an Kinderkrankheiten zu leiden, mehrmals an Lungen-Entzündung, im 7. Jahr an Mittelohr-Katarrh. Bald danach, im November 1897, wurde er von einer Entzündung des rechten Auges befallen, die $^3/_4$ Jahre dauerte und vor kurzem, Anfang Januar 1899, wieder rückfällig wurde.

Das linke Auge war gesund und sehkräftig (S = $^5/_5$, E.). Das rechte vermochte die Zahl der Finger nur auf $^1/_2$ m zu erkennen und zeigte eine rückfällige diffuse Hornhaut-Entzündung mit starker Beteiligung der Regenbogenhaut, d. h. mit zahlreichen hinteren Verwachsungen. Iris-Knötchen waren zurzeit nicht deutlich. Sonstige Zeichen von angeborener Lues nicht manifest, außer Narben an der Zunge und verdächtigen Zähnen. Natürlich verordnete ich dem Knaben eine systematische Einreibungs-Kur. Schon Mitte März war die Sehkraft des rechten Auges nahezu so gut wie die des linken geworden. ($^5/_7$ gegen $^5/_5$.) Achtzig Salben wurden verrieben, bis Mitte Mai.

Dann blieb der Kranke fort und kehrte erst am 6. Juli 1899 wieder mit dem ersten Beginn der diffusen Hornhaut-Entzündung auf dem andren, dem linken Auge: am oberen Rande, um den herum Gefäßfüllung in der Bindehaut sichtbar, schiebt sich eine sichelförmige, diffuse Trübung mit zahlreichen Gefäßen über den oberen Teil der Hornhaut vor, während der Rest der letzteren klar bleibt. Sofort wurde neben Atropin-Einträuflung die Allgemeinbehandlung wieder eingeleitet. Die Entzündung des linken Auges erreichte nie die Höhe, die wir auf dem rechten beobachtet hatten; die Sehkraft sank nie unter $^5/_{10}$. Dez. 1899 betrug sie, nach 150 Salben,

wieder $^5/_5$. Bis März 1900 wurde der Kranke noch weiter beobachtet und ein befriedigender Zustand festgestellt.

Zwei Jahre später kehrte er wieder. Vor einigen Monaten, Oktober 1901, war allerdings wieder eine Entzündung des rechten Auges aufgetreten, aber von der Mutter mit Umschlägen und Jodkali geheilt. Jetzt, am 9. März 1902, besteht seit drei Tagen wiederum eine starke Entzündung des rechten Auges mit heftigen Schmerzen. Die rechte Hornhaut ist rauchig getrübt, mit Resten der diffusen Entzündung, die Pupille ist zackig und dabei ringförmig mit der vorderen Linsenkapsel verwachsen, die Regenbogenhaut butterglockenförmig vorgewölbt. Dabei ist das Auge gereizt, lichtscheu, tränend, druckempfindlich, seine Spannung vermehrt. Die Sehkraft ist auf $^5/_{35}$ gesunken, aber das Gesichtsfeld noch normal.

Jetzt besteht auch die von Hutchinson beschriebene Kerbung der oberen Schneidezähne.

Am folgenden Tage, als der (jetzt 12j.) Knabe aufgenommen worden, ist die Sehkraft auf $^1/_{30}$ gesunken, das Sekundär-Glaukom nach diffuser Hornhaut-Entzündung vollkommen ausgeprägt. Düstere Rötung umgibt die rauchig getrübte, glanzlose Hornhaut; die Spannung des Augapfels ist sehr hoch. Der Schmerz so groß, daß der Kranke trotz seines jugendlichen Alters die Nacht schlaflos zubringt. Tags nach der Aufnahme wird unter Chloroform-Betäubung die Iridektomie nach oben zufallfrei verrichtet.

Der Knabe erwacht schmerzfrei aus der Betäubung. Die Heilung erfolgt glatt. Die Iris ist wieder in ihre normale Fläche zurückgesunken. Das Auge hat am 24. März 1902, bei der Entlassung, wieder S = $^5/_{10}$ statt $^1/_{30}$ vor der Operation; sie erlangte im Mai 1902 sogar S = $^5/_7$.

Aber schon am 2. Juni 1902 kehrte er wieder, da er zwei Tage zuvor über dem r. Auge im Knochen starke Schmerzen verspürt hatte, die einen ganzen Tag anhielten. Das r. Auge ist reizlos und sehkräftig. (— 1 Di sph. ⌒ — 1 Di cyl. S = $^5/_{10}$; G.F. n.) Aber die Regenbogenhaut ist durchsetzt von etwa 15 ganz kleinen, hellen und flachen Knötchen, die von zahlreichen Gefäßchen durchzogen werden. Am Pupillen-Rande sitzen einige grauliche, rundliche Exsudate. So mancher Arzt würde dies für Tuberkel ansprechen. Es ist aber der Anfang der gummösen Periode des Augenleidens.

A. Sofort wurde wieder die Kur eingeleitet. Diese hatte sofort sichtlichen Erfolg. Allerdings sank zunächst (unter begleitender Glaskörper-Trübung) die Sehkraft auf $^5/_{35}$, $^5/_{25}$. Aber die Zahl der Knötchen nahm ab. Am 15. Juni 1902 betrug sie nur noch $^1/_2$ Dutzend. Bald wurden sie fast unsichtbar. Am 27. Juni 1902 traten zwei neue, flach-pilzförmige auf; am 12. Juli 1902, nach 34 Salben, war nur noch ein einziges, graues Iris-Knötchen sichtbar.

B. Da kam er am 22. Juli 1902 nachm. mit ganz neuen Klagen. Vorm. 10 Uhr verspürte er im linken Auge ein Drücken, bemerkte einen leichten Schleier, der nicht lange anhielt; aber Schmerz, sowie er vom Dunklen ins Helle kam. Ich fand zwei graue Knötchen am Pupillen-Rand des linken Auges, etwas in die Pupille hineinragend, längs des Sphinkters durch einen zarten, grauen Gewebsstreifen miteinander zusammenhängend; jenseits desselben zarte Hyperämie und Schwellung des Iris-Gewebes als Grundlage der ganzen Bildung.

Am 10. September 1902, nachdem binnen 7 Wochen wieder 100 Salben verrieben waren, sind die Knötchen aus beiden Augen geschwunden, das r. hat S = $^5/_7$, das linke $^5/_4$; beide Hornhäute sind durchsichtig, zeigen aber die typischen neugebildeten Blutgefäße, und zwar blutgefüllte.

C. Schon im folgenden Monat begann der dritte Abschnitt der gummösen Periode. Am 18. Oktober 1902 kehrte der Knabe wieder und erzählte, daß das rechte, operierte Auge seit zehn Tagen wieder gerötet und gereizt sei, seit vier Tagen stärker; gelegentlich beobachtet er Drücken und Flimmern. Das Auge hat noch S = $^5/_{15}$. Die rechte Iris ist besät mit frischen Knötchen, von denen die meisten im kleinen Kreis, auch am Kolobom-Schenkel, andere auch näher der Peripherie sitzen; manche nicht scharf umschrieben, einzelne gut abgegrenzt, erhaben, von Blutgefäßchen umgeben und überzogen sind. Die Iris ist auch sonst vaskularisiert. Kleiner, eiterähnlicher Absatz am Boden der Vorderkammer; Spannung herabgesetzt; Glaskörper-Trübungen. Sofort wird die Kur wieder eingeleitet und Atropin mit Kokain eingeträufelt.

Am 21. Oktober 1902 ist das Auge zwar weniger empfindlich, aber zunächst sind doch noch neue Knötchen hinzugetreten; am 23. gleich; am 25. flacher, am 1. November deutlich kleiner, dem Stroma-Gewebe ähnlicher, umgeben von netzförmigen, hellen Zügen; am 6. November sind nur noch die Bindegwebszüge um die früheren Knötchen sichtbar; am 10. November ist jede Spur der Knötchen geschwunden. Nur noch zarte Iris-Gefäßchen und feine Glaskörper-Flocken nachweisbar. (S = $^5/_{25}$.)

D. Aber damit war die Sache doch noch nicht ganz abgeschlossen, obwohl fortwährend Salben und Tropfen gebraucht wurden. Am 30. Dezember 1902 kehrt der Kranke zurück mit der Angabe, daß das rechte Auge wieder seit acht Tagen rot und empfindlich sei. In der nasalen Hälfte der Iris sind wieder drei neue Knötchen sichtbar, zwei kleinere und ein mittelgroßer. Über letzteren zieht deutlich ein Blutgefäß fort.

Am 14. Januar 1903 sind die Knötchen zwar flacher und kleiner, aber von deutlichen Blutgefäßen überzogen, auch zahlreicher; dabei der Glaskörper trüber; dazu pflasterförmige Herde an der Hornhaut-Hinterfläche. Sehkraft erheblich herabgesetzt. (Finger auf 6′.)

Am 19. Januar 1903 Iris-Knötchen kleiner, S besser ($^5/_{50}$); 21. Februar 1903 S = $^5/_{35}$. Iris-Knötchen fort, Hornhaut-Punkte noch sichtbar. Bald schwanden auch diese. S wurde wieder $^5/_{15}$ bis $^5/_{10}$. Nachdem zu der ersten Reihe von mehr als 100 Einreibungen noch die zweite mit etwa 60 hinzugekommen, wurde die Behandlung abgeschlossen. Jetzt sind seitdem drei Jahre verstrichen. Es ist keine neue Störung aufgetreten.

Am 20. Januar 1906 erklärt der jetzt 16jähr. Walter, daß er sich ganz gesund fühle; auch seine Mutter sei gesund. Er hat mit dem r. Auge S = $^5/_{15}$, mit dem l. $^5/_4$, G.F. beiderseits normal.

Das rechte Auge ist reizlos, von normaler Spannung; Hornhaut bei gewöhnlicher Betrachtung klar, bei der Durchleuchtung mit dem Lupen-Spiegel sind feine, typische Blutgefäße nachweisbar. Die Regenbogenhaut sieht etwas düster aus, nicht so rein hellblau wie die des linken Auges; ihr Relief ist etwas gröber und verwaschen. Hintere Verwachsungen bestehen sowohl an den Kolobom-Schenkeln als auch an dem unteren Pupillen-Rand. Glaskörper im wesentlichen rein. Sparsame, graue Herde in der Peripherie des Augengrundes. Am linken Auge ohne Mydriasis nichts als feine, typische,

neugebildete Hornhaut-Gefäße[1] nachweisbar, die durch das Pupillen-Gebiet ziehen. Bemerkenswert ist dabei S = $^5/_4$!

Dieser Fall von wiederkehrender und flüchtiger Bildung zahlreicher kleiner Gummi-Geschwülste in der Regenbogenhaut eines mit angeborener Lues behafteten Kindes steht einzig da in meiner Beobachtung und vielleicht auch in der Literatur. So schnelles Auftreten und wiederum so rasches Schwinden von hellen Iris-Knötchen habe ich sonst nur bei Lepra gelegentlich beobachtet. Die Gummiknoten in der Regenbogenhaut Erwachsener mit erworbener Lues sind etwas standhaftere Bildungen, nicht so zahlreich in demselben Auge, meist größer, meist mit heftigeren Entzündungs-Erscheinungen. (In seltnen Fällen erreichen sie eine wahrhaft riesige Größe.)

9 f. Über spezifische Netzhaut-Entzündung. Berl. klin. Wochenschr. 1888, Nr. 46; C.-Bl. f. A. 1888, S. 369—374. (Vortrag i. d. Berl. med. G.)

M. H.! Die von erworbener Syphilis abhängige Netzhaut-Entzündung ist eine sehr wichtige Erkrankung. Die Beschreibung, welche sie in mehreren Lehrbüchern und auch in Alexander's ausführlicher Monographie[2] gefunden, ist nicht so ganz befriedigend: hauptsächlich, weil histologische Untersuchungen frischer Fälle zu spärlich und erst in letzter Zeit uns zugeflossen sind. (Vgl. die vortreffliche Arbeit von Schöbl im vorigen Heft d. C.-Bl.) Sodann, weil es sehr schwierig ist, klinisches Beobachtungs-Material von brauchbarer Beschaffenheit in genügender Menge zu sammeln, um dieses so vielgestaltige Krankheitsbild richtig darzustellen und namentlich auch bis zu den Endausgängen (d. h. 10—15 Jahre lang) zu verfolgen. Meine eigene, nahezu 20jährige Beobachtung lieferte mir über 300 Fälle; auf 1000 Augenkranke kommen etwa 3 Fälle.[3]

Wie weit die Meinungen auseinandergehen, folgt daraus, daß man sich darüber gestritten, ob es eigentlich eine Entzündung der Netzhaut oder der Aderhaut sei. Hat man doch geleugnet oder bezweifelt,

---

[1] Groenouw (Graefe-Saemisch XI. 1, 812) hat folgenden Satz: „Daß diese tiefliegenden Gefäße nie wieder verschwinden und für Heredosyphilis durchaus pathognomonisch seien (Hirschberg) ist nicht vollkommen richtig."

Der Ausdruck pathognomonisch liegt mir nicht, ich habe ihn nicht gebraucht; aber meine positive Beobachtung halte ich aufrecht. Es gehört große Übung und Aufmerksamkeit dazu, ganz feine Gefäße zu sehen. Daß bei demselben Fall oberflächliche und tiefe Gefäße gelegentlich vorkommen, hatte ich selber schon mitgeteilt. Der Kundige wird dadurch in seinem Urteil nicht getrübt.

[2] Syphilis und Auge, Wiesbaden 1888.

[3] Aber nicht auf 1000 Syphilitiker, wie Vossius in seinem vortrefflichen Grundriß d. A. (1888, S. 329) angibt: über dieses Verhältnis fehlt es an verläßlichen Angaben. Dr. Michaelsen fand unter den 23634 Kranken, welche 1886, 1887, 1888 (bis heute) bei mir Hilfe suchten, 96 Fälle von syph. Chorioret. und Neuroret., d. i. etwa 4 : 1000.

daß es überhaupt eine syphilitische Netzhaut-Entzündung gebe! Ich unterschreibe sogar diesen Satz, aber in einem andren Sinne; es gibt nicht eine, es gibt mehrere Arten der syphilitischen Netzhaut-Entzündung. Ich werde mich auf die häufigste Form und hauptsächlich auf meine eigenen Beobachtungen[1] beschränken; namentlich an Privat-Patienten, die am frühesten, genauesten und längsten beobachtet werden können.

Unter welchen Verhältnissen hat nun der praktische Arzt das Auftreten der Krankheit zu erwarten?

Glauben Sie ja nicht, daß immer 1 bis 2 und mehr Jahre seit der Ansteckung verflossen sind; wiederholentlich fand ich einen Zwischenraum von nur 4—6 Monaten. Nur bei aufmerksamen Kranken ist es möglich, immer den Anfang sicher festzustellen. Die ersten Erscheinungen sind oft so gering, daß ich schon zufällig bei poliklinischen Kranken, welche nur über Bindehaut-Katarrh klagten und volle Sehschärfe hatten, mit dem Augenspiegel die syphilitische Netzhaut-Entzündung entdeckte. Diese Tatsache habe ich schon vor zehn Jahren mitgeteilt.[2] Überhaupt besteht bei vielen Kranken im Anfang keine eigentliche, jedenfalls keine erhebliche Sehstörung, sondern nur die subjektive Wahrnehmung schwarzer Punkte oder Rußflöckchen, welche von den staubförmigen Glaskörper-Trübungen abhängt, die nie fehlen; oder von feinsten Punkten im Pupillar-Bereich der Hornhaut, die häufig genug vorhanden sind.

Ein ganz charakteristisches und gewöhnliches Zeichen ist das beharrliche Flimmern.[3] Dasselbe entsteht sehr früh; sogar, wie ich vor 14 Jahren einmal gefunden[4], schon einige Monate vor dem Beginn jeder Sehstörung und Augengrund-Veränderung; ist ganz regelmäßig vorhanden während der Höhe der Erkrankung und der Sehstörung; und kann noch Monate und Jahre andauern, nachdem es gelungen ist, einen fast zur Erblindung gediehenen Fall durch kräftige Behandlung wieder zum Lesen feinster Schrift zu bringen oder, wie wir sagen, zu heilen. Die flimmernde Licht-Erscheinung, von welcher Förster die beste Beschreibung gegeben, besteht aus hellen Flecken und Figuren, die sich zitternd hin und her bewegen und einem gewissen Teil des mittleren Gesichtsfeld-Bezirkes betreffen, innerhalb dessen die Sehkraft abgestumpft ist. Die hellen Flecke pflegen die gesehenen Gegenstände nicht zu verdecken und teilen ihnen auch

[1] Aus der Literatur sind nur die hauptsächlichsten Arbeiten erwähnt.

[2] Beiträge zur Augenheilkunde III. 1878, S. 64, Note.

[3] Manche Kranken, die über Flimmern klagen, sehen nur dunkle Punkte, nicht helle Licht-Erscheinungen.

[4] Beiträge zur praktischen Augenheilkunde I. 1876, S. 39.

nicht die Zitterbewegung mit. Sie sind stärker auf der Höhe der Erkrankung, bei heftigerer Herztätigkeit und bei größerer Helligkeit des einfallenden Lichtes. Nach Förster beruhen sie auf zirkulatorischen Verhältnissen in der Ader- und Netzhaut. Ich möchte dies ergänzen durch die Vermutung, daß sie auf Verminderung des arteriellen Blutzuflusses, d. h. auf Erkrankung der Netzhaut-Arterien, beruhen; denn, wenn die Zentral-Arterie verstopft wird, durch Embolie, tritt immer erst eine solche flimmernde Licht-Erscheinung und dann die Erblindung ein. Von diesen Licht-Erscheinungen ist ein Zustand zu trennen, der auch schon recht früh eintreten kann, wie ich bereits 1874[1] mitgeteilt habe, daß nämlich der Kranke die Gegenstände wie durch ein feines Sieb oder Gitter[2] sieht. Dies beruht auf dem Funktions-Ausfall einzelner Zapfen aus der Netzhaut-Mitte.

Zu einer Zeit, wo die Kranken bei Tageslicht noch gut lesen, können sie des Abends bei herabgesetzter Beleuchtung schon erheblich gestört, ja im Umhergehen behindert sein. Wenn die Veränderung der Netzhaut-Mitte zunimmt, liegt auch bei Tage ein Nebel auf dem fixierten Gegenstand; der letztere erscheint verzerrt; gelegentlich auch kleiner, bei einseitiger Erkrankung der Zapfen-Elemente. Der Arzt findet bei genauer Prüfung einen matten Fleck oder auch eine ringförmige Undeutlichkeit um den Fixierpunkt und natürlich Herabsetzung der Sehschärfe, die aber nicht so bedeutend zu sein braucht; während der Lichtsinn, wie Förster hervorgehoben, sehr wesentlich herabgesetzt ist. Bei stärkerer, eingewurzelter Erkrankung ist die Sehstörung erheblich; es bestehen inselförmige Ausfälle im Sehfeld, sowohl in der Mitte, als auch exzentrisch; bei doppelseitiger Erkrankung können die Kranken sich nur mit Mühe allein führen; das Gesichtsfeld schwindet bis auf einige Inseln; schließlich versinken auch diese, und es ist Erblindung da.

Welches sind nun die Augenspiegel-Bilder, die der Arzt beim Beginn dieser Klagen der Kranken vorfindet? Als ich vor 22 Jahren in die praktische Augenheilkunde eintrat, galt allgemein, und für die damalige Zeit mit vollem Recht, die Darstellung meines leider zu früh verstorbenen Lehrers Albrecht v. Graefe[3]: Die charakteristische Erscheinung der gewöhnlichen syphilitischen Retinitis liegt in der diffusen bläulich-grauen Färbung, welche sich

[1] Klinische Beobachtungen aus der Augen-Heilanstalt, Wien 1874, S. 51.

[2] Ein gesundes Auge erleidet Flimmern, wenn es auf ein feines Maschenwerk blickt, z. B. auf das Geflecht eines Rohrstuhls; weil bei der Unmöglichkeit einer fortgesetzt stetigen Fixation dasselbe Zapfen-Element der Netzhaut in schnellem Wechsel belichtet und beschattet wird.

[3] Archiv für Ophthalm., 1866, XII. 2, 212.

vom Papillen-Rande aus bezirksweise und namentlich den größeren Gefäßstämmen folgend über die Netzhaut ausdehnt. Es war im wesentlichen dieselbe Beschreibung, die schon acht Jahre früher und zuerst und in vortrefflicher Weise Jacobson geliefert, und welche mit geringen Abänderungen in sehr viele Lehrbücher übergegangen ist.

Die letzteren enthalten aber auch die von Förster[1] 1874 in einer klassischen Arbeit als die gewöhnliche Form syphilitischer Lokalisation im Augengrunde beschriebene Chorioiditis syphilitica, die sich doch genau auf dieselbe Krankheit bezieht, welche vorher Retinitis diffusa genannt worden.[2] Übrigens muß man wohl berücksichtigen, daß nach Förster die Netzhaut auch mitleidet, und nur in der Aderhaut der Hauptsitz der Krankheit zu suchen ist wegen der oft (in 12%) begleitenden Iritis, wegen der Glaskörper-Trübungen, der Abnahme des Lichtsinns und der Akkommodations-Breite und namentlich wegen der späteren Veränderungen der Aderhaut, nach langer Dauer und ungünstigem Verlauf der Krankheit.

M. H.! Die Namen in der Medizin sind konventionell, wie uns die Hippokratiker[3] schon gelehrt haben; aber sie sind nicht zu entbehren. Jedoch mit dem Namen Aderhaut-Entzündung ist viel Mißbrauch in den Lehrbüchern und Abhandlungen getrieben worden: als ob die Aderhaut an den Glaskörper grenzte, nur die Aderhaut Trübung des Glaskörpers bedinge; als ob das Pigment-Epithel zur Aderhaut, nicht zur Netzhaut gehörte, Pigment-Veränderungen im Augengrunde nur von der Aderhaut-Entzündung abhingen! — Chorioretinitis lasse ich mir gefallen. Will man einen mehr erschöpfenden Krankheitsnamen, so möchte ich syphilitische Pantophthalmie[4] vorschlagen. Doch lege ich darauf gar keinen Wert, sondern nur auf die Beschreibung.

Fast alle Teile des Augapfels sind verändert. Punktförmige Trübungen der Hornhaut sind häufiger, als man glaubt; nicht bloß in den Fällen, wo Zeichen von Iritis deutlich hervortreten: diese feinen Punkte erkennt man nur bei starker Vergrößerung. Punktförmige Veränderungen des Pupillen-Randes sind bei völlig reizlosem Auge zu beobachten. Nicht allzu selten punktförmige Trübungen der Linse. Staubförmige Glaskörper-Trübung fehlt eigentlich nie und ist für den Geübten ganz charakteristisch; Spuren derselben bleiben selbst noch nach Jahren zurück, auch in den Fällen,

[1] Archiv für Ophthalm., 1874, XX. 1, 33ff.; Graefe-Saemisch, 1877, VII., 190ff.

[2] Mauthner (Zeissl, Syph., V. Aufl., 585) u. A. haben dies richtig hervorgehoben.

[3] *περὶ τέχνης*, 2; Littré VI., S. 4.

[4] Vgl. mein Wörterbuch d. Augenheilk., 1887, S. 75.

die wir als geheilt zu bezeichnen pflegen. Das verschwommene Aussehen des Sehnerven-Randes und der Anschein einer diffusen Netzhaut-Trübung hängt hauptsächlich von den Trübungen der brechenden Mittel ab, wie schon verschiedene ausgezeichnete Forscher (Mauthner, Schweigger, Förster, Leber) erörtert haben. Stellt man im aufrechten Bilde scharf auf den Sehnerven ein, so ist derselbe auch scharf begrenzt und gar nicht verschwommen, wenigstens in den frischen Fällen. Aber unrecht wäre es, jede Trübung der Netzhaut in der Gegend um den Sehnerven-Eintritt zu leugnen.[1] Daß von vornherein die Aderhaut mit befallen ist, kann man im Augenspiegel-Bild wenigstens nicht erkennen.

Daß aber die Netzhaut von vornherein oder sehr früh befallen ist, erkennt man sogleich, jedoch nicht an einem verschwommenen Aussehen des Sehnerven-Eintritts, sondern an kleinen hellen Herden, die sowohl in der Peripherie des Augengrundes wie auch in dem mittleren Bereich vorkommen. Um diese zu verstehen, muß man beobachten, wie sie entstehen. Diese Beobachtung habe ich im Jahre 1871 gemacht und 1874 beschrieben.[2]

Die peripheren Herde entstehen binnen kurzer Zeit[3], unzweifelhaft in der Netzhaut, als zahlreiche, milchweiße Fleckchen, von zartem, frischem Aussehen, welche an den Gefäßen der Netzhaut wie die Beeren einer Traube an den Stielen haften. Später werden sie rosafarben, dann gelblich-weiß, schließlich rein weiß. Sie sind zahlreich, scharf begrenzt, wie mit dem Locheisen ausgeschlagen; pigmentfrei oder nur wenig, sei es am Rande, sei es in der Mitte, pigmentiert, und zeigen nur eine geringe Neigung zum Zusammenfließen. Nach meiner Beobachtung der ersten Entwicklung ist es nicht richtig, die späteren Stufen einfach als Aderhautherde zu bezeichnen.

Die Flecke in der Netzhaut-Mitte sind weit schwieriger zu sehen. Anfangs notierten wir öfters bei diesen Zuständen: Verdunklung der Gesichtsfeld-Mitte ohne ganz erklärenden Augenspiegel-Befund. Aber mit der Verbesserung der Augenspiegel und der größeren Kunstübung und Erfahrung wurde, namentlich im auf-

[1] Es gibt zwei besondere Formen der spezifischen Netzhaut-Entzündung, wo wirklich eine mehr diffuse Trübung der Netzhaut um den Sehnerven stattfindet, die kreisförmige und die weißliche. (Ret. specif. gyrata, R. s. albida.)

[2] Klinische Beobachtungen aus der Augen-Heilanstalt. Wien 1874, S. 54. Vgl. Eulenburg's Real-Enzykl., II. Aufl., Ophthalmoskopie, § 19. In der ersten Auflage steht nichts davon, weil ich in dieser die Erkrankungen der Netzhaut überhaupt nicht abgehandelt habe.

[3] Acht Tage zuvor waren sie bei dem (auswärtigen) Kranken nicht vorhanden gewesen.

rechten Bilde, bei erweiterter Pupille die Veränderung bequem sichtbar.[1] Ich überzeugte mich davon, wie häufig die zarten Veränderungen der Netzhaut-Mitte nicht nur von Anfängern, sondern auch von Geübteren übersehen werden; pflegte beim Unterricht diesem Punkte meine besondere Aufmerksamkeit zu widmen und ließ den Satz drucken: Zentrale Netzhaut-Entzündung gehört zu den bestverkannten Krankheiten.

Bereits vor 10 Jahren habe ich einen Fall veröffentlicht[2], wo ich auf dem linken Auge eine sehr zarte grauliche Verfärbung der Netzhaut-Mitte sah, die aus einzelnen, aber dicht gedrängten retrovaskulären Punkten besteht und von dem Sehnerven-Eintritt längs der Netzhaut-Blutgefäße besonders nach der makulären Gegend sich erstreckt; durch Schmierkur wurde Heilung bewirkt. Seitdem habe ich zahlreiche Fälle der Art, besonders genau in der Privatpraxis, beobachtet und verzeichnet. Das Krankheitsbild ist mir ein ganz geläufiges.

Über den weiteren Verlauf und die Ausgänge der syphilitischen Augengrund-Erkrankung will ich mich ganz kurz fassen. Bei hartnäckiger, wiederkehrender Entzündung treten, unter vermehrter Glaskörper-Trübung, zahlreiche neue Herde auf. Schließlich kann der ganze Augengrund wie gepflastert erscheinen. Meist ist die rechtzeitig eingeleitete und gründlich fortgesetzte Behandlung, welche im wesentlichen nur eine merkurielle sein darf, sehr erfolgreich; die Krankheit gehört unter den nicht operativen mit den zu dankbarsten: Sehstörungen, die an Blindheit grenzen, werden binnen einigen Wochen oder Monaten beseitigt, und, wie ich mich in der Privatpraxis überzeugt habe, dauernd; d. h. wenigstens bis jetzt 18 Jahre lang, ohne daß je der geringste Rückfall gekommen ist. Allerdings bin ich in der Behandlung noch hartnäckiger als die Krankheit selber. Aber im allgemeinen sind Rückfälle doch sehr häufig; und in einzelnen Ausnahmefällen nimmt trotz der Behandlung das Sehvermögen erheblich ab; der Sehnerv wird atrophisch, die Netzhaut-Gefäße verengt, der Augengrund völlig verfärbt, ähnlich wie bei der Pigment-Entartung.

Es ist wohl zu berücksichtigen, daß die Rückfälle der Sehstörung

[1] Jüngere Forscher, welche, sozusagen, spielend von uns jetzt das Augenspiegeln erlernen, vergessen mitunter, wie schwer die Ausbildung dieser Kunst unsren Lehrern und zum Teil noch uns selber geworden. — Übrigens fand bereits Liebreich (Atlas, II. Aufl., 1870) bei Ret. syph. das Gebiet der Macula mit punktförmigen Trübungen bestreut.

[2] Beiträge zur praktischen Augenheilkunde III., 1878, S. 65. Der Fall ist nach meinen Kranken-Journalen von Herrn Dr. M. Pufahl, meinem damaligen Assistenten, mitgeteilt.

und die üblen Ausgänge keineswegs immer von neuen Lokalisationen des syphilitischen Giftes in der Netzhaut, sondern recht häufig von unheilbaren Veränderungen der Blutgefäße abhängen.

Die Schwere der Erkrankung zeigt sich gelegentlich in dem Auftreten von Hirn-Erscheinungen, namentlich Schlag-Anfällen bei jugendlichen Kranken, und selbst in dem tödlichen Ausgang.[1] So starb einer der von mir 1874 beschriebenen[2] Kranken zwei Jahre später im Alter von 27 Jahren nach linksseitiger Hemiplegie, trotzdem er alle möglichen Kuren auf das Gründlichste hier und in Aachen durchgemacht hatte. Das linke Auge, welches vier Jahre zuvor (sechs Jahre nach der allerdings früh erworbenen Infektion) befallen worden, war erblindet; das andere gesund geblieben. Es ist wohl zu bemerken, die syphilitische Netzhaut-Entzündung kann einseitig bleiben, die albuminurische ist immer doppelseitig. Dieser Unterschied ist aus der vermuteten Grundursache der beiden Netzhaut-Leiden wohl zu verstehen.

In meinem Artikel über Ophthalmoskopie, der aus meinen Vorlesungen erwachsen und in Eulenburg's Real-Enzyklopädie erschienen ist, habe ich auf den Ursprung der syphilitischen Netzhaut-Entzündungen von den Blutgefäßen, auf die Ähnlichkeit zwischen der Netzhaut-Erkrankung und der an den Blutgefäßen des Gehirns und auf die mit oder nach dem Netzhaut-Leiden erfolgende Hirn-Erkrankung hingewiesen.[3]

Von den weniger häufigen Erkrankungen der Netzhaut durch erworbene Syphilis will ich heute nicht sprechen; aber doch einen Fall hervorheben, bei dem man im Augenspiegel-Bild die Netzhaut-Arterien-Erkrankung direkt sehen kann, und nicht bloß zu erschließen hat, wie bei jenen kleineren Herden. Die gröberen, mehr klumpigen, bläulichen Flecke der Netzhaut, die bei Syphilitischen neben stärkerer Glaskörper-Trübung vorkommen, gehen von Entzündung der Netzhaut-Arterien aus. Haab in Zürich hat im Jahre 1886 mitgeteilt, daß er die Arteriitis syphilitica der Netzhaut entdeckt habe. Doch hatte Hock[4] schon 1876 diese Veränderung erwähnt,

[1] In einem Falle, der plötzlich starb, fand Mauthner bei der Sektion nichts als Gummata im Gehirn. Zeissl, Syph., IV. Aufl., S. 585.

[2] Beobachtungen aus der Augen-Heilanstalt von Dr. Hirschberg, Wien 1874, S. 52, und C.-Bl. f. A. 1888, S. 162.

[3] Überhaupt die Wichtigkeit der Blutgefäß-Veränderungen in der Netzhaut bei andren, vom Allgemeinzustand abhängigen Erkrankungen, z. B. der albuminurischen Netzhaut-Entzündung, hervorgehoben.

[4] Wiener Klinik, 1876. — Übrigens hat schon Liebreich einen Fall von Ret. syph. mit bedeutenden Veränderungen an den Blutgefäßen (Wandverdickung, Verstopfung, Blutung) in seinem Atlas beschrieben. Dieser Befund wurde meistens bezweifelt, aber von mir schon vor 18 Jahren bestätigt. (Vgl. die Veröffentlichung meines damaligen Assistenten Dr. Schillinger, Wien. med. Rundschau, XI. Jahrgang, III. Bd., Nr. 338.)

und ich selber hatte 1882[1] den Zustand ganz genau geschildert und abgebildet; und außerdem an verschiedenen andren Fällen beobachtet. Nur die ganz frischen sind beweisend. — Jahrelang nach syphilitischer Chorioretinitis können starke Blutungen der Netzhaut entstehen, welche bis in den Glaskörper vordringen; und offenbar Folgen der ursprünglichen Blutgefäß-Erkrankung darstellen. Jedoch ist dies selten.

M. H.! Obwohl schon Virchow, Weber, Wagner u. A. beweisende Beobachtungen von Arteriensyphilis mitgeteilt, ist doch gerade die Hirn-Arteriensyphilis erst in den 70er Jahren, seit Heubner's Monographie, sozusagen Allgemeingut der Ärzte geworden. Die entsprechende Erkrankung in der Netzhaut gehört zu den gewöhnlichen Manifestationen der erworbenen Lues im Augengrunde.

9g. Gummöse Iritis. C.-Bl. f. A. 1889, S. 266.

Ein 27jähriger Mann von auswärts gelangte am 4. Juli 1889 zur Aufnahme. Am 14. Juni 1889 erblindete das rechte Auge unter Entzündung, am 22. Juni fand sein Arzt Iritis und verordnete, obwohl der Kranke Lues leugnete, Jodkali und Atropin; am 29. fand er einen linsengroßen Knoten in der oberen Irishälfte und sandte den Kranken zu mir.

Ich fand Iritis gummosa mit Glaukom des rechten Auges. Das Auge ist blind bis auf Lichtschein und angeblich seit 14 Tagen in diesem Zustande; stark gespannt (T + 2); gerötet; schmerzhaft. Die Hornhaut wie fein gestichelt. Oberhalb des oberen Pupillenrandes sitzt ein gelber Gummiknoten. Beiderseits von der Pupille ist die Iris buckelförmig vorgetrieben; nach unten zu etwas weniger. Die Pupille durch ein feines Häutchen verschlossen. Das linke Auge normal. Auf eindringliches Befragen gestand der Kranke, Weihnachten 1888 eine Infektion sich zugezogen zu haben.

Es ist keine Zeit zu verlieren, sonst wird das Auge unheilbar blind. Punktion der Hornhaut wäre Spielerei, Iridektomie ist allein angezeigt; aber nicht nach oben. Die Neugier nach mikroskopischer Untersuchung eines Gummiknotens der Regenbogenhaut weicht sofort schwerwiegenden Bedenken:

1. Oben ist die Regenbogenhaut so steif, daß eine regelrechte Ausschneidung kaum ausführbar erscheint.

2. Die Besudelung der frischen Wunde mit den Syphilis-Trägern muß vermieden werden. Nur sehr selten ist in diesem gummösen Stadium die Iridektomie gemacht worden.

[1] C.-Bl. f. A. 1882, November.

Sofort wird unter Kokain mit breiter Kurz-Lanze nach unten die Iridektomie verrichtet. Ein steifes Irisstück (2 × 2 mm) wird gewonnen. Der Sphinkter scheint zurückgeblieben zu sein; bei späterer Untersuchung zeigt sich übrigens, daß es nur der pigmentierte Rand des Pupillen-Häutchens ist. Der Iris-Spalt klafft gut, der Augapfel ist entspannt; das Blut wird leicht entleert.

„Der Schmerz ist fort, wie wenn ein Stein ins Wasser fällt", sagte der Kranke beim nächsten Besuch. Schon am Abend desselben Tages wird die Einreibungs-Kur begonnen, mit möglichster Vermeidung jeder Erschütterung. (Dreimal täglich je 2 g.)

6. Juli 1889. Die Spannung des Augapfels ist gut, wie schon aus dem Spiegelbild der Hornhaut hervorgeht.

9. Juli 1889. Der Gummiknoten ist abgeflacht, nach zwei weiteren Tagen spurlos geschwunden. Das Auge zählt die Finger, erkennt die Taschenuhr. Der Kranke hat sich nach dem Morgenbesuch — empfohlen. Er schreibt mir nach einigen Wochen, daß das Auge völlig hergestellt sei.

9h. Eine ohne Operation geheilte (gummöse) Iris-Geschwulst. C.-Bl. f. A. 1906, S. 258—259.

„Muß mein linkes Auge morgen herausgenommen werden?" So fragte mich am 2. Juli 1906 in der öffentlichen Sprechstunde eine noch junge Frau. Nach kurzer Untersuchung verneinte ich die Frage.

Das Aussehen des Auges ist aus Fig. 1 zu entnehmen; doch zeigt dieselbe nicht das starke Hervorragen der Neubildung.

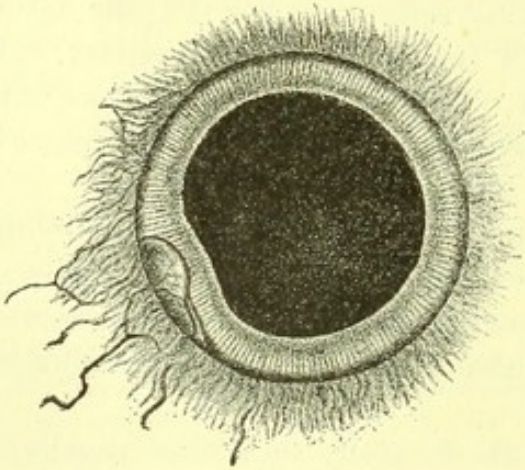

Fig. 1.

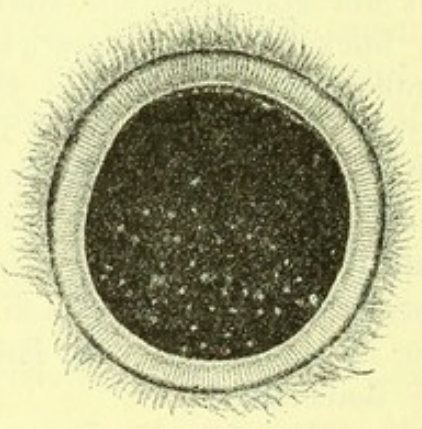

Fig. 2.

Über frühere Erkrankungen wußte die 28jährige Frau nur von einer sogenannten Blut-Vergiftung zu erzählen: angeblich nach Kratzen, durch schädliche Wirkung des Strumpfes, war das rechte Bein von April 1904 bis Oktober 1905 offen gewesen. (Wir werden

ja aus dem weiteren Verlauf eine andre Anschauung über dieses Bein-Geschwür gewinnen.) Vor 14 Tagen ging sie zu einem Augenarzt, der ihr Einreibungen von grauer Salbe in die Haut und Einträuflungen von Atropin ins Auge verordnete und jetzt die Entfernung des Augapfels anrät.

Die Kranke leugnet übrigens Lues.

Das rechte Auge ist gesund und sehkräftig. Das linke hat Sehkraft $^5/_{35}$ m für die Ferne, erkennt Sn I m in 25 cm und besitzt ein normales Gesichtsfeld.

Das linke Auge zeigt Rötung um die Hornhaut, die zwar nicht sehr lebhaft, aber doch unverkennbar ist. Zahlreiche große Beschläge der Hinterfläche der Hornhaut sind in dem nach unten gelegenen Teil der letzteren nachzuweisen.

Aus der Kammerbucht wächst nasenwärts ein Knoten hervor, der von oben nach unten 3,5 mm lang, von rechts nach links 2 mm breit ist, mit rundlicher Kuppe deutlich und verhältnismäßig stark über die Iris-Fläche hervorragt, gelbrötlich von Farbe, von gröberem Gefäßnetz überkleidet. Der Knoten scheint gewissermaßen aus dem Strahlen-Körper hervorzuwachsen und die Iris teils zu durchwachsen, teils abzulösen und seitlich (schläfenwärts) zu verschieben. Der kleine Kreis der Iris ist gefäßreich. Der Augengrund wohl etwas verschleiert, aber normal.

Ich verordnete der Kranken, die ihr von ihrem bisherigen Arzt richtig verordneten Mittel weiter zu gebrauchen, verstärkte nur die Gabe: 4 Tage lang sollte sie 2mal täglich je 2 g grauer Salbe verreiben, dann 4 Tage lang Jodkali in großen Gaben 3mal täglich einnehmen, und so fort; dazu 3mal täglich von der Kokain-Atropin-Lösung einträufeln.

Schon am 5. Juli 1906 schien mir der Knoten etwas flacher zu sein, am 10. Juli 1906 war er sicher kleiner, blasser; die Sehkraft des Auges hatte schon erheblich gewonnen. ($^5/_{15}$ statt $^5/_{35}$.) Am 16. Juli 1906 war keine Spur des Knotens mehr zu entdecken, auch nicht mit der Lupe, bei seitlicher Beleuchtung, — nur ein schmaler Streifen hebt sich noch auf der Iris ab, da wo er gesessen. Hornhaut-Punkte sind noch vorhanden; die Pupille ist maximal erweitert und fast rund. (Vgl. Fig. 2.) Dabei bestehen feinste Glaskörper-Trübungen und leichte Erweiterung der Netzhaut-Blutadern, bei sonst unverändertem Augengrund. Die Sehkraft ist auf $^5/_5$ gestiegen. Die Behandlung wird fortgesetzt.

Am 20. August 1906 sind noch braune Punkte in der Hornhaut vorhanden, Augengrund normal. Die Behandlung wird noch fortgesetzt. Die Kranke fühlt sich wohl.

Der Fall spricht für sich. Ich brauche kaum etwas weiteres hinzuzufügen, höchstens die schon öfters von mir gemachte Bemerkung, daß, wenn die Krankheit hartnäckig ist, der Arzt noch hartnäckiger sein muß.

9i. Über Gummi-Knoten des Augen-Grundes. Über das Wort Gumma. Beiträge zur Dermatologie und Syphilis. Festschrift gewidmet Georg Lewin zur Feier seines 50jähr. Doktor-Jubiläums am 5. Nov. 1895. Verlag von S. Karger, Berlin NW. 6.

Daß die Syphilis das Auge verhältnismäßig häufig in Mitleidenschaft zieht, weiß man ziemlich so lange, als jene Seuche überhaupt durch genauere Beschreibung den Ärzten bekannt geworden.[1] Die syphilitischen Entzündungen des dunklen Augen-Grundes, besonders der Netzhaut und Aderhaut, des Sehnerven, sind durch den Augenspiegel in klares Licht gestellt worden. Aber von Gummi-Knoten (Syphilomen) des Augen-Innern ist weder in den Lehrbüchern der Syphilis noch in denen der Augen-Heilkunde[2], noch endlich in den Sonderschriften über syphilitische Augenkrankheiten zusammenhängend und erschöpfend gehandelt worden. Heißt es doch sogar in der trefflichen Abhandlung Mauthner's[3]: „Wenigstens wurde noch niemals ein gummöser Knoten in einer infolge von Lues entzündeten Retina mit dem Ophthalmoskop wahrgenommen". Und selbst Alexander (Syph. und Auge, 1889, S. 77) sah nur einen Fall mit 2 Gummi-Knoten der Aderhaut (von 1,5 bzw. 1 mm Hervorragung) in einem späten Stadium des Verlaufes und zitiert nur zwei Fälle von Gummi des Sehnerven. (S. 104.)

Gelegenheit zu anatomischen Untersuchungen ist selten, der anatomische Beobachtungstoff dürftig.

Klinische Beobachtungen, namentlich der früheren Entwicklungs-Stufen dieser seltenen Krankheitsformen, können nur durch jahrzehntelang fortgesetzte Prüfung eines größeren Krankenmaterials in einiger Vollständigkeit gesammelt werden, so daß man in der Lage ist, nach eigener Anschauung eine Beschreibung zu liefern.

Alle Teile des Augapfels können Sitz von Gummi-Knoten werden, mit Ausnahme derjenigen, die man früher als die Feuchtigkeiten des Auges zu bezeichnen liebte; zu diesen wurden, außer dem Kammerwasser, noch die Linse und der Glaskörper gerechnet. Die Linse ist ein Abkömmling der Deckzellen-Lage, der Glaskörper ein zellenarmes

[1] Vgl. Proksch, Gesch. d. vener. Kr. II, 171, 1895.

[2] Ich habe die besten und neuesten daraufhin noch einmal durchgesehen und will durch Aufzählung negativer Befunde den Leser nicht ermüden.

[3] Zeissl, Syph., IV. Aufl., 1882, S. 584.

Schleimgewebe. Die Hornhaut, welche zu den Binde-Substanzen gehört, aber keine Blutgefäße besitzt, kann erst dann, wenn sie zuvor durch syphilitische Entzündung von einem neugebildeten Blutgefäß-Netz durchzogen ist, Sitz von Gummi-Knoten werden: dies äußerst seltene Ereignis habe ich bei angeborener Lues beobachtet.

Die Augapfel-Bindehaut, die Lederhaut, die Regenbogenhaut und der Strahlenkörper, die Aderhaut, die Netzhaut, der Sehnerv werden gelegentlich Sitz von Gummi-Geschwülsten. Sowie die letzteren größer werden, dringen sie von ihrem Ausgangspunkt weiter in die Nachbarschaft vor, z. B. von der Lederhaut auf den Strahlenkörper; außerdem entstehen durch Fernwirkung des Entzündungs-Reizes noch Reizungen und Entzündungen der empfindlicheren, gefäßreichen Teile des Augapfels, z. B. der Regenbogenhaut.

Bemerkenswert ist das verhältnismäßig frühzeitige Auftreten solcher Gummi-Knoten im Auge, wobei ich vollständig absehe von der papulösen Regenbogenhaut-Entzündung, die man früher vielfach, heute noch gelegentlich als gummös bezeichnet: möglicherweise spielt die Zartheit der Augengewebe und ihr Gefäßreichtum hierbei eine wichtige Rolle.

Die Behandlung ist meist recht wirksam; jedoch nicht immer. Namentlich, wenn die Kranken selbständig die Behandlung zu früh unterbrechen, kann schon durch Gummi-Knoten der Lederhaut und des Strahlenkörpers Erblindung des Augapfels eintreten. Vollends bei solchen Geschwülsten des Augen-Grundes. Nur über diese will ich genauere Mitteilungen machen.

Zwei Hauptfälle sind zu unterscheiden: I. Der Gummi-Knoten der Aderhaut. II. Der Gummi-Knoten des peripheren Sehnerven-Endes. Beide ziehen die Netzhaut in Mitleidenschaft.

I. Bei einem Menschen, der an erworbener Lues leidet, tritt (entweder schon im ersten Jahre, oder erst einige Jahre nach der Ansteckung,) Sehstörung eines Auges und Schmerzhaftigkeit desselben auf. Deutliche Erscheinungen der Syphilis (papulöse und andre Haut-Ausschläge, Kehlkopf-Geschwüre u. dgl.) sind noch vorhanden oder kurze Zeit zuvor vorhanden gewesen. Das Auge selber ist auch äußerlich gerötet; gelegentlich sogar eine umschriebene, rote Anschwellung der Lederhaut nachweisbar. Die Sehstörung macht rasche Fortschritte und erreicht bald einen hohen Grad. Die Diagnose wird durch das Augenspiegel-Bild geliefert.

Die Netzhaut ist vorgedrängt durch eine weiße, knotenförmige Neubildung, die in dem eigenen Gewebe der Netzhaut, hauptsächlich aber in dem darunter liegenden der Aderhaut ihren Sitz hat. Auch nach außen, bis zur Lederhaut, kann die Neubildung durch-

schlagen und durch Fortleitung des Entzündungs-Reizes die Regenbogenhaut in Mitleidenschaft ziehen und Glaskörper-Trübung veranlassen. Der Verlauf ist langwierig, auch mit inneren Blutungen und Sehnerv-Entzündung kompliziert; aber unter gründlicher Behandlung ist Heilung möglich, mit Erhaltung und Wiederherstellung des Sehvermögens. Doch bleibt im Gesichtsfeld meistens ein umschriebener Ausfall, entsprechend dem Sitz der Gummi-Geschwulst.

Fall 1. Am 14. September 1891 kam der 28jähr. O. M. zur Aufnahme.

Im März 1891 hatte er sich ein Geschwür an den Geschlechtsteilen zugezogen und Drüsen-Anschwellung in der Schenkelbeuge. Nach achttägigem Bestehen suchte er Behandlung nach, welche nach seiner Angabe in örtlicher Einreibung von grauer Salbe bestand. Bald nach Pfingsten bekam er eine Hals-Entzündung, die durch Einatmungen und innerlichen Gebrauch von Jodkali bekämpft wurde.

Nach einiger Zeit erfolgte ein Gesichts-Ausschlag.

Am 10. September 1891 verspürte er im rechten Auge Schmerz und Tags darauf Sehstörung.

Am 12. September 1891 zeigte er auf der Stirn einen aus kleinen Papeln bestehenden Ausschlag; ferner, bei der Untersuchung mit dem Kehlkopf-Spiegel, eine Entzündung unterhalb der Stimmbänder. (Laryngitis subglottica ulcerosa.) Die Bindehaut des rechten Augapfels ist mäßig gerötet; ganz oben, am Äquator, besteht eine flache, rote Hervorwölbung der Lederhaut, auf Druck sehr empfindlich.

Die lichtbrechenden Teile des Auges sind durchsichtig. Der Sehnerven-Eintritt ist verwaschen, nicht wesentlich hervorragend, bis auf eine zarte Gefäß-Neubildung gerade am oberen Rande; alle Venen gestaut. Nach oben, etwa 10 mm oberhalb des Sehnerven-Randes, sitzt eine mächtige Herd-Erkrankung, die etwa 10 mm lang (von rechts nach links), etwa 4 mm breit (von oben nach unten) und stark hervorragend scheint; sie besteht aus zwei dicht aneinander stoßenden, bläulich-weißen Knoten, deren Gewebe die Netzhaut-Gefäße teilweise verschleiert. Die innere Herd-Erkrankung entspricht der äußerlich sichtbaren Erhebung der Lederhaut und bewirkt im Gesichtsfeld des rechten Auges unten einen Ausfall an der Peripherie (von 38. Grad bis 60. Grad), während die zentrale Sehschärfe noch fast normal geblieben. Das linke Auge ist normal.

Als zwei Tage später, 14. September 1891, der Kranke zur Aufnahme kam, war die Wucherung außen wie innen etwas stärker geworden, Regenbogenhaut-Entzündung hinzugetreten, die Sehkraft des kranken Auges etwas schlechter geworden.

Der Kranke wurde im Dunklen gehalten, Atropin-Lösung in das rechte Auge eingeträufelt und graue Salbe, wie üblich, in die Haut eingerieben.

17. September 1891 nimmt die Reizung des Auges noch zu. 24. September ist der ganze Glaskörper trüb, durch staubförmige, zum Teil zusammengeballte Teilchen, Sehkraft nur $^1/_{12}$, mit Gesichtsfeld-Beschränkung nach unten; die Gummi-Geschwulst oben im Augen-Grunde nicht mehr deutlich zu sehen. Trotz starker Erweiterung der Pupille besteht heftige Entzündung der Regenbogenhaut. (Gewebe grünlich, feine Niederschläge

auf der Vorderkapsel, feine Punkte in der Hornhaut, allgemeine Rötung der Augapfel-Bindehaut rings um die Hornhaut.)

Nach 20tägiger gründlicher Einreibung (5. Oktober 1891) ist die Sehkraft besser ($S = {}^1/_3$, G.F.-Verdunklung unten), die Reizung geringer. Die bläuliche Masse am Augen-Grunde ist geschwunden; man sieht daselbst einen Entfärbungsherd, in dem ein Stück von einem größeren Aderhaut-Gefäß mit verdickten Wandungen auftaucht. (Narbe der Aderhaut.)

Im weiteren Verlauf (2. November 1891) trat die Entzündung des Sehnerven-Kopfes mehr in den Vordergrund: derselbe ist geschwollen, von weißer Ausschwitzung durchsetzt, undeutlich begrenzt; Glaskörper-Trübungen noch deutlich, Aderhaut-Herd wie zuvor. ($S \leqq {}^1/_6$, Gesichtsfeld-Ausfall unten vom 38. bis 60. Grad.)

Die Behandlung wurde fortgesetzt. 28. November war S wieder ${}^1/_3$ (bis ${}^1/_2$), G.F.-Ausfall unverändert. Die Entzündung des Sehnerven ist abgelaufen, Verfärbung zurückgeblieben, sowie ein graublaues Flöckchen im Glaskörper, einige Millimeter vor dem Sehnerven. Auf der Aderhaut-Narbe ist jetzt eine feine schwarzgraue Pigmentierung der Netzhaut hinzugekommen. Von hier ziehen feine, halbdurchscheinende Fasern mit dunkleren Punkten nach vorn durch den Glaskörper.

Am 30. Dezember 1891 ist die Sehkraft des rechten Auges fast normal (${}^{15}/_{20}{}'$; Sn $1{}^1/_2$ in 7″, doch bleibt der untere Gesichtsfeld-Ausfall vom 38. bis 60. Grad entsprechend dem Sitz der früheren Gummi-Geschwulst.

Bemerkenswert ist in diesem Fall das frühzeitige Auftreten der tertiären Neubildung, noch im ersten Jahr nach der Ansteckung. Wer will, mag den Fall zu der galoppierenden Form der Lues rechnen.

Fall 2. Am 13. März 1894 kam in die öffentliche Sprechstunde Frau J. F., 28 Jahre alt, ziemlich schwächlich. — 4 Jahre zuvor hatte sie ein primäres Geschwür an den Lippen gehabt und danach Geschwüre zwischen den Zehen. Sie wurde in einem hiesigen öffentlichen Krankenhaus mit Einreibungen behandelt. Seit $2{}^1/_2$ Jahren ist sie verheiratet. Zuerst erfolgte ein Abort. Sie begab sich zum Herrn Kollegen Lassar, der sie einer Einspritzungs-Kur unterzog. Dann gebar sie ein lebensfähiges Kind, das aber Ausschläge im Gesicht und am Hintern bekam. Vor 8 Wochen erkrankte ihr rechtes Auge unter Flockensehen und Nebel; erst in letzter Zeit trat dazu Rötung und Schmerz. Das rechte Auge ist auf Druck empfindlich, rings um die Hornhaut gerötet, die letztere von feinen Punkten durchsetzt, die Pupille rund, (aber schon 22. März durch eine untere Verwachsung zackig,) der Glaskörper staubförmig getrübt. Der Sehnerv unverändert, die Netzhaut-Venen erweitert; im oberen Drittel, anfangend vom Sehnerven, die Netzhaut leicht geschwollen und getrübt (ödematös). In dieser trüben Netzhaut sitzt innen-oben (an der Arteriola nasalis superior) ungefähr 5 mm vom Sehnerven entfernt, ein etwa 4 mm großer, rundlicher, hervorragender Herd von bläulicher Farbe mit heller Randzone und verdeckt teilweise die Netzhaut-Gefäße. Die Sehkraft des erkrankten Auges ist erheblich herabgesetzt, entsprechend der schon achtwöchentlichen Dauer des Leidens, nämlich auf $\leqq {}^1/_{12}$; dazu besteht, entsprechend dem Herde des Augen-Grundes, im Gesichtsfeld ein seitlicher Ausfall, vom 20. bis 40. Grad, nach außen-unten vom Fixierpunkt. Der Ausfall ist umgeben von einem Ring undeutlichen Sehens, der, zungenförmig sich umbiegend, in die unteren

und inneren Teile des Gesichtsfeldes hineinreicht. Die Kranke wurde von Herrn Kollegen Lassar weiter behandelt, wie es ihr Kräftezustand erlaubte; 5. September 1894 hatte sie wieder 35 Einspritzungen durchgemacht und fühlte sich wohl.

Das Augenleiden zeigte zunächst erhebliche Verschlimmerung.

2. April 1894 war das Auge bis auf Lichtschein (Wahrnehmung von Handbewegungen) erblindet und auch ein großer Ausfall in der oberen Hälfte des Gesichtsfeldes hinzugetreten. Die untere Hälfte des Glaskörpers ist von undurchleuchtbaren (blutigen) Trübungen erfüllt, die Gummi-Bildung oben scheint verkleinert.

9. April 1894 Finger exzentrisch auf 3 Fuß ($S = {}^1/_{100}$), die blutige Beschaffenheit der Glaskörper-Trübung ist deutlich nachweisbar.

15. April 1894, nach 32 Einspritzungen, bedeutend besser: Finger in 6 Fuß, ringförmiger Ausfall im Gesichtsfeld. Die Glaskörper-Trübung ist einem Gitter oder Korbgeflecht ähnlich. 3. Juli 1894 Finger in 8 Fuß. Statt des geschwulstähnlichen Herdes sieht man jetzt eine helle, narbige Stelle, umgeben von zarter Pigment-Veränderung.

18. Juli 1894 Sn C in 15′, $S = {}^1/_{14}$.

7. August 1894 Rückfall (offenbar neue Blutung in den Glaskörper). Das Auge wurde völlig verdunkelt, nach 4 Tagen aber wieder klarer; als sie 15. August 1894 sich vorstellte, war $S = {}^1/_{70}$. (Finger auf 3 Fuß.)

6. September 1894 konnte das Auge wieder feine Druckschrift lesen (Sn 2 in 6″ mit +6″). Der Glaskörper ist klarer, obwohl er noch Flöckchen beherbergt.

Der Herd ist gut sichtbar, verkleinert, flach, grau mit heller Mitte. Eine feine Arterie zieht gerade hindurch und wird für eine kurze Strecke durch Pigment verdeckt.

3. Januar 1895 $S = {}^1/_2$. G.F. normal: eine wunderbare Besserung.

Ich habe noch andre Fälle der Art beobachtet, kleinere Gummi-Knoten der Ader- und Netzhaut auch schon 1888 (C.-Bl. f. A., S. 164) beschrieben.

II. Die gummöse Erkrankung des peripheren Sehnerven-Endes[1] habe ich bereits (in Eulenburg's Real-Enzykl. II. Aufl., 1888, Ophthalmoskopie) kurz, aber genau beschrieben; doch sind meine Mitteilungen bisher in die Lehrbücher noch nicht übergegangen, ja sogar nicht einmal in der so umfangreichen Sonderschrift von Alexander beachtet worden.

„Bei gummöser Neubildung im Sehnerven hinter dem Augapfel, wodurch der Nerv fingergliedstark anschwellen kann, kommt es zu der stärksten Stauungs-Papille mit starker Trübung des Sehnerven-Eintritts sowie der benachbarten Netzhaut-Zone und mit fetzigen Trübungen, die weit in den Glaskörper hervorragen. Dabei ist die Sehkraft des befallenen Auges völlig vernichtet. Die richtige Diagnose, selbst unter ungewöhnlichen Verhältnissen, z. B. bei Damen

[1] Wohl zu unterscheiden von der doppelseitigen Stauungs-Papille infolge von gummöser Hirnhaut-Entzündung. Diese Erkrankung habe ich hier nicht zu besprechen.

der besten Privat-Praxis, und die sofort eingeleitete energische Einreibungs-Kur hat mir wiederholentlich glänzende Heilungen gewährt. Zurück bleibt nichts als eine Erweiterung des Mariotte'schen Flecks, woraus die Kranken sich nichts machen, und eine nichtssagende Pigment-Veränderung um die Sehnerven, die an einzelnen Blutgefäßen weiter in die Netzhaut hineinstrahlt."[1] Ferner ebendaselbst: „Eine milchweiße gesättigte Trübung ergießt sich vom Sehnerven auf etliche Millimeter nach allen Richtungen hin in die Netzhaut, deren Blutgefäße ebenso wie die Umrandung des Sehnerven vollständig verdeckt sind. Die Sehstörung ist sehr bedeutend. Unter dem Einfluß der Behandlung zerfällt die gleichförmige Trübung in kleine Inseln; schließlich verschwinden auch diese; eine nichtssagende Pigment-Veränderung um den abgeblaßten Sehnerven ist der Ausgang. Ein mittleres Sehvermögen kann erzielt werden.

Wahrscheinlich handelt es sich um gummöse Entzündung des Sehnerven hinter dem Augapfel. (Neuroretinitis gummosa.) Die Schwellung preßt die Netzhaut-Schlag-Ader zusammen; infolge der gehinderten Blutströmung kommt es, wie in den Fällen von Embolie, von akutester Blutleere durch Blutverlust usw., zu einer starken Trübung der Netzhaut."

Mein ehemaliger Assistent, Herr Dr. Scheidemann, hat eine vorzügliche Beschreibung und farbige Abbildung eines meiner Fälle von gummöser Entzündung des Sehnerven-Eintritts im Arch. f. Ophth. XLI, I geliefert. Ich verweise auf diese Mitteilung und will nur in Kürze folgendes hervorheben:

Fall 3. Der 32jährige zog sich August 1893 einen Schanker zu. November 1893 Ausschläge (Hg), Februar 1894 Regenbogenhaut-Entzündung des linken (Hg), Mitte Mai erst Verschleierung, dann plötzlich in der Nacht vom 25. bis 26. Mai Aufhebung der Sehkraft des rechten Auges; akute Regenbogenhaut-Entzündung; an Stelle des Sehnerven-Eintritts sieht man einen breiten, rundlichen, hellgraugelben Knoten von 2 mm Hervorragung. Unter gründlicher Hg-Behandlung bildete sich der Knoten wieder zurück. Aber erst am 10. September 1894 vermochte das Auge wieder feine Druckschrift zu lesen.

Anmerkung.

Die syphilitische Geschwulst (Syphilom) wird heutzutage ziemlich allgemein mit dem Wort Gumma (oder Gummi) bezeichnet. Über die Recht-Schreibung und Beugung dieses Wortes sind heftige Streitigkeiten entbrannt, welche demjenigen recht überflüssig erscheinen, der die Entwicklung dieses Sprachstammes berücksichtigt.

[1] „Auch Bindegewebs-Bildung auf dem Sehnerven-Eintritt", habe ich in meinem eignen Hand-Exemplar hinzugefügt.

Das Wort Gummi stammt aus der altägyptischen (hieroglyphischen) Sprache und findet sich bereits vielfach im Papyrus Ebers, welcher um das Jahr 1500 v. Chr., also vor etwa 3400 Jahren, niedergeschrieben ist.[1]

Die ägyptische Schrift, welche die in der Mitte der Worte vorkommenden Selbstlauter zumeist nicht ausdrückt, schrieb qmy (oder kemiy) und bezeichnete damit den Klebstoff, der auch bei uns heute noch Gummi heißt. Das Wort ist in der Schreibweise KOMH (sprich Kommi) in das Koptische übergegangen, das aus dem Ägyptischen sich herausgebildet hat, wie das Italienische aus dem Lateinischen.

Die Griechen übernahmen von den Ägyptern den in der Heilkunde so vielfach gebrauchten Klebstoff und seinen Namen. Sie wußten[2], wenigstens in der späteren, gelahrteren Zeit, daß der Sprachstamm ein fremder sei; bezeichneten damit hauptsächlich die Ausschwitzung der ägyptischen[3] Akazie und schrieben das Wort *τὸ κόμμι*, gebrauchten es sowohl ohne Biegung (*τοῦ κόμμι, τῷ κόμμι*), als auch in *τοῦ κόμμεως, τῷ κόμμει* gebogen. (Beide Formen bei Hippokr. und Galen.)

Die Römer übernahmen von den Griechen, wie die gesamte Heilkunde, so auch dieses Wort, schrieben es cummi, das sächlich und biegungsunfähig war, oder lieber cummis, das weiblich war und in cummim, cummium gebogen wurde. Die Schreibart cummis ist bei Plinius die der besten Handschriften; somit auch der kritischen Ausgabe von Julius Sillig. (Hamburg und Gotha 1852.) Später scheint die Schreibweise gummi oder gummis üblicher geworden zu sein. Auch cumma, gumma, selbst gummus (männlich, 2. Fall gummi) und gumen (guminis) findet man bei späten Schriftstellern, wie Palladius[4] u. a.

Im mittelalterlichen Latein der Nichtärzte sucht man das Wort vergebens. Wenigstens konnte ich es in dem zehnbändigen Glossar. med. et infim. latin. überhaupt nicht auffinden. Doch kommt, nach freundlicher Mitteilung des Herrn Kollegen Pagel, gummi arabic. in dem Areolae St. Amandi, auch in der Augen-Heilkunde des Alcoatim; gummi albotin (terebinth.) bei ersterem, g. prunorum bei Mesue, g. cerasi bei Mondeville vor.

Nach dem Wiedererwachen der Wissenschaften haben die

[1] Vgl. Hirschberg, Ägypten 1890, S. 68.

[2] Athenaeus 2 p. 66, E. [Lebte 170 bis 230 n. Chr. in Alexandria und in Rom.]

[3] *ἀκάνθη*, spina Aegyptiaca. Vgl. Herodot 2, 96; Strabo 17, S. 809; Theophrast. H. Pl. 4, 2, 8; Plin. XIII., 66. Diosc. V. I. Schon die Ägypter sprachen vom Gummi der Akazie. (sndt.)

[4] Im 4. Jahrh. n. Chr.

neulateinischen Ärzte hauptsächlich der Form gumma (gummatis) für ihre Zwecke sich bemächtigt.[1] Diese ist auch in die latinisierende Sprache der Heilkunst unsrer Tage übergegangen. Wenn einzelne Forscher uns eine bestimmte Schreibart des Wortes (gummi) aufzwingen wollen, so ist das eher Willkür, als Gesetz der lateinischen Sprache.[2]

Überhaupt ist es mir zweifelhaft, ob der Name für die syphilitische Geschwulst von dem Worte für Klebstoff herkommt. Behauptet ist ja oft, daß die Geschwülste von der gummi-artigen Festigkeit und Schnellkraft ihren Namen führen. Diese Behauptung reicht bis in das erste Jahrhundert der Syphilis-Beschreibung zurück. Bei Fallopia[3] heißt es:

Isti tumores quum contineant materiam crassam: quae est veluti gummi eliquatum, ideo gummata gallica vocantur a medicis. Ferner[4] bei demselben: Tumores ateromaticos, quae gummata vocantur assumpta similitudine ab arboribus, quoniam in morbo gallico crescunt tubercula aemulantia gummas arborum.

Am meisten bekannt und berühmt ist der Satz von Van Swieten[5]: Gummi solet vocari tumor, ex ipsa ossis substantia enatus, talis tenacitatis et mollitiei, ut digitis cedat, fere uti solent gummi ex arboribus stillantia et concreta, dum radiis solaribus mollescunt, vel nondum perfectam duritiem acquisiverunt. Die Länge dieser rationalistischen Erklärung verdächtigt ihre Ursprünglichkeit. Denn bei einigen der ältesten Syphilis-Beschreiber finde ich, daß das Wort, zur Zeit jener sogenannten epidemischen Verbreitung der Seuche, zuerst vom Volke gebraucht und danach erst in die Sprache der Ärzte aufgenommen wurde. Vgl. Nicol. Massa (de morbo gallico, Venet. 1536, I, 46): Praeterea sunt apostemata dura, adhaerentia panniculis et ossibus, ut sunt ossa furculae pectoris, crurum et frontis, quae a vulgaribus gummata appellantur. Und ferner Aphr. I, 43: Hanc eandem materiem videmus quotidie in apostematibus duris, quae vulgares gummata appellant, nam quando inciduntur aut ex se rumpuntur, sunt plena materiae albae, viscosae. Endlich I, 44, E: apostemata dura mala, quae vulgaria[6] gummata appellant.

[1] Massa (1532) gebraucht neben gummata auch die ungebeugte Form gummi (Aphr. 105D, apostemata dura sive gummi.) Desgl. Almenar (1502); Alex. Traj. Petron. (1556) hat gummitio, gummositas.

[2] Denn Plinius, der der klassischen Art des Lateinischen am nächsten steht, schreibt cummis.

[3] 1523—1562 n. Chr. Opera omnia, Venet. 1584. Vgl. Aphrod., 820.

[4] De morbo gallico liber, Patavii 1564. Aphr. 781, c.

[5] Commentar. in Boerhaavii aphorismos, Leyden 1741—1742, I., 939.

[6] Druckfehler für vulgares.

Man braucht nur Glossar. med. et inf. lat. nachzusehen: Vulgares, vulgus, plebs. Ferner: Vulgariter, lingua vulgari, vernacula. Danach möchte man auch noch Juan Almenar (1502, Aphr. I, 362) herbeiziehen: Qui nodos habent, qui gummi vulgariter appellantur, difficilius ceteris curantur.

Man kann also wohl zulassen, wie die ganze Krankheit ihren ersten Namen (Franzosen-Krankheit, morbus gallicus) aus der Volkssprache geschöpft hat[1], so auch das Wort gumma aus der Sprache des Volkes in die der Ärzte übergegangen ist. Dann muß man nach einem volkstümlichen Stamm des Wortes suchen. Ihn zu finden, wäre es notwendig, die Volksliteratur jener Zeit, namentlich die italienische, daraufhin genauer zu durchforschen. Aber vermutungsweise möchte ich daran erinnern, daß Knoten, Geschwulst oder Beule[2] auf italienisch Gomma hieß. Vgl. Gloss. med. et inf. latin.: A. „Gumba, tumor, Ital. Gomma.[3] Inquisit. anno 1270. ap. Murator. V, Antiqu. Ital. med. aevi col. 102: Et proprio juramento firmavit, quod ipsa habuit et habebat duas Gumbas sive bocias, unam in pectori, alteram in spatulis."

B. „Bocia (ital. bozza) = ulcus s. apostema."

C. „Comba, Cumba = Curvatura."

Das Wort ist im Spanischen erhalten, auch in italienischen Mundarten (gomba, comask.) und soll nach Dietz' Gewähr von concava herstammen. (Etym. Wörterb. d. roman. Spr., III. Aufl. I, 134, 1869.)

---

[1] Vgl. Proksch, II, 149 „nach dem Sprachgebrauch des gemeinen Volkes (vulgo dicitur, vulgus appellat)".

[2] Und so (tubercula, tumores Gallici, nodi) wurden die Gummi-Knoten bei den ältesten Syph.-Beschreibern genannt.

[3] Allerdings möchte man nach dem vorzüglichen Wörterbuch von Manuzzi schließen, daß das Wort gomma erst nach dem Jahre 1500 n. Chr. volkstümlich geworden ist. M. gibt drei Belegstellen:

a) Firenzuola (Agnolo, geb. 1493 zu Florenz), Rime burlesche, p. 130:
non dorma mai la notte, per le doglie,
E sia ripien di gomme d'ogn'intorno.

b) Canti Carnascialeschi (p. 432), andati per Firenze dal tempo del Magnifico Lorenzo de' Medici fino all' anno 1559:
Anzi di doglie, e gomme e piaghe infetti,
Non trovano spedal che gli raccetti.

c) Rime burlesche v. Giovanni della Casa (geb. 1503 in Mugello), testo a Penna p. 17:
Gotte, gomme, dolor, doglie franciose.

Heutzutage ist gomma den Italienern der „Gummi-Knoten".

[Die Vermutung von Diez, daß ital. gomma auf concava zurückgehe, wird bestritten. Thurneysen (Keltoromanisches, Berlin 1884, 55) nimmt keltischen Ursprung an; Storm (Romania V, 175) leitet es ab von cumba (griech. κύμβη); nach ihm wurde „Kahn" verallgemeinert zu „Höhlung", „Wölbung".

Dr. Hans Petersen in Flensburg. 1895.]

Die Ärzte, welche den einfach beschreibenden Volks-Ausdruck Gomma aufnahmen, haben ihn bald umgeändert und mit einer gelehrten Deutung versehen.

9k. Alte Lues mit Augen-Symptomen. C.-Bl. f. A. 1909, S. 295—297.

I. Am 11. Januar 1893 kam eine 54jährige Frau H. zur Aufnahme. 27 Jahre zuvor war sie von ihrem Mann infiziert worden. Auf die Sekundär-Erscheinungen an der Haut und den Schleimhäuten folgten ziemlich rasch sogenannte tertiäre Erscheinungen. Schon im ersten Jahr begann heftiger, jedoch unterbrochener Kopfschmerz, gegen welchen der Arzt Pulver verordnete. Von der Tatsache der Infektion erfuhr sie erst nach 8 Jahren, als Schwindel, Störung des Intellekts und Schwerhörigkeit auftrat. Sie bekam Jodkali und eine Kur in Nemndorf.

Vor 8 Jahren trat ein Gumma in der Gegend des rechten Stirnbeines auf. Erst vor 3 Jahren erhielt sie 20 Salben, vor 2 Jahren 15, vor 1 Jahre 10. Seit 12 Jahren ist sie schwerhörig, seit 1 Jahre nimmt die Sehkraft ab. Sie leidet an Schwindel und Kopfschmerz.

Rechts S = $^{15}/_{30}$ mit Cyl.-Glas,
Links S = $^{15}/_{200}$ „ „ „ .

Gesichtsfeld-Grenzen normal. Links Dunkelfleck in der Mitte. Objektiv findet sich beiderseits zarteste periphere Linsen-Trübung, zarte Herde in der Netzhaut-Mitte, größere, pigmentierte in der Peripherie des Augen-Grundes. Reflektorische Pupillenstarre. Die Ohr-Spiegelung enthüllt nur eine leichte Sklerose des Trommelfells, so daß ein Labyrinth-Leiden anzunehmen ist. Am Nervensystem findet sich, neben dem Kopfschmerz, eine starke Erregbarkeit, mäßige Erhöhung der Reflexe, keine Störung in der Motilität und Sensibilität. Bei Verschluß der Augen fällt sie sofort nach hinten um. (Leiden der Bogen-Gänge. — Auch Prof. Mendel, dem ich die Kranke zusandte, fand das Nerven-System im wesentlichen frei und diagnostizierte Menière'sche Krankheit aus spezifischer Ursache.) Urin normal.

Sofort wurde eine kräftige Schmier-Kur eingeleitet, danach Jodkali gegeben. Am 26. April 1893: die Kranke ist wie neugeboren: sie sieht besser, hört besser, braucht kein Hör-Rohr mehr, das Verzerrtsehen ist geschwunden, die Pupillen reagieren wieder auf Licht, die Veränderungen der Netzhaut-Mitte sind undeutlicher geworden.

Im Jahre 1894 trat wieder Kopfschmerz auf, die Schmier-Kur wurde wiederholt; im ganzen erhielt sie von 1893 bis 1897 an 140 Einreibungen, auch Hg-Pillen, von 1897 bis 1903 ununterbrochen Jodkali.

Das Sehen hatte sich zuerst bedeutend gehoben (1895 und 1896 rechts = $^5/_9$, links = $^5/_{20}$), fing aber 1897 an, wieder zu sinken, namentlich auf dem rechten Auge, durch Zunahme der Linsen-Trübung.

1897, rechts S = $^5/_{60}$,
1899, rechts Finger auf 6′,
1901, rechts Finger auf 1′, links = $^5/_{20}$.

Am 2. Januar 1903 kam sie wieder zur Aufnahme.

Rechts reifer Star; links S = $^5/_{20}$, Gesichtsfeld gut, bis auf kleines zentrales Skotom. Die rechte Pupille reagiert etwas träge, die linke prompt. Auf dem rechten Ohr ist sie völlig taub, links ist mittels Hör-Rohrs Verständigung noch möglich. Patellar-Reflex stark gesteigert, Fuß-Klonus. Beim Augen-Verschluß erfolgt Umsinken nach hinten. Während der Untersuchung erfolgt ein epileptiformer Anfall.

Sie bittet dringend um Operation des rechten Auges, die auch, nach Einübung einer Zeichensprache, unter Kokain-Holokain, da Narkose bedenklich, regelrecht von mir ausgeführt wird und sehr guten Erfolg hat.

24. Februar 1903 rechts mit +11 Di. sph. ⊂ +1 Di. cyl. →, S = $^5/_7$; links, mit −3 Di., S = $^5/_{20}$.

So ist auch die Sehkraft des rechten operierten Auges bis heute geblieben (mit +12 Di. = $^5/_6$, am 2. September 1909), während die des linken allmählich durch zunehmende Linsen-Trübung abgenommen hat (Finger auf 15 cm, am 2. September 1909): doch sind wir beide, Arzt und Kranke, einig, daß die jetzt 70jähr., ganz taube Frau mit dem einen, durch Operation gut sehenden Auge zufrieden sein soll.

Am 23. November 1905 war sie wiedergekehrt mit der Klage über heftigere Kopfschmerzen und Anfälle starker Ohnmacht. Sie erhält Jodkali in größeren Gaben, das ihren Zustand bessert. Am 7. Juni 1906 klagt sie wieder über Anfälle von Ohnmacht, die etwa alle 4 Wochen eintreten, 5—6 Minuten dauern. Da sie ganz regelmäßig die Poliklinik besucht (von 1903 bis heute); so sehen wir auch am 21. Juni 1903 einen solchen Anfall.

Herr Privat-Dozent Dr. Schuster, den ich um genauere Untersuchung der Kranken bat, hat mir am 22. Juni 1903 den folgenden Bericht freundlichst gesandt:

„Atrophie der Zungen-Schleimhaut mit alten Narben, Leber-Vergrößerung, leichtes Händezittern, leichte allgemeine Hypalgesie, starke Steigerung der Sohlen-Reflexe, kein Babinski, normale Sehnen-Reflexe, keine Ataxie der Extremitäten; hochgradige Störung des Körper-Gleichgewichts bei passiven Bewegungen des Kopfes; torkelnder Gang; nirgendwo Paresen. Die hochgradigen Schwindel-Erscheinungen bei passiven Kopfbewegungen zusammen mit der

Taubheit sprechen, beim Fehlen anderweitiger Erscheinungen von seiten des Cerebellum, für labyrinthären Ursprung der Anfälle."

Hiermit stimmt der folgende Befund, für den ich Herrn Kollegen Jansen zu Dank verpflichtet bin:

„Trommelfell und Mittelohr erweisen sich ohne krankhafte Veränderungen. Es handelt sich um eine Erkrankung des Gehörnerven-Apparates, wofür Lues eine der häufigsten, wenn nicht die häufigste Ursache abgibt. Aussicht auf Besserung jetzt aber auch bei spezifischer Behandlung null."

Am 29. Juli 1907 kommt sie mit der Klage, daß sie seit 14 Tagen ununterbrochen an Schwindel leide. Sie erhält Hg-Einreibung und, als 19. Dezember 1907 Besserung eingetreten, wieder KJ.

Im August 1909 dieselben Klagen, dieselbe Behandlung. Am 9. September 1909 erklärt sie mir freudig, daß durch die Einreibung wieder Besserung eingetreten sei. Am 22. September 1909 wurde durch Herrn Dr. Ludwig Meyer schwach positive Reaktion nach Wassermann gefunden, — 47 Jahre nach der Infektion. Wenn auch Heilung im vorliegenden Fall nicht zu erzielen war, so hat doch die fortgesetzte Behandlung mit Hg und KJ einen leidlichen Zustand erhalten und das schlimmere und schlimmste abgewendet.

II. Auch der zweite Fall hat sich von 1896 ab bis heute regelmäßig vorgestellt. Da derselbe schon in meiner Arbeit „über Entzündung der Netzhaut und des Sehnerven infolge angeborener Lues"[1] (als Nr. 6) erwähnt ist, kann ich mich hier ganz kurz fassen.

Im Jahre 1896 wurde mir ein 18jähriges Mädchen gebracht mit starker diffuser Hornhaut-Entzündung (Lachs-Fleck) auf beiden Augen und durch 35 Einreibungen im wesentlichen gebessert und so weit geheilt, daß jedes Auge wieder feinste Schrift zu lesen vermochte.

Die Augen blieben fürderhin gesund. Aber von November 1900 bis Januar 1906 hatte sie fünf Anfälle von längerdauerndem, heftigem Kopfschmerz, die nur einer kräftigen Anwendung von Hg (Salben) und KJ wichen.

Im Januar 1906 neuer Anfall von Kopfschmerz, der sie sogar am Klar-Denken behindert. Nach 50 Einreibungen befreit. Ende 1907 der siebente, September 1909 der achte Anfall von Kopfschmerzen. S = $^5/_{15}$ rechts; = $^5/_{20}$ links, mit −1,5 Di. Gesichtsfeld normal.

Zarteste Hornhaut-Gefäße, keine Stauungspapille; in der Peripherie gröbere, dunkelgefärbte Herde, dicht gedrängt.

Am 11. September erhielten wir von Herrn Dr. Ludwig Meyer das folgende Schreiben:

[1] Deutsche med. Wochenschr. 1906, Nr. 19 und C.-Bl. f. A. 1906, S. 402 unten.

„Bei Frau B. war die Sero-Reaktion schwach positiv. Es ist zweifellos aus dem Blutbefund zu ersehen, daß sich im Körper noch luetische Prozesse abspielen. Der Fall ist von Interesse, weil bei einer Lues hereditaria in dem Alter von 31 Jahren das Blut den diagnostischen Nachweis der Syphilis liefert."

Ende September 1909 war unter der üblichen Behandlung der Kopfschmerz wieder beseitigt. (Im Jahre 1901 hatte Patientin geheiratet. Zuerst erfolgten unrichtige Wochen. Dann wurde am 1. Jan. 1902 das erste Kind geboren, am 22. Juni 1907 das zweite. Beide habe ich wiederholentlich untersucht und gesund befunden.)

Bezüglich der so lange erhaltenen Reaktion möchte ich auf einen Satz in meiner Arbeit „über spezifische Hornhaut-Entzündung" vom Jahre 1886[1] verweisen:

„Unter 100 Fällen meiner Beobachtung standen in der

ersten Lebens-Dekade 31,
zweiten Lebens-Dekade 37,
dritten LebensDekade . . . . . 16.

Wo die obere Alters-Grenze liegt, wage ich nicht zu entscheiden; jedenfalls höher, als man nach den gebräuchlichen Lehrbüchern annehmen möchte."

91. Die späteren Wandlungen der spezifischen Netz-Aderhaut-Entzündung. Von J. Hirschberg u. O. Fehr. C.-Bl. f. A. 1906, S. 289—297. (Englisch, übersetzt von Dr. Wm. T. Shoemaker, in Annals of Ophthalmology, Okt. 1906.)

Am 5. Mai 1887, also vor mehr als 19 Jahren, kam eine 57jähr. Bäuerin zur Aufnahme in meine Augen-Heilanstalt.

Vor einem Jahre von ihrem Manne angesteckt, bemerkte sie acht Tage vor Weihnachten, daß die Sehkraft des linken Auges sehr rasch abnahm, bis zur Erblindung; auch das rechte wurde sehschwach, aber langsam, und ist jetzt gleichfalls nahezu vollständig erblindet.

Das rechte, zuletzt und langsamer erkrankte Auge erkennt noch die Zahl der Finger in 1,5 m. Sein Gesichtsfeld ist leicht eingeengt, die Mitte zeitweilig ganz verdunkelt. Das linke, zuerst und schnell erkrankte, unterscheidet nur Handbewegungen auf 1 m; sein Gesichtsfeld ist nicht mehr aufzunehmen. Auf dem rechten Auge, dessen Pupille durch Homatropin sich vollständig erweitern läßt, sieht man ganz dichte, staubförmige Glaskörper-Trübung, welche den Augen-Grund stark verschleiert. Dabei besteht Entzündung des Sehnerven und der Netzhaut. Die Grenze der Sehnerven-Scheibe ist undeutlich,

[1] Deutsche med. Wochenschr. Nr. 25 u. 26.

namentlich nasenwärts und unten. Die Schlag-Adern sind hier streckenweise stärker verschleiert. Nasenwärts-oben sitzt eine kleine Blutung am Rande des Sehnerven. In der mittleren Gegend des Augen-Grundes ist die Netzhaut stark getrübt. Leichte Veränderungen in der Peripherie. Auf dem linken Auge ist dieselbe Veränderung nachweisbar, jedoch nicht so deutlich, da Pigment-Punkte auf der Vorderkapsel und die wegen einzelner hinterer Verwachsungen nur mittelmäßige Erweiterbarkeit der Pupille den Einblick ins Innere mehr stören.

Urin normal. Sonst keine wesentlichen Abweichungen. Sofort wurde eine kräftige Einreibungs-Kur eingeleitet. Schon am 12. Mai war eine geringe Besserung der Sehkraft, zunächst auf dem schlechteren Auge, nachweisbar: dasselbe vermochte Finger zu zählen, auf 0,3 m. Aber 23 Tage nach Beginn der Behandlung war bereits ein völliger Umschwung eingetreten. Das rechte Auge hatte S = $^1/_4$, das linke = $^1/_7$ wieder gewonnen; das Gesichtsfeld des ersteren war völlig, das des letzteren nahezu normal geworden, mit unbestimmten Verdunklungs-Flecken.

Nachdem 72 Einreibungen zu 2 g verabreicht worden, verließ die Kranke meine Anstalt mit S = $^1/_3$ des rechten, $^1/_3$ bis $^1/_4$ des linken Auges, normalen Grenzen des Gesichtsfeldes beiderseits, in dessen Mitte ein kleiner, zarter Dunkelfleck geblieben. Sie wollte zu Hause die Einreibungen noch fortsetzen.

Am 13. Oktober 1888 kehrte sie wieder. Sie hat nur 15mal 2 g eingerieben. Sie klagt jetzt hauptsächlich 1. über unaufhörliches Flimmern vor den Augen, das den ganzen Tag anhält, auch bei geschlossenen Lidern sichtbar ist; 2. über Blasser-Sehen. Die Sehkraft hat wieder etwas abgenommen, rechts auf $^1/_4$, links auf $^1/_5$; das Gesichtsfeld zeigt beiderseits außen-oben eine leichte Einschränkung.

Als ständige Überbleibsel der spezifischen Augengrunds-Veränderung entdeckt man: 1. staubförmige Glaskörper-Trübung, 2. kleine Pigment-Punkte und Striche in der Peripherie, besonders in der Nähe von Netzhaut-Blut-Adern; dazu natürlich die Pigment-Punkte auf der Vorderkapsel und die hinteren Verwachsungen im linken Auge. Durch Wiederholung der Einreibungs-Kur erfolgte wiederum eine deutliche Besserung. Am 15. November 1888 ist beiderseits S $\geqq$ $^1/_3$. Die Kranke, welche dann von Hause sehr beglückte Briefe schrieb, sollte die Kur weiter gebrauchen und alle drei Monate sich wieder vorstellen. Beides hat sie nicht getan. Sie erschien erst wieder nach beinahe 18 Jahren, — ebenso blind, ja noch mehr, als bei der ersten Vorstellung im Jahre 1887.

Als sie nämlich am 19. Juni 1906 in das Sprechzimmer geführt wurde, vermochte das rechte Auge nur die Handbewegungen auf $^1/_2$ m wahrzunehmen, das linke hatte nur Lichtschein.

Die ziemlich teilnahmlose Kranke gab an, daß im Laufe der Jahre die Sehkraft ganz allmählich abgenommen habe; sonst sei sie nicht krank gewesen.

Aber der Augen-Grund zeigte jetzt ein ganz anderes Bild. Vgl. Fig. 1, welche das rechte, bessere Auge darstellt. Der

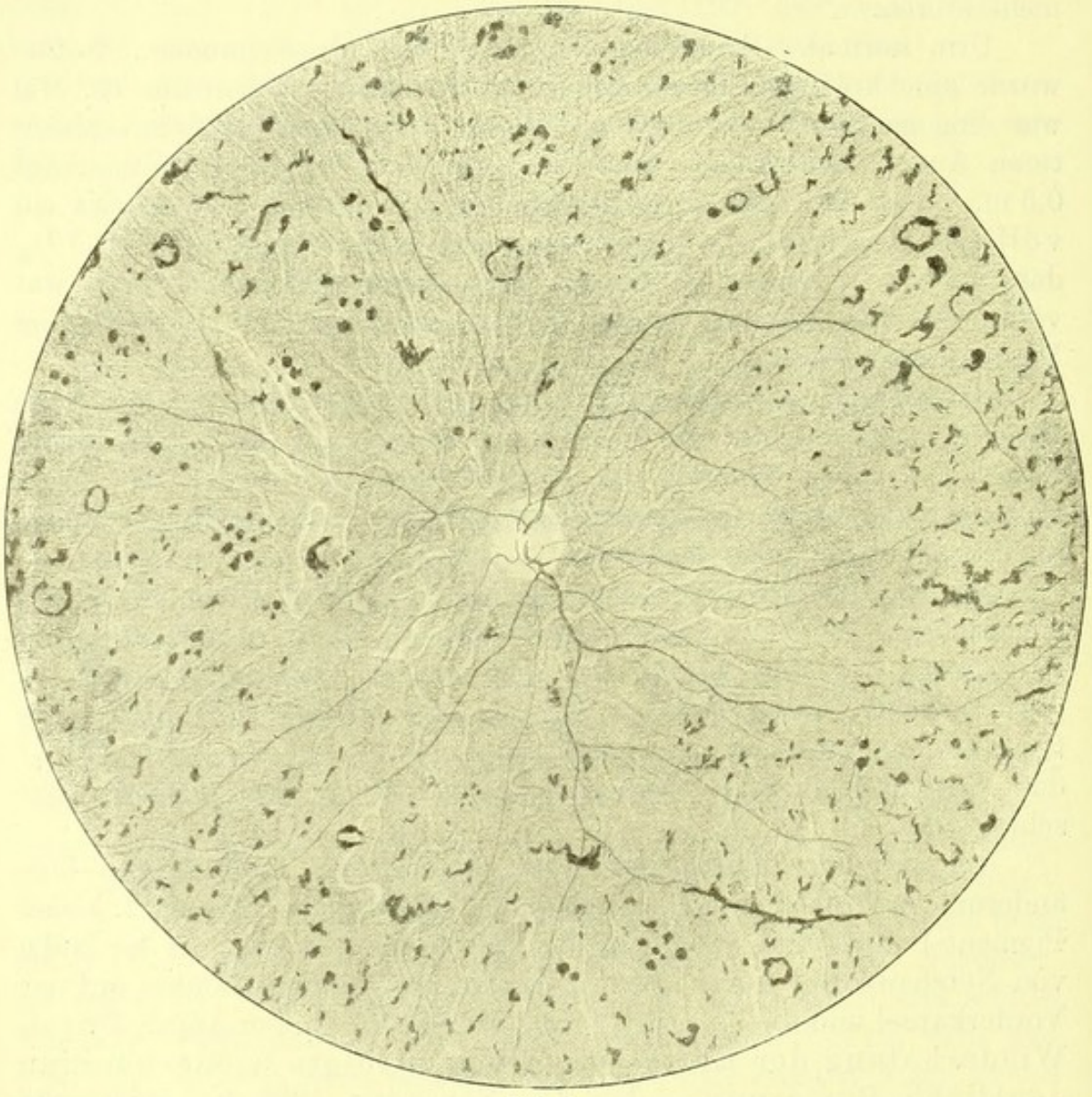

Fig. 1.
R. A. — U. B.

Sehnerv ist deutlich abgeblaßt und nur schläfenwärts schärfer abgegrenzt. Alle Schlag-Adern der Netzhaut sind fadendünn. Auch die Blut-Adern sind erheblich verengert. Die Blutgefäße

25. September 1906.

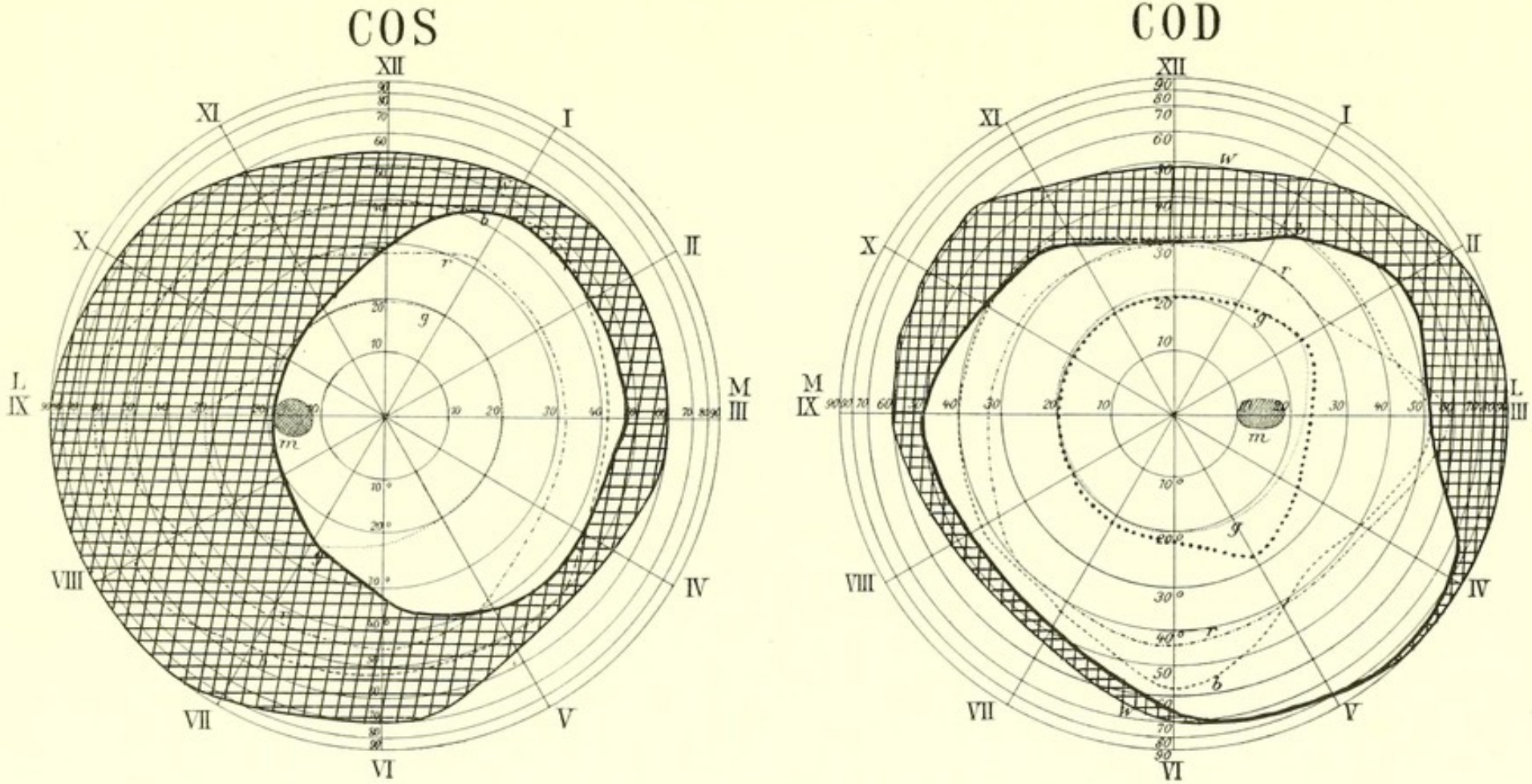

Fig. 2.

der Aderhaut rings um den Sehnerv sind in weiße Bänder umgewandelt (sklerotisch); mit abnehmender Stärke erstreckt sich diese Veränderung bis weit in die Peripherie hinein.

Der ganze Augengrund ist mit Pigment-Herden übersät. Einzelne finden sich schon nahe dem Sehnerven. Vor dem Äquator ist die Pigment-Bildung stärker und reichlicher und bildet einen Gürtel ringsherum.

Die Veränderung ist ähnlich, aber nicht gleich der typischen Pigment-Entartung. Vielfach erscheinen Gruppen von Klümpchen, auch schwarze Ringe; aber auch Pigment-Scheiden über Strecken von Blut- und Schlag-Adern der Netzhaut.

Links bestehen noch die Pigment-Punkte auf der Vorderkapsel, die Verwachsungen; ganz leichte Linsentrübung ist hinzugetreten.

Wer keine Erfahrung hat, möchte an jeder Möglichkeit einer Besserung verzweifeln und die Kranke als unheilbar entlassen. Wir machten uns unverdrossen an die Wiederholung der Einreibungs-Kur.

Am 19. Juni 1906, nach fünf Einreibungen, war es schon besser. Rechts Finger auf 20 cm, Gesichtsfeld aufnehmbar, allseitig eingeengt, besonders innen-oben. Am 26. Juni 1906 ist das Flimmern ziemlich fort. Rechts Finger in 30 cm; am 24. Juli Finger auf 1 m. Am 21. August 1906 hat das rechte Auge S = $^5/_{35}$, Gesichtsfeld besser; das linke Auge zählt Finger in 20 cm, das Gesichtsfeld ist aufnehmbar (a 50°, i 15°, o 25°, u 30°).

Am 25. September 1906 erkannte das linke Auge Finger auf 2 m in engem Gesichtsfeld; das rechte hat S = $^5/_{20}$ bei leidlich gutem Gesichtsfeld. (Vgl. Fig. 2.) Allerdings verengte sich bei stark herab gesetzter Beleuchtung dieses Gesichtsfeld bis zu der punktierten Grenze, und die zentrale Sehschärfe sank dabei auf $^1/_{12}$. Aber trotzdem besteht nicht eigentliche Nachtblindheit. Die Kranke selber gibt an, in der Dämmerung sogar besser zu sehen, als bei hellem Tageslicht.

Die Lues ist ja so recht eigentlich eine chronische Erkrankung. Will man über den Dauer-Erfolg ihrer Behandlung klar sehen, so nützt es nichts, nur die für kurze Zeit, einige Monate oder Jahre, beobachteten Fälle mit ihren Besserungen und gelegentlichen Rückfällen zusammenzustellen: vielmehr muß man alle Fälle, die gegen 20 bis 30 Jahre beobachtet werden konnten, der Beurteilung zugrunde legen. Dies kann ich heute nicht tun, werde es aber gelegentlich nachholen. Jetzt möchte ich nur das Folgende hervorheben. Drei Hauptfälle kommen vor: 1. Dauernde Heilung der schwersten spezi-

fischen Neuroretinitis. (Daß dabei die Aderhaut mit beteiligt ist, brauche ich nicht erst besonders zu bemerken.)

2. Später Rückfall der Sehstörung, mit neuer Besserung durch geeignete Behandlung.

3. Später Rückfall mit dem Ausgang in unheilbare Erblindung. (Der tabische Sehnerven-Schwund nach Lues ist keine eigentlich spezifische Erkrankung und auch der entsprechenden Behandlung nicht untertan.)

Von dem 2. Fall haben wir soeben ein Beispiel kennen gelernt. Von dem ersten und dritten wird jetzt je eines folgen.

a) Ein 22jähriger Herr[1] hatte 1872 eine Ansteckung erlitten. Nach zwei Jahren, im April 1874, klagte er zuerst über die Wahrnehmung von dunklen Punkten und hellen Figuren im rechten Auge, während Sehschärfe, Gesichtsfeld und Augengrund völlig normal gefunden wurden. Im Juni desselben Jahres, als er sich zu Reichenhall befand, begann die Sehkraft des rechten Auges erheblich zu sinken. Als er am 20. August 1874 mich wieder aufsuchte, vermochte das rechte Auge nur noch mühsam die Finger auf mehrere Fuß exzentrisch nach außen zu erkennen. Das linke Auge war gesund. Das rechte zeigte diffuse Trübung der Netzhaut mit Verwischung der Sehnerven-Grenzen und mit feinen Glaskörper-Trübungen. Gründliche Einreibungs-Kur. Am 29. Oktober 1874: Rechts $S = {}^{15}/_{40}{}'$, mit $-50''$ sogar ${}^{15}/_{20}{}'$.

Den Rat der Nachbehandlung befolgte der Kranke nicht. Am 10. Dezember klagte er wieder über Flockensehen. Glaskörper-Trübungen wieder nachweisbar.

Neue Aufnahme, Einreibungs- und Nach-Kur durch neun Monate, dann noch eine Kur in Aachen.

Seitdem ist das befallene Auge für den Kranken von dem gesunden nicht zu unterscheiden; es ist auch keine Erkrankung bei ihm wieder aufgetreten, die mit der Lues in Zusammenhang gebracht werden kann.

Am 11. Juli 1906, also 32 Jahre nach dem Beginn des spezifischen Augenleidens habe ich den (jetzt 56jährigen) Herrn wieder gesehen und genau untersucht und das Auge, das der Erblindung nahe gewesen, in vollkommen gutem Zustand gefunden.

Das rechte Auge hat mit $+0{,}75$ Di cyl. (5^0 t.) $S = {}^5/_7$, liest die feinste Schrift fließend (mit $+1{,}75$ Di sph. $\subset$ $+0{,}75$ Di cyl.) und

[1] Den Anfang dieser Geschichte habe ich vor 30 Jahren veröffentlicht, im ersten Heft meiner Beiträge zur prakt. Augen-Heilkunde 1876, S. 38—39.

hat ein normales Gesichtsfeld. (Das linke Auge ist gesund.) Bei genauester Untersuchung ist in dem rechten Auge, das vor einem Menschen-Alter so schwer erkrankt gewesen, keine weitere Abweichung von der Norm zu erkennen, als daß die Netzhaut-Schlag-Adern auf diesem etwas enger sind, als auf dem linken, gesunden.

Solche Beobachtungen, die man eher in der privaten als in der poliklinischen Tätigkeit anzustellen in der Lage ist, scheinen mir von der allergrößten Wichtigkeit zu sein. Sie ermutigen uns zu einer gründlichen und lange fortgesetzten Behandlung.

Aber leider ist dieser dauernd günstige Ausgang nicht die Regel. Den schlimmsten Ausgang nehmen solche Fälle, wo der Kranke, durch den Rückfall entmutigt, längere Zeit gar nichts unternommen, so daß die Erkrankung der Netzhaut-Schlag-Adern bereits zum Schwund des Sehnerven und zur Pigment-Bildung im ganzen Augengrund geführt hat.

b) Am 22. Juni 1874 kam ein 44jähriger Meister zur Aufnahme. 1870 Ansteckung, 1872 Haut-Ausschlag; seitdem keine anderen Zeichen der Ansteckung, außer am Auge:

1871 Entzündung des rechten Auges, seit 1872 Flimmern und Abnahme der Sehkraft. Weihnachten 1873 trat er in die Behandlung eines Augenarztes (Kj., künstliche Blutegel); dann in die eines Homöopathen.

Kräftig gebauter Mann ohne deutliche Zeichen von Lues. Sehkraft stark herabgesetzt. (Beiderseits Finger 4′; mit +6″ Sn xx′ in der Nähe, bei leicht exzentrischer Fixation.)

Rechts ein alter Fleck in der Mitte des unteren Quadranten der Hornhaut. Zahlreiche hintere Verwachsungen. Sehnerven-Eintritt verwischt, Blutgefäße verschleiert. Nach außen-unten vom Sehnerven-Eintritt ragen dicke Trübungen vom Augengrunde in den Glaskörper hinein. In der Mitte der Netzhaut drei blaßrosa Flecke. In der Peripherie, besonders nach unten, Entfärbung des Netzhaut-Epithels.

Links ist die Trübung des Sehnerven-Eintritts und der umgebenden Netzhaut gleichfalls vorhanden, aber geringer. Gründliche Einreibungs-Kur. Nach 12 Tagen (nachdem 30mal 1,5 grauer Salbe verrieben worden, und leichter Speichelfluß begann,) bedeutende Besserung. Jedes Auge für sich liest (mit +6″) feinste Schrift (Sn $1^1/_2$′ in 6″). Kur fortgesetzt, auch nach der Entlassung aus der Anstalt, in der er nur vier Wochen verblieben.

26. August 1874 erster Rückfall auf dem rechten Auge, mit der ursprünglichen Sehstörung. (Sn xx′ in 6″ mühsam.) Wieder Einreibungen.

10. September 1874 rechts Sn $2^1/_2{}'$ in 6″.

9. Januar 1875 zweiter Rückfall auf dem rechten Auge (Sn xx′ in 6″).

Oktober 1875 dritter Rückfall auf dem rechten Auge.

11. März 1879 vierter Rückfall auf beiden Augen. (Rechts Finger 2—3′, links C: 15′.) Rechts im Zentrum ein großer vertiefter Herd vom Netzhaut-Aderhaut-Schwund; daneben kleine, rosafarbene. Zahlreiche Herde auch in der Peripherie, abwechselnd mit Unregelmäßigkeiten der Pigmentierung. Links scheint das Zentrum frei, aber in der Peripherie sind zahlreiche kohlschwarze Herde sichtbar.

Die stets hilfreiche Kur wird von neuem verordnet. Aber der Kranke entzieht sich bald der Beobachtung. Im Jahre 1891 (25. September) kehrt er wieder, um ein kleines Papillom vom linken unteren Lid-Rand sich entfernen zu lassen und teilt mit, daß die Sehkraft des rechten Auges seit 1879 schlecht geblieben und später ganz erloschen sei.

In der Tat, während das linke Auge noch feinste Schrift liest und für die Ferne S = $^{15}/_{50}{}'$ besitzt, erkennt das rechte nur noch Handbewegungen.

Der rechte Sehnerv sieht atrophisch aus, aber nur in mäßigem Grade. Klumpige Pigment-Figuren sind über den Augengrund zerstreut, bis nahe zum Sehnerven. In der Mitte des Augengrundes sitzt ein großer, vertiefter Herd mit schwarzem Rand. In der Peripherie zahlreiche teils helle, teils scheckige, teils schwarze Herde, auch an Netzhaut-Gefäßen. Pigment-Schwund im Augengrund. Sklerose von Aderhaut-Gefäßen.

Links nur einzelne periphere Pigment-Herde.

Zum letzten Male sah ich den Kranken am 24. April 1897, d. h. fast 23 Jahre nach dem Beginn meiner Behandlung und 27 Jahre nach der Infektion. Er kam wegen einer eigentümlichen Entzündung am Rande der Hornhaut des linken besseren Auges, die einen gichtischen Charakter zu haben schien: oberflächliche Gefäße dringen in den Randteil der Hornhaut ein; vor den vorgeschobenen Randschlingen sitzen Gruppen von weißlichen Punkten, in bogen- oder kreisförmiger Anordnung.

Das linke Auge erkannte mit −2 D. cyl. ↑ noch $^5/_6$ und hatte normales Gesichtsfeld. Nur einzelne periphere Pigment-Punkte. Das rechte war blind bis auf Wahrnehmung von Handbewegung. Exzentrisch vermochte es noch die Zahl der Finger anzugeben, besonders nach unten zu. Mit großem Gegenstand (weißem Papier-Quadrat von 50 mm Breite) war es noch möglich, das beigefügte Gesichtsfeld zu erheben. (Vgl. Fig. 3.) Der Augenspiegel zeigte jetzt eine sehr

große helle Figur rings um den Sehnerven, die hier und da scharf begrenzt war, rundliche Pigment-Flecke und Kreise trug und deutliche Sklerose der Aderhaut-Gefäße erkennen ließ. Sehnerv noch schwach rötlich.

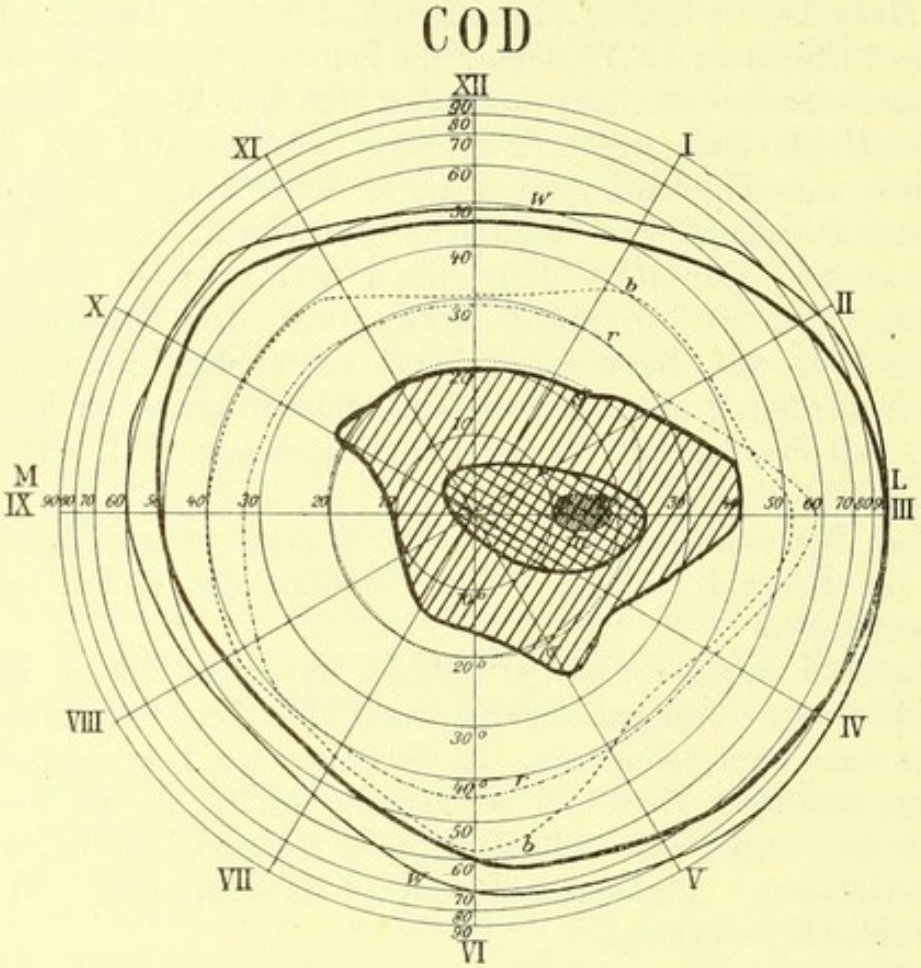

Fig. 3.

Also Sehnerv-Netzhaut-Aderhaut-Entzündung beider Augen beginnt zwei Jahre nach der Ansteckung, schreitet bei Kj. ebenso wie bei homöopathischer Behandlung binnen zwei Jahren bis zu fast vollständiger Erblindung ($S = {}^1/_{50}$) beider Augen fort, kommt unter unserer Hg-Behandlung zur Heilung, wird auf dem schlechteren Auge, bei großer Nachlässigkeit des Kranken, wiederholt rückfällig und endigt auf diesem in nahezu vollständige Erblindung ($S = \frac{1}{\infty}$), 21 Jahre nach der Ansteckung, und bleibt so noch sechs weitere Jahre, ohne auf dem besseren Auge schlimme Folgen herbeizuführen.

9m. Einige Fälle von ungeheilter spezifischer Entzündung der Netz- und Aderhaut. C.-Bl. f. A. 1888, S. 161—162.

Tuberkulose.

10a. Über tuberkulöse Entzündungen des Auges. C.-Bl. f. A. 1881 (Suppl.-Heft), S. 458—460.

10b. Über Chorioiditis tuberculosa. C.-Bl. f. A. 1877, S. 17—19. (Deutsche Zeitschr. f. pr. Med. 1877, Nr. 7; Verh. d. Berl. med. Gesellsch. VIII, S. 45.)

10c. Über Iris-Tuberkulose. Von Dr. Wolff. (Aus Prof. H.'s Augenklinik.) C.-Bl. f. A. 1882, S. 196—202.

10d. Ein Fall von Iris-Tuberkulose. C.-Bl. f. A. 1889, S. 338—340.

10e. Über Aderhaut-Tuberkulose. C.-Bl. f. A. 1884, S. 137—138.

Die Beobachtungen, die ich Ihnen, durch die Debatte angeregt, zu unterbreiten gedenke, stammen aus der Zeit vor der Koch'schen Entdeckung, sind aber darum, wie ich in Übereinstimmung mit unserem Herrn Vorsitzenden anzunehmen mir erlauben möchte, doch nicht ganz unbrauchbar; sondern vielleicht gerade geeignet, einfacheren Anschauungen über den tuberkulösen Prozeß, wie ich sie mir gebildet, bzw. erhalten habe, auch bei einigen von Ihnen Bahn zu brechen.

Ich wähle als Beispiel einen einfach gebauten Teil des Auges, die Aderhaut, welcher ja drüsige Organe und buchtige Hohlräume abgehen.

Ich habe bisher vier verschiedene Arten des tuberkulösen Prozesses in der Aderhaut beobachtet:

1. Die Miliar-Tuberkel der Aderhaut, die jedem Fachgenossen, ja jedem Arzt genügend bekannt sind. Sie entstehen bei der akuten Miliar-Tuberkulose ohne Sehstörung, ohne äußerlich sichtbare Veränderung des Auges. Der Augenspiegel zeigt helle rundliche, schwach hervorragende Flecke im Augengrund, die zwar wachsen, aber doch im allgemeinen weit hinter dem Durchmesser des Sehnerven-Querschnitts zurückbleiben.

Bei Dickendurchschnitten findet man die Aderhaut normal in unmittelbarer Umgebung des flach linsenförmig hervorragenden Herdes, der aus kleinzelligem Granulations-Gewebe besteht und auf jedem Schnitt einige Riesenzellen erkennen läßt.

2. Selten sind größere Tuberkel-Bildungen der Aderhaut, konglobierte Tuberkel, gleichfalls ohne äußere Entzündung des Auges und ohne erhebliche Sehstörung, wiewohl eine genauere Prüfung,

wenn sie möglich wäre, schon einige Abweichung von der Norm ergeben würde.

Ein 3jähriger Knabe konnte die Augäpfel wohl nach oben und unten bewegen, aber nicht seitwärts, so daß eine Herd-Erkrankung (und zwar tuberkulöser Natur) des linken Seitwärtsbewegungs-Zentrums und eine beginnende des rechten, in der unteren Brückenregion, anzunehmen war. Bei befriedigender Sehkraft der Augen, die äußerlich nicht verändert waren, fand ich beiderseits Stauungs-Papille und oberhalb des Sehnerven-Eintritts je einen 3, bzw. 5 mm breiten milchweißen hervorragenden Herd, der durch Apposition von kleinen Miliar-Tuberkeln unter meinen Augen wuchs. Tödlicher Ausgang. Die Sektion war leider während meiner Ferienreise verabsäumt worden.

3. Ganz anders gestaltet sich klinisch wie anatomisch die tuberkulöse Entzündung der Aderhaut.

Ein 27jähriger Mann leidet seit 16 Tagen an schmerzhafter Entzündung des linken Auges. Dasselbe ist leicht vorgetrieben, die Augapfel-Bindehaut zu einem starken roten Wall erhoben. Eine Papilla optica ist nicht mehr abzugrenzen. Die Netzhaut-Venen sind kolossal verbreitert und geschlängelt, die Netzhaut ist durch eine kuchenförmige weiße, offenbar zellenreiche Verdickung der Aderhaut emporgehoben, das Auge nahezu blind. Der Hausarzt, Herr Kollege H. Schlesinger, diagnostizierte Meningitis; eine solche, und zwar tuberkulöser Natur, wurde bei der Sektion von Herrn Prof. Orth nachgewiesen. Die Aderhaut zeigte eine Verdickung, lateralwärts von der Papille, von 8 mm Ausdehnung und 3 mm Dicke: es ist eine entzündliche Infiltration mit eingesprengten, im Zentrum verkästen Tuberkeln. (Untersuchung im Laboratorium von Prof. O. Becker, Bestätigung der Diagnose von Prof. Arnold).

4. Sehr selten ist auch die tuberkulöse Geschwulst-Bildung in der Aderhaut. Diese Form hat mir (und auch den Fachgenossen, geradeso wie die verwandelten Formen in der Iris, die früher sogenannten Granulome,) anfangs die meisten Schwierigkeiten bereitet, bis uns die richtige Auffassung gelungen ist.

Ein 2jähriges, sonst anscheinend gesundes Mädchen ist auf dem linken Auge völlig erblindet; leichte Iritis, weißer Reflex aus der Tiefe, wie bei Geschwulst-Bildung vom Augengrund, Spannungs-Vermehrung. Enukleation des Augapfels.

Gerade nach außen von der Papilla optica sitzt eine grauliche weiche Geschwulst von der Größe eines starken Haselnuß-Kerns; sie stellt eine umschriebene Wucherung der Aderhaut dar und hebt die Netzhaut in die Höhe; letztere ist an der Verwachsungsstelle stark verdickt. In der Geschwulst der Aderhaut und Netzhaut erkennt

man, allenthalben eingesprengt in das kleinzellige Gewebe, diejenigen Gebilde, die man neuerdings als histologische Tuberkel beschrieben hat.

Natürlich sind die 4 beschriebenen Fälle klinisch wie anatomisch, sogar auch prognostisch verschieden. Wenn Miliar-Tuberkulose fehlt, wenn Meningitis tuberculosa nicht vorhanden ist, kann man den durch anscheinend primitive Tuberkulose entarteten Augapfel exstirpieren, um das Leben zu retten. Einmal habe ich wegen tuberkulöser Geschwürs-Bildung der Conj. bulbi, einmal wegen Iris-Tuberkulose eine erfolgreiche Operation ausgeführt und nach 5 resp. 7 Jahren die Gesundheit des Patienten konstatiert.

Nichtsdestoweniger handelt es sich immer um den tuberkulösen Prozeß, der schließlich immer durch das Auftreten von submiliaren oder miliaren Tuberkeln charakterisiert ist, mögen sie mit oder ohne Entzündung vorkommen.

10f. Ein Fall von tuberkulöser Geschwulstbildung im Pons und in der Aderhaut beider Augen. Neurolog. C.-Bl. 1882, Nr. 24.

11. Lepra des Auges. A) C.-Bl. f. A. 1888, S. 23—24.

Da erst ein einziger Fall von Lepra im Auge bisher in meine Behandlung gelangt ist, würde ich nicht wagen, über diese in unseren Gegenden unerhörte Krankheit ein Wort zu verlieren, wenn meine Beobachtung nicht von mehreren (in der neuesten Literatur mit größter Bestimmtheit vorgetragenen) Ansichten abwiche, nämlich, daß 1. die Krankheit immer von der Augapfel-Oberfläche nach innen in die Iris eindringt; und daß 2. empfehlenswert wäre, Lepraknoten der Iris auszuschneiden.

Im Mai 1887 wurde mir von Hrn. Geh.-Rat Prof. Lewin ein 21jähriger Amerikaner (aus Texas) zugesendet, der seit 2 Jahren, aus unbekannter Ursache, an knotiger Lepra litt und seit 8 Monaten auch von Augen-Entzündung heimgesucht war. Die Diagnose war leicht. Ein Blick auf die Knoten im Gesicht, an den Nasenflügeln, Ohrläppchen; auf die Hände, nachdem die Handschuhe ausgezogen waren; auf Rumpf und Glieder zeigte, womit wir zu tun hatten: übrigens waren die Aussatz-Stäbchen von Hrn. Geh.-Rat Lewin in ausgeschnittenen Knötchen nachgewiesen worden.

Die Lider sind frei. Der rechte Augapfel ist im Weißen gerötet. Die Hornhaut ist oben am Rande getrübt (sklerotisch), aber in der angrenzenden Lederhaut keinerlei knotige Veränderung sichtbar. Die Pupille (unter Atropin) mittelweit. An der Grenze des kleinen und großen Kreises sitzen zwei flache weiße, gefäßlose Hervorragungen.

Augengrund, wie es scheint, normal. S = $^1/_2$, G.F. normal. Das linke Auge zeigt stärkere Veränderungen. Die Rötung um die Hornhaut ist mehr ausgeprägt. Sklerosierende Randtrübung der Hornhaut nach oben; Lederhaut unverändert. In der Regenbogenhaut sitzen nach innen-oben zwei ganz kleine weiße Knötchen, nahe dem Pupillen-Rande. Eine weiße, bindegewebsähnliche Haut deckt die obere Pupillenhälfte großenteils zu. Die Hornhaut ist vor dem Sehloch punktiert. Am Boden der Vorderkammer ist eine weißliche Ablagerung sichtbar, die zwar aussieht wie Eiter, aber nicht beweglich ist und am meisten der Veränderung des Iris-Winkels bei Tuberkulose der Regenbogenhaut ähnlich sieht. S = $^1/_3$, G.F. normal. Augengrund, soviel sichtbar, normal.

Das Eigentümliche des Prozesses, welcher dem tuberkulösen sehr ähnelte, nur etwas milder auftrat, bestand darin, daß die Knötchen schwanden und neue (wie durch Embolien) aufschossen; daß Zeiten der Reizung mit denen der Ruhe regellos abwechselten: aber doch so, daß ganz allmählich der Zustand der Augen sich verschlechterte.

Am 31. Mai 1887 waren unter Fieberbewegung frische Knoten in der Körperhaut aufgetreten; ich fand auch in der linken Regenbogenhaut einen fast 2 mm großen, milchweißen, hervorragenden Herd, nasenwärts, im horizontalen Meridian, zwischen Ciliar- und Pupillar-Rand. Nach 5 Tagen war derselbe bis auf eine geringe Spur wieder unsichtbar geworden.

In der Mitte des Juni war das Allgemeinbefinden gut, die Augen besser. Das rechte fast normal bis auf die Randtrübung der Hornhaut. Das linke zeigte keine Knoten, sondern nur entzündliche Veränderungen (Punkte in der Hornhaut, Randtrübung derselben, weißliche Ablagerung im unteren Iris-Winkel, Verdickung des unteren Pupillen-Randes, pigmentiertes Häutchen im oberen Teil des Sehloches).

Aber im nächsten Monat (21. Juli 1887) war rechts Rötung, Neigung zur Pupillen-Anwachsung, kleine Ablagerung am Boden der Vorderkammer nachweisbar.

Nach meiner Reise fand ich (10. Oktober 1887) das rechte Auge gerötet; 7 hirsekorngroße, weiße, voneinander getrennte Knötchen in der unteren Irishälfte, 5 davon nahe dem Pupillen-Rande, 2 nahe dem Ciliar-Rande; einen weißen Absatz am Boden der Vorderkammer. Das linke frei von Iris-Knötchen.

Am 21. Oktober 1887 ist die Reizung geringer, aber noch alle Knötchen in der rechten Iris und der Absatz sichtbar.

Am 9. November 1887 sind rechts noch 5 Herde sichtbar, der eine übergehend in eine hintere Verwachsung; Absatz am Boden. S befriedigend, Reizung mäßig.

Am 7. Dezember 1887 mußte wegen Spannungszunahme und rauchiger Hornhaut-Trübung, stärkerer Sehstörung, besonders auf dem rechten Auge, die bisherige Einträuflung von Atropin und Kokain mit einer aus Kokain allein hergestellten vertauscht werden. Hiernach wurden Spannung und Sehkraft besser.

Am 20. Januar 1888 ist rechts ein größerer, flockiger Absatz am Boden der Vorderkammer sichtbar; aber in dem offenbar veränderten Irisgewebe nicht mehr deutlich die Knoten zu sehen. Patient fühlt sich freier im Auge. Die Sehkraft reicht zur Orientierung. Zu einem Ausschneiden von Iris-Knötchen oder zur Entleerung des Absatzes, der übrigens doch nicht herausgekommen wäre, habe ich mich nicht entschließen können.

B) C.Bl. f. A. 1891, S. 291—292.

Lepra des Auges ist bei uns sehr selten, weil es bei Einheimischen gar nicht vorkommt.

Mein zweiter Fall stellt die häufigere Form dar, den Knoten auf der Lederhaut.[1] Herr Kollege Kartulis aus Alexandrien sandte mir einen 39jährigen, sehr kräftig gebauten Spartaner, welcher seit etwa 10 Jahren zu Manzurah in Unterägypten lebt und seit 1885 an der knotigen Form der Lepra im Gesicht und an den Händen leidet, übrigens hier in Berlin von einer Koch'schen Behandlung erhebliche Besserung verspürt.

Die Augen sind seit 1890 befallen.

Das rechte Auge sieht Sn XII in 6″, das linke Sn $1^1/_2$, G.F. bds. frei. Das rechte Auge zeigt am Schläfenrande der Hornhaut einen rötlichen, reizlosen Knoten auf der Lederhaut von ungefähr 8 mm Länge in wagerechter Richtung (nach dem Schläfenwinkel zu), 6 mm Breite (von oben nach unten) und 4 mm Dicke. Der Knoten greift über den Rand der Hornhaut hinüber. Auf der Regenbogenhaut sieht man nach unten, von der Kammerbucht aus um 2—3 mm aufsteigend, einen starren, wie bindegewebigen, grauen Auflagerungsstreifen. Daß dieser schon Aussatz-Stäbchen enthält, ist sehr wahrscheinlich: denn während der Reaktion nach der Koch'schen Einspritzung war er ganz deutlich gerötet, der Knoten auf der Lederhaut geschwollen. Die Pupille zeigt nach unten eine breite, zungen-

[1] Die dritte Art der Erkrankung des Auges durch Lepra ist nur eine mittelbare, durch Schrumpfung der Lider und Offenstehen der Lidspalte.

förmige Verwachsung mit der Linsen-Kapsel. Augengrund, soweit sichtbar, normal; ebenso die Spannung.

Das linke Auge hat einen ganz ähnlichen, aber weit kleineren und flacheren Knoten, genau an der symmetrischen Stelle, nämlich neben dem Schläfenrand der Hornhaut, und durch einen durchsichtigen Saum von Hornhaut-Substanz geschieden einen kurzen und schmalen Trübungsstreifen in der Hornhaut, gerade so wie wir dies regelmäßig bei der umschriebenen Episkleritis beobachten.

Ich riet, die Knoten auf beiden Augen abzubrennen und auf dem rechten, aber erst wenn Drucksteigerung eintreten sollte, die künstliche Pupillen-Bildung nach oben zu verrichten. Aber der Kranke reiste nach Ägypten zurück, ehe es zur Ausführung einer Operation kam.

Bei der letzten Beobachtung war deutliche Abflachung beider Knoten festzustellen, auf dem rechten sogar eine Art von Delle; aber gleichzeitig vorschreitende, flache flügelförmige Fortsätze, welche nach oben wie nach unten längs des Hornhaut-Randes sich erstreckten.

12. Über die variolösen Ophthalmien. Berl. klin. Wochenschr. 1871, Nr. 24.

[Den Ärzten, welche heute ihre Praxis beginnen, wird es fast unglaublich vorkommen, daß man vor 40 Jahren in Berlin solche Beobachtungen hatte machen können. Die Einschleppung der Epidemie erfolgte damals durch die französischen Kriegsgefangenen.]

13. Über die durch Encephalitis bedingte Hornhaut-Verschwärung kleiner Kinder. Berl. klin. Wochenschr. 1868, Nr. 31.

13a. C.-Bl. f. A. 1882, S. 378—380.[1]

M. H.! Vor mehr als 14 Jahren hatte ich die Ehre, in dieser Gesellschaft über die durch Encephalitis interstitialis bedingte Hornhaut-Verschwärung bei kleinen Kindern zu sprechen (vgl. Berl. klin. Wochenschr. 1868, Nr. 31) und bitte heute um die Erlaubnis, meinen und meiner Fachgenossen jetzigen Standpunkt in dieser Frage kurz zu entwickeln, weil es denn doch nicht unmöglich ist, in einer solchen Zeit bei genügendem Beobachtungs-Material etwas zuzulernen.

Ich war damals weit davon entfernt, zu glauben, daß durch jene meine Anfänger-Studie, welche in einer Arbeit von Virchow und in seinen gesammelten Abhandlungen von 1879 zitiert zu finden, mich mit besonderer Genugtuung erfüllt, die von meinem Lehrer und

[1] [30 Jahre später kennt Hr. Sydney Stephenson nur meine Arbeit vom Jahre 1868; von der aus dem Jahre 1882 hat er keine Kunde.]

damaligen Chef A. v. Graefe[1] zuerst in Angriff genommene Frage schon gelöst oder der Lösung nahe gebracht sei; denn der Schluß meiner Veröffentlichung lautete, daß ich mir sehr wohl bewußt sei, wie viele Fragen bezüglich der Pathologie und besonders auch der pathologischen Histologie der erörterten Hirn-Affektion noch ihrer Lösung harren; wie namentlich Textur-Verhältnisse des Kinder-Gehirns noch bei weitem nicht in wünschenswerter Weise studiert seien; wie endlich die Bedeutung der im Zentral-Nervensysteme unter verschiedenen Verhältnissen vorgefundenen Körnchen-Zellen noch ebenso diskussions-fähig wie bedürftig sei.

Zu dieser Zurückhaltung nötigten mich anatomische wie klinische Tatsachen.

Anatomisch fiel es mir wenigstens bald sehr schwer, die Grenze zu ziehen zwischen leichten Fällen von Encephalitis und der Norm; sodann gelang es mir nicht, mikroskopische Veränderungen in dem Trigeminus und dem Gasser'schen Ganglion nachzuweisen, die man doch hätte vermuten sollen, wenn jene Hornhaut-Affektion wirklich eine neuroparalytische wäre.

In klinischer Hinsicht war zu betonen, daß einerseits Symptome eines primären Hirnleidens meistens fast ganz fehlten, während Durchfall oder Brech-Durchfall fast immer vorausgegangen war; und das andrerseits die neuroparalytische Hornhaut-Zerstörung beim Menschen eine ganz andre Erscheinungsform, Verlaufsweise und Verursachung besitzt, als jene xerotische Keratomalacie.

In meiner eigenen Praxis habe ich mich nur mit dem klinischen Verhalten der Fälle von Keratomalacie beschäftigt und hoffe, daß wir über das anatomische der genannten Hirn-Affektion noch heute von maßgebender Seite Belehrung erhalten werden, wobei ich allerdings mein besondres Bedauern über die (hoffentlich bald gehobene)

---

[1] Es ist wohl zu bemerken, daß die Keratomalacie bei kleinen Kindern auch den älteren Beobachtern nicht entgangen war. Vgl. Mackenzie, Traité des maladies des yeux II, 144 (1857). Chez les enfants émaciés particulièrement j'ai vu plusieurs fois la cornée de l'un des yeux ou de tous les deux s'amincir, devenir prominente et s'ouvrir presque sans apparence d'inflammation. L'état d'épuisement, dans lequel se trouvaient ces sujets, était du à diverses causes telle que la diarrhoe chronique, la toux consécut. à la rougeole, l'hydrocéphale et la syphilis. Arlt (Kr. d. Auges I, 211, 1851) hat sogar schon den von J. N. Fischer eingeführten Namen Malacie der Hornhaut und gibt die genaue Krankengeschichte von 2 Fällen.

Beide erinnern an Magendie's Versuche, wo dem unter reiner Zuckerkost entkräfteten Hunde vor dem Tode die Hornhaut durchbrach.

Es ist merkwürdig, daß diese unzweideutigen Beobachtungen in den neueren Lehrbüchern, selbst in den ausführlichen (z. B. Graefe-Saemisch, I, 287) nicht angeführt werden. Bei Förster (ibid. VII, 226) wird allerdings Arlt zitiert.

Erkrankung unsres Vorsitzenden ausdrücken muß. Die infantile Keratomalacie mag im ganzen ja wohl selten sein. In der guten Privatpraxis kommt sie fast gar nicht vor. Aber der beschäftigte Augenarzt muß sie leider oft genug sehen. Ich dürfte in meinem eigenen Beobachtungsmaterial wohl 60—70 Fälle gehabt haben; bis zum Jahre 1877 hatte ich 32 unter 22500 Augenkranken; im Jahre 1877 kamen 7 Fälle vor. In der v. Graefe'schen Klinik wurden zuletzt jährlich 8—9 Fälle gezählt.

Auffällig ist das gruppenweise Auftreten im Hochsommer, zu der Zeit, wo bei uns die Mortalitätsziffer durch die Zunahme der Brech-Durchfälle bei Kindern so kolossal anzusteigen pflegt. Brech-Durchfall oder Durchfall scheint in der Mehrzahl der Fälle voraufgegangen zu sein. Meist handelt es sich um Päppelkinder vom 2. bis 7. Lebensmonat; mitunter waren sie zu früh geboren, sogenannte Siebenmonats-Kinder, oder als Zwillinge zu klein geraten; mitunter mit Haut-Ausschlägen behaftet und der Lues congenita verdächtig oder überführt; fast immer vollständig abgemagert, von greisenhaftem Aussehen, kraftlos, heiser oder fast völlig stimmlos. Die Lidspalte steht halb offen, da zum vollständigen Lidschluß eine aktivere Innervation erforderlich ist. Der in der Lidspalte freiliegende Teil des Augapfels, Bindehaut und unteres Drittel der Hornhaut, vertrocknen: um so leichter, als der ganze Organismus einen so beträchtlichen Wasserverlust erlitten. Die trockene Partie der Hornhaut wird nekrotisch. In der toten, trübweißen Corneal-Substanz siedeln sich, wie Horner gefunden, Pilze (Bakterien) an, welche vielleicht von da aus in die benachbarten, noch lebenden Zonen der Hornhaut eindringen und die Nekrose vergrößern. Der Prozeß verläuft meist rapide; in wenigen Tagen kann, ohne daß eine irgendwie beträchtliche reaktive Entzündung zu bemerken ist, die ganze Hornhaut zerstört sein, — falls eben nicht schon vorher der Tod den weiteren Verlauf des Prozesses abgeschnitten hat. Der tödliche Ausgang bildet die Regel. Allerdings gibt es Ausnahmen. Einige sind nur scheinbare.

Ein 4monatiges Kind aus der Praxis des Kollegen Kirstein, bei dem es gelang, unter Verband und Kamillen-Umschlägen das Augenleiden so weit zu heben, daß für ein Auge noch Aussicht auf spätere Pupillen-Bildung blieb, und die Diarrhöe und Abmagerung zu sistieren, starb 2 Monate später ziemlich plötzlich.

Ein 10wöchiges Kind aus der Praxis des Herrn Kollegen Daneil, das Brech-Durchfall überstanden und dabei wie tot dagelegen mit halboffenen Augen und allein auf dem rechten Auge ein großes, mehr durchsichtiges, prominierendes Geschwür im unteren Hornhaut-

Drittel, eine sogenannte Keratokele, zeigte, wurde unter Verband, lauen Umschlägen und Atropin-Einträuflungen geheilt bei tonisierender Allgemein-Behandlung. Aber im nächsten Sommer erfolgte ein Rückfall des Magendarm-Katarrhs mit tödlichem Ausgang. In der letzten Nacht bemerkte die Mutter einen Fleck auf dem linken Auge; beide Augen standen offen, auch noch im Tode.

Aber als wirklich letal kann man das Symptom der Keratomalacie nicht ansehen. In diesem Sommer sah ich ein Kind, das den Durchfall gut überstanden und nur das eine Auge dabei durch ein partielles Hornhaut-Staphylom verloren. Daß beide Augen verloren gehen und das Leben erhalten bleibt, scheint zum Glück nicht in nennenswerter Häufigkeit vorzukommen. Wohl aber habe ich bei etwas größeren Kindern, die schon an 12 Monate oder darüber alt sind und dem Brech-Durchfall besser widerstehen, namentlich wenn sie außer der ärztlichen Hilfe noch einer energischen, unermüdlichen Mutter sich erfreuen, die Hornhaut-Geschwüre auf beiden Augen (mit oder ohne Iris-Adhäsion) heilen sehen und die Sehkraft sogar ohne Operation ausreichend gefunden.

In prognostischer Hinsicht lehrt also die Keratomalacie, daß der tödliche Ausgang sehr wahrscheinlich ist. Aber das zeigt dem Erfahrenen, wenigstens in der Mehrzahl der Fälle, schon das Gesamt-Verhalten des Kindes.

In therapeutischer Hinsicht muß man doch in jedem einzelnen Falle so verfahren, als ob es gelingen könnte, das Leben zu erhalten. Man läßt drei- bis viermal täglich, womöglich auch ein- bis zweimal in der Nacht, 10—15 Minuten lang laue Umschläge auf die Augen applizieren und verbindet sie in der Zwischenzeit, damit das Offenstehen nicht schade. Ein Leinwand-Läppchen und etwas Baumwollen-Charpie wird auf jedes Auge gelegt und durch eine kleine mit Bändern versehene Flanellbinde querüber befestigt. Vielleicht wird dieses Verfahren prophylaktisch am allerwirksamsten sein. Über die Allgemein-Behandlung habe ich in einer Versammlung praktischer Ärzte kein Wort zu verlieren.

14. Über Fieber bei Augen-Entzündungen. C.-Bl. f. A. Juli 1911. [Vgl. Gesch. d. Augenheilk. § 516, Zusatz.]

II. Zur Lehre von den Augen-Operationen.

15. Über die chirurgische Anästhesie bei Augen-Operationen. Berl. klin. Wochenschr. 1884, Nr. 50.

[Genauer ausgeführt in der Einführung 1892, I, S. 62—68, und in der Geschichte der Augenheilk. 1911, § 489.]

16. Über das antiseptische Verfahren in der Augen-Heilkunde. C.-Bl. f. A. 1878, S. 151—152, u. 1882, S. 257.

16a. Über Antisepsis in der Augen-Heilkunde. Berl. klin. Wochenschr. 1885, Nr. 42, und C.-Bl. f. A. 1885, S. 419—423.

16b. Zur Wund-Behandlung des Star-Schnitts. (Hitze-Sterilisation.) Berl. klin. Wochenschr. 1888, Nr. 38, und C.-Bl. f. A. 1888, S. 313—314.

[Genauere Erörterung über Asepsie in der Einführung, 1892, I, S. 46—62.]

16c. Bakterienfreie Augenwässer, insbesondere Kokain-Lösungen. Berl. klin. Wochenschr. 1885, Nr. 45.

16d. Ein antiseptischer Kontentiv-Verband. C.-Bl. f. A. 1886, Nr. 269.

16e. Ein Sterilisations-Apparat für Star-Instrumente. C.-Bl. f. A. 1891, S. 16.

16f. Aseptische Wund-Behandlung. Vortrag in der augenärztl. Gesellschaft zu Tokyo. Berichte d. augenärztl. G. zu Tokyo, 1892.

16g. ΠΕΡΙ ΤΗΣ ΕΝ ΟΦΘΑΛΜΟΧΕΙΡΟΥΡΓΙΑι ΑΣΗΨΙΑΣ. *Ἰατρ. πρόοδος*, Athen 1896.[1]

Ἄσπορα τοῦτ' ἐστὶ καθαρὰ χειρουργικῶς χρὴ κατασκευάζειν: τὸν τόπον, τὸν κάμνοντα, τὸν ἰατρὸν καὶ τοὺς αὐτοῦ ὑπηρέτας, τὰ ὄργανα, τὰ ἐπιδέσματα, τὰ κολλύρια.

α') Ἑκάστῃ ὀφθαλμικῇ κλινικῇ ἔστω ἰατρεῖον χειρουργικόν. Παρ' ἐμοὶ τὸ ἰατρεῖόν ἐστι κεχωρισμένον τῆς πολικλινικῆς καὶ πρὸς τὰ βόρεια. Ὁ μὲν ἀρκτικὸς αὐτοῦ τοῖχός ἐστιν ἅπας εἰς φανόπτης, ἅπεστι δὲ προπετάσματα καὶ ἄλλα κονίαγρα. Τὸ μὲν ἔδαφος ἔστρωται πλίνθοις, οἱ δὲ τοῖχοι ἐλαιοκήρῳ ἐπιχριόμενοι. Τὸ δὲ μακρὸν μαρμάρειον χέρνιβον παρακαλεῖ τοὺς παρόντας.

β') Ὁ μὲν κάμνων ἑσπέρας πρὸ τῆς καταράκτου χειρουργίας θερμολουτρεῖ, ἡ δὲ κόμη (καὶ αἱ γενειάδες) ἐνεργῶς καθαίρονται, καὶ πρὸ αὐτῆς τῆς χειρουργίας ὁ ὀφθαλμὸς καὶ μάλιστα αἱ βλεφαρίδες

[1] Die Übersetzung steht S. 107, Z. 10fgd.]

καὶ ὁ ἐπιπεφυκὼς ὑπὸ τοῦ χειρουργοῦ σπουδαιότατα ἐκπλύνονται συχνοῖς μεριδίοις ἀσπόρου βύσσου, εἰς κολλύριον ὑδραργυρικὸν (Sublimat 1 : 5000) *βαπτομένοις.*

γ′) Ὁ δὲ χειρουργὸς καὶ πάντες οἱ παρόντες πρὸ ἑκάστης χειρουργίας τὰς χεῖρας καθάραντες χειρουργικῶς νεοπλύτους λευκοὺς λινίνους χιτῶνας σιδηρῷ ἐμπύρῳ λειουμένους ἀμφιέννυνται.

δ′) Τὰ δ' ὄργανα τῇ ζεούσῃ νίτρου λυτρώσει (1%) *ἄσπορα καὶ καθαρὰ γίγνεται.*

ε′) Τὰ δ' ἐπιδέσματα ἅπαντα θερμῷ ἀτμῷ (100°) *διαῤῥέοντι.*

ϛ′) Πάντα δὲ τὰ κολλύρια, ἐν τῇ καταράκτου χειρουργίᾳ καὶ ταῖς ὁμοίαις μεταχειριζόμενα, ἐν συγκεκλεισμέναις φιάλαις ἄσπορα γίγνεται ἀτμῷ θερμῷ διαῤῥέοντι.

Ἡ μὲν εὐτυχὴς τοῦ προτέρου χρόνου αὐτάρκεια ἠφάνισται, τὸ δὲ νῦν ὑπεύθυνον ἅμα καὶ ἡμῖν μείζω εὐπραγίας ἀσφάλισιν παρεσκεύασεν.

Ἐν Βερολίνῳ, κατὰ Μάϊον 1896.

[Diesen Artikel habe ich eigentlich nicht deshalb geschrieben, um den Verteidigern einer allgemeinen wissenschaftlichen Weltsprache zu zeigen, daß die gewöhnliche altgriechische Sprache (*ἡ κοινὴ διάλεκτος*) zur Darstellung unsrer heutigen ärztlichen Erörterungen ganz gut sich eignet; sondern vielmehr, um meinen Freunden in Hellas eine kleine Freude zu bereiten.]

16h. Über reinliche Wund-Behandlung. Deutsche med. Wochenschr. 1898, Nr. 22; C.-Bl. f. A. 1898, S. 468—470.

Über Star-Operation.

17. Über die peripher-lineare Star-Extraktion. Berl. klin. Wochenschr. 1876, Nr. 1.

18. Über Star-Operation. Deutsche med. Wochenschr. 1886, Nr. 18ff.

18a. Über Star-Operation und diabetischen Alters-Star. Deutsche med. Wochenschr. 1889, Nr. 33.

18b. Über Kernstar-Ausziehung. Berl. klin. Wochenschr. 1892, Nr. 26; C.-Bl. f. A. 1892, S. 372—377.

18c. Über Augen-Operationen im allgemeinen und über Kernstar-Ausziehung im besondren. 25j. Bericht, S. 6—16, 1895.

Spricht jemand schlechtweg von Augen-Operation, so denkt er zunächst und hauptsächlich an die Beseitigung des Alters-Stars, und zwar mit vollem Recht.

Die Wichtigkeit des Übels, welches Erblindung, also Arbeits-Unfähigkeit bedingt und das Lebensglück vernichtet, die Häufigkeit und Unabwendbarkeit desselben, der überraschende Erfolg des operativen Eingriffs, — alles dies hat seit zwei Jahrtausenden diesen Teil des ärztlichen Wirkens mit einem besonderen Ruhmesglanz umgeben.

Als ich im Jahre 1866 (mit dem Namen eines Hilfs-Arztes, in Wirklichkeit als Schüler,) in die Augen-Heilkunde eintrat, stand diese Wissenschaft ganz unter dem übermächtigen Eindruck eines großen Ereignisses, des peripher-linearen Star-Schnittes, den mein Lehrer A. v. Graefe soeben bekannt gegeben, und welcher in einem beispiellosen Triumphzuge die ganze Welt eroberte. Ewig unvergeßlich wird es mir bleiben, wie im Jahre 1867 in des Meisters Klinik die Fachgenossen, nicht nur aus Berlin und der näheren Umgebung, nicht nur aus allen Kulturländern Europa's, sondern auch aus der Levante und selbst von jenseits des Ozeans zusammenströmten, um durch eigne Anschauung das Verfahren kennen zu lernen und anzunehmen.

Es ist unleugbar, daß durch Einführung des v. Graefe'schen Verfahrens bei der Mehrzahl der Wundärzte die Verlustziffer von 10 auf 5% herabsank. Und doch konnte man 10 Jahre später schon hören, daß von dem v. Graefe'schen Verfahren nichts geblieben sei, als — sein schmales, strohhalmförmiges Star-Messer.

Es ist dies ein sehr kurzsichtiger Irrtum. A. v. Graefe's Auftreten hat befruchtend auf die Star-Operation eingewirkt, und neue Gedanken sind in Fülle aufgekeimt. Sein Verfahren hat die Verlustziffer herabgedrückt, selbst in den Händen derer, die seine Handgriffe verändert haben, und vielleicht durch Umstände, die er selber gar nicht in den Vordergrund stellte. Sein Wirken ist vergleichbar mit dem von Joseph Lister, dessen Ruhm noch bleibt und bleiben wird, wenn und nachdem vielleicht alle seine Anschauungen und selbst seine Verfahrungsweisen von der fortschreitenden Wissenschaft überholt worden sind.

Es ist ebenso merkwürdig wie erfreulich, daß in unsrer Epigonen-Zeit — die hauptsächlich dadurch gekennzeichnet ist, daß Arlt und v. Graefe, Donders und Bowman nicht mehr unter den Lebenden weilen, — die Verlustziffer nach Kernstar-Ausziehung in größeren Reihen auf 1 und selbst auf $^1/_2$% herabgedrückt werden konnte. Dies verdanken wir nur dem Umstand, daß wir die Haupt-Errungenschaften der heutigen Wund-Arzeneikunst, die reinliche Wundbehandlung[1] und die Betäubung[2], in passender

[1] Vgl. Berl. klin. Wochenschr. 1885, Nr. 42, 45; 1888, Nr. 38 und I, 10, S. 46.
[2] Vgl. C.-Bl. f. A. 1884, S. 376; Berl. klin. Wochenschr. 1884, Nr. 50 und I, 10, S. 62.

Weise auf unser Gebiet anzuwenden und für unsre Kranken voll auszunutzen gelernt haben.

Wenn die Wund-Eiterung, welche ja fast ausschließlich durch Eindringen von Spaltpilzen entsteht, bereits das Augen-Innere erreicht hat, so ist es sehr schwierig, meist sogar fast unmöglich, durch keimtötende Mittel den Bestand des Auges zu erhalten.

Verhütung der Wundkrankheiten müssen wir auf unsre Fahne schreiben. Keimfrei (aseptisch) sind die Wunden des so zarten Augapfels zu halten.

Keimfrei, d. h. rein im Sinne des Wundarztes, sind herzurichten der Ort, der Kranke, der Arzt und seine Gehilfen, die Instrumente, die Verbandsachen, die verwendeten Augenwässer.

1. Jede Augen-Heilanstalt braucht ein eigenes Operationszimmer. Ich war einer der ersten, der ein solches nach den neuen Grundsätzen errichtet hat.

Das Operationszimmer liegt, von den poliklinischen Räumen völlig getrennt, nach Norden zu. Die nördliche Wand ist ein großes Lichtfenster. Vorhänge und andre Staubfänger fehlen. Der Fußboden ist mit Fliesen gedeckt, die Wände mit Wachs-Öl gestrichen.

2. Der Kranke erhält abends vor der Star-Operation ein warmes Vollbad, Haupt und Haar werden gründlich gesäubert; das Auge, namentlich die Wimpern und der Bindehaut-Sack, unmittelbar vor der Star-Operation vom Wundarzt sorgsam ausgewaschen, und zwar mittels zahlreicher keimfreier Wattebäuschchen, die mit (gekochtem) Sublimat-Augenwasser (1:5000) getränkt sind.

3. Der Wundarzt und alle seine Gehilfen reinigen vor jeder Operation die Hände in chirurgischer Weise und ziehen frischgewaschene, mit dem heißen Eisen gebügelte Leinwandröcke an.

4. Die Instrumente werden durch kochende (1%) Soda-Lösung,

5. Die Verband-Gegenstände durch heißen, strömenden Dampf keimfrei gemacht.

6. Alle die bei der Star-Operation und den andren Eingriffen anzuwendenden Augenwässer werden in geschlossener Flasche durch heißen, strömenden Dampf keimfrei gemacht.

Die glückliche Unbefangenheit der früheren Zeit ist geschwunden, aber mit dem peinigenden Gefühl größerer Verantwortlichkeit ist auch befriedigende Sicherheit des Erfolges bei uns eingezogen.

Das kostbare Geschenk der Betäubung sichert uns die regelrechte Ausführung der Augen-Operationen. Bezüglich der Kernstar-Ausziehung können wir dem Blinden tröstend verheißen, er werde ohne den geringsten Schmerz und bei vollem Bewußtsein von seiner Star-Blindheit befreit werden. Die örtliche Betäubung (durch Ein-

träuflung einer 2%igen Lösung von salzsaurem Kokain, nach Koller 1884,) hat gerade hier namhafte Vorteile, da wir zur Vollendung der Operation einiger Mithilfe des Kranken nicht gern entraten; da ferner die tiefe Allgemein-Betäubung bei den vielfach sehr alten und schwächlichen Kranken nicht ohne Schwierigkeit ist; da endlich die vollkommene Asepsie durch die Folgen der Chloroform- oder Äther-Betäubung eher gestört werden kann. Nur, wenn der (tags zuvor unternommene) Vorversuch gezeigt hat, daß der Kranke gar nicht sich zu beherrschen vermöge, und daß er auch nicht in kürzerer Zeit zur Selbstbeherrschung zu erziehen sei, und sonst ausnahmsweise bei besondren Gefahren, ist die allgemeine Betäubung vorzuziehen. Dieselbe wird noch unterstützt durch örtliche Kokain-Einträuflung, sowie die Muskeln zu erschlaffen anfangen.

Unmündige und Unvernünftige müssen zu allen Operationen im Augen-Innern betäubt werden. Chloroform ist für Augen-Operationen besser, als Schwefel-Äther.

In den 25 Jahren meiner eignen Tätigkeit[1] habe ich wohl gegen 2400 Chloroform-Betäubungen ausgeführt, ohne Unglücksfall. Natürlich gilt hier der Ausspruch des griechischen Weisen, daß niemand vor seinem Ende glücklich gepriesen werden könne. Aber meine Erfahrung legt mir nicht den Zwang auf, von dem Chloroform[2], das bei mir stets sich bewährt hat, zu dem bei Augen-Operationen (wegen der Kongestion und des Speichelns) weniger zweckmäßigen Schwefel-Äther überzugehen.

25 Jahre bedeuten viel für den einzelnen Arzt, mehr für den Fortschritt der Wissenschaft.

In ersterer Hinsicht möchte ich hervorheben, daß für unser Gebiet wohl nie ein falscheres Wort gesagt ist, als das des Celsus: Esse autem debet chirurgus adolescens; in letzterer Hinsicht, daß die Verringerung der Verlustziffer wesentlich von der verbesserten Wundbehandlung abhängt.

Allerdings, wenn ein Fachgenosse mitteilt, daß er von 1874 bis 1883 gegen 14% Verluste bei der Star-Ausziehung gehabt, von 1888 bis 1890, unter den neueren Vorsichten, bei 234 Extraktionen nur einen Verlust durch Vereiterung; so vermag ich aus meinen Erfahrungen ein so eindrucksvolles Gemälde nicht zu entwerfen, das auf der einen Seite nur helles Licht zeigt, auf der andern nur dunklen Schatten.

Ich hatte vom Ende des Jahres 1870 bis Ende 1877 unter 237

[1] [Bis 1894. — Die weiteren Beobachtungen, bis 1909, wo ich, nach 40jähriger klinischer Tätigkeit, freiwillig das Operieren aufgegeben, stimmen mit den früheren überein.]

[2] Wer damit öfters Unglück gehabt, wird ja anders denken.

Kernstar-Ausziehungen 11, d. h. 4,7%, Verluste, einschließlich derjenigen durch Nach-Operation[1]; später 1885/86 unter 100 Kernstar-Ausziehungen 2% Verluste; neuerdings, nach Durchführung der Hitze-Sterilisation[2], unter 200 aufeinander folgenden Fällen von Kernstar-Ausziehung, von September 1888 bis November 1891, keine Vereiterung, nur einen Nicht-Erfolg durch Pupillen-Sperre.

Das Jahr 1894 brachte mir 62 Kernstar-Ausziehungen; darunter war kein Verlust, kein Nicht-Erfolg.

Die Art der Schnittführung, über die man früher so endlose Erörterungen angestellt, ist minder wichtig, wenn der Schnitt nur geräumig genug ist für den leichten Austritt der harten Linse, und wenn er nicht in die Lederhaut abirrt. Mein Schnitt liegt in der Hornhaut, dem Rande nahe, nach oben; er beträgt $^1/_3$—$^2/_5$ des Hornhaut-Umfangs. Ausschneidung eines Irisstückchens ist in der Mehrzahl der Fälle entbehrlich und zu vermeiden.

Das Verfahren ist einfach, kurzdauernd, schmerzlos, unblutig; die Wundheilung ebenso gut; das Aussehen des geheilten Auges herrlich; die Sehkraft erheblich besser, als mit Ausschneidung der Regenbogenhaut.

Bei der Feststellung des Seh-Erfolges kommt es eben nicht bloß darauf an, welche Reihe der Schriftproben noch gerade auf 5—6 m Entfernung erkannt wird, sondern wie sie erkannt wird. Nicht ohne Grund liegt, wie schon vor 20 Jahren v. Hasner in seinem Kampf für Beibehaltung des Lappenschnitts betont hat, die kleine, runde Pupille in der Mitte der undurchsichtigen Regenbogenhaut; und wenn wir sie in der Mehrzahl den Star-Kranken ebenso erhalten können, so ist dies ein erheblicher Vorteil. Die ganze Umschau des Kranken ist eine bequemere und behaglichere. „Ich lese stundenlang ohne Ermüdung", sagt der Geheilte, sowie man ihm die Lesebrille[3] gegeben.

Die Nachteile, welche dem Verfahren mit runder Pupille anhaften sollen, sind zum Teil nicht beobachtet, sondern vermutet worden.

Es soll schwieriger sein. Ich finde es ebenso leicht und ebenso schwer, wie das Verfahren mit Iridektomie.

Die Rindenreste sollen nicht so gut entleert werden können. Der eine behauptet dies, der andre das Gegenteil. Ich kann versichern,

[1] Beitr. z. pr. Augenheilk., Leipzig 1878, S. 78.
[2] Berl. klin. Wochenschr. 1888, Nr. 38.
[3] Natürlich können auch diejenigen Star-Operierten, denen man eine vernünftige Iridektomie beigebracht, ganz gut lesen. Nichts ist schädlicher auf diesem Gebiete, als Übertreibung.

daß nach beiden Verfahren die Rindenreste sehr gut, und zwar lediglich durch sanften Druck von außen, zu entleeren sind; und daß nach beiden Verfahren gelegentlich Rindenreste zurückbleiben und das Sehloch trüben.

Es soll Iris-Vorfall nach sich ziehen. Nun, wenn man, entsprechend der Mitte des Star-Schnittes, ein Stückchen Iris ausgeschnitten hat, kann dieses allerdings nicht vorfallen — wohl aber ein benachbartes. Ich finde Iris-Vorfall nicht häufiger ohne, als mit Iris-Ausschneidung. (Kaum in 4% der Fälle.) Daß aber Drucksteigerung danach folge, ist aus der Luft gegriffen. Ich habe noch keinen Fall der Art gesehen.

Das Verfahren ist nicht für alle Fälle anwendbar. Dies ist richtig. Aber für die Mehrzahl der Kernstar-Fälle ist es passend. Wenn freilich Star-Bildung die Folge einer inneren Entzündung, und die Regenbogenhaut ringförmig (oder selbst flächenhaft) mit der Linsen-Kapsel verwachsen ist; so hat man eine vorbereitende Iris-Ausschneidung, 6—12 Wochen vor dem Star-Schnitt, auszuführen.

Aber durch die normale Pupille tritt auch der größte und der härteste Star fast immer ganz leicht aus, wenn nur der Hornhaut-Schnitt nicht zu klein war.

Nur, wenn die Vorderkammer ungewöhnlich eng ist, wird es geschehen können, daß der Plan der Erhaltung einer runden Pupille durch unvermeidliches Ausschneiden eines vor das Messer fallenden Iris-Stückchens durchkreuzt wird.

Eine wichtige Tatsache ist die, daß bei eingewurzelter Tränenschlauch-Eiterung, d. h. langwieriger Erkrankung der Nasen-Schleimhaut (trotz unsrer Vorbehandlung mit Sondierung und Einspritzung, mit Zubrennen der Tränenröhrchen, mit Ausrottung des Tränensacks,) ein Star-Schnitt in der Hornhaut allerdings leichter vergiftet werden kann, als ein peripherischer, der mit einem Bindehaut-Lappen gedeckt wird: unter diesen Umständen wird das Verfahren mit Iris-Ausschneidung, nach meiner Überzeugung, noch weiterhin großen Wert behalten. Denn auch der Anhänger des Neuen muß Voreingenommenheit und Eigensinn vermeiden; bei der Star-Operation, wie in der Chirurgie überhaupt, kommt es darauf an, das möglichst Gute möglichst vielen zukommen zu lassen.

Für Star-Kranke, von denen nicht vorauszusetzen ist, daß sie einige Tage ruhig liegen werden, soll man nicht die runde Pupille anstreben.

Darum ist für mich das 75. Lebensjahr die Grenze, jenseits deren ich stets dem Lappenschnitt die Iris-Ausschneidung zufüge.

Unter jenen oben erwähnten 200 Fällen wurde eine runde (oder

der runden Form sich annähernde) Pupille 147 mal erzielt, d. i. in 73,5%, eine ausgeschweifte 53 mal, d. i. in 26,5%[1].

Die erzielte Sehschärfe verteilt sich nach der Zusammenstellung meines damaligen Assistenten, Dr. M. Perles[2], folgendermaßen:

S = $^3/_4$ (und darüber, bis 1)	in 47	Fällen	also in 75% S $\geqq$ $^1/_3$.
$\geqq$ $^1/_2$	„ 64	„	
$\geqq$ $^1/_3$	„ 42	„	
$\geqq$ $^1/_4$	„ 9	„	
$\geqq$ $^1/_5$	„ 7	„	
$\geqq$ $^1/_6$	„ 13	„	
$\geqq$ $^1/_8$	„ 13	„	
$<$ $^1/_8$	„ 15	„	
= $\frac{1}{\infty}$	„ 1	Fall.	

In den 15 Fällen geringer Sehschärfe (S $<$ $^1/_8$) waren die folgenden Ursachen festzustellen: Sehschwäche mit Schielen seit Kindheit, Hornhaut-Narbe, Veränderungen der Netzhaut-Mitte bei Kurzsichtigkeit, bei Zucker-Harnruhr.

In 10% (bei 21 Kranken von 200) war Zucker-Harnruhr[3], in $7^1/_2$% Tränensack-Leiden (Schmutz-Star) vorhanden gewesen.

Überhaupt ist der klassische Fall des gesunden, starblinden Landmanns in den fünfziger Jahren[4] bei uns die seltene Ausnahme: das Star-Material ist bei uns, in der großen Stadt, ein recht schwieriges, schon dadurch, daß Fälle, die auf einem Auge verunglückt waren, aus der Provinz (und auch aus Berlin) bei uns Hilfe suchen. — — —

Wenn also auch die Erfolge der Star-Ausziehung heutzutage weit günstiger sich gestalten, als vor 25 Jahren; so soll man doch zwei Tatsachen nie außer acht lassen:

1. Dauernd befriedigende Erfolge sind nur durch unablässige Sorgfalt zu erzielen.

2. Verluste sind sehr selten, aber doch, auch bei größter Sorgfalt, nicht völlig zu vermeiden, da sie eben abhängen von dem Zustand und dem Verhalten des Kranken, das der Arzt niemals ganz vollständig zu beherrschen imstande ist.

18d. Über die Operation unreifer Stare und den Begriff der Star-Reife.
C.-Bl. f. A. 1890, S. 210—212.

[1] Dies Verhältnis wechselt etwas, je nach der Art des Materials.

[2] Der leider Oktober 1894 in der Blüte der Jahre verstorben ist.

[3] O. Becker in Heidelberg hatte in 20 Jahren nur 2 diabetische Stare zu operieren!

[4] In jenen 200 Fällen ist Durchschnitts-Alter der Star-Ausziehung 60 Jahre; das größte war 86, das geringste 31 Jahre. (Einmal habe ich eine 92jährige, und zwar mit Erfolg, vom Star befreit.)

18e. Über den Lanzenschnitt zur Kernstar-Ausziehung. C.-Bl. f. A. 1877, S. 2.

18f. Über die Vorausschickung der Iridektomie. Deutsche Zeitschr. f. pr. Medizin 1874.

18g. Ein seltener Fall von Star-Ausziehung. Deutsche med. Wochenschr. 1907, Nr. 11.

Der Fall betrifft einen Herrn von 85 Jahren. Das hohe Alter des Kranken an sich ist nicht die Veranlassung zu der Veröffentlichung.

Hat doch der berühmte Erfinder der Star-Ausziehung, Jacques Daviel aus Paris, im Jahre 1756 auf seiner Rückreise aus Spanien im Dorf Chamblanes bei Bordeaux den Bauer Jean Dastel[1], welcher 106 Jahre alt und viele Jahre hindurch blind gewesen war, auf beiden Augen mittelst des Hornhaut-Schnitts und der Linsen-Ausziehung erfolgreich von der Star-Blindheit befreit; der wiederhergestellte Bauer hat noch 4 Jahre lang des von der Königin von Frankreich ihm bewilligten Jahrgeldes sich zu erfreuen gehabt.

Zahlreiche Fälle von glücklicher Star-Operation der Hochbetagten sind in den 150 Jahren von Daviel bis auf unsre Tage der Literatur einverleibt worden.

Ich selber habe schon vor vielen Jahren einer 92jährigen, die 20 Jahre lang in der Provinz starblind gelebt, als sie durch Versetzung ihres Sohnes nach Berlin gekommen, eine erfolgreiche Star-Ausziehung gemacht.

Als neuerdings (1894) Prof. Panas in Paris bei Hochbetagten die Reklination wieder in Vorschlag bringen wollte, veranlaßte ich 1901 Herrn Dr. F. Mendel, meinen damaligen Assistenten, unsre Krankentagebücher durchzusehen. Er fand[2], daß vom Oktober 1869 bis zum 20. Juni 1901 bei mir 1645 Kern-Stare ausgezogen worden. Das mittlere Lebensalter für Kernstar-Ausziehung betrug 60 Jahre. Unter diesen 1645 waren 34 Kranke über 80 Jahre alt. Keiner von diesen 34 sah noch mit einem Auge gut; denn dann wurde die Operation nicht angeraten. Meist wurde naturgemäß nur das eine schlechtere Auge operiert; nur zweimal auf dringenden Wunsch noch das zweite.

Alle 36 Operationen waren regelmäßig. Nur einmal, bei einer besonders unruhigen Kranken, wurde mäßiger Glaskörper-Vorfall beobachtet. Der Heilungsverlauf war in 35 von den 36 Fällen ganz regelrecht. Nur ein Fall verlief ungünstig: am dritten Tage war unter dem Verband auf unerklärliche Weise vollständige Umstülpung des

[1] Morand, Eloge de Daviel (Opusc. de chir. 1768. — Im Journal des Sçavants, Fevr. 1756, wird vom Sohne Daviel's der Name „Darlet" geschrieben und der 22. Dezember als Tag der Operation angegeben.

[2] Berl. klin. Wochenschr. 1901, Nr. 32.

Lappens eingetreten. Ferner trat nach der Heilung des Star-Schnitts in einem Fall bei einem 80jährigen, der nur einen Tag zu Bett gelegen, Bronchopneumonie auf, die zum tödlichen Ausgang führte.

Von 36 Extraktionen bei 34 Kranken über 80 Jahre haben wir also 34 Erfolge ganz befriedigender Sehkraft, d. h. 94,4%, wenn man aus so kleinen Zahlen überhaupt einen Prozentsatz ableiten will. Wir brauchen also bei Hochbetagten nicht zur Reklination zurückzukehren. Wir brauchen hochbetagte Starblinde, wenn sie sehen wollen, nicht blind zu lassen. Wir glauben nicht dem ältesten Schriftsteller über Star-Operation, dem A. C. Celsus, daß das Greisenalter ungeeignet sei für die Star-Operation.

Aber immerhin ist besonders große Sorgfalt und Überwachung notwendig, um gute Erfolge zu sichern. Im Auge der Hochbetagten kommen auch später (wenngleich selten) nach der Star-Operation Veränderungen vor, namentlich Netzhaut-Blutungen, die wir bei Kranken des mittleren Lebensalters nie beobachten. Ganz ungewöhnliche Schicksale hat der Kranke gehabt, dessen Geschichte ich im folgenden kurz schildern will.

Am 18. Mai 1905 kam zu mir ein 84jähriger, sehr gebildeter, noch rüstiger Herr, dessen Haar noch nicht ergraut war, mit reifem Star des rechten Auges und erstem Beginn des Stars auf dem linken. Das letztere hatte noch mit +1 D S = $^5/_7$ und las mit +5 D feinste Schrift (Sn $1^1/_2{}'$ in 10″ = 25 cm). Der Sehnerv dieses Auges hatte auch noch nicht die Weinhefe-Farbe der Greise, sondern eine durchaus rötliche Färbung. Ich verordnete die richtigen Brillen und tröstete den Kranken. Der letztere hatte aber einen Fehler, der mir unbekannt geblieben, — nämlich homöopathische Hilfe zu suchen. Um die Star-Bildung auf dem linken, guten Auge zurückzuhalten, machte man ihm Massage dieses Auges. Diese mußte natürlich die entgegengesetzte Wirkung haben.

So war denn auf diesem Auge der Star ziemlich vorgeschritten, als nach Jahresfrist, am 11. Juli 1906, der Kranke mich wieder aufsuchte. Das linke Auge erkannte jetzt nur noch die Finger auf $2^1/_2$ m. Nunmehr war bei dem lebhaften Geist des Kranken, der das Lesen schmerzlich entbehrte, die Star-Operation des schlechteren, rechten Auges notwendig geworden.

Am 20. August 1906 extrahierte ich ihm auf dem rechten Auge, nachdem ich am 19. Juli 1906 die präparatorische Iridektomie vorausgeschickt, den Star mittelst oberen Lappenschnittes ganz glatt, binnen 40 Sekunden.[1] Der Star war sehr groß, wie immer in diesem Alter, 8,75 × 3,5 mm. Die Heilung erfolgte tadellos. Am 10. September 1906 wurde der alte Herr mit vollkommen klarem Auge entlassen.

Als ihm am 18. September 1906 die Brillen ausgesucht wurden, zeigte sich, daß er nicht die für sein Alter normale Sehkraft[1] von etwa $^1/_2$, sondern etwas weniger, nämlich $^1/_3$ besaß. Dabei war das Auge vollkommen durch-

[1] Diese Zeitmessung wird von der Oberin oder von einem Assistenten ausgeführt.

sichtig, aber zahlreiche kleine Blutungen bedeckten den Augengrund, auch in der Mitte. Er hatte, nach Verstopfung, heftigen Husten gehabt.

Am 6. Oktober 1906 bestand derselbe Zustand des rechten operierten Auges. Der linke Star war ganz reif geworden und etwas geschwollen. Doch, während bei uns ein leidlicher Zustand der Körperkraft, unter sorgfältiger Pflege, beobachtet worden, mußte ich jetzt einen deutlichen Verfall feststellen und gab der Pflegerin des Einsamen die nötigen Anweisungen.

Als er aber am 1. Dezember 1906, abends, zu mir zurückkehrte, war er blind und ganz schwach und kraftlos. Ich nahm ihn sofort auf und ermittelte das Folgende. 4 Wochen zuvor, im Anfang des Monats November, war er an Influenza erkrankt und ließ sich wieder homöopathisch behandeln. Heftigstes Erbrechen trat ein und stärkster linkseitiger Kopfschmerz. Leider wurde die richtige Diagnose nicht gestellt, die notwendige Behandlung nicht eingeleitet. Die Erkrankung bestand offenbar in akutem Glaukom des linken, starblinden Auges. Linsenquellung ist die Ursache. Diese Form ist ja genügend bekannt, übrigens ziemlich gefährlich, und tritt auch spontan ein. Hier war sie wahrscheinlich durch die homöopathische Massage des Auges vorbereitet. In der Mitte des Monats November begann nun auch die Sehkraft des so glücklich operierten rechten Auges abzunehmen, bis vollständige Erblindung desselben eintrat.

Ich fand jetzt das rechte, operierte Auge ganz weich, die Vorderkammer ganz seicht. Dicke, braune Massen füllen den Glaskörper und ragen soweit nach vorn vor, daß sie sogar bei seitlicher Beleuchtung sichtbar werden. Sie sehen aus, wie Geschwülste, sind aber keine, sondern Folgen der zerstörenden Netzhaut-Blutung, die unter dem Einfluß des heftigen Erbrechens, d. h. des linkseitigen Glaukoms, entstanden war. Hätte man dies Glaukom rechtzeitig gehemmt, so wäre die Blutung gewiß nicht so stark und verderblich geworden.

Dies Auge hat nur noch Lichtschein, aber keine Projektion.

Das linke hat auch nur noch Lichtschein, aber zum Glück noch befriedigende Projektion. Das Auge ist leicht gerötet, die Hornhaut rauchig, die Pupille weit, der Druck erhöht. Zum Glück hat der ganz akute Zustand von selber etwas nachgelassen. Aber es ist keine Zeit zu verlieren, wenn man dem Unglücklichen seinen Lebensabend noch einigermaßen aufhellen will.

Sofort wird Physostigmin ins linke Auge geträufelt, und am nächsten Morgen, 2. Dezember 1906, eine breite Iridektomie nach unten verrichtet. Die Heilung erfolgte reizlos.

Am 6. Dezember 1907 kam noch ein Zwischenfall. Der Kranke hatte beim Sitzen sein Bruchband nicht angelegt. Nach Stuhl-Entleerung trat der Bruch heraus. Es gelang mir, in der Bettlage die Reposition zu bewirken. Herr Dr. R. Mühsam widmete dem Kranken weiter seine Kunst und Sorgfalt, so daß dieser Zwischenfall keine üblen Folgen hatte. Am 20. Dezember 1906 konnte ich zur Ausziehung des linken Stars schreiten. Natürlich wird ein großer Schnitt ($^2/_5$ des Hornhaut-Umfanges), genau

[1] Ich habe schon erlebt, daß ich einem 70jährigen eine erfolgreiche Star-Operation gemacht, die gute Sehkraft bewirkte, und daß er nach 10 Jahren wiederkam und sich über Abnahme der Sehkraft beklagte. Er hatte aber ein vollkommen durchsichtiges Auge und einen ganz normalen Hintergrund, und diejenige Sehkraft ($^1/_2$), die seinem Alter zukam. Mehr kann doch der Star-Operierte nicht verlangen, als die nicht am Star erkrankten Altersgenossen besitzen.

am Hornhaut-Rande, verrichtet. Die starige Linse mißt 8,5×3 mm. Die Heilung erfolgte ohne wesentliche Störungen. Langsam erholte sich die Sehkraft und zeigte im Verlauf der nächsten Wochen eine erfreuliche Besserung. Als ihm mein Freund Dr. O. Fehr in seiner Behausung, Anfang Februar 1907, die Starbrille aussuchte, stellte er eine Sehkraft von $^1/_6$ fest und ein leidliches Gesichtsfeld, das allerdings nasenwärts in der für Glaukom typischen Weise bis auf 20° eingeengt ist. Das Auge vermag guten Druck zu lesen. Die Durchsichtigkeit ist ganz befriedigend. Aber der Sehnerv zeigt eine mäßige Druck-Aushöhlung als Folge der im Anfang des November eingetretenen und leider bis zum Anfang Dezember 1906 vernachlässigten Drucksteigerung.

18h. Star-Ausziehung bei stärkster Kurzsichtigkeit von Dr. Rau, Assistent. Berl. klin. Wochenschr. 1899; C.-Bl. f. A. 1899, S. 398—399.

[Unter 1600 Kernstar-Ausziehungen H.'s waren 33 Fälle, wo vor der Star-Bildung My. von 13 bis 40 Di. anzunehmen. Wund-Infektion in keinem Fall; Netzhaut-Ablösung in keinem Fall.]

18i. Star-Ausziehung bei Einäugigen. Von Dr. Mendel, Assistent. Berl. klin. Wochenschr. 1900; C.-Bl. f. A. 1900, S. 171—173. [In 8 Jahren 9 Fälle, die vorher auswärts bei der Star-Operation ein Auge verloren hatten; bei allen war die zweite Operation erfolgreich.]

18k. Star-Operation bei angeborenem Fehlen der Iris. Von Dr. F. Mendel, Assistent. C.-Bl. f. A. 1901, S. 173—175.

19. Über Schicht-Star bei älteren Menschen. C.-Bl. f. A. 1893, S. 225—230.

Schicht-Star wird bedingt durch eine vorübergehende Erkrankung der fötalen Linse und ist die häufigste Form der Linsen-Trübung bei Kindern und jüngeren Menschen, während im reiferen und höheren Lebensalter die Linsen-Trübung in der Form des Vollstars aufzutreten pflegt.

Herr von Wecker in Paris behauptet sogar, daß nach dem 40. Lebensjahr Schicht-Star nicht vorkomme. (Progrès med. 1892, S. 366.) Aber in seinem vorzüglichen Lehrbuch (Paris 1886, II, 907) erklärt er, den Schicht-Star mit vollkommener Durchsichtigkeit der äquatorialen Linsen-Zone bei Leuten von 40—60 Jahren beobachtet zu haben; nimmt jedoch an, daß gewöhnlich in diesem Alter der Schichtstar in Vollstar übergehe. Die Meinung eines so erfahrenen Fachgenossen verdient jedenfalls eine genauere Erörterung.

Drei Möglichkeiten liegen vor:

1. Die Schicht-Star-Kranken sterben früh. 2. Der Schicht-Star ändert sich im Laufe der Jahre um. 3. Der Schicht-Star bleibt erhalten, ist aber bei älteren Menschen schwer zu erkennen.

Wenn man die Häufigkeit eines angeborenen Zustandes erst bei Neugeborenen und dann bei Erwachsenen untersucht, so ist natürlich zu berücksichtigen, daß von 100 Neugeborenen nur etwa 40 das

50. Lebensjahr[1] erreichen. Aber dies könnte die Seltenheit des Schicht-Stars im reiferen Lebensalter nicht erklären. Daß die Menschen mit Schicht-Star durchschnittlich früher sterben[2], als gesunde, etwa weil sie im fötalen Leben eine rhachitische Erkrankung überstanden haben, ist keineswegs anzunehmen. Dazu sieht man operierte Schicht-Star-Menschen zu häufig in der Blütezeit des Lebens und bei guter Gesundheit. Und so große Hochachtung ich selber natürlich vor den Leistungen der Star-Operation habe, — daß sie das Leben verlängert, kann ich nicht glauben.

Entartung des Schicht-Stars zum Vollstar ist selten. Man kann Schicht-Stare in großer Zahl jahrzehntelang beobachten, namentlich solche, denen nach früherem Verfahren eine künstliche Pupille gebildet worden, ohne eine Veränderung am Schicht-Star wahrzunehmen. Nur ausnahmsweise findet man auf dem einen Auge Schicht-Star, auf dem andren Milch-Star: in diesen Fällen hat man, da der Schicht-Star immer doppelseitig auftritt, eine Fortbildung des Schicht-Stars zum Voll-Star anzunehmen. Aber ein großer, durchscheinender Schicht-Star, der zunächst wenig störte und entweder den Kranken gar nicht zum Arzt trieb oder den Arzt nicht zu einem operativen Eingriff veranlaßte, kann im reiferen Lebensalter, ohne daß der Breiten-Durchmesser zunimmt, ganz erheblich trüber werden, wie wenn eine mattierte Glasplatte durch eine Milchglas-Platte von gleicher Größe und Dicke ersetzt wird. Erweitert man die Pupille nicht vollständig durch Atropin-Einträuflung, oder gelingt es nicht, die Pupille des älteren Menschen ganz weit zu bekommen, so ist die Diagnose sehr schwierig.

Die Veränderung wird für unreifen Altersstar gehalten.

1. Am 10. Juli 1891 kam in meine Privat-Sprechstunde eine 52jährige Frau mit der Angabe, daß sie immer schwach, aber seit einem Jahr schlecht gesehen, und daß ein hervorragender Augenarzt

---

[1] Von 100000 (männl.) Neugeborenen erleben das 10. Jahr 62296
„ 100000 „ „ „ „ 20. „ 59123
„ 100000 „ „ „ „ 30. „ 54041
„ 100000 „ „ „ „ 40. „ 48157
„ 100000 „ „ „ „ 50. „ 40306
„ 100000 „ „ „ „ 60. „ 30159
„ 100000 „ „ „ „ 70. „ 17337
„ 100000 „ „ „ „ 80. „ 5361
„ 100000 „ „ „ „ 90. „ 569
„ 100000 „ „ „ „ 100. „ 9
(Preuß. Volkstaf.)

[2] Von den Kindern mit angeborenem Vollstar ist dies wohlbekannt. Ich habe eine Frau beobachtet, die jedes Jahr ein mit beiderseitigem Vollstar behaftetes Kind zur Welt brachte. Ich operierte das Kind, die Mutter war fröhlich, das Kind munter. Das nächste Jahr kam sie mit einem neuen Star-Kind, das frühere war inzwischen verstorben. Das hat sich dreimal wiederholt.

in ihrer Heimat ihr die Operation abgeschlagen. Sie war taub, nervös, mit chronischem Bindehaut-Katarrh und Linsen-Trübung behaftet. Das rechte Auge zählte Finger in nächster Nähe, das linke auf 2 Fuß, G.F. frei, Urin normal. Meine beiden Assistenten, welche gewöhnlich die Sehprüfung machen und die Bücher führen, notierten: Star rechts reif, links sehr vorgeschritten. Ich fand nach künstlicher Erweiterung der Pupillen beiderseits Schicht-Star, behandelte den Bindehaut-Katarrh 4 Monate lang mit Zink-Einträuflungen und Umschlägen und operierte ihr das rechte Auge am 11. November 1891 unter Kokain, mittelst oberen Hornhaut-Lappenschnitts ohne Iris-Ausscheidung. Die Linse kam schlüpfend und maß $7^3/_4 \times 3^1/_2$ mm.

Am 1. Dezember 1891 war volle Sehkraft erzielt für das Auge, welches vor der Operation weniger als $^1/_{200}$ besessen. Dasselbe las mit $+^1/_4''$ sph $\supset$ $+^1/_{10}''$ cyl. (Achse 15° gegen die wagerechte geneigt, innen höher) Sn XV in 15′. Nach 6 Monaten (29. Juni 1892) war der operative Astigmatismus geschwunden. Das Auge las mit $\frac{1}{2^3/_4}''$ Sn XX in 15′. Sie bekam das Glas $+^1/_3''$. Ihr Arzt war sehr erstaunt, zu hören, daß sie operiert worden, und erklärte die Operation für einen Kunstfehler. Die Kranke war andrer Ansicht. Ich auch.

2. u. 3. In andren Fällen ist trotz des höheren Lebensalters die Diagnose des Schicht-Stars sehr leicht und einfach, z. B. wenn

Großmutter, Mutter und Kind

mit Schicht-Star in derselben Anstalt beisammen sind. Natürlich nicht an einem Tage! Vielmehr verteilten sich die Operationen auf nahezu 20 Jahre.

a) Erst kam (11. Juni 1874) ein 16jähriges großes, kräftiges, wohlgebildetes Mädchen, Clara D. mit (3‴) großem, doppelseitigem (dreifachem) Schicht-Star. Sie hat lesen gelernt, sieht aber seit dem 6. Lebensjahr sehr schlecht. Das linke Auge schielt nach außen.

Rechts Jäg. 16, links Jäg. 21 in 1′, Finger in 6′, G.F. frei.

Nach künstlicher Erweiterung der Pupille war mit der Schlitzbrille die Sehkraft nicht besser. Deshalb wurde die Beseitigung des Linsen-Systems beschlossen. Nach dreimal wiederholter Diszission des rechten Auges wurde die Linse aufgelöst und die Sehkraft gut.

($+3^3/_4''$ Sn XXX:15′; $+2^3/_4''$ Sn $1^1/_2$ in 6″ fließend.)

Den Eltern hatte der Aufenthalt in der Anstalt zu lange gedauert; deshalb wurde auf dem zweiten Auge, nach v. Graefe's Grundsätzen[1], um die Auflösung zu beschleunigen, erst eine Irid-

[1] Natürlich tue ich das heute nicht mehr, — wie vor 19 Jahren.

ektomie nach oben gebildet und später in dem Kolobom eine kräftigere Kapsel-Spaltung verrichtet. Das Auge (durch Schielen schwachsichtig) erkannte mit $+3\,^3/_4$ Sn C:15′. Infolge des Schielens wurden auch Doppelbilder angegeben (0,0°:−9°, +3°). Später klagte sie darüber nicht mehr. Sie ging stets ohne Brille, da sie auf dem rechten, besseren, mit runder, enger Pupille behafteten Auge ohne Glas genügend sah (Sn CC:15′) und benutzte ein Star-Glas nur zum Lesen und Nähen. Die letzte Sehprüfung ist vom Jahre 1890, also fast 16 Jahre nach der Operation.

Inzwischen war sie lange verheiratet, und zwar mit einem großen, kräftigen, außerordentlich scharfsichtigen Mann, einem trefflichen Jäger und Schützen. 2 Kinder entsprossen dieser Ehe.

b) Der Knabe Arthur wurde mir 1885 im Alter von 3 Jahren gebracht, da er seit einem Jahre nicht mehr sehr gut sieht, beim Scharfsehen das rechte Auge zukneift und überhaupt mit diesem Auge schielt.

Rechts Auswärtsschielen von 20°, rechts feiner, links feinster Schicht-Star. Im folgenden Jahre, 1886, wurde der Knabe wiedergebracht, da er auch auf dem besseren Augen mangelhafte Fernsicht zeigt. Die Eltern wollen vor Beginn des Schulbesuchs die Sehkraft gebessert haben. Deshalb rechts Diszission (natürlich bei runder Pupille). Da die Auflösung stockte, mußte die Kapselspaltung wiederholt werden. Die Sehkraft des schielenden Auges blieb aber, wie gewöhnlich in solchen Fällen, nur mittelmäßig. Das linke Auge zählt Finger auf Stubenlänge und zeigt zarten, aber großen Schicht-Star. Die Diszission dieses Auges lieferte sehr gute Sehkraft.

c) Das Mädchen Clara wurde, Anfangs 1891, im Alter von 6 Jahren mit doppelseitigem Schicht-Star gebracht und mittelst Kapselspaltung erfolgreich operiert, erst auf dem einen Auge, im folgenden Jahre auf dem anderen.

d) Die mütterliche Großmutter der beiden letztgenannten Kinder, Frau D., war bereits 1874, als sie ihre Tochter Clara brachte, geprüft worden. Sie erzählte, daß sie von Kindheit an auf dem rechten Auge schlecht sehe. Dies Auge zählte Finger auf 1′ und zeigte Linsen-Trübung und Auswärtsschielen. (Es ist interessant zu bemerken, daß der Schicht-Star auf beiden Augen sich über drei Generationen fortpflanzte und gleichzeitig Auswärtsschielen des einen Auges; aber in der ersten Generation schielte das rechte Auge, in der zweiten das linke, in der dritten wieder das rechte.) Das andere Auge der Frau D. las nur mittlere Druckschrift und zeigte am vorderen Linsenscheitel kleine strich- und punktförmige Trübungen. Da sie selber sehr arztscheu war, konnte zunächst keine genaue Untersuchung, unter künstlicher

Erweiterung der Pupillen, vorgenommen werden; aber bereits im Kranken-Tagebuch von 1874 steht, bei der Geschichte der Tochter, verzeichnet, daß auch die Mutter an Schicht-Star leidet.

Erst 14 Jahre später, im Jahre 1888, nachdem ihre Tochter und ihr Enkel schon operiert worden war, und ihre eigene Sehstörung seit 13 Jahren stetig zugenommen, überwand die jetzt 50jährige ihre Messerscheu und kam zur Aufnahme. Das rechte schielende Auge erkannte nur Handbewegung; das linke Finger auf 8′, Sn XXX in 4″, bei freiem G.F. Beiderseits Schicht-Star; rechts kreideweiß, mit punktförmigen Trübungen auch in der Rinden-Schicht. Zur besseren Erziehung der Kranken wird das rechte Auge zuerst operiert. Oberer Lappenschnitt ($^1/_3$, mit Iridektomie,) unter Kokain, die Linse mißt 8×3 mm und kommt ganz vollständig heraus. Das schielende Auge lernt nach der Operation die Finger auf 4 Fuß zählen und erkennt die Zeiger der Uhr mit Star-Glas. — Später wurde das zweite Auge operiert (Linse $8^1/_4 \times 3$ mm) und geheilt mit runder, schwarzer Pupille. Sehkraft sehr gut. ($+5'' \supset +20'' \rightarrow$ Sn XL in 15′, bei der Entlassung.)

4. Waldemar H., 46 Jahre, gelangte am 10. November 1891 zur Aufnahme, von meinem früheren Assistenten Herrn Dr. Simon gesendet. Beiderseits Schicht-Star, rechts Finger auf $1^1/_2$, links auf 3 m. Links wurde von Herrn Dr. Simon die Pupillen-Bildung, rechts von mir die Ausziehung des Stars durch Hornhaut-Lappenschnitt (mit runder Pupille) verrichtet. Das linke Auge lernte Finger in Stubenlänge zählen und Sn III in 6″ lesen; das rechte sah mit $+4''$ Sn XL in 15′ und mit $+2^1/_2''$ Sn $1^1/_2$ in 7″.

Dies sind die 4 Fälle (an 3 Kranken) von Ausziehung eines Schicht-Stars durch Hornhaut-Lappenschnitt jenseits des 40. Lebensjahres, die unter 200 aufeinander folgenden Kern-Star-Ausziehungen vom September 1888 bis November 1891 bei mir vorkamen. Immerhin sind es zwei vom Hundert.

Dazu kommen aber noch 2 Fälle von Extraktion des Schicht-Stars zwischen dem 30. und 40. Jahre (31 und 37 J.), die beide (mit Star-Glas) Sn XXX auf 15′ lesen lernten.

Mein ältester Schicht-Star-Fall zählt 59 Jahre.

Herr F. kam am 28. Februar 1882 zur Aufnahme. Seit der Kindheit hatte er mittelmäßig gesehen, war im 15. Lebensjahre auf dem linken Auge von Jüngken zweimal operiert (ohne Erfolg) und konnte seit einem Jahre auch auf dem rechten nicht mehr lesen. Rechts Schicht-Star, Finger 2′; links häutiger, angewachsener Linsenrest, Finger 1′. — Rechts Iridektomie, links Irido-Capsulotomie. Darauf R. Sn $3^1/_2$ in 4″, $-4''$ Finger 12′; L. $+4''$ Finger 6′, $+10''$ Sn 13 in 5″.

19a. Schicht-Star. 25j. Bericht, S. 15—22; C.-Bl. f. A. 1895, S. 75—80.

Gegenüber dem Voll- oder Kern-Star des reiferen und höheren Lebensalters ist der Schicht-Star, welcher durch eine vorübergehende Erkrankung der fötalen Linse bedingt wird, die häufigste Form der Linsen-Trübung bei Kindern und jüngeren Menschen. — — —

Nach einer fleißigen Zusammenstellung, die Herr Dr. Neuburger aus meinen Kranken-Tagebüchern gemacht, kamen (von Anfang 1871 bis zum 1. Juli 1893) 168 Augen an 99 Kranken wegen Schicht-Star zur Operation.

Keines von diesen 168 Augen[1] ging durch die Operation verloren. (Wohl aber hatte ich Januar 1891 ein 5jähriges Kind zu operieren, dem 4 Jahre zuvor anderweitig das bessere rechte Auge mit unglücklichem Erfolg operiert worden, so daß nur noch das schlechte, linke, schielende[2] zur Verfügung stand. Es wurde hier durch zweimalige Diszission ein freies Sehloch erzielt. Oktober 1894 sah das jetzt 9jährige Kind mit +4″ Finger auf 5′, konnte allein umhergehen, kleine Gegenstände aufheben und das Auge schon etwas mehr gerade halten.)

Von den 99 Schicht-Star-Kranken waren 63 männlich, 36 weiblich, ein starkes Mißverhältnis[3] zu ungunsten des männlichen Geschlechtes. 69 wurden auf beiden Augen operiert, 30 auf einem. Unter den letzteren Fällen war zweimal der Schicht-Star einseitig, in allen übrigen Fällen (97 von 99) war derselbe doppelseitig.

Unter den 99 Kranken standen im Alter

von unter 1 Jahr	5,	von 30 Jahren	1,
von 1—4 Jahren	11,	von 37 Jahren	1,
von 5—9 Jahren	31,	von 46 Jahren	1,
von 10—14 Jahren	20,	von 50 Jahren	1,
von 15—19 Jahren	11,	von 52 Jahren	1,
von 20—24 Jahren	10,	von 55 Jahren	1.

Krankheit ist ein praktischer Begriff; die Kranken kommen zum Arzt, nicht weil sie Abweichungen vom Ideal darbieten, sondern wenn sie Störungen verspüren: die Schicht-Star-Kranken, sowie die Aufgaben der Schule an sie herantreten, oder stärker werden (51 von

[1] Oder der andren seit dieser Zusammenstellung wegen Schicht-Star operierten.

[2] Wenn bei doppelseitigem Schicht-Star das eine Auge dauernd schielt, so pflegt dessen Sehkraft recht gering zu sein. Diese Tatsache muß der Wundarzt kennen und prognostisch wie praktisch verwerten. Zum Beispiel war, bei guter Durchsichtigkeit beider Augen, nach der Operation
die Sehkraft des fixierenden Auges $^1/_3$, des schielenden $^1/_{50}$ bei einer 50jährigen;
„ „ „ „ „ $^1/_3$, „ „ $^1/_{70}$ (exc.) bei einem 16jähr.;
„ „ „ „ „ $^1/_2$, „ „ $^1/_{30}$ bei einem 11jährigen.

[3] Unter 200 aufeinander folgenden Operationen wegen Alters-Star betrafen 92 (46%) Männer und 108 (54%) Frauen.

95 zwischen dem 5. und 14. Lebensjahr); mitunter etwas später, durch nachträgliche Sättigung der trüben Schicht (10 im Alter von 20 bis 24 Jahren); nur selten im reiferen Alter (6 vom 30. bis 55. Lebensjahr.) — — —

Drei verschiedene Verfahren kommen, wie schon A. v. Graefe gelehrt hat, in Betracht bei dem Schicht-Star.

1. Nichtstun. Das ist wichtiger, als man glaubt. Wenn ein Mensch mit Schicht-Star gut sieht, lasse man ihn unberührt. Schon manchem Schicht-Star-Kranken, der mich befragte, ob er dem Rat der Operation folgen soll, habe ich abgeraten, wenn ich fand, daß er Sehkraft $^1/_3$ bis $^1/_2$ besaß, d. h. soviel als wir nach gelungener Operation gewöhnlich erzielen. Natürlich gilt ein solcher Rat nicht für alle Zeit; nach 10 Jahren kann die Schicht trüber, eine Operation zweckmäßig oder sogar notwendig werden.

2. Die Pupillen-Bildung. Der Wert der optischen Pupillen-Bildung ist vor 20 bis 30 Jahren überschätzt worden.[1] Die Netzhaut-Bilder, und also die Sehkraft, sind mittelmäßig aus zwei Ursachen: erstlich, wegen der Lichtzerstreuung, die von der im Pupillen-Gebiet befindlichen Trübung (hier dem Schicht-Star) ausgeht und einen Lichtnebel über die ganze Netzhaut ergießt, so daß das umschriebene Bild von dem Hintergrunde nicht genügend sich abhebt; zweitens, weil der Randteil der Linse noch unregelmäßiger ist, als der der Hornhaut. Wenn man zwei Augen mit ungefähr gleicher Iridektomie, das eine mit, das andere ohne Krystall-Linse, im aufrechten Bilde untersucht; so wird man die Verzerrung des Netzhaut-Bildes bei dem ersteren weit stärker finden. Nur bei vollständiger Pupillen-Sperre leistet die optische Iridektomie wirklich eine sehr erhebliche Verbesserung der Sehkraft. Bei teilweiser Pupillen-Sperre durch halbtrübe Flecke, seien dieselben in der Hornhaut, oder in der Linse, wird die Sehkraft durch optische Iridektomie nicht wesentlich verbessert, mitunter sogar verschlechtert.

A. v. Graefe riet bei kleinem trübem Schicht-Star die künstliche Pupille zu bilden. Horner war wohl der erste, der später bei Schicht-Star der Kinder von der Iridektomie abriet und grundsätzlich die Beseitigung der Linse durch Diszission empfahl.

Natürlich soll man vor der Entscheidung die Sehkraft genau prüfen, erst bei gewöhnlichem Verhalten der Pupille, dann bei künstlich erweiterter Pupille, endlich noch dazu mit der Schlitzbrille. Aber die unbefangene Prüfung zeigt uns schon vorher oft genug, daß diese

[1] Zum Teil auch deshalb, weil der Arzt nach der Pupillen-Bildung den Sehnerv mit dem Augenspiegel besser sieht.

Augen durch eine selbst schmale Pupillen-Bildung nicht gewinnen werden.

17. Dezember 1889 kommt ein 28jähriger, der früher ganz befriedigend gesehen, aber seit 14 Tagen nicht mehr so bequem bei der Arbeit sieht.

	Vor der künstl. Pupillen-Erweiterung	Nach der k. P.-E.	Noch dazu mit Spalt von 2 mm Breite
R. A.	$-\frac{1}{40}''$ Sn LXX:15′. Sn 2 in 6″.	$-\frac{1}{40}''$ Sn XL:15′.	Sn XL in 15′.
L. A.	$-\frac{1}{50}''$ Sn LXX:15′. Sn 2 in 5″.	$-\frac{1}{50}''$ Sn L:15′.	Sn XL in 15′.

Mit $+2\frac{1}{2}''$ hinter dem Augenspiegel sieht man um den Rand des kleinen, trüben Schicht-Stars noch allerfeinste Punkte. Ich habe den Kranken gar nicht operiert, sondern ihm geraten, das Weihnachtsfest zu Hause zu verleben und sich zu stärken; dann werde er schon genug sehen.

Im Beginn meiner eignen Tätigkeit habe ich nach den Grundsätzen meines Lehrers A. v. Graefe öfters die Pupillen-Bildung gegen Schicht-Star verrichtet. Aber die fortgesetzte Prüfung hat auch mich belehrt, daß wirkliche Verbesserung der Sehkraft selten, eher eine gewisse Erleichterung der Arbeit, eine größere Bequemlichkeit des Sehens erfolgt. — — —

Dazu kommt noch ein Umstand, der uns von der Iridektomie abmahnt. Mit wenigen Ausnahmen, wie ich auch selber beobachtet, sind die Kinder mit Schicht-Star kurzsichtig. Der Grad der Kurzsichtigkeit läßt sich weder mit Gläsern, wegen der Schwachsichtigkeit, noch mit dem Augenspiegel, wegen der Trübung, ganz genau bestimmen. Aber diese Kurzsichtigkeit nimmt zu, auch wenn man Iridektomie gemacht hat, und erreicht die höchsten, lästigen Grade. Nicht allzuselten beobachtet man später Unregelmäßigkeiten des Pigments in der Netzhaut-Mitte und damit stärkere Sehstörungen. Durch die Beseitigung der Linse sind die Kinder der Kurzsichtigkeit, der Anstrengung des Auges und den davon drohenden Gefahren enthoben.

Die meisten Lehrbücher, deutsche wie ausländische, jedoch nicht alle, überschätzen noch heute den Wert der Pupillen-Bildung gegen Schicht-Star.

3. Die Beseitigung der Krystall-Linse ist das Hauptverfahren, sowie die Trübung das Sehen wirklich stört. Bei Kindern liefert die Kapsel-Spaltung ideale Erfolge. Niemals braucht man

Iridektomie voraufzuschicken, auch wenn die Pupille, was ich öfters beobachtet, vor der Operation durch Atropin-Einträuflung nicht über 5 mm sich erweitern läßt.

Allerdings ist Geduld erforderlich, da nur ausnahmsweise in einem Monat, selten in 2 Monaten die Auflösung vollendet ist. Meist sind 3—6 Monate erforderlich. Die Menschenfreundlichkeit gebietet, da diese Augen vor der Operation doch nicht blind sind, durch die Operation aber für kürzere Zeit im Verlauf der Linsenquellung blind werden, das zweite Auge erst dann zu beginnen, wenn das erste schon einige Sehkraft wiedergewonnen hat.

Ausnahmsweise tritt durch Linsenquellung Drucksteigerung ein; dann muß durch Lanzenschnitt ein Teil der gequollenen Linsenmasse, soviel bequem austritt, entleert werden. Der Endausgang ist gute, ja selbst volle Sehkraft, (wenn nicht ausnahmsweise die Netzhaut auf dem schielenden Auge zu schwach war,) und normales Aussehen des Auges. Eine kleine Schwierigkeit erwächst, den Kindern in der Volks-Schule mit Star-Gläsern das Lesen rasch beizubringen.

Sowie der Mensch alt und vernünftig genug ist, einige Tage ruhig zu liegen, d. h. vom 20 Jahre ab, vollführe ich die Ausziehung des Schicht-Stars mit Hornhaut-Lappenschnitt und mit Erhaltung der runden Pupille. Die Zeiten sind vorbei, wo man Vereiterung des Auges ernstlich zu befürchten hatte. Bis zum 25. Jahre geht ja auch noch die Diszission. Später aber nicht mehr. Gelegentlich sah ich Erblindung durch Drucksteigerung, bei Menschen, die im 27. oder 29. Jahr mittelst der Diszission von Andren operiert waren.

Auch der Lappenschnitt liefert einen idealen Erfolg, einen weit besseren, als die sogenannte modifizierte Linear-Extraktion; nur muß man ihn bei Leuten von 30 Jahren und darüber ja nicht zu klein machen. Die Linse mißt 8×3 mm und tritt aus dem Drittelbogen-Schnitt am oberen Hornhaut-Rande bequem und ganz vollständig aus. Jede „reifende" Vor-Operation ist überflüssig und eher nachteilig, als vorteilhaft.

An den 168 Schicht-Star-Augen wurden die folgenden Operationen verrichtet:

114 Iridektomien,
50 Diszissionen,
1 Iris- und Kapsel-Zerschneidung[1],
8 Partial-Extraktionen mit Lanzenschnitt,
9 Lappenschnitt-Extraktionen, davon 8 mit runder Pupille.

[1] Der Fall war in der Provinz mit Diszission operiert und zeigte dicke Pupillen-Sperre.

Bezüglich der Seh-Erfolge
sind 73 Augen nicht zu verwerten, hauptsächlich wegen zu jugendlichen Alters der Kranken, einige wegen der Schiel-Schwachsichtigkeit.

Von 60 Iridektomien lieferten 5 S = $^1/_{20}$,
10 S = $^1/_{13}$,
10 S = $^1/_7$,
22 S = $^1/_5$,
13 S $\geqq$ $^1/_3$.

Von 27 Diszissionen lieferten 7 S = $^1/_7$,
3 S = $^1/_5$,
7 S = $^1/_3$,
6 S $\geqq$ $^1/_2$.

(Bei der Diszission ist meist noch Nachbesserung zu erwarten!)

Von den 8 Lappenschnitten[1] lieferten 3 S = $^1/_3$,
3 S = $^1/_2$,
2 S = $^3/_4$ bis 1.

Man sieht also deutlich, die Sehkraft ist erheblich besser nach der Diszission, als nach der Iridektomie; am allerbesten nach der Lappenschnitt-Ausziehung, die allerdings für die seltnen Fälle des Schicht-Stars bei Erwachsenen aufbewahrt bleiben muß.

20. Über zweizeitigen Kreuzschnitt zur Iris- und Kapsel-Zerschneidung.[2]

C.-Bl. f. A. 1905, S. 332—335. (Vgl. auch Nr. 26e.)

1. Am 30. Oktober 1899 kam eine 58jährige und erklärte mir, daß sie auf ihrem linken Auge wegen Star-Bildung acht Mal operiert worden, ohne Erfolg, und zwar jedesmal unter Äther-Betäubung, die ihr immer außerordentlich schlecht bekommen sei: 25. Februar 1897 Vor-Operation; 28. Februar 1897 Haupt-Operation (Star-Ausziehung); Oktober und November 1897, Januar und März 1898 je eine Nachstar-Operation. Jetzt nehme auch auf dem rechten Auge die Sehkraft ab; deshalb bäte sie um Operation des linken, aber ohne Allgemein-Betäubung, die ihr mehr Schrecken einflöße, als die Operation selber.

Ich fand eine, abgesehen von den Augen, ganz gesunde, allerdings sehr aufgeregte und vielgesprächige Frau; auf dem rechten Auge beginnenden Star (S = $^1/_3$), auf dem linken einen dicken, weißen Kapselstar (S = $^1/_{50}$): und erklärte ihr, daß ich zunächst das linke

[1] Der 9. betraf das Schielauge einer 50jährigen, welches trotz klarer Pupille natürlich nur mittelmäßig sehen konnte.

[2] Für diejenigen, welche nicht aufhören, nach fremden Namen zu lechzen: Iridocapsulotomia bitemporea cruciata.

Auge nicht anrühren würde, da die Sehkraft des rechten noch genüge. Natürlich war der Fall wenig einladend, da die acht erfolglosen Operationen von einem ausgezeichneten Fachgenossen verrichtet worden. Nach all' den Iris-Aus- und Zerschneidungen war als Scheidewand zwischen vorderer und hinterer Augenkammer eine straffe, dicke, weiße, bindegewebige Haut zurückgeblieben, die nur in der Gegend der Pupillen-Mitte etwas weniger dick zu sein scheint und bei starker Bestrahlung etwas durchscheinend sich darstellt.

Nach etwa einem Jahre kehrte die Kranke wieder. Sie hatte wegen weiterer Abnahme der Sehkraft des rechten Auges in ihrer Heimat nach Verordnung eines dortigen Augenarztes regelmäßig Atropin ins rechte Auge geträufelt, aber dann Drücken und Beschwerden verspürt. Rechts Finger in 2 m; links in 0,2 m, also ungefähr S = 0,014. Jetzt kann man den Bitten der Kranken nicht widerstehen. Wegen ihrer wohl begründeten, auf besonderer Empfindlichkeit beruhenden Scheu vor Allgemein-Betäubung wird, unter Kokain-Einträuflung, mit haarscharfem Knapp'schen Messerchen der Kapsel ein wagerechter Schnitt beigebracht, am 5. Oktober 1900. Am folgenden Tage ist der Spalt deutlich sichtbar, wiewohl recht schmal; am 10. Oktober 1900 scheint derselbe etwas breiter geworden zu sein; am 12. Oktober 1900 ist (mit +10 D) S = $^1/_{40}$. Dabei bleibt es zunächst. Der Spalt wird nicht weiter, Sehschärfe hebt sich nicht. Deshalb wird am 16. Oktober 1900 ein senkrechter Schnitt, wieder mit Knapp'schem Messer, unter Holokain-Einträuflung, nachgeschickt: die harte Kapseltrübung knirscht beim Einschneiden, der zweite Schnitt beginnt oberhalb des ersten und wird bis zu ihm hinabgeführt. Jetzt ist in der Mitte der Scheidewand eine viereckige (trapezförmige) Öffnung gebildet, Sehkraft verbessert. Bereits am 24. Oktober 1900 ist (mit +11 D) S = $^2/_7$; mit +16 D wird feiner Druck (Sn $2^1/_2{}'$ in 8″) gelesen. Am 25. Oktober 1900 wird die Kranke entlassen. Noch im Laufe der nächsten Wochen erreicht das Auge S = $^1/_2$ für die Ferne.

Im Jahre 1902 kehrte die Kranke wieder und bat um Operation des rechten Auges. Die Star-Ausziehung verlief und heilte zufallsfrei.

Am 20. September 1904 hatte sie für die Ferne mit den verordneten Gläsern rechts S = $^5/_4$, links = $^5/_7$.

21. Eine ungewöhnliche Star-Operation (Reklination). C.-Bl. f. A. 1902, S. 141—144.

22. Heilung des Schmutz-Stars. Deutsche med. Wochenschr. 1896, Nr. 27. C.-Bl. f. A. 1896, S. 499—506. (Vorbehandlung des Tränensack-Leidens, Zubrennen der Tränenröhrchen.)

22a. Beginnende Vereiterung, bei cystoider Narbe, geheilt. C.-Bl. f. A. 1889, S. 267.

(„Was man früher bei beginnender Vereiterung des Augen-Innern, z. B. nach Star-Operation empfahl (Aderlaß, Brechen, Abführen, Bestreichen der Lidhaut, Schnürverband), hilft ebensoviel wie Gesänge gegen eine Feuersbrunst. — — — Heilend wirkt die Beseitigung der Massen, welche die Eiterpilze enthalten" — — —).

22b. Hemmung der von Schnittnarben ausgehenden Vereiterung des Augapfels. C.-Bl. f. A. 1905, S. 193—197.

Daß Vereiterung von Schnittnarben noch lange Zeit nach regelrechter Operation eintreten und das Auge zerstören kann, ist allgemein bekannt, namentlich seit der Mitte des vorigen Jahrhunderts von der Operation des Iris-Einbindens, die deshalb auch bald wieder von der Bildfläche verschwunden ist.

Heutzutage weiß man, daß Infektion einer undichten Stelle der Narbe die eigentliche Ursache dieser gefährlichen Vereiterung abgibt. Cystoide Narben sind besonders gefährdet. Aber undichte Stellen können auch in anscheinend ganz soliden Narben vorhanden sein und gelegentlich den Eiter-Erregern einen günstigen Boden darbieten.

Wenn wir nun bei der Ausführung unsrer Operationen und bei der Heilung derselben alles aufbieten, um eine feste und dauerhafte Vernarbung zu erzielen; so werden derartige Fälle uns nur selten begegnen, aber ganz werden sie doch nicht ausbleiben, weil mitunter erst längere Zeit, selbst etliche Jahre nach der Operation, die Ursachen der cystoiden Vernarbung auftreten und die Veranlassungen zu der Infektion sich ausbilden.

Da wir also das Entstehen dieser Vereiterung nicht ganz verhüten können, so müssen wir die entstandene zu hemmen suchen. Hier gilt eines: die Stunde ist kostbar; nichts bringt die verlorene zurück. Leider werden wir hierin von den Kranken nicht unterstützt, die öfters erst dann erscheinen, wenn das befallene Auge fast schon verloren ist.

Hilfreich ist ein Verfahren, das von vornherein vernünftig erscheint und durch die Erfahrung bewährt worden: was von septischen Stoffen den Geweben des Auges fest eingelagert ist, wird durch den glühenden Draht sorgsam ausgebrannt; was frei beweglich ist, aus dem Auge herausgezogen. Durch 2 Fälle, von denen ich den einen vor 16 Jahren, den zweiten vor kurzem zu operieren Gelegenheit fand, möchte ich das Gesagte erläutern.

1. Eine 42jährige aus einer Star-Familie — ihre sämtlichen Geschwister sind von Star befallen und übrigens alle erfolgreich operiert worden, — kam am 6. Mai 1884 zu mir mit beginnendem, aber rasch zunehmendem Star auf beiden Augen. Am 20. August 1884 wurde von mir das rechte Auge, am

21. Juli 1885 das linke Auge zufallsfrei (mit gleichzeitiger Iridektomie) nach oben extrahiert. Der Schnitt streicht hart am durchsichtigen Rande der Hornhaut vorbei und kann nicht als besonders peripher bezeichnet werden. Keine Spur von Iris-Einheilung oder cystoider Narbe. Optisches Bild vollkommen. Rechts, mit +9 D, S = 1; links, mit +5,5 D, S = $^1/_5$; jedoch wurde auch links feinste Schrift gelesen.

Im Jahre 1889 wurde auf dem linken Auge in der Mitte der Wund-Narbe eine wenig ausgedehnte cystoide Narbe beobachtet, oder vielmehr eine blinde Fistel der Vorderkammer. Ich hatte die Absicht, dieselbe mit dem Glüh-Draht auszubrennen; doch mochte die Frau nicht darauf eingehen, da sie keinerlei Beschwerden empfand.

Am 5. Juli 1889 erschien sie mit gereiztem, linken Auge. Dasselbe war empfindlich und gerötet und zeigte einen Blut-Erguß in dem blasigen Teil der Bindehaut über der blinden Fistel. Ich verband das Auge, vermochte aber die Kranke nicht zum Bleiben zu bewegen.

Am Abend des folgenden Tages kehrte sie wieder. Das Auge sah verloren aus. Die Bindehaut ist gerötet und absondernd. Ein gequollener Eiterpfropf infiltriert die sonst blasige Stelle (1, Fig. 1), die angrenzende Partie der Hornhaut ist eitrig infiltriert, eine weiße Eiter-Haut (3) füllt die Pupille, eine blutige Eiter-Absetzung (4) bedeckt den Boden der Vorderkammer.

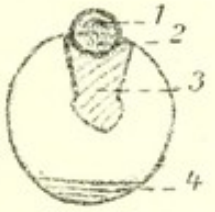

Fig. 1.

Die Sehkraft ist geschwunden, bis auf Lichtschein.

Sofort schritt ich zur Operation. Die Vorderfläche des Augapfels und der ganze Bindehaut-Sack wird mit dünner Sublimat-Lösung (1:5000) ausgespült, Kokain reichlich eingeträufelt, die Lider sanft auseinander gehalten, der Augapfel mit einer Pinzette, nicht weit von der blasigen Stelle, gefaßt und die letztere, sowie der weißliche Teil der Hornhaut gründlich mit dem Glüh-Draht ausgebrannt, der Grund der Hornhaut-Vertiefung mit der Lanze durchstoßen, der Stich mit der Schere bis auf 5—6 mm erweitert, mit der Iris-Pinzette sowohl die Eiterhaut als auch das blutige Gerinnsel herausgezogen. Jodoform-Aufstreuung, leichter Verband; Chloralhydrat. Die Nacht war gut.

Am folgenden Tage sieht das Auge gerettet aus. Der Brandschorf ist rein, die Vorderkammer frei von Eiter; die Gesamt-Pupille von zarter Ausschwitzung bedeckt, ihr unterer Teil von bräunlicher Masse ausgefüllt. Bindehaut gerötet und leicht geschwollen, aber frei von Absonderung. Das Auge hat wieder einige Sehkraft! Übrigens besteht jetzt auf beiden Augen ein Tränensack-Leiden, das bei den Star-Operationen vor 5 und vor 4 Jahren weder zu beobachten gewesen, noch unliebsam sich geltend gemacht hatte.

Am 9. Juli 1889 beginnt die Pupillen-Ausschwitzung sich zu lösen; am 18. Juli ist die Auflösung vollendet. Hinter der Pupille sieht man eine äußerst zarte Haut, die an der Wundgegend haftet und im vordersten Teil des Glaskörpers bis gegen den unteren Pupillen-Rand herabhängt, übrigens mit dem Augenspiegel durchleuchtbar erscheint. Also hatte die Infektion doch immerhin schon eine Wirkung auf den Glaskörper entfaltet.

Am 26. Juli 1889 ist die Sehkraft des linken Auges, das so schwer erkrankt gewesen, genau so gut, wie zuvor, nämlich mit +6 D S = $^1/_5$ bis $^1/_6$ für die Fernsicht.

Am 29. Juli 1889 erfolgte die Entlassung. — Am 13. März 1905 ist das rechte Auge optisch und chirurgisch vollkommen und hat S = 1 mit

+ 9 D. Das linke Auge hat mit 5,5 D S = $^5/_{25}$ bei gutem G.F. Das linke Auge ist optisch ganz gut, Augen-Grund auch bequem sichtbar. Hinter der Pupillen-Ebene befindet sich ein äußerst feines Häutchen, das bei fokaler Beleuchtung als zartestes, bräunliches Chagrin, aus Pünktchen und Fäserchen locker gewebt, erscheint und mittelst des Augenspiegels gut durchleuchtbar ist.

(Die Kranke war gekommen, weil, infolge von Herz-Vergrößerung und Albuminurie, äußerst feine Blutungen in der Netzhaut beider Augen sich gebildet hatten, die zwar das Sehen nur wenig störten, aber immerhin der aufmerksamen Frau deutlich geworden waren.)

2. Ein 61jähriger, sehr ungeschickter Mann, der schon seit 8 Jahren mit der angeborenen vorderen Scheitel-Trübung[1], Kurzsichtigkeit und Glotzäugigkeit in Beobachtung stand, wird, nachdem der rechtseitige Star reif geworden und der linke erheblich vorgeschritten, 6 Wochen nach präparatorischer, oberer Iridektomie des rechten Auges, am 27. Januar 1904, rechts zufallsfrei extrahiert, binnen 30 Sekunden[2], mittelst eines ein gutes Drittel des oberen Hornhaut-Umfanges umfassenden, genau dem Hornhaut-Rande sich anschließenden Lappenschnittes. Die Heilung erfolgte völlig reizlos. Das Auge erlangte S = $^5/_7$ (mit + 6 D sph. ⊂ + 4 D cyl., 65° n).

Ich sah den Mann etliche Monate später. Seine Sehkraft war weit besser, als sie in den letzten 10 Jahren vor der Operation gewesen; das Auge reizlos, die Narbe des Starschnitts völlig glatt.

Am 22. April 1905 trat Schmerz und Sehstörung auf dem operierten Auge auf. Obwohl der Mann zu den gebildeten und studierten gehörte, wartete er doch 24 Stunden, bis er sich meldete, und drei weitere Stunden, bis er in die Anstalt kam, Sonntag, den 23. April 1905, Vormittag 11¼ Uhr. Das Auge sieht fast wie verloren aus. Dasselbe ist lebhaft entzündet. In der Wund-Narbe sitzt eine eitrige Infiltration, in der Ausdehnung von einigen Millimetern, und zwar am lateralen Ende des mittleren Drittels. Von hier aus ist eine Eitersenkung längs der Hinterwand der Hornhaut erfolgt, erst schmal, dann von der Mitte der Hornhaut aus sich verbreiternd, bis sie das untere Viertel der Vorderkammer vollkommen ausfüllt. Die Pupille ist durch eine Fibrin-Haut verlegt. (Vgl. Fig. 2.)

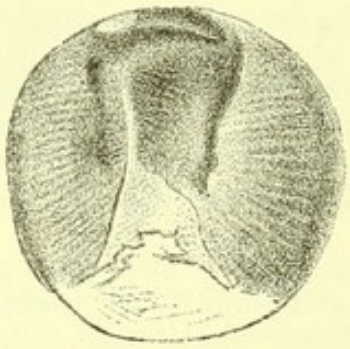

Fig. 2.

Sofort wird zur Operation geschritten. Sperrer wird nicht eingelegt, wegen des Glotz-Auges. Holokain reichlich. Hierauf die ganze Eiter-Infiltration mit dem Glühdraht ausgebrannt, bis eine Spur Kammerwasser absickert. Doch bleibt die Vorderkammer erhalten. Sodann wird unten am Hornhaut-Rand mit kleiner Lanze ein Schnitt von 4 mm ausgeführt, die gekrümmte Iris-Pinzette eingeführt, das Eiter-Gerinnsel erfaßt und langsam herausgezogen. Mit dem dicken Gerinnsel kommt eine zarte Fibrin-Haut im ganzen heraus, welche Iris und Pupille bedeckt hatte. Das

[1] Vgl. meine Einführung in die Augenheilkunde II, 1, S. 164.

[2] Vom Einstich des Star-Messers bis zum Austritt der Linse. Einer der Assistenten ist mit dieser Messung und der der Star-Breite und Dicke betraut.

Auge, das vor wenigen Minuten verloren aussah, sieht jetzt gerettet aus. Jodoform auf die gebrannte Stelle; leichter, genähter Verband. Aber der erfahrene Wund-Arzt hütet sich in einem solchen Fall zunächst noch vor einer sicheren Vorhersage: alles hängt davon ab, ob die Infektion bereits die Vorderkammer überschritten und die tiefen Teile, namentlich den Glaskörper, ergriffen hat.

Nach 6 Stunden war kein Eiter in der Vorderkammer, hingegen deckt wieder Fibrin-Ausschwitzung die Gesamt-Pupille. Deshalb abends Atropin vor dem neuen Verband, ebenso nachts um 1 Uhr und am folgenden Morgen um 8 Uhr.

Am 24. April 1905, 22 Stunden nach der Operation, besteht keine Chemosis, nur Rötung der Augapfel-Bindehaut und leichte Anschwellung derselben. Die Pupille ist weit, die Hornhaut leicht rauchig, aber nicht eitrig getrübt. Kein Hypopyon. Die gebrannte Stelle, nach Kokain-Einträuflung mit befeuchteter Verbandwatte abgetupft, sieht rein aus. Jodoform, Gitter, Aufsitzen. Schon am Nachmittag dieses Tages beginnt die Pupille dem Atropin nachzugeben: die Ausschwitzungs-Haut hat sich vom lateralen Kolobom-Schenkel getrennt.

Am 29. April 1905 wird, bei tiefer Vorderkammer, punktförmige Fistel an der Stelle der Brennung beobachtet. Atropin und leichter Verband für 3 Tage.

Am 1. Mai 1905 ist die Fistel geschlossen. Hornhaut leicht rauchig. Druck aber hoch. Deshalb Atropin fortgelassen. Gitter.

Am 3. Mai 1905 tritt, gleichzeitig mit starkem Schnupfen, Chemosis auf.[1] Bei oberflächlicher Betrachtung sieht es schlimm aus. Genauere Untersuchung des Auges selber zeigt, daß es gut steht: Hornhaut nur leicht rauchig, Wund-Narbe normal, der periphere Randstreifen der Gesamt-Pupille gut durchleuchtbar.

Am 10. Mai 1905 ist die Chemosis fort, die Pupille gut durchleuchtbar. Das Auge erkennt die Uhr.

Am 20. Mai 1905, 4 Wochen nach der Aufnahme, wird der Kranke entlassen.

Die in stetem Ansteigen begriffene Sehkraft erreichte bald $^2/_{35}$ m (mit $+6$ D sph. $\bigcirc$ $+6$ D cyl.). Am 7. Juni 1905 sieht das Auge so aus wie ein nach normaler Star-Operation geheiltes. Allerdings ist die Linsen-Kapsel trüber, als vor dem Anfall, und der Hornhaut-Astigmatismus erhöht (von 6 D invers. auf 9 D).

Nachtrag während der Korrektur: Am 3. Juli ist die Sehkraft mit Starglas $= {}^5/_{25}$, und der normale Augengrund gut zu erkennen.

23. Über die Operation des sympathischen Weichstars.[2] Deutsche med. Wochenschr. 1899, Nr. 26. C.-Bl. f. A. 1899, S. 246—249; 1901, S. 109—111; 1905, S. 97—100.

Hat die echte sympathische Augen-Entzündung zum Glück nicht eine unheilbare Schrumpfung des zweiterkrankten Auges bewirkt,

[1] Das habe ich auch nach der Star-Ausziehung etliche Mal beobachtet, mit glücklichem Ausgang.

[2] Nach einem am 23. März 1899 in der Berliner ophthalmologischen Gesellschaft gehaltenen Vortrage.

sondern nur, bei mäßiger Herabsetzung der Spannung und erhaltenem Lichtschein, eine flächenhafte Verklebung der Regenbogenhaut mit der verdickten, von neugebildeten Blutgefäßen durchzogenen Kapsel der getrübten Linse herbeigeführt: so ist operative Heilung zwar möglich, aber recht schwierig, und die meisten Lehrbücher schweigen sich aus über diesen Gegenstand. Schmidt-Rimpler[1] erwähnt in seinem recht brauchbaren Lehrbuch ganz richtig, daß A. v. Graefe hiergegen die Wenzel'sche Star-Operation empfohlen habe, wobei das Messer beim Einstich durch Hornhaut, Iris, Linse und beim Ausstich durch Linse, Iris, Hornhaut geführt wird; sowie, daß man öfters Iridektomien und Iridotomien nachschicken muß, ehe es gelingt, in einzelnen Fällen dem Blinden eine mäßige Sehkraft zu verschaffen.

Ich kann dies nur bestätigen und möchte die mehrfache Wiederholung der Pupillenbildungs-Versuche für die Regel erklären; die Behandlung dauert auch in den günstigen Fällen einige Jahre[2]; die Gefahr der Schrumpfung des Augapfels ist nicht unbedeutend. Beim Iridotomie-Schnitt knirscht die hinter der Iris gelegene Schwarte unter der Schere.

Schmidt-Rimpler[3] erwähnt ferner ein zweites Verfahren, welches nur für weiche Stare gilt, das von G. Critchett[4]: erst die dicke Kapseltrübung zu zerschneiden und dann allmählich in verschiedenen Sitzungen ein zentrales Loch durch die Linse zu bohren, wodurch Critchett in 2 Fällen einen befriedigenden Erfolg erzielte. Im ganzen aber, fügt Schmidt-Rimpler mit Recht hinzu, ist die Prognose für die vorgeschrittenen Formen der sympathischen Iridocyclitis eine schlechte.

Ich kann das Verfahren Critchett's nicht von einer großen Gefahr freisprechen, das ist Drucksteigerung durch Linsenquellung. Wenn diese eintritt, müssen wir schleunigst den Wenzel'schen Schnitt machen, der unter diesen Verhältnissen schwieriger ist und uns zu der vorher erwähnten, langwierigen Reihe von Nach-Operationen zu nötigen pflegt.

Somit habe ich ein andres Verfahren ersonnen und in einem Fall erfolgreich ausgeführt, das von den beiden Gefahren, der Schrumpfung wie der Drucksteigerung, frei zu sein scheint und den großen Vorteil bietet, weit rascher zum Ziele zu führen, nämlich

---

[1] Augenheilkunde, VI. Auflage 1894, S. 517.
[2] C.-Bl. f. A. 1883, S. 53.
[3] a. a. O.
[4] The Royal London Ophthalm. Hospital Reports X, 2, 1881. Übersetzt im C.-Bl. f. A. 1881, S. 303—306.

etwa binnen weniger Monate dem sympathisch erblindeten Auge wieder Sehkraft zu verschaffen. Das Verfahren besteht in zwei Akten, dem unter Umständen ein dritter zu folgen hat. Im ersten Akt wird aus einem Lanzenmesser-Schnitt am Hornhaut-Rande mittelst der (verbesserten, d. h. verkleinerten) Förster'schen Kapsel-Pinzette die ganze verdickte Vorderkapsel, wie sie im Gebiet der verengten Pupille frei liegt, herausgezogen und unmittelbar danach durch Einführung des Spatels die Linse, wenigstens zum größten Teile, entleert. Der zweite Akt, nach etwa 4 Wochen, besteht in der Zerschneidung des sogenannten Nachtstars, der aus den zusammengebackenen Linsenresten, Hinterkapsel und Schwarte besteht, mit Hilfe des Knapp'schen Messerchens, genau im Pupillengebiet. Bei beiden Operationen soll man die entartete Regenbogenhaut gar nicht anrühren. Beide Operationen können bei verständigen, nicht zu kleinen Kindern ohne Betäubung, mit Kokain- oder Holokain-Einträuflung, zufallsfrei ausgeführt werden.

Erzielt man damit nicht ein bleibendes, freies Sehloch, so ist drittens nach etlichen Wochen die Iris-Zerschneidung auszuführen.

Der 14jährige Bauernsohn V. B. kam am 24. Januar 1899 zur Aufnahme. Vor 2 Jahren verletzte er sein linkes Auge mit einem Strohhalm und wurde bald auf beiden Augen blind. Er kam in der Provinz dreimal in eine Augen-Heilanstalt, das vierte Mal in eine andre; wurde in der ersten einmal operiert, während der Vater die angeratene Entfernung des linken Augapfels ablehnte; in der zweiten Anstalt dreimal operiert, einmal auf dem rechten Auge, zweimal auf dem linken.

Das linke Auge hat noch Lichtschein und Projektion, ist aber schon im Beginn der quadratischen Formveränderung. Die Hornhaut ist klar, auch bei Lupen-Betrachtung.[1] Die Iris in eine straffe Scheidewand umgewandelt, ohne Andeutung eines Sehlochs.

Die Erfahrung lehrt, daß, wenn die sympathische Entzündung erst eingebürgert, vollends wenn sie, wie hier, ganz abgelaufen ist, die Entfernung des verletzten Auges keinen Nutzen mehr stiftet.

Der rechte, sympathisch erblindete Augapfel ist zwar reiz- und schmerzlos; doch ist er etwas weich und wird leicht rot bei längerer Bestrahlung. Er besitzt noch Lichtschein und richtige Projektion. Die Hornhaut ist frei von gröberen Veränderungen. Nur sieht man an ihrem Rande unten einige Narben von nicht geglückten Iridektomie-Versuchen. Auch die Lupen-Betrachtung zeigt keine (entzündlichen) Punkte in der Hornhaut. Die Regenbogenhaut ist, wie immer, vollständig entartet, grünlich verfärbt, ohne das normale Faser-Relief, flächenhaft mit der Linsenkapsel verwachsen. Die Pupille 3—4 mm breit, unregelmäßig zackig. Die in der

[1] Die Lupe ist unerläßlich für die Beurteilung der sympathischen Augen-Entzündung. Der erste Anfang ist öfter nur mit der Lupe an den Hornhaut-Punkten zu erkennen. Wenn angeblich nach der Entfernung des verletzten Augapfels die sympathische Entzündung auf dem zweiten Auge erst ausbrach, aber vor der Entfernung das zweite Auge nicht genau mit der Lupe untersucht worden; so hat ein solcher Fall nicht die geringste Beweiskraft.

Pupille freiliegende Kapsel verdickt und, wie man mit der Lupe deutlich erkennt, von der Regenbogenhaut her mit neugebildeten Blutgefäßen versehen.[1] Die Linse getrübt.

Am 15. Februar 1899 wurde unter Holokain-Einträuflung ein mittlerer Lanzenschnitt in dem unteren Randstreifen der durchsichtigen Hornhaut angelegt. Die Kapsel-Pinzette wird eingeführt, in der Pupille etwas aufgesperrt und gleich wieder geschlossen. Hier ergibt sich eine natürliche Schwierigkeit; beim Fassen merkt man, daß die Kapsel nicht nachgibt, sondern das Iris-Gewebe gezerrt wird. Erst bei der dritten Einführung gelingt der Versuch: die Kapsel-Pinzette wird genau in der Mitte der Pupille aufgesetzt und ein ganz leiser Druck nach hinten ausgeübt bei der Öffnung, hierauf geschlossen, und das knorpelig verdickte Kapselstück herausbefördert. Sodann der Spatel, vorsichtig die Hornhaut-Wunde lüftend, bis in die Linse eingeführt und langsam die kleisterarige, getrübte Linsen-Masse entleert, bis die Pupille anfängt dunkler zu erscheinen; darauf verbunden. Reizlose Heilung.

Die Untersuchung der Linsen-Kapsel zeigt ein zellenreiches, derbes Narben-Gewebe; darunter die ziemlich unveränderte Linsen-Kapsel, sowie Linsen-Masse, mit großen Krystallen, die wohl aus kohlensaurem Kalk bestehen.

Am 16. März 1899, also 30 Tage nach der Linsen-Ausziehung, wird zur Spaltung der graulichen Masse geschritten, welche die 3 mm breite Pupille füllt. Kokain-Einträuflung. Das Knapp'sche Messerchen wird am lateralen Hornhaut-Rand eingestochen, vorgeführt, sodann, unter scharfer Beleuchtung mit einem elektrischen Glühlämpchen, genau am medialen Pupillen-Rand in die Schwarte eingestochen und endlich durch eine einzige Hebelbewegung bis zum lateralen Rand der Pupille geführt. Man fühlt hierbei einen mäßigen Widerstand. Sofort ist eine liegende Katzenpupille gebildet, kaum eine Spur von Blut wird sichtbar.

Schon am 20. März 1899 sieht das Auge ohne Glas die Zahl der Finger auf einige Fuß. Der Knabe kann allein umhergehen.

Es ist durchaus möglich, daß in andren Fällen der Art diese Pupille als bleibendes Sehloch dem Operierten genügende Sehkraft vermittelt. Im vorliegenden Fall aber war dies nicht so. Schon nach 8 Tagen war die Pupille, ohne Reizung, aber bei herabgesetzter Spannung, erheblich verkleinert, und nach weiteren 8 Tagen vollständig verwachsen. Lichtschein und Projektion blieben befriedigend. 45 Tage nach der zweiten Operation, am 1. Mai 1899, als die Spannung sich wieder etwas gehoben, wurde zur dritten geschritten, mittelst des von Chesselden[2] angegebenen Verfahrens der Iris-Zerschneidung.

Nach Holokain-Einträuflung wird das Knapp'sche Messerchen hart am Schläfenrande der Hornhaut, ein wenig unterhalb des wagerechten Meridians (bei *a* Fig. 1) in die Vorderkammer eingestochen, schräg nach innen oben geführt und nahe dem inneren oberen Hornhaut-Rande, bei *b*, durch das straffe Iris-Septum gestochen und durch eine einzige Hebel-

[1] Blutgefäß-Bildung auf der vorderen Linsen-Kapsel ist doch weit häufiger, als man nach den Lehrbüchern annehmen möchte. Ohne Lupen-Anwendung kann man sie nicht sehen.

[2] Philosophical Transactions, Vol. XXXV for 1727 and 1728, London 1729, S. 451. Vgl. meine Mitteilung „Zur Geschichte der Pupillen-Bildung", C.-Bl. f. A. 1892, S. 1—5.

Bewegung dem letzteren der Schnitt *bc* beigebracht, der sofort klafft, da er nahezu senkrecht gegen die sichtbare Faserung der Iris geführt ist. Der zweite, in Aussicht genommene Schnitt *dc*, welcher in der Figur punktiert angedeutet ist, erscheint somit völlig überflüssig. Das Messerchen wird sofort ausgezogen. Kein Tropfen Kammerwasser war abgeflossen. Das Auge sieht sofort und bleibt sehend. Die tiefschwarze Pupille bleibt dauernd und in unveränderter Weise erhalten.

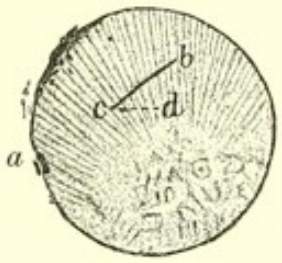

Fig. 1.

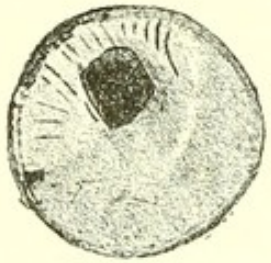

Fig. 2.

Fig. 2 ist in der vierten Woche nach der letzten Operation gezeichnet, zwei Tage vor der Entlassung des Knaben. Mit $+3''$ (= 13 D) sah er Finger auf 10 Fuß und konnte also unbehindert allein umhergehen. Der Augenspiegel zeigt schön roten Reflex, nach allen Richtungen, aber keine Einzelheiten des Augengrundes.

Über mein (im C.-Bl. f. A. 1899, S. 246) beschriebenes Verfahren zur Operation des sympathischen Weichstars hat Herr Kollege O. Schirmer in seiner vortrefflichen Abhandlung über sympathische Augen-Entzündung (Graefe-Saemisch, 1900, II. Aufl. Bd. VI, Kap. VIII, S. 160) etwas abfällig sich geäußert, ohne jedoch eigne Erfahrungen darüber beizubringen. Deshalb halte ich es für meine Pflicht, einen neuen, sehr erfolgreich operierten Fall den Fachgenossen zu unterbreiten, in der Hoffnung, für die Heilung dieser zwar zum Glück seltenen, aber doch überaus wichtigen Krankheit einen nützlichen Beitrag zu liefern.

Der 7jährige A. A. aus Berlin kam am 15. Januar 1898 zur Aufnahme. Am 11. Mai 1895 hatte er sein linkes Auge mit einem Messer verletzt und wurde mittelst des Augen-Verbandes von einem Fachgenossen behandelt. Als dieser nach 16 Tagen erklärte, das Auge müsse entfernt werden, wurde der Knabe einem andren Fachgenossen übergeben, der zuerst die Operation der Pupillen-Lösung versuchte. Zunächst ging alles gut, aber nach einer Woche trat Lichtscheu und Entzündung des guten Auges ein, weshalb eine teilweise Ausschneidung (Amputation) des verletzten vorgenommen wurde.

Bei der Entlassung sah das rechte Auge gut und war frei von Entzündung. Aber im Mai 1896 trat starke Entzündung dieses Auges ein. Der Knabe wurde einem dritten Fachgenossen übergeben, der Einträuflungen verordnete. Seit Herbst 1897 ist Sehstörung deutlich und zunehmend. Deshalb wird mir, als viertem, der Knabe gebracht.

Ich finde links einen stark geschrumpften Stumpf des Augapfels, der auf Druck empfindlich ist. Der rechte Augapfel ist reizlos, die Spannung normal, die Hornhaut rein, auch bei Lupen-Betrachtung. Die Regenbogenhaut ist grob-fasrig und vorgeschoben. Der Pupillen-Rand fast rund, mittelweit, ringförmig an die Vorder-Kapsel angewachsen; eine spinngewebsähnliche Haut füllt die Pupille. Der Sehnerven-Eintritt ist kaum sichtbar, in der Peripherie des Augengrundes erkennt man zahlreiche helle Herde, wie ich sie regelmäßig bei eingewurzelter sympathischer Entzündung gefunden habe. S = $^1/_{24}$, G.F. leidlich.

17. Januar 1898: Ausschälung des Stumpfes, unter Chloroform. 25. Januar 1898: S besser ($^1/_{10}$) und behaglicher. Einreibungs-Kur. 10. Februar 1898 S = $^1/_{10}$; 10. März 1898 S = $^1/_7$; 4. April 1898 S = $^1/_5$; G.F. normal. Hierauf begann wieder allmähliche Abnahme der Sehschärfe, ohne Reizung. 5. Mai 1898 S = $^1/_7$, 27. Juli 1898 S = $^1/_7$, 20. September 1898 S = $^1/_{10}$. Nach 100 Einreibungen (von 0,75) wird diese Kur ausgesetzt. Die Sehkraft schwankt, ist an einzelnen Tagen besser, an andren schlechter; nimmt aber ganz allmählich wieder ab. 14. November 1898 Finger in 11′; 12. November 1898 in 9′; 8. April 1899 in 8′, also nur $^1/_{15}$, während ein Jahr zuvor $^1/_5$ festgestellt worden. Am 18. Juli 1899 wird mir der Knabe aus der Sommer-Reise heim- und zur Aufnahme gebracht. Er zeigt einen kleinen Blut-Erguß am Boden der Vorderkammer und kleine Blut-Flecken auf der Regenbogenhaut, von denen man nicht gleich sagen kann, ob sie neugebildete Blutgefäß-Knäuel darstellen. Spannung erhöht. (In der Provinz hatte er von dem fünften Fachgenossen sofort Atropin bekommen.) Finger auf einige Fuß und exzentrisch. Am 20. Juli 1899 sind die Blut-Flecke von der Iris geschwunden, am 24. Juli 1899 das Blut aus der Vorderkammer bis auf eine schmale Sichel beseitigt. 16. November 1899 Finger auf 7′ (S = $^1/_{28}$) und Sn $5^1/_2$ in 4″ mit Mühe. G.F. normal in den 4 Haupt-Meridianen. Am 25. Januar 1900 bemerkt die Mutter, daß der Knabe beim Schreiben schlechter sieht; Finger in 6′, Sn X in 4″ mühsam, G.F. normal. Die Linsen-Trübung hat zugenommen; oben ist ein Fleck in der Regenbogenhaut, von neugebildeten Blut-Gefäßen. 7. Juni 1900 Finger in 3′, 13. September 1900 Finger in 1′. Es besteht Linsen-Trübung mit Verdickung der Vorder-Kapsel, die in der medialen Hälfte der mittelweiten, zackigen Pupille weiß und knorplig erscheint. Die Operation des sympathischen Weichstars kommt in Frage.

Am 25. September 1900 dritte Aufnahme. Am 27. September 1900 Operation nach dem von mir beschriebenen Verfahren. Unter Chloroform-Betäubung (13 g, tropfenweise) wird mit der Lanze ein Schnitt in dem unteren Rand-Teil der Hornhaut ausgeführt. Unter scharfer, elektrischer Beleuchtung wird die Kapsel-Pinzette mit 2 Zähnen (C.-Bl. f. A. 1900, S. 334) vorgeschoben, die Kapsel an ihrer dicken Partie gefaßt und beim ersten Griff herausgezogen. Die glasige, nur schwach getrübte Linsen-Masse wird langsam so weit entleert, bis die Mitte der Pupille anfängt, dunkler durchzuscheinen. 28. September 1900: die Wunde ist reizlos geheilt; Vorderkammer eng; reichliche Linsen-Massen im Pupillen-Gebiet, sanft hervorquellend. 29. September 1900: Auge reizlos, etwas härtlich. 2. Oktober 1900 Druck besser, Linsen-Massen im Pupillen-Gebiet, aber nicht mehr nach vorn quellend. 10. Oktober 1900 fängt das Auge an, Finger in nächster Nähe zu zählen, die Mitte der Pupille sinkt leicht-kahnförmig ein, infolge der Resorption. 23. Oktober 1900 entlassen. 12. Januar

1901 vierte Aufnahme, zur entscheidenden Pupillen-Bildung. Unter Chloroform-Betäubung wird ein ganz scharfes Knapp'sches Messerchen am äußeren-unteren Hornhaut-Rand eingestoßen und der Regenbogenhaut, außen-unten von der engen Pupille, ein schräger Schnitt von 3 mm Länge beigebracht, der sofort dunkel klafft und nicht blutet. 15. Januar 1901 tiefschwarzer Spalt, Auge reizlos. 12. Februar 1901, mit + 9 D, S = $^1/_{20}$; 28. Februar 1901 S = $^1/_{10}$, 6. März 1901 S = $^1/_5$. Mit + 15 D Schn. 6 (0,75 m) in 0,1 m, G.F. normal. 24. März 1901 S = $^1/_4$.

Der sympathische Weichstar, der nur S = $^1/_{200}$ zuließ, ist geheilt durch 2 Operationen, zwischen denen ein Zwischenraum von $3^1/_2$ Monaten belassen wurde; und binnen 5 Monaten S = $^1/_4$ erzielt worden. Ich kenne kein Verfahren, das diese Fälle sicherer und rascher zu heilen imstande ist.

Am 26. Januar 1905 kam ein 26jähriges, sehr gebildetes Fräulein von weit her zur Aufnahme, — gesendet von ihrem Hausarzt, der aus meiner Mitteilung im C. -Bl.f. A. (1899, S. 246—249) Hoffnung für ihre Genesung geschöpft.

Sie hatte früher ganz vortrefflich gesehen, nah und fern. Vor 7 Jahren erkrankte das linke Auge. Sie wurde von einem hervorragenden Fachgenossen in einer Universitäts-Stadt behandelt, der auf diesem Auge Netzhaut-Ablsöung mit Erblindung feststellte. Am 31. Oktober 1901 trat akutes Glaukom auf diesem Auge mit mehrtägigem, unstillbarem Erbrechen auf. Am 27. November 1901 wurde die Iridektomie verrichtet. Am 28. Dezember 1901 brach plötzlich Entzündung („Iritis") auf dem rechten, bisher ganz gesunden Auge aus, und vernichtete die Sehkraft binnen wenigen Tagen fast vollständig. Als sie sogleich wieder bei ihrem Augenarzt eintraf, fand dieser das Bild der sympathischen Augen-Entzündung. Zahl der Finger auf 1 m! Sofort (4. Januar 1902) Enukleation des linken, lange erblindeten Augapfels. 5 monatige Nachbehandlung mit Jod und Hg sowie mit Kochsalz-Einspritzungen unter die Bindehaut des rechten Augapfels. Die Sehschärfe hob sich wieder auf $^5/_{10}$.

Patientin kehrte in ihre ferne Heimat zurück. Lichtscheu und Empfindlichkeit blieb dauernd. Die Sehkraft nahm stetig ab. Juni 1902 konnte sie nicht mehr schreiben und war bald ganz blind, bis auf Lichtschein. 2 Jahre hintereinander machte sie die Hungerkur in Bad Lindewiese durch. Aber das Auge blieb blind. Ihr Augenarzt wollte sie nicht operieren, wie er mir schrieb, da er Schrumpfung des Augapfels befürchtete.

Ich finde Lichtschein und Projektion genügend, den Augapfel weich. Bei dem üblichen Probieren mit eingelegtem Sperrer rötet sich das Auge. Hornhaut klar, Vorderkammer eng. Die Iris ist vollkommen entartet; ihr Faser-Relief verstrichen, ihre Hinterfläche voll-

kommen flächenhaft mit der Linsenkapsel verwachsen. Breite dreieckige Zipfel der ganzen Dicke des Irisgewebes ragen hinein in das Pupillen-Gebiet und verschränken sich zu einer Einheit mit der dicken und harten Kapsel-Auflagerung, die neugebildete, speichenförmige, mit denen der Iris zusammenhängende Blutgefäße bei Lupen-Betrachtung erkennen läßt.

Hätte es sich um ein Kind aus hiesiger Gegend gehandelt, so würde ich die Operation noch um 2—3 Jahre aufgeschoben haben. Aber dem 26jährigen Fräulein, das mit Vater und Gesellschafterin die so weite und anstrengende Reise gemacht und alle Hoffnung auf die Operation gesetzt, konnte ich nicht vorschlagen, noch drei weitere Jahre zu verdämmern. Übrigens war sie vorzüglich, ruhig und geschickt, und hatte auch bei der schmerzhaften Glaukom-Operation gut gehalten. Somit wurde die Operation beschlossen. Natürlich galt es, erstlich die Regenbogenhaut ganz unberührt zu lassen, um eben die gefürchtete Schrumpfung des Augapfels zu vermeiden; zweitens, die Linsenkapsel gänzlich zu entfernen, um den Austritt der zähen Linsenmassen aus dem so weichen Augapfel zu ermöglichen.

Nach Einträuflung von Kokain und Holokain wird (30. Januar 1905) der Sperrer eingelegt, oben der Augapfel mit Schloß-Pinzette ergriffen und unten im Lederhaut-Saum mit großer Vorsicht und ganz langsam ein geräumiger Schnitt mit mittlerer Lanze ausgeführt; die vierhakige Kapsel-Pinzette in das Pupillen-Gebiet eingeführt, geöffnet und kräftig geschlossen. Das erstemal gleiten die 4 Haken-Paare ab an der knorpeligen Kapsel; beim zweiten Eröffnen und Schließen packen sie die Kapsel, reißen sie ein und entfernen ein ausgiebiges Stück derselben, d. h. alles was in der Pupille sichtbar vorliegt. Sofort erweitert sich die Pupille! Linsenmasse beginnt vorzuquellen. Die sorgsam sterilisierte Griffin'sche Spritze wird eingeführt, fördert aber ungemein wenig Linsenmasse heraus. Nunmehr wird Sperrer und Pinzette entfernt, und mit dem Spatel sanft und allmählich der bei weitem größte Teil der kleisterartigen Linsenmasse leicht entleert. Die Heilung erfolgte regelmäßig. Die Spannung wurde besser. Das Pupillen-Gebiet war bald ganz frei, roter Reflex mit dem Augenspiegel zu erlangen, übrigens nach allen Richtungen gleich gut. Aber Einzelheiten vom Augengrunde konnten nicht erkannt werden, offenbar wegen Glaskörper-Trübung. Auch bestand ein Netzhaut-Leiden, das sich durch einen großen Ausfall in der Mitte des sonst normal ausgedehnten Gesichtsfeldes kundgab. Somit stieg das Sehen nur auf Fingerzählen bis zur Entfernung von etwa 1,5 m (mit +8 bis 10 D). Mit +12 D wurden auf 15 cm Buchstaben 20 m erkannt.

Aber die Kranke, welche sich frei bewegen konnte und bei ihrer hohen Intelligenz trotz der geringen Sehschärfe die Gegenstände erkannte, war überglücklich und weit dankbarer, als viele Menschen, denen man durch Star-Operation volle Sehschärfe wiederzugeben in der Lage war. Am 10. April 1905 wurde sie in ihre Heimat entlassen, um noch weiter auflösende Mittel zu gebrauchen.

In diesem Fall sind wir mit einer Operation ausgekommen, — offenbar weil die Kranke so vorzüglich hielt, daß die Linse recht vollständig entleert werden konnte. In einem andren Fall ließ sich dies, sogar unter Chloroform-Betäubung, nicht so vollständig erreichen. (S. oben S. 192.) Die Folge war die Notwendigkeit, eine zweite Operation nachzuschicken, d. h. mit dem Knapp'schen Messerchen, in der Gegend der wieder geschlossenen Pupille, Linsenkapsel nebst den angebackenen Rindenmassen zu durchschneiden.

Wächst auch die zweite Pupille wieder zu, so muß mitten durch die Iris — nach der Methode von Cheselden, jedoch von der Vorderkammer aus, — mit dem Knapp'schen Messerchen ein Schnitt angelegt werden, der eine klaffende Pupille liefert.

Diese Iridotomie kann auch gleich als zweite Operation ausgeführt werden. (S. oben, S. 195.) Ich bemerke, daß die so gebildete Pupille sich ganz gut gehalten hat. Es sind jetzt 4 Jahre seit der Operation verstrichen. Der damals 10jährige Knabe hat die Schule seither besucht, ist allerdings geschont worden, konnte aber gut folgen. Die Sehkraft ist heute wie damals, $^1/_4$ bis $^1/_5$. G.F. normal.

Dies Verfahren ist weit sicherer, als einerseits die hierbei von A. v. Graefe empfohlene Wenzel'sche Star-Ausziehung, wobei das Messer beim Einstich durch Hornhaut, Iris, Linse und beim Ausstich durch Linse, Iris, Hornhaut geführt wird; und andrerseits das von Schmidt-Rimpler erwähnte Verfahren von G. Critchett, in mehreren Sitzungen einen Tunnel durch die trübe Linse zu bohren: dem erstgenannten Verfahren haftet die Gefahr der Schrumpfung des Augapfels an; dem zweiten das Übel der Drucksteigerung, welche dann bei der engen und unnachgiebigen Pupille nicht so leicht behoben werden kann.

23a. Ein wichtiger Punkt bei der Operation der Weichstare. C.-Bl. f. A. 1902, S. 353—357.

23b. Die Kapsel-Pinzette. C.-Bl. f. A. 1900, S. 334—336.

24. Über Verminderung der Kurzsichtigkeit durch Beseitigung der Krystall-Linse. C.-Bl. f. A. 1897, S. 64—73.

[Entsprechend den von H. schon 1897 geäußerten Bedenken gegen die Myopie-Operation haben allmählich auch begeisterte Anhänger derselben sich bekehrt, d. h. von der Operation abgewendet.]

24a. Myopie-Operation. Behandlung der Kurzsichtigkeit, Verlag von Urban & Schwarzenberg, Berlin und Wien 1910, S. 65—77. (Unveränderter Abdruck aus dem Jahre 1904.)

Aber wie steht es denn mit der Myopie-Operation? War nicht vor wenigen Jahren — in der Gartenlaube zu lesen, daß ihr Erfinder Vincenz Fukala zu den großen Wohltätern der Augen der Menschheit, zu einem H. Helmholtz, zu einem Albrecht v. Graefe, ebenbürtig sich hinzugesellte?

Solche Übertreibungen schaden dem Kern der Sache und der richtigen Beurteilung des möglichen Wertes der Operation.

Die Tatsache, daß ein stark kurzsichtiges Auge, wenn es erst vom Star heimgesucht, dann durch Operation wieder glücklich davon befreit worden, ohne die üblichen dicken Star-Gläser (starke Sammel-Linsen) eine gute Fernsicht erlangt, also normalsichtig, oder, wie heute die Ärzte zu sagen lieben, emmetropisch geworden, war bereits im 18. Jahrhundert[1] verschiedenen Ärzten und Augenärzten geläufig geworden — Woolhouse 1707, Boerhaave 1708, A. v. Haller 1755, — und hatte den Plan nahegelegt, das stark kurzsichtige Auge durch Beseitigung der ungetrübten Linse, durch Ausziehung wie beim Star-Schnitt, oder durch Diszission, zu einem fernsichtigen zu gestalten. Zu erwähnen sind aus der zweiten Hälfte des 18. und der ersten Hälfte des 19. Jahrhunderts die folgenden Namen: Higgs 1745, Haller 1763, Janin 1772, Demonceaux 1776, Richter 1790, Beer 1817, Weller 1822, Benedict 1822—1825, Radius 1825, Sperino 1841: der Plan kam auch wiederholentlich zur Ausführung.

1858 berichteten in Heidelberg A. Weber, der hochbetagt noch unter den Lebenden weilt, und Mooren, der erst vor kurzem verstorben ist, über ihre zum Teil guten, zum Teil ungünstigen Erfahrungen mit der Beseitigung der klaren Linse aus dem kurzsichtigen Auge. Aber sie erfuhren nachdrücklichen Widerspruch von A. v. Graefe und Donders. Dies hatte zur Folge, daß in den nächsten 25 Jahren die Operation nur in vereinzelten Fällen ausgeführt wurde, außer von Weber und Mooren nur noch von Coppez (1867), Wicherkiewicz (1881) und von Smith in Chicago (1881), während Mauthner (1876). vom theoretischen Standpunkt aus, sie warm befürwortete.

[1] Vgl. C. Hess, a. a. O. S. 329, u. m. Gesch. d. Augenheilk., § 384.

Donders bezeichnete in seinem berühmten Werke über Refraktion und Akkommodation (1866, S. 351) diese Operation als eine „strafbare Vermessenheit“: allerdings gehörte ja damals eine sichere Wundbehandlung noch zu den frommen Wünschen. Wenn er aber hinzufügte, daß auch im günstigsten Fall kein wirklicher Vorteil erzielt werde, da einerseits das Staphyloma posticum ebenso bedrohlich bliebe, andrerseits das Akkommodations-Vermögen geopfert werde; so irrt der scharfsinnige Forscher jedenfalls in Beziehung auf den zweiten Punkt, d. h. durch Überschätzung des Akkommodations-Verlustes.

Was hat nun Fukala[1] geleistet? Er hat mit großer Kühnheit das bis dahin seltene Verfahren verallgemeinert. Viele Kurzsichtige verdanken ihm besseres Fernsehen, manche — Verlust des Sehvermögens. Sein Operations-Verfahren war mittelmäßig. Auf dem internationalen Kongreß zu Moskau, wo er das Referat über Myopie-Operation hatte, konnte ich ihn nicht dazu bewegen, von seinen Resultaten zahlenmäßige Rechenschaft abzulegen.[2]

Andre haben das Verfahren verbessert und einigermaßen von den schlimmen, ihm anhaftenden Gefahren befreit. Aber noch heute gehört die Myopie-Operation zu den verantwortlichsten Operationen des Augenarztes. Zulässig ist sie nur bei höchsten Graden der Kurzsichtigkeit (von etwa 15 Di. und mehr); aber auch von diesen ist nur eine Minderzahl der Fälle dafür geeignet.

Der Arzt, welcher sich ein Urteil bilden will über die Zweckmäßigkeit und den Wert der Myopie-Operation, muß zunächst ein theoretisches Verständnis derselben zu gewinnen suchen und zuerst die Grundfrage stellen: Unter welchen Umständen vermag die Beseitigung der durchsichtigen Krystall-Linse ein stark kurzsichtiges Auge in ein nahezu emmetropisches umzuwandeln?

Das von einem sehr fernen Lichtpunkt ausfahrende Strahlenbündel, welches als nahezu paralleles Bündel auf die Hornhaut eines normalen Auges fällt, wird durch die Lichtbrechung an der Vorderfläche der Hornhaut soweit konvergent gemacht, daß es ungefähr 30 mm hinter der Hornhaut, d. h. etwa 6 mm hinter der Netzhaut des Auges, zu einem punktförmigen Bilde sich vereinigt.

---

[1] Operative Behandlung der höchstgradigen Kurzsichtigkeit durch Aphakie. Arch. f. Ophth., XXXVI, 2, S. 330, 1890. Heilung der höchstgr. Kurzs. durch Beseitigung der Linse. Leipzig u. Wien 1891. Vgl. seine weiteren Mitt. im Arch. f. Aug. XXIV, 101, in der Intern. klin. Rundschau, Wien 1891; Americ. J. of ophth., 1891; Berl. klin. Wochenschr. 1892, Nr. 23; 23. Vers. d. ophth. G. zu Heidelberg und a. a. O.

[2] XII. internat. Congreß der Medizin zu Moskau, Sekt. XI, Moskau 1898, S. 173.

Läge hier die Netzhaut eines linsenlosen Auges, so würde dasselbe ohne Gläser von fernen Gegenständen deutliche Bilder empfangen, d. h. einem emmetropischen Auge ähnlich sein. Somit sehen wir, daß das achsenverlängerte, stark kurzsichtige Auge etwa 30 mm lang sein muß, damit es nach Beseitigung der Krystall-Linse fernsichtig werden kann. Eine derartige Sehachsen-Verlängerung des mit der Krystall-Linse versehenen Auges entspricht einer Kurzsichtigkeit von 18 Dioptrien. Achtzehn bis zwanzig Dioptrien muß die Kurzsichtigkeit messen, damit nach der Myopie-Operation nahezu Emmetropie entstehe.

War die Kurzsichtigkeit gar noch erheblich größer, z. B. 30 Dioptrien; so bleibt nach der Myopie-Operation noch Kurzsichtigkeit zurück, was man nicht vermeiden kann. War aber die Kurzsichtigkeit vorher erheblich geringer, z. B. von 10 Dioptrien; so würde nach Beseitigung der Linse eine Übersichtigkeit von etwa 5 Dioptrien entstehen, was man unbedingt vermeiden muß. Denn das der Myopie-Operation unterworfene Auge würde das Nahesehen — ohne Gläser — gänzlich eingebüßt, für das Fernsehen aber nicht genügend gewonnen haben, jedenfalls auch nicht einmal annähernd emmetropisch geworden sein, da es schon zum Fernsehen starker Sammelgläser (+5 Di.) benötigt, natürlich zum Nahesehen, wegen des Fehlens der Akkommodation, noch weit stärkerer (+10 Di.). Weit besser fahren diese Kranken mit Kurzsichtigkeit von etwa 10 Di., wenn sie unoperiert bleiben und ein Glas von etwa 8 Di. tragen, womit sie ziemlich gut in die Ferne und damit auch (oder mit einem etwas schwächeren) befriedigend für die Nähe sehen. 15 Dioptrien mögen die Grenze der Operation darstellen, wo man, zumal bei Kindern, die Operation anraten darf.

Der Unterschied (U) zwischen der ursprünglichen Refraktion (R_1) und der nach Beseitigung der Krystall-Linse erfolgenden Refraktion (R_2),

$$U = R_1 - R_2,$$

muß demjenigen bekannt, bzw. leicht zu berechnen sein, der an die Myopie-Operation sich heran machen will. Es war ein seltsamer Irrtum vieler Fachgenossen, die Größe U für eine konstante zu halten. Die Größe U ist ihrer Natur nach notwendig eine veränderliche. Sie wächst an mit der Dioptrien-Zahl des ursprünglichen Brechzustandes (R_1), selbst wenn wir der Einfachheit halber annehmen, daß alle operierten, stark kurzsichtigen Augen genau dieselben brechenden Teile besitzen, wie das mittlere Emmetropen-Auge, daß also die Zunahme der Kurzsichtigkeit lediglich und ganz allein durch Verlängerung der Sehachse bedingt werde.

Unter der letztgenannten Voraussetzung, die ja annähernd zutrifft, erwächst dem linsenhaltigen Auge durch Zunahme der Sehachse um je einen Millimeter immer ein Myopie-Zuwachs von 3 Dioptrien, dem linsenlosen aber nur ein Zuwachs der Kurzsichtigkeit von 1·5 mm.[1]

[1] Vgl. meine Mitt. im C.-Bl. f. A., März 1897.

Um dies nachzuweisen, bedienen wir uns des schematisch reduzierten Auges, welches nur eine brechende Fläche besitzt, aber gleich große Bilder liefert, wie das mittlere Normal-Auge. Sei $h\,B_2$ (in Fig. 1) die Sehachse des schematisch reduzierten Emmetropen-Auges. Dasselbe ist für parallele Strahlenbündel eingerichtet und hat eine vordere Brennweite von 15, eine hintere von 20 mm, von h aus gerechnet. Steht der Gegenstand $A\,C$ in endlicher Entfernung ($A\,B_1 = \varphi_1$) vor B_1, dem vorderen Brennpunkt des reduzierten Auges; so entwirft der brechende Apparat des letzteren ein Bild $a\,c$, das um $B_2\,a = \varphi_2$ hinter dem hinteren Brennpunkt B_2 des Auges belegen ist.

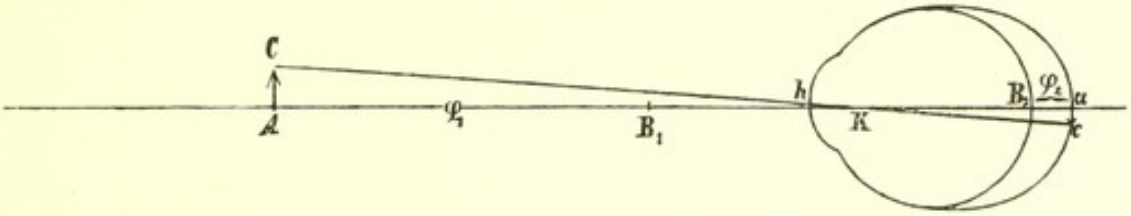

Fig. 1.

Fällt $a\,c$ in die Netzhaut, so haben wir ein kurzsichtiges Auge, dessen Sehachse ha um $B_2\,a = \varphi_2$ länger ist, als $h\,B_2$, die Sehachse des reduzierten Emmetropen-Auges.

$$\varphi_1 \varphi_2 = F_1 F_2 = 15 \times 20 = 300.$$

$\varphi_1 = \dfrac{300}{\varphi_2}$. Setzt man $\varphi_2 = 1$ mm, so wird

$$\varphi_1 = 300.$$

Für jede Verlängerung der Sehachse um 1 mm erwächst dem betroffenen Auge eine Kurzsichtigkeit von etwa $^1/_{13}{}''$ oder 3 Di.

Setzen wir $\varphi_2 = -1$ mm, so wird $\varphi_1 = \dfrac{300}{-1} = -300$. Für jede Verkürzung der Sehachse um 1 mm erwächst dem betroffenen Auge eine Übersichtigkeit von 3 Di.

Das der Krystall-Linse beraubte Normal-Auge hat eine vordere Brennweite $F_1 = 23$ mm, eine hintere $F_2 = 30{\cdot}8$ mm: es sind dies die Brennweiten der Hornhaut-Krümmungsfläche. Für dieses Auge ist also

$$F_1 F_2 = 23 \times 30{\cdot}8 = 708.$$

In dem seiner Krystall-Linse beraubten Normal-Auge ist die Konstante $F_1 F_2$ über noch einmal so groß als in dem schematisch reduzierten Normal-Auge.

Für das der Krystall-Linse beraubte Normal-Auge wird also $\varphi_1 \varphi_2 = 708$. Setzen wir $\varphi_2 = -1$ mm, so wird $\varphi_1 = -708$ (mm). $\dfrac{1000}{708} = 1{\cdot}4$.

Der Hypermetropie-Zuwachs von 1·4 Di. (also ungefähr von 1·5 Di.) entspricht der Verkürzung der Sehachse um 1 mm. Ein Myopie-Zuwachs von 1·5 Di. entspricht einer Verlängerung der Sehachse des aphakischen Auges um 1 mm.

Je größer die ursprüngliche Kurzsichtigkeit, desto größer der Verlust an Wirksamkeit der Sehachsen-Verlängerung für das linsenlos gemachte Auge, desto größer also der Unterschied U. Es ist ebenso, wie wenn man

einheimisches Geld in fremdes umwechselt: je größer die umgewechselte Summe, desto größer der Betrag des Verlustes.

Wir gewinnen also, nach meiner Art, einfach und übersichtlich zu rechnen, die folgende Übersichtstafel:

Sehachsen-länge S	Brechzustand des linsenhaltigen Auges R_1	Brechzustand des linsenlosen Auges R_2	Unterschied zwischen R_1 und R_2, U
24	E	H 10 D	10 D
25	M 3 D	H 8·5 D	11·5 D
26	M 6 D	H 7 D	13 D
27	M 9 D	H 5·5 D	14·5 D
28	M 12 D	H 4 D	16 D
29	M 15 D	H 2·5 D	17·5 D
30	M 18 D	H 1·0 D	19 D
31	M 21 D	fast E	21 D
32	M 24 D	M 1·5 D	22·5 D
33	M 27 D	M 3 D	24 D
34	M 30 D	M 4·5 D	25·5 D

Noch praktischer ist es, vorher im Kopf R_2 zu berechnen, d. h. den zweiten Brechzustand, der nach der Beseitigung der Krystall-Linse zurückbleibt. Man findet $R_2(x)$ für ein zu operierendes Auge, das eine My. von x Di. besitzt, indem man von dem R_2 des emmetropischen Normal-Auges (d. h. von H = 10 D) die halbe Dioptrien-Zahl der Kurzsichtigkeit des operierenden Auges $\left(\frac{\text{M x}}{2}\right)$ abzieht.

$$R_{2(x)} = \left(+ 10 - \frac{\text{M x}}{2}\right) \text{D}.$$

Beispiel: Für M 20 D wird $R_2 = +10 - \frac{20}{2} = 0 = \text{E}$.

Soviel über die Theorie, die ja vielleicht Einigen, weil sie mathematisch ist, langweilig vorkam, trotz der überraschenden Einfachheit. Jedenfalls scheint sie mir unerläßlich.

Jetzt komme ich zu der Praxis und zu den Ergebnissen dieser Operation. Ich vermag nicht, sowie es mehrere ausgezeichnete Fachgenossen getan haben, die Operation der Kurzsichtigkeit fast über die des grauen und des grünen Stares zu setzen. Durch die letztgenannten beiden Operationen wird, wenigstens in meiner Tätigkeit, außerordentlich viel mehr geleistet, als durch die Operation gegen Kurzsichtigkeit. Mir war die Sache nicht so neu. Mir waren dann später, als Fukala das Mißtrauen gegen die Operation niedergekämpft, die Ergebnisse zu schlecht.

Die Ergebnisse der Operation sehender Augen bei jugendlichen Personen waren schlechter, als die der Operation starblinder Augen bei Greisen. Mehrere Infektionen wurden veröffentlicht. Aber gerade diese Gefahr fürchte ich

selber am wenigsten. Ich hatte derzeit 200 Schichtstare jugendlicher Personen operiert, wo das Verfahren ja das gleiche ist wie bei der Operation gegen Kurzsichtigkeit, und niemals dabei ein Auge verloren; auch nicht in früheren Zeiten, als unsre Wundbehandlung leider noch recht mangelhaft gewesen.

Schlimmer ist die zweite Gefahr nachträglicher Netzhaut-Abhebung. Ein so vorzüglicher und vorsichtiger Operateur, wie Sattler, fand sie in 4 von 65 Fällen, das sind fast 7%. Und dies ist nur eine untere Grenze, da unsre Beobachtungsdauer noch so kurz ist. Ich weiß auch, daß andre vorzügliche Operateure die Netzhaut-Ablösung in 10% ihrer Myopie-Operationen beobachten. Das ist die Verlustziffer des Lappen-Schnittes vor hundert Jahren gewesen! Ich habe zahlreiche exzessiv kurzsichtige Augen[1] am Star operiert und, wie ich Ihnen schon auseinandergesetzt, niemals Netzhaut-Ablösung danach beobachtet. Darum hängt nach meiner Ansicht die Netzhaut-Anhebung von der unrichtigen Operationsmethode ab, die man gegen Kurzsichtigkeit anzuwenden pflegte, hauptsächlich von den zahlreichen Diszissionen bis in den Glaskörper hinein. Denn die Meinung, daß die Netzhaut-Abhebung nach der Operation gegen Kurzsichtigkeit nicht in ursächlichem Zusammenhange mit der Operation stehe, oder daß gar in einigen wegen Kurzsichtigkeit operierten Fällen trotz der Operation Netzhaut-Abhebung eingetreten sei, ist zu wenig wissenschaftlich begründet und zu wenig praktisch, um von einem bedächtigen Arzt einfach auf gut Glauben hingenommen zu werden.[2] Was so im Anschluß an unsre Operationen eintritt, müsse wir als Folge derselben betrachten: nur dann können wir es vermeiden lernen.

Nicht bloß die Zeit des Eintritts und die ganz besondere Schwere der Erkrankung, die in kurzer Frist fast immer zur vollständigen Erblindung des betroffenen Auges führt, sondern auch noch die anatomischen Verhältnisse, soweit sie der klinischen Beobachtung zugänglich werden, stempeln diese Netzhaut-Abhebung zu einer unmittelbaren und wirklichen Folge der Myopie-Operationen.

Ein Beispiel möchte ich anführen.

---

[1] Über 33 aufeinander folgende Fälle von mir ist in der Berl. klin. Wochenschr. 1899, Nr. 31 berichtet. — In einem Fall von mäßiger Kurzsichtigkeit erfolgte längere Zeit nach der Nachstar-Operation Netzhaut-Blutung und später Abhebung.

[2] Man hat Netzhaut-Ablösung bei nicht operierten und bei operierten kurzsichtigen Augen verglichen. Einige fanden die Häufigkeit gleich. Aber die Zeitdauer der Beobachtung ist nicht genügend berücksichtigt worden. Die Art der Ablösung nach der Operation ist eine besondere: sie vernichtet meist in kurzer Zeit die ganze Sehkraft. Fröhlich fand für nicht operierte Augen 1·25% Abhebung, für operierte aber 3·3%; Fischer sogar 0·5% gegen 5·5%.

Am 20. April 1903 kam zu mir ein 19jähriger und berichtete, daß er mit beiden Augen gleich gesehen, nur auf dem linken etwas kürzer, und am 18. Oktober 1899 auf dem linken gegen Kurzsichtigkeit mit Stich, drei Tage später mit Schnitt operiert sei; nach der Operation nicht besser als vorher, nach einiger Zeit aber erheblich schlechter gesehen; daß er dann im Mai 1903 noch einmal mit Stich operiert wurde, zunächst wieder etwas besser sah, aber im September 1902 ganz plötzlich auf dem linken Auge erblindete.

Ich fand auf dem rechten Auge mit —14 Di. S = $^5/_{35}$; G.F. mäßig beschränkt wie bei stärkster Kurzsichtigkeit, die üblichen Veränderungen am Sehnerven und in der Netzhaut-Mitte. (Echtes Staphylom.) Das linke Auge war blind, seine Spannung herabgesetzt, die Hornhaut im ganzen klar, die Iris mit einer kurzen, schrägen Hornhaut-Schnittnarbe verwachsen und von neugebildeten Gefäßen überzogen, die Pupille eng und unregelmäßig, ihre laterale Hälfte frei, die mediale trübe, von Kapsel und Bindegewebe ausgefüllt; letzteres läßt sich als gefäßhaltige Kulisse unmittelbar nach hinten bis weit in den Glaskörper hinein verfolgen. Augengrund nicht mehr sichtbar. Kein Erfahrener wird leugnen, daß hier die Netzhaut-Abhebung als Folge der operativen Spaltung des Glaskörpers aufzufassen ist. Der Unglückliche lernte Korbflechten bei den Blinden und kam vor kurzem, um ein Invaliditäts-Zeugnis zu erbitten. — Bald darauf kehrte er wieder mit innerer Blutung und Schmerzhaftigkeit des blinden Auges und erheblicher Störung des andren. Entfernung des linken entarteten Augapfels. Die anatomische Untersuchung bestätigte meine Anschauung. Von der Hornhaut-Narbe aus erstreckt sich das Bindegewebe in die Pupille und in den Glaskörper-Raum bis zu der trichterförmigen Abhebung der Netzhaut. Die letztere ist Folge der Operation.

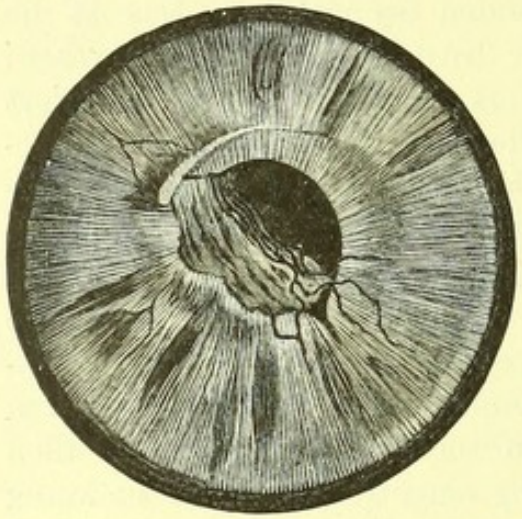

Fig. 2.

Wir müssen eben das Verfahren verbessern, vor allem vereinfachen, die Zahl der Operationen für das einzelne Auge verringern, nicht 5—7, sondern 1—2, höchstens 3 gebrauchen und auch die einzelnen nicht zu rasch aufeinander folgen lassen.

Immer suche ich die runde Pupille zu erhalten und bei Kindern mit einer, bei Erwachsenen mit zwei Operationen auszukommen. Bei Kindern mache ich nach Erweiterung der Pupille eine mittelgroße

Einschneidung der Kapsel und der oberflächlichen Linsenschichten. Unter mäßiger Anwendung der Atropin-Einträuflung tritt binnen 2—3 Monaten völlige Auflösung der Linse ein. Vom Schicht-Star her war mir dieses Verfahren geläufig. Eine zu kleine Diszission macht eher Reizung, ohne zu völliger Auflösung zu führen. Tritt aber trotzdem stärkere Quellung und Drucksteigerung ein, so muß man natürlich — unter allgemeiner Betäubung — die Linsenmasse, durch einen Lanzenschnitt in dem Rand-Teil der Hornhaut, herauslassen.

Bei Erwachsenen mache ich die Diszission und 4—5 Tage darauf, ehe es zur Drucksteigerung gekommen, einen Hornhaut-Lappenschnitt, aus dem die Linse bequem und vollständig austritt. Man kann übrigens bei ruhigen Erwachsenen den Lappenschnitt auch ohne Diszission verrichten. Auf geräumigen Schnitt und möglichst vollständige Entleerung der Linse ist neuerdings in allen gründlichen Arbeiten über diesen Gegenstand der Hauptwert gelegt worden.

Die von Fukala[1] empfohlene Operation, die gequollene Linse auch bei Erwachsenen durch einen Lanzenstich herauszulassen, hat große Schattenseiten: man laviert dabei zwischen der Scylla des Glaskörper-Vorfalls, d. h. der Gefahr nachträglicher Netzhaut-Abhebung, und zwischen der Charybdis der Drucksteigerung. Die letztere bildet die dritte Gefahr und erheischt manche Nach-Operation, um das Auge vom Untergang zu retten.

Als vierte Gefahr, die öfters — selbst Monate oder Jahre nach der Operation — noch hervortritt, ist die Netzhaut-Blutung zu erwähnen, welche hauptsächlich die Mitte des Augengrunds befällt, die Sehkraft wohl herabsetzt, aber gemeinhin nicht völlig aufhebt.

Sind sehr starke Veränderungen der Netzhaut-Mitte bereits ausgebildet, so soll man die Operation unterlassen; bei mäßigen ist sie aber gestattet. Doch ist es unmöglich, Bürgschaft für ihr unverändertes Gleichbleiben zu übernehmen. Der Prozeß der hinteren Dehnung wird auch durch die Entfernung der Linse nicht abgeschnitten. Das hat Donders vermutet, das hat die Erfahrung bestätigt.

Ein 8jähriger zeigte 1895 rechts mit -16 Di. S $= {}^1/_{12}$, links mit -13 Di. S $= {}^1/_{12}$. Das rechte Auge wurde der Myopie-Operation unterzogen. Operations- und Heilungsverlauf ideal. Am 18. Juni 1895 war rechts mit $+3$ Di. S $= {}^5/_{20}$, links mit -13 Di. S $= {}^5/_{60}$. Am 13. März 1902, also nach fast sieben Jahren, war rechts Emmetropie vorhanden, ohne Glas S $= {}^5/_{10}$; links My. 18 Di. S $= {}^5/_{20}$. Also in 7 Jahren hatte, bei sorgsamer Behandlung der Augen, das rechte operierte seinen Brechzustand um 3 Di., das linke nicht operierte um

[1] Behandlung der Kurzsichtigkeit 1896, S. 50.

5 Di. vermehrt. Die fortschreitende Sehachsen-Verlängerung war auf beiden Augen nachweisbar und auch nahezu gleich groß.[1]

Diese Beobachtung steht nicht vereinzelt da, weder in meiner Beobachtung, noch in der Literatur, obwohl sie nicht gerade die Regel darstellt. Übrigens ist hierüber noch nicht das letzte Wort gesprochen. Warten wir ab, bis etwa 20 Jahre nach unsren Myopie-Operationen verstrichen sein werden.

In der Auswahl der für die Operation geeigneten Fälle bin ich stets sehr vorsichtig und — in Übereinstimmung mit vortrefflichen Operateuren, wie Panas, Knapp, Fuchs, — stets ungemein zurückhaltend gewesen. Auch das begeisterte Entzücken gebildeter und empfindsamer Kranken über die gelungene Heilung, das ja auch mir mündlich wie schriftlich dargebracht worden, hat meine Sorge für jeden folgenden Fall nicht zu verringern vermocht.

Nachdem einzelne Vertreter der Wissenschaft, durch Erörterung der Myopie-Operation in den politischen Zeitungen und Unterhaltungs-Blättern, zum Volk herabgestiegen waren; strömten diejenigen, welche nach ihrer eigenen Ansicht zu der Operation geeignet schienen, aus Berlin und allen deutschen Gauen und selbst aus der Fremde zusammen. Aber nur wenige wurden ausgewählt. Diejenigen, denen ärztlicherseits gesagt worden, sie müßten ohne Operation der Netzhaut-Abhebung anheimfallen[2], wurden freundlich getröstet und auf die Grundlosigkeit dieser Drohungen hingewiesen; diejenigen, welche auf dem einen Auge bereits Netzhaut-Abhebung oder eine an Blindheit grenzende Sehstörung besaßen, grundsätzlich von der Operation ausgeschlossen; ferner alle diejenigen, welche im Auge oder in seiner Umgebung oder in ihrem Körper schwerwiegende Nebenkrankheiten zeigten; endlich diejenigen, welche mit dem Grade ihrer Kurzsichtigkeit nicht das Maß der Myopie-Operation[3]

[1] D. h. anatomisch. Rechts bedeuten 3 Dioptrien etwa 2 mm,
Links „ 5 „ „ 1·6 „ ,
nach dem, was ich oben über den Unterschied des linsenlosen und linsenhaltigen Auges auseinandergesetzt habe.

[2] Diese Ansicht hat auch Vacher vertreten, der unabhängig von Fukala und unmittelbar nach ihm die Ausziehung der Linse bei stärkster Kurzsichtigkeit empfahl. Vgl. seine Mitteilung in der augenärztlichen Gesellschaft zu Paris im Jahre 1891: Traitement de la myopie progressive et prophylaxie du décollement de la rétine par l'extraction du crystallin transparent.

[3] Ich habe Kinder mit nur 6 Di. Kurzsichtigkeit gesehen, auch aus sehr guten Familien, bei denen die Operation der Kurzsichtigkeit angeraten, aber zum Glück auf meinen Widerspruch hin nicht ausgeführt worden. Ich habe eine 16jährige beobachtet, die man wegen Kurzsichtigkeit auf dem linken Auge fünfmal operiert hatte, und die auf diesem +6 Di. brauchte, um für die Ferne $S = {}^5/_{35}$ zu gewinnen, während sie auf dem nicht operierten Auge mit −7 Di. $S = {}^5/_7$ erreichte. Die Kurzsichtigkeit, welche vor der Operation auf dem linken Auge bestanden hatte, berechnet sich auf 8 Di.

erreichten und in der Lage waren, mit passenden Brillen auszukommen.

Ausgewählt habe ich zur Operation nur diejenigen, welche einerseits ohne Operation völlig hilflos waren: Kinder, die kaum allein den Weg zur Schule fanden, in der Schule aber nicht fortzukommen vermochten; Lehrerinnen, Arbeiter, Arbeiterinnen, die so nicht imstande waren, ihr Brot zu verdienen, einen Arzt[1], der seinen Beruf nicht auszufüllen vermochte, kurz Menschen, die wegen übertriebener Kurzsichtigkeit keinen Genuß vom Leben hatten, und die mir andrerseits die Bürgschaft[2] boten, daß ich sie bis zur vollständigen Ausheilung unter Obhut halten könnte.

Grundsätzlich weise ich darauf hin, daß die Operation nicht absolut gefahrlos ist. Grundsätzlich operiere ich nur das eine Auge, das schlechtere.

So sind vom Ende 1893 bis Anfang 1901[3] im ganzen 24 Menschen von stärkster Kurzsichtigkeit befreit worden, der Mehrzahl nach Kinder, aber auch jugendliche und einzelne Erwachsene bis zum 40. Lebensjahre. Es ist dies ja eine sehr kleine Zahl von Operationen im Verhältnis zu der sehr großen Zahl von stark Kurzsichtigen, die in den 7 Jahren bei mir Hilfe suchten. (Es dürften mehr als dreitausend mit My. von 6 Di. und darüber gewesen sein. Darunter etliche Hunderte von Fällen höchster Kurzsichtigkeit, von 16 Di. und darüber.)

Bei dieser sorgfältigen Auswahl sind die Erfolge im ganzen befriedigend. Nur ein Fall von Netzhaut-Abhebung war zu beklagen, und zwar aus der ersten Zeit, als die bessere Technik noch nicht gefunden worden. In 2 Fällen trat durch nachträgliche Netzhaut- und Glaskörper-Blutung ein Absinken der Sehkraft ein. Die andren Fälle waren befriedigend, oder wurden es wieder, wenn ein feiner Nachstar gespalten worden.

Meine Herren! Selbstverständlich fühle ich die Verpflichtung, die hier vorgetragenen Lehren durch eigene Beobachtungen zu stützen, und will deshalb in aller Kürze die in den 24 von mir operierten Fällen gewonnenen Sehschärfen mitteilen, um Ihnen klinisches Material zur eignen Beurteilung dieser Operation zu unterbreiten.

---

[1] Heute aber, 6 Jahre nach der Operation, nicht bloß der Praxis, sondern auch der Forschung obzuliegen vermag. [Ebenso 15 Jahre nach der Operation.]

[2] Ich sah einen Stromer, dem man in Süddeutschland das eine Auge an Kurzsichtigkeit operiert hatte, in Mitteldeutschland das andre; in Norddeutschland war das erste schon durch Netzhaut-Abhebung erblindet; allerdings hat er eine Prügelei als Gelegenheits-Ursache der Abhebung zugestanden.

[3] Seitdem keiner! Je mehr üble Folgen der Operationen meiner Fachgenossen in meine Beobachtung gelangten, desto mehr ist meine Zurückhaltung gewachsen.

Vor der Operation:	Nach der Operation:
1. A. H. 7j. 1893 $-15\,D = \frac{20'}{C}$ bds.	1903 links ohne Glas $^5/_7$; rechts $-19\,D = {}^5/_{15}$
2. F. M. 30j. 1895 (r. $-20\,D$) L $-23\,D$ Finger 8′	1903 l. $-2{\cdot}5\,D$ cyl. $-1{\cdot}5 = {}^5/_{15}$
3. B. M. 8j. 1895 r. $-20\,D = {}^1/_{12}$	1902 ohne Glas $^5/_{10}$, l. $-18\,D = {}^5/_{20}$
4. B. M. 25j. 1895 bds. $-20\,D = {}^5/_{60}$	1902 l. S = 0, r. $-20\,D$ $^5/_{60}$
5. S. D. 21j. 1896 $-18\,D$ r. $= {}^5/_{60}$, l. $= {}^5/_{20}$	Ablösung.
6. Dr. X. 28j. 1896 r. $-20\,D = {}^5/_{20}$, l. $-17\,D = {}^5/_{15}$	1906 r. $= {}^5/_{20}$ ohne Glas
7. W. K. 13j. 1896 bds. $^5/_{20}$, r. m. -16, l. m $-14\,D$	1900 r. $-1{\cdot}5\,D = {}^5/_{10}$
8. A. T. 39j. 1895 m. $-26\,D$ r. $^5/_{30}$, l. $^5/_{60}$	1897 r. mit $+1{\cdot}5 = {}^5/_{15}$, 1900 $^5/_{25}$, 1903 $^1/_{50}$ (Netzhaut-Blut. 1898, 1900, 1902)
9. C. F. 11j. 1897 bds. $^5/_{20}$, r. m. $-14\,D$, l. $16\,D$	1897 l. $-2{\cdot}5\,D = {}^5/_{10}$
10. M. D. 10j. 1897 r. $-14\,D = {}^5/_{30}$, l. $-16\,D = {}^5/_{60}$	1901 r. $+2{\cdot}5\,D = {}^5/_{10}$
11. H. M. 22j. 1897 r. $-27\,D$, l. $22\,D = {}^5/_{25}$	1900 l. $+2{\cdot}5\,D$ cyl. $= {}^5/_7$
12. C. G. 31j. 1897 r. $-16\,D = {}^{15}/_{30}$, l. $-14\,D$	1902 r. $-3{\cdot}5\,D = {}^5/_{15}$
13. J. S. 36j. 1897 r. $-18\,D = {}^5/_{20}$, l. $-14\,D$	1900 r. $+2\,D$ cyl. $= {}^5/_{10}$
14. v. H. 15j. 1897 l. $-16\,D = {}^5/_{15}$, r. $-15\,D = {}^5/_{60}$	1898 r. ohne Glas $= {}^{10}/_{20}$
15. C. H. 18j. 1897 bds. $-23\,D = {}^5/_{30}$	1898 l. $+2\,D = {}^5/_7$
16. L. L. 14j. 1897 r. $-20\,D = {}^5/_{15}$, l. $-9\,D$ $-{}^5/_9$	1901 l. $-1\,D = {}^5/_{10}$
17. M. R. 20j. 1898 r. $-20\,D = {}^5/_{15}$, l. $-13\,D = {}^5/_{15}$	1901 r. $+$ cyl. $2\,D = {}^5/_{15}$
18. R. S. 26j. 1898 r. $-19\,D = {}^5/_{15}$, l. $-18\,D = {}^5/_{20}$	1901 r. $-1\,D = {}^5/_7$
19. G. S. 20j. 1899 l. $-18\,D$ = Fg. 12; r. $-13\,D$	1899 r. $+0{\cdot}75\,D = {}^5/_{10}$
20. F. M. 7j. 1899 bds. $-20\,D = {}^5/_{35}$	1900 ohne Glas $^5/_{25}$ (l. $-15\,D$)
21. R. S. 38j. 1899 l. $-18\,D = {}^5/_{35}$, r. $-16\,D$	1902 r. ohne Glas $^5/_{20}$
22. H. P. 17j. 1900 l. $-16\,D = {}^5/_{25}$, r. ebenso	1901 l. $= {}^5/_{15}$, ohne Glas
23. G. H. 12j. 1901 bds. $-16\,D = {}^5/_{20}$	1900 l. $+5\,D = {}^5/_{20}$; später $^5/_{35}$ (Blut.)
24. A. D. 10j. 1901 r. -23, l. $22\,D = {}^5/_{35}$	1902 r. $+3\,D = {}^5/_{15}$
	1903 r. $+2\,D$ cyl. $= {}^5/_{25}$

Wie Sie sehen, stimmt der ermittelte Brechzustand des linsenlosen Auges mit dem nach der vorher mitgeteilten Tabelle zu berechnenden so weit überein, als man dies bei der immerhin nicht unbeträchtlichen Schwierigkeit, den Grad der übermäßigen Kurzsichtigkeit ganz haarscharf zu bestimmen, überhaupt nur verlangen kann. Ich kann aber das Kapitel der Myopie-Operation, wohl das verantwortlichste, das ich bei dieser Gelegenheit zu erörtern habe, nicht verlassen, ohne Ihnen noch einmal die allergrößte Vorsicht in Auswahl und Operation anzuempfehlen. Das sind nicht Operationen des Anfängers, sondern des Geübten und Erfahrenen! Das sind nicht Operationen, die ambulant auszuführen sind, sondern die Aufnahme in eine geordnete Anstalt erheischen. Ich habe eine große Reihe von Fällen beobachtet, die von andren — in Deutschland und im Ausland — operiert, wegen des unbefriedigenden Ergebnisses mich konsultierten. Viele empfanden die bitterste Reue darüber, daß sie sich hatten operieren lassen. Gebildete Leute, wie Studenten, erklärten, daß durch die Erblindung des einen Auges ihr Lebensglück geknickt sei. Einige waren fast völlig erblindet, so eine 16jährige, die

Februar 1894 rechts gegen die Kurzsichtigkeit operiert worden, Ende März auf diesem Auge durch Netzhaut-Abhebung erblindete, während 1895 auch auf dem andren Auge Erblindung durch spontane Netzhaut-Abhebung eintrat. Ferner eine 22jährige mit alter Netzhaut-Abhebung auf dem linken Auge, welche 6 Jahre nach Operation des rechten nur auf 1 Fuß die Finger zählen konnte. Endlich kam 1898 eine 17jährige, die 1895 auf beiden Augen wegen Kurzsichtigkeit operiert worden; 1891 mußte ihr das rechte, durch Netzhaut-Abhebung erblindete und außerordentlich schmerzhafte Auge durch Neurotomie, 1901 durch Enukleation operiert werden; das linke, mit erheblichen Trübungen und starken, pigmentierten Veränderungen der Netzhaut-Mitte und Peripherie behaftete Auge vermochte mit + 4 Di. nur auf 2 m die Finger zu zählen und zeigte erhebliche G.F.-Einengung. Diese Kranke ist dauernd erwerbsunfähig. Mit der Kurzsichtigkeit von 12 Di., die sie wohl vor der Operation gehabt haben mag, wäre sie ohne Operation wahrscheinlich — mit Sicherheit kann man ja derartiges nicht behaupten, — glücklicher durch das Leben gewandelt.

Ich hoffe Ihnen die Überzeugung begründet zu haben, daß die Operation gegen Kurzsichtigkeit ein zweischneidiges Schwert ist, das man nur im Notfall handhaben soll, und daß es nicht richtig ist, das Gebiet dieser Operation zu weit auszudehnen.

25. Smith's Star-Operation. C.-Bl. f. A. 1911, Juni- und Juli-Heft. [Vgl. Geschichte d. Augenheilk., § 469.]

Glaukom-Operation. Iridektomie.

26. Zur Prognose der Glaukom-Operation. Arch. f. Ophth. XXIV, S. 164—194, 1878.

[Als erste Statistik über die Erfolge der Glaukom-Iridektomie zitiert bei Arlt, zur Lehre vom Glaukom, Wien 1884, S. 132. Die zweite war von Sulzer, 1882, über das Glaukom-Material der Zürcher Augenklinik.]

26a. Drucksteigerung (Glaucoma). 25j. Bericht, S. 23—35, 1895.

Ὃν οἱ θεοὶ φιλοῦσιν, ἀποθνήσκει νέος. So bedeutend und bahnbrechend auch die unsterbliche Erfindung der Glaukom-Iridektomie des kaum 30jährigen A. v. Graefe gewesen, — er starb mit 42 Jahren leider viel zu jung, um die abschließenden Ergebnisse der Operation in den chronisch-entzündlichen und in den entzündungsfreien Fällen mit eignen Augen zu sehen und zu beurteilen.

Wiederholt habe ich es erlebt, daß in solchen Fällen 10, 15 oder 20 Jahre nach völlig gelungener Operation, sowohl von mir wie von andern, erhebliche Sehstörung, Gesichtsfeld-Beschränkung, ja völlige Erblindung eintrat.

Die akut-entzündliche Drucksteigerung wird ja allerdings in der Regel durch regelrechte Iridektomie geheilt, die chronisch-entzündliche aber nur gehemmt; die entzündungfreie wenig beeinflußt, mitunter vielleicht in ihrem Ablaufe gehemmt, gelegentlich leider noch gar beschleunigt.

Auch mir ist es so gegangen, wie meinem hochverehrten Lehrer: ich habe, nach zu kurzer Beobachtungsdauer, die Heilwirkung der Iridektomie überschätzt.

Im 24. Bande des v. Graefe'schen Archivs[1] hatte ich 1878 meine sämtlichen klinischen Fälle (77 an der Zahl) genau in Tabellenform beschrieben.

Von 18 Fällen des akut-entzündlichen Glaukoms waren 17 geheilt, bei einem (mit Iris-Einheilung) die Sehkraft wenig gebessert; keiner ging in chronisch-entzündliche Drucksteigerung über. Bei chronisch-entzündlichem Glaukom war einmal die diametrale Pupillen-Bildung notwendig, und trotzdem Sehschärfe gering, in den andren 9 war die Iridektomie wirksam; doch nur 5 Fälle konnten längere Zeit hindurch beobachtet werden. Von den 13 Fällen des nicht entzündlichen Glaukoms hatte die Operation einmal gar keinen Einfluß, einmal nur kurze Zeit (1 Jahr), neunmal für längere Zeit; wie wir damals glaubten, — dauernd.

Aber, wenn ich nur den ersten Fall meiner Tabelle ansehe: akut-entzündliches Glaukom des rechten Auges, seit 16 Tagen, bei einem 52jährigen Fräulein, durch Iridektomie geheilt und gut nach 3 Jahren (+6″ Sn 3 in 6″, G.F.-Ausfall nach oben); so muß ich heute, nachdem weitere 16 Jahre verstrichen sind, leider hinzufügen: stockblind, jedoch mit geringen Beschwerden, zumal das andere (linke) Auge, das damals (1874) schon 4 Tage nach Beginn der Erkrankung zur Operation gekommen war, ganz gut sich erhalten hat. Es erwächst also die Pflicht, nachdem die Beobachtungsdauer auf 25 Jahre verlängert ist, einen neuen Bericht anzufertigen. Vor mir liegt eine fleißige Zusammenstellung, die Herr Dr. Neuburger über die klinischen Fälle von Glaukom aus den Jahren 1869—1893 in Tabellen-Form angefertigt und statistisch geordnet hat.

[1] I, 160—190.

Zur Beobachtung und Behandlung gelangten (1869—1893)

569	glaukomatöse Augen an	394 P. (181 m.,	213 w.).
105	Augen zeigten akut-entz. Glaukom an .	75 P. (29 m.,	46 w.).
94	„ „ subakut od. chr.-entzdl. Glaukom an	73 P. (33 m.,	40 w.).
232	„ „ einfaches Glaukom an .	137 P. (62 m.,	75 w.).[1]
19	„ „ angeborene Drucksteig. (Hydrophth. cong.) an .	12 P. (8 m.,	4 w.).
119	„ „ sekundäre Druckstg. an.	106 P. (53 m.,	53 w.).
569		403 P. (185 m.,	218 w.).[2]

Wegen akuten Glaukoms wurden 79 Augen mittelst der Iridektomie operiert und eines mittelst der Sklerotomie. (Die Kranke kam mit starker Atropin-Mydriasis.) Hiervon wurden 66 gut geheilt und die Sehkraft verbessert. (Den Unterschied decken die Fälle von absolutem Glaukom.) In 42 Fällen konnte der Erfolg nicht lange genug beobachtet werden, wohl aber in 24, und zwar:

20 Jahre in	1 Fall,	18 Jahre in	1 Fall,
11 „ „	1 „ ,	8 „ „	2 Fällen,
7 „ „	2 Fällen,	6 „ „	1 Fall,
4 „ „	1 Fall,	3 „ „	5 Fällen,
2 „ „	5 Fällen, über	1 Jahr „	5 „ .

Aber auch bei dem akuten Glaukom ist ausnahmsweise die Heilwirkung der Iridektomie eine nur vorübergehende. Der eine Fall ist oben erwähnt. Ein zweiter kam bei einem 70jährigen vor, der nach 1 Jahr wegen chronischer Drucksteigerung zum zweitenmal iridektomiert werden mußte.

Selbst der maligne Verlauf, wenn dieser Ausdruck hier gestattet ist, kam einmal bei akuter Drucksteigerung zur Beobachtung.

Immerhin betragen die Nicht-Erfolge bei akutem Glaukom nur 3 von 66 oder etwa $4^1/_2\,\%$.

Denn die andern noch nicht erwähnten Fälle kamen zu spät, um Sehkraft wieder zu gewinnen.

An chronisch-entzündlichem Glaukom wurden behandelt 87 Augen, davon 70 mit Iridektomie (2 mit doppelter), 2 mit Sklerotomie, bzw. Punktion, 1 mit Ausschneiden einer cystoiden Narbe, 1 mit Iridektomie und nachfolgender Weber'scher Operation, 1 mit

[1] Das weibliche Geschlecht überwiegt.

[2] Der Unterschied zwischen der obengenannten Zahl (394 Personen) und der untengenannten (403 P.) kommt daher, daß bei 5 Personen an einem Auge akutes Glaukom beobachtet wurde, an dem andern subakutes, bei 2 an einem Auge akutes, an dem andren einfaches, bei 2 an einem Auge subakutes, an den andren einfaches, so daß in der Tabelle 9 Personen doppelt angeführt sind.

Iridektomie und nachfolgender Neurotomia opticociliar., 1 mit Neurot., 4 mit Enukl., 7 nur mit Physostigmin-Einträuflung.

Was nun die Heil-Erfolge betrifft, so sind 29 Fälle vorweg zu nehmen, die ganz oder fast ohne Lichtschein kamen. (Glaucoma chron. absol. s. fere absolut.) Diesen gegenüber stehen 46 Fälle, die geheilt, bzw. gebessert wurden. In 36 Fällen konnte die Beobachtung nur kürzere Zeit, in 10 Fällen längere Zeit fortgesetzt werden: nämlich

15 Jahre in 1 Fall, 5 Jahre in 2 Fällen,
4 „ „ 3 Fällen, 2 „ „ 1 Fall,
über 1 Jahr „ 3 Fällen.

Diesen stehen 6 gegenüber, wo später Verschlechterung eintrat und einer, wo durch malignen Verlauf nach der Iridektomie der Erfolg vereitelt wurde.

Einen Fall möchte ich genauer anführen, der 10 Jahre lang nach der Iridektomie ganz geheilt schien und dann aus innerer Ursache leider völlig die Sehkraft einbüßte. Eine 57jährige gichtische Dame hatte 3. November 1883 einen Anfall von Nebel- und Regenbogensehen mit Drucksteigerung und Hornhaut-Trübung. Am 7. November 1883 kam ein neuer Anfall der Art, der durch Physostigmin-Einträuflung in einigen Stunden beseitigt wurde. Das linke Auge war schon lange Zeit fast blind, das rechte hatte S $^1/_3$ bis $^1/_2$ und ein normales G.F. (Bds. leichte angeborene Linsen-Trübung. Links tiefe, rechts seichte Aushöhlung des Sehnerven-Eintritts). Unter Chloroform 17. November 1883 breite und regelmäßige Iridektomie auf dem rechten Auge nach oben, am 29. November 1883 auch links. Regelmäßige Heilung. Es trat kein neuer Anfall von Drucksteigerung ein, die Sehkraft und das Gesichtsfeld hielt sich zunächst ganz gut. Die Kranke klagte, aber nicht etwa über Blendung wegen der Pupillen-Ausschweifung und Lichtzerstreuung, sondern im Gegenteil über Dunkelheit, Lichtmangel. Nie schien es ihr hell genug. Wiederholentlich ließ sie mich rufen im Laufe der Jahre, da sie plötzlich schlechter sähe. Nie fand ich eine plötzliche Verschlechterung des Sehens, nie eine plötzliche Änderung des Augenspiegel-Befundes, oder Spannungsvermehrung. Noch 10 Jahre nach der Operation las das rechte Auge mit +6″ feine Schrift, das Gesichtsfeld war gut, jedoch von der Nasenseite her eingeengt.

Aber 23. Mai 1894 trat plötzlich Verschlechterung von Sehschärfe auf (nur noch mittlere Schrift), ohne daß die Spannung oder das Aussehen des Auges im mindesten sich geändert. Jedoch alle Netzhaut-Venen des rechten Auges waren gestaut und mit Blutungen bis in die Peripherie besetzt. Natürlich hätte unter diesen Umständen eine

neue Iridektomie nur schädlich wirken können. Deshalb Physostigmin-Einträuflung, und Kj. innerlich. Schon 1. Juni 1894 war das Auge blind ohne Spannungs-Vermehrung. Erst einige Wochen später trat Drucksteigerung auf mit Trübung der Hornhaut; ließ jedoch bald wieder nach. Die Erblindung dieses Auges dürfte durch (gichtische) Erkrankung der Netzhaut-Gefäße erfolgt sein, die unsrer Behandlung spottet.

Wegen einfacher Drucksteigerung wurden behandelt 208 Augen, und zwar:

mit	Iridektomie	141,
„	Sklerotomie	31[1],
„	Sklerotomie und Iridektomie	7,
„	Punktion der Hornhaut	5,
„	verschiedenen Operationen	13,
„	Physostigmin-Einträuflung	10.

Hiervon wurden geheilt und längere Zeit beobachtet 34 Fälle, und zwar:

18	Jahre	2	Augen desselben Kranken.[2]
10	„	1	Auge.
8	„	2	Augen.
7	„	2	„ .
6	„	1	Auge.
5	„	1	„ .
3	„	9	Augen.
2	„	5	„ .
1	Jahr	11	„ .

Anscheinend geheilt, aber nur kürzere Zeit beobachtet 34, Erfolg nicht andauernd in 41 Fällen, überhaupt kein Erfolg für die Sehkraft in 54 Fällen (37 kamen bereits absolut). In 4 Fällen (5 Augen) trat maligner Verlauf ein.

Unter malignem Verlauf darf man natürlich nicht jeden schlimmen Ausgang einer Glaukom-Operation, sondern nach A. v. Graefe's genauer Begriffs-Bestimmung[3], lediglich den Fall verstehen, wo ein wegen einfacher, völlig entzündungsfreier Drucksteigerung iridektomiertes (bzw. sklerotomiertes) Auge unter lebhaften Druck- und Reiz-Erscheinungen erblindet, indem die Vorderkammer sich nicht wieder bildet. Es ist dies einer der schrecklichsten Unglücksfälle, welche der Augen-Operateur erleben kann.

[1] Die Sklerotomie ist unwirksam.
[2] Bei noch gut zentraler Sehschärfe ist das Gesichtsfeld deutlich eingeengt.
[3] Arch. f. Ophth. XV, 3, 204.

Bereits in meinem ersten Fall[1] vom Jahre 1873, wo das linke Auge technisch völlig befriedigend von einem ausgezeichneten Fachgenossen, das rechte von mir operiert worden, — beide mit demselben unglücklichen Ausgange, hatte ich mir die Überzeugung gebildet, daß die eigentümliche Bösartigkeit des Verlaufes am Individuum hafte; und die Regel abgeleitet, bei einfacher Drucksteigerung stets das schlechtere Auge zuerst zu operieren, selbst wenn es schon erblindet wäre, um aus seiner Heilart sichere Schlüsse für das zweite bessere Auge zu gewinnen. Bestärkt wurde ich in diesen Grundsätzen durch solche Beobachtungen, wie die folgende.

Am 30. September 1890 kam eine 17jährige Studentin aus Rußland zur Aufnahme. 5 Jahre lang litt sie auf dem Gymnasium an mangelnder Ausdauer beim Lesen und Schreiben, konnte aber ganz gut ihre Prüfung bestehen und die Universität beziehen. Dort wurde sie vor 5 Monaten wegen chronischer Drucksteigerung in derselben Sitzung auf beiden Augen iridektomiert. Seitdem sieht sie so gut wie nichts mehr und kann nicht mehr allein gehen. Rechts Finger auf 15′, G.F. allseitig auf 3—5° eingeengt. Links nur Lichtschein. Beiderseits fehlt die Vorderkammer, Hornhaut gestichelt, Sehnerv blaß und tief ausgehöhlt. Augen gereizt.

A. v. Graefe hielt (1869) den malignen Verlauf für unheilbar. Mein Vorschlag (1873) mit breiter Punktionsnadel einen Tropfen Glaskörper zu entleeren, wurde von der oben erwähnten, unglücklichen Kranken verworfen. A. Weber erklärte (1877)[2] den malignen Verlauf durch Verschiebung der Linse in die Rinne zwischen die Grundfläche des Strahlenkörpers und den Ursprung der Regenbogenhaut und riet, zur Heilung dieses Zustandes unter tiefer Betäubung den Augapfel am Äquator mit der Lanze zu eröffnen und durch kräftiges Reiben der Hornhaut die Linse wieder zurückzuschieben. Weber selber macht keine Angaben über seine Erfolge. Die Lehrbücher, auch die neuesten und größten, schweigen sich völlig darüber aus.[3]

Ich selber habe das Verfahren viermal geübt (an 3 Kranken) und will den einen Fall[4], wo ich wenigstens auf einem Auge einen bleibenden Erfolg erzielt, hier in Kürze mitteilen, zumal ich einen

[1] Arch. f. A. u. O. 1873.

[2] Arch. f. Ophth. XXIII, 1. 82.

[3] Sowie überhaupt über die Heilbarkeit des malignen Verlaufes. Hier und da wird in der Literatur die Ausziehung der Linse erwähnt, aber Erfolge auch nicht genau angegeben.

[4] Vgl. die unter meiner Obhut gearbeitete Dissertation „über Glaucoma malignum" von Max Rosenberg, Leipzig 1894. (1882 geschrieben, 1894 vollständiger ausgearbeitet.)

ähnlichen weder selber beobachtet noch in der mir zugänglichen Literatur gefunden.

Am 22. Juli 1880 gelangte Frau S., 34 Jahre alt, bei mir zur Aufnahme. Jeden Monat leidet sie einige Tage an heftigsten Kopfschmerzen und kann dann fast gar nichts sehen; überhaupt nimmt die Sehkraft seit Jahren ab, so daß sie auch einer Konvex-Brille sich bedienen muß; sie lebt schlecht und muß mit der Nadel sich und ihren kranken Mann kümmerlich ernähren.

Rechts S = $^1/_3$, G.F. n., Farben n.; links S = $^1/_{16}$, G.F. eingeengt. (o. 10°, a. 80°, mit schmalem Zipfel, u. 35°, i. 12°.)

Das rechte Auge ist frei von Entzündung, aber von erhöhter Spannung; zeigt Episkleral-Venen, beginnende Druck-Aushöhlung des Sehnerven und schnellenden Arterienpuls. Links ebenso, nur alles stärker ausgeprägt, die Druck-Aushöhlung des Sehnerven vollständig. Pupille beiderseits mittelweit, auf Licht reagierend. Physostigmin ins linke Auge; tags danach war die Spannung desselben geringer, als die des rechten. 23. Juli 1880, unter Chloroform, Iridektomie des linken, schlechteren Auges, normal. — Spannung weniger als gewöhnlich herabgesetzt. Mehrere Tage blieb die Vorderkammer leer, dann füllte sie sich; S hob sich bedeutend. Deshalb 31. Juli 1880, unter Chloroform, Iridektomie des rechten Auges, n.; Spannung weniger als gewöhnlich herabgesetzt. Bei reizlosem Zustand blieb die Vorderkammer leer. Der 7. August bildete den Wendepunkt. Morgens rechts Rötung und Schmerz. Deshalb Physostigmin-Einträuflung.

Dabei die Wunden durchaus glatt und anscheinend gut verheilt. In der Nacht vom 7. zum 8. August traten auch in dem erst operierten linken Auge Schmerz und Tränen auf, und 8. August morgens fehlte auch links die Vorderkammer, nachdem sie 10 Tage lang bestanden. Beiderseits Rötung um die Hornhaut, Tränen, Schmerz, Spannungs-Erhöhung. Die Kranke, deren Puls sehr elend, wird aufgesetzt, bekommt Chinin und Wein, sowie Einträuflung von Physostigmin. — Höchst bemerkenswerter Weise war in der Nacht vom 7. zum 8. August die Menstruation eingetreten. Erst jetzt erfährt man, daß dieses Ereignis bei ihr immer mit großen Schmerzen, einer Art von „Kopfkolik", verläuft, und daß sie früher an Gebärmutter-Entzündung behandelt sei. Wäre das früher bekannt gewesen, so hätte ich jedenfalls die Operation des zweiten Auges bis nach Vollendung der Menstruation aufgeschoben. — Am Abend des 8. August war der Puls besser. Nachts Schmerzen. Chloralhydrat.

Am Morgen des 9. August ist die Kranke schläfrig, schmerzfrei, zeigt aber den leidenden Gesichts-Ausdruck, der ihr schon zur Gewohnheit geworden. Die Lider bleiben selbst im dunklen Zimmer geschlossen, Hornhaut gestichelt, keine Vorderkammer. T + 1, nur mattroter Reflex vom Augengrunde.

Am 11. August zählt das rechte Auge die Finger nur noch auf 1′, das linke überhaupt nicht mehr. Deshalb wird am 12. August. angesichts des trostlosen Zustande beider Augen, zur Weber'schen Operation geschritten, und zwar am erstoperierten, an sich schlechteren, linken Auge. Unter Chloroform wird, nach Einlegen des Sperrers, der Augapfel gefaßt, das v. Graefe'sche Star-Messer hinter dem Äquator durch die Lederhaut bis in den Glaskörper vorgestoßen, und nunmehr mittelst des v. Graefe'schen Kautschuk-Löffelchens auf die Hornhaut von vorn nach hinten gedrückt.

Der Augapfel erscheint hierbei steinhart, eine Minute lang gibt er gar nicht nach. Hierauf wird das Messer in seiner Lage etwa 90° um die Achse gedreht, wodurch die Bindehaut an der Einstichstelle blasig sich emporhebt, ohne daß Glaskörper frei herausfließt. Sofort fühlt sich der Augapfel weicher an, das Drücken mit dem Kautschuk-Löffel wird noch für eine Minute fortgesetzt. Jetzt erwacht die Kranke. Schleunigst werden Messer und Sperrer entfernt, sowie die von dem Hilfsarzt gehaltene Pinzette; dann das Drücken auf die Hornhaut mittelst der Lider noch ein wenig fortgesetzt. Vorderkammer ist nicht gebildet, oder höchstens spurweise. Blut ist weder an der Stichwunde noch in der Vorderkammer sichtbar. — Verband. — Abends beim Verbandwechsel ist die Spannung fast normal, Vorderkammer deutlich, S vorhanden, Einstichstelle blasig.

Mit der Besserung des linken Auges steigt auch die Sehkraft des rechten, nicht operierten, ohne daß auf dem letzteren die Vorderkammer sich wiederbildet. 28. August bds. Sn CC:15′, mit + 6 D Sn 3 in der Nähe, G.F. r. fast normal; l. o. 12°, a. 70°, u. 45°, i. 22°. 9. September. Mit dem Aufhören der Menstruation sind die subjektiven Beschwerden der Kranken geschwunden. Die rechte Vorderkammer ist spaltförmig, an der medialen Sphinkter-Ecke besteht eine gleichzeitig vordere und hintere Verwachsung. Die Regenbogenhaut ist in ausgedehntem Maße mit der Linsen-Kapsel verwachsen und etwas hüglig.

Die schwer nervöse Kranke entweicht 11. September 1880 heimlich aus der Anstalt, bittet aber 4. Dezember 1880 wieder um Aufnahme. Eine wesentliche Verschlimmerung ist nachweisbar auf dem rechten Auge. Die Periode war 1. Dezember eingetreten und noch im Gange. Äußerlich keine Reiz-Erscheinungen am Auge sichtbar. Links erfreuliche Besserung: Sn LXX in 15′, G.F. eher weiter: o. 12°, a. 80°, u. 60°, i. 40°. Rechts dagegen ist die Spannung erhöht, die Hornhaut zeigt in der Mitte Druck-Trübung, Finger werden nur auf 4′ gezählt, G.F. von der Nasenseite her beschränkt. (J. 10°, a. 80°, o. 40°, u. 55°.) Am folgenden Tage wurde auch auf dem rechten Auge, unter Chloroform, die Weber'sche Operation verrichtet. Abends ist unten Vorderkammer gebildet, während in der Mitte Pupillen-Rand und Linse mit der Hornhaut verklebt geblieben.

Am 17. Dezember ist S des rechten Auges angeblich, wie vor der letzten Operation; die Spannung eher etwas herabgesetzt. Vorderkammer gebildet, nach unten zu sogar tief, die Peripherie der Iris zurückgezogen, sowohl an der Nasen- wie an der Schläfen-Seite. Am Nasen- wie am Schläfen-Rande der natürlichen Pupille besteht je ein etwa millimeterbreiter Streifen, welcher der Hinterfläche der Hornhaut anhaftet. Außerdem noch eine zweite Verwachsung der Hornhaut mit einem kleinen Teil der Regenbogenhaut, schläfenwärts vom Schläfen-Rande des Sehlochs. Gerade vor dem letzteren leichte Hornhaut-Trübung. Am 18. Dezember 1880 entwich die Kranke zum zweitenmal[1], — sie befand sich in der auf die Menstruation bei ihr folgenden Erregung. —

Am 23. Januar 1888, also nach etwa sieben Jahren, hat sie sich ziemlich unerwartet wieder vorgestellt. Freudig erzählt sie, daß es ihr weit besser gehe; sie habe nach dem Tode ihres Mannes sich wieder verheiratet. An heftigen Kopfschmerzen leide sie viel, namentlich über dem rechten

[1] Sie hatte natürlich eine Freistelle.

Auge, weniger über dem linken, oft mit Übelkeit und Erbrechen: stärker zur Zeit der Menstruation, die an sich regelmäßig auftrete.

Die Augen sind beide reizlos, die Wundnarben glatt. Rechts wird nur der „Schimmer" der bewegten Hand auf einen Fuß Entfernung erkannt. Die Spannung ist erhöht, die Vorderkammer fehlt. Die Hornhaut ist wie fein gestichelt und zeigt eine quere bandförmige Trübung, hinter der eine bläuliche, entartete Partie der Regenbogenhaut zu sehen ist.

Das linke Auge sieht besser, als vor der ersten Operation: Sn 50 in 15′, G.F. oben gegen 10°, o. i. 10°, i. 10°, i. u. 35°, u. 45°, a. u. 45°, a. 80°. Spannung ziemlich normal, lichtbrechende Teile klar, Sehnerven-Eintritt ausgehöhlt, hintere Verwachsung des lateralen Teiles der natürlichen Pupille.

Ich habe nur die Haupt-Tatsachen dieses beispiellosen Falles hervorgehoben. Derselbe macht das Folgende wahrscheinlich: Der Einfluß des Menstrual-Zustandes auf den Binnendruck des Auges ist nicht von der Hand zu weisen. Weber's Vermutung, daß der maligne Verlauf von der Operations-Art abhänge, ist unwahrscheinlich, da hier auf dem erstoperierten Auge die Vorderkammer mehrere Tage lang vorhanden war und erst nach der Operation des zweiten Auges mit dem Eintritt der Menstruation auf beiden Augen völlig schwand. Weber's Operation verdient immerhin einige Beachtung, auf dem linken Auge war sie erfolgreich, und zwar für die Dauer; auf dem rechten erfolglos, aber hier konnte sie wegen der Eigentümlichkeit des Falles und der Kranken leider erst sehr spät gemacht werden. Noch sichrer erscheint es, die Reibung fortzulassen und nur den Lederhaut-Stich zu machen, aber ausgiebiger, so daß eine Blase des Glaskörpers die Bindehaut emporhebt.

Zwei Punkte möchte ich noch hervorheben:

1. Die blasige (cystoide) Narbe wird von einigen Fachgenossen als ein günstiges Ereignis, als ein Auslaß für die unter gesteigertem Druck befindliche Flüssigkeit gepriesen. — — —

2. Die Physostigmin-Einträuflung ist von hohem Wert. Der üble Zufall, daß Tags oder 2 Tage, nachdem das eine Auge wegen entzündlicher Drucksteigerung iridektomiert worden, auch das zweite, anscheinend gesunde von derselben Krankheit heimgesucht wird, läßt sich fast ganz vermeiden, wenn man, unmittelbar vor der Operation des ersten, in das gesunde Auge vorbeugend Physostigmin einträufelt. (Natürlich wird dadurch das zweite Auge nicht für alle Zukunft gegen Drucksteigerung geschützt, im Gegenteil, es wird regelmäßig, früher oder später, befallen; aber fortfällt die für Arzt und Kranken gleich unangenehme Notwendigkeit, 1—2 Tage nach der ersten Operation von neuem zu chloroformieren und zu operieren.)

Physostigmin-Einträuflung ist zwar nur ein Hilfs-, kein eigentliches Heil-Mittel gegen Drucksteigerung. Aber in einem besonders unangenehmen und gefährlichen Fall kann es zeitlebens die Sehkraft erhalten und die Operation unnötig machen. — — —

Man glaube ja nicht, daß es bloß leichte, sogenannte Vorläufer-

Anfälle[1] sind, die durch die Einträuflung geheilt werden. — — — Allerdings darf die akute Drucksteigerung noch nicht tagelang bestehen, wenn sie der bloßen Einträuflung weichen soll; sie muß frisch sein.

Glänzende Beispiele der Heilung bieten die folgenden Fälle:

1. Am 1. April 1889 wurde eine 64jährige Frau aufgenommen. Die Krankheit besteht seit einem Tage auf beiden Augen. T + 2, Rötung um die Hornhaut, Pupille $4^1/_2$ bzw. $5^1/_2$ mm weit, Vorderkammer eng, Augengrund verschwommen, S nur $^1/_{12}$, G.F. gut. Kräftige Physostigmin-Einträuflung. Tags danach ist alles normal, S = $^1/_2$, Pupille sehr eng. Geheilt entlassen.

2. Am 28. Januar 1892 wurde eine 62jährige (absolut messerscheue) Frau aufgenommen wegen akuter Drucksteigerung des linken Auges, die seit einem Tage bestand. Das Auge hat nur S = $^1/_{30}$, G.F. n.; Rötung (Chemosis), Hornhaut rauchig, T + 2, Vorderkammer eng, Pupille weit. Heftige Kopfschmerzen. Physostigmin-Einträuflung.

Am nächsten Morgen geheilt, S = $^3/_4$. — Einige Pigment-Pünktchen bleiben von der Physostigmin-Wirkung auf der Vorderkapsel zurück. — 9. November 1893 zweite Aufnahme wegen eines neuen Anfalles auf dem nämlichen Auge (S = $^1/_{20}$), Heilung ebenso, jedoch etwas weniger rasch. — Im Jahre 1894 ein dritter Anfall, ebenso geheilt. (Jetzt ist der Sehnerv ein wenig blaß und vielleicht im Beginn der Aushöhlung; S n., G.F. noch normal. Beim nächsten Anfall soll operiert werden.) [Ist 1895 geschehen; 1900 beide Augen im wesentlichen normal.]

3. Eine 26jährige Frau kam 23. Februar 1894 zur Aufnahme, mit Rötung des linken Auges, rauchiger Trübung der Hornhaut, Erweiterung der Pupille, Drucksteigerung, verschwommenem Augengrund, S = $^1/_{20}$. Physostigmin-Einträuflung. Am folgenden Tage geheilt, S = $^3/_4$.

Besonders erfreulich ist die Heilung des jugendlichen Glaukoms, bei dem bekanntermaßen die Iridektomie nicht auf die Dauer günstig zu wirken pflegt. — — —

[Zusatz. Ich habe etliche Fälle 10 bis 18 Jahre lang durch regelrechte Physostigmin-Einträuflung vor Erblindung bewahrt, während das ersterkrankte Auge, trotz technisch vollkommener Iridektomie, völlig erblindet war.

Aber die Pupille muß, bei ein- bis zweimaliger Einträuflung an jedem Tag, dauernd auf Stecknadelkopf-Größe verengt bleiben: was manchen Fachgenossen nicht bekannt zu sein scheint. Selbstverständlich muß man für bakterienfreie Einträuflung Sorge tragen.

Ein Beispiel möge das Gesagte erläutern.

Frau K. M. kam 14. Oktober 1894. Seit länger als einem Jahr leidet sie an zeitweisen Verdunklungen des linken Auges, die etwa 2 Stunden

[1] Diese stets mit Iridektomie zu behandeln, wie geraten wird, ist nach meiner Ansicht nicht gerechtfertigt.

andauern: dann erscheint alles neblig, farbige Ringe um die Lichtflamme; dabei Druck-Gefühl. Früher kamen die Anfälle wöchentlich, jetzt täglich; in den letzten 4 Wochen treten die gleichen Erscheinungen auch auf dem rechten Auge auf.

R. ist S = $^{15}/_{XV}$, G.F. n.; L. aber S = $^{15}/_{C}$ und das G.F. nasenwärts beschränkt, aber nur bis 45°.

Das linke Auge ist etwas gereizt, einige Gefäße der Augapfel-Bindehaut erweitert, die Hornhaut gestichelt und rauchig getrübt, fast unempfindlich; Vorderkammer sehr eng; Pupille nicht weiter, als rechts, und gut reagierend. Das Bild des Augengrundes undeutlich. Die Spannung bedeutend erhöht. Auch rechts ist der Druck etwas höher, es besteht vielleicht eine beginnende, rötliche Aushöhlung des Sehnerven-Eintritts. 20 Minuten nach der Einträuflung eines Tropfens der Eserin-Lösung in's linke Auge ist die Hornhaut klarer, Pupille eng, Sehkraft erheblich gebessert. Helle Aushöhlung des Sehnerven. Aber bereits am Nachmittag nimmt die Sehkraft wieder ab, unter Erhöhung des Binnendrucks.

Deshalb wird am 16. Oktober 1894 auf dem linken Auge nach oben, unter Kokain, die Iridektomie ausgeführt, — vollkommen regelrecht und breit: aber unmittelbar danach ist der Binnendruck keineswegs so herabgesetzt, wie nach einer optischen Iridektomie; also die Prognose von vornherein recht zweifelhaft. Prophylaktische Eserin-Einträuflung ins rechte Auge.

Am 17. Oktober 1894 ist die Vorderkammer auf dem linken Auge wieder hergestellt, Spannung weniger hoch, als unmittelbar nach der Operation, Sehkraft befriedigend.

Am 29. Oktober 1894 wurde die Kranke in reizlosem Zustand entlassen, das operierte Auge zeigt S = $^{15}/_{XXX}$ und ein anscheinend normales Gesichtsfeld. 7. November 1894: seit der Operation 5 Anfälle von Verdunklung und Regenbogensehen auf dem nicht operierten Auge. S und G.F. desselben normal; auf dem operierten S = $^{15}/_{XXX}$, G.F. nasenwärts bis 50°. (Die Kranken-Geschichte enthält 114 Gesichtsfeld-Zeichnungen von 1894 bis 1912; die Kranke hat sich regelmäßig vorgestellt.)

Eserin-Einträuflungen in beide Augen werden angeordnet. Dieselben bewirken auf dem rechten Auge Beseitigung aller Beschwerden und stecknadelkopf-ähnliche Verengerung der Pupille. Auf dem operierten Auge aber macht sich Herabsetzung der Sehkraft, Kurzsichtigkeit und Verengerung des Gesichtsfeldes von der Nasenseite her mehr und mehr geltend. Am 29. Mai 1895 ist links S = $^{5}/_{20}$ mit −1,25 Di., G.F. nasenwärts bis auf 20° eingeengt. Zeitweise ist das G.F. wieder etwas besser, aber am 30. November 1895, also etwa 13 Monate nach der regelrechten Iridektomie, auf ein Kleinstes geschrumpft, Sehkraft auf Fingerzählen beschränkt.

Am Ende des Jahres 1895 ist das operierte Auge erblindet, das andre zeigt E, normale Sehkraft und normales G.F., nasenwärts bis 60°, ganz enge Pupille und eher subnormalen Druck, bei sehr seichter Vorderkammer.

Am 10. April 1897: R. +1 D, S = $^{5}/_{6}$, G.F. n. Regenbogensehen. 27. November 1897 dgl. Funktion wie zuvor. Sie träufelt täglich zweimal Eserin ein.

17. Febr. 1898: Seit 14 Tagen des Morgens Regenbogensehen; +0,75 D, S = $^{5}/_{5}$, G.F. n. Spannung nicht erhöht, Pupille immer ganz eng.

Am 16. Mai 1898: E, S = $^{5}/_{4}$, G.F. n. Keine Druck-Aushöhlung.

Am 10. Mai 1898 morgens: heftiger Anfall mit starker Verschlechterung der Sehkraft und Regenbogensehen, sofort nach Eserin-Einträuflung gebessert. — — —

8. Februar 1903: Heute herbestellt ohne Eserin. Sehnerv zum größten Teil ausgehöhlt, aber doch vom Charakter der physiologischen Aushöhlung, Sehkraft und G.F. normal.

3. Oktober 1903: Kommt in großer Aufregung, da seit einer Stunde dichter Nebel besteht; durch Eserin beseitigt. Pupille ≧ 1 mm; Vorderkammer seicht. — — —

11. November 1905: Die Iris ist ganz straff ausgespannt durch das Eserin, zeigt keine Krypten, sondern nur radiär gestellte, längliche Spalten. Dagegen gibt sich auf dem operierten Auge der Schwund des Schließmuskels kund durch eine dichtgedrängte Gruppe von Krypten. — — —

12. November 1908 klagt sie, daß sie nicht mehr so klar sehe. Es zeigt sich Myopie. Mit —0,75 Di. ist S = $^5/_6$, G.F. n. Diese Kurzsichtigkeit, bzw. Sehachsen-Verlängerung, nimmt zu und stellt die Ausgleichung der Drucksteigerung dar[1], wie ich das gelegentlich auch bei Sekundär-Glaukom beobachtet habe.

12. Januar 1909: —2 D, S = $^5/_4$, G.F. n., Spannung subnormal, Pupille stecknadelkopf-groß.

4. Februar 1910: —2,5 bis —3 D, S = $^5/_5$.

30. August 1910: —2,5 D = S = $^5/_5$. Keine Anfälle. Sie träufelt jetzt einmal täglich ein, abends, die Pupille ist stets ganz eng.

7. Januar 1911: —3,5 bis —4 D, S = $^5/_5$. Die Tonometrie des rechten Auges ergibt 23—24 mm.

31. Oktober 1912: —4,5 D, S = $^5/_{10}$, G.F. n.

Die jetzt 64jährige Patientin ist sehr schwächlich, sie leidet an Arteriosklerose und trockner Pleuritis. Große Körperschwäche.

Aber das rechte Auge leistet ihr, nach 18jähriger Eserin-Einträuflung, den vollen Dienst; während das linke, möglichst frühzeitig und ganz regelrecht operiert, schon nach Jahresfrist völlig versagte.]

26b. Angeborene Drucksteigerung, frühzeitig und erfolgreich operiert.

C.-Bl. f. A. 1906, S. 203—205.

Der Fall von Meller (C.-Bl. f. A. 1906, S. 184), zu dem der Verf. in der ganzen Literatur nur noch einen Fall von Bergmeister (Wiener klin. Wochenschr. 1896, Nr. 18) hinzufinden konnte, veranlaßt mich, jetzt eine Beobachtung zu veröffentlichen, die ich im Jahre 1892 gemacht und bereits im Anschluß an die von Bergmeister hatte veröffentlichen wollen.

Am 1. Februar 1892 gelangte zur Aufnahme in meiner Anstalt ein 5 Wochen altes Mädchen, Tochter eines russischen Ehepaars, hier in Berlin geboren, da die Mutter wegen Störungen in der Schwangerschaftszeit sich unter Obhut eines hiesigen Geburtshelfers begeben hatte. Ich hatte folgendes Protokoll diktiert: Einziger Fall. Von Geburt an sind beide Augen ganz getrübt, (ich sah das Kind, als es wenige Tage alt war,) die Hornhaut beider-

[1] 2. Fall, 37jähr. 1902, mit Prodrom. R. seit $2^1/_2$ J., My 1,0 Di.; 1,75, 1906; 2, 1912; 2,5, 1913. Dabei, trotz Häufung der Anfälle, noch S = $^5/_4$, G.F. n. Ton. 55 mm.

seits milchig blau und wie mit allerfeinster (mikroskopischer) Stichelung versehen. Die Pupille schimmert kaum durch. Dabei fehlen entzündliche Erscheinungen. Die Augäpfel fühlen sich hart an und sind etwas vergrößert.

Erwähnung verdient die folgende Tatsache. Als die Schwangerschaft der Mutter etwa 6 Wochen bestanden, trat heftige Blutung auf. Der russische Arzt ließ, in der Annahme eines Aborts, starke Karbolsäure-Einspritzung machen. Nichtsdestoweniger wurde das Kind ausgetragen. Eine unmittelbare chemische Einwirkung auf die Augen-Anlagen des Fötus mochte ich nicht annehmen. Ich versuchte zunächst Physostigmin-Einträuflung, — jedoch ohne Erfolg.

Die sofort danach vorgeschlagene Operation verzögerte sich wider meinen Willen dadurch, daß der Vater nicht gleich für das so zarte Kind eine passende Pflegerin finden konnte. So war das Kind 5 Wochen alt geworden.

R. Iridektomie unter Chloroform nasenwärts, — recht schwierig. Natürlich war die Lidspalte durch einen Scherenschnitt schläfenwärts erweitert worden. Aber auch danach saß der für Kinder benutzte Lidsperrer nicht ordentlich. Die Spitze der Lanze konnte nur mit Mühe verfolgt werden. Aber trotzdem wurde eine breite, regelrechte Iridektomie zustande gebracht, und dadurch der Augapfel gut entspannt.

Die Heilung erfolgte reizlos. Am 11. Februar 1892 ist roter Reflex aus der Pupille zu erhalten; am 16. Februar ist die Hornhaut-Peripherie schon geklärt, der Bau der Regenbogenhaut zu erkennen.

Am 31. März 1892 entschloß ich mich, auf Bitten des Vaters, auch das linke Auge, dessen Hornhaut fast kreideweiß war, zu operieren. Links Iridektomie unter Chloroform nasenwärts. Am 4. April 1892 ist die Hornhaut noch ganz trübe.

Am 7. Juli 1892 sah ich das Kind wieder und konnte einen großartigen Erfolg feststellen. Das Kind sieht; die rechte Hornhaut ist klar, links hat die Trübung sich auf den mittleren Teil der Hornhaut zusammengezogen, eine dunkle Pupille (Kolobom) ist sichtbar. Die Vorderkammer ist beiderseits sehr flach. Die Spannung normal. Rechts kann man die Netzhaut sehen. Es besteht rechts eine Randtrübung der Linse. Beide Hornhäute sind etwas vergrößert.

Am 27. Januar 1893 ist auch die linke Hornhaut fast ganz klar. Am 26. Juni 1893 sieht das Kind gut, und zwar mit jedem Auge für sich.

Dasselbe wurde nach Rußland genommen, aber mir dreimal wiedergebracht.

Am 1. April 1895 sieht das jetzt dreijährige Kind ganz gut. Augenspiegelung durch Unruhe der Kleinen vereitelt. Rechts besteht eine äquatoriale Linsen-Trübung im Kolobom. Links scheint die Linse etwas kleiner zu sein, als in der Norm. Beiderseits klar roter Reflex bei Durchleuchtung. Die linke Hornhaut ist deutlich vergrößert, die rechte weniger.

Am 23. Juni 1896 sieht das Kind, das 4 Jahre 6 Monate alt ist, ganz vortrefflich; es findet kleine Schokolade-Krümel. Rechts besteht Rand-Trübung der Linse; doch ist roter Reflex zu gewinnen. Links ist der Sehnerven-Eintritt gut sichtbar, nicht ausgehöhlt. Links ist noch zarte Hornhaut-Trübung nachweisbar, wie ein Rest diffuser Entzündung, — nicht mehr.

Am 15. November 1905 hat das jetzt über 13 Jahre alte Kind rechts $S = {}^{4}/_{50}$, links $= {}^{3}/_{50}$. Zerstreuungsgläser bessern nicht. Das rechte Auge liest Sn $1{}^{1}/_{2}{}'$ in 3″, das linke Sn $3{}^{1}/_{2}{}'$ in 3″. Es gelingt wenigstens das linke Auge mit Javal's Instrument zu messen. Ich finde den Hornhaut-Halb-

messer = 9,62 mm. Dabei tanzt das eine der beiden Reflexbilder (das rechteckige), so daß zwischen +0,5 und +2,5 Di. Astigmatismus beobachtet wird. Die Breite der rechten Hornhaut finde ich gleich 11, die der linken gleich 12 mm. Jetzt, $13^1/_2$ Jahre nach den Operationen, erhebe ich den folgenden Befund:

Die Augen sind reizlos, von guter Spannung. Rechts scheint bei enger Pupille das Kolobom von fast vollständiger Linsen-Trübung verdeckt zu sein. Sowie man aber die Pupille künstlich erweitert, wird klar, daß die ganz scharf begrenzte Trübung auf den Randteil der Linse beschränkt ist; sonst ist die Linse durchsichtig. Doch ist bei der Unruhe des Kindes genaue Augenspiegelung nicht möglich. Links ist das Kolobom etwas größer, die

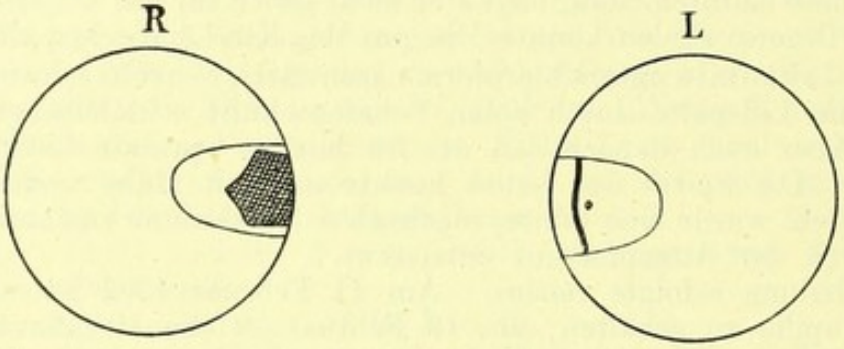

Linse offenbar verkleinert oder zu klein, ihr Rand unregelmäßig; eine punktförmige Trübung sitzt neben dem letzteren.

Die Hornhaut erscheint bei gewöhnlicher Betrachtung normal durchsichtig. Mit der Lupe erkennt man ein äußerst feines Chagrin aus gleichlaufenden und gekreuzten Strichen, die wieder aus bläulichen Punkten zusammengesetzt sind; auf der vorderen Linsen-Kapsel die bekannte bräunliche Pigmentierung als Rest der fötalen Pupillenhaut.

Auch die rechtsseitige Linsen-Trübung scheint mir eher angeboren zu sein.

Dies ist wirklich der einzige Fall seiner Art, den ich bisher beobachtet habe.

26c. Angeborene Augen-Wassersucht, durch Lederhaut-Schnitt operiert; guter Erfolg nach 16 Jahren festgestellt. C.-Bl. f. A. 1907, S. 173—174.

Am 10. Februar 1891 wurde mir der 1jährige W. P. gebracht, an dessen linkem Auge die Mutter bereits seit $^1/_2$ Jahre eine Veränderung beobachtet hatte. Es zeigte sich starke Vergrößerung des linken Augapfels mit rauchiger Hornhaut-Trübung, Pupillen-Erweiterung und Spannungs-Vermehrung. Sofort wurde Eserin eingeträufelt und, als dabei nach 8 Tagen weder Hornhaut-Trübung noch Pupillen-Erweiterung beseitigt worden, am 18. Februar 1891 unter Allgemein-Betäubung der doppelte Lederhaut-Schnitt am unteren Hornhaut-Rande verrichtet. Das Kammerwasser fließt rasch ab, aber die Regenbogenhaut fällt nicht vor. Reizlose Heilung. 26. Februar 1891 Hornhaut klar, Auge entspannt.

5 Jahre nach der Operation, 24. Februar 1896, war die linke Hornhaut klar, das Auge sah etwas. Aber eine wirkliche Sehprüfung konnte man bei dem 6jährigen nicht anstellen, da er zur Aufmerksamkeit nicht zu bewegen war. Jedoch konnte man ungefähr den Durchmesser der beiden Hornhäute messen: Rechts = 9, links = 14 mm.

Am 17. Mai 1897 war links die Hornhaut klar, die Pupille mittelweit und beweglich, der Sehnerven-Eintritt rötlich, nur flach und teilweise ausgehöhlt. Jetzt gelang die erste Sehprüfung.

Rechts war S = $^5/_{60}$ mit Wolffberg's Bildern; links wurden die Finger auf 4 Fuß gezählt. Gesichtsfeld nicht zu prüfen. Starkes Augenzittern. Die Geisteskräfte des Knaben sind nur mangelhaft entwickelt; er besucht eine (für Zurückgebliebene bestimmte) Sonderklasse einer Gemeindeschule.

Am 22. Januar 1900 zeigte der jetzt 10jährige den folgenden Befund:

rechts Durchmesser der Hornhaut 10 mm, der Pupille = 4 mm,
links „ „ „ 14 „ „ „ = 5 „
rechts S = $^5/_{35}$, Sn 5′ in 6″; links nur Sn 16′.

Links Hornhaut klar, Spannung gut, Vorderkammer tief, Pupille auf Licht sich zusammenziehend, Sehnerv rötlich, flach ausgehöhlt.

Am 28. Januar 1901 wird der Knabe von der Lehrerin gebracht mit der Angabe, daß er geistig sehr zurückgeblieben sei, und die Sehkraft im Laufe des Jahres abgenommen habe.

Rechts Finger auf $2^1/_2$ m, Sn 7′ in 8″
Links „ „ $1^1/_2$ „ „ 30′ „ 8″

Objektiv wie zuvor.

Auch im Jahre 1905 wurde ungefähr dieselbe Sehkraft für die Ferne, für die Nähe eine etwas bessere erhoben. (Rechts Sn $3^1/_2$′, links Sn 13′ in 8 cm.)

Am 9. April 1907 kam der jetzt 17jährige, der sich in der Lehre befindet und für die Zwecke der Fortbildungs-Schule eine Brille wünschte. Das Gesichtsfeld ist auch jetzt noch nicht aufzunehmen, da er dafür nicht genügendes Verständnis und Aufmerksamkeit zeigt. Das rechte Auge erkennt Finger auf 3 m und liest Sn 4′ in 5 cm;
„ linke „ „ „ „ 3 „ „ „ „ 5′ „ 5 „.

Die rechte Hornhaut hat etwa 10 mm, die linke 14 mm Durchmesser, die Ophthalmometrie stößt auf große Schwierigkeiten, doch scheint der Halbmesser in der Mitte der linken Hornhaut 7,2 mm zu betragen.

Das rechte Auge zeigt keine Abweichung, außer einem hellen Halbmond schläfenwärts von dem rötlichen Sehnerven-Eintritt (Staph. post.).

Das linke Auge ist heute, 16 Jahre nach der Sklerotomie, durchaus frei von irgend einer Erscheinung des erhöhten Drucks. Die Spannung ist normal, die Hornhaut klar, die Vorderkammer tief, die Pupille mißt 4 mm und zieht sich zusammen auf Licht-Einfall. Sie ist übrigens rund, nicht länglich, wie öfters nach dem Lederhaut-Schnitt. Der Sehnerven-Eintritt ist rötlich, flach ausgehöhlt, auch mit hellem Halbmond; dazu finden sich zarte Pigment-Risse in der Mitte des Augengrundes, — also Veränderungen der Kurzsichtigkeit. Ich bemerke ausdrücklich, daß die Narben der Lederhaut-Schnitte ganz glatt sind, ohne die geringste Spur von kystoider Bildung.

Daß ein mäßiger Grad von angeborener Drucksteigerung von selber ausheilen kann durch Übergang in Seh-Achsenverlängerung und Kurzsichtigkeit, das habe ich wohl schon beobachtet; aber nicht, daß ein stärkerer Fall dieser Art, der bereits Druck-Trübung der Hornhaut zeigte, ohne Operation sich gehalten und dauernd, noch nach einem halben Menschenalter, frei von Druck-Erscheinungen gefunden wäre.

26d. Iridektomie wegen Pupillen-Sperre bei einem 4monatigen Kinde, nach 33 Jahre wieder beobachtet. C.-Bl. f. A. 1909, S. 73—74.

Was wird aus den Augen, die infolge von Bindehaut-Eiterung der Neugeborenen Durchbohrung der Hornhaut erlitten und, nachdem sie die Scylla der gänzlichen Zerstörung der Hornhaut sowie die Charybdis der späteren Drucksteigerung glücklich vermieden und durch frühzeitige Iridektomie eine zum Sehen hinreichende Pupille gewonnen haben, — was wird aus ihnen im späteren Lebensalter, im erwachsenen Zustand des Befallenen? Mitunter weit weniger, als der Arzt unmittelbar nach Ausführung der Operation gehofft hatte.

Am 20. Februar 1876 wurde in meine öffentliche Sprechstunde ein dreiwöchiger Knabe gebracht, der seit seinem zweiten Lebenstage an Augen-Eiterung litt, die zur Zeit sehr stark war und auf dem linken Auge bereits einen großen zentralen Hornhaut-Abszeß, auf dem rechten nur ein kleines Infiltrat in der Hornhaut-Mitte hervorgerufen hatte. Unter täglicher Ätzung mit der üblichen Höllenstein-Lösung gelang es, Heilung zu bewirken. Links blieb ein $1^1/_4'''$ großes, zentrales Leukom, in welches der untere Pupillen-Rand eingewachsen war, so daß die Pupille fast verschlossen schien. Schon am 23. Mai 1876 gelangte der jetzt 16 Wochen alte Knabe zur Aufnahme und wurde am folgenden Tage unter Chloroform-Betäubung operiert. Die Lidspalte muß durch einen Schnitt erweitert werden: dann gelingt die Iridektomie nach außen-oben in befriedigender Weise.

Am folgenden Tage (25. Mai) ist die Wunde reizlos geheilt, Vorderkammer gebildet. Am 26. Mai erkennt man eine scharf umschriebene Trübung der Linse an ihrem vorderen Scheitel. Obwohl eine weniger gesättigte Trübung der Hornhaut noch die zentrale Hälfte des Koloboms deckt, ist hellroter Reflex bei Durchleuchtung des Auges mit dem Spiegel zu erhalten. Der Zonular-Raum erscheint etwas verbreitert.

Natürlich erhielt die Mutter bei der Entlassung des Knaben genaue Anweisung, wie sie durch Verbinden des rechten Auges das schwache linke regelmäßig üben, und daß sie den Kleinen wieder vorstellen sollte. Das zweite ist sicher, das erste wahrscheinlich unterlassen worden.

Erst am 29. September 1885 kam der jetzt 9jährige Knabe wieder, — zu einmaligem Besuch. Es besteht wagerechtes Augenzittern. Das rechte Auge zeigt Sehkraft $= {}^{15}/_{XL}'$. Das linke erkennt aber nur die Finger auf 6 Fuß, entziffert auch eine Zahl von Sn XXX′ in der Nähe; aber nur, wenn es gelingt, seine Aufmerksamkeit zu fesseln. Die linksseitige Hornhaut-Trübung ist etwas geringer geworden, die Linsen-Trübung unverändert, das Kolobom frei.

Die früher gegebenen Ratschläge werden wiederholt, — mit demselben Erfolg.

Denn nahezu 24 Jahre verstreichen, ehe der Kranke sich wieder vorstellt, — am 15. Februar 1909. Mit dem linken Auge hat er immer sehr wenig gesehen, mit dem rechten leidlich. Aber vor $^1/_2$ Jahre bemerkte er eine Sehstörung des letzteren, einen dunklen Fleck in der Mitte des Sehkreises, und außerdem ein bewegliches Netz. Er erhielt Jodkali und verspürte Besserung. Jetzt besteht seit 14 Tagen wieder dieselbe Störung auf dem rechten Auge. Lues wird in Abrede gestellt. Urin normal. Allgemeinbefinden tadellos. Das rechte Auge hat S $= {}^5/_{15}$ bis ${}^5/_{10}$, also ebenso wie vor 24 Jahren; G.F. normal: ein Dunkelfleck in der Mitte ist nicht nachzuweisen. Aber das linke Auge sieht heute erheblich schlechter, als vor 24 Jahren: es erkennt die Zahl der Finger nur bis auf 0,75 m und vermag in der Nähe auch nicht mehr die gröbsten Schriftproben von Snellen zu entziffern. Dabei ist der Hornhaut-Fleck etwas verringert, die umschriebene Linsen-Trübung unverändert, das Kolobom durchleuchtbar, der Linsen-Rand in demselben sichtbar, der Sehnerv noch eben zu erkennen und, wie es scheint, nicht abgeblaßt, auch nicht ausgehöhlt; auch die Spannung normal. Kleine helle Herdchen in der Peripherie sind sichtbar, übrigens auch auf dem rechten Auge. Die nachweisbare Herabsetzung der Sehkraft des linken, deutlich nach außen schielenden Auges muß doch auf den Nichtgebrauch, auf die Ausschließung vom Seh-Akt bezogen werden.

Wir lernen wiederum, daß die Beseitigung einer solchen im frühesten Lebensalter erworbenen Pupillen-Sperre durch die Iridektomie doch nur die Einleitung oder Ermöglichung des Heilverfahrens darstellt. Das letztere besteht in beharrlicher Sonder-Übung, wird aber leider trotz des ärztlichen Rates von den Angehörigen der kleinen Patienten gröblich vernachlässigt.

26e. Über Iridotomie. Geschichte d. Augenheilk. § 342, Graefe-Saemisch, II. Aufl. XIII, S. 442.

27. Tränenschlauch-Eiterung bei Pupillen-Bildung wegen Glaukoma. C.-Bl. f. A. 1886, S. 267—269.

[Schädlichen Einfluß des Gewitters auf Augen-Operationen melden St. Yves, Beer, Janson. Vgl. Geschichte d. Augenheilk., Graefe-Saemisch (II.) B. XIV, S. 17, S. 327; XIV, III, S. 255.]

28. Delirium nach Glaukom-Iridektomie. C.-Bl. f. A. 1885, S. 175.

Operationen an Horn- und Bindehaut.

29. Eine kosmetische Operation. C.-Bl. f. A. 1887, S. 69—72.

M. H.! Der 23jährige Patient, den ich Ihnen heute vorstelle, sieht so gut aus in derjenigen Entfernung, in welcher Menschen im gewöhnlichen Leben einander zu betrachten pflegen, daß, als ich ihn vor einigen Wochen einem erfahrenen auswärtigen Kollegen zur Untersuchung übergab, derselbe sich sofort anschickte, das linke, vollständig erblindete und entartete Auge einer Sehprüfung zu unterwerfen.

Als der junge Mann im Oktober vorigen Jahres zu mir kam, war er in häßlichster Weise entstellt: das linke Auge, seit vielen Jahren erblindet, schielte um 60—70°, d. h. um mehr als die halbe Hornhaut-Breite, nach außen und zeigte eine kreideweiße, angewachsene Linsen-Trübung in der Pupille, bei trichterförmig vertiefter Vorderkammer, Iris-Schlottern und beginnender viereckiger Schrumpfung des Augapfels. Das rechte Auge war gesund. Eine Verbesserung des Aussehens war angezeigt.

Niemals darf man unter diesen Umständen den angewachsenen Star aus dem geschrumpften Augapfel herausziehen; die Gefahr einer sympathischen Erkrankung des gesunden Auges ist in ganz andrer Weise zu fürchten, als bei gewöhnlicher Star-Operation. Nie werde ich einen englischen Offizier vergessen, der (vor etwa 20 Jahren) in London nach einer solchen Operation das gesunde Auge einbüßte und blind und geisteskrank in die Maison de santé zu Schöneberg aufgenommen wurde.

Ich teilte die Operation in zwei Sitzungen. Zuerst färbte ich den mittleren Hornhaut-Bereich schwarz, so daß der weiße Kalkstar verdeckt war. Acht Tage später machte ich die kombinierte Schiel-Operation, Rücklagerung des äußeren und starke Vorlagerung des inneren geraden Augenmuskels auf dem blinden Auge, um die Schielstellung zu verbessern. Es ist nicht gut, die Reihenfolge umgekehrt oder beides gleichzeitig zu machen, da man sonst unliebsame Dauerfärbung des Weißen im Auge, d. h. der Augapfel-Bindehaut, mit in den Kauf nehmen muß.

Die Färbung von weißen Narbenflecken der Hornhaut steht in jedem unsrer Lehrbücher der Augen-Heilkunde; die Schwarzfärbung der gesunden Hornhaut ist wohl auch schon gelegentlich, z. B. von Mauthner, besprochen worden; daß sie aber, wie ich selber schon längere Zeit erprobt habe, und gewiß auch Andre mit mir, ein gutes Mittel darstellt, um weiße Stare in unheilbar blinden Augen zu verdecken, wird in den Lehrbüchern noch nicht erwähnt.

Ich reiche immer mit einer Sitzung aus, habe die in den Büchern erwähnten Reizungen nie gesehen und pflege in folgender Weise vorzugehen.

Die chinesische Tusche wird, wenn man sie neu kauft, erst an der Kaninchen-Hornhaut auf Verträglichkeit geprüft und vor der Operation in einem Näpfchen mit Sublimat-Augenwasser (1:5000) zu seimiger Beschaffenheit verrieben. Der Kranke wird mit erhöhtem Kopf gelagert, das Auge durch wiederholte Einträufelung einer 2%igen Kokain-Lösung ganz unempfindlich gemacht. Der Tropfenzähler mit dieser Lösung, sowie mit einer von Sublimat-Augenwasser, stehen auf dem Instrumenten-Tisch. Diese Lösungen werden zum Abspülen des Farben-Überschusses abwechselnd verwendet. Der Augapfel soll nach einigen Autoren nicht fixiert werden, um Färbung der Augapfel-Bindehaut zu vermeiden; dann kann man nie in einer Sitzung auskommen. Ich fasse den Augapfel sogar kräftig, aber mit zahnloser Pinzette und oberhalb der Hornhaut; dann kommt es niemals zu einer Schwärzung des Weißen im Auge. Die Stichelung der Hornhaut-Mitte mache ich entweder mit dem gewöhnlichen Instrument aus vier Nähnadeln oder mit einem größeren aus acht. Das Einreiben der Farbe mache ich mit dem Zeigefinger und kräftig. Man muß dann abspülen; sehen, was man erzielt hat; und so lange fortfahren, bis eine gleichförmige Schwarzfärbung in der gewünschten Ausdehnung hergestellt ist, was namentlich bei der gesunden Hornhaut, welche den Farbstoff schwerer, als die narbige, annimmt, 10—15 Minuten dauern kann.

Den Firnis über dem Gemälde, welcher letzterem sowohl Haltbarkeit

wie Glanz verleiht, besorgt bekanntermaßen die Natur durch die Zellvermehrung des Hornhaut-Epithels, das, an der Stelle der Tätowierung zerstört, sofort vom Rande des Defektes aus herüberzuwuchern beginnt. Ich zeige Ihnen zur Erläuterung dessen Abbildungen und Präparate eines schon vor längerer Zeit von mir publizierten Falles, wo ich einer jungen Dame den blinden und entarteten Augapfel ein Jahr nach der Färbung habe entfernen müssen, wie ja auch der Zahnarzt einmal gelegentlich einen versuchsweise noch plombierten Zahn später herausnehmen muß. Sie sehen, wie das schwarze Kohlen-Pigment in sternförmigen Lücken des faserigen Narbengewebes, sowie in den Bindegewebs-Zellen desselben abgelagert ist, während eine gute und ungefärbte Epitheldecke darüber fortzieht.

M. H.! Die Färbung, wenigstens der narbigen Hornhaut, ist mit nichten eine neue Operation, wenngleich sie in der jetzt üblichen Weise erst seit 16 Jahren geübt wird, nach der Erfindung eines strebsamen Studenten zu Paris und L. von Wecker's vortrefflicher Beschreibung.

Daß aber „schon zu Galen's Zeiten die Tätowierung entstellender Leukome gekannt gewesen", wie in einem ausgezeichneten Lehrbuche steht, ist ein Irrtum. Das Wort Tätowieren (frz. tatouer) stammt von den Südsee-Insulanern, welche durch Einschnitte in die Haut dieselbe mit farbigen Figuren versehen. Tätowierte Barbaren hatten die Griechen allerdings auch schon zu Xenophon's Zeiten kennen gelernt.[1]

Aber die Hornhaut-Flecke wurden von den griechischen Ärzten nach andrer Methode gefärbt. Die älteste Stelle steht in der Heilmittel-Lehre des Galen.[2] Sie ist nicht leicht verständlich; besser schon, wenn man die späteren Autoren (Aetius, Paulus) zu Rate zieht. Ich kann mich nicht der Deutung anschließen, welche A. Hirsch in seiner Geschichte der Augen-Heilkunde (Graefe-Saemisch, VII, 277) gegeben, daß durch einen Niederschlag von Kupfersalz die Hornhaut dunkel gefärbt worden sei. Denn, wenn Sie eine Lösung von Gerbsäure zu der von Kupfervitriol gießen, so sehen Sie eine graurötliche Opaleszenz aus gerbsaurem Kupfer-Oxyd entstehen, welche zur Verdeckung der weißen Narbe gar nichts leistet.

[1] Anabasis, lib. V, cap. 4, § 32 (Ausg. von Rehdantz, Berlin 1884, S. 86) ist die Rede von den wohlgemästeten Kindern der Mossonoiken, die fast so dick wie lang sind, und von denen es dann weiter heißt: *ποικίλους δὲ τὰ νῶτα καὶ τὰ ἔμπροσθεν πάντα ἐστιγμένους ἀνθέμια.*

[2] Galen, de compos. med. sec. loc. IV, Ed. Kühn, XII, 739: *Βάμματα λευκωμάτων. Κηκίδα λείαν ἔχε ἐν ἀποθέτῳ, ἐν δὲ τῇ χρήσει παράπτου πυρῆνι μήλης θερμαίνων τὸν πυρῆνα, ἔπειτα χαλκάνθῳ ὕδατι διαλυθείσῃ παράπτου.*

Nach meiner Überzeugung haben die Alten die Hornhaut-Flecke so gefärbt, wie die Schuster Naturleder schwärzen. Auf das gelohete Leder wird eine Lösung von Kupfer und Eisenvitriol aufgetragen; das Kupfer ist die Beize, das Eisensalz dringt ein und bildet im Gewebe selbst einen schwarzen unlöslichen Niederschlag von gerbsaurem Eisen-Oxyd, d. h. von Tinte. Galen sagt ausdrücklich, feines Gallapfel-Pulver wird mit heißer Sonde auf das Leukom eingerieben und danach in Wasser gelöste „Chalcanthos". Letztere ist allerdings Kupfervitriol, aber stark eisenhaltiger, da die Griechen weder die Schwefelsäure noch folgerichtig den reinen Kupfervitriol gekannt haben. Gießt man die Lösung der Gerbsäure zu der von eisenhaltigem Kupfervitriol, so entsteht sofort violettschwarze Fällung.

M. H.! Kosmetische Operationen sind nicht so unwichtig, als vielfach angenommen wird.[1] Bei unsren Erwerbs-Verhältnissen ist es für diejenigen, die einäugig und sehr entstellt aussehen, oft recht schwierig, einen Dienst zu bekommen, noch mehr für weibliche, als für männliche Personen; oder auch nur in einer Fabrik oder in einem Geschäft Anstellung zu finden. Und, wenngleich die sehkraftspendenden Operationen die erste Stelle einnehmen, so wollen wir diejenigen doch nicht vernachlässigen, welche den schönen Schein dem Menschen-Antlitz wieder zu gewähren imstande sind.

[Anm. 1. Über die Färbung der Leukome bei den alten Griechen vgl. Gesch. d. Augenheilk. XII, S. 385. Vgl. ferner Nr. 240.

2. Späterhin wurde in Prof. H.'s Augen-Heilanstalt die chinesische Tusche stets vor der Operation mittelst der trocknen Hitze sterilisiert und mit sterilisierter, physiologischer Kochsalz-Lösung verrieben; nur mit dieser abgespült; auch Holokain, nicht Kokain, eingeträufelt, da ersteres das Epithel nicht angreift.]

29a. Hornhaut-Färbung gegen Pupillen-Bildung. Deutsche med. Wochenschr. 1891; C.-Bl. f. A. 1891, S. 247—251.

I. Jedem Erfahrenen ist genügend bekannt, daß bei Hornhaut-Flecken, welche nicht die ganze Pupille, sondern nur einen Teil derselben, wenngleich einen größeren, verdecken, die Bildung einer künstlichen Pupille, durch Aus- oder Zerschneidung der Regenbogenhaut, wenig oder gar nicht zur Verbesserung der Sehkraft beiträgt.

Die Sehstörung beruht eben (zwar nicht ausschließlich, aber doch hauptsächlich) auf der Lichtzerstreuung, die von dem halb-

[1] Namentlich haben Nichtärzte öfters die unrichtige Vorstellung, eine kosmetische Operation, z. B. gegen Schielen, wäre für ein armes Kind ebenso entbehrlich, wie etwa ein Korallen-Halsband.

durchscheinenden Fleck ausgeht. Schwarzfärbung der Hornhaut-Narbe verbessert das Sehen. Das ist schon seit nahezu 20 Jahren bekannt.

Nichtsdestoweniger wird die Färbung von Hornhaut-Narben ohne Pupillen-Bildung, soviel ich gesehen und gelesen, im ganzen nur selten ausgeführt: einmal, weil in den gebräuchlichen Lehrbüchern ein gutes Verfahren, um in einer einzigen Sitzung den weißen Fleck dauernd kohlschwarz zu färben, nicht mitgeteilt wird[1]; sodann, weil man befürchtet, das zurückbleibende Sehloch könnte zu schmal ausfallen.

Diese Befürchtung ist übertrieben. Schon vor vielen Jahren sah ich einen Mann, der den Vogel im Fluge traf und nur ein Auge besaß mit einer kurzen, linienförmigen Pupille, infolge von doppelter Einheilung der Regenbogenhaut in eine Hornhaut-Narbe.

Seit einer Reihe von Jahren habe ich an sehenden Augen mit Hornhaut-Flecken vor der Pupille die Sehkraft durch Schwarzfärbung des Flecks verbessert; und möchte mir erlauben, einen besonders ermutigenden Fall kurz mitzuteilen.

Der 26jährige Arbeiter A. K. leidet seit 2 Jahren an Entzündung beider Augen. Beiderseits besteht eine kreideweise Trübung der Hornhaut, welche die Pupille größtenteils deckt, mit Tränen und Lichtscheu.

Rechts Sn CC in 15′ kaum, Sn 4 in 6″. ($S = {}^1/_{10}$.) Links Finger 10′, Sn 16 in 6″. ($S \leqq {}^1/_{20}$.) Augengrund-Bild unklar.

Die Behandlung mit Chlor-Umschlägen, Einträuflung von Atropin nebst Kokain usw. bewirkte keine Besserung. Deshalb erfolgte am 12. März 1891 die Aufnahme und am folgenden Tage, unter Kokain, die Schwarzfärbung des rechten Flecks, mittelst schräger Stichelung.

Am 31. März 1891 vollführte, während meiner Reise, mein erster Assistent, Herr Dr. Perles, die gleiche Operation am linken Auge. Der Kranke wurde bald danach in reizlosem Zustand (mit $S = {}^1/_2$ rechts, ${}^1/_3$ links) entlassen und konnte wieder die Arbeit aufnehmen. Nur am Feuer ist er noch behindert.

Am 10. Mai 1891 erkennt jedes Auge für sich (das linke mit +20″) Sn XX:15′, von XV einzelne Buchstaben und liest $1{}^1/_2$ in 10″. ($S > {}^3/_4$.)

---

[1] Die neuesten Lehrbücher, wie das vorzügliche von Schmidt-Rimpler (V. Aufl. 1891, S. 468), sprechen nur von der kosmetischen Tätowierung, ohne Fixation des Augapfels, und empfehlen eine Reihe von Sitzungen. Ähnlich Berry (Edinburgh 1889, S. 614) und Galezowski (III. Aufl., Paris 1888, S. 297). Diese Beispiele mögen genügen.

Mein eignes Verfahren habe ich im C.-Bl. f. A. 1887, S. 69, geschildert. Ich lasse den Kranken sitzen, kokainisiere gut, fixiere den Augapfel, indem ich oben, mit Gummi-Pinzette, die Bindehaut fasse; stichele schräg und vielfach mit achtfachem Nadelbündel und reibe die chinesische Tusche kräftig mit dem Finger ein. Eine Sitzung genügt. Reizung erfolgt niemals. Das Tuschstück wird vorher in einem Glasgefäß durch trockne Hitze (130° C) sterilisiert, zum Gebrauch mit gekochter Sublimat-Lösung (1:5000) verrieben, das Nadelbündel unmittelbar vor der Operation ausgekocht. [Später zog ich physiologische Kochsalz-Lösung vor.]

Die Figur zeigt übersichtlich das Verhältnis des Schwarzflecks der Pupille. Es ist unmöglich, unter diesen Verhältnissen

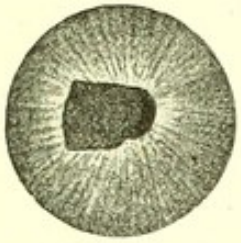

Rechtes Auge.

Linkes Auge.

durch irgend eine Art von Pupillen-Bildung eine solche Verbesserung der Sehkraft zu erzielen.

II. Literatur.

A) Die alten Griechen färbten Weißflecke der Hornhaut, wie die Schuster Naturleder schwärzen. Getrocknetes Pulver von lange aufbewahrten Galläpfeln wurde mit heißer Sonde auf den Fleck eingerieben und danach in Wasser gelöste Chalkanthos, d. i. schwefelsaures Kupfer, welches schwefelsaures Eisen enthält. Das Kupfer ist die Beize, das Eisensalz dringt ein und bildet im Gewebe selber den unlöslichen Niederschlag von gerb- (und gallus-) saurem Eisen-Oxyd, also von Tinte.

1. Galen, Bd. XII, S. 739. (Ausg. v. Kühn.)
2. Aëtius, S. 131.
3. Alex. Trall, Bd. II, S. 51. (Ausg. v. Puschmann.)
4. Theophanus Nonnus I. c. 68, S. 246. (Ausg. v. Bernard.)

Dies Verfahren war in Vergessenheit geraten, bis nach de Wecker's Erfindung (1869) Anagnostakis wieder auf die Stelle aus Galen hinwies.

5. Contributions à l'histoire de la chirurg. ocul. Athènes 1872, S. 41.

Ich selber sammelte die andren Stellen und zeigte das Chemische des Verfahrens.

6. Wörterbuch der Augenhlkde. 1887, S. 64.
7. C.-Bl. f. A. 1887, S. 69.

B) 1869, durch eine Frage des bei ihm studierenden Abadie angeregt, vollführte de Wecker zuerst die Tätowierung eines Weißflecks der Hornhaut mittelst einer Nadel und chinesischer Tusche. Er hat auch gelehrt, durch Färbung halb durchscheinender Flecke in der Hornhaut-Mitte, nach der Pupillen-Bildung, die Sehkraft zu verbessern; und nach Staphylom-Abtragung die Bindehaut zu tätowieren.

8. de Wecker, Union médicale, 1869 Nr. 27.
9. Derselbe, Wiener med. Wochenschr. 1871.
10. Derselbe, Arch. f. Augenheilk. von Knapp 1872, II, 2, 84.
11. Derselbe, Thérapeutique oculaire 1878, S. 207—210.
12. Derselbe, Chirurgie oculaire 1879, S. 181—183.
13. Derselbe, Traité complet d'opht. 1886, II, S. 184 u. 185.

Das Verfahren wurde von Vielen geübt und namentlich durch Taylor verbessert, der die Tusche auf den Fleck strich (ebenso wie Bader), ein Bündel von 4 Nadeln zur Stichelung benutzte, sowie einen Spatel zum Einreiben. Levis hat vorgeschlagen, auch die gesunde Hornhaut zu tätowieren: bei Mydriasis, ferner die Mitte des Keratoconus usw. Völckers hat gezeigt, daß Hornhaut-Narben durch Tätowierung widerstandsfähiger und weniger geneigt zu Entzündungs-Rückfällen gemacht werden. Ich selber verdeckte (nach dem Vorgang von Reuss, 41) den häßlichen Weiß-Star des stockblinden Auges durch Schwarzfärbung der Mitte der gesunden Hornhaut und verbesserte die Sehkraft bei zentralen Hornhaut-Flecken ohne Iridektomie, durch Tätowierung des Fleckes.

14. v. Reuss, Wiener med. Presse 1870, S. 975.
15. Rydel, Przeglad Lekarski 1871, Nr. 16 u. 17. (Auch gegen Lichtdiffusion.)
16. Schmidt-Rimpler, Nagel's J.-B. 1872, S. 273.
17. Keller, Sitz.-Ber. d. V. d. Ärzte i. Steiermark 1872, S. 86.
18. Bergh, Deutsche Klinik 1872, Nr. 6.
19. Talko, Klin. Monatsbl. f. Augenheilk. X, 265.
20. Woinow, Sitz.-Ber. d. G. russ. Ärzte 1872, Nr. 13.
21. Ravà, Del Tatuaggio della cornea, Sassari 1872.
22. Levis, Philad. med. Times 1872, 5. Oct.
23. Dunnage, Med. Times a. G., B. 44, S. 294.
24. Ticehurst, Lancet 1872, I, 610.
25. Taylor, Brit. med. Journ. 1872, 7. Sept.
26. Warlomont, Annal d'Ocul. 1872, 67, S. 75.
27. v. Reuss, Wiener med. Presse 1873, S. 6.
28. Adler, Wiener med. Wochenschr. 1873, S. 202 u. 203, und Bericht (1874).
29. Berger (v. Rothmund), Blätter f. Heilw. 1, 2.
30. v. Hasner, Beitr. z. Phys. u. Path. d. A., S. 80ff.
31. Ponti, Annali di ottalm. II, 507ff. und III, 169 (mit Wecker).
32. Thomson, Transact. Amer. O. S., S. 86.
33. Williams, Bost. med. a. surg. J., 1873, 3. Juli.
34. Archer, Arch. f. O. XX, 1, 225ff.
35. Klein, Wiener med. Presse 1874, Nr. 38 u. 39.

36. Oeffinger, Ärztl. Mitt. aus Baden 1874, Nr. 10.

37. Osio, Cronica oftalm. 1874, Sept.

38. Poncet, Gazette des hopitaux 1876, Nr. 28 und Progrès méd. S. 210.

(Die Tusche findet sich in den untersten Lagen des Epithels, sowie in den Zellkernen und Lymphkörperchen der vordersten Schichten des eigentlichen Hornhaut-Gewebes.)

39. Holm, Dissert., Kiel, (Völckers) u. Arch. f. exper. Path. VI, S. 256. (Der Farbstoff wird von den Endothelien der Gefäße aufgenommen, beim Kaninchenversuch. — Völckers will durch Tätowierung eine Verödung der neugebildeten Gefäße erzielen und so die Rückfälle der Entzündung abschneiden.)

40. Hock, Arch. f. Augenhlkde. u. O., V, 1, 90ff.

41. v. Reuss, Klin. Monatsbl. f. Augenhlkde. 1876, S. 139ff.

42. Klein, M. des Wiener med. Doct. Colleg. II, 109.

43. Pietrowski, Milit. med. J. 1877, Febr. (Russisch.)

44. Browicz, Arch. f. O. XXIII, 3, 312ff.

(Histolog. Untersuchung eines Auges, das 2 Jahre zuvor, wegen Hornhaut-Narbe nach Geschwür, tätowiert worden. An der Narbenstelle fehlt die Bowman'sche Schicht. Unter dem Epithel bestand die Hornhaut aus feinfibrillärem Gewebe, mit zahlreichen Blutgefäßen. Die Farbstoff-Körner lagen in platte Zellen eingeschlossen, teils in den Spalträumen als größere Schollen, teils in den Wänden der Blutgefäße als Körner. Die Farbstoff-Anhäufung nahm die vordere Hälfte der Hornhaut-Dicke ein.)

45. Panas, Gaz. des hop. 1878, 85.

(Sah nach der Operation Iridocyclitis, auch sympathische!)

46. Hirschberg, Anatom. u. pr. Bemerk. zur .... Hornhaut-Färbung. A. f. O. 1882, XXVIII, 1, 269ff., mit Abbild.

(Der erblindete, ektatische Augapfel hatte 1 Jahr nach der Färbung entfernt werden müssen. Das Epithel ist frei von der Färbung; das gibt den schönen Glanz des Flecks. Das Pigment sitzt in den vorderen Schichten der narbigen Harnhaut bis zu $^1/_4$ ihrer Dicke, z. T. in Zellen, meist außerhalb derselben; auch in den Wandungen neugebildeter Blutgefäße.)

47. Kotelmann, Der zoolog. Garten. 1884, XXV, Nr. 9.

(Tätowierung bei einem Lämmergeier. — Bei Pferden haben es Zuhörer von mir ausgeführt.)

48. Mayerhausen, C.-Bl. f. A. 1885, S. 230.

49. Hirschberg, C.-Bl. f. A. 1887, S. 69.

50. L. Kugel, A. f. O. 1890, XXXVI, 2.

III. Obwohl also gegen 50 Einzelmitteilungen vorliegen, sind doch die üblichen Lehrbücher unvollständig in Beziehung auf den vorliegenden Gegenstand. Folgende Hauptsätze lehrt die Erfahrung:

1. Die Tätowierung der Hornhaut verbessert entweder nur das Aussehen oder auch noch dazu das Sehen.

2. Bei vollständiger Weißnarbe der Hornhaut (ohne Lichtschein; oder mit Lichtschein, aber ohne Vorderkammer) färbt man auf die Hornhaut-Mitte eine Pupille auf und ahmt in der Peripherie durch punktförmige Stichelung die Iris nach.

3. Bei vollständigem Weiß-Star ohne Lichtschein färbt man in der gesunden Hornhaut eine große zentrale Pupille.

4. Eine unvollständige, aber große Weißnarbe der Hornhaut wird in ihrer ganzen Ausdehnung schwarz gefärbt.

5. „Entspannende" Pupillen-Bildung ist i. A. unnötig zur Färbung und nur dann auszuführen, wenn sie einen Selbstzweck hat, sei es Drucksteigerung herabzusetzen, sei es eine verschlossene oder versperrte Pupille wieder zu öffnen.

6. Ist ein, wenn auch schmaler, Bezirk der natürlichen Pupille frei; so wird bessere Sehkraft erzielt durch einfache Färbung, ohne Iridektomie.

7. Die Hornhaut-Färbung ist ganz gefahrlos bei strenger Asepsie; sie macht niemals Reizung und kann auch auf gute Augen angewendet werden, z. B. mit kleinem Hornhaut-Fleck im Pupillen-Bereich; oder mit Hornhaut-Kegel, nach dem Brennen; oder mit Schicht-Star oder mit Glaukom, nach der Iridektomie.

8. Die Stichelung soll schräg sein, besonders bei dünner Hornhaut.

30. Ein Fall von Flügelfell mit Doppeltsehen, durch Operation dauernd geheilt. C.-Bl. f. A. 1891, S. 263—265.

Ein 24jähriger Deutscher kam 1863 nach Siam, mit gesunden Augen; 1868 wurde er Schiffskapitän: ohne jede Verletzung bildete sich ein Flügelfell auf seinem rechten Auge. Im Dezember desselben Jahres wurde er erfolgreich operiert. 22 Jahre blieb es gut, dann kam Störung; 4 Operationen erfolgten; schließlich war der Gebrauch der Augen durch Doppeltsehen und durch Unbeweglichkeit des rechten Auges so behindert, daß der Kranke sich entschloß, zur Heilung nach Europa zu reisen. Am 1. August 1891 fand ich folgendes: Gesundheit gut. Sehkraft, Gesichtsfeld, Augengrund bds. normal. Links ist nur, nasenwärts vom Hornhaut-Rand, eine etwas verdickte Pinguecula zu sehen. Rechts geht ein ungewöhnlich dichtes Flügelfell vom nasalen Drittel des oberen wie des unteren Lides aus und verschmälert sich

in Dreiecksform auf der Augapfel-Oberfläche, um sehr bald den Randteil der Hornhaut zu überschreiten, wo es mit abgerundeter Spitze festhaftet. Der rechte Augapfel kann über die Mittellinie schläfenwärts gar nicht bewegt werden. Das Doppeltsehen ist quälend und hochgradig, wie aus der folgenden Tabelle ersichtlich:

$\underbrace{-20}$	$\underbrace{0}$	$\underbrace{+20}$	
0	$+20^0$, $+6^0$	$+50^0$, $+15^0$	(+XX
0	$+14^0$, $+4^0$	$+40^0$, $+10^0$	(0
0	$+12^0$, $+2^1/_2{}^0$	$+40^0$, $+18^0$	(−XX

[Prüfung mit rotem Glase vor dem rechten Auge, auf 1 m Entfernung, am Blickfeld-Messer. Die erste Zahl gibt den Seiten-Abstand (+ = gleichnamige Doppelbilder), die zweite den Höhen-Abstand (+ = Doppelbild des rechten Auges höher).]

Die Operation wird unter Kokain-Einträuflung ausgeführt, der Kranke hält vorzüglich.

Zunächst schaffe ich eine Schiene am Hornhaut-Rande, um die zu verschiebenden Bindehaut-Lappen daran zu befestigen. Ein nahezu senkrechter Schnitt wird mitten durch das Flügelfell angelegt zwischen der abgerundeten Spitze und der Grundlinie. Sofort zieht sich der der letzteren benachbarte Teil stark zurück; man kann ihn eben noch benutzen, um am oberen wie am unteren Lid nasenwärts vom Tränenpunkt eine Lippen-Saumnaht zustande zu bringen. Aber der Augapfel ist noch ganz unbeweglich und muß durch tiefes Eindringen der Schiel-Schere in den inneren Augenwinkel gelockert werden. Hierauf wird oberhalb und unterhalb der unbedeckten Stelle des Augapfels ein trapezförmiger Lappen aus Augapfel-Bindehaut und darunter liegendem Gewebe gebildet, indem zunächst der ursprünglich nahe dem Hornhaut-Rand angelegte senkrechte Schnitt umbiegend dem Hornhaut-Rande parallel und etwa 1,5 mm von ihm entfernt nach oben bis über den oberen Hornhaut-Scheitel fortgesetzt; hierauf soweit als möglich gegen den Äquator ein zu dem ersten annähernd paralleler Schnitt geführt wird: ebenso unten. Dann wird zunächst der untere Lappen emporgezogen und paßrecht an die Schiene genäht, darauf der obere, endlich der freie Rand der beiden trapezförmigen Lappen in der wagerechten Mittel-Linie miteinander vereinigt, was ohne Zerrung vonstatten geht, aber sechs feine Nähte erfordert.

Der unmittelbare Erfolg ist überraschend. Die Entstellung ist fort, der Augapfel ganz von Schleimhaut bedeckt, vollkommen beweglich, das Doppeltsehen geschwunden. Die Heilung erfolgte regelrecht, vom 6. bis 8. Tage wurden die Nähte entfernt.

Am 15. August kam der Mann freudestrahlend und sagte, daß er

beim gewöhnlichen Gebrauch der Augen keine Behinderung und keine Doppelbilder verspüre; nur ganz nach rechts dürfe er den Blick nicht wenden, sondern lieber den Kopf drehen. Ein Blick auf die folgende Tabelle zeigt die Besserung des Zustandes.

−35	−20	0	+20	
−10, 0	0	0	$+1^1/_2$, $+1^1/_2$	(+XX
−10, 0	0	0	$+2^1/_2$, $+^1/_2$	(0
−7, $-^1/_2$	0	0	+6,1 $-^1/_2$	(−XX

Das Flügelfell wird heute weniger erörtert, als früher. Ich für meinen Teil lasse die meisten unberührt. Wir wissen ja, daß sie in der Regel nicht bis zur Mitte der Hornhaut oder gar darüber hinaus wachsen. Die Entstellung ist gering und kommt gar nicht in Betracht für die Arbeiter, um die es sich meistens handelt. Denn die durch leichte (und wiederholte) Verletzung entstehenden Randgeschwüre der Hornhaut sind bei uns die häufigste Ursache des Flügelfells.

Aber der vorliegende Fall ist ganz ungewöhnlich, da die Grundlinie der dreieckigen (oder rautenförmigen) Bindehaut-Falte nicht am Äquator des Augapfels, sondern an dem nasalen Drittel des oberen wie des unteren Lids[1] entspringt. Wieviel auf den südlichen Wohnsitz des Kranken, wieviel auf die früheren Eingriffe zu beziehen ist, vermag ich nicht zu entscheiden.

In südlichen Gegenden ist das Flügelfell weit häufiger, als bei uns, und entsteht auch auf andre Art als bei uns, nämlich durch Episcleritis. Vgl. Mannhardt, Arch. f. O. XIV. 3. 36: „Da der nach innen von der Hornhaut gelegene Teil der Bindehaut in größerer Ausdehnung der Luft ausgesetzt ist, zeigt sich auch dort das Leiden häufiger und stärker. Solche Menschen, welche sich den Einflüssen rauher Luft häufiger aussetzen, wie Soldaten und Seeleute, werden häufiger befallen. Vielleicht sind im Süden die Schleimhäute durch die Hitze des Sommers empfindlicher als im Norden."

Mannhardt fand bei der akuten Form die subkonjunktivale Geschwulst am Nasenrand der Hornhaut bis zu Bohnengröße und ein flaches graues Geschwür auf der höchsten Stelle.

Recht überzeugend ist das nicht, was er von der Ursache des Leidens sagt; es dürfte wohl doch eine Infektions-Krankheit sein, deren Lokalisation allerdings mehr von äußeren Umständen abhängt. Bei uns ist Episcleritis nicht eine gewöhnliche Ursache des Flügelfells.

Zusatz. Bei den alten Griechen hat das Flügelfell eine wichtigere Rolle in der Literatur der Augen-Krankheiten gespielt, als bei uns:

[1] Wer da will, kann es — Symblepharopterygium nennen.

1. die Krankheit war häufiger; 2. sie war ganz leicht, beim ersten Anblick, zu erkennen.

Natürlich, wenn man bloß den von Himly zitierten Celsus anführt, so kann man nur schließen, daß „den Alten diese Erkrankungsform wohl bekannt gewesen". Wenn man aber alle Schriftsteller, von der hippokratischen Sammlung, die es noch nicht erwähnt, bis auf Joann. Act., berücksichtigt, erkennt man leicht, daß die alten Griechen von Flügelfell ziemlich ebenso viel wußten, wie wir, auch hinsichtlich der Prognose und Therapie. Da ich fast sämtliche Stellen in meinem Wörterbuch der Augen-Heilkunde abgedruckt habe, will ich sie hier nicht noch einmal vorführen, sondern nur hervorheben, daß schon in der Galen'schen Sammlung die geschwürige Entzündung im Weißen des Auges erwähnt wird und bei Cassius die Prädisposition der Seeleute.

Galen, XIV, 772: *ἐπὶ πλέον ἑλκωθέντος καὶ ὑπερσαρκώσαντος τοῦ λευκοῦ.*

Cassii Problem, 13: *Διὰ τὶ ἐπὶ τῶν θαλαττουργῶν μάλιστα ἐπιπολάζει τὰ πτερύγια; γίνεται μὲν γὰρ ἐν ἄλλοις, ἐπιπολάζει δὲ ἐπὶ τῶν κατὰ τὴν θάλατταν ἐργαζομένων ... οὗτος* (die Augapfelbindehaut) *ἐκ τῶν θαλαττίων ἀτμῶν δριμυτέρων ὄντων ἐστὶ βιβρωσκόμενος ...*

31. Symblepharon-Operation. C.-Bl. f. A. 1884, S. 144.

Eine 52jährige Dame, die (zwar nervös, aber sonst gesund) mich schon vor einigen Jahren wegen leichter Myopie und asthenopischer Beschwerden beider Augen konsultiert hatte, legte sich im Herbst 1883 (auf ihrem Gute) ein Blasenpflaster hinter das linke Ohr. Es trat Erysipelas faciei ein mit Verschwellung beider Augen. Nach 6 Tagen wurde das linke wieder geöffnet und sah gut, das rechte blieb geschlossen und blind.

Stat. praes. am 12. Oktober 1883. L. Sn, On. R. Durchbruch am inneren Ende der oberen Lidfläche, bereits vernarbt. Totale flächenhafte Verwachsung des unteren Lides mit der Lederhaut und dem unteren Drittel der Hornhaut, deren freibleibender Teil fleischig und, wie die r. Stirnhälfte, insensibel. S = 0.

Diagnose. Reste von Orbital-Phlegmone und von Pantophth., nach Erysipel.

Die Beschwerden der Patientin wurden ganz unerträglich, sie konnte das gesunde Auge wegen der Zerrung des kranken nicht aufschlagen, sondern saß den ganzen Tag mit geschlossenen Lidern. — Am 8. Januar 1884 wurde die Operation unter Narkose ausgeführt: Das Unterlid vom Augapfel vollständig lospräpariert; die obere Augapfel-Bindehaut (nach Teale) in Gestalt eines brückenförmigen,

etwa 4 mm breiten Lappens, der beiderseits (medianwärts wie lateralwärts) gegen den Äquator zu eine breitere Basis behält, abgelöst; unterhalb der Hornhaut der wunden Lederhaut aufgepaßt und durch 2 Nähte der untere Rand dieses Lappens mit der oberflächlichen Skleralschicht vereinigt; endlich[1] ein stielloser Lappen aus der Mund-Schleimhaut der Patientin, unterhalb der Unterlippe, entnommen, mit seiner Wundfläche auf die des Unterlides gelegt, mit 2 Nähten am freien Lid-Rand befestigt und am „Fornix" mittelst zweier Fadenschlingen (Nähten mit je 2 Nadeln), die auf der Lidhaut, oberhalb des unteren Orbital-Randes, über einem Drainröhrchen geknotet sind.

Der Erfolg war ein vollkommener: die Beweglichkeit des Augapfels wiederhergestellt, der verschobene Bindehaut-Lappen glatt auf der wunden Skleralfläche angeheilt, ein Bindehaut-Sack von gewisser Tiefe gebildet, die Innenfläche des Lides von roter Schleimhaut überzogen. (Mitte Mai 1884.) Unterläßt man den letzten Akt der Operation, so ist schließlich das Symblepharon nur von der Hornhaut gegen den Äquator zu verschoben, aber nicht beseitigt; und die Bewegungszerrung nur vermindert, nicht aufgehoben.

32. Operation des Hornhaut-Kegels.[2] 25jähriger Bericht, S. 38—39, 1895.

Die kegelförmige Verbildung der durchsichtigen Hornhaut ist ein zwar nicht häufiges, aber dafür recht störendes Übel, welches vollkommene Arbeitsunfähigkeit bedingen kann. Von ausgezeichneten Fachgenossen werden gelegentlich solche Fälle als unheilbar entlassen; es gibt aber ein ganz sicheres, recht wirksames Verfahren, das eine Verbesserung des ursprünglich von Sichel (und von A. v. Graefe) angegebenen darstellt und seit 12 Jahren von mir in Anwendung gezogen wird.

Kokain wird eingeträufelt, Sperrer eingelegt, das Auge mit Schloß-Pinzette gut festgehalten, die schwach rotglühende Olive meines kleinen Brenners[3] einmal auf die Kegelspitze aufgesetzt und hierdurch ein oberflächlicher Substanz-Verlust von etwa 1,5 mm Durchmesser bewirkt.

Nach etwa 10 Tagen nimmt man an genau derselben Stelle das

[1] Ein Verfahren, das ich schon seit einer Reihe von Jahren mit Erfolg übe. Vgl. Deutsche Zeitschr. f. prakt. Med. 1876, vom 31. Dezember. — — —

[2] Vgl. die Inaugural-Diss. von Max Dürdoth, Kiel 1894 und C.-Bl. f. A. 1894, S. 83.

[3] Derselbe ist ähnlich einem Schielhaken und wird in der Weingeist-Flamme erhitzt. Für den vorliegenden Fall, wo man nur eine umschriebene, oberflächliche Verbrennung erzielen will, ist er sicherer, als der Galvanokauter.

Brennen wieder vor, was man ungefähr drei- bis viermal zu wiederholen hat. Die späteren Operationen sind leicht, da man die zu brennende Partie sofort an der bestehenden Brandnarbe wiederfinden kann. Für die erste Sitzung muß man vermittelst des Keratoskopes genau den Scheitel ausfindig machen. Derselbe sitzt meist nicht in der Mitte der Hornhaut, sondern vor dem äußeren unteren Quadranten der Pupille. In der leicht exzentrischen Lage des Kegelscheitels hat man zugleich den großen Vorteil der geringen Behinderung für das spätere Sehen des Patienten. Ein dort gelegener undurchsichtiger Fleck stört das Sehen nur durch Diffusion; mehr das Aussehen. Aber auch hierfür ist leicht Abhilfe zu schaffen durch spätere Tätowierung der weißen Narbenpartie.

Wir erreichen also durch Kauterisation, verbunden mit nachfolgender Tätowierung, ohne Nachteil auf einfache und schnelle Weise eine Abflachung und eine Ausschaltung der optisch schlechtesten Teile der Hornhaut. Zugleich hat das Brennen den Vorzug vollkommenster Asepsie.

Der 14jährige Max H. wurde Mai 1891 gebracht, da er wegen der seit 2 Jahren allmählich zunehmenden Sehstörung beider Augen nicht länger auf dem Gymnasium fortkommen konnte. Beiderseits typischer Hornhaut-Kegel.

Sehkraft für die Ferne rechts = 0,1, links < 0,1. Sn $1^1/_2$ rechts in $2^1/_2$″, links in $1^1/_4$″!

22. Mai 1891 erste Brennung des schlechteren linken Auges, 28. Mai 1891 zweite, 3. Juni 1893 dritte, 11. Juni 1891 Färbung. Nachdem das schlechtere Auge besser als das ursprünglich bessere geworden, folgt 12. August 1891 die erste Brennung des rechten, 19. August 1891 die zweite, 26. August 1891 die dritte, und 4. September 1891 die Färbung. 7. Juli 1892 rechts S = $^1/_4$ für die Ferne ohne Glas, links $^1/_8$ und mit $-^1/_8$″ = $^1/_3$. Sn $1^1/_2$ in 8, bzw. 7 Zoll. Der Jüngling hat seine Studien lange wieder aufgenommen und kommt gut vorwärts. Die Mitte der Hornhaut gibt annähernd regelmäßige Spiegelbilder, wie eine Kugelschale.

32a. Eine neue Operation gegen den Hornhaut-Kegel.[1] Berl. klin. Wochenschr. 1902, Nr. 20; C.-Bl. f. A. 1902, S. 199—203.

M. H.! Wenngleich die kegelförmige Verkrümmung der Hornhaut zu den seltneren[2] Leiden gehört, so betrifft sie doch einerseits jugendliche, auf Arbeit angewiesene Menschen und andrerseits beide Augen, und bewirkt so starke Sehstörung, daß der menschenfreundliche Arzt auf Abhilfe bedacht sein muß.

---

[1] Nach einem in der April-Sitzung der Berliner ophthalmologischen Gesellschaft gehaltenen Vortrag mit Kranken-Vorstellung.

[2] Nach White Cooper (London Journ. of Med. 1850) im Verhältnis von 1:1000 Augenkranken. Ebenso in meiner Statistik für 1877; dagegen in der für 1870—1877 im Verhältnis von 0,4:1000. (Beitr. zur prakt. Augenheilk. III, S. 102 1878.)

Diese auf Verdünnung des mittleren Bezirks der Hornhaut beruhende, stumpfkegelförmige (oder noch eher hyperboloide) Verkrümmung des kostbaren Lichtfensters kann weder durch allgemeine, noch durch örtliche Behandlungen zurückgebildet oder auch nur gehemmt werden. Auf einer gewissen Höhe des Leidens, bei meist schon beträchtlicher Sehstörung, kann allerdings ein länger dauernder Stillstand eintreten. Optische Hilfsmittel, wie Brillen, versagen in den ausgebildeten Fällen fast vollständig.

Fragen wir nun nach den Folgen der allein noch aussichtsvollen, operativen Behandlung, so finden wir selbst in unsren besten Lehr- und Handbüchern[1] so unbestimmte und widersprechende Angaben, daß wir uns nicht wundern dürfen, wenn sogar hervorragende Augenärzte solche Fälle als unheilbar fortsenden. Wenigstens habe ich dies mehrmals erlebt. Allerdings kann die von A. v. Graefe ursprünglich ausgeführte Iridektomie[2], die von der Annahme eines (wenigstens im Verhältnis zu der geringeren Widerstandsfähigkeit der Hornhaut-Mitte) zu hohen Binnendrucks im Auge als Ursache des Hornhaut-Kegels ausging, fast niemals Verbesserung der Sehkraft bewirken; meist wird sie durch dauernde Erweiterung der Pupille, d. h. durch Einbeziehung von äußerst verschiedenfach gekrümmten Hornhaut-Partien in das Pupillen-Gebiet, lediglich Schaden anrichten und die Sehkraft verschlechtern.

Auch die von Bowman mittelst doppelter, diametral gegenüber liegender Iris-Einbindung (Iridodesis) hergestellte Katzen-Pupille[3] kann ein brauchbares Auge nicht liefern, da die in der einen Richtung bewirkte Verschmälerung des Strahlenbündels zu teuer erkauft wird durch die Verbreiterung desselben in der andren Richtung, nämlich in der Längs-Achse der Katzen-Pupille, welche sowohl den zentralen Teilen der Hornhaut, mit ganz kurzen Krümmungs-Halbmessern, wie den peripherischen mit ganz langen gegenüberliegt, — ganz abgesehen davon, daß die Iris-Einbindung an sich,

[1] Am genauesten ist Panas, I, c. XV, S. 286—295, Paris 1894; von den älteren Mackenzie (in der franz. Ausg., Paris 1857); eine der besten Abhandlungen über Hornhaut-Kegel ist die von A. v. Graefe, Verhandl. der Berl. med. Gesellschaft 1868, 29. Januar.

[2] Arch. f. Ophthalm., IV, 2, 271, 1858. Ich sah den von A. v. Graefe 1858 operierten Herrn im Jahre 1890, also nach 32 Jahren. Nach der Ansicht des Kranken hatte die Operation gar keinen Erfolg gehabt. Das operierte Auge vermochte 1890 nur Finger auf 2 Fuß zu zählen und nicht Sn XXX, in der Nähe, zu entziffern. (Vgl. C.-Bl. f. A. 1891, S. 245.) — Die Iridektomie gegen Hornhaut-Kegel war schon von Travers und Tyrrel angeraten worden, von letzterem übrigens mit gleichzeitiger Verlagerung der Pupille gegen die Peripherie zu. (Diseases of the eye, London 1848, I, S. 278.) — Daß Parakentesen nichts nützen, ist lange bewiesen; dennoch sind sie neuerdings empfohlen worden.

[3] Arch. f. Ophthalm. XII, 2, 216.

vollends eine doppelte, als ein unbedenklicher Eingriff nicht angesehen werden darf, da die damit operierten Augen wegen der Iris-Einheilung in steter Gefahr einer septischen Vereiterung schweben. Das einfache Abschneiden der Kegelspitze[1], oder einer ihr benachbarten Partie, durch die ganze Dicke der Hornhaut, — mag man eine Naht anlegen oder nicht, ein Messer oder einen Trepan anwenden, — habe ich auf meinen Reisen wohl mit einem gelinden Grauen gesehen, aber niemals nachgeahmt. Auch hat niemand meines Wissens bisher eine befriedigende Statistik dieses Eingriffs zu liefern vermocht. Fieuzal[2] erlebte auf 4 Fälle dreimal vordere Synechie. Man sah sich genötigt, die Iridektomie nachzuschicken. Die Kranken gewannen nichts an Sehkraft, mitunter büßten sie noch ein. Dabei handelt es sich um Augen, die vor dem Eingriff, wenn schon recht sehschwach, so doch weder blind noch mit Blindheit bedroht gewesen.[3] Ich halte jede irgendwie beträchtliche Eröffnung der so sehr vertieften Vorderkammer für recht bedenklich; jede Iris-Einheilung[4] bedingt dann, wegen der starken Zerrung die Gefahr der Drucksteigerung.

Einen richtigen Pfad der Heilung hat A. v. Graefe[5] später angebahnt und betreten. Er ätzte die Kegelspitze, um sie durch Narben-Zusammenziehung abzuflachen. Allerdings war sein Verfahren einerseits schwierig und zusammengesetzt, da er von der an der Kegelspitze so überaus verdünnten Hornhaut zunächst mit dem Schmalmesser einen kleinen, nicht durchbohrenden Lappen abtrug, und dann diesen Substanz-Verlust mit Höllenstein ätzte; und andrer-

---

[1] Schon Fario hatte es 1835 geübt; Warlomont 1855 es von neuem empfohlen. (Annal. d'Oc. XXXIV, S. 18.)

[2] Soc. française d'opht. 1888. Galezowski hatte unter 20 Ausschneidungen einmal Verlust des Auges, fünfmal Iris-Vorfall. (C.-Bl. f. A. 1886, S. 308.) Bader hatte unter 17 Ausschneidungen mehrmals sehr heftige Entzündung, aber keinen Verlust des Auges erlebt. (Lancet, 1872.) — Die Ausschneidungen mit Naht sind 1896 von Castresana als ein neues Verfahren beschrieben. (C.-Bl. f. A. 1896, S. 752.)

[3] Der Herr in den dreißiger Jahren, mit doppelseitigem Hornhaut-Kegel, den A. v. Graefe 1858 auf dem einen Auge operiert hatte, konnte auf dem andren Auge 1890, also nach 32 Jahren, noch ziemlich feine Schrift lesen, wenngleich nur in sehr großer Annäherung.

[4] Dieselbe entsteht sogar, wenn der Hornhaut-Kegel einfach in einer Länge von 3—4 mm gespalten wird. (Schiess, C.-Bl. f. A. 1892, S. 114.)

[5] Vgl. seine oben erwähnte Abhandlung über Keratoconus vom Jahre 1868, sowie auch die frühere, im Arch. f. Ophthalm. XII, 2, 215—222, 1866. J. Sichel war ihm schon voraufgegangen, indem er die (sekundäre) Trübung der Kegelspitze alle 2—3 Tage mit dem Höllenstein berührte, „um dieselbe abzuplatten und eine feste Narbe zu erzeugen". (Bull. génér. d. Thérap. 1842. Annal. d.Ocul., t. II suppl., S. 162. Iconogr. opht. S. 403, § 550ff.) [Sichel's Verdienste habe ich in m. Gesch. d. Augenheilk., § 562, in helleres Licht gestellt.]

seits auch nicht frei von Durchbohrung der Hornhaut und gelegentlicher Eröffnung des künstlichen Geschwürs mittelst eines Stilettchens.

Dieses v. Graefe'sche Verfahren habe ich seit etwa 20 Jahren[1] verändert, vereinfacht und, wie ich glaube, gefahrlos gemacht. Die schwach rotglühende[2] Olive meines kleinen Brenners wird einmal auf die Kegelspitze aufgesetzt und hierdurch ein oberflächlicher Substanz-Verlust von etwa 1,5 mm Durchmesser geschaffen. Nach etwa 10 Tagen wird genau an derselben Stelle das Brennen wiederholt, so im ganzen etwa drei- bis viermal. — — — Durchbohrung wird grundsätzlich vermieden.[3] Der zurückbleibende Narbenfleck von stets sehr bescheidener Ausdehnung[4] wird später durch Stichelung mit chinesischer Tusche (Tätowierung) schwarz gefärbt. Wir erreichen also durch die Brennung mit nachfolgender Färbung eine Abflachung der übermäßig gekrümmten Hornhaut und gleichzeitig eine Ausschaltung ihres in optischer Hinsicht schlechtesten Teiles. Dabei ist auch das Aussehen des operierten Auges zufriedenstellend.

Wiederholt habe ich dieses Verfahren mit gutem Erfolg angewendet, die Sehkraft von $^1/_{10}$ auf $^1/_5$ gehoben, Gymnasiasten, Studenten, Arbeitern die verlorene Arbeitsfähigkeit wieder hergestellt; und niemals eine schädliche Folge des Eingriffs beobachtet.

Aber in einzelnen Fällen reicht die Brennung an der umschriebenen Scheitel-Partie nicht aus. Deshalb habe ich schon im Jahre 1891 bei einem 22jährigen, bei welchem der Krümmungs-Halbdurchmesser der Hornhaut rechts nur 3 mm, links nur 4 mm maß[5], in fünf aufeinander folgenden Brennungen, binnen 40 Tagen, das Pupillen-Gebiet der Hornhaut umkreist und die Sehkraft von $^1/_{15}$ auf $^1/_5$ gehoben, und dieses Rund-Brennen nachher noch durch das Rund-Färben vervollständigt.[6]

---

[1] Vgl. C.-Bl. f. A. 1883, S. 20; 1887, S. 77; 25jähr. Bericht meiner Augen-Heilanstalt 1895, S. 38.

[2] Ich vermeide für diesen Zweck den glühenden Platin-Draht und den Thermokauter, erhitze die kleine Olive in der Spiritus-Flamme bis zur Rotglut und halte sie dann in der freien Luft, bis sie nur noch dunkel glüht.

[3] Es ist recht seltsam, daß H. Snellen sen. mir „die Durchbohrung der Hornhaut mit glühender Nadel" zuschreibt. (Arch. f. Ophthalm. 1897, XLVII, 1, S. 105.)

[4] Allerdings habe ich auf meinen Reisen gelegentlich Riesen-Flecke beobachtet. Doch sind diese Schädlinge nach den erwähnten Regeln leicht zu vermeiden.

[5] 7,7 mm in der Norm.

[6] Vgl. C.-Bl. f. A. 1891, S. 245; 1894, S. 83 und die Dissertation von Duerdoth, Kiel 1894, welche einige meiner Beobachtungen ausführlich mitteilt. Da es immer noch Fachgenossen gibt, welche ohne griechische Namen nicht auskommen, so will ich ihnen *περίκανσις* und *περίστιξις* an die Hand geben. Übrigens hat auch v. Wecker nach v. Graefe's Operation die Tätowierung geübt, und Grandclement einfach die Tätowierung der Kegelspitze.

In andren Fällen, namentlich wenn man bei noch ziemlich jugendlichen Kranken bereits wegen völliger Arbeitsunfähigkeit zu operieren genötigt war und die einfache Brennung an der umschriebenen Scheitel-Partie mit nachfolgender Färbung geübt hatte, tritt nach anfänglicher, bedeutender Besserung im Laufe der Jahre, offenbar durch Fortbestehen des ursächlichen Prozesses, jener Verdünnung des mittleren Bezirks der Hornhaut, wieder ein Nachlaß der Wirkung und Verschlechterung des Sehens ein. Diese Tatsache ist bisher noch nicht genügend gewürdigt worden. In einem solchen Fall habe ich mich dann auf die Rund-Färbung allein beschränkt, wodurch die Sehkraft von weniger als $^1/_{10}$ bis auf $^1/_4$ gehoben, und der arbeitsunfähige Mann wieder arbeitsfähig geworden ist. Die Rund-Färbung dürfte auch als alleinige Operation genügen. Sie umkreist genau die durch Physostigmin-Einträuflung verengerte Pupille und ersetzt die palliative Wirkung der pupillen-verengernden Einträuflungen, welche man ja, zumal bei Arbeitern, nicht für das ganze Leben fortsetzen kann, oder die Wirkung der Loch- und Schutzbrillen[1], mit welchen die meisten der ernsthaften Arbeiten doch nicht geleistet werden können. Aber diese Operation bewirkt nicht allein eine organische Pupillen-Verkleinerung, welche gerade bei Hornhaut-Kegel so wichtig erscheint, sondern sie flacht auch gleichzeitig den Krümmungs-Halbmesser des mittleren Hornhaut-Bezirks in ganz merklicher Weise ab, — offenbar durch Narbenbildung in dem gefärbten Ringe, — so daß die Sehkraft noch eine weitere Verbesserung erfährt. Freilich muß die Rund-Färbung sehr sorgsam ausgeführt werden, unter strengster Asepsie, wie ich es beschrieben habe[2], in mehreren (3—4), immer durch 2—3 Wochen getrennten Sitzungen, mit schräger, leichter Stichelung, um jede auch nur punktförmige Durchbohrung der Hornhaut zu vermeiden.

Im Jahre 1890 kam ein 18jähriger Zuckerbäcker, welcher seit einem Jahre über Sehstörung klagte und jetzt arbeitsunfähig war, mit beiderseitigem Hornhaut-Kegel. Die Sehkraft war auf dem rechten Auge kleiner als $^1/_6$; auf dem linken kleiner als $^1/_{12}$. Nach meiner gewöhnlichen Operation (Brennungen und Färbung des Kegelscheitels) stieg die Sehkraft beiderseits nahezu auf $^1/_4$. Der Kranke konnte arbeiten, sich verheiraten und eine Familie gründen. Aber elf Jahre nach der Operation kehrte er zurück mit der Klage, daß er wiederum arbeitsunfähig sei und so nicht

[1] H. Snellen rühmt von seiner Schutzbrille, daß die damit ausgestattete Dame den Roman Trilby in 2 Tagen durchzulesen vermochte. Leute, die weiter nichts zu tun haben, können mit solchen Brillen allerdings befriedigt werden. Überhaupt braucht man diejenigen Kranken nicht zu operieren, die mit ihren (zylindrischen, hyperbolischen u. a.) Brillen auskommen.

[2] Deutsche med. Wochenschr. 1891; C.-Bl. f. A. 1891, S. 241 und 1887, S. 69; 25jähr. Bericht meiner Augen-Heilanstalt 1895, S. 35.

weiter leben könne. Der Krümmungs-Halbmesser der Hornhaut in der Sehachse mißt auf dem rechten Auge 5,6 mm; auf dem linken ist er bedeutend kürzer und mit Javal's Ophthalmometer überhaupt nicht mehr zu messen. Die Sehkraft für die Ferne ist rechts $^1/_{10}$ ($= {}^5/_{50}$ m, mit -6 D. s. $\frown -1{,}5$ D. c. $\overline{\uparrow}$), links weniger als $^1/_{10}$. Das linke Auge liest die feinste Schrift nur bis auf $1^1/_2{}''$ = 3,75 cm Entfernung. (Sn 0,5 in 0,0375, S $\leqq {}^4/_{50}$).

Probeweise Verengerung der linken Pupille auf 1,5 mm (durch Physostigmin-Einträuflung) bessert die Sehkraft erheblich.

Nunmehr wird links, bei so verengerter Pupille, in 3 Sitzungen (29. Januar, 11. Februar, 10. März 1902) unterhalb, schläfenwärts und nasenwärts von dem scheinbaren Ort der Pupille, d. h. von der senkrechten Projektion des Pupillen-Randes auf die Hornhaut, eine ringförmige Färbung der Hornhaut von etwa 2 mm Breite angelegt. Der obere Teil des Ringes kann offen bleiben, da der Kranke dauernd und gewohnheitsmäßig das obere Lid bis zum oberen Pupillen-Rand gesenkt hält. Am 22. März 1902 ist links die Sehkraft auf $^1/_4$ gestiegen (S = $^5/_{20}$ m für die Ferne, mit -2 D. s.); der Hornhaut-Krümmungshalbmesser wird mit Javal's Ophthalmometer auf 6,12 mm bestimmt; das Augenspiegel-Bild ist ganz erheblich regelmäßiger, als auf dem andren Auge, das vor dieser Operation das bessere gewesen; der Kranke ist vollständig befriedigt. Erfreut brachte er mir heute die Zeichnung einer um 6 m entfernten Lichtflamme, die mit dem linken, operierten Auge betrachtet, nur halb so breit und dabei weit regelmäßiger ausfiel, als mit dem rechten.

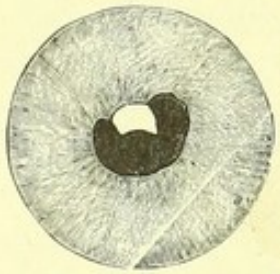

Die schematische Figur zeigt den Erfolg der Färbung bei gewöhnlicher Pupillen-Weite.

Operation des Cysticercus.[1]

33. Zwei Fälle von Extraktion des Cysticercus aus dem menschlichen Augapfel. Virchow's Archiv XLIV.

34. Über Glaskörper-Operationen.[2] C.-Bl. f. A. 1885, S. 417—419.

M. H.! Es ist wohl theoretisch einleuchtend, wie auch durch Erfahrung bestätigt, daß diejenige Sicherheit — einerseits in der technischen Ausführung der Operation, andrerseits in der Erzielung des bleibenden Resultates, wie sie z. B. bei der typischen Alter-Star-Ausziehung uns zur Seite steht, — doch im allgemeinen bei der Extraktion von Cysticerken oder von Metall-Splittern aus der Tiefe des Glaskörper-Raumes nicht erwartet werden kann.

Die richtige Schnittführung ist zwar schon seit einigen Jahren festgestellt: hinter der gefährlichen Ciliarkörper-Region muß

[1] Vgl. Parasiten des Auges, insbesondere Nr. 153.

[2] Nach einer am 3. Juni 1885 in der Berl. mediz. Gesellschaft gemachten Mitteilung und Krankenvorstellung.

der Schnitt durch die Bulbushäute in der Äquatorial-Gegend des Augapfels, und zwar in meridionaler Richtung geführt werden, da nur so die meridionalen Fasern der Lederhaut, welche dem Augapfel den eigentlichen Halt gewähren, verschont bleiben, — während bei der früheren, allerdings für den Operateur bequemeren, äquatorialen Schnittrichtung die quere Durchtrennung jener Fasern sich recht häufig strafte durch spätere Schrumpfung des Augapfels mit unheilbarer Erblindung desselben.

Alle Vorteile der modernen Chirurgie sind voll auszunützen: unter Narkose vermeidet man den Vorfall des Glaskörpers, unter peinlichster Sauberkeit und Antisepsis die Vereiterung.

Die Bindehaut, deren Wunde stets weiter klafft, wird leicht über den meridionalen Skleralschnitt, zur Deckung desselben, herübergezogen.

Wenn aber trotzdem etwa 6 Wochen nach glücklicher Operation das betreffende Auge erblindet, so vermag wenigstens der Patient den chirurgischen Triumph nicht recht zu würdigen.

Jedesmal, wenn man im Glaskörper mit dem Magneten herumwühlen, wenn man nach dem Cysticercus mit Haken, Löffel und Pinzette mühsam herumfischen muß, um nur das nächste chirurgische Ziel, die Extraktion, zu erreichen, ist das definitive Heilungsresultat als zweifelhaft zu bezeichnen.

Der Glaskörper ist keine Feuchtigkeit, sondern ein Gewebe; mechanische Reizung desselben bewirkt bindegewebige Schrumpfung. Die Anforderungen sind bei diesen kleinen Operationen weit höhere, als sonst in der Chirurgie. Das sicherste Mittel, die spätere Schrumpfung des Glaskörpers und Netzhaut-Ablösung zu vermeiden, besteht darin, daß man gleich bei dem Schnitt durch die Bulbus-Häute mit dem Messer, den Glaskörper tief spaltend, bis in die Gegend des Fremdgebildes vordringt und dadurch einen sofortigen und spontanen Austritt des letzteren sicherstellt.

So habe ich schon früher einigemal operiert[1] und ferner in den beiden Fällen von Glaskörper-Cysticercus, die bei mir in diesem Jahre zur Beobachtung gelangt sind.

Diese 30jähr. Patientin von auswärts, welche (nur für den heutigen Tag nach Berlin zurückgekehrt,) die Gelegenheits-Ursache für meine Demonstration abgibt, hatte seit Weihnachten 1884 über Amblyopie des linken Auges zu klagen und zeigte bei ihrer ersten Vorstellung,

[1] War aber schon vor der Operation das Glaskörper-Leiden sehr weit vorgeschritten, so kann trotzdem später Netzhaut-Ablösung erfolgen.

am 5. März d. J., einen etwa 8 mm großen, lebhaften Cysticercus ganz in der Tiefe des Glaskörpers nach außen-unten. Unter Narkose spaltete ich den Canthus externus, maß vom lateralen Hornhaut-Rande nach außen-unten auf der Sklera die 13 mm bis zum Äquator ab und stieß von hier aus in meridionaler Richtung die breite Glaukom-Lanze fast 10 mm tief in den Augapfel hinein; sowie ich das Instrument sanft zurückziehe, kommt sofort, aber ohne jeden Glaskörper-Austritt, der intakte zierliche Cysticercus heraus.

Die Heilung erfolgt reizlos. Nach4 Wochen, bei der Entlassung, ist die Sehkraft des operierten Auges erheblich gebessert, (Finger mindestens auf 15′, vorher auf 7′;) der Sehnerv, das Primär-Nest des Cysticercus im Augengrunde und darunter die scharf gezeichnete Skleralschnitt-Narbe bequem mit dem Augenspiegel sichtbar; die Bindehaut in der Wundgegend noch etwas hervorragend, die Spannung normal.

Heute, nach weiteren 8 Wochen, ist die Sehkraft noch besser (Sn VII in 8″), das Gesichtsfeld wie zuvor (von oben und von innen-oben her bis auf 20° eingeengt).

Bei gewöhnlicher Betrachtung sieht man gar nicht, welches von beiden Augen das operierte ist; man muß das Unterlid stark abziehen, um die Stelle der Bindehaut-Naht zu entdecken. Keine Spur von Netzhaut-Ablösung. (Nachträglich wurde bei der Patientin eine Taenia sol. bemerkt und beseitigt.)

Dieser 61jährige Mann, welcher vorher stets gesund gewesen und seit Mitte Dezember 1884 Sehstörung auf dem linken Auge beobachtet, zeigte im Glaskörper des letzteren (am 6. Jan. d. J., bei der ersten Vorstellung) einen 10 mm großen, lebhaften Blasenwurm, lateralwärts vom Sehnerven-Eintritt, und etwas weiter unten im Augengrunde einen hellen, 6 mm großen Herd, welcher das Primär-Nest des Wurmes darstellt.[1] Skleralschnitt wie im ersten Fall. Weder Blut, noch Serum, noch Glaskörper-Substanz trat hervor. Die in die Wunde eingeführte Kapsel-Pinzette schob gleich beim ersten Griff den intakten lebenden Wurm heraus. Es erfolgte reizlose Heilung.

Die Sehkraft ist von $^1/_{20}$ auf $^1/_{12}$ gestiegen. (Vorher Finger auf 10′, nachher Sn CC:15′, mit +6″ Sn IV:5″.) Das Gesichtsfeld ist wesentlich erweitert. Vorher zeigte es einen Defekt der ganzen medialen Hälfte, jetzt besteht nur noch im medialen oberen Quadranten ein

[1] Diese rundliche Stelle haben manche Fachgenossen für einen zweiten Cysticercus genommen und — operativ behandelt! In einem menschlichen Auge kommen so gut wie niemals zwei Cysticerken vor. — Patient machte in der Anstalt einen Anfall von vorübergehender Bewußtlosigkeit und rechtseitiger Hemiparese durch, den man auf Hirn-Cysticerken beziehen könnte.

kleiner Ausfall, entsprechend der narbigen Netzhaut-Schrumpfung an der Stelle des Primär-Nestes. Spannung völlig normal.

Da 3, bzw. 5 Monate seit der Operation verstrichen sind, kann das Ergebnis in beiden Fällen vielleicht als ein bleibendes betrachtet werden.[1] — —

35. Zur Berechnung von hinteren Lederhaut-Schnitten. C.-Bl. f. A. 1891, S. 321—327. [Vgl. H.'s Magnet-Operation in der Augenheilk. 1899, S. 71—77.]

Operationen mit dem Elektro-Magnet.

36. Ein seltner Operations-Fall. Berl. klin. Wochenschr. 1879, Nr. 46; C.-Bl. f. A. 1879, S. 376—381.

[Erste Ausziehung eines Eisensplitters aus einem Lederhaut-Schnitt, mit Hilfe des eingeführten Elektro-Magneten.]

Am 11. September 1879 wurde mir der 16jährige E. K. aus Puttlitz wegen einer ernsten Augenverletzung in die Klinik gesendet. Des Morgens um 8 Uhr an demselben Tage war Patient mit seinem Vater beim Schmieden beschäftigt, als er ganz plötzlich eine Verletzung des rechten Auges und Sehstörung desselben verspürte. Nachmittag $3^1/_2$ Uhr desselben Tages finde ich das linke Auge gesund; auch das rechte, das verletzte, ist fast reizlos, es zeigt aber oberhalb des oberen Hornhaut-Scheitels eine Wunde in der Lederhaut. Dieselbe ist etwa $2^1/_2$ mm lang, nahezu horizontal, um $1^1/_2$ mm vom Hornhaut-Rande entfernt, leicht klaffend. Klare Glaskörper-Substanz liegt zwischen den mit einigen Körnchen uvealen Pigmentes besetzten Wundlefzen, ohne herauszutreten. Die Hornhaut zeigte eine leichte Längsfaltelung, in der Vorderkammer ist etwas Blut vorhanden. Natürlich konnte man nicht daran zweifeln, daß der Augapfel einen Fremdkörper beherbergte. Patient wurde sofort verbunden und im dunkeln Zimmer zu Bett gebracht. Am Abend des nämlichen Tages wird der Verband gewechselt. Patient gibt sofort eine wesentliche Besserung der Sehkraft an. Das Auge ist reizlos, die Wunde ist verklebt, die Hornhaut klar und von normaler Wölbung. Kammerwasser durchsichtig. Iris frei von Entzündung. Pupille mittelweit, eiförmig mit oberer Spitze. Offenbar ist die obere Iris-Peripherie gegen die Wunde hingezogen

[1] Der intraokulare Cysticercus führt bei spontanem Ablaufe stets zur Amaurose des befallenen Auges. Die Fälle, die als schlauchförmige Einkapslung diagnostiziert wurden, sind kongenitale Bildungen, aber nicht Cysticercus. Vgl. meinen Artikel über Cysticercus des Auges in Eulenburg's Realenzykl., I. und II. Auflage.

oder mit der inneren Wundöffnung verklebt. Dagegen besteht kein Iris-Vorfall. Der Augenspiegel zeigt normal roten Reflex des Pupillar-Gebietes. Jedoch ist ein dunkler Faden im Glaskörper sichtbar, welcher oben an der Wundöffnung haftet, ziemlich gerade nach unten zieht und sich dabei erheblich verschmälert. Sowie Patient die Blick-Achse senkt, erkennt man ein ziemlich großes Eisenstück, das hinter der Linse und in einiger Entfernung von derselben im unteren Teile des Glaskörpers frei sichtbar wird. Der Fremdkörper ist schwarz, unregelmäßig, scharfkantig; an den scharfen Bruch-Ecken reflektiert er das mittelst des Augenspiegels hineingeworfene Licht hell-metallisch. Natürlich wechselt dieser metallische Reflex bei leichter Drehung des Augenspiegels, d. h. bei wechselnder Richtung des Licht-Einfalls. Sehnerv und Netzhaut sehen normal aus.

Am Morgen des folgenden Tages wird derselbe Zustand festgestellt und sofort zur Operation geschritten. — —

Zur Operation wird mein Elektro-Magnet hergerichtet, den ich seit längerer Zeit in meinen Vorlesungen und Operations-Übungen an lebenden Kaninchen benutze. Es wird beschlossen, zwischen dem äußeren und dem unteren geraden Augenmuskel in tiefer Narkose dem Augapfel einen Meridional-Schnitt beizubringen, der hinter dem Ciliarkörper anfängt und sich von hier aus gegen den Äquator erstreckt. Um den Schnitt nachträglich zu decken, wird zunächst medianwärts von der festgestellten Schnitt-Richtung ein halbkreisförmiger Bindehaut-Lappen freipräpariert und lateralwärts über seine Basis zurückgeklappt, und die Blutung sorgfältig gestillt. Hierauf faßt mein Assistent, Herr Vogler, mit einer Schluß-Pinzette eine Bindehaut-Falte im horizontalen Meridian des Augapfels nahe dem medialen Hornhaut-Rande, und rollt damit den Augapfel nach innen oben, soweit dies bei eingelegtem Sperrer möglich. Der Operateur faßt mit einer kleinen chirurgischen Pinzette das episklerale Gewebe gerade am vorderen Teile des beabsichtigten Schnittes und senkt neben der Pinzette das v. Graefe'sche Starmesser in die Sklera, die Schneide gegen den Äquator gerichtet. Mit langsamen, sägeförmigen Zügen wird ohne Kontrapunktion ein Schnitt von 4 mm Länge durch sämtliche Bulbushäute angelegt. Der Schnitt klafft durch Glaskörper-Substanz, die aber nicht hervor- oder austritt. Ein sanfter Druck wird auf die mediale Wundlefze ausgeübt, in der Hoffnung, der Fremdkörper würde durch seine Schwere schon hervortreten, weshalb auch Patient in halbsitzender Stellung auf dem Knapp'schen Operationsstuhl narkotisiert war. Dieses glücklichste Ereignis trat nicht ein. Hierauf wird das eine schnabelförmige Ende des Elektro-Magneten, welches ungefähr Gestalt und Krümmung des

Armes einer gewöhnlichen krummen Iris-Pinzette besitzt, aber etwas dicker und zahnlos ist, durch die Wunde ins Augen-Innere eingeführt, die Spitze natürlich medianwärts und die Konkavität gegen die Sklera gerichtet. Der Fremdkörper folgt nicht.

Sofort wird der Magnet ausgezogen; der Schnitt mit der Schielschere in seiner ursprünglichen meridionalen Richtung gegen den Äquator zu verlängert, so daß er im ganzen eine Länge von 7—8 mm erlangt und der Magnet wiederum eingeführt, in derselben Richtung wie zuvor, aber etwas weiter hineingeschoben und ein wenig gedreht, so daß seine Spitze dem unteren Scheitel des Aequator bulbi näher kommt. Man hört keinen klingenden Ton, sieht aber beim vor-

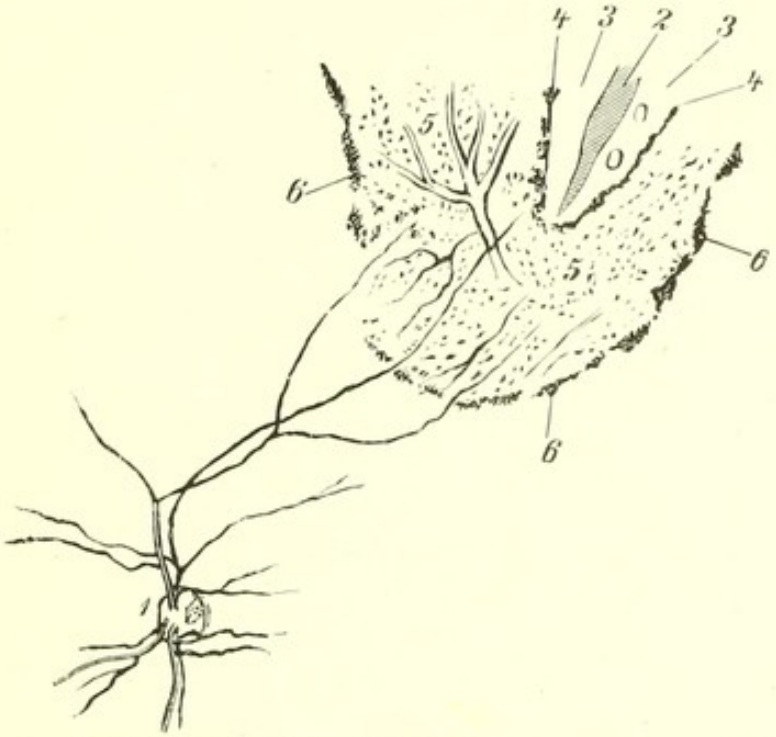

Fig. 1. Augenspiegel-Bild. (Mit $2^1/_2$zölliger Linse entworfenes umgekehrtes Bild.) *1* Papilla opt., *2* Graue Skleral-Narbe, *3 3* freiliegende Sklera (mit zwei kleinen Blutfleckchen, *4 4* Rand der retrahierten Aderhaut, *5 5 5* entfärbter Herd mit sichtbaren Aderhaut-Gefäßen, *6 6 6* scharf begrenzter pigmentierter Rand desselben.

sichtigen Ausziehen des Magneten, wobei die Konvexität einen sanften Druck auf die laterale Wundlefze ausübt, um Abstreifen des Fremdkörpers zu verhüten, daß der Magnet einen schwarzen Metallsplitter erfaßt hat und ohne weiteres aus dem Augen-Innern hervorbringt. Ein Baumwollen-Bäuschchen wird auf die sanft geschlossenen Lider gedrückt, die etwas oberflächlich gewordene Narkose vervollständigt, der Bindehaut-Lappen über den Schnitt zurückgeklappt, so daß er ihn deckt, und durch zwei Nähte befestigt; endlich noch der bei unsren Star-Operationen übliche Monoculus-Verband angelegt und

auch das zweite Auge durch eine leichte Binde verschlossen. Als Patient aus der Narkose erwacht war, klagte er nicht über Schmerzen und wurde ins Bett gehoben. Der Eisensplitter ist 3 mm lang, 2 mm breit und fast 1 mm dick, von schwarzer Farbe, ohne Spur von Rost, mit scharfen, etwas unregelmäßigen Rändern; die eine der beiden Hauptbegrenzungsflächen des ziemlich platten und glatten Körpers ist etwas konvex, die andre eben. Sein Gewicht beträgt 20 mg.[1] Die Heilung erfolgte ohne Spur von Reaktion.

Am vierten Tage nach der Operation (16. September) werden die Nähte entfernt.

Etwa 14 Tage nach der Operation wurde eine genauere Prüfung vorgenommen. Das Auge ist reizlos. Die Eingangs-Öffnung ist ver-

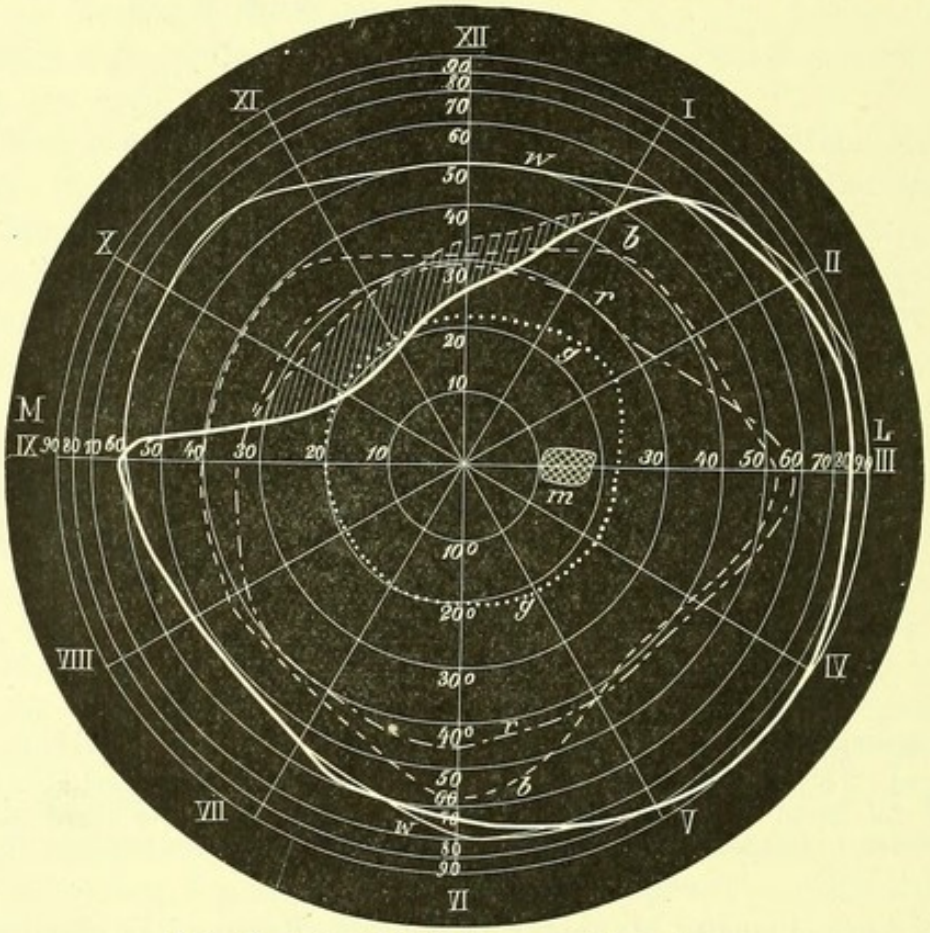

Fig. 2. Gesichtsfeld des rechten Auges.

Orthographische Projektion des Gesichtsfeldes. Der Mittelpunkt ist der Fixierpunkt, *m* Mariotte's Fleck, M mediale, L laterale Seite. Die zart gezeichneten Kurven geben die Norm, *w* für weiß, *b* für blau, *r* für rot, *g* für grün. Die stark gezeichnete Kurve gibt die Gesichtsfeld-Grenze unsres Falles, die gestrichelte Partie bedeutet eine Zone undeutlicher Empfindung.

[1] Der schwerste Fremdkörper, der bisher innerhalb eines menschlichen Augapfel (bei der Enukleation) gefunden wurde, wog 2,5 g und hatte eine Länge von 20 mm. Die kleinsten, die man z. B. mit der getrübten Linse herausbefördert, wiegen weniger als 1 mg.

narbt, die Schnittgegend kaum noch hervorragend, die Bindehaut daselbst etwas geschwollen. Die brechenden Medien des Auges sind klar, aber ein kleiner Glaskörper-Faden noch sichtbar. Papilla opt. nebst Umgebung normal. Die von dem operativen Eingriff herrührende Veränderung des Augengrundes beginnt etwa 5—6 Papillen-Breiten oder 7—9 mm nach außen-unten vom Rande der Papilla optica, in Gestalt eines scharf begrenzten sektorenförmigen Herdes, dessen vorderes, d. h. äquatoriales Ende mit dem Augenspiegel nicht zu erreichen ist. In diesem Herde, über welchen die Netzhaut-Gefäße unverändert und unverdeckt fortziehen, ist der sonst rote Augengrund hell entfärbt, weißlich, so daß die Aderhaut-Gefäße plötzlich in ziemlicher Schärfe hervortreten; der weiße Grund ist aber durch zahlreiche schwarze Punkte stark getüpfelt. Innerhalb dieses weißen Herdes, etwa 4 Papillen-Durchmesser von seinem pigmentierten Rande entfernt, erscheint die nach der Papille zugewendete Spitze einer intensiv weißen, schnabelförmigen Figur, welche von stärkerer Pigment-Anhäufung umsäumt ist, und offenbar den Bereich darstellt, innerhalb dessen die Sklera frei liegt, d. h. wo nach dem Schnitt die elastische Aderhaut sich zurückgezogen.[1] Innerhalb dieser weißen schnabelförmigen Figur sieht man eine ihr ähnliche, in verjüngtem Maßstabe, von grauer Farbe: es ist die sklerale Narbe. Was die funktionelle Prüfung betrifft, so liest das Auge feinste Schrift (Sn $1^1/_2$ in 9″). Das Gesichtsfeld zeigt eine mäßige Beschränkung im inneren oberen Quadranten, ist aber nach den übrigen Richtungen hin normal.

Nach 4 Wochen wurde der Kranke entlassen. Der Glaskörper-Faden ist geschwunden, der Herd im Augengrunde wenig verändert. Sie sehen den Kranken heute nach 6 Wochen mit äußerlich fast normal aussehendem Auge.[2]

M. H.! Ich habe diesen Operations-Fall als einen seltenen bezeichnet. Ich selber hatte in einem ähnlichen schon das gleiche erstrebt, aber nicht erreicht und in der Literatur-Umschau nur wenig Analoges gefunden. Zwei Fragen werden durch unsren Fall angeregt: Die erste betrifft den meridionalen Skleralschnitt zur Entfernung von Fremdkörpern aus dem Augen-Innern; die zweite den Magneten. — (Folgen Literatur-Nachweise, Knapp, Dixon, Mc Keown, Hardy u. A.)

Der Elektro-Magnet, dessen ich mich bediene, ist nach meinen Angaben von Herrn P. Dörffel (Berlin, 46 u. d. Linden) verfertigt.

[1] Der helle Reflex von „Skleralnarben" ist nicht eine neue Beobachtung, wie manche Autoren glauben, sondern schon von Albrecht v. Graefe (Arch. f. Ophthalm. I, 1, 406) 1854 wahrgenommen. Vgl. auch Schauenburg, Der Augenspiegel, 2. Aufl. S. 51, a. 1859.

[2] Vier Wochen später Status idem.

Er ist einfacher und handlicher, als die früheren. Die elektromotorische Kraft wird von einem ganz gewöhnlichen Zink-Kohle-Element geliefert, wie es fast jeder Arzt besitzt oder doch leicht beschaffen kann. Von diesem gehen zwei Drähte zu der Spirale. Dieselbe ist um einen zylindrischen, hohlen Eisenkern gewunden, der in die beiden spitzen Pol-Enden übergeht, welche ins Auge eingeführt werden sollen. Die letzteren sind nach Art eines Iris-Pinzettenarms gebildet, das eine gerade, das andre gekrümmt. Dieser Elektro-Magnet vermag einen kleinen Eisenschlüssel bequem zu tragen und Eisensplitter von 1 bis 5 mm Länge, wie solche erfahrungsgemäß hauptsächlich in Betracht kommen, aus der Entfernung von etwa 2—4 mm sicher anzuziehen. Ähnlich verhält es sich, wenn man die Eisenstückchen in Gummilösung, Hühner-Eiweiß und Glaskörper-Substanz legt. Sowie die Flüssigkeit dicklich ist, wird die Attraktions-Geschwindigkeit und Entfernung verringert. Sowie aber ein nennenswerter Widerstand vorhanden ist, vermag der Magnet dasselbe Eisenstückchen nicht mehr zu bewegen, z. B. wenn man ein solches Eisenstück einfach durch ein Blättchen Papier hindurchsteckt, so daß es darin haftet.

Daß man ein in der Hornhaut festsitzendes Eisensplitterchen, wie wir sie täglich bei den Eisenarbeitern beobachten und so leicht auf mechanischem Wege entfernen, mit dem Magneten bequem herausziehen könne, ist eine Fabel, ein kleines Seitenstück zu dem Märchen aus Tausend und einer Nacht von der Magnetberg-Insel, welche die eisernen Nägel aus den Planken der Schiffe zieht. Für die Fremdkörper in der Vorderkammer ist der Magnet meist überflüssig und unpraktisch.[1] Sowie das Kammerwasser abfließt und der Eisensplitter sich gegen die Hinterfläche der Hornhaut stemmt, ist es außerordentlich schwierig, ihn mit dem Magneten, sehr leicht, ihn mit der Pinzette herauszuholen, wie man am lebenden Kaninchen-Auge bequem experimentieren kann. Wirkliche Triumphe feiert der Magnet hauptsächlich in solchen Fällen, wie der unsrige, wo es sich um ein frisch in den Glaskörper eingedrungenes und darin frei befindliches Eisenstückchen handelt, welches aus der dunklen Tiefe mittelst Pinzette, Haken, Löffel nur selten ohne dauernde Schädigung des Auges entbunden werden kann.

Der Fall blieb dauernd geheilt. Vgl. die Magnet-Operation in der Augenheilkunde, von J. Hirschberg, 1899, S. 55—56:

„Nach 20 Monaten kam der auswärtige Kranke wieder nach Berlin. Es wurde ein reizloses Auge, vollkommenes Fehlen von Netzhaut-Ablösung und gleich gute Sehkraft festgestellt. Das operierte Auge

[1] [Durch weitere Erfahrung widerlegt.]

liest feinste Schrift (Sn $1^1/_2$ in 12″), zeigt dieselbe unbedeutende Gesichtsfeld-Beschränkung (G.F. innen-oben bis 28°; vom 20. bis 28.° Undeutlichkeit,) und denselben Spiegel-Befund.

Nach brieflicher Mitteilung des Operierten vom 12. Januar 1885 liest das operierte Auge — also 5 Jahre nach der Operation — die feinste Schrift.

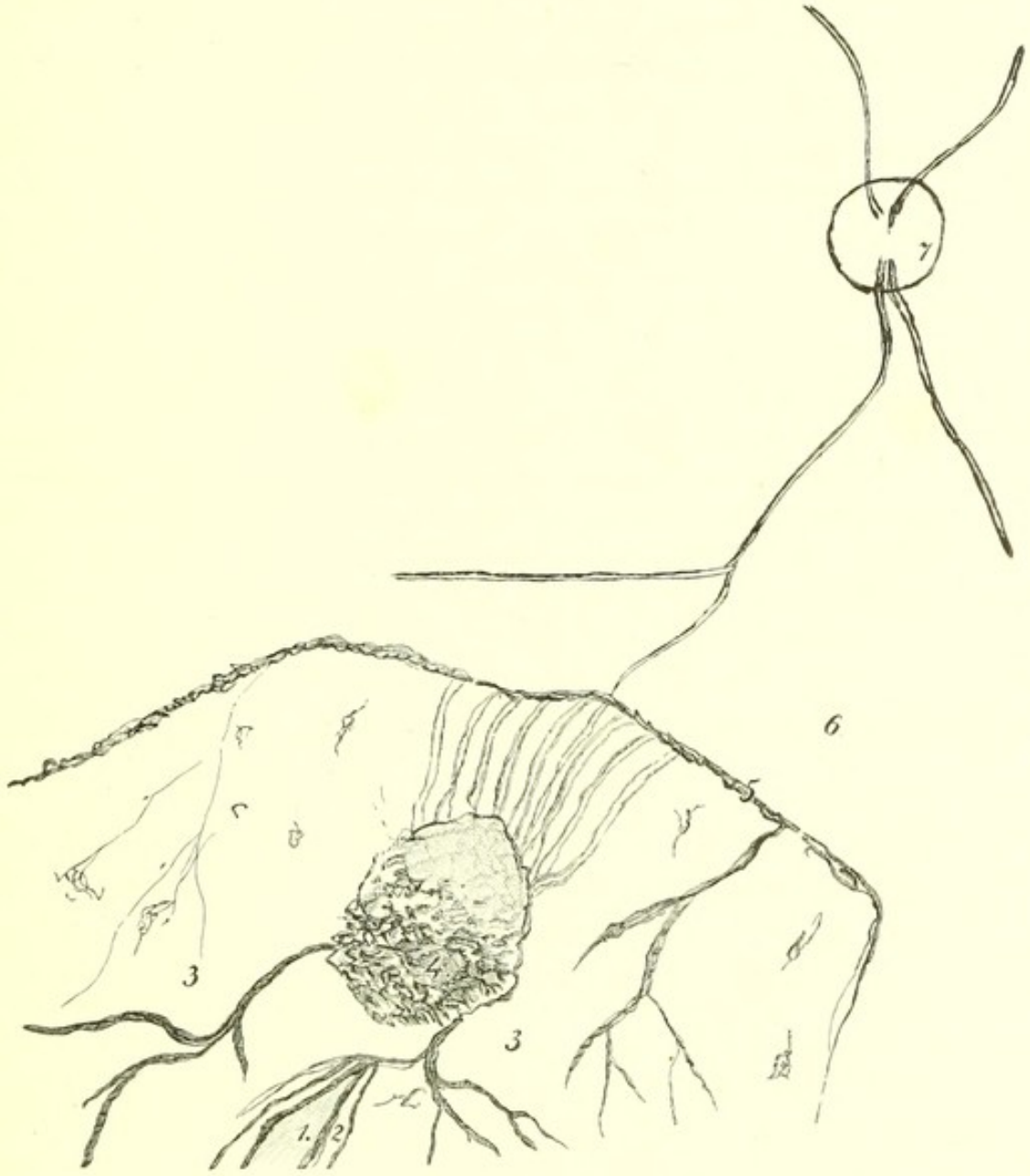

Fig. 3. Aufrechtes Bild des Augengrundes. (Vgl. Fig. 1.)

1 Skleral-Schnittnarbe, *2* heller Saum um dieselbe, *3* entfärbter Augengrund mit Aderhaut-Gefäßen, *4* Pigment, *5* Pigmentsaum, *6* normaler Augengrund, *7* Sehnerv.

Nach $8^1/_2$ Jahren (15. Februar 1888) wurde der inzwischen zum Mann Herangereifte der Berliner medizinischen Gesellschaft vorgestellt. Das Auge sah ganz normal aus, las feinste Schrift und hatte nur einen

geringen G.F.-Ausfall (innen-oben bis 30°). Also ist jetzt das G.F. besser, als bei den früheren Prüfungen. Vgl. Fig. 2. Mit dem Augenspiegel erkennt man die Schnittnarbe inmitten eines Entfärbungs-Herdes. Vgl. Fig. 3. Spannung normal. (Keine Spur von Glaskörper-Trübung oder gar von Netzhaut-Ablösung.)

Nach $12^1/_2$ Jahren konnte ich, da E. K. eine Reise nach Berlin machte, genau denselben Zustand feststellen.

Der Verletzte lebt in einer kleinen Stadt bei Berlin, hat mir vor einigen Jahren einen neuen Fall von Fremdkörper im Augen-Innern zur Operation gesendet, und würde, wenn nachträglich die Sehkraft im geringsten nachgelassen, sich gewiß sofort vorgestellt haben.

Es ist dies mein erster gelungener Fall, an den ich auch heute noch, nach fast 20 Jahren, mit Befriedigung mich erinnere, und der gleichzeitig wohl der am längsten beobachtete der ganzen einschlägigen Literatur sein dürfte."

Diese Beobachtung aus dem Jahre 1879 wurde ins Englische, Französische und Spanische übersetzt und hat eine neue und ausgedehnte Literatur ins Leben gerufen.

In dem soeben erwähnten Werk (S. 122—134) ist die Literatur dieses Gegenstandes von 1879 bis 1899 ausführlich mitgeteilt.

Von den Arbeiten, die Prof. Hirschberg selber zur Verbesserung und zur Einbürgerung der Operation veröffentlicht hat, sollen einige hier hervorgehoben, einzelne wieder abgedruckt werden:

36a. On the extraction of chips of iron or steel from the interior of the eye. Knapp's Archives of ophthalmology X, 4, S. 369 bis 398, 1881.

36b. Der Elektro-Magnet in der Augenheilkunde, Leipzig 1899. (134 S., mit 30 Abbildungen, 35 eigne Operations-Fälle.)[1]

36c. Die Ergebnisse der Magnet-Operation in der Augenheilkunde. Nach 100 eignen Operationen. Arch. f. Ophthalm. XXXVI, 3, S. 37—98, 1890.[2]

---

[1] Das Buch vom Jahre 1899 stellt die zweite Ausgabe dar. Zur Ausarbeitung der dritten ist Prof. Hirschberg wegen anderweitiger Aufgaben noch nicht gekommen.

[2] 1894 erhielt Prof. H. einen Preis auf der Welt-Ausstellung zu Chicago: „Prof. Dr. Hirschberg, Berlin (Germany), Exhibit: Instruments, Award. The exhibit exemplifies an important advance in surgical procedure and testifies to the great skill and manual dexterity as well as the scientific knowledge of the exhibiter. Ernest Hart. — T. W. Palmer, President World's Columbian Commission."

37. Ein seltner Operationsfall.[1] Therapie der Gegenwart, Jan. 1900; C.-Bl. f. A. 1900, S. 52—59.

Vor 20 Jahren habe ich in der Berliner klinischen Wochenschrift[2] unter obigem Titel meine erste gelungene Ausziehung eines Eisensplitters aus dem Glaskörper mittelst des meridionalen Lederhaut-Schnitts und der Einführung des Elektro-Magneten beschrieben. Heute will ich, unter gleichem Titel, einen solchen Fall von Magnet-Operation beschreiben, wie er gewiß noch nicht oft vorgekommen. Wenigstens konnte ich in der Literatur ein wirkliches Seitenstück nicht auffinden.

Die Beobachtung lehrt, daß heutzutage mit den verbesserten Instrumenten und der größeren Erfahrung auch die schwierigsten Fälle zufallsfrei operiert werden können, wenn man sie nach einem richtigen Plan in Angriff nimmt. Nichts ist unrichtiger, als auf einen in die Tiefe des Auges eingedrungenen Eisensplitter irgend einen, auch noch so starken Magnet planlos einwirken zu lassen, in der Hoffnung, daß das Eisen schon den richtigen Weg nach außen finden werde.

Am 31. August 1899 kam der 40jährige Braumeister A. H. aus Süd-Deutschland zur Aufnahme. Als er am 18. Juni 1899 bei der Ausbesserung einer Eis-Maschine selber mit Hand angelegt und mit dem Hammer auf einen Eisenkeil geschlagen hatte, war ihm von dem letzteren ein Splitter in das rechte Auge geflogen. Die Sehkraft dieses Auges war sofort aufgehoben. Die Vorderkammer soll ganz mit Blut gefüllt gewesen und aus dem Auge ein zäher Faden herausgeflossen sein.

Zunächst blieb er 12 Tage lang in Behandlung seines Arztes, welcher das Eindringen von Eisen ins Augen-Innere in Abrede stellte. 4 Tage nach der Verletzung begann schmerzhafte Entzündung des verletzten Auges.

Am 30. Juni 1899, also 12 Tage nach der Verletzung, begab er sich nach der nächsten Universitäts-Stadt, woselbst die Anwesenheit von Eisen im Augen-Innern festgestellt wurde. In Ermangelung der nötigen Instrumente mußte man den Verletzten einem andren Augenarzt in der Nachbarschaft zuweisen. Hier wurden vier Versuche mit dem Riesen-Magneten angestellt, aber ganz erfolglos. Bis zum 22. Juli 1899 verblieb der Verletzte in der Augenheilanstalt. Die Entzündung des Auges blieb bestehen; allmählich wurde unter ambulatorischer Behandlung (Einträuflung von Atropin) der Schmerz geringer. Aber das Auge war noch sehr empfindlich und oft gerötet;

[1] Nach einem am 8. November 1899 in der Berl. med. Gesellschaft gehaltenen Vortrag.

[2] 1879, Nr. 46. [Es ist unsere Nr. 36.]

zeitweise stellte sich Druckgefühl ein. Schließlich wurde der Verletzte von dem Besitzer der Brauerei in meine Anstalt gesendet, sechs Wochen nach der Verletzung.

Ich fand den folgenden Zustand. Das verletzte Auge ist mäßig gereizt und gerötet. An dem Hornhaut-Saum besteht, nasenwärts, ein wenig unterhalb des wagerechten Meridians, eine wagerechte Narbe von 3 mm Länge, zur Hälfte in der Hornhaut, zur andren Hälfte

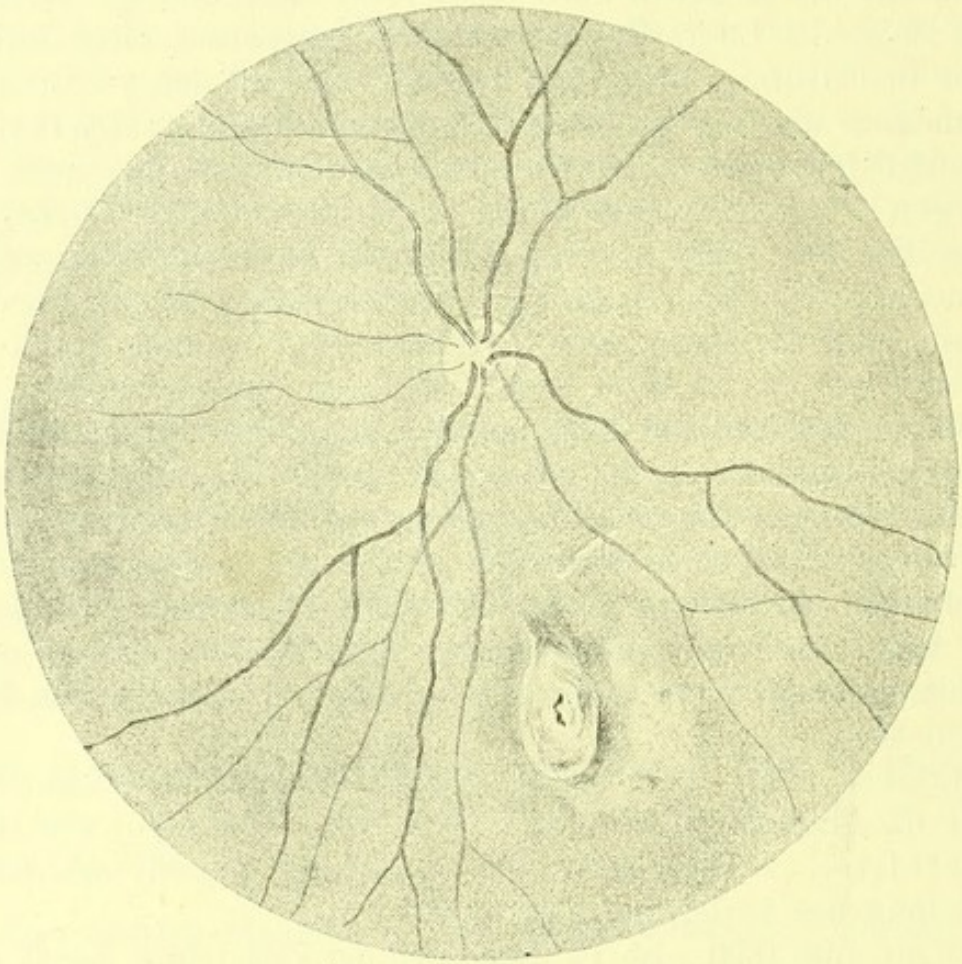

Fig. 1.

in der Lederhaut liegend. An dieser Stelle ist die Iris etwas vorgebaucht, wohl durch Anwachsung an die Narbe nach vorn gezogen. Die Hornhaut ist im ganzen klar, — zwar nicht lupenrein[1], jedoch frei von Rost-Punkten. Ebenso ist die Regenbogenhaut frei von Verrostung.

Die Pupille ist unter dem Einfluß von Atropin nur mittelweit, aber nicht ganz rund, da nasenwärts und unten Verklebungen mit

[1] Lupenrein nenne ich die Hornhaut, wenn das von ihr gespiegelte Bild einer Lichtflamme auch bei der Betrachtung mit der Hartnack'schen Lupe (10 × 1) ganz rein und scharf umschrieben erscheint.

der Linsenkapsel bestehen. Auf der Vorderkapsel zarte Beschläge. Ganz peripher, am Linsen-Äquator, innen-unten, sitzt eine zarte, kurze, keilförmige Linsen-Trübung.

Glaskörper im wesentlichen klar. Sehnerven-Eintritt normal. Etwa 4 Sehnerven-Breiten (also 6 mm) unterhalb des Sehnerven-Eintritts und ein wenig nasenwärts sitzt der Fremdkörper. (Vgl. Fig. 1, aufrechtes Bild des rechten Augengrundes, von meinem ersten Assistenten, Herrn Dr. Fehr, gezeichnet.) Daselbst sieht man einen weißen, erhabenen Herd von etwa 2 mm Breite und 4 mm Länge, der um etwa 0,75 mm über die umgebende Netzhaut in den Glaskörper hervorragt. Es ist dies der von einer (bindegewebigen) Kapsel überzogene Eisensplitter. Auf der Höhe der Hervorragung schimmert der Eisensplitter selber mit einer Kante hindurch, als ein leicht geschlängelter, schwarzer Streifen.

Der Defekt an dem mitgebrachten Eisenkeil mißt etwa $3 \times 1{,}5$ mm. Folglich muß der abgesprungene Eisensplitter ziemlich tief noch in die Lederhaut eingebettet sein.

In der Umgebung des Fremdkörper-Herdes bestehen Pigment-Veränderungen. Zwischen demselben und dem Sehnerven-Eintritt sieht man eine strichförmige, helle Stelle mit Pigmentsaum; diese kann als Prall-Stelle gelten. An den nasalen Rand des Fremdkörper-Herdes setzt sich ein Glaskörper-Faden an; zarteste Glaskörper-Flöckchen, wie Schleiergewebe, schweben vor dem Fremdkörper. Unten in der Peripherie liegt etwas Blut auf der Netzhaut.

Mit dem Lokalisations-Ophthalmoskop[1] findet man den Fremdkörper etwa 25° unterhalb der Netzhaut-Grube in einem schrägen Meridian, der etwa 30° mit dem wagerechten einschließt: d. h. wenn man 19 mm vom Hornhaut-Rand entfernt in dem betreffen den Meridian die Lederhaut einschneidet, trifft man auf den Fremdkörper.

Sehr genau stimmt mit dieser Messung die des Gesichtsfelds. (Vgl. Fig. 2.)[2] Dasselbe ist im wesentlichen normal, zeigt aber einen inselförmigen Ausfall, (sogenanntes Skotoma,) entsprechend dem Sitz des Fremdkörpers, ungefähr 30° oberhalb des wagerechten Meridians und 25° entfernt vom Fixierpunkt. Die zentrale Sehschärfe war ziemlich gut. (Mit $+1{,}5$ Di. S = $^5/_8$, mit $+6$ Di. Sn $1^1/_2$ in 8″.)

[1] Das von A. Graefe herrührt. Vgl. Hirschberg, Magnet-Operation, 1899, S. 71.

[2] Allerdings lieferte die erste Prüfung des Gesichtsfeldes noch nicht dieses ganz genaue Ergebnis, da der Verletzte noch nicht scharf fixierte; die Zeichnung entstammt der letzten Prüfung vor der Entlassung.

Das (verbesserte) Sideroskop[1] zeigt den größten Ausschlag, wenn ein Punkt der Lederhaut, innen-unten, dicht am Äquator, gegen die Kapsel der Magnetnadel gebracht wird. — Das linke Auge war völlig normal.

Der Fall gehörte zu den schwierigsten, die mir vorgekommen. Das Auge hat noch recht gute Sehkraft, ist aber nicht reizlos; der Fremdkörper ist so groß, daß er auf die Dauer nicht vertragen wird, sondern das Auge, früher oder später, zerstören muß; sitzt aber doch so weit nach hinten, daß er schwer zu erreichen ist.[2] Dabei ist sein

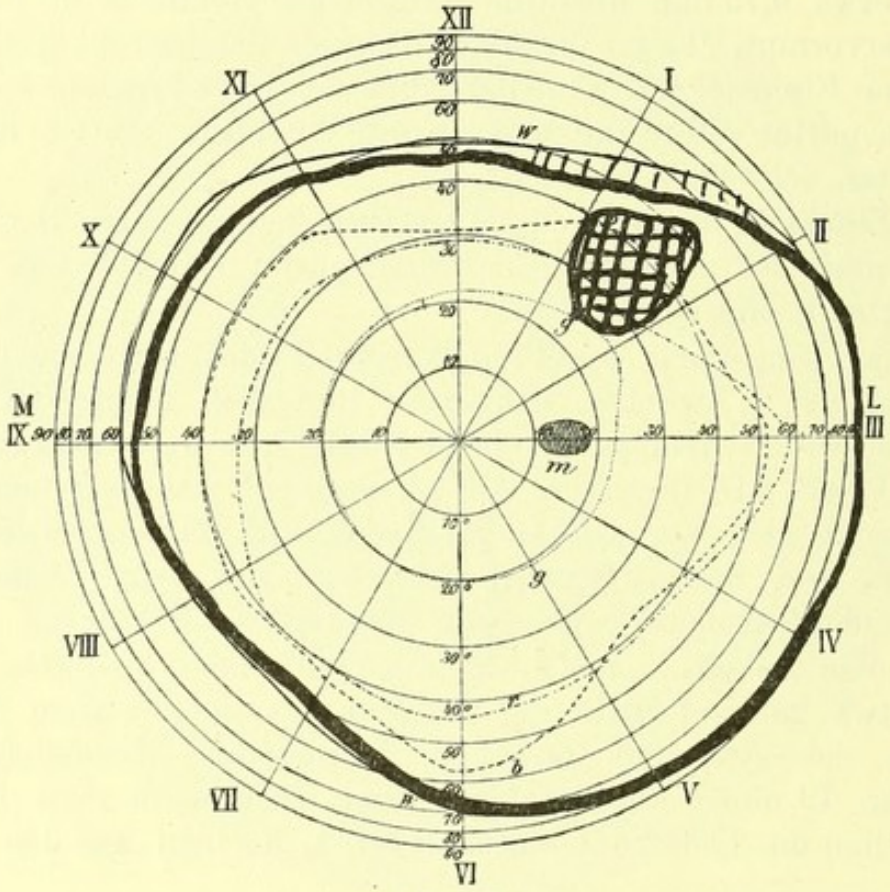

Fig. 2.

Gewicht offenbar doch nicht so beträchtlich, daß er leicht angezogen wird. Dies folgt schon aus den fruchtlosen Versuchen, die von kundiger Hand in Süd-Deutschland gemacht waren.

Der hintere Lederhaut-Schnitt schien hier zu gewagt, da er zu peripher, hinter dem Äquator, hätte angelegt werden müssen, was

[1] Das Sideroskop von Asmus, das mir so gute Dienste geleistet, ist jetzt leider durch den Ausbau der elektrischen Bahnen in der Karlstraße fast unbrauchbar geworden! Ich habe mir ein neues anfertigen lassen, das brauchbarer ist, (vgl. C.-Bl. f. A. 1899, S. 245,) und außerdem noch ein Hilfs-Werkzeug mit passendem astatischem Nadelpaar.

[2] Vgl. Magnet-Operation S. 21.

schon schwer ausführbar und ferner für die Zukunft des operierten Auges nicht unbedenklich scheint.

Zunächst machte ich zweimal, am 31. August 1899 und am 1. September 1899, den Versuch, mittelst des großen Schlösser'schen Magneten, der 15 Kilo trägt, den Fremdkörper nach vorn zu locken. Die Versuche fielen ganz negativ aus; der Verletzte hatte auch nicht die geringste Empfindung, als sein Auge an den Pol des Magneten angelegt wurde.

Am 2. September 1899 machte ich einen Versuch mit dem Riesen-Magneten, nach Haab'scher Art[1], von 80 Kilo Tragkraft, den Herr Hirschmann in seinen Räumen aufgestellt hat. Dieser Versuch war erfolgreich. Der Verletzte sitzt aufrecht. Holokain ist in das verletzte Auge geträufelt. Alle Instrumente sind aseptisch hergerichtet. Dem Riesen-Magnet wird durch Drehung die richtige Kraftlinie gegeben, von dem Punkt *a* des größten Ausschlags zum Punkt *b* des Fremdkörper-Sitzes: natürlich liegt *a* in der vorderen, *b* in der hinteren Hälfte des Augapfels. Sowie der Pol an *a* angelegt wird, empfindet der Kranke einen heftigen Schmerz. Aber der Fremdkörper erscheint nicht in der Vorderkammer, während wir den Pol langsam von *a* zum Hornhaut-Rand vorschieben. Sofort wird der Augenspiegel angewendet. Wie eine überspannte Blase ist die Kapsel geplatzt, die Lappen sind nach vorn gewendet. (Vgl. Fig. 3.) Der Fremdkörper aber ist nirgends sichtbar. Offenbar ist er nach vorn gezogen, vor den Äquator, dem Augenspiegel unsichtbar. Jetzt wird Kopf und Auge sorgsam fixiert, nach weiterer Holokain-Einträuflung, und der Pol des Magneten an den unteren Hornhautsaum gebracht. Bald ist die Stelle des größten Schmerzes gefunden. Hier verharren wir mit dem Pol. Eine dunkle Linie erscheint in der Iris, bei scharfer Beleuchtung mit einem elektrischen Lämpchen; ein Bluts-Tropfen tritt aus in die Vorderkammer, und durch die Iris dringt nach vorn der große, zum Teil

Fig. 3.

[1] Versammlung der ophthalmologischen Gesellschaft zu Heidelberg 1892 und C.-Bl. f. A. 1892, S. 392. Beiträge zur Augenheilkunde 1894 und C.-Bl. f. A. 1894, S. 284. (Prof. Haab in Zürich.)

gelbliche Splitter und ist deutlich hinter der Hornhaut sichtbar. Jetzt wird der Verletzte vom Riesen-Magneten entfernt, aufrecht gegen das Tageslicht gesetzt; sofort am unteren Hornhaut-Rand mit der Lanze ein Schnitt von 6 mm Länge ausgeführt, die Spitze meines kleinen Elektro-Magneten zwischen die Wundlefzen gebracht und der Fremdkörper herausgezogen.

Es besteht keine Neigung zu Iris-Vorfall. Der Verband wird angelegt. Reizlose Heilung. Am folgenden Tage ist die Vorderkammer gebildet, das Auge durchsichtig, die Sehkraft gut. Niemals Schmerz.

Am Tage vor der Entlassung, 21. September 1899, ist S = $^5/_7$ mit +1 D, G.F. wie in Fig. 2; die Augengrund-Veränderung wie in Fig. 3, die bei stärkerer Vergrößerung entworfen ist, als Fig. 2. Man sieht deutlich an der Stelle des früheren Fremdkörpers einen ausgehöhlten Herd von Rosa-Farbe mit Pigment am unteren Rande und darum kleine lappenförmige Reste der geplatzten weißen Kapsel, von denen einige kleinere, vollkommen losgerissen, dicht vor der Netzhaut schweben.

Der Verletzte reist zufrieden in seine Heimat zurück.

Am 8. November 1899 kommt er nach Berlin zur Vorstellung. Das Auge ist reizlos, sieht wie ein gesundes aus und besitzt volle Sehschärfe. (Mit +1,0 D. c. → S = $^5/_5$ m). G.F. normal bis auf den umschriebenen Dunkelfleck, welcher dem ehemaligen Fremdkörper-Sitz entspricht. Der letztere stellt eine Grube mit unterem Pigment-Saum dar. Die Lappen der Kapsel sind völlig geschwunden. Augengrund ganz klar.

Der herausgezogene Splitter paßt genau in die Kerbe des Eisenkeils, hat eine Länge von 3 mm, eine Breite von 1,5 mm, nur geringe Dicke und ein Gewicht von nur 4 mg. Er zeigt eine gelbe Rost-Schicht, in der einzelne dunkle Linien sichtbar bleiben, und ist an den Rändern etwas zerklüftet.

Die Eisensplitter, welche mit dem Haab'schen Riesen-Magneten vom Augen-Hintergrund (aus der Netzhaut) nach vorn gezogen sind, hatten meistens ein größeres Gewicht (10 mg und darüber). Unser Splitter von 4 mg folgte nur, weil die Zuglinie günstig gerichtet war. Noch kleinere[1] Splitter (von 2 oder 1 mg) folgen dem Riesen-

[1] Aus praktischen Gründen möchte ich meine Einteilung der Splitter nach der Schwere vervollständigen: die kleinsten wiegen 2 mg oder weniger, die kleinen von 3—30 mg, die mittleren 50—150 mg, die übergroßen 200 mg und darüber. Vgl. Magnet-Operation, S. 26. [Später ist es mir, mit verbessertem Instrument, doch gelungen, auch ganz feine Splitter, von 1 mg Gewicht, zufallsfrei aus der Tiefe des Auges nach vorn zu ziehen und zu entbinden.]

Magneten gar nicht, auch wenn sie noch weiter nach vorn eingepflanzt waren, und erheischen, wenn sie nicht vertragen werden, die Anwendung des kleinen Magneten, der näher herangebracht werden kann, nach den von mir beschriebenen Verfahrungsweisen.

Wie wichtig, ja unerläßlich in derartig schwierigen Fällen die richtige Zuglinie ist, lehrt auch die folgende Beobachtung.

Am Sonnabend, den 8. April 1899, gegen 6 Uhr abends, flog dem 39jährigen R. W. aus Berlin beim Stellen des Messers der Bohrstange

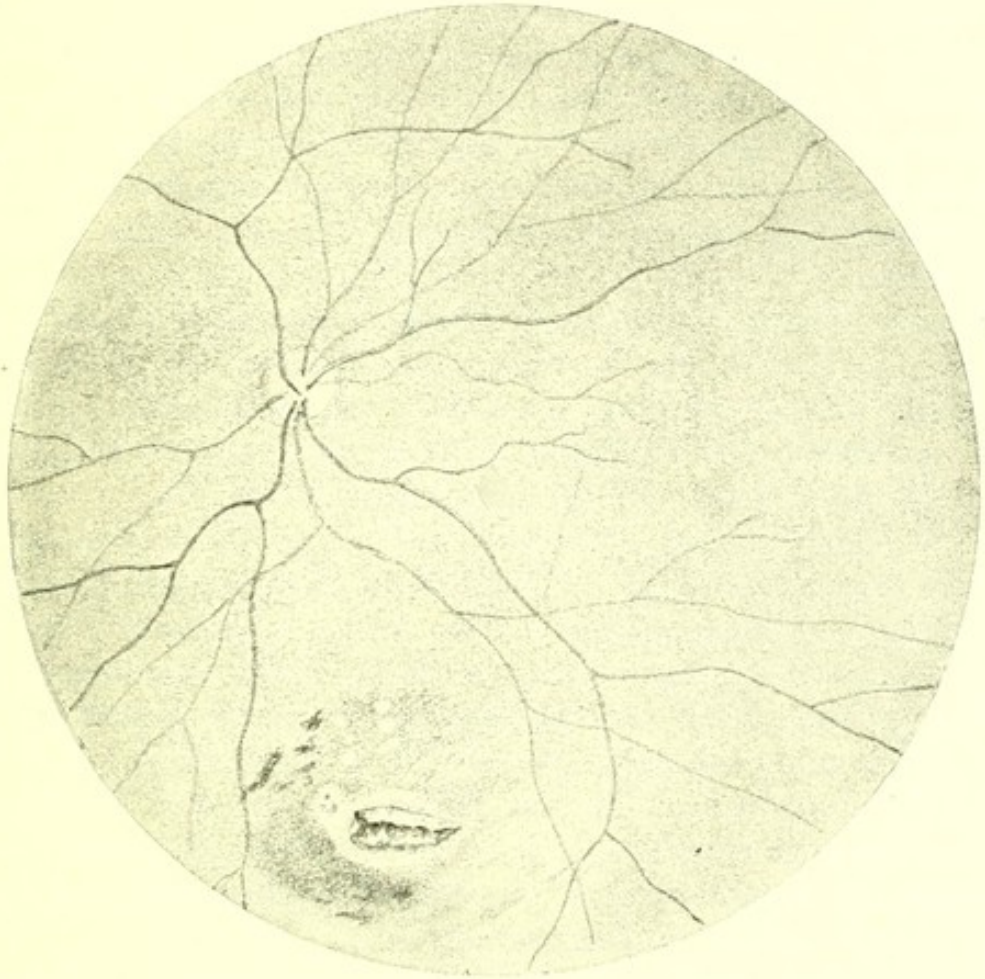

Fig. 4.

ein Stückchen Stahl von dem Messer in das linke Auge. Sofort erfolgte eine Blutung und Drücken des Auges. Das Lid war mit verletzt. Trotzdem arbeitete der Verletzte noch weiter bis 10 Uhr abends und am 10. April des Vormittags. Dann begab er sich zum Arzt und wurde mit Umschlägen behandelt. Doch blieb er in Arbeit und verspürte nur geringen Druck im Auge; aber in der letzten Zeit wurde die Sehkraft des verletzten Auges schlechter, besonders am Abend.

Am 30. April 1899 erschien er in meiner Sprechstunde. Die Seh-

kraft beider Augen war fast genau ebenso, wie wir sie ein Jahr zuvor bei ihm zur Brillen-Wahl festgestellt hatten. (R., +0,75 D. s. ⊂ +2 D. c., Achse fast senkrecht, S = $^5/_{10}$. L., +3 D. c., S = $^5/_7$.)

Das rechte Auge zeigte normales Gesichtsfeld und normalen Augengrund. Das linke, verletzte, zeigte einen geringen Gesichtsfeld-Ausfall nach oben, bis 45°; und einen Eisensplitter in der Netzhaut festsitzend, unterhalb des Sehnerven. (Vgl. Fig. 4, von meinem zweiten Assistenten, Dr. F. Mendel, gezeichnet.)

Sowie der Verletzte nach unten blickt, sieht man mit dem Augenspiegel einen schwarzen, erhabenen Fremdkörper, mit glitzernder Vorderkante, in einer weißen Stelle des Augengrundes festhaftend, seitlich von weißlichem Kapsel-Überzug bedeckt, von etwa 2 P (also 3 mm) Länge und halb so großer Breite; glitzernde Streifchen dicht vor dem Splitter im Glaskörper, kulissenförmige, wolkige Glaskörper-Trübungen in der Umgebung, auf hämorrhagischem Grunde. Das Auge war nicht gereizt.

Da nach meinen Erfahrungen Splitter von dieser Größe nie vertragen werden, riet ich dem Verletzten die Operation an. Doch schützte er häusliche Behinderung vor, kam auch sehr selten zur Vorstellung, erstlich aus Angst und zweitens, da ihm zwei andre Augenärzte gesagt, daß er kein Eisen im Auge habe.

Am 9. Oktober kam er wieder mit völlig verändertem Aussehen: die Regenbogenhaut des verletzten Auges zeigte die bekannte schmutzig-braune Rost-Farbe. Das bedeutet sicheren Verlust der Sehkraft, wenn der Splitter nicht entfernt wird. Die zentrale Sehschärfe war zwar noch unverändert, aber der Gesichtsfeld-Ausfall größer. (Oben und oben-außen bis 40°.) Der Augenspiegel-Befund war völlig geändert. An der Stelle des früheren Fremdkörper-Sitzes war nur noch eine flache, weiße Stelle (Aderhaut-Narbe) sichtbar, darum Pigment-Veränderungen; der Splitter aber mit dem Augenspiegel nicht mehr aufzufinden.

Natürlich war er doch leicht nachzuweisen: erstlich gab das (vereinfachte) Sideroskop einen maximalen Ausschlag, wenn die Kapsel der Magnet-Nadel innen-unten an die Lederhaut gelegt wurde; zweitens zeigte das Röntgenbild die Anwesenheit eines Splitters von den beobachteten Größenverhältnissen. (Vgl. Fig. 5. Der Splitter ist in der Figur ein wenig vergrößert!)

Jetzt bat der Verletzte um die Operation.

Am 11. Oktober wurde ein Versuch mit Schlösser's Magnet gemacht, jedoch ohne Erfolg. Der Verletzte hatte wohl eine gewisse Empfindung, wenn der Pol an den Ausschlags-Punkt *a* gelegt wurde, aber es gelang nicht, den Splitter in die Vorderkammer zu ziehen.

Am 13. Oktober 1899 wurde der Haab-Hirschmann'sche Magnet angewendet, mit genau demselben negativen Erfolg in den beiden ersten Versuchen. Dann aber wurde das verletzte Auge und der Magnet so gedreht, daß die Achse des letzteren mit dem von *a* nach dem Hornhaut-Rand (*b*) gerichteten Meridian zusammenfiel. (Fig. 6.) Sofort sah man eine Iris-Falte zeltförmig sich erheben. Unter sanfter Abwärtsdrehung des Auges in diesem Meridian zog sich das Zelt spitzwinklig aus, über den Pupillen-Rand empor, und ließ den Splitter in die Vorderkammer herabgleiten.

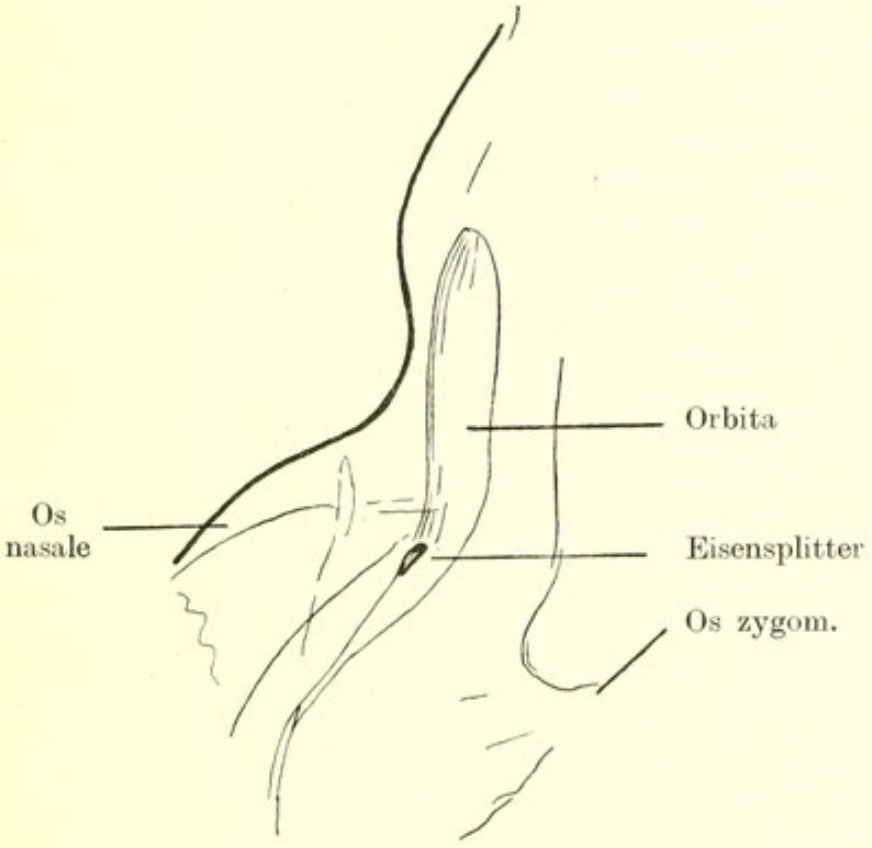

Fig. 5.

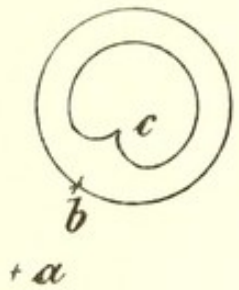

Fig. 6.

Lanzenschnitt am unteren Hornhaut-Rande und Entfernung des Splitters mit meinem kleinen Magneten.

Am 14. Oktober 1899 reizlose Heilung mit runder Pupille und vortrefflicher Sehkraft. Der Splitter ist in der Tat $2^1/_4$ mm lang, 1 mm breit und nicht sehr dick, er wiegt nur 5 mg.

Am 8. November 1899 ist $S = {}^5/_{10}$ (mit $+3$ D. c.), Gesichtsfeld im allgemeinen normal, nur außen-oben bis auf 40° beschränkt. (Keine Nachtblindheit.) Das Auge ist reizlos und sieht wie ein gesundes aus, bis auf die leichte Rost-Farbe der Regenbogenhaut, die allerdings, nach meinen Erfahrungen, nicht wieder zu schwinden pflegt.

38. Das Magnet-Operationszimmer.[1] Deutsche med. Wochenschr. 1901, Nr. 19ff.; C.-Bl. f. A. 1901, S. 175—181.

M. H.! Der Fortschritt auf dem Gebiete der Technik ist unaufhaltsam. Das beobachtet natürlich auch der Arzt, soweit er von der Technik Nutzen zieht.

Wie glücklich war ich vor etwa 25 Jahren, als mir an Stelle des Kinderspielzeug-Magneten, mit dem ich in meinem ersten Fall den Eisensplitter aus dem Glaskörper nicht zu holen vermochte, Herr Dörffel nach meinen Angaben einen kleinen brauchbaren Hand-Elektro-Magneten anfertigte, mit dem ich im Jahre 1879 meine erste erfolgreiche Ausziehung eines Eisensplitters aus dem Glaskörper verrichtete! Wie habe ich das kleine Instrument gepflegt und verbessert, ihm die richtige Größe gegeben, welche mit der Handlichkeit vereinbar ist, den besten Eisenkern, die sorgsamste Wicklung der Drähte, die richtigen Enden oder Nadeln, das passende Zink-Kohle-Element, das eine Tragfähigkeit von 200 g gewährleistete! Viele vorher unheilbare Fälle sind mit diesem kleinen Instrument im Laufe der Jahre erfolgreich operiert worden, von mir wie von andren. Doch nicht alle Fälle sind heilbar gewesen; nun dies gilt, seit Hippokrates, für jedes Gebiet unsrer Tätigkeit. Aber der menschenfreundliche Arzt strebt danach, die Zahl der heilbaren Fälle zu vergrößern. Sowie die Elektrotechnik Fortschritte machte, habe ich statt der Zink-Kohle-Elemente Akkumulatoren angewendet und zu meiner Überraschung eine wesentliche Verstärkung der Wirksamkeit gefunden, also die Zahl der heilbaren Fälle vergrößert.

Natürlich muß man auf Launen der Akkumulatoren gefaßt sein, im kleinen Betrieb so gut, wie in dem großen; immer für Aushilfe und Ersatz-Apparate sorgen und alles unter stetiger Obhut halten.

So war es für mich denn nur eine Frage der Zeit und Gelegenheit, den Anschluß meines Elektro-Magneten an die Leitung der Berliner Elektrizitäts-Werke zu bewirken, um 1. die höchste Wirksamkeit der Instrumente zu erzielen, die bei dem gegenwärtigen Stande der Technik möglich ist; 2. die größte Sicherheit und Leichtigkeit des Betriebes zu erreichen, da ein Versagen der elektrischen Kraft im Augenblick des Gebrauchs nicht zu befürchten steht.

Sowie ich in meiner Augen-Heilanstalt während des vergangenen Jahres Platz gewann, ging ich an die Einrichtung eines besonderen

[1] Nach einem in der Januar-Sitzung 1901 der Berliner ophthalmologischen Gesellschaft gehaltenen Vortrag. (Deutsche med. Wochenschr. 1901, Nr. 19.)

Magnet-Operationszimmers, wobei ich mich der Unterstützung der Herren Hirschmann und Färber, sowie des Rats von Herrn v. Dolivo-Dobrowolsky zu erfreuen hatte. Es ist hier eine Einrichtung geschaffen, wie sie meines Wissens noch nicht existiert und doch eigentlich, nachdem wir seit 16 Jahren in unsrem deutschen Vaterland ein Unfall-Versicherungs-Gesetz besitzen, schon längst vom Staat, oder von der Gemeinde, oder von Berufs-Genossenschaften, oder von Kranken-Kassen hätte hergestellt werden sollen.

1. Das erste und Hauptstück ist der Riesen-Magnet. Nachdem schon 1842 Dr. Meyer in Minden mit Hilfe eines Riesen-Magneten von 30 Pfund Tragkraft einen langen schmalen Stahlsplitter herausgezogen, der in heißem Zustand die Lederhaut hinter der Iris durchbohrt hatte; aber keine Nachahmung gefunden, zumal früher derartig mächtige Magneten an den meisten Orten im geforderten Augenblick doch nicht zu beschaffen waren, vollends auch entbehrlich schienen, als mein kleiner Hand-Magnet seit 1879 für die Mehrzahl der Fälle als sehr nützlich und brauchbar sich erwiesen; nachdem ferner im Jahre 1883 Voltolini in Breslau wieder für große Magnete von 20 Pfund Tragkraft eingetreten war, und, geradeso wie Knapp im letzten Jahre, das Einführen des kleinen Magneten durch das Anlegen des großen an die Schnittwunde des Augapfels ersetzen wollte: hat im Jahre 1892 Haab in Zürich das große Verdienst sich erworben, mit Hilfe der neueren Technik einen feststehenden Riesen-Magneten zu konstruieren, mittelst dessen er, nach dem von M. Knies 1881 angegebenen Verfahren, Splitter aus der Tiefe des Auges nach vorn, hinter der Iris, zog, von wo sie leicht und gefahrlos entfernt werden konnten. Hierdurch ist wiederum die Zahl der heilbaren Fälle erheblich vergrößert worden.

Haab's Magnet besteht aus einem walzenförmigen Eisenkern von 30 kg, darum sind 2 Spulen von 2 mm dickem Kupferdraht gewickelt, jede von 28 kg Gewicht. Das Holzgestell ist 105 cm hoch und wiegt 51 kg. Der Preis beträgt 550 Franken. Den Gleichstrom liefert eine Dynamo-Maschine, und zwar erzielt sie bis 8 Ampères mit 60 Volt Spannung.

Ich habe mit meinem nach Haab'scher Art von Herrn Hirschmann hier in Berlin hergestellten und mit unsrer elektrischen Leitung verbundenem Instrument, das bis 12 Ampères erzielt, wiederholentlich operiert und recht gute Erfolge gehabt, zumal ich immer sehr vorsichtig vorging.

Aber die Feinheit der Splitter, die gerade bei unsrer Eisen-Industrie verhältnismäßig nicht so selten in Netzhaut und Glaskörper eindringen, — sie wiegen öfter nur 5 mg, 3 mg, ja 1 mg und auch

weniger, — bereitet große Schwierigkeit, zumal wenn schon einige Zeit seit dem Eindringen vergangen, und Einwachsung erfolgt ist. Bei Splittern von 5 und 3 mg gelang es mir noch, durch sorgfältige Drehung des Magneten die richtige Kraftlinie zu finden. Bei den kleinsten Splittern von 2 mg und weniger versagte zunächst auch der Riesen-Magnet von Haab. Ich habe deshalb nicht den Haab'schen Magnet gekauft, sondern einen noch stärkeren von Herrn Hirschmann anfertigen lassen. Derselbe erzielt bis 20 Ampères. Natürlich haben wir die 220 Volt-Spannung der Berliner Elektrizitäts-Werke. Der Magnet wiegt 78 kg und hat bei geraden Flächen eine Tragkraft von 80 kg.

Mit diesem Instrument ist es mir gelungen, einen Splitter von $^1/_2$ mg, der $1^1/_2$ Jahr in der Netzhaut gesessen und bereits Verrostung, d. h. Beginn der Zerstörung des Augapfels, bewirkt hatte, zufallsfrei von der Netzhaut nach vorn in die Vorderkammer zu ziehen und von hier aus auf die übliche Weise leicht zu entbinden: was meines Wissens vorher noch nie gelungen war.

Für diesen Riesen-Magneten habe ich jetzt zwei Abstufungen der Kraft, 10 und 20 Ampères. Ich beabsichtige aber, dies noch ändern zu lassen, um von Null an zehn Stufen, nämlich 2, 4, 6, 8, 10, 12, 14, 16, 18, 20 Ampères, einstellen zu können.

Der Riesen-Magnet kann nicht bequem aufgehängt werden über dem Auge des liegenden Kranken. Allerdings kann er gehoben und gesenkt und auch gedreht werden.

Die Äquilibrierung, die Meyrowitz in New York liefert, zur Schrägstellung, übrigens für 2000 Francs[1], scheint mir nicht sonderlich praktisch zu sein.

Gewöhnlich sitzt also der Kranke vor dem Riesen-Magnet. Wir haben dazu einen hölzernen Drehstuhl, der höher oder niedriger zu stellen ist.

Aber bei großer Unruhe der sitzenden Kranken, welche leider öfters vorkommt und die Geduld des menschenfreundlichen Arztes auf eine harte Probe stellt, und trotz Holokain und Zureden fortbesteht, empfiehlt es sich gelegentlich, den Kranken zu lagern. Nun, das geht ganz gut. Ich habe einen dazu passenden, etwas höheren, hölzernen Operations-Tisch mit seitlichen Ausschnitten, sowie mit einem

[1] Er hat seiner Empfehlung eine Tragkraft-Tabelle beigefügt, in der er den Magnet von Haab, von Johnson und von Hirschberg vergleicht. Er findet die Tragkraft des letzteren Null — auf 15 mm Abstand! Aber wie soll denn der von kundiger Hand ins Augen-Innere eingeführte Hand-Magnet 15 mm von dem Fremdkörper entfernt bleiben? Vgl. C.-Bl. f. A. 1900, S. 201.

passenden Kopfkissen, für diesen Zweck neu herstellen lassen. Unerläßlich ist für diese Operation die scharfe, fokale, elektrische Beleuchtung, welche natürlich an der nämlichen Wand, wie der Magnet selber, angebracht ist.

2. Der zweite Magnet, der in diesem Operations-Zimmer an die elektrische Leitung angeschlossen wurde, ist der von Schlösser in München. Dieser Magnet ist nach Schlösser's Angaben 1893 von Edelmann in München verfertigt worden, hat einen kegel-förmigen Polschuh und erfordert eine Strom-Spannung von 30 Volt.

Ich hatte diesen Magneten, den ich von Edelmann bezogen[1], früher natürlich mit Akkumulatoren betrieben und einige ganz vorzügliche Erfolge damit erzielt, z. B. einen zackigen Eisensplitter von 27 mg, der 5 Monate in der Netzhaut gesessen und bereits Verrostung des Auges eingeleitet, in die Vorderkammer gelockt zur bequemen Ausziehung, mit sehr gutem Erfolg für die Sehkraft.

In mehreren Fällen, wo haarfeine Splitter durch den Schlösser nicht gefördert wurden, leistete auch Haab-Hirschmann nichts. Doch möchte ich diesen Satz nicht verallgemeinern, jedenfalls nicht für meinen jetzigen Riesen-Magneten. Unbedingt hat auch der Schlösser durch Anschluß an die elektrische Leitung erheblich gewonnen, wie das nach den günstigen Erfahrungen von Schreiber schon zu erwarten gewesen. Ich habe zwei Abstufungen für denselben, von $3^1/_2$ und von 7 Ampères. Außerdem habe ich für eine ausgiebige Beweglichkeit dieses Magneten gesorgt. Derselbe kann gehoben, gesenkt, gedreht, genau vor- und zurückgeschoben werden, während man den Kopf des zu operierenden Kranken durch einen Gehilfen fixieren läßt. Darin liegt eine große Bequemlichkeit für den Wund-Arzt. Endlich kann dieser Magnet auch, wie Schreiber es empfohlen, durch eine einfache Vorrichtung mit der Spitze senkrecht nach oben gestellt werden. Der Verletzte muß dann seinen Kopf über die Spitze beugen. Hierdurch kann ein im Glaskörper an Fäden haftender Eisen-Splitter in eine zur Anziehung günstigere Lage gebracht werden.

3. Aber die allermerkwürdigste Verstärkung seiner Kraft hat mein kleiner Hand-Magnet[2] durch den Anschluß an die elektrische Leitung gewonnen.

Derselbe stellt einen Zylinder von 40 mm Durchmesser und 135 mm Länge dar und wiegt, samt Leitungs-Schnüren, 530 g.

---

[1] Für 100 M.

[2] Magnet 3 und 4 sind von den Herren Dörffel und Färber angefertigt.

Er trägt jetzt

1. mit konischer, starker Spitze, nicht weniger als . . .	4	kg
2. mit kurzer, stumpf-flacher Spitze, 5 mm breit, 3 mm dick, auf 6—7 mm ins Auge einzuführen, ...	1,75	,,
3. mit gebogener Spitze von 3 mm Dicke, die bis auf 5 mm einzuführen ist, ...	0,900	,,
4. mit längerer, gebogener Nadel, die 3 mm dick ist und bis 10 mm eingeführt werden könnte, ...	0,700	,,
Bei Akkumulatoren-Betrieb trägt derselbe Magnet mit 2.	1,3	,,
mit 3.	0,300	,,
mit 4.	0,222	,,

4. Ich habe noch einen zweiten Hand-Magnet anfertigen lassen, der wohl etwas größer ist, aber doch noch in solchen Abmessungen des Umfangs und des Gewichts gehalten ist, daß er bequem mit einer Hand vom Wund-Arzt geführt und an oder in die Wunde des Augapfels hineingebracht werden kann. Dieser Hand-Magnet stellt einen Zylinder von 58 mm Durchmesser und 188 mm Länge dar und wiegt mit Schnüren 2 kg. Derselbe leistet an Tragkraft schon beinahe dasselbe, wie der Schlösser'sche, und ist jedem, der über elektrischen Strom verfügt, wegen seiner Billigkeit und Handlichkeit zu empfehlen. Er hat sich gleich bei den ersten beiden Fällen von frisch in die Netzhaut eingedrungenen Eisen-Splittern geradezu glänzend bewährt.[1]

Dieser größere Hand-Magnet, von 2 kg Gewicht, trägt

1. an großer, konischer Spitze	14,5	kg
2. an stumpf-flacher Spitze (5 × 3 mm)	2,4	,,
3. an kurzer, gebogener Spitze (3 mm dick)	1,5	,,
4. an längerer, gebogener Spitze (3 mm dick)	1,35	,,
5. an langer, gerader Spitze (2 mm dick, 10 mm einzuführen)	0,500	,,

Wir haben also in diesem Zimmer eine Vereinigung von vier Magneten, wie sie bisher, meines Wissens, noch nicht hergestellt worden, und wie sie geeignet scheint, jeden Fall nach seiner Besonderheit auf das beste zu erledigen. Die stärkeren Magneten können auch gelegentlich dem Chirurgen hilfreich sich erweisen.

Ein Wort möchte ich schließlich noch anfügen über den diagnostischen Magneten, das sogenannte Sideroskop, zu deutsch Eisenspäher.

[1] [Mit der Linken hält der Arzt die Lider sanft auseinander; mit der Rechten bringt er die Spitze des Hand-Magneten in die Nähe der frischen, noch offenen Lederhaut-Wunde, ohne die letztere zu berühren; flugs ist der Splitter aus der Netzhaut und an der Spitze des Magneten; das Auge verheilt mit normalem Sehvermögen und Aussehen.]

Es ist selbstverständlich, daß, wer auf Ausziehung von Eisen-Splittern aus der Tiefe des Auges sich einrichtet, auch für die Erkennung und das Auffinden derselben eingerichtet sein muß. Diese Erkennung ist nicht immer so leicht. Wenigstens kommen noch viele beklagenswerte Irrtümer vor. Ein Mann, dem ich die Entfernung eines in der Netzhaut sitzenden, durch Augen-Spiegel und durch Sideroskop nachweisbaren Eisen-Splitters vorgeschlagen, bleibt für Monate fort, da ihm in zwei Augen-Kliniken mitgeteilt worden sei, er hätte kein Eisen drin; und kommt erst wieder mit beginnender Verrostung: das Sideroskop zeigt sofort die Anwesenheit des Splitters, der Riesen-Magnet bringt ihn in die Vorderkammer, zur einfachen Ausziehung. Ein andrer Arbeiter verletzt sein linkes Auge; in einer der bedeutendsten Kliniken wird ihm versichert, er habe kein Eisen im Auge; nach einem Jahre kommt er zu mir mit beginnender Verrostung: Röntgen und Sideroskop sind positiv; der Riesen-Magnet bringt den Splitter aus der Netzhaut in die Vorderkammer zur bequemen Ausziehung.

Eine Zeitlang war bei einzelnen Fachgenossen ein recht rohes Verfahren üblich gewesen: man brachte das fragliche Auge an den Riesen-Magneten; war kein Schmerz vorhanden, so sollte kein Splitter drin sein. Diese Regel ist von mir durch die Erfahrung widerlegt worden. Ein Auge kann in der Tiefe einen kleinen Splitter beherbergen, ohne durch Berührung mit dem Riesen-Magneten den geringsten Schmerz zu empfinden. Aber die richtig im magnetischen Meridian aufgehängte Magnet-Nadel des Eisenspähers zeigt 1 und sogar $^1/_2$ mg in der Netzhaut mit der größten Deutlichkeit an. Nie schreiten wir zur Magnet-Operation ohne diese Prüfung. Das alte Sideroskop von Gérard ist ganz unzuverlässig, das neuere nach Asmus hat gut gearbeitet, bis wir die elektrischen Kabel durch die Karlstraße bekommen haben: seitdem ist es wertlos geworden. Dagegen ist das nach meinen Angaben von Dörffel und Färber verfertigte brauchbar und ganz zuverlässig, auch heute. Wir haben es natürlich fest aufgestellt, aber nicht in dem Magnet-Zimmer, sondern in einem andren unsres Hauses, das möglichst weit von den Leitungen der Straßenbahn entfernt ist. Nicht in einem einzigen Fall haben wir ein irreleitendes Ergebnis beobachtet.

Eigentlich sollten wir auch noch ein Röntgen-Zimmer haben. Aber die Herren Kollegen, welches dieses Gebiet bearbeiten, haben uns bisher so wirksam in den einschlägigen Fällen unterstützt, daß das Bedürfnis noch nicht so fühlbar geworden ist.

Zusatz. Statistik.

Nachdem ich gegen 270 Magnet-Operationen am Auge verrichtet, schien es mir wünschenswert, eine Statistik über die absolute Häufigkeit der Magnet-Operation in der gegebenen Bevölkerungs-Ziffer einer industriellen Großstadt zu erhalten. Herr Kollege San.-Rat Plessner in Berlin, Vertrauens-Arzt der norddeutschen Eisen- und Stahl-Berufs-Genossenschaft, war so freundlich, mir die folgende Tafel zu liefern, für welche ich ihm meinen besten Dank ausspreche.

Sektion I (Berlin)
der Nordöstlichen Eisen- und Stahl-Berufs-Genossenschaft.

Jahrgang	Zahl der bei der Sektion I versicherten Personen:	Zahl der Frisch-Verletzten, die in vertrauensärztliche Beobachtung kamen:	Hiervon waren Renten-Bewerber (nach Ablauf der 13. Krankheits-Woche):	Hiervon waren Augen-Verletzungen, für welche Entschädigungen zu zahlen waren:	Hiervon waren schwere Eisen-Verletzungen:	Von diesen waren von Hrn. Geh.-Rat Prof. Dr. J. Hirschberg behandelt worden:
1896	31175	2833	391	30	14	9
1897	34599	3147	456	37	19	12
1898	40316	3953	577	38	17	10
1899	44039	4530	628	40	22	14
1900	46715	4730	673	45	21	12

38a. Das neue Magnet-Operationszimmer.[1] C.-Bl. f. A. 1909, S. 12—17.

In dem Neubau unsrer Augen-Heilanstalt ist neben dem Operations-Saal ein Zimmer für die Magnet-Operation eingerichtet, in dem mein Riesen-, mein Hand-Magnet und der Volkmann'sche Hänge-Magnet zur Verfügung stehen, — auch den Herren Kollegen. Ich bemerke übrigens, daß in einem schwierigen Falle, wo der erste Versuch das Eisen nicht förderte, sondern erst der zweite, der Volkmann'sche Magnet meinem Riesen nicht überlegen sich gezeigt hat. Allerdings hat er mir in meinem letzten Fall gute Dienste geleistet. Fünf Fälle habe ich in der kurzen Zeit operiert, (so daß die Zahl meiner Magnet-Operationen auf 359 angestiegen ist,) und will hier über diese Fälle, die einige Besonderheiten zeigen, kurz berichten.

1. Magnet-Operation bei einem Kinde. (Meine siebente für dieses Lebensalter.) Am 4. Juli 1908 wurde ein 11jähriger Knabe von auswärts zur Aufnahme gebracht, der am 30. Juni eine durchbohrende Verletzung des linken Auges erlitten hatte, als er etliche Schritte entfernt von einem Arbeiter stand, welcher mit einem schweren Eisenhammer auf einen

[1] Nach der Berl. klin. Wochenschr. 1908, Nr. 47, durch Hinzufügung des letzten Operations-Falles erweitert.

kleinen schlug. Das Auge zählt Finger auf 1 m Entfernung bei leidlichem Gesichtsfeld, ist mäßig gereizt, im Glaskörper voll Blut, und zeigt eine kleine, verharschte Wunde in der Lederhaut, innen-oben vom Hornhaut-Rand. Der Eisenspäher gibt innen-unten vom Hornhaut-Rande einen Ausschlag von 8^0 an.

Sofort schritt ich zur Operation, die wegen der jugendlichen Unruhe des Verletzten einige Schwierigkeiten bot, aber rasch und zufallsfrei erledigt wurde.

Zuerst setzte ich des Hand-Magneten größtes Endstück auf die Lederhaut, dicht an die Stelle des größten Ausschlags, wobei der Knabe Empfindung verspürte, und schob dasselbe gegen den Hornhaut-Rand. Da der Splitter nicht sogleich kam, wurde das Endstück des mit halber Kraft geladenen Riesen-Magneten an den entsprechenden Teil der Kammerbucht gebracht: der Fremdkörper trat sogleich in die Iris-Peripherie ein und wölbte dieselbe sichtbar nach vorn. Da der Knabe jetzt mehr Schmerz verspürte und unruhig wurde, ließ ich die ganze Kraft einschalten und gebot dem Knaben, nach unten zu blicken. Der Splitter schien um die Iris herumzugleiten und zog bereits den Pupillen-Rand zu einem Dreieck aus. Aber, da der Knabe den Blick nicht stetig nach unten hielt, durchbohrte der Splitter das Irisgewebe, flog gegen die Hinterfläche der Hornhaut, prallte daselbst ab und fiel auf den Boden der Vorderkammer, während gleichzeitig eine kleine Menge Blut den untersten Teil der letzteren ausfüllte. Dieser ganze Hauptteil der Operation hat höchstens 3 Minuten gedauert. Der Rest war einfach, wie üblich: Lanzenschnitt nach unten; bei der ersten Einführung der feinen Spitze des Hand-Magneten kam der Splitter heraus. Physostigmin-Einträuflung, Verband, Bettruhe.

Der Splitter wiegt 5 mg, ist sichelförmig, beiderseits zugespitzt, 3 mm lang bei $1^1/_2$ mm größter Breite, ziemlich dünn.

Reizlose Heilung. Am 10. Oktober 1908, also 3 Monate nach der Operation, ist das Auge reizlos, ohne jede Spur von Iris-Durchbohrung, birgt aber immer noch Blut im Glaskörper und bewegliche Häutchen, zählt Finger auf $1^1/_2$ m; G.F. normal, bei der Prüfung mit größerer Marke November 1908, $S = {}^5/_{35}$.

2. Am 7. Oktober 1908 kam ein 36jähriger Hochofen-Vorarbeiter von auswärts, mit seinem behandelnden Augenarzt: am 30. September 1908 war ihm beim Eisen-Meißeln ein Stückchen ins rechte Auge geflogen.

Dasselbe ist reizlos, zählt Finger auf 2 m, bei gutem Gesichtsfeld, zeigt kleine durchbohrende Narbe der Hornhaut im Pupillar-Gebiet, Narbe der vorderen wie der hinteren Linsenkapsel, ausgedehnte Trübung der hinteren Rindenschicht, so daß der Einblick erheblich erschwert ist. Mit großer Mühe erkenne ich, während ich stehe und der Kranke sitzt, nach innen-unten in der äußersten Peripherie des Augengrundes einen kleinen leuchtenden Fremdkörper, der pfriemenförmig im Augengrund steckt und eigentümliche, kometenschweif-ähnliche Reflexe um sich wirft, bei geringstem Wechsel des Licht-Einfalls. Der Eisenspäher zeigt innen-unten in der Strahlenkörper-Gegend großen Ausschlag.

Auf Wunsch des Arztes sofortiger Operations-Versuch, vergeblich, sowohl mit meinem Riesen-, als auch mit dem Volkmann'schen Magneten.

Am nächsten Morgen wird der Versuch wiederholt und ist jetzt erfolgreich. Wegen Magnetisierung des Splitters ist nunmehr der Ausschlag des Eisenspähers größer, am größten gerade nach unten, in der Strahlenkörper-

Gegend. Zu sehen ist der Splitter nicht mehr. Das Auge ist gerötet und ein wenig schmerzhaft. Reichliche Einträuflung von Holokain. Sofort wird mein Riesen-Magnet mit voller Kraft gegen den unteren Teil der Kammerbucht gerichtet, wobei der Verletzte Empfindung verspürt, etwa für 2 Minuten. Dann neue Einträuflung und neues Anlegen des Riesen-Magnet-Endes: alsbald erscheint der Splitter in der unteren Iris-Peripherie. Es gelingt nicht, ihn um die Iris herumzuführen; so leiten wir ihn aus der Iris-Durchbohrung heraus in die Vorderkammer bis gegen die Hornhaut-Hinterfläche und entfernen den Kopf des Verletzten vom Magneten. Hierauf fällt der Splitter auf den Boden der Vorderkammer. Ein Loch in der Iris bleibt nicht sichtbar. Es kommt auch nicht mehr als eine Spur von Blut.

Der Verletzte wird gelagert; erhält mehr Holokain. Hornhaut-Schnitt unten, Einführung der kleinen Spitze des Hand-Magneten. Der Splitter ist sofort herausgezogen. Physostigmin, Verband, zu Bett. Die Vorderkammer hatte sich sofort wieder gebildet. Der Splitter wiegt nur 1 mg, ist flach und pfriemenförmig.

Die Schwierigkeit der Ausziehung lag 1. in der pfriemenförmigen Gestalt und Einbohrung, 2. in dem geringen Gewicht, so daß er dem Zug des Magneten so wenig Angriffsmasse bot, 3. in der Lage, da die Strahlenkörper-Fortsätze ihn einhüllten und die Ausziehung hemmten.

Heilung reizlos.

Entlassung am 21. Oktober 1908: Sehkraft des Auges $^5/_{30}$. Die Linsen-Trübung scheint sich verringert zu haben.

3. Am 7. November 1908 brachte mir mein Freund, Dr. Fritz Mendel, einen 37jährigen Mann zur Operation, der im Mai d. J. bei der Eisenarbeit sein linkes Auge verletzt hat.

Sehkraft angeblich gering, Finger auf 1 m. Auge reizlos. Pupille sehr stark (durch Atropin-Einträuflung) erweitert und rund. Kleine durchbohrende Narbe über der Hornhaut-Mitte, wagerecht, etwa 1—1,5 mm lang. Narbe der Vorderkapsel, Unterlaufung der hinteren Rinde. Sehnerven-Eintritt gut sichtbar. Sowie der Verletzte nach unten und ein wenig nach außen blickt, erkennt man den knapp papillengroßen Fremdkörper, der wie ein schwarzer kurzer Pfriemen schräg in den Augengrund eingepflanzt ist und an seiner Glaskörper-Fläche einen weißlichen Überzug zeigt. Der Eisenspäher bewirkt nach außen-unten, gegen den Äquator hin, den größten Ausschlag, der aber nicht maximal ist. Zuerst wird der Hand-Magnet aufgesetzt, dicht vor dem Sitz des Fremdkörpers, um den letzteren zu lockern. Der Augenspiegel zeigt, daß er seinen Sitz nicht verlassen hat. Dann wird der Riesen-Magnet mit halber Kraft versehen, sein Ende vor dem Äquator aufgesetzt und, durch Bewegung des Auges, gegen die Kammerbucht vorgeschoben. Der Fremdkörper wird noch nicht sichtbar. Aber der Augenspiegel zeigt, daß er seinen Sitz verlassen hat. Jetzt wird die ganze Kraft des Riesen-Magneten eingeschaltet und auf die entsprechende Stelle der Kammerbucht gerichtet, während das Auge nach unten blickt. Blutung an der äußersten Peripherie der Bucht; aber sogleich hüpft der Splitter um die Iris herum und fällt herab in die kleine Blutung.

Hornhaut-Schnitt unten. Sowie der kleine Magnet zwischen die Wundlefzen gebracht wird, ist der Splitter heraus. Physostigmin. Verband.

Reizlose Heilung.

Der Splitter ist etwa 1 mm lang und breit, mäßig dick und wiegt fast 2 mg.

4. Ein 18jähr. Schlosserlehrling wurde mir vorgestellt, der einen kleinen Fremdkörper oben in der Regenbogenhaut des rechten Auges zeigt.

Am 26. September 1908 hatte er mit Eisen auf Stein gehämmert. Kleine durchbohrende Hornhaut-Narbe in der Mitte. Oben sitzt in der Regenbogenhaut, gleichweit vom Pupillen- wie vom Ciliar-Rand, ein kleiner graugrüner Fremdkörper im Irisgewebe. $S = {}^5/_5$. Augengrund normal. Sideroskopie negativ bei 2 Versuchen. Es wird gefragt, ob der Fremdkörper Granit sei. Ich erkläre, nach meiner Erfahrung sollte es Eisen sein, da ein Steinsplitterchen ohne explosive Gewalt nicht eindringt. Mit der Lupe finde ich den freien Rand des Splitters schwarz. Sofort wende ich den großen Hand-Magneten (mit Endstück 2) außen auf der Hornhaut an, finde dabei den Splitter beweglich, befreie ihn durch solche Bewegungen aus dem Irisgewebe, mache oben einen Schnitt am Hornhaut-Rande und hole den Eisensplitter mit dem feinen Ende des Hand-Magneten (10a).

Reizlose Heilung, natürlich mit voller Sehkraft.

Der Splitter wiegt nur 0,5 mg.

5. Am 19. November 1908 vormittags 9 Uhr flog einem 31jährigen Arbeiter beim Nieten ein Stückchen Stahl gegen das rechte Auge. Er begab sich sofort zur Unfall-Station, wo er verbunden und zu mir gesendet wurde. Um $1^1/_2$ Uhr trifft er ein. Er glaubte bis zur Sprechstunde warten zu müssen! Natürlich wird er sofort vorgenommen. Das gesunde Auge hat $S = {}^5/_{10}$; das verletzte ${}^5/_{15}$, bei einem mäßig von der Schläfenseite her verengten Gesichtsfeld.

Das Auge ist nur wenig gereizt. Bei sorgfältiger Betrachtung erkennt man, daß die kleine linienförmige Wunde von etwa 1,5 mm Länge, welche nach innen und oben, nicht weit vom Hornhaut-Rand, in strahlenförmiger Richtung innerhalb eines flachen Blut-Ergusses der Bindehaut sitzt, als eine durchbohrende angesprochen werden muß. Spannung normal. Der Augenspiegel zeigt einige dunkle Blutstreifen in dem sonst durchsichtigen Glaskörper; ferner eine helle Prall-Stelle im Augengrunde und den eingepflanzten Eisensplitter, der innen-unten im Augengrunde festsitzt, fast ganz von einer größeren, streifenförmigen Netzhaut-Blutung verdeckt, so daß nur ein paar Ecken hervorglitzern. Das Sideroskop gibt 7° Ausschlag, nach innen-unten zu, gegen die Äquatorial-Gegend.

Sofort lasse ich die nötigen Instrumente sterilisieren, kann aber nicht zur Operation schreiten, da beide Riesen ohnmächtig. Der zuführende elektrische Strom war unterbrochen. Sofort wird die Reparatur eingeleitet, die aber doch einige Stunden in Anspruch nimmt.

Am nächsten Morgen schreite ich zur Operation. Das Auge sieht gut aus und ist schmerzlos. Zuerst das übliche Manöver mit dem Hand-Magneten, um den Splitter aus seinem Sitz ein wenig nach vorn zu locken. Aber der Splitter haftet in seinem Sitz, wie ein Blick mit dem Augenspiegel zeigt. Jetzt folgt die Anwendung der halben Kraft unsres Riesen-Magneten auf den inneren-unteren Teil der Kammerbucht, während das verletzte Auge nach innen-unten blickt: Dies fördert den Splitter sogleich hinter die Iris. Aber auch die ganze Kraft bringt ihn nicht gleich nach vorn. Der Verletzte wird jetzt unruhig. Ich bringe ihn an den Volkmann'schen Magneten, nachdem noch einmal Holokain eingeträufelt worden. Sogleich dringt der Splitter durch die Iris-Peripherie, die einige Blutstropfen austreten läßt. Jetzt Rückenlage, Lanzenschnitt, Einführung des kleinen Endes von meinem

Hand-Magneten. Sofort ist der Splitter draußen, er ist über $1^1/_2$ mm lang, nicht ganz dünn, dreieckig, schwarz und wiegt 3,5 mg.

Verband. Zu Bett.

21. November 1908. Das Auge sieht tadellos aus, hat auch Sehkraft. Die Iris ist unversehrt, keine Spur der Durchtrittsstelle zu entdecken. Ebenso am 22. November 1908. Am 27. November 1908 klagt der Kranke über Schmerzen, in der Tat ist das Auge etwas gereizt und gerötet. Man sieht bei der Durchleuchtung mit dem Augenspiegel bläuliche Massen im Grunde. Einträuflung von Atropin und Kokain beseitigen den Schmerz. Doch kehrt derselbe am folgenden Tage wieder. Am 29. November 1908 ist der Schmerz fort, die Pupille zwar nicht maximal erweitert, aber ganz rund. Natron salicyl., 3 g täglich, wird verabreicht. 30. November 1908: Das Auge ist gerötet, aber nicht schmerzhaft, die Pupille mittelweit und rund, der Sehnerven-Eintritt bequem sichtbar. Das Auge erkennt den Arzt, wiewohl trübe. Bläuliche Massen sind im Grunde sichtbar, am früheren Sitz des Fremdkörpers und an der Prall-Stelle. In der Vorderkammer nichts Krankhaftes, Schnittwunde regelmäßig geheilt.

In der Nacht zum 2. Dezember 1908 waren wieder Schmerzen aufgetreten. Der Augapfel ist gerötet, die Bindehaut desselben angeschwollen, Spannung gut. Druck außen-oben etwas empfindlich. Vorderkammer gut. Sehnerv bei einfacher Kerze gut sichtbar. Innen-unten an der Stelle des Fremdkörper-Sitzes ist ein heller, wohl etwas hervorragender Herd, also eine Wucherung, die von dem Fremdkörper herrührt, der nicht ganz aseptisch gewesen. Der Verletzte hatte ja mit kaltem Eisen gearbeitet. Eine ähnliche Wucherung sitzt an der Prall-Stelle. Es besteht also das merkwürdige Krankheitsbild einer traumatisch-infektiösen Netz-Aderhaut-Entzündung, wie man es selten zu sehen bekommt. Das Auge erkennt den Arzt, aber trübe.

Warme Umschläge, Atropin und Kokain mäßig, innerlich salicylsaures Natron, dazu Einreibung mit Quecksilber-Salbe, 2 g täglich; für die Nacht Chloralhydrat.

Nachmittags erfolgten noch zwei heftige Schmerz-Anfälle, die mit Holokain-Einträuflung bekämpft wurden. Abends sah das Auge besser aus. Die Nacht war gut unter Chloralhydrat.

Am 3. Dezember 1908 war die Reizung geringer. Die Schmerz-Anfälle waren in den nächsten Tagen selten und weniger heftig und wichen der Holokain-Einträuflung.

Am 7. Dezember ist das Auge rot, tränend, von normaler Spannung, die Pupille rund und mittelweit, obschon seit mehreren Tagen kein Atropin mehr eingeträufelt worden. Das salicylsaure Natron muß wegen Magen-Beschwerden ausgesetzt werden, die Friktionen werden fortgesetzt.

Am 9. Dezember 1908 erfolgte nach einer Ruhepause von mehreren Tagen wieder ein heftiger Schmerz-Anfall, der auf Morphium-Einspritzung aufhörte.

12. Dezember 1908. Seit 3 Tagen kein Schmerz-Anfall. Die Pupille ist spontan etwas weiter geworden, obwohl kein Atropin mehr eingeträufelt wurde, sondern nur Holokain.

15. Dezember 1908. Das Auge ist fast weiß und sieht „fast so gut, wie das andre".

22. Dezember 1908. Das Auge ist nicht mehr gereizt, Spannung etwas

herabgesetzt, Papille gut sichtbar. S = $^5/_{20}$, G.F. außen bis 50°, oben bis 30° eingeengt, sonst normal.

Am 29. Dezember 1908 war das Auge reizlos, Spannung normal, Pupille mittelweit und im wesentlichen rund, gut durchleuchtbar; mit +8D. einige fadige und ganz kleine klumpige Glaskörper-Trübungen sichtbar. Sehnerven-Eintritt bequem zu sehen. Blickt das Auge nasenwärts ein wenig nach oben, so erscheint eine große Netzhaut-Blutung, die zum Teil einen weiß-bläulichen Saum zeigt, sonst dunkelbraun ist; sie scheint bis zur Peripherie zu reichen. Schläfenwärts und gerade nach unten ist der Augengrund im wesentlichen normal, ebenso nach außen-unten. Blickt das Auge aber nach innen-unten, so sieht man einen hellen Doppelherd, dessen dem Sehnerven-Eintritt näherer Teil etwas in den Glaskörper vordringt; daran schließt sich eine größere helle Stelle im Augen-Hintergrund. Meinem Freunde, Dr. Fehr, verdanke ich die beifolgende Zeichnung des Augen-

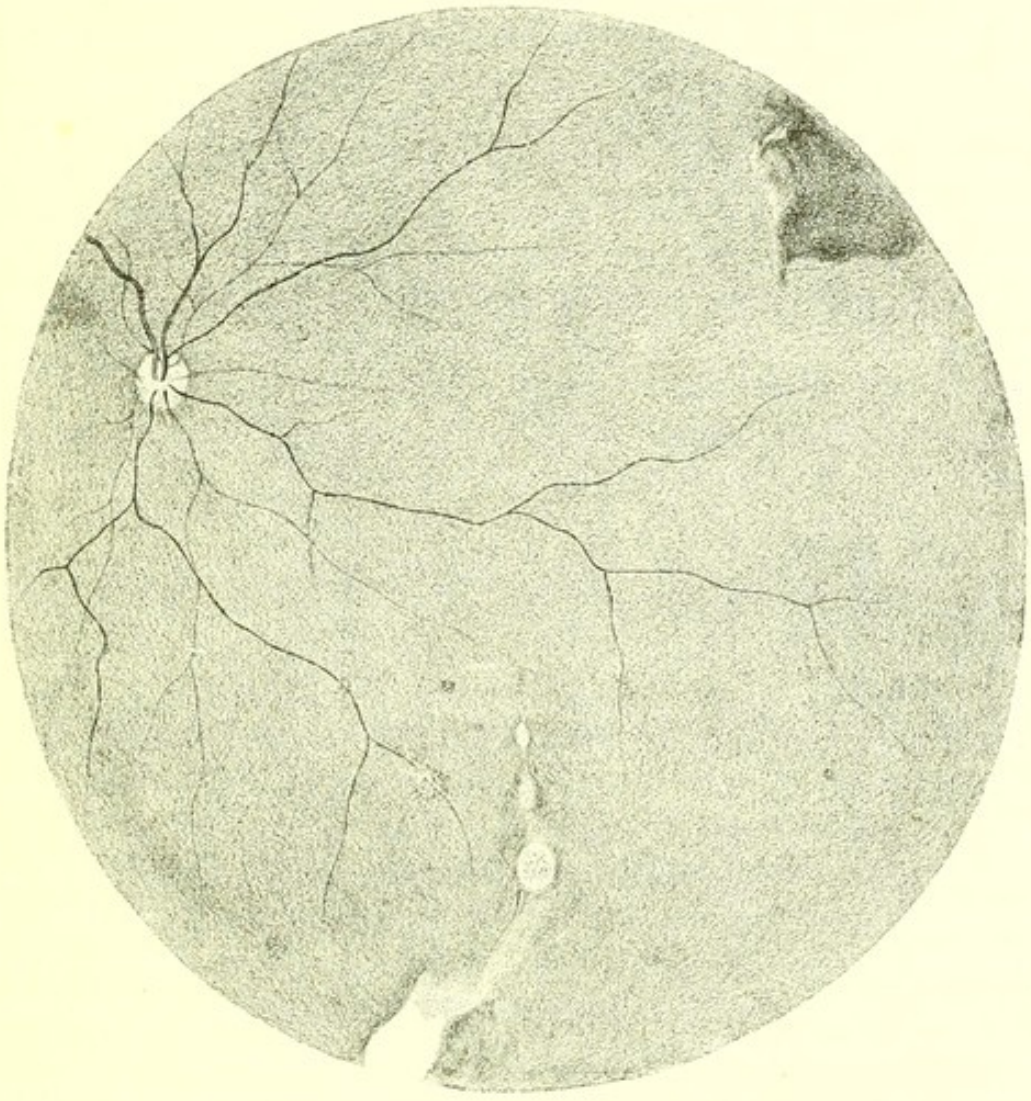

grundes, welche am 31. Dezember 1908 angefertigt wurde. (Aufrechtes Bild.) Am 16. Januar 1909 hatte das Auge schon S = $^5/_{10}$; G.F. gut, nur nach außen eingeengt, bis auf 60°.

39. Vereinfachtes Sideroskop. C.-Bl. f. A. 1899, S. 245—246.

Der Gedanke, die Schwingung einer aufgehängten Magnet-Nadel zum Nachweis des ins Auge eingedrungenen Eisen-Splitterchens zu benutzen, ist so selbstverständlich, daß, nachdem ich (1879) meinen ersten gelungenen Fall von Ausziehung eines Eisen-Splitters aus dem Glaskörper mit Hilfe des Elektro-Magneten kundgegeben, sofort (1880) mehrere Fachgenossen (mein Schüler Rüter, Pooley in New York) an die Herstellung eines derartigen Werkzeugs gingen. Aber die Magnet-Nadel blieb doch zunächst noch eine unsichere Wünschelrute, selbst als L. Gérard (1890) seine Verbesserung (durch den Gauss-Poggendorff'schen Spiegel) veröffentlichte. Ich habe das Werkzeug von Gérard aus Brüssel bezogen und jahrelang benutzt, aber nicht zuverlässig befunden. 1894 hat Asmus einen von Edelmann hergestellten Apparat in Anwendung gezogen, in welchem die Nadel, in einem Glaskasten aufgehängt, mit Spiegel versehen ist und die Ablenkung mit einem kleinen Fernrohre beobachtet wird.

Diesen Apparat habe ich nach reichlicher Erprobung durchaus bewährt gefunden, namentlich wenn man die überflüssigen Beigaben fortläßt und die Einrichtung fest aufgestellt hat.

Aber verschiedene Fachgenossen finden dieses Sideroskop zu schwierig, dabei auch teuer und nicht rasch zu beschaffen. Deshalb hat ein hiesiger Mechaniker, Herr Färber, unternommen, ein neues und einfacheres zu bauen, das leichter zu handhaben ist, und dabei meinen Rat in Anspruch genommen. Ich legte besonderen Wert auf eine kräftige Magnet-Nadel, da der Hauptfehler von Gérard's Werkzeug in der Schwäche der Nadeln bestand.

Die Beobachtung geschieht ohne Fernrohr, vom freien Auge, da das Schattenbild der Skala vergrößert auf einen Schirm geworfen wird.

Die Beleuchtung ist tadellos und sofort herzustellen. Die Feinheit des Instrumentes ist überraschend. Dabei ist die Schwingung des Magneten sehr gedämpft, so daß er sehr rasch in die Ruhelage zurückkehrt.

Ein Unterschied besteht gegenüber dem Sideroskop von Asmus: der Ausschlag ist viel geringer, 2—3 Teilstriche bedeuten hier schon die Anwesenheit des Eisens, 5 den maximalen Ausschlag. Das muß man berücksichtigen. Aber bei der Größe des Bildes ist $^1/_2$ Teilstrich schon ganz sicher wahrzunehmen.

Das auf meine Veranlassung konstruierte, vereinfachte Sideroskop besteht aus den folgenden Hauptteilen:

1. Aus dem Ständer *A* mit der an einem Seidenfaden aufgehängten Magnet-Nadel *c*, welche mit einem kleinen Reflexspiegel versehen ist. Das Nord- und Südende der Magnet-Nadel ist durch Glasröhren

vor Luftzug usw. geschützt. Das Nordende ist durch eine eingedrehte Rille gekennzeichnet.

Der Ständer *A* muß durch Drehung um sich selbst und durch die drei Stellschrauben derartig aufgestellt werden, daß die Nadel frei schwingt (nicht an den Glasröhren anliegt) und das Nordende nach Norden zeigt.

2. Aus der Petroleumlampe *B*, welche bei *h* hoch und niedrig stellbar und drehbar ist. Bei *F* ist der Arm *g* ebenfalls zur Einstellung der Lampe drehbar.

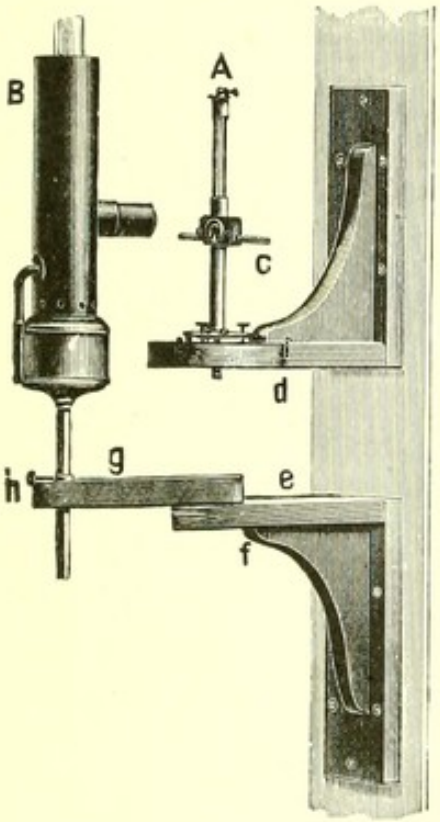

Fig. 1.

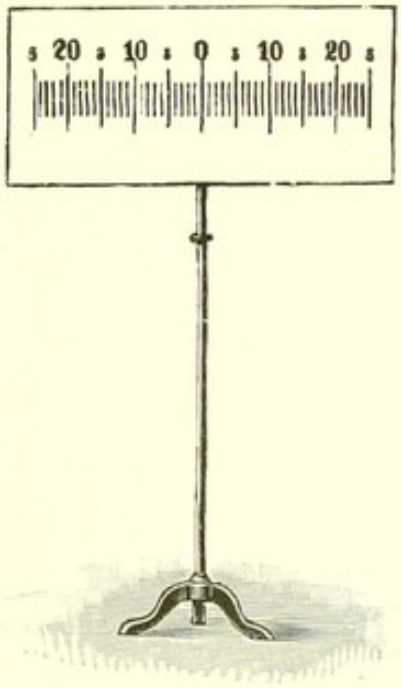

Fig. 2.

Die Lampe *B* muß so eingestellt werden, daß dieselbe den kleinen Spiegel der Magnet-Nadel beleuchtet und der Reflex an der Lampe vorbei auf den ca. 2—2,5 m vom Apparat entfernt aufgestellten Schirm geworfen wird. Es muß dieserhalb die Lampe mit Arm *g* je nach Bedarf um Achse *f* gedreht werden. (Fig. 1.)

3. Aus einem Schirm mit Teilung und Ständer. Der Schirm ist hoch und niedrig stellbar. (Fig. 2.)

Angefertigt wird das vereinfachte Sideroskop von Dörffel und Färber, Berlin, Friedrichstr. 105a.

[Das Instrument fand den Beifall der Fachgenossen. Binnen 12 Jahren hatte der Verfertiger 500 Stück zu liefern.]

40. Über die Magnet-Operation in der Augenheilkunde. Berl. klin. Wochenschr. 1907, Nr. 8; C.-Bl. f. A. 1907, S. 114—117 und S. 241—246.

Über 27 Jahre sind verstrichen, seitdem ich meinen ersten erfolgreichen Fall von Ausziehung eines in die Tiefe des Auges eingedrungenen Eisensplitters, mit Hilfe des (durch Lederhaut-Schnitt) eingeführten Elektro-Magneten, in dieser Wochenschrift veröffentlicht habe.[1] Eine gewaltige Literatur hat an diese Veröffentlichung sich angeschlossen.[2]

Ich selber habe in dieser Zeit, welche nahezu ein Menschen-Alter umfaßt, 347 Magnet-Operationen verrichtet. — — — Die Zahl der überhaupt in der Literatur veröffentlichten Operations-Fälle umfaßt viele Tausende und ist — ungleich manchen ephemeren Eingriffen, wie z. B. die Myopie-Operation, — in stetiger Zunahme begriffen.

Das ist ja auch begreiflich, wenn man das gewaltige Anwachsen der Industrie in den letzten 30 Jahren berücksichtigt. Die Wichtigkeit der menschenfreundlichen Aufgabe, dem bei der Arbeit durch Eindringen von Eisensplittern verletzten Auge sichere Hilfe und Rettung zu gewähren, ist in unsrem Vaterlande noch erhöht durch die Reichs-Gesetzgebung, welche das Unfallversicherungsgesetz vom 6. Juli 1884 ins Leben gerufen und gewissermaßen die ganze deutsche Ärzteschaft zu einem ausführenden Organ dieser sozialen Gesetzgebung gemacht hat, indem sie allerdings an den idealen Sinn der deutschen Ärzte, und mit Erfolg, die höchsten Anforderungen stellte.

Willig gestehe ich, nach 40jähriger Beschäftigung mit der Augenheilkunde, daß die Diagnose in einzelnen Fällen recht schwierig sein kann. Aber trotzdem müssen auch die praktischen Ärzte sich daran gewöhnen, in jedem Fall von ernster Augen-Verletzung bei Arbeitern sofort an die Möglichkeit des Eindringens von Eisensplittern zu denken und, wo die Möglichkeit vorliegt, auch ungesäumt der Sache auf den Grund zu gehen.

Ferner müssen die Augenärzte darauf hinarbeiten, mit allen Mitteln der Untersuchung, der genauen Betrachtung, der seitlichen Beleuchtung, der Augenspiegelung, auch mit den beiden neueren Verfahren des Röntgen-Bildes und der Sideroskopie, das Übersehen eines eingedrungenen Splitters auszuschließen; aber auch nicht in einem Augapfel, der keinen Eisensplitter beherbergt, nach einem solchen zu suchen. Nur die Zusammenfassung aller Zeichen sichert die Diagnose so weit, daß wir weder einen wirklich vorhandenen Eisensplitter im

[1] Vgl. Berl. klin. Wochenschr. 1879, Nr. 46.

[2] Die zweite Auflage meiner Sonderschrift „Die Magnet-Operation in der Augenheilkunde" (Leipzig 1899) enthält auf S. 122—134 die 170 Nummern dieser Literatur bis Anfang 1899.

Auge lassen, zum Schaden des Kranken; noch gar nach einem nicht vorhandenen im Auge suchen, was gewiß verderblich ist.

Den Plan, einen in die Tiefe des Auges eingedrungenen Splitter reizlos einheilen zu lassen, sollten die Wenigen, die ihn hegen, vollständig aufgeben: denn er ist aussichtslos. Die vor kurzem[1] erschienene Dissertation von Robert Wirtz über „Toleranz des Auges gegen eingedrungene Fremdkörper" entbehrt der richtigen Kritik; wenn wir diese üben, so finden wir unter seinen 34 Fällen nicht zwei, wo Eisensplitter in Netzhaut oder Glaskörper länger, als 10 Jahre, reizlos eingeheilt waren und vertragen wurden. Von einem Fall, der als reizlos eingeheilter Eisensplitter im Augengrund gelten soll, müssen wir heutzutage doch die folgenden drei Dinge verlangen: 1. den ophthalmoskopischen Nachweis eines festen, körperlichen, vorspringenden Gebildes im Augengrunde, — um doppelte Durchbohrung des Augapfels[2] auszuschließen; 2. das positive Röntgen-Bild; 3. die Ablenkung der Magnet-Nadel. Prüft man die Fälle der Literatur auf diese Anforderungen, so bestehen sie nicht.

Aber überzeugender, als die Literatur, sind für mich meine eigenen, ziemlich umfangreichen Erfahrungen und lange fortgesetzten Beobachtungen. So trefflich die Sehkraft, so reizlos das Auge sein kann, das einen kleinen Eisensplitter im Augen-Hintergrund beherbergt, — früher oder später geht doch die Sehkraft dieses Auges verloren. Man halte mir nicht vor, daß ich im Jahre 1875 andrer Ansicht gewesen, wo ich in dieser Wochenschrift (Nr. 22) die fünf bis dahin bekannten Fälle gesammelt und einen eigenen Glanz-Fall von Eisensplitter in der Netzhaut hinzugefügt. Nach $26^1/_2$ Jahren ist der Verletzte wieder zu mir gekommen: das Auge war stockblind, mit Star und Kyklitis, — und zwar schon in dem ersten Jahr nach der Verletzung erblindet; nur hatte der Mann es nicht für nötig gehalten, gleich sich wieder vorzustellen.

Natürlich wird dieser Fall in der Dissertation von Wirtz unter den gut vertragenen aufgeführt! Eine Dissertation über „die Unverträglichkeit des Augapfels gegen Eisensplitter" würde praktischer sein. Ich habe nur ein einziges Mal, im Oktober 1904, einen Fall beobachtet, wo 18 Jahre nach dem Eindringen eines Eisensplitters, der im Augengrund ganz deutlich und vollkommen sicher nachweisbar geblieben, der Zustand der Sehkraft und des Augapfels so befriedigend war, daß ich mich nicht zur operativen Entfernung entschließen konnte; will aber nicht unerwähnt lassen, daß jetzt, nach weiteren

[1] Straßburg i. E. 1904.
[2] Vgl. m. Mitt. im C.-Bl. f. A. 1903, S. 9—20.

2 Jahren, ein leises Absinken von Sehkraft und Gesichtsfeld dem Verletzten sich bemerkbar zu machen anfängt, so daß auch dieser Fall vielleicht noch demnächst zur Operation kommen wird und nicht endgültig als reizlose Einheilung betrachtet werden kann. In praktischer Hinsicht will ich noch hinzufügen, daß in einem Fall, wo 16 Jahre nach dem Eindringen des Splitters in die Netzhaut Störungen sich geltend gemacht, die operative Ausziehung des Eisensplitters mir anstandslos gelungen ist.

Wer nun auf diesem schwierigen Gebiete gute Erfolge erzielen will, muß genau und unbefangen in der Diagnose sein; tatkräftig und hurtig in der Ausführung, zumal bei den frischen Fällen, bei denen der Aufschub der Operation auch nur bis zum nächsten Morgen ein Todes-Urteil für das verletzte Auge bedeuten kann; und endlich muß er gute Instrumente besitzen. Diese Verletzten sollen nicht ambulant operiert werden.

In diagnostischer Hinsicht muß ich mich von neuem gegen die Behauptung[1] wenden, die schon öfters in englischer Sprache ausgesprochen und von mir widerlegt worden und die trotzdem neuerdings in deutscher Sprache wiederholt worden ist, daß das frisch verletzte Auge, welches einen Eisensplitter enthalten mag, sofort an den Riesen-Magneten gebracht werden müsse: gibt der Verletzte keinen Schmerz an, so sei kein Eisen drin. Diese Behauptung ist unrichtig. Denn in meiner eigenen Praxis hatte ich mehr als ein Dutzend Fälle, wo die Anwesenheit eines Eisensplitters in der Tiefe des Auges vorher durch die Magnet-Nadel, das Röntgen-Bild oder sogar durch den Augenspiegel nachgewiesen worden, und trotzdem das Anlegen des Riesen-Magneten keinen Schmerz verursachte, und wo dann durch das richtige Anlegen des Magneten der Splitter sofort herausgezogen wurde.

Diese Untersuchungsweise ist aber auch gefährlich und hat, wie ich erfahren, in einigen Fällen einen größeren Splitter sofort in den Strahlenkörper hineingezogen, von wo er nicht entfernt werden konnte, so daß gelegentlich das Auge verloren ging.

Der Streit, ob Röntgen-Bild, ob Magnet-Nadel, ist gegenstandslos. Beide sind erforderlich. Beide zusammen müssen in jedem nur irgendwie zweifelhaften Falle geübt werden. Keines von beiden ist unfehlbar. Künstlerische Röntgen-Bilder waren in meiner Praxis immer nur selten negativ in solchen Fällen, wo das Sideroskop die

[1] Vgl. Some practical remarks on Magnet Operation by Professor Hirschberg of Berlin. A Communication read in the Section of Ophthalmology at the annual Meeting of the British med. Assoc. Oxford, July 1904. The Ophthalmoscope, London 1905, p. 51—65.

Anwesenheit von Eisen angezeigt hatte, oder danach die kunstgerechte Ausziehung des Splitters gelungen ist.

Auf meiner letzten großen Reise (1905) wurde mir in einer trefflichen Augenklinik ein Mann vorgestellt, der 2 Tage zuvor sich ein Auge verletzt hatte. Röntgen-Bild negativ, Sideroskop nicht vorhanden. Mit dem Augenspiegel sah man den Splitter dicht neben dem Sehnerven-Eintritt. Mit dem Riesen-Magnet brachte ich den Splitter sofort in die Vorderkammer, von wo er leicht entfernt wurde.

Noch wichtiger, als das Röntgen-Bild, ist die Sideroskopie. Sie hat mich kaum jemals in Stich gelassen.[1] In frischen Fällen, die sofort zu operieren sind, ist sie geradezu entscheidend. Mein vereinfachtes Sideroskop ist leicht und sicher zu handhaben.

Ebensowenig, wie in der Diagnose, darf man in der Therapie beschränkt sein. Ich verwende einen sehr starken Riesen-Magneten, der noch kräftiger ist, als der von Haab; ich verwende gelegentlich den mittelstarken Magnet von Schlösser und sehr reichlich meinen eigenen Hand-Magnet, der natürlich an die elektrische Leitung angeschlossen ist. Den letzteren bevorzuge ich in frischen Fällen, wenn die Wunde des Augapfels noch offen ist, und ferner, wenn ein Splitter aus der Tiefe in die Vorderkammer gezogen worden, zur Einführung in die letztere nach dem Hornhaut-Schnitt.

Die Statistik der Magnet-Operation ist nicht etwa mit der der Star-Ausziehung zu vergleichen. Den Star zieht der geschickte Wundarzt immer aus, den Eisensplitter kann er doch nicht in jedem Fall herausbekommen. Das Star-Auge ist zur Zeit der Operation aseptisch, das Auge mit dem Splitter keineswegs immer, ganz abgesehen davon, daß der Eisensplitter schon so starke Netzhaut-Veränderungen eingeleitet haben kann, daß trotz regelrechter und glatter Ausziehung Erblindung des verletzten Auges nicht mehr zu verhüten ist.

In den 8 Jahren von 1896 bis 1903 einschließlich hatte ich unter 3018 klinischen Kranken 64 Fälle von Eisensplittern in der Netzhaut oder im Glaskörper, die ich mit Hilfe des Elektro-Magneten ausgezogen, bzw. auszuziehen versucht. (Die Fälle in den vorderen Teilen des Auges muß man nicht hinzurechnen, da bei diesen die Gefahren unvergleichlich geringer sind.) Von diesen 64 Fällen erlangten erstens 36, d. s. 56 vom Hundert, gute und bleibende Sehkraft. Von diesen 36 erfolgreichen Fällen erlangten zwei Dritteile, nämlich 23 Fälle, sehr gute Sehkraft, $^1/_2$—1; 9 aus dem Glaskörper,

[1] Einmal blieb sie negativ bei einem im Glaskörper schwebenden Splitter von 0,0005 g, dessen Ausziehung gelungen ist.

27 aus der Netzhaut: 22 waren frisch, 14 alt. Von diesen 36 Fällen habe ich ein Drittel mit meinem Hand-Magnet allein operiert, zwei Drittel mit dem Riesen- und Hand-Magnet zusammen. (Genau 13 gegen 23.)

Zweitens, in 6 Fällen von 64 oder in 9 vom Hundert wurde nur die Form des verletzten Auges erhalten, die Sehkraft ging verloren.

Drittens, in 22 Fällen von 64 oder in $34^1/_2$ vom Hundert mußte der verletzte Augapfel entfernt werden.

In der großen Mehrzahl dieser 22 Fälle war der Splitter übergroß, oder Kyklitis oder Sepsis bereits eingeleitet gewesen, als der Verletzte zur Behandlung eintraf.

Viertens, in 4 Fällen von 64 gelang die Ausziehung nicht. Zwei waren mir nur zu einem Versuch mit dem Riesen-Magnet geliehen und wurden ihren Ärzten in demselben Zustand zurückgesendet. Der dritte war noch nicht völlig aufgegeben. Der vierte kam aus Zentral-Amerika mit einem Splitter, der seit 5 Jahren im Auge gesessen, und führte zur Enukleation. Wenn wir diese 4 Fälle den Verlusten zufügen, so steigen diese auf $38\,^0/_0$, und die guten Erfolge sinken ab auf $53\,^0/_0$.

Meines Wissens ist noch nie eine so gute und dabei so strenge Statistik veröffentlicht worden.

Meine zweite Auflage der Magnet-Operation (vom Januar 1899) beruhte auf 221 eigenen Fällen. Von Januar 1899 bis Januar 1907 sind noch 126 Fälle hinzugekommen, deren genau gebuchte und von meinen Assistenten (Herren Dr. Fehr, Dr. Körber, Dr. Ohm) in tabellarische Form gebrachte Krankengeschichten mir vorliegen. Diese sollen natürlich nicht hier, sondern in meiner dritten Auflage verwertet werden. Ich beschränke mich auf die Anführung von zwei erfolgreichen Fällen aus der jüngsten Zeit, einem frischen und einem alten, die beide für die Verletzten von entscheidender Bedeutung waren; denn der eine betraf das allein arbeitsfähige Auge, der andre sogar das einzige Auge des Verletzten.

1. Durch Fernsprecher seitens eines Gewerks-Augenarztes angemeldet, trifft der 39jährige Werkmeister E. W. aus einem Vorort bei Berlin am 3. Oktober 1906, abends $8^3/_4$ Uhr, bei mir ein und wird augenblicklich in Behandlung genommen. Der Verletzte war in größter Angst und Aufregung, da die um 7 Uhr abends beim Eisenhobeln erfolgte Verletzung sein rechtes, allein brauchbares Auge betroffen und der Sehkraft beraubt hatte. Das Auge zählte nur Finger in nächster Nähe, vermochte aber die größten Schriftproben nicht mehr zu entziffern.

Der mitgebrachte Brief des Arztes lautete auf „gefährliche Verletzung, Eisensplitter in der Vorderkammer". Das war ja richtig, enthielt aber nicht die volle Diagnose.

Auf den ersten Blick sah man wohl ein ganz kleines und dünnes, metallisch glänzendes Flitterchen auf der medialen Seite der Regenbogenhaut, dicht unterhalb der durchbohrenden Hornhaut-Wunde. Die letztere war aber viel zu groß, um von dem genannten Flitterchen herzurühren. Sie ist nämlich 3 mm lang, sitzt oberhalb des wagerechten Durchmessers, zieht schräg bis zum Rande der Hornhaut und zeigt bei Lupen-Betrachtung deutliches Klaffen der Lippen, mit Einklemmung eines schmalen Stückchens der Regenbogenhaut. Die Pupille ist unter mittelweit, natürlich etwas verzogen.

Mit dem Augenspiegel erhält man mattroten Reflex, neben den stärker ausgeprägten Linsen-Trübungen; man vermag aber nichts vom Augen-Innern mehr deutlich zu erkennen, namentlich nicht den Fremdkörper, der doch drinnen sitzen mußte.

Sofort wurde zur Sideroskopie geschritten. Der Verletzte, der sehr aufgeregt war, bereitete uns hierbei unwillkürlich große Schwierigkeiten, jedoch gelang es, nachzuweisen, daß unten, etwas vor dem Äquator, maximaler Ausschlag ausgelöst wurde.

Inzwischen war die Vorbereitung der Instrumente vollendet. Sofort schritt ich zur Operation und wählte, wie ich es bei frischer Verletzung mit noch offener Wunde immer tue, zunächst meinen größeren Hand-Magneten. Sowie ich das große kegelförmige Ende desselben, mit der Spitze nach außen-unten gerichtet, auf die Wunde aufgesetzt, flog ein größerer Eisensplitter heraus und haftete am Magneten. Gleichzeitig trat ein Iris-Fetzen aus, und die Vorderkammer füllte sich mit Blut. Sowie der Splitter aus dem Auge entfernt worden, wurde der Fetzen freihändig abgetragen, noch einmal der kleinste Ansatz des Hand-Magneten vorsichtig in die Vorderkammer eingeführt, um auch das Flitterchen herauszubefördern. Es kam aber nichts. Es konnte mit dem Fetzen herausgekommen sein. Weiteres Suchen schien nicht angezeigt. (Wäre wirklich ein so kleines Splitterchen noch in der Vorderkammer geblieben, so würde es nachträglich leicht zu entfernen sein. Der weitere Verlauf hat mir Recht gegeben.) Das Auge wurde verbunden, der Verletzte zu Bett gebracht.

Der Eisensplitter war spitz, pyramidenförmig und maß 3,75 : 2,0 : 1,75 mm; sein Gewicht betrug nicht weniger als 36 mg. Somit gehörte er schon zu den mittelgroßen, die nur bei frischer, d. h. in den ersten Stunden nach der Verletzung ausgeführter Entfernung Erfolg für die Sehkraft versprechen. Ich bin fest überzeugt, daß, wenn der Verletzte nicht noch an demselben Abend seinen Operateur getroffen, wenn er bis zum nächsten Morgen hätte warten müssen, das Auge trotz kunstgerechter Ausziehung des Splitters doch die Sehkraft nicht wiedergewonnen hätte, was für den Verletzten das schrecklichste Unglück gewesen wäre, da er mit seinem linken Auge seine Arbeit nicht zu leisten imstande war.

Die erste Nacht war leidlich. Ab und zu verspürte der Verletzte wohl Stiche. Am nächsten Morgen (4. Oktober 1906) sah das operierte Auge vortrefflich aus: weder Rötung noch gar Schwellung der Augapfel-Bindehaut; Hornhaut-Wunde verharscht, Blut in der Vorderkammer vermindert. Ich verzichte darauf, die weiteren Bemerkungen des Kranken-Tagebuches hier wiederzugeben und wende mich sofort zu dem Zustand, der am 4. Dezember 1906, 2 Monate nach der Ausziehung des großen Splitters, vorhanden war, als ich zur zweiten Operation schritt, um die Sehkraft wieder herzustellen.

Sideroskopie negativ. Auge reizlos, von guter Spannung, zählt aber nicht die Finger. Lichtschein und Projektion gut. Hornhaut klar, bis auf die Eingangsnarbe. Iris unten breit abgelöst; oben auch, aber nur spaltförmig: im übrigen mit der getrübten Linse flächenhaft verwachsen; die Pupille sehr eng und ganz verschlossen. Linse nicht bloß getrübt, sondern vielleicht etwas verschoben und verkleinert; der Verschluß ihrer hinteren Kapselwunde wahrscheinlich noch nicht ganz sicher, da der Splitter so groß gewesen. Darin besteht ja die Hauptschwierigkeit bei der Operation dieser Verletzung-Stare. Ich beschließe, zunächst nach unten eine breite Iridektomie anzulegen, d. h. den von der peripheren Anheftung abgelösten Teil der Iris fortzunehmen; aber diese Operation so einzurichten, daß möglicherweise die Ausziehung der getrübten Linse, wenn sie sich uns aufdrängt, gleich angeschlossen werden kann. Es ist das gewissermaßen ein Vorpostengefecht, das je nach dem Verhalten des Feindes gleich in die Hauptschlacht übergeführt werden muß.

Es wird also, nach örtlicher Betäubung, in dem Randteil der Hornhaut selber ein breiter Schnitt mit der Lanze angelegt, nicht die gewöhnliche krumme Iris-Pinzette, die bei flächenhafter Anwachsung ja unwirksam bleibt, sondern meine kleine Kapsel-Pinzette mit zwei vorspringenden Hakenpaaren, die ja hier bei vollständig getrübter Linse nicht schaden kann, ergriffen und eingeführt.

Der Erfolg übertrifft meine Erwartungen. Es gelingt, eine breite Irisfalte zu fassen, herauszuleiten und mit einem Scherenschlag abzuschneiden. Gleichzeitig kommt aber der getrübte Linsenbrei heraus.

Der Sperrer wird abgenommen, das operierte Auge geschlossen. Als ich es nach wenigen Sekunden öffne, mit dem Spatelchen in der Rechten, um die letzten Linsen-Reste zu entfernen, finde ich die Wunde glatt, die Vorderkammer gebildet, die Pupille schwarz. Also war der Glaskörper bereits in den Raum der Krystall-Linse vorgerückt und hatte die Reste des Verletzung-Stares beiseite geschoben. Da es sich um Zermalmung der Linse eines 39jährigen gehandelt, haben wir keinen Kern zu erwarten und können die Auflösung der Linsen-Reste ruhig abwarten. Die Heilung erfolgte regelrecht.

Am 9. Januar 1907, also etwa 3 Monate nach der so schweren Verletzung, konnte der Mann geheilt entlassen werden.

Mit $+12$ D sph. und $+2$ D cyl. $\rightarrow$ hatte das verletzte Auge die Sehkraft von $^5/_7$ (Met.), dabei ein normales Gesichtsfeld. (Hornhaut-Ast. $= -2{,}25$ D.) Das linke, von Kindheit an schwache Auge hatte nur S $= {}^5/_{50}$, die mit $+3$ D cyl. $\uparrow$ bis auf $^5/_{35}$ zu bessern war. (Hornhaut-Ast. $= -5$ D.)

Das verletzte Auge ist reizlos, von normaler Spannung und zeigt innen oben eine schmale Iris-Ablösung, nach unten ein breites Kolobom. Sehnerven-Eintritt bequem sichtbar und normal. Gerade nach unten sieht man in der äußersten Peripherie noch deutliche Reste von Netzhaut-Blutung, größtenteils bedeckt von einer bläulichen, dichten, wolkenförmigen Masse im hintersten Teil des Glaskörpers.

Ich bemerke ausdrücklich, daß ich deutliche Reste von solchen, durch Anprallen oder Einpflanzung eines Fremdkörpers bedingten Netzhaut-Blutungen noch 6 Monate und länger nach der durch zufallsfreie Ausziehung des Splitters glücklich geheilten Verletzung

zu beobachten Gelegenheit hatte. Allerdings muß man genau spiegeln.

Jedenfalls legt uns diese Tatsache die Pflicht auf, solchen Verletzten noch längere Zeit hindurch Schonung zu verordnen.

Fall 2. Am 19. Januar 1907 kam der 28jährige Schlosser Adam Z. direkt aus T. in Galizien zur Aufnahme in meine Anstalt. Er sprach genügend Deutsch, so daß ich das Folgende ermitteln konnte.

Im Alter von 7 Jahren hatte er sein linkes Auge durch Entzündung vollständig verloren. Am 18. Mai 1905, also vor fast $1^3/_4$ Jahren, verletzte er bei seiner Schlosser-Arbeit sein einziges brauchbares Auge, das rechte. Die Sehkraft war erloschen, kehrte aber wieder unter vierwöchentlicher Behandlung in der Augenklinik zu Lemberg. Im Herbst 1905 nahm die Sehkraft wieder ab, zunächst nur bei Nacht, aber seit Frühjahr 1906 auch bei Tage. Die Lemberger Augenärzte haben die Operation wegen großer Gefahr abgelehnt und den Verletzten zu mir gesendet.

Einem Brief des Herrn Dr. Jaworski, Augenarzt in Lemberg, entnehme ich das Folgende.

„Am 20. Mai 1905 war der arme Schlosser Z. auf der hiesigen Augenklinik erschienen, wo ich damals erster Assistent war. Z. gab an, daß 2 Tage zuvor sein rechtes Auge durch ein abgesprungenes Stein-Stückchen verletzt worden sei. Das Auge vermochte nur noch das Licht der Kerze auf 6 m wahrzunehmen, hatte aber richtige Projektion. Eine Wunde an Leder- und Hornhaut war nicht sichtbar. Es bestand Entzündung der Regenbogenhaut, Blut in der vorderen Augenkammer, Blut in der Tiefe, (Hyphaema et haemophthalmus post trauma oc. dextri.)[1] Nach vierwöchiger Behandlung (mit Atropin-Einträuflungen, Kochsalz-Einspritzungen unter die Bindehaut, Einreibungen von 3 g Quecksilber-Salbe in die Körperhaut) hatten wir die Freude festzustellen, daß die Sehkraft des einzigen Auges sich wieder auf $^6/_8$ gehoben. Der Augenspiegel zeigte Glaskörper-Trübungen bei sonst normalem Augen-Hintergrunde.

Seit einem Jahre leidet der Verletzte an wiederkehrender Uveitis dieses Auges. Ich konstatierte Verfärbung der Regenbogenhaut, nahm Siderosis bulbi an und stellte mit dem Sideroskop Anwesenheit von Eisen im Augen-Innern fest (13. November 1906) und empfahl ihm, zu Ihnen zu fahren."

Da (nach Angabe des Verletzten) der Universitäts-Professor die Operation wegen zu großer Gefahren, namentlich wegen der alten Verwachsungen, welche Zerreißung des Augapfels bei dem Versuch der Ausziehung befürchten ließen, entschieden ablehnte, und auch Herr Dr. Rosenzweig ihm empfahl, zu mir zu fahren; so hat sein Herr, den ich ob seiner Menschenfreundlichkeit[2] loben muß, den Verletzten nach Berlin gesendet.

Soviel über die Anamnese. Nun zum objektiven Befund.

Der linke Augapfel ist geschrumpft, die Hornhaut abgeflacht und in eine weiße Narbe umgewandelt. Das Auge hat keinen Lichtschein.

---

[1] Über damalige Sideroskopie finde ich keinen Vermerk in dem Schreiben.

[2] Es ist nicht der erste Fall der Art. Auch der Schlosser, dem ich am 11. November 1904 einen im Sehnerven-Eintritt haftenden Splitter glücklich und erfolgreich herausgezogen, war von seinem Herrn aus Wilna nach Berlin gesendet. (Vgl. C.-Bl. f. A. 1904, S. 353—359.)

Das rechte Auge erkennt noch bei der Fernsichts-Prüfung $^2/_{35}$, entziffert in der Nähe noch Sn 13 (Zahlen), zeigt aber ein von allen Seiten her eingeengtes Gesichtsfeld. Bei herabgesetzter Beleuchtung nimmt diese Einengung noch erheblich zu. (I. 35°, a. 55°, o. 20°, u. 40°; bei herabgesetzter Beleuchtung 10°, 30°, 15°, 20°.)

Der rechte Augapfel ist reizlos, die Spannung ein wenig herabgesetzt. Die Hornhaut zeigt zarte, oberflächliche Trübung mit oberflächlicher Gefäß-Neubildung, die fast bis zur Mitte vorrückt, — vielleicht die Folge von (skrofulöser) Entzündung in der Kindheit. Eine zarte, kurze Narbe der Hornhaut sitzt ungefähr im wagerechten Durchmesser nahe an ihrem nasalen Rande, schließt einige feine, mit der Lupe sichtbare glitzernde Körnchen ein und geht noch 1—$1^1/_2$ mm in die Lederhaut hinein. Ein Loch in der Regenbogenhaut dahinter ist nicht zu sehen.

Die Regenbogenhaut hat eine schmutzig olivengrün-bräunliche Färbung. Da der Vergleich mit dem andren Auge hier unmöglich ist, sind wir darauf angewiesen, dem Kranken zu glauben, daß sein Auge blau gewesen. Nach künstlicher Erweiterung der Pupille erkennt man das klassische Bild der Linsen-Verrostung, wie wir es bei Anwesenheit eines in die Tiefe des Auges eingedrungenen Eisensplitters beobachten. Ein fast geschlossener Kreis aus intensiv orange-farbenen Punkten und Streifen sitzt unmittelbar am Rande der stark erweiterten Pupille in der vorderen Schicht der Krystall-Linse. Innerhalb dieses Kreises findet sich eine fast viereckige Trübung der vordersten Rindenschicht und zeigt an ihrem Rande auch noch fast ein Dutzend solcher Orange-Flecke, zwei auch innerhalb ihrer Fläche. (Es ist wohl zu bemerken, daß diese Art der beginnenden Linsen-Trübung, die in der vorderen Rinde beginnt, ganz und gar abweicht von dem gewöhnlichen Aderhaut-Star, der immer in der hinteren Rinde seinen Anfang nimmt.)

Der größere Teil der Krystall-Linse ist noch klar geblieben. Der Glaskörper mag wohl teilweise getrübt sein. Jedenfalls gelingt es nicht, ein befriedigendes Bild des Augengrundes zu erlangen. Einmal schien es mir so, als ob, wenn das verletzte Auge stark nach innen-unten blickt, eine graue Herd-Erkrankung in der äußersten Peripherie auftaucht.

Auch das Röntgen-Bild ist nicht gerade entscheidend. Herr Prof. Grunmach, dem ich außerordentlich zu Danke verpflichtet bin, hat mir sofort wieder eine seiner wunderbaren Schädel-Durchstrahlungen (von hinten nach vorn) geliefert, worin die knöchernen Wandungen der beiden Augenhöhlen mit äußerster Schärfe gezeichnet sind. Entsprechend dem inneren-unteren Quadrant des rechten Auges scheint da eine weiße Linie aufzutauchen.

Sichere Überzeugung gewinnen wir mit dem Eisenspäher. Wird derselbe innen-unten an den Äquator angelegt, so erfolgt maximaler Ausschlag, dicht daneben schon geringer, weiter ab gar keiner. Somit ist die Diagnose sicher. Innen-unten (oder eigentlich „unten-innen-unten") sitzt in der Nähe des Äquators im Augengrund fest ein kleiner Eisensplitter. Nach der Sideroskopie gehört derselbe weder zu den ganz kleinen (< 1 bis 2 mg) noch zu den größeren (> 10 mg). Wir müssen also annehmen, daß der Splitter nasenwärts, dicht am Hornhaut-Rande, eingedrungen, die Linse nicht wesentlich verletzt hat, in wagerechter Linie durchgeflogen, an der Schläfenseite abgeprallt, nach innen-unten zurückgeschleudert und hier eingepflanzt ist und jetzt durch Verrostung des Augen-Innern die Sehkraft zu

zerstören begonnen hat. Ohne glückliche Ausziehung des Splitters ist das Auge, das einzige des Armen, sicher verloren und zwar in kurzer Zeit.

Somit muß ich die Operation unternehmen. Sie gelingt glatt und rasch, fast über Erwarten. Am zweiten Tage nach der Ankunft des Verletzten, Sonntag den 20. Januar 1907, schreite ich zum Werk. Nach den üblichen Vorbereitungen und Holokain-Einträuflung setze ich die große Spitze meines Hand-Magneten dicht vor die Stelle der maximalen Ablenkung auf, gegen den Hornhaut-Rand zu, um den Splitter in seinem Nest zu lockern, bzw. ihn daraus sanft hervorzuziehen. Schmerz wird nicht angegeben. Hierauf bringe ich das Auge an den Riesen-Magneten, der auf halbe Kraft eingestellt ist. Das Auge blickt genau nach unten-innen-unten; ein Finger des Kranken wird als Fixier-Gegenstand benutzt, und die Spitze des Riesen-Magneten so dem unteren Scheitel der Hornhaut angelegt, daß die Zuglinie des Magneten gerade nach dem Sitz des Fremdkörpers (dem Maximum des Ausschlags) hin gerichtet ist.[1]

Augenblicklich wölbt sich unten die Iris nach vorn. Der Fremdkörper ist in der vorderen Kammer. Schmerz wird nicht angegeben. Sofort wird durch Hebeldruck die ganze Kraft des Magneten eingestellt und während das verletzte Auge stark nach unten blickt, der Eisensplitter flugs über den unteren Pupillen-Rand auf die Vorderfläche der Regenbogenhaut in die untere Kammerbucht hinübergeleitet.

Der Splitter ist ein schwarzes, fast viereckiges, dünnes Plättchen. Blutung tritt nicht ein. Jetzt wird der Verletzte auf dem im Magnetzimmer selber befindlichen Operations-Tisch wagerecht gelagert. Das Auge erhält reichlich Holokain-Einträuflung. Der Assistent zieht sanft die beiden Lider vom Augapfel ab. Der Operateur ergreift den letzteren oberhalb der Hornhaut mit der Pinzette, verrichtet mit der Lanze am Hornhaut-Rande schläfenwärts vom Splitter einen kleinen Schnitt, bringt die kleine Spitze des Hand-Magneten zwischen die Wundlefzen, — und der Splitter ist draußen. Die Pupille ist eng nach Abfluß des Kammerwassers und bleibt eng. Einträuflung von Physostigmin, Verband, zu Bett. Der Splitter, von dem sich beim Messen Rost reichlich abstreift, ist 2 mm lang, 2 mm breit und nicht sehr dick. Er wiegt 5 mg.

Heilung reizlos. Der Kranke ist überglücklich. Schon nach 7 Tagen gibt er von selber Verbesserung der Sehkraft und namentlich Erweiterung des Gesichtsfeldes an. In der Tat ist das Gesichtsfeld ein wenig erweitert, Sehschärfe wie zuvor, als der Verletzte, einen Monat nach der Operation, in seine Heimat entlassen wird.

41. Doppelte Durchbohrung des Auges durch einen Eisensplitter. C.-Bl. f. A. 1901, S. 209—211.

41a. Über Magnet-Operation und doppelte Durchbohrung des Augapfels seitens eingedrungener Eisensplitter. C.-Bl. f. A. 1903, S. 9—20. (Vortrag in der Berliner ophthalm. Gesellsch.)

M. H.! Zunächst zeige ich Ihnen einen alten Fall, den ich vor mehr als 15 Jahren operiert habe. Am 22. April 1887 war dem 31jährigen das

[1] Vgl. meine Mitteilung in der „Therapie der Gegenwart", Jan. 1900. [Nr. 37.]

linke Auge beim Eisenhauen erblindet. Am 25. April Iris grün, Eiter-Absetzung am Boden der Vorderkammer, Glaskörper voll Blut, 3 mm lange senkrechte verharschte Wunde der Lederhaut am medialen Hornhaut-Rande. In tiefer Narkose wird außen-unten, 8 mm vom Hornhaut-Rande beginnend, ein 5—6 mm langer meridionaler Schnitt durch die Augenhäute bis in den Glaskörper hinein angelegt, das 2 mm dicke Ende meines Hand-Magneten eingeführt: sofort hört man den Klang und fördert das Eisenstück heraus, das 30 mg wiegt. Reizlose Heilung. Nach 3 Jahren Finger auf 6 Fuß, oben mäßige Beschränkung des Gesichtsfeldes, in der Mitte desselben ein deutlicher Ausfall. Dieser entspricht der Prallstelle des Fremdkörpers, die als helle Figur genau in der Mitte des Augengrundes zu sehen ist. Man sieht auch das Ende der Schnittnarbe. Keine Netzhaut-Ablösung. Die Sehkraft hat im Laufe der Jahre noch weiter sich gebessert. Das Auge zählt Finger auf 8 Fuß und hat in dem Gesichtsfeld, dessen Grenzen ungefähr den eines höchstgradig kurzsichtigen, sonst gesunden Auges entsprechen, einen großen Dunkelfleck, genau in der Mitte (a. 10°, o. wie u. 12°, i. 15°). Das Bild des Augengrundes ist gut sichtbar. Sehnerv normal. Die große helle Prall-Stelle in der Mitte des Augengrundes enthält ein wenig Pigment. Daran haftet eine Pyramide zarten Gewebes, die dreieckig sich verbreiternd nach außen-unten zieht. Keine Spur von Netzhaut-Ablösung. Dicht neben dem hinteren schnabelförmigen Ende des Meridional-Schnitts sieht man einen pigmentierten Herd, die ehemalige Einpflanzungs-Stelle des Splitters. Spannung normal. Das Auge sieht wie ein gesundes aus. Der Ausgang kann wohl als befriedigend angesehen werden, da das Auge erst im Zustand der beginnenden Sepsis (mit Hypopyon) zur Operation gelangt war. Die Herabsetzung der Sehschärfe hängt von der ursprünglichen Verletzung ab, nicht von der Art der Operation.

M. H.! Ich kann es nur als Verdunklung der Tatsachen erklären, wenn man die Einsenkung des aseptischen Magnet-Endes in den Glaskörper als gleichbedeutend mit späterer Netzhaut-Ablösung ansieht. Wer danach Netzhaut-Ablösung eintreten sieht, prüfe kritisch die Ursache der letzteren, und vergesse nicht, daß auch nach typischer Operation mit dem Riesen-Magneten dieser Ausgang das anfangs glänzende Ergebnis wieder vernichten kann, worauf ich gelegentlich noch zurückkommen werde. Ich habe von den nach meinem Verfahren operierten Fällen doch schon eine genügende Anzahl 6, 12, 15 und mehr Jahre beobachtet und dauernde Heilung festgestellt. Bedingung ist aseptisches und richtiges Operieren. Nun und nimmer habe ich fortgesetztes Wühlen im Glaskörper geübt oder empfohlen. Leider wird dies auch heute noch nicht immer beachtet. Wir haben

öfters die ganz undankbare Aufgabe zu erfüllen, Verletzte, an denen lange (selbst 1—2 Stunden hindurch!) fortgesetzte, vergebliche Magnet-Versuche gemacht sind, von ihrem Splitter zu befreien: wenn uns dies nun auch ganz rasch und zufallsfrei gelingt, so ist dann doch leider das Auge in der Mehrzahl der Fälle nicht vor Erblindung bewahrt. Lieber sind uns natürlich die noch unberührten Fälle. Kommen diese rechtzeitig, so sichert unsre Einrichtung und die im Laufe der Jahre angewachsene Erfahrung recht erfreuliche Erfolge.

Ein 25jähriger Schlosser verletzte am 15. Juli 1902 früh $7^1/_2$ Uhr sein rechtes Auge, ist schon nach $^3/_4$ Stunde in meiner Anstalt und wird sofort vorgenommen. Das Auge ist reizlos und sehkräftig, zeigt eine kleine verharschte Wunde der Lederhaut, welche radiär zum Hornhaut-Rand außen-unten 2 mm weit sich erstreckt. Das Augen-Innere ist klar. Der kleine schwarze Fremdkörper sitzt außen-unten vom Sehnerven-Eintritt in der Peripherie des Augengrundes fest, ragt deutlich nach vorn und zeigt in seiner Mitte einen silberglänzenden Reflex, der bei Drehung des Spiegels ein wenig wandert. Dicht daneben, nach unten, eine Netzhaut-Blutung. Sideroskopie deutlich, durchschnittlich 14°; größter Ausschlag am Äquator unten oder ein wenig nach außen-unten. Die Eingangswunde mochte ich bei der noch ungetrübten Linse nicht wieder spalten. Die Spitze des Riesen-Magnets, erst bei halber, dann bei voller Kraft, wurde auf die Stelle *a* des größten Ausschlags gesetzt, dann das Auge so weit nach unten gedreht, daß die Verbindungs-Linie zwischen *a* und dem unteren Ende der Kammerbucht in die Hauptzug-Linie des Magneten fiel. Sofort durchbohrte der Splitter die Iris und drang bis in die Hinterfläche der Hornhaut.[1] Nach dem Platzwechsel war er in die Kammerbucht gesunken und wurde aus einem Lanzen-Schnitt im Hornhaut-Rande mit dem kleinen Hand-Magnet entbunden.

Reizlose Heilung mit runder Pupille. Heute, nach 3 Monaten, sieht das Auge wie ein gesundes aus. Nur bei sorgsamem Zusehen entdeckt man die zarte Eingangsnarbe. Das Auge ist vollkommen durchsichtig, Sehkraft $^5/_4$, G.F. normal. In der äußersten Peripherie erkennt man noch die Stelle, wo der Fremdkörper gesessen. Es ist ein kleiner, schwarzer Herd auf hellrötlichem Grunde, umgeben von 3 fast punktförmigen, ähnlichen Herden; dicht daneben (nach unten zu) 5 kleine rundliche oder strichförmige Netzhaut-Blutungen, die spurweise in den Glaskörper hervorragen und zum Teil eine zarte bläuliche Auflagerung tragen.

[1] Ich hatte bei den zahlreichen Operationen mit meinem Riesen-Magneten noch nie die Iris zu durchschneiden. Entweder durchbohrte der Fremdkörper die Iris, oder er wurde um den Pupillen-Rand herum nach oben geleitet.

Was nun den zweiten Teil meiner Kranken-Vorstellung betrifft, über Fremdkörper, welche den Augapfel zweimal durchbohrt haben; so möchte ich zuvörderst bemerken, daß einige neuere Mitteilungen, von Wagenmann[1], Natanson[2], Braunstein u. A. recht interessante Bereicherung unsrer Kenntnisse geliefert haben; daß aber leider auch einige Unklarheit eingeführt ist, indem man die Hauptgruppe der Fälle, um die es sich wesentlich handelt, nicht scharf genug umgrenzte; und ferner in dem Bestreben, recht viele Fälle aufzufinden, auch solche aufnahm, die nicht hierher gehören, die nicht genügend beschrieben worden, die nicht beweiskräftig sind, deren Original man nicht besaß, die weder Röntgen- noch Sideroskopie-Befunde enthalten.

Für mich liegt die Sache so. Wenn wir, mit Ausschluß aller explosiven Wirkungen, die Arbeits-Verletzungen betrachten, beim Hämmern, Meißeln, Nieten, Bohren u. dgl.; so erhebt sich bei jeder dadurch entstandenen Verletzung, welche eine Durchbohrung der Augapfel-Häute bewirkt hat, vor allem die wichtige Frage: Ist es eine einfache Durchbohrung? Oder ist ein Fremdkörper — wohl meistens Eisen oder Stahl — ins Augen-Innere eingedrungen?

Eine einfache Durchbohrung kann einfach heilen. Ist aber ein Fremdkörper, ein Eisensplitter, eingedrungen, bis in den Glaskörper oder bis in die Netzhaut; so geht früher oder später die Sehkraft des Auges zugrunde. Der Erfahrene, welcher ein größeres Beobachtungs-Material längere Zeit hindurch zu verfolgen Gelegenheit hatte, weiß dies genau. Der weniger Erfahrene lasse sich durch die einzelnen scheinbaren Ausnahme-Fälle nicht blenden. Wir sind verpflichtet, den Eisensplitter herauszuholen, wenn wir es ohne wesentliche Nebenverletzung zu tun vermögen. Besonders müssen wir die ganz frischen Fälle operieren, einerseits weil wir niemals sicher sein können, ob der Splitter nicht doch septisch ist; und zweitens weil die Ausziehung leichter, solange noch nicht dichte Umwachsung erfolgte. Aber in vielen Fällen ist die Diagnose schwierig, ja unsicher. Und sichere Diagnose ist zur Magnet-Operation erforderlich. Heutzutage haben wir noch außer den bekannten optischen Verfahren und den allgemeinen Erfahrungen die Sideroskopie und das Röntgen-Bild. Beide zusammen müssen in jedem irgendwie zweifelhaften Falle geübt werden. Leider ist diese Regel nicht immer befolgt worden, sogar nicht einmal in solchen Anstalten, die vorbildlich wirken sollten.

Nun war es mir schon 1890, also vor der Einführung dieser beiden wertvollen Hilfsmittel, vorgekommen, daß ich in einem Fall sehr

[1] Ber. d. Heidelberger Ophthalm. Gesellsch. 1900.
[2] Klin. Monatsbl. f. A. 1902, S. 519.

schwerer durchbohrender Verletzung Eisen im Auge angenommen, eine vorsichtigste Magnet-Sondierung der Wunde geübt, ohne einen Splitter zu bekommen, und später, als die Enukleation notwendig geworden, den Splitter, welcher hinten das Auge noch einmal durchbohrt hatte an der Außenfläche nicht weit vom Sehnerven-Eintritt vorfand.[1]

Aus dieser Beobachtung zog ich den Schluß, daß ausnahmsweise bei besonders heftiger Gewalt, auch der bei gewöhnlicher Eisenarbeit eindringende Splitter hinten noch einmal die Augenhäute durchbohren und austreten könne, und daß es dann mechanisch unmöglich sei, von der vorderen Eingangs-Öffnung her, überhaupt vom Augen-Innern her, mit dem Magnet den Splitter heraus zu befördern; daß dies auch im allgemeinen ganz unnötig, und jeder intraokulare Magnet-Versuch vollkommen zu unterlassen sei.

Der Splitter im Augen-Innern, d. h. in der Netzhaut, im Glaskörper, zerstört die Sehkraft. Der Splitter auf der Außenfläche der Lederhaut ist ganz unschädlich. Hieraus folgt, daß diejenigen Splitter, welche hinten zwar wieder durchgeschlagen, aber doch mit einem Ende noch im Innern des Augapfels verblieben sind, so daß sie Ader- und Netzhaut berühren, praktisch zu der ersten, der schädlichen Gruppe gehören[2], ja zu den allerschädlichsten, da sie ja wohl nicht klein sein können. Diese müssen also ganz von der unschädlichen Gruppe abgetrennt werden, was leider in den neuen Veröffentlichungen nicht immer geschehen ist.

Im vorigen Jahre hatte ich Gelegenheit, diese Grundsätze zu erproben. Es ist mir gelungen, am zweiten Tage die richtige Diagnose zu stellen.[3] Das Auge ist erhalten geblieben. Diesen

[1] Dies ist der erste Fall von wirklich vollständiger doppelter Durchbohrung, nicht der von Berlin, welcher 1866 bei einem Enucleations-Versuch einen Splitter fand, der vom Augen-Innern durch die zweite Lederhaut-Wunde nach außen vorragte. (Klin. Monatsbl. 1866, S. 81—88. B. gibt übrigens selber an, daß solche Beobachtungen bei der Enucleation schon vor ihm gemacht seien.)

[2] Einen Fall, wo der Eisensplitter sowohl innen wie außen hervorragte und bereits Netzhaut-Ablösung bewirkt hatte, habe ich von außen her operiert. Vgl. Magnet-Operation, S. 64, 1899.

[3] Dies ist der erste Fall von richtiger Diagnose der zweifachen Durchbohrung, nicht der von Allport, welcher 1900 einen Fall nicht frisch behandelt, sondern erst monatelang nach der Verletzung gesehen und auf Grund eines Röntgen-Bildes, das für mich nicht sehr überzeugend ist, zweifache Durchbohrung annahm. Der Fall ist überhaupt zweifelhaft. Die Narbe der Eingangs-Öffnung reicht vom Hornhaut-Rande schläfenwärts bis zum Canthus externus, bis über den Äquator hinaus. Die Stelle, welche für die Ausgangswunde angesehen wird, ist dagegen nur etwa $1^1/_2$ mm lang und $^1/_2$ mm breit, und stellt nach meiner Ansicht eine Aderhaut-Ruptur durch Contre-coup dar, zumal ein Netzhaut-Gefäß ununterbrochen über den weißen Fleck fortzieht. Wer den Fall nach Referaten zitiert hat, möge einmal erst das Original (Ophthalm. Record IX, S. 282) einsehen!

wichtigen Fall möchte ich noch einmal vorstellen[1] und bis heute verfolgen.

Am 20. Mai 1901 kam der 35jährige Schlosser G. D. zur Aufnahme, — eine Stunde nach Verletzung seines linken Auges. Beim Gewinde-Bohren war der stählerne Gewinde-Bohrer geplatzt; G. D. hatte ihn durch Meißel und Hammer zu lösen gesucht: hierbei war ihm ein Splitter ins linke Auge geflogen. Sofort sah er alles rötlich und machte sich auf den Weg.

S rechts = $^5/_7$, links $^5/_{15}$. Das linke verletzte Auge ist nur wenig gerötet und zeigt in der Hornhaut, nahe dem nasenwärts gelegenen Saum, eine kleine verharschte Wunde, dahinter ein kleines Loch im Umfang der Regenbogenhaut, sternförmige Unterlaufung im mittleren Bereich der hinteren Rinde. Nach künstlicher Erweiterung der engen Pupille erkennt man den Sehnerven deutlich und etwa 3 mm nasenwärts und 8 mm nach oben von dem letzteren eine kleine, helle Stelle im Augengrund, wo offenbar ein Eisensplitter eingeschlagen war; von hier aus zog eine mächtige Blutung, dreieckig sich verbreiternd, dicht vor der Netzhaut nach unten. Sichtbar war der Splitter keineswegs. Dazu die Sideroskopie völlig negativ. Unter diesen Umständen beschränkte ich mich selbstverständlich darauf, den großen Hand-Magneten und danach den Riesen-Magneten an das Auge zu bringen. Der Verletzte hatte keine Empfindung. Am folgenden Morgen wurden Sideroskopie und Anlegen des Magneten wiederholt, völlig negativ. Nunmehr gewann ich die Überzeugung, der riesenstarke Mann hat so stark zugeschlagen, daß der kleine Splitter hinten zum zweitenmal den Augapfel durchborht hat und in der Orbita liegt. Hier dürfte er wenig schaden. Diese Überzeugung ist durch das Röntgen-Bild bestätigt, welches Herr Dr. Cowl die Güte hatte, am 22. Mai 1901 anzufertigen. Man erkennt deutlich, daß der Fremdkörper hinter dem Augapfel in der Orbita liegt.

(Am 6. Juli 1901 wurde der Verletzte mit ziemlich reizlosem Auge entlassen. Dasselbe hat S = $^5/_{15}$, ein normales Gesichtsfeld, umschriebene Linsen-Trübung, eine gelbliche Stelle im Augengrunde und von da ausgehend, Reste von Blutungen.)

Am 19. Oktober 1902, also 17 Monate nach der Verletzung, ist das verletzte Auge vollkommen reizlos. Es erkennt Finger auf 4 m bei freiem Gesichtsfeld. Nach künstlicher Erweiterung ist die Sehkraft etwas besser. Die Linsen-Trübung ist etwas fortgeschritten. Zu dem keilförmigen Trübungs-Schlauch, den der durchfliegende Fremdkörper verursacht, hat sich zarte Trübung der hinteren und

[1] Vgl. C.-Bl. f. A. 1901, S. 209.

auch der vorderen Rinde hinzugesellt. Doch kann man noch den Sehnerven-Eintritt leidlich erkennen; ebenso die Durchbohrung-Stelle, welche einen länglichen hellen Herd mit einer mittleren, senkrechten, dunkleren Linie darstellt. Sideroskopie auch heute negativ.

Ich kann Ihnen noch einen zweiten Fall von doppelter Durchbohrung vorstellen, der schon länger in Beobachtung ist, bei dem die Diagnose nicht so rasch gestellt worden, aber doch der praktische Takt alle unzweckmäßigen Eingriffe in den Augapfel vermieden hat, so daß das Ergebnis für den Verletzten sich so günstig gestaltet, wie es die Verhältnisse überhaupt gestatten.

B. Z., ein 16jähriger Schlosserlehrling, kam am 12. August 1897. Tags zuvor, um 7 Uhr früh, war ihm beim „Messer-Einpassen in die Bohr-Stanzen" ein etwa 3 mm großer, scharfer Stahlsplitter gegen das linke Auge geflogen.

Das rechte Auge ist normal. Das linke erkennt die Finger nur auf 4 m, und zeigt Ausfall des ganzen innen-oberen Quadranten vom Gesichtsfelde. Am nasenwärts gerichteten Hornhaut-Rande, etwas unterhalb des wagerechten Durchmessers, sitzt eine schräge, 3 mm lange, linienförmige Durchbohrungsnarbe. Vorderkammer flach. Pupille leicht mandelförmig, reagiert gut; Linse unverletzt, Glaskörper voll Blut. Nach künstlicher Pupillen-Erweiterung sieht man außen-unten eine große Blutlache der Netzhaut. Fremdkörper nicht sichtbar. Sideroskopie negativ.

Diese Tatsache bewies, — da unser Apparat vollkommen in Ordnung ist, und Anlegen eines (gefaßten) Eisensplitters von 1 mg Gewicht größten Ausschlag bewirkt[1], — daß der Fall ein abweichender war, dessen Diagnose noch nicht festgestellt werden konnte. Verband, Bettruhe.

Am 20. August 1897 wurde das Auge an den großen Magneten gehalten, um den etwa vorhandenen Splitter zu magnetisieren. In der Tat zeigt danach das Sideroskop, wenn der äußere-untere Quadrant der Lederhaut angelegt wird, eine kleine, aber deutliche Ablenkung. Unter diesen Umständen hielt ich einen Versuch mit Anlegen des Auges an den Riesen-Magneten für gerechtfertigt. Der Versuch war völlig schmerzlos und förderte nichts.

Am 9. Oktober 1897 wurde der Verletzte entlassen. Das Auge war reizlos, hatte $S = {}^{5}/_{30}$ und den Ausfall des inneren-oberen Quadranten vom Gesichtsfeld.

Am 7. Januar 1898 kehrte der Verletzte wieder und klagte über Flimmern. Das rechte Auge ist gesund. ($S = {}^{5}/_{4}$, G.F. normal.) Das linke Auge ist reizlos, hat $S = {}^{5}/_{20}$; der Ausfall des inneren-oberen

[1] [So prüfe ich das Sideroskop, vor jeder Anwendung.]

Quadranten vom Gesichtsfeld besteht fort, ist aber nur für die Peripherie absolut. Spannung normal. Hornhaut-Narbe. Keine Linsen-Trübung. Im Glaskörper findet sich staubförmige Trübung; ferner ziemlich weit nach vorn ein bläulich glitzernder Körper, der in eine schlauchförmige Trübung eingeschlossen und wohl kein Eisen ist; endlich noch, dicht dahinter, ganz kleine, glitzernde Körper, wie wir sie oft bei Anwesenheit von Splittern im Augengrund wahrnahmen. Sehnerven-Eintritt sichtbar. Dicht neben demselben, nach außen-unten, sitzt eine bläulich-weiße, etwas strahlige Narbe, ungefähr 2 mm breit. Von dieser aus geht eine dunkle, schlauchförmige Trübung nach innen-oben und erweitert sich zu einer teils bläulichen, teils grünlich-grauen, aus dreickigen Streifen zusammengesetzten Pyramide, zwischen deren Streifen blutrote Massen sichtbar werden. Fremdkörper nicht sichtbar. In der Peripherie, nach außen-unten, gibt die Magnet-Nadel einen deutlichen Ausschlag.

Der Verletzte verließ Berlin und kehrte erst am 11. September 1902, also 5 Jahre nach der Verletzung, wieder. Er hatte von seiten des verletzten Auges keine Beschwerden verspürt.

Das rechte Auge ist gesund. Das verletzte linke Auge hat jetzt $S = {}^{5}/_{35}$ und den scharf und gradlinig begrenzten Ausfall des innen-oberen Quadranten vom Gesichtsfeld. Der Fixierpunkt ist jetzt mehr beteiligt, als vorher: um Buchstaben oder Zahlen zu erkennen, muß er mit dem linken Auge ein wenig nach rechts vorbeischielen. Also benutzt er einen nasenwärts vom Grübchen belegenen Teil der Netzhaut zum schärfsten Sehen. Das Auge ist völlig reizlos, völlig frei von Verrostung. Auch fehlt Nachtblindheit desselben, das sicherste Zeichen einer Verrostung der Netzhaut. Man sieht an der Hornhaut die kleine, linienförmige, kreideweiße Narbe, mit welcher die Regenbogenhaut eine zarte Verwachsung eingeht; dahinter eine ganz zarte, umschriebene Trübung in der äußersten Peripherie der Linse und einen bräunlichen Fleck an der Hinterfläche der Linse. An dieser Wundgegend haftet ein peitschenartiger Strang, der weit in den Glaskörper hineinragt, bei Drehungen des Auges starke Schleuderbewegungen ausführt und als Endstück eine silberglänzende Verbreiterung trägt. Man könnte denken, daß dies der Splitter sei. Dagegen spricht aber 1. die Kleinheit des Gebildes, namentlich im Vergleich zur Eingangsnarbe, und sein geringes spezifisches Gewicht; 2. die Sideroskopie, von der ich gleich sprechen werde, welche nur in der äußersten Peripherie nach außen-unten größten Ausschlag zeigt; 3. das Röntgen-Verfahren, welches einen im vorderen Teil des Augapfels vorhandenen Eisensplitter ausschließt; 4. der Magnet-Versuch, da der 15 kg tragende Hand-Magnet, auf die Eintrittsnarbe

aufgesetzt, den mittelst des elektrischen Lämpchens von vorn bequem sichtbaren, glänzenden Körper nicht anzieht.

Die Haupt-Veränderung gegen früher besteht darin, daß die vor 4 Jahren sichtbare Pyramide, welche von der Narbe des Augengrundes nahe dem Sehnerven-Eintritt nach vorn durch den Glaskörper bis zur Eintrittspforte hinzog, vollkommen verschwunden ist. Die Narbe ist jetzt deutlicher als je zuvor. (Vgl. Fig. 1.) Sie beginnt etwa 3 mm

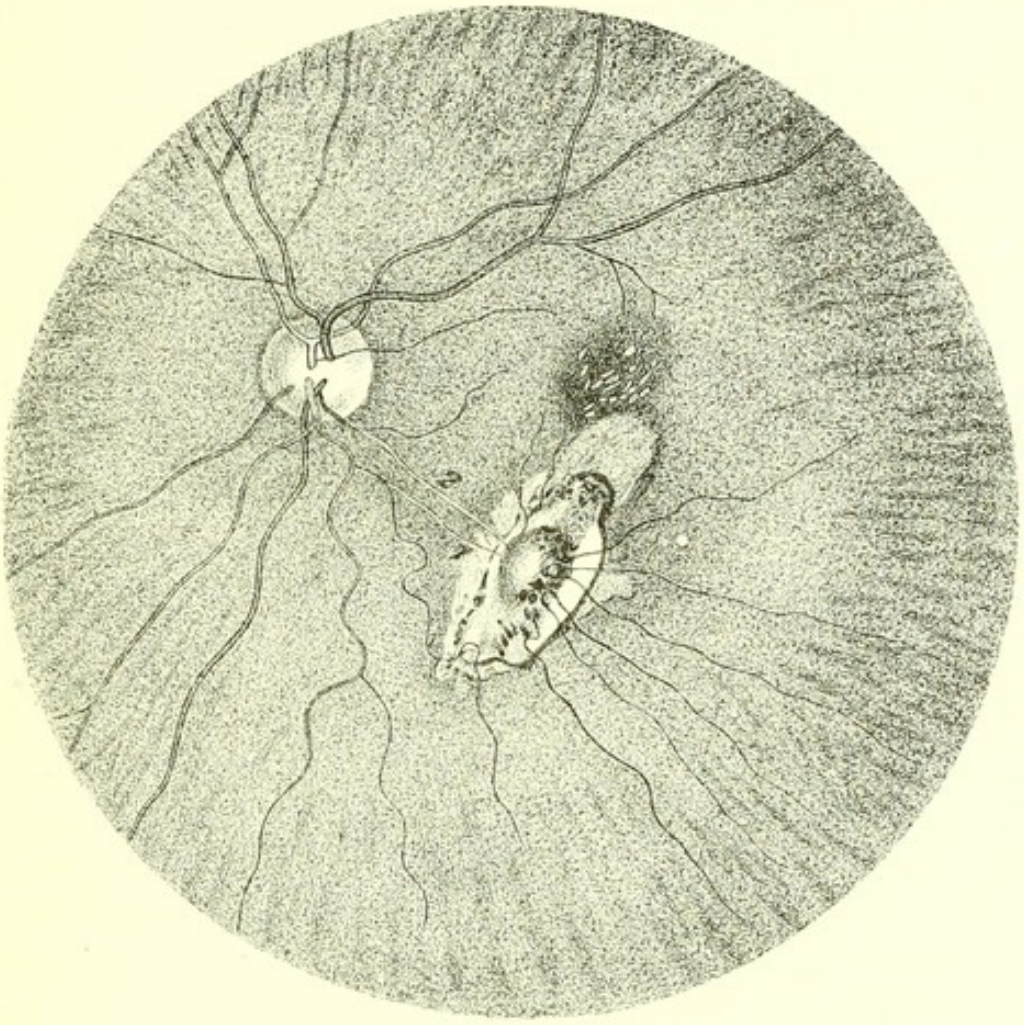

Fig. 1.

nach innen-unten vom Sehnerven-Eintritt, ist etwas schräg gerichtet, über 3 mm lang, 1,5 mm breit, und besteht aus einer hellen Rand-Zone und einer tiefen Delle, die vom Pigment umsäumt ist.

Nach oben zu ist dieser Herd von zarter Pigment-Entfärbung umgeben, während die Netzhaut-Mitte, die Gegend des gelben Fleckes, dunkel getönt ist, aber einige ganz feine, fast punktförmige helle Fleckchen enthält. Ein solcher sitzt auch seitlich (lateral) von der Narbe.

Diese Punktgruppe in der Netzhaut-Mitte ist der Ausdruck derjenigen Veränderung, welche den Fixierpunkt beeinträchtigt. Aber für den Gesichtsfeld-Ausfall (innen-oben) ist nicht die Narbe allein verantwortlich, sondern weit eher Verschluß der nach außen-unten ziehenden Netzhaut-Schlagader (Art. t. i., *1* in der Fig. 1). Diese ist in einen weißen Streif umgewandelt, der wohl jetzt wieder einen Blutfaden enthalten mag, und hört auf am Rande der Delle. Jenseits der letzteren taucht ein abnorm gekrümmtes, auch mit weißer Einscheidung ausgestattetes Gefäß wieder auf, das wahrscheinlich erst einige Zeit nach der durch die Verletzung bedingten Durchtrennung neue Verbindungen eingegangen ist.

Oberhalb *1* ist noch ein zweites, nahezu oder ganz verödetes Netzhaut-Gefäß sichtbar (*2*, in der Fig. 1), wohl eine Blut-Ader.

Da nun der Augenspiegel nichts von dem Fremdkörper nachwies, so kam weiterhin die Sideroskopie und das Röntgen-Verfahren in Betracht.

Die Sideroskopie wurde wiederholentlich sehr genau ausgeführt mit meinem vereinfachten Sideroskop, das, ganz im Gegensatz zu dem von Asmus, auch heute noch in den von elektrischen Kabeln durchzogenen Großstadt-Straßen vollkommen brauchbar geblieben. Ihr Ergebnis ist auf Fig. 2 verzeichnet. (*Ä* = Äquator des Augapfels, *HR* = Hornhaut-Rand, *PR* = Pupillen-Rand.) Die Zahlen bedeuten die Grade des Ausschlags an der betreffenden Stelle, *0* = null. Außen-unten, soweit man mit dem Instrument vordringen kann, ist der größte Ausschlag der Nadel. Somit sitzt ein Eisensplitter am oder im Auge, nicht allzuweit von der im Augenspiegelbild sichtbaren Narbe.

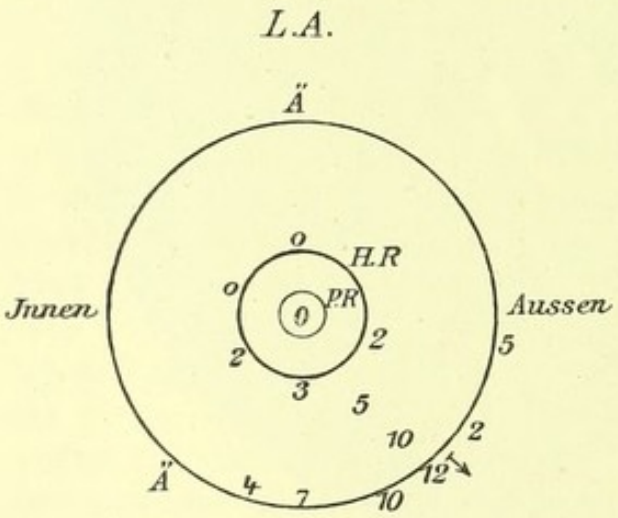

Fig. 2.

Die Röntgen-Bilder, welche wir zuerst erhielten, nach Prof. Grunmach's Verfahren, die empfindliche Platte in den inneren Augenwinkel möglichst tief einzudrängen, zeigten mit Sicherheit, daß in den vorderen Teilen des Augapfels kein Metallsplitter vorhanden sei; aber den hintersten Teil des Augapfels zeigten sie überhaupt nicht!

Sodann erhielt ich von Herrn Dr. Cowl 2 Röntgen-Bilder, erstlich eine quere, zweitens eine lotrechte Durchstrahlung, aus denen mit

Sicherheit hervorgeht, daß der Splitter dicht hinter dem Augapfel belegen ist. (Vgl. Fig. 3 und 4. In Fig. 3 entspricht die dunkle Ellipse, in Fig. 4 das dunkle Segment der der Hornhaut aufgesetzten Goldkappe, *F* dem Splitter.)

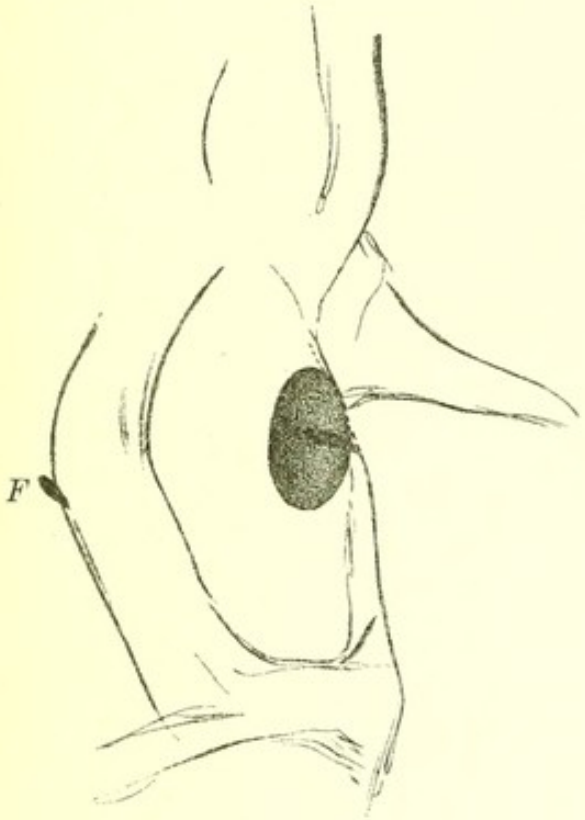

Fig. 3.

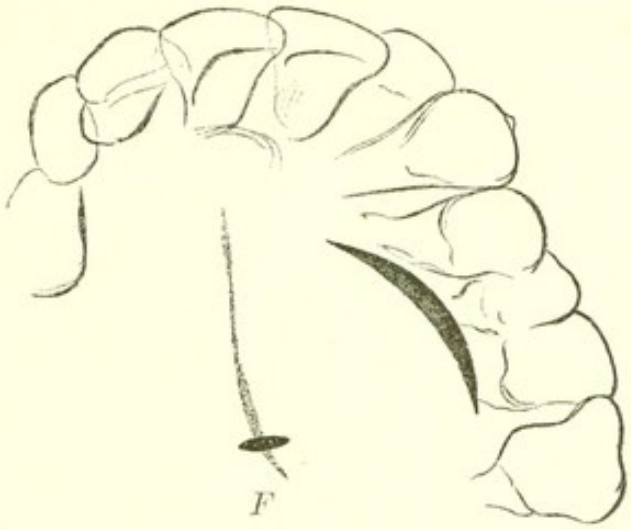

Fig. 4.

Es wird ein letzter Versuch gemacht, mit Hilfe des Riesen-Magneten den Splitter an der Außenfläche der Lederhaut nach vorn zu ziehen. Der Verletzte blickt möglichst stark nach innen-oben, die Lider werden abgezogen, die kegelförmige Spitze des Magneten gelangt nach außen-unten so weit über den Äquator zurück, daß der Kranke einen bläulichen Schein vor dem Auge bemerkt, — indem offenbar der elektrische Strom in genügender Stärke durch den Sehnerven geht: aber der Splitter wird nicht sichtbar. Danach beschließe ich, weiter nichts zu unternehmen, da ein weiterer Schaden von dem Verbleiben des Eisensplitters in der Orbita nicht zu befürchten steht.

M. H.! Statt sich den Kopf darüber zu zerbrechen, ob der (von mir zuerst betonte) Fall der doppelten Durchbohrung wirklich außerordentlich selten oder nur selten ist, sollte man lieber darauf ausgehen, aus den wirklich brauchbaren, d. h. genau beschriebenen Fällen diejenigen Zeichen zu sammeln, welche in einem neuen Fall zu der richtigen Diagnose führen, d. h. den Arzt von unzweckmäßigen Eingriffen abhalten.

Da möchte ich denn hervorheben, daß ein durchschlagendes Zeichen der doppelten Durchbohrung nicht existiert. Es sind hauptsächlich negative Zeichen, die uns leiten. In frischen Fällen fehlt der Fremdkörper im Augenspiegel-Bild, während dies doch im übrigen ganz klar ist; es fehlt unter Umständen der Ausschlag der Magnet-Nadel. In alten Fällen fehlt die Verrostung, was besonders auffällig wird bei beträchtlicher Ablenkung der Magnet-Nadel. Doch ist in frischen Fällen die eigentümliche spaltförmige Linie in der hellen Prall-Stelle, in alten Fällen die Delle in dem hellen, teilweise pigmentierten Herd von großer Wichtigkeit. Am allersichersten leitet uns eine gute Röntgen-Aufnahme, namentlich, wenn wir die Projektion nach der Schläfenseite mit der auf die Kieferfläche vergleichen können. Nur die Zusammenfassung aller Zeichen sichert die Diagnose so weit, daß wir weder einen wirklich vorhandenen Fremdkörper übersehen und im Auge lassen zum Schaden des Kranken, noch gar nach einem nicht vorhandenen im Augen-Innern suchen, was erst recht schädlich ist. Richtige, vollständige Diagnose und ein darauf begründeter Heilplan ist und bleibt die Grundlage jeder Magnet-Operation.

42. Ein seltener Operations-Fall. (Eisensplitter auf dem Sehnerven-Eintritt, glücklich ausgezogen.)[1] C.-Bl. f. A. 1904, S. 353—359.

M. H.! Über eine seltene Operation möchte ich Ihnen berichten, ja über eine solche, welche, soviel ich weiß, bisher noch niemals mit Erfolg ausgeführt worden ist, nämlich über die Ausziehung eines an den Sehnerven-Eintritt angehefteten Eisensplitters.

Am 7. November 1904 wurde mir aus Wilna in Rußland von dem dortigen Augenarzt ein 26jähriger Schlosser zur Operation übersendet. 2 Monate zuvor hatte der Mann eine Verletzung sich zugezogen; beim Hämmern auf Stahl war ihm ein Splitter vom Hammer ins rechte Auge geflogen. Das Weiße des Auges war etwas zerfetzt und gerötet. Er wurde mit Einträuflungen und Umschlägen behandelt. Einen Monat lang setzte er die Arbeit aus, dann nahm er sie wieder auf; litt aber in der letzten Zeit viel an Schmerzen im rechten Auge sowie in der rechten Kopfhälfte. Die Krankenbefragung, die Prüfung des verletzten Auges und auch die Behandlung war dadurch erschwert, daß der Verletzte nur polnisch und ein wenig russisch spricht, jedoch meine Kenntnisse in den beiden slavischen Sprachen leider nur

[1] Nach einem in der Berliner ophthalm. Gesellsch. am 17. November 1904 gehaltenen Vortrage.

ziemlich dürftig sind; weshalb ich bei der Operation selber einen Dolmetsch zuzog.

Das rechte Auge war wenig gereizt, aber doch etwas lichtscheu und tränend. Hornhaut klar. Nach außen-unten von ihrem Rande und nahe bei demselben entdeckt man mit der Lupe eine feine Narbe in der Lederhaut, die wagerecht zieht und etwa 1,5 mm lang ist; sie stellt die Eingangspforte des Eisensplitters dar. Die brechenden Teile des Auges sind in dem mittleren Bezirk frei von groben Trübungen. Aber eine bläuliche Trübung, die im untersten Teil des Glaskörpers dicht vor, bzw. an der Netzhaut sich befindet, dürfte von dem ur-

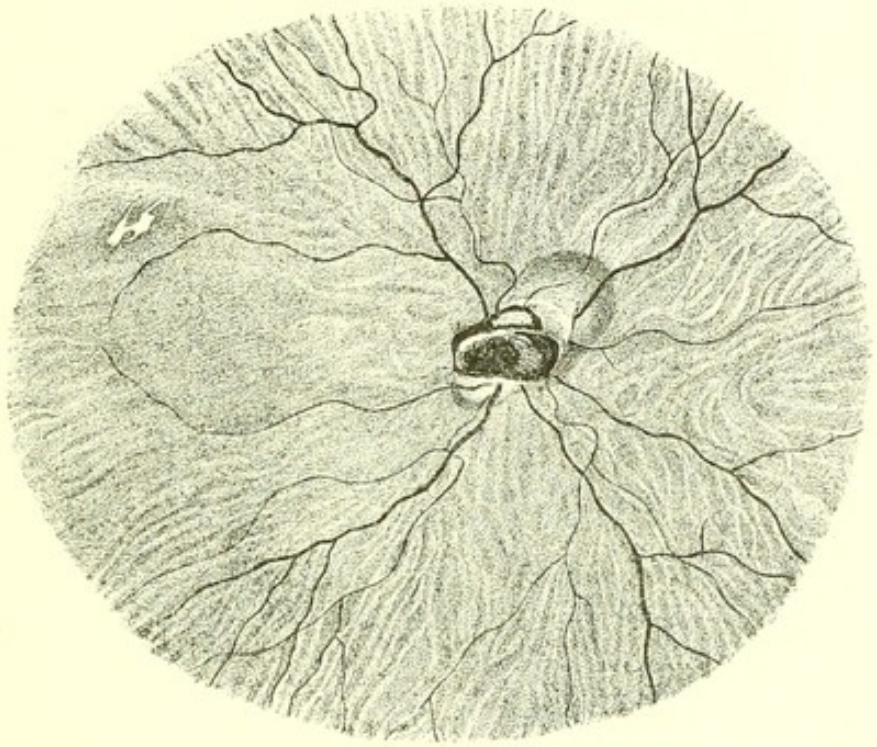

Fig. 1.

sprünglichen Blut-Erguß in den Glaskörper herrühren. Man sieht sofort den Eisensplitter, derselbe bedeckt den Sehnerven-Eintritt. Der Splitter ist schwarz, sieht aus wie ein Sargdeckel mit scharfer, wagerechter, nach vorn gerichteter Kante, welche metallisch glitzert. Die obere von den beiden Flächen, die in der Kante zusammenstoßen, ist etwas schmäler und großenteils von einer dünnen hellweißen Auflagerung verhüllt. Der Splitter verdeckt den Sehnerven bis auf ein schmales, unteres Segment und ragt beiderseits noch ein wenig in die Netzhaut hinein. Die Blutgefäße der letzteren erscheinen, so wie sie auftauchen, im wesentlichen normal. Nach innen-oben vom Sehnerven-Eintritt und einigermaßen konzentrisch mit ihrem Rande zieht

hinter den Netzhaut-Gefäßen eine zarte, dunkelgraue Linie, der Ausdruck eines sogenannten Aderhaut-Risses.

Die genauere Untersuchung im aufrechten Bild enthüllt uns zunächst eine zarte, fadige Glaskörper-Trübung, die ungefähr 1,5 bis 2 mm vor der Vorderfläche des Fremdkörpers schwebt. Man erkennt jetzt auch, indem man die Drehscheibe spielen läßt, daß der Fremdkörper den Umriß eines plumpen, kegelförmigen Zahnes mit abgestumpfter Wurzel und halb abgebrochener Krone darstellt. Die scharfe Kante ragt 1 mm über die Oberfläche der umgebenden Netzhaut hervor, die schläfenwärts gelegene plumpe Spitze 0,6 mm, der Rand der nasenwärts belegenen Aushöhlung nur 0,3 mm. Der letztere ist durch zartes, weißliches Gewebe mit der Netzhaut verbunden, während die Spitze frei in den Glaskörper hervorragt; allerdings, wie aus den angeführten Zahlen folgt, nur um ein kleines. (Fig. 2.) Eine kleine helle Prallstelle ist einige Millimeter schläfenwärts vom gelben Fleck und etwas oberhalb desselben sichtbar. Die Sehprüfung ergibt links normale Verhältnisse, rechts mit —1 Di. S = $^5/_{10}$ m, leichte Einengung der Peripherie des Gesichtsfeldes sowohl nasen-, wie auch schläfenwärts; und einen großen Dunkelfleck, der, schläfenwärts vom Fixierpunkt, vom 10. bis zum 30. Grad reicht, und in welchem die Stelle des Mariotte'schen Fleckes gewissermaßen eine exzentrische Insel darstellen würde. (Fig. 3.) Die innigere Berührung des nasalen Splitterendes bewirkt es, daß der Ausfall nach der Schläfenseite weiter reicht. Die Sideroskopie ergab zuerst nur einen ganz unbedeutenden Ausschlag. Nachdem wir durch vorsichtiges Aufsetzen des dicksten Endstückes vom Hand-Magneten auf den Schläfenteil des Äquators den Splitter einigermaßen magnetisiert hatten, erzielten wir an der genannten Stelle einen Ausschlag von 5°, an der entsprechenden Stelle der Nasenseite nur 3°, vorn an der Hornhaut Null. Obwohl der Sehnerv des Menschen in den Augapfel ja nasenwärts vom hinteren Scheitel des letzteren eintritt, so kann man doch schläfenwärts näher an denselben herankommen, weil eben die Menschen den Augapfel mehr nach einwärts, als nach auswärts zu drehen vermögen. Dieses bestimmte auch den Operations-Plan.

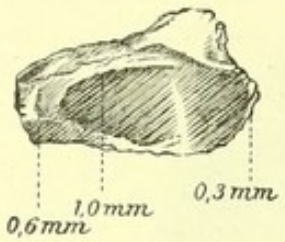

Fig. 2.

Der Fall lag recht schwierig, wie fast alle, welche mir von auswärts zugesendet werden; denn die leichten werden an Ort und Stelle erledigt und nicht versendet. Ich selber hatte einen gleichen noch nicht erlebt. Nur zwei Fälle aus der Literatur sind mir bekannt geworden.

1. Prof. Oeller hat in seinem Atlas (B, Taf. XIV) einen an dem Sehnerven befestigten Eisensplitter abgebildet: nach Eröffnung der Augenkapsel durch einen etwa 5 mm langen horizontalen Schnitt,

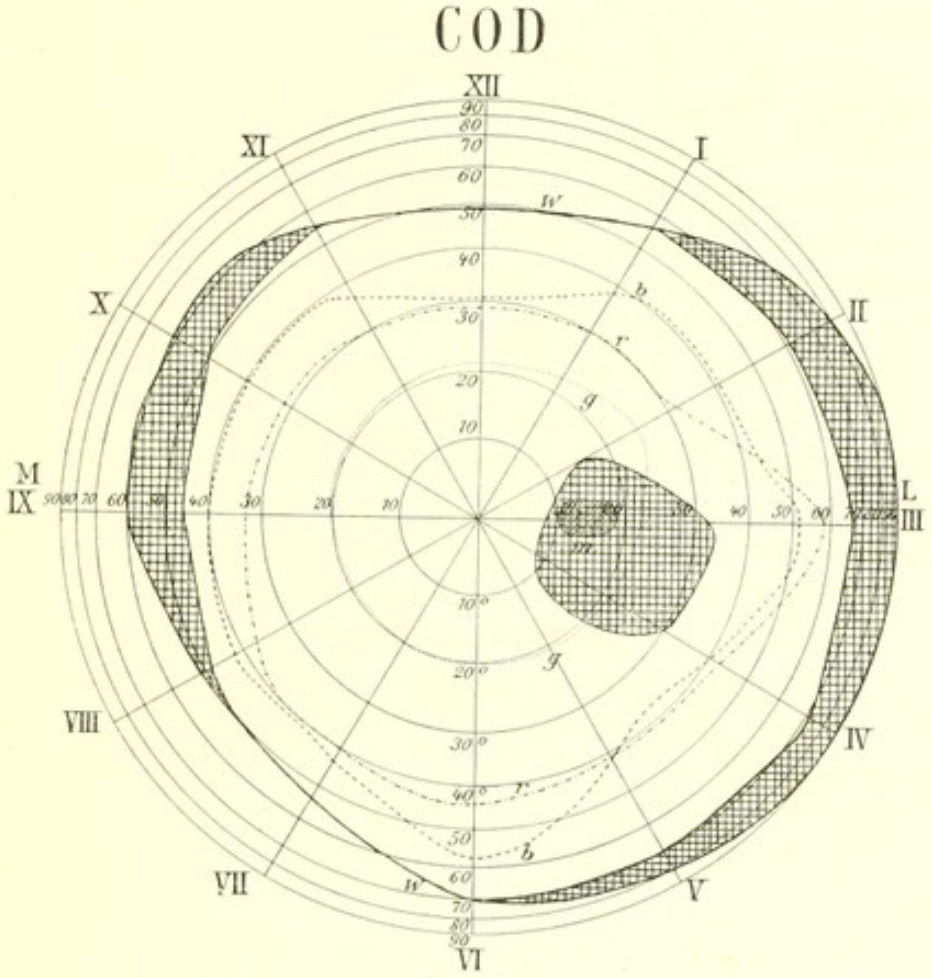

Fig. 3.

12 mm von der Mitte des äußeren Hornhaut-Randes, wurde der Versuch einer Ausziehung des Fremdkörpers mittelst eines großen Elektro-Magneten gemacht; der Versuch mißlang; die Sehkraft des Auges dürfte sich nicht erhalten haben, da bei Abschluß der Beobachtung, 3 Wochen nach dem Einschnitt, bereits beginnende Iridocyclitis festgestellt wurde.

2. Der zweite Fall von Eisensplitter im oder unmittelbar am Sehnerven, von dem ich gelesen, in der Klinik des Herrn Geh.-Rat Saemisch während dessen Krankheit von seinem Vertreter operiert, hat in Ausschneidung des Augapfels geendigt.[1]

Unser Splitter sitzt unmittelbar vor dem Sehnerven, mit seiner Vorderfläche um 0,3—0,6—1,0 mm vor der umgebenden Netzhaut. Aber die Hinterfläche des Splitters kann in die eigentliche Substanz

[1] Über Magnet-Operation am Auge. Dissert. von H. Bernartz. Bonn 1904.

des Sehnerven nicht weit eingedrungen sein; sonst müßten wir wegen der Durchschneidung von Sehnerven-Faserbündeln einen kometenähnlichen Ausfall im Gesichtsfeld haben; sonst müßten wir auch Störungen im Netzhaut-Kreislauf mit ihren Folgen vor uns sehen. Daraus ergibt sich, daß der Splitter, trotz seiner anscheinenden Länge von 2,5 mm und seiner Breite von etwa 1,5 mm, doch ziemlich dünn sein muß; sein Gewicht kann nicht groß sein. Hiermit stimmt auch die Sideroskopie, welche als Maximum des Ausschlages 5 Grad am Schläfen-Scheitel des Äquators ergab.

Somit war der Plan der Operation (11. November 1904) vorgeschrieben. Jedenfalls durfte man nicht, nach der bei vielen Fachgenossen üblichen Routine, den Magneten vorn an die Hornhaut ansetzen. Dann würde er nicht gewirkt haben; oder wenn doch, so konnte der gerade nach vorn fliegende Splitter die Linse verletzen. Auch mußte man jede heftige Einwirkung vermeiden, um Zerreißung der mit dem Splitter durch Gewebe zusammenhängenden Zentral-Gefäße zu verhüten. Daß der Plan glückte, verdanke ich zwei Maßnahmen, deren Wichtigkeit ich selber erprobt, die aber noch nicht genügend bekannt zu sein scheinen; wenigstens vermute ich dies nach der Diskussion, die in der letzten Sitzung der British med. Association sich an meinen Vortrag anschloß. Das eine ist die möglichst sanfte Herausbeförderung des Splitters aus seinem Bett mit meinem Hand-Magneten; das andre ist die sofortige Augenspiegelung, um an den ersten Handgriff, wenn er geglückt ist, den nunmehr gebotenen zweiten richtig anzuschließen.

Der Verletzte sitzt, das Auge ist durch Holokain-Einträuflung unempfindlich gemacht. Das stärkste Endstück meines Hand-Magneten wird an die Stelle des größten Ausschlags angesetzt, d. h. schläfenwärts, in der wagerechten Mittel-Ebene, am Äquator, und dadurch der Splitter gelockert; sodann lasse ich die halbe Kraft des Riesen-Magneten vorsichtig auf die selbe Gegend kurze Zeit einwirken und greife sofort danach zum Augenspiegel.

Jetzt ist der Splitter fort von seiner Einbettung, die rein weiß erscheint. Der Splitter kann mit dem Augenspiegel nirgends entdeckt werden, mußte also schon vor dem Äquator sitzen.

Nunmehr lasse ich die halbe Kraft des Riesen auf den lateralen Hornhaut-Rand wirken. Während bisher nicht die geringste Empfindung seitens des Verletzten angegeben wurde[1], trat jetzt deutlich Schmerz auf. Sofort war der Splitter hinter der Iris sichtbar,

[1] Man sieht, daß Fehlen der Schmerz-Empfindung nicht auf Abwesenheit des Eisensplitters schließen läßt. Die Behauptung mag noch so oft wiederholt werden, sie ist irrtümlich.

er kam auch zum Pupillen-Rand und wurde, indem wir nun volle Kraft einschalteten, um diesen herum gezogen, so daß er auf die untere Iris-Hälfte fiel. Jetzt machte ich den üblichen Schnitt am unteren Hornhaut-Rande; das kleine Ende des Hand-Magneten brauchte nur zwischen die Wundlefzen geführt zu werden, so war der Splitter daran und gleich draußen. Kleine Blutung auf der Iris. Durch leichtes Reiben wird die Pupille gleich rund. Eserin, Verband, zu Bett.

Der Splitter hat die Maße, die wir ihm zugeschrieben, eine Länge von 2,5 mm, größte Breite von 1,5 mm, und besitzt ein Gewicht von nur 4 mg.

Schon am Abend war das Blut von der Iris geschwunden. Vorderkammer gut gebildet. Der Verletzte bekam für die Nacht Chloral und Schnaps und schlief gut. Am dritten Tage fand man Sehkraft und Spannung befriedigend. Das Auge sieht fast wie ein normales aus.

Am sechsten Tage ist das Auge ganz reizlos, die Pupille durch Atropin maximal erweitert und rund. Auf dem Sehnerven sitzt eine dünne weiße Schicht, welche zwei quer-verlängerte, seichte, durch eine niedrige Leiste geschiedene Gruben an ihrer Vorderfläche trägt.

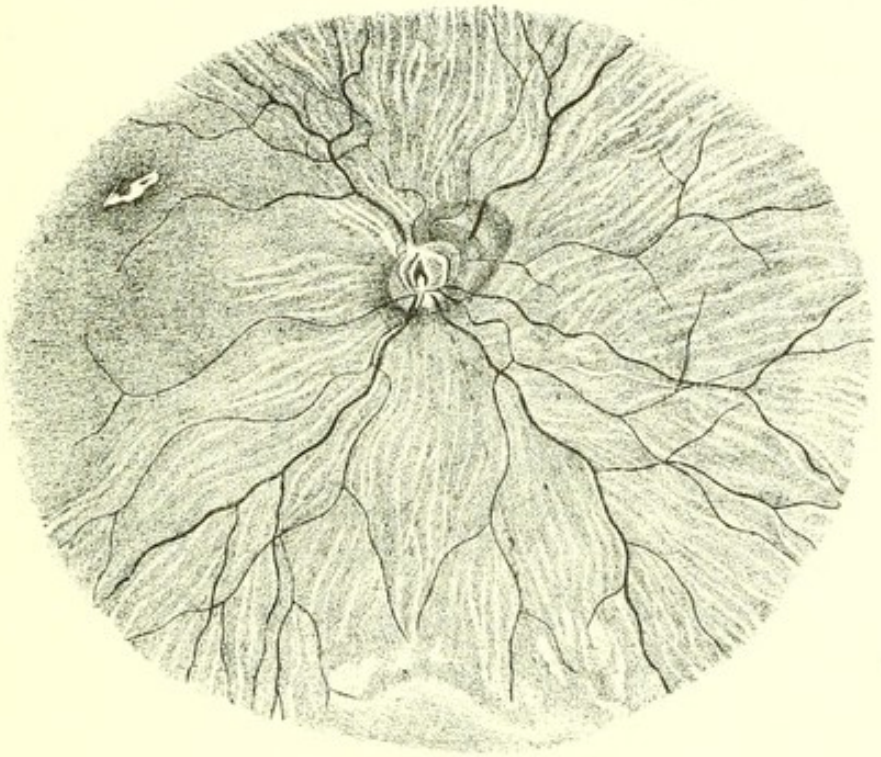

Fig. 4.

4 Wochen nach der Operation sieht das operierte Auge äußerlich wie ein gesundes aus. Hornhaut klar. Die Pupille rund und frei von Verwachsungen; nur außen-unten zeigt sie, bei seitlicher Beleuchtung

und Lupen-Betrachtung, eine zarte Kerbe des Randes, die als bläuliche, leicht eingesunkene Linie auf die Vorderfläche der Regenbogenhaut sich fortsetzt, — an der Stelle, wo der Splitter um den Pupillen-Rand herum in die Vorderkammer gedrungen. Bei Durchleuchtung erscheinen die durchsichtigen Teile klar; der Reflex rot, nur nach unten zu etwas bläulich. Mit dem Lupenspiegel erscheinen unter der Vorderkapsel einige große, zarte Linsenbläschen von seltener Form, wie abgerundete Dreiecke; der mittlere und Hauptteil des Glaskörpers bleibt frei von Trübungen. Der Sehnerven-Eintritt ist vollkommen klar zu erkennen. Nur das untere Drittel der Sehnerven-Scheibe liegt zutage und ist dabei rötlich, von normalem Aussehen; die oberen zwei Drittel sind bedeckt von einer dünnen, bläulichweißen Bindegewebs-Bildung, die in der Mitte eine Delle zeigt, entsprechend der physiologischen Grube (Fig. 4). Weiter nach innen-oben schließt sich der Aderhaut-Riß an: eine helle Verfärbung der Aderhaut hinter

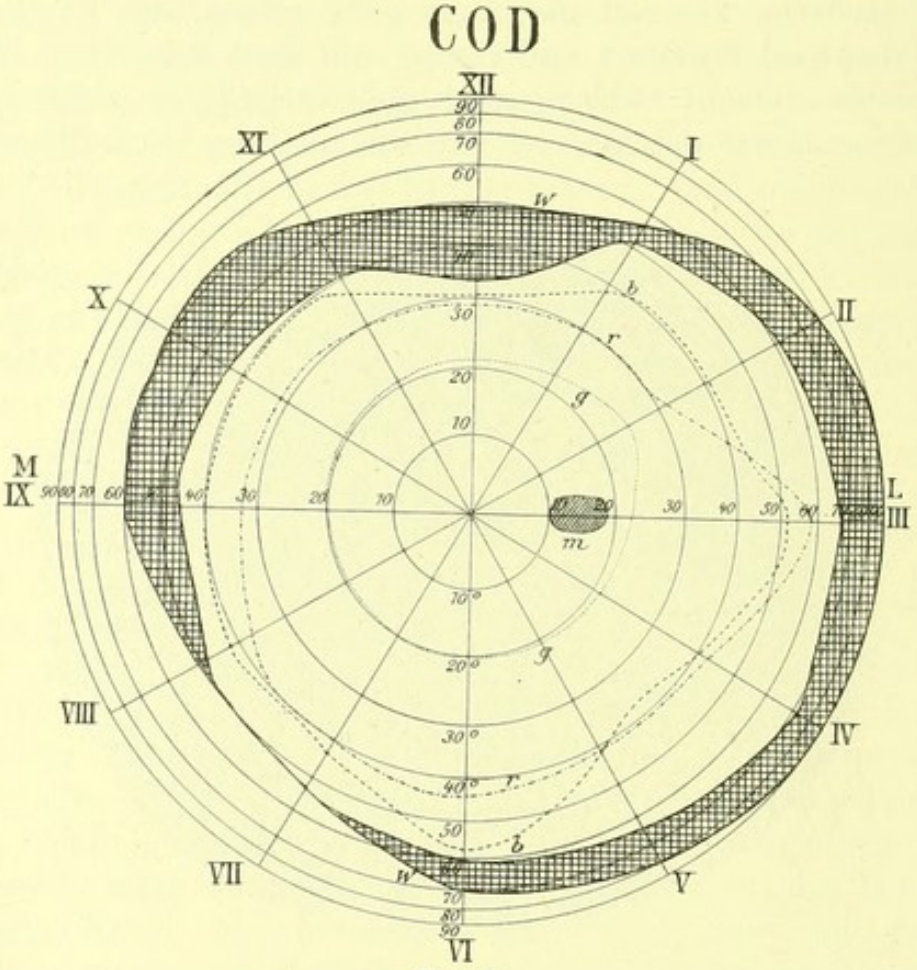

Fig. 5.

den Netzhaut-Gefäßen, mit konvexem, leicht pigmentiertem Außenrande. Die Prallstelle sieht jetzt leicht-rosa aus. Der übrige Augengrund ist unverändert. Nur unten liegt noch bläuliche Auflagerung

auf der Netzhaut, zart wolkig, hie und da schon in Zerfall begriffen. Keine Spur von Netzhaut-Ablösung.

S = $^5/_7$. Gesichtsfeld-Grenzen nahezu normal. (Fig. 4.) Der Dunkelfleck (Fig. 3) geschwunden. Man ist wohl berechtigt, von einem vollen Erfolg in diesem Falle zu sprechen.

42 Tage nach der Operation wurde der Geheilte nach seiner Heimat entlassen.

43. Ein seltener Operations-Fall. C.-Bl. f. A. 1909, S. 193—197.

44. Die Magnet-Operation bei Kindern. C.-Bl. f. A. 1905, S. 265—275.

Das älteste Kapitel über Augenkrankheiten der Kinder, von Rāzī[1], hat für uns zwar nur noch geschichtlichen Wert; aber es enthält doch einen recht brauchbaren Satz: „Wenn den Kindern etwas von den gewöhnlichen Augenleiden zustößt,... so wird es mit den dafür allgemein empfohlenen Mitteln, jedoch in gemilderter Gabe behandelt."

Unser Kanon für dieses Gebiet „die Krankheiten des Auges im Kindesalter von Fr. Horner und J. von Michel"[2], erwähnt ganz richtig die Tatsache, daß einem Kinde, welches beim Schmieden zusieht, Eisensplitter ins Augen-Innere eindringen können, bis in den Glaskörper oder bis in die Netzhaut. Aber Einzel-Beobachtungen werden nicht angeführt, über Behandlung wird nichts mitgeteilt, — wohl in richtiger Würdigung des von uns an die Spitze gestellten Grundsatzes.

Die kasuistische Literatur über Magnet-Operation enthält nur wenige Fälle[3], welche Kinder betreffen. Ich selber habe in den letzten 8 Jahren fünf Fälle der Art operiert und bei diesen doch einige Besonderheiten bezüglich der Diagnose und Behandlung beobachtet, welche natürlich in dem Charakter des Kindes wurzeln und wohl eine kurze Erwähnung verdienen, damit derjenige, welcher einen solchen seltenen Fall beobachtet, rascher und bequemer mit demselben fertig werden kann.

1. Am 3. Januar 1904 flog dem 9jährigen Pförtner-Sohn O. S. von den beiden Hämmern, mit denen sein Bruder spielte, ein Splitter in sein linkes Auge. Dieses entzündete sich danach.

---

[1] Geschichte der Augen-Heilkunde bei den Arabern, S. 188. (Graefe-Saemisch II. Aufl., Bd. XIII.)

[2] Handb. der Kinder-Krankheiten von C. Gerhardt, V. 2, 1889, S. 631. [Die Augen-Erkrankungen im Kindesalter von Prof. Eversbusch, 1912, S. 850, bringen auch nur einige allgemeine Bemerkungen.]

[3] Krückow, Wjestnik Ophthalm. Dezember 1884. (Vgl. Elektro-Magnet in der Augen-Heilkunde 1885, S. 143.) Schmidt-Rimpler hat auch einige Fälle veröffentlicht.

Am 6. Januar 1904 wurde der Knabe von seinem Vater in eine Augenklinik gebracht, am 11. und am 12. Januar wurden daselbst Magnet-Versuche vorgenommen, die jedoch wegen der großen Unruhe des kleinen Burschen erfolglos blieben.

Am 13. Januar 1904, nachmittags $2^1/_2$ Uhr, also 11 Tage nach der Verletzung, wurde mir der Knabe von seinem Vater gebracht. Das rechte Auge ist gesund. Das linke zeigt Reizung, sowie Rötung rings um die Hornhaut; besitzt aber noch ziemlich gute Sehkraft (fast $^5/_{15}$). In der Hornhaut sitzt, nahe dem Nasenrande derselben, eine schräg gerichtete Narbe von $2^1/_2$ mm Länge, dahinter ein Riß im Schließmuskel der Regenbogenhaut, ein Trübungs-Schlauch, welcher die Linse durchsetzt; dazu kommt dichte bläuliche Trübung im Glaskörper. Fibrin-Fäden sind in der Pupille sichtbar. Sideroskopie positiv. Aber Lokalisierung ist unmöglich, da der Knabe sich wie eine Wildkatze gebärdet. Dies macht auch eine genauere Spiegelung unmöglich. Es muß unentschieden bleiben, ob der Splitter, den ich nicht zu sehen bekomme, unten im Glaskörper sitzt oder in der Netzhaut haftet.

Sofort schreite ich zur Operation, da ohne diese das Auge verloren ist. Besteht bereits exsudative Iritis, so ist Aufschub, selbst um einen Tag, nicht unbedenklich. Aber zunächst scheint die Operation unmöglich. Drei Männer vermögen den Kopf des Knaben nicht zu fixieren. Sogleich wird die Allgemein-Betäubung durch Billroth's Mischung eingeleitet. Hierbei erfolgt heftiges Erbrechen, da der Knabe zu Mittag gegessen. Nachdem wir dieses überstanden, und die Betäubung hinreichend tief geworden; wird die Spitze des Riesen-Magneten an die Hornhaut-Narbe gebracht, — vergeblich; an den unteren Lederhaut-Saum und von da ein wenig gegen den Äquator hin, — vergeblich. Jetzt wird die Spitze außen-unten an den Lederhaut-Saum gelegt: sofort hüpft der Splitter um die Regenbogenhaut herum und fällt nach außen-unten in die Kammerbucht.

Nunmehr wird die Betäubung vertieft, am unteren Rande der Hornhaut ein Lanzenschnitt angelegt, der kleine Hand-Magnet mit kleiner Spitze eingeführt, — der Splitter folgt sofort.

Derselbe ist 2 mm lang, 1,5 mm breit und wiegt 5 mg.

Am folgenden Tage, 14. Januar 1904, ist das Auge nicht gereizt, aber noch weich; Vorderkammer gebildet; Pupille mittelweit und rund, gut durchleuchtbar. Aber nach unten zu ist noch der bläuliche Reflex sichtbar.

Am 25. Januar 1904 ist der letztere erheblich vermindert. Am 14. Februar 1904 hat das operierte Auge mit +1 Di. schon wieder

$S = {}^5/_{15}$. Trübungs-Schlauch der Linse unverändert. Glaskörper rein. Innen unten in der Peripherie des Augengrundes ist eine zarte Herd-Erkrankung sichtbar. Am 16. Februar 1904 wird der verletzte Knabe aus der Anstalt entlassen.

Am 20. April 1904 sieht man innen-unten im Augengrund einen scheckigen Herd, dessen Grenze nicht zu erreichen ist. Ist es der frühere Fremdkörper-Sitz oder eine Prall-Stelle? Ich glaube, das letztere ist anzunehmen, da die Einwirkung auf den äußeren-unteren Hornhaut-Rand den Fremdkörper gefördert hat. Am 6. Februar 1905, also etwa 1 Jahr nach der Operation, hat das verletzte Auge mit +1 Di. cyl. → $S = {}^5/_5$, bei normalem Gesichtsfeld. Die kleine keilförmige Linsen-Trübung, welche der durchfliegende Splitter erzeugte, hat keine Fortschritte gemacht. Die Herd-Erkrankung des Augengrundes ist unverändert.

Das Bemerkenswerte an diesem Fall ist die zwingende Notwendigkeit der Allgemein-Betäubung.

2. Der 9jährige H. J. hielt am 25. Juni 1897 eine aufrecht stehende Kiste, die ein Mann nagelte: plötzlich, als dieser zuschlug, fühlte der Knabe, daß etwas in sein rechtes Auge flog, und daß die Sehkraft dieses Auges fort war. Erst nach 3 Tagen, am 28. Juni, brachte der Vater seinen Sohn zu einem Augenarzt, der jenen sofort zu mir sendete.

Das verletzte Auge, das noch $S \leqq {}^5/_{30}$ besitzt, ist reizlos, zeigt eine kleine, kaum über 1,5 mm lange Narbe in der Hornhaut, nahe ihrer Mitte, jedoch etwas schläfenwärts und oben; dahinter einen Riß im Schließmuskel der Regenbogenhaut, daneben eine Synechie; ferner eine lange dreieckige Wunde der vorderen Linsenkapsel und schon ziemlich vorgeschrittene Linsen-Trübung, so daß der Einblick ins Augen-Innere uns versagt blieb. Merkwürdigerweise war die Sideroskopie negativ; doch war der Junge nicht ordentlich an die Magnet-Nadel heranzubringen.

Sofort Operation, unter Kokain-Einträuflung. Die Spitze des Riesen-Magneten wurde zunächst innen-unten auf die Lederhaut gesetzt, da in dem entsprechenden Quadranten des Augapfels der Splitter zu sitzen schien, — vergeblich. Sofort wurde die Spitze außen-unten an die Lederhaut gelegt. Jetzt trat Schmerz auf. Die Spitze wurde gegen den Hornhaut-Rand vorgeschoben: man bemerkte Vorwölbung der Regenbogenhaut an der entsprechenden Stelle. Die Spitze wurde endlich dem oberen Hornhaut-Rande genähert: der Splitter schoß in die Vorderkammer und fiel auf ihren Boden. Jetzt Lanzenschnitt am äußeren-unteren Hornhaut-Rande und Eingehen mit dem mittleren, gekrümmten Ansatz des Hand-Magneten, welcher den Splitter

sofort herausbrachte. Der letztere gehört zu den kleinen, ist rundlich, etwa $^5/_4$ mm groß und 2,1 mg schwer. Der 9jährige Junge war vernünftig und hielt besser, als mancher Erwachsene. Die einzige Abweichung hatte also darin bestanden, daß bei dem Kinde der Versuch der Sideroskopie erfolglos gewesen, während sie bei einem Erwachsenen unter gleichen Umständen einen Ausschlag geliefert hätte. Aber das ganze klinische Bild sprach so deutlich für Anwesenheit von Eisen im Augen-Innern, daß man sofort zur Operation schreiten konnte.

Die Wunde heilte reizlos. Langsam erfolgte pilzförmige Vorquellung der vom Fremdkörper durchschlagenen Linse in die Vorderkammer hinein. Atropin wurde nur mäßig eingeträufelt, Pupille mittelweit.

Am 14. Juli war das Auge noch reizlos, Befinden gut. Am 15. Juli morgens klagte der Knabe über Übelkeit und Kopfschmerz; der Augapfel ist steinhart.

Unter Chloroform-Betäubung (5 g, Tropfen-Verfahren) wird die gequollene Linse mittelst eines Lanzenschnitts herausgezogen.

Reizlose Heilung. Da die Aufsaugung der Linsen-Reste stockt, wird 2. August 1897 noch, unter Kokain-Einträuflung, eine Diszission nachgeschickt. Die Pupille wird bald klar. Das Auge erlangt (mit $+10$ Di. $\supset +2$ Di. cyl. 75^0 t.) S $= {}^5/_6$. Außen-unten in der Peripherie des Augengrundes ist ein pigmentierter Herd sichtbar, der als Fremdkörper-Sitz oder Prall-Stelle aufgefaßt werden muß.

Am 3. Dezember 1899, also nach mehr als 2 Jahren, habe ich den Jungen zum letztenmal gesehen und dauernde Heilung festgestellt.

3. Der 15jährige Real-Schüler P. H. aus einem Vorort bearbeitete am 31. August 1900 einen eisernen Tonnen-Reifen mit dem Hammer, um sich das Spielzeug einer Wasserkunst zu bauen, als er plötzlich eine Verletzung des linken Auges verspürte. Zuvörderst schenkte er derselben keine Beachtung; als er aber sehr bald merkte, daß die Sehkraft des verletzten Auges abnahm, fuhr er zu einem Berliner Augenarzt, der ihn sofort in meine Anstalt sandte, woselbst P. H. 2 Stunden nach der Verletzung eintraf.

Ich selber war gerade zum internationalen Kongreß nach Paris verreist. Mein erster Assistent, Herr Dr. Fehr, vollführte sogleich die Operation.

Das linke Auge war gerötet, aber noch sehkräftig. (S $= {}^4/_{50}$.) Am nasalen Lederhaut-Saum sitzt eine kleine, aber klaffende Wunde, halb in der Leder-, halb in der Hornhaut, mit einer Glaskörper-Perle. In der Iris-Wurzel ein rundliches Loch von 2 mm Durchmesser. Auf der Hinterfläche der Hornhaut daselbst eine zarte Blutschicht, auf der

Iris einige Blutflöckchen. Pupille längsoval und etwas größer, als links. Blutflöckchen im Glaskörper, Augengrund etwas verschleiert. Ungefähr 5 P (= 7,5 mm) schläfenwärts vom Rande des Sehnerven-Eintritts und etwa 3 P (= 4,5 mm) tiefer sitzt eine wagrechte, langgestreckte, dicke Blutung auf der Netzhaut und läßt einen weißbläulichen Körper durchschimmern.

Sideroskopie gibt mäßigen Ausschlag an der Eingangspforte; außen und außen-unten überall maximalen.

Da unser Schlösser'scher Magnet gerade zur Umarbeitung behufs Anschlusses an die städtische Leitung bei Herrn Hirschmann sich befindet, müssen wir bei diesem mit seinem Riesen-Magneten operieren. Es wird geplant, den Splitter durch die noch offene Verletzungswunde herauszuleiten. Die Türck'sche Hülse wird auf den Pol des Riesen-Magneten aufgeschraubt und ihr andres Ende auf die Eingangspforte aufgesetzt. Dieser Apparat erweist sich als ganz unpraktisch. Der Verletzte gibt Schmerz an, aus der Wunde kommt blutige Flüssigkeit, in der Vorderkammer bildet sich ein kleines Hyphaema; aber der Fremdkörper wird nicht gefördert. Jetzt wird der Pol des mit halber Kraft geladenen Riesen-Magneten der Wunde genähert. Sofort wölbt sich die Iris unten vor; langsam wird der Splitter über den Pupillen-Rand in die Vorderkammer geleitet und fällt auf ihren Boden herab, sowie das Auge von dem Magneten entfernt wird. Jetzt Lanzenschnitt am unteren Hornhaut-Rande und Einführung des Hand-Magneten, welcher den Splitter sogleich herausbefördert. Die Iris, welche vorgetreten war, wird mit dem Spatel zurückgebracht. Nach Einträuflung von Physostigmin-Lösung und Reibung mit dem unteren Lid wird die Pupille eng und zentral. Das Auge wird verbunden, der Verletzte in die Anstalt gefahren, zu Bett gebracht und frisch verbunden. Der Splitter mißt $4 \times 2 \times 2$ mm und wiegt 12 mg, gehört also schon zu den mittelgroßen.

Die Heilung erfolgte reizlos, aber die von dem eindringenden Splitter durchschlagene Linse beginnt sich zu trüben und zu quellen.

Am 18. September 1900 entfernte ich, unter Kokain-Einträuflung, aus einem Lanzenschnitt die gequollene Linse, und zwar mit größter Vorsicht, da ja der Fremdkörper die hintere Linsenkapsel durchschlagen hatte. Operation regelmäßig, Heilung reizlos. Am 23. Oktober 1900 wurde der Kranke in befriedigendem Zustand entlassen. Das verletzte Auge hatte am 3. November 1900 mit +7 Di. s. ⊂ +2 Di. cyl. → S = $^5/_{20}$ und am 5. Januar 1901 mit +9 Di. s. bereits S = $^5/_7$. An der Stelle des Fremdkörper-Sitzes ist ein umschriebener pigmentierter Herd sichtbar.

Am 18. Dezember 1901 klagte der Verletzte, daß er am Abend

zuvor nach einem dreistündigen Spaziergang Rotsehen mit dem linken Auge bemerkte. Diese Erscheinung schwand bald.

Aber allmählich nahm das Sehen des linken Auges etwas ab, am 7. Juli 1903 auf $^1/_3$, am 4. April 1904 sogar auf $^1/_6$, durch Bildung eines feinen Nach-Stars.

Deshalb 6. April 1904 Diszission. Danach wurde S = $^5/_5$ mit + 9 Di. (Das rechte Auge hat die gleiche Sehschärfe, mit — 4,5 Di.)

Der frühere Sitz des Splitters stellt jetzt einen länglich-ovalen, hellrosa gefärbten Herd mit einzelnen Pigment-Pünktchen dar.

Dieser Fall weicht in seinem Verlauf kaum ab von denjenigen, die wir bei jugendlichen Arbeitern beobachten. Aber immerhin handelt es sich um einen Schüler, der bei einem Spielwerk sein Auge verletzt hat.

4. Am Sonntag Vormittag, den 5. Februar 1905, wird die 10jähr. M. H. gebracht, die 2 Tage zuvor in der Werkstatt eines Klempners beim Zusehen eine Verletzung des linken Auges erlitten.

Das Auge ist bis auf Lichtschein erblindet. Eine wagrechte, verharschte Hornhaut-Wunde sitzt vor dem unteren Teil des mittelweiten Pupillen-Gebietes. Die Linse ist getrübt, namentlich in der hinteren Rinde, während die Kern-Gegend noch durchscheinend geblieben. Hinter der Linse sieht man (vom bloßen Auge schon) im Glaskörper einen mittelgroßen Splitter, der, was ja die Regel bildet, messinggelb erscheint; es ist aber Eisen, wie die Magnet-Nadel nachweist.

Sofort, nachdem der Vater herbeigeholt worden und seine Einwilligung gegeben, wird zur Operation geschritten. Dieselbe ist durch die Unruhe des Kindes recht erschwert und wird ganz und gar mit dem Hand-Magneten vollendet.

Nach Kokain-Einträuflung und Einlegen eines kleinen (für Kinder bestimmten) Sperrers wird mein größerer Hand-Magnet mit dickstem Ansatz an die Wunde gelegt. Nach etwa 2 Minuten schießt der Splitter durch die Linse in die Vorderkammer hinein. Eine kleine Lanze mit abgerundeter Spitze war zur Erweiterung der Wunde hergerichtet worden; doch wirkte dieses Instrument wegen Schlaffheit des Augapfels nicht befriedigend, so daß ein kleiner Scherenschnitt notwendig wurde. Das kleine Ende des Hand-Magneten holte den Splitter sofort. Die Wunde klaffte ein wenig, doch trat kein Glaskörper aus.

Der Splitter maß 2,5 × 1,5 × 1,5 mm und wog 3 mg.

Die Heilung erfolgte reizlos, allerdings mit Anlötung der Iris; die Linse löste sich allmählich auf. Am 8. April 1905 war S = $^5/_{25}$ mit + 12 Di.

(Lösung der vorderen Verwachsung und vielleicht auch Diszission ist angezeigt und verspricht noch weitere Verbesserung der Sehkraft.)

5. Am 6. September 1899 wurde mir der 9jährige B. R. aus der Provinz von seinem Vater gebracht. Vor 2 Jahren hatte er beim Hämmern eine Verletzung seines rechten Auges erlitten. Er wurde in seiner Vaterstadt dreimal operiert; in einer andren Stadt sechsmal. Über die Art dieser neun Operationen konnte ich nichts Genaueres erfahren; doch schienen mir Narben von einem oder mehreren Lederhaut-Schnitten vorhanden zu sein. Das Auge ist blind und seit 3 Wochen gereizt und schmerzhaft.

Man sieht einen dicken Nach-Star in Gestalt eines ausgespannten Felles. Noch Spur roten Reflexes. Doch ist nur noch schläfenwärts schwacher Lichtschein nachweisbar. Keine Verrostung.

Das Sideroskop zeigt innen-unten großen Ausschlag.

Der Vater wünscht dringend Erhaltung des Augapfels. Somit beschließe ich einen Versuch mit dem Riesen-Magneten. Ein solcher war damals (1899) bei mir noch nicht aufgestellt. Der Knabe wird zu Herrn Hirschmann gebracht. Die Spitze des Riesen-Magneten wird in die richtige Kraft-Linie gebracht, d. h. nach der inneren-unteren Seite des Augapfels, nicht unmittelbar bis an den letzteren. Augenblicklich schreit der Junge auf und bleibt schreiend bis zum Verband. (Leider war es unmöglich, in der Werkstatt Chloroform anzuwenden!) Blut erscheint in der Vorderkammer und ein schwarzer Splitter, der sich in der Iris festhakt. Vorsichtiger Hornhaut-Schnitt und Einführung des Hand-Magneten. Der Fremdkörper folgt nicht. Ohne Fixation des Augapfels hebe ich mit der Linken die Lider ab, führe langsam den Augapfel in die Nähe des großen Magneten: in ziemlicher Entfernung von demselben schießt der Fremdkörper hervor, an der Spitze einer dreieckigen Iris-Falte. Diese schneide ich mit einem Scherenschlag hart an der Hornhaut-Wunde ab. Letztere ist glatt.

Keine Spur von Glaskörper sichtbar, nur ein Defekt unten in der Regenbogenhaut und ein wenig Blut in der Vorderkammer.

Der Fremdkörper gehört zu den mittelgroßen, er ist schwarz und wiegt 25 mg.

Die Heilung erfolgt reizlos. Die Schmerzen sind wie fortgeblasen. Am 19. November 1899 wird der Verletzte im befriedigenden Zustand entlassen. Natürlich ist das Auge blind, wie es vor der Ausziehung des Splitters gewesen.

Ungefähr 2 Jahre später, am 5. Januar 1902, wird mir der jetzt 12jährige Knabe wieder gebracht, da er öfters an Anfällen von Entzündung des verletzten Auges leidet; doch pflegt unter kühlen

Umschlägen die Entzündung binnen 2 Tagen zu schwinden. Ich finde das linke Auge völlig gesund; das rechte blind, aber reizlos, von normaler Spannung. Unten sitzt in der Iris eine weiße Narbe; die Pupille ist durch weiße Trübung verlegt.

Aber am 1. November 1904 trat eine stärkere Entzündung des verletzten Auges auf, mit lebhafteren Schmerzen: weshalb der Kranke am 4. November 1904 mir von dem Vater wieder gebracht wurde. Das linke Auge ist gesund. Das rechte blind, stark gereizt und auch gespannt. Am Boden der Vorderkammer sitzt ein weißgelbes Narbengewebe, mit dem die Schenkel des Ausschnitts der atrophischen, schmutzigbraunen Iris verwachsen sind. Die kleine, senkrecht ovale Pupille reagiert nur indirekt. Hinter der Pupille ist eine gelblichweiße Masse sichtbar. Am 6. November 1904 erfolgte eine kleine Spontan-Blutung auf den Boden der Vorderkammer. Da die Reizung nicht abnahm, wurde am 8. November 1904 die Enukleation des blinden, entarteten Augapfels vorgenommen.

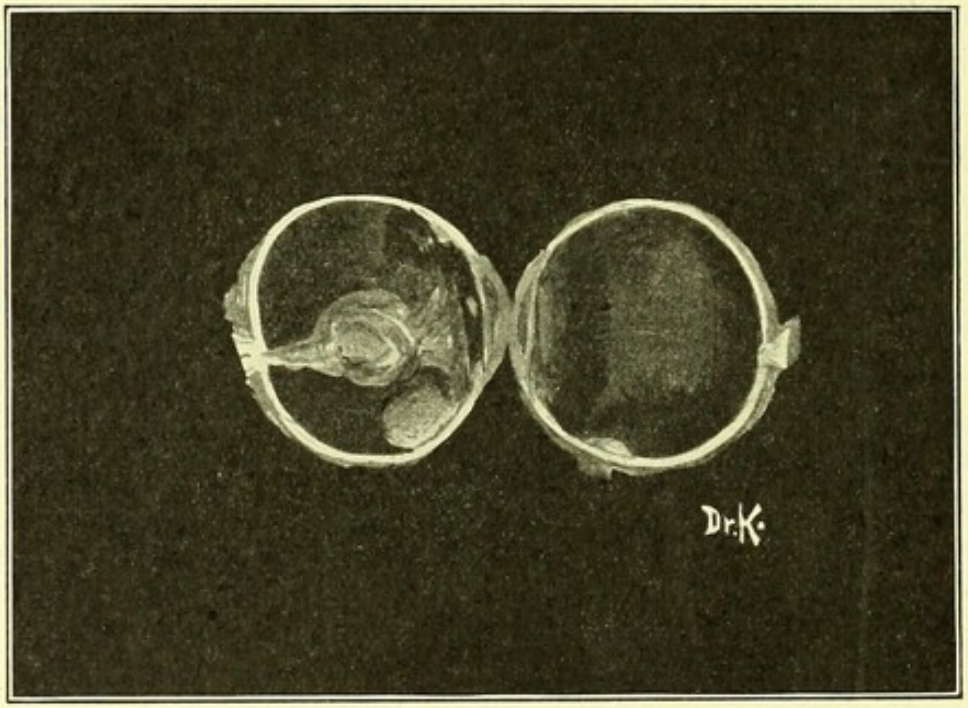

Am 8. Dezember 1904 konnte ich mich überzeugen, daß das linke Auge gesund geblieben. Am 31. August 1905 erhielt ich die schriftliche Nachricht, daß alles in bester Ordnung sei.

Am 9. November 1904 wurde der herausgenommene Augapfel, nachdem er 24 Stunden in Formol gelegen, durch einen Sagittal-Schnitt in zwei Hälften zerlegt. Meinem Assistenten, Herrn Dr. Körber, verdanke ich die beistehende Abbildung. Nach unten (mehr medial) sieht man einen rundlichen, ganz scharf begrenzten Defekt der Ader-

haut und des Strahlenkörpers: wer die Geschichte unsres Falles nicht kennt, möchte denselben für ein angeborenes Kolobom der Aderhaut halten! Die Netzhaut ist trichterförmig abgelöst und heftet sich mit verschmälertem Halse an den Nach-Star.

Herrn Kollegen Ginsberg verdanke ich die folgende eingehende Beschreibung des Präparates:

„B. R. Enukleation 8. November 1904. Rechtes Auge. Sagittal durchschnitten, in Formol erhalten:

Netzhaut bis zur Ora in der Weise abgelöst, daß sie als ein mit mehreren bis erbsengroßen, aber länglichen Blasen besetzter Strang vom Sehnerven-Eintritt gerade nach vorn zieht und hier in die Frontal-Ebene umbiegt. An der Ora ist die Anheftungsstelle von einem etwa 1 mm breiten, tiefschwarzen Saum eingefaßt. Im unteren Quadranten findet sich ein nach hinten bis fast zum Äquator reichender, im ganzen kreisrunder, etwa 7,5 mm Durchmesser haltender Defekt der Aderhaut, welcher vorn noch in den Ciliarkörper hinein reicht und sich in der Mitte mit einem kleinen zungenförmigen Fortsatz noch etwas weiter in das Corpus hineinzuschieben scheint. Der Rand des Loches ist nicht mit der Unterlage verwachsen, steht vielmehr 2—3 mm weit von dieser ab; nur in der Mitte vorn in der Ciliarkörper-Gegend ist von einem solchen Rand nichts zu sehen, hier setzt sich der frontal gelegene Teil der Retina an den Defekt an. Der Grund des Defekts sieht aus wie Sklera, zeigt aber einige unregelmäßige braune Flecke.

Linse nicht zu sehen.

Es zeigen sich nun an drei Stellen des Auges Narben.

1. Eine schief die Kornea vom unteren Limbus her durchziehende, schmale, gradlinige Narbe, deren Ende in der Descemetis etwa $4^3/_4$ mm vor dem Lig. pect. liegt. (Offenbar die Lanzenschnitt-Narbe vom 7. September 1899.)

2. Eine mächtige schwielige Narbenmasse durchsetzt oder vielmehr ersetzt die Sklera am vorderen Teil des runden Loches und über dem Corp. cil. im unteren Quadranten bis zum Lig. pect. hin. Die tiefsten Schichten der Narbe sind stellenweise locker, gefäßreich; in dieser Form erstreckt sie sich unter dem deutlich erkennbaren Lig. pect. tief in den Ciliarmuskel hinein, der hier (im unteren Quadranten) sowie die Iris (diese im Kolobom-Gebiet mit dem stehen gebliebenen Stumpf s. u.) bis auf 4 mm weit mit dem narbigen Gewebe, bzw. einer schmalen, der Descemetis aufgelagerten Schicht hornhautähnlichen Gewebes verwachsen ist. In dem schwieligen Teil dieser Narbenmasse liegen bis weit nach hinten über dem Ciliarkörper Teile der Descemetis; ob es sich um ganz abgetrennte

Fetzen oder nur um umgeschlagene Ränder eines unregelmäßigen Loches handelt, ist nicht sicher zu entscheiden. Auch mitten im Ciliarmuskel liegt ein, hier wohl sicher ganz abgerissener, zusammengerollter Fetzen der Descemetis in dem erwähnten lockeren Bindegewebe. — In der mittleren Partie der derben skleralen Narbenmasse, welche sich durch den ganz unregelmäßigen Verlauf der Lamellen vom Lederhaut-Gewebe unterscheidet, findet sich eine etwas verzweigte Epithel-Insel, wohl traumatisch (bzw. operativ) verlagertes Bindehaut-Epithel.

3. Oben-innen findet sich in der Pars plana des Ciliarkörpers eine vollständige, etwa $^3/_4$ mm breite Kontinuitäts-Trennung, die durch derbes Narbengewebe ausgefüllt wird; darüber ist die Sklera undeutlich narbig. Mit dieser Schwiele ist die Netzhaut verwachsen. (Eingangspforte des Fremdkörpers?)

Der Grund des Defektes ist von zellarmem, gefäßlosem, hier und da pigmentiertem, etwas höckrigem Narbengewebe bedeckt.

Vom hinteren Teil des Ciliarkörpers scheint in der Mitte des unteren Quadranten, entsprechend dem mikroskopisch sichtbaren zungenförmigen Fortsatz des Loches, ein Stück zu fehlen; hier ist das Corp. cil., dessen Struktur dabei auffallend wenig verändert ist, zu einem klumpigen Gebilde verzogen und mit der Skleralnarbe verwachsen. Seitlich davon steht dann der hintere Rand des Corpus etwas von der Sklera bzw. der Narbenmasse ab. Die Retina ist unmittelbar hinter dem hinteren Rand der Ciliarkörper-Masse mit der Narbenmasse verwachsen.

Eine cyclitische Schwarte ist nicht vorhanden. Nur die Vorderfläche der abgelösten Retina ist von Bindegewebe in den mittleren Teilen überzogen, welches wohl dem veränderten Strahlkörper entspricht. Zwischen diesem und den Linsenresten (s. u.) etwas homogen geronnene Flüssigkeit. — Das gefärbte und ungefärbte Ciliar-Epithel ist hochgradig in Strängen gewuchert, so daß ein adenom-artiges Bild zustande kommt. Der oben erwähnte schwarze Saum ist durch solche pigmentierten Wucherungen entstanden. — Auf dem Ciliarkörper etwas frisches und älteres Blut.

Die Iris ist im Defektgebiet, woselbst nur ein kurzer, plumper, aber den Sphinkter enthaltender Teil steht, sowie seitlich davon mit der narbigen Sklera und der Kornea bis auf fast 4 mm verwachsen, aber nur im unteren Quadranten. Die Verwachsung ist nicht überall gleichmäßig fest, zeigt vielmehr eine kleine Spalte, welche von tiefschwarzem Pigment austapeziert wird. — Der Kammerwinkel ist außerhalb des Koloboms und seiner Umgebung überall frei, der Can. Schl. meist deutlich. Irisgewebe ziemlich zellreich, stellenweise zellige

Neubildung auf der Vorderfläche. Unten nahe der Wurzel Pigment-Einscheidung von Iris-Gefäßen.

Von der Linse finden sich nur Reste zwischen den Kapselblättern, Bläschenzellen und Epithel-Wucherungen, wie beim sogen. dünnhäutigen Nach-Star. Stellenweise Kalk-Ablagerung.

Retina hochgradig entartet. Die Blasen sind zum Teil aus Faltenverklebungen, teils aus intraretinalen Blutungen entstanden.

Aderhaut im ganzen atrophisch, mit Drusen. Unbedeutende kleinzellige Infiltration findet sich nur unten am Übergang in den Ciliarkörper und ganz am vorderen Rande des Defekts.

Eisenreaktion ist positiv: 1. an der abgelösten Retina;

2. vorn streckenweise am Pigment-Epithel;

3. intensiv an den ungefärbten Wucherungen des Ciliar-Epithels;

4. ebenso an dem die Rückseite des Ciliarkörper-Stumpfes unten überziehenden Epithel.

Der Sitz des Fremdkörpers ist wohl unten im Corpus ciliare in der Gegend der aus lockerem Bindegewebe bestehenden intramuskulären Narbe anzunehmen. Die sklerale Narbenmasse verdankt ihre Entstehung, wie die weit verlagerten mehrfachen Fetzen der Descemetis zeigen, wohl mehrfachen Eingriffen."

Dieser Fall konnte ja, da das verletzte Auge bereits erblindet und infolge der neun vergeblichen Operationen entartet in meine Behandlung gelangte, keinen wirklichen Erfolg liefern. Der Fremdkörper wurde glücklich herausgezogen; die drohende Enukleation vorläufig verschoben, — wenigstens für 5 Jahre, vom 9. bis zum 14. Lebensjahre des Verletzten, so daß die Knochen der Orbita in ihrem Wachstum nicht gehemmt wurden: aber schließlich konnte die Enukleation doch nicht vermieden werden.

Höchst beachtenswert ist die Defektbildung in der Aderhaut, welche der Riesen-Magnet bei eröffnetem Augapfel bewirkt hat. Davon legt die Literatur ja auch sonst Zeugnis ab; besonders bemerkenswert ist der Fall von Risley, wo die ganze Iris herausgerissen wurde; noch mehr Fälle verdanke ich der mündlichen Unterhaltung mit Kollegen aus Europa und Amerika. Jedenfalls habe ich es mir selber zum Grundsatz gemacht und andren anempfohlen, bei eröffnetem Augapfel stets nur den Hand-Magneten zu verwenden.[1]

Werfe ich also einen Rückblick auf die 5 Magnet-Operationen bei Kindern, so ist der Fremdkörper jedesmal und ohne Schwierigkeit gekommen. Die 4 Fälle, welche mit frischer Verletzung in Behandlung gelangten, einige Stunden, einige oder mehrere Tage nach dem Eindringen des Splitters, sind sämtlich gut geheilt, drei mit fast voller,

[1] [Allenfalls die halbe Kraft des Riesen. Siehe S. 325.]

der vierte mit befriedigender Sehkraft. Dabei war bei drei von den vier Fällen die Linse so schwer verletzt, daß sie sich vollständig trübte und beseitigt, bzw. zur Auflösung gebracht werden mußte; nur in einem dieser 4 Fälle ist es bei einem umschriebenen, nicht störenden Trübungs-Schlauch in der Linse verblieben.

Daß in dem fünften und letzten Fall die Magnet-Operation nicht über das Niveau eines gerechtfertigten Versuches sich erheben konnte; daß sie die Enukleation nur für 5 Jahre aufzuschieben, nicht dauernd auszuschließen imstande war; das lag an den anatomischen Verhältnissen des infolge von neun bereits vorher verrichteten Operationen unheilbar entarteten Augapfels.

45. Bemerkungen zur Magnet-Operation. C.-Bl. f. A. 1908, S. 33—40.

I. Ein neuer Fall von Magnet-Operation an einem Kinde.

1. Am 17. Juni 1907 traf bei mir, mit einem freundlichen Schreiben des Augenarztes Dr. Seidenman aus Lublin, ein 10jähriger Knabe aus guter Familie ein, der am 6. Juni d. J. auf der Straße bei dem Zurecht-Hämmern eines schadhaft gewordenen Fahr-Rades zugesehen und eine Verletzung des rechten Auges erlitten. Sofort kam eine Blutung aus einer Lid-Wunde. Am nächsten Tage wurde der Augenarzt befragt, der am 15. Juni den Knaben zu mir sandte. Während der ersten 3 Tage nach der Verletzung war die Sehkraft aufgehoben, stellte sich aber danach wieder ein.

Das linke Auge ist gesund. Das rechte hat $S = {}^{5}/_{20}$ und ein normales Gesichtsfeld. Die Lid-Wunde ist verheilt. Die Lederhaut zeigt innen-oben, nicht weit vom Hornhaut-Rande, eine kleine Narbe. Das Auge ist nur mäßig gereizt, aber doch gerötet. Sowie der vor der Sehprüfung eingeträufelte Tropfen der Atropin-Lösung die Pupille erweitert hatte, sah ich den Splitter im Glaskörper. Der im ganzen noch rot durchleuchtbare Glaskörper zeigte ein schwarzes Geäste, das so aussah, wie ein Strauch im Winter, aber umgekehrt, mit der Wurzel nach innen-oben. In dem größten Ast nasenwärts saß der Splitter, allerdings eingehüllt in die schwarze Masse, aber bei Drehung des Spiegels hell-metallisch glänzend.

Der von der Reise ganz erschöpfte Knabe wurde, mitsamt seiner Mutter, sofort aufgenommen und am nächsten Morgen für die Allgemein-Betäubung vorbereitet.

Der Eisenspäher zeigte größten Ausschlag nasenwärts nahe zum Hornhaut-Rande, auch nasenwärts-oben, weniger nasenwärts-unten.

Zunächst wurde Kokain eingeträufelt. Der Hand-Magnet mit zweitgrößtem Ansatz wurde nasenwärts-oben angelegt, hatte aber nicht gleich Erfolg. Da der Knabe ziemlich unruhig war, wurde er alsbald an den Riesen-Magneten gebracht, der auf halbe Kraft eingestellt war, und zwar die Kammerbucht nasenwärts gegen die Magnet-Spitze gelegt. Sogleich wölbte sich die Regenbogenhaut nach vorn. Freilich begann Schmerz und Unruhe. Der Splitter drang unter geringer Blutung nicht ganz durch die Regenbogenhaut hindurch. Bei Abwärtswendung des Auges kam er binnen wenigen Sekunden durch die Pupille gegen die Hornhaut und fiel in die Kammerbucht hinab. Sogleich wurde die Allgemein-Betäubung bei Rückenlage eingeleitet und gelang rasch und gut, ohne Brech-Bewegung.

Lanzenschnitt nach unten, einmaliges Einführen des kleinen Ansatzes vom Hand-Magneten, und der Splitter war draußen. Eserin, Verband, zu Bett.

Der Splitter ist grauschwarz, nicht verrostet, glatt, unregelmäßig viereckig. Flächengröße $1^1/_2 \times 2$ mm. Gewicht 10 mg. Der Splitter hatte also bei der Durchbohrung des Oberlids und des Augapfels soviel von seiner lebendigen Kraft eingebüßt, daß er wohl gar nicht erst gegen den Augengrund geschlagen, sondern gleich im Blut-Gerinnsel hängen geblieben, nicht allzuweit von der Eingangspforte, nahe der Mitte des Glaskörpers. Reizlose Heilung. Am 23. Juni 1907 Nachblutung in die Vorderkammer. Nach 2 Tagen ist die Blutung abgeflacht, Pupille frei. Am 26. Juni 1907 sieht das Auge bei gewöhnlicher Betrachtung wie ein gesundes aus. (Nur eine Spur von Blut in der Kammerbucht unten.) Bei der Entlassung am 11. Juli 1907 hatte das verletzte Auge $S = {}^5/_7$ (mit -1 D. sph. $\subset -1$ D. cyl. $\uparrow$) und ein normales Gesichtsfeld.

II. Nachblutungen

nach der Magnet-Operation sind leicht verständlich, da der im Augengrund haftende Splitter die Aderhaut durchbohrt hat, und bei der Ausziehung der vorläufige Verschluß von Blut-Gefäßen wieder gelockert oder sogar ganz zerstört werden kann. Sie sind nicht allzu selten und erfordern die sorgsamste Beachtung. Ich unterscheide primäre, sekundäre und tertiäre Nachblutungen. Die primären erfolgen im Anschluß an die Operation der Ausziehung, die sekundären während des Heilens der Operationswunde, die ja einen äußeren und einen inneren, im Augengrunde belegenen Anteil besitzt; die tertiären treten nach der Verheilung ein, durch Einwirkung einer neuen Schädlichkeit, z. B. einer Verletzung, die jedoch bei einem normalen Auge eine derartige Folge nicht nach sich gezogen hätte.

Von diesen Nachblutungen sind zu trennen die Vorblutungen, welche der Splitter durch sein Eindringen hervorgerufen und die bereits vorhanden sind, wenn der Verletzte zum Arzt kommt: ihre Reste, einschließlich der sie deckenden, bläulichen, kulissenförmigen Trübungen im Glaskörper können monatelang fortbestehen und erheischen die sorgsame Beachtung des behandelnden Arztes; sie werden aber, nach meinen Erfahrungen, leider recht oft übersehen, zumal wenn sie in der äußersten Peripherie des Augengrundes sitzen.

Die primäre Nachblutung habe ich bisher nur einmal, in einem besonders schwierigen und komplizierten Fall beobachtet, mit unglücklichem Ausgang.

2. Am 21. Januar 1902, mittags $2^1/_2$ Uhr, kam ein 24jähriger Schmied P. S. von auswärts; 22 Stunden zuvor hat er sein rechtes Auge beim Hufbeschlag verletzt. Auge gereizt, winklige Narbe in der Hornhaut, innenoben von ihrer Mitte. Eiter am Boden der Vorderkammer, weißliche Trübung im Pupillen-Gebiet, schwachroter Reflex, Fremdkörper nicht sichtbar, Finger

auf 8 Fuß. Sideroskopie positiv: größter Ausschlag gerade nach unten und nach außen-unten. Der Splitter dürfte in der Netzhaut sitzen. Sofort Magnet-Operation, die schwierig ist durch Kneifen und Stemmen des Verletzten, aber vollkommen regelrecht verläuft.

Riesen-Magnet mit halber Kraft unten und ein wenig nach außen gegen den Äquator zu angesetzt, macht Schmerz und zieht, indem das Auge ein wenig nach unten gedreht wird, den Splitter sofort durch die Iris hindurch in die Kammerbucht.

Der Verletzte wird gelagert, ein kleiner Schnitt am Hornhaut-Rande unten angelegt, der große Hand-Magnet mit feinem Ansatz nur eben an die Wunde gebracht: der Splitter ist sofort heraus, mit ihm kommt das zähe Hypopyon.

Der Operierte preßt geradezu unvernünftig, so daß die Iris hervortritt, und es geraten scheint, den Vorfall sofort abzuschneiden. Ein wenig Blut ist in der Vorderkammer, Wunde glatt, Verband, zu Bett.

Der Splitter ist prismatisch, scharfkantig, von $1{,}5 \times 0{,}5 \times 0{,}5$ mm; Gewicht 14 mg.

22. Januar 1902. Auge ganz reizlos, Wunde glatt und rein, Hornhaut klar, nur wenig Blut in der Vorderkammer.

23. Januar 1902. Auge reizlos, aber die ganze Vorderkammer voll Blut. Nachmittag $2^1/_2$ Uhr, heftiger Schmerz, Auge hart und voll Blut.

Abends $^1/_2 9$ Uhr. Schmerz fort nach dem letzten Verbandwechsel. Aber der Verband ist durchblutet, es besteht Iris-Vorfall. Der Operierte ist unruhig und unfolgsam.

24. Januar 1902. Auge noch voll Blut und hart, unten kleiner Iris-Vorfall. Unten Chemosis. Verband noch blutig.

25. Januar 1902. Chemosis fort. Auge noch gerötet, aber reizlos, das Blut füllt nicht mehr die ganze Vorderkammer.

26. Januar 1902. Vorderkammer ziemlich frei; abnormer, grauer Reflex aus der Pupille.

3. Februar 1902. Lichtschein und Projektion erhalten, Pupille zackig, weißliche Massen im Glaskörper, Betastung der Ciliar-Gegend empfindlich.

Am 11. Februar 1902 wurde das Auge enukleiert, da Patient über Flimmern im gesunden Auge geklagt. Letzteres ist gesund geblieben.

Die starke Nachblutung, bei der mehrere Tage lang Blut aus der Wunde floß, ist natürlich durch die Aderhaut-Verletzung bedingt, aber durch unzweckmäßiges Verhalten des Verletzten befördert. Die Sehkraft des verletzten Auges wäre nie zu brauchbarer Höhe angestiegen, die Gefahr der sympathischen Augen-Entzündung war groß, zumal der Kranke bereits mit Hypopyon gekommen war. —

3. Eine Beobachtung der sekundären Nachblutung habe ich im C.-Bl. f. A. 1907, April-Heft, S. 101—104 (zusammen mit Herrn Dr. Fehr) ausführlich beschrieben. [Es ist dies Fall 2 in unsrer Nr. 46.]

Am 22. November 1907, ein Jahr nach der Magnet-Operation, war $S = {}^5/_{10}$ bis $^5/_7$, Gesichtsfeld genau ebenso, wie in Fig. 5 der erwähnten Mitteilung abgebildet worden; keine Spur von Netzhaut-Ablösung sichtbar.

4. In folgendem will ich einen seltenen Fall von tertiärer Nachblutung mitteilen, der noch dazu dadurch bemerkenswert scheint, daß der Eisensplitter von nicht weniger als 23 mg Gewicht nach fast 16jährigem Verweilen im vorderen Teil des Augengrundes durchaus erfolgreich ausgezogen worden ist.

Am 14. Februar 1905 kam ein 36jähriger Schlosser H. K., der im Oktober 1889, mit einem Hammer auf den andren schlagend, eine Verletzung seines linken Auges sich zugezogen: ein Splitter drang durch das Oberlid ins Auge hinein, das Auge war sofort voll Blut, und seine Sehkraft erloschen. Am folgenden Tage ging er zu einem Augenarzt und blieb in dessen Beobachtung volle 2 Jahre. Es wurde ihm angeblich gesagt, daß wegen der Blutung der Splitter nicht auszuziehen sei, und daß nur im Falle des Auftretens von Entzündung eine Operation geboten wäre. Nur eine leichte Rötung trat mehrmals auf, ging aber immer wieder schnell vorüber.

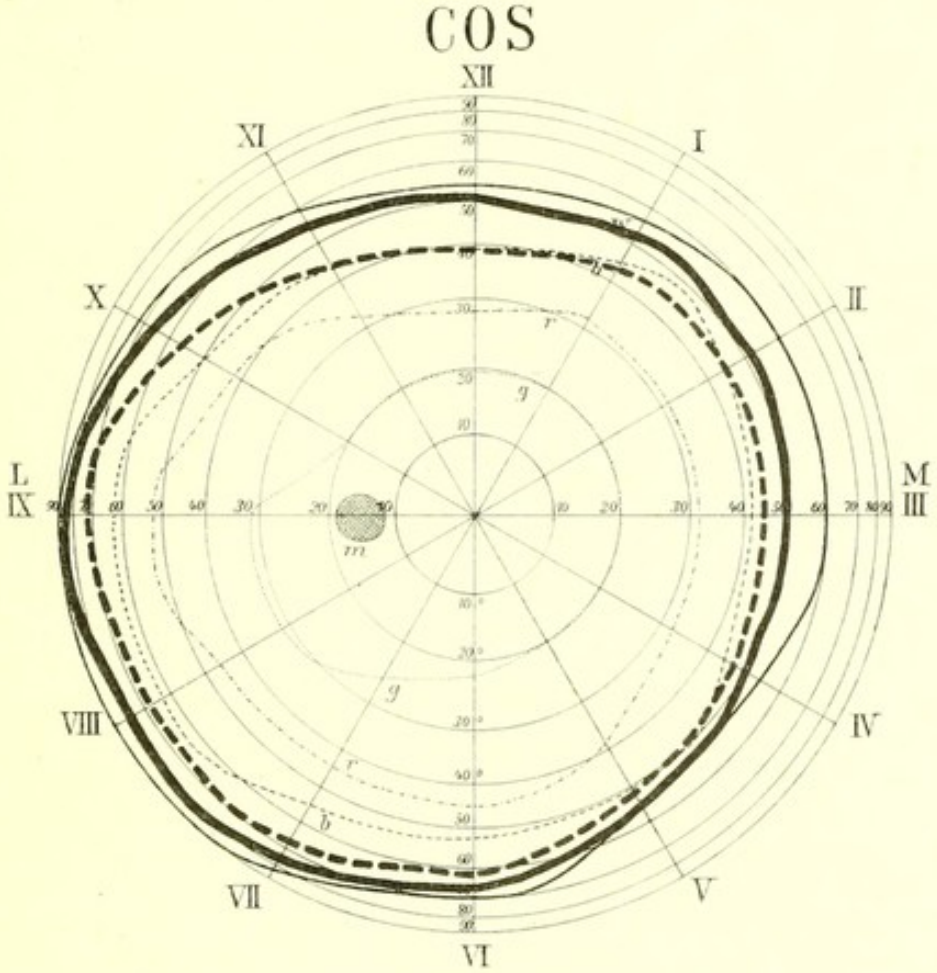

Fig. 1.

In den ersten Monaten nach der Verletzung besserte sich die Sehkraft mit dem Schwinden der Blutung. In der letzten Zeit glaubt er aber wiederum eine Abnahme der Sehkraft zu beobachten, namentlich bei trübem Wetter. Entzündungen oder Schmerzen sind in den letzten Jahren nicht mehr aufgetreten. Doch soll sich auch das rechte Auge etwas verschlechtert haben. Das rechte ist gesund, bis auf kleine Hornhaut-Fleckchen, aber kurzsichtig. Rechts $S = {}^{5}/_{12}$ mit -7 D., Sn. 0,5 in 15 cm, G.F. normal. Das linke, verletzte Auge hat $S = {}^{5}/_{30}$ mit -3 D., liest Sn. 0,75 in 18 cm; sein Gesichtsfeld ist normal, zeigt aber bei herabgesetzter Beleuchtung eine geringe Einengung. (Vgl. Fig. 1.) Dieses verletzte Auge ist reizlos, von normaler Spannung, frei von Verrostung, hat gleichfalls Hornhaut-Fleckchen und

außen-oben, im Hornhaut-Saum, eine radiär gestellte, feine Narbe von 3 mm Länge. Eine dreieckige Trübung mit oberer Spitze sitzt schläfenwärts in der hinteren Rinde der Krystall-Linse. Die Pupille wird durch Atropin-Einträuflung maximal und regelmäßig erweitert.

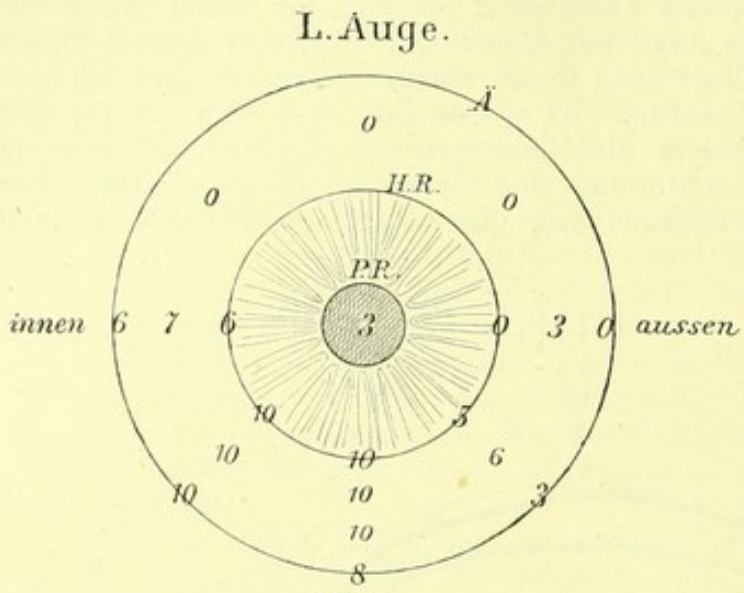

Fig. 2.

Der Glaskörper enthält Flöckchen. Am Sehnerven-Eintritt besteht ein kleiner Aderhaut-Schwund (Staphyloma posticum). Unten-außen vom Mittelpunkt des Augengrundes sieht man einen umschriebenen hellen Herd von Aderhaut-Schwund, vielleicht die Prall-Stelle. Unten-innen, an der Grenze des Erreichbaren, beginnt eine Pigment-Anhäufung, daneben ein heller Streifen. Vom Splitter selber ist nichts zu sehen.

Der Eisenspäher bewirkt größten Ausschlag nach innen-unten zu, gegen den Äquator. (Vgl. Fig. 2: die Zahlen bedeuten Grade des Ausschlags, *Ä* den Äquator des Augapfels, *HR* den Hornhaut-Rand, *PR* den Pupillen-Rand.)

Die Radiographie (Fig. 3) enthüllt einen größeren, wagerecht liegenden Splitter im vorderen Abschnitt des Augapfels, nach unten zu. (Bisher war der Verletzte noch niemals mit dem Eisenspäher oder dem Röntgen-Verfahren untersucht worden. Zu mir ist der Mann von dem Vertrauensarzt der Unfallversicherungs-Berufsgenossenschaft gesandt worden.)

Fürwahr, ein schwieriger und verantwortlicher Fall! Aber die Einengung des Gesichtsfeldes bei herabgesetzter Beleuchtung deutet den kommenden und dann unheilbaren Verfall der Sehkraft an.

Die Magnet-Operation am 25. Februar 1905 gelingt rasch und ohne wesentliche Zufälle, zeigt aber doch mehrere Eigentümlichkeiten, die von der Größe und der langen Einwachsung des Splitters abhängen.

Wie immer, ist der Riesen-Magnet hergerichtet; wie immer, wird mit dem Hand-Magnet der Anfang gemacht, an der Stelle des größten Ausschlags. Der Hand-Magnet bewirkt keine Empfindung bei dem Kranken. Aber der Arzt merkt doch bei sorgfältigem Beobachten der eignen Hand, daß eine Anziehung stattfindet. Da aber bei der Bewegung der Spitze des Hand-Magneten vom Äquator innen-unten gegen den entsprechenden Hornhaut-Rand hin der Splitter nicht gleich in die Vorderkammer kommt, so wird die halbe Kraft des Riesen nach vorn von der Ausschlags-Stelle angesetzt; dies bewirkt Empfindung bei dem Kranken und für uns eine merkwürdige Veränderung: der untere Teil der Iris wird herabgezogen. Deshalb wird die Spitze des Riesen-Magneten sogleich auf den unteren Hornhaut-Rand aufgesetzt. Sofort ist der Splitter in der Vorderkammer; aber er ist so groß, daß bei dem Versuch, ihn hinter der Iris um den Pupillen-Rand herum zu befördern, unten Iris-Ablösung eintritt.

Da er sichtlich jetzt in der Iris haftet, so wird das Auge vom Riesen-Magneten entfernt, der Kranke gelagert, Holokain tüchtig eingeträufelt und noch ein kleiner Versuch mit dem Hand-Magneten gemacht, den Splitter ganz aus der Iris zu befreien. Da er aber zu fest verfangen ist, stehe ich davon ab, in der Voraussicht, eine Iridektomie zu machen.

Lanzenschnitt am Hornhaut-Rande, nach außen-unten. Der Hand-Magnet braucht mit dem Einführungs-Ansatz nur eben zwischen die Wundlefzen eingeführt zu werden, so ist schon der Splitter draußen, allerdings

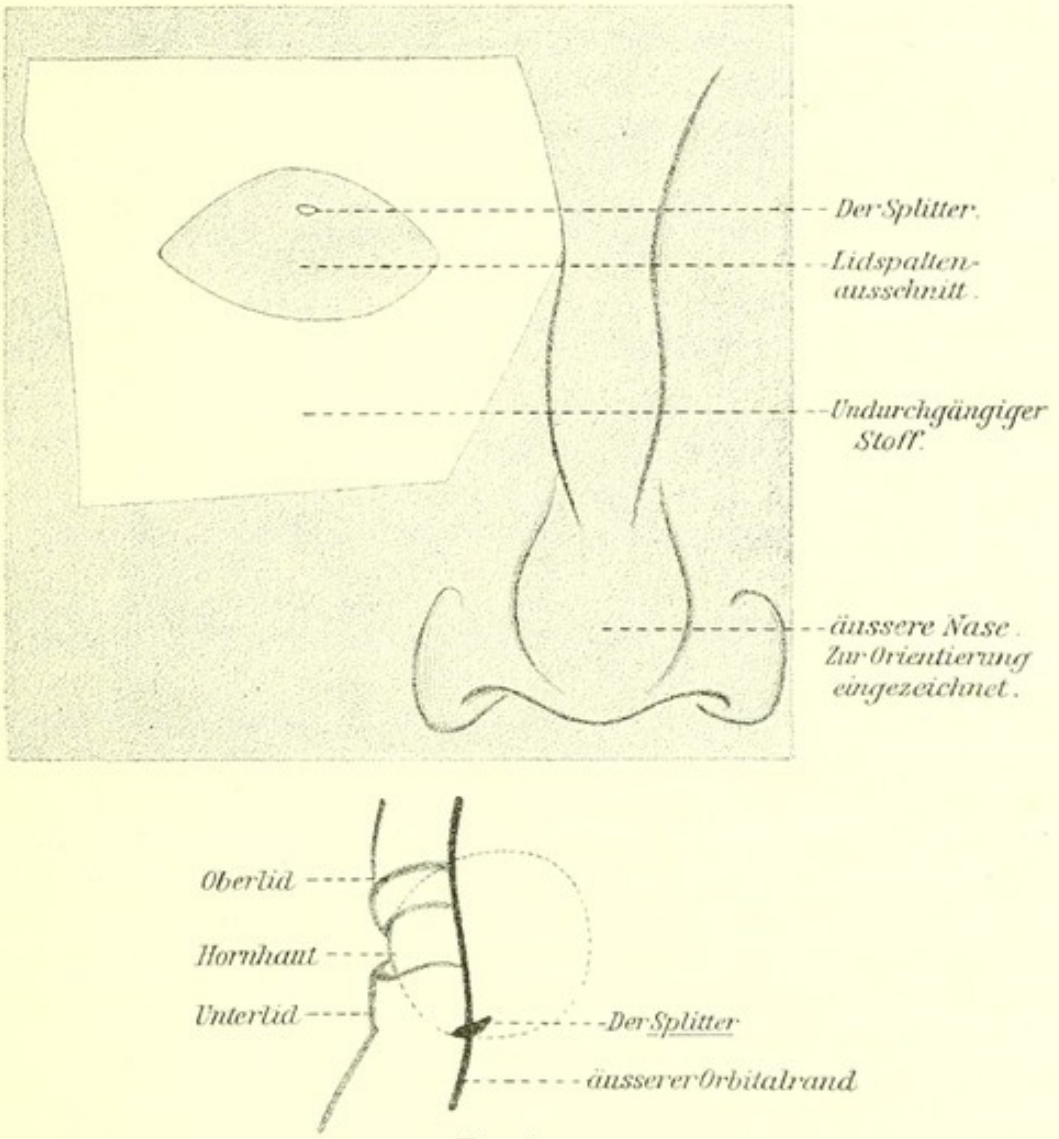

Fig. 3.

mit dem anhaftenden, beweglichen Iris-Stück. Er wird mit der Iris-Pinzette gefaßt, die Iris hinter ihm mit einem Scheren-Schlag durchtrennt. Ein breites Kolobom nach unten ist regelmäßig gebildet.

Kleine Blutung. Wunde glatt. Keine Spur von Glaskörper. Verband. Zu Bett. Der Splitter ist verhältnismäßig groß und ganz schwarz, 4,5 mm lang, 3 mm breit, nicht sehr dünn, die oberen Schichten etwas zerreiblich. Gewicht 23 mg, aber beim Wägen ging ein Teil der bröckligen Rinde verloren. Der Splitter hatte also unten vor dem Äquator im Augengrund festgesessen.

26. Februar 1905. Wunde glatt verheilt. 27. Februar 1905. Nachblutung füllt ein Drittel der Vorderkammer. Leichte Schwellung des unteren Teils der Augapfel-Bindehaut. 2. März 1905: das Auge sieht wieder, Blut verringert, Schwellung der Bindehaut geht zurück.

9. April 1905: S = $^5/_{35}$, G.F. gut. Der untere Teil der Pupillen-Ausschweifung ist durch die vorherbestehende Linsen-Trübung teilweise gedeckt.

8. Juli 1905. Mit −2 D. sph. ⊂ −2 D. cyl. (fast →) S = $^5/_{20}$. (Hornhaut-Ast. +2,25 D., fast ↑.) Augengrund ist sichtbar. Die Trübung der Linse ist beschränkt geblieben.

29. September 1906 derselbe Zustand.

Nun folgt der zweite Akt, die tertiäre Nachblutung.

Am 15. April 1907 kehrte K. wieder, mit der Angabe, daß vor 2 Tagen ihm, als er um eine Ecke bog, ein Mann mit dem Kopf gegen sein linkes Auge gelaufen sei, so daß die Brille dagegen schlug und auf den Boden fiel. Sofort erfolgte Trübung des Sehens. Seit einigen Stunden ist das verletzte Auge blind.

Das linke Auge ist reizlos, ohne äußere Wunde, von normaler Spannung, hat aber nur Lichtschein, bei richtiger Projektion. Am Boden der Vorderkammer ein wenig Blut. Roter Reflex vom Augengrund nicht zu erlangen. Es besteht also eine schwere Blutung im Augen-Innern. Aufnahme, kalte Umschläge, Jodkali, Bettruhe.

18. April 1907 nur Lichtschein. Braune Masse hinter der Linse. Schmerz. Drucksteigerung. Hornhaut leicht gestichelt. Eserin. 22. April 1907 Druck noch hoch. Hornhaut-Punktion in Aussicht genommen. 23. April 1907 Besserung, zählt Finger, so daß von der Operation Abstand genommen wird. 7. Mai 1907 erkennt er die Uhr. Klumpige Glaskörper-Trübung, Eintritt des Sehnerven sichtbar.

11. Mai 1907 mit −2 D. S = $^5/_{35}$, G.F. normal: also wie vor dem unglücklichen Stoß. 2. Januar 1908 ebenso.

46. Augenspiegel-Bilder von Eisensplittern im Augen-Innern und von der Magnet-Operation. (Mit O. Fehr.) C.-Bl. f. A. 1907, S. 98—109.

Die durch eingedrungene Eisensplitter und durch die angeschlossenen Magnet-Operationen bewirkten Veränderungen des Augengrundes haben in den Bildwerken bisher eine stiefmütterliche Behandlung erfahren. Und doch ist dieses Gebiet nicht weniger interessant, als die andren, und auch nicht weniger wichtig, zumal wenn wir die häufigen Irrtümer erwägen, die dabei noch immer mit unterlaufen, — daß einerseits vorhandene Splitter übersehen, daß andrerseits Augen aufgeschnitten werden, welche keinen Splitter beherbergen. Ohne auf allgemeine Bemerkungen weiter einzugehen, wollen wir im folgenden zunächst die beiden Hauptformen der nach glücklicher Ausziehung zurückbleibenden Narben, die einfache und die mit einer nach der Eingangs-Öffnung hinziehenden Pyramide vergesellschaftete, sowie die durch den Fremdkörper bedingte Verstopfung von Ästen der Netzhaut-Schlagader zu erläutern suchen.

1. E. N., ein 24jähriger Schmied, hat am 14. November 1906 Eisen gestanzt, wobei ihm um 10 Uhr vormittags ein Splitter ins rechte Auge flog. Er arbeitete noch eine Stunde lang weiter. Dann spürte er stärkere Störung und fing an, Hilfe zu suchen. Um $1^1/_4$ Uhr nachmittags traf er bei uns ein und wurde sofort in Behandlung genommen.

S R. = $^5/_5$, L. = $^5/_7$. Eine gut 2 mm lange Wunde durchbohrt die Lederhaut in speichenförmiger Richtung, beginnend am äußeren-unteren Hornhaut-Scheitel. Innen-unten sieht man in der Netzhaut einen silberglänzenden Splitter sitzen, der teilweise von zartem Rot gedeckt ist. Dementsprechend gibt der Eisenspäher nur nach innen-unten am Augapfel-Gleicher (und in dessen nächster Umgebung) Ablenkung der Nadel an. (Fig. 1.)

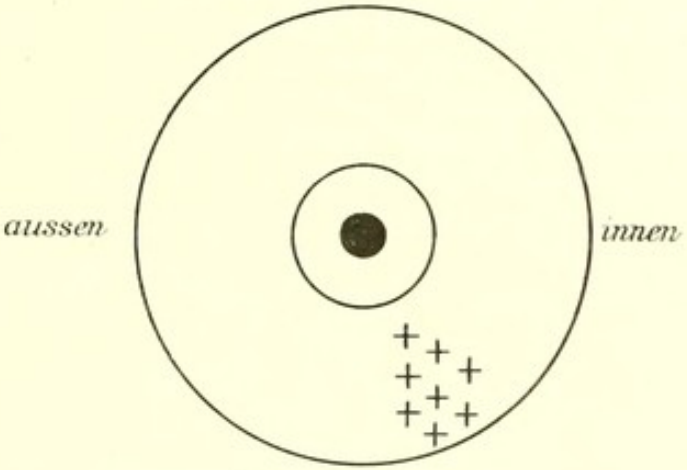

Rechtes Auge
Fig. 1.

Inzwischen waren die Instrumente hergerichtet. Der stärkere Hand-Magnet wird an die Wunde gehalten, danach der Riese mit halber Kraft, und noch einmal, nachdem die Wunde gegen die Vorderkammer zu, durch einen Scherenschlag etwa um $1^1/_2$ mm erweitert worden. Da der Splitter sich nicht einstellt, wird der Riese mit halber Kraft gegen den unteren Scheitel der Vorderkammer gelegt. Sofort sieht man Vorwölbung der Regenbogenhaut. Der Splitter sitzt hinter der letzteren, wird aber bei weiterem Wirken nicht gleich um den Pupillen-Rand gebracht, sondern beginnt den Strahlenkörper-Rand der Regenbogenhaut abzulösen. Deshalb wird sofort die Vorderkammer eröffnet, was etwas schwieriger war, als gewöhnlich, da das Kammerwasser schon abgeflossen. Kleiner Lanzenschnitt am unteren Hornhaut-Rande, Erweiterung desselben mit der Schere, Einführung des kleinen Endes vom großen Hand-Magneten. Der Splitter wird sofort herausgezogen. Durch eine feine Bindehaut-Naht wird die Eingangspforte des Fremdkörpers geschlossen, und Verband angelegt.

Der Splitter ist 3 mm lang, 2 mm breit, etwas unregelmäßig, nicht sehr dick, zeigt auf einer glänzenden Bruchfläche etwas Rot und wird bei späterer Wägung 17 mg schwer gefunden.

Schon am Abend konnte beim Verbandwechsel befriedigende Sehkraft festgestellt werden. Von der kleinen Ablösung der Regenbogenhaut ist kaum noch etwas zu sehen. Am 17. November 1906 wird die Naht entfernt. Das Auge sieht fast wie ein gesundes aus. 28. November 1906: Eingangspforte glatt verheilt. Sehkraft befriedigend. Sehnerv vollkommen sichtbar. Die Stelle, wo der Splitter gesessen, bildet einen hellen, scharf umrissenen Herd; daneben sitzt eine kleine Blutung. Bläuliche zarte Stränge ziehen von hier in die Netzhaut hinein. Am 11. Januar 1907 wird der Verletzte geheilt entlassen. Am 28. Februar 1907 hat das verletzte Auge mit $-0{,}5$ D. sph. S = $^5/_{10}$ und zeigt ein normales Gesichtsfeld, gegen dessen Peripherie zu ein kleiner Dunkelfleck nachweisbar ist. (Fig. 2.)

Im Januar 1907 wurde das Augengrund-Bild entworfen. (A. B. des

r. A., Fig. 3.) Sehnerven-Eintritt, Hauptgefäße und der größte Teil der Netzhaut sind vollkommen klar, die brechenden Teile ganz durchsichtig. An der Stelle des früheren Fremdkörper-Sitzes sieht man eine bläulich weiße Narbe, die hier und da Andeutung eines Pigment-Saumes zeigt. Peripher davon ist eine größere, fast dreieckige Fläche des Augengrundes entfärbt und mit schütteren Pigment-Pünktchen besät. Diese Pigmentierung war in der ersten Zeit nach der Verletzung noch nicht vorhanden, sondern hat sich vielmehr erst im Laufe der letzten Wochen allmählich entwickelt. Sie ist wohl späte Folge der durch den Fremdkörper bewirkten Durchschneidung eines kleineren Schlagader-Astes.

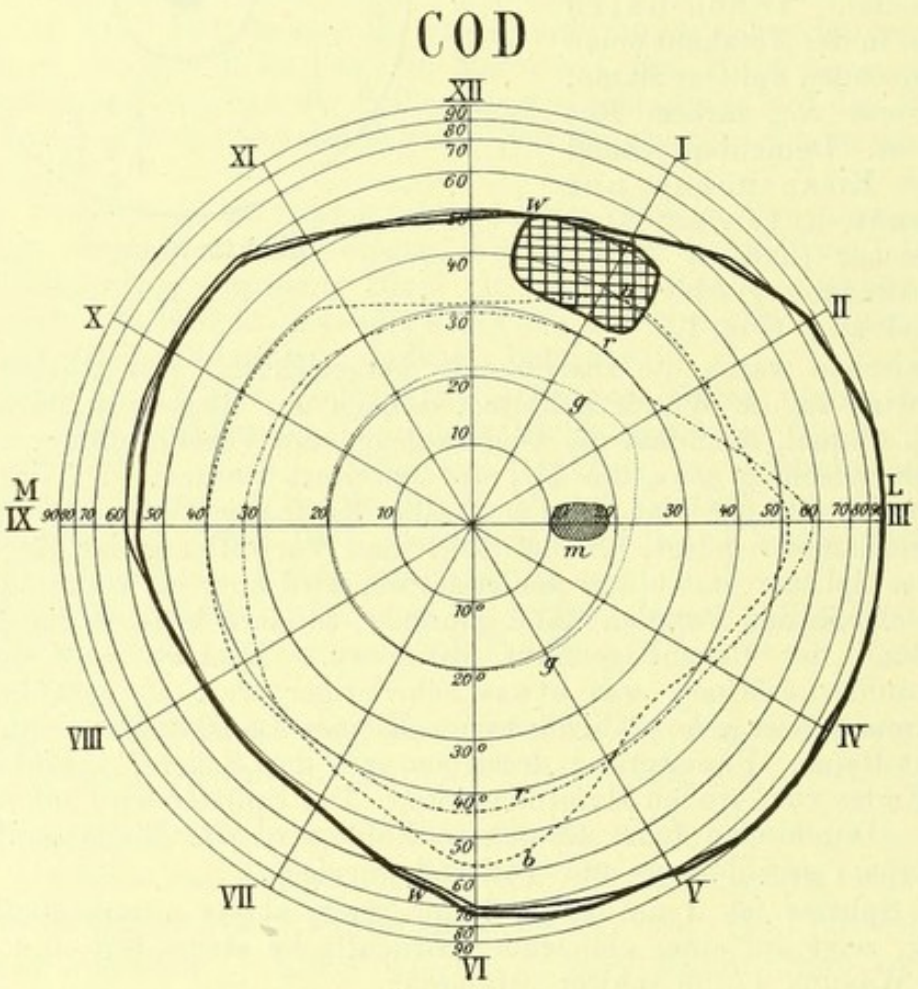

Fig. 2.

Über die Schläfenhälfte des pigmentierten Dreiecks ergießt sich, wie ein zarter, aufgelöster Wasserfall, eine bläuliche Narbe, die mit ihren feinen Ausläufern weit in die Netzhaut hineinstrahlt.

Netzhaut-Blutung ist nicht nachweisbar, ebensowenig Ablösung.

2. P. S., ein 19jähriger Schlosser, verletzte am 27. November 1906 des Morgens um $8^1/_2$ Uhr beim Hämmern von Eisen auf Eisen sein linkes Auge. Die Sehkraft war sofort stark herabgesetzt. Er begab sich zu Herrn Dr. Fritz Mendel, der schleunigst, um $11^1/_2$ Uhr vormittags, uns den Verletzten zuführte.

Das linke verletzte Auge ist nicht durchleuchtbar; es zählt wohl die Finger, erkennt aber nicht die Uhr. Hart am Nasenrande der Hornhaut, fast in der Gegend des wagerechten Durchmessers, sitzt im Saume der Lederhaut eine kleine, fast senkrechte, durchbohrende Wunde. Daneben ist eine punktförmige Ablösung der Regenbogenhaut sichtbar. Das Sehloch zieht sich auf Licht-Einfall zusammen.

Der Eisenspäher zeigt merkwürdigerweise allein oben den Ausschlag, nämlich oben-innen, nicht allzuweit von der Eingangspforte; nach

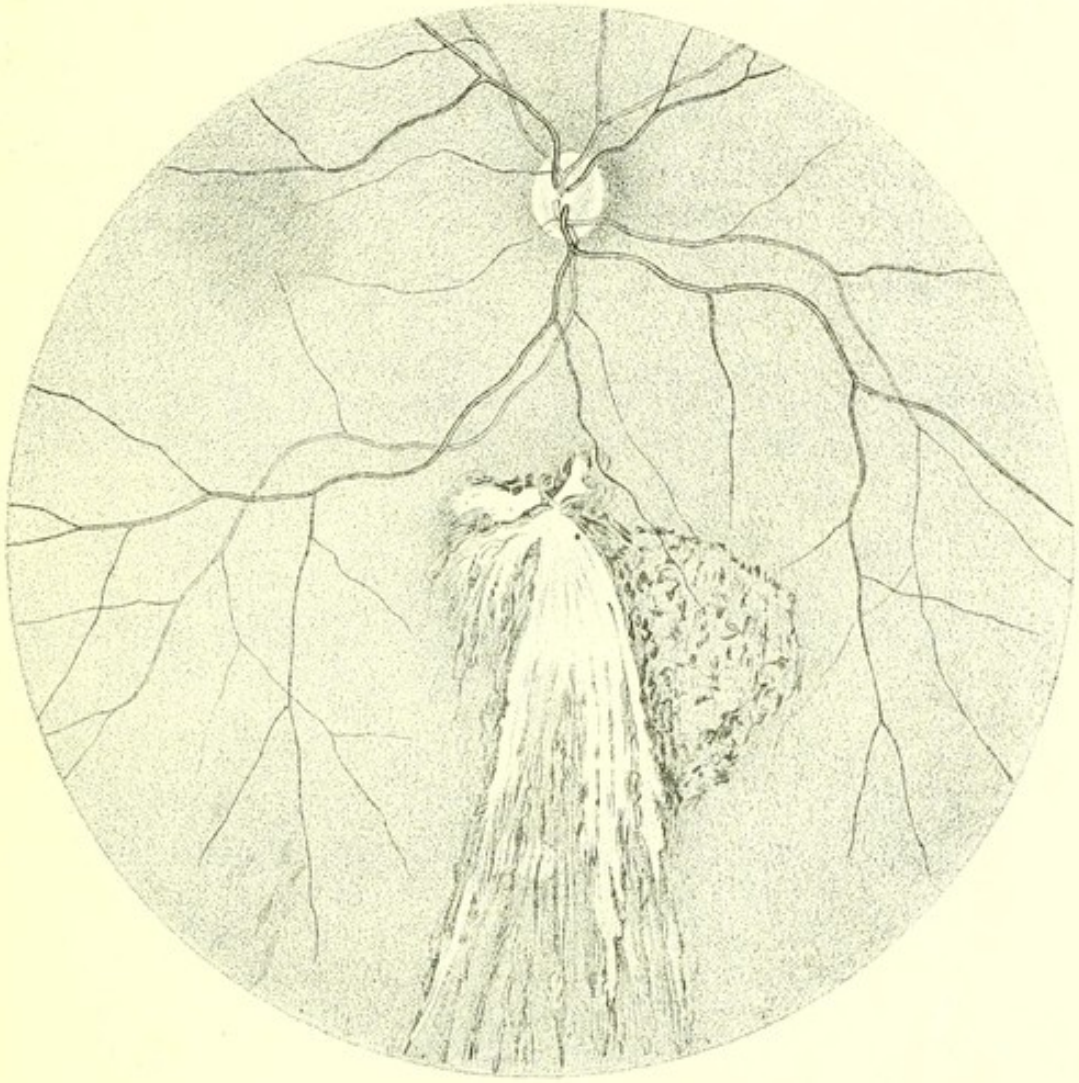

Fig. 3.

allen andren Richtungen so gut wie gar nichts. (Das ist ein seltnes Vorkommnis. — Vgl. Fig. 4.)

Sofort wird zur Operation geschritten. Der Kranke hält schlecht, wie die jungen Arbeiter meistens, und die alten häufig. Ein kleiner Versuch mit dem Hand-Magneten zwischen Fremdkörper-Sitz und Eingangspforte wird gemacht, um den Splitter zu lockern; dann wird sofort der Riese mit halber Kraft unmittelbar an die Wunde angelegt. Sofort wölbt sich die Regenbogenhaut zeltförmig vor, der Splitter kommt mit seiner Breitseite heraus und haftet an der Magnet-Spitze. Dabei ist das

Kammerwasser nicht abgeflossen. Der Kranke wird verbunden und zu Bett gebracht. Der Splitter ist dreikantig, von 5 mm Länge und 2 mm Breite; sein Gewicht wird auf 16 mg festgestellt. Die ganze Operation hat nur einige Sekunden gedauert. Jeder Erfahrene kennt die Tatsache, daß frisch eingedrungene Splitter in einem gut eingerichteten Magnet-Zimmer leicht und sicher herauszuholen sind. Aber das Verhalten vieler Verletzter und andre Umstände berauben uns häufig dieses unschätzbaren Vorteils.

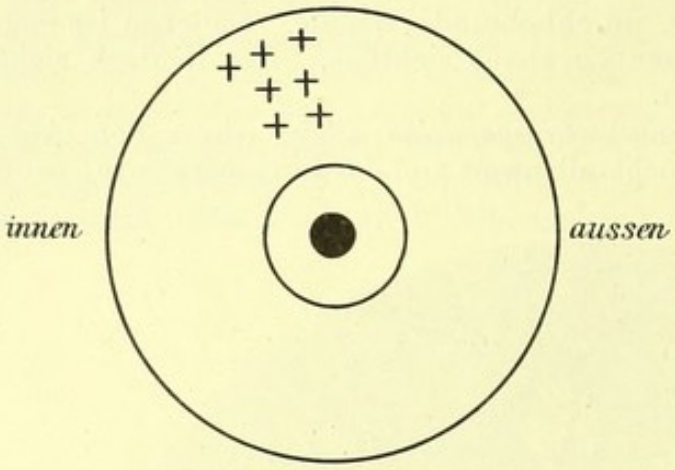

Linkes Auge

Fig. 4.

Am folgenden Morgen, am 28. November 1906, sieht das linke Auge fast wie ein gesundes aus, hat schon wieder gute Sehkraft und ist dementsprechend auch, bei vorsichtigem Versuch, ganz gut durchleuchtbar. Nur die Eingangspforte ist noch nicht ganz geebnet. Der Verletzte wird

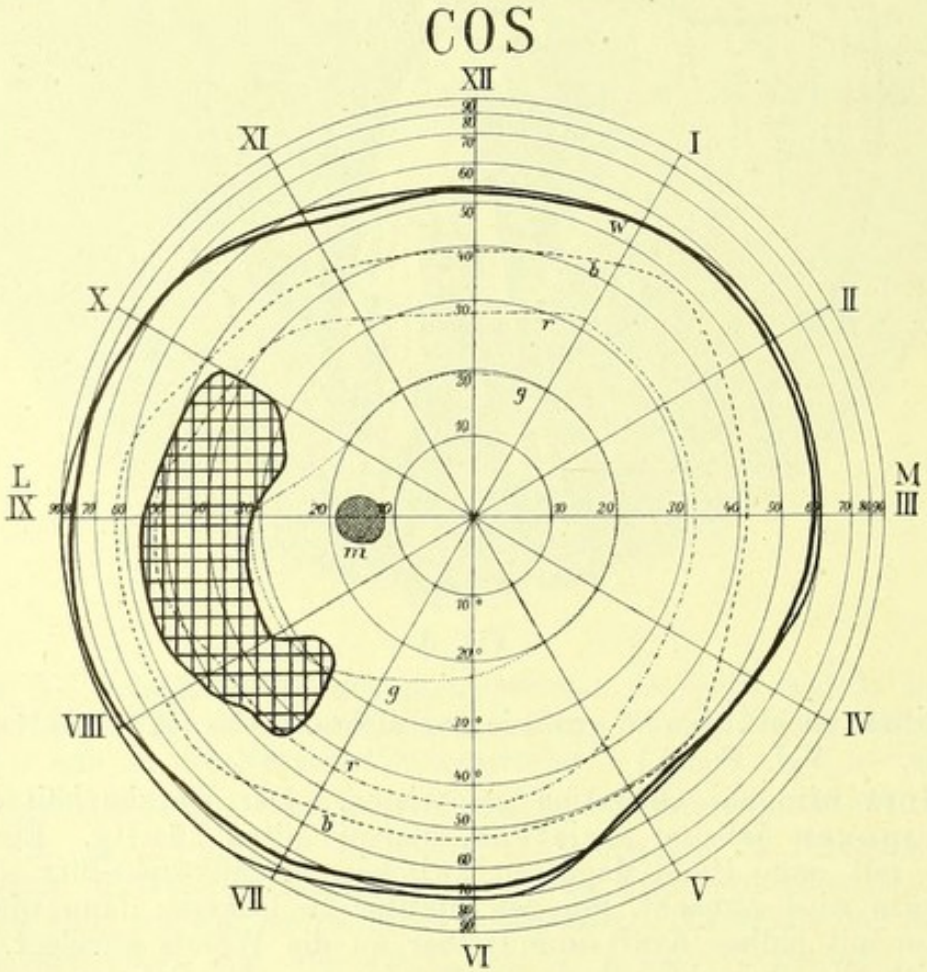

Fig. 5.

einige Tage zu Bett und unter Verband gehalten. Reizlose Heilung. Am 10. Dezember 1906 S = $^5/_{10}$, G.F. gut. (Mit Hand-Perimeter im Krankenzimmer geprüft.) Offenbar im Übermut über die gute Sehkraft, hat der Kranke wider Erlaubnis sein Zimmer verlassen und starke Körperbewegungen vorgenommen. Sofort danach klagt er über Verschlechterung der Sehkraft. Er muß wieder liegen. Man findet eine flache Blutung unten auf der Netzhaut. Sehnerv sichtbar, schläfenwärts von demselben ein scheckiger Herd, der frühere Sitz des Fremdkörpers; daran haftet eine bläulichweiße Pyramide im Glaskörper. Spannung gut.

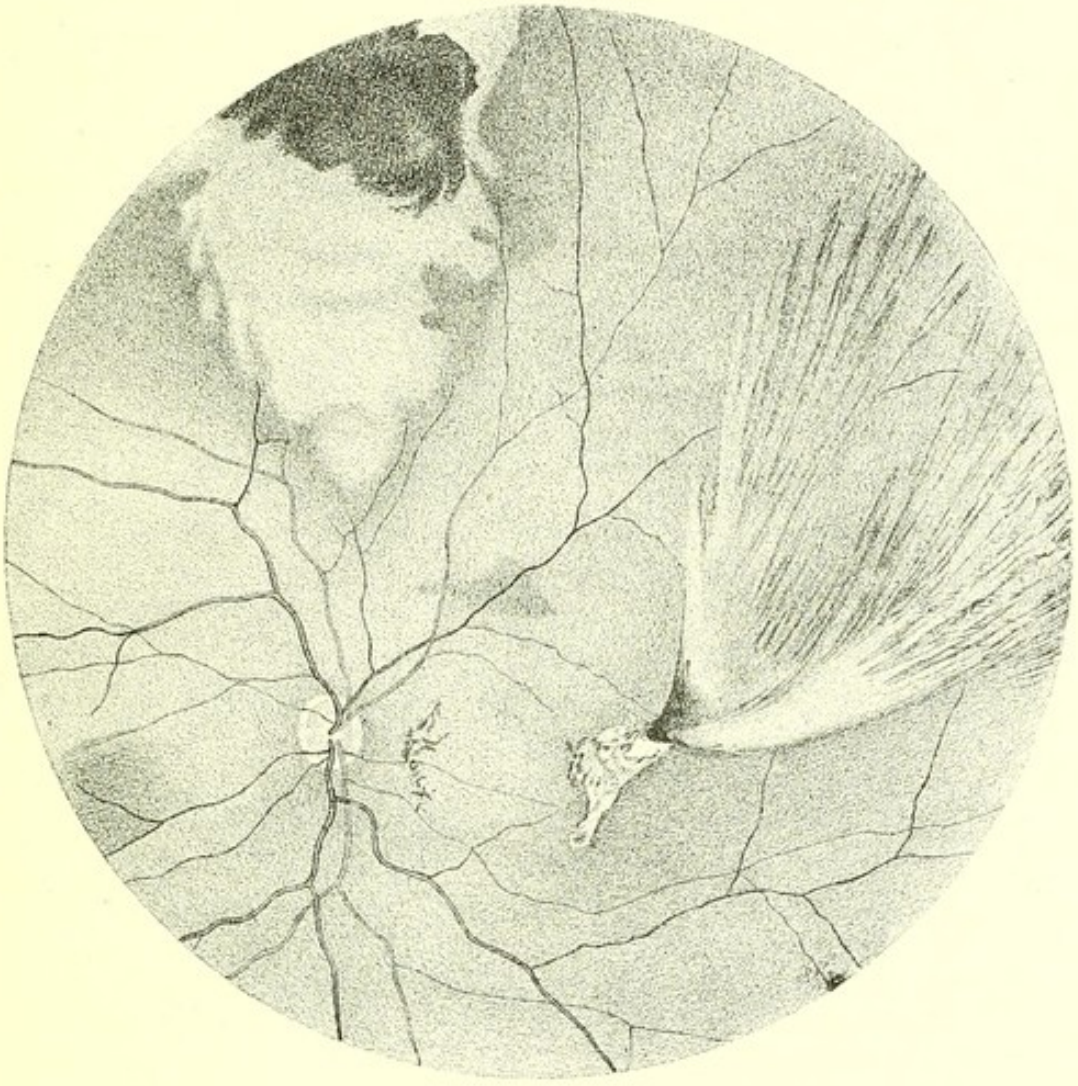

Fig. 6.

Am 26. Dezember 1906 ist S = $^5/_7$ (mit −1,5 D. sph.), das Gesichtsfeld zeigt normale Außengrenzen und einen großen inselförmigen Dunkel-Fleck zwischen dem Mariotte'schen Fleck und der äußeren, unteren Peripherie. (Fig. 5.)

Sehnerv gut sichtbar. Schläfenwärts und etwas nach oben von demselben sitzt ein großer scheckiger Herd, dicht vor letzterem eine Blutung. Von dem Herd zieht eine bläuliche Pyramide nach innen oben, zerfasert sich in Streifen, die Blut einschließen und die bis zur Eingangspforte sich

verfolgen lassen. Unten sitzt auf der Netzhaut eine dicke bläuliche Wolken-Kulisse, an deren Rand-Ausfaserung man noch Blut auf der Netzhaut zu erkennen vermag. Im Januar 1907 wurde die beigefügte Zeichnung entworfen. (Fig. 6: a. B. des linken Auges.)

Am 25. Januar 1907 wurde folgender Zustand erhoben. Wenn man, nach Erweiterung der Pupille des verletzten Auges, in das letztere hineinleuchtet; so sieht man eine zarte Wolke von blutiger Trübung. Sehnerv gut sichtbar, von normaler Färbung, nicht ganz scharf begrenzt. Von dem dunkelgrauen Herd, der schläfenwärts vom Sehnerven sitzt, geht immer noch eine bläuliche Pyramide aus, die im Beginn Blut einschließt, dann sich teilt in zwei aufgefaserte Stränge, die bis zur Peripherie reichen. Unten ist immer noch die große Wolken-Kulisse auf blutigem Grunde sichtbar. Am 9. Februar 1907 ist ungefähr derselbe Zustand vorhanden. $S = {}^{5}/_{7}$ mit $-1{,}5$. Gesichtsfeld-Grenzen normal, mit inselförmigem Dunkelfleck.

Der Verletzte nahm Jodkali zur Auflösung der Blut-Reste und sollte sich schonen. Dieser Rat stößt auf Schwierigkeiten, zumal das Auge wie ein gesundes aussieht; ist aber unumgänglich wegen der inneren Blutung. — — — [Guter Zustand nach einem Jahr. Vgl. Nr. 45, 3.]

3. In klassischer Weise zeigt der folgende Fall die fortschreitenden Pigment-Veränderungen, welche der durch den eindringenden Splitter bewirkte Verschluß von Netzhaut-Schlagadern nach sich zieht, trotz glücklicher und zufallsfreier Ausziehung des Splitters.

Am 15. April 1905 kam der 19jährige F., Schmied aus S., zur Aufnahme. Früher hatte er mit beiden Augen gleich gut gesehen, auch hatten beide Augen blaue Färbung gezeigt.

Am 18. März 1905, als die andren Arbeiter mit dem Hammer glühendes Eisen schmiedeten, war ihm ein Splitter ins linke Auge geflogen; er empfand Schmerz, behielt aber die Sehkraft des verletzten Auges. Der zu Rate gezogene Arzt verordnete kalte Umschläge und, als nach einigen Tagen die Sehkraft sich verschlechterte, auch Einträuflungen, durch welche die Pupille weit wurde. Am 9. April 1905 wurde der Verletzte zum Augenarzt Dr. Weinbaum gebracht, der die Anwesenheit von Eisen im Augen-Innern sofort feststellte und Operation für notwendig erklärte. Aber der Verletzte mußte erst wieder nach Hause fahren[1] und wurde dann am 11. April 1905 zum Augenarzt Sanitätsrat Dr. Augstein nach Bromberg gesendet. Dieser überwies ihn unsrer Anstalt. Die Verfärbung des linken Auges soll bereits 8—14 Tage nach der Verletzung merkbar gewesen sein.

Das verletzte Auge hat $S = {}^{5}/_{20}$. Im Gesichtsfeld fehlt fast die ganze Schläfenhälfte; bei herabgesetzter Beleuchtung bleibt nur der innere obere Quadrant und ein daran stoßender Streifen des inneren unteren bis zum Meridian IV übrig.

Das Auge ist reizlos; 4 mm vom Hornhaut-Saum, nasenwärts, sitzt im Weißen ein senkrechter weißer Strich von etwa 4 mm Länge, die Narbe der Eingangspforte. Die Regenbogenhaut ist grünlich.

Der Augenspiegel zeigt ein klares Bild. (Vgl. Fig. 7: a. B. d. l. A.) Die Arteria nasalis inferior ist, mit zwei von derselben abgehende Ästchen, vollkommen verstopft und in einen weißen Faden umgewandelt. A. nas. sup. sehr eng. Jene verstopften Ästchen ziehen hinein in ein großes, scharf

[1] [Auch die Arbeiter leiden durch ihren Beamten-Zopf.]

abgegrenztes Feld, das von deutlichen Pigment-Fleckchen getüpfelt und hier und da mit einem Pigment-Saum begrenzt scheint. In demselben sitzt inselförmig der Fremdkörper. Derselbe zeigt uns eine schwarze Endfläche, einen glitzernden Rand, eine deutliche Kerbe und eine weiße Bedeckung zwischen Endfläche und Einpflanzung. Er steckt schief im Augengrunde. Im aufrechten Bilde sieht man deutlich, wie der Splitter einen ganz feinen Arterienzweig, der als weiße Linie erscheint, zusammendrückt oder durchschneidet; daß er ferner um 1,5 mm frei über die Netzhaut-Vorderfläche hervorragt und an seinem freien Ende mit einer außerordentlich

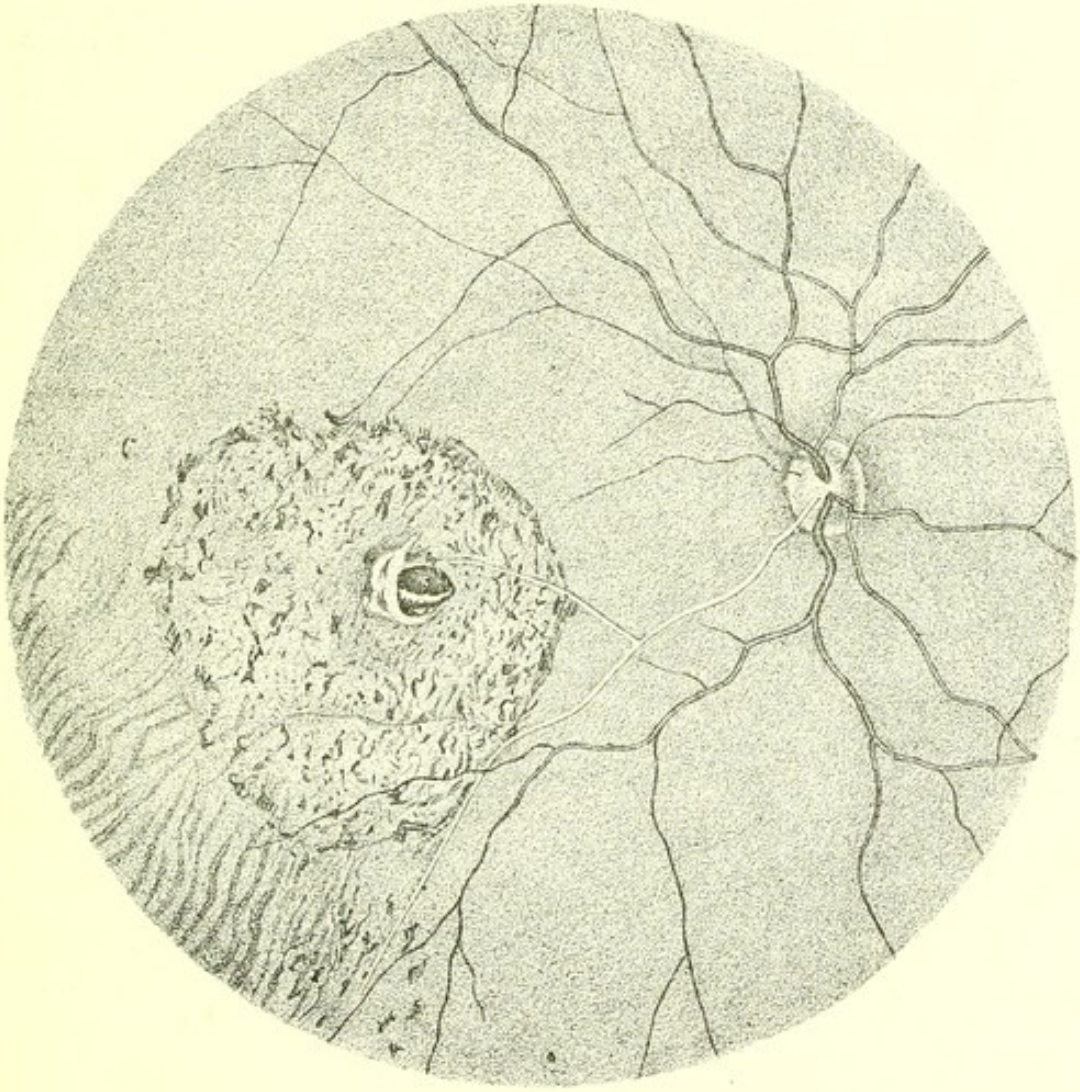

Fig. 7.

zarten, schleierförmigen Trübung, wie mit einem flachen, vorstehenden Hut[1], bedeckt ist.

Der Eisenspäher gibt zuvörderst nur schwache, nicht verwertbare Ausschläge. Als wir aber durch Anlegen des Hand-Magneten an das Auge, wobei leiser Schmerz empfunden wird, den Splitter magnetisiert hatten; war maximaler Ausschlag nasenwärts vom Hornhaut-Rand gegen den Aug-

[1] Dieser konnte in der Zeichnung nicht gut wiedergegeben werden, ohne das Bild undeutlich zu machen.

apfel-Gleicher zu, ein wenig unterhalb des wagerechten Durchmessers, und mäßiger Ausschlag in der nächsten Umgebung, keiner an den übrigen Stellen der Augapfel-Oberfläche. (Vgl. Fig. 8.) Der Splitter kann nicht schwer sein.

Am folgenden Tage, am 16. April 1905, wird zur Magnet-Operation geschritten, die erfolgreich war, jedoch etwas schwierig durch das übertriebene Bocken, von dem der Verletzte nicht abzubringen war. Zuerst wird der Hand-Magnet ein wenig vor dem Fremdkörper aufgesetzt. Aber der Augenspiegel zeigt keine Veränderung. Nun wird der Riese mit halber Kraft dicht vor dem Äquator angelegt, was große Mühe macht. Auf einmal ist die Sicherung durchgebrannt. Wir schrauben selber sofort eine neue ein, wiederholen das Anlegen vor dem Äquator und dann an dem entsprechenden Iris-Rand. Der Fremdkörper erscheint sofort hinter der Iris-Peripherie, als ob er dort durchdringen wollte. Doch gelingt es, denselben um den Pupillen-Rand herumzubringen, der dabei nicht ausgezogen wird. Nun wird reichlich Holokain eingeträufelt und der Kranke gelagert. Da zeigt sich, daß derselbe durch seine ungeschickten Bewegungen den Splitter ganz nach oben geschleudert hatte. Mit dem bereits armierten Hand-Magneten wird der Splitter von außen her bewegt und in die untere Kammerbucht herabgeleitet. Hierauf Lanzenschnitt am unteren Hornhaut-Rand. Beim ersten Berühren der Wundlefzen mit dem Hand-Magneten ist der Splitter draußen. Eserin, Verband, zu Bett.

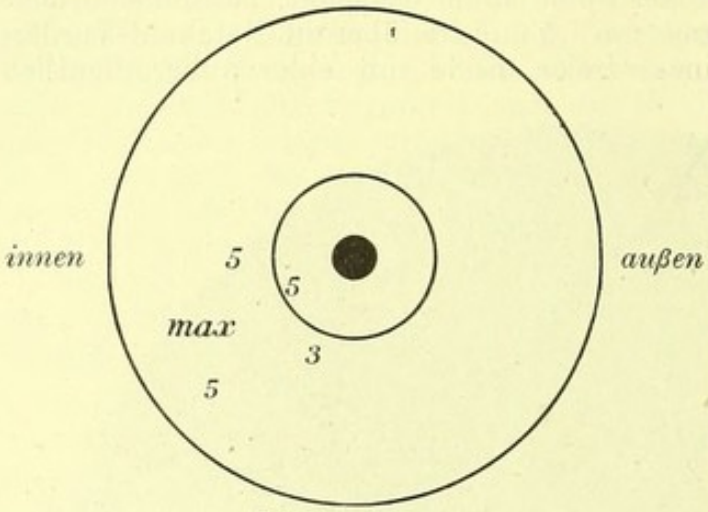

Linkes Auge
Fig. 8.

Der Splitter ist 2 mm lang, $^5/_4$ mm breit, nicht sehr dick, mit einer Kerbe versehen; sein Gewicht beträgt nur 2 mg. Die Heilung erfolgte reizlos. 20. April 1905: Gitter an Stelle des Verbandes.

26. April 1905: Der Augapfel ist weich, sieht aber wie ein gesunder aus. Sehkraft angeblich besser, als vor der Operation. Durchsichtigkeit vollkommen. Die Kapsel des Splitters haftet wie das Fingerglied eines Handschuhs an der Einpflanzungs-Stelle.[1]

Am 1. Mai 1905 klagt der Verletzte über Blitzen im Auge. Er hatte dasselbe übrigens auch schon vor der Ausziehung gehabt. Neben dem früheren Nest des Splitters ist eine nicht ganz kleine Blutung zu beobachten. Keine Netzhaut-Ablösung.

Am 10. Juli 1905 wurde der Verletzte, dessen Vater an Darm-Verschlingung plötzlich erkrankt war, mit reizlosem Auge entlassen. S = $^5/_{15}$; Gesichtsfeld in der Schläfenhälfte fehlend, bei herabgesetzter Beleuchtung ganz eng.

[1] Auf diese merkwürdige Beobachtung, die in der Literatur neu ist, wollen wir bei Gelegenheit eines andren Falles noch genauer eingehen.

Fig. 9 (a. B. d. l. A.) zeigt den Augengrund bei der Entlassung. Man bemerkt eine erhebliche Größenzunahme des Entfärbungs-Herdes und eine Netzhaut-Blutung nach unten.

Am 15. Oktober 1905 ist Sehschärfe und Gesichtsfeld wie zuvor. Immer noch deutliche Reste der Netzhaut-Blutung in der unteren Peripherie.

Am 20. Januar 1906 ist Sehschärfe und Gesichtsfeld wie zuvor. Der Verletzte gibt an, daß, sobald es dunkelt, das linke Auge fast nichts mehr sieht.

Das Auge ist reizlos, die Spannung normal. Im Glaskörper staubförmige und auch gröbere Trübung. Sehnerv gut sichtbar, aber nicht ganz klar. Herd-Erkrankungen zweierlei Art sind nachweisbar. Erstens solche,

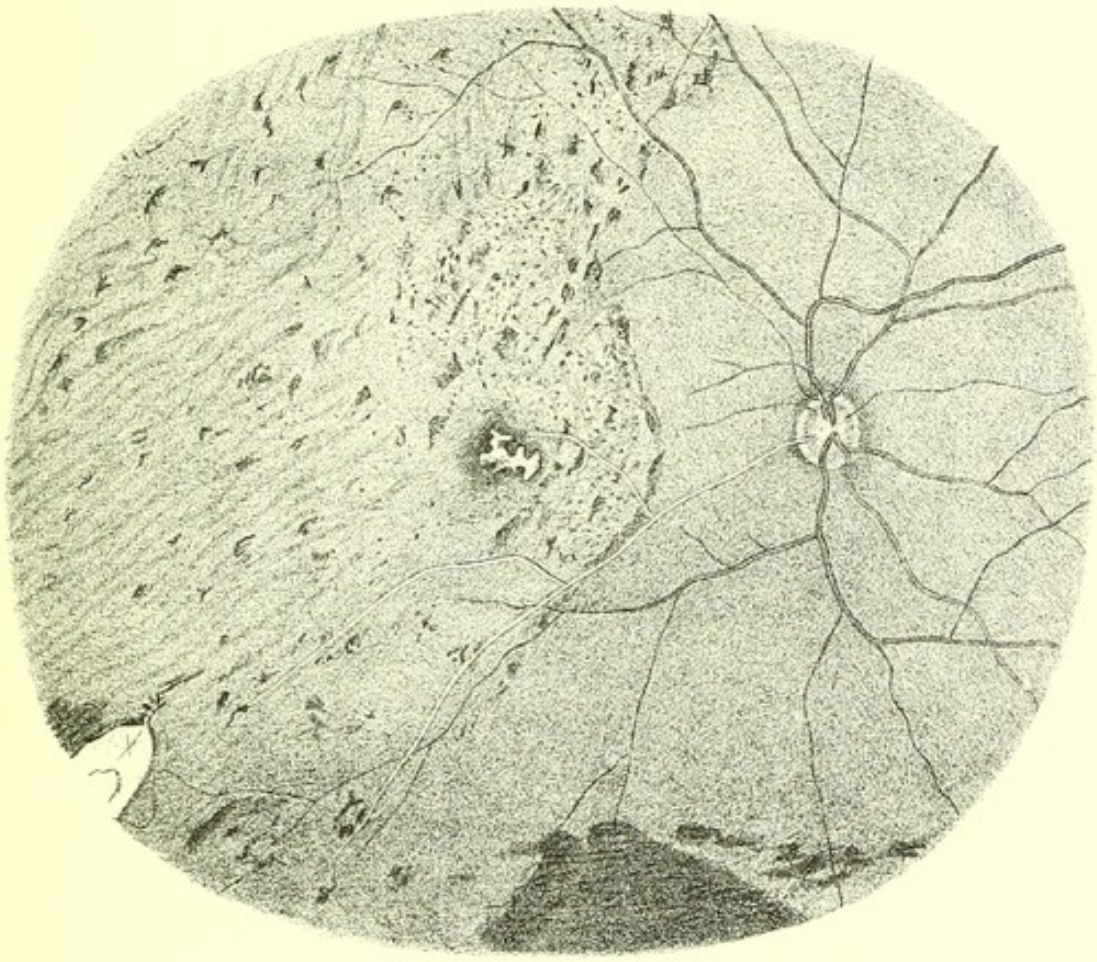

Fig. 9.

welche unmittelbar vom Fremdkörper herrühren, — die jetzt pigmentierte Stelle seines ehemaligen Sitzes; ein heller bläulicher größerer Herd mit Pigment-Saum, vielleicht eine Prall-Stelle.

Zweitens solche, die von der Blut-Gefäß-Verschließung abhängen, — eine periphere Pigmentierung, die jetzt ringsherum geht und einer atypischen Pigment-Entartung recht ähnlich sieht. Wir haben hier eine Art von Nachtblindheit des durch Eindringen des Eisensplitters verletzten Auges, welche nicht von Giftwirkung auf die Ganglien-Zellen der Netzhaut herrührt, sondern von Gefäß-Verschließung und Pigment-Entartung; wobei übrigens die Sehstörung nicht wesentlich zunimmt, wenn auch die Netzhaut-Pigmentierung sich vermehrt hat.

Fig. 10 zeigt den Befund vom 20. Januar 1906. Man bemerkt immer noch Blut in der unteren Netzhaut-Peripherie. Man sieht auch ferner Veränderungen in den Aderhaut-Gefäßen, zumal in der Nähe des ursprünglichen Fremdkörper-Sitzes. Übrigens ist jetzt auch die Art. nas. sup. in einen weißen Faden umgewandelt.

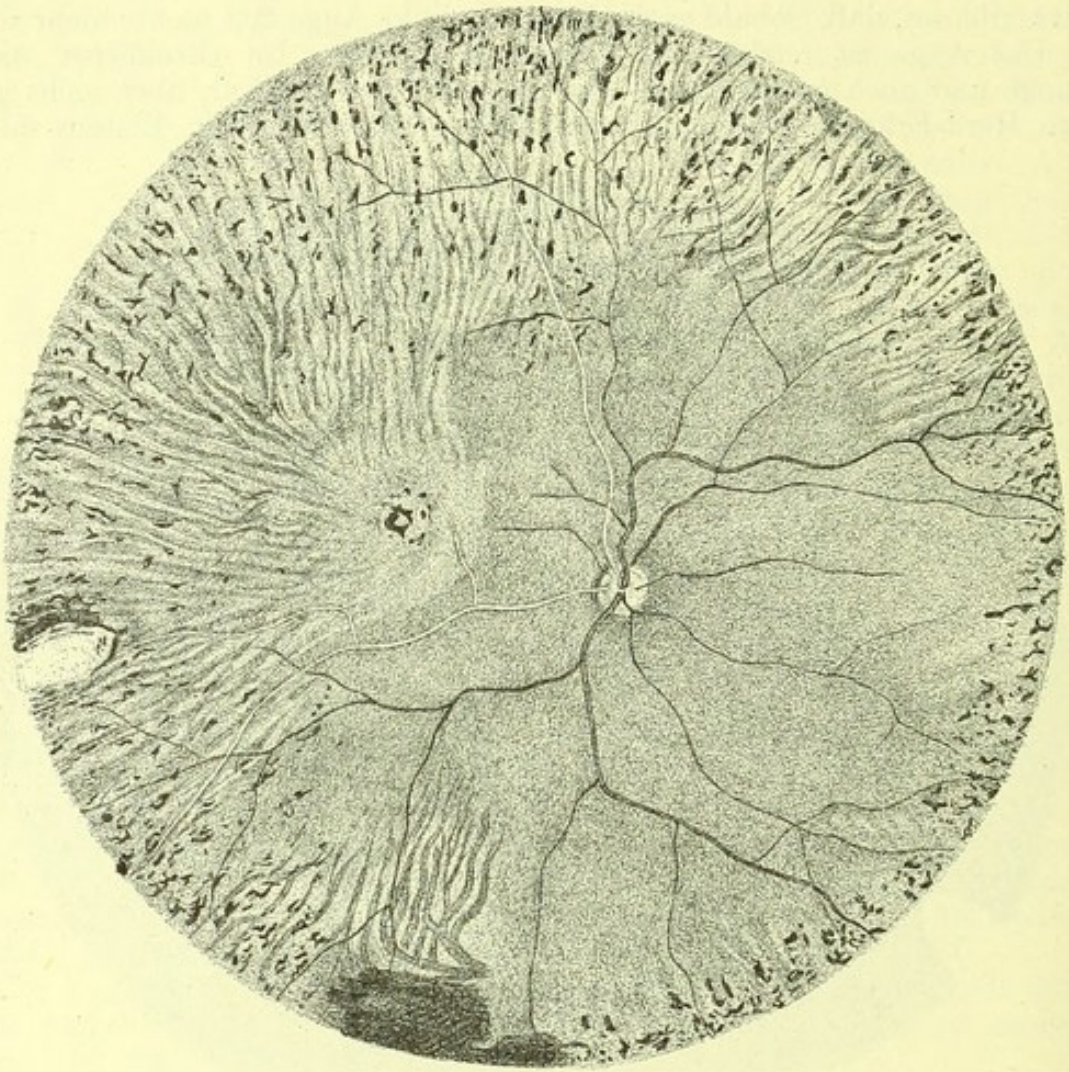

Fig. 10.

Am 3. Oktober 1906 war der Verletzte zum letztenmal bei uns. Sehschärfe und Gesichtsfeld wie zuvor. Vgl. Fig. 11: Die punktierte Linie zeigt die Ausdehnung des Gesichtsfeldes bei herabgesetzter Beleuchtung.

Im Glaskörper grob-punktförmige Trübungen, die sich zu Fäden und Häutchen verweben; die Hauptmasse etwa 3 mm vor dem Augengrund schwebend. Sehnerv deutlich sichtbar, ein wenig abgeblaßt. Haupt-Venen regelmäßig, die Arterien sehr eng. Jetzt ist, wie schon erwähnt, auch die Art. nasalis superior, nicht bloß die inferior, in einen bläulich-weißen Faden umgewandelt, während beide Schläfen-Äste der Zentral-Arterie trotz ihrer Verdünnung noch Blut führen.

In der Gegend des Fremdkörper-Sitzes sieht man jetzt eine etwa 2 mm große, ganz schwarze Figur mit heller Mitte, daneben schläfenwärts eine

pflasterförmige Gruppe heller Herde mit Pigment-Punkten und Strichen in der Mitte oder am Rande der einzelnen Herde. Nach unten noch Reste von mächtigen Blutungen. In der ganzen Peripherie atypische Pigment-Veränderung.

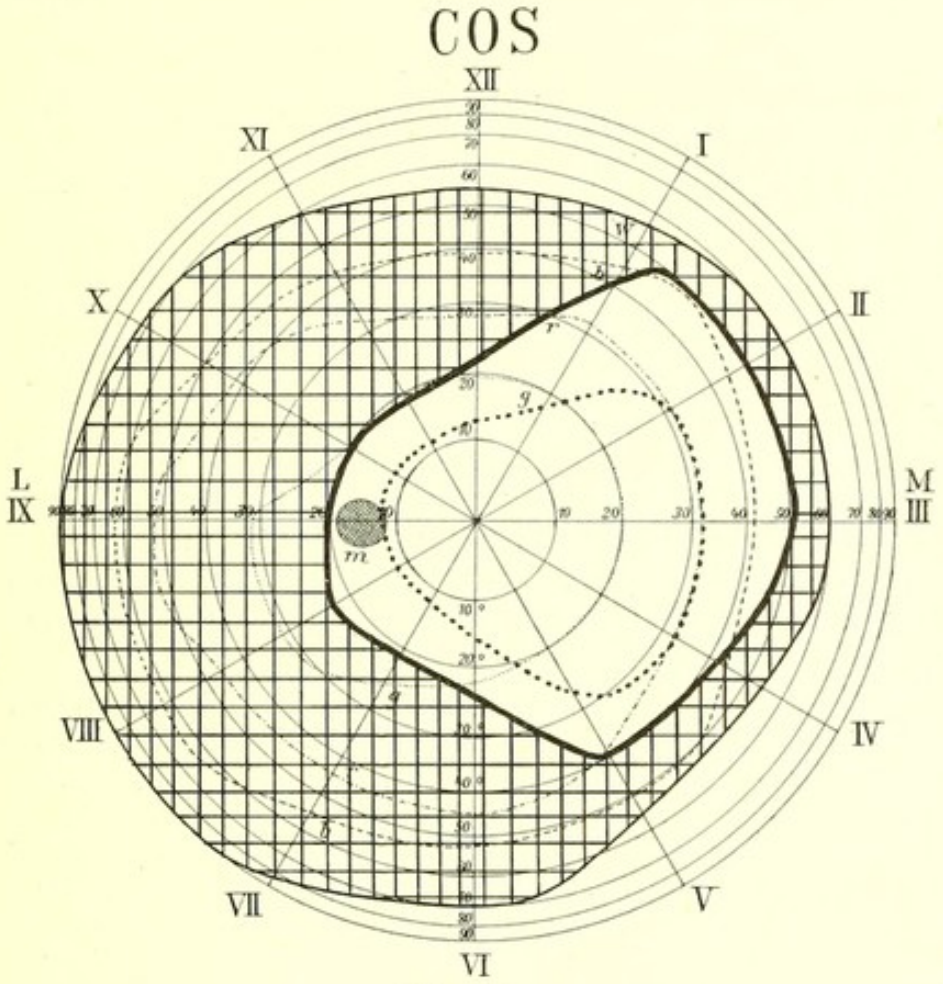

Fig. 11.

Man wolle beachten, daß $1^1/_2$ Jahre nach der Verletzung das Blut aus der Netzhaut noch nicht geschwunden, und daß die Augengrund-Veränderungen immer noch nicht zu einem vollständigen Abschluß und Stillstand gekommen sind.

47. Ein großer Eisensplitter mit kleinem Magneten gefördert. C.-Bl. f. A. 1905, S. 46—49.

48. Ein neuer Riesen-Magnet. C.-Bl. f. A., Juni 1904.

49. Eisensplitter in der Linse. Erblindung durch Druck-Steigerung. C.-Bl. f. A., Febr. 1905.

Operationen an der Netzhaut, bzw. gegen Netzhaut-Leiden.

50. Notiz zur operativen Behandlung der Netzhaut-Ablösung. (Lederhaut-Stich.) Knapp und Hirschberg's Arch. f. Augenheilk. VIII, S. 37—48, 1879.

50a. Zur operativen Behandlung der Netzhaut-Ablösung. C.-Bl. f. A. 1891, S. 294; Behandl. d. Kurzsichtigkeit (Urban & Schwarzenberg, 1910), S. 54—58.

Ungefährlich und vernünftig ist der Lederhaut-Stich bis unter die Netzhaut mittelst des schmalen Star-Messers (oder eines Lanzen-Messers), um die Flüssigkeit, welche die Abhebung bedingt, herauszulassen. Dies ist das älteste Verfahren, von J. Sichel 1859 zuerst empfohlen, von Arlt, von Wecker, Coccius, A. Graefe, Wolfe und mir selber[1] geübt. Man hat neuerdings bei der Empfehlung der Jod-Einspritzung recht verächtlich von dem Lederhaut-Stich gesprochen und durchblicken lassen, daß seine Heilwirkung nur etwa 14 Tage andauere. Dieser Satz war schon durch unzweifelhafte Fälle widerlegt, als er ausgesprochen worden.

Allerdings ist Vollheilung sehr selten. Zu dem früher von mir beobachteten Fall von einjähriger Beobachtungsdauer will ich einen andren hinzufügen, der von der Zeit der Operation im Jahre 1891 bis jetzt, d. h. über 12 Jahre hindurch beobachtet worden ist.[2]

Am 22. August 1889 gelangte ein 27jähriges Fräulein von auswärts zur Aufnahme. Immer kurzsichtig, bemerkt sie seit 4 Wochen einen schwarzen Halbmond im rechten Gesichtsfeld, nach innen unten. Beiderseits Sn $1^1/_2{}'$ in 5″, $-4^1/_2{}''$ Sn XL:15′; L. G.F. normal, R. innen unten bis 40° beschränkt. Außen oben sehr zarte Netzhaut-Abhebung, bläulich, ohne Riß, wie abgesackt, hügelförmig, da die äußerste Peripherie wieder anliegt. Ruhe, Pilokarpin-Kur. Der Gesichtsfeld-Ausfall war bald nicht mehr nachweisbar. Die Pilokarpin-Kur wurde November 1889 und Januar-Februar 1890 wiederholt. Damals bestand hügelförmige, zarte Netzhaut-Abhebung, etwa 6 P.[3] außen-oben vom Sehnerven-Eintritt beginnend, und 6 P. lang, während die äußerste Peripherie wieder vollkommen anlag. Unbedeutende Gesichtsfeld-Beschränkung. Sehschärfe wie auf dem andren Auge.

Am 22. August 1891 kehrt die Kranke wieder mit einer Verschlimmerung, die seit Weihnachten 1890 besteht. Sn $2^1/_2{}'$ in 4″ sehr mühsam und langsam. Im Gesichtsfeld fehlt das ganze innere untere Viertel bis zum Fixierpunkt; der Gesichtsfeld-Ausfall greift an der Peripherie mit flügelförmigem Fortsatz auf das untere-äußere, wie auf das innere-obere Viertel über. Genau damit übereinstimmend beginnt die hügelförmige,

[1] C.-Bl. f. A. 1877, S. 249; Knapp-Hirschberg's Arch. f. Augenheilk. 1879.
[2] C.-Bl. f. A. 1891, S. 294 und 1902, S. 235.
[3] P. = Papille = 1,5 mm.

bläuliche, zarte, aber scharf begrenzte Netzhaut-Ablösung schräg nach außen-oben um 2 P. vom Sehnerven-Eintritt und reicht, sich verbreiternd, nach der Peripherie. Die Hervorragung des Hügels ist mäßig. In der Peripherie eine kleine Blutung auf der Ablösung. Kein Riß, keine stärkere Glaskörper-Trübung. Spannung gut. Die Kranke klagt über den großen Gesichtsfeld-Ausfall, aber nicht über Verzerrtsehen, obwohl die Ablösung hart am Fixierpunkt vorbeistreicht; soweit eben die Netzhaut in gespannter Blase abgehoben ist, hat sie zur Zeit die Lichtwahrnehmung verloren. ⊨|

Am 1. September 1891 Operation. Kokain-Einträuflung. Die Kranke sitzt auf gewöhnlichem Stuhl. Der Gehilfe stützt ihren Kopf gegen seine Brust und zieht sanft die Lider vom Augapfel ab. Der Wundarzt packt

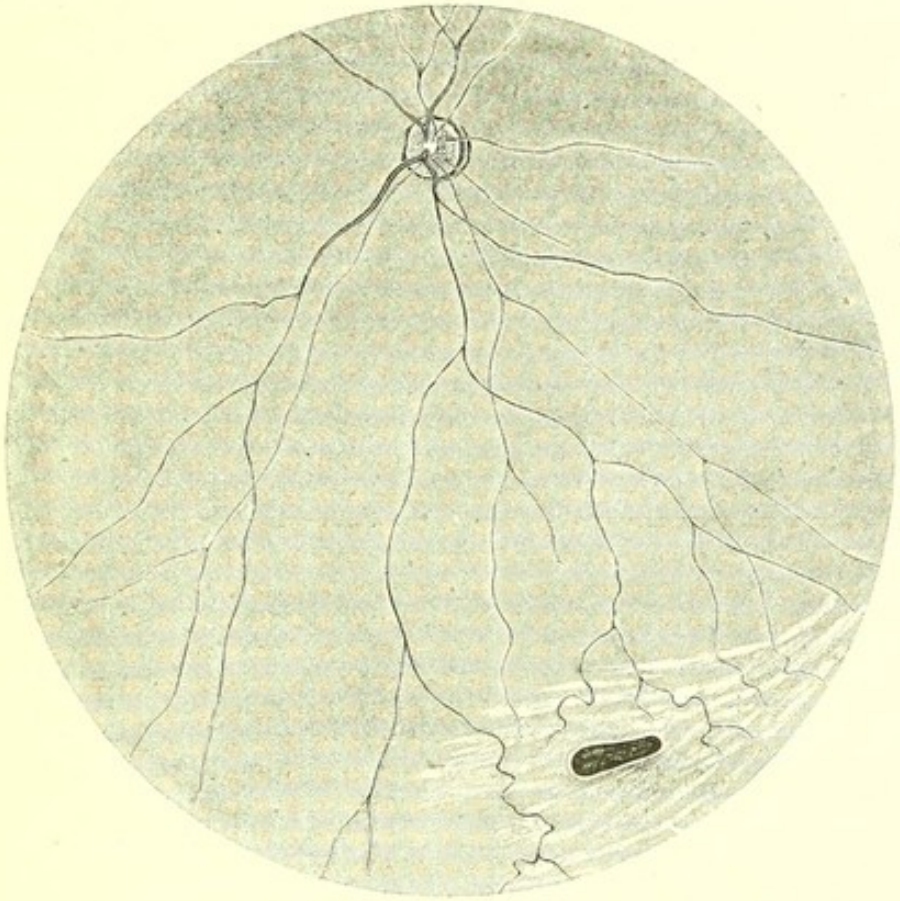

Fig. 1. Aufrechtes Bild des linken Auges.

außen oben, möglichst hinter dem Äquator, die Augapfel-Bindehaut mit der Pinzette, stößt dicht daneben das schmale Star-Messer tief ins Augen-Innere, dreht es um 90°, zieht das Messer heraus, wobei man für einen Augenblick die schwarz erscheinende Lederhaut-Öffnung sieht; zieht dann mit der Pinzette, seitlich neben der Lederhaut-Öffnung, die Augapfel-Bindehaut ganz langsam und sanft vom Augapfel ab: durch diese zarte Saugwirkung füllt sich der äußere-obere Quadrant des Raumes unter der Augapfel-Bindehaut blasenförmig mit der Flüssigkeit, die vorher unter der Netzhaut sich befand, und die, wie der erste hervorquellende Tropfen lehrt, gelblich und fadenziehend war. Verband. 12tägige Bettruhe.

Vollkommene Heilung, bei wiederholter genauer Untersuchung nach künstlicher Erweiterung der Pupille. Das Auge liest feinste Schrift, wie das

gesunde; und hat ein normales Gesichtsfeld, wie das gesunde. Ganz nach außen-oben sieht man die blendend weiße Durchbohrungs-Stelle, keilförmig, wie der Star-Messer-Durchschnitt, und ungefähr ebenso groß. Es scheint nur das Aderhaut-Loch zu sein; die Lederhaut-Wunde ist ohne Zwischengewebe geheilt. Dicht hinter der weißen Stelle sind zwei kleine Blutungen, diese dürften zur Verklebung mit beigetragen haben.

Die Kranke kam regelmäßig zur Untersuchung der Augen nach Berlin; stets wurde gute Sehtätigkeit und vollkommene Anlagerung der Netzhaut beobachtet. $10^1/_2$ Jahre nach der Operation kam sie wegen frischer Ablösung auf dem andren, dem linken Auge. Dieselbe liegt in der Umgebung eines kleinen Netzhaut-Risses, den ich bereits seit 9 Jahren festgestellt hatte. (S. Fig. 1.) Nach 12 Kochsalz-Einspritzungen scheint die Abhebung

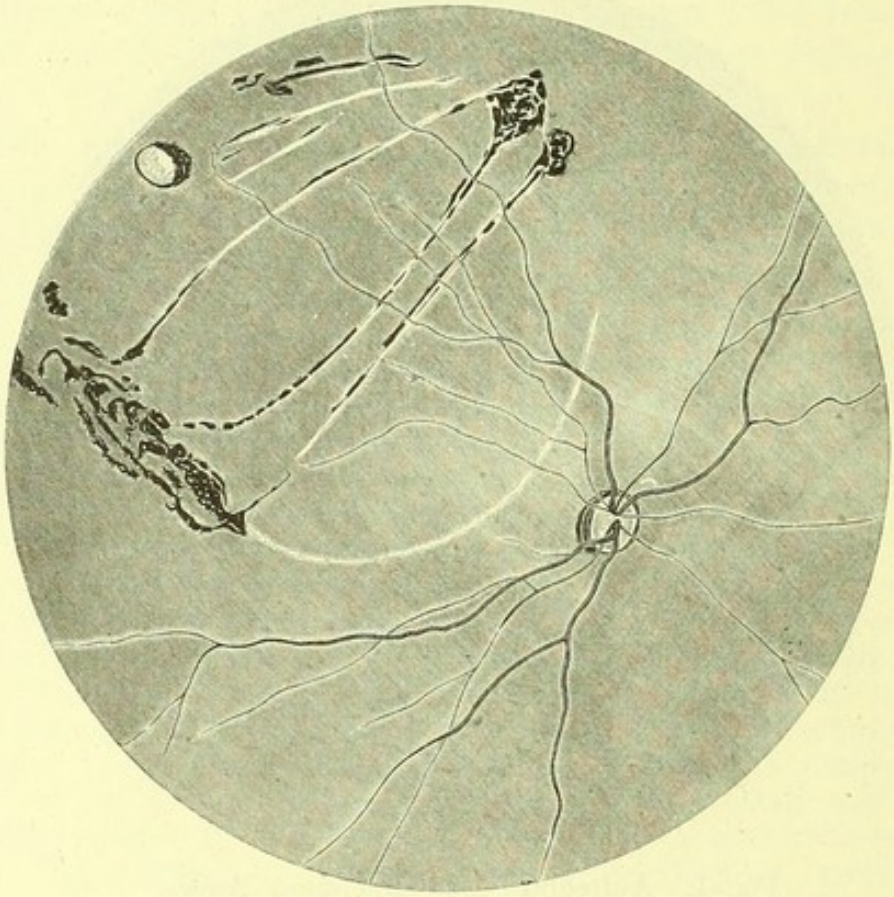

Fig. 2. Aufrechtes Bild des rechten Auges.

geheilt; das Gesichtsfeld ist als normal für stärkste Kurzsichtigkeit zu bezeichnen[1]; Ablösung auch nach künstlicher Erweiterung der Pupille nicht nachzuweisen.

Sehr merkwürdig waren die Augengrund-Veränderungen auf dem rechten, vor $10^1/_2$ Jahren mittelst des Lederhaut-Stiches gegen Ablösung operierten Auges. (Fig. 2.)

1. Man sieht einen hellen Bogen, welcher dem hinteren, zum Sehnerven gerichteten Rand der ehemaligen Abhebung entspricht. 2. Im Bereich

[1] Bei stärkster Kurzsichtigkeit ist eben das Gesichtsfeld nach allen Richtungen um 5° (bis selbst 10°) weniger weit ausgedehnt, als bei gesunden Emmetropen.

der ehemaligen Abhebung erkennt man helle, teilweise pigmentierte und schmale Streifen, auch Pigment-Punkte und Züge, besonders entsprechend der Schläfengrenze der ehemaligen Abhebung. 3. Die Stichnarbe ist von einem Pigment-Halbring umgeben. 4. Keine Spur von Abhebung nachzuweisen. (Vgl. Fig. 2.) Das Auge liest feinste Schrift; das Gesichtsfeld ist gut, wenngleich von dem großen Ausfall ein kleiner Rest, wie in dem ersten Fall der Spontan-Heilung, zurückgeblieben.

51. Heilung der kurzsichtigen Netzhaut-Ablösung nach Ausziehung der getrübten Linse. 12jährige Beobachtungsdauer. C.-Bl. f. A. 1893, S. 65—67.

Hat kurzsichtige Netzhaut-Ablösung bereits Linsen-Trübung nach sich gezogen, so unterläßt man den aussichtslosen Star-Schnitt. Mitunter können wir aber den Bitten der verzweifelten Kranken nicht Widerstand leisten, wenn es sich um ihr einziges Auge handelt, und die rasch eintretende Linsen-Trübung fast plötzlich den Rest des Sehvermögens vernichtet hatte. Man hofft nun günstigenfalls ein mäßiges Sehvermögen eine mäßige Zeit hindurch zu erhalten; und ist gelegentlich dann freudig überrascht, wenn durch Entfernung des gequollenen Linsen-Systems vielleicht die Aufsaugung der hinter der Netzhaut befindlichen Flüssigkeit befördert wird, und jedenfalls ein brauchbarer Rest des Sehvermögens für viele Jahre, vielleicht für immer, erhalten bleibt. Einen solchen Fall, der 12 Jahre hindurch verfolgt werden konnte und im ganzen jetzt 22 Jahre unter meiner Beobachtung steht und auch sonst in mehrfacher Beziehung nicht unwichtig erscheint, will ich in aller Kürze mitteilen.

1. Im Jahre 1871 kam ein 25jähriges Fräulein aus der Provinz (Tochter eines Arztes) mit stärkster Kurzsichtigkeit.

Bds. Jäg. 1 in 2″, mit —2″ Sn LXX:15′. Kleine Sichel am Sehnerven-Eintritt; das Pigment in der Mitte des Augengrundes verringert.

2. Anfang Dezember 1874 trat ein dunkler Fleck in der Mitte des rechten Gesichtsfeldes auf, dazu kamen im oberen Teil noch Bögen, die anfangs farblos waren, später rötlich, im Dunklen aber dunkel erscheinen mit hellem Rande. Zwischen Fleck und Bögen erscheinen ihr Blutgefäße. (Vgl. die Fig., von der Kranken am 25. März 1875 gezeichnet.) Der obere Teil des Gesichtsfeldes fiel aus; die Buchstaben erscheinen dem rechten Auge verkleinert und schief. Abends sieht das Auge besonders schlecht.

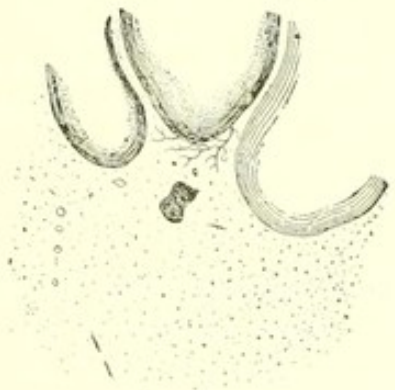

Die Prüfung bei mir ergab, am 8. Mai 1875: Links Jäg. 2 in 2″, G.F. frei. Rechts Jäg. 6 in $3^3/_4$″, Gesichts-Ausfall oben. Rechts ist die untere Hälfte der Netzhaut abgelöst, sehr beweglich und mit überhängenden Falten: deshalb sieht die Kranke einen Teil ihrer Netzhaut-Blutgefäße.

Trotzdem die Kranke zu Hause die verordnete Ruhelage mit einer nur dem weiblichen Geschlecht möglichen Geduld fortsetzte, sogar 9 Monate lang, und die verordneten Heilmittel unter sehr sachverständiger Aufsicht gebrauchte; schritt doch die Netzhaut-Ablösung weiter und wurde vollständig. Am 21. August 1876 war bereits Linsen-Trübung auf dem rechten Auge vorhanden, (Finger 1′); das linke las feinste Schrift in 2″.

3. Am 12. Februar 1880 kam die Kranke mit der Angabe, daß sie jetzt auf dem linken Auge in geringem Grade dieselben Erscheinungen verspüre, wie auf dem rechten vor Eintritt der Netzhaut-Ablösung. R. S = 0, Linsen-Trübung mit Netzhaut-Ablösung dahinter. L. Sn $1^1/_2$ in 2″, G.F. normal (o. 50°, a. 80°, u. 65°, i. 60.) Der Glaskörper ist von tiefsitzenden Flöckchen durchwebt, in der Netzhaut sitzt nasenwärts von der Mitte eine kleine Trübung mit Blutungen. Keine Spur von Netzhaut-Ablösung.

4. Am 14. März 1880 Sehstörung.

Am 21. März 1880, 8 Tage später, kam sie mit Ablösung der Netzhaut an der dem (vorher beobachteten) Herd entsprechenden Stelle; auf der Ablösung sind noch die Blutungen zu sehen. Es fehlt der innere obere Quadrant des Gesichtsfeldes, Sn $2^1/_2$ wird noch gelesen.

Unter Ruhe, Kj usw. trat Senkung ein, aber keine Heilung. Im Mai reist die Kranke nach Hause. Am 29. September 1880 ist die untere Hälfte der Netzhaut abgelöst, es fehlt die obere Hälfte des Gesichtsfeldes. Sn X wird gelesen.

5. Am 8. November 1881, tags nach einer großen Aufregung, wird plötzlich der Rest des Sehvermögens vernichtet bis auf Lichtschein durch Linsen-Trübung (Unterlaufung der Rinde).

6. Am 29. Dezember 1881 entfernte ich der Verzweifelten den Star nach v. Graefe'schem Verfahren. Heilung reizlos.

Am 16. Januar 1882 Finger auf 4′, Gesichtsfeld auf den inneren unteren Quadranten beschränkt.

7. Das Sehvermögen hat sich nicht nur gehalten im Verlauf der 12jährigen Beobachtung, sondern gebessert. Sie geht allein und kann sich mäßig beschäftigen.

Alle 3 Monate wird das Sehvermögen geprüft.

Am 5. Februar 1893: Mit leichtem Konvexglas Finger auf 6′, mit + 3″ Sn XII in 5″, G.F. o. 40°, u. 50°, i. 35°, a. 40°. Leichte Kapsel-Trübung, Sehnerv sichtbar, keine Netzhaut-Ablösung zu entdecken. Spannung normal.

[So ging es bis zum 24. Mai 1899, also 18 Jahre lang nach der Star-Operation: da wurde die Kranke leider auf dem Straßendamm von einem Rollwagen umgerannt. Seitdem sah sie schlechter, Finger nur auf einen Meter. Ganz langsam erfolgte weitere Abnahme, — bis zur Erblindung.]

Schiel-Operation.

52. Über Messung des Schiel-Grades und Dosierung der Schiel-Operation. C.-Bl. f. A. 1885, S. 325—327; 1886, S. 5—9; 25jähriger Bericht, S. 56—62.

— — — Eine Schiel-Operation zu machen ist sehr leicht: sie richtig zu machen, daß der Erfolg gut und dauernd sei, außer-

ordentlich schwierig. Bei genügender Vorsicht ist die Schiel-Operation ganz ungefährlich. In weit über 1000 eigenen Schiel-Operationen[1] habe ich selber niemals ein Auge verloren; wohl aber mehrere Fälle zu beobachten Gelegenheit gehabt, die infolge der Schiel-Operation ein Auge eingebüßt hatten.

(Alle Instrumente werden in einprozentiger Soda-Lösung gekocht, desgl. die eingefädelten Seiden-Nähte, alle Tupfer und Verband-Gegenstände mit heißem, strömendem Dampf vorher behandelt.)

Um gute Erfolge für die Augen-Stellung zu erzielen, ist genaue Schielmessung[2] unerläßlich. Das natürliche Maß ist der Schielwinkel des abgelenkten Auges.

Steht in der Median-Ebene des Kopfes vom Schielenden eine Kerzenflamme, in der wagerechten Basal-Ebene um 12 Zoll entfernt; so sieht der hinter dem Licht befindliche Arzt (dessen Median-Ebene mit der des Kranken zusammenfällt und der nötigenfalls seine zweite Hand zur Abblendung der Flamme benutzt,) sofort die beiden Bilder der Flamme, welche durch Spiegelung an der Hornhaut der beiden Augen des Kranken entstehen.

Ist der Schielwinkel null oder dem Werte null sich annähernd, so stehen die beiden Spiegel-Bilder symmetrisch entweder in der Mitte der Pupillen oder ein wenig nasenwärts davon. (Bei großem Winkel α.)

Da der Schielwinkel auch bei dem gewöhnlichen (konkomitierendem) Schielen nicht immer derselbe ist, sondern namentlich bei verschiedener Gegenstands-Ferne wechselt (z. B. bei der akkommodativen Form des hypermetropischen Schielens erheblich zunimmt, sowie die Augen ein in 6—8″ Entfernung gehaltenen feinen Gegenstand fixieren); so ist immer der größte und kleinste Wert des Schielwinkels sowie die gewöhnliche Stellung der Augen anzumerken.

Den Maßstab des Schielens liefert der scheinbare Hornhaut-Radius (HR, Halbmesser der Hornhaut-Grundfläche = 6 mm, genauer 5,5 mm). Dieses Maß ist zuverlässig, da auch schon bei kleinen Kindern (von 2—3 Jahren) das Auge ziemlich ausgebildet ist, und die Hornhaut-Breite und Krümmung von den bei Erwachsenen vorkommenden Zahlen nicht erheblich mehr abweicht. (Sieht allerdings der aufmerksame Beobachter im Einzelfall die Hornhaut ungewöhnlich klein oder ungewöhnlich groß, so ist dies zu bemerken und der Schielwinkel am Perimeter nachzumessen.)

Das gleiche gilt von der Pupillen-Breite (PB), die man für gewöhnlich bei dieser Prüfung gleich 3 (oder 4) mm findet; $^1/_2$ PB = $^1/_4$ (oder $^1/_3$) HR.

[1] 617 in den letzten 9 Jahren.
[2] Vgl. C.-Bl. f. A. 1886, Jan.

Obwohl alle möglichen Übergänge der Schielwerte vorkommen, kann man doch 5 Hauptgruppen oder Stufen unterscheiden. Übergangsformen zwischen zwei Stufen werden als solche angemerkt.

1. Die erste Stufe umfaßt die Fälle, wo im schielenden Auge das Hornhaut-Spiegelbild wesentlich näher dem Pupillen-Mittelpunkt, als dem Pupillen-Rande erscheint. (Dem lateralen bei Einwärts-Schielen, dem medialen bei Auswärts-Schielen.)

Es handelt sich um Schielen von 5—6 (weniger, als 10) Winkelgraden. Eine Operation ist nicht angezeigt.

2. Die zweite Stufe umfaßt die Fälle, wo im schielenden Auge das Spiegelbild am Rande der mittel- (3 mm) breiten Pupille erscheint. (Bzw. nahe dem Rande der 4 mm breiten.)

Es handelt sich um Schielen von $^1/_4$ HR oder von 12, allenfalls 15 Winkelgraden. Als Operation ist die einfache Rücklagerung des scheinbar verkürzten Muskels, z. B. des Inneren bei Einwärtsschielen, angezeigt. (Mitunter ist es notwendig, die Operation auf dem zweiten Auge zu wiederholen.)

3. Die dritte Stufe umfaßt diejenigen Fälle, wo im schielenden Auge das Spiegelbild jenseits des Randes der mittelweiten Pupille, ungefähr in der Mitte zwischen Mittelpunkt und Rand der Hornhaut, erscheint.

Es handelt sich um Schielen von $^1/_2$ HR oder von ungefähr 25 Winkelgraden. Als Operation ist die kombinierte angezeigt, d. h. bei Einwärts-Schielen gleichzeitige Rücklagerung des Inneren und mäßige Vernähung des Äußeren. (Seltener die auf einander folgende Rücklagerung beider Inneren.)

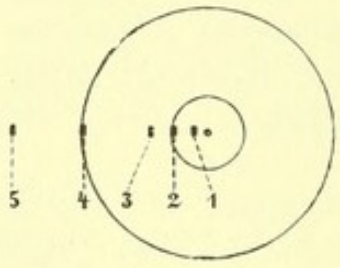

Fig. 1.

Die Rücklagerung des Äusseren leistet weniger, als die des Inneren; deshalb wird man bei Auswärtsschielen von $^1/_2$ HR (25°) noch eher zur kombinierten Operation sich entschließen.

4. Die vierte Stufe umfaßt diejenigen Fälle, wo im schielenden Auge das Spiegelbild nahezu oder geradezu am Hornhaut-Saum sichtbar wird.

Es handelt sich um Schielen von HR oder von 45—50 Winkelgraden.

Die kombinierte Operation ist (in Beziehung auf die Vornähung!) stärker zu machen; gelegentlich muß noch später eine Nachoperation (Rücklagerung, z. B. des Inneren, bei Einwärts-Schielen) auf dem zweiten Auge nachgeschickt werden.

5. Die fünfte Stufe umfaßt diejenigen Fälle, wo im schielenden

Auge das Spiegelbild jenseits des Hornhaut-Randes, zwischen diesem und dem Äquator sichtbar wird. Das Spiegelbild erscheint hier verzerrt, selbst mehrfach, und der Zusammenhang zwischen Drehung des Augapfels und Verschiebung des Spiegelbildes nicht mehr so regelmäßig, wie auf der Hornhaut selber.

Es handelt sich um hochgradiges Schielen von $1^1/_2$ HR und mehr oder von 60—80 Winkelgraden.

Die kombinierte Operation auf dem schielenden Auge kann wohl Geradstellung bewirken, aber nur, wenn die Vornähung sehr kräftig[1] gemacht.

Eine ideale Schielwinkel-Messung ist möglich beim Schielen mit Doppeltsehen. Denn da gibt der Kranke (und selbst der ungebildete) noch Bruchteile eines einzigen Winkelgrades mit Bestimmtheit an, während bei der Spiegelprobe, auch wenn wir sie mit Hilfe des Perimeters verfeinern, ein Unterschied von weniger als fünf Graden nur schwer erkennbar bleibt.

Das Schielen mit Doppeltsehen ist selten, abgesehen von den Fällen der Augenmuskel-Lähmung und von den myopischen; aber die seltene Form liefert uns Vorbilder für die gewöhnliche Schielprüfung.

Seit fast 20 Jahren habe ich die Prüfung des zweiäugigen Doppeltsehens mittelst meines Blickfeld-Messers[2] eingeführt und eine überaus große Zahl von Fällen (z. B. alle paralytischen, mit Ausnahme der ganz kleinen Kinder und der Blödsinnigen) damit geprüft.

Natürlich schien es mir von Wichtigkeit, die genaue Winkelmessung, welche der Fall des doppeltsehenden Schielens erlaubt, mit dem praktischen Spiegelungs-Versuch zu vergleichen; und ich habe gefunden, daß die Übereinstimmung genügt. Die Größe von 10 Winkelgraden stellt die operative Einheit dar.

Fig. 2 gibt ein Einwärts-Schielen von 80° (V. Stufe).

Fig. 3 den Zustand nach kräftigster Vornähung.

Fig. 4 gibt ein Einwärts-Schielen von 50° (IV. Stufe).

Fig. 5 den Zustand nach mittlerer Vornähung.

Die Figuren sind angefertigt nach Lichtbildern, die mein damaliger Assistent Dr. Cl. du Bois-Reymond — natürlich ganz ohne Übertuschen — hergestellt hatte.

---

[1] Wenn ich, wie gewöhnlich, abgesehen von kleinen Kindern, ohne Narkose operiere; so füge ich die Direktions-Naht, welche den Bindehaut-Muskellappen mit dem nahe der Hornhaut gelegenen Randsaum der Bindehaut vereinigen soll, zu einem chirurgischen Knoten und ziehe denselben, während der Kranke meine etwa 12″ entfernte Nasenspitze fixiert, so weit zusammen, bis richtige oder annähernd richtige Stellung erzielt ist. (Empirische Dosierung der Vornähung.)

[2] Vgl. Arch. f. Augenheilk. 1875; C.-Bl. f. A. 1881, Januar bis März.



Fig. 2.

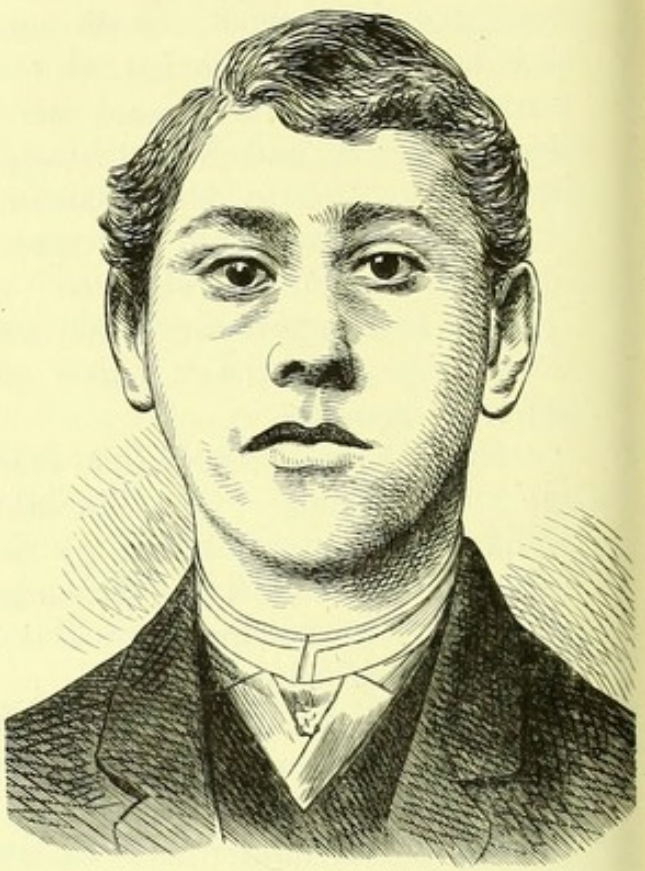

Fig. 3.

Fig. 4.



Fig. 5.

[Anm. 1. Diese Messungs-Art ist auch von Andren angenommen worden. Im Dictionary of ophthalmic terms by E. Magennis, Bristol 1909, wird sie als Hirschberg's Test bezeichnet.

Anm. 2. Wegen der fortschreitenden Tendenz zur Vornähung möchten die angegebenen Regeln heute Manchem verbesserungs-fähig oder bedürftig erscheinen; doch haben sie mir recht befriedigende Erfolge geliefert, die ich wiederholentlich 20, ja 30 und selbst 34 Jahre nach der Operation habe feststellen können.]

52a. Zur Schiel-Messung. C.-Bl. f. A. 1905, S. 102—104.

Vor kurzem erhielt ich aus dem Ausland einen Brief, in dem u. a. folgendes stand: „J'ai observé chez vous 1896 votre méthode.... pour mesurer l'écartement des images dans la diplopie. Je ne trouve nulle part exposée cette méthode, pas même dans le Graefe-Saemisch."

Nun, meine Beschreibung ist leicht zu finden: 1. Knapp's Archiv IV, 2, September 1875. 2. Brit. med. Journ., 1. Juli 1880. 3. Centralbl. für Augenheilk. 1881, Januar bis März. (Vgl. meine Beiträge zur Augen-Heilkunde I, S. 46, 1876 und meinen 25jährigen Bericht, S. 59, 1895.) Es wäre also möglich gewesen, über dieses nützliche Verfahren, nach dem ich Tausende von Prüfungen vorgenommen und wichtige klinische Beobachtungen mitgeteilt, einige Worte zu sagen.

Mit Hilfe dieses Verfahrens läßt sich auch die interessante Frage genauer beurteilen: Was wird aus unsren Schiel-Operierten — etwa nach 30 Jahren? Letzthin war ich in der Lage, eine derartige Feststellung zu machen.

Im August 1875 kam ein 21jähriger Kaufmann mit starkem Auswärts-Schielen des rechten Auges (von 15°) nebst Tieferstand (von 10°), lästigem Doppeltsehen und Asthenopie. Links E, rechts My 5 D., S = 1 beiderseits. Die Art des Doppeltsehens ergibt sich aus den folgenden Zahlen:

−20		0		+20	
−14	+10	−15	+10	−12	+6 (+xx
−11	+10	−15	+10[1]	−12	+8 (0
−10	+6	−11	+6½	−8	+6 (−xx

Am 4. August 1875 wurde die Rücklagerung des rechten äußeren geraden Augenmuskels verrichtet.

[1] [D. h. das Bild des r. A. steht 15° nach links, 10° höher.]

In der Mittelstellung	besteht am 5. August 1875	7. Aug. 1875	12. August 1875	17. Aug. 1875	3. Novbr. 1875	wenn das linke Auge fixiert, am 4. Januar 1876	wenn das rechte
0°, 0°	$-{}^1/_2$, +6°	+1°	$-2{}^1/_2$, $+2{}^1/_2$	−6, +4	−5, +4	−5°, +5°	0

Diese Prüfung ist mit rotem Glase vor dem rechten Auge angestellt. Ohne rotes Glas besteht Einfachsehen im größten Teil des Blickfeldes. Also ein Auswärts-Schielen von 15° mit 10° Tieferstand ist durch einfache Rücklagerung auf −5, +5° vermindert; dieser Rest wird mühelos durch die Fusions-Tendenz überwunden.[1]

Patient lebte im Ausland und hat in den 30 Jahren dreimal sich mir wieder vorgestellt: 1881, 1894, 1905.

Im Jahre 1881 bestand Einfachsehen. Auch am Blickfeld-Messer mit rotem Glas vor dem rechten Auge trat erst bei −25° geringes Doppeltsehen ($-{}^1/_2$, 0) zutage. Die Augen stehen ein.

1894 derselbe Zustand.

April 1905 war bei der Blickfeld-Messung, mit rotem Glase vor dem rechten Auge, allenthalben Einfachsehen vorhanden; nur an der linken oberen Grenze (bei −20, −xx) geringes Doppeltsehen (−2, $+{}^1/_2{}^0$). Kosmetisch ist der Erfolg ganz befriedigend. Die Fixationsprobe ergibt leichte dynamische Divergenz, die Abduktion ist nahezu ebenso ausgiebig, wie auf dem linken Auge.

Das linke Auge zeigt E und S = $^5/_5$; das rechte My von 11 D. und S = $^5/_5$. Das rechte Auge, welches zum Lesen in den ganzen 30 Jahren gar nicht gebraucht worden, — denn, weil es ihm in den letzten Wochen auffällt, daß er eigentlich bequemer lesen kann, wenn er das linke Auge schließt und die Schrift dem rechten Auge stark annähert, ist er gekommen! — hat trotzdem eine starke Zunahme der Kurzsichtigkeit erlitten, von 5 D. bis auf 11 D. Dabei ist der rechte Augengrund frei von gröberen Veränderungen der Kurzsichtigkeit. Übrigens ist der Krümmungs-Halbmesser der Hornhaut gleich für beide Augen (8,1 mm), trotz des Einstellungs-Unterschiedes von elf Dioptrien. Das finde ich regelmäßig so.

53. Erfolg einer seltnen Schiel-Operation, nach 32 Jahren beobachtet. C.-Bl. f. A. 1905, S. 335—336.

Am 27. Februar 1873 kam eine 22jährige Hofschauspielerin von auswärts bei mir zur Aufnahme. Seit frühester Kindheit schielt sie und hat auf der Bühne eine durchaus schiefe Kopfhaltung sich an-

[1] Vgl. meine Beiträge zur prakt. Augenheilk. I, S. 52, 1876. Daselbst sind die Messungs-Ergebnisse ausführlicher mitgeteilt

gewöhnt. Der Kopf wird um die senkrechte Achse stark nach rechts gedreht, so daß man vom Gesicht nur ein halbes (linksseitiges) Profil zu sehen bekommt. Für die Primär-Stellung schielt das rechte Auge nach innen-unten. Bedeckt man dasselbe, so bleibt das linke unverrückt stehen, weil es eben fixierte. Bedeckt man das linke, so geht das rechte um $1^1/_2$—$2'''$[1] nach außen und um 1—$1^1/_4'''$ nach oben, und zwar langsam: man sieht deutlich, wie der Mittelpunkt der Hornhaut in schräger Richtung nach außen-oben geht. Das rechte Auge zeigt eine bedeutende Beweglichkeits-Beschränkung nach außen (um $2'''$); beim Versuch der Auswärtsdrehung schwankt dasselbe nach oben und nach unten. Ob der äußere Muskel fehlt, läßt sich nicht ermitteln. Doppeltsehen hat nie bestanden und läßt sich auch jetzt nicht künstlich (durch rotes Glas, Prisma, oder beides) hervorrufen. Dabei liest jedes Auge für sich feine Schrift. Somit ist hier die schiefe Kopfhaltung nicht eingeführt worden, um Doppeltsehen zu vermeiden; sondern um das schmerzhafte Gefühl von Spannung zu beseitigen, das mit allen Abduktions-Bewegungen des rechten Auges stets verbunden ist, auch bei Verdecken des linken Auges.

Hiernach schien es mir angezeigt, nach Durchschneidung des inneren Graden den vorsichtigen Versuch einer Vorlagerung des äußeren zu machen: man darf sich allerdings nicht verhehlen, daß derselbe vielleicht nicht aufzufinden, oder daß er sehr atrophisch sein mag. Gelingt die Vornähung, so ist der äußere Grade dabei ein wenig nach unten zu verlagern, um gleichzeitig die Tieferstellung des rechten Auges nach Möglichkeit auszugleichen. (Man muß auch darauf gefaßt sein, später vielleicht noch die Sehne der unteren Graden auf dem rechten Auge teilweise zu durchschneiden, und zwar die innere Hälfte, oder auf dem linken Auge noch den inneren Graden zurückzulagern.)

Am 8. April 1873 schreite ich zur Operation. In tiefer Chloroform-Betäubung wird die Sehne des inneren Graden vom rechten Auge getrennt, die Bindehaut-Wunde durch eine nur leicht angezogene Naht verkleinert; dann der äußere Grade vorgelagert. Die Sehne des letzteren ist auf $^1/_5$ oder $^1/_6$ ihrer natürlichen Breite verschmälert, platt, asbest-artig glänzend: sie wird mit dem Schielhaken gefangen, nachdem die Bindehaut ausgiebig von der Vorderfläche des Augapfels abpräpariert worden; und nunmehr, was recht mühsam war, zwei Nähte dicht hintereinander durch die Sehne geführt, — neben-

[1] Ich habe die Krankengeschichte, sowie ich sie, ganz von meiner Hand geschrieben, in meinen Büchern fand, unverändert wiedergegeben: nur den Stil verbessert.

einander hätten sie keinen Raum gefunden, — hierauf die Anheftung der Sehne getrennt, der Muskel mittelst der beiden Fäden festgehalten. Jetzt zeigt sich, daß die untere Seite des Muskelbauches durch straffe Bindegewebs-Fasern, die förmlich ein Band bilden und nach unten ziehen, an den Augapfel geheftet ist. Diese falsche Anheftung wird getrennt und der nunmehr gelockerte Muskel mittelst der beiden Nähte nach vorn gelagert, in der üblichen Weise, so daß die eine Naht oberhalb des oberen Hornhaut-Scheitels, die andre unterhalb des unteren durch die Augapfel-Bindehaut gestochen wird.

Der Erfolg war überraschend. Die Kopfhaltung war vollkommen normal geworden. Für mittlere Blickrichtungen bestand fast richtige Einstellung. Nur eine Spur von Tieferstand des rechten Auges um ($^1/_2$—$^1/_3$‴) war gelegentlich, jedoch nicht immer, und nur bei sorgfältiger Fixations-Probe nachweisbar. Die Abduktion des rechten Auges ist wesentlich erweitert und gar nicht mehr unangenehm. Die Operierte erklärt, daß sie wie neugeboren sei.

Natürlich, an den Grenzen des gemeinschaftlichen Blickfeldes besteht Schielen, an der rechten Grenze nach einwärts, an der linken nach auswärts, in leichtem Grade.

Am 6. August 1873 stehen die Augen für mittlere Blickrichtungen vollkommen ein. Ein Laie sieht nicht, daß Schielen besteht: und darauf kommt es unsrer Operierten an. Beim Blick nach rechts hinüber tritt Einwärts-Schielen hervor, besonders an der Grenze des Blickfeldes; während das Auswärts-Schielen nach links hinüber fast ganz geschwunden ist.

Die Operierte kann ihren Beruf verfolgen.

Am 29. Mai 1876 wird befriedigender Erfolg festgestellt.

Am 26. August 1905, also nach mehr als 32 Jahren, stellt sie sich wieder vor, — lediglich weil sie mit dem linken Auge ein dunkles Pünktchen beobachtet. Wir sind beide alt geworden, sie aber erklärt, daß sie stets mit der Stellung ihrer Augen zufrieden gewesen; nie Beschwerden empfunden und nie über Doppeltsehen zu klagen gehabt. Die Stellung der Augen ist sehr befriedigend, sie stehen fast ein. Die Fixations-Probe ergibt dynamisches Auswärts-Schielen leichtesten Grades. Die Adduktion des rechten Auges ist befriedigend, die Abduktion etwas beschränkt.

Übrigens fehlt den Augen nichts Besonderes. Das rechte hat Sehkraft $^5/_{15}$ (mit $+1$ D.), das linke $^5/_{10}$ (mit $+1^1/_2$ D.).

Über Ausschälung des Augapfels, Neurotomie, Lid-Operation.

54. Über Ausschälung des Augapfels. von Dr. Bähr, ehemaligem Volontär-Arzt an Prof. H.'s Augen-Heilanstalt. C.-Bl. f. A. 1901, S. 65—66.

In der Augen-Heilanstalt des Herrn Geh.-Rat Hirschberg wurden, vom Jahre 1869 bis zum 1. Oktober 1900, 819 Enukleationen des Augapfels vorgenommen; dazu kommen, als Ersatz-Operationen, 14 Neurotomien und 2 Exenterationen. Das ergibt, berechnet auf die Gesamtzahl der klinischen Patienten dieses Zeitraums, die 10951 betrug, 7,6 %.

Die Operation verlief bei allen Kranken ohne Zwischenfälle, und es ist kein Todesfall durch dieselbe zu beklagen gewesen.

Die Aufenthaltsdauer in der Klinik betrug — abgesehen von Ausnahmefällen, die z. B. wegen sympathischer Erkrankung des andren Auges weiterer Behandlung bedurften, — durchschnittlich 9 Tage.

Vor Einführung des Kokain wurde in der Regel in Chloroform-Narkose operiert, wenn es der Zustand des Patienten irgend gestattete. Nur in 49 Fällen finde ich besonders notiert, daß Narkose wegen des Allgemein-Befindens nicht möglich war. Später wechseln Lokal- und Allgemein-Betäubung ab, und zwar wurden bei ersterer in den letzten Jahren meist subkonjunktivale Injektionen von Kokain, nebst Aufträuflungen desselben, vorgenommen. Die Patienten klagten bei diesem Verfahren nicht über nennenswerte Schmerzhaftigkeit der Operation; diese selbst wurde bei letzterer Methode durchaus nicht verlängert und nahm im allgemeinen vom ersten Scheren-Schnitt an nicht mehr als eine Minute in Anspruch.

Es wurde nach Arlt'scher Methode mit einigen Abweichungen in folgender Weise operiert:

Nach gehöriger Vorbereitung und Einlegen des Sperrers wird die Bindehaut 2—3 mm nasal vom inneren Hornhaut-Rande gefaßt und eingeschnitten, die Sehne des Musc. rect. intern. auf den Schielhaken geladen und so durchschnitten, daß ein genügender Sehnen-Stumpf zum bequemen Erfassen am Bulbus kornealwärts stehen bleibt. Dieser Stumpf wird mit einer besonderen, sehr kräftigen Pinzette (vgl. die Abbildung in halber Größe) gefaßt. Jetzt wird die Bindehaut rings um die Hornhaut durchschnitten, und die Ansätze der übrigen Muskeln durchtrennt. Nunmehr wird der Augapfel mittelst der erwähnten Pinzette kräftig nach außen rotiert, eine gebogene Schere geschlossen am Augapfel entlang bis zum Sehnerven geführt

und dieser mit einem Schlage durchtrennt; die meist nicht erhebliche Blutung wird durch Kompression gestillt und die Bindehaut, nach gründlicher Aus- und Abspülung mit 1‰ Sublimat-Lösung, durch mehrere Nähte geschlossen, und ein fester Verband angelegt: alles

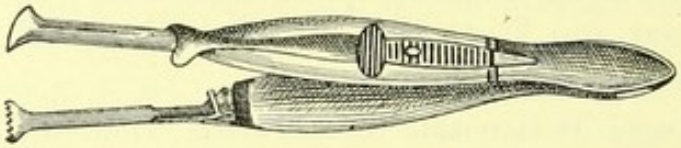

dies natürlich unter Wahrnehmung peinlichster Asepsie. Schwellung entsteht gar nicht oder ist nur mäßig, und es können die Patienten meist schon mit künstlichem Auge entlassen werden.

55. Neurotomia opticociliaris. Eulenburg's Real-Enzykl., I. Aufl., B. IX, S. 600—613, 1881; II. Aufl., B. XIV, S. 341—348, 1888.

56. Ein Fall von nützlicher Nerven-Durchschneidung. C.-Bl. f. A. Jan. 1911.

Wer macht noch im 20. Jahrhundert die sogenannte Neurotomia opticociliaris? Sie sollte 1878 „die Enukleation in jedem Falle mit Ausnahme der bösartigen Geschwülste ersetzen".[1] In Czermak's augenärztlichen Operationen[2] wird sie für gänzlich abgetan erklärt. Ich selber hatte sie von vornherein für eine durchaus nur palliative Operation angesehen, aber hinzugefügt: natürlich wird sie einige dauernd befriedigende Erfolge liefern, gerade so wie die Reklination.[3] Einen derartigen Fall von nahezu 20jähriger Beobachtungsdauer möchte ich kurz mitteilen.

Am 22. Mai 1891 kam in meine Privat-Sprechstunde ein 40jähriger und machte die folgenden Angaben: 1. Geschwür an den Geschlechtsteilen vor 15 Jahren, auch Sekundär-Erscheinungen, Behandlung mit Quecksilber. 2. Vor 8 Jahren links Regenbogenhaut-Entzündung. Nach einigen Monaten Iridektomie (Alfred Graefe). Seitdem keine Entzündung mehr. 3. Vor 4 Jahren Rheumatismus, $^1/_4$ Jahr lang; war sehr krank; in Wiesbaden wurde es gut. 4. Vor 3 Jahren war er wieder in Wiesbaden. Im ersten Bade erlitt er einen Glaukom-Anfall auf dem rechten Auge und wurde sofort iridektomiert. Aber der Druck wollte nicht weichen. 4 Monate später machte Alfred Graefe eine Sklerotomie, — erfolglos; und einen Monat später eine Iridektomie unmittelbar neben der ersten. 5. Seitdem blieb das rechte Auge ruhig bis Dezember 1890. Dann kam Hornhaut-Entzündung. Seitdem bilden sich Blasen auf der Hornhaut, alle 1—2 Tage, unter heftigen Schmerzen, die andauern, bis das Bläschen aufgeritzt wird. Die Sehkraft des rechten Auges ist aufgehoben. Die Schmerzen sind fürchterlich: er kann so nicht weiter leben; fürchtet, wahnsinnig zu

[1] Sitzung der Berliner med. Gesellschaft vom 24. Januar 1878.
[2] Zweite Auflage, von Elschnig, I, 1908, S. 452.
[3] Eulenburg's Real-Enzyklopädie, II. Aufl., XIV, 1888, S. 349.

werden. Alfred Graefe, der es für glaukomatöse Entartung erklärte, riet ihm schriftlich: 1. Abrasio corneae. (Diese ist inzwischen schon gemacht worden, aber ohne Erfolg.) 2. Amputation des Augapfels.

Ich fand: Rechts nur Lichtschein, keine Projektion. Die Hornhaut ganz rauchig, mit zwei schwappenden Bläschen; nach oben Narbe der Doppel-Iridektomie. Spannung heute eher herabgesetzt!

Links Sn $1^1/_2$ in 10″, Sn XXX in 15′ mit −1,5 D. sph. G.F. normal. Die Pupille großenteils durch ein Häutchen verschlossen, das bei seitlicher Beleuchtung bläulich schimmert, darüber (gegen das künstliche Kolobom hin) ein gefenstertes Pigment-Häutchen, und darüber ein freies Kolobom Der Sehnerv ist hier bequem mit dem Augenspiegel zu erkennen.

Ich entschloß mich in diesem Fall, der Abkappung des Augapfels die Durchschneidung des Sehnerven vorzuziehen, da hier nichts Septisches im Innern des rechten Auges vorhanden war, und von dieser Operation eine dauernde Herabsetzung des Druckes erhofft werden konnte.

Am 23. Mai 1891 vollführte ich, unter Chloroform-Betäubung, die Operation regelrecht, von der Nasenseite her, mit Umdrehung des Augapfels. Am 25. Mai ist die Hornhaut unempfindlich, der Augapfel beweglich. 31. Mai 1891: Hornhaut unempfindlich, die heftigen Schmerzen sind vollkommen fortgeblieben.

5. Juni 1891: Fühlt sich wie neugeboren. Der Schmerz ist fort. Augapfel beweglich, noch rot. Spannung eher +. Die Hornhaut zeigt einen Epithel-Ausfall in der Mitte, ist unempfindlich, während die Bindehaut nur nahe zum Hornhaut-Rande, oben, unten, nasenwärts unempfindlich ist; aber mehr nach dem Äquator zu, und schläfenwärts überhaupt, Berührungs-Empfindlichkeit erkennen läßt. Das Kolobom ist schwach durchleuchtbar. 6. Juni 1891 Entlassung. 25. November 1891 kehrt Patient wieder. Er hat eine neuroparalytische Keratitis in seiner Heimat durchgemacht; aber nie wieder Schmerzen gehabt. Das Auge ist reizlos. Hornhaut unempfindlich.

Am 27. Oktober 1898, also nach $7^1/_2$ Jahren, kehrt er wieder. Blasen treten gelegentlich noch auf, aber nie mehr mit Schmerzen. Die Hornhaut besitzt jetzt wieder Empfindung. Links −4,0 D., S = $^5/_{25}$, G.F. normal.

Er kehrt wieder 1899, 1902, 1906, 1907, 1910, weil er Regenbogen auf dem linken Auge sieht, und die Sehkraft desselben abnimmt (S = $^5/_{25}$, $^5/_{35}$, $^4/_{35}$, $^3/_{50}$, $^3/_{50}$, mit −5 D.; G.F. normal).

Der rechte Augapfel ist reizlos, beweglich, Hornhaut auf Berührung empfindlich.

1902 erkärt er: Blasen treten auf, manchmal 8 Tage hintereinander, manchmal mit 8wöchiger Pause; das Auge wird hart und dick, und dann kommen die Bläschen. Sie bestehen 1—2 Tage lang, aber ohne den heftigen Schmerz.

1906: Alle 3—4 Monate Bläschen.

1907: Seit $^1/_2$ Jahr keines.

1910: In Abständen von 2 Wochen bis 3 Monaten treten die Bläschen auf, die nach 1—2 Tagen schwinden und nicht sonderlich schmerzhaft sind. Der letzte Status, vom 2. Dezember 1910, lautet folgendermaßen: rechts T + ? Hornhaut großenteils narbig mit leicht unebener Oberfläche, Empfindlichkeit bei Berührung vorhanden, jedoch schwächer auf dem narbigen Teil.

Also hier ist ein Fall, wo ich die Neurotomia opticociliaris nicht zu bereuen hatte; wo der Operierte selber bis jetzt, d. i. fast 20 Jahre lang, davon befriedigt geblieben ist.

Die Abnahme der Sehkraft des linken Auges beruht auf Zunahme der Linsen-Trübung. Stärkere Druckzunahme, mit Rückwirkung auf den Sehnerven, ist bis jetzt nicht nachweisbar. Deshalb ist Operation des linken Auges noch nicht angezeigt.

57. Zwei Fälle von doppelter Lid-Bildung nach Lid-Krebs-Exstirpation. Deutsche Zeitschr. f. pr. Med. 1875, Nr. 12.

57a. Untersuchungen über Lid-Krebs (aus Prof. Hirschberg's Augenklinik), angestellt unter Leitung von Dr. C. Friedlaender, von Dr. Otmar Purtscher. Knapp u. Hirschberg's Arch. f. Augenheilk. X, S. 22—32, 1881.

58. Über Wimper-Bildung. C.-Bl. f. A. 1892, Mai.
[Vervollständigt in d. Gesch. d. Augenheilk. XIV, II, S. 105—107.]

59. Penelope, eine ungewöhnliche Lid-Operation. Deutsche med. Wochenschr. 1899, Nr. 26.

60. Über operative Hebung des durch Schläfenschuß gesunkenen Oberlids.[1] Deutsche med. Wochenschr. 1898, Nr. 39.

M. H.! Von denjenigen, welche zum Selbstmord den Revolver gegen die rechte Schläfe abdrücken, sterben an 50%. Von den Überlebenden verlieren über 30% die Sehkraft des rechten Auges; ausnahmsweise kommt es sogar zur doppelseitigen Erblindung.[2]

Bewegungs-Störungen im Gebiet des Augapfels werden bei diesen Fällen meistens, Empfindungs-Störungen (Unempfindlichkeit der Hornhaut) in einzelnen Fällen beobachtet.

Unter den Bewegungs-Störungen ist eine besonders häufig, die des Oberlids, das schlaff herabhängt, wie dies auch bereits in den von meinem ehemaligen Assistenten, Herrn Dr. Scheidemann[3], mitgeteilten Fällen aus meiner Anstalt deutlich hervortrat. Diese Bewegungs-Störung und die dadurch bedingte Entstellung ist es, welche die Verletzten nach dem mißglückten Selbstmord-Versuch besonders peinigt und sie veranlaßt, bei dem Augenarzt Hilfe zu suchen.

[1] Nach einem in der Berliner augenärztlichen Gesellschaft, am 28. Juli 1898, gehaltenen Vortrage.

[2] Vgl. die Dissertation von R. Scholz, Berlin 1891. Ferner „Das Auge und der Revolver", von J. Hirschberg, Berl. klin. Wochenschr. 1891, Nr. 38.

[3] C.-Bl. f. A. 1893, Dezemberheft.

Fünfmal war ich bisher in der Lage, unter diesen Umständen die Ptosis-Operation auszuführen, jedesmal nach dem Verfahren von Birnbacher und jedesmal mit befriedigendem Erfolg.

Fall 1. Am 25. Juni 1898 kam ein 21jähriger Student aus Rußland zur Aufnahme. Am 9. Juni 1898 hatte er mit einem Revolver sich in die rechte Schläfe geschossen. 2 Wochen lang war er nach seiner Angabe r. vollkommen blind; dann kehrte die Sehkraft allmählich wieder.

Jetzt ist er körperlich ganz gesund, bis auf die am Seh-Organ merkbaren Folgen der Verletzung. Die Kugel sitzt, nach dem Röntgen-Bild, oberhalb der rechten Augenbraue, wohl im Knochen, und soll, nach maßgebendem chirurgischem Urteil, operativ nicht angegriffen werden. Von der Vortreibung des rechten Augapfels, die zunächst nach der Verletzung bestand, ist jetzt nichts mehr wahrzunehmen. Aber das rechte Oberlid hängt schlaff herab. Der rechte Augapfel steht nach außen-unten und kann nach innen und nach oben nur wenig bewegt werden. Die rechte Pupille ist weit und reaktionslos.

Der Verletzte bittet dringend um Beseitigung der Entstellung. Es besteht hier der seltenere Fall, daß das Auge, dessen Lid herabhängt, noch leidliche Sehkraft besitzt. (Finger in 6 Fuß, Sn XII′ in 10″; G.F. gut.)

Das andre Auge ist in jeder Beziehung normal. Deshalb muß das binokuläre Doppeltsehen berücksichtigt werden. Dasselbe beträgt an meinem Blickfeld-Messer:

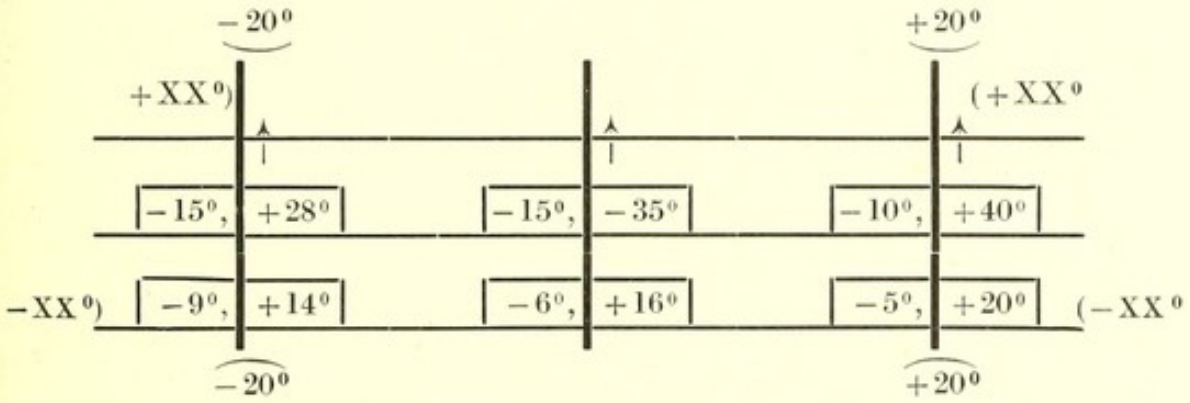

Der Verletzte kann aber, wenn er mit der Hand das rechte Oberlid emporhebt, ganz gut allein umhergehen; wird also durch das binokuläre Doppeltsehen nicht erheblich gestört. Das Nebenbild steht weit exzentrisch. Darum ist die Ptosis-Operation möglich. Vielleicht kann später auch das Schielen noch verbessert werden.

Der rechte Augengrund zeigt großen Aderhaut-Riß durch Prellung der vorbeifliegenden Kugel. Die Hauptveränderung in der Netzhaut-Mitte ist schwarzgrün auf hellem Grunde. Außer diesem wagerechten Riß, der bis an den Sehnerven-Eintritt heranreicht, sind noch zwei kleinere darüber vorhanden und ein senkrechter Verbindungsstrich zwischen allen dreien. Der Sehnerv hat rote Farbe. Die Durchsichtigkeit des Auges ist ungestört.

Am 25. Juni 1898 wird die Ptosis-Operation nach Birnbacher[1] ohne Betäubung des Kranken, normal ausgeführt.

[1] C.-Bl. f. A. 1892, S. 129.

Wagerechter Schnitt oberhalb des oberen Tarsal-Randes, Freilegen des letzteren; Durchführen von drei doppelt armierten[1], starken Seidenfäden durch den oberen Tarsal-Rand, dann unter der Haut bis oberhalb der Augenbraue, woselbst sie über Drainröhrchen fest zusammengezogen und geknüpft werden.

Hierauf werden die beiden freien Lid-Ränder durch eine oberflächliche Hautnaht vorläufig aneinandergebracht, um die Reizung der Hornhaut durch die Wimpern zu vermeiden oder doch zu verringern.

Schon am 29. Juni wird das Auge gut geöffnet, durch Wirkung des Stirnmuskels; kann aber auch willkürlich ganz gut geschlossen werden.

Der Operierte reiste sehr befriedigt nach Rußland zurück und will nach einigen Monaten zur Schiel-Operation wiederkommen.

Fall 2. Der zweite Fall betrifft ein 19jähriges Fräulein, das Oktober 1896 in Norwegen einen Revolverschuß auf seine rechte Schläfe abfeuerte. 24 Stunden war sie besinnungslos; dann wurde sie unter Chloroform untersucht, aber die Kugel nicht gefunden. (Auch später nicht, im Röntgen-Bilde.) Die rechte Gesichtshälfte war einige Wochen lang geschwollen.

Am 21. Januar 1897 ist sie, abgesehen von der Verletzung am Sehorgan, völlig gesund, frei von Kopfschmerz. In der rechten Schläfe befindet sich eine strahlenförmige, vertiefte Narbe.

Das linke Auge ist normal, das rechte bis auf Lichtschein erblindet, mit weiter, starrer Pupille, tief liegend, nach oben nicht beweglich, von dem herabhängenden Lid bedeckt.

Dicht bei der blassen (atrophischen) Sehnerven-Scheibe, an der nur spärliche Blutgefäße, nach oben ziehend, sichtbar werden, liegt ein zungenförmiger, breiter Aderhaut-Riß; auf demselben ein Blutstreif, von dem aus bewegliche Blutklumpen nach vorn, in den Glaskörper, vordringen. Neben dem Sehnerven und unterhalb desselben, am unteren Rand des Aderhaut-Risses, wird Pigment-Bildung sichtbar. Von der unteren geht ein breites zartes Häutchen aus, das schürzenförmig nach abwärts reicht und, leicht beweglich, den Augengrund überbrückt, blutrote Klumpen eingewebt enthält und mit seinem unteren freien Rande vor einer großen Blutlache liegt.

Die Verletzte kam mit der Angabe, daß sie mit der Entstellung nicht länger leben wolle, wurde am 19. Januar 1897 nach Birnbacher mit zwei Nähten, ohne Chloroform, von der Ptosis befreit, und kehrte wieder nach $1^1/_2$ Jahren zurück, fähig, das rechte Oberlid bis zum oberen Hornhaut-Rand gehoben zu halten; sie wanderte dann nach Amerika aus.

Fall 3. Ein 21jähriger Mann schoß sich am 6. Januar 1897 mit dem Revolver in die rechte Schläfe, war sofort bewußtlos und blieb es zwei Tage. Nach der Rückkehr des Bewußtseins hatte er keinerlei Beschwerden, war aber blind auf dem rechten Auge. Die Kugel scheint im Gehirn zu stecken.

Am 22. Februar 1897 kam er und bat um Operation der Entstellung. Körperlich gesund bis auf die Verletzung am rechten Sehorgan. Das linke Auge ist normal. Das rechte ist stockblind, der Sehnerv blaß, aber nicht sehr; die Netzhaut-Arterien eng, aber noch sichtbar. In der Netzhaut-Mitte sitzt ein grauer Fleck mit Blutpunkt darin, daneben kleine Pigment-Flecke. (Nach 3 Monaten ist der graue Fleck weiß, mehr Pigment sichtbar;

[1] Ich habe dazu besondere, starke, gerade, nur an der Spitze gekrümmte Nadeln von Herrn Windler anfertigen lassen.

dazu noch Blutpunkte.) Die Bewegung des rechten Auges nach beiden Seiten ist aufgehoben, die nach oben und unten beschränkt. Das Oberlid hängt schlaff herab.

Am 23. Februar Operation der Ptosis nach Birnbacher, ohne Chloroform, mit drei Nähten. Der Verletzte ist mit dem Erfolg sehr zufrieden.

Am 23. Mai 1897 ist für gewöhnlich nur der obere Saum der Hornhaut vom Oberlid bedeckt; übrigens kann das Lid willkürlich bis zur Freilegung der Hornhaut gehoben werden.

Fall 4. Ein 24jähriger Instrumentenmacher schoß sich am 3. Juli 1897 mit einem 9 mm-Revolver in die rechte Schläfe. Der erste Schuß ging angeblich glatt vorbei; nach dem zweiten Schuß soll das rechte Auge schon etwas vorgequollen sein; der dritte war gegen das Jochbein gerichtet. (Nach dem Röntgen-Bild scheint hier eine Kugel im Knochen festzusitzen.) Als er am nächsten Morgen im Krankenhause zur Besinnung kam, konnte er auf dem rechten Auge nicht mehr sehen. An den nächsten zwei Tagen quoll das Auge noch weiter hervor, sank aber nach 14 Tagen allmählich zurück. Der Kranke ist am 19. Juli 1897, abgesehen von den Verletzungen am rechten Sehorgan, völlig gesund. Das linke Auge ist normal, sieht aber mittelmäßig, Sn $1^1/_2$ in 4″, und ist für die Ferne mit Zylinder-Gläsern nicht sonderlich zu verbessern. Seit Kindheit war das linke Auge bedeutend schlechter gewesen, als das rechte; hatte aber seit der Erblindung des rechten an Sehkraft gewonnen! Am rechten Jochbein sitzt eine schwarze, pulververbrannte Delle (Einschuß-Stelle); in der rechten Schläfe oben eine tiefere, unten eine flachere Narbe. Das rechte Oberlid hängt vollständig herab und ist noch etwas blutig verfärbt. Der rechte Augapfel ist nach unten und gleichzeitig nach vorn geschoben, seine Bewegung nach allen Richtungen beschränkt, besonders aber nach oben. Das Auge besitzt schwachen Lichtschein, aber keine Projektion. Der Sehnerv ist blaß, atrophisch; alle Netzhaut-Arterien ganz eng, fast fadenförmig, jede von zwei weißen Streifen eingesäumt. Vom Sehnerven, gegen die Mitte der Netzhaut zu, ist starke Pigmentierung sichtbar; der gelbe Fleck honigwabenartig.

Der Verletzte bittet dringend um Beseitigung der Entstellung. Am 19. Juli 1897 wird Birnbacher's Operation mit zwei Doppelnähten, ohne Chloroform, verrichtet.

Beim ersten Verbandwechsel am 27. Juli ist sehr guter Erfolg sichtbar. Das Oberlid ist gehoben bis zur vollkommenen Freilegung der Hornhaut, dabei ist gute Schlußfähigkeit des Auges erhalten. Derselbe Zustand wurde nach vier Wochen beobachtet, ehe der Kranke Berlin verließ.

Fall 5. Ein 29jähriger Herr[1] schoß sich in einem Anfall von Geistesstörung am 17. April 1892 in die rechte Schläfe. Von Herrn Kollegen Hahn, dem ich diesen Fall verdanke, erhielt ich folgendes Schreiben: „Der Schuß ist durch die rechte Orbita gegangen, hat den Sehnerven und verschiedene Augenmuskeln verletzt und ist dann durch den linken Frontallappen durchgedrungen. 8 Tage lang dauerte die Bewußtlosigkeit.“ Nach 4 Wochen wurde er aus dem Krankenhaus entlassen. Die Kugel ist entfernt.

Ich fand am 8. Juli 1892: Die Einschußnarbe liegt $1^1/_2$ cm hinter dem rechten Rand der rechten Augenbraue. Das rechte Oberlid hängt schlaff

[1] Vgl. Scheidemann, C.-Bl. f. A. 1893, S. 356.

und vollkommen herab. Die Beweglichkeit des rechten Auges ist nach allen Richtungen hin fast aufgehoben, nur Einwärtsdrehung erhalten. Der Augapfel ist weich, noch ein wenig am Äquator gerötet; von selber gar nicht, auf Druck etwas schmerzhaft. Hornhaut nicht unempfindlich bei Berührung; Pupille weit, starr, nicht ganz regelmäßig (längsoval); Regenbogenhaut etwas verfärbt. Schwacher Lichtschein erhalten. Im Glaskörper viel Blut. Im Augen-Hintergrund, an der Stelle des Sehnerven-Eintritts, eine bucklig vorspringende, bläuliche, große Bindegewebs-Masse mit Blutungen in der Umgebung; Blutgefäße, spärlich und eng, kommen aus der Narbenmasse heraus. Ein kleiner Teil des Sehnerven-Eintritts ist noch frei. Der Unglückliche ist jetzt hauptsächlich durch die Entstellung gequält: bei geradeaus gerichtetem Blick pflegt das linke Oberlid den oberen Rand der Hornhaut noch eben zu decken, während das rechte so weit herabgesunken ist, daß kaum 1 mm Zwischenraum zwischen ihm und dem unteren Lid übrig bleibt. Ptosis-Operation nach Birnbacher, ohne Chloroform, bewährt sich vorzüglich.

Im vorliegenden Falle war die Operation nicht ganz leicht, weil der Lid-Knorpel weich und sein Stand kaum zur Anschauung zu bringen war. Entscheidend ist dann das Gefühl. Man faßt nach dem Hautschnitt mit zwei Fingern die härtere Kernmasse des Lides: so gelingt es, die Nähte durch den Knorpel zu bringen. Der Erfolg ist großartig. Augenblicklich klafft die Lid-Spalte, so daß beim Geradeausblick fast die ganze Hornhaut sichtbar wird. Nichtsdestoweniger bleibt der Lid-Schluß erhalten.

Nach $1^1/_2$ Jahren sah ich den Kranken wieder. Leichte Schrumpfung des rechten Augapfels war zu beobachten, bei klarer Hornhaut, die nur eine äußerst zarte Parenchym-Trübung im wagerechten Durchmesser zeigte. Dazu Bläschen-Star, und mächtige Narbe, von Pigment umsäumt, im Augengrund. Der Stirnmuskel wirkt gut auf das Lid, das allerdings tiefer steht, als das der gesunden Seite. Die rechte Lid-Spalte ist halb geöffnet.

Ich habe die Birnbacher'sche Operation noch bei zahlreichen andren Fällen von Ptosis verrichtet[1]: bei der angebornen manchmal, aber nicht immer, mit so glänzendem Erfolge; bei der mechanischen, z. B. bei einer jungen Amerikanerin, die durch Lid-Operation in der Kindheit vollständige Lähmung des Oberlides zurückbehalten. Man muß nur dafür sorgen, daß die Wimpern nicht zu stark auf der Hornhaut reiben: zuerst die Lid-Ränder durch Oberflächen-Naht schließen, nachher, wenn der Verband fortbleibt, die Wimpern durch Kollodium an die Haut kleben; Coldcream ins Auge streichen, und die drei festen Nähte nicht vor dem 21. Tag herausnehmen.

In geschichtlicher Hinsicht ist zu erwähnen, daß die alten Griechen die Empornähung der Wimpern kannten und benannten. Die Empornähung des Lid-Knorpels, ohne Ausschneiden von Haut, ist ein neuer und glücklicher Gedanke, von Dransart, Birnbacher u. A.

---

[1] Auch nach einem Schuß in den Mund.

Die Operation wirkt in doppelter Weise: erstens überträgt sie die Muskelkraft der nicht gelähmten Stirnmuskeln durch drei kräftige Stränge auf das gelähmte, herabhängende Oberlid; zweitens sichert sie die statische Erhebung des gesunkenen Oberlides, weil die Augenbrauen-Gegend durch strafferes Gewebe mit dem Knochen verbunden ist.

III. Zur Lehre von den Augenkrankheiten und ihrer Heilung.

Erkrankungen der Binde-, Horn- und Regenbogen-Haut.

61. Über Conjunctivitis diphtherica. Berl. klin. Wochenschr. 1871, Nr. 4.

62. Über die Ätiologie der Diphtheria conjunctivae. Berl. klin. Wochenschrift 1869, Nr. 3.

63. Zur Therapie der Bindehaut-Diphtherie. Knapp's Arch. f. Augen- u. Ohren-Heilk., B. IV, S. 69—72, 1874.

64. Zur Behandlung der gonorrhoischen Bindehaut-Entzündung. Berl. klin. Wochenschr. 1875, Nr. 11.

65. Über gonorrhoische Bindehaut-Entzündung bei Kindern. Berl. klin. Wochenschr. 1884, Nr. 33; C.-Bl. f. A. 1884, S. 311—315.

1. Fall. Am 9. Juli 1884 wird in meine Poliklinik ein 6jähriges Mädchen aus anständiger Familie gebracht, das 10 Tage vorher an den Masern und ziemlich gleichzeitig an den Augen erkrankt sei. Beiderseits besteht stärkste Blennorrhöe der Bindehaut, mit reichlicher Eiter-Absonderung und üppigster Wucherung der Schleimhaut. Rechts ist die Hornhaut bereits vollständig abgestoßen und die ganze Iris freigelegt, links ist die Hornhaut noch erhalten.

Bezüglich der Ursache dieser fürchterlichen Erkrankung konnte man ja zunächst daran denken, daß die Masern-Conjunctivitis einmal wild geworden. In fast allen Büchern steht, daß Bindehaut-Katarrh gelegentlich zur Blennorrhöe ausarten könne. Ich teile diese Ansicht nicht. Akute Blennorrhöe entsteht durch Ansteckung, d. h. durch Übertragung von Sekret eines ähnlich erkrankten Auges oder des Genitaltraktus auf die Bindehaut des fraglichen Falles. Bei genauerem Befragen der Mutter erfahre ich, daß sie zurzeit jeden zweiten Tag durch eine Wartefrau ihr jüngstes Kind mit fast schon geheilter Blennorrh. neon. in meine Poliklinik zur Pinselung sende; daß sie aber infolge der eindringlichen Belehrung, die ihr zuteil geworden, sehr vorsichtig gewesen und sicher nichts übertragen habe. Außerdem seien auch ihre andren drei Kinder an Masern und Augen-Entzündung erkrankt. Nunmehr schien es mir geboten, die Wohnung der Patientin aufzusuchen. Ich finde die drei masernkranken Kinder mit ganz

leichtem Bindehaut-Katarrh behaftet, ordne die strengste Trennung an und eine eigene Wärterin für das blennorrhoische 6jährige Mädchen. Eine Untersuchung der Genitalien des letzteren ergibt einen akuten eitrigen Scheidenfluß, der starke Flecke in der Wäsche verursacht, nach Angabe des Dienstpersonals erst etwa 12 Tage in dieser Intensität sich merkbar gemacht und dessen Ursache nicht nachgewiesen werden konnte. So viel stand fest, daß das Kind mit der durch Berührung der schmerzenden Genitalien besudelten Hand seine wegen des Masern-Katarrhs juckenden Augen gerieben hatte.[1]

Auf die Bindehaut des rechten Auges wurde der mitigierte Höllenstein-Stift (1:2), auf die des linken eine Höllenstein-Lösung von $2^1/_2\,\%$ sorgsam, aber energisch angewendet. Nach 5tägiger Behandlung konnte das linke Auge schon spurweise vom Kinde geöffnet werden, nach weiteren 8 Tagen war die Eiterung verringert, nach 14 Tagen geschwunden; nur Schwellung der Bindehaut zurückgeblieben, die noch eine gelinde Nachbehandlung erheischt. Das linke Auge entrann der schweren Gefahr ohne Schädigung. Der Scheidenfluß besserte sich bald unter entsprechender Behandlung.

Fall 2.[2] Ein 8jähriges Mädchen J., aus anständiger Familie, erkrankte plötzlich an steifer Schwellung der Lider und Bindehaut, Chemosis und reichlicher, fetziger Absonderung vom rechten Auge. Das Kind wurde in der elterlichen Wohnung von mir behandelt. Schutzverband des linken; rechts Eis-Umschläge im Anfang und Reinigung. Nach 10 Tagen Abschwellung, so daß man zur Pinselung erst mit Blei-, dann mit Silberlösung übergehen konnte. Vollständige Heilung. Die Ursache des sofort (beim Beginn der Behandlung) festgestellten Scheiden-Eiterflusses blieb unbekannt. (1877.)

Fall 3. Die 2jährige E. B. wurde am 24. August 1877 gebracht mit diphtheroider Blennorrhoe des linken Auges. Das Kind leidet an Scheidenfluß seit 14 Tagen, die Mutter seit langer Zeit.

Das rechte Auge blieb unter dem Schutzverbande frei; das linke wurde mit Eis-Umschlägen und, als hierbei die Schwellung zunahm, erfolgreich mit warmen Umschlägen behandelt; nach ungefähr 10 Tagen mit Einpinselung erst von Blei-, dann von Silberlösung, was wochenlang fortgesetzt werden mußte. Vollständige Heilung.

Fall 4. Am 27. September 1879 wurde ich zu einem 4jährigen Mädchen berufen, das gleichzeitig mit allen seinen drei Schwestern seit einigen Tagen an Scheiden-Eiterfluß und seit einem Tage an Entzündung des rechten Auges litt. (Ursache des Scheidenflusses unbekannt. Vater und Mutter durchaus gesund. Die drei weiblichen Dienstboten wurden nicht, wie ich beantragt, einer genauen Untersuchung unterzogen, sondern — entlassen.) Steife Schwellung der Lider und der dunkelblauroten Bindehaut, die einzelne weiße Plaques trägt. Wallartige Chemosis deckt den größten Teil der Hornhaut. Das Kind wurde im elterlichen Hause behandelt. Schutzverband des linken. Warme Chlorwasser-Umschläge des rechten, mit skrupulöser Reinigung, durch eine geübte Wärterin, abwechselnd mit der Mutter, Tag und Nacht. 16 Tage lang konnte das Kind sein krankes Auge nicht eine

[1] So disponiert Prä- oder Coëxistenz einer leichten Conjunctivitis zur gonorrh. Infektion des Auges. Vgl. meine klin. Beob., Wien 1874; und Berl. klin. Wochenschr. 1875, Nr. 11.

[2] Vgl. m. Beitr. z. pr. Augenheilk. III, 1878, S. 35.

Spur weit öffnen. Vom 10. Tage an Blei-, dann Silberlösung. Nach 4 Wochen war die Behandlung vollendet, die Hornhaut vollkommen gesund geblieben, das Oberlid noch etwas herabhängend. Dauernde Heilung.

Der Scheidenfluß war langwierig trotz sorgsamer Behandlung von kompetenter Seite.

Nach kurzer Zeit erfuhr ich von einem befreundeten Gynäkologen, daß die — entlassene Gouvernante der Familie, eine ziemlich gebildete Dame, die übrigens Badewanne und Schwamm gemeinschaftlich mit den ihr anvertrauten Kindern zu benutzen pflegte, von ihm an infektiöser Colpitis usw. behandelt werde.

Fall 5. Am 28. März 1881 wurde ein sonst gesundes 4jähriges Mädchen wegen einer akuten Blennorrhöe des rechten Auges gebracht, und von der sehr sorgsamen Mutter auf weiteres Befragen zugestanden, daß die 3jährige Schwester des Kindes an „skrofulösem" (?) Scheidenfluß leide. Verdünnte Chlorwasser-Umschläge, Reinigung. Das linke Auge blieb gesund, das kranke konnte am 9. April 1881 zum erstemal mit leichter Höllenstein-Lösung gepinselt werden und wurde vollständig wiederhergestellt.[1]

Fall 6. Am 26. September 1882 wurde auf dringenden Wunsch des Hausarztes der 7jährige H. M. in meine Anstalt aufgenommen.[2]

Rechts akuteste Blennorrhöe, starke Lidschwellung, reichliche Eiter-Sekretion; Schleimhaut des oberen Umschlagsteils gelbrot, derb, fast diphtherisch, starke Chemosis. Linkes Auge anscheinend normal. In ätiologischer Hinsicht war an dem Knaben selber eine Quelle der Infektion nicht zu ermitteln. Seine Mutter hatte seit Jahren nicht mehr geboren, aber doch zeitweise über Fluor geklagt. Seine kleine Schwester (von etwa 8 oder 9 Jahren) hatte eine (angeblich skrofulöse) Vaginitis, die in den letzten Tagen schon etwas besser geworden. Gleichzeitig mit H. M. war ein gleichaltriger Spiel- und Hausgenosse an akuter Bindehaut-Blennorrhöe erkrankt, jedoch nicht in meine Behandlung gekommen.

Der Patient wurde zu Bett gehalten, das linke Auge durch einen Schutzverband geschlossen, auf das rechte ununterbrochen, Tag und Nacht, Eis-Umschläge angewandt, die dem sehr verständigen, aber nervös aufgeregten Knaben recht angenehm waren.

27. September: Lidschwellung noch stark, Eiter-Absonderung etwas geringer. Im oberen Umschlagsteil netzförmige, oberflächliche Diphtherie.

28. September ist diese bereits fort, die Schleimhaut gelockert, blutend.

---

[1] In dem Bindehaut-Sekret fanden wir Eiterkörperchen, nur mäßig zahlreiche Epithelzellen und Gonokokken in schönster charakteristischer Anordnung. Die Scheiden-Absonderung der 3jährigen sonst gesunden Schwester zeigte Eiterzellen, wenig Epithelzellen, sehr zahlreiche Kokken. Vgl. J. Hirschberg und F. Krause, C.-Bl. f. A. 1881, S. 273.

[2] Schon seit einer Reihe von Jahren nehme ich (mit Rücksicht auf die andren Kranken, namentlich die operierten) solche Fälle von Diphth., Blennorrh., oder akuten Granul. überhaupt nicht auf, obwohl ich selber, sogar in meinem poliklinischen Material, (wegen der absoluten Trennung der Instrumente, Medikamente, Verband-Utensilien seit Beginn meiner Praxis,) unter mehr als 60000 Patienten noch nicht einen einzigen Fall von Kontagion erlebte. Ich behandle derartige Fälle in ihrer Wohnung, wenn Wartepersonal genügend beschafft werden kann; wenn nicht, sende ich sie sofort nach der königl. Charité. Im vorliegenden Fall erhielt der Knabe zwei absolut von der übrigen Klinik getrennte Zimmer und vollkommen eigene Wartung.

30. September: Die Schwellung beginnt abzunehmen. Bei dem unruhigen Verhalten des Knaben und seiner Mutter, die sich an der Pflege beteiligte, war der Schutzverband des linken Auges problematisch.

1. Oktober: Rechts Lidschwellung und Absonderung mäßig; Schleimhaut stark geschwollen, blutend, nicht sehr steif. Pinselung mit 1%iger Lösung von Arg. nitric. — Links blennorrhoischer Katarrh, ohne Schmerzen, Lidschwellung oder Chemosis. Energisches Auswaschen mit einer Lösung von Sublimat $^1/_{10000}$, womit auch der Watteverband getränkt wurde.

2. Oktober: Rechts besser, Pinselung mit Höllenstein wiederholt. Links hat die eitrige Absonderung zugenommen; es besteht Rötung der Augapfel-Bindehaut, aber keine Schwellung derselben. Energische Sublimatspülung, Verband.

3. Oktober: R. Chemosis geschwunden. Lidschwellung und Eiter-Absonderung gering. Arg. nitr. 2%. Links mäßige Schwellung und Eiterung. Keine Chemosis.

4. Oktober: Das rechte Auge wird zum erstenmal spontan geöffnet. Links mäßige rote Chemosis; Sublimatspülung und Verband mit einer Lösung von $^1/_{1000}$.

5. Oktober vorm.: Nachdem auf das linke Auge Sublimat 5 Tage lang ohne Nutzen angewendet worden und eine mittlere Blennorrhoe sich ausgebildet, wird auch auf dieses wie auf das rechte eine 2%ige Lösung von Arg. nitr. appliziert. Nachmittags wurden beide Augen spontan geöffnet. Jetzt machte bei täglicher Pinselung die Besserung rasche Fortschritte. Am 10. Oktober wurde der Knabe aus der Anstalt und Ende Oktober aus der Behandlung geheilt entlassen.

Die obigen 6 Fälle stammen aus den letzten 6—7 Jahren. In meiner ersten kurzen Mitteilung über den Gegenstand (Beitr. III. 1878) hatte ich schon erwähnt, daß ich ähnliche Fälle vorher, jedoch nicht häufig, gesehen. Nur ein Knabe ist unter den 6 Fällen, er erhielt das Contagium aus der Vagina seiner Schwester. (Knaben, welche infolge von angeborener Verengung der Vorhaut an Balanitis leiden, habe ich schon gelegentlich an starkem Schwellungskatarrh behandelt, jedoch nicht an akuter Blennorrhöe.) Von den 5 Mädchen hatten 4 selber den Scheidenfluß (und zwar ziemlich akuten), bei dem letzten hatte ihn wieder die kleine Schwester.

Das Augenleiden war immer eine höchst akute Blennorhöe der Bindehaut; mehrmals mit ganz steifer Schwellung und sogar mit netzförmiger, diphtherischer Einlagerung. Chemosis ist (im Gegensatz zu andren Beobachtern) mehrmals in den Krankengeschichten ausdrücklich hervorgehoben.

Die Krankheit ist eine recht schwere. Das zeigt schon Fall 1, wo nach etwa 10tägiger Dauer der Erkrankung die Hilfe nachgesucht worden, und die Hornhaut des rechten Auges bereits vollständig abgestoßen war.

Allerdings gelang es in diesem, das zweite Auge und in allen übrigen Fällen beide Augen zu retten, aber doch immer erst nach

längerer und sorgfältiger Behandlung. Somit verstehe ich den Ausspruch des Kollegen Hock[1] nicht recht, „daß die Blennorrhöen bei kleinen Mädchen, die sich durch ihren eigenen Vaginalfluor infiziert haben, auffallend günstig verlaufen". Es wäre wünschenswert, daß das Beobachtungs-Material, welches diesen Satz begründen sollte, genau publiziert würde, damit man in der Lage wäre, Schwellungs-Katarrhe u. dgl. auszuschließen. Auch kontrastieren mit obigem Ausspruch einigermaßen die Erfahrungen andrer Fachgenossen, die geradezu pessimistisch lauten; z. B. die folgende von G. Critchett[2]: „Eine $2^1/_2$jährige zeigte am 15. Mai 1878 am linken Auge die Charaktere einer Ophthalmie, welche nach der Anamnese auf eine blennorrhagische Ursache zu beziehen war. Die Färbung der Lider war dunkelrot; eine gelbe, dicke Exsudation sickerte reichlich hervor, ihre Schwellung war so enorm, ihre Spannung und Infiltration so entwickelt, daß die Untersuchung der Hornhaut (sogar mit Hilfe der Anästhetica) unmöglich. Meine schon lange Erfahrung, die Akuität und Schwere der Symptome, die Schwierigkeit, die Lider zu öffnen und den Zustand der Kornea zu beurteilen, die Unmöglichkeit, eine modifizierende Lösung mit der Bindehaut in Kontakt zu bringen — alle diese Umstände zeigten mein Unvermögen, die Sehkraft der Kleinen zu retten. Niemals in der Tat, während meiner ganzen Laufbahn, habe ich einen Fall mit allen diesen Symptomen getroffen, ohne daß schließlich vollkommene Zerstörung der Hornhaut eintritt."

Nach meinen eigenen Erfahrungen ist die gonorrhoische Blennorrhöe allemal eine äußerst schwere Erkrankung, aber keineswegs hoffnungslos bei rechtzeitiger Behandlung. Auch bei den Erwachsenen ist mir in eigener Praxis meines Wissens kein Fall blind geworden, wenngleich Durchbohrung der Hornhaut nicht immer vermieden werden konnte. Beschränken wir uns auf die kindlichen Formen, so gilt es, 1. das zweite Auge, wenn es frei geblieben, zu schützen; 2. bei reichlicher Eiterung Tag und Nacht Eis-Umschläge anzuwenden, unter sorgsamer, schonendster Reinigung; wenn Eis nicht vertragen wird, oder bei diphtherischem Habitus von vornherein, lauwarme verdünnte Chlor-Umschläge einzuführen; 3. sowie die pralle Spannung der Schleimhaut gewichen, adstringierende Lösungen (Blei 2 %, Arg. nitr. 1 % probatorisch, 2—$2^1/_2$ % kurativ) sorgfältig einzupinseln. Die 6 Krankengeschichten erläutern genügend die Wirksamkeit dieser durchaus nicht neuen, ebenso einfachen wie wirksamen Behandlung.

[1] Lehrb. der Syph. u. ven. Krankh. von Zeissl, IV. Aufl., Stuttg. 1882, S. 154.

[2] Internat. Kongreß, Amsterdam 1879, vgl. C.-Bl. f. A. 1879, S. 330. Allerdings wird nicht hervorgehoben, daß die Blennorrh. aus der Vagina des Kindes stammte.

Es ist geradezu auffällig, daß ein praktisch so überaus wichtiger Gegenstand, wie die genannte Ophthalmie der Kinder, noch keine zusammenhängende Erörterung erfahren, so daß der praktische Arzt, wenn er einem solchen akuten Fall gegenübersteht, selbst in einer vollständigen medizinischen Bibliothek nur schwer sich Rats erholen kann.

In dem so inhaltreichen und ausgezeichneten Handbuch der Augen-Heilkunde von Graefe-Saemisch ist überhaupt der gonorrhoischen Ophthalmie nur eine halbe Seite gewidmet (IV. 1. 95[1]) und die der Kinder nicht erwähnt. Das gleiche gilt für die gewöhnlichen Lehrbücher, die sich in den Händen der Ärzte befinden. (Schweigger, IV. Aufl. 1880, S. 272; Meyer, III. Aufl. 1883, S. 93; Zehender's Lehrbuch, Stuttgart 1879, S. 28, das bezüglich der Erkrankung der Erwachsenen noch mit am lehrreichsten von den genannten erscheint.)

Eine wirklich genaue Hinweisung auf die in Rede stehenden Fälle finde ich nur in dem Werke, in welchem Prof. v. Arlt das Ergebniß eines langen, erfahrungsreichen Lebens gezogen (Klin. Darstellung der Krankh. d. Auges. Wien 1881, S. 38): „Ich habe (ca. 10) kleine Mädchen (von 2—6 Jahren) mit akuter Bindehaut-Blennorrhöe zu behandeln bekommen, bei denen ich Vaginal-Schleimfluß fand; in einigen Fällen hatten mich die Angehörigen selbst auf dieses Leiden aufmerksam gemacht. — Alle diese Fälle verliefen ohne Chemosis, obwohl bei einigen der Kinder selbst croupöses Exsudat an der Conj. bulbi, bei den meisten eine schreckenerregende Geschwulst der Lider und reichlich schleimig-eitriges Sekret vorhanden war. Bei zweien der Kinder war es zu Ectropium aller 4 Lider gekommen." Ferner zitiere ich auch das neue Lehrbuch von Galezowski und Daguenet[2] (Paris 1883, p. 68): „L'ophthalmie leucorrhéique, limitée ordinairement à un oeil, se déclare le plus souvent chez les jeunes filles de 5—10 ans. Lorsque celles-ci sont atteintes d'un pruit vulvaire, elles portent leurs mains vers les parties génitales et s'inoculent elles mêmes la maladie avec leur doigts contaminés." Endlich Wecker (Traité 1878, p. 318): „L'inoculation du produit d'une leucorrhée est assez fréquente chez des petites filles ayant de mauvaises habitudes." Bei meinen Fällen habe ich „schlechte Gewohnheiten" nicht beobachtet.

---

[1] Vgl. damit die ausführliche und heute noch immer interessante Darstellung Mackenzie's (Traité I, 768—777, 1856) und Arlt's (Krankh. d. Auges 1851, I, S. 43 ff.). Aber bei diesen, wie auch in der klass. Monogr. von Lawrence (Vener. Krankh. des Auges, London 1830) finde ich Fälle bei Kindern nicht erwähnt.

[2] Nach denen Desmarres zuerst die Krkh. erwähnt habe. In der Tat erklärt D. (Handbuch, Erlangen 1852, S. 172), daß die gonorrh. Ophthalm. „an Greisen wie an Kindern beobachtet" wurde.

Vielleicht sind diese Beobachtungen überhaupt nicht ganz identisch mit den meinigen.

Bezüglich der ätiologischen Tatsachen hebe ich die beiden Sätze Schroeder's (Ziemssen's Handb. 1881, X, 469, 470) hervor: „Unter den Ursachen der Colpitis spielt die Tripper-Infektion eine Hauptrolle. — Die Entzündung der Scheide kommt vor in jedem Alter, wenngleich sie bei Kindern recht selten ist." Wie die Übertragung des Ansteckungstoffes auf die kindliche Scheide geschehen kann, zeigt mein 4. Fall. Es gibt ja natürlich noch mehrere andre Möglichkeiten.

In eine Diskussion über die forensischen Beziehungen möchte ich aber nicht eintreten, da ich auf diesem Gebiete keine Erfahrungen besitze. Ebenso möchte ich unentschieden lassen, inwieweit eine durch „Skrofeln begünstigte oder durch Würmer bedingte" Vaginitis kleiner Mädchen[1] durch Übertragung des Sekretes bösartige Blennorrhöen am Auge produzieren könne.

Nachtrag. Letzthin sah ich einen neuen Fall (7):

Am 20. August 1884 kam mit ihrer Mutter Helene G. aus Rußland, 11 Jahre alt. R. akute Blennorrh. conj. mit starker Chemosis. Eitrige Kolpitis aus unbekannter Ursache seit 14 Tagen. L. Schutzverband, der aber nicht vertragen und nach 2 Tagen fortgelassen wird; das l. Auge bleibt gesund. R. Eis-Umschläge kontinuierlich; vom 21. Aug. ab 2%ige Lösung von Arg. nitr. Am 22. Aug. Chemosis fort; 27. Aug. wird das Auge spontan geöffnet. Nach 3 Wochen ist die Eiterung gehemmt, nach 4 Wochen wird Patientin (die im Hotel gewohnt,) in ihre Heimat entlassen.

[Nr. 65 enthält vielleicht die erste genauere Erörterung dieser Krankheit. Vgl. übrigens Gesch. d. Augenheilk., XIV, II, S. 64.]

66. Gonorrhoische Ophthalmie. C.-Bl. f. A. 1884, S. 213—214.

Ein junger Russe kam seit einigen Wochen, wegen leichter Granulosa, jeden zweiten Tag, zur Pinselung; eines Tages kommt er mit dem Bilde der akuten Blennorrhöe. Da ich nicht der Ansicht bin, daß eine chronische Granulosa spontan in akute Blennorrhoe übergehen könne, untersuche ich sofort die Genitalien und finde eine akute gonorrh. Urethritis, die erst seit 8 Tagen bestand. Patient gesteht zu, erst die Genitalien mit der Hand und, ohne Waschung der letzteren, die Augen berührt zu haben. Katarrh und Granulose der Bindehaut disponieren zur gonorrh. Ophthalmie, hauptsächlich wegen der Neigung der Patienten, ihre Augen häufig zu wischen. (Vgl. meine klin. Beob. Wien 1874, S. 22[2] und Berl. klin. Wochenschr. 1875, Nr. 11); im

[1] Vgl. u. A. Vogl, Kinderkr. III, S. 392.

[2] Ich besinne mich auf 4 Fälle der Art. Zwei waren nicht in Behandlung, zur Zeit, als sie sich die Gonorrhöe einimpften. Der dritte war überhaupt noch nicht in Behandlung gewesen. (Chron. Bleph., Urinwaschung täglich: auch als er Gonorrhöe sich zugezogen hatte).

„Osten" ist's — wahrscheinlich ebenso. (Vgl. C.-Bl. f. A. 1878, S. 306.) Leicht ansteckend ist frische Gonorrhöe.

67. Zur Pathologie der ansteckenden Augenkrankheiten. (Zusammen mit F. Krause.) C.-Bl. f. A. 1881, S. 31ff., S. 270ff.

68, 69, 70. Bindehaut-Katarrh, Bläschen-Katarrh, Körnerkrankheit. Therapeut. Monatshefte von O. Liebreich, Apr. 1887, Febr. 1889, Jan. 1890.

71. Beiträge zur Operation und zur Anatomie der Körnerkrankheit. Berl. klin. Wochenschr. 1899.

Die operative Behandlung der Körnerkrankheit ist seit mehr als 2 Jahrtausenden lebendig in der ärztlichen Literatur; wenn auch zeitweise und sogar für längere Zeit zurückgedrängt, kam sie doch immer wieder in den Vordergrund, in unsrem Jahrhundert schon zum viertenmal, und nimmt heutzutage wieder eine herrschende Stelle ein.

Von den zahllosen Verfahrungsweisen, welche seit den Zeiten der Hippokratiker[1] bis auf unsre Tage empfohlen worden sind, kommen heutzutage hauptsächlich nur zwei in Betracht, das Ausschneiden und das Ausdrücken der körnigen Bindehaut.

Das Ausschneiden der körnigen Bindehaut ist wohl imstande sofort und sinnfällig die Beschwerden des Kranken zu beseitigen, ohne das Auge unmittelbar irgendwie zu gefährden. Aber für die Zukunft des Operierten haften ihm zwei Gefahren an: erstlich die der neuen Wucherung, des sogenannten Rückfalles, da es unmöglich ist, alle Teile zu entfernen, welche den Trachom-Erreger enthalten; und zweitens die der späteren Vertrocknung der Hornhaut, namentlich wenn außer der geschwollenen und gewucherten Umschlagsfalte noch breitere Streifen von der Lidschleimhaut mitsamt dem dazu gehörigen Knorpel mit fortgenommen worden.

Bei dieser Gelegenheit möchte ich einer Legenden-Bildung[2] entgegentreten, welche neuerdings in die Literatur einzudringen beginnt, als ob erstlich an den in Ostpreußen (und Rußland) operierten Fällen von mir (und von Andren) beobachtete ungünstige Folgen der Ausschneidung nur solche Fälle beträfen, die von unkundiger Hand operiert wären; und zweitens nur die zur Schrumpfung geneigten Augen durch die Ausschneidung „um 2—3 Jahre früher" der ohnehin sicheren Vertrocknung (Xerose) verfallen wären. Das erstere ist tat-

[1] Vgl. m. Gesch. d. Augenheilk. i. Altertum, Leipzig 1899, § 74—78, S. 130 bis 139.

[2] Vgl. C.-Bl. f. A. 1899, S. 141 u. 142.

sächlich nicht begründet. Das zweite scheint im Widerspruch zu stehen mit solchen Beobachtungen, wie die folgende ist:

Ein 36jähriger Mann aus O.-Pr. leidet seit 3 Jahren; Sommer 1898 wird ihm in seiner Heimat-Provinz beiderseits die Ausschneidung oben wie unten verrichtet. Seit Dezember 1898 leidet er an Sehstörung und lästiger Trockenheit des linken Auges. Rechts S = $^5/_{15}$, links = $^2/_{100}$. Auf dem besseren Auge ist der Knorpel mitsamt der darauf sitzenden Schleimhaut vorhanden, auf dem schlechteren zum größten Teil entfernt. Die linke Hornhaut ist weißnarbig und vollständig trocken, wie ein künstliches Auge, sogar nach wiederholtem Lidschlag. Nur durch häufiges Waschen mit gekochter Milch werden die Schmerzen dieses Auges einigermaßen gelindert.

Der Plan, Einpflanzung von Schleimhaut (aus dem Munde) zu versuchen, ist gerechtfertigt, aber nicht sehr aussichtsvoll. Das rechte Auge ist frei von Vertrocknung.

Das Übel der Vertrocknung tritt weit seltner auf, als das des Rückfalls. Aber die heutige Ära des Messers ist noch zu kurzdauernd, um Zahlen-Angaben zu machen.

Das Übel des Rückfalls nach der Ausschneidung ist ein wirkliches Übel, da dann für eine neue Ausschneidung weder Stoff noch Mut vorhanden ist. Es scheint mir nicht gerechtfertigt, in solchen Fällen — sei es immer, sei es auch nur häufig, — von Reïnfektion zu sprechen, d. h. anzunehmen, daß die durch Schneiden Geheilten nur in ihrer ungünstigen Häuslichkeit eine neue Ansteckung mit Trachom sich zugezogen hätten.

Das zweite Verfahren, das Ausdrücken der körnigen Bindehaut, ist einerseits sowohl theoretisch als auch erfahrungsgemäß, soweit ich dies in zahlreichen, über eine Reihe von Jahren beobachteten Fällen habe feststellen können, befreit von der Gefahr, eine Vertrocknung der Hornhaut herbeizuführen; andrerseits der Gefahr eines Rückfalls, d. h. einer neuen Wucherung der Körner, nicht mehr unterworfen, als das Ausschneiden, sondern vielleicht noch weniger. Doch besteht der bemerkenswerte Unterschied, daß, wenn über Jahr und Tag nach dem Ausdrücken die Wucherung wieder fast so stark, wie zuvor, geworden, — was ich allerdings in einzelnen Fällen beobachtet habe, — nichts uns hindert, das Ausdrücken zu wiederholen und dadurch auf Jahr und Tag, oder auf immer, den Kranken von seinen Beschwerden und von der Gefährdung seiner Augen zu befreien. Überhaupt habe ich nach dem Ausdrücken, das ich unter örtlicher Betäubung (durch Kokain oder Holokain) an den ambulanten Kranken mittelst der (natürlich frisch ausgekochten) Roll-Pinzette von Knapp vornehme, noch nie einen Nachteil gesehen, sondern stets Vorteil, d. h. Beseitigung der Beschwerden, so daß die Kranken, bei doppelseitiger Erkrankung,

immer bald um Operation des zweiten Auges zu bitten pflegen. Nur für einen Tag wird das operierte Auge verbunden. Am andern Tage zeigt sich die Bindehaut glatt, das Auge reizlos. Der einzige Übelstand besteht darin, daß der Eingriff, trotz Kokain, nicht schmerzlos ist.

Somit ist in denjenigen Fällen der Körnerkrankheit, welche durch die örtliche Anwendung des Kupferstifts oder der (1 %igen) Höllenstein-Lösung, selbst nach vielen Monaten (oder gar nach Jahren,) nicht geheilt werden, das Ausdrücken für mich die Regel, das Ausschneiden nur die seltne Ausnahme.

Nun könnte man mir gegenüber dasselbe wiederholen, was schon öfters gesagt ist, daß diese Regel für eine trachom-arme Gegend, wie Berlin, passend sei, aber nicht für eine trachom-reiche, wie z. B. Ostpreußen, wo auch die schlimmsten Formen gleichzeitig so überaus zahlreich vorkommen. Aber die Körnerkrankheit stellt auf der ganzen Erd-Oberfläche dieselbe Krankheit dar, wenigstens soweit ich durch meine Reisen in vier Erdteilen mich habe überzeugen können. Allerdings gewisse Abänderungen des Verlaufs scheinen durch Klima und Lebensweise bedingt zu werden.[1]

Übrigens leben Tausende von Arbeitern, sowie auch Dienstmädchen aus den Provinzen Ostpreußen und Posen in und bei Berlin[2]; sehr viele von diesen suchen bei uns wegen Trachom Hilfe; viele Kranke reisen auch eigens wegen der Körnerkrankheit vom Osten hierher: wohl die meisten meiner Operierten stammten aus den beiden soeben genannten Provinzen.

Somit möchte ich den von mir angedeuteten Grundsätzen eine nicht bloß örtliche, auf Berlin beschränkte, sondern eine etwas allgemeinere Bedeutung zuzuschreiben mir gestatten: obwohl ich sehr weit entfernt davon bin, zu glauben, daß die in Ostpreußen mit der Sisyphus-Arbeit der Trachom-Tilgung betrauten Ärzte schon in der

---

[1] Vgl. z. B. Dr. Th. Germann's interessanten Bericht über Trachom in Syrien und Palästina (C.-Bl. f. A. 1896, S. 383): „In Rußland beginnt das Trachom später, nimmt durch alle drei Stadien einen überaus chronischen Verlauf und bedingt frühzeitig eine das Sehvermögen schädigende Miterkrankung der Hornhaut. Die Sekundär-Erkrankungen schließen sich der Primär-Erkrankung gewöhnlich unmittelbar an. In Syrien und Palästina setzt die Krankheit früher ein und nimmt bis in das Narben-Stadium hinein einen schnelleren Verlauf, ohne wesentliche Störung des Sehvermögens durch Miterkrankung der Hornhaut. Die Folgekrankheiten verlängern nicht unmittelbar das Grundleiden, sondern entwickeln sich häufig erst nach einer Periode relativen Wohlbefindens."

[2] Die Gefahr ist nicht so unbedeutend und vielleicht im Zunehmen begriffen. Meist werden die Kinder dieser Arbeiter nicht angesteckt, soviel ich durch eigne Untersuchung derselben habe feststellen können. Aber gelegentlich kommt doch einmal ein Fall von Übertragung auch bei uns vor. Vorbeugende Maßregeln sind unabweislich. [Sie sind gekommen.]

nächsten Zeit mit der von mir beliebten ausnahmsweisen Ausschneidung auskommen werden.[1]

Heutzutage bleiben für mich zwei Hauptanzeigen der Ausschneidung bestehen. Aber beide sind ganz außerordentlich selten.

Die erste ist dann vorhanden, wenn das eine Auge durch begleitende Hornhaut-Verschwärung bereits gänzlich und unheilbar zerstört worden, während das andre Auge gut und trachom-frei geblieben. In diesem Fall exstirpiere ich mit dem zerstörten Augapfel auch die ganze Bindehaut desselben, um den Kranken von seinen unerträglichen Beschwerden zu befreien und gleichzeitig vor der Gefahr einer Ansteckung des zweiten Auges zu bewahren.[2] Das habe ich schon geübt, ehe in der Provinz Preußen die neue Zeit des Ausschneidens angebrochen war. Aber diese Fälle sind zum Glück sehr selten. Vor kurzem hatte ich einen neuen Fall der Art.

Am 12. Mai 1899 kam ein 40jähriger Mann aus W. in meine Anstalt. Im Juli 1898 war sein rechtes Auge mit Rötung, Schmerz und Schwellung erkrankt; nach 8 Tagen begab er sich zu einem unsrer hervorragendsten Fachgenossen, woselbst er erfuhr, daß er an der ägyptischen Augen-Entzündung leide; und 6 Wochen lang gründlich, auch mit mehreren Operationen, behandelt ward.

Zu Hause wurde es immer schlechter. So kam er zu mir, bei völlig gesundem Verhalten des linken Auges, mit einem trostlosen Zustand des rechten. Der rechte Augapfel ist stockblind, vollkommen geschrumpft, auf seiner Oberfläche mit dicken Granulationen bedeckt, die Hornhaut von einer kreisrunden Öffnung durchbohrt, welche eine Fistel nach dem Glaskörper darzustellen scheint. Die ganze Lid-Bindehaut, oben wie unten, von dicken Granulationen bedeckt.

Ich diagnostizierte Folgezustand des akutesten Trachom, was eine sehr seltene Erkrankung darstellt, zumal in unsrer Gegend. Die Gefahr sympathischer Erblindung des zweiten Auges schien mir recht bedeutend. Deshalb schlug ich dem Kranken sofort die Entfernung des Augapfels mitsamt der Bindehaut der Lider vor, um ihn schleunigst von Schmerz und Gefahr zu befreien. Mit Begierde ergriff er den Plan. Am folgenden Tage führte ich ihn aus. Unter Chloroform-Betäubung wurde zunächst oberhalb wie unterhalb der Hornhaut-Durchbohrung die Bindehaut des Augapfels von dem letzteren frei präpariert und durch eine kräftige Naht vereinigt,

[1] Vgl. Über die körnige Augen-Entzündung in Ost- und Westpreußen und ihre Bekämpfung von J. Hirschberg, und Über die Therapie der Conjunctivitis granulosa von Prof. Dr. H. Kuhnt: beide im VI. Bande des klin. Jahrbuchs 1897.

[2] Gelegentlich habe ich auch bei tiefer Geschwürs-Bildung der Hornhaut und mächtiger körniger Wucherung der Umschlagsfalten, wenn örtliche Behandlung unmöglich und Gefahr der Zerstörung des Augapfels naheliegend, die Ausschneidung der beiden Umschlagsfalten nebst Erweiterung des Lidwinkels ausgeführt, zu großem Nutzen für das erkrankte Auge. Aber bei mehr chronischen Zuständen bin ich immer mit der Ausquetschung ausgekommen.

um das Loch zu decken. Hierauf die Ausschälung des Augapfels vorgenommen. Endlich die Ausrottung der Bindehaut des oberen wie des unteren Lids.

Der Kranke ist ganz zufrieden, ich habe ihn einige Monate später wieder gesehen.

Die anatomische Untersuchung des gewonnenen Präparates, die ich, samt Zeichnungen, Herrn Kollegen Fehr verdanke, hat die folgenden Ergebnisse geliefert:

Makroskopische Untersuchung. Der Augapfel hat seine natürliche Gestalt eingebüßt. Über die Vorderfläche schieben sich geschwulstartige Wucherungen der Bindehaut hinüber. Erst nach Entfernung von geronnenem Blute kommt die derbe, schwartige Hornhaut zu Gesicht. Im Zentrum zeigt diese eine große Perforations-Öffnung.

Ein Sagittalschnitt zerlegt den Augapfel in eine mediale und eine laterale Hälfte.

Hornhaut stark verdickt infolge einer mächtigen Pannus-Bildung. Der Pannus bedeckt auch die Ränder der Perforation und geht sogar auf die Innenwand der Hornhaut über. Die Durchbruchstelle wird von innen durch Linsenreste verschlossen. Pigment-Streifen deuten die Lage der Regenbogenhaut und des Strahlenkörpers an.

Die Aderhaut ist an mehreren Stellen in großer Ausdehnung abgelöst, die Lederhaut tritt nackt zutage. Die Netzhaut liegt auf der abgelösten Aderhaut.

Mikroskopische Untersuchung. 1. Ausgeschnittene Bindehaut.

Die Bindehaut wird überzogen von einer stellenweise mehrere Millimeter dicken, aus dicht gehäuften kleinen Rundzellen gebildeten Schicht, die an vielen Stellen eine deutliche Anordnung in Knoten, bzw. Körnern darstellt. Viele kleine Gefäße durchziehen diese Schicht. Das Epithel fehlt meistens.

In dem verdickten subkonjunktivalen Gewebe sieht man stark erweiterte, mit Blut gefüllte Blutgefäße, sowie hie und da Drüsen-Querschnitte, die von Rundzellen-Infiltration umgeben sind. Auch sonst sind noch im subkonjunktivalen Gewebe einige Rundzellen-Anhäufungen vorhanden, deren Zusammenhang mit der Oberfläche an manchen Stellen nachweisbar ist.

2. Vordere Augapfel-Hälfte.

Dieselben Veränderungen, wie an der ausgeschnittenen Bindehaut, finden sich an den noch dem Augapfel anhaftenden Bindehaut-Stücken. Von hier schieben sich die Rundzellen ohne Unterbrechung in ähnlicher Anordnung, wie auf der Lid-Bindehaut, zwischen Hornhaut-Epithel und Hornhaut vor und bilden einen mächtigen Pannus. Das Epithel der Hornhaut ist gewuchert und schickt große und kleine Zapfen in die Tiefe.

Die Hornhaut ist zum Teil eingeschmolzen, zum Teil aufgefasert, indem die Rundzellen sich zwischen die einzelnen Lamellen einen Weg bahnen. Auch die Innenfläche der Hornhaut wird von Rundzellen-Wucherung bedeckt. Von hier aus geht diese weiter und bettet Regenbogenhaut und Strahlenkörper in sich ein. Erstere ist übrigens schwer zu isolieren, und ihre Lage und Verlauf hauptsächlich durch ihr Pigment erkennbar. An die klaffende Durchbruchsstelle legt sich von innen der Kapselsack, der sich der Linse fast ganz entledigt hat. Nur am Äquator stößt man noch auf Linsen-Reste. Der sonst in sich geschlossene Kapselsack erfährt

der Perforations-Öffnung gegenüber eine Unterbrechung, durch welche Rundzellen in ihn hineinwuchern. Die Aderhaut scheint ganz, der Strahlenkörper zum Teil abgelöst.

In der hinteren Hälfte des Augapfels ist nichts von der kleinzelligen Hineinwucherung zu beobachten. Die drei Häute des Augapfels zeigen hier keine sehr erheblichen Veränderungen.

So eigenartig dieser anatomische Befund ist, so erinnerte derselbe mich doch an die Mitteilung von Passauer über einen Fall von trachomatöser Neubildung im Augen-Innern[1], den A. v. Graefe noch, nach schriftlicher Mitteilung, zu den „summis curiosis ophthalmologicis" gerechnet hatte. Freilich setzte sich in diesem Falle die Wucherung nach innen nicht so diffus fort, wie in unsrem Fall, sondern „von der Hornhaut-Grenze aus zwischen Gefäß-Stroma der Aderhaut und zwischen Lederhaut erst in Form einer Zone von dicht aneinander gelagerten Körnern und alsdann über den Äquator hinaus bis nach dem Sehnerven-Eintritt hin als disseminierte Körnerbildung". Th. Leber hatte Passauer's Fall mikroskopisch untersucht und mit einiger Zurückhaltung der Deutung sich angeschlossen.

Di zweite Anzeige für Ausschneidung körniger Bindehaut ist für mich dann gegeben, wenn die Wucherung ganz umschrieben, hart, und durch die gewöhnlichen Mittel auch bei jahrelang fortgesetzter, regelmäßiger Anwendung der örtlichen Mittel nicht zu beeinflussen ist. Es betrifft dies eine Form der Körnerbildung, die ich — mit größerem Recht, als was man früher so genannt hat, — mit dem Namen des warzigen oder papillären Trachom belegen möchte.

Es handelt sich um ein 16jähriges Fräulein, das seit 6 Jahren augenleidend ist. In den ersten 3 Jahren wurde jeden Sommer nur zur heißen Zeit Entzündung der Augen beobachtet. Dann wurde sie, mit dieser Geschichte eines sogenannten Frühjahrs-Katarrhs, mir vorgestellt. Ich fand aber den Hornhaut-Rand frei und nur den oberen Umschlagsteil gepflastert. Ich behandelte diese Veränderung regelmäßig in den drei folgenden Sommern mit dem Kupferstift. Es geht leidlich, doch hören die Beschwerden nicht auf. Sie sind im Winter geringer, jedoch nicht fort.

In der oberen Umschlagsfalte der Bindehaut beider Augen sitzt eine ganz schmale Zone von körnig-warzigen Wucherungen. Der Lid-Teil ist fast ganz frei. Da binnen 3 Jahren durch Kupferstift keine Heilung, ja überhaupt keine Beeinflussung erzielt wurde, so wird der schmale gewucherte Streifen entfernt, unter Kokain, ohne Naht, erst auf dem rechten Auge; nach 8 Tagen auch auf dem linken. Alle Beschwerden sind danach beseitigt. [Dauernde Heilung, nach etlichen Jahren festgestellt.]

Anatomische Untersuchung. Hohe und breite Papillen bilden die Oberfläche der Bindehaut. Das Epithel überzieht sie und wächst hie und

[1] Veröffentlicht 1873. Arch. f. Ophthalm., XIX, 2, 203ff.

da zapfenartig in die Tiefe. Oft erscheinen diese Epithel-Zapfen mit einem Lumen versehen und täuschen Drüsen vor, besonders da, wo die Verbindung mit der Oberfläche im Schnitt nicht getroffen ist. Dieser Herkunft sind wohl auch die in mehreren Papillen lagernden großen, mit kubischem Epithel ausgekleideten Räume. An andren Stellen sind Hohlräume als Querschnitte der Buchten zwischen den Papillen anzusehen, an noch andren Stellen scheinen aber auch echte Drüsen vorzuliegen.

Die eigentliche Substanz der Papillen besteht aus derbem Bindegewebe, in welchem reichliche Rundzellen-Anhäufungen sich finden und stellenweise knötchenartig angeordnet sind.

Im subkonjunktivalen Gewebe sieht man viele Blutgefäße, Rundzellen-Infiltrationen, meist in der Umgebung der ersteren; ferner jene drüsenähnlichen Gebilde.

Ob man den vorliegenden Fall zum echten Trachom zu rechnen hat, bleibt fraglich. Jedenfalls wird in solchen Fällen die Kleinheit der Ausschneidung uns die Gefahrlosigkeit verbürgen, auch für die Zukunft. Praktisch ist sie wichtig, da sie das einzige Heilmittel eines jahrelang bestehenden lästigen Zustandes darstellt. Ich will nämlich nicht unerwähnt lassen, daß diese harten Körner durch Ausquetschen sich nicht beseitigen lassen, wie ein vorsichtiger Versuch gelehrt hat.

72. Über die Körnerkrankheit. Vortrag aus dem von dem Zentral-Komitee für das ärztliche Fortbildungswesen in Preußen veranstalteten Zyklus „Volks-Seuchen", gehalten am 30. Okt. 1903. Mit einer Karte im Text. Abdruck aus dem Klin. Jahrbuch, XIII, 1904. (44 S.)

73. Das Porzellan-Auge. C.-Bl. f. A. 1885, S. 26.

74. Zur Pathologie des Keratokonus pellucidus. C.-Bl. f. A. 1885, S. 26—27.

Die Trübung an der Kegelspitze habe ich mehrmals unter meinen Augen entstehen sehen:

a) Eine 32jährige Frau litt seit 10 Jahren durch Keratokonus an Sehstörung, die nicht zunahm.

Am 9. Mai 1884 kam sie wegen Verschlechterung des l. Auges, die Tags zuvor eingetreten. Beiderseits typischer Keratokonus. R. Sn $1^1/_2$ in 2″, L. Sn XXX in 2″! Rechts sind in der Kegelspitze einige ganz kleine weiße Punkte sichtbar; links ist ohne jede Entzündung ein hellweißes Infiltrat der ganzen Kegelspitze vorhanden, über welches die intakte Hornhaut-Oberfläche fortzieht. Am 12. Mai wird das letztere wieder konstatiert. Am 29. Mai ist das Gebiet nur noch leicht getrübt, einzelne weiße Punkte und Striche sind darin und an den Grenzen sichtbar.

Am 12. Juli 1884 wird beiderseits Sn $1^1/_2$ in $1^1/_2$—2″ gelesen. Rechts sind einige weiße Punkte nahe der Kegelspitze vorhanden, links ebensolche und auch eine feine, schwach baumförmig verästelte, weiße Linie.

b) In meinen Beitr. III, S. 74, 1878, habe ich das merkwürdige Beispiel einer Spontan-Besserung der angeborenen Amaurose mitgeteilt. Der Knabe wurde im sechsten Monat von A. v. Graefe für amaurotisch erklärt, im 6. Jahre zu einem Rektor gebracht, bei dem er die Blindenschrift erlernte; aber im 9. Jahre zeigte er immer deutlichere Sehkraft und lernte die Tintenschrift. Nystagmus, Divergenz, bds. Sn CC:7′, Prüfung des exzentr. Sehens unmöglich. Farbenblindheit, Sehnerv etwas bleich. Später wurde je ein heller Herd im gelben Fleck entdeckt. Die Sehkraft ist noch etwas besser geworden. Intelligenz hervorragend. Er hat das Gymnasium durchgemacht und ist fast immer der Erste, obwohl er sich, um die Augen zu schonen, alles vorlesen läßt. 1879 fand ich (bei dem 14jährigen) zuerst die Entwicklung des durchsichtigen Hornhaut-Kegels, 1881 war derselbe sehr deutlich. R. Sn VII$^1/_2$, L. Sn V in 1—2″. Sehnerv nur mäßig bleich. Am 4. April 1882 trat Infiltration der Kegelspitze des rechten Auges ein; ich sah den Patienten an dem nämlichen Tage. Keine Spur von Reiz-Zustand. Das weiße Infiltrat besteht aus feinen Punkten und Strichen, über welche die intakte Oberfläche fortzieht. Am 8. April sind kaum noch ein paar Punkte übrig geblieben. — Das rechte Auge war dauernd besser für die Ferne, das linke für die Nähe. Oktober 1884 besteht rechts eine mehrere Millimeter breite, weiße Trübung, die in der Mitte wieder heller. Am 30. Dezember 1884 ist die 2—3 mm breite Figur weiß, von rosettenartiger Zeichnung, die Oberfläche absolut glatt. Links nur ein kleiner weißer Punkt sichtbar. Kegel unverändert. Sn CC in 4—5′ bds. Zahlen von Sn 4 in 3″ bds.

Man hat die schon so oft beschriebene Trübung fälschlich von einer oberflächlichen Hornhaut-Entzündung abgeleitet. Die Beobachtung des Anfangs lehrt, daß (trotz Hulke) davon keine Rede sein kann. Es handelt sich wahrscheinlich um eine Zerreißung der Descemetis oder ihres Endothels; die Hornhaut ist bei Keratokonus gerade in der Mitte verdünnt; das Kammerwasser dringt in das Hornhaut-Parenchym und bewirkt die eigentümliche Trübung. (Vgl. Leber, Graefe-Saemisch, II, 2, S. 382.)

74a. Ein Fall von Hornhaut-Kegel. C.-Bl. f. A. 1891, S. 245.

I. Akt. A. v. Graefe. Arch. f. Ophthalm. IV, 2, 273 (1858).

„Herr G. aus Hamburg, in den Dreißigern, hatte rechterseits einen ausgeprägten Keratoconus. Die Hornhaut war selbst an der

Spitze des Kegels vollkommen durchsichtig zu nennen. Patient las mit diesem Auge nur Nr. 14 der Jäger'schen Schriftproben bis auf $1^1/_2''$.... Am 30. Juni machte ich, wie zu einer gewöhnlichen Pupillen-Bildung bei Leukom, ein Kolobom gerade nach unten, welches sich bis zur Skleralgrenze ausdehnte und im Mittel eine Breite von $^5/_4'''$ hatte. Die direkte optische Verbesserung war ziemlich schlagend; 14 Tage nach der Operation las Patient mit bloßem Auge Nr. 1 (statt Nr. 14) in $^3/_4''$, Nr. 14 in $2''$.... Links war ein Keratoconus eben in der Bildung.... Feine graue Infiltration der tiefen Hornhaut-Schichten in dem zentralen Bereich." — Nun, die Pupillen-Bildung gegen Hornhaut-Kegel war ja bekanntlich ein Irrtum, welcher der Geschichte angehört und worüber heute niemand mit unsren Lehrern rechten wird.

II. Akt. Im Jahre 1890 befragte mich Herr G. aus Hamburg, jetzt in den Sechzigern. Nach seiner Ansicht hatte die Operation vom Jahre 1858 keinen Erfolg gehabt. Seit 2 Jahren war rechts ein Fleck auf der Hornhaut entstanden. Die Sehkraft der linken hat immer weiter abgenommen, besonders in den letzten Monaten. Der rüstige Herr zeigt rechts einen großen Weißfleck der Hornhaut-Mitte und eine breite Pupillen-Bildung nach unten. Mit dem Augenspiegel nur roter Reflex. Hornhaut-Kegel. Finger 2'. G.F. frei. Nicht Sn XXX in nächster Nähe. — Links Hornhaut-Kegel, leichte Flecke an dem Scheitel des Kegels, beginnende Linsenstreifen. Links Sn $2^1/_2$ in $1''$, Sn 5 in $1^3/_4''$, Finger 4', G.F. frei. — Ich riet zurzeit von jeder Operation ab.[1] — Es ist von Wichtigkeit festzustellen, daß der fortschreitende Hornhaut-Kegel des linken Auges ohne Behandlung in 32 Jahren die Fähigkeit, feine Schrift zu entziffern, doch noch nicht ganz aufgehoben hat. Dies ist der Grund, weshalb ich den Fall veröffentliche.

75. Über neugebildete Hornhaut-Gefäße. C.-Bl. f. A. 1886, S. 333.

75a. Die neugebildeten Hornhaut-Gefäße und ihre diagnostische Bedeutung. Deutsche med. Wochenschr. 1896, Nr. 38ff. und Verhandl. der physiol. G. zu Berlin, 1896.

[Über die neugebildeten Hornhaut-Gefäße und ihre diagnostische Bedeutung: Einführung in die Augenheilk. II, 1, S. 102—128, 1901.

Vgl. Dictionary of ophthalmic terms by E. Magennis, Bristol und London, 1909, S. 27: Hirschberg's vessels. The empty tubes

[1] Denn das beste Verfahren, Brennen der Hornhaut vor dem Rand der mittelweiten Pupille, ringsum, und Färbung des Gebrannten, war hier wegen der Linsentrübung wenig versprechend.

of vessels which can sometimes be seen on the cornea years after an attack of interstitial keratitis. They looke like branched lines.]

76. Durchblutung der Hornhaut. C.-Bl. f. A. 1896, S. 177.

Die Durchblutung der Hornhaut nach Verletzung (Erschütterung des Augapfels) gehört zu den allerseltensten Ereignissen. Einen Fall habe ich vor 6 Jahren beobachtet und später eine Mitteilung in der englischen Literatur gefunden.[1]

Am 11. September 1890 gelangte der 10jährige J. R. zur Aufnahme. 14 Tage zuvor war ihm, beim Drehen, ein großes Stück Holz an das linke Auge geflogen und hatte sofort die Sehkraft des letzteren aufgehoben. Mit Atropin-Einträuflungen und kalten Umschlägen war er bisher behandelt worden.

Rechts E, S = 1. Das linke verletzte Auge zeigt Rötung rings um die Hornhaut, eine Prellstelle inmitten der letzteren, und sieht bei oberflächlicher Betrachtung so aus, als wäre die ganze Regenbogenhaut herausgerissen. In der Tat ist es aber eine schokoladenbraune Verfärbung der ganzen Hornhaut, welche nur einen schmalen Randstreifen von etwa 1 mm Breite ringsherum freiläßt, und die Regenbogenhaut sowie die Pupille vollständig bedeckt. Die Vorderkammer ist voll Blut.

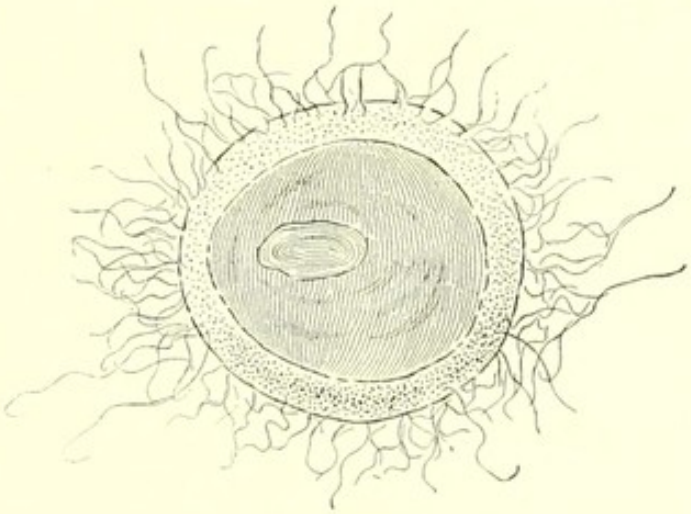

Fig. 1.

Da das Auge nur Bewegung der Hand in nächster Nähe wahrnahm (14 Tage nach der Verletzung) und die bewegte Lichtflamme äußerst schlecht projizierte, so war naturgemäß die Hoffnung auf Wiederherstellung des Sehvermögens nur gering zu veranschlagen. Die Behandlung beschränkte sich auf Ruhe und kühle Umschläge.

Nach 14tägiger Beobachtung (25. September 1890, vgl. Fig. 1) sieht die Hornhaut nicht mehr schokoladenfarben, sondern braungrün, die Randzone aber rein rot aus. Projektion noch immer schlecht.

8. Oktober 1890 ist der in der Figur angedeutete größere Teil der Hornhaut noch braungrün, der Randteil derselben aber durchscheinend. Oben sieht man die braungrün verfärbte Regenbogenhaut, man kann auch bei seitlicher Beleuchtung Pupillen-Erweiterung (Mydriasis traumatica) und einen Riß des Schließmuskels der Regenbogenhaut, nach oben zu, erkennen. Im unteren Drittel ist die Randzone der Hornhaut noch blutrot, da dünnflüssiges Blut das untere Drittel der Vorderkammer einnimmt. Die be-

[1] Treacher Collins, Blood staining of the cornea, Ophth. Soc. of the United Kingdom, 31. Jan. 1896, vgl. C.-Bl. f. A. 1896, S. 15. (Für Liebhaber stelle ich die folgenden Namen zur Verfügung: Diaemosis corneae, *διαιμος κερατοειδής*.) [Treacher Collins hat also die Priorität.]

wegte Kerzenflamme wird stets nach der Schläfenseite des Auges hin projiziert.

29. Oktober 1890 ist das Blut fort aus der Vorderkammer; jetzt sieht man deutlich, was vorher schon zu vermuten war, daß die scharf umrissene, braungrüne Figur in der Hornhaut unter dem unversehrten Epithel Blut-Infiltration des eigentlichen Hornhaut-Gewebes darstellt. Langsam wird die Ausdehnung dieser Figur kleiner.

Am	4.	Dezember	1890	ist	die	Höhe	9	mm,	die	Breite	8 mm,
„	22.	„	1890	„	„	„	7	„	„	„	7,5 „ ,
„	22.	Januar	1891	„	„	„	7	„	„	„	6,5 „ ,
„	20.	April	1891	„	„	„	6	„	„	„	6,5 „ ,
„	6.	Juni	1891	„	„	„	5	„	„	„	6 „ .

Jetzt ist der obere, durch den Sphinkter-Riß ausgeschweifte Teil der Pupille oberhalb des Hornhaut-Flecks deutlich sichtbar; und zu unsrer Freude und Überraschung erkennt das verletzte Auge, das am 22. Jan. 1891 noch nicht die Zahl der Finger in nächster Nähe wahrgenommen hatte, Sn CC in 15′ und liest Sn XVI Zahlen in 6″.

Zwei Jahre blieb J. R. fort. Als er 15. Juni 1893 wiederkehrte, las das verletzte Auge Sn $1^1/_2$ in 6″ fließend, erkannte ohne Glas Sn CC in 15′ und mit −20″ Sn XL in 15′; G.F. normal: gewiß eine wunderbare Selbstheilung für ein Auge, das 4 Monate lang nach der Verletzung nichts als Lichtschein und schlechte Projektion gezeigt hatte.

Fig. 2.

Jetzt ist die Hornhaut wieder vollkommen klar geworden. Die Pupille ist stark erweitert, nach oben spitzbogig; innerhalb des Spitzbogens ist ein brauner Pigment-Saum sichtbar (1), am unteren PupillenRand eine brückenförmige, z. T. verästelte, auch hier und da durchlochte Pigment-Masse (2, 2), kleine Pigment-Klümpchen im oberen Drittel der Pupille (2, 2), und zarte Pigment-Klümpchen in der Mitte (3). (Vgl. Fig. 2.) Der Augengrund ist bequem sichtbar und normal. Das Auge ist reizlos und von normaler Spannung.

Nach weiteren 3 Jahren, also 5 Jahre 8 Monate nach der Verletzung, nämlich 13. Mai 1896, ist der gleiche, erfreuliche Zustand festzustellen.

Rechts mit −40″ Sn XV in 15′; Sn $1^1/_2$ bis 15″. Links mit −8″ Sn XXX in 15′; Sn $1^1/_2$ in 6″. G.F. beiderseits normal. Also hat die Kurzsichtigkeit des verletzten Auges noch wesentlich zugenommen, aber auch auf dem andren Auge ist geringe Kurzsichtigkeit aufgetreten. Es besteht jetzt Auswärtsschielen des linken verletzten Auges, am Perimeter (auf 1′ Entfernung) gleich 20°, am Blickfeld-Messer (also auf 3′ Entfernung) gleich 13°, mit deutlichem Doppeltsehen unter rotem Glase. Die Sphinkter-Risse sind besser verheilt, nur mit der Lupe noch nachweisbar. Die Pupille ist fast so wie in Fig. 2, nur sieht man in ihrer oberen Hälfte eine spinngewebige, fast durchleuchtbare Trübung in den hinteren Linsenschichten. Der Augengrund ist deutlich sichtbar und im wesentlichen normal. Ganz kleine, helle, punktförmige Herde sind hier und da in der Peripherie sichtbar.

77. Neuroparalytische Ophthalmie. (Nach Hufschlag. Geheilt.) Berl. klin. Wochenschr. 1868, Nr. 48.

77a. Keratitis neuroparalytica, von Dr. Kuthe, erstem Ass. an Prof. H.'s Augenheilanst. C.-Bl. f. A. 1896, S. 300—306.[1]

78. Verfärbung der Regenbogenhaut. C.-Bl. f. A. 1896, S. 257—262. [Vgl. Einführung II, 1, S. 130—132, 1901.]

79. Umschriebener Schwund der Regenbogenhaut bei spezifischer Pupillen-Erweiterung. C.-Bl. f. A. 1902, S. 82—83.

Bekannt und häufig ist umschriebener Schwund der Regenbogenhaut nach dem akuten Anfall von Drucksteigerung; ich sah die länglichen, blaugrauen Fleckchen im kleinen Kreise, wenn der Anfall selbst nur 1—2 Tage gedauert, an vorher von mir gesund befundenen Augen. Selten und merkwürdig ist dieselbe Erscheinung infolge von Pupillen-Erweiterung nach spezifischer Ansteckung.

Am 11. August 1887 kam ein 38jähriger, der seit Kindheit mit dem linken Auge geschielt, in der letzten Zeit weniger; vor 9 Jahren Lues erworben; seit $^1/_2$ Jahre nicht mehr bequem zu lesen imstande ist, und auch an Kopfschmerz leidet. Es zeigte sich rechts Mydriasis mit Akkommodations-Lähmung. Die rechte Pupille maß 5 mm und war starr, die linke maß $3^1/_2$ mm und war beweglich. Das rechte Auge brauchte, bei H. m. 1 D, mindestens 3 D, um Sn $1^1/_2{}'$ in 10—12″ zu lesen; das linke vermochte dies mit dem seine H ausgleichenden Glase von +1,5 D. On, G.F. n. Eine Einreibungs-Kur mit nachfolgendem Gebrauch von Kj. wurde angeordnet. Der auswärtige Kranke blieb nicht lange in Beobachtung.

Am 17. Mai 1889 kehrte er wieder, mit der Klage, daß er seit Jahresfrist auch mit dem linken Auge nicht mehr so gut sieht. Jetzt ist beiderseits die Pupille 5 mm weit und fast starr.

H. m. rechts 1,5 D, links 2,5 D. Zum Lesen feinster Schrift braucht das rechte Auge +2,5 D, das linke +4,5 D. Somit ist Akkommodations-Parese rechts noch deutlich, links aber stärker ausgeprägt. Es wurde ihm dieselbe Behandlung, wie das erstemal, verordnet.

Am 23. Juli 1890 kehrte er wieder mit Kopfschmerz, Gedächtnis-Schwäche u. dgl. leichteren Zeichen von spezifischem Hirn-Leiden. Mydriasis und Akkommodations-Parese fast wie zuvor. Jetzt zeigten sich im inneren-unteren Quadranten der linken (braunen!) Regenbogenhaut drei helle, graublaue, leicht vertiefte rundliche Flecke von 1—1,5 mm Durchmesser, zwei in dem großen, einer im kleinen Kreis der Iris.

[1] Über familiäre, fleckige Hornhaut-Entartung von Dr. O. Fehr, Assistenz-Arzt, C.-Bl. f. A., Jan. 1904. (Bezieht sich auf einige, seit 23 Jahren fortgesetzte Beobachtungen in Prof. H.'s Augenheilanstalt.)

Im Jahre 1894 war die rechte, zuerst affizierte Pupille enger, als die linke (3,5:4,5 mm), beide starr, beiderseits Akkommodations-Parese. Rechts H. m. 1,0 D, links 2,5 D; rechts +3 D, links +5,0 D erforderlich, um Sn $1^1/_2{}'$ in 10″ zu lesen.

1896, 1899 ungefähr derselbe Zustand. (Immer wurde Hg und Kj verordnet.)

Am 6. Januar 1902 kam der (jetzt 53jährige) Kranke zurück nach Berlin, der nunmehr hauptsächlich über Schlaflosigkeit und Gedächtnis-Schwäche klagte.

Rechte Pupille 3 mm, linke 5 mm, beide starr.

Rechts H. m. 1,0; +2,75 Sn $1^1/_2{}'$ in 12″.

Links H. m. 2,5; +4,5 Sn $1^1/_2{}'$ in 12″, G.F. n., On.

In der linken Regenbogenhaut sind jetzt vier helle, graublaue, leicht vertiefte Flecke vorhanden, von denen zwei dem Pupillen-Rande näher sitzen; mit der Lupe erkennt man zwischen diesen beiden noch einige ganz kleine; sowie ferner den Beginn eines derartigen Flecks im äußeren-unteren Quadranten der rechten Regenbogenhaut.

Der Kranke wurde wieder, in einem Sanatorium, dem Einfluß des Hg ausgesetzt. Erscheinungen von Tabes hat er niemals dargeboten.

80. Umschriebener Schwund im kleinen Kreis der Iris bei Drucksteigerung. C.-Bl. f. A. 1907, S. 162—166.

Vor 5 Jahren[1] habe ich geschrieben: „Bekannt und häufig ist umschriebener Schwund der Regenbogenhaut nach dem akuten Anfall der Drucksteigerung; ich sah die länglichen, blaugrauen Fleckchen im kleinen Kreise, wenn der Anfall selbst nur 1—2 Tage gedauert, an vorher von mir gesund befundenen Augen."

Nachträglich habe ich mich überzeugt, wenn ich solche Fälle in meiner Anstalt gelegentlich den Herrn Fachgenossen zeigte, daß die Sache doch nicht so allgemein bekannt ist, wie sie mir geläufig gewesen; ich finde auch in den ausführlichsten Werken nur einige Andeutungen. So heißt es in der vortrefflichen Darstellung des Glaukoms, die Herr Kollege Schmidt-Rimpler für die erste Ausgabe des Handbuchs von Graefe-Saemisch geliefert[2]: „Die Iris wird an einzelnen Stellen mißfarbig, mit grauschieferartigen oder hellbläulichen Zügen durchsetzt, welche die normale, fasrige Struktur nicht mehr erkennen lassen, sondern glatter und dünner aussehen." Und in der ausgezeichneten Abhandlung über Glaukom, welche Herr Kollege Gama Pinto für

[1] C.-Bl. f. A. 1902, S. 82: Umschriebener Schwund der Regenbogenhaut bei spezifischer Pupillen-Erweiterung. [Nr. 79]

[2] Bd. V, 1, S. 35, 1876. Die neue Bearbeitung für die zweite Auflage ist leider noch nicht erschienen.

die Encyclopédie française d'ophtalmologie verfaßt hat[1], finde ich den folgenden Satz: La mydriase qui s'observe dans le glaucome évolué ou ayant entré dans la phase dégénerative, est en grande partie l'expression d'une atrophie plus ou moins prononcée du tissu irien. La pupille se présente alors allongée, irrégulière, dechiquetée; l'iris est mat, tacheté, partiellement dépigmenté."

Wenn man die Lupe regelmäßig anwendet auf eine größere Zahl von Glaukom-Fällen, gewinnt man doch bestimmtere Anschauungen, die ich in den folgenden Sätzen ausdrücken möchte:

1. Dauernde, umschriebene Pupillen-Erweiterung kommt in einzelnen Fällen des leicht entzündlichen Glaukoms vor, das dem Eserin noch nachgibt und völlig (oder nahezu) normale Sehkraft und Gesichtsfeld-Ausdehnung zuläßt. Die Ursache ist ein entsprechender umschriebener Gewebs-Schwund im kleinen Kreis der Regenbogenhaut (d. h. in der Sphinkter-Gegend).

2. Wenn ein gut sehendes und (abgesehen von Vorläufer-Anfällen und einer gewissen Härte) gesundes Auge von einem heftigen Glaukom-Anfall heimgesucht und sofort kunstgerecht, mit gutem Erfolg, operiert worden; so beobachtet man recht häufig bläuliche, vertiefte Flecke im kleinen Kreis der Regenbogenhaut, deren Pupillen-Spiel darum nicht aufgehoben ist.

3. In allen Fällen des entzündlichen Glaukoms, wo die Operation ein leidliches Sehvermögen und Gesichtsfeld entweder erhalten oder wieder hergestellt hat, dann aber nach einigen oder etlichen Jahren eine dauernde Erweiterung der ausgeschweiften Pupille hervortritt, — ein immerhin weniger günstiges Zeichen, das aber doch nicht immer den baldigen Verlust der Sehkraft vorher verkündigt; — findet sich ein umschriebener Schwund in der Gegend des kleinen Kreises der Regenbogenhaut.

4. Bei Druck-Entartung des Augapfels sieht man Schwundflecke sowohl im kleinen wie auch im großen Kreis der Iris.

Ich würde kaum wagen, das Gesagte noch durch einige kurze Krankengeschichten zu erläutern, wenn ich nicht der Güte meines Freundes Dr. O. Fehr, Dir.-Arztes der Augen-Abteilung im R. Virchow-Krankenhause, die vortrefflichen Bilder von drei hierher gehörigen Fällen meines Beobachtungs-Materials zu verdanken hätte.

I. Eine 48jährige Frau kam am 22. Januar 1907 mit der Klage, daß sie seit 14 Tagen starke Stirn- und Schläfen-Kopfschmerzen auf beiden Seiten erleide, und daß seit 8 Tagen erhebliche und dauernde Abnahme der Sehkraft nebst Regenbogensehen sich dazu gesellt habe. Seit heute einige Besserung.

[1] Bd. V, S. 133, 1906.

Beiderseits, mit +1,25 D., S = $^5/_7$, mit +3 D. Sn $1^1/_2{}'$ in 20 cm; G.F. normal.

Beide Augen gerötet, gespannt (T. +$^1/_2$ rechts, +1 links), Hornhaut klar, Pupille beiderseits leicht erweitert und schräg oval, (von i. u. nach a. o. gelagert,) Länge 4,5, Breite 3,75 mm. Nur spurweise Licht-Reaktion. Die schrägovale Erweiterung der Pupillen ist durch teilweisen Schwund des Sphinkter bedingt, in den atrophischen Stellen der Iris sind feine Blutgefäße sichtbar, Vorderkammer eng, Sehnerv normal.

Die Kranke wurde aufgenommen, mit Eserin-Salbe behandelt und bald ganz beschwerdefrei; am 5. Februar 1907 auf Wunsch entlassen und mit Eserin weiter behandelt. Trotz der reichlichen und fortgesetzten Eserin-Anwendung blieben die Pupillen fast unverändert, allenfalls wurden sie ein wenig enger. (Am 9. April 1907 rechts 3,75:3; links 3,75:2,75.) Sehschärfe, Gesichtsfeld, Sehnerv wie zuvor. Die Kranke hat nichts zu klagen. (Am 7. Mai 1907 Sehschärfe und Gesichtsfeld wie zuvor.)

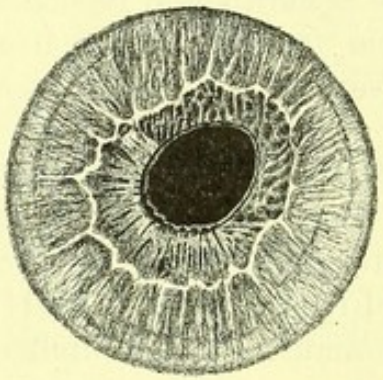

Fig. 1.

Fig. 1 stellt Regenbogenhaut und Pupille des linken Auges dar. (Das rechte zeigt ungefähr das Spiegelbild des linken.)

Die Regenbogenhaut ist grünlichbraun. Die Kranke selber nennt sie braun. Mit der Lupe erkennt man, daß sie hellgelbbraun gefleckt ist auf grünlichem Grunde. Der umschriebene Schwund des kleinen Kreises umgibt die äußere obere Hälfte der schräg-ovalen, nach außen oben gerichteten Pupille. Der verdünnte Halbring sieht dunkler aus, als die übrige Regenbogenhaut, besonders bei Tagesbeleuchtung, und zeigt einen mehr netzförmigen Bau gegenüber dem gestreift speichenförmigen des nicht verdünnten Teiles vom kleinen Kreise. Soweit der Schwund reicht, ist der Pigment-Saum des Pupillen-Randes schmal und glatt, während er in der normalen Hälfte eine gefältelte Halskrause darstellt.

II. Am 30. November 1906 kam ein 73jähriger zur Aufnahme.

Am 26. November 1906 hatte er starkes Drücken im rechten Auge verspürt, tags danach heftige Schmerzen, Nebel- und Regenbogen-Sehen. Ich fand das linke Auge gesund, Pupille 2 mm breit, auf Licht-Einfall beweglich, S = $^5/_{35}$, mit +2 D. = $^5/_{15}$, mit +6 D. Sn $2^1/_2{}'$:20 cm, G.F. normal. Das rechte Auge erkannte nur noch die Finger auf 3 m, mit +6 D. Sn 7′: 20 cm, G.F. normal. Das rechte Auge war gerötet, die Hornhaut leicht gestichelt, mit einigen senkrechten Lymphstreifen. Dabei zurzeit die tastbare Spannung nicht höher, als links! Die Pupille war erweitert, eiförmig (mit der abgerundeten Spitze nach oben) und scheinbar nach oben verlagert, so daß oberhalb der Pupille die Iris nur halb so breit war, wie unterhalb. Die Pupille ist lichtstarr. Das Gewebe des kleinen Kreises läßt im oberen Drittel der Pupillen-Umrandung deutlichen Schwund erkennen. Augenhintergrund so stark verschleiert, daß man nichts klar erkennen konnte.

Obwohl jetzt gerade die Spannung nicht erhöht gefunden wurde, konnte doch an dem Bestehen eines subakuten Glaukoms nicht gezweifelt werden. Zunächst wurde Physostigmin reichlich eingeträufelt. Bereits am folgenden Tage (1. Dezember 1906) ist das Auge weniger gereizt und nach dem

Empfinden des Kranken soviel besser, daß die in Aussicht genommene Operation aufgeschoben und, da die Besserung anhielt und weiter fortschritt, natürlich ganz unterlassen wurde. Gestalt und Lage der Pupille wie zuvor, nur ist die letztere ein wenig enger geworden. Spannung subnormal. Abends noch Regenbogensehen.

Am 2. Dezember 1906 morgens kein Regenbogensehen, S = $^5/_{20}$, G.F. normal. Am 3. Dezember 1906 ist die Hornhaut schon so weit geklärt, daß man wohl annehmen kann, die Krankheit sei durch die Physostigmin-Einträuflung geheilt: eine Heilung, die nicht nur ebensogut ist, wie die durch Iridektomie, sondern besser.

Das Regenbogensehen blieb noch bis zum 13. Dezember 1906 in abnehmender Stärke erhalten, um dann völlig zu schwinden; Spannung nicht erhöht. Am 26. Dezember 1906 war S = $^5/_{10}$ mit −1 D., G.F. normal. Der befriedigende Zustand hielt auch an, nachdem 10 Tage lang nicht mehr Physostigmin eingeträufelt worden. So konnte am 24. Januar 1907 der Kranke geheilt entlassen werden; und ist bis heute geheilt geblieben. Die letzte Prüfung von Sehschärfe und Gesichtsfeld ist am 27. April 1907 vorgenommen worden. Der rechte Sehnerv ist nicht ausgehöhlt. Verbildung und Verlagerung der rechten Pupille besteht weiter, wie am ersten Tage der Beobachtung; nur scheint eine Spur von Licht-Reaktion der Pupille sich eingestellt zu haben.

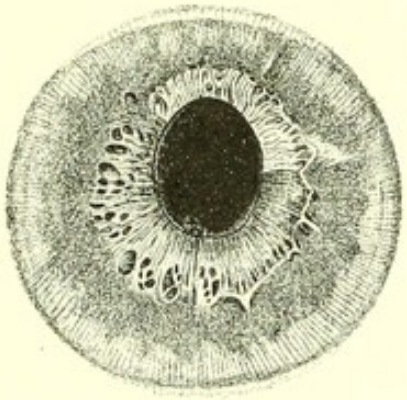

Fig. 2.

Fig. 2 gibt die Iris und Pupille des Falles wieder. Die Iris ist braun. Durch die normalen Lücken (Krypten) der Regenbogenhaut schimmert es blau. Ebenso blau sieht der atrophische Halbring aus, welcher den oberen Teil der Pupille umgibt. In diesem Halbring fehlt die netzförmige Anordnung der strahlenförmigen Gewebsbündel, welche die zierlichen Krypten zwischen sich aussparen. Der atrophische Teil besteht aus dicht gedrängten speichenförmigen Bündeln, die hier und da mit feinen bräunlichen Pigment-Körnchen wie bestäubt sind. Im atrophischen Teil fehlt der Pigment-Saum der Pupille, der in dem andren Teil erhalten ist und gerade nach unten eine zarte Pigment-Verwachsung mit der Linsenkapsel enthält, — eine Physostigmin-Wirkung.

Bei dieser Form und Lagerung der Pupille müßte man die Iridektomie, wenn sie nötig wird, nach unten anlegen. Nach oben kann man unter diesen Umständen die Operation nicht gut ausführen. Dies hier genauer auseinander zu setzen, würde mich zu weit führen. Ich will mich auf den Hinweis beschränken, daß Czermak in seinem trefflichen Werke über augenärztliche Operationen (1893—1904) wenigstens die Tatsache richtig angegeben hat.[1]

III. Fig. 3 bezieht sich auf einen Fall von chronisch entzündlichem Glaukom, der manche Eigentümlichkeiten darbietet.

Am 29. Mai 1903 gelangte eine 52jährige Witwe zur Aufnahme.

[1] S. 758: „Der Schnitt wird, wenn es irgend wie geht, nach oben angelegt, damit das Kolobom vom obern Lid gedeckt werde. Man geht davon ab, wenn die Iris oben atrophisch ist, weil die Operation dann vergeblich wäre."

Körperlich gesund, wenngleich sehr nervös, hat sie früher nie an den Augen gelitten. Am 9. März d. J. verspürte sie leises Ziehen in der Schläfe und einen Schleier vor dem linken Auge. Dieser hat sie nicht verlassen. Zeitweise hat sich Kopfreißen hinzugesellt. Regenbogen hat sie nicht gesehen.

Beide Augen sind reizlos, das linke steinhart, das rechte auch hart. Die Pupillen sind beide erweitert, die linke mehr, und nach außen-oben verlagert; der kleine Kreis der sonst bräunlichen Regenbogenhaut am obern Rand der Pupille atrophisch und bläulich, beiderseits. Rechts S = $^5/_7$ mit + 1,5 D.; links = $^5/_{15}$ mit + 1,0. Das rechte Gesichtsfeld ist normal, das linke von der Nasenseite her stark eingeengt, bis zum 30. Grad i.; bis zum 25., i. o. Der rechte Sehnerv ist normal, der linke abgeblaßt und tief kesselförmig ausgehöhlt.

Physostigmin-Einträuflung ändert die Pupille nicht. Am 30. Mai 1907 wird unter tiefer Allgemein-Betäubung (38 g der Billroth'schen Mischung) links die Iridektomie verrichtet, — natürlich nach unten, zufallsfrei, breit und peripher. Das Auge ist unmittelbar nach der Operation noch etwas härtlich. Die Heilung erfolgt reizlos. Am 10. Juni 1903 ist die Spannung befriedigend. Am 12. Juni 1903 wird die Kranke entlassen.

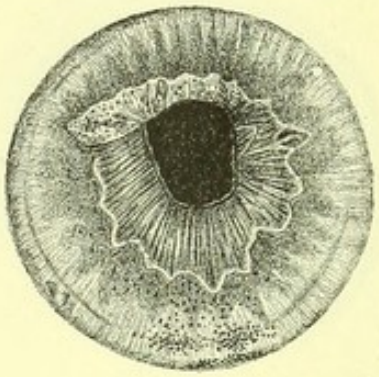

Fig. 3.

Zunächst war Sehschärfe und Gesichtsfeld des operierten Auges unverändert, d. h. das Gesichtsfeld bis zum 30. Grad nasenwärts eingeengt. Dann wurde, bei genauester Untersuchung, am 15. Juli 1903, 29. Juli 1903, 8. September 1903, 28. Oktober 1903, 9. Dezember 1903 das Gesichtsfeld fast normal gefunden. Hierauf begann wieder leichte Einengung von der Nasenseite her, 10. Februar 1904, 11. März 1904: das letztemal bis zum 40. Grad nasenwärts. Sie hatte Physostigmin-Einträuflung für beide Augen erhalten. Als sie 14 Tage aus Nachlässigkeit nicht eingeträufelt, war am 16. August 1904 das Gesichtsfeld nasenwärts wieder bis zum 30. Grad eingeengt.

Hierauf blieb sie sogar $1^1/_2$ Jahre fort. Als sie am 20. März 1906 wiederkehrte, war das operierte Auge erblindet. Nur noch schläfenwärts wurden Handbewegungen wahrgenommen. Die Sehkraft des rechten Auges hat sich gut gehalten ($^5/_5$ mit + 1 D., G.F. normal), — bis heute. Dabei ist die Spannung hoch, aber der Sehnerven-Eintritt normal. Physostigmin wird regelmäßig eingeträufelt, die Kranke stellt sich alle 8 Tage vor.

Die Iris dieses Auges sieht sehr eigentümlich aus. Der Laie würde sie braun nennen. Aber nur ein breiter ringförmiger Wall zwischen kleinem Kreis und Peripherie ist von gesättigtem Gelb, dabei deutlich erhaben, von fast samtartigem Gefüge, mit feinsten Pigment-Pünktchen bestreut. Der obere Teil der leicht erweiterten und scheinbar nach oben verlagerten Pupille ist von bläulicher Atrophie des kleinen Kreises umgeben. Unten sieht man in der äußersten Peripherie zwei kleine, aus schwarzen Punkten zusammengesetzte Fleckchen.

81. Über seröse Iris-Kysten. C.-Bl. f. A. 1886, S. 262—265.

Wer den seltenen und schwierigen Fall einer großen, die ganze Tiefe der Vorderkammer füllenden und durch Drucksteigerung die

Sehkraft bedrohenden Iris-Kyste zu behandeln hat, wird natürlich in den besten Lehrbüchern der Augen-Operationen Belehrung suchen; aber nur kurze Andeutungen finden.

In v. Arlt's klassischer Operationslehre (Graefe-Saemisch, 1874, III) heißt es S. 353: „Kysten in der Iris, meistens nach einer penetrierenden Wunde in der Korneoskleralgrenze beobachtet und wahrscheinlich auch nur nach dieser Veranlassung vorkommend, erfordern die Iridektomie wohl nur dann, wenn sie klein sind. Große Kysten habe ich schon vor Jahren und noch im Winter 1873 von der Korneoskleralgrenze aus punktiert. Falls die Wand der Kyste nicht nach außen gestülpt wird, kann man sie dann mit einer Pinzette hervorholen und exzidieren. Kleine Kysten, welche das Vordringen des Lanzenmessers bis zur Bildung einer 3—4 mm langen Wunde nicht gestatten, müssen von der Kammer aus gefaßt werden, wobei das Mitfassen und Mit-Ausschneiden eines Iris-Stückes kaum zu umgehen sein dürfte."

Und ferner S. 420: „Einfache Kysten, welche nach penetrierenden Wunden entstehen, kann man in der Weise entfernen, daß man daneben einsticht und sie vortreten macht oder hervorzieht, oder so, daß man an der Korneoskleralgrenze mit einem breiten Lanzenmesser in das Innere der Kyste dringt, ohne die gegenüberliegende Kystenwand zu durchbohren, worauf diese vorgstülpt wird und nun mit mehr oder weniger Iris-Substanz abgekappt werden kann. Im Wintersemester 1873 habe ich einen Fall in der ersten, einen andren in der zweiten Weise operiert. Kleine Kysten gestatten leider nur den ersten Vorgang, der nicht immer zum Ziel führt. Wo die Eröffnung der Kyste vermöge einer gewissen Größe derselben in der genannten Weise ausführbar ist, verdient sie unbedingt den Vorzug."

Aus v. Wecker's Therapeutique oculaire (1878, p. 278) will ich nur den auf die großen Kysten bezüglichen Satz hervorheben: „Pour de vastes kystes séreux leur ablation en une seule fois est rendue bien difficile: car la déchirure de leur paroi est inévitable, aussi ces opérations deviennent-elles assez laborieuses (dangereuses pour l'intégrité de la cristalloide); on n'y procédera donc que dans le cas ou l'irritabilité de l'oeil y contraindrait forcement."

Im Handbuche von A. Graefe und Th. Saemisch (IV, S. 544) äußert sich derselbe Autor folgendermaßen: „Bei der Möglichkeit, die wir jetzt besitzen, mit dem schmalen Messer eine genügend weite Öffnung neben der Kyste, ohne dieselbe zu verletzen, zu schaffen, ist es meist ausführbar, dieselbe in toto zu entfernen. — Ist die kystoide Entartung sehr weit gediehen und hat man wenig Aussicht zu einer vollständigen Entfernung des Gebildes, so wird man sich zu

einer Operation, die häufig fehlschlägt, nur in dem dringenden Falle entschließen, wo dieselbe durch die Schmerzhaftigkeit und Reizbarkeit des erkrankten Auges angezeigt ist."

Weit besser als das bisher Angeführte gefällt mir der Passus aus Prof. Masse's Monographie über die Iris-Kysten (Bordeaux, 1885, S. 144): „Le Dr. Desmarres — — excise l'iris en ayant soin de saisir du premier coup la tumeur et la partie de l'iris sur laquelle elle repose. Le 3 operations — — ont été suivies de succès."

Das ist auch meine Ansicht. Ein mit dem Schmalmesser, das freilich die Iris-Kyste durchsetzt, am Hornhaut-Rande geführter, langer Schnitt und Entfernung der ganzen Kyste, natürlich auch ihrer Hinterwand, und, soweit es geht, der benachbarten Iris-Zone, brachte meinen äußerst bedenklichen Fall zur besten Heilung.

Es handelte sich um eine besondre Art von Iris-Kysten; um die, welche nach Iridektomie entstehen. Nur einen Fall der Art hatte ich vorher beobachtet und, da ich selber die verursachende Iridektomie nicht gemacht, mich einer großen Zurückhaltung befleißigt, zumal bei dem noch in den besten Jahren stehenden Manne die Sehkraft des (ursprünglich mit Iritis behafteten) Auges sehr gut war und bei mehrmonatlicher Beobachtung so blieb.

Aber in dem zweiten, neuerdings zur Beobachtung gelangten Falle konnte von Zuwarten keine Rede sein.

Frau C., 56 Jahre alt, stammt aus einer Glaukom-Familie. Ihre Mutter ist blind geworden. Ihr Bruder ist von A. v. Graefe beiderseits wegen Glaukom iridektomiert und vollständig blind: er hat sich mir vor Jahren in diesem Zustand vorgestellt.

Patientin selber ist vor 20 Jahren von A. v. Graefe, wie es scheint, wegen akuten Glaukoms, beiderseits nasenwärts iridektomiert.

Erst erkrankte das linke Auge unter Schmerz, wurde operiert, sah wieder gut; 14 Tage später wurde auch das r. Auge ergriffen und operiert. Beide sahen befriedigend bis jetzt, wo Sehstörung an dem besseren, r. Auge beginnt. Patientin ist in höchstem Grade aufgeregt, bis zur Grenze der Psychose, — musikalische Künstlerin und Dichterin.

25. Mai 1886: Die Spannung beider Augen ist ziemlich gut, die des rechten etwas höher.

Das rechte sieht Sn LXX in 15′ und die Finger exzentrisch. Der Augengrund, soweit sichtbar, erscheint normal. Die Iridektomie (s. die schemat. Figur) ist nasenwärts angelegt, beide Sphinkter-Ecken sind in die Lederhaut eingeklemmt.

Eine große wasserklare Iris-Kyste *C* füllt im inneren-unteren Quadranten die Vorderkammer bis zur äußersten Peripherie vollständig aus, drückt mit ihrer konvexen, grauen, durchscheinenden Vorder-

wand gegen die Hornhaut und verdrängt hinten die Linse, die hier flach ausgehöhlt und von dem anscheinend etwas verdünnten Gewebe der Iris, welches die Hinterwand der Kyste bildet, bedeckt wird.

Das l. Auge zeigt Iridektomie nach innen, starke Erweiterung der Pupille, kystoide Narbe.

Es erkennt Sn C in 15′ und die Finger exzentrisch. Augengrund normal.

Am 24. Juni 1886 kehrt Patientin wieder. Rechts S < 0,1 mit +6″ Sn VIII in 5″. Druck-Exkavation beginnt sich auszubilden. Die Hinterwand der Kyste hat ein tiefes Bett in die Linse gegraben.

Nunmehr wurde Aufnahme angeraten und am 30. Juni 1886 die Operation ausgeführt. Als Instrumente wurden gewählt das v. Graefe'sche Schmalmesser, (nicht das geknickte, das mich niemals befriedigt); die Colsman'sche gekrümmte Kapsel-Pinzette mit Sperrvorrichtung und zahlreichen seitlichen Häkchen am vorderen Ende.

Der Operateur steht hinter der liegenden, mit Chloroform tief narkotisierten Kranken und vollführt einen geräumigen Schnitt am Hornhaut-Rande, von etwa 7 mm Länge; das Messer wird lateralwärts vom Kysten-Rand bei *a* eingestochen, durch die Kyste hindurchgeführt und bei *b* wieder ausgestochen. Kollaps der Kyste scheint eher erwünscht, als bedenklich. Jetzt wird die auf 5 mm Breite geöffnete Kapsel-Pinzette eingeführt, vorgeschoben, vorsichtig und kräftig geschlossen, das Gefaßte herausgeführt und mit einem Schlage der Luer'schen Schere abgeschnitten. Im Augenblick des Abschneidens war starke Spannung fühlbar; nach dem Abschneiden erfolgte Blutung in die Vorderkammer, welche den weiteren Einblick abschnitt, so daß man nicht beobachten konnte, ob etwas von der Kystenwand darin geblieben. Tröstlich war der Anblick des abgeschnittenen Stückes: es ist eine hübsche Portion noch gefärbten Iris-Gewebes, woran, wie eine Tasche, die farblose Kysten(vorder)wand hängt.

Am 1. Juli 1886 ist die Pupille weit, die Vorderkammer eng. Es fehlt jetzt der innere-untere Quadrant der Iris, entsprechend der punktierten Linie in der Figur. Beide Iridektomie-Spalten sind zusammengeflossen. Auf der Linse ist im Bereich dieses Quadranten Gewebe nicht sichtbar. Die Hornhaut zeigt noch deutlich die vom Kystendruck abhängige Trübung.

Am 2. Juli 1886 ist die Vorderkammer tief, die Hornhaut-Trübung noch deutlich.

Am 3. Juli 1886 hatte Patientin, in künstlerischer Verzückung, Halluzinationen. Die Folge war Entleerung der Vorderkammer.

Am 5. Juli 1886 ist dieselbe wieder gefüllt, die Hornhaut-Trübung geringer. Nach 14 Tagen wurde die Kranke entlassen.

Am 4. August 1886 ergibt die Sehprüfung beiderseits Sn CC in 15′, mit konvexen und zylindrischen Gläsern etwas besser. Das operierte Auge liest Sn $2^1/_2$ in 8″, mit +20″ noch besser.

Das Bild des Augengrundes ist etwas astigmatisch, die Papille normal, auch in der Farbe. Von der früheren Deformation der Linse ist in dem großen Kolobom nichts mehr wahrnehmbar; neben seinem lateralen Schenkel (bei *d*) ist die Iris etwas atrophisch.

Oktober 1886 ist die Sehkraft noch besser. — — —

81a. Ein Fall von Vorderkammer-Kyste. (Anatomische Untersuchung von J. Ginsberg.) C.-Bl. f. A. 1909, S. 225—234.

Am 27. Juli 1908 kam ein 27jähriger Arbeiter zur Aufnahme. 7 Monate zuvor, am 15. Februar 1908, war ihm beim Hämmern ein Stück Weiß-Metall (d. i. eine Legierung von Zink, Blei und Kupfer) in das rechte Auge geflogen. Er fand Aufnahme in ein Krankenhaus für 4 Wochen; aber der Fremdkörper, den die Röntgen-Aufnahme nachgewiesen, wurde nicht entfernt. Das linke Auge war gesund und sehkräftig. Das rechte Auge hat nur S = $^1/_{35}$, wird nicht durch Gläser, wohl aber durch Lochbrille bis auf $^5/_{30}$ gebessert. Sein Gesichtsfeld ist von der Nasenseite her, bis auf 40 Grad, eingeengt.

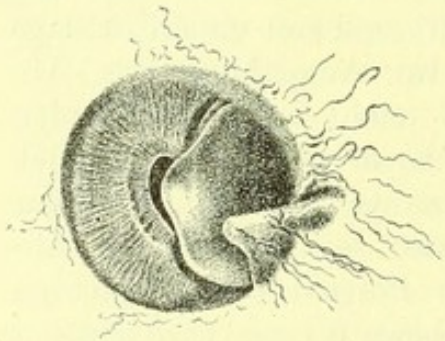

Fig. 1.

Der verletzte Augapfel zeigt nasenwärts im Lederhaut-Saum eine große Narbe, die sich noch bis in die Hornhaut fortsetzt. Sonst ist die letztere klar. Struktur der Regenbogenhaut deutlich. Pupille nasenwärts verzogen, auf Licht-Einfall sich zusammenziehend. Eine durchsichtige Kyste von 6 mm Breite füllt den nasalen Teil der Vorderkammer. Unbedeutende Linsen-Trübung. Bewegliche Flocke im Glaskörper; nach innen-unten zu wird eine feststehende bläuliche Trübung noch soeben wahrgenommen. Endlich im Augengrunde, ungefähr nach derselben Gegend hin, ein heller Streif mit Pigment-Saum. Sideroskopie negativ.

Am 21. September 1908 kehrt der Kranke wieder. Er gibt an, im August operiert zu sein. Die Blase sei angestochen worden, habe sich aber nicht entleert.

Jetzt hat die Blase sich nach allen Richtungen hin vergrößert,

wie die von Hrn. Kollegen Fehr angefertigte Fig. 1 deutlich nachweist.

Die Kyste füllt etwa das nasale Drittel der Vorderkammer, und zwar bis zur Hinterfläche der Hornhaut, reicht schläfenwärts bis über den nasalen Pupillen-Rand hinaus und läßt nur noch einen schmalen Streifen der Pupille frei, die allerdings auf Licht-Einfall sich zusammenzieht, jedoch nur noch roten Reflex vom Augengrund, aber

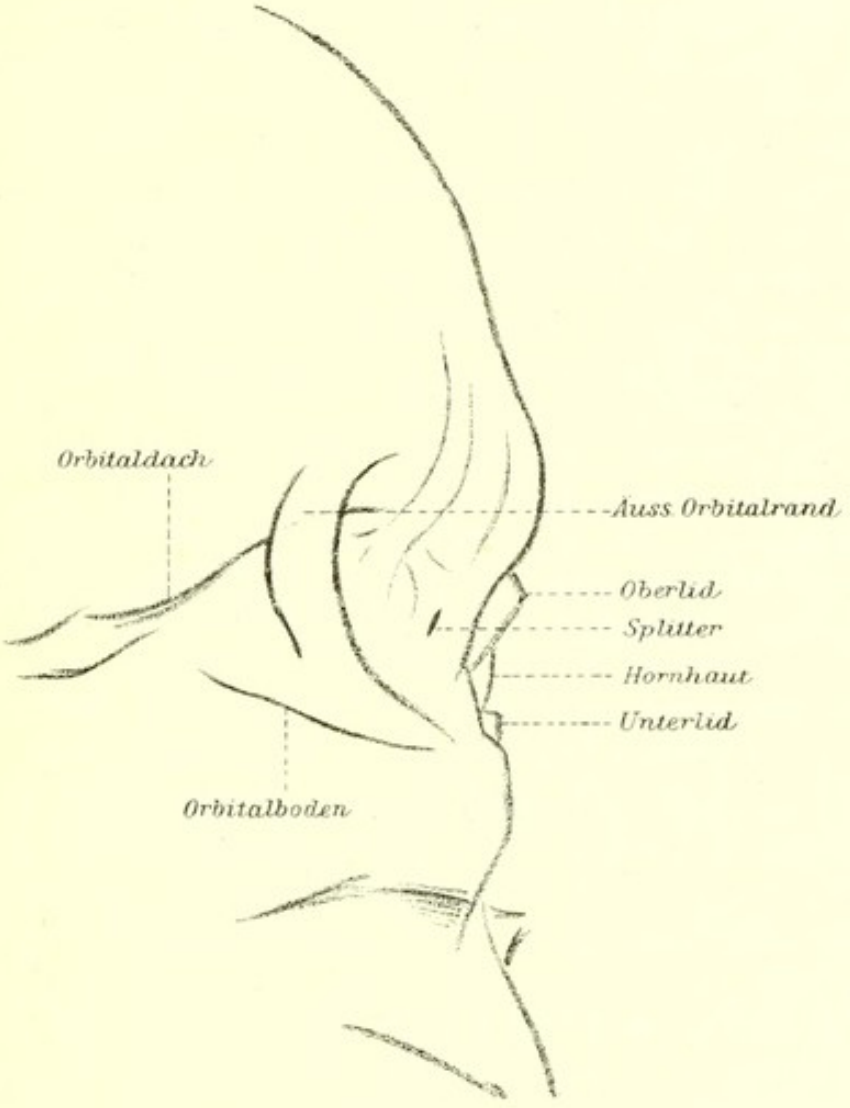

Fig. 2.

keine Einzelheiten mehr erkennen läßt. Die Iris ist längs des oberen lateralen Randes der Kyste zurückgeschoben, offenbar wohl auch die Linse eingedrückt. Vorderwand der Kyste durchsichtig, die hintere gelblich und undurchsichtig; der Rand leicht wellig. Spannung normal, Sehschärfe = Finger in 60 cm. Gesichtsfeld von oben her, bis auf 30°, auch von der Nasen- und Schläfenseite her, eingeengt. Sideroskopie negativ.

Das Röntgen-Bild (Fig. 2), welches Herr Prof. Grunmach mit gewohnter Meisterschaft anfertigte, zeigt einen langen, schmalen Splitter im Augen-Innern.

Am 22. September läßt der Verletzte sich aufnehmen, aber die Sehkraft ist sehr gering. Der Rest schwindet in wenigen Tagen bis auf Lichtschein. Unter diesen Umständen kann ich mich zu dem immerhin schwierigen Eingriff, die Kyste zu entfernen, doch nicht entschließen. Dem Kranken würde die Operation nichts nützen; sie könnte aber wegen des Fremdkörpers im Auge unliebsame Folgen nach sich ziehen. Da die Beschwerden zurzeit gering sind, wird der Kranke wiederum am 4. Oktober entlassen, mit dem Rat, sich regelmäßig vorzustellen.

Er hat zunächst wieder gearbeitet, kam aber am 18. Oktober 1908 mit der Angabe, daß er mitunter an Kopfschmerzen leide, zurück.

Am Sonntag Nachmittag des 10. Januar 1909 kam er zur Aufnahme mit unerträglichen Schmerzen in dem verletzten Auge, so daß er augenblicklich eine Morphium-Einspritzung erhalten mußte und Holokain-Einträuflung.

Der Augapfel ist heftig gereizt, die Vorderkammer ganz aufgehoben, also die Blase gänzlich zusammengedrückt. Am folgenden Vormittag vollführte ich, unter Einträuflung von Holokain und Einspritzung von Kokain unter die Bindehaut, die Ausschälung des Augapfels. Reizlose Heilung.

Anatomische Untersuchung.

Der 2 Tage in Formol konservierte Augapfel wurde, nachdem er weitere 2 Tage in 75% Alkohol gelegen hatte, durch einen etwas schiefen Horizontalschnitt geöffnet. Der Schnitt verlief etwas von außen-unten nach innen-oben, und zwar so, daß etwa $^2/_3$ der Hornhaut im oberen, Sehnerv und Macula im unteren Stück blieben.

Der Glaskörper floß dabei zum größten Teil als dünnflüssige Masse aus, nur vorn an der Ora blieb eine etwas trübe Gallerte von normaler Konsistenz zurück. Die Linse war beim Schneiden verschoben worden; auf ihrer Vorderfläche liegt etwas Pigment, der mediale Äquator zeigt einen kleinen Defekt.

Makroskopischer Befund.

Im oberen Bulbus-Stück (Fig. 3) erkennt man nur temporal ein Stück Iris mit Pupillar-Rand. Sie liegt der Kornea dicht an und ist auf der Rückseite unregelmäßig pigmentiert. Der größere Teil des der Vorderkammer entsprechenden Raumes wird von einem blaß-

graulichen, sehr zart begrenzten Gebilde eingenommen, welches den temporalen Pupillar-Rand nicht ganz erreicht, so daß von der Pupille hier noch ein schmaler Spalt vorhanden ist. Was vom Ciliarteil der Iris in der medialen Kammerhälfte sichtbar ist, zeigt erhebliche Entfärbung der Pigment-Schicht. Auch der Ciliar-Körper ist besonders nasal ungleichmäßig pigmentiert, seine Fortsätze sind hier undeutlich.

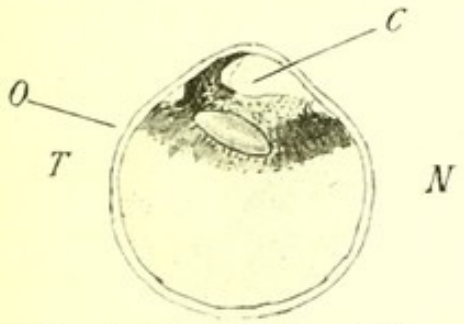

Fig. 3. Obere Bulbushälfte.
T temporal. *N* nasal. *C* Kyste.
O Ora serrata.

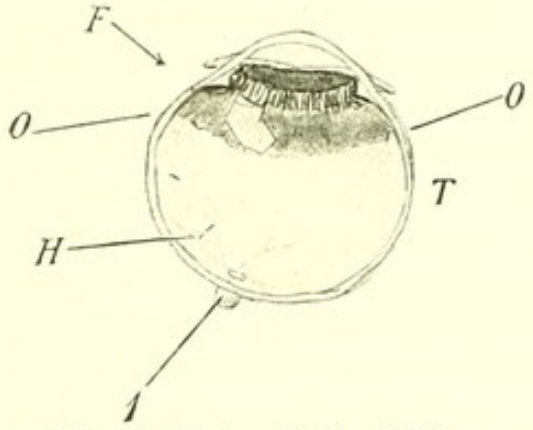

Fig. 4. Untere Bulbushälfte.
F Fremdkörper. *O* Ora serrata.
T Temporale Seite. *I* Opticus.
H Aderhaut-Rupturen.

Im unteren Bulbus-Stück (Fig. 4) ist von der Kyste makroskopisch nichts zu sehen. Es ist hier gerade der untere Pupillar-Rand getroffen. Der Ciliarteil der Iris liegt der Kornea dicht an. Iris-Hinterfläche und Ciliar-Körper erscheinen hier normal.

Auf der Pars plana des Ciliarkörpers liegt nasal und etwas nach unten ein gelblichweißer, metallisch glänzender Fremdkörper von unregelmäßig zackiger Form (Fig. 4, *F*), dessen Durchmesser etwa 4 und 6 mm betragen. Der Fremdkörper ist von einer zarten graulichen Gewebs-Schicht bedeckt.

Papille und Macula erscheinen normal, die Netzhaut liegt überall glatt an.

Nasal zwischen Papille und Äquator sieht man einen ca. $1^1/_2$ mm langen, an einer kleinen Stelle unterbrochenen schwarzen, strichförmigen Herd, der von einem schmalen hellrötlichen Hof umgeben ist. Ein ganz ebenso aussehender Herd findet sich in der nasalen Äquatorgegend, rechtwinklig zu dem erst beschriebenen gestellt. (Fig. 4, *H*.)

Der Fremdkörper rutschte schließlich einmal beim Herumtragen des Präparates spontan aus seinem Lager heraus. Er war ca. $^1/_4$ mm dick. Die genaue Untersuchung, die ich im chemischen Laboratorium von Herrn Dr. H. Herzfeld vornehmen ließ, ergab: 36 mg Zinn (sic!) mit Spuren von Blei und Kupfer.

Mikroskopische Untersuchung.

Im Vorder-Abschnitt zeigt sich medial eine große Kyste. Das Epithel ist größtenteils platt, stellenweise auch kubisch, bald ein-, bald mehrschichtig. Die oberflächlichen Zellen sind häufig rundlich, gequollen, auch vakuolisiert. Ebensolche Zellen, sowie kernlose, aus mehreren Bläschen zusammengesetzte kugelige Gebilde und Übergangsformen zwischen beiden finden sich reichlich im Hohlraum. Dieser enthält außerdem noch etwas grobkörnige oder krümlige, mit Hämatoxylin tiefblau färbbare Masse, deren chemische Natur nicht bestimmbar ist; metachromatische Schleimfärbung oder Fibrinfärbung nahm sie nicht an, bestand auch nicht aus Kalk. Sie dürfte zur Gruppe der hyalinen Substanzen gehören.

Das Epithel überkleidet die angrenzenden Teile der medialen Vorderkammer, also die entsprechende Hälfte der Kornea, die kurze Ciliarkörper-Fläche; wo Iris vorhanden ist, auch diese. Auf der Rückseite der Kyste finden wir in wechselnder Dicke teils Reste von Iris-Stroma, teils nur Fetzen der Pigment-Schicht, teils nur Spuren von Bindegewebe. Wo dickere Iris-Reste auf dem Epithel nachweisbar sind, liegen diese immer mit der Pigment-Schicht der Kyste auf.

Die etwas komplizierten topographischen Verhältnisse werden am besten und schnellsten verständlich, wenn wir die Schnittreihe, an der Hand der schematischen Abbildungen Fig. 5 bis 12, von oben nach unten durchgehen.

Die ersten Schnitte, auf denen die Kyste erscheint, gehen durch die äußerste Peripherie der Vorderkammer (Fig. 5). Nasal ist die

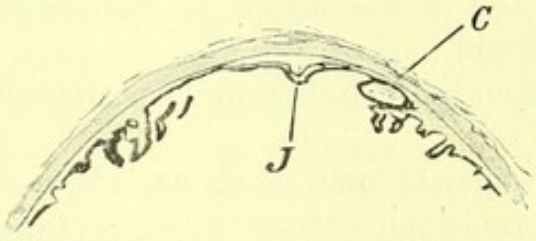

Fig. 5.[1] Schnitt, oben peripher. *J* Iris. *C* Kyste.

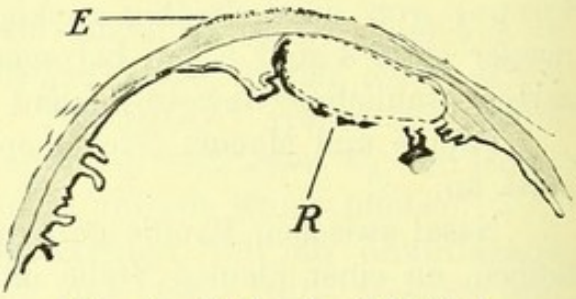

Fig. 6. *E* Hornhaut-Epithel. *R* Irisreste auf der Rückseite der Kyste.

Kyste fast tangential getroffen. Sie ist ganz vom Epithel-Pigment umgeben und liegt zwischen den Köpfen der Ciliar-Fortsätze.

Auf den nächsten, weiter unten geführten Schnitten erscheint die Kyste rasch medialwärts vergrößert. Die vordere Kystenwand liegt

[1] In den schematischen Abbildungen 3—10 ist das Kysten-Epithel als gestrichelte Linie - - - gezeichnet.

jetzt direkt der Hornhaut an (Fig. 6), weiter dem Lig. pect. und dann der pupillarwärts gerichteten Ciliarkörper-Seite. Von Irisgewebe sind am ciliaren Teil der Kyste nur unzusammenhängende Teile der Pigment-Schicht auf der Rückseite nachweisbar. Die Iris ist an der Hornhaut etwa in der Mitte, da wo auch das Kysten-Epithel auf die Descemetis übergeht, adhärent. Temporal ist der Kammerwinkel durch breite Iris-Verwachsung verschlossen.

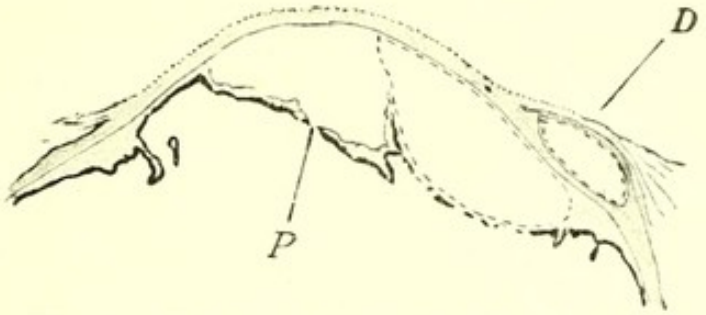

Fig. 7. *P* Rand der Pupille. *D* Divertikel.

Auf tiefer gelegenen Schnitten fällt zunächst peripher nasal ein innerhalb des Sklerokornealgewebes gelegener Hohlraum auf, der nach Epithel-Auskleidung und Inhalt mit der Kammer-Kyste übereinstimmt (Fig. 7). Auf der Rückseite der letzteren finden sich in der pupillaren Hälfte größere Iris-Reste. Bald zeigt sich hier der wohlerhaltene nasale Pupillar-Rand. Auch hier liegt das Iris-Stück mit der Pigment-Schicht dem Kysten-Epithel außen auf. In Fig. 7 zeigt sich

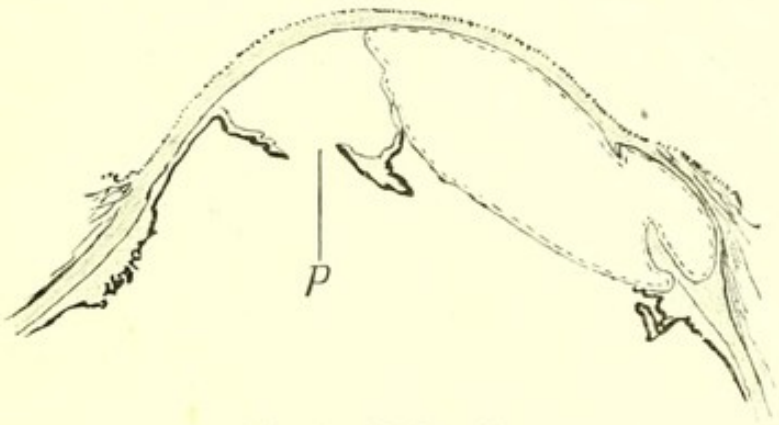

Fig. 8. *P* Pupille.

gerade die Pupille eröffnet. Man sieht hier, wie weit die Kystenwand nur aus Epithel besteht und wie weit noch Iris-Stroma diesem anliegt.

Dann tritt der innerhalb des Limbus gelegene Hohlraum in immer breiter werdende Kommunikation mit der Kammer-Kyste (Fig. 8). Dabei zeigt sich, daß der nasale, im Schnittpräparat spornartig vorspringende Rand der Öffnung von narbigem Hornhaut-Gewebe gebildet wird, dem auch ein nicht unbeträchtliches, am Rande abgelöstes und

etwas gefaltetes Stück der Descemetis anliegt. Das Lig. pect. ist nicht verletzt, nur durchblutet. Die Pupille ist weiter geworden.

Schließlich ist das Kysten-Divertikel ganz verschwunden (Fig. 9). Die aus narbigem Sklerokorneal-Gewebe gebildete Decke über dem nasalen Ende der Kyste ist enorm verdünnt, bis auf 22 μ. Es handelt sich aber nicht um einen einfachen Schwund dieser bindegewebigen

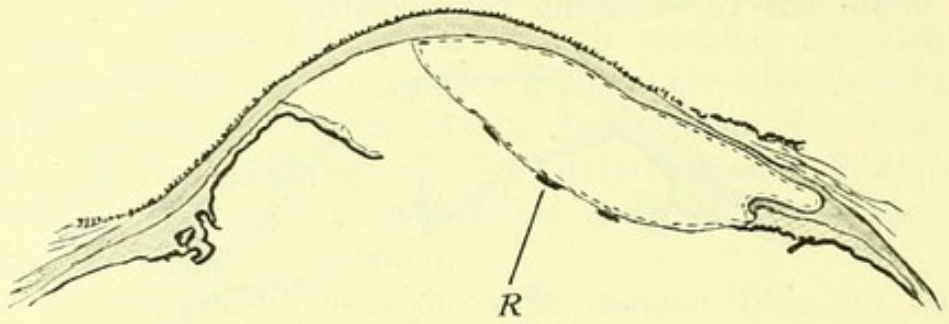

Fig. 9. *R* Reste des Pigmentblattes.

Teile, sondern um eine Spaltung mit folgender Dehnung, indem das dickere Stück auf der medialen Seite, im Präparat temporalwärts vorspringend, deutlich sichtbar ist. Hier liegt also ein Teil der Eingangswunde vor, deren Ränder nicht verheilt, vom Epithel überkleidet und auseinandergedrängt sind. In Schnitten dieser Gegend, also etwa in der Mitte des Auges, und zwar in einem ziemlich großen

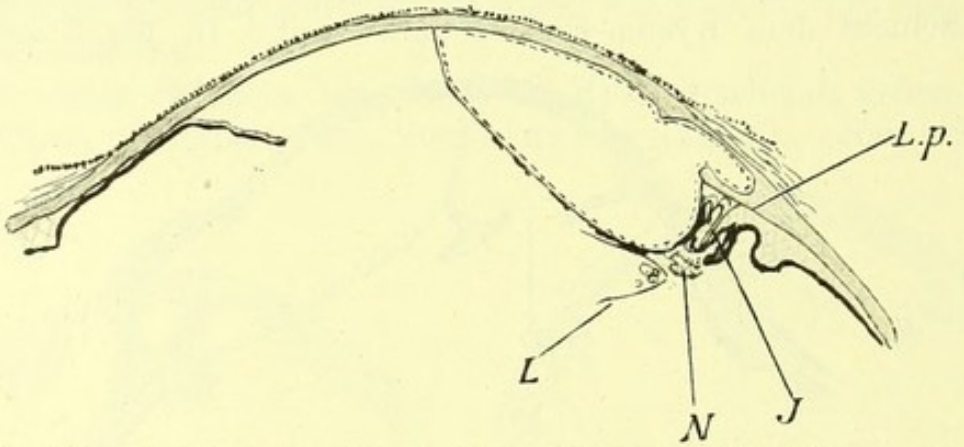

Fig. 10. *Lp* Ligam. pectin. *L* Linsen-Äquator. *N* Narbengewebe. *J* Zusammengeschobene und gefaltete Iris.

Abschnitt, ist von Iris auf der medialen Seite nichts zu sehen; nur ganz minimale Stroma- und Pigment-Reste haften auf der Kysten-Rückseite.

In der unteren Hälfte des Pupillar-Gebietes erscheint auf den Schnitten ziemlich unvermittelt die Iris auch auf der medialen Seite. Sie ist zwar von der Wurzel bis zum Pupillar-Rand deutlich vorhanden, aber ganz zusammengefaltet (vgl. Fig. 10). Sie hängt

mit dem Kammerwinkel in normaler Weise zusammen. Das Gewebe ist zunächst wenig verändert, zeigt sich stellenweise zellreicher, die Pigment-Schicht ist etwas verworfen, der Sphinkter scheint normal.

Auf den nächsten Schnitten (Fig. 10) taucht unten an der gefalteten Iris ein junges Narbengewebe von mäßiger Dicke auf, an welchem auch der mediale Linsen-Äquator — Kapsel und gequollene Linsenfasern — adhärent ist. Die Linsen-Kapsel zeigt einen Defekt, der

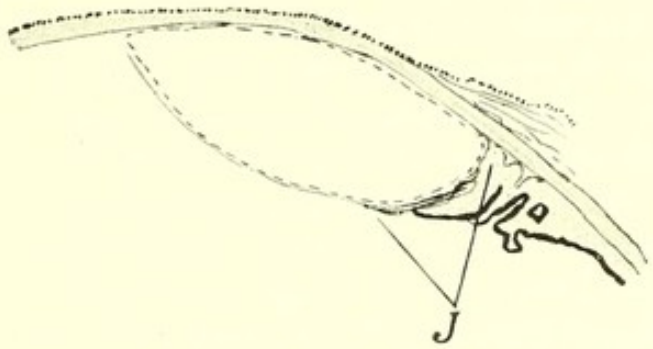

Fig. 11. *J* Gefaltete Iris.

durch das Narbengewebe vollständig geschlossen ist. Letzteres durchsetzt zum Teil auch die Iris selbst; an solchen Stellen finden sich im Gewebe der Regenbogenhaut Haufen ziemlich dicht liegender, elastischer Fasern. In dem Narbengewebe sieht man ferner Haufen helleren und dunkleren, teils eisenhaltigen, teils eisenfreien Pigments sowie einige kleine Klumpen gequollener Linsen-Substanz. Weiter abwärts bildet

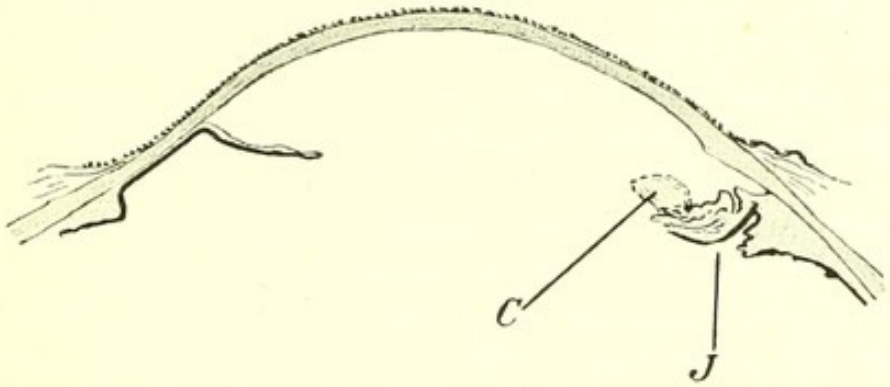

Fig. 12. *J* Gefaltete Iris. *C* Letztes Stück der Kyste.

dann die Kyste medial ein zweites Divertikel von ähnlichem Verhalten wie das im oberen Bulbusteil erwähnte.

Nach dem Verschwinden dieses Divertikels ändert sich das Bild in topographischer Beziehung nicht mehr wesentlich. Solange die Kyste noch in den Schnitten getroffen ist, liegt sie auf der Vorderfläche der in toto gefalteten und auf den Ciliarkörper zusammen geschobenen medialen Irishälfte (Fig. 11 u. 12).

Auch nach dem Verschwinden der Kyste bleibt die Iris medial noch eine Strecke weit gefaltet; dann breitet sie sich aus, so daß das untere Ende der Pupille im Präparat beiderseits in normaler Weise von Iris begrenzt ist. Letztere ist medial zunächst noch etwas durchblutet und hyperämisch. Vom unteren Pupillar-Rand an lassen sich, abgesehen von der Adhärenz des Ciliarteiles an Lig. pect. und Kornea, keinerlei pathologische Verhältnisse mehr bemerken.

Es ergibt sich also, daß der innere Teil der Sklerokornealwunde klafft und mit Epithel ausgekleidet ist. Die divertikelartigen Bildungen, die auf den Randschnitten ganz isoliert im Sklerokornealgewebe zu liegen scheinen, entsprechen kleinen Ausstülpungen nahe dem oberen und unteren Kysten-Rande, der bis in die Umgebung der unregelmäßigen Wunde hineingedrängt ist. Ähnliche Verhältnisse liegen wohl auch am medialen Kysten-Rande vor, erscheinen aber hier, da dieser nicht tangential wie der obere und untere, sondern horizontal vom Schnitt getroffen ist, in andrer Form (vgl. Fig. 9 u. 10); ein senkrecht zur Präparat-Ebene durch den medialen Rand geführten Schnitt würde auch hier das gleiche Bild eines Divertikels ergeben haben.

Das Kysten-Epithel steht mit der Oberfläche nirgends mehr in Zusammenhang. Wohl aber läßt sich noch der obere Teil des Epithel-Stranges nachweisen, dessen Eindringen in die Wunde zur Kysten-Bildung geführt hat. In der oberen Hälfte des Präparates findet sich nämlich ein durch eine ganze Reihe von Schnitten zu verfolgender mächtiger, im Schnitt breit erscheinender Epithel-Zapfen, der, vom Limbus-Epithel ausgehend, in schiefem Verlauf bis an die hier dünne, narbigbindegewebige Kysten-Decke heranreicht. Er enthält im Zentrum mehrere schön ausgebildete Schleimzellen.

Es ist interessant, daß sich weiter abwärts, ohne Zusammenhang mit dieser unregelmäßigen Epithel-Masse, noch ein keilförmiger, gradliniger, schräg vom Limbus nach hinten in die Subkonjunktiva eindringender Epithel-Strang findet, der ebenfalls Schleimzellen und außerdem mehrere ein Lumen enthaltende Auftreibungen enthält. Offenbar entspricht dieser Strang der bei der ersten Operation gesetzten Wunde.

Das Lager des Fremdkörpers verhält sich folgendermaßen: Soweit er der Pars plana auflag, fehlen eine Strecke weit beide Epithel-Schichten. Das Bindegewebe des unterliegenden Ciliarkörpers zeigt erweiterte Gefäße, sehr geringe kleinzellige Infiltration und etwas Blut-Pigment. Die Hülle des Splitters besteht aus faserigem, sehr zellarmem Bindegewebe mit einzelnen Haufen retinalen und Spuren

hämatogenen Pigments sowie spärlichen Gefäßen, die, wie einmal nachweisbar ist, aus dem Ciliarkörper-Bindegewebe durch eine Lücke der Elastica eintreten.

Die makroskopisch als schwarze, hellumsäumte Striche erscheinenden Herde zeigen auf dem Querschnitt einen Defekt der Lam. elastica chor., der durch eine im Präparat knotenförmige, faserige Bindegewebs-Masse ausgefüllt und bedeckt wird. In der angrenzenden Aderhaut liegt verstreut etwas eisenhaltiges Blut-Pigment. In dem Bindegewebe finden sich reichlich schlauch- und strangförmige Wucherungen des Pigment-Epithels. Die Retina fehlt über den Narben, die Ränder sind nur durch dünnes, sehr lockeres und weitmaschiges Gliagewebe verbunden. In der näheren Umgebung der Defekte sind in den inneren Schichten atrophische Veränderungen erkennbar, namentlich zeigen eine Strecke weit die Opticus-Ganglienzellen bei Färbung mit basischen Anilinfarben degenerative Veränderungen der Nissl-Schollen (unregelmäßige Verkleinerung, Abnahme der Färbbarkeit, Schwund).

Es handelt sich also bei diesen Herden um ausgeheilte Verletzungen der Netzhaut und Aderhaut. Histologisch könnte es sich um direkte oder indirekte Verletzung handeln; doch spricht die Lage der Herde — auf derselben Seite wie der Fremdkörper — gegen die Deutung als Anprallstellen. Es dürfte sich also wohl um Rupturen handeln, wobei allerdings die Form und Lage derselben etwas auffällig ist.

Der ganze übrige Bulbus, auch der Sehnerv, ist frei von pathologischen Veränderungen.

Interessant ist der Ausfall der Eisenreaktion. Es besteht nämlich nicht nur eine deutliche Siderosis des ungefärbten Ciliar-Epithels, sondern, was besonders bemerkenswert ist, auch des Hornhaut-Epithels. Bei der Perls'schen Reaktion wird das letztere in ganzer Ausdehnung deutlich blau, am stärksten auf der medialen, der Wunde entsprechenden Seite. Am intensivsten sind die tiefen Lagen gebläut, besonders die Keimschicht erscheint schön himmelblau. Die Kerne bleiben immer frei. Die Blaufärbung betrifft das Epithel genau so weit, als es der M. Bowmani aufsitzt; mit dem Rande der letzteren schneidet die Blaufärbung des Epithels ganz scharf ab. Worauf ist die Siderosis nun zurückzuführen? Es sind ja Reste kleiner Blutungen, wie erwähnt wurde, hier und da vorhanden; aber diese sind jetzt unbedeutend. Es müßte sich also, bei hämatogener Siderosis, um größere Blutmengen gehandelt haben, die fast spurlos resorbiert worden sind. Außerdem ist auch mitwirkende xenogene Siderosis nicht absolut auszuschließen. Wenn auch der Metallsplitter bei der chemischen Untersuchung eisenfrei gefunden

wurde, könnte doch etwa anhaftender Eisenstaub ins Bulbusgewebe gelangt sein. Einwandfrei nachweisbar ist dieser jetzt allerdings nicht mehr. Wie dem auch sei, jedenfalls ist der Grad der Siederosis, besonders am Hornhaut-Epithel, sehr bemerkenswert.

Epikrise.

Die Pathogenese der Kyste weicht von dem allgemein angenommenen Modus nicht ab. Wir können uns nach dem mikroskopischen Befund den Hergang in folgender Weise vorstellen.

Der Splitter hat medial die Kornea in der Limbusgegend durchschlagen, und zwar, wie der Epithelzapfen zeigt, in schräger Richtung, dann die Iris durchbohrt und eingerissen, ein Stück des unteren Teiles ciliarwärts zusammengeschoben; hat weiter den Linsen-Äquator angeritzt und ist dann bald auf der Pars plana corp. cil. liegen geblieben. Trotz der Größe des Splitters und der Schwere der Verletzung ist die Gewebsreaktion gering, entzündliche Erscheinungen fehlen so gut wie ganz.

Die Eingangswunde kam nur in ihren mittelsten Partien — also da, wo bei perforierenden Hornhaut-Verletzungen die erste Verklebung der Wundränder eintritt — zur bindegewebigen Verheilung; auch hier verspätet, so daß der provisorisch die Wunde verschließende Epithelpfropf Zeit fand, die Wundränder ganz zu überkleiden. Der Epithelpfropf blieb dann nach der bindegewebigen Vereinigung der mittleren Wundpartie im äußeren Teil als kompakte Epithelmasse bestehen; im inneren Teil überzog das Epithel die klaffenden Wundränder und drang in die Vorderkammer ein. Nach der Eröffnung des Bulbus hatte die Iris, soweit sie nicht — in der unteren Pupillenhälfte — beiseite geschoben war, der Kornea angelegen, es war dadurch nicht nur zu Anlegung (und späterer Verwachsung) der Iriswurzel, sondern auch zu einer vorderen Synechie an einer umschriebenen Stelle zwischen Ciliar- und Pupillar-Rand gekommen.

Das eingedrungene Epithel überzog diese Teile. Bei dem weiteren Wachstum der Kyste, nach partieller Herstellung der Vorderkammer, wurde dann der durch die vordere Synechie fixierte Iris-Teil gedehnt und atrophisch, so daß in der oberen Hälfte medial eine große Strecke weit kaum noch etwas von Irisgewebe zu sehen ist. Möglicherweise hat hier außerdem auch noch ein Einriß an der Wurzel bestanden; jedenfalls ist gerade am Ciliarteil in dieser Gegend gar nichts von Iris vorhanden, das Epithel überzieht hier direkt die schmale Ciliarkörper-Seite. Das Epithel konnte ganz oben durch die (entweder durch Dehnungs-Atrophie oder direkt traumatisch entstandene) Lücke noch hinter die Iris bis an den Rand der Corona ciliaris gelangen.

Die Kyste lag also zunächst auf der Iris-Vorderfläche. Woher es kam, daß klinisch beim Einblick von der temporalen Seite her Irisgewebe sich auf die Kyste hinaufzuschieben schien, also der Eindruck erweckt wurde, als sei die Kyste aus der Iris heraus gewachsen, ist nach Fig. 7 und 8 leicht verständlich. Es lag hier zunächst eine an der Kornea adhärente Irisfalte vor, die durch die andrängende Kyste allmählich zum Schwund gebracht worden war, wobei von dem der Kyste abgekehrten Faltenstück der pupillare Teil, der nicht fixiert war, erhalten blieb. So mußte klinisch der Eindruck entstehen, daß Irisgewebe sich auf die Kyste hinauf erstreckte, obwohl die Kyste durchaus auf ihrer Vorderfläche sich entwickelt hatte und sich als richtige Kammer-Kyste erwies.

82. Wurmförmige Zuckungen des Schließmuskels der Regenbogenhaut. C.-Bl. f. A. 1912, S. 1—3.

Aus Prof. Krückmann's Augenklinik zu Königsberg hat Herr Privat-Dozent Dr. C. H. Sattler, zum erstenmal, die (nur mit der Lupe sichtbaren) ununterbrochenen, wurmförmigen Bewegungen des Schließmuskels der Regenbogenhaut, im Dezember-Heft 1911 der Klinischen Monatsblätter, veröffentlicht. Es handelte sich, bei einer 29jährigen, um fast vollständige Lähmung der den Schließmuskel und die Akkommodation beherrschenden Okulomotorius-Fasern infolge von Influenza; als Ursache dieses Reiz-Symptomes sei eine Erkrankung im Gebiet des dritten Hirn-Nerven, möglicherweise in seinem Kern, vorhanden: bei gewöhnlicher Betrachtung schienen die erweiterten Pupillen ganz unbeweglich zu sein.

Ich möchte von der wurmförmigen Bewegung des Schließmuskels einen zweiten Fall beschreiben, der seit 7 Jahren in meinem Pult ruht, wie manches andre, da die Fertigstellung der Geschichte der Augenheilkunde fast meine ganze Zeit in Anspruch nimmt.

Mein Fall unterscheidet sich in wesentlichen Punkten von dem des Herrn Kollegen Sattler jun.

Es handelt sich um eine 73jährige, die am 30. Mai 1904 meine Privat-Sprechstunde aufsuchte, wegen einer Entzündung des linken Auges, die seit 3 Wochen bestand.

Rechts, mit -9 D., S $= {}^5/_7$; links, mit $-$ 8D., S $= {}^5/_{15}$; beiderseits Sn $1{}^1/_2{}'$ in $5''$; G.F. normal. Es zeigte sich auf dem linken Auge eine oberflächliche, punktierte Hornhaut-Entzündung. Aber auf dem rechten, gesunden Auge entdeckte ich mit der Lupe[1] eine um-

[1] Es ist die Hartnack'sche Kugel-Lupe, die ich seit 30 Jahren benutze (Einführung in die Augenheilk. II, 1, S. 82, 1901), und mit der ich sowohl die bleibenden Hornhaut-Gefäße als auch die Linsen-Bläschen gefunden. Herr Kollege Sattler hat die Leitz'sche Lupe oder das Zeiss'sche Hornhaut-Mikroskop benutzt.

schriebene Verdickung des Schließmuskels, die, wenn man den Pupillen-Rand in 8 Teile zerlegen wollte, das schläfenwärts unter dem wagerechten Durchmesser des Auges belegene Achtel einnimmt. (S. Fig. 1.)

An dieser Hervorragung entdecke ich wurmförmige Zusammenziehungen in der Längsachse des Gebildes, auch gleichzeitig ein wenig gegen die Pupille zu gerichtete, — während der übrige Teil des Pupillen-Randes, unter der für die Betrachtung notwendigen Belichtung, die gewöhnliche Zusammenziehung gegen die Mitte der Pupille zu ausführt. Es sieht täuschend so aus, wie wenn ein aus zwei dickeren

Rechtes Auge.

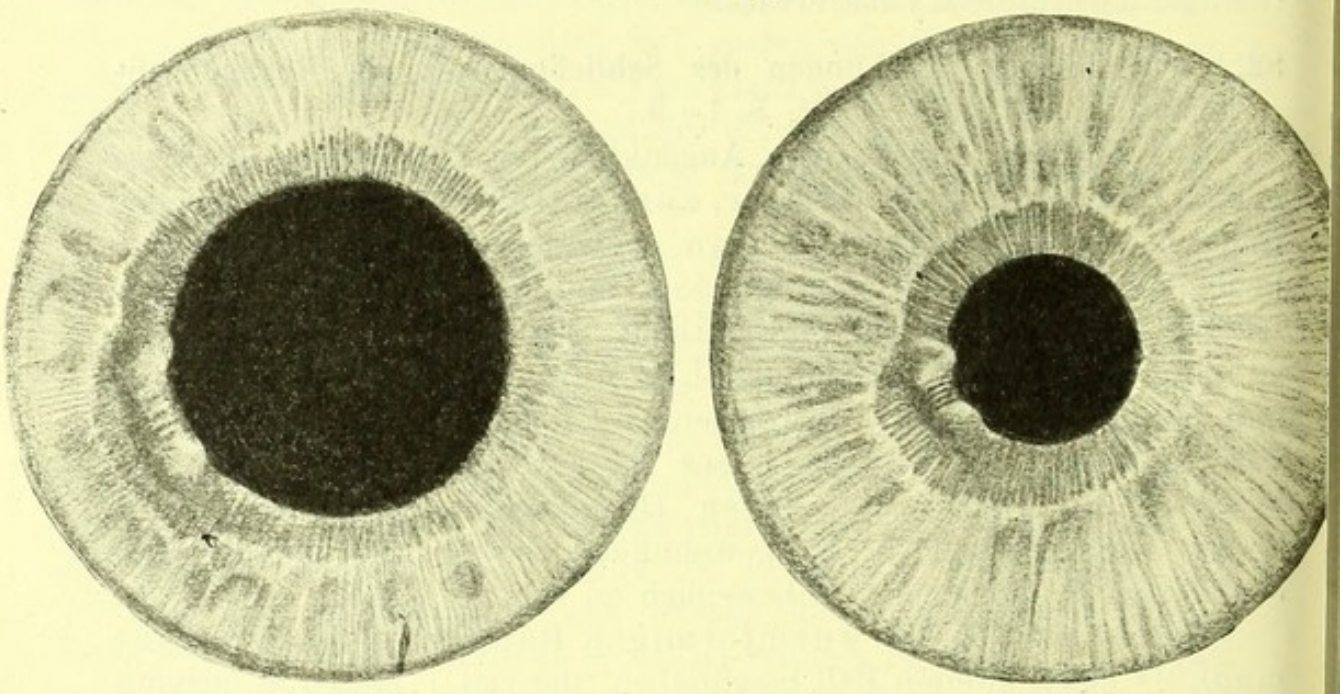

2. 1.

9. Juni 1904 Dr. O. Fehr del.

Teilen und einem dazwischen belegenen, dünneren bestehender Wurm durch abwechselnde Zusammenziehung und Erschlaffung seiner Längsmuskeln langsam um die Pupille herumkriechen wollte. Mitunter wird auch die dünne Stelle, durch Verdickung der beiden stärkeren, pupillenwärts gepreßt.

Auch nach künstlicher Erweiterung der Pupille bleibt die Verdickung ihres Randes. (Fig. 2.) Solange die Kranke sich vorstellte, d. h. 15 Monate lang, blieb die Erscheinung unverändert.

Niemals hatte ich ähnliches beobachtet, bei doch ganz regelmäßiger Anwendung der Lupe, in einer überaus großen Krankenzahl; ich hatte auch nichts von einer wurmförmigen Bewegung des Schließmuskels gelesen, bis zu der Veröffentlichung von Herrn Kollegen Sattler.

Mir schien es, daß es in meinem Fall um angeborene, umschriebene Hyperplasie des Schließmuskels sich handle. Ein weiteres Wachstum, wie bei einer Muskel-Geschwulst (Myoma), vermochte ich wenigstens in den 15 Monaten der Beobachtung nicht nachzuweisen.

(Über Pupille vgl. u. Zur Untersuchung des Seh-Organs.)

Krankheiten der Linse und des Glaskörpers.

83. Tropfenbildung bei beginnendem Star. C.-Bl. f. A. 1888, S. 361 bis 362.[1]

Da ich zu der Ausarbeitung meiner Lupen-Befunde des Auges noch immer nicht gekommen bin, möchte ich ein Bild kurz besprechen, welches etliche Fachgenossen, denen ich es gezeigt, interessiert hat. Es ist dies eine Tropfenbildung, die entweder vereinzelt oder gruppenförmig (wie bei den sogenannten Herpes-Bläschen) hinter der vorderen Linsenkapsel erscheint: recht häufig bei beginnendem Star greiser Diabetiker; aber auch bei sonst Gesunden und auch beim Netzhaut-Star. Von den zahlreichen Skizzen dieser Bildungen, die sich in meinen Krankenbüchern finden, will ich hier nur zwei Beispiele anführen.

a) Fig. 1 bezieht sich auf eine 62jähr. Frau, welche seit 5 Monaten über zunehmenden Schleier vor den Augen klagt. Bds. Sn CC:15′, G.F. n., Augenhintergund normal. Urin zuckerhaltig.

Fig. 1.

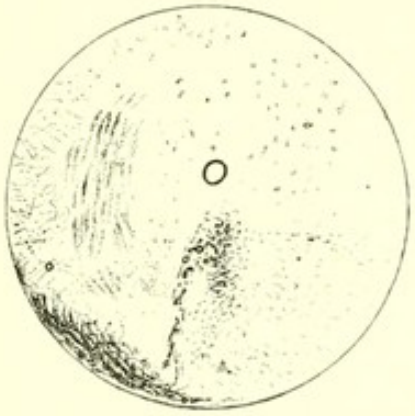

Fig. 2.

Die Linsen-Trübungen sind folgendermaßen angeordnet. A. Rechts: 1. Umgekehrtes Y am vorderen Scheitel; 2. feine Rindenkeile; 3. ähnlich gerichtete Gänge, die bei Drehung des Spiegels (wechselndem Licht-

[1] Die Arbeit von H. Magnus: „Patholog.-anat. Studien über die Anfänge des Alter-Stares" ist im folgenden Jahr (1889), im Arch. f. O. XXXV, 3, erschienen.

Einfallswinkel) durchleuchtbar werden; 4. Tropfenbildungen, helle Kreise mit schwarzem Saum, welcher auf totaler Licht-Reflexion beruht. B. Links (vgl. Fig. 1): 1. Das umgekehrte Y am vorderen Pol ist angedeutet; 2. speichenförmige Trübungen (Rindenkeile); 3. mit Flüssigkeit gefüllte Gänge, gleichfalls speichenförmig; 4. Tropfengruppe, unter der vorderen Linsen-Kapsel. Wenn man mit +2″ (=20 D.) hinter dem Augenspiegel den Pupillen-Rand eingestellt hat, sieht man die Tropfen nicht deutlich; aber sofort, wenn man sein Auge um ein kleines annähert (etwa um 1 mm oder weniger, es läßt sich das schwer bemessen;) und jedenfalls ehe man auf die Trübungen der hinteren Rinde einstellt. Bei seitlicher Beleuchtung sind die Tropfen auch mit Hilfe einer guten Lupe zu sehen, aber meist nicht so schön, wie bei der Durchleuchtung.

b) Fig. 2 bezieht sich auf einen 70jährigen, der mich wegen Sehstörung befragte. Abgesehen von einem Blasenleiden, das ihn zu sehr häufigem Harnlassen (fünf- bis sechsmal in der Stunde) nötige und weswegen er in ärztlicher Behandlung sei, hält er sich für gesund. Die Untersuchung ergibt Zucker-Harnruhr und zwar 10,1% Zucker. Die Urinmenge betrug (nach der eigenen Messung des Kranken in der nächsten Zeit) etwa $3^1/_8$ Liter für 24 Stunden, also die Zucker-Ausscheidung über 300 g für denselben Zeitabschnitt. Durch passende Diät und Karlsbader Salz wurde sein Zustand gebessert, so daß er 1—2 Stunden lang den Harn zu halten vermochte.

Das rechte Auge erkennt die Finger auf $2^1/_2'$, das linke Sn C:15′ und mit +6″ Sn $1^1/_2$ in 5″, G.F. bds. n. Rechts fast reifer Star. Links beginnender. Bei der Durchleuchtung finde ich 1. den sogen. Greisenbogen der Linse; 2. zahllose Punkte in der Linse; 3. die Tropfenbildung. (Vgl. Fig. 2.)

Ich bemerke, daß beim beginnenden Star greiser Diabetiker die eigentümliche Verschleierung des Augengrundes entweder von einem aus feinstem Maschenwerk gewebten großen Stern in der hinteren Rinde oder aus zahllosen Punkten oder aus beiden zusammen besteht; die Tropfenbildung trägt nur wenig bei zu der Verschleierung: man müßte denn die Punkte vermutungsweise für kleinste Tropfen ansehen. — Die Untersuchung ist sehr schwierig.

83a. Über Tropfenbildung in der Linse. C.-Bl. f. A. 1889, S. 330—332. (Vgl. C.-Bl. f. A. 1893, S. 165 und namentlich die Einführung, II, 1, S. 155ff., 1901.)

Die Urform der erworbenen Linsen-Trübung ist der Tropfen.[1] Die ganz kleinen erscheinen bei der uns zu Gebote stehenden Lupen-

[1] Vgl. meine kurze Mitteilung im C.-Bl. f. A. 1888, S. 361.

Vergrößerung im durchfallenden Licht als dunkle Punkte. Die größeren als durchsichtige Kugeln (oder auch Spindeln, Keulen u. dgl.) mit dunkler Begrenzung.

Die Kugeln kommen vereinzelt oder in zierlichen Gruppen vor; am bequemsten erkennt man sie, wenn sie in der vorderen Rinde belegen sind: man stellt sein hinter dem Spiegel mit dem Glas +2″ bewaffnetes Auge auf den Rand der künstlich erweiterten Pupille des Kranken ein und schiebt sehr langsam seinen Kopf um ein kleinstes nach vorn.[1] Schwieriger sind die in der hinteren Rinde befindlichen Tropfen zu sehen, am besten noch, wenn der vordere Teil der Linse leidlich durchsichtig geblieben. Die größeren Tropfen in der vorderen Rinde erkennt man auch bei schiefer Beleuchtung, mit der Lupe.

Bei Kindern habe ich sie nicht, wohl aber schon bei jugendlichen Individuen, ohne weitere Krankheits-Erscheinungen und ohne Sehstörung, beobachtet.[2] Sehr häufig sind sie bei beginnender Linsen-Trübung nach Netzhaut-Ablösung oder innerer Entzündung (Chorioret., Ret. pigm.), auch bei dem einfachen und bei dem diabetischen und myopischen Alters-Star, wie auch bei dem Verletzungs-Star. Der sogenannte Nachstar besteht oft ganz und gar aus solchen dicht aneinander gedrängten Tropfen oder Kugeln.

Ein 34jähriger Arbeiter, dem vor 2 Jahren ein Splitter in das rechte Auge eingedrungen und angeblich vollständige Erblindung beider Augen verursacht hatte, wurde mir von der Berufsgenossenschaft in die Anstalt gesendet.

Der Kranke gab beiderseits nur Lichtschein zu und erklärte, daß das linke Auge schon seit 8 Jahren abgenommen habe.

Ich fand rechts, bei reizlosem Zustand, kleine Hornhaut-Narbe, Iris-Loch, umschriebene Linsen-Trübung sowohl in der vorderen Rinde, als auch in der hinteren, und im Augengrund nasenwärts vom Sehnerven-Eintritt einen eingekapselten schwärzlichen Fremdkörper (Eisensplitter).

Die Lupen-Untersuchung lieferte das Bild der Fig. 1, zahlreiche, schon zum Teil zusammenfließende Tropfen in der vorderen Rinde.

Das linke gleichfalls reizlose Auge zeigte Kapsel-Star, mit schönster Tropfenbildung (Fig. 2). Ich nahm an, daß dieser Zustand durch eine frühere, vor 8 Jahren eingetretene Verletzung bedingt sei, und brachte durch Kapselspaltung auf dem linken Auge und psychische Behandlung den Kranken dahin, mit +4″ Sn LXX:15′ zu erkennen. Im Laufe des sechswöchigen Aufenthalts war das Hintergrundsbild

[1] und zurück, um Punkte in der Hornhaut zu sehen.

[2] Dies hat schon Magnus in seiner ausgezeichneten Arbeit über die Anfänge des Alters-Stars (Arch. f. Ophthalm. 1889, XXXV, 3, S. 57 ff.) mitgeteilt.

des rechten, nicht operierten Auges noch undeutlicher geworden: man erkannte eine erhebliche Vergrößerung und ein deutliches Zusammenfließen der abgeplatteten Tropfen. (Fig. 3.)

Ein 21jähriger Arbeiter kam am 12. September 1889 zur Aufnahme, 2 Stunden nachdem er, mit einem Hammer auf einen andren

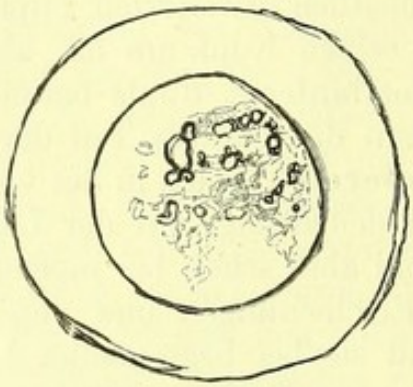

Fig. 1.

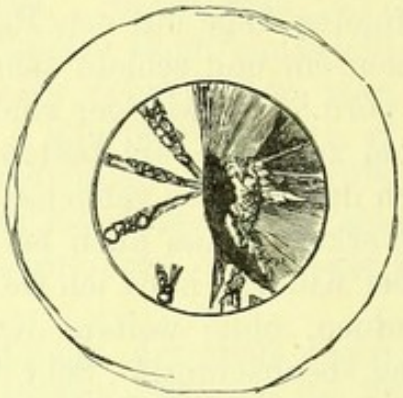

Fig. 2.

schlagend, sein rechtes Auge verletzt hatte. Das Auge ist wenig gereizt. Die Uhr wird mühsam erkannt. Nach künstlicher Erweiterung der Pupille sieht man: 1. eine linienförmige Narbe in der Hornhaut, unterhalb des Hornhaut-Scheitels, schräg von innen-oben nach außen-unten gerichtet, etwa 2 mm lang; 2. einen entsprechenden Spalt im Schließmuskel der Regenbogenhaut; 3. dahinter eine Kapsel-Trübung; 4. einen von hier nach hinten ziehenden Trübungs-Schlauch in der Linse;

Fig. 3.

Fig. 4.

5. im Augengrund ist dicht nasenwärts vom Sehnerven-Eintritt eine große Blutung zu sehen, die kulissenförmig in den Glaskörper vorragt und nach unten in einen beweglichen rundlichen Sack endigt.

Fremdkörper im Auge anzunehmen, aber zunächst nicht wahrzunehmen. Atropin, Verband. Reizung trat nicht ein. Am folgenden Tage war die bekannte strahlige Trübung der hinteren Rinde vorhanden. Nach 6 Tagen (18. September 1889) wurde dieselbe gezeichnet (Fig. 4): man erkennt deutlich, daß namentlich die freien

Teile der Strahlen ganz und gar aus dichtgedrängten Tropfen bestehen. Die Grenzlinien derselben setzen eine netzförmige[1] Figur zusammen.

Der Fall verlief günstig. Nach 4 Wochen zählt das reizlose Auge die Finger auf 10′. Das Gesichtsfeld ist von guter Ausdehnung, jedoch nach oben reicht es nur bis 40°. Im Augengrund erkennt man neben dem Sehnerven nasenwärts einen kleinen Blutrest; schläfenwärts im wagerechten Durchmesser, einige Millimeter vom Sehnerven entfernt, eine hellweiße Fläche von etwa 2 mm Durchmesser, die Anprallstelle: im Glaskörper ist ein kleiner und besonders schmaler, schwarzer Körper nachweisbar, der, durch die Bewegungen des Auges emporgeworfen, immer wieder rasch nach unten sinkt, also eine ziemliche Schwere besitzen muß. Die sternförmige Linsen-Trübung hat sich geklärt; die Bläschen und Tropfen sind vielfach zu breiten und platten Gebilden zusammengeflossen (Fig. 5).

Fig. 5.

84. Zur Ätiologie und Therapie der Katarakt. I. Über Vererbung der Anlage zum grauen Star. II. Über Voraus-Schickung der Iridektomie bei dem v. Graefe'schen Verfahren. Deutsche Zeitschr. f. pr. Med. 1874.

85. Ist Katarakt ohne Operation heilbar? Virchow's Archiv, LXXX.

86. Schädel-Mißbildung neben Schicht-Star. C.-Bl. f. A. 1885, S. 235.

87. Der Star der Glasbläser. Berl. klin. Wochenschr. 1898, Nr. 26; C.-Bl. f. A. 1898, S. 113—117. (Nach einem Vortrag in der Berliner med. Gesellschaft.)

M. H.! Die Männer, welche Sie hier vor sich sehen, zeigen eine ganz eigentümliche Färbung ihres Gesichts, als ob sie lange Zeit in heißen Gegenden gelebt hätten. Nun, sie wohnen in Köpenick bei Berlin. Sie sind Glasbläser, stehen in den vierziger Jahren, sind seit dem 14. Lebensjahre, mindestens also 35—30 Jahre, in diesem Gewerbe beschäftigt.

[1] Fuchs hat in seiner lehrreichen Arbeit über traumatische Linsen-Trübung (Wiener klin. Wochenschr. 1888, Nr. 3 und 4) die Ansicht ausgesprochen, daß „die sternförmigen Trübungen der Corticalis nach Verletzungen zum Teil wenigstens durch Injektion eines physiologischen Lymphspalten-Systems zustande kommen und daß darin der Grund liegt, warum diese Trübungen einer Rückbildung fähig sind". Ich glaube, daß die Rückbildungs-Fähigkeit ganz gut auch mit meiner Auffassung in Einklang zu bringen ist.

Die Rötung und narbige Beschaffenheit ihrer Wangenhaut verdanken sie dieser Tätigkeit. Diejenigen, welche die Veränderung hauptsächlich nur in der einen Hälfte des Gesichts zeigen, wenden nur diese bei ihrer Arbeit der Glut-Hitze zu. Bei ihnen ist auch die Veränderung des Auges immer zuerst auf dieser Seite entwickelt.

Etwa 30 Arbeiter sind dort als Glasbläser in der Glashütte beschäftigt. 5 von ihnen sind schon 40 Jahre alt und darüber. Alle fünf haben meine Hilfe wegen Star-Bildung nachgesucht. Einer ist vor mehr als 2 Jahren von mir erfolgreich mit dem Lappen-Schnitt und runder Pupille operiert. Einer steht zur Operation.[1] Die drei andren sind noch nicht so weit. Alle vier sind sonst völlig gesund.

Die andren 25 sind jünger, sie merken noch keine Störung und haben sich nicht vorgestellt.

Übrigens hat 1886 Meyhöfer[2] in Görlitz 506 Glasmacher untersucht und Linsen-Trübung bei 59 gefunden, von denen 42 noch nicht das 40. Lebensjahr erreicht hatten. (Linsen-Trübung überhaupt bei 11,6 % der Glas-Bläser und -Macher; bei 9,5 % derjenigen, die das 40. Jahr noch nicht erreicht hatten.)

Meyhöfer betont sehr richtig „die bräunlich rote Verfärbung der Haut, teils von Pigmentierung, teils von stärkerer Vaskularisation herrührend, besonders auf der linken, bei der Arbeit vorzugsweise dem Feuer zugekehrten Wange". Das linke Auge sei hauptsächlich befallen. In der Entfernung vom Feuer, in welcher sich die linke Gesichtshälfte des Arbeiters häufig befindet, zeigte das Thermometer $+65^{0}$ C. Neben der strahlenden Hitze müsse die gewaltige Schweiß-Absonderung als Ursache der Linsen-Trübung angesehen werden.

Obwohl vom Star der Glasbläser in unsren heutigen Lehrbüchern der Augenheilkunde, auch in dem großen Handbuch von Graefe-Saemisch, nirgends gesprochen wird, ist diese Form doch schon lange bekannt, von Joseph Beer, Arlt, Hasner beobachtet, von Mackenzie, Wecker und Panas erwähnt.

Plenck (Augenkrankh., Wien 1787, S. 267) nennt unter den Ursachen des Stars den lange auf die Augen wirkenden Glanz der Sonne und des Feuers. Die Hitze verdunkelt die Linse, wie man an den Augen gekochter Fische sehen kann.

In dem Handbuch des Augenarztes von Hrn. v. Wenzel, das zu Paris im Jahre 1808 erschienen ist, heißt es, daß die Personen, welche sich viel dem Feuer nähern, mehr, als die andren, eine Vertrocknung

---

[1] Derselbe ist inzwischen erfolgreich operiert.

[2] Klin. Monatsbl. f. Augenheilk. 1886, Febr.; vgl. C.-Bl. f. A. 1886, S. 55. Es ist dies die vollständigste Arbeit über Glasbläser-Star.

und Trübung der Krystall-Linse erfahren.[1] Genauere Einzelheiten gibt auch er nicht an.

Diese finden wir zuerst in J. Beer's Lehrb. d. Augenkrankh. Bd. II, 317, Wien 1817:

Starke und langwierige Einwirkung der Sonnenstrahlen auf den Kopf und auf die Augen begünstigt bei den Landbewohnern die Ausbildung des Stars mit herannahendem Alter. Hierher gehört auch die angestrengte Arbeit bei starkem Feuer in Hoch-Öfen, Glashütten, Schmieden, daher wir auch bei diesen Arbeitern und bei Köchen den Star mit zunehmendem Alter nicht selten antreffen.

In Arlt's Augenkrankh., Bd. II, S. 253, Prag 1853, heißt es, daß unter den Star-Kranken die Zahl der Feuer-Arbeiter, namentlich der Schmiede und der Glashütten-Arbeiter, auffallend groß ist. Arlt wirkte derzeit in Böhmen, wo es viele Glashütten gibt. Auch sein Nachfolger in Prag, Hasner, hat eigene Beobachtungen der Art veröffentlicht. (Klin. Vortr. über Augenheilk., Bd. III, Prag 1866, S. 272):

„Obgleich Cataract bei allen Beschäftigungen vorkommt, so ist sie doch bei Schmieden, Glashütten-Arbeitern, Gold-Arbeitern, Bäckern, überhaupt Feuer-Arbeitern ziemlich häufig, und die Einwirkung der Hitze, sowie grellen Lichtes, vielleicht auch intensive Arbeit überhaupt, scheint insofern nicht ohne Einfluß zu sein, als sie Kongestiv-Leiden des Auges überhaupt hervorruft, in deren Folge Nutritions-Anomalien der Linse sich entwickeln."

Von auswärtigen Augenärzten erwähne ich zunächst Mackenzie, der vielfach auf Beer sich stützt. Derselbe sagt in der ersten Auflage seines trefflichen Lehrbuches (Diseases of the eye, London 1830): Those who are much exposed to strong fires, as glasblowers, forgers, cooks etc. are not unfrequently the subject of cataract. In den heutigen englischen Lehrbüchern, von Berry, Nettleship u. A., steht nichts mehr davon.

In der französischen Ausgabe des Mackenzie'schen Werkes, welche von Warlomont und Testelin besorgt und 1857 zu Paris erschienen ist, wird noch der obigen Liste Mackenzie's hinzugefügt: les lavandières.

Fast wörtlich gleichlautend ist die Aufzählung in Panas' Traité des maladies des yeux, Bd. I, p. 531, Paris 1894: Il en est de même de certaines professions exposant à des sudations fréquentes, tels que les métiers de souffleur de verre, de forgeron, de cuisinier, de blanchisseur etc.

[1] Bd. I, S. 99: On sait que les personnes qui approchent beaucoup du feu, éprouvent plus que les autres un déssèchement et une opacité de la lentille crystalline.

Ähnliche Anschauungen bezüglich der Rolle des Schwitzens und der Muskel-Anstrengung hatte auch de Wecker entwickelt, Traité d'ophth. Bd. II, S. 915, Paris 1884, und hinzugefügt: En effet, chez les verriers... la fréquence de la cataracte semble cependant constatée.

Auf dem Kongreß der British med. Assoc. vom Jahre 1894 erwähnte Landolt, daß er verhältnismäßig viele Glasarbeiter am Star operiert habe.[1]

Zur Erklärung des Glasbläser-Stars hat man öfters vergleichend die Tatsache zu Hilfe genommen, daß einerseits bei unsrer Landarbeiter-Bevölkerung und andrerseits in heißen Gegenden Star-Bildung sehr häufig sei. Aber diese Tatsache ist auch bestritten worden. Namentlich soll in heißen Gegenden der Star nicht häufiger sein, als bei uns. Es ist unmöglich, mit ganz beweisenden Zahlen aufzuwarten. Aber einen wichtigen, vorher unbekannten Punkt habe ich selber in Ostindien nachweisen können, das ist die Frühzeitigkeit der Star-Bildung. Die meisten star-operierten Hindu, die ich in den Krankenhäusern von Kalkutta, Jaipore, Bombay vorfand, oder die ich gelegentlich ermittelte, da sie von einheimischen Star-Stechern sich hatten operieren lassen, waren ungefähr um das 40. Lebensjahr oder bald danach operiert worden, während bei mir das durchschnittliche Alter für die Ausziehung des sogenannten Alter-Stars auf das 62. Lebensjahr fällt. Unter der glühenden Sonne von Indien reift also der Alter-Star 20 Jahre früher, als bei uns. In ähnlicher Weise ist auch bei unsren Landarbeitern die vollständige Trübung der Linse weit häufiger schon um das 50. Jahr zu beobachten, als bei sonst gesunden Städtern. Ebenso ist es bei unsren Glasbläsern, nach Meyhöfer's und meinen Beobachtungen.

Wir kommen also zu der Annahme, daß die durchsichtige Krystall-Linse, wenn sie häufig und lange einer starken Wärmestrahlung ausgesetzt wird, durch die Absorption der Wärme feine innere Veränderungen erleidet, die schließlich zu einer Trübung der Durchsichtigkeit führen.

Die physikalischen Untersuchungen über die Absorption der Augenmedien bezogen sich hauptsächlich auf die Frage, warum wir die ultraroten Strahlen nicht sehen. Brücke, Cima, Janssen und H. v. Helmholtz[2] sind der Ansicht, daß die starke Absorption der Strahlungs-Energie jenseits des Rot zu genügen scheint, um die Unsichtbarkeit der ultraroten Strahlen zu erklären. Franz, Tyndall, Klug,

[1] C.-Bl. f. A. 1894, S. 543.

[2] Physiol. Optik, 2. Aufl., S. 283, 1885—1895. (Hierselbst sind die andren Beobachter der ersten Reihe zitiert.)

Engelmann und ganz neuerdings Aschkinass[1] gelangten zu der Schlußfolgerung, daß der Grund der Unsichtbarkeit derjenigen Wärmestrahlen, welche eine geringere Brechbarkeit, als die roten Strahlen besitzen, in der Natur der Netzhaut zu suchen sei.

Immerhin ist die Absorption der Augenmedien der des Wassers ziemlich gleich; also bei einer Dicke der Schicht von nur 0,6 mm wird schon für eine Wellenlänge λ[2] von 1924 $\mu\mu$ (Millionstel eines Millimeters) die Absorption A gleich 100 % der ankommenden Strahlung, d. h. die Absorption ist absolut. Für kleinere Wellenlängen ist die Absorption geringer, z. B. für $\lambda = 1400\,\mu\mu$ gleich 46 %. Bei einer Dicke der Schicht von 1 cm ist für $\lambda = 1162\,\mu\mu$ die A = 52 % usf. Lichtstrahlen sind von Wärmestrahlen nur subjektiv verschieden. Die Lichtstrahlen tragen zu dem Prozeß der Linsen-Veränderung wohl bei, aber ihre Absorption durch die Linse ist gering.

Eine Wasserschicht von 7 mm Dicke läßt nur 8 % der Wärmestrahlung einer Locatelli'schen Lampe durch, eine von 3 mm 11 %.[3]

Allerdings gewährt ja die Hornhaut und das Kammerwasser der Linse einen gewissen Schutz, und darum tritt die Wirkung erst nach Jahren ein. Daß die Hornhaut[4] nicht so leidet, folgt aus der größeren Lebhaftigkeit ihres Stoffwechsels gegenüber der epithelialen Masse der Krystall-Linse.

Wegen der Langsamkeit der Einwirkung ist es auch wohl recht schwer, den Hitze-Star am lebenden Tier durch Versuch hervorzubringen. An der herausgenommenen Linse allerdings hat Michel[5] bei +80° sofortige Trübung beobachtet, die nicht wieder schwand; das ist ja auch von der gekochten Fisch-Linse bekannt,

---

[1] Über das Absorptions-Spektrum des flüssigen Wassers und über die Durchlässigkeit der Augenmedien für rote und ultrarote Strahlen. Annalen d. Phys. u. Chem. N. F. Bd. LV, 1895. Hierselbst sind die andren Beobachter der zweiten Reihe zitiert. Vgl. auch die Arbeit von E. Aschkinass in der Zeitschr. f. Psychol. u. Physiol. der Sinnes-Organe, Bd. XI, 1896, Spektrobolometrische Untersuchungen über die Durchlässigkeit der Augenmedien für rote und ultrarote Strahlen.

[2] Nach v. Helmholtz (Physiol. Opt., 2. Aufl., S. 281) ist die Wellenlänge der Grenze des Violett 396 $\mu\mu$, des äußersten Rot 810 $\mu\mu$, die der äußersten dunklen Strahlen dreimal so lang, nämlich 2700 $\mu\mu$. Nach Riecke (Experimentalphysik. Bd. II, S. 457, Leipzig 1896) gelang es Langley, das Wärmespektrum bis auf die 20fache Ausdehnung des sichtbaren, d. h. bis zu einer Wellenlänge von 18 μ, zu verfolgen.

[3] Müller-Pouillet, Physik, Bd. II, 7. Aufl., S. 817 ff.

[4] Bei stärkerer Hitzewirkung, z. B. beim elektrischen Schweißverfahren (+3000° C.), ist auch eine deutliche und akute Schädigung der Hornhaut zu beobachten.

[5] Über natürliche und künstliche Linsen-Trübung, Leipzig 1882. Vgl. C.-Bl. f. A. 1882, S. 61. Mit dem Eisbeutel vermochte er am lebenden Tiere Linsen-Trübung hervorzurufen, die wieder schwand mit der durch den Blut-Kreislauf vermittelten Temperatur-Erhöhung.

aber nicht ganz geeignet, die besprochene Form des Hitze-Stars unmittelbar zu erklären.

Was die Form des Glasbläser-Stars anlangt, so scheint der erste Beginn in der hinteren Rinden-Schicht sich zu bilden, die ja bekanntermaßen am meisten empfindlich ist. Der Linsen-Trübung an sich kann man die Ursache nicht ansehen; wohl aber, wie schon Meyhöfer richtig hervorgehoben, dem Antlitz des Kranken, wenn man überhaupt erst einmal einen solchen Fall beobachtet hatte.

Die erste Entwicklung ist recht langsam. Monate oder selbst Jahre, nachdem die Arbeiter Abnahme ihrer Sehkraft bemerkt, vergehen, ehe sie es für nötig halten, Hilfe zu suchen. Ist aber erst einmal die Sehkraft etwa auf $^1/_{10}$ gesunken, so tritt die vollständige Trübung rasch, im Verlauf einiger Monate, ein. Gelegentlich kommt es auch zu starker Quellung der vollständig getrübten Linse, so daß dann der Lappen-Schnitt mit Erhaltung der runden Pupille nicht recht rätlich erscheint.

Was die Heilbarkeit des Glasbläser-Stars betrifft, so läßt sich nur annehmen, daß die Operations-Erfolge ebenso ausgezeichnet gute sein werden, wie sonst bei gesunden Individuen der vierziger Jahre.

Schließlich möchte ich noch zwei Worte über die Verhütung des Glasbläser-Stars und verwandter Formen sagen.

Es ist außerordentlich schwer, den Arbeitern mit Schutzbrillen beizustehen. Davon habe ich in meinem Buch über den Elektro-Magneten (S. 87) ein auffälliges Beispiel veröffentlicht. Nichtsdestoweniger sind hier derartige Schutzvorrichtungen, übrigens auch für die Wangen, so recht am Platz.

Der eine meiner Kranken, dem ich vor mehr als 2 Jahren den Star ausgezogen, hat durch Vorbinden eines ganz dünnen Strohhuts bei der Arbeit in diesen 2 Jahren die Veränderung seiner Gesichtshaut erheblich verringert.

88. Blutgefäß-Neubildung im Glaskörper. C.-Bl. f. A. 1890, S. 266. (Vgl. 1888, S. 487, und 1885, S. 205, und besonders Einführung II, 1, S. 191—202.)

89. Blutige Mücken. C.-Bl. f. A. 1891, S. 242—244.

„Nicht selten haben Kurzsichtige, aber auch in der Regel nur die höheren Grade, Mouches volantes (Mückensehen, Myodesopsie). Sie nehmen die Schatten der im Glaskörper befindlichen kleinen Form-Elemente (Ringe, Ketten, Fäden, Platten etc.) wahr und werden dadurch sehr belästigt.... Weiter erklärt sich die Häufigkeit der Myodesopsie daraus, daß gerade bei Kurzsichtigen oft pathologische

Bildungen im Glaskörper sich finden. Sind sie so groß, daß sie der Augenspiegel nachweist, so spricht man von Glaskörper-Trübungen." (Schmidt-Rimpler, V. Aufl. 1891, S. 68.) — Dies ist die heutzutage verbreitete Auffassung. Ich möchte sie durch meine eigenen Erfahrungen ergänzen.

„Versucht man die subjektiven Angaben des Kranken mit dem objektiven Befunde zu vergleichen, so wird man bei Klagen über Perlschnüre u. dgl. fast niemals (aber doch ausnahmsweise[1] ganz feine, fädchenartige) Trübungen im Glaskörper finden; dagegen wenn Mücken, Spinnen, Fliegen u. dgl. vorbeischweben, bei künstlich erweiterter Pupille und richtiger Untersuchung[2] fast ausnahmslos dunkle, mit fadigen (oder schlauchartigen) Fortsätzen versehene Massen im Glaskörper entdecken, meistens auch eine (mehr oder minder) umschriebene Herd-Erkrankung im Augengrunde, die das Glaskörper-Leiden verursacht hat." (Ophthalmoskopie, Eulenburg's Real-Enzykl., II. Aufl.)

Was nun zunächst den Namen betrifft, so soll man von Mückensehen nur dann sprechen, wenn wirklich mückenähnliche Schatten, d. h. dunkle Körperchen mit Fortsätzen, gesehen werden; nicht aber, wenn Perlschnüre oder feinste Fäden vorschweben. Ferner soll man in deutschen Büchern das französische Mouches volantes, die Übersetzung des lateinischen Muscae volitantes, vermeiden und ebenso das griechische (?) Myodesopsia, das schon C. G. Kühn mit Recht verworfen hat: „Compositio verbi ab omnibus Graecae linguae regulis adeo abhorret, ut de ea plura dicere pigeat." (Opusc. academ. II, 284.) Es heißt nämlich *μυιοειδής* fliegenartig und *ὄψις* das Sehen; selbst wenn man grammatisch richtiger *μυιοειδὴς ὄψις* sagte, würde ein Unsinn herauskommen, da nicht das Sehen fliegenartig ist, sondern das Gesehene.

Es ist denjenigen Ärzten, welche griechisch verstanden, auch gar nicht eingefallen, etwas andres zu sagen als *μυιοειδῆ ὁρᾶσθαι*. Für Liebhaber will ich die betreffende Stelle aus des Cassius Problemata beifügen, zumal sie auch sonst merkwürdig genug ist[3]:

Διὰ τί ἐπὶ τῶν μελλόντων ὑποχεῖσθαι, συμβαίνει ὁρᾶσθαι κωνωποειδῆ καὶ μυιοειδῆ καὶ μυρμηκοειδῆ, καὶ ὅσα παρακολουθεῖν

[1] Wenn die Durchsichtigkeit des untersuchten Auges sehr vollkommen, die Pupille gut erweitert, der Kranke bequem zu prüfen, die Bildung schon etwas größer ist.

[2] Mit dem Sammelglas hinter dem Spiegel.

[3] *Κασσίου ἰατροσοφιστοῦ ἰατρικαὶ ἀπορίαι καὶ προβλήματα φυσικά.* (Probl. XIX.) Edit. Gessner, Tiguri 1562, p. 38; Ed. Sylb., Frankf. 1587, 339; Ed. Ideler, Berlin 1841, I, 151. [Phys. et med. Graec. min.] — Zeitalter des Cassius unbekannt. [Nach Wellmann III. Jahrh. n. Chr.]

πέφυκεν; ἢ δῆλον, ὅτι ὁποίαν τὴν πῆξιν λάβοι τὸ ὑγρὸν, τοιαῦτα καὶ ὑποπίπτειν ἀνάγκη ἅμα τῷ ἄρξασθαι πήγνυσθαι τὸ ὑγρόν. καὶ ἔτι, κατὰ τὴν αὐτὴν ἐπιβολὴν ἐνεργεῖ τὸ ὁρατικὸν διὰ παντὸς τοῦ ὁρατικοῦ· ἀλλὰ γὰρ ἐμποδίζεται κατ' ἐκεῖνα τὰ μέρη, καθ' ἃ μάλιστα ἡ πῆξις γίνεται. οἷον οὖν ἂν συμβῇ τὸ πρωτοπαγὲς τοῦ ὑγροῦ σχῆμα, τοιαῦτα καὶ αἱ ἀντιλήψεις γίνονται τῶν ἐκτὸς ὑποκειμένων.

Zum Vergleich möchte ich nur noch die schon in meinem Wörterbuch abgedruckte Stelle aus Galen (de caus. sympt. I, 2; Vol. VII, p. 96) wieder anführen: *εἰ δὲ διεσπασμένα τε καὶ μὴ συνεστῶτα πρὸς ἄλληλα τὰ παχυμερῆ σώματα κατὰ τὸ προειρημένον ὑγρὸν ἐμφέροιτο, φαντασίαν ἐργάσεται, ὡς ἐκτὸς ὁρώμενά τινα περιφερόμενα κωνώπια.* (*Κωνώπιον*, Mücke.)

Den Griechen war die Linse, was uns die Netzhaut. Darum mußten sie die von dem Kranken gesehenen Mücken, die der Arzt damals nicht wahrnehmen konnte, vermutungsweise in das Kammerwasser versetzen. Wir in den Glaskörper.

Ein Fall der fliegenden Mücken ist besonders scharf gekennzeichnet. Wenn ein stark Kurzsichtiger, bei dem Ursachen zur Venenstauung vorhanden sind, ganz plötzlich eine fliegende Mücke wahrzunehmen anfängt und alsbald zum Arzt kommt; so findet dieser, wenn er genau untersucht, daß die Mücke blutig ist, d. h. eine Netzhaut-Blutung das schattenwerfende Gebilde im Glaskörper veranlaßt hat: er hat Recht, von einem geplatzten Äderchen, wenigstens dem Kranken gegenüber, zu sprechen und eine gute Vorhersage zu stellen, wiewohl der Schatten lange, vielleicht für immer, wenn auch verkleinert, zurückbleiben wird.

1. Fall. Am 6. Juli 1889 kam ein 45jähriger Herr mit der Angabe, daß seit einem Tage ein schwarzer Körper mit Fortsätzen vor seinem rechten Auge schwimmt. Bds. Sn. $1^1/_2$ in 6″, G.F. normal. Fettleibigkeit, Urin normal. Der Augenspiegel zeigt rechts, nach Pupillen-Erweiterung: 1. eine etwa 2 mm lange, schmale, dunkelbraune Trübung im Glaskörper, dicht vor, bzw. neben dem Sehnerven; 2. ungefähr 8—10 mm unterhalb des Sehnerven einen schmalen, aber (8—10 mm) langen Blutstreifen auf der Netzhaut; 3. weiter nach unten, in der Peripherie einige helle weiße Herde von Aderhaut-Schwund und an denselben eine rundliche, mäßige Netzhaut-Blutung. — Die Netzhaut-Blutungen verschwanden im Laufe des Jahres 1889. Nach ungefähr 2 Jahren, am 25. Juni 1891, ist die Sehkraft wie zuvor, der Schatten noch sichtbar; und natürlich eine fadige Glaskörper-Trübung.

2. Fall. Ein kurzsichtiger, sehr fettleibiger 30jähriger Gelehrter, der den ganzen Tag und oft die Nächte hindurch schriftlich arbeitet, kommt wegen einer fliegenden Mücke, die seit einem Tage seinem rechten, stärker kurzsichtigen Auge vorschwebt.

R. Sn. $1^1/_2$ in $3^1/_2$″; mit $-4^1/_2$″ sph. ⊂ -40″ cyl. → Sn. XXX in 15′.
L. Sn. $1^1/_2$ in 9″; mit -10″ sph. ⊂ -20″ cyl. → Sn. XX in 15′.

GF. normal, Urin n. — Blut normal. Herz verbreitert (durch Fett-Auflagerung), Puls beschleunigt und etwas unregelmäßig. Tiefen-Durchmesser des Brustkorbs vergrößert, das Zwerchfell steht hoch, Leber und Milzdämpfung etwas vergrößert (wohl durch Stauung).

Der Augenspiegel zeigt mir seinen rechten Sehnerven mit $-3''$ (12 D.), und davor im Glaskörper (mit $-20'' = 2$ D.) ein zartes Netz von Fädchen mit dickeren Stellen, wie es scheint von blutiger Masse; durch Fäden übergehend nach außen-unten in einen Blutklumpen, welcher, etwa 10 mm nach außen-unten von der Grube, an der Netzhaut haftet, und zwar gerade an einem rundlichen, weißen, atrophischen Herde, wo die Lederhaut durchscheint; von den Blutklumpen geht ein venöser Ast aus, der rings von einer scheidenförmigen Blutung umhüllt ist bis zur Einmündung in einen Venen-Ast dritter Ordnung. Dicht bei der Einmündungsstelle sitzt noch eine kleine Netzhaut-Blutung.

Es liegt nahe, die folgende Vermutung aufzustellen. An der Stelle des weißen Herdes ist Netz- und Aderhaut mit der Lederhaut verwachsen, ein Hindernis für den venösen Rückfluß gegeben. Dieser Rückfluß wird völlig gehemmt durch Hinzutreten einer Stauungs-Ursache, die bei dem fettleibigen, übermäßig sitzenden Manne leicht vorkommt. Es zerreißt die Vene an der Verwachsungs-Stelle usw. Merkwürdig erscheint nur, daß das Blut, welches in den Glaskörper eingedrungen, so weit emporsteigt. Das kann von vorherbestehenden Änderungen des Glaskörpers (Taschenbildungen, bei Langbau) abhängen. — Auch andere Trübungen im Glaskörper Kurzsichtiger hängen von Netzhaut-Blutungen ab.

90 und 90a. Über Cholestearin-Bildung im Glaskörper.[1] Deutsche Zeitschr. f. pr. Med. 1874 und 1876.

Nicht immer ist das auffälligste Symptom eines Krankheitszustandes auch das wichtigste; davon liefert der folgende Fall, der für mich ein Unikum[2] darstellt, ein lehrreiches Beispiel.

I. Am 12. Okt. 1874 gelangte der Bürgermeister K., ca. 40 Jahre alt, in meine Klinik. Er gab an, daß er bedeutende Kurzsichtigkeit seit dem 18. Lebensjahre verspürt habe und seit langer Zeit Brille $-5''$ trägt. Das rechte Auge war immer schwächer und zum Lesen nicht zu gebrauchen. Vor $^1/_4$ Jahr, als dieses Auge angeblich noch etwas sehen konnte, bemerkte die Frau des Kranken einen grauen Flecken im rechten Augenstern; seit 8 Wochen ist die durchsichtige Hornhaut desselben weißglänzend. Unter heftigen Schmerzen ging die Sehkraft des rechten Auges völlig verloren. In der letzten Zeit ließen die Schmerzen etwas nach; doch ist der Kranke im Gebrauch des linken Auges, namentlich beim Lesen und Schreiben, wesentlich behindert.

Das linke Auge des (sonst gesunden) Mannes las mit $-5''$ nicht Sn CC in $15'$; ohne Glas Sn $1^1/_2{}'$ in $2^1/_2{}''$; mit $-2''$ erkannte es Sn C in $15'$. Es besteht Langbau (Achsen-Verlängerung). Der Augenspiegel zeigt exzessive Myopie, klare brechende Medien, großes ringförmiges Staphyloma posticum.

[1] Nach einer Mitteilung und Demonstration in der Gesellschaft für Heilkunde.

[2] Zehender (Lehrbuch, 363), welcher noch mit am ausführlichsten über Cholestearin-Bildung im Auge handelt, kennt kein Analogon. [Sichel hatte 1850 einen ähnlichen Fall beobachtet. Vgl. Geschichte d. Augenheilk., § 564, Nr. 12.]

Das rechte Auge ist absolut amaurotisch. Es zeigt gleichfalls Langbau, und tiefe Perikorneal-Injektion. Die Hornhaut ist an sich durchsichtig, gewährt aber in ihrem unteren Drittel einen durchaus befremdlichen Anblick, wie ein konvexer Silberspiegel, weil mehr als das untere Drittel der Vorderkammer durch glitzernde Cholestearin-Krystalle gänzlich ausgefüllt ist.

Auch in den oberen zwei Dritteilen der Hornhaut sieht man bei fokaler Beleuchtung zahlreiche, punktförmige Krystalle an der Hinterfläche der Hornhaut. Die Krystall-Anhäufung auf dem Boden der Vorderkammer ist locker und etwas beweglich; für gewöhnlich ragt sie über den unteren Rand der kaum mittelweiten Pupille empor, die einzelne hintere Synechien zeigt und hinter der man eine weißliche, membranöse Masse erkennt. Die Spannung des Augapfels ist herabgesetzt, Druck auf die Ciliargegend äußerst empfindlich.

So seltsam diese massenhafte Cholestearin-Bildung, so konnte doch darauf kein besonderer Wert gelegt und namentlich keine therapeutische Indikation begründet werden. Da die Sehkraft des befallenen Auges unwiederbringlich verloren war, die zweifellos bestehende Cyclitis die Gefahren einer sympathischen Reizung des andren Auges in sich birgt; da jede mit Eröffnung der Bulbus-Kapsel verbundene Operation diese Gefahren nur zu steigern imstande ist: so wurde die Enucleation des rechten Augapfels als allein zulässiges Verfahren anerkannt und tags darauf unter Narkose ausgeführt. Die Heilung erfolgte in der gewöhnlichen Weise; der Patient wurde am 19. Oktober in seine Heimat entlassen.

Die anatomische Untersuchung zeigt Langbau, Cholestearin-Anhäufung in der Vorderkammer, Pupillar-Exsudation, Luxation der von ihrer Kapsel umhüllten, nicht geschrumpften Linse in den Glaskörper-Raum, totale Netzhaut-Abhebung und deutliche Cyclitis mit Ablösung des Ciliarkörpers von der Sklera. In dem reduzierten Glaskörper, der ein sulziges Gewebe darstellt und den Netzhaut-Trichter ausfüllt, sieht man reichliche Cholestearin-Entwicklung, und hat hier die Quelle des Depots in der Vorderkammer zu suchen. Die mikroskopische Untersuchung ergibt ein Magma der bekannten Krystallformen mit kleinen runden Eiterkörperchen.[1]

Das Auffinden von Cholestearin-Krystallen (Sichel) im Innern von kranken Augen erregte seinerzeit gerechtes Aufsehen, zumal bei uns, wo die naturhistorische Schule blühte. Jetzt aber, nachdem bekannt geworden, daß Cholestearin in geringen Mengen gelöst im Blute und fast in allen Flüssigkeiten des Körpers vorkommt, daß dasselbe spurenweise auch in der normalen Linse gefunden worden, daß es die Bedeutung eines Zersetzungs-Produktes hat, — jetzt wundern wir uns nicht mehr, wenn in kataraktösen Linsen Cholestearin sich bildet, wenn bei der Discission weicher Katarakten die Krystalle reichlich auftreten und auch in die Vorderkammer fallen; wenn sie bei Glaskörper-Verflüssigung, bei Netzhaut-Ablsösung das Bild der Synchysis scintillans verursachen. Das Vorkommen von Cholestearin-Krystallen

[1] — — — Das Präparat wurde der Sammlung des Herrn Prof. O. Becker in Heidelberg überwiesen.

im Glaskörper bei völliger oder nahezu vollständiger Durchsichtigkeit der brechenden Medien wird als selten angesehen. Prof. Mauthner sagt in seinem bekannten Lehrbuch der Ophthalmoskopie 1868, S. 152: „Cholestearin-Krystalle können sich in dem ganz durchsichtigen Glaskörper, bei unveränderter Beschaffenheit, nahezu normalem Sehvermögen — wie auch ich einen solchen Fall sah — finden"; und Wecker (Études ophth. II, p. 298) hebt gleichfalls einen solchen Fall hervor. Ich glaube, daß solche Fälle gar nicht so sehr selten sind, namentlich bei älteren Leuten; wenigstens habe ich bereits mehrere in meiner Praxis gesehen. — — —

II. Im Anschluß an meine Mitteilung (Deutsche Zeitschr. f. pr. Med. 1874) über Cholestearin-Bildung im Auge möchte ich noch drei neue Beobachtungen erwähnen. Die eine zeigt, wie reichliche Cholestearin-Bildung im Glaskörper und in der Linse, als Folge eines fast 50 Jahre alten Prozesses beobachtet, ein vollkommenes Resultat für die Extraktion der getrübten Linse und ein sehr gutes Sehvermögen zuließ.

Der 61jährige Ludwig B. aus Berlin wurde angeblich 1827 von Prof. Jüngken wegen katarrhalisch-skrofulöser Entzündung des rechten Auges behandelt; hochgradige Schwachsichtigkeit des Auges blieb zurück. Seit 2 Jahren ist dasselbe blind, seit 6 Wochen auch das andre.

Am 23. März 1875 erfolgte die Aufnahme.

Das rechte Auge zählt Finger nur auf 2′; das linke auf 1′; G.F. bds. frei.

Beide Augen sind reizlos.

Rechts besteht ein zentraler Hornhaut-Fleck, tiefe Vorderkammer, reifer Star von gelblichem Farbenton; eine alte schwarzweiße, hintere Synechie, punktförmige Depots von Iris-Pigment auf der Vorderkapsel; neben einem solchen glitzernde Cholestearin-Krystalle, andere noch hinter der Vorderkapsel.

Links besteht reifer Greisen-Star mit breiten, schillernden Rinden-Streifen. Die Operation nach v. Graefe war bds. normal und erfolgreich. Das rechte Auge sieht mit +40″ Sn XXX in 15′; das linke mit +10″ Sn XXX in 15′; jedes sieht mit passendem Konvexglas die feinste Schrift (Sn $1^1/_2$) in 8″ Entfernung.

Der Augengrund ist beiderseits normal; rechts sieht man ausgeprägte Synchysis scintillans im Glaskörper, die bereits tags nach der Operation mittelst fokaler Beleuchtung dicht hinter der tiefschwarzen Pupille zu sehen war.

Die zweite Beobachtung lehrt, wie übermäßige Bildung großer Cholestearin-Krystalle im Glaskörper, bei anscheinend völlig normalem

Augengrund, zu einer rein mechanischen Ursache von Sehstörung werden kann.

Am 11. Januar 1875 kam in meine Poliklinik der 62jährige Weber W. behufs Brillenwahl. Das rechte Auge erkannte mit +30″ Sn 30 in 15′, mit +10″ Jäg. 2 fließend, also ganz feine Schrift, und ist, abgesehen von einigen senilen Rindenstreifen im Krystallkörper, völlig normal. Das linke erkannte Finger auf 10′, mit +6 Jäg. 15, allenfalls Sn XIV, hatte also eine zentrale Sehschärfe kleiner als $^1/_{20}$, dabei keine Gesichtsfeld-Beschränkung. Der Augengrund schien, soweit sichtbar, völlig normal. Überraschend war aber eine ausgiebige Synchysis scintillans. Außerordentlich zahlreiche, große und bewegliche Cholestearin-Krystalle wirbeln im Glaskörper auf, wie Flocken im dichtesten Schneegestöber. Auch die im umgekehrten Bilde dicht vor dem Augengrunde sichtbaren sind etwas beweglich, bleiben bei ruhigem Augapfel des Kranken nicht lange an Ort und Stelle. Die Zerstreuungs-Bilder der Krystalle hindern die scharfe Wahrnehmung des Augengrundes. Bei geradeaus gerichteter Seh-Achse des Auges wird ein Drittel des (künstlich erweiterten) Pupillar-Gebietes von den Krystallen eingenommen, welche nicht allein durch Zurückwerfung des einfallenden Lichtes nach außen, sondern auch durch unregelmäßige Zerstreuung die Sehkraft stören müssen.

An dem nämlichen Tage kam die 33jährige, sonst gesunde Frau S. mit der Klage über zeitweisen Stirn-Kopfschmerz. Beide Augen besitzen emmetropischen Bau, normale Sehschärfe und normalen Augengrund; das linke zeigt ausgeprägte Synchysis scintillans. Bei ruhigem Auge der Kranken sieht man einzelne Krystalle im hintersten Teil des Glaskörpers, dicht vor der Papille, schwebend und unbeweglich.

Krankheiten der Netzhaut und des Sehnerven.

91. Ophthalmoskopische Beobachtungen. C.-Bl. f. A. 1882, S. 327—330.

I. Netzhautarterien-Erkrankung bei einem Luetischen.

Eduard F., 39 Jahre alt, kam am 12. September 1882 mit der Klage, daß er seit 2 Tagen vor dem linken Auge grüne Strahlungen und dunkle Flocken sehe. Vor 2 Jahren Ulc. genit., das erst nach 3 Monaten verheilt war; Bub. inguin.; keine weiteren Folge-Erscheinungen.

Der Kranke ist jetzt, abgesehen vom Auge, gesund; Herz und Nieren normal. Rechts Sn, On. Links Sn XXX:15′; Sn $1^1/_2$ in 12″,

G.F. normal. Nach dem umgekehrten Bilde hätte man eine Trübung der Papille und Umgebung annehmen können. Im aufrechten Bilde erscheint die Grenze der Papille nur ganz leicht verschleiert, die Venen etwas verbreitert; vor der Papille (ungefähr um 1 mm) hängt im Glaskörper eine Trübung, etwa wie ein feiner Schleier mit einem Dutzend eingesprengter, rötlich-brauner Pünktchen; außerdem sind noch stärkere membranöse Trübungen im Glaskörper vorhanden; endlich sitzt schrägreitend eine schmale langgezogene Blutung an einer mittelfeinen Arterie, die (wie die sogenannten cilioretinalen Blutgefäße) am temporalen Rande der Sehnerven-Scheibe auftaucht und schläfenwärts zieht.

Fig. 1.

Ende September war die Papille ganz klar, das Blut aus der Netzhaut geschwunden, vor dem genannten Gefäß eine mehr kompakte umschriebene Glaskörper-Trübung und außerdem noch feinere sichtbar. S wie rechts.

Am 4. Oktober wurde der Befund erhoben, welcher auf Fig. 1 skizziert ist. (Aufrechtes Netzhaut-Bild des linken Auges.)

Die Papilla ist klar, am Rande ganz zart gestreift, in einer Weise, wie es kaum noch als pathologisch angesehen werden kann. Dicht vor der temporalwärts ziehenden Arteriole (*1*) sitzt im hintersten Teil des Glaskörpers eine bläuliche kompakte Trübung. Eine feinere (*2*) befindet sich nasenwärts vom Sehnerven. Ein feiner Arterien-Zweig

(*3, 3*), welcher aus der Nasalis inferior hervorgeht[1], ist von deutlichen, weißen, perivasculitischen Streifen umsäumt, aber die feine rote Mittellinie bis weit in die Peripherie hin sichtbar. Von jenem weißen Saum aus gehen in fast senkrechter Richtung ganz zarte weiße Linien in die Netzhaut hinein, besonders zahlreich nahe bei der Glaskörper-Flocke (*2*). Weiter nach der Peripherie zu geht die veränderte Arteriole *3* in ein System (*4*) bläulicher Flecken über, (welche hauptsächlich in der vordersten Schicht der Netzhaut liegen, aber auch spurweise in den Glaskörper hineinzuragen scheinen,) und endlich (bei *5*) in eine mit retinalen Blutflecken besetzte Verästelung roter Fäden. Nicht weit davon sind noch zwei kleine Netzhaut-Blutungen (*6* u. *7*) sichtbar. Patient war im Dunklen gehalten worden, hatte eine gelinde Friktions-Kur und danach Jodkali erhalten. Mitte November war das Blut ziemlich resorbiert; das übrige wie zuvor.

II. Atherose der Netzhaut-Arterien.

Hr. Eduard G., ein 51 Jahre alter Beamter, kam 29. Oktober 1881. Er gibt an, daß er, solange er denken könne, niemals krank, bzw. nur einen Tag bettlägerig gewesen sei; aber seit Weihnachten 1880 an Sehstörung leide. Schweres Familien-Unglück hielt ihn während der letzten Zeit in steter Gemüts-Aufregung und war auch wohl die Veranlassung zu reichlichem Alkohol-Genuß.

Kräftig gebauter Mann. Urin ohne Zucker und Eiweiß. Puls auch in der Ruhe gegen 100. Das Herz hat eine sehr heftige Aktion; aber sein Volum ist nicht vergrößert, die Klappen gesund. Sehr deutliche Arteriosklerose, auch an den Karotiden, die, verbreitert und rauh, sich fast wie eine Gänse-Trachea anfühlen.

Das rechte Auge besitzt eine leidliche zentrale Sehschärfe bei hochgradiger, konzentrischer Gesichtsfeld-Beschränkung; das linke eine geringe Sehschärfe bei zentralem Skotom und nahezu normalen Außengrenzen des Gesichtsfeldes. (R. Sn C:15′, $-{}^{1}/_{40}''$ Sn L:15′; Sn IV in 12″; $+{}^{1}/_{40}''$ Sn $2^{1}/_{2}$ in 10″. G.F. oben 15°, außen-oben 20°, außen 21°, außen-unten 8°, unten 8°, innen-unten 8°, innen 6°. Farben zentral perzipiert, rot als gelblich; Ausdehnung der Farbenfelder 5°, nur nach außen bis 10°. — L. Finger auf 10′, $+{}^{1}/_{6}''$ Sn 6 in 6″. G.F. oben 50°, außen-oben 60°, außen 80°, außen-unten 80°, unten 65°, innen-unten 50°, innen 52°. Zentrales Skotom von etwa 5° Radius; innerhalb desselben erscheint weiß als mattgrau, blau und

[1] Oder, wenn man will, aus dem unteren Ast der Centralis; die sogenannte cilio-retinale oder rekurrierende Arteriole (*1*) scheint hier als temporalis inferior zu funktionieren.

grün als grau von verschiedener Helligkeit, rot als rötlich. Grenzen der Farbenfelder normal.)

Der Augenspiegel zeigt beiderseits partielle Atrophie der Sehnerven nach Entzündung: Discus undeutlich begrenzt, trüb weißlich, wie von zarter, fächerförmig ausstrahlender Bindegewebs-Bildung überkleidet. Die meisten Arterien haben weißliche Einscheidung auf und an der Papille. Im aufrechten Bild erkennt man in der ziemlich breiten Scheide der linken Art. tempor. zarte glitzernde Punkte.

Links waren auch in der Netzhaut nicht weit vom Sehnerv einige weiße Exsudat-Flecken, 1. November 1881 auch einige streifige Blutungen sichtbar, die nach einer Woche schon wieder geschwunden waren.

Am 17. November 1881 erfolgte ein leichter Schlaganfall: Nachmittags 4 Uhr fühlte Patient sich plötzlich ermüdet, so daß er nicht stehen konnte; auf der rechten Seite waren Arm und Bein ganz müde und wie eingeschlafen. Sprache und Intelligenz blieben intakt. Nach 3 Stunden war der Anfall vorüber, bis auf eine geringe Schwäche im rechten Beine, welche zurück blieb.

Am 18. Januar und 3. März 1882 wurde die genaue Funktionsprüfung wiederholt und derselbe Zustand (bzw. eine leichte Besserung der Sehschärfe des linken Auges, das jetzt mit $+{}^{1}/_{6}''$ Sn IV in 6—8″ las,) festgestellt. Die Periarteritis scheint vorzuschreiten. Man sieht auch in größerer Entfernung von der rechten Papille weiße Striche (Wandverdickung) an der Art. tempor. sup.

Am 12. März 1882 starb der Patient apoplektisch. Die Sektion konnte nicht gemacht werden.

III. Retinitis centralis punctata et striata. — — —

91a. Sur l'arteriosclérose rétinienne. Société française d'Ophtalm., Paris 1906, 7 mai. (Bulletins et mémoires de la Société française d'Opht., XXIIIme année, 1906, p. 232—235.)

92. Chorioretinitis tumida. C.-Bl. f. A. 1888, S. 162—164.

1. Hr. X., 29 Jahre alt, der ärztliche Studien gemacht, kam am 29. April 1884 zu mir. Schon im 15. Jahre wurde, da er über fliegende Mücken klagte, ein „atrophischer Herd" in seinem rechten Auge (zu New York) gefunden. Im 20. Jahre wurde er unter Atropin-Wirkung untersucht und rechts Emmetropie, links Myopie $^{1}/_{26}''$ festgestellt. Nachdem die Atropin-Wirkung aufhörte, war er wieder myopisch und gebrauchte r. $-26''$, l. $-16''$. Der Fleck im Augengrunde wurde wieder gefunden und ein entsprechender im Gesichtsfeld. Letzterer hat sich nicht vergrößert; aber es traten fliegende Mücken[1] auf, die er schwer von dem Ausfall im Gesichtsfeld unterscheiden konnte.

[1] Erst diesen, dann jenem ist in der ärztlichen Sprache der Name Skotoma verliehen worden! [Vgl. Gesch. d. Augenh. § 432.]

Lues wird entschieden in Abrede gestellt.

Vor 8 Tagen — 21. August 1884 — entstand schmerzhafter Druck im rechten Auge, die Berührung war empfindlich, die Sehkraft schlechter, das Gesichtsfeld enger: dabei äußerlich keine Veränderung. Am folgenden Tage nahm der Schmerz ab, aber das Auge war abends beinahe blind, am folgenden Tage besser.

Das linke Auge ist völlig gesund (My $^1/_{20}''$). Das rechte sieht Sn. L in 15′, mit $-13''$ (nach der Untersuchung des Assistenten) Sn. XXX:15′.[1]

Das Gesichtsfeld fehlte von der Schläfenseite her bis zum 20. Grade. (Vgl. die ausgezogene Linie in der Figur.) Der Augenspiegel zeigte 1. Glas-

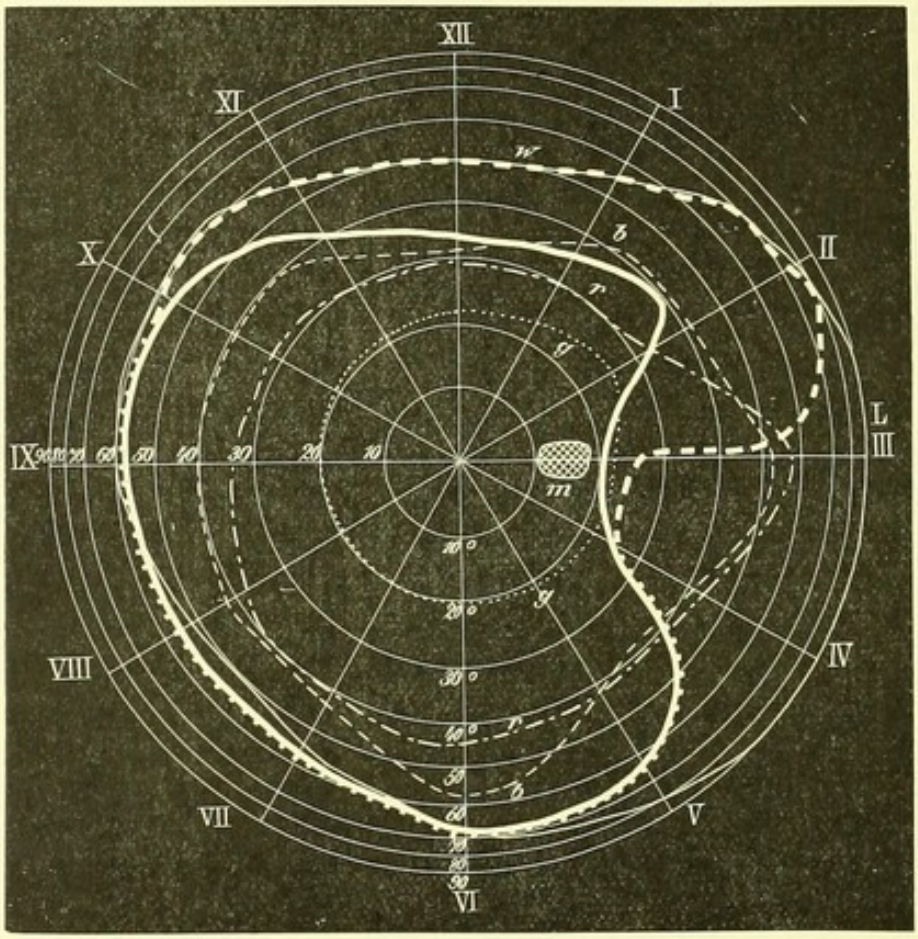

körper-Flöckchen, etwa 4 mm vor der Netzhaut-Schale; 2. undeutliche Begrenzung des Sehnerven und leichte Trübung der benachbarten Netzhaut; 3. etwa 5 mm nasenwärts von ersterem einen alten (um 0,3 mm) ausgehöhlten Herd von ovaler Form und etwa 4,5 mm Breite, mit teils hellem, teils pigmentiertem Hof; 4. dicht darüber und etwas näher zum Sehnerven einen blendend weißen Herd, der 1,2 mm hervorragt und über den eine Netz-

[1] Der Fall ist sehr lehrreich — gegen die Lehre von dem sogenannten Akkommodationskrampf. Ich fand gleich mit dem Spiegel My. $^1/_{80}''$ mit leichtem Ast. und auch mit Gläsern die beste Ausgleichung durch $-50''$. Der Kranke zog bei der ersten Prüfung des Assistenten $-13''$ vor; die späteren Aufzeichnungen des letzteren sind $-80''$, $-60''$, $-60''$ oder mehr, $-24''$, $-60''$. Sowie das Auge atropinisiert war, konnte es nicht einmal $-40''$ vertragen.

haut-Vene fortzieht. Letztere ist auf der Kuppe der Anschwellung etwa auf die Länge eines Millimeters von dünner Blutschicht eingescheidet und sieht wie thrombosiert aus. Trotz der entgegenstehenden Anamnese wurde Patient mit Einreibungen von grauer Salbe und mit Kj. behandelt. Die zentrale S. blieb immer gut, das Gesichtsfeld nahm aber weiter ab bis zum 10. Grade vom Fixierpunkte, um später wieder zuzunehmen und schließlich (vom 4. Oktober 1884 ab) die ursprünglich, vor dem letzten Anfalle, bestehende Ausdehnung zu erreichen: d. h. es fehlte ein Sektor, ungefähr die äußere Hälfte des äußeren-unteren Quadranten. (Vgl. die punktierte Linie der Figur, von der Untersuchung am 3. Januar 1885.) Die Abschwellung des Hügels im Augengrunde begann einige Tage nach Beginn der Behandlung. Am 4. September 1884 betrug die Hervorragung nur noch 0,75 mm; am 6. November 1884 (nach 15 Salben, bei Speichelfluß) 0,45 mm; am 21. November 1884 etwa 0,3 mm. Der Sehnerven-Eintritt ist noch undeutlich begrenzt, die Venen überfüllt, die über den Herd hinziehende zwischen ihm und dem Sehnerven-Rande weißlich. Am Anfang des folgenden Jahres (3. Januar 1885), als der Kranke nach dem Gebrauch von 45 Salben zu 2 g und von 150 g Kj. entlassen wurde, war der Herd in seiner Flächen-Ausdehnung bedeutend verkleinert und in eine scharf begrenzte, rosa entfärbte, flache Vertiefung übergegangen, vor welcher eine Glaskörper-Trübung sichtbar. Das Flockensehen war jetzt nicht stärker, als vor dem Anfalle.

2. Nach unsren Anschauungen und Erfahrungen sollte man derartige stärkere und unter der passenden Behandlung rückbildungsfähige Anschwellungen im Augengrunde hauptsächlich bei der Lues erwarten. Ich will auch ein unzweideutiges Beispiel anführen, an dem gleichzeitig der große Wechsel in der Sehkraft, die Neigung zu Rückfällen und der Einfluß nachdrücklicher Behandlung zutage tritt.

Ein 32jähriger Kaufmann von auswärts gelangte am 14. März 1887 zur Aufnahme. — August 1886 hartes Geschwür, trotz Schmierkur folgten Drüsen-Anschwellungen und Halsleiden. Seit 5 Tagen bemerkt der Kranke daß er mit dem r. Auge nicht lesen kann; er hat einen dunklen Fleck in der Mitte des r. Gesichtsfeldes und einen zweiten nach links von dem ersteren.

Das linke Auge ist völlig gesund. Das rechte zeigt bei normaler Ausdehnung des Gesichtsfeldes einen kleinen Fleck in der Gesichtsfeld-Mitte und einen zweiten im horizontalen Meridian, 10^0 nasenwärts vom ersten; das Auge sieht die Finger auf 5′ mit exzentrischer Blickrichtung, vermag aber mühsam mit $+6''$ noch Buchstaben von Sn II $^1/_2$ in 6″ zu entziffern.

Genau in der Netzhaut-Mitte sitzt ein frischer weißer Herd (1) von 0,75 mm Breite und 0,3 mm Hervorragung, von einem Blutgefäß überzogen; schläfenwärts davon ein zweiter (2) etwas größerer, von 0,15 mm Hervorragung; darunter 3 ältere, flache, grauschwarze mit weißem Hof (3—5). Nach der Einreibung von 15 Salben, am 19. März 1887, war der mittlere Fleck im Gesichtsfeld größer (5—8^0 Halbmesser), aber in seiner Mitte durchsichtig, so daß feinste Schrift gelesen wurde. Nach 45 Einreibungen, am 30. März 1887, ist (1) abgeflacht und in glitzernde Punkte zerfallen, (2) etwas größer und noch vorragend, nach außen-unten von (3—5) einige neue weiße Flecke; Sn LXX:15′, mit $+6''$ Sn I $^1/_2$ in 6″; kleiner Fleck in der Gesichtsfeld-Mitte.

Nach neuer Schmierkur, am 22. September 1887, sind alle Herde abgeflacht, Sn XX:15′. Ein Rückfall stellte die ursprüngliche Sehstörung wieder her; nach neuer Schmierkur (9. Februar 1888) Sn XV:15′, kleiner

Fleck von 2—3° unterhalb des Fixierpunktes. Im Augengrund sieht man nur entfärbte und pigmentierte Stellen, sektorenförmig im äußeren-unteren Quadranten angeordnet: jetzt bei guter Sehkraft zahlreichere, als im Anfang der Beobachtung bei starker Sehstörung.

93. 93a, 93b, 93c. Über Embolie der Netzhaut-Arterie. C.-Bl. f. A. 1884, S. 1—10, S. 70—79; 1885, S. 33—44, S. 351—358.

I.

In seiner ausgezeichneten Abhandlung über Embolie der Netzhaut-Arterien (Graefe-Saemisch V, 1877) hat Leber zugegeben, daß, wenn auch die anatomische Grundlage der Krankheit gesichert sei, dennoch viele der wichtigsten einschlägigen Fragen zurzeit noch unentschieden bleiben müssen.

Damit wird Jeder, der selber einige Beobachtungen derart gemacht hat, übereinstimmen; noch mehr, wenn er die in Journal-Artikeln niedergelegte Literatur durchmustert, welche so viele unsichere Fälle und zweifelhafte Hypothesen enthält. Deshalb habe ich mich entschlossen, veranlaßt durch einen Fall, der zur anatomischen Untersuchung gelangte, meine eigenen Beobachtungen aus den letzten Jahren zusammenzustellen. — — —

A. Blande Embolie der Netzhaut-Arterie.

I. Totale.

1. Am 30. August 1882 mittags kam der 45jährige August H. mit der Angabe, daß morgens $7^1/_2$ Uhr Flimmern und bald Erblindung seines rechten Auges eingetreten, die seit 9 Uhr vollständig sei, — nachdem schon vor 4 Wochen ein Anfall von Verschleierung desselben Auges beobachtet worden, aber nach etlichen Minuten wieder vorübergegangen. Abgesehen hievon leide er an Atemnot und sei in den letzten 6 Monaten öfters anfallsweise von Herzbeklemmung heimgesucht worden.

Das linke Auge ist normal, abgesehen von h. Ast. (+40″ cyl. $\underline{\uparrow}$ Sn L:15′ und Sn $2^1/_2$ in 8″)[1]. Das rechte blind (S = 0), reizlos, mit mittelweiter, nicht auf direkten, deutlich auf indirekten Licht-Einfall reagierender Pupille. Der r. Augengrund zeigt das Bild der Embolie der Arteria centralis retinae: Netzhaut-Ödem, enge Arterien. Keine sichtbare Blutbewegung in der Netzhaut! Urin normal. Systolisches Geräusch an der Herzspitze, Herzdämpfung nicht wesentlich verbreitert.

[1] Hierdurch erklärt sich wohl die in den späteren Krankenhaus-Protokollen vorfindliche Angabe, daß auch die Sehkraft des linken Auges herabgesetzt sei.

31. August 1883. R. S wie zuvor. Netzhaut-Ödem stärker, kleiner roter Fleck im Zentrum. Papille etwas trübe, blaßrot, undeutlich begrenzt. Alle Netzhaut-Arterien blaß und dünn, mit relativ breitem Reflex-Streifen, alle Venen dunkel, nicht verschmälert, mit vielfach unterbrochenem Blut-Zylinder, der langsam in zuckender Bewegung gegen die Gefäß-Pforte vorgeschoben wird. Die Länge der kurzen Blut-Säulchen ist nicht viel größer als ihre Breite, und ein wenig größer, als die des hellen Zwischenraumes zwischen zwei solchen Säulchen.

Die zuckenden Bewegungen sind iso-chron (-typ) mit dem Radialpuls und bequem zu zählen.

1. September 1883. Die ruckweise Blutbewegung in den Venen ist etwas schwächer und hört zeitweise ganz auf, um dann wieder so stark zu werden, wie gestern. An der Arteriola nasalis inferior ist eine mehr als das halbe Lumen einnehmende weiße Stelle sichtbar. Es

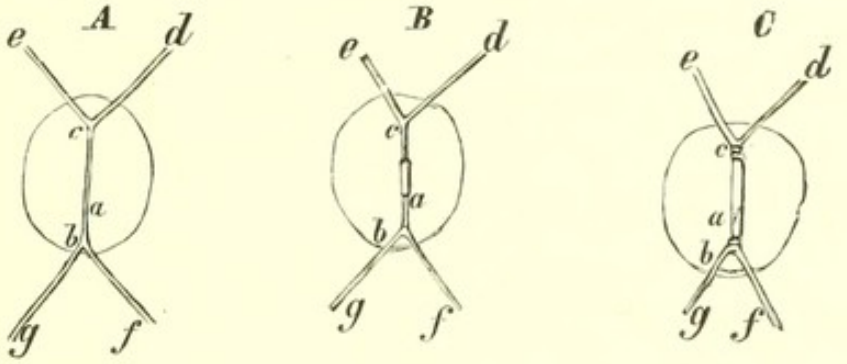

Fig. 1, I.

scheint in dieser Arterie gelegentlich ein Fortschieben des axialen Blutfadens stattzufinden, doch ist die Beobachtung (auch bei starker Vergrößerung im aufrechten Bild) nicht sicher. Das Netzhaut-Ödem ist am stärksten in der Gegend zwischen Sehnerven-Eintritt und gelbem Fleck: hier hat die Netzhaut ein graugrünbläuliches Aussehen. Der zentrale rote Fleck wie zuvor. Nach der Peripherie zu wird das Netzhaut-Ödem geringer.

2. September 1883. Das Netzhaut-Ödem ist noch stärker, die Gegend zwischen Sehnerv und Macula grünlichweiß, der rote Fleck im Zentrum wie zuvor, die Blutgefäße sind nahe dem Sehnerven-Eintritt leicht verschleiert, die Papille undeutlich begrenzt, aber im Zentrum noch etwas rötlich, die sichtbaren Haupt-Äste der Zentral-Arterie hellrot, gut gefüllt, mit Reflex-Streifen, die Äste 2. Ordnung dünn, aber nicht fadenförmig; die Venen dunkel, nicht verschmälert, ohne sichtbare Blutbewegung.

Am 3. September 1882 ist, wenigstens zeitweise, eine Strömung an den Arterien sichtbar.

Die Gefäßverteilung ist in diesem Falle derart, daß der Hauptast der Arteria centralis gar nicht (oder doch nur andeutungsweise) sichtbar wird, während die beiden Äste 1. Ordnung (*a b* und *a c* in Fig. 1, I) fast senkrecht nach oben, bzw. nach unten auf der Papille hinziehen.

Während nun die Blutgefäß-Strecke *c b* (= *a c* + *a b*) gestern gut gefüllt war und den zentralen Reflexstreifen zeigte, erscheint sie heute vollkommen leer, wie ein ganz schmales weißliches Bändchen. (*A* in Fig. 1, I: schematisch.)

Ganz allmählich schiebt sich aber von einem Punkt a^1, der näher zum Winkel *b* als zum Winkel *c* gelegen ist, ein kurzer Blut-Cylinder in das vertikale Gefäß *b c* hinein, verlängert sich und erreicht (etwa binnen einer Minute) den oberen Punkt *c*, sowie auch den unteren Punkt *b* (vgl. *B* und *C* in Fig. 1, I).

Nach kurzer Zeit ist *b c* wieder leer und das Spiel wiederholt sich, aber nicht oft; sondern nach wenigen Minuten bleibt in der Strecke *b c* die Füllung konstant. Eine halbe Stunde später war keine sichtbare Blutbewegung zu konstatieren.

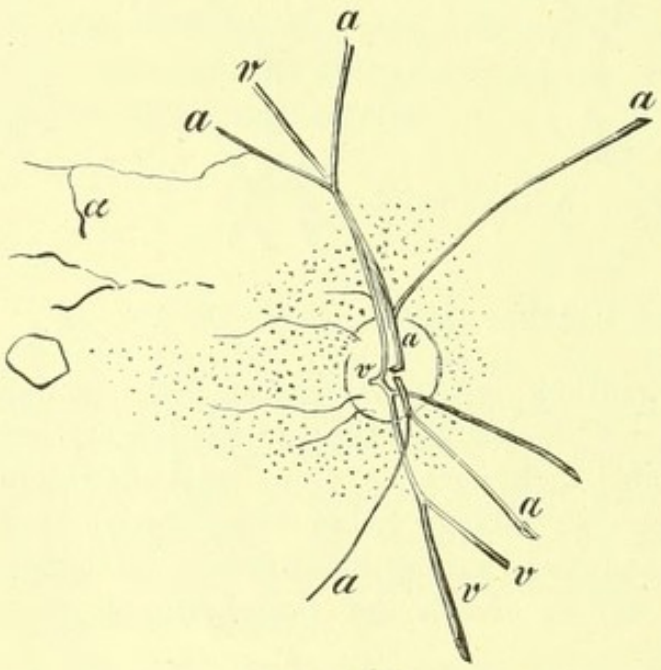

Fig. 1, II.

4. Sept. 1882. (Fig. 1, II.) Netzhaut-Ödem sehr stark, die Blutgefäße streckenweise verschleiert; kleinere sogar gänzlich verdeckt, wie unterbrochen.

Arterien 2. Ordnung in einiger Entfernung von der Papille weniger eng, als an derselben. Venen zum Teil gegen den Discus hin deutlich zugespitzt. In der Macula noch ein blutroter, scharf begrenzter Fleck sichtbar.

6. September 1882. Netzhaut-Ödem beginnt abzunehmen.

7. September 1882. Kleine streifenförmige Blutung zwischen Sehnerv und Netzhaut-Mitte.

8. September 1882. Die Blutungen haben zugenommen, sitzen hauptsächlich an feinen Arterien (3. oder 4. Ordnung).

[1] Die spätere Beobachtung lehrte, daß daselbst soeben noch der Hauptast der Art. centr. ret. sichtbar wurde, ehe er in der Siebplatte verschwindet. (Vgl. Fig. 1, II.)

10. September 1882. Blutungen unverändert. Ödem hauptsächlich nur noch zwischen Sehnerv und Macula.

12. September 1882. Die kleinen Blutungen sitzen wie Beeren an der traubenförmigen Verästelung des arteriellen Reiserchens *a* (Fig. 1, II), einige auch an einem andren, nicht weit von der Macula. Im ganzen ist ihre Zahl vermehrt. Ödem noch sichtbar. Papille weißlich.

28. September 1882. Kleine, helle, nicht glänzende Punkte nahe der Mitte der jetzt normal gefärbten Macula. Etwas größere Fleckchen am papillenwärts gerichteten Rande derselben.

1. Oktober 1882. S = 0. Pupille reagiert nur indirekt. Da das Allgemeinbefinden des Patienten sich verschlechterte, wurde ihm Aufnahme in ein städtisches Krankenhaus empfohlen. Er folgte diesem Rat. Durch die Güte des Herrn Kollegen Dr. P. Guttmann, Direktor des städtischen Krankenhauses Moabit, bin ich in der Lage, genauer über das Weitere berichten zu können.

„August H., 45 Jahre alt, Tischlermeister, ist zuerst vom 31. Januar bis 13. Februar 1882, das zweitemal vom 4. Oktober bis 4. November 1882 im städtischen Krankenhause Moabit in Behandlung gewesen; das erstemal wegen Cephalalgie.

Bei der zweiten Aufnahme ergab die Kranken-Untersuchung, die ich ziemlich wörtlich aus dem Journal reproduziere, folgendes:

Patient klagt über Reißen, ‚dumpfes Gefühl' im Kopf, Ellenbogen, Fußgelenken, besonders über ‚Schwere auf der Brust', sowie auch über Herzklopfen. Das letztere besteht angeblich erst seit einiger Zeit.

Vor 3 Wochen trat ziemlich plötzlich, und zwar im Laufe einer halben Stunde, Erblindung auf dem rechten Auge ein.

Stat. praes. Blasses, abgemagertes Aussehen. In den Lungen nichts Besonderes.

Die Herzgegend scheint etwas vorgewölbt; doch sonst weder für Inspektion, noch für Palpation und Perkussion eine Abweichung vom Normalen. Insbesondere läßt sich am Herzstoß eine Verstärkung kaum bemerken.

Auf dem Sternum hört man ein systolisches und ein diastolisches Geräusch, und zwar hier am stärksten, während die Geräusche in der Entfernung vom Sternum schwächer werden. (Geräusche, die auf dem Sternum ihr Intensitäts-Maximum haben, entstehen bekanntlich an der Aorta.)

Über der Carotis ein mit dem Herz-Impuls isochrones (herzsystolisches) Geräusch; der zweite Ton fehlt.

Über der Arteria cruralis hört man beim Druck des Stethoskopes

isochron mit dem Puls ein Geräusch; während der Kontraktion der Arterien hingegen nichts.[1]

Der Puls ist voll, ziemlich gespannt; Pulsus tardus.[2]

Im Harn kein Eiweiß.

Augenbefund: Rechts vollkommene Amaurose. Mit dem linken Auge kann Patient feine Schriftzüge nicht erkennen, hat aber sonst ziemlich Sehkraft. (Siehe oben.) Die ophthalmoskopische Untersuchung ergibt:

Rechts: Sehnerv weiß; Arterien schmal; Macula lutea von weißlichen Flecken umgeben. (Alte Retinal-Embolie.)

Während des Aufenthalts im Krankenhause klagt Patient nur über zeitweisen Druck auf der Brust und Schmerzen am Fußblatt, war aber stets fieberfrei.

Die auf Grund des objektiven Befundes gestellte Diagnose im Kranken-Journal lautet:

Embolia arteriae centralis retinae dextrae. Insufficientia valvularum aortae et Stenosis ostii aortae."

Zu besonderem Danke bin ich ferner Herrn Kollegen Dr. Rieß, Dir. des städt. Krankenh. Friedrichshain, verpflichtet für Überlassung der weiteren Krankengeschichte, des Sektions-Protokolls und des Präparates vom Auge.

„August H., Tischler, 45 Jahre alt, am 20. Januar 1883 in das städtische allgemeine Krankenhaus aufgenommen.

Anamnese. Patient gibt an, seit einem Jahr an Reißen zu leiden und deshalb öfters, so auch vom 4. Oktober bis 4. November 1882 im städtischen Krankenhaus Moabit behandelt zu sein. Im August 1882 erblindete er plötzlich auf dem r. Auge und trat deshalb in Prof. Hirschberg's Behandlung. In das Krankenhaus Friedrichshain kam Patient, weil er seit Wochen an Husten, Brustschmerz, Luftmangel, ferner an Verdauungsstörungen und ab und zu an Herzklopfen leidet.

St. praes. Kräftig gebauter Mann. Thorax gut entwickelt, über der r. Lungenspitze ist der Perkussions-Ton etwas gedämpft, daselbst auch Schnurren und Pfeifen zu hören. Herzdämpfung vergrößert. Über der Aorta lautes systolisches und leises diastolisches Geräusch, ersteres auch über dem ganzen Herzen bis zur Spitze hörbar. Puls

[1] Mitunter hört man nämlich bei Insuffizienz der Aortenklappen — und der vorliegende Klappenfehler ist ja ein solcher, — auch während der Arterien-Kontraktion ein Geräusch; es besteht dann ein Doppelgeräusch (Duroziez'sches Doppelgeräusch).

[2] d. h. es bestand langsamer Puls. Ob die Eigenschaft der Celerität beim Puls bestand, ist nicht bemerkt; bekanntlich ist bei höherem Grade der Insuffizienz der Aortenklappen der Pulsus celer vorhanden.

100. Kein Fieber, etwas Husten. — Die rechte Pupille weiter und auf Licht nicht reagierend; Papille weiß.

Klinische Diagnose: Vitium cordis, Stenos. und Insuff. aort. usw.

Ipecac., kleine Dosen Morph., Nachts Chloralhydrat, — später auch Digital.

23. Januar 1883 Nachm. plötzlich hohes Fieber (bis 39,5°), das nur wenig Tage andauert. Sputum enthält Eiter und etwas Blut. Urin enthält Albumen, rote Blutkörperchen und Reste von granulierten Cylindern.

14. Februar 1883. Neuer Fieber-Anfall (bis 39,2°) von kurzer Dauer, aber bald (18. Februar 1883) von Collaps gefolgt, der trotz aller Reizmittel zum Tode führt. Die Sektion (durch Hrn. Prosektor Univ.-Dozent Dr. C. Friedländer, dem ich bei dieser Gelegenheit meinen besonderen Dank ausspreche,) ergibt das Folgende: Kräftiger Mann, der nur Spuren von Ödem zeigt. Das Zwerchfell steht rechts an der 6., links an der 5. Rippe. Beide Pleura-Höhlen frei, nur rechts leichte Adhärenzen. Der Herzbeutel liegt in ziemlich großer Ausdehnung zutage; beide Ventrikel stark erweitert und hypertrophisch, der linke bildet hauptsächlich die Spitze; die Muskulatur zeigt überall netzförmige Zeichnung von fettiger Degeneration, die Papillar-Muskeln links abgeflacht. Die Aorten-Klappen enthalten sehr starke wulstige Verdickungen von graugelber Färbung und derber Konsistenz und sind stark verkürzt, an der hinteren eine über bleistiftdicke Perforation mit unebenen Rändern. Mitral-Klappen frei. In beiden Lungen Alveolar-Ektasie mäßigen Grades, starke Rötung der Bronchial-Schleimhaut. Am Gehirn nichts Besonderes. Milz auf das Dreifache vergrößert, mehrere gelbe Fibrin-Keile in derselben. Beide Nieren, von normaler Größe, zeigen reichliche hasel- bis walnußgroße Hämorrhagien an der Oberfläche; auf dem Durchschnitt reichliche Ecchymosen in der Rinden-Substanz. Zeichnung verwischt, mit unregelmäßig eingelagerten grauweißlichen Fleckchen. Leber mit dem Zwerchfell verwachsen, von schwacher Muskatnuß-Zeichnung.

Anat. Diagnose: Endocarditis aortica mit Stenosis und Insuffizienz der Aorten-Klappen, Dilatation und Hypertrophie des Herzens, Embolie der Art. centr. retin. etc.

Das mir gütigst überlassene Präparat des rechten Augapfels mit daran haftendem Sehnerven wurde von meinem werten Freunde Prof. O. Becker in Heidelberg mit gewohnter Meisterschaft in eine lückenlose Reihe von Mikrotom-Schnitten zerlegt: erst senkrecht zur Arteria centralis ret., dann — nahe dem Sehnerven-Eintritt — parallel zu ihrer Verlaufsrichtung. Die genauere Untersuchung dieser Präparate

lieferte mir das folgende, allerdings recht eigentümliche und unerwartete Ergebnis:

Die Papilla optica zeigt eine tiefe, atrophische Exkavation, die bis zur Siebplatte reicht, ohne diese nach hinten zu verdrängen; ziemlich ausgedehnt, aber doch nicht total ist, insofern an der Nasenseite

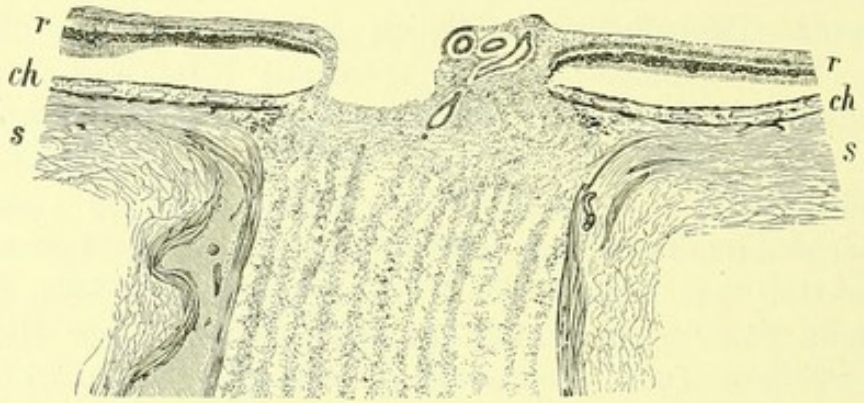

Fig. 1, III.

der Gewebs-Rest mit den Querschnitten der gröberen Netzhaut-Gefäße bis zum normalen Niveau emporsteigt. (Vgl. Fig. 1, III, welche — ebenso wie die drei folgenden — von meinem Freunde, Doc. Dr. Birnbacher in Graz, gezeichnet ist, und zwar mit Hartnack Obj. 1, Ocul. 2, Tubus eingeschoben, also bei einer etwa 20fachen Linear-Vergrößerung. Es bedeutet *r* die Netzhaut, *ch* die Aderhaut, *s* die

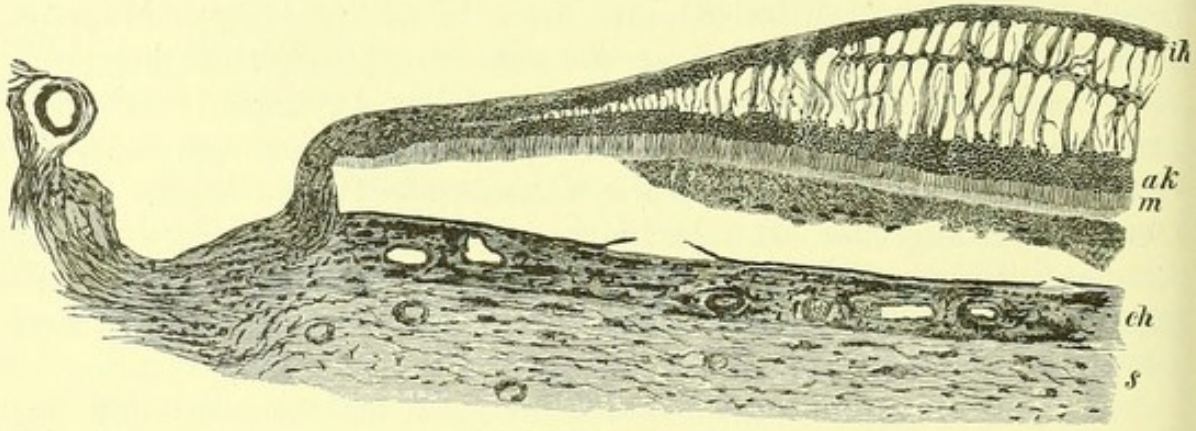

Fig. 1, IV.

Sklera. Bei der Präparation hatte sich die Netzhaut von der Aderhaut ein wenig abgehoben.)

In der Netzhaut fällt auf das vollständige Fehlen der inneren Schicht, der Opticusfaser- und Ganglienzellen-Lage. (Vgl. Fig. 1, IV, gezeichnet bei Hartnack Obj. IV, Oc. III, Tubus ausgezogen, also bei etwa hundertfacher Linear-Vergrößerung.)

Ersetzt wird diese beträchtliche Verdünnung der Netzhaut durch ein mächtiges Ödem der Zwischenkörnerschicht, während die musivischen Elemente unverändert erscheinen. (*ik* = innere Körner, *ak* = äußere Körner, *m* = musivische Schicht.) — Der orbitale Teil des Sehnerven zeigt wenig Veränderungen; man möchte ihn fast für normal ansehen. Aber wenn man normale Präparate (*N*) direkt damit vergleicht, so ist doch unzweifelhaft, daß die Faserung der Bündel viel feiner geworden und die Zahl der Kerne im Perineurium vermehrt ist. (Fig. 1, V.)— — —

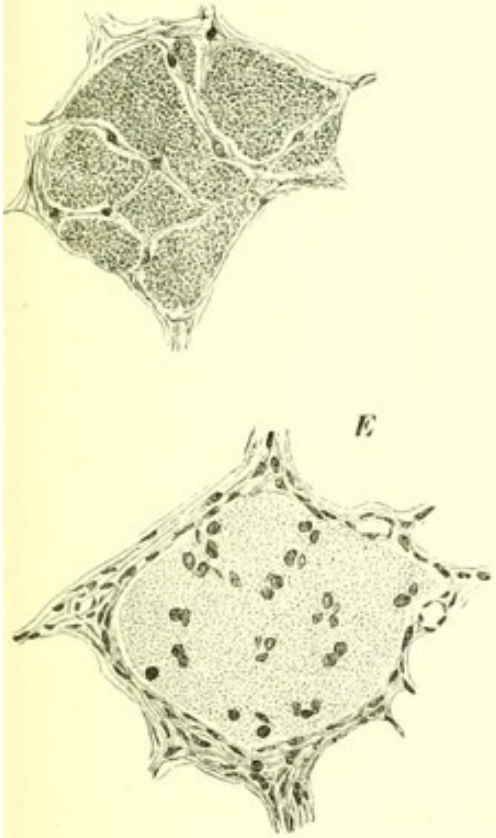

Fig. 1, V.

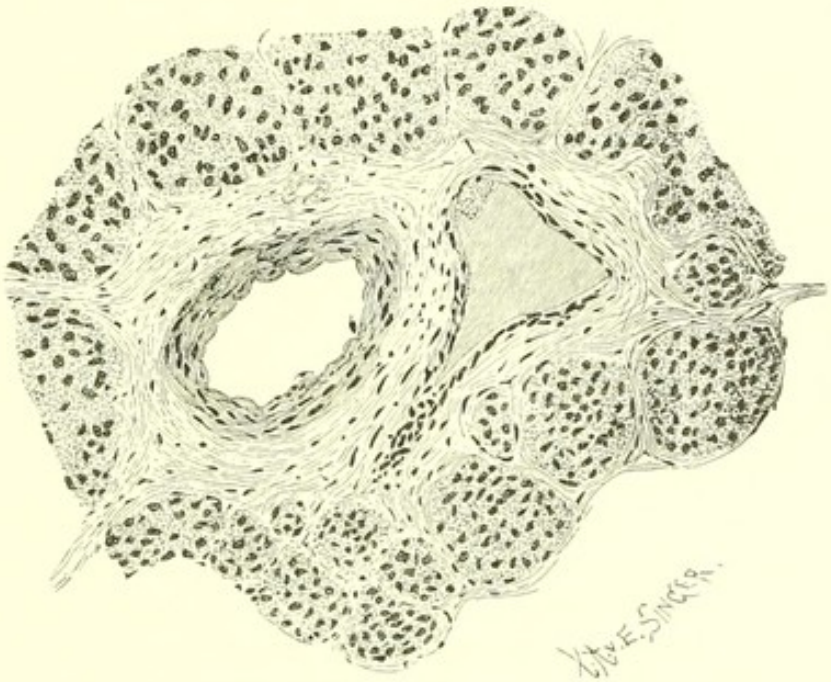

Fig. 1, VI.

Der Scheidenraum des Sehnerven war vollständig frei. Aber die Arteria und Vena centralis retinae, soweit sie im Sehnerven-Stamm liegen und der Untersuchung zugänglich waren, erscheinen völlig unverändert. (Vgl. Fig. 1, VI, gez bei Hartnack Obj VII, Oc. III, Tubus ausgezogen, also bei einer etwa 350fachen Linear-Vergrößerung. In der Vena centr. retin. liegt Einbettungsmasse [Celloidin].)

Dieses geradezu unerwartete Resultat wäre fast geeignet, Bedenken gegen die Richtigkeit der Diagnose wachzurufen.

Wollte man die Diagnose aufrecht erhalten, so blieben zwei Annahmen:

1. Die 4 Hauptäste der Art. central. ret. sind plötzlich auf einmal embolisiert worden. Diese Annahme ist sehr gezwungen und wird durch die anatomische Untersuchung der Netzhaut widerlegt.

2. Es handelt sich um Embolie der Zentral-Arterie dicht beim Abgang aus der Ophthalmica, außerhalb der Scheide des Sehnerven, an einer Stelle, die im Kadaver blieb und nicht zur Untersuchung gelangte.

Ist dies möglich, ohne daß im Sehnerven, einige Millimeter von der Stelle des Embolus entfernt, Veränderungen an der Intima der Arteria centralis sichtbar werden?

Von zwei Anatomen, die ich konsultierte, hat der eine diese Frage entschieden verneint, der andere sie bejaht.

Das von mir beobachtete Zirkulations-Phänomen war von dem in den früheren Fällen ganz erheblich verschieden und somit die Annahme eines andren Sitzes der Verstopfungsmasse für meinen Fall wohl nicht unzulässig. (Vgl. meine Beschreibung mit der von Leber l. c. S. 539, bzw. mit denen von A. v. Graefe, Jäger, Meyhöfer.)

II.

2. Anna S., 26 Jahre alt, aus Berlin, gelangte am 7. Januar 1884 zur Aufnahme. Tags zuvor, am Vormittag, hatte sie plötzlich eine Verdunklung des r. Auges beobachtet, die seitdem geblieben sei.

Sonst hält sich Patientin für gesund. Da sofort Embolie der r. Netzhaut-Arterie sowie Insuffizienz der Mitral-Klappen nebst Vergrößerung des Herzens nachgewiesen werden konnte; wurde die Anamnese genauer erhoben: Gelenk-Rheumatismus ist nicht vorauf-gegangen, auch kein akutes Leiden andrer Art. Verdunklung der Augen war nie zuvor dagewesen. Luftmangel beim Treppensteigen ist merkbar; vor 14 Tagen ist Patientin beim Tanzen bleich und fast ohnmächtig geworden.

Die Diagnose des Herzfehlers wurde von meinem Freunde, Dr. E. Mühsam, bestätigt: „Systolisches Geräusch an der Herzspitze. Wird das Stethoskop ein wenig von der Brustwand entfernt, so hört man auch den ersten Ton. Der zweite Pulmonal-Ton ist wenig akzentuiert. Die Herzdämpfung reicht von der Mamillar-Linie bis zum Sternal-Rand. Diagnose: Insuff. valv. mitr., Dilat. ventric. sinistr., Hypertroph. v. dextr."

Das r. Auge ist in jeder Beziehung normal. Höchst merkwürdig ist der Augenspiegel-Befund des linken Auges, das nur noch Handbewegung, und zwar nur oberhalb des Fixierpunktes zu erkennen vermag. (Vgl. Fig. 1, II).

Zunächst ist auffällig, daß das so bekannte weißliche Netzhaut-Ödem ganz vermißt wird. Infolgedessen ist die bleiche Papilla optica genügend scharf abgegrenzt. Die beiden Arten der Blutgefäße, die Arterien und die Venen, sind deutlich unterschieden, nur ist es schwer, ja fast unmöglich zu sagen, welche von den beiden Arten die Venen, welche die Arterien sind. Ich selber bin zu der sicheren Überzeugung nur dadurch gelangt, daß ich die in die Klinik aufgenommene Patientin zweimal täglich untersuchte, den Befund immer genau notierte und wiederholtenlich skizzierte. Die unteren Venen ($v_1\, v_1$) sind ziemlich dünn, aber doch nicht ganz fadenförmig, mit zartem Reflexstreifen, der in ihrer Mitte soeben noch erkannt wird; hier und da (besonders bei P) von ganz feinen hellen Streifen seitlich eingescheidet; die letzteren finden sich auch an ganz kleinen Ästen, an denen ein zentraler Reflex-Streifen nicht mehr sichtbar ist. Die oberen Venen ($v_2 v_2$) sind fadenförmig, ohne Reflex-Streifen, aber mit weißlichen zarten Einscheidungen versehen.

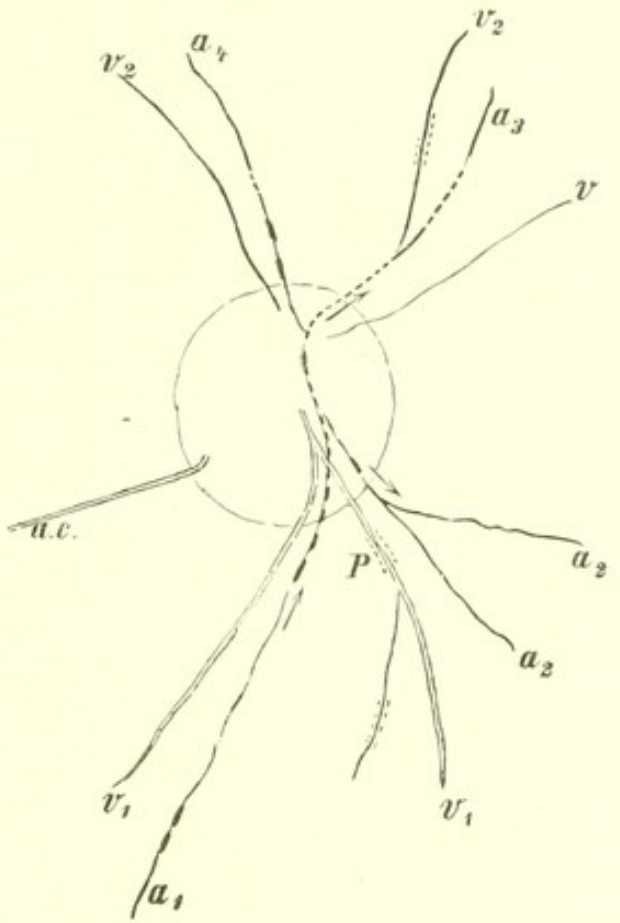

Fig. 1, II.

Der arterielle Gefäßbaum ist unterbrochen und zeigt die Strömungs-Erscheinung an den einzelnen Blut-Cylinderchen in ausgezeichneter Weise. Die Bewegung, deren Richtung in der Figur durch Pfeile angedeutet wird, geschieht langsam, nicht rhythmisch und ist bequem zu verfolgen. Zwischen den einzelnen Blut-Cylindern erscheint das Gefäß fadenförmig, als helle Linie. Sehr merkwürdig ist der Umstand, daß in der Art. temp. inf. (a_1) die Richtung der Fortschiebung des Blutes eine zentripetale ist, und daß hier die sichtbare Strömung wohl am kräftigsten vonstatten geht. Dies machte mich zuerst so stutzig, daß ich die unterbrochenen Gefäße für die Venen hielt, zumal ich sehr deutlich wahrnehmen konnte, daß einzelne Blut-Cylinderchen aus dem unteren Ast, indem sie ein kleines Hindernis, gerade auf der

Mitte der Papille, überwanden, in den oberen Ast herüberschlüpften. — Aber die weitere Beobachtung (vgl. Fig. 2, II) belehrte mich, daß der unterbrochene Blutstrom hier die Arterien betreffe, und daß also für die Arteria temporalis inferior besondere mechanische Verhältnisse vorliegen mußten, um in ihr den Strom zentripetal zu gestalten. Die andren Äste (nasal. inf. $a_2\,a_2$, nasal. sup. a_3, temporal. sup. a_4) zeigten die von vornherein zu erwartende zentrifugale Richtung der Blutbewegung. — Lange Strecken der Arterien zweiter und dritter Ordnung erscheinen als zarte helle Linien, ungefähr wie die Kapillaren des Frosches bei ophthalmoskopischer Betrachtung; sie scheinen ganz blutleer, werden aber von Zeit zu Zeit doch von kleinen Blut-Klümpchen oder Säulchen durchwandert. Mitunter ist der obere Ast der Arteria centralis mit dem Anfangsteil der Arteria tempor. sup. und nasal. sup. fast leer; immer aber füllt er sich langsam wieder mit Blut-Cylindern, und zwar hauptsächlich von unten her! Die Beobachtung wurde eine halbe Stunde lang fortgesetzt und eine wirkliche Unterbrechung der Strömungs-Erscheinung nicht wahrgenommen. Eine sogenannte Arteria cilioretinalis (*a c*) entspringt am lateralen Rande der Papille; dieselbe ist verhältnismäßig dünn, aber von deutlich arteriellem Charakter. Durch Druck auf den Bulbus wird das Bild nicht wesentlich geändert, nur durch starken Astigmatismus getrübt.

Nach dem Vorgange von Mauthner schreite ich sofort zu energischer Massage des Auges und bewirke dabei vorwaltend einen Druck nach hinten, gegen die Orbita zu. Die Massage wird täglich bei jeder der beiden Visiten wiederholt.

Am folgenden Tage (8. Januar 1884) ist das Bild im wesentlichen noch unverändert. Am Abend desselben Tages werden Finger nasenwärts sicher gezählt! Das Bild ist noch fast so wie zuvor; nur die Strömung (Fortbewegung der unterbrochenen Blut-Cylinder) langsamer, die Füllung der Arterien vollständiger. Zeitweise hat der ganze Teil der Arterien, welcher auf der Papille liegt, die normale Breite und eine so gute Füllung, daß die hellen Zwischenräume zwischen den kurzen Blut-Cylindern vielfach beträchtlich schmaler sind, als diese selber. Die Venen sind noch wie zuvor, nur etwas deutlicher von feinen hellen Streifen eingescheidet. Es hat den Anschein, als ob von hier aus ein zartes Ödem der Netzhaut ausgehe. Einen etwas deutlicher ausgeprägten, stark S-förmig gewundenen Streifen einer bläulichweißen Infiltration erkennt man in der Netzhaut-Mitte.

Am dritten Tage der Beobachtung (9. Januar 1884) vormittags gibt die Patientin freudig eine wesentliche Besserung der Sehkraft an. Das Augenspiegel-Bild ähnlich, wie tags zuvor. Allerdings ist jetzt die Art. temp. inf. unten leidlich und gleichmäßig gefüllt; dann

kommt eine Strecke, wo sie als weißer Faden erscheint und nur einzelne Blut-Klümpchen enthält; nahe dem Sehnerven endlich ist sie mit kurzen Blut-Säulchen gefüllt, die nicht zu einem zusammenhängenden Cylinder verschmelzen und noch die langsame, fast kriechende Fortbewegung gegen die Gefäßpforte zu erkennen lassen. Die Richtung der Blutbewegung in den übrigen Arterien ist zentrifugal: das Gebiet der Art. nasalis sup. ist fast ganz leer und enthält nur ganz vereinzelte Blut-Klümpchen. Die Venen wie tags zuvor, die oberen fast faden-

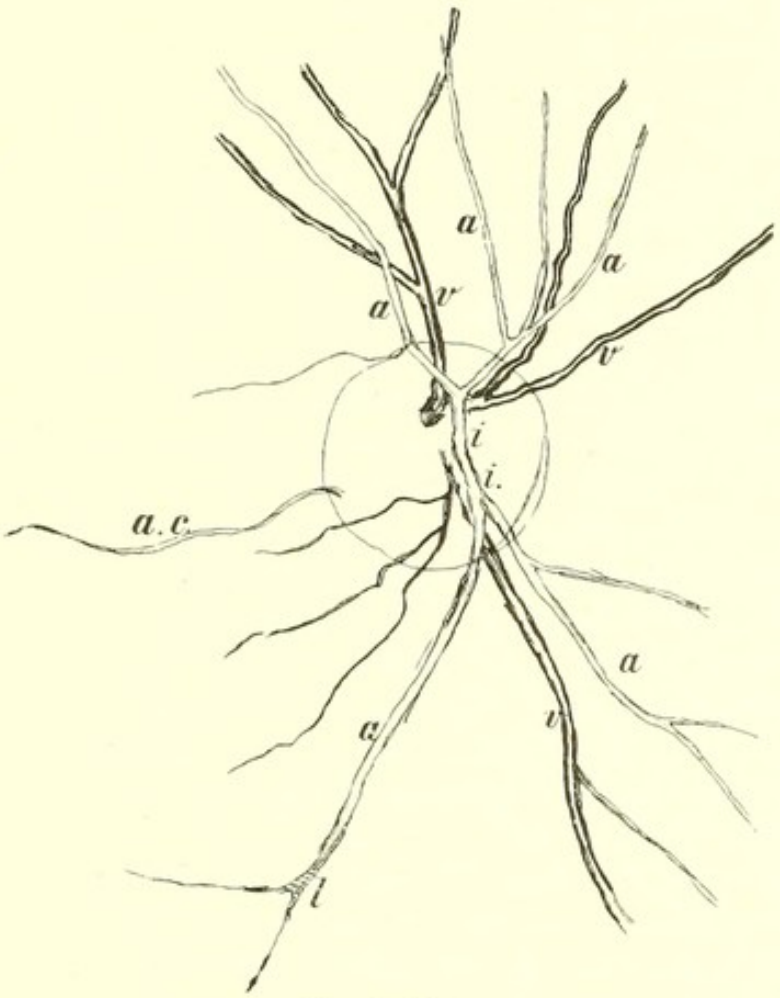

Fig. 2, II.

förmig, die unteren sehr schmal mit weißlichen zarten Säumen. Oberhalb der Papille ist fast diffuses, aber äußerst zartes Netzhaut-Ödem entwickelt. Die Figur im Zentrum wie zuvor.

Am Abend desselben Tages (9. Januar 1884) um 6 Uhr ist das ganze Bild wie mit einem Zauberschlage verändert: die Vaskularisation der Netzhaut erscheint normal (vgl. Fig. 2, II). Vor allem überzeugt man sich jetzt, daß es die Arterien waren, die den unterbrochenen Blutstrom gezeigt. Natürlich ist jetzt, bei normaler Füllung der Blut-

Gefäße, keine Spur von Strömung mehr zu sehen. Wäre nicht noch die Blässe der Papille und die zarte Figur im Netzhaut-Zentrum; so würde man in diesem Augenblick die Diagnose einer totalen Netzhaut-Embolie kaum objektiv begründen können.

Keine Spur von den leichten Änderungen des Gefäß-Kalibers, die man sonst so häufig nach der Embolie beobachtet — und die auch in meinem Falle später hervorgetreten sind. Der Unterschied zwischen Arterien und Venen ist jetzt deutlich, jedoch weniger, als es in Fig. 2, II ausgedrückt ist. Nur noch bei *l*, in der Art. temp. inf., etwa 3 mm vom Papillen-Rande, besteht eine helle, blutleere[1] Stelle im Gefäß; peripher davon sind die beiden Ästchen, die jenes Gefäß fortsetzen, fadenförmig und mit einzelnen schwachen Blut-Säulchen (oder besser Fädchen) versehen.

Während einer Viertelstunde sieht man an dieser Stelle keine Veränderung. Endlich ist noch zu bemerken, daß zwar die Patientin freudig eine Besserung der Sehkraft zugibt, daß aber trotz der großen Veränderung in der Zirkulation ein sehr erhebliches Ansteigen der Funktion nicht nachgewiesen werden kann: Finger werden gezählt und Buchstaben von Sn XXX in 6 Zoll entziffert.

Allerdings am folgenden Vormittag (10. Januar 1884) ist eine beträchtliche Besserung der Sehkraft nachweisbar; nämlich derjenige Grad, der bei den wiederholten sorgsamen Prüfungen, mit unbedeutenden Schwankungen, überhaupt als ein bleibender festgestellt werden konnte. Das Auge, welches 3 Tage so gut wie blind gewesen, erkennt am fünften Tage nach Eintritt der Erkrankung Sn LXX:15′ und besitzt ein konzentrisch verengtes Gesichtsfeld von ungefähr 10° Öffnung nach allen Richtungen, nach oben allenfalls von 12°, und Farbenfelder von 4—8° Ausdehnung (für die drei Grundfarben der Prüfung: Grün, Rot, Blau).

Das Augenspiegel-Bild wie abends zuvor; auch die leere Stelle *l*. — Oberhalb derselben, nach der Papille zu, ist eine dunklere Stelle in der Blutsäule sichtbar, die man für eine Thrombose halten könnte; jedoch fehlt daselbst jede Kaliber-Änderung.

Am Abend desselben Tages (10. Januar) gelingt der exakte Beweis, daß diejenigen Gefäße, welche wir für die Arterien halten, auch wirklich diese darstellen:

1. Diese Gefäße (*a*, *a* Fig. 2, II) sind jetzt entschieden heller als die des andren Systems (*v*, *v*).

2. Die leere Stelle bei *l* besteht noch. Darüber (vgl. Fig. 3, II) folgt eine kurze Strecke, wo das Gefäß dunkles (wie verdicktes oder

[1] Natürlich mit Plasma gefüllte!

halbgeronnenes) Blut enthält (*d*). Darüber folgt eine kurze Strecke, wo das Gefäß hell erscheint, als ob es nur Plasma enthält (*P*). Zuletzt kommt der normale Blutgehalt (*n*), der bis zur Gefäßpforte sich fortsetzt.

Der kleine Cylinder *P* wird jetzt isochron mit dem Radialpuls in Richtung des Pfeiles gegen *d*, d. h. zentrifugal, vorgeschoben, ohne daß *d* dabei merklich den Platz ändert. Diese bequem wahrnehmbare und zählbare Pulsbewegung sichert uns den arteriellen Charakter des Gefäßes. — Jenseits *l* sind übrigens die Arterien-Äste für eine kurze Strecke ganz kollabiert (*c*, *c*) und nur mit wenigen kurzen Blutfädchen versehen; noch weiter peripher (*f*, *f*) kommt wieder etwas bessere Füllung.

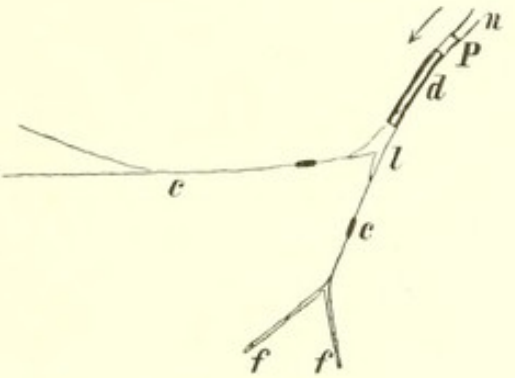

Fig. 3, II.

3. Beim Druck auf den Augapfel werden die Arterien sichtlich schmäler und der bekannte schnellende Arterienpuls auf der Papille sichtbar.

Am 11. Januar 1884 abends: Die Venen sind jetzt entschieden dunkler als die Arterien. Die beiden unteren Äste der Arterie (nasal. und temp. inf.) dünner als in der Norm; Breite der Arterien zu derjenigen der entsprechenden Venen wie 2:4. Oben besteht ein solches Mißverhältnis nicht. Dagegen ist hier der Papillen-Rand durch zartes Ödem der Netzhaut leicht verschleiert. Die bläulichweiße Figur in der Netzhaut-Mitte unverändert. Die Papille ist und bleibt weißlich.

Das Puls-Phänomen oberhalb des scheinbaren Thrombus ist geschwunden. Die Farbe des Arterienblutes zieht von der Gefäß-Pforte bis zu der weißen Stelle *l* hin, die etwas korpulenter geworden (weißer Thrombus?), und setzt sich zu beiden Seiten derselben durch rote Fäden in die beiden Äste der Art. temp. inf. fort.

Am 12. Januar 1884 sind die letzteren gut gefüllt und mit zartem Reflex-Streifen versehen; die weiße Stelle *l* erheblich verkleinert.

Am 13. Januar 1884 ist dies Verhältnis noch ungeändert. Ein eigentümliches, kurzdauerndes Strömungs-Phänomen wurde zufällig in dem Augenblick, wo die Spiegelung begann, ertappt. Der nach unten ziehende Ast (*i i.*, Fig. 2, II), aus dem Art. temp. und nasal. infer. hervorgehen, war ebenso wie die nasal. inf. ganz leer, d. h. diese Äste stellten verzweigte weiße Linien dar. Aber augenblicklich drang der Blutstrom wieder hinein und erfüllte in kontinuierlichem Flusse die Gefäße, die sofort die gewöhnliche Füllung und den zentralen

Reflexstreifen erlangten, — so rasch, daß man eben beim Ophthalmoskopieren folgen konnte.

Am 15. Januar 1884 zeigen die Arterien eine Eigentümlichkeit, die ich schon öfters nach Embolie beobachtet und abgebildet und später noch genauer erörtern möchte. Sie werden in einiger Entfernung vom Sehnerven breiter und dunkler. Auf dem letzteren, und weiterhin auf 1—2 P Entfernung, sind die Arterien blaß und dünn, aber doch nicht kollabiert; dabei mit deutlichem Reflexstreifen versehen: dann werden sie breiter und dunkler, jedoch nicht ganz so dunkel, wie die

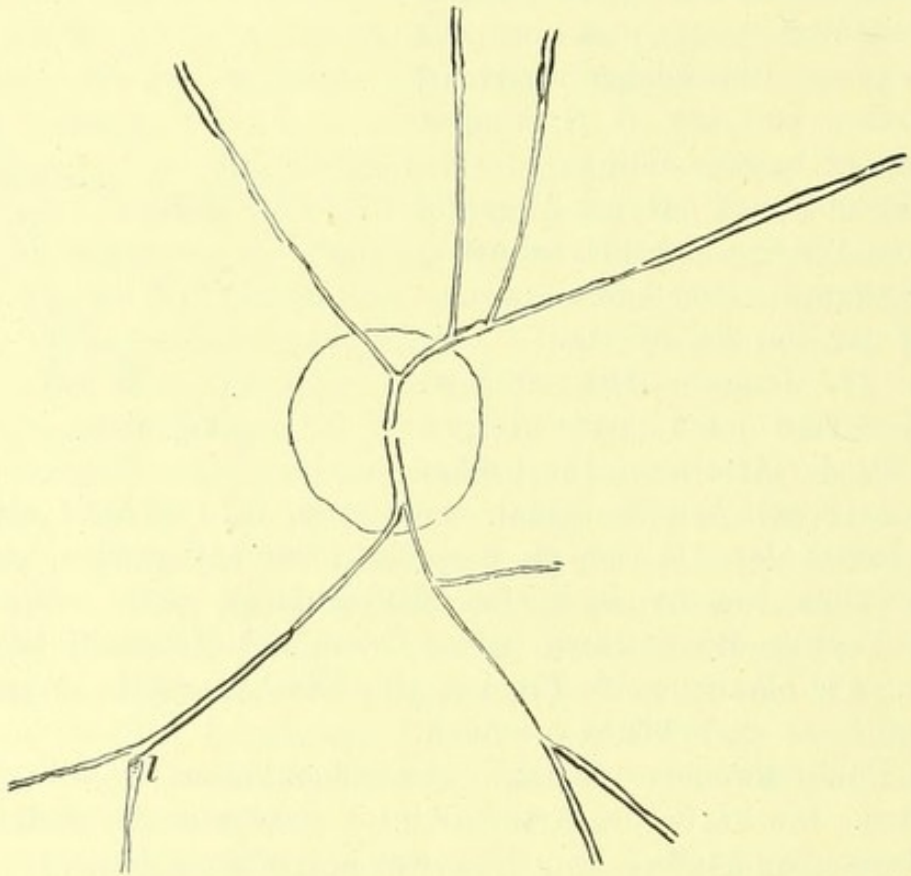

Fig. 4, II.

Venen. (Im umgekehrten Bilde sieht es wegen der geringeren Vergrößerung so aus, als ob die Arterien gegen die Papille hin zugespitzt seien, ein Verhalten, das man bei Embolie öfters von den Venen beschrieben hat.)

Die Veränderung betrifft alle vier benannten Zweige der Zentral-Arterie, auch die beiden nach oben gehenden Äste der nasalis sup.; am stärksten aber die nasal. inf., die fast unsichtbar ist, während die beiden Zweigchen, in welche sie zerfällt, wieder recht deutlich hervortreten. (Vgl. die schematische Fig. 4, II.) Dabei ist keine erhebliche Netzhaut-Infiltration mehr nachweisbar, auch nicht im Zentrum. Bei

Druck auf den Bulbus erfolgt Arterien-Puls auf der Papille. Bei *l* ist immer noch die weiße Stelle in der Art. temp. inf. angedeutet.

Am 18. Januar 1884. Die Arterien sind auf und namentlich neben der Papille relativ sehr eng und hier mit perivaskulitischen, weißen Streifen versehen, weiterhin werden sie breiter.

Am 27. Januar 1884. Ziemlich stationärer Zustand. Auf der Papille sind die Arterien etwas enger, als in der Figur vom 9. Januar; beträchtlich enger und von weißen Streifen eingesäumt gleich jenseits der Papille; weiterhin werden sie wieder etwas breiter, sind aber immerhin erheblich dünner und blasser, als in der Norm.

In der Mitte der Netzhaut sind ein paar kleine helle, fast reflexähnliche Stellen sichtbar. Papille ganz blaß.

Am 13. Februar 1884. Papille weiß, Arterien eng, in der Peripherie nicht weiter; jedoch nicht fadenförmig. Die Perivasculitis schreitet langsam nach der Peripherie zu. Auf Druck pulsiert der obere wie der untere Ast der Art. centr. Anfangs März fast ebenso.

Drei Bemerkungen möchte ich an diesen gewiß seltenen und für mich lehrreichen Fall knüpfen.

1. Die Massage des Auges ist bekanntlich von Mauthner gegen die embolische Erblindung empfohlen worden. (Sitzungsber. der Gesellsch. d. Ärzte in Wien vom 23. Februar 1883; vgl. C.-Bl. f. A. 1883, S. 157.)

Jedenfalls ist dies Verfahren für mich anmutender, als die Parakentese, Sklerotomie oder Iridektomie[1], die ich nie ausgeführt, aber mit ihrem völlig negativen Ergebnis öfters an Kranken mit totaler Embolie der Art. centr. ret., die sich mir vorstellten, beobachtet habe. Für mich ist der vorliegende Fall, trotz des verhältnismäßig günstigen Ausganges, nicht ganz beweisend[2] für die Wirksamkeit der Massage weil eine unmittelbare Besserung der Sehkraft gleich nach der Handleistung — oder auch nur eine Änderung in den Füllungs-Verhältnissen der Blutgefäße — nie hervortrat; aber doch jedenfalls auch nicht entmutigend.

2. Die Arteriola „cilioretinalis" schien mir im vorliegenden Falle gar keinen Einfluß auf den Verlauf der Sehstörung zu äußern. Wahrscheinlich — ist es gar keine solche, sondern (wie wohl meistens bei diesem Spiegelbefunde) ein tiefer abgezweigtes Ästchen der Arteria centralis: wenigstens ist dasselbe jetzt (Anfang März) ganz dünn geworden, sogar im aufrechten Bilde fast fadenförmig.

[1] Allerdings von A. v. Graefe in seinem ersten Fall ausgeführt (Arch. f. Ophthalm. 1859, V, 1, 15), jedoch nicht, und namentlich später nicht, als therapeutische Maßregel empfohlen.

[2] [Beweisende, d. h. sofortige Wiederherstellung der verlorenen Sehkraft und der Füllung der Netzhaut-Schlagadern habe ich später beobachtet.]

3. Die sichtbare Strömung in den Netzhaut-Gefäßen nach der Embolie ist noch keineswegs häufig beobachtet bzw. beschrieben worden.

a) E. v. Jäger, Star und Star-Operation, 1854, S. 105. — — —

b) A. v. Graefe in seinem Arch. V. 1, 136. (Der klassische Fall, wo zuerst die Diagnose auf Netzhaut-Embolie gestellt wurde.) — — —

c) Meyhöfer (Inaug.-Diss. vom 17. Mai 1873, unter Professor J. Jacobson). — — —

d) A. v. Hippel (Ophth. Univ.-Klinik zu Gießen, 1879—1881, S. 25). — — —

Die Kasuistik ist im ganzen gering (4 Fälle), so daß die Hinzufügung von 2 neuen Fällen (1 und 2 meiner Beobachtung) gerechtfertigt erscheint. Höchst merkwürdig ist die geringe Übereinstimmung des Phänomens der sichtbaren Blutbewegung in den bisher beobachteten 6 Fällen. E. v. Jäger beobachtete es lange, ehe 24 Std. vergangen waren; ich konnte es etwa 5—6 Std. nach eingetretener Erblindung nicht auffinden, wohl aber 24 Std. später, und ebenso in meinem zweiten Fall etwa 24 Std. nach eingetretener Erblindung. v. Hippel sieht es einen Tag, Meyhöfer 16 Std. nach Eintritt der Embolie. A. v. Graefe vollends 14 Tage nach dem Auftreten der Erblindung, jedoch nur abgeschwächt.

In meinem ersten, in Amaurose endenden Fall war die Erscheinung nach 4 Tagen geschwunden, in v. Hippel's gleich ungünstigem Fall noch vorhanden nach 8 Tagen; in meinem zweiten Fall, der zu partieller Heilung führte, 3 Tage nach der Embolie plötzlich geschwunden. Meyhöfer beobachtete die abgeschwächte Strömung 13 Tage lang.

In 3 Fällen (v. Jäger, Meyhöfer, v. Hippel) waren Arterien und Venen betroffen, in v. Graefe's Fall nur die Venen, in meinem ersten Fall zuerst nur die Venen, später auch die Arterien; in meinem zweiten Fall, der wohl mit am genauesten und längsten in der Klinik beobachtet worden, lediglich die Arterien, diese aber insgesamt.

Ich bemerke ausdrücklich, daß sowohl in zentrifugaler wie auch in zentripetaler Richtung die Blut-Cylinder vorgeschoben wurden; daß ich trotz sorgfältigster Untersuchung anfangs eine positive Überzeugung über den Charakter der betroffenen Gefäße nicht gewinnen konnte, schließlich aber doch zweifellos konstatierte, daß hier nur Arterien das Strömungs-Phänomen zeigten. Wie man sich vor Täuschung schützt, habe ich angegeben. Es wird notwendig sein, in ähnlichen Fällen analog zu verfahren. Eine sichere Theorie wird erst geliefert werden können, wenn zahlreichere Beobachtungen und namentlich auch Sektions-Befunde derartiger Fälle gesammelt sein werden. Das Fortschieben der Blut-Cylinder ist meist arrhythmisch;

nur selten sieht man eine mit dem Radialpuls isochrone (-type) Bewegung.

III. Ein seltner Fall von septischer Embolie des Auges infolge von Endocarditis ulcerosa bei einem Kinde.[1]

„Minna H., 13 Jahre alt, hatte vor 2 Jahren einen akuten Gelenk-Rheumatismus überstanden, wonach Mitral-Insuffizienz zurückblieb.

Sie erkrankte am 9. Oktober 1883 mit Kopfweh, Kreuzschmerzen, allgemeinem Krankheitsgefühl und mäßigem Fieber. — — —

Am Abend des 13. Oktober stieg die Temperatur auf 39,8; auch traten äußerst heftige, ziehende Schmerzen in beiden Oberschenkeln auf. Am folgenden Morgen blieb die Temperatur hoch. Kopfschmerz.

Rötung des linken Auges. Sehvermögen beeinträchtigt. Die Milz ist deutlich vergrößert und bei Perkussion schmerzhaft.

Am 16. Oktober wird in einer Konsultation mit Hrn. Sanitätsrat Dr. Zober der Verdacht auf eine Endocarditis ulcerosa ausgesprochen. —

Die Behandlung besteht in lauen Vollbädern (27—24° R.), die bis auf eine Viertelstunde ausgedehnt werden, Abreibungen mit Essigwasser, Priesnitz auf Abdomen. Innerlich Chinin. Zeitweise Darreichung von Ol. ricini. Einreibung einer Salbe von Extr. belladonnae in die Umgebung des linken Auges.

Weder Bäder noch Chinin sind von nennenswertem Einfluß auf das Fieber, welches (mit vereinzelter Remission bis 38.5) fast immer sich über 39.0 hält, 40.0 oft überschreitet und zweimal 41.0 erreicht.

Am 19. Oktober wird eine Reizung der rechten Pleura in den hinteren unteren Partien konstatiert. Die geschwollene Konjunktiva umgibt wallartig die Hornhaut, die Iris ist verfärbt. Sehvermögen auf dem linken Auge ganz erloschen. Atropin.

21. Oktober. Starker Schüttelfrost.

22. Oktober. Äußerst heftige Schmerzen im Verlauf der Gesichtsnerven, am Halse, in beiden Beinen, (die in ihrer Kontinuität gegen tieferen Druck empfindlich sind,) ein ganz scharf lokalisierter Schmerz in der linken kleinen Zehe."

Abends 8 Uhr fand ich in Konsultation mit den Herren Kollegen Zober und Paasch das deutliche Bild einer septischen Embolie des linken Auges: Perikorneal-Injektion, Chemosis, Pupille mittelweit, unregelmäßig, durch weiße Masse adhärent; weißliche Glaskörper-Infiltration. S = 0. R. Sn, On. Trotz des leidlichen Befindens stellten wir die Prognose letal.

[1] Die Krankengeschichte verdanke ich Hrn. Kollegen Paasch.

„23. Oktober. Die Schmerzen haben nachgelassen. Abends exquisit dikrotischer Puls.

Am 24. Oktober treten lebhafte Schmerzen in beiden Kniegelenken auf. Das rechte ist leicht geschwollen. Druck in der unmittelbaren Umgebung auch des rechten Auges wird schmerzhaft empfunden. Atropin. Links drängt sich die chemotische Konjunktiva aus der Lidspalte hervor. Exophthalmus. Große Unruhe. Puls wechselnd, bald verschwindend klein, bald gehoben und mehr oder minder deutlich dikrotisch, 120 Schl. i. d. M. Eisblase auf Herzgegend. Das systolische Blasen außerordentlich laut.

Seit Mittag des 25. Oktober Koma.

Am 26. Oktober $9^1/_4$ Uhr vorm. Exitus letalis.

Obduktion verweigert."

Es ist merkwürdig, daß auch in dem großen Handbuch von Graefe-Saemisch der Bearbeiter der metastat. Chorioiditis, L. v. Wecker, auf die ulzeröse Endokarditis als ursächliches Moment ebensowenig eingeht, — wie Arlt, der zu einer Zeit schrieb, als die Lehre von der Embolie noch nicht ausgebildet war. In Ziemssen's Handbuch (1879, 2. Aufl., VI, S. 94, Rosenstein) sind als Begleiterscheinung der diphtherischen Endokarditis sowohl die Panophthalmitis septisch-embolischer Natur, wie auch die von Litten entdeckten Netzhaut-Blutungen kurz erwähnt.

Ich selber habe in meiner Arbeit über die puerperale septische Embolie des Auges dieses ätiologische Moment gebührend hervorgehoben. Die Literatur der nicht puerperalen Formen ist ziemlich dürftig. — — — [Vgl. oben Nr. 2.]

IV. Ein geheilter Fall von rheumat. Embolie beider Augen bei einem Kinde.

Ein noch seltnerer Fall ist der folgende, der einerseits an die von Knapp diskutierte Frage anknüpft, ob die septische Embolie unter Umständen heilbar sei, und die Frage in bejahendem Sinne beantwortet, andrerseits durch die Eigenartigkeit der Residuen an gewisse Formen der vergleichenden Pathologie (sogen. Mondblindheit der Pferde) erinnert. Denn daß metastatische eitrige Glaskörper-Infiltration zur Luxation der Linse führt, dabei aber der Augengrund gut sichtbar bleibt, dürfte beim Menschen nur ganz ausnahmsweise zur Beobachtung gelangen.

Am 13. April 1882 wurde mir der 17jährige X. Y. aus Berlin vorgestellt mit einem so eigentümlichen Befunde, daß ich zunächst zu einer genauen Anamnese schreiten mußte.

Im Alter von 18 Monaten wurde der bis dahin gesunde Knabe, Sohn gesunder Eltern, von sehr schwerem akutem Gelenk-Rheumatismus befallen. Das Kind lag 6 Wochen mit eingewickelten Gelenken und vermochte kein Glied zu rühren. In der ersten Woche der Erkrankung röteten sich beide Augen und wurden für 8 Tage geschlossen gehalten. Als sie wieder geöffnet wurden, entdeckte man, daß das Kind nichts sah. 6 Wochen nach Beginn des Rheumatismus wurde es in die v. Graefe'sche Klinik gesendet, verblieb dort 3 Wochen, Atropin wurde eingeträufelt; 8 Tage nach der Rückkehr fing der Kleine an, mit den Händen nach vorgehaltenen Gegenständen zu greifen; ganz allmählich wurde die Sehkraft besser, der Knabe lernte lesen.

Soweit der genaue Bericht der sehr intelligenten Mutter. Ich schließe jetzt einen Brief des Hrn. Kollegen Z.... aus U.... an:

„X. Y. wurde als Kind vom akuten Articular-Rheumatismus befallen. Im Verlaufe desselben wurden die bis dahin ganz gesunden Augen von einer fulminanten Iridochorioiditis ergriffen, die zu akuter Exsudation in beiden Bulbi führte. — Nach Ablauf des Gelenk-Rheumatismus kam das Kind zu v. Graefe in die Klinik. Nachstehend die getreue Kopie des mir am 6. April 1866 von Graefe zugesandten Briefes:

„„V. H. C.! Das Kind G. stellt allerdings eine ebenso exzeptionelle als in prognost. Beziehung trübe Pathogenese dar. Es handelt sich um eine Form von Iridochorioiditis, welche der bei der Meningitis cerebrospinalis durchaus analog ist. Rechterseits verrät das starke, gelbe Schillern vom Augenhintergrunde, die Eiter-Ansammlung in der vorderen Augenkammer usw. ein massenhaftes subretinales Exsudat, vermutlich mit totaler Netzhaut-Ablösung, spes nulla. Links ist ebenfalls subretinale Exsudation vorhanden, doch kann ich über deren Umfang und Natur derselben nach der einmaligen Untersuchung mich noch nicht aussprechen. Ich werde suchen in einigen Tagen darüber in's Klare zu kommen und bei Rückkehr des Kindes noch eine Notiz darüber hinzufügen. Der Hoffnungsschimmer für dieses Auge ist natürlich ebenfalls nur gering, da diese Zustände in der Regel zu dem bekannten Bilde von Atrophia bulbi und Cataracta accreta führen. — In Verbindung mit Gelenk-Rheumatismus habe ich wohl zuweilen Iritis serosa cum Keratitide mit Glaskörper-Leiden entstehen sehen, niemals aber eine solche deletäre Chorioiditis. Inzwischen bleibt jeder Rheumatismus in diesem Alter eine so exzeptionelle Affektion, daß ihr Auftreten vielleicht noch eine wesentlich andre Bedeutung als die übliche hat.

Mit d. b. Empf. etc. etc. A. v. Graefe.““

Das Kind kehrte nach U.... mit der Anweisung zurück, längere Zeit Corrosiv-Albuminat (Hg. mur. corr.) interne und konsequente Atropinisierung der Augen zu gebrauchen. Das geschah auch und die üble Prognose Graefe's hat sich in dem von ihm befürchteten Umfange nicht erfüllt. Was den Schluß des Graefe'schen Briefes betrifft, so ist die Seltenheit des akuten Gelenk-Rheumatismus im Kindesalter anzuerkennen, da ich denselben in 35 Jahren nur fünf- bis sechsmal beobachtet habe[1], darunter aber 2 Fälle mit Rezidiven; allein eine andre Bedeutung kann ich der Affektion im Kindesalter nicht zuerkennen, als dem gleichen Leiden des späteren Alters. Auch bei X. Y. verlief das Leiden typisch, aber ohne endokardiale Affektion, soweit ich mich erinnere. Es ist also kein sicherer Anhalt für die Annahme, daß ein embolischer, durch Endokarditis veranlaßter Prozeß vielleicht das Augenleiden erzeugt habe. In der Praxis eines Kollegen komplizierte sich der akute Articular-Rheumatismus ebenfalls mit einer Chorioiditis acutissima und totalem Verlust beider Augen. Der Y.'sche Fall ist daher kein Unikum für mich."

Status praesens vom 18. April 1882, 16 Jahre nach der Augen-Entzündung: Rechter Augapfel reizlos, von normaler Form und Spannung, in konvergierender Stellung. Hornhaut klar. Die Pupille hat umgekehrte 8-Form: die untere Hälfte des Pupillen-Randes ist mittelweit, mit einem Bindegewebs-Streifen umsäumt und an die Linse angewachsen; die obere Hälfte ist stark erweitert, so daß nach oben nur ein ganz schmaler Saum der Iris geblieben. Die Linse ist nach unten luxiert (und ein wenig nach innen), so daß der obere Rand, bei fokaler Beleuchtung metallisch glänzend, etwa in der Höhe des Randes einer mittelweiten Pupille sichtbar wird, und zwischen oberem Linsen-Äquator und oberem Pupillar-Rand ein Zwischenraum von 2—3 mm übrig bleibt. Die Linse zeigt schichtstarähnliche Trübung, die aber unvollständig ist, nämlich hinten höher hinaufreicht als vorn, so daß gewissermaßen der Ring nicht geschlossen ist, in der zirkulären Trübungs-Schicht der vordere obere Quadrant fehlt.

Glaskörper frei von Flocken.

Augengrund nicht ganz bequem sichtbar, so daß man sich mit dem umgekehrten Bilde begnügen muß. (Vgl. Fig. 1.) Immerhin er-

[1] Vgl. Polyarthr. rheum. acut., Senator (Ziemssen, 2. Aufl., 1879, XIII, 1, S. 19): „Rauchfuss hat in 4 Jahren unter 15000 Säuglingen nur zweimal Polyarthritis beobachtet, Wiederhofer sah einen Fall in der Wiener Findelanstalt bei einem ca. 3 Tage alten Kinde, in 8 Jahren den einzigen unter 70000 Kindern, Stäger einen bei einem 4 Wochen alten Kinde, R. Demme bei einem 9 Wochen alten Mädchen. Henoch teilt die Erkrankung eines 10monatl. Kindes mit und Roger hat je einen Fall bei einem 2jährigen und 3jährigen Kinde beobachtet."

kennt man, daß die Papille nicht atrophisch ist; daß von ihr nach oben und unten Bindegewebs-Streifen in die Netzhaut hineinziehen, daß die Arteria nasalis inferior einen weißen Faden darstellt (durch Wandverdickung, Perivasculitis); und daß in der Peripherie des Augengrundes dunkle konfluierende Pigment-Veränderungen nachweisbar sind.

Auch das linke Auge ist reizlos, von normaler Form und Konsistenz, die Hornhaut klar. Auch hier stellt die Pupille eine umgekehrte, aber schräg liegende 8-Form dar: das äußere untere Drittel des Pupillar-Randes ist nicht erweitert und adhärent, die übrigen zwei Drittel stark erweitert, aber gleichfalls adhärent.

Netzförmige Pupillar-Exsudationsmembran aus zartem Bindegewebe; umschriebene Kortikal-Streifen. Linse an normaler Stelle. Präpapillare Glaskörper-Flocke. Papille undeutlich begrenzt; bläuliche Bindegewebs-Streifen gehen von derselben nach oben und nach unten in die Netzhaut. In der Peripherie des Augengrundes, besonders nach unten, sind schwarze, dichtgedrängte, auch netzförmig konfluierende Herde sichtbar. (Vgl. Fig. 2.)

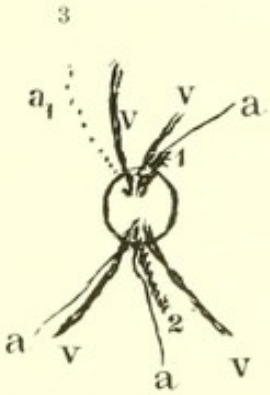

Fig. 1.
U. B. des r. Augengrundes.
1. 2. Bindegewebs-Streifen. a a Arterien. a_1 Arterie mit Perivasculitis. v v Venen. 3. Peripherische Pigmentveränderungen.

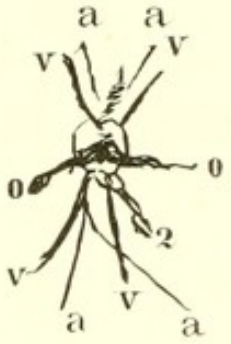

Fig. 2.
U. B. des linken Augengrundes.
1. 2. a a v v } wie r.
o o Opazitäten des Glaskörpers vor der Papille.

Das rechte Auge erkannte mit +3″ Sn XVI Buchstaben, das linke las ohne Glas Sn $2^1/_2$ in 4″. G.F. beiderseits frei von gröberen Veränderungen; eine ganz genaue Prüfung war nicht durchführbar.

Separat-Übungen des rechten Auges wurden verordnet und hatten den erwarteten Erfolg: am 15. August 1882 und 4. Mai 1883 las das Auge mit +3″ Sn VII $^1/_2$ mühsam.

Der junge Mann war sonst frei von deutlichen Veränderungen; die Herz-Aktion stürmisch, aber ein organischer Herzfehler nicht nachweisbar, was auch durch die Untersuchung des Hrn. Geh.-Rat Leyden bestätigt wurde.

Nichtsdestoweniger betrachte ich den Fall als embolische, metastatische Ophthalmie nach Rheumat. acut. von beschränkt septischem Charakter. Ob das Rheumatismus-Gift als solches oder durch Produkte einer Endocarditis das Verstopfungs-Material geliefert, wage ich nicht

zu entscheiden; möchte aber bei dieser Gelegenheit auf Virchow's Ausspruch hinweisen, daß ein Teil der rheumat. und arthrit. Amblyopien (Amaurosen) embolischer Natur ist.[1]

In der vortrefflichen Monographie Senator's (Ziemssen's Handbuch, 2. Aufl., 1879, XIII, 1) fehlt fast jeder Hinweis auf eine embolische Erkrankung des Auges infolge der akuten Polyarthritis rheumat.

In dem Handbuch der Augenheilk. von Graefe-Saemisch (1876, IV, 2, S. 633) wird die Beobachtung von Schmidt-Rimpler zitiert, der (in A. v. Graefe's Arch. XVIII, 1, S. 28) einen Fall von metastatischer Iridochorioiditis nach akutem Gelenk-Rheumatismus ohne Herz-Affektion angedeutet, aber nicht genauer beschrieben hat.[2]

V. Die partielle blande Netzhaut-Embolie

hat ein ganz charakteristisches Krankheitsbild, das man an typischen und frischen Fällen studieren muß. In späteren Stadien ist die Diagnose nur möglich, wenn man die früheren genau kennt.

I. Marie R., 17 Jahre alt, kam am 21. März 1882, 5 Uhr nachm. Tags zuvor hatte sie beim Heimweg von der Schule, um 1 Uhr, plötzlich ein Flimmern vor dem linken Auge und hochgradige Sehstörung beobachtet. Sie wurde sofort zu Bett gebracht. Nachm. um 5 Uhr schien es besser und so ist es bis jetzt geblieben.

Vor 2 Jahren hatte sie am Veits-Tanz gelitten, immer an Herzklopfen, aber angeblich nicht an organischer Herzkrankheit, überhaupt sich immer ganz gesund gefühlt.

Der Augenspiegel zeigt links das typische Bild der partiellen Embolie, und zwar in der Arteriola temporalis superior. (Vgl. Fig. 3, aufrechtes Bild.) Papille klar. Arteriola t. s. etwa in $^1/_2$ P. (= 0,75 mm) Entfernung vom Sehnerven-Rande auf kurze Strecke von weißlichem Exsudat verschleiert und unmittelbar danach auf die Hälfte ihrer Breite reduziert, fast fadenförmig. Man kann die Arterie noch weiter nach der Peripherie verfolgen, sieht aber im umgekehrten Bilde gar keinen, im aufrechten nur einen schwachen Reflexstreifen an derselben. Ihr ganzer Verbreitungsbezirk in der Netzhaut ist weißlich, ödematös. Wer dies Bild nicht kennt, könnte es für Netzhaut-Ablösung halten, — eine Verwechslung, die tatsächlich mitunter vorzukommen scheint. Keine Spur von Netzhaut-Blutungen.

[1] [Im Jahre 1910 kam der jetzt 45jährige und gab an, seit 2 Jahren sei die Sehkraft allmählich gesunken, so daß Zeitungs-Lesen ihm unmöglich geworden. L. Sn. $5^1/_2{}'$ in 6 cm; R., mit +7D., Zahlen von Sn. XVIII. G.F. wie zuvor. Die Linse ist auch auf dem linken Auge verschoben und auf beiden trüber geworden.]

[2] „In dem Fall von metast. Choriod. bei akutem Gelenkrheumat. fehlten Herz-Affektionen und embolische Erkrankungen."

Die untere Grenzlinie des ödematösen Netzhautsektors zieht fast horizontal, ist nicht ganz geradlinig, aber scharf gezeichnet. Jenseits der Vena t. s. geht das weißliche Infiltrat allmählich in den normal roten Augengrund über; ebenso nach oben, gegen den Äquator zu. Bei lichtschwachem Spiegel im aufrechten Bilde (Gasflamme zur Beleuchtung) erscheint das Netzhaut-Infiltrat mehr graublau als weißlich, das Blut der betroffenen Netzhaut-Arterie jenseits der Verstopfung

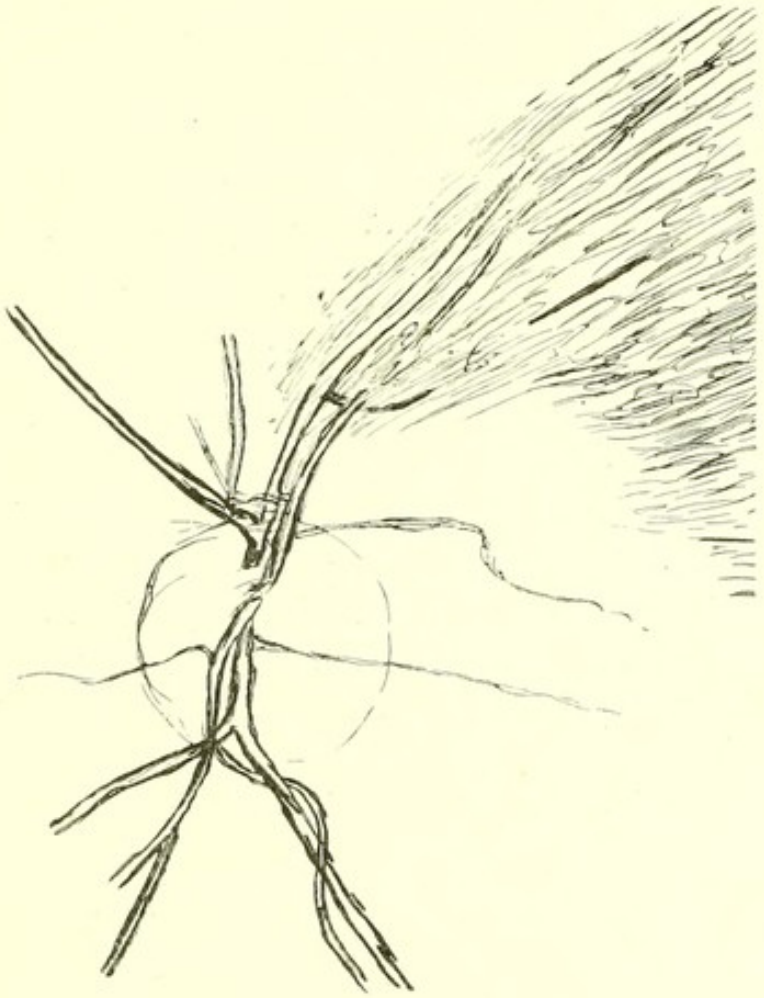

Fig. 3.

erscheint schwärzlich, wie venös. Das Auge erkennt mit $-{}^{1}/_{24}{}''$ Sn XXX:15′; Sn I$^{1}/_{2}$ wird in 10″ gelesen; im Gesichtsfeld fehlt mit scharfer Trennungs-Linie der innere untere Quadrant bis auf 5 Grad vom Zentrum. (Vgl. Fig. 4, welche die Messung vom 30. März 1882 enthält.) R. Sn, On.

Herz-Aktion stürmisch, Insuffizienz der Mitralklappe: systolisches Geräusch, verstärkter zweiter Pulmonalarterien-Ton.

Urin ohne Zucker und Eiweiß.

Am folgenden Tage (22. März 1882) ist der Befund fast ebenso, nur der periphere Teil der Art. t. s. heller rot.

Am 25. März 1882 beginnt der senkrechte Rand des ödematösen Sektors neben der Vene schon lichter zu werden, ebenso die äußerste Peripherie, während in der Nähe des Netzhaut-Zentrums die Veränderung noch sehr ausgeprägt ist.

Am 27. März 1882 ist die wagerechte Trennungs-Linie des Netzhaut-Infiltrates noch scharf, die senkrechte verschwommen, überhaupt jenseits der Vena t. s. die helle Verfärbung der Netzhaut nur noch ganz unbedeutend.

COS

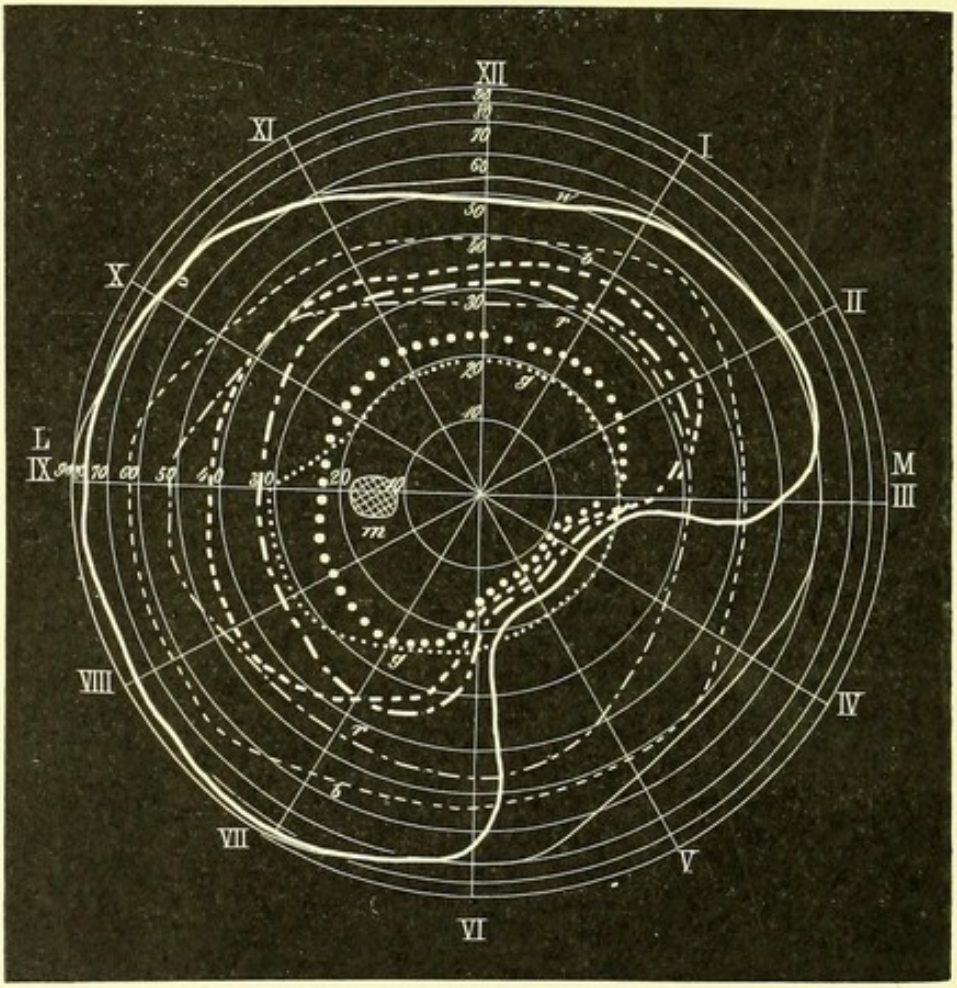

Fig. 4.

Am 30. März 1882 ist der Gesichtsfeld-Ausfall geringer (beginnt 15° vom Fixierpunkt; nicht mehr, wie ursprünglich, 5°!). Das ödematöse Dreieck ist schmaler, nur noch lateralwärts von der Vene nachweisbar. Die Arterie scheint an der verdeckten Stelle etwas schmaler zu werden, jenseits der Verdeckung aber wieder die normale Breite anzunehmen.

Dezember 1884 ist nach brieflicher Mitteilung die Sehfunktion wie im März 1882.

Dieser Fall dürfte mit die frischeste Beobachtung einer sicheren und reinen Embolie eines Astes der Art. centr. ret. darstellen. — — —

VI. Ein Fall von Embolie der Netzhaut-Schlagader bei Anwesenheit eines sogenannten cilioretinalen Astes.

Am 4. Juli 1885 kam der 20jährige Buchdrucker Richard B., weil er vor 2 Tagen plötzlich Flimmern und seitdem Schwachsichtigkeit des linken Auges verspürte. Sonst ist er völlig munter, frei von Erscheinungen einer Herzkrankheit, flotter Turner und Tänzer. 18 Tage zuvor war ihm wegen „Angina phlegmonosa" eine Inzision gemacht worden. Die objektive Untersuchung ergibt vollständige Gesundheit der inneren Organe, namentlich auch des Herzens.

Der Augenspiegel zeigt das typische Bild einer Embolie der Netzhaut-Schlagader, modifiziert durch Anwesenheit eines sogenannten cilioretinalen Arterien-Astes. Das helle, fast grünlichweiße Ödem der Netzhaut (in Fig. 1 durch Schraffierung angedeutet) beginnt am Sehnerven-Eintritt und verschleiert dessen obere, untere und nasale Rand-Zone vollständig; schläfenwärts ist der Sehnerv frei und hierselbst in der angrenzenden Netzhaut ein scharf begrenztes Dreieck[1], dessen Spitze dicht unter der Fovea liegt, im Ödem ausgespart und vollkommen unverändert geblieben: man sieht in diesem Dreieck die rote Färbung und normale Körnung des Augengrundes. In der Gegend der Fovea, die als dunkelbrauner Fleck[2] erscheint, ist das Ödem am stärksten ausgeprägt, aber doch nicht meßbar hervorragend; gleichfalls sehr stark am Rande des Sehnerven: so daß die ganze durchtränkte Partie der Netzhaut ein liegendes Oval von etwa 9 mm Breite und 4,5 mm Höhe darstellt.

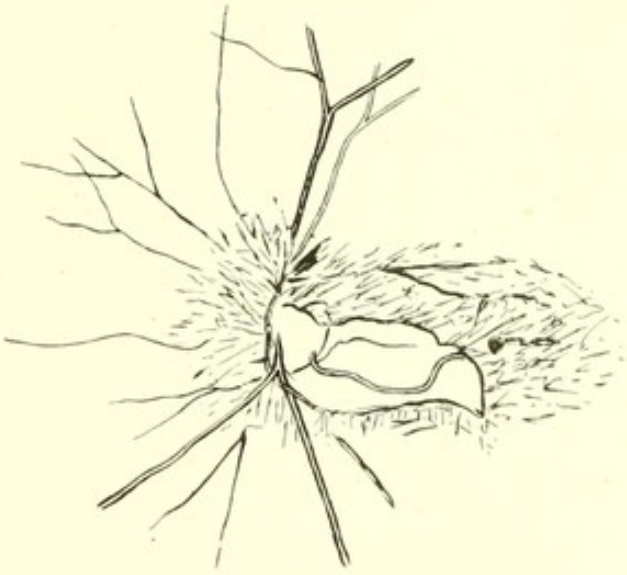

Fig. 1.

[1] Wie dies schon von verschiedenen Beobachtern (Saemisch u. A.) und von mir selber einigemal gesehen worden.

[2] Gemeinhin ist der rote oder braune Fleck, welcher in der Netzhaut-Mitte bei Embolie der Art. centr. auftritt, größer, als die Fovea, und kleiner, als die Macula: ich habe ihn wiederholentlich gezeichnet und annähernd gemessen.

Der Übergang in den roten Augengrund geschieht nach der Peripherie zu ganz allmählich, während der etwas zackige und unregelmäßig gebogene Rand des ausgesparten Dreiecks haarscharf gezeichnet ist.

Die Verästelungen der Netzhaut-Schlagader sind schmal, aber nicht leer, rot, mit Reflex-Streifen versehen, am Rande der Sehnerven-Scheibe fast vollständig verdeckt, durch Druck auf den Augapfel nicht zu entleeren und nicht zu sichtbarer Pulsation zu bringen. Die größeren Venen sind gefüllt, dunkel, mit undeutlichem Reflex-Streif,

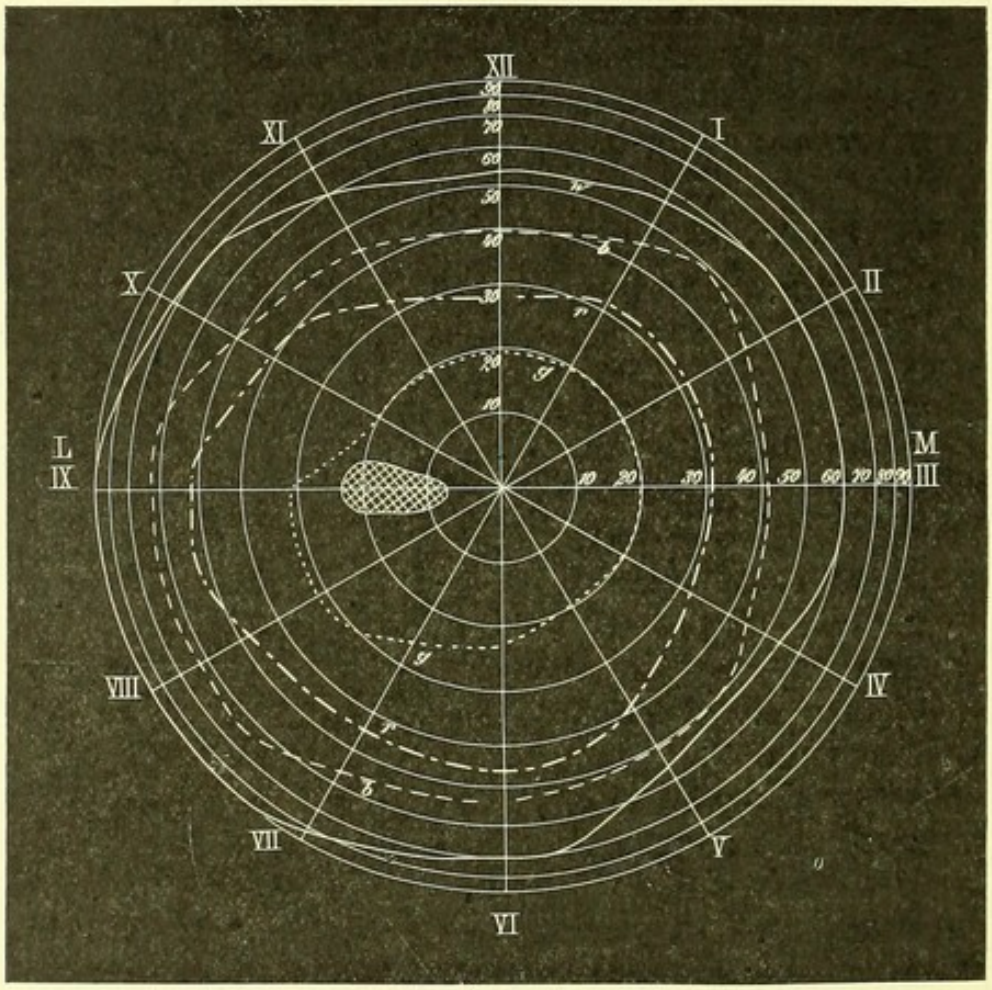

Fig. 2.

nach dem Sehnerven-Eintritt zu etwas zugespitzt. Hier und da ist eine winzige Unterbrechung der Blutsäule angedeutet. Ein Paar Ästchen dritter Ordnung (im ganzen drei, von denen zwei sicher venös sind,) oberhalb und unterhalb der Fovea zeigen Zerfall der Blutsäule in getrennte Cylinder; doch ist das bekannte Zirkulations-Phänomen nicht wahrnehmbar.

In dem normal gebliebenen Dreieck verläuft eine kleine, mit Reflex-Streif versehene Arterie, welche aus dem normal gebliebenen

temporalen Randteil der Sehnerven-Scheibe emportaucht und etwa so breit ist, wie die ersten Äste der embolisierten Zentral-Arterie. Daß ihre Anwesenheit mehr als eine Zufälligkeit darstellt, nämlich die Unversehrtheit des ausgesparten Netzhaut-Dreiecks bedingt, erkennt man sofort aus dem (in Fig. 2 durch Schraffierung angedeuteten) Gesichtsfeld[1] des betroffenen Auges, welches ganz und gar der von Ödem freigebliebenen, d. h. von arteriellem Blut weiter versorgten Partie der Netzhaut entspricht und als maximale (exzentrische) Sehschärfe Sn CC:15′ aufweist. Hiermit in Übereinstimmung kann die sogenannte cilioretinale Arterie durch Druck auf den Augapfel fast bis zum Verschwinden verschmälert werden, zum Beweise, daß sie dem Blutstrom in normaler Weise zugänglich geblieben.

Ich sagte: sogenannte cilioretinale Arterie. Denn gleich am ersten Tage notierte ich mir, daß es auch ein gewöhnlicher Ast der Zentral-Arterie sein könnte, welcher in Richtung des Blutstromes vor dem Embolus unter stärkerem Winkel sich abzweigt und, am Rande der Sehnerven-Scheibe hervortretend, im Augenspiegel-Bilde sichtbar wird: diese Annahme ist durch die weitere Beobachtung bestätigt worden.

Am folgenden Tage (5. Juli 1885) war der Zustand im ganzen unverändert; nur eine kleine Blutung am Rande des Sehnerven eingetreten, — vielleicht infolge der Massage des Augapfels, welche zweimal am Tage vorgenommen worden.

Noch am 9. Juli 1885 ist das Augenspiegel-Bild unverändert; höchstens das Ödem an der Sehnerven-Grenze etwas geringer, dagegen noch stark in der Gegend der Fovea. Letztere erscheint als scharfbegrenzter Kreis[2]; darin ist eine rote Figur, in dieser wiederum ein weißglänzender Punkt sichtbar. Der Durchmesser des Kreises beträgt etwa $^1/_7$ P., also 0,2 mm, was mit Kölliker's Messung der Fovea genügend übereinstimmt. Einige kleine Venen sind noch unterbrochen.

Am 13. Juli 1885 ist das Ödem, namentlich an der Papille, schon merklich geringer, in der Gegend der Fovea noch recht deutlich; das Dreieck immer noch scharf abgehoben. Die Netzhaut-Arterien von fast normaler Breite, aber durch Druck auf den Augapfel weder zum Pulsieren, noch zum Verschwinden zu bringen. Die sogenannte Arteria cilioretinalis ist jetzt fadenförmig, also doch nur ein Ast der Zentral-Arterie, welcher vor dem Embolus sich abzweigt und jetzt (sei es durch Vergrößerung des Pfropfes, sei es durch sekundäre

[1] Das rechte, gesunde Auge fixierte den Mittelpunkt des Campimeters, während eine Pappscheibe von der Median-Ebene des Kopfes zu der der Tafel sich fortsetzte.

[2] Noch nie sah ich die Umgrenzung der Fovea so scharf gezeichnet.

Veränderung im Gefäßrohr der Zentral-Arterie, Endarteritis,) allmählich an Blutzufuhr einbüßt.

Am 16. Juli 1885 ist das Ödem nur noch um den Fixierpunkt und in dem oberen Streifen, der von hier zum Sehnerven geht, einigermaßen deutlich, jedoch schon in Zerfall begriffen, wobei helle, glitzernde Punkte auftreten. Papille noch leicht verwaschen und dazu hell verfärbt. Im Dreieck sind ganz zarte helle Horizontal-Linien sichtbar. Die abirrende Arterie ist da, wo sie emportaucht, von der Rand-Trübung des Sehnerven eingehüllt; weiterhin ganz dünn, fast fadenförmig. Die braune Figur in der Netzhaut-Mitte auf das Doppelte vergrößert, dabei der Rand der Fovea nicht mehr sichtbar.

Am 19. Juli 1885 ist das Ödem geschwunden bis auf geringe Reste am Rande der blassen Papille und um die Fovea. Die rote Figur in der Netzhaut-Mitte ist jetzt unregelmäßig viereckig, fast $^1/_4$ P. groß, und enthält einen halbinselförmigen, hellen, aus glitzernden Punkten zusammengesetzten Herd, welcher wohl der eigentlichen Fovea entspricht.

Am 27. Juli 1885 sind die Netzhaut-Arterien wieder etwas verengt, namentlich gegen die Peripherie zu blasser. Geringe Pulsation bei Druck auf den Augapfel.

Spur von Ödem um die schon deutlicher abgegrenzte Macula, die am Rande und namentlich in der Mitte mit hellglänzenden Punkten besetzt ist. G.F. immer noch eng, aber leicht trapezförmig, im horizontalen Meridian vom 5. bis zum 25. Grad reichend. Sn C:15′.

Am 1. August 1885 beginnt Periarteritis; einzelne der perimakulären Punkte sind silberglänzend. Patient wird entlassen und stellt sich am 12. September 1885 wieder vor. Sehkraft wie bei der letzten Prüfung. Papille blaß, scharf begrenzt, oberhalb derselben ein silberglänzender Punkt. In der Netzhaut-Mitte zarte helle Flecke und Züge, mit einzelnen silberglänzenden Punkten. Arterien eng, mit Reflex-Streifen und zarten weißlichen Scheiden, die abirrende ist fadenförmig.

VII. Partielle Embolie der unteren Netzhaut-Hälfte.

(Vgl. C.-Bl. f. A. 1885, S. 42.)

Der 22jährige Friedrich S. kommt am 7. September 1885. Am Abend des vorigen Tages spürte er Verdunkelung des l. Auges, das fast blind wurde, heute wieder sieht, aber nur in der unteren Hälfte.

In der Tat fehlt dem Gesichtsfeld des linken Auges (Fig. 1) die obere Hälfte vollständig; die untere ist normal; die Trennungs-Linie fast horizontal, nur durch den blinden Fleck gewissermaßen eingekerbt. Das Auge sieht Sn XX:15′, Sn II in 10″, jedoch zögernd; immer

ist nur das erste Wort der Zeile sichtbar, das Buch muß tief gehalten werden.

In der Netzhaut sieht man einen weißlichen Ödem-Streifen, welcher dicht unterhalb des Sehnerven beginnt und 1—2 P. weit nach der Schläfenseite hinzieht; die obere Begrenzungslinie ist scharf gezeichnet, nach unten ist der Übergang in den normalen Augengrund ein allmählicher. Die oberen Netzhaut-Blutgefäße sind normal. Nach unten zu ist auf der Papille der untere Ast der Haupt-Schlagader nur

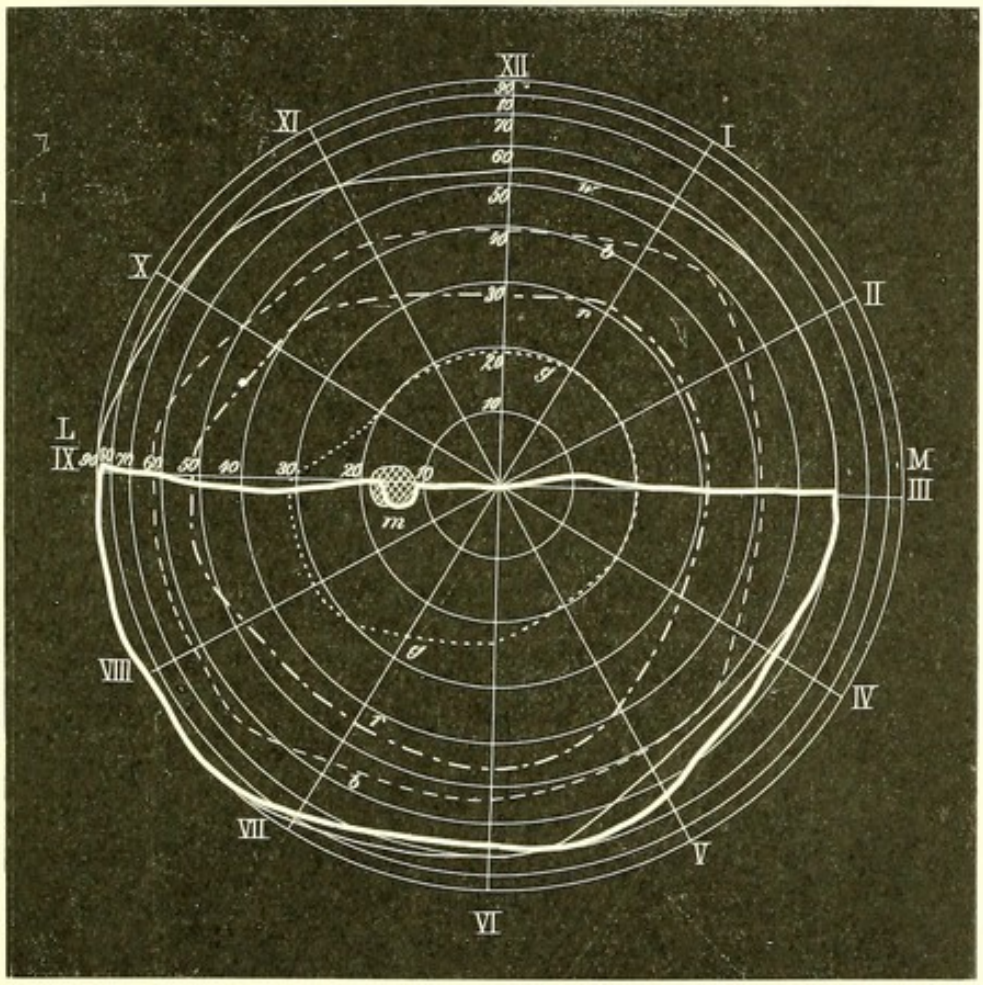

Fig. 1.

für eine ganz kurze Strecke, etwa dem 2—3fachen der Breite entsprechend, unverändert (1), dann folgt eine dunkelbraunrote kurze Erweiterung (2); hierauf eine weißliche Strecke (3), die sich gabelförmig teilt und leer erscheint; endlich wieder gefüllte, aber verengte, mit Reflex-Streifen versehene Arterien-Äste (temp. inf. und nas. inf. 4, 4). Nur die Strecke 1 pulsiert bei Druck auf den Augapfel.

Trotzdem Patient über Herzklopfen klagt, ist objektiv ein Herzleiden nicht nachweisbar.

Am 8. September ist das Ödem der Netzhaut stärker ausgeprägt, auch etwas weiter von rechts nach links, sowie auch nach unten ausgedehnt. Die Strecke 3 ist wie zuvor, jedoch an dem vorspringenden Winkel der Gabelung ein roter Punkt sichtbar.

Am 14. September 1885 ist Sehkraft und Gesichtsfeld wie zuvor, jedoch zieht die Grenze des letzteren nur in der medialen Hälfte horizontal, in der lateralen ist sie etwas nach oben emporgeschoben. Die Strecke 1, 2, 3 des unteren Astes ist wieder gut gefüllt, sogar bauchig, auf Druck pulsierend; der erste Anfang der Art. temporalis inf. ist leer und weiß; der weitere Verlauf sehr dünn und zunächst durch Ödem der Netzhaut, auch durch ein Blut-Extravasat verhüllt. Die Art. nasal. inf. ist gleichfalls dünn, aber mit deutlichem Reflexstreifen versehen. Das Netzhaut-Ödem ist unverändert. Patient, der von auswärts ist, stellt sich nur unregelmäßig vor.

93d. Embolie der Netzhaut-Arterie bei Aorten-Aneurysma. C.-Bl. f. A. 1896, S. 335—337.

94. Über die Entartung der Netzhaut-Mitte bei Greisen. C.-Bl. f. A. 1889, S. 258—260.

J. Hutchinson hat 1876[1] auf eine Gruppe von Fällen aufmerksam gemacht, wo, hauptsächlich bei alten Leuten, ohne konstitutionelle Ursache die Aderhaut (in der Nähe des Sehnerven) gesprenkelt wird mit weißgelben Flecken. Die Krankengeschichten und Augenspiegel-Befunde sind von Warren Tay, weshalb die Engländer diese Krankheit nach jenen beiden Forschern zu benennen pflegen. Nettleship gibt in der neusten Auflage seines Lehrbuches (1887[2]) die folgende Beschreibung: Die Mitte des Augengrundes ist besetzt mit einer Anzahl kleiner weißer oder gelbweißer Flecke, die bisweilen nur in dem aufrechten Bilde sichtbar sind. Die Veränderung ist sehr eigentümlich und scheint fast ständig zu sein. Der Sehnerv ist bisweilen entschieden blaß, wenn sehr zahlreiche Flecke zusammenfließen und etwas Pigment vorgefunden wird. Die pathologische Anatomie und die Allgemeinzustände der Krankheit sind unvollständig bekannt; sie wurde von Hutchinson und Tay zuerst beschrieben und ist ziemlich häufig. Sie ist symmetrisch, und die Veränderungen können bisweilen für eine zarte albuminurische Netzhaut-Entzündung gehalten werden. Die Behandlung ist erfolglos.

Auch in Deutschland ist die Krankheit schon seit langer Zeit beschrieben worden. Ich selber habe in meinen Beitr. z. pr. A. (III,

[1] Hutchinson, Ophthalm. Hosp. Reports VIII, S. 231.
[2] Nettleship, Diseases of the eye, S. 189.

S. 66, 1877—1878) ungefähr die folgende Beschreibung geliefert: Wird bei alten Leuten Herabsetzung der zentralen Sehschärfe gefunden, mit mehr oder minder deutlichem Dunkelfleck in der Mitte des Gesichtsfeldes, bei normalen Außengrenzen desselben, bei normalem Eintritt des Sehnerven und wenig auffälligen Veränderungen in der Netzhaut-Mitte; so hat man Grund, als Ursache der Sehstörung eine Wucherung der Glas-Lamelle der Aderhaut anzunehmen. Mitunter ist der Beweis mit Sicherheit zu führen, wenn man in den hellen Stippchen bei der Augenspiegel-Untersuchung glänzende Punkte (Krystalle) vorfindet.

Th. Leber beschrieb 1877[1] die drusigen Auswüchse der Glas-Lamelle der Aderhaut und fand bei einer 84jährigen, die seit $1^1/_2$ Jahren nicht mehr lesen konnte, am gelben Fleck blaßrote, rundliche, zum Teil konfluierende Entfärbungen mit schwarzem Pigment-Saum; +6 Jäg. 5 mühs., Gesichtsfeld-Grenzen gut, Finger 10′. Nagel[2] hatte schon vor Hutchinson (1875) hochgradige Amblyopie, bedingt durch glashäutige Wucherung und krystallinische Ablagerung an der Innenfläche der Netzhaut, beschrieben. W. Goldzieher[3] hat 1887 die vollständigste Beschreibung der Hutchinson'schen Veränderung des Augengrundes geliefert und dieselbe mit „Atheromatose" in Beziehung gebracht. (Weiße Erweichung der Netzhaut-Mitte infolge von Verstopfung der Arteriolen.) In manchen unsrer neuen Lehrbücher findet man nur Andeutungen dieser Zustände, aber nicht eine genaue Beschreibung.

Nach den ziemlich zahlreichen Beobachtungen, die ich im Laufe der Jahre gemacht, möchte ich meine ursprüngliche Beschreibung noch vervollständigen.[4]

Wenn gesunde Greise, namentlich hochbetagte, ganz allmählich das feinere Sehen einbüßen, so daß sie nur noch mit Mühe oder überhaupt nicht mehr zu lesen imstande sind, während sie ein gutes exzentrisches Sehen beibehalten und ungestört umhergehen können: so findet man gewöhnlich mit dem Augenspiegel beiderseits in der Mitte des Augengrundes umschriebene, helle Verfärbungen; in einzelnen Fällen kann man darin Krystall-Bildung nachweisen. Die Sehprüfung zeigt Herabsetzung der zentralen Sehschärfe (auf $^1/_{12}$ und weniger), einen Ausfall in der Mitte des Gesichtsfeldes, das sonst

[1] Th. Leber, Kr. der Netzhaut, Graefe-Saemisch V, 8, S. 752.
[2] Nagel, Klin. M.-Bl. XIII, S. 338—351.
[3] Wiener med. Wochenschr. 1887, Nr. 26.
[4] Vgl. die unter meiner Leitung 1880 angefertigte Diss. von Cienfuegos: Über die senilen Veränd. d. menschl. Auges. (Ein Druckfehler 1:20 statt $1:3^1/_2$ ist stehen geblieben.) — S. auch C.-Bl. f. A. 1880, S. 270.

normale Ausdehnung besitzt. Der Zustand ist keineswegs ständig. Ganz langsam, im Laufe der Jahre, nimmt die Veränderung der Netzhaut-Mitte zu; und die Sehschärfe ab. In der Netzhaut-Mitte sieht man rosenfarbene Flecke, darin weißliche Stellen mit Krystallen; in der Nähe sind frischere, graublaue Flecke hinter den Gefäßen sichtbar. In der Peripherie werden schwärzliche Stippchen deutlich. Die Veränderung ist, wie auch bei der sogenannten zentrischen Netzhaut-Entzündung, nicht auf die Netzhaut-Mitte beschränkt; aber hier sowohl mit dem Augenspiegel leichter nachweisbar, als auch für den

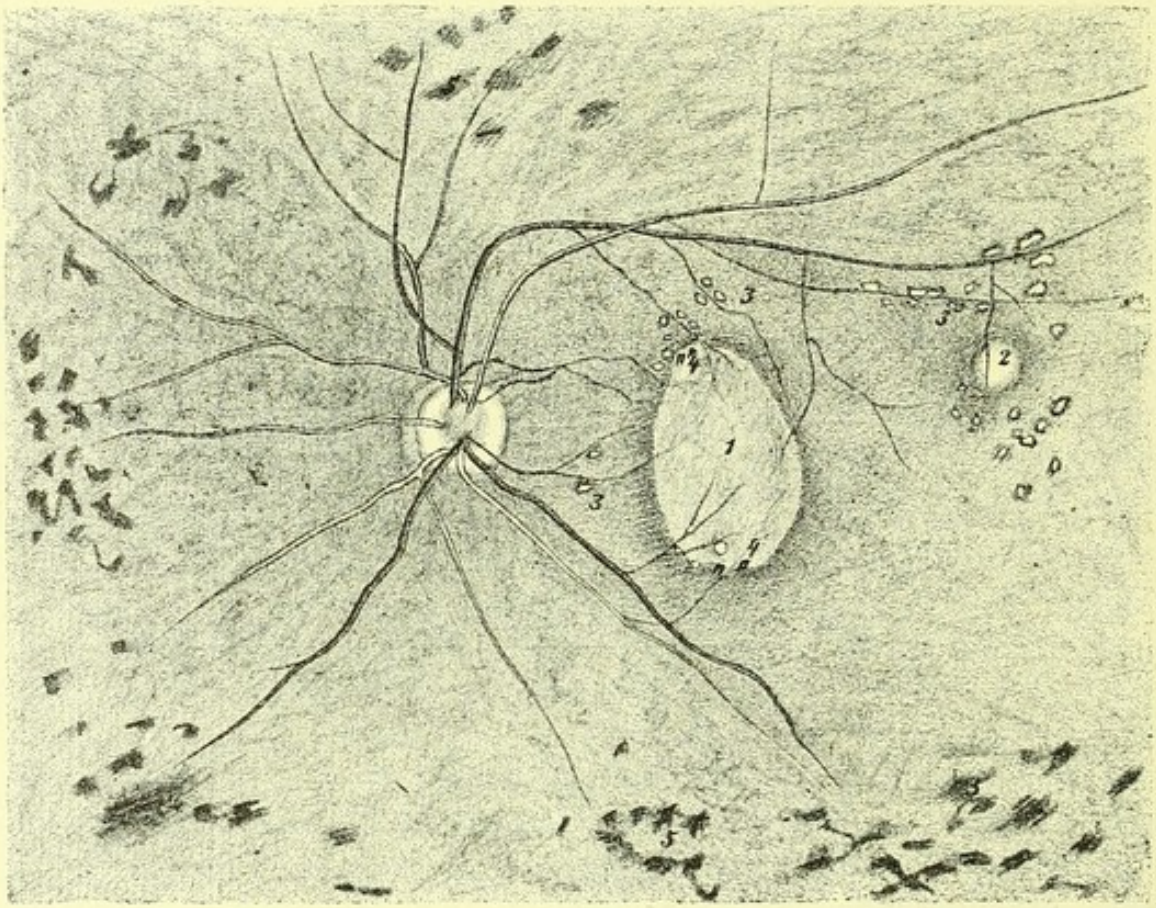
1
2
3
3
3

3 Kleine helle Flecken.

5 Pigment-Klümpchen in der Peripherie des Augengrundes.

Das Auge erkennt Sn C:15′, liest mit +6″ Sn. VII in 6″, G.F. frei. Das rechte Auge ist ähnlich, jedoch ein wenig besser. Vor 6 Jahren hatte sie noch Sn LXX:15′ erkannt. [1. Bei Diabetes und 2. bei Albuminurie sieht man — recht selten und spät — eine ähnliche Entartung der Netzhaut-Mitte auch mit ganz deutlicher, silberglänzender Verstopfung kleiner Netzhaut-Schlagadern.]

94a. Über Alters-Veränderungen der Netzhaut. (Mit den Herren DrDr. Michaelsen, Simon, Pulvermacher.) C.-Bl. f. A. 1890, S. 322—324.

Als Donders in seinem berühmten Werk über die Refraktion auf Grund genauer Prüfungen die gesetzmäßige Abnahme der Sehschärfe im Greisen-Alter bildlich darstellte[1], hatte er für eine allgemeine Überzeugung des Volkes und für einen der ältesten[2] Lehrsätze der Heilkunde den richtigen und genauen Ausdruck gefunden. Aber die Erklärung, die er gegeben, kann bei dem heutigen Zustand der Augenspiegel-Kunst uns nicht völlig befriedigen. Es ist ja richtig, daß wir von dem Augengrund des Greises nicht ein so klares Bild des Augengrundes gewinnen, wie von dem des Kindes. Aber sehr viel hängt von der greisenhaften Enge[3] der Pupille ab; wenn wir einen Tropfen einer Lösung von Homatropin (1%) oder von Kokain (2%) eingeträufelt haben, gewinnt das Bild schon viel an Schärfe. Dann überzeugen wir uns aber, — wenn auch nicht mit Leichtigkeit, das wäre zu viel gesagt, so doch mit Sicherheit, — daß in der Netzhaut-Mitte der Greise ganz gewöhnlich und regelmäßig Veränderungen vorhanden sind, die von den allerleichtesten ganz allmählich zu weniger leichten, mittleren und schweren fortschreiten und mit fast unmerklicher oder deutlicher Herabsetzung der Sehschärfe einhergehen. Der Beginn der Veränderung wird von den Befallenen nicht empfunden; der Fortschritt ist äußerst langsam, so daß die meisten früher sterben, als einer Krankheit sich bewußt werden: in die Ferne sehen sie ausreichend, zum Lesen genügt ein mäßig verstärktes Brillenglas. Nur einzelne klagen wirklich über Sehstörung und können auch mit Konvexgläsern nicht lesen; das ist die „Sehstörung der Greise"[4], die aber niemals zur Erblindung führt.[5]

[1] S. 161 des zweiten Abdrucks.

[2] Hippocrat. Aphor. (K. III, 726.) *Τοῖσι δὲ πρεσβύτῃσι ... ἀμβλυωπίαι ... βαρηκοΐαι.* Cels. VII, 7, 14, senilis aetas, quae sine novo vitio tamen aciem hebetem habet.

[3] Im ärztlichen Deutsch heißt sie senile Miose oder gar Myose.

[4] Senile Amblyopie.

[5] C.-Bl. f. A. 1889, S. 258.

Der Begriff der Krankheit ist ein rein praktischer. Abweichung von der Norm ist auch in den leichten Fällen vorhanden, und von dem gleichen Charakter. Die Ursache der schwereren Veränderungen ist Wandverdickung der Schlagadern, wohl die gewöhnlichste und allgemeinste Krankheit des Greisen-Alters.[1]

Dieselbe „Atherose" der Netzhaut-Arterien liegt wohl auch den feinsten Netzhaut-Veränderungen der Art zugrunde; wenigstens ist sie mit dem Augenspiegel regelmäßig bei den Greisen nachweisbar.

Die Untersuchung, die ich mit Unterstützung meiner Herren Assistenten Dr. Michaelsen und Dr. Simon, denen sich in der letzten Zeit Dr. Pulvermacher anschloß, angestellt habe, bestand darin, daß wir alle geeigneten alten Leute von 60—80 Jahren, welche nicht über Sehstörung klagten, sondern nur zur Brillenwahl kamen, nach Homatropin-Erweiterung der Pupille genau mit dem Augenspiegel prüften. Obwohl ich schon seit einer längeren Reihe von Jahren recht oft derartige Befunde erhoben hatte, war doch das Ergebnis dieser planmäßigen Untersuchung höchst überraschend. Denn von den 98 so geprüften Augen waren, noch dazu abgesehen von geringfügigen Linsen-Trübungen[2], nur 22 (d. h. $22\frac{1}{2}\,\%$) normal gefunden worden. Indem ich den Wunsch ausdrücke, daß man in Altersversorgungs- und ähnlichen Anstalten diese Untersuchung fortsetzen möge, lasse ich die von Herrn Kollegen Simon aus den Einzelbefunden höchst sorgfältig zusammengestellte Übersicht folgen.

Von 50 untersuchten Personen und 98 untersuchten Augen waren:

	Personen	Augen
Vollkommen normal (abgesehen von beginnendem Greisen-Star)	7 = 14 %	22 = $22\frac{1}{2}$ %
Es hatten senile Veränderungen . . .	43 = 86 „	76 = $77\frac{1}{2}$ „
und zwar		
Glaskörper-Trübungen (darunter einmal glitzernde)	13 = 26 „	19 = $19\frac{1}{2}$ „
Herde in der Umgebung des Sehnerven	10 = 20 „	17 = 17 „
Unbedeutende Stippchen in der Netzhaut-Mitte	4 = 8 „	4 = 4 „
Ausgesprochenere „zentrale Retinitis"	23 = 46 „	34 = 35 „
Periphere Veränderungen	5 = 10 „	9 = 9 „
Blutungen auf dem Sehnerven . .	1 = 2 „	1 = 1 „

[1] Goldzieher, Wiener med. Wochenschr. 1887, Nr. 26. Vgl. Rählmann, Zeitschr. f. klin. M. XVI; C.-Bl. f. A. 1890, S. 243.

[2] Feinste, nur mit der Lupe sichtbare Linsen-Trübungen findet man regelmäßig auch bei jugendlichen und sonst gesunden Personen.

	Personen	Augen
Blutungen in der Netzhaut	1 = 2 „	1 = 1 %
Krystalle in der Netzhaut.	1 = 2 „	2 = 2 „
Senilen Sehnerven-Schwund . . .	4 = 8 „	8 = 8 „
Gefäß-Veränderungen	25 = 50 „	40 = 41 „
und zwar		
1. der Arterien	23 = 46 „	36 = 37 „
a) Kaliber-Änderungen	22 = 44 „	35 = 36 „
b) Enge der Arterien im ganzen.	1 = 2 „	2 = 2 „
c) Weißliche Wandstreifen . . .	3 = 6 „	4 = 4 „
2. der Venen	11 = 22 „	14 = 14 „
a) Kaliber-Änderungen	5 = 10 „	8 = 8 „
b) Verbreiterung der Venen nach Austritt aus der Papille . . .	4 = 8 „	4 = 4 „
c) Weißliche Wandstreifen . . .	3 = 6 „	4 = 4 „
3. Sklerose der Chorioideal-Gefäße	1 = 2 „	2 = 2 „

	Männer	Frauen
Von 50 untersuchten Personen waren	22 = 44 %	28 = 56 %.
Es hatten		
vollkommen normale Augen (abgesehen von beginnendem Greisen-Star)	2 = 9 „	5 = 18 „
senile Veränderungen an den Augen	20 = 91 „	23 = 82 „
und zwar		
1. Herde in der Netzhaut überhaupt (einschl. unbedeutender Stippchen in der Mitte, und peripherer Veränderungen)	19 = 86 „	16 = 57 „
Also Verhältnis der Männer zu den Frauen 3:2.		
2. Ausgesprochenere „Retinitis centralis“	16 = 73 „	7 = 25 „
Also Verhältnis d. Männer zu den Frauen 3:1.		
3. Gefäßveränderungen	11 = 50 „	14 = 50 „
Also Verhältnis d. Männer zu den Frauen 1:1.		

Die Veränderung der Netzhaut-Mitte scheint doch nur einen unbedeutenden Einfluß auf die Sehschärfe zu haben. 12 Personen hatten diese Veränderung recht deutlich, aber nur auf einem Auge. Von diesen müssen wegen anderweitiger Komplikationen ausgeschlossen werden 3 (Fall 1, 21, 27). Von den andren 9 hatten

auf dem Auge	Sehschärfe mit zentraler Retinitis	ohne
Nr. 12 . . .	$^2/_3$	$< ^2/_3$
„ 13 . . .	$^2/_3$	$^1/_2$
„ 17 . . .	$^2/_3$ (Catar. incip.)	$^2/_3$ (Catar. incip.)
„ 25 . . .	1	$^1/_{10}$ (Catar. incip.)
„ 30 . . .	1	1
„ 34 . . .	fast 1 (Catar. incip.)	$> ^2/_3$ (Catar. incip.)
„ 36 . . .	1 (Catar. incip.)	$^2/_5$ (Catar. incip.)
„ 38 . . .	1	1
„ 39 . . .	$^2/_3$	$^2/_3$.

95. Die akute Spannungs-Verminderung, ein Gegenstück zur akuten Spannungs-Vermehrung. C.-Bl. f. A. 1898, S. 207—208.

In der interessanten Mitteilung der Herren Kollegen Ginsberg und Simon (Juniheft des C.-Bl. f. A.) wird ein treppenförmiges Abfallen der Regenbogenhaut nach hinten mit starker Vertiefung der Vorderkammer bei spontaner Ader- und Netzhaut-Ablösung beschrieben und hinzugefügt, daß bei einfacher Netzhaut-Ablösung dieser Zustand nie beobachtet werde.

Demgegenüber möchte ich hervorheben, daß dieses Verhalten der Regenbogenhaut bei einem Krankheitszustand vorkommt, den ich als akute Spannungs-Verminderung des mit Netzhaut-Ablösung behafteten, stark verlängerten Augapfels ansehe, auf plötzliche Schrumpfung des Glaskörpers zurückführe und als Gegenstück des akuten Glaukoms betrachte. Ich kann nicht behaupten, daß dieser Zustand häufig ist, da ich vielleicht nur 6—8 Fälle bisher beobachtet habe. Die Veränderung verläuft mit lebhaften Schmerzen, gleicht sich aber in einigen Tagen so ziemlich wieder aus, wenn man unnötiger Eingriffe sich enthält, — wiewohl ein Rest der Kammer-Vertiefung noch wochenlang weiter bestehen kann. Für den Sehakt ist das befallene Auge nun [fast immer] verloren, macht aber später keine Beschwerden; ganz im Gegensatz zu der mit Drucksteigerung gepaarten Regenbogenhaut-Reizung, die lange nach Beginn der kurzsichtigen Netzhaut-Ablösung auftritt, meist zwar auch wieder sich beruhigt, gelegentlich aber durch eine Blutung (auch in die Vorderkammer) ihrem Träger so lebhafte und andauernde Schmerzen verursacht, daß er dringend um Entfernung des lange erblindeten Augapfels bittet.

Ein Beispiel soll das Gesagte erläutern.

Am 22. November 1897 kam zur Aufnahme der 47jähr. Lehrer S. Seit frühester Jugend stark kurzsichtig. S bis vor 4 Tagen gut, abgesehen von Mückensehen. Da begann Flimmern des rechten Auges und

zunehmende Sehstörung. Das linke Auge hat mit —30 Dioptrien S = $^5/_{30}$, Sn. $1^1/_2{}'$ in $1^3/_4{}''$; G.F. gut (i. 50, a. 80, o. 45, u. 65°), mit leichter Verdunklung der Mitte. Rechts Finger in $^3/_4{}'$ exzentrisch, die untere Hälfte des Gesichtsfeldes fehlt (a. 30°, i. 50°, u. 10°, o. 50°); dabei Ausfall der Netzhaut-Mitte (5—10° Halbmesser). Es besteht auf dem rechten Auge ausgedehnte Netzhaut-Abhebung, oben-außen, mit starker Wellenbewegung. Spannung stark vermindert. (T — 2). Glaskörper-Trübung mäßig. — Verband wurde nicht vertragen von dem Glotz-Auge und gleich wieder fortgelassen. Rückenlagerung, Schwitzen, Kalium jodatum. 1. Dezember 1897, ohne Verband, starke Reizung. Das Auge ist rot, äußerst empfindlich, die Iris samt Linse ganz in das Innere des Auges zurückgezogen, so daß die Vorderkammer auf das Doppelte vertieft erscheint, und am Ciliar-Rande der Regenbogenhaut ein plötzlicher, treppenförmiger Abfall der letzteren sichtbar wird, offenbar durch jähe Schrumpfung des Glaskörpers; Hornhaut zart rauchig, T. —3. Pupille weit und rund unter Einträuflung von Atropin und Kokain.

2. Dezember ist das Auge noch sehr empfindlich; 3. Dezember schmerzlos. 4. Dezember hebt sich die Spannung etwas (T. —1).

4. Dezember ist bei seitlicher Beleuchtung die Ablösung schläfenwärts sichtbar, etwas rötlich. 22. Dezember. Obwohl die Vorderkammer lange nicht mehr so tief ist, kann man die Treppenform der Iris noch wahrnehmen. Bald hörte diese Erscheinung auf. Es blieb fast totale, reizlose Ablösung der Netzhaut. 6. April 1898 R. Finger in 1′ exzentrisch (unten) unsicher. G.F. jetzt oben ausgefallen (o. null, u. 60°, a. 50°, i. 30°), mit Abstumpfung der mittleren Gegend.

96. Selbstheilung kurzsichtiger Netzhaut-Ablösung. C.-Bl. f. A. 1891, S. 168—170.

Können wir irgend eine Krankheit heilen, die niemals von selber heilt? Ich will diese Frage nicht beantworten, dagegen folgendes betonen: Wenn die Krankheit einer Selbstheilung, auch nur in einzelnen Fällen, zugänglich ist; so müssen wir jedenfalls immer danach streben, die günstigen Bedingungen in einer wachsenden Zahl von Fällen herbeizuführen.

Netzhaut-Ablösung durch stärkste Kurzsichtigkeit führt regelmäßig zur Erblindung des befallenen Auges, sei es früher, sei es später. Man kann Hunderte von solchen Fällen „behandeln", ohne eine Ausnahme zu finden. Trotzdem vermag die Krankheit gelegentlich zu heilen, und zwar in doppelter Art. Die erstere ist die rein anatomische: die Flüssigkeit hinter der Netzhaut schwindet, die Netzhaut legt sich wieder an; aber das Auge ist blind, mit einigen Pigment-

Veränderungen im Grunde. Dies habe ich öfters beobachtet. Die andre ist die physiologische: die Netzhaut legt sich wieder an, und das Auge bleiht sehend für die Dauer.

Diesen letztgenannten Fällen müssen wir unsre Aufmerksamkeit zuwenden, wenn wir auf eine Heilung dieser Krankheit ausgehen.

3 Fälle der Art sind mir kürzlich vorgekommen, der eine von 11jähriger, der zweite von $2^1/_2$jähriger, der dritte von $1^1/_2$jähriger Beobachtungsdauer.

1. Am 23. Juni 1880 kam die 43jährige Frau B. in meine Behandlung wegen frischer Sehstörung des linken Auges. Sie trägt $-3^1/_2''$ (11 Dioptr.) R. Sn $1^1/_2$ in 3″, Gesichtsfeld gut, Veränderungen der Kurzsichtigkeit. L. Sn IV in 3″, Gesichtsfeld ziemlich. Frische, stark vorragende Netzhaut-Ablösung, oben-außen, die bis etwa 2 mm an den Sehnerven-Eintritt heranreicht, ungefähr $^1/_3$ der Netzhaut betrifft.

Am 5. Juli 1880 ist sie, unter Rückenlage im Dunkeln, ohne Verband, bei innerlichem Gebrauch von Jodkali, vollständig geheilt.

Am 22. August 1880 hatte sie mittags ohne Schutzbrille zum Fenster herausgesehen, während die Menstruation in Vorbereitung war. Abends wurde es ihr plötzlich dunkel. Am folgenden Tag finde ich einen Rückfall, die obere Hälfte der Netzhaut des linken Auges bis zum Sehnerven heran buckelförmig abgelöst. Das Auge erkennt nicht die Uhr. Rückenlage, Jodkali.

Am 28. August 1880, Uhr erkannt, Ablösung gering.

Am 20. September 1880, feinste Schrift, Gesichtsfeld ziemlich; außen-unten flache Ablösung. (Senkung.)

Am 27. September 1880, Netzhaut-Ablösung vollständig geschwunden.

Am 22. Oktober 1880 ist die Sehkraft und das Gesichtsfeld auf beiden Augen völlig gleich, ebenso die Spannung. Auch nach künstlicher Erweiterung der Pupille ist keine Spur von Netzhaut-Ablösung nachweisbar. Dies hat sich bis jetzt so gehalten. Die letzte Untersuchung war am 3. März 1891, also im 11. Jahre nach der Heilung. Nur leichte periphere Herde, besonders nach unten, sind aufgetreten, eine kleine Flocke im Glaskörper, feine Streifchen in der Linse. Beiderseits feinste Schrift in 3″, normales Gesichtsfeld.

2. Der 16jährige J. W. kam am 14. November 1888 wegen plötzlich entstandener Sehstörung des rechten Auges zur Aufnahme. [Neun Jahre zuvor, 1879, hatte ich Kurzsichtigkeit von 8 D., S = $^1/_2$; 1883 von 10 D., S = $^1/_2$; 1884 von 10 D.; 1886 und ebenso am 4. März 1888 von 12 D., S = $^1/_3$ nachgewiesen. Augenspiegel und Brillenprobe stets übereinstimmend.]

L. Sn $1^1/_2$ in 3″, Gesichtsfeld normal. On.

R. Sn III in 5″, Gesichtsfeld von oben her eingeengt bis zum 20. Grad. Keine Trübung. Unten faltige Netzhaut-Ablösung, deren Rand etwa 4—5 P. vom Sehnerven entfernt bleibt und die um 7 mm vorragt. (Mit + 3 D. sichtbar, Sehnerv mit — 20 D.) Zwischen der Ablösung und dem Sehnerven-Eintritt, sowie beiderseits von der Netzhautgrube kapillare Abhebung, zierliches System von Wellenlinien bei Drehung des Spiegels (A. B.). T — $^1/_2$. Sofort Verband, zu Bett, Pilocarpin-Einspritzungen. Schon nach 2 Tagen war die faltige Ablösung zurückgegangen.

Am 23. November 1888 außen-unten geringe Ablösung, die auch bald wieder zurückgeht.

Am 4. Dezember 1888 geheilt entlassen. Bds. Sn $1^1/_2$ in $3^1/_2$″, bds. Gesichtsfeld normal, (oben bis 50° usw..). Bemerkenswert sind in diesem Falle: 1. Geringe Spannungs-Verminderung, 2. Fehlen von Glaskörper-Trübungen, 3. rasche Heilung, wenngleich nicht ohne Schwankung. — Längere Schonung, für Monate. Die Heilung hat bis heute, also $2^1/_2$ Jahre, Stand gehalten. Regelmäßig, alle 2—3 Monate, wurden die Augen genau untersucht, auch nach künstlicher Erweiterung der Pupillen, und die Gesichtsfelder geprüft, zum letztenmal am 9. Juni 1891. Bds. $1^1/_2$ in 3″, Gesichtsfeld normal, (oben gegen 50° usw.). Kleine helle Herde in der Peripherie des rechten Augengrundes nach unten wurden zuerst am 12. Februar 1890 gefunden, und seitdem ihre Zunahme verfolgt. Jetzt besteht A) um den Sehnerven-Eintritt 1) unregelmäßig-ringförmige Aderhaut-Atrophie (sogenanntes Staphyloma posticum); B) nahe der Netzhautmitte 2) kleine Pigmentrisse, dicht unterhalb der Grube, 3) zarter Pigment-Schwund oberhalb derselben; C) nasenwärts (um 3—4 mm entfernt) vom Sehnerven zarte, scheckige Herde am Rande einer Viertelkreis-Linie, jenseits deren der ganze, den Sehnerven enthaltende Teil des Augengrundes nach hinten zurückgewölbt ist (Staph. verum Scarpae); D) in der Peripherie nach unten 4) zunächst Pigment-Punkte und Strichelchen, ungefähr an der Grenze der früheren Ablösung; 5) weiter nach unten helle, kleine, scharfumrissene Herde, 6) noch weiter zurück etwas größere, mit bruchstückweise sichtbaren Aderhautgefäßen und auch mit Pigment-Pünktchen und -Säumen. — Keine Trübung. Keine Ablösung. [1893 frei von Netzhaut-Ablösung.]

3. Frau C. Gr., 43 Jahre alt, kam am 2. April 1889. Hornhaut-Flecken, Kurzsichtigkeit hat sie auf beiden Augen seit Kindheit; seit 8 Tagen sieht das linke schlecht.

Rechts Nieden 2 in $2^1/_2$″, Gesichtsfeld gut, (oben 45°, unten 60°, außen 80°, innen 60°).

Links Nieden 8 in 2″. Gesichtsfeld fast nur noch im inneren unteren Quadranten erhalten, (oben 5°, außen 10°, unten 50°, innen 60°). Ausgedehnte, zarte Netzhautablösung.

Die Kranke wurde in ihrem Hause mit Verband, Bettruhe, Schwitzen (Natr. salicyl.) behandelt.

Am 2. Juli 1889 Besserung. L. Sn $3^1/_2$ in 4″, Gesichtsfeld enthält mehr als die untere Hälfte. Am 28. November 1889 ist es normal geworden, und die Netzhaut anliegend; und so ist es bis jetzt geblieben, bei wiederholter, genauester Prüfung.

Die letzte ist vom 4. Juni 1891. R. Sn $1^1/_2$ in $2^1/_2$″. L. Sn $2^1/_2$ in 2″. Gesichtsfeld bds. völlig normal, (oben 55°, unten 70°, innen 60°, außen 80°). Der Augenspiegel zeigt, auch nach erweiterter Pupille, keine Spur von Netzhaut-Ablösung. (Ring-Staphylom, am Rande desselben ein paar weiße Stellen von Aderhaut-Schwund, in der Peripherie nach unten ein paar Pigment-Pünktchen). Dauer der Heilung bis jetzt $1^1/_2$ Jahre. [Geheilt 1897.]

Es wäre sehr interessant, wenn Jemand drei so vollständige und so lange beobachtete Operations-Erfolge der mit höchster Kurzsichtigkeit gepaarten Netzhaut-Ablösung würde vorweisen können.

96a. Selbstheilung kurzsichtiger Netzhaut-Ablösung. Die Behandlung der Kurzsichtigkeit, Urban & Schwarzenberg, Berlin und Wien, 1910, S. 49.

Netzhaut-Abhebung durch stärkste Kurzsichtigkeit führt fast regelmäßig zur Erblindung des befallenen Auges, sei es früher, sei es später. Man kann hundert solcher Fälle „behandeln", ohne eine Ausnahme zu finden. Trotzdem vermag die Krankheit gelegentlich zu heilen, und zwar in doppelter Art. Die erste ist die rein anatomische (topographische): die Flüssigkeit hinter der Netzhaut schwindet, die Netzhaut legt sich wieder an, aber das Auge ist blind und bleibt blind; es zeigt deutliche Pigment-Veränderungen, auch lange, zum Teil verästelte und scheckige Streifen im Augengrunde. Die licht-empfindlichen Stäbchen und Zapfen sind durch die Abhebung zugrunde gegangen.

Immerhin pflegt die weitere Entartung des Augapfels, die wir bei dem Fortschritt der Netzhaut-Abhebung zur Trichterform so oft beobachten, auszubleiben, nämlich die Linsen-Trübung, die sekundäre Regenbogenhaut-Entzündung, die den weniger geduldigen und minder erfahrenen Arzt sogar zur Entfernung des Augapfels veranlassen kann.

Die zweite Heilart ist die physiologische: die Netzhaut legt sich wieder an, das Auge bleibt sehend auf die Dauer, wenngleich nicht ganz vollkommen. Auch hier kommt es zur Pigment-Bildung, die aber mehr umschrieben bleibt. Für den Kranken besteht ein wesentlicher Unterschied zwischen den beiden Arten, — der zwischen Sehen und Blindheit. Für den Arzt ist der Unterschied nur ein gradweiser. Die Pigment-Bildung ist der Ausdruck, jedoch nicht der genaue flächenhaft entsprechende Abdruck der früheren Abhebung.

96b. Ein seltner Fall von Selbstheilung der Netzhaut-Ablösung. C.-Bl. f. A. 1907, S. 72—74.

Am 12. Mai 1906 kam eine 50jährige zur Aufnahme. Seit dem 16. Jahre bemerkte sie Kurzsichtigkeit, hatte aber nie Gläser getragen. Vor 3 Wochen schleuderte sie sich aus Versehen einen Stiefel mit großer Gewalt gegen das rechte Auge. Alsbald bemerkte sie einen feinen, punktierten, beweglichen Schleier vor diesem Auge, das äußerlich keine Veränderung zeigte. In den nächsten Tagen besserte sich der Zustand; aber am 11. Mai 1906, Tags vor der Aufnahme, bemerkte sie eine feststehende, dunkle Wand vor dem rechten Auge.

In der Tat war das rechte Auge blind.

Lichtschein der Kerze wird nur bis auf 2 m Entfernung wahrgenommen. Die Projektion fehlt von unten her vollständig und ist

unsicher von den andren Seiten. Der Augapfel zeigt äußerlich keine Veränderungen; seine Spannung ist beträchtlich herabgesetzt. Der Sehnerven-Eintritt ist sichtbar. Aber bis zu ihm herab ist die ganze obere Hälfte der Netzhaut buckelförmig abgelöst. Nahe dem unteren Rande der Ablösung sitzt ein Netzhaut-Riß, der viermal so lang und

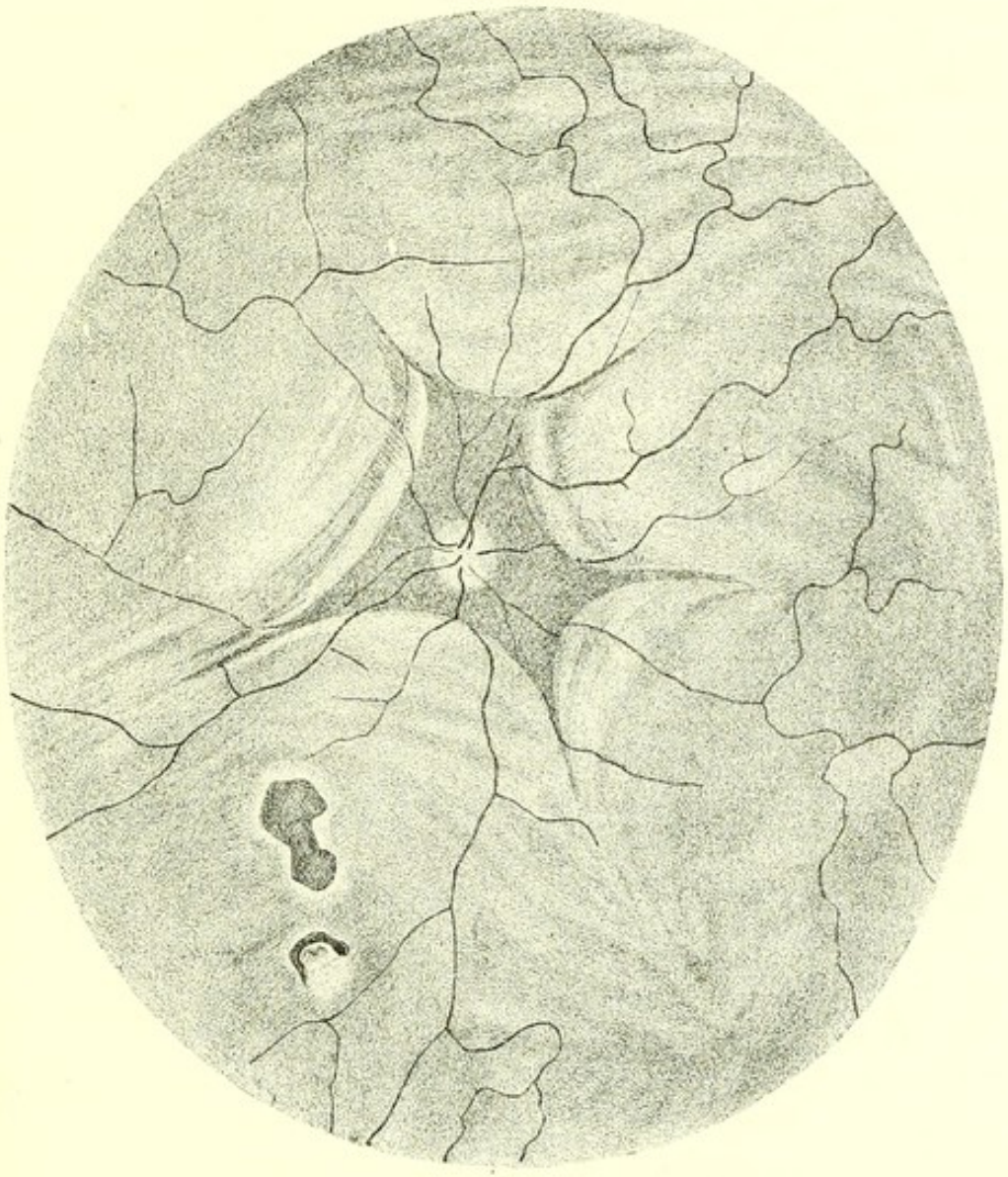

siebenmal so breit ist, wie der Sehnerv. Das linke Auge liest Sn $1^1/_2{}'$ in 3″, bei normalem Gesichtsfeld.

Wir haben hier den Fall einer Privat-Kranken, wo 3 Wochen nach der Erschütterung des Augapfels diese starke Netzhaut-Ablösung eingetreten. Wie oft ist bei Versicherungspflichtigen darüber gestritten worden, ob eine Netzhaut-Ablösung, die erst etliche Wochen nach dem Unfall eingetreten oder beobachtet worden, auf den letzteren zu beziehen sei?

In meinem Fall mußte ich mich auf Ruhe, gelindes Schwitzen und den innerlichen Gebrauch von Jodkali beschränken. Der Verband wurde nicht vertragen. Schon nach 3 Tagen (15. Mai 1906) war die weiche, schmerzhafte Form der Netzhaut-Ablösung ausgebildet, die ich beschrieben[1]: Starke Druck-Empfindlichkeit, T —3, ungemeine Vertiefung der Vorderkammer, so daß die Iris in der Peripherie eine Treppenstufe bildet; eine Synechie nach unten, die übrigens durch Atropin-Einträuflung bald wieder gelöst wurde. Glaskörper stark getrübt.

18. Mai 1906: Die Berührungs-Empfindlichkeit ist geringer, Glaskörper klarer, so daß man Blut in seinem vorderen Teil deutlich wahrnimmt. 22. Mai 1906: Das Auge zählt Finger. 27. Mai 1906: Viel Blut im Glaskörper, unten unregelmäßige Ablösung. Keine Schmerzen, starkes Flimmern.

11. Juni 1906: Die im Rahmen des Möglichen eingetretene Besserung gibt sich durch drei Zeichen kund:

1. Die Regenbogenhaut liegt nicht mehr so tief, sondern der normalen Lage genähert;

2. die Spannung des Augapfels ist nicht mehr so niedrig, sondern der normalen nahe;

3. die Sehkraft ist gebessert, Finger werden auf 2 m Entfernung erkannt. Gesichtsfeld oben 20°, innen 45°, außen 30°, unten 50°.

Am 20. Juni 1906 wurde das beigefügte (umgekehrte) Netzhaut-Bild gezeichnet. Es besteht allseitige Ablösung der Netzhaut. In ihrem oberen Buckel sitzen zwei Risse, deren Ränder nach vorn zu umgeschlagen sind.

Am 29. Juni 1906 wurde die sehr nervöse Kranke in die Sommer-Wohnung entlassen. Am 19. Juli 1906 stellte sie sich wieder vor und klagte über Flimmern auf beiden Augen.

Das linke ist, abgesehen von der Kurzsichtigkeit, normal und hat dieselbe Sehkraft, wie zuvor. Das rechte zählt nur Finger auf 20 cm. (Es ist später Nachmittag.) Im Glaskörper eine größere Flocke. Die Netzhaut liegt an; nur unten besteht noch deutliche Ablösung mit einem zwerchsackförmigen Riß.

Geradezu erstaunt war ich aber über die wunderbare Besserung am 29. August 1906. Das rechte Auge hat normale Spannung und liest Sn $2^1/_2{}'$ in $3^1/_2{}''$, Gesichtsfeld innen 40°, außen 50°, oben 40°, unten 50°. Die Netzhaut liegt vollständig an. Glaskörper-Trübungen und Blut unten an der Netzhaut sind nachweisbar. Ich

[1] Vgl. Nr. 95.

bemerke, daß dieses Auge stets unter Homatropin-Erweiterung der Pupille untersucht wurde.

Am 21. September 1906 derselbe Zustand, nur S und Gesichtsfeld besser. (Sn $1^1/_2{}'$ in $3^1/_2{}''$, Gesichtsfeld außen 75°, innen 40°, unten 60°, oben 40°.) 25. Oktober 1906, 23. November 1906, 29. Januar 1907, 11. Februar 1907 wurden die Prüfungen wiederholt. Keine Spur von Netzhaut-Ablösung, keine Spur der großen Netzhaut-Risse ist nachzuweisen, nur unbedeutende Glaskörper-Flöckchen, unbedeutende Pigment-Veränderungen. Das Auge liest einmal Sn $1^1/_2{}'$, einmal $2^1/_2{}'$ in 3—$3^1/_2{}''$. Das Gesichtsfeld ist normal, nur innen-oben reicht es nicht über 40° hinaus.

Ich kann mich nicht besinnen, einen gleichen Fall beobachtet zu haben. Wie würde Mancher triumphieren, der eine Operation unter solchen Umständen gemacht hätte und solchen Erfolg erzielt zu haben glaubte?

[Zum letztenmal kam die Kranke am 13. Juli 1909, also 3 Jahre nach der Verletzung. Keine Spur von Netzhaut-Ablösung ist nachweisbar, nur mäßige Pigment-Veränderungen und einige Glaskörper-Flocken. Mit −12 D. ist S = $^5/_{35}$, wie auf dem andren Auge; feinste Schrift in 7,5 cm; G.F. normal.

Gänzlich aufgeben sollte man eigentlich Niemanden, der noch atmet; sonst schafft man Beweis-Stücke für Wunder-Kuren der Pfuscher und der Wallfahrts-Orte.]

96c. Ein ungewöhnlicher Fall spontan geheilter Netzhaut-Ablösung. C.-Bl. f. A. 1911, S. 299—301.

Am 6. Januar 1890 kam ein 48jähriger Beamter, Hr. B., zur Aufnahme mit reifem Star des rechten Auges und vorgeschrittenem des linken, ohne Komplikationen. Am 7. Januar Ausziehung des rechten Stares nach dem klassischen Verfahren, mit oberem Lappenschnitt und ohne Iris-Ausschneidung. Reizlose Heilung. Am 17. Februar 1890 war S = $^{15}/_{20}$ (mit +8 D. sph. ⊂ +1,25 D. cyl., bei nahezu wagerechter Achse); Pupille rund, schwarz, normal beweglich.

Am 1. September 1890 kehrt er wieder und bittet dringend um Operation auch des linken, noch nicht ganz reifen Stars, da er, als Beamter, nach einem kleinen Ort versetzt werden soll und dann nicht leicht wiederkommen kann. Operation, wie auf dem rechten. Heilung und Erfolg ebenso. Am 16. Dezember 1890 war auf dem linken Auge (mit +8 D. ⊂ +2 D. cyl. →) S = $^5/_{15}$. Der Kranke erklärt, daß ihm auf dem linken Auge die Behaglichkeit und Leichtigkeit des Lesens fehlt, wie er sie auf dem rechten besitzt; und bittet dringend, da er Berlin bald verlassen muß, um Nachbesserung des linken. Am

17. Dezember 1890 verrichte ich unter Kokain, bei künstlicher Beleuchtung, die Kapselspaltung auf dem linken Auge, wobei Kammerwasser nicht merklich abfloß. Am 31. Dezember 1890 hat auch das linke Auge S = $^{15}/_{20}$.

Am 15. Juli 1891 ist angemerkt, S = $^{15}/_{10}$ mit seiner Fernbrille, also ein sehr gutes Ergebnis, gleich erfreulich für den Operierten wie für den Operateur. Das Augenpaar war für die gewöhnliche Betrachtung von einem völlig normalen kaum zu unterscheiden.

Am 19. Dezember 1892 und am 23. Oktober 1893 wurde wieder normale Sehkraft festgestellt.

Am 8. Dezember 1902 kehrte Hr. B. wieder mit der Angabe, daß er seit 2 Jahren nur noch mittelmäßig sehen könne, da ein dunkler Streifen vor dem Auge vibriere. Rechts ist (mit +8 D. sph.) S = $^{5}/_{7}$; links (mit +7 D. sph. ⊂ +2 D. cyl. →) S = $^{5}/_{25}$. Das Ophthalmometer zeigt in der Tat rechts nur −0,6 D. Hornhaut-Astigmatismus, links aber −2,4 D. G.F. normal.

Beide Augen sehen vortrefflich aus, sind auch optisch ganz vollkommen; das aufrechte Bild ist ohne künstliche Erweiterung der Pupille bequem sichtbar. Ursache der Sehstörung sind Veränderungen der Netzhaut-Mitte, — sogenannte Retinitis centralis. Rechts ist nur eine zarte kleine Blutung nahe der Mitte der Netzhaut sichtbar. Links sieht man einen hellen, bläulichen Netzhaut-Herd nahe der Mitte, daneben zarte Blutungen, auch eine Glaskörper-Flocke.

Diese Veränderungen mußten als Folge von Blutgefäß-Erkrankungen gedeutet werden, nicht abhängig von den vor 12 Jahren ausgeführten Star-Operationen, sondern von einem Leiden des Organismus.[1] Doch vermochte ich damals weder Erscheinungen von Erkrankung des Herzens, noch Veränderungen des Urins nachzuweisen. Ich verordnete das Nötige, sah aber den Kranken erst wieder am 24. Mai 1911. 21 Jahre waren seit der Star-Operation verstrichen, der Kranke war 69 Jahre alt geworden. Die Augen sahen noch so vortrefflich aus, wie nach der Operation; sie waren chirurgisch, wie optisch noch ganz vollkommen. Aber das rechte war blind, nach Angabe des Kranken seit Januar dieses Jahres. Mit +8 D. zählte es unsicher die Finger in nächster Nähe, von seinem Gesichtsfeld war nur ein kleiner, unterer Teil erhalten geblieben. (Vgl. die Figur.) Das linke hatte mit seiner Fernbrille (+7 D. ⊂ +1,5 D. cyl. →) noch S = $^{5}/_{20}$: las mit seiner Nahebrille (+13 D. ⊂ +1,5 D. cyl.) noch die feinste Druckschrift unsrer Proben, und zeigte auch ein völlig normales Gesichtsfeld.

[1] [Ich habe mehrere Fälle der Art, bei Hochbetagten, bei Diabetikern, lange Zeit nach der Star-Operation beobachtet.]

Der Augenspiegel enthüllte als Ursache der rechtseitigen Erblindung eine zarte, aber ausgedehnte Abhebung der von Blutungen durchsetzten Netzhaut; links waren nur feine Netz-

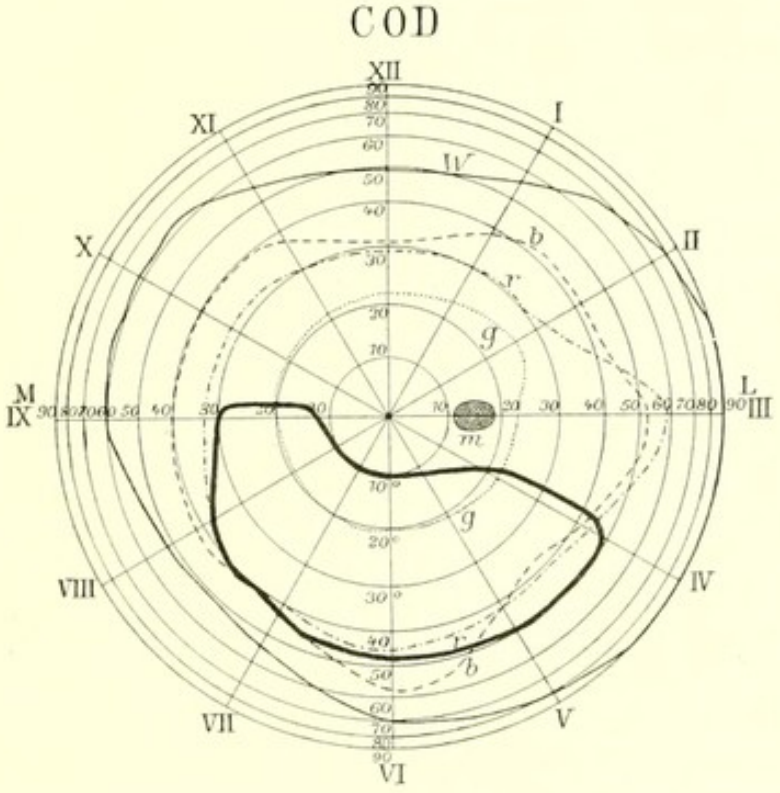

haut-Blutungen nachweisbar. Beide Augäpfel waren vollkommen durchsichtig für den Spiegel.

Der Kranke war etwas hager, aber er fühlte sich nicht sonderlich leidend. Jetzt wurde Eiweiß im Urin nachgewiesen; Schonung, Sajodin verordnet, und der Kranke der bewährten Behandlung meines Freundes Prof. M. Michaelis überwiesen.

Am 9. Juli 1911 kehrt Hr. B. zurück, mit der Angabe, daß er sich körperlich besser fühle, das Eiweiß aus seinem Urin bis auf Spuren geschwunden sei; und sein rechtes Auge sich erheblich gebessert habe. In der Tat hat dasselbe wieder S = $^5/_{50}$ mit der Fernbrille, liest mit der Nahebrille von Sn $5\,^1/_2{}'$ einzelne Zahlen und zeigt wieder ein völlig normales Gesichtsfeld, ohne Einschränkung, ohne Dunkelfleck. Das linke hat S = $^5/_{15}$ und normales Gesichtsfeld.

Die Netzhaut-Ablösung des rechten Auges ist geschwunden, kleine Blutungen und helle Herdchen sichtbar. Nur noch Spuren von Eiweiß. Am 13. September 1911 hat das rechte Auge S = $^5/_{50}$ bis $^5/_{35}$, normales Gesichtsfeld, das linke hat S = $^5/_{15}$ und normales Gesichtsfeld. Der Augenspiegel zeigt rechts nur unbedeutende, wie ausgelaugte Reste zarter Blutungen und zarte, um-

schriebene, helle Verfärbungen, die wohl nicht in der Netzhaut, sondern in der Pigment-Schicht hinter derselben ihre anatomische Begründung haben. Auch links sind kleine Blutungen sichtbar, besonders auch knotenförmige, die einen Venen-Ast rings umgeben.

Der Urin war 8 Tage zuvor normal befunden, Hr. B. von Prof. Michaelis aus der Behandlung entlassen worden.

In meiner ganzen Praxis habe ich einen zweiten Fall der Art nicht erlebt. Eine ganz schlechte Vorhersage sollte man eigentlich niemals stellen.

97. Der graublaue Hof um den gelben Fleck. C.-Bl. f. A. 1888, S. 14.

97a. Sehstörung durch Idiotie. C.-Bl. f. A. 1904, S. 12—14.

Die sogenannte amaurotische, familiäre Idiotie ist erst in einzelnen Fällen von Warren Tay, Magnus, Goldzieher, Knapp, mir selber u. A., dann auch in zusammenfassender Darstellung von B. Sachs und M. Mohr beschrieben worden.[1] Es handelt sich um kleine Kinder, meist polnisch-jüdischer Eltern; die Sehstörung führt zur Erblindung, die Sehnerven sind blaß, um den gelben Fleck zeigt sich ein bläulicher Ring; der tödliche Ausgang erfolgt vor dem Ende des zweiten Lebensjahres. Man fand die Hirnrinde entmarkt, die Ganglienzellen-Schicht der Netzhaut entartet.

Vor kurzem habe ich einen Fall beobachtet, der zwar einige Zeichen mit diesem scharf umschriebenen Krankheitsbilde gemein hat, aber doch in andren und wesentlichen davon verschieden ist. Es handelt sich um einen 15jährigen Knaben. Seine Eltern sind Christen, völlig gesunde Landleute, aber Geschwisterkinder. Sie haben außer dem Knaben noch vier völlig gesunde Kinder. Aborte sind nicht vorgekommen.

Der Knabe war sonst nicht krank, zeigte aber von Jugend auf schlechte Sehkraft, besonders des Abends und bei schlechtem Wetter. Er hat die Schule besucht, aber bei seiner geringen Sehkraft und höchst mangelhaften Intelligenz nicht viel gelernt.

Körperlich ist er gut entwickelt, groß und kräftig und frei von merkbaren Störungen, namentlich sind keinerlei Lähmungen nachweisbar. Seine geistigen Fähigkeiten sind wenig entwickelt. Gesichtsfeld-Aufnahme deshalb unmöglich. Jedes Auge für sich zählt die Finger auf 0,3 m und erkennt Zahlen von Sn X^m auf 0,1 m. Also wäre die Sehkraft $\leqq$ 0,01. Die Augenspiegel-Untersuchung ist schwierig bei der Unruhe der Augen. Doch erkennt man beiderseits

[1] Vgl. C.-Bl. f. A. 1898, S. 287; 1899, S. 493; 1900, S. 393; 1901, S. 60; 1902, S. 177, 192. Literatur bei M. Mohr, Arch. f. Augenheilk. Bd. XLI, S. 311.

zwei Hauptveränderungen: 1. Der gelbe Fleck ist von einem hellen, mehr weißlichen als bläulichen Ringe umgeben, der auf dem einen

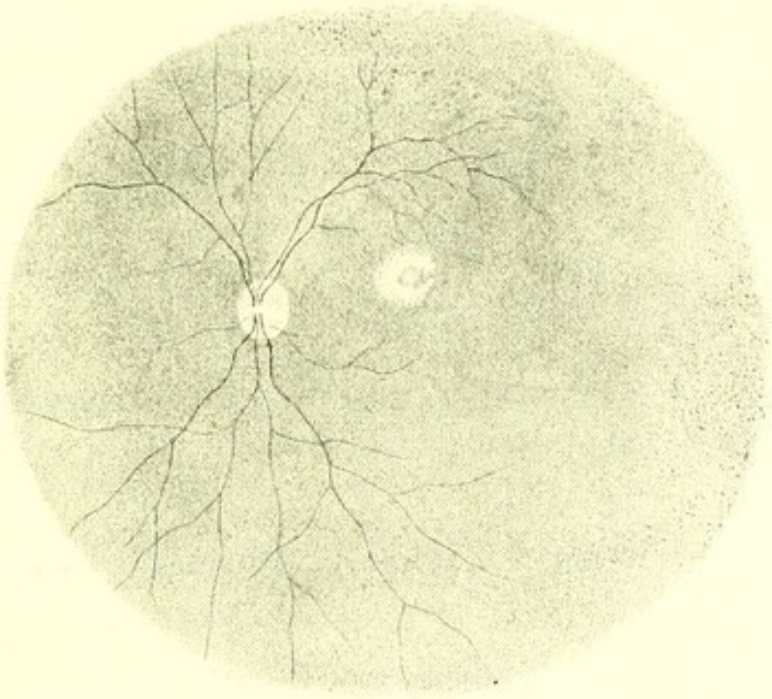

Fig. 1.

Auge vollständig, auf dem andren nicht ganz geschlossen ist. 2. Die Peripherie des Augengrundes ist besät mit zahllosen hellen Stippchen, in denen auch ganz feine Pigment-Pünktchen auftreten, wiewohl nicht

Fig. 2.

in allen. Der Sehnerv ist recht erheblich abgeblaßt, die Arterien sind sehr eng.

Der Knabe macht einen blöden Eindruck, soll aber zu Hause geistig rege sich zeigen, alle Arbeit verrichten und gewissenhaft und sauber sein. Dasselbe sagt sein Onkel, bei dem er hier in Pflege ist.

Status: Niedrige Stirn, ihre Höcker weit ausladend. Darwin'scher Ohrknorpel.[1] Asymmetrie des Gesichtes, linke Gesichtshälfte breiter, als die rechte. Linker Facialis überwiegt. Steiler Gaumen. Subluxation des l. Kiefergelenkes beim Öffnen des Mundes.

Sensibilität und Motilität nirgends gestört. Sehnen-Reflexe gut. Sprache und Gedächtnis befriedigend.

98. Ein Fall von Netzhaut-Blutung, der zur Schrumpfung des Augapfels führte, von J. Hirschberg und S. Ginsberg. C.-Bl. f. A. Juli 1906.

99. Stauungs-Papille und Sehnerven-Entzündung. Deutsche Zeitschr. f. pr. Med. 1876.

99a. Geheilte Stauungs-Papillen. C.-Bl. f. A. 1884, S. 145—146.

Im Jahre 1869 habe ich bei einem 7jährigen Knaben eine fulminierende Erblindung durch doppelseitige Stauungs-Papille mit Ausgang in Heilung beobachtet. (Berl. klin. Wochenschr. 1869, Nr. 37.) Nach 15 Jahren wurde Patient wieder beobachtet. — —

Am 17. Mai 1869 hatte der 7jährige Knabe mittags ganz munter gespielt, war in die Schule gegangen und aus dieser völlig erblindet zurückgeführt worden.

Am 19. Mai 1869; beiderseits S = 0, mittlere Mydriasis, keine Spur von Pupillar-Reaktion auf Licht-Einfall, hochgradige Stauungs-Papille mit Erweiterung der Venen und Blut-Extravasaten an und unweit der Papille; unbedeutender Stirn-Kopfschmerz. Blutegel, Kalomel, Sublimat, Jodkali hatten keinen wesentlichen Einfluß auf den spontanen Ablauf des Prozesses. Das Bild der Stauungs-Papille war in wenigen Tagen geschwunden.

Am 25. Mai S = $\frac{1}{\infty}$ l.; am 29. Mai r. Finger 2′, l. 1′, G.F. verengt.

Am 10. Juni Finger r. 8′, l. 5′, Papillen abgeflacht und bleich.

Nach einigen Jahren S fast normal, Papille nicht von virginaler Farbe, sondern mehr graurot, wie normalerweise im höheren Greisen-Alter.

Am 14. Januar 1884 kehrte der jetzt 21jährige Kaufmann wieder wegen asthenopischer Beschwerden. Er klagte auch über Augen-

[1] Mit Spitze am oberen Helix.

Migräne und über häufige Kopfschmerzen, die ihn seit der Kindheit nicht ganz verlassen hatten.

R. Sn XX:15′, L. Sn XXX:15′. Gesichtsfeld und namentlich die Farbenfelder konzentrisch eingeengt, jedoch ersteres in mäßigem Grade.

(Rechts. Weiß: Oben 45°, außen 70°, unten 60°, innen 50°;
Blau und Rot nach allen Richtungen etwa 10—12°;
Grün „ „ „ „ „ „ 8°.
Links. Weiß: Oben 40°, innen 50°, unten 22°, außen 70°.
Die Farbenfelder haben nur 5—8° Radius.)

Der Sehnerv sieht beiderseits ganz erheblich blaß, fast atrophisch aus. Bei dem großen Interesse des Falles ersuchte ich meinen Freund Mendel um eine genaue Untersuchung und erhielt das folgende Protokoll: „Schmerzhafte Stelle bei der Perkussion am oberen hinteren Winkel des Os parietale sinistrum; Ungleichheit beider Gesichtshälften, die linke ist schlaffer; die Zunge weicht unbedeutend nach links, die Uvula nach rechts ab; Gefühl von Schwindel, leichte Ermüdung. Diagnose: Pachymeningitis?“

Ich bemerke noch, daß für Lues jeder Anhaltspunkt fehlt, daß aber der Vater ein Alkoholiker war. Urin normal. — Bromkali besserte den Kopfschmerz.

[1894 guter Zustand, 10 Jahre später ebenfalls.]

99b. Über Heilung von Stauungs-Papillen. Aus Prof. H.'s Augen-Heilanstalt. Von Dr. M. Perles, I. Assist. C.-Bl. f. A. 1893, S. 289—302.

100. Ein schwarzer Sehnerv. C.-Bl. f. A. 1881, S. 137.

Am 20. April 1881 gelangte der $9^1/_2$jährige N. behufs Schiel-Operation zur Aufnahme. Das rechte Auge ist normal, mit normaler S, leichter H, bläulicher Iris. Das linke schielt stark nach innen, kann nicht fixieren, zählt also auch nur Finger auf wenige Fuß, hat eine bräunliche Iris, eine etwas mikrophthalmische Hornhaut (9 mm gegen $10^1/_2$ rechts), die auch eher längsoval erscheint; und eine Veränderung im Augengrunde, wie ich sie niemals bisher gesehen oder gelesen. Die ganze Substanz des Sehnerven ist von dunklem, gleichförmigem Grauschwarz, von welchem sich die Netzgefäße kaum abheben. Der Sehnerv erscheint dabei schwach atrophisch exkaviert und hat nasenwärts eine teilweise scharf begrenzte physiologische Grube von dunkelgrauer Farbe. Umgeben ist der Sehnerv von einer breiten, hellweißen scharfbegrenzten Figur, die durch Aderhaut-Atrophie bedingt wird und einem ringförmigen Staphyloma posticum ähnlich sieht. In der nächsten

Nachbarschaft dieser Zone sind noch einzelne, teils schwärzliche, teils helle Herde. Da das betroffene Auge noch zwei anderweitige, offenbar angeborene oder bei der Geburt wenigstens schon angedeutete Veränderungen darbietet (Hornhaut-Verkleinerung, einseitige Pigmentierung des Iris-Stroma); so wird es vielleicht erlaubt sein, auch die Hauptveränderung, die Schwärzung der Papille, für eine angeborene zu halten, beziehentlich einen fötalen Erkrankungsprozeß im linken Auge anzunehmen. Die Literatur der pathologischen Pigment-Bildung im Sehnerven findet man bei Mauthner, Ophthalmoskopie, S. 301; Knapp, Arch. f. Oph., 14, 1, 252ff.; Hirschberg, Klin. Monatsbl. f. A., VII. Jahrg., Oktober; Leber, Krankh. d. Sehnerv. u. d. Netzhaut, S. 908. Keiner der daselbst erwähnten Fälle ist dem obigen analog. — Die beigefügte Figur gibt eine Skizze des aufrechten Bildes.

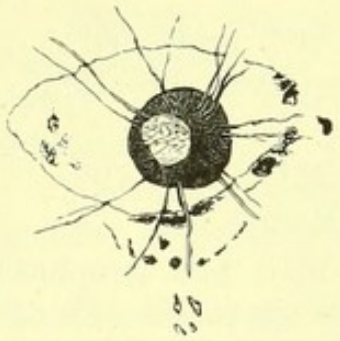

101. Sehnerven-Leiden bei Schädel-Mißbildung. C.-Bl. f. A. 1883, S. 1—6.

Angeborene oder in der ersten Lebenszeit erworbene Schädel-Mißbildung, hauptsächlich durch zu frühzeitige Verknöcherung der Nähte, ist nach meinen Erfahrungen eine wichtige, wenn gleich seltne Begleit-Erscheinung von Sehnerven-Schwund oder Entzündung.

A. v. Graefe (in s. Arch. XII, 2, 133, 1866) beobachtete bei einem achtjährigen Knaben mit auffallend hohem, langem und dabei schmalem Schädel doppelseitige Erblindung durch Papilloretinitis, mit Ausgang in Heilung.

Michel (Arch. d. Heilk. XIV, 39ff., 1873) fand bei einem im ersten Jahr erblindeten, mäßig geistesschwachen Kranken, der im 15. Jahre gestorben war, Verengerung der Foramina optica, die zur Neuritis geführt hatte; und stark asymmetrischen Turmschädel mit sehr bedeutender Hyperostose und Verwachsung fast aller Nähte.

Leber (Kr. d. Sehnerven u. d. Netzhaut, S. 805,) zitiert diese Fälle und zwei von mir[1], während Gowers in seiner trefflichen Medical Ophthalmoskopy den Gegenstand nicht einmal erwähnt.

Schüller hat in seiner Inauguraldiss. (Berlin 1881, vgl. C.-Bl. f. A. 1881, S. 236) zwei weitere Fälle aus meinem Material mitgeteilt. Da es mir gelungen ist, im Januar d. J. noch drei neue Fälle zu beobachten und einen der früheren nach fast 10 Jahren wiederzusehen, auch eine genaue Bestimmung der Schädel-Mißbildung in 4 Fällen

[1] Vgl. Beitr. z. pr. Augenheilk. I, 37, 1876.

durch die Güte des Hrn. Geh.-Rat Prof. Virchow zu erhalten; so will ich noch einmal in Kürze auf den Gegenstand zurückkommen.

1. Fall. Der 5jährige Martin W. gelangte am 13. April 1873 wegen zunehmender Sehschwäche in Behandlung. Der muntere, für sein Alter hinreichend kluge Knabe, zeigte seit der Geburt eine eigentümliche Verbildung des Schädels, der wie seitlich zusammengedrückt und mit einem scharfen medialen Kamm versehen ist. Dabei ist die Stirn-Vene ungewöhnlich stark entwickelt. Vater und Mutter sind anscheinend gesund und nicht blutsverwandt; alle ihre Kinder litten an Krämpfen und starben jung, eines war idiotisch; dagegen sind die Kinder aus der ersten Ehe der Mutter sehr gut entwickelt.

Die Sehschärfe des rechten Auges von Martin ist befriedigend, die des linken gering. Der Augenspiegel zeigt beiderseits weiße, regressive Stauungs-Papille. Sehschärfe und Spiegelbefund blieben mehrere Monate unverändert. Am 29. August 1873 erfolgte ein Krampf-Anfall mit Bewußtlosigkeit. Im März 1874 nahm ich das Kind zur genaueren Beobachtung in die Klinik, konnte aber hierselbst keinerlei Krampf-Anfälle wahrnehmen. Nach Mitteilung des Hausarztes war bis 1876 eine wesentliche Veränderung nicht eingetreten; der Knabe besuchte die Schule und lernte lesen.

Am 9. Dezember 1882 wurde mir der jetzt 14jährige Patient wiedergebracht. Die Intelligenz ist mittelmäßig entwickelt. Motilitäts- und Sensibilitäts-Störungen fehlen.

Betreffs der Schädelbildung erhielt ich durch die Güte des Herrn Geh.-Rat Virchow die folgende Mitteilung: „Scaphocephalus mit prämaturer Synostosis sagittalis. Nach rechts abweichendes Septum narium mit starker Verbreiterung der knöchernen Nase, also möglicherweise Abweichung am Planum ethmoidale. Nicht unwahrscheinlich alte Meningitis."

Die Stirn-Vene ist jetzt nicht erweitert. Die Orbitae kurz, die Augen etwas hervorragend, das linke nach außen abgelenkt, die Lidspalten schräggestellt, wie bei der mongolischen Rasse. Zähne rachitisch.[1] Skelett frei von deutlichen Zeichen überstandener Rachitis.

Das rechte Auge erkennt Sn CC:15′, mit +24″ besser; Sn X in 5″. Das Gesichtsfeld zeigt hochgradige konzentrische

[1] Die Vermutung, daß Rachitis hier die Veranlassung zu der Schädel-Verbildung und also auch zu den Sehnerven-Leiden gegeben, ist wohl von der Hand zu weisen. „Die Pfeilnaht, welche wir meist schon zu Ende des ersten Jahres verschlossen finden, ist bei Rachitis oft im dritten Jahre noch nicht verschlossen." (Vogel, Kinderkr. 1867, S. 469.) Vgl. Monti in Eulenburg's Real-Enzykl. XI, 318 und Senator in v. Ziemssen's Handbuch II. Aufl., 1879, XIII, 1, 209.

Verengerung (innen 20°, oben 20°, außen 24°, unten 20°. Das Farbenfeld für Blau hat 10° Ausdehnung, das für Rot ist fast ebenso groß, das für Grün noch kleiner, nämlich 6—8°).

Das linke Auge hat keinen Lichtschein.

Der Sehnerv ist beiderseits grünlichweiß (im aufrechten Bild, bei Gasbeleuchtung); nicht ganz scharf, auch nicht ganz regelmäßig begrenzt; seine Substanz etwas trübe, die Sieb-Platte verdeckt; die Blutgefäße unverändert. $H_{to} = {}^{1}/_{10}''$.

R. Virchow fand (Gesammelte Abh. 1865, S. 996 u. 997,) bei synostotischen Schädeln 1. mangelhafte Entwicklung einzelner Hirnteile, 2. entzündliche Prozesse, Hydrocephalus, Meningitis usw.; und nimmt an, daß beide (Synostose und Hirn-Entzündung) kollaterale Störungen aus gleicher Ursache darstellen.

R. Virchow unterscheidet (ebendas. S. 899) 1. schräg verengte Schädel. 2. Quer verengte (lange) Schädel: a) Synostose der Scheitelbeine, bedingt durch Verknöcherung der Pfeilnaht; hierbei kann die ganze Schädeldecke kielförmig werden. 3. Längsverengte (kurze) Schädel.

Eine genaue Beschreibung und Abbildung des Scaphocephalus (Kielkopf) hat Welcker geliefert (Wachstum d. m. Schädels, Leipzig 1862, S. 117,) und denselben auf fötale Synostose der Scheitelbeine zurückgeführt.

2. Fall. Margarete B., 3 Jahre alt, wurde mir am 9. Januar 1882 gebracht, wegen beträchtlicher Sehstörung, die mindestens seit einem Jahre bemerkt worden, vielleicht schon länger besteht, und häufiges Anstoßen des Kindes an Türen und Hausgerätschaften veranlaßt. Sonst soll Grete gesund sein. Krämpfe sind nie beobachtet worden, Lähmungen nicht zu bemerken. Beiderseits besteht Schwund des Sehnerven nach Entzündung: der Sehnerv erscheint im umgekehrten Bilde bläulichweiß und trübe, die Netzhaut-Venen sind erweitert und stark geschlängelt. Einige Sehkraft ist erhalten: das Kind hebt hingeworfene Papierschnitzel auf. Intelligenz befriedigend.

Der Schädel ist mißgestaltet, verhältnismäßig hoch, mit einem eigentümlichen knöchernen Vorsprung in der Gegend der vorderen Fontanelle: diese Veränderung bestand schon vor 2 Jahren, als die Pflegemutter des Kindes dasselbe zum erstenmal sah, und soll von einem Fall im siebenten Lebensmonat herrühren.

Hr. Geh.-Rat Virchow hatte die Freundlichkeit, mir folgendes über den Schädelbefund mitzuteilen:

„Wir haben einen Schädel von einem Erwachsenen, der einigermaßen ähnlich ist, namentlich in betreff der Erhöhung vor der Fonta-

nelle. Hier ist es schwer, den Sitz und die Natur der Primär-Störung zu ermitteln. Indes dürfte doch auch am Stirnbein eine Hyper- oder Syn-Ostose bestehen. Sehr auffällig ist die große Auftreibung der Schläfengegend, die rechts etwas stärker ist."

3. Fall. Der 15jährige Otto K. kam am 3. Januar 1883 zufällig zu meiner Beobachtung. Anamnese: Schädelverbildung und Sehschwäche bestehen seit der allerfrühesten Jugend. Geburt leicht und ohne Kunsthilfe. Fontanellen ungewöhnlich groß und offen. — In den ersten beiden Monaten war das Kind gesund. Dann erfolgte eine schwere Erkrankung mit Krämpfen und Bewußtlosigkeit. Schon derzeit konstatierte der Arzt einen hohen Schädel. Hierauf war das Kind kräftig bis zum dritten Jahr, lernte auch rechtzeitig gehen; danach wurde es matt und schlaff und ist kleiner geblieben, als die übrigen Kinder der Familie. Schon im sechsten Jahre, zu Beginn des Schulbesuchs, wurde Erblindung des linken Auges ärztlich festgestellt.

Status praes.: Intelligenz genügend, Schädel-Deformation mit Kammbildung an der Sagittal-Naht; kurze Orbitae; Divergenz und Erblindung des linken Auges, Amblyopie des rechten.

Rechts Sn CC:15′, ± Gläser verbessern nicht; Sn IV in 4″. Gesichtsfeld mäßig beschränkt (oben 40°, außen 70°, unten 50°, innen 50°. Das Farbenfeld für blau reicht bis 40°, das für rot bis 35°, das für grün bis 20° Max.).

Das linke Auge nimmt nur noch Handbewegungen wahr.

Der Sehnerv ist beiderseits (im aufrechten Bild, bei Gasbeleuchtung,) grünlichweiß und trübe, leicht atrophisch exkaviert, die Netzhaut-Gefäße nicht verändert.

Hr. Geh.-Rat Virchow war so freundlich, den Kranken anzusehen und die folgende Mitteilung mir zu übersenden: „Der Fall ist sonderbar genug. Der Schädel ist brachycephal (80,1), aber nur bei Berücksichtigung der unteren Teile. Wenn man die Tubera parietalia für die Breitenbestimmung wählt, so erhält man einen Index von 74,5.

Die Sagittalis ist offenbar synostotisch, denn sie bildet eine Crista bis zum Stirnbein. Dafür ist unten große Kompensation in der Breite. Schon die Stirn ist ungewöhnlich breit (109 mm); so auch die Schläfen-Distanz groß. Woher die Augen-Erkrankung, ist mir unklar."

4. Fall. Ernst A., $4^1/_2$ Jahre alt, wird mir am 16. Januar 1883 gebracht. Die Mutter hat nicht beobachtet, ob zur Zeit der Geburt die Fontanellen offen waren und ob damals schon eine ungewöhnliche Kopfbildung bestand. Sie meint, daß das Kind besonders wild war

und häufig fiel und hierdurch sich die Schädelverbildung und Erblindung zugezogen habe. (Wahrscheinlicher ist wohl, daß Sehstörung die Ursache des häufigen Fallens abgab.) Die Erblindung ist seit 3 Jahren nahezu vollständig. Allerdings besteht noch jetzt Lichtschein. Das Kind ist klug und frei von jeder Bewegungs-Störung; klagt aber über heftigen Kopfschmerz. Der Augenspiegel zeigt beiderseits Schwund des Sehnerven nach Entzündung: Netzhaut-Venen stark erweitert und förmlich korkzieherartig gewunden. In der linke Netzhaut eine dreieckige alte, größere Blutung längs der V. temporalis inf. Nach diesem klinischen Befunde konnte eine Meningitis wohl angenommen werden. — Herrn Geh.-Rat Virchow verdanke ich die folgende Notiz über diesen Fall: „Sehr wunderbar! Das ist der reine Leptocephalus, freilich auch mit etwas unterer Kompensation. Ich rechne einen Index von 73,6. Aber es muß doch eine spezielle, meningitische Affektion dabei sein."

5. Fall.[1] Ernst N., 20 Jahre alt, zeigt seit der Geburt einen wie seitlich zusammengepreßten, hohen und schmalen Schädel und schräg gestellte Lidspalten. Rechts Sn XX:15′, G.F. normal. Links Divergenz; Finger auf 5′, mit einwärts gerichteter Sehachse. Sehnerv beiderseits sehnigweiß und trübe, Netzhaut-Venen stark gefüllt. Intelligenz normal. (1874.)

6. Fall.[2] Alfons S., 7 Jahre alt, mit angeborenem Turmschädel. Rechts Sn XX:15′, geringe Beschränkung des Gesichtsfeldes (außen 60°, innen 50°, oben 45°, unten 60°) und der Farbenfelder. Links S = 0. Sehnerv beiderseits hellgrünlichweiß. (1881.)

7. Fall.[3] Willy L., $9^1/_2$ Jahre alt, mit angeborenem Turmschädel, geradeso wie der Vater seiner Mutter. Rechts XX:15′, hochgradige konzentrische Gesichtsfeld-Beschränkung (oben 20°, außen 30°, unten 20°, innen 19°). Diesen Grenzen für Weiß schließen sich die für Blau, Rot, Grün in der normalen Reihenfolge innig an. Links Amaurose und Divergenz. Rechter Sehnerv blaß, linker weiß. Orbitae kurz. Intelligenz normal. (1880.) Nach einem Jahr derselbe Zustand.

Ich möchte das Zusammenvorkommen der Schädel-Verbildung und des Sehnerven-Leidens nicht für ein zufälliges halten. Das letztere ist nach dem genauer mitgeteilten Augenspiegel-Befund wohl stets als Ausgang einer Entzündung anzusehen, die im ersten Fall sogar noch direkt beobachtet werden konnte. Eine Entzündung beider Sehnerven bei so kleinen Kindern dürfte, da Geschwülste in der

[1] Vgl. Beitr. I, 37.
[2] u. [3] Vgl. C.-Bl. f. A. 1881, S. 236 u. 237.

Schädelhöhle ausgeschlossen[1] werden müssen, auf eine Entzündung der Hirnhäute, hier wohl hauptsächlich der harten, zurückzuführen sein, die gleichzeitig die Erklärung für die Schädel-Verbildung abgibt. Eine Ursache dieser Hirnhaut-Entzündung konnte ich in meinen Fällen nicht mit Sicherheit feststellen.

Überhaupt ist es ja dringend geboten, erst noch weiteres Beobachtungs-Material zu sammeln, durch gemeinschaftliche Arbeit der praktischen Ärzte und Geburtshelfer, der Ophthalmologen und vor allem der Anatomen, die den wirklichen Zusammenhang zwischen dem Schädel- und dem Sehnerven-Leiden noch erst festzustellen haben.

101a. Ein neuer Fall von Sehnerven-Leiden bei Schädel-Mißbildung. C.-Bl. f. A. 1885, S. 25—26.

Ein 20jähriger Student kam wegen Schielens, da er von den Kommilitonen deshalb so sehr geneckt worden, daß er schon das Studium hatte aufgeben wollen. Schielen des rechten Auges und Schwachsichtigkeit desselben besteht seit der Kindheit. Konvergenz des rechten Auges von 30° beim Reflex-Versuch, durch Akkommodations-Impuls plötzlich auf 80—100° ansteigend und hin- und herschwankend. Links Sn XX in 15′ mit + $^1/_{40}$″ besser, und Sn $1^1/_2$, G.F.- und Farben-Grenzen normal. Rechts Sn L in 15′, mit + $^1/_{40}$″ besser und auch Sn $1^1/_2$ in 12″. Beträchtliche Gesichtsfeld-Einengung, von der Nasenseite her, bis auf 20°. Die Farbengrenzen, sonst leidlich, verlaufen nasenwärts vom Fixierpunkt zwischen dem 4. und 8. Grad. Beiderseits besteht teilweiser Schwund des Sehnerven nach Entzündung, mit weißen Streifen längs der Netzhaut-Schlagadern. Der rechte Sehnerv sieht so weißlich aus, als ob fast vollständige Amaurose des Auges bestände. Der linke Sehnerv sieht im umgekehrten Bilde nur teilweise hell aus; aber im aufrechten Bilde tritt die zarte Verfärbung der ganzen Sehnerven-Scheibe hervor.

Als Ursache dieses merkwürdigen Sehnerven-Leidens ergibt sich Schädel-Mißbildung. Von dem Hausarzt erfuhr ich, daß Patient im 8. Schwangerschafts-Monat geboren sei und höchstens 2 Kilo gewogen; seine Körper-Entwicklung war eine normale bis auf die langsame Schließung der Fontanellen; die kleine hat sich erst im 4. Jahre geschlossen; dem Gymnasial-Unterricht hat er mühelos folgen können und gehörte immer zu den guten Schülern.

Hr. Geh.-Rat Virchow war so freundlich, den Schädel des Betr.

[1] Bei einem apfelgroßen Tuberkel des Kleinhirns eines 5jährigen Mädchens fand ich Amaurose bds., Stauungs-Papille, den Schädel enorm vergrößert und dünn, Hydrocephalus etc. Beobachtbare Krankheitsdauer 2 Jahre. Knapp's Arch. II, 225.

zu untersuchen und mir den folgenden Brief zukommen zu lassen: „Der junge Mann hat unzweifelhaft Synostosen der Calvaria. Trotz der späten Ossifikation der Fontanellen, die mir übrigens zweifelhaft erscheint, würde ich geneigt sein, eine ausgedehnte Synostose aller Nähte des Schädeldaches anzunehmen. Der Kopf zeigt sehr auffällig eine kompensatorische Erhöhung bei großer Kürze, Längen-Breiten-Index 83, Höhen-Index 74. Auffallend ist die Grube in der Richtung der Sagittalis, die ich für ein kolossal vergrößertes Emissarium halte."

Am 13. November 1884 wurde ohne Narkose nach Kokain-Einträuflung der innere Gerade des rechten Auges zurück- und der äußere vorgelagert. Der Erfolg war sehr befriedigend. Am 13. Dezember 1884 ergab der Reflex-Versuch Einstehen, die Fixations-Probe auf $1^1/_2$ bis 2′ Einstehen; bei Akkommodation auf 8″ plötzlich recht deutliche Konvergenz, die aber (wie ein augenblicklicher Intentions-Krampf) nur einen Moment anhält, um sogleich einer normaleren Stellung Platz zu machen. (Einen Fall von Divergenz-Operation bei Sehnerven-Leiden durch Schädel-Mißbildung habe ich in meinen Beiträgen I, S. 37 mitgeteilt.)

101b. Über doppelseitiges Sehnerven-Leiden bei Turmschädel.[1] Berl. klin. Wochenschr. 1909, Nr. 5.

M. H.! Meine kurzen Bemerkungen verfolgen nur den Zweck, Sie vorzubereiten auf die überraschenden Röntgen-Bilder, die Herr Kollege Grunmach Ihnen sogleich vorführen wird.

Sie betreffen ein 18jähriges Mädchen aus Kowno in Rußland, das am 13. Juni des vergangenen Jahres in meine Privat-Sprechstunde kam.

Ihre Eltern sind gesund, nicht blutsverwandt. Vierzehn Kinder sind ihnen geboren worden, von denen elf noch am Leben, alle gesund bis auf meine Patientin. Die letztere ist die ältere eines Zwillingspaares und von Geburt an schwächlich gewesen.

Bis zu ihrem 5. Lebensjahr haben die Schädelknochen sich nicht geschlossen. Von klein auf litt sie an Krämpfen, die allerdings in den letzten Jahren nur selten, etwa einmal im Jahre, aufgetreten sind. Dabei ist ihr Verstand vorzüglich entwickelt.

Ihre Augen waren seit der Kindheit stark hervortretend. In ihrem 11. Lebensjahre bemerkte man, daß sie schlecht sah. In den letzten Jahren hat die Sehkraft nicht weiter abgenommen.

[1] Vortrag in der Sitzung der Berliner medizinischen Gesellschaft vom 6. Januar 1909.

Dieselbe ist allerdings erheblich beeinträchtigt. Das rechte Auge, das um etwa 35° nach außen schielt, vermag nur noch auf 70 cm die Zahl der Finger zu erkennen, sein Gesichtsfeld ist nicht mehr aufzunehmen.

Das linke Auge erkennt die Finger noch auf 3 m, und gröbere Schriftproben in der Nähe $\left(\frac{\text{Sn } 7^1/_2'}{3''}\right)$, so daß die Sehkraft auf $^1/_{30}$ des Normalen geschätzt werden kann. Dabei ist die Ausdehnung des Gesichtsfeldes ziemlich befriedigend, nur eine leichte konzentrische Einengung nachweisbar (a. 70°, u. 60°, o. 48°, i. 50°). Die Ausdehnung der Farbenfelder (für blau, rot, grün) ist entsprechend.

Als Ursache der Sehstörung zeigt der Augenspiegel eine Abblassung und Trübung des Sehnerven-Eintritts beider Augen, also in der üblichen Sprache eine unvollständige und ständige Atrophie der Sehnerven infolge von Entzündung.

Als Ursache dieses Zustandes ergibt sich ein Turmschädel in seiner klassischen Erscheinungsweise.

Die Diagnose ist also leicht, dieser Zusammenhang seit langer Zeit bekannt.

Allerdings, die beiden ersten Fälle der Literatur entsprechen nicht ganz dem typischen Bilde. 1. Albrecht v. Graefe hat 1866 ganz beiläufig bemerkt, daß er 1865 bei einem 8jährigen Knaben mit auffallend hohem, langem und schmalem Schädel eine fulminante Erblindung beider Augen mit Verlust des Lichtscheins, infolge von Sehnerven-Entzündung, und vollständige Heilung der Blindheit binnen 8 Tagen beobachtet hatte. 2. Unser Kollege Julius v. Michel fand 1867 in der Blinden-Anstalt einen 12jährigen Knaben mit Turmschädel, angeborenem Blödsinn und angeborener Blindheit, im ersten Lebensjahr mag noch Licht-Empfindung bestanden haben, und mit regressiven Stauungs-Papillen; 3 Jahre später erkrankte der Knabe an parenchymatöser Keratitis und an Bronchitis, der er erlag: v. Michel fand Hyperostose des Schädels mit Verknöcherung aller Nähte und Verengerung beider Foramina optica und legt besonderen Nachdruck auf den letztgenannten Befund.

3. Ich selber habe, nach der Veröffentlichung zweier Fälle aus dem Jahre 1876 und eines dritten aus dem Jahre 1881, dann im Jahre 1883 sieben Fälle meiner eigenen Beobachtung zusammengefaßt, wobei ich für die genauere Beschreibung der Schädel-Mißbildungen mich der freundlichen Unterstützung von Rudolf Virchow zu erfreuen hatte, den es auf das lebhafteste interessierte, meine Fälle zu beobachten und die Schädel der Lebenden mit einigen Präparaten seiner Sammlung zu vergleichen.

Unter meinen Kranken waren sechs Knaben bzw. Jünglinge, nur ein Mädchen. Dies starke und merkwürdige Überwiegen des männlichen Geschlechts hat sich auch in meinen weiteren Beobachtungen und in der späteren Literatur vollkommen bestätigt. Fünf von den sieben standen in dem zarten Alter von 3—10 Jahren; einer war 15, einer 20 Jahre alt. Ich habe nur wenige Erwachsene oder ältere Menschen mit dem typischen Bilde beobachtet und glaube doch, daß wenigstens die meisten dieser Kranken nicht alt werden.

Mehrere der Kinder wurden mir gebracht, weil zufällig entdeckt wurde, daß das eine Auge schlecht oder fast gar nichts sieht. Das andre zeigte befriedigende Sehkraft, bei konzentrischer Einengung des Gesichtsfeldes. Dieser offenbar stationäre Zustand der Sehkraft blieb bei längerer Beobachtung unverändert.

Ein Fall, ein 15jähriger Knabe, der dieselbe charakteristische Art der Sehstörung darbot, hatte überhaupt über nichts geklagt und war zufällig zur Beobachtung gelangt. Der älteste Fall, ein 20jähriger, kam wegen des starken Auswärtsschielens auf seinem linken, ganz schwachsichtigen Auge.

Allerdings zwei Fälle, ein 5jähriger Knabe und ein 3jähriges Mädchen, wurden mir wegen zunehmender, bzw. starker Sehstörung gebracht. Den Knaben sah ich nach 9 Jahren wieder. Er hatte lesen gelernt und besaß auf dem rechten Auge Sehkraft etwa $^1/_7$, bei konzentrischer Einengung des Gesichtsfeldes; das linke Auge hatte keinen Lichtschein.

Der Beginn der Sehstörung mußte immer auf die erste Lebenszeit verlegt werden, ja er mochte wohl von Geburt an bestehen.

Alle Fälle zeigten einen Turmschädel. Schon bei meinem ersten Fall aus dem Jahre 1874 habe ich denselben folgendermaßen beschrieben:

Auffallend ist der enorm hohe und schmale Schädel, welcher so aussieht, als wäre er, nach der Sitte mancher wilden Völker, durch zwei seitliche Bretter zusammengepreßt worden; welchen der Kranke aber, nach der bestimmten Aussage des Vaters, mit auf die Welt gebracht hat. In keinem meiner Fälle vermochte ich schwere Entbindung, Anwendung der Geburtszange festzustellen.[1]

Auch ein scharfer medialer Kamm, also Skaphokephalos, kam mir zur Beobachtung.

Fast immer sind die Orbitae kurz, die Augen hervortretend, mitunter die Lidspalten schräggestellt, wie bei der mongolischen

[1] Dagegen hat Meltzer in 4 von seinen 20 Fällen „schwere oder langdauernde Geburt" festgestellt.

Rasse, weshalb auch Bertillon später den Ausdruck Tataren-Schädel gebraucht hat. Manchmal besteht Auswärts-Schielen des schwächeren Auges, in meinem späteren achten Fall Einwärtsschielen noch bei leidlicher Sehkraft ($^1/_3$) desselben.

Beide Augen zeigten immer bei der Untersuchung mit dem Spiegel das Bild einer regressiven Sehnerven-Entzündung; in einigen frischeren Fällen fand ich eine regressive Stauungs-Papille, dabei noch Kopfschmerzen und Krämpfe.

Das Zusammentreffen der Schädel-Verbildung und der Sehnerven-Entzündung konnte ich nicht für ein rein zufälliges halten, obwohl ich ja gelegentlich auch einen Turmschädel ohne das Sehnerven-Leiden beobachtet habe.

Die Schädel-Verbildung beruht auf frühzeitiger, schon fötal angelegter Verknöcherung der Schädelnähte. R. Virchow[1] fand bei synostotischen Schädeln Zeichen von Hydrokephalos und Meningitis und nimmt an, daß beide Prozesse, die Synostose und die Hirn-Entzündung, kollaterale Störungen aus gleicher Ursache darstellen.

Somit fühlte ich mich veranlaßt, die Entzündung beider Sehnerven bei den kleinen Kindern mit Turmschädel auf eine Entzündung der Hirnhäute, hauptsächlich der harten, zurückzuführen, die gleichzeitig die Erklärung für die Schädel-Verbildung abgibt.

Eine Ursache für die Hirnhaut-Entzündung vermochte ich in meinen Fällen nicht aufzufinden. Spuren von Rachitis sah ich gelegentlich. Angeborene Lues war in keinem Fall nachzuweisen.

Ich will übrigens bemerken, daß ich die Druckwirkung, welche das in dem verengten Schädel wachsende Gehirn auf die Sehnerven ausübt, als ursächliches Moment für ihre Entzündung durchaus anerkenne.

Diese Anschauung hat zuerst 1893 mein ehemaliger Assistent Prof. Harry Friedenwald in Baltimore, ausgesprochen und für Fälle, die frühzeitig zur Beobachtung gelangen, die Trepanation des Schädels empfohlen.

Eine zeimlich reiche Literatur über diesen Gegenstand hat sich angeschlossen, hauptsächlich von Augenärzten, aber auch von Nervenärzten, Kinderärzten; unter den letzteren nenne ich unsern Kollegen Oberwarth. Die ausführlichste Arbeit ist von Dr. Enslin (1905) aus der Breslauer Universitäts-Augenklinik des Herrn Professors Uhthoff; die beste lehrhafte Darstellung von Professor Groenouw in Breslau in der 2. Ausgabe des Handbuchs von Graefe-

[1] Gesammelte Abhandlungen 1865, S. 996 u. 997.

Saemisch (1904); die neueste Arbeit, eine sehr gute Dissertation von Grieben, aus der Rostocker Augenklinik von Prof. Peters.

Im Jahre 1908 hat auch Dr. Dorfmann eine Arbeit, welche sich auf 3 Fälle der Augenklinik von Prof. Fuchs in Wien und auf Schädel-Untersuchungen stützt, veröffentlicht, in welcher er zu folgenden Ergebnissen gelangt: 1. „Infolge von prämaturen Synostosen kommt es beim Turmschädel zu Veränderungen an den Knochen, welche wir konstant im Röntgen-Bilde finden und welche auf gesteigerten interkraniellen Druck schließen lassen. 2. Diese interkranielle Drucksteigerung verursacht mit Hilfe begünstigender lokaler Knochenveränderungen in der Umgebung der Sehnerven eine Sehnerven-Entzündung mit nachfolgender Atrophie. 3. Durch eine rechtzeitig ausgeführte Trepanation können wir die intrakranielle Drucksteigerung und ihre verderbliche Wirkung auf das Seh-Organ beheben."

An einem Falle wurde auch die Trepanation von Professor v. Eiselsberg ausgeführt, mit vorläufig befriedigendem Erfolge.

Für Lumbal-, Ventrikel-Punktion und Trepanation hat sich auch Herr Dr. Meltzer ausgesprochen, der in der vereinigten sächsischen Blinden- und Schwachsinnigen-Anstalt zu Chemnitz 20 Fälle von Turmschädel mit angeborener Blindheit beobachtet und darüber im Jahre 1908 berichtet hat und die beiden Erscheinungen, den Turmschädel und die Neuritis optica, aus einem geringfügigen angeborenen oder früh erworbenen Hydrokephalos ex meningitide serosa ableitet.

Die Verengerung der Foramina hat im ganzen weniger Beifall gefunden, da sie an den typischen Turmschädeln vermißt wird.

Literatur.

Albr. v. Graefe, Arch. f. Ophthalm. 1866, Bd. XII, 2, S. 133. (1 Fall.) — J. Michel, Arch. d. Heilk. 1873, Bd. XIV, S. 39. (1 Fall, Sektionsbefund.) — J. Hirschberg, Beitr. z. pr. Augenheilk. 1876, I, S. 37. (2 Fälle.) — G. Schüller, C.-Bl. f. A. 1881, S. 236. (2 Fälle aus J. Hirschberg's Praxis.) — J. Hirschberg, C.-Bl. f. A. 1883, S. 1. (7 Fälle, Zusammenfassung seiner bisherigen Beobachtungen.) — J. Hirschberg, ebenda 1885, S. 25. (1 neuer Fall.) — Rau (Vorstellung von 4 neuen Fällen aus Prof. Hirschberg's Beobachtung), Sitzungsber. d. Berliner ophthalm. Gesellschaft vom Mai 1899. — Ponfick, Breslauer ärztl. Zeitschr. 1886, Nr. 21. — Manz, Bericht d. ophthalm. Gesellschaft zu Heidelberg 1887, S. 18. — Vossius, Klin. Monatsbl. f. Augenheilk. 1884. — Stood, ebenda. — Friedenwald, American Journ. of med. sciences, May 1903. Klin. Monatsh. f. Augenheilk. 1893, S. 535 und Arch. f. Ophthalm. 1901, Bd. XXX, 4, S. 406. (Fr.'s Arbeiten, namentlich auch sein Vorschlag der Trepanation sind von den Späteren nicht genügend gewürdigt worden; sie werden auch unrichtig zitiert.) — Weiss u. Brugger, Arch. f. Augenheilk. Bd. XXVIII, 1894. — Oeller, Atlas d. Ophthalmoskopie 1896. — Vortisch, Inaug.-Diss., Tübingen 1901. — Karl F. Kraus, Inaug.-Diss., Gießen 1902. — Oliver, Proceed. of the American Phil. society, 1902, Bd. XLI. — Alexander, Ophthalm. Klinik, Aug. 1903. —

Tucker, Lancet, Juli 1904. — Velhagen, Münch. med. Wochenschr. 1904, Nr. 31. — Morax-Patry, Annal. d'Ocul., August 1904. — Patry, ebenda 1905. (Nimmt, nach Virchow und Hirschberg, Meningitis an.) — Uhthoff, Klin. Monatsh. f. Augenheilk. 1905. — Enslin, Arch. f. Ophthalm. 1905, Bd. LVIII, S. 151. — Oberwarth, Arch. f. Kinderheilk. Bd. XLII, Nr. 2. (Lehnt „Meningitis" ab.) — Cohen, Klin. Monatsbl. f. Augenheilk. 1906, Nov.-Dez. — Ford, The Ophthalmoscope 1907. — Videcky, Zeitschr. f. Augenheilk. 1907, Bd. XVIII, H. 1. — W. Kraus, Münch. med. Wochenschr. 1907, Nr. 2, und Zeitschr. f. Augenheilk. 1907, S. 432, 536. — Paton u. Coates, Ophthalm. Soc. of the United Kingdom, 14. März 1907. — Dorfmann (Aus Hofrat Fuchs' Augenklinik), Über Pathogenese u. Therapie des Turmschädels, Arch. f. Ophthalm., Bd. LXVIII, 3, S. 1. — Meltzer, Zur Pathogenese der Optikus-Atrophie und des sogen. Turmschädels, Neurol. C.-Bl. 1908, Nr. 12. — Algyogyl, Röntgen-Bilder eines 4jährigen Kranken mit Kraniostenose oder Turmschädel. (Mitteil. d. Ges. f. innere Med. u. Kinderheilk. zu Wien 1908, Nr. 10). — Th. Grieben, Die Sehnerven-Veränderungen durch Turmschädel, Inaug.-Diss., Rostock 1908. (Prof. Peters.)

Genauere Darstellungen in Handbüchern der Augen-Heilkunde: 1. Theodor Leber, Krankh. d. Netzhaut u. d. Sehnerven, in der ersten Ausgabe des Handbuchs von Graefe-Saemisch, 1877, Bd. V, S. 805. — 2. A. Groenouw, Beziehungen der allgemeinen und Organ-Erkrankungen zu Krankheiten des Seh-Organs, in der 2. Ausgabe des Handbuchs von Graefe-Saemisch, XI, 1, S 257 bis 264 (1904). — 3. Schmidt-Rimpler, Die Erkrankungen des Auges im Zusammenhange mit andern Krankheiten, 1905, 2. Aufl., S. 37. — 4. E. Berger, Encyclop. française d'ophtalm. 1905, T. IV, p. 38.

102. Stauungs-Papille bei Hirngeschwulst. C.-Bl. f. A. 1886, S. 228—229.

P. D., 21 Jahre alt, gelangte am 23. Januar d. J. zur Aufnahme.

Bezüglich der zahlreichen braunen, behaarten Muttermäler, die er im Gesicht und von kolossaler Größe am Rumpf, besonders am ganzen Rücken, sowie an den Extremitäten zeigte, bemerkte mir der Vater, daß sonst in der Familie nichts Derartiges beobachtet sei; daß bei der Geburt des P. die großen Flecke bereits bestanden hätten, im Gesicht aber nur zwei, welche 6 Monate nach der Geburt des Kindes von Wilms operiert wurden. Später sind neue, auch im Gesicht, hinzugekommen, erst flach und braun, dann etwas hervorragend, behaart und dunkler. Patient ist wegen der Entstellung trübe gestimmt und menschenscheu.

Die Krankheit, wegen deren er mich konsultierte, war vor 3 Wochen aufgetreten. Zuerst hatte er eine Lähmung des linken Fußes bemerkt, die für eine rheumatische gehalten wurde; dazu war seit 8 Tagen Doppeltsehen gekommen.

Ich fand Parese des r. Abducens und doppelseitige typische Stauungs-Papille bei sehr vollkommener Sehkraft und diagnostizierte sofort einen Hirntumor, welcher in der ungefähren Gegend des r. Stirnlappens gelegen sei und wahrscheinlich mit den angeborenen pigmentierten Muttermälern zusammenhinge.

Von Symptomen des gesteigerten Hirndrucks war Schwindel und Erbrechen zu bemerken, sowie Anfälle von leichter Bewußtseins-Störung

mit klonischem Zucken in dem gelähmten linken Fuße. Therapeutische Versuche waren erfolglos.

Im Februar stellte sich auch Schwäche des linken Armes ein, und, obwohl die Sehkraft noch vorzüglich war, nahm die Sehnerven-Entzündung zu.

Als ich Patient nach meiner Reise, Ende April, besuchte; konnte er nicht mehr gehen. Die Krämpfe wurden heftiger, des Abends war er eine halbe Stunde lange in einem solchen Anfall ganz bewußtlos und konnte bis zum folgenden Morgen nicht sprechen; dagegen hat das früher so starke Erbrechen aufgehört und die Sehkraft beginnt deutlich zu sinken. Zum letztenmal sah ich ihn Anfang Mai. Jetzt bestand vollständige Amaurose, regressive Stauungs-Papille, Unfähigkeit sich aus dem Bett zu erheben. In den letzten 4 Wochen seines Lebens trat noch Schwerhörigkeit, schließlich Taubheit ein; dann schwand das Bewußtsein und am 18. Juli erfolgte der tödliche Ausgang.

Die Diagnose ist durch die Sektion, welche Hr. Dr. Israel ausführte, vollständig bestätigt: Es fand sich diffuse schwarzbraune Pigmentierung der Stirnseitenteile der Gehirn-Hemisphären und ein hühnereigroßes, melanotisches Sarkom, welches tief in die Marksubstanz der r. Hirn-Hemisphäre (hint. Teil des Stirn- und vord. des Schläfenlappens) eindringt. Sehnerven-Scheide hinter den Augäpfeln ampullenförmig erweitert, die innere Scheide am Foram. opt. in der Ausdehnung von etlichen Millimetern schwarzbraun gefärbt.[1]

Dank der Entdeckung A. v. Graefe's ist die Erkennung der wachsenden Hirn-Geschwülste in der Mehrzahl der Fälle ebenso leicht, wie [schwierig, ja] unmöglich die Beseitigung derselben leider erscheint. Der vorliegende Fall ist ein interessantes Beispiel der Tatsache, daß eine im späteren Leben sich entwickelnde Neubildung schon embryonal angelegt sein kann: wofür ich in den melanotischen Sarkomen, welche sich auf der Grundlage einer einseitigen, übermäßigen Pigmentierung des Augapfels entwickeln, ein interessantes Beispiel gefunden. Sehr bemerkenswert ist der rasche Ablauf der Erscheinungen. Der Tumor mag schon lange bestanden haben, aber vom ersten Beginn der Symptome, die er verursachte, bis zu dem (in vollständiger Paralyse durch Lungen-Entzündung und Lähmung erfolgten) tödlichen Ausgang ist nur ein halbes Jahr vergangen, während in andern Fällen diese Frist 3, ja selbst 12 Jahre dauern kann.

[1] Es konnten nur die hinteren Hälften der Augäpfel nebst Sehnerven zur Untersuchung genommen werden.

103. Neuritis retrobulbaris. C.-Bl. f. A. 1884, S. 185—186.

Im Anschluß an die interessanten Mitteilungen des Hrn. Kollegen Hock (C.-Bl. f. A. 1884, S. 107) will ich zunächst den folgenden, über 6 Jahre beobachteten Fall veröffentlichen, da es mir augenblicklich nicht möglich ist, die Gesamtheit meiner zahlreichen Beobachtungen über diesen Gegenstand zusammenzustellen.

Ein 17jähriges kräftiges Bauernmädchen gelangte am 24. Mai 1878 zur Aufnahme. Sehschwäche des linken Auges begann vor 8 Tagen und hat seitdem zugenommen. R. Sn, On, E.; L. S = $\frac{1}{\infty}$, Augengrund völlig normal.

COS

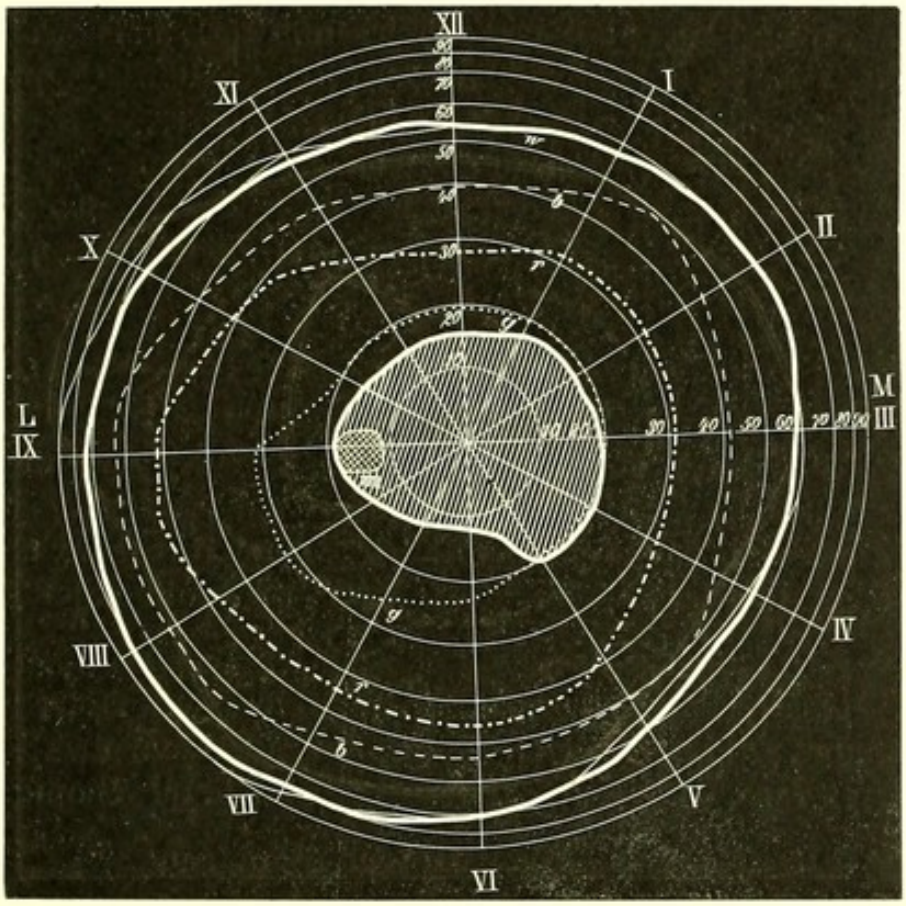

Fig. 1.

Hätte nicht die direkte Reaktion der l. Pupille völlig gefehlt bei Intaktheit der indirekten, so wäre die Annahme einer wirklichen Sehstörung nicht zu begründen gewesen. So aber nahm ich eine Neuritis retrobulbaris an, für welche allerdings eine Ursache nicht aufgefunden werden konnte. Patientin war sonst völlig gesund.

Sofort wurde eine Heurteloup'sche Blut-Entziehung vorgenommen. Schon am folgenden Tage (25. Mai) war direkte Pupillar-Reaktion des linken Auges zu bemerken, Finger werden mühsam gezählt. Am 26. Mai auf 1 Fuß. Aber während S zunimmt, tritt leichte Veränderung des Augenspiegel-Befundes hervor; die Grenzen des Sehnerven-Eintritts sind leicht verschwommen, die Venen etwas verbreitert, wenn man das aufrechte Bild des linken mit dem

des rechten genau vergleicht. 28. Mai: Finger auf 3 Fuß; 30. Mai: Finger in 5′, großes Scotoma centrale. (Vgl. Fig. 1.)

Die Farben Blau, Rot, Grün werden auch außerhalb des Skotoms nicht als solche erkannt, nur Blau bei größeren Flächen. Heurteloup wiederholt. 2. Juni: L. Finger 8′, +6″ Sn XX Buchst. in der Nähe. Patientin wird 14 Tage nach der Aufnahme wegen Heimweh entlassen und stellt sich am 25. Juni 1878 vollkommen geheilt vor: On, S = 1, G.F. normal, Farben-Perzeption normal.

Nach 6 Jahren (9. Mai 1884) gelangt sie wieder zur Aufnahme. Sie war in der Zwischenzeit ganz gesund gewesen. Vor 8 Tagen wurde sie von einem

COD

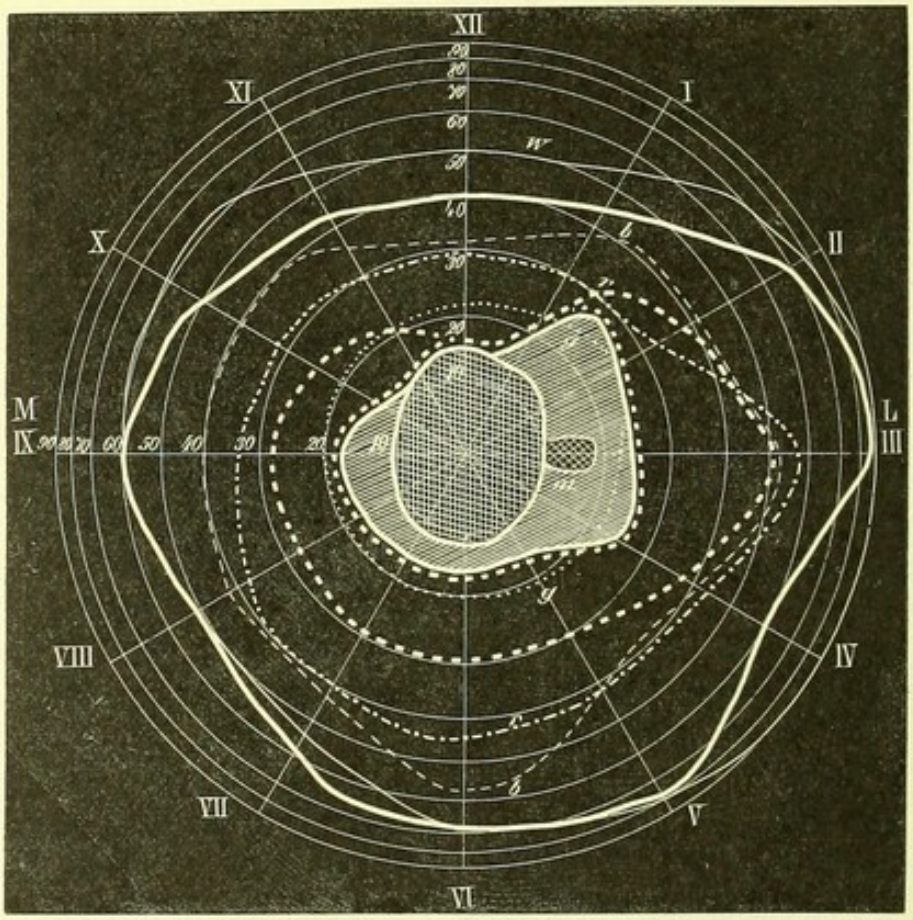

Fig. 2.

Schnupfen heimgesucht. Das rechte Auge wurde schmerzhaft bei Drehungen, wie sie ganz spontan angibt; ein Schatten legte sich über das rechte Auge; die Sehstörung hat in den letzten Tagen zugenommen.

Stat. praes.: Sonst gesund, keine Menstruations-Beschwerden, Urin normal. Bei Drehungen des r. Auges Schmerz in der Orbita. L. S = 1 in jeder Beziehung, Pupillar-Reaktion normal. Die rechte Pupille reagiert deutlich nur auf indirekten Licht-Einfall. R. Finger auf 2′ exzentrisch, großes Scotoma centrale. Dabei sind beide Papillen ein wenig bleich, in ziemlich gleicher Weise, jedoch wenig von der Norm abweichend. Patientin ist nicht anämisch, auch gar nicht nervös.

Eine Pilokarpin-Schwitzkur wurde eingeleitet. Bald trat Besserung ein, rechts wurde auch die direkte Pupillen-Reaktion lebhaft.

14. Mai 1884: Rechts Finger auf 4′, Sn XXX in 6″. Gesichtsfeld-Grenzen nahezu normal. Scot. centrale. (Vgl. Fig. 2, das doppelt Schraffierte bedeutet das relative Skotom für Weiß, das einfach Schraffierte hingegen das Skotom für Blau). Farben-(Blau)Empfindung nur im unteren Teil des Gesichtsfeldes erhalten, in dem durch die kurzen kräftigen Striche umgrenzten halbmondförmigen Felde. Bewegungen des r. Bulbus nasen- und aufwärts schmerzhaft.

23. Mai hat dieses Symptom aufgehört, S nahezu 1. Kl. Scot. paracentrale. 28. Mai völlig geheilt entlassen. (Brief vom 24. Juni günstig.)

103a. Über selbständige Sehnerven-Entzündung. C.-Bl. f. A. 1887, S. 321—327. (Vgl. Nr. 186.)

Am 9. April 1887 kam der 15jährige, sonst ganz gesunde A. B. und klagte über kürzlich und plötzlich entstandene Sehstörung des rechten Auges. Da dieses deutlich nach innen schielte, und zwar nach Angabe der Mutter schon seit langer Zeit; da es ferner bei der Augenspiegel-Untersuchung eine starke Übersichtigkeit (H $^1/_7$″ = 5,5 D.) und nur geringe Verschleierung des Sehnerven-Eintritts zeigte: so hätte man zweifeln können, ob die Sehstörung überhaupt erst in der letzten Zeit entstanden, oder nur erst kürzlich bemerkt worden sei.

Aber die Angaben des Knaben lauteten sehr bestimmt. Er war auch nicht der erste in diesem Alter, bei dem ich Sehnerven-Entzündung hinter dem Augapfel beobachtet. Und die Sehkraft des rechten Auges war fast aufgehoben: die Zahl der Finger wurde nur auf 1′ Entfernung erkannt; das Gesichtsfeld war ziemlich ausgedehnt (oben bis 35°, außen bis 65°, unten bis 50°, innen bis 40°), aber mit einem großen Fleck in der Mitte behaftet (nasen- wie schläfenwärts von 20°, nach oben von 15°, nach unten von 10° Ausdehnung). Die Pupille des rechten Auges zog sich lebhaft nur bei Licht-Einfall in das linke (in jeder Beziehung normale) Auge zusammen. Druck auf den rechten Augapfel war etwas empfindlich. Die Trübung des rechten Sehnerven-Eintritts ging ein wenig hinaus über die physiologische Verschleierung, die man in übersichtigen Kinderaugen gelegentlich beobachtet. Urin normal. Gesundheit gut. (Keine Blei-Einwirkung.)

Ich nahm eine Sehnerven-Entzündung an und verordnete, da sonst nichts Krankhaftes zu entdecken war, den innerlichen Gebrauch von Jodkali und tüchtiges Schwitzen unter Verabfolgung von salizylsaurem Natron.

Der Verlauf der Krankheit, welcher in der Anstalt genau beobachtet wurde, kann zwanglos in drei Abschnitte geteilt werden:

Der erste, kürzeste, ist gekennzeichnet durch hochgradige Sehstörung und geringen Augenspiegel-Befund; der zweite, längere durch abnehmende Sehstörung bei deutlicher Entzündung des Sehnerven-Eintritts; der dritte, dauernde durch nahezu vollständige Heilung der

Sehstörung bei deutlicher Abblassung des Sehnerven-Eintritts ohne entzündliche Trübung.

Ich finde diesen Verlauf sehr typisch und habe Ähnliches auch in andren Fällen der Art gesehen.

Über den ersten Zeitraum habe ich schon gesprochen.

Der zweite folgte sehr bald; zu rasch, um der eingeschlagenen Behandlung dabei ein wesentliches Verdienst zuzuschreiben. Die Sehnerven-Entzündung heilt in manchen Fällen sehr schnell, wenigstens hinsichtlich der Sehstörung; es ist eine Selbsttäuschung, die Heilung den angewendeten Mitteln (Quecksilber, Jodkali, Pilokarpin-Einspritzungen, salizylsaurem Natron) zuzuschreiben: in andren, wiewohl seltneren Fällen ist alles vergeblich; das befallene Auge bleibt blind, wie es gewesen.

Schon am 10. April 1887, d. h. 6 Tage nach der ersten Prüfung, zählte das Auge die Finger bis auf 10′ und erkannte Buchstaben von Sn XII in 4″. Das jetzt vollkommen normale Gesichtsfeld (oben 55°, außen 85°, unten 60°, innen 60°) hatte genau in der Mitte einen fast über 20° nach allen Richtungen hin ausgedehnten Dunkelfleck, in welchem die Formen undeutlich, die Farben weniger klar erschienen.

Jetzt war aber eine feinstreifige Trübung ganz deutlich rings um den Sehnerven entwickelt und dieser meßbar erhaben (etwa um 0,2 mm). Während die Sehstörung regelmäßig abnahm, konnte man ebenso regelmäßig eine Zunahme der Trübung feststellen.

Am 23. April 1887 sah das rechte Auge mit +16″ Sn LXX in 15′; mit +6″ Sn $3^1/_2$ in 4″; die Ausdehnung des Dunkelflecks hatte bis auf 8—10° abgenommen. Die Augengrund-Veränderung hatte aber bereits ziemlich die Ausdehnung, wie sie am 16. Mai 1887 — als das Auge mit +16″ Sn XX in 15′ erkannte und der Dunkelfleck auf 3—5° geschrumpft war — von meinem damaligen ersten Assistenten, Hrn. Dr. Ostwalt, gezeichnet worden ist. (Vgl. die Figur.)

Eine einigermaßen scharfe Grenze des Sehnerven-Eintritts ist nur im lateralen Quadranten vorhanden; nur von hier aus beginnt einigermaßen normal roter Augengrund. Der ganze übrige Teil des Sehnerven-Randes ist deutlich gestreift. Die dichten, strahlenförmig angeordneten, feinen weißlichen Streifen oder Linien setzen sich über die Vorderfläche der Blutgefäße hin weit in die Netzhaut fort, wie in den Augen einiger Fische, bei denen die Sehnerven-Fasern in der Netzhaut eine zarte Markscheide besitzen.[1]

Die Struktur der vordersten Netzhaut-Schicht ist mit überraschender Deutlichkeit gezeichnet. Die Grenzlinien gegen den lateralen

[1] Vgl. Arch. f. Anat. u. Physiol. 1882, Physiol. Abt.

Quadranten der Netzhaut, wo diese Veränderung fehlt, ist ungemein scharf ausgeprägt. In dem gestreiften Teil der Netzhaut rings um die $^3/_4$ des Sehnerven-Randes, sind Hunderte von zartesten, hellen, weißglänzenden Punkten entwickelt, die in der vorderen Netzhaut-Schicht zu liegen scheinen. Es ist ja allerdings nicht leicht, das von der vorderen Schicht der durchsichtigen Netzhaut zurückgeworfene Licht von dem an der Hinterfläche reflektierten zu unterscheiden.

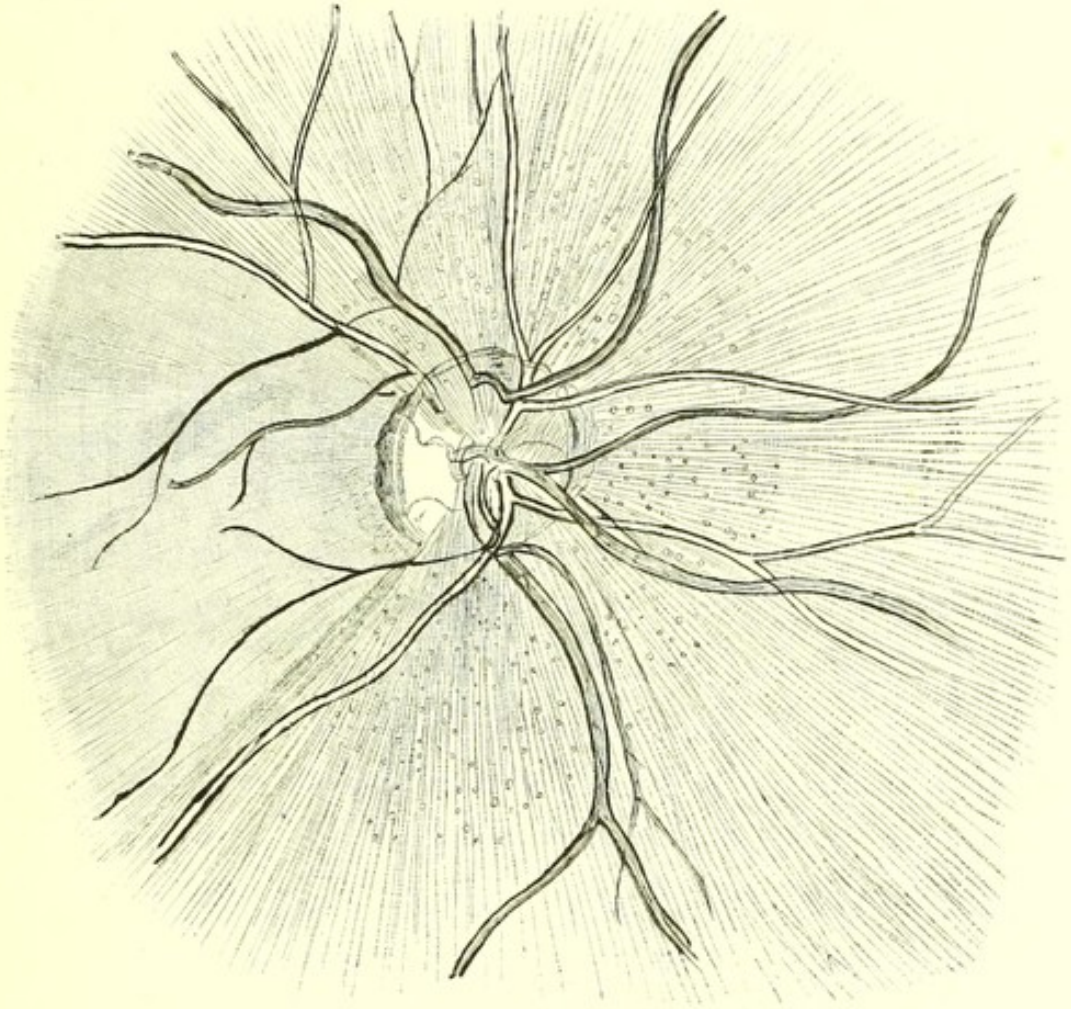

Der dritte Zeitraum begann im Monat Juni d. J. Die Sehkraft wurde noch etwas besser, namentlich der Dunkelfleck kleiner (2—4°): dabei die Netzhaut wieder klarer, hingegen der Sehnerven-Eintritt entschieden blaß.

Nach der Rückkehr von meiner Reise fand ich die Netzhaut ganz klar, die Struktur ihrer Nervenfaser-Schicht nicht mehr erkennbar, die Punkte geschwunden; nur ganz feine Scheiden am breitesten Teil der Netzhaut-Blutgefäße, als hauptsächlichstes Zeichen der früheren Entzündung. Der Sehnerven-Eintritt war aber grünlichweiß geworden, ausgehöhlt (H 4 D.), seine Substanz etwas trübe: wie man es ge-

legentlich bei vollständiger Erblindung des Auges beobachtet. Und doch erkannte das Auge mit +14″ Sn XX in 15′ und hatte nur einen kleinen Dunkelfleck in der Mitte. Das Gesichtsfeld war nahezu normal, nur medianwärts etwas enger, als bei der letzten Untersuchung (40° gegen 60°).

M. H.! Ich habe Ihnen die wichtigeren Momente der Krankheit bereits in der Erzählung des Einzelfalles angedeutet. Sehr merkwürdig scheint mir, daß von dieser gerade nicht so häufigen, jäh eintretenden Entzündung des Sehnerven hinter dem Augapfel öfters Frauen befallen werden, ohne daß ich bis jetzt einen unmittelbaren Zusammenhang des Leidens mit der weiblichen Geschlechts-Tätigkeit[1] hätte nachweisen können; und daß der Zwischenraum zwischen der Erkrankung des ersten und des zweiten Auges entweder nur Tage oder Wochen oder Jahre beträgt. Ich kann jede der Verlaufsweisen durch Beobachtungen aus der letzten Zeit belegen. — — —

Von großer Wichtigkeit für die Diagnose ist bei starker Sehstörung ohne Spiegelbefund die Aufhebung der direkten Pupillar-Reaktion des erkrankten Auges. Bei geringerem Dunkelfleck in der Gesichtsfeld-Mitte sind, unter künstlicher Erweiterung der Pupille, Veränderungen der Netzhaut-Mitte auszuschließen; denn diese gehören zu den — bestverkannten Krankheitszuständen.

Ich schließe mit der Bemerkung, daß, wenn ein Auge zuerst einen festen Dunkelfleck in der Mitte des Gesichtsfeldes wahrnimmt und dann rasch und vollständig erblindet, der Krankheits-Stoff (z. B. Neubildung) erst die Scheide des Sehnerven und dann den letzteren ergriffen hat: während man früher, ehe die Lage des zum gelben Fleck ziehenden Bündels an der Schläfenseite des Sehnerven-Umfangs festgestellt worden, gerade das Entgegengesetzte, nämlich eine ursprüngliche Ablagerung in der Sehnerven-Achse, hätte vermuten können.

104. Über Drusen im Sehnerven-Kopf. (Mit Dr. G. Cirincione.) C.-Bl. f. A. 1891, S. 166—168 und 198—211.

I. Krankengeschichte. (J. H.)

Am 24. Februar 1890 kam ein 59jähriges Fräulein von auswärts wegen Sehstörung des linken Auges. Sofort wurde eine Geschwulst der Aderhaut nachgewiesen.

Die Kranke ist gesund bis auf „Rheumatismus“ im rechten Arm, auch im Bein. Urin normal. Seit 3 Jahren hat die Sehkraft im linken

[1] Gelegentlich ist „überreiche und lange Menstruation“ angemerkt worden. — Hr. Koll. Hock hat in seiner interessanten Arbeit (C.-Bl. f. A. 1884, S. 107) 3 Fälle von männlichen Kranken, von denen einer erst 12 Jahre alt war, mitgeteilt.

Auge allmählich abgenommen; seit 2 Jahren hat sie auch ein Gefühl von Spannung darin. Die zentrale Sehschärfe ist noch recht gut. (+20″ Sn L in 15′, also S = $^1/_3$). Das Gesichtsfeld von innen-oben eingeengt; die Grenzlinie verläuft schräg von außen-oben nach innen-

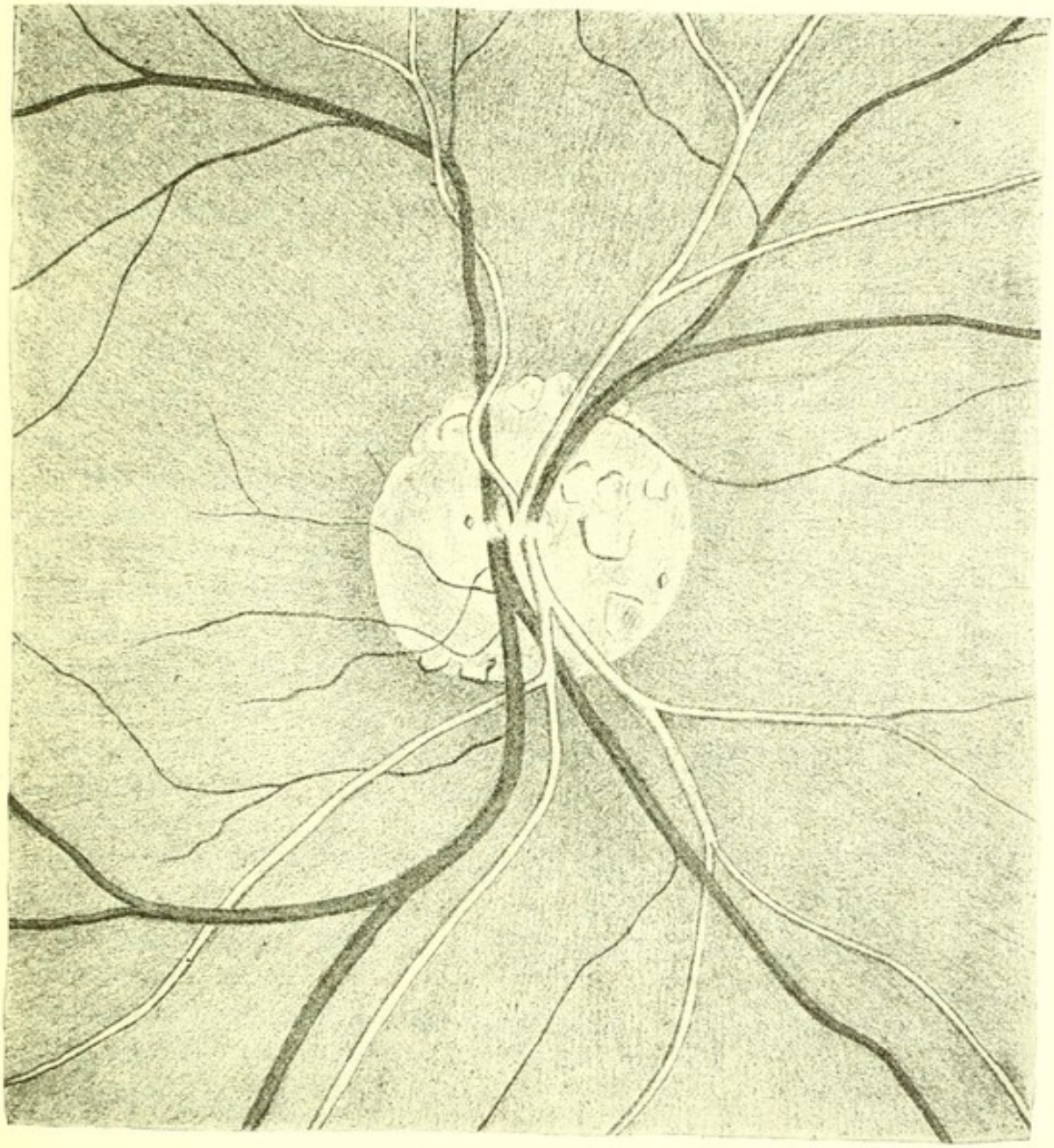

Fig. 1.

unten und nähert sich dem Fixierpunkt bis auf 15°. Dem entsprechend sieht man außen-unten die scharf umschriebenen Buckel von Netzhaut-Erhebung durch die Geschwulst-Masse; darauf eine Blutung. Bei seitlicher Beleuchtung erkennt man hinter der vorgeschobenen Netzhaut die lehmfarbene Neubildung. Der Glaskörper ist nicht ganz rein,

die Pupille wegen hinterer Verwachsung nicht zu erweitern, der Sehnerven-Eintritt sichtbar, aber nicht klar. Das Auge ist äußerlich nicht verändert, aber gespannt.

Das rechte Auge hat normale Sehkraft und Gesichtsfeld-Ausdehnung (+40″ Sn XX in 15′, +20″ Sn $1^1/_2$ in 12″).

Die lichtbrechenden Teile dieses Auges sind klar bis auf ein kleines Flöckchen im Glaskörper, vor dem Sehnerven; der Augengrund normal bis auf eine eigentümliche Veränderung des Sehnerven-Eintritts. Die Substanz des letzteren ist rötlich, aber die Begrenzung unregelmäßig, durch knollige, glänzende Bildungen, die mehr oder minder tief in dem Gewebe liegen und über den scheinbaren Rand des Sehnerven in die benachbarte Netzhaut hinübergreifen; während der mittlere Teil der Sehnerven-Scheibe mehr frei geblieben. Es sind offenbar körperliche, kuglige Bildungen mit glänzender Umrandung. Auch in der angrenzenden Netzhaut-Zone ist ein und der andre glitzernde Punkt sichtbar.

Auf Grund früherer Erfahrungen von der Gefahrlosigkeit dieser immerhin auffallenden Sehnerven-Veränderung überzeugt, verordneten wir zunächst, bei der noch guten Sehkraft des linken Auges, auflösende Mittel (Kj, Hg), freilich ohne sonderliche Hoffnung; und als nach 3 Monaten die Gesichtsfeld-Beschränkung fast den Fixierpunkt erreicht hatte, — ohne daß objektiv ein Wachstum der Geschwulst nachzuweisen war, — wird zur Operation geschritten.

Zunächst am 6. Mai 1890 Punktion am Äquator, nach außen-unten. Dieselbe fördert, wie in andern Fällen von Aderhaut-Sarkom, nur reines Blut. Deshalb einige Tage später, unter Narkose, die Enukleation. Heilung, wie gewöhnlich. Mai 1891 wird Wohlbefinden und gute Sehkraft des rechten Auges festgestellt. Die Drusen im Sehnerven scheinen zuzunehmen. (Vgl. Fig. 1, aufrechtes Bild des rechten Augengrundes von Hrn. Dr. Perles, erstem Assistenten, gezeichnet.)

Der herausgenommene rechte Augapfel wurde bald durchschnitten, und die Diagnose bestätigt. Nach außen-unten fand sich eine Aderhaut-Geschwulst, nicht weit hinter der Linse, ungefähr ein Drittel des Glaskörper-Raumes einnehmend; die Schnittfläche hauptsächlich gelb, im hinteren Drittel aber gesättigt braun.

II. Anatomischer Befund. (G. C.)

Der Bulbus wurde in Müller'scher Flüssigkeit und dann in Alkohol von allmählich gesteigerter Konzentration gehärtet. Trotz der Anwesenheit der verhältnismäßig umfangreichen Geschwulst hat der Augapfel durchaus normale Größe und Form. Die Ader- und

Netzhaut bietet, außer an der Ursprungsstelle der Neubildung, keine erwähnenswerte Besonderheit. Die leichte Ablösung rechts hinter dem Tumor ist Kunstprodukt. An der Ursprungsstelle geht die Aderhaut unmittelbar in die Neubildung über. Die gegen das Innere des Glaskörpers vorgedrängte Netzhaut ist an dem vorspringenden Teile der Geschwulst wie angenagt und endigt rings um die Grundfläche derselben mit einem unregelmäßigen, gezackten und sehr dünnen Rande.

Die Linse ist etwas verkleinert, aber von normaler Lage und Form. Hinten und ein wenig seitwärts ist sie umgeben von Resten des geronnenen Glaskörpers und von der stark zusammengeschrumpften Hyaloidea. Die Pupille ist frei von Ausschwitzung; Iris und Vorderkammer normal.

Die wichtigste Veränderung (die Drusen im Sehnerven-Kopf), welche bei der mikroskopischen Untersuchung später angetroffen wurde, entzog sich der Betrachtung mit bloßem Auge, weil bei der Teilung des Augapfels die Papille ganz in einer Hälfte blieb. Der Augapfel wurde im ganzen mit Lithion-Karmin gefärbt und in Schnittreihen zerlegt.

Die Neubildung geht von der mittleren Lage der Aderhaut aus, zwischen den großen und kleinen Gefäßen, und besteht aus kleinen Spindelzellen, welche, in Zügen geordnet, von äußerst spärlichem Bindegewebs-Stroma eingeschlossen, dagegen reichlich mit Pigment-Elementen durchsetzt waren. Es ist ein melanotisches Spindelzellen-Sarkom der Aderhaut.

Im Innern der Papille ist ein Konkrement abgelagert. Vor der Siebplatte (vgl. Fig. 2) behalten die Sehnerven-Fasern nicht ihre gewöhnliche Richtung, sondern erfahren eine plötzliche und fast vollkommene Unterbrechung durch eine große Höhlung, erfüllt mit gelblicher Masse. Seitwärts dehnt sich diese Höhlung von einem Rande der Papille bis zum andern aus und hat eine Breite von 1,5 mm. Rückwärts ist sie von den vordersten Fasern der Lamina cribrosa begrenzt, vorn von einer ca. 0,3 mm dicken Nervenfaser-Schicht; ihr Durchmesser in dieser Richtung beträgt 0,85 mm. Diese Maße stellen die größten Durchmesser der Höhlung dar und sind in Fig. 2 gezeichnet. Es stellt sich aber bei der Verfolgung der Serien-Schnitte, welche den Rest der Papille enthalten, heraus, daß die Höhlung weiterhin durch die Zentralgefäße in zwei kleinere Hohlräume geteilt wird, welche ebenfalls mit einer den Gefäßen angelagerten Masse erfüllt sind; dann verbreitern sich die zwei Hohlräume wieder gegeneinander in demselben Maße, als die Gefäße aus den Präparaten zu verschwinden beginnen, und endlich vereinigen sie sich wieder, um von neuem eine einzige Höhlung zu bilden, die aber im Vergleich zu jener

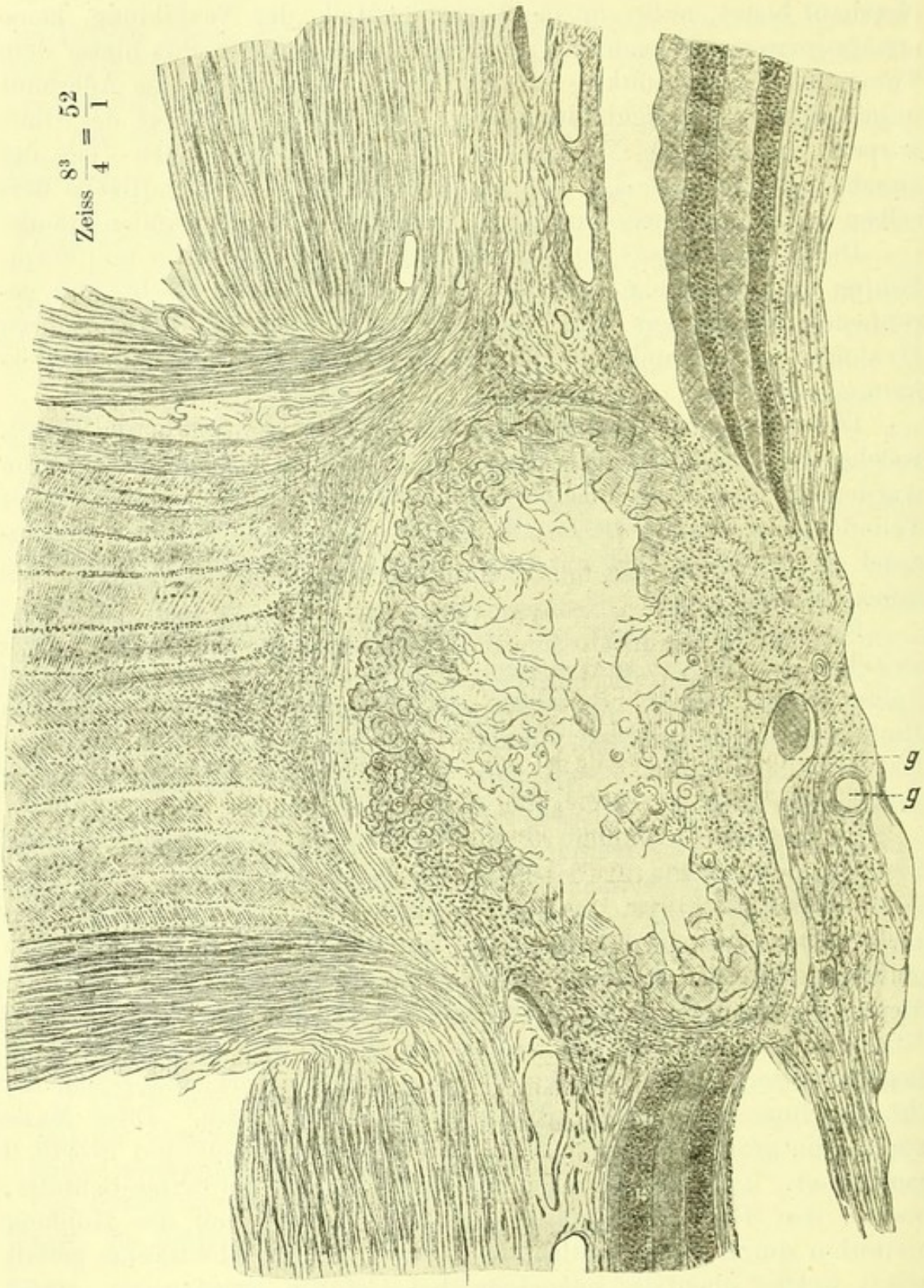

Fig. 2.

in den Anfangsschnitten der Papille getroffenen sehr klein ist. Aus der Durchmusterung der Serienschnitte kann man so eine klare Vor-

stellung von der Anordnung der Drusen bekommen. Es handelt sich um einen wahren Drusenring, welcher die Zentralgefäße rund umgibt und sich seitwärts bis an den Rand der Papille erstreckt, ohne irgendwo denselben zu überschreiten.

Dieser Ring ist ziemlich fest und hart und zeigt sich zusammengesetzt aus homogenen Bruchstücken von sehr unregelmäßiger Gestalt. In ihrem zentralen Teile haben diese eine hellgelbe Färbung und sind nirgends mit Kernen oder Gewebe versehen, weder in ihrem Innern noch in den Zwischenräumen. Ihre periphere Zone dagegen besitzt rote Färbung, welche sie der Imbibition mit Karmin verdankt und eine nicht mehr glatte und blätterige, sondern höckerige und konzentrisch gestreifte Oberfläche, so zwar, daß man an die amyloiden Körperchen der Greisen-Prostata erinnert wird.

Zwischen der Konkrement-Masse und dem umgebenden Gewebe ist keine deutliche Grenzschicht; eine trennende Kapsel, wie sie fast stets bei den analogen Veränderungen des Nervensystems und andrer Teile sich zu finden pflegt, fehlt vollkommen; ebenso jede periphere Verdickung des vorhandenen Gewebes, welche für einen von den Drusen auf die Umgebung ausgeübten Druck spräche. Das Papillen-Gewebe, welches nicht merklich verändert ist, durchsetzt in kurzen Zügen die Lücken zwischen den peripher gelegenen Stücken und schließt außerdem hyaline Kugeln ein, bald groß und höckerig, bald klein bis zur Körnchengröße.

Bei oberflächlicher Prüfung hätten diese Massen, besonders die zentral gelegenen, wohl die Anschauung erwecken können, daß es sich um Krystall-Formen handle, aber die genaue Analyse der Präparate liefert bald die gegenteilige Überzeugung.

Konzentrierte Salzsäure greift die gelben Bruchstücke an, indem sie langsam große Gasblasen entwickelt, welche sich um jedes einzelne Stück kranzartig anordnen; aber Auflösung tritt nicht ein, obwohl nach einigen Minuten die Bläschen-Entwicklung aufhört und nicht mehr hervorrufbar ist durch Hinzufügung neuer oder konzentrierterer Salzsäure. Auf die mehr peripheren rundlichen, rötlichen, höckerigen Schollen bleibt Salzsäure ohne Einwirkung. Gibt man dagegen konzentrierte Essigsäure zu, so scheint gerade das Entgegengesetzte einzutreten, indem diese die zentralen Bruchstücke unberührt läßt und die peripheren Schollen angreift, aber nur scheinbar; die Einwirkung erstreckt sich nur auf das zwischen den Einlagerungen befindliche Gewebe, welches durchsichtig und im größten Teil des mikroskopischen Gesichtsfelds unsichtbar wird, und nicht auf die Konkremente, welche im Gegenteil viel deutlicher werden infolge ihres Licht-Absorptionsvermögens. Mit Saffranin und Methylviolett geben die konzentrisch

gestreiften Stücke keine Amyloid-Reaktionen; mit Jod-Tinktur färben sie sich gelblich. Es handelt sich demnach um eine Ablagerung von hyalinen Massen, deren genauere Zusammensetzung unbekannt ist und welche zum Teil im Innern der Papille sekundär verkalkt sind. —

Einige weitere Reaktionen verdanken wir Hrn. Dr. Perles. Die durchscheinenden, matt gelblich gefärbten und in mittlerem Grade Licht reflektierenden Körper im Sehnerven-Kopfe erwiesen sich unter dem Polarisations-Mikroskop als sehr wahrscheinlich nicht krystallisiert; bei jeder Stellung der Nicols blieb alles dunkel.[1] Bei einfacher Betrachtung im auffallenden und durchfallenden Lichte sind es scharfkantige, meist mit spitzen Winkeln versehene, oft rhombischen Tafeln ähnliche Bruchstücke einer fein lamellös geschichteten Substanz; auf einzelnen Stückchen läßt sich eine feinste, konzentrische Zeichnung mit Auftreten von matten Farbringen beobachten, die offenbar Interferenz-Erscheinung sind und auf eine schichtförmige Anordnung dünner Blättchen deuten.

Um sich ein ungefähres Urteil über die Zusammensetzung dieser Gebilde zu verschaffen, wurde der (nach der Vorbehandlung des Präparats mit Farbstoff, Säure etc. nicht sehr aussichtsreiche) Versuch gemacht, ihnen auf mikrochemischem Wege näher zu treten. Hierzu wurden teils mit bloßem Auge sichtbare, von der Durchschnittsfläche der Papille abgehobene Bröckel verwendet, welche den drusigen Einlagerungen entstammten, teils wurde von den fertigen, gefärbten und in Kanada-Balsam liegenden Schnitten durch oft wiederholtes Waschen mit Äther das Deckglas und der letzte Rest der Balsamhülle entfernt und dann das Verhalten der hierdurch in Form und Lage nicht veränderten Präparate geprüft. Dabei stellte sich eine auffallende Resistenz der fraglichen Gebilde gegen alle Agenzien heraus, welche auf das Minimum verfügbaren Materials zur Einwirkung gelangten. Die Substanz verkohlte beim Erhitzen und war unlöslich in Wasser, Alkohol, Äthyläther, 10% Essigsäure, 5% Salpetersäure, 10% Kalilauge. Auch beim Erwärmen und 10 Minuten dauernder Einwirkung trat hierbei eine Gestaltveränderung nicht ein. Alkoholische und wässerige Jodlösung veränderte nichts, abgesehen von leichter Bräunung; ebensowenig Millon's Reagens. Konzentrierte Schwefelsäure schwärzte sofort ohne Farben-Reaktion; die gewöhnlichen Anilin-Farben sind ohne Einwirkung. Es sind also amorphe, organische Körper, nicht zelliger Natur, welche keine Eiweiß-, Fett- oder Leim-Reaktion geben und deren indifferentes Verhalten gegenüber den gebräuchlichen Lösungsmitteln sie dem Elastin am ähnlichsten erscheinen läßt. —

[1] Wedl und Bock fanden die kolloiden Exkreszenzen der Aderhaut doppeltbrechend. (Path. Anat. d. Aug., Wien 1888, S. 117.)

Die rings um den Hauptherd ins Gewebe eingesprengten kleinen Knollen, die noch Farbstoff annehmen und offenbar jüngeren Datums sind, verhalten sich ähnlich: es scheint, wie wenn der ursprüngliche Prozeß in einer Produktion von hyalinen Tröpfchen bestände, die durch konzentrische Anlagerung wachsen und sekundär sich mit Salzen inkrustieren. Bei der Entfärbung der Präparate mit 1% HCl hatte natürlich auch eine Entkalkung stattgefunden.

Mit hoher Wahrscheinlichkeit war diese Ablagerung vor unsrer Präparation homogen und zerfiel nur beim Zerlegen in feinste Schnitte mittelst des Mikrotoms durch ihre eigene Sprödigkeit in so viele Stückchen. Anders wäre die große Unregelmäßigkeit der Winkel an den einzelnen Stücken und die verhältnismäßig glatte Oberfläche, welche genau der Schnitt-Ebene entspricht, unverständlich sowie auch die Verschiedenheit in Form und Größe und das Fehlen jeglichen Stützgewebes. Gegen den Rand der Höhlung war die Masse mehr knollig.

Ein derartiger Herd mußte notwendig im umgebenden Gewebe Veränderungen hervorrufen und solche sind auch wirklich vorhanden; aber sie sind unendlich viel geringer, als man bei der übergroßen Ausdehnung des Prozesses in einem so kleinen und zarten Organ erwarten sollte. Der Sehnerven-Stamm ist im ganzen von wenig verkleinertem Umfange und in seinem peripheren Teil hinter der Lamina cribrosa arm an Nervenfasern, dagegen reich an hyperplastischem Bindegewebe; aber seine piale Umhüllung und das ganze Fasergerüst ist von normaler Stärke. Nirgends sieht man Veränderungen der kleinen Gefäße, kleinzellige Infiltration, Bindegewebs-Stränge oder dergleichen, was auf einen entzündlichen Prozeß deuten könnte. Also muß der partielle Nervenfaser-Schwund auf einen einfachen Degenerations-Vorgang bezogen werden. Dieser Prozeß wird am deutlichsten bei kombinierter Färbung mit Karmin und Bleu de Lyon, welche beim Studium der Veränderungen im Sehnerven Resultate gibt, die unvergleichlich denen der Weigert'schen Methode überlegen sind, weil eine solche wohlgelungene Färbung das blaue Bindegewebe von dem roten Grund sich abheben läßt und sozusagen ein genauer Indikator für den Grad der Veränderung ist.[1]

[1] Die beste Anwendungs-Methode ist folgende: Man löst eine Messerspitze Bl. d. L. in 50 g absoluten Alkohols und filtriert; die Lösung ist gerade recht, wenn sie eben noch gut durchsichtig ist. Man gibt die Präparate hinein nach der Vorfärbung mit Karmin, nachdem sie bei Färbung in toto von Terpentinöl oder Chloroform absolut befreit und in allen Fällen gut entwässert sind.

1. Verweilen in der Lösung 2 Stunden oder auch mehr.
2. Waschen in absolutem Alkohol unter leisem Schütteln der Präparate 5 Minuten lang.
3. Zweite Waschung in absolutem Alkohol (stets nötig!).
4. Aufhellung im Terpentinöl und Canada-Balsam.

Vor der Lamina cribrosa erreichen die Optikus-Fasern nur zum Teil die Netzhaut, indem sie teils entlang den Rändern des Drusenrings laufen, teils sich an die Zentralgefäße halten. Bevor sie sich seitwärts in der Netzhaut ausbreiten, bilden sie eine kleine Lage, welche absolut frei von Drusen ist, dick genug, um den Drusen-Herd für die Augenspiegel-Untersuchung einigermaßen zu verdecken, aber zu dünn, um den Drusen erheblichen Widerstand zu leisten, so daß sie gegen das Innere des Augapfels vorgedrängt wird. Daher erscheint die Papille in diesen Fällen geschwollen und um einige Zehntel Millimeter hervorragend. Nur die Netzhaut ist mit vorgedrängt, während die Aderhaut dicht der Lederhaut anliegt. Die äußeren Netzhaut-Schichten, speziell die Stäbchen und Zapfen, sind durchaus normal und regelmäßig angeordnet, aber die Ganglienzellen- und Faserschicht haben eine beträchtliche Volums-Verminderung erfahren, da unter den Nervenzellen viele verkümmert erscheinen und die Nervenfasern nicht die Hälfte ihrer normalen Dicke erreichen.

Den Gefäßen der Papille und Netzhaut haben wir besondere Aufmerksamkeit gewidmet; aber aus dem histologischen Befunde ist nichts Pathologisches zu erwähnen, nur das Kaliber derselben ist weiter als in der Norm und schwankt, indem einige spindelförmige Erweiterungen vorkommen und in einem gleich hinter der Siebplatte gelegenen Punkt eine winklige Knickung, welche wir anfangs für ein durch die Präparation erzeugtes Kunstprodukt gehalten hatten.

Alle diese histologischen Einzelheiten stehen untereinander im Einklang und sind einzig und allein an die Anwesenheit jenes in der Papille eingeschlossenen Fremdgebildes gebunden, das frei von jeder reizenden Einwirkung im umgebenden Gewebe bloß diejenigen Folgeerscheinungen hervorruft, welche sein beständiges Wachstum und der dadurch bedingte Druck unvermeidlich macht. Aus dem Umstande, daß dieses Wachstum ein äußerst langsames ist, folgen zwei für das Sehvermögen des Kranken sehr wichtige Dinge: das ganz allmähliche Schwinden der direkt betroffenen Optikus-Fasern und die Anpassung der übrig gebliebenen, welche förmlich sich zusammen drängend und windend, um die Netzhaut zu erreichen, ihre Funktion behalten. Kein Zweifel, daß eine derartige Veränderung, wenn sie sich akut entwickelt hätte, Erblindung bewirkt haben würde.

Weniger klar ist die Natur des Prozesses, welcher die Anhäufung von Drusen im Sehnerven-Kopf veranlaßt hat. Vor allem wollen wir eines nicht uninteressanten Umstandes Erwähnung tun, daß nämlich gerade der Sehnerven-Kopf eine besondere Prädisposition für die frag-

liche Veränderung besitzt. Müller[1] zuerst, dann Iwanoff[2] und später Wedl und Bock[3] haben darauf hingewiesen und derartige Beschreibungen und Abbildungen geliefert, daß kein Zweifel an der vollkommenen Identität ihrer Fälle mit dem unsern bleibt, nicht nur im großen und ganzen, sondern in den kleinsten Einzelheiten. Da also die Veränderung in überraschender Weise in den verschiedenen Fällen das gleiche Bild bietet und genau und ausschließlich auf jenen kleinen Teil des Sehnerven beschränkt bleibt, ist es wahrscheinlich, daß diese ihre Lokalisierung keine rein zufällige, sondern an örtliche, möglicherweise anatomische Bedingungen geknüpft ist. Dagegen steht jedoch die Meinung der früheren Autoren, welche die Krankheit für eine Altersveränderung und daher nicht von örtlichen Ursachen, sondern von Stoffwechsel-Anomalien abhängig erklärten. Dem widerspricht nun, abgesehen von den Ergebnissen der histologischen Untersuchung, selbst das Alter der Befallenen. Der Kranke Müller's war in der Tat 61 Jahre alt und vielleicht gehörten auch die von Iwanoff untersuchten Augen einem Greise an (das Alter ist nicht angegeben), der Fall von Wedl hingegen betrifft einen 24jährigen Mann. Wenn man bedenkt, wie chronisch sich die Affektion entwickelt, so muß man, um genau zu verfahren, diese Zahlen noch stark reduzieren, da die Krankheit zur Zeit, als sie zur anatomischen Untersuchung kam, bereits einige, vielleicht 10 Jahre bestanden haben mochte. Besonders scheint dies in dem Fall von Müller bei dem alten Kranken zuzutreffen, wo die Erkrankung ungeachtet ihrer äußerst langsamen Entwicklung zur völligen Erblindung geführt hatte.[4] Wenn man die Beschreibungen dieser Verf. liest, so stellt sich heraus, daß ihre Ansicht nicht die Frucht genauester Beobachtung der Veränderung, sondern eine Schlußfolgerung ist, die zwar unsrer Anschauung nach durchaus irrig, aber in Anbetracht der damaligen mangelhaften Entwicklung der histologischen Technik sehr entschuldbar ist. Nach ihrem Dafürhalten sind die Konkretionen in der Papille nichts andres als in den Sehnerven eingesenkte und hier verkalkte hyaline Auswüchse der Glas-Lamelle der Aderhaut. Mit einer solchen Hypothese haben sie nicht nur das ursächliche Moment der Krankheit zu finden geglaubt (senile Degeneration), sondern auch ihre Natur mit Bestimmtheit abgeleitet.

---

[1] H. Müller, Anatomische Beiträge zur Ophthalmologie. Arch. f. Ophthalm. IV, Abt. II, S. 12.

[2] Iwanoff, Über Neuritis optica. Klin. Monatsbl. f. Augenheilk. VI, S. 425.

[3] Wedl und Bock, Pathologische Anatomie des Auges, S. 229.

[4] Es muß erwähnt werden, daß in diesem interessanten Falle die anatomische Untersuchung des ganzen Augapfels mit Ausnahme der Veränderung an der Papille nichts besonderes Pathologisches ergab, worauf man etwa die vollkommene beiderseitige Erblindung hätte zurückführen können.

Die Unwahrscheinlichkeit dieser Hypothese springt aber sofort in die Augen, wenn man erstlich sich die Mühe gibt, unsre Fig. 2 zu betrachten, welche übrigens völlig denen von Iwanoff[1], Müller, Wedl und Bock gleicht; und wenn man ferner die topographisch-anatomischen Verhältnisse in Erwägung zieht. Vor allem existiert an der Stelle, wo die Veränderung sich entwickelt hat, keine Aderhaut und daher auch keine Glas-Lamelle; dann vergrößern sich bekanntlich solche Körper bei ihrer Entwicklung immer gegen den Glaskörper-Hohlraum unter Emporhebung der Netzhaut und nicht gegen das Gewebe in der Tiefe, wo sie den größeren Widerstand vorfinden. Wenn wir nun auch diese auf die anatomische Erfahrung sich stützenden Erwägungen beiseite setzen und die Ansicht der genannten Verff. gelten lassen wollten; so bliebe noch aufzuklären, warum man keinen Drusen an der Seite oder der Oberfläche der Papille begegnet oder wenigstens auf dem Wege nach dem Innern des Sehnerven, d. h. zwischen der benachbarten Glaslamelle, dem Ausgangsort, und den von dort erzeugten Drusen. Dazu kommt, daß in allen beobachteten Fällen (vielleicht mit Ausnahme desjenigen von Iwanoff), nicht einmal in den weiter abgelegenen Teilen der Papille Drusen vorkamen.

Größeren Wert haben endlich die histologischen Eigenschaften der Veränderung, welche, abgesehen von allen andern Gründen, genügen würden, um absolut jeden Zusammenhang zwischen den Auswüchsen der Aderhaut und den Konkrementen innerhalb der Papille auszuschließen.

Die Auswüchse haben ein dergestalt eigentümliches histologisches Gepräge, daß sie im ersten Augenblick des Auftauchens unter dem Mikroskop auch von weniger Geübten erkannt werden. Es sind mehr oder weniger umfangreiche Körper, konzentrisch geschichtet, mit breiter Basis der Glaslamelle der Chorioidea aufsitzend und mit dem abgerundeten freien Ende stets gegen das Innere des Augapfels vorspringend. Auf ihrer Oberfläche findet sich ein bald mehr bald weniger vollständiger Überzug von Epithel-Zellen, und sehr oft enthalten sie in ihrem Innern eine oder mehrere Zellen. Sie besitzen die Konsistenz eines festen fibrösen Gewebes, aber nicht so weit, daß das Eindringen von Bindegewebs-Zellen und selbst sekundäre Ossifikation gehindert wäre (Alt). Nach den schönen Untersuchungen von Donders[2] und de Vincentiis[3] scheint ihre epitheliale Herkunft endgültig gesichert.

[1] Die Figur des Präparats von Iwanoff befindet sich nicht in der oben erwähnten Abhandlung dieses Verf.s, sondern in de Wecker's traité des maladies du fond de l'oeil.

[2] C. Donders, Arch. f. Ophthalm. Bd. I, Abt. II, S. 106.

[3] C. de Vincentiis, Contribuzione all' anatomia patologica dell' occhio. Napoli 1873, p. 31.

Der Erstere leitet sie von einer Vergrößerung der Zellkerne des Pigment-Epithels und der Letztere von einer kolloiden Umwandlung des Protoplasmas dieser Zellen ab, welch' letztere Anschauung nunmehr in der Wissenschaft überwiegt. Endlich mag noch erwähnt werden, daß die Auswüchse durch Ablagerung von Kalksalzen in ihrem Innern sich inkrustieren können, aber auch in diesem Falle ihr charakteristisches Aussehen nicht verlieren.

Alles dieses hat nicht die mindeste Ähnlichkeit mit der Affektion, welche wir vor uns haben. Hier begegnet man allerdings einigen konzentrisch geschichteten Körpern, welche von weitem an die Streifung jener Auswüchse erinnern könnten; aber denselben fehlt jede Spur von Epithel-Bekleidung und jede Spur von Zellen, Kernen oder Pigment. Sie sitzen nicht breit auf, sondern sind frei und oft an der Oberfläche maulbeerförmig gebuckelt. Solche Körper finden sich in allen Verkalkungs-Herden, sei es im Innern der Gewebe (Gehirn, Lunge etc.) oder in Drüsengängen (Prostata, Speicheldrüsen, Bronchien etc.). Wir haben es also nicht mit eingewanderten Aderhaut-Auswüchsen, sondern mit einem innerhalb der Papille entstandenen Herde zu tun.

Der Vorgang ist leicht zu verfolgen in den peripheren Teilen des Herdes, wo die Ablagerung noch frisch ist. Bei der Betrachtung eines solchen Punktes mit starker Vergrößerung sieht man, wenn man vom gesunden Gewebe ausgeht, wie die Optikus-Fasern immer stärker auseinander strahlen, und dann das Gewebe sich in Fransen und Fäden verliert; und von der andern Seite eine Ablagerung von anfangs runden und ganz kleinen hyalinen Tröpfchen, die dann immer größer werden und am Ende in Form großer Schollen mit der homogenen Masse rings um die Gefäße verschmelzen.[1] Es ist interessant zu beobachten, wie das auseinanderweichende Gewebe mit seinen Fäden und Fransen stets das gewöhnliche Aussehen des Sehnerven-Gewebes behält und nirgends eine jener Umwandlungen (hyaline Degeneration, Nekrose etc.) zeigt, welche das erste Stadium eines Verkalkungs-Vorgangs zu bezeichnen pflegen. Also erfährt in diesem Falle nicht, wie bei den Knorpeln, Arterien usw., das Gewebe selbst, wie es ist, eine Durchsetzung mit Kalkmassen, sondern zuerst eine Umwandlung in hyaline Substanz, welche später wenigstens zum Teil verkalkt. Wir haben dementsprechend auch keinerlei Zellen, Kerne oder Fasern in der Substanz gefunden, und überdies kommt nach der teilweisen Auf-

[1] Eine solche Verschmelzung ist denkbar durch den Wasser-Reichtum dieser peripheren frischen Ablagerungen, der aus der Möglichkeit hervorgeht, dieselben ohne Schaden für das Messer zu schneiden sowie aus ihrer ImbibitionsFähigkeit für Farbstoffe. Bei den zentralen, schon zerfallenen war dies unmöglich und öfters ihre Entfernung nötig, um Totalschnitte durch den Bulbus zu bewerkstelligen.

lösung der Konkretionen unter Einwirkung von Salzsäure kein Optikusgewebe wieder zum Vorschein. Einen strikten Beweis für die Art des Gewebs-Schwundes haben wir zwar in unsern Präparaten nicht gefunden, aber wahrscheinlich findet durch körnig-fettige Degeneration eine langsame Resorption statt, infolge der Kompression durch die Drusen-Massen. Und in dem Maße, wie diese äußerst langsam zustande kommt, ist auch der molekulare Zerfall sehr geringfügig und kann daher sehr leicht unsrer Beobachtung entgehen, besonders nach der Behandlung des Augapfels mit verschiedenen Fett lösenden Flüssigkeiten, wie absoluter Alkohol, geschmolzenes Paraffin usw.

Alle diese Tatsachen sind für uns der Ausdruck eines pathologischen Prozesses, der nichts mit den Auswüchsen der Aderhaut zu tun hat, der aber sein Gegenstück findet in der Verkalkung andrer Gewebe, insbesondere der verkästen Knoten in der Lunge.

Indessen bleibt immer die erste Ursache dieser hyalinen Umwandlung und nachfolgenden Kalk-Ablagerung in der Papille zu bestimmen, sowie der Grund, warum sie gerade auf dieses kleine Gebiet beschränkt blieb, statt sich auszudehnen oder zerstreut in andern Teilen des Augapfels aufzutreten. In unsren Präparaten haben wir genügende Anhaltspunkte zur Lösung dieser Frage nicht gefunden und wollen dieselbe daher, statt uns in mehr oder weniger wahrscheinlichen Hypothesen zu ergehen, lieber künftigen Untersuchungen überlassen.

III. (J. H.)

Unser Fall hat gegenüber den vorher beschriebenen eine besondere Bedeutung: es ist der erste, von dem Sehprüfung, Augenspiegel-Befund und anatomische Untersuchung der Drusen im Sehnerven-Kopf vorliegt.

I. Krankheitsname. Bereits in meinem Wörterbuch[1] habe ich darauf aufmerksam gemacht, was Druse bedeutet.[2]

a) In Grimm's Wörterbuch der deutschen Sprache heißt es folg ndermaßen (S. 1461): Druse, f., ein durchlöchertes, verwittertes Erz, hölungen in deren gemülme sich noch silber, erzsteine und krystalle befinden ... Diese Bedeutung führt auf das Wort drus (beule, geschwulst, ... (glandula); ob es dasselbe Wort ist?

b) Nach Sanders (Wörterbuch der deutschen Sprache, 1860, I, 324) ist Druse 1. im Bergbau, ein hohler, krystallener oder erzhaltiger Raum und die darin enthaltenen Krystalle; 2. meist mit Umlaut, = glandula;.... 3. in der älteren Sprache (Luther) auch Pestbeule.

[1] 1887, S. 25.

[2] Nicht die Auswüchse der Glasschicht der Aderhaut sollte man Drusen nennen, sondern darin befindliche Krystalle oder andersartige Ablagerungen.

Der Stamm von Druse ist unsicher (vielleicht Tross = Bündel, mlat. trossa). Die Bedeutungen entwickeln sich ungezwungen in der angegebenen Reihenfolge. —

Ich wüßte für die fremdartige, noch dazu krystall-ähnliche, glitzernde Einlagerung in die Substanz des Sehnerven-Kopfes keinen besseren Namen als Drusen im Sehnerven-Kopf, den ich schon seit einigen Jahren anwende.

Griechisch braucht für mich ja der Krankheitsname nicht zu sein, und die Rücksicht auf die andren neuen Sprachen hält mich auch nicht ab, rein deutsch zu schreiben. Übrigens sind ja gerade von den bergmännischen Ausdrücken schon mehrere aus dem Deutschen in die romanischen Sprachen übergegangen.

II. Vorkommen und Bedeutung. A. Von einer Krankheit will ich absehen, bei welcher die Drusen im Sehnerven-Kopf verhältnismäßig häufig beobachtet sind und eine größere Ausdehnung gewinnen. Es ist dies, nach Nieden's Entdeckung[1], die typische Pigment-Entartung der Netzhaut. Ich selber habe eine ganze Reihe solcher Fälle beobachtet.[2] Es scheint mir, daß durch die besondere Gefäß-Erkrankung (Verengerung) bei der getigerten Netzhaut die Abscheidung der Drusen im Sehnerven-Kopf begünstigt werde, daß sie aber ihrerseits zu der Sehstörung nichts beitrage.

B. In sonst gesunden Augen ist die Veränderung nach meinen Erfahrungen nicht allzuselten.[3] Man kann zwanglos drei Stufen unterscheiden, die jedoch natürlich ineinander übergehen. Das Wachstum erfolgt sehr langsam, ist aber durch wiederholte Zeichnung des Augengrundes sicher nachzuweisen.

a) Kleine glitzernde Punkte in der Substanz des Sehnerven, näher dem Rande, als der Mitte, und, wie ausdrücklich betont werden muß, auch in der benachbarten Netzhaut werden, bei regelmäßiger Untersuchung aller Kranken, nicht allzu selten entdeckt.

b) Einzelne rundliche, durch einen glitzernden Umkreis gekennzeichnete Knollen in dem Randgürtel der Sehnerven-Substanz, seitlich von der Austrittsstelle der Netzhaut-Schlagader, sind schon bedeutend weniger häufig.

---

[1] C.-Bl. f. A. 1878, S. 6. Anatomisch früher von H. Müller beobachtet. (Arch. f. Ophthalm. 1858, IV, 2, 13.)

[2] Vgl. die Veröffentlichung meines damaligen Assistenten, Hrn. Dr. Ancke, C.-Bl. f. A. 1885, S. 167.

[3] Vgl. Beitr. z. Augenheilk. III, 65, 66; C.-Bl. f. A. 1880, S. 270; 1884, S. 46 u. 47; 1885, S. 173 unten. Die erste Beschreibung des Augenspiegel-Bildes der Drusen im Sehnerven-Kopf hat Liebreich gegeben (Klin. Monatsbl. 1868, S. 426); die erste Abbildung Stood (ebendas. 1881, S. 506); vgl. noch Jany, C.-Bl. f. A. 1879, S. 167 und Remak, ebendas. 1885, S. 257.

c) In beiden Sehnerven sind zahlreiche glitzernde Knollen vorhanden, der Sehnerven-Kopf ein wenig angeschwollen. Dabei ist die Sehkraft vollkommen normal und bleibt so bei längerer Beobachtung. Dieser Befund ist sehr selten.

Abgesehen von dem Fall der getigerten Netzhaut, kommt die Veränderung wohl nicht bei Kindern, sondern gewöhnlich bei Erwachsenen, aber keineswegs nur bei Greisen vor.[1]

Zwei Irrtümer müssen wir jetzt aufgeben: 1. daß die glitzernden Punkte in den Drusen des Sehnerven-Kopfes einfach Krystalle[2] seien; 2. daß diese Drusen irgend etwas mit Auswüchsen der innersten (glasigen) Aderhaut-Schicht zu tun hätten.

Schwieriger scheint es, die volle Einsicht in die Natur der abgeschiedenen Massen und des zugrunde liegenden Prozesses zu gewinnen.

Hat nun der beschriebene Prozeß auch irgend eine Beziehung zur Praxis? Diese Frage ist zu bejahen.

1. Wenn man bei einem Menschen mit Nierenschrumpfung derartige glitzernde Punkte sieht, so darf man — dies nicht für albuminurische Netzhaut-Entzündung halten.[3]

2. Die Verwechslung mit Sehnerven-Entzündung ist möglich. Ein 25jähriger, sehr gebildeter Herr kam im April 1887 zu mir, unmittelbar aus einer andren Augen-Heilanstalt, wo er 9 Wochen wegen Sehnerven-Entzündung des rechten Auges behandelt worden. Ich fand die Sehfunktion beider Augen völlig normal. Das rechte Auge zeigte die knolligen Drusen am Rande des rechten Sehnerven.

3. Bei doppelseitiger, sehr starker Drusen-Bildung im Sehnerven

---

[1] Ob die glitzernde Punkte der Netzhaut-Mitte bei greisenhafter Veränderung (C.-Bl. f. A. 1889, S. 258) hierher gehören, ist erst noch zu untersuchen.
Ähnlich sind die funkelnden, krystall-ähnlichen Ablagerungen der Netzhaut-Mitte bei Gichtischen (mit starker Herabsetzung der Sehschärfe, auf $^1/_{10}$ usw.).

[2] Es ist eine bloße Redensart, alle glitzernden Punkte, die man im Augen-Innern sieht, für Cholestearin-Krystalle zu erklären. Selbst da, wo solche unzweifelhaft vorkommen, in der Linse und im Glaskörper, und von hier aus vordringend, in der Vorderkammer, gibt es noch andre Bildungen, die wie Krystalle aussehen. In der durchsichtigen Linse, und zwar in einiger Entfernung von der Vorderfläche, eines kurzsichtigen, noch sehkräftigen Auges, fand ich bei schiefer Beleuchtung mit der Lupe längliche Nadeln, welche die prachtvollsten Farben dünner Plättchen zeigen. (Solche Farben sieht man auch an Tafeln, die Cholestearin sein könnten, bei der Auflösung geschrumpfter Linsen, nach der Diszission. — Ganz beiläufig erwähne ich ähnlich bedingte konzentrische Farbenringe auf der Augapfel-Bindehaut, bzw. ihrer kapillaren Flüssigkeitsschicht, bei Lupenbetrachtung.)

[3] Vgl. meine Beobachtung, C.-Bl. f. A. 1884, S. 47 (Verfärbung des Sehnerven; in der benachbarten Netzhaut helle, auch semmelförmige Fleckchen, in deren Umfang hell glitzernde Pünktchen: bei einem Säufer).

kann man an Stauungs-Papille denken, namentlich wenn sonst noch Zeichen von Seiten der Nerven vorhanden sind.

Am 20. Februar 1888 kommt eine 40jährige Dame — sehr eilig, zur Brillenwahl. Vor 14 Tagen hat sie eine Lähmung des rechten Gesichtsnerven erlitten, die noch deutlich hervortritt; auch leidet sie an Kopfschmerz. S und Gesichtsfeld normal. Beim ersten Anblick der Sehnerven glaubte ich wohl mit Stauungs-Papille zu tun zu haben; als ich aber, nach künstlicher Erweiterung der Pupille, im aufrechten Bilde untersuchte, erkannte ich sofort Drusen-Bildung im Sehnerven-Kopf. Die Randzone des linken Sehnerven besteht aus graubläulichen, wie rundlich zusammengeballten, übereinander geschobenen, dichten Wolken, die sowohl gegen die Gefäßpforte als auch in die umgebende Netzhaut hinübergreifen. Einzelne von diesen rundlichen Bildungen enthalten glitzernde Punkte an ihrem scheinbaren Rande. Ein kleiner glitzernder Herd sitzt getrennt vom Sehnerven in der Netzhaut. Die Hervorragung des Sehnerven ist unbedeutend. Rechts ist die Veränderung ähnlich, nur etwas weniger ausgeprägt. Die Beobachtung (von Behandlung war keine Rede,) konnte bis gegen Ende des Jahres fortgesetzt werden: Sehkraft und Befinden gut, Augenspiegel-Befund fast unverändert.

105. Sehnerven-Durchtrennung, bzw. Erschütterung. C.-Bl. f. A. 1884, S. 212. (Vgl. Einführung I, S. 76.)

Über Sehstörung und Blindheit.

106. Amblyopie und Amaurose. Eulenburg's Real-Enzykl. d. ges. Heilkunde, I. Aufl., Bd. I, S. 210—223, 1880; II. Aufl., Bd. I, S. 331—336, 1885. (Vgl. Einführung I, S. 74—83, 1892.)

107. Über Sehstörung bei progressiver Paralyse. Neurolog. C.-Bl. 1883, Nr. 2; C.-Bl. f. A. 1883, S. 27—30.

Über die bei Tabes dorsalis vorkommende Sehstörung, namentlich über die gewöhnliche Form derselben, welche durch zunehmende Einengung des Gesichtsfeldes, der Farbenfelder und durch Abnahme der zentralen Sehschärfe, bei heller Verfärbung des Sehnerven-Eintritts auf beiden Augen, sich charakterisiert, sind wir ziemlich gut unterrichtet, einmal weil die Fälle nicht selten sind, und sodann, weil der psychische Zustand der Patienten fast immer eine genaue Untersuchung gestattet. Weit weniger wissen wir von denjenigen Sehstörungen, welche die multiple Sklerose, und vollends von denen, welche die progressive Paralyse der Irren komplizieren.

Wenn die Kranken der letztgenannten Gattung bereits in den Anstalten untergebracht sind, ist ihr psychischer Zustand recht häufig schon derart, daß eine genaue graphische Darstellung der Netzhaut-Funktion unausführbar erscheint.

Darum sind mehrere Beobachtungen über Sehstörungen bei Paralytikern nicht zu leicht zu deuten. Leider sind sogar die ophthalmoskopischen Befunde einzelner Autoren nicht ganz überzeugend, z. B. die von Albutt-Clifford, der unter 43 Fällen von Paralytikern 41mal Schwund des Sehnerven vorgefunden haben will. Mit Recht wurde dieses Resultat von verschiedenen Beobachtern in Zweifel gezogen. Diesen schließe ich mich nach meinen eigenen Erfahrungen an; ich habe mit meinem Freunde Levinstein einige Dutzend Paralytiker untersucht und regelmäßige Befunde, sei es Atrophie der Sehnerven, sei es gar die Klein'sche Retinitis paralytica, durchgehends vermißt.

Atrophie der Sehnerven kommt sicher vor, aber gewiß nur selten, nach Mendel nur in 4—5% der Fälle von progressiver Paralyse.

Natürlich überschaut der Augenarzt meistens fast nur den Anfang des Weges, den die Paralytiker nehmen; der Irrenarzt mehr das Ende. Die Übersicht wird erst durch ein genaueres Zusammenarbeiten beider zu gewinnen sein.

Soviel aber kann ich, ohne auf eine ausführliche Statistik meiner bisherigen Beobachtungen hier einzugehen, doch aussagen, daß drei Formen von Sehstörungen bei Paralytikern vorkommen: 1. die auf der gewöhnlichen Sehnerven-Atrophie beruhende Amblyopie, welche zur Amaurose vorschreitet und schon von vielen Beobachtern beschrieben ist; 2. die Hemianopsie, die Mendel nur ganz kurz berührt; 3. das ständige und selbst progressive Zentral-Skotom, mit Verfärbung des Sehnerven-Eintritts, welches man, wie es scheint, bisher noch weniger berücksichtigt hat, und wovon ich einen auserlesenen Fall Ihnen heute vorzustellen die Ehre habe.

Der Fall ist darum interessant, weil die Sehstörung verhältnismäßig früh auftrat und ganz genau geprüft werden konnte.

Ein 44jähriger Mann, Vorsteher in einem städtischen Bau-Amt, kam am 4. Juni 1882 mit der Klage über eine seit Oktober 1881 beobachtete und in den letzten 4—5 Monaten allmählich zunehmende Sehstörung.

Seit der Kindheit wollte er sonst nie krank gewesen sein und stellte namentlich Lues auf das entschiedenste in Abrede. Die Sehkraft beider Augen war etwa auf $^1/_6$ herabgesetzt, d. h. er vermochte einen deutlichen Druck noch mit Mühe zu lesen. (Sn CC oder C, bei guter Beleuchtung an hellen Tagen sogar LXX, wurde in 15′ Entfer-

nung erkannt; Sn 3 oder $3^1/_2$ auf wenige Zoll Entfernung mühsam gelesen, natürlich etwas sicherer mit einem Konvexglas von 6 Zoll

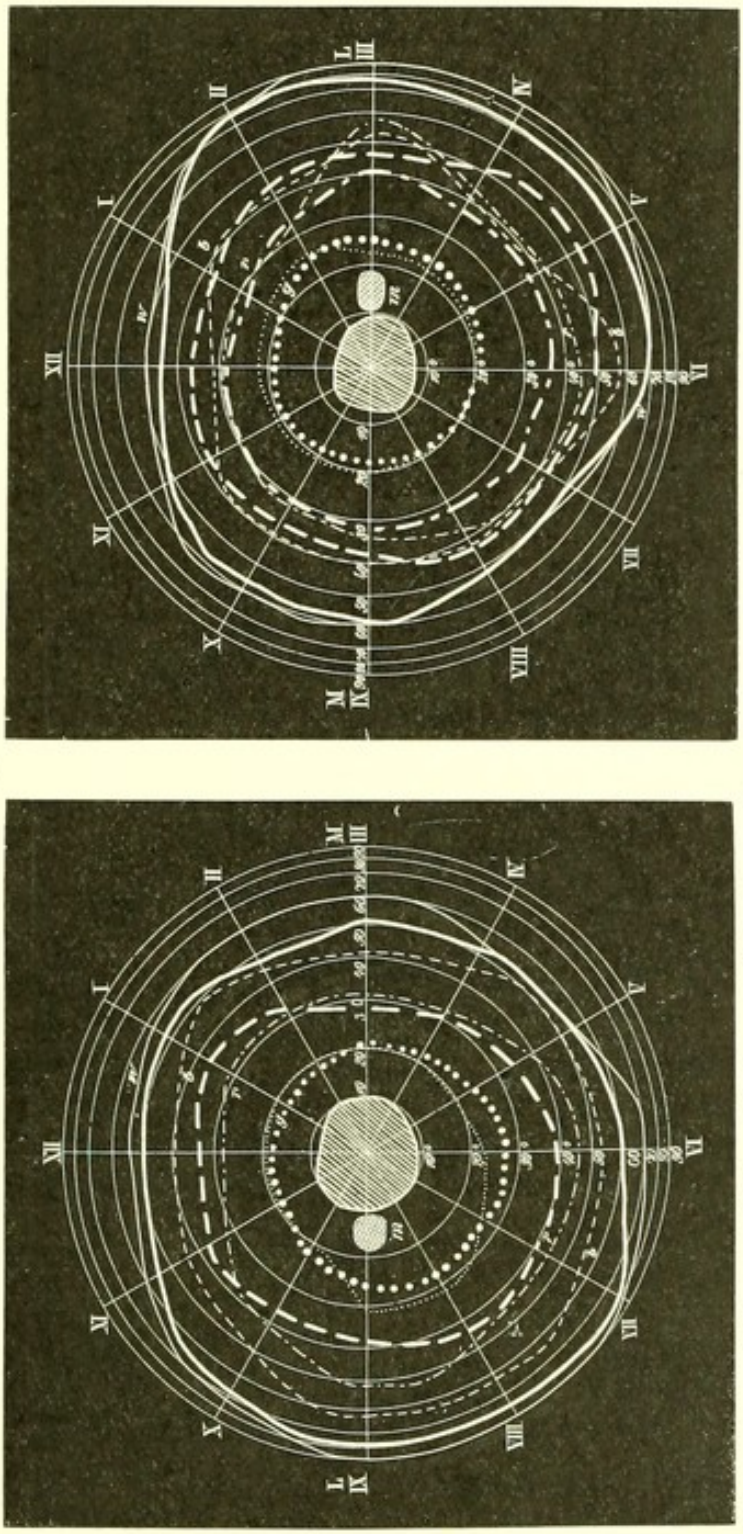

Fig. 1. Die zart gezeichneten Linien bedeuten die Norm, die stärkeren das individuelle Gesichtsfeld des Patienten (vom 9. Sept. 1882); und zwar wird durch die ausgezogene Linie die Grenze des Gesichtsfeldes, durch die gestrichelte — — — die Grenze des Feldes für Blau, durch die gestrichelt punktierte — . — . — die für Rot, durch die punktierte ..... die für Grün bezeichnet. Das schraffierte Feld bedeutet das Skotom.

Brennweite.) Dabei war die Ausdehnung des Gesichtsfeldes durchaus normal. Auch die Ausdehnung der Farbenfelder (für die drei Hauptfarben Blau, Rot, Grün) konnte ziemlich normal genannt werden,

wenigstens für das rechte Auge, während das linke Auge Rot entweder gar nicht oder nur in einem kleinen, exzentrisch nach unten belegenen

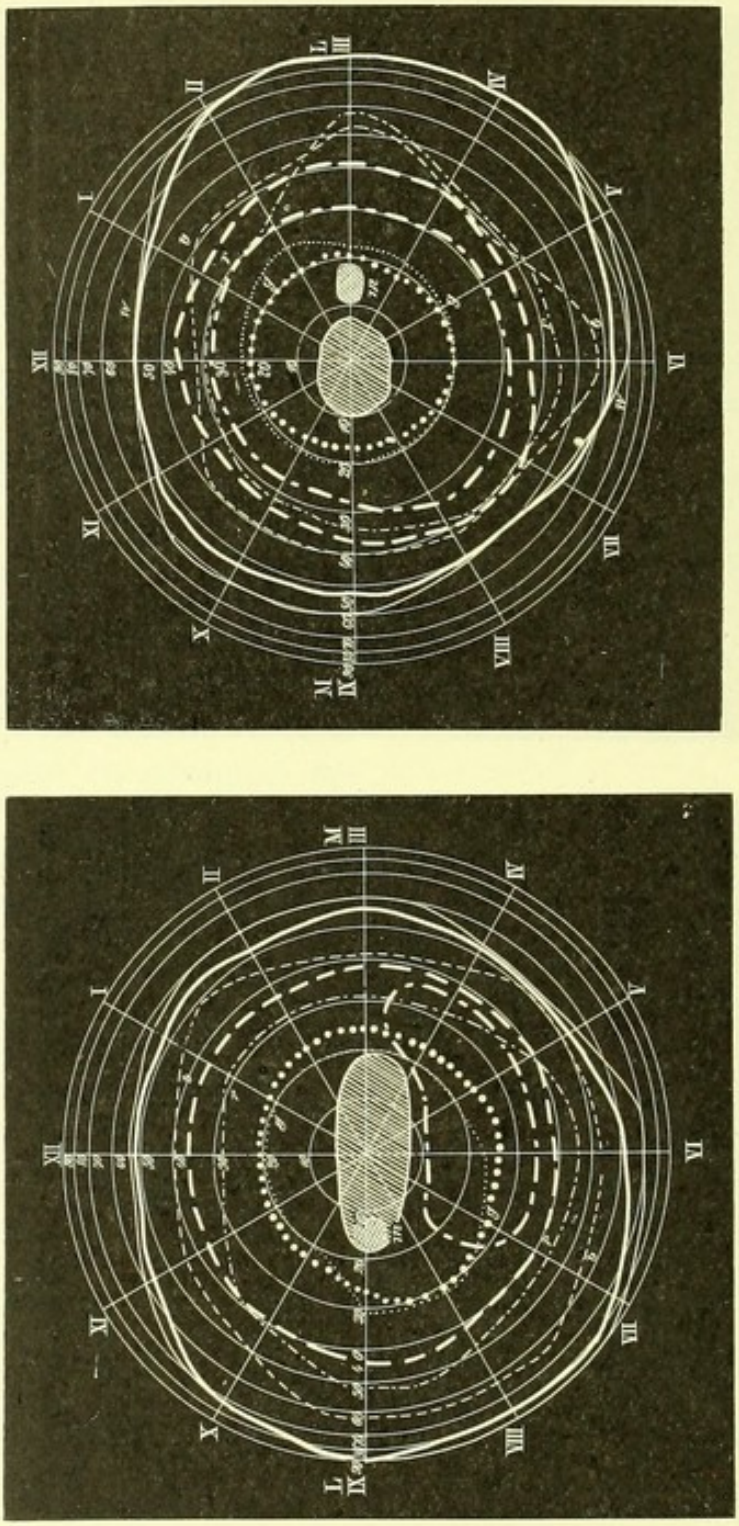

Fig. 2. Gesichtsfeld vom 27. Oktober 1882.

Felde erkannte. Die Ursache der Sehstörung bestand in einem relativen, zentralen Skotom von anfangs 3—10° Radius, rings von dem Fixierpunkt (s. Fig. 1 u. 2), woselbst weiße Papier-Quadrate matt,

farbige aber grau erschienen. Die graphische Darstellung der Netzhaut-Funktion lieferte ein Bild, wie wir es bei der Tabaks- und auch bei der Schnaps-Amblyopie relativ häufig, seltner bei der diabetischen Amblyopie antreffen.

Die letztere konnte sofort ausgeschlossen werden, da der Urin frei von Zucker wie auch von Eiweiß war.

Auch die erstere wurde nicht angenommen, obwohl Patient täglich sechs schwere Zigarren, zwei Kognaks und ein Liter Bier zu konsumieren pflegte. Denn einmal widersprach der Augenspiegel-Befund, sodann der Schluß aus den wirksamen Mitteln. Die Enthaltsamkeit hatte nicht den geringsten Erfolg; nach 3 Monaten waren die Skotome größer geworden, während dieselben in dieser Zeit bei der gewöhnlichen Intoxikations-Amblyopie unter Enthaltsamkeit erheblich verkleinert oder geschwunden zu sein pflegen.

Vor allem aber war der Augenspiegel-Befund ein abweichender. Die Sehnerven-Scheibe war weiß und trübe, im aufrechten Bild grünlichweiß, dabei scharf begrenzt, die Gefäße normal. Somit war ein sklerotisches oder atrophisches Leiden des Sehnerven-Stammes anzunehmen. Hierdurch wurden wir zu einer genaueren Untersuchung des Zentral-Nervensystems veranlaßt. Motorische Störungen fehlten, das Knie-Phänomen war erhalten; aber eine gewisse Aufgeregtheit und Sprachstörung gaben die Diagnose der progressiven Paralyse an die Hand.

Diese Diagnose wurde immer klarer im Laufe der nächsten Monate und auch von meinem Freunde Mendel bestätigt, dem ich zwei Protokolle verdanke.

1) Oktober 1882.

a) Psychische Störungen: Hochgradiges Wohlbefinden, das mit dem wirklichen Zustand kontrastiert. Größen-Ideen, hat Muskeln wie Eisen usw. Dabei geistige Schwäche: spricht in einem Atem von seiner großen Leistungsfähigkeit, und dann wieder von der Abnahme seines Gedächtnisses. Spricht auch viel von einem Lotterie-Gewinne, den er erhofft, um ein größeres Geschäft anzufangen.

b) Somatische Symptome: Sprachstörung. Parese des rechten Facialis, Zittern der Zunge, leichtes Abweichen derselben nach rechts, Herunterhängen der rechten Velum-Hälfte. Diagnose: Paralysis progressiva.

2) 21. November 1882.

Zunahme der geistigen Schwäche. Größen-Ideen (kann mit einem kleinen Finger 1 Zentner und 3 Pfund heben). Parese in den Beinen,

Gang unsicher, Kehrtum erschwert. Silbenstolpern. Parese des rechten Facialis. Raie meningitique. Sehnenreflexe erhalten.

Die Beobachtung erstreckt sich bis jetzt auf 5 Monate. Die Behandlung bestand in der Enthaltung von Tabak und Alkohol und in mäßigen Gaben von Jodkali. Der Augenspiegel-Befund ist unverändert; die Sehkraft nicht schlechter geworden, die Gesichtsfeld-Grenzen noch normal, aber das relative Central-Skotom ausgedehnter, insofern es nach den meisten Richtungen hin 10° und etwas darüber beträgt.

Die Pupillen sind mittelweit (3 mm bei Tagesbeleuchtung), auf Licht wenig reagierend, bei der Akkommodation für die Nähe deutlich enger. (Wenige Tage nach der Vorstellung erfolgte ein kurzdauernder apoplektiformer Anfall, nach dem erheblichere Sprachstörung einige Tage lang zurückblieb. Januar 1883 Aufnahme in die Irren-Abteilung der Königl. Charité.)

Zwei Dinge verdienen noch hervorgehoben zu werden: 1. daß der Kranke durch diese Sehstörung in dem freien Umhergehen gar nicht behindert ist; 2. daß die Sehstörung durch einen zentrischen Herd in der Hirnrinde jedes Hinterhaupt-Lappens erklärt werden könnte; was mit der Annahme eines kortikalen Leidens als Grundlage der progressiven Paralyse übereinstimmt.

Literatur-Übersicht.

Förster, Graefe-Saemisch VII, 59.
Gowers, Medical Ophthalmoscopy. Second Edition. London 1882, S. 176ff.
Leber, Arch. f. Ophthalm. XIV, 2, 164.
Mendel, Die progressive Paralyse der Irren. Berlin 1880: woselbst die Literatur ausführlich und genau zusammengestellt ist.

108. Über Sehstörung bei Hirngeschwulst. Neurol. C.-Bl. 1891, Nr. 15; C.-Bl. f. A. 1891, S. 272—278.

Wachsende Hirngeschwülste bedingen Veränderungen am Seh-Organ, frühzeitig und regelmäßig. Die Bedeutung der doppelseitigen Stauungs-Papille ist seit einem Menschenalter bekannt. Es ist dies wohl das sicherste Zeichen einer zunehmenden Geschwulst im Schädel-Innern, und eines der ersten. Diese Stauungs-Papille entsteht vor der Sehstörung und ist in ihrem Anfang nicht etwa bloß ausnahmsweise, sondern regelmäßig mit gutem Sehvermögen verbunden. Erst nach Wochen oder Monaten[1], wenn nicht mehr die

[1] Bei einem 25jährigen, der wegen stechender Empfindung an den Lidern kam, entdeckte ich doppelseitige Stauungs-Papille von 0,6 mm Hervorragung, 9. November 1889. S gut ($^1/_2$ bis $^1/_3$), Gesichtsfeld gut. Zeichen von Hirndruck, keine Herd-Erscheinungen. Auflösende Mittel vergeblich. Noch nach 7 Monaten (20. Juni 1890) war S befriedigend, wiewohl geringer (rechts $^1/_3$,

von Flüssigkeit durchtränkte Schwellung des Sehnerven-Kopfes besteht, sondern bindegewebige Schrumpfung desselben eingeleitet wird, dann beginnt die Sehkraft zu sinken und sinkt immer weiter, bis zur Stockblindheit, — falls nicht schon vor der Erblindung der Tod eintritt.

Sehstörung bei Hirngeschwulst entsteht recht häufig[1] vor den umschriebenen Lähmungen, den örtlichen Ausfalls-Erscheinungen, und bildet zusammen mit dem Hirndruck und der doppelseitigen Stauungs-Papille ein wesentliches Zeichen der Grundkrankheit.

Drei ganz verschiedene Arten von Sehstörung werden durch Hirngeschwulst bedingt, und zwar gelegentlich alle drei an einem und demselben Kranken, und sogar gleichzeitig.

I. Die erste, nämlich die anfallsweise auftretende und rasch vorübergehende Erblindung, oder wie die Ärzte es lieber hören (nach H. Jackson), die epileptische Amaurose, ist weit häufiger, als man glaubt; nach meinen Erfahrungen sogar eine ziemlich regelmäßige Begleiterin der Hirngeschwulst: nur gehört einige Sorgfalt dazu, die flüchtige Erscheinung festzustellen. Bei einem Menschen, der noch feinste Schrift liest und ein ganz gutes Gesichtsfeld besitzt, tritt plötzlich Stockblindheit ein, ohne anderweitige Störungen; sie dauert eine bis zwei Minuten oder weniger; sie wiederholt sich sechs- bis achtmal am Tage oder weit häufiger. Man bezieht diese Anfälle auf vorübergehende Anschwellungen oder Anschoppungen der Geschwulst, wodurch zeitweise eine Verstärkung des Hirndrucks und, wegen der unnachgiebigen Schädelkapsel, Blutleere der Sehzentren bewirkt werde.[2]

Mitunter ist diese vorübergehende Erblindung außerordentlich quälend für den Kranken, durch Häufigkeit der Anfälle; sie wiederholt sich den ganzen Tag hindurch fortwährend; das Gesichtsfeld schrumpft rasch zusammen, bis auf einen Punkt, und schwindet ganz, um gleich danach wieder sich zu erweitern: wie wenn die undurchsichtigen Fensterläden eines Zimmers fortwährend auf- und zuklappen. Eine andre Abweichung von der gewöhnlichen Form ist die

links $^1/_6$), Gesichtsfeld gut, Stauungs-Papille. — Starb am 7. Oktober 1890 auf der Abteilung des Hrn. Geh.-Rat Leyden, nachdem er in den letzten Tagen Delirien ohne Lähmung gezeigt. Eine Lokalisation der Geschwulst schien unmöglich. Die Sektion (Dr. Langerhans) enthüllte ein großes Gliosarkom der ersten und zweiten Windung des linken Schläfenlappens, tief hineindringend bis zum Thalamus. Sehnerven ampullenförmig.

[1] Vgl. C.-Bl. f. A. 1886, August.

[2] Damit übereinstimmend entstehen Anfälle von einseitiger, vorübergehender Erblindung, wenn in einem Augapfel, bei noch genügender Sehkraft desselben, innerhalb der unnachgiebigen Hülle eine wachsende Geschwulst vorhanden ist.

längere Dauer des Anfalls, der über $^1/_2$ Stunde und selbst über mehrere Stunden sich hinzieht.

II. Von den dauernden Sehstörungen bei Hirngeschwulst muß man zwei Arten unterscheiden. Erstens solche, die in der Gehirnmasse bedingt werden: diese sind an einen bestimmten, wenngleich nicht eng begrenzten Sitz der Geschwulst gebunden. Zweitens solche, die im Auge entstehen: diese kommen bei jedem Sitz der Hirngeschwulst vor, da sie nur der vor der Neubildung erregten, in den Scheidenkanal des Sehnerven eindringenden Lymph-Stauung ihren Ursprung verdanken.

Die cerebrale Störung der Sehsinn-Substanz bewirkt Halbblindheit beider Augen; die intraokulare hingegen Schwachsichtigkeit bis zur Vollblindheit eines Auges, oder beider, wenn eben, wie hier, beide Augen befallen waren.

1. Zerstörung des einen der beiden Zentral-Organe für das Sehen im Hinterhaupt-Lappen, sei es des rechten, sei es des linken, oder der daraus hervorgehenden sogenannten Sehstrahlungen oder des aus der Hirnmasse freiwerdenden Sehstranges macht gleichnamige Halbblindheit für beide Augen, d. h. Ausfall der mit der Herdseite nicht gleichnamigen Hälfte des übersehbaren Raumes. Aber diese Halbblindheit kann eine teilweise sein, wenn eben nur ein Teil der Sehsubstanz der einen Hirnhälfte ausfällt.

Es ist nicht immer so leicht, bei diesen Kranken, welche zwischen Aufregung und Erschlaffung hin- und herschwanken, eine teilweise Halbblindheit durch Aufzeichnung der Gesichtsfelder gewissermaßen rein herauszuschälen. Weit leichter ist die Aufzeichnung einer vollständigen Halbblindheit. Natürlich kann nachträgliche Zerstörung auch des zweiten Sehzentrum durch doppelte Halbblindheit zur vollständigen Hirn-Blindheit führen. Doch tritt dies bei den eigentlichen Hirngeschwülsten nicht so leicht ein. Erstlich kommt es früher zum tödlichen Ausgang, ehe die Geschwulst von der einen Seite des Großhirns zur andern herübergewachsen ist. Zweitens haben vorher schon die im Augen-Innern bedingten Sehstörungen eingegriffen und das Bild verändert, bis zur Unkenntlichkeit.

Anders liegt die Sache bei den Geschwülsten am vorderen oder hinteren Chiasma-Winkel. Diese bedingen zunächst die Scheuklappen-Krankheit, d. h. gekreuzte Schläfen-Halbblindheit; dann vollständige Lähmung des einen und schließlich des andren Sehnerven, also Stockblindheit. Diese Geschwülste sitzen eben da, wo alle Seh-Fasern in den engsten Raum zusammengedrängt sind.

2. Der im Augen-Innern bedingten Sehstörungen gibt es drei ganz verschiedene Unterarten.

a) Zuerst kommt die Vergrößerung des blinden Flecks in Betracht. Von dieser merken die Kranken gar nichts. Der blinde Fleck des gesunden Auges ist die Projektion des Sehnerven-Eintritts in das Gesichtsfeld. Wird durch die Stauungs-Papille der Sehnerven-Eintritt verbreitert, so bedeckt und beschattet derselbe den umgebenden ringförmigen Streifen der Netzhaut. Ich lasse unentschieden, ob dabei Stäbchen und Zapfen in diesem Netzhaut-Ring verändert werden. Jedenfalls ist bedeutende Vergrößerung des blinden Flecks bei Stauungs-Papille schon zu einer Zeit vorhanden, wo die zentrale Sehschärfe und die Ausdehnung des Gesichtsfeldes noch völlig normal erscheinen, wo also Leitungs-Unterbrechung in den Sehnerven-Fasern der Netzhaut noch nicht nachweisbar ist.

b) Das zweite, auch der Zeit nach, ist die Gesichtsfeld-Beschränkung. Wenigstens kommt sie früher, als stärkere Herabsetzung der zentralen Sehschärfe. Bei genauer Prüfung frischer Fälle findet man gelegentlich, daß Gesichtsfeld-Beschränkung nach einer Hauptrichtung, auf einem Auge, ganz plötzlich eintritt. Gewöhnlich wird Druck auf ein bestimmtes Bündel der Sehnerven-Fasern angeschuldigt. Aber die Nerven vertragen stärkeren Druck; empfindlich sind sie gegen das Abschneiden der Blutzufuhr. Jeder Ast der Netzhaut-Schlagader ist eine End-Arterie.

Im weiteren Verlauf wird das Gesichtsfeld von allen Seiten her eingeengt, mitunter in ziemlich unregelmäßiger Weise.

c) Die Herabsetzung der zentralen Sehschärfe endlich entsteht auf zweifache Art.

α) Einmal bilden sich, vom Rande der Stauungs-Papille ausgehend, anatomische Veränderungen der Netzhaut-Mitte, kleine Blutungen, helle Herde, eine zarte Sternfigur, selbst eine mikroskopische Abhebung (Fältelung) der Netzhaut.[1] Diese Sehstörungen pflegen mäßigen Grades zu sein.

β) Sodann können die zur Netzhaut-Mitte gehenden Nervenfasern unterbrochen werden, sei es unmittelbar, sei es mittelbar durch Verlegung der zum gelben Fleck gehenden Arterien-Ästchen. Hierbei ist die Sehstörung stärker, weil der beste Teil des Gesichtsfeldes ganz ausfällt, so daß man eigentlich gar nicht mehr von zentraler Sehschärfe reden kann.

Schreitet die Grundkrankheit fort, so sinkt das Sehen in betrübender Weise; mit dem Formensinn verliert sich der Farbensinn, während der Lichtsinn länger erhalten bleibt; es kommt zur vollständigen Erblindung und danach noch zu beängstigenden Ge-

[1] C.-Bl. f. A. 1890, November.

sichts-Halluzinationen, falls nicht eben, wie gesagt, der Tod vorher das Leiden abkürzt. Über die vorgerückteren Stufen der Sehstörung will ich nicht sprechen, da sie wenig Anhaltspunkte für die Diagnose geben, und weil dann auch meistens schon andre Nervenlähmungen in den Vordergrund getreten sind.

Jede ärztliche Mitteilung sollte irgend eine, wenn auch entfernte Beziehung zum Heilen haben. Natürlich sind Hirngeschwülste sehr schlimme Krankheiten. Die Hirn-Chirurgie ist ja erst im Entstehen. Sarkomatöse, gliomatöse, tuberkulöse Geschwülste des Gehirns können

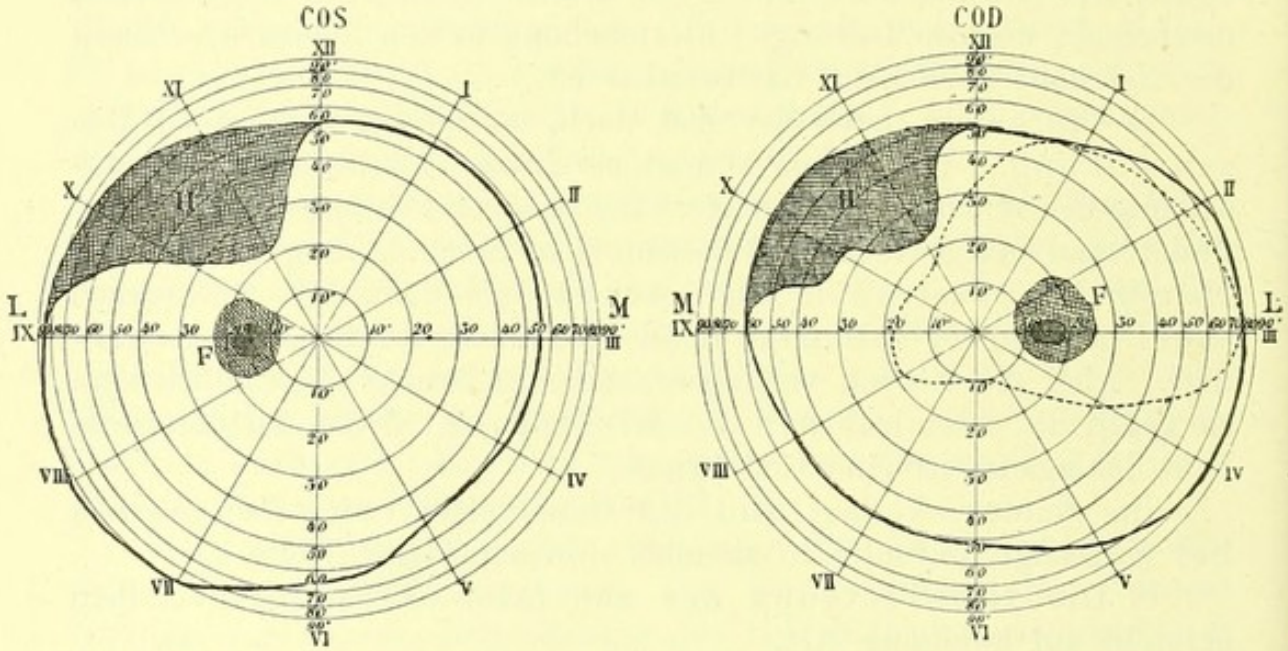

Fig. 1. C.O.D. = Gesichtsfeld des rechten Auges. C.O.S. = Gesichtsfeld des linken Auges. —— Grenze des Gesichtsfeldes am 25. Juni 1891. H, H Halbblindheits-Ausfall. F, F Erweiterung des blinden Flecks. ..... Grenze des rechten Gesichtsfeldes am 9. Juli 1891, nachdem die untere Gesichtshälfte ausgefallen. (Fall 1.)

wir durch arzneiliche Behandlung nicht heilen. Bei gummösen sieht man recht erfreuliche und auch andauernde Erfolge. Übrigens sind gar nicht so selten solche, hauptsächlich durch die Zeichen am Seh-Organ, namentlich durch die doppelseitige Stauungs-Papille, erkennbare Hirngeschwülste, bei denen die gummöse Natur ganz und gar nicht zu beweisen ist, die aber doch unter kräftiger Quecksilber-Einwirkung so weit ausheilen, daß alle Erscheinungen von Hirndruck, die so lange bestanden hatten, vollständig wieder schwinden und nach Jahren gar nichts weiter zurückbleibt, als die Folgen der Stauungs-Papille.

Zwei Fälle mögen das Gesagte kurz erläutern.

1. Der erste Fall zeigt alle die beschriebenen Arten von Sehstörung und noch fast keine Ausfalls-Erscheinung von seiten des Nerven-Systems.

Die 35jährige Frau K. kam zuerst am 11. Juni 1891. Vor einem halben Jahre stellten sich Kopfschmerzen ein, mit Schwindel und Erbrechen. Seit 8 Tagen ist der Kopfschmerz geringer, aber Sehstörung eingetreten. Diese ist mäßig, die zentrale Sehschärfe $^1/_2$—$^1/_3$; die Frau liest noch feinste Schrift mit jedem Auge. Das Gesichtsfeld ist gut, aber mit zwei Abweichungen behaftet: 1. Der blinde Fleck ist beiderseits verbreitert. 2. Es fehlt beiderseits das äußerste Drittel des linken oberen Quadranten. [Unvollständige linksseitige Halbblindheit; d. h. in der Sprache der Ärzte Hemianopsia (?) homonyma sinistra partialis absoluta.] Dazu Anfälle von vorübergehender Erblindung.

Der Augenspiegel zeigt beiderseits Stauungs-Papille von derjenigen Form, wie wir sie bei Hirngeschwülsten sehen; die Hervorragung beträgt 1—1,2 mm. Die Papille ist verbreitert; auf rötlichem Grund radiär zartweiß gestreift, mit feinen Kapillar-Erweiterungen und Blutpunkten; die Arterien eng, die Venen gestaut, geschlängelt, am Rande des Hügels teilweise verdeckt; die Grenze der Papille wie ausgefasert, an der Grenze und in dem unmittelbar daran stoßenden Gürtel der Netzhaut zahlreiche kleine Blutungen.

Die letzteren wie die Schwellung nehmen unter der Beobachtung zu. Sonst ist von Ausfalls-Erscheinungen im Nerven-System wenig nachzuweisen.

Patientin gibt an, die rechte Gesichtshälfte sei oft wie tot, sie klagt in fast hysterischer Weise über ungewöhnliche Geruchs- und Geschmacks-Empfindung. Aber Lähmung eines Nerven ist nicht vorhanden, die Reflexe sind auch normal. Ebenso die inneren Organe und der Urin. — Auflösende Mittel. —

Am 25. Juni 1891 klagt sie, daß sie 6 Tage lang bis zum Wahnsinnigwerden an Kopfschmerz gelitten, Morphin nur geringe Erleichterung gewährt habe, und daß mit dem Aufhören des Kopfschmerzes die Augen schlechter geworden seien. Richtig, die Gesichtsfeld-Beschränkung der Halbblindheit hat etwas zugenommen, die Sehschärfe des rechten Auges ist auf $^1/_5$ gesunken. Die Stauungs-Papillen ragen etwas mehr hervor, die Blutungen sind vermehrt.

Am 9. Juli 1891 ist noch dazu, ohne daß die Kranke es gemerkt hat, Ausfall der unteren Hälfte des Gesichtsfeldes vom rechten Auge eingetreten. Wer jetzt zum erstenmal die Gesichtsfelder aufnimmt, kann den Charakter der Halbblindheit nicht mehr nachweisen.

Durch das Hinzutreten der im Auge bedingten Sehstörung ist die Symmetrie der im Hirn verursachten Gesichtsfeld-Ausfälle aufgehoben.

Die Geschwulst dürfte wohl nicht allzufern von der Oberfläche des rechten Hinterhaut-Lappens belegen sein. — Befinden besser. Vorübergehende Erblindung alle 30 Minuten, für eine Minute. Im August erblindete das rechte Auge vollständig. — Am 3. September 1891: L. S = $^1/_2$; Gesichtsfeld auch von innen-unten beschränkt bis auf 25°.

2. Der 14jährige R. P. erkrankte anfangs Februar 1891 mit Erbrechen, heftigem Kopfschmerz, Schwindel, aber ohne Bewußtlosigkeit. Diese Anfälle kamen regellos, in der Zwischenzeit war der Knabe gesund und sogar heiter. Fieber war nicht vorhanden. Zur Zeit, als mein Freund Mendel den Knaben zur Augenspiegel-Untersuchung sandte, am 4. April 1891, traten die Anfälle fast täglich auf.

Intelligenz, Empfindung, Bewegung, Reflexe normal. Einziges Nervensymptom eine geringe Erweiterung der rechten Pupille; beide reagieren aber normal.

Der Augenspiegel zeigt Stauungs-Papille beiderseits, von der Form wie bei Hirngeschwulst, etwa um 1 mm hervorragend. Die erste Sehprüfung ergab normale Sehschärfe und normales Gesichtsfeld. Nur die Anfälle rasch vorübergehender Erblindung hatte auch dieser Kranke zu beklagen. Er bekam auflösende Mittel.

Auf dem zweiten Gesichtsfelde vom 28. April 1891 ist schon die Verbreiterung des blinden Flecks angedeutet. Ein frischer Kranz von Blutungen umgibt den Rand der Stauungs-Papille.

Auf dem dritten Gesichtsfelde vom 14. Mai 1891 ist die Verbreiterung des blinden Flecks sehr ausgeprägt.

Bei der vierten Prüfung am 6. Juli 1891 ist die zentrale Sehschärfe gesunken (rechts auf $^1/_3$, links auf $^1/_6$), und das Gesichtsfeld sehr stark eingeengt, besonders auf dem rechten Auge, dessen Sehschärfe die bessere ist.

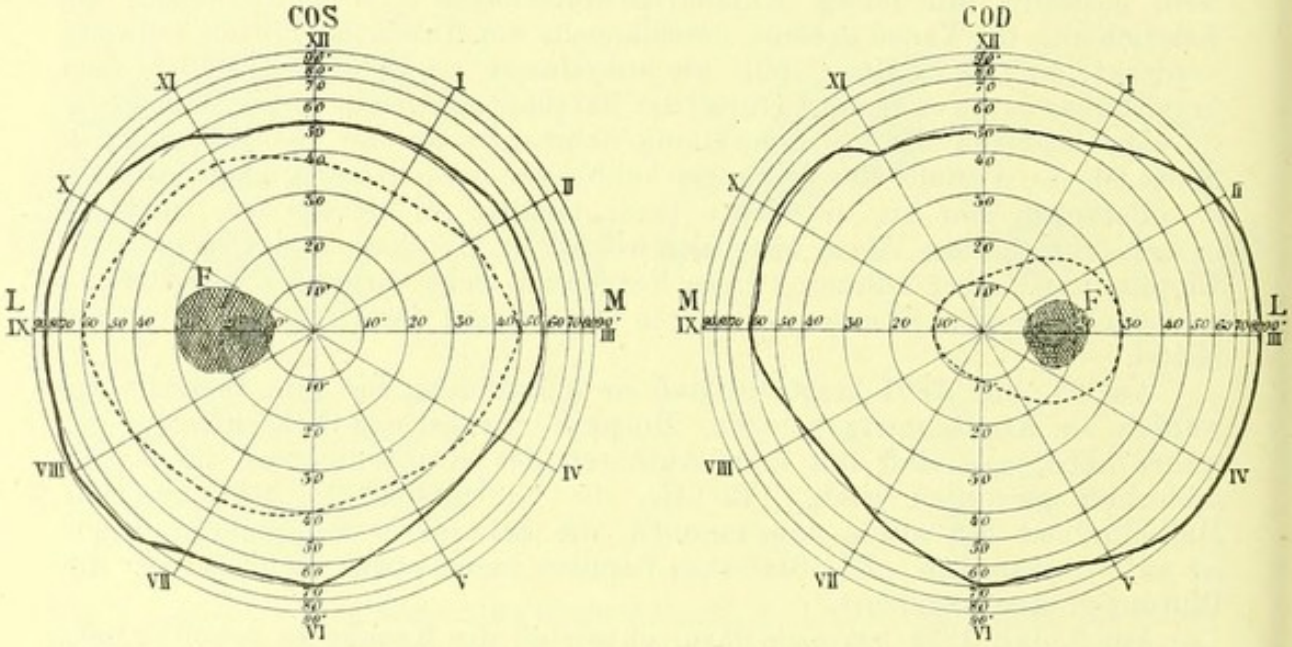

Fig. 2. —— Grenze des Gesichtsfeldes vom 14. Mai 1891. ..... Grenze des Gesichtsfeldes vom 6. Juli 1891. (Fall 2.)

Dies hatte die Mutter bemerkt; sie sagte, daß er ferne Gegenstände gut, nahe schlecht sehe. Man könnte zunächst annehmen, daß diese Klage sich auf Akkommodations-Schwäche beziehe, die ja, nebst Auswärtsschielen, in der Tat vorhanden ist. In Wirklichkeit aber hängt sie von der starken konzentrischen Gesichtsfeld-Beschränkung des besseren Auges ab. Das Bild eines ferneren Gegenstandes fällt noch ganz hinein in das verengte Gesichtsfeld oder, was dasselbe ist, in den lichtempfindlichen Teil der Netzhaut; er wird deshalb gut erkannt: rückt derselbe Gegenstand näher, so überragt sein Bild schon die Grenzen des engen Gesichtsfeldes.

Übrigens war die Prüfung sehr schwer bei dem aus Unruhe und Mattigkeit gemischten Zustand des Kranken und bei den häufigen Anfällen kurz dauernder Erblindung. Er hat jetzt heftigen Kopfschmerz, allgemeine Überempfindlichkeit am ganzen Körper, auch am ganzen Schädel, aber keinen besonderen Druck- oder Klopfpunkt. Die Beine sind schwach, er stolpert und fällt viel, zeigt aber keine eigentliche Ataxie. Das Gehör ist erschwert. Das Knie-Zucken fehlt jetzt.

Es dürfte wohl eine Geschwulst im Kleinhirn vorliegen.

Die Stauungs-Papille ist sehr ausgeprägt, aber jetzt schon jene Bindegewebs-Bildung vorhanden, welche die stärkere Sehstörung einleitet. Die Hervorragung beträgt $1^1/_2$ mm. Der Sehnerven-Eintritt ist auch erheblich verbreitert. Die Venen sind stark gestaut, tauchen am Rande des Sehnerven-Hügels in die Substanz ein und bleiben gestaut bis zur äußersten Peripherie. Kleine Blutungen sieht man an den konvexen Bögen der Venen, da wo sie wieder auftauchen, und auch am Rande der Papille zwischen je 2 Venen. Die Arterien sind eng. Die Oberfläche der Stauungs-Papille ist deutlich hell gestreift und punktiert. Auch in geringer Entfernung vom ausgefaserten Rande der Stauungs-Papille sind in der Netzhaut kleine, helle Trübungsherde vorhanden, die an die Venen sich anschließen. —

20. Juli 1891 fast vollständige Amaurose.

109. Über Tabaks-Amblyopie und verwandte Zustände. Deutsche Zeitschr. f. pr. Medizin 1878. (36 S. mit 12 Figuren von Gesichtsfeld-Zeichnungen.) C.-Bl. f. A. 1878, S. 188—193 und S. 242—244. (Auszug.)

I. Hinlänglich bekannt ist die Tatsache, daß in England die Bedeutung des Tabaks-Mißbrauchs für die Erzeugung ernster Sehstörungen von vielen Fachgenossen zu stark betont zu werden pflegt. Weit weniger ist bei uns bisher der Umstand besprochen worden, daß wir Deutschen, das Volk der Denker und der Raucher, jenes ätiologische Moment vielfach zu übersehen geneigt sind. Wir hielten klinisch und prognostisch Schnaps- und Tabaks-Amblyopie für nahezu identisch und pflegten sie auch mit dem gemeinsamen Namen der Intoxikations-Amblyopie zu bezeichnen.

Ein wesentlicher Fortschritt ist bei uns in der neuesten Zeit durch Förster angebahnt worden, welcher überhaupt die beste Beschreibung der Tabaks-Amblyopie geliefert hat. (Handb. d. Augenheilk. v. Graefe und Saemisch VII, 1, 202 ff. 1876.)[1] Die Sehstörung, welche das Erkennen feiner oder selbst gröberer Schriften verhindert, beruht auf einem zentralen Skotom, das vom Fixierpunkt nach dem Mariotte'schen Fleck reicht, und innerhalb dessen namentlich die Rot-Empfindung aufgehoben ist, während die Peripherie des Gesichtsfeldes nicht eingeengt wird.

Zunächst teilt H. die 14 Fälle gutartiger (skomotatöser) Amblyopie mit, die er in den letzten neun Monaten unter 2500 neuen Patienten beobachtet, von denen nur zwei Beispiele hier hervorgehoben werden sollen. Fig. 1 und 2 sind die Gesichtsfelder von einem 52jährigen Patienten mit Tabaks-Amblyopie. S. c. $^1/_{12}$ rechts, $^1/_6$ links; nach 6wöchiger Abstinenz $^1/_6$ rechts, $^1/_4$ links.

[1] Vgl. Jahresbericht d. schles. Gesellschaft f. 1868.

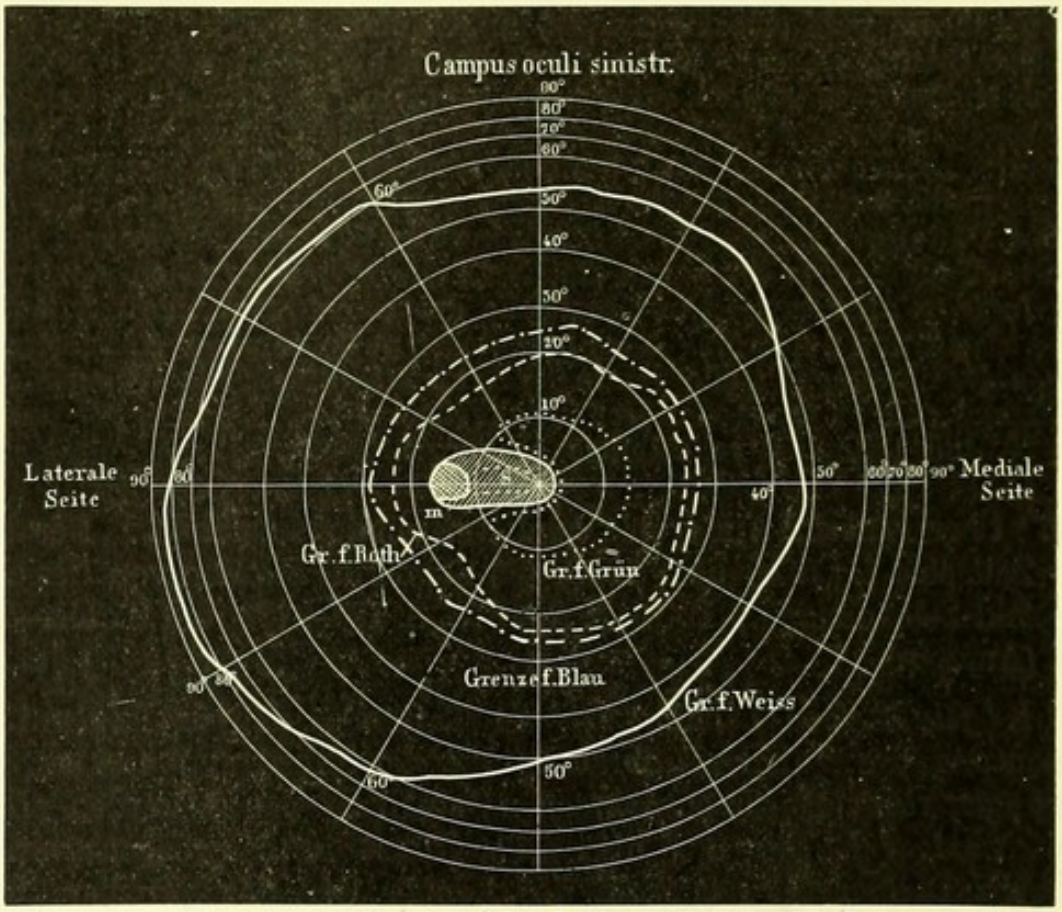
Campus oculi sinistr.
Laterale Seite
Mediale Seite
Gr. f. Roth
Gr. f. Grün
Grenze f. Blau
Gr. f. Weiss

Fig. 1.

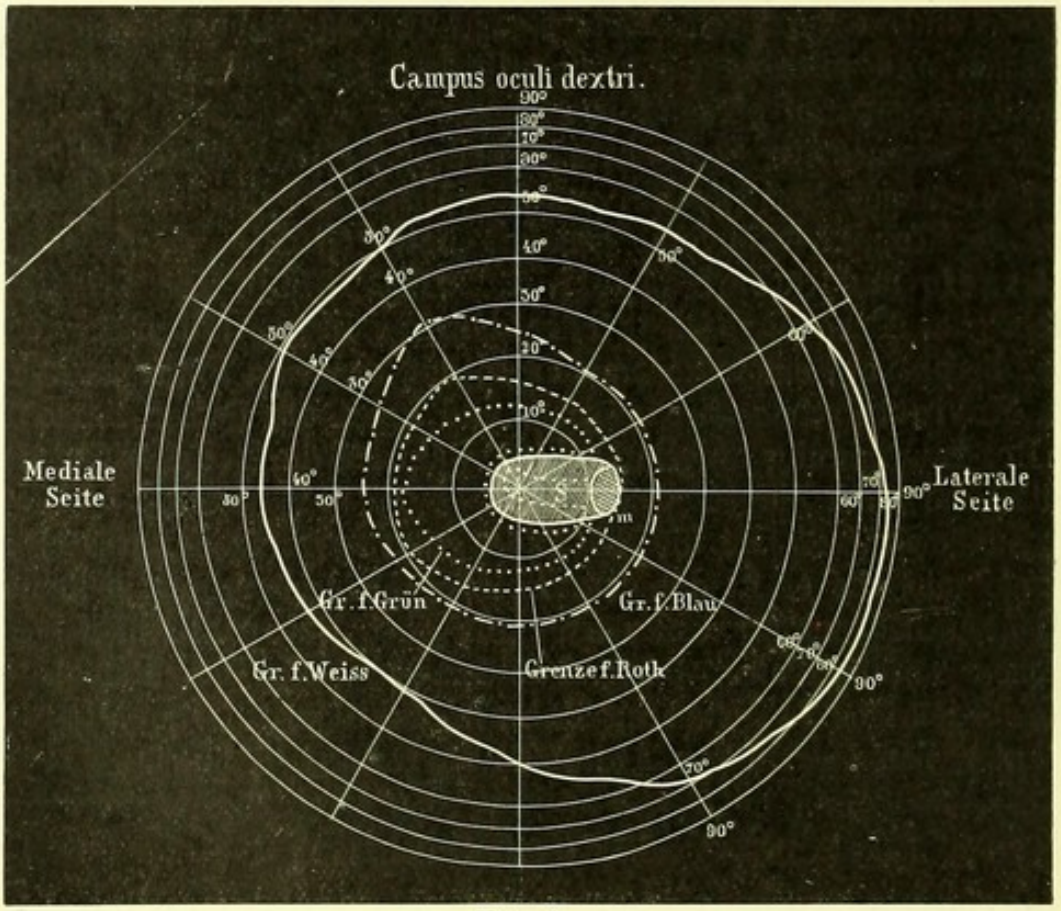
Campus oculi dextri.
Mediale Seite
Laterale Seite
Gr. f. Grün
Gr. f. Blau
Gr. f. Weiss
Grenze f. Roth

Fig. 2.

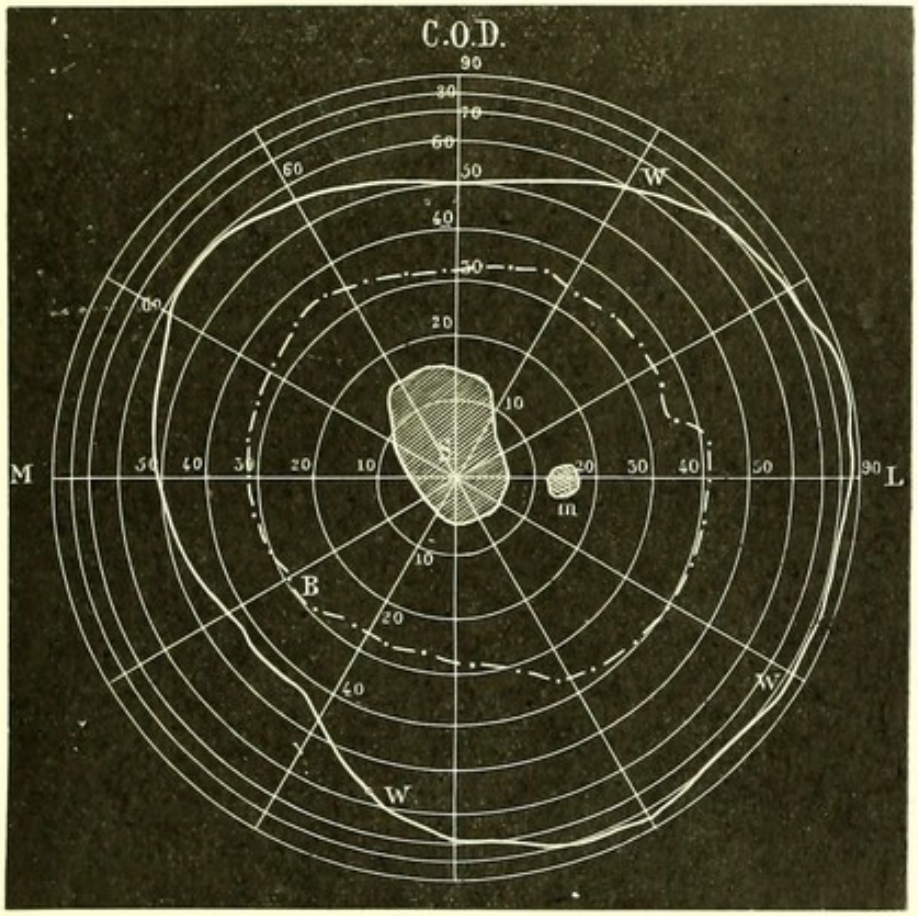

Fig. 3.

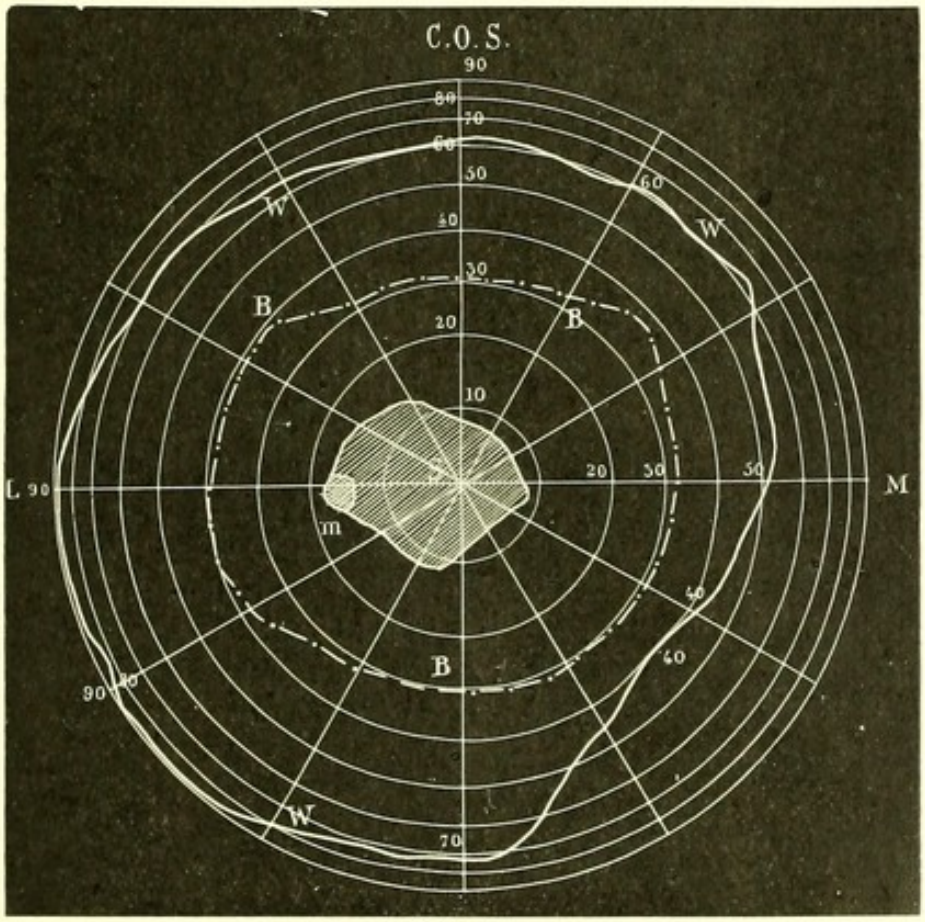

Fig. 4.

Fig. 3 und 4 stammen von einem 47jährigen Mann, der nicht raucht, aber täglich $^1/_2$ Liter Schnaps verbraucht. S. c. $^1/_{12}$ rechts, $^1/_{40}$ links. Nach 9 Wochen fast vollständig Heilung (+4 D. Sn 2), aber noch Defekt der Farben-Empfindung. On[1] in beiden Fällen. (S bezeichnet in den Figuren das Skotom, m den Mariotteschen Fleck).

II. Sodann wird hervorgehoben, daß unter ca. 2500 Patienten 13 Fälle von Intoxikations-Amblyopie mit zentralem Skotom vorkamen, d. h. ungefähr $^1/_2$ Proz. der Augenkranken; unter 22500 Patienten von Dr. H.'s Klinik hatte der Assistenzarzt Dr. Pufahl 112 Fälle, d. h. genau 0·6 %, notiert.

Gibt es eine Tabaks-Amblyopie? Diese Frage muß bejaht werden. Das einzig entscheidende Experiment ist, da Versuche an Tieren mit chronischer Nikotin-Vergiftung weder bekannt sind, noch auch aussichtsvoll sein möchten, die Heilung durch bloße Abstinenz, von der schon die älteren Autoren Mackenzie und Sichel, dann Hutchinson, Nettleship, Förster und H. selber überzeugende Beispiele anzuführen haben. Namentlich möchte H. auf die Tatsache aufmerksam machen, daß, wenn bei einem unmäßigen Raucher zentrische Amblyopie wochen- oder monatelang bestanden und stetig, wiewohl langsam, zugenommen, mitunter schon wenige Tage nach dem Beginn der Abstinenz eine gewisse mäßige Besserung der Sehkraft, namentlich auf dem schlechteren Auge, deutlich hervortritt, — während allerdings die vollständige oder nahezu vollständige Heilung längere Zeit, mindestens etliche Wochen, in Anspruch zu nehmen pflegt. Bei den anscheinend verwandten Formen eines chronischen Scotoma centrale mit normaler Gesichtsfeld-Peripherie und fast normalem Spiegelbefund ohne Intoxikation, d. h. aus unbekannter Ursache, beobachtet man öfters selbst nach energisch ableitender Therapie einen weit hartnäckigeren Bestand der Sehstörung. Dazu kommt ferner, daß bei fortgesetztem Tabaks-Mißbrauch eine höchst charakteristische, immer doppelseitige Sehstörung sich entwickelt, während die Papilla optica anfangs normal erscheint, später in der makulären Hälfte eine leichte Verfärbung darbietet. Förster's Beschreibung ist vollkommen richtig, nur scheint sie nicht ganz umfassend zu ein. Die Ursache der Sehstörung ist für jedes Auge ein scharf abgrenzbares paracentrisches Skotom, das den Fixierpunkt einschließt und von hier als liegendes Oval gegen oder über den Mariotte'schen Fleck hinaus reicht. In dem typischen Skotom, dessen Grenze immer scharf angegeben wird, erscheint auf dunklem Grunde ein weißes Papierstückchen

[1] D. h. Ophthalmoskopie normal.

grau, während ein rotes gar nicht oder ganz dunkel perzipiert wird, wie Förster richtig gefunden. H. möchte diese Angabe dahin erweitern, daß innerhalb des Skotoms in ausgesprochenen Fällen noch Grün[1] und in hochgradigen schließlich auch Blau fehlt. Grün erscheint als mattes Grau, Blau wie Blaßblau und undeutlich oder auch schwärzlich. Mitunter ist das Skotom für Weiß kleiner, als das für Rot-Grün; das Skotom für Blau wurde in sechs Fällen dreimal, jedesmal nur an einem Auge, an demjenigen, welches die stärkere Amblyopie zeigte, gefunden und war zweimal kleiner, als das Skotom für Rot-Grün, so daß es innerhalb des letzteren als eine Insel erschien.

Das normale Farbenfeld für Grün stellt bei unsrer Prüfungs-Methode eine pericentrische Fläche von 12—15° oder selbst 20° dar. Indem das Tabaks-Skotom vom Fixierpunkt nach dem Mariotteschen Fleck hin in größerer Ausdehnung auftritt, schneidet es aus jener kreisförmigen Fläche einen unregelmäßigen Sektor heraus und verwandelt die erstere in eine halbmondförmige Figur, welche medianwärts vom Fixierpunkt liegt und denselben oben wie unten mit ihren Hörnern umgreift. Einmal fehlte auf einem Auge die Grün-Empfindung fast völlig. (Häufiger werden wir die Ausschaltung des grünempfindenden Feldes bei der Alkohol-Amblyopie vorfinden.) Die Grenzen der Felder für Rot und Blau pflegen ebensowenig, wie die Grenze für Weiß, d. h. die periphere Grenze der Lichtempfindung, gestört zu werden. Allerdings waren in einigen Fällen — innerhalb der physiologischen Grenzen — die Ausdehnung der drei Farbenfelder eher als zu eng zu bezeichnen. Das Skotom ist für Weiß immer nur ein relatives, niemals ein absolutes; innerhalb seines Bereiches wird das hell beleuchtete, weiße Papierstückchen wohl grau und undeutlich, verschwindet aber nicht vollständig. Somit ist selbstverständlich, daß die Prüfung der zentralen Sehschärfe immer nur einen mittleren Grad der Sehstörung ergibt. S sinkt auf $^1/_3$, $^1/_6$, $^1/_{25}$ des Normalen, ja selbst bis $^1/_{30}$.[2] Entweder ist die Sehkraft beider Augen gleich, oder die Amblyopie des einen ist stärker, selbst noch einmal so stark, als die des andren. Die Fähigkeit, feinere Schriftproben zu lesen, hört gewöhnlich auf; mitunter werden mittlere und gröbere nicht mehr entziffert; immer aber schlimmsten Falles noch die Zahl der Finger auf 5—6 Fuß zentral erkannt.

[1] Wahrscheinlich würde Grün immer fehlen, wo Rot fehlt, wenn die subjektive Helligkeit der Probe-Objekte identisch wäre; doch läßt sich dies Postulat nicht erfüllen. Das von uns fast ausschließlich benutzte Grün ist eher als hell zu bezeichnen.

[2] Ob die gefundene Sehschärfe im Einzelfalle mit der amblyopischen Fovea oder mit einer normalen paracentrischen Netzhaut-Partie gewonnen wird, ist nicht immer sehr leicht zu entscheiden. Die letztere Annahme ist wahrscheinlicher.

Hirschler und Schön neigen zu der Annahme, daß die zentrale Sehstörung lediglich auf ungewöhnlicher Ermüdbarkeit beruhe. Dies ist nicht richtig. Wenn man den Patienten ein sehr kleines Gesichts-Objekt auf schwarzer Tafel fixieren läßt und mit hin und her bewegten kleinen weißen oder farbigen Quadraten prüft, so kann man Ermüdungs-Skotome von so charakteristischer Ausdehnung nicht erzeugen. Das Skotom ist allerdings ein relatives, so daß man bei verschiedenen Versuchsbedingungen, namentlich mit verschieden großen Objekten, eine etwas verschiedene Grenzlinie erhalten kann; aber es ist doch ein fixes, so daß man zu einem bestimmten Zeitpunkt mit denselben Gesichts-Objekten auch bei dreimal wiederholter Prüfung dieselbe[1] Grenze und nach kurzer Zeit, nach wenigen Tagen, eine sehr ähnliche Grenze bekommt. (Wir besitzen mehrfach von demselben Kranken ein halbes bis ganzes Dutzend solcher charakteristischer Gesichtsfeld-Zeichnungen, die immer nach vier- bis achttägigem Intervall erhoben wurden.)

Eine große Verwandtschaft zeigt auf den ersten Blick die chronische Alkohol-Amblyopie.[2] Auch hier handelt es sich, unter dem Einfluß einer chronischen Intoxikation, um allmähliche Entwicklung einer mäßigen Sehstörung auf beiden Augen (S $^1/_3$ bis $^1/_{20}$, selbst $^1/_{40}$) durch zentrisches Skotom bei freiem Gesichtsfeld und unbedeutendem Spiegelbefund, wobei die Papilla optica anfangs normal erscheint, später besonders in der makulären Hälfte sich zu verfärben beginnt. Aber das Skotom ist in den typischen Fällen der Alkohol-Amblyopie pericentrisch, wiewohl der Fixierpunkt nicht gerade das mathematische Zentrum der Undeutlichkeit darstellt, und die Begrenzung der letzteren ebensowohl rundlich wie leicht polyedrisch oder selbst längs-oval gefunden wird, — jedenfall aber nicht, wie bei der Tabaks-Amblyopie, quer-oval vom Fixierpunkt gegen den Mariotte'schen Fleck zu. Der letztere bleibt gewöhnlich von dem Skotom durch ein normales Intervall geschieden, kann aber bei größerem zentrifugalem Wachstum des Skotoms von demselben umflossen werden. Der Radius des Skotoms beträgt vom Fixierpunkt ab 5—10° oder selbst 15—20° und ist nicht nach allen Richtungen

[1] Soweit man überhaupt bei Prüfung von Patienten der physikalischen Genauigkeit sich annähern kann. Wir verzichten auf Mundbretter und ähnliche Mittel zur vollständigen Fixierung des Kopfes und müssen auch kleine Schwankungen der Fixations-Linie mit in Kauf nehmen. Wenn einmal Abweichungen von 1, 2 oder selbst 3 Winkelgraden in Lage und Begrenzung des Skotoms bei der Kontrollprüfung gefunden werden, so wissen wir, worauf das zu beziehen ist.

[2] Es gibt eine akute, sehr hochgradige Alkohol-Amblyopie, die nach plötzlichem, kolossalem Alkohol-Mißbrauch eintritt und bei Abstinenz rasch wieder verschwindet, wie Leber l. c. richtig hervorhebt.

gleich groß. Innerhalb des Skotoms schwinden Rot und Grün oder werden ganz undeutlich, während, wenigstens in den bisher genau geprüften Fällen, Blau richtig perzipiert wurde; Weiß kann als Grau erscheinen. Bei größerer Ausdehnung dieses Zentralskotoms — bis gegen 20° vom Fixierpunkt — fallen natürlich die Farbenfelder für Rot und Grün vollständig aus, da sie in der Norm jenen Umkreis einnehmen. Es entsteht vollständige Rot- und Grün-Blindheit, wenigstens für die Prüfung mit kleinen farbigen Papier-Quadraten bei gewöhnlicher Tagesbeleuchtung, was H. bei reiner Tabaksamblyopie bisher nicht beobachtet hat.

Die Empfindung dieser beiden Farben (Rot und Grün) kann auch nach nahezu vollständiger Heilung der Amblyopie noch ziemlich mangelhaft bleiben, während die Empfindung des Blau während des ganzen Verlaufs der Erkrankung unversehrt ist.

Von drei charakteristischen Fällen reiner Schnaps-Amblyopie wurden zwei, und noch dazu hochgradige, binnen zwei Monaten durch Abstinenz nahezu vollständig geheilt; der dritte entzog sich der Beobachtung, sehr wahrscheinlich, weil er den Rat der Nüchternheit mißbilligte.

Wie der Mißbrauch von Alkohol und Tabak nicht gar so selten gemeinschaftlich an demselben Individuum vorkommt, so scheint es auch Intoxikations-Amblyopien zu geben, wo das zentrische Skotom eine Mischform aus den beiden geschilderten Typen darstellt.

Endlich gibt es noch Fälle von relativ gutartigem Skotoma mit normalem Gesichtsfeld und fast normalem Spiegelbefund, wo chronische Intoxikation nicht mit Sicherheit nachgewiesen ist. In manchen Fällen liegt der Verdacht einer retrobulbären Neuritis optica vor; in einem Falle erfolgte ziemlich rasch der tödliche Ausgang, doch konnte H. von der weiteren Krankengeschichte, vollends vom Sektions-Befund, nichts in Erfahrung bringen.

Alle vier Kategorien von Fällen der Amblyopia centrica[1], die nicotiana, alcoholica, mixta, simplex, kommen ausschließlich bei Männern vor, und zwar bei nicht ganz jungen. (Daß diese Prüfung der gestörten Nervenfunktion nur bei Männern angestellt ist, scheint nach H.'s Ansicht eine weitere Gewähr für die relative Verläßlichkeit der Resultate zu liefern.) Die Tabaks-Amblyopie ist häufiger als die Schnaps-Amblyopie, auch wenn wir nur die typischen Fälle berücksichtigen und die Mischformen, als weiterer Aufklärung bedürftig, für diese Betrachtung noch außer acht lassen.

[1] Gewöhnlich sagt man Amblyopia centralis. Dieser Name könnte aber irrtümlich auf einen Sitz im Hirn-Zentrum bezogen werden.

Daß die Tabaks-Amblyopie, welcher wir durch vergleichende Zusammenstellung mit den verwandten Formen ihren richtigen Platz im nosologischen System zuerteilt, zur Amaurose führen könne, ist unerwiesen. Die amaurotischen Erkrankungen haben einen ganz andren Anfang und eine völlig verschiedene Verlaufsweise. Schon vom ersten Beginn an, wenn die Kranken noch feinste Schrift lesen und der Spiegelbefund völlig normal ist, findet man bei aufmerksamer Prüfung Einschränkung des Gesichtsfeldes, besonders von außen her, sowie namentlich konzentrische Einengung der Farbenfelder[1]. Die Gesichtsfeld-Beschränkung von der Peripherie her nimmt zu, während erst Grün, dann Rot, endlich auch Blau aus dem Gesichtsfeld herausfällt. Wenn dem wesentlich eingeschränkten Gesichtsfeld nur ein exzentrischer Rest von Blauempfindung übrig geblieben, kann die zentrale Sehschärfe noch $^1/_4$ betragen, d. h. zum Lesen gewöhnlicher Druckschrift ausreichen; also größer sein, als bei den meisten Fällen von Intoxikations-Amblyopie zur Zeit, wo sie in ärztliche Behandlung zu treten für notwendig erachten. Fast nie ist ein scharf abgegrenztes Zentral-Skotom bei progressiver Amaurose vorhanden, nie ein länger als 3—6 Monate dauernder Stillstand[2], niemals eine Besserung. Gewöhnlich kann man im Laufe einiger Monate die bedeutende Zunahme der Gesichtsfeld-Beschränkung feststellen. Es ist zwar behauptet, aber niemals bewiesen, daß durch Tabaks-Mißbrauch progressive Sehnerven-Atrophie bedingt wird. Von dieser traurigen Erkrankung werden nach H.'s positiven Erfahrung auch Nichtraucher befallen und, wiewohl selten, auch Frauen. Ja, eine besondere, an sich seltene Form der Sehnerven-Atrophie, auf welche Prof. Schweigger aufmerksam gemacht hat, mit Beschränkung des Gesichtsfeldes auf ein Minimum von 5—8° Ausdehnung um den Fixier-Punkt bei guter zentraler Sehschärfe, normaler Farben-Perzeption in dem so verengten Gesichtsfeld, scheint relativ häufiger bei Frauen vorzukommen. Nie hat H. einen Fall von chronischer Nikotin-Vergiftung in Amaurose übergehen sehen. Bei einem 52jährigen Weichensteller von auswärts, der seit sechs Jahren an Amblyopie litt, Tag und Nacht den stärksten Tabak aus der Pfeife zu rauchen pflegte, und die deut-

[1] Das Auftreten von Farbenblindheit neben Amblyopie ohne Befund ist keineswegs ein Zeichen beginnender Amaurose. (Leber, A. f. Ophthalm. XV, 3. 45.) Entscheidend ist aber die Art der Farbenstörung, namentlich ihre Verteilung im Gesichtsfeld. Bei gutartiger Amblyopie wird das Feld des Grün (selten des Rot) vom Skotom überflutet; bei der gewöhnlichen Form der Amaurose werden alle drei Felder (Grün, Rot, Blau) von der Peripherie her eingeengt und schließlich auf Null vermindert.

[2] Man muß, was allerdings im besonderen Fall schwierig sein kann, von den echten Atrophien die neuritischen abgrenzen. [Vgl. übrigens Nr. 115.]

lichsten Zeichen der chronischen Nikotin-Vergiftung (gelbes Kolorit, Appetitlosigkeit, Muskelschwäche) zeigte, fand H. beiderseits die makuläre Hälfte der Papilla optica bleich, S. c. = $^1/_{50}$ bis $^1/_{60}$, G.F.-Grenzen völlig normal (innen 60°, außen 85° usw.), Grünempfindung aufgehoben, Rot und Blau richtig perzipiert, Skotom wegen Ungelehrigkeit nicht abzugrenzen, doch bei der hochgradigen Amblyopie mit Sicherheit anzunehmen. Niemals kommt nach sechsjähriger Dauer einer progressiven, amaurotischen Erkrankung ein solcher Stand der Funktion vor.

Überhaupt pflegen die skotomatösen Amblyopien entweder zu heilen und zum Teil so rasch, daß eine Form von kaum mehrtägiger Dauer als Scotoma fugax bezeichnet werden kann, oder stationär zu bleiben, ohne sich zentrifugal auszubreiten.

Der außerordentlich seltene Fall eines Scotoma centrale progressivum, den H. beobachtet, hatte einen ganz anderen Verlauf, als die progressive Amaurose.

Wir sehen da aus cerebraler Ursache, die zum Tode führt, bei einem 53jährigen Manne bds. ein pericentrales Skotom (S. c. $^1/_6$) bei normaler Gesichtsfeld-Peripherie entstehen und binnen Jahresfrist bis auf 20° Radius wachsen (S. c. $^1/_{30}$), das Grün aus dem Gesichtsfeld herausschalten, ohne daß trotz des atrophischen Aussehens der Papillen die Gesichtsfeld-Peripherie wesentlich leidet.

Über das Wesen der Nikotin-Amblyopie kann man verschiedene Annahmen machen; eine primäre Wirkung entweder auf die Nerven-Elemente oder auf die Blutgefäße vermuten. Legt man die Gesichtsfeld-Zeichnungen beider Augen eines Tabaks-Amblyopen so aufeinander, daß die beiden Fixierpunkte, die senkrechten und die wagerechten Trennungs-Linien aufeinander fallen; so gelangen die parazentrischen Skotome nicht zur Deckung. Sie betreffen Teile des Gesichtsfeldes beider Augen, die im geometrischen Sinne symmetrisch, aber nicht kongruent sind; die nach der Namengebung der Netzhaut-Physiologie nicht als korrespondierend oder identisch zu bezeichnen sind, wiewohl natürlich die Anatomie der den Skotomen entsprechenden Netzhaut-Partien[1] (zwischen Sehnerv und Fovea inclusive) eine identische ist.

Wichtig sind noch die quantitativen Verhältnisse des Tabaks-Verbrauches und -Mißbrauches.

In Deutschland kommen jährlich 2,4 bis 3 Pfd., in Großbritannien

[1] Wenn Förster die hemiopischen Gesichtsfeld-Defekte symmetrische nennt, so trägt er der geometrischen Bedeutung dieses Wortes keine Rechnung; kongruent oder korrespondierend scheint nach H. die unzweideutige Bezeichnung dafür zu sein.

1,2 Pfd., in Frankreich wie in Österreich 1,7 bis 1,8 Pfd. auf den Kopf der Bevölkerung. Rechnen wir die erwachsenen Männer erst vom 20. Jahre ab, so bilden dieselben fast ein Drittel der Bevölkerung. Somit käme in Deutschland etwa $7^1/_2$ bis 10 Pfd. Tabak jährlich auf den erwachsenen Mann, und, da die nichtrauchenden Männer bei uns eine Minorität darstellen, so können immerhin im Durchschnitt an 10 bis 12 Pfd. Tabak jährlich auf jeden rauchenden Deutschen kommen.

Ein halbes Dutzend Zigarren pro Tag erscheint uns keine übertriebene Gabe. Es macht dies im Jahr etwa 2100 Zigarren, oder, da das Hundert gewöhnlicher Zigarren 500—750 g wiegt, mindestens 21 Pfd. Tabak, also 50 % über Sichel's Maximal-Dosis. In Hutchinson's vortrefflicher Arbeit (Ophth. Hosp. Rep. VIII, 2, 458) heißt es: „Schlechter Tabak (Shag tobaco) war gewöhnlich gebraucht worden und gewöhnlich mehr als 14 g pro Tag." Einzelne von Hirschberg's Patienten mit Tabaks-Amblyopie verbrauchten jährlich nahezu 1 Ztr. Tabak. Dies dürfte für jeden Menschen zu viel sein. Allerdings kommt ja viel auf die Art der Einverleibung, zumal auf die Besonderheit des Rauchens und vor allem auf den Nikotin-Gehalt des Tabaks an.

Aber offenbar ist die Individualität von besondrer Bedeutung. Der individuelle Faktor, welcher die Intoxikation begünstigt, ist unbekannt. Einzelne Forscher, so Griesinger, legen einen größeren Wert auf eine gewisse nervöse Veranlagung, die nicht weiter definiert wird. Andere, so Leudet und Förster, betonen die schlechte Ernährung als mitbedingende Ursache. Dies möchte H. unterschreiben. Den meisten Patienten mit Tabaks-Amblyopie, die er beobachtete, fehlte es entweder an nahrhafter Kost bei ihrer Arbeit oder an dem gehörigen Appetit. Hier ist ein Kreis-Schluß gegeben. Der Tabaks-Mißbrauch verdirbt den Appetit und drückt den Stoffwechsel herab; der weitere Tabaks-Mißbrauch führt wegen des trägen Stoffwechsels zur Anhäufung der schädlichen Stoffe und zur Intoxikation.

109a. Tobacco and Alcohol Amblyopia. British med. J. 1879, Nov. 22. (Vortrag auf der Versammlung der British med. Association zu Cork, Aug. 1879.)

[Als auf dem Internationalen med. Kongreß zu Berlin 1890[1] ein englischer Fachgenosse die englische Auffassung, daß der Tabak das meiste verschulde, der deutschen, daß der Alkohol die Haupt-

[1] Das Protokoll dieser Diskussion ist von dem Schriftführer (Horstmann) nicht zum Abdruck gebracht worden.

rolle spiele, entgegenstellte; erklärte H., daß neben diesen beiden Auffassungen noch eine dritte in Betracht komme, die richtige.

In der Tat hatte H. durch fortgesetzte Beobachtung sich überzeugt, daß in vielen Fällen die Diagnose auf Tabak-Amblyopie irrtümlich gestellt wurde, und andre Zustände, z. B. Herd-Erkrankungen der Netzhaut-Mitte, vorlagen.]

110. Über Hemianopsie. Deutsche Zeitschr. f. pr. Med. 1878, Nr. 4 u. 5. C.-Bl. f. A. 1878, S. 136—138. (Auszug.)

Nach einer geschichtlichen Einleitung über die besonders von A. v. Graefe auf der Annahme einer Halbdurchkreuzung (Semidecussation) der Sehnerven-Fasern im menschlichen Chiasma begründeten Lehre von der Halb-Blindheit und über die von Mandelstamm und von Michel dagegen gerichteten Angriffe hebt der Vf. hervor, daß 1. vom vergleichend anatomischen Standpunkt, wenn gleichfalls der Mensch, der mit binokularem Seh-Akt begabt ist, mittelst seiner rechten Großhirn-Hemisphäre nach links und mittelst seiner linken nach rechts schauen soll, in jedem Sehstrang zu dem gekreuzten Bündel ein ungekreuztes hinzukommen muß; daß 2. in anatomischer Hinsicht Gudden die Ansicht Michel's widerlegt und nachgewiesen habe, daß die gekreuzten Bündel hauptsächlich in der unteren, die nicht gekreuzten in der oberen Hälfte des menschlichen Chiasma liegen; daß 3. wegen der Schwierigkeit der Untersuchung des normalen Faserverlaufes die Befunde der pathologischen Anatomie von besonderer Wichtigkeit sind, welche lehren, a) daß bei typischer Hemianopsie nach derselben Seite für beide Augen eine Herd-Erkrankung in der entgegengesetzten Hirnhälfte existiert (Jackson, Pooley, Jastrowitz), während ein Ausnahmefall nicht bekannt ist, b) daß bei einseitiger peripher bedingter Amaurose (Schrumpfung eines Augapfels) beide Tractus atrophieren, der gekreuzte stärker, weil das gekreuzte Bündel das stärkere ist (Woinow, Schmidt-Rimpler); daß 4. hiermit Gudden's Experimente am Hunde übereinstimmen, da einseitige Enukleation eines Augapfels oder einseitige Zerstörung des Seh-Zentrum Atrophie beider Tractus bedingt; daß 5. endlich die klinischen Beobachtungen nur durch Semidecussation zu erklären sind, namentlich die mathematische Kongruenz der Trennungs-Linie in solchen Fällen, wo die Hemianopsie zwar absolut ist, insofern im Defekt jeder Lichtschein fehlt, aber nicht total, insofern nicht die ganze Hälfte, sondern etwa z. B. $^3/_8$ des Gesichtsfeldes bds. fehlen. Siehe die Fig. 1 u. 2, welche einen jungen Syphilitischen betreffen, der plötzlich von rechtsseitiger Hemiplegie befallen worden. Zentrale Sehschärfe und Spiegelbefund bds. normal.

Fig. 1.

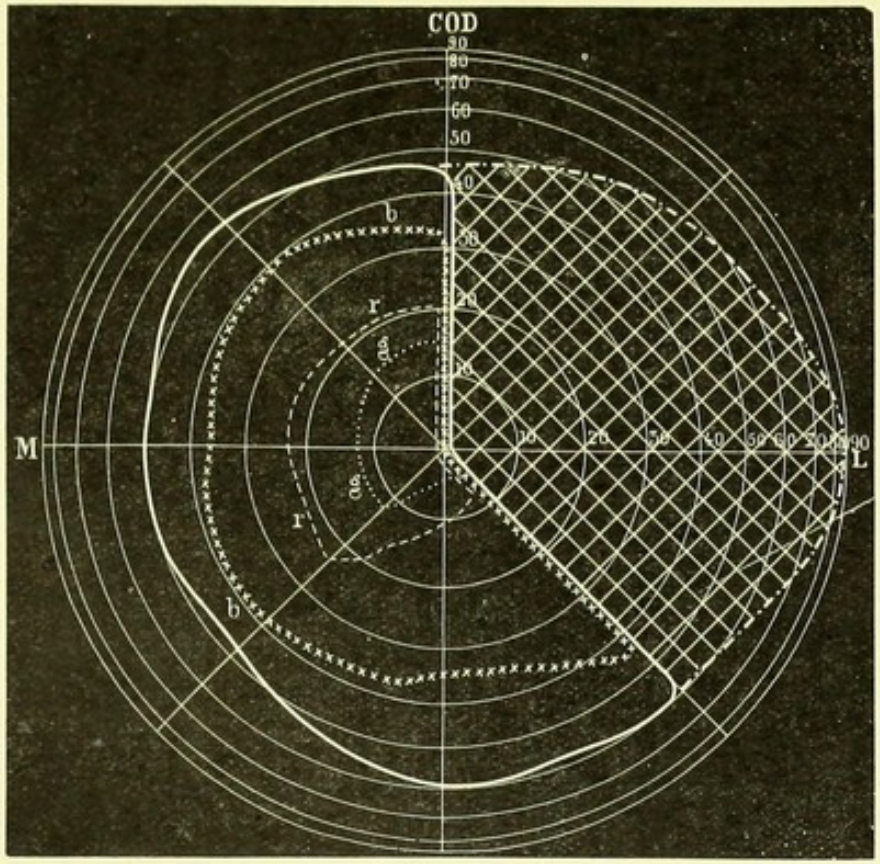

Fig. 2.

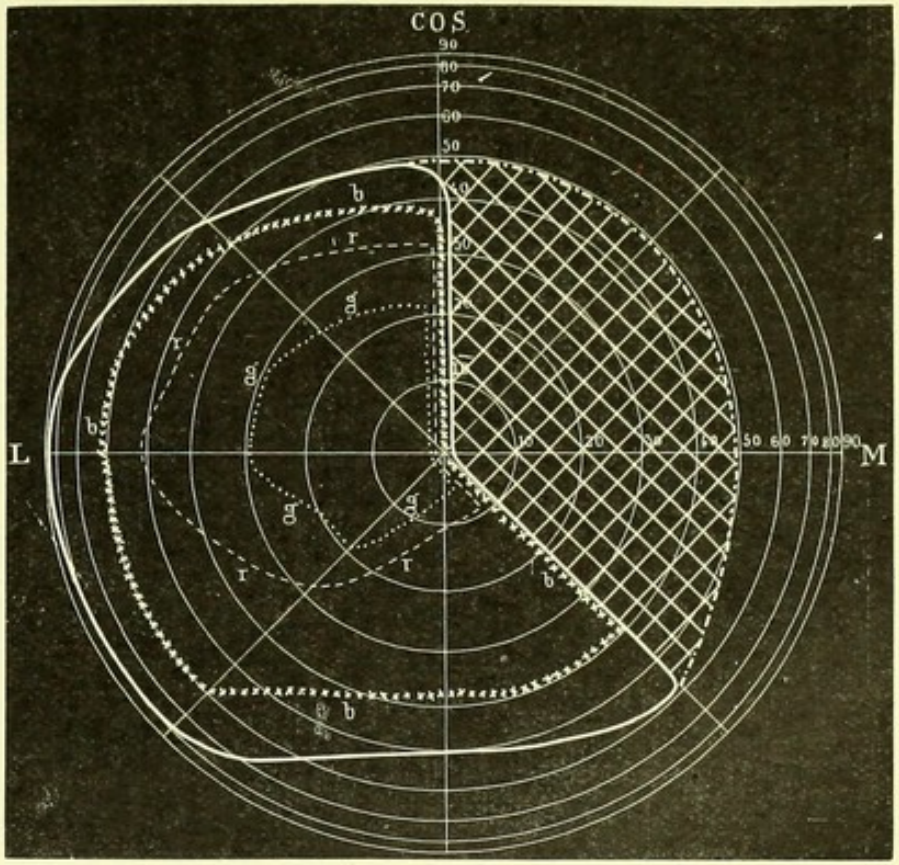

××××× b Grenze für Blau. ----- r Grenze für Rot. ..... g Grenze für Grün.

Das Schraffierte bedeutet den Defekt.

„Somit ist die Lehre von der Halb-Blindheit, wie sie trotz der noch nicht abgeschlossenen Erörterung über die anatomischen Grundlagen A. v. Graefe zwar nicht erfunden, aber doch fester begründet, ein ziemlich abgerundetes Kapitel in unsrem diagnostischen und prognostischen Wissen, das einige Forscher wohl mit Unrecht zu rasch über Bord zu werfen versucht haben. Gleichseitige Halb-Blindheit deutet auf ein Leiden des der Seite des Gesichtsfeld-Ausfalls entgegengesetzten Sehstrangs oder seiner Hirnfaser-Ausstrahlung. Die Prognose ist gut in Beziehung auf das Fortschreiten der Halb-Blindheit über die Trennungs-Linie in die unversehrten Gesichtsfeld-Hälften, schlecht in Beziehung auf Rückbildung einer absoluten Halb-Blindheit. Natürlich muß man von der Prognose der Halb-Blindheit die des Grundleidens unterscheiden, das oft genug ein ernstes und unheilbares ist. Die gekreuzte temporale Hemianopsie kann wohl in seltnen Fällen (A. v. Graefe, Zehender's Monatsbl. 1865, Förster), wo sie durch einfache oder gummöse Basilar-Meningitis bedingt ist, namentlich unter dem Einfluß der Behandlung, jahrelang stationär bleiben oder selbst vollständig heilen; meist aber ist diese Form als Hemianopsie progressiv und Amaurose der Ausgang, was bei dem Sitz der Grundkrankheit am vorderen oder hinteren Chiasma-Winkel, also an dem Knotenpunkt, wo alle Sehnerven-Fasern am dichtesten zusammengedrängt verlaufen, eigentlich selbstverständlich erscheinen muß."

111. Blau-Sehen. C.-Bl. f. 1885, S. 141.

111a. Grün-Sehen. C.-Bl. f. A. 1893, S. 110.

112. Sehstörung durch Schwefelkohlenstoff-Vergiftung. C.-Bl. f. A. 1889, S. 268—269.

Daß die durch Vergiftung bedingten Sehstörungen, mit Ausfall der Gesichtsfeld-Mitte für beide Augen, vielfach auf feinen Veränderungen der Netzhaut-Mitte beruhen, ist mir schon lange wahrscheinlich geworden. Für die Schwefelkohlenstoff-Vergiftung[1] konnte ich kürzlich den Beweis beibringen.

Eine 26jährige Arbeiterin kam am 13. August 1889 in die Poliklinik und klagte, daß sie seit 3 Monaten schlechter sehe und die Zeitung nicht mehr zu lesen imstande sei.

Bds. Sn CC:15′; Sn $2^1/_2$ in 6″ sehr mühsam, Gesichtsfeld- und Farbenfeld-Grenzen normal. In der Mitte des Gesichtsfeldes besteht bds. ein Dunkelfleck von 4—8° Halbmesser. (Am meisten für Rot, dann für Blau, hierauf für Grün; für Weiß besteht nur Undeutlichkeit.)

[1] Vgl. C.-Bl. f. A. 1889, S. 138 (F. Becker).

Als mir die sonst gesunde Kranke vorgestellt wurde, fragte ich sie nach ihrer Beschäftigung und erfuhr folgendes: Vom 14. bis 18. Jahre hat sie und jetzt wiederum seit einem Jahre in einer Gummiwaren-Fabrik gearbeitet; sie macht Saughütchen für Kinder und ist täglich 2—3 Stunden den Dämpfen von Schwefelkohlenstoff und Chlorschwefel, bei guter Lüftung, ausgesetzt.

Ich nahm Schwefelkohlenstoff-Vergiftung an und fand mit dem Augenspiegel, aber nur im aufrechten Bilde, bei schärfster Einstellung, bds. im gelben Fleck, eine Gruppe zarter, das Licht zurückstrahlender weißer Stippchen, von etwa maulbeerartiger Anordnung. Der übrige Augengrund war völlig normal.

Rechts.

Links.

Die Kranke wurde ihrer Arbeit entzogen und aufgenommen, mit Jodkali und Schwitzen behandelt. Die Besserung erfolgte langsam.

13. September 1889. R. Sn LXX, L. XL:15′, 21. September Sn XXX, Augengrund noch wie zuvor. Es ist nicht unmöglich, daß die Veränderung der Netzhaut-Mitte auf krystallinischen Abscheidungen beruht, wie sie neuerdings von verschiedenen Forschern bei der Naphthalin-Vergiftung der Tiere in den gefäßlosen Teilen des Auges gefunden worden ist.

113. Transitorische (urämische) Erblindung. Med.-chir. Rundschau 1870.

114. Sehstörung durch Licht-Zerstreuung. C.-Bl. f. A. 1895, S. 294 bis 296.

Wenn die Hälfte des Pupillen-Gebietes, oder etwas mehr oder weniger, von einem trüben Hornhaut-Fleck beschattet wird; so ist das Fernsehen ganz erheblich gestört. Künstliche Pupillen-Erweiterung vergrößert die Sehstörung. Ab und zu sieht man auch einen solchen Kranken, dem ein optisch nicht geschulter Arzt hierbei eine Pupillen-Bildung gemacht und dadurch das Sehen verschlechtert hat. Pupillen-Verengerung ist die richtige Operation, die man durch Schwarzfärbung des Hornhaut-Flecks bewerkstelligt.

Jene Sehstörung beruht hauptsächlich auf der Licht-Zerstreuung: sowie Licht auf die Hornhaut fällt, wird von jedem Punkt des trüben Flecks ein Teil des Lichts diffus, d. h. nach allen Richtungen hin, zerstreut und ein kegelförmiges Strahlenbündel, dessen Breite der des Sehlochs entspricht, auf die Netzhaut geworfen. Die verschiedenen Lichtkegel decken sich teilweise und bewirken eine

solche Erhellung des licht auffangenden Netzhaut-Grundes, daß auf dem letzteren das betrachtete Bild des hellen Gegenstandes nicht genügend sich abhebt.

Die gewöhnliche Sehprobe gibt uns nicht hinreichenden Aufschluß über den Grad und die Art der Sehstörung, zumal wir für die Leichtig-



Fig. 1. Mit freiem Objektiv aufgenommen.

keit des Erkennens einer bestimmten Reihe der Schriftproben-Tafel keinen genauen Ausdruck haben. Etwas mehr lehrt schon der Augenspiegel, namentlich die Beobachtung feinerer Netzhaut-Blutgefäße im aufrechten Bilde.

Eine recht sinnliche Anschauung der in Betracht kommenden Verhältnisse gibt die Photographie. Fig. 1 stellt das Lichtbild

eines Hauses dar, das bei freiem Objektiv gewonnen ist. Fig. 2 ist mit demselben Apparat aufgenommen, nachdem die obere Hälfte des Objektiv-Glases mit einer Lage Seidenpapier beklebt worden.[1] Die Lichtbilder hat Herr Prof. H. W. Vogel in bekannter Meisterschaft



Fig. 2. Eine Lage Seidenpapier über die obere Hälfte des Objektivs geklebt.

hergestellt, wofür ich ihm meinen besten Dank sage. Die Autotypien, die unsre Figuren geliefert, bleiben natürlich zurück hinter den ursprünglichen Aufnahmen. Eigentlich fehlt auch noch ein drittes Bild, das aufgenommen worden, nachdem die obere Hälfte des Objektivs

[1] Ich habe noch ein andres Bild, das mit zweifacher Lage von Seidenpapier gewonnen wurde.

mittelst eines Metall-Schirms ausgeschaltet worden. Aber schon so werden, hoffe ich, diese Figuren dazu beitragen, die künstliche Verkleinerung der Pupille, im Gegensatz zur Iridektomie, d. h. zur Pupillen-Erweiterung, als Operation gegen Sehstörung durch Licht-Zerstreuung beliebter zu machen.

115. Soll man Augenkranken die bevorstehende Erblindung ankündigen? C.-Bl. f. A. 1904, S. 143 Mitte bis S. 146 oben.[1]

Diskussion: Hr. J. Hirschberg: Hr. Kollege Hamburger hat mit großem Scharfsinn an eine Aufgabe sich herangemacht, welche zwar manchen von Ihnen vielleicht weniger wichtig erscheinen möchte, die aber jedenfalls als recht schwierig bezeichnet werden muß, zumal keine irgendwie bemerkenswerte Literatur darüber vorliegt. Da eben der Gegenstand etwas Subjektives an sich trägt, mag er weniger zur schriftlichen Überlieferung, als etwa zur mündlichen, geeignet sein.

Ich möchte von meinem Standpunkte aus der Lösung dieser Aufgabe durch einige Erfahrungen meiner eigenen Praxis, die mir gerade zur Hand sind, etwas näher zu treten suchen; aber zuerst diese Aufgabe erweitern und einerseits von heilbarer Erblindung, andrerseits von unheilbarer sprechen.

Als Beispiel von heilbarer Erblindung wähle ich den Star. Es vergeht keine Woche, wo ich nicht ein- oder mehreremal in der Privat-Sprechstunde den folgenden Fall erlebe. Es kommt ein Mann in reiferem Lebensalter, oder noch häufiger eine Frau. Ich untersuche die Augen genau, und erkläre dieselben für ganz gesund. „Sie geben mir das Leben wieder," sagt der so Angeredete. „Man hat mir mitgeteilt, daß ich am Star leide und operiert werden müsse, wenn auch noch nicht sofort; seitdem habe ich keine ruhige Minute mehr gehabt." „Seien Sie unbesorgt, Sie haben keinen Star", erwidere ich. Das ist nun meinerseits nicht etwa eine fromme Lüge, sondern wissenschaftliche Überzeugung und Erfahrung.

Star bedeutet nicht eine beliebige Linsentrübung, sondern Blindheit durch Linsentrübung. So schon vor mehr als 1000 Jahren nach der Bedeutung des ursprünglichen Wortes staraplint; so noch heute im Empfinden des Volkes, nachdem seit Jahrhunderten die Volkssprache dieses Wort zerbrochen und der ersten Hälfte desselben die Bedeutung des Ganzen beigelegt hat. Aber in den von mir geschilderten Fällen handelt es sich um ganz umschriebene Fleckchen in der Krystall-Linse, entweder um durchaus unschuldige, angeborene,

[1] [Vgl. die Anmerkung zu Nr. 96b und meine Abh. in den Archives d'Ophtalmologie, Janvier 1913.]

kleine und ständige Linsen-Trübungen, wegen deren man den Befallenen nicht dem quälenden Gedanken eines fortschreitenden Stares preisgeben sollte; oder es handelt sich wirklich um den allerersten Anfang des Alter-Stars, der aber in 10, 20, 30 Jahren noch nicht zur Erblindung des Auges zu führen braucht. Ein Kollege, Mitglied unsrer Gesellschaft, sagte mir einst, als ich ihm die Brille verschrieb, mit der er noch feinste Schrift las, daß ihm 40 Jahre zuvor der Star diagnostiziert und die Operation in Aussicht gestellt worden war. Ich beruhigte ihn. Er hat bis zu seinem Tode ganz gut gesehen.

Das Wort Star erschreckt den Kranken und soll nach meiner Ansicht erst dann gebraucht werden, wenn es ein Trostwort darstellt, d. h. wenn bereits durch fortschreitende Linsen-Trübung das Sehvermögen merklich gesunken, das Lesen erschwert oder ganz aufgehoben ist, so daß Hinweis und Aussicht auf operative Besserung dem Kranken wie eine Erlösung erscheint.

Als Beispiel der unheilbaren Erblindung wähle ich den wichtigsten Fall dieser Art, den auch der Herr Vortragende erwähnt hat, den doppelseitigen Schwund des Sehnerven, welcher regelmäßig in absehbarer Zeit bis zu völligem Verlust des Sehvermögens fortschreitet, und seit mehr als zwei Jahrtausenden mit dem Namen der Amaurose bezeichnet wird. Diesen Fällen gegenüber ist der Arzt in einer peinlichen Lage. Sie haben wohl einmal in einem Roman die natürlich falsche Schilderung eines Arztes gelesen, der dem anscheinend gesundesten Menschen den Todeskeim von seinem Gesicht abzulesen imstande war und durch diese Gabe in tiefe Trauer versenkt wurde. Nun, zu uns kommen Menschen im blühenden Alter, und leider viele, welche sich nicht für krank halten und auch nicht halten können, weder in Beziehung auf ihren Gesamt-Organismus, noch in Beziehung auf die Augen, und nur eine Brille zum andauernden Lesen oder zu feinerer Arbeit heischen. Aber der Kundige, welcher das genaue Verfahren des aufrechten Bildes beherrscht und über eine reichere Erfahrung sicher verfügt, erkennt nach wenigen Minuten, daß, trotz nahezu normaler Sehkraft, die Augen beide rettungslos verloren sind.

Was soll der Arzt jetzt tun? Soll er dem Kranken den allgemeinen Satz eines alten Griechen zurufen: „Deine Krankheit ist unselig, hebe Dich von mir!“ Soll er nach heutiger Sonder-Erfahrung ihm sagen: „Erst wirst Du blind, dann gelähmt, dann vielleicht noch verrückt: laß mich zufrieden?“ Einige Ärzte — diesseits wie jenseits des Ozeans — glauben wirklich die Behandlung solcher Fälle ganz ablehnen zu müssen; andre finden es zweckmäßig, dem Kranken vor Beginn der Behandlung zu eröffnen, wie schlimm, ganz schlimm es mit ihm steht.

Ich bin andrer Ansicht. Zunächst handelt es sich um eine wissenschaftliche Frage, nämlich die Dauer der Krankheit von den ersten, für den Kranken merkbaren Zeichen bis zur völligen Erblindung festzustellen. Schon vor 30 Jahren habe ich bei der häufigsten Form, der sogenannten Spinal-Amaurose, welche blasse Verfärbung der Sehnerven zeigt und mit zunehmender konzentrischer Verengerung der Gesichtsfelder und Herabsetzung der zentralen Sehschärfe einhergeht, diese Dauer auf $2^1/_2$ bis 4 Jahre festgestellt.[1] Nach weiterer Erfahrung kann ich noch hinzufügen, daß es zwei seltnere Formen aus der gleichen Ursache gibt, die beide außerordentlich viel langsamer verlaufen und über 10 Jahre sich erstrecken können, ehe vollständige Erblindung eintritt: die eine mit ganz regelmäßiger konzentrischer Schrumpfung des Gesichtsfeldes bei erhaltener zentraler Sehschärfe; die andre mit normaler Ausdehnung des Gesichtsfeldes, das aber einen Dunkelfleck in seiner Mitte trägt. Die letztgenannte Form habe ich leider bei einem vortrefflichen Kollegen und Mitglied unsrer Gesellschaft behandeln müssen; ich kann Ihnen versichern, daß ich dem Kranken die Erblindung nicht eher zugestand, als bis sie schon lange wirklich da war, und daß ich sie dann auch noch nicht für ganz unheilbar erklärte: ich bin auch heute noch überzeugt, daß diese tröstliche Art der Behandlung zur Belebung des Kranken in seinen letzten Lebensjahren und zur Ermutigung seiner Frau und seiner alten Mutter ganz wesentlich beigetragen hat. Wollte man solchen Kranken, deren Erblindung man voraussieht, dies ins Gesicht sagen, so würde man sie zur Verzweiflung bringen. Man liest und hört immer, daß Blindheit mit philosophischer Ruhe ertragen wird, daß die Blinden liebenswürdig und glücklich, die Tauben unangenehm und unglücklich sind. Die letzte Hälfte des Satzes will ich zugeben; die erste nicht, nach meinen Erfahrungen, wenigstens nicht so allgemein. Ich besinne mich auf einige Fälle, wo Selbstmord, um mich ganz objektiv auszudrücken, unmittelbar nach der Eröffnung, daß die Erblindung unheilbar sei, erfolgt ist. Ich brauche wohl nicht erst zu sagen, daß von mir diese Eröffnung nicht herrührte.

Andrerseits ist meinem Gedächtnis eine Reihe von Fällen gegenwärtig, wo trotz unheilbarer Erblindung, z. B. infolge von hämorrhagischem Glaukom bei schwerstem Diabetes, die tröstliche Behandlung bis zum Lebens-Ende genügte, um die Kranken einigermaßen mit ihrem traurigen Lose auszusöhnen.

Noch eines: die Eröffnung einer ganz schlimmen Prognose treibt die Kranken in die Hände der Pfuscher; und das ist schädlich, haupt-

[1] Beitr. z. pr. Augenheilk. 1874, S. 69.

sächlich für die Kranken selber. Ich will nicht sagen, daß es nicht besondere Fälle geben könne und besondere Stadien der Krankheit, die den Arzt zwingen könnten, seine Prognose offen darzulegen. Aber zu dem von dem Herrn Vortragenden empfohlenen und auch von mir als nützlich anerkannten Handarbeits-Unterricht der von Erblindung bedrohten Armen ist dies gar nicht nötig; es genügt, auf die bestehende Sehschwäche hinzuweisen. Schwieriger wird schon unser Standpunkt, wenn wir Kranken, die (zum Teil von weit her) zur Operation sich drängen, aber unheilbar sind, mit Sanftmut und Geduld abweisen, auf spätere Zeiten vertrösten müssen. In einem Falle geniere ich mich niemals; bei Schnaps-Neuritis sage ich dem Befallenen: „Sie werden blind, wenn Sie den Schnaps nicht gänzlich aufgeben." Aber hier soll die schlechte Prognose eine Heilwirkung ausüben! Wie oft sie es tut, will ich dahingestellt lassen.

Ich schließe, in Übereinstimmung mit dem Herrn Vortragenden, mit der folgenden Bemerkung. Wer eine ganz schlimme Prognose stellt, muß sich besonders vor falscher Diagnose hüten und darf namentlich nicht Sehnerven-Schwund annehmen, wo Reste von Sehnerven-Entzündung vorliegen, die, wie ich selber schon festgestellt, 30 Jahre lang und darüber, d. h. bis zum Tode des Kranken, ganz stationär bleiben können.

Nur ein dramatisches Beispiel will ich anführen. Als ich 1886 soeben in .... angekommen, stürmte ein Herr ins Zimmer, zog einen großen Revolver und rief: „Du sollst mir sagen, wann ich ihn gebrauche. Ich habe die Amaurose, nach der Diagnose hiesiger Augenärzte, und will die völlige Erblindung nicht erleben." Ich ersuchte ihn, das störende Werkzeug beiseite zu legen, prüfte ihn genau und erwiderte: „Schenk' es einem Andren, der es nötig hat, Du brauchst es nicht, Du hast ja gar nicht die Amaurose."

Die Freude des Kranken, eines Abgeordneten und Schriftstellers, war rührend und überwältigend.

[Im Jahre 1910, also nach 24 Jahren, habe ich den Kranken wiedergesehen: er konnte gewöhnlichen Druck lesen und frei umhergehen.

Von den beiden Autoritäten, auf die Hr. Hamburger sich berufen, ist die von Alfred Graefe hinfällig, und die von E. Javal leider eine — Illusion.]

Anderweitige Nervenkrankheiten am Seh-Organ.

116. Zur Beeinflussung des Augendrucks durch den Trigeminus. C.-Bl. f. med. Wissensch. 1875, S. 82.

117. Über den Zusammenhang zwischen Epicanthus und Ophthalmoplegie.[1] Neurol. C.-Bl. 1885, Nr. 13.

Der 31jährige Patient M. A. aus Rußland kam zuerst am 30. Mai 1885 mit typischer totaler Ophthalmoplegie beider Augen.

Es besteht beiderseits Ptosis. Die oberen Lider sind verbreitert, bis auf 28 mm. Die Augenbrauen hochgestellt. Zwei tiefgeschnittene wellenförmige Furchen in der Stirngegend zeigen die vikariierende Kontraktion des Frontal-Muskels, welcher die zum Sehen nötige Lidhebung zu leisten hat. Die Hebung, Abduktion und Adduktion des Auges ist beiderseits völlig aufgehoben, nur eine leichte Senkung mit Raddrehung um die Augen-Achse (nach der Schläfenseite hin) markiert eine übrig gebliebene Wirkung des oberen Schiefen. Die Augen stehen in leichter Divergenz. Doppelbilder sind spontan nicht vorhanden und auch nach den üblichen Methoden (mit rotem Glas vor einem Auge usw.) nicht sicher herauszubringen. Die Sehkraft ist mäßig (Astigmat.), Sn LXX:15′, Sn $1^1/_2$ in 3—5″; Akkommodations-Lähmung auszuschließen. Die Pupillen mittelweit, normal reagierend. Die Sehnerven normal. Das übrige Nerven-System ganz unversehrt.

Als der Kranke mir versicherte, daß sein Zustand angeboren sei, wollte ich es ihm zuerst nicht glauben. Aber er erklärte, daß seine Mutter sowohl, wie auch sein Kind dasselbe habe, (seine Großmutter soll einen ähnlichen Zustand infolge eines heftigen Schlages erworben haben, doch ließ sich diese Angabe nicht weiter prüfen;) und brachte Tags darauf seinen 9monatigen Sohn zur Stelle.

Dieser zeigt das gewöhnliche Bild des paralytischen Epicanthus. Beiderseits besteht Ptosis, die Breite des oberen Lides ist verhältnismäßig sehr groß, die der Lidspalte sehr klein; erstere beträgt 20, letztere 8 mm. Der Abstand zwischen den inneren Augenwinkeln 25 mm. Die Haut-Verdopplung zur Seite des Nasenrückens fehlt. Hebung der Lider und Hebung der Augäpfel ist unmöglich; Adduktion, Abduktion und Senkung befriedigend. Es besteht Divergenz, abwechselnd mit krampfhafter Konvergenz, wie ja auch bei der bekannten einseitigen angeborenen Ptosis die Verengerung der Lidspalte im Affekt einer plötzlichen krampfhaften Erweiterung Platz macht.

[1] Nach einer am 8. Juni 1885 in der Berliner Gesellschaft für Psychiatrie und Nervenkrankheiten gemachten Krankenvorstellung.

M. H.! Dieses hereditäre Verhältnis zwischen Ophthalmoplegie und Epicanthus, das übrigens meines Wissens noch nie beobachtet worden, wirft ein neues Licht auf die Ursache des letztgenannten Fehlers.

v. Ammon beschrieb (in seiner Zeitschr. 1831, Bd. I, H. 4) als Epicanthus eine beiderseitig vorkommende eigentümliche Mißbildung im inneren Augenwinkel, nämlich eine Hautfalte, welche daselbst vom oberen Lid auf das untere übergeht und mit einem lateralwärts konkaven Rande die Lid-Kommissur überbrückt. Es ist aber nicht ein Haut-Überschuß das Wesentliche; sondern, wie A. v. Graefe hervorzuheben pflegte, eine Parese des Levator plp. sup. und des Rect. sup. Manz glaubt (Graefe-Saemisch, 1876, Bd. II, 1, S. 109), daß der Fehler in der Entwicklung des Gesichts-Skeletts liegt.

Mein Krankenpaar zeigt, daß es sich um eine nukleare, angeborene Lähmung (Aplasie der Zentren) handeln dürfte. Nach Hensen und Völkers (Arch. f. Ophthalm. 1878, Bd. XXIV, H. 1) sind am hintersten Teile vom Boden des 3. Ventrikels und ferner am Boden des Aquaeductus Sylvii die dem Okulomotorius angehörenden Kerne in folgender Reihenfolge enthalten: für Akkommodation, Pupillen-Verengerung, Kontraktion des Rect. int., sup., Lev. plp. sup., Rect. inf., Obliq. inf. — Bei dem Knaben fehlen in funktioneller Hinsicht beiderseits die Kerne des Musc. rect. sup. und Lev. plp. sup., bei dem Manne noch alle übrigen, — außer den beiden ersten für Pupillenspiel und Akkommodation, — und ferner auch die am Boden des 4. Ventrikels gelegenen Abducens-Kerne, während die Trochlearis-Kerne wenigstens partiell erhalten sind.

118. Über postdiphtherische Akkommodations-Lähmung. C.-Bl. f. A. 1897, S. 215—216.

Hr. Hirschberg: Die interessanten Mitteilungen des Herrn Vortragenden geben mir Veranlassung zu einer kurzen Bemerkung über die nach Diphtherie im Gebiet des Seh-Organs vorkommenden Lähmungen, welche bekanntermaßen hauptsächlich den die Akkommodation beherrschenden Ast des Augenbewegungs-Nerven betreffen. Die Erkrankung wird gemeinhin als postdiphtherische Akkommodations-Lähmung bezeichnet und ist durchaus nicht selten: 250 Fälle sind, aus meinen Kranken-Tagebüchern über 12 Jahre, von zwei meiner Assistenten[1] zusammengestellt worden.

Wir haben diese Lähmung stets als eine nukleäre aufgefaßt.

[1] Vgl. B. Remak, C.-Bl. f. A. 1886, Juniheft, und A. Moll, ebendas. 1896, Januarheft.

Stets werden beide Augen befallen.[1] Nie ist die Pupille mit gelähmt.[2] Stets erfolgt die Akkommodations-Lähmung, d. h. die Unfähigkeit, feine Druckschrift ohne Sammelglas zu lesen, nach Heilung der Diphtherie, etwa 2 bis 8 (im Mittel 4) Wochen nach dem Beginn der letzteren; dauert einige (etwa 4) Wochen und heilt jedesmal von selber. Deshalb verordne ich außer guter Pflege, Schonung, Ruhebrille nichts weiter als höchstens Jodeisen-Sirup und halte alle stärkeren Heilmittel für überflüssig und fehlerhaft. Ich habe noch nie einen ungeheilten Fall gesehen, — wenn ich absehe von den seltnen Fällen, welche durch Hinzutreten von Atmungs-Lähmung leider tödlich endigen.

Im ganzen ist die postdiphtherische Akkommodations-Lähmung doch eine recht typische Erkrankung.

Allerdings steht der Grad der Akkommodations-Lähmung nicht im graden Verhältnis zur Schwere der ursächlichen Diphtherie. Wenigstens folgt gelegentlich starke Akkommodations-Lähmung auf leichte Hals-Erkrankung.

Meist ist die Akkommodations-Lähmung begleitet von Lähmung des weichen Gaumens und des Schlundes, gelegentlich auch vom Fehlen der Kniezuckung und von Erscheinungen leichter Ataxie. Lähmung der beiden äußeren Augenmuskeln (Abduzenten) wurde in 10% aller Fälle (also an etwa 25 Kranken) nachgewiesen, außerdem noch viermal einseitige leichte Abducens-Lähmung. Okulomotorius-Lähmung, welche die äußeren Augenmuskeln betraf, kam in den 250 Fällen nur zweimal vor, einmal als einseitiger Lidfall (Ptosis), einmal als doppelseitige Lähmung fast aller äußeren Augenmuskeln, auch der von den Abducenten versorgten. (Augenlähme, Ophthalmoplegia externa). Der letztgenannte Fall, den ich gemeinschaftlich mit meinem Freund Mendel beobachtete, endigte tödlich; Mendel fand Blutungen in den Nerven-Kernen und entzündliche Veränderungen in den Wurzeln des Oculomot., Abduc., Vagus und Hypoglossus.

Der Sehnerv war in keinem der 250 Fälle mitbeteiligt. Wenn eine scheinbare Trübung des Sehnerven-Eintritts vorlag, war dies stets eine physiologische, wie sie bei den übersichtigen Kindern vorkommt; wenn die Sehschärfe nicht vollkommen war, lag Astigmatismus vor, der durch Zylinder-Gläser, meist in befriedigender Weise,

[1] Eine wirkliche Ausnahme kam nicht vor, nur eine scheinbare, wo rechts Über-, links Kurzsichtigkeit bestand; links also Sehstörung für die Nähe fehlte.

[2] Unter 150 Fällen war viermal die Pupille weit und träge reagierend, aber nicht gelähmt.

ausgeglichen werden konnte.[1] Von den letzten 150 Fällen wiesen 140 eine manifeste Übersichtigkeit auf, was sich einerseits aus dem überwiegend übersichtigen Bau des Kinder-Auges erklärt, andrerseits aus der Tatsache, daß die stärker übersichtigen Kinder durch die Akkommodations-Lähmung mehr gestört werden. Kinder mit deutlicher Kurzsichtigkeit (von etwa 3 D. und darüber, d. h. mit einem Fernpunkts-Abstand von 13 Zoll oder 30 cm und noch weniger) kommen niemals wegen postdiphtheritischer Akkommodations-Lähmung, obwohl sie doch durch ihre Kurzsichtigkeit gegen die Diphtherie nicht gefeit sind, — da sie ja selbst bei vollständiger Akkommodations-Lähmung immer noch gewöhnliche Druckschrift bequem zu lesen imstande sind, somit keine Beschwerden fühlen und nicht merken, daß eine neue Krankheit nach der Hals-Diphtherie sie befallen hat.

119. Über hemiopische Pupillen-Reaktion. Berl. klin. Wochenschr. 1886, Nr. 2.

120. Springende Mydriasis. C.-Bl. f. A. 1884, S. 144.

Daß springende Mydriasis Vorläufer der Paralyse sei, steht in den Büchern. Aber nur wenige Fälle werden lange genug beobachtet.

Anfangs Januar 1872 konsultierte mich ein 31jähriger Mann wegen Mydriasis des r. Auges, nach 3 Wochen bestand links Mydr., während r. die Affektion fast geheilt war.

Beiderseits E., On; r. Jäg. 1 in 7″ mühsam, l. nur mit +10″. Außerdem bestand nur noch eine leichte Neuralg. ulnaris. Ich diagnostizierte ein ernstes Nervenleiden (Paralysis incipiens).

Patient ist seitdem nicht wieder gesund geworden. Am 14. Febr. 1884, also nach 12 Jahren, kehrte er wieder, da er seit 14 Tagen alles sehr entfernt halten müsse. Beide Pupillen etwas weit, die l. weiter, die r. längsoval, beide schlecht auf Licht reagierend.

R. XX:15′, −50″ Sn XII:15′, Sn $1^1/_2$ in 12″ besser, als in 10″.

L. XV:15′, ± schlechter; Sn $1^1/_2$ nur mit +24″ in 12″.

Der Hausarzt des Patienten erklärt dessen Leiden für beginnende Paralyse (heftige Neuralgien, Impotenz, Aufregung), während andrerseits Tabes dolorosa diagnostiziert worden. — Der Bruder des Patienten ist wegen Paralyse einer Anstalt übergeben worden.

[Die Diagnose Paralyse wurde schließlich bestätigt. Der Tod erfolgte 1890.]

120a. Reflektorische Pupillen-Starre. Verhandl. d. Berl. Gesellsch. f. Psychiatrie und Nervenkr., Sitzung v. 14. März 1881.

[1] Niemals wurde in einem solchen Falle Einengung des Gesichtsfeldes, Dunkelfleck (Scotoma), Vergrößerung des blinden Fleckes nachgewiesen, was doch bei wirklicher Entzündung des Sehnerven-Kopfes zu erwarten war.

Glaukom.

121. Zur Pathologie und Therapie des Glaukoms. Arch. f. Augen- u. Ohrenheilk. 1873. (Vgl. Nr. 26a.)

122. Über Regenbogen-Sehen beim Glaukom. Deutsche med. Wochenschr. 1886, Nr. 3 u. 4; C.-Bl. f. A. 1886, S. 51—54. (Auszug.)

Das Regenbogen-Sehen bei Glaukom entsteht durch Diffraktion an der fein getrübten Hornhaut.[1] Dies hat A. v. Graefe[2], der allerdings bei Glaukom mehr die Trübung der flüssigen Augen-Medien betonte, gelegentlich erkannt, als er einmal durch die mit Eisblumen bedeckte Scheibe seines Wagens nach einer Straßenlaterne blickte; Donders erbrachte den physikalischen Beweis der Diffraktion. Die meisten Autoren haben diese Theorie angenommen; einige aber scheinen wiederum nach andren und weniger befriedigenden Hypothesen zu suchen: Mauthner spricht von einer Nerven-Erscheinung, Dobrowolski von Hyperämie im Augengrunde.

Für mich ist die Sache zweifellos: 1. wegen der spektralen Anordnung des Farbenringes, 2. weil mitunter ein Doppel-Spektrum gesehen wird, 3. weil die innerste blaue Zone, die meist lichtschwach ist und von den Patienten übersehen wird, bei elektrischem Licht, das eben an brechbareren Strahlen soviel reicher ist als Gaslicht, ganz außerordentlich klar hervortritt.

Das Regenbogen-Sehen ist besonders deutlich, wenn eine unbedeckte (nur mit Zylinder versehene) Gasflamme oder eine brennende Lichtkerze aus der Entfernung von einigen Fuß betrachtet wird. Um die Lichtflamme erscheint eine breite Zone, die dunkel ist, darum eine zweite konzentrische, etwa ebenso breite, die farbig ist: nach innen ist die Farbe grün, nach außen aber rot.

(Die Veröffentl. in der D. M. W. enthält sechs von den Kranken selber gezeichnete Figuren der Farbenringe, die im Original nachzusehen sind.)

Eines müssen wir nicht vergessen: das Regenbogen-Sehen reicht weiter, als wir mit bloßem Auge, bzw. mit dem Augenspiegel, Hornhaut-Trübung wahrnehmen.

Regenbogen-Sehen kommt auch vor bei Glaucoma simplex, obwohl dies von Donders (Arch. f. Ophthalm. VIII, 2, 165)

[1] Der Mediziner, welcher die Erscheinung der Diffraktion sich klar vorführen will, nehme ein Okular-Mikrometer und blicke dadurch nach einer Lichtflamme.

[2] [Er hatte einen Vorgänger in Guépin, 1841; vgl. Gesch. d. Augenheilk. XIV, III, S. 245.]

und von Schweigger (Handb. d. Augenheilk. V. Aufl., 1885, S. 490) geleugnet wird. Für mich besteht kein Zweifel, da ich den Kranken während des Anfalles von Regenbogen-Sehen genau geprüft und die Abwesenheit aller Symptome der Entzündung selber festgestellt habe. — — —

Regenbogen-Sehen kommt aber auch vor bei ganz gesunden, noch jugendlichen Individuen aus glaukomatöser Familie, und zwar nicht anfallsweise, sondern jedesmal, wenn eine unbedeckte Lichtflamme betrachtet wird.

Von hohem Interesse ist das Faktum, daß auch völlig gesunde Augen das Phänomen des Regenbogen-Sehens unter Umständen wahrnehmen können, namentlich wenn die Pupille künstlich (auf mehr als 4 mm) erweitert wird, so daß auch diese krankhafte Erscheinung eigentlich nur die Steigerung einer normalen darstellt.

Hierauf hat Donders (l. c.) zuerst aufmerksam gemacht.

Sehr nahe liegt der Vergleich mit denjenigen farbigen Ringen, welche man nach Fraunhofer[1] erhält, wenn man durch eine mit Lycopodium-Samen bedeckte Glasplatte nach einer Lichtflamme blickt.

Steht die Lichtflamme in der Mitte meines graduierten Blickfeld-Messers und mein Auge 2 m davon entfernt, so sehe ich um die Lichtflamme einen gelben Kreis, der mit einem deutlich roten Ringe abschließt; darum folgt ein zweiter Ring, der von Blaugrün in Rot übergeht und von $1^1/_2$—$2^1/_2$ Grad reicht; unmittelbar daran schließt sich ein dritter, schon sehr blasser Ring, der bis $3^1/_2$ Grad reicht. (Die Erscheinung ist also vollständiger, als beim Glaukom, aber der erste Hof um das Licht selber nicht dunkel, sondern hellgelb.)

Verdecken eines Teiles der Pupille verdeckt den gleichgerichteten Teil der Erscheinung und macht den Rest lichtschwächer, ohne ihn aber weiter zu ändern.

Verschiebung der Glasplatte in der Richtung der Augen-Achse oder Drehung der Glasplatte um eine zur Sehlinie senkrechte Achse ändert die Erscheinung und die scheinbare Breite der Ringe nicht im mindesten.

Schiebt man ein rotes Glas in den Gang der Lichtstrahlen, so erscheinen dunkle (Minimum-) und rote (Maximum-) Ringe: die ersten, der Theorie entsprechend, da, wo vorher die roten Ringe sichtbar waren.

Die nicht ganz leichte Theorie dieser Lichtkränze findet der geneigte Leser in E. Verdet's klassischen Vorlesungen über Optik

[1] Schumacher's astron. Abh. III.

(Paris 1869, I, 311ff.): „Die Diffraktion ist dieselbe, als wenn eine große Anzahl kleiner kreisförmiger, gleich großer, aber unregelmäßig verteilter Öffnungen vorhanden wären. Die scheinbaren Durchmesser der gefärbten Ringe, welche durch eine große Anzahl dunkler, gleicher, sphärischer Partikelchen hervorgebracht werden, sind umgekehrt proportional dem Durchmesser der letzteren. Übrigens brauchen nicht alle Partikelchen gleich zu sein, wenn nur die einer gewissen Dimension überwiegen."

Hierzu möchte ich freilich bemerken, daß, als ich eine mit Lycopodium bestreute Glasplatte, welche die Ringe prachtvoll zeigte, unter das Mikroskop legte, allerdings die dunklen Lycopodium-Körner ziemlich gleich groß (= 30 μ, d. h. vier- bis fünfmal so groß als die Kerne der Hornhaut-Epithelzellen), aber die hellen Zwischenräume zwischen den Körnern durchaus unregelmäßig und mehr netz-, nicht kreisförmig gefunden wurden.

Das Regenbogen-Sehen in der oben beschriebenen Form ist, namentlich wenn es anfallsweise auftritt, für Glaukom kennzeichnend, aber durchaus nicht entscheidend.

Es kommt auch vor bei Hornhaut-Trübung, hauptsächlich bei fein punktierter (Keratitis punctata, Keratoïritis); vielleicht ist es nur eine Folge der Unachtsamkeit seitens der Kranken wie auch der Ärzte, daß die Erscheinung nicht häufiger notiert wird. — — —

Bei den stärkeren, schon vom bloßen Auge deutlich sichtbaren Trübungen des mittleren Hornhaut-Bereiches wird um das verwaschene Bild der Lichtflamme ein gelber Hof gesehen, der sich in (nicht irisierende) Fransen auflöst. Auch bei schon deutlicher Linsen-Trübung erscheint gewöhnlich nur ein gelber Hof um die Lichtflamme.

Endlich ist auch bei Bindehaut-Entzündung das Regenbogen-Sehen recht häufig. Selbst der Gesunde beobachtet gelegentlich die Erscheinung, wenn durch längeren Aufenthalt in einem qualmigen Lokale seine Bindehaut vorübergehend gereizt ward.

Verdet drückt sich über diesen Gegenstand folgendermaßen aus: „Les cercles irisés qu'à la suite de certaines inflammations de la conjonctive on aperçoit autour des corps lumineux, se rattachent à la même cause que les couronnes; ces apparences sont dues à l'existence de granulations très petites et sensiblement égales dans la portion de la conjonctive qui se trouve en avant de la cornée transparente."

Wir Ärzte werden über die Formulierung mit dem berühmten Physiker nicht rechten. In medizinischen Werken wird allerdings der Gegenstand etwas anders abgehandelt, die Verteilung der Farben in den Ringen aber für gewöhnlich nicht berücksichtigt. — — —

Welche Momente kann man dem praktischen Arzt, der für eine bequeme Differential-Diagnose eingenommen ist, besonders hervorheben?

1. Unter der großen Zahl der an Bindehaut-Katarrh, Granulation u. dergl. Leidenden pflegen nur wenige von selber über die Farben-Erscheinungen zu klagen; auch diejenigen, welche sie beobachten, erkennen meist die Ursache und beseitigen die Folge durch Blinzeln oder Auswischen.

2. Wenn man hintereinander eine Reihe von solchen Kranken befragt und sie auch sofort der brennenden Lampe gegenüberstellt: so wissen einige gar nichts von farbigen Ringen oder von Strahlen; andre, und das sind die meisten, zeichnen um die Lampenflamme einen Ring mit zahlreichen radiären Strahlen; andre endlich, und das sind wenige, zeichnen einen Farbenring ohne Strahlen.

Somit kann die Erscheinung bei Bindehaut-Entzündung wohl dieselbe sein, wie bei Glaukom; für gewöhnlich ist sie aber doch deutlich davon unterschieden: der überlegende Arzt wird schon nach dem Gesagten keine Schwierigkeit finden, die beiden Krankheits-Gruppen voneinander zu trennen, und außerdem berücksichtigen, daß auf ein einzelnes Symptom überhaupt niemals die Diagnose zu begründen ist. [Nachträglich muß ich noch anmerken, daß ich die vortreffliche experimentelle Arbeit von Schiötz (Norsk. med. Arch. XIV, 28, 1882) und die vorzügliche klinische Schilderung von Laqueur (A. v. Graefe's Archiv XXVI, 2, 1880) bei meiner Veröffentlichung leider nicht benutzt habe.]

123. Ein Fall von tuberkulösem Glaukom. Klinische Darstellung von J. Hirschberg, mikroskopische Beschreibung von S. Ginsberg. C.-Bl. f. A. 1905, S. 323—329.

I.

Über die wahre Ursache der selbständigen Drucksteigerung ist bisher eine Einigung noch nicht erzielt worden, wohl darum, weil es tatsächlich verschiedene Arten mit verschiedenen Ursachen gibt, wenn gleich ein Moment, die Verengerung und schließliche Verödung der Kammerbucht, wegen seiner Häufigkeit und wegen der Wichtigkeit seiner Folgen, mit Recht in den Vordergrund gestellt wird. Namentlich finde ich in der Gruppe der chronischen Drucksteigerung gewisse, wenngleich seltne Fälle, die durch eine besondere, im Zustand des Gesamt-Organismus beruhende Ursache sich auszeichnen und dem wissenschaftlichen Heilkünstler auch ganz besondere Aufgaben auferlegen. Hierher gehört das spezifische Glaukom, dessen Ursache

eben die Lues darstellt, über das ich schon seit einer langen Reihe von Jahren einzelne Tatsachen gesammelt habe und demnächst den Fachgenossen vorzulegen beabsichtige. Hierher gehört das tuberkulöse Glaukom, von dem kürzlich ein augenfälliges Beispiel in meine Beobachtung gelangt ist.

Am 13. Mai d. J. kam eine 36jährige, schmächtige Frau in meine Privat-Sprechstunde und machte mir die folgenden höchst bemerkenswerten Mitteilungen.

Vor 3 Jahren wurde Lungenleiden bei ihr festgestellt, und die Behandlung mit Einspritzungen von Zimt-Säure unter die Haut eingeleitet. Nach 75 Einspritzungen beobachtete sie ein bewegliches Gewebe vor dem rechten Auge. Deshalb brach sie die Behandlung ab und befragte Augenärzte. Diese erklärten das Augenleiden für harmlos und verordneten Jodkali. Ein homöopathischer Augenarzt behandelte sie mit Elektrisieren und Massage des Auges, was ihr nicht gut bekam. Nach Fußbädern und Umschlägen auf das Auge besserte sich ihr Zustand; sie sah kein Gewebe mehr, sondern nur eine Perlenschnur und schwarze Punkte.

Vor einem Jahr wurde sie von Rippenfell-Entzündung befallen und lag mehrere Wochen zu Bett. Als sie sich zu erholen begann, fand sie die Sehkraft des rechten Auges etwas geschwächt.

Im Dezember 1904 sah sie plötzlich eines Abends einen Regenbogen um die offene Flamme. Diese Erscheinung schwand binnen einer Stunde, wiederholt sich aber seitdem in unregelmäßigen Zwischenräumen und ist mit Nebelsehen verbunden.

Der nunmehr befragte Augenarzt verordnete Pilokarpin-Einträuflung und empfahl Operation. Seit einigen Wochen hat sie die Einträuflung von Pilokarpin aufgegeben. Der Kopfschmerz hat durch Sauerstoff-Einatmung aufgehört.

Die Sehprüfung ergab mit $+0{,}5$ D. sph. links $^5/_4$, rechts fast $^5/_5$. Gesichtsfeld beiderseits völlig normal, auch die Farbenfelder. Das rechte Auge las mit $+0{,}5$ D. Sn $1^1/_2{}'$ in $10''$ etwas mühsamer, als das linke.

Bei der objektiven Untersuchung ist das linke Auge völlig unverändert.

Das rechte Auge zeigt deutliche Spannungs-Erhöhung, leichte Erweiterung der Pupille, seichte treppenförmige Aushöhlung des Sehnerven. Arterien-Puls bei leichtem Anlegen des Fingers an den Augapfel. Sehr Wichtiges lehrt die Lupen-Untersuchung bei seitlicher Beleuchtung. Der periphere Teil der Regenbogenhaut ist etwas angeschwollen, so daß die Kammerbucht verengt erscheint. In der Grenzlinie zwischen großem und kleinem Kreis sind Blutgefäße sicht-

bar, welche Stücke einer Kreislinie darstellen und in Stroma-Bündel eingebettet erscheinen.

Die Kranke erklärte mir, als ich ihr die Notwendigkeit der Operation auseinandersetzte, sie wolle noch einige Wochen warten; sie müsse sich erst durch Aufenthalt auf dem Lande kräftigen. So erhielt sie Physostigmin-Einträuflung.

Erst am 2. September 1905 kehrte sie wieder, körperlich wohl gekräftigt, jedoch mit etwas geschwächtem Auge. Zwar vermochte dasselbe mit +0,5 D. noch S = $^5/_5$ bis $^5/_7$ aufzuweisen; aber die Akkommodation war gelähmt: mit +0,5 las das linke Auge nur Sn $3^1/_2{}'$ in 9″ und brauchte +2 D., um Sn $1^1/_2$ zu erkennen. Die Pupille war weit (5 mm, gegen $3^1/_2$ mm auf dem gesunden Auge,) und völlig starr. Das Gesichtsfeld noch nicht eingeengt, aber der Sehnerven-Eintritt in der ganzen Breite ausgehöhlt, die Blutadern der Netzhaut stark erweitert. Der Druck sehr hoch. Die Regenbogenhaut, wie zuvor, nur daß auch im kleinen Kreis Blutgefäße sichtbar geworden, sowohl speichenförmige wie kreisförmige Stücke.

Physostigmin-Einträuflung beseitigt die Akkommodations-Lähmung, die Pupille läßt sich aber dadurch nicht vollständig verengen. Da wegen der hohen Spannung des Augapfels Allgemein-Betäubung zur Iridektomie mir rätlich schien, bat ich Hrn. Prof. Max. Michaelis um eine Untersuchung der Kranken und erhielt am 3. September 1905 von ihm das folgende Schreiben:

„Frau X. leidet an beiderseitiger Lungenspitzen-Infiltration tuberkulöser Natur. Hinten rechts besteht eine handbreite pleuritische Schwarte von der 9. Rippe an abwärts. Am Herzen hört man ein leises systolisches Geräusch, das wohl accidenteller Natur ist. Bei einer reinen oder gemischten Äther-Narkose ist eine Verschlimmerung des Lungenbefundes nicht auszuschließen. Das Herzgeräusch halte ich nicht für wesentlich."

In Beziehung auf dieses wichtige Schreiben des Herrn Kollegen Michaelis möchte ich bemerken, daß ich in den sehr vielen Hunderten von Allgemein-Betäubung mit der Billroth'schen Mischung, die ich seit einer Reihe von Jahren ausschließlich anwende, und nach der Tropfen-Methode, nicht ein einziges Mal die unangenehmen Nebenwirkungen der reinen Äther-Betäubung, nämlich die scheinbare Erstickungsgefahr, das Lungenrasseln, die Speichel-Absonderung, beobachtet habe; und darum entschlossen war, als die Kranke am 25. September 1905 zur Aufnahme gelangte, die Operation doch unter Allgemein-Betäubung vorzunehmen. Aber die am 27. September vormittags der Operation voraufgeschickte Morphium-Einspritzung unter die Haut hatte sofort so unangenehme Folgen, (Übelkeit, Erbrechen,

vollkommene Abgeschlagenheit, Puls-Schwäche,) daß ich die Operation vertagte und die Allgemein-Betäubung verwarf.

Am 29. September 1905 wird nach reichlicher Einträuflung erst von Holokain, dann von Kokain[1] eine breite und periphere Iridektomie verrichtet. Blutung gering, Augapfel gut entspannt. Die Heilung erfolgte regelrecht. Regenbogen-Sehen trat in der Anstalt nicht mehr auf.

Am 21. Oktober 1905 ist der operierte Augapfel völlig reizlos, wiewohl noch etwas härtlich. Die Iris-Ausschneidung breit und regelrecht. Hornhaut klar, bis auf einige bräunliche Punkte im unteren Abschnitt, die man bei seitlicher Beleuchtung mit der Lupe zu erkennen vermag.

Der große Kreis der Iris unten noch erhaben, mit einigen kleinen, jedoch schon von bloßem Auge sichtbaren weißen Flecken, die aber nicht etwa Tuberkel, sondern Gruben darstellen; und mit Blutgefäßen, sowohl im großen wie im kleinen Kreise, speichenförmigen wie mehr kreisförmigen.[2] Gesichtsfeld normal. Mit $-2{,}5$ D.[3] cyl. (5^0 s.) S $= {}^5/_7$.

Da in dem vorliegenden Fall die Veränderung der Iris mir die Ursache des Glaukom darzustellen, und die Tuberkulose dabei eine wichtige Rolle zu spielen schien; so hob ich das ausgeschnittene Iris-Stückchen sorgfältig auf und ersuchte Herrn Kollegen Ginsberg, dasselbe mikroskopisch prüfen zu wollen.

II.

Das in Formol gelegte Iris-Stückchen war gefaltet, so daß es eine Ausbreitung und makroskopische Orientierung nicht gestattete. Es wurde nach der üblichen Weiterbehandlung in Paraffin eingebettet und dabei so aufgestellt, daß senkrecht zur Längsrichtung der Falte geschnitten werden konnte.

Die mikroskopische Untersuchung der 10 μ dicken Schnitte zeigte, daß die Iris in der Sphinkter-Gegend auf das 5—6fache verdickt war. Diese Verdickung ging allmählich in die normale Partie über, so daß eine scharf abgesetzte Prominenz nicht bestand. In

[1] Ich wende diese beiden Mittel zusammen zur örtlichen Betäubung an. Die oben erwähnte Reihenfolge schien zweckmäßiger, da die durch Physostigmin glücklich ein wenig verengerte Pupille nicht erst durch Kokain wieder erweitert werden sollte.

[2] Nach diesem objektiven Befund ist die Prognose zweifelhaft.

[3] Vor der Operation hatte die Hornhaut des rechten kranken Auges Ast.$_e$ $+1{,}2$ (bei senkrechter Achse) und $r_h = 7{,}83$. Nach der Operation war Ast.$_e$ $= -2{,}4$ (20^0 s.), $r_h = 7{,}3$. Die Veränderung der Hornhaut-Krümmung ($\Delta r = -0{,}5$) erklärt vollständig das Hervortreten des totalen Astigmatismus im Betrage von 2,5 D., da $\Delta r = 0{,}1$ einer Ametropie von 0,6 entspricht. (r_e ist fast unverändert geblieben, $= 7{,}758$.)

diesem Teil war das Iris-Gewebe durch eine ziemlich zellreiche, plattknotenförmige Neubildung ersetzt, welche hinten bis an den Sphinkter reichte, während sie von der Vorderfläche überall durch eine Schicht des präformierten Gewebes getrennt blieb. (Vgl. Fig. 1.)

Unter den Zellen der Neubildung, von denen meist nur die Kerne zu sehen waren, ließen sich folgende unterscheiden:

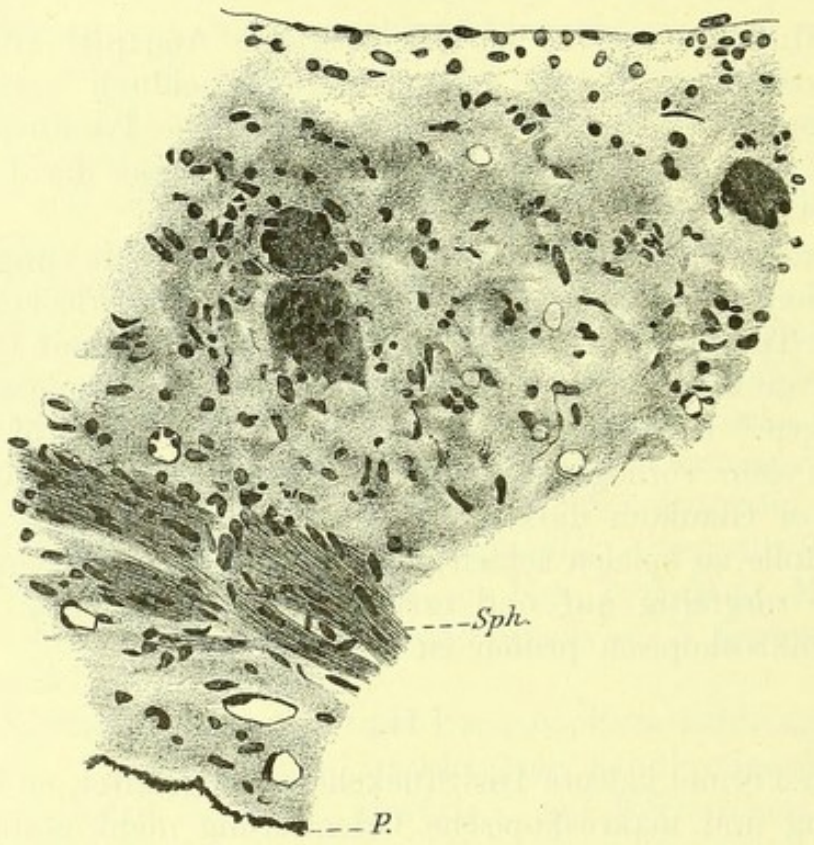

Fig. 1.

Riesenzellenhaltige Partie nahe dem Pupillen-Rand, der nach links hin liegt. *Sph.* Sphinkter. *P.* Rest der Pigment-Schicht, die zum größten Teil abgelöst ist. Hämatoxylin, Eosin. — Zeiß Oc. II, Obj. DD. — V. = 250.

1. in großer Menge epitheloide Zellen mit meist einem, seltner mehrfachem großen, ovalen oder nierenförmigen, meist mit deutlichem Kernkörperchen versehenem Kern; viele von diesen zeigen sehr bizarre Formen, erscheinen wurstförmig oder gefaltet. Sie sind alle durch ihre Größe und die geringere Färbbarkeit von Leukocytenkernen leicht zu unterscheiden;

2. in geringerer Menge spindlige und unregelmäßig rundliche Bindegewebs-Zellen;

3. ziemlich zahlreiche Leukocyten, die meisten einkernig, aber auch nicht wenige polynukleär. Die intensiv gefärbten Kerne der letzteren weisen starke Verziehungen auf.

4. in geringer Zahl meist sehr große Riesenzellen (vgl. Fig. 1), viele von Langhans'schem Typus mit Ausläufern und wandständigen Kernen. Letztere sind manchmal enorm zahlreich, in einer Riesenzelle habe ich über 50 Kerne gezählt. Das Protoplasma enthält kleine Vakuolen, aber kein Pigment wie sonst meist in den Riesenzellen der Uvea; letztere ist allerdings hier überhaupt sehr pigmentarm;

5. endlich zeigen sich ziemlich viele Kerne verschiedenster Größe in verschiedenen Stadien der Entartung und des Zerfalls begriffen (Pyknose, Schrumpfung, Zerfall in hyperchromatische Kügelchen und Bröckel usw.).

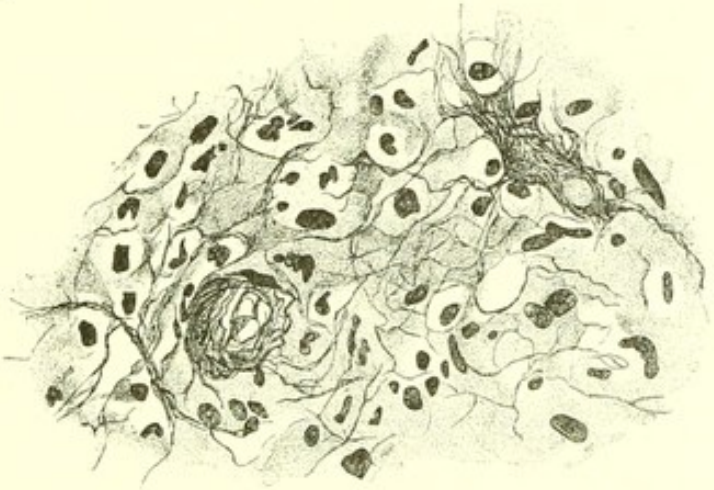

Fig. 2.
Bindegewebiges Reticulum und zwei Gefäßreste in der Neubildung. Hämatoxylin, v. Gieson. — Zeiß Comp. Oc. 4, Apochr. 3 mm. — V. = 333.

Alle diese Elemente liegen in regelloser Weise verstreut in einem Stroma, welches im wesentlichen aus einem zarten, nach v. Gieson rot gefärbten Netzwerk besteht und welches dem präformierten bindegewebigen Reticulum der übrigen Iris entspricht. (Fig. 2). Ferner finden sich im allgemeinen spärliche, nur stellenweise etwas reichlichere Kapillaren, sowie die Reste präformierter Iris-Gefäße. Letztere unterliegen innerhalb jener Gewebs-Neubildung einer einfachen Degeneration, indem das Lumen unter Endothel-Verlust kollabiert oder durch die umgebende zellige Wucherung komprimiert, das Gefäß in einen aus faserigem Bindegewebe bestehenden Strang umgewandelt wird, dessen Fasern mit dem erwähnten Reticulum zusammenhängen. Nur ganz vereinzelt trifft man auf ein Gefäß mit leichter Vermehrung der Wandzellen.

Außerdem sieht man in den Maschen des Netzes eine zarte, schwach färbbare, homogene oder auch stellenweise feinkörnige, hier und da etwas klumpige Masse, welche wohl als Gerinnungs-Produkt einer eiweißarmen Flüssigkeit anzusprechen ist.

Verkäsung fehlt vollständig.

Die Untersuchung auf Tuberkel-Bazillen ergab an 52 Schnitten ein negatives Resultat.

Die übrige Iris weist ziemlich reichlich netzförmiges Bindegewebe auf und zeigt sehr wenig Stroma-Pigment. Das vordere Endothel und die Zellen der subendothelialen Schicht sind stellenweise etwas vermehrt, ab und zu finden sich auch hier dicht unter der Oberfläche der Iris einige weite Kapillaren. Sonst ist nichts Besonderes zu bemerken, entzündliche Veränderungen sind hier nicht zu konstatieren.

Es handelt sich danach um ein aus namentlich epitheloiden Zellen bestehendes, riesenzellen-haltiges, vielfach Kerndegeneration aufweisendes, gefäßarmes Granulations-Gewebe, eine entzündliche Gewebs-Neubildung in der sonst nicht veränderten Iris.

Ätiologisch kommt in erster Linie Tuberkulose oder Lues in Frage. Die Differential-Diagnose ist schwierig. Typische Tuberkel fehlen durchaus, Verkäsung ist nicht vorhanden, Tuberkel-Bazillen wurden nicht gefunden. Bei einem Gummi wiederum müßte man andre Gefäßveränderungen erwarten. Für Tuberkulose, gegen Lues spricht nach der Meinung Herrn Prof. Benda's, der die Güte hatte, einige Präparate durchzusehen, die große Menge der epitheloiden Zellen; bei so kleinen Gummata, wie das vorliegende Präparat eines vorstellen würde, sind diese den andren Bindegewebs-Zellen und namentlich den Leukocyten gegenüber viel spärlicher.

Bei Fremdkörper-Tuberkulose oder sympathischer Iritis habe ich ähnliche Bilder gesehen; doch kommt beides hier ja nicht in Frage.

Nach dem anatomischen Befund kann ich also nur sagen, daß von den uns bisher bekannten Prozessen, Tuberkulose oder Lues, höchstwahrscheinlich erstere, vorliegt. Eine sichere Entscheidung ist aber beim Fehlen typischer Tuberkel, der Verkäsung und des Bazillen-Nachweises nicht zu fällen.

[Zusatz. Der Ausgang war leider sehr ungünstig. Die Allgemeinkrankheit machte Fortschritte, das Glaukom war trotz regelrechter Iridektomie und regelmäßig fortgesetzter Eserin-Einträuflung nicht gehemmt.

Am 14. Februar 1906 klagt die Kranke, daß sie morgens nach dem Erwachen auf dem r. Auge fast gar nichts sehe; allmählich werde es besser. R. S = $^5/_7$, mit -4 D. cyl. $\underline{\uparrow}$; G.F. nasenwärts eingeengt, bis auf 40°. Zahlreiche Hornhaut-Punkte, Iris-Gefäße; Sehnerv gut sichtbar, ausgehöhlt.

Am 28. Mai 1906 ist die Kranke sehr mager, (sie wiegt nur 82 Pfund,) dabei appetitlos; ihr Lungenleiden macht Fortschritte.

Der r. Augapfel ist gespannt, zeigt das Medusen-Haupt der erweiterten Bindehaut-Gefäße und hat nur noch S = $^5/_{20}$, mit $-2{,}5$ D. cyl. $\overset{\curvearrowleft}{\uparrow}$; die Gesichtsfeld-Beschränkung von der Nasenseite her ist stärker ausgeprägt.

Am 25. August 1906 ist die Kranke, nach Land-Aufenthalt, etwas erholt (85 Pfund); sie leidet noch an Kopfschmerz, aber nicht mehr so stark; das Erbrechen hat aufgehört. Die r. Hornhaut ist jetzt an der Oberfläche gestichelt und enthält in der Tiefe zahlreiche mittelgroße und gröbere Punkte; Sehnerv nur noch andeutungsweise sichtbar. Finger bis auf 2 m; G.F. innen-unten bis auf 10° eingeengt.

Am 4. Juli 1907, nahezu 2 Jahre nach der Iridektomie, erklärt die Kranke, daß sie schließlich das Eserin weder in Tropfen- noch in Salben-Form vertragen konnte und lange damit aufgehört habe. Der rechte Augapfel ist jetzt ganz weich (Iridokyklitis), dabei reizlos. Die Hornhaut zeigt neben feineren auch zahlreiche gröbere Ablagerungen an ihrer Hinterfläche, rundliche, nierenförmige, gewundene. Die Regenbogenhaut ist vorgeschoben; ihre Peripherie zurückgezogen und dabei hell verfärbt. Sichtbare Gefäße, aber keine Knötchen in der Iris. Finger auf 6 cm; G.F. allseitig und stark beschränkt.

Die Kranke ist nicht wieder erschienen und wohl bald darauf verstorben.]

124. Ein seltner Fall von einfacher Drucksteigerung, nach 20jährigem Bestande anatomisch untersucht, von J. Hirschberg und S. Ginsberg. C.-Bl. f. A. 1907, S. 1—7.

I. Nahezu ein halbes Jahrhundert ist verstrichen seit der Erneuerung der Glaukom-Lehre durch A. v. Graefe. Aber vom ersten Tage ab bis zum heutigen hat es einzelne Fachgenossen gegeben, welche die ganz entzündungsfreie Drucksteigerung (Glaucoma simplex) von den mit Reizung und Entzündung verbundenen Formen abtrennen wollen, sei es bloß in der Lehre, sei es auch in der Kunst-Übung, d. h. im Vermeiden der sonst üblichen Operation, sei es in beiden. Es werden für diese Abtrennung auch Gründe angeführt, von denen einige unser Urteil zu bestechen geeignet scheinen möchten.

Aber eine klinische Erfahrung wirft diese Gründe über den Haufen: das ist der Übergang der einfachen Drucksteigerung in die entzündliche, der zwar spät erfolgt, aber doch mit aller Sicherheit nachgewiesen werden kann. In dem vorliegenden Fall hat es fast 20 Jahre gedauert: darüber hätte ja der Kranke oder der Arzt oder beide hinweg sterben können. Jedenfalls scheint lange fortgesetzte Beobachtung erforderlich zu sein, um zu einem sicheren Urteil zu kommen.

Der Fall lehrt noch eine zweite Tatsache, daß man 20 Jahre lang täglich mehrmals die übliche Physostigmin-Lösung in den Bindehaut-Sack des Auges einträufeln kann, ohne jemals eine Spur von Bindehaut-Reizung, Entzündung oder Wucherung hervorzurufen, — falls die von mir empfohlene Reinlichkeit (Asepsie durch Kochen)[1] pünktlich beobachtet wird. Bei dieser Kranken wenigstens war nach fast 20jähriger Einträuflung die Bindehaut des behandelten Auges ebenso gesund, wie die des andern nicht behandelten. (Wer diese Vorsicht außer acht läßt, wird kaum 20 Wochen diese Behandlung fortsetzen können, ohne lästige und selbst schädliche Bindehaut-Entzündung zu erleben. Beiläufig möchte ich bemerken, daß, wenn die Kranken doch zu Hause, trotz aller Ratschläge, die Physostigmin-Wucherung der Bindehaut sich zugezogen haben, die Anwendung von Physostigmin-Salbe — 0,05 zu 5,0 Vasel. alb. Americ. — dringend zu empfehlen ist. Die Salbe wird gut vertragen. Die Wucherungen schwinden. Die Wirkung ist kräftiger und nachhaltiger, als die des Pilokarpin in der einprozentigen Lösung.)

Am 5. Oktober 1886 kam in meine öffentliche Sprechstunde ein 23jähriges, sonst gesundes Mädchen aus einer kleinen Stadt in der Nähe von Berlin und klagte darüber, daß sie seit 2 Monaten auf dem linken Auge so gut wie nichts mehr sehe, nur hell von dunkel zu unterscheiden vermöge; übrigens könne diese Erblindung schon weit länger bestehen: sie ist ihr aber erst seit 2 Monaten, bei Gelegenheit einer leichten Reizung des rechten Auges, zum Bewußtsein gekommen. Regenbogen um die offne Lichtflamme hatte sie niemals wahrgenommen. Bei genauester Untersuchung des Körpers wird sonst keinerlei Krankheit entdeckt. Das rechte Auge ist völlig gesund, von normaler Spannung und sehkräftig. Dasselbe zeigt eine ausgeprägte physiologische Aushöhlung des Sehnerven, hat $S = {}^{15}/_{XV}'$, liest Sn $1^1/_2'$ in 15 bis 5″ und besitzt ein völlig normales Gesichtsfeld.

Das linke Auge ist völlig reizlos, sieht ebenso aus wie das andre, namentlich ist die Pupille nicht weiter, die Hornhaut völlig klar. Spannung vielleicht eine Spur höher. (T $+ {}^1/_2$.) Aber dies Auge erkennt nur noch Handbewegung auf $2^1/_2'$. Der Augenspiegel zeigt eine scharfrandige, tiefe, weiße Aushöhlung der ganzen Sehnerven-Scheibe von der Art der durch Überdruck bedingten. Ich sehe mit +0,5 D. den Rand der Aushöhlung, den Grund erst mit −7 D. Die Tiefe der Aushöhlung beträgt also etwa 2,25 mm. Sonst war im Augengrund keinerlei Veränderung nachweisbar. Auf Vorhandensein von Geschwulst sowie von Entzündung wurde ja recht sorgsam geachtet.

[1] Vgl. meine Einführung I, S. 10, 43, 57 und meinen 25jährigen Bericht.

Somit wurde der schöne Krankheitsname Glaucoma simplex absolutum juvenile oculi sinistri im Kranken-Tagebuch verzeichnet und der Kranken verordnet, von der sterilen PhysostigminLösung, die alle 10 Tage zu erneuern sei, dreimal täglich mittelst Glas-Stabes einen Tropfen ins kranke Auge zu träufeln, sowie sich regelmäßig vorzustellen.

Beides hat die Kranke mit größter Pünktlichkeit die folgenden 19 Jahre durchgeführt, auch nachdem sie sich verheiratet und einige Kinder bekommen.

Regelmäßig, alle ein bis zwei Monate, ist sie genau untersucht und geprüft worden. Ich kann mir versagen, diese stereotypen Bemerkungen aus dem Kranken-Tagebuch hier wiederzugeben.

Im Jahre 1894 wurde auf dem rechten, stets gesunden Auge Hm = 1 D., 1902 Hm = 1,5 D., 1906 Hm = 1,5 D. ⊂ +1 D. cyl. →, stets mit normaler Sehschärfe, Gesichtsfeld-Ausdehnung und Augengrund, vorgefunden.

Niemals Regenbogensehen.

Die Physostigmin-Tropfen bewirkten stets gute Verengerung der Pupille. Im Jahre 1897 wurde der Versuch gemacht, diese Tropfen fortzulassen, für 8 Tage. Aber es traten drückende Stirnkopf-Schmerzen ein, die sofort schwanden, als die Tropfen wieder zur Anwendung kamen.

19. Juli 1903. Der linke Augapfel ist etwas härtlich und schielt nach innen.

19. September 1905. Nachdem 19 Jahre lang regelmäßig jeden Tag Physostigmin ins linke Auge eingeträufelt worden, mit regelmäßiger Wirkung; bleibt jetzt die letztere aus, die Pupille wird nicht mehr verengt. Der Sehnerv ist noch sichtbar, aber nicht mehr ganz scharf. Das Reflex-Bild der Hornhaut zeigt leichte Andeutung von Fransen. Die Venen der Augapfel-Bindehaut treten mehr hervor und bilden den ersten Anfang des Medusen-Hauptes.

5. Juni 1906. Seit einem Tage besteht Rötung des linken Auges und Schmerzen in und über demselben, Stauung der Augapfel-Bindehautvenen, Rötung um die Hornhaut, rauchige Trübung der letzteren. Linse trübe, Pupille weit, Druck sehr hoch. Um der weiteren Druck-Entartung vorzubeugen, und jeden schädlichen Einfluß auf das gesunde Auge auszuschließen, wurde am 15. Juni 1906 der erblindete linke Augapfel ausgeschält, — unter Kokain-Einträuflung und Einspritzung, — normal. Heilung normal.

II. Anatomische Untersuchung.

Makroskopisch nichts Besonderes außer der tiefen Exkavation.

Mikroskopischer Befund. Kornea: Epithel in mäßigem Grade ödematös.

Bindehaut und vordere Episklera: Hyperämie und kleinzellige Infiltration. Auf einer Seite Degeneration der Bindegewebs- und elastischen Fasern, ähnlich wie bei Pinguecula, jedoch ohne die typische Schichtenfolge: klumpige Verdickung und Zerfall der Fasern, die zum Teil basophil geworden sind.

Eine Art. cil. ant. ist im ganzen skleralen Abschnitt durch zellige, vaskularisierte Wucherung ausgefüllt. Eine kleine episklerale Arterie zeigt Arteriosklerose in Form einer das Lumen exzentrisch einengenden Intima-Wucherung mit Neubildung elastischer Fasern.

Iris mäßig atrophisch, ohne Ectropium uveae, peripher in mäßiger Breite ringsherum mit der Hornhaut-Hinterfläche verwachsen.

Vorderkammer etwa zur Hälfte mit homogen geronnener Masse ausgefüllt, in welcher an einer peripheren Stelle nahe der Iris vereinzelte rote Blutkörperchen zu erkennen sind. Balkenwerk des Lig. pect. stark zusammengedrängt, Schlemm'scher Plexus überall mit Blut gefüllt.

Ciliarkörper nicht atrophisch. Arterien, Venen und Kapillaren mächtig erweitert, größtenteils mit Blut gefüllt. Am stärksten ist die Erweiterung der Venen. Muscularis und Adventitia der Arterien fast völlig geschwunden, Elastica und Endothel normal.

Aderhaut sehr verdünnt, läßt fast nur mittlere und kleine Venen und stark verkleinerte Kapillaren erkennen; letztere fehlen stellenweise vollkommen. Vitrea und Pigment-Epithel bis auf sehr spärliche Drusenbildung normal. Nirgend stärkere Zell-Anhäufungen. — Suprachorioidea verdichtet, stellenweise fester mit der Sklera zusammenhängend, so daß eine Trennung beider Membranen durch Abziehen nur unvollkommen gelingt.

Die hinteren kurzen Ciliar-Arterien sind in ihrem extraskleralen Verlauf meist normal. Nur eine zeigt arteriosklerotische Einengung des Lumens in der gleichen Form, wie die oben erwähnte episklerale Arterie. Intraskleral aber verlieren die Arterien Muscularis und Adventitia; die Gefäßwand besteht hier nur noch aus der endothel-bekleideten Elastica, welche direkt an das Skleragewebe grenzt. Dabei erscheint das Lumen hier auffallend weit.

Retina: Schwund der Nervenfasern und Ganglienzellen. Hochgradiges Ödem der Stäbchen und Zapfen im hinteren Abschnitt, vor dem Äquator abklingend; ungefärbte Tropfen liegen teils zwischen ihnen, teils heben sie die Innenglieder von der Limitans ext. ab. Besonders schön ist an den Zapfen zu sehen, daß auch in den Innengliedern sich Flüssigkeit angesammelt hatte: das konische, mit Eosin stark gefärbte Außenglied sitzt einem ungefärbten, als ovoider Tropfen erscheinenden, gequollenen Innenglied auf. Sehr vereinzelt finden

sich kleine Blutungen in den inneren Schichten, eine hat aber die Lim. ext. durchbrochen.

Alle Netzhaut-Gefäße sind hochgradig erweitert. Dabei besteht ihre Wand nur noch aus Endothel mit dünner Schicht kernarmen, fasrigen Gewebes, so daß Arterien und Venen nicht unterscheidbar sind: beide erscheinen im Querschnitt als dünnwandige klaffende Lumina. Auch die gröberen Äste auf der Papille sind unter Wandverdünnung hochgradig erweitert und springen im Schnittpräparat wie mehr oder weniger kuglige Blasen in den Glaskörper-Raum vor. Hier bestehen die Arterien aus einfacher Elastica mit normalem Endothel, Muscularis und Adventitia fehlt. Die Hauptstämme der Zentralgefäße im Optikus zeigen gleichfalls, wenn auch weniger stark, verdünnte Wandung. An der Arterie sieht man eine verschmälerte und ungleichmäßige Muscularis mit dünner Adventitia, während die Elastica interna vervielfältigt ist; Endothel normal. In der Vene sitzt an der Lamina cribrosa ein wandständiger, organisierter Thrombus. Derselbe ist von Endothel überzogen und besteht aus teils homogener, teils körniger Masse mit spindligen Zellen und zarten Gefäßen. Das Lumen der Vene ist in dieser Gegend weit; zerebralwärts davon im ganzen Optikusstumpf hochgradig verengt, ohne daß an der Wandung etwas Pathologisches zu erkennen wäre.

Sehnerv: Kesselförmige Exkavation, im Präparat etwa $1^1/_2$ mm tief. Lamina cribrosa stark nach hinten konvex, nur von dünner Schicht Gliagewebe bedeckt. Nervenstamm vollkommen atrophisch: An Stelle der Nervenfasern findet sich dichtes Glia-Gewebe, ohne eine Andeutung Schnabel'scher Kavernen, mit Kernen, deren Zell-Leiber nicht sichtbar sind; die Septen sind zu groben, derben, kernarmen Bindegewebs-Zügen verdickt.

Epikrise: Das Auge zeigt Veränderungen, wie wir sie bei längere Zeit bestehendem Glaukom zu finden gewohnt sind: Zirkuläre Verwachsung des Kammerwinkels, Atrophie der Chorioidea, Verdichtung der Suprachorioidea, Exkavation und einfache Atrophie der Sehnerven. Die von Schnabel[1] als typisch für den glaukomatösen Sehnerven-Schwund, bzw. das Zustandekommen der Exkavation angesehenen Spalten fanden sich hier nicht; ich habe sie aber auch in andren Glaukom-Augen nicht gerade häufig gefunden. Wegen der (wenn auch spärlichen) frischen Blutungen dürfte die Annahme gerechtfertigt sein, daß der so lange ohne akute Erscheinungen verlaufene Fall sogar in Glaucoma haemorrhagicum überzugehen im Begriff ist.

[1] Zeitschrift f. Augenheilkunde Bd. XIV, S. 1. — Vgl. auch Schreiber, Arch. f. Ophthalm. LXIV, Heft 2, S. 323.

Die Blutungen sind aber hier nicht, wie gewöhnlich bei dieser Form, die Folge thrombotischer bzw. endovaskulitischer Prozesse, sondern, ebenso wie das Netzhaut-Ödem, durch die kolossale, allgemeine Gefäß-Erweiterung hervorgerufen. Für letztere kommt der Thrombus der Zentralvene kaum in Betracht. Man könnte vielleicht aus der starken Lumen-Verengung stromabwärts von dem Thrombus folgern wollen, daß er früher das Lumen ganz ausgefüllt habe; aber dagegen spricht das Fehlen massenhafter älterer Blutungen, die sich an den vollständigen Verschluß der Zentralvene wohl angeschlossen haben müßten. Vielmehr dürfte die Gefäß-Erweiterung auf die Wand-Atrophie zurückzuführen sein. Diese Wand-Atrophie ist, besonders an den Arterien, sehr merkwürdig, und ich glaube nicht, daß sie in diesem Grade häufig zur Beobachtung kommt; ich selbst habe das noch nicht gesehen. Bekanntlich ist gewöhnlich in alten Glaukom-Augen das Gegenteil der Fall, die Gefäßwand erscheint meist dick und homogen. Hier macht es den Eindruck, als ob die Gefäße dem Blutdruck kaum noch standhalten könnten und eine wesentliche Stütze im Nachbargewebe nötig haben. Eine Erklärung dieses auffallenden Verhaltens der Gefäßwand vermag ich nicht zu geben.

Arteriosklerotische Veränderungen finden sich an den Augengefäßen, wie erwähnt, nur spärlich. Die Vervielfältigung der Elastica der Zentral-Arterie hat direkt mit Arteriosklerose nichts zu tun, stellt vielmehr einen Befund dar, den man sehr häufig bei Individuen jenseits der 40er Jahre, manchmal sogar noch früher, an der Zentral-Arterie erhalten kann, ohne daß sonstige Gefäßveränderungen vorliegen; ich habe schon 4—8 elastische Lamellen in sonst normalen Zentral-Arterien gefunden. Diese Vervielfältigung der Elastica interna, welche den Eindruck einer Abspaltung von der ursprünglichen Membran macht, wobei zwischen den Lamellen den Kernen glatter Muskelzellen ähnliche Kerne liegen, beruht auf einem Prozeß, welcher nach Jores[1] am Gefäß-System schon frühzeitig, besonders an den Teilungsstellen beginnt und in individuell verschiedenem Grade als „hyperplastische Intima-Verdickung" eine Vermehrung des elastischen Gewebes ohne wesentliche Einengung des Lumens zustande bringt, während die Arteriosklerose auch in so feinen Gefäßchen, wie der Art. centr., was bekanntlich schon Hertel gezeigt hat, in Neubildung von Bindegewebe mit feinen elastischen Fasern sich äußert.

Die Erweiterung der hinteren kurzen Ciliar-Arterien unter Schwund der Wandung im intraskleralen Abschnitt ist, wie ich Bartels[2] be-

[1] Jores, Wesen und Entwicklung der Arteriosklerose, Wiesbaden 1903.

[2] Bartels, Über Blutgefäße des Auges bei Glaukom usw. Zeitschr. f. Augenheilkunde Bd. XIV.

stätigen kann, ein bei Glaukom häufiger Befund. Auch Erweiterung der Ciliarkörper-Gefäße ist öfter bei Glaukom zu beobachten, wenn ich auch so hochgradige Erweiterung, namentlich der Venen, wie im vorliegenden Falle, noch nicht gesehen habe. Mit der Gefäß-Erweiterung hängt der vermehrte Eiweißgehalt des Kammerwassers zusammen, welcher sich in der Gerinnung der letzteren äußert (Wessely).[1]

Jedenfalls bestätigt die anatomische Untersuchung dieses Falles, was ja schon der klinische Verlauf gezeigt hatte, daß hier die sog. Amaurose mit Sehnerven-Exkavation ein glaukomatöser Prozeß gewesen ist.

124a. Über den Einfluß von Temperatur und Jahreszeit auf den Ausbruch des akuten primären Glaukom-Anfalles, von Dr. Kurt Steindorff, Assistenzarzt. (Aus Prof. Hirschberg's Augen-Heilanstalt.) Deutsche med. Wochenschr. 1902, Nr. 52.

(Das Maximum der Häufigkeit (18) liegt im Januar, in der kalten Jahreszeit; das Minimum im Juni (0), bei 102 akuten primären Glaukomen, die unter 7081 klinischen Kranken vom 1. Mai 1885 bis zum 30. April 1902 zur Beobachtung gelangten.)

Schielen.

125. Über die Bedeutung der Hornhaut-Flecke für die Entstehung des Schielens. C.-Bl. f. d. med. Wissensch. 1875, Nr. 36.

Das gewöhnliche Einwärts-Schielen hängt ab von Übersichtigkeit, wie Donders durch klassische Untersuchungen bewiesen hat. Bei der Frage, wie im Beginn des Schielens die so ausgeprägte Abneigung gegen Doppelbilder überwunden werde, erwähnt er als solche Umstände, welche den Wert des binokularen Sehens vermindern, 1. angeborene Unterschiede in der Sehschärfe oder dem Brechzustand beider Augen; 2. Hornhaut-Flecke, infolge deren das Doppelbild weniger scharf und somit weniger störend wird.

Für gewisse Fälle muß man auch zugeben, daß die dem Fleck voraufgehende Entzündung der Hornhaut das Schielen begünstigt: wenn ein Kind das eine Auge wegen Hornhaut-Entzündung wochenlang zukneift, wobei der Augapfel nach innen-oben flieht; so kann die andauernde Kontraktion des Rectus internus direkt in Kontraktur übergehen.

[1] Wessely, Der Flüssigkeits- und Stoffwechsel des Auges. Ergebnisse der Physiologie, IV. Jahrgang, Wiesbaden 1905.

Für manche Fälle kann aber auch ein andres, rein optisches Moment in Betracht gezogen werden. Die von einem leuchtenden Punkt in der Achse ausgehenden Strahlen werden von einem konkaven Spiegel oder von einer konvexen Linse, wenn deren Apertur genügend klein ist, wieder in einen Punkt der Achse, den Bildpunkt, vereinigt. Fängt man die gesammelten Strahlen auf einer zur Achse senkrechten Ebene, vor oder hinter dem Vereinigungspunkt, auf; so erhält man statt eines scharfen Bildpunktes ein Zerstreuungsbild, dessen Ort nur dann in der Achse gelegen ist, wenn die Apertur des lichtsammelnden (katoptrischen oder dioptrischen) Apparates einen vollständigen Kreis darstellt. Als Ort des Zerstreuungsbildes von einem leuchtenden Punkt bezeichnen wir dabei nach G. Kirchhoff denjenigen Punkt, welcher dem Schwerpunkt einer kleinen Fläche entspricht, die ebenso groß ist, wie das Zerstreuungsbild, und in demselben Verhältnis mit Masse belegt ist, wie in jenem die Helligkeit sich verteilt. Wird durch ein Fernrohr ein derartiges Zerstreuungsbild entworfen, so faßt auch das Auge den definierten Punkt als Ort des Bildes auf.

Der strenge Beweis ist nur mit Hilfe von Integral-Formeln zu liefern. Experimentell kann man sich leicht davon überzeugen, wenn man z. B. das Objektiv einer röhrenförmigen Dunkelkammer (ich benutzte das dreizöllige meines Refraktions-Messers,) mit sektoren-, streifenförmigen oder unregelmäßigen Stückchen undurchsichtigen Papieres beklebt. Wird von einer fernen Lampenflamme ein scharfes Bild genau im Zentrum der hinteren, matten Glasplatte entworfen, so bleibt der Ort des Bildes völlig ungeändert, welche Form man auch der Eingangsöffnung der Lichtstrahlen geben möge. Sowie man aber bei unregelmäßiger Apertur die Glasplatte aus der Vereinigungs-Ebene (hinteren Haupt-Brennebene) etwas nach vorn oder nach hinten verschiebt, wird auch der Ort des Bildes aus dem Zentrum der Glasplatte seitlich verschoben.

Für einen gegebenen Abstand a zwischen Brenn-Ebene und lichtauffangender Platte läßt sich der Grenzwert der Verschiebung δ angeben, nämlich $\delta \leqq \frac{a-r}{F}$, wo r den Radius der durch die Linse betrachteten, ursprünglich kreisförmigen Eingangsöffnung (Pupille), F die Hauptbrennweite der Linse bedeutet. (Vgl. auch Helmholtz, Physiol. Opt. S. 99). Wird die Pupille von einer Seite her, z. B. von unten, um mehr als die Hälfte verdeckt; so muß die Orts-Verschiebung des Zerstreuungs-Bildes jenem Grenzwert sich annähern, wie eine elementare Konstruktion zeigt; der das Zerstreuungsbild bildende Strahlenkegel hört auf die Achse zu berühren.

Nehmen wir an, daß durch einen präpupillaren Hornhautfleck das wirkliche Sehloch von der Kreisform wesentlich abweicht, und daß der Brechzustand des betreffenden Auges wesentlich geringer sei als der des andren, gleichfalls hypermetropischen Auges, so daß, wenn das letztere einen leuchtenden Punkt fixiert, auf der lichtempfindlichen Schicht des ersteren ein deutlicher Zerstreuungskreis entsteht; so liegt der eigentliche Ort dieses Zerstreuungskreises nicht auf der Hauptachse oder Gesichtslinie, sondern seitlich von derselben. Eine störende Diplopie (unter Umständen auch Triplopie) mit sehr wenig distanten Doppelbildern ist die Folge, wenn δ das Minimum des Distinktions-Winkels überschreitet. Sowie aber das betreffende Individuum zu schielen anfängt, sieht es einerseits mit dem fixierenden Auge schärfer, da es bei stärkerer Konvergenz einer größeren Akkommodations-Anspannung fähig ist (Donders); andrerseits ist gleichzeitig das dem abgelenkten Auge angehörige Doppelbild des leuchtenden Punktes nach einer exzentrischen Stelle des gemeinschaftlichen Gesichtsfeldes verschoben, wo es an sich weniger stört, (weil die Aufmerksamkeit an dem fixierten Punkte haftet,) und sogar recht undeutlich empfunden wird, da es auf eine Netzhautpartie von geringerem Unterscheidungs-Vermögen fallen muß. In therapeutischer Hinsicht folgt hieraus, daß, wenn man ein solches Schielen im Beginn mit Konvexbrillen behandeln will, nicht bloß die Hypermetropie des fixierenden Auges, sondern auch die meist stärkere des schielenden zu berücksichtigen ist.

In historischer Hinsicht ist ein bemerkenswerter Kreislauf der Anschauungen zu notieren. Nach Dieffenbach (Über das Schielen, S. 14, 1842) u. A. sind örtliche Trübungen der Hornhaut und der Linse (Catar. centr.) usw. die häufigsten Ursachen des Schielens; sie veranlassen eine widernatürliche Abweichung des Augapfels, um den Lichtstrahlen den Einfall durch den seitlich gelegenen, klaren Teil der Hornhaut, der Linsenkapsel oder Linse zu verschaffen.

Es war nicht schwierig nachzuweien, daß, wenn ein Auge für einen leuchtenden Punkt eingestellt ist, eine solche umschriebene Trübung auf der Bahn der einfallenden Lichtstrahlen nur einen Teil des eindringenden Lichtkegels abschneidet, aber das Zustandekommen eines regelmäßigen, wiewohl lichtschwächeren Bildpunktes im Zentrum der Netzhaut ebensowenig stört, wie ein Fleck auf dem Objektiv eines eingestellten Fernrohres. (Donders und Wyngarden, Arch. f. Ophth. I., 1, 255 fgd. a. 1853, woselbst auch erwähnt wurde, daß bereits Deschales im 17. Jahrhundert dies richtig gewußt). Eine genauere Analyse zeigt aber, daß die richtige Einstellung der Netzhaut Bedingung ist; daß, sowie dieser Bedingung nicht genügt wird, die partiellen Trübungen des Sehlochs denn doch die nächste Ursache des Schielens

abgeben, wie Dieffenbach es gewollt hat, nur in einer etwas andren Weise. Es ist schließlich auch selbstverständlich, daß partielle Trübungen an sich, ohne Entzündung und ohne Hypermetropie, nicht zum Strabismus führen, was auch von Donders nachdrücklich hervorgehoben wird.

Krankheiten der Lider.

126. Vaccine-Blepharitis. Impf-Bläschen an den Lidern. Jahresbericht aus Dr. Hirschberg's Augen-Heilanstalt für 1878, Arch. f. Augenheilk. von Knapp und Hirschberg, Bd. VIII, S. 187, 1879.

Impfbläschen an den Lidern sind äußerst selten. In meinem Kranken-Journal ist ein Fall verzeichnet, den mein ehemaliger Assistent, Herr Dr. Pufahl, während meiner Abwesenheit, in der Klinik behandelte.

Ein 45jähriger Mann gelangt am 17. August 1878 zur Aufnahme. Derselbe hat mit seinen Kindern gespielt, die frisch geimpft sind. Beide Lider des linken Auges sind prall geschwollen. In der Mitte des freien Randes oben wie unten je zwei Pusteln, am angewachsenen Rande des unteren noch eine fünfte. Die Pusteln sind rund, von 3—4 mm Durchmesser und enthalten in der Mitte einen stecknadelkopfgroßen, weißgelben Punkt. Dabei besteht Schmerz, Tränen, Chemosis, welche den Hornhautrand überdeckt. Am 18. August: Die Pusteln greifen mehr auf die Schleimhautfläche über. Atropin. Am 19. August: Randinfiltrate der Hornhaut. Die Bläschen werden aufgestochen. Am 20. August: Die Abschwellung beginnt; reichlichere Bindehaut-Absonderung. Am 23. August: Chemosis und Rand-Infiltrate geschwunden, Patient entlassen.

Michel (Graefe-Saemisch Bd. IV, 1) erwähnt dieses Vorkommnis nicht.

[In der zweiten Auflage von Graefe-Saemisch (VI, 2, S. 39, 1908) schreibt J. v. Michel: „Die Vaccinola, Impf-Pustel, auf deren Vorkommen Hirschberg zuerst die Aufmerksamkeit gelenkt, findet sich fast ausschließlich am Lidrande."

Ich möchte nicht unterlassen, hier auch das Verdienst meines leider so früh verstorbenen Assistenten, Dr. Max Pufahl, hervorzuheben.]

126a. Ein neuer Fall von Vaccine-Blepharitis. C.-Bl. f. A. 1885, S. 235.

Am 1. Juli 1885 kam die 30jährige Frau M. P. wegen einer seit 4 Tagen bestehenden Entzündung des linken Auges. Die ganze Augenlid-Gegend ist geschwollen, ja die Schwellung verbreitet sich

abnehmend bis zum rechten Unterlid. Das linke Oberlid ist sehr stark geschwollen und deckt das Auge vollständig. Die mediale Hälfte der Lidkante ist weiß infiltriert, wie diphtherisch; die weiße Infiltration greift nach außen in Gestalt einer durch Bogenlinien begrenzten, mehrere Millimeter breiten Plaque auf den Randteil der Cutis des Oberlides über. Gegenüber sitzen im unteren Lid des linken Auges auf der Cutis, nahe dem grauen Lidrand, 5—6 weiße bläschenförmige, jedoch nicht hervorragende Infiltrate. Mäßige Chemosis. Keine Absonderung.

Sofort gedachte ich des vor 6 Jahren beobachteten Falles (Knapp's Arch. f. A. 1879) und befragte die Kranke. Genau vor 14 Tagen war ihr Kind geimpft, vor 8 Tagen griff es in die Impf-Pusteln und berührte mit der Hand das linke Auge der Mutter. — Laue Chlor-Umschläge. Nach 2 Tagen, den 3. Juli 1885, hat die weiße Infiltration der Cutis des Oberlids zugenommen; am unteren Lidrande sind jetzt 6 pocken-ähnliche, weiße, leicht hervorragende Herde mit je einer Delle in der Mitte vorhanden. Die ganze Cutis, auf welcher diese Infiltrate sitzen, ist sehr hart. Rechts ist die Schwellung rückgängig.

Am 4. Juli beginnt die Abstoßung der weißen (diphtherischen, d. h. nekrotischen) Masse und Umwandlung in oberflächliche Geschwüre; 6. Juli ist die Lidschwellung geringer, die Erosionen in Heilung begriffen. Am 11. Juli 1885 wird Frau M. P. geheilt entlassen.

126b. Das Impfgeschwür des Lidrandes. C.-Bl. f. A. 1892, S. 17.

Als ich im Jahre 1879 in Knapp-Hirschberg's Archiv einen seltnen Fall von Impfbläschen an den Lidern veröffentlichte, habe ich bemerkt, daß Michel (in Graefe-Saemisch IV, 1) dies Vorkommnis nicht erwähnt.

Vergeblich sucht man auch heute noch danach in den meisten Lehrbüchern; doch findet man es wenigstens in einzelnen, z. B. bei Berry, diseas. of the Eye, 1889, S. 15.

Es ist gar nicht so leicht, dies Leiden auf den ersten Anblick zu erkennen. Auch sehr schlimm aussehende Fälle heilen bei einfacher Behandlung.

Am 18. September 1891 wurde mir eine 38jährige Frau vorgestellt mit einem seit 3 Tagen bestehenden Geschwür des r. Oberlides, nahe dem Schläfenwinkel, von Pfennig-Größe, mit gelblichem Grunde und hartem verdicktem Rande, Anschwellung des ganzen Lides sowie der Lymphdrüsen von dem Ohr, Rötung und Schwellung der betroffenen Gesichtshälfte. Augapfel gesund. Sofort fiel mir die Ähnlichkeit des Falles mit einem früheren von Impfgeschwür des Lides auf; in der Tat ist das 1jährige Kind der Kranken, welches sie noch stillt, am 31. August geimpft worden, auf jedem Arm mit drei Pusteln, die alle aufgingen und noch jetzt Borken

zeigen. Wahrscheinlich hat sie beim Baden des Kindes die Übertragung des Impf-Stoffes auf ihr Oberlid bewirkt. Laue Chlor-Umschläge.

Am 20. September besteht Fieber, das Geschwür ist größer; wallartige, rote Schwellung der Augapfel-Bindehaut bedeckt den größten Teil der Hornhaut, deren Mitte aber gesund erscheint. Heftige Schmerzen. Teigige rötliche Schwellung hat auch die Lider des andern (linken) Auges ergriffen. Behandlung wie zuvor. Am folgenden Tage (21. September 1891) beginnt die Besserung. Der größere Teil des Hauptgeschwürs ist gereinigt, nur noch die Mitte wie diphtherisch belegt. Ein kleineres Geschwür besteht in der Mitte des Lidrandes, an dem Wimpern tragenden Teil. Das Gesicht ist weniger geschwollen.

25. September. Das Auge wird frei geöffnet, die Anschwellung der Augapfel-Bindehaut ist fast geschwunden, das Oberlid noch etwas dick, das Hauptgeschwür teils von kleinen Borken, teils von jungem Epithel bedeckt; aber auch an der der Geschwürs-Mitte entsprechenden Stelle der Lid-Innenfläche ist eine ganz kleine Verschorfung sichtbar. Die Wimpern sind zum Teil ausgefallen. Augapfel normal.

29. September 1891 geheilt entlassen.

126c. Ein schimmliges Geschwür der Lidhaut, von Rosenstein. C.-Bl. f. A., Januar 1904.

127. Sterngucker. (Ptosis.) C.-Bl. f. A. 1892, S. 259.

Krankheiten der Orbita.

128. Ein Fall von pulsierendem Exophthalmus. C.-Bl. f. A. 1880, S. 221, und 1883, S. 185.

Am 25. Februar 1880 wurde ich von Herrn Kreisphysikus Dr. Siehe zu Kalau zu der daselbst wohnhaften Frau M. berufen.

Der 35jährigen Frau war 10 Tage zuvor das linke Auge binnen 2 Stunden stark hervorgetreten, und die Vortreibung seitdem im Zunehmen begriffen.[1] Sofort legte ich mein Ohr auf den stark hervorgetriebenen Augapfel und vernahm ein mit dem Radialpuls isochrones, mächtiges Sausen. Der Augapfel selber schien äußerlich nicht verändert, bis auf eine starke Chemosis der unteren Hälfte seiner Bindehaut, und besaß jedenfalls noch ein mittleres Sehvermögen. Der Augengrund war normal. Die Vortreibung gehörte zu den stärksten, die ich gesehen.

Jede Spur von Beweglichkeit des Augapfels war aufgehoben. Die Hornhaut völlig unempfindlich, ebenso die Haut der Supra-Orbitalgegend. Die linke Gesichtshälfte war leicht gelähmt. Der rechte

[1] Ein Konsulent hatte ihm geraten, die Orbita zu punktieren; doch hatte er sich, glücklicherweise, dazu nicht entschließen können.

Augapfel gesund. Die Kranke wurde von unerträglichen Kopfschmerzen gepeinigt.

Die Diagnose war klar, soweit man derartige Fälle überhaupt nach dem klinischen Befunde beurteilen kann. Weniger klar war die Ätiologie. Eine Verletzung sollte im Jahre 1879 eingewirkt haben. Patientin war gefallen; ein Stück Holz war ihr gegen den Kopf geflogen; aber es schien unmöglich, ganz verläßliche Angaben über die unmittelbaren Folgen dieser Ereignisse zu erlangen. Als zweckentsprechende Behandlung erschien mir die Unterbindung der linken Karotis. Zu diesem Behufe empfahl ich die Aufnahme in die Klinik des Herrn Geheimrat Prof. v. Langenbeck.

Zunächst wurden hier subkutane Ergotin-Einspritzungen 2 Tage lang (3. u. 4. März 1880) gemacht, mit dem überraschenden Erfolge, daß ohne Verringerung der Vortreibung die Pulsationen aufhörten. Aber am 5. März kehrten dieselben wieder; gleichzeitig erfolgte ganz plötzlich eine völlige Erblindung des linken Augapfels.

Am 8. März wurde in Gegenwart des Herrn Geh.-Rat v. Langenbeck und zahlreicher Zuschauer, zu denen auch ich gehörte, von Herrn Prof. Krönlein die linke Karotis communis unterbunden. Die unmittelbar vorher hörbaren Pulsationen waren unmittelbar danach völlig geschwunden. Ich konnte wenige Minuten nach der Operation eine Augenspiegel-Untersuchung vornehmen und fand die Netzhaut-Arterien fadenförmig; zahlreiche Blutungen in der Netzhaut besonders nahe dem Zentrum; Sehnerv fast normal.[1]

Die Heilung erfolgte per primam. Nach 8 Tagen war der Augapfel blind, wenig vorgetrieben, unbeweglich, unempfindlich. Netzhaut-Blutungen wie zuvor, Arterien weiter.

Am 25. März besuchte mich die Kranke. Der Augapfel zeigte keine Spur von Licht-Wahrnehmung, Empfindung, Bewegung. Dagegen war er fast ganz wieder in die Orbita zurückgetreten. Sehnerv fast normal, kleine Netzhaut-Blutungen sichtbar. Am 6. Mai war die Stellung des Augapfels normal, die Beweglichkeit betrug nach allen Richtungen etwa 1 mm, die Hornhaut war wieder etwas empfindlich. S = 0. Atrophische Aushöhlung des Sehnerven, Reste von Netzhaut-Blutungen. Ptosis verringert, Facialis normal. Juli 1880: Ptosis und Beweglichkeits-Störung des blinden, linken Augapfels gering, Empfindlichkeit der Hornhaut noch etwas herabgesetzt. Atrophische Aus-

[1] Es dürfte von Interesse sein, Kranke, denen eine Karotis unterbunden werden muß, vor und nach der Operation zu spiegeln, um die Regelmäßigkeit der oben berichteten Veränderungen zu prüfen. Versuche mit den gebräuchlichen Säugetieren sind minder beweisend.

höhlung des Sehnerven, Netzhaut-Arterien nicht verengt. Keine Vortreibung.

Die Literatur dieser (namentlich in Deutschland) so seltnen Erkrankung, die ich vorher noch nicht beobachtet hatte, findet der geneigte Leser in den Arbeiten von Nieden, Arch. f. Augenheilk. VIII, 2; Schalkhauser, Zehender's Monatsbl. 1878, II. Beilageheft; Schläfke, Arch. f. Ophthalm. XXV, 4 u. A.

Am 22. Mai 1883, also 3 Jahre nach Unterbindung der linken Karotis communis, kehrte Fr. M. wieder. Ihre subjektiven Angaben sind etwas unbestimmt. Sie spricht von allgemeiner Nervenschwäche und kurz (5 Minuten) dauernden Umnebelungen der unteren Hälfte des rechten Gesichtsfeldes, von denen die vorletzte vor Pfingsten d. J., die letzte einen Monat später stattfand. Objektiv ist das rechte Auge in jeder Beziehung normal und sehkräftig. Das linke, stockblinde Auge ist reizlos, nicht vorgetrieben; der linke Okulomotorius leicht paretisch. Leichte Beweglichkeits-Störung des Levat. palp., R. sup., infer., intern. Die linke Pupille ist weiter als die rechte (6:4 mm) und nicht beweglich. Die Hornhaut ist empfindlich. Die Medien sind klar. Der Sehnerv zeigt das Bild der atrophischen Aushöhlung. Die Venen sind normal, die Arterien verengt, die Äste erster und zweiter Ordnung von einem weißen Streifen begleitet, diejenigen dritter Ordnung von zwei weißen Streifen eingesäumt, aber auch in den letzteren der zentrale rote Blutfaden noch sichtbar. (Para, bzw. Peri-Arteritis.) Eine sogenannte cilioretinale Arterie (a_1) ist von der Veränderung frei geblieben und nicht verengt. In der Peripherie sind die Arterien-Äste undeutlich. Vgl. die Figur, welche eine Skizze des aufrechten Bildes darstellt.

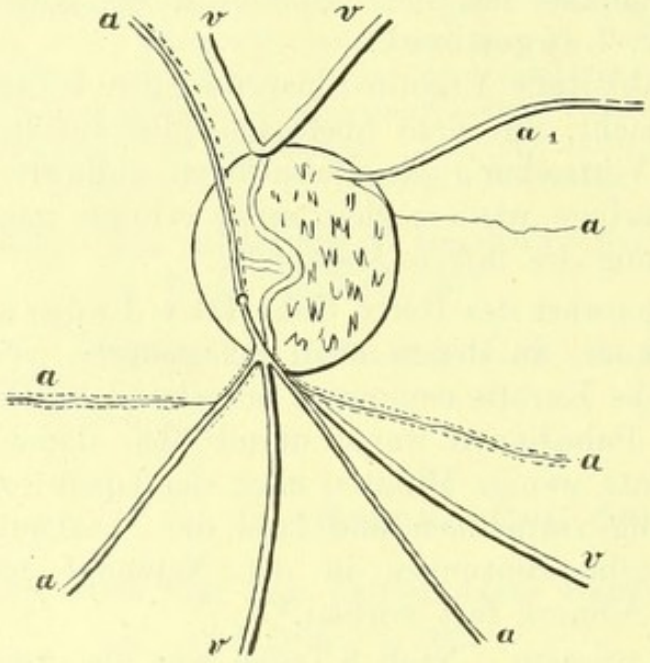

128a. Ein Fall von pulsierendem Exophthalmus.[1] Deutsche med. Wochenschr. 1889, Nr. 15; C.-Bl. f. A. 1889, S. 181—183.

Meine Herren! Als ich, nach längerer Abwesenheit, vorgestern

[1] Krankenvorstellung im Verein für innere Medizin. (18. III. 1889.)

heimkehrte, wurde mir von meinen Herren Assistenten ein Fall vorgestellt, der am 8. d. M. in meine Poliklinik gekommen.

Es ist ein 25jähriger Arbeiter, dem am 26. April vorigen Jahres ein Balken auf den Kopf, und zwar auf die linke Schläfengegend, gefallen war. In bewußtlosem Zustande nach einem Krankenhause gebracht, war er daselbst bis zum 7. März d. J. behandelt und als vorläufig noch arbeitsunfähig entlassen worden.

Nach der Angabe des Kranken hat die Bewußtlosigkeit einen Tag gedauert. Ein Vierteljahr lang sah er schlecht, das rechte Auge sei wieder völlig, das linke noch nicht ganz gut geworden; Doppeltsehen bestand von Anfang an, dasselbe sei zwar geringer geworden, aber bis heute noch nicht geschwunden.

Seit November vorigen Jahres leidet er an regelmäßig, etwa alle drei bis vier Wochen, wiederkehrender entzündlicher Anschwellung des rechten Unterlides, die plötzlich, meist in der Nacht, anfängt und unter warmen Umschlägen, im Laufe von vier bis acht Tagen, wieder schwindet. Der letzte Anfall der Art ist in der Nacht vom 6. zum 7. März d. J. eingetreten.

Die objektive Untersuchung zeigt 1. phlegmonöse Entzündung des rechten Unterlides, nach deren Rückgang 2. Verdickung des unteren Orbital-Randes derselben Seite und 3. mangelhafte Erhebung des rechten Auges festgestellt werden konnte. Außerdem besteht 4. Verdrängung des linken Augapfels und 5. ganz ungewöhnliche Erweiterung der in der linken Augapfel-Bindehaut verlaufenden Venen, die bis auf $^1/_2$ mm verbreitert sind. Die Sehkraft beider Augen ist nahezu normal, der Augenspiegel-Befund gleichfalls. Die Prüfung des Doppeltsehens ergibt gleichnamige, übereinander stehende Doppelbilder. Der Höhen-Unterschied nimmt nicht, wie zu erwarten gewesen, nach oben hin zu, wohl aber nach der linken Seite des Blickfeldes.

	-20	0	$+20$
$+$ XX)	$+4, +9^0$	$+2, +5^0$	$+^1/_2, +2^0$
0)	$+2, +10$	$+2, +6$	$+1, +4$
$-$ XX)	$+3, +10^0$	$+1, +7^0$	$+0, +3^0$

Als mir der Kranke vorgestellt wurde, legte ich sofort mein Ohr auf seine linke Schläfengegend neben den Augapfel und hörte ein mit dem Radial-Puls gleichzeitiges Blasegeräusch[1], ähnlich

[1] Eigentlich ist es ein Doppelgeräusch ohne Pause: Uu Uu Uu..... Deshalb kann man es auch als kontinuierliches Summen (u u u u . . .), das bei jeder Systole durch ein deutliches Blasegeräusch (U U U U . .) verstärkt wird, beschreiben. (Sattler, Graefe-Saemisch VI, 896, 1880.)

dem Schnauben einer entternten Dampfmaschine.[1] Hiermit war die Diagnose gestellt, nämlich auf sogenannten pulsierenden Exophthalmus oder, mit andren Worten, auf sogenanntes traumatisches Aneurysma in der Orbita. (Am häufigsten, wiewohl nicht immer, handelt es sich übrigens hierbei um einen Durchbruch der inneren Karotis in den kavernösen Sinus, infolge des Bruches der Schädelknochen.) Man hört das Geräusch auch auf dem linken Augapfel; dagegen fühlt man ein entsprechendes pulsierendes Schwirren nicht bei einfachem Auflegen der Hand, sondern erst bei stärkerem Druck auf den Augapfel. Zusammendrücken der linken Karotis beseitigt das Geräusch. Dieses blasende Geräusch, welches wir so deutlich wahrnehmen, hört der Kranke gleichfalls; er hat es gleich nach der Verletzung beobachtet, wo es viel stärker war, als jetzt; aber von selber hat er nichts darüber gemeldet, bis ich ihn danach genau befragte.

Die phlegmonösen Entzündungen könnte man durch Thrombosen erklären wollen; aber sie sind auf der andren Seite, und die ebendaselbst befindliche Knochenveränderung dürfte doch eher auf eine direkte Verletzung des rechten Augenhöhlen-Randes, die bei dem Niederstürzen des Kranken erfolgte, zu beziehen sein. Sonstige Hirn-Erscheinungen fehlen. Das Herz und die andren wichtigen Teile sind anscheinend gesund. Eine Unregelmäßigkeit der Schädelknochen ist in der linken Schläfengegend nicht nachweisbar. Der Fall gehört nicht zu den schweren seiner Art, insofern die Vordrängung des Augapfels mäßig ist, und Sehnerven-Leiden fehlt. Deshalb glaube ich hier auch zunächst ohne Unterbindung der linken Carotis auskommen zu können, möchte aber die Kompression versuchen.

Wenn auch (nach Sattler, Graefe-Saemisch, VI, 1880) die Unterbindung der Karotis bei 61 Kranken 36mal erfolgreich war und nur achtmal den tödlichen Ausgang nach sich zog: so sind doch auch einige Heilungen ohne Operation beobachtet worden. Allerdings sind bei jedem Fall der Art, solange das Aneurysma nicht geheilt ist, zwei üble Ereignisse zu fürchten: 1. plötzliche Erblindung des betreffenden Auges, 2. plötzlicher Tod des Kranken.

Die Krankheit gehört bei uns zu den allerseltensten.[2] Unter 100000 Fällen von Augenkranken ist dies der zweite, den ich in Behandlung bekommen; und, als ich meinen ersten Herrn Geh.-Rat

[1] Dieser Vergleich drängt sich dem Arzt auf und wird gelegentlich auch von dem Kranken gemacht. Vgl. C.-Bl. f. A., Aprilheft 1889.

[2] „Eine nicht geringe Zahl der erfahrensten Chirurgen und Augenärzte haben in einer auf mehrere Jahrzehnte sich erstreckenden Praxis keinen einzigen Fall gesehen." Unter 59 traumatischen Fällen (von 1800—1880) entfallen 11 auf Deutschland. Sattler a. a. O.

v. Langenbeck vorstellte, erklärte er, daß es auch sein erster Fall gewesen.

Nachtrag. Die gute Vorhersage und der friedliche Behandlungsplan sind durch den Verlauf bestätigt worden. Als der Kranke am 17. April 1889 zur Aufnahme gelangte, — war das Geräusch geschwunden und ist auch bis jetzt nicht wiedergekehrt. Die leichte Vordrängung des linken Auges und die Erweiterung der Blut-Adern der Augapfel-Bindehaut bestehen unverändert fort. (15. Mai 1889.)

129. Traumatisches Emphysem der Orbita. C.-Bl. f. A. 1884, S. 243. (Vgl. auch Fremdkörper und Verletzung der Orbita, Nr. 170 und Nr. 171.)

Krankheiten der Tränen-Organe.

130. Mumps der Tränendrüse. C.-Bl. f. A. 1890, S. 77.

A) Chronische Tränendrüsen-Entzündung ist nicht so ganz selten; aber meist nur eine Folge von langwieriger Hornhaut-Entzündung mit Tränenfluß: eine rötliche, zungenförmige Geschwulst mit körniger Oberfläche wird zwischen Oberlid und Augapfel im Schläfenwinkel sichtbar, wenn der Kranke nach unten blickt, und der Arzt das Oberlid erhebt. Es ist eher eine Anschwellung als eine Entzündung der Tränendrüse.

B) Akute Tränendrüsen-Entzündung ist sehr selten. Beschrieben wird die eitrige, die ich auch gesehen habe.

C) Sehr selten ist die subakute, nichteitrige, doppelseitige. Ihr Hauptzeichen ist die Entstellung des Gesichts, weshalb ich sie als Mumps der Tränendrüsen im Jahre 1879 beschrieben habe. (Vgl. Jahresber. für 1878, in Knapp's Arch. 1879, Nr. 21.)

1. Am 18. Oktober 1878 wurde mir ein 15jähriges, sonst gesundes Mädchen zugesendet. Beiderseits besteht Schwellung und Rötung des Oberlids, ohne Schwellung oder Absonderung der Bindehaut. Sn, On. Beiderseits fühlt man in der Tränendrüsen-Gegend eine flache, auf Druck empfindliche Hervorragung. Am folgenden Tage ist die Lidschwellung stärker, auch die Augapfel-Bindehaut im Schläfenwinkel etwas geschwollen. Man fühlt beiderseits hinter der Mitte und dem Schläfen-Ende des oberen Orbitalrandes eine elastische, leicht höckerige Anschwellung, so daß an dem Bestehen einer Tränendrüsen-Entzündung nicht gezweifelt werden kann.

Warme Umschläge, Kj. Am 21. Oktober hat die Schwellung der Augapfel-Bindehaut zugenommen, von oben her legt sich eine rötliche

Falte über die obere Hälfte der Hornhaut. Fluktuation nicht nachweisbar. Vom 22. Oktober beginnt die Abschwellung. Am 28. Oktober ist links die Anschwellung kaum noch wahrnehmbar; rechts fühlt man eine zungenförmige Geschwulst, die auch, wenn die Kranke nach unten blickt und der Arzt das abgeschwollene Lid emporhebt, als rote, höckerige Masse zwischen Lid und Augapfel deutlich sichtbar wird.

Am 5. November steht der rechte Augapfel nach unten, seine Hebung ist beschränkt; Doppeltsehen entsprechend. Die Kranke reist in ihre Heimat.

Am 15. Februar 1890, also nach mehr als 11 Jahren, sah ich sie wieder. Sie erzählte, daß Weihnachten 1878 alles geheilt war; jetzt ist sie in jeder Beziehung gesund.



Erst vor kurzem habe ich einen zweiten Fall der Art beobachtet, von dessen Photographie die Zeichnung herrührt. Die Entstellung ist sehr eigenartig und bemerkenswert.

2. Am 29. Januar d. J. wurde mir wegen der Entstellung ein $17\,^1/_2$jähriges Mädchen gebracht. Dasselbe war vor einem halben Jahre wegen Geisteskrankheit zu einem auswärtigen Arzt in Pflege gegeben worden; dort war vor einigen Wochen die doppelseitige Anschwellung der Oberlider entstanden, welche die zum Besuch eingetroffene Mutter derart erschreckte, daß sie ihre Tochter wieder mit nach Berlin nahm.

Sehkraft und Augengrund normal. Allgemeinbefinden gut. Beiderseits besteht, wie in der Figur deutlich sichtbar, eine starke Anschwellung der Schläfenhälfte des Oberlids. Die Oberlider sind auch etwas gerötet, aber das Auge ist weiß. Man fühlt deutlich hinter der Knochenkante der Schläfenhälfte des oberen Orbital-Randes eine prall-elastische Anschwellung, welche auf Druck ein wenig empfindlich ist. Beim Blick nach unten, während der Arzt das Lid hebt, schiebt sich der rote Vorderlappen der Tränendrüse von oben her über die größere laterale Hälfte der Augapfel-Bindehaut vor. Unter lauen

Umschlägen und Kj. wurde es besser, ist aber Ende Februar noch ganz deutlich.

Die geschilderte, seltne Erkrankung wird in den Lehrbüchern nicht mit genügender Schärfe beschrieben. (Vgl. Graefe-Saemisch, VII, 6, Schirmer.) Schirmer erwähnt 3 Fälle von „doppelseitiger chronischer Dacryadenitis".

1. Bei einem 40jährigen, Besserung nach 3 Wochen, unter Hg-Pillen; bald Heilung. Haynes Walton. (Medical Times and Gazette 1854, Nr. 196 und Maladies de l'oeil, par W. Mackenzie, Paris 1856, I, 117.)

2. Bei einem 26jährigen, Besserung nach 3 Wochen, unter Jodkali-Salbe. Horner. (Klin. Monatsbl. 1866, S. 257.)

3. „Bei einer Zigarren-Arbeiterin, seit 4 Monaten bestehend". Korn. (Ebendas. 1869, S. 141, mit einer Abbildung, die aber nur mittelmäßig wiedergegeben ist und das Kennzeichnende der Erkrankung nicht darstellt.)

131. Pilz-Konkremente in den Tränen-Kanälchen.[1] C.-Bl. f. A. 1902, S. 7—12. (Auszug.)

1. Das erste ist Tränen, welches längere Zeit besteht (bis zu 1 Jahr).

2. Dann erst tritt Rötung und (schleimig-eitrige) Absonderung in der inneren Augen-Ecke hinzu.

Die Karunkel, die angrenzenden Partien der unteren Übergangsfalte, sowie die dem unteren Tränen-Röhrchen benachbarte Bindehaut- und Lidrand-Partie sind gerötet. Morgens ist die innere Lid-Fuge verklebt, im Laufe des Tages werden unangenehme Empfindungen und Absonderung beobachtet. Die Gegend des unteren Tränen-Röhrchens ist abgerundet und angeschwollen. Man fühlt die zylindrische Verdickung des unteren Tränen-Röhrchens. Der Tränensack ist frei. Das untere Tränen-Pünktchen ist erweitert, bei gehobenem Blick vom Auge abstehend, und füllt sich beim Druck auf die Geschwulst mit spärlicher, sahniger Absonderung.

3. Ganz allmählich, zuweilen aber auch plötzlich, geht das zweite Stadium (der chronischen Eiterbildung im Kanälchen) über in das dritte, welches durch stärkere Eiterbildung im Tränen-Röhrchen und durch ausgeprägtere, entzündliche Anschwellung der angrenzenden Teile sich kennzeichnet.

Der Tränenpunkt ist stärker erweitert, seine Öffnung fast anhaltend mit gelber Flüssigkeit gefüllt, welche beim Druck auf die

[1] Dezember-Sitzung 1901 der Berliner ophthalmologischen Gesellschaft.

Geschwulst in dicken Tropfen hervorquillt. Die Lidrand-Partie, welche dem Tränen-Röhrchen entspricht, ist geschwollen, nach der Haut- und besonders nach der Bindehaut-Seite zu vorgewölbt und gerötet. Die erkrankte Partie ist empfindlich. Die Ähnlichkeit mit einem Gerstenkorn ist nur eine oberflächliche.

Heilung wird bewirkt durch Schlitzung des unteren Tränen-Röhrchens und Ausreinigung der Höhle von den Konkrementen. —

Daß aber nicht alle früheren Mitteilungen über Leptothrix irrtümliche Deutungen darstellen, wird bewiesen durch den genauen Bericht des Herrn Kollegen Kempner über meinen ersten Fall, den ich zum Schluß beifüge.

„In dem mir übergebenen Talg-Konkrement, welches eine ziemliche Konsistenz aufwies, zeigten sich mikroskopisch zahlreiche schlanke, stäbchenförmige Gebilde, welche teils einzeln, teils in Fadenform gelagert, oder zu Knäueln vereint, das Gesichtsfeld bedeckten. Die genannten Gebilde zeigten sich in Reinkultur, außer ihnen waren weder Kokken noch sonstige Bakterien im gefärbten Präparat nachweisbar. Insbesondere waren keine Gebilde vorhanden, welche den Verdacht von Aktinomyces-Elementen rechtfertigen konnten, weder keulenförmige Anschwellungen an den besagten Fäden, noch eine Spur von Aktinomyces-Drusen. Echte Verzweigungen konnten in keinem der Präparate aufgefunden werden, so daß wir nicht anstehen, die beschriebenen fadenförmigen Gebilde der Gattung Leptothrix zuzurechnen. Erwähnt möge noch werden, daß die in dem Talg-Konkrement in Reinkultur gefundene Leptothrix, mit Jodkali-Lösung gefärbt, nicht die typische Violett-Färbung zeigte, und auch als etwas schmäler und schlanker, als die gewöhnlichen Leptothrix buccalis, bezeichnet werden muß."

Angeborene Bildungsfehler des Seh-Organs.

132. Über angeborene Spaltbildung im menschlichen Auge. A. von Graefe's Arch. f. Ophthalm. XXI, 1, 179—189, 1875. (Diktyoschisma centrale, D. inferius, mit ihren Gesichtsfeldern; Coloboma lentis.)

132a. Über Kolobom und Mikrophthalmus. C.-Bl. f. A. 1881, S. 265 bis 270. (Auszug.)

Angeborener Mikrophthalmus mit Kolobom der Iris ist in einzelnen Fällen verbunden mit Amaurose des betroffenen Auges, Linsen-Trübung und Spannungs-Verminderung, so daß man Grund hat, Netz-

haut-Ablösung anzunehmen. Unter diesen Umständen tritt auch spontaner und Druckschmerz ein (Kyklitis). Die präventive Entfernung des Augapfels erscheint geboten.

Merkwürdigerweise waren es nur weibliche Kranke[1], bei denen ich bisher diesen Symptomen-Komplex beobachtete: im ganzen vier, die ich im Gedächtnis habe; möglicherweise wird die Zahl erhöht, wenn ich meine Journale genauer daraufhin untersuche.

Der vorletzte Fall ist von mir im Arch. f. Ophthalm. XXII, 3, 144 veröffentlicht worden. Der letzte soll hier folgen.

Am 13. Juli 1880 gelangte eine 24jährige Frau K. zur Aufnahme, welche wegen lebhafter Schmerzhaftigkeit ihres rechten erblindeten Augapfels ihre Tätigkeit als Näherin nicht mehr fortzusetzen imstande war.

Aus der wenig anstelligen Kranken konnte man nicht mit Sicherheit die Zeit ermitteln, wann sie die Erblindung des rechten Auges zuerst wahrgenommen. Jedenfalls war die Erblindung eine ganz vollständige. Neben dem spontanen Schmerz bestand die charakteristische Druck-Empfindlichkeit der Ciliar-Gegend.

Der blinde Augapfel war mikrophthalmisch und zeigte ein Kolobom der Iris nach unten zu, sowie eine undurchsichtige Linsen-Trübung.

Auch der linke Augapfel war klein; die Hornhaut besonders im wagerechten Durchmesser verkürzt, so daß ihr Umfang eine stehende Ellipse darstellt. Das linke Auge erkannte Sn XX auf 15′, war nahezu emmetropisch und von normalem Spiegelbefund.

Der rechte blinde und schmerzhafte Augapfel wurde entfernt und nach 8 Tagen die Frau mit einem künstlichen Auge zu ihrer Arbeit entlassen.

Der entfernte Augapfel wurde am 4. August 1880 durch einen fast senkrechten Schnitt, welcher durch den Sehnerven-Eintritt ging, halbiert. Hierbei floß bräunliche, cholestearin-haltige Flüssigkeit aus. Die Länge des Augapfels einschließlich der Häute betrug 22 mm. (Vgl. die Fig. 1 u. 2.) Hornhaut und obere Hälfte der Sklera sind ziemlich normal. Die Dicke der ersteren beträgt im Zentrum etwa 1 mm. Die letztere wird vom Skleralfalz bis zum Sehnerven-Eintritt hin ganz allmählich dicker. Aber die untere Hälfte der Sklera zeigt schon in ihren Dickenverhältnissen beträchtliche Abweichungen. Etwa 5 mm hinter dem unteren Hornhaut-Scheitel springt die bis dahin unver-

[1] Auch der Fall, den Haase untersucht und im Arch. f. Ophthalm. XVI, S. 113—122 beschrieben hat, entstammte einem 15jährigen Mädchen, welchem Laurence das mit Koloboma der Iris und Chorioidea behaftete linke erblindete Auge enukleieren mußte, um einer sympathischen Entzündung des andren — sehkräftigen, aber gleichfalls kolobomatösen — vorzubeugen.

änderte Lederhaut mit einer auf dem Durchschnitt dreieckigen, sporn-artigen Verdickung ins Augen-Innere vor. Von diesem Sporn ab verdünnt sie sich plötzlich (bis auf $^1/_5$ oder $^1/_6$) und geht so in der Stärke eines dickeren Schreibpapier-Blattes zu der Gegend des Sehnerven-Eintritts, um hierselbst unter spitzem Winkel in die äußere Scheide des Sehnerven umzubiegen. Dieser dünne Teil der Lederhaut, der Sitz der kolobomatösen Veränderungen, ist wie ein flaches Oval staphylom-ähnlich der mehr kreisförmigen Rundung des übrigen Augapfel-Durchschnitts aufgesetzt. Die flache Vorwölbung beginnt am Sporn und endigt am Sehnerven. — — —

Fig. 1.

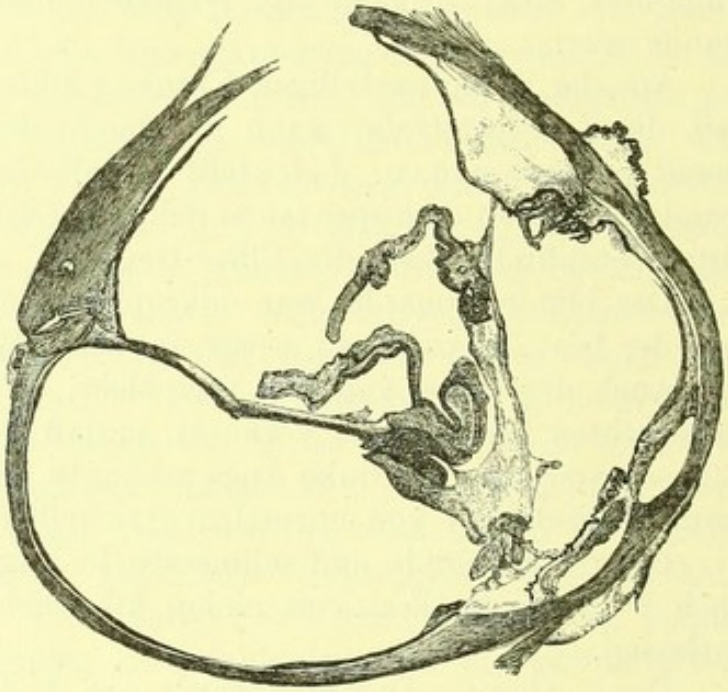

Fig. 2.

Somit ergibt sich aus der mikroskopischen Untersuchung das folgende Resultat:

Es besteht totale Netzhaut-Ablösung und Entartung. (Der jedenfalls nur partielle Defekt in der unteren Wand des Trichtermantels, entsprechend dem Kolobom, ist besonders zu beachten.) Die staphylom-ähnliche Hervorragung der unteren Skleral-Hälfte ist von einer zusammenhängenden Lage der verdünnten und fast pigmentfreien Aderhaut überzogen. In einer zyklitischen Schwarte ist ein fast mikroskopischer Knochen eingebettet.

Schließlich ist noch die Frage zu erörtern, ob die Kyklitis nebst Netzhaut-Ablösung und Linsen-Trübung nur zufällig neben dem

Kolobom vorkommt, oder ursächlich von dem letzteren abhängt: mir ist das letztere wahrscheinlicher. [Vgl. auch Nr. 137.]

132b. Ein ungewöhnlicher Fall von Kolobom. C.-Bl. f. A. 1885, S. 233—235.

Ein 22jähriges Bauernmädchen kam am 13. Juli 1885 wegen (angeblich frischer) Keratoïritis des linken Auges. Dasselbe las mit $-{}^1/_{16}''$ Sn C:15′. S entspricht der Trübung. Es besteht ein zentraler Hornhaut-Fleck alten Datums, — obwohl die Kranke frühere Erkrankung des Auges leugnet; ferner frische Punkte in der Hornhaut, einzelne Synechien, Catar. polar. ant. Besonders nach oben zu bleibt die Iris nach Atropin-Einträuflung breiter. Hierselbst sind einzelne bläuliche (atrophische) Flecke der dunkleren Iris eingelagert. Augengrund, soweit sichtbar, normal.

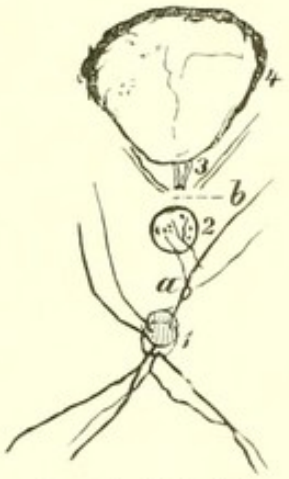

Fig. 1. (U. B.)

Das rechte Auge hat, wie die Kranke sofort hervorhebt, einen Geburtsfehler.

Der Augapfel ist anscheinend von normaler Größe, die Hornhaut klar.

Die Iris zeigt das gewöhnliche Bild des gerade nach unten gelegenen Spaltes.

Der Linsen-Rand erscheint an der gewöhnlichen Stelle, aber die bei der ophthalmoskopischen Durchleuchtung hervortretende, schwarze Kreislinie ist zu einem Streifen verbreitert: wahrscheinlich fehlt die Zonula an dieser Stelle. Die Linse ist klar, jedoch mit zwei kleinen scharf umschriebenen Trübungen behaftet (Cort. ant. und post.).

Der Augengrund ist dunkel gefärbt.

Der Sehnerv nur in einer schmalen oberen Sichel rötlich, sonst blaß und ausgehöhlt. Die Aushöhlung setzt sich unterhalb des Sehnerven-Eintritts noch auf ${}^1/_3$ P fort (Kolobom der Sehnerven-Scheibe). Etwa $2\,{}^1/_2$ P unterhalb des Sehnerven-Eintritts liegt eine über P große scharf begrenzte helle Vertiefung, in der braune Pigment-Punkte hervortreten. (Umschriebenes Kolobom der Ader- und Netzhaut.) Hierauf folgt eine schmale Zone normalen Augengrundes, dann eine Verdünnung der Aderhaut, in der Aderhaut-Gefäße deutlich hervortreten, und endlich ein mittelgroßes, gewöhnliches, scharf begrenztes und deutlich vertieftes Kolobom des Augengrundes, dessen unterer pigmentierter Rand auch ohne künstliche Mydriasis bequem mit dem Augenspiegel sichtbar wird, also in der Äquatorial-Gegend belegen ist. Es handelt sich demnach um ein dreifaches Kolobom im Augengrunde.

Der fötale Augenspalt hat sich an den Stellen *a* (unterhalb des Sehnerven) und *b* (zwischen Sehnerv und dem Äquator) früher und vollständiger geschlossen als am Sehnerv-Rand und dicht vor dem Äquator.

Der Befund ist ein seltner. Der Fall von Hoffmann (Inaugural-Dissertation, Frankfurt 1871, und Manz in Graefe-Saemisch II, 2, S. 73, Fig. 2) scheint ähnlich gewesen zu sein.

COD

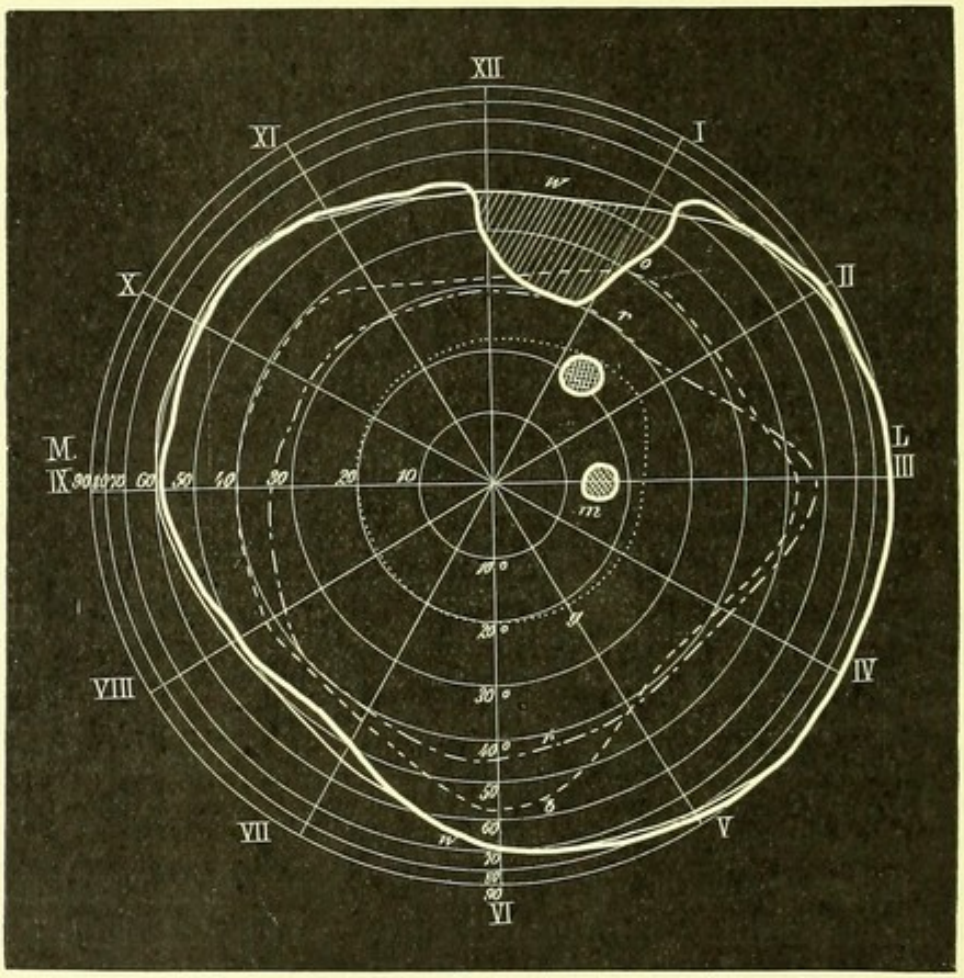

Fig. 2.

In unsrem Fall gelang es bei einiger Geduld, das doppelte Kolobom der Netzhaut in das Gesichtsfeld zu projizieren: oberhalb des blinden Fleckes besteht ein zweiter etwas größerer; und von diesem durch eine Zone normalen Gesichtsfeldes getrennt beginnt ein sektorenförmiger Defekt, welcher sich bis zur oberen Peripherie erstreckt.[1] Das Auge las Sn XXX in 15′ und war etwas astigmatisch

[1] [Derselbe reicht. bei vollständigem Kolobom, bis zum Mariotteschen Fleck herab. Vgl. Nr. 132. (A. f. O. XXI, 1, S. 186.) — Vgl. auch Nr. 137.]

wie ausnahmslos alle mit angeborenem, unteren Konus behafteten Augen.

133. Buphthalmus congenitus. Von J. Hirschberg und A. Birnbacher. C.-Bl. f. A. 1886, S. 225—228.

Am 22. Oktober 1885 Vormittags wurde der eine von uns zu einem vor 30 Minuten geborenen Mädchen berufen, das von völlig gesunden Eltern stammte, aber 4 Wochen zu früh auf die Welt gekommen war. Rechts ragt eine schwärzliche Masse weit aus der Lidspalte hervor. Es ist angeborener Buphthalmus. Derselbe besteht aus zwei Teilen; der vordere, blasig hervorgetriebene, brombeer-ähnliche, welcher die nur von dünner Gewebs-Schicht bedeckte, dunkle Iris und hinten in der zurückliegenden Pupille eine ganz kleine, trübe Linse (wie die eines Fisches) enthält, geht durch eine ganz dünne Abschnürung in den hinteren, sklerotikalen Anteil über. (S. Fig. 1.)

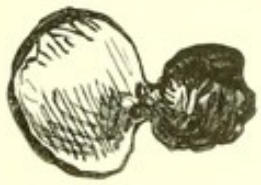

Fig. 1.

Das linke Auge ist vollkommen phthisisch und zeigt einen narbigen Hornhaut-Rest von nur 2 mm Höhe.[1]

Natürlich wurde, obwohl es sich um gebildete Leute handelte, die übliche Geschichte von dem Versehen der Mutter erzählt: im vierten Monat der Schwangerschaft habe sie sich sehr entsetzt, als man ihr ein Huhn gezeigt, dessen einer Augapfel vergrößert und hervorragend, der andre verkleinert war.

Der Fall wurde für hoffnungslos erklärt und Zuwarten angeraten. Aber Vater, Schwiegermutter und Hausarzt bestürmten uns, daß die Entstellung sofort beseitigt werde, um der zarten Mutter den gräßlichen Anblick zu ersparen: sonst sei ihr Leben gefährdet!

Deshalb wird eine Stunde später, 4 Stunden nach der Geburt, unter Chloroform-Narkose die Enukleation verrichtet. — Heilung wie gewöhnlich.

Der (offenbar kollabierte) in Müller'scher Flüssigkeit konservierte und in Alkohol nachgehärtete Augapfel hatte einen Längsdurchmesser von 18 mm bei einem Querdurchmesser von 15,5 mm.

Derselbe wurde durch einen Horizontal-Schnitt halbiert und bei Lupen-Vergrößerung betrachtet. (S. Fig. 2.)

Hierbei zeigte sich, daß die an Stelle der Hornhaut befindliche, unregelmäßig wellig gekrümmte Membran eine sehr verschiedene Dicke aufweist. Von der vorderen Spitze des Ciliarmuskels nach vorn zu findet man sowohl innen als außen auf eine kurze Strecke eine

[1] Sehr erfahrene Geburtshelfer haben dies Vorkommen nie, A. v. Graefe hatte es einmal beobachtet. [Vgl. noch C.-Bl. f. A. 1898, S. 247.]

Dicke von 0,7—0,9 mm, also Dimensionen, welche der Dicke von normalen Hornhäuten Neugeborener an dieser Stelle ziemlich gleichkommen. Auf der inneren Seite folgt nun eine 4,5 mm lange Strecke, wo die Membran ihre größte Dicke — 2 mm — erlangt, und daran schließt sich auf eine weitere Strecke von 4 mm der bis auf 0,30 bis 0,15 mm reduzierte, dünnste Anteil der Membran, welcher dann scharf gegen den äußeren, bereits erwähnten Randteil absetzt. Die beiden Randteile und die innere Hälfte der verdickten Partie zeigen an ihrer Hinterfläche einen Pigment-Saum, der nach rückwärts in den Pigment-Überzug der Ciliar-Fortsätze übergeht. Diese letzteren sind flach, reich gegliedert und stark nach vorn gezogen. In der unteren Augapfel-Hälfte, etwas nach innen von der Median-Linie der oben beschriebenen Membran, und zwar der äußeren Hälfte ihres dicksten Anteiles anliegend, findet man die kugelförmige, sehr kleine Linse, deren Durchmesser 2,6 mm beträgt. (Neugeborene zeigen normaler Weise Linsen von 5,5 mm Durchmesser und 4,00 mm Dicke.)

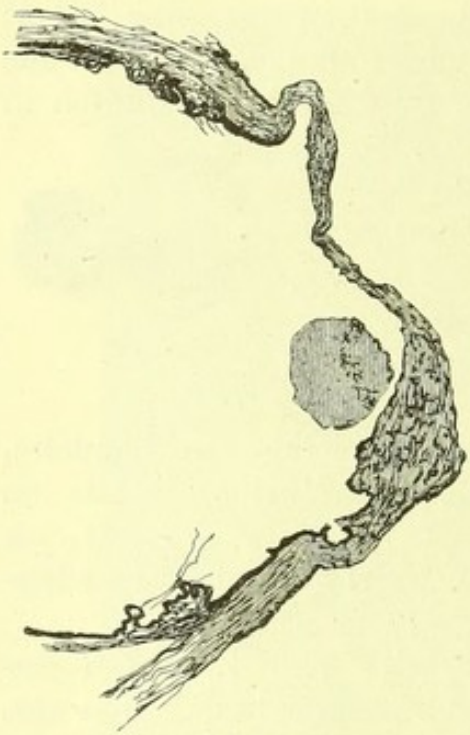

Fig. 2.

Die Formation des übrigen Bulbus zeigt keine Abweichung von der Norm, nur ragt die Papille merklich über das Niveau der Retina hervor.

Die mikroskopische Untersuchung, vorgenommen an Horizontalschnitten der vorderen und hinteren Bulbus-Hälfte, lehrt uns, daß die den Bulbus nach vorn begrenzende Membran in ihren Randteilen aus ziemlich normalem Korneal-Gewebe mit eingestreuten Zügen spindelförmiger Zellen und unregelmäßigem Epithel besteht, wärend der verdickte sowohl als der verdünnte mittlere Abschnitt dieser Membran aus kernreichem Narbengewebe besteht, das nach außen von einer dünnen, fast nur aus platten Zellen bestehenden, teilweise abgestoßenen Epithel-Schicht überkleidet wird. Die Membrana Bowm. ist nur im äußeren Randteil sichtbar. Der verdickte Teil dieses Narbengewebes enthält in allen Schichten weite, zartwandige, stark mit Blut gefüllte Gefäße. An der Hinterfläche der in Rede stehenden Membran finden wir im äußeren Randteile eine Strecke weit eine wohlerhaltene Membr. Descem. mit regelmäßigem Endothel, dem die Iris-Vorderfläche knapp anliegt, ohne daß eine Verwachsung beider Membranen sichtbar wäre.

Erst gegen den Pupillar-Rand zu verschmilzt die äußere Irishälfte mit dem Hornhaut-Narbengewebe, so daß eine Differenzierung nicht mehr möglich ist.

Im inneren Anteil ist die Iris von ihrem Ursprung an mit der Hornhaut-Narbe fest verwachsen; größtenteils ist von ihr nur das Pigmentblatt übrig geblieben, welches die Unebenheiten der Narben-Hinterfläche überkleidet, stellenweise dieselbe überbrückt. Durch die unregelmäßige Faltung und Verziehung der Narbe ist es möglich, daß an Schnitten Hohlräume auftreten, die im Narbengewebe liegen und deren Wand ringsum von Pigment des Tapetums ausgekleidet ist.

Dem Pupillar-Gebiete entsprechend finden wir in den hintersten Schichten der Narbe, teilweise auch derselben nach hinten aufliegend, zahlreiche Querschnitte blutführender Gefäße in regelmäßigen Abständen voneinander. Diese Gefäß-Querschnitte werden gegen die Ränder hin immer mehr Schrägschnitte und hören dort auf, wo das Pigmentblatt der Iris anfängt. Man hat es hier zweifellos mit den Gefäßen der Pupillar-Membran zu tun, welche so wie die Iris mit der Pseudokornea vernarbte.

Die Linse zeigt keine regelmäßige Kapsel; ihre Substanz ist schollig zerfallen, geht nach hinten ohne scharfe Grenze in den Glaskörper über, die Kapselzellen sind unregelmäßig zerstreut, stellenweise gewuchert. An den Ciliarfortsätzen hängen frei einige abgerissene Zonulafasern in den Glaskörper hinein.

Der Ciliarmuskel ist wohlausgebildet, die Fortsätze durch ihre Vorziehung sehr unregelmäßig gestaltet.

In der Chorioidea, Retina und Sklera ist nichts Abnormes nachweisbar.

Die Papille ist geschwollen, ihre innersten Schichten durch eine seröse Durchtränkung gelockert, ihre Stütz-Substanz kernreich.

[Die Mutter hat das Unglück gut überstanden. Das Kind ist ein Jahr alt geworden und dann an Brechdurchfall verstorben.]

134. Über angeborene Pigmentierung der Sklera und ihre pathogenetische Bedeutung. A. v. Graefe's Arch. f. Ophthalm. XXIX, 1, S. 1—12, 1883. (Mit 3 Tafeln.) Auszug im C.-Bl. f. A. 1883, S. 138—139.

Normaler-Weise ist die Sklera makroskopisch frei von Pigment; mikroskopisch findet man aber Pigment-Zellen in der Nähe des Kornealfalzes und um den Optikus-Eintritt herum.

Es kommen aber auch Fälle von angeborener, makroskopisch sichtbarer, partieller Pigmentierung der Sklera vor, wie Liebreich deren fünf mitteilt und dieselben mit dem Namen „Cyanosis bulbi"

belegt. Hirschberg schlägt dagegen für diese Fälle den Namen „Melanosis Sclerae" vor und möchte den von Liebreich gewählten Namen jenen seltnen Fällen vorbehalten, wo es sich bei angeborenen, hochgradigen Herzfehlern um wirkliche Cyanose der Cutis und auch der Augapfel-Bindehaut handelt.

Vf. teilt 3 Fälle von Melanosis Sclerae mit.

Der erste betrifft das rechte Auge eines 17jährigen mit außergewöhnlich dunkler Iris dieses Auges und großen, dunkelvioletten Flecken um die Hornhaut herum, ohne weitere Komplikation. Sehschärfe normal; der Augengrund rechts viel dunkler pigmentiert, als links.

Der zweite Fall betrifft eine 34jährige Frau, deren linkes Auge gleichfalls durch abnormen Pigment-Reichtum der Iris und durch Melanosis Sclerae in Form großer Flecken, ganz ähnlich wie im obigen Falle, sich auszeichnete; doch lag hier noch eine Komplikation mit Geschwulstbildung am Sehnerven-Eintritt, letzteren überdeckend, vor. Die Netzhaut-Grube war anfangs noch frei, die Sehschärfe nahezu normal; doch das Gesichtsfeld zeigte ein großes parazentrales Skotom. Etwa 4 Monate nach der ersten Vorstellung begann das Sehen zu verfallen, und zwar trat in der letzten Zeit täglich zehn- bis zwölfmal transitorische Amaurose dieses Auges auf. Die Geschwulst war gewachsen und dem Fixierpunkt nahe gekommen; ihre stärkste Hervorragung betrug 3 mm.[1]

Der dritte Fall endlich betrifft eine 56jährige Frau, wo am linken Auge abnorm dunkle Iris und außerdem Melanose der Binde- und Lederhaut sich fand. Der Zustand war, wie im zweiten Falle, mit intraokularer Geschwulst-Bildung am hinteren Pole verbunden; Enukleation angeraten. Ein anderwärts gemachter Versuch einer Iridektomie hatte heftige Schmerzen verursacht; danach wurde das Auge von H. enukleiert.

Die Geschwulst erwies sich als Sarkom der Aderhaut. Sie saß der Aderhaut mit einem Durchmesser von 9 mm auf, ihre größte Breite betrug 12 mm, ihre stärkste Hervorragung 14 mm. Ihr medialer Teil überdeckte fast den ganzen Sehnerven-Eintritt.

Der Uvealtrakt zeigte sich abnorm pigmentreich, so daß Querschnitte die Struktur nicht erkennen ließen. In der Lederhaut fanden sich auf Querschnitten längere schwarze Linien, und zwar die längste in der Gegend der Geschwulst-Basis, doch war sie von dieser noch durch weiße Lederhaut-Masse getrennt. Mikroskopisch untersucht, erwiesen sich diese Linien als aus normalen, gestreckten Pigment-Zellen zusammengesetzt.

[1] [Den Endausgang dieses Falles s. in Nr. 134a.]

Ebenso wie angeborene Pigment-Flecken der Cutis im späteren Alter Ausgangspunkt melanotischer Geschwülste werden können, ebenso ist dies von den Pigment-Flecken der Iris bekannt, und ebenso sprechen die Tatsachen bei Melanosis Sclerae für eine gewisse Disposition zu späterer Geschwulst-Bildung im Auge. Ein operatives Vorbeugungs-Verfahren läßt sich kaum bei Iris-Flecken durchführen; unmöglich aber wäre ein solches bei Melanosis der Sklera, welche selbst ja nur ein Symptom abnormen Pigment-Reichtums überhaupt darstellt, der sich durch dunkle Farbe der Iris und des Augengrundes verrät.

Immerhin aber ist die Tatsache bemerkenswert, daß im Fötal-Leben entstandene Anlagen im späteren Alter, ja selbst im Greisen-Alter, Ausgangspunkt progressiver Neubildung werden können.

134a. Etiology of pigmentous sarcoma of the choroid.[1] Journal of the American medical Association, Oct. 14 and Dec. 9, 1905.

The cause of malignant tumors generally, and of the pigmentous sarcoma of the choroid especially, is a mystery to us. It is impossible to find one general cause for all of them. The reason, in my opinion, is that there are different causes in existence for different forms of the disease.

In 1882, I observed and published reports of two cases in which the monolateral congenital pigmentation formed the predisposition to the development of a melanotic sarcoma of the choroid.

The color of the iris in the healthy eye was grayish green; in the other dark brown, and the sclerotica of the dark eye contained around the cornea some large dark violet spots which were congenital, according to the decided assertions of the patient.

In the one case, the eyeball was enucleated at once and showed a pigmentous sarcoma of the choroid. The melanoid spots of the sclerotica extended over the equator to the entrance of the optic nerve. They were composed of stretched but normal pigment cells.

In the other case, the affected eyeball had yet a tolerably good vision. Excision was performed two years later, as the vision had gone; seven years later the patient was in good health; nine years after excision death occurred, probably by metastasis.

In another group of cases, a congenital pigment spot in the iris was the cause of a pigmentous sarcoma of the same coat. I had two cases—one in the year 1868, in which excision of the eyeball was per-

[1] Read in the Section on Ophthalmology of the American Medical Association, at the Fifty-sixth Annualy Session, July 1905. (Portland, Oregon.)

formed by my teacher, Albrecht v. Graefe. I published a report of the case in the Arch. f. Ophthalm., xiv, 3, 1868. — — —

I observed the other patient in the year 1894, and operated by iridectomy. The microscope showed sarcoma. After nine years the patient was observed in perfect health, the eyeball blind, but quiet. The report of the case was published by my assistant, Dr. Fehr, last year, in the jubilee volume presented to me.

The third fact is a circumscribed pigment spot in the iris, causing a melanotic sarcoma in the same region of the ciliary body of the affected eyeball. This case is a new one, which I will now describe with some details:

Patient. — A woman, aged 33, presented herself May 2, 1905, with a letter stating that she was suffering from detachment of the retina of the right eye. Seven months previously she had observed that the eye was almost blind.

Examination. — I found the left eye entirely normal. The right one had only a very small eccentric visual field below the fixation point, and could only distinguish the fingers at a distance of 35 cm. This eye was free of irritation and hypertension, but showed in the lateral octant of the greenish iris a large yellow-brown spot of trapezoid form, occupying the whole extent of the iris breadth. This spot was congenital, or at least noticed from the first childhood of the patient. Immediately behind the iris, in the same part of the eyeball, to the temporal side, a tumor was visible even by the naked eye of the observer. With focal illumination and the loop I detected a reddish-yellow sarcoma of that region with fine vessels on the surface and some pigment spots. Below the lens there was a dark neoplastic nodule. With the ophthalmoscope the optic nerve entrance was visible, and very near to it a detachment of the retina.

Treatment. — As the diagnosis was self-evident, I proposed excision and performed it six days later, the home physicians of the patient having approved of my diagnosis and of the proposed treatment. A fortnight later the patient was discharged.

Pathologic Examination of Eyeball. — Now I come to the anatomic examination of the excised eyeball. The eyeball is divided by a horizontal section into an upper and a lower half. Cornea, anterior chamber and lens seem normal. The iris stroma is bright in the nasal side, broader and brown in temporal side. The retina is completely detached. In the subretinal space a tumor of the size of a cherry appears, three-quarters of it being located in the lower half of the globe, one-quarter in the upper half. The cut surface is rather bright and shows several sections of blood vessels or spaces. The lower part of the tumor is not visible in this section, but it appears in a second horizontal division of the lower half of the globe. The tumor starts from the outer lower part of the ciliary body which here is thickened and converted into neoplasm. The middle part of the tumor is firmly adherent to the detached retina; between its posterior part and the retina there is an exudation coagulated by formol. The tumor is a sarcoma made up of small, round and spindle cells, the round cells prevailing; it is poor in pigment and rich in large vascular spaces with only capillary coats.

Interstitial tissue is scanty. A fine connective coat surrounds the tumor and adheres to the retina, which also is converted into connective tissue.

In sections which correspond to the width of the pupil, the neoplasm is separated from its base or foot, but the ciliary body is thickened and interspersed with sarcomatous cells. Such cells are also visible in the wall and in the lumen of the canal of Schlemm.

The iris of the lateral half corresponding to the tumor is intensely pigmented. The yellow-brown pigment is situated in the superficial layer of the stroma, partially extracellular, partially in ramified chromatophore cells. The iris of the opposite side is free of pigment in the whole stroma and contains only the posterior pigment layer.

In the sections which approach to the lower pupillary margin the tumor gradually becomes in touch with the ciliary body.

In the lower part of the lower half of the globe the whole ciliary body is converted into neoplasm to the root of the iris. This tumor of the ciliary body is spindle-shaped and its upper border perforates the boundary coat and grows freely and fungiform into the subretinal space.

For the microscopic preparations — — — I am indebted to my first assistant, Dr. Fehr.

We must agree that the tumor started from this part of the ciliary body which corresponds to the congenital naevus of the iris.

These facts are very striking; they are not mentioned in the very large and new book of F. Lagrange on tumors of the eye, but they agree with some other facts of the pathology, for instance, that congenital pigment naevi of the cutis, as life advances, are converted into melanotic tumors, and with the theory of Cohnheim that congenital peculiarities of cell groups or persistencies of embryonal germs constitute the real predisposition to later development of malignant tumors.

135. Über Cyanose der Netzhaut. A. v. Graefe's Arch. f. Ophthalm. LIX, 1, 1904. (Mit farbigen Abbildungen.)

136. Über das angeborene Lymphangioma der Lider, der Orbita und des Gesichts. C.-Bl. f. A. 1906, S. 2—13.

Wer irgend ein zur Geschwulstlehre gehöriges Kapitel bearbeiten will, wird immer gut tun, mit R. Virchow's Geschwulstlehre anzufangen. Aus dieser lernen wir die folgenden Sätze[1]:

„In der Tat gibt es auch ein Angioma lymphaticum s. Lymphangioma.... Hierher gehört auch die Makroglossie, die Makrochilie..., ferner die partielle Hypertrophie des Gesichts ... als angeborene Störung, welche man als Naevus lymphaticus bezeichnen kann.... Solche Veränderungen stehen der Elephantiasis (Arabum) ganz nahe ... Auch bei den Lymphangiomen handelt es sich keineswegs nur um

[1] III, S. 487f. (1866).

einfache Ektasien gewöhnlicher Lymphgefäße, sondern zum Teil um Hyperplasie mit Ektasie der alten, zum Teil um eigentliche Neoplasie von Lymphgefäßen.... Eine Kombination von Lymph-Angiomen mit Blut-Angiomen kann zustande kommen."

Hierin ist das wichtigste von dem enthalten, was für meine beiden Beobachtungen, die ich alsbald schildern werde, in Betracht kommt. Aber für die Seltenheit der Fälle spricht die Tatsache, daß R. Virchow, der in der Schatzkammer seines Geschwulstwerkes die gesamte frühere Literatur aufgespeichert hat, nur 2 Fälle von angeborener linksseitiger Hypertrophie des Gesichts verzeichnet, von Weisser-Langenbeck[1] und von O. Passauer.[2] In neueren Werken finden sich ganz ähnliche Sätze über das Lymphangioma, z. B. bei Ziegler[3], der von den Lymphräumen eines Lymphangioma cavernosum subcutaneum eine ganz ähnliche Abbildung gibt, wie ich sie von dem einen meiner beiden Fälle bringen werde. Ein ausgezeichnetes Kapitel über Lymphangiom enthält Ribbert's[4] Geschwulstlehre. Das Lymphangiom ist nach ihm eine in sich abgeschlossene Geschwulst, die aus Lymphbahnen und Bindegewebe besteht.

Es ist eigentlich recht merkwürdig, wie wenig die augenärztliche Fach-Literatur mit diesen angeborenen Lymphangiomen sich beschäftigt hat.[5] In der ersten Auflage von Graefe-Saemisch fehlt jeder Hinweis darauf; ebenso in dem so sorgfältigen Lehrbuche von Ph. Panas. Allerdings, das magistrale Werk von F. Lagrange über Augengeschwülste[6] hat ein besondres Kapitel über angeborene Elephantiasis der Augenlider: er erwähnt 6 Fälle aus der Literatur[7] (einige mit Beteiligung des Gesichts) sowie eine eigne (7.) Beobachtung und fügt hinzu, daß mitunter die Blut-, mitunter die Lymphgefäße stark beteiligt sind.

---

[1] 6monatiges Mädchen, dessen linke Gesichtshälfte angeborene, faustgroße, fast fluktuierende Anschwellung zeigt. Weisser, De linguae structura pathologica, Diss. inaug. Berol. 1858, p. 15.

[2] Virchow's Archiv Bd. XXXVII, S. 410, Taf. VIII. (Angeborene Anschwellung der linken Gesichtshälfte bis zur Lippe und zum Kinn; Auge frei.)

[3] Pathol. Anatomie, VI. Aufl., I, S. 251, 1889.

[4] Bonn, 1904, S. 181—187.

[5] Hingegen haben die erworbenen kleinen Lymphangiome des Lidrandes, die erworbene Elephantiasis und die plexiformen Neurome genügende Berücksichtigung erfahren.

[6] Zweiter Band, Paris 1904, S. 647—652. (Ganz ebenso in der Encycl. française d'opht., V, S. 536—545, 1906.)

[7] Pauli, Beob. u. Bemerk. im Gebiet der Ophthalm., Landau 1838 (nach de Wecker, Traité d'opht. I, 88, der auch den folgenden Fall zitiert). A. v. Graefe, Klinische Monatsbl. f. Augenheilk., Januar 1863. Walzberg, ebendas. 1872, S. 439. (Nicht Walsberg oder Wolsberg, wie in den franz. Zitaten.) Beck, Elephantiasis d. oberen Lides, Diss. Basel, 1878. Wolf Sachs, Ziegler's Beitr., V, 1889, S. 110. Labbé, Bullet. et mémoires de la Soc. de chir., fev. 1882.

Bei der Besprechung der pathologischen Anatomie dieser Erkrankung erwähnt er den achten und wichtigsten Fall, von D. van Duyse[1]: ein sehr ausgedehntes Lymphangiom des linken Oberlides bei einem Neugeborenen bestand aus einer Erweiterung der Lymphwege mit Wucherung des Wand-Endothels und des die Gefäße umgebenden Bindegewebes.

Dieser Fall ist in anatomischer Hinsicht der lehrreichste, er bildet für Lagrange überhaupt die Grundlage der anatomischen Schilderung. Aber klinisch konnte er nur kurze Zeit beobachtet werden: er betraf ein Kind von 3 Wochen, das am 21. September 1898 photographiert wurde; aber bevor es operiert werden konnte, am 5. Oktober d. J. infolge von Magendarmkatarrh verstorben ist.

Meine eigene Beobachtung erstreckt sich auf 2 Fälle. Beide wurden in frühem Lebensalter mir vorgestellt und boten ein noch nicht beschriebenes diagnostisches Zeichen, die Erweiterung der Lymphgefäße in der Augapfel-Bindehaut. Beide wurden über viele Jahre (der erste über 16, der zweite über 20 Jahre) verfolgt. In beiden war die Operation, die in teilweiser Ausschneidung bestand, ziemlich erfolgreich.

Da der erste Fall, den ich in meinen klinischen Beobachtungen[2] 1874 veröffentlicht habe, nirgends in der Literatur erwähnt wurde, so will ich ihn in Kürze hier wiederholen und gleichzeitig durch die fortgesetzte Beobachtung ergänzen.

1. Rosa L., ein 2jähriges sonst wohlgebildetes und munteres Kind, wird mir am 28. April 1871 gebracht wegen einer Geschwulst am rechten Auge.

Diese soll angeboren, aber weiterhin stärker gewachsen sein; im Alter von 6 Monaten vermochte das Kind noch die Lidspalte zu öffnen, später nicht mehr. Das obere Lid des rechten Auges (vgl. Fig. 1) zeigt eine kuglige Anschwellung vom Umfang einer starken Walnuß und deckt das Auge vollständig. Die Haut über der Anschwellung zeigt eine Narbe, die von einem vor Jahresfrist anderweitig gemachten Einschnitt herrührt. Die Anschwellung ist weich und zusammendrückbar; nach mehrtägigem Tragen des Druckverbandes entschieden verkleinert: aber schon einige Minuten nach Abnahme des Verbandes wird sie allmählich wieder größer; sehr rasch und mächtig wächst sie an, sowie das Kind zu schreien anhebt. In der

[1] Archives d'Opht. 1899, p. 273.

[2] Wien, Braumüller 1874, S. 1—3. — Überhaupt ist der Inhalt dieses Büchleins, trotz der günstigen Besprechungen, in der Med.-chirurg. Rundschau (aus der Feder von O. Becker), in Schmidt's Jahrb., in der Berl. klin. Wochenschr (1874, Nr. 48), nur wenig in der Fach-Literatur beachtet worden.

Gegend zwischen innerem Lidrand und Nasenrücken sitzt eine halbbohnengroße Anschwellung von den gleichen Eigenschaften, wie die Hauptmasse. Die letztere reicht offenbar bis in die Orbita hinein und beschränkt die Erhebung des rechten Augapfels. Denn dieser wird selbst bei starker Hebung des linken nicht aus seiner Mittelstellung mit nahezu geradeaus (oder ein wenig nach unten) gerichteter Sehachse emporgehoben.

Höchst merkwürdig ist das Aussehen des rechten Augapfels. Hornhaut klar, Regenbogenhaut normal, ebenso der Augengrund, — wie denn auch die Sehkraft dieses Auges jedenfalls nicht erloschen

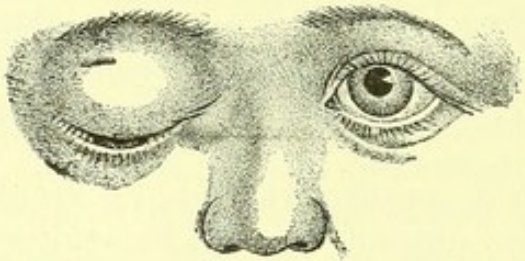

Fig. 1.

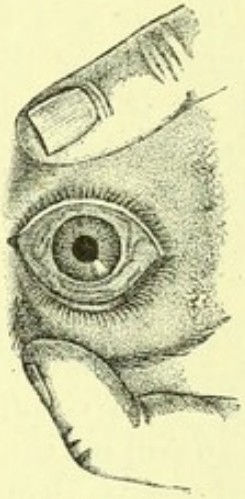

Fig. 2.

ist. Die durchaus nicht gerötete Augapfel-Bindehaut enthält ein äußerst zierliches Netz stark gefüllter Lymphgefäße, wie es in Fig. 2 dargestellt ist und gewiß in gleicher Vollständigkeit nur selten zur Beobachtung gelangt.

Es sind grauweiße, zylindrische Stränge von weit stärkerem Kaliber, als dem der Blutgefäße der Augapfel-Bindehaut; sie liegen ganz oberflächlich, überragen vielfach die Vorderfläche der Bindehaut und enthalten zahlreiche, rosenkranz-ähnliche Anschwellungen. Die Verbindungen der einzelnen Stränge sind ganz regellos: so fließen im inneren Augenwinkel drei derartige Gefäße zu einem, das nicht viel dicker ist, zusammen; oberhalb des oberen Hornhaut-Randes zieht annähernd mit ihm parallel eine doppelte Schlinge. Die Lid-Bindehaut schien gesund.

Ich nahm Lymphangiom an und willfahrte dem Wunsche der Eltern, ihr einziges, schönes und kluges Töchterchen von der häßlichen Entstellung zu befreien, — natürlich durch teilweise Entfernung der Geschwulst.

Am 5. Mai 1871 machte ich unter Narkose zunächst den Intermarginal-Schnitt, führte denselben um etwa 8‴ schläfenwärts weiter, dann rechtwinklig umbiegend 1″ weiter nach oben, trennte den so umschriebenen Hautlappen von der Oberfläche der Geschwulst und nahm das Gewebe zwischen Haut und Bindehaut fort, und nähte die Hautwunde. Es trat starke entzündliche Schwellung ein.

Am 7. Mai wurde ein ovales Hautstück aus dem Oberlid mitsamt der anhaftenden flachen Masse entfernt und eine Wieke eingelegt. Wenige Wochen danach wurde das Kind, das nunmehr die Lidspalte öffnen konnte, in seine Heimat entlassen.

Höchst überrascht war ich, bei der mikroskopischen Untersuchung des ersten Präparates nur die normalen Gewebs-Elemente des Oberlids (quergestreifte Muskelfasern, Bindegewebe, zum Teil sklerotisch,) aber nicht die vermuteten Lymphräume zu finden. Vielleicht war die vorausgegangene Operation daran schuld. Jedenfalls erhielt ich über das zweite Präparat von Dr. Ponfick den folgenden Bericht: Die übersandten Gewebsstücke bestanden ausschließlich aus leicht veränderten Muskelfasern und aus einem ziemlich derben, gefäßarmen Fasergewebe.... Von Höhlenbildung oder epithelialen Elementen keine Spur.“ (Immerhin mag man den Fall als Hypertrophie des Oberlids mit Lymphgefäß-Erweiterung in der Augapfel-Bindehaut bezeichnen.)

Ende August 1872, also nach $1^1/_4$ Jahren, befand sich das Kind ganz wohl, die Anschwellung des Lids war noch mehr zurückgegangen.

Am 13. Juni 1878 kam Rosa wieder zur Aufnahme, jetzt 9 Jahre alt. Inzwischen war noch eine vierte Operation gemacht worden. Das linke Auge sieht gut, das rechte mittelmäßig. Exophthalmus besteht nicht, der rechte Augapfel steht etwas tiefer und kann nur wenig gehoben werden. Zwei Reste des Tumors bestehen noch, einer unter der Narbe meiner zweiten Operation, einer am inneren oberen Winkel der Orbita. Die Dicke des Lides ist fast normal, doch hängt es für gewöhnlich herab.

Fig. 3.

Lymphgefäße der Augapfel-Bindehaut noch sichtbar, Augengrund normal.

Am 14. Juni 1878 verrichtete ich unter Narkose die Vornähung des rechten Rectus superior, am 29. Juni die Ptosis-Operation durch Ausschneidung einer Hautfalte.

Am 27. Mai 1887 kehrt die Kranke wieder, jetzt 18 Jahre alt. Ihr Aussehen zeigt Fig. 3, nach einer Photographie. Der Augapfel wird besser gehoben, das Oberlid gleichfalls. Einige Verdickung und

Senkung des letzteren besteht natürlich noch, auch noch Füllung der Lymphgefäße der Augapfel-Bindehaut.

Diplopie ist nicht vorhanden. Das rechte Auge erkennt Sn CC in 15′ nur knapp, G.F. normal. Das linke erkennt, mit —8″ (5 D.), Sn XL in 15′.

2. Der zweite Fall war aus Berlin und blieb dauernd in Beobachtung. Am 12. Mai 1886 wurde mir die 5jährige Erna D. vorgestellt. Nach der bestimmten Angabe der Mutter war das Kind ganz leicht zur Welt gekommen, hatte aber sofort eine Schwellung der linken Gesichtshälfte, und zwar von der natürlichen Farbe, nicht etwa von blauem Farbenton, aufgewiesen.

Ich fand nun jetzt die ganze linke Hälfte des Gesichts erheblich breiter, als die rechte; die linke Wange weit massiger, als die rechte, so daß der linke Mundwinkel tiefer steht. Der linke Augapfel ist vorgetrieben, so daß er fast aus der Orbita hervorragt, dabei gut beweglich und sehkräftig. Der Augenspiegel zeigt nur Stauung der Netzhaut-Venen. (Später wurde auch angeborene Erweiterung von Blutgefäßen in der Regenbogenhaut, und zwar ganz atypische, in gröberen Strängen des Iris-Reliefs[1], sowie Faserreste der Pupillar-Membran entdeckt.)

Auf dem Augapfel erscheinen nach innen-unten typische Lymphgefäß-Stränge, die nach der Übergangsfalte und der Karunkel zu geschwulst-artig zusammenfließen. Am linken Teil des Nasenrückens ist eine prall-elastische Erhebung vorhanden. In der Mitte des unteren Lidrands ist ein kleiner weicher Auswuchs nachzuweisen, größere am Zahnfleisch auf der linken, erkrankten Seite.

In Erinnerung an den von mir im Jahre 1871 beobachteten und 1874 beschriebenen Fall, den ich vorher mitgeteilt, stellte ich die Diagnose auf angeborenes Lymphangiom der Orbita und der ganzen Gesichtshälfte der linken Körperseite und sandte die kleine mit dieser so überaus seltnen Geschwulstbildung zur Beurteilung an meinen Lehrer R. Virchow, der für solche Fälle immer auf das lebhafteste sich interessierte und mir am 22. Juni 1886 das folgende Schreiben zurücksandte: „Besten Dank! Sie haben wohl bemerkt, daß in der Falte der Wangen-Schleimhaut gegen den Zahnrand warzige und polypöse Zapfen vorstehen. Im wesentlichen wird Ihre Diagnose wohl richtig sein, vorausgesetzt, daß Sie auch Blutgefäße für die Zusammensetzung zulassen. Freundlichen Gruß. Virchow."

Wer die vorsichtige Zurückhaltung des Altmeisters kennt, mußte

[1] Vgl. die Beschreibung und Abbildung, die mein Assistent Dr. Körber in der Zeitschr. f. Augenheilk., Februar 1906, veröffentlicht.

mit dieser Zustimmung schon recht zufrieden sein. Fig. 4 stellt das Gesicht der Kleinen nach einer Photographie dar, welche der ausgezeichnete Photograph Carl Günther damals für mich angefertigt hat, natürlich ohne Retusche.

Am 29. Juni 1886 wurde Erna zum erstenmal in meine Anstalt aufgenommen, um durch Operation, soweit wie möglich, von ihrer Entstellung befreit zu werden. Unter Chloroform-Betäubung wurde ein Keil aus der linken Wange ausgeschnitten. Ein Schnitt wird durch die Wangenlidfalte gelegt, ein zweiter halbmondförmiger 6—8 mm tiefer angelegt, und die Haut samt dem unterliegenden sklerotischen Gewebe ausgeschnitten, ohne daß beträchtliche Blutung auftritt; und der Defekt durch Naht geschlossen. Die günstige Wirkung des Eingriffs ist nicht sehr groß, aber doch merkbar. Am 7. Juli 1886 wird die Kleine entlassen.

Fig. 4.

Am 11. August 1886 wird sie zum zweitenmal aufgenommen und der hervorragende, schwach bläuliche Wulst an der Nasenwurzel ausgeschnitten und die Wunde durch Naht geschlossen.

Zum drittenmal wurde das jetzt 12jährige Kind mir am 9. Oktober 1893 gebracht wegen einer starken Spontan-Blutung, welche in die Augapfel-Bindehaut und unter die Lidhaut der kranken Seite erfolgt war. (Vgl. die Skizze, Fig. 5.)

Das herabhängende Oberlid des linken Auges ist tiefbraun verfärbt. Der nasale Teil der Augapfel-Bindehaut ragt als ein Blutsack hervor. Die Karunkel ist stark verbreitert und von Blut durchsetzt.

Jetzt konnte auch eine Sehprüfung vorgenommen werden. Dieselbe ergab rechts $^{15}/_{XX}'$, links $^{15}/_{XXX}'$; beiderseits Sn $1^1/_2'$ in 8″. Der Augenspiegel zeigte jetzt außer der Verbreiterung und Schlängelung der Netzhaut-Blutadern noch eine grauliche Abblassung der Sehnerven-Scheibe auf der linken, erkrankten Seite.

Unter einfacher Behandlung mit kalten Umschlägen besserte sich der Zustand; das Blut wurde aufgelöst.

Zum viertenmal wurde Erna am 10. Juli 1894 wieder gebracht,

wegen erneuter Blutung unter die Augapfel-Bindehaut: die verbreiterte Karunkel ist blutig durchtränkt.

Die Sehkraft des linken Auges hat in der kurzen Zwischenzeit von 10 Monaten erheblich abgenommen. Das Auge zählt nur noch Finger auf 8′ und entziffert Zahlen von Sn XVI′ in 8″, während das Gesichtsfeld ziemlich normal geblieben ist. Jetzt zeigt sich bläu-

Fig. 5.

liche Aushöhlung der Schläfenhälfte der linken Sehnerven-Scheibe. Ich konnte mich nicht entschließen, dies Sehnerven-Leiden operativ zu behandeln, und beschränkte mich wieder auf kühle Umschläge. Die Blutungen gingen zurück.

Fig. 6 zeigt das Aussehen der Kranken zu dieser Zeit, nach einer von einem meiner damaligen Assistenten angefertigten Skizze.

Zum fünftenmal erschien Erna am 14. September 1894, da seit 3 Tagen ohne bekannte Ursache eine Geschwulst in der Gegend des linken Wangenbeins entstanden war, von der Größe und Kon-

sistenz einer Pflaume, gegen die Unterlage schwer verschieblich, wenig schmerzhaft, — offenbar eine tiefsitzende Blutung, vielleicht unter der Knochenhaut. Jetzt wurde noch Jodkali innerlich verabreicht und eine Salbe (Ung. ros., Ung. cin. āā) in die Umgebung eingerieben.

Zum sechstenmal kam die (jetzt 15jährige) Erna am 16. Januar 1897: seit 4 Tagen hat, unter Schmerzen um den Augapfel, wieder eine spontane Blutung sich eingestellt, in den verdickten Rand des Oberlids, in die Augapfel-Schleimhaut innen-unten und in die Karunkel. (Sehkraft und Gesichtsfeld links unverändert.)

Fig. 6.

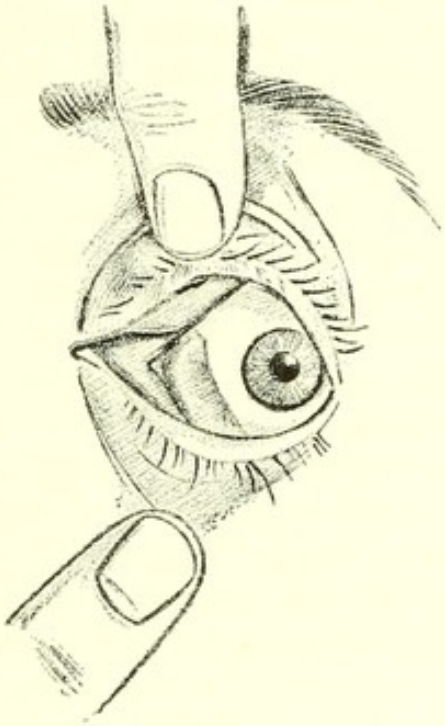

Fig. 7.

Der siebente Akt stellt eine neue Aufnahme (10. bis 29. März 1897) und teilweise Ausschneidung dar. Der linke Augapfel ist vorgedrängt, schwachsichtig, aber nicht blind; der Sehnerv blaß und ausgehöhlt. Das elephantiastisch vergrößerte Oberlid wird durch Ausschneidung verkleinert: ein Streifen der Lidhaut von 6 mm Höhe wird umschnitten und die entsprechende Masse aus der Liddicke keilförmig ausgeschnitten, der Defekt durch Naht geschlossen. Die Masse ist speckig, aber nicht hart. Die Blutung gering. Heilung regelmäßig. Das Aussehen verbessert.

Zum achtenmal kommt Erna am 8. September 1898, da seit 3 Tagen das linke Auge gerötet und schmerzhaft. Eine ausgedehnte

Blutung wölbt die Augapfel-Bindehaut innen-unten hervor. Das linke Auge erkennt die Finger auf 6′, G.F. normal. Kühle Umschläge.

Zum neuntenmal stellt die Kranke sich am 20. Mai 1902 vor, weil seit etwa 8 Tagen das linke Oberlid wieder dicker geworden.

Das linke Oberlid hängt als dicker Wulst vor dem Augapfel herab. Der letztere ist vorgedrängt, nach außen und nach unten verlagert. Der nach der Nasenseite zu gelegene Teil der Augapfel-Bindehaut ist in einen mit Blut gefüllten Sack verwandelt, der durch Furchen in drei Abschnitte geteilt ist: der erste stellt eine flach erhabene Anschwellung des medialen Teiles der Augapfel-Bindehaut dar; der zweite die wulstförmig angeschwollene Plica, die von der Kante des Unterlids einen Einkniff erlitten hat und die normale Karunkel trägt; der dritte besteht aus einer Anschwellung des medialen Teiles der oberen Umschlagsfalte. (Vgl. Fig. 7.)

Der Augapfel ist nicht gereizt und gut beweglich; er zählt die Finger auf 1,25 m und hat ein normales Gesichtsfeld. (Doppelbilder werden nicht angegeben.) Der Sehnerven-Eintritt zeigt eine bläuliche, tiefe Aushöhlung durch teilweisen Schwund, eine Randzone ist noch etwas rötlich; die Netzhaut-Venen sind strotzend gefüllt und bis zur äußersten Peripherie stark geschlängelt. Die linke Hälfte des Gesichts ist nicht mehr so stark geschwollen im Vergleich zu der rechten. Die Auswüchse des Zahnfleisches sind noch unverändert. In der Mittel-Ebene des harten Gaumens sitzt ein tiefgreifendes Geschwür, das übrigens bald verheilt. Die Kranke wird aufgenommen und operiert, und zwar unter örtlicher Anwendung von Holokain und Adrenalin. Ich beabsichtige, die entstellenden Blutwülste der Bindehaut nicht auszuschneiden, sondern nur zu eröffnen und das Blut zu entleeren. Aber das letztere ist unmöglich. Deshalb wird von der angeschwollenen Plica ein verhältnismäßig schmales Stück fortgenommen; hierauf glättet sie sich und auch der Wulst auf dem Augapfel flacht sich ab, so daß nur noch an dem oberen Umschlagsteil gleichfalls ein schmaler Streifen entfernt zu werden braucht. Blutung gering: aber nach 2 Tagen erfolgte eine Nachblutung. Diese stand auf Umstechung.

Am 12. Juni 1902 wurde die Kranke entlassen, mit vorzüglichem Erfolg, da sie das Auge wieder willkürlich öffnen kann.

14. September 1902: Der linke Augapfel ist nicht mehr vorgetrieben, nur noch etwas nach unten verschoben. Die Lider können willkürlich geöffnet werden, so daß bei geradeaus gerichteter Blicklinie der obere Lidrand höher steht, als der Mittelpunkt der Hornhaut. Höhe der Lidspalte 7 mm (rechts 12 mm). Von den früheren Blutwülsten ist so nichts zu sehen; nur wenn man die Lider vom Augapfel

abzieht, findet man die Augapfel-Bindehaut innen-unten von ganz flachen, blutroten Erhebungen bedeckt.

Zum zehntenmal[1] kommt die Kranke am 23. Februar 1903 und bittet um Aufnahme und Operation zur Verbesserung des Aussehens. Sie ist nunmehr 21 Jahre alt geworden, die weibliche Eitelkeit regt sich. Man kann ihr den Versuch, eine weitere Lidspalte zu schaffen, nicht versagen.

Am 24. Februar 1903 wird unter Allgemeinbetäubung (mit Billroth'scher Mischung) ein trapezförmiger Lappen der Haut und des Unterhaut-Zellgewebes (mit wagerechter Hauptachse) aus dem elephantiastischen linken Oberlid entfernt. Die Blutung ist nicht erheblich, nur eine Arterie spritzt. Sorgfältige Naht. Eiskühlung. Nach 2 Tagen erfolgt Nachblutung, welche pralle Spannung des Lides bewirkt, ferner Schmerz und Erbrechen. Eis-Umschläge bringen Erleichterung. Am 2. März 1903 ist die Spannung geringer. Am 10. März 1903 wird die Kranke mit gutem kosmetischen Erfolg entlassen.

Zu einer Iridektomie des linken Auges konnte ich mich nicht entschließen. Zeichen von entzündlicher Drucksteigerung waren nie beobachtet worden. Die Betastung des Augapfels gab keine sicheren Ergebnisse; mitunter schien die Spannung etwas höher zu sein. Das Gesichtsfeld des kranken Auges war auch im Jahre 1905, nach 19jähriger Beobachtung, noch nicht wesentlich (namentlich auch nicht charakteristisch) eingeengt: i. 55°, a. 65°, o. 48°, u. 55°. Die Sehschärfe war ja allerdings regelmäßig gesunken; von $^{15}/_{XXX}$ im Jahre 1893, bis auf Finger in 5′ im Jahre 1902; so war es in den letzten 3 Jahren verblieben. Der Sehnerv war allerdings bläulich verfärbt und ausgehöhlt, aber auch nicht in der für Glaukom charakteristischen Weise.

Das Aussehen war genügend verbessert. Ich glaubte schon im wesentlichen mit der Kranken fertig zu sein. Da kam sie am 10. Oktober 1905 zum elftenmal und bat um Aufnahme wegen einer schmerzhaften Anschwellung am Unterlid. Diselbe saß an der nasalen Hälfte des unteren Unterlid-Randes, in der Tiefe, und fühlte sich wie ein Abszeß an. Ich hielt sie aber sogleich für eine Blutung und behandelte sie mit kühlen Umschlägen und innerlichem Gebrauch von Jodkali. Bald wurde die Diagnose bestätigt durch blutige Verfärbung der darüber liegenden Cutis.

[1] Sie hat sich inzwischen wohl öfter vorgestellt und ist untersucht worden. Doch übergehe ich die Einzelheiten, um die Krankengeschichte nicht über Gebühr auszudehnen.

Am 15. Oktober 1905 war sie sehr aufgeregt wegen Zahnschmerz; der eine Backzahn rechts unten wurde ihr entfernt. Danach war die Stimmung besser, auch die blutige Anschwellung verringerte sich. Aber sehr bald wurde sie so unruhig, daß ich den Ausbruch einer Geisteskrankheit befürchtete und sie zu ihren Eltern entließ.

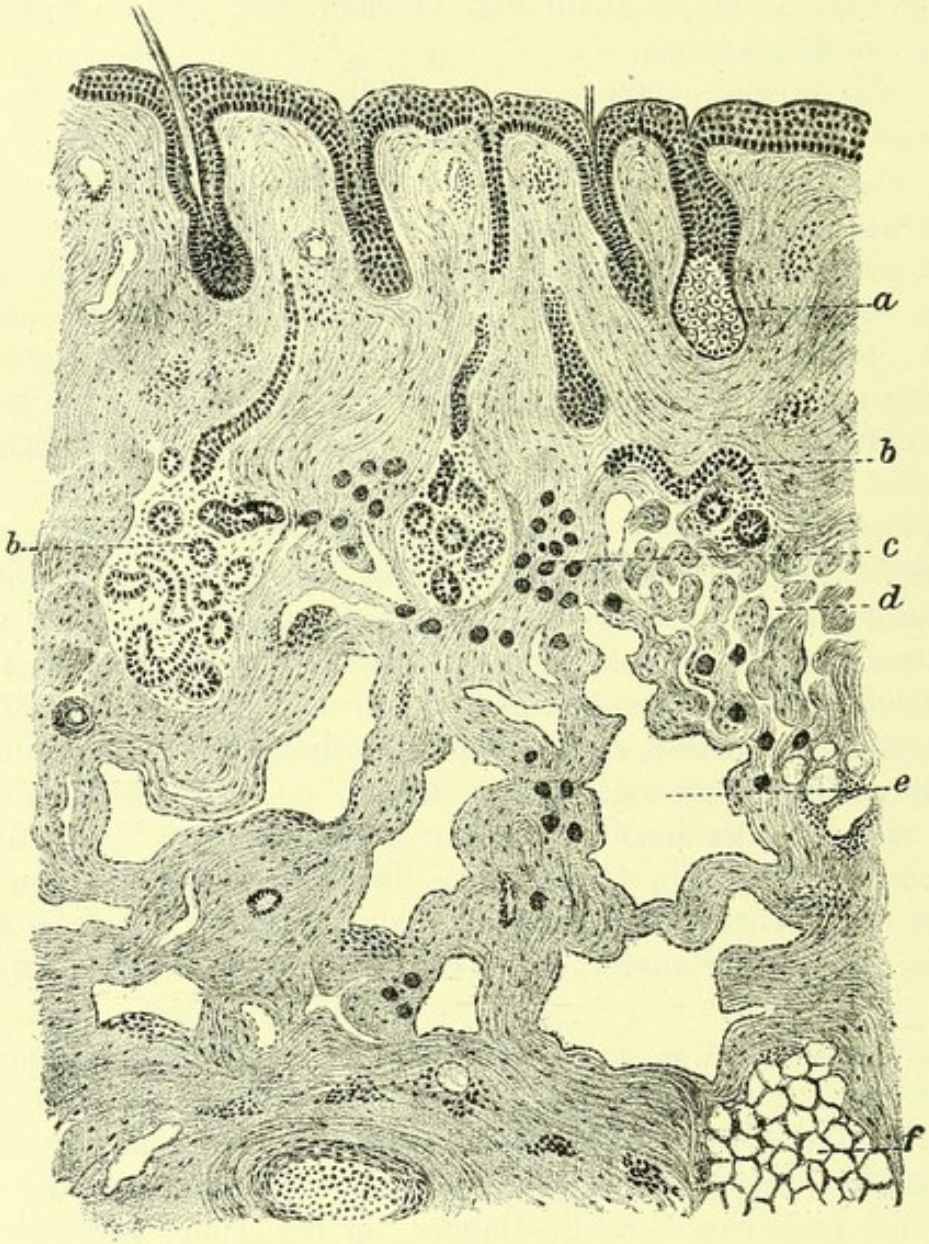

Fig. 8.
a Haarbalg mit Talgdrüse. *b* Schweißdrüse. *c* Muskelfasern. *d* Gewebs-Spalten. *e* Lymphräume. *f* Fettgewebe.

Die Geisteskrankheit bestand in unregelmäßigem Wechsel von Wut und Niedergeschlagenheit und machte ihre Aufnahme in der Königl. Charité notwendig, woselbst ich durch die Güte des Herrn Geh.-Rat Ziehen die Kranke noch einmal im Dezember 1905 zu-

sammen mit Kollegen Greeff zu sehen Gelegenheit fand: es war eine neue Anschwellung der Lider und Umgebung mit Vordrängung des Augapfels eingetreten, offenbar durch erneute Blutung: eine entsprechende entspannende Operation wurde in gemeinschaftlicher Beratung beschlossen und von Herrn Kollegen Greeff ausgeführt.

Die anatomische Untersuchung der von mir ausgeschnittenen Gewebstücke war jederzeit vorgenommen worden. Leider fand sich kein Vermerk darüber in den Krankengeschichten. Aber Präparate, genau mit dem Namen der Kranken bezeichnet, fanden sich in meiner Sammlung, und zwar zwei Reihen; erstlich ältere, von meiner Hand bezeichnet; zweitens jüngere, im Laboratorium meines Freundes

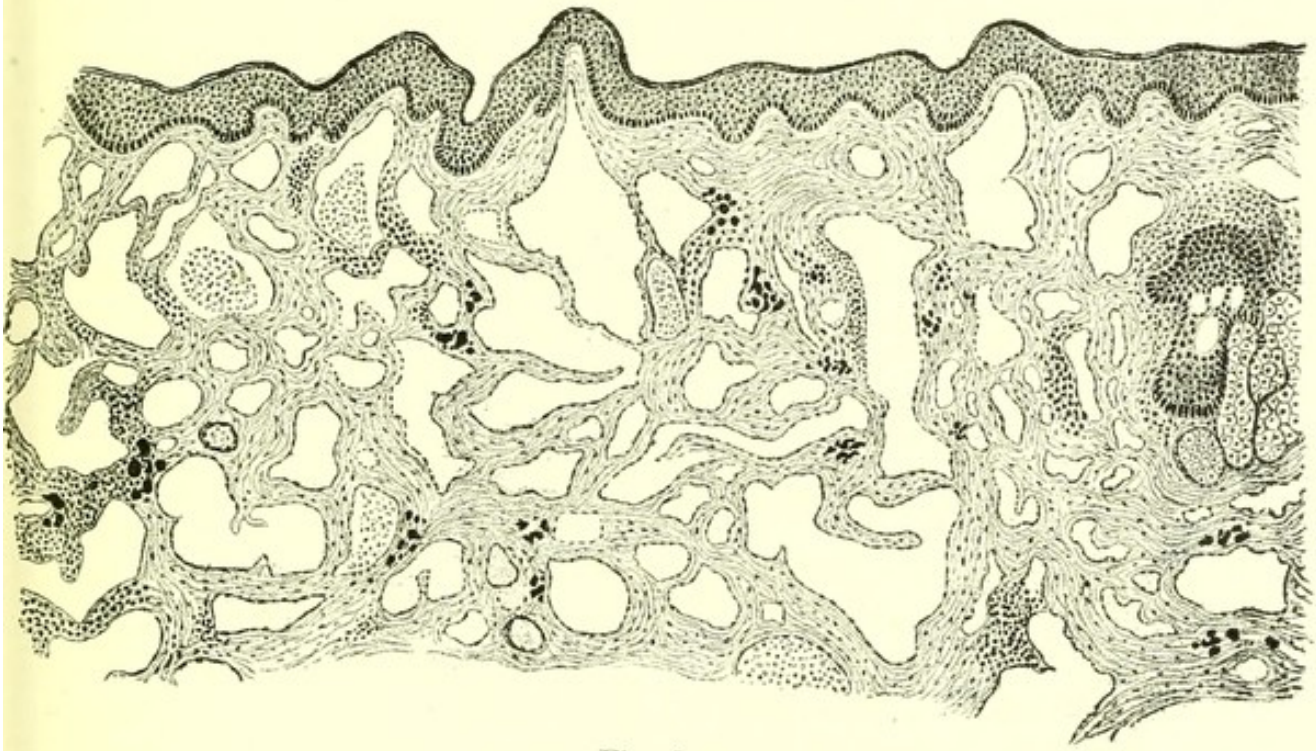

Fig. 9.

de Vincentiis im Jahre 1897 angefertigt: so daß ich in der Lage war, durch Autopsie meine Erinnerungen wieder aufzufrischen. Kollege Fehr war so freundlich, ein typisches Exemplar aus jeder der beiden Reihen genau zu untersuchen und zu zeichnen.

„Das erstere Präparat (vgl. Fig. 8) stellt ein Stück Cutis dar mit zahlreichen Haaren, Talg- und Schweißdrüsen. Die Epidermis zeigt keine Besonderheiten. Die oberflächlichen Schichten der Lederhaut sind aufgelockert durch Bildung von Spalten im Gewebe, welche erweiterten Lymphräumen zu entsprechen scheinen; in den tieferen Schichten verbreitern sich diese zu weiten, mannigfach gestalteten Hohlräumen, die stellenweise miteinander kommunizieren und mit

einem Endothelzellen-Belag ausgekleidet sind, der nur bei den kleineren Räumen vermißt wird. Die Hohlräume sind zum großen Teil leer, zum kleineren mit einer gekörnten Masse, einzelne auch mit Blut gefüllt. Das die Räume trennende Balkenwerk enthält Blutgefäße, Muskelfasern und Anhäufungen von Rundzellen. Das subkutane Gewebe ist reich an Fett und Blutgefäßen.

Das zweite Präparat (vgl. Fig. 9) ist ebenfalls ein Stück Cutis. Es finden sich nur spärliche Haare und drüsige Elemente.

Die ganze Lederhaut ist umgewandelt in ein bindegewebiges Maschen- und Fachwerk, das große und kleinere, vielfach gestaltete Lücken umschließt. Diese sind mit einem endothelialen Belage ausgekleidet; zum größten Teil sind sie leer, zum Teil mit geronnener Lymphe oder auch mit roten Blutkörperchen gefüllt. Die Hohlräume erstrecken sich bis dicht unter die Epidermis, vielfach bis an die Spitze der zahlreich ausgebildeten Papillen. In dem Balkenwerk finden sich außer Blutgefäßen und Rundzellen-Anhäufungen, Haufen von körnigem (Blut-) Pigment."

Somit ist die Diagnose eines angeborenen Lymphangioms der linken Gesichtshälfte mit Beteiligung der Lider und der Orbita und mit starken und wiederholten Spontanblutungen als gesichert anzusehen. Bemerkenswert ist auch das Fortschreiten des pathologischen Prozesses vom subkutanen Gewebe her bis gegen die Epidermis.

137. Über langsame Rückbildung der persistierenden Pupillen-Haut. C.-Bl. f. A. 1904, S. 103—105.

Adolf Weber[1] hat das Verdienst, das Klinische der sogenannten Membra pupillaris perseverans vollständig klargelegt zu haben. Die Darstellungen von Manz[2] und E. v. Hippel[3] lieferten im wesentlichen nur Bestätigungen.

Eine klinische Frage ist die nach dem spontanen Schwinden der angeborenen Pupillen-Haut. A. Weber hebt den Fall von J. Beer[4] hervor, wo die mit angeborener Sperre behaftete Pupille „ohne Zutun der Kunst in der sechsten Woche nach der Geburt sich wieder geöffnet hatte"; und ist geneigt, derartige Tatsachen zur Beurteilung älterer, ungenau beschriebenen Fälle mit zu verwerten. Manz sagt richtig: „Es ist kaum zu bezweifeln, daß diese faserigen Reste der Pupillen-Membran von der Geburt an noch weiteren Veränderungen

[1] Arch. f. Ophthalm. VIII, 1, 337, 1861.
[2] Graefe-Saemisch, 1. Aufl., 2. Bd., S. 93, 1876.
[3] Graefe-Saemisch, 2. Aufl., 18. und 19. Lieferung, S. 58, 1900.
[4] Augenkrankh. II, 1817.

unterworfen sind, indem einesteils der sonst vor der Geburt bedingte Resorptions- bzw. Veränderungs-Prozeß noch weitere Fortschritte macht, andrerseits das Spiel der Pupille Zerrung und Ablösung herbeiführt." E. v. Hippel hat diese Frage nicht erörtert.

Zwei Fälle muß man unterscheiden.

Erstlich diejenigen, welche unmittelbar oder doch sehr bald nach der Geburt zur Beobachtung gelangen. Es ist nicht unwahrscheinlich, daß man hier öfters binnen wenigen Wochen bedeutende Veränderungen nachweisen kann.

Zweitens diejenigen, welche bei größeren Kindern oder Erwachsenen zur Beobachtung kommen. Hier findet man in der Mehrzahl der Fälle durch viele Jahre hindurch keine wesentlichen Änderungen. Ich besitze von mehreren Fällen eine Reihe von Zeichnungen der Pupillen-Haut, welche dieses beweisen.

Aber einen Fall habe ich 18 Jahre lang, vom 2. bis 20. Jahre des Befallenen, beobachtet, wo ein teilweiser Schwund der Pupillen-Haut im Laufe der Jahre ganz deutlich zutage trat.

Im Jahre 1885 wurde mir ein 2jähriger Knabe vorgestellt, der von gesunden Eltern stammt, durch normale Entbindung zur Welt gekommen ist und beiderseits zu kleine Augen zeigt.

Die kleine Hornhaut ist längs-oval, mit etwas schräg gestellter Längs-Achse, besonders links, wo Kolobom der Regenbogen- und Ader-Haut deutlich hervortritt. Das rechte Auge zeigt nicht ein Kolobom der Regenbogenhaut, wohl aber eine ziemlich stark entwickelte Pupillen-Haut. Ein breiter Pinsel von Fäden steigt von unten empor und vereinigt sich mit einem schmäleren, der von oben herabsteigt, so daß nur rechts und links ein Segment der Pupille freibleibt. (Fig. 1.)

1889 wurde der jetzt 5jährige mir wieder gebracht. Jedes Auge für sich sieht, aber das rechte mittelmäßig und nahe. Jetzt erkennt man auf dem rechten Auge Verkleinerung der Linse, leichte Verschiebung nach der Nasenseite, so daß in der künstlich erweiterten Pupille der Linsenrand schläfenwärts sichtbar wird, sowie auch feine Trübung-Streifen in der Linse. Auch der rechte Augengrund zeigt Kolobom-Bildung. Der rötliche Sehnerv ist dreieckig begrenzt, dicht darunter folgen zwei dunkel-bläuliche Höhlungen mäßiger Größe und danach eine weiße Zone, wo die Lederhaut sichtbar wird; auch noch zwei kleine, helle Herde dicht oberhalb und nasenwärts am Sehnerven.

Das Kolobom des linken Augengrundes ist typisch, ungefähr entsprechend der bekannten Abbildung von E. Jäger, welche E. v. Hippel auf seiner Fig. 7 wieder dargestellt hat: nur ist das Kolobom breiter, die obere Grenzlinie weniger konvex, der Sehnerv weniger scharf, auch mehr dreieckig begrenzt, dicht neben demselben eine tiefe Aushöhlung zweiter Ordnung.

1890 wird auch links leichte Linsen-Verschiebung, und zwar nach der Schläfenseite zu, nachgewiesen: nach künstlicher Erweiterung der Pupille wird dicht bei ihrem nasalen Rand derjenige der Linse sichtbar, zu dem brückenartig feine Pigmentfäden ziehen.

1893 erscheint bei dem 10jährigen die rechte Regenbogenhaut mehr

bläulich, die linke bräunlich, das rechte Auge steht höher. Jetzt kann man, 8 Jahre nach der ersten Beobachtung, einen teilweisen Schwund der rechtsseitigen Pupillen-Haut feststellen. Das ganze nasale Drittel der Pupille ist frei geworden.

Es sind überhaupt nur noch etwa 5 Fäden vorhanden, von denen einer oben, zwei unten als dreieckige Verlängerungen der Iris-Stroma beginnen, der untere breitere einen bandartigen Fortsatz trägt: alle vereinigen sich auf einer kleinen bläulichen Haut, die der Vorderkapsel aufliegt.

Bei Zusammenziehung der Pupille erfolgt schlangenartige Krümmung der Fäden. Fig. 2 ist bei künstlicher Erweiterung der Pupille gezeichnet; etwas stärker vergrößert, als Fig. 1. Der Unterschied zwischen senkrechtem und wagerechtem Durchmesser der rechten Hornhaut ist ziemlich ausgeglichen. Unter dem vorderen Scheitel der Linse ist eine dreieckige Trübung angedeutet.

Das rechte Auge erkennt Sn 2′:3″; das linke Sn $1^1/_2$′:3″. Das rechte Gesichtsfeld ist von der Nasenseite her bis auf 10° eingeengt, oben mehr,

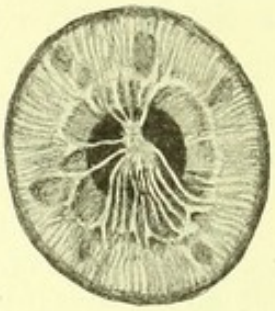

Fig. 1.

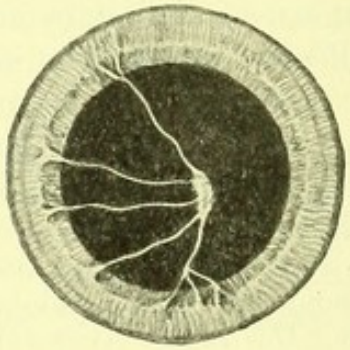

Fig. 2.

als unten. Das linke Gesichtsfeld ist allseitig bis auf 40°, oben und außen bis auf 30° eingeengt.

1894 wird auf dem rechten Auge Netzhaut-Abhebung festgestellt.

1895 gibt der nunmehr 12jährige das Gesichtsfeld des linken Auges so an, wie wir es bei Kolobom des Augengrundes gewöhnt sind: d. h. oberhalb des blinden Flecks besteht ein großer Ausfall, mit nach unten konvexer Grenzlinie. Das linke Auge hat mit −4 D. S = $^5/_9$ (fast); Sn $1^1/_2$′ wird in 3″ erkannt. Das rechte Auge erkennt nun Finger auf 2′; nur ganz nach unten zu ist ein Rest des Gesichtsfelds erhalten.

1897 rechts S = $\frac{1}{\infty}$, links −5 D. S = $^5/_{60}$; Sn $1^1/_2$ in $2^1/_2$″.

1904 kehrt der jetzt 20jährige wieder, an dem Tage, wo er der Augen halber militärfrei geworden.

Der Farben-Unterschied der Regenbogenhäute ist nicht mehr erheblich, die linke ist bräunlich, die rechte grünlich-bräunlich.

Die rechte Hornhaut ist 9 mm breit und hoch; die linke 7,5 mm breit, 9 mm hoch. (In der rechten Hornhaut hat sich der Unterschied zwischen senkrechtem und wagerechtem Durchmesser im Laufe der Jahre ziemlich wieder ausgeglichen.) Der Krümmungs-Halbmesser der rechten Hornhaut ist, wegen der Blindheit, nicht genau zu messen; der der linken beträgt 9,6 mm. Links besteht Hornhaut-Astigmatismus nach der Regel von 3 Dioptrien.

Das rechte Auge ist stockblind, dabei lichtscheu, die Linse getrübt, Spannung gut.

Von der Pupillen-Haut ist nur ein zartes Segel übrig geblieben, welches ungefähr das laterale Drittel der Pupille deckt. Links ist eine eigentümliche Atrophie des Pupillen-Teils der Iris sichtbar; das Pigmentblatt tritt als Streifen oder Gürtel frei zutage; das Stroma hört auf mit abgerundeter Zähnelung.

Das linke Auge erkennt mit −8 D. Finger auf 10′; Sn $1^1/_2$ in 2″ mühsam. Gesichtsfeld ungefähr wie zuvor.

Wir haben hier an dem rechten Auge ein neues Beispiel der Tatsache, daß das angeborene Kolobom durch fortschreitende Schrumpfung des Glaskörpers zur Netzhaut-Abhebung und Erblindung führen kann.

138. Über angeborene Ausstülpung des Pigment-Blatts der Regenbogenhaut. C.-Bl. f. A. 1903, S. 321—324.

Als im Jahre 1885 mein damaliger Assistent, Herr Dr. Richard Ancke, 3 Fälle von angeborener Ausstülpung des Pigmentblatts der Regenbogenhaut aus meiner Augen-Heilanstalt veröffentlichte[1], konnte er nur einen Fall in der Literatur auffinden. Ich selber hatte schon vorher solche Fälle verschiedentlich beobachtet und habe sie auch nachher gesehen; einige sind von meinen Assistenten, Hrn. Dr. Spiro[2] und Hrn. Dr. Fehr[3], kurz veröffentlicht worden.

Aber in der neuen Auflage des Handbuches von Graefe-Saemisch (I, II, IX, 1900) ist diesem Gegenstand nur ein kurzer Paragraph (der 16.) gewidmet und eigentlich nur eine der drei Hauptformen berücksichtigt worden.[4] Drei Hauptformen kommen vor: Die Beutelchen, die Halskrause, die Schürze.

Die Beutelchen treten immer mehrfach auf. Bei der Durchleuchtung gleicht der Pupillen-Rand dem Zahnrad einer Taschenuhr; bei seitlicher Beleuchtung erkennt man, daß die Zähnelung bedingt wird durch zahlreiche, kleine, rundliche Auswüchse von dunkelbrauner, sammet-artiger Oberfläche, welche, einer neben dem andren, auf dem freien Pupillen-Rand aufsitzen. Sie können auch hauptsächlich und vornehmlich am unteren Pupillen-Rand entwickelt sein und als kleine Beutelchen an kurzem Stiel über den kleinen Kreis der Regenbogenhaut herabhängen.[5] Das einzelne Beutelchen sieht dem Staub-Beutel (Anthere) mancher Blüten ähnlich.

[1] C.-Bl. f. A. 1885, S. 311: Drei Fälle von Ectropium uveae congenitum.
[2] C.-Bl. f. A. 1896, S. 310.
[3] C.-Bl. f. A. 1902, S. 233.
[4] Ich ziehe ja deutsche Krankheitsnamen vor. Aber, warum nach Herrn E. v. Hippel „Ectropium uveae ein Hinübergezogensein des Pigment-Blatts auf die Vorderfläche der Iris" bedeuten müsse, vermag ich aus der Wurzel des griechischen Wortes nicht zu erschließen. Schon vor 36 Jahren haben wir den Namen Ectropium uveae congenitum für diese Zustände in A. v. Graefe's Klinik angewandt.
[5] Ancke, aus Prof. Hirschberg's Augen-Heilanstalt, C.-Bl. f. A. 1885, S. 311.

2. Die Halskrause ist durch ihren Namen gekennzeichnet. (Vgl. Fig. 1.) Sie sitzt dem freien Kreisrande der Pupille wie eine vollständige, d. h. ringförmige, zierlich gefaltete Halskrause auf, welche nur aus dem (gedoppelten) Pigment-Blatt besteht. Besonders auffällig ist das Gebilde bei blauer Farbe der Regenbogenhaut; doch sieht man dann an der Grenze des kleinen und großen Kreises zarte, hellbräunliche Pigment-Fleckchen, die dem andren Auge, ebenso wie die Halskrause, vollständig fehlen.

1.

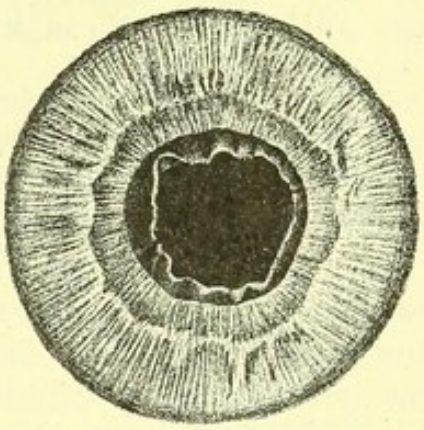

Fig. 1. (Dr. Fehr f.)

Die Figur entstammt einem 26jährigen Fräulein, das wegen der so oft verkannten, kurzsichtigen Drucksteigerung (Glaucoma myopicum) meine Hilfe nachsuchte. So selten diese breite Halskrause vorkommt, — wer stets die Lupe zur Betrachtung des Auges mit benutzt, wird die ganz schmale Halskrause, einen zierlich gefältelten Saum, recht häufig antreffen.

3. Die Schürze bildet eine breite, dunkle Figur, welche an die Pupille sich anschließt; sie ist von seichten, strahlenförmigen Furchen durchzogen, die am Pupillen-Rande in zierlichen Zähnen endigen, dabei leicht erhaben und zieht sich bei künstlicher Erweiterung der Pupille regelmäßig zu einem schmalen Saum zusammen.

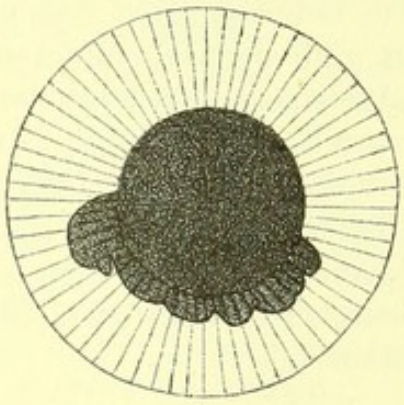

R

Fig. 2.

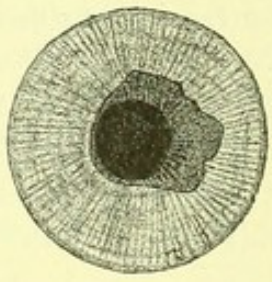

Fig. 3.

Fig. 2 und 3 stellen zwei Fälle aus meiner Augen-Heilanstalt dar, welche von den Herren Dr. Spiro und Fehr im C.-Bl. f. pr. A. veröffentlicht sind.

Alle diese Fälle kommen an gesunden Augen vor, werden aber gelegentlich an kranken Augen zufällig vorgefunden.

Bock[1] konnte anatomisch die Zusammensetzung aus Uveal-Pigment nachweisen, während Troitzki und Businelli auch Bindegewebe darin fanden![2] Aber der letztgenannte Befund bezieht sich auf einen andren Fall, den Colsman[3] als dunkelbraunen, blumenkohlartigen Auswuchs am oberen Pupillen-Rand beschrieb. Ähnlich sind die Fälle von Holmes[4] und Wicherkiewicz.[5]

Von der angeborenen Pigment-Ausstülpung sind auch die Fäden oder Auswüchse, welche Iris-Struktur besitzen[6], vollständig zu trennen. Von der erworbenen Pigment-Ausstülpung, besonders von der Atrophie des Stroma nächst dem Pupillen-Rande, ist der in Rede stehende Zustand leicht zu unterscheiden.[7]

Augen-Geschwülste.

139. Augen-Geschwülste. Eulenburg's Real-Enzykl., II. Aufl., II. Bd., S. 172ff., 1885; 25jähriger Bericht, 1895, S. 70—77.

Augen-Geschwülste sind bedeutungsvolle Erkrankungen, die nicht bloß ein so wichtiges Organ, wie das Auge, zerstören, sondern sogar das Leben ernstlich bedrohen, so daß, bei frühzeitiger Erkenntnis, lebensrettende Operationen in Frage kommen. Noch dazu sind diese Krankheitsformen berufen, helles Licht auf dunkle Gebiete der allgemeinen Krankheitslehre zu werfen. Während ein Virchow 1864 in seiner bahnbrechenden Geschwulstlehre den Ausspruch tat, daß die klinische Beobachtung des Gesamtverlaufes, der „Konstitutionalismus" der einzelnen Geschwulstformen, ein Gebiet darstelle, auf dem eigentlich noch alles zu machen sei; haben A. v. Graefe, H. Knapp, ich selber schon 1868 die Krankheitsbilder und den klinischen Gesamtverlauf der Hauptformen von Augen-Geschwülsten genauer und schärfer gezeichnet, als dies bis dahin bei den meisten Neubildungen andrer Körperteile möglich gewesen. Hilfreich waren hierzu erstlich Helmholtz' Augenspiegel, der die frühzeitige Erkenntnis ermöglichte; und zweitens der wunderbar einfache Bau des menschlichen Augapfels, in dessen Innern Drüsen vollständig fehlen, und die einzigen echten Epithel-Zellen, der

[1] Klin. Mon.-Bl. 1888, S. 163, woselbst noch mehrere Fälle zitiert werden. Vgl. auch v. Reuss, C.-Bl. f. A. 1886, S. 248.
[2] Annal. d'Oc. 1868, LX.
[3] Klin. Mon.-Bl. 1869, S. 53.
[4] Nagel's Jahresbericht 1873, S. 293.
[5] Arch. f. Ophthalm. 38, 1, 206.
[6] Weinberg, Klin. Mon.-Bl. f. A. 1888, S. 320.
[7] v. Michel, Arch. f. Ophthalm. 27, 2, 263; Fuchs, 29, 4, 223.

hintere Belag der vorderen Linsen-Kapsel, niemals zu Geschwülsten anwachsen.

Darum gibt es im Augen-Innern auch nur Sarkome, keinen echten Krebs, es sei denn ein metastatischer, z. B. vom Brustdrüsenkrebs her. Nur zwei solche Fälle habe ich beobachtet, auf mehr als 100 Primärgeschwülste des Augapfels: in Übereinstimmung mit dem Virchow'schen Satze, daß diejenigen Organe, welche verhältnismäßig oft Sitz von primären Geschwülsten sind, nur selten von metastatischen befallen werden.

Bezüglich der Behandlung der bösartigen Neubildungen ist die älteste Auffassung, sie überhaupt nicht anzurühren, noch heutzutage, bewußt oder unbewußt, in mancher Fachgenossen Gehirn fortwirkend tätig.

Ὁκόσοισι κρυπτοὶ καρκίνοι γίνονται, μὴ θεραπεύειν βέλτιον. (Hippocr. Aphor. VI. 38.) Gibt es auf unsrem Gebiet eine Geschwulstform, auf welche diese Regel paßt? Ganz gewiß, es ist das kleinzellige Orbital-Sarkom, das rein nicht ausgerottet werden kann und nach jedem Ausrottungs-Versuch schlimmer wiederkehrt.

1. Fall. Ein 8jähriges, sonst völlig gesundes Mädchen wird am 15. Dezember 1884 gebracht, weil seit 8 Tagen eine Anschwellung des linken Auges bemerkt worden. Beiderseits Sn, On; niemals Doppeltsehen. Das rechte Auge ist in jeder Beziehung normal. Links ist die Lidspalte verengt; es besteht starkes Einwärts-Schielen bei behinderter Auswärtsdrehung; der linke Augapfel ist um etwa 10 mm nach vorn und gleichzeitig median- und abwärts verschoben. Endlich sieht man schläfenwärts vom Äquator des linken Augapfels starke, rote, reizlose Chemose. Offenbar ist eine weiche Geschwulst hinter dem Augapfel entwickelt, welche auch das Oberlid lateralwärts hervordrängt. Sofort wurde ein Orbital-Sarkom angenommen, und das Kind photographiert (vgl. Fig. 1). Der Vergleich einer früheren, vor einem Jahr angefertigten Photographie lehrt, daß damals beide Augen normal ausgesehen haben.

Fig. 1.

Von Tag zu Tag nahmen Anschwellung und Chemose zu; am 22. Dezember 1884 ist letztere total geworden, daß sie nicht mehr von den Lidern bedeckt werden kann; das obere bläulich.

Am 23. Dezember Punktion der Orbita.

Am 31. Dezember 1884 wird in meiner Anstalt von Hrn. Geh.-Rat v. Bergmann unter Narkose die Exstirpation der Orbita vorgenommen:

Der äußere Lidwinkel erweitert, die Lider abpräpariert, Augapfel mit Neubildung nebst oberer und lateraler Knochenhaut der Orbita fortgenommen, die Lider verkürzt (der Ciliar-Teil entfernt) und medianwärts vernäht. Jodoformbausch-Ausstopfung der Orbita. Am folgenden Tage ist das Kind ganz munter und wird in gutem Zustande nach 14 Tagen aus der Anstalt entlassen.

Schon Ende März 1885 war das Lokal-Rezidiv deutlich, das am 7. April 1885 bereits ulzeriert, bei starker Infiltration der Wangengegend. Dazu Kopf- und Kreuzschmerzen.

Am 17. Mai 1885 ist die Rezidiv-Geschwulst kindskopfgroß geworden und muß durch Verband nach der linken Seite herübergehalten werden, um das rechte Auge freizulassen.

Fig. 2.
Sarkom der Orbita, aus verschiedenen Teilen der Geschwulst zusammengezogen. (R. Obj. 5; Oc. III.)

Metastatische Geschwülste auf dem Schädel und in der Kreuzbeingegend. Dekubitus. Zweimal täglich ist Morphium-Injektion notwendig, um den Schmerz zu betäuben. Dabei sind Sehkraft und Verstand ungetrübt.

Am 16. Juli 1885 wurde das Kind, das tags zuvor noch vortrefflich gesehen und Puppen aus Papier geschnitten, vollkommen blind; aus dem Nachmittags-Schlaf erwachend, konnte die Ärmste nicht mehr das Sonnenlicht wahrnehmen. Am Abend dieses Tages war der Sehnerv blaß, aber nicht geschwollen, S = O. Verstand normal, Stimmung heiter. Die linke Hälfte des Gesichts ist ganz unförmlich aufgetrieben; das Lokal-Rezidiv, aus dem mitunter große Stücke unter Blutung sich abstoßen, ist über kindskopfgroß geworden. Auf dem Schädel fühlt man die weichelastischen Metastasen. Große Abmagerung, Appetit befriedigend.

Am 28. Juli 1885 erfolgte der tödliche Ausgang.

Die mikroskopische Untersuchung der ursprünglichen Geschwulst (Prof. A. Birnbacher) zeigte ein Sarkom, das überwiegend aus kleinen Rundzellen gebildet wird. (Vgl. Fig. 2.)

2. Fall. Am 16. November 1891 wird ein 13jähriger, sonst völlig gesunder Knabe aufgenommen wegen einer ziemlich unscheinbaren, bohnengroßen Geschwulst zwischen innerem Lidwinkel und linkem, besserem Augapfel, die angeblich schon seit 3 Jahren bestehen und in den letzten Tagen stark und störend gewachsen sein soll. Ausrottung der Geschwulst. Die mikroskopische Untersuchung (Dr. Cirincione) zeigt Fibro-Sarkom mit freier Schnittfläche, so daß leider eine reine Entfernung nicht gelungen war.

Sofort begann das neue Wachstum mit Vortreibung der Lider. Deshalb, 29. November 1891, Radikal-Operation, Entfernung der haselnußgroßen, anscheinend gut abgegrenzten Geschwulst der Orbita bis zum Periost und mit den flügelförmigen Fortsätzen zum Augapfel, der auf $^1/_4$ entblößt ist und mit Bindehautlappen von oben und unten her bedeckt wird. Reizlose Heilung. Aber am 8. Dezember ist ein großer Teil der Hautnaht wieder aufgegangen und wird am 11. Dezember 1891 durch Anfrischung wieder geschlossen.

Bereits am 7. Januar 1892 ist wieder Geschwulst hinter der Narbe zu fühlen, der Augapfel vorgetrieben, S. gut, On. Der Kranke wird in die Klinik des Hrn. Geh.-Rat v. Bergmann gesendet und dort mittelst Exstirpation des Augapfels und des Orbital-Inhaltes operiert. 1. März 1892 entlassen, die Orbita verschlossen. Am 23. März 1892 sind unten in der Orbita Geschwulstknoten zu fühlen, in der vorgetriebenen, bläulichroten Haut breite Venen entwickelt. Schwäche, Appetit- und Schlaflosigkeit, heftige Schmerzen.

Auf dringende Bitten der Eltern hat Hr. Prof. Dr. J. Israel noch einmal operiert, den ganzen Orbital-Inhalt entfernt, auch einige Knochenstücke. Es erfolgte Heilung, aber sofort Rückfall. Von einem Verband zum andern vergrößert sich die Geschwulst, die unter Verband aseptisch gehalten wird, und erreicht am 15. Juni 1892 die Größe einer Melone. Heftige Schmerzen in den Beinen deuten auf Metastasen in der Wirbelsäule, auch das zweite Auge ist erblindet. Am 24. Juli 1892 erfolgte der tödliche Ausgang.

Noch einige wenige Fälle der Art habe ich beobachtet. Es ist ja schwer zu sagen, ob die rasche Wucherung schon von vornherein angelegt war oder erst durch die Ausrottungs-Versuche angefacht wird. Jedenfalls habe ich es mir zum Grundsatz gemacht, bei solchen Orbital-Sarkomen, so lange der Zustand erträglich war, von jeder Operation vorläufig abzuraten.

So entmutigend also leider unsre Heil-Versuche bei dem kleinzelligen Sarkom der Orbita, so erfreulich sind sie beim Markschwamm der Netzhaut, wenn die kleinen Kranken frühzeitig in Behandlung gebracht wurden.

Zunächst wollen wir den Begriff dieser Krankheit feststellen.

Es gibt eine anatomisch wie klinisch wohl begrenzte und einheitliche Geschwulstform, welche in dem Augen-Hintergrunde von Kindern ohne Entzündungs-Erscheinungen unter dem Bilde des amaurotischen Katzenauges beginnt, als eine umschriebene, weiche, markige, gefäßreiche Neubildung von der Außenfläche der Netzhaut durch eine anscheinend hyperplastische Zellvermehrung in der inneren Körnerschicht entsteht und nach außen wuchert (Glioma exophytum); mitunter aber aus den bindegewebigen Elementen der inneren Netzhautschichten hervorgeht und nach innen wuchert (Gl. endophytum); die dann in der gewöhnlichen Weise der fortschreitenden Geschwülste, durch Aussaat von kleinen Tochterknoten in die benachbarte Netzhaut und schließliches Zusammenfließen derselben, allmählich sich vergrößert und zu einer Verdickung der ganzen Netzhaut führt; später durch (heteroplastische) Verbreiterung auf die angrenzenden Teile (Aderhaut, Sehnerv, Orbital-Gewebe) zu sehr beträchtlichen Geschwulstmassen anwächst, welche sowohl durch Aufbruch nach außen und deren Folgen, namentlich Verjauchung und Blutung, als auch durch unmittelbare Fortpflanzung nach hinten, auf das Gehirn und sogar auf das Rückenmark, endlich auch durch Verschleppung nach entfernteren Organen (Lymphdrüsen, Knochensystem, Leber, Nieren) dem Leben der kleinen Kranken regelmäßig in verhältnismäßig kurzer Zeit ein Ziel setzen. Die Krankheit ist im Beginn eine streng örtliche, die aber später sich weiter verbreitet und verallgemeinert, und deren verhängnisvoller Fortschritt nur durch eine im ersten Stadium unternommene, vollständige Ausrottung des Augapfels, dann aber mit Sicherheit, geheilt werden kann. Aber in den späteren Stadien erfolgen fast immer örtliche Rezidive (und zwar meistens binnen $^1/_2$—3 Monaten), und der Endausgang ist dann der nämliche, wie bei ungehemmtem Verlaufe. — — —

Man kann also mit großer Sicherheit darauf rechnen, daß der Markschwamm der Netzhaut keine Metastasen gemacht hat, solange er im Auge auf die Netzhaut selbst noch beschränkt war. Die Operation ergibt in diesen Fällen eine günstige Prognose. — — —

Beim Aderhaut-Sarkom ist dagegen das Lokal-Rezidiv ganz überaus selten; die Hauptgefahr beruht hier in den Metastasen, besonders der Leber, an denen viele Kranke 1—2 Jahre nach der Entfernung des Augapfels zugrunde gehen, selbst wenn die Operation sehr früh, sogar bei noch vortrefflicher Sehkraft des befallenen Auges, ausgeführt worden war. Der erste Beginn der Metastasen-Bildung entzieht sich gänzlich unsrer Beobachtung.

[Vgl. hierzu Nr. 141 und Nr. 146a.]

140. Sarcoma iridis. A. v. Graefe's Arch. f. Ophthalm., XIV, 3, S. 285—299, 1868.

Da die sarkomatösen Geschwülste der Regenbogenhaut zu den seltensten Befunden gehören, deren genauere Darstellung und anatomische Beschreibung in der ophthalmologischen Literatur bisher noch vermißt wird, so dürfte die Mitteilung des nachfolgenden Falles gerechtfertigt erscheinen.

Am 21. Mai 1868 zeigte sich in Prof. v. Graefe's Klinik der 38jährige Bauer E. J., um wegen seines rechten Auges Rat zu holen. Er gibt an, daß er stets völlig gesund gewesen. Seit einem Jahre bemerke er eine Veränderung, eine schwärzliche Neubildung im Innern seines rechten Auges, die genau an einer Stelle begonnen, wo er von Jugend auf in seinem „Stern" einen dunkleren Fleck besessen. Die Entwicklung sei völlig ohne Schmerzhaftigkeit, Rötung oder sonstige Reiz-Erscheinungen am Auge vonstatten gegangen, und in den letzten Wochen das Wachstum besonders rasch gewesen.

Status praesens. A. Allgemeinzustand: Kräftiger, wohlgebauter Mann, dessen Brust- und Unterleibs-Organe keinerlei Abweichungen von der Norm erkennen lassen.

B. 1. Das linke Auge ist völlig normal. S = 1. Die Iris ist blaugrau mit grünlichgelblicher Beimischung, besonders an den hervorspringenden Fasern des kleinen Kreises.

2. Am rechten Auge, das keine krankhafte Rötung darbietet, ist die vordere Kammer zum größeren Teil von einer eigentümlichen dunklen Masse angefüllt. Dieselbe geht von der unteren Hälfte der Iris aus, hat eine gesättigt dunkelbraune, etwas ins Bläuliche schimmernde, glatte Oberfläche, die in der Mitte der Hornhaut gegen deren Hinterfläche sich drängt. Hier zeigt das Hornhautgewebe eine vom medialen Rande bis zum lateralen reichende, in der Richtung von oben nach unten etwa 2‴ breite, ziemlich zarte Trübungs-Zone, während das untere etwa 1‴ breite Segment der Hornhaut, wo ein kleiner Abstand zwischen ihr und der daselbst weniger vorspringenden Geschwulst bleibt, die normale Durchsichtigkeit bewahrt hat. Nach oben reicht die Geschwulst mit konvexer Begrenzungsfläche, deren Ausdehnung im Diameter anteroposterior (von der hinteren Hornhaut-Fläche bis zum Niveau der vorderen Linsenkapsel) schätzungsweise $1^1/_2$‴ beträgt, bis auf $1^1/_4$‴ vom oberen Ciliar-Rand. Da, bei mittlerer Tagesbeleuchtung, der nach oben gebliebene Rest der Iris ebenfalls die letztgenannte Breite besitzt, so erscheint die Pupille als ein äußerst schmaler Halbmond, bei hellerem Tageslicht sogar nur als eine nach oben konvexe, dunkle Linie, die bei der ersten Betrachtung dem Beobachter fast entgehen konnte und jedenfalls nicht vermuten

ließ, daß dies Auge eine fast völlig normale S besaß, — was in der Tat der Fall war und ja nach bekannten optischen Grundsätzen auch, die Unversehrtheit von Netzhaut, Sehnerv, brechenden Medien vorausgesetzt, nichts Auffälliges hatte.

Das obere Segment der Iris, oberhalb der fast linienförmigen Pupille, ist normal und von der nämlichen Farbe wie die linke; nur tritt hier der grünlichgelbe Ton noch stärker hervor. Nach beiden Seiten zu erreicht die Geschwulst etwas unterhalb des wagerechten Durchmessers den Ciliar-Rand der Iris und hängt dem schmalen Saume normaler Regenbogenhaut pilzförmig über; noch weiter nach unten zu ist die ganze Iris in die Geschwulstbildung aufgegangen, welche sich als eine direkte Verdickung der ersteren darstellt.

Zentrales und exzentrisches Sehvermögen des betreffenden Auges sind nicht herabgesetzt. (S etwas über $^2/_3$.) Die fokale Beleuchtung und ophthalmoskopische Untersuchung ergeben keinerlei Abweichungen in den tieferen Teilen; namentlich sind keine hinter der Linse vom Ciliar-Körper oder den vorderen Aderhaut-Partien ausgehenden Geschwulstbuckel nachzuweisen.

Herr Prof. v. Graefe stellte die Diagnose auf eine bösartige Geschwulst (Melanosarcoma) der Iris, obwohl, bei dem ganz ungewöhnlichen Befunde, mehr die Gesamt-Erscheinung des klinischen Bildes (die dunkle Färbung der Geschwulst, ihr in letzter Zeit so rasches Wachstum, das Alter des Kranken,) die leitenden Gesichtspunkte abgab, welche gegen einfache Granulations-Geschwulst sprachen, als daß die tatsächliche Erfahrung sichere Handhaben für die Beurteilung des Falles geboten hätte. Es wurde auch kein Bedenken getragen, die Entfernung des noch sehkräftigen Augapfels anzuraten, da erstlich bei der schnellen Vergrößerung der Geschwulst doch in kurzer Zeit völlige Verlegung der Pupille und damit Verlust eines brauchbaren Sehvermögens zu erwarten stand; und da ferner, wenn man überhaupt bei Geschwülsten des Aderhaut-Traktus chirurgisch eingreifen will, eine möglichst frühzeitige Operation unbedingt geboten erscheint, nachdem die Erfahrung gelehrt hat, daß „Patienten nach Enucleatio bulbi wegen kirschkerngroßer, scharf abgegrenzter Aderhaut-Sarcome bereits innerhalb $1^1/_2$ Jahren Leber-Sarkomen unterliegen". (v. Graefe, in seinem Archiv XIV, 2, S. 107.)

Von einer Entfernung der Geschwulst bei Erhaltung des Augapfels, — etwa in der Weise, wie Alfred Graefe (vgl. v. Graefe's Archiv VIII, 1, S. 291) einmal einen Gummi-Knoten der Iris ausgeschnitten hat, Mooren (Ophthalm. Beob. S. 128) ein Lipom, — mußte hier schon wegen der Ausdehnung der Geschwulst selbstverständlich abgesehen werden; und dürfte eine solche selbst bei geringer

Größe der bösartigen Neubildung kaum statthaft sein, auf Grund der eben erwähnten Erfahrung, da eine im histologischen Sinne völlig reine Ausrottung nur möglich ist, wenn man den ganzen Augapfel herausnimmt, innerhalb dessen die Neubildung vollkommen eingesperrt ist.

Die Ausschälung des Augapfels wurde von Prof. v. Graefe in der gewöhnlichen Weise ausgeführt. Die Heilung erfolgte ohne jede Störung, so daß der Kranke nach wenigen Tagen in seine Heimat entlassen werden konnte. Am 1. November 1868 zeigte er sich von neuem, um „seine Freude über die gelungene Kur auszudrücken". Der vernarbte Bindehaut-Trichter wich in nichts von dem nach der Ausschälung des Augapfels gewöhnlichen Befunde ab. Der allgemeine Gesundheitszustand des Mannes erschien vortrefflich.

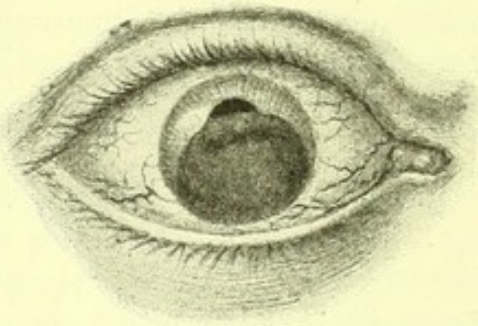

Fig. 1.
Ansicht des Auges mit Iristumor von vorn, vor der Enucleatio bulbi.

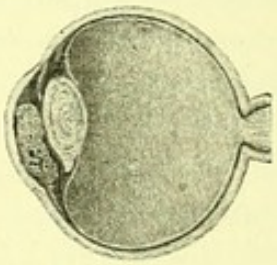

Fig. 2.
Ansicht des Vertikalschnittes des enukleierten Auges.

Nach mäßiger Erhärtung des herausgenommenen Augapfels in Müller'scher Lösung wurde derselbe (am 2. Juni) im senkrechten Meridian durchschnitten. Es stellte sich heraus, daß mit Ausnahme der unteren größeren Hälfte der Iris fast alle Teile des Augapfels ihre Integrität bewahrt haben. Von der genannten Partie (vgl. Fig. 2) geht eine Geschwulstmasse aus, welche über zwei Dritteile der vorderen Kammer füllt, auf dem Durchschnitt eine ovale Schnittfläche von 8 mm Höhe, $3^3/_4$ mm Breite besitzt, vorn der Hinterfläche der Hornhaut unmittelbar sich anschmiegt und mit deren mittlerer Zone leicht verklebt erscheint, während sowohl die Kuppe als die unterste Partie der Geschwulst einen geringen Abstand von der Hornhaut einhalten. Auch mit der vorderen Linsen-Kapsel ist die Hinterfläche der Geschwulst etwas adhärent, so daß bei vorsichtigen Trennungsversuchen mit der Präparier-Nadel reichliche Reste des hinteren Pigment-Belags auf der Linsen-Kapsel haften bleiben. Sehr eigentümlich ist die Gestaltveränderung, welche die Linse, offenbar infolge des Druckes

der nach hinten wachsenden Neubildung, erlitten hat (vgl. Fig. 2); sie ist in den unteren zwei Dritteilen ihrer vorderen Fläche abgeplattet und am unteren Rande mehr zugeschärft als am oberen, so daß ihr Durchschnitt einem Ovoid mit unterer Spitze gleicht.

Die Substanz der Geschwulst ist gelblich gefärbt, ziemlich gleichartig oder doch nur leicht körnig, etwa von der Dichtigkeit eines normalen Muskels. Die vordere Begrenzung ihrer Schnittfläche zeigt in ihrer oberen Hälfte einen schmalen, schwärzlichen Saum von etwa $^1/_3$ mm Breite; schwärzliche Punkte, Striche, Flecke sowie verästelte Züge finden sich überall in die gelbe Masse eingesprengt, besonders nach hinten und unten zu. Die Hinterfläche besitzt einen zusammenhängenden, schwarzen Pigment-Belag. Seitlich reicht die Geschwulst, wie die weitere Zergliederung lehrt, unten bis an den Ciliar-Rand der Iris; weiter nach oben, etwas unterhalb des wagerechten Durchmessers, bleibt eine Rand-Zone der Regenbogenhaut frei.

Der Übergang der geschwulstartig verdickten Iris in die normale ist ein ziemlich schroffer. Vom Pupillar-Rand ist über die Hälfte in die Verdickung aufgegangen. Die obere Iris sowie der Ciliar-Körper oben und unten erscheinen auf dem Durchschnitt völlig normal.

Die mikroskopische Untersuchung lehrt, daß die Neubildung ein pigmentiertes Spindelzellen-Sarkom darstellt. — — —

Es ist keineswegs die Eigentümlichkeit der histologischen Textur, welche dem vorliegenden Fall sein Interesse verleiht, wohl aber die Besonderheit der Geschwulst-Matrix, der Iris. Diese letztere wird erfahrungsgemäß nur äußerst selten der Ausgangspunkt für derartige Neubildungen.

In den gewöhnlichen Lehrbüchern der Augenheilkunde finden sich keine genaueren Mitteilungen über solche Beobachtungen.[1] Von den beiden Fällen von „Melanosis der Iris" (von Stöber und von Aronsohn), welche in v. Ammon's Zeitschrift für Medizin, Chirurgie und Augenheilkunde I, S. 70 u. 639 (im Jahre 1836) mitgeteilt sind, und welche in den Hand- und Lehrbüchern zitiert zu werden pflegen, möchte vielleicht der erste hierher gehören; jedoch fehlen die anatomischen Befunde bei beiden vollständig. Prof. v. Graefe erwähnt (in seinem Archiv I, 1, S. 414, 1854) in Kürze folgenden Fall von melanotischer Geschwulst der Iris: „Die Kranke stellte sich wegen erheblicher Sehstörung vor. Ziemlich weit gediehene, harte Katarakt. Der obere Teil der Iris gegen die Hornhaut gedrängt, der obere Teil der Linse nach hinten disloziert, beides bedingt durch eine schwarze Geschwulst, die von der hinteren Fläche der Iris sich in

[1] Vgl. auch Knapp, Intraokulare Geschwülste 1868, S. 175. „Fälle von primärem Iris-Sarkom sind meinem Gedächtnis nicht gegenwärtig."

deren oberem Teil entwickelt hatte. S entsprach dem Grade der Katarakt. Nachdem sich die Pupille in ihrem unteren Teil durch Atropin erweitert, konnte ein ziemlich normaler Reflex vom Augengrunde erhalten werden. Der Tumor ist während 3 Monate nicht gewachsen.“ Die versprochene Mitteilung über den endlichen Ausgang des Falles ist unterblieben, wahrscheinlich, weil die Kranke der Beobachtung sich entzogen hat.

Prof. Virchow macht in seinem Geschwulstwerke (II. S. 281) keine besondren Angaben; er verlangt „eine ungleich genauere Untersuchung, als bis jetzt meist ausgeführt worden ist, um zu entscheiden, wieviel von den Melanosen der Iris in das Gebiet der Melano-Sarkome hineingehört.“ — — —

[F. Lagrange erklärt in seinem Werk über die Augengeschwülste (Paris 1890, S. 357): L'observation de Hirschberg est intéressante, d'abord comme type de ce genre, ensuite parcequ'elle est la première bien étudiée.]

140a. Primäres Sarkom der Iris. Von Dr. O. Fehr, I. Assistent an Prof. H.'s Augen-Heilanstalt. (Beiträge z. Augenheilk., Festschrift für J. H., Leipzig 1905, S. 107—125.) Enthält die 3 Fälle aus H.'s Beobachtungsmaterial.

[Der erste, mittelst Iridektomie operiert, von Hrn. G. R. v. Hansemann als Sarkom anerkannt, hat am 13. Oktober 1910, also 16 Jahre nach der Operation, sich wieder vorgestellt, frei von Rezidiv. Der zweite, mittelst Enukleation operiert, war nach 4 Jahren in blühender Gesundheit und frei von Rückfall. Die dritte Patientin verbat sich die Operation, da sie, nach 15jähriger Beobachtung, mit demjenigen Auge, das ein zweifelloses Iris-Sarkom trug, immer noch besser sah, als mit dem andren.]

141. Beiträge zur Prognose der bösartigen Aderhaut-Geschwülste. Berliner klin. Wochenschr. 1904 Nr. 4 u. 5. (Vgl. C.-Bl. f. A. 1904, S. 51 ff. u. S. 91 ff.)[1]

„Operieren Sie noch die melanotischen Geschwülste des Augapfels?“ So fragte mich vor etwa 25 Jahren, bei Gelegenheit einer Konsultation, mein Lehrer Bernhard von Langenbeck[2];

[1] Vgl. ferner Virchow's Arch. XC. (C.-Bl. f. A. 1896, S. 268; 1895, S. 5; 1898, S. 250.)

[2] Übrigens hat auch A. v. Graefe 1864 (Arch. f. Ophthalm. X., 1, S. 176) den Ausspruch getan, daß er sich keines Falles erinnere, wo nach noch so gründlicher Ausrottung einer melanotischen Geschwulst am und im Augapfel der Zustand scheinbarer Heilung länger als 4 Jahre sich erhalten hätte. Und in seiner wichtigen Arbeit „Über intraokulare Tumoren“ (Arch. f. Ophthalm. XIV, 2,

und fügte sofort hinzu: „Mir sind sie leider alle an Metastasen gestorben."

Natürlich, in die Hände des Chirurgen kommen solche Fälle erst in vorgerückteren Stadien, nämlich wenn der Augapfel bereits vergrößert oder gar schon durchbrochen ist. Der Augenarzt, welcher den Spiegel zu handhaben gelernt und die auf diesem Gebiete ganz unerläßliche Erfahrung sich angeeignet hat, vermag schon in den frühesten Stadien die Diagnose sicher zu stellen und die Entfernung des die Geschwulst bergenden Augapfels zu bewerkstelligen.

Da das Aderhaut-Sarkom zunächst als ein örtliches Leiden im Augeninnern anhebt und danach, im Laufe der Zeit, Geschwulstzellen in das strömende Blut sendet, welche in entfernten Organen, hauptsächlich in der Leber, sich ansiedeln und hier die „Metastasen" bilden, — denn die Annahme einer primären „Dyskrasie" oder sofortigen Multiplizität[1] können wir nicht zulassen; — so ist ohne weiteres dem denkenden Arzt die Aufgabe gestellt, durch tunlichst frühzeitige Entfernung des Augapfels die Möglichkeit der Metastasen-Bildung abzuschneiden, d. h. das Leben der befallenen Kranken zu verlängern. In dieser Aufgabe darf er sich auch dann nicht beirren lassen, wenn in einigen anscheinend ganz frühzeitigen Fällen die Metastasen-Bildung dennoch nicht vermieden wird. Dies ist leider in der Tat der Fall. Wiewohl in den späten Fällen Tod durch Leber-Metastasen 1—2 Jahre nach der Entfernung des Augapfels verhältnismäßig recht häufig vorkommt, so sah ich doch diesen traurigen Ausgang wiederholentlich auch nach der Operation von frühen Fällen eintreten, wo der befallene Augapfel noch einen guten Teil der Sehkraft dargeboten, und die Neubildung noch ziemlich klein gewesen.

Fragt man nun nach der wissenschaftlichen, d. h. erfahrungsgemäßen Unterlage für die Prognose dieser Krankheit, so erheben sich ernste Schwierigkeiten. Man wünscht verläßliche und nicht zu kleine Zahlenreihen. Die allgemeinen Angaben über die Heilbarkeit bösartiger Geschwülste, der Karzinome und der Sarkome, genügen nicht und befriedigen nicht. Jede Geschwulst-Art muß für sich betrachtet werden.

S. 103—144, 1868) sagt er folgendes: „Obwohl wir für frühzeitige Operation stimmen, sind wir doch im unsicheren, bis auf welchen Punkt wir hierdurch das Leben verlängern. Denn die Aderhaut-Sarkome können bereits in der allerersten Entwicklungsperiode mit Ablagerungen in der Leber u. a. sich komplizieren."

[1] A. v. Graefe (Arch. f. Ophthalm. XIV, 2, S. 107, 1868) hat beides noch als möglich hingestellt.

Der Markschwamm der Netzhaut bei Kindern ist durch Ausschälung des Augapfels mit ziemlicher Sicherheit heilbar, aber nur innerhalb der ersten 6—10 Wochen nach dem Beginn der klinischen Erscheinungen (des krankhaften Glanzes aus der Pupille), und solange nur ein kleiner Teil der Netzhaut allein von der Neubildung betroffen ist; wenn er erst später zur Operation gelangt, so besteht die Hauptgefahr in der örtlichen Neuwucherung (Lokal-Rezidiv), während Metastasen erst später auftreten. Das Sarkom der Aderhaut bei Erwachsenen ist hingegen ziemlich frei von Gefahr der örtlichen Neuwucherung; die Hauptgefahr beruht hier in den Metastasen, besonders der Leber, deren erster Beginn unsrer Beobachtung und Wahrnehmung gänzlich entzogen bleibt.

Somit sind wir darauf angewiesen, für das Sarkom der Aderhaut größere Zahlenreihen von operierten und nach der Operation längere Zeit weiter beobachteten Fällen aufzustellen.

Es hat nicht an Versuchen gefehlt, solche Statistiken zu schaffen.

E. Fuchs[1] hat 235 Fälle von Sarkom der Aderhaut und des Ciliar-Körpers zusammengestellt, die anscheinend radikal, durch Ausschälung des Augapfels, ausgerottet worden waren. 31 mal, d. h. in 13 %, trat örtliches Rezidiv ein; die übergroße Mehrzahl der örtlichen Rezidive entfällt auf solche Fälle, welche erst im dritten Stadium, dem der extraokularen Verbreitung der Geschwulst, hatten operiert werden können. (Nach der Operation im dritten Stadium waren 22 % Lokal-Rezidive beobachtet worden!) Gelegentlich ist auch das örtliche Rezidiv noch mit dauerndem Erfolg beseitigt worden.

Metastasen, welche für diese Geschwulstform das Wichtigere darstellen, fand Fuchs unter den 243 Fällen von Ciliar-Körper- und Aderhaut-Sarkom 45 mal, d. h. in 18½ %, und zwar ziemlich gleich, ob im ersten oder zweiten oder im dritten Stadium der Geschwulstbildung operiert worden. In der Mehrzahl der Fälle führten die Metastasen in den ersten 2 Jahren nach der Operation zum Tode, während ihm kein Fall bekannt war, wo nach mehr als 5 Jahren noch Metastasen sich gezeigt hätten.

Auf Grund dieser Anschauung konnte er von den 243 Fällen nur 15 = 6 % als wirklich durch die Operation geheilt ansehen.

Aber Fuchs selber gibt an, daß eine derartige Zusammenstellung nur bedingten Wert besitzt. Sie hängt eben von den Zufälligkeiten der Veröffentlichung ab. Weit überzeugender ist die lückenlose Reihe eines einzigen Beobachters, wenn sie auch kleiner wäre. Von den 22 Fällen, die er selber in der v. Arlt'-

[1] Das Sarkom des Uveal-Traktus. Wien 1882. S. 272ff.

schen Klinik beobachten konnte, waren nur über 17 weitere Nachrichten zu erlangen. 13 waren schon gestorben, 11 ziemlich sicher an Metastasen. Von den 4 lebenden hatte einer ein Rezidiv, bei 2 war die Beobachtungszeit zu kurz; nur bei einem sind 4 Jahre seit der Operation verflossen, ohne daß Gesundheitsstörung sich gezeigt. Danach wäre die Prognose, bei nur 6 % Heilungen, eine recht ungünstige, namentlich wenn man sie mit der der Karzinome vergleicht, wo Winiwarter 29 % Heilungen erhoben hatte.

Aber natürlich konnte hiermit die Untersuchung noch nicht als abgeschlossen angesehen werden. Die beiden großen Werke über Aderhaut-Sarkom, welche auf Fuchs folgten[1], haben keine erhebliche Ausbeute nach dieser Richtung geboten.

„Das Sarkom des Auges" von Putiata Kerschbaumer[2] bringt überhaupt nichts über diesen Gegenstand.

Felix Lagrange[3] erwähnt in seinem sehr gründlichen Werke über die Augengeschwülste, daß Baudoin die 130 Fälle von melanotischem Sarkom der Aderhaut gesammelt, welche in der Zeit nach dem Erscheinen der Sonderschrift von Fuchs noch veröffentlicht worden: nur 29 sind lange genug verfolgt; von diesen war einer nach 9 Jahren, 2 nach 5 Jahren gesund und frei von Rückfällen. Aber für diese Zusammentragung gilt dasselbe Bedenken, wie für die vorher erwähnte von Fuchs.

Wenden wir uns lieber den lückenlosen Reihen einzelner Beobachter oder Anstalten zu.

Auf Anregung von Th. Leber hat Herr cand. med. G. Freudenthal[4] die Fälle von Aderhaut-Sarkom zusammengestellt, welche von 1877—1889 auf der Göttinger Augenklinik operiert worden sind. Es waren 24 Fälle im Alter von 28—69 Jahren. Elf Fälle kamen erst, nachdem schon auf der Lederhaut oder in der Augenhöhle Knoten aufgetreten. In 6 Fällen (25 %) wurde örtliches Rezidiv in der Augenhöhle und Umgebung beobachtet. In 5 Fällen (20,8 %) traten Leber-Metastasen auf. Daß die örtlichen Rezidive häufiger, als in andern Reihen beobachtet wurden, hängt wohl zum Teil von der großen Zahl der vorgeschrittenen Fälle ab. Aber ein Fall, der im Beginn des ersten Stadiums (S = $^2/_3$!) operiert worden,

[1] Die ihm voraufgehende „Étude sur le sarcome de la choroide par le Dr. Léon Brière", Paris 1874, ist zwar recht fleißig gearbeitet, liefert aber keine entscheidenden Zahlen. Noch weniger Wert hat die Kompilation von Holmes Coote: von 15 Fällen waren alle nach durchschnittlich 15 Monaten gestorben. (Mackenzie, Maladies de l'oeil II, S. 300, 1857.)

[2] Wiesbaden 1900, 205 S., mit 7 vortrefflichen anatomischen Tafeln.

[3] Paris 1901, Tumeurs de l'oeil, 879 S. Vgl. S. 382—383.

[4] Arch. f. Ophthalm. XXXVII, 1, S. 137—184, 1891.

kehrte nach 10 Jahren wieder mit einem melanotischen Knoten der Orbita. Allerdings war in diesem Fall auf Wunsch des Kranken vor der Entfernung des Augapfels eine Probepunktion desselben, mit Herausbringen von Gewebsfetzen, gemacht worden. Von den 4 Fällen von Leber-Metastasen ist einer bemerkenswert. Bei der Enukleation des blinden, ektatischen Augapfels eines 34jährigen Bauern fanden sich zwei fast haselnußgroße Geschwülste von schwarzer Farbe und auffallender Härte nach außen vom Sehnerven, der selber frei von Neubildung geblieben. Zehn Jahre später ist der Kranke „an Leberkrebs" verstorben.

Von den übrigen 14 wegen Aderhaut-Sarkom Operierten sind 6 Kranke 3 Jahre oder darüber gesund befunden worden, während 8 als zu frisch außer Rechnung bleiben. Demnach bleiben 6:16 = 37,5 % wahrscheinlich dauerhaft geheilt[1].

Herr Dr. E. Pawel[2] konnte das große Material der Universitäts-Augenklinik von Alfred Graefe in Halle benutzen, das in mehr als 25 Jahren 89 Fälle von operativ behandeltem Sarkom der Aderhaut und des Ciliar-Körpers umfaßte.

9mal, d. h. in 10 %, trat Lokal-Rezidiv auf, davon 7 im 1. Jahr, 1 im 2. Jahr, 1 aber erst nach 30 Jahren.

Metastasen erfolgten in 27 Fällen von 89, d. h. in 30 %. Dieselben führten in 26 Fällen zum Tode, meist innerhalb der ersten 5 Jahre, aber in 6 Fällen erst zwischen dem 5. und 8. Jahr. In einem Fall wurde die Leber-Metastase erfolgreich operiert, die Patientin war $^3/_4$ Jahr nach der Operation noch am Leben.

Nach Ausschaltung der zu frischen[3] Fälle erhält man auf 69 Fälle 34mal das Auftreten von Metastasen und Rezidiven = 49 % Todesfälle; die definitiven Heilungen belaufen sich auf 51 %.

Aus England berichten Lawford und Treacher Collins[4] über 103 Fälle von Aderhaut-Sarkom, die von den Ärzten der Augen-

---

[1] „Von Rezidiv oder Metastasen oder von beiden zusammen wurden 10 von 24 ergriffen = 41,6 %." Diese Rechnung stimmt nicht. Da 8 Fälle außer Rechnung bleiben müssen, so bleiben 10 von 16 mit Rezidiven oder Metastasen = 62,5 %. Und 62,5 + 37,5 = 100.

[2] Arch. f. Ophthalm. XLIX, 1, S. 71—124, 1900. — Die Dissertation von W. Martin (Halle 1885) hatte 43 Fälle desselben Materials bearbeitet.

[3] Genauere Angaben werden leider nicht gemacht, so daß diese Reihe nicht vollständig mit den andren verglichen werden kann.

[4] Ophthalm. Hosp. Rep. XIII, 2, 1891. (Denjenigen, welche die Urschrift nicht einsehen können, wird der Auszug im C.-Bl. f. A. 1891, S. 457, empfohlen.) Der Zeitraum, innerhalb dessen die Fälle zur Operation kamen, ist nicht angegeben; ebensowenig die Zahl der behandelnden Ärzte, die ziemlich groß sein muß. Aus der Bemerkung zum Fall 1 schließe ich, daß diese Zusammenstellung das Material von Moorfields zwischen den Jahren 1871 und 1891 umfaßt.

Heilanstalt zu Moorfields-London hintereinander operiert worden. In 85 Fällen mit Enukleation, in 5 mit Ausräumung des Orbital-Inhalts, in 7 mit Ätzung, in 4 mit Entfernung der Rezidiv-Geschwulst, in 1 mit Resektion des Sehnerven. Von den 103 Fällen konnten 79 verfolgt werden: 39 oder 49,36 % sind noch am Leben, 40 oder 50,63 % sind gestorben. Von den 39 Lebenden sind bei 20 drei[1] oder mehr Jahre seit der Operation verstrichen, diese gelten mit Wahrscheinlichkeit als dauernd geheilt; das macht 25,31 % Heilung von 79 länger beobachteten Fällen. Von den 40, die nicht mehr leben, sind verstorben: 2 wenige Stunden nach der Operation, 10 während des 1. Jahres nach der Operation, 9 im 2. Jahr, 4 im 3., 5 im 4., 3 im 5., 1 im 6., 2 im 7., 1 im 8., 1 im 9., 1 im 10., 1 im 11. Jahr.

In 26 Fällen oder 32,9 % von den 79 Fällen erfolgte der Tod durch Metastase. In 16 von diesen 26 Fällen war die Leber befallen. Die mittlere Lebensdauer nach der Operation betrug $2^1/_2$ Jahre: die längste war 7 bzw. 8 (in je 1 Fall), die kürzeste 6 Monate. Von den 14 andern Todesfällen mögen noch einige durch Metastasen bedingt sein. In 7 Fällen (8,86 %) von den 79 trat Lokal-Rezidiv ein, zwischen 6 Wochen und 3 Jahren nach der Operation. Von diesen waren alle bis auf einen schon gestorben; bei mehreren waren gleichzeitig Leber-Metastasen vorhanden gewesen.

Also den 25 % Heilungen stehen gegenüber: 2 % tödlicher Ausgang unmittelbar nach der Operation, 33 % durch Metastasen, 9 % durch Lokal-Rezidive. Der Rest von 21 % bleibt zweifelhaft.

Aus Frankreich vermag ich nur aus dem trefflichen Werk von Panas[2] anzuführen, daß er bei seinen 11 Fällen 2 Heilungen beobachtet hat, aber die Zahl der Todesfälle an Metastasen nicht anzugeben vermag.

Ich selber[3] habe schon vor mehr als 20 Jahren, gleichzeitig mit der Sonderschrift von Fuchs, versucht, meine Fälle — es waren damals 13 — in prognostischer Hinsicht zu verwerten.

Die Reihe war zwar klein, aber trotzdem schien der Schluß, daß man bei frühzeitiger Operation 25 % Dauer-Heilungen erwarten dürfe, eher der Wahrheit sich anzunähern, als die gleichzeitig von E. Fuchs aufgestellte Zahl von nur 6 % Dauer-Heilungen; und ist auch meistens von den späteren Autoren als Grundlage der Schätzung angenommen worden.

Stets habe ich dieser Frage meine Aufmerksamkeit weiter zu-

[1] Die Anforderung ist geringer als in meiner Statistik.
[2] Sur le glaucome et les néoplasmas intraoculaires, Paris 1898, S. 304.
[3] Virchow's Archiv, Bd. 90, 1882.

gewendet und 13 Jahre später das inzwischen erheblich angewachsene Material neu bearbeitet.[1]

Es waren jetzt 39 Fälle. Sie lieferten das folgende Ergebnis: Mindestens ein Drittel der Fälle stirbt 1—2 Jahre nach der Ausschälung des Augapfels an Metastasen, ein Drittel bleibt dauernd geheilt, ein Drittel bleibt zunächst noch unbestimmt. Meine Erfolge sind besser geworden, mit wachsender Erfahrung, mit früherer Operation.

Die letzte Auszählung habe ich, durch eine ganz ungewöhnliche Beobachtung veranlaßt, jetzt vorgenommen. Die Zusammenstellung des Wundarztes selber, der auch die Operationen ausgeführt, besitzt merkliche Vorzüge vor den Kompilationen Fremder.

Von 1872 bis Ende 1903, also nahezu in einem Lebensalter, sind 68 Fälle von Sarkom des Aderhaut-Traktus zur Aufnahme und zur Operation gelangt.[2] Darunter sind

2 Fälle von Sarkom der Regenbogenhaut,
3 „ „ „ des Strahlenkörpers,
63 „ „ „ der Aderhaut.

34 Fälle betrafen Männer, 36 Frauen: kein Unterschied.

Auf das	20.—30.	Lebensjahr	(das	III.	Jahrzehnt)	kommen	2 Fälle,
„ „	30.—40.	„	(„	IV.	„)	„	10 „
„ „	40.—50.	„	(„	V.	„)	„	20 „
„ „	50.—60.	„	(„	VI.	„)	„	19 „
„ „	60.—70.	„	(„	VII.	„)	„	15 „
„ „	70.—80.	„	(„	VIII.	„)	„	4 „[3].

Vergleicht man nun die Zahl der Sarkom-Fälle und die durchschnittliche Zahl der Menschen für die einzelnen Lebens-Jahrzehnte[4],

[1] 25jähriger Bericht über die Augen-Heilanstalt von Dr. J. Hirschberg, Berlin 1895, S. 77. Diese Veröffentlichung, die damals mit das größte Material von einem Beobachter umfaßte, ist weit seltener zitiert worden, als die erste: offenbar, weil diesem 25jährigen Bericht, gegenüber dem Virchow'schen Archiv, nur eine geringe Verbreitung zukam.

[2] Ein Fall davon entlief aus meiner Anstalt und wurde ein Jahr später von einem Kollegen operiert; starb aber 4 Jahre später an Lebermetastasen. — Zu den 68 Fällen kommt noch einer von Sarkom auf dem Augapfel (S. epibulbare). Dieser und ein aufgenommener, aber nicht operierter Fall sind bei der Alter-Statistik mitgezählt. — Die Gesamtzahl der von mir beobachteten Fälle von Aderhaut-Sarkom kann auf das Doppelte veranschlagt werden. Viele Kranke folgten nicht dem Rat der Operation; manche gingen zu andren Ärzten. — A. v. Graefe hatte (von 1854—1868) einige 60 Fälle von Aderhaut-Sarkom operiert.

[3] Im neunten und zehnten Lebens-Jahrzehnt sind überhaupt zu wenig Menschen, vollends zu einer solchen Operation geneigte, als daß aus ihnen Beispiele schon in einer so kurzen Reihe zu erwarten wären. Nur die Statistik aus Moorfields hat einen Fall aus dem neunten Jahrzehnt.

[4] I. 24,9 %, II. 19,9 %, III. 16,4 %, IV. 13,0 %, V. 11,1 %, VI. 7,5 %, VII. 4,7 %, VIII. 1,8 %, IX. 0,3 %, X. 0,02 %.

so erhält man ein sehr merkwürdiges Ergebnis. In den beiden ersten Lebens-Jahrzehnten fehlt die Krankheit völlig.[1] Von dem dritten Jahrzehnt bis zum achten nimmt das Häufigkeits-Verhältnis ganz regelmäßig zu. Man erhält dafür die folgende Reihe: 1 zu 8,2; 1 zu 1,3; 1 zu 0,5; 1 zu 0,4; 1 zu 0,3; 1 zu 0,15. Natürlich sind das nur Verhältnis-Zahlen.

Setzt man die Veranlagung des dritten Jahrzehnts gleich 1, so ist die des vierten schon 7, die des fünften 16, des sechsten 20, des siebenten 27, des achten sogar 54.[2]

Jetzt komme ich zu dem zahlenmäßigen Nachweis der Erfolge. Operiert wurden von 1872 bis Ende 1903, d. h. in 31 Jahren, 68 Fälle von Sarkom der Aderhaut in weiterem Sinne, d. h. der Aderhaut, des Strahlenkörpers und der Regenbogenhaut. 66[3] Ausschälungen des Augapfels, von denen 2, wegen Ausdehnung der Geschwulst über den Augapfel hinaus in die Augenhöhle hinein, zur Ausweidung der letzteren, erweitert werden mußten, hatten jedesmal regelrechte Wundheilung zur Folge. Ein Todesfall im Anschluß an die Beseitigung der primären Geschwulst war nicht zu beklagen.

Das örtliche Rezidiv, welches in Alfred Graefe's Reihe in 10%, in der von Th. Leber sogar in 25% der Fälle beobachtet worden, habe ich nur einmal gesehen: die 63jährige kam 1872, erst nach Durchbohrung des Augapfels, zur Ausschälung; 6 Jahre später kehrte sie zurück mit einer pflaumengroßen, vom Sehnerven-Stumpf ausgehenden Geschwulst, welche durch Ausweidung der Orbita entfernt wurde; 4 Tage später erfolgte, bei anscheinend guter Gesundheit, ganz plötzlich der Tod, wohl durch Embolie der Lungen.

Eine Tatsache verdient aber noch Erwähnung. Von den sechs Fällen, bei denen zur Diagnose eine Punktion des Augapfels der

[1] Die anderweitig erwähnten Fälle dürften meist als Tuberkulose zu deuten sein.

[2] Die Statistiken aus Moorfields und Halle liefern ähnliche Zahlen für die obigen Jahrzehnte; die erstere 7, 19, 27, 22, 16, 8; die letztere 13, 4, 11, 19, 33, 18, 2. Pawel schließt aus der letzteren, daß das fünfte und sechste Lebens-Jahrzehnt besonders prädisponiert sei. Das ist ein Irrtum. Vgl. meine mathematischen Grundlagen der medizinischen Statistik, Leipzig 1874. Diese genauere Art der Berechnung sollte von den Ärzten mehr berücksichtigt werden. — Vereinigt man die drei Statistiken (Moorfields, Halle, meine), so steigt die Veranlagung vom dritten zum achten Jahrzehnt wie 1 zu 8.

[3] Eine Ausschälung, die 67., wurde, da der Kranke entlief, von einem Kollegen verrichtet. — Die 68. Operation war Ausschneidung eines melanotischen Sarkoms aus der Regenbogenhaut, woselbst es aus einem angeborenen Pigmentfleck sich gebildet hatte, — mit bestem Erfolg, da der Operierte 16 Jahre später vollkommener Gesundheit sich erfreute.

Ausschälung voraufgeschickt worden, kehrten zwei wieder, der eine nach 1 Jahr, der zweite nach 5 Jahren, mit einem ganz kleinen melanotischen Rezidiv der Bindehaut, in der Gegend der Punktion-Stelle, — obwohl ich nach der ersten Erfahrung der Art die eigentliche Punktion-Stelle der Bindehaut immer recht sorgsam bei der Haupt-Operation mit entfernt hatte; in beiden Fällen wurde das Rezidiv erfolgreich exstirpiert. In dem einen Fall sind 8 Jahre, in dem andren 2 Jahre seitdem verstrichen, ohne daß weiter etwas sich gezeigt hat. Diese beiden Erfahrungen, zusammen mit der ähnlichen von Th. Leber, machen es uns zur Pflicht, die Probe-Punktion auf das allernötigste einzuschränken oder besser ganz aufzugeben.

Tödlicher Ausgang durch Metastasen, hauptsächlich in der Leber, wurde 16mal sicher und 1mal mit Wahrscheinlichkeit festgestellt auf 68 Fälle, das sind 25 %.

Der Tod erfolgte

1 Jahr	nach der Entfernung der Primär-Geschwulst	7mal,
	$1^1/_2$—$1^3/_4$ Jahre	5mal,
	2 Jahre	1 „ ,
	4 „	1 „ ,
über	7 „	1 „ ,
	9 „	1 „ .

12 von den 16 Fällen starben durch Metastasen binnen 2 Jahren nach der Ausschälung; nur 3 später.

Eine eigentümliche Form von Metastasen-Bildung, wie sie beim Krebs häufig, beim Sarkom sehr selten vorkommt, möchte ich hier kurz erwähnen. Am 9. Juni 1893 entfernte ich einem 66jährigen den linken Augapfel wegen Aderhaut-Sarkom. Am 24. Januar 1896, also nach $2^3/_4$ Jahren, fand ich ihn gesund. Unterleibs-Organe normal, linke Augenhöhle gesund. Vor 4 Wochen war ihm von Herrn v. Bergmann eine eigroße Geschwulst einer linksseitigen Halsdrüse entfernt worden. Sie zeigte sarkomatösen Bau mit melanotischen Einsprengungen. Ende 1903, $10^1/_2$ Jahre nach der Ausschälung, war der Mann völlig gesund.

Außer diesen 17 endigten noch 3 andre durch Tod: aber der eine Fall, der 15 Jahre nach der Ausschälung gesund geblieben, starb 75jährig an Lungen-Entzündung; der andre, der 9 Jahre nach der Ausschälung gesund gewesen, starb 71 jährig gleichfalls an Lungen-Entzündung; der dritte, der 12 Jahre gesund geblieben, starb 71jährig an „Verkalkung der Herz-Schlagadern“. Wir haben guten Grund, diese 3 Fälle zu den Dauer-Heilungen zu rechnen. Zu den unentschiedenen rechne ich hingegen einen vierten Fall. Derselbe, 79jährig

bei der Ausschälung, erlitt 9 Monate später einen Schlag-Anfall und starb 1 Jahr später.

Ohne weitere Nachricht bin ich über 14 Fälle von den 68, das sind 22 %. In der großen Stadt tauchen die Menschen unter und sind nicht wieder aufzufinden. Viele Kranke sind auch von auswärts, zum Teil aus dem Auslande[1], gekommen.

Gesund waren 36, davon

1	Jahr	nach	der	Ausschälung	8,
2	Jahre	„	„	„	2,
3	„	„	„	„	3,
4	„	„	„	„	5,
5	„	„	„	„	3,
6	„	„	„	„	1,
7	„	„	„	„	2,
9	„	„	„	„	1,
10	„	„	„	„	5,
11	„	„	„	„	1,
12	„	„	„	„	1,
13	„	„	„	„	1,
14	„	„	„	„	2,
15	„	„	„	„	1,
19	„	„	„	„	1.

Lassen wir die 13 Fälle der ersten 3 Jahre beiseite, weil die Beobachtungszeit zu kurz war, so bleiben 23 Fälle von anscheinend dauernder Heilung. Lassen wir jetzt die nicht verfolgten (14) und die zu frischen Fälle (13) unberücksichtigt, so bleiben 41 genügend lange beobachtete Fälle.

Von diesen 41 starben 1 an Rezidiv . . . . . = 2,5 %
17 „ Metastasen . . . . . = 41,5 %
während 22 gesund geblieben . . . . = 56 %.

Das ist die strengste Berechnung und das günstigste Heilungs-Verhältnis, das bisher veröffentlicht worden. In Moorfields-London hatte man 25 % Heilungen; in Göttingen 37,5 %; in Halle 51 %.[2]

Ich selber kann in meinem eigenen Material eine stetige Verbesserung der Heilungs-Verhältnisse nachweisen:

von 1872—1882 fand ich $^1/_4$ Heilungen,
„ 1872—1894 „ „ $^1/_3$ „
„ 1872—1903 „ „ über die Hälfte Heilungen.

[1] Einer schrieb noch während der Drucklegung, daß er — nach $1^3/_4$ Jahren — gesund sei.

[2] Doch ist bei der letzten Statistik nicht angegeben, wie lange ein Fall als zu frisch gegolten hat.

Von großer Wichtigkeit scheint mir das Folgende:

Von den 66 Ausschälungen des Augapfels, nötigenfalls auch seiner Umgebung, entfielen 39 auf das erste, reizlose Stadium des Aderhaut-Sarkoms; 20 auf das zweite, der Drucksteigerung und Entzündung; 7 auf das dritte, der Verbreitung der Geschwulst über die Grenzen des Augapfels. Fast 60% der Operationen entfallen auf das früheste Stadium, 20% auf das zweite, nur 10% auf das dritte.[1]

Im vierten Stadium, dem der Metastasen, habe ich wissentlich niemals operiert. Das heißt, jeder Kranke wurde vor der Operation genau auf Metastasen untersucht, niemals aber solche nachgewiesen. Wie bescheiden wir aber auf diesem Gebiet der Diagnose sein müssen, folgt aus der verhältnismäßig großen Zahl von 7 Fällen unter 68, wo die Metastasen-Bildung den Kranken bereits binnen Jahresfrist nach der Entfernung des Augapfels hinweggerafft hat. Die vier Stadien greifen eben ineinander; namentlich kann schon im ersten, uns verborgen, die Metastasen-Bildung angelegt sein.

Anatomisch untersucht wurde jeder Fall, bei 57 Fällen ist der Bericht den Krankenbüchern einverleibt.

Davon betrafen 35 das melanotische Sarkom,
9 „ wenig pigmentierte Sarkom,
2 „ helle Sarkom,

während in 8 Fällen nur die Diagnose Sarkom der Aderhaut vermerkt ist. Herrn F. Lagrange's Bestreben, das melanotische Sarkom von dem weißen für die Prognose zu trennen, ist gewiß sehr anerkennenswert; aber bei der geringen Zahl der weißen ist ein überzeugender Vergleich schwer durchzusetzen. Jedenfalls habe ich bei weißem Sarkom der Aderhaut gelegentlich recht schlimmen Verlauf, d. h. trotz frühzeitiger Ausschälung des Augapfels baldigen Tod durch Metastasen gesehen; während andrerseits auch einmal das schwärzeste Sarkom der Aderhaut scheinbar ganz günstigen Erfolg der Operation liefert.

Aber nunmehr erhebt sich die Frage: Ist die Voraussetzung aller dieser Statistiken eine richtige? Sind Menschen, die 4 Jahre nach der wegen Aderhaut-Sarkom vorgenommenen Ausschälung des Augapfels gesund befunden wurden, als dauernd geheilt zu betrachten?

Jetzt komme ich zu derjenigen Beobachtung, welche für mich die Veranlassung zu dieser Veröffentlichung abgegeben hat.

[1] Während bei Leber auf das letztere nicht weniger als 46% (11 von 24 Fällen) entfallen.

Frau H. L., 34 Jahre alt, wurde von Geh.-Rat Dr. E. Hahn am 7. November 1894 in meine Augen-Heilanstalt gesendet.[1]

A. Solange sie sich besinnen kann, ist sie nie durch Krankheit bettlägerig gewesen; doch leidet sie seit 10 Jahren, angeblich infolge einer unzeitigen Entbindung, an einem Herzklappenfehler. Abgesehen von dieser Frühgeburt, hat sie 4 gesunde Kinder zur Welt gebracht, von denen eines an Gehirn-Tuberkulose verstorben ist.

An Sehstörung auf dem linken Auge leidet sie seit Ende Juli d. J.; in der letzten Zeit hat dieselbe ziemlich rasch zugenommen. Ent-

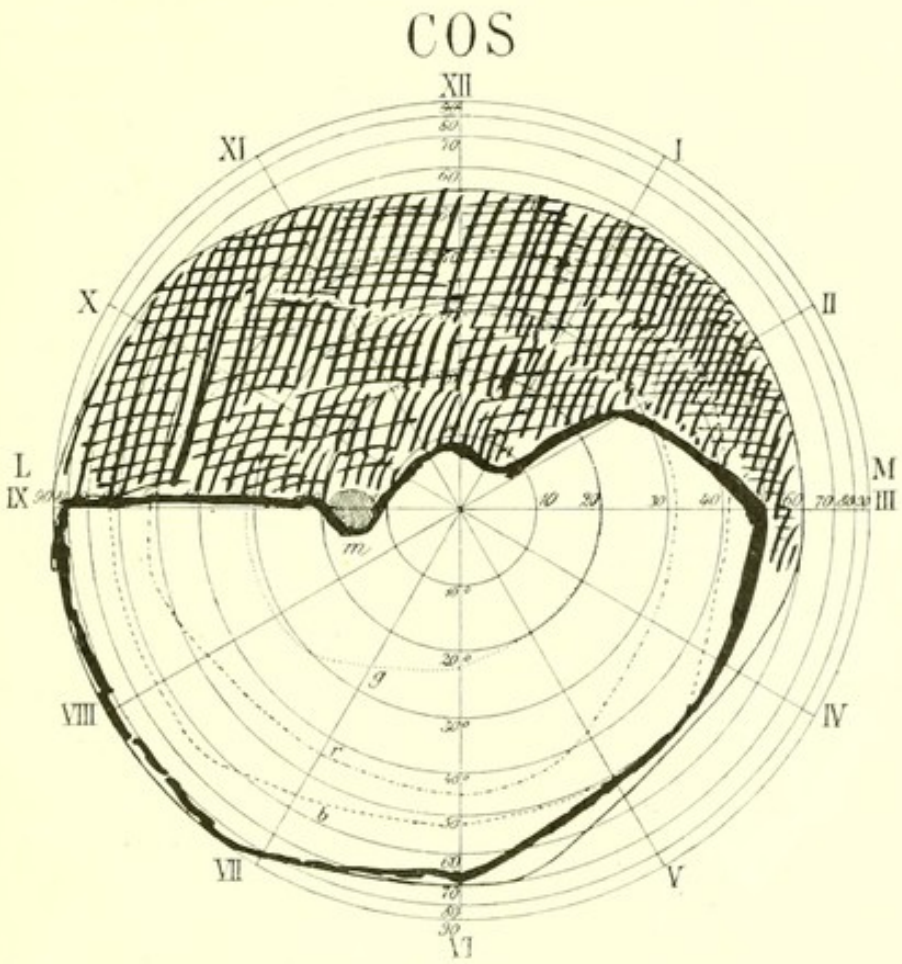

Fig. 1.

zündung oder Schmerz hat sie nie an dem Auge verspürt; nur in den letzten Tagen ein leises „Ziehen", wie bei beginnendem Zahnschmerz.

B. Gesundes Aussehen. Herzdämpfung nicht wesentlich vergrößert. Spitzenstoß im 5. Zwischenrippenraum, etwas verbreitert, aber nicht über die Brustwarzen-Linie hinausreichend. Deutliches systolisches Geräusch. Puls normal. Leberdämpfung nicht verbreitert. Urin normal.

Das rechte Auge ist völlig gesund, von normalem Bau und normaler Sehkraft, auch bezüglich des Gesichtsfelds. Das linke Auge, das äußerlich keine Veränderung darbietet, auch keine Spannungsvermehrung erkennen läßt, zeigt erhebliche Herabsetzung der zentralen Sehschärfe,

[1] Vgl. C.-Bl. f. A. 1896, S. 268.

auf $^1/_{12}$ des Normalen (Finger auf 5 m, Zahlen von Sn. I^m auf 15 cm), sowie Ausfall der oberen Hälfte des Gesichtsfeldes, bis nahe an den Fixier-Punkt heran. (Vgl. Fig. 1.)

Als Ursache dieser Sehstörung entdeckt man in der unteren Hälfte des Augengrundes eine große, kugelförmig hervorragende Geschwulst. Das gelbliche Gewebe derselben, das bei Bewegung des Augapfels nicht zittert, ferner die emporgehobenen Netzhautgefäße, während dicht hinter denselben einzelne kurze Aderhaut-Gefäße erscheinen, und die über die

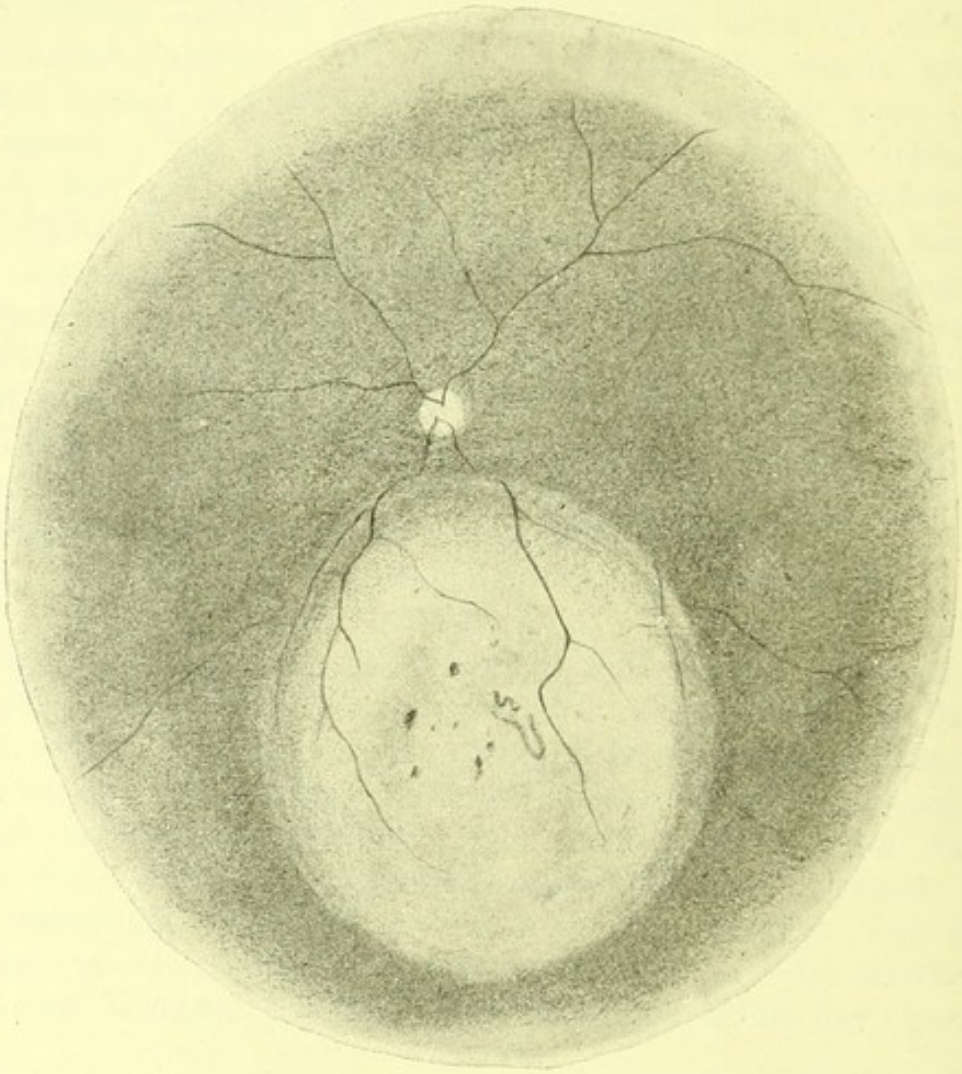

Fig. 2.

Oberfläche zerstreuten Pigment-Klümpchen sind recht charakteristisch. Zu beiden Seiten von der Geschwulst besteht eine (bei Bewegung des Augapfels zitternde) Ablösung der Netzhaut durch Flüssigkeit. Der Gipfel der Geschwulst wird im aufrechten Bilde mit +13 D. scharf gesehen, der Sehnerven-Eintritt mit −5 D. Hieraus berechnet sich eine Hervorragung von mehr als 6 mm. Auch bei seitlicher Beleuchtung gelingt es, den Geschwulstbuckel deutlich zu erkennen.

Obwohl die Diagnose eines Aderhaut-Sarkoms nach der ersten Besichtigung genügend feststand, wird doch zu größter Sicherheit, da das

Auge noch einige Sehkraft besaß, und die sehr ängstliche Kranke nicht sogleich mit dem Gedanken, dies Auge zu opfern, sich vertraut machen konnte, eine Punktion der Lederhaut vorgenommen, unter Kokain, normal, nach unten und ein wenig nach außen, so peripher wie möglich. Sofort kommt gelbliche, nicht fadenziehende Flüssigkeit und danach, als ich die Bindehaut an ihrer Stichwunde mit der Pinzette faßte und zeltförmig abhob, ein wenig blutgetränkte Flüssigkeit, welche einen Quadranten der Augapfel-Bindehaut emporhob. Der Augapfel wurde dabei ganz weich.

Nach der Punktion der Lederhaut tritt die Geschwulst im Augenspiegel-Bilde ganz klar hervor. (Vgl. Fig. 2.) Sie hat eine rundliche Gestalt, die seitlichen Abhebungen der Netzhaut sind geschwunden; man sieht, wie jetzt die Netzhaut eng an die beiden Seitenflächen der Neubildung sich anschmiegt. Die ganze Geschwulst-Kuppe ist von eng anliegender Netzhaut und baumförmig verästelten Gefäßen überzogen. Eine lockere Pigmentschicht liegt zwischen der emporgehobenen Netzhaut und dem gelblichen Gewebe der soliden Neubildung. Einzelne gröbere Pigment-

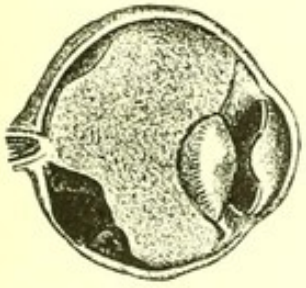

Fig. 3.

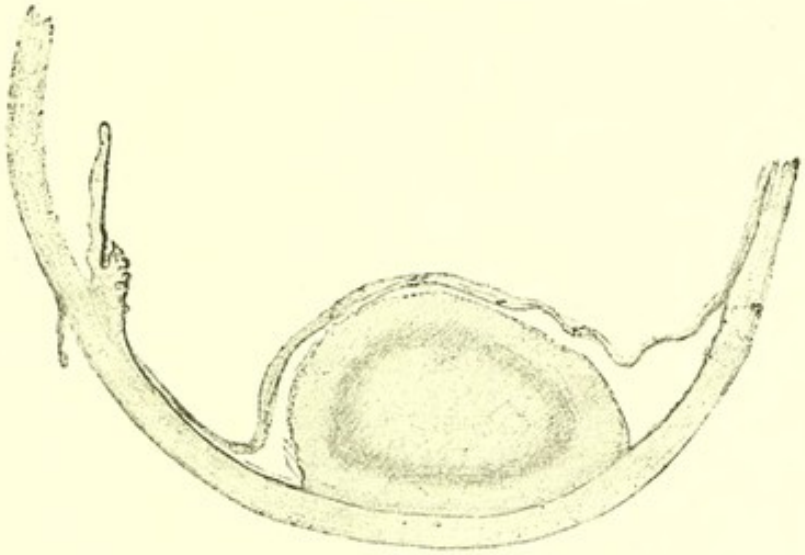

Fig. 4.

Punkte, einzelne Stücke von Aderhautgefäßen sind dicht unter den Blutgefäßen der Netzhaut zu sehen. Nur am hinteren (oberen) Rand der Neubildung, gegen den Sehnerven zu, bleibt die Netzhaut noch durch eine ganz dünne Flüssigkeits-Schicht von dem Geschwulstgewebe abgehoben. Jetzt kann man auch mit Leichtigkeit den vorderen (unteren) Rand der Geschwulst entdecken. Der Umriß der Neubildung ist ellipsoidisch; ihre Länge ist auf 12, ihre Breite auf 9 mm zu veranschlagen, soweit man bei der Unruhe der Kranken messen kann, ihre Dicke auf 5 mm.

Am 12. November 1894 wird die Ausschälung des Augapfels, wegen des Herzleidens unter örtlicher Betäubung mit Kokain, zufallsfrei ausgeführt. Die Kranke verspürt dabei keinen Schmerz; bei der Durchtrennung des Sehnerven nimmt sie keinen Blitz wahr, obgleich das Auge noch gewöhnlichen Druck zu entziffern vermochte. Die Schnittfläche des Sehnerven-Stumpfes erscheint gesund. Die Punktion-Stelle der Augapfel-Bindehaut wird nachträglich mit dem Doppelhäkchen gefaßt und im Gesunden herausgeschnitten.

Die Heilung erfolgte in normaler Weise.

Am 23. Juli 1896, $1^3/_4$ Jahre nach der Operation, sah ich die Kranke zum letzten Male und fand sie ganz gesund. Namentlich waren die Leber-Grenzen normal. Darauf muß man ja in diesen Fällen besonders achten.

Fig. 3 gibt einen senkrechten Durchschnitt des Augapfels mit der Geschwulst. Die mikroskopischen Schnitte, welche ich Herrn Kollegen Ginsberg verdanke, zeigen unter der emporgehobenen Netzhaut eine echte Aderhautgeschwulst, von hellem Aussehen, doch mit einem ringförmigen Pigmentstreifen. (Fig. 4.) Es ist ein kleinzelliges Sarkom von alveolärem Bau, mit pigmentführenden Zellen in den bindegewebigen Scheiden der Alveolen. (Fig. 5.) Diesen Bau habe ich schon wiederholentlich beobachtet.

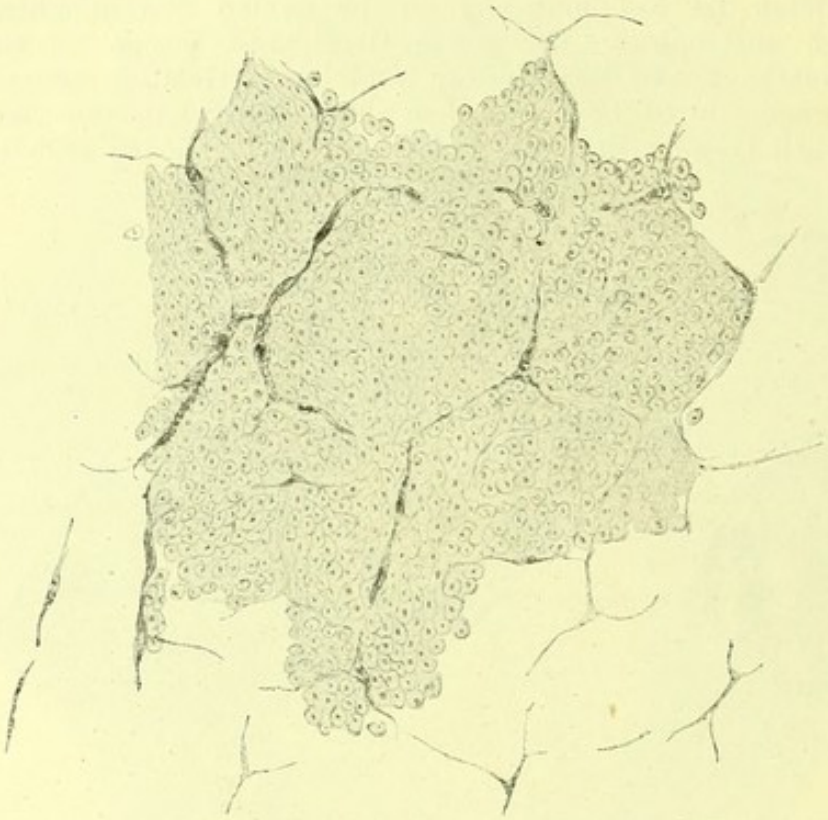

Fig. 5.

Sehr unliebsam überrascht war ich nun, als vor kurzem Herr Kollege Prof. von Hansemann mir mitteilte, daß diese Kranke 9 Jahre nach der Ausschälung des Augapfels den Metastasen des Aderhaut-Sarkoms leider erlegen sei, und daß er die Sektion ausgeführt habe.

Herrn Kollegen Dr. M. Blumenthal verdanke ich den folgenden Krankheitsbericht.

Frau L. kam am 29. Oktober 1903 das erstemal in meine Sprechstunde mit Klagen über Magenschmerzen. Die Untersuchung ergab einen großen, harten Tumor der Lebergegend, bis zur Nabel-Linie hinab und bis in die linke Seite hinüberreichend; auch von der rechten Lumbalgegend aus war der Tumor palpabel. Auf die Diagnose verhalf mir der Ehemann (früherer Leichendiener am Krankenhause Friedrichshain), indem

er mir mitteilte, daß vor 9 Jahren das linke Auge wegen eines melanotischen Sarkoms entfernt worden wäre, und es sich gewiß um eine Metastase handle. Daran war schon in Hinsicht auf das weitere, in außerordentlich schnellem Tempo erfolgende Wachstum des Tumors nicht zu zweifeln. Nach kurzem war das Zwerchfell rechterseits stark nach oben gedrängt. Zuweilen trat leichter Husten ein, auch Auswurf von glasig-fadenziehender Beschaffenheit.

Der Marasmus schritt Hand in Hand mit dem schnellen Wachstum des Tumors und unter zeitweise lebhaftesten Schmerzen im Leibe rapide fort, der Tod erfolgte am 28. November.

Die Therapie bestand von Anbeginn bis zuletzt in Jodkali, das gut genommen wurde. Gegen die Schmerzen wurde reichlich Morphium gegeben.

Der Urin enthielt in der letzten Zeit Eiweiß in geringer Menge, kein Sediment.

Herrn Kollegen Prof. von Hansemann bin ich durch gütige Überlassung des Sektions-Protokolls zu besonderem Dank verpflichtet.

Frau L., 43 Jahre. Sekt. 29. November 1903.

Äußeres.

Mittelgroße, stark abgemagerte weibliche Leiche mit Ödemen an den unteren Extremitäten. Künstliches Auge links.

Brusthöhle.

Zwerchfellstand l. u. 5. } Rippe.
r. u. 4. }

Herzbeutel-Flüssigkeit vermehrt.

Herz von der Größe der Faust, Muskulatur blaßgraurot, auf dem Durchschnitt gelblich gefleckt und gestreift, schlaff. Aorten- und Pulmonalklappen bei der Wasserprobe schlußfähig. Die Mitral-Segel sind fibrös verdickt und verkürzt, ebenso die Sehnenfäden. Das parietale Endokard ist fibrös verdickt und von sehnig-weißem, glänzendem Aussehen. Die Aorten- und Pulmonalklappen an ihrer Basis etwas sklerotisch verdickt. Anfangs-Teil der Aorta zeigt geringe Intima-Verdickungen.

Im parietalen Endokard sieht man eine etwa kleinschrotkorngroße, glänzende, schwarze, nicht über die Oberfläche vorragende Verfärbung, sowie etwa 4 stecknadelspitz- bzw. -punktgroße schwarze Stellen (Metastasen).

In jeder Pleurahöhle etwa 300 ccm trüber gelber Flüssigkeit.

Lungen. Beide frei beweglich. Oberlappen mäßig lufthaltig und ödematös, im rechten O.-L. eine alte, etwa 1 cm große Narbe mit Einziehung der Pleura. Die U.-L. stark hyperämisch und hypostatisch. Im linken U.-L. findet sich eine kirschgroße, über die Pleura etwas prominente derbere Partie, die in ihrem Zentrum eine dunklere Farbe hat. Die mikroskopische Untersuchung hat ergeben, daß es sich um Infarkte, nicht um Tumoren handelt. Tracheal- und Hilus-Lymphdrüsen anthrakotisch, sonst o. B. Bronchial- und Tracheal-Schleimhaut stark gerötet, geschwollen und mit Schleim bedeckt.

Halsorgane nicht seziert.

Bauchhöhle.

Beim Eröffnen der Bauchhöhle fällt zunächst die Größe und dunkelblauschwarze Farbe der Leber auf. Die Leber ragt bis ins linke Hypo-

chondrium und erstreckt sich nach unten bis zum Nabel. In der Bauchhöhle etwa 300 ccm trüber milchiger Flüssigkeit (Ascites chylosus). Peritoneum o. B.

Milz nur wenig vergrößert, derb, Schnittfläche dunkelrot, glatt, Follikel deutlich.

Nieren normal groß, Kapsel nur mit Substanzverlust abziehbar, im übrigen Oberfläche glatt. Rinde etwas verbreitert. Zeichnung undeutlich.

Blase enthält etwa 100 ccm trüben Urins. Schleimhaut o. B.

Uterus äußerlich o. B. Die linken Adnexe mit dem Rektum verwachsen. Im rechten Ovarium ein Corpus luteum.

Die Leber hat ein Gewicht von 6420 g, ist 32 cm breit, 25 cm hoch, 14 cm dick, hat derbe Konsistenz und dunkelschwarzblaues Aussehen. Oberfläche höckerig. Auf der Schnittfläche zeigt sich das Parenchym allenthalben durchsetzt von kirschkern- bis stecknadelkopfgroßen, teils melanotischen, teils weißen Tumoren. Gallenblase o. B.

Magen. Schleimhaut geschwollen und mit Schleim bedeckt.

Radix mesenterii. Die Mesenterial-Drüsen sind bis bohnengroß und geschwollen, auf dem Durchschnitt graurötlich; es fließt von der Schnittfläche auf geringen Druck weißlich milchige, chylöse Flüssigkeit ab. Erweist sich mikroskopisch als eine Lymphstauung in den Sinus der Drüsen.

Pankreas normal groß, derb. Im Kopf sowie im Mittelstück vereinzelt etwa 3—4 kleinschrotkorngroße, schwarze Tumoren.

Aorta o. B.

Ductus thoracicus o. B.

Nebennieren o. B.

Darm nicht seziert.

Kopf.

Der linke Bulbus wurde vor 9 Jahren wegen Melano-Sarkom entfernt (Prof. Hirschberg). Nach Herausnahme des künstlichen Auges hat man freien Einblick in die von Konjunktiva gebildete Tasche. Der tastende Finger kann nichts Geschwulstartiges fühlen. Der Inhalt der Augenhöhle besteht aus reichlich entwickeltem Fettgewebe, in das Reste der Augenmuskeln und noch ein kleiner Stumpf des Optikus eingebettet sind. Von Geschwulst nichts zu sehen.

Anatomische Diagnose.

Melanosarcoma metastaticum hepatis, pancreatis, myocardii, Endocarditis mitralis chronica fibrosa retrahens. Insufficientia ostii mitralis. Endocarditis parietalis chronica fibrosa. Myocarditis fibrosa et parenchymatosa. Bronchitis et Tracheitis catarrhalis, Ascites chylosus, Oedema extremitatum inferiorum. Defectus oculi sinistri ex operatione.

Somit ist dieser ebenso traurige wie wichtige Fall wissenschaftlich und genau beschrieben. So früh wie möglich — als die Kranke noch $^1/_{12}$ der zentralen Sehschärfe und $^1/_2$ des normalen Gesichtsfeldes auf dem erkrankten Auge besaß, und nur ungern in das Opfer willigte, — wurde die Entfernung der Geschwulst durch Ausschälung des Augapfels vorgenommen. Aber das Leben ist nicht bis zum natürlichen Ende, sondern nur auf 9 Jahre erhalten worden;

dann erlag die Kranke den Metastasen der Leber (und des Herzens), — ohne daß örtliches Rezidiv sich gebildet hatte.

Hat die Operation das Leben verlängert? Vielleicht, da die Lebensdauer bei spontanem Ablauf des Aderhaut-Sarkoms vom Beginn der deutlichen Zeichen an nur auf einige Jahre zu bemessen ist[1], wiewohl Ausnahmen vorkommen. Ich selber habe eine Kranke beobachtet, die 60jährig 1881 kam mit Aderhaut-Sarkom des rechten Augapfels, dem Rat der Entfernung des Augapfels durchaus nicht folgen wollte und erst 1889, als Schmerzen und Drucksteigerung hinzutraten, der Operation sich fügte, — 8 Jahre nach Beginn der ersten Symptome, — übrigens noch weitere $5^3/_4$ Jahre später, 75jährig, ganz gesund von mir befunden worden ist.

Hat die Operation sonst der Kranken genutzt? Höchst wahrscheinlich, da sie ihr die Schmerzen der Drucksteigerung und die Beschwerden des Durchbruchs erspart haben mag.

Aber eines lehrt diese Beobachtung und die verwandten, die ich selber gemacht und in der oben erwähnten Literatur mitgeteilt. In der Heilkunde ist es schwierig, absolute Zahlen zu finden.[2]

Wir müssen uns zunächst an die Tatsache halten, daß von allen Fällen, die durch Metastasen tödlich endigen, in der übergroßen Mehrzahl (13 von 16 bei mir) der Tod innerhalb der ersten beiden Jahre nach der Ausschälung eingetreten ist. Dann können wir mit Wahrscheinlichkeit schließen, daß ein Fall, der 4 Jahre danach gesund geblieben, auch dauernd geheilt sei. Mehr können wir heutzutage noch nicht erreichen. Weitere Arbeiten sind nötig, um den Grad jener Wahrscheinlichkeit genauer zu umgrenzen.

Wenn wir aber auf die seltenen Ausnahmen den Hauptwert legen wollten, so würden wir einerseits einen wissenschaftlichen Irrtum begehen und andrerseits vielleicht gar bald in einen praktischen Fehler verfallen, d. h. die Entfernung des Augapfels, welcher zum Sitz eines bösartigen Sarkoms geworden, aus einem gewissen Pessimismus aufschieben oder selbst ganz unterlassen. Das wäre ein großer Nachteil für die unsrer Obhut anvertrauten Kranken. Sowie Sarkom der Aderhaut sicher festgestellt worden, muß der erkrankte Augapfel entfernt werden. Bernhard von Langenbeck's Frage müssen wir in bejahendem Sinne beantworten.

---

[1] Nur 3 nicht operierte Fälle aus älterer Zeit vermochte Fuchs aufzufinden, welche vom Beginn der Zeichen bis zum Tode beobachtet wurden. Im ersten war die Gesamtdauer der Krankheit $5^1/_2$, im zweiten $3^3/_4$, im dritten $1^2/_3$ Jahre. (A. a. O., S. 272.)

[2] Hippokratische Sammlung. Von der alten Heilkunde, 9.

141a. Ein Fall von Aderhaut-Sarkom mit bemerkenswerten Eigentümlichkeiten. C.-Bl. f. A. 1901, S. 229—231.

141b. Über Röntgen-Bilder von Geschwülsten des Augen-Innern.[1] C.-Bl. f. A. 1900, S. 336—338.[2]

So klar die Erscheinung, so sicher die Erkennung von Geschwülsten im Augen-Innern, solange der vom Augen-Spiegel hineingesendete

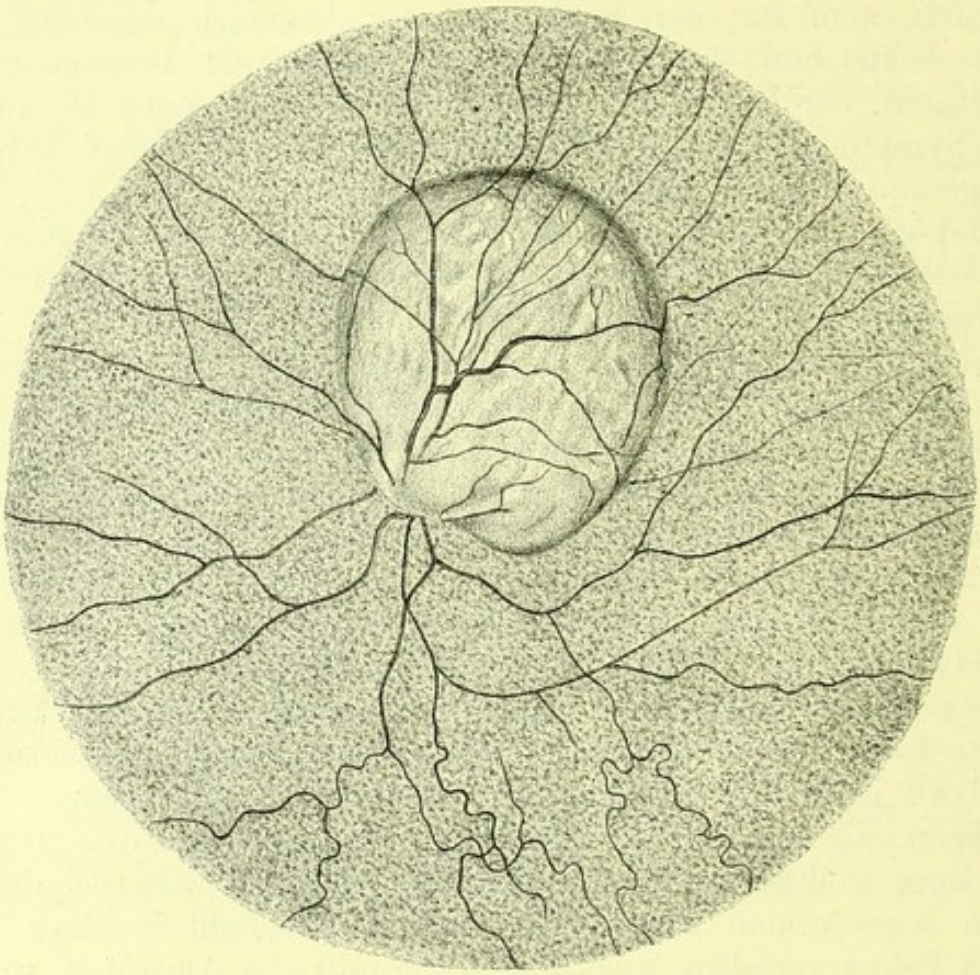

Fig. 1. (A. B.)

Lichtstrahl bis zu ihrer Oberfläche hin kein Hindernis vorfindet; so schwierig kann die Beurteilung werden, wenn die Neubildung von weit abgehobenen Falten der Netzhaut bedeckt oder gar durch Trübung der durchsichtigen Teile des Augapfels verhüllt wird. Schon vor 32 Jahren[3] hatte ich versucht, den von Geschwulst teilweise erfüllten Augapfel mit konzentriertem Licht von außen her zu durch-

[1] Nach einer Mitteilung in der Oktober-Sitzung der Berliner ophthalm. Gesellschaft.

[2] Vgl. Prof. Grunmach's gleichnamige Arbeit, C.-Bl. f. A. 1900, S. 338—339.

[3] Klin. Monatsbl. 1868, S. 164. — Ähnlich Lange, Klin. Monatsbl. 1884, S. 410 und Exner, Sitz.-Ber. der K. K. Ak. d. W. 1883, Maiheft.

leuchten; später hat Prof. Dr. A. v. Reuss zu diesem Behuf den lichtleitenden Glas-Stab angegeben und schließlich mit einem besondern Glüh-Lämpchen Erfolge erzielt.[1] Immerhin sind doch von mir[2] u. A. gelegentlich Punktionen zur Sicher-Stellung der Diagnose und Rechtfertigung der Operation in Anwendung gezogen worden.

Deshalb schien es mir des Versuchs wohl wert, zu sehen, was das Röntgen-Bild leistet, welches ja neuerdings sogar bei Geschwulst-Bildung im Innern des Schädels, des Brustkorbes usw. so erheblichen Nutzen gestiftet hat. Dankbar erkenne ich an die Unterstützung des Kgl. Instituts für Röntgen-Untersuchungen und seines Leiters Herrn Prof. Grunmach.

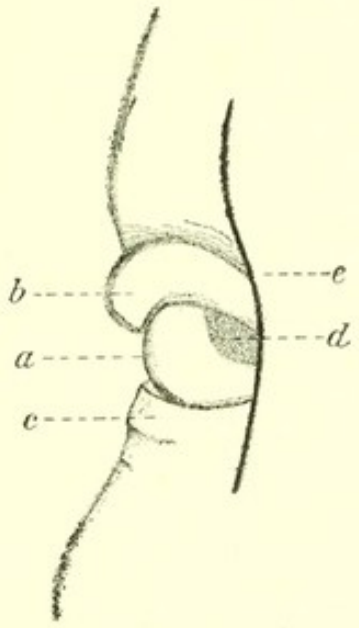

Fig. 2.
a Hornhaut. *b* Oberlid. *c* Unterlid. *d* Geschwulst. *e* Knöcherner temporaler Orbital-Rand.

Zuerst wählte ich natürlich einen durchsichtigen Fall, um Augenspiegel- und Röntgen-Bild vergleichen zu können.

Am 15. Juli 1900 wurde, von Herrn Kollegen Kuthe, der 45jährige W. S. gesendet. Rechtes Auge gesund, S = $^5/_7$. Das linke erkannte nur Handbewegung auf 1,3 m und zeigte im Gesichtsfeld, außer einer Beschränkung der oberen Peripherie bis zum 30. Grade, einen sehr großen Ausfall in der Mitte, der schläfenwärts bis 40°, nasenwärts bis 15°, nach oben bis 13°, nach unten bis 38° reichte. Das reizlose Auge barg hinten im Augengrund eine bläuliche Geschwulst. Dieselbe reicht vom Sehnerven-Eintritt, den sie fast ganz bedeckt, etwa 8 P nach oben, hat eine größte Breite von 6 P und eine Erhebung über die umgebende Netzhaut von etwa 4—5 mm. Die bläuliche Oberfläche der Neubildung ist uneben, von der Netzhautgefäß-Ausbreitung überdeckt, von weißlichen, glitzernden Punkten durchsetzt, ohne Andeutung von Aderhaut-Gefäßen oder Pigment. Die obere innere Netzhaut-Blutader ist sehr stark erweitert, taucht dicht an der Stelle des Sehnerven-Eintritts in die Tiefe der Geschwulst-Masse, die hier einen (blut-)roten Schimmer annimmt. (Vgl. Fig. 1.) Obwohl die Diagnose eines Aderhaut-Sarkoms feststand, wurde zu-

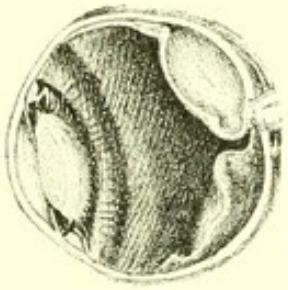

Fig. 3.

[1] Wiener klin. Wochenschr. 1889, Nr. 15.
[2] C.-Bl. f. A. 1896, S. 268.

nächst Jodkali gegeben, aber ohne jeden Erfolg. Die Neubildung ist gewachsen, hat eine deutliche Pigment-Umrandung (oder Kappe) bekommen, während unten in der Peripherie eine ausgedehnte Netzhaut-Ablösung hinzugetreten ist.

Am 9. Oktober 1900 wurde, durch Herrn Prof. Grunmach, von dem erkrankten Augapfel ein Röntgen-Bild angefertigt, welches deutlich die Geschwulst nachweist. (Vgl. Fig. 2.)

Am 11. Oktober 1900 wurde die Ausschälung des erkrankten Augapfels vorgenommen, unter Kokain, normal: Dauer der Operation 65 Sekunden, ausschließlich der Nähte. Heilung, wie gewöhnlich. Die anatomische Untersuchung ergibt die Anwesenheit einer ziemlich hellen Aderhaut-Geschwulst, an der alle mit dem Augenspiegel gefundenen Einzelheiten wieder gefunden werden: die Geschwulst bedeckt den Sehnerven-Eintritt und wird ihrerseits wieder von einer zusammenhängenden Lage der Netzhaut überzogen. (Vgl. Fig. 3.) Das Mikroskop zeigt die Struktur eines kleinzelligen, pigmentarmen Sarkoms.

Somit ist die Brauchbarkeit des Röntgen-Bildes zur Diagnose der im Augen-Innern wachsenden Geschwülste durch Erfahrung nachgewiesen.

141 c. Zur Diagnose des Aderhaut-Sarkoms. C.-Bl. f. A. 1905, S. 329 bis 332.

Sowohl die allgemeine Erfahrung mit bösartigen Geschwülsten, als auch die besondere mit dem Sarkom der Aderhaut[1] beweist zur Genüge, daß die Erfolge der Ausrottung um so besser werden, je frühzeitiger die Operation gemacht werden konnte. Dazu ist aber sichere Diagnose unerläßlich. Auf diesem Gebiet haben die Durchleuchtungs-Verfahren[2] große Wichtigkeit, sei es zur Ergänzung, sei es zum Ersatz der Augenspiegelung.

Neben den Instrumenten zur Durchleuchtung des Auges von Lange, A. R. v. Reuss[3], Th. Leber[4], John Weeks[5], neben dem Röntgen-Bild[6], welche bei verminderter oder aufgehobener Durchsichtigkeit des erkrankten Augapfels ihre Brauchbarkeit entfalten, vermag in geeigneten Fällen von anscheinend genügender oder leidlicher Durchsichtigkeit, wo aber doch die gewöhnliche Augenspiegel-

[1] Vgl. meine Beiträge zur Prognose des Aderhaut-Sarkoms, C.-Bl. f. A. 1904, S. 51.
[2] Vgl. J. Hirschberg, Klin. Monatsbl. 1868, S. 164.
[3] 1888 und später.
[4] Heidelberger Ophthalm.-Kongreß 1902, S. 319.
[5] Ophth. Section der American med. Assoc. Portland, Or., Juli 1905.
[6] Hirschberg und Grunmach, C.-Bl. f. A. 1900, Oktober-Heft.

Untersuchung und seitliche Beleuchtung nicht gleich ein einwandfreies Ergebnis liefern, eine Steigerung der Intensität der Lichtquelle[1], ein einfaches Hineinleuchten mit einer kräftigen elektrischen Lampe die Entscheidung abzugeben. Einen derartigen Fall will ich im folgenden beschreiben.

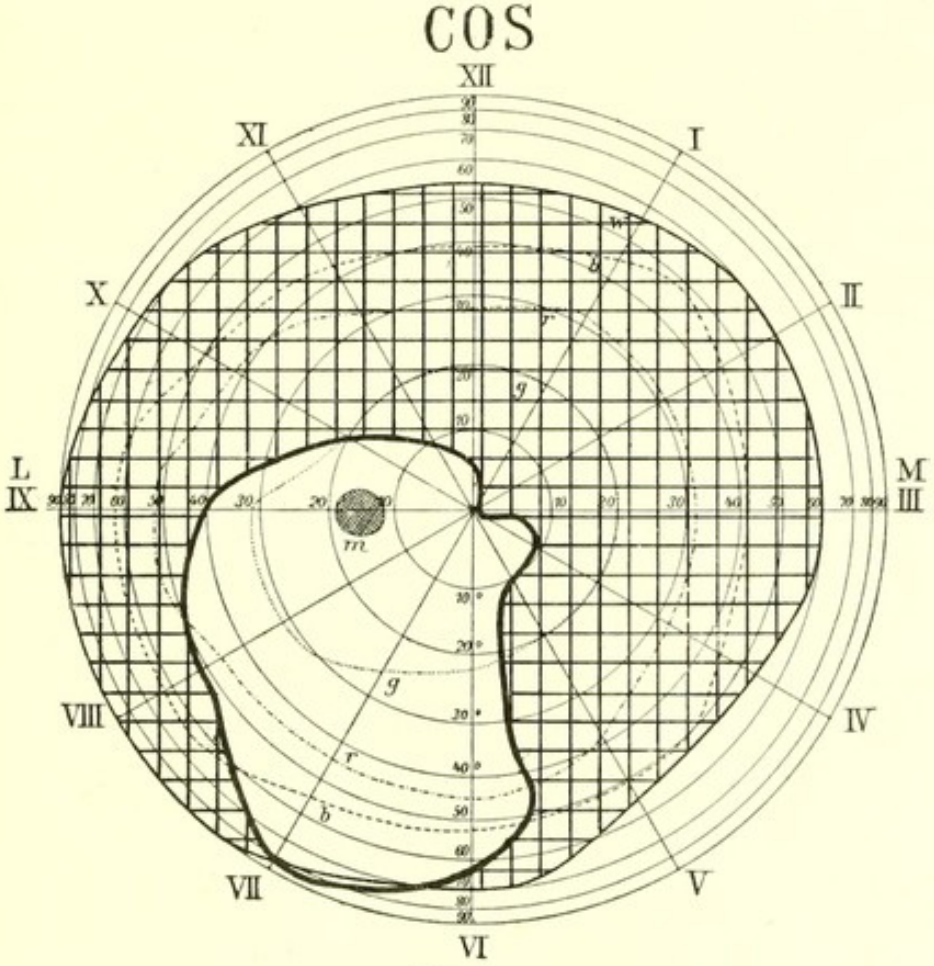

Fig. 1.

Am 6. Januar 1903 kam ein 58jähriger Uhrmacher mit Klagen über sein linkes Auge. Körperlich gesund, bis auf Nervosität: seit 4—6 Jahren leidet er mehr an Reißen in Armen und Beinen, an Stirnkopfschmerz und Schlaflosigkeit.

Vor einem Jahre beobachtete er, wenn er ins Helle sah, einen Schimmer vor dem linken Auge. Dieser bildete sich allmählich zu einem Dreieck aus, das von oben her sich herabsenkte. Dann kam Herabsetzung der Sehkraft des linken Auges im Dunkeln, ferner feurige Ringe und Blitze, endlich stärkere Herabsetzung der Sehkraft in den letzten 4 Wochen, während ein grünlicher Schleier von

[1] Ehe bequeme elektrische Lampen uns zur Verfügung standen, benutzte ich wohl auch den Sonnenstrahl, z. B. zur Auffindung eines Eisensplitters, im getrübten Glaskörper.

oben her sich herabsenkte. Der Mann ist ganz gesund, abgesehen von dem Augenleiden. Das rechte Auge ist in jeder Beziehung normal ($S = {}^5/_4$, Gesichtsfeld n.). Das linke hat nur $S = {}^1/_3$ und starke Gesichtsfeld-Einschränkung, so daß hauptsächlich nur ein Teil des äußeren-unteren Quadranten erhalten ist. (Fig. 1.) Der linke Augapfel ist reizlos; seine Spannung nicht erhöht, eher um eine Spur verringert. Die linke Pupille ist ein wenig weiter als die rechte; und auch ein wenig träger. Nach künstlicher Erweiterung der Pupille sieht man an der Grenze ihres lateralen Drittels die wohlbekannte, leicht gekrümmte Linie, welche den geschwulst-bergenden, nicht gut zu erleuchtenden Teil des Hintergrundes von dem übrigen rotglänzenden Teile scharf abgrenzt. (Fig. 2.) In unsrem Falle ist diese Trennungs-Linie fast senkrecht. Benutzt man, um stärkere Beleuchtung zu gewinnen, einen Hohlspiegel; so glänzt der Randsaum dieses Buckels rötlich, aber nicht so irisierend wie bei Cysticercus.

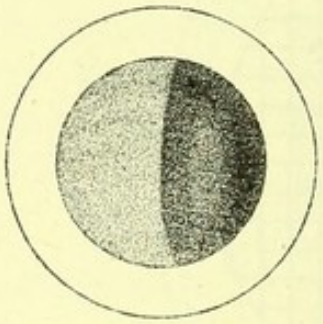

Fig. 2.

Im umgekehrten Bilde, mit +20 D., ist der Sehnerven-Eintritt deutlich sichtbar, nicht von irgend welchen Glaskörper-Trübungen verdeckt, und normal. Scheinbar nasenwärts, d. h. in Wirklichkeit schläfenwärts, vom Sehnerven-Eintritt (s. Fig. 3, u. B. des l. A.) zeigt sich eine bläuliche, ziemlich prall gespannte, große Erhebung (*E*), deren obere, rundliche Begrenzung bequem zu erreichen ist, und hinter welcher eine schwärzliche Erhebung, wie der Fuß einer Geschwulst, soeben sichtbar wird. Jenseits dieser Erhebung nach oben, d. h. in Wirklichkeit nach unten, sieht man gewöhnliche, faltige Netzhaut-Ablösung (*f*).

Verfolgt man aber die Erhebung nach innen-unten (d. h. in Wirklichkeit nach außen-oben), so kommt man auf eine dunkelgelbe oder bräunliche Masse, welche der abgehobenen Netzhaut enger sich anschmiegt und den eigentlichen oder Haupt-Teil der Geschwulst-Bildung darstellt.

Das Studium dieser bräunlichen Masse mittelst des aufrechten Bildes ist schwierig. Schon besser gelingt es, wenn man einen lichtstarken Spiegel benutzt; noch besser bei seitlicher Beleuchtung. Aber ganz plastisch tritt ein gelbbrauner, solider Knoten zutage, außen-oben, ziemlich weit nach vorn, wenn der Beobachter von der Nasenseite her mittelst einer elektrischen Lampe ein helles Lichtstrahlenbündel in die völlig erweiterte Pupille hineinsendet und die von der Oberfläche des Knotens zurückgeworfenen Strahlen

von der Schläfenseite her mit dem eigenen Auge auffängt. Dieses Verfahren ist, wenn ausführbar, jeder Durchleuchtung der Lederhaut und jedem Röntgen-Bilde vorzuziehen. Man erkennt auf der leicht unregelmäßigen Oberfläche der Geschwulst schwarze Fleckchen und Blutgefäße.

Bei der ersten Besichtigung war die Diagnose gesichert. 10 Tage lang wurde dem Kranken Jodkali, zu seiner Beruhigung, innerlich verabreicht. Als dadurch keine Änderung bewirkt wurde, vollführte

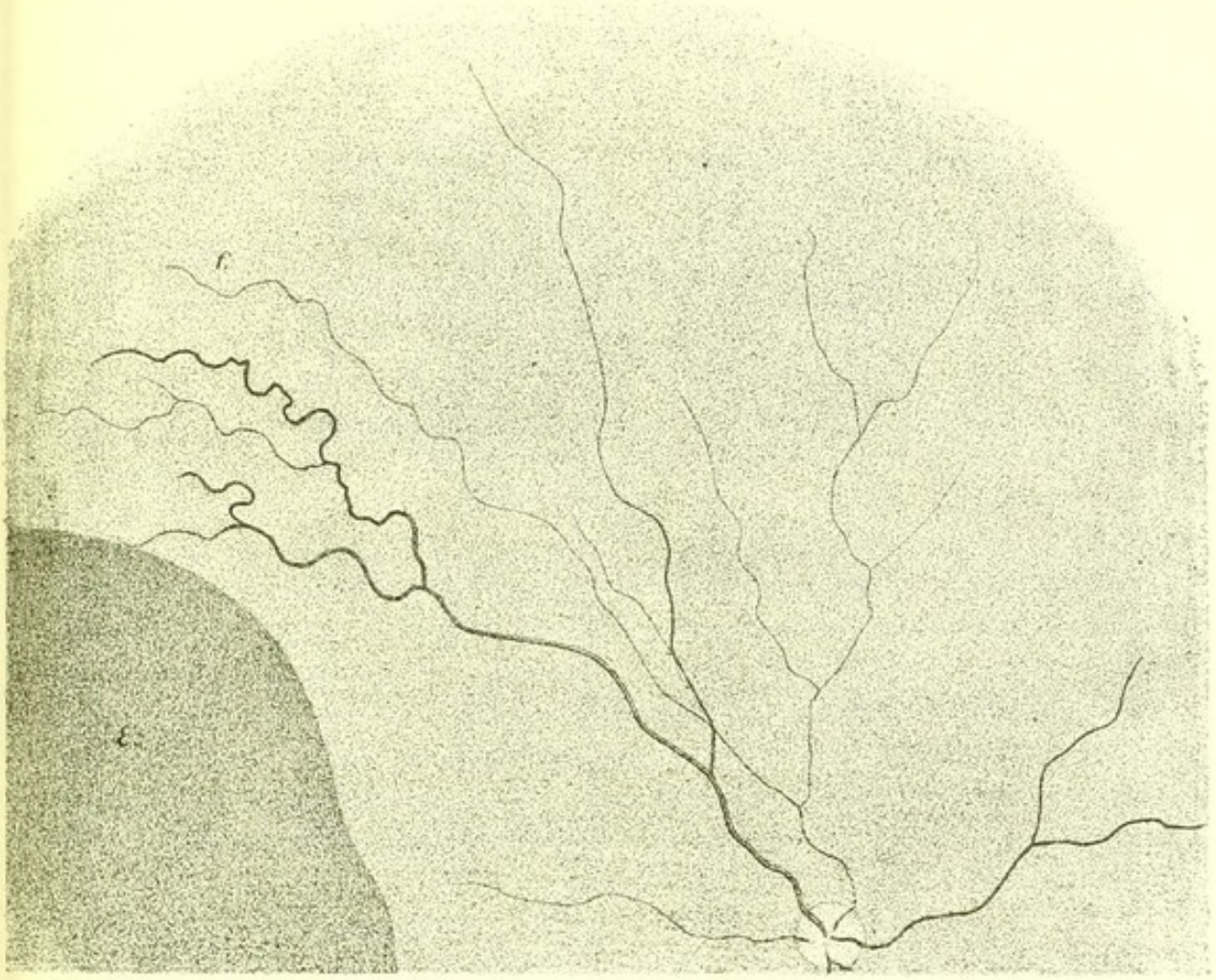

Fig. 3. (U. B. des l. A.)

ich am 16. Januar 1903, unter Kokain, die Ausschneidung des Augapfels und eines daran haftenden Stückchens vom Sehnerven. Heilung normal. Der Kranke stellte sich regelmäßig wieder vor und wurde stets gesund befunden, zum letzten Male am 30. August 1905, d. h. 2 Jahre $7^1/_2$ Monate nach der Entfernung des Augapfels.

Tags nach der Enukleation wurde der in Formol angehärtete Augapfel in der äquatorialen Ebene durchschnitten. Die treffliche

Abbildung des Präparates (Fig. 4) verdanke ich meinem ersten Assistenten, Hrn. Dr. O. Fehr.

Man findet ein großes, dunkles Aderhaut-Sarkom, das schläfenwärts etwa 3 mm vom Sehnerven-Eintritt beginnt und nach vorn bis in den Ciliar-Körper sich erstreckt. Die Netzhaut bedeckt und umschließt diese Geschwulst. Unterhalb der letzteren ist die Netzhaut durch Exsudat, das in Formol geronnen, in Gestalt eines gefalteten Buckels abgehoben.

Am 29. September 1905 erhielt ich von Hrn. Kollegen Ginsberg die folgende Beschreibung des Präparates, wofür ich ihm zu Dank verpflichtet bin:

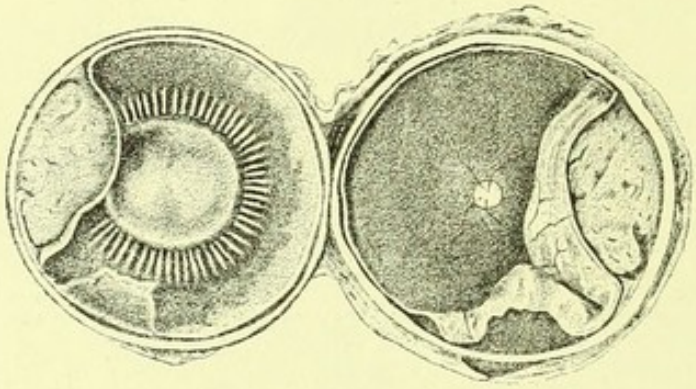

Fig. 4.

„Großer, knotiger, fast die äußere Bulbus-Hälfte einnehmender, vom Ciliar-Körper bis etwa 3 mm vom Optikus reichender Tumor.

Sarkom, größtenteils aus ungefärbten Spindelzellen bestehend, zwischen denen Züge von Chromataphoren. Der eigentliche Ciliar-Körper ist vom Tumor nur abgedrängt, nicht selbst ergriffen. Die Geschwulst sitzt der Sklera fest auf, deren oberflächlichste Lamellen in minimaler Ausdehnung von ihr durchsetzt sind. Gefäße und Nerven sind, soweit sichtbar, frei von Tumor.

Trotz der Größe der Geschwulst ist der Kammerwinkel, entsprechend dem klinisch festgestellten Fehlen des Glaukoms, ganz normal; ebenso der Canal. Schlemmi. Im Ciliarkörper-Bindegewebe teils umschriebene, teils diffuse entzündliche kleinzellige Infiltration."

141 d. Ein Fall von melanotischem Sarkom des Ciliar-Körpers. Berl. klin. Wochenschr. 1893, Nr. 50.[1]

141 e. Zur Behandlung der Aderhaut-Geschwülste. C.-Bl. f. A. 1896, S. 268—271.

[1] Vgl. auch O. Fehr, C.-Bl. f. A. 1902, S. 129—137.

141f. Zum klinischen Bilde des Aderhaut-Sarkoms. (Aus Prof. Hirschberg's Augen-Heilanstalt, von Dr. Oscar Fehr, I. Assistenz-Arzt.) Arch. f. Ophthalm. L, 3, 1900.

[Enthält naturgetreue Augenspiegel-Bilder des typischen Aderhaut-Sarkoms.]

141g. Ein Fall von peripapillärem Sarkom mit Ausbreitung auf den Sehnerven und seine Scheiden. (Aus Prof. Hirschberg's Augen-Heilanstalt, von Dr. Oscar Fehr, I. Assistenz-Arzt.) C.-Bl. f. A. 1903, S. 129—138.

141h. Ein Fall von Aderhaut-Geschwulst nebst anatomischen Bemerkungen. A. v. Graefe's Arch. f. Ophthalm. XXII, 1, S. 135 bis 148, 1876.

[Später als Tuberkulose erkannt. Vgl. Nr. 10e.]

142. Über metastatischen Aderhaut-Krebs. Von J. Hirschberg und A. Birnbacher. (A. v. Graefe's Arch. f. Ophthalm., Bd. XXX, 4, S. 113—124, 1884.)

Metastatische Neubildungen der Aderhaut gehören zu den größten Seltenheiten. Mit Recht wird hier Virchow's Ausspruch zitiert (Onkol. I, S. 69): „Diejenigen Organe, welche eine große Neigung zu protopathischer Geschwulstbildung zeigen, bieten eine sehr geringe zu metastatischer dar": ein Satz, der aus einer reichen empirischen Erfahrung abgeleitet ist, aber — wie so vieles auf onkologischem Gebiet — unsrem Verständnis noch nicht näher gebracht werden konnte.

Primäre Aderhaut-Geschwülste (Sarkome) sind gar nicht selten. Fuchs hebt mit Recht hervor, daß den 259 Fällen von primärem Aderhaut-Sarkome kein einziger von metastatischem gegenübergestellt werden könne.

Übrigens wird auch die Netzhaut nur selten von Geschwulst-Metastasen heimgesucht.

Man kennt eigentlich nur einen Fall von Schiess-Gemuseus und Roth (Arch. f. Ophthalm. XXV, 2, S. 177), wo bei einem 40jährigen, nach einem primär auf dem Brustbein belegenen, apfelgroßen Spindelzellen-Sarkom der Haut, rasch wachsende, metastatische Sarkombildung in der Papille und angrenzenden Netzhaut des linken Auges gefunden wurde, ferner späterhin bei der Sektion zahlreiche Geschwülste in der Haut, in den Drüsen, in den Lungen, den Nebennieren, in der Milz, aber nicht in der Leber.

Beschränken wir unsere Betrachtung auf metastatische Geschwülste der Aderhaut, so lag bis vor kurzem nur ein Fall vor, den Perls in Virchow's Arch. Bd. XLVI, S. 437 veröffentlicht hatte,

und zwar von Karzinom. Anatomisch fand Perls, in der Leiche eines 43jährigen, Karzinose beider Aderhäute neben primärem Epithelialkrebs der Lungen.

Über das klinische Bild der Aderhaut-Erkrankung wird nichts mitgeteilt.

Der erste Fall, in dem die krebsigen Metastasen der Aderhaut klinisch nachgewiesen werden konnten, wurde von dem einen von uns (H.) am 9. November 1882 in der Berliner medizinischen Gesellschaft vorgestellt.[1]

Eine 52jährige Frau war am 15. August 1882 in Behandlung getreten. Seit 9 Jahren leidet sie an einer Geschwulst der rechten Brustdrüse, seit 3 Monaten an Sehstörung auf dem rechten Auge. Patientin ist bleich und kraftlos. Die rechte Brustdrüse in eine große, härtliche Geschwulst aufgegangen, die Gegend der Warze strahlig eingezogen. Die rechten Achseldrüsen angeschwollen. Ebenso in der rechten Oberschlüsselbein-Gegend geschwollene Lymphdrüsen nachweisbar; letztere wurden von der Patientin gleichzeitig mit dem Beginn der Sehstörung beobachtet. Auch die linken Supraclavicular-Drüsen sind vergrößert und die linke Drossel-Vene erweitert.

Die Augen sind äußerlich unverändert, die Sehkraft des linken noch fast normal, die des rechten auf etwa $^1/_6$ herabgesetzt. (Rechts mit $+ ^1/_{18}''$ Sn. C. in 15′, links mit $- ^1/_{80}''$ Sn. XXX in 15′.) Der Augenspiegel zeigt beiderseits dicht an der Papille einige kleine, blaßgelbe, runde, fast punktförmige Herde. Abgesehen davon ist der linke Augengrund normal. Rechts dagegen besteht eine flach-kuchenförmige, helle, starre Verdickung der Aderhaut, welche die Netzhaut emporhebt, etwa bis zu der Höhe von 1,5 mm, im Vergleich zu der Ebene des Sehnerven-Eintritts, und in einiger Entfernung von dem letzteren wieder ganz allmählich, ohne scharfe Grenze, in das normale Niveau zurücktritt. Die Peripherie des Augengrundes ist unverändert.

Seit Mitte September 1882 begann Patientin auch über das linke Auge zu klagen. Am 2. Oktober d. J. ist die Sehkraft des rechten Auges bereits auf $^1/_{30}$ gesunken (Zahl der Finger auf 6′, mit $+ ^1/_6''$ Sn. X in 6″ mühsam). Gesichtsfeld-Grenzen normal; aber ein großes Skotom ist im äußeren-unteren Quadranten des Gesichtsfeldes nachweisbar, von der Gegend des blinden Flecks nach außen-unten reichend. Auch das linke Auge hat jetzt nur noch S < $^1/_6$. (Mit $+ ^1/_6''$ Sn. 3 in 6″ mühsam; Sn. C. in 15′.) Gesichtsfeld-Grenzen normal. Relatives Zentralskotom von 3—6° Radius.

Ophthalmoskopisch: Rechts fast wie zuvor (Prominenz 1,5 mm). Links ist jetzt eine ähnliche Erkrankung an der Papille und im Zentrum der Netzhaut sichtbar. (Prominenz fast 1 mm.) Die Neubildungen wachsen binnen einer Woche sowohl der Dicke als auch der Fläche nach. (Ein noch weit schnelleres Wachstum zeigte der letzte Fall von metastatischem Aderhaut-Krebs. Das primäre Aderhaut-Sarkom pflegt viel langsamer zu wachsen.)

---

[1]) Vgl. die Verhandlungen der Berliner medizinischen Gesellschaft, bzw. die Berl. klin. Wochenschr., sowie das C.-Bl. f. A. 1882, S. 376.

Am 10. Oktober 1882 ist die Sehkraft noch ziemlich wie zuvor. Nur das rechtsseitige Skotom auch über den Fixier-Punkt verbreitet. Aber der Augenspiegel-Befund ist auf beiden Augen jetzt nahezu gleich geworden.

Die Ausdehnung der Neubildung in der Richtung von rechts nach links ist auf etwa 8 P. = 12 mm, die von oben nach unten auf 5 P. = 7,5 mm zu veranschlagen. Die Veränderung reicht bis unmittelbar an den oberen Rand des Sehnerven.

Die letzten Sehprüfungen vom Ende des September 1882 ergaben die bemerkenswerte Tatsache, daß das linke Auge, offenbar durch Vordrängung des Netzhaut-Zentrums übersichtig geworden. (Rechts Finger 6′, links Sn. CC in 15′, mit $+ {}^1/_{16}{}''$ Sn. 70 in 15′.) Binnen 6 Wochen (vom 15. August bis zum 29. September 1882) wurde M 0,5 D in H 2,5 D übergeführt, also die Zapfenschicht der Fovea um etwa 1,0 mm vorgedrängt.

Am 8. November 1882 zählte das rechte Auge Finger auf 5′, mit $+ {}^1/_6{}''$ wird Sn. XVI in der Nähe nicht mehr gelesen; das Gesichtsfeld ist von oben her bis zum 20. Grade beschränkt. Die Aderhaut-Geschwulst ist über 2 mm hoch, erheblich größer als zuvor, auch unterhalb des Sehnerven und im Zentrum der Netzhaut deutlich sichtbar, vornehmlich aber nach oben vom Sehnerven ausgebildet. Ganz nach unten ist zarte, seröse Netzhaut-Ablösung sichtbar; zwischen dieser und der unteren Grenze der Neubildung bleibt eine breite Zone normalen Augengrundes. Das linke Auge erkennt mit $+ {}^1/_{16}{}''$ Sn. 70 in 15′, mit $+ {}^1/_6{}''$ Sn. IV. in 6″; das Gesichtsfeld ist normal bis auf ein subzentrales Skotom. Die Neubildung ist nur oberhalb des Sehnerven ausgeprägt.

Später dehnte sich auch links die Geschwulst nach unten von der Papille aus, so daß beiderseits um den selber nicht hervorragenden Sehnerven-Eintritt ein Wall von ungefähr 12—15 mm im Durchmesser gebildet wurde, mit Emporhebung des betreffenden Teiles der Netzhaut und mit gewöhnlicher, faltiger (seröser) Abhebung des untersten Teiles der Netzhaut-Peripherie. Dabei traten auch fleckförmige Entfärbungen des Geschwulst-Gewebes auf; die Sehkraft verfiel mehr und mehr, so daß das rechte Auge nur noch auf 1—2 Fuß, das linke auf 5—6 Fuß die Finger zu zählen vermochte. Hier und da schien auch Schrumpfung der karzinösen Aderhaut-Geschwulst einzutreten, aber im ganzen blieb die pathologische Hervorragung erhalten. Die Augen waren stets reizlos und ihre Spannung nicht vermehrt. Die Kräfte sanken mehr und mehr, die Halsdrüsen wurden schmerzhaft. Morphium mußte regelmäßig angewendet werden. Im Frühjahr 1883 erlag die Patientin ihren Leiden im Elisabeth-Krankenhaus. Die Sektion war trotz der eifrigen Unterstützung des Herrn Kollegen San.-Rat Dr. Lehnerdt und seines Assistenten nicht zu erlangen.

Der dritte Fall des metastatischen Aderhaut-Karzinoms wurde 8 Tage nach dem vorigen in der Berliner medizinischen Gesellschaft[1] von Herrn Prof. Schöler vorgestellt. Es war eine 33jährige Frau, die seit 6 Jahren an Krebs der linken Brustdrüse litt und vor $^1/_2$ Jahre zuerst von Herrn Geh. Rat Bardeleben operiert worden. Die anatomische Untersuchung der Augen hat Herr Dr. Uhthoff geliefert; er fand flächenhafte karzinomatöse Entartung der Aderhaut und größere retrobulbäre Knoten im Sehnerven.

[1] Vgl. die Verhandlungen der Berliner medizinischen Gesellschaft, bzw. die Berl. klin. Wochenschr. Ferner C.-Bl. f. A. 1883, S. 236 u. 405.

Den vierten[1] und letzten Fall von metastatischem Aderhaut-Karzinom verdanken wir der Güte des Herrn Geh. Rat v. Bergmann. Es handelte sich um eine 28jährige Frau (V. D.), welcher am 27. Januar 1884 die rechte Brustdrüse wegen Krebs entfernt worden war und gleichzeitig einige kleine metastatische Knoten von der Körper-Oberfläche. Die Wundheilung ging gut von Statten, trotzdem bestand Fieber und Kräfteverfall. Das linke Auge war seit kurzem blind geworden: wann, konnte aus der Kranken nicht mit Sicherheit herausgebracht werden.

Befund-Aufnahme vom 16. Februar 1884: Rechtes Auge in jeder Beziehung normal. Das linke hat keinen Lichtschein, ist frei von jeder Reizung und zeigt herabgesetzte Spannung: T. $-\frac{1}{2}$ bis 1. (Die Spannungs-Verminderung blieb bis zum Tode bestehen.) Brechende Medien klar. Augengrund stark vorgeschoben: Unten ist eine dunkel-grünlichgraue Blase, wie von seröser Netzhautablösung, sichtbar; in der Mitte eine scharf begrenzte, weißliche, wie markige Masse, vor der ein Netzhautgefäß sich verästelt; oben mehrere kleine, weißliche, zum Teil zusammenfließende Knötchen, mit feinen Blutstreifen, dazwischen größere Blutflecke. Sehnerven-Eintritt nicht sichtbar.

Die Diagnose mußte schwanken zwischen septischer und krebsiger Aderhaut-Metastase. Gegen erstere sprach das Aussehen der Wunde und einigermaßen auch die völlige Klarheit der brechenden Mittel, sowie das Fehlen jeder Rötung und Schwellung der Augapfel-Bindehaut. Für die letztere sprach das Vorherbestehen von metastatischen Geschwülsten an der Körper-Oberfläche, die Knotenform der markigen Massen hinter der Netzhaut; scheinbar dagegen der herabgesetzte Augendruck. Doch fehlt es noch auf diesem Gebiete an klinischer Erfahrung; außerdem hat Brailey im ersten Stadium intraokularer Geschwulstbildung Herabsetzung des Drucks wahrgenommen.

Nachdem noch Dämpfung in den Lungen beobachtet worden war, starb die Kranke am 22. Februar 1884. Die am 23. Februar von Herrn Kollegen Hadra vorgenommene Sektion ergab das Folgende: Die Wunde in der rechten Brustdrüsen-Gegend ist in guter Heilung begriffen, jedoch am Rande derselben zwei kleine Rezidiv-Knoten nachweisbar. Zahllose weiße, markige Geschwulst-Knoten in den Lungen, Bronchial-Drüsen, sehr viele in der Leber, namentlich in ihren oberflächlichen Schichten, einzelne in den Nieren.

Der Güte der Herren Geh. Rat v. Bergmann und Dr. Hadra verdankten wir die Erlaubnis, den linken Augapfel der Leiche zu entnehmen Das Präparat wurde sofort in Müller'sche Lösung gelegt. Der konservierte Augapfel wurde nach Auswässerung in gefrorenem Zustande erst sagittal, dann auch äquatorial durchschnitten und durch Einlegen in Alkohol nachgehärtet.

Am erhärteten Augapfel, dessen Äußeres ganz normal erschien, maß die Längenachse 20,5 mm, der äquatoriale Durchmesser 21 mm. An den Sagittal-Schnittflächen sieht man, daß im hinteren oberen Bulbus-Abschnitt eine große Aderhaut-Geschwulst der Innenfläche der Lederhaut anliegt

[1] Allerdings wußten wir durch mündliche Mitteilung des Herrn Prof. Pflüger noch von einem 5. Fall von metastatischer Aderhaut-Geschwulst. — Inzwischen ist der Fall im Arch. f. Augenh. XIV (1884) veröffentlicht, mit interessanter Abbildung des ophthalmoskopischen Befundes. Die histologische Untersuchung der Primärgeschwulst („Sarkom aus einem Naevus") scheint nicht angestellt zu sein.

und mit stark konvexer Vorderfläche in das Augen-Innere vorspringt. Diese Neubildung reicht nach vorn bis an die Äquatorial-Gegend, wo sie mit zugeschärftem Rande endigt; nach hinten bis in die Gegend des Sehnerven-Eintritts, woselbst sie mehr abgerundet aufhört. Die Geschwulst hat sich über die Eintritts-Stelle des Sehnerven herübergelegt und dieselbe so vollständig verdeckt, daß sie mit dem Augenspiegel nicht gesehen werden konnte.

Unten besteht, wie die ophthalmoskopische Untersuchung gelehrt hatte, seröse Netzhaut-Ablösung; oben ist die Netzhaut von der Geschwulst emporgehoben, zum Teil mit ihr ver-, von ihr durchwachsen. Die Grundfläche der Neubildung hat eine Länge von 12 mm, der Abstand des Gipfels von der Grundfläche mißt 9 mm.

Die Oberfläche der Geschwulst ist glatt, leicht wellig; die Schnittfläche hell, mit feinster Äderung. Die Netzhaut ist trichterförmig bis an die Ora serrata abgehoben und teilweise mit der Neubildung verklebt. Die Aderhaut ist in ihrer gesamten Ausdehnung — bis auf den von der Neubildung eingenommenen Abschnitt — wohl erhalten. Der untere Abschnitt des Augapfels normal.

Zur mikroskopischen Untersuchung dienten hauptsächlich feine Schnitte, welche durch den Sehnerven-Eintritt gelegt waren. An ihrem vorderen, zugeschärften Rande ist die Neubildung von Resten des Aderhaut-Gewebes bedeckt, während weiter nach der Kuppe zu nur das Pigmentepithel der Netzhaut, noch dazu stellenweise unterbrochen, die Geschwulst-Oberfläche bedeckt. In nächster Nähe der Kuppe ist die eigentliche Neubildung von einem feinen Pigmentsaum überkleidet, vor dem ausgedehnte Blutungen liegen. An der Kuppe selber (und etwas nach rückwärts und unten von dieser) ragt die Geschwulstmasse in die hierselbst angewachsene und erheblich veränderte Netzhaut hinein. Noch weiter nach rückwärts liegt die über den Sehnerven-Eintritt hinübergedrängte Netzhaut der Geschwulstoberfläche an.

An der Grundfläche reicht die Neubildung in ihrem mittleren Teile bis an die Fasern der Lederhaut; im vorderen wie im hinteren Abschnitt sind Reste von Aderhaut-Gewebe in Reihen von sternförmigen Pigmentzellen zwischen Neubildung und Lederhaut erhalten. Ein Übergreifen der Geschwulst auf das Gewebe der Lederhaut ist nirgends nachweisbar. Ein Gerüst von radiären Bindegewebs-Balken steigt von der Grundfläche zur Kuppe empor, immer feiner sich verästelnd, aus Fasern zusammengesetzt, mit Blutgefäßen und Pigment in sternförmigen (chorioidalen) Zellen reichlich ausgestattet. In den Maschenräumen dieses Gerüstes liegen nesterartig die Anhäufungen der Geschwulstzellen, welche durch ihren scharfrandigen polygonalen Kontur, ihren großen Kern, und ihr dichtes Aneinanderliegen, so daß die Verkittung der einzelnen Zellen deutlich sichtbar wird, als epitheliale Gebilde sich kennzeichnen.

Die einzelnen Zellen haben verschiedene Größe: gemessen wurden einzelne kleinere und mittlere, einkernige zu 10, 15, 20 μ; große, vielkernige zu 50 und 60 μ.

Die Blutgefäße der Neubildung sind wohlerhalten; Geschwulst-Zellen innerhalb der Blutbahn konnten nirgends nachgewiesen werden.

Sowohl innerhalb der Geschwulstzellen-Nester wie an der freien Oberfläche der Neubildung sind ziemlich ausgedehnte Blutungen sichtbar, mit Resten der Kerne weißer Blutkörperchen.

Derjenige Anteil der Netzhaut, welcher von der Neubildung empor-

gehoben wird, ist hochgradig entartet. Von den Körnerschichten ist nichts mehr aufzufinden, wohl aber noch Reste der Stäbchen-Zapfenschicht. Ausgedehnte Blutungen innerhalb des Netzhaut-Gewebes sowie hochgradige ödematöse Durchtränkung desselben deuten darauf hin, daß Hemmung im Netzhaut-Blutlauf durch Kompression der Gefäße seitens der Neubildung stattgefunden.

Infolge der ödematösen Durchtränkung ist die Nervenfaser-Schicht der Netzhaut so auseinandergedrängt, daß man mit großer Deutlichkeit das feine Netzwerk der Fasern erkennen kann, mit dem die Fortsätze der einzelnen noch erhaltenen Ganglien-Zellen in Verbindung treten.

An den Stellen, wo die Geschwulst hinübergreift, dringen fingerförmige Zapfen, aus epithelialen Zellen zusammengesetzt, in das entartete, faserige Gewebe der Netzhaut hinein.

In der dem unteren Augapfel-Abschnitt angehörigen Netzhaut ist außer dem Fehlen der musivischen Schicht und stellenweiser ödematöser Durchtränkung nichts Abnormes wahrzunehmen. Auch die Aderhaut ist bis knapp an die Neubildung heran vollkommen normal.

Durch den epithelialen Charakter der Geschwulstzellen-Haufen, innerhalb des Fasergerüstes, wird die Neubildung der Aderhaut als Karzinom bestimmt. Durch diesen, dem Gewebe der Aderhaut fremden, epithelialen Charakter der Elemente wird man auf eine ferne Erzeugungs-Stelle, bzw. auf den metastatischen Ursprung hingewiesen.

Es gibt ja natürlich keine primären Aderhaut-Krebse. Die Bahn, auf welcher die Metastasierung erfolgte, konnte in unserm Fall nicht direkt nachgewiesen werden. Bemerkenswert ist das rasche Wachstum der Geschwulst, die doch höchstens erst ein paar Wochen alt sein konnte.

Wenn auch die in Rede stehenden Fälle von metastatischem Aderhaut-Krebs in therapeutischer Hinsicht ganz trostlos erscheinen, so sind sie doch vom pathologischen Standpunkt aus der Aufmerksamkeit der Ärzte und namentlich der Chirurgen nicht unwert. Vielleicht sind sie auch häufiger als man glaubt. Zu dem einen von Perls anatomisch beschriebenen Falle sind binnen 2 Jahren in Berlin drei klinisch untersuchte hinzugekommen, und von den letzteren zwei auch anatomisch erforscht worden. Alle drei in Berlin beobachteten Fälle beziehen sich auf den Brustdrüsen-Krebs, zwei von ihnen auf verhältnismäßig jugendliche Individuen.

Den Wert des Augenspiegels für den vorliegenden Fall wollen wir nicht überschätzen; aber als Hilfsmittel erschöpfender Diagnose dürfte er immerhin brauchbar sein. Außerdem kann er über das Wachstum metastatischer Krebsgeschwülste im Innern des Körpers Aufschluß geben und somit zur Abrundung unserer onkologischen Erfahrungen einen wichtigen Beitrag liefern.

142.a Über das Angiom der Aderhaut. (Aus Prof. Hirschberg's Augen-Heilanstalt, von Dr. Fehr, I. Assistenz-Arzt.) C.-Bl. f. A. 1905, S. 161—171. [Mit einem schon 20 Jahre vor der Enukleation erhobenen Augenspiegel-Befunde.]

143. Über Geschwülste der Orbita und des Augapfels. Klin. Monatsbl. f. A. 1868, S. 153ff und 1869, S. 65ff.

144. Onkologische Beobachtungen. Ebenda 1870, S. 191—198.

145. Fragmente über bösartige Geschwülste des Augapfels. Knapp-Hirschberg's Arch. f. Augenheilk., Bd. X, 1880. [Glioma retinae endophytum mit Andeutung der „Rosetten". Sarcoma uveae. Melano-Sarcoma, bzw. Carcinoma praecorneale.]

146. Anatomische Untersuchungen über Glioma retinae. A. v. Graefe's Arch. f. Ophthalm., Bd. XIV, 2, S. 30—102, 1868. [Vgl. Hirschberg, Markschwamm der Netzhaut, Berlin 1869, A. Hirschwald.]

146a. Über Glioma retinae. Knapp's Arch. f. Augen- u. Ohrenheilk., Bd. II, 2, S. 221—224, 1871.

146b. Beiträge zur Pathologie des Glioma retinae. (Von J. Hirschberg und J. Katz, ebenda S. 234—240.)

146c. Über einige seltenere Augen-Geschwülste. (Zusammen mit L. Happe.) A. v. Graefe's Arch. f. Ophthalm., Bd. XVI, 1, S. 296—310, 1870.

146d. Über einen Fall von doppelseitigem Markschwamm der Netzhaut. C.-Bl. f. A. 1903, S. 360—362.

146e. Ein Fall von Markschwamm der Netzhaut mit allgemeiner Metastasenbildung. (Aus Prof. Hirschberg's Augen-Heilanstalt, von Dr. O. Fehr, I. Assistenz-Arzt.) C.-Bl. f. A. 1900, S. 129—136.

146f. Über den Markschwamm der Netzhaut.[1] C.-Bl. f. A. 1904, S. 97—104.

M. H. In der November-Sitzung 1903 hatte ich die Ehre, Ihnen einen Fall von doppelseitigem Markschwamm der Netzhaut bei einem zehnmonatigen Kinde vorzustellen. Der Bericht darüber ist im Dezemberheft des C.-Bl. f. A. 1903 und ein kurzer Auszug davon bereits im Januar-Heft 1904 (S. 1561) der Clinica Oculistica meines Freundes Prof. Cirincione erschienen. Aber in diesem Auszug habe ich zwei kleine Irrtümer zu beklagen. Erstlich wird dem Kinde das Alter von 10 Jahren, ferner mir die Regel zugeschrieben, die Enukleation nicht mehr auszuführen, wenn bereits über 10 Wochen, seit der ersten Feststellung des hellen Reflexes aus der Pupille, verstrichen sind.

[1] Nach einem Vortrag in der Januar-Sitzung der Berliner ophthalm. Gesellschaft.

Hierüber möchte ich mir einige Worte gestatten.

Bereits in meiner Sonderschrift über den Markschwamm der Netzhaut vom Jahre 1869[1] hatte ich klar hervorgehoben, daß, wenn der helle Schein aus der Pupille erst seit einigen Wochen besteht, wenn der Glaskörper-Raum erst zum geringeren Teil von der Neubildung ausgefüllt erscheint, wenn nach der Ausschälung des Augapfels das daran haftende Stück Sehnerv bei mikroskopischer Untersuchung gesund gefunden wird, eine glückliche Wendung des Krankheits-Verlaufes mit großer Wahrscheinlichkeit zu erwarten sei.

Genauere Angaben konnte ich später machen, als ich mehr eigene Erfahrungen gesammelt. Im Jahre 1893 hat Herr Dr. Bruno Wolff in seiner Inaugural-Dissertation[2] eine Zusammenstellung der von mir in meiner Anstalt operierten Fälle von Markschwamm der Netzhaut vorgenommen. (Alle Präparate sind mikroskopisch untersucht.) Es handelt sich um 17 Fälle.

Sie könnten sagen, das ist ja eine kleine Zahl. In der Tat, die Zahl der wegen Aderhaut-Sarkom von mir ausgeführten Enukleationen betrug im folgenden Jahre (1894) bereits 39. Der Unterschied ist wohl erklärlich. Zunächst ist Markschwamm der Netzhaut an sich etwas seltener, als Sarkom der Aderhaut: in meinem eigenen Beobachtungs-Material finde ich ersteren in 0,4 auf das Tausend Augenkranker, das letztere in 0,5[3]. Sodann ist Markschwamm der Netzhaut in 18—20% der Fälle doppelseitig, d. h. für den Arzt wenig einladend zur Operation; während bei Aderhaut-Sarkom Doppelseitigkeit so gut wie gar nicht vorkommt. Endlich geschieht es sehr häufig beim Netzhaut-Markschwamm der kleinen Kinder, daß eine wenig gebildete Mutter, wenn der Arzt Entfernung des Augapfels vorschlägt, sofort entflieht und gar nicht oder zu spät wiederkehrt; während bei dem Aderhaut-Sarkom der Erwachsenen eine ruhigere Erörterung, selbst bei geringerer Bildung der Befallenen, möglich bleibt. Aus diesen Gründen haben wir weniger Augäpfel wegen Markschwamm der Netzhaut, als wegen Sarkom der Aderhaut, zu entfernen.

Es waren also 17 Fälle von Markschwamm der Netzhaut, die ich bis zum Jahre 1893 operiert hatte. Die lückenlose Reihe eines einzelnen Beobachters liefert zuverlässigere Ergebnisse, als eine noch so umfassende Zusammenstellung aus der Literatur, die eben von den Zufälligkeiten der Veröffentlichung abhängig bleibt. Diese

[1] S. 259.

[2] Weder diese Dissertation, noch die kurze Übersicht ihrer Ergebnisse, welche ich in dem 25jährigen Bericht über meine Augen-Heilanstalt (Berlin 1895, S. 75) veröffentlicht habe, pflegen in den hierauf bezüglichen Erörterungen erwähnt zu werden.

[3] Vgl. meine Beiträge zur prakt. Augenheilk. 1878, III, S. 103 und 104.

17 Fälle zerfallen naturgemäß in zwei Gruppen. In der ersten Gruppe, welche 10 Fälle umfaßt, hat die anatomische Untersuchung erwiesen, daß die Neubildung noch nicht die Netzhaut überschritten hatte, als die Entfernung des Augapfels mitsamt der Geschwulst vorgenommen wurde. Dagegen sind in der zweiten Gruppe, welche die übrigen 7 Fälle umfaßt, bereits auch andre Teile des Auges von der Geschwulst ergriffen gewesen. In den 10 Fällen der ersten Gruppe wurde niemals ein Rezidiv festgestellt. Schon damals waren einige dieser Fälle $5^3/_4$, $8^3/_4$, $12^1/_4$ Jahre beobachtet worden. Die weitere Beobachtung hat nichts an dem günstigen Ergebnis geändert. In den 7 Fällen der zweiten Gruppe wurde viermal Rückfall festgestellt, zweimal tödlicher Ausgang nicht lange nach der Operation, einmal unter Erscheinungen, die auf Entwicklung einer Neubildung in der Schädelhöhle schließen ließen.

In der ersten Gruppe betrug siebenmal die Zeit von der ersten Beobachtung des hellen Scheins aus der Pupille bis zur Operation etwa 10 Wochen. In der zweiten Gruppe schwankte diese Zeit zwischen einigen Monaten und einem Jahr und vier Monaten.

Die Operation des Markschwamms der Netzhaut ergibt also nur so lange eine günstige Prognose, als die Neubildung auf die Netzhaut selbst beschränkt geblieben; und noch nicht über 10 Wochen, seit Auftreten des hellen Scheins, verstrichen sind.

Aber die günstige Prognose deckt sich nicht mit der Notwendigkeit der Operation. Wir müssen die Operation des Kindes öfters auch dann noch anraten, wenn die beste Zeit von den Eltern bereits versäumt worden. Gelegentlich sind auch dann noch Dauer-Heilungen erzielt worden. Über einen Fall, der auch erst spät zur Operation kam, aber doch noch einigermaßen günstige anatomische Verhältnisse aufwies, will ich jetzt berichten.

Am 31. Januar 1904 wurde mir ein siebenmonatiges Mädchen gebracht. Seine Eltern sind gesund, ebenso seine drei älteren Geschwister. Es ist gesund geboren und bis heute körperlich gesund, gut entwickelt, blühend und freundlich. Im Beginn seines dritten Lebensmonates bemerkten die Eltern zuerst einen hellen Schein in der Pupille des linken Auges. Sie legten keinen Wert darauf und zeigten erst vor 4 Wochen das Kind einem Augenarzt, der es heute zu mir sendet.

Das rechte Auge ist normal, auch im Hintergrund. Das linke Auge ist zwar reizlos, aber leicht vergrößert und härtlich, die Hornhaut rauchig, die Vorderkammer flach, die Pupille weit, die Iris von Blutgefäßen durchzogen. Der ganze Binnenraum des Augapfels ist von einer hellen Geschwulstmasse ausgefüllt, welche aus drei bis

dicht an die Linsen-Hinterfläche reichenden Knoten oder Buckeln besteht. Dieselben stoßen so aneinander, daß durch ihre gegenseitige Berührung in der Mitte ein schmaler, dreistrahliger Raum ausgespart wird. Der nach unten-außen gelegene Knoten ist solide und markig; die beiden andern, der nach unten-innen gelegene und der obere, schimmern bei seitlicher Beleuchtung graubläulich und dürften hinter der schon geschwulstartig verdickten Netzhaut noch Flüssigkeit enthalten. Alle drei zeigen eine glatte Oberfläche, die von dem Gefäßbaum der Netzhaut überzogen ist. (Fig. 1.)

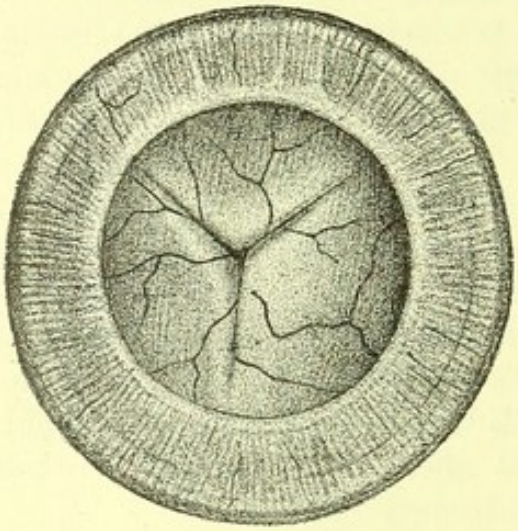

Fig. 1.

Sonst ist das Kind gesund, Drüsen-Erkrankung oder Metastasen sind nicht nachweisbar.

Die Diagnose ist sicher. Es handelt sich um Markschwamm der Netzhaut des linken Auges, und zwar um die gewöhnliche oder Hauptform, die von der Außenfläche der Netzhaut nach der Aderhaut-Seite hin wuchert und die ich vor 25 Jahren als Glioma retinae exophytum bezeichnet habe. Die Geschwulst ist angeboren, da sie bereits in der 9. Lebenswoche des Kindes von den Eltern bemerkt worden. Leider haben diese ein viertel Jahr und der zuerst konsultierte Arzt noch 4 Wochen dazu verstreichen lassen. Die sichere Periode der Krankheit, wo man nach Entfernung des Augapfels auf dauernde Heilung mit größter Wahrscheinlichkeit rechnen kann, ist vorüber, seit mehr als 6 Wochen. Es besteht bereits leichte Vergrößerung des Augapfels und Drucksteigerung. Aber das Kind ist so gesund und blühend, daß es ein Jammer wäre, dasselbe tatenlos dem üblen Ausgang preiszugeben. Sollte es nicht mehr gelingen, das Leben des Kindes dauernd zu erhalten, so hätten wir ihm doch jedenfalls durch Entfernung des Augapfels die Qualen des Durchbruchs erspart.

Am folgenden Tage wird zur Operation geschritten, — die Eltern wurden von ihrer Notwendigkeit sofort überzeugt; in solchen Fällen ist es ein Glück für den Kranken, wenn der Arzt Autorität besitzt. Die Betäubung wurde, wie immer bei uns, mit der Billroth'schen Mischung, nach der Tropfen-Methode ausgeführt; 1 g der Mischung, d. h. $^3/_5$ g Chloroform, war genügend.

Zuerst wurde die Lidspalte schläfenwärts durch einen kräftigen

Scherenschnitt erweitert, und zwar schon im Beginn der Betäubung; dann, als letztere genügend tief geworden, der Sperrer eingelegt, der Rectus internus von seiner Sehne abgetrennt, die letztere kräftig gepackt mit der starken Pinzette, die ich für diesen Zweck verwende, die andren drei geraden Augenmuskeln abgetrennt; hierauf an der fest gepackten Sehne des Internus der Augapfel kräftig nach der Schläfenseite gedreht und an der Nasenseite mit der Schere vorgearbeitet, bis man den gespannten Strang des Sehnerven fühlt. Nunmehr wird von A. Graefe's Sichelmesser, das er als Neurotom bezeichnet hat (Fig. 2), hart an der Nasenwand der Orbita vorgeschoben und mit einer starken Hebelbewegung der gespannte Sehnerv so tief als möglich nach hinten durchschnitten. An dem Nachlaß der Spannung des festgehaltenen Augapfels fühlt man augenblicklich, daß die Durchschneidung gelungen. Man sieht es auch sofort an einem starken Strahl arteriellen Blutes, der zwischen Augapfel und Nasenwand der Orbita hervorsprudelt. Schleunigst wird die Ausschälung des Augapfels vollendet, die Blutung durch Kompression vom Assistenten gestillt, — eine Unterbindung war nicht nötig; — und, da inzwischen der Operateur den am Augapfel haftenden Sehnerven normal gefunden, so wird die durch Ausschälung des Augapfels gesetzte Bindehautwunde, unter Berieselung mit Sublimat-Lösung von 1:5000, mittelst 4 Nähten geschlossen. Da aber doch infolge der starken Blut-Infiltration des orbitalen Gewebes die Bindehaut ein wenig zwischen den Lidern vorsteht, so werden die letzteren durch 2 Cutis-Nähte provisorisch vereinigt, natürlich auch die Erweiterung der Lidspalte durch eine Naht geschlossen und ein Verband angelegt. Das Kind war schon bald nach der Operation ganz munter und fröhlich. Am folgenden Tage hatte die Spannung des Orbital-Gewebes nachgelassen. Am 3. Tage wurden die Cutis-Nähte entfernt, am 7. die Bindehaut-Nähte, am 8. das Kind mit seiner Mutter entlassen.

Fig. 2.

Natürlich kann man über den End-Ausgang erst später berichten. Aber die anatomische Untersuchung lieferte ein einigermaßen günstiges Ergebnis.

Am herausgenommenen Augapfel haftet ein Stück des Sehnerven von 10 mm Länge, das vollkommen gesund aussieht, auch an der endständigen Schnittfläche. (Fig. 3.) Es fragt sich nun, ein wie großes Stück des orbitalen Teils

vom Sehnerven wir mit dem Augapfel herausgenommen haben; mit andren Worten: wie lang ist der orbitale Teil des Sehnerven bei einem 7monatigen Kinde? In meiner ziemlich vollständigen Bibliothek konnte ich eine Antwort auf die letztgenannte Frage nicht finden. Aber Herr Geheimrat Orth half mir hier mit seiner bekannten und dankenswerten Liebenswürdigkeit und ließ sofort bei einschlägigen Sektionen die Länge des orbitalen Sehnerven messen: sein Assistent, Herr Dr. Beitzke, teilte mir mit, daß bei einem einjährigen Kinde von Durchschnitts-Entwicklung die Länge des orbitalen Sehnerven 20 mm betrug, und bei einem neugeborenen 18 mm. Somit glaube ich mich nicht weit von der Wahrheit zu entfernen, wenn ich annehme, daß ich die am Augapfel haftende Hälfte des orbitalen Teils vom Sehnerven mit herausgenommen habe. Den, wie üblich, in Formol gehärteten Augapfel durchschnitt ich in einer senkrechten Ebene, so daß der Sehnerv an der kleinen medialen Hälfte verblieb. (Fig. 4, leicht vergrößert, etwa 2 × 1.) Die Verhältnisse wurden so gefunden, wie ich sie erwartet. Die untere Hälfte des Binnenraums vom Augapfel ist von einer soliden Geschwulst-

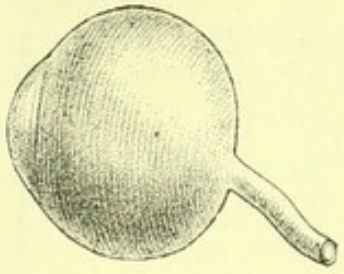

Fig. 3.

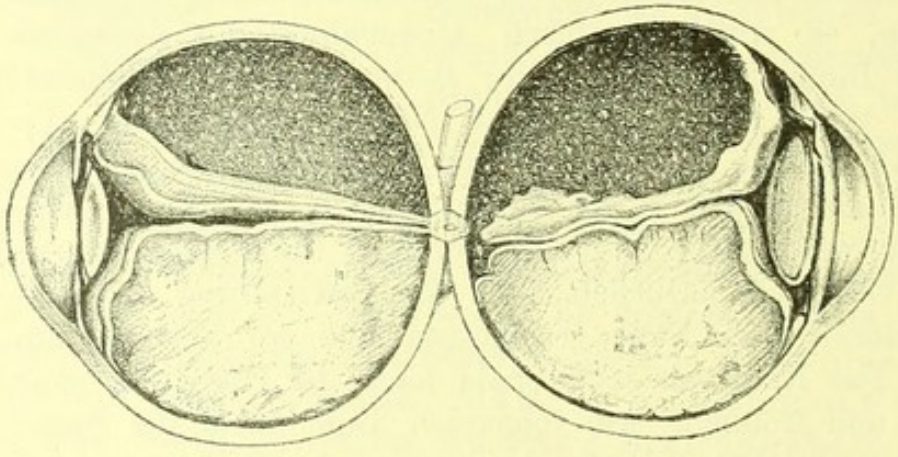

Fig. 4.

masse ausgefüllt, die oben von glatter Netzhaut-Innenschicht bedeckt wird. Die letztere bildet zusammen mit der oberen, abgelösten und nach innen, gegen die Augen-Achse, verschobenen Netzhaut-Hälfte einen Trichter.

In der medialen Hälfte des Präparats ist dieser obere Teil der Netzhaut noch ziemlich dünnwandig, in der lateralen Hälfte aber schon, wenigstens nach hinten zu, mit der blumenkohlartigen Außen-

wucherung (des Glioma exophytum) bedeckt. Die Hauptmasse der Geschwulst ist graurötlich, markig, mit zahllosen weißen, punktförmigen Einsprengungen, hauptsächlich verkalkten Nekrosen. Aderhaut nebst Iris und Lederhaut anscheinend normal. Die freie Innenfläche des auf der Aderhaut verbliebenen Pigment-Epithels ist mit einer Aussaat von zahllosen, weißen Punkten bedeckt. Die Linse abgeplattet. Die mikroskopische Untersuchung ergab das gewöhnliche Bild. Aber eine zarte, geschwulstartige Verdickung der Aderhaut wurde gefunden. Das freie Ende des Sehnervenstücks ist frei von Gliom-Wucherung.

[Zusatz 1. Die Operation hat einen günstigen Erfolg geliefert. Zuletzt am 19. Oktober 1909, also $5^1/_2$ Jahre nach der Ausschälung des Augapfels, wurde das damals 6jährige Kind vorgestellt. Es war vollkommen gesund; das andre Auge sehkräftig, mit normalem Augengrund.

Zusatz 2. Die Notwendigkeit, bei Markschwamm der Netzhaut nebst dem Augapfel auch stets das angrenzende Stück des Sehnerven mit zu entfernen, tritt in dem folgenden Fall deutlich zutage.

Am 7. November 1904 wurde ein 3jähriger Arbeiters-Sohn aus dem Oderbruch gebracht, bei dem die Eltern seit 14 Tagen einen Schein aus der Pupille des linken Auges beobachtet. Das rechte Auge ist gesund. In der Pupille des linken Auges sieht man eine helle, in der Mitte gelblichweiße, nasenwärts rötlich gefärbte Geschwulst-Masse: der helle Teil ist trauben-, der andere hügelartig. Die Pupille ist reaktionslos, der Augapfel gespannt. Bei seitlicher Beleuchtung erkennt man, daß die Geschwulstmasse merklich vaskularisiert ist; der weißliche Teil besteht aus runden, vorn abgeplatteten Knoten, der rötliche hat mark-ähnliches Aussehen.

8. November 1904 Ausschälung des Augapfels nebst dem anschließenden Teil des Sehnerven.

9. November 1904. Die Sektion des in Formalin gehärteten Augapfels bestätigt die Diagnose Glioma. Kammer seicht, Linse hinten abgeflacht. Markähnliche Massen füllen fast den ganzen Binnenraum des Augapfels. Nur in der Mitte ist noch die Netzhaut zu erkennen, die trichterförmig nach vorn reicht, und umbiegend, knotig verdickt, der Linsen-Hinterfläche aufliegt. Herrn Dr. Ginsberg verdanke ich die folgende Beschreibung:

„Glioma ret., wesentlich exophytum. Tumor füllt den Bulbusraum nicht ganz vollständig aus. Vorn und an der Papille viel Netzhautreste mit auffallend gut erhaltener Struktur. Der an dem Sehnerven-Eintritt gelegene Teil weist filigranartig durchbrochenen Bau

mit Andeutung von Rosetten und epithelialen Zell-Formationen mit massenhaften Mitosen auf, der übrige Teil zeigt das gewöhnliche Bild der perivaskulären Zellmäntel in nekrotischem Gewebe. Von der Papille aus ist der Tumor in den Sehnerven bereits eingedrungen, wie gewöhnlich innerhalb der Nervenfasern, die Septen freilassend. Das Gliom bildet hier einen nach hinten gut abgegrenzten Knoten, dessen letzte Elemente $1^1/_2$ mm hinter der hinteren Skleralfläche liegen. Der zerebrale Teil des von der hinteren Skleralfläche ab gut 6 mm langen Optikus-Stumpfes ist ganz frei von Tumor, das Nervenmark gut erhalten. Soweit es nach den Längsschnitten zu beurteilen, (ich erhielt das Präparat in der Längsrichtung aufgeschnitten,) nimmt der Tumor im Optikus-Querschnitt etwa eine Hälfte ein und grenzt an die Pia, ohne sie zu befallen.

Zahlreiche kleine Tumor-Knoten sitzen auf der Aderhaut unter zum Teil noch größtenteils erhaltenem Pigment-Epithel. Die Chorioidea selbst ist etwas atrophisch, frei von Tumor. Linse abgeplattet.

Kammerwinkel nur teilweise verlegt. Sonst nichts Besonderes."

Epikrise vom 30. September 1905. Vorgeschrittener Fall von Glioma exophytum. Die Operation konnte nicht verweigert werden, obwohl die Prognose zweifelhaft. Ein Stück Sehnerv von 6 mm Länge ist mit abgeschnitten. Der sekundäre Geschwulst-Knoten im Sehnerven schließt ab $1^1/_2$ mm hinter der Fläche des Sehnerven-Eintritts. Hätte man eine gewöhnliche Ausschälung gemacht, so wäre örtlicher Rückfall nicht ausgeblieben. So aber steht dauerhafte Heilung zu hoffen. —

Das Kind wurde regelmäßig vorgestellt, zum letztenmal am 17. Dezember 1912, acht Jahre nach der Operation. Der Knabe war blühend, Sehkraft des rechten Auges $^5/_5$, Augengrund normal.

147. Über die Granulations-Geschwulst der Iris. (Zusammen mit Steinheim.) Knapp's Arch. f. Augen- u. Ohrenh., I, 2, S. 144 bis 152, 1870.

147a. Über die Granulations-Geschwulst der Iris. Virchow's Arch. LX. [Wohl Tuberkulose.]

148. Schwammkrebs der Iris-Hinterfläche. (Mit A. Birnbacher.) C.-Bl. f. A. 1896, S. 289—301.

149. Epibulbäre Geschwülste. Eulenburg's Real-Enzykl. II. Aufl., Bd. VI, S. 309—378, 1888. (Alle Hauptformen nach eignen Beobachtungen erläutert.)

149a. Melanocarcinoma polyposum praecorneale. Virchow's Arch. LI.

149b. Sarkom an der Sklerokorneal-Grenze. Deutsche Zeitschr. f. pr. Med. 1874.

150. Hornhaut-Tumor nebst multiplen Hautgeschwülsten.[1] Archiv f. Augen- u. Ohrenheilk. von Knapp und Moos, IV, S. 63—68, 1874. (Wiesbaden, Kreidel's Verlag.)

M. H.! Prof. v. Graefe hat im Jahre 1867 der Gesellschaft[2] einen jungen Mann vorgestellt mit einem präkornealen Tumor und multipler Geschwulstbildung in der Cutis. Da ich den merkwürdigen Fall damals genauer zu beobachten Gelegenheit hatte und vor kurzem in der Lage war, das Rezidiv der Hornhaut-Geschwulst durch Ausschälung des Augapfels operieren zu müssen, so möchte ich Ihnen den Kranken wieder vorstellen, das gewonnene Präparat demonstrieren und zur Erläuterung eine kurze Krankengeschichte beifügen.

Am 14. April d. J. gelangte Herr Jacob D., jetzt 30 Jahre alt, aus Schwetz, in meine Klinik. — Bereits in seinem 8. Lebensjahre wurden an seiner Körper-Oberfläche verschiedene hervorragende Geschwülste bemerkt, die an Zahl und Ausdehnung allmählich zunahmen. Ob einzelne von ihnen wieder verschwunden sind, vermag der Kranke nicht mit Sicherheit anzugeben. Im Jahre 1867 erhob Prof v. Graefe den folgenden Befund: „Die Körper-Oberfläche des Patienten ist mit einer Anzahl kleinerer Geschwülste (Mollusken) übersät. Die kleineren bilden rötlichbraune Erhabenheiten, flach-linsenförmig, von der Größe einiger Millimeter; die größeren, von der Größe von 8, 10, 12 mm und darüber sind dunkelbräunlich, schimmern aber in ihrer Mitte hell durch, sind von gleichmäßiger, ziemlich weicher Konsistenz und konfluieren namentlich in den Kniekehlen zu eigentümlichen mehrere Zoll messenden Gebilden." Wenn Sie heute den Kranken ansehen, werden Sie finden, daß die Hautveränderung ihren damaligen Charakter bewahrt, aber noch wesentlich zugenommen hat, was am deutlichsten in die Augen springt, wenn Sie die Abbildung, die Prof. Virchow von der Regio poplitea sinistra des Kranken im Jahre 1867 anfertigen ließ und 1871 im 52. Bande seines Archivs veröffentlichte, mit der heute von meinem Freunde Stabsarzt Dr. Karpinski angefertigten Zeichnung derselben Region oder noch besser mit dem Original vergleichen. — Der Kranke besitzt schwarzes Haar, eine dunkelbraune Iris und gelbliche Hautfarbe. Gesicht und Hals sind frei von Knoten, ebenso Rücken und Bauch. Im Nacken sieht man unter der Haargrenze vereinzelte bräunliche Papeln von 3—4 mm Durchmesser; auf dem Thorax ein halbes Dutzend solcher, die stark zerkratzt sind. Auffallend ist die Veränderung an den Ellenbogen, in der Umgegend des Anus, an den Oberschenkeln und in den Kniekehlen. Über die Hinterseite des rechten Ellenbogengelenks zieht ein Herd von etwa 9 cm Länge und 3,5 cm Breite. Derselbe besteht aus braunvioletten oder braunroten flachen Hervorragungen der Cutis, die

[1] Nach einem Vortrag in der Berliner medizinischen Gesellschaft vom 23. April 1874.

[2] Verhandlungen der Berliner medizinischen Gesellschaft, Sitzung vom 5. Juni 1867.

an der Grenze ziemlich klein sind und disseminiert auftreten, in der Mitte aber größer werden (von einem Durchmesser von 8—10 mm und darüber), gleichzeitig in entsprechender Weise mehr hervorragen und untereinander konfluieren: wodurch auch ein zusammenhängender Zug von 3 cm Länge und 1 cm Breite entsteht, welcher von einer etwas dickeren Schicht von Epithelial-Schuppen bedeckt ist. An der Vorderseite des Ellenbogen-Gelenkes sieht man einen Kreis von kleinen bräunlichen Narbenflecken, die nicht prominieren und einen Durchmesser von etwa 3—4 cm besitzen. Am linken Ellenbogen ist die Veränderung durchaus analog, nur ein wenig geringer ausgeprägt. An der Innenseite jedes Oberschenkels tritt wieder ein sehr großer Herd auf (von etwa 9 cm Länge, 7 cm Breite). Am Rande desselben sind die einzelnen Flecken klein, werden nach der Mitte zu größer, braunviolett, schwach hervorragend, dicht aneinandergedrängt, aber nicht zusammenfließend. Interessant sind hier die Spuren einer spontanen Rückbildung der Knoten. Manche von den letzteren sind nämlich nur in einer schmalen peripheren Zone bräunlich und hervorragend, in ihrem größeren zentralen Bereich aber weißlich-narbig und deprimiert. Die Narbenbildung ist wohl nur durch Parenchym-Schrumpfung und Resorption, nicht durch Ulzeration der Oberfläche entstanden, da auf den narbigen Stellen die Haarentwicklung nicht gelitten hat. Handgroße, flache, braune Herde finden Sie an den Hinterbacken, da wo diese aneinanderliegen, und in den Schenkelbeugen. Von hier leiten einzelne Flecken herab zu den Kniekehlen, woselbst die Affektion beiderseits die größte Ausdehnung genommen. Hier sind die einzelnen Knoten ziemlich groß, konvex und dicht gedrängt. Links ist inmitten des Herdes ein fingerbreiter und halbfingerlanger Strang entwickelt, und zwar auf der medialen Beuger-Sehne; rechts zwei derartige Stränge, der eine auf der lateralen, der andere auf der medialen Beuger-Sehne. Auch in diesen Herden ist partielle Schrumpfung sichtbar. Alle Knoten und Stränge sind durchaus in der Curtis gelegen und mit dieser frei gegen die Unterlage verschieblich.

Überblicken wir die Topographie der hauptsächlichsten Herde, so springt sofort[1] die symmetrische Verteilung über beide Körperhälften in die Augen, und ferner die Vorliebe für Stellen, wo zwei Hautplatten dauernd oder häufig aneinander liegen, oder wo die Haut durch Gelenkbewegungen häufig in stärkere Spannung versetzt wird.[2]

Die pathologische Deutung der Haut-Affektion möchte schwierig sein ohne anatomische Untersuchung. Zum Glück liegt diese bereits seit längerer Zeit vor, da Prof. Virchow (in seinem Arch. Bd. LII, 1871[3]) den Fall als Xanthelasma multiplex oder besser Fibroma lipomatodes beschrieben. Er fand an exstirpierten Hautstückchen, daß die Knoten in der Mitte dicht mit Fett-Tröpfchen gefüllt waren, die äußeren Teile des Knotens aber fast nur aus proliferierenden Bindegewebs-Elementen bestanden. Das Gewebe der Neu-

[1] Wie Herr Prof. G. Lewin in der Diskussion hervorhob.

[2] Erkrankung innerer Organe ist nicht nachweisbar; ebensowenig stärkere Lymphdrüsen-Schwellung.

[3] Vgl. auch die Notizen von Leber ebendaselbst.

bildung steht in der Mitte zwischen Fett- und Bindegewebe. Die eigentümliche Färbung hängt nur zum Teil von der Pigmentierung der untersten Zellenschicht des Rete Malpighii ab, zum Teil von dem Durchschimmern des pathologischen Gewebes der Neubildung.[1]

Derselbe Kranke zeigt auch eine merkwürdige Neubildung am rechten Auge. Selbstverständlich drängt sich hier die Frage auf, ob zwischen den kutanen Geschwülsten und dem präkornealen Tumor irgend ein Zusammenhang oder wenigstens irgend welche Analogie besteht. Zunächst muß ich mich also zur Schilderung des Augenleidens wenden.

Vor ungefähr 10 Jahren wurde Herr D. in seiner Heimat von einem Arzt auf eine Geschwulst seines rechten Auges aufmerksam gemacht, von deren Existenz er selber nichts gewußt hatte. 1865 nahm Prof. v. Graefe die erste Operation vor, als das befallene Auge noch ziemlich gut sah; 1867 wiederholte er bei schon erheblich gesunkener Funktion die Abtragung. Damals hatte sich[2] an der rechten Hornhaut eine mehrere Linien hervorragende, schmutziggelbliche Geschwulst gebildet, welche den größten Teil der Hornhaut bedeckte und die Sehfunktion fast aufhob. Dieselbe wurde exzidiert oder richtiger abgekappt, da ihre Basis ganz kontinuierlich in das Hornhaut-Gewebe überging. Gleichzeitig sah man links gelbe Flecken der Hornhaut, welche v. Graefe $1^1/_2$ Jahr früher in ihrem ersten Anfang konstatiert hatte und für das erste Stadium einer analogen kornealen Geschwulstbildung hielt.

Des weiteren ist zunächst hervorzuheben, daß bereits wenige Wochen nach der zweiten Operation auf dem rechten Auge eine Rezidiv-Geschwulst auftrat und die Funktion des Organs vernichtete, in der letzten Zeit stärker wuchs, das Oberlid hervorwölbte, den Patienten wesentlich belästigte und erwerbsunfähig machte. Auf dem linken Auge sind angeblich seit einem Jahre die Flecken deutlicher und das Fernsehen schlechter geworden.

Der rechte Augapfel war nunmehr, als der Kranke in meine Behandlung gelangte, in der Richtung von hinten nach vorn vergrößert, dabei gut beweglich; die Gegend der Hornhaut von einer walnußgroßen konvexen, höckrigen, reingelben Geschwulst eingenommen. Ihre Breite betrug 20, ihre Höhe 15 mm, ihre Dicke ließ sich nur annäherungsweise schätzen, da sie mit breiter Basis dem vorderen Abschnitt des Augapfels aufsaß. Oben war die Geschwulst pilzförmig gegen die Hornhaut-Peripherie abgesetzt, unten ging sie ganz allmählich in dieselbe über. Von unten zog eine mächtig erweiterte, verästelte Bindehaut-Vene auf die Vorderfläche des Tumors über; von oben her war die episklerale Bindehaut in Gestalt einer Ptery-

[1] Ich habe nicht versäumt, wiederum ein Hautstückchen zu exstirpieren, und zwar aus der linken Kniekehle, an der Grenze des Gesunden. Unter mächtiger Hornschicht und dickem Rete Malpighii, dessen unterste Schicht sehr stark pigmentierte Zellen enthält, folgen gut entwickelte, meist nur einfache Papillen; die oberste Schicht des eigentlichen Derma enthält spindel- und sternförmige Pigmentzellen und zahlreiche farblose Zellen zwischen den Fibrillen; nach der Tiefe zu werden diese dichter aneinander gedrängt, immer aber bleibt die Bindegewebs-Struktur deutlich. Der Knoten ist wahrscheinlich jüngeren Datums, daher Fettbildung nicht ausgeprägt.

[2] Sitzungsbericht, a. a. O.

gium-Falte verdickt, gerötet und herangezogen. — Am linken Auge, das bei freiem Gesichtsfelde Sn. 2 in 4″ las, mit −12 Sn. C in 15′ erkannte, myopische Einstellung mit unvollkommener Korrektion für die Ferne zeigte, wie es bei Hornhaut-Flecken so häufig ist, sah man und sieht man im oberen Quadranten der Hornhaut einen (aus zwei kleineren zusammengesetzten) weißgelben, nicht vorragenden, Fleck von 2‴ Breite und 1‴ Höhe; eine daran grenzende graue Zone verdeckt den obersten Teil der mittelweiten Pupille. Außerdem bestehen im unteren Quadranten der Hornhaut noch einige ganz kleine gelbe Flecken mit grauem, konfluierendem Hof. Das Auge ist reizfrei, sein Hintergrund normal.

Der obere gelbe Fleck ist also im Laufe von 7 Jahren nicht wesentlich größer und jedenfalls nicht vorragend geworden; so daß es doch einigermaßen zweifelhaft bleiben muß, ob in ihm der erste Anfang derselben Geschwulstbildung gegeben ist, die rechts vor etwa 10 Jahren zuerst bemerkt worden und im Laufe von $1^1/_2$ Jahren bereits einen sehr erheblichen Teil der Hornhaut überwuchert hatte: man müßte sich denn die Unterannahme erlauben, daß links das Wachstums-Bestreben auf ein Kleinstes beschränkt sei; hiermit wäre aber nichts, als eine Umschreibung der Tatsachen gewonnen.

Die Untersuchung des linken Auges mit dem Hornhaut-Mikroskop ergab, daß der weißgelbe Fleck in einiger Tiefe unter der Vorderfläche der Hornhaut lag, aus außerordentlich kleinen rundlichen Flecken zusammengeflossen und von einem feinen Kapillar-Netz durchzogen war, das wahrscheinlich in die makroskopisch sichtbare Bindehaut-Vene überging.

Es unterlag keinem Zweifel, daß die Geschwulst des rechten erblindeten Auges operativ entfernt werden mußte. Am 15. April vollführte ich deshalb, unter Narkose nach Spaltung des äußeren Lidwinkels die Ausschälung des rechten Augapfels, wobei ich doch, vorsichtshalber, den Sehnerv so weit als möglich nach hinten abschnitt. Die Heilung erfolgte in der gewöhnlichen Weise.

Die anatomische Untersuchung der ersten Rezidiv-Geschwulst vom Jahre 1867, die Leber vorgenommen, hatte ergeben (a. a. O.), daß dieselbe in ihrem Körper teilweise aus kleinen Granulationszellen, zum großen Teil aber aus so entwickelten großen, verästelten und großkernigen Zellen bestand, daß man sie bei einer voluminöseren Geschwulst und einem andren Habitus des Gesamt-Übels ohne Bedenken für Sarkom-Gebilde ansprechen würde. Die Basis der Geschwulst stellte dagegen ein mit Fettkörnchen-Nestern reichlich infiltriertes, der Hornhaut-Textur verwandtes und allmählich in dieses übergehende Gewebe dar ... Von einer eigentlich malignen Geschwulstform, fügte v. Graefe hinzu, konnte hier kaum die Rede sein.

Die Gesamtlänge des von mir ausgeschälten Augapfels beträgt 30 mm, die Breite 25, die Höhe 24 mm. Am Augapfel haftet hinten ein Stück des Sehnerven von 8,5 mm Länge, das völlig normal erscheint. Das in Chromsäure gehärtete Präparat wird (annähernd) im wagerechten Meridian durchschnitten. Man erkennt sofort, daß die Neubildung nur von der Horn-

haut ausgegangen, diese aber auch völlig in den Tumor aufgegangen ist. Nur in der medialen Hälfte ist eine dünne, auf dem Durchschnitt linienförmige Lamelle als makroskopischer Rest der Hornhaut sichtbar, und hierselbst ein spaltförmiger Vorderkammer-Raum erhalten; in der lateralen Hälfte des Präparats reicht der Tumor bis in die Vorderkammer und ist mit der Vorderseite der Iris in großer Ausdehnung flächenhaft und fest verwachsen, so daß hier die Vorderkammer vollständig fehlt. Der eigentliche Augapfel ist von regelmäßiger Form, jedenfalls nicht erheblich vergrößert, da die Sehachse von dem gelben Fleck bis zur mutmaßlichen Hinterfläche der Hornhaut 22 mm mißt. Sklera, Uvea und Netzhaut sind von der Norm nicht abweichend. Die Iris zeigt irritative Veränderungen. Die Pupille ist unregelmäßig, länglich-dreieckig und durch eine feine Membran verschlossen, ihre Vorderfläche zum größten Teil mit der Hinterfläche der Neubildung fest verwachsen, der Ciliar-Körper verdickt; die Linse leicht getrübt (?), der Glaskörper klar.

Die Neubildung hat auf der Schnittfläche von vorn nach hinten eine Dicke von 7—8 mm, von rechts nach links eine Breite von 17 mm, sie dehnt sich eben medianwärts noch um mehr als 5 mm über die Vorderfläche der in ihrer Dicke nicht veränderten Sklera aus. Die Schnittfläche des Tumor ist graugelblich mit zahlreichen schmalen und breiteren, verästelten und netzförmigen weißgelblichen Zügen und Flecken; seine Konsistenz ist ziemlich gering, nur die oberflächliche Schicht ist etwas härter (bzw. erhärtet). — Das Mikroskop zeigt in der Neubildung unter dünner fibrillärer Grenzschicht ein äußerst zellenreiches Gewebe mit den verschiedensten Zell-Formen und -Größen und deutlich fasriger Zwischensubstanz; es ist schwierig zu entscheiden, ob man dasselbe besser als granulierendes Bindegewebe oder als Sarkom bezeichnen soll.

Auffällig ist die diffuse Fett-Infiltration der zelligen Elemente, die unmittelbar an der Vorderfläche beginnt, nach der Tiefe zu etwas geringer wird, aber in zahlreichen Nestern und Zügen bis zur Hinterseite der Neubildung zu verfolgen ist. Dabei sind die spindelförmigen oder verästelten Konturen der Zellen wohl erhalten, das infiltrierte Fett ziemlich grobkörnig, — gerade wie es Waldeyer als charakteristisch für Xanthelasma beschrieben. In den weißlichen Zügen und Flecken sind die meisten Zellen in mehr rundliche, etwas vergrößerte Fettkörnchen-Kugeln umgewandelt. Da, wo der Tumor mit der Iris verwachsen ist, bildet eine parallelfasrige zellenreiche Schicht das Bindeglied; da, wo die Vorderkammer erhalten ist, erkennt man noch die glashelle Descemetische Haut und vor ihr eine schwach durchscheinende Schicht mit spaltförmigen, Fettkörnchen führenden Lücken.

Immerhin verdient diese histologische Ähnlichkeit der Cutis- und der Hornhaut-Neubildung hervorgehoben zu werden, die bei der makroskopischen Verschiedenheit um so interessanter erscheint. Es wäre eine zulässige Vermutung, daß in der kutanen Hülle des Augapfels ein Anstoß zu ähnlicher Wucherung mit Verfettung der zelligen Elemente entstanden, wie sie in den multiplen Hautgeschwülsten bereits vorherbestand. Ob der Keim zu dieser Neubildung angeboren war, kann jetzt nicht mehr entschieden werden.

150a. Ein seltner Fall von Hornhaut-Geschwulst, von J. Hirschberg und S. Ginsberg. C.-Bl. f. A. 1905, S. 33—41.

I. Klinischer Teil, von J. Hirschberg.

Am 11. Februar 1904 wurde die 9jährige G. K. aufgenommen. Sie ist stets sehr kränklich gewesen. Im 5. Jahre litt sie längere Zeit an Fußgelenk-Entzündung; auch bildete sich ein Buckel aus. An wiederkehrenden, stärkeren Augen-Entzündungen leidet sie schon seit ihrem 4. Lebensjahre. Jetzt besteht seit 2 Monaten eine heftige Entzündung des linken Auges, welche das Kind völlig herunter bringt, so daß es weder ordentlich ißt, noch gehörig schläft. Die objektive Untersuchung zeigt schwere Folgen von lokaler Tuberkulose: 1. Narben von Fußgelenk-Entzündung, 2. einen spitzwinkligen Buckel. Der linke Augapfel scheint völlig entartet zu sein. Erst in der Narkose — die sehr vorsichtig, mit 3 g Billroth'scher Mischung, eingeleitet worden, — ist genauere Untersuchung des Auges möglich. An Stelle der Hornhaut findet man eine graurötliche, stark hervorragende Granulations-Masse, die hahnenkammartig auf die Bindehaut sich hinüberlegt und auch durch den Liddruck schon etwas abgeplattet ist.

Der Befund erinnerte mich an den Fall von durchgebrochener Iris-Tuberkulose, den ich vor 30 Jahren beobachtet und in Virchow's Archiv[1] beschrieben hatte. Der Augapfel schien völlig entartet; das Leben der Kleinen war durch den schmerzhaften, ohne Operation wohl nicht heilbaren Prozeß ernsthaft bedroht. Somit entschloß ich mich sogleich zur Entfernung des Augapfels, die ja von vornherein in Aussicht genommen war.

Die Operation hatte die günstigsten Folgen für die kleine Kranke. Sie öffnete jetzt wieder das gesunde Auge und war ein munteres und lustiges Kind, mit guter Eßlust und regelmäßigem Schlaf; sie wurde nach 10 Tagen in recht befriedigendem Zustand entlassen.

Sehr überrascht war ich durch das Ergebnis der anatomischen Untersuchung. Es handelt sich nicht um Durchbohrung des Augapfels, nicht um eine von innen hervorgewucherte Geschwulst, sondern um eine Wucherung, die von der Hornhaut selber ausgegangen ist, allerdings die letztere soweit zerstört hat, daß eine Entfernung der Geschwulst, wenn sie rein ausführbar gewesen, einen irgendwie brauchbaren Augapfel nicht zurückgelassen hätte. Jeder, der den Fall zu behandeln gehabt, mußte die Erkrankung für eine Folge der Tuberkulose ansehen; aber zu Impf-Versuchen am Kaninchen-Auge war keine Zeit, da prompte Hilfe unabweislich schien. Für mich stellt

[1] Bd. 60, als „Granulations-Geschwulst der Iris".

das Präparat ein Unikum dar. Der Fall, den R. Simon 1892[1] aus meiner Klinik veröffentlicht hat, betraf ein Fibromyxom an einem Augapfel, dessen Hornhaut 4 Jahre zuvor durch Kalk verätzt worden; mein Fall von Fibroma lipomatodes[2] der Hornhaut bei einem 30jährigen beruhte wohl auf einer angeborenen Anlage.

F. Lagrange hat in seinem ausgezeichneten Werk über die Augengeschwülste den letzten nicht erwähnt und einen mit unserm jetzigen einigermaßen übereinstimmenden Fall nicht beigebracht.

II. Anatomischer Teil, von S. Ginsberg.

An dem meridional halbierten, in Formol konservierten Augapfel zeigt sich makroskopisch nur die Kornea verändert. Während diese hinten die Vorderkammer in normaler Weise begrenzt, geht sie vorn

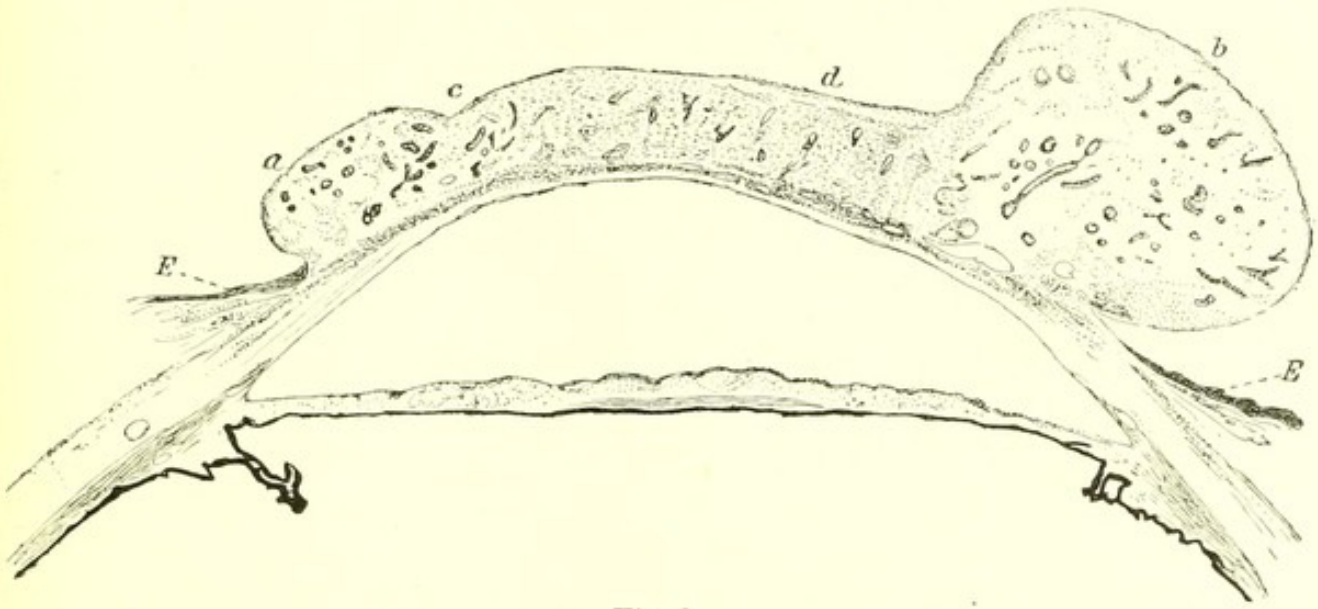

Fig. 1.
Schnitt bei Lupenvergrößerung (Zeiß Oc. II. *a**), V. = etwa 8. *E* = Epithel. *a* und *b* stärker entwickelte, mehr ödematöse und myxomatöse Randteile. *c*—*d* flacherer Teil, reines Granulationsgewebe. — Thionin-Färbung.

in eine gelbliche, weiche Geschwulst über, deren Basis fast bis zum Limbus reicht, und welche diesen mit ihrem überhängenden Rande größtenteils verdeckt, ohne aber irgendwo mit ihm in Verbindung zu stehen. Der Tumor ist in seinem größten Teil, welcher die Mitte einnimmt (Fig. 1, *c*—*d*) ziemlich flach, etwa 1—2 mm dick; stellenweise aber, namentlich an den Rändern, zeigt er rundliche Verdickungen bis zu 4 mm Durchmesser (Fig. 1, *a* und *b*). Die Oberfläche ist vollständig glatt.

[1] C.-Bl. f. A. 1892, S. 193.
[2] Knapp's Archiv, Bd. IV, 1874. [Siehe Nr. 150.]

Mikroskopisch zeigt sich nun, daß vom Korneal-Parenchym nur die tieferen Schichten erhalten sind, und zwar in wechselnder Breite. Wir finden, von der Descemetis durch bald schmaleres, bald breiteres Parenchym getrennt, eine breite Infiltrations-Zone dichtgedrängter Zellen, welche bei schwacher Vergrößerung im Schnittpräparat einen dunkelgefärbten Streifen darstellen. Darüber erhebt sich dann der eigentliche Tumor als ein helleres Gewebe von etwas ungleichmäßigem Bau. An den Rändern der Geschwulst schieben sich mehr Parenchymreste zwischen jene und die Infiltrations-Schicht ein, als in der Mitte. Das Epithel reicht bis an die gleichsam hervorquellenden Ränder des Tumors heran, letzterer selbst entbehrt einer epithelialen Bekleidung vollkommen (Fig. 1 *E*).

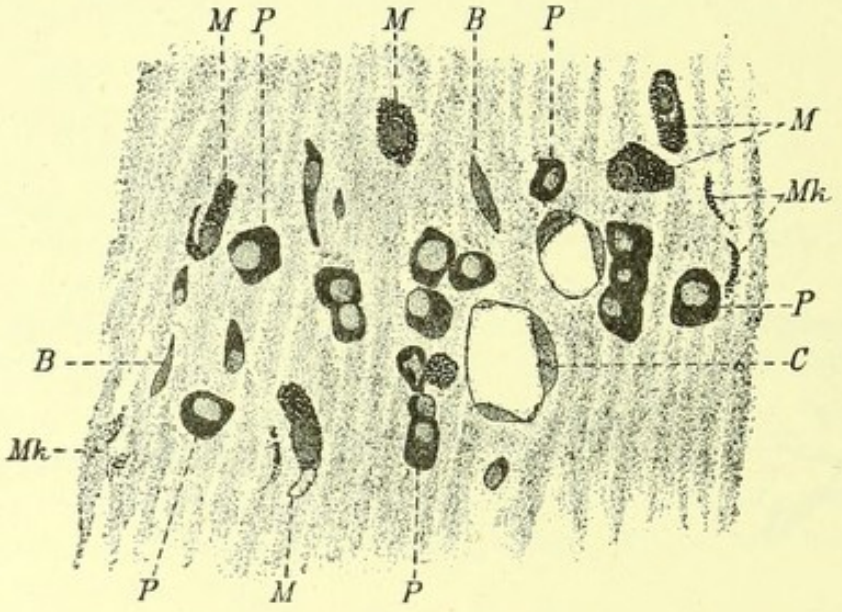

Fig. 2.

Vom Rande des Infiltrations-Streifens. Thionin-Färbung. Zeiß Comp. Oc. 8, Apochr. 3 mm. — V. = 660. *M* Mastzellen. *Mk* Isolierte Mastzellenkörner. *P* Plasmazellen. *B* Bindegewebszellen. *C* Kapillaren. (Die Streifung der Grundsubstanz ist in der Reproduktion viel zu scharf wiedergegeben.)

Die genauere Untersuchung ergibt, daß die tieferen Hornhaut-Schichten bis auf eine ganz geringe, hier und da bestehende Vermehrung der Zellkerne (meist Leukocyten) normal sind. Die Descemetis ist ganz unverändert. Die Infiltrations-Schicht hat das Parenchym teils in wechselnder Dichtigkeit durchsetzt, teils so weit zerstört, daß nur kurze Lamellenstücke stellenweise zu bemerken sind. Die Zellen dieser Schicht sind zum größten Teil Plasmazellen und Mastzellen, während gewöhnliche Leukocyten und Bindegewebs-Zellen nur in geringer Menge vorkommen.

Die Plasma-Zellen, welche besonders bei Unna's Methylenblau-

Methoden, aber auch nach Thionin-Färbung durch den intensiv gefärbten Zell-Leib auffallen (Fig. 2 *P*), liegen meist in längeren Reihen oder Streifen dicht aneinander. Es kommen ein- und mehrkernige Zellen vor. Die Mastzellen (Fig. 2 *M*) sind vielfach besonders groß. Häufig finden sich auch die bekannten, wohl auf eine Wanderung der Mastzellen hinweisenden, isolierten Häufchen und Streifen von Körnern. Die Granula lassen sich nach den bekannten Methoden schön darstellen, färben sich mit Hämatoxylin sowie nach Gram blau, mit Thionin oder polychromem Methylen-Blau rotviolett usw. Erwähnen möchte ich, der Angabe von Peschel[1] gegenüber, daß sich die Mastzellen-Körner im vorliegenden Fall mit Karbolfuchsin leuchtend rot färbten und die Farbe bei Behandlung mit Salzsäure-Spiritus behielten; ich benutzte die von Schmorl[2] zur Tuberkelbazillen-Färbung angegebene Methode, nur daß ich statt des gewöhnlichen 5%igen ein 2%iges Karbolfuchsin anwendete.

Andre Zell-Arten finden sich in der Infiltrations-Schicht, wie gesagt, nur spärlich. Eosinophile Zellen habe ich nur ganz vereinzelt gesehen. Gewöhnliche Bindegewebs-Zellen finden sich hier nur in den Resten der Hornhaut-Lamellen; die länglichen, blaß färbbaren Kerne sind erheblich vergrößert und sehen geschwollen aus. Auch rundliche, ein- und mehrkernige protoplasma-reichere Elemente kommen vor. An einer Stelle nahe dem Rande, unterhalb der am meisten verdickten Stelle (Fig. 1 *b*) ist in einem Paar Schnitten im ganzen etwa ein Dutzend größerer, vielkerniger Zellen zu bemerken, von denen die größten als typische, von großen, dicht liegenden Kernen erfüllte Riesenzellen meist rundlich-länglicher Form zu bezeichnen sind; diese liegen vereinzelt unter den übrigen Zellen. Eine enthält einen normal aussehenden, polynukleären Leukocyten eingeschlossen, einige einen hellen Substanz-Streifen, der vielleicht als ein Stückchen Hornhaut-Gewebe anzusprechen ist, andre wieder enthalten fuchsinophile Körnchen und Krümel oder Schollen von Blutpigment. Haufen von körnigem und scholligem, goldgelbem bis gelbbraunem Blutpigment fanden sich

[1] Peschel, Ein Fall von Dermoid-Kyste der Orbita mit zahlreichen Mastzellen. Beiträge zur Augenheilkunde. Festschrift für Hirschberg. Veit & Comp. 1905.

[2] Schmorl, Die pathologisch-histologischen Untersuchungsmethoden. II. Aufl. 1901, S. 144. Die Methode ist folgende: 1. Überfärben in Hämatoxylin. 2. Gründliches Auswaschen in Wasser. 3. Färben in Carbolfuchsin ½—1 Stunde bei 37°. 4. Entfärben der der warmen Lösung entnommenen Schnitte in Salzsäure-Alkohol eine Minute. 5. Auswaschen in 70% Alkohol 2—3 Minuten. 6. Abspülen in Wasser. 7. Verdünnte Lösung von Lithion carbon., bis die Schnitte blau erscheinen. 8. Abspülen in Wasser 5—10 Minuten. 9. Alkohol, Xylol, Balsam. — Dabei werden Kerne blau, Protoplasma hell-bläulichgrau bis farblos, Tuberkel-Bazillen und manche hyalinen Körperchen leuchtend rot.

an mehreren Stellen der Infiltrations-Schicht, teils frei, teils in runden Zellen eingeschlossen.

Zwischen den Zellen sieht man dann zahlreiche weite Gefäße kapillärer Struktur, welche meist blutgefüllt, zum Teil aber leer sind.

Diese ganze Infiltrations-Zone findet sich auch noch am Limbus jenseits des Tumors. Sie liegt hier etwa in der Mitte des präformierten Gewebes, zum Teil auch etwas oberflächlicher. Von der Bindehaut, deren Epithel reichlich Becher-Zellen enthält, sowie von der Episklera laufen Zellzüge in den kornealen Infiltrations-Streifen hinein.

Der eigentliche Tumor erhebt sich nun oberhalb dieser eben beschriebenen Infiltration. Zwischen beiden sieht man noch stellenweise Reste von Hornhaut-Lamellen mit geschwollenen Kernen. Viele Lamellenstücke sind durchsetzt und aufgeblättert durch Zellen, welche meist jungen Bindegewebs-Zellen entsprechen. Es finden sich rundliche und spindel- bis sternförmige, protoplasma-reiche Gebilde, außerdem sehr viele polynukleäre Leukocyten, ferner Plasma-Zellen, spärlich Mastzellen, dazwischen zahlreiche kapillare Gefäße, so daß das Ganze hier als junges Granulationsgewebe zu bezeichnen ist. Ähnlich ist nun die gesamte mittlere Partie der Geschwulst (Fig. 1, *c—d*) zusammengesetzt, nur daß sich in dieser auch hier und da zarte, nach v. Gieson rot färbbare Fasern, besonders in der Umgebung der Gefäße, finden. Ferner ist der ganze Tumor in geradezu kolossaler Menge von polynukleären Leukocyten durchsetzt. Besonders in die Augen springend ist weiter der reichliche Gehalt an Kapillaren, welcher dem gesamten Tumor eigentümlich ist. Diese Gefäße verlaufen meist annähernd senkrecht zur Hornhaut- bzw. Tumor-Oberfläche. Sie treten schon bei schwacher Vergrößerung deutlich hervor, da ihre Wand meist von massenhaften polynukleären Leukocyten durchsetzt ist. Diese finden sich auch der Wand als dichter Belag teils innen, teils als Mantel außen angelagert; ja, viele Kapillaren sind mit diesen Zellen ganz vollgestopft und ausgefüllt, so daß nur vereinzelte rote Blutkörperchen im Innern zu bemerken sind.

Während danach der mittlere, größte Teil der Geschwulst (Fig. 1, *c—d*) als ein aus dem Hornhaut-Parenchym herausgewachsenes, von massenhaften polynukleären Leukocyten durchsetztes Granulationsgewebe bezeichnet werden darf, sehen die Randteile des Tumors anders aus. Schnitte, welche so peripher geführt sind, daß sie ganz diese Partie getroffen haben, zeigen zunächst, daß hier viel mehr rundliche Erhebungen vorhanden sind als zentral; man gewinnt den Eindruck, daß an solchen Stellen die Vergrößerung der Geschwulst durch Zusammenfließen einzelner Granulationsknötchen vor sich geht. Besonders aber ist hervorzuheben, daß die am stärksten hervor-

ragenden, wie verdickt aussehenden, auf den mittleren Schnitten seitlich gelegenen Teile (Fig. 1 *a* und *b*) nicht den Typus des gewöhnlichen Granulations-Gewebes darbieten. Hier liegen, besonders an der Stelle der stärksten Anschwellung (Fig. 1 bei *b*), die Zellen weit auseinander in einer glasig aussehenden Grundsubstanz. Die Elemente sind auch hier vielfach polynukleäre Leukocyten, Mastzellen fehlen, Plasma-Zellen sind nur in den tieferen Partien vorhanden. Zahlreich sind große Bindegewebs-Zellen, welche lange, dicke Ausläufer haben, so daß schöne Sternformen zustande kommen. Das Zwischengewebe erscheint bei Gieson-Färbung homogen, zart rosa, in Hämatoxylin- und in Thionin-Präparaten zeigt es sich aber zum größten Teil von Fäden und Fäserchen durchsetzt, welche teils Netze, teils unregelmäßige Gewirre bilden und sich durch ihre intensive Rotviolett-Färbung im Thionin-Präparat als Schleim erweisen.[1] Solche mucinhaltigen Partien liegen namentlich in der dicksten Tumor-Stelle, welche nach Thionin-Färbung schon bei schwacher Vergrößerung einen rotvioletten Farbenton zeigt, besonders am Rande; doch finden sich auch sonst in der homogen aussehenden Substanz vielfach schleimhaltige Stellen. Gerade in diesen liegen die großen sternförmigen Bindegewebs-Zellen. Wir haben hier also das typische Bild des Schleimgewebes vor uns, während an den Randpartien, wo der Schleim fehlt, nur von einem stark ödematösen Granulationsgewebe gesprochen werden darf.

Die Oberfläche des ganzen Tumors entbehrt eines epithelialen Überzugs vollständig. Die oberflächliche Schicht erscheint besonders zellreich, was wohl auf den Einfluß der Härtung zu beziehen ist, indem diese Partie stärker geschrumpft ist.

Es wurden 60—70 Schnitte auf Tuberkelbazillen untersucht, aber mit negativem Resultat. Dabei fanden sich nur einige säureresistente Körnchen und Schollen. Gebilde, welche als Blastomyceten[2] gedeutet werden könnten, habe ich nicht gesehen.

Bezüglich des übrigen Bulbus ist zu erwähnen, daß die Iris abnorm zellreich ist; es finden sich ziemlich viele einkernige Rundzellen, namentlich aber sind die Mastzellen sehr erheblich vermehrt.

[1] Um die metachromatische Färbung tadellos zu erhalten, habe ich die Paraffin-Schnitte auf erwärmter, stark verdünnter Thionin-Lösung sich ausbreiten und dann 12 Stunden darauf schwimmen lassen. Nach kurzem Abspülen in Wasser ließ ich dann die Schnitte auf dem Objekt-Träger antrocknen und schloß sie nach Entfernung des Paraffins mit Xylol in Balsam ein. Bekanntlich ist dies die beste Methode, um metachromatische Färbungen in Balsam-Präparaten zu konservieren, weil dabei der stets schädigend auf die Metachromasie einwirkende Alkohol vermieden wird.

[2] Vgl. Reishaus, Deutschmann's Beiträge zur Augenheilkunde. 1898, Heft 31.

In geringerem Maße ist letzteres im Bindegewebe des Ciliarkörpers der Fall. Am Ciliarmuskel fällt auf, daß ein zirkulärer Teil nicht vorhanden ist: alle Bündel verlaufen meridional.

Alle andern Bulbus-Teile sind normal mit Ausnahme der Umgebung des Sehnerven-Eintritts: hier liegt ein großer Conus temporalis vor. Ein durch die mittleren Papillenteile gehender Horizontal-Schnitt zeigt folgendes: Die laterale Skleralkante ist ganz abgerundet, „knieförmig", die Aderhaut fehlt hier völlig bis zu einer Entfernung von etwa 425 μ (von der Ebene des lateralen Sehnerven-Randes an gerechnet). Erst in der gleichen Entfernung beginnt die geschichtete, normale Netzhaut. Bis dorthin liegt ein maschiges, im wesentlichen gliöses, mit Kernen verschiedener, zum Teil enormer Größe versehenes, einige feine Gefäße mit elastischen Fasern sowie spärliche Bindegewebs-Fibrillen enthaltendes Gewebe (der Lage nach entsprechend dem „intermediären Gewebe" Kuhnt's) der Sklera, bzw. einer von ihr histologisch nicht unterscheidbaren Gewebsschicht direkt auf; eine Verziehung der Nervenfasern kann ich nicht mit Sicherheit feststellen. Jene Gewebs-Schicht färbt sich nach v. Gieson genau so wie die Sklera und enthält auch in gleicher Menge und Anordnung elastische Fasern. Sie sondert sich überhaupt nur dadurch von der Lederhaut ab, daß zwischen beiden ein Streifen von Chromatophoren liegt. In diesem Gewebe haben wir wohl das „Grenzgewebe" von Elschnig zu sehen. Eine deutliche Vitrea ist auf ihm nicht nachzuweisen, vielmehr beginnt diese erst in gleicher Höhe mit der eigentlichen Retina. Sie trägt zunächst noch ein pigment-armes, zum Teil pigment-freies Epithel. Letzteres wird erst etwa 225 μ weiter normal, nachdem auch stärker gefärbte Stellen aufgetreten sind, an denen das Pigment unregelmäßig gestaltet und gehäuft ist (Klumpen und grobe Kugeln an Stelle von Körnchen und Spießen). Da, wo die Vitrea deutlich wird, beginnt unter ihr ein gefäß-armes Bindegewebe mit schmalen, länglichen Kernen, welches allmählich in die normale Aderhaut übergeht; man könnte es als atrophische Aderhaut bezeichnen. Es ist durchschnittlich 14 μ dick, während die Chorioidea da, wo alle Schichten erkennbar sind, was erst etwa 2 mm vom temporalen Optikus-Rande entfernt der Fall ist, eine Dicke von 30 μ aufweist.

Auf der nasalen Seite ist Aderhaut- und Skleralkante spitz. Die Chorioidea scheint hier in allen Schichten vorhanden, ist aber etwas dünner, als normal (etwa 22 μ), was zum Teil auf die geringere Blutfüllung zu beziehen ist. Die Retina zeigt zwischen den ersten Zellen der inneren Körnerschicht einige ganz vereinzelte kleine, runde Hohlräume.

Wir haben also einen temporalen Conus vor uns von der Form,

welche Elschnig als „dritten Typus" beschrieben hat; an den Conus schließt sich dann ein Bezirk atrophisch aussehender Aderhaut mit veränderten Pigment-Epithelien an.

Ob der Bulbus myopisch war, läßt sich mit Sicherheit nicht sagen, wenn auch das Verhalten des Ciliarmuskels und der Augenhäute am Sehnerven-Eintritt darauf hinzuweisen scheint. Da ich den Bulbus bereits aufgeschnitten in Konservierungs-Flüssigkeit erhielt, habe ich ihn nicht gemessen; er bot jedenfalls keine auffallende Abweichung von der normalen Form dar. Eine Skleral-Verdünnung am hinteren Abschnitt war nicht vorhanden.

Es handelt sich demnach bei dem Auge um einen auf die Hornhaut beschränkten, entzündlichen Prozeß, welcher zur Bildung von Granulations-Gewebe geführt hat; nur in der Iris und spurenweise im Ciliarkörper ließ sich außerdem eine entzündliche Reizung erkennen. Man darf vielleicht, um die Natur dieses Prozesses näher zu bezeichnen, von einem exzessiv entwickelten Pannus sprechen. Offenbar sind im Parenchym gelegene, entzündliche Infiltrate als Ausgangspunkt der Neubildung anzusehen. Das Granulations-Gewebe, welches dem Liddruck, sowie mechanischen Insulten durch Reiben usw. ausgesetzt war, zeigt in der Wandstellung und der Auswanderung der weißen Blutkörperchen Zirkulations-Störung und entzündliche Reizung an. Durch solche mechanischen Insulte erklären sich auch die Blutungen, deren Reste nachweisbar sind. Die gleichen Momente haben wohl auch bewirkt, daß das Gewebe stellenweise so stark ödematös geworden ist.

Diese korneale Neubildung gehört mithin in die Gruppe der entzündlichen Pseudo-Tumoren, welche als Fibrome, Myxofibrome, Myxome von Adler[1], Simon[2], Mitvalski[3], Reishaus[4], Capellini[5] u. A. beschrieben worden sind. In den meisten Fällen hatte sich das Granulations-Gewebe mehr zu richtigem Bindegewebe entwickelt. Schleimhaltige Partien wurden mehrfach beschrieben, in Mitvalski's Fall war das Ganze „myxomatös". Soweit mir die Literatur zugänglich ist, scheinen alle von jenen Autoren beobachteten Pseudo-Tumoren von Epithel überkleidet gewesen zu sein; möglicherweise hängt dies mit dem Alter des Prozesses zusammen, indem das Epithel die Neubildung, nachdem mit der Ausbildung von Bindegewebe deren Wachstum aufgehört hat, von den Seiten her wieder überwuchert. Es ist

[1] Adler, Wiener med. Wochenschr. 1871.
[2] Simon, C.-Bl. f. Augenheilk. 1892.
[3] Mitvalski, Arch. d'Opht. 1894.
[4] Reishaus, Deutschmann's Beitr. z. Augenheilk. 1898.
[5] Capellini, Klin. Monatsbl. f. Augenheilk. 1901. Weitere Literatur siehe bei Parsons, Pathology of the eye, Bd. I, S. 257 u. 258.

aber natürlich auch möglich, daß das Granulations-Gewebe das Epithel überhaupt nicht durchbricht.

Die bisher beschriebenen Pseudo-Tumoren der Hornhaut fanden sich bei jüngeren und älteren Individuen, bei denen von Konstitutions-Anomalien nichts erwähnt ist. Im vorliegenden Fall ist es nach dem klinischen Befunde sehr wahrscheinlich, daß dem Hornhaut-Prozesse Tuberkulose zugrunde liegt. Die histologische Zusammensetzung der Neubildung aber, sowie die Untersuchung des übrigen Auges bietet dafür keinen Anhaltspunkt.

Parasiten des Seh-Organs.

151. Die Parasiten des menschlichen Augapfels. (Probe-Vorlesung zur Habilitation.) Med.-chir. Rundschau 1870, XI, III, S. 20—31.

151a. Über Parasiten des menschlichen Augapfels. 25jähriger Bericht, S. 79—84, 1905.

152. Über Cysticercus intraocul. Arch. f. Augen- u. Ohrenheilk. von Knapp und Moos I, 2, S. 138—143, 1870.

152a. Anatomische Untersuchung eines Augapfels mit Cysticerc. subretinalis. Virchow's Arch. XLV.

152b. Einige Beobachtungen über Cysticerc. cellul. des Augengrundes. A. v. Graefe's Arch. f. Ophthalm. XXII, 4, S. 126—135, 1876.

152c. Cysticerc. des Unterlids. C.-Bl. f. A. 1879, S. 172—174.

152d. Cysticercus im Auge. Eulenburg's Real-Enzykl. d. ges. Heilk. III, S. 594—611, 1880.

152e. Erweitert in der zweiten Aufl., IV, S. 663—686, 1885.[1]

153. Über die Finnenkrankheit des menschlichen Auges.[2] (Mit 41 klinischen Fällen.) Berl. klin. Wochenschr. 1892, Nr. 14.

M. H.! In der letzten Zeit haben wir uns wiederholt und eingehend beschäftigt mit gewissen, erst neuerdings entdeckten, pflanzlichen Gästen des menschlichen Körpers, den durch dieselben be-

[1] „Neben A. v. Graefe und A. Graefe hat Hirschberg wohl am meisten zum Aufbau unsrer Kenntnisse über Cysticerken im Auge beigetragen." A. Kraemer, Die tierischen Schmarotzer des Auges, Graefe-Saemisch, II. Aufl., X. Band, XVIII. Kap., § 164 (S. 173), 1899.

[2] Nach einem in der Berliner medizinischen Gesellschaft am 2. März 1892 gehaltenen Vortrag.

dingten Volkskrankheiten und den Versuchen, diese letzteren zu bessern oder zu heilen.

Heute möchte ich auf kurze Zeit Ihre Aufmerksamkeit in Anspruch nehmen für gewisse tierische Gäste des menschlichen Körpers, und zwar für diejenigen, welche die Finnenkrankheit des menschlichen Auges hervorrufen.

Hier befinden wir uns auf einem seit uralter Zeit angebautem Felde. Die Gebilde, um die es sich hierbei handelt, sind unsren Sinnen leichter zugänglich. Die Handhaben zur Verhütung und zur Heilung der Krankheit sind bequemer und sicherer.

Bezüglich des hohen Alters unsrer Kenntnisse von den tierischen Schmarotzern möchte ich drei Angaben[1] hervorheben:

1. Bandwürmer werden schon in dem ältesten Buch über Heilkunde erwähnt, das wir überhaupt besitzen, nämlich in dem Papyrus Ebers, der 3400 Jahre vor unsrer Zeit niedergeschrieben ist: daselbst wird bereits die Wurzelrinde des Granatbaumes gegen Bft-Wurm verordnet.

Ebenso wird auch schon von Dioscurides, also beinahe vor 2000 Jahren, die Farnwurzel gegen Bandwurm empfohlen. Beide Mittel haben sich bis auf unsre Tage erhalten, sie stehen in der neuesten Auflage des Deutschen Arzneibuches und bewähren ihren Ruf als Bandwurm-Mittel heute, wie vor Tausenden von Jahren.

2. Wenn wir von der Tatsache absehen, daß die alten Ägypter und Juden den Genuß des Schweinefleisches verschmähten; so finden wir die planmäßige Untersuchung der Schweine auf Finnen zum erstenmal bei dem Lustspieldichter Aristophanes, also vor mehr als 2300 Jahren, erwähnt.

3. Im Innern des Auges, und zwar im Glaskörper des Pferde-Auges, soll zuerst Adriaan van den Spieghel vor 270 Jahren einen Wurm gefunden haben.

Die Finnenkrankheit des menschlichen Auges ist allerdings erst in unsrem Jahrhundert erkannt worden.

Im Jahre 1830 hat Dr. Schott[2] zu Frankfurt a. M. in der vorderen Augenkammer eines lebenden Menschen eine lebende Schweine-

[1] Vgl. den Zusatz am Schluß dieser Abhandlung.

[2] Offenbar gehört ihm die Entdeckung. Vgl. den Anhang seines Werkes: Die Kontroverse über die Nerven des Nabelstranges. Frankfurt a. M. 1836. Das darin versprochene besondere Buch (Beobachtung eines lebenden Wurms im lebenden menschlichen Auge) konnte ich mir weder in Berlin noch in Frankfurt a. M. noch in Göttingen verschaffen. Vielleicht ist es gar nicht gedruckt worden. [Es fehlt in W. Engelmann's Bibl. med. chirurg.] — Dr. Sömmering hatte den Fall nur mitbeobachtet und allerdings früher beschrieben. (Oken's Isis, 1830, XXIII, S. 780.) [Vgl. Gesch. d. Augenh. §§ 522 u. 539.]

finne entdeckt und durch Hornhaut-Schnitt glücklich herausgezogen.

In den Jahren 1854 bis 1857 hat unser Albrecht v. Graefe[1] dieses Tier als einen verhältnismäßig häufigen Gast in den dunklen Tiefen des menschlichen Auges nachgewiesen.

Ausschließlich handelt es sich hierbei um die Schweinefinne, Cysticercus cellulosae.

Eine Bevölkerung, welche regelmäßig oder häufig rohes oder ungenügend gekochtes Schweinefleisch genießt und das finnige nicht vollständig ausschließt, unterliegt der Gefahr der Finnenkrankheit. Natürlich, der einzelne Mensch, welcher von dem mit lebenden Finnen durchsetzten Schweinefleisch genossen, erwirbt zunächst nicht den Blasenwurm, sondern den dazu gehörigen Bandwurm, Taenia solium.

Die Möglichkeit einer inneren Selbstansteckung, indem ein reifes Glied des Bandwurms unmittelbar in den Magen des Wirtes emporgelangt, wird von einigen angenommen, von andren hervorragenden Forschern aber vollständig bestritten. Die Möglichkeit einer äußeren Selbstansteckung, indem der Träger eines Bandwurms mit den Eiern des letzteren unbewußt und zufällig seinen eignen Mund besudelt, muß zugelassen werden. Gleichzeitiges Vorkommen von Bandwurm und Finne bei demselben Menschen ist gelegentlich beobachtet worden, aber nicht regelmäßig. G. Lewin hat 21 Fälle gesammelt, Leuckart in der zweiten Auflage seines klassischen Werkes noch 6 hinzugefügt; Blanchard (Zoologie médicale, 1889, I, 394) zählt schon 31 Fälle. Vielleicht ist es aber doch häufiger, als man bisher angenommen. A. v. Graefe[2] gibt an, daß er unter 80 Fällen von Augenfinnen nur sechsmal gleichzeitiges Vorhandensein von Bandwurm gefunden; weit häufiger, daß Stuben- oder Wohnungsgenossen an Bandwurm litten. Aber hier muß ein Irrtum vorliegen. Denn in den von ihm selber vorher veröffentlichten Einzelbeobachtungen, siebzehn an der Zahl, finde ich schon fünf hierher gehörige Fälle aufgezählt. Übrigens muß man solche Kranken länger im Auge behalten. Mitunter stellt sich noch später die Anwesenheit des Bandwurms heraus. Ich selber habe in den letzten 13 Fällen, in welchen ich die Finne durch Schnitt aus dem Auge entbunden, fünfmal gleichzeitig oder bald darauf die Anwesenheit des Bandwurms festgestellt, einigemal erst nach Verabreichung entsprechender Mittel. In dem sechsten Fall litt der Vater des Kranken am Bandwurm. Bandwurm

[1] Arch. f. Ophth. I, 1, 453; I, 2, 326; II, 1, 259; II, 2, 334; III, 2, 308; IV, 2, 171; VII, 2, 28; XII, 2, 174 (Hauptquelle); XIV, 3, 143.

[2] Arch. f. Ophthalm. XII, 2, 176.

im Hause, d. h. in der Familie, ist beinahe eben so bedenklich, wie Bandwurm im Leibe.

Jedenfalls findet sich die Finnenkrankheit mit einiger Regelmäßigkeit nur in denjenigen Gegenden, wo der gemeine Bandwurm häufiger vorkommt. Mit dem Trinkwasser, mit dem Gemüse kann das Embryon eingeführt werden; ob dies tatsächlich die häufigere Ursache der Finnenkrankheit beim Menschen darstellt, ist gänzlich unbekannt.

Die Lebensweise (enges Zusammenwohnen, unordentliches Hauswesen,) muß wohl von Einfluß sein; das ist von vornherein anzunehmen, und wird bestätigt durch die Angabe von Stich, daß die Finnenkrankheit in der ärmeren Bevölkerung häufiger vorkommt. Von meinen 41 klinischen Kranken mit Augenfinnen waren nur zwei Private.

Über die Erscheinungen, welche die Finne im Augengrunde des Menschen hervorruft, und über die Diagnose will ich heute gar nicht sprechen, da dies genügend bekannt und auch in unsrer Gesellschaft öfters erörtert worden ist.[1]

Der ursprüngliche Sitz des Blasenwurms ist gewöhnlich unter der Netzhaut. Der Keim des Wurms dürfte mit dem Blut in ein Gefäß der Aderhaut, oder auch einmal der Netzhaut selber, eingewandert sein. Entweder verbleibt das Tier unter der Netzhaut oder es dringt in den Glaskörper vor. In 20 Fällen anatomischer Untersuchung eines wegen Cysticercus herausgenommenen Menschen-Auges, die ich gesammelt und von denen neun meinen eignen Beobachtungen entstammen, war der Sitz des Wurms ebenso häufig hinter der Netzhaut, wie im Glaskörper; obwohl in mehreren Fällen 1, 2 oder 3 Jahre seit der Einwanderung des Wurms in das Auge verstrichen waren, und obwohl der Durchbruch des Wurms durch die Netzhaut in den Glaskörper in einigen Fällen unmittelbar mit dem Augenspiegel beobachtet worden war.

Durch sein Wachstum und seinen Stoffwechsel macht das lebende Tier im menschlichen Auge Reizung, Entzündung, Bindegewebs-Bildung, ja endlich, wenigstens in manchen Fällen, sogar eine umschriebene Eiterung.[2]

---

[1] Vgl. meine Abhandlung in Eulenburg's Real-Enzykl., II. Aufl., VI, S. 663—684.

[2] Leber, Arch. f. Ophthalm. XXXII, 1, 281, und Wagenmann, XXXVII, 3, 136. Die Eiterbildung bedingt heftigen, ja unerträglichen Schmerz. Vgl. meine Veröffentlichung vom Jahre 1869, Virch. Arch. XLV; ferner die von Wagenmann vom Jahre 1891. Leber hat 5 Fälle gesammelt, 3 von Schöler. Zwischen dem Beginn der Sehstörung und der eitrigen Entzündung vergehen 3—15 Monate (A. v. Graefe, Arch. f. Ophthalm. XII, 2, 187; nach Leber 6—18 Monate). Wagenmann behauptet: „Eine progressive Eiterung etwa mit Ausgang in Pan-

Die von den Geweben des Wirtes gelieferte Organkapsel zeigt recht gewöhnlich einen Belag von Riesenzellen.[1]

Die Sehkraft des Auges, das in seiner Tiefe eine Finne beherbergt, wird schließlich immer ganz vernichtet. Der Augapfel schrumpft, nicht selten unter so heftigen Schmerzen, daß er entfernt werden muß; in Ausnahmefällen ohne Schmerz, so daß er, wie ich selbst einmal beobachtet, noch nach 20 Jahren ganz reizlos erscheint, — allerdings erblindet, getrübt, ein wenig verkleinert.

Irrtümlicherweise[2] hat man mehrmals die angeborene Schlauchbildung im Glaskörper, bei welcher ein Rest von Sehkraft dem Auge dauernd erhalten bleibt, nach dem Augenspiegel-Befund für einen eingekapselten,[3] abgestorbenen Cysticercus gehalten. Aber die friedliche Einkapselung mit Erhaltung von Sehkraft erfolgt niemals. Der Wurm bleibt im Glaskörper wie hinter der Netzhaut zunächst lebendig und munter, 1—2 Jahre lang oder noch länger; zerstört immer durch sein Wachstum die Sehkraft des befallenen Auges und stirbt erst dann ab, wenn die Bindegewebs-Bildung und Entzündung, die er selber hervorgerufen, überhand genommen hat, und die Schrumpfung des Augapfels dem weiteren Wachstum des Tieres sich entgegenstemmt.

Wie lange die Schweinefinne leben kann, ist unbekannt.

---

ophthalmitis purulenta ist dabei noch nie beobachtet." Aber A. v. Graefe sagt ausdrücklich S. 187: „Diese Entzündungen können bis zur flagranten eitrigen Panophthalmitis mit Exophthalmie kulminieren." Und S. 188: „akuteste Panophthalmitis."

[1] 1877 fand sie Weiß, Fuchs, de Vincentiis, jeder in einem Fall. (1. Arch. f. Ophthalm. XXIII, 4, 76, Note; 2. Klin. Monatsbl. f. Augenheilk. XV, 396; 3. Mov. med. chir. Napoli 1877, Cysticerco subretinico, p. 28 und 29. Vgl. die Akademie-Berichte aus Neapel von 1887 und 1889.) Ich selber fand sie, wie de Vincentiis, in mehreren Fällen, sowohl wenn der Wurm unter der Bindehaut, als auch wenn er im Augen-Innern saß; und trug deshalb kein Bedenken, die auf die Anwesenheit von Riesenzellen begründete Annahme von Schröder (Arch. f. Ophthalm. XXXV, 3, S. 96), daß in einem Fall das hinter der Netzhaut befindliche Cysticercus-Nest tuberkulös geworden sei, als irrtümlich zurückzuweisen. (C.-Bl. f. A. 1889, S. 382.) Wagenmann gleichfalls (Arch. f. Ophthalm. XXXVII, 132). Auch er fand die Riesenzellen in einem Fall ebenso wie Manfredi (Un caso di cysticerco, Torino 1884) und Dolina (Inaug.-Diss., Königsberg 1889): während sie in einzelnen Fällen trotz genauen Suchens nicht nachgewiesen werden konnten. (Makrocki, Klin. Monatsbl. f. Augenheilk. XXI, S. 329; de Vincentiis, Annali di oftalm., XVII, 5 und 6, S. 61.)

[2] Von ganz falscher Diagnose, auf Grund deren man gewagt hat, dem Menschen das Aufschneiden des Augapfels anzuraten, will ich gar nicht reden. Vgl. meine Mitteilung (Pseudo-cysticercus) im C.-Bl. f. A. 1886, S. 265.

[3] Liebreich, Arch. f. Ophthalm. I, 2, 348, und A. v. Graefe, Arch. f. Ophthalm. II, 1, 263 (1855). Merkwürdigerweise hat A. v. Graefe selber später keinen mehr gesehen. (Arch. f. Ophthalm. XII, 2, 188.) Ich glaube, weil die Diagnostik von ihm selber besser ausgebildet war. — Einen jener beiden Fälle habe ich selber später beobachtet: es war sicher kein Cysticercus. Noch weniger der Fall von Teale, Ophth. Hosp. R. V, 318.

Die Lebensdauer des Echinococcus (von 20 Jahren und darüber, nach der Annahme,) beweist nichts für die des Cysticercus.

Den etwas langwierigen und schwierigen Versuch, Ferkelchen mäßig mit reifen Gliedern des bewaffneten Bandwurms zu füttern, sorgsam bis zu ihrem Lebens-Ende zu verpflegen und sowohl während des Lebens durch Ausschneiden als auch nach dem Tode auf lebende Finnen zu untersuchen, hat meines Wissens noch niemand durchgeführt. Wir wissen nur, daß die Ferkel[1] bis zum 6. Lebensmonat gegen die Finnen-Einwanderung ziemlich geschützt (immun) sind, und daß die Schweine bei uns durchschnittlich in einem Alter von 9 bis 18 Monaten geschlachtet werden. Daraus folgt, daß die Fleisch-Schau der Schweine uns das mögliche Lebens-Alter der Schweinefinne nicht enthüllen kann. Denn daß die Finne länger als ein Jahr leben kann, ist durch Beobachtungen am Menschen genügend erhärtet.

Aber die letzteren müssen kritisch verwertet werden. Wenn ein Mensch 10 Jahre Hirn-Erscheinungen hatte, und dann nach seinem Tode in ihm lebende Hirn-Cysticerken gefunden werden; so ist nicht bewiesen, daß die Würmer 10 Jahre im Hirn gelebt haben. Wenn ein Mensch seit 6 Jahren Haut-Cysticerken hat, und in einer ausgeschnittenen Geschwulst ein lebender Blasenwurm gefunden wird; so wissen wir nicht, ob gerade dieser schon vor 6 Jahren oder erst später eingewandert ist.

Entscheidend ist nur die fortgesetzte und unmittelbare Beobachtung desselben lebenden Blasenwurms, wie sie uns z. B. der Augenspiegel liefert. Danach kann der Cysticercus sicher ein Jahr im Auge lebendig bleiben. Er kann auch 2—3 Jahre nach der beobachteten Einwanderung munter und lebendig sein, wenn man ihn aus dem dann trübe gewordenen Augapfel herausschneidet oder den ganzen Augapfel entfernt und sofort aufschneidet. In einem Fall war 4 Jahre nach der Einwanderung in dem völlig geschrumpften Augapfel nichts mehr von dem Wurm zu entdecken. In einem Fall fand Leber[2] 7 Jahre nach der von Nieden beobachteten Einwanderung einen wenigstens noch frischen Cysticercus im Auge. Einmal fand Saemisch[3] in einem wegen Schmerzhaftigkeit entfernten, erblindeten, entarteten Augapfel einen 7 mm großen zusammengefalteten

[1] Nach Leuckart (I, 678) hätte Aristoteles behauptet, daß die neugeborenen Ferkel der Finnen entbehrten. — Daraus wäre zu schließen, daß der Keim nicht von der Sau auf den Ferkel-Fötus übergeht. Aber Aristoteles hat weit richtiger gesagt, daß die Ferkel frei bleiben, solange sie nur saugen (*γαλαθηναι μόνον*, hist. animal. VIII, 21). Daraus folgt, daß der Keim der Finne durch den Fraß der Schweine eingeführt wird.

[2] Arch. f. Ophthalm. XXXII, 1, 296.

[3] Klin. Monatsbl. f. Augenheilk. 1870, S. 170.

Cysticercus mit zum Teil verknöcherter Organkapsel, und hatte „allen Grund zu vermuten, daß der Wurm vor 10 Jahren eingewandert sei, denn damals begann die Sehstörung, und daß er bis zur Entfernung des Augapfels noch gelebt habe". Ganz sicher scheint mir diese Vermutung nicht, da die Kranke erst 4 Jahre vor der Operation sich vorgestellt, und da der Wurm für ein 10jähriges Lebensalter etwas zu klein sein möchte. Unrichtig aber ist die Angabe von Leuckart[1]: „Man hat mit Hilfe des Augenspiegels Gelegenheit gehabt, dieselbe Finne — im Glaskörper — 20 Jahre hindurch lebend zu beobachten und zu klinischen Zwecken zu demonstrieren."

Er zitiert Zülzer, Klin. Wochenschr. 1876, Nr. 4. In Wirklichkeit steht das Zitat Berl. klin. Wochenschr. 1876, Nr. 13, S. 176, und enthält die Worte: „ob der Cysticercus noch lebt, weiß ich nicht". Kollege Zülzer teilte mir mit, daß es sich um einen Fall von Förster handle. G. R. Förster hatte die Liebenswürdigkeit, mir zu schreiben, daß er völlig mißverstanden worden sei.

„Ich kenne allerdings mehrere Personen, die einen Cysticercus seit 20—25 Jahren im Auge tragen, aber sehen kann man ihn nicht. Diese Augen sind amaurotisch, geschrumpft, mit Cataracta accreta behaftet seit vielen Jahren, und ein solcher Zustand kann sich ohne heftige Entzündungs-Symptome herausbilden. Indes auch diese Fälle halte ich für Ausnahmen. Meist entwickelt sich eine heftige Entzündung mit Drucksteigerung, und zwar im Laufe des ersten Jahres. Ich kann mich erinnern, über diese Punkte eine Unterhaltung gehabt zu haben."

Somit ist es geraten, die Wissenschaft wieder von dieser Angabe zu befreien.

Übrigens will ich nicht leugnen, daß möglicherweise die Finne an andren günstigeren Stellen länger leben kann, als in der geschlossenen, festen Augenkapsel.

Die Finnen unter der Haut sollen allerdings nach 3—6 Jahren ihre pralle Beschaffenheit verlieren und unfühlbar werden.

Eine wichtige Frage ist die, ob völlige Erblindung des Menschen durch Finnenkrankheit des Auges[2] beobachtet ist. Obwohl beim Schwein bis zu zwölf Finnen in einem Auge gefunden sind, — im Sehorgan des Menschen war die Finne fast immer solitär. Nur einmal sind in demselben Menschenauge zwei Finnen beobachtet

[1] II. Aufl. I, 644.

[2] Ich kenne keinen Fall, wo Gehirn-Cysticercus doppelseitige Erblindung verursacht hat. Dagegen habe ich einen Fall von doppelseitiger Stauungs-Papille beobachtet, mit Erblindung des einen Auges, Sehstörung des andren, bedingt durch Echinococcus in der Schädelhöhle.

worden, von Alfred Graefe; und einmal in jedem Auge eines Menschen je eine Finne, in Italien. In dem letzteren Falle ist der Mensch natürlich durch Finnenkrankheit ganz blind geworden. Stockblindheit kann aber auch so entstehen, daß der Wurm in das allein sehende Auge eindringt, während das zweite schon vorher durch eine andre Krankheit erblindet war. Dies habe ich selber in zwei traurigen Fällen beobachtet. Dagegen kommt sympathische Entzündung des zweiten Auges niemals vor, wenn das erste durch Finnenkrankheit erblindet ist. Freilich könnte sie vorkommen infolge einer Operation, eines Extraktions-Versuches. Die neuere Wundbehandlung hat zwar diese Gefahr erheblich verringert, so daß man den Schnitt auch noch in den späteren Stadien wagen darf, wo nicht mehr Sehkraft, sondern nur noch die Form des Augapfels erhalten werden kann. Wenn dann aber gelegentlich die Operation doch verletzender ausfiel, und die Wundheilung nicht glatt erfolgte; so soll man nicht zögern mit der Entfernung des zerstörten Augapfels.

Jetzt komme ich zur Behandlung der Finnenkrankheit des Auges. Erfolge kennen wir nur von dem Herausschneiden des Wurmes. Wir verdanken diese Erfolge unsrem A. v. Graefe, der durch die Cysticercus-Operation ein neues Blatt seinem reichen Lorbeerkranz einfügte, und seinem Vetter Alfred Graefe[1], der 1878 uns gelehrt, sogar den unter der Netzhaut sitzenden Blasenwurm herauszuschneiden, den wir vorher für völlig unangreifbar gehalten hatten.

Albrecht v. Graefe machte einen geräumigen Schnitt am unteren Hornhaut-Rande, entfernte ein Stück Iris und die Linse und drang mit dem stumpfen Häkchen in den Glaskörper vor bis zu dem Sitz des Blasenwurms. Alfred Graefe legt in der Gegend des Blasenwurm-Sitzes einen meridionalen Schnitt durch die Lederhaut an. Dieser ist der allein mögliche, wenn der Wurm hinter der Netzhaut sitzt; er ist aber auch dann der bessere, wenn das Tier im Glaskörper sich befindet: man muß mit dem Messer, den Glaskörper tief spaltend, bis zu dem Sitz des Wurms vordringen und dadurch einen bequemen und sofortigen Austritt des Tieres sicher stellen.[2]

Wiederholt sind geheilte Fälle in unsrer Gesellschaft gezeigt worden. Die Frau, die ich vor 6 Jahren als geheilt Ihnen vorgestellt, war vor kurzem wieder bei mir: das operierte Auge sieht vorzüglich aus und hat befriedigende Sehkraft. Heute zeige ich Ihnen eine Frau, deren linkes Auge ich vor 10 Jahren von der Finne des Glaskörpers

[1] Arch. f. Ophthalm. XXIV, 1.
[2] Vgl. meine Mitteilung in der Berl. klin. Wochenschr. 1886.

befreit habe: man sieht dem Auge äußerlich gar nichts an; dasselbe besitzt befriedigende Sehkraft.

Aber so dankbar diese Operationen auch erscheinen, so ganz sicher und behaglich sind sie doch keineswegs.[1] Es ist hier anders, als bei der Star-Ausziehung. Größe und Lage des Fremdgebildes kann nur annähernd vorher berechnet werden. Ist diese Berechnung nicht richtig gemacht, oder aber das richtige Ergebnis der Berechnung nicht genau genug in die Schnittführung übersetzt worden; so verfehlen wir den Wurm, den wir noch dazu während der Operation nicht vor Augen haben; und können ihn entweder gar nicht oder doch nur nach ernster Beleidigung der inneren Augenteile herausbefördern. Sogar Geübte haben hier 20—30% Mißerfolge zu verzeichnen.[2] Dazu kommen noch Entzündungen oder Schrumpfungen des Glaskörpers nach der Operation, sogar noch später Ablösung der Netzhaut und Trübung der Linse.

A. Graefe, der Erfahrenste und Glücklichste auf diesem Gebiete, hatte unter 45 Fällen tiefsitzender Cysticerken dreißigmal gelungene Extraktion, darunter 29 gute Heilungen, und neunmal ein gutes bleibendes Sehvermögen.

Leber hatte in 14 Fällen zweimal gutes, zweimal mittelmäßiges Sehvermögen.

Ich selber hatte in 16 Fällen zweimal befriedigendes, andauerndes Sehvermögen, dreimal ging das Sehvermögen später wieder verloren; fünfmal war das Auge bereits erblindet, als die Kranken kamen.

Also die nicht völlig befriedigenden Erfolge der Behandlung, ferner allgemeine Gründe der Wissenschaft und der Menschenfreundlichkeit legen uns die Pflicht nahe, für Verhütung dieser Krankheit zu sorgen, soweit der Arzt dazu imstande ist.

Berlin genoß früher das nicht beneidenswerte Vorrecht, neben Sachsen und Thüringen die größte Häufigkeit der Augenfinne darzubieten.[3] Mein Lehrer A. v. Graefe hatte von 1853 bis 1866 unter 80000 Augenleidenden den Blasenwurm im und am Auge etwa 90mal[4], also ungefähr im Verhältnis von 1:1000 beobachtet.

---

[1] C.-Bl. f. A. 1891, Nov.

[2] A. Graefe hatte 1877—1882 in 16 von 24 Fällen ein vollkommenes Resultat, in den übrigen 8 Fällen gelang die Operation nicht. Leber war (bis 1885) bei 14 Fällen tiefsitzender Cysticerken elfmal die Extraktion gelungen, dreimal gelang sie nicht. (Arch. f. Ophthalm. XXX, 1, 284.) Ich selber hatte auf 16 Extraktionen tiefsitzender Blasenwürmer zweimal Mißlingen der Operation zu beklagen.

[3] Damit in Übereinstimmung fand Virchow in Berlin die Finne in 1,6% der Leichen, in Würzburg aber binnen 7 Jahren nur einen einzigen Fall.

[4] In den tieferen Gebilden des Auges 80 und einigemal, dreimal in der Vorderkammer, fünfmal unter der Bindehaut, einmal in der Orbita.

Im Westen und Süden von Deutschland ist die Sache ganz anders. Ich will nur ein einziges Beispiel[1] erwähnen, das aber schlagend ist.

In Württemberg mit 2 Millionen Einwohnern sind binnen 20 Jahren unter mehr als 200000 Augenkranken nur 6 Fälle von Finnenkrankheit des menschlichen Auges beobachtet worden.[2] Aber unter 56 Fällen von Bandwurm in Tübingen waren nur 3 bewaffnete, die übrigen unbewaffnet; das Schweinefleisch wird in jener Gegend fast ausnahmslos gar gekocht oder gebraten, und im Stuttgarter Schlachthaus sollen jährlich auf 25000 Schweine gar nur 5 finnige kommen.[3]

Ich selber hatte bis zum Abschluß meiner Veröffentlichung[4], in etwa 16 Jahren, von 1869 bis 1885, unter 60000 Augenkranken den Blasenwurm im Auge etwa siebzigmal beobachtet, also gleichfalls ungefähr im Verhältnis von 1:1000. Diese Verhältniszahl kann demnach für Berlin von 1853 bis 1885, also für ein Menschenalter, als annähernd richtig angesehen werden. Ja, eine Zeitlang schien die Häufigkeit der Augenfinnen bei uns eher noch zuzunehmen. In den ersten 5 Monaten des Jahres 1876 sah ich unter 2100 neuen Augenkranken fünfmal den Blasenwurm im Augengrunde, also im Verhältnis von 1:420. Alle 5 Fälle waren aus Berlin oder der nächsten Umgebung. 1877 kamen 4 Fälle auf 3200, also im Verhältnis von 1:800. In den ersten 4 Monaten des Jahres 1879 sah ich 4 Fälle auf 1800, also im Verhältnis von 1:450. Wir müssen uns nach prophylaktischen Maßregeln umsehen, schrieb ich 1876 in der Deutschen med. Wochenschr. (Nr. 36). Wenn wir durch Fleisch-Schau die finnigen Schweine ausmerzen, so wird der Bandwurm seltner werden; also weniger Gelegenheit geboten sein, daß sein Embryon in den menschlichen Körper gelangen und daselbst zum Blasenwurm sich ausbilden kann. Nun, wir haben die Fleisch-Schau in Berlin seit 9 Jahren. Sie wird mit Recht als mustergültig angesehen. Wir haben keinen

[1] Auf das Ausland will ich diesmal nicht genauer eingehen.

In Portugal und Sizilien ist der Cysticercus des Auges nicht viel seltener, als bisher bei uns in Norddeutschland. (In P. 1:2000.) In Frankreich ist der Cysticercus der Bindehaut fast ebenso häufig beschrieben worden und in England der der Vorderkammer, wie bei uns. Wenn ein englischer Fachgenosse 1889 meint, daß diese letzteren Fälle fast nur in Deutschland beobachtet sind, so mag er sich aus meiner Monographie überzeugen, daß in derselben Zeit 6 Fälle aus England und ebenso viele aus Deutschland mitgeteilt sind.

Dagegen ist die Finne des Augengrundes in Frankreich und England weit seltner beobachtet worden, als bisher in Norddeutschland.

[2] Schleich, Med. Corresp.-Bl. d. Würt. ärztl. L.-V. LX, 22; 15. Sept. 1890.

[3] Diese Zahl erregt Bedenken. In dem benachbarten bayerischen Schwaben (Memmingen) wurden unter 8635 geschlachteten Schweinen 52 finnige gefunden, also 1:166. (Vgl. Huber, Die Verbreitung der Cestoden in Schwaben.) — In Berlin 1:200.

[4] Eulenburg's Real-Enzykl. II. Aufl., IV. Band, 1885.

Grund, den pessimistischen Anschauungen von der Fleisch-Untersuchung, die noch vor kurzem ausgesprochen wurden, uns anzuschließen.

Vor mir liegen die acht vorzüglichen Jahresberichte, welche Herr Direktor Dr. Hertwig verfaßt hat. — — —

M. H.! Machen wir uns klar, daß binnen 8 Jahren unter nahezu drei Millionen geschlachteter Schweine 14000 finnige, also im Verhältnis von 1:200, ermittelt worden sind; und daß diese Ausmerzung von 14000 finnigen Schweinen hauptsächlich der Gesundheit der Berliner Bevölkerung zugute gekommen ist. Wir können nicht umhin, diese Fleisch-Untersuchung zu den wichtigsten und segensreichsten Einrichtungen unsrer Stadt zu rechnen.

Der Hauptzweck meiner heutigen Mitteilung ist nun der, darauf aufmerksam zu machen, daß auf meinem Sondergebiet nach der Einführung der Fleisch-Schau eine erfreuliche Besserung eingetreten ist. Natürlich nicht augenblicklich, aber sehr bald. — — —

Ich wollte nicht länger zögern, auf den ebenso seltnen wie erfreulichen Fall hinzuweisen, daß wirklich durch zweckmäßige Maßregeln eine wichtige Krankheit fast vollständig beseitigt, d. h. verhütet zu sein scheint.[1]

Anhang. Kurze Übersicht über die 41 Fälle von Finnenkrankheit des menschlichen Auges, welche zur Aufnahme in meine Augen-Heilanstalt gelangt sind.[2] — — —

Statistik.

Nach Dressel's anatomischer Statistik waren 39 von 74 finnenkrank gefundenen Menschen in der Blütezeit des Lebens, 6 waren über 70 Jahre alt, 2 waren Kinder; 54 Männer, 34 Weiber.

Nach A. v. Graefe's klinischer Statistik waren von 90 Menschen mit Augenfinnen einer 8 Jahre alt, einer 70 Jahre alt, 90% sämtlicher Erkrankungen fielen in das Lebensalter von 15 bis zu 55 Jahren. Fast $^2/_3$ der Erkrankungen betrafen das männliche Geschlecht.

Meine eigene Statistik liefert das folgende Ergebnis:

A. 21 Männer, 20 Frauen.

Das Geschlecht macht keinen Unterschied.

B. Lebensalter.

I. Lebensdekade (1—10 J.) [0,249 der Bevölkerung[3]] liefert 5 Fälle also 0,12 der Gesamtzahl.

II. „ (11—20 J.) [0,199 der Bevölkerung] liefert 8 Fälle, also 0,192 der Gesamtzahl,

[1] [Hierüber handelt ausführlich Nr. 153b.]

[2] [Heute nicht mehr so wichtig, als 1892, und deshalb ausgelassen.]

[3] Vgl. meine math. Grundlagen der med. Statistik. Leipzig 1874, S. 8.

III. Lebensdekade (21—30 J.) [0,164 der Bevölkerung] liefert 16 Fälle, also 0,384 der Gesamtzahl.
IV. „ (31—40 J.) [0,130 der Bevölkerung] liefert 5 Fälle, also 0,12 der Gesamtzahl.
V. „ (41—50 J.) [0,111 der Bevölkerung] liefert 3 Fälle, also 0,072 der Gesamtzahl.
VI. „ (51—60 J.) [0,075 der Bevölkerung] liefert 2 Fälle, also 0,048 der Gesamtzahl.
VII. „ (61—70 J.) [0,047 der Bevölkerung] liefert 1 Fall, also 0,024 der Gesamtzahl.

Kinder aus der I. Lebensdekade sind häufiger befallen, als man bisher angenommen; aber doch seltner, als ihnen nach mittlerer Wahrscheinlichkeit zukommt.

Die II. Lebensdekade hat diejenige Häufigkeits-Ziffer, welche der mittleren Wahrscheinlichkeit entspricht.

Die III. hat eine größere, das doppelte des Durchschnitts.

Die IV. hat den Durchschnitt; die folgenden weniger, als den Durchschnitt.

Zusatz.

Geschichtliche Bemerkungen.

1. Im Papyrus Ebers werden zwei Eingeweide-Würmer erwähnt und mit dem Deutzeichen eines gekrümmten Wurmes versehen: pnd und ḥft. Vgl. Lüring, Die med. Papyri, Leipzig 1888, S. 16. Ob das zwei Arten sind oder zwei Namen für dieselbe Art, können wir nicht wissen. Auch nicht, wenn wir Theophrast und Plinius vergleichen. Ersterer sagt (hist. plant. X, 20, 5), daß die Ägypter fast alle den Plattwurm (Bandwurm, *ἕλμις πλατεῖα*) haben. Letzterer sagt (hist. n. XXVII, c. 20): accipimus de taeniis lumbricisque esse Aegypti, Arabiae, Syriae, Ciliciae populis. Es wäre ein gewaltiger Irrtum, hier lumbricus nach den Schul-Wörterbüchern mit Spulwurm zu übersetzen: lumbricus heißt Eingeweide-Wurm und l. latus der Bandwurm, von Cels. (IV, c. 24) bis auf Spigelius, der zuerst nach dem Wiedererwachen der Wissenschaften eine Sonderschrift über den Bandwurm verfaßt hat. (De lumbrico lato, Patavii 1618. Opera, Amsterdam 1645.)

Joachim (Papyr. Ebers, Berlin 1890, S. XVIII) glaubt allerdings zu wissen, daß pnd-Wurm die taenia mediocan., ḥft-Wurm den ascaris lumbricoides bedeute. Aber sein Beweis ist nur die Stelle aus Papyrus Ebers LXVI, 1 „dunkler ḥft-Wurm". Das scheint mir doch nicht ausreichend, um zwei Arten von Eingeweidewürmern wissenschaftlich zu bestimmen. Da verlasse ich mich doch lieber auf die fortlaufende Überlieferung der Wurzelrinde des Granat-

baums als Heilmittel gegen den Bandwurm, worüber fast alle alten Schriftsteller einig sind. Als besten Text zitiere ich Paull. Aegin. IV, 58 (Basil. 1538, S. 158): *Περὶ πλατείας ἕλμινθος ... ἡ δὲ θεραπεία σύμφωνος· ... Ῥοιᾶς ὀξείας ῥιζῶν φλοιοῦ ...*

Von den andern Griechen erwähne ich Dioscurid. (?), de parabil. II, 66; Oribas., Ausg. v. Daremberg, IV, 573; Aet. IX, 40.

Von Lateinern Cels. IV, 24; Plin. XXX, 109; Marcell. c. XXVIII.

Zum Überfluß könnte man darauf hinweisen, daß gelegentlich auch einmal ein dunkles (mumifiziertes) Bandwurmstück entleert wird, ja daß eine schwarze Unterart des feisten Bandwurms beschrieben ist. (Leuckart, Parasiten, II. Aufl., I, 612 und 550). — —

Die Empfehlung der Farnwurzel gegen Bandwurm bei Dioscurides lautet folgendermaßen:

(*Πτέριδος*) *ἡ ῥίζα ἕλμινθα πλατεῖαν ἐκτινάσσει.* (Mat. med. IV, 183.) Vgl. Galen. Meth. med. XIV, 18. (Ausg. von Kühn, Bd. X, S. 1021.)

2. A. Nach Leuckart (I, 678) „scheint die Vermutung nicht ganz ohne Grund, daß das Verbot des Schweinefleisches bei den Juden und andren orientalischen Völkern zum großen Teil der Finnenkrankheit ihren Ursprung verdanke".

Man könnte ja, für die Ägypter, Plutarch. Sympos. IV, V, 3 und Aelian., de nat. animal. IX, 16, als Stütze dieser Vermutung anführen.

Aber ein solcher Rationalismus ist doch noch weit entfernt, einen geschichtlichen Beweis zu liefern. Das Schwein wurde verabscheut, weil es unsauber ist. Die alten Ägypter waren die reinlichsten Menschen. (Herodot, II, 77.) Und im 3. Buch Mose, c. 7, steht nur: „Macht Eure Seele nicht zum Scheusal und verunreinigt euch nicht an ihnen." Sogar die alten Erklärer bringen nichts Entscheidendes. Vgl. Maimonides, Führer der Verirrten, III, c. 48: „das Schwein ist von allzufeuchter Natur und hat einen Überfluß an schädlichen Säften. Hauptsächlich ist es aber darum vom Gesetz verboten, weil es höchst unflätig ist". Also der gelehrte Rabbi Moses hat die Finnen des Schweines, die doch Aristoteles schon klassisch beschrieben, an dieser Stelle mit keinem Worte erwähnt.

Ergötzlich ist hier der Vergleich der griechischen und der arabischen Ärzte: die Griechen priesen das Schweinefleisch über alle Maßen; die Araber, sonst die getreuen Nachbeter der Griechen, erklären, daß es nicht — nahrhaft sei. (Vgl. Oribas., Ausg. v. Daremberg I, S. 91 und 585. — Avicenna I, 4, 5; c. 1; Band I, S. 185, Venet. 1564.)

B. In den Rittern des Aristophanes (V. 375—381) droht der erste Sklave (Demosthenes) dem Paphlagoner (Kleon): *καὶ νὴ Δί'*

ἐμβαλόντες αὐτῷ πάτταλον μαγειρικῶς εἰς τὸ στόμ', εἶτα δ' ἔνδοθεν τὴν γλῶτταν ἐξείραντες αὐτοῦ σκεψόμεσθ' εὖ κἀνδρικῶς κεχηνότος τὸν πρωκτόν, εἰ χαλαζᾷ.

Diese Stelle ist falsch gedeutet, sowohl in alter wie in neuer Zeit.

Der neueste Erklärer[1] sagt: „Um zu sehen, ob die Schweine Finnen (*χάλαζαι*) haben, steckt man ihnen, wenn sie geschlachtet sind, einen Pflock in den Rachen, nimmt dann die Zunge heraus und hängt sie so auf." Dies ist ebenso unrichtig, wie des alten Scholiasten[2] *μετὰ τὸ ἀποσφάξαι* und *μετὰ τὴν σφαγήν.*[3]

Der beste Kenner der Sprache irrt sich, kennt er nicht die Sache.

Aber die Gelehrten hätten doch vermuten können, daß dem lebenden Schwein die Zunge herausgezogen wurde. Denn erstlich würden die Worte des Dichters sehr matt sein, wenn es sich nicht um einen Versuch am lebenden Tiere handelte; wenn nicht die Zuhörer sofort an das gewaltige Quieken und Strampeln des gepeinigten Tieres erinnert worden wären. Sodann ist beim Aristoteles[4] von der nämlichen Zungen-Probe die Rede zusammen mit andern Zeichen der Finnenkrankheit des lebenden Schweines; und bei Rufus[5] wird ausdrücklich hervorgehoben, daß man am lebenden Schwein die Finnenkrankheit durch Betrachtung der Zunge diagnostiziert.

Die volle Überzeugung gewinnen wir durch Befragung der Sachkenner. Der Direktor unsrer städtischen Fleischschau, Herr Dr. Hertwig, dem ich zu großem Danke verpflichtet bin, hat durch das folgende Schreiben (vom 10. Februar 1892) die Sache aufgeklärt:

„Das von Ihnen angeführte, schon im Altertum gebräuchliche Verfahren zur Ermittlung der Finnen in lebenden Schweinen ist noch heute gang und gäbe und in Deutschland unter der Bezeichnung, das „„Werfen"" der Schweine, bekannt. Dasselbe ist wegen der damit

---

[1] Prof. Kock, A.'s Ritter, Berlin 1882, S. 69. [Nachträglicher Zusatz aus dem Jahre 1912. Der allerneueste Erklärer des Aristophanes hat das richtige. „Plane ut porcum te tractabimus. Qui priusquam jugulatur, efficiendum est possintne homines sine periculo ejus carnibus frui." Aristophanis Equites. C. p. et c. e. J. van Leeuwen, Lugd. Batav. 1900, S. 73.]

[2] Scholia graeca in Aristoph., Paris 1842, p. 46.

[3] Thesaur. ling. gr., Paris 1865, VIII, p. 1235. Vgl. auch Foes. Oec. Hippocr.: nec nisi dissecto conspicitur. Selbst der gelehrte Guardia meint: (Aristophane) a voulu parler d'une ouverture complète par laquelle tout l'intérieur de l'animal se montre à decouvert. (La ladrerie du porc dans l'antiquité. Annales d'Hygiène publique, 2. Serie, XXIII, S. 420, Paris 1865.)

[4] Hist. animal. VIII, 21.

[5] Oribas. Collect. med. IV, 2.

häufig verbundenen Tierquälerei seit mehreren Jahren auf dem hiesigen Viehmarkt polizeilich untersagt, wird aber in der Provinz beim Ein- und Verkauf der Schweine selten unterlassen. Dieses Verfahren beruht aber nicht auf Aberglauben, sondern auf der ganz richtigen Beobachtung und Erfahrung, daß die Zunge und namentlich die untere Fläche, ein Lieblings-Sitz der Finnen beim Schweine ist, und daß dieselben, wegen des an der unteren Fläche der Zunge sehr zarten Überzuges, leicht festzustellen sind. Die Zunge wird bei dieser Untersuchung soweit wie möglich aus der Maulhöhle hervorgezogen.

Wenn die Untersuchung auch nicht für alle Fälle ein sicheres Resultat ergibt, so kann man auf ein solches doch stets rechnen, falls die Finnen-Invasion eine einigermaßen starke gewesen ist. Bei einer solchen fehlen die Finnen in der Zunge selten."

Ich möchte hier noch die folgende Stelle aus Davaine (Traité des Entozoaires, Paris 1859, S. 625) anschließen:

„En France, autrefois, les experts chargés de constater la ladrerie en avaient pris leur nom." (Langueyeurs.)

Somit heißt die Stelle beim Aristophanes, die älteste, welche der Finnen gedenkt: „Ja, beim Himmel, wir wollen ihm einen Pflock in's Maul stecken, wie die Köche es [mit den Schweinen] machen, dann die Zunge herausziehen; und wenn er nun brav und tüchtig das Maul aufsperrt, wollen wir hineingucken bis zum Hinteren[1], ob der Kerl Finnen hat."

Mit dieser Finnenschau der atheniensischen Köche[2] könnte jemand die Angabe des Theophrast[3] vergleichen, daß die Athener frei von Bandwurm waren, die Ägypter alle daran litten: doch soll man nicht unberücksichtigt lassen, daß der Bandwurm der Ägypter aus der Rinderfinne hervorging. Bei den Griechen war Schweinefleisch sehr beliebt[4], wenigstens seit der Zeit des Hippokrates.

Bei dieser Gelegenheit sei noch erwähnt, daß die alten Griechen die Schweinefinnen für eine Abscheidung hielten, wie die Perlen der Muscheln[5]; daß nach ihrer Ansicht wenige Finnen das Fleisch süß machten und nur ein Übermaß derselben zu vermeiden sei.[6] Die tierische Natur der Finnen ist bekanntlich erst im 18. Jahrhundert von Hartmann und Malpighi erkannt, und die genauere Beschreibung des Tieres erst 1784 von Göze geliefert worden.

---

[1] Das ist nur so einer von des Aristophanes Kraft-Ausdrücken, weiter nichts.
[2] Hippocr. spielt vielleicht darauf an, Epidem. IV, 10 (Littré V, 150).
[3] Hist. plant. X, 20, 5.
[4] Oribas., Ausg. von Daremberg, I, S. 91 u. S. 585.
[5] Athen. 3, p. 93, C.
[6] Aristot. und Oribas. l. c.

3. Joannes Rhodii observat. med. cent. tres, I, 73. (Patav. 1657, S. 53): Vitreum oculi humorem non inflammari tantum, sed etiam putrescere argumento est anno MDCXXII ab Adriano Spigelio repertus in vitreo humore oculi equini vermiculus, qui Cunrado Gesnero vitulus aquaticus appellatur. — So wörtlich wiederholt in Boneti Sepulchret. I, 422, und bis zum Worte vermiculus bei Davaine (Entozoaires, Paris 1859, S. 732). Aber die Sache erscheint mir zweifelhaft. Denn erstlich erklärt Spigelius selber, daß — der Bandwurm Wasserkalb genannt werde: (Lumbricus latus) Germanis proprie dicitur Wasserkalb i. e. vitulus aquaticus. (Opera, Amsterdam 1645, II, S. 89.) Zweitens findet man in dieser vortrefflichen Gesamt-Ausgabe seiner Schriften wohl die Würmer der Pferde, — aber im Unterleib, nicht im Glaskörper. (II, 92 und 89.)

[Anm. Statt „Hippokrates" empfiehlt es sich zu setzen „die hippokr. Sammlung."]

153a. Ein Fall von Finnenkrankheit des menschlichen Auges. Berl. klin. Wochenschr. 1893, Nr. 23.

153b. Die Verminderung der Finnenkrankheit.[1] Berl. klin. Wochenschr. 1904, Nr. 25.

M. H.! Durch die fortschreitende Kultur sind ja gewisse Krankheiten, die auf einer von außen her an den menschlichen Körper herantretenden Ansteckung beruhen, wenigstens für gewisse Gegenden, so gut wie vollständig beseitigt worden. Als klassisches Beispiel hierfür wird gewöhnlich die Lepra angeführt, welche bei uns, im Herzen von Europa, zwar während des Mittelalters außerordentlich verbreitet gewesen, jedoch heutzutage bodenwüchsig gar nicht mehr vorkommt. Aber bei diesem Beispiel erstreckt sich der Vergleich des schlimmeren und des besseren Zustands über viele Jahrhunderte. Wenn jedoch beide Zustände in dasselbe Menschenalter fallen, wenn ein und derselbe Arzt den Umschwung persönlich zu beobachten und der Ursache desselben nachzugehen imstande ist; so scheint dies noch weit merkwürdiger zu sein und zugleich uns wichtige Handhaben für nützliches Wirken zu bieten.

Dies trifft zu für die Finnenkrankheit des menschlichen Auges, d. h. für das Eindringen des Cysticercus cellulosae in den menschlichen Augapfel und seine nächste Umgebung: eine Erkrankungsform, welche seit dem Beginn meiner Tätigkeit stets meine Auf-

[1] Nach einem in der Berliner medizinischen Gesellschaft am 8. Juni 1904 gehaltenen Vortrag.

merksamkeit gefesselt, und über die ich auch schon öfters in dieser Gesellschaft, ausführlicher vor 12 Jahren, zu sprechen die Ehre hatte.[1]

Heute möchte ich zunächst die Häufigkeitsziffer der Augenfinne für Berlin festzustellen suchen. Sie finden dieselbe auf der ersten Tabelle.

Tabelle 1.

Zahl der Augen-Finnen in Berlin.

Jahr	Zahl der Augenkranken	Zahl der Fälle mit Augen-Finne	Verhältnis
1853—1866 (14 Jahre) A. v. Graefe	80000	90	größer, als 1:1000 (1:888)
I. 1869—1885 (17 Jahre)	60000	70	größer, als 1:1000 (1:857)
II. 1886—1894 (9 Jahre)	73000	3 (2 von auswärts)	ungefähr 1:25000 (1:24333)
III. 1895—1902 (8 Jahre)	65000	keiner	Null

Aus der obersten Zeile ersehen Sie, daß nach der Mitte des vorigen Jahrhunderts die Finnenkrankheit des menschlichen Auges bei uns leider recht häufig gewesen, daß in runder Zahl ein Fall auf tausend Augenkranke kam. Dies folgt aus der Statistik meines Lehrers Albrecht v. Graefe, der von 1853 bis 1866 auf 80000 Augenkranke 90 Fälle von Cysticercus am oder im Auge beobachtet hatte.[2]

Die folgenden drei Zeilen der Tabelle enthalten meine eigenen Beobachtungen. Ich habe meine Beobachtungs-Zeit in drei Abschnitte eingeteilt. Der erste umfaßt den alten, schlechten, Zustand, der zweite den Übergang zum besseren, der dritte den jetzigen guten Zustand.

Der erste Abschnitt, der von 1869 bis 1885, also über mehr als 15 Jahre, sich erstreckt, zeigt auf 60000 Augenkranke 70 Fälle der Augenfinne, also gleichfalls das Verhältnis von etwa 1:1000. Diese Verhältniszahl von 1:1000 kann für Berlin vom Jahre 1853

[1] Vgl. „Die Parasiten des menschlichen Augapfels", Probe-Vorlesung zur Habilitation. Veröffentl. in der med.-chir. Rundschau 1870, XI, III. — — — Verhandlungen der Berliner medizinischen Gesellschaft III, 2, 78, 173; IV, 2, 64; VII, 1, 53; VIII, 1, 70; XVI, 2, 187; XXIII, 2, 23.

[2] Arch. f. Ophthalm. 1866, XII, 2, 174.

bis zum Jahre 1885, d. h. für ein Menschen-Alter, als annähernd richtig angesehen werden. Sie gilt für das aufblühende Berlin, welches seine Bevölkerungs-Zahl von einer halben Million bis auf fünfviertel Millionen anwachsen läßt und seine Gesundheits-Einrichtungen, wie die neu erbauten städtischen Krankenhäuser und die Kanalisation, durch den 1881 eröffneten und mit Schlachthäusern versehenen Viehhof zu einem vorläufigen Abschluß gebracht hat.

Der zweite Abschnitt umfaßt die 9 Jahre von 1886 bis 1894 und liefert unter 73000 neuen Augenkranken nur 3 Fälle von Augenfinne, darunter zwei von auswärts. Das ist ein Verhältnis von nur etwa 1:25000, statt des früheren 1:1000.

Der dritte Abschnitt umfaßt die 8 Jahre von 1895 bis 1902 und liefert unter 65000 Augenkranken keinen einzigen Fall von Augenfinne. Dagegen hätten wir 65 Fälle zu erwarten, wenn die Verhältnisse des dritten Viertels vom vorigen Jahrhundert noch heutzutage bei uns maßgebend wären. Der Unterschied ist denn doch so bedeutend, daß die sonst bei ärztlichen Statistiken so gewöhnlich erhobenen Zweifel hier völlig unzulässig erscheinen. Ich bemerke noch ausdrücklich, daß ein Übersehen der Augenfinne für jeden aufmerksamen Arzt unmöglich ist, vollends für einen, der in den ersten 16 Jahren seiner eignen Praxis so reichlich Gelegenheit zur Beobachtung der Augenfinne und zur Übung in ihrer Diagnose gefunden hat.

Fragen wir nunmehr nach den Ursachen dieses Umschwungs, so müssen wir mit wenigen Worten uns die Ursachen der menschlichen Finnenkrankheit wieder in's Gedächtnis zurückrufen.[1]

Eine Bevölkerung, welche regelmäßig oder häufig rohes oder ungenügend gekochtes Schweinefleisch genießt und dabei das finnige nicht vollständig ausschließt, unterliegt der Gefahr der Finnenkrankheit. Natürlich, der einzelne Mensch, welcher von dem mit lebenden Finnen durchsetzten Schweinefleisch genossen, erwirbt zunächst nicht den Blasenwurm, Cysticercus cellulosae, sondern den dazu gehörigen Bandwurm, Taenia solium. Die Möglichkeit einer inneren Selbstansteckung des Bandwurm-Trägers, indem ein reifes Glied des Bandwurms unmittelbar in den Magen des Wirtes emporgelangt, kann durchaus nicht völlig bestritten werden. Die Möglichkeit einer äußeren Selbstansteckung, indem der Träger eines Bandwurms mit den Eiern des letzteren unbewußt und zufällig seinen eignen Mund besudelt, muß jedenfalls zugelassen werden. Gleichzeitiges Vorkommen von Bandwurm und Finne bei dem-

[1] Vgl. Berl. klin. Wochenschr. 1892, Nr. 14.

selben Menschen war doch wohl häufiger, als man zuerst angenommen. Ich selbst hatte in den letzten 13 Fällen, in welchen ich die Finnen durch Schnitt aus dem Auge entbunden, fünfmal gleichzeitig, oder sehr bald danach, die Anwesenheit des Bandwurms festgestellt, — einigemal erst nach Verabreichung entsprechender Bandwurm-Mittel.[1] In meinem 6. Fall litt der Vater des finnenkranken Knaben an Taenia solium. Bandwurm im Hause, d. h. in der Familie, ist fast ebenso bedenklich, wie Bandwurm im Leibe.

Jedenfalls herrscht die Finnenkrankheit nur in denjenigen Gegenden, wo der gemeine, bewaffnete Bandwurm häufiger vorkommt. Mit dem Trinkwasser, mit dem Gemüse könnte das Embryon[2] eingeführt werden und eine zufällige Ansteckung von außen her bewirken; ob dies tatsächlich eine häufigere Ursache der Finnenkrankheit darstellt, ist gänzlich unbekannt. Von erheblichem Einfluß ist die Lebensweise, enges Zusammenwohnen, unordentliches Hauswesen. In den besser lebenden Kreisen hatten wir die Augenfinne bei uns so gut wie gar nicht beobachtet.

So viel ist nach dem Gesagten klar und von mir bereits im Jahre 1876[3] ausdrücklich hervorgehoben, daß nur allein die Fleisch-Schau den Hebel der Besserung anzusetzen imstande war. Wenn wir durch Fleisch-Schau die finnigen Schweine ausmerzen, so wird der gemeine Bandwurm seltner werden; also weniger Gelegenheit geboten sein, daß sein Embryon in den menschlichen Körper gelangen und daselbst zum Blasenwurm sich ausbilden könne.

Nun, wir haben die Fleisch-Schau in Berlin seit mehr als 20 Jahren. Die amtlichen Berichte über die städtische Fleisch-Schau in Berlin für die 20 ersten Jahre von 1883 bis 1902 sind Jahr für Jahr erschienen. Ich bemerke, daß das Studium dieser Berichte für den Arzt wie für den Tierarzt, für den Volkswirt wie für den Verwaltungsbeamten gleich anziehend und belehrend erscheint.

Die Hauptzahlen, welche aus diesen zwanzig Berichten für unsre Untersuchung in Betracht kommen, habe ich auf der zweiten Tabelle Ihnen vorgelegt. In der ersten senkrechten Reihe finden Sie das Jahr, in der zweiten die Zahl der geschlachteten Schweine, in der dritten die der finnig befundenen Schweine, in der vierten die Verhältniszahl, in der fünften die letztere in Prozenten ausgedrückt.

---

[1] Die Zweifel an der Selbst-Ansteckung schwinden allmählich. Mosler und Peiper (Nothnagel's spez. Path. u. Therap. 1894, VI, S. 77) halten Selbst-Ansteckung für sehr wahrscheinlich. (Sie haben übrigens meine Arbeit aus dem Jahre 1892 nicht berücksichtigt.)

[2] Die „Oncosphaera".

[3] Deutsche med .Wochenschr. 1876, Nr. 36.

Tabelle 2.

Städtische Fleisch-Schau zu Berlin.

Jahr	Zahl der geschlachteten Schweine	Davon wegen Finnen beanstandet		
		im ganzen	das heißt	oder in Prozenten
I. 1883/84 v. 1. April b. 31. März	244343	1621	1:150	0,66
II. 1884/85	264727	1467	1:180	0,55
III. 1885/86	285282	2587 (solitär 150)	1:111	0,9
IV. 1886/87	310840	1507 (solitär 92)	1:206	0,48
V. 1887/88	419848	1925 (solitär 408)	1:217	0,46
VI. 1888/89	479124	2328 (solitär 446)	1:205	0,49
VII. 1889/90	442115	1570 (solitär 317)	1:281	0,35
VIII. 1890/91	472859	1143	1:414	0,24
IX. 1891/92	530551	1383	1:383	0,26
X. 1892/93	518073	1662 (spärlich 1090)	1:311	0,32
XI. 1893/94	557473	2584	1:215	0,46
XII. 1894/95	579367	1032	1:561	0,18 (Erhebliche Abnahme)
XIII. 1895/96	627821	627	1:1000	0,10
XIV. 1896/97	694170	509	1:1364	0,074
XV. 1897/98	657659	482	1:1364	0,074
XVI. 1898/99	659551	399 (spärlich 330)	1:1653	0,06
XVII. 1899	741922	328 (spärlich 207)	1:2262	0,043
XVIII. 1900	837057	474 (spärlich 284)	1:1766	0,056
XIX. 1901	773513	302	1:2554	0,039
XX. 1902	778538	258 (spärlich 187)	1:3041	0,033
Summe	10874933	24188		

Bereits vor 12 Jahren hatte ich betont, daß in den ersten 8 Jahren unsrer Fleisch-Schau unter drei Millionen geschlachteter Schweine 14000 finnige ermittelt und ausgemerzt worden sind. Heute können wir dies dahin erweitern, daß in den 20 Jahren unter den nahezu elf Millionen Schweinen, welche im städtischen Viehhof zu Berlin geschlachtet und untersucht worden sind, über 24000 finnige Schweine ausgemerzt und vom Magen und der Gesundheit unsrer Bevölkerung fern gehalten wurden. Bei dem Vergleich dieser beiden Hauptzahlen wird Ihnen sofort auffallen, wie beträchtlich die Verhältniszahl der finnigen Schweine abgenommen hat. Im ersten Jahre,

1883, betrug das Verhältnis der finnigen Schweine zu den geschlachteten 0,6 vom Hundert; im letzten Jahre, 1902, nur 0,3 vom Tausend. Das Verhältnis ist heutzutage 20mal so günstig, wie vor 20 Jahren.

Diese Verbesserung des Schweine-Materials beruht wohl einerseits auf der tierärztlichen Bewachung unsrer Grenzen, da unsre Fleisch-Schau sofort festgestellt hatte, daß die russischen und serbischen Schweine stärker durchseucht waren, als die deutschen; aber andrerseits wohl auch auf der allmählichen und fortschreitenden Ausmerzung des gemeinen Bandwurms in Deutschland, welche infolge der Fleisch-Schau und der ärztlichen Tätigkeit Platz gegriffen hat, so daß bei uns heutzutage den Schweinen weniger Stoff zur Erwerbung der Finnen dargeboten wird. Denn erst das zarte Verhältnis der Symbiose von Mensch und Schwein schließt diese Kette. Saugende Ferkel sind finnenfrei: das weiß man seit Jahrtausenden, es steht schon im Aristoteles.[1]

Übrigens hat im ganzen Staat Preußen die Zahl der finnigen Schweine während der letzten Jahre ganz erheblich abgenommen. An der Spitze des Staates steht aber auch in dieser Hinsicht die Hauptstadt Berlin. Das lehrt unzweideutig die folgende

Übersicht der in den öffentlichen Schlachthäusern geschlachteten und auf Finnen untersuchten Schweine in den Jahren 1898 bis 1902.[2]

Jahre	Anzahl der geschlachteten Schweine				Auf 1000 geschlachtete Schweine kamen mit Finnen behaftete	
	im Staate	davon wurden finnig befunden	in der Stadt Berlin	davon wurden finnig befunden	im Staate	in der Stadt Berlin
1902	3600879	2480	761101	260	0,69	0,34
1901	3792753	2405	797202	360	0,63	0,45
1900	3950569	2642	830533	471	0,67	0,57
1899	3390196	3055	715305	306	0,90	0,43
1898	2975820	2556	640854	401	0,86	0,63

Wir haben also in Berlin seit etwa 18 Jahren eine wesentliche Verminderung der Finnenkrankheit des menschlichen Auges festgestellt, während die letztere früher bei uns leider recht häufig gewesen; seit etwa 10 Jahren erfreut uns ein vollständiges Verschwinden dieser unangenehmen und gefährlichen Augenkrankheit. Die Ursache für diesen günstigen Umschwung fand ich

[1] Tierkunde, herausg. von Aubert und Wimmer, II, S. 183, 1868.

[2] Das Gesundheitswesen des preußischen Staates. (Ich verdanke diese Zahlen Herrn Kollegen Guttstadt.)

schon vor 12 Jahren in der Fleisch-Schau. Ich erklärte damals, der Schluß wäre noch sicherer, wenn die kommenden 10 Jahre das gleiche Ergebnis liefern würden.

Das ist nun tatsächlich eingetreten. Übrigens schien es mir selber recht merkwürdig, daß in diesen letzten 10 Jahren die Augenkrankheit nicht bloß erheblich seltner geworden, sondern gänzlich geschwunden ist.

Nur Fehl-Diagnosen, nicht Cysticercus-Fälle haben sich mir vorgestellt; und dann im letzten Jahre (1903) einmal ein sozusagen fossiler Überrest einer abgestorbenen Augenfinne. Das muß man ja auch erwarten.

Nachdem die Augenfinne in dem durch ihre eigne Lebenstätigkeit erblindeten und geschrumpften Augapfel längst abgestorben ist; bleibt doch der Wirt des Schmarotzers, nämlich der Mensch, am Leben und kann noch Jahrzehnte lang leben. — — —

Daß in der hiesigen augenärztlichen Praxis die Augenfinne kaum noch vorkommt, hatte Herr Kollege Schweigger schon 1892 in der Diskussion über meinen Vortrag ausdrücklich bestätigt. Damit stimmt auch, was ich persönlich vernommen: nur daß sich einmal gelegentlich ein Fall aus dem Ausland über unsre Grenzen verirrt hat.

Auch aus andren Gegenden Deutschlands, die früher finnenreich gewesen, wird Verminderung der Zahl der Augenfinnen gemeldet. So für Göttingen von Prof. Schmidt-Rimpler[1], der sich meiner Auffassung vom Wert der Fleisch-Schau anschließt. In Göttingen wurden 1871—1890 noch zwanzig Operationen wegen Augenfinne verrichtet, von 1890 bis 1900 nur sieben. Der Unterschied ist nicht so bedeutend. Weit überzeugender sind die Zahlen aus Halle.[2] Während daselbst früher — ganz ebenso, wie in Berlin, — etwa auf 1000 Augenkranke ein Cysticercus-Fall kam, wurde von Oktober 1892 bis März 1896 auf 15145 Augenkranke nur ein Fall von Augenfinne beobachtet. In Leipzig erklärte Prof. Sattler[3] 1903 während der letzten 12 Jahre unter 90000 Augenkranken nur 2 Fälle und seit dem Jahre 1897 überhaupt keinen mehr gesehen zu haben.

Im Ausland[4] hingegen gelangen auch neuerdings immer noch zahlreiche Fälle von Augenfinne zur Beobachtung, z. B. in Rußland und ganz besonders in Italien.

---

[1] Zeitschr. f. Augenheilk. IV, S. 93, 1900.

[2] Heldmann, Diss. Halle 1896. Vgl. C.-Bl. f. A. 1896, S. 625.

[3] Protokoll d. med. G. zu Leipzig, vom 3. Nov. 1903. Münch. med. Wochenschr. 1903, Nr. 51, S. 2278.

[4] C.-Bl. f. A. 1900, S. 408 (England); S. 421 (Belgien). 1901, S. 413 u. 447 (Rußland); S. 450, 453, 473 (Italien). 1902, S. 300 u. 415 (Italien); S. 443 (Mexiko).

Zur Bekräftigung unsrer Ansicht von der Ursache der bei uns eingetretenen Besserung und zur Unterstützung unsrer Hoffnung auf noch weiteren Fortschritt in der Zukunft könnte es nun wesentlich beitragen, wenn der Nachweis gelänge, daß bei uns einerseits der frische Cysticercus auch in den andren Organen des Menschen, dem Unterhaut-Zellgewebe, den Muskeln, dem Gehirn, erheblich an Häufigkeit abnimmt; andrerseits auch der gemeine Bandwurm, Taenia solium, mehr und mehr aus unsrer Beobachtung verschwindet. Übrigens wäre es dazu gar nicht nötig, daß die Häufigkeits-Abnahme des Cysticercus im allgemeinen derjenigen der Augenfinne im besondren vollkommen parallel läuft: denn wegen der Kleinheit des Auges und wegen der Enge seiner Blutgefäße wird ja nur selten[1] das vom Tänien-Ei abstammende Embryon gerade dorthin verschlagen werden.

Zuerst kommt die anatomische Untersuchung in Betracht.

Drei Zahlen-Angaben aus älterer Zeit und dem ersten Jahrzehnt nach Einführung der Fleisch-Schau stehen uns für Berlin zur Verfügung, um mit einer Zahl aus den letzten Jahren verglichen zu werden.

1. Schon im Anfang des 19. Jahrhunderts hatte Rudolfi in Berlin, der erste Professor der Anatomie an unsrer neubegründeten Universität und Verfasser einer klassischen Naturgeschichte der Entozoen, unter 250 obduzierten Leichen fünfmal den Cysticercus cellulosae gefunden, d. h. ungefähr in 2%.[2]

2. R. Virchow[3] hat um 1866 in Berlin, nach mündlicher Mitteilung an A. v. Graefe, den Cysticercus gleichfalls an etwa in 2% aller Leichen vorgefunden; unter den 771 Obduktionen des Jahres 1875 fand Virchow ihn genau 13mal, d. h. in 1,7%.[4]

Hieraus folgt, daß von 1810 bis 1875 auf diesem Gebiet des Gesundheitswesens ein merkbarer Fortschritt nicht zu verzeichnen ist: es bedurfte eben der gesetzlichen Fleisch-Schau, um einen solchen anzubahnen. Jedenfalls muß man aber die betrübende Tatsache feststellen, daß die Obduktion beim Menschen häufiger, (nämlich in 2%,) als die Fleisch-Schau beim Schweine (höchstens in 0,9%) die Anwesenheit der Finne nachgewiesen hatte. Nur durch die Menge der Finnen im Einzelfall, nicht durch die Zahl der finnigen Fälle an sich übertraf das Schwein den Menschen! Das gibt denn doch zu denken und leitet uns zu der Anschauung zurück, daß eben die Nähe des gemeinen Bandwurms (sei es im Leibe, sei es in der Wohnung des von der Finne heimgesuchten Menschen,) für diesen

[1] Wir fanden früher bei uns in 2% der Menschen die Finne, aber nur in 1 ‰ der Augenkranken die Augenfinne.

[2] u. [3] Arch. f. Ophthalm. XII, 2, 175, 1886.

[4] Eulenburg's Real-Enzykl., II. Aufl., Cystic. im Auge, 1885.

die wirkliche Gelegenheits-Ursache zur Ansteckung mit der Finne abgegeben hat.

3. Die wichtigste anatomische Mitteilung ist diejenige, welche R. Virchow 1892 in der Diskussion über meinen Vortrag gemacht hat.[1] Allerdings hebt er sogleich die Schwierigkeit der Untersuchung hervor; den Unterschied zwischen der Prüfung eines Organs, des Auges, und derjenigen des ganzen Körpers; die Unmöglichkeit, bei jeder Sektion die Muskeln und Knochen genau zu untersuchen.[2]

In den 17 Jahren von 1875 bis 1891 sind in dem pathologischen Institut der Charité 122 Fälle von Cysticercus ermittelt worden, darunter waren aber 104 allein in dem Gehirn und seinen Häuten. In den einzelnen Jahren, von 1875 bis 1891, wurden für das Jahr ermittelt: 15, 9, 10, 7, 9, 8, 7, 5, 9, 2, 7, 6, 1, 4, 5. Die Abnahme ist nicht so auffallend, aber unverkennbar, zumal die Zahl der Sektionen zugenommen, und kann wohl mit der verbesserten Fleisch-Schau zusammenhängen.

Klarer wird uns das Verhältnis aus den relativen Zahlen: im Jahre 1875 verhielt sich die Zahl der Cysticercus-Fälle (15) zu derjenigen der sezierten Gehirne (275), wie 1:18, d. s. 5,5%, hingegen 1890 wie 1:72 und 1891 wie 1:70, d. s. 1,4%. Soweit R. Virchow.[3]

4. Herrn Kollegen von Hansemann bin ich nun zu besondrem Danke verpflichtet für die Mitteilung, daß er in den Jahren 1896 bis 1902 unter 8907 Sektionen, wobei in 2549 Fällen auch das Gehirn seziert worden ist, 16mal Cysticerken gefunden; das wäre also 1:562 oder 0,18% der Körper- und 1:159 oder 0,6% der Gehirn-Sektionen. Das wäre eine bedeutende Verbesserung gegenüber den Zahlen von R. Virchow. Doch hebt auch Herr Kollege von Hansemann hervor, daß diese Zahlen nicht ganz zuverlässig sein können, da bei seiner Überlastung mit Sektionen eine genaue Durchforschung des Gehirns und namentlich der Muskeln für jeden Fall eben ganz ausgeschlossen sei.

Übrigens muß man bei der anatomischen Untersuchung auf Cysticercus noch eines berücksichtigen, daß nämlich an einzelnen Orten, z. B. gerade im Gehirn des Menschen, der Blasenwurm wahrscheinlich viele Jahre lang lebendig bleiben kann, während dann ein etwa gleichzeitig in das Auge eingewanderter Cysticercus durch die

[1] Verhandl. d. Berl. med. Ges. XXIII, 1, 85, 1893.

[2] Es scheint mir geboten, Sonder-Untersuchungen über die Anwesenheit von Entozoen im Anschluß an die regelmäßigen Sektionen einer größeren Anstalt von Zeit zu Zeit durchzuführen, damit wir auf diesem wichtigen Gebiet unzweideutige Unterlagen für unsre Schlußfolgerungen gewinnen.

[3] Die sehr bemerkenswerten Zahlen seines Nachfolgers, G. R. Orth, sind am Schluß dieser Abhandlung, als Zusatz, abgedruckt.]

Entzündungs- und Schrumpfungs-Prozesse, die er selber anregt, schon seit langer Zeit abgestorben wäre.

Ich selber habe im Januar des Jahres 1885 einem 61jährigen Manne einen lebenskräftigen, 10 mm großen Cysticercus aus dem Glaskörper des linken Auges mittelst Schnitts durch die drei Augenhäute herausgezogen; und in der Nacht zum 1. Februar desselben Jahres einen Anfall von tiefstem Koma, der 2 Stunden dauerte, bei dem Operierten beobachtet, wonach für kurze Zeit Lähmung seiner rechten Körperhälfte zurückblieb. Ich bezog diesen Anfall natürlich auf Hirn-Cysticerken und habe dies auch in meiner Veröffentlichung vom Jahre 1892 ausgesprochen.[1] 9 Jahre nach meiner Operation, im Jahre 1894, wurde der Kranke, der an Krämpfen mit Bewußtseins-Verlust und zunehmender Schwäche litt, auf die Nerven-Abteilung der Charité aufgenommen und verstarb nach 9 Tagen. Die Sektion zeigte an der Ober- wie Grund-Fläche des Gehirns mehrere Cysticerken, zum Teil blasenförmige, zum Teil verkalkte; ebenso in der weißen Substanz beider Hemisphären, nahe der Oberfläche; im linken Ventrikel einen im Ependym festsitzenden und einen freien Cysticercus. Im teilweise obliterierten vierten Ventrikel findet sich ein abgestorbener Blasenwurm. Am Rückenmark liegen zwischen Dura und Pia sieben Cysticerken, alle blasenförmig und bis zu Bohnengröße.[2]

Aus meiner klinischen Beobachtung dieses Falles ist doch wohl zu schließen, daß die Keime der Augen- und Hirn-Cysticerken ziemlich gleichzeitig eingewandert sind; und aus der anatomischen, daß von den Hirn-Cysticerken die meisten noch nach 10 Jahren lebendig und wirksam geblieben sind.

Nächst den Anatomen kämen die Chirurgen und Haut-Ärzte an die Reihe, um über die Häufigkeit der Haut-Cysticerken zu entscheiden. G. Lewin hatte von 1875 bis gegen 1885 bei 4000 Menschen die Haut genau auf Cysticerken untersucht und solche in 9 Fällen nachgewiesen. Um eine Vergleichsziffer zu erhalten, müßte diese Untersuchung in entsprechender Weise wiederholt werden. Daß im Beginn der Umschwungszeit Haut-Cysticerken bei uns noch ziemlich häufig vorgekommen sind, folgt z. B. aus den Beobachtungen von Kollege J. Israel und Kollege Karewski. Letzterer hat von November 1884 bis Februar 1887 unter 8500 Kranken der Poliklinik 9 Fälle von solitärem Cysticercus der Haut und der Muskeln festgestellt: das wäre eine Zahl, die der ursprünglichen für die Augen-

[1] Berl. klin. Wochenschr. 1892, Nr. 14, F. 5.

[2] Vgl. die Diss. von Sasson Alkalai, Berlin 1895: Ein Fall von Cysticercus des Auges, Gehirns und Rückenmarks; ferner C.-Bl. f. A. 1896, S. 592.

finne, 1:1000, fast gleich kommt. Ich selber habe dem in der Umgebung des Auges vorkommenden Haut-Cysticercus meine besondere Aufmerksamkeit zugewendet und von 1870 bis 1885 4 Fälle der Art; 1892 noch einen, und zwar von auswärts; seitdem keinen mehr beobachtet.

Endlich müssen wir noch die Häufigkeits-Verhältnisse des gemeinen Bandwurms berücksichtigen.

Es ist merkwürdig, wie wenig[1] heutzutage über Taenia solium veröffentlicht wird; aber die neueren Lehrbücher sind einig über ihre Abnahme.

So heißt es in der 2. Auflage von Leuckart (1881, I, 606 u. 670): „Taenia solium ist selten geworden, seitdem ihre Beziehungen zur Schweinefinne in immer weiteren Kreisen bekannt wurden, und die Trichinen-Furcht uns gelehrt hat, der Beschaffenheit des Fleisches eine größere Aufmerksamkeit zuzuwenden." In dem Werk von Mosler und Peiper (1884, S. 31), sowie gleichlautend in Peiper's Abhandlung, die in Eulenburg's Real-Enzykl. (III. Aufl., X, S. 267, 1896) veröffentlicht ist, heißt es: „Allseitig wird, ebensowohl aus Deutschland wie aus andren Ländern, über ein auffälliges Seltenwerden der Taenia solium berichtet, unzweifelhaft infolge der Einführung der obligatorischen Fleischschau."

Ganz ebenso äußerst sich Braun[2]: „Im letzten Jahrzehnt hat die Häufigkeit der Taenia solium in Norddeutschland bedeutend abgenommen, infolge der sorgfältigeren Behandlung des Schweinefleisches."

Ja, die allerneuesten Nachrichten geben noch tröstlichere Kunde.

„Taenia solium scheint bei uns ganz zu verschwinden; ich suche wenigstens seit längerer Zeit in meinem Material vergeblich nach einem Exemplar für meine Sammlung." Dies hat in diesem Jahre[3] unser Kollege Prof. Carl Benda veröffentlicht, dem doch als Prosektor am städtischen Krankenhaus am Urban ein genügendes Material zur Verfügung steht.

„In Leipzig kommt Taenia solium gar nicht vor." Das hat in der Sitzung der med. G. zu Leipzig vom 3. November vorigen Jahres sowohl Prof. Curschmann als auch Dr. Bahrdt ausdrücklich hervorgehoben.[4]

---

[1] Virchow's Jahresbericht für 1901 und 1902 enthält nichts, der für 1900 die Angabe, daß in Mailand unter 150 Bandwürmern des Menschen 121 Taen. sag., 11 T. sol., 4 Bothrioceph., 11 unbestimmbar gewesen.

[2] Die tierischen Parasiten des Menschen. Würzburg 1895, S. 178.

[3] Deutsche med. Wochenschr. 1904, Nr. 15, S. 570.

[4] Münch. med. Wochenschr. 1903, Nr. 51.

Somit finde ich in den sonstigen Beobachtungen wenigstens keinen Widerspruch mit meiner Anschauung, daß die Finnenkrankheit beim Menschen durch die Fleisch-Schau vermindert und die Augenfinnen dadurch bei uns zum Verschwinden gebracht sind; und daß wir aus der Fortsetzung der genauen Fleisch-Schau und der sonstigen hygienischen Maßregeln immer weitere Verbesserungen auf diesem Gebiet der Schmarotzer-Krankheiten des Menschen erwarten dürfen, während jeder Nachlaß in der Strenge der Fleisch-Schau uns bald wieder in den alten Zustand zurückschleudern könnte.

[Zusatz. Die beste Bestätigung hat Herr Geh.-Rat Prof. Dr. Orth, der Nachfolger von R. Virchow, geliefert.

„Die Protokolle des pathologischen Instituts zu Berlin ergeben vor 1875 zwanzig p. Mille Gehirn-Cysticerken; seitdem ist die Zahl gefallen bis auf etwa ein p. Mille in den letzten Jahren."

C.-Bl. f. A. 1905, S. 64.]

154. Pseudo-Cysticercus. C.-Bl. f. A. 1886, S. 265—267.

„Da binnen 3 Wochen zwei Patienten zu mir kamen, die angewiesen waren, sich behufs der Cysticercus-Ausziehung den Augapfel aufschneiden zu lassen, während sie keinen Cysticercus drin hatten; so fühle ich mich doch veranlaßt, diese Fälle kurz zu beschreiben."

154a. Über den sogenannten schlauchförmig eingekapselten Cysticercus des Glaskörpers. C.-Bl. f. A. 1893, S. 135—139.

„Den zweiten Fall von Graefe (1855) habe ich 12 Jahre später wieder gesehen und mich überzeugt, 1. daß der Zustand unverändert geblieben, und 2., daß eine angeborene Bindegewebs-Bildung im Glaskörper vorlag."

154b. Über angeborene, schlauchförmige Bindegewebs-Bildung im Glaskörper und über den sogenannten schlauchförmig eingekapselten Cysticercus desselben. Einführung, II, 1, 1902, S. 203—209.

„Die Bildung ist auch mit Netzhaut-Markschwamm verwechselt und die Entfernung des Augapfels angeraten worden."

154c. Angeborene Bindegewebs-Bildung im Glaskörper, von J. Hirschberg und O. Fehr. C.-Bl. f. A. 1907, S. 7—9.

155. Trichinen im Auge? Deutsche Zeitschr. f. pr. Med. 1875.

156. Eine Kranken-Vorstellung (Phthirius plp.). Berl. klin. Wochenschr. 1881, Nr. 1. [Vgl. Gesch. d. Augenheilk., § 161, § 239, ferner XIII, S. 125, 330, 346.]

157. Über einen aus dem menschlichen Augapfel entfernten Fadenwurm. (Nach einem in der Berl. med. G. am 23. Oktober 1895 gehaltenen Vortrag.) Berl. klin. Wochenschr. 1895, Nr. 44; C.-Bl. f. A. 1896, S. 27—32.

M. H.! Seitdem in den letzten Jahrzehnten europäische Kulturstaaten im dunklen Afrika eine lebhaftere Kolonisierungs-Tätigkeit entfaltet haben, sind wir mehr und mehr in unmittelbare Berührung mit tropischen Erkrankungen gekommen und lernen Erzeugnisse derselben durch eigene Anschauung kennen, während wir früher nur aus dem Studium der Literatur ein wenig davon zu erfahren pflegten.

Zu den wichtigeren Gegenständen dieser Art gehören die in Afrika einheimischen Schmarotzer-Tiere des Menschen. Einem Zufall verdanke ich das Glück, Ihnen ein derartiges heute vorzeigen zu können, und möchte an diesem Beispiel dartun, wie lückenhaft auf diesem Gebiet unsre Kenntnisse noch sind, wie sehr wir noch der weiteren Beobachtung und eigenen Anschauung bedürfen.

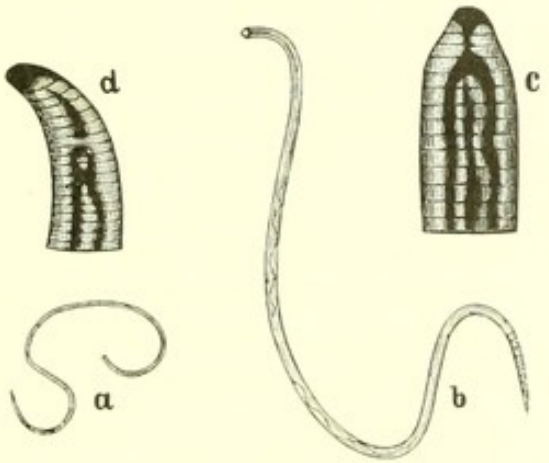

a) Natürliche Größe. *b*) 2fache Vergrößerung. *c*) Kopf, und *d*) Schwanz, 15fach vergrößert.

Es handelt sich um einen Rundwurm (Filaria), den Herr Visser, ein ausgezeichneter Kaufmann, Rheinländer von Geburt, zu Cayo in dem französischen Congo-Gebiet, einem Neger aus dem Augapfel (d. h. wohl zwischen Binde- und Lederhaut) entfernt hat; das Auge war furchtbar geschwollen und wurde nach der Entfernung des Wurms gleich besser. Der Wurm wurde in Alkohol gelegt und an unser Museum für Völkerkunde gesandt. Herr Dr. von Luschan war so liebenswürdig, wofür ich ihm meinen besten Dank ausspreche, den Wurm mir zu leihen und zu gestatten, daß ich ihn abzeichnen ließ und ihn heute hier vorzeige. Natürlich muß ich mit dem anvertrauten Gut sorgfältig umgehen und kann das Fläschchen nicht herumgeben. Ich zeige Ihnen die Abbildung des Wurms *a*) in natürlicher Größe, *b*) in zweifacher Vergrößerung, *c*) Kopf- und *d*) Schwanz-Ende in 15facher Lupen-Vergrößerung. (S. Fig.)

Das fadenförmige Gebilde ist zusammengerollt, ungefähr 40 mm lang und $^1/_2$ mm breit, hart und gelblich und sieht fast aus wie ein Katgut-Faden oder wie eine dünne Violinsaite. Aber, sowie man genauer zusieht, namentlich mit der Lupe, erkennt man, trotz der unvollkommenen Erhaltung, daß es ein Wurm ist mit abgerundetem Kopf

und spitzem Schwanz, durchzogen von Verdauungs- und Geschlechts-Schlauch, auch mit Andeutung von Ringelung oder Querstreifung der Leibeshülle. Der Mund ist unbewaffnet und setzt sich in einen Verdauungs-Schlauch fort; das hintere spitze, leicht gekrümmte Ende hat keinen Stachel oder Fortsatz. Mehr kann ich nicht aussagen, da ich den Wurm nicht zerschneiden durfte.

Es kann wohl keinem Zweifel unterliegen, daß wir ein Weibchen von Filaria loa vor uns haben.

Bekanntermaßen hat Guyot[1], ein französischer Wundarzt, um das Jahr 1777, auf seinen Reisen in Angola, also südlich vom Congo, etwa 10° südlicher Breite, gefunden, daß die dortigen Neger sehr häufig einen Wurm zwischen Bindehaut und Augapfel beherbergen, den sie Loa nennen. Der Wurm erscheint, macht Reizung, verschwindet für 1 bis 2 Monate in der Tiefe, erscheint wieder und macht neue Reizung; nach mehreren Jahren ist er gewöhnlich fort aus dem Auge, ohne daß man weiß, wohin; und ohne daß man Heilmittel angewendet. Guyot gelang in 2 von 5 Fällen die Operation, indem er eine gekrümmte Heftnadel mittlerer Größe rasch zwischen Wurm und Lederhaut durchstieß, so den Wurm gegen die Höhlung der Nadel preßte und, nach Einschneiden der Bindehaut, herauszog.

Guyot betont ausdrücklich, daß Loa nicht der Medina-Wurm sei, der in jenen Gegenden ganz unbekannt wäre.[2] Er maß die Länge von Loa zu 32 mm, während der Medinawurm 500—800 mm lang wird.[3]

Im Jahre 1854 zog Lestrille[4], ein französischer Schiffsarzt, einem Neger zu Gabon, (also gleichfalls im französischen Congo, unter dem Äquator,) einen Wurm durch Einschneiden der Augapfel-Bindehaut heraus. Der Wurm war vorn abgerundet, mit unbewaffnetem Munde, hinten zugespitzt, 30 mm lang, dünn wie eine Violinsaite. In Gabon sind auch von Guyon[4] einige Fälle bei Negern beobachtet worden. Derselbe stellte auch fest, daß der Wurm binnen wenigen Stunden aus dem einen Auge quer unter der Haut der Nasenwurzel in das andre Auge wandern könne, wobei der Kranke deutlich den Weg fühlt; und daß die Schmerzen am heftigsten seien, wenn der Wurm unter der Augapfel-Bindehaut der Hornhaut sich nähere. Der Wurm ist früher auch auf den Antillen und in Südamerika beobachtet worden, nämlich solange noch dorthin Negersklaven von

[1] Vgl. Davaine, Entozoaires, Paris 1859, S. 750.

[2] An der Goldküste Afrika's kommt allerdings Filaria (Dracunculus) medinensis vor und heißt deshalb bei den Engländern Guinea-worm.

[3] Nach Einigen bis 4000 mm und darüber; doch wird dies von Leuckart bezweifelt, der nur bis 800 mm gemessen.

[4] Leuckart, Parasiten, Leipzig 1876, II, 619.

den westafrikanischen Küsten verschleppt wurden[1]; er ist auch gelegentlich an andren Körperstellen, in den Augenlidern, was nicht wunderbar scheint, und auch unter der Haut der Finger gefunden worden.

Die mustergültigen Lehrbücher der menschlichen Parasiten (von Davaine, Blanchard, Cobbold, Leuckart, Braun) enthalten eine kurze, ziemlich übereinstimmende Beschreibung der Loa; kein einziges bringt eine Abbildung derselben. Vielleicht hat keiner der genannten Forscher ein gut erhaltenes Exemplar der Loa zu Gesicht bekommen.[2] Sie sehen, m. H., wie dringend notwendig es ist, daß sachkundige Forscher in Europa brauchbares Untersuchungs-Material aus Afrika erhalten, oder daß an Ort und Stelle genaue, auch mikroskopische Untersuchungen angestellt werden, namentlich auch, um die immer noch von neuem aufgeworfene Frage endgültig zu entscheiden, ob Loa vom Medina-Wurm der Art nach verschieden sei; und um die Entwicklung und Einwanderung von Loa unumstößlich festzustellen.

Davaine[3] folgt der oben erwähnten Beschreibung von Lestrille.

Blanchard[4] beschreibt die Filaria loa folgendermaßen: Ein (16—70, durchschnittlich) 30—40 mm langer, violinsaiten-dünner Wurm, mit einem zugespitzten und einem stumpfen Ende. Letzteres scheint das vordere zu sein. Die Lage des Afters ist noch unbekannt. Beim Weibchen schließt der Genital-Schlauch 35:25 μ große Eier ein, die schon Embrya enthalten.

Cobbold[5] beschreibt den Wurm als Dracunculus Loa.

Leuckart[6] beschreibt Filaria Loa folgendermaßen: Ein zylindrischer Wurm von 30—32 mm Länge und von der Dicke einer zarten

---

[1] Am besten von diesen Fällen ist die Beschreibung, die unser Landsmann Dr. Lallemant (Casper's Wochenschr. 1844, S. 842) geliefert. Übrigens riß der Wurm beim Herausziehen aus dem Auge des Negers ab, die Gesamtlänge betrug etwa $^5/_4$ Zoll = 30 mm, nicht $^3/_4$ Zoll, wie Leuckart angibt.

[2] Mit Ausnahme von Leuckart. Vgl. Falkenstein, Virchow's Archiv, Bd. LXXI, 1877: „Auf meiner Heimreise kam am 11. Mai 1876 in Old Calabar ein Engländer an Bord, welcher von großer Sorge gequält nach Europa reisen wollte, weil er einen Wurm im rechten oberen Augenlide hätte. Obgleich das Lid gerötet aussah, konnte ich durchaus zunächst nichts bemerken. Später aber konnte ich genau eine sich hervorwölbende stecknadelknopfgroße Stelle und von da eine feine nach der Nase zu gehende Linie erkennen. Nach einem Einschnitt extrahierte ich einen $3^1/_2$ cm langen fadendicken Wurm, indem ich den Kopf mit der Pinzette faßte und diese langsam um sich selbst drehte. Der Patient wollte die Schmerzen erst vor 5 Tagen zum erstenmal gefühlt haben. Prof. Leuckart erklärte das Exemplar für ein Weibchen der Filaria loa."

[3] A. a. O.

[4] Zoologie médicale, Paris 1890, II, S. 10.

[5] Entozoa, London 1864.

[6] A. a. O.

Violinsaite. Das eine (hintere) Ende ist zugespitzt, das andre abgestumpft, mit unbewaffnetem Munde.

Leuckart meint, daß Loa vielleicht doch mit dem Medina-Wurm identisch sei; nur an empfindlichen Orten, wie am Auge schon früh seine Anwesenheit verrate und ausgezogen werde. Dagegen sprechen aber Guyot's bestimmte, auch später bestätigte Angaben, 1. daß der Medina-Wurm in Angola gar nicht vorkomme, 2. daß Loa jahrelang im Auge verweilen kann. Hierzu kommt, daß fast alle weiblichen Exemplare von Loa, die bisher ausgezogen und gemessen wurden, 30—40 mm lang waren; es müßten doch gelegentlich längere Übergangsformen vorkommen. Endlich ist die Zeichnung des Medina-Wurms bei Leuckart (S. 642) nicht identisch mit der unsrigen.

Max Braun[1] hat dieselbe Beschreibung, wie Leuckart. Er fügt nur hinzu, daß Manson im Blute etlicher Neger am Congo eine Filaria-Larve gefunden, die den Jugendzustand von Loa darstellen soll.

Die Lehrbücher der Augenheilkunde enthalten nichts Wesentliches. Keiner dieser Lehrbuch-Verfasser scheint jemals eine Loa gesehen zu haben; wie auch ich, trotz meiner Reisen in südliche Gegenden, erst Herrn von Luschan diesen Anblick zu verdanken habe.

Dagegen sind während des letzten Jahres in den augenärztlichen Fach-Zeitschriften 2 Fälle von Filaria Loa beschrieben worden, in denjenigen Ländern, die schon länger Kolonien in West-Afrika besitzen.

Am wichtigsten ist die Beobachtung von Argyll Robertson[2], weil sie zeigt, daß auch Europäer in jenen westafrikanischen Gegenden den Wurm sich zuziehen können.[3] Es handelt sich um eine 32jährige Frau aus Schottland, welche einige Jahre in der Mission von Old-Calabar, also nordwestlich von unsrem Kamerun, unter dem 5. Grade nördlicher Breite, gewohnt, aber wegen intermittierendem Fieber und Ruhr nach Hause zurückkehren mußte. Februar 1894 hatte sie zuerst den Wurm im Auge beobachtet; sie merkte ein Prickeln und Zucken und konnte die Bewegungen des Wurms fühlen. Derselbe wanderte über den Augapfel unterhalb der Bindehaut und erhob die letztere zu einer kleinen Hervorragung durch seine Bewegung. Bisweilen verließ er das eine Auge; sie fühlte, wie er unter der Haut über den Nasenrücken wanderte und in dem andern Auge wieder erschien. In der letzten Zeit hatte er sich im linken Auge dauernd niedergelassen.

[1] Parasiten, Würzburg 1895, S. 226.
[2] Ophthalmic Review 1894, S. 329.
[3] Was Falkenstein zuerst gefunden. (S. S. 29, Note 5.)

Bisweilen war das Auge empfindlich und gerötet nach dem Erscheinen des Wurms. Der Einfluß der Kälte auf das Verhalten des Wurms war sehr merkwürdig. In dem warmen Klima von Afrika zeigte er sich häufig, und als, nach der Heimkehr, in England die Kranke auf Haus und Bett angewiesen war, erschien der Wurm häufig unter der Bindehaut: Zimmerwärme steigerte seine Beweglichkeit. Als sie ausging, verzog sich der Wurm in die tieferen Teile und wurde nur selten sichtbar. Bei der ersten Besichtigung fand Robertson das Auge normal. Am 12. September fühlte sie die Bewegungen des Wurms; sie legte ein warmes Tuch über das Auge und ging zu Argyll Robertson. Dieser sah den Wurm unter der Augapfel-Bindehaut sich bewegen, setzte den Finger darauf und hielt den Wurm in seiner Stellung, während das Auge kokainisiert wurde. Nun wurde die Bindehaut gefaßt, eingeschnitten und der Wurm herausgezogen. Er sah aus wie ein Stück Angelschnur (fishing gut[1]), schlängelte sich zuerst, aber starb gleich, sowie er in eine schwache Lösung von Borsäure gelegt ward. Seine Länge betrug 25 mm, die Breite $^1/_2$ mm, der Kopf war leicht, der Schwanz stark zugespitzt. Nach der Größe schien es ein Männchen zu sein.[2] Schwer war es, das Eindringen des Wurms zu verstehen. Trink- und Waschwasser wurden in Calabar vorher gekocht. Im Blut der Kranken fand man keine Filaria-Larven, aber der Wurm war ein Männchen. Andre Fälle des Wurms unter der Bindehaut kamen vor unter den Mitgliedern der Mission von Old-Calabar; unter den dortigen Negern sind sie sehr häufig. Der Wurm ist auf diesen kleinen Teil von Afrika beschränkt.[3]

Dr. Patrick Manson, der in der Englischen augenärztlichen Gesellschaft am 18. Oktober 1894 zugegen war, als Argyll Robertson seinen Vortrag hielt, erklärte, daß er den Schmarotzern von Afrika, besonders von Old-Calabar, große Aufmerksamkeit geschenkt habe. Das Blut von 50% der Neger daselbst enthielt Filaria-Larven.[4] Filaria diurna ist eine Art, die bei Tage in dem der Haut entnommenen Blutstropfen erscheint und Nachts nicht gefunden wird; nach seiner Meinung ist sie verschieden von Filaria Bancroftii,

[1] D. i. Katgut.

[2] Um den Wurm war ein feiner Faden gewunden, wohl der Verdauungsschlauch, durch die Faß-Pinzette herausgequetscht.

[3] Das gilt wohl nur vom Standpunkt des Engländers, da das Vorkommen von Gabun bis Angola sichergestellt ist. Kamerun liegt zwischen Old-Calabar und Gabun; es ist also sehr wahrscheinlich, daß der Wurm auch in Kamerun vorkommt. — Das sichere Verbreitungsgebiet ist die westafrikanische Küste von 5° n. Br. bis 10° s. Br.

[4] Firket fand bei den meisten der 60 Kongo-Neger auf der Ausstellung zu Antwerpen in jedem Blutstropfen 1—2 Filaria-Larven („Embrya"). Vgl. Coppez, Arch. d'ophth. 1894, Sept.

die im Larven-Zustande die tropische Chylurie, im ausgewachsenen Zustande Elephantiasis verursacht; aber identisch mit Loa. Die Larven, d. h. einzelne von ihnen, verlassen den menschlichen Körper durch Mosquito-Stiche: sie werden im Blutstropfen von den Mosquitos aufgesogen. Die Mosquitos spielen die Rolle des Zwischenwirts, in dem die Larven größer und widerstandsfähiger, selbständiger werden. Von den Mosquitos gelangen sie in das Wasser und dringen mit dem Trinkwasser wieder in den Menschen ein, um dann zum geschlechtsreifen Zustand der Loa auszuwachsen. Die Lebensdauer der ausgebildeten Filaria beträgt 10 Jahre und mehr. Die Länge beträgt 17—70 mm; die kleineren sind die Männchen.

Inzwischen hat Herr Argyll Robertson noch einen genaueren Bericht veröffentlicht und einige Zusätze gemacht, in: Case of Filaria Loa, Reprint. from the Transations of the Ophth. society, 31 Seiten, mit mehreren Abbildungen.

Dr. Mason hat den Wurm mit Sicherheit als ein männliches Exemplar erkannt.

Beim Waschen hatte Pat. die Vorsicht geübt, die Augen zu schließen; und, wenn die Augen krank waren, das gekochte Trinkwasser benutzt. In Old-Calabar wimmelt das Wasser, das man stehen läßt, von Moskito-Eiern. Eine Zeitlang war sie in Old-Calabar sehr krank gewesen und ihre Pflegerin verstand die Sterilisierung des Wassers gar nicht.

3 Fälle an Europäern aus der Mission in Old-Calabar werden erwähnt, in dem zweiten wurden zwei Filarien nacheinander aus dem Auge entfernt, in dem dritten, der 1892 nach Schottland zurückkehrt, ist der Wurm seit 8 Jahren nicht mehr zum Vorschein gekommen. Einige 20 Fälle sind in der Literatur sicher gesammelt und werden von dem Verf. im Auszug mitgeteilt.

Dr. Patrick Manson erwähnt, daß die von ihm im Blut von 50% der Old-Calabar-Neger gefundene embryonale Filaria diurna identisch sei mit den Embrya aus dem Uterus einer erwachsenen Filaria Loa, deren Skizze Prof. Leuckart ihm gesendet.

In der Sitzung vom 14. März 1895 machte Herr Argyll Robertsen eine weitere Mitteilung über seine Kranke. Dieselbe fühlte im Februar 1895 einen Wurm im linken Oberlid, später bald im Unterlid, endlich wurde am 13. Februar eine Filaria loa mühsam aus der Tiefe des rechten Oberlids entfernt. Es war ein Weibchen von 3,25 cm Länge, 0,5 mm Breite; die Embrya, von 0,25 mm Länge, sehr ähnlich der embryoralen Filaria diurna und nocturna. Das Blut der Kranken ist frei.

Die zweite Beobachtung des letzten Jahres wurde in Belgien

gemacht. Ein $2^1/_2$jähriges Negermädchen vom Congo kam in Beobachtung von Coppez in Brüssel.[1] Er sah an der Regenbogenhaut des linken Auges im unteren äußeren Quadranten zwei weiße, eben sichtbare Knötchen, wie Ameisen-Eier, das eine nahe dem Sphinkter, das andre am peripherischen Rande. Einige Zeit später war nur letzteres zu sehen, dagegen bewegte sich in der Vorderkammer ein kleines, weißliches Würmchen.

Lacompte[2] sah in der Vorderkammer desselben Mädchens ein weißes, dünnes, anscheinend 20—30 mm langes Würmchen, das blitzschnell und unaufhörlich die verschiedensten Bewegungen ausführte; dieselben bestanden auch Nachts, jedoch etwas verlangsamt. Das Kind hatte am 26. April 1894 zuerst Europa betreten, war durch den Wurm nicht gestört, das Auge reizlos. Der Wurm wurde am 6. Juli zuerst bemerkt und lebte bis zum 24., also 17. Tage. Dann lag er zusammengerollt leblos im unteren Kammerwinkel. Da schon am andren Tage Regenbogenhaut-Entzündung begann, wurde der Wurm sofort durch Lanzenschnitt leicht und im ganzen entfernt. Glatte Heilung, Auge reizlos.

Der Wurm scheint Filaria Loa zu sein, er ist 15 mm lang, 0,08 mm breit, am Kopf-Ende 0,03, am Schwanz-Ende 0,02. Ersteres ist leicht aufgetrieben, zeigt eine Mund-Öffnung, die in den Verdauungs-Schlauch übergeht; dieser zieht durch den ganzen Körper hindurch. Die Oberhaut ist hyalin, der Wurm geschlechtlich noch nicht entwickelt.

Das ist der gegenwärtige Standpunkt unsrer Kenntnisse von Filaria Loa.

Verletzungen des Auges[3] und sympathische Entzündung.

158. Zur Kasuistik der Augen-Verletzungen. Klin. Monatsbl. f. Augenheilk. VII, Okt.-Heft, 1869.

[3. Traumatische, hämatogene Pigment-Bildung der Sehnerven-Scheibe und der Netzhaut. — 1 Jahr später trat Netzhaut-Ablösung auf, die unaufhaltsam fortschritt.]

158a. Ein Fall von Augen-Verletzung. C.-Bl. f. A. 1890, S. 8.

Nur selten kommt es vor, daß wir gezwungen sind, dasselbe Auge dreimal hintereinander, in kurzen Zwischenräumen, vom Untergang zu retten.

[1] Arch. d'ophth. 1894, Sept.

[2] Annales de la société de Gand. Oct. 1894. — Der Fall von Barkan (Arch. f. A. u. O. V, 381) ist unvollständig.

[3] Vgl. die Dissert. von Homburg, 1883. (520 Fälle.)

1. Der 17jährige C... S..... kam am 21. Juni 1888, tags nach Verletzung beim Eisenmeißeln, mit einer kleinen Wunde am inneren unteren Skleral-Rand und bläulichem Reflex nach innen-unten; ich holte aus der Eingangs-Öffnung den Eisensplitter von 5 mm Länge und 21 mg Gewicht. Reizlose Heilung. Fast volle Sehkraft.

2. Am 8. Oktober 1888 kehrte er wieder mit einer sehr bedeutenden Iris-Kyste, welche von der Wundgegend ausging und durch Iridektomie in Narkose glücklich entfernt wurde. Mit $+14''$ cyl. $\curvearrowleft$ Sn $1^1/_2$ in $9''$. (Vgl. C.-Bl. f. A. 1888, S. 341.)

3. Am 27. August 1889 abends kehrte er wieder mit fast verlorenem Auge und wird sofort in Behandlung genommen. Es ist eine kleine undichte Stelle in der Gegend der ursprünglichen Verletzung, eine schwach hervorragende Blasen-Narbe[1]; darum eitrige Durchsetzung sowohl der Leder- wie der Hornhaut; endlich eine 3 mm hohe Eiter-Absetzung am Boden der Vorderkammer, und die ganze Regenbogenhaut einschließlich der breiten künstlichen Pupille verschleiert, die Sehkraft aufgehoben. Augapfel-Bindehaut rot und geschwollen. Sofort wird der Kranke tief chloroformiert. Dann die Blasen-Narbe nebst der ganzen, eiterdurchsetzten Umgebung breit und tief ausgebrannt, mit Hilfe des glühenden Drahtes: Kammerwasser fließt hierbei nicht ab. Endlich wird die Vorderkammer oberhalb des unteren Hornhaut-Scheitels mit der Lanze eröffnet; der Eiter am Boden der Vorderkammer tritt nicht von selbst aus, folgt aber dem sanften Zuge der Pinzette; es entleert sich eine zusammenhängende Eiterhaut, welche die ganze Iris bedeckt hatte: das Auge gewinnt wieder ein natürliches Aussehen. Nur ein zartes Häutchen bleibt in der Pupille und kann nicht angegriffen werden. (Vgl. C.-Bl. f. A. 1889, S. 267.) Die Operation geschah bei Lampenlicht und seitlicher Beleuchtung.

28. August. Eiter hat sich nicht wieder gebildet, kein Schmerz, das Häutchen in der Pupille unverändert. Der Zerstörungs-Prozeß scheint gehemmt.

29. August. Das Häutchen in der Pupille fängt an, vom Rande der letzteren sich zu lösen.

30. August, erkennt Finger. 3. September, mattroter Glanz beim Augenspiegeln. Offenbar war der Glaskörper (durch Gerinnung) mitbeteiligt. Sehr langsam besserte sich die Sehkraft. 12. September Finger in $1'$; 19. September in $6'$.

Nach 6wöchentlichem Verband ist die Wunde, welche anfangs (vom 4. September ab) eine flache Blase zeigte, ganz glatt geworden.

[1] Kystoide Narbe.

Am 22. Oktober 1889 wird der Kranke aus der Anstalt entlassen. Das Augengrunds-Bild ist noch unklar, da 1. die Hornhaut Punkte, 2. der Glaskörper Flöckchen enthält. Augengrund anscheinend normal. Zu Weihnachten wird er in seine Heimat entlassen. Mit $-80''$ sph. ⊂ $-20''$ cyl., Achse fast wagerecht, erkennt das Auge Sn XXX:15′; G.F. normal.

159. Augen-Verletzung durch Tennis-Ball. C.-Bl. f. A. 1906, S. 263 bis 265.

„Kontusionen (des Augapfels) werden durch stumpfe, rundliche Gegenstände verursacht, insbesondere ... durch Wurf ... mit Bällen." „Als Ursache der Aderhaut-Ruptur sind alle Kontusionen, welche den Bulbus oder dessen Hüllen mit großer Gewalt treffen, zu nennen, wobei der Angriff gerade von vornher zum Zustandekommen dieser Verletzung am günstigsten ist."

Diese beiden allgemeinen Sätze aus E. Praun's trefflichem Buch von den Augen-Verletzungen (1899, S. 19 u. 291) mögen als Einleitung dienen für die Besprechung einer besondren Art von Augen-Verletzung, die in der Literatur, wie es scheint, noch wenig Beachtung gefunden, aber in der Privat-Praxis, wenn auch nicht sehr häufig, so doch regelmäßig beobachtet wird, seitdem das englische Ball-Spiel — teils an sich, durch die notwendige Körperbewegung und die entfaltete Geschicklichkeit, teils wegen der damit verbundenen Anziehungen, — die Jugend unsrer höheren Klassen so sehr bezaubert.

Ich muß es mir versagen, eine förmliche Statistik der Lawntennis-Verletzungen des Auges aus meinen Privat-Journalen auszuziehen, zumal ja die Fälle von leichter Abschilferung oder Quetschung der Hornhaut, von Blutung in die Vorderkammer, die rasch sich wieder auflöst, nicht sonderlich wichtig zu sein scheinen. Dagegen möchte ich 3 Fälle von Aderhaut-Zerreißung durch Tennis-Ball kurz erörtern.

I. Am 5. Oktober 1903 kam eine 23jährige Schriftstellerin. Ende Juni d. J. war ihr beim Tennis-Spiel ein Gummi-Ball aus geringer Entfernung mit voller Wucht in's rechte Auge geschleudert worden. Danach trat heftiger Schmerz ein, der aber nur 5 Minuten lang anhielt. Am nächsten Tage war ein Blut-Erguß unter die Augapfel-Bindehaut eingetreten, sie sah mit dem verletzten Auge alles in Wellen-Linien. Die Pupille war oval. Sie begab sich in Behandlung und verspürte Besserung.

Das verletzte Auge sieht wohl wieder grade Umrisse, sieht aber schlechter, als vor dem Unfall; schwarze Stellen unterbrechen die Mitte des Sehfeldes, oder vielmehr erscheint in der Mitte des betrachteten Gegenstandes eine leere Stelle.

Während das linke Auge (mit S = $^5/_4$) völlig normal ist, hat das rechte nur S = $^5/_{20}$, vermag gewöhnlichen Druck (Sn 3′) nur mit Mühe in der Nähe (20 cm) zu entziffern; das Gesichtsfeld ist soweit normal, doch besteht genau im Fixier-Punkt eine mit sehr kleinem Seh-Gegenstand nachweisbare Verdunklung. Der Augenspiegel zeigt einen Aderhaut-Riß. Ungefähr gleichlaufend mit dem Rande der Sehnerven-Scheibe zieht fast durch den Mittelpunkt der Netzhaut ein schläfenwärts konvexer, ganz schmaler, hellgrauer Streifen, der in der Mitte, nahezu dem Fixier-Punkt entsprechend, eine leichte, blaugraue Anschwellung zeigt und, davon nasenwärts, wie den Anfang des Halbmessers zu jener Kreislinie, einen kurzen rosafarbenen Streifen.

Ich verordnete Schonung der Augen, und den innerlichen Gebrauch von Bromnatrium. Ganz langsam trat Besserung der Sehschärfe ein, — ob durch Auflösung krankhafter Stoffe, Wiederherstellung der gestörten Gewebe, oder durch Übung der benachbarten Teile der Netzhaut, will ich dahingestellt sein lassen.

Die allmähliche Besserung der Sehkraft ist in beifolgender Figur verzeichnet.

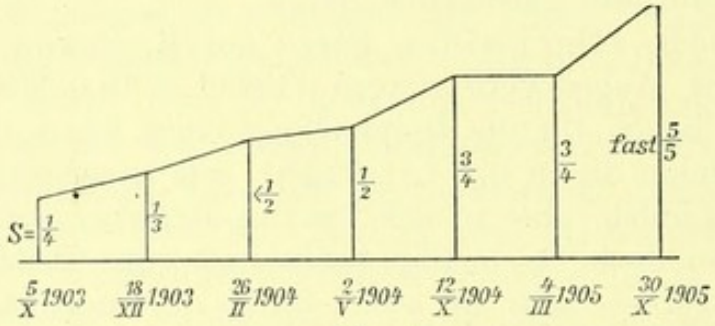

Fig. 1.

Am Schluß der Beobachtung war der Streifen der Aderhaut-Ruptur zarter, sein Knotenpunkt in einen kleinen, weißblauen Herd mit Pigment-Umsäumung umgewandelt; und nahezu gleichlaufend mit dem Hauptstreifen, zwischen ihm und dem Sehnerven-Eintritt noch zwei kurze, helle Streifchen wahrnehmbar geworden.

II. Am 12. Januar 1893 wurde mir ein 15jähriger Obertertianer, Sohn eines befreundeten Kollegen, gebracht, der erst jetzt über Sehstörung klagte, nachdem ihm am 22. Juni 1892 ein Tennis-Ball gegen das linke Auge geflogen.

Das rechte Auge ist normal, das linke hat nur S = $^{15}/_{C}$ und zeigt inmitten des normal ausgedehnten Gesichtsfeldes eine Verdunklung von oblonger Gestalt und von 4—10° Halbmesser. Ein Netzhaut-Aderhaut-Riß von etwa 4 mm Länge und 0,6 mm Breite zieht fast durch die Mitte der Netzhaut, einigermaßen gleichlaufend zu dem Schläfen-Rand der Sehnerven-Scheibe.

Am 11. Juli 1894, als die Sehkraft des verletzten Auges bereits wieder auf $^{15}/_{XX'}$ angestiegen war, zeigte sich die auf nebenstehender Fig. 2 dargestellte, höchst charakteristische Art der Verdunklung der Gesichtsfeld-Mitte: das doppelt schraffierte bedeutet den vollständigen Ausfall, das punktierte die Verschleierung.

Am 17. August 1895 wurde fast volle Sehschärfe nachgewiesen. Die Verdunklung war nahezu ebenso, wie zuvor.

III. Die Übersendung des dritten Falles verdanke ich Herrn Kollegen Snegireff, Privatdozent der Augenheilkunde in Moskau.

Einem 30jährigen Herrn flog am 12. Juli 1906 ein Ball gegen das Schlag-Netz (Raquet) und von da mit ziemlicher Gewalt in sein rechtes Auge. Sofort empfand er heftigen Schmerz, die Sehkraft des verletzten Auges war aufgehoben.

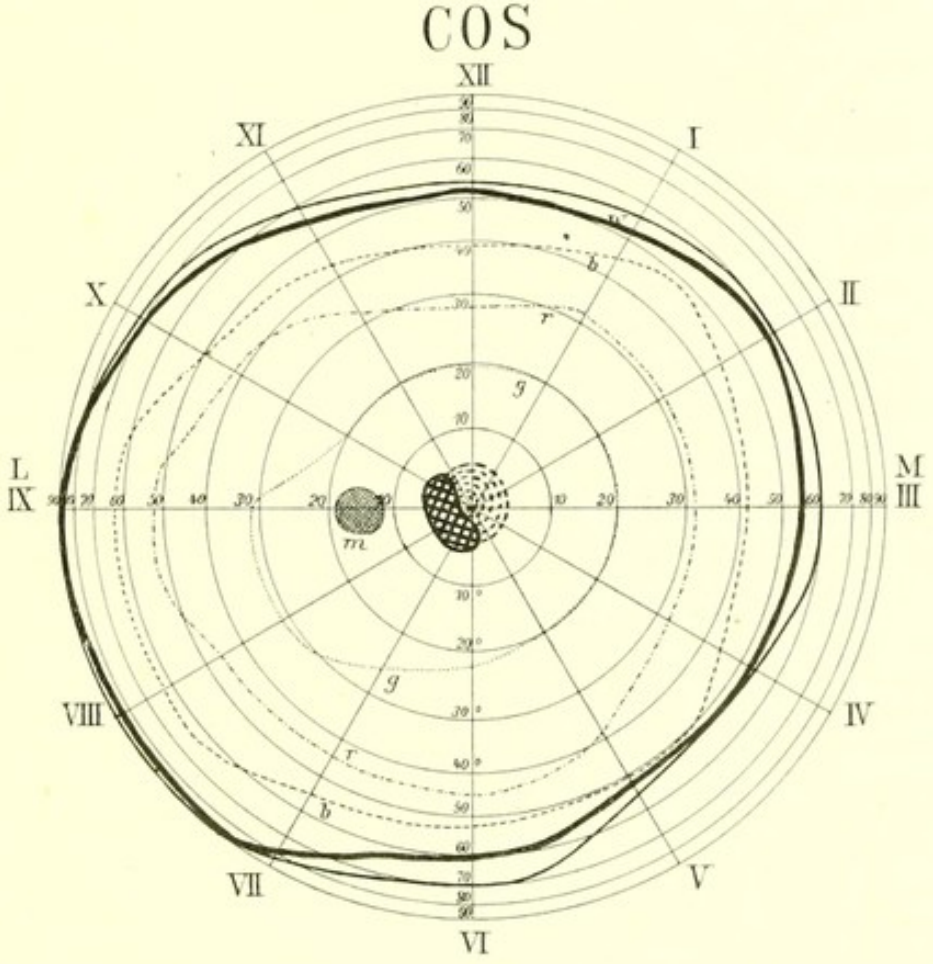

Fig. 2.

Am folgenden Tage fand Kollege Snegireff: Rötung um die Hornhaut, Hyphaema, Iridoplegia, Iridodonesis, Commotio retinae, Haemorrhagia retinalis, Ruptura chorioid. arcuata; S = 0,07. — Scopolamin, Augen-Verband.

Am darauf folgenden Tage war die Sehschärfe gestiegen auf 0,5; Hyphaema fort; am 15. Juli S = 0,6 mit −2,5 D.

Am 21. Juli 1906 fand ich S = $^5/_{15}$ bis $^5/_{10}$ mit − 1,5 D. Gesichtsfeld oben ein wenig eingeschränkt; ein großer Defekt von 10° Breite schließt den blinden Fleck ein und erstreckt sich von diesem aus nach oben, bis zur Berührung mit dem 30.°, nach unten nur bis zum 12.°. Etwa 1,5 P weit unterhalb der Sehnerven-Scheibe zieht parallel mit ihrem Rande, also nach unten konvex, ein schmaler, weißer Streifen von etwa 3 P Länge, — ein Aderhaut-Riß.

Dabei bestehen staubförmige Glaskörper-Trübungen, zarte Risse im Sphinkter der Pupille und Vertiefung der Vorderkammer.

Am 3. September 1906 fand ich S = $^5/_{10}$ mit −1,5. Der Defekt war jetzt in zwei Teile zerfallen, indem dicht oberhalb des blinden Flecks wieder bis zum 10.° gesehen wurde.

Nach diesen 3 Fällen, die alle drei Besserung zeigten, könnte man über diese Verletzung eher günstig urteilen. Aber das wäre doch vielleicht etwas voreilig. Natürlich kann man nicht das Tennis-Spiel unter ärztliche Aufsicht stellen; aber sehr stark Kurzsichtigen und Brillenträgern sollte man Vorsicht anempfehlen.

160. Verletzung der Seh-Sphäre. C.-Bl. f. A. 1906, S. 200—203.

Verletzung der Seh-Sphäre ist ebenso wichtig wie selten. Die Lehrbücher sprechen nicht viel davon. Auch Praun hat derselben keine Besprechung gewidmet. Jedoch die Unfalls-Gesetzgebung verlangt vom Augenarzt die Beurteilung solcher Fälle. Da ist es denn wichtig, ein paar Fälle zu haben, die nicht unter das Unfalls-Gesetz fallen, zweifellose Angaben über die Sehstörung liefern und somit die Grundlage für die Beurteilung ähnlicher, dem Unfalls-Gesetz unterworfener liefern können.

1. Am 6. Juni 1906 kam in meine öffentliche Sprechstunde ein 32jähriger Herr, Inhaber einer Schiffsbau-Werft, also nicht versicherungspflichtig. 6 Jahre zuvor hatte er einen schweren Unfall erlitten. Ein eiserner Träger von drei Zentner Schwere schlug von hinten gegen seinen Hinterkopf und schmetterte ihn vornüber zu Boden. Er war sofort bewußtlos und blieb es 8 Wochen. Als er wieder zur Besinnung kam, wurde Halbblindheit beider Augen und vollständige Farbenblindheit festgestellt. Während der Zeit der Bewußtlosigkeit hat er viel getobt; später sprach er noch wochenlang wirres Zeug. Allmählich genas er. Anderthalb Jahre nach der Verletzung wurden ihm Knochensplitter aus dem Hinterhauptbein entfernt.

Während die Farbenblindheit schnell sich besserte, blieb die Halbblindheit dauernd zurück, ebenso eine linkseitige Gesichtslähmung und Taubheit.

Es zeigt sich nun im oberen Teil des Hinterhaupt-Beins eine tiefe Grube, die mehr nach der linken Seite hin sich erstreckt; ferner eine Hautnarbe von 3 cm Länge auf der rechten Seite des Stirnbeins.

Die Augen sind äußerlich normal und beweglich. Sehkraft gut ($^5/_5$). Rechtseitige Halbblindheit, mit guter Farben-Wahrnehmung. (Vgl. Fig. 1.) Die Bewegung der Pupille schien mir hemiopisch zu sein.

Linkseitige Taubheit. Linkseitige Gesichtslähmung mit Tränen. Geruchs-Empfindung etwas herabgesetzt. Sonstige Nerven-Störungen fehlen. Empfindlichkeit im Gesicht normal. Bewegung und Empfindung der Extremitäten ganz normal. Ebenso Urin und die Sehnen-Reflexe. In der Sehnerven-Scheibe ist beiderseits der nasale Halbmond von normaler rötlicher Färbung, der Schläfenteil blaß und etwas atrophisch, so daß die Siebplatte scharf hervortritt.

Die Verletzung des linken Hinterhaupt-Lappens hat also dauernde rechtsseitige Halbblindheit und linksseitige Taubheit bewirkt. Der linke Gesichtsnerv dürfte an der Grundfläche des Gehirns betroffen sein.

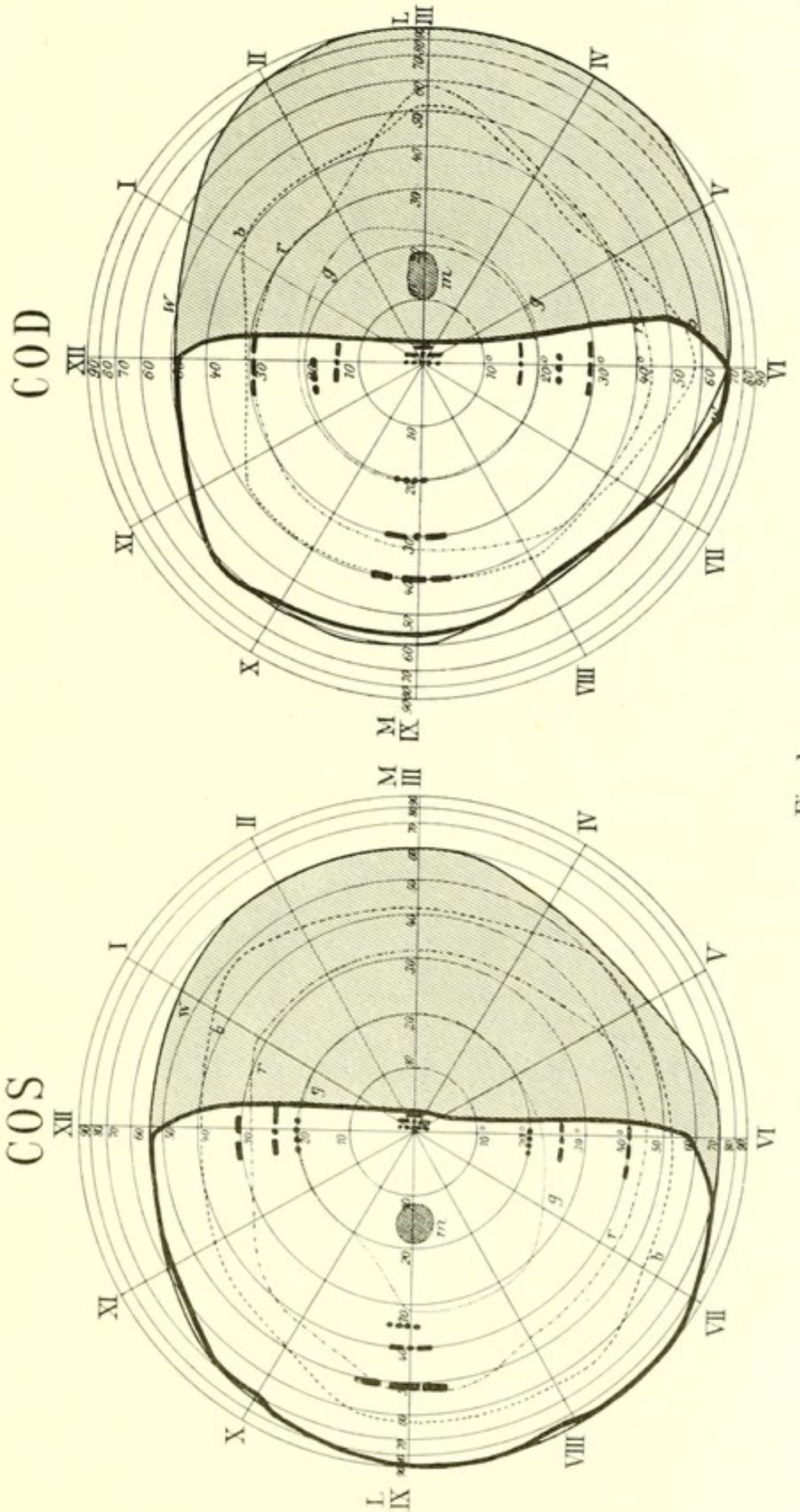

Fig. 1.

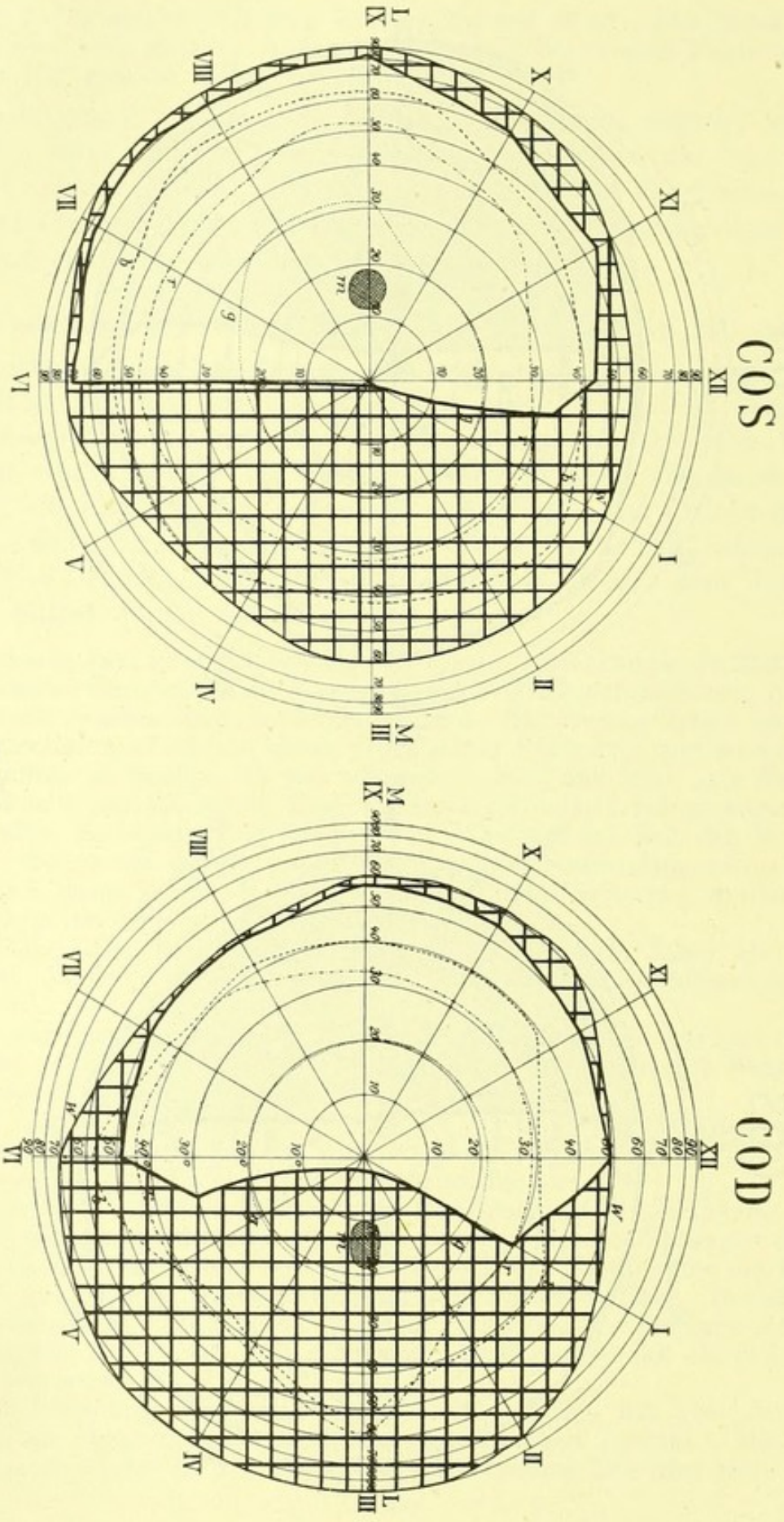

Fig. 2.

2. Am 24. Februar 1906 wurde mir der 21jährige Apotheken-Gehilfe Moses G. aus X..... zugeführt. Derselbe war früher immer gesund gewesen. Am 3. November 1905 erhielt er zu X....., als er einem Verwundeten helfen wollte, einen Gewehrkolben-Schlag auf das linke Scheitelbein. Er fiel sofort zu Boden, verlor die Sehkraft und viel Blut. Nach 10 Minuten wurde er besinnungslos und verblieb in diesem Zustand 3 Wochen. In dieser Zeit mußte er künstlich ernährt werden und wurde, da er sehr unruhig war, im Bett festgebunden. Nach dieser Zeit begann er wieder etwas zu sehen, zuerst das Licht, dann Gegenstände: und zwar nur von der rechten Seite her. Der Zustand besserte sich allmählich, seit 2 Monaten schreitet die Besserung aber nur langsam fort. Der Kranke merkt, daß auch sein Gedächtnis nachgelassen hat. Ferner gibt er auf Befragen an, daß er öfter leichte Krämpfe, besonders in den Extremitäten, habe.

„Auf der linken Hälfte des Scheitelbeins findet sich eine 18 cm lange, gegen den Knochen nur wenig verschiebliche Narbe. Unter der Narbe ist ein Knochen-Ausfall zu fühlen. Pupillen gleichmäßig, reagieren gut. Augenbewegungen erhalten. Patellar-Reflexe sehr lebhaft. Kein Fuß-Klonus. Der Kranke vermag nur die links und oben befindlichen Gegenstände zu sehen. Urin normal."

Sonst nichts Abnormes. Die Augen sind äußerlich normal. Sehkraft rechts Finger in $^3/_4$ m, links Finger in 1,5 m. Das Gesichtsfeld ist aus Fig. 2 zu ersehen.

Auf dem linken Auge erfolgt Pupillen-Reaktion nur bei Licht-Einfall von seiner linken Seite, nicht von der rechten her. Auf dem rechten Auge ist der Unterschied undeutlicher. Überhaupt ist die Licht-Reaktion der rechten Pupille gering. Rechter Sehnerv blaß; linker etwas mehr rot gefärbt, aber auch blasser, als in der Norm. Im aufrechten Bild ist die Verfärbung der rechten Papille ganz deutlich, auf dem linken Auge weniger ausgesprochen. Herde sind nicht sichtbar. An Hirn-Nerven keine Störung nachweisbar.

Hier handelt es sich also um eine Verletzung beider Sehsphären, aber um stärkere der linken.

161. Über Fremdkörper im Augen-Innern. Berl. klin. Wochenschr. 1874, Nr. 5.

162. Über Verletzungen des Auges. a) Commotio retinae.[1] b) Fremdkörper im Augen-Innern bei guter Sehkraft, 1875, Nr. 22.

[Am 7. März 1875 liest das Auge, in dessen Netzhaut, nahe bei dem Sehnerven-Eintritt, ein Eisensplitter von etwa 2 mm Durchmesser eingepflanzt war, feinste Schrift, bei freiem, nur durch ein umschriebenes Skotom unterbrochenem Gesichtsfeld.

Als nach 26 Jahren der Verletzte wiederkehrt, am 22. Jan. 1901, zeigt das geschädigte Auge Stockblindheit, Linsen-Trübung, Kyklitis.

Im Jahre 1875 waren wir noch untätige Zuschauer; seit 1879, als die Magnet-Operation ausgebildet worden, haben wir

[1] Vgl. C.-Bl. f. A. 1887, S. 33 u. 72. (Ostwalt.)

zahlreiche, durch eingedrungene Eisensplitter dem Untergang geweihte Augäpfel durch rechtzeitige Operation gerettet.]

163. Über Fremdkörper im Augengrund nebst Bemerkungen über Neurotomia opticociliaris, von J. Hirschberg und E. Vogler. Arch. f. Augenheilk. IX, S. 309—321, 1880.

(1. Metallsplitter im Augen-Innern bei guter Sehkraft. [Vgl. aber Nr. 162b.] 2. Zündhut-Splitter, 9 Jahre nach dem Eindringen erfolgreich aus der Vorderkammer extrahiert. 3. Zündhut-Splitter, 13 Jahre im Augengrunde verweilend. 4. Schrotschuß in's Auge. 5. Umschriebener Glaskörper-Absceß durch eingedrungenen Eisensplitter. 6. Steinsplitter im Auge, frische Kyklitis. 7. Eisensplitter im Augen-Innern, Neurotomia duplex, Enukleation.)

164. Ein Fall von Schrotschuß in beide Augen. Arch. f. Augenheilk. V, S. 365—367, 1876. (Nach 8 Monaten sieht das eine Auge wieder Finger auf 10′.)

165. Zwei Fälle von Schußverletzung des Auges. C.-Bl. f. A. 1890, S. 108—112.

Schußverletzungen des Auges mit Eindringen von Fremdkörpern verlaufen meist überaus ungünstig, selbst wenn man anfangs sich in die trügerische Hoffnung wiegte, das verletzte Auge erhalten zu können. Die hoffnungsvolle Zeit kann wenige Wochen, oder selbst Monate und über ein Jahr betragen.

1. Am 24. September 1889 mußte ich den rechten Augapfel eines 10jährigen Knaben entfernen, dessen Leidensgeschichte in fünf Akte eingeteilt werden kann.

I. Im Mai 1887 verletzte der Knabe sein rechtes Auge beim Abschießen eines Kinder-Gewehres. Kollege du Bois-Reymond fand eine Stunde später eine ganz kleine Wunde der Augapfel-Bindehaut, schläfenwärts nicht weit vom Hornhaut-Rande, S = $^1/_5$ und Glaskörper-Trübung; und schickte den Kranken in die Anstalt. Doch kam er nicht. Die Verletzung heilte mit guter Sehkraft.

II. Im Herbst 1888, also nach $^5/_4$ Jahren, kam plötzlich Sehstörung des verletzten Auges. Ich fand reizlosen Zustand, normale Spannung, keine Narbe, beginnende Linsen- und deutliche Glaskörper-Trübung. Fremdkörper im Augen-Innern angenommen, aber nicht nachzuweisen[1]; S nicht ganz der Linsen-Trübung entsprechend; Gesichtsfeld frei. Das Auge blieb reizlos bei längerer Beobachtung und Reifung des Stars. Die Eltern baten dringend um die Entfernung des Stars, da ihnen der Gedanke der Entstellung und einseitigen Erblindung ihres Sohnes unerträglich war. Ich verhehlte mir das Bedenkliche eines Eingriffs nicht, da ich einen Fremdkörper im Augen-Innern annahm. Andrerseits war, wenigstens bei Eisensplittern im Augengrunde, die Diszission des Stars mir schon gut gelungen.

[1] [Gegen Ende 1895 hat Röntgen seine Entdeckung gemacht.]

So gab ich den Bitten der Eltern nach, mit dem ausdrücklichen Vorbehalt, daß trotz gelungener Wundheilung später von dem Fremdkörper eine ernste Reizung ausgehen könne.

III. Im Dezember 1888 wurde unter Chloroform-Narkose der Linsen-Kapsel ein einziger Nadelstich beigebracht. Es erfolgte ganz reizlose Auflösung der Linse, allerdings sehr langsam, namentlich im Anfang; und im ganzen $2^1/_2$ Monate dauernd. Bemerkenswert ist, daß die ganz runde Pupille niemals, weder vor noch nach der Operation, durch Atropin-Einträuflung ganz vollständig erweitert werden konnte.

IV. Das Auge ist reizlos, erfreut die Eltern durch sein völlig gesundes Aussehen und leidliche Sehkraft. S = $^1/_4$—$^1/_5$. Der Glaskörper ist nicht ganz klar, ein befriedigender Anblick der Peripherie des Augengrundes ist nicht zu gewinnen. So verbleibt das Auge 6 Monate.

V. Ganz plötzlich, ohne bekannte Ursache, trat am 12. September 1889 Reizung des Auges ein, Rötung und Tränen, während noch Sehkraft vorhanden war. Binnen 2 Tagen war die Sehkraft geschwunden, das Auge rot, tränend, lichtscheu, schmerzhaft. Eine zarte, gelbliche Trübung, nicht so gesättigt wie Eiter, durchsetzt den Glaskörper bis zu den Resten der Linsen-Kapsel. Einträuflung von Atropin mit Kokain vermochte kaum eine mittlere Erweiterung der Pupille zustande zu bringen, während Verwachsungen des Randes nicht nachgewiesen werden konnten. Es handelte sich um eine echte Entzündung des Ciliar-Körpers. Die Einträuflungen waren dem Knaben sehr peinlich. Es trat heftiges Nasenbluten ein und chorea-ähnliche Bewegungen des ganzen Körpers (Schnalzen mit der Zunge, Schütteln des Kopfes und der Hände). Der Appetit ging verloren. Ein Fremdkörper (Kupfersplitterchen) mußte im verletzten Auge angenommen werden, an Erhaltung desselben war nicht zu denken. Das zweite war gefährdet. Es wurde stets nach oben gedreht und konnte nur mühsam untersucht werden, war aber noch ganz gesund. Geh.-Rat A. Graefe, der auf meinen Wunsch den Knaben sah, war ebenfalls für die Entfernung des Augapfels. Am 24. September 1889 führte ich unter Chloroform-Narkose die Enukleation aus. Hiermit waren natürlich alle reflektorischen Krankheits-Erscheinungen abgeschnitten. Der Knabe sieht mit dem linken Auge überaus vortrefflich und trägt rechts ein vorzügliches künstliches Auge. Die Eltern, welche viel Wert auf das Aussehen legen, taten alles mögliche. Das beste Auge wurde ihnen in Wiesbaden eigens angefertigt. Von den französischen Hausierern mit künstlichen Augen waren sie wenig erbaut; dieselben forderten 100 Fr. für ein ganz mittelmäßiges Stück und wurden grob, als man ihnen das nicht zahlen wollte.

Der herausgenommene Augapfel wurde sofort, noch in Gegenwart von Geh.-Rat A. Graefe, aufgeschnitten. Derselbe enthielt einen kleinen, intensiv weißen Abszeß im Strahlenkörper, in der Nähe der Eingangs-Öffnung, schläfenwärts, von der Größe einer kleinen Kochlinse, ganz scharf abgegrenzt, fast wie eine Geschwulst, und darin ein winziges Kupferhut-Splitterchen. Der Glaskörper war ganz und gar, aber zart getrübt; die Netzhaut sah noch ziemlich zart aus, so daß man aus dem Befund vom bloßen Auge die vorher nachgewiesene Erblindung des verletzten Augapfels kaum erschließen kann.

Erfahrungsgemäß bedingen diese kleinen umschriebenen Abszesse, namentlich wenn sie einen Fremdkörper enthalten, eine viel größere Gefahr der sympathischen Erkrankung, als die eitrige Entzündung des ganzen,

verletzten Augapfels (Pantophthalmie). Merkwürdig ist der Verlauf des Prozesses, mit Rücksicht auf die Ursache der Eiterbildung. Sollen wir annehmen, daß Kokken mit dem Splitter, der noch dazu heiß war, eingedrungen sind und $2^1/_2$ Jahre lang ein verborgenes Leben führten, bis sie dann plötzlich diesen Absceß bewirkten? Sollen wir einen rein chemischen Ursprung der Eiterung von dem Kupfersplitter annehmen?

2. Ein 43jähriger Herr wurde am 4. Oktober 1889 aufgenommen. Tags zuvor hatte er beim Abfeuern des neuen Armee-Gewehres eine Verletzung erlitten, indem der hintere Verschluß der mit rauchlosem Pulver geladenen Kammer nach hinten gegen den rechten Orbital-Rand geschleudert wurde.

Daselbst fand sich eine Wunde der Haut des Nasenrückens, viel Pulverkörner oder dgl. in der Umgebung, auch in der Augapfel-Bindehaut, besonders nasenwärts, woselbst die Schleimhaut gelockert und offenbar von kleinsten Körnchen durchbohrt war; ferner auf der Hornhaut, die auch eine ganz feine, kurz-strichförmige Durchbohrungs-Narbe zeigte. Dahinter war in der Iris ein kleines Loch, eine kleine Verwachsung am nasalen Rande der Pupille, eine kleine Trübung der vorderen Rinde des Linsenkörpers und die bekannte strahlenförmige Unterlaufung der hinteren Rinde. Das Auge war mäßig gereizt, die Sehkraft entsprechend herabgesetzt. Daß kleine Fremdkörper eingedrungen, konnte bei der ersten Untersuchung nicht zweifelhaft bleiben; es fragte sich nur, wie tief sie gedrungen waren. Staken sie in der Linse, so war ein befriedigender Ausgang zu erwarten, da in dieser sogar Kupfersplitter längere Zeit reizlos vertragen werden, und da ihre operative Entfernung später leicht auszuführen war. Es wird das Auge mit Sublimat-Lösung 1:5000 abgespült und gereinigt, Atropin nebst Kokain eingeträufelt, das Auge verbunden, der Kranke zu Bett gehalten.

Anfangs verlief der Prozeß ziemlich reizlos, so daß der Kranke und der Arzt sich der Hoffnung hingeben konnten, es werde ein leidlicher Erfolg erzielt werden.

Aber am 25. Oktober 1889 trat Reizung auf, mit Schwellung des Lid-Randes. Die Pupille ist trotz Atropin nicht zu erweitern. Die Spannung jetzt herabgesetzt. Linsen-Trübung wie zuvor. Neben dem Iris-Spalt ist ein Miniatur-Absceß sichtbar. Ein Fremdkörper im Augengrund, bzw. Glaskörper, nicht nachweisbar.

30. Oktober 1889. Der Zustand wird von Tag zu Tag schlimmer, die üble Prognose der Dynamit-Verletzungen, die ja leider sattsam bekannt ist, greift auch in unsrem Falle Platz. Jede Nacht tritt heftiger Schmerz auf, so daß der standhafte und den Schlafmitteln abgeneigte Kranke um Chloralhydrat bittet und nur für wenige Stunden Erleichterung empfindet. Sein Nervensystem beginnt zu leiden unter den fortdauernden, unerträglichen Schmerzen. Der Iris-Absceß besteht fort, aber Lupen-Untersuchung zeigt daselbst keinen Fremdkörper, von einer Iridektomie ist nichts zu erwarten. Die Augenspiegel-Untersuchung entdeckt nach innen-unten eine starke, bläuliche Glaskörper-Trübung, einen Absceß. Dem entsprechend ist außen-oben Gesichts-Ausfall vorhanden, während die zentrale S noch leidlich ist, entsprechend der Durchleuchtbarkeit des axialen Glaskörper-Abschnitts. Es besteht echte Cyclitis, wie in dem vorigen Fall: Die Pupille ist durch kein Mittel zu erweitern, obgleich zu der ursprünglichen Verwachsung des Pupillen-Randes keine neue hinzugekommen ist.

Der Kranke bittet dringend um die Entfernung des Augapfels. Dieselbe ist unvermeidlich, auch nach der Ansicht des Herrn Kollegen Burchardt,

der auf meinen Wunsch die Mitbehandlung des Kranken übernommen, und wird am 4. November 1889 von mir ausgeführt. Reizlose Heilung. Der Kranke vollführt seine dienstlichen Verrichtungen; seine Verwandten wissen und merken nicht, daß er ein künstliches Auge trägt.

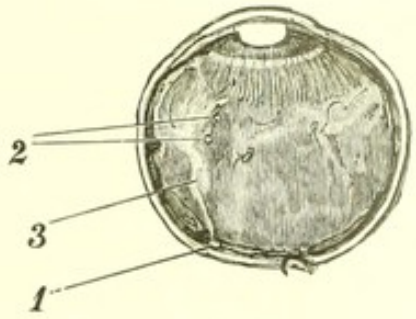

Fig. 1.

Am 11. November 1889 wird der entfernte, in Müller'scher Lösung gehärtete Augapfel durchschnitten, die Hornhaut in meridionaler Richtung von außen-oben nach innen-unten. Vgl. Fig. 1.

Man erkennt 1. die Anprall-Stelle eines Fremdkörpers, 7 mm vor dem Sehnerven-Eintritt: der durch Hornhaut, Iris (und Linse?) in den Glaskörper eingedrungene Fremdkörper hat hierselbst die Netzhaut durchschlagen und ist in den Glaskörper zurückgeprallt; ferner

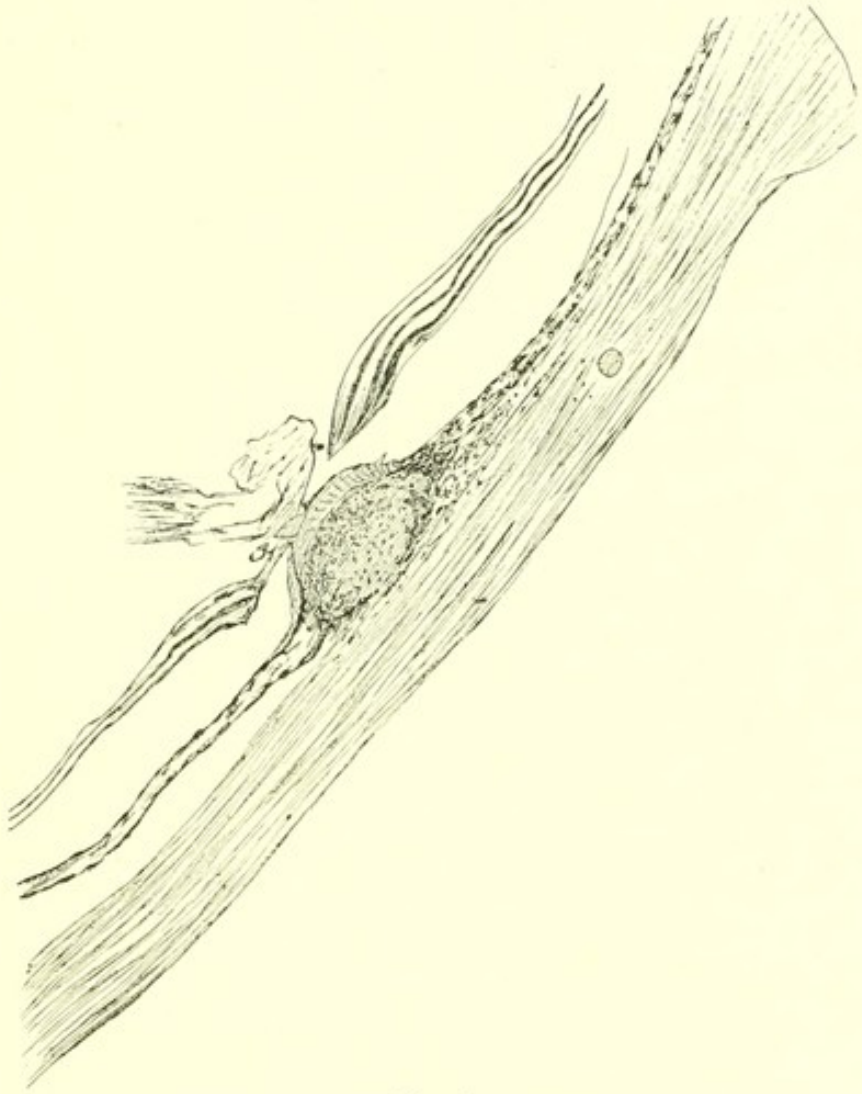

Fig. 2.

2. zwei Fremdkörper;
3. einen Glaskörper-Abceß.

In dem Iris-Absceß wurde ein Fremdkörper nicht nachgewiesen. Aus dem Glaskörper wurde ein gröberes, schwärzliches Korn und zwei gelbliche Körnchen genommen. Das erste ist hart zackig, bei mikroskopischer Untersuchung strukturlos, in Säuren und Alkalien unverändert, durch Chlor nicht gebleicht, verbrennt vollständig bis auf einen fast unsichtbaren Rückstand; es ist also ein Kohle- oder Pulverkorn. Die gelblichen Körnchen enthalten Schollen, welche in Säuren sich lösen, und Pflanzenteile: a) Fasern wie die von Baumwolle; b) korkähnliche Massen, Pflanzenzellen und Saftkanälchen.

Fig. 3.

Meinem Freunde O. Purtscher verdanke ich Ganzschnitte des Augapfels, von denen Hr. Dr. Michaelsen Figg. 2 und 3 angefertigt hat. (Ebenso wie Fig. 1 von dem eröffneten Augapfel.)

Fig. 2 zeigt bei Lupen-Vergrößerung den umschriebenen Absceß der Aderhaut, die Zerreißung der Netzhaut, den Glaskörper-Absceß — an der Prallstelle. Fig. 3 zeigt bei starker Vergrößerung die feinen Körnchen und Eiterzellen des Glaskörper-Abscesses.

165a. Verletzung durch explodierte Dynamit-Patrone. C.-Bl. f. A. 1899, S. 241—244.

Über eine seltne Augen-Verletzung möchte ich kurz berichten, zugleich im Namen des Herrn Kollegen Kramer in Kottbus, welcher vor mir die Unfall-Folgen beobachtet hatte.

Am 17. April 1899 kamen von auswärts zur Aufnahme zwei kleine Mädchen, von 7 bzw. 9 Jahren, Schwestern, welchen gleichzeitig im Oktober 1898 beide Augen verletzt worden waren, als sie unglücklicherweise zusahen, wie ein Knabe leichtsinnig eine zufällig gefundene Dynamit-Patrone, die als Zünder dient, aufschlug.

Die 7jährige L. M. hatte nie Schmerz, auch heute nicht. Im Gesicht, an der Nase, oberhalb und unterhalb der Augen sieht man zahlreiche kleine Narben, die Überbleibsel von Abscheßchen, aus denen ganz kleine Kupfersplitterchen herausgekommen sind. Am rechten Arm besteht noch ein derartiges Absceßchen. Da bei beiden Schwestern aus all' den zahlreichen Haut-Verletzungen ausnahmslos Kupfersplitterchen herauseiterten, so hat man wohl Grund zu der Annahme, daß auch die Fremdkörper, welche in die Augen eingedrungen sind, nichts andres als Kupfersplitterchen darstellen.

Das rechte Auge ist blind, bis auf Lichtschein, das linke hat volle Sehschärfe. Gesichtsfeld-Prüfung ist undurchführbar. Das rechte Auge erscheint reizlos, dabei leicht geschrumpft, was einerseits fühlbar, andrerseits an der Abflachung der Narbengegend sichtbar ist. Einzelne Venen auf der Lederhaut sind stärker entwickelt. Die Hornhaut klar; die Regenbogenhaut,

ursprünglich blau, leicht grünlich verfärbt. Die Pupille, unter Atropin, mittelweit und mit drei vorspringenden Zacken versehen. Eine kleine Narbe sitzt in der Lederhaut, dicht an dem Schläfen-Rande der Hornhaut, dicht dahinter ein kleines Loch in der Peripherie der Regenbogenhaut. Gelblicher Glanz dringt aus dem Schläfenteil der Pupille hervor.

Bei seitlicher Beleuchtung und Lupen-Vergrößerung sieht man das Folgende:

1. Die Hornhaut ist frei von Punkten. 2. Die Iris ist schläfenwärts vorgewölbt, butterglockenförmig, und zeigt in der Nähe sowohl des Iris-Loches als auch der hinteren Synechien eine Reihe von durchscheinenden Stellen. 3. Die Linse ist verschoben, ihr nasenwärts gerichteter Rand wird in der Pupille, nahe dem Nasen-Rande der letzteren, deutlich sichtbar. 4. Die Bindegewebs-Bildung im Glaskörper erstreckt sich vom Schläfenteil der Iris, unter allmählicher Verdünnung, bis nahe zum Nasen-Rand der Linse und enthält breitere, wagerecht verlaufende Blutgefäße. 5. Hinter dem Iris-Loche in der Tiefe sitzt ein schwarzer (Fremd-?) Körper. Bei der Durchleuchtung erscheint die nasale Hälfte der Pupille rot, darin wird der dunkle Kreis-Streif des Linsen-Randes sichtbar; schläfenwärts sieht man so die helle Bildung im Glaskörper mit ihren Blutgefäßen noch genauer.

Im umgekehrten Bilde (mit $+2''$) ist vom Augengrund wenig zu sehen, nämlich ein heller Fleck in der Gegend des Sehnerven-Eintritts und oben der rote Reflex, mit spurweiser Andeutung einiger Netzhaut-Gefäße.

Das linke, sehkräftige Auge ist äußerlich vollkommen normal. Lupen-Betrachtung bei seitlicher Beleuchtung zeigt keine Veränderung, namentlich keine Punkte in der Hornhaut. Bei der Durchleuchtung ist der Glaskörper frei, auch mit $+2''$ hinter dem Spiegel. Das umgekehrte Bild (mit $+2''$) zeigt drei erhebliche Veränderungen.

1. Dunkel graurötliche, pilzförmige Stauungs-Papille mit Schlängelung und Erweiterung der Venen sowie mit unregelmäßiger Gestaltung des Sehnerven-Randes, der namentlich nach außen-unten (u. B.) einen Fortsatz entsendet.

2. Dicht neben diesem Fortsatze sitzt in der Netzhaut ein bläulich eingekapselter Fremdkörper, der in den Glaskörper vorragt. Die Hervorragung des Sehnerven mißt 1 mm, die des Fremdkörpers noch mehr.

3. In der äußersten Peripherie nach innen-oben (u. B.) ist der Augengrund verfärbt und enthält zahlreiche feinste, dunkle Perlen in reihenförmiger Anordnung. Netzhaut-Ablösung ist nicht nachweisbar.

Stauungs-Papille infolge von durchbohrender Verletzung, z. B. Messerstich, habe ich schon vor einigen 20 Jahren anatomisch beobachtet. Selten hatte ich Gelegenheit, dieselbe Veränderung mit dem Augenspiegel am lebenden Auge zu sehen, z. B. nach Lederhaut-Schnitt zur Entbindung des Cysticercus aus dem Glaskörper. In unsrem Falle sehen wir die Stauungs-Papille bedingt durch die chemische Wirkung des in der Nähe fest eingepflanzten Kupfer-Splitterchens.

In praktischer Hinsicht konnte ich mich nicht zu einem Eingriffe entschließen. Das rechte Auge zu entfernen liegt kein Grund vor. Gefahr sympathischer Entzündung besteht nicht. Das linke, sehkräftige und reizlose Auge aufzuschneiden, um nach dem winzigen Splitter dicht bei dem Sehnerven zu suchen, ist unerlaubt.

Natürlich können die Verhältnisse später sich ändern und doch eine Operation erheischen.

II. Die 9jährige E. M. erkennt mit dem rechten Auge die Zahl der Finger auf 3′; das linke hat S = $^5/_{20}$, Sn $1^1/_2$ in 5″, G.F. normal.

Auch sie hat oberhalb wie unterhalb des rechten Auges, in Stirn und Wange, kleine Hautnarben, aus denen Kupfersplitterchen herausgekommen sind, ebenso auch am Hals und am rechten Arm.

Das rechte Auge ist nicht geschrumpft und von normaler Spannung. Hornhaut klar, Iris leicht grünlich verfärbt, Pupille durch Atropin vollständig erweitert und rund. Beim Blick des Auges nach unten erscheint uns grünlich-gelber Reflex aus der Tiefe, von einer Gewebsbildung, die ein wenig beweglich ist. Bei Lupen-Betrachtung sieht man die dabei mehr weißliche, bewegliche Masse etwas deutlicher. Hornhaut frei von Punkten. Bei der Durchleuchtung erscheint die Pupille in zwei Teile geteilt; der laterale ist trübe, schattend, allenfalls bläulich oder grünlich; der mediale ist rötlich, von dunklen Fasern durchzogen, die in ihn von der Schläfenseite her hineinstrahlen. Im umgekehrten Bilde sieht man einen bläulich eingekapselten Fremdkörper dicht unterhalb des hier undeutlich begrenzten Sehnerven. Von dem Fremdkörper ziehen Fasern nach vorn, welche wohl in diejenigen übergehen, die im Pupillar-Gebiet erscheinen. Auf der Lederhaut sieht man außen-oben eine dunkle rundliche Stelle, die kleiner ist als ein Stecknadel-Kopf und die Einbruchsnarbe des Fremdkörpers darstellt. Das linke Auge ist völlig gesund. — Auch hier scheint mir ein operativer Eingriff zur Zeit unerlaubt. Gefahr der sympathischen Entzündung liegt nicht vor. Man kann also ein Auge nicht opfern, welches noch einen Rest von Sehkraft besitzt. Das Auge ist dabei völlig reizlos; deshalb ist es nicht erlaubt, nach dem winzigen Fremdkörper, der dicht beim Sehnerven festhaftet, zu suchen. Natürlich ist es auch hier möglich, daß später Veränderungen eintreten, welche eine Operation rechtfertigen.

[Bei beiden Schwestern war günstiger Verlauf festzustellen.

A) 15. September 1904 erklärt die jüngere, L. M., jetzt 13jährig, daß sie keine Beschwerden hat.

R. beginnende Schrumpfung des Augapfels, S = 0. Queres Kalkband der Hornhaut. Keine Druck-Empfindlichkeit. L. reizlos, mit −1 D. S = $^5/_{10}$ bis $^5/_7$, G.F. n.

Reichliche faden- und staubförmige Glaskörper-Trübungen, Grenzen des Sehnervs etwas verwaschen. Fremdkörper in seiner (gefäßhaltigen) Kapsel noch unverändert, mit durchscheinender, rötlich-gelber Kuppe (+5 D.). Von der Kapsel zieht einerseits ein Strang zu der dem Sehnerven-Rand noch immer aufliegenden Gewebs-Bildung, und ferner gehen von ihm häutige und fadige Glaskörper-Trübungen aus.

27. Mai 1911. L. −3 D., S = $^5/_{10}$, G.F. n.

Sehnerv fast normal gefärbt; darauf ein Bindegewebs-Streif. Fremdkörper in Kapsel deutlich sichtbar.

11. Oktober 1912. Ebenso, 14 Jahre nach der Verletzung.

B) Die ältere, E. M., jetzt 15jährig, erklärt 15. September 1904, daß sie keinerlei Beschwerden verspürt. Rechts beginnende Schrumpfung des Augapfels, beginnende bandförmige Hornhaut-Trübung, Regenbogenhaut grünlich und entartet, Pupille nach außen-oben verzogen, Linse getrübt. Keine Druck-Empfindlichkeit. Das linke Auge ist völlig gesund. Mit +1 D. S = $^5/_{15}$, G.F. n.

11. Oktober 1912. Keinerlei Beschwerden, 14 Jahre nach der Verletzung. R. +2 D. $\frac{\wedge}{\perp}$, S = $^5/_{10}$, G.F. n.]

165b. Ein glückhaft' Schuß in's Schwarze des Auges. C.-Bl. f. A. 1910, S. 328—329.

An einem Sonntag dieses Herbstes, Nachmittags um 5 Uhr, wurde mir ein 15jähriger vorgestellt, der an demselben Tage Mittags auf der Hühner-Jagd eine Verletzung seines linken Auges durch den Schuß eines Jagdgenossen erlitten hatte. Der anwesende Vater hatte den Verletzten im Auto sofort in die nächste Provinzial-Stadt zu einem Arzt gebracht. Dieser stellte innere Blutung fest, welche auch der Vater schon gesehen, träufelte Atropin ein und verband das Auge. Im Auto wurde der Verletzte nach Berlin, zu mir, gebracht.

Ich fand das verletzte Auge nur mäßig gereizt, wenig gerötet; die Spannung herabgesetzt. Die Hornhaut war klar und zeigte einen fast kreisrunden Epithel-Ausfall von etwa 2,5 mm Breite, etwas oberhalb des wagerechten Durchmessers und nahe dem Schläfen-Rande der Hornhaut. Dicht daneben, nach außen-oben, war eine kleine Iris-Ablösung sichtbar. Die Pupille mittelweit, entrundet, da der Schläfen-Rand derselben mehr geradlinig verlief; die Iris also etwas breiter auf der Schläfen-, als auf der Nasen-Seite. Kein Blut mehr in der Vorderkammer. Die brechenden Teile durchsichtig; Augengrund, bei nicht zu eingehender Untersuchung, vollkommen normal. Sehschärfe befriedigend, $= {}^1/_2$; Finger exzentrisch.

Das Oberlid umzudrehen, lag keine Veranlassung vor. Kokain-Einträuflung, Ruhe, leichter Verband.

Am folgenden Tage war das Auge etwas mehr gereizt. Deshalb genauere Untersuchung. Zunächst entdeckte ich das Schrot-Korn im unteren Bindehaut-Sack. Dasselbe ist nur klein, ungefähr 2 bis $2{}^1/_2$ mm im Durchmesser und wiegt 85 mg; zeigt aber merkwürdige Abplattungen, wie wenn man aus einer Kugel einen Würfel hätte hämmern wollen. Vgl. Fig. 1 (natürliche Größe) und 2 (Vergrößerung). Offenbar ist das Schrot-Korn mindestens zweimal aufgeprallt, ehe es an das Auge gelangte, und hatte tags zuvor wohl im oberen Bindehaut-Sack gesessen. Allerdings, eine Wunde im oberen Bindehaut-Sack, eine schmerzhafte Stelle am Augenhöhlen-Rand vermag ich nicht zu entdecken. Jetzt fragte ich nach der Stellung des Verletzten. Der Schütze hatte aus 60 Schritt Entfernung mit tief gehaltenem Gewehr auf die Hühner geschossen. Der junge Mann stand zur Linken des Schützen, in 90 Schritt Entfernung und wendete seine Augen stark nach seiner rechten Seite: eines der Schrot-Körner ist vom Erdboden abgeprallt, wohl mehr als einmal, und hat dann, mit sehr verminderter Kraft zurückgeschleudert, das stark nasenwärts gerichtete linke Auge des Jünglings nahe dem

Fig. 1.

Fig. 2.

Schläfen-Rande der Hornhaut gestreift, durch die Kontusion innere Blutung und kleine Iris-Zerreißung bewirkt, und, ohne stärkeren Schaden anzurichten, sich in den oberen Bindehaut-Sack eingegraben.

Nach 14 Tagen war die Pupille nur noch wenig entrundet, die Ablösung der Regenbogenhaut nicht mehr sichtbar, S = $^5/_5$, G.F. normal.

166. Das Auge und der Revolver. Berl. klin. Wochenschr. 1891, Nr. 38. (Mit 4 Figuren.)

Nicht einmal die Faust paßt aufs Auge; wie soll es die Revolverkugel? Es stirbt die Hälfte derjenigen, welche zum Selbstmord den Revolver gegen die rechte Schläfe abdrücken; von den Überlebenden verliert ein Drittel die Sehkraft des rechten Auges.[1] Ausnahmsweise kommt es sogar zu doppelseitiger Erblindung.

Vier verschiedene Störungen des Seh-Organs habe ich unter diesen Umständen beobachtet und will dieselben kurz beschreiben, sowie durch einige Augenspiegel-Bilder erläutern.

I. Am schlimmsten ist die Zerstörung, wenn (vielleicht in Erinnerung an Jagdgeschichten, wo Dickhäuter durch Augenschüsse getötet worden,) der Revolver unmittelbar gegen das rechte Auge[2] gehalten wird.

Die Entfernung des zerschmetterten, im Innern vereiterten Augapfels ist notwendig, um den andern vor sympathischer Erblindung zu sichern.

1. Fall. Ein ausländisches Fräulein im Anfang der zwanziger Jahre, überstudiert und melancholisch, hatte 2 Monate zuvor den Revolver gegen die rechte Augenhöhle abgedrückt. Die Kugel war herausgekommen, das Auge aber sofort erblindet. 6 Tage zuvor war sie dann dem bewachenden Vater und Arzt nachts während der Eisenbahnfahrt entschlüpft und herausgesprungen und nach einiger Zeit bewußtlos auf den Schienen gefunden worden.

Das rechte Auge ist vollständig geschrumpft, im Innern vereitert, mit starker Entzündung. Das linke zeigt Blutung der Bindehaut (von dem Sturz), scheint sonst aber normal, auch hinsichtlich der Pupillen-Bewegung. Doch behauptet die Kranke nichts zu sehen und schreit und sträubt sich auf das allerheftigste gegen jeden Versuch, das Auge zu prüfen, so daß zur Augenspiegel-Untersuchung Chloroform angewendet werden muß. Augengrund normal.

Ich entfernte den rechten Augapfel, mit guter Vorhersage für den linken. 6 Wochen lang etwa spielte das Fräulein die Stockblinde, dann erklärte sie zu sehen und „aus Laune" sich blind gestellt zu haben. Sie

---

[1] Dissertation von R. Scholz, Berlin 1891.

[2] Wenn es eindringt, zerstört schon Hasenschrot das Auge vollständig; nur Vogeldunst kann einen Teil der Sehkraft übrig lassen, wenigstens für einige Zeit.

sah dann später ganz gut; auch nach $1^1/_2$ Jahren, als ich Gelegenheit fand, sie wieder zu prüfen.

II. A. Dringt die Kugel von der Schläfe her durch die Mitte der Augenhöhle, so wird leicht der Sehnerv zerrissen, wie auch durch anatomische Untersuchung feststeht. Der Augapfel ist sofort blind und vorgetrieben, auch die Lider durch Blutung angeschwollen, die Pupille meist weit und starr. Unmittelbare Erblindung des Auges bei gut erhaltener Form, aber gestörter Beweglichkeit ist der End-Ausgang.

Sogenannte neuroparalytische Entzündung der Hornhaut kann vollständig ausbleiben, wie ja auch die therapeutischen Versuche mit Aus- und Durchschneidung des Sehnerven lehren. Doch habe ich Unempfindlichkeit der unteren Hornhaut-Hälfte beobachtet.

2. Fall. Am 26. November 1883 ging mir aus dem städtischen Krankenhause der 31jährige F. S. zu, zur Entfernung des rechten Augapfels.

Am 10. Oktober Schuß in die rechte Schläfengegend; mehrere Tage bewußtlos, inzwischen schon operiert, aber die Kugel nicht gefunden.

Rechtes Auge stockblind, fast unbeweglich, nur nach innen zu drehen, untere Hälfte der Hornhaut unempfindlich, Glaskörper voll Blut, Netzhaut-Ablösung, Zerreißung des Sehnerven.

Schmerzhaftigkeit, Ohnmachts-Anfälle. Die von Andren und mir gehegte Hoffnung, nach der Ausschälung des Augapfels die Kugel in der Orbita zu entdecken, hat sich leider nicht bestätigt.[1]

(Auch im fünften Falle scheint Zerreißung des Sehnerven, wenigstens auf einem Auge, stattgefunden zu haben.)

II. B. Wenn die Kugel nur die Hülle des Augapfels (die Lederhaut) streift, ohne sie zu durchbohren, so entsteht innere Blutung und Zerreißung.[2] Alle Übergänge kommen vor, von leichter Blutung, die nur einen umschriebenen Ausfall im Gesichtsfeld bewirkt, bis zur Blutlachen-Bildung in der Netzhaut und im Glaskörper mit Ausgang in bindegewebige Vernarbung, so daß die Sehkraft des befallenen Auges nahezu oder gänzlich verloren geht; oder im Ausnahmefall selbst beide Augen erblinden.

Natürlich fehlt es bei diesen Fällen nicht an Nebenverletzungen, welche die Bewegungs-Werkzeuge des Auges betreffen. Immerhin bleibt die Form des Augapfels erhalten, — ein schwacher Trost für die Unglücklichen.

3. Fall. Der leichteste Fall dieser Art, den ich beobachtet, ist der folgende.

[1 Röntgens Entdeckung ist erst 12 Jahre später gemacht worden. Den Umschwung erkennt man in Nr. 166b.]

[2] Bei der stärkeren Gewalt der Kriegs-Schüsse kann innere Zerreißung schon entstehen, wenn das Geschoß nur die dem Augapfel unmittelbar benachbarten Knochen, z. B. den Oberkiefer, getroffen.

Der 42jährige E. H. schoß sich am 6. Juli 1886 in beide Schläfen mit einem Revolver von 10 mm Kaliber; 19 Tage war er danach mit Verband behandelt worden. Die rechte Kugel kam durch eine Räusper-Bewegung aus der Nasenhöhle zum Munde heraus, die linke steckt noch im Kopf.

Am 30. Juli 1886: Allgemeinzustand befriedigend. Rechts Sehkraft $^1/_{12}$, kleiner Dunkelfleck inmitten des sonst normalen Gesichtsfeldes. Als Ursache desselben findet man genau in der Mitte der Netzhaut eine dunkelrote Blutung, etwa $^1/_5$ so groß wie die Fläche des Sehnerven-Eintritts, mit einem dreieckigen hellroten Fortsatz und mit einigen glitzernden Pünktchen.

Linkes Auge normal.

Die Hauptklagen des Verletzten bezogen sich auf Doppeltsehen. Beweglichkeit nicht merklich beschränkt, für gewöhnlich auch kein Schielen; nur bei stark gehobenen Seh-Linien bleibt das rechte Auge etwas nach unten zurück. (Verletzung des unteren schiefen Augenmuskels.)

Die Messung des Abstandes der Doppelbilder mit Hilfe meines Blickfeld-Messers ergab das Folgende (A ohne, B mit rotem Glase vor dem rechten Auge, immer auf 1 m Abstand):

	-20^0		0		$+20^0$		
A)	0,	$+5^0$;	$+2$,	$+8^0$;	$+5$,	$+16^0$	$(+XX^0$
	0		0		0		
	0		0		0		$(-XX^0$
B)	$+0$,	$+5$;	$+7$,	$+14$;	$+10$,	$+20$	$(+XX$
	0		0		$+4$,	$+5$	
	0		$+0$,	-3;	$+0$,	-5	$(-XX$

Während der (allerdings nicht langen) Beobachtung trat nur eine geringe Besserung ein.

4. Fall. Der 28jährige F. C. gelangte am 28. Juli 1891 zur Aufnahme.

7 Wochen zuvor hatte er sich mit einem Revolver (von 7 mm Kaliber) in die rechte Schläfe geschossen. Er wurde gar nicht bewußtlos, war aber sofort auf dem rechten Auge erblindet. Die Kugel ist nicht herausgekommen und scheint im Siebbein, oberhalb der rechten Hälfte der Nasenhöhle, zu sitzen. Weitere Störungen sind nicht entstanden.

Die Schußnarbe (Skrzeczka'sche Platznarbe) sitzt in der rechten Schläfen-Grube, 2,5 cm hinter dem knöchernen Orbital-Rand, ein wenig höher als der Lidspalten-Winkel.

Der linke Augapfel ist normal, der rechte aber bis auf Lichtschein erblindet. Dabei ist das verletzte Auge in der Form unverändert, ganz reizlos, die Hornhaut empfindlich, die Spannung gut; die Bewegung nach der Schläfen-Seite und nach oben fast aufgehoben; ebenso die direkte Pupillen-Reaktion.

Hornhaut und Linse klar, der vorderste Teil des Glaskörpers wenig getrübt; doch sieht man bei Durchleuchtung des Auges einzelne dunkle Streifen und Klumpen im Glaskörper schweben.

Der Sehnerven-Eintritt ist entschieden blaß, aber doch noch etwas gelbrötlich; von seiner Fläche strahlen einzelne wie bindegewebige Streifen in die Netzhaut hinein. Die obere-äußere Vene[1] ist erweitert und stark geschlängelt. Die ganze Netzhaut-Mitte, vom Schläfen-Rande des Sehnerven ab bis weit über das Grübchen hinaus, wird von einem grünlich-bläulich-weißlichen Felde eingenommen, innerhalb dessen einige stärker getrübte weiße Stellen liegen, sowie große Blutungen, auch ein kleiner Aderhaut-Riß. Von diesem Feld aus ragt, nach vorn überhängend, eine dichte, bläuliche, bewegliche Wolke mit Blutstreifen, weit nach vorn hinein in den Glaskörper, deckt gelegentlich auch einen Teil der Sehnerven-Scheibe und geht nach unten zu über in ein Netz von bläulichen Streifen, die, vor der Netzhaut, bis zur äußersten Peripherie hinziehen.

Zwischen den Maschen des Netzes sieht man Blutungen in der Netzhaut, noch mehr zu seiner Seite, nach außen-unten. Merkwürdig ist, daß die Netzhaut nicht abgelöst ist.

5. Fall. Der traurigste Fall der ganzen Beobachtungsreihe war der folgende, der allerdings erst nach Ablauf der Veränderungen mir vorgestellt wurde. Ein 18jähriger schoß sich mit einem Revolver von 7 mm Kaliber in die rechte Schläfe. Er wurde sofort ganz blind, aber nicht bewußtlos. Die Kugel ging durch beide Augenhöhlen und soll im linken Jochbein unfühlbar stecken. Anfangs waren die Augäpfel vorgetrieben. Die Blindheit ist geblieben, trotz einiger Kurversuche.

Der Unglückliche ist in eine Blinden-Anstalt eingetreten.

2 Jahre nach der Verletzung fand ich das Folgende:

Allgemeinzustand befriedigend. Vollständigste Erblindung beider Augen.

Die Gestalt des Augapfels beiderseits normal, die Beweglichkeit gehemmt, besonders nach unten, die Pupille 7 mm weit, starr. Durchsichtigkeit erhalten. Rechts ist die Sehnerven-Scheibe sichtbar, ganz atrophisch, darum eine große, blattförmige, bläulich-weiße Figur in der Netzhaut, mit unregelmäßigen, neugebildeten Blutgefäßen; und darum wieder eine rosafarbene Zone mit einigen Pigment-Herden. Einige Gefäße der Netzhaut erscheinen wie unterbrochen.

Links ist der Sehnerven-Eintritt verdeckt durch eine mächtige weiße, mit Gefäßchen versehene Bindegewebs-Bildung, welche nach unten zu sich teilt und zwei breite Fortsätze in die Netzhaut entsendet. Die ganze Gegend um den früheren Sehnerven-Eintritt in weiter Ausdehnung ist graurötlich verfärbt und mit Pigment-Herden besetzt; letztere gehen auch noch weiter in die Netzhaut hinein. Einzelne Blutgefäße der Netzhaut sind streckenweise verdeckt, andre scheinen durch die frühere Zerreißung eine ungewöhnliche Verlaufsweise bekommen zu haben.

III. Bewegungs-Störungen haben wir als Begleit-Erscheinungen schon in den meisten der Kranken-Geschichten kennen gelernt.

Die leichteste Verletzung des Sehorgans, welche der Schläfenschuß hervorruft, ist die Einzel-Lähmung des unteren schiefen Augenmuskels und davon abhängiges Doppeltsehen.

[1] Vena temporalis superior.

6. Fall. Der 21jährige G. B. kam am 29. Mai 1886 in die Privat-Sprechstunde wegen Doppeltsehen.

Mit einem kleinen Revolver hatte er sich in die rechte Schläfe geschossen, die Kugel drang längs des unteren Orbitalrandes vor, fiel später in den Rachen und wurde ausgespieen.

Sehkraft und Augenspiegel-Befund normal, Beweglichkeits-Ausfall nicht wahrzunehmen.

−20	0	+20	
0	+1, +1;	0, +2	(+XX
0	0	0	(0
0	0	0	(−XX

Abstand der Doppelbilder sehr gering, jedoch durch Vergleich des dritten Falles verständlich; Schiefheit nachweisbar.

Nach 5 Monaten merkt der Kranke nichts mehr vom Doppeltsehen, nur mit Hilfe des roten Glases sind noch geringe Abstände an der oberen Grenze des Blickfeldes nachweisbar.

Therapeutisch ist wenig zu bemerken. Als Ärzte haben wir nur mäßig Gelegenheit, Selbstmord zu verhüten; hauptsächlich noch durch Überwachung von Geisteskranken. Von meinen 6 Fällen war der erste mit Sicherheit als geisteskrank zu bezeichnen.

Vielleicht würden die beschriebenen Unglücksfälle weniger häufig vorkommen, wenn die Menschen wüßten, daß Abdrücken eines mittelmäßigen Revolvers gegen die Schläfe unter Umständen leichter ein Auge zerstört, als das Leben.

166a. Revolver-Schußverletzung des Auges. Berl. klin. Wochenschr., Mai 1894; C.-Bl. f. A. 1894, S. 170—171. (Vgl. Nr. 60.)

Herr Hirschberg: Im Anschluß an den interessanten Vortrag wollte ich mir erlauben, Ihnen einige Beobachtungen mitzuteilen, welche die Folgen von Revolver-Schußverletzungen am Sehorgan betreffen. Im ganzen habe ich 12 Fälle der Art beobachtet; sechs sind bereits von mir veröffentlicht[1], sechs weitere wird demnächst mein zweiter Assistent, Herr Dr. Scheidemann, in meinem Central-Blatt mitteilen.[2] Ich kann Ihnen eine ziemlich zusammenhängende Reihe von Augenspiegel-Bildern vorlegen.

Ich übergehe den seltnen Fall, wo nach dem Schuß in die rechte Schläfe nur Doppeltsehen (durch Verletzung des unteren schiefen Augenmuskels) zurückbleibt und schließlich auch wieder verschwindet. Ich übergehe den gleichfalls seltnen Fall, wo (vielleicht in Erinnerung

[1] Berl. klin. Wochenschr. 1891, Nr. 38. [Nr. 166.]
[2] C.-Bl. f. A., Dezember 1893. (Mit Abbildungen.)

daran, daß Dickhäuter durch Augenschuß getötet werden,) der Revolver gegen das rechte Auge gehalten und dieses zerschmettert wird.

Wenn die Kugel die hintere Hülle des Augapfels streift, so entstehen immer Zerreißungen und Blutungen. Im leichtesten Fall war eine kleine Blutung in der Mitte der rechten Netzhaut zu sehen, das rechte Auge hatte S = $^1/_{12}$. Bei stärkerer Einwirkung und Veränderung sieht man nach einiger Zeit eine scharfbegrenzte helle Verfärbung in der Nähe des Sehnerven, wie von einem Aderhaut-Riß, dann noch Pigment-Klümpchen in weiterer Verbreitung, Verengerung der Netzhaut-Arterien, Abblassung des Sehnerven. Auch dieses Auge hatte noch Sehkraft, nämlich $^1/_7$, bei verengtem Gesichtsfeld.

Bei noch stärkerer Prellung kommt es zur Blutlachen-Bildung in der Netzhaut; die Blutklumpen ragen weit in den Glaskörper vor; der Ausgang ist Erblindung des Auges und eine große bläulich-weiße Bindegewebs-Narbe in der Netzhaut. Mitunter kann man in und unter dieser Narbe den atrophischen Sehnerven noch sehen, mitunter ist er völlig verdeckt.

Wenn der Schuß hauptsächlich Zerreißung des Sehnerven bewirkt, ohne Prellung der Lederhaut, oder doch nur mit geringer; so tritt sofort Erblindung des Auges ein, meist mit Vordrängung durch Blut-Erguß: später findet man den Sehnerv bläulichweiß, die Arterien eng. Dabei ist auch der Augengrund entfärbt.

Eine kleine sichelförmige helle Stelle oder eine netzförmige Bindegewebs-Bildung in der Mitte des Augengrundes zeigt, daß die Kugel hart an der Hinterfläche des Augapfels vorbeiflog.

Wenn die Kugel sozusagen die Eintrittsstelle des Sehnerven in den Augapfel durchtrennte, so ist schließlich in der zurückbleibenden weißlichen Narbe des Augengrundes keine Spur des Sehnerven mit dem Augenspiegel zu entdecken.

166b. Ein Fall von doppelseitiger Erblindung durch Schläfen-Schuß. C.-Bl. f. A. 1907, S. 74—76.

Am 6. Dezember 1906 wurde mir in die Sprechstunde ein 32jähriger gebracht, der am 3. November 1906, im Zustande nervöser Erregung, eine Kugel sich in die rechte Schläfe geschossen. Er war sogleich bewußtlos und wurde so erst am folgenden Tage aufgefunden. Es bestand vollständige Erblindung, sonst keinerlei Störung.

Behandelt wurde er mit Eis-Umschlägen und innerlichem Gebrauch von Jodkali.

In der rechten Schläfe, 2 cm vom Schläfenwinkel der Lider, sitzt die Einschuß-Narbe, von Pulverkörnern umgeben.

Abgesehen von der vollständigen Blindheit besteht keine Störung.

Das rechte Auge ist reizlos, von guter Spannung; die Pupille auf das stärkste erweitert. Mit Hilfe des Augenspiegels erlangt man aus der Tiefe einen mattroten Reflex, der nach der Schläfenseite zu graulicher wird. Einzelheiten sind nicht zu erkennen.

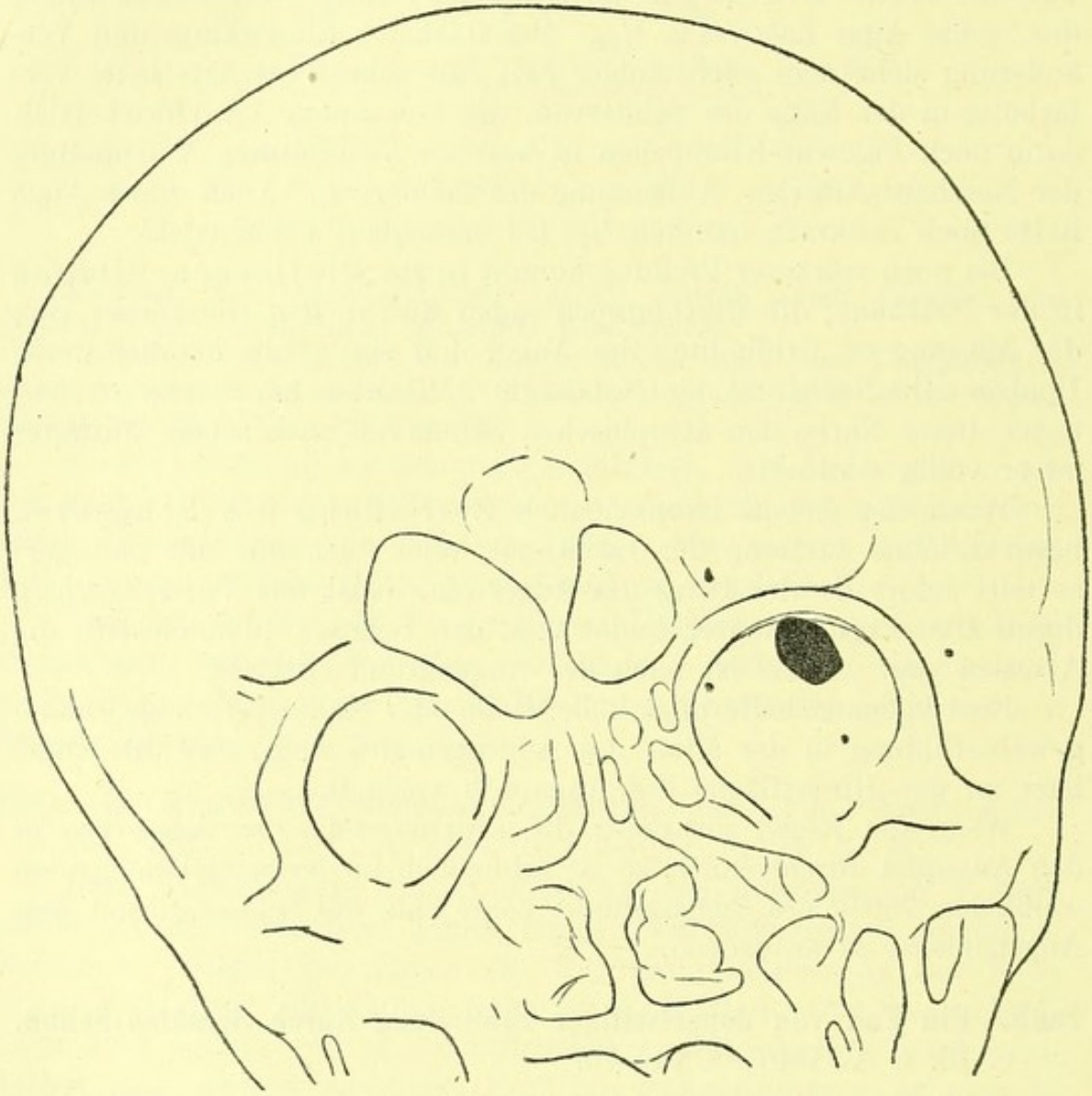

Fig. 1.

Links besteht einige Senkung des Oberlides. Der linke Augapfel ist vorgetrieben, weich, gerötet, die Hornhaut rauchig, von dunklen Punkten und von kurzen Büscheln feinster Blutgefäße, die unter der Lupe wie abgebrochene Besenreiser aussehen, durchsetzt, bis gegen die Mitte zu. Regenbogenhaut verdickt, Pupille unregelmäßig, mit Sphinkter-Rissen und punktförmigen Verwachsungen. Linsenkapsel durch senkrechte Falten gewellt. Glaskörper fleischrot. Einzelheiten in der Tiefe nicht zu erkennen.

Bei diesen traurigen Fällen hatte ich schon öfters beobachtet, daß das der Einschuß-Öffnung benachbarte Auge erblindet, mit Sehnerven-Durchreißung und den inneren Folgen des Streifschusses behaftet war; und das andre gleichfalls erblindet, aber dazu noch geschrumpft und mit den Zeichen der Lederhaut-Zerreißung ausgestattet war. Offenbar hat dann das Geschoß oder ein Splitter die Lederhaut des andren Auges durchbohrt.

Eine sichere Überzeugung gewann ich durch die Röntgen-Bilder, welche Herr Prof. Grunmach mit gewohnter Liebenswürdigkeit und Meisterschaft anzufertigen die Güte hatte. In Fig. 1 (Frontal-Projektion) sieht man das ziemlich große Geschoß in der linken Augenhöhle und mehrere kleine Splitter in seiner Umgebung.

In Fig. 2 (Schläfen-Projektion) sieht man noch mehr Splitter.

Ich konnte dem Kranken nichts verordnen, als Jodkali, laue Umschläge für das linke Auge und menschenfreundliche Bestärkung seiner Hoffnungen.

Am 11. Februar 1907 wurde er wiedergebracht.

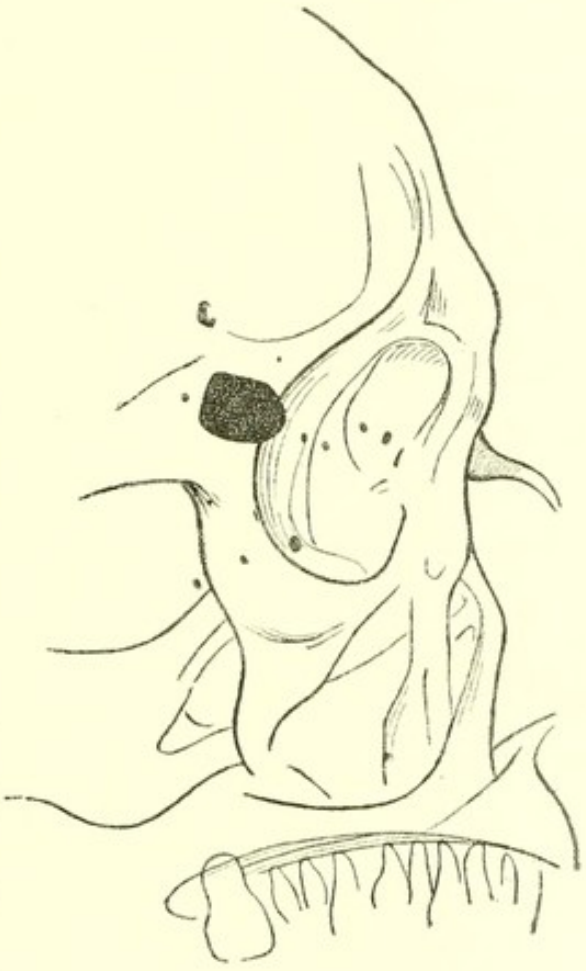

Fig. 2.

Mit dem rechten Auge erkennt er wirklich die Bewegungen der Hand. Dieses Auge sieht äußerlich ganz gut aus. Seine Spannung ist nur wenig herabgesetzt. Die außerordentlich weite Pupille zieht sich bei Licht-Einfall ein wenig zusammen. Der Glaskörper ist durchsetzt von dunklen, streifenförmigen Trübungen. Vom Hintergrund strebt eine weiße zeltförmige Masse, mit einem Krater, und teilweise mit Blut bedeckt, nach vorn zu.

Das linke Lid hängt herab. Der linke Augapfel ist etwas geschrumpft. Hornhaut klar, Regenbogenhaut grob gezeichnet, Pupille mittelweit und zackig. Vorderkapsel gewellt. In der Tiefe weiße Massen mit Blutungen.

166c. Ein Fall von Schuß-Verletzung beider Augen. Von C. Steindorff. (Aus Prof. H.'s Augenheilanstalt.) C.-Bl. f. A. 1903, Sept.

167. Kupfer im Auge. Deutsche med. Wochenschr. 1894, Nr. 14.

„Wenn aber Kupfer im Auge ist, was nützt dir dann dein Magnet?" So sprach zu mir der kleine Sohn eines unsrer hervorragenden Fachgenossen.

Das Eindringen von Kupfersplittern in die Tiefe des Auges gehört in der Tat zu den schlimmsten Verletzungen. Das Auge ist fast immer verloren.

Leider geben die Sonderschriften über Verletzung des Auges (White-Cooper, Zander und Geissler, Yvert) keine brauchbare Belehrung. Weit mehr lernt man aus den neueren Tier-Versuchen, namentlich von Leber (Die Entstehung der Entzündung, Leipzig 1891), nämlich das Folgende: Kupfer bewirkt in der Vorderkammer Eiterung; im Glaskörper Netzhaut-Ablösung, oder Eiterung, wenn der Splitter dem Augengrund aufliegt; in der Linse wird es lange gut vertragen. Aber entscheidend ist für den Kliniker erst die genaue Beobachtung einer größeren Reihe von Fällen. Binnen 24 Jahren sind 16 Fälle von Eindringen eines Kupfer- (oder Messing-) Splitters in's Innere des Auges zur Aufnahme in meine Privat-Augenheilanstalt gelangt. Sie lehren folgendes:

A) Bezüglich der Ursachen sind hauptsächlich 1. Abfeuern von schlechtgebauten Kinder-Gewehren und 2. Aufschlagen oder anderweitige Entzündung von Kupferhütchen anzuschuldigen. 3. Nur selten dringen bei der gewerblichen Arbeit Kupfer- oder Messingsplitter in's Auge hinein.

Wenn in den letzten Jahren derartige Verletzungen seltner vorkamen, so hängt dies wohl davon ab, daß Kupferhütchen nicht mehr so häufig verwendet werden, also dummen Kindern seltner in die Hände fallen. Kinder-Gewehre, die nach alter Art mit Zündhütchen abgefeuert werden, sind ein wahres Danaer-Geschenk. Die betroffenen Eltern haben es nach dem Unglück bitter bereut. Sorgsame Hausärzte sollten diesem Unfug steuern, wo sie können. Ich selber habe schon in den mir bekannten Familien mehrfach schlechte Kinder-Gewehre mit Beschlag belegt und dulde nur Remington-Verschluß, wo die Zündhut-Patrone in geschlossener Kammer liegt, und Schieß-Übungen unter Aufsicht von Erwachsenen.

Unter den gewerblichen Verletzungen war eine, wo die aufgesetzte Drahtmaske das Eindringen des Splitters nicht gehindert hat; die Maske muß also verbessert, bzw. durch Aufsetzen von Krystallglas-Schutzbrillen vervollständigt werden.

B) Bezüglich der Folgen der Verletzung kommt es bei Kupfer nicht, wie bei Eisen[1], so wesentlich auf aseptische Beschaffenheit des Splitters an, da Kupfer in blutgefäßhaltigen Teilen des Auges fast immer eiter-erregend wirkt; auch nicht so auf die Größe, da Kupfersplitter im Auge meist klein sind: sondern hauptsächlich auf die Einpflanzungs-Stelle.

1. Ein Kupfersplitter in der Bindehaut und den oberflächlichen Lagen der Lederhaut ist ungefährlich, zumal er leicht entfernt werden kann.

2. In der Hornhaut sah ich nur kleine Splitter, die leicht entfernt wurden und nicht in der folgenden Reihe meiner Beobachtungen erwähnt werden.

3. In der Regenbogenhaut kommt es zu einem Knoten von Granulations-Gewebe, wenn der Splitter aus der Linse auch nur mit einer Spitze hervorreicht. Die Entfernung ist einfach.

4. In der Linse wird ein kleiner Kupfersplitter monatelang, und selbst über Jahr und Tag, ganz gut vertragen. Es braucht nicht einmal eine störende Linsen-Trübung aufzutreten; das Auge liest feinste Schrift und braucht also nicht operiert zu werden.

Schließlich kann es aber zu einer stürmischen Quellung der Linse kommen, so daß Beseitigung der letzteren unaufschiebbar wird. Der Erfolg des Eingriffs ist zufriedenstellend.

5. Im Glaskörper bedingt ein Kupfersplitter meist akute Vereiterung, selten chronische Entzündung mit Bindegewebs-Bildung. Das Auge ist verloren, da die Entfernung des Splitters nicht gelingt. Ausschälung des Augapfels wird notwendig, sei es, daß man einen Versuch der Ausziehung gemacht hat oder nicht.

Immerhin ist es nicht unmöglich, da wir in Glaskörper-Operationen heutzutage mehr Übung und Sicherheit erlangt haben, gelegentlich ein solches Auge zu retten. Doch ist mir bis jetzt kein Fall bekannt, wo dies gelungen und dauernd war.

6. Im Augen-Hintergrund festsitzend, bewirkt der Kupfersplitter meist Vereiterung,[2] wie im Glaskörper, seltner Bindegewebs-Bildung mit Schrumpfung und vollständiger Netzhaut-Ablösung.

Das Gefährliche und Tückische der Verletzung liegt darin, daß selbst nach Jahr und Tag, nachdem die Beseitigung der getrübten Linse Verbesserung der Sehkraft bewirkt hatte, noch eine Vereiterung erfolgen und Entfernung des Augapfels notwendig machen kann. — — —

[Folgt Mitteilung von 16 Fällen.]

---

[1] Vgl. meine Arbeit im Arch. f. Ophthalm. XXXVI, 3.

[2] Vgl. aber Nr. 165a.]

167a. Die Entfernung von Kupfersplittern aus dem Augengrund.[1] Berl. klin. Wochenschr. 1897, Nr. 15.

M. H.! In den meisten Fällen, wo ein Fremdkörper in die Tiefe des Auges eindringt, handelt es sich um Eisensplitter und um Verletzung bei der Arbeit. Die Behandlung dieser Fälle ist in den letzten 16 Jahren durch Zuhilfenahme des Elektro-Magneten zu einer großen Sicherheit gediehen. In den 12 Fällen z. B., die im Jahre 1896 mit Eisensplittern im Augen-Innern zu mir kamen, wurde jedesmal sofort ohne Nebenverletzung der Splitter entfernt.

Die Ausziehung der Eisensplitter ist aber nicht bloß wertvoll an sich, sondern sie hat uns auch Mut gemacht und den Weg gebahnt[2] zur Entfernung von andren Metallsplittern, die dem Magneten nicht folgen.

Hier kommen zunächst die Kupfersplitter in Betracht. Bei diesen handelt es sich seltner um Verletzung bei der Arbeit, meistens um Explosion von Zündhütchen. Die Kupfersplitter sind nicht bloß schwerer zu holen, einmal weil sie wirklich mit einer Zange gepackt werden müssen, sodann wegen ihrer oft winzigen Kleinheit; sondern sie sind auch weit gefährlicher, als die Eisensplitter.

Schon der Tierversuch lehrt[3], daß Kupfersplitter, keimfrei in's Augen-Innere eingebracht, weit regelmäßiger, als Eisen, Eiterung bedingen. Kupfer in der Vorderkammer bewirkt Eiterung, in der Linse wird es gut vertragen, im Glaskörper macht es Netzhaut-Ablösung, oder Eiterung, wenn der Splitter dem Augengrund aufliegt.

Hiermit stimmt die klinische Erfahrung am Menschen überein. Eisensplitter heilen öfters im Augengrund reizlos ein, [wenigstens vorläufig,] — Kupfersplitter hingegen ganz überaus selten. — — —

Ein Kupfersplitter im Innern eines Auges bewirkt sogar gelegentlich sympathische Erblindung des zweiten Auges, wie schon 1835 v. Ammon, einer der ersten Beschreiber der sympathischen Augen-Entzündung, in seiner preisgekrönten Abhandlung über die Iritis nachgewiesen.

Wegen dieser Gefahr wird meist der Augapfel, welcher den Zündhut-Splitter beherbergt und stärkere Entzündungs-Erscheinungen darbietet, operativ entfernt, um das zweite Auge sicherzustellen.

---

[1] Nach einem in der Berliner medizinischen Gesellschaft gehaltenen Vortrag.

[2] Ich betone die Wichtigkeit des von mir 1879 angegebenen meridionalen Schnitts hinter dem Ciliarkörper. A. v. Graefe's Äquatorialschnitt „mit Auspressen des Glaskörpers nach Belieben" (Arch. f. Ophthalm. IX, 2, 81, 1863) liefert kein bleibendes Sehvermögen. Gerade bei der Entfernung von Fremdkörpern kommt alles darauf an, wie es gemacht wird.

[3] Vgl. Leber, Die Entstehung der Entzündung. Leipzig 1891. — — —

Leber[1] hat neuerdings die Ansicht aufgestellt, daß sympathische Entzündung des zweiten Auges nur dann folgen könne, wenn bei der Verletzung des ersten Auges mit dem Splitter auch pathogene Keime in's Innere eingedrungen waren; nicht aber, wenn (wie gewöhnlich bei explosiven Verletzungen,) der Splitter aseptisch in's Auge gedrungen ist, und die folgende Entzündung und Eiterung nur chemisch durch die Anwesenheit des Kupfersplitters bedingt sein kann. Mag man diese Ansicht annehmen oder nicht, jedenfalls sind Leber's Erfolge ermutigend. Bei 25 Fällen von Kupfersplittern im Augen-Innern ist ihm die Entfernung siebenmal nicht geglückt, achtzehnmal gelungen. Dreimal mußte zwar nachträglich doch der Augapfel herausgeschnitten werden. Von den 15 gelungenen Fällen aber wurde siebenmal nur die äußere Form des Augapfels, achtmal auch noch ein gewisses Sehvermögen, von $^1/_{60}$ bis $^1/_6$, erhalten.

Ich selber habe im Jahre 1894 über meine bisherigen Beobachtungen, nämlich über 16 eigne Fälle von Kupfersplittern berichtet[2], und im Jahre 1896[3] mein erster Assistent, Herr Dr. Kuthe, über 2 Fälle von Messingsplittern, die er durch die Eingangs-Öffnung glücklich herausgezogen hat; der eine Fall war besonders wichtig, da er volle Sehkraft lieferte, und das andre Auge des Arbeiters seit 21 Jahren durch Steinwurf unbrauchbar geworden.

Heute bin ich in der Lage, Ihnen zwei neue Fälle vorzustellen, wo durch glückliche Entfernung eines Zündhut-Splitters aus der Tiefe des Auges die Enukleation vermieden werden konnte, und ein Rest von Sehkraft erhalten blieb.

Die erste Bedingung zum Gelingen solcher Operationen ist die genaue Diagnose des Fremdkörper-Sitzes. — — —

Die zweite Bedingung ist ein richtiger Operations-Plan, welcher der Besonderheit des Falles angepaßt und unter tiefer Betäubung des Kranken, sowie unter strengster Asepsie durchgeführt werden muß.

1. Der 29jährige Ziegler H. S. von auswärts zog sich am 26. Dezember 1896 beim Gewehr-Putzen eine Verletzung des rechten Auges zu, durch ein platzendes Kupfer-Zündhütchen. Sein Arzt erklärte ihm sehr richtig, daß sogar das zweite, nicht verletzte Auge mit in Gefahr schwebe, und sandte ihn in eine Augen-Heilanstalt. Dort wurde ihm der dringende Rat gegeben, sofort das verletzte Auge entfernen zu lassen. Dazu konnte er sich nicht entschließen und reiste wieder nach Hause. Der Zustand des verletzten Auges besserte sich angeblich ein wenig, aber von Mitte Januar ab wurde es erheblich schlimmer. Am 28. Januar kam er zu mir. Ich fand

[1] C.-Bl. f. A. 1894, S. 276 u. 444.
[2] Deutsche med. Wochenschr. 1894, Nr. 14.
[3] C.-Bl. f. A. 1896, Oktoberheft.

das verletzte Auge stark gereizt, rings um die Hornhaut gerötet. Im äußeren unteren Quadranten der Hornhaut, dicht unter der Horizontalen, sitzt eine schmale Narbe, strichförmig, von knapp 2 mm Länge; dicht dahinter ein entsprechender Spalt in der Iris-Wurzel. Die Pupille ist rund und durch Atropin-Einträuflung nicht einmal auf mittlere Weite zu bringen. Die Linse durchsichtig. Hinter derselben schläfenwärts, vor dem Strahlen-Körper und dem vordersten Teil der Aderhaut, haftet am Augengrund eine in den Glaskörper-Raum klumpig hervorragende, bläulichweiße Masse, in der man einen kupfrig-glänzenden, schmalen, senkrecht verlaufenden Streifen entdeckt. Es ist dies der vordere Rand des im Augengrund eingepflanzten und von der entzündlichen Wucherung überdeckten Kupfersplitters. Man erkennt den letzteren sowohl im umgekehrten Bilde (mit +2″) wie auch im aufrechten, und auch wenn man über den Rand des Beleuchtungs-Spiegels fortblickt. Der Sehnerven-Eintritt ist nur ganz verschwommen, mehr andeutungsweise zu sehen, der Glaskörper im ganzen getrübt. Das Auge erkennt die Zahl der Finger auf 4′, das Gesichtsfeld ist von der Nasenseite her etwas eingeengt (gegen 40°). Das andre Auge ist gesund. Da bereits 33 Tage seit der Verletzung verstrichen waren, ohne daß es zu einer allgemeinen Vereiterung des Augen-Innern gekommen; so mußte man annehmen, daß der eingedrungene Fremdkörper aseptisch, d. h. frei von Eiter-Kokken, gewesen, was ja auch bei solchen Explosionen die Regel bildet, wenn die Eingangswunde klein war und rasch sich wieder geschlossen hat. Somit mußte der Versuch gemacht werden, das Auge zu erhalten und den Fremdkörper herauszuziehen. Zunächst wurden Einträuflungen von Atropin und Kokain angeordnet. Aber es traten so unerträgliche nächtliche Schmerzen ein, daß der Kranke trotz Morphium und Chloralhydrat nicht im Bett bleiben konnte. Auch zeigte sich Faserstoff-Ausschwitzung im unteren Teil der Pupille, wie gewöhnlich bei schweren Entzündungen der Aderhaut und des Glaskörpers. Deshalb schritt ich bereits am 1. Februar zur Operation. Der dem Alkohol ergebene Patient erhielt zuerst eine Morphium-Einspritzung, dann 25 g Chloroform nach dem Tropf-Verfahren, gegen Schluß auch reichliche Kokain-Einträuflungen auf die Augapfel-Oberfläche. Die Betäubung war ganz tief, was für diese Operationen unbedingt geboten scheint, und durchaus befriedigend. Die Operation wurde genau nach dem vorher aufgestellten Plan ausgeführt und dauerte etwa 4 Sekunden. Oberhalb des oberen Randes vom äußeren geraden Augenmuskel, etwa 5 mm schläfenwärts vom Hornhaut-Rand beginnend, wurde durch die Augenhäute mit der Lanze ein wagerechter Schnitt von 6 mm angelegt und die Lanze bis in den Glaskörper vorgestoßen. Sofort wurde die geriefte Kapsel-Pinzette gespreizt in diesen Schnitt eingeführt, gerade nach unten geschoben, geschlossen und wieder herausgeführt. Beim ersten Griff war der Fremdkörper herausbefördert. Die Bindehaut-Wunde wurde durch eine gekochte Seidennaht geschlossen. Glaskörper wurde überhaupt nicht sichtbar, da die Betäubung genügend tief, und der linienförmige Schnitt nicht zu klein war.

Der Schmerz war wie fortgeblasen. Der Kranke schlief gut in der folgenden Nacht. Am folgenden Tage war die Pupille von selber ganz frei von der Ausschwitzung geworden, was ich auch nach früheren Erfahrungen erwartet hatte; die Hornhaut ganz klar. Im Glaskörper war Blut sichtbar. Das ist ja selbstverständlich, wenn man einen solchen Fremdkörper aus der Einpflanzung in der Aderhaut herauszieht. Das Auge zählte

bald die Finger und zeigte richtige Projektion. Der Kupfersplitter ist dünn, 3 mm lang, $1^1/_2$ mm breit. Nach 3 Wochen sah das Auge äußerlich fast wie ein gesundes aus. Der Kranke war nicht länger zu halten und reiste nach Hause.

Am 10. März 1897 kehrte er wieder. Das Auge hatte sich noch wesentlich gebessert, zählte Finger auf 3′ und zeigte eine nur mäßige Gesichtsfeld-Beschränkung, nasenwärts (i. 30°, o. 30°, a. 80°, u. 60°). Die Kapsel des Fremdkörpers ist mit dem Augenspiegel noch sichtbar, wiewohl verkleinert; Blut noch im Glaskörper vorhanden, die Spannung normal. Es sind heute 45 Tage seit der Operation verstrichen. Der Erfolg kann [vielleicht] als ein bleibender betrachtet werden.

Die Sehkraft ist langsam, aber stetig in Zunahme begriffen. 18. März 1897 erkannte das verletzte Auge die Schriftprobe Schneller Nr. 7,5 in 6″ Entfernung.

2. Noch merkwürdiger und schwieriger war der zweite Fall.

Am 3. Dezember 1896 wurde der 13jährige F. M. von auswärts zur Aufnahme gebracht. Das rechte Auge sollte vor 3 Wochen einen Stockschlag erlitten haben. Es sah nur Finger auf 2′ ($S = {}^1/_{100}$), bei allseitiger Gesichtsfeld-Verengerung (o. 30°, a. 50°, u. 40°, i. 40°). Das Auge war stark gereizt, rings um die Hornhaut gerötet, die letztere zart rauchig getrübt, die Regenbogenhaut entzündet, am Boden der Vorderkammer eine kleine Eiter-Absetzung. Glaskörper getrübt. Augen-Hintergrund nicht sichtbar, Spannung herabgesetzt. Dabei war keine Spur einer Verletzungsnarbe nachzuweisen. Ich sagte dem Knaben auf den Kopf zu, daß er mit Zündhütchen gespielt; er leugnete hartnäckig. Aber 2 Tage später erhielt ich von dem Vater ein Schreiben des Inhalts, daß meine Annahme tatsächlich begründet sei, daß der Knabe wirklich mit Zündhütchen gespielt hatte und dabei zu Schaden gekommen war, aber aus Furcht vor Strafe das Unglück verhehlt hatte.

Unter Atropin-Einträuflung und Aufenthalt im Dunkeln besserte sich das Auge erheblich, ja fast wunderbar. Die Sehkraft stieg von ${}^1/_{100}$ auf ${}^1/_3$, das Gesichtsfeld wurde fast normal.

Das Auge war reizlos, zeigte eine kleine Verwachsung des unteren Pupillar-Randes, mäßige Glaskörper-Flocken und jene Schwellung des Sehnerven-Eintritts mit Erweiterung der Netzhaut-Venen, die wir öfters bei durchbohrenden Verletzungen des Augapfels als Fernwirkung beobachten. Ich zeigte den Knaben mehreren, namentlich auch englisch redenden Ärzten, als Beispiel der Tatsache, daß man nicht zu schnell die Entfernung des verletzten Augapfels vornehmen sollte. Der Knabe wurde zu seinen hiesigen Verwandten entlassen und blieb in Beobachtung. Aber am 5. Februar 1897, also etwa 12 Wochen nach der Verletzung, fand ich das Auge wieder gereizt und nahm den Knaben von neuem auf. Eine grüngelbe Masse von halbkreisförmiger Begrenzung mit einem oberen rundlichen Fortsatz wuchs vom unteren Teil des Strahlenkörpers dicht hinter der Linse empor bis zu deren hinterem Scheitel. Offenbar war aber auch die hinterste Schicht der Linse selber in flacher Lage mit getrübt. Ich hatte solche umschriebene Eiterzellen-Einwanderung in die hinteren Linsenschichten schon früher bei Verletzungen des Augapfels mit Eindringen von Fremdkörpern beobachtet und sah in unsrem Fall (mit der Lupe hinter dem Augenspiegel) das Anwachsen dieser Linsen-Trübung, indem am oberen Rand erst durchsichtige Blasen,

wie Myelin-Tropfen, sich bildeten, die dann nach kurzer Zeit in weiße Trübungsmasse sich umwandelten. Außerdem war bei erweiterter Pupille gerade oberhalb des unteren Linsen-Randes ein Trübungs-Schlauch zu entdecken, der die Linse von vorn nach hinten durchsetzte. Fremdkörper nicht sichtbar, aber hinter dem unteren Linsen-Rand im Strahlenkörper anzunehmen.

Das Auge muß jetzt operiert werden, sonst ist es verloren, da ich bei früheren Fällen der Art dann plötzlich mit einem Schlage die allgemeine Vereiterung des Augen-Innern eintreten sah.

Am 9. Februar 1897 vollführte ich zuerst unter Chloroform-Betäubung eine breite Pupillen-Bildung nach unten. Die Hoffnung, danach den Fremdkörper zu Gesicht zu bekommen, erfüllte sich nicht. 6 Tage später, am 15. Februar 1897, schritt ich zur Haupt-Operation. Unter Chloroform-Betäubung wurde ein Lappenschnitt am unteren Hornhaut-Rand angelegt, ungefähr $^1/_4$ ihres Umfangs umfassend, dann mit der Fliete ein Π-förmiger Schnitt durch Kapsel und Vorderschicht der Linse geführt, und zwar der wagerechte Schenkel oberhalb des vorderen Linsen-Scheitels; endlich mit gespreizter Kapsel-Pinzette auf die neugebildete Eitermasse vorgedrungen. Nach dreimaligem Fassen war der Fremdkörper nicht gekommen. Jetzt trat ich hinter den Kranken und führte die Kapsel-Pinzette, mit der Konkavität nach vorn, genau nach unten vom unteren Linsen-Scheitel auf den Strahlenkörper zu und holte augenblicklich den Kupfersplitter. Der Splitter ist ganz dünn, schwarz von chemischer Veränderung mit Rückwirkung auf die lebende Substanz, fast 3 mm lang, kaum 1 mm breit.

Auf Entfernung der Linse wird verzichtet, da dabei Glaskörper-Verlust zu befürchten stand.

Die Heilung der Wunde erfolgte absolut reizlos. Der Augapfel zeigt noch herabgesetzte Spannung. Die Pupille ist durch Linsen-Trübung versperrt, aber Lichtschein und Projektion erhalten, so daß gute Aussicht vorhanden ist, später durch eine einfache Operation die Pupille zu eröffnen und dem Auge einige Sehkraft wieder zu geben.

31 Tage sind seit der operativen Entfernung des Fremdkörpers verstrichen. — 31. März 1897 mit reizlosem Auge entlassen, Spannung besser.

168. Traumatische Einpflanzung einer Wimper, umschriebene eitrige Iritis, Ausziehung der Wimper und Iris-Ausschneidung. C.-Bl. f. A. 1909, S. 2—5.

Am 4. November 1908 gelangte ein 31jähriger Mann zur Aufnahme. Am Morgen desselben Tages war ihm der Patent-Verschluß einer Bier-Flasche, die er zum Anwärmen an's Feuer gesetzt, die aber dabei zersprang, in's linke Auge geflogen.

Seine Sehkraft war immer nur mäßig, jedoch ausreichend, das verletzte linke Auge sein besseres gewesen. Das rechte Auge zeigt alte Hornhaut-Fleckchen.

Das linke ist auf das heftigste gereizt. Am inneren-unteren Quadranten des Hornhaut-Randes sitzt eine kleine durchbohrende Verletzung; in der Vorderkammer einige Blutgerinnsel; die Pupille ist mit Exsudat-Massen bedeckt, so daß man über die Beschaffenheit

der Linse im Unklaren bleibt. Der Augapfel ist ganz weich und zeigt starke Schmerz-Empfindlichkeit. Atropin-Einträuflung, Verband. Am 7. November 1908 erkennt man in der Wund-Gegend, nasenwärts, eine kleine Ablösung der Iris-Peripherie; am 9. November 1908, nachdem die Pupille leidlich durchsichtig geworden, zwei größere Glaskörper-Trübungen, die an der Wundgegend haften und, sich verbreiternd, weit nach hinten ziehen, so daß doch wohl bei der Verletzung ein Fremdkörper nicht bloß die Hornhaut und die Iris zerrissen hat, sondern bis gegen den Glaskörper vorgedrungen ist.

Ob der Porzellanknopf oder der gebogene Draht des Verschlusses diese Zerreißung ausgeführt, kann ja nicht entschieden werden. Aber die heftigen und andauernden Schmerzen, nebst einer gewissen Reizung des andren Auges, legen den Gedanken nahe, daß bei der Verletzung irgend ein Fremdgebilde in das Augen-Innere eingepflanzt worden. Am 13. November 1908 entdeckte ich bei seitlicher Beleuchtung, mit der Lupe, eine sehr feine Wimper, die in die Regenbogenhaut am medialen Pupillen-Rand eingepflanzt ist, durch den medialsten Abschnitt der Pupille nach oben zieht, starr und gerade verläuft und mit feinster Spitze vor dem inneren-oberen Teil der Regenbogenhaut endigt. Dabei zeigt die Einpflanzungs-Stelle in der Regenbogenhaut eine umschriebene leichte Anschwellung, bzw. Wucherung des Gewebes mit neugebildeten, feinsten Gefäßen. Die Gefäß-Bildung und Wucherung des Gewebes ist auf diese Stelle beschränkt, in Ausdehnung von einigen Millimetern. Somit ist klar, daß die Operation, welche notwendig ist, um das Auge zu retten, auch als leistungsfähig sich erweisen wird.

Leicht ist sie nicht. Die Wimper, die man doch zuerst packen und herausziehen möchte, ist nicht schwarz, da sie noch immer von einer dünnen Exsudat-Schicht bedeckt wird; auch für das schärfste Auge nur an dem Austrittspunkte aus der Iris-Anschwellung und auf der ganz kurzen Bahn durch den Randteil der engen Pupille soeben sichtbar; nicht aber oben, wo sie auf der Iris liegt und am bequemsten zu packen wäre. Aber bei einer so feinen Operation das Auge mit einer Lupe zu bewaffnen hat sein Mißliches, weil man dann nur in einer Ebene scharf sieht.

Wollte man hingegen nach dem Hornhaut-Schnitt sofort die Regenbogenhaut-Anschwellung mit der kleinen Iris-Pinzette packen und zum Abschneiden herausziehen, so könnte man leicht das Härchen noch im Augen-Innern verlieren und dann wäre es, wegen der Blutung, überhaupt nicht mehr zu sehen und zu entfernen.

Nach reiflicher Erwägung entschloß ich mich doch für den ersten Plan. Zunächst wurde tiefe Betäubung eingeleitet: 120 g der Bill-

roth'schen Mischung waren dazu notwendig. Der Lanzen-Schnitt durch den Rand-Teil der Hornhaut nasenwärts war schon beschwerlich, da die Verletzungs-Narbe nachgab und der Schnitt bei Abfluß des Kammerwassers vollendet werden mußte. Auch zeigte sich, trotzdem der Schnitt ganz in der Hornhaut lag, ein wenig Blut in der Vorderkammer. Die gekrümmte, zackenlose, aber an beiden Armen innen geriefte Fremdkörper-Pinzette wurde geschlossen eingeführt, mit großer Vorsicht, nach der oberen Iris-Gegend; dort geöffnet und, um das Härchen zu packen, wieder geschlossen und herausgeleitet. Das Härchen lag nicht zwischen den Armen der Pinzette, — aber in der Wunde, so daß es sofort entfernt und geborgen werden konnte. (Wahrscheinlich hatte die Pinzette dasselbe mit einer von der Spitze schon etwas entfernteren Stelle gepackt und in der Wunde verloren, als man die herausgezogene Pinzette nicht mehr so fest geschlossen hielt.) Jetzt folgte sogleich der dritte Akt der kleinen Operation, die Einführung einer gewöhnlichen krummen Iris-Pinzette: in der Gegend der Regenbogenhaut-Wucherung wurde sie breit eröffnet, packte die Wucherung, zog sie heraus; ein Scherenschnitt genügte. Es ist ein beträchtliches Stück der Iris. Natürlich füllte sich die ganze Vorderkammer sofort mit Blut, so daß wir die ganze Wirkung der Operation nicht mehr beobachten konnten. Am 14. November 1908 war die Operation ausgeführt worden.

Die Schmerzen waren sogleich beseitigt. Am 16. November 1908 war die Kammer gebildet; es war noch etwas Blut darin. Am 30. November 1908 war das operierte Auge ganz reizlos, die Iris im wesentlichen normal; in dem Kolobom sitzt ein flaches, weißliches Häutchen, das aber noch von Blut bedeckt und durchsetzt ist.

Am 10. Dezember 1908 ist S = $^5/_{15}$, G.F. frei. Am 15. Dezember 1908 wird eine genauere Prüfung vorgenommen. Das rechte Auge hat Hornhaut-Flecke, höchste Kurzsichtigkeit und davon abhängige Veränderungen des Augengrundes. Es liest Sn $2^1/_2{}'$ in $2^1/_2{}''$ bei freiem Gesichtsfeld. Hornhaut-Astigmatismus = −4,0 D., Achse 28° n. Also war es für den Verletzten von entscheidender Wichtigkeit gewesen, sein linkes Auge sehtüchtig zu behalten.

Dieses, das verletzte Auge, zeigt Hornhaut-Astigmatismus von etwa 8 D., mit senkrechter Achse, und hat mit +2 D. cyl. ↑ S = $^5/_{15}$. Das Auge ist reizlos, die Spannung gut, das Kolobom etwas verschmälert; von einem weißen Häutchen, das vorn einen Blutstreif trägt, verschlossen; Pupille durch Atropin-Einträuflung ein wenig erweitert, im übrigen rund. Auf der oberen Iris sieht man noch eine Art von Narben-Linie, wo die Wimper gelegen hatte! Linse und Glaskörper im wesentlichen durchsichtig. Sehnerven-Eintritt gut sichtbar.

Unterhalb desselben ein dunkler Streif, vielleicht ein Aderhaut-Riß, der im Augenblick der Zusammenpressung des Augapfels entstanden war.

Der Kranke wird auf seinen Wunsch entlassen.

Die mikroskopische Untersuchung des ausgeschnittenen Iris-Stückchens hat Herr Kollege Ginsberg ausgeführt und mir die folgende Beschreibung mitgeteilt, wofür ich ihm zu besondrem Danke verpflichtet bin:

„Das ausgeschnittene Iris-Stück hat an einer Seite eine knotige Anschwellung, welche aus Leukocyten, vorwiegend polymorph-kernigen besteht. Viele Zellen zeigen Degenerations-Erscheinungen, Kernzerfall. In diesem eitrigen Infiltrat findet sich eine kreisrunde, scharf begrenzte Lücke, in welcher die Cilie gesessen haben dürfte.

Die diesem Knoten benachbarte Iris-Hälfte zeigt hier und da eitrige Infiltration, auch etwas Vermehrung der Plasma-Zellen.

Auf dieser Seite ist auch die Pigment-Schicht zerworfen, die Pigment-Zellen sind in der eitrig infiltrierten Partie verstreut.

Mikroorganismen habe ich nicht gefunden."

Jedenfalls hat die mikroskopische Untersuchung unzweideutig die Notwendigkeit des Eingriffs nachgewiesen.

Einen Fall von akuter eitriger Iritis durch Eindringen eines Wimperhaares mit anhaftenden Schleim-Flöckchen, welche durch die tags nach der Verletzung ausgeführte Iridektomie und Ausziehung des Haares nebst den Flöckchen noch glücklich geheilt wurde, habe ich in meiner Einführung (I, S. 60, 1892) mitgeteilt.

Die sehr gründliche Dissertation von H. Lang „über Cilien im Auge", aus der Rostocker Universitäts-Augenklinik des Herrn Professor Peters (1907, S. 24) enthält den Satz: „Wird ein Auge infolge einer Verletzung infiziert, so ist eben die Verletzung selbst, nicht aber die Cilie schuld daran." Meine beiden Fälle beweisen, daß dieser Satz nicht allgemein gültig ist. Das war ja auch von vornherein nicht anzunehmen. In meinen beiden Fällen wäre ohne sofortige Ausziehung der Wimper nebst dem, was ihr anheftet oder sie umgibt, sicher das Auge zugrunde gegangen; in dem hier ausführlicher beschriebenen wäre selbst die Gefahr einer sympathischen Entzündung des zweiten Auges nicht ausgeschlossen gewesen.

168a. Wimpern in der vorderen Augenkammer. Von Dr. Fehr. C.-Bl. f. A. 1901, S. 205.

Wimperhaare können durch Verletzung oder durch Operation in's Augen-Innere gelangen. Ersteres ist das Häufigere. Zwei Formen von Folge-Zuständen werden beobachtet: 1. Die akute Form; das Haar

ist septisch und macht floride Entzündungen.[1] 2. Die chronische Form; das Haar ist keimfrei und wirkt nur als Fremdkörper. Als solcher kann es dauernde Reizung bewirken und zu Kysten-Bildung oder zu Entwicklung solider Tumoren den Anlaß geben. Oft auch hat das Haar gar keine Störungen gemacht.

Am 18. Mai 1900 kam in Prof. Hirschberg's Augen-Heilanstalt eine 49jährige Dame mit einer frischen Verletzung ihres rechten Auges: Ein großer Eisen-Nagel war beim Versuch, ihn in die Wand zu klopfen, zurückgesprungen und hatte ihr die Hornhaut durchbohrt. Status praes.: Auge weich, in der Hornhaut etwas unterhalb der Mitte breite, durchbohrende Wunde. Iris und Linse nicht verletzt. Sehschärfe bis auf Fingerzählen herabgesetzt. Behandlung: Bettruhe; Atropin, Verband. Verlauf: 8 Tage lang erheblicher Reiz-Zustand. Fremdkörper aber auch mit Lupe nicht zu entdecken. Nach 14 Tagen Auge reizlos. S = $^5/_{30}$. Entlassung. In der Folgezeit weitere Besserung der Sehschärfe bis auf $^5/_7$, Auge dauernd reizlos, aber beständiges Klagen über Druck im Auge. Am 31. Dezember 1900 Entdeckung eines Wimperhaares in der Vorderkammer des reizlosen Augapfels, das sich bisher im Kammerwinkel verborgen gehalten haben muß. Die Spitze des Haares haftet jetzt in der Iris-Oberfläche nahe der temporalen Peripherie; die von einer geringen Menge weißlicher, epithelialer Substanz eingescheidete Wurzel berührt unterhalb der Pupillen-Mitte die Descemet und flottiert bei Bewegungen des Auges. Bei zurückgeneigtem Kopfe liegt die Wimper der Iris innig an und entfernt sich von ihr bei Vorbeugen des Kopfes. Dieses Verhalten bestimmt Herrn Geh.-Rat Hirschberg, die Operation in sitzender Stellung der Kranken zu machen. Nach Lanzen-Schnitt am unteren äußeren Hornhaut-Rande wird bei greller, elektrischer Beleuchtung die dem Operateur sofort gereichte geriefte Kapsel-Pinzette eingeführt; mit einem Griff, ehe das Kammerwasser abfließen konnte, die Wimper gefaßt und herausgezogen. Heilungsverlauf glatt. Entlassung nach 12 Tagen mit reizlosem Auge und guter Sehschärfe.

169. Zur Pathologie der sympathischen Augen-Entzündung. Berl. klin. Wochenschr. 1881. (Vgl. oben Nr. 23.)

169a. Über sympathische Augen-Entzündung. C.-Bl. f. A. 1895, S. 80—83, und 1905, S. 100—102.

Der Umstand, daß eine Doktor-Schrift über die sympathische Augen-Entzündung mit 2 Fällen aus meinem Beobachtungs-Kreis ver-

[1] Vgl. Hirschberg, Einführung in die Augenheilk. I, S. 60, Anm.

öffentlicht wird, veranlaßt mich, den einen der dort beschriebenen Fälle kurz hier mitzuteilen und ein Bild der sympathischen Augenhintergrunds-Veränderungen beizufügen. Gibt es denn ein Augengrunds-Bild der sympathischen Entzündung? Ganz gewiß. Sogar ein ganz eigenartiges. Es besteht in hellen Herden der Peripherie, die eine entfernte Ähnlichkeit mit den spezifischen haben, und kommt ebenso auch dem ersterkrankten (verletzten) Auge zu. Berücksichtigen wir, daß die anatomische Untersuchung der frischen Erkrankung des verletzten Auges eine gewisse Ähnlichkeit mit der Tuberkulose (Riesenzellen, Granulations-Gewebe) darbietet; so werden wir vorläufig gut tun, als Ursache der sympathischen Augen-Entzündung das Eindringen eines Erregers von Granulations-Wucherung (Bacill) zu vermuten, nicht aber Eiter-Erreger (Kokken), zumal die Entwicklungszeit der Krankheit von 3 bis 12 Wochen mit jener Vermutung übereinstimmt. Bezüglich der Wege der Übertragung wissen wir nur so viel, daß weder die Blutbahnen, noch die Ciliarnerven, noch die Sehnerven es sein können; vielleicht wird es gelingen, eine Lymph-Bahn zwischen den beiden Augäpfeln zu entdecken.

Am 1. Dezember 1893 gelangte ein 6jähriges Bauern-Mädchen zur Aufnahme. Am 16. Oktober 1893, also 6 Wochen zuvor, hatte das Kind beim Durchschneiden eines Bandes mit einem Brodmesser sein linkes Auge verletzt. Anfangs bestand Rötung und Schmerz, aber im Laufe von 3 Wochen gingen diese Erscheinungen, unter kühlen Wasser-Umschlägen, ohne ärztliche Behandlung zurück. In der letzten Zeit wurde Tränen des andren Auges beobachtet, und deshalb das Kind gebracht. Auf dem linken Auge beginnt die Narbe der durchbohrenden Verletzung innen-unten im Lederhaut-Saum und reicht schräg etwa 4 mm weit in die Hornhaut hinein. Die Pupille ist mandelförmig, die Regenbogenhaut mit der Narbe verwachsen. Das Auge nur leicht gerötet, am unteren Ende der Narbe. Im Augengrund ist nichts Krankhaftes zu entdecken, zumal die Pupille dem Atropin nicht nachgibt. Das Auge zählt Finger auf Stubenbreite (15′). Ebenso auch das andre. Dieses tränt fast gar nicht, sieht äußerlich fast reizlos aus. Die Pupille erscheint rund, aber ein wenig nach oben verlagert; d. h. die untere Hälfte der Regenbogenhaut ist breiter, als die obere. In der Pupille sind einige bräunliche und auch hellere Punkte wahrzunehmen, so daß der Herr, welcher das Kind zunächst untersuchte, zuerst an Reste einer Pupillen-Haut (Membrana praepupillaris perseverans) dachte.[1] Aber die Lupe zeigt sofort Punkte

[1] Einige Tage vorher hätte man ohne genaueste Lupen-Betrachtung vielleicht gar nichts gesehen; und, wenn dann der verletzte Augapfel ausgeschält worden, eine Entstehung der sympathischen Entzündung nach der Ausschälung an-

in den tieferen Schichten der Hornhaut. Somit wird eine Regenbogenhaut-Entzündung und, wegen der gesetzmäßigen Zwischenzeit seit der Verletzung, eine sympathische angenommen.

Sonst ist das Kind völlig gesund; während der über Jahr und Tag fortgesetzten genauen Beobachtung ist außer dem Augenleiden keinerlei andre Krankheits-Erscheinung bei ihm gefunden worden.

Sofort wird Atropin eingeträufelt. Auf dem rechten Auge wirkt es pünktlich; eine kleine Verwachsung der Regenbogenhaut nach unten wird sichtbar. Der Augengrund scheint normal, namentlich der Sehnerv.

In einer Beziehung ist der Fall ganz gewöhnlich: ein Bauern-Kind verletzt sich ein Auge, bleibt ohne ärztliche Behandlung, wird nach 6 Wochen gebracht, weil das zweite Auge mitleidet, dessen Erkrankung ja natürlich nicht erst in diesem Augenblick begonnen hat. In andrer Beziehung ist der Fall ganz ungewöhnlich: die Verwundung des verletzten Auges ist scheinbar ganz unbedeutend. Die Sehkraft des verletzten Auges ist ebenso gut, wie die des sympathisch erkrankten. An Entfernung des verletzten Auges kann gar nicht gedacht werden. In der Tat ist auch heute noch, nach 15 Monaten, das verletzte Auge das bessere, obwohl die Erkrankung, trotz unbedeutenden Anfangs, hartnäckig fortgeschritten ist. Es wurde beschlossen, das Kind im Dunkeln zu halten, Atropin so weit und so lange einzuträufeln, bis die Gefahr der Pupillen-Sperre beseitigt, bzw. verringert erscheint, und auflösende Einreibungen von grauer Salbe anzuwenden. Bis heute, 15 Monate, ist das Kind in der Anstalt, zweimal ist es, wegen Heimweh, von den Eltern herausgenommen; aber beide Male nach kurzer Zeit, wegen Verschlimmerung, wiedergebracht worden.

16. Dezember 1893. Das Kind klagt nicht. (Darin besteht die Gefahr der tückischen Erkrankung, da deshalb die Kinder vom Lande meist zu spät gebracht werden.) Trotzdem sind die Augen nicht ganz reizlos. Rechts ist unter Atropin die Pupille maximal und ziemlich rund. Zahlreiche Punkte in der Hornhaut, Pigment-Punkte auf der Linse. Der Glaskörper scheint nicht ganz frei zu sein. Herd-Erkrankungen im Augengrund, auf die nach früheren Erfahrungen besonders geachtet wurde, sind nicht nachweisbar; Sehnerv normal. Links besteht einige Rötung der Augapfel-Bindehaut. In der Nähe der Narbe zeigt die Hornhaut bei Lupen-Betrachtung zahlreiche Punkte; aber doch weniger,

---

genommen. Die übliche Schilderung der Entstehung sympathischer Augen-Entzündungen ist falsch. Vorläufer fehlen in der Regel. Der akute Beginn mit Schmerzen ist selten. Meist ist der Anfang fast unmerklich, die ersten Veränderungen sind vom bloßen Auge nicht zu sehen.

als rechts. Hinter der angewachsenen Narbe ist eine helle Wucherung im Glaskörper, wie ich solche in klassischen Fällen der Art wiederholt gesehen, trotz größter Mühe nicht wahrnehmbar. Sehnerv und Augengrund anscheinend normal.

9. Februar 1894 zählt jedes Auge für sich Finger auf 30′. Verschlechterung der Sehkraft nicht anzunehmen. Da die Augen ziemlich reizlos geworden, Quecksilber in genügender Menge schon eingewirkt hatte, die rechte Pupille maximal weit und rund, die linke wenigstens mittelweit und ohne Zacken war; so wurde die Kleine mit Atropin-Einträuflung vorläufig in die Heimat entlassen, zumal das Kind sich ebenso nach den Eltern, wie die Eltern sich nach dem Kinde sehnten.

14. April 1894 wird sie wieder gebracht mit mäßiger Reizung des rechten Auges, aber stärkeren Klagen: sie sieht angeblich Telegraphen-Stangen, wohl den Schatten länglicher Trübungen. S unverändert, bds. Finger auf 30′ (u. m.). Rechts ist die Augapfel-Bindehaut nur mäßig gerötet, aber der Hintergrund etwas mehr verschleiert; Hornhaut-Punkte noch zahlreich; Pupille weit und rund, doch besteht eine regelmäßige Kette von linienförmigen, kurzen Verwachsungs-Fäden; jeder einzelne der letzteren zieht speichenförmig zu einem Pigment-Punkt auf der Vorderkapsel, deren mittlerer Bezirk außerdem noch kleine Pigment-Auflagerungen zeigt. Jetzt, im fünften Monat der Beobachtung, sind die ersten Spuren von Herd-Erkrankung im Augengrunde nachweisbar; es sind ganz kleine, rundliche, helle Fleckchen in der Peripherie, dicht neben Verzweigungen der Netzhaut-Gefäße, auch hinter denselben. Die schon etwas stärkere Verschleierung des Hintergrund-Bildes spricht für Anwesenheit von Glaskörper-Trübungen.

Links bestehen Punkte in der Hornhaut, eine mittelweite Pupille, mäßige Verschleierung des Hintergrundes, in dem sehr bald einige Herde von der gleichen Art, wie rechts, entdeckt werden. Die Behandlung bestand wiederum in Licht-Abschluß, Atropin-Einträuflung, Einreibung von grauer Salbe in die Haut des Körpers. Die Netzhaut-Herde nahmen langsam an Zahl und Größe zu, die rechte Pupille wurde allmählich enger. Am 22. Mai 1894 mußte das Kind wieder wegen Heimweh entlassen werden, am 6. August 1894 wurde es wiedergebracht mit verringerter Sehkraft und ist seitdem in der Anstalt verblieben.

6. August 1894: Finger beiderseits auf 20—22′. Kein Schmerz, keine Rötung. Rechts geringe Hornhaut-Punktierung, links stärkere, so daß sie im unteren Viertel bei Lupen-Betrachtung schon pflasterförmig erscheint. Beiderseits ist die Iris-Peripherie gewuchert. Rechts ist die Pupille nicht mehr vollständig erweitert, auch rauten-

förmig durch bindegewebige Verwachsung zwischen dem ganzen Rande und der Linsen-Kapsel. Die hellen Herde im Augengrunde sowohl zahlreicher, als auch größer. Obschon das Kind nicht klagt, nimmt die tückische Krankheit zu auf beiden Augen. Die Einreibungs-Kur hat so gut wie gar keinen Einfluß.

Es wird die vordere Verwachsung des linken Auges unter Chloroform-Betäubung gelöst (13. Juli 1894) oder doch verringert; dann, im Monat August, Sublimat-Einspritzungen (1:5000; $^1/_3$ g) unter die

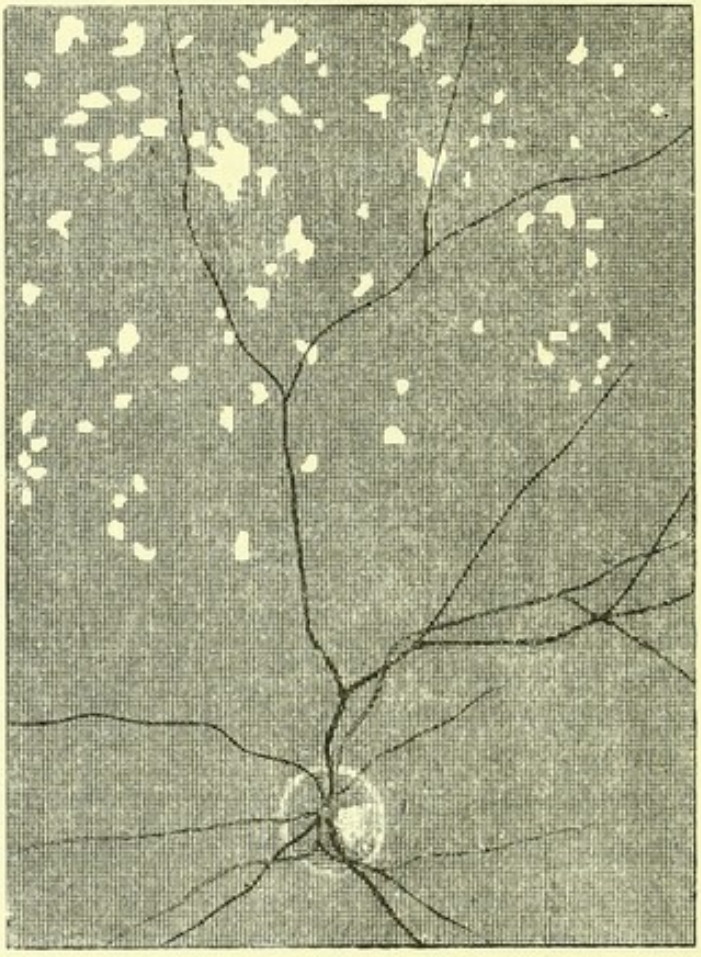

Fig. 1.

Bindehaut beider Augen rechts zweimal, links dreimal, mit den üblichen Zwischenzeiten, vorgenommen.

September 1894: S bds. Finger auf 15′ (u. m.). Zarte Bindegewebs-Züge schieben sich von den Verwachsungen aus über die Vorderkapsel. Auch links ist in der Schläfenhälfte des Sehlochs zartes Bindegewebe entwickelt. Beide Augen sind reizlos.

Im Oktober 1894 tritt die bemerkenswerte Tatsache mehr und mehr in den Vordergrund, daß das verletzte Auge besser ist, als das sympathisch erkrankte. Sowohl die Trübungen der lichtbrechenden

Teile, als auch die Herde im Augengrund sind links geringer, als rechts.

Im November 1894 ist das Hintergrunds-Bild des rechten Auges von Herrn Dr. Scheidemann gezeichnet worden. (U. B.)

Am 24. Dezember 1894 klagte das Kind über Flimmern auf beiden Augen. S nicht schlechter, als zuvor: R. Finger 25′, L. 30′. Sie kann eine Nähnadel einfädeln. Atropin wird jetzt fortgelassen, da die Spannung eher hoch schien. (Keine Spur von Bindehaut-Reizung, nachdem ein Jahr lang, täglich mehrmals, eingeträufelt worden.)

3. März 1895. Beide Augen reizlos, Spannung normal. Beiderseits Hornhaut-Punkte nicht sichtbar. Beiderseits zartestes Bindegewebe in der Pupille. Beiderseits Iris wieder abgeflacht. Beiderseits Sehnerv sehr gut sichtbar. Beiderseits zarte, helle Herde in der Peripherie. S wie zuvor. Es scheint ein gewisser Stillstand in dem Prozeß eingetreten zu sein; es steht zu hoffen, daß die sympathische Erblindung wird vermieden werden können.

Im Jahre 1895 habe ich zuerst das Bild der sympathischen Augengrunds-Veränderung beschrieben und abgebildet[1]: es besteht in zahlreichen, kleinen, rundlichen, hellen Herden der Peripherie, die eine entfernte Ähnlichkeit mit den spezifischen besitzen; es kommt ebenso auch dem erst-erkrankten, verletzten Auge zu.

Ich finde dies ausnahmslos in jedem Fall, wo der Augengrund noch sichtbar geblieben oder wieder sichtbar geworden.

Der Fall, den ich damals abgebildet, betraf ein 6jähriges Bauern-Mädchen, das am 16. Oktober 1893 sein linkes Auge mit dem Brotmesser verletzt und am 1. Dezember 1893 mit sympathischer Entzündung des rechten mir gebracht wurde. Ich habe das verletzte Auge nicht entfernt, da es noch sah, und zwar ebenso gut, wie das andre. Das war gewiß richtig. Beide Augen haben sich gehalten.

Im Jahre 1896 hatte sogar das verletzte S = 0,4 für die Ferne; das andre 0,2. Fünf Jahre nach Beginn der sympathischen Entzündung fand ich (bei reizlosem Zustand der Augen, lupen-reiner Hornhaut, unregelmäßiger Pupille, Fähigkeit, beiderseits feinste Schrift zu lesen und normalem Gesichtsfeld,) zuerst feinste Pigment-Punkte inmitten der hellen Herde in der Peripherie. Das Kind ist körperlich gesund und kommt gut fort in der Schule.

Im zehnten Jahre nach Beginn der sympathischen Entzündung wurde das umstehende Bild (Fig. 2) vom Grund des sympathisierten Auges gewonnen.

[1] A. v. Graefe hatte allerdings schon eine Andeutung von chorioiditischen Veränderungen gemacht, so daß ihm, wie in so vielen Dingen, die Priorität zusteht.

Das rechte Auge zeigt durchsichtige Hornhaut. Pupille mittelweit, in der größeren nasalen Hälfte leicht gezähnelt, in der lateralen rund und etwas beweglich. Von der Regenbogenhaut aus geht ein

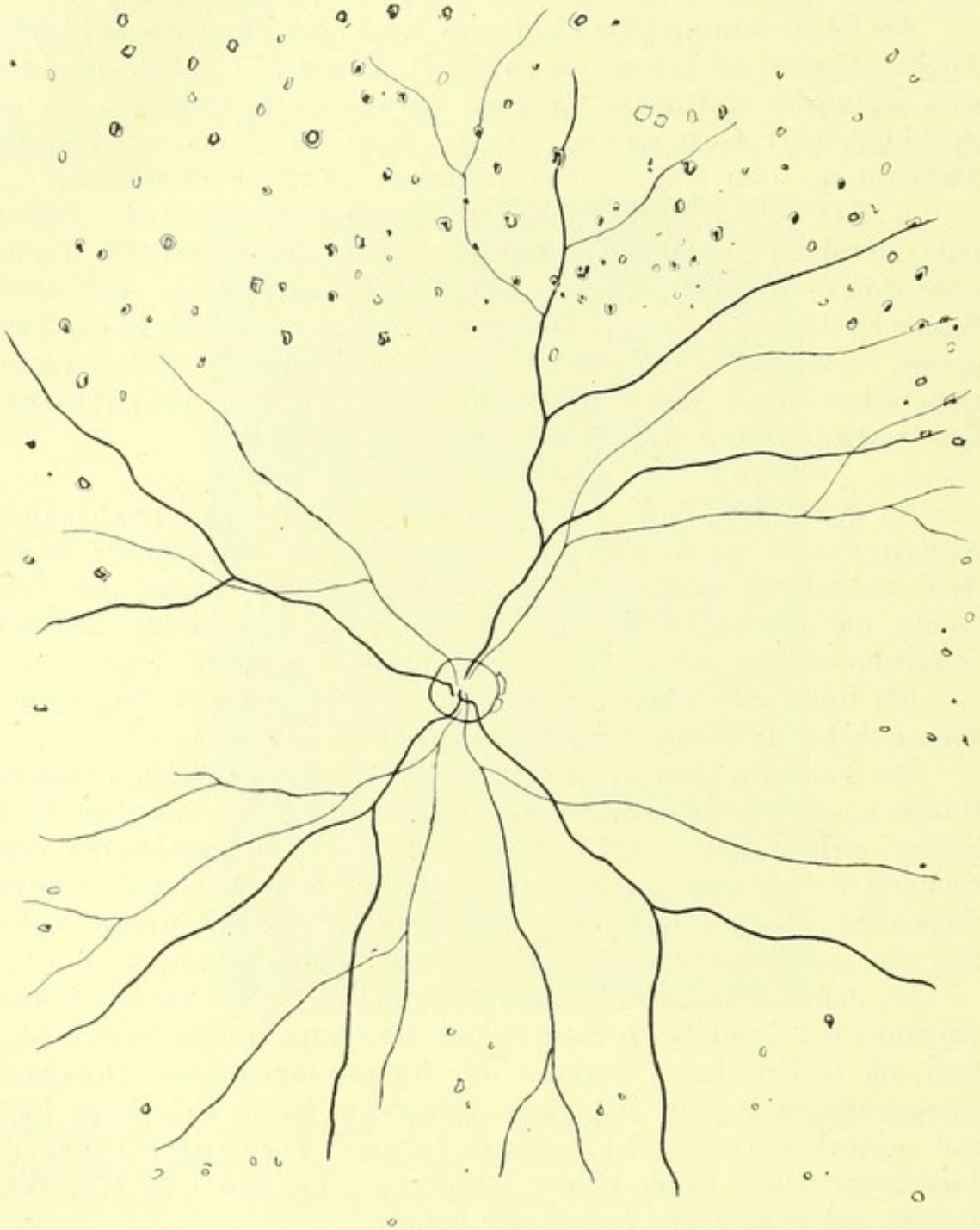

Fig. 2. (U. B. d. r. A.)

zartes, bläuliches, spinngewebe-ähnliches Häutchen in das Pupillen-Gebiet hinein. Der größere Teil desselben ist gut durchleuchtbar; daher der Sehnerven-Eintritt bequem sichtbar. Auf letzterem ist ein

zartes Bindegewebs-Streifchen zu bemerken. Die Netzhaut-Mitte ist frei. Nach unten zu, in der Peripherie, sieht man zahlreiche, kleine, rundliche Herde. Dieselben sind aber nicht mehr hell und pigmentlos; sondern stellen meist Pigment-Klümpchen, auch Schieß-Scheiben und scheckige Herdchen dar, schon zu Gruppen zusammengedrängt, aber noch nicht pflasterförmig. Links ist das Augengrunds-Bild jetzt nicht zu gewinnen.

Beiderseits feinste Schrift, wenn auch etwas mühsam; normales Gesichtsfeld. 10. Januar 1905 etwa derselbe Zustand. Die 17jährige arbeitet als Magd ganz fleißig.

Wir haben hier ein neues Beispiel, daß Augengrunds-Veränderungen jahrelang verfolgt werden müssen, wenn man sie richtig beschreiben will.

169b. Sympathische Erblindung dauernd geheilt. C.-Bl. f. A. 1891, S. 289—291.

Wollte man, frei nach Solon, verlangen, daß kein Kranker vor seinem Lebens-Ende als dauernd geheilt bezeichnet werden dürfe; nun so könnten nur ganz hochbetagte Fachgenossen solche Beobachtungen mitteilen und auch nur in geringer Anzahl. Aber, wenn ein Mensch bis auf Lichtschein erblindet war und 12 Jahre später wieder vollkommen arbeitsfähig ist; so kann das als dauernde Heilung gelten.

Ein 25jähriger Zimmermann, dem am 10. Juli 1878 Abends beim Behauen eines Balkens ein großes Stück Holz gegen das linke Auge geflogen, kam am 12. Juli Vormittags mit großer Lappenwunde der oberen Hornhaut-Hälfte und auf 2—3 mm auch der angrenzenden Lederhaut. Vorderkammer voll Blut. S = $\frac{1}{\infty}$. Atropin, Verband, Rückenlage. — Am 25. Juli Finger auf $2^1/_2{}'$ und exzentrisch. Rötung im Weißen. Bläuliche Masse im Glaskörper, etwas beweglich; Fremdkörper nicht nachweisbar; kein Schmerz. Die Rötung bleibt, S hebt sich, Finger werden auf 4′ gezählt. Bei meiner Abreise, am 10. August, empfahl ich meinem Assistenten, Herrn Dr. Pufahl, welcher durch 5jährige Tätigkeit in meiner Anstalt eine hinreichende Erfahrung gesammelt, bei der geringsten Bedrohung des andren Auges das verletzte zu opfern. Der Kranke blieb im Dunkeln bei Atropin-Behandlung.

Prodromal-Erscheinungen traten nicht ein; — aber am 17. August Nachmittags $6^1/_2$ Uhr Schmerzen im andren, dem rechten Auge, das sofort atropinisiert wurde. Abends 8 Uhr Rötung um die Hornhaut des rechten, das mit $+6^1/_2{}''$ Sn $1^1/_2$ in 6″ bei Kerzen-Flamme liest. On. Die Enukleation des verletzten Auges konnte nicht mehr am Abend gemacht werden, wurde aber sofort am kommenden Morgen unter Narkose von Dr. Pufahl ausgeführt.

Die Nacht war übrigens gut gewesen, das Drücken hatte nachgelassen. Am 19. August Abends ist trotz fortgesetzter Atropinisierung und Bettlage im absolut dunklen Zimmer die Pupille nur mittelweit, mit fast ringförmiger Verwachsung. Nachts Schmerzen. Atropin zweistündlich. Am 20. August hat der Schmerz nachgelassen, Blutegel. Am 27. August Schmierkur. Am 3. September, seit Eintritt des Speichelflusses, wird die Pupille weiter, das Auge blasser.

Am 5. September Pupille fast maximal weit, Papille nicht ganz klar. Bei meiner Rückkehr (9. September) fand ich das Auge fast reizlos und ganz schmerzfrei, die Pupille gut erweitert, aber mit zahlreichen feinen Verwachsungen; T —1; die Netzhaut-Venen erweitert, die Sehnerven-Grenzen verschleiert. Unmittelbar nach dem Erwachen ist das Auge noch sichtlich gerötet. „Sehkraft befriedigend". Der Kranke wird im Finstern gehalten, auf Sehproben verzichtet. Dreimal täglich Atropin. Die Rötung nimmt bald wieder zu; ab und zu tritt Schmerz auf; die Pupille wird enger. Am 18. September zweite Schmierkur. Versuchsweise wird Atropin ausgesetzt; als aber die Rötung nicht nachläßt, wieder sorgsam angewendet.

Am 26. September: Rötung läßt nach, Pupille mittelweit, feine Pigment-Pünktchen und Striche auf der Kapsel, mit $+6\,^1/_2{}''$ Sn $2\,^1/_2$ bei Kerzen-Flamme. — Die anatomische Untersuchung des verletzten Auges zeigte Durchtrennung des Ciliarkörpers, Wucherung desselben sowie der Regenbogen- und Aderhaut und des Glaskörpers. (Das Genauere siehe im Arch. f. Augenheilk. 1879, Beitr. z. Anat. u. Pathologie des Auges.) — Der Kranke ist nun doch, wie jeder Erfahrene erwarten wird, wirklich blind geworden; aber, was ganz ungewöhnlich ist, er ist von seiner Blindheit wieder dauernd geheilt und erwerbsfähig geworden.

Am 7. Oktober 1878. Das Auge ist wieder stärker gereizt und gerötet, die Pupille enger, die Iris sammet-artig gewuchert. Dritte Schmierkur. 14. Oktober. Das Auge ist reizlos, feine weiße Verwachsungen dringen vom Pupillar-Rand auf die Kapsel vor. 21. Oktober. Ein florähnliches Bindegewebe schiebt sich vom Pupillar-Rand auf die Kapsel vor, deren Mitte (3 mm) noch klar erscheint. $+6\,^1/_2{}''$ Sn VI $^1/_2$ Worte. 29. Oktober. Eine neue Reizung unter Schwitzkur rasch gemildert.

Am 2. November. Das Auge ist reizlos; Pupille über mittelweit, unregelmäßig. Ein feiner spinngewebiger Überzug deckt die ganze Linsen-Kapsel, ist in der Mitte gut durchleuchtbar, am Pupillar-Rand dicker.

In der Nacht vom 6. zum 7. November 1878 erfolgte unter Erbrechen ein Anfall von Schmerz und Spannungs-Vermehrung des Augapfels, mit erheblicher Herabsetzung der Sehschärfe. Am

andren Morgen ist der Augapfel noch hart, Finger werden kaum gezählt. Atropin dauernd fortgelassen, jetzt werden laue Umschläge gemacht; Chinin innerlich, ferner subkutane Pilokarpin-Einspritzung. In der folgenden Nacht wieder Erbrechen. Die Drucksteigerung nimmt allmählich ab.

Am 12. November T $-1/2$; die Uhr wird erkannt, die Pupille ist etwas enger geworden, etwa 6 mm breit. Das Auge wird ganz reizlos.

Jetzt war der Kranke, der übrigens für seine Verpflegung nicht zu sorgen hatte, nicht mehr länger zu halten und verließ am 18. November 1878 die Anstalt, gegen ärztlichen Rat. Schon nach 8 Tagen kehrte er wieder, am 27. November 1878, erblindet durch Drucksteigerung: Auge gerötet, Hornhaut gestichelt, T + 2, die Iris flächenhaft mit der Linsen-Kapsel verwachsen. Pilokarpin-Einspritzungen.

Am 4. Dezember. Auge reizlos, nicht mehr gespannt, Vorderkammer tief, Hornhaut klar, Finger werden gut gezählt. Die Pupille wird langsam etwas enger. Am 22. Dezember S = $1/15$. Sehnerv nicht ausgehöhlt.

Ende Januar 1879 Entzündung des rechten Ohres. (Durchbohrung des Trommelfells.) Monatelang wurde der Kranke noch im Dunkeln behütet.

Ende März 1879 Finger auf Stubenlänge, Sn IV in 4″, G.F. normal.

Mitte Mai 1879: Episkleralvenen gefüllt, Auge sonst reizlos, aber härtlich, Sehnerv flach ausgehöhlt, spontaner Arterien-Puls, zahlreiche weiße Herde in der Peripherie des Augengrundes. Finger auf Stubenlänge, Sn IV in 4″, G.F. normal. Aber die Spannung schwand von selber, unter Ausweitung des jugendlichen Augapfels, so daß erworbene Kurzsichtigkeit zurückblieb. Entlassen Juli 1879 nach 1jähriger Behandlung. Seitdem keine Entzündung mehr, er beschäftigte sich zunächst mit Landarbeit. — Bei der letzten Vorstellung, am 7. Dezember 1880, war das Auge reizlos und sehkräftig, nur leicht ermüdend, Sn $1\,1/2$ in 5″, Finger 15′, −40″ Sn 200:15′, −16″ Sn 100 in 15′, −8″ Sn 70 in 15′; G.F. i. 48°, a. 80°, o. 50°, u. 50°. Hornhaut klar, Tn, Vorderkammer tief, Iris blau, ihre Faserung etwas grob. Pupille mittelweit, unregelmäßig, durch $3/4$ mm breiten Bindegewebs-Streifen mit der Kapsel verbunden; von dem Streifen gehen zarteste Fasern weiter in's Pupillar-Gebiet hinein. Iris mit Linsen-Kapsel flächenhaft verwachsen. Augengrund klar. Sehnerv hell verfärbt, ganz flach ausgehöhlt, kein Arterien-Puls; in der Peripherie des Augengrundes zahlreiche helle und scheckige scharfbegrenzte Herde.

Seitdem hat der Mann regelmäßig geschrieben, daß die Sehkraft ganz unverändert ist; das letztemal am 30. August 1891: „Ich arbeite schon seit Jahren wieder im Zimmerei-Geschäft und kann dasselbe ganz gut betreiben."

169c. Über sympathische Ophthalmie, Neurotomie und Enucleatio bulbi. C.-Bl. f. A. 1878, S. 129—133; Berl. klin. Wochenschr. 1878, Nr. 20.

169d. Über die Häufigkeit und Heilbarkeit der sympathischen Augen-Entzündung. Von Dr. Kurt Steindorff. (Festschrift, 1905, S. 277—287.)

Unter den vom 1. November 1869 bis zum 5. Oktober 1904 stationär behandelten 12500 Kranken der Hirschberg'schen Augen-Heilanstalt kamen 42 Fälle von sympathischer Entzündung zur Beobachtung.

Die sympathische Entzündung nach durchbohrender Verletzung kam vor 35 Jahren dreimal so häufig vor, wie jetzt, — zweifellos wegen der Prophylaxe, d. h. der möglichst frühzeitigen Enukleation.

170. Fremdkörper in der Orbita. C.-Bl. f. A. 1906, S. 259—263.

Nicht wegen der Operation, die ich verrichtet, — denn sie war sehr einfach, — veröffentliche ich diesen Fall, sondern wegen der wesentlichen Schwierigkeiten, die er dem erstbehandelnden Arzt dargeboten.

Diesem bin ich für die folgenden Bemerkungen zu besonderem Dank verpflichtet.

....., den 16. Mai 1906.

„K. trat am 6. Oktober 1899 in meine Behandlung. Er gab an, daß ihm (2 Stunden zuvor) beim Hämmern ein Stück vom Hammer in's linke Auge geflogen sei.

Ich konstatierte eine kleine perforierende Wunde im äußeren Teile des oberen Lides und eine perforierende Wunde der Sklera außen im horizontalen Meridian. Im Glaskörper waren starke Blutungen, so daß der Augen-Hintergrund sehr undeutlich zu erkennen war. Ich ging sofort mit dem Hirschberg'schen Magneten in die Perforations-Stelle ein, jedoch mit negativem Erfolge.

Am 7. Oktober machte ich nochmals einen vergeblichen Extraktions-Versuch. Ich vernähte sodann die Lid- und Skleralwunde und sah den Kranken, der von seiner Kasse in eine andre Klinik geschickt wurde, erst am 14. Januar 1900 wieder. Es handelte sich um Feststellung der Rente. Der Augen-Hintergrund war jetzt deutlich zu

sehen. Es befand sich (umgekehrtes Bild) 4 bis 5 Papillen-Breiten nach innen von der Papille eine etwa papillen-große weiße Stelle mit pigmentierten Rändern. Von dieser Stelle aus ragte weit in den Glaskörper eine graue Masse hinein. Von der weißen Stelle verlief horizontal ein schmaler, weißlicher Streifen bis weit in die Peripherie hinein. Der Streifen war an einzelnen Stellen von Pigment umgeben. Von dem Streifen ragte stellenweise ein zartes, membranartiges Gewebe gleichfalls in den Glaskörper hinein, aber nicht so weit, wie die graue, strang-artige Masse. Ein Eisensplitter war im Augen-Hintergrund nirgends zu sehen. Die Sehschärfe betrug links $^5/_{35}$, mit — Cyl. 1,0 (A. ob. E. 30° nach innen von d. V.) $^5/_{20}$; rechts $^5/_{15}$ und mit — Cyl. 1,0 A. o. ⊃ —0,75 $^5/_{7,5}$."

Den ganz gegenstandslosen Streit, ob Sideroskop, ob Röntgen, — oder wie ich will, beide, — möchte ich an diesem Fall nicht erörtern; sondern nur kurz das Folgende hervorheben.

1. Das Sideroskop allein hätte hier nicht die Entscheidung gebracht, wenigstens nicht so leicht, da wahrscheinlich an allen Punkten des Augapfels maximaler Ausschlag zu beobachten gewesen wäre.

Nur mit Zuhilfenahme besondrer Kunstgriffe, z. B. durch genügende Entfernung des Augapfels von der Glasröhre des Sideroskops, hätte man vielleicht finden können, daß der maximale Ausschlag am Schläfen-Rande der Orbita haftet.

2. Dagegen würden so gute Röntgen-Bilder, wie ich sie schließlich in Berlin erhalten habe, wie sie aber doch nicht in jeder kleinen Provinzial-Stadt zu haben sind, vielleicht von vornherein die Diagnose gesichert haben.

Bei mir gelangte der 34jährige Schlosser am 2. Mai 1906 zur Aufnahme und erklärte:

1. daß er tags nach dem ersten Magnet-Versuch einen andren Augenarzt in einer benachbarten Stadt aufsuchte, der nichts unternahm; 2 Jahre später einen dritten, der mit dem Riesen-Magneten einen vergeblichen Versuch machte;

2. daß die Sehkraft des verletzten Auges gleich gesunken sei, aber noch weit mehr in den letzten 3 Monaten;

3. daß er von dem im Auge zurückgebliebenen Splitter zeitweise unerträgliche Schmerzen erleide, von denen er um jeden Preis befreit sein wollte.

Das letzte kam mir sonderbar vor. Denn wenn auch das verletzte linke Auge nur Handbewegungen wahrnahm und (Fig. 1) neben der Narbe (*N*) einer durchbohrenden Verletzung eine ausgedehnte Netzhaut-Ablösung (*A*) zeigte; so war der Augapfel doch vollkommen reizlos und frei von jeder Spur einer Verrostung.

Eine zarte, aber ausgedehnte, wagerechte Narbe durch Binde- und Lederhaut ist in dem Schläfenteil des Augapfels sichtbar.

Dabei besteht maximaler Ausschlag des Sideroskops auf jeder Stelle des Augapfels.

Des Rätsels Lösung bewirkten die Röntgen-Bilder, für die ich Herrn Prof. Grunmach, Direktor des Königl. Univ.-Instituts für Röntgen-Strahlen, zu ganz besondrem Danke verpflichtet bin und die zu den schönsten und klarsten Bildern der Art gehören, welche ich überhaupt gesehen. Es ist mir unmöglich, dieselben mit allen

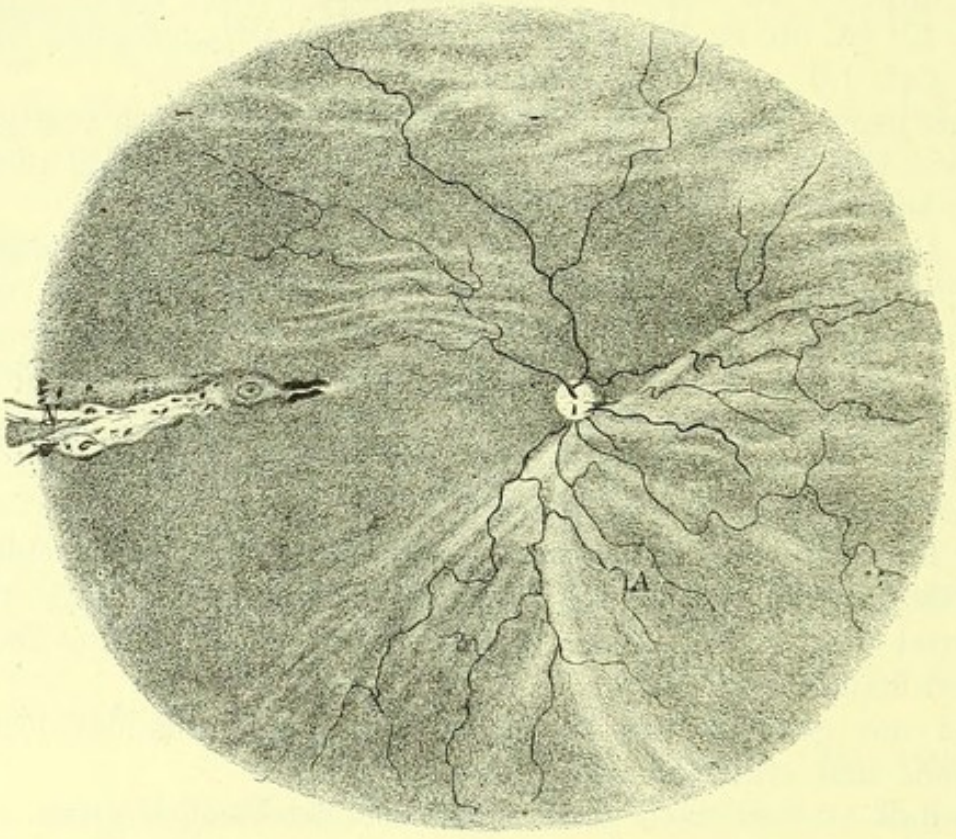

Fig. 1.

Einzelheiten ganz genau wiederzugeben. Für unsre Zwecke genügen die Skizzen der durchgepausten Hauptlinien.

Fig. 2 gibt das Röntgen-Bild, das gewonnen ward, wenn die Platte parallel zur Gesichtslinie; Fig. 3, wenn sie senkrecht gegen die Gesichtslinie. Aus beiden Bildern folgt, daß ein großer Splitter am Schläfen-Rand der knöchernen Orbita haftet.[1]

Am 13. Juni 1906 vollführte ich die Operation. Auf dem Schläfen-Rand der Orbita wird eingeschnitten und die Weichteile vom Knochen gelöst, bis in die Tiefe. Blutung gering.

[1] Fig. 2 ist auf $^3/_4$, Fig. 3 auf $^1/_2$ reduziert.

Fig. 2.

Fig. 3.

Die Einführung des Hand-Magneten mit großem, kegelförmigem Endstück, ja die Anwendung des Riesen-Magneten fördert den Splitter nicht, obwohl sie Empfindung verursacht. Schließlich wird der Splitter mit einer Klemme von Péan gefaßt und mit der Schere herausgeschnitten. Der Splitter ist groß und von einer Bindegewebs-Schicht so fest umwachsen, wie ein Apfel von seiner Schale. (Nach Abbrennen dieser Kapsel wiegt er 250 mg.) Jodoform-Bäuschchen wurden eingelegt. Es erfolgte einige Schwellung der Augapfel-Bindehaut, aber dann gute Heilung.

Der Schmerz des Kranken war wie fortgeblasen und ist nicht wiedergekehrt. Am 6. Juli 1906 wurde der Kranke entlassen. Wir haben auch ein Röntgen-Bild vom Zustand nach der Heilung. Daß dann die Sideroskopie negativ ausfiel, will ich bloß der Vollständigkeit halber anführen, um daran zu erinnern, daß man diese Untersuchung einige Zeit nach jeder gelungenen Ausziehung eines Eisensplitters wiederholen soll.

171. Eine seltne Orbital-Verletzung.[1] C.-Bl. f. A. 1906, S. 106—110.

M. H.! Am Vormittag des 9. Februar d. J. wurde mir von der neuen Maschinenbauer-Krankenkasse ein 19jähriger Arbeiter (W. S.) zur Aufnahme gesandt. Derselbe hatte tags zuvor, und zwar um $2^1/_2$ Uhr Nachmittags, sein rechtes Auge verletzt, beim Legen von Eisenbahn-Schienen. Mit einem großen Hammer hatte er auf einen Aufsatz-Hammer geschlagen, der einen Keil unter eine zu niedrige Schiene treiben sollte: bei dem starken Zuschlagen flog ein Splitter von seinem Hammer ab, und gegen sein rechtes Auge. Sofort fiel er um, war jedoch nicht ohnmächtig; wurde in die Fabrik getragen, ausgewaschen und eingeträufelt und etwas später auch ärztlich sondiert und verbunden.

Ich fand nun den rechten Augapfel weit vorgetrieben und fast unbeweglich. Nur nach unten und nach oben war eine geringe Drehung möglich; die Seitwärtsbewegung nach der Nase wie auch nach der Schläfe zu war völlig aufgehoben. Dabei hängt das Oberlid herab, die Pupille ist stark erweitert (auf 8 mm) und starr. Am unteren Lid sitzt, etwa 3 mm unterhalb des freien Randes, an der Grenze zwischen dem nasalen und dem mittleren Drittel, eine schräg gestellte, durchbohrende Hautwunde von etwa 4 mm Länge, darin ein Tampon. Die Augapfel-Bindehaut ist unten von einem Blut-Erguß emporgehoben, aber nicht durchbohrt. Die Sehkraft des verletzten Auges ist stark

[1] Nach einem in der Berliner ophthalmologischen Gesellschaft am 15. März 1906 gehaltenen Vortrag.

herabgesetzt, auf $^1/_{15}$ (Finger auf 4 m); das Gesichtsfeld außen, oben und innen etwas eingeengt. (Vgl. Fig. 1.)

Die Spannung des Augapfels ist normal, die brechenden Teile desselben vollkommen klar. Der Sehnerven-Eintritt gut sichtbar, seine Grenze ein wenig verwaschen; die Netzhaut-Blutadern ein wenig erweitert, die Schlagadern nicht auffallend verengt. Innen-unten in der Peripherie sieht man eine ausgedehnte Netzhaut-Trübung mit

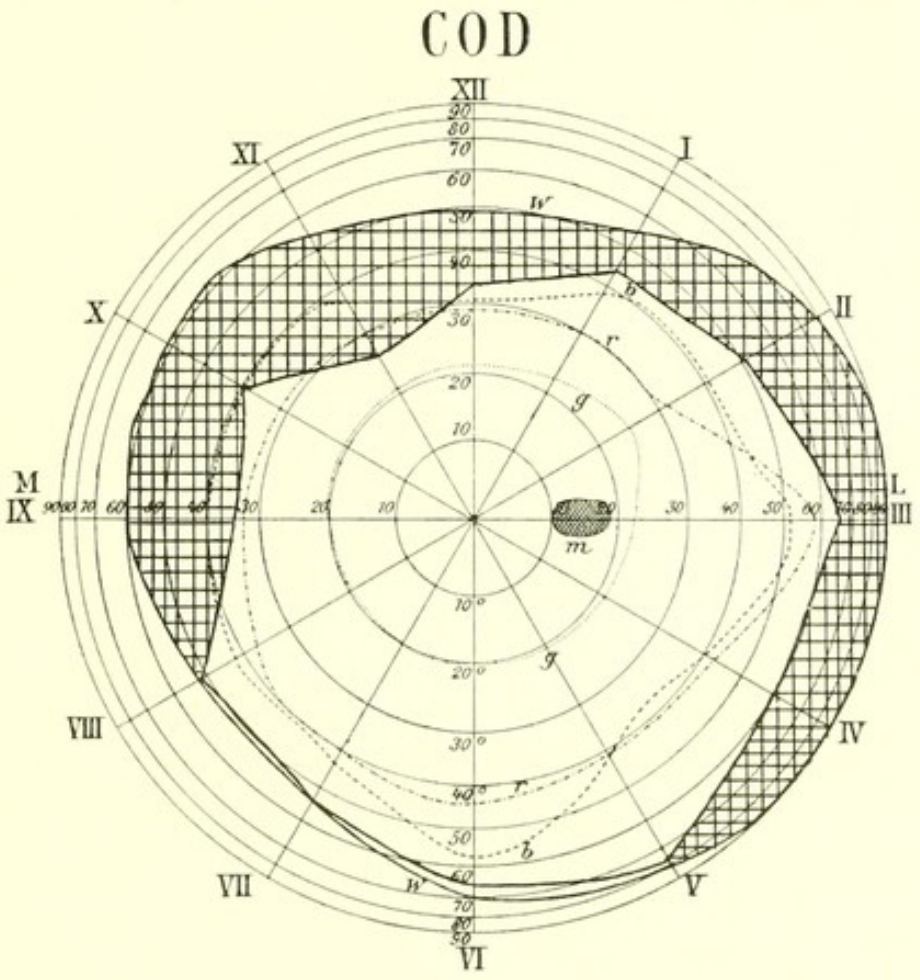

Fig. 1.

kleinen Blutungen. Ein Fremdkörper im Augen-Innern ist nicht zu entdecken.

Die Sideroskopie zeigt maximalen Ausschlag nasenwärts und unten auf der Lederhaut, geringeren auf der Nasenhälfte der Hornhaut, gar keinen auf der Schläfen-Hälfte und im oberen Viertel der Lederhaut. (Vgl. Fig. 2.)

Somit nehme ich Eindringen eines großen Eisensplitters in die Orbita an. Derselbe muß sofort entfernt werden, da einerseits seine Beschmutzung mit Erde die Gefahr des Tetanus in sich birgt, andrerseits seine Größe durch nachfolgende Entzündung den Sehnerven ver-

nichten könnte. Sofort schreite ich zur Magnet-Operation. Der lange, kegelförmige Ansatz (Nr. 2) des großen Hand-Magneten wird vorsichtig durch die Wunde des Lids in die Tiefe geführt: augenblicklich hört man einen Klick und fühlt Anziehung, während der Verletzte einigen Schmerz angibt. Der Splitter wird nach vorn gezogen, kann aber nicht austreten, da zwei breite, wagerechte Bindegewebs-Stränge, zwischen denen die gleichfalls wagerechte Eingangs-Pforte sich befindet, Widerstand leisten. Mit der Schere wird also das untere dieser beiden gespannten Bänder durchtrennt. Dann wird das kurze und kräftige Ansatz-Stück (Nr. 1 a) genommen. Bei geringem Eindringen zieht er den Splitter so weit hervor, daß man bequem in der Wund-Öffnung mit einer Pinzette nachfassen und den Splitter herausbefördern kann. Derselbe sieht fast so aus, wie die verdickte Schuppe eines Schuppen-Panzers und hat an dem einen Ende eine ganz scharfe, schneidende Kante. Die Länge mißt 12, die Breite 9, die größte Dicke 3 mm; das Gewicht beträgt nicht weniger als 780 mg. (Vgl. Fig. 3.)

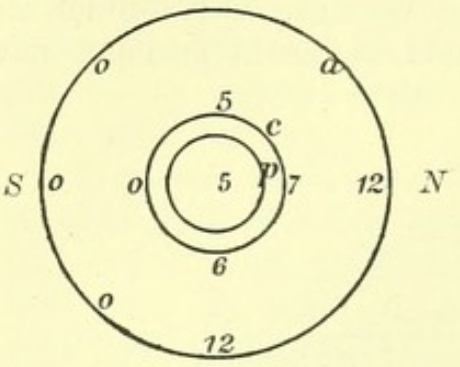

Fig. 2. *a* Äquator, *c* Hornhaut-Rand, *p* Pupillen-Rand. Die Zahlen bedeuten die Grade der Ablenkung.



Fig. 3. Fremdkörper in natürlicher Größe.

Nunmehr wird die tiefe und buchtige Wunde mit sterilisierter physiologischer Kochsalz-Lösung sehr sorgsam ausgespült und eine frisch bereitete Jodoform-Wieke eingelegt, und darüber ein Verband befestigt.

Am folgenden Tage sieht die Wunde vortrefflich aus. Es besteht kein Schmerz. Das Auge ist noch vorgedrängt. Der Sehnerv zeigt keine Schwellung. Die Netzhaut-Trübung ist ziemlich geschwunden. Die Tamponade wird täglich erneuert.

Die Heilung ging gut vonstatten. Der Augapfel trat bald in die Augenhöhle zurück. Die Sehkraft nahm zu. Nur blieb Pupillen-Erweiterung (nebst Akkommodations-Lähmung) und Beschränkung der Seitwärtsbewegung.

Am 22. Februar sah das verletzte Auge schon wieder $^5/_{15}$ und hatte nur außen-oben noch eine geringe Gesichtsfeld-Beschränkung. Diese entspricht einem halben Dutzend kleiner Aderhaut-Risse, welche jetzt an Stelle der früheren traumatischen Netzhaut-Trübung deutlich geworden sind, und in deren Bereich eine zarte Blut-Färbung der Netzhaut zu beobachten ist. Fig. 4 gibt das aufrechte Netzhaut-Bild. Ich

verdanke diese Zeichnung meinem ersten Assistenten, Herrn Dr. Fehr. Ein inselförmiger Gesichtsfeld-Ausfall, welcher oberhalb des Fixierpunktes in den letzten Tagen, neben zentraler Sehschärfe = $^5/_7$ und normalen Außengrenzen, nachweisbar geworden (vgl. Fig. 5, S. 741), läßt

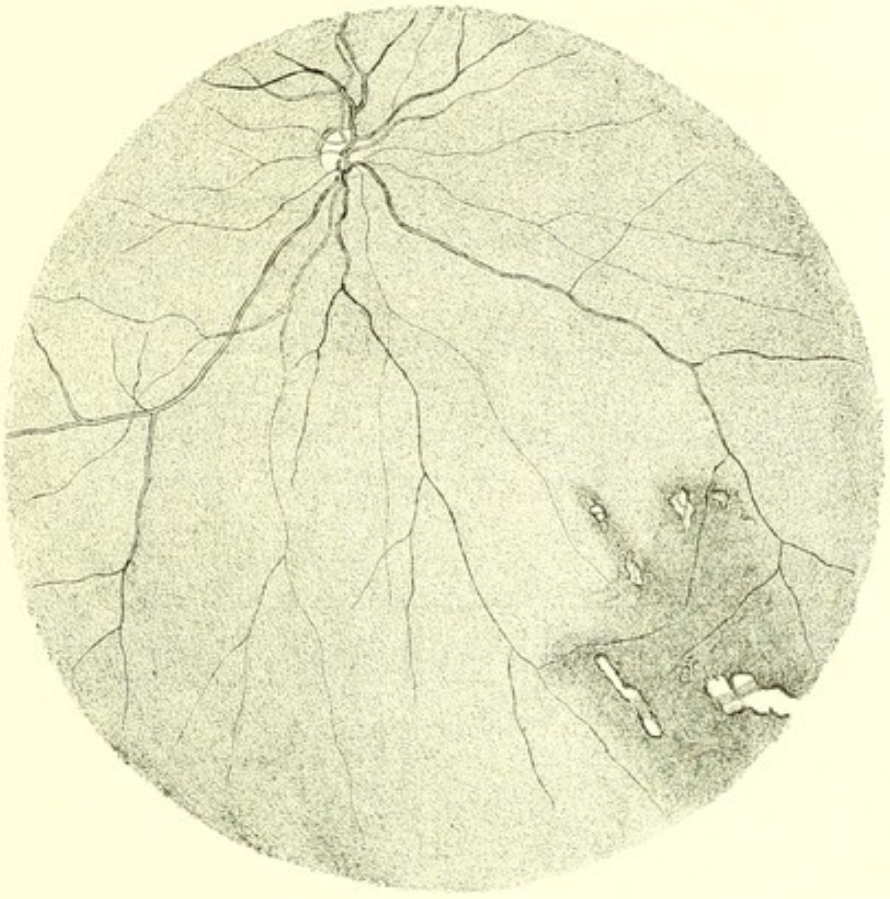

Fig. 4.

sich nicht auf einen entsprechenden Herd in der Netzhaut beziehen, sondern dürfte eher von einer teilweisen Verletzung (Schädigung) des makulären Sehnerven-Bündels herrühren; im aufrechten Bilde erscheint jetzt die makuläre Hälfte des Sehnerven-Eintritts deutlich abgeblaßt.

Mit dieser Besserung der Sehkraft hat sich auch Doppeltsehen eingestellt. Die Messung an meinem Blickfeld-Messer ergab die folgenden Zahlen:

A) 5. März 1906.

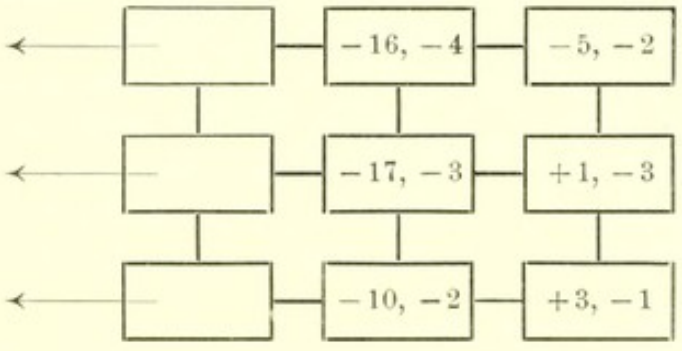

B) 10. März 1906.

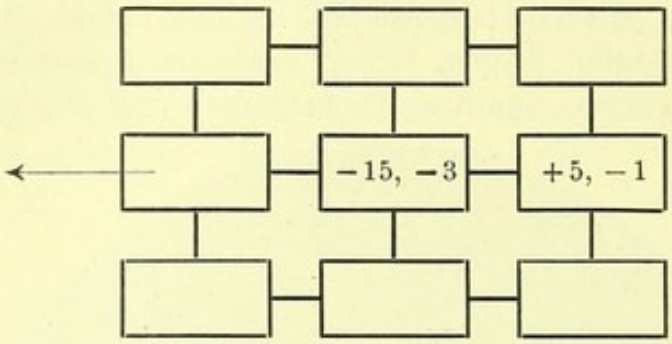

C) 14. März 1906.

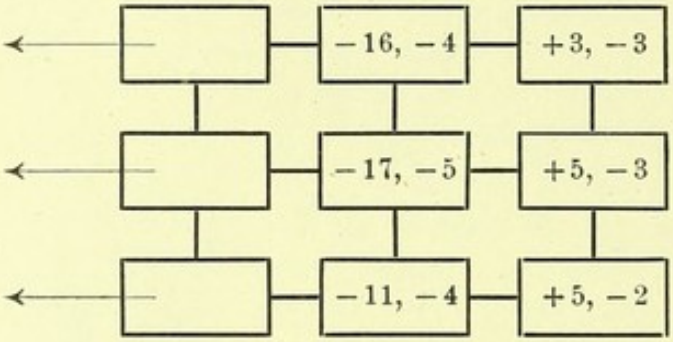

[D) 24. März 1906.]



← Der Pfeil bedeutet, daß hier das 2. Bild über die Grenze des Apparates hinausfällt.

Natürlich sind die Doppelbilder gekreuzt, mit starkem Seiten- und geringem Höhen-Abstand. Nur ganz nach rechts herüber macht der Ausfall des Abducens sich geltend; dort sind die Doppelbilder gleichnamig. Die Abduktion und Adduktion ist spurweise wiedergekehrt. Die Pupille ein wenig enger geworden.

M. H.! Unter meinen 340 Magnet-Operationen ist dies der einzige Fall, wo ich aus der Orbita einen Eisensplitter entfernt habe.[1] Auch in der Literatur habe ich einen ähnlichen nicht gefunden. Das so sorgsame Werk von Praun bringt lediglich den allgemeinen Satz:

„Gewerbliche Verletzungen der Orbita durch abspringende Metall-Teile sind relativ selten und kommen noch am häufigsten durch Steinsplitter bei Dynamit-Explosionen vor." Es ist ja auch klar, daß eine sehr große Gewalt dazu gehört, um ein solches Eisenstück durch das Lid hindurch weit in die Orbita hineinzutreiben.

Der Splitter hat bei seinem Eindringen auf den unteren-inneren Teil der Äquatorial-Gegend des Augapfels einen starken Druck aus-

[1] Kleine, reizlos eingeheilte läßt man besser drin.

geübt. Das beweisen die Aderhaut-Risse, welche an der Stelle der ursprünglichen traumatischen Netzhaut-Trübung zutage getreten sind. Er hat auch auf den Sehnerven-Stamm eingewirkt; das beweist die ursprünglich so starke Sehstörung, der schließlich zurückbleibende, inselförmige Ausfall im Gesichtsfeld und die Abblassung der makulären Hälfte des Sehnerven-Eintritts.

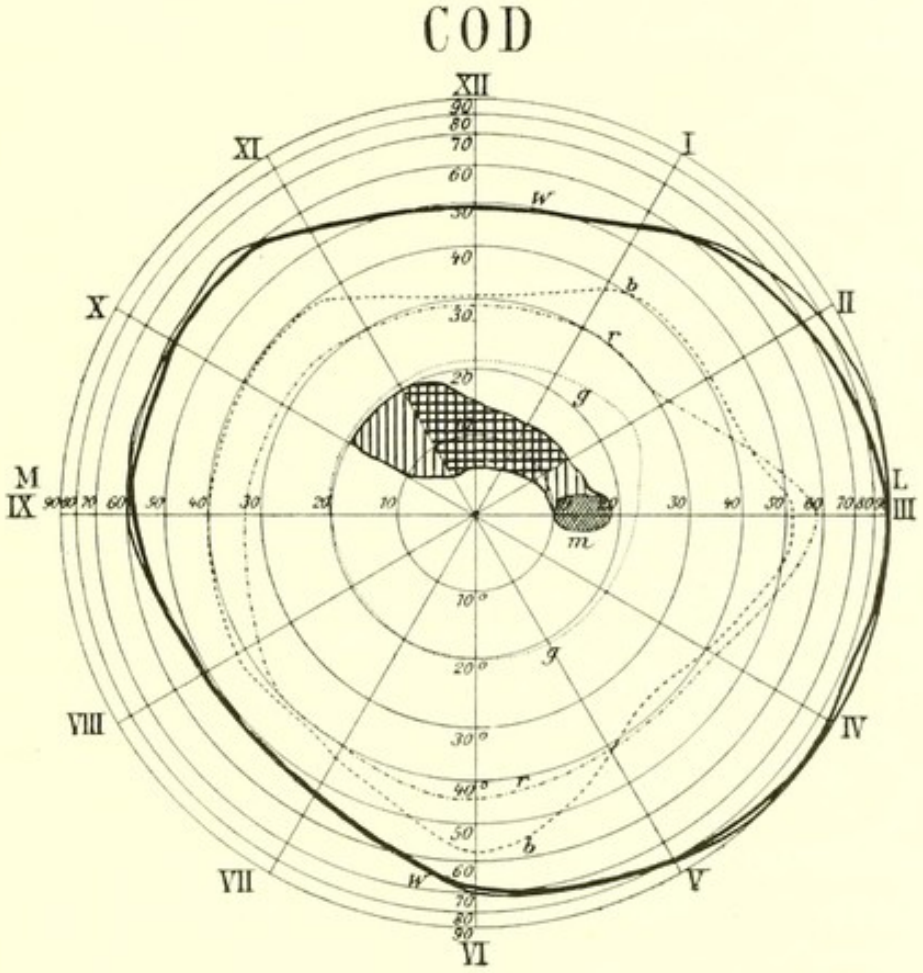

Fig. 5.

Auch die Lähmung des inneren graden Augenmuskels könnte man durch direkte Verletzung des betreffenden Nerven-Astes vom Okulomotorius erklären. Dagegen muß die Lähmung des Abducens und des Schließmuskels der Pupille wohl auf Blutung in die Orbita bezogen werden. Möglicherweise ist hier noch einige Besserung zu erwarten.[1] Daß die sofortige Ausziehung des Fremdkörpers und Ausspülung der Wundhöhle geboten war, unterliegt keinem Zweifel. Die Zahl der Tetanus-Fälle nach Verletzung der Orbita ist gar nicht so ganz unbedeutend. Wir haben ja erst neulich von einem neuen Fall der Art

[1] Diese ist schon (bis 7. April 1906) eingetreten.

vernommen.[1] In meinem Fall lag die Gefahr besonders nahe, denn in den oberflächlichen Erdschichten findet sich der Tetanus-Bazill; und auf der Strecke war ein Keil unter eine Eisenbahn-Schiene getrieben worden, als die Verletzung der Orbita erfolgte.

Aber selbst, wenn ich hiervon absehe, war das Zurückbleiben eines so großen, scharfrandigen Eisensplitters in der Orbita keineswegs frei von weiteren Bedenken. Das Operations-Verfahren war einfach und die Heilung ist ganz glatt vonstatten gegangen.

Therapie der Augenkrankheiten.

172. Ophthalmotherapie. Eulenburg's Real-Enzyklopädie, II. Aufl., XIV, S. 697—709, 1888.

173. Augenheilmittel-Lehre. Eulenburg's Real-Enzykl., II. Aufl., II, S. 196—210, 1885.[2]

Vgl. Einführung in die Augenheilk. I, S. 3—43, 1892. (Die keimtötenden, zusammenziehenden, entzündungswidrigen, spezifischen, betäubenden Mittel.)

174. Holokain. C.-Bl. f. A. 1897, S. 30 u. 55. (Die ersten Versuche mit diesem Mittel.)

Hygiene des Auges.

175. Zur Ätiologie der Erblindung.[3] Berl. klin. Wochenschr. 1873, Nr 5.[4]

Die Frage nach den Ursachen der Erblindung hat in der Literatur nur eine spärliche Erörterung gefunden und ist auch einer allgemeinen Lösung nicht zugänglich, da in den verschiedenen Ländern und Landstrichen, ja an demselben Orte zu verschiedenen Zeiten erhebliche Unterschiede obwalten. Die jetzigen Verhältnisse unsres hiesigen Wirkungskreises zu ermitteln ist für uns als praktische Ärzte von einiger Wichtigkeit.

Nachdem bei der letzten Volkszählung Zahl und Wohnort der Blinden festgestellt worden; besitzen wir das Rohmaterial zu der

[1] Geh. Med.-Rat v. Michel, Oktober-Sitzung der Berliner ophthalm. Gesellschaft.

[2] Vielleicht die erste moderne Darstellung.

[3] Nach einem in der Berliner medizinischen Gesellschaft am 6. November 1872 gehaltenen Vortrag.

[4] Vielleicht eine der ersten genaueren Arbeiten über diesen Gegenstand aus der Reform-Zeit der Augenheilkunde.

fraglichen Arbeit, deren Ausführung, bereits von zuständiger Seite in Angriff genommen, gewiß außerordentlich mühselig sein wird und die objektive Untersuchung eines jeden Blinden durch Sachverständige erheischt.

Eine kürzlich erschienene, umfangreiche Arbeit von Professor Zehender in Rostock knüpft allerdings auch an die Volkszählung an, seine Methode ist aber nicht völlig exakt. Herr Zehender hat nämlich durch die geistlichen Herren von Mecklenburg Frage-Blättchen ausfüllen lassen; und letztere ganz allein, 370 Fälle betreffend, bilden das Material seiner Untersuchung, welche sehr merkwürdige Resultate zutage fördert. Danach beherrschen Mecklenburg-Strelitz ganz andre pathologische Gesetze, als den befreundeten Nachbarstaat Mecklenburg-Schwerin: im erstgenannten Ländchen soll die Erkältung, im letzteren die Augen-Entzündung die Haupt-Ursache menschlicher Erblindung abgeben!

Ich habe bisher nicht auf der breiten Basis der allgemeinen Volkszählung die Blinden-Statistik unsrer Gegend aufbauen können; ich verfüge auch nur über 100 Fälle, aber diese habe ich sämtlich in meinem eignen Beobachtungs-Kreise binnen $3^1/_2$ Jahren aus einer Krankenzahl von etwa 7500 gesammelt. Einen Vorzug hat natürlich das klinische Material gegenüber dem statistischen, daß die Erhebungen i. A. genauer gemacht werden können, so daß man an Schärfe gewinnt, was an Fülle abgeht. Um eine scharfe Abgrenzung herzustellen, habe ich nur diejenigen Fälle gezählt, die, als sie bei mir Hilfe suchten, bereits unheilbar erblindet waren, und nur wenige hinzugefügt, deren Erblindung bei der ersten Untersuchung mindestens unmittelbar bevorstand und auch binnen kurzem erfolgte. Heilbare Erblindungen sind bei mir ausgeschlossen, bei Zehender aber Fälle von Katarakt und Entzündung mitgezählt.

Ich habe also zunächst aus meinen Kranken-Büchern die Fälle unheilbarer Erblindung ausgezogen und, soweit es anging, die Ätiologie festgestellt. Dies war freilich mitunter auch nach genauester Erforschung der Anamnese und des Status praesens recht schwierig. Ein pathologischer Zustand ist meist die Folge nicht eines, sondern mehrerer oft zusammengesetzter Prozesse; natürlich fährt man hier, wo es sich nur um Aufstellung praktisch wichtiger Klassen handelt, mit der alten Regel „a potiori fit denominatio" noch am besten. Leicht ist die Einreihung derjenigen Fälle, in welchen, wie es bei der bilateralen Symmetrie der Sehwerkzeuge am häufigsten vorkommt, beide Augen durch den nämlichen kausalen Prozeß erblindeten. War aber die wirkende Ursache für beide Seiten verschieden, so habe ich in denjenigen Fällen, wo die Erkrankung des einen Auges die des andern

mit Notwendigkeit nach sich zog, immer die Affektion des erstbefallenen Auges als maßgebend betrachtet; wenn hingegen die beiden Augen durch zwei von einander unabhängige Prozesse verloren gegangen waren, so habe ich immer die Ursache der Erblindung des zweiten Auges in den Vordergrund gestellt, da erst durch diese der Fall in die Reihe der unheilbaren Erblindungen gelangte.

Was ich ermitteln wollte, war überhaupt nur die Ätiologie der Amaurosen. Die unheilbar Blinden sollen ja die Aufmerksamkeit des praktischen Arztes hauptsächlich insoweit fesseln, als aus ihrer Untersuchung Fingerzeige für die Prophylaxis hervorgehen.

Angeborene Erblindung hat die Natur zum Glück nur selten über die Menschen verhängt. Ich zähle hierher 3 Fälle von 100; zweimal war die fertige Blindheit angeboren, einmal die Anlage dazu, der erst nach einigen Jahren die vollständige Erblindung nachfolgte. Bluts-Verwandtschaft der Eltern oder sonst begünstigende Umstände konnten in keinem dieser Fälle nachgewiesen werden.

Wenn Zehender meint, daß es praktisch gleichgültig wäre, ob ein Kind blind geboren oder in den ersten Lebenstagen, bzw. Monaten blind geworden; so kann ich ihm darin nicht beistimmen. Denn, während wir von den eigentlichen Ursachen angeborener Bildungsfehler nichts wissen und gegen dieselben nichts vermögen, steht es zum Glück mit den erworbenen Krankheiten etwas anders; hier kann ärztliche Tätigkeit gleich von der Geburt der Pflegebefohlenen an segensreich einwirken. Und sie findet auch sofort ein reiches Feld der Arbeit: so beschämend immer das Zugeständnis sein mag, die Augen-Eiterung der Neugeborenen, eine anerkanntermaßen durchaus und sicher heilbare Krankheit, ist leider noch heute bei uns eine der ergiebigsten Quellen der unheilbaren Erblindung. Sie ist mit 16% in meiner Liste vertreten. Ich habe mir Mühe gegeben, in jedem Fall festzustellen, ob Vernachlässigung von Seiten der Angehörigen, ob unzweckmäßige Behandlungsweisen von Seiten der Hebeammen usw. anzuklagen seien; und glaube, daß dies für eine große Zahl der Fälle gilt.

Wie dieser unseligen Vergeudung von Sehsinn-Substanz Schranken zu setzen sind, darüber könnte einer lange reden, ehe es wirklich besser wird. Unwissenheit der Laien und soziales Elend sind nicht so leicht auszurotten. Krieg gegen kecke Hebeammen ist auch nicht jedes Arztes Sache, wenn nicht die Behörden eingreifen. — Von jenen 16 Fällen sind 9 aus Berlin, die andren 7 aus verschiedenen Gegenden unsrer alten Provinzen.

Die später erworbenen Entzündungen der Bindehaut (Conjunctivitis blenorrhoica, diphtherica, granulosa) haben 7 Fälle geliefert.

Aus Berlin, wo ja die Bindehaut-Diphtherie mit am bösartigsten auftritt, sind 3 Kinder und eine Greisin. Die andren 3 Fälle, Erwachsene betreffend, sind aus der Provinz Posen und aus Rußland.

Primäre Erkrankungen der Hornhaut bewirken 2, die des Uvealtractus 6 Fälle.

Den zweitgrößten Zufluß, nächst der Ophthalmoblennorrhöe, gibt zur Zahl der Blinden das Glaukom ab. Ich zähle 12 durch Glaukom völlig erblindete Individuen, darunter 7 aus Berlin, je einen aus der Provinz Brandenburg, Posen und Preußen, 2 aus Rußland. In 7 Fällen von diesen 12 konnte die Anamnese mit Sicherheit festgestellt werden; viermal waren die Kranken mit an ihrem Unglück Schuld, da sie aus Lässigkeit oder Feigheit die Operation abgelehnt hatten.

Die Folgen der hochgradigen Kurzsichtigkeit, der man ja in neuerer Zeit behufs der Verhütung ein so eingehendes Studium widmet, erscheinen mit 6 Fällen, wovon 2 auf das Staphyloma posticum malignum, 4 auf Netzhaut-Ablösung entfallen. Es ist Aufgabe der wissenschaftlichen Hygiene, diese Gruppe nach Möglichkeit einzuschränken.

Von Retinitis pigmentosa zähle ich nur zwei Erblindungen; die schlimmen Fälle dieser Krankheit gelangen verhältnismäßig früh aus dem Beobachtungskreise des Arztes in die Blinden-Vereine und Anstalten.

Selbständige Atrophie der Sehnerven liefert 8%, jedoch davon nur 2% aus Berlin.

Häufiger ist die Atrophie der Sehnerven durch Erkrankung des Cerebrospinal-Nervensystems: diese macht 11% aus. (Hiermit treten wir in die Betrachtung derjenigen Fälle ein, wo die eigentliche Ursache der Erblindung nicht in einem ursprünglichen Leiden des Auges, sondern in einer nachweisbaren Erkrankung andrer Organe oder des Gesamt-Organismus zu suchen ist). Von jenen 11 Fällen betreffen zwei kleine Kinder, welche Symptome von Hirnhaut-Reizung überstanden hatten, einer einen Knaben mit abnormer Schädel-Bildung, einer ein junges Mädchen mit Geschwulst im Schädel; die andren 7 betreffen Erwachsene mit mehr oder minder ausgesprochener Tabes dorsualis.

Auch noch durch Neuritis optica haben intrakranielle Erkrankungen, entweder Neubildung oder Entzündung, in 4 Fällen von Kindern unheilbare Erblindung hervorgerufen; nur 1 Fall davon ist aus Berlin.

Hieran schließt sich am natürlichsten ein Fall, wo primäres Carcinoma palpebrae Zerstörung des betreffenden Augapfels und durch sekundäre Verbreitung in den Schädel Erblindung auch des zweiten Auges herbeiführte.

Kommen wir nunmehr zu den Erblindung bewirkenden Allgemeinkrankheiten, so sind hier an erster Stelle die Pocken mit 9% zu nennen. Nur 2 von diesen 9 Fällen sind geimpft, aber auch sie nicht wiedergeimpft, (die Erkrankung erfolgte im Mannes-Alter); ein Fall ist erfolglos, die andren 6 gar nicht geimpft. 4 Fälle sind aus Rußland, 1 aus Oberschlesien, 1 aus Posen, 2 aus Berlin. Diese letzteren will ich kurz berühren. Am 10. Mai d. J. wurde mir ein 5jähriges Mädchen in die Poliklinik gebracht mit beginnender Schrumpfung des linken Augapfels und Leucoma totale der rechten Hornhaut. Das Kind war vor einem Jahre ohne Erfolg geimpft, vor 5 Wochen an den Pocken erkrankt, 3 Wochen hindurch bettlägerig gewesen. Ärztliche Hilfe war überhaupt zuvor nicht nachgesucht worden. — Am 7. November v. J. wurde mir ein $1^1/_2$jähriger Knabe gebracht, der nicht geimpft, an den Pocken erkrankt und recht vernachlässigt, bds. totalen Hornhaut-Absceß zeigte.

Daß die Erblindung durch Pocken bei regelmäßiger Impfung, Wieder-Impfung, sowie ärztlicher Behandlung der Erkrankten fast vollständig ausgeschlossen werden kann, ist bekanntermaßen bereits von älteren Autoren auf Grund ausreichender Tatsachen nachgewiesen worden. Vor der Einführung der Impfung war diese Gruppe bei weitem die größte und machte nicht weniger als 35% aller Erblindungen aus; nach Einführung der Impfung kaum 5%. Von meinen 100 Fällen sind 45 aus Berlin; mithin würden zur variolösen Erblindung 4,4% zu rechnen sein: aber in beiden Fällen war entschiedene Vernachlässigung der Kinder seitens ihrer Angehörigen nachweisbar.

Auch andre fieberhafte Allgemeinkrankheiten können Erblindung nach sich ziehen; so wurde in 2 Fällen Nervenfieber mit der größten Bestimmtheit angeklagt: ich fand in dem einen Fall Schwund der Sehnerven, in dem andren Schwund der Hornhaut, bzw. des Augapfels.

In 5 Fällen konnte die Ursache nicht genau angegeben werden.

Eine wichtige Rolle spielen schließlich noch die Verletzungen, die 7% der Erblindungen verursachen. In 4 Fällen, sämtlich kräftige Männer betreffend, ist die vollständige Erblindung direkt erfolgt; dreimal durch Explosion, worunter zwei auswärtige, ein hiesiger. Einem hiesigen Maschinenbauer ist ferner durch Eindringen eines Eisenstückchens erst das eine und später durch ähnliche Ursache das zweite Auge erblindet. Bei unsren Arbeitern sind wirklich sichere Schutzbrillen leider noch nicht eingebürgert.

In 3 Fällen war nur das eine Auge durch Verletzung erblindet; das zweite erkrankte später durch sympathische Iridocyclitis: und

dieser so außerordentlich traurige Ausgang kann gewiß erheblich seltner gemacht werden, wenn man die durch Verletzung zerstörten, aber empfindlich gebliebenen Augapfel-Stümpfe noch viel häufiger prophylaktisch entfernt, als dies bisher bei uns üblich gewesen.

Ich schließe mit der Bemerkung, daß diese kurze Übersicht eben nur für unsern Beobachtungskreis annähernde Verhältniswerte liefern soll, mit denen man vorlieb nehmen möge, bis die angedeuteten umfassenderen Arbeiten vollendet sein werden.

176. Das Auge in forensischer Hinsicht. I. Blinden-Statistik. Eulenberg's Vierteljahrs-Schrift f. gerichtl. Medizin. N. F., XXXIII, Heft 2.

177. Die Blindheit in Spanien. Deutsche med. Wochenschr. 1898, Nr. 23; C.-Bl. f. A. 1898, S. 314—318.

178. Hygienisches aus der Augenklinik. D. med. Wochenschr. 1876, Nr. 36.

(Zur Unterdrückung der Finnenkrankheit wird obligatorische Fleisch-Schau empfohlen. Vgl. Nr. 153b.)

179. Über die körnige Augen-Entzündung in Ost- und West-Preußen und ihre Bekämpfung. Klin. Jahrb., Bd. VI, 1897. (45 S.) Vgl. C.-Bl. f. A. 1897, S. 475—488.

179a. Zur Bekämpfung der endemischen Körnerkrankheit. Klin. Jahrb., Bd. VII, 1900 (9 S.).

„Im September 1896 habe ich im Auftrage des Herrn Ministers der geistlichen, Unterrichts- und Medizinal-Angelegenheiten eine Reise nach Ost- und West-Preußen zur Untersuchung der dort endemischen Körnerkrankheit unternommen und einen Bericht über die körnige Augen-Entzündung in Ost- und West-Preußen und ihre Bekämpfung im VI. Bande des ‚Klinischen Jahrbuchs' veröffentlicht. Im Oktober 1899, also 3 Jahre später, habe ich, wiederum im Auftrage des Herrn Ministers, eine zweite Reise unternommen, um die hauptsächlichsten derjenigen Orte wieder zu besuchen, in denen ich auf meiner ersten Reise Untersuchungen auf Körnerkrankheit angestellt, und um der Beantwortung der Frage näher zu treten, ob und inwieweit eine Veränderung, bzw. Besserung in dem Zustand der Körnerkrankheit für die besuchten Orte nachgewiesen werden könne."

179b. Über die Körnerkrankheit in Ost- und West-Preußen.[1] Berl. klin. Wochenschr. 1897, Nr. 10.

M. H.! Mit Freuden begrüße ich, daß Herr Kollege Kirchner es unternommen, die wichtige Frage von der Bekämpfung der Körnerkrankheit in Preußen hier im Schoße unsrer, der größten ärztlichen Gesellschaft Deutschlands, zu erörtern, und zwar von dem umfassenden Standpunkt des Hygienikers aus, so daß Sie nicht zu befürchten brauchen, von Kleinigkeiten und Nebensachen zu hören, die mehr den sogenannten Spezialisten, den Augenarzt, interessieren. Aber so bedeutsam auch das Forum ist, vor dem die Erörterung stattfindet, so wenig ist gerade in Berlin der praktische Arzt in den Stand gesetzt, die fragliche Körnerkrankheit des Auges durch eigne Beobachtung kennen zu lernen. Sogar die Augenärzte Berlins sehen diese Krankheit hauptsächlich an Ortsfremden, aus den Provinzen Posen, Ost- und West-Preußen, aus Rußland, Polen, den südslawischen und den Morgen-Ländern. Es ist natürlich nicht so, wie etwa mit der Lepra, daß die Krankheit bei den Einwohnern der Stadt Berlin oder der Provinz Brandenburg gar nicht vorkommt; aber bei den meisten Einheimischen, sowohl Kindern als auch Erwachsenen, welche in meinen Sprechstunde kommen mit der Angabe, daß sie an ägyptischer Augen-Entzündung leiden oder gelitten haben, finde ich doch nur, daß sie an einer falschen Diagnose leiden und außerdem noch gelegentlich an einem einfachen oder Bläschen-Katarrh der Bindehaut. Und, wenn bei uns ein eifriger, aber noch nicht sehr erfahrener Jünger des Äskulap den Schreckensruf ausgestoßen hat, daß in einer unsrer Gemeinde-Schulen die ägyptische Augen-Entzündung ausgebrochen sei, so habe ich wenigstens in den Fällen, wo die städtische Schulbehörde mich mit der Prüfung betraute, durch eigenhändige und eigenäugige Untersuchung einmal von 800 Schülern, einmal von 140 Schülern mich überzeugen können, daß von endemischer oder epidemischer Körnerkrankheit in der Schule gar keine Rede war, sondern daß jedesmal nur ein einziger Fall leicht granulärer Erkrankung vorgefunden wurde. Allerdings zwei Tatsachen bitte ich wohl zu beachten: 1. Leichte, absolut unschädliche Bläschenkatarrhe kommen auch in unsren Schulen, selbst in den Gymnasien, in starker Verbreitung vor. 2. Kleine Endemien von wirklicher Körnerkrankheit können in geschlossenen Anstalten, in Waisen- oder Irrenhäusern, durch Einschleppung von auswärts, bei gemeinschaftlichem Gebrauch des Waschwassers und der Handtücher,

[1] Nach einem in der Berliner medizinischen Gesellschaft gehaltenen Vortrag.

auch in der Mark Brandenburg entstehen. Das habe ich selber beobachtet und behandelt.

Immerhin liegt die Sache so, daß in Berlin der tüchtigste und beschäftigtste praktische Arzt aus eigener Erfahrung, ohne Zuhilfenahme der Literatur, nicht die Überzeugung gewinnen kann, daß die Körnerkrankheit des Auges zu den wichtigsten und verbreitetsten Volkskrankheiten gehört, wie etwa die Tuberkulose, natürlich mit der Maßgabe, daß die letztere vorzeitigen Tod bewirkt, die erstere nur die Gebrauchsfähigkeit des Sehorgans beeinträchtigt oder Sehstörung verursacht. Es ist aber gerade die Körnerkrankheit, welche in hervorragender Weise die Blindenziffer der verschiedenen Völker sowie der Bevölkerungs-Gruppen innerhalb desselben Volkes beeinflußt.

Die Körnerkrankheit nimmt auch eine sehr ehrwürdige Stelle ein in der Literatur der Heilkunde. Sie wird erwähnt in dem ältesten Buch, das wir überhaupt besitzen, in dem Papyrus Ebers, das etwa vor 3400 Jahren niedergeschrieben ist; ferner in der wunderbaren Sammlung, die den Namen des Vaters der Heilkunde, des Hippokrates, führt. Die in der hippokratischen Schrift von der Sehkraft beschriebenen Heilverfahren (1. das Abreiben, 2. das Ausschneiden,) spielen eine große Rolle unter den neuesten therapeutischen Entdeckungen unsrer Tage. Celsus hat eine erkennbare Beschreibung der Körnerkrankheit geliefert.

Die späteren Griechen, wie Galen, Aëtius, Paulus, Joannes, haben, gestützt auf Severus, eine so getreue Schilderung der Körnerkrankheit uns hinterlassen, daß ich sie allen späteren Beschreibungen, die vor dem ersten Drittel unsres Jahrhunderts erschienen sind, vorziehen möchte.

Bei meinen Bemühungen, die geographische Verteilung der Körnerkrankheit auf einer Erdkarte zu verzeichnen, kam ich natürlich auf die Frage, ob der gegenwärtige Zustand in geschichtlicher Zeit immer bestanden hat, oder ob früher in verschiedenen Gegenden der Erdoberfläche eine andre Verteilung der Körnerkrankheit vorherrschte. Die Lösung solcher geschichtlicher Fragen bietet ganz erhebliche Schwierigkeiten dar. Sie muß aber versucht werden, um die praktisch wichtige Frage zu entscheiden, ob und wann in unsre Provinzen die Körnerkrankheit eingeschleppt worden ist.

Sicher ist im alten Ägypten vor mehr als 3400 Jahren das Triefauge (hetaë), eine Folge der Körnerkrankheit, vielleicht auch die Körner selbst, von Ärzten beobachtet und behandelt worden. Aber nicht der Schatten eines Beweises ist dafür zu erbringen, daß schon zu den Zeiten der Pharaonen, Ptolemäer, Cäsaren der trost-

lose Zustand der Körnerkrankheit vorhanden gewesen, den heutzutage jeder aufmerksame Beobachter dort findet und den bereits 1580 n. Chr. Prosper Alpinus vorfand, der erste europäisch gebildete Arzt, der im Beginn der Neuzeit Ägyptens Boden betrat und Land und Leute beschrieben hat. Die Ägypter galten im Altertum für die gesundesten Menschen; mit dem Beginn des Mittelalters hat sich vieles geändert in Ägypten.[1]

Bei den alten Griechen war die Körnerkrankheit weit mehr verbreitet, als unterschätzend die Schulmeinung annimmt. Bei den alten Römern war die Körnerkrankheit etwas Gewöhnliches und Bekanntes. Die Araber des Mittelalters beschrieben die Körnerkrankheit nach griechischen Mustern; sie fügten allerdings etwas Eigenes hinzu, das Hornhautfell (Sebel, pannus). Die abendländischen Schriftsteller des Mittelalters, welche aus den arabischen schöpften, lieferten so undeutliche Beschreibungen, daß wir das damalige Vorkommen der Körnerkrankheit in Süd- und Mittel-Europa nur eben vermuten können. Gelegentlich erwähnt ein Augenarzt, der sowohl im Morgen- wie im Abendland praktiziert hat, daß im Morgenland die Krankheit weit häufiger sei.

Nach dem sogenannten Wiedererwachen der Wissenschaften finden wir teils kürzere Erwähnungen, teils größere Beschreibungen der Körnerkrankheit, aus Zitaten der Alten und der Araber zusammengekleistert.

Es ist ebenso bekannt wie seltsam, daß am Ende des vorigen Jahrhunderts, vor Bonaparte's Zug nach Ägypten (1798), die besten Beobachter nur geringe Aufmerksamkeit der Körnerkrankheit zugewendet haben. Sie ist aber von Beer in Wien 1792 ganz unzweideutig geschildert worden.

Der Name der ägyptischen Augen-Entzündung kommt im Altertum und im Mittelalter nicht vor; aber seit dem Jahre 1800 erscheint derselbe, an die biblischen Plagen Ägyptens erinnernd, in allen europäischen Sprachen. Europäische Ärzte fanden, daß die Körnerkrankheit in Ägypten eine ungeheure Verbreitung gewonnen hat. Es ist allgemein bekannt, daß die französischen Truppen Bonaparte's, welche 1798 die Mameluken besiegten, zu Tausenden von der Augen-Entzündung befallen wurden; ebenso ihre damaligen Freunde, die Italiener, und ihre Gegner, die Engländer; daß die Augen-Entzündung von den heimkehrenden Truppen nach Frank-

[1] [Die älteste Nachricht fand ich in dem letzten arabischen Lehrbuch der Augenheilkunde, von Šāḏilī in Ägypten, aus der zweiten Hälfte des 14. Jahrhunderts u. Z.: „Die Leute in Ägypten haben die meisten Ophthalmien, im Vergleich mit andren..." Gesch. der Augenheilk. § 273.]

reich, Italien, England verpflanzt wurde; daß während der Befreiungskriege 1813—1815 die preußischen, österreichischen, russischen Truppen und nach den Kriegen die Besatzungen in Mainz, in Belgien, in Klagenfurt, die Flottenmannschaften in Schweden und Norwegen furchtbar daran litten; und daß die Augenkrankheit von den Soldaten auf die bürgerliche Bevölkerung überging und nicht ausgerottet werden konnte. Hierüber sind ganze Bibliotheken geschrieben worden, ohne daß es gelang, vollständige Aufklärung zu schaffen.

Nachdem man schon im ersten Drittel unsres Jahrhunderts erkannt, daß die Körnerkrankheit nur irrtümlich für ein ganz neues Leiden gehalten worden, mußte man die dogmatischen Streitigkeiten über den ägyptischen oder europäischen Ursprung der Krankheit aufgeben und die Frage dahin zuspitzen: Ist das Trachom im Verlauf und infolge der napoleonischen Kriege, die ja allerdings seit den Kreuzzügen und den Völkerwanderungen die größten Menschenmassen durch Europa's Länder hindurch bewegt haben, in Gegenden verschleppt worden, die vorher völlig frei davon gewesen?

Für einzelne Kreise am Niederrhein ist diese Einschleppung positiv bewiesen durch die Aktenstücke über die kontagiöse Augen-Entzündung, welche das preußische Ministerium des Unterrichts, geistlicher und Medizinal-Angelegenheiten im Jahre 1822 veröffentlicht hat.

Leider wird das Ergebnis dadurch getrübt, daß man damals Körnerkrankheit und Eiterfluß der Augen zusammengeworfen.

Aber das scheint mir unerwiesen und unrichtig, daß die Körnerkrankheit in ganz Europa, wie wir sie jetzt vorfinden, lediglich abhänge von der Einschleppung aus Ägypten, bzw. von den Soldaten, welche die Feldzüge 1798—1815 mitgemacht haben.

Berücksichtigen wir die vorzüglichen Beschreibungen aus dem klassischen Altertum, die auf die Mittelmeerländer sich beziehen, so ist es heute vielleicht in den drei südlichen Halbinseln Europa's mit der Körnerkrankheit ebenso bestellt, wie etwa vor 2000 Jahren, oder etwas schlimmer; in Spanien und Portugal durch den in dieser Hinsicht schädlichen Einfluß der Araber, die ja aus Nord-Afrika dorthin gekommen; in Süd-Italien wie in der Peloponnes durch die heutzutage geringere Kultur und Hygiene.

Nach Mittel- und Nord-Europa könnte die Körnerkrankheit durch die Heere im Anfang unsres Jahrhunderts verschleppt sein. Für Belgien und den Niederrhein ist das zum Teil erwiesen. Auch für gewisse Teile von Frankreich. Für England wird die Körnerkrankheit von Vetch und Adams auf die Rückkehr aus Ägypten zurückgeführt.

Aber die ungeheure Verbreitung der Körnerkrankheit in den Weichsel-Niederungen, in den russischen Ostsee-Provinzen und im europäischen Rußland überhaupt kann man für so jung doch nicht ansehen.

Übrigens zogen 1812 die Franzosen ziemlich, wenn auch nicht ganz, trachomfrei nach Rußland. Als dann 1813 zuerst die preußischen Truppen vorrückten, brachten York's Soldaten die Körnerkrankheit mit!

Das scheint denn doch dafür zu sprechen, daß im eigentlichen Rußland und in seinen Ostsee-Provinzen, vielleicht auch in den preußischen, die Krankheit schon vor dem Einfall der Franzosen geherrscht hat.

Solange nicht obligatorischer Schulunterricht und allgemeine Wehrpflicht eingeführt sind, braucht die chronische Körnerkrankheit, zumal in einer ackerbauenden Bevölkerung, nicht sonderliches Aufsehen zu machen.

Bei uns in Mittel-Deutschland kommt die Körnerkrankheit nur selten und vereinzelt vor.

Daß die Körnerkrankheit in Berlin sich nicht verbreitet, trotz regelmäßiger Einschleppung von Einzelfällen, kann durch das Zusammenwirken günstiger Lage- und Hygiene-Verhältnisse erklärt werden. An der Einschleppung einzelner Fälle ist gar nicht zu zweifeln. Es gibt in Berlin wohl mehr Ostpreußen, als in einer der Städte, deren Schulen ich untersucht habe, wie Lyck oder Gumbinnen. Vor kurzem gelangte wegen Augenverletzung ein aus Ostpreußen gebürtiger Arbeiter in meine Behandlung, der hier im 2. Garde-Regiment gedient und dann 18 Jahre hier gelebt hatte. Seine Bindehäute zeigten die deutlichen Spuren des abgelaufenen Trachoms. Seine Frau und seine Kinder, die ich sofort kommen ließ, hatten ganz gesunde Augen. Aber immun sind die Berliner natürlich nicht. Eine Bürgersfrau kam kürzlich zu mir mit subakuter Körnerkrankheit an ihren beiden Augen; sie hatte es von dem Besuch einer Verwandten aus Österreich, von der es ihr bekannt war, daß sie an ägyptischer Augen-Entzündung litt, der sie aber doch den gemeinschaftlichen Gebrauch des Waschbeckens und der Handtücher gestattete.

Allerdings fehlt es auch in Mittel-Deutschland nicht an vereinzelten, umschriebenen Herden der Körnerkrankheit. Ich nenne nur den Kreis Heiligenstadt, wo Prof. Schmidt-Rimpler 5% Trachom bei den Dorfschülern gefunden. Aber häufiger wird die Krankheit erst in den Grenz-Provinzen, den westlichen sowohl als auch namentlich den östlichen. Die Ziffern, die das beweisen, sind

allerdings nicht absolute, die aus der Untersuchung der ganzen Bevölkerung sich ergeben, solche gibt es noch nicht, sondern nur relative; sie geben die Zahl der Körnerkranken, die unter je 1000 Augenkranken in größeren Augen-Heilanstalten der verschiedenen Bezirke gefunden worden sind. Ich habe für meine Bearbeitung der Geographie des Trachoms sehr viele Statistiken aus den verschiedensten Gegenden erhalten, wofür ich den betreffenden Kollegen zu großem Danke verpflichtet bin; will Sie aber heute mit einer Analyse dieser Beobachtungen nicht behelligen, sondern Ihnen nur ganz kurz im Lapidar-Stil einige Hauptzahlen unterbreiten.

In Berlin kommen bei mir etwa 14 Trachom-Fälle auf 1000 Augenkranke[1], davon sind noch dazu die meisten nicht aus Berlin oder der Provinz Brandenburg. Dagegen kommen in Bonn 110 auf 1000 Augenkranke, in Posen 150, in Königsberg 270 bis 400.

Vom Ausland nenne ich nur die folgenden Zahlen: Belgien in der Provinz Limburg 278, Warschau 300, Dorpat 500.

Das Ausland möchte ich überhaupt nur so weit berühren, um einen annähernden Vergleich mit Deutschland zu ermöglichen.

Frankreich und England sind ähnlich daran wie Deutschland, daß nämlich einige Bezirke stark an Körnerkrankheit leiden; Österreich schlimmer durch Ungarn, Rußland weit schlimmer, ebenso auch die drei südlichen Halbinseln Europas.

Algier, Tunis, Ägypten, Syrien sind durchseucht von der Krankheit, wohl auch Arabien, sicher Persien. In Ost-Indien fand ich die Krankheit in Bombay stärker als in Kalkutta (100 gegen 60). In Ceylon fehlt sie trotz der Hitze. In Canton steigt die Ziffer auf 700, in Tokio beträgt sie noch 140. Die mongolischen Völker sowie die malaiischen (z. B. auf Java) leiden nicht minder an der Körnerkrankheit, als die semitischen. Die Neger sind ziemlich frei davon. Nach Australien ist die Körnerkrankheit eingeschleppt, wie nach Amerika. In Nord-Amerika leiden daran besonders die eingewanderten Iren und Skandinavier. In Süd-Amerika ist Brasilien stark behaftet.

[1] 1870—1877 zählte ich unter 21440 Kranken 846 mit Trachom oder 38:1000. Meine Zahl ist kleiner geworden, weil nicht mehr so viele Russen (namentlich ärmere) nach Berlin kommen. Im Jahre 1893 hatte ich unter 1206 Privatkranken 12 Fälle von Körnerkrankheit. Bei dreien fehlt die Angabe der Heimat, 2 sind aus Berlin, 1 aus Potsdam, 1 aus Galizien, 3 aus Rußland, 1 aus Rumänien, 1 aus Spanien. — Im Jahre 1894 hatte ich unter 7781 poliklinischen Kranken 120 Fälle von Körnerkrankheit, das sind 16:1000. Von diesen 120 Fällen waren 45 aus Berlin und der Provinz Brandenburg, darunter einige zweifelhaft; aus den Provinzen Ost- und West-Preußen 29, aus der Provinz Posen 10, Provinz Schlesien 8, Provinz und Königreich Sachsen 3, Provinz Westfalen 1, Lothringen 1; aus Rußland 10, aus Österreich 2, Dänemark 2, England 1, Amerika 1, Palästina 1.

Die ältere Ansicht, daß Hitze und Staub zur Verbreitung der Krankheit beitragen, ist unhaltbar geworden, seitdem man durch Reisen genauere Kenntnisse gewonnen. Aber ein ursächliches Moment ist für Europa zu betonen: Die Körnerkrankheit ist am meisten verbreitet in gewissen Flußniederungen, Sumpf-, Landsee- und Moor-Gegenden, sowie an flachen Meeresküsten; die Krankheit fehlt oberhalb 600 m Erhebung über dem Meeres-Spiegel. Die Schweiz und Tirol sind frei. Am schlimmsten mit ist Finnland behaftet. Unser Masuren ist in der Anordnung der Landseen Finnland einigermaßen ähnlich. Es ist nicht unmöglich, daß der Erreger der Körnerkrankheit, den wir noch nicht kennen, in stehenden Gewässern sich verbreitet.

Was nun die Körnerkrankheit in Ost- und West-Preußen anlangt und zunächst ihren Charakter; so ist das genau dieselbe Krankheit, wie sie vereinzelt bei uns und gehäuft in südlichen Gegenden, z. B. in Ägypten, vorkommt.

Die Körnerkrankheit ist in Preußen, wie im Orient, meist ein chronisches Leiden, das entweder gar keine oder doch nur geringe Beschwerden verursacht, namentlich bei anspruchslosen, nicht mit feiner Arbeit beschäftigten Menschen. In einer großen Anzahl von Fällen heilt es aus, ohne sehr bedenkliche Folgezustände zu hinterlassen. Aber in dem Rest der Fälle, einer immerhin beträchtlichen Quote (vielleicht 30%), kommt es zum Hornhaut-Fell mit Trübung des durchsichtigen Lichtfensters, also mit Sehstörung, mit Behinderung, ja Aufhebung der Erwerbsfähigkeit.

Wegen dieser Gefährdung der befallenen Augen und wegen der Ansteckungsgefahr muß die Krankheit ärztlich behandelt werden.

Was ferner ihre Verbreitung in den beiden preußischen Provinzen anlangt, so ist sie daselbst durchaus nicht eine neue Erscheinung. Sie besteht dort auch nicht erst seit einem bis zwei Menschenaltern, sondern wahrscheinlich seit Jahrhunderten. Ob sie im Gefolge der napoleonischen Kriege vermehrt und verstärkt aufgetreten, ist schwer zu sagen.

Ausdrücklich muß hervorgehoben werden, daß von einer frischen, vollends akuten Epidemie der Körnerkrankheit nirgends etwas zu bemerken war. Namentlich gilt dies von Konitz, wo wegen angeblich epidemischer Körnerkrankheit im vorigen Herbst, kurz vor meiner Ankunft, die Schulen geschlossen worden. Ich fand daselbst weder akuten Anfang der Augenkrankheit, noch akute Fälle, noch die Zahl oder die Schwere der Fälle abweichend von dem, was wir kurz zuvor in andren Städten des benachbarten Ost-Preußen beobachtet hatten.

Die vorhandenen chronischen Fälle waren eben nur gerade zu größerer Beachtung gelangt.

Die Verbreitung der Körnerkrankheit ist in den beiden preußischen Provinzen eine recht erhebliche. Bei der Kürze der uns zugemessenen Zeit und der Notwendigkeit, den Bericht möglichst rasch abzustatten, damit die zur Bekämpfung der Seuche notwendigen Mittel bewilligt, und die erforderlichen Maßregeln sofort ins Werk gesetzt werden, mußte ich mich darauf beschränken, zusammen mit meinen beiden Mitarbeitern, Herrn Privatdozent Dr. Greeff und Herrn Stabsarzt Dr. Walther, Schulen, geschlossene Anstalten, Militärpflichtige, Gruppen von Erwachsenen in den hauptsächlich durchseuchten Kreisen zu prüfen; es gelang mir auch, wenigstens zwei Dörfer ganz durch zu untersuchen. Unsere statistischen Tabellen, welche in XXII Nummern ungefähr 7000 Personen umfassen, geben schon ein einigermaßen anschauliches Bild, obwohl sie noch sehr weit davon entfernt sind, eine vollständige graphische Darstellung der Körnerkrankheit in den beiden Provinzen zu liefern. Die letztere wäre nur in mehrjähriger Arbeit von einer größeren Reihe von Ärzten zu leisten: es scheint wohl besser, wenn diese Zeit und diese Kräfte gleich mit der Heilung der Krankheit und mit der Verhütung ihrer Weiterverbreitung betraut würden.

Am wichtigsten scheint mir die Durch-Untersuchung der beiden Ortschaften Kalinowen und Milewen im Kreise Lyck.

Wissenschaftliche Klarheit und praktische Verwertbarkeit ist ja nur zu erzielen durch Untersuchung der ganzen Bevölkerung, in welcher die Körnerkrankheit Ausbreitung gewonnen. Aber nur spärliche Mitteilungen der Art liegen bis jetzt vor. Dr. Feuer, 1884 zur Prüfung der Körnerkrankheit Süd-Ungarns von seiner Regierung entsendet, untersuchte von den 104000 Einwohnern des Torontaler Komitats 93000 und fand Trachom bei 5000, d. i. $5^1/_3\,\%$, darunter schweres Trachom bei 4200, d. i. $4^1/_2\,\%$ der Bevölkerung. Feuer fand unter jenen 5000 Körnerkranken 200 durch Trachom völlig erblindete und 900 erheblich sehschwache Augen.

Wir fanden bei den etwa 1000 Einwohnern der beiden ostpreußischen Dörfer, aus denen übrigens keinerlei Meldung über Augenkrankheit an die Behörden gelangt war, wo vielmehr erst 8 Wochen vor unsrer Ankunft der Herr Landrat von der Gröben eine Stichprobe vorgenommen und zusammen mit dem Vertreter des Kreisphysikus eine ausgedehnte Augenkrankheit entdeckt hatte, Körnerkrankheit in $10\,\%$ der Bevölkerung, schwere und abgelaufene Körnerkrankheit in $1—2\,\%$. Somit wäre dort in Ost-Preußen die Ausdehnung der Körnerkrankheit eine größere, als in Süd-Ungarn, das für stark

durchseucht gilt, insofern in unsren Dörfern jeder zehnte Mensch an Körnerkrankheit leidet, in Süd-Ungarn jeder zwanzigste. Aber ich fühle mich zu der Annahme gedrungen, daß Feuer das, was wir als leichte Körnerkrankheit bezeichnen, gar nicht mitgezählt hat; sonst hätte er nicht von 5000 Trachomfällen 4200 als schwere bezeichnen können. Jedenfalls ist bemerkenswerter- und glücklicherweise die Schwere der Erkrankung in unsren beiden Dörfern eine weit geringere, als in Süd-Ungarn, insofern bei uns nur etwa 1—2% der Bevölkerung an schwerem, bzw. abgelaufenem Trachom leiden, nicht $4^1/_2$%, wie in Süd-Ungarn.

Diese beiden abgerundeten Zahlen (Körnerkrankheit in 10% der Bevölkerung, schwere und abgelaufene Körnerkrankheit zusammen in 1—2%), die wir bei der Auszählung von zwei Dörfern Ost-Preußens gewonnen haben, wollen wir zum Ausgangspunkt vergleichender Betrachtung nehmen.

Unser Beobachtungs-Material umfaßt hauptsächlich Schulkinder. Der Prozentsatz an Trachom nimmt erheblich ab, wenn wir von Dorf- zu Stadt-Schulen und zu Gymnasien ansteigen. Der Einfluß der sozialen Verhältnisse ist ausschlaggebend für die Zahl und Schwere der Körnerkrankheit. In den Dorfschulen fanden wir 20 bis 48% Trachom, 3—10% schweres. In den Stadtschulen fanden wir 10—15% Trachom und schweres 1—2%. In dem Gymnasium zu Lyck sinkt das Trachom bis auf 5%, das schwere auf Null.

In keiner Schule Ost- und West-Preußens, die wir untersucht, fanden wir weniger als 5% Körnerkrankheit.

Das ist sehr bemerkenswert und beklagenswert.

Auch die Rheinlande gelten für durchseucht, aber die Volksschulen zu Köln haben nur 1—2% Trachom. Jedenfalls sind die von uns ermittelten Prozentsätze der Körnerkrankheit zu hoch für Provinzen, die dem Königreich Preußen angehören!

Zum Schluß komme ich noch auf die in Ost- und West-Preußen üblichen Verfahrungsweisen.

Vorweg möchte ich bemerken, daß in Ost- und West-Preußen alle maßgebenden Persönlichkeiten miteinander wetteifern, die Seuche der Körnerkrankheit, die als eine schwere Landplage empfunden wird, nach Möglichkeit zu verringern, bzw. zu beseitigen. Wenn diese Bemühungen bis heute leider noch nicht von wahrnehmbarem Erfolg gekrönt waren, so liegt dies einerseits an der völligen Unzulänglichkeit der Mittel, die bisher für diese Zwecke verwendbar waren, und andrerseits an dem Mangel eines einheitlichen, planvollen Vorgehens.

Ich gehe zunächst dazu über, die von den maßgebenden Ärzten der beiden Provinzen angewendeten Heilverfahren kritisch zu be-

leuchten. Dabei wende ich mich sofort zu der wichtigsten Frage, die alle beamteten und Krankenhaus-Ärzte, sowie die Herren Landräte, Bürgermeister und auch die höchsten Beamten der beiden Provinzen mit am meisten beschäftigt: Ist die operative Ausschneidung der körnig erkrankten Bindehaut, wie sie jetzt so vielfach von den besten Ärzten der beiden Provinzen, fast mit behördlicher Sanktion, geübt wird, das Heilmittel, mit dem die Seuche zu bekämpfen und zu besiegen sein wird?

Ich kann mir nicht versagen, mit einigen Worten auf die Geschichte dieses Verfahrens einzugehen, zumal die neuesten und vollständigsten Sonderschriften in dieser Hinsicht ganz unvollständig sind.

Schon in der hippokratischen Sammlung wird das Ausschneiden der granulären Verdickung empfohlen. Die späteren Griechen (einschließlich des Römers Celsus) sprechen nicht mehr davon, so ausführlich sie auch das Schaben, Skarifizieren der Bindehaut u. dgl. behandeln. Im Mittelalter fand das Ausschneiden in Benevutus Graphaeus einen begeisterten Anhänger. Aber wichtiger für unsre Betrachtung ist die Tatsache, daß, nachdem das Verfahren während der Kriege im Anfang unsres Jahrhunderts geübt worden, der berühmte Philipp von Walther zu Bonn 1821 die preußische Arbeitsanstalt von Brauweiler, welche pandemisch von der Körnerkrankheit durchseucht war, durch Ausschneiden der Wucherungen und durch hygienische Maßregeln vollkommen von der Seuche befreit hat.

In der zweiten Hälfte unsres Jahrhunderts empfahl Galezowski in Paris das Ausschneiden der Umschlagsfalte gegen Körnerkrankheit: unter 227 Operationen hatte er 213 Erfolge, zweimal aber Verlust des Auges.

Der Vorschlag stieß zunächst auf allgemeinen Widerspruch. Erst Jacobson in Königsberg und seinen Schülern Heisrath, Schneller, Vossius gelang es, das Mißtrauen gegen die operative Behandlung der Körnerkrankheit zu beseitigen.

Jetzt wird die Ausschneidung der körnigen Bindehaut (d. h. der oberen Umschlagsfalte nebst einem Teil der oberen Lidbindehaut, sowie der unteren Umschlagsfalte) in den Krankenhäusern von Königsberg (auch in der Universitäts-Augenklinik), von Danzig und den andren größeren Städten, ebenso in vielen Kreis- und Stadt-Krankenhäusern der kleineren Städte regelmäßig geübt. Die an schwerer Körnerkrankheit leidenden Kinder werden zur operativen Behandlung in die Krankenhäuser gesandt.

Bei der Beurteilung des Wertes dieser Ausschneidung kann man eines wohl behaupten, daß die Gefahr, ein Auge zu verlieren, verschwindend klein ist. Aber vollständig gleich Null möchte ich sie

nicht setzen. Sodann sind geringere Schädigungen zu erwägen, Verwachsungen zwischen Lid und Augapfel, Verkrümmung der Lider usw., die man ja vielfach der Operation vorgeworfen und die ich hier in Berlin schon oft an Kranken beobachtet hatte, welche in den beiden preußischen oder in den russischen Ostsee-Provinzen mittelst der Ausschneidung operiert worden waren. Ich muß gestehen, daß in der übergroßen Mehrzahl der bei unsren Untersuchungen beobachteten Fälle das Auge den Eingriff ganz vortrefflich überstanden hatte. Aber meist war die Beobachtungszeit zu kurz. Es handelte sich in der Regel um Kinder, die vor 1—2 Jahren operiert worden waren. Was nach 20 und 40 Jahren aus diesen Augen werden kann, entzieht sich noch unsrer Beurteilung.

Das Schlimmste ist aber die große Anzahl der sog. Rückfälle. Man untersucht ein Kind, das auf beiden Augen oben wie unten durch Ausschneidung operiert worden, und findet die ganze Innenfläche der vier Lider, so viel Bindehaut noch vorhanden ist, besetzt und wie gepflastert mit dicht gestellten Körnern. Zu einer neuen Ausschneidung ist weder Substanz noch Zutrauen vorhanden. Es fragt sich, ob der Name Rückfall paßt. Man kann ja niemals die ganze Bindehaut der beiden Lider entfernen, weil dies den Bestand des Augapfels gefährden würde; man entfernt die mächtige Wucherung der beiden Übergangsfalten oder dazu noch einen daran grenzenden Streifen der oberen Lidbindehaut. In der Regel bleiben Körner zurück in dem zurückgelassenen Teil der Lidbindehaut. Diese können sich wohl zurückbilden; der Organismus wird mit der geringen Krankheitsmasse fertig. Aber sie können auch bleiben, sich vergrößern und neue in der Nachbarschaft erzeugen, so daß die Krankheit von frischem zu wuchern anfängt.

Allerdings ist es ja auch möglich, daß die durch Ausschneiden gereinigte Bindehaut in durchseuchten Familien neu angesteckt wird.

Die schlimmsten Verhältnisse fanden wir in der Schule zu Königsbruch bei Pillkallen, wo auch die Familien der Schulkinder stark durchseucht waren, nämlich gegen 30% Körnerkrankheit darboten. Von den 72 Schulkindern waren 15 in Königsberg operiert und von diesen 15 zeigten 8 sogenannten Rückfall, 3 einen schweren.

Im ganzen fanden wir unter 135 Fällen der Ausschneidung 71 sogenannte Rückfälle, d. i. 52%.

Gern will ich hervorheben, daß in der geschlossenen Anstalt Bethanien, dem Waisenhaus zu Meldinen bei Gumbinnen, der Eindruck der Operation ein günstiger war. Eine stark durchseuchte Anstalt war durch das Messer in glücklicher Weise von der Krankheit, wenn auch nicht ganz vollständig, befreit worden.

Dies zeigt die neuerdings wieder ziemlich allgemein anerkannte Überlegenheit der chirurgischen Beseitigung der Körner über die Ätzungen und Pinselungen, besonders wenn es gelingt, ein chirurgisches Verfahren festzustellen, das die Vorteile der Ausschneidung gewährt, aber von den gegenwärtigen und zukünftigen Nachteilen derselben frei bleibt.

Dies bessere Verfahren steht nach meinen Beobachtungen uns zur Verfügung in dem Ausquetschen der Körner. Es beseitigt die krankhafte Masse, läßt aber die Schleimhaut ganz unverkürzt; ist der Gefahr des Rückfalls nicht mehr unterworfen, als das Ausschneiden, sondern eher etwas weniger; empfiehlt sich auch den Kranken und ihren Angehörigen dadurch, daß nicht geschnitten wird, so daß sie sich eher fügen.

Es liegt mir aber fern, das Ausschneiden ganz verwerfen zu wollen, wenn es mit Auswahl der Fälle und mit Maß geübt wird.

Beiläufig will ich bemerken, daß die nach dem Ausschneiden entstandenen stärkeren Rückfälle der Körnerbildung ganz passend mit dem Ausquetschen behandelt werden können.

In den weniger schweren Fällen wird vielfach das Abreiben mit der in Sublimat-Lösung (1:1000) getränkten Verbandwatte geübt. Es ist das neue Verfahren der Gebrüder Keinig, eigentlich identisch mit dem ältesten, der sogenannten hippokratischen Ophthalmoxysis. Der Grieche vor mehr als 2000 Jahren nahm Wolle, der Deutsche vom heutigen Tage Baumwolle zum Reiben. Der Grieche wählte Grünspan zur Ätzung, der Deutsche Sublimat.

Ich fand bei der Nachprüfung das Keinig'sche Verfahren schmerzhafter, als die übliche Anwendung des Kupferstiftes oder der 1proz. Silbernitrat-Lösung, und gar nicht wirksamer. Auch ist es unrichtig, daß das Keinig'sche Verfahren für die Land-Praxis sich mehr eignet, als die andren, z. B. die beiden eben erwähnten. Wer mit dem Auge nicht richtig umgehen kann, soll seine Hand davon lassen. In den beiden preußischen Provinzen war fast Niemand mit dem Keinigschen Verfahren zufrieden. Wir sahen Schulkinder, die von einem tüchtigen Arzt regelmäßig, etwa 2 Jahre lang, mit der Abreibung behandelt und der Schule entzogen, aber noch nicht geheilt waren.

Gelingt es nicht binnen 3—4 Monaten, die Körnerkrankheit mit Kupferstift, Silbernitrat-Lösung u. dgl. zu beseitigen, so tritt das operative Verfahren in seine Rechte.

In den leichten Fällen wird vielfach eine milde Zinksulfat-Lösung von dem Lehrer in der Schule den Schülern nach ärztlicher Anweisung eingeträufelt. Viele Ärzte, auch erfahrene, beamtete, legen großen Wert auf diese Einträuflungen.

Ich kann mich dem nicht anschließen. Es kommt nicht darauf an zu behandeln, sondern wirkliche Heilwirkungen auszuüben. Das dazu berufene Personal sind die Ärzte. Nichtärzte richten Schaden an.

Solche Zink-Lösungen, die nicht einmal steril bereitet, ohne besondere Vorsicht aufgehoben, zu wiederholten Einträufelungen benutzt werden, sind regelmäßig nach kürzester Zeit verpilzt, wie ich schon vor 30 Jahren gefunden. Die besten Vorschriften des Arztes sichern nicht die richtige Ausführung seitens des Lehrers. Die Heilwirkung der Zink-Lösung auf wirkliche Körnerkrankheit ist null, die Schädigung der Bindehaut möglich und wahrscheinlich. Endlich wird der Nichtarzt, wenn er regelmäßig viele Fälle hintereinander, darunter einfache Katarrhe und wirkliche Körnerkrankheit, einzuträufeln hat, doch von Übertragung der Körnerkrankheit auf einfache Katarrhe sich nicht frei zu halten vermögen. Weit besser läßt man einfache und Bläschen-Katarrhe ganz unberührt, wenn es nicht möglich ist, daß wirkliche Sachverständige sie behandeln.

Bei dem chronischen Verlauf der Körnerkrankheit wird man durch weises Zurückhalten nicht schaden, wenn nur die Untersuchungen der Schulkinder regelmäßig, z. B. alle Monate, und gründlich vorgenommen werden.

Über die Verhütung der Krankheit und die allgemeinen Maßregeln zur Bekämpfung der Seuche vermag ich den vortrefflichen Ausführungen des Herrn Kollegen Kirchner nichts hinzuzufügen.

179c. Über die geographische Verbreitung der Körnerkrankheit. Deutsche med. Wochenschr. 1897, Nr. 27ff.

[32 S. — Die erste genauere Darstellung, auf Grund einer von Prof. Hirschberg eingeleiteten Sammelforschung.]

179d. Die Bekämpfung der Volkskrankheit Trachoma. Referat in der 3. Sitzung der ophth. Sektion des XII. internat. Kongresses zu Moskau, den 9. August 1897. Bericht der Sektion XI, S. 76—81.

M. H.! Nicht was ich sage, sondern wo ich es sage, scheint mir von Wichtigkeit! Der Inhalt meines Vortrags wird vielleicht nichts Neues bringen, der Ort verleiht ihm Bedeutung. Die Erörterung, welche sich daran knüpft, wird nicht ohne Nutzen bleiben.

Wenn wir auch noch weit davon entfernt sind, eine Weltkarte der Trachom-Verbreitung zeichnen zu können; wenn namentlich noch genaue, verläßliche Zahlen-Angaben für die meisten Länder vermißt werden: so wissen wir doch so viel, daß Trachom von allen Augenleiden die verbreitetste Volkskrankheit darstellt und in hervorragender Weise die Blindenziffer der verschiedensten Völker, sowie

der Bevölkerungs-Gruppen innerhalb desselben Volkes beeinflußt. Ich sehe ab von der ungeheuren Verbreitung der Krankheit in West-Asien, Ost-Asien, Nord-Afrika unter semitischen, mongolischen, nordhamitischen Völkerschaften und beschränke mich auf die kaukasischen Völker in Europa und auf ihre Kolonien in Nord- und Süd-Amerika, sowie in Australien. Fast nirgends finden wir ein Reich, einen Staat ganz frei von der Erkrankung.

Da uns absolute Zahlen nicht zur Verfügung stehen, müssen wir uns mit relativen begnügen; sie geben die Zahl der Körnerkranken, die unter je 1000 Augenkranken in den Augen-Heilanstalten der verschiedenen Bezirke gefunden sind. Die Fehlerquellen, die solchen Zahlen anhaften, sind einleuchtend und auch schon öfters hervorgehoben.

Trotz dieser Schwierigkeit habe ich eine neue Sammelforschung der Art unternommen und sehr zahlreiche, recht brauchbare Berichte erhalten, für die ich den Einsendern meinen verbindlichsten Dank ausspreche.

Ich nenne eine Gegend trachomfrei (0), wenn die einheimische Bevölkerung nicht mehr Trachom-Fälle, als 1 bis 2‰ (pro mille) der Augenkranken für die betreffende Augen-Heilanstalt liefert; dagegen leicht behaftet (I), wenn die Zahl der Trachom-Kranken (möglichst nur aus der einheimischen Bevölkerung) auf 10 bis 15‰ der Augenkranken ansteigt. Die mittlere Erkrankung (II) rechne ich bis zu 50‰; die starke (III) verbleibt den noch höheren Zahlen, 100‰, 200‰ und darüber. Diese Einteilung ist eine künstliche, wegen des allmählichen Übergangs; doch scheint sie mir nützlich zur ersten Übersicht.

Am besten steht es in Europa mit der Schweiz. Frankreich und England sind ähnlich daran, wie Deutschland, daß nämlich einige Bezirke oder Provinzen mehr oder weniger an Körnerkrankheit leiden. Österreich zeigt in Galizien und Ungarn starke Erkrankung, Rußland in vielen Gouvernements, von denen ich Nachricht erhielt; stark leiden die drei südlichen Halbinseln Europas. Wenig erkrankt sind die drei nordischen Reiche: Dänemark, Schweden, Norwegen. Sehr stark Belgien, teilweise auch Holland. Die Vereinigten Staaten von Nord-Amerika, Brasilien in Süd-Amerika, die englischen Kolonien in Australien, alle sind von der Plage der Körnerkrankheit heimgesucht.

Ich will dies nicht weiter ausführen, sondern nur gewissermaßen paradigmatisch einige Hauptpunkte hervorheben.

In Europa gibt es trachomfreie Länder und Provinzen. Die Schweiz ist im wesentlichen trachomfrei. Emmert in Bern hat unter 30000 eigenen Augenkranken nur 6 Fälle von Trachom

beobachtet, von diesen waren 5 Ausländer; und nur ein Fall aus Bern, von einem Italiener angesteckt. Mellinger in Basel fand unter 28000 Augenkranken nur 28 Fälle von Trachom, also 1‰. Die meisten Fälle betrafen italienische Arbeiter.

Aber auch die Schweiz ist nicht ganz trachomfrei, wenigstens nicht in denjenigen Landstrichen, welche an Italien, ein sehr trachomreiches Land, grenzen. Aus Locarno am Lago Maggiore meldet Strauß eine Trachom-Ziffer von 25‰, also schon mittelstarke Erkrankung.

Gerade solche Tatsachen verdienen auf einem internationalen Kongreß besprochen zu werden, damit durch internationale Verständigung eine gemeinsame Bekämpfung der Seuche angebahnt werde.

Ich wähle als zweites Beispiel mein eigenes Vaterland. Ich vermag, dank den zahlreichen Zuschriften der Herren Fachgenossen, eine planmäßige, ziemlich genaue und leidlich vollständige Übersicht über die geographische Verbreitung der Körnerkrankheit im Deutschen Reich zu geben:

1. Baden, Württemberg und Bayern sind trachomfrei. Nur Hohenzollern und die Gegend bei Bayreuth in Oberfranken bilden Trachom-Inseln; die letztere wirkt bis nach Erlangen hin.

2. Thüringen und das Königreich Sachsen sind teils frei, teils wenig behaftet.

3. In Berlin und der Provinz Brandenburg ist die Erkrankung ganz gering, ebenso in Magdeburg, während Halberstadt und Halle eine mittlere Erkrankung (mit 20—30‰) darbieten.

4. Pommern zeigt in Stettin geringe, in Greifswald mittlere, im östlichen Hinterpommern starke Erkrankung.

5. Mecklenburg, Schleswig-Holstein, die drei Hansa-Städte haben niedrige Zahlen.

6. Hannover hat im Norden und in der Mitte eine geringe, im Süden (Göttingen) eine mittelstarke Erkrankung. Das teils zur Provinz Hannover, teils zur Provinz Sachsen gehörige Eichsfeld bildet einen Trachom-Herd.

7. Von den westlichen Grenzprovinzen ist Elsaß-Lothringen wenig behaftet, bis auf die Gegend von Mülhausen, wo die Ziffer von 33‰ erreicht wird.

Der westliche Teil der Rheinpfalz steigt auf 50‰.

Die preußische Rheinprovinz ist keineswegs durchweg stark erkrankt, es überwiegt meist eine mittlere Erkrankung von 20 bis 25‰; in Köln und Düsseldorf steigt die Erkrankung an, um in Bonn (durch die Nähe des Westerwaldes, der Eifel und des Sieg-Tals) mit 110‰ in die Gruppe der schweren Erkrankungen weit emporzuragen.

Westfalen hat durchwegs eine mittlere Erkrankung mit 20—40‰.

Dagegen zeigt Hessen und Nassau eine stärkere Erkrankung. (Gießen 50‰, Marburg 100‰.) Der Kreis Biedenkopf an der oberen Lahn in der preußischen Provinz Hessen-Nassau birgt einen starken Trachom-Herd.

8. Von den östlichen Grenzprovinzen ist Schlesien am besten daran; dasselbe zeigt eine geringe oder mittlere Erkrankung; nur Gleiwitz in Oberschlesien ragt mit 67‰ in die stärkere Erkrankung empor. Aus der Provinz Posen sind nur Zahlen stärkerer Erkrankung bekannt. (Aus Bromberg 119‰, aus Posen 130—160‰.) Aus West-Preußen liefert Danzig 58‰, aus Ost-Preußen Königsberg die größte Ziffer Deutschlands, 154‰.

Als drittes und letztes Beispiel wähle ich das große Reich, dessen Gastfreundschaft wir uns auf diesem Kongreß zu erfreuen haben.

Mit gewohnter Liebenswürdigkeit haben die russischen Herren Kollegen mich mit ihrem Zahlen-Material versehen, so daß ich in der Lage bin, Ihnen die folgende Übersicht zu geben. Moskau 24—40‰, Rostow 60‰, Petersburg 96‰, Helsingfors 102‰, Saratow 114‰, Lodz 116‰, Warschau 124‰, Liebau 121‰, Reval 146‰, Dorpat 180—350‰, Riga 200‰, Odessa 158‰, Charkow 200‰, Kasan 180—220‰, Kiew 250‰.

Landstriche, die gar nicht oder wenig behaftet sind, konnte ich aus Rußland nicht in Erfahrung bringen, obwohl sie doch vorkommen, wie ich durch mündliche Nachrichten erfahren.

Also mittlere Erkrankungs-Ziffer zeigt diese ehrwürdige Hauptstadt des Reiches. Alle andren Zahlen gehören der starken Erkrankung an. Ich weiß, daß ich den russischen Fachgenossen damit nichts Neues sage.

Aber eine so vollständige Zusammenstellung, wie die oben erwähnte, habe ich in der Literatur nicht gefunden.

Es fragt sich nun, was soll geschehen? Diese Frage ist leichter zu stellen, als zu beantworten; und leichter zu beantworten, als in's Werk zu setzen.

Das habe ich selber erfahren, als ich vor etwa einem Jahr von unsrer Regierung den Auftrag erhielt, unsre beiden am stärksten behafteten Provinzen Ost- und West-Preußen zu bereisen, einen Bericht über die dort herrschende Körnerkrankheit anzufertigen und Mittel zur Bekämpfung der Seuche anzugeben, und als ich später zusammen mit mehreren Fachgenossen und hohen Regierungs-Beamten an den Beratungen über die Mittel zur Bekämpfung der Körnerkrankheit teilnahm.

Es ist ja ganz richtig, daß niedrige Sumpfgegenden im allgemeinen

mehr behaftet sind, als höhere Gebirgsländer. Aber wir können Ihrem Finnland und unsrem Masuren, die in der Anordnung der Land-Seen eine gewisse Ähnlichkeit besitzen, nicht die physikalische Beschaffenheit der Schweiz gewähren. Wir können höchstens die Anregung geben, daß vonseiten der Behörden und Gemeinden für gutes Wasser, wo es nötig ist, Sorge getragen werde. Die Herstellung artesischer Tiefbrunnen, wie ich sie z. B. in Ortelsburg und Konitz vorgefunden, ist mit Freuden zu begrüßen. Ich wenigstens kann den Gedanken nicht los werden, daß der noch unbekannte Keim der Körnerkrankheit vielleicht auch in stehenden Gewässern sich verbreitet, wenngleich die hauptsächliche Verbreitung der Krankheit durch unmittelbare oder mittelbare Übertragung von einem Menschen zum andren geschieht.

Die Frage der Rassen-Dispositionen hat gar keine praktische Bedeutung. Wichtig ist hingegen die Tatsache, daß bei uns in Europa das Trachom doch wesentlich eine Armenkrankheit darstellt, die einmal eingeschleppt, namentlich in eine ländliche Bevölkerung, von selber nicht leicht wieder aufhört; eine Armenkrankheit, deren Vernichtung aber ebenso schwierig ist, wie die Lösung der sozialen Frage. Hierüber allgemein zu sprechen, scheint mir untunlich. Von besondren Maßregeln, die mir für unsre Trachom-Gegenden am wichtigsten schienen, erwähne ich die Herstellung von Tiefbrunnen und von geräumigen Schulzimmern, die auch gehörig rein gehalten werden können, sowie die Verbesserung der Wohnräume ländlicher Arbeiter. Das gilt auch für andre Gegenden, nach den Beschreibungen, die ich z. B. von Rählmann kenne.

Die Schulen kann man nicht zuschließen, weil dann die armen Kinder noch schlimmer daran sind. Ebensowenig kann man das, was bei uns in trachomfreier Gegend geschieht, auf die echten Trachom-Gegenden übertragen, nämlich alle körnerkranken Kinder während der Dauer der Erkrankung vom Schul-Unterricht auszuschließen. Es genügt für solche Gegenden, die schweren Fälle bis zur Besserung vom Unterricht fernzuhalten. In geschlossenen Anstalten, wie Waisenhäusern u. dgl., soll man jeden neu Aufzunehmenden vor der Aufnahme genau untersuchen und Körnerkranke entweder ganz zurückweisen, oder, wo dies auf Grund von Gesetzen oder aus Menschlichkeit nicht angeht, von den Übrigen getrennt halten. Ebenso ist in solchen Anstalten das ganze Waschgerät für jeden einzelnen peinlichst gesondert zu halten. Das ist eine einfache und selbstverständliche Regel, gegen die aber sowohl diesseits, wie jenseits des Ozeans leider noch gesündigt wird, und deren Befolgung hier wie dort sich vollständig bewährt hat.

Die Trennung des Waschgeräts auch in die Familien der Armen einzuführen, ist ein frommer Wunsch, den auszusprechen und nach Kräften auszuführen wir nicht müde werden dürfen. Bei uns in Berlin breitet sich das Trachom nicht aus, auch wenn es eingeschleppt wird. Es leben in Berlin mehr Ost-Preußen, als in irgend einer der Provinzial-Städte, die ich untersucht habe. In unsrer Arbeiter-Bevölkerung ist es keineswegs allgemein üblich, für jedes Familien-Mitglied ein eignes Waschbecken zu halten. Aber, da wir eine reichliche und bequeme Versorgung mit gutem Wasser haben, so pflegt doch jedes Familien-Mitglied frisches Waschwasser zu erhalten. So habe ich Familien untersucht, wo der ostpreußische Vater deutlich vernarbtes Trachom, oder die polnische Mutter noch körniges Trachom zeigte; aber die sämtlichen in Berlin geborenen Kinder frei geblieben waren. Sehr schädlich wirkt auch das gemeinsame Waschen in den Kohlen-Bergwerken. In unsren Ruhr-Kohlenbezirk wird frisches Trachom durch polnische Arbeiter regelmäßig eingeschleppt. Durch gemeinsames Waschen nach der Arbeit wurde es auf die einheimische Bergarbeiter-Bevölkerung übertragen und ist dort schon ziemlich eingewurzelt und veraltet. Neuerdings übt man größere Vorsicht und benutzt die sicheren Sprühbäder.

Überhaupt sollte mehr Sorgfalt als bisher darauf verwendet werden, daß die Körnerkrankheit nicht in gesunde Familien, die ja auch in Trachom-Gegenden die Mehrzahl bilden, eingeschleppt werde. Zunächst empfiehlt es sich dort, daß jedes Kind bei der Aufnahme in die Schule, so gut wie ein Impf-Zeugnis, so auch ein Augen-Zeugnis mitbringe. Sodann sollte in Trachom-Gegenden jeder Lehrling, Knecht, Magd beim Eintritt in die Familie ein Zeugnis über die Augen mitbringen. Sind doch in Ost-Preußen selbst in sehr guten Familien die Kinder durch Dienstboten angesteckt worden. Ebenso wichtig ist es und noch wichtiger, die Verschleppung der Krankheit in seuchenfreie Gegenden zu verhüten. Bei uns in Deutschland sind es die Ernte-Arbeiter, die sogenannten Sachsen-Gänger, aus Ober-Schlesien und Ost-Preußen, Bergwerk-Arbeiter aus Polen, Kanal-Arbeiter, Bahn-Arbeiter aus Italien, welche die Krankheit einschleppen und deren Überwachung geboten erscheint.

Aus früherer Zeit haben wir noch einige Trachom-Inseln, die, wie Prof. Michel nachgewiesen, mit den Etappen-Straßen der österreichischen Truppenbewegung zusammenfallen. Jetzt ist in unsrem Heer das Trachom ganz gering, und Übertragung vom Militär auf die Zivil-Bevölkerung bei uns so ziemlich ausgeschlossen, während z. B. in Ungarn, nach Feuer, noch heute die Einquartierung polnischer Ulanen eine Gefahr für die einheimische Bevölkerung darstellt.

Soviel über hygienische Maßregeln. Zur wirklichen Bekämpfung der Körnerkrankheit in den trachom-behafteten Gegenden ist eine viel umfassendere ärztliche Behandlung der Erkrankten notwendig, als bisher gewährt werden konnte. Es müssen erfahrene Augenärzte angestellt, und die sämtlichen praktischen Ärzte der Gegend zur Mithilfe herangezogen werden.

Mustergültig ist auf diesem Gebiet die Einrichtung in Ungarn. Allerdings bezweifle ich, daß bei uns in Deutschland und auch in andren Staaten die strenge Meldepflicht[1] der Trachom-Kranken und die Zwangs-Behandlung derselben sich durchführen läßt. Bei uns fehlt die gesetzliche Grundlage; wir würden auch den Zwang für ein größeres Übel ansehen, als den jetzigen Zustand.

Aber durchaus lobenswert und nachahmungswürdig sind Ungarns ärztliche Einrichtungen zur Bekämpfung der Trachom-Seuche: die Bestallung eines Landes-Sanitätsinspektors, Prof. Feuer, der ein eignes Trachom-Krankenhaus zur Behandlung schwerer Fälle und für ärztliche Trachom-Kurse erhalten hat, die Gründung von drei andern Trachom-Spitälern und die Bestallung von 25 Trachom-Ärzten. Bei uns hat man in Ostpreußen den ersten Anfang zu ähnlichen Einrichtungen gemacht; es soll namentlich in Königsberg ein großes Trachom-Krankenhaus errichtet, für Behandlung und Unterricht eingerichtet und dem Universitäts-Professor H. Kuhnt unterstellt werden. Ich hatte die Einrichtung von vier Trachom-Krankenhäusern vorgeschlagen. Doch sind die notwendigen Mittel noch nicht bewilligt. In unsren westlichen Provinzen ist die Zahl der Augenärzte und der Augen-Heilanstalten wohl genügend. Aber die eigentlichen Trachom-Inseln sollten durch abgesandte Hilfsärzte von den nächsten Universitäts-Augenkliniken versorgt werden (Eichsfeld von Göttingen, Biedenkopf von Marburg und von Gießen, Bayreuth, bzw. das Fichtelgebirge von Erlangen, Eifel, Westerwald und das Sieg-Tal von Bonn aus).

Hier in Rußland haben die fliegenden Lazarete segensreich gewirkt, die seit einer Reihe von Jahren während der Universitäts-Ferien in die Kreisstädte und auf die Dörfer ziehen. Und diese Einrichtung wird erfolgreich ergänzt dadurch, daß genügend ausgebildete Assistenten der Universitäts-Augenkliniken dauernd abkommandiert werden und an passenden Orten ihren Sitz aufschlagen.

Das Heil der Kranken liegt jedenfalls in einer vernünftigen chirurgischen Behandlung, mit maßvollem Ausschneiden und Ausdrücken bei den schwereren Fällen, während die leichten den altbewährten Mitteln (Silber-Nitrat, Kupferstift u. dgl.)

[1] [Die gesetzliche Meldepflicht haben wir jetzt.]

zu weichen pflegen. Zwang zur Behandlung halte ich für verfehlt. Geschickte und menschenfreundliche Ärzte werden durch ihre Erfolge schon von selber die Bevölkerung heranziehen.

Der Anfang muß aber bald gemacht werden, und möglichst gleichzeitig an vielen Orten, da ein durchseuchter Bezirk die besseren desselben Landes stetig bedroht, da in unsrem 19. Jahrhundert des Verkehrs die Landes-Grenzen keinen Abschluß bilden, vielmehr ein erkranktes Volk eine stetige Gefahr für seinen Nachbar darstellt. Gerade deshalb ist der internationale Kongreß für Heilkunde der passende Ort für solche Erörterungen.

M. H.! Ich gehöre nicht zu den Utopisten, welche wähnen, daß eine statistische Untersuchung, eine theoretische Erörterung über die Mittel zur Bekämpfung einer derartigen Volks-Seuche geeignet sind, ein solch eingewurzeltes soziales Übel aus der Welt zu schaffen. Aber wir Ärzte, die Vertreter der Humanität, dürfen nicht länger die Hände in den Schoß legen. Wir müssen unsre Fachgenossen, die Gesellschaft, die Regierungen für diese wichtige Frage erwärmen. Durch Verringerung der Trachom-Ziffer in seiner Heimat kann ein tüchtiger Augenarzt ebensoviel Gutes stiften, als durch 30 Jahre lang fortgesetzte Übung der Star-Operation. Das Trachom herrscht jetzt in Gegenden, die früher frei waren; andre Gegenden, die früher stark erkrankt waren, sind schon erheblich gebessert, bzw. befreit worden.

Wenn wir alle unsre Pflicht tun, wird Europa, wenn auch nicht mehr in unsern Tagen, so doch später vom Trachom befreit werden, wie es von der im Mittelalter allgemein verbreiteten Lepra so ziemlich frei geworden ist.

179e. El combate contra el tracoma. Vortrag auf dem hygienischen Kongreß zu Madrid, 1898.

180. Versilberung des Weißen im Auge und der Körperhaut. Eine seltne Gewerbekrankheit. C.-Bl. f. A. 1909, S. 71—72.

Am 28. September 1908 wurde zur Star-Operation des linken Auges, — die übrigens, von meinem Freunde und Mitarbeiter W. Mühsam ausgeführt, S = $^5/_6$ (mit +10 D. ⊂ +2 D. cyl. →) lieferte, — ein 59jähriger Silber-Polierer aufgenommen.

Seit 29 Jahren poliert er versilbertes Neusilber an der Drehscheibe mit englischem Rot (Eisen-Oxyd).

Beide Augen, das linke mehr, da es der Scheibe mehr ausgesetzt ist, zeigen unterhalb der Hornhaut im Weißen des Auges eine bläulich-dunkelgraue Färbung. Dieselbe erstreckt sich vom unteren Hornhaut-Rand nach unten zu etwa in der Breite von 4 mm, bildet einen Fortsatz nach dem Schläfenwinkel hin, woselbst sie sich in einzelne Striche

auflöst, während nach der Nasenseite hin eine schwärzliche, etwas unterbrochene Linie den Rand der Plica einsäumt. (Vgl. die Figur.)

Rechts ist alles ähnlich, nur nicht ganz so stark entwickelt. Die Regenbogenhaut ist blau, die Hornhaut klar.

Das ganze Gesicht sieht etwas grau-violett aus, besonders auch in der Unterlid-Gegend; doch sind hier schwärzliche Stellen nicht vorhanden.

Das Haupthaar, das ursprünglich dunkelblond gewesen, dann ergraut war, ist gelbrot gefärbt. Nach gründlichem Waschen wird das Haar am Hinterhaupt weiß, auf dem Scheitel bleibt es rötlich.

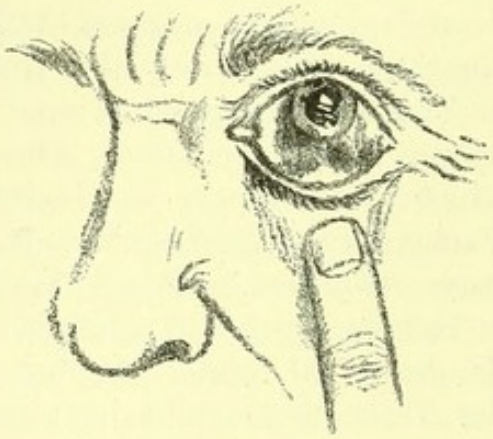

Eines ist unzweifelhaft, daß das Weiße im Auge durch örtliche Einwirkung des Silberstaubes, welcher mit einer nicht unbeträchtlichen Kraft seit so vielen Jahren immerfort gegenfliegen mußte, versilbert worden ist.

Fraglich könnte es scheinen, ob gleichzeitig durch die Aufnahme des Silberstaubes in Mund und Nase eine allgemeine, wenn auch schwächere Versilberung eingetreten ist, als deren sichtbarer Ausdruck die Verfärbung der Haut zu betrachten wäre.

Jedenfalls liegt hier ein andrer Fall vor, als der von Professor Blaschko[1] beschriebene, wo bei Silber-Arbeitern (nicht bei Poliererinnen!) kleine, blauschwarze Flecke, namentlich an Händen und Fingern sich bilden, vom Eindringen kleiner Silbersplitter.

Auch die von Prof. L. Lewin und Oberstabsarzt H. Guillery beschriebene gewerbliche Argyrose bei den Versilberern von Glasperlen, die gelegentlich von der Silberlösung etwas verschlucken, stellt einen ganz andern Fall dar.[2] Diese Autoren unterscheiden die direkte Argyrose des Auges von der resorptiven. Das ist jedenfalls besser, als die letztere mit dem Namen Argyria zu bezeichnen. Denn *Ἀργυρία* ist der Name eines Ortes, wo Silber gewonnen wurde. *Ἀργύρωσις* ist zwar kein griechisches Wort, doch kann es aus *ἀργυρόω* richtig gebildet werden. (Vgl. mein Wörterbuch der Augen-Heilkunde 1887, S. 6.)

181. Methylschnaps-Vergiftung. Berl. klin. Wochenschr. 1912, Nr. 6.

[1] Monatshefte f. prakt. Dermatologie, V, 5, 1886 und Archiv f. mikroskopische Anatomie, XXVII.

[2] Die Wirkungen von Arzneimitteln und Giften auf das Auge, 1905, II, S. 806.

Untersuchung des Seh-Organs.

182. Zur Gesichtsfeld- und Blickfeld-Messung. Knapp's Arch. f. Augen- u. Ohrenheilk. IV, 2, S. 268—280, 1875. (Auszug.)

I. — — — Es müssen, wenn wir das Gesichtsfeld von der Kugelfläche durch senkrechte Projektion auf die Ebene des Papiers übertragen, die Radien der Parallel-Kreise nicht proportional den Gradzahlen, sondern proportional den Sinus derselben sein. — — — Hier habe ich mich, nach Scherk's Perimeter, auf 12 Meridiane, also 12 Speichen beschränkt; die Endpunkte derselben werden mit römischen Ziffern bezeichnet, in derselben Reihenfolge wie die Ziffern einer Uhr. Dies ist für die Registrierung außerordentlich bequem. Ich verzeichne z. B. von einem Kranken, der an rechtseitiger Netzhaut-Entzündung gelitten hat:

23. Dezember 1874. Gf. R. 55, 80, 85, 85, 70, 62
65, 60, 55, 60, 45, 50°.

Hierbei stehen auch die beiden zu einer geraden Linie sich ergänzenden Halbmesser untereinander, so daß durch Addition sofort die Gesamt-Ausdehnung des Gesichtsfeldes nach jeder der sechs Hauptrichtungen erkannt wird. — — —

II. — — — Zu diesem Behuf wird das in Winkel-Grade geteilte Blickfeld auf eine dessen Scheitel berührende senkrechte Ebene projiziert.[1]

— — — Der Kranke hält, bei senkrechter Frontal-Ebene und unverrückter Kopfhaltung, während der Mittelpunkt seiner Basal-Linie sich 1,16 m über dem Punkt S des Fußbodens befindet, ein rotes Glas vor das eine Auge und blickt mit beiden Augen nach einer Kerzen-Flamme, welche der Untersucher nacheinander vor die Hauptpunkte des Koordinaten-Systems bringt, und gibt für jeden Hauptpunkt den senkrechten und den wagerechten Abstand der beiden Doppelbilder in Teilstrichen (d. h. Graden) an.

183. Über graphische Darstellung der Netzhaut-Funktion. Verh. d. physiol. G. zu Berlin, v. 17. Mai 1878. (Jahrg. 1877/78, Nr. 12.)

Das Gesichtsfeld eines gesunden, stetig fixierenden Auges läßt sich bekanntermaßen einem Gemälde vergleichen, in welchem nur ein sehr kleiner zentraler Bezirk von kaum 1 Winkelgrad Öffnung sorgsam ausgeführt, das übrige aber, je weiter nach der Peripherie zu, um so gröber und gröber skizziert ist; in welchem ferner nur ein

[1] [Die Zeichnung wurde sogleich auf eine große Tafel — Blickfeld-Messer — übertragen. — Maddox' Tangenten-Skala (1898) ist ganz ähnlich. — Landolt's Strabometer stammt gleichfalls schon aus dem Jahre 1875.]

gewisser perizentrischer Bezirk von etwa 15 bis 20 Winkelgrad Öffnung gesättigte Farbenpracht zeigt, während weiter ab vom Fixier-Punkt allmählich eine Farbe nach der andren in gesetzmäßiger Reihenfolge ausfällt, bis endlich die äußerste Peripherie ganz farblos, wie grau in grau, gemalt erscheint.

Die Ausdehnung des monokularen Gesichtsfeldes entspricht der durch den Knotenpunkt des Auges nach außen projizierten Ausdehnung der licht-empfindlichen Netzhaut-Fläche; sie reicht in der Norm bekanntermaßen nach oben vom Fixierpunkt und nach innen etwa bis 50°, nach unten bis 60°, nach außen bis 90°. Um das an der graduierten Tafel oder am Perimeter[1] ermittelte Resultat der Gesichtsfeld-Messung in richtiger Weise graphisch darzustellen, kann man Gesichtsfeld-Schemata anwenden, welche entweder mittelst der zentralen Projektion gewonnen sind und ein Abbild der graduierten Gesichtsfeld-Tafel (bis zu 50° vom Fixierpunkt) darstellen oder mittelst der orthographischen Projektion erhalten werden und dann bis zu 90° vom Fixierpunkt reichen.[2] (Vgl. Knapp's Arch. f. A. u. O. 1875.)

Der Fixier-Punkt ist der natürliche Mittelpunkt einer solchen Gesichtsfeld-Zeichnung, deren Umkreis dem der licht-empfindlichen Netzhaut-Fläche geometrisch ähnlich ist. Der Raumsinn ist im Zentrum des Gesichtsfeldes besonders entwickelt; er wird gemessen durch das Minimum des Distinktions-Winkels, d. h. desjenigen Winkels, unter welchem zwei leuchtende Punkte oder Linien, deren Bild in der Fovea centralis der Netzhaut entworfen ist, als gesondert erkannt werden. Dieser Winkel beträgt bekanntermaßen etwa eine Bogenminute. In praxi, d. h. bei der ärztlichen Untersuchung benutzt man jetzt Schriftproben, besonders die von Snellen. Die zentrale Sehschärfe wird als annähernd normal betrachtet und gleich 1 gesetzt, wenn Buchstaben einer bestimmten Größe in einer solchen Normal-Entfernung erkannt werden, daß die lineare Ausdehnung des Netzhaut-Bildes eines jeden Buchstaben 5 Bogenminuten umspannt. Wir wollen die Flächen-Ausdehnung des Netzhaut-Bildes eines solchen quadratischen Buchstaben gleich a^2 setzen. Wird der Buchstabe nur in der halben Normal-Entfernung erkannt, so setzen Snellen und Donders die zentrale Sehschärfe Sc gleich $^1/_2$. Dies ist von den Ophthalmologen allgemein angenommen worden. Aber in dem erwähnten Falle wird die Größe des noch differenzierten Netzhaut-

[1] Der erste Perimeter ist von Prof. v. Hasner 1852 angegeben, Horopterometer genannt und zur Gesichts- wie Blickfeld-Messung benutzt worden; der zweite ist der von Aubert, der dritte von Förster. [Vgl. übrigens Gesch. d. Augenheilk., § 191.]

[2] Die letzteren sind in handlichem Format bei P. Dörffel, Berlin 46, Unter den Linden, das Hundert für 1 Mk. zu haben.

Bildes, welche der Sehschärfe umgekehrt proportional ist, gleich $4a^2$; also ist der wirkliche Formen-Sinn der Netzhaut — eine Funktion der Anzahl der über die Flächen-Einheit der Netzhaut verteilten lichtaufnehmenden Endorgane, — $\sigma = {}^1/_4$ zu setzen.[1]

Man kann an dem eingeführten Gebrauch festhalten, solange die zentrale Sehschärfe verschiedener Augen zu vergleichen ist, zumal jederzeit σ aus S sich berechnen läßt. ($\sigma = S^2$.) Etwas anders liegt die Sache, wenn man den Formensinn der exzentrischen Partien der Netzhaut mit dem des Zentrums richtig vergleichen will. Solche Untersuchungen sind mit Linien- und Punkt-Systemen seit Purkinje und Volkmann vielfach angestellt worden; sie würden aber, selbst wenn sie ganz vollständig vorlägen, für die Praxis nur einen verhältnismäßig geringen Wert besitzen, da der Arzt die Angabe des Kranken, daß er zwei Linien doppelt sieht, nicht nachprüfen kann. So gut, wie man die zentrale Sehschärfe der Kranken mittelst graduierter Schriftproben am bequemsten und sichersten bestimmt, eben so gut wird man für die Abschätzung ihrer exzentrischen Sehschärfe sich derselben Schriftproben bedienen; und wenn man ermittelt, daß in einer bestimmten Exzentrizität Sn X auf 1′ erkannt wird, den Formen-Sinn der betreffenden exzentrischen Netzhaut-Partie nicht gleich ${}^1/_{10}$, sondern (nahezu) gleich ${}^1/_{100}$ setzen.

Daß bei dieser ungewohnten Aufgabe des exzentrischen Erkennens von Schriftproben die Intelligenz und namentlich die Übung erheblich mitwirkt, kann man dem neuesten Autor über diesen Gegenstand, Herrn Carpentier, wohl zugeben. Aber auch bei der exzentrischen Differenzierung von Linien- und Punkt-Systemen sind jene Faktoren nicht ohne Bedeutung. Wenn man den individuellen Verschiedenheiten gebührend Rechnung trägt und weniger die absoluten Werte der exzentrischen Sehschärfen, als die relativen, nach den verschiedenen Richtungen eines individüellen Gesichtsfeldes, berücksichtigt; so wird man doch zu recht wertvollen Aufschlüssen über die veränderte Netzhaut-Funktion gelangen. — — —

Ich selber habe zunächst für das linke Auge meines Assistenten Dr. Pufahl die Isopteren, d. h. die Kurven gleicher exzentrischer Sehschärfe, an Förster's Perimeter festgestellt: während das untersuchte Auge den Nullpunkt der Teilung sorgfältig fixierte, wurden von der Peripherie des Gradbogens her die Schriftproben[2] zentralwärts bewegt und immer die Gradzahl notiert, wo jede Schriftprobe zuerst exzentrisch erkannt wurde.

[1] S. Vierordt, Arch. f. Ophthalm. Bd. IX, Hft. 1, S. 161—163, gegen Donders, ebendas., Hft. 2, S. 221.

[2] Snellen's deutsche.

Um Ermüdung zu vermeiden, wurde die Messung nur bruchstückweise vorgenommen. Die Resultate der zweiten Untersuchungsreihe sind in der folgenden Tabelle enthalten.

Nummer von Snellen	Exc. Sehschärfe nach Donders	Exc. Sehschärfe nach Vierordt	Außen	Innen	Oben	Unten	Außen-Oben	Außen-Unten	Innen-Oben	Innen-Unten
$1^1/_2$	$^2/_3$	$^4/_9$	1^0	1^0	$^2/_3{}^0$	1^0	$^1/_2{}^0$	1^0	$^1/_2{}^0$	$^3/_4{}^0$
2	$^1/_2$	$^1/_4$	$1^1/_2$	$1^1/_4$	1	$1^1/_4$	$1^1/_2$	$1^1/_4$	1	1
3	$^1/_3$	$^1/_9$	$2^1/_2$	$2^1/_2$	2	$2^1/_2$	2	3	2	3
4	$^1/_4$	$^1/_{16}$	5	4	$2^1/_2$	4	4	4	3	4
8	$^1/_8$	$^1/_{64}$	8	6	6	8	7	7	5	7
10	$^1/_{10}$	$^1/_{100}$	10	9	7	10	7	9	7	8
20	$^1/_{20}$	$^1/_{400}$	20	17	13	20	10	15	13	12
50	$^1/_{50}$	$^1/_{2500}$	30	28	18	30	22	20	18	22
CC	$^1/_{100}$	$^1/_{10000}$	40	40	30	45	28	35	22	30
Grenze des Gesichtsfeldes			90^0	60^0	50^0	70^0	69^0	85^0	60^0	52^0

— — — Zeichnen wir diese Grenzwerte der exzentrischen Sehschärfen für die beiden wagerechten Meridiane des Gesichtsfeldes, den nach innen und den nach außen gehenden auf; so bekommen wir Kurven, die von 1 bis 5^0 beiderseits sehr rasch abfallen und weiterhin etwas langsamer aber stetig sinken. Snellen's Schriftproben bieten zufällig noch den besonderen Vorteil, daß die Resultate sehr leicht zu behalten sind: Sn IV wird bis 4 oder 5^0, Sn X bis 10^0, Sn XX bis 20^0 exzentrisch nach außen von einem sehkräftigen, geübten Auge entziffert. Jenseits dieses Bereiches, dessen Umfang die ungefähre Grenze eines leidlichen Erkennungs- und guten Farbenperzeptions-Vermögens darstellt, findet wieder eine sehr rasche Abnahme statt: in 30^0 Exzentrizität wird nicht Sn XXX, sondern nur L bis LXX, in 40^0 nicht Sn XL, sondern nur C bis CC erkannt. — — —

Für die Praxis ist es zweckmäßig und notwendig, sich auf wenige, etwa drei Schriftproben (z. B. Sn IV, XX und C) zu beschränken. Es wird auf 1′ Entfernung exzentrisch erkannt, je nach dem Grade der Übung:

	Außen	Innen	Oben	Unten
Sn IV	2 bis 5^0	2 bis 4^0	$1^1/_2$ bis $2^1/_2{}^0$	$1^1/_2$ bis 4^0
Sn XX	8 bis 20	7 bis 17	6 bis 13	8 bis 20
Sn. C	25 bis 40^0	30 bis 40^0	20 bis 30^0	20 bis 75^0

— — — Die Frage, ob man die Funktion der exzentrischen Netzhaut-Partien kranker Augen nur mittelst der farbigen Quadrate oder

nur mittelst der Snellen'schen Buchstaben prüfen soll, scheint mir gegenstandslos, da beides notwendig ist. — — —

184. On the quantitative analysis of diplopic strabismus. British med. Journal, 1 July 1881. (Read in the section of ophthalmology at the annual meeting of the British med. Assoc., in Cambridge 1880.) Ins Deutsche übersetzt von Dr. F. Krause, C.-Bl. f. A. 1881, S. 19—23, S. 49—53. (12 Fälle als Paradigmen.)

185. Über reflektorische Pupillen-Starre und genauere Messung des paralytischen Doppeltsehens. Berl. G. f. Psychiatrie u. Nervenkr., Sitzung v. 14. März 1881. (Arch. f. Psych. u. Nervenkr.)

— — — Die Grundlage zu solchen Messungen ist bekanntermaßen in Albrecht v. Graefe's klassischer Abhandlung über die Paralyse des Trochlearis enthalten (Arch. f. Ophthalm. 1854) und jedem von Ihnen bekannt. Einem Auge des Patienten wird ein rotes Glas vorgehalten; während beide Augen geöffnet sind, muß der Kranke eine Kerzenflamme stetig fixieren und die entsprechenden Lagen der beiden subjektiven Flammenbilder angeben, und zwar für verschiedene Stellungen des Objekts im Blickfelde. Ich habe eine Winkelgradteilung der Blickfeld-Kugel von 1 m Radius eingeführt und die Winkelteilung auf eine Art von Landkarte[1] projiziert und einige Hunderte von derartigen Messungen, teils bei Lähmungen, teils bei gewöhnlichem Schielen, vor und nach der Operation, ausgeführt. Man erhält so ein bestimmtes Ergebnis in Winkelgraden und hat die Möglichkeit, von demselben Fall verschiedene Abstufungen der Erkrankung sowie auch verschiedene Fälle der gleichen Erkrankung genau und zahlenmäßig miteinander zu vergleichen.

Man kann auf diese Weise die geringsten Grade von Parese eines Augenmuskels genau feststellen und eine sichere Diagnose gewinnen. Man kann so die Ergebnisse der Behandlung z. B. mit dem elektrischen Strom (genauer, als dies meistens bisher geschehen ist,) überwachen.

Man kann in geeigneten Fällen das die zurückbleibende Diplopie ausgleichende Prisma sofort ablesen. — — —

186. Über Pupillen-Bewegung bei schwerer Sehnerven-Entzündung. C.-Bl. f. A. 1901, S. 416—420.

Es ist sehr merkwürdig, daß die älteste Beobachtung der Pupillen-Bewegung, welche ein Galenos[2] verwertet hat, um zu entscheiden, ob die Star-Operation Aussicht auf Wiederherstellung der Sehkraft biete, in den heutigen Lehrbüchern keine Erwähnung mehr findet.

[1] Zu beziehen von P. Dörffel, Berlin 46, Unter den Linden.
[2] Vgl. meine Gesch. d. Augenheilk. i. A., S. 324.

Es heißt in des Galenos' Schrift von den Ursachen der Symptome (I. c. 2, B. VII, S. 89 der Kühn'schen Ausgabe): „Diejenigen (Star-Kranken), bei denen die Pupille sich erweitert, nach Verschluß des andren Auges, haben Hoffnung, zu sehen nach dem Star-Stich."

Seltsamer Weise hat Galenos im Zwange seiner Doktrin — von der Innervations-Luft, die vom Hirn durch den Sehnerven bis zur Pupille vordringe, — die Reflex-Erregbarkeit der Pupille des zu operierenden Auges selber, bei Verschluß des andren, gar nicht geprüft. Daß er aber die geringe Erweiterung der Pupille des mit unkompliziertem Star behafteten Auges, welche bei Verschluß des andren eintritt, überhaupt wahrgenommen, macht seiner Beobachtungsgabe alle Ehre. Denn diese Erweiterung ist sehr gering. Sie fehlt aber niemals. Wenn einem Menschen, der ein gesundes Augen-Paar besitzt, das eine Auge verdeckt wird, tritt eine geringe Erweiterung der Pupille des andren Auges hervor.[1] Wir haben zahlreiche Untersuchungen und Messungen über diese physiologische Pupillen-Erweiterung angestellt: sie beträgt ungefähr 1 mm bei einer mittleren Pupillen-Breite von etwa 3—4 mm.[2] Ganz anders und heutzutage wohl bekannt und verwertet ist die pathologische Pupillen-Erweiterung, die an einem durch Unterbrechung der Sehnerven-Leitung stockblind gewordenen, sonst aber unveränderten Auge zutage tritt, sowie man das andre gesunde, sehende Auge verdeckt hat.

Setzen wir den Fall der frischen Sehnerven-Durchtrennung[3] auf einem Auge. Für gewöhnlich zeigen beide Pupillen die mittlere Ausdehnung. Sowie das gesunde Auge verdeckt wird, erweitert sich die Pupille der verletzten Seite außerordentlich stark; sie verengt sich gar nicht bei Licht-Einfall in das blinde Auge, aber sehr lebhaft bei Bestrahlung des gesunden.

Da nun bei frischer Durchtrennung eines Sehnerven, und ebenso bei frischer einseitiger Erblindung durch Entzündung des Sehnerven[4], der Augenspiegel-Befund zunächst vollkommen

[1] Natürlich hat auch das verdeckte Auge gleichzeitig denselben geringen Grad von Pupillen-Erweiterung. Alles dies gilt für den Menschen, nicht aber z. B. für das Kaninchen.

[2] Mein Volontär-Assistent, Herr Dr. Altmann, hat in meiner Poliklinik auf meine Veranlassung eine größere Reihe von Beobachtungen angestellt, von denen ich die folgenden Beispiele anführen will: 1. Bei einem 7jährigen Emmetropen erweitert sich die Pupille von 4 auf 5 mm, bei Verdeckung des andren Auges. 2. Bei einem 36jährigen Emmetropen von 3 auf 4 mm. 3. Ebenso bei einem 60jährigen Emmetropen. — Beleuchtungs-Quelle war ein Gas-Auer-Brenner auf 1 m Abstand im dunklen Zimmer.

[3] Vgl. meine Einführung in die Augenheilk. I, S. 77.

[4] Vgl. m. Mitt. über selbständige Sehnerven-Entzündung, C.-Bl. f. A. 1887, Nov., wo ich sowohl die Erscheinungen seitens der Pupille, als auch die Stufen der Erkrankung schon besprochen habe. [Siehe Nr. 103a, S. 481.]

normal sein kann; so ist das Vorhandensein jener pathologischen Pupillen-Erweiterung, bzw. jener nur indirekten Pupillen-Reaktion, ein schier unfehlbares Zeichen, um vollständige Erblindung eines Auges tatsächlich nachzuweisen. Fehlt aber dieses Zeichen, spielt die Pupille des für blind ausgegebenen Auges ebenso normal, wie die des andren gesunden; so haben wir weiter zu entscheiden, ob Verstellung oder Hysterie vorliegt.

Ganz werden die beiden letztgenannten Gebiete nicht immer sich auseinander halten lassen, da sie ja tatsächlich ineinander übergehen. Aber diesen Gedanken will ich hier nicht weiter verfolgen, sondern nur nachweisen, wie in Fällen, wo Hysterie zunächst die durchaus gerechtfertigte Diagnose zu sein scheint, die Pupillen-Erweiterung schon von vornherein oder doch sehr früh die Annahme einer materiellen, entzündlichen Erkrankung sichert, während der Augenspiegel-Befund erst später die Bestätigung liefert.

Allerdings muß man sich gegenwärtig halten, daß, wie ich schon früher nachgewiesen, die akute Entzündung des Sehnerven hinter dem Augapfel gesetzmäßig durch folgende Stufen verläuft: Zuerst ist Sehstörung (Blindheit) vorhanden, ohne Augenspiegel-Befund; dann Sehstörung mit Augenspiegel-Befund; endlich (in den günstigen Fällen) Heilung der Sehstörung mit Zurückbleiben einer geringen, mitunter allerdings fast unmerklichen Veränderung am Sehnerven-Eintritt.

Am 7. Mai 1901 wurde mir ein 21jähr. Fräulein aus guter Familie vorgestellt, auf Veranlassung von Herrn Geh.-Rat Jolly, dem ich für die folgenden Mitteilungen zu besondrem Danke verpflichtet bin.

„Frl. X. ist mir seit 2 Jahren bekannt. Ihr nervöses Leiden datiert seit 1895. Damals soll linkseitige Hemiplegie und Doppeltsehen (Abducens-Parese) bestanden haben. In den folgenden Jahren waren die Erscheinungen sehr wechselnd; bald rechts, bald links Vertaubungs-Gefühl. Vor 2 Jahren bestanden namentlich Erscheinungen allgemeiner Nervosität und Schwäche bei ausgesprochener Anämie. Nach Gebrauch von Eisen und zweimaliger Kur in Rippoldsau war die Kranke im vergangenen Winter nahezu gesund und erkrankte erst wieder, nachdem sie sich vor einigen Wochen stark an der linken Hüfte gestoßen hatte und darüber sehr erschrocken war. Als sie darauf am 2. Mai zu mir kam, bestand Vertaubungs-Gefühl in beiden Beinen, besonders links; ferner klagte sie über schlechtes Sehen mit dem rechten Auge. Da damals die Pupillen-Reaktion vollkommen normal war, nahm ich an, daß es sich wieder um eine hysterische Affektion auf anämischer Basis handle.... Für die Annahme ererbter oder erworbener Lues liegt gar kein Anhaltspunkt vor."

Da die Sehstörung des rechten Auges von Tag zu Tag zunahm, wurde am 7. Mai 1901 die Kranke zu mir gebracht.

Linkes Auge normal. Rechtes Auge stockblind, ohne jede Spur von Lichtschein. Dabei ist der rechte Augengrund bei der genauesten Untersuchung, auch im aufrechten Bilde, völlig normal, übrigens auch nicht als anämisch zu bezeichnen. Das wichtigste Zeichen wird von der Pupillen-Bewegung geliefert. Beiderseits ist die Pupille von mittlerer Weite, etwa $3^1/_2$ mm breit, bei der mittleren Tages-Beleuchtung. Sowie man nun das linke gesunde Auge mit der Hand bedeckt, wird die Pupille des kranken binnen 1 bis 2 Sekunden stürmisch bis zu einer Breite von fast 8 mm erweitert und verharrt, bewegungslos auf Lichtwechsel, in dieser Breite, bis man wieder Licht in das gesunde Auge einfallen läßt. Die Bewegungen des rechten Augapfels sind mit leichten Schmerzen verbunden.

Auf Grund dieses Befundes mußte ich eine Entzündung des rechten Sehnerven, hinter dem Augapfel, annehmen. Weder die allgemeine Untersuchung des ganzen Körpers, (namentlich auch des Urins,) noch die besondere der dem Sehnerven benachbarten Nebenhöhlen der Nase ergab die geringsten Anhaltspunkte, um die Ursache des Leidens festzustellen. Somit wurde, wie bei der sogenannten einfachen Entzündung des Sehnerven, Natr. salicyl. zum Schwitzen und Jodkali innerlich, beides in mäßiger Gabe, sowie Bettruhe verordnet.

Nach 2 Tagen, am 9. Mai 1901, war die Schmerzhaftigkeit bei Bewegung, die Stockblindheit des rechten Auges, die Pupillen-Erweiterung desselben, bei Verdecken des linken, noch ganz unverändert. Aber die Augenspiegel-Untersuchung zeigte jetzt eine ganz deutliche Entzündung des Sehnerven: Stauung der Blut-Adern, verwaschene Grenzen, Trübung der Substanz, Erhebung des Sehnerven-Eintritts um 0,75 mm über die umgebende Netzhaut. Links alles normal.

Am 13. Mai 1901 ist die rechte Stockblindheit noch unverändert, auch die Pupillen-Erweiterung nach Verdecken des linken. Aber zwei günstige Erscheinungen sind zu bemerken: erstlich verengert sich die durch Verdecken des linken Auges stark erweiterte Pupille ein wenig, wenn man sie nach dem Beschatten wieder belichtet; zweitens ist die Sehnerven-Entzündung etwas zurückgegangen.

Am 17. Mai 1901 sind die beiden günstigen Erscheinungen noch mehr ausgeprägt. Die Schwellung des Sehnerven-Eintritts beträgt nur noch 0,3 mm, und das rechte Auge, das über eine Woche lang ohne jede Spur von Lichtschein gewesen, fängt wieder an zu

sehen[1]! Es erkennt die Zahl der Finger auf 1 m und zeigt ein Gesichtsfeld von normaler Ausdehnung, mit einem Dunkelfleck in der Mitte.

Am 21. Mai 1901 zählt es Finger auf 4 m. Gesichtsfeld von normaler Ausdehnung, mit „zentralem Skotom". Der Sehnerven-Eintritt zeigt keine Spur mehr von Anschwellung. Nach Verschluß des linken Auges wird die Pupille des rechten noch stark erweitert, doch ist sie beweglich auf direkten Licht-Einfall.

Am 25. Mai 1901 ist die Sehkraft des rechten Auges $= {}^5/_{15}$, der Sehnerven-Eintritt nicht mehr geschwollen, nur seine untere Grenze noch etwas verschwommen.

Am 31. Mai 1901 ist die Sehkraft des rechten Auges $= {}^5/_7$, dasselbe liest feinste Schrift (0,5 in 0,25); Gesichtsfeld frei, ohne Verdunklung in der Mitte. Mit der Heilung der Sehstörung beginnt eine leichte Abblassung des Sehnerven-Eintritts sich auszuprägen. Jetzt zeigt die rechte Pupille, nach Verschluß des linken Auges, nur noch die physiologische Erweiterung. Die Kranke ging nach Kreuznach und dann in ein Seebad.

Am 8. Oktober 1901 ist beiderseits $S = {}^5/_4$, G.F. normal. Der rechte Sehnerv ist wieder scharf begrenzt, mit normalen Blutgefäßen, aber in der ganzen Scheibe abgeblaßt.

So ist diese merkwürdige, akute Entzündung des rechten Sehnerven vom Anfang bis Ende des Mai-Monats durch alle Stadien verlaufen. Das erste, das Ansteigen der Sehstörung vom 2.—5. Mai, habe ich nicht beobachtet; das zweite der Stockblindheit ohne Spiegel-Befund, dauerte etwa vom 5. bis 8. Mai; das dritte der Stockblindheit mit ophthalmoskopisch sichtbarer Sehnerven-Entzündung, vom 9. bis 14. Mai; das vierte der Rückbildung von sichtbarer Entzündung und merkbarer Sehstörung nahm die zweite Hälfte des Monats ein.

Die Dauer der pathologischen Pupillen-Erweiterung mit Unbeweglichkeit auf Licht-Einfall erstreckt sich etwa über das zweite und dritte Stadium, welche mit Stockblindheit einhergehen. Die Pupille wird aber schon einige wenige Tage vor dem Beginn der Wiederherstellung von Sehkraft wieder auf Licht beweglich und liefert somit die wichtigste Tatsache, wie im Anfang für die Diagnose, so gegen das Ende der Erkrankung für die Prognose des Falles.

Die Heilung ist trotz der Schwere und langen Dauer der Sehstörung eine vollständige. Aber der Sehnerven-Eintritt bleibt dauernd blaß, trotz vollständiger Wiederherstellung seiner Funktion, wahrscheinlich durch Veränderung im Zwischen-Bindegewebe. Die angewendeten Mittel waren nicht unzweckmäßig, aber die Heilung dürfte doch als

[1] Das habe ich bei akuter Sehnerven-Entzündung schon mehrmals beobachtet.

eine spontane anzusehen sein. Die Ursache dieser merkwürdigen Erkrankung ist dunkel. Anämische Sehnerven-Leiden pflegen doppelseitig aufzutreten. — — —

[Zusatz. Den 26. Januar 1904 kehrte die junge Dame zurück mit einem Rückfall auf dem nämlichen, dem rechten Auge.

Seit 10 Monaten ist sie verheiratet, nicht schwanger. Vor 3 Wochen hatte sie, wegen Endometritis, eine Auskratzung durchgemacht, hat sich aber davon gut erholt und ist vor 8 Tagen in ihre Heimat zurückgekehrt.

Tags zuvor (am 25. Januar 1904) empfand sie Schmerz bei Bewegung des rechten Auges und bemerkte einen leichten Nebel vor demselben. Sie erhielt innerlich Aspirin, auf das Auge Atropin, und reiste sofort nach Berlin. Rechts $^5/_5$, G.F. n. Sehnerven-Eintritt nicht geschwollen, aber blaß: die Gegend der physiologischen Grube bläulichweiß, der daran nasenwärts angrenzende Halbmond graurötlich. Salicylsaures Natron und Jodkali werden verordnet.

Am 28. Januar 1904 ist der Schmerz geringer, die Sehstörung stärker ($^5/_{20}$); 4 Februar 1904 weitere Abnahme der Sehkraft (auf $^2/_{35}$, mit Dunkelfleck in der Mitte); 8. Februar 1904 beginnt bereits Besserung der Sehkraft; 15. Februar 1904 (22 Tage nach Beginn des Rückfalls) ist die Sehkraft schon wieder auf $^5/_{15}$ gestiegen, 24. Februar 1904 auf $^5/_{10}$: Pat. wird entlassen. 13. April 1904 war S = $^5/_4$.

Am 29. August 1905 wurde Pat. unter Chloroform-Narkose sehr schwer von einem toten Kinde entbunden und bemerkte am folgenden Tage eine Trübung auf dem linken Auge, wie mir die geängstigte Mutter sofort mitteilte. In meiner Antwort stellte ich, auf Grund der früheren Erfahrung, eine günstige Prognose, die sich auch erfüllte. In einigen Tagen war die Trübung wieder geschwunden.

Am 10. April 1910 kehrt Pat. zurück mit der Angabe, daß sie vor $1^1/_2$ Jahren wieder eine Trübung vor dem linken Auge gehabt, die in einigen Wochen zurückging; daß jetzt aber seit 4 Tagen eine starke Sehstörung auf demselben, dem linken Auge, bestehe. Heftige Schmerzen bei Bewegung dieses Auges.

Links S = $\frac{1}{\infty}$, Pupille unbeweglich bei Licht-Einfall. (Rechts S = $^5/_5$, G.F. n.) Links sind die temporalen Dreiviertel des Sehnerven-Eintritts abgeblaßt, das nasale Viertel noch rötlich. Rechts ist der ganze Sehnerven-Eintritt blaß. Salicylsaures Natron (Schwitzen) wird verordnet. 11. April 1910 derselbe Zustand. 13. April 1910: Links Finger auf $^1/_2$ m. 15. April 1910 haben die Schmerzen nachgelassen, S unverändert. 18. April 1910 Finger auf 2 m, die Pupille reagiert wieder. 21. April 1910 S = $^1/_{10}$; 25. April = $^3/_{10}$, 28. April 1910 = $^5/_4$. Beide Pupillen reagieren; die linke ist etwas weiter, als die rechte.]

186a. Obere Halbtaubheit der Pupille. C.-Bl. f. A. 1902, S. 230—232.

Fällt plötzlich ein Lichtstrahlen-Bündel in die eine Pupille eines gesunden Menschen, so wird einerseits an der entsprechenden Stelle des Gesamt-Gesichtsfeldes eine Licht-Empfindung merkbar, andrerseits erfolgt Zusammenziehung beider Pupillen, — selbst dann, wenn die das Strahlenbündel entsendende Lichtquelle nicht dem gemeinschaftlichen Gesichtsfeld angehört, sondern dem besondren eines der beiden Augen. Von dieser Tatsache kann man durch die leichtesten Versuche sich überzeugen. Diejenige teilweise Reflex-Taubheit der Pupillen, welche bei der im Gehirn bedingten Halbblindheit beider Augen (bei der sogenannten Hemianopsia oder Hemiablepsia) vorkommt, ist als hemiopische Pupillen-Reaktion seit nahezu 20 Jahren in der Literatur, sowohl der Nerven- wie der Augenheilkunde, genügend erörtert: sie bezieht sich auf das Leiden eines Sehstrangs (Tractus), bzw. seiner Fortsetzung bis zu den primären Optikus-Ganglien. Hingegen ist diejenige Reflex-Halbtaubheit, welche der teilweisen Leitungs-Unterbrechung eines Sehnerven entspricht, weniger beobachtet und erörtert worden. Sie ist aber in den einschlägigen Fällen von größter Wichtigkeit: erstlich für die Diagnose, um materielle Leiden von hysterischen sicher zu trennen; zweitens für die Prognose, um heilbare Zustände von unheilbaren, wenigstens im Laufe der Beobachtung, auseinander zu halten, — wie ich dies für die Leitungs-Unterbrechung des ganzen Sehnerven-Querschnitts vor kurzem genauer erörtert habe.[1]

Nehmen wir den klarsten Fall einer teilweisen Sehnerven-Verletzung.

Am 14. Mai 1881 erhielt ein Student[2] mit einem stumpfen Rappier einen Stoß ins rechte Auge. Unmittelbar nach der Verletzung war das verletzte Auge vollständig blind und blieb so ungefähr $^1/_4$ Stunde lang. Eine halbe Stunde nach der Verletzung war wieder Sehkraft vorhanden. Am 18. Mai sah man innen-unten am Hornhaut-Rande eine verharschte Wunde der Augapfel-Bindehaut, mit Blut-Unterlaufung. Sehnerv normal. S = $^1/_7$, die obere Hälfte des Gesichtsfeldes fehlt. Im Laufe der Behandlung stieg S auf $^1/_3$, während das Gesichtsfeld nach oben bis zum 3. Grad sich erweiterte. Die Sehnerven-Scheibe wurde hell; der innere-untere Quadrant derselben grünlich-weißlich, im aufrechten Bilde. Bei der ersten Untersuchung ist die Pupille des verletzten Auges ein wenig weiter, als die des andren; zieht sich aber bei Licht-Einfall regelrecht zusammen. Leider fehlt jede Be-

[1] Vgl. Berliner klin. Wochenschr. 1901, Nr. 47, und Supplement-Heft 1901 des C.-Bl. f. A., S. 416. [Siehe Nr. 186.]

[2] C.-Bl. f. A. 1881, S. 241.

merkung darüber, ob bei der Bestrahlung von oben her die Pupille sich anders verhielt, als bei der von unten.

Bei einem kürzlich beobachteten Falle war dieser Unterschied sehr ausgesprochen und sehr lehrreich für die Beurteilung.

Eine 26jährige, sehr nervöse Frau, die an heftigem rechtseitigem Kopfschmerz und starker Benommenheit bis zur Unerträglichkeit gelitten, war am 12. Juni 1902 unter Äther-Narkose zufallsfrei wegen Empyem mittels Eröffnung der rechten Kiefer-, Siebbein- und Keilbein-Höhle (von der Kieferhöhle aus) operiert worden. Sowohl die vorderen wie die mittleren und hinteren Siebbein-Zellen konnten sicher und, ohne daß eine stärkere Blutung die vortreffliche Übersicht gestört hätte, entfernt werden. Als die Kranke aus der Betäubung erwachte, hatte sie die Empfindung, daß ein schwerer, nicht zu erhebender Vorhang auf dem rechten Auge laste. Am folgenden Tage von dem Operateur zugezogen, fand ich das rechte Auge äußerlich normal, den Sehnerven vollkommen normal, aber die Pupille dieses Auges vollkommen licht-starr und das Sehvermögen außerordentlich gering: die obere Hälfte des Gesichtsfeldes fehlte vollständig, in der unteren wurden Finger gezählt. Am zweiten Tage nach der Operation wurde zwar mittlere Schrift entziffert, aber der Ausfall der oberen Gesichtshälfte und die Lichtstarre bestand unverändert fort. Nunmehr entschloß sich der Operateur nach gemeinschaftlicher Beratung noch abends zu einem neuen Eingriff, der wiederum in Äther-Betäubung vorgenommen wurde. In der Annahme, ein nachträglicher Blut-Erguß, oder ein abgesprengtes Knochenstückchen oder ein zurückgelassener Tampon könnten auf den Sehnerven drücken, wurden die Nähte der Kieferhöhle teilweise gelöst und die Höhle besichtigt und ein schmaler Gaze-Streifen eingelegt. Es hat sich nichts Besonderes gefunden. Am Vormittag des dritten Tages wird Sn 5′ in der Nähe entziffert; eine Spur von Pupillen-Reaktion ist sichtbar, aber die obere Hälfte des Gesichtsfeldes fehlt noch vollständig. Am Nachmittag werden zwei gute Zeichen beobachtet: 1. Das Gesichtsfeld hat oberhalb des Fixierpunktes einen schmalen Streifen gewonnen. 2. Die Pupillen-Reaktion auf Einfall des Tageslichts ist unzweifelhaft vorhanden. Jetzt zeigt sich diejenige Erscheinung, auf welche ich die Aufmerksamkeit der Fachgenossen lenken möchte: wenn man im verdunkelten Zimmer, nach Verbinden des gesunden Auges, die Pupille des verletzten von unten her mit einem kleinen Augenspiegel belichtet, so tritt deutliche Zusammenziehung ein; gar keine, wenn man von oben her belichtet.

Der Unterschied ist weit lebhafter, als bei den nicht so sehr

seltnen Fällen der sogenannten hemiopischen Pupillen-Reaktion, welche ich beobachtet. Die letzteren betreffen ja meistens Kranke im mittleren oder höheren Lebens-Alter, mit sehr engen Pupillen, deren Schwankung bei Lichtwechsel gering ist; unser Fall hingegen betrifft eine junge Frau mit weiteren, bei Lichtwechsel erheblich schwankenden Pupillen.

Daß die Sehstörung in diesem Falle eine hysterische sei, hatte man auch schon bei der ersten Prüfung nicht annehmen können. Jetzt aber war vollends vollkommene Übereinstimmung zwischen Licht-Wahrnehmung und Pupillen-Zusammenziehung nachweisbar.

Der beschriebene Unterschied in der Pupillen-Zusammenziehung, je nachdem man von unten oder von oben her belichtet, war auch noch am 19. Juni 1902 vorhanden, — als bereits bei einfallendem Tageslicht die Pupillen-Reaktion sehr lebhaft geworden, und die Sehprüfung schon $^4/_{10}{}^{\mathrm{m}}$ ergab, während der Gesichtsfeld-Ausfall allerdings von oben her noch mit fast wagerechter Grenzlinie bis dicht an den Fixierpunkt heranrückte. Am 3. Juli ist S fast gleich $^5/_7$, das Gesichtsfeld hat oberhalb des Fixierpunktes etwa 15^0 gewonnen. Die rechte Sehnerven-Scheibe ist im ganzen blasser, als die linke; die Schläfenhälfte der ersteren ist bleich, der innen-untere Quadrant im aufrechten Bilde graulich, der innen-obere graurötlich. Bei der letzteren Prüfung, vor der Abreise der Kranken, 11. Juli 1902, ist S wie zuvor, das Gesichtsfeld reicht nach oben vom Fixierpunkt bis zum 30. Grad, doch ist in diesem oberen Teile nur dumpfe Licht-Empfindung vorhanden. Die rechte Pupille zieht sich bei Einfall des Tageslichts sehr lebhaft zusammen; bei künstlichem, geringem Licht von unten her gut, von oben her deutlich: doch tritt in letzterem Falle sehr bald eine mittlere Erweiterung zutage.

[Am 29. August 1902 ist S = $^5/_{10}$ bis $^5/_7$, der Gesichtsfeld-Ausfall reicht grade nach oben vom 50. bis zum 30. Grad, von da bis zum 6. Grad besteht Undeutlichkeit. Pupillen-Reaktion von oben her noch immer schwächer, als von unten her. Sehnerven-Scheibe blaß. Am 22. Januar 1903 ist Sehkraft und Gesichtsfeld ebenso.]

187. Ophthalmoskopie. Eulenburg's Real-Enzykl., I. Aufl., B. X, S. 101—157, 1882, und II. Aufl., B. XIV, S. 599—697, 1888. (Der erste Teil dieser Abh. ist in die Einführung aufgenommen worden.)

188. Über Refraktions-Ophthalmoskope. Deutsche Zeitschr. f. pr. Med. 1877, Nr. 32 u. 33. (Ins Englische übersetzt von Dr. Samelson, Ophth. Hosp. Rep., Dez. 1879.)

189. Über den stabilen Augenspiegel. C.-Bl. f. A. 1879, Juni.

190. Refraktion. Eulenburg's Real-Enzykl., I. Aufl., B. XI, S. 379 bis 423, 1882, und II. Aufl., B. XVI, S. 513—559, 1888. (Der größere Teil dieser Abh. ist in die Einführung aufgenommen worden.)

191. Keratoskopie. C.-Bl. f. A. 1882, S. 59, und 1883, S. 30.

192. u. 193. Augenspiegel-Bilder. Von J. Hirschberg und O. Fehr. I. Chorioret. central. II. Zonular-Fasern. C.-Bl. f. A. 1906, S. 196—199. (III, IV, V siehe bei Nr. 9e, 154c, 46.)

Im folgenden gedenken wir einige Fälle mitzuteilen, bei denen das Augenspiegel-Bild von Wichtigkeit erscheint. Der Text ist von

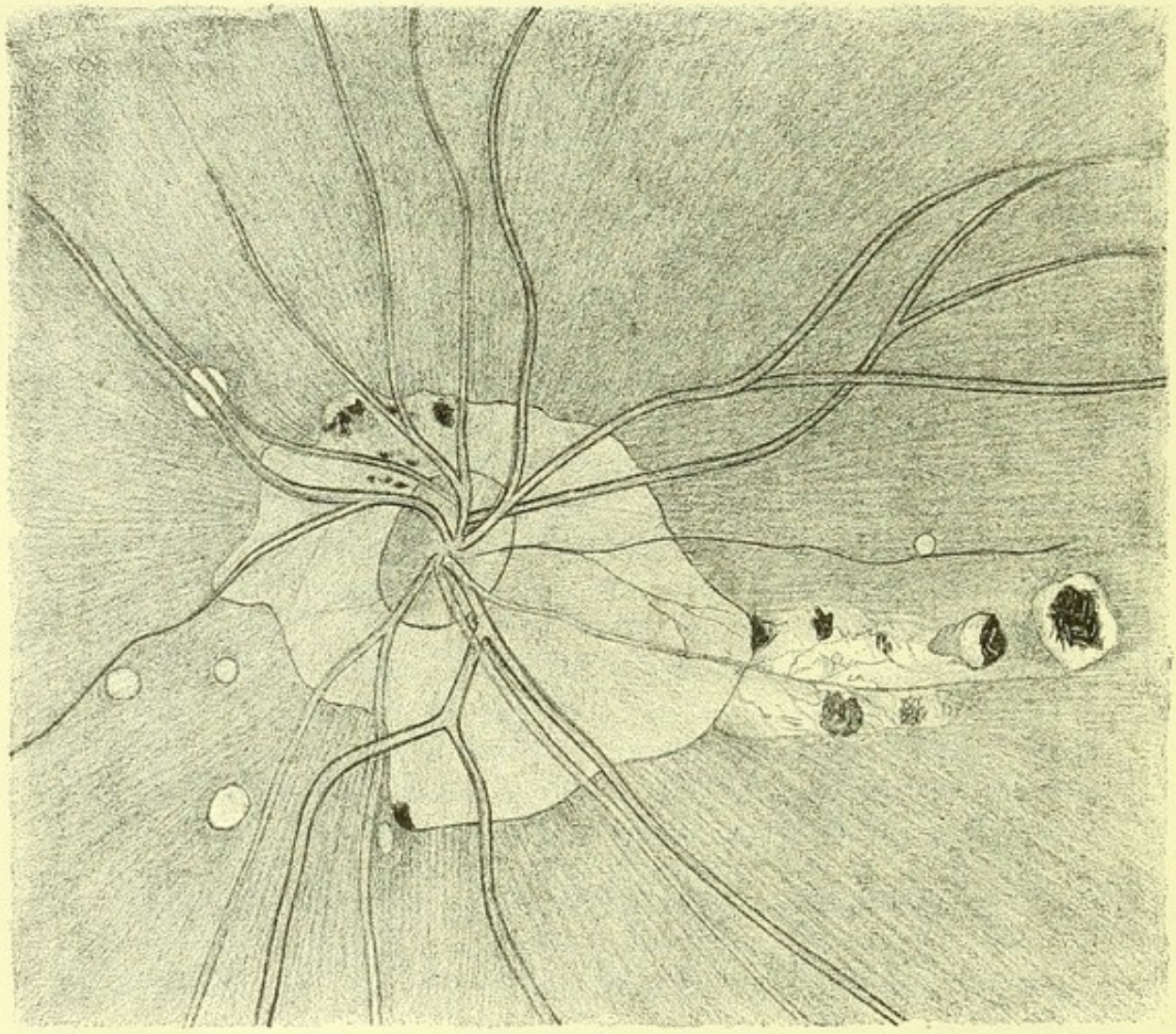

Fig. 1A.

dem ersten, die Abbildung von dem zweiten; aber gelegentlich ist auch die frühere Abbildung des nämlichen Falles von andrer Hand.

1. Veränderungen der Netzhaut-Mitte. (Sogenannte Chorioret. centralis.)

Jedem Fachgenossen, der auf eine etwas längere Beobachtungszeit zurückschaut, ist hinreichend bekannt, daß sogenannte Pigment-

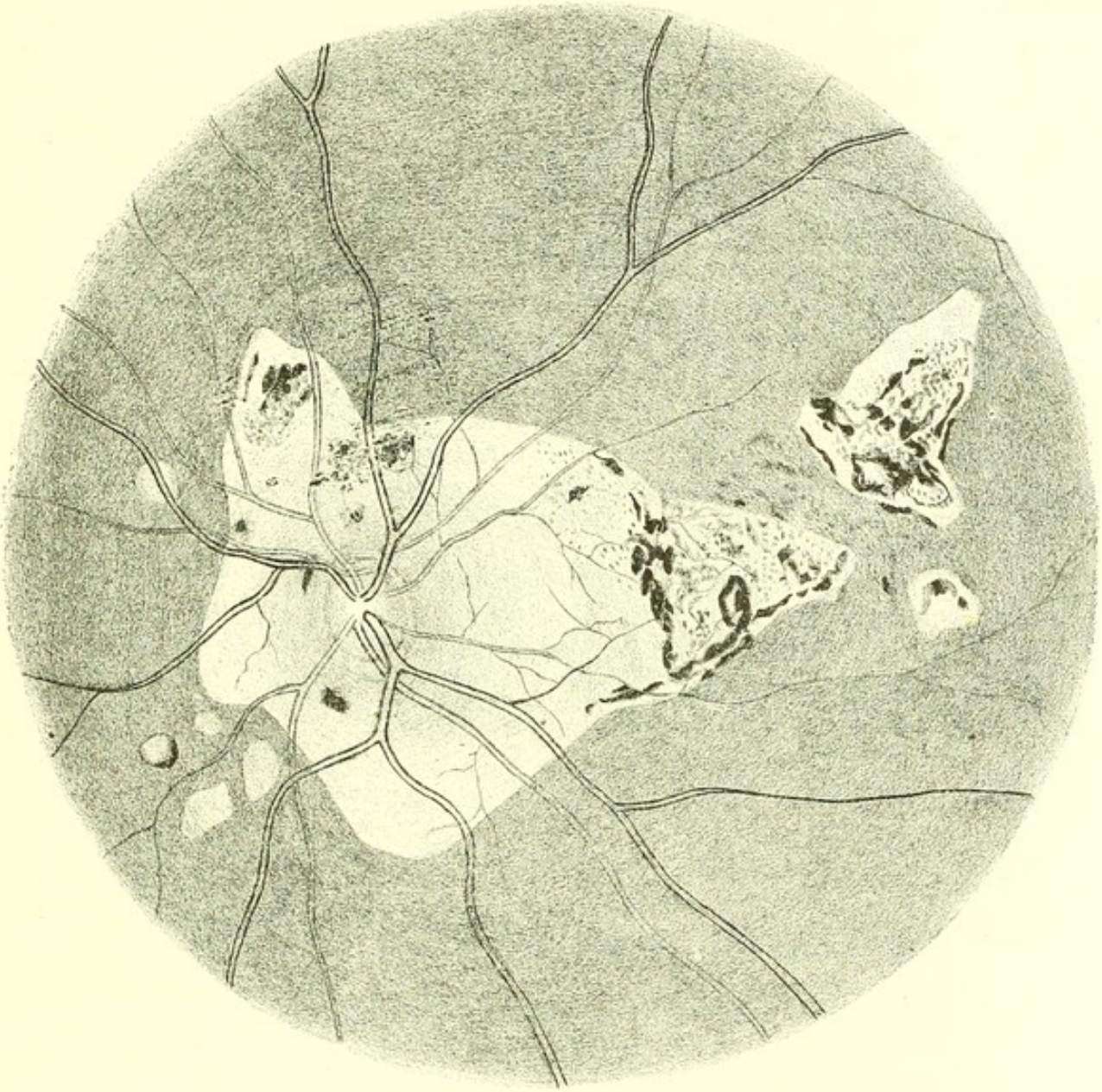

Fig. 1B.

Veränderungen der Augengrunds-Mitte fortschreiten können und nach Jahren viel ausgeprägter sind, als im Beginn der Beobachtung. Aber klare Anschauung gibt nur der unmittelbare Vergleich der beiden Bilder desselben Augengrundes, welche am Anfang und am Schluß der Beobachtung angefertigt sind. So stellt Fig. 1A das aufrechte Bild des linken Augengrundes einer damals 47jährigen aus dem Jahre

1888 dar. (Die Zeichnung ist von Herrn Dr. Michaelsen, damals Assistenz-Arzt unsrer Anstalt.) Fig. 1 B stellt denselben Augengrund aus dem Jahre 1905 dar. Die Krankengeschichte lautet in Kürze folgendermaßen:

Am 18. Mai 1888 kam eine 47jährige Kaufmanns-Witwe in die öffentliche Sprechstunde. Seit Kindheit war sie kurzsichtig, wie schon ihr Vater. Seit 7 Jahren trägt sie eine Brille von $-7''$. Das rechte Auge sah schlecht, so lange sie denken kann, die Sehkraft des linken hat seit 8 Tagen abgenommen.

Rechts Finger auf 6′, Sn 16′ in 5″. Gesichtsfeld allseitig etwas eingeengt, mit großem Ausfall in der Mitte (von 10° bis 18° Halbmesser). Das linke Auge hat mit -7 D. $S = {}^5/_{60}$; liest Sn 3′ in 4″ mühsam, Gesichtsfeld nur wenig eingeengt (wie bei starker Kurzsichtigkeit), mit kleinerem Ausfall in der Mitte, der schläfenwärts 2°, nasenwärts 15° Halbmesser zeigt und ziemlich niedrig ist. Das rechte Auge schielt nach außen. Beiderseits Veränderungen am Sehnerven und in der Mitte des Augengrundes infolge von starker Kurzsichtigkeit; rechts alte und stärkere, links frische und zartere.

Schonung der Augen und Jodkali innerlich wurden verordnet.

Am 28. Februar 1905, also nach fast 17 Jahren, kehrt sie wieder (64jährig). Die Sehkraft des rechten Auges, die schon sehr schlecht gewesen, hat sich noch weiter vermindert (auf Wahrnehmung von Handbewegungen); die des besseren linken hat sich ganz gut erhalten. (-7 D. $S = {}^5/_{50}$, Sn 4′ in 4″, G.F. besser, mit kleinem Ausfall in der Mitte.) Aber die mit dem Augenspiegel wahrnehmbare Pigment-Veränderung der Netzhaut-Mitte hat erheblich zugenommen, auch auf dem linken, besseren Auge. Nicht von dieser, sondern von dem Ergebnis genauer Sehprüfung hängt hier die prognostische Beurteilung des Falles ab.

2. Die Zonular-Fasern, nach traumatischem Verlust der ganzen Regenbogenhaut.

Am 4. September 1905, Vormittags $10^1/_2$ Uhr, kam ein 27jähriger in die Anstalt, der soeben im Nebenhaus sein linkes Auge schwer verletzt hatte, indem er sein Fahrrad die Treppe empor trug und mit der Lenkstange gegen sein linkes Brillenglas (-4 D.) schlug. Er wird sofort in Behandlung genommen.

Am Bart links und an der linken Schläfe beträchtliche Blutspuren. Das linke Unterlid zeigt an der Schläfenfuge eine kleine Durchbohrung. Am linken Augapfel besteht schläfenwärts eine 5 mm lange, zackige Zerreißung der Horn- und Lederhaut; die Vorderkammer ist ganz von Blut erfüllt. Sorgfältigst werden sterile Eis-Kompressen[1], die gerade zu einer Operation bereit gestellt waren, angewendet. Dabei lindert sich der Schmerz, der Blutkuchen zieht sich ein wenig zusammen. Da die Wunde gut schließt,

[1] Dr. Körber hat sie bei uns eingeführt. Ein großes Glas-Gefäß, ein kleines, das in ersteres bequem hineingeht, werden mit starker Sublimat-Lösung sterilisiert; in das große Eis, in das kleine steriles (frisch gekochtes Wasser) und sterile Wattebäuschchen hineingetan; der Zwischenraum zwischen beiden mit Eis-Stückchen gefüllt.

wird keine Naht angelegt. Noch weniger wird nach einem Splitter sondiert, was für das Auge verhängnisvoll sein könnte. (Nur bei explosiver Gewalt dringen Glas-Splitter in die Tiefe des Augapfels.) Sorgfältig vernähter, leichter Verband. Bettruhe.

5. September 1905 ist das Auge reizlos und durchleuchtbar, Sehkraft befriedigend. Die ganze Regenbogenhaut ist herausgerissen!

7. September 1905. Wunde glatt, Auge reizlos. Aufstehen bei leichtem Verband. 8. September 1905. Das Auge erkennt die Uhr tadellos. Der Silberglanz des Linsen-Randes entspricht genau dem Dimmer'schen Gesetz, d. h. er erscheint immer diametral gegenüber dem bestrahlten Teil des Linsen-Randes.

18. September 1905 in reizlosem Zustand mit guter Sehkraft entlassen.

21. September 1905. Rechts -5 D., S $= {}^5/_4$, Sn $1{}^1/_2{}'$ von 20 bis 8 cm; links mit -4 D. $= {}^5/_{15}$, mit -4 D. sph. $\subset -1$ D. cyl. 35^0 t $= {}^5/_{10}$, Sn $1{}^1/_2{}'$ von 19 bis 10 cm. Also ist die Akkommodations-Breite des verletzten Auges nur wenig verringert. G.F. beiderseits normal. Hornhaut-Astigmatismus rechts $= +0{,}9$ D. ↑; links eine Spur negativen Astigmatismus, Haupt-Achse 30^0 t.[1]

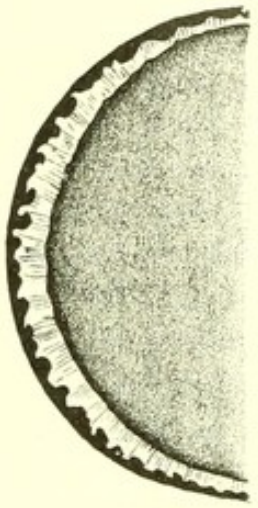

Fig. 2. Sichtbare Ciliar-Fortsätze mit Zonula und Linsen-Rand, gezeichnet bei Betrachtung mit dem Lupen-Spiegel.

Eine subjektive Erscheinung, daß das linke Auge etwas friert und hin und wieder in der Kälte geschlossen werden muß, wurde am 26. November 1905 geklagt, aber am 17. Februar 1906 nicht mehr.

Mit dem Lupen-Augenspiegel (s. Fig. 2) sieht man rings herum die Zonular-Fasern und die Ciliar-Fortsätze, von denen einige dreigeteilt erscheinen.

Zur Physik und Physiologie des Seh-Organs.

194. Über Bestimmung des Brechungs-Index der flüssigen Medien des Auges. C.-Bl. f. med. Wissensch. 1874, Nr. 13; Knapp's Arch. f. Augen- u. Ohrenheilk. 1874, IV, S. 45—55.

Die gewöhnliche Methode, den Brechungs-Index flüssiger Substanzen aus dem Minimum des Ablenkungs-Winkels zu ermitteln, kann auf das menschliche Auge nicht angewendet werden, da die zu gewinnenden Quantitäten nicht ausreichen, ein Hohlprisma zu füllen.

W. Krause schaltete einen Tropfen Augenflüssigkeit in das Objektiv eines Mikroskops ein und verglich die Größe der so erhaltenen Bilder mit derjenigen, die er erhielt, wenn destilliertes Wasser oder Luft sich an Stelle der Augenflüssigkeit befand. Er fand als Mittel-

[1] Dies bezieht sich auf das obere Ende.

wert des Brechungs-Index für den intensivsten Strahl bei der wässerigen Feuchtigkeit 1,3420; bei dem Glaskörper 1,3485.

Helmholtz fügte Proben der Augenflüssigkeit zwischen eine kleine plankonkave Linse und eine ebene Glasplatte, maß die Bilder dieses Systems mit dem Ophthalmometer und berechnete daraus die Brennweiten; da der Radius der plankonkaven Linse leicht gefunden werden konnte, waren alle Data vorhanden, um den Brechungs-Index der Augenflüssigkeit zu bestimmen. Der entsprechende Mittelwert für die wässerige Feuchtigkeit war 1,3365; für den Glaskörper 1,3382.

Bei diesen Methoden ist, wie die zur Berechnung dienenden Formeln ergeben, der zu bestimmende Brechungs-Index eine zusammengesetzte Funktion der direkt gemessenen Größen. Dagegen steht der direkt zu messende Grenzwinkel der Total-Reflexion in einer höchst einfachen Beziehung zu dem gesuchten Brechungs-Index; nämlich $\sin \gamma = \frac{n}{\nu}$, (wo γ den Grenzwinkel in dem stärker brechenden Medium von bekanntem Brechungs-Index ν bedeutet, n die gesuchte Größe darstellt). Besonders einfach wird die Untersuchung, wenn man nach Prof. Abbé (Neue Apparate zur Bestimmung des Brechungs-Vermögens usw., Jena 1874) die minimale Intensität d. h. das völlige Verschwinden des durchgehenden Strahles ermittelt, was mit äußerster Schärfe möglich ist.

Siegmund Fleischer (Neue Bestimmung der Brechungs-Exponenten des Auges, Jena 1872) hat bereits derartige sehr genaue Messungen vorgenommen; doch konnte er nur einen menschlichen Kadaver, der $1^1/_2$ Tage alt war, und 3, welche bereits 3—6 Tage alt waren, benutzen. Deshalb hielt ich es für zweckmäßig, neue Messungen nach dieser Methode vorzunehmen, zumal es mir vergönnt war, das Original-Instrument aus dem optischen Institut von Zeiß in Jena zu benutzen, das Prof. Abbé seiner Arbeit mit zugrunde gelegt und das auch Fleischer benutzt hatte. Man kann hier an der Skala den Brechungs-Index direkt ablesen. Wegen des Prinzips und der Ausführung der Messung verweise ich auf die Schrift von Prof. Abbé und werde hier nur die Resultate meiner Messungen geben, die sich auf die Fraunhofer'sche Linie D des Spektrum beziehen.

I. Tränenflüssigkeit.

Da bei Listing's schematischem Auge angenommen wird, daß eine kapillare Schicht Tränenfeuchtigkeit auf der Vorderfläche der Hornhaut die erste brechende Trennungsfläche darstelle und daß der Einfluß der dünnen parallelflächigen Hornhaut auf den Gang der Strahlen außer acht gelassen werden könne, indem die Tränen-

feuchtigkeit denselben Brechungs-Index wie das Kammerwasser besitze; so ist es von Interesse, auch den Brechungs-Index der Tränenfeuchtigkeit zu bestimmen, was bisher noch nicht geschehen. Ich fand denselben bei 16° R.

bei Dr. P., 30 Jahre alt, gleich 1,33705,
bei einem $^1/_2$jährigen Knaben gleich 1,33705,
bei einem 7jährigen Mädchen gleich 1,33705.

II. Kammerwasser, bei 12° C.

a) Aus der ganz frischen Leiche einer 34jährigen Frau.
R. Auge 1,33705,
L. „ 1,33752.

b) Aus der noch warmen Leiche einer 77jährigen Frau.
R. Auge 1,33705,
L. „ 1,33799.

c) Aus der nicht mehr ganz frischen Leiche eines neugeborenen Kindes (2 Tage nach dem Tode) R. Auge 1,33865.

III. Glaskörper, bei 12° C.

a) Von einer 29jähr. Frau, 3 St. n. d. T. R. Auge 1,33588,
L. „ 1,33588.
Der flüssigere Bestandteil des Glaskörpers vom L. „ 1,33686.
b) Von einem 22jähr. Mann, 12 St. n. d. T. R. „ 1,33558,
L. „ 1,33541.
c) Von einem 30jähr. Mann, 70 St. n. d. T. R. „ 1,33635,
L. „ 1,33608.
d) Von einem neugeb. Kinde, 48 St. n. d. T. R. „ 1,33686.
Der flüssigere Bestandteil des Glaskörpers vom L. „ 1,33798.
Der Mittelwert bei Zimmertemperatur ist für Tränenfl. 1,33705,
für Kammerwasser 1,3374,
für Glaskörper 1,3360,

wenn wir nur die an frischem Material gefundenen Werte berücksichtigen. Im lebenden Auge ist der Brechungs-Index des Kammerwassers und des Glaskörpers wegen der Blutwärme etwas niedriger anzusetzen (um ca. 0,001 nach Fleischer). — Auch Fleischer fand den Brechungs-Index des Kammerwassers etwas größer als den des Glaskörpers (1,3373:1,3369).

195. Über eine objektive Methode zur Messung des totalen Brechungs-Index der Linse und der Achsenlänge des menschlichen Augapfels. C.-Bl. f. d. med. Wissensch. 1874, Nr. 49.

195a. Die Länge des emmetropischen Auges. C.-Bl. f. d. med. Wissensch. 1876, Nr. 3.

196. Zur Dioptrik des Auges. C.-Bl. f. d. med. Wissensch. 1875, Nr. 45.

196a. Dioptrik der Kugelflächen und des Auges. Arch. f. Physiol. 1876, S. 587—621. (Vgl. Einführung I, S. 162—234, 1892.)

197. Optische Notizen. Verhandl. d. physiol. G. zu Berlin, 14. Juli 1876. Arch. f. Physiol. 1876, S. 622—629. (I. Binokulare Verschmelzung von zwei identischen Netzhaut-Bildern. II. Naturgetreue Abbildung von Mikrotom-Bildern. III. Das schematische Auge.)

198. Ein Fall von einäugigem Doppeltsehen durch Doppel-Pupille. C.-Bl. f. A. 1894, S. 355—357.

Der Scheiner'sche Versuch[1] ist jedem Augenarzt bekannt. Aber nur selten finden wir Gelegenheit, ihn bei Kranken mit Doppel-Pupille zu bestätigen. Soll der Versuch gut gelingen, so müssen beide Pupillen rein, die brechenden Mittel klar, die Netzhaut unversehrt und der Bau des Auges ametropisch sein. Nur selten sind alle diese Bedingungen erfüllt, da die Verletzungen, welche eine Doppel-Pupille schaffen, nur ausnahmsweise die brechenden Teile ungetrübt lassen.[2]

Am 17. Oktober 1894 kam der 23jährige O. M., dem Ende Juli d. J. ein Schrotkorn aus einem Terzerol an der rechten Schläfe und dicht vor dem rechten Auge vorbeigeflogen. Für 8 Tage war die Sehkraft dieses Auges aufgehoben gewesen. (Wohl durch Blutung in die Vorderkammer.) Jetzt ist das Auge reizlos und zeigt, schläfenwärts von der normalen Pupille und von dieser durch eine Brücke undurchsichtigen Iris-Gewebes getrennt, eine dreieckige, fast 4 mm lange und fast 2 mm breite Spaltbildung in der Regenbogenhaut (Neben-Pupille) und dicht oberhalb der natürlichen Pupille einen rundlichen Fleck in der Hornhaut, von der Größe eines kleinen Schrotkorns. Brechende Mittel klar, Spalt frei durchleuchtbar, Augengrund normal. Linse nicht verschoben.

Das Auge hat normales Gesichtsfeld, gute Sehkraft, übersichtigen Bau. (Mit +12″, Sn xxx in 15′.) Das linke Auge ist gesund und emmetropisch. Bei Verschluß des linken Auges sieht das rechte Auge eine ferne Lichtflamme doppelt; die Doppel-Bilder sind dicht neben

[1] Helmholtz, Physiol. Optik, S. 116, II. Aufl.; S. 94, I. Aufl.

[2] Vgl. den dem meinigen ähnlichen Fall von Lawson-Critchett (Injuries of the Eye, S. 123), welchen L. v. Wecker (Graefe-Saemisch IV, 2, 136) als Unicum anführt: das verletzte Auge las nur Jäg. 18. — Bei angeborener Doppel-Pupille eines Auges fand ich die Sehschärfe nicht genügend.

einander, ihr Winkel-Abstand beträgt etwa $^1/_4$ Grad[1]; sie sind gekreuzt: verdeckt man vorsichtig die nach rechts (schläfenwärts, am rechten Auge) gelegene Neben-Pupille, ohne die Haupt-Pupille zu beeinträchtigen; so verschwindet das nach links gelegene Bild. Setzt man dem Auge das richtige Glas (+ 12″) auf, so fließen die beiden Bilder in eines zusammen.

Die Erklärung ist einfach. (Vgl. die Figur.)

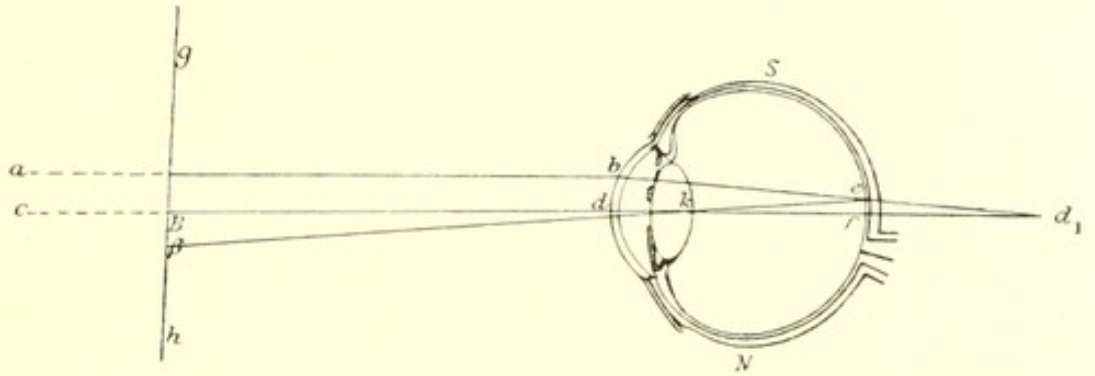

Von der fernen Lichtflamme fällt das Strahlenbündel *abcd* auf die Hornhaut; der Teil um *ab* gelangt in die schläfenwärts gelegene Neben-Pupille, der Teil um *cd* in die zentral gelegene Haupt-Pupille. (*S* = Schläfen-, *N* = Nasen-Seite des Augapfels.) Der übersichtige Bau des Augapfels bedingt, daß das Strahlenbündel *abcd* erst hinter der Netzhaut, im Punkte d_1 zur Vereinigung gelangt. (Der Deutlichkeit halber ist d_1 viel zu weit hinter der Netzhaut angenommen worden. In Wirklichkeit ist fd_1 etwa gleich 1 mm.) Auf der Netzhaut entstehen zwei Lichtflecke; der eine bei *e* entspricht dem Teil-Bündel um *ab*, der andre bei *f* aber dem um *cd*. Diese beiden Lichtflecke werden nach außen projiziert: der Lichtfleck *f* nach *B*, und *e* nach *β*, wenn *gh* die Projektions-Ebene und *k* der Knotenpunkt. Somit liegt das der schläfenwärts befindlichen Neben-Pupille entsprechende Nebenbild nasenwärts von dem der Haupt-Pupille entsprechenden Hauptbild. Es besteht für das doppelsichtige Auge gekreuztes Doppeltsehen.

(Wäre das Auge kurzsichtig, so würde das Doppeltsehen in Beziehung auf die beiden Pupillen gleichnamig sein.) Durch Vorhalten eines passenden Sammelglases rückt Punkt *e* nach *f*, es tritt Einfachsehen auf.

In den Lehrbüchern, auch den ausführlichen, ist das einäugige Doppeltsehen durch Doppel-Pupille nicht genauer beschrieben. Bei

[1] Das ist 0,06 mm auf der Netzhaut. Dieser Wert ist verhältnismäßig gering. Doch stehe ich von einer Ausrechnung ab, da die Messung nicht so ganz verläßlich scheint; mein Blickfeld-Messer ist nur in ganze Grade eingeteilt.

Wecker-Landolt II, 381 (1886) heißt es einfach: La présence de plusieurs pupilles ne trouble généralement pas la vue et ne cause pas de vision monoculaire double.

Weit wichtiger ist es, besonders hervorzuheben, wann Doppeltsehen Doppel-Pupille hervortritt: nämlich dann, wenn das Auge mit doppeltem Sehloch für den fixierten Gegenstand nicht akkommodiert ist; was aus dem Scheiner'schen Versuch und der lichtvollen Darstellung v. Helmholtz' sofort einleuchtet und auch in einigen Lehrbüchern, z. B. dem von Fuchs, erwähnt wird. Die Gelegenheit zur wirklichen Beobachtung dieses krankhaften Zustandes ist selten; man muß sie aber in einschlägigen Fällen benutzen: auch in meinem Falle hatte der jüngere Arzt, dem ich die Sehprüfung übertragen, kein Doppeltsehen gefunden, bis ich selber das Auge erst mit einer nahen Lichtflamme, für die es sich gar nicht akkommodieren konnte, prüfte und, nachdem ich dem Kranken seine Doppelbilder anschaulich gemacht, sie ihm auch für 1 und für 6 m Entfernung nachwies.

199. Eine Beobachtungsreihe zur empiristischen Theorie des Sehens. A. v. Graefe's Arch. f. Ophthalm. XXI, 1, 23—42, 1875. Auszug. (Vgl. hierzu Geschichte d. Augenheilk., § 455.)

— — — Somit schien es mir geboten, den seltnen Zufall, der mir einen 7jährigen intelligenten Knaben mit doppelseitiger angeborener Katarakt und noch nicht zu hochgradiger Amblyopie zur Operation zuführte, zu benutzen und den Krankengeschichten von Cheselden, Wardrop u. d. A. eine neue hinzuzufügen, deren Verwertung, bei dem heutigen Standpunkt der ophthalmologischen Wissenschaft, mit größerer Sicherheit möglich war.

Der Knabe gelangte am 10. Oktober d. J. in meine Klinik. Sein Vater, Buchdruckereibesitzer und Redakteur in einer Provinzial-Stadt, gibt an, daß man bald nach der Geburt des Knaben den grauen Star auf beiden Seiten beobachtet; daß der Kleine sich normal entwickelt habe, guten Lichtschein besitze und die Farben zu unterscheiden vermöge. (Die letzte Angabe hat natürlich nichts Auffallendes.) Die Funktions-Prüfung ergab beiderseits guten Lichtschein und exakte Projektion, doch lediglich quantitative Licht-Wahrnehmung. Objektiv sah man beiderseits totale weiße Katarakt mit Kapsel-Auflagerung; deutlichen Nystagmus (wie wohl immer in solchen Fällen), aber keine strabotische Ablenkung eines Auges. Die Intelligenz des Knaben schien gut entwickelt, seine Sensibilität und Motilität normal.

Am folgenden Tage wurde unter Narkose die Operation des linken Auges vorgenommen, und zwar aus einem kornealen Lanzenmesser-Schnitt die Linse samt der Kapsel-Verdickung extrahiert; im

dunklen Zimmer, unter Druckverband und Atropin-Einträuflung, erfolgte reizlos die Heilung.

Am vierten Tage nach der Operation überzeugte ich mich, daß die Pupille durchsichtig war und ging sofort zu den Sehproben über, — zunächst bei Kerzenlicht. Ich bewegte meine ausgespreizten Finger, 8—10″ vor seinem Auge, hin und her, und fragte ihn, wieviel Finger er sähe. Er antwortete nach einigem Zögern, jedoch nicht immer richtig. Jedenfalls sah er die Finger und richtete seine Sehachse nach denselben. (Natürlich hatte der starblinde Knabe doch lernen können, ein helles Objekt, wie die Lampe, zu fixieren und mit dem Auge zu verfolgen; und hatte dies auch, wie oben erwähnt, wirklich gelernt.)

Sofort aber zeigte sich, daß derselbe, obwohl er ziemlich scharfe Netzhaut-Bilder empfing, und obwohl der nervöse Teil seines Seh-Apparates funktionsfähig war, dennoch die ihm gewordenen Netzhaut-Bilder durchaus nicht richtig zu verwerten oder diejenigen Schlüsse aus denselben zu ziehen verstand, welche wir alle ganz unbewußt zu machen durch jahrelange Übung gelernt haben.

Da ich den Kleinen beim Bonbon-Essen getroffen, nahm ich einen großen, viereckigen, roten Bonbon von seinem Nacht-Tischchen und fragte ihn, was das sei. Er sagte: „es ist rot", wußte aber durchaus nicht, was das rote Ding sei, bis ich es ihm in die Hand gab, worauf er es nach dem Gefühl sogleich erkannte. Diese wichtige Tatsache wurde auch noch am folgenden Tage an verschiedenen Objekten erhärtet. Durch das Tastgefühl verstand er wohl verschieden geformte Körper von einander zu unterscheiden; doch schien er ganz klare Begriffe auch von den gewöhnlichsten Formen nicht zu haben; jedenfalls vermochte er aus dem Netzhaut-Bilde eines Gegenstandes zurzeit noch nicht die Form desselben zu erkennen. Als ich ihm den viereckigen Bonbon wieder vorhielt und ihn fragte, wie denn dies rote Ding aussehe, wußte er überhaupt keine Antwort. Auch war er noch nicht geneigt, sich des neu erschlossenen Sinnes zur Erkennung der Außenwelt zu bedienen, sondern verließ sich (ebenso auch in den nächsten Tagen) noch immer mehr auf das erprobte Tastgefühl. — — —

— — — Am folgenden, dem fünften Tage nach der Operation, wurde eine genauere und längere Prüfung bei Tageslicht vorgenommen. Der Kleine saß mit dem Rücken gegen das Fenster und verspürte keine Blendung. Sein linkes Auge wurde für nähere Objekte mit einem Konvexglas von 3″, für fernere mit einem solchen von 6″ Brennweite bewaffnet. — — —

Jetzt wurde ihm ein Tischmesser, ein Löffel, eine Gabel nach einander vorgehalten. Er bewunderte alle diese Gegenstände, betrachtete sie sehr aufmerksam und gab die Farben sehr richtig an.

Die Gestalt wußte er aber nicht zu schildern, und vermochte auch die Bedeutung dieser Gegenstände nicht zu erkennen, die er doch so unzähligemal schon in der Hand gehabt und die er beim Betasten sofort erkannte.[1] Die einmal gezeigten Objekte erkannte er aber beim zweiten Vorzeigen auch nicht wieder; und es war ersichtlich, daß er nur durch Zuhilfenahme der Tast-Empfindungen bequem und rasch dazu gelangen werde, die Gesichts-Eindrücke zu Wahrnehmungen und zu Vorstellungen zu verarbeiten. Übrigens machte er doch schon im Laufe einer Viertelstunde sichtlich Fortschritte. — — —

— — — Am folgenden, dem sechsten Tage nach der Operation, sah man zunächst, daß der Knabe beim Erlernen der Bedeutung der Netzhaut-Bilder sich genau so verhielt, wie beim Erlernen von Vokabeln einer fremden Sprache. Wie Kinder von einem Tage zum andern einige leichtere Vokabeln gut behalten, andre weniger gut, noch andre, vielleicht schwierigere gar nicht; so wußte er sofort das Tischmesser zu erkennen, den Löffel nach einigem Zögern, die Gabel gar nicht. — — —

199a. Notiz zur Theorie des Sehens. A. v. Graefe's Arch. f. Ophth. XXII, 4, 118—125, 1876.

200. Ein Fall von angeborener Farbenblindheit. Verhandl. d. physiol. G. zu Berlin 1877/8.

200a. Das Doppelspektroskop zur Analyse der Farbenblindheit. C.-Bl. f. A. 1879, S. 55—56.

201. Zur vergleichenden Ophthalmoskopie. (Vortrag, gehalten in der Berliner physiol. Gesellsch., am 10. Februar 1882.) Arch. f. Physiol. 1882, S. 81—98. (C.-Bl. f. A. 1882, S. 173—177.)

Eine besondere, mir neuerdings auferlegte Lehrtätigkeit veranlaßt mich zur ophthalmoskopischen und überhaupt physikalischen Untersuchung von Tier-Augen, — zur Wiederaufnahme einer Studie, die ich im Jahre 1869 begonnen, aber aus äußeren Gründen, namentlich auch aus Mangel an Material, betreffs der größeren Säugetiere, wieder aufgegeben hatte.

Es ist die Ophthalmoskopie gewissermaßen ein anatomisches Studium lebender Körperteile ohne Dissektion. Hier, wie auf ver-

[1] Diese Unsicherheit in der Verwertung der Netzhaut-Bilder zeigte sich in einer psychologisch interessanten Weise schon in seiner Rede. Fragte man ihn beim Vorhalten eines Objektes: „Was ist das?", so wiederholte er regelmäßig die Frage zwei- bis dreimal in dieser Weise: „Was ist das? Was ist das?" und schwieg hierauf meist still. Auf alle andren Fragen, die im Bereiche seiner Kenntnisse lagen, antwortete er immer prompt und direkt.

wandten Gebieten der eigentlichen Anatomie, fühlt man sich veranlaßt, die engen Grenzen des rein Praktischen zu überschreiten und einem höheren Standpunkt, dem der vergleichenden Übersicht des Wirbeltier-Reiches[1], wenigstens zuzustreben.

Ich bemerke, daß über vergleichende Ophthalmoskopie meines Wissens kein Lehrbuch und keine Monographie erschienen ist, sondern nur zerstreute Bemerkungen teils in experimentellen Arbeiten der Ophthalmologen, (Schauenburg, Berlin u. A., auch Cuignet,) teils in den sehr wenig zahlreichen Publikationen einzelner Lehrer der Veterinär-Medizin (Baeyer u. A.).

Für uns Ärzte hat die vergleichende Ophthalmoskopie ein mehrfaches Interesse. Zunächst ein pädagogisches: der Anfänger wird am Säugetier-Auge die Handgriffe am bequemsten einüben, ehe er von der Untersuchung der Menschen-Augen, namentlich der kranken, Vorteil ziehen kann. Sodann ein heuristisches: als alle Untersucher noch Anfänger in der Ophthalmoskopie waren, im Beginn der fünfziger Jahre, wurden gewisse Bilder im menschlichen Augengrunde falsch gedeutet, Aushöhlung des Sehnerven mit Anschwellung verwechselt, und die richtige Deutung erst durch die ophthalmoskopische Untersuchung von Tier-Augen gewonnen, bei denen die bequeme Möglichkeit der sofortigen Dissektion gegeben ist.

Endlich möchte ich gerade in unsrer Gesellschaft betonen, daß das Ophthalmoskop einen wichtigen Hebel der rein physiologischen Experimental-Forschung darstellt. Gerade von diesem Standpunkte aus bitte ich die weiteren Bemerkungen zu beurteilen, die ich mir, da ja Bekanntes vielfach berührt werden mußte, überhaupt nicht gestattet haben würde, falls nicht gelegentliche Unterhaltungen mit einzelnen Mitgliedern unsrer Gesellschaft mir gezeigt hätten, daß der Gegenstand bisher in der praktischen Physiologie noch nicht diejenige Verwertung gefunden, deren er vielleicht fähig sein möchte.

Ich beginne mit dem physiologischen Tier an sich, dem Frosch. Sofort ergibt sich die wichtige, allerdings schon lange bekannte Tatsache, daß im Augengrunde des lebenden Frosches die Blutströmung sehr bequem ohne weiteres sichtbar ist, und,

[1] [19 Jahre, nachdem ich den Begriff der vergleichenden Ophthalmoskopie eingeführt, der das größte Interesse bei H. v. Helmholtz erregt hat, erschien das Prachtwerk: Contributions to the comparative anatomy of the mammalien eye, chiefly based on ophthalmoscopic examination by G. Lindsy Johnson, M. D., F. B. C. S., London 1901, mit dem Satze (S. 6): Although no sound classification can be based on a single organ, a striking concordance exists between an attempted arrangement of the Mammalia according to the Fundus oculi and the most modern classification.]

was besonders hervorgehoben werden soll, ohne alle diejenigen Störungen, die beim Aufspannen der Schwimmhaut, der Lunge, des Mesenteriums nicht zu vermeiden sind. Das Frosch-Auge besitzt eine Nickhaut, welche, wie der Vorhang im altgriechischen Theater, von unten her sich über das Auge emporschiebt. Man kann diese Nickhaut mit einer feinen Schere abschneiden, wenn man durch deren Vorschieben nicht gestört sein will. Die unbedeutende Blutung steht bald. Das Auge bleibt ohne Nickhaut durchsichtig, zum mindesten für eine mehrtägige Beobachtungsdauer. Wer nicht ungeduldig ist, kann übrigens dem Tiere die Nickhaut belassen. Nützlich ist es, einige Tropfen einer einprozentigen Atropin-Lösung auf das Frosch-Auge zu tupfen: erstlich um die Pupille etwas zu erweitern und die Untersuchung zu erleichtern, die allerdings auch ohne Atropin möglich ist; und zweitens um die Akkommodation für die Nähe auszuschließen, welche wenigstens das aufrechte Netzhaut-Bild für kurze Zeiträume verwischt erscheinen läßt.[1] Man wickelt das atropinisierte Tier wie eine Mumie in ein Tuch; dann kann man es einfach in die linke Hand nehmen und bis zur Höhe des eignen Auges erheben; in die rechte Hand nimmt man den durchbohrten, konkaven Reflektor, welcher, dem beobachtenden Auge vorgehalten, das Licht einer Lampenflamme in die untersuchte Pupille sendet. Sofort sieht der Beobachter den Augengrund im aufrechten Bilde. Tier-Augen sind meistens hypermetropisch, d. h. bei erschlaffter Akkommodation, bei flachster Form der Krystall-Linse, also namentlich nach Atropin-Einträuflung, liegt die Mitte der Netzhaut-Schale vor der hinteren Haupt-Brennebene des individuellen dioptrischen Systems vom Auge. Dieses System entwirft von der beleuchteten Netzhaut-Stelle ein aufrechtes Bild, — geradeso wie eine Lupe von einem innerhalb ihrer Haupt-Brennweite, in der Nähe des Brennpunktes, gelegenen Gegenstand: ein Bild, welches von dem normalsichtigen und ebenso auch von dem mäßig kurzsichtigen Auge des Beobachters sehr bequem wahrgenommen wird.

Ich will beiläufig bemerken, daß vom teleologischen Standpunkt aus, beim Gegebensein der positiven Akkommodation durch willkürlich angeregte Verdickung der Krystall-Linse, das achsenkurze, also hypermetropische Auge am zweckmäßigsten erscheint. Das mathematische Ideal des normalsichtigen emmetropischen Auges erfordert, daß die Netzhaut-Knotenpunktdistanz genau gleich der hinteren Haupt-Brennweite des ruhenden dioptrischen Apparats vom Auge sein muß. Läßt man nach den Prinzipien der Wahrscheinlichkeits-Rechnung kleine Abweichungen zu nach beiden Richtungen,

[1] Nach Angabe der Anatomen hat der Frosch keinen Ciliarmuskel.

infolge des verschiedenen Wachstums der Augen; so sind Achsen-Verkürzungen zweckmäßiger, als Achsen-Verlängerungen. Erstere können beim Fernsehen durch eine geringe Anspannung der Akkommodation ausgeglichen werden; letztere bedürfen zu ihrer Korrektion (wenn wir vom Blinzeln absehen) künstlicher Apparate, d. h. der konkaven, lichtzerstreuenden Glas-Linsen.

Bei einigen atropinisierten Fröschen fand ich die Hypermetropie[1] annähernd gleich $^1/_8$ oder $^1/_{10}$ im Zollmaß, d. h. das aufrechte, virtuelle Netzhaut-Bild, welches das beleuchtete Frosch-Auge selber liefert, hat seinen scheinbaren Ort 8—10″ hinter dem Auge, und ist somit sehr bequem für uns sichtbar.

Der Augengrund des Frosches erscheint im ganzen graugrünlich oder bläulich. Diese Farbe muß wesentlich von der Netzhaut selber abhängen, da die hinter der letzteren belegene Pigment-Lage so dunkel sammet-schwarz aussieht, daß nur durch die kleinen Lücken des Pigments Licht bis zur Ader- und Lederhaut vordringen und zurückkehren kann. Dem entsprechend sieht man den Grund allenthalben, besonders aber in der Peripherie, durchsetzt von zahlreichen rosafarbenen, z. T. irisierenden Flecken und ferner von feinen weißen Pünktchen, an deren Strahlen man den Astigmatismus des Frosch-Auges sofort zu erkennen vermag. In der äußersten Peripherie nimmt der Augengrund einen rötlichen Farbenton an. Der Sehnerv ist rasch zu finden, wenn man etwas schläfenwärts in das untersuchte

---

[1] Freilich stellt man Blutgefäße der Hyaloides oder allenfalls Schnerven-Fasern an der Innenfläche der Netzhaut ein, nicht aber die Stäbchen-Schicht. Eine sehr geringe Verschiebung der licht-auffangenden Fläche nach vorn von der Brenn-Ebene bewirkt für das Frosch-Auge schon eine relativ starke Hypermetropie. Das Gesetz der konjugierten Bildpunkte lautet: $\varphi_1 \varphi_2 = F_1 F_2$. F_2 ist für das Frosch-Auge etwa 3 mm; F_1 also $2^1/_4$ mm ($= {}^3/_4 F_2$). Setzen wir $\varphi_1 = -1000$ mm, so wird $\varphi_2 = -0{,}007$ mm. (Beim Menschen wäre für $\varphi_1 = -1000$ mm, d. h. für H 1D oder $^1/_{40}$″, $\varphi_2 = \frac{F_1 F_2}{\varphi_1} = \frac{15 \times 20}{-1000} = -0{,}3$ mm.) Einer Hypermetropie des Frosch-Auges von $^1/_8$″ oder 5D entspräche ein Vorrücken der Netzhaut um nur 0,03 mm. In der äußersten Peripherie des Frosch-Auges ist H und physiologischer Astigmatismus stärker, — gerade so wie im Menschen-Auge. Das Auge der weißen Ratte ist nicht wesentlich größer als das des Frosches: auf dem schneeweißen Augengrunde sieht man die Aderhaut-Gefäße und davor die radiär angeordneten Netzhaut-Gefäße (Arterien und Venen mit Reflex-Streifen), die in der grauen, rundlichen Papille konfluieren: trotz des geringen Tiefen-Abstandes zwischen beiden Gefäß-Schichten ist die parallaktische Verschiebung im umgekehrten Bilde (mit + 2″) so bedeutend, daß sie als Paradigma dienen kann; und im aufrechten Bilde beträgt die optische Differenz der Gläser-Korrektion etwa $^1/_8$″ oder 5D, indem die Netzhautgefäß-Schicht einer H von $^1/_4$ oder 10D, die Aderhaut-Schicht einer H von $^1/_8$ oder 5D entspricht. Das atropinisierte Ratten-Auge ist *h* (mehr als $^1/_8$ und weniger als $^1/_4$ im Zollmaße). Dabei astigmatisch. Die Iris gibt dem Atropin vollkommen nach.

Auge hineinblickt. Er stellt eine helle, längsovale[1] Scheibe dar, von der die platten, durch kleine Zwischenräume von einander getrennten Sehnervenfaser-Bündel radienförmig sehr weit in die Netzhaut hineinstrahlen. Am untern Rande der Papille nimmt die Sehnervenfaser-Ausstrahlung einen weißen Farbenton an. Der ganze Augengrund ist von einem feinen Kapillar-Netz überzogen, dessen Maschen eckig oder mehr länglich erscheinen, und das in Venen übergeht, deren Hauptstamm, die Vena hyaloides, unter Aufnahme beträchtlicher Zweige[2], über den Sehnerven-Eintritt von oben nach unten zieht.

Die zu den Venen und Kapillaren gehörige Arteria hyaloides aufzufinden, ist etwas schwierig und anfangs den Beobachtern überhaupt nicht gelungen. Ich finde sie immer, wenn ich den Frosch mit dem Maul nach oben halte und von unten her in die äußerste Peripherie des Augengrundes hineinblicke: dort verläuft der schmale Arterien-Ast annähernd von oben nach unten. (Die Arteria hyaloides ist ein Ast der ophth., welcher die Sklerotica beim Muscul. rect. superior durchbohrt.[3]) Man unterscheidet arterielle Gefäße von venösen nicht so wie beim Menschen an der Farbe des Blutes oder dem Aussehen des sogenannten Reflex-Streifens der Wandung; sondern viel unmittelbarer an der Richtung des strömenden Blutes. In der Arterie strömt das Blut vom dickeren Ende zum dünneren, in der Vene vom dünneren zum dickeren. Jedes Haargefäß ist als feines, schmales, farbloses Band erkennbar; seine Breite wird fast ganz ausgefüllt von der eines einzelnen Blutkörperchens, das als kleine, silberglänzende, fast punktförmige Fläche[4] erscheint. Wie im Gänsemarsch schlüpfen die Blutkörperchen einzeln, durch kleine Zwischenräume von einander getrennt, behende durch das Kapillar-Gefäß. Öfters habe ich $^1/_4$ Stunde und länger dasselbe Kapillar-Gefäß, das einen Teil des so zusammengesetzten Maschenwerkes ausmacht, fixiert und keine Umkehr der Stromesrichtung beobachten können; auch nicht, wenn ich mehrmals an demselben Tage zur Betrachtung des nämlichen Kapillargefäß-Stückchens zurückkehrte. Nur wenn zwei fast parallele Kapillaren durch ein kurzes fast rechtwinklig eingepflanztes Verbindungsstück kommunizieren, sieht man in letzterem gelegentlich Umkehr

[1] Etwas schräg von außen-oben nach innen-unten gerichtet.

[2] Ein Zweig kommt von oben, einer von den Schläfen-, einer von der Nasenseite.

[3] Ich sah auch bei einem Frosche den arteriellen Ast von unten nach oben gehen.

[4] Die scheinbare Größe der roten Frosch-Blutkörperchen dürfte beim Ophthalmoskopieren etwas kleiner sein, als beim Mikroskopieren unter der nämlichen Vergrößerung, da man bei der erstgenannten Methode das Blutkörperchen wesentlich nur durch den Reflex von der gewölbten Seitenfläche wahrnimmt.

des Blutstroms, zeitweise auch Ausschaltung desselben, soweit es sich um rote Blutkörperchen handelt. Ferner aber sieht man öfters an dem Knotenpunkt zweier Kapillargefäße momentweise Stauung und wohl auch überhaupt einen geringen Wechsel der Strömungs-Geschwindigkeit in einem Kapillar-Gefäßrohr.[1]

Eine sehr interessante, obwohl einleuchtende Beobachtung ist die, daß der Strom in den Kapillaren sichtlich langsamer geht, als in den breiteren Gefäßen, die unmittelbar daneben liegen; besonders kann man Venen bequem mit Kapillaren vergleichen und sehen, daß in allen breiteren Venen die Blutkörperchen so rasch an unserm Blick vorübergleiten, daß wir nur noch den Eindruck des Strömens gewinnen, aber nicht mehr Zwischenräume zwischen einzelnen Blutkörperchen wahrnehmen. Die Venen wie die Arterie erscheinen als rote Bänder durch ihre Blutfüllung; die Achse des Bandes aber silberglänzend durch den Achsenstrom, der verglichen mit der Breite des Gefäßes in den Venen nur schmal, in den Arterien breiter erscheint. Man hat eine relativ mächtige ruhende, oder doch weniger bewegte Randschicht in den Venen anzunehmen, die in den Kapillaren ganz fehlt. Daher offenbar die Bedeutung der letzteren für Atmung und Ernährung der Gewebe. Schließlich ist noch ein sehr hübsches Phänomen zu erwähnen, das ich mit großer Deutlichkeit unterhalb der Papilla optica in den Hauptvenen-Stämmen beobachtete: wenn zwei Venen-Stämmchen sich vereinigt haben, verlaufen die beiden glitzernden Achsen-Ströme noch eine merkliche Strecke ungemischt nebeneinander, wie man es auch mitunter bei der Vereinigung zweier Flüsse wahrnimmt; ja, wenn ein dritter Ast bald dazu kommt, kann man drei Achsenströme innerhalb der roten Blutsäule derselben Vene erkennen. Der glitzernde Achsenstreifen der roten Blutgefäße des Frosch-Augengrundes ist sehr ähnlich dem zentralen sogenannten Reflex-Streifen der menschlichen Netzhaut-Gefäße; doch ist in den letzteren ein Strömen nicht zu beobachten.

Einen Arterien- oder Venen-Puls habe ich im Frosch-Auge nicht wahrgenommen. Bekanntermaßen ist der normale Arterien-Puls in der

[1] Die Messung der absoluten Strom-Geschwindigkeit in den Frosch-Kapillaren ist mit Hilfe des Augenspiegel-Bildes nicht bequem anzustellen.

Die mit dem Mikroskop angestellten Bestimmungen der Strom-Geschwindigkeit in den Blutgefäßen haben ergeben:

In den Kapillaren der Frosch-Schwimmhaut (nach E. H. Weber) 0,5 mm in der Sekunde.

In den Kapillaren des Warmblüters (Flughaut der Fledermaus, Mesenterium junger Kätzchen) = 0,8 mm.

Die Geschwindigkeit in der V. jugularis des Pferdes beträgt (nach A. W. Volkmann) 225 mm, in der

Carotis des Pferdes (nach demselben) 300 mm.

In der Aorta des Pferdes ist sie auf 400 mm berechnet.

menschlichen Netzhaut nicht wahrnehmbar; ein Venen-Puls aber, der vom Arterien-Puls herrührt, am Austrittspunkt (d. h. inmitten der Sehnerven-Scheibe) bequem sichtbar. Den Austritt der Vena hyaloides des Frosches kann man im Augenspiegel-Bild nicht sehen.

Unser Interesse wird also wesentlich gefesselt durch die Wahrnehmbarkeit der einzelnen Blutkörperchen und ihrer strömenden Bewegung im Frosch-Auge. Worauf beruht diese Wahrnehmbarkeit? Sicherlich sind hierbei mehrere Faktoren im Spiel. Zunächst die absolute Größe der roten Blutkörperchen, die beim Menschen etwa 0,003‴ oder 7 Mikromillimeter messen, beim Frosch hingegen, in ihrem längsten Durchmesser, 0,01‴ oder 22 Mikromillimeter. Gewiß ist die Größe der Frosch-Blutkörperchen von Bedeutung.

Bei einer 30fachen Linear-Vergrößerung erscheinen sie unter dem Mikroskop schon als kleine gelbe Scheiben, während die des Menschen unter diesen günstigsten Beleuchtungs-Verhältnissen soeben als feinste, staubförmige Pünktchen unterschieden werden können. Über eine 20—30fache Linear-Vergrößerung kommen wir bei der Ophthalmoskopie des Menschen-Auges nicht hinaus; ja wir bleiben meistens hinter dieser Zahl zurück.

Beim Frosche aber erhalten wir im aufrechten Bilde weit größere Zahlen. Denken wir uns den dioptrischen Apparat des atropinisierten Frosch-Auges als Lupe, die beleuchtete Netzhaut als Objekt, das innerhalb der Haupt-Brennweite f der Lupe, und zwar sehr nahe dem Haupt-Brennpunkte steht: so können wir in Übereinstimmung mit den Schulbüchern der Physik die Vergrößerungs-Zahl v dieser Lupe, d. h. die des aufrechten Netzhaut-Bildes, ausdrücken durch die Gleichung $v = \frac{s}{f}$, wo s die sogenannte deutliche Sehweite oder Projektions-Weite, etwa 8″ oder 216 mm bedeutet. Wie groß ist nun f, die Netzhaut-Knotenpunktdistanz des Frosch-Auges? Kühne hat scharfe Optogramme hergestellt auf der Netzhaut von Kaninchen und Fröschen. Ein Objektstreifen von 50 mm Breite auf 250 mm Entfernung liefert in der Kaninchen-Netzhaut einen Bildstreifen von 1,5 mm Breite und in der Frosch-Netzhaut von 0·6 mm Breite. Daraus berechne ich die Netzhaut-Knotenpunkt-Distanz des Kaninchens auf etwa 7,5 mm, des Frosches auf etwa 3 mm.[1] Hiermit stimmt meine anatomische Messung der Sehachse des Frosch-Auges, die ich gleich 6 mm gefunden, — allerdings bei großen Fröschen, auf welche sich alles bezieht, was ich bisher gesagt. Setzen wir ein $f = 3$ mm, so wird

[1] $\frac{50}{250} = \frac{0{,}6}{x}$ für den Frosch; $x = \frac{0{,}6 \times 250}{50} = 3$.

$v = \frac{216}{3}$, d. h. 70. Die Vergrößerungs-Zahl des aufrechten Bildes der Frosch-Netzhaut ist etwa 70, während sie beim Menschen bekanntlich im Mittel etwa 14 beträgt, da hier $f = 15$ mm; $v = \frac{216}{15} = 14$. Um dieses theoretische Ergebnis mit der direkten Beobachtung zu vergleichen, projizierte ich das aufrechte Bild der Frosch-Papille, welche ich mit meinem rechten Auge sah, auf eine Millimeterteilung, die 9″ vor meinem linken Auge stand und von diesem bequem gesehen werden konnte: ich fand nach dieser einfachen Methode das Bild der Frosch-Papille gleich 45 mm im vertikalen Durchmesser; ihre objektive Größe beträgt etwa $^1/_2$ mm: folglich ist die Vergrößerungs-Zahl hierbei 90 und wenn man sie auf das übliche Maß der Sehweite von 8″ reduziert, d. h. die Zahl 90 mit $\frac{8}{9}$ multipliziert, so ergibt sich das beobachtete $v = 80$, was mit dem berechneten (70) genügend übereinstimmt.

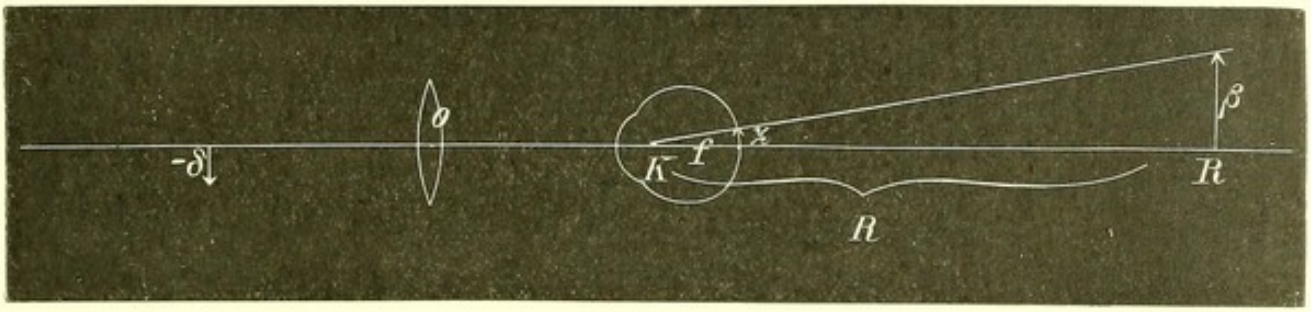

Allerdings muß die objektive Größe der Frosch-Papille noch genauer an mikroskopischen Schnitten gemessen werden, was demnächst geschehen soll. Jedenfalls trägt die starke Vergrößerung des aufrechten Bildes der Frosch-Netzhaut viel zur Warhnehmbarkeit der geschilderten Erscheinungen bei. Aber es soll nicht vergessen werden, daß die Kapillaren auf der Frosch-Netzhaut, und die einzelnen strömenden Blutkörperchen in denselben auch bei der schwächeren Vergrößerung des umgekehrten Bildes wahrzunehmen sind.

Hält man dem Frosch-Auge eine Konvexlinse von 2″ = 54 mm Brennweite vor, dergestalt, daß deren Brennpunkt mit dem Knotenpunkt des Auges zusammenfällt, so ist die Vergrößerung des umgekehrten Netzhaut-Bildes $v' = \frac{F}{f}$, wo F die Brennweite der verwendeten Konvexlinse bedeutet. Denn wenn z die beleuchtete Netzhaut-Stelle, β ihr von dem Auge selber entworfenes aufrechtes Bild, $KR = R$ der Abstand zwischen Knotenpunkt des Auges und Netzhaut-Bild, so ist:

1) $$\frac{z}{\beta} = \frac{f}{R};$$

und wenn $-\delta$ das Bild darstellt, welches die Konvexlinse von dem Objekt β entwirft, so ist:

2) $$\frac{\beta}{-\delta} = \frac{R}{F}$$

3) $$\frac{z}{-\delta} = \frac{f}{F} \text{ oder } -\frac{\delta}{z} = v' = \frac{F}{f}, \text{ w. z. b. w.}$$

v' wird nach unsrer Voraussetzung gleich $\frac{54}{3} = 18$. Die Beobachtung *à double vue* ergab mir fast dieselbe Zahl: Die Frosch-Papille erschien im umgekehrten Bilde auf 9″ Projektions-Weite 10 mm groß; also war die Linear-Vergrößerung gleich 20, und reduziert von 9 auf 8″, gleich 18.[1]

Ich bemerke noch schließlich, daß bei unsrem gewöhnlichen Frosch das Bild im großen und ganzen dem geschilderten ähnlich, aber der Blutstrom — jedenfalls jetzt im Januar — etwas langsamer erscheint; so daß man auch in breiteren Gefäßen noch die einzelnen Blutkörperchen eher getrennt von einander wahrnimmt. Wie wichtig der Augenspiegel für den Physiologen sein muß, der Veränderungen der Blut-Zirkulation am Frosch studieren will, dürfte aus dem Gesagten ohne weitere Erörterung sich von selber ergeben.

Ganz kurz will ich noch von einigen andren niederen Wirbeltieren[2] reden und vorweg hervorheben, daß man keineswegs etwa beim Emporsteigen in der Wirbeltier-Reihe eine regelmäßige Annäherung des Augengrund-Bildes an das des Menschen zu konstatieren in der Lage ist.

So findet man z. B. bei Fischen einen Augengrund, der dem menschlichen viel ähnlicher sieht, als der des Frosches oder der Taube. Von Fischen untersuchte ich eine kleine Plötze und fand den von zahlreichen radiären Blutgefäßen bedeckten Sehnerven weißlich, mit dunkelgraurotem Zentrum, woselbst die Blutgefäße zusammenfließen. Von dem Rande des weißen Sehnerven strahlen Sehnervenfaser-Bündel in die umgebende Netzhaut hinein, die dadurch graugrünlich erscheint,

[1] Beim Ochsenfrosch (Rana mugiens), dessen Auge beträchtlich größer (v also kleiner), kann man nur im aufrechten, nicht im umgekehrten Bilde die Zirkulation bequem wahrnehmen. — Der Augengrund ist mehr rötlich, der Sehnerv scharf begrenzt und biskuit-förmig.

[2] Sehr schwierig ist die Ophthalmoskopie bei Salamandra maculata und Python.

Bei einem kleinen Alligator (Chamsa) fand ich die Pupille ähnlich der der Katze; den größeren oberen Teil des Augengrundes rein rot, den kleineren unteren dunkelgrauschwarz, die Grenzlinie zwischen beiden fast horizontal. In dem unteren Teil des Augengrundes, hart an der Grenze, liegt der rundliche, kohlschwarze, von einem weißlichen Saum umgebene Sehnerven-Eintritt.

Bei einer Schildkröte (Amboina) war der Augengrund dunkel, der Sehnerv weißlich, von einem braunen Ring umgeben, mit zarter Sehnervenfaser-Ausstrahlung.

während mehr peripher der Augengrund rötlich ist und gleichfalls von Netzhaut-Gefäßen überzogen bleibt. Die Blutgefäße, die aus dem Zentrum der Papille entspringen, sind radiär angeordnet, zahlreich, deutlich rot, von mittlerer Stärke, — wie es scheint, Venen und Arterien von etwas verschiedener Farbe, und erstrecken sich ziemlich weit hinein in die Peripherie. Das Bild war stark astigmatisch, die flache Hornhaut beiderseits im Zentrum unregelmäßig (durch Verletzung?), die Refraktion des atropinisierten Auges nicht zu ermitteln, nur das umgekehrte Bild (mittelst einer Konvexlinse von 2″ Brennweite) bequem zu gewinnen.

Bei einer größeren Plötze mit klarer Hornhaut war das Netzhaut-Bild ähnlich wie bei der kleineren, Papille nicht sehr scharf begrenzt, das rote Zentrum derselben von einem sehr stark in den Glaskörper-Raum hervorragenden Gefäß-Knäuel gebildet, Arterien von Venen leicht zu unterscheiden durch Kaliber und Farbe, und auf beiden ein zentraler heller Streifen deutlich sichtbar, genau so wie bei den Gefäßen der menschlichen Netzhaut. Außerdem war durch den Reflex-Versuch leicht zu konstatieren, daß die Hornhaut im präpupillaren Teil beinahe so flach wie die menschliche, also im Vergleich zu der Kleinheit des Auges sehr wenig gekrümmt erscheint; in der Peripherie ist die Hornhaut noch flacher und stark astigmatisch. Das von dem beleuchteten Auge selber entworfene Bild der Netzhaut ist ein umgekehrtes und liegt unmittelbar vor dem Auge. Das Fisch-Auge ist in Luft hochgradig myopisch oder relativ zu stark brechend: und dies ist notwendig, wenn es im Wasser nahezu emmetropisch sein sollte.[1] In Wasser ist gewissermaßen die Hornhaut-Brechung ausgeschaltet, es wirkt nur der zweite brechende Faktor, die Krystall-Linse. Ist das Fisch-Auge in Wasser nahezu emmetropisch, so muß es in Luft für einen etwa 30 mm oder 1″ vor der Hornhaut gelegenen Punkt eingestellt sein, wenn wir der Fisch-Hornhaut dieselbe Krümmung geben wollten wie der menschlichen.[2]

---

[1] [Vgl. aber Nr. 201a.]

[2] Beim Hecht ist der Augengrund gefäßlos, der Sehnerven-Eintritt ein schräger, schmaler, teilweise pigmentierter, weißer Streifen, von dem die Nervenfasern ausstrahlen.

Mit zwei Worten möchte ich hier das Sehen unter Wasser berühren. Taucht ein emmetropischer Mensch unter Wasser, so wird sein Auge stark übersichtig oder zu schwach brechend, mit einem Fernpunkts-Abstand von etwa − 1″, da ihm jetzt die Hornhaut-Brechung fehlt. Ein parallel einfallendes Strahlenbündel wird 60 mm hinter der Linse oder etwa 47 mm hinter der Netzhaut vereinigt. Um wieder emmetropisch zu werden, muß er die Hornhaut ersetzen, bzw. seiner Hornhaut eine Sammel-Linse vorhalten, der im Wasser eine Brennweite von nahezu $1^1/_2$″ zukommt. Eine Glas-Linse, der in Luft eine Brennweite von $^1/_2$″ zukommt, hat in Wasser eine solche von etwa $1^1/_2$″. Sowie man mit dieser bewaffnet empor-

Bei den Vögeln fällt die interessante Tatsache auf, daß der dioptrische Apparat so außerordentlich viel besser gebaut zu sein scheint, als der von Amphibien, Fischen und den meisten Säugetieren ausschließlich des Menschen. Allerdings ist es schwer, bei Tauben, die ich untersuchte, durch die enge, mittelst Atropin-Einträuflung nicht zu erweiternde[2] Pupille das aufrechte Bild des Augengrundes zu gewinnen. Auch die Hypermetropie des Tauben-Auges scheint sehr gering zu sein. Ich möchte bei dieser Gelegenheit darauf aufmerksam machen, daß die anatomische Zergliederung eines Auges weder über seine optische Einstellung noch über die optische Wertigkeit seiner Netzhaut-Bilder Aufschluß gibt. Dies kann man nur durch die Untersuchung des aufrechten, bzw. direkten Netzhaut-Bildes der lebenden Augen beurteilen.

Bei der heller gefärbten Taube sieht man den in der Peripherie graugrünlichen, sonst schwach rötlichen Augengrund durchzogen von Blutgefäßen chorioidalen Charakters, die längliche Netze bilden, die Haupt-Achse parallel zum Sehnerven-Eintritt, d. h. schräg von außen oben nach innen gerichtet; der untere Teil des Augengrundes ist verdeckt von dem schwarzen, gefalteten, stark in's Augen-Innere vorspringenden Pekten. Hinter der Anheftung des letzteren, etwas nach unten und lateralwärts von der Netzhaut-Mitte, sieht man halbverdeckt eine ganz weiße, fast völlig gefäßlose Scheibe, oder vielmehr den Anfang eines von außen-oben nach innen-unten ziehenden Streifens, welcher nach den Anzeigen der Anatomie und nach einer Andeutung vom Aderhaut-Ring den Sehnerven-Eintritt darstellen muß. Ich fand in der Netzhaut der Taube zwei dunkelgrau pigmentierte Stellen, wahrscheinlich geometrische Örter schärfsten Sehens oder Foveae, die eine in der Mitte, die andre hoch oben. Die erstere liegt aber nicht wie beim Menschen schläfen-, sondern nasenwärts von der Papilla. Der Sehnerv heftet sich bei Vögeln ja schläfenwärts vom Mittelpunkt der Netzhaut an. Man findet diese mittlere Fovea, indem man am oberen Papillen-Scheitel eine Tangente zieht und diese nasenwärts

taucht, ist die Fernsicht unmöglich, das Auge an eine Fernpunkts-Distanz von $^1/_2$″ gebannt, — wie das Fisch-Auge in Luft. Eine gute Taucher-Linse, welche die Umsicht nicht stört, wenn man zum Luftschöpfen emportaucht, verfertigt man am besten aus jenen altertümlichen, stark gebogenen Uhrgläsern, die einer Hohlkugel von 2″ Durchmesser entnommen und durch eine passende Fassung zu einer bikonkaven mit Luft gefüllten Linse vereinigt werden. Dieser kommt in Luft eine neutrale Wirkung, in Wasser eine positive Brennweite von $1^1/_2$″ zu.

[2] Kieser (Ophthalmologische Bibliothek von Himly und Schmidt, 1804) fand Atropin (Belladonna) unwirksam an der Iris der Vögel; Gysi (Inaugural-Dissertation, Bern 1879) fand (unter Luchsinger's Leitung) dasselbe für die Iris der Schildkröte. Die Muskulatur des Sphincter iridis ist bei Vögeln und Reptilien quergestreift.

etwa um vier Papillen-Breiten verlängert. Die obere Fovea liegt schläfenwärts von der Papille.

Bei dunkleren Tauben ist mehr als der nasale innere Quadrant des Grundes dunkelgrau pigmentiert, darin liegt der Sehnerv, darum eine rötliche Zone; die Peripherie ist graugrünlich, Fovea nicht bequem zu erkennen.

Bei Betrachtung der Säugetier-Reihe kommen wir zunächst zu dem zweiten physiologischen Tier, dem Kaninchen. Sein Augengrund ist genügend bekannt, ja gewiß den meisten Medizinern aus ihrer Studienzeit ganz geläufig.

Um den Sehnerven des Kaninchens, der sich ziemlich hoch an den Augapfel anheftet, bequem zu sehen, setzt man einen gewöhnlichen Stuhl auf einen Tisch, darauf das Tier (allenfalls mit atropinisierter Pupille); vor den Tisch einen zweiten Stuhl, auf dem der Beobachter Platz nimmt. Hält er in der üblichen Entfernung die Konvexlinse von 2″ Brennweite vor, so sieht er die querovale, zart-rötliche, zum großen Teil ausgehöhlte Sehnerven-Scheibe, von der nach rechts und links je ein kreideweißer, flügelförmiger Fortsatz ausgeht oder ausstrahlt, — die für eine Strecke wieder mit Markscheiden-Umhüllung versehenen Sehnerven-Fasern. Auch nach oben (im umgekehrten Bilde, weniger nach unten) sind vereinzelte kürzere, weiße Strahlen sichtbar. Die Blutgefäße der Netzhaut sind sparsam, ohne Reflex-Streif, und ziehen nur nach rechts und nach links eine Strecke weit in die Netzhaut hinein. Der Augengrund des schwarzen Kaninchens ist ziemlich dunkel, so daß die Sehnerven-Strahlungen sehr kräftig sich abheben.

Beim albinotischen Kaninchen ist Sehnerv, Markscheiden-Substanz, Netzhaut-Vaskularisation genau ebenso; nur ist der Grund hell gelbweiß, was bezüglich der Frage der ophthalmoskopischen Nichtsichtbarkeit des Sehrots zu beachten ist; und fast die gesamte Aderhaut-Vaskularisation bis gegen den Anfang der Kapillaren hin bequem sichtbar. Besonders zierlich ist am unteren Rande der Sehnerven-Scheibe das von den feinen weißen Nervenfasern bedeckte Netz der Aderhaut-Gefäße.

Das weiße, teilweise pigmentierte Kaninchen hat, bei dunklen Pupillen, eine rote Färbung des Augengrundes, die der beim Menschen ziemlich ähnlich ist.

Natürlich kann man auch das aufrechte Bild benutzen. Die Aderhaut-Gefäße sieht jeder sofort, und, wenn er seine Seh-Achse hebt, auch den Sehnerven. An dem letzteren kann man die physiologische Grubenbildung und die entsprechende Gläser-Korrektion für das aufrechte Bild studieren. Man erkennt auch mit Hilfe des letzteren, daß die Kaninchen nicht bloß (wie die meisten Säugetiere) übersichtig, sondern

auch nicht selten stark astigmatisch sind. Man versteht, daß die optischen Bilder der Kaninchen- (Pferde-, Hunde-) Augen an Schärfe mit denen der Menschen nicht wetteiferen können, und daß diese Tiere wohl entschieden schlechter sehen, als wir selber.

In physiologischer Hinsicht ist augenfällig, daß Kaninchen sich besonders zu Studien über teilweisen und vollständigen Sehnerven-Schwund eignen: ein atrophisches Sehnervenfaser-Bündel verliert die so deutliche Markscheiden-Umhüllung in der Netzhaut.

Der Augengrund des Meerschweinchens ist ganz verschieden von dem des so nahe verwandten Kaninchens. In dem rötlichen Grunde sind die breiteren Aderhaut-Gefäße als rote Bänder deutlich sichtbar. Zwischen denselben bleiben grauschwarze Intervaskular-Räume. Im Zentrum des Augengrundes sind (wie beim Menschen) die Netze der Aderhaut-Gefäße mehr polyedrisch und eng, nach der Peripherie zu mehr in die Länge gezogen und weit. Die verhältnismäßig kleine Sehnerven-Scheibe liegt nahezu in der Mitte des Augengrundes, zeigt eine fast rundliche Begrenzung, eine ziemlich helle Farbe und ist fast gefäßlos. Nur zwei ganz feine, linienförmige Blutgefäße ziehen von dem weißlichen Zentrum des Sehnerven nasenwärts, lassen sich aber nicht weiter in die Netzhaut hinein verfolgen. Der Astigmatismus des atropinisierten Auges ist sehr beträchtlich, so daß es kaum gelingt, eine objektive Refraktions-Messung anzustellen. Doch möchte ich das Meerschweinchen eher für kurzsichtig halten.

Der Sehnerv des Hundes ist dem des Menschen ähnlich, Arterien und Venen der Netzhaut durch dieselben Kennzeichen, wie beim Menschen, zu unterscheiden. Interessant ist ein großer Venen-Bogen auf der Hunde-Papille, von dem zahlreiche Äste entspringen, und an welchem seltne, nicht rhythmische Venen-Pulsationen zu beobachten sind: das rote Band des Venen-Bogens verschmälert sich zu einer feinen Linie, um nach kurzer Frist wieder die normale Breite und Farbe zu gewinnen.

Diese Kontraktion, die ich in den Versuchen über Blut-Entziehung am Hunde, welche mein Freund Litten vor Jahren in Gemeinschaft mit mir anstellte, wiederholentlich beobachtete, hat nichts zu tun mit der Herztätigkeit, nichts mit der Einatmung; endlich auch nichts mit der Einstellung für die Nähe, wie wohl behauptet worden. Läßt man einem Hunde, welcher mit der seiner Rasse eigentümlichen Freßgier begabt ist, eine Lieblingsnahrung 5—6″ vor die Augen halten und ophthalmoskopiert die Papille; so wird der Venen-Bogen nicht verengt.

Der mehr oder minder rundliche Sehnerv liegt in rotem Augengrund, sein oberer Rand wird umfaßt von dem goldgrün schimmernden

Tapetum, das den größeren Teil des Augengrundes nach oben einnimmt, und unterhalb dessen unterer Grenze noch einzelne glitzernde Punkte in dem roten Augengrunde zerstreut vorkommen. Sowie die Blutgefäße von der Papille auf das Tapetum übertreten, werden sie dunkel, fast violett, offenbar durch ein optisches Kontrast-Phänomen, und verlieren den zentralen Reflex-Streifen. Ihr Bild ist daselbst auch wie astigmatisch verzerrt. Ich möchte die Ansicht nicht teilen, daß das Tapetum das Unterscheidungsvermögen verbessert.

Jedenfalls wird derjenige, welcher den Augengrund des Hunde-Auges im aufrechten Bilde öfters untersucht hat, sehr wohl begreifen, daß ein Hund mit dem Auge allein seinen Herrn in größerer Entfernung nicht so leicht auffinden kann. Der Astigmatismus ist nicht bloß am Sehnerven, sondern an dem ganzen Gefäßbaum der Netzhaut zu erkennen.

Bei einem schönen Rasse-Hunde fand ich fast vollständiges Fehlen des Tapetum; nur ein schmaler weißer Streifen war oberhalb des Sehnerven sichtbar.

Wohl mit das schönste Bild des Augengrundes liefert die Katze.[1]

Das atropinisierte Auge einer getigerten Katze fand ich wenig hypermetropisch. Der Sehnerv ist rundlich, von gleichförmigem, zartem Graurot, mit kleiner zentraler Vertiefung. Venen und Arterien der Netzhaut sind deutlich von einander zu unterscheiden: die letzteren heller rot, und zwar enger, aber (im Gegensatz zum Menschen) mehr geschlängelt, als die ersteren. Drei Haupt-Venen, welche von entsprechenden Arterien begleitet werden, sind zu unterscheiden. Die eine zieht ziemlich gerade nach oben, die zweite nach unten (oder ein wenig nach unten-außen), die dritte nach der Nasenseite. Erst in beträchtlicher Entfernung vom Sehnerven-Eintritt beginnt die Vene (bzw. Arterie) in zwei Äste zu zerfallen. Zwischen den drei Haupt-Venen ziehen noch Paare feinerer Gefäße radiär von dem Sehnerven in die Netzhaut hinein; ein mittelstarkes Paar genau schläfenwärts. Die Zusammenfluß-Stellen der Netzhaut-Gefäße sind nicht sichtbar.

Der Sehnerv wird umzogen von einem gesättigt blauen, und dieser von einem spektral-grünen Streifen. Beide sind nur schmal und ihrerseits von dem Tapetum umgeben, welches in der Gegend des Sehnerven-Eintritts grünlicher erscheint, als sonst in dem größeren Teil seiner Ausdehnung.

Das Tapet liegt in der oberen Hälfte des Augengrundes und stellt ein ziemlich großes Dreieck dar; der obere Winkel des letzteren ist abgerundet, von den beiden an der Grundlinie der nasale spitzig, der

[1] [Vgl. 201 b.]

temporale fast rechtwinklig. Der Sehnerv liegt ganz innerhalb des Tapets, in geringer Entfernung von der Mitte der Grund-Linie; (während er beim Hunde soeben die untere Grenze des Tapets berührt und beim Pferde noch tiefer in dem tapet-freien Augengrunde liegt.)

Im ganzen ist das Tapet der Katze ziemlich hell, (im umgekehrten, lichtstarken Bilde fast weißlich,) und zusammengesetzt aus einer Verflechtung von zwei Systemen geschlängelter und verästelter Streifen oder Bänder, nämlich weißer und grüner: dergestalt daß hauptsächlich grüne Fleckchen oder Inseln zwischen den weißen Bändern hervortreten. Dazu ist das ganze Tapet fein punktiert, wie das des Pferdes. Diese Punkte, welche Durchtritts-Stellen von zarten Aderhaut-Gefäßen entsprechen, liegen mehr in den weißen Streifen oder doch nahe dem Rande derselben.

Gegen die untere Grenze des Tapets tritt der grüne Farbenton deutlicher hervor. Die grünen Inseln sind gesättigter; die weißen Bänder werden schmäler und verschwinden schließlich ganz, während blaue oder violette dafür eintreten und immer reichlicher werden. Somit wird die unterste Zone des Tapetum zunächst stark grün, endlich aber am Rande violettblau.

Jenseits der Grenze des eigentlichen Tapets sind noch über den tapet-freien Teil des Augengrundes (welcher rot erscheint und auf dem die Reflex-Streifen der Netzhaut-Blutgefäße deutlich hervortreten,) kleine gelbgrüne, glänzende Punkte eine Strecke weit zerstreut. An diesen Punkten erkennt man leicht den Astigmatismus des atropinisierten Katzen-Auges.

Bei Tageslicht, das man ohne jede besondere Vorrichtung mittelst des konkaven Reflektors in das vom Fenster abgewendete Auge hineinwirft, sehen die weißen Bänder des Tapetum mehr gelblich, der Sehnerv zart weißrötlich aus; die übrigen Farben sind wie bei Lampenlicht, nur stärker glänzend.

Von allen Tieren habe ich am meisten den Augengrund des Pferdes studiert, aus rein praktischen Gründen der Lehrtätigkeit. Ich untersuchte einzelne Pferde der Tier-Arzneischule, dann Rassepferde des Renz'schen Zirkus und endlich zahlreiche gesunde wie kranke Pferde unsres Garde-Korps.

Das Pferde-Auge hat einen tief und zwar nahezu unter dem hinteren Augapfel-Pol gelegenen, querovalen, stark geröteten, mit weißem Scheidenring umgebenen und im Zentrum vertieften Sehnerven-Eintritt, von dem kurze feine rote Linien (Blutgefäße) radienförmig (etwa auf Papillen-Breite) in die Netzhaut ausstrahlen, und den man am einfachsten zur Anschauung bringt, wenn man neben dem Pferde auf einer gewöhnlichen Fußbank steht, dergestalt, daß die von dem Maul

gefällte Lot-Ebene etwa in die Median-Ebene des Körpers vom Beobachter hineinfällt. Der unterhalb der Papille gelegene Augengrund ist bei braunen Pferden braunrot und ziemlich gleichförmig; bei schwarzen ganz dunkel; bei erbsfarbigen heller, mit Andeutungen von Aderhaut-Gefäßen; bei weißen, namentlich bei völlig pigmentlosen Pferden aber hell gelbweiß mit deutlicher Aderhaut-Gefäßausbreitung. Nicht weit oberhalb der Papille beginnt, mit nahezu wagerechter Grenzlinie, das grünschillernde Tapetum, das eine feine, regelmäßige, aber lockere Punktierung enthält, bedingt durch die das gefäßlose Tapet in senkrechter Richtung nach vorn durchdringenden Blutgefäß-Stämmchen, und hinter dem öfters breite Blutgefäße der Aderhaut hier und da auftauchen, nicht bloß bei pigment-armen, sondern auch bei stark pigmentierten Tieren.

Schläfenwärts ist das Tapet so breit, daß man seine obere Grenze beim Ophthalmoskopieren nicht zu erreichen vermag; nasenwärts gelingt es, nach oben noch eine Zone des gewöhnlich gefärbten Augengrundes in Sicht zu bekommen.

Bei pigmentlosen Pferden, deren Pupille aber keineswegs so rot leuchtet, wie die der albinotischen Kaninchen und Menschen, ist das Tapet weißlich und Aderhaut-Gefäße dahinter sehr deutlich. Man sieht auch Wirbel-Venen gar nicht so weit vom Sehnerven-Eintritt, während solche im menschlichen Augengrund erst in der Nähe des Äquators auftauchen. Bei den pigmentierten Pferden mit sogenanntem „Glas-Auge", d. h. mit einem pigmentlosen Fleck in der sonst dunklen Iris, ist oberhalb des Sehnerven, der im gleichförmig roten, gekörnten Augengrund (fast wie beim Menschen) liegt, nur eine ganz schmale weißliche Zone vorhanden, darüber wieder rötlicher Augengrund mit sichtbarer Aderhaut-Gefäßausbreitung; schläfenwärts verbreitert sich jene weiße Zone ganz allmählich zu einem normalen, grünlichen Tapetum.

Ich hätte diese ausführlichen Mitteilungen, die eigentlich mehr für die Veterinär-Medizin von Wichtigkeit sind, nicht gemacht, wenn ich nicht damit glaubte nachweisen zu können, daß innerhalb der nämlichen Spezies bei geringen Schwankungen der allgemeinen Pigmentierung das Tapet den gewaltigsten Schwankungen unterliegt. Danach könnte es fraglich erscheinen, ob dem Tapet eine wichtige Rolle für den Seh-Akt zukommt. Zum Distinguieren trägt es nicht bei. Eine Vermehrung des Helligkeits-Eindrucks durch Licht-Reflexion ist möglich und für das nächtliche Sehen nützlich.

Man kann von dem Pferde-Auge sowohl das aufrechte wie das umgekehrte Bild bequem gewinnen.

Die breite querovale Pupille — mit dem traubenförmigen An-

hängsel ihres Randes, besonders des oberen, — gestattet die Untersuchung bei Tageslicht. Der Kopf des Pferdes steht mit der Längs-Achse parallel der Fläche des einen unbedeckten, nicht zu niedrigen Fensters, gegen welches der Beobachter seinen Spiegel kehrt, um das grade vom Fenster abgewendete Auge zu betrachten.

Im aufrechten Bilde erkennt man die deutliche Chromasie und den starken Astigmatismus des Pferde-Auges. Der weiße Skleralring, um den nur selten Andeutungen eines schwachen Pigment- (oder Aderhaut-)Ringes wahrnehmbar sind, hat unterhalb des Sehnerven, da wo er an den Augengrund grenzt, einen bläulichen Rand.[1]

Sowie der Beobachter sein Auge ein wenig bewegt, schwankt das Bild des Sehnerven-Randes, wie wenn es von einem ganz leicht gekräuselten Wasserspiegel entworfen wäre. Es ist ja richtig, daß der Sehnerv des Pferdes schon ziemlich exzentrisch liegt; aber auch an zentralen Teilen des Augengrundes, namentlich an den Punkten des Tapets, ist der Astigmatismus des Pferde-Auges deutlich zu erkennen.

Zum Schluß möchte es vielleicht bemerkenswert sein, die von Laien, z. B. den Pferde-Besitzern, wie auch von Veterinär-Ärzten vielfach geäußerte Ansicht, daß das Pferde-Auge alle Objekte ungewöhnlich groß sehe und daraus die Scheu der Pferde sich erkläre, soweit es angeht, einer wissenschaftlichen Erörterung zu unterziehen. Soviel ist klar, daß genau genommen jeder Mensch, und gewissermaßen auch jedes Tier, seinen eignen Maßstab der Welt in sich trägt. Einer linearen Ausdehnung z. B. von 1″, gesehen aus einer bestimmten Entfernung, z. B. von 10″, entspricht eine gewisse Größe des Netzhaut-Bildes, die nicht nur bei verschiedenen Arten, sondern sogar, wenigstens gilt das für den Menschen, auch bei den verschiedenen Einzelwesen derselben Art, ja eigentlich für jedes Individuum zu verschiedenen Wachstums-Perioden verschieden groß ausfällt.[2] Trotz dieser Verschiedenheit macht sich jeder einzelne Mensch eine subjektiv richtige Anschauung von dem Zoll, und die Projektion seines Netzhaut-Bildes nach außen deckt sich mit dem empfundenen oder wahrgenommenen Objekt in einer soweit hinreichenden Genauigkeit, daß

---

[1] Einen entsprechenden Rand nach oben vom Sehnerven konnte ich nicht so klar sehen. Mitunter fand ich ihn deutlich rot. Danach wäre prismatische Farben-Zerstreuung des Bildes der exzentrischen Sehnerven-Scheibe, seitens der Augen-Medien des Pferdes, wohl anzunehmen.

[2] Es gibt Menschen mit sehr kleinen, aber sonst guten Augen (mit einer Hornhaut-Breite von 8 mm), deren Welt-Anschauung — ich meine den Ausdruck im wörtlichen Sinne, — nicht von der der mitteläugigen Menschen abweicht, obwohl das Weltbild entschieden ja auf der Netzhaut der ersteren in verjüngtem Maßstabe ausgeführt ist; und ebenso gibt es große Menschen-Augen (mit einer Hornhaut-Breite von 13 mm) die vollkommen normal funktionieren.

auf die Sinnes-Wahrnehmung erfolgreiches Handeln durch passende Muskel-Kontraktion begründet werden kann.

Welches soll nun das Normal-Maß der Netzhaut-Bildgröße sein, damit ein Tier die Gegenstände nicht zu groß oder zu klein sehe? Hier herrscht absolute Willkür. Gehen wir vom Menschen aus, wählen wir ein emmetropisches, mittleres Auge und einen Gegenstand, dessen Höhe sechs Winkelgrade umspannt, der also eben auf dem menschlichen Sehnerv Platz finden, d. h. dessen Bild ungefähr 1,5 mm betragen würde. Bieten wir diesen Gegenstand dem Frosch-Auge; und zwar sei die Möglichkeit der scharfen Einstellung gegeben: so ist die lineare Ausdehnung des Bildes nur $^1/_5$ von dem vorherigen Werte, d. h. 0,3 mm; die lineare Achsenlänge des Frosch-Auges ist aber etwa $^1/_4$ von der des menschlichen. Hier wäre annähernde Proportionalität vorhanden. Beim Kaninchen wäre hingegen dasselbe Bild relativ klein, nämlich etwa 0,75 mm oder halb so groß wie beim Menschen, und doch ist das Auge der ausgewachsenen großen Kaninchen 17 mm lang, d. h. so lang wie das Auge des eben ausgetragenen Menschen. Denn bekanntlich ist das Verhältnis der Körperlängen beim neugeborenen und beim ausgewachsenen Menschen etwa wie $1:3^1/_2$, das Verhältnis der Augen-Achsen wie $1:1^1/_4$.

Vom Pferde können wir zunächst nur aussagen, daß es ein relativ großes Auge von 48 mm Breite und 43 mm Tiefe, ja das größte Auge von allen Land-Tieren besitzt.

Bei wachsendem Volum des Wirbeltieres pflegt im allgemeinen die Seh-Achse weniger rasch mit zu wachsen, so daß die größten Wirbeltiere relativ die kleinsten Augen haben und umgekehrt.

Das Bild des gedachten Gegenstandes würde im Pferde-Auge fast noch einmal so groß sein können, wie beim Menschen-Auge: dann wäre es nahezu im Verhältnis des längeren Augapfels vergrößert.

Es erhebt sich also die Aufgabe, die Netzhaut-Knotenpunktdistanz f des Pferdes zu messen. Die Breite oder Höhe (den senkrechten Durchmesser) der querovalen Pferde-Papille fand ich etwa gleich vier Millimeter bei der anatomischen Messung[1]; und etwa gleich 28 mm bei der ophthalmoskopischen Betrachtung des aufrechten Bildes, wobei übrigens die Messung durch Unruhe des Pferdes erheblich erschwert ist. Die Linear-Vergrößerung v des aufrechten Bildes ist für das Pferde-Auge also gleich 7. Nun ist $f = \frac{s}{v} = \frac{216}{7}$; folglich haben wir Grund zu der Annahme, daß f etwa 30 oder 31 mm beträgt, d. h. nahezu das Doppelte von der Netzhaut-Knotenpunkt-Distanz des Menschen.

[1] Den wagerechten dabei gleich 6 mm.

Etwas genauer ließ sich die Linear-Vergrößerung des umgekehrten Bildes messen. Ich fand dieselbe bei Anwendung einer Konvex-Linse von 2″ oder 54 mm Brennweite etwa gleich 2, da mir das Bild des Sehnerven, auf 8″ Entfernung projiziert, etwa 8 mm hoch erschien.

$$v' = 2 = \frac{F}{f} = \frac{54}{f},$$

$$f = \frac{54}{2} = 27.$$

Diesen letzteren Wert von f möchte ich für den genaueren halten. Man kann bis auf weiteres das Mittel zwischen beiden nehmen, nämlich 28,5 oder 29 mm. Sucht man das Verhältnis zwischen Sehachsen-Länge und Netzhaut-Knotenpunkt-Distanz, so ist dasselbe beim Menschen gleich 24:16, beim Pferde gleich 43:29; und beide Verhältnisse sind so nahezu einander gleich, daß man wohl ein Recht hat zu behaupten, das Pferde-Auge erhalte von einem fernen oder doch nicht allzu nahen Gegenstand ein Bild, dessen linearer Durchmesser nur im Verhältnis zu der längeren Seh-Achse größer erscheint, als im menschlichen Auge.

Wenn also das Pferd leicht scheut, so wird das wohl mehr in einer psychischen Nervosität, als in seinem Auge begründet sein, zumal da auch unerwartete Gehörs-Eindrücke ebenso veranlassend wirken.

Wie man sieht, knüpft sich eine Reihe physiologisch wichtiger Fragen direkt an die vergleichende Ophthalmoskopie an; doch werden noch sehr viele Untersuchungen nötig sein, um den Gegenstand auch nur zu einem vorläufigen Abschluß zu bringen.

201a. Zur Dioptrik und Ophthalmoskopie der Fisch- und Amphibien-Augen. (Arch. f. Physiol. 1882, S. 493—526.) Auszüglich im C.-Bl. f. A. 1882, S. 504—506.

Nach Plateau und Leuckart wäre, wenn wir von einer akkommodativen Veränderung der Krystall-Linse absehen, das Schema des Fisch- und Amphibien-Auges das folgende (Fig. 1): Ein geschlossener Kasten sei vorn von einer planparallelen Glasplatte *c* begrenzt, der Hohlraum sei mit Wasser gefüllt und enthalte die kugelige Krystall-Linse von stärkerem Brechungs-Vermögen, sowie hinten (dicht hinter dem hinteren Linsen-Pol) einen licht-auffangenden Schirm *N*; *Rw* sei der Punkt, für den der Apparat eingerichtet ist, wenn er in Wasser; *Rl*, wenn er sich in Luft befindet.

Jedoch widersprechen Plateau's eigne Zahlen auf das bestimmteste seinen Annahmen über das Sehen der Fische. Aber vor allem ist es geboten, diese Zahlen einer experimentellen Nachprüfung am lebenden Tiere zu unterziehen.

Man prüft, wenn man richtige Ergebnisse erlangen will, die Größe des Reflex-Bildes, welches die Mitte der Hornhaut des lebenden Tieres von einem gegebenen Gegenstande entwirft. Es ist dies das feinste Tasten, mit dem Lichtstrahl. Sehr bequem ist auch zur Hornhaut-Messung das Keratoskop von Placido.

Der lebende Hecht wird in Luft gehalten, man beleuchtet mit dem Augenspiegel die Pupille. Die brechenden Medien des Fisch-Auges selbst entwerfen ein umgekehrtes Bild der Netzhaut, und zwar des Sehnerven-Eintritts. Ich messe die größte Entfernung D zwischen meinem und dem Fisch-Auge, bei der ich jenes Bild noch

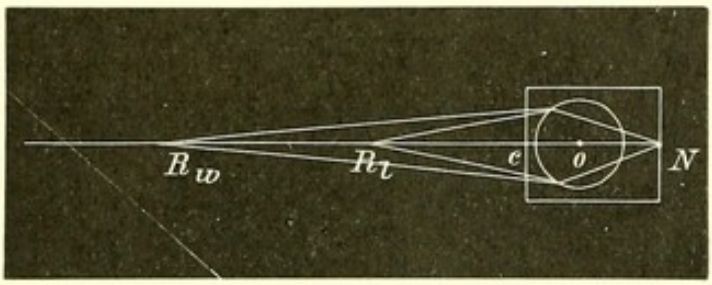

Fig. 1.

Schema des Strahlenganges im Fisch- (und Amphibien-) Auge nach F. Plateau. *Rw* Fernpunkt in Wasser, *Rl* Fernpunkt in Luft. Die Strecke *Rw Rl* ist relativ größer gezeichnet, als die Zahlen Plateau's zulassen. Das von einem Netzhaut-Punkt ausgehende Strahlenbündel ist im Kammerwasser stark konvergent.

am schärfsten sehe, und finde sie gleich $11^1/_2$ bis $13''$; meine Fernpunkts-Distanz d beträgt $10''$; folglich hat das Hecht-Auge in Luft eine starke Kurzsichtigkeit mit einem Fernpunkts-Abstand $R = D - d = 2^1/_2$ bis $3''$. Das umgekehrte Netzhaut-Bild ist allerdings stark astigmatisch. Ein möglicher Fehler von etwa $^1/_2''$ ist gern zugegeben.

Jetzt gilt es, die Refraktion desselben lebenden Hecht-Auges unter Wasser zu bestimmen. Dies ist schwierig, aber doch mit Sicherheit ausführbar. Man bedecke den pupillaren Hornhaut-Bereich mit Wasser und lege darauf ein Stückchen von einem Deckgläschen für mikroskopische Präparate.[1] Die Hornhaut ist jetzt in Wasser getaucht, ihre Wirkung null; die brechende Wirkung des planparallelen Deckgläschens ist gleichfalls null. Man findet nunmehr mit Hilfe des aufrechten Netzhaut-Bildes objektiv eine Myopie des in Wasser getauchten Fisch-Auges von etwa $24''$ Fernpunkts-Abstand ($= 1{,}5$ D.), also einen ganz schwachen Grad. Mit Überraschung sieht man, wie außerordent-

[1] [Die Priorität dieses Verfahrens, für das Menschen-Auge, kommt Coccius zu. In seiner Jugend-Arbeit vom Jahre 1852 „über die Ernährungsweise der Hornhaut" heißt es auf S. 102: „Schon das sanfte Anlegen einer Glasplatte mit einem Tropfen Wasser genügt, um die Netzhaut deutlich zu sehen."]

lich viel besser der optische Apparat dieses Fisch-Auges in Wasser, als in Luft arbeitet.

Ziehen wir das Ergebnis aus unsren Beobachtungen am lebenden Fisch-Auge. Die Fisch-Hornhaut, die im Wasser nicht gebraucht wird, ist ebensowenig ausgearbeitet, wie die dem Beschauer abgewendete Seite der Giebel-Statuen altgriechischer Künstler. Im ganzen ist die Hornhaut flach im Verhältnis zur Sehachsen-Länge. Bei einem Hecht-Auge, dessen Hornhaut-Breite gleich der des Menschen, dessen Sehachsen-Länge halb so groß, wie die des Menschen, kommen im Pupillar-Gebiet Krümmungs-Radien vor, die über doppelt so groß sind wie die des Menschen; jedoch ist der nasale Teil des präpupillaren Gebietes merklich stärker gekrümmt als der temporale.



Fig. 2.

Schema des Strahlenganges im Hecht-Auge (nach dem Verfasser).

Rl Fernpunkt in Luft, *Rw* Fernpunkt in Wasser. $\overline{C\,Rl}$ u. $\overline{C\,Rn}$ sind auf $^1/_6$ reduziert; das Auge hat seine richtigen Dimensionen. *N* ist die Netzhaut, *S* Sklera, *C* Kornea. Das von einem Netzhaut-Punkt ausgehende Strahlenbündel ist im Kammerwasser nahezu parallel.

Nichtsdestoweniger wäre es ungereimt, die optische Wirkung der Hornhaut, wenn das Fisch-Auge in Luft taucht, gleich Null zu setzen. Sie ist bei derartigen Hecht-Augen immer noch fast so groß, wie die der Krystall-Linse des menschlichen, für seinen Fernpunkt akkommodierten Auges. Ebenso wie der Verlust der Krystall-Linse ein normales Menschen-Auge stark übersichtig macht (H $^1/_3$″), wird das Fisch-Auge, sowie es in Luft emportaucht, durch Inkraft-Treten der Hornhaut-Brechung stark kurzsichtig. Der Fernpunkt liegt 1—3″ vor dem Fisch-Auge, je nach der Größe des letzteren. Dies lehrt die objektive Refraktions-Messung mit Hilfe des Augenspiegels.

Der Betrag dieser Kurzsichtigkeit wird nahezu gedeckt durch die Brechkraft der Hornhaut, wie sie sich aus dem Krümmungs-Radius der Hornhaut annähernd berechnen läßt. Hiernach ist zu vermuten, daß die Refraktion des in Wasser getauchten Fisch-Auges nur wenig von dem normalsichtigen, emmetropischen Zustand abweichen werde.

Die direkte Beobachtung mit dem Augenspiegel bestätigt die Ver-

mutung in unwiderleglicher Weise. Das in Wasser getauchte Fisch-Auge ist aber nicht vollkommen normalsichtig, sondern leicht kurzsichtig. Der Fernpunkt des Hecht-Auges liegt etwa in 24″, vielleicht etwas näher, vielleicht auch nicht. Die optischen Bilder des in Wasser getauchten Auges vom Hecht sind recht gute. Wir verstehen in optischer Hinsicht die kraftvolle Aktion dieses kühnen Räubers; auch ein Mensch mit einem ähnlich geringen Grade von Myopie sieht recht gut für alle gewöhnlichen Verrichtungen, selbst ohne Konkavglas.

Herr Plateau schenkt dem Hecht in Wasser eine Fernpunkt-Distanz von 50 mm oder $1^1/_2$″, ohne zu bedenken, daß mit so engem Sehbereich die Hechte wohl lange im Kampf ums Dasein zu Grunde gegangen wären.

Ich bemerke übrigens noch, daß vom teleologischen Standpunkte aus eine mäßige Kurzsichtigkeit der Fische nicht unzweckmäßig scheint. Auch das klarste Wasser ist auf größere Strecken undurchsichtig.

Vergleichen wir das Auge des lebenden Frosches mit dem des Fisches (Hechtes). Der Augapfel des Frosches ist nahezu kugelrund, der des Fisches queroval. Die Hornhaut des Frosches ist durchaus regelmäßig und genügend gewölbt, der Krümmungs-Radius nahezu gleich der halben Seh-Achse; die Hornhaut des Fisches ist durchaus unregelmäßig und dabei flach gewölbt, der Krümmungs-Radius gleich der doppelten Seh-Achse und darüber. Die Einstellung des Frosch-Auges in Luft ist scheinbar hypermetropisch, die des Fisch-Auges in Luft stark myopisch; das von den brechenden Medien selbst entworfene Bild der Netzhaut-Vorderfläche liegt einige Zoll hinter dem Frosch-Auge in Luft und ist aufrecht, wenige Zoll vor dem Fisch-Auge in Luft und ist umgekehrt: ein größerer Unterschied der Einstellung kann kaum gedacht werden.

Bezüglich des Frosch-Auges ist die bemerkenswerte Tatsache festzustellen, daß ihm jede Spur jener akkommodativen Änderung der Linsen-Wölbung fehlt, die wir beim Menschen so bequem objektiv nachweisen können.

Es ist eine höchst auffällige Tatsache, daß, während beim Frosch die Seh-Achse auf $^1/_3$ bis $^1/_4$ der menschlichen (nämlich auf 6—8mm), die Konstante F_1F_2 auf $^1/_{25}$ des Wertes beim Menschen (nämlich auf $3 \times 4 = 12$) reduziert ist; die Netzhaut-Dicke von derselben Größen-Ordnung (etwa 0,3 mm) geblieben.

Setzen wir beim Frosch $\varphi_2 = -12\,\mu = -0{,}012$ mm; so wird $\varphi_1 = \frac{-13}{0{,}012} = \frac{-12 \times 1000}{12} = -1000$ mm. Die scheinbare H wird $\frac{1}{40}$″ (= 1 D.), wozu beim Menschen der Tiefen-Abstand 25mal so groß (= 300 μ) sein müßte.

Um die Hypermetropie von $\frac{1}{5}$ bis $\frac{1}{8}$ in Zollmaß (8 bis 5 Dioptrien) beim Frosch für eine scheinbare zu erklären, bedürfen wir nur der Annahme, daß die wirklich lichtauffangende Fläche $5 \times 0{,}012$ bis $8 \times 0{,}012 = 0{,}06$ bis 0,096 mm hinter der Sehnervenfaser-Schicht liegt. Dieser Abstand ist aber tatsächlich noch größer. Nach meiner Messung liegt die musivische Schicht etwa 0,2 mm hinter der Sehnervenfaser-Schicht in der Nähe der Papille. Nichts hindert uns, das Frosch-Auge in Luft für myopisch zu halten.

— — — Den Schluß dieser kleinen Studie mögen die Skizzen der Augengrunds-Bilder einiger Fische und des Frosches bilden.

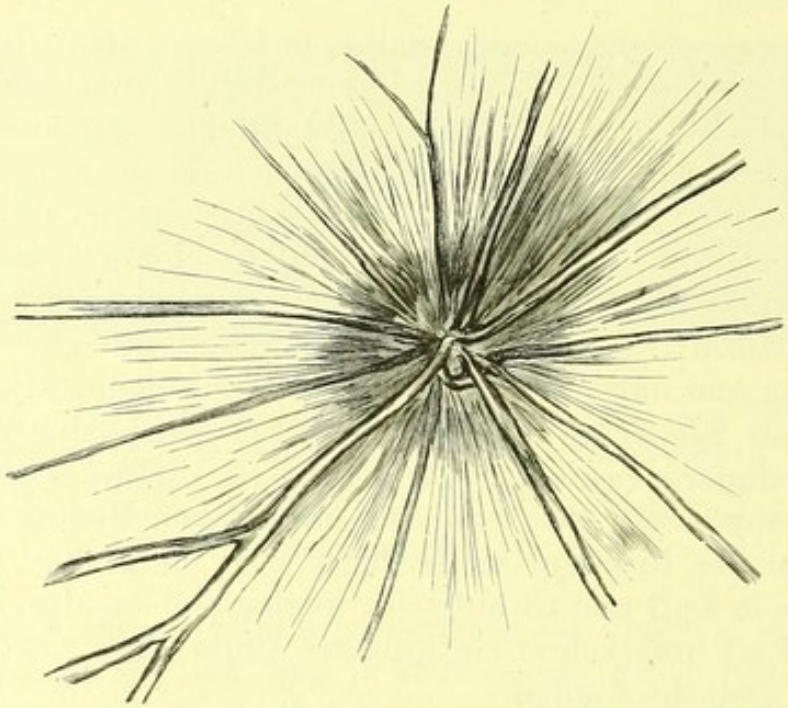

Fig. 3.
Plötze, aufrechtes Netzhaut-Bild des rechten Auges.

Das Augengrunds-Bild einer kleinen Plötze ist auf Fig. 3 dargestellt.

Der Sehnerven-Eintritt bildet eine im ganzen rundliche, aber leicht zackig und nicht ganz scharf begrenzte und mit einem flügelförmigen Fortsatz nach innen oben zu versehene weißliche Figur, von der aus die radiär angeordneten, weißlichen Sehnervenfaser-Bündel in die umgebende Netzhaut hineinstrahlen.[1] Diese erscheint graugrünlich, in der Peripherie zart rötlich.

[1] Die Sehnerven-Fasern in der Netzhaut etlicher Fische besitzen eine zarte Markscheide.

Die Blutgefäße, welche aus dem Mittelpunkt des Sehnerven-Eintritts hervorkommen und die ganze Netzhaut, soweit dieselbe sichtbar, überziehen, sind im ganzen radiär angeordnet, dichotomisch verästelt; mit zentralem Reflex-Streif, wie in der menschlichen Netzhaut, versehen. Bei den Haupt-Ästen kann man, wie es scheint, die arteriellen von den venösen unterscheiden; die ersteren sind etwas schmäler und heller rot, als die letzteren.

Das Zentrum der weißen Sehnerven-Scheibe, der Sammelpunkt der konvergierenden Blutgefäße, ist dunkelgraurot gefärbt.

Bei größeren Plötzen sieht man deutlich, daß 1. das rundliche Zentrum der weißen Sehnerven-Scheibe an sich dunkelgrau gefärbt und nur mit verhältnismäßig breiten und zahlreichen roten Streifen, den Blutgefäßen, belegt ist; und daß 2. einzelne von den auch in unsrer Figur angedeuteten Blutgefäß-Bögen in den Glaskörper-Raum hineinragen.

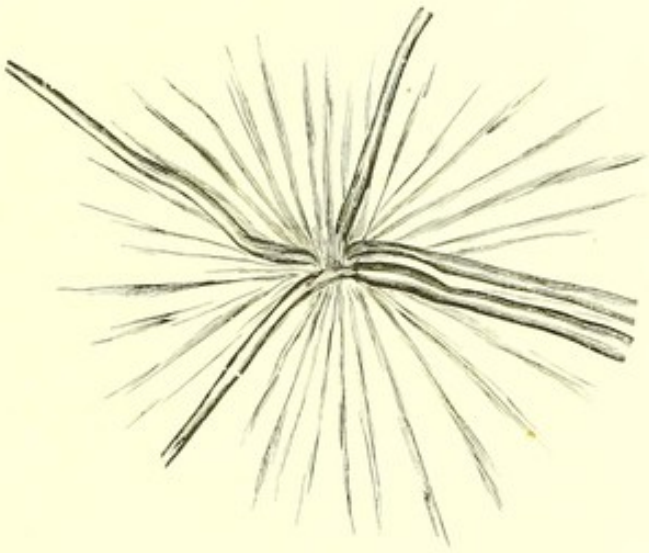

Fig. 4.
Aal. Rechtes Auge. Aufrechtes Netzhaut-Bild.

Das Augengrunds-Bild des Aales gestaltet sich nach Fig. 4 (aufrechtes Netzhaut-Bild des rechten Auges von einem kleinen Aal; nach dem umgekehrten, mit einer Linse von 2″ Brennweite gewonnenen, vergrößert) folgendermaßen:

Eine eigentliche Papille ist nicht vorhanden, sondern nur der Mittelpunkt der retinalen Sehnervenfaser-Ausstrahlung nachweisbar.

Von diesem Mittelpunkt aus ziehen kräftig gezeichnete schmale, weißliche Sehnervenfaser-Bündel, radiär angeordnet, ziemlich weit hinein in die Netzhaut, im ganzen etwa 2—3 Dutzend, so daß zwischen je zwei Bündeln ein Winkel von ungefähr 10° bleibt.

Der Konvergenz-Punkt der Sehnervenfaser-Bündel fällt zusammen mit dem Konfluenz-Punkt der retinalen Blutgefäße. Die letzteren ziehen etwa nach vier diagonalen Richtungen, zwei kiemenwärts, drei nach der entgegengesetzten Richtung. Wie es scheint, sind drei venöse und zwei etwas feinere und heller rote, arterielle Äste vorhanden; doch ist das Bild nicht deutlich genug, um dieses zu entscheiden. Die Blutgefäße sind rot, mit zentralem Reflexstreif, wie auf der menschlichen Netzhaut.

Das Bild des linken Auges, namentlich auch die Vaskularisation, war ebenso wie das des rechten: Zwei starke Gefäße ziehen dicht neben einander von innen-unten her nach dem anatomischen Mittelpunkt der Netzhaut.

Das Augengrunds-Bild des Hechtes (vgl. Fig. 5) weicht von dem der bisher betrachteten Fische erheblich ab.

Blickt man nach außen-unten in das Hecht-Auge, so sieht man einen eigentümlichen, sehr langen, weißen, fast wurmähnlichen, von außen-oben nach innen-unten gerichteten Streifen, der sich deutlich in drei Abschnitte gliedert.

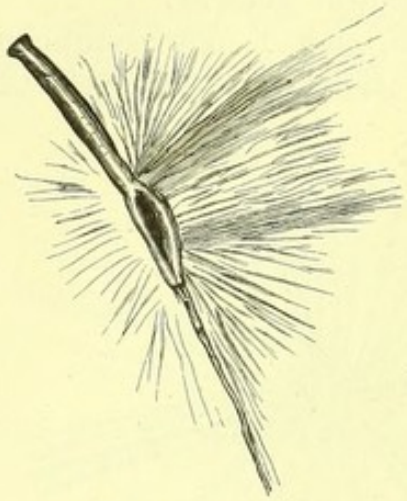

Fig. 5.
Aufrechtes Bild des rechten Auges vom Hecht.

Der oberste Teil des, wie es scheint, zylindrisch hervorragenden Streifens beginnt mit einer knopfförmigen Anschwellung, ist parallelrandig und beiderseits mit einem schmalen Pigment-Saum versehen. Der mittlere Teil ist bauchig angeschwollen und trägt eine ähnlich gestaltete schwarze Pigment-Insel. Der unterste Teil ist dünn, fast fadenförmig und sein unteres Ende im Augenspiegel-Bilde nicht zu erreichen.

Nur von dem mittleren Teil scheinen die Sehnerven-Fasern auszustrahlen, und zwar mehr nach innen als nach außen. In der inneren Hälfte der Sehnervenfaser-Ausstrahlung heben sich zwei kräftige Bündel besonders ab, welche ungefähr von dem oberen und von dem unteren Ende des bauchigen Teiles vom Papillar-Streifen auszugehen scheinen.

Der ganze sichtbare Augengrund ist vollkommen gefäßlos und rötlich, soweit nicht die Sehnervenfaser-Ausstrahlung einen weißlichen oder weißgrünlichen Farbenton darüber legt. Bei andren Exemplaren war temporalwärts überhaupt keine Sehnerven-Faserung zu entdecken; am obersten Teil des Streifens fehlte der Pigment-Saum zu einer Seite, am mittleren Teil war die Pigment-Insel mehr nach der einen Seite verlagert.

Mit dieser Schilderung des Augenspiegel-Befundes, die ich vor jeder eignen anatomischen Untersuchung entworfen, wolle man die oben schon mitgeteilte Beschreibung von Sömmering vergleichen.

Das Augengrunds-Bild des Frosches ist genügend bekannt und auch von mir selber schon ausführlich geschildert. Für die Entwerfung der beifolgenden schematischen Zeichnung (Fig. 6) wurde ein Exemplar benutzt, bei dem die Art. hyaloides ziemlich nahe der Vena verlief.

Die glitzernden Punkte des Augengrundes wurden fortgelassen. Das Kapillar-Netz ist nur teilweise wiedergegeben.

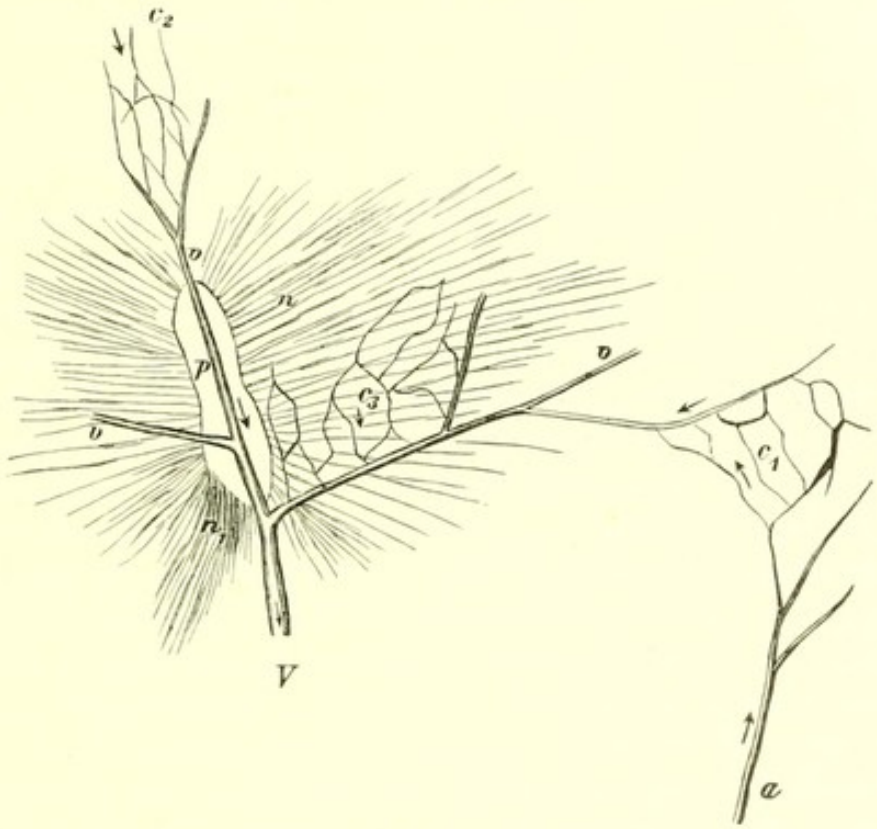

Fig. 6. Aufrechtes Bild des rechten Auges vom Frosch.

p Papille.
v Venen.
V Vena hyaloides (Hauptstamm).
a Arteria hyaloides.
c_1 Kapillar-Netz, in welches die Arterie sich auflöst.
c_2 Kapillar-Netz, welches die Vene zusammensetzt.
c_3 Kapillar-Netz, welches in gröbere Venen-Äste hineinmündet.
Die Pfeile bedeuten die Stromes-Richtung.

201 b. Das Auge des Kätzchens. Verhandl. d. physiol. Gesellschaft 1890/91, Nr. 12—14. (C.-Bl. f. A. 1891, S. 385—396).

Zur (pathologischen) Anatomie des Seh-Organs.

202. Beiträge zur pathologischen Anatomie des menschlichen Augapfels. I. Aderhaut-Geschwulst. (Berl. klin. Wochenschr. 1876, Nr. 18. II. Verletzungs-Star, Starschnitt-Narbe.) (Berl. klin. Wochenschr. 1878, Nr. 18.)

203. Zur Anatomie der spontanen Linsen-Luxation. A. v. Graefe's Arch. f. Ophthalm. XXII, 1, S. 65—72, 1875.

204. Klinische Beiträge zur pathologischen Topographie des Auges. A. v. Graefe's Arch. f. Ophthalm. XII, 3, S. 137—162, und XXII, 4, S. 136—146, 1876. I. Buphthalmus und Mikrophthalmus congenitus. II. Glaskörper-Operationen. III. Zur sympathischen Reizung und Entzündung.

— — — 2. Bei einem 9jährigen Bauernmädchen, welche im Oktober 1875 einen Messerstich ins rechte Auge erlitten und seit Mai 1876 auch auf dem linken schlecht zu sehen anfing, fand ich am 30. Juni 1876 eine feine Rötung um die rechte Hornhaut, das obere Drittel der letzteren durch eine horizontale Schnitt-Narbe von dem mittleren getrennt, die Iris aufs höchste gespannt und angezerrt, da der obere wie der untere Pupillar-Rand in die spaltförmige Hornhaut-Narbe eingewachsen ist; die Peripherie der bräunlich gefleckten und von gröberen Gefäßen durchzogenen Iris stark zurückgezogen und die Spannung des Augapfels herabgesetzt. Druck auf die Ciliar-Gegend ist nur nach außen-oben empfindlich. Das Auge besitzt dürftigen Lichtschein, aber keine Projektion.

Links ist die Hornhaut klar, die Pupille kaum mittelweit und vollkommen mit der Linsen-Kapsel verwachsen durch eine graue Exsudat-Schwarte, welche vom Rande gegen die Mitte der Pupille sich vorschiebt, so daß nur eine kleine Stelle übrig bleibt, die bei der ophthalmoskopischen Durchleuchtung einen rötlichen Schimmer durchläßt. Gröbere Gefäße durchziehen die Iris, deren Peripherie zurückgezogen ist. Die Spannung ist nicht erheblich herabgesetzt. Finger werden auf 4′ erkannt, Buchstaben von Jäger 17 auf 5″ entziffert.

Der rechte Augapfel wurde enukleiert, Aufenthalt im verdunkelten Zimmer und kleine Gaben Kalomel verordnet. Schon nach einigen Wochen begann die Sehkraft des linken Auges sich wieder zu heben, während sie bis zur Operation stetig verfallen war. Am 3. Oktober 1876 Finger auf 8′.

Der herausgenommene Augapfel wurde nach 6wöchiger Härtung durch einen senkrechten Schnitt gespalten. Von der (in der Gegend der Narbe leicht eingebogenen) Vorderfläche der Hornhaut zieht ein Strang schräg durch die Dicke derselben und durch das stark gewucherte Iris-Septum zu einer gefalteten Masse, in welcher man Linsen-Reste und Glaskörper-Produkte zu suchen hat. Die unteren zwei Drittel der Vorderkammer sind durch ein leimähnliches Gerinnsel erfüllt, das obere Drittel spaltförmig. Der Ciliar-Körper ist erheblich ver-

dickt, durch eine graulich durchscheinende, neugebildete Schicht von der Sklera getrennt, seine Falten nach einwärts gezogen. Die Netzhaut liegt an, der Binnenraum des Augapfels ist von geronnener Masse erfüllt.

Die merkwürdigste Veränderung besteht in einer hochgradigen Schwellung der Papille. Schon bei Lupen-Vergrößerung erkennt man deutlich, daß nicht nur die Masse der marklosen Nervenfasern nach dem Passieren der siebförmigen Platte stärker gegen den Glaskörper-Raum vorragt, sondern auch die Schwellung und Verbreiterung der Papille noch vergrößert wird durch einen hinter der umbiegenden Sehnervenfaser-Schicht gelegenen ringförmigen Wall, welcher aus einer Verdickung der mittleren Netzhaut-Schicht hervorgeht: es ist eine Hyperplasie hauptsächlich der inneren Körnerlage und der durchtretenden Radiärfasern.

Schnitte durch die Narbenregion zeigen eine umschriebene Verdickung des vorderen Hornhaut-Epithels: von hier aus streicht durch die wenig veränderten Hornhaut-Lamellen ein pyramidaler Längsfaser-Zug, welcher mit dem oberen wie mit dem unteren Rande der nach vorn gezerrten, spaltförmigen Pupille verwachsen ist und diese vollständig ausfüllt, um schließlich in das hinter der Iris belegene, faserige Bindegewebe unmittelbar überzugehen. Die Descemet'sche Haut, von ihrem unveränderten Endothel bekleidet, ist oberhalb der Narbe um eine kurze Strecke retrahiert, und an der entblößten Stelle die Vorderfläche der Iris (des oberen Pupillar-Randes) direkt mit der Hinterfläche der Hornhaut verwachsen: unterhalb der Narbe hingegen ist die Descemetis wellenförmig gebogen und nach vorn eingerollt; die hinteren Hornhaut-Schichten machen die Biegung mit und sind vollständig getrennt von dem Gewebe der unteren Iris-Hälfte, welche nur mit dem pyramidalen Narbenstrang verwachsen ist. In der verdickten, von verhältnismäßig starken Blutgefäßen durchsetzten, zellenreichen Regenbogenhaut sind die beiden Blätter des Uveal-Pigments das vordere bräunliche und das hintere kohlschwarze, deutlich von einander getrennt, jedoch bogenförmig zusammenhängend. Die gefaltete Linsen-Kapsel liegt hinter der unteren Iris-Hälfte in zierlichen Windungen, deren Binnenraum zum Teil noch von Endothel ausgekleidet ist. Der Glaskörper ist bindegewebig entartet und zellenreich. — — —

4. Marie H., 22 Jahr alt, aus Züllichau, leidet auf dem linken Auge seit 1875, auf dem rechten angeblich erst seit 6 Wochen.

Das rechte Auge zählt am 17. August 1876 Finger auf 10′ und zeigt eine konzentrische Gesichtsfeld-Beschränkung; auf dem linken ist jede Spur von Lichtschein längst erloschen. Der linke Augapfel

ist buphthalmisch. Die Hornhaut ist klar, aber um mehr als 1 mm vergrößert. Ein dunkelbläuliches, wulstförmiges Ciliar-Staphylom umgibt in Gestalt eines Ringes die Hornhaut; oben ist dasselbe am breitesten und am stärksten hervorragend; im unteren inneren Quadranten der vorderen Sklera-Zone ist nur bläuliche Verfärbung, aber noch keine Hervorragung sichtbar. Die Episkleral-Venen sind sehr stark entwickelt; eine, welche gerade nach oben geht, ist über 2 mm breit. Die Vorderkammer ist fast aufgehoben, die Iris auf einen schmalen Saum verkleinert, der Rand der stark erweiterten Pupille mit der Linse verwachsen, das Iris-Stroma ganz atrophisch und durchscheinend, die Linse getrübt, die Spannung des Augapfels erheblich vermindert (T—3).

Das rechte Auge zeigt rings um die Hornhaut neben zarter Injektion eine feine, bläulichviolette Linie in der Lederhaut, das Zentrum der Hornhaut ist fein rauchig getrübt, der Pupillar-Rand ringförmig mit der Linsen-Kapsel verwachsen, die Pupille durch eine Exsudat-Haut versperrt, die Spannung eher erhöht, aus dem Augengrund bei der ophthalmoskopischen Durchleuchtung nur ein schwach rötlicher Schimmer zu erlangen.

Zweifellos war auf dem linken Auge die Herabsetzung der Spannung sekundär nach bedeutender Druck-Erhöhung eingetreten; dieser völlig entartete und in kyklitischer Reizung begriffene Bulbus mußte zunächst entfernt werden. Zu meiner Überraschung fand ich bei der Enukleation, daß die Hinterfläche des linken Augapfels sich nicht glatt aus dem Orbital-Gewebe herausschälen ließ, da eine Geschwulst beide untrennbar vereinigte. Sofort durchschnitt ich den Augapfel in seinem hintersten Teil, spaltete die äußere Kommissur, exstirpierte den ganzen Orbital-Inhalt, wobei ich den Sehnerven vor dem Foramen opticum von normalem Kaliber fand, und wandte das Glüheisen energisch auf das Periost an. Die Höhle wurde mit einem in ein Leinwand-Läppchen gehüllten Charpie-Bausch ausgefüllt und eine Binde darum gelegt. Zweimal täglich wurde der Verband gewechselt, die Orbita mit einer Lösung von Zincum sulfocarbolicum (0,5:100,0) ausgespritzt und ein in die gleiche Lösung getauchter Charpie-Verband angelegt. Fieber trat überhaupt nicht ein.

Das rechte Auge wurde völlig exspektativ behandelt; aber schon am 25. August, bei der ersten Prüfung nach der Operation, erkannte dasselbe Sn CC in 15′, Sn $3^1/_2$ in 6″, mit +6 Sn 2 in 5″; die Rötung war geschwunden! Wir sehen also, daß bis zur Operation die Sehkraft des rechten Auges immer weiter verfällt; unmittelbar aber nach der Enukleation des linken sich von selber zu bessern anfängt. Leider war die Besserung

nicht von Dauer. Während die linke Orbita sich mit gesunden Granulationen füllte, nahm die Spannung des rechten verlängerten Bulbus mehr und mehr ab (bis auf —3); die Vorderfläche der Hornhaut sank dellenartig im Zentrum ein; die Vorderkammer wurde spaltförmig; eine feine Vaskularisation in der Iris sichtbar; am 13. Oktober Finger nur noch auf 6″ gezählt.

8 Tage nach der Operation wird der in Müller'scher Lösung angehärtete Augapfel durch einen senkrechten Schnitt halbiert. Die Länge der Seh-Achse beträgt über 32 mm, die der senkrechten Achse 26 mm. Die Horn-Lederhaut-Kapsel ist unversehrt bis auf den operativen Lederhaut-Ausfall am hinteren Pol des Augapfels. Das scheinbare Ciliar-Staphylom[1] nach oben ist dadurch bedingt, daß die unverdünnte Lederhaut durch einen melanotischen Knoten der Aderhaut konvex hervorgetrieben wird, während nach unten die Krümmung der Lederhaut weit flacher erscheint. Die ganze Aderhaut ist in eine vierlappige Geschwulst-Masse von teils grauer, teils schwarzer Färbung aufgegangen. Der größte Knoten entspringt von unten; er ist auf dem Durchschnitt rundlich, 18 mm breit, 20 mm hoch, so daß er allein schon den größeren Teil des Augen-Binnenraums ausfüllt; bis auf eine schmale dunkle Zone unter dem hinteren Abhang seiner Kuppe grau gefärbt, vorn oben von einer mehrere Millimeter dicken Blutschicht bedeckt. Im oberen Teil des Augapfels ragt nach innen der schon erwähnte melanotische Knoten der Aderhaut, dessen größte Höhe 6 mm beträgt. In dem vorderen Winkel zwischen diesen beiden Knoten liegt zusammengeschoben die gefaltete Netzhaut dem noch deutlich erkennbaren Ciliarkörper an, während nach unten zu der Ciliarkörper vollständig in die Geschwulst-Bildung aufgegangen ist. Den Hintergrund des Augapfels erfüllt ein gescheckter Aderhaut-Knoten; zwischen diesem und dem oberen liegt ein vierter Aderhaut-Tumor von größtenteils melanotischer Schnittfläche. Der retro- oder subretinale Raum stellt somit ein spaltförmiges, von flachen Bogen begrenztes Viereck dar. Die getrübte Linse ist dicht gegen die Hornhaut gepreßt.

In dem exstirpierten Orbital-Gewebe sitzt der am Augapfel fehlende hinterste Teil der Lederhaut mit dem grauen, aber sonst nicht veränderten Sehnerven, mit einer bohnengroßen, episkleralen Geschwulst von tiefschwarzer Schnittfläche, sowie mit einer kleineren von grauer Farbe. Sonst ist in dem Orbital-Gewebe keine weitere Geschwulst-Bildung zu entdecken.

Die Tumoren zeigen ganz klare Sarkom-Struktur; in den hellen

[1] Vgl. Zehender's klin. Monatsbl. 1868, S. 165.

Teilen sind einzelne melanotische Zellen eingestreut, in dem schwarzen Episkleral-Tumor ist auch das Pigment der Zellen weit dunkler. Der Sehnerv ist lediglich atrophisch.

Daß intraokulare Geschwülste (und Cysticerken), sobald die Symptome der Kyklitis hinzutreten, sympathische Entzündung des zweiten Auges bedingen können, ist mehr eine Forderung der allgemeinen Überzeugung, als eine Tatsache der allgemeinen Erfahrung: wenigstens finde ich weder in A. v. Graefe's[1] klassischer Beschreibung, noch in L. de Wecker's[2] neuster Schilderung der sympathischen Ophthalmie, noch in Mooren's bekannter Monographie beweisende klinische Fälle dieser Art angeführt.

Somit dürfte die vorliegende Beobachtung nicht ohne Wert sein, da sie einen begründeten Zweifel kaum zuzulassen scheint.

205. Beiträge zur Anatomie und Pathologie des Auges. Knapp-Hirschberg's Arch. f. Augenheilk. VIII, S. 49—64, 1879. (Tuberkel im Pons, Stauungs-Papille durch Hirn-Geschwulst, Ret. pigment., sympathische Iridokyklitis, Hornhaut-Geschwüre durch Bindehaut-Eiterung der Neugeborenen.)

206. Anatomische und praktische Bemerkungen zur Alterstar-Ausziehung, zur Pupillen-Bildung, zur Hornhaut-Färbung. A. von Graefe's Arch. f. Ophthalm. XXVIII, 1, S. 245—274, 1884.

— — — 1. Fall. Herr K..., 78 Jahre alt, aus Potsdam, gelangte am 1. August 1877 zur Aufnahme. Das rechte Auge zählte Finger auf 3′, das linke auf $1^1/_2$′, G.F. beiderseits frei. Beiderseits bestand überreife, dunkle Katarakt (C. nigricans). Die Sehstörung war schon seit Jahr und Tag ziemlich unverändert.

Nach genügender Einübung des ungeschickten Greises wird am 3. August das linke Auge ohne Narkose nach oben extrahiert. Operation in allen Akten normal. Der Schnitt trennt gut das obere Drittel der Hornhaut-Peripherie und scheint an der Außenfläche des Augapfels eher noch in der Grenze der durchsichtigen Substanz zu liegen. Nur ein schmaler unvollständiger Bindehaut-Lappen wird gebildet. Beim Fassen der Iris stößt K. einen Schrei aus und macht eine kleine Bewegung; doch beruhigt er sich gleich wieder. Kapselspaltung ausgiebig. Die Linse kommt schlüpfend. Dieselbe ist 9 mm groß, schwach bernsteingelb, durchaus gleichförmig, ohne Spur von Rinden-Massen.

Am folgenden Tage ist die Wunde glatt verheilt, die Vorderkammer wieder gebildet, die Pupille tiefschwarz.

---

[1] Arch. f. Ophthalm. XII, 2.
[2] Graefe u. Saemisch, Handbuch IV, 2.

Am 7. August ist das Auge vollkommen reizlos, Sehkraft sehr gut; nichtsdestoweniger bestehen einige kleine Verwachsungen zwischen Iris und Linsen-Kapsel. Dieselben sind trotz fortgesetzter Atropinisierung am 11. August noch sichtbar, wiewohl schmal und gedehnt.

Am 16. August klagt der Kranke über Urin-Beschwerden.

Am 17. konstatiert mein Freund Dr. E. Mühsam starke Hypertrophie der Prostata, gelangt aber leicht mit dem Katheter in die Blase und entleert braunschwarzen Urin.

Am 8. August wird Herr K. bei leidlichem Wohlbefinden entlassen, das linke Auge liest mit $+4''$ Sn L. in 15′, mit $+2^1/_4''$ Sn $1^1/_2$ in 8″. $\left(S \geqq \frac{1}{3}.\right)$

Sehr bald wurde der Kranke von stärkeren Urin-Beschwerden heimgesucht, die ihn zur Aufnahme in die Königl. Universitäts-Klinik veranlaßten und daselbst seinen Tod am 30. August, also 27 Tage nach der Star-Extraktion, herbeiführten.

Herrn Dr. Schedel, derzeit Assistenzarzt an der Königl. Klinik, verdanke ich den operierten Augapfel, den ich in Müller'scher Flüssigkeit erhärtete, und im Januar 1878 durch einen senkrechten Schnitt spaltete, von welchem die Starschnitt-Narbe, ungefähr in der Mitte ihres Verlaufes, senkrecht getroffen wird.

Auf Fig. 1 ist die Schnittfläche in etwa zweifacher Vergrößerung abgebildet, und zwar recht naturgetreu. Nur hat der Maler zwei Dinge, die Breite des Narbenstreifens und das dachziegelförmige Hervorragen der kornealen Wundlefze über die sklerotikale, deren genaue Darstellung ich ihm ans Herz gelegt, ein wenig zu stark betont. Immerhin ist die Abbildung von einigem Interesse, da die einzige bildliche Darstellung der normal geheilten v. Graefe'schen Star-Operation, die wir auf der 1. Tafel des klassischen Atlas von O. Becker besitzen, aus zwei Zeichnungen der beiden operierten Augen einer Person kombiniert ist. — — —

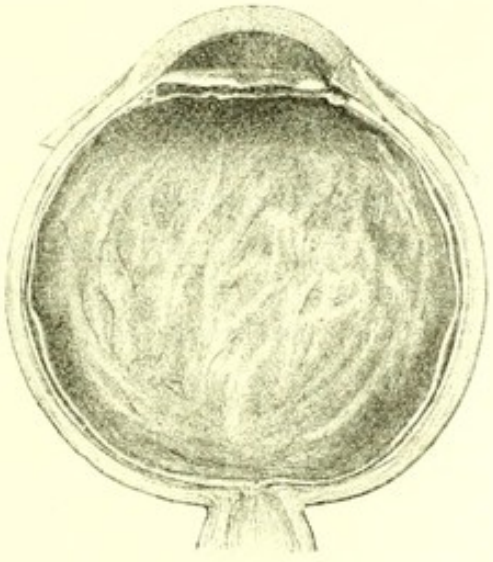

Fig. 1.

Man sieht auf Fig. 1, daß die vordere Wölbung der Hornhaut ganz normal ist, die hintere ebenso, abgesehen von dem leichten Vorspringen der peripheren Wundlefze nach innen, gegen die Vorderkammer zu.

Die Starschnitt-Narbe ist eine feine, weiße Linie, welche ganz im durchsichtigen Hornhaut-Gewebe verläuft, außen genau am Bindehaut-Saum anhebt, die Hornhaut fast senkrecht gegen die Richtung ihrer Oberflächen durchsetzt und, an der Innenfläche rückwärts umbiegend, unmittelbar in den nach der Ausschneidung zurückbleibenden, peripheren Stumpf der Iris übergeht. Das untere (vordere) Ende des Stumpfes hängt eben mit dem inneren Ende der Schnittnarbe organisch zusammen. Die ganze übrige Iris liegt in der Ebene der Hornhaut-Basis und zerfällt in drei Teile, in die operative Schnitt-Ebene (Seitenfläche des schmalen Koloboms), in den Pupillar-Rand — die beide aus der Ebene der Zeichnung zurücktreten — und in die präparative Schnitt-Ebene der unteren Iris-Hälfte.

Dicht hinter der Iris-Ebene folgt die Linsen-Kapsel, die innerhalb des Pupillar-Randes ein glasartiges, außerordentlich feines, vollkommen durchsichtiges Häutchen darstellt; im extrapupillaren Teil (oberhalb und unterhalb der Pupille) weißlich, aber immer noch papierdünn erscheint. Von einem eigentlichen Krystall-Wulst ist keine Rede. Die Tiefe der Vorderkammer (vom Hornhaut-Scheitel bis zur Vorder-Kapsel) mißt 4,25 mm. Der Glaskörper liegt der Netzhaut vollständig an. Papillen-Schwellung ist nicht vorhanden. — — —

Wenden wir uns jetzt zu dem histologischen Verhalten der Starschnitt-Narbe. — — —

Ebenso glatt wie die Descemetis sind die Hornhaut-Lamellen durchtrennt, und nur unmittelbar neben der sehr kernreichen Iris-Falte ist die (das Narben-Gewebe zusammensetzende,) schmale Zellen-Anhäufung, aber im eigentlichen Hornhaut-Gewebe keinerlei Kern-Vermehrung sichtbar. In der äußeren Hälfte des Schnitts mißt die Narbenbreite etwa 0,06 mm. Die Hornhaut ist an der Schnittstelle durch eine Art von interlamellärem Ödem leicht verbreitert (auf etwa 1 mm, während die Dicke des mittleren Teiles der Hornhaut 0,8 mm beträgt. Natürlich sind dies bei der langen Alkohol-Härtung nur relative Werte).

Außen ist keine Wölbungs-Anomalie der Augapfel-Oberfläche zu bemerken. Das dachziegelförmige Zurücktreten der peripheren Wundlefze ist durch die Verbreiterung des Bindehaut-Saumes zur eigentlichen Bindehaut ausgeglichen. Innen beträgt das Vorspringen der peripheren Lefze nach der Vorderkammer zu etwa 0,194 mm. — — —
Keine Reaktions-Erscheinungen in der Hornhaut. — — —

207. Beiträge zur Pathologie des Seh-Organs, von J. Hirschberg und A. Birnbacher.

a) Angeborenes lipomatöses Dermoid in und hinter der Äquatorial-Gegend des Augapfels. C.-Bl. f. A. 1883, S. 294—299.

b) Epibulbäres Melano-Sarkom. C.-Bl. f. A. 1883, S. 327—331.
c) Melanotisches Sarkom des Ciliarkörpers und der Aderhaut. C.-Bl. f. A. 1884, S. 10—13.
d) Papillom der Bindehaut. C.-Bl. f. A. 1884, S. 200—203.
e) Cataracta gypsea procidua. C.-Bl. f. A. 1884, S. 321—325.
f) Sehnerven-Entzündung. C.-Bl. f. A. 1885, S. 65—69.
g) Ein Fall von rasch wachsendem Aderhaut-Sarkom. C.-Bl. f. A. 1886, S. 65—68. (Vgl. Nr. 139.)
h) Buphthalmus congenitus. C.-Bl. f. A. 1886, S. 225—228. (Vgl. Nr. 133.)

Allgemeines und Verschiedenes.

208. Erster Jahresbericht der Augen-Heilanstalt. Berl. klin. Wochenschr. 1870, Nr. 44.

209. Kasuistischer Jahresbericht f. 1878. Knapp-Hirschberg's Arch. f. Augenheilk. 1879. (Zoster mit neuroparalytischer Hornhaut-Zerstörung, Netzhaut-Blutung bei Hämophilie u. a.)

210. Über die Zulassung der Realschul-Abiturienten zum Studium der Medizin. Berl. klin. Wochenschr. 1878, Nr. 8. (Nach einer in der Berl. med. G. am 25. Februar 1879 gehaltenen Rede.) Vgl. Gegenwart, XV, Nr. 11.

211. Über das Studium der Augenheilkunde. Einleitungs-Vorlesung. Wiener med. Presse 1875.

212. Augenheilkunde. C.-Bl. f. A. 1880, Jan.; Eulenburg's Real-Enzykl., II. Aufl.

213. Anfangs-Vorlesung über „Optik für Mediziner". Berl. klin. Wochenschr. 1877, Nr. 49.

Zur Geschichte der Augenheilkunde.

214. Die Optik der alten Griechen. Zeitschr. f. Physiol. d. Sinnes-Organe XVI, 1895. (Vgl. Gesch. d. Augenheilk. § 84ff.)

215. Über das älteste arabische Lehrbuch der Augenheilkunde. Abh. d. Kgl. Preuß. Akad. d. Wissensch., Nr. 1083, 3. Dez. 1903. (15 S.)

216. Die arabischen Lehrbücher der Augenheilkunde. Ein Kapitel zur arabischen Literatur-Geschichte. Unter Mitwirkung von J. Lippert und E. Mittwoch bearb. von J. Hirschberg. Aus dem Anhang zu den Abh. d. Kgl. Preuß. Akademie der Wissensch. Berlin 1905. (117 S.)

217. Geschichtliche Notiz über sympathische Augen-Entzündung. Knapp's Archiv f. Augen- u. Ohrenheilk. IV, 1875.

218. Historical notice on the smallest visual angle. Ophth. Hosp. Rep. IX, 1, S. 16ff., London 1876. (Translated by Dr. Samelson.) (Vgl. Gesch. d. Augenh. § 312.)

219. Die Augenheilkunde bei den alten Griechen. (Joannes Aktuarius.) Arch. f. Ophth. XXXIII, 1, 1887. (Vgl. Gesch. d. Augenh. § 234.)

220. Geschichtliche Bemerkungen. a) Noch einmal die Star-Ausziehung bei den alten Griechen. b) Trachom und die militärische Ophthalmie. C.-Bl. f. A. 1888, Aug. u. Sept. (Vgl. Gesch. d. Augenheilk. § 214 u. § 238.)

221. Körnerkrankheit bei den alten Griechen. C.-Bl. f. A., Jan. 1892.

222. Die Asepsie bei den alten Griechen. Deutsche med. Wochenschr. 1889, Nr. 52. (Vgl. Gesch. d. Augenheilk. § 259.)

223. Die Augenheilkunde der alten Ägypter. Deutsche med. Wochenschr. 1889, Nr. 38.[1] (Vgl. Gesch. d. Augenheilk. § 2—13.)

224. Augenärztliche Quacksalber. C.-Bl. f. A., Juli 1911.

225. Geschichtliche Bemerkungen über künstliche Augen. C.-Bl. f. A. 1906, S. 356—357. (Vgl. Gesch. d. Augenheilk. XIV, I, S. 189.)

226. Die Star-Operation nach Antyllos. C.-Bl. f. A. 1906, S. 97—100.

Die Erfindung der Star-Operation ist in tiefes Dunkel gehüllt. Die alten Griechen, welche Fabeln liebten, schrieben dieselbe den — Ziegen zu. Auch die ersten uns überlieferten Beschreibungen des Star-Stichs lassen unsrer Wißbegierde noch viele Fragen offen. Die des Suçruta ist nicht zu datieren und nicht zu verstehen.[2] Die des

[1] „Die vorzügliche Arbeit eines Berliner Augenarztes, Prof. Dr. J. Hirschberg (Über die Augenheilkunde der alten Ägypter, Leipzig u. Berlin 1888) hat diesen ersten Versuchen einen Gewinn zugetragen, welcher, von einem modernen, sachkundigen Fachgelehrten ausgehend, über den speziellen Gegenstand ein weiteres, aufklärendes Licht verbreitet hat." Die Ägyptologie von Prof. Dr. H. Brugsch, Leipzig 1897, S. 409.

[2] [Es ist mir aber doch noch gelungen, sie verständlicher zu machen. Vgl. Nr. 227a.]

Celsus, eines Laien, ist mittelmäßig. Die des Antyllos, jenes großen Wundarztes aus dem 2. Jahrh. u. Z., ist leider in dem griechischen Urtext verloren gegangen. Wir haben nur den aus der arabischen Übersetzung in das traurige Latein des Mittelalters übertragenen Text des Continens. Diesen hatte ich in meiner Geschichte der Augenheilkunde bei den Arabern benutzen müssen und nur deshalb verwerten können, weil mir die arabischen Darstellungen des Star-Stichs schon bekannt geworden waren. Die arabische Übersetzung zu erhalten, hatte allen meinen Bemühungen im Morgen- wie im Abendlande gespottet. Da traf es sich glücklich, daß Herr Prof. Hartwig Derenbourg, Membre de l'Institut, im August 1905 in der Bibliothek des Escorial weilte, um seinen berühmten Katalog der arabischen Handschriften zu vervollständigen, und auf meine Bitte aus dem dort aufbewahrten vollständigsten Kodex des al-ḥāwī[1] den entsprechenden Abschnitt[2], den die freundlichen Patres trotz meiner ziemlich genauen Orts-Angabe nicht hatten auffinden können, photographieren ließ. Mit meinen Freunden J. Lippert und E. Mittwoch wurde die genaue Übersetzung hergestellt, die ich hier folgen lasse.[3]

„Anṭilīš. Beim Star-Stich sitzt der Kranke im Schatten und an einem Ort, der gegenüberliegt dem Sonnenball. Man halte seinen Kopf fest und heiße ihn, seine Pupille nach dem größeren Winkel hin zu drehen (d. h. gegen die Nase), gleichsam ein Hinwenden (Schielen) zum größeren Winkel ⟨und Abwenden vom⟩[4] kleineren. Dann entferne vom Schwarzen (dem Hornhaut-Rande) so viel, wie das Ende der Star-Nadel[5], damit, wenn die Spitze derselben ganz in das Auge eindringt, sie bis zur Pupille gelangt.

Hierauf ergreife eine Sonde mit starkem Knopf und drücke damit die Stelle ein, auf welche du die Nadel setzen willst, damit dir eine Marke werde, und die Spitze der Nadel nicht abgleite, wenn du darauf drücken wirst.

Das Maß (die Länge) der Nadelspitze sei wie das Maß dessen, was bis zur Pupille reicht oder dies um eine Gerstenkorn(-Breite) überschreitet. Nicht mehr. Ist die Nadelspitze länger, so wickle etwas

---

[1] Derselbe ist schön geschrieben. Wir verdanken ihn dem einstigen Fleiß der jüdischen Familie Nachmias in Toledo.

[2] Cod. Escor. 806, fol. 158 r. et v.

[3] ( ) Erläuterung eines übersetzten Wortes oder Begriffes. ⟨ ⟩ Hinzufügungen, welche im arabischen Text vermißt werden.

[4] Diese Klammer ist ergänzt aus Cod. G. und F. des Erinnerungs-Buches von Ali b. Isa.

[5] Dies war in dem lateinischen Druck nicht zu verstehen: in quantum est acuitas visus. [Aber die beste Handschrift (6912 der Bibl. Nat. zu Paris) hat richtig acuitas ejus. Vgl. Nr. 228.]

(einen Faden) darum. Am besten befindet sich dieselbe in Schalen[1] aus Kupfer, so daß du sie einschieben oder herausziehen kannst, wie du willst.

Nun drücke auf die Nadel, bis sie Binde- und Hornhaut[2] durchbohrt. Nämlich die Traubenhaut wird mit Leichtigkeit zurückgestoßen und nicht von dem Instrument durchbohrt, da sie zurückweicht, weil auf ihr Zotten sich befinden, und die Spitze der Nadel nicht ganz scharf ist.

Ist nun die Nadel eingedrungen, so bringe deinen Mund an das Auge und blase, bis die Pupille in Ordnung ist.

Laß das Instrument an seinem Ort und sieh zu, wo seine Spitze sich befindet. Hat sie noch nicht den Ort des Stars erreicht, so drücke sie ein wenig vor; ist sie schon über die Stelle hinausgegangen, so ziehe sie ein wenig zurück: bis sie mit dem Star in gleicher Höhe sich befindet.

Hast du dies getan, so hebe die Handhabe (den Stiel) der Nadel langsam (nach oben): dann senkt sich ihre Spitze. Höre nicht auf, dies zu tun mit dem Schwanz der Nadel, solange es notwendig ist, und gib acht, daß der Star in die Tiefe hinabsteigt.

Ist derselbe schwierig, indem er immer wieder zurückkehrt, wenn du ihn niedergedrückt hast, so treibe ihn hin zu den Seiten, wo es dir leicht ist, bis der Kranke dann sofort sieht. Wenn du dann fertig bist, so ⟨ziehe die Nadel aus.⟩"[3]

Wir haben also eine durchaus eindeutige und vollständige Beschreibung des Star-Stichs. Jeder geübte Wundarzt könnte und kann danach die Operation ausführen. Unentschieden bleibt allein, ob man den Einstich in der Höhe der Pupille oder etwas tiefer anlegen soll: das hat der Verfasser offenbar für gleichgültig gehalten. Bemerkenswert ist das individualisierende Prüfen und Herstellen der Nadel-Länge.

Antyllos war ein großer Chirurg. Von den Arabern wird er gelegentlich als „der griechische Augenarzt" bezeichnet.

Ich kann die kostbaren Blätter aus al-ḥāwī nicht beiseite legen, ohne die Übersetzung der auf die Star-Ausziehung bezüglichen Stelle[4] hinzuzufügen:

---

[1] Meine Übersetzung von indumenta war richtig. Im Arabischen steht rummanāt, d. h. Schalen, Futterale.

[2] qarni, steht nach dem Muster der Griechen für Lederhaut.

[3] In unsrer Handschrift fehlen die dem lateinischen „extrahatur instrumentum foris" entsprechenden Worte. — Auf die Wiedergabe der Nachbehandlung verzichte ich und verweise auf „Geschichte der Augenheilkunde bei den Arabern", S. 213.

[4] Vgl. Geschichte der Augenheilkunde bei den Arabern, S. 230.

„Anṭilīš. Und Leute haben gespalten den unteren Teil der Pupille und den Star herausgeführt. Und er sagt: Dieses ist möglich bei dem dünnen Star; aber bei dem dicken ist es nicht möglich, weil die Eiweiß-Feuchtigkeit mit diesem Star herausfließen würde.

Und andre Leute haben hineingeführt in die Durchbohrungs-Stelle eine gläserne Röhre und haben gesaugt; und da haben sie die Eiweiß-Feuchtigkeit mit ausgesaugt."

Also Cod. Esc. hat „Stelle der Duchbohrung (al-qadḥ)"; Salāḥ-ad-dīn (Cod. Paris), der aus al-ḥāwī zitiert, „Stelle der Nadel (miqdaḥ)"; ebenso Ḫalīfa; endlich Saḍilī, der nicht nach Rāzī, sondern nach Manṣūr zitiert: „Ich habe Leute gesehen, welche an Stelle der Nadel eine Röhre aus Glas eingeführt haben, nach Zurückziehen der Nadelspitze."

Diese verschiedenen Lesarten sind unwesentlich.

Sicher ist, was ich behauptet, daß der Satz vom Ausziehen durch Rāzī dem Antyllos zugeeignet wird. Den Satz vom Aussaugen betrachte ich als eine Hinzufügung des Rāzī, vielleicht aus Manṣūr.

227. Der Star-Stich der Inder. Deutsche med. Wochenschr. 1894. (Ins Englische übersetzt in Indian medical Gazette, Calcutta, Juni 1894.)

227a. Der Star-Stich der Inder. C.-Bl. f. A. 1908, S. 2—9.

Vorbemerkung. Da meine Geschichte der Augenheilkunde im Altertum, die 1899 im XII. Bande des Handbuchs der gesamten Augenheilkunde erschienen war, bereits vollkommen vergriffen und eine neue Ausgabe nötig geworden; so habe ich selbstverständlich bei der Bearbeitung der letzteren alle Fortschritte der Wissenschaft, welche uns in diesen letzten Jahren zuteil geworden, nach Möglichkeit zu benutzen versucht. Hierher gehören für das Gebiet der Heilkunde des alten Indiens insbesondere die Werke von zwei Landsleuten, des Prof. Julius Jolly in Würzburg und des Dr. Rudolf Hoernle:

1. Grundriß der indo-arischen Philologie und Altertumskunde, begründet von G. Bühler, III, 10, Medizin, von Julius Jolly, Straßburg, 1901. (140 S.)

2. Studies in the medicine of ancient India. Part. I. Osteology or the bones of the human body by A. F. Rudolf Hoernle, C. J. E., Ph. D. (Tübingen), Hon. M. A. (Oxford), late Principal, Calcutta Madrasa. Oxford, 1907. (252 S.)[1]

[1] Eine Augenheilkunde der alten Inder hat uns Hoernle versprochen. Wir sehen dem Werk mit Spannung entgegen.

I. Die alten Sanskrit-Schriften über Heilkunde.

Indien war den Alten das Land der Märchen und Wunder und ist es auch noch heute für uns. Die Inder sind das ungeschichtlichste Volk gewesen. So ist es geschehen, daß die alten, bis auf unsre Tage gekommenen Sanskrit-Bücher über Heilkunde im 19. Jahrhundert von einigen europäischen Forschern (Vullers, Hessler) bis gegen das Jahr 1000 vor unsrer Zeitrechnung zurückgeschoben wurden, während andre (Lassen) sie in die zweite Periode der Sanskrit-Literatur, um 500 vor u. Z., versetzten, und noch andre (Wilson) ihnen eine spät-mittelalterliche Entstehung zuschrieben. Erst in den letzten Jahren ist durch die bedeutenden Sanskrit-Forscher J. Jolly und Rudolf Hoernle Klarheit geschaffen worden. Ihnen folge ich in meiner Darstellung und muß ihnen getreulich folgen.

Drei Systeme der Heilkunde in Sanskrit-Sprache sind vorhanden, das von Ātreya, von Suśruta und von Vāgbhata.

1. Ātreya war ein Arzt, hatte nach der Überlieferung sechs Schüler und beauftragte jeden derselben, seine Lehre in einem Lehrbuch (saṁhitā, Sammlung) niederzuschreiben. Danach hätten wir sechs Lehrbücher zu erwarten, die in den wesentlichen Punkten übereinstimmen; aber nur zwei sind bekannt. Das eine von Bheḍa (Bheḍa saṁhitā) ist zurzeit nur in einer Handschrift, etwa vom Jahre 1650 unsrer Zeitrechnung, bekannt und stimmt mit dem Lehrbuch von Caraka in der Anordnung überein.

Das zweite, Agniveśa saṁhitā, ist zwar noch im 11. Jahrhundert u. Z. vorhanden gewesen und von einem Erklärer erwähnt worden, aber nicht auf unsre Tage gekommen. Heutzutage besitzen wir nur diejenige Redaktion, welche ein späterer Arzt aus Kashmir, Caraka, unternommen. Dieser hat aber sein Werk nicht beendigt.

Das letzte Drittel hat, wiederum einige Jahrhunderte später, ein andrer Arzt aus Kashmir, Dṛiḍhabala, hinzugefügt, wozu er nach eigner Angabe verschiedene ärztliche Werke benutzte, namentlich auch den Grundriß von Vāgbhata I und die Pathologie (nidāna) von Mādhava; aber D. hat auch den von Caraka verfaßten Teil berichtigt. Die Erklärer des 11. und 13. Jahrhunderts u. Z. sprechen von einer Kashmir-Rezension auch des größeren ersten Teils von Caraka's Werk. Heutzutage ist in Indien Dṛiḍhabala's Anteil an dem Werk vergessen, man nennt dasselbe Caraka saṁhitā.

In alten Gesetzbüchern sind noch Spuren einer dritten ärztlichen Darstellung von Ātreya's Lehre nachweisbar; doch ist der Name dieses seines dritten Schülers unbekannt.

2. Suśruta war, im Gegensatz zum Arzt Ātreya, ein Wundarzt. Er schrieb ein Lehrbuch (saṁhitā) der Heilkunde (āyurveda), aber behandelte darin hauptsächlich nur die Wundarznei-Kunst, die (mitsamt der Augenheilkunde) dem Werk von Caraka gänzlich fehlt. Suśruta's Buch schien unvollständig; einige Zeit nach ihm hat ein Unbekannter eine Ergänzung (uttara-tantra) dazu geschrieben, worin auch die kleine Chirurgie (sālākya von śalāka, spitzes Instrument, besonders zum Durchbohren der Augenhäute,) und darin als Hauptteil die Behandlung der Augenkrankheiten vorkommt. Somit ist der Star-Stich nicht von Suśruta, sondern von seinem Ergänzer beschrieben. (Hoernle schließt daraus, daß diese Operation zu Suśruta's Zeiten noch unbekannt gewesen. Natürlich kann man das Gegenteil nicht beweisen.) Der ursprüngliche Verfasser dieser Sammlung wird gelegentlich von indischen Erklärern als S. der ältere (vṛddha Suśruta) bezeichnet.

3. Vāgbhata, der schon die vervollständigte Sammlung von Suśruta, aber noch die unvollständige von Caraka benutzte, schrieb ein Compendium (Auszug) der achtgeteilten Wissenschaft (Aṣṭāṅga Saṁgraha). In die Lehre von den Augenkrankheiten führte er einige Veränderungen ein.

Auf Grund dieses Werkes schrieb ein Namensvetter von jenem Compendium der Essenz der achtgeteilten Wissenschaft (Aṣṭāṅga hṛdaya saṁhitā). Der Verf. des erstgenannten Werkes wird mitunter von indischen Erklärern als V. der ältere bezeichnet.

Soweit ist alles übersichtlich und einfaches Ergebnis aus dem Studium der vorhandenen Sanskrit-Handschriften und Drucke ärztlichen Inhalts.

Die erwähnten Sanskrit-Gelehrten, Jolly und Hoernle, haben sich durch diese Klarstellung ein großes Verdienst um die Geschichte der Heilkunde erworben. Aber, sowie wir zur Zeitbestimmung übergehen, beginnen die Schwierigkeiten. Das gilt ja für die ganze indische Literatur-Geschichte.

Zufolge der ärztlichen Überlieferung der Inder hat die Kenntnis der Heilkunde einen zwiefachen Ursprung. Einerseits ward sie vom Gott Indra dem Weisen Bhāravādja und von diesem an Ātreya überliefert. Andrerseits kam sie von Indra zu Dhavantari und von diesem zu Suśruta. Ātreya, der Arzt, und Suśruta, der Wundarzt, werden als Begründer der Heilwissenschaft angesehen. Vor ihnen gab es nur Medizin-Männer, welche Heilkunde als Zauberei betrieben; die Quelle ihrer Kenntnis ward als übernatürlich betrachtet.

Nach einer nichtärztlichen indischen Überlieferung, die in den Jātaka, den Legenden von den Geburten Buddha's aufbewahrt ist,

gab es zur Zeit Buddha's in Indien zwei Sitze des Lernens, wo alle Wissenschaften, einschließlich der Heilkunde, gelehrt wurden von weltberühmten Professoren: Kāsī (Benares) im Osten, Takṣaśila im Westen. In der letztgenannten Universität war kurz vor Buddha der erwähnte Ātreya Lehrer der Heilkunde; unter ihm hatte der berühmte und hochbezahlte Jīvaka, Buddha's Zeitgenosse, studiert.

Als Suśruta's Lehrer wird Kāśīrāja, d. h. König von Kāśī, überliefert. Den Ursprung der Augen-Operationen verlegt die indische Überlieferung nach dem Osten des Landes. Suśruta kannte die Lehren von Ātreya; ein sekundäres vedisches Werk, das in das 6. Jahrhundert vor unsrer Zeitrechnung hineingehört, kennt Suśruta's Lehren: folglich muß Suśruta wohl ein jüngerer Zeitgenosse von Ātreya gewesen sein.

Caraka war nach buddhistischer Überlieferung der Arzt des berühmten Königs Kanishka, dessen Zeitalter noch nicht genau feststeht: die Meinungen schwanken zwischen dem 1. Jahrhundert vor u. Z. bis zum 3. Jahrhundert nach u. Z. Hoernle setzt ihn um 125—150 nach u. Z.

Die Vervollständigung von Suśruta's Werk wird dem Nāgārjuna, gleichfalls einem Zeitgenossen von Kanishka, zugeschrieben. Somit wären die Werke von Agniveśa und Suśruta zu gleicher Zeit ergänzt und neu herausgegeben.

Vāgbhata I ist später, als Suśruta und Caraka, nach der Überlieferung und nach seiner Benutzung der Werke dieser seiner beiden Vorgänger; er gehört in den Anfang des 7. Jahrhunderts nach u. Z. Der buddhistische Pilger Itsing (675—685 n. Chr.) erwähnt, daß die acht Teile der Heilkunde früher gesondert bestanden und letzthin durch einen Mann ausgezogen und in ein Bündel vereinigt seien. Das paßt auf saṁhagra (Auszug), Summarium. Mādhava, Dṛiḍhabala und Vāgbhata II müssen zwischen dem 7. und 11. Jahrhundert gelebt haben.

76 Augenkrankheiten zählt Suśruta II, Vāgbhata I hingegen 94; Vāgbhata II nimmt die Liste von Vāgbhata I an.

II. Die Urgeschichte des Star-Stichs zu ergründen, ist eine der wichtigsten Aufgaben der Geschichte der Augenheilkunde.

Die Übersetzung des Star-Stichs in Suśruta saṁhitā (VI, 17), welche ich Herrn Prof. Gustav Oppert in Berlin, vormals Professor an der Universität Madras in Ostindien, zu verdanken hatte, lautet folgendermaßen:

„Ich werde nun die ärztliche Behandlung für die Heilung beim phlegmatischen Katarakt (Linganasa) besprechen, falls die im Auge befindliche Krankheit nicht die Form eines Halbmondes, Schweißtropfens oder einer Perle hat, fest oder ungleich, dünn in der Mitte oder streifig, sehr scheinig oder schmerzhaft oder ganz rot aussieht.

Nachdem der Sachverständige bei weder zu heißer noch zu kalter Witterung die beiden weißen Teile von dem Schwarzen (im Auge) des eingeölten und schwitzenden, gebundenen, sitzenden, seine eigne Nase gerade ansehenden (Patienten) von dem äußeren Augenwinkel her gelöst und die beiden vom Adernetz freien Augen gut geöffnet hat, möge der Arzt dann sorgfältig, aber entschlossen, weder oberhalb noch unterhalb der beiden Seiten an der von der Natur gemachten Öffnung (Pupille) mit einer Lanzette, welche eine einem Gerstenkorn ähnliche Spitze hat, und die er mit dem Mittelfinger, Zeigefinger und Daumen fest in der Hand hält, mit der rechten Hand das linke und mit der linken das andre (rechte Auge) durchstechen. Unmittelbar darauf stellt sich ein Wassertropfen und gleichfalls ein Geräusch beim Durchstich ein.

Der Kundige soll dann, nachdem er nun die durchstochene Stelle mit Frauenmilch benetzt hat, gleichviel ob der Krankheits-Stoff fest oder beweglich ist, das Auge von außen schwitzen lassen. Nachdem er dann eine Lanzette mit windzerstörendem Hanf gehörig befestigt hat, möge er mit der Lanzetten-Spitze die Pupille ritzen. Wenn er dann den vom Schneidenden an der andren Seite des Auges befindlichen Nasenflügel zuhält, muß der im Augapfel entstandene Schleim durch Aufziehen der Nase entfernt werden. Leuchtet nun das Auge wie eine wolkenlose Sonne, oder ist es frei von Schmerzen, so darf man es als gut geritzt ansehen. Wenn dann Formen erkannt (gesehen) werden, nehme er die Lanzette langsam weg, und bedecke, nachdem er das Auge mit geschmolzener Butter beschmiert hat, dasselbe mit einer Bandage von Zeug. — Die Übersetzung ist nach der Kalkutta-Ausgabe von 1835—1836, Bd. II, S. 343, 344 angefertigt.

Die in Dr. Hugo Magnus' Geschichte des grauen Stars auf Seite 178 und 179 enthaltene Übersetzung der Star-Operation von Prof. Weber in Berlin ist genau und zuverlässig, das Original ist aber an vielen Stellen dunkel."

„Die gewöhnlichen Ausdrücke für Star im Sanskrit sind:

1. Linga nāsá = Wesens-Verlust.[1]
2. Mantha, von math, quirlen.
3. Netrapatala, Bedeckung des Auges."

[1] Lingam, das Sein (auch der Phallus, als Symbol der Naturkraft). Nāsá, Verlust, verwandt mit *νέκυς*, *νόσος*, nex, nocere. (Ebenso Curtius, Etym. S. 162.)

Aus der „Quint-Essenz der acht Teile der Medizin" (aṣṭāṅgahṛdaya saṁhitā) von Vāgbhata II, die zu Bombay öfters (1880, 1891, 1900, 792 S.) gedruckt ist, hat J. Jolly die folgende Beschreibung des Star-Stichs übersetzt, — die ihm einfacher und klarer erscheint, als die in den Übersetzungen von Stenzler bei Haeser (S. 32), von Weber bei Magnus und von Oppert in der ersten Auflage meiner Geschichte der Augenheilkunde im Altertum vorliegende Beschreibung des Suśruta.

„Bei mittlerer Temperatur, auf einem hellen Platz, am Vormittag, lasse sich der Arzt auf einer Bank, die so hoch, wie sein Knie ist, gegenüber dem Patienten nieder, der sich gewaschen und gegessen hat und gebunden (auf dem Boden) sitzt. Nachdem er mit dem Hauch seines Mundes das Auge des Kranken erwärmt, es mit dem Daumen gerieben und in der Pupille die gebildete Unreinigkeit erkannt hat, nehme er, während der Kranke auf seine Nase blickt und fest am Kopf gehalten wird, die Lanzette (śalākā) mit dem Zeigefinger, Mittelfinger und Daumen fest in die Hand und führe sie ein in Richtung nach der Pupille hin[1], auf der Seite, $^1/_2$ Fingerbreite vom Schwarzen und $^1/_4$ Fingerbreite vom äußeren Augenwinkel, indem er sie nach oben hin und her bewegt. Er durchbohre das linke Auge mit der rechten Hand oder das rechte mit der linken. Hat er richtig gestochen, so gibt es ein Geräusch und ein Wassertropfen fließt schmerzlos aus.

Den Kranken ermutigend, benetze er dann das Auge mit Frauenmilch, hierauf ritze er mit der Spitze der Lanzette die Pupille, ohne wehe zu tun. Sodann stoße er allmählich den Schleim nach der Nase zu, wo der Kranke ihn durch Aufziehen in die Nase beseitigen muß. Gleichviel, ob das Kranke fest oder beweglich ist, erhitze er das Auge von außen. Kann der Kranke die Gegenstände sehen, so ziehe der Arzt die Lanzette langsam heraus, lege eingefettete Baumwolle auf die Wunde und lasse den Kranken mit verbundenem Auge liegen."

In der ersten Auflage meiner Geschichte (1899) konnte ich meine schmerzliche Enttäuschung über den Inhalt der Übersetzung aus Suśruta nicht unterdrücken, zumal daselbst, als zweiter Akt, geschrieben stand: „den Augapfel ritzen". Ich fügte hinzu:

„In dem obigen Texte des Suśruta kann man beim besten Willen die Beschreibung der in Indien heutzutage ausgeführten Star-Operation (Durchstechen der Lederhaut mit einer Lanzette, Nieder-

[1] Gedruckt hat Prof. Jolly „in die natürliche Öffnung (Pupille) ein". Auf meine Anfrage, ob nicht der locus inanis des Celsus gemeint sein könnte, hat er in einem Schreiben, das er am 13. März 1902 an mich zu richten die Güte hatte, geändert „in der Richtung nach der Pupille hin". (Daivanhidra, natürliche Öffnung.)

drücken des Stars mit einer vorn abgestumpften Nadel) nicht finden, sondern nur ahnungsweise vermuten.

Allerdings ist der zweite Akt nicht ganz fortgelassen, wie Haeser und nach ihm Hirsch[1] annimmt; aber er ist doch nur eben angedeutet.

Das Aufziehen des Schleims mit der Nase ist eine aus den humoralpathologischen Anschauungen hervorgegangene Zutat, mit der wir uns schon abfinden können.

Auch Dr. Breton[2], der in unsrem Jahrhundert die Operation öfters in Ostindien von den einheimischen Star-Stechern ausführen sah, erwähnt ausdrücklich, daß nach Beendigung der Operation der Operierte einigemal die Luft kräftig durch die Nase ausstoßen mußte.

Wise[3] beschreibt den zweiten Akt der altindischen Star-Operation folgendermaßen:

Then introduce a blunt probe, with a flat surface near its extremity, with which detach the capsule and depress the cataract.

Woher er diesen Text genommen, weiß ich nicht. Mit Suśrata's Worten stimmt er nicht überein."

Aber, nachdem ich inzwischen die arabische Augenheilkunde kennen gelernt, sind mir die Texte der Inder klarer geworden; ich fühlte mich zu einer Hypothese ermutigt, die sich als fruchtbar erwiesen.

Erstlich lernen wir aus der (persisch geschriebenen) Augenheilkunde des Zarrīn-dast (Geschichte der Augenheilkunde § 270, S. 60) vom Jahre 1088 u. Z., daß derselbe eine besondere Methode des Star-Stichs den Indern zuschreibt.[4] Zweitens gewinnen wir aus dem „Buch vom Genügenden in der Augenheilkunde" von Ḫalīfa aus Syrien (um 1266 u. Z., § 272, I und § 282, S. 199 und 202) die Kenntnis von der Gerstenkorn-Lanzette, zum Eröffnen der „Bindehaut" vor der Star-Operation.

Meine Vermutung ging nun dahin, daß, nachdem der Einstich als erster Akt der Operation beschrieben worden, der zweite Akt das Ritzen der Pupille (d. h. in Wirklichkeit der Star-Hülle) bedeuten soll, nicht „Ritzen des Augapfels"; zumal ebensowohl in semitischen Sprachen wie im Griechischen das Wort, welches Pupille

[1] S. 241.

[2] Transact. of the med. and phys. society of Calcutta, Vol. II, 1826. Übersetzt in Hecker's Litt. Annalen d. gesamten Heilk., Bd. XI, Berlin 1828.

[3] Review of the hist. of med. by Thomas A. Wise, London 1867, II. Band, S. 216.

[4] Daß dabei ein für uns unerklärlicher Fehler in den Text gekommen, habe ich angemerkt.

bedeutet, gelegentlich für Augapfel gesetzt wird. Diese Vermutung hat sich als richtig erwiesen, wie mir Herr Prof. Jolly bestätigt.

Würzburg, 8. Dezember 1907.

Ihre freundliche Anfrage beeile ich mich zu beantworten und freue mich, daß dies in bejahendem Sinne geschehen kann. Der von mir S. 114, Z. 8 v. u. mit Augapfel wiedergegebene Ausdruck kann auch ganz gut mit Pupille übersetzt werden. Es heißt im Text: netramaṇḍalam, wörtlich „Augenkreis". In dem gedruckten Kommentar des Aruṇadatta (13. Jahrhundert) wird dieses netramaṇḍalam erklärt mit dṛṣṭimaṇḍalam „Pupillenkreis". dṛṣṭi heißt das Auge, aber auch speziell die Pupille, also wie das von Ihnen erwähnte ὄψις. netra ist mir sonst allerdings nur als Bezeichnung des Auges bekannt, doch wird der stets gut unterrichtete Kommentator wohl Recht haben. Von den andren, noch ungedruckten Kommentaren habe ich zurzeit keine Handschriften hier, es gibt deren mehrere in London. J. Jolly.

17. Dezember 1907. Bei Suśruta (VI, 17) steht: dṛṣṭimaṇḍalam, also die Lesart, welche der Kommentator des Vāgbhata als Erklärung gibt. J. Jolly.

Foes. Oecon. Hippocr., Genevae 1672, S. 287: ὄψις ..... pupillam significat ... interdum totum oculum indicat.

Preuß (Das Auge in Bibel und Talmud, 1896, I.): galgal, die Pupille, bisweilen das Auge.

Somit steht bei Suśruta eine allerdings unvollkommene Beschreibung des Star-Stichs, mit zwei Instrumenten, einer Lanzette, die den Augapfel eröffnet, und einer zweiten, die den Star ritzt; während die eigentliche Niederlegung mehr der Beihilfe der Kranken, durch Schnauben, als dem drückenden Instrument zugeschrieben wird. Auch wird die zweite Lanzette mit Hanf oder Baumwolle umwickelt, nicht die erste, wie bei Arabern (Gesch. d. Augenheilk. XIII, S. 218) und bei einigen der indischen Pfuscher unsrer Tage (XIII, S. 208): während andre von den letzteren beide Instrumente umwickeln. (Vgl. § 19.) Bei Vāgbhata ist aber auch die Niederlegung des Stars durch den Wundarzt angedeutet: „Ritze mit der Spitze der Lanzette die Pupille, ohne wehe zu tun; sodann stoße allmählich den Schleim nach der Nase zu, wo der Kranke ihn durch Aufziehen in die Nase beseitigen muß." Das Schnauben des Kranken ist hier nur Hilfstätigkeit. Die Vorschrift „nicht wehe zu tun" bezieht sich offenbar, wenn es auch nicht gesagt ist, auf Vermeiden der Regenbogenhaut. In diesem Text vermisse ich die Andeutung von zwei Instrumenten. Bei der Kürze des Textes, der wohl mündliche Erläuterung des Lehrers voraussetzt, wage ich nicht zu entscheiden, ob der Verf. dies wirklich so gewollt hat.

Jedenfalls ist jetzt schon Übereinstimmung zwischen der alten Lehre und der neueren Kunst-Übung in Indien wenigstens angebahnt.

Schluß-Bemerkung. Also die Beschreibung des Star-Stichs bei Suśruta II und Vāgbhata II ist etwas besser, als man bisher angenommen. Man muß auch berücksichtigen, daß dieselbe aus Versen und Prosa zusammengesetzt, und daß der Text, namentlich bei Suśruta, sehr schlecht überliefert ist.

Aber die Abfassung der uns vorliegenden Texte ist weit jünger, als man meistens angenommen: der von Suśruta darf nicht weit über den Beginn unsrer Zeitrechnung, der von Vāgbhata nicht über das 7. Jahrhundert derselben zurück verlegt werden.

Die Vermutung, daß der Star-Stich bei den Indern erfunden sei, hat bisher durch die neueren Forschungen weder eine Bestätigung noch eine Widerlegung erfahren.

228. Zur Geschichte der Star-Operation. C.-Bl. f. A. 1906, S. 133—135.

Meine letzte Anwesenheit in Paris (April—Mai 1906) habe ich dazu benutzt, um in der ebenso reichen wie liberal verwalteten Bibliothèque Nationale die berühmte lateinische Handschrift Nr. 6912 einzusehen, welche die von dem jüdischen Arzt Farrag angefertigte lateinische Übersetzung des Kitāb al-ḥāwī (Continens) von Rāzī enthält. (Vgl. meine Geschichte der Augenheilkunde bei den Arabern, S. 23.) Der Kodex ist wahrscheinlich das Widmungs-Exemplar an König Carl von Anjou (1279): die Miniatur oben auf der ersten Seite zeigte den beturbanten Farrag, wie er sitzend einem knieenden Diener das Buch überreicht und gegenüber den König auf dem Throne, wie er von demselben wiederum knieenden Diener die Handschrift in Empfang zu nehmen geruht. Der Kodex ist vortrefflich geschrieben und sorgfältig korrigiert.

Am meisten interessierte mich die Star-Operation. „Unter den Wundärzten, die Rhazes anführt, kommt ein gewisser, sonst unbekannter Lathyrion[1] vor, der nach Antyllus' Methode den Star auszog." So heißt es in K. Sprengel's G. d. Chir., Halle 1805, S. 52. Um diesen Lathyrion entbrannte ein Kampf, wie um den Leichnam des Patroklos.

Hasner (Klin. Vortr. III, 1866, S. 286) läßt ihn um 100 n. Chr. leben; gibt aber als möglich zu, (in seiner Streitschrift gegen A. von Graefe, phakol. Studien, 1868, S. 10,) „daß er doch später, als wirklich angenommen wird, gelebt hat". A. v. Graefe (Klin. Monatsbl. 1868, S. 5) erklärt die Lebenszeit von Lathyrion für höchst ungewiß. Haeser (Gesch. d. Med. I, S. 524, 1875) vermutet „Satyrion für Latyrion" und glaubt (Jahresb. d. Medizin 1868, I, S. 245), daß

[1] Schon Haller (Bibl. chir. I, S. 112, 1764) hat „Latyrion, de cataractae depositione".

„Lathyrion, dem Antyllus die Erfindung der Extraktion zuschreibt, sehr wohl vor Plinius (zwischen Plinius und Celsus) gelebt haben kann; hiernach spricht alles für Hasner's Deutung".

H. Magnus beschäftigt sich (in seiner Geschichte des grauen Stars, S. 237—238, 1876) mit dem „berühmten Zitat des Latyrion". A. Hirsch (Klin. Monatsbl. 1869, S. 282—288) widmet dem Latyrion eine längere Erörterung, verwirft die Schreibart Lathyrion und sagt: „wir sind nur zu der Erklärung berechtigt, daß er vor dem 9. Sec. gelebt hat".

In seiner Geschichte der Augenheilkunde (S. 291, 1877) kommt A. Hirsch auf die „sonst übrigens ganz unbekannte Persönlichkeit" des Latyrion zurück und vermutet, daß er entweder von der Star-Niederdrückung spricht, oder daß die Stelle defekt ist.[1]

„Latyrion lebte wahrscheinlich im 3. Jahrh., vor Antyllus": so heißt es in der engl. Ausgabe der Geschichte der Heilkunde, von J. H. Baas, 1889, S. 178. Iwan Bloch (Handbuch d. Gesch. d. Med. 1902, I, S. 488) legt dem Latyrion (Satyrion) die Kenntnis der Star-Ausziehung bei. L. Leclerc (Hist. de la méd. Arabe, 1876, I, S. 261) gibt keine Aufklärung, obwohl er doch den arabischen Urtext eingesehen.

Ich selber habe, in meiner Geschichte der Augenheilkunde bei den Griechen, des Latyrion gar nicht gedacht, da er von keinem Griechen überhaupt nur erwähnt wird. Auf gräßliche Verstümmelung der griechischen Namen im lateinischen Continens mußte ich ja gefaßt sein. Aber, als durch kurze Übung mir die Form der einzelnen Buchstaben im Kodex 6912 geläufig geworden, und ich nun „das berühmte Zitat des Latyrion" aufsuchte, fand ich (auf Fol. 77) ganz deutlich und leicht erkennbar: Catityrion dixit.

Also Latyrion hat nicht im ersten und nicht vor dem 9. Saeculum, er hat überhaupt nicht gelebt. Catityrion ist die richtige arabische Schreibart[2] für *κατ' ἰητρεῖον*, in der Werkstatt des

[1] Das erstere ist richtig, das letztere zu verwerfen.

[2] Der arabische Text lautet (nach photographischer Wiedergabe der betreffenden Stelle aus Cod. Escor. 806, fol. 158 v.): Gālīnūs fī qāṭiṭrīun. Das heißt: Galenos im *κατ' ἰητρεῖον*. — Die folgende Anmerkung, welche meine Ansicht bestätigt, verdanke ich Herrn Privatdozent Dr. E. Mittwoch: „Da die kurzen Vokale in der Handschrift nicht geschrieben sind, so kann man nicht mit Sicherheit sagen, welcher Vokal nach dem zweiten ṭ zu setzen ist. Das eine ist sicher, daß ein Vokal zwischen ṭ und r gesprochen werden muß, da im Arabischen, wie in allen semitischen Sprachen, eine Buchstabenfolge īṭr unmöglich ist. Der Hilfs-Vokal ist meist wohl ein i." Ich bin in der Lage, aus dem arab. Urtext (al-ḥāwī, Cod. Escor. 806, fol. 158) von dem so viel besprochenen Zitat die wörtliche Übersetzung hier anzuschließen: „Es sagt Galenos im ‚ärztlichen Zimmer': Siehe, der Operierende muß festhalten den Star unter der Nadel eine Zeitlang an der Stelle, an welcher er ihn niederdrücken will, bis er festklebt an dieser Stelle." [Beiläufig bemerkt, der Übersetzer aus dem Griechischen ins Arabische hat *η* wie i, *ει* wie ī ausgesprochen.]

Arztes, — das bekannte Schriftchen aus der hippokratischen Sammlung, bzw. Galen's Kommentar dazu. (Übrigens scheinen die Araber vollständiger ausgearbeitete Erläuterungen zu dieser Schrift besessen zu haben. Einige Zitate der Araber aus derselben vermag ich in dem griechischen Text, Galen XVIII, nicht aufzufinden.)

Eine so humoristische Lösung der Latyrion-Frage hatte ich selber nicht vermutet, obwohl ich ja von den „lateinischen Arabisten" an Schlimmes gewöhnt war. Übrigens steht gleich darauf in dem Kodex statt des unverständlichen acuitas visus der beiden gedruckten Ausgaben des Continens ganz richtig und mit dem arabischen Urtext übereinstimmend acuitas ejus (sc. instrumenti). Vgl. C.-Bl. f. A. 1906, S. 98, Anm. 5.

228a. Zur Geschichte der Star-Ausziehung. C.-Bl. f. A. 1890, S. 198, und 1894, S. 125.

228b. Die ältesten Abbildungen der Star-Operation. C.-Bl. f. A. 1906, S. 363—367. (Vgl. Gesch. d. Augenheilk. § 375.)

228c. Eine Richtigstellung zur Geschichte der Star-Operation. C.-Bl. f. A. 1907, S. 158—160. (Vgl. Gesch. d. Augenheilk. XIV, I, S. 228.)

229. Die Aussaugung des Stars, eine Radikal-Operation der Araber. C.-Bl. f. A. 1904, S. 225—235.

230. Die anatomischen Abbildungen vom Auge bei den Arabern. C.-Bl. f. A. 1904, S. 292—296.

230a. Die Instrumente der arabischen Augenärzte. C.-Bl. f. A. 1904, S. 161—173. (Zu 229, 230, 230a vgl. Gesch. d. Augenheilk. § 284 und 584, § 278, § 282.)

231. Zur Geschichte der Pupillen-Bildung. C.-Bl. f. A. 1892, S. 2—5. (Vgl. Gesch. d. Augenheilk. § 341.)

232. Zur Geschichte der Seh-Proben. C.-Bl. f. A. 1894, S. 320. (Vgl. Gesch. d. Augenheilk. § 542.)

233. Geschichtliche Bemerkungen über Bindehaut-Eiterung der Neugeborenen. C.-Bl. f. A. 1894, S. 40—42. (Vgl. Gesch. d. Augenheilk. § 248.)

234. Über das Erinnerungsbuch des Ali ben Isa. Janus, VIII, X, 15. Okt. 1903.

235. Über das Gesetzbuch des Hamurabi. Berl. klin. Wochenschr. 1903, Nr. 23. (Nicht Star, sondern Tränenfistel-Operation ist gemeint.)

236. Ein gallisch-römischer Kollyrien-Stempel. Med. Woche, 21. Nov. 1904.

237. Ein abgeschriebenes Lehrbuch der Augenheilkunde. C.-Bl. f. A. 1910, S. 2—14.

238. Zum Leipziger Augendurchschnitts-Bilde aus dem Ende des XV. Jahrhunderts. K. Sudhoff's Archiv d. Gesch. d. Med. I, 3—4.

239. Des Rätsels Lösung. (Zuccarum nabeti.) Mitt. z. Gesch. d. Med. u. Naturwiss. VI, Nr. 20, 1, 1906.

240. Eine geschichtliche Bemerkung über das Tätowieren. C.-Bl. f. A. 1906, S. 62—63.

Vor 19 Jahren habe ich im C.-Bl. f. A. (1887, S. 71) gezeigt, wie die alten Griechen Hornhaut-Flecke chemisch gefärbt, und auch hinzugefügt, daß die Griechen schon zu Herodot's und Xenophon's Zeit mechanisch tätowierte Barbaren (*ἐστιγμένους*) kennen gelernt. (Vgl. auch meine Gesch. der Augenheilkunde im Altertum, S. 385, 1899.)[1] Nachdem im Jahre 1890 aus einem Pyramiden-Grab einige von den Mimen (Schwänken) des Dichters Herondas, der um 240 v. Chr. in Kos und vielleicht in Alexandria gelebt hat, wieder auferstanden sind; finde ich in dem Schwank „Die Eifersüchtige", daß man damals in jener Gegend genau ebenso tätowiert hat, wie wir es heute wieder machen, nämlich mit Nadel und schwarzem Pigment, — allerdings nicht zu dem Zwecke, um Hornhaut-Flecke zu verdecken, sondern um Sklaven zu strafen durch unzerstörbare Inschriften auf die Stirn.[2] Es heißt in Herondae Mimiambi quartum edid. O. Crusius (Leipzig 1905, S. 46 u. 47):

Κόσιν τε μοι κέλευσον ἐλθεῖν τὸν στίκτην
ἔχοντα ῥαφίδας καὶ μέλαν. μίη δεῖ σε
ὁδῷ γενέσθαι ποικίλον. ....
.... αὐτίκ' εἰδήσει
ἐν τῷ μετώπῳ τὸ ἐπίγραμμα ἔχων τοῦτο.

[1] Das sicherste Zeugnis ist bei Herodian (im II. Jahrhundert n. Chr.), der von den Briten erzählt: *ἐστίζοντο τὰ σώματα γραφαῖς ποικίλαις καὶ ζωῶν παντοδαπῶν εἰκόσι.*

[2] [Der späte Zonaras (aus dem Anfang des 12. Jahrh.) hat (S. 118): *τὰς ὄψεις* (inimicorum) *κατέστιξε καὶ ταῖς στιγμαῖς μέλαν ἐνέχεε.* (Lex. Graec. supplet., H. v. Herwerden, II, S. 1263, 1910.)] — Freilich wurden solche „Stigmata" auch durch Einbrennen hergestellt.

„Den Kosis laß kommen, den Tätowierer, mit Nadeln und schwarzer Farbe. Du sollst auf einem Wege gesprenkelt werden.... Alsbald wird er wissen, daß er diese Inschrift auf seiner Stirn hat."

(Übrigens wird schließlich die Strafe doch erlassen.)

Das Wort στίκτης lernen wir hier zum erstenmal kennen. Es stimmt zu dem Worte στίξις, welches ich seinerzeit den Liebhabern von Fremdworten empfohlen hatte.

241. Arabian ophthalmology. Adress by special invitation, read before the Section on ophthalmology of the American medical Association at the Portland session, July 11—14, 1905. (15 S.)

242. Geschichtliche Einleitung in die Geographie des Trachoms. Berl. klin. Wochenschr. 1896, Nr. 8.

243. Die Entwicklung der Augenheilkunde im XIX. Jahrhundert. Berl. klin. Wochenschr. 1900, Nr. 3 u. 4, und Deutsche Med. I, S. 25—62, Berlin (A. Hirschwald) 1901.

244. Fünfzigjahrfeier der Erfindung des Augenspiegels. Deutsche med. Wochenschr. 1901, Nr. 48.

Zur Geschichte der Heilkunde.

245. Über die geschichtlichen Anfänge der wundärztlichen Betäubung. Deutsche med. Wochenschr. 1892, Nr. 1. (Vgl. übrigens § 489 der Gesch. d. Augenheilk.)

246. Geschichte der Ansteckungsfähigkeit der Schwindsucht. Deutsche med. Wochenschr. 1899, Nr. 21.

247. Der Prüfer von Bagdad. Berl. klin. Wochenschr. 1904, Nr. 52.

(Geschichte der japan. Heilkunde, der indischen Heilkunde s. unter den Reiseberichten.)

Reiseberichte.

248. Die Pariser Augenkliniken. Berl. klin. Wochenschr. 1876, Nr. 43.

249. Die Londoner Augenkliniken. Deutsche Zeitschr. f. pr. Med. 1877, Nr. 27—31.

250. Die 47 j. Jahresversammlung der British med. Association, Cork 1879. Berl. klin. Wochenschr. 1879, Nr. 38.

251 u. 252. Ärztliche Bemerkungen über eine Reise um die Erde. I. Einleitung. Deutschland in Japan. Geschichte der japanischen Heilkunde. Deutsche med. Wochenschr. 1893. II. Über den Star-Stich der Inder. Ebendas. 1894.

253. Die ägyptische Augen-Entzündung. C.-Bl. f. A. 1894, S. 182—183.

253a. Diskussion über den Vortrag des Herrn Kirchner: **Über das Klima und die hygienischen Einrichtungen Ägyptens.** Berl. klin. Wochenschr. vom 12. März 1906.

Herr Hirschberg: Ich glaube, wir alle sind dem Herrn Vortragenden zu großem Dank verpflichtet, daß er einen so fesselnden und auch wichtigen Gegenstand in so erschöpfender und lichtvoller Darstellung uns vorgeführt hat. Ich selber, den er in der Literatur-Übersicht freundlich genannt, bin nicht in der Lage, ihn zu ergänzen. — — — Ich möchte nur ganz kurz zwei Dinge hinzufügen: 1. Meine persönlichen Erfahrungen und 2. einige geschichtliche Erläuterungen.

Heute vor 17 Jahren weilte ich in Ägypten. Ich war dorthin gegangen, um an den Wundern der uralten Kultur und der ewigen Natur mich zu erfreuen; ferner auch, um Untersuchungen über die in Ägypten einheimische Körnerkrankheit anzustellen: mußte aber naturgemäß, wie jeder, der offenen Sinn hat, meine Aufmerksamkeit dem wunderbaren Klima des Landes zuwenden.

Das Klima Ober-Ägyptens wird ganz und gar von der umgebenden Wüste beherrscht und von der entzückend reinen Luft derselben, die man nur mit der des Ozeans vergleichen kann. Dabei besteht dort eine recht behagliche Wärme. Ich selber habe auf der Nilfahrt in Ober-Ägypten während der zweiten Hälfte des Februar Temperatur-Messungen angestellt und das Folgende gefunden. Morgens vor Sonnen-Aufgang sind etwa 12° C. vorhanden, nach Sonnen-Aufgang kommt zunächst in jeder Viertelstunde fast 1° hinzu, bis mittags 30° erreicht werden, Nachmittags selbst 33—34°; bei Sonnen-Untergang bestehen noch 30° und abends 9 Uhr noch 22. Es sind regelmäßige Temperatur-Kurven, fast ohne Schwankungen. Einige Tage waren wohl etwas weniger warm. Der Kranke hat nur morgens ganz früh und mittags während der heißesten Stunden des Tages im Hause zu bleiben.

Die zweite Haupt-Eigenschaft des oberägyptischen Klima nächst der Hitze ist die Trockenheit. Deshalb erträgt auch der Nordländer die Hitze weit leichter. Schweißbildung fehlt in dieser Jahreszeit fast vollständig. Das Durstgefühl ist gering. Ich habe einmal $6\frac{1}{2}$ Stunden in der Wüste zugebracht, von 8 Uhr morgens bis $2\frac{1}{2}$ Uhr nachmittags, teils auf dem Esel reitend, teils durch Ruinen kletternd,

ohne einen Tropfen Wassers oder irgend eines andren Getränks zu mir zu nehmen; und kann nur sagen, daß ich keinen Durst empfand und weniger das Gefühl von Anstrengung verspürte, als wenn ich in der Schweiz oder in Tirol einen Ausflug von ähnlicher Dauer machte.

Somit ist es wohl verständlich, daß ein Aufenthalt in Ober-Ägypten für Nieren- und Lungenleidende so vorteilhaft und heilsam werden kann. Ich habe selber eine Reihe von günstigen Erfahrungen gemacht. Gelegentlich befragen mich Kollegen, welche Kranke nach dem Süden senden wollen.

Aber hier paßt ein altgriechisches Dichterwort: Nicht uns zuerst erscheint das Schöne schön. Die Vorzüge des oberägyptischen Klima sind bekannt und erörtert, solange es eine ärztliche Wissenschaft gibt. Schon die hippokratische Schrift von der Luft, den Wassern und den Örtern hat bereits davon gehandelt. Doch ist leider gerade diese Stelle in den Handschriften ausgefallen. Dagegen besitzen wir bei Galenos eine Erwähnung des heißen und trockenen Klima von Ägypten und bei Oreibasios ein Lob der gesunden Ausdünstung des ägyptischen Bodens. Die merkwürdigste Stelle finde ich in der galenischen Sammlung, und zwar in der Schrift „Die Einführung oder der Arzt", welche wohl auf den eklektischen Arzt Herodotos vom Anfang des II. Jahrhunderts u. Z. zurückzuführen ist. Es heißt daselbst: „Schwindsucht ist schwer oder gar nicht zu heilen. Am meisten hilft noch die Milchkur und trockene Gegenden, wie Ober-Ägypten und Libyen."

Das Trinkwasser in Ägypten stammt aus dem Nil. Das hat uns der Herr Vortragende genau auseinandergesetzt; und bereits in der griechischen Zeit entschied ein Orakel die Streitfrage, ob eine Grenzstadt noch zu Ägypten gehöre, bejahend durch die Tatsache, daß ihre Bewohner ja des Nils Wasser tränken. Eine ungeheure Literatur gibt es über das Nilwasser. Die alten Griechen sind einig in seinem Lob. Aber es wurde damals auch besser behandelt. Galenos sagt, daß er in Alexandrien und in ganz Ägypten selber beobachtet, wie man nach Sonnen-Untergang das Trinkwasser kochte und in Tongefäße tat und diese in Fensterlöchern, dem Wind zugekehrt, die ganze Nacht hindurch abkühlte und auch während des Tages möglichst kühl erhielt. Oreibasios überliefert uns das Folgende: „Filtriert wird das Wasser durch die sogenannten Tröpfler (wie in Alexandrien) oder auch durch Filter." Es ist für mich ein Hauptzeichen der seit dem Altertum so tief gesunkenen Kultur Ägyptens, daß von diesen Vorsichten heutzutage bei dem gewöhnlichen Volk nichts mehr zu beobachten ist. Ich habe mir große Mühe gegeben, zu sehen und durch

ärztliche Freunde zu erfahren, wie das Trinkwasser heute von den ägyptischen Bauern behandelt wird. Daß es in den Städten allerdings besser steht, haben Sie ja vernommen. Ich würde aber doch niemandem raten, rohes Nil-Wasser zu trinken. Während meiner Nil-Reise und gleich darauf sind unter den 53 Reisenden unsres Nil-Dampfers 3 Fälle von schwerem Darmleiden vorgekommen, die, wie ich glaube, vom Trinken des Nil-Wassers herrührten. Dabei loben die Mohammedaner, welche Feinschmecker für Wasser sind, das Nil-Wasser ganz über die Maßen und behaupten, daß, wer einmal davon getrunken, sich ewig danach zurücksehne.

Auf den Wasserbauten, die der Herr Vortragende uns geschildert hat, beruht die Fruchtbarkeit des Landes und die Gesundheit seiner Bewohner. Diese Wasserbauten, in denen die ältesten Ägypter schon Ausgezeichnetes geleistet, wurden unter den Persern und den Ptolemäern, auch noch unter den römischen Kaisern, in guter Ordnung gehalten. Aber bereits unter den Byzantinern trat Verfall ein. Die Seldschuken begingen lächerliche Fehler, noch schlimmer machten es die Mameluken und Türken. Erst seit dem 19. Jahrhundert ist wieder Besserung eingetreten durch Mohammed Ali und seine Nachfolger, sowie durch die Engländer. Eine Tatsache verdient aber in ärztlichen Kreisen mehr bekannt zu werden: Vor etwa 900 Jahren lebte in Basra ein vornehmer Mathematiker und Arzt, Ibn al-Haiṯam, derselbe, der nach Ptolemaios zuerst wieder ein großes Werk über Optik geschrieben und zuerst nachgewiesen, daß unser Sehen auf Lichtbrechung im Auge beruht. Dieser große Gelehrte äußerte einmal, daß, wenn er in Ägypten wäre, er am Nil eine solche Einrichtung machen würde, daß die wohltätige Bewässerung jedes Jahr stattfände, das Wasser möchte reichlich oder spärlich kommen. Dies erfuhr der Herrscher von Ägypten, der Sultan Hakim, und lud ihn ein und ließ ihn mit größten Ehren durch Ägypten geleiten. Aber als jener bis zum ersten Katarakt gekommen, mußte er beschämt erklären, daß er seine Pläne nicht verwirklichen könne.

Zum Schluß möchte ich noch auf einen Gegenstand eingehen, der mein Sonderfach berührt; ich meine die in Ägypten herrschenden Augenleiden. Jedermann weiß, daß Ägypten von Augenkranken und Blinden wimmelt. Auf die geschichtliche Erforschung dieser Verhältnisse habe ich viel Zeit und Mühe verwendet und bin zu den folgenden Ergebnissen gelangt. Die alten Ägypter galten für die gesündesten und reinlichsten Menschen, während die heutigen beides nicht sind. Nicht der Schatten eines Beweises ist dafür zu erbringen, daß schon zu den Zeiten der Pharaonen, der Ptolemäer, der Cäsaren in Ägypten derjenige trostlose Zustand der Augen vorhanden gewesen,

den heutzutage der aufmerksame Reisende dort vorfindet und der Menschenfreund beklagt. Erst in dem letzten arabischen Lehrbuch der Augenheilkunde, das Šāḏilī um 1350 u. Z. verfaßt hat, finde ich die positive Angabe: „Die Leute in Ägypten haben die meisten Ophthalmien im Vergleich mit andren." ʿAmmār aus Mosul, der 350 Jahre früher in Ägypten als Augenarzt gewirkt, viele Länder gesehen und einen offenen Blick für Geographie der Augenkrankheiten besaß, erwähnt dies noch mit keiner Silbe in seinem berühmten Werke über Augenkrankheiten. Als aber der erste europäisch gebildete Arzt, Prosper Alpinus, im Jahre 1580 seinen Fuß auf ägyptischen Boden setzte, fand er daselbst einen ähnlich schlimmen Zustand der Augen, wie wir ihn noch heute beobachten. Name und Begriff der „ägyptischen Augen-Entzündung", der an die biblischen Plagen Ägyptens erinnert, erscheint erst unmittelbar nach Bonaparte's ägyptischem Feldzuge, nach dem Jahre 1800, in allen europäischen Sprachen.[1]

Übrigens muß man zwei Dinge auseinanderhalten. Erstlich die Körnerkrankheit. Diese ist ein chronisches Leiden, das fast pandemisch in Ägypten verbreitet ist und natürlich auch in der kühleren Jahreszeit besteht. Zweitens akute eitrige Entzündungen der Bindehaut, welche als Misch-Infektionen hinzutreten und teils auf dem Koch-Weeks'schen Bacillus, teils auf dem Gonococcus beruhen; diese sind während der Nil-Höhe verbreitet, also wenn europäische Kranke nicht im Lande weilen. Der europäische Kranke braucht Ansteckung nicht zu fürchten, denn diese Kontagion beruht auf Kontakt. Den kann man vermeiden. Ich rate nur, von triefäugigen Dienern, welche die Stelle von Hausmädchen dort vertreten, die Waschbecken sich nicht reinigen zu lassen, dies selber zu machen, frisch gekochtes Wasser dazu und zur Waschung des Gesichts zu verwenden; zum Auswaschen der Augen vom Wüstenstaub eine sterilisierte, dünne Zink-Lösung und sterilisierte Verband-Watte, die man beide aus Europa mitbringt, zu gebrauchen. Aber selbst ohne diese gewiß vernünftigen Vorsichts-Maßregeln wird sehr selten ein europäischer Reisender angesteckt.

254. Meine dritte Amerika-Fahrt. Med. Klinik 1905. (45 S.)

Nekrologe. (C.-Bl. f. A. — Die wichtigeren.)

Donders, 1899, S. 97 u. 126.
Jacobson, 1899, S. 269.
Otto Becker, 1890, S. 60—62.

[1] Belegstellen in meinem Buch Ägypten (1890) und in meiner Geschichte der Augenheilkunde bei den Arabern (1905).

Coccius, 1890, S. 349.
Sir William Bowman, 1892, S. 98—99.
H. v. Helmholtz, 1894, S. 258—268.
Ludwig Mauthner, 1894, S. 349.
Albrecht Nagel, Lucian Rydel, Curt Schimmelbusch, T. Inouye, 1895, S. 283—286.
J. W. Hulke, A. Waldau, 1895, S. 94—95.
Rudolf Schirmer, 1896, S. 59.
Moritz Schneller, 1896, S. 349.
Andreas Anagnostakis, 1897, S. 158.
Rudolf Berlin, 1897, S. 310.
Max Burchardt, 1897, S. 311—313. (Vgl. J. Hirschberg's Gedächtnis-Rede auf Max Burchardt, in der Gesellsch. d. Charité-Ärzte, abgedr. i. d. Charité-Annalen f. 1897, S. 356—368.)
Alfred Graefe, 1899, S. 125—127.
Poncet (de Cluny), 1899, S. 379.
Julius Samelsohn, 1899, S. 88—89.
Carl Waldhauer, 1899, S. 254.
Albert Mooren, 1900, S. 26—27.
Leopold Weiß, 1901, S. 61—63.
Henry Noyes, 1901, S. 25—27.
Richard Förster, 1902, S. 216—217.
Photinos Panas, 1903, S. 2—9.
Ernst Pflüger, 1903, S. 314—315.
Ricardo Secondi, 1903, S. 315.
Charles J. A. Gayet, 1904, S. 315.
William Alexander McKeown, 1904, S. 251.
Carl Stellwag von Carion, 1904, S. 381.
Carl Schweigger, 1905, S. 258—263.
Joseph Brettauer, 1905, S. 263—264.
Wilhelm Heß, 1905, S. 513.
Johann Hjort, 1905, S. 93.
Wilhelm Schulek, 1905, S. 93.
Pietro Gradenigo, 1905, S. 61.
Louis de Wecker, 1906, S. 91—94.
H. Cohn, 1906, S. 283—285.
Wilhelm Czermak, 1906, S. 285—286.
Friedrich Hosch, 1906, S. 28—29.
Emil von Wolfring, 1906, S. 30—31.
Jean Marie Rogman, 1906, S. 29—30.
August von Rothmund, 1906, S. 347—348.
Rudolf Schelske, 1906, S. 62.

Xavier Galezowski, 1907, S. 122—123.
Hugo Magnus, 1907, S. 123—124.
Emil Javal, 1907, S. 61.
H. Snellen, 1908, S. 30—31.
Francesco Businelli, 1906, S. 31—32.
Victor Deneffe, 1908, S. 217.
Isidor Schnabel, 1908, S. 354—356.
Simeon Snell, 1909, S. 184.
Ferdinand Karl Hotz, 1909, S. 185.
Argyll Robertson, 1909, S. 58.
Ludwig Laqueur, 1909, S. 157—158.
Carl Seggel, 1909, S. 158—159.
Marc Dufour, 1910, S. 282—284.
Georg Cuvier Harlan, 1910, S. 59.
Francesco Gosetti, 1910, S. 59.
Robert Marcus Gunn, 1910, S. 59—60.
Johann Widmark, 1910, S. 93—94.
A. Natanson, 1910, S. 94—95.
William Ilbert Hancock, 1910, S. 95.
Edwin Theodor Saemisch, 1910, S. 14—16.
N. Manolescu, 1910, S. 348.
Armand-Henry Trousseau, 1910, S. 322.
Thomas Reid, 1911, S. 155—156.
Chas. Oliver, 1911, S. 156—157.
Henry Gradle, 1911, S. 157—158.
Carlo Reymond, 1911, S. 257—259.
Paul Chibret, 1911, S. 259—261.
Hermann Knapp, 1911, S. 129—134.
Wilhelm Manz, 1911, S. 120—121.
Henry Power, 1911, S. 58—61.
Julius von Michel, 1911, S. 290.

255. Festrede auf Julius von Michel. Leipzig, Veit & Comp., 1912. (26 S.)

Carl Horstmann, 1912, S. 31.
Ludwig Bach, 1912, S. 157.
Max Emanuel Mandelstamm, 1912, S. 161—163.
Oscar Eversbusch, 1912, S. 257—261.
Ferdinand Monoyer, 1912, S. 317.
Henri Dor, 1912, S. 379—382.

Zur ärztlichen Mathematik.

256. Zur ophthalmometrischen Rechnung. Knapp's Archiv f. Augen- u. Ohrenheilk. III, 2, S. 160—162, 1874.

257. Zur Statistik der Star-Extraktion. Knapp's Arch. f. Augen- u. Ohrenheilk. IV, 1, S. 45—55, 1875.

258. Über die Anwendung der Wahrscheinlichkeits-Rechnung auf die therapeutische Statistik. Berl. klin. Wochenschr. 1877, Nr. 21.

Zur ärztlichen Sprachkunde.

259. Über die Sprache der Ärzte. Deutsche med. Wochenschr. 1892 u. Mitt. des Deutschen Sprachvereins, 1892. (Nach einem im Deutschen Sprachverein am 19. Januar 1892 gehaltenen Vortrag.)

M. H.! Über die Sprache der Ärzte möchte ich heute reden. Nicht über die Sprache aller Ärzte, denn alle vermag ich weder zu kennen, noch zu beurteilen. Meine Beispiele wähle ich sogar hauptsächlich aus meinem eignen Sonderfach, dem der Augenheilkunde, da dieses mir am besten bekannt ist.

Auch gibt es ja Ärzte, welche eine reine Sprache, nach dem Herzen unsres Vereins, sprechen und schreiben. Und der Zweck dieser Vorträge ist doch nur der, da zu bessern, wo es nötig und wo es möglich scheint.

Aber viele, ja man kann behaupten, vielleicht die meisten Ärzte schreiben und drucken heutzutage eine deutsche Sprache, die verbesserungsbedürftig ist. Damit man mich nicht tadle als einen Vogel, der sein eignes Nest beschmutzt, will ich zunächst zu erklären suchen, weshalb unsre ärztliche Sprache so schlecht geworden ist.

Obgleich es wahrscheinlich bei den alten Deutschen eine gewisse Heilkunst, namentlich für Wunden und äußere Schäden, gegeben hat, ist doch die wissenschaftliche Behandlung dieses Gegenstandes erst in geschichtlicher Zeit, nach der Völkerwanderung, von den Römern im weiteren Sinne den Deutschen übermittelt worden. Und die Römer selber, auf andren Gebieten groß, waren in den Wissenschaften überhaupt und in der Heilkunde ganz besonders nur die gelehrigen Schüler der Griechen. Inwiefern endlich die Griechen hierin wiederum der urwüchsigen Bildung der Ägypter zinspflichtig gewesen, das zu untersuchen, würde uns von unsrer Aufgabe abführen.

Wie beherrschend aber der Einfluß der römisch-griechischen Sprechweise auf unsrem Gebiete sich gestaltet hat, dafür haben wir in dem Hauptbegriff der Augenheilkunde, dem Star, ein altes, seit drei Jahrhunderten vielfach erörtertes und höchst merkwürdiges Beispiel. Der erste deutsche Arzt, der über den Star wissenschaftlich und deutsch geschrieben hat, ist George Bartisch, Bürger-, Schnitt- und Wundarzt in Dresden, dessen Augendienst 1583 gedruckt worden ist. Bartisch sagt folgendes: „Woher es aber der Star genannt wird, und woher ihm dieses Wort Star kömbt, kann ich zur Zeit auch nicht wissen. Denn dieser Name also bekannt und breuchlich ist, daß Bürger und Bauer, Gelerte und ungelerte darum wissen. Denn wenn sie von einem gar blinden Menschen hören, sagen, sehen oder reden, wissen sie nicht anders zu sagen, als vom Star, und sprechen, Er ist oder sey starblind."

Über die falschen Erklärungen von Star will ich nicht sprechen. Die richtige ist die folgende.

In den aus dem VIII. Jahrhundert stammenden keronischen Glossen heißt es: „Hyerna bestia staraplint, cuius pupillae lapideae sunt, des seha augono stari sint."

Das Wort Star kommt von starr, staraplint bedeutet starrblind, concretione coecus. Alle alten griechisch-römischen Schriftsteller haben als Wesen dieser Erkrankung (übrigens irrtümlich) eine Erstarrung des an sich flüssigen Kammerwassers im Auge hingestellt. Bei Celsus heißt es concrescit humor, bei Rufus *ὑγρῶν πηγνυμένων*, bei Galen *πῆξις τοῦ ὑδατώδους*, und so bis zu den spätesten Byzantinern, die noch fast ein halbes Jahrtausend nach dem Zeitalter der keronischen Glossen geschrieben haben.

Also ein urdeutsches Wort, das scheinbar der schaffenden Volks-Seele entsprungen ist, muß doch auf griechisch-römische Gedanken zurückgeführt werden! Aber Bartisch macht eine Ausnahme, indem er, kurz nach Schaffung der deutschen Wissenschaftssprache, ärztliche Gegenstände deutsch abhandelt. Zu seiner Zeit, der des sogenannten Wiedererwachens der Wissenschaften, lasen die Ärzte hauptsächlich nur lateinische Übersetzungen der Griechen und der Araber. Sie sprachen und schrieben lateinisch. Und auch der gute Bartisch hielt es für nötig, mit einzelnen lateinischen, griechischen und selbst arabischen Namen in seinem deutschen Buche zu prunken. Alle selbständigen Forschungen der Ärzte wurden in lateinischer Sprache veröffentlicht; erst seit der zweiten Hälfte des 18. Jahrhunderts haben wir gut geschriebene deutsche Bücher über Heilkunde. Das ärztliche Latein hat unsre klassischen Dichterschulen überdauert und ist noch in unser Jahrhundert siegreich

vorgedrungen. Ich selber kannte noch Professoren, welche an unsrer Hochschule lateinische Vorlesungen und namentlich Kranken-Vorstellungen gehalten hatten. Ich selber mußte meine Doktorschrift im Jahre 1866 lateinisch abfassen.

So alte Erb-Übel lassen sich nicht auf einmal ausrotten. Man hat sich gewöhnt, alle Kunst-Ausdrücke, die aus alter Zeit stammen, in der griechisch-römischen Form beizubehalten, wie kostbare Schätze, an denen zu rühren ein Frevel wäre. Und doch ist davon fast alles entbehrlich, vieles geradezu falsch und sinnlos. Die alten Irrtümer werden sorgfältig von einem Lehrbuch ins andre übertragen, und der angehende Arzt muß einen großen Teil seiner Zeit darauf verwenden, um schlechte Namen sich einzuprägen, statt diese Zeit besser, nämlich zur Erlernung der Dinge, zu benutzen. Zu den alten Irrtümern kommen neue Fehler in Hülle und Fülle. Denn die meisten meiner Fachgenossen wagen es gar nicht, eine neue Lehre, eine neu entdeckte Krankheit, ein neues Werkzeug in die wissenschaftliche Welt hinauszusenden, ohne ihm gewissermaßen als Paß einen griechischen oder für griechisch gehaltenen Namen mit auf den Weg zu geben.

Man kann die fremdsprachlichen Kunst-Ausdrücke tadeln und verwerfen, einmal von seiten des guten Geschmacks, sodann von seiten der wissenschaftlichen Richtigkeit. Das erste ist Sache des Vaterlandsfreundes, des Deutschen; das zweite ist Sache des Gelehrten. Über das erste brauche ich in unsrem Kreise nicht zu reden. Aber das zweite scheint mir wichtig genug, da es imstande ist, allmählich auch die Gegner zu überzeugen.

Die fremdsprachlichen Kunst-Ausdrücke der Heilkunde sind entweder von alter oder von neuer Prägung. Von den alten ist ein Teil klar und vom Standpunkte der griechischen Sprache aus gut gewählt, ein andrer aber unklar und von vornherein mißlungen.

Zu den klaren gehören solche, welche nicht einen lehrhaften Begriff darstellen, denn die Lehrmeinungen haben im Laufe der Jahrhunderte und Jahrtausende zu stark gewechselt, sondern eine einfache, sinnliche Anschauung beschreiben. Wählen wir zwei Beispiele aus der Augenheilkunde. Das Wort *Τράχωμα* heißt Rauhigkeit und wird, soweit wir aus den überlieferten Bruchstücken der griechisch-römischen Literatur zu urteilen vermögen, mindestens seit 1800 Jahren zur Bezeichnung derjenigen Krankheit gebraucht, die von den deutschen Ärzten unsrer Tage Granulation oder granuläre Bindehaut-Erkrankung, von mir in Übereinstimmung mit einem volkstümlichen Namen Körnerkrankheit genannt wird. Der Name Trachom beschreibt nur die gröbere, bequem sichtbare Beschaffenheit der Lid-

Innenfläche. Der Name Körnerkrankheit aber desgleichen. Ich halte es für einen Aberglauben, anzunehmen, daß in dem griechischen Worte mehr stecke, als in dem deutschen. Zur wissenschaftlichen Darstellung gehört immer noch eine Begriffs-Bestimmung. Diese haben die Griechen ihrem Wort beigefügt, diese müssen wir auch dem unsrigen hinzufügen. Dann hat aber der angehende Arzt nur mit klaren Worten und klaren Begriffen zu tun. Er wird sich schneller in die Sache hineinarbeiten und mag ja, wenn er geschichtliche Neigungen hat, in einem Nebenfach seines Gehirns sich merken, daß man für Körnerkrankheit bisher Trachom, d. h. Rauhigkeit, gesagt hat. Er wird sich auch leichter vor Irrtümern bewahren; ich meine nicht nur diejenigen, welche die Schreibweise betreffen, sondern hauptsächlich diejenigen, welche das Wesen der Sache angehen. Wir lesen in den Büchern berühmter Ärzte den irrigen Satz: Trachom ist chronische Blennorrhoe; und der Schüler, dem diese feierlichen Worte nicht in das Vollbewußtsein eindringen, liest den Satz vertrauensselig und sucht ihn auswendig zu lernen. Übersetzt er ihn hingegen, wie ich es wünsche, in ganz klare und unzweideutige Begriffe; so hätte er zu sagen: Rauhigkeit ist langwieriger Eiterfluß. Dann würde er schon von vornherein über den inneren Widerspruch stutzig werden; und die getreue Naturbeobachtung wird ihn leicht überzeugen, daß bei der Körnerkrankheit kein Eiter fließt, daß also der so gelehrt klingende Satz unrichtig, ja widersinnig ist.

Das zweite Beispiel eines an sich guten Namens aus griechischer Zeit ist *πτερύγιον*, das Flügelchen, das Flügelfell. Galen erklärt es als eine Wucherung der Bindehaut des Auges. Aber, wenn nicht gerade eben von Augenkrankheiten die Rede war, pflegten die besseren Schriftsteller unter den Alten noch eine Hinweisung auf das Auge hinzuzufügen[1], da sie mit dem bloßen Wort Pterygion, d. h. Flügelchen, auch noch drei andre Dinge bezeichneten: 1. den Nasenflügel, 2. den Saum der Ohrmuschel, 3. den eingewachsenen Nagel.

Somit ist das deutsche Wort Flügelfell weit besser und bezeichnender, da durch das in diesem Sinne eingebürgerte Wort Fell noch eine oberflächliche Trübung der durchsichtigen Hornhaut des Auges mitbezeichnet wird. Wie schwer es übrigens manchen Ärzten fällt, solche griechische Worte zu beherrschen, dafür habe ich gerade hier ein ausgezeichnetes Beispiel. Zu Washington, der Hauptstadt

[1] Auch das berühmte Wort für Blindheit, Amaurosis (wörtlich Verdunklung), steht in der hippokrat. Sammlung mit einem Hinweis auf das Auge. (Praenot. I, 268: *Ὀμμάτων ἀμαύρωσις.* — Ebenso schon Papyr. Ebers: tchn m mert.) — Für Verkleinerung des Sehloches setzen unsre Ärzte Myosis, richtiger wäre Miosis. Die alten Griechen sagten richtig und klar *μείωσις τῆς κόρης.* (Galen XIX, 435.)

der Vereinigten Staaten von Nord-Amerika, fand man vor 3 Jahren in den gesammelten amtlichen Gutachten, deren jedes durch eine Vereinigung von drei Ärzten abgefaßt worden, sage 50 verschiedene Falsch-Schreibungen des Wortes Pterygium[1]; und, wie mir einer meiner amerikanischen Zuhörer kürzlich mitteilte, ist die Zahl dieser Falsch-Schreibungen jetzt auf 100 gestiegen. Man schloß daraus, daß eine bessere Vorbildung der amerikanischen Ärzte wünschenswert sei. Diesem Wunsche habe ich mich angeschlossen, aber hinzugefügt, die Amerikaner sollten wing-skin sagen: dann würden diese lächerlichen und beschämenden Fehler fortfallen. Also selbst die guten Kunst-Ausdrücke aus der altgriechischen Zeit sind für uns entbehrlich[2] und sogar mit Vorteil durch deutsche zu ersetzen.

Jedoch nicht alle Ausdrücke, welche die Griechen geschaffen, sind gut oder klar. Die hippokratische Sammlung, etwa vom IV. Jahrhundert vor unsrer Zeitrechnung, nennt diejenigen, welche nur Nachts sehen, bzw. die Augen öffnen, *νύκταλωπας*, d. h. nach meiner Ansicht Nachtkerle. Denn ich glaube kaum, daß das Wort den Stamm *ὤψ*, das Gesicht, enthält und mit Nachtäugler zu übersetzen sei. Der Erklärer des Hippokrates, Galen, der fast sechs Jahrhunderte später lebte, erklärt *νυκτάλωπες· οἱ τῆς νυκτὸς ἀλαοί*, die Nachtblinden. Diese Wort-Ableitung ist ganz unmöglich. Die alten Griechen waren etwas schwach in der wissenschaftlichen Sprachlehre. Aber jedenfalls heißt von Galen ab bis zu den letzten Byzantinern (und sogar bis zu den Arabern hin) *νυκτάλωψ* nachtblind. Nur vereinzelte Stellen kommen bei den Griechen vor, wo ausdrücklich hervorgehoben wird, daß dieses Wort entweder tagblind oder nachtblind bedeute: also ein unheilbarer Widerspruch. Nach dem Wiedererwachen der Wissenschaften gewann die hippokratische Bedeutung wieder die Oberhand: Nyktalopie bedeutete Tagblindheit und Hemeralopie Nachtblindheit.

Ich halte es für einen Unsinn, solche Worte beizubehalten und unsren Nachfolgern als kostbares Gut zu überliefern, die den Griechen selber vor 1000 und 2000 Jahren nicht vollkommen klar gewesen sind[3], während wir ganz unzweideutige Namen in unsrer Muttersprache bilden können, nämlich Tagblindheit und Nachtblindheit. Und alle heutigen Völker, deren Sprache für die Heilkunde in Betracht kommt, namentlich die Engländer, die Franzosen, die Italiener,

[1] Ptyterigium, Tergeum, Ptyrigion, Purygium usw. C.-Bl. f. A. 1888, S. 381.

[2] Was man als unentbehrlich nachweisen kann, muß natürlich beibehalten werden, bis die weitere Entwicklung unsrer Muttersprache auch dies zu ersetzen imstande sein wird.

[3] Abgesehen von der hippokratischen Sammlung spricht kein Grieche von der Nyktalopie anders als von der sogenannten!

sind in derselben glücklichen Lage wie wir, einfache und unzweideutige Namen in ihrer Muttersprache bilden zu können, wie z. B. night-blindness und day-blindness. Dazu kommt, daß diese Verwirrung in der Bedeutung von Nyktalopie erheblichen Schaden in der Wissenschaft angerichtet hat. Cunier's Beobachtung von erblicher Nachtblindheit ist irrtümlich als erbliche Tagblindheit in die meisten Lehrbücher übernommen worden. Bei eingewurzelter Gelbsucht kommt tatsächlich Nachtblindheit vor; Tagblindheit wird gelegentlich erwähnt, aber nur irrtümlich, infolge der Sprachverwirrung. Man hat also, falschen Namen zuliebe, Krankheiten erfunden, die gar nicht bestehen. Auch zahlreiche Lächerlichkeiten kommen vor. Der so gelehrte Daremberg übersetzt *πρὸς τοῦς νυκταλωπιῶντας* contre l'hémeralopie. Eine englische Zeitschrift berichtet über die Beobachtung eines Deutschen mit folgenden Worten: An hemeralopic man (the German author uses the term nyctalop, but wrongly).

Noch viele Beispiele der Art könnten angeführt werden[1], doch mag dies eine genügen. Ich wende mich gleich zu den neuen Ausdrücken, welche griechisch sind oder sein sollen. Hier habe ich zunächst von Umtaufungen und Umbildungen zu reden, ehe ich zu den Neuschöpfungen übergehe.

Der Versuch, dem Wort einer toten Sprache eine neue, ganz abweichende, ja geradezu entgegengesetzte Bedeutung zu geben, ist ebenso lächerlich wie vergeblich: den Kennern der Sprache wird das Verständnis genommen, den Nichtkennern aber keineswegs gegeben. Das Augenzittern heißt bei den Ärzten unsres Jahrhunderts Nystagmus, und sie wähnen, daß dieses Wort in der gedachten Bedeutung zum mindesten schon in der hippokratischen Sammlung[2] vorkomme. Aber bei den Griechen heißt *νυσταγμός* der Schlaf oder der Beginn des Schlafes, und das zugehörige Zeitwort *νυστάζειν* bedeutet „einschlafen, ruhig sein", niemals aber „sich rasch bewegen".[3] Die hippokratische Stelle *ὀφθαλμοὶ πλέοντες ὥσπερ τῶν νυσταζόντων*, die Augen zittern wie beim Einschlafen, hat wohl Veranlassung zu diesem Mißbrauch

[1] *Χήμωσις* (wörtlich die Klaffung) für Schwellung der Augapfel-Bindehaut war schon den alten Griechen nicht ganz klar. Ebenso *Μυδρίασις* für Pupillen-Erweiterung. Dieses Wort ist schwer abzuleiten, am ehesten noch von *μύδρος*, glühendes Eisen, das zum Blenden der Augen benutzt wurde. (Gloss. med. et infim. latinat. Niort 1883, I, p. 5, 3.)

[2] Daselbst heißt diese Krankheit *ἵππος*, das Pferdchen.

[3] Wenn in einem Lehrbuche der Augenheilkunde — Schul-Wörterbücher des Griechischen gegen mich ins Feld geführt werden, so schreckt mich das nicht im mindesten. Die wirkliche Bedeutung der griechischen Worte lernen wir aus den griechischen Schriftstellern.

A) Hesych.: *νυσταγμός· ὕπνος.* B) 1. Plato: *ἀχθόμενοι, ὥσπερ οἱ νυστάζοντες ἐγειρόμενοι.* 2. Aristoph., Vögel, 639: *οὐχὶ νυστάζειν ὥρα ἐστὶν οὐδὲ μελλονικιᾶν.*

gegeben, indem man das Wort zittern, das in *πλέοντες* liegt, ganz irrtümlich auf *νυσταζόντων* bezogen hat. Und heutzutage sind die Ärzte von der falschen Bedeutung des Wortes so entzückt, daß sie sogar von Nystagmus des Kehlkopfes sprechen und vermeinen, damit die Zitterbewegung der Stimmbänder recht geschmackvoll zu bezeichnen.

Auch der Versuch, die Form eines altgriechischen Wortes heute neu zu gestalten, kann nicht gelingen. Wenn die Ärzte für Blutspeien auch tausendmal Hämoptoe[1] sagen, — griechisch wäre allenfalls Hämoptysis, das erstgenannte Wort ist aber weder deutsch noch griechisch.[2]

Ich komme jetzt zu der Neubildung von ärztlichen Kunst-Ausdrücken aus griechischen Stämmen. Hier sind die neueren Ärzte meistens höchst unglücklich gewesen. So schön die griechische Sprache, gerade so wie die deutsche, für Zusammensetzungen von Worten sich eignet; so ist es doch ein Unding, drei oder vier Stämme[3] an einander zu schweißen, und muß auf den Kenner des Griechischen komisch wirken, da meist nur die Komiker solche Wort-Ungeheuer gebildet haben. Überhaupt ist es verfehlt, um jeden Preis immer ein einziges Hauptwort zu bilden, auch wenn die Sache zwei oder drei Begriffe enthält; und oft sind es auch gar nicht Hauptwörter, die man gebildet hat.[4] Ferner genügt es nicht, irgend ein Schul-Wörterbuch aufzuschlagen, um die zu verarbeitenden Worte zu finden, da gerät man leicht an die unrechten, ungewöhnlichen, unbekannten[5]: ungefähr

[1] Es steht sogar in dem ärztlichen Wörterbuch von Gabler. Aber der Fehler stammt aus den alten lateinischen Handschriften (emoptoicus).

[2] Galen sagt *αἵματος πτύσις* (V. 695, Kühn); vgl. Hippokrates (Littré V, 682) *αἷμα πτύουσι*. — *Πτόη* heißt die Furcht. (Macc. 3, 3, 5.)

[3] Phaenakistoskop, Phaenophthalmotrop, Labidobelonankistron, Dakryocystoblennostasis u. a.

[4] Myodesopsia soll Mückensehen heißen. In dem gräßlichen Wort stecken drei grammatische Fehler. Schon C. G. Kühn hat es mit Recht verworfen: Compositio verbi ab omnibus Graecae linguae regulis adeo abhorret, ut de ea plura dicere pigeat. Selbst wenn man sprachlich richtiger *μυιοειδὴς ὄψις* (fliegen-artiges Sehen) sagte, würde ein Unsinn herauskommen, da nicht das Sehen fliegen-artig ist, sondern das Gesehene. Es ist denjenigen Ärzten, welche griechisch verstanden, auch gar nicht eingefallen, etwas andres zu sagen als *μυιοειδῆ ὁρᾶσθαι* (Cassii problemat. XIX.) oder *ὁρώμενα κωνώπια* (Galen VII, 96).

[5] Daß C. Graefe in seinem berühmten Werke von der ägyptischen Augenkrankheit (Berlin 1823) die Krankheit Logadoblennorrhoea genannt hat (*λογάς* das Weiße im Auge, bei Pollux und dem Scholiast des Nikander!); — das haben wir zum Glück schon wieder vergessen. Aber wenn im Jahre 1885 eine Form von Hautverdünnung an den weiblichen Geschlechtsteilen als Kraurosis vulvae beschrieben worden, so tut man gut, den schönen Namen wieder auszustreichen. (*Κραυρός* heißt hart und trocken, wie Topfscherben.) — Archoplasma soll heutzutage heißen der Nebenkern (Urbildner); kann aber, wenn überhaupt etwas, nur bedeuten des Gesäßes [künstliche] Bildung. Archiplast dürfte für Urbildner gesagt werden.

so, wie jener Franzose, der im deutschen Wirtshause, um den Kellner zu rufen, das Wort Garçon nachschlägt und Knabe, Hagestolz findet. Auch der sogenannte kompetente Philologe[1], der nach dem Zeugnis vieler Ärzte hierbei die Vaterschaft übernommen, ist mir nicht ganz maßgebend; einmal kann er ärztliche Begriffe mißverstehen oder selber mißverstanden werden, sodann braucht er nicht immer eine genügende Erfahrung über den Inhalt der altgriechischen Schriften von der Heilkunde zu besitzen.

Man hat sogar schlechte Namen neugebildet, wo gute vorhanden waren für diejenigen, welche durchaus griechischer Kunst-Ausdrücke nicht entbehren zu können vermeinen. Die mangelnde Ausdauer beim Lesen und Schreiben hat man Asthenopie genannt von *ἀ-*, *σθένος*, *ὤψ* oder Kopiopie, von *κόπος* Ermüdung (oder von *κοπία*): während schon der Arzt Demosthenes[2] den viel besseren Ausdruck *ἀτονία ὀφθαλμῶν*, mangelnde Spannkraft der Augen, uns gelehrt hatte.

Aber dies geht noch an. Man kann wenigstens vermuten, was gemeint sei. Jedoch, wenn für Halbblindheit Hemianopsie gesagt wird, was halber Frühstücksmangel bedeutet, für Fehlen des Sehloches Akorie, was Unersättlichkeit heißt, für Leseschwäche und Lesescheu Alexie und Dyslexie, während *λέξις* nur das Sprechen heißt und *ἄλεξις* die Abwehr; so hört die Erträglichkeit auf: es sind nicht mehr bezeichnende Namen, sondern sinnlose Zeichen, die man willkürlich den Begriffen beigelegt hat; man könnte ebensogut Abrakadabra sagen.

Es ist völlig überflüssig, das Gedächtnis des angehenden Arztes mit dem Auswendiglernen dieser Kunst-Ausdrücke zu belasten, die noch dazu so rasch wieder vergessen werden. Viel wissenschaftlicher ist es, die Dinge so zu beschreiben und zu bezeichnen, wie sie wirklich sind. Ich will nicht so weit gehen, zu behaupten, daß der ganzen Richtung unbewußt noch ein alter und mittelalterlicher Wortzauber zugrunde läge, daß es ein Rückstand sei von dem Besprechen der Krankheiten mit klangvollen Worten. Daran glaubt man ja nicht mehr; aber man wähnt, daß das griechische Wort begrifflich mehr in sich enthalte, als der entsprechende deutsche Stamm. Das ist aber ein Irrtum. Wem das Griechische nicht eine ganz tote Sprache ist, der weiß, daß dem griechischen Wort eine

[1] Ein Beispiel: Paralepse (*παρὰ* à côté, *ληψις* [!] action de prendre) comprend les moyens médicaux, ayant pour but de rendre à la vie sociale les individus atteints de surdité ou de cécité. (Annal. d'Ocul. 93, 184, Jahrgang 1888). Und dazu brauchte der Verf. die Hilfe eines „Hellenisten"! *Παράληψις* heißt die Übernahme oder Überlieferung.

[2] Bei Aetius, S. 132. — Demosthenes wird schon von Galen erwähnt.

bestimmte Bedeutung zukommt, wie dem deutschen, und daß man nicht mehr hineinlegen kann, als drin steckt. Will man in einer Erörterung einem bestimmten Worte eine besondere Bedeutung beilegen, sei es eine umfassendere, oder häufiger noch eine beschränktere, die aber mit dem Sinn des Wortes sich verträgt, so muß man das durch eine Erklärung dem Leser oder Hörer mitteilen.

Es ist weit besser, Begriffe sich zu merken, als auf Namen zu vertrauen. Wenn man in der Tier- und Pflanzenkunde bestimmte Wesen mit bestimmten Namen belegt und seit Linné sich nicht sehr darum grämt, falls diese griechisch-lateinischen Namen schlecht gewählt sind; so handelt es sich in der Heilkunde nicht um unveränderliche Gattungen und Arten[1], sondern um Vorgänge, die sowohl selber in stetem Fluß begriffen sind, als auch von der stetig fortschreitenden Wissenschaft immer anders aufgefaßt und beschrieben werden.

Aber, wirft man ein, die Ausländer verstehen uns besser, wenn wir die hergebrachten Fremdwörter beibehalten. Erstlich ist dies nicht ganz richtig. Denn reineres Deutsch ist für jeden leichter verständlich, auch für den Ausländer. Und, wer deutsch lesen oder hören will, mag die deutsche Sprache erlernen. Zweitens habe ich noch nie gefunden, daß ein Ausländer in seiner Muttersprache auf das bessere Verständnis deutscher Leser Rücksicht genommen. Übrigens kenne ich in meinem Fache zahlreiche französische und englische Bücher, deren Sprache weit reiner ist, als die so mancher deutschen Bücher über Heilkunde. Endlich schreiben wir doch, wenn wir uns der deutschen Sprache bedienen, ganz wesentlich für unsre Landsleute. Aus guten sachlichen Gründen haben wir in der Heilkunde das, wie man meinte, allen Völkern verständliche Latein aufgegeben. Je allgemeiner ein sogenanntes Volapük, desto ärmer an Inhalt.

Um Ihnen ein möglichst vollständiges Bild der ärztlichen Sprache zu geben, habe ich noch zum Schlusse vier Punkte kurz zu erörtern.

Erstlich die mangelnde Planmäßigkeit in der fremdsprachlichen Namengebung. Das Griechische überwiegt. „Griechisch ist ja wohl feiner, doch bin ich kaum ein Lateiner.“[2] Der Krampf eines

[1] Selbst da, wo bestimmte Pflanzen und Tiere in der Heilkunde vorkommen, können die fremden Namen für die Überschriften, die besseren deutschen für die Erörterung vorgezogen werden. Oder ist Gonococcus (wörtlich Samenbeere) klarer als Tripper-Pilz?

[2] Man liest ja sogar tracti optici statt tractus; subtillimi statt subtilissimi; sedes inscii statt secessus inscii oder sedes insciae! In der gesprochenen Rede hört man immer der Cervix und meistens die pons. Und doch ist es sogar den mächtigsten Einflüssen fast niemals gelungen, das Geschlecht eines Wortes um-

Teiles heißt griechisch Spasmus, der Krampf des ganzen Körpers heißt lateinisch Convulsio. Unser deutsches Wort Krampf ist doch ganz ausreichend. Man sage nur Gesichts-Krampf statt Prosopospasmus und Krämpfe statt Konvulsionen. Von den entzündlichen Geschwülstchen an den Augenlidern wird das eine, das Hagelkorn, mit griechischem Namen Chalazion genannt; das andre, das Gerstenkorn, mit lateinischem, Hordeolum: und doch hat gerade dies schon „Hippokrates" gekannt und als *κριθή* bezeichnet.

Noch seltsamer ist es, daß in dem griechisch-römischen Mischmasch auf einmal italienische, englische, französische[1] Brocken auftauchen, malaria für Wechselfieber, Railway-spine für Eisenbahn-Stoß; ja mouches volantes für fliegende Mücken, déviation conjugée für gleichsinnige Ablenkung, interval focal für Brennstrecke, touchieren für berühren und gar kurettieren für auslöffeln: das lesen wir in neuen und allerneuesten Schriften, nicht zu besonderem Ergötzen.

Am widerwärtigsten sind allerdings die Bastardworte, z. B. diejenigen, die aus einem lateinischen und einem griechischen Stück zusammengeleimt sind. Lateinische Wörter enthalten die griechische Endung *-ῖτις*, die ursprünglich die weibliche Form eines Beiwortes, in der ärztlichen Sprache aber eine Entzündung[2] bedeutet. Retinitis soll Netzhaut-Entzündung heißen, (von retina). Hängt man doch *-ῖτις* sogar an die Namen berühmter Männer, wie Descemetitis für Entzündung jener hinteren Hornhaut-Schicht, welche Herr Descemet gefunden. Aber Corneo-blepharon soll bedeuten Anwachsung des Lides (*βλέφαρον*) an die Hornhaut (cornea)! Das muß auch dem Sprachkundigen erst gesagt werden, da er eher an ein hornartiges oder verhorntes Lid denken kann. Cicatrisotomie soll Narben-Schnitt heißen (von cicatrix und *τομή*) und Internotomie[3] Zerschneidung des inneren [Augenmuskels].

Lateinische Worte erhalten eine griechische Vorsilbe: avasculosus wird gebildet aus *ἀ-* und vasculum, während gefäßlos so nahe liegt.

Das zweite ist die Nachlässigkeit, Fremdwörter, die man doch einbürgern wollte, mit den ursprünglichen, fremdklingenden

zugestalten. Über die unrichtige Betonung ärztlicher Kunst-Ausdrücke könnte man eine ganze Abhandlung schreiben. Von den Fehlern der Lehrbücher gegen das Griechische will ich lieber gar nichts sagen. Falsches soll man Schülern nicht bieten, — auf keinem Gebiete.

[1] Die Wurzel des Wortes tätowieren stammt von den Südsee-Insulanern, die von Eserin aber aus Guinea in Afrika.

[2] Auch schon bei den alten Griechen, obwohl die älteren (Hippokrates) öfters *νόσος* hinzufügten.

[3] Beiläufig heißt Strabotomie nicht Schiel-Operation, sondern eher Zerhacken eines Schielenden.

Endigungen zu gebrauchen. Das Wort Nerv können wir nicht gut entbehren; es wäre töricht und unwissenschaftlich, Spann-Ader zu sagen. Aber Nervus facialis klingt doch in einer deutschen Erörterung recht übel, und die Übersetzung Gesichts-Nerv ist so einfach. Nervus opticus ist der Sehnerv, Nervus acusticus (oder der Acusticus) ist der Hörnerv. Fovea centralis ist das mittlere Grübchen. Hier könnte ich Hunderte von Beispielen anführen. Es ist überaus leicht, Wandel zu schaffen. Man zwinge sich zu einer reinen Schriftsprache, dann wird die Rede schon von selber reiner werden.

Das dritte ist die Nachlässigkeit, neben der Übersetzung noch das Fremdwort stehen zu lassen. Man spricht von stenopaeischem Spalt[1], das wäre ein spaltförmiger Spalt; von parallaktischer Verschiebung, aber Parallaxis heißt selber Verschiebung. Dies erinnert einigermaßen an die frühere Sitte, der lateinischen Übersetzung noch das arabische Urwort einzufügen, das man dann später gar nicht mehr zu deuten vermochte und auch für lateinisch hielt, z. B. Datura Strammonium, Taenia solium.

Viertens ist eine gewisse Nachlässigkeit im Gebrauche ganz vermeidbarer Fremdwörter zu tadeln. Da die Kunst-Ausdrücke fremdsprachlich gewählt werden, flickt man ihnen noch zum Überfluß fremde Beiwörter an.

Einer der Mitarbeiter für meine Monatsschrift der Augenheilkunde sandte mir neulich den Satz: Transiente Amblyopie mit bitemporaler Hemianopsie bei Cachexia malariosa. Ich übersetzte für die Drucklegung: Vorübergehende Sehstörung mit Schläfen-Halbblindheit bei bei Sumpffieber-Entkräftung, — und glaube nicht, daß die Verständlichkeit gelitten hat.

Ich habe manche von den griechischen Ärzten gelesen. Ihre Schriften waren den Gebildeten ihres Volkes so verständlich, wie möglich, d. h. soweit die Schwierigkeit des Gegenstandes es zuließ. Unsre ärztlichen Schriften sind den Gebildeten unsres Volkes so unverständlich, wie möglich. Das ist kein Vorteil. Je klarer die Sprache, desto klarer der Sinn. Desto schärfer die Vorschrift, desto sicherer die Ausführung.

Die Intensität der Kauterisation muß proportional sein der Intensität der Blennorrhoe, heißt es bei berühmten Mustern. Ich rate dem Schüler: Je stärker die Eiterung, desto stärker die Ätzung. Das ist klarer und kürzer und beseitigt den falschen Gedanken, daß in dem Wortgeklingel ein besonderes Geheimnis stecke.

[1] Natürlich müßte man eigentlich stenopisch sagen (ἡ στένωπος, der Engpaß, — bei den alten Grammatikern von ὤψ, besser aber von ὀπή, Guckloch, abgeleitet.)

Ich weiß sehr wohl, daß meine und meiner Mitstrebenden Versuche von den Gegnern mit Spott überschüttet werden. Ein ausgezeichneter Wundarzt und Schriftsteller hat vor kurzem hervorgehoben, er sei doch ebenso gut ein deutscher Mann, wie irgend einer von uns, wenn er auch griechische Kunst-Ausdrücke gebrauche. Das wird von niemand bestritten, ist aber kein Beweisgrund gegen uns. In der Heilkunde scheint die Läuterung und Neugestaltung der Sprache nicht so aussichtslos zu sein, wie etwa zurzeit in der Chemie. Es ist, wie mir scheint, auf meinem Gebiet durchaus möglich und der Sache nützlich, die häßlichen Flicken noch gar nicht eingebürgerter Fremdwörter abzulösen, das unwürdige Joch einer barbarischen Misch-Sprache abzuschütteln und den Reichtum und die bezeichnende Kraft unsrer Muttersprache voll ausnützend allmählich zu einer reinen, der Durchsichtigkeit des Seh-Organs entsprechenden Ausdrucksweise zu gelangen, — wie sie einige vortreffliche Schriftlehrer sogar schon früher besessen haben.

259a. Nyktalopie und Hemeralopie. C.-Bl. f. A., Sept.-Okt. 1886.

259b. *Μαγειρικῶς* in den Rittern des Aristophanes. Philologus, 1892.

259c. *Ὀφθαλμικὰ Ἑλληνικά.* C.-Bl. f. A. 1887, S. 114.

259d. Non nocere. C.-Bl. f. A. 1895, S. 95.

259e. Erwiderung auf den Artikel „Berolinitis" des Herrn Prof. A. Rose zu New York. Deutsche med. Presse 1908, Nr. 1. (Vgl. C.-Bl. f. A. 1907, Maiheft.)

259f. Über das Wort Demodex. Berl. klin. Wochenschr. 1910, Nr. 12.

259g. Über das Wort Gumma, s. Nr. 9i.

Zur Kehlkopf-Spiegelung.

260. Über die laryngoskopische Beleuchtung. Arch. f. klin. Med. XII.

261. Über laryngoskopische Untersuchungs-Methoden. Virchow's Arch. LXIX.

262. Zur Laryngoskopie (Kehlkopf-Lupe). C.-Bl. f. med. W. 1867.

Referate, Kritiken, Einzelbemerkungen finden sich in den XXXVI Bänden des

Central-Blatts für praktische Augenheilkunde,

das Prof. Hirschberg 1877 begründet und bis heute fortgeführt

hat; einiges auch in der deutschen Ausgabe von Knapp's Archiv f. Augenheilk., das Prof. Hirschberg in die jetzige Form gebracht und 1879, 1880, 1881 herausgegeben hat.

Anhang.

I. Bücher und Sonder-Schriften von Prof. Hirschberg.

A. 1. Der Markschwamm der Netzhaut. Eine Monographie. Mit 4 Tafeln. Berlin 1869, A. Hirschwald. (269 S.)

[Über diese Erstlings-Schrift äußerst sich Dr. Hugo Wintersteiner in den Eingangsworten zu seiner umfassenden Sonderschrift, das Neuroepithelioma retinae, folgendermaßen: „Es ist nun mehr als ein Vierteljahrhundert dahingegangen, seit Hirschberg's Monographie über den Markschwamm der Netzhaut. In derselben ist das Krankheitsbild nach eignen Untersuchungen und der einschlägigen Literatur in musterhafter Weise skizziert, so daß die späteren Arbeiten nur unwesentliche Modifikationen oder Ergänzungen bringen konnten."]

2. Klinische Beobachtungen, Wien 1878, W. Braumüller. (126 S., mit 3 Tafeln.)

3. Beiträge zur praktischen Augenheilkunde. Erstes Heft, Berlin 1876, H. Peters. (59 S.) Zweites Heft, Leipzig 1877, Veit & Comp. (65 S.) Drittes Heft, Leipzig 1878, Veit & Comp. (108 S.)

4. Einführung in die Augenheilkunde. Erste Hälfte. Mit 112 Holzschnitten. Leipzig, Georg Thieme, 1892. (234 S.) Zweite Hälfte, erste Abteilungen. Mit 113 Figuren und einem Titelbild. Leipzig, Georg Thieme, 1901.[1] (249 S.)

[1] [3e série, Tome XLV, 65e année. Bulletin de l'Académie de médecine, publié par M. M. S. Jaccoud, secrétaire perpetuel, E. Vallin, secrétaire annuel. No. 24 séance du 18 juin 1901. Paris, Masson & Co. (p. 678.) Présentations d'ouvrages manuscrits et imprimés. I. M. Panas: J'ai l'honneur de déposer sur le bureau de l'Académie, de la part du professeur Hirschberg (de Berlin), deux volumes qui viennent de paraître, intitulés Introduction à l'ophthalmologie.

Sous ce titre modeste, l'auteur, qui est un grand maître dans cette branche, en même temps qu'un savant et un linguiste, nous offre une œuvre complète et pratique de tout ce qui a trait à l'ophthalmologie clinique. Elle diffère de tout ce qui a été produit jusqu'ici dans ce genre, par la part toute personnelle et la forme je dirai presque aphoristique qui nous rappellent les grands œuvres de l'antiquité. C'est dire par là que l'ouvrage mérite d'être consulté et médité, non seulement par les élèves mais aussi par les maîtres de l'art.

Ce n'est pas la première fois que Mr. Hirschberg adresse à l'Académie le fruit de son travail scientifique, toujours de bon aloi. Aussi, me permettrai-je d'appeller l'attention de l'Académie sur l'opportunité qu'il y aurait à le nommer associé étranger à la première occasion. (Commission speciale.)]

5. Der Elektro-Magnet in der Augenheilkunde. Eine Monographie. Mit 17 Abbildungen im Text. Leipzig, Veit & Comp., 1885. (157 S.)

6. Die Magnet-Operation in der Augenheilkunde. Nach eignen Erfahrungen dargestellt. Zweite, vollständig neu bearbeitete Auflage. Mit 30 Abbildungen im Text. Leipzig, Veit & Comp., 1899. (134 S.)

7. Die Behandlung der Kurzsichtigkeit. Urban & Schwarzenberg, Berlin und Wien, 1910. (89 S.)

7a. The treatment of shortsight by Prof. Dr. J. Hirschberg. Translated by G. Lindsay Johnson. New York, Rebman Company, 1912.

B. 8. Wörterbuch des Augenheilkunde. Leipzig, Veit & Comp., 1887. (114 S.)

9. Katalog der Bücher-Sammlung von J. Hirschberg, M. D. Berlin 1901. (434 S.) „Zugleich als Vorarbeit einer systematischen Bibliographie der Augenheilkunde."

10. Ägypten. Geschichtliche Studien. Leipzig 1890, Georg Thieme. (116 S.) [Ägypten als klimatischer Kurort. Über die Augenheilkunde der alten Ägypter. Über die ägyptische Augen-Entzündung.]

11. Die Augenheilkunde des Aetius aus Amida. Griechisch und Deutsch herausgegeben. Leipzig, Veit & Comp., 1899.[1]

12. Die Augenheilkunde des Ibn Sina. Aus dem Arabischen übersetzt und erläutert von J. Hirschberg und J. Lippert. Leipzig, Veit & Comp., 1902. (186 S.)

13. Die arabischen Augenärzte. Nach den Quellen bearbeitet von J. Hirschberg, J. Lippert und E. Mittwoch. Erster Teil. Ali Ibn Isa, Erinnerungsbuch für Augenärzte. Aus arabischen Handschriften übersetzt und erläutert von J. Hirschberg und J. Lippert. Leipzig, Veit & Comp., 1904. (324 S.) — Zweiter Teil. Ammar B. Ali al-Mausili, das Buch der Auswahl in den Augenkrankheiten. Halifa al-Halabi, Das Buch vom Genügenden in der Augenheilkunde. Salah ad-din, Licht der Augen. Aus arabischen Handschriften übersetzt und erläutert von J. Hirschberg, J. Lippert und E. Mittwoch. Leipzig, Veit & Comp., 1905. (262 S.)

14. Geschichte der Augenheilkunde. In der zweiten Auflage von Graefe-Saemisch, Handbuch der gesamten Augenheilkunde, Band XII, XIII, XIV, I, II, III (u. IV). Leipzig, Wilhelm Engelmann. Von 1899 bis 1912 sind 5 Teile erschienen:

[1] Die Altertumswissenschaft im letzten Vierteljahrh. — — — Im Verein mit mehreren Fachgenossen bearb. von Wilhelm Kroll, Leipzig 1905, S. 153.
„Die für einen Mediziner ganz ungewöhnliche Beherrschung der griechischen Sprache hat Hirschberg in seiner auf der Editio princeps beruhenden Ausgabe des 7. Buches des Aëtius in glänzender Weise bewiesen."

I. Geschichte der Augenheilkunde im Altertum. Band XII. (419 S.)[1] 1899.

II. Geschichte der Augenheilkunde bei den Arabern, im europäischen Mittelalter, im XVI. und XVII. Jahrhundert. Die Wiedergeburt der Augenheilkunde im XVIII. Jahrhundert. Band XIII. (546 S.) Von 1905 bis 1908.

IIa. La renaissance de l'ophtalmologie par le Dr. J. Hirschberg. Traduit de l'Allemand par le Dr. Daniel van Duyse, Professeur d'Opht. à l'Université de Gand. Leipzig, W. Engelmann, 1908. (147 S.)

III. Die Augenärzte und Pfleger der Augenheilkunde im XVIII. Jahrhundert. Der neue Kanon der Augenheilkunde an der Jahrhundertwende. Die Augenheilkunde in der ersten Hälfte des XIX. Jahrhunderts, die österreichischen Schulen. Band XIV, I. (594 S.) Von 1908—1911.

IV. Deutschland's Augenärzte 1800—1850. Band XIV, II. (440 S.) 1911.

V. Frankreichs Augenärzte 1800—1850. Band XIV, III. (310 S.) 1912.

C. 15. Die mathematischen Grundlagen der medizinischen Statistik. Leipzig, Veit & Comp., 1874. (XII u. 95 S.)

D. 16. Hilfswörterbuch zum Aristophanes. I. Leipzig, Veit & Comp., 1898. (103 S.)

E. 17. Tunis. Leipzig, Veit & Comp., 1885. (113 S.)

18. Von New York nach San Francisco. Leipzig, Veit & Comp., 1888. (276 S.)

19. Um die Erde. Leipzig, G. Thieme, 1894. (530 S.)

20. Hellas-Fahrten. Leipzig, Veit & Comp., 1910. (264 S.)

---

[1] I. „Die Geschichte der Augenheilkunde (im Altertum) von Hirschberg darf als eine abschließende Leistung bezeichnet werden. Es ist die reife Frucht der ein halbes Menschenalter umfassenden Arbeiten des bekannten Berliner Ophthalmologen, durch tief gegründete Sachkenntnis und liebevolles Versenken in die Schriften der Alten gleich ausgezeichnet“.....

Prof. M. Wellmann, in W. Kroll's „Altertumswissenschaft im letzten Vierteljahrh., Leipzig 1905, S. 152.“

II. Comptes rendus des séances de l'Académie des Inscriptions et Belles-Lettres pendant l'année 1907. Séance du 5 avril. (p. 191.)

Mr. Hartwig Derenbourg a la parole pour un hommage.

Je vous ai présenté le 16 mars 1906 cinq ouvrages de Mr le professeur Hirschberg de Berlin sur les vicissitudes de l'oculistique dans l'antiquité et sur les progrès qu'elle a faits chez les Arabes au moyen âge, sous l'aiguillon de leur vision morbide. Un nouveau chapitre de cette ample monographie vient de continuer la série: il se rapporte au moyen âge européen et aux commencement des temps modernes jusqu'à la fin du XVIIIe siècle. Le théoricien, le praticien et l'historien se valent. Le volume que je suis chargé par l'auteur d'offrir à notre Compagnie, est œuvre de philosophe et de philanthrope, de clinicien et d'opérateur, d'érudit et d'écrivain.“

II. Veröffentlichungen der Hörer und Hilfs-Ärzte.

A. Dissertationen (von 1872—1900), 42 an der Zahl, s. im Katalog (I, 9), S. 353—354.

B. Mitteilungen in ärztlichen Zeitschriften (von 1870—1900), 82 an der Zahl, s. ebendaselbst S. 354—358.

Von den späteren seien die folgenden genannt:

83. Über die rezidivierenden juvenilen Netzhaut- und Glaskörper-Blutungen, von Dr. O. Fehr, 1. Ass. C.-Bl. f. A., Jan. u. Febr. 1901. (Vgl. dazu W. Mühsam, C.-Bl. f. A., April 1900.)

84. Über nasale Augen-, insbesondere Sehnerven-Leiden, von Dr. F. Mendel, 2. Ass., C.-Bl. f. A., Febr. 1901.

85. Zur ophthalmometrischen Messung, von Dr. W. Mühsam, 3. Ass. C.-Bl. f. A., April 1901.

86. Über einen Fall von Star-Operation bei angeborenem Iris-Mangel, von Dr. F. Mendel, 2. Ass., C.-Bl. f. A., Juni 1901.

87. Über gelatinöse Geschwülste der Augapfel-Bindehaut, von Dr. Fehr. C.-Bl. f. A., Juli 1901.

88. Über Star-Operation bei Hochbetagten, von Dr. F. Mendel. Berl. klin. Wochenschr. 1901, Nr. 32.

89. Pigment-Beschläge auf Iris und Descemet als Früh-Symptom eines Aderhaut-Sarkoms, von Dr. Fehr. C.-Bl. f. A. 1902, Mai-Heft.

90. Über einen Fall von präsenilem Star mit Symptomen von angeborener Bulbär-Paralyse, von Dr. Kurt Steindorff. C.-Bl. f. A., Nov. 1902.

91. Über den Einfluß von Temperatur und Jahreszeit auf den Ausbruch des akuten primären Glaukom-Anfalls, von Dr. K. Steindorff. Deutsche med. Wochenschr. 1902, Nr. 52.

92. Ein Fall von peripapillärem Sarkom, von Dr. Fehr. C.-Bl. f. A., Mai 1903.

93. Ein Fall von Schuß-Verletzung beider Augen, von Dr. Steindorff. C.-Bl. f. A., Sept. 1903.

94. Beiträge zur Magnet-Operation, von Dr. Fehr. C.-Bl. f. A., Okt. 1903.

95. Eine Schichtstar-Familie. Inaug.-Diss. von H. Horovitz, 7. Aug. 1903.

96. Über familiäre, fleckige Hornhaut-Entartung, von Dr. Fehr. C.-Bl. f. A., Jan. 1904.

97. Ein Fall von gittriger Hornhaut-Entzündung, von Dr. Fehr. C.-Bl. f. A., Mai 1904.

98. Ein schimmliges Geschwür, von Dr. Rosenstein, Volont.-Arzt. C.-Bl. f. A., Jan. 1904.

99. Keratitis punct. und Glaukom, von Dr. Bruno May, Assist. Zeitschr. f. Augenheilk., B. XII.

100. Iris-Zeichnung und Iris-Gefäße, von Dr. H. Körber, Klin. Assist. Zeitschr. f. Augenheilk. XV, Heft 2.

101. Caso clinico de cuerpo extrano (ferrico) intraocular extraido con el electro-imán, por el Dr. Pérez Bufil. Arch. de Oftalm. Hispano-Americ., Febrero de 1906.

102. Zur Untersuchung des Doppeltsehens, von Dr. Ohm, 1. Ass. C.-Bl. f. A., Nov. 1906.

103. Über eine durch Muskeldruck hervorgerufene Akkommodation bei jugendlichen Aphakischen, von Dr. Ernst Fürst, früher Assistenzarzt. Ad. Graefe's Arch. f. O. LXV, 1, S. 1—45, 1907.

104. Ein Fall von einseitiger reflektorischer Pupillen-Starre, von Dr. Ohm. C.-Bl. f. A., Juli 1907.

105. Zur absoluten Lokalisation beim konkomitierenden Schielen, von Dr. Ohm. Ad. Graefe's Arch. LXVI, 1, 1907.

106. Zur absoluten Lokalisation in einem Fall von Rollungs-Schielen, von Dr. Ohm. C.-Bl. f. A., Juli 1908.

Zusatz zu S. 862:

F. 21. Albrecht von Graefe. Leipzig, Wilhelm Weicher, 1906. (72 S.)