

# **Lehrbuch der Speciellen pathologischen Anatomie / von Johannes Orth.**

## **Contributors**

Orth, Johannes, 1847-1923.  
Greeff, R. 1862-1938.  
University College, London. Library Services

## **Publication/Creation**

Berlin : Verlag von August Hirschwald, 1902-1906.

## **Persistent URL**

<https://wellcomecollection.org/works/kxu7h67t>

## **Provider**

University College London

## **License and attribution**

This material has been provided by This material has been provided by UCL Library Services. The original may be consulted at UCL (University College London) where the originals may be consulted.

Conditions of use: it is possible this item is protected by copyright and/or related rights. You are free to use this item in any way that is permitted by the copyright and related rights legislation that applies to your use. For other uses you need to obtain permission from the rights-holder(s).



Wellcome Collection  
183 Euston Road  
London NW1 2BE UK  
T +44 (0)20 7611 8722  
E [library@wellcomecollection.org](mailto:library@wellcomecollection.org)  
<https://wellcomecollection.org>



2809396205

No. ~~2487~~  
199

G13

110




THE INSTITUTE  
OF  
OPHTHALMOLOGY  
LONDON

EX LIBRIS

B.3. $\frac{1}{29}$

purchased 1923

11





Digitized by the Internet Archive  
in 2014

<https://archive.org/details/b21286528>



9 14 2

# LEHRBUCH

DER SPECIELLEN

# PATHOLOGISCHEN ANATOMIE

VON

**DR. JOHANNES ORTH,**

GEH. MED.-RATH ORD. PROFESSOR DER ALLGEM. PATHOLOGIE UND PATHOLOG. ANATOMIE,  
DIRECTOR DES PATHOLOG. INSTITUTS IN BERLIN.

**ERGÄNZUNGSBAND I.**

**ZWEITE LIEFERUNG.**

MIT 9 LITHOGRAPHIRTEN TAFELN UND 220 ABBILDUNGEN IM TEXT.

**BERLIN 1902—1906.**

**VERLAG VON AUGUST HIRSCHWALD.**

NW. UNTER DEN LINDEN 68.



# Inhalts-Verzeichniss.

	Seite
Capitel I. <b>Conjunctiva</b> . . . . .	1
Vorbemerkungen . . . . .	1
Epithel, normal . . . . .	2
Die Mucosa . . . . .	7
Entzündungen . . . . .	13
Allgemeines . . . . .	13
Pneumokokken-Conjunctivitis . . . . .	15
Diplobacillen-C. . . . .	16
Koch-Weeks-Bacillen . . . . .	17
Streptokokken . . . . .	22
C. gonorrhoeica . . . . .	23
„ diphtheritica . . . . .	26
„ trachomatosa . . . . .	32
„ vernalis . . . . .	67
„ petrificans . . . . .	70
„ nodosa . . . . .	71
Xerosis conjunctivae . . . . .	72
Pemphigus . . . . .	75
Amyloide Degeneration . . . . .	75
Hyaline Degeneration . . . . .	83
Geschwülste . . . . .	86
Capitel II. <b>Cornea</b> . . . . .	112
Normales . . . . .	112
Altersveränderungen . . . . .	114
Oedem . . . . .	119
Blasenbildungen . . . . .	121
Entzündungen . . . . .	122
Allgemeines . . . . .	122
Keratitis phlyctenulosa . . . . .	137
„ parenchymatosa . . . . .	141
„ suppurativa . . . . .	146
„ aspergillina . . . . .	152
„ neuroparalytica . . . . .	155
Pannus trachomatosis . . . . .	160
„ degenerativus . . . . .	163
Fädchenkeratitis . . . . .	168
Streifenkeratitis . . . . .	170
Amyloid, Colloid, Hyalin, Glycogen . . . . .	173
Durchblutung . . . . .	175
Bandförmige Hornhauttrübung . . . . .	175
Angeborene . . . . .	178
Quellungstrübung . . . . .	180
Cocaintrübung . . . . .	181
Wunden, Regeneration . . . . .	184

	Seite
Ektasien . . . . .	188
Geschwülste . . . . .	192
 <b>Capitel III. Sclera . . . . .</b>	 <b>204</b>
Normale Anatomie . . . . .	204
Entzündungen . . . . .	204
Sulzige Infiltration . . . . .	208
Purulente Scleritis . . . . .	209
Wunden . . . . .	210
Ektasien . . . . .	213
Geschwülste . . . . .	215
 <b>Capitel IV. Iris . . . . .</b>	 <b>217</b>
Vorbemerkungen . . . . .	217
Bau der Iris . . . . .	220
Miosis und Mydriasis . . . . .	221
Angeborene Anomalien . . . . .	223
Entzündungen . . . . .	226
Iritis acuta, subacuta . . . . .	226
„ chronica . . . . .	228
„ syphilitica . . . . .	228
„ tuberculosa . . . . .	230
Atrophie . . . . .	230
Gummata . . . . .	239
Diabetes . . . . .	241
Sarkom . . . . .	242
Cysten . . . . .	243
 <b>Capitel V. Corpus ciliare . . . . .</b>	 <b>248</b>
Normale Beschaffenheit . . . . .	248
Altersveränderungen . . . . .	248
Gerinnungsfähigkeit des Kammerwassers, Blasenbildung . . . . .	249
Entzündungen . . . . .	255
Cyclitis chronica . . . . .	255
„ exsudativa . . . . .	257
Geschwülste . . . . .	259
Colobome . . . . .	267
Cysten . . . . .	267
 <b>Capitel VI. Chorioidea . . . . .</b>	 <b>273</b>
Normales Aussehen . . . . .	273
Verdickungen und Drüsen der Glasmembran . . . . .	275
Veränderungen der Pigmentschicht darüber . . . . .	276
Altersveränderungen . . . . .	278
Weitere Veränderungen der Pigmentschicht . . . . .	279
Pigmentwanderung . . . . .	281
Entzündungen . . . . .	285
Abhebung des Pigmentepithels . . . . .	286
Atrophie . . . . .	287
Phthisis bulbi . . . . .	288
Chorioiditis disseminata . . . . .	289
Abhebung der Chorioidea . . . . .	290
Verknöcherungen . . . . .	293
Sarkome, primäre . . . . .	295
Carcinome . . . . .	307
Sarkome, metastatische . . . . .	309

	Seite
Angiome . . . . .	310
Tuberculose . . . . .	312
Colobome . . . . .	319

### Capitel VIII. Myopie . . . . . 334

Ciliarmuskel . . . . .	334
Langbau des Bulbus . . . . .	337
Staphyloma posticum . . . . .	338
Supertraction . . . . .	340

### Capitel IX. Glaucom und Hydrophthalmus . . . . . 343

Glaucom . . . . .	343
Kammerwinkel . . . . .	346
Linse . . . . .	348
Vortexvenen . . . . .	349
Excavation . . . . .	349
Hydrophthalmus . . . . .	351

### Capitel X. Retina . . . . . 352

Normales Verhalten . . . . .	352
Altersveränderungen . . . . .	354
Periphere cystoide Entartung . . . . .	355
Oedem . . . . .	356
Cysten . . . . .	360
Commotio . . . . .	361
Entzündungen . . . . .	362
Allgemeines . . . . .	362
R. albuminurica . . . . .	371
„ pigmentosa . . . . .	376
„ leucaemica . . . . .	382
„ proliferans . . . . .	384
„ circinata . . . . .	385
„ luetica . . . . .	386
„ metastatica, septica . . . . .	387
Ablatio retinae . . . . .	390
Abreissung der Retina . . . . .	397
Durchlöcherung in der Macula . . . . .	398
Markhaltige Nervenfasern . . . . .	399
Glioma . . . . .	400
Pseudoglioma . . . . .	411
Kryptoglioma . . . . .	412

### Capitel XI. Nervus opticus . . . . . 413

Normaler Bau . . . . .	413
Gliamantel, Fuchs'sche Atrophie . . . . .	416
Corpora amylacea . . . . .	418
Artefacte . . . . .	419
Missbildungen . . . . .	419
Erkrankungen der Scheiden . . . . .	422
Neuritis interstitialis, entzündliche Atrophie . . . . .	425
Sklerose . . . . .	430
Embolien . . . . .	432
Stauungspapille . . . . .	433
Neuritis axialis, Intoxicationsamblyopie . . . . .	438
Tabische Degeneration . . . . .	444
Erkrankung bei multipler Sklerose . . . . .	448

	Seite
Tumoren . . . . .	450
Veränderungen der Centralgefäße . . . . .	454
Normales Verhalten . . . . .	454
Altersveränderungen . . . . .	457
Veränderungen bei Arteriosklerose . . . . .	457
Endarteriitis proliferans und obliterans . . . . .	459
Thrombose der Centralvene . . . . .	461
"    " Centralarterie . . . . .	463
Embolie der Art. centralis . . . . .	465
Einfluss der Carotis und Ophthalmica auf den Sehnerv . . . . .	466
 Capitel XII. Linse . . . . .	 469
Normaler Zustand . . . . .	469
Ortsbezeichnung an der Linse . . . . .	471
Entwicklung . . . . .	472
Coloboma lentis congenitum . . . . .	472
Lenticonus . . . . .	473
Lageveränderungen . . . . .	474
Altersveränderungen . . . . .	478
Veränderungen an der Linsenkapsel . . . . .	480
"    des Kapselepitheles . . . . .	486
"    an den Ciliarepithelien . . . . .	493
"    " der Linsensubstanz . . . . .	493
Phakitis . . . . .	493
Uebersicht über die Kataraktformen . . . . .	496
Cataracta senilis . . . . .	499
"    zonularis . . . . .	513
"    centralis . . . . .	519
"    totalis . . . . .	521
"    fusiformis . . . . .	522
"    pyramidalis . . . . .	522
Verkalkungen . . . . .	523
Verknöcherungen . . . . .	524
Fremdkörper . . . . .	524
Regeneration . . . . .	525
Entozoen . . . . .	531
Verschwinden und Wiederaufhellen getrübter Linsenmassen . . . . .	534
Salz- und Zuckerkatarakt . . . . .	538
Ewald'sche Katarakt . . . . .	539
Kältekatarakt . . . . .	540
Blitzkatarakt . . . . .	540
Wiederaufhellung beim Menschen . . . . .	540
 Capitel XIII. Corpus vitreum . . . . .	 543
Normales Verhalten . . . . .	543
Genese . . . . .	544
Histologie . . . . .	546
Coloboma . . . . .	552
Arteria hyaloidea persistens . . . . .	552
Bindegewebststörungen . . . . .	557
Verflüssigung. Krystallbildung . . . . .	559
Glaskörpertrübungen . . . . .	563
Blutungen . . . . .	566
Fibrilläre Entartung . . . . .	568
Abhebung . . . . .	573
Regeneration . . . . .	575
Entzündung . . . . .	578
Panophthalmie . . . . .	583

	Seite
Schimmelpilzinfektion . . . . .	584
Fremdkörper . . . . .	585
Verdichtung. Organisation. Schwartenbildung . . . . .	591
Fett . . . . .	595
Knochen . . . . .	597
Tumoren . . . . .	597
Parasiten . . . . .	600
Filaria . . . . .	600
Cysticercus . . . . .	605
Echinococcus . . . . .	611

#### Capitel XIV. Palpebrae . . . . . 617

Normales Verhalten . . . . .	617
Anatomie . . . . .	618
Erkrankungen der Lidhaut . . . . .	620
Oedeme . . . . .	620
Gangrän . . . . .	621
Milzbrand . . . . .	622
Lues, Primäraffect . . . . .	622
Xeroderma . . . . .	625
Molluscum contagiosum . . . . .	627
Vaccine . . . . .	629
Lepra . . . . .	630
Elephantiasis . . . . .	631
Erkrankungen des Tarsus . . . . .	632
Tarsitis trachomatosa . . . . .	632
Amyloide Degeneration . . . . .	634
Hyaline „ . . . . .	636
Tarsitis syphilitica . . . . .	637
„ tuberculosa . . . . .	642
Chalazeon . . . . .	643
Parasiten . . . . .	645
Demodex . . . . .	645
Phthirius . . . . .	646
Cysticercus . . . . .	646
Trichina . . . . .	646
Missbildungen . . . . .	647
Coloboma . . . . .	647
Kryptophthalmus . . . . .	649
Symblepharon . . . . .	651
Ankyloblepharon . . . . .	651
Andere Missbildungen . . . . .	651
Geschwülste . . . . .	653
Carcinom . . . . .	653
Cornu cutaneum . . . . .	657
Infarcte, Cysten, Adenome der Meibom'schen Drüsen . . . . .	659
Cysten . . . . .	659
Dermoide . . . . .	660
Orbito-Palpebraleysten . . . . .	660
Sarkom . . . . .	661
Naevus . . . . .	662
Verruca . . . . .	663
Fibroma . . . . .	664
Xanthelasma . . . . .	664
Gefässgeschwülste . . . . .	665
Plexiformes Neurom . . . . .	666

	Seite
Capitel XV. Thränenorgane . . . . .	668
Normales Verhalten . . . . .	668
I. Thränendrüse . . . . .	669
Dacryoadenitis . . . . .	669
Atrophie . . . . .	671
Dacryops . . . . .	671
Fisteln . . . . .	671
Tumoren . . . . .	672
Tuberculose . . . . .	675
Steinbildung . . . . .	676
Primäraffect . . . . .	676
Echinococcus . . . . .	676
II. Thränenpunkte und Thränenröhrchen . . . . .	677
Angeborene Anomalien . . . . .	677
Atresie . . . . .	677
Pilzconcremente . . . . .	678
III. Saccus und Ductus lacrymalis . . . . .	680
Stenosen . . . . .	680
Entzündungen des Sacks . . . . .	681
Follikel, Trachom des Sacks . . . . .	682
Tuberculose . . . . .	683
Thränensackeiterung . . . . .	684
Congenitale Thränensack-Erkrankungen . . . . .	685

## Capitel I.

# Conjunctiva.

---

### Vorbemerkungen.

Wenn wir die pathologische Histologie der Conjunctiva verstehen wollen, müssen wir vorher etwas eingehender auf die normale feinere Structur der Conjunctiva eingehen.

Die Conjunctiva bildet einen Sack, der entsprechend der Lidspalte aufgeschlitzt ist. Am Lidrand geht die Conjunctiva ohne Unterbrechung in die äussere Haut über. Wir haben hier eine für pathologische Processe wichtige Stelle, an der äussere Haut und Schleimhaut zusammenstossen, wie am Lippen-, Anusrand etc. Gewöhnlich unterscheidet man im Conjunctivalsack drei Abschnitte 1. die *Conjunctiva palpebrarum* (*C. tarsi* ist nicht ganz richtig, denn der Abschnitt reicht weit über den Tarsus hinaus), 2. den Umschlagstheil von den Lidern auf den Bulbus, *Conjunctiva fornicis* und 3. die *Conjunctiva bulbi*. Ueber dem Tarsus ist die Conjunctiva mit der Unterlage fest verwachsen und straff ausgespannt wie ein Papier auf dem Reissbrett; es kann deshalb hier auch operativ ein Substanzdefect nicht aus der Umgebung gedeckt werden. Im Uebergangstheil liegt die Bindehaut ganz locker, harmonikaartig in Falten, wodurch die freie Beweglichkeit des Bulbus ermöglicht wird. Die *Conjunctiva bulbi* überzieht die Oberfläche des Bulbus, mit dem sie nur sehr locker verbunden. Sie ist auf dem Bulbus mit dem Finger sehr verschieblich. Nur am Cornealrand sitzt sie fest und geht hier ohne Unterbrechung in das Epithel der Cornea über.

Histologisch unterscheiden wir zwei Schichten in der Conjunctiva A. das Epithel, B. die Mucosa, die wir besonders besprechen müssen.

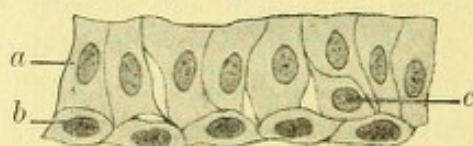
### A. Das Epithel.

In den verschiedenen Abschnitten der Bindehaut verhält sich das Epithel ganz anders, so dass dadurch diesen Abschnitten ein ganz besonderer Charakter aufgeprägt wird. Vorweg sei bemerkt, dass das Epithel der Schleimhaut der Lider den Charakter des Cylinderepithels

trägt, während wir auf der gegenüberliegenden Fläche, der Conjunctiva der Lider ein sehr dichtes Pflasterepithel finden. Wir unterscheiden deshalb histologisch am besten ein **vorderes Blatt** (*C. palpebrarum*) mit Cylinderepithel, das den Charakter der Schleimhäute trägt, und ein **hinteres Blatt** mit geschichtetem Pflasterepithel, welches mehr dem Bau der äusseren Haut entspricht. Diese Eintheilung ist für die Pathologie von grosser Wichtigkeit, wir finden, dass Krankheitsprocesse, wie sie sonst sich in Schleimhäuten finden, vorwiegend oder nur den eigentlichen Schleimhauttheil der Bindehaut ergreifen, genau soweit wie das Cylinderepithel reicht, z. B. Lymphome oder Follikel, während Hautkrankheiten, z. B. Eczeme, direkt als Phlyctaenen auf die Conjunctiva bulbi übergehen, soweit das Epithel den Charakter der äusseren Haut hat.

1. Das Cylinderepithel. Dieses Epithel ist im ganzen zweischichtig, doch wechselt seine Dicke, wir werden sehen, dass sich vielfach zwischen beide Schichten noch Zwischenzellen einschieben. Die obere Schicht wird durch eine Lage hoher cylindrischer, manchmal konischer oder pyramidenförmiger Zellen geliefert. An ihren freien Enden (an der Oberfläche der Conjunctiva) sind diese Zellen durch eine sehr spärliche Kittsubstanz sehr dicht an einander gefügt. Durch Behandlung einer auf die Fläche ausgebreiteten Conjunctiva mit Silber-salzen kann man die Zellgrenzen, die zusammen continuirliche Linien bilden, darstellen. In der Tiefe sind die Seiten der Zellen offenbar nicht so dicht aneinander gefügt. Ihr Kern liegt in wechselnder Höhe, jedoch meist sehr tief, ist stark oval und mit der Längsachse senkrecht zur Fläche der Conjunctiva gestellt. Der Kern färbt sich schwach mit Haematoxylin. Das reichliche Protoplasma der Zellen erscheint fein granulirt.

Fig. 1.



Epithel der Conjunctiva des Menschen gegenüber dem Tarsus. Cylinderepithel.

(Leitz. Oc. 2. Syst. 7.)

*a* Zellen der hohen Schichtlage, Cylinderzellen.

*b* Zellen der tiefen Schicht,

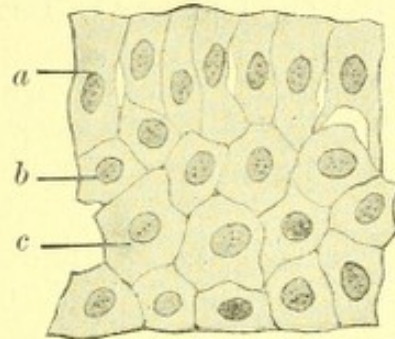
*c* sich einschiebende Zelle der mittleren Schicht.

Unter diesen Zellen liegt die tiefe Schicht, bestehend aus einer einzigen Schicht flacherer Zellen. Die Zellen sind kleiner, sie besitzen ebenfalls einen ovalen Kern, der jedoch mit seiner Axe horizontal liegt und sich intensiver färbt.

Diese reine Zweischichtigkeit findet sich nur an der dünnsten Stelle der Schleimhaut gegenüber dem Tarsus. Darüber hinaus finden sich meist noch mehr oder weniger Zellen eingeschoben, eine mittlere Schicht. Es sind Zellen, die mehr der tiefen Lage gleichen, die

anfangs nur vereinzelt auftreten und nach der Uebergangsfalte reichlicher werden, wo sie dann schliesslich in mehreren Lagen übereinander liegen und den Uebergang zum Epithel des hinteren Blattes bilden.

Fig. 2.



Epithel der Conjunctiva des Menschen vor der Uebergangsfalte oberhalb des Tarsus.

Cylinderepithel (Leitz Oc. 2. Syst. 7).

*a* Zellen der hohen Schicht. Cylinderzellen.

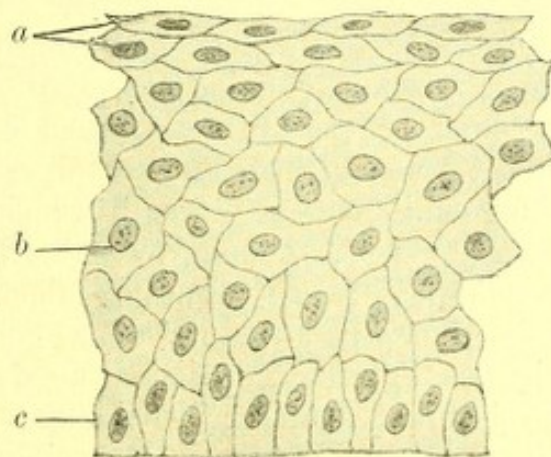
*b* Zellen der mittleren Schicht.

*c* Zellen der tiefen Schicht.

In dem Cylinderepithel finden sich in vielen Fällen vereinzelte Rundzellen, deren Zahl dann bei Entzündungen sehr zunimmt.

2. Das Pflasterepithel. Das schönste Pflasterepithel findet sich nahe dem Cornealrand. Wie in der Cornea kann man drei Schichten unterscheiden, die tiefe oder Basalzellschicht, die mittlere Schicht und die superficielle Schicht.

Fig. 3.



Epithel aus der Conjunctiva bulbi. Pflasterepithel.

*a* Oberste Schichten. Pflasterepithel.

*b* Mittlere Schichten.

*c* Tiefste Schicht von Cylinderzellen (Basalzellschicht).

Die Basalzellschicht wird von einer Reihe kleiner cylindrischer oder cubischer Zellen gebildet, die vertical auf der Basalmembran stehen und fast ganz von dem grossen Kern ausgefüllt werden.

Die Kerne färben sich sehr lebhaft mit Haematoxylin, so dass sie sich hierdurch schon von den Kernen der anderen Zellen abheben. Die mittlere Schicht wird aus mehreren Lagen polygonaler Zellen gebildet mit central gelegnem Kern. Die Zellen sind dicht aneinander gefügt, jedoch kann man keine seitlichen Zähnelungen wahrnehmen. Die superficielle Schicht besteht aus ein oder zwei Lagen ganz flacher Zellen mit central gelegenen Kernen.

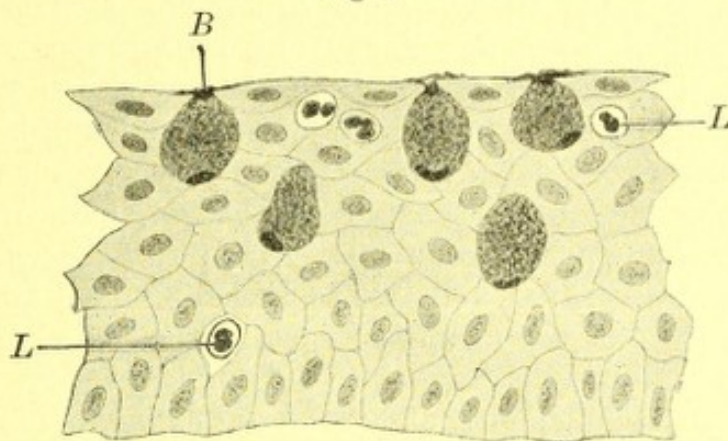
Dieser ausgeprägte Charakter eines geschichteten Pflasterepithels lässt sich in dieser Regelmässigkeit nicht weit vom Cornealrand verfolgen, häufig nur bis einige Millimeter nach hinten von der Iriswurzel, in anderen Fällen weiter. Der übrige Theil des hinteren Blattes bis in die Uebergangsfalte erleidet eine Veränderung der superficiellen Schicht. Die obersten Zelllagen sind bald nicht mehr ganz flach, sondern mehr cubisch, ja schliesslich sogar etwas cylindrisch. Es geht der Charakter ganz unmerklich über in den des Cylinderepithels. Kurz ( $\frac{1}{2}$ —1 mm) vor der Uebergangsfalte ist meist der cylindrische Charakter deutlich erreicht.

Wir haben noch besonders zu besprechen den Uebergangstheil des Epithels von dem Scleraltheil auf die Oberfläche der Cornea. Der Pflasterepithelcharakter bleibt derselbe, überhaupt findet sich in den oberen Epithellagen kaum ein Unterschied, vielleicht ist das Gefüge im Limbus und in der scleralen Conjunctiva dichter, aber weniger regelmässig. Ein deutlicher Unterschied ist aber in der Basalschicht, wie uns Fuchs gelehrt hat. (Ueber das Ptergyium v. Graefes Archiv Bd. 38. II). Die Basalzellen der Conjunctiva sind klein und zeichnen sich durch ihren stärker tingirbaren kleinen Kern aus, um den herum wenig Protoplasma liegt. Auf sie folgen dann an der Hornhautgrenze die viel grösseren, regelmässigen Fusszellen der Cornea, deren Kerne höher liegen und sich nicht stärker färben als die Kerne der übrigen Epithelzellen. In vielen Fällen ist das Epithel der Bindehaut pigmentirt, es liegen im Protoplasma feine Pigmentkörnchen, wodurch sich ein weiterer Unterschied gegen das der Cornea ergibt. Während ferner die Fusszellen der Cornea alle in einer Linie stehen, sieht man direkt hinter dem Limbus papillenartige Vorsprünge sich in das Epithel erheben, so dass die Basalzellen Erhebungen und Einsenkungen mitmachen, während die Oberfläche des Epithels flach bleibt. (Siehe Ciaccio: Osservazioni intorno alla struttura della congiuntiva umana. Mémoires de l'Académie des Sciences de l'Institut de Bologne 1873). Meist finden sich vier oder fünf grössere Erhebungen nahe am Hornhautrand, von etwa 50  $\mu$  Grösse, denen dann drei oder vier kleinere folgen von 13 bis 32  $\mu$  (siehe Villard: Anatomie pathologique de la Conjunctive granuleuse. Paris 1896).

**Die Becherzellen.** Im Epithel der normalen Conjunctiva finden sich immer in mehr oder weniger grosser Anzahl eigenartige Zellformen, die von Stieda 1867 entdeckt und „Becher- oder Schleimzellen“ genannt worden sind, da sie gewisse Analogien mit den Becherzellen im Darm besitzen. 1890 spricht Stieda die Ansicht aus, dass es hyalin degenerirte Epithelzellen seien. Waldeyer spricht den Cylinder-

zellen der oberflächlichen Epithellage die Neigung zu, sich in grosse, schleimführende, becherähnliche Zellen umzuwandeln. Die Zellen sind dann vielfach untersucht worden, so von Reich, Sattler, Poncet, Noël, Rähmann, Peters, Fuchs etc. Es handelte sich hauptsächlich zu entscheiden, ob die Zellen normale Gebilde sein, oder nur bei pathologischen Processen vorkommen. Reich beschrieb sie als pathologische Bildungen, entstanden durch theilweise schleimige Metamorphose normaler Epithelzellen bei mehr oder weniger leichten katarhalischen Zuständen der Bindehaut. Er hatte die meisten Autoren auf seiner Seite. In neuester Zeit hat L. Green wohl den sicheren Beweis gebracht, dass sie sich stets schon in absolut gesunder Bindehaut finden, auch schon beim Neugeborenen und beim Foetus. Ich selbst halte sie auch für normale Gebilde, für wichtige einzellige Schleimdrüsen in der Conjunctiva. Sie sind als Secretionsorgane aufzufassen. Bei vielen pathologischen Processen vermehren sie sich stark.

Fig 4.



Conjunctiva bulbi mit Becherzellen (Leitz Oc. 2. Syst. 7).

*B* Becherzellen mit Stoma an der Oberfläche der Schleimhaut, der Kern liegt quer an der tiefsten Stelle der Zelle.

*L* Leucocythen zwischen den Epithelzellen.

Schon in einem Stückchen normaler frischer Conjunctiva, die man auf einem Objectträger ausbreitet und mit einem Deckglas bedeckt, kann man diese Schleimzellen deutlich sehen. Es sind helle rundliche Zellen, stark lichtbrechend und Fettzellen sehr ähnlich sehend. Oft sieht man an solchen frischen Zellen die an der Oberfläche liegende Oeffnung bei starker Vergrösserung. Diese Oeffnungen treten bei Silberbehandlung sehr deutlich hervor (siehe unten u. Fig. 5).

An Isolationspräparaten sieht man, dass jede Zelle eine scharf begrenzte Zellenmembran oder Theca besitzt. An einigen Zellen nimmt man einen Stiel wahr, der nach unten zu in eine Spitze ausläuft. Die Zellen sind meist von ovaler Gestalt, ungefähr 0,025 mm lang und 0,016 mm breit (Green), also viel grösser wie die meisten umgebenden Epithelzellen. Der Inhalt der Zellen ist im frischen Zustand von schleimiger Beschaffenheit, stark fadenziehend (Mucin). Nach der Härtung sieht er fein gestrichelt aus. Der Kern liegt immer in der

Tiefe der Zelle, ist selten rund, sondern meistens an der tiefsten Stelle der Zelle der Theca fest anliegend platt gedrückt, so dass er in Querschnitten als Halbmond erscheint, mit der Längsachse horizontal stehend. Dem Kern gegenüber, nach der Oberfläche zu befindet sich oft eine runde, scharf begrenzte Oeffnung, das Stoma. Bei den tief im Epithel liegenden Zellen fehlt das Stoma noch, dann ist es klein als runder Kreis angelegt und öffnet sich mehr und mehr. Oft sieht man den Inhalt der Zellen als Pfropf aus der Oeffnung hervorquellen.

Die Zellen entwickeln sich offenbar in den tiefsten Schichten des Epithels, haben aber alle die Neigung allmählich an die Oberfläche emporzusteigen. Auf diesem Wege wird die anfangs runde Zelle mehr und mehr in die Länge gezogen, und je mehr nach der Oberfläche zu, um so deutlicher tritt die Mucinreaction mit Thionin hervor.

Diese Zellen sind den Becherzellen im Darm sehr ähnlich, aber mit ihnen nicht identisch. Die Darmbecherzellen liegen nur an der Oberfläche und bleiben nach Entleerung ihres schleimigen Inhaltes erhalten, sie regeneriren sich immer wieder. Die Conjunctivalbecherzellen scheinen sich nur in der Tiefe zu bilden, steigen dann auf und gehen wahrscheinlich nach der Entleerung zu Grunde.

Gegen die Bezeichnung „Becherzellen“ wendet sich sehr entschieden Pfitzner. Er sagt: „die Bezeichnung „Becherzellen“ ist durchaus unzulässig. Becherzellen finden wir in der respiratorischen Schleimhaut, in der Darmschleimhaut, hier bei den Fischen und Amphibien noch bis zum Munde hin, aber niemals im Ektoderm. Becherzellen stehen im Niveau der Oberfläche und entwickeln sich aus Oberflächenzellen d. h. aus Zellen, die einen Wimperbesatz oder zum mindesten einen gestrichelten Cuticularsaum tragen. Sie kommen vor in einschichtigem Epithel; wenn in mehrschichtigem, dann ausschliesslich in der obersten Lage, stets so, dass sie zu jeder Zeit, in jedem Entwicklungsstadium an der freien Oberfläche theilnehmen. Zu einer gewissen Zeit entleeren sie sich ihres Inhaltes auf die Oberfläche, indem die Cuticula, die zuletzt gewissermaassen einen Deckel darstellt, abspringt, und geben dann das Bild, von dem sie ihren Namen bekommen haben.

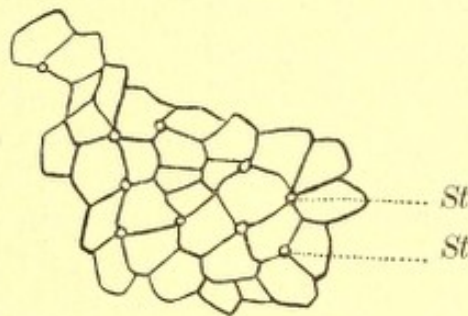
Die blasigen Zellen in der Conjunctiva des Menschen aber verhalten sich durchaus entgegengesetzt. Sie tragen nie einen Cuticularsaum und kommen überhaupt nie an die Oberfläche, von der sie stets durch die Schicht der Cuticulazellen getrennt bleiben. In Ausnahmefällen können sie letztere stark verdünnen und sogar etwas emporwölben, aber sie bleiben stets geschlossen.

Wir müssen sie als „**Leydig'sche Zellen** der Conjunctiva“ bezeichnen. Sie zeigen eben genau das gleiche Verhalten und kommen unter genau denselben Bedingungen vor wie die Leydig'schen Zellen in der Epidermis der Fische und Amphibienlarven; stets geschlossen bleibend, nur die Oberfläche erreichend; in einem geschichteten, nicht zu niedrigen Epithel mit gestricheltem Cuticularsaum und offenen Interzellularräumen. Ihre Funktion ist an beiden Orten gleich räthselhaft.

Ich kann den Ausführungen Pfitzner's durchaus nicht Recht geben. Es ist oben schon gesagt worden, dass die Conjunctivalbecher-

zellen nicht identisch sind mit den Darmbecherzellen, jedenfalls stehen sie ihnen aber viel näher als den Leydig'schen Zellen. Der Hauptsatz von Pfitzner, dass die Becherzellen nie die Oberfläche der Conjunctiva erreichen, ist schon unrichtig und es ist sehr leicht, das Gegenteil zu demonstrieren. Man sehe sich z. B. die Abbildungen von Green an, solche Isolirungen der Zellen mit deutlichem Stoma sind leicht zu wiederholen. Noch deutlicher sieht man die zahlreichen Mündungen der Becherzellen an der Oberfläche der Conjunctiva, wenn man die Fläche derselben mit Silberlösung behandelt und die Zellgrenzen darstellt. Man sieht dann zwischen den eckigen Figuren der obersten Epithelzellen die runden kleinen Stomata der Becherzellen an der Oberfläche sehr deutlich und meist sehr zahlreich hervortreten. Auch die Funktion dieser Zellen scheint mir nicht dunkel. Sie sind einzellige Drüsen und haben wohl hauptsächlich die Befeuchtung der

Fig. 5.



Zellgrenzen aus der Conjunctiva der Katze, durch Silberlösung dargestellt. Flächenpräparat. St Stomata der Becherzellen. (Leitz Oc. 3. Obj. 7.)

Conjunctiva und Cornea zu besorgen. Der Beweis lässt sich leicht erbringen. Wenn man die Thränendrüse exstirpiert, so leidet die Feuchtigkeit des Auges absolut keine Einbusse. Umgekehrt, wenn die Conjunctiva selbst im Zustand der Cirrhose ist, die Becherzellen fehlen, geht Cornea und Conjunctiva, trotzdem, dass das Auge noch weinen kann, der Vertrocknung entgegen. Ich fasse die Conjunctiva als eine Flächendrüse auf, in der die Becherzellen die Drüsenzellen sind.

## B. Die Mucosa.

Die Mucosa selbst theilt sich in zwei Schichten, 1. die direkt unter dem Epithel liegende superficielle oder adenoide Schicht, 2. die tiefe oder fibröse Schicht.

1. Die adenoide Schicht. Sie besteht aus im Allgemeinen sehr schwächiger Lage, doch wechselt ihre Dicke etwas je nach dem Ort. Nach Villard beträgt ihre Dicke im vorderen Blatt ca. 40  $\mu$ , im Fornix und nahe diesem auf dem hinteren Blatt 50—70  $\mu$ , gegenüber der Sclera 15—27  $\mu$ . Sie besteht aus sehr feinem Bindegewebe, das aus zarten, zierlichen Fasern sich zusammensetzt und ein dichtes feinstes Netzwerk mit dazwischen liegenden Maschen bildet. In diesen Maschen gleiten stets mit grosser Leichtigkeit Lymphzellen

in mehr oder weniger grosser Anzahl einher, selten fehlen sie ganz in einer Schleimhaut und dann auch nur in einem Theil der bulbären Schleimhaut, gegenüber den Lidern finden sie sich immer. Meistens sind sie auch in einer Conjunctiva, die wir als normal bezeichnen würden, recht reichlich in der ganzen Ausdehnung der Schleimhaut vorhanden, das sogen. adenoide Gewebe (His). Bei Katarrhen und allen entzündlichen Erscheinungen vermehren sich die Zellen hier dann kolossal. Wir sehen sie meist sehr gleichmässig vertheilt. Ausnahmsweise finden wir beim Menschen, dass sie sich zu kleinen Knötchen zusammenballen und so Gebilde darstellen, die wir lymphatische **Follikel** (v. Recklinghausen) nennen. Sie stimmen in ihrem Verhalten mit den Gebilden in anderen Schleimhäuten z. B. Zunge, Epiglottis, Kehlkopf u. s. w. überein. Sie bilden jedoch keineswegs einen regelmässigen Befund beim Menschen und es ist sehr fraglich, ob wir sie zu den normalen Gebilden in der menschlichen Conjunctiva zählen sollen. Bei vielen Thieren, Hund, Katze, Kaninchen etc. finden wir sie jedoch regelmässig in der Bindehaut des Auges, besonders im unteren Lid nahe der Uebergangsfalte (siehe Näheres bei „Trachom“). Diese superficielle Schicht entspricht dem, was wir in der Haut den **Papillarkörper** nennen. Es sind aber normaler Weise sehr wenig derartige Papillen vorhanden; wie wir oben gesehen haben, nur einige in der Nähe des Cornealrandes. Hier bildet in der That diese Schicht einige seichte Erhebungen nach der Art der Papillen, wobei die tiefen Schichten des Epithels die Erhebungen mitmachen und, was mir von prinzipieller Wichtigkeit zu sein scheint, die Oberfläche des Epithels horizontal bleibt, eben wie bei dem Papillarkörper der Haut. Solcher Art Papillen bildet die superficielle Schicht der Conjunctiva sonst nicht, sie liegt nur hier und da in leichten Wellenlinien. Villard nennt deshalb die adenoide Schicht den Papillarkörper ohne Papillen.

Etwas ganz anderes ist das, was man bei pathologischen Zuständen gewöhnlich Papillen nennt. Es sind keine echten Papillen, sondern Schwellungen der adenoiden Schicht mit Erhebungen des ganzen Epithels (siehe unter Entzündung und Abbildung).

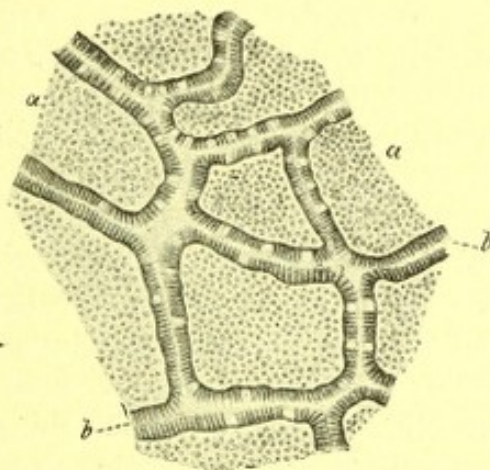
Die adenoide Schicht wird sehr reichlich von Gefässen durchzogen.

2. Die fibröse Schicht. Sie ist dicker und fester wie die vorige und giebt der ganzen Haut ihren Halt und ihr festes Gefüge. Sie ist zwar continuirlich mit der oberen Schicht verbunden, aber während die obere Schicht aus äusserst feinen Fasern besteht, welche weite Maschen zwischen sich lassen, sind die Bindegewebsfasern in der tiefen Schicht viel dicker, sehnenartig und dichter aneinander gefügt. Sie bieten auch dem Eindringen der Rundzellen einen viel grösseren Widerstand. Die Fasern des Gewebes verflechten sich dichter, verlaufen aber nicht in horizontaler Richtung. Die Dicke dieser Schicht ist an den verschiedenen Stellen verschieden. Gegenüber den Lidern ist sie sehr wenig entwickelt und vermischt sich mit dem Tarsus, den wir ja als eine verdichtete Submucosa ansehen. In dieser Schicht verlaufen hauptsächlich die Arterien, Venen, Lymphgefässe und die Nerven. Auch finden sich viel elastische Fasern dazwischen.

Die *Conjunctiva palpebrarum* besitzt echte grössere Drüsen, die sogenannten **Krause'schen Drüsen**. Diese acino-tubulösen Drüsen liegen beim Menschen an bestimmten Stellen, am hintersten, dem Fornix nächsten Rande des Tarsus und zwar vorzugsweise an der inneren der Nase näheren Partie desselben. Man trifft sie dort sowohl längs des Tarsalrandes, als auch zum Theil noch im Gewebe des Tarsus selbst. Sie sind im oberen Lid zahlreicher als im unteren. Nach W. Krause finden sich etwa 42 im oberen, 6—8 im unteren Lide. Ihre Ausführungsgänge münden auf der *Conjunctiva fornicis*. Der zu einem Ausführungsgange gehörige Drüsenkörper ist relativ gross und setzt sich zusammen aus kurzen schlauchförmigen Drüsenrandkammern, denen noch rundliche beerenförmige Anhänge vielfach anhängen (Waldeyer).

**Stieda's Rinnen- und Faltensystem. Henle'sche Drüsen.** Es kann nicht oft genug wiederholt werden, dass die normale menschliche *Conjunctiva* nicht glatt ist. Sie ist es nur so lange die adenoide Schicht fehlt, d. h. nur beim Neugeborenen. Nach den Untersuchungen von Stieda, Sattler, Rählmann u. A. ist die normale *Conjunctiva* beim Neugeborenen völlig glatt und besitzt keine adenoide Schicht. Es findet sich zwischen Epithel und dem Tarsus nur eine dünne Lage fibrillären Bindegewebes ohne Zwischenlagerungen. Nach Rählmann beginnt jedoch schon 2—3 Monate nach der Geburt eine Zelleinwanderung in die fibrilläre Schicht der *Conjunctiva* an einzelnen Stellen der Uebergangsfalte.

Fig. 6.



Stieda's Rinnenrand-Faltensystem in der *Conjunctiva*.  
Flächenschnitt durch die *Conjunctiva* des unteren Augenlides des Menschen (nach Stieda). Vergr. 80:1.

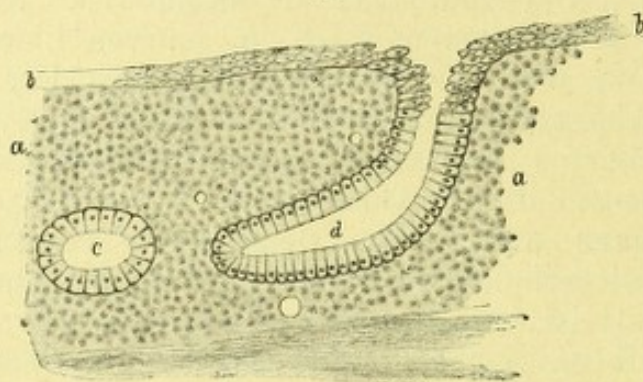
*a* Schleimhautgewebe.

*b* Epithel; die hellen Flecke sind die Becherzellen.

Mit dem Auftreten und dem Wachsthum der adenoiden Substanz geht eine Faltung der *Conjunctiva* einher, welche zur Entstehung der vielfachen leistenförmigen Wülste und grubigen Vertiefungen Veranlassung bietet, dem Entstehen des sog. Stieda'schen Rinnensystems. Nur beim Neugeborenen sind solche Rinnen nicht vorhanden und die Schleimhaut zeigt vollständig glatte Oberfläche. Die erste Andeutung

der Faltung tritt in dem oberen Drittel der *Conjunctiva palpebrarum* nach Rühlmann gegen Ende des 5. Lebensmonats auf; jedoch zeigen um diese Zeit auch die unteren zwei Drittel der *Conjunctiva* bereits eine leichte mehr wellige *Conjunctiva*.

Fig. 7.



Stieda's Rinnen- und Faltensystem. Henle'sche Drüse. Senkrechter Querschnitt durch die *Conjunctiva* des oberen Augenlides (nach Stieda) Vergr. 250:1.

*a* Schleimhautgewebe.

*b* Epithelzellen.

*c* Querdurchschnittene Vertiefung (Henle'sche Drüse).

*d* Querdurchschnitt einer schräg eindringenden Furche.

Die Furchen bilden sich in Folge Dazwischenschiebens der adenoiden Schicht, wie es die gleichmässige Ausdehnung der Membran fordert, wenn die Zunahme ihrer Oberfläche auf einer nicht dehnbaren Unterlage erfolgt.

Beim Erwachsenen findet sich das Stieda'sche Rinnensystem meist in ganzer Ausdehnung der *Conjunctiva palpebrarum* vor, am stärksten entwickelt in dem oberen Dritttheil und von hier an zur Lidkante allmählich abnehmend, ohne dass sich jedoch ein wesentlicher Unterschied in dem numerischen Verhältnisse der Rinnen vorfände. Die prominenten Risse und Leisten haben meistens durchaus glatte und plattgedrückte Oberfläche und gegen die zwischenliegenden Gruben hin durchaus schwache Kanten, von welchen aus die Oberfläche in scharfen, meist abschüssigen Begrenzungen zur Tiefe der Rinnen abfällt. Die Oberfläche gesunder Schleimhäute gewährt daher, von der Fläche aus gesehen, sehr zierliche Bilder und so typische Configuration der Windungen der Leisten, dass sie gewöhnlich mit der Oberfläche von gepresstem Sammet zutreffend verglichen wird (sammetartige Beschaffenheit der *Conjunctiva*).

Die Verkenennung dieser Thatsache, dass die normale *Conjunctiva* schon diese sammetartige Beschaffenheit zeigt, führt auch heutzutage noch zu zahllosen diagnostischen Irrthümern.

Diese rauhe Beschaffenheit der *Conjunctiva palpebrarum* im normalen Zustand war lange vor Stieda bekannt. So schildert schon C. Krause 1842 (*Handbuch d. menschl. Anatomie*. I. Bd. 2. Theil.

2. Aufl. S. 514) die *Conjunctiva palpebrarum* als röthliche, weiche, dünne und halbdurchsichtige Schleimhaut, welche einen deutlichen „*Textus papillaris*“ besitze, dadurch eine sammetartige Rauigkeit erhalte und auch mit kleinen Schleimdrüsen versehen sei. Nachdem er anführt, dass in der Umbeugungsstelle der *Conjunctiva* die Papillen hoch sind und einzeln stehen, sagt er, dass sie hinter den Tarsi kleiner sind, und theils einzeln stehen, theils zu gleich breiten und hohen Rippen verschmolzen seien.

Auch Gerlach beschreibt die nur auf der Augenbindehaut stehenden Papillen (Handbuch der Gewebelehre 1852, 2. Aufl. p. 471). Kolliker bezeichnet die Papillen der *Conjunctiva* als kleine walzenförmige oder grössere warzen- und pilzförmige Bildungen (Gewebelehre des Menschen. 4. Aufl. 1863).

Der Name der „Papillen“ der *Conjunctiva* kehrt von da ab bis heutzutage immer wieder, besser liesse man ihn fallen und redete einfach von Faltungen der Schleimhaut. Wie wir oben gesehen haben bildet die *Conjunctiva* einige seichte echte Papillen nur am Cornealrand, d. h. es finden sich Erhebungen unter dem Epithel, deren Thäler von Epithel ausgefüllt werden, so dass die Oberfläche glatt bleibt, wie dies bei der äusseren Haut der Fall ist. Bei der sammetartigen Beschaffenheit haben wir einfach buckelförmige Schwellungen der Schleimhaut, wobei das Epithel Berg und Thal in gleicher Dicke begleitet, also einfach Falten.

Mit den Einziehungen zwischen den Papillen beschäftigte sich zuerst Henle (Handbuch der Eingeweidelehre des Menschen 1866). Er sah nicht die Erhebungen der Schleimhaut, die Falten, als das Charakteristische an, sondern hielt die Höhe der Faltungen für das normale Niveau der Schleimhaut und betrachtete die Einziehungen dazwischen als das Pathologische. Diese Einziehungen zwischen den Falten der *Conjunctiva* gegenüber dem Tarsus beschreibt Henle als echte tubulöse Drüsen, die nach ihm sogenannten **Henle'schen Drüsen**. Henle sagt: „Die Oberfläche der *Conjunctiva* ist eben, aber von zahlreichen feinen Oeffnungen durchbohrt, die Mündungen einfacher blinddarmartiger Drüsen, welche in der Dicke der Schleimhaut versteckt sind. Die Wand dieser Drüsen ist eine Ausstülpung der Basalmembran; ihre Auskleidung ein regelmässiges Cylinderepithel, dessen schlanke, mit dem spitzen Ende gegen die Basalmembran gerichtete Zellen eine Höhe von 0,03 mm haben, sticht auffallend gegen das Ende der freien Oberfläche ab. Einige dieser Drüsen stehen senkrecht zur Oberfläche, andere mehr oder weniger geneigt, darnach ist ihre Länge einigermaassen verschieden. Ihre Entfernung von einander ist meist nicht viel grösser als der Durchmesser ihres Querschnittes.“ Dass Henle sich irrte, bewies zuerst Stieda.

Stieda ging in seinen Untersuchungen von der Frage aus, ob es wirklich solche von Henle beschriebene blinddarmartige Drüsen in der *Conjunctiva* des Menschen gebe. Er sagte mit Recht, dass die endliche Entscheidung geliefert werden müsste durch Flächenschnitte der Augenlider. Wären wirklich tubulöse oder blinddarmartige Drüsen

vorhanden, so müsste man auf Flächenschnitten ihre Querschnitte erhalten, d. h. Lücken mit Cylinderepithel ausgekleidet.

Flächenschnitte der Bindehaut lieferten nun ein sehr prägnantes die Frage nach den Drüsen entscheidendes Bild. Stieda fand nämlich nur rundliche oder unregelmässig geformte Massen der bindegewebigen Grundlage der Bindehaut umsäumt von Cylinderepithel, oder um es anders auszudrücken, das Schleimhautgewebe durchzogen von vielfach mit einander anastomosirenden Canälen, welche mit Cylinderepithel ausgekleidet waren.

Man kann sich das verschiedene Aussehen der Schleimhaut auf senkrechten Querschnitten und auf Flächenschnitten nur erklären durch Annahme von zahlreichen, die Schleimhaut nach allen Richtungen durchsetzenden, sich vielfach durchkreuzenden, bald tiefern, bald seichtern, bald gerade, bald schräg in die Tiefe eindringenden, hie und da mit blinden Zipfeln endigenden Furchen oder Einschnitten. Alle diese Furchen oder Einschnitte sind nun mit Cylinderepithel ausgekleidet, während auf dem Niveau der Schleimhautoberfläche das Epithel aus rundlichen und platten Zellen besteht.

Die Existenz von tubulösen oder blinddarmförmigen Drüsen muss man also in der Bindehaut des Tarsalthells durchaus leugnen. Henle hat sich offenbar zur Annahme dieser Drüsen verleiten lassen durch Querschnitte der Schleimhaut, welche, wenn sie senkrecht über eine Furche hinwegfallen, ein gleiches Bild liefern werden, wie es eine der Länge nach durchschnitten tubulöse Drüse darbietet. Man wendet deshalb heute auch meist den Ausdruck Henle'sche Pseudodrüsen an für die bekannten Gebilde, welche nur in Querschnitten das Bild einer tubulösen Drüse hervorrufen, in Wirklichkeit aber Durchschnitte von Kanälen sind.

Es stimmt das sicher für die meisten Querschnitte, nicht für alle. Schon Stieda, später Jacobson und Sattler fanden in allen Schnittrichtungen der Bindehaut rundliche oder mehr ovale, in sich geschlossene, mit Epithel ausgekleidete Durchschnitte. Solche Bilder lassen sich mit der Annahme eines Rinnensystems nicht allein erklären. Stieda nahm deshalb schon in einer späteren Arbeit „zipfelartige Vertiefungen“ in den Rinnen an. Es steht aber nichts im Wege diese Grübchen oder zipfelartigen Vertiefungen in dem Rinnensystem als Drüsen zu bezeichnen, da es Epithelschläuche mit centralem Lumen sind (Sattler, Jacobson etc.)

Waldeyer, Graefe-Sämisch Handbuch der Augenheilkunde. 1. Aufl. Bd. I. 1874. — Villard, Anatomie pathologique de la Conjunctive granuleuse. Paris 1896. — Stieda, Archiv f. mikrosk. Anatomie. Bd. III. — Reich, Zur Histologie der Conjunctiva des Menschen. v. Graefe's Archiv. Bd. 21. 1. — Sattler, Beitrag zur Kenntniss der normalen Bindehaut des Menschen. v. Graefe's Archiv. Bd. 23. 4. — Green, Ueber die Bedeutung der Becherzellen der Conjunctiva. v. Graefe's Archiv. Bd. 40. 1. — Pfitzner, Das Epithel der Conjunctiva. Zeitschrift. f. Biologie. Bd. 34. 1896.

## Entzündung der Conjunctiva.

### Allgemeines.

Die Conjunctiva ist ein äusserst zartes, empfindliches Häutchen. Schon durch die leichtesten Reize, z. B. Berührung mit Luft, nach Ectropioniren, nach Berieselung mit Wasser oder der salzhaltigen Thränenflüssigkeit stellt sich sofort Hyperaemie und ein deutlicher Reizzustand der Schleimhaut ein. Wirken die Reize längere Zeit ein, oder treffen intensivere Reize die Schleimhaut, so entwickelt sich daraus eine Entzündung. Die Entzündung der Schleimhaut äussert sich hauptsächlich in Form des acuten und chronischen Katarrhes. Die Entstehung solcher Katarrhe wurde in früheren Zeiten fast allgemein auf äussere Schädlichkeiten, chemischer oder thermischer Art, zurückgeführt. Es ist zweifellos, dass es solche Conjunctivitiden giebt, es gehören hierher meist die chronischen, geringfügigen, aber oft sehr hartnäckigen Katarrhe. Bei den meisten Entzündungen der Conjunctiva handelt es sich jedoch um Infectionen mit bestimmten Bakterien der verschiedensten Art. Die bakteriologische Forschung hat uns in den allerletzten Jahren erst eine ganze Reihe von wohl charakterisirten Formen von Bakterien kennen gelehrt, welche in der Conjunctiva ganz bestimmte Arten von Entzündungen hervorrufen. Bei anderen Formen von Conjunctivitis schliessen wir aus der Infectiosität auf einen ganz bestimmten Erreger, obwohl wir ihn noch nicht kennen.

Der bei weitem empfindsamere Theil der Conjunctiva ist das vordere Blatt. Bei der Entzündung finden wir vermehrte Blutfüllung, vermehrte Absonderung und Schwellung der Conjunctiva.

Das vermehrte **Sekret** kann sehr verschiedenartig sein, jedenfalls sind immer verschiedene Bestandtheile darin. Zunächst entsteht eine vermehrte Thätigkeit der Thränendrüse, entweder weil die Thränendrüse mit afficirt ist, oder auf reflektorischem Wege. Ferner bedingt die vermehrte Füllung der Gefässe eine starke Transsudation seröser Flüssigkeit; nach längerem Bestehen des Katarrhes kommt auch die kolossale Vermehrung der Becherzellen in Betracht. In dem Sekret finden wir als Bestandtheile zahlreiche Wanderzellen, die aus dem conjunctivalen Gewebe nach dem rascheren Abstossen des Epithels ausdringen. Colles (Virchow's Archiv Bd. 86) und Gama Pinto (Centralbl. für pr. Augenheilkunde 1884) geben an, dass diese Wanderung in den Kittleisten der Epithelien vor sich gehe. Ferner sieht man fettig degenerirte Zellen, Schleimzellen und Epithelien. Bisweilen kommt es zu einer Beimischung von rothen Blutkörperchen oder zu einer gelben Färbung in Folge des mitabgesonderten Gallenfarbstoffes, z. B. bei Neugeborenen mit Icterus und Blennorrhoea neonatorum. Schliesslich finden sich meist zahlreiche oft ganz bestimmte Mikroorganismen im Sekret wie wir unten sehen werden. Die Menge der Formbestandtheile im Sekret schwankt sehr und dem entspricht das Aussehen und die Consistenz des Sekretes. Bei vorwiegender Thätigkeit der Thränendrüse ist das Sekret wasserhell und dünnflüssig, später wird es trübe zähflüssig, oder es

finden sich so zahlreiche Zellen darin, dass es eitergelbe Farbe bekommt (blennorrhöisches Stadium). In anderen Fällen erstarrt das Sekret zu mehr oder minder festen Membranen (Croup, Diphtherie). Diese Erscheinungen werden in ihrer Ursache und in ihrem Bau noch eingehend besprochen werden.

Die **Schwellung** der Schleimhaut äussert sich makroskopisch zuerst durch eine veränderte Durchsichtigkeit. Man sieht die mangelnde Transparenz besonders an der Conjunctiva palpebrarum; während im normalen Zustand der Tarsus und die Meibom'schen Drüsen deutlich durchschimmern, ist dies nur wenig oder gar nicht mehr der Fall. Die Conjunctiva sieht papillenartig schimmernd aus. Die Schwellung beruht zumeist auf einer Ausdehnung der adenoiden Schicht. Aus den prall gefüllten Gefässen transsudirt zuerst eine wässrige Flüssigkeit, die Platz findet zwischen den feinen Fasern der adenoiden Schicht, deren Maschen sich stark ausdehnen. Bald jedoch (schon nach einigen Stunden) kommt zu der serösen Durchtränkung eine starke Vermehrung der Wanderzellen in den Maschenräumen. Die histologische Diagnose, wann nun eine pathologische kleinzellige Infiltration in der adenoiden Schicht eingetreten sei, ist sehr schwierig, weil sich hier, wie wir gesehen haben, stets Rundzellen vorfinden und zwar in den einzelnen Fällen in sehr verschiedener Menge. Die tiefe fibröse Schicht widersteht lange dem Eindringen der Rundzellen.

Nicht lange bleibt die Oberfläche der geschwollenen und entzündeten Schleimhaut flach, es kommt bald zu Erhebungen auf der Conjunctiva. Die feinsten Erhebungen der Art sehen wir bei ganz leichten chronischen Katarrhen der Schleimhaut, wie sie die meisten alten Leute über dem Tarsus besitzen. Stieda hat zuerst darauf aufmerksam gemacht: Das Stieda'sche Rinnen- und Falten-System. Dieses ist oben geschildert worden. Bei Entzündungen vermehren sich die Rauigkeiten. Wir haben nun auf der Conjunctiva zweierlei ganz verschiedene Formen von Erhebungen zu unterscheiden, die beide zusammen sich finden können, aber auch eine ohne die andere vorkommen, je nach der Art der Conjunctivitis.

Die erste Form von Erhebungen sind die sogenannten **Papillen**, die durch eine Schwellung der adenoiden Schicht entstehen. Sie gehen also aus dem Rinnen- und Falten-System hervor. Die Conjunctiva erscheint sammetartig oder himbeerartig: papilläre Beschaffenheit oder papilläre Hypertrophie.

Die zweite Form bilden die sogenannten **Follikel**. Sie gleichen anfangs hellen Bläschen, später und bei den bösartigen Formen von Conjunctivitis sehen sie aus wie Froschlaich oder gekochte Sagokörner. Ehe wir diese Gebilde eingehend anatomisch beschreiben (s. besonders unter Trachom), wollen wir die Formen von Conjunctivitis besprechen, welche bakteriologisch zu trennen sind.

Eine erhebliche Anzahl von Conjunctivitisformen werden charakterisirt durch einen ganz bestimmten, specifischen Erreger, den uns die Bakteriologie der letzten Jahre hat kennen gelehrt. So weit es geht müssen wir in der Medicin ätiologisch eintheilen und wir wollen dies in

Folgendem da thun, wo unsere sicheren bakteriologischen Kenntnisse das zulassen.

Danach unterscheiden wir:

### 1. Pneumokokken-Conjunctivitis.

Der *Pneumococcus* oder *Kapseldiplococcus* von Fränkel-Weichselbaum kommt als seltener Bewohner der normalen Conjunctiva vor, jedoch kann er sich zuweilen so vermehren, dass er grössere Epidemien verursacht. Die Befallenen sind fast immer Kinder, nur gelegentlich werden Erwachsene ergriffen, die offenbar nicht so empfänglich dafür sind. Die ersten Studien wurden darüber von Parinaud und Morax in Paris gemacht. Es handelt sich um eine gutartige, meist schnell ablaufende Conjunctivitis, welche meist bei kleinen Kindern vorkommt. Das befallene Auge thränt, es besteht leichtes Lidoedem und es wird ein reichliches, bald wässeriges, bald schleimig-flockiges Sekret abgesondert.

Axenfeld fand eine Pneumonie-Epidemie in der Gegend von Marburg.

Adler und Weichselbaum berichten über eine akute Augenepidemie aus Nieder-Oesterreich.

In vielen Fällen von epidemischer Conjunctivitis konnte Gifford in Ohama den *Pneumococcus* züchten und mit Erfolg wieder auf den Menschen übertragen.

In den typischen Fällen dürfte die Untersuchung von Deckglaspräparaten im Grossen und Ganzen genügen, dagegen giebt es andere Fälle, wo die Kultur der Mikroorganismen unumgänglich nothwendig für die Diagnose ist. Im Conjunctivalsecret können den Pneumokokken die Kapseln fehlen. Die Pneumokokken färben sich nach Gram.

Die Pneumokokken-Conjunctivitis ist nicht absolut contagiös. Es sind Uebertragungen auf den Menschen gemacht worden, jedoch nicht immer mit positivem Resultat. Trotzdem müssen wir eine Contagiosität annehmen, nur gehört wohl eine gewisse Empfänglichkeit, eine Prädisposition dazu.

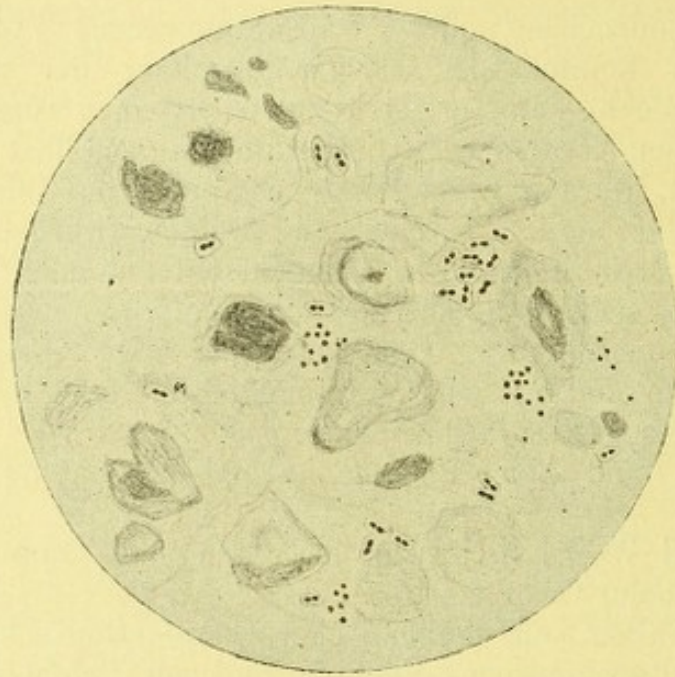Bei der Pneumokokken-Conjunctivitis findet sich neben anderen Bakterienarten vorwiegend der von Fränkel und Weichselbaum näher beschriebene *Diplokokkus pneumoniae*, welcher sich bekanntlich als häufiger Befund bei der genuine Pneumonie, aber auch bei Otitis media, Endocarditis ulcerosa, eitriger Meningitis sowie anderen infektiösen Krankheitsprocessen, bisweilen auch im Nasensekret, sogar in der Mundflüssigkeit gesunder Menschen zeigt und nachweisen lässt.

Zum Nachweis des bakteriellen Ursprungs bei der Pneumokokken-Conjunctivitis streicht man das Bindehautsekret auf Deckgläschen aus und färbt mit den alkoholisch-wässrigen Anilinfarbstofflösungen, am besten mit Methylenblau, weil dann in dem eiweisshaltigen Substrat die Bakterienleiber am deutlichsten hervortreten. Die Pneumokokken stellen länglich-runde, lanzettförmige, oft Ketten bildende Diplokokken dar, welche im Gewebe von einer heller gefärbten Kapsel eingeschlossen sind (vgl. Figur 8). Nach der Gram'schen Methode bleiben die Bakterien gefärbt, während die Kapseln sich entfärben.

Nächst diesem mikroskopischen Nachweis, der im Allgemeinen genügt, kommt die Züchtung auf künstlichen Nährböden in Betracht. Die Pneumokokken wachsen am besten auf alkalischen Nährböden, bei etwa 35°, auf den festen Nährböden bilden sie zarte, durchscheinende, Thautröpfchen gleichende, runde Kolonien; ihre

Virulenz geht bald verloren, hält sich in Nährbouillon etwas länger als auf Agar und Blutserum. Deckglas-Ausstrichpräparate von der Kultur lassen keine Kapsel um den Bakterienleib mehr erkennen.

Fig. 8.



Fränkel-Weichselbaum'sche Pneumokokken.

Färbung mit Methylenblau. Verg. 1000:1.

Man sieht die Diplokokken meist ausserhalb der Zellen und von einer deutlichen hellen Kapsel umgeben.

In zweifelhaften Fällen impft man mit der frischen Bouillonkultur Meerschweinchen, Mäuse oder am besten Kaninchen; die Thiere gehen am nächsten Tage an Septikämie zu Grunde, der Sectionsbefund lässt ein charakteristisches Oedem und Milzschwellung erkennen. In den Körpersäften lassen sich die Bakterien mikroskopisch und kulturell, wie oben angegeben wurde, nachweisen.

## 2. Die Morax-Axenfeld'sche Diplobacillenconjunctivitis.

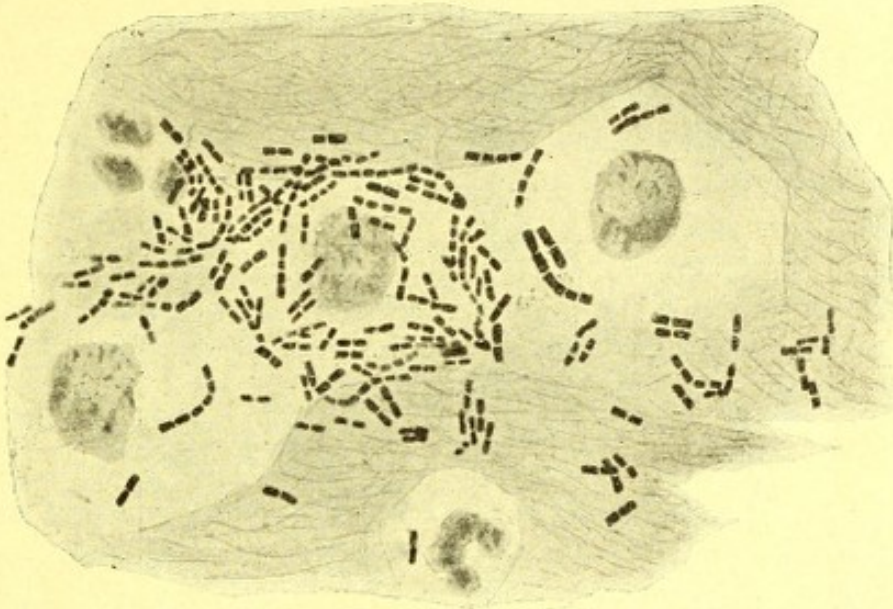
Die Diplobacillenconjunctivitis ist von Morax in Paris im Institut Pasteur zuerst nachgewiesen worden. Unabhängig von ihm hat sie Axenfeld in Marburg gefunden, dann Peters in Bonn. Sie bildet eine mehr chronische Form von Conjunctivitis mit starker Betheiligung des Lidrandes.

Es finden sich in Deckglaspräparaten äusserst zahlreiche Bacillen, die durchschnittlich  $2\mu$  lang und  $1\mu$  breit sind. Sie liegen grösstentheils zu zweien, nicht selten auch in Ketten. Nach Gram oder Weigert entfärben sie sich vollkommen und sind schon hierdurch unschwer von Pneumokokken und Diphtheriebacillen zu unterscheiden. Der Deckglasbefund ist meist schon absolut charakteristisch.

Der Diplobacillus lässt sich nur bei Bruttemperatur und nur auf Blutserum, Serumagar und besonders auf Nährböden züchten, denen menschliche Körperflüssigkeit beigemischt wird.

Ueberträgt man die so gezüchteten Reinkulturen auf gesunde menschliche Conjunctiva, so lässt sich, nach den bisherigen Erscheinungen, in allen Fällen das geschilderte Krankheitsbild wieder hervorrufen.

Fig. 9.



Morax-Axenfeld'sche Diplobacillen. Verg. 1000:1. (Nach Axenfeld.)

Uhthoff schliesst: Jedenfalls ist das Krankheitsbild der Diplobacillen-Conjunctivitis schon heute als ein ganz sicheres und in mancher Beziehung auch als klinisch typisches anzusehen und kommt offenbar häufig vor. Ob aber eigentliche grössere Epidemien durch diesen Krankheitserreger entstehen können, ist bisher noch nicht sicher nachgewiesen, aber möglich.

### 3. Der Koch-Weeks'sche Bacillus.

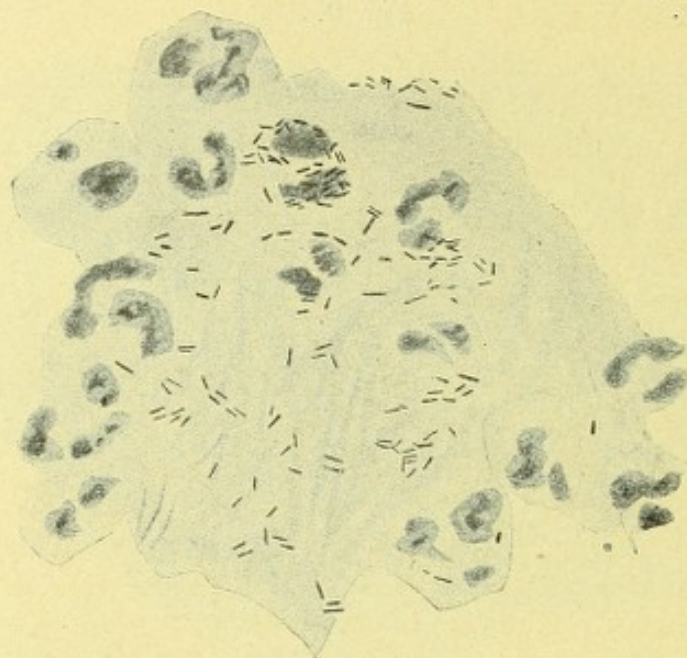Er ist bisher am häufigsten als Erreger einer akuten contagiösen Conjunctivitis gefunden worden. Der Bacillus sieht dem der Mäuse-septikämie sehr ähnlich. R. Koch fand ihn zuerst bei seinem Aufenthalt in Aegypten bei leichten Formen der sogenannten ägyptischen Augenkrankheit. Er sah ihn als Miterreger dieser Krankheit an. Es kommt diesem Bacillus jetzt eine wesentlich andere, aber bedeutungsvolle Rolle zu.

Weeks in New-York wies ihn zuerst als den bestimmten Erreger einer genau charakterisirten akuten epidemischen Conjunctivitis (acute contagious Conjunctivitis) nach, die epidemisch auftritt, sich aber sehr von Trachom unterscheidet.

Die Weeks'schen Beobachtungen sind vollkommen und vielfach bestätigt worden. 1887 fand Kartulis ihn in Aegypten. Morax wies ihn in Frankreich nach und studirte ihn sehr eingehend im Institut Pasteur. Wilbrand, Säger, Staelin fanden den Bacillus bei einer

grossen Conjunctivitis-Epidemie in Hamburg. Weitere Fälle sind von Gasperini, Panas, Coppez etc. beschrieben.

Fig. 10.



Koch-Weeks' Bacillen. Verg. 1000:1. (Nach Axenfeld).

Im November 1897 konnte ich den nun schon vielfach gefundenen Bacillus zum ersten Mal bei in die Charité zu Berlin eingelieferten Kindern mit mässiger eitriger Conjunctivitis nachweisen. Das eine Kind war mit der Diagnose Blennorrhoe geschickt worden.

Experimente sowohl als klinische Beobachtungen haben gelehrt, dass eine Incubationsdauer von 2—3 Tagen existirt. Nach Einimpfung einer Reincultur entwickelt sich die Conjunctivitis schon nach 48 Stunden. Wenn ein Auge inficirt ist, wird das andere nach 2 oder 3 Tagen ergriffen.

Wir wollen in folgendem hauptsächlich den eingehenden Schilderungen von Morax über diese wichtige Erkrankung folgen.

Bakteriologie, Pathologische Anatomie: Das conjunctivale Sekret wird auf einem Deckgläschen ausgebreitet und durch Hitze oder besser durch einen Tropfen starkes Sublimat fixirt (in letzterem Falle muss das Objekt vor der Färbung ausgewaschen werden). Es wird alsdann mit einer carbolhaltigen Lösung von Methylenblau oder Methylviolett gefärbt, ausgewässert, getrocknet und in Canadabalsam eingelegt. Zur mikroskopischen Untersuchung muss man sich starker Vergrösserungen bedienen, am besten  $\frac{1}{12}$  Immersion und Ocular No. 3.

Man sieht alsdann zahlreiche Leukocyten mit einem oder mehreren Kernen von verschiedener Grösse. Diese Kerne sind von rundlicher oder irregulärer Form und färben sich tiefblau, während das Protoplasma nur wenig oder gar nicht gefärbt wird.

Diese Zellen liegen stellenweise isolirt, stellenweise zu Gruppen vereinigt. Zwischen diesen Zellen und in der Tiefe ihres Protoplasmas finden sich sehr kurze schlanke Stäbchen, die sich weniger tief färben als die Kerne, jedoch deutlich sich gegen das umgebende Protoplasma abheben. Diese Bacillen liegen isolirt oder sind mit ihren Enden aneinandergereiht, so dass sie Ketten von 2 oder 3 Gliedern bilden. Oft sind sie auch nebeneinander gestellt. Sie sind den Bacillen der Septicämie ähnlich, doch sind sie etwas schlanker als diese. Ihre Enden sind abgerundet. Oftmals sind ihre beiden Pole stärker gefärbt als das Centrum. Ihre Anzahl in einem Präparat ist sehr verschieden; sie hängt ab von der Intensität und der Periode der Entwicklung der Krankheit.

Während der ersten Tage sind die Bacillen gering an Zahl, doch sind immer schon einige frei in Leukocyten eingeschlossen zu finden. Nach dem 2. oder 4. Tage werden sie zahlreicher und sind nun leicht zu finden. In besonders intensiven Fällen giebt es kaum eine Zelle, welche nicht einen oder mehrere Bacillen enthält. Manchmal ist das Protoplasma wörtlich vollgestopft mit ihnen.

Neben diesem specifischen Bacillus findet sich kaum ein fremder Mikroorganismus in den Präparaten. Nach Färbung mit Gram's Methode bleibt Weeks' Bacillus nicht mehr gefärbt. Es ist dies von Wichtigkeit. Wir werden sehen, dass der Bacillus der akuten contagiösen Conjunctivitis morphologische Eigenthümlichkeiten und Reaction auf Färbungen besitzt, welche ihn leicht in Präparaten erkennen lassen, ohne dass es nöthig wäre, Culturen anzulegen.

Culturen. Culturen von Weeks' Bacillus sind schwer zu erhalten. Wenn das conjunctivale Sekret direkt auf Serum oder auf Gelatine geimpft wird, so wachsen sehr selten Colonien des specifischen Bacillus. Oft wachsen auch keine fremden Mikroorganismen. Auf Agar wächst zuweilen eine Colonie nach zwei Tagen. Um gute Culturen zu erlangen ist es nöthig, Sekretionen von einer sehr intensiven Conjunctivitis zu entnehmen und es scheint eine direkte Beziehung zu bestehen zwischen der Vitalität der Mikroben und der Intensität der Infektion. Man kann alsdann sogar eine üppige Entwicklung auf gewöhnlichem  $\frac{1}{2}$  proc. Agar erlangen (Agar oder Fleischsaft mit Pepton hat die besten Resultate gegeben). Die Oberfläche des Agar muss feucht sein. Zu dem Zwecke ist es gut, die Röhrchen, so bald sie fertig sind, gut zu verkorken und so die Verdunstung des Condenswassers zu verhindern.

Bei diesem Procentsatz hat Agar wenig Consistenz und hängt schlecht an den Seiten der Röhrchen fest. Am besten verwendet man Petri'sche Schalen. Die Schalen werden bei 35° Celsius aufbewahrt. Nach 24 oder 36 Stunden erscheinen feine Pünktchen von durchscheinenden Colonien, die sich kaum von der Oberfläche des Agar unterscheiden. Es sind dies Colonien von Weeks' Bacillus. Daneben finden sich oft noch andere Colonien, die ausgebreiteter sind und einen kleinen grauen, leichter wahrnehmbaren Fleck bilden.

Diese letzteren Colonien werden von einem Bacillus gebildet, der

sich nach Gram färbt und oft keulenförmige Involutionsformen zeigt. Es ist der Mikroorganismus, dem Weeks den Namen keulenförmiger Bacillus gegeben hat. Er findet sich häufig bei verschiedenen Arten von Conjunctivitis. Man hat ihn bei infantiler Ophthalmie und auch in der normalen Conjunctiva gefunden. Bei Mäusen und Meerschweinchen giebt dieser Bacillus keine pathologische Reaktion.

Wenn von einer Colonie des specifischen Bacillus ein neues Schälchen geimpft wird, so wächst oft keine neue Cultur, zumal wenn die erste Cultur älter als 5 Tage war.

Es ist leicht den keulenförmigen Bacillus von dem der akuten Conjunctivitis zu isoliren, umgekehrt ist es jedoch W. nicht geglückt, den specifischen Bacillus aus einer Cultur, in der beide Arten gewachsen waren, zu isoliren.

Wie gesagt, wächst dieser Bacillus auf den gewöhnlichen Nährböden schlecht. Die geeignetsten Medien für die Cultur dieses Bacillus sind diejenigen, auf denen auch der Gonococcus wächst. Am besten ist eine Mischung von menschlichem Serum und peptonisirtem Agar. Anstatt des Serums kann man auch eine sterile seröse Exsudation (Ascites-, Hydrocele-, Ovarialcystenflüssigkeit) benutzen. Um den Weeks'schen Bacillus isolirt zu erhalten, impft man das Condenswasser eines Röhrchens mit der Mischung. Von diesem wird ein zweites und drittes Röhrchen geimpft. Das Röhrchen wird danach so geneigt, dass die ganze Oberfläche des Agars überspült wird und dann aufrecht in den Brutschrank gestellt. So ist es relativ leicht, den specifischen Bacillus zu isoliren und Reproduktionen auf der Mischung von Agar und Serum zu erhalten.

Die kleinen punktförmigen, transparenten Colonien gleichen sehr den Colonien des Influenza-Bacillus.

Culturen auf den gewöhnlichen Nährböden haben niemals Resultate gegeben.

Die Bacillen in den Culturen: Die Bakterien besitzen keine Eigenbewegung. Sie färben sich mit verschiedenen Anilinfarben, jedoch nicht stark. Nach Gram färben sie sich nicht.

Die Bacillen sind zu kleinen Haufen nebeneinander gestellt. Einige sind kurz und haben dieselben Dimensionen wie in dem conjunctivalen Sekret, andere sind fadenförmig und 3 oder 4 Mal grösser als die Uebrigen.

Ihre Vitalität ist von kurzer Dauer. Nach mehreren Tagen giebt eine Impfung von Colonien fast immer negative Resultate. Nach einigen Wochen bleibt bei Färbungen die Mehrzahl der Bakterien ungefärbt und auch diese geben ihre Farbe leicht wieder ab.

Impfungen: Experimentelle Impfungen mit conjunctivalem Sekret mit zahlreichen Bacillen von Menschen in den Conjunctivalsack von Affen, Hunden, Kaninchen etc. blieben stets ohne Erfolg, sowohl bei Impfungen auf die normale, als in die vorher künstlich mit Jequirity-Infus gereizte Conjunctiva. Ebenso bleibt eine Injection einer Cultur in die vordere Kammer eines Kaninchens ohne Reaction. Unter die Haut einer Maus eingespritzt machen die Culturen keine Er-

scheinung und nach 24 Stunden lassen sich keine Bakterien mehr nachweisen.

Weeks Bacillus ist also für Thiere nicht pathogen.

Anders beim Menschen. Morax impfte sich selbst mit einer Cultur des Bacillus der akuten Conjunctivitis in der Weise, dass mit einer Pipette ein Tropfen einer Lösung von einer auf Agar gezüchteten Reincultur in dritter Generation in die untere Conjunctivalspalte des rechten Auges geträufelt wurde.

Während der ersten zwei Tage wurde kein Sekret abgesondert und keine subjektiven Empfindungen waren vorhanden. Am Morgen des dritten Tages waren die Lider verklebt, die Conjunctiva geröthet und es bestand Thränen und eine schleimige Absonderung. Am folgenden Tag waren die Lider geschwollen und es bestand eine starke Absonderung. Dr. Perrier und Parinaud stellten eine heftige akute Conjunctivitis fest.

Da keine Behandlung stattfand, nahmen die Symptome noch zu.

Am 6. Tage sind die Lider des linken Auges verklebt und es wurden schleimige Massen abgesondert. Von da ab wurden tägliche Cauterisationen von Silberlösung 1 : 50 gemacht.

11. Tag. Die Augenlider sind nicht mehr schmerzhaft. Weniger Röthung. Am folgenden Tage hörte man mit der Cauterisation auf. Noch 5 bis 6 Tage lang sind die Lider verklebt und es besteht Lichtscheu.

Am 14. Tage schuppte sich die Haut der Lider ab.

Die Präauriculardrüsen waren nicht geschwollen.

Zwei Tage nach dem Beginn der Conjunctivitis entstand eine leichte Coryza, die nach 24 Stunden wieder nachliess.

Bacteriologische Untersuchung. — Täglich wurde das conjunctivale Sekret untersucht. Am ersten Tage fand sich der Bacillus nur in geringer Anzahl. Vom dritten Tage an sind die Bacillen zahlreich vorhanden. Viele derselben sind in Leukocyten eingeschlossen.

Die Bacillen fanden sich in dem Sekret bis zum 9. Tag, doch hatten die Cauterisationen mit Silber sie sehr vermindert.

Am 10. Tage fanden sich keine Bacillen mehr.

Pathologische Anatomie. Am 3. Tage wurde ein kleines Stückchen Conjunctiva aus der Nähe der Uebergangsfalte excidirt zum Zweck anatomischer Untersuchung. Das Stückchen wurde in Sublimat gehärtet und in Paraffin eingebettet. Auf Schnitten fand sich, dass die Conjunctiva bedeckende Epithel nirgends abgelöst oder durchbrochen war. An einzelnen Stellen lagerten zwischen den cylindrischen und den Becherzellen einige Leukocyten. Diese Leukocyten sind in den oberflächlichen Schichten des Epithels zahlreicher. Auch in dem darunterliegenden Gewebe sind zahlreiche Leukocyten vorhanden, die Blutgefässe sind sehr zahlreich und dilatirt und in ihrem Lumen sieht man längs der Wandungen viele Leukocyten. Auch die Lymphspalten sind dilatirt und mit Leukocyten angefüllt.

Zum Nachweis der Bacillen in den Geweben bedient man sich einer von Dr. Nicolle angegebenen Methode für solche Bacillen, welche

sich nicht nach Gram färben. Der Schnitt wird in einer Lösung von Thionin in verdünnter Carbolsäure gefärbt, in absolutem Alkohol gewaschen, bis keine Farbe mehr abgeht, und nach Aufhellung in Canada-balsam eingeschlossen.

Man sieht alsdann in den oberflächlichen Lagen der Epithelzellen und in der Tiefe zwischen den Leukocyten kleine Gruppen von Bacillen. In der Mitte des Gewebes kommen keine Bacillen vor. Auch in den subepithelialen Haufen von Leukocyten sucht man sie vergeblich.

#### 4. Streptokokken-Conjunctivitis.

Wohl nur in seltenen Fällen rufen Streptokokken Conjunctivitis hervor. Der virulente *Streptococcus pyogenes* kommt gelegentlich einzeln in der normalen Conjunctiva vor, aber nur in seltenen Fällen. Goucheut, Marten, Fick, Morax fanden ihn nicht, während Gasparrini, Villeneuve u. A. ihn relativ häufig trafen. Parinaud zeigte zuerst, dass er sich gelegentlich in der Conjunctiva sehr vermehren kann und als Erreger einer Conjunctivitis auftritt. Diese Art der Conjunctivitis ist jedoch nicht häufig und meist complicirt mit Thränensackleiden, so dass man annimmt, sie entstände durch Uebergreifen des Processes von den Thränenwegen aus auf die Conjunctiva. Weitere Fälle sind beschrieben von Gasparrini, Galezowski, Morax, Valude, Bandelli.

In anderen Fällen ruft der *Streptococcus* eine diphtherieartige, eine pseudomembranöse Erkrankung hervor, wie besonders Coppez beschreibt.

Es sind auch einige endogen durch Streptokokkeninvasion entstandene Fälle von heftiger Conjunctivitis beschrieben worden. Solche Fälle sind beschrieben von Leber-Wagenmann (v. Graefe's Archiv Bd. 34. 4) und Axenfeld (v. Graefe's Archiv Bd. 40. Abth. 3 und 4). Beide Fälle betrafen Neugeborene und endigten letal.

Staphylokokken. In der normalen Conjunctiva kommen die Staphylokokken häufig und zahlreich vor, noch häufiger am Lidrand und auf der Lidhaut. Von dort aus können sie immer wieder in den Conjunctivalsack gelangen, wo sie sich dann, wie es scheint, besonders bei schon bestehenden pathologischen Processen ausserordentlich vermehren. Es kommt hauptsächlich der *St. albus*, seltener der *St. aureus* in Betracht. Es ist deshalb sehr schwer zu sagen, ob der *Staphylococcus*, wenn er gefunden wird, der Erreger ist, oder ob es sich um secundäre Ansiedelungen handelt.

Am häufigsten sind Staphylokokken als Erreger der Phlyctänen angesprochen worden, jedoch wohl mit Unrecht (siehe Keratitis phlycthaen.).

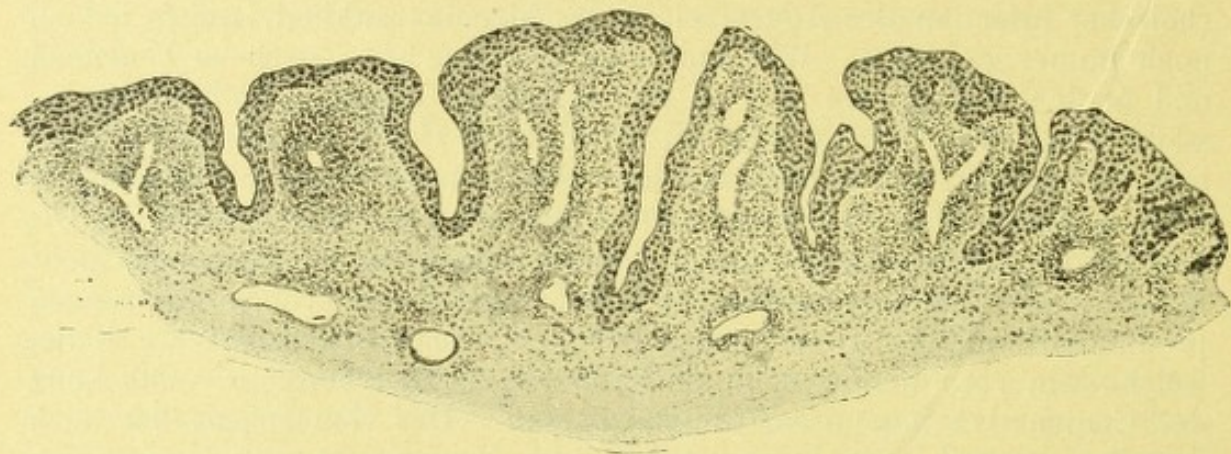
Ferner sind Staphylokokken bei Conjunctivitis pseudomembranacea oftmals gefunden worden, so von Vallude, Goucheut, Terzon, Gasparrini, Gosetti, Pichter, Lor, van der Straeten u. A.

## 5. Conjunctivitis gonorrhoeica (Neisser'scher Gonococcus).

Es wäre sehr wünschenswerth, wenn der alte Ausdruck Conjunctivitis blennorrhoeica endlich verschwände, der doch nur ausdrückt, dass das Auge Eiter absondert. Wenn z. B. ein Auge mit sicher constatirtem Trachom zufällig stärker Eiter absondert, so ist es und bleibt es doch Trachom und darf nicht in eine Rubrik gebracht werden mit gonorrhoeischer Infection des Auges, einer Geschlechtskrankheit, wie es jedoch noch immer geschieht. Wir sind heute gewohnt ätiologisch zu benennen und in den Fällen, wo wir es mit Sicherheit können, sollten wir es auch thun. Wir können aber bei der eitrigen Conjunctivitis mit Sicherheit nachweisen, ob es sich um eine Ansteckung mit gonorrhoeischem Eiter handelt oder nicht und sollten dementsprechend benennen. Oft genügt die klinische Betrachtung, um die Diagnose zu stellen, es giebt keine andere Form von Conjunctivitis, welche so profuse Eiterungen producirt, wie die Gonorrhoe. Es giebt aber abgeschwächte Fälle, welche von vorn herein nicht als Fälle von gonorrhoeischer Ansteckung der Conjunctiva imponiren, es jedoch sind. Der Gonococcus hat auch zuweilen, zumal nach längerer Zeit, die Neigung in der Conjunctiva Pseudomembranen zu bilden und kann so eine Conjunctivitis diphtheritica vortäuschen. Umgekehrt beruhen nicht alle Fälle, bei denen man auf den ersten Blick eine gonorrhoeische Infection anzunehmen geneigt ist, auf der Gegenwart von Gonokokken. Auch nur bei einem Theil der Augeneiterungen der Neugeborenen findet man den Gonococcus, ein anderer Theil ist durch einfache Streptokokkeninfection entstanden. In allen solchen Fällen ist natürlich die bakteriologische Untersuchung nothwendig. Wir sprechen nur dann von einer Conjunctivitis gonorrhoeica, wenn sich die Neisser'schen Gonokokken nachweisen lassen. Andere Fälle gehören nicht hierher. Anatomisch findet sich in solchen Fällen eine kolossale **Schwellung des Papillarkörpers**. Schon klinisch sehen wir die Leisten und Falten auf der Conjunctiva sich erheben und die Uebergangsfalte springt hahnenkammförmig hervor. Bei keiner anderen Erkrankung finden sich solche papillären Hypertrophien. Anfangs handelt es sich mehr um eine seröse Durchtränkung der Submucosa, dann beginnt bald eine kolossale Infiltration von Lymphzellen und schliesslich finden wir eine bindegewebige Hypertrophie. Dieselbe geht jedoch schliesslich, d. h. nach Ablauf von Wochen, vollständig zurück. Es giebt keine chronische Conjunctivitis gonorrhoeica; der Name findet sich noch vielfach in den Lehrbüchern, meist liegt jedoch in solchen Fällen wohl eine Verwechslung mit Trachom vor. Ich habe seit Jahren die vielen Fälle von gonorrhoeischer Erkrankung des Auges in Berlin daraufhin genau verfolgt. Mag der Fall noch so heftig sein, mag das Auge erhalten bleiben oder zu Grunde gehen, stets kehrt die Conjunctiva nach Wochen zur Norm zurück und wird absolut reizlos. Eine weitere wichtige Thatsache ist die, dass der Neisser'sche Gonococcus **keine Narben** in der Conjunctiva macht, auch in den heftigsten Fällen nicht, wieder ein wichtiger Unterschied gegen das Trachom. Schliesslich bilden sich bei der gonorrhoeischen Erkrankung des Auges

niemals Follikel in der Schleimhaut des Auges. Man sieht das klinisch und ich habe mich davon auch durch ausgedehnte anatomische Untersuchungen überzeugt. Bei uns wenigstens hat die gonorrhoeische Infection des Auges absolut nichts mit Trachom zu thun, ebenso wenig ist das Umgekehrte der Fall.

Fig. 11.



Papilläre Wucherungen der Conjunctiva bei Infection mit dem Neisser'schen Gonococcus.

Die Gonokokken, besonders wenn sie im Conjunctivalsack stagniren, sind imstande allein das intakte Epithel der Cornea anzugreifen, worauf dann die Zerstörung der Cornealsubstanz beginnt. Das ist lange nicht bei allen virulenten Kokken der Fall. Zum Beispiel kann der sehr virulente Eiter aus einer Thränensackeiterung jahrelang täglich die Cornea berieseln, ohne ihr den mindesten Schaden zu thun. Erst eine zufällige Epithelverletzung muss den Kokken eine Eingangspforte geben, dann entsteht das eitrige Uleus.

Der Neisser'sche Gonococcus ist für die menschliche Conjunctiva unbedingt contagiös. Dermatologen sprechen manchmal aus, die Conjunctiva sei nicht sehr empfänglich für das Virus, weil sich die gonorrhoeische Infection des Auges so selten ereigne im Verhältniß zu der Häufigkeit der Gonorrhoe überhaupt. Das ist nicht richtig. Das Auge ist eben nur sehr gut geschützt, man kann sich mit einem inficirten Finger oder Handtuch über die Lider fahren und es braucht die Infection noch nicht zu erfolgen. Erst wenn das Virus in den Conjunctivalsack kommt — und den zu berühren suchen wir von selbst zu vermeiden — entsteht die Infection, dann aber sicher und noch stürmischer und rascher als in der Urethra.

Mit Recht weisen Autoren, zuletzt noch Wilbrand, Sänger und Stählin darauf hin, dass der mikroskopische Nachweis der Gonokokken nicht so einfach ist und dass dabei leicht Irrthümer entstehen. Es giebt andere Diplokokken, welche in ihrer Morphologie und Anordnung in den Zellen ganz mit den Gonokokken übereinstimmen. Die Differentialdiagnose wird erst entschieden durch den positiven Ausfall der Gram'schen Färbung. Ein sich nach Gram entfärbender Diplococcus

von der gleichen Morphologie wie der Gonococcus ist bisher am Auge (Krukenberg) erst einmal nachgewiesen worden. Axenfeld empfiehlt zuerst ein Deckglaspräparat mit einer einfachen Anilinfarbe zu färben, und wenn sich in diesem Diplokokken gefunden haben, ein zweites nach Gram anzufertigen. Ferner Culturen anzulegen, die bei anderen Diplokokken im Gegensatz zum Gonococcus auf gewöhnlichen Nährböden und bei gewöhnlicher Temperatur leicht gelingen. Auch bei Neugeborenen kommen Eiterungen mit sog. Pseudogonokokken vor, es ist also auch da die Gram'sche Färbung unerlässlich.

Von pathologischem Interesse ist noch die neuerdings mehrfach festgestellte Thatsache, dass der Neisser'sche Gonococcus auf endogenem Wege Conjunctivitis und Iritis hervorrufen kann. Er gelangt bei bestehender Urethralgonorrhoe auf dem Wege der Blutbahn in das Auge (Conjunctivitis gonorrhoeica metastatica). Wir wissen ja jetzt, wie sehr das Auge zu Metastasen neigt, ebensogut, wie der Gonococcus in den Gelenken sich festsetzt, kann er auch in das Auge gelangen. Es sind solche Fälle in der That viel häufiger als man früher glaubte. Klinisch stellen sie meist mildere Formen dar mit spärlicher Eiterung. Meist lassen sich im Sekret keine Gonokokken nachweisen, ebenso wie dieselben meist bei den gonorrhoeischen Gelenkaffectionen fehlen. Es lässt sich vielleicht in solchen Fällen annehmen, dass bei negativem Befund in den Sekreten die Gonokokken ihren Sitz in den Gelenken selbst haben. (Jadassohn, Verhandl. d. Deutsch. Dermat. Gesellschaft 1894). Ich habe eine ganze Anzahl solcher Fälle gesehen, meist existiren dabei Gelenkaffectionen.

Es ist auch die Ansicht ausgesprochen worden, dass die metastatische gonorrhoeische Conjunctivitis auf Mischinfection beruhe, indem in das erkrankte periurethrale Gewebe Eiterkokken einwandern (Staphylokokken und Streptokokken), in die Blutbahn gelangen und nun metastatische Erkrankungen in anderen Körpergebieten und auch in der Conjunctiva hervorrufen (Loeb, Deutsch. Arch. f. klin. Med. Bd. 32. 1886).

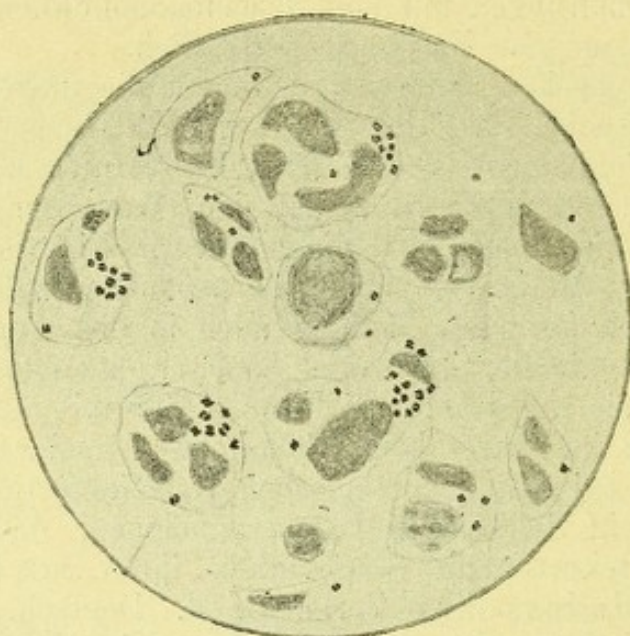
Viel seltener geschieht es, dass eine Conjunctivitis gonorrhoeica Veranlassung geben kann zur Entstehung von Metastasen an anderen Körpertheilen, besonders in Gelenken, doch ist die Thatsache wohl sichergestellt. Meist handelt es sich um Kinder, in den meisten Fällen um Neugeborene (Débierre, Clement, Lucas, Fendik, Widmark, Deutschmann u. A.). Deutschmann gelang auch einmal der Nachweis von Gonokokken im Kniegelenkeiter.

Wenn auch das klinische Bild der Conjunctivitis gonorrhoeica ausserordentlich charakteristische Merkmale aufweist, so erscheint heute doch in jedem einzelnen Falle der bakterielle Nachweis unbedingt erforderlich.

Bei der Schwierigkeit, den Gonococcus zu züchten, der Unmöglichkeit die Krankheit auf Thiere experimentell zu übertragen, erlangt der mikroskopische Nachweis im Deckglas-Ausstrichpräparat erhöhte Bedeutung. Die von Neisser 1879 zuerst beschriebenen Mikroorganismen haben eine sehr charakteristische Form, indem zumeist zwei, nierenartig aussehende, Kokken sich mit den konkav gestalteten Längsseiten aneinanderlegen; sie liegen intracellulär und gruppiren sich in grösseren Haufen oder einzelnen Paaren um die Kerne der Zellen (vgl. Fig. 12).

Bei Anwendung der wässrig-alkoholischen Methylenblaulösung sind die Bakterien und Kerne dunkler, die Zellcontouren heller blau gefärbt, bei der Gram'schen Methode entfärben sich die Gonococcen und werden (nach der Jadassohn'schen Vorschrift) durch die Safraninlösung roth nachgefärbt, während andere Bakterien, z. B. Staphylokokken, Streptokokken, Fraenkel-Weichselbaum'sche Diplokokken die blaue Farbe behalten.

Fig. 12.



Gonococcen; Färbung nach Gram. Die Mikroorganismen liegen intracellulär und paarweise. Verg. 1000:1.

Diese drei Kennzeichen, die charakteristische Form, die intracelluläre Lage, die Entfärbung nach der Gram'schen Methode sichern die Diagnose der gonorrhoeischen Bindehautentzündung.

Die Züchtung der Gonokokken gelingt am besten bei etwa 32—34° auf menschlichem Blutserum (Bumm), auf einer Mischung desselben mit Nähragar (Wertheim), auch auf Rinderserum-Agar und einer Mischung von menschlichem Blutserum mit Nährbouillon. Abel, Wassermann u. A. haben gleichfalls künstliche Nährböden für den Gonococcus angegeben. Die Culturen sterben im Allgemeinen sehr bald ab. Die Schwierigkeit des culturellen Nachweises liegt einmal in der beschränkten Wahl des Nährbodens, andererseits in dem Umstande begründet, dass bei der reichhaltigen Bakterienflora der Bindehaut des Auges die Gewinnung einer Reineultur nicht ohne Weiteres gelingt.

Bei dem leichten und schnell auszuführenden mikroskopischen Nachweis des Bakterienbefundes hat das culturelle Verfahren mehr wissenschaftliches als praktisches Interesse.

## 6. Conjunctivitis diphtheritica. (Klebs-Loeffler'scher Bacillus).

Die Infection der Conjunctivitis mit dem Klebs-Loeffler'schen Bacillus nennen wir Conjunctivitis diphtheritica.

v. Graefe kannte bloss die schwere tiefgehende necrotisirende Form der **Diphtherie** des Auges, welche meist mit Hornhautcomplicationen einhergeht. Später wurde eine leichte, oberflächliche Form als **Croup** der Conjunctiva beschrieben (Bouisson-Chassaignac), aber

genau von der wirklichen Form getrennt. In diesen Anschauungen hat erst die Entdeckung des Erregers Wandel gebracht. 1886 wurde zuerst der Diphtheriebacillus von Babes bei Conjunctivaldiphtherie nachgewiesen (Prag. medic. 1886. No. 8).

Später fanden, was von entscheidender Bedeutung war, Gallemaerts, Morelli, Woods, Uhthoff, Sourdille, Schirmer, Vossius u. A. auch bei der leichten oberflächlichen Form den Diphtheriebacillus. Es ist heute sicher, dass beide Formen zusammengehören als *Conjunctivitis diphtheritica*. Wir müssen also auch bei jeder *Conjunctivitis* mit oberflächlicher Pseudomembran und gutartigem Verlauf sofort den Verdacht hegen, dass es sich um Diphtherie handle. Ich sage den Verdacht hegen, denn klinisch sicher ist das ohne bakteriologische Untersuchung nicht. Auch Gonokokken und noch häufiger Streptokokken können Membranen bilden. Umgekehrt können virulente Diphtheriebacillen einen einfachen Katarrh der Schleimhaut hervorrufen ohne Membranbildung (einfache katarrhalische Form). Man sieht daraus, wie wichtig die bakteriologische Untersuchung ist.

Weshalb die virulenten Diphtheriebacillen einmal eine oberflächliche gutartige Erkrankung bilden, einmal eine tiefgehende necrotisirende, wissen wir nicht.

In den meisten Fällen von Diphtherie des Auges finden sich die Diphtheriebacillen nicht in Reincultur sondern gemischt mit Staphylokokken und Streptokokken, event. auch mit avirulenten Xerosebacillen (Pseudodiphtheriebacillen). Es scheinen jedoch diese Mischinfectionen keinen Einfluss auf den Verlauf der Krankheit zu haben.

Der Diphtheriebacillus ist für die Conjunctiva nur als bedingt infectiös anzusehen, es bedarf gewisser praedisponirender Momente für den Eintritt der Erkrankung.

Es ist seit langem bekannt, dass sich gleichzeitig mit der croupösen Form ein Ekzem der Lider einstellt (Schmidt-Rimpler), zuweilen wenn die *Conjunctivitis crouposa* einseitig war, nur auf der befallenen Seite. Dies legte Uhthoff den Gedanken nahe, dass es zur Infection der Conjunctiva erst eines vorbereitenden Reizzustandes bedürfe; in der That gelingt beim Kaninchen eine positive Conjunctivalübertragung nur nach vorheriger Verletzung, nie bei Impfung des intakten Conjunctivalsackes. Bedenkt man ferner, dass z. B. im Rachen auf der gesunden Schleimhaut virulente Diphtheriebacillen gefunden wurden, so hat die Forderung einer Vorbereitung der Conjunctiva durch andere Veränderungen (Blepharitis, Ekzem etc.) in der That viel Wahrscheinlichkeit für sich (Axenfeld).

Es giebt einen Bacillus, der dem Bacillus der Diphtherie ausserordentlich ähnlich sieht, der sog. **Xerosebacillus** oder Pseudodiphtheriebacillus. Man hielt ihn in der That eine Zeit lang für einen avirulenten Diphtheriebacillus. Die Frage ist jedoch jetzt dahin entschieden, dass der sog. Xerosebacillus ein harmloser Schmarotzer ist, der absolut von den Diphtheriebacillen zu trennen ist. Bis jetzt ist die Ueberführung des Xerosebacillus in eine virulente Form nicht geglückt. Abgesehen ferner von den culturellen Eigenthümlichkeiten des Xerose-

bacillus dem Diphtheriebacillus gegenüber (schwächeres Wachsthum auf Blutserum, geringere Säurebildung etc.) sind namentlich auch die Untersuchungen von Sproncks (Deutsche med. Wochenschr. 1896. S. 571) zu erwähnen, der durch vorherige Anwendung von Diphtherieheilserum beim Thier gewisse Reactionen nach subcutaner Injection grösserer Massen von Xerosebacillen nicht verhindern konnte (Üthhoff).

Die bakteriologische Feststellung der Diphtheriebacillen geschieht am besten nach der Neisser'schen Färbemethode (Zur Differentialdiagnose des Diphtheriebacillus. Zeitschr. f. Hyg. u. Infectiouskrankh. Bd. 24. 1897). Das in gewöhnlicher Weise angefertigte Trockenpräparat wird für 1—3 Sekunden mit dem essigsauen Methylenblau (1 g Methylenblaupulver [Grübler] gelöst in 20 ccm 96 proc. Alkohol, dazu kommen 950 ccm Aq. dest. und 50 ccm Acid. acet. glaciale) gefärbt, dann Abspülen in Wasser und für etwa 3—5 Sekunden Nachfärben in Bismarkbraun, Abspülen in Wasser. Die Serumculturen müssen mindestens 9 Stunden und womöglich nicht älter als 20—24 Stunden sein. Bei virulenten Diphtheriebacillen Auftreten kleiner dunkel gefärbter Körnchen im Bakterienkörper.

Pathologisch-anatomisch besteht die auf der Conjunctiva aufliegende Membran aus geronnenen Massen, die ein äusserst feines und dichtes Netzwerk bilden, in deren Maschen mehr oder weniger Lymphzellen liegen. Der entzündliche Process sondert eben ein Exudat, einen Eiweisskörper ab, der an der Luft sehr rasch gerinnt und zu dieser Membran wird. Auch die zelligen Elemente stammen aus der Conjunctiva und werden mit dem Eiweisskörper zugleich ausgeschieden. Von dem Gehalt an Zellen hängt hauptsächlich die Festigkeit und Derbheit der aufgelagerten Schicht ab. Bei den zahlreichen Formen findet sich zuweilen eine durch die Zellen bedingte geschichtete Anlage in der Membran. Bei der oberflächlichen Form, dem früher sog. Croup ist die Membran nur mit dem Epithel verblebt (**Coagulationsnecrose des Epithels**). Die ganze Schicht wird, nachdem sie einige Zeit der Schleimhaut fest aufgesessen hat, zunächst an ihrer Randpartie durch Austritt zelliger Elemente aus der Schleimhaut, von letzterer abgehoben und schliesslich total abgestossen. Die jetzt blossgelegte Schleimhaut entbehrt zwar des Epithels, im Uebrigen ist sie jedoch intakt. Es entwickelt sich ein neues Epithel, ohne dass es zu einer Narbenbildung kommt.

Bei der tiefen früher allein diphtheritisch genannten Form wird nicht nur das Epithel unter der Membran, sondern auch das subepitheliale Gewebe durch Ausscheidung von Fibrin mehr oder weniger tief mit in die Membranbildung hineingezogen. Das Gewebe wird schliesslich nekrotisch und stösst sich mit ab. Es entstehen dann Granulationen und schliesslich Narben.

Fuchs hebt in seinem bekannten Lehrbuch mit vollem Recht besonders hervor, dass die nach Abstossung der diphtheritischen Schorfe sich entwickelnden **Granulationen** wahre Fleischwärzchen sind, welche aus den Substanzverlusten der Bindehaut hervowachsen. Sie sind also etwas ganz anderes als

das, was bei Trachom fälschlicherweise Granulationen genannt wird. Es kann nicht oft genug wiederholt werden, dass der Name Granulationen bei Trachom falsch ist. Es existirt nur eine entfernte makroskopische Aehnlichkeit mit Granulationen und der Name stammt aus einer Zeit, in der man noch nicht mikroskopisch untersuchte. Das, was man bei Trachom Granulationen nennt, ist eine Hypertrophie der Schleimhaut unter dem Epithel, also etwas ganz anderes, als wir hier vor uns sehen. Auch die spätere Narbenbildung ist bei Diphtherie anders aufzufassen als beim Trachom (Fuchs). Im ersteren Falle handelt es sich um **Narbenbildung im gewöhnlichen Sinne** d. h. Ueberhäutung von Wunden; im letzteren aber um langsame Schrumpfung einer Schleimhaut, welche niemals oberflächlich wund gewesen ist, um eine **Cirrhose**.

Wir haben aber schon gesehen, dass nicht nur die Diphtheriebacillen diese Exsudationen und Membranen hervorrufen, auch Gonokokken, Streptokokken etc. sind dazu im stande. Ferner sehen wir, dass oberflächliche Membranen auch nach den verschiedensten chemischen Aetzungen der Bindehaut entstehen (z. B. nach Pinselungen mit Argentum nitricum, Touchiren mit dem Kupferstift). Wir finden dann anatomisch dasselbe wie bei echtem Croup, eine Coagulationsnecrose der Epitelschicht mit darüberliegendem, feinfaserig geronnenem Exsudat, nach Abstossung der Membran eine von Epithel entblösste Fläche. Bei energischerem Aetzen erreicht man dasselbe wie bei Diphtherie, ein Mitergriffensein der Schleimhaut, selbst Fibrinausscheidung, dichteste Infiltration, Necrose. Diese chemischen Aetzungen, die Sourdille in einer sorgfältigen Arbeit in allen Abstufungen in der Conjunctiva erzielt hat und deren Effekt genau anatomisch untersucht wurde, sprechen auch für eine Zusammengehörigkeit dessen, was man Croup und was man Diphtherie nannte. Wenn solche chemischen Aetzungen also auch rein anatomisch und lokal dasselbe hervorbringen, wie die pathogenen Bakterien, so fehlen bei ersteren Processen doch alle Fernwirkungen, während letztere durch Absonderung der Toxine Fieber und sonstige Allgemeinerscheinungen machen.

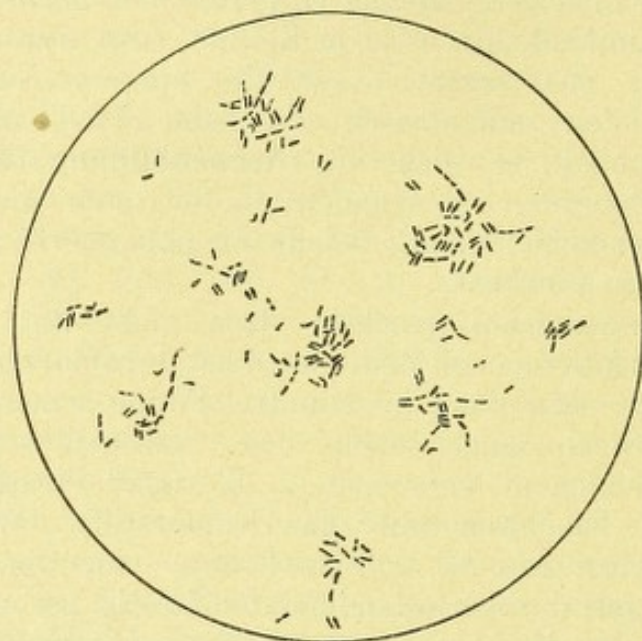
Zur Diagnose der Conjunctivitis diphtheritica gehört der Nachweis der von Löffler 1884 beschriebenen Diphtheriebacillen. Dieser bakteriologische Nachweis muss, selbst bei durchaus charakteristischen klinischen Symptomen, um so eher gefordert werden, als mit demselben die notwendigen, die Verbreitung der Krankheit verhütenden Schutzmassregeln (Isolirung, Desinfection der Geräthe, Gebrauchsgegenstände, Instrumente, des Pflegepersonals, Anzeige etc.) sofort in Kraft treten müssen. Da in der normalen Bindehaut der sogenannte, morphologisch, culturell und tinctoriell dem Diphtheriebacillus sehr ähnliche Pseudo-Diphtheriebacillus, mit welchem wiederum der bei Xerosis conjunctivae gefundene Xerosebacillus identisch ist, neben anderen Bakterienarten häufig angetroffen wird, so gewinnt der einwandsfreie Nachweis der Löffler'schen Diphtheriebacillen erhöhte Bedeutung.

Die Diphtheriebacillen sind kleine Stäbchen von der Grösse der Tuberkelbacillen, aber von sehr wechselnder Form, bald gerade, bald gekrümmt, bald mit kolbig angeschwollenen Enden. Die Polenden enthalten oft kleine Körner, welche äusserst gering Anilinfarben aufnehmen, dagegen bildet der Diphtheriebacillus keine Sporen (vgl. Fig. 13).

Bei diphtherie-verdächtigen Fällen von Conjunctivitis entnehme man zunächst mit der sterilisirten Platinöse ein Stückchen der aufgelagerten Pseudomembran und

verreibe es auf einem Deckgläschen. Die Färbung geschieht in der bekannten Art mit den üblichen Anilinfarbstofflösungen, am besten mit Methylenblaulösung. Das mikroskopische Bild giebt die in ihrer Morphologie bereits oben beschriebenen Diphtheriebacillen. Nach der Gram'schen Methode bleiben die Bakterien gefärbt.

Fig. 13.



Diphtheriebacillen aus der Conjunctiva des Menschen. Blutserumcultur. Methylenblau-Färbung. Vergr. 1000 : 1.

Da der mikroskopische Befund wegen der den Diphtheriebacillen ähnlichen, stäbchenförmigen Bakterienarten die Diagnose nicht hinreichend sicher stellt, so schreite man gleichzeitig zur Anlage von Culturen.

Als Nährboden eignet sich am besten das sogenannte „Löffler'sche Blutserum“ (3 Theile Hammel- oder Rinderblutserum; 1 Theil neutralisirte Kalbfleischbouillon, welche mit 1 pCt. Pepton,  $\frac{1}{2}$  pCt. Kochsalz und 1 pCt. Traubenzucker versetzt ist); ferner ist als fester Nährboden noch Glycerin-Agar (Kitasato), Blutserum-Agar (Frosch) zu nennen, auch auf Gelatineplatten und in Bouillon lässt sich der Diphtheriebacillus züchten. Auf den festen Nährböden bilden sich grauweiße, flache, mattglänzende Rasen bei Temperatur von 20—42° C. nach 18—24 Stunden, die Bouillon wird trübe und enthält körnige Niederschläge.

Als wichtige Differentialfärbung zur Unterscheidung der Diphtheriebacillen von den ähnlichen Bakterienarten z. B. den Pseudo-Diphtheriebacillen ist das Neisser'sche Verfahren zu nennen: man färbt Deckglaspräparate von frischen Colonien, die auf Löffler'schem Blutserum bei 35° C. gewachsen sind, mit essigsaurem Methylenblau 1—3 Sekunden und mit Bismarckbraun 3—5 Sekunden nach; alsdann erhält man im mikroskopischen Bilde die Mehrzahl der Bacillen braun gefärbt und in denselben blaue Körnchen.

Ein so erbrachter mikroskopischer und cultureller Nachweis der Bakterien fordert die Einleitung der prophylaktischen Massnahmen zur Verhütung der weiteren Verbreitung des Infectiousstoffes und rechtfertigt die Anwendung des Heilserum-Verfahrens.

Da die Diphtheriebacillen im Rekonvalescenstadium noch lange auf der Schleimhaut sich virulent halten können, ein Umstand, der bezüglich der Isolirung wichtig ist, gewinnt die Prüfung der erhaltenen Virulenz durch das Thierexperiment seine Bedeutung.

Diphtheriebacillen-Bouilloncultur, oder — besser gesagt — die von den Bakterien gebildeten Stoffwechselprodukte, töten bei subcutaner Einverleibung Meerschweinchen in den ersten Tagen, der Sectionsbefund ist durch Schwartenbildung oder Oedem an

der Einstichstelle, Blutreichtum der Bauchorgane und Vergrößerung sowie Rothfärbung der Nebennieren geradezu als charakteristisch zu bezeichnen.

Die Impfung von Diphtheriegift auf verletzte Schleimhaut kann ich hier übergehen, ebenso das pathogene Verhalten der Pseudo-Diphtheriebacillen im Vergleich zu den Diphtheriebacillen, letzteres bildet eine Frage, welche von den Autoren noch sehr verschieden beantwortet wird. Allerdings muss eine aufklärende Beleuchtung dieses Gegenstandes das ophthalmologische Interesse besonders in Anspruch nehmen, da ja der Pseudo-Diphtheriebacillus einen häufigen Bewohner der menschlichen Conjunctiva bildet.

Es bleibt noch zu erwähnen übrig, dass man die diphtheritischen Pseudomembranen abnehmen, in Formalin härten, einbetten und schneiden kann, in den Schnitten lassen sich die Bakterien durch Färbung mit den Anilinfarbstofflösungen nachweisen; dies Verfahren steht freilich den übrigen wegen seiner umständlichen Ausführung nach.

Axenfeld, Lubarsch u. Ostertag, Ergebnisse der allgem. Pathologie. 3. Jahrgang. 2. Hälfte. Bericht über die Jahre 1895—96. — V. Morax u. G. W. Beach, Die Bakteriologie der verschiedenen Arten von akuter Conjunctivitis im allgemeinen und der contagiösen Conjunctivitis im besonderen. Paris. Deutsch von Dr. R. Greeff in Berlin. Archiv f. Augenheilkunde. Band 33. — Axenfeld, Ueber die chronische Diplobacillencconjunctivitis. Centralblatt f. Bakteriologie, Parasitenkunde und Infectiouskrankheiten. XXI. Band. No. 1. — Gifford, Der Fränkelsche Pneumococcus als häufiger Erreger der akuten catarrhalischen Conjunctivitis. Arch. f. Augenheilkunde. Band 36. — Morax, Annales d'oculistique. 1897. Janvier. — Morax, Annales de l'institut Pasteur. Juni. 1896. — Peters, Klin. Monatsblätter f. Augenheilk. 1897. Juni. — Axenfeld, Weitere Erfahrungen über die chronische Diplobacillencconjunctivitis. Berl. klin. Wochenschrift. 1897. No. 39. — Uhthoff, Ueber den gegenwärtigen Stand der Bakteriologie bei den Bindehaut- u. Hornhautentzündungen. Comptes rendus du XII. Congrès internat. de Médecine. Moskau. — Greeff, Ueber akute Augenepidemien. Berl. klin. Wochenschrift. 1898. No. 19. — Weeks, The status of our knowledge of the etiology in acute contagious conjunctivitis. N. Y. Eye and ear infirmary reports. Jan. 1895. — Weeks, Der Bacillus des akuten Bindehautcatarrhs. Archiv f. Augenheilk. 1897. Bd. XVII. — Koch, II. Bericht der Cholerakommission. 19. Nov. 1883. Arbeiten a. d. Kaiserl. Gesundheitsamt. Bd. III. Anlage IV. — Kartulis, Zur Aetiologie der egyptischen Conjunctivitis. Centralbl. f. Bakteriologie. 1897. Bd. I. No. 40. — Vilbrand, Sänger u. Staehlin, Untersuchungen über eine Conjunctivitisepidemie. Jahresbericht der Hamburger Staatskrankenanstalten. Bd. III. 1891—92. — Sydney-Stephenson, An outbreak ophthalmia in a poor low school. Ref. Centralbl. f. Augenheilk. 1896. S. 729. — Uhthoff, W., Ueber die neueren Fortschritte der Bakteriologie auf dem Gebiete der Conjunctivitis und Keratitis des Menschen. Halle a. S. 1898. — Weichselbaum u. Müller, Ueber den Koch-Weeks'schen Bacillus der akuten Conjunctivitis. Archiv f. Ophthalm. Bd. 47. — Juler, A discussion on the diagnosis of the chief forms of ophthalmia. Brit. med. Journ. 15. Sept. 1894; Ref. Centralbl. f. Augenheilk. 1894. S. 540. — Gasparrini, Bacteriologia delle conjunct. acut. Ann. di ottal. T. 25. p. 13. — Coppez, Essai de classification des conjunctivites infectieuses graves. Ann. d'Ocul. T. 47. p. 37; Ref. Archiv f. Augenheilk. 1897. S. 33. — Kamen, Zur Aetiologie der epidem. Bindehautentz. Centralbl. f. Bakteriologie. 1899. No. 12 u. 13. — Kast, Eine Epidemie von akutem, contagiösem Bindehautcatarrh. 1899. No. 13. — Gorcin, De la nature microbienne des Conjunctivites. Revue médicale de la Suisse romande. 1899. No. 2 und 3. — Morax, V., Bemerkungen zum Artikel der Herren Weichselbaum und Müller. Ueber den Koch-Weeks'schen Bacillus. v. Graefe's Archiv. Bd. 47. 1899. — Hoffmann, H., Ueber das Vorkommen und die Bedeutung des Koch-Weeks'schen Bacillus. Zeitschrift f. Hygiene und Infectiouskrankheiten. Bd. 33. 1900.

## Die Conjunctivitis trachomatosa.

### Historisches.

Ehe wir in systematischer Weise die bei Trachom sich findenden pathologisch-anatomischen Veränderungen beschreiben, ist es wohl angebracht, in diesem wichtigen Kapitel, das so viele Forscher beschäftigt hat, einen historischen Rückblick auf die pathologisch-anatomische Litteratur zu werfen.

Im Alterthum war das Trachom zweifellos bekannt, wir haben aber keine Aeusserungen darüber, was man als das Charakteristische der Krankheit ansah.

Eine ganze Flut von Litteratur über Trachom entstand Anfang dieses Jahrhunderts, als sich nach der Rückkehr des Napoleonischen Heeres aus Aegypten das Trachom so ungeheuerlich in Europa verbreitete. Doch in keinem Werk finden sich charakteristische Beschreibungen mit anatomischen Merkmalen. Man ging noch nicht auf die Frage ein, welches das wesentliche Merkmal der Erkrankung sei. Es war nur eine sehr ansteckende Augenkrankheit mit Entzündungen und Rauigkeiten auf der Conjunctiva. Vor mir liegt ein seiner Zeit sehr berühmtes Buch von Carl Ferdinand von Graefe, dem Vater unseres Albrecht von Graefe: Die Augenblennorrhoe Aegypten's, mit guten Abbildungen. Man sieht daraus, dass es sich damals unzweifelhaft um die Krankheit gehandelt hat, welche wir heute „Trachom“ nennen, jedoch verrathen andere Abbildungen auch die gonorrhoeische Infection des Auges.

Von hohem Interesse für denjenigen, der in älteren medicinischen Werken zu lesen versteht, ist ferner aus dieser Zeit ein Aufsatz des Bonner Chirurgen Ph. von Walther (die contagiöse Augenentzündung am Niederrhein, besonders in der Arbeitsanstalt Brennweiler. Journal der Chirurgie und Augenheilkunde von Carl Ferdinand Graefe und Ph. von Walther. Bd. II. Berlin 1821). Man sieht ganz besonders daraus, was damals in der vorantiseptischen Zeit Umsicht und Thatkraft bei Epidemien schon zu leisten im Stande waren.

Wir wissen heute, dass es bei den „Rauigkeiten“ auf der Schleimhaut bei Trachom darauf ankommt, streng zu trennen: 1. die **papillären Hypertrophien** mit mehr oder weniger diffuser Infiltration wie sie bei jeder längeren Conjunctivitis vorkommen, 2. die runden streng circumscribten Gebilde, welche wir meist **Lymphfollikel** nennen. Diese Arten von Rauigkeiten sah man wohl schon lange bei Trachom, bildete sie auch richtig ab, wusste sie jedoch in ihrem Wesen nicht zu erfassen und zu trennen. Viel Verwirrung hat der Ausdruck „Granulationen“ gebracht, unter dem einmal dies, einmal jenes beschrieben wurde.

### Erklärung der Abbildungen auf Tafel I.

**Fig. 1.** Querschnitt durch die trachomatöse Conjunctiva. Färbung mit Hämatoxilin-Eosin. E = Epithel; L = lymphatische Schicht; F = Follikel; D = drüsenartige Einsenkung des Epithels; G = Gefässdurchschnitt; P = Papille.

**Fig. 2.** Papilläre Hypertrophie bei chronischer Conjunctivitis simplex. Injectionspräparat.





Der Zusammenstellung von Junius im Allgemeinen folgend, wollen wir aus der späteren Zeit einige Anschauungen vorbringen.

Nach J. Müller (1821) besteht die Erkrankung in einer Affection des schleimdrüsigen Gewebes der Conjunctiva.

Bernhard Eble (1828) führt die Granulationen zurück auf eine Wucherung des von Eble zuerst beschriebenen Papillarkörpers.

C. Duvillard's vergleicht die Granulationen mit Frostbeulen, Himly (1843) mit kleinen Sarcomen. Hasner erwähnt, dass die Trachomkörner eine Art von Bläschenexanthem seien.

Lawrance führt aus, dass die Trachomgranulationen wirkliche Fleischwärzchen seien.

Erst 1858 machte Bendz die grundlegende Entdeckung, dass in der trachomatös erkrankten Bindehaut ungemein zahlreiche circumscripte Anhäufungen von lymphoiden Zellen als auffälligste pathologische Veränderung und wesentlichster Bestandtheil der makroskopisch sichtbaren Unebenheiten der Conjunctiva zu finden seien. Wegen der Aehnlichkeit dieser Zellaggregate mit den solitären Follikeln des Darms glaubte er dieselben als **Lymphfollikel** bezeichnen zu können.

Mit dieser Arbeit beginnt die Periode der histologischen Untersuchungen, deren Fundament sie zugleich bildet. Erst langsam hat sich die Anschauung Bahn gebrochen, die heute wohl unbestritten ist, dass der sogenannte „Trachomfollikel“ das wesentliche anatomische Substrat ist.

Eine neue Auffassung über das Wesen der trachomatösen Conjunctivitis brachte die Entdeckung der **Berlin-Iwanoff'schen Trachomdrüsen**. 1818 machte Iwanoff der Heidelberger ophthalmologischen Gesellschaft eine wichtige Mittheilung über die pathologische Anatomie des Trachoms. Er beschrieb als neuen Befund bei Trachom tubulöse Drüsen, welche er als specifisch und charakteristisch für das Trachom ansah. Er schuldigte sie vor allen Dingen an, die lange Dauer der Erkrankung zu verursachen, auch sollten von ihnen die Recidive ausgehen. Iwanoff untersuchte 100 Augenlider mit Trachom und fast bei 70 waren Drüsen in verschiedenen Entwicklungsstadien und in verschieden grosser Anzahl von einigen Dutzenden bis zu mehreren Hunderten in einem Lid. Sie fanden sich meist in der Nähe der Uebergangsfalte oder in der ganzen Ausdehnung der erkrankten Schleimhaut.

Iwanoff unterschied verschiedene Arten von Drüsen: 1. Er fand Drüsen, die durch einfache Einstülpungen des Epithels entstanden waren in normalen Augen. Diese Drüsen sind umgeben von einem Capillarnetz; ihre epithelialen Zellen sind den von Reich in der normalen Conjunctiva beschriebenen Becherzellen sehr ähnlich. (Es ist das, was wir jetzt Henle'sche Drüsen oder besser Pseudodrüsen bezeichnen).

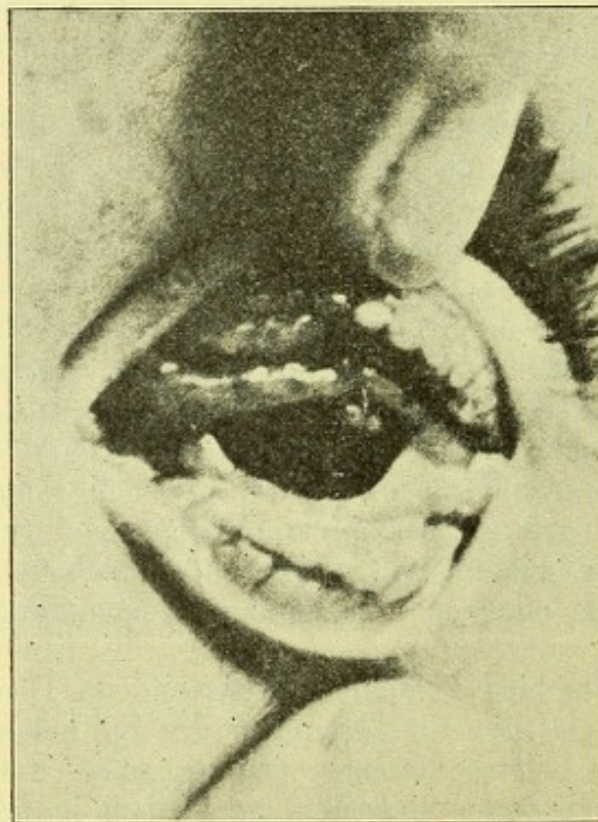
2. Ferner fand er verlängerte tubulöse Drüsen, die er als eigentliche Trachomdrüsen ansah. Es sind lange Schlauchdrüsen, die sich von den, in der normalen Conjunctiva befindlichen Drüsen unterscheiden sollen. Sie sind von zwei Lagen Epithelzellen ausgekleidet, runden Zellen

in der Tiefe und darüber Cylinderzellen. Die Basalmembran ist deutlich vorhanden. Er vergleicht die Drüsen mit den Meibom'schen Drüsen. Die Umgebung der Drüsen ist dicht mit Lymphzellen infiltriert.

Im selben Jahre veröffentlichte Berlin eine Arbeit, die sich mit denselben Trachomdrüsen beschäftigt. Berlin nimmt an, dass die Trachomdrüsen ihren Ausgangspunkt nehmen von den normaler Weise vorhandenen Epitheleinsenkungen (Stieda's Rinnen- und Faltensystem, Henle'sche Drüsen), während sie Iwanoff als Neubildungen *sui generis* ansah.

Also sowohl Iwanoff wie Berlin sehen das Wesen des Trachoms in diesen neu entdeckten Drüsen. Dieser Ansicht wurde bald widersprochen, schon in der auf den Iwanoff'schen Vortrag folgenden Discussion, namentlich von Leber. Mit Recht. Diese drüsenartigen Gebilde finden sich wohl vor bei dem Trachom in der Weise, wie sie anatomisch von den Autoren beschrieben worden sind, wie wir jedoch unten sehen werden, darf man sie nicht als Drüsen ansehen, sondern es sind einfach tiefe Epitheleinsenkungen zwischen den sich vorwölbenden Schleimhautwucherungen.

Fig. 14.



*Conjunctivitis trachomatosa.*

Nach dem Leben mit Blitzlicht photographirt und vergrößert. Man sieht die hahnenkammartigen Leisten (papillären Wucherungen) und diesen aufsitzend die Trachomkörner (Follikel).

Im folgenden Jahr erschien eine ausführliche histologische Arbeit von Jacobson jun. Er spricht sich dahin aus, dass schon in der nor-

malen Conjunctiva sich schlauchförmige Drüsen finden. Bei dem Trachom findet sich nur eine mächtigere Entwicklung normaler Verhältnisse, keineswegs aber Neubildungen in Berlin's und Iwanoff's Sinne. Jacobson zählte nämlich die Epitheleinsenkungen in einer normalen Schleimhaut und in einer trachomatösen und fand die Anzahl übereinstimmend. Damit fällt entschieden die Berechtigung von Neubildungen zu sprechen. Jacobson wendet sich dann gegen das, was Saemisch Granulation nennt. Nach ihm besteht in dem Follikel das Wesen des Trachoms, wie das auch schon nun seit langer Zeit angenommen war.

Auf dem Kongress in Amsterdam 1879 entwickelte Saemisch seine Anschauungen über die Anatomie der Conjunctivitis granulosa und der Conjunctivitis follicularis. Seine Anschauungen sind bekannt. Er scheidet streng die Granulation bei Trachom von dem Follikel. Seine Granulation sieht er als spezifisch an für Trachom. Dieser Auffassung sind fast alle späteren Autoren nicht gefolgt. Saemisch hat mehr beschrieben und abgebildet bei Trachom eine bindegewebige Wucherung der Schleimhaut mit diffuser Lymphinfiltration, während er den circumscribten runden Follikel für andere Erkrankungen reservirt wissen will.

Ueber die feinere Structur des Follikels verdanken wir ferner wichtige Mittheilungen Sattler (1881). Sattler sieht mit Recht die Follikel als charakteristisch für Trachom und als Neubildungen an. In der normalen Conjunctiva kommen sie nicht vor. Er wies als erster ein Netz von Capillaren mit feinen Wänden in dem Follikel nach.

Weitere anatomische Arbeiten stammen von Nuël, der sich wieder mit den Trachomdrüsen beschäftigt, von Mandelstamm, welcher den Follicularcatarrh als eine Vorstufe des Trachoms ansieht. Die Follikel sind einfach Produkte der Entzündung.

Zahlreiche und schöne Arbeiten verdanken wir seit 1883 Rählmann, die jedoch den Fehler haben, dass sie vom unitarischen Standpunkt aus geschrieben sind. Immerhin hat Rählmann darin recht, dass sich rein anatomisch kein Unterschied findet zwischen dem einfachen Follikel und dem Trachomkorn. Nach Rählmann ist das Trachom eine rein folliculäre Entzündung, welche zur Zerstörung des adenoiden Gewebes der Conjunctiva führt.

Auch Rhein tritt vom rein anatomischen Standpunkt mit Recht für die Identität von Follikel und Trachomkorn ein. Damit ist aber noch nicht gesagt, dass klinisch beide Krankheiten dieselben sind, wie wir noch besprechen werden, dass eine Krankheit die Vorstufe der anderen ist. Auf dem internationalen Kongress in Berlin 1890 standen sich Schmidt-Rimpler als Vertreter der Dualisten und Rählmann als Vertreter der Unitarier gegenüber.

Wir finden fern erhistologische Arbeiten von Moauro, Adamuek, Vennemann und Muttermilch, auf die wir gelegentlich noch zurückkommen. Ganz besonders werden wir uns bei unserer systematischen Betrachtung noch mit den beiden neuesten Arbeiten zu beschäftigen haben von Villard 1896 und Addario 1899, die beide ganz vorzüglich sind und wesentliche Fortschritte in der Erkenntnis des feineren Baues der Follikel gebracht haben.

### Die Histologie des Trachoms.

Die Ansicht von Bendz, dass die bei Trachom sich unter dem Epithel vorfindenden massenhaften circumscribten Anhäufungen von Rundzellen, die Lymphfollikel oder Trachomknoten das Wesentliche in dem trachomatösen Krankheitsprocess ausmachen, hat sich erst mühsam Geltung verschafft. Heutzutage wissen wir aber, dass das Trachom ganz allein charakterisirt wird durch das massenhafte Auftreten der Lymphfollikel. Allein für sich sind die Lymphfollikel nicht specifisch für Trachom, sie ziehen jedoch vermöge der ihnen inne wohnenden Eigenschaften eine Reihe von anderen Veränderungen in der Schleimhaut nach sich, die secundärer Natur sind, aber mit dazu beitragen, das Bild des Trachoms klinisch und anatomisch zu charakterisiren.

**I. Die Structur des Trachomfollikels.** Ueber die histologische Structur des Trachomknötchens, welches das charakteristische Gebilde des Trachoms ist, ist in den letzten Jahren sehr viel gearbeitet worden. Wir haben gerade in neuester Zeit vorzügliche Arbeiten über dieses Thema erhalten, welche uns lehren, dass die Structur dieser Gebilde viel complicirter ist, als man früher geglaubt hat.

Die Trachomfollikel bilden mehr oder weniger grosse Knoten, die je nach dem Grad und dem Alter des krankhaften Processes recht verschieden an Grösse und Beschaffenheit sind. Die Knoten liegen in der adenoiden Schicht der Conjunctiva und wölben das Epithel vor sich her.

Auf Querschnitten, die man z. B. mit Haematoxylin oder sonst einem Kernfärbungsmittel färbt, erkennt man, dass das Korn aus einer circumscribten Anhäufung von Rundzellen besteht. Die Begrenzung gegen die Umgebung ist meist scharf. Schon am kleinsten Knötchen bemerkt man bei schwacher Vergrösserung, dass das Gebilde nicht gleichmässig gebaut ist. Man unterscheidet leicht einen heller gefärbten **Inhalt** des Kornes und eine dunkler gefärbte **Randzone**. Im Inhalt des Kornes liegen die einzelnen zelligen Elemente weniger dicht, sind durchschnittlich grösser als am Rand und färben sich weniger intensiv mit Kernfärbungsmitteln. In der Randzone drängen sich kleinere Zellen dichter aneinander, meist perlschnurartig in Reihen hintereinander liegend, ferner sind diese Zellen viel intensiver gefärbt.

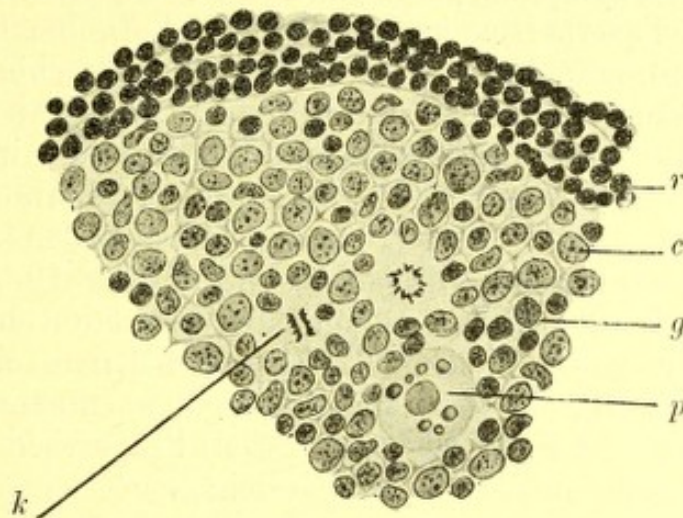
Zur feineren Anatomie des Knötchens übergehend unterscheiden wir in ihm:

1. ein Gefässmaschennetz,
2. ein bindegewebiges Gerüst mit fixen Bindegewebszellen,
3. die zelligen Elemente des Inhaltes,
4. eine etwaige bindegewebige Begrenzung.

ad 1. Sattler hat zuerst nachgewiesen, dass sich in dem Trachomkorn ein eigenes **Gefässsystem** ausbildet. Diese Thatsache ist von den meisten Autoren bestätigt worden. Nur Iwanoff fand das Trachomkorn gefässlos. Ueber die Anzahl der Gefässe variiren jedoch die Ansichten sehr. Rählmann hält den Follikel für gefässarm,

Michel ihn nur in der Peripherie vascularisirt, Villard ihn für sehr gefässreich. Einige Autoren nehmen nur Lymphcapillaren an, andere mit Recht auch Blutgefässe.

Fig. 15.



Theil eines Trachomkorns (Verg. 420 : 1).

*r* Randzone mit kleinen, in Reihen angeordneten, stark sich färbenden Lymphocyten;  
*c* Follikelinhalt mit verschieden geformten, meist grösseren Zellen; *g* Fasergerüst;  
*k* Kerntheilungsfiguren; *p* Phagocyte.

Mir scheint, dass der kleine Lymphknoten nur Lymphcapillaren besitzt, welche aus kleinen Gefässen an der Basis des Knotens ausgehen und denselben nach allen Richtungen hin durchsetzen. Später bildet sich zuerst ein dichtes Blutgefässnetz um den Knoten herum, von dem aus zahlreiche Capillaren in das Innere des Knotens vordringen. Je mehr nach der Mitte um so spärlicher werden sie. Die Gefässe haben eine deutliche dünne Tunica propria und einen Endothelbelag. Pick fand in seltenen Fällen auch Muskelfasern in der Wand. Da der Inhalt fast nur aus mehrkernigen Leukocyten besteht mit nur vereinzelten rothen Blutkörperchen, so ist der Schluss zulässig, dass jedenfalls die Mehrzahl der in den Follikel eintretenden Gefässe als Lymphgefässe aufzufassen seien. In ausgebildeten Knoten finden sich auch reichliche Blutcapillaren in der Peripherie mit zahlreichen rothen Blutkörperchen. Die Gefässe sind anfangs normal. Es scheint mir aber, dass dieselben sehr bald obliteriren, was vielleicht ganz besonders zur Erweichung des Inhalts der Körner führt. In alten weichen Körnern sieht man oft sehr deutlich die zahlreichen degenerirten und obliterirten Gefässe. Im Höhestadium ist also das Trachomkorn als gefässreich zu bezeichnen.

Man sieht ferner unterhalb der Körner oft die grösseren Lymphgefässe der Conjunctiva stark erweitert und strotzend voll Lymphzellen von allen Seiten zu dem Trachomkorn hinlaufen, zweifellos in Zusammenhang mit demselben stehend, es ist dies auch durch zahlreiche Injectionsversuche bewiesen.

ad 2. Ein bindegewebiges Gerüst mit fixen Bindegewebszellen wird von allen Autoren angenommen. Bezüglich der Schilderung desselben weichen die Autoren gerade in den neuesten Arbeiten sehr von einander ab. Siehe z. B. die Wolfring'sche Arbeit (1868).

Jacobson jun. beschreibt ausführlich ein zartes **Maschenwerk**, in dessen Lücken lymphkörperchenartige Zellen liegen. Er erwies die Existenz dieses Fasernetzes in dem Trachomkorn bei den verschiedensten Präparationsmethoden. Man erhält es am schönsten bei Erhärtung in Chromsäure, aber mit hinreichender Deutlichkeit auch bei Erhärtung in Müller'scher Flüssigkeit und Alkohol oder in Alkohol allein. Dasselbe lässt sich ebenso auf Zerzupfungspräparaten frischer Objecte nachweisen. Alle diese Präparationsmethoden stellen aber zugleich ein ganz eben solches Maschenwerk in der Umgebung des Follikels dar; durch die ganze entzündete Infiltration hin bis hinauf in die Spitzen der gewöhnlichen Papillen sieht man ein ziemlich engmaschiges Faserwerk, in das die Zellen des entzündlichen Infiltrats eingebettet liegen. Auf frisch zerzupften Präparaten bekommt man dieses Maschenwerk in Partien zu Gesicht, an denen nicht nur von Follikelbildung, sondern auch von einer stärkeren Ansammlung lymphoider Zellen nicht die Rede ist. Es ist dies jedenfalls dasselbe Fasernetz, das auch die normale Conjunctiva enthält. Auf feinen Schnitten normaler Bindehaut, die gut ausgepinselt oder geschüttelt sind, bleibt ein feinmaschiges Fasernetz zurück, in dessen Knotenpunkten vielfach Kerne liegen (Waldeyer). Dieses Fasernetz durchzieht die ganze Tunica propria der Conjunctiva, es hat durchschnittlich eine constante Dichtigkeit. Im Follikel zeigt es ein Verhalten, das mit demjenigen des Maschennetzes der Follikel des Darmes grosse Aehnlichkeit hat, in den peripherischen Schichten des Follikels sind die Maschen etwas schmaler und länger, während sie nach dem Centrum zu weiter werden.

Rählmann sagt: Man erkennt im Innern junger Follikel ein deutliches Faserwerk, bestehend aus vielfach verzweigten blassen Fasern mit knotenförmigen Anschwellungen und stellenweise sternförmigen Verzweigungsstellen und in letzteren blasse ovale Kerne.

Ganz ähnliche Beschreibungen geben Blumberg, Berlin, Iwanoff, Sattler, v. Michel und Andere. Mandelstamm leugnete das Vorkommen eines ausgesprochenen Stroma's im Follikel. Er glaubt, dass den Rundzellen zarte Reiserchen anhaften, welche das Netzwerk vortäuschen.

In den neuesten Arbeiten von Villard und Pick wird das bindegewebige Gerüst im Inhalt des Follikels wieder bestritten. Sie nehmen Beide im Innern nur ein Fasergerüst an, das sie als ein Gerinnungs- also ein Kunstproduct ansehen.

Wenn man sich über das bindegewebige Gerüst im Innern des Kornes orientiren will, so ist es selbstverständlich, dass man sich ganz allein an junge Follikel hält, bei alten Gebilden tritt durch den Vernarbungsprocess eine Bindegewebsentwicklung ein, die mit der normalen Structur nichts zu thun hat. In solchen Follikeln sieht man

ohne Weiteres und sehr deutlich auf gefärbten Querschnitten in der stark gefärbten Randzone von lockerem derben Bindegewebe gebildete Spalten, in denen die kleinen, stark gefärbten lymphoiden Zellen perlschnurartig hinter einander liegen, d. h. nur im Querschnitt kommt das Bild der Schnüre zum Vorschein, in Wirklichkeit liegen sie schalenförmig über einander und um den blasserem Inhalt herum. Diese Bindegewebszüge enthalten fixe Zellen, die denen der Umgebung gleich sind, sie sind meist schmal und spindelförmig mit blassem langgezogenen Kern, an Theilungsstellen zeigen sie auch dreieckige Form.

Schwieriger werden die Verhältnisse im Innern des Kornes.

Villard giebt an, dass von diesen umgebenden Bindegewebschalen eine nur spärliche Anzahl Gerüstfasern nach innen ziehen. Diese begleiten hauptsächlich die eindringenden Gefässe, hüllen sie vielfach ein und haben nur wenige längliche Kerne. Ausser diesen spärlichen wirklichen Bindegewebsfasern sieht man vielfach im Innern, besonders in Präparaten, die in Flemming'scher Lösung fixirt worden sind, ein viel feineres Netzwerk mit viel engeren Maschen. Es enthält keine Kerne und ist anzusehen als bestehend aus einer beim Härten coagulirten fibrinartigen Schicht, ist also ein Kunstproduct.

Dieser völlig neuen Ansicht von Villard schliesst sich Pick voll und ganz an. Er führt aus, dass derartige, auch bei anderweitigen pathologischen Processen, z. B. bei Tuberkeln sich findende Netzwerke als fibröse Niederschläge, d. h. als das coagulirte Serumalbumin der zwischen den Zellen circulirenden Lymphe anzusehen seien (cf. Schmaus und Albrecht, Untersuchungen über die käsige Nekrose tuberculösen Gewebes Virchow's Archiv. 1896. Bd. 144.). Die allein maassgebende Untersuchung frischer Follikel, deren Pick eine grosse Reihe ausführte, hat ihm niemals die Existenz eines derartigen Reticulums ergeben, die rundlichen resp. etwas polyedrisch geformten Zellen waren theils lose, theils fest miteinander verklebt, ohne jede Spur von Reiserchen oder eines zusammenhaltenden feinen Stromas. Auch vermittelt der Methode des Auspinseln's, wie sie Baumgarten angewandt hatte, fand Pick niemals ein Reticulum.

Schon vor Bekanntwerden dieser Villard-Pick'schen Beobachtungen habe ich selbst in Trachomkörnern, die in Flemming'scher Lösung gehärtet waren, zuweilen deutliche Fibringerinnsel zwischen den Zellen gesehen, wie wir sie bei Entzündungen ja so häufig in anderen Theilen des Auges vorfinden, z. B. in der Retina bei Retinitis albuminica, im Glaskörper, in der Suprachorioidea, in der vorderen Kammer bei Entzündungen etc. Dieser Befund, der sich besonders bei frisch entzündlichen Trachomkörnern erheben lässt, hat aber eigentlich mit der Existenz oder dem Fehlen eines wirklichen bindegewebigen Gerüsts in dem Trachomkorn nichts zu thun. Ich selbst möchte die Frage darnach nach meinen Untersuchungen nicht allein entscheiden, doch habe ich immer ein solches bindegewebiges Netz zu sehen geglaubt. Sicher tritt für dasselbe wieder der neueste Bearbeiter dieses Themas ein, Addario. Dieser Autor untersuchte ganz kleine, sog. Initialknötchen und machte Serienschnitte vermittelt der Paraffin-

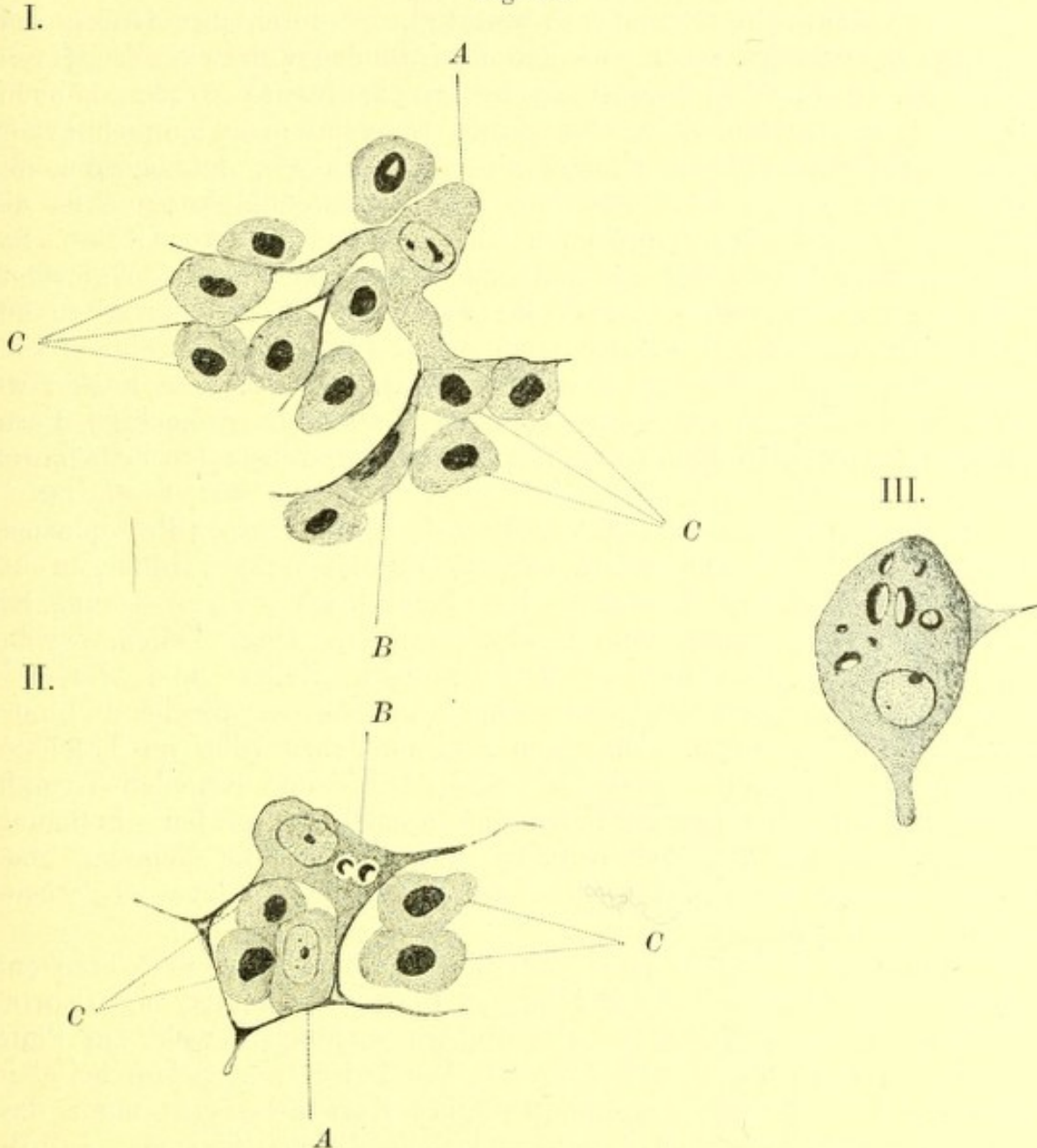
methode, er führt aus: „Der schwach gefärbte Innenraum des Knötchens enthält viele zelligen Elemente, die ziemlich weit auseinander liegen und dadurch deutlich ein Gerüst zwischen den einzelnen Zellen unterscheiden lassen. Dieses stammt von peripherischen Bindegewebsbalken, die durch fortwährende Theilung gegen das Centrum des Knötchens zu immer kleinere Abtheilungen bilden, bis sie nur zwei oder drei zellige Elemente einschliessen, zwischen welchen man immer die letzten fibrillären Verästlungen oder die letzten Ausläufer der protoplasmatischen Fortsätze der Bindegewebszellen verfolgen kann (s. u.). Dieser Befund bestätigt zum grössten Theil den von Moauro, ist aber in Widerspruch mit den Befunden von Villard und Pick, welche ausser einem grossmaschigen Bindegewebsnetz ein feines intercellulares Netz beschreiben, das aus einer Coagulationssubstanz bestehe, wie sie für den Tuberkel angenommen wird. Der Trachomknoten hat, wie man aus der ganzen Untersuchung ersieht, nichts mit dem Tuberkel gemeinsam. Die Thatsache, dass sich in gut entwickelten Knoten ein Intercellularnetz findet, welches homogen zu sein scheint, erklärt sich dadurch, dass dies Netz nur Bindegewebsfasern enthält. Weil die fixen Zellen, wie ich im Folgenden zeigen werde, wegen ihrer starken Hypertrophie sich vom Bindegewebsgerüst abgelöst haben, stehen sie mit diesem nur noch durch lange Protoplasmafortsätze in Verbindung.

Nach der Peripherie des Initialknötchens zu sind die fixen Bindegewebszellen schmal spindelförmig und an einigen Theilungsstellen der Fasern zeigen sie dreieckige Form. Die Zellen, welche den hellen Innenraum des Knötchens bilden (Villard's mononucleare Leukocyten), sind grösstentheils abgeplattet, von epitheloidem Aussehen, enthalten wenig Protoplasma und einen schwach gefärbten, etwas granulirten Kern, welcher etwa doppelt so gross als der der peripherischen Zellen, bald rundlich oder oval, bald von unregelmässiger Form ist. Einige haben einen noch einmal so grossen Kern, der aber immer granulirt ist, andere einen ganz kleinen Kern, etwa ein Fünftel der übrigen, unter ihnen findet man solche in mitotischer Theilung. Alle diese verschiedenen Stadien sehen einander wegen des granulirten Aussehens des Kernes, wegen des spärlichen rundlichen oder abgeplatteten Protoplasmas ähnlich und können als verschiedene Stadien der lymphoiden, in der Peripherie des Knötchens beschriebenen Zellen betrachtet werden.

Zwischen diesen Gebilden sieht man eine bescheidene Anzahl grösserer Elemente mit ovalem oder rundlichem, sehr blassem und homogenen Kern, der einen oder zwei Nucleolen einschliesst und ein drei- bis viermal grösseres Volumen erreicht, als das der meisten Zellen in der centralen Partie des Knötchens. Diese Elemente haben ein verhältnissmässig gut ausgebildetes Protoplasma von einer besonderen Form, die sie von allen bisher beschriebenen unterscheidet. Einige von diesen Zellen sitzen dem Gerüst breit auf, andere sind unregelmässig sternförmig und berühren die Bindegewebsfasern nur mit ihren Ausläufern, andere sind mit langen und dünnen Protoplasmafortsätzen versehen, die sich weit vom Zellkörper ausbreiten. Einzelne

von diesen Zellen, die alle in verschiedener Art mit dem Gerüst in Verbindung stehen, enthalten im Protoplasma eingeschlossen mit Hämatoxylin stark gefärbte Körperchen, sodass ihr Farbenton nicht von dem der karyokinetischen Figuren zu unterscheiden ist, welche sich in den Lymphzellen der Umgebung finden. Solche Körperchen sind bald rundlich, bald haubenförmig, bald muschelförmig und immer von einer

Fig. 16.



Zellen aus dem Keimeentrum eines Initialknötchens (nach Addario).

I. A Grosse Bindegewebszelle mit sehr langen Protoplasmafortsätzen, von denen einige sich mit dem Gerüste vereinigen, andere zwischen zwei Lymphzellen enden. B Hypertrophische Bindegewebszelle, die noch mit den Bindegewebsfasern in breiter Berührung steht. C Ziemlich grosse Lymphzellen.

II. A Grosse Bindegewebszelle, zwei Körperchen in Haubenform enthaltend, die stark und homogen gefärbt sind. Die Protoplasmafortsätze stehen mit den Fasern des Gerüsts in Verbindung. B Hypertrophische Bindegewebszelle, die mit den Bindegewebsfasern noch in breiter Berührung steht. C Hypertrophische Lymphzellen.

III. Grosse Zelle aus einem Trachomknötchen mittlerer Grösse.

kleinen hellen Zone umgeben. Diese grosszelligen Elemente, mögen sie nun solche Körperchen enthalten oder nicht, finden sich in jungen, in dem ersten Stadium der Entwicklung stehenden Knötchen in nicht erheblicher Anzahl. Wir werden sehen, dass sie in weiteren Stadien der Entwicklung immer spärlicher werden. Die Thatsache, dass man sie in mehr oder weniger ausgedehnter Verbindung mit diesem Gerüst findet, legt die Frage nahe, ob sie nicht mit diesem Gerüst genetisch zusammengehören. Dieser Gedanke wird durch die Anwesenheit einer gewissen Anzahl zelliger Elemente bestätigt, die durch ihre Grösse und Lage als Uebergangsformen von den fixen Bindegewebszellen zu diesen Zellen mit grossen Protoplasmafortsätzen angesehen werden können. Diese Uebergangsformen werden durch Elemente von länglich ovaler Form dargestellt, die einen länglich-ovalen, blassen, homogenen, mit Nucleolus versehenen Kern besitzen, der etwa zweimal so gross ist als jener der benachbarten lymphoiden Elemente von mittlerer Grösse. Sie zeigen in ihrer Anordnung so vielfache Aehnlichkeit mit den gewöhnlichen fixen Zellen, dass man beide Elemente als gleichartig zu betrachten geneigt ist. Dies wird auch durch einige dieser zelligen Elemente klargelegt, welche an der Theilungsstelle der Fasern liegen, wo sie, trotz beträchtlich grösseren Volumens, doch die dreieckige Form und die unmittelbare Berührung mit den Bindegewebsfasern beibehalten haben.

Nach dem Gesagten fasse ich die Zellen mit grossen Protoplasmafortsätzen als nichts anders auf, als ebendieselben fixen Bindegewebszellen mit vermehrtem Volumen. Ihre beträchtliche Vergrösserung hat ihre scheinbare Isolirung vom Gerüst bewirkt. Diese Zellen, welche mit Villard's Phagocyten und grossen Zellen und Leber's Körperchenzellen identisch sind, wären danach entsprechend Bindegewebszellen zu nennen. Dieselben sind im Jahre 1890 im Trachomknötchen von Moauro und im Jahre 1885 im normalen Lymphknötchen von Flemming gefunden und beschrieben worden. Er nannte sie nur Zellen mit tingiblen Körpern und äusserte die Meinung, dass sie mit grosser Wahrscheinlichkeit als Zellen des Bindegewebsgerüsts aufzufassen wären.

Man sieht die Frage nach dem Bindegewebsnetz in dem Trachomknoten ist noch nicht mit allgemeiner Uebereinstimmung beantwortet. Es wären in dieser Hinsicht weitere Untersuchungen wohl am Platz.

ad 3. Die zelligen Elemente des Inhaltes. Schon bei oberflächlicher Betrachtung des Inhaltes eines Kernes bemerkt man, dass die darin eingeschlossenen Zellen nicht alle gleichartig sind. Jacobson und Sattler unterschieden zuerst zwei Arten: 1. ganz kleine lymphkörperchenartige Zellen mit kleinen runden, aber stark gefärbten Kernen, die in gewisser regelmässiger Anordnung im Follikel vertheilt sind. Daneben findet man in jungen Follikeln leicht reichliche Kerntheilungsfiguren.

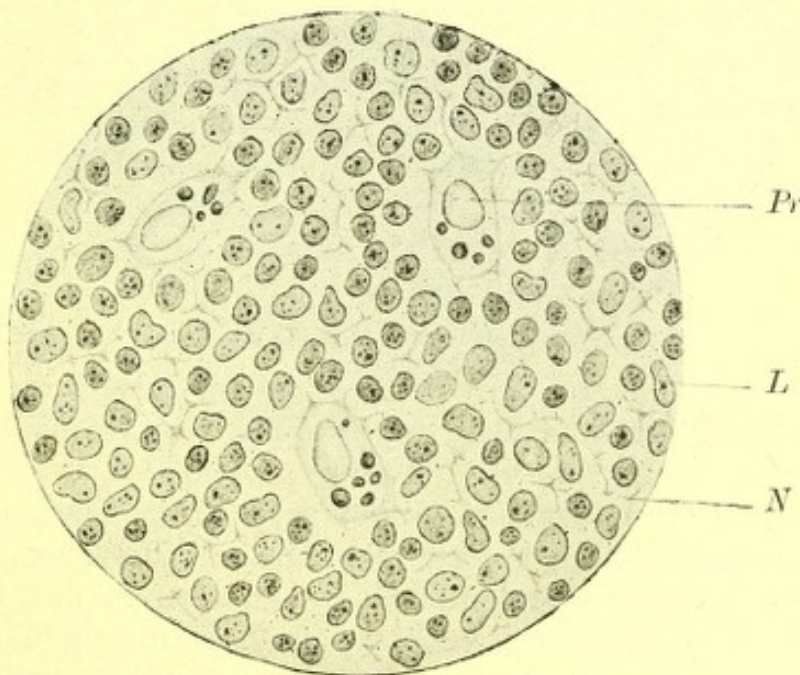
Villard machte zuerst auf die grössere Polymorphie der Zellen aufmerksam. Wir unterscheiden mit Villard, Pick, Addario u. A. folgende Zellarten:

a) **Lymphocyten.** — Es sind einkernige kleine Zellen, deren Kerne sich sehr intensiv färben und 4—7  $\mu$  gross sind. Man sieht niemals an ihnen Kerntheilungsfiguren. Sie kommen bei frischen Körnern hauptsächlich in der Peripherie vor, wo sie den bekannten „Umwandungsring“ um den Follikel herum bilden. Auch im Innern sind sie mehr oder weniger dicht zwischen die anderen Zellen gemengt, meist bei jungen Follikeln in geringerer, bei alten vernarbenden Follikeln in grösserer Anzahl (Pick). Zuweilen bilden sie im Innern des Korns kleine sekundäre Knötchen für sich (Villard) (s. Fig. 20).

b) **Mononucleäre Leukocyten.** Die mononucleären Leukocyten sind diejenigen Zellen, welche einigermaßen charakteristisch für den Follikel sind, sie machen die Hauptmasse des Follikelinhaltes aus. Sie sind viel grösser als die Zellen a) und ihre Kerne färben sich blasser. Ihr Kern misst 7 bis 12  $\mu$ , ihr Zellkörper 16 bis 18  $\mu$ . Man sieht sehr oft in ihnen Karyokinesen. Je grösser der Kern ist, um so blasser färbt er sich, es scheint, dass mit einer gewissen Grösse eine Degeneration des Kernes eintritt, in diesem Sinne spricht sich auch Leber aus. Die Protoplasmaschicht um den grossen Kern herum ist sehr dünn und zart, oft nicht vollständig rund, sondern durch gegenseitigen Druck in eine polygonale Form gepresst. Besonders wenn man in Flemming'scher Lösung härtet, fällt das epitheloide Aussehen dieser Zellen sehr auf. Es handelt sich also sicher um andere Leukocyten, als diejenigen, welche innerhalb der Gefässe sich finden.

c) **Grosse Zellen (Phagocyten, Körperchenzellen).** Zwischen diesen Zellen sieht man hier und da noch viel grössere Zellen mit

Fig. 17.



Schnitt aus einem frischen Trachomfollikel. Vergr. 1000:1.

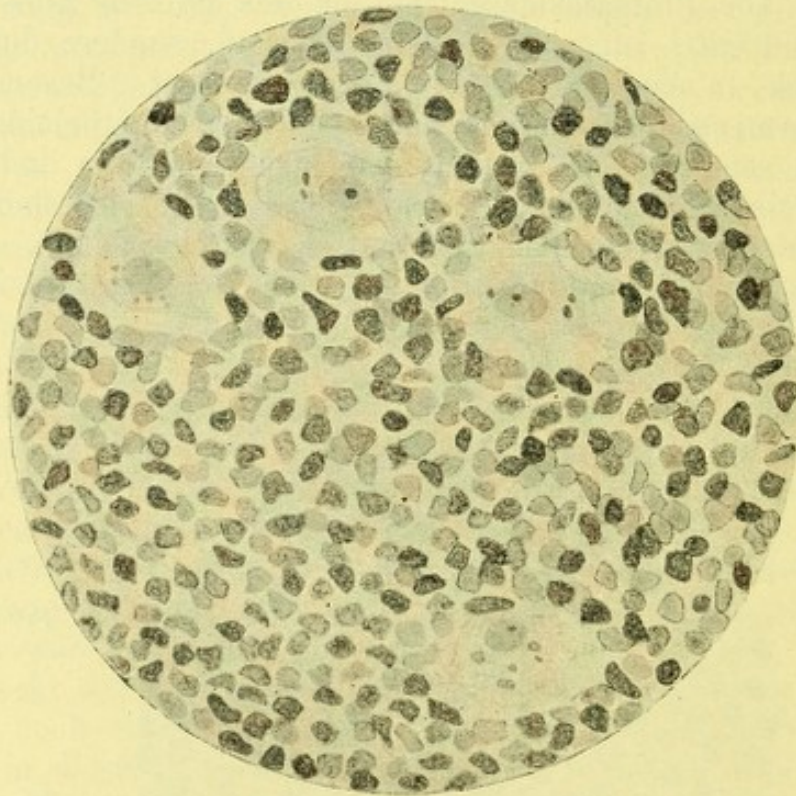
*Pr* Protozoenähnliche Gebilde, Phagocyten, Körperchenzellen; *L* Lymphocyten; *N* Fasergerüst zwischen den Zellen.

eigenem Inhalt, die in den letzten Jahren besonderes Interesse erregt haben. Sie sind meist nicht sehr zahlreich vorhanden und liegen ganz vereinzelt zwischen den anderen Zellen. Sie besitzen einen sehr voluminösen, unregelmässig geformten Leib. Ihr Aussehen ist sehr verschieden, bald sternförmig, bald zackig, polyedrisch oder rund etc. Sie besitzen ferner lange Protoplasmafortsätze. Ihr blasser homogener Kern ist sehr gross, von runder oder ovaler Form, mit ein bis zwei Nucleolen.

In dem gut ausgebildeten Protoplasma finden sich meist Enclaven, als da sind kleine Kerne oder Kerntrümmer, rothe Blutkörperchen, Vacuolen etc., so dass ganz eigene phantastische Gestalten im Durchschnitt herauskommen. Auffallend sind oft ganz kleine runde Körper im Protoplasma, welche sich wie Kerne färben. Auch Pigmentkörner finden sich zuweilen in dem Protoplasma eingeschlossen.

Villard und Pick beschreiben die Zellen als Phagocyten.

Fig. 18.



Follikelinhalt mit Phagocyten. Wie Fig. 20. Anderer Fall.

Ueber die Herkunft dieser Zellen sagt Pick, dass es nach den Lehren der allgemeinen Pathologie und bei den Differenzen, welche diese Granulations- oder epitheloiden Zellen von den in den Gefässen befindlichen Leukocyten aufweisen, nicht zweifelhaft sein dürfte, dass sie als Abkömmlinge der im Stroma der Conjunctiva vorhandenen Zellen, sei es der fixen Bindegewebszellen, sei es der Gefässendothelien (cf. Ziegler, Lehrbuch d. allg. pathol. Anat. 1892. S. 261) aufzufassen sind.

Omelschenko (Centralbl. f. prakt. Augenheilk. 1892. S. 47) glaubte aus der Form der Zellen schliessen zu müssen, dass es sich um Abkömmlinge von Epithelzellen handele.

Leber nennt sie wohl auf Grund der Enclaven sehr passend Körperchenzellen, ein Name, der nichts präjudicirt. Leber sagt, dass er sie eine Zeit lang für die sonst nicht auffindbaren Trachomparasiten gehalten habe, doch habe er diese Ansicht fallen gelassen, weil dieselben Körperchen auch in den normalen Lymphfollikeln der Bindehaut vorkämen. Er sagt ferner wohl sehr mit Recht, dass Pfeiffer vielleicht dieselben Gebilde meint, wenn er 1894 bei seinen Mittheilungen über die von ihm bei Vaccine-Impfung der Cornea gefundenen parasitären Gebilde angiebt, dass er ähnliche, aber nicht ganz übereinstimmende Körperchen auch bei Trachom gesehen habe.

In der That erinnern die Gebilde ausserordentlich an Protozoen. Ich habe früher viel Protozoen mikroskopisch untersucht und bin immer wieder über die Aehnlichkeit, welche diese Gebilde manchmal mit Protozoen zeigen, überrascht. Auch Fachmännern, welchen ich solche Schnitte zeigte, waren anfangs stutzig. Damit soll jedoch nichts Bestimmtes ausgesagt sein. In anderen Fällen sehen diese Gebilde wieder ganz anders aus.

Die Körperchen der Lymphfollikel der Bindehaut und des Trachoms sind nach Leber ähnlicher Natur, wie die Zellen, welche Heidenhain in der Darmschleimhaut und Hoyer in den Lymphdrüsen als Phagocyten beschrieben haben und von denen diese Forscher annehmen, dass sie zerfallene Kerne und sonstige Gewebsbestandtheile aufnehmen und vernichten.

Ausserhalb der Follikel finden sich die Körperchenzellen nicht.

Es ist oben, bei Besprechung des Gerüsts des Follikels ausführlich mit den Worten des Autors auseinandergesetzt worden, dass nach Ansicht von Addario diese Körperchenzellen oder grossen Zellen die fixen Bindegewebszellen sind, welche das bindegewebige Gerüst im Follikel bilden. Ich muss aber gestehen, dass aus der vortrefflichen Arbeit Addario's dieser Ausspruch mich nicht hat überzeugen können.

d) Accessorische Elemente. Ausser den eben genannten konstant sich im Follikel vorfindenden Zellen finden sich darin gelegentlich noch mehrere andere Zellen.

α) Von Villard und Pick sind gelegentlich Riesenzellen im Inneren der Körner gefunden worden. Ich habe dieselben bis jetzt nicht gesehen. Es sind, nach Pick, Gebilde, bei welchen eine Anzahl, meist drei bis sechs, stärker gefärbte grosse Kerne in eine geringe Menge Plasmasubstanz eingeschlossen sind. Sie stammen wahrscheinlich von den epitheloiden Zellen ab, derart, dass gelegentlich eine mehrfache Kerntheilung ohne entsprechende Protoplasmatheilung erfolgt ist.

β) Grosse Zellen mit eosinophiler Körnelung, Villard sah sie nur in einem Falle.

γ) In der Peripherie finden sich in grösseren Follikeln am Rande Zellen gentianophiler Körner, die identisch sind mit den Mastzellen, wie sie im submucösen Gewebe vorkommen.

δ) Selten polynucleäre Leukocyten.

ε) Ziemlich reichlich finden sich verbröckelte Kerne im Innern der Körner; sie erscheinen als kleine stark gefärbte Körnchen von unregelmässiger Gestalt.

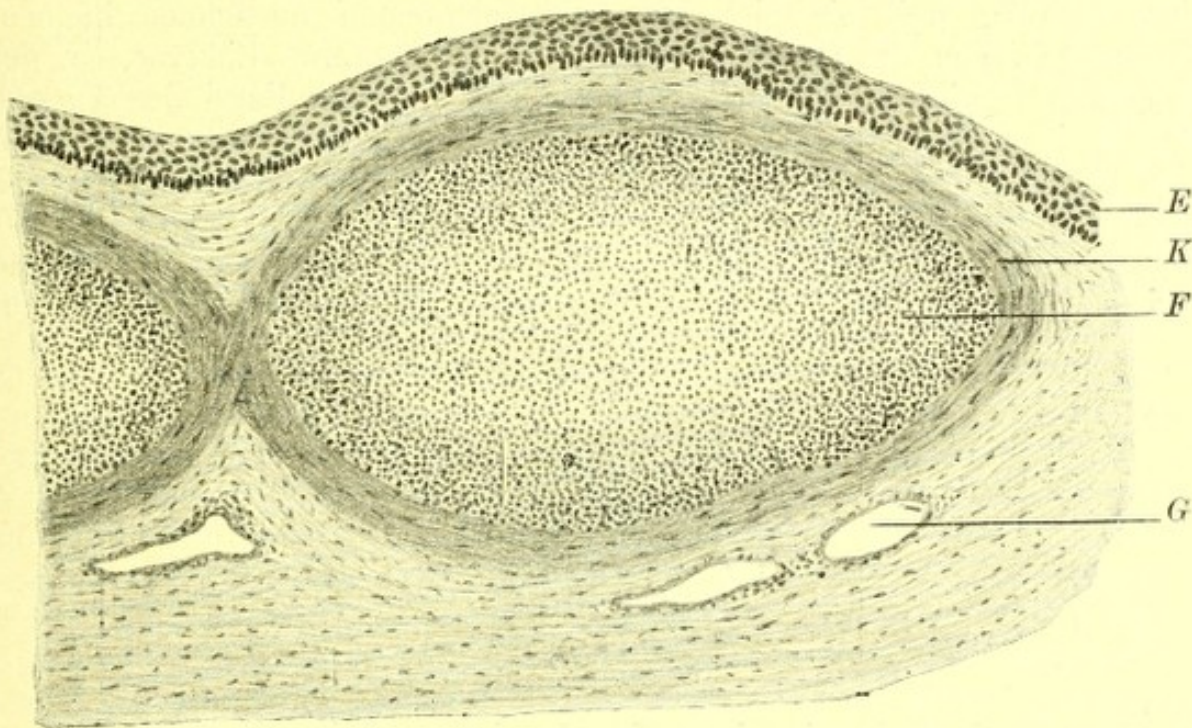
Alle diese verschiedenen Zellen des Trachomkorns stammen aus dem Mesoderm, keine Zelle gehört dem Ectoderm an, das Trachomkorn hat also einen rein mesodermalen Ursprung.

ad 4. Die Hülle des Trachomkornes. Die Frage nach der Umhüllung des Trachomkornes ist vielfach in der Litteratur diskutiert und sehr verschieden beantwortet worden. Um nur einige Ansichten auszusprechen, so sagte Wolfring aus, dass das Trachomkorn von einer Bindegewebsmembran umgeben sei. Blumberg, Berlin und Iwanoff theilen diese Ansicht, doch halten sie diese Membran für keine dem Follikel angehörige Schicht, sondern für das durch die Entwicklung des Trachomkorns zurückgedrängte normale Bindegewebe der Umgebung. Jacobson und Rählmann beschreiben zuerst in klarer Weise, dass der ganze Follikel keine Bindegewebshülle habe, sondern dass seine Hülle gebildet werde durch kleine besondere Zellen in der Peripherie. Rählmann nimmt dann schliesslich eine Umwandlung dieser Rundzellen in spindelförmige Körper und Fasern an, wodurch eine bindegewebige Hülle entsteht. Saemisch leugnet jegliche Umhüllung seiner Granulation, sondern lässt sie allmählich in die Peripherie übergehen.

Mit den heutigen Färbemethoden lässt sich leicht auf das deutlichste demonstrieren, dass die kleinsten Trachomknoten, die sog. Initialknötchen scharf gegen die Umgebung abgegrenzt sind und eine Art Hülle besitzen. Diese ist allerdings nicht bindegewebiger Natur, sondern es ist der schon mehrfach erwähnte zellige „Umwandlungsring“. Man sieht in der Randzone die kleinen stark gefärbten lymphoiden Zellen dicht gedrängt in Zügen hinter einander liegen. Zwischen den Zellzügen Maschen bildend ziehen daneben Bindegewebsfasern. Das Ganze bildet eine zwiebelschalenartige Umlagerung des Follikelinhaltes, die nach allen Seiten hin ziemlich gleich mächtig ist. Man kann diesen Umwandlungsring eigentlich nicht eine bindegewebige Hülle nennen; die sichtbaren Fasern, die einzeln zwischen den Zellzügen liegen, sind nach meiner Ansicht, die normalen, vielleicht nur etwas verdickten Bindegewebsfasern der Conjunctiva. Sie sind jedoch nicht durch den neu gebildeten Follikel zusammengedrängt, sondern im Gegentheil durch die Zellzüge auseinandergedrängt und lassen weite Spalten zwischen sich, die vor den kleinen Zellen prall angefüllt sind. So bleiben die Verhältnisse recht lang, auch bei grossen Follikeln. Ganz anders wird das Bild bei Beginn des regressiven Stadiums. Während noch der Inhalt des Follikels gebläht und weich ist, beginnt sich um den Follikel an Stelle der zelligen Randzone eine dichte bindegewebige Kapsel zu bilden. Dieselbe beginnt nicht zugleich an allen Stellen der Peripherie, sondern zuerst in der Tiefe oder an den Seiten, selten sieht man sie überall gleich dick und vollständig geschlossen (siehe Fig. 19). Sie entsteht nicht dadurch, dass die normalen Bindegewebsfasern der Con-

conjunctiva von der Neubildung zur Seite geschoben worden sind, wie einige Autoren wollten, sondern es ist ein sehr derbes neugebildetes Bindegewebe, der Beginn der Cirrhose. Von diesem Bindegewebsring aus geht die weitere Vernarbung vor sich. Wir werden unten noch genauer ausführen, dass die Narbenbildung aus der Umgebung des Follikels hervorgeht.

Fig. 19.



Ältere Trachomkörner von einer deutlichen bindewebigen Kapsel umgeben.

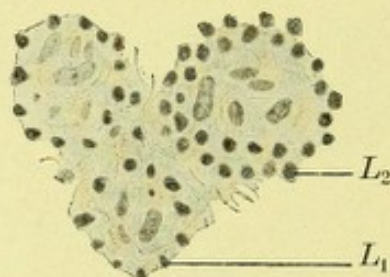
*E* Epithel der Conjunctiva Fornicis; *K* Kapsel; *F* Follikel, in der Mitte Erweichung und Zerfall; *G* Gefässdurchschnitte.

**Elementargranulation, Initialknötchen.** Wir wissen, dass die oben beschriebenen Trachomknoten nur in dem vorderen Blatt der Conjunctiva sich entwickeln. Wenn man bei dicht mit Follikeln besetzter Schleimhaut das doppelte Umschlagen des oberen Lides macht z. B. zur Exstirpation der Uebergangsfalte, so sieht man, dass die Follikel fast stets mit einer scharfen horizontalen Linie in der Gegend der Uebergangsfalte aufhören, darüber hinaus finden sich keine Follikel mehr. Diese scharfe Grenze liegt in den einzelnen Fällen etwas verschieden und sie ist offenbar dadurch hervorgerufen, dass sich hier der Charakter des Epithels verändert und dementsprechend die Neubildungen nicht weiter vordringen. Das geschichtete Pflasterepithel ist offenbar kein geeigneter Boden für die Krankheit resp. ihre Erreger.

Nun sehen ferner die Trachomknoten nicht an allen Stellen gleich aus. Die Neubildungen entwickeln sich meist zuerst im unteren Lid, in das die Krankheitsstoffe nach dem Gesetz der Schwere hineinsinken. Hier finden wir die Follikel meist zuerst entweder in einer Vertiefung, die zwischen dem Lidrand und dem Beginn des Tarsus besteht, oder

nahe der Uebergangsfalte, jedenfalls tiefer als der untere Rand des Tarsus. Sie entwickeln sich hier am ersten, einfach, weil sie hier am leichtesten Raum finden sich auszubreiten. Dann steigt die Krankheit in den Lidwinkeln nach oben, besonders gern in dem innern, wir finden dann Trachomknoten auf und neben der Carunkel. Am oberen Lid finden sie alsdann den grössten Raum nahe der Uebergangsfalte oberhalb des Tarsus, hier kommt es zur Entwicklung der üppigsten Vegetationen, der grossen froschlauchartigen Gebilde, auch wiederum aus dem Grunde, weil sie sich hier am leichtesten ausdehnen können. Ferner kommen die Gebilde ebenso wie am unteren Lid vor, in der schmalen Vertiefung zwischen Lidrand und unterem Rand des Tarsus, dem Sulcus subtarsalis. Erst verhältnissmässig sehr spät entwickeln sich Follikel am oberen Lid auf der Fläche über dem Tarsus des oberen Lides. Sie sehen dann hier auch ganz anders aus. Anstatt der grossen, weichen, sagokornartigen Gebilde sehen wir nur kleine weisse Stippchen, die sich kaum über die Oberfläche erheben und nicht

Fig. 20.



Secundärknötchen in einem Trachomkorn. (Leitz Oc. 3. Syst. 7.)

Grösse der Knötchen 30—45  $\mu$ .

*L*<sub>1</sub> Eine Reihe Leukoeyten als Randzone. *L*<sub>2</sub> Zwei Reihen Leukoeyten.

sehr scharf begrenzt sind. Wegen dieses Aussehens und ihrer Kleinheit hat man sie früher Elementar-Granulationen genannt (v. Graefe und Jacobsohn). Dieser Name ist sehr wenig am Platze. Ihre Kleinheit und geringe Erhabenheit hat nicht darin ihren Grund, dass es sich um die erste Anlage, eine elementare Form handelt, sondern sie hat einen rein mechanischen Grund. Ueber dem Tarsus ist die Schleimhaut fest und unnachgiebig aufgespannt, wie ein Stück Papier auf einem Reissbrett. Es können deshalb die Gebilde nur sehr schwer hier Boden fassen und sich entwickeln. Selbst wenn aber die Keime derselben in späten Stadien auch hier eingedrungen sind, so werden die Körner immer unter dem Druck der Conjunctiva stehen, die ein grösseres Erheben nicht zulässt, bis sie perforirt ist. Es zeigen diese **Tarsalfollikel**, wie ich sie nennen möchte, deshalb schon einen sehr fortgeschrittenen Grad des Trachoms an, sie sind ferner absolut charakteristisch für Trachom, da sie bei keiner Art von Follikularkatarrh sich entwickeln und sie sind gerade die gefährlichsten Gebilde, da sie mehr Neigung haben in die Tiefe zu gehen, als nach aussen zu prominiren. Aus allen diesen Gründen ist der Ausdruck Elementar-Granulationen zu verwerfen.

Das Trachomkorn beginnt mit ganz kleinen aus Zellanbäufungen bestehenden runden begrenzten Gebilden, die wir passend Initialknötchen nennen. Ein solches Knötchen sitzt meist viel tiefer, tief unter der adenoiden Schicht und wächst erst später empor. Es kann überall vorkommen, wo sich überhaupt Trachomkörner entwickeln. Als kleinstes solcher Initialknötchen beschreibt Addario Knötchen von 0,24 mm Ausdehnung, Villard von 0,3 mm. Will man die Grösse solcher Knötchen messen, so muss man natürlich Serienschritte machen, da sonst Schnitte, welche den Knoten seitlich treffen, denselben kleiner erscheinen lassen. Diese Initialknötchen zeigen schon alle oben beschriebenen Gebilde. Die weitere Entwicklung, die bis zu Knoten von 4 mm Durchmesser führen kann, beschreibt Addario sehr eingehend:

„Ein Trachomknötchen, das etwas grösser ist, als das oben beschriebene, z. B. eines von einem Durchmesser von etwa 0,30 mm, welches Villard als das kleinste beschrieben hat, zeigt einen hellen Innenraum von einem Durchmesser von etwa 0,20 mm, der sich deutlich von einer peripheren dunkleren, etwa 0,65 mm breiten Zone abgrenzt. Die helle Partie besitzt alle Charaktere des Keimcentrums der Lymphknötchen, wie sie in anderen Schleim- und serösen Häuten vorkommen; sie wird von lymphoiden Elementen mit epitheloidem Aussehen gebildet, die bald rundlich, bald durch Druck abgeplattet sind und einen grossen Kern enthalten. Eine ziemlich erhebliche Anzahl dieser Zellen ist in Mitose begriffen. Von den grossen enthalten einige die sogenannten Körperchen. Man bemerkt das Auftreten von Blutgefässen, die im Initialknötchen fehlten. Das Gerüst tritt wegen der dichten Anhäufung der zelligen Elemente sehr wenig hervor. Die peripherische Partie enthält kleinere Elemente, als die innere, mit granuliertem und intensiv gefärbtem Kern. Diese Elemente sind in viel grösserer Anzahl vorhanden als im Initialknötchen, aber doch nicht so dicht gehäuft, dass sie das Gerüst verdecken, welches ohne Unterbrechung in das Bindegewebe der Umgebung übergeht und wie dieses mit fixen Zellen versehen ist.

In einem weiter vorgeschrittenen Stadium, z. B. in einem Knötchen von einem Durchmesser von etwa 0,40 mm, erreicht die centrale Partie einen Durchmesser von etwa 0,35 mm, und ist sehr gross im Vergleich zur Randzone, die sich auf eine dünne, dunkle Schale beschränkt. Auch Flemming vergleicht die Randzone des Lymphknotens mit einer dunklen Schale. Diese Randzone, die aus kleinen mit Hämatoxylin intensiv sich färbenden Zellen besteht, ist die einzige wirkliche Grenze des Lymphknötchens sowohl, wie des Trachomknötchens. Das umgebende Bindegewebe (locker in der Peripherie der kleinen, fester in der grossen Knoten) bildet keinerlei Kapsel und hat zu dem Lymph- und Trachomknoten keine unmittelbaren Beziehungen, sondern gehört zu dem umliegenden Gewebe. Auf diesen Punkt lenkt schon Iwanoff die Aufmerksamkeit. Dieses Gewebe umgiebt in der That nur den unteren lateralen Theil des Knötchens, d. h. jene Partie, welche auf das submucöse Gewebe drückt und sich in dasselbe einsenkt. Dies ist schon von mehreren Forschern erkannt

worden, z. B. Wolfring, der eine unvollkommene Kapsel annimmt. Gewiss muss ein Schnitt, der tief genug fällt, und dabei die tiefe Partie trifft, ein Bild geben, das eine geschlossene Kapsel um den Knoten vortäuscht. Aber die Untersuchung von Serienschnitten besonders isolirter Knoten zeigt zur Evidenz, dass es sich um submucöse Bindegewebsbündel handelt, die zusammengedrückt und verdrängt sind, um dem Trachomknötchen Platz zu schaffen. In der That, dieselben Bindegewebsbündel verlaufen ohne irgend eine Unterbrechung längs der Grenze des Knoten und, an der Oberfläche der Conjunctiva angelangt, verlaufen sie parallel der adenoiden Schicht. Dieselben Verhältnisse finden wir beim Lymphknoten.“

„Im hellen Innenraum des Trachomknötchens sind die Kerntheilungen zahlreich. Die grossen Bindegewebszellen sind weiter von einander entfernt und enthalten fast alle die oben beschriebenen Körperchen. Die Zahl dieser Körperchen scheint zugenommen zu haben, sie sind von verschiedener Grösse, aber von bestimmter Form. Neben solchen sogenannten Körperchen habe ich in einigen Zellen kleine Hohlkugeln auffinden können, deren Wand bei 1000facher Vergrösserung von drei intensiv und gleichmässig gefärbten, gleich grossen und symmetrisch vertheilten Schalen gebildet schien, die von einander durch durchsichtige Zwischenräume getrennt sind, sodass man durch sie in den inneren Hohlraum blicken kann. Manchmal sind die intensiv gefärbten Segmente nur zwei Halbkugeln, die durch eine äquatoriale durchsichtige Zone getrennt sind. Diese beiden Formen sind mit den Kernen einiger lymphoider Zellen gleichartig, die Arnold bei acuter Hyperplasie der Lymphdrüsen, als degenerirte Kerntheilung oder Kernfragmentirung lymphoider Zellen beschreibt. Ich halte sie für Kerne, die in Zerfall begriffen sind. Die sogenannten Körperchen, welche gewöhnlich im Protoplasma eingeschlossen aufgefunden werden, sind nur Reste solcher Kerne. Einige Uebergangsformen zwischen solchen Körperchen und den oben beschriebenen Hohlkugeln scheinen entschieden dafür zu sprechen: ich habe grosse Zellen sehen können, deren Protoplasma fünf solcher muschelförmiger Körperchen enthielt, die eins neben dem anderen in Rosettenform angeordnet waren.

In gut ausgebildeten Lymphknötchen, z. B. in einem Knötchen von 0,96—1,28 mm circa, besitzen die grossen Bindegewebszellen gewöhnlich eine grössere Anzahl von Körperchen, als in den Knötchen kleineren Durchmessers. Ueberdies gelingt es leicht, unter ihnen einige Zellen zu erblicken, die zwei Kerne enthalten, von denen der eine vergrössert ist und ähnliche Körperchen enthält wie die bisher im Protoplasma gefundenen. Dieser Befund würde bis zu einem gewissen Punkte dafür sprechen, dass es sich um eine polynucleäre Zelle handelt, in der ein oder mehrere Kerne in Zerfall begriffen sind. Ebenso spricht dafür die öfters von mir bemerkte Thatsache, dass man solche Zellen mit Blutkörperchen, auch mit zwei Kernen oder kernlos findet.

Ausser diesen grossen Zellen mit Körperchen findet man eine kleine Anzahl polynucleärer Zellen von länglicher, unregelmässiger Form mit sehr wenig Protoplasma; sie bestehen also fast ausschliess-

lich aus Kernen, die zu zweien, dreien oder mehr einander anliegen, blass homogen und mit einem Nucleolus versehen sind. Nach ihrem Aussehen unterliegt es keinem Zweifel, dass sie den Bindegewebszellen zuzuzählen sind. Meiner Meinung nach sind sie eine Vorstufe der grossen Bindegewebszellen mit Körperchen. (Dies spricht gegen die Befunde von Moauro und bestätigt den von Pick). In Bezug auf die Bedeutung der grossen Zellen mit Körperchen möchte ich die Ansicht Prof. Marchand's besonders hervorheben. Polynucleäre, dem von Langhans beschriebenen Typus entsprechende Zellen habe ich nicht finden können, wohl aber Zellconglomerate, die die Langhansschen Zellen vortäuschen können. Prof. Marchand, dem ich für seine Freundlichkeit zu grossem Danke verpflichtet bin, hatte die Güte, mir an verschiedenen mikroskopischen Präparaten darzulegen, dass ähnliche Zellen mit Körperchen in allen durch chronische Entzündungen veränderten Geweben vorkommen, so z. B. in der pyogenetischen Membran der chronischen Abscesse. Er nimmt an, dass solche Zellen nichts anderes als vom Gerüst abgelöste Bindegewebszellen sind.

Ausser den besagten Körperchen können die grossen Bindegewebszellen eine grosse Anzahl gelblicher und gelblich-bräunlicher Pigmentkörner von verschiedener Grösse enthalten. Letztere hat in Lymphknötchen auch Flemming gefunden, auf dessen Arbeit ich hinsichtlich der detaillirten Beschreibung dieser Körperchen und Pigmentkörner enthaltenden Bindegewebszellen verweise.“

Ueber die Krüdener'schen Wimmelzellen und Pigmentkörnchen im Follikel siehe unten unter Bakteriologie des Trachoms.

Rückbildung des Trachomknotens, Vernarbung. Die Endgänge des Follikels können zweifacher Art sein, 1. die Ausstossung des Follikelinhaltes, 2. die Resorption des Inhaltes. An beide Arten schliesst sich die Vernarbung an, allerdings in mehr oder weniger ausgedehntem Maasse.

ad 1. Nach langem Bestehen tritt immer im Innern des Trachomkornes eine Art Erweichung ein. Wir finden die grossen Zellen im Stadium der Nekrose, ihre Kerne färben sich nicht mehr, das Protoplasma ist ohne deutliche Contouren granulirt und trübe. Ferner treten im Innern des Knotens Hohlräume auf, welche durch Nekrose und Verschwinden der grossen Zellen entstehen (Addario). Schliesslich entsteht eine körnig-krümlige Masse, in der Formbestandtheile nicht mehr nachzuweisen sind. Die Fasern der Richtsubstanz widerstehen dem Zerfall am längsten. Man sieht daher stellenweise die glatten blassen ramificirten Balken der letzteren innerhalb der bereits zerfallenen Partien deutlich. An ihnen haften dann auf dünnen Schnitten die zerfallenen Gewebsreste in Form körniger Klümpchen fest. In vielen Fällen ist der Erweichungsherd nicht über den ganzen Follikelinhalt gleichmässig verbreitet, sondern es beginnt die Erweichung herdweise. In der Regel ist in der Mitte des Follikels die Erweichung am weitesten fortgeschritten. Aus dünnen Schnitten fallen dann die erweichten Stellen leicht aus und so entstehen im Innern der Follikel-Durchschnitte defecte, fetzig begrenzte Stellen (Rählmann). Vielleicht als erste

Veränderung sieht man an den Blutgefässen eine dicke homogene Wandung und schliesslich Obliteration des Lumens. Es ist wohl möglich, dass diese erst zu der Nekrose im Innern des Kornes führt. Wir finden dann auch klinisch, dass solche Körner ganz weichen Inhalt haben, sie lassen sich mit dem Fingernagel oder Instrumenten ausdrücken oder platzen schon beim Ectropioniren des Lides (Erweichungsprocess des Trachomkornes.)

Das typischste Beispiel der erweichten Follikel haben wir bei dem klinischen Bild des sogenannten **sulzigen Trachoms** (Stellwag). Es kommt dadurch zu Stande, dass die Follikelbildungen so dicht stehen, dass die einzelnen erweichten Follikel in einander fliessen. Dazu kommt noch eine fettige oder hyaline Entartung des Epithels, welche dem Epithel das eigenthümlich glasige, gelatinöse Aussehen verleiht.

Rählmann hat zuerst darauf aufmerksam gemacht, dass das Platzen des Follikels und das Ausstossen seines Inhaltes nach aussen der natürliche Verlauf ist. In neuester Zeit tritt für diese Ansicht Addario wieder ein. Das Knötchen erscheint für gewöhnlich gegen die Oberfläche von einer dünnen Schicht adenoiden Gewebes und von einem geschichteten abgeplatteten Epithel überzogen, welches dieses Aussehen durch seine Verdünnung und Ausdehnung gewonnen hat.

Neben solchen Knötchen findet man andere von derselben Grösse, welche gegen das Epithel zu in verschiedenem Umfange geöffnet sein können, so dass ein Theil ihres Inhaltes hervorragt. Der im Inneren des Knötchens verbliebene Theil fliesst strahlenförmig gegen die Oeffnung zusammen und setzt sich direct nach aussen fort. Dieser Befund kann wohl als Folge eines Trauma aufgefasst werden, z. B.: Reiben der Augenlider, welches die Zerreissung und partielle Entleerung des Knötchens hervorgerufen hat. (Zum Theile könnten vielleicht auch Verletzungen bei der Excision verantwortlich gemacht werden.) In den grösseren Knoten ist der Durchbruch nach aussen gewiss durch partielle Necrose begünstigt. Doch scheint auch bei mittleren und gar nicht erweichten Knötchen eine Zerreissung stattzufinden. In solchen Fällen ist sie durch ausgedehnte Abschlüfferungen des Epithels vorbereitet, dessen Elemente durch die reichliche Zelleinwanderung alterirt werden und sich abstossen.

Die einmal geöffneten Knötchen entleeren sich allmählich. Die entleerten Knötchen fallen zusammen und geben zur Entstehung gewundener Spalten Anlass, in denen ein grosser Theil des Gerüsts mit einzelnen lymphoiden Zellen noch allein übrig ist. Solche Lücken, die mit der äusseren Oberfläche communiciren, werden bald zu granulirenden gefässreichen Flächen, die allmählich in Heilung übergehen, wie eine offene Wunde per secundam intentionem. Es scheint, dass die Reste des Knötchens, welche lange die Ränder der Spalten bedecken, zu einer granulirenden Fläche werden, ohne ein Stadium echter Ulceration durchzumachen.

Mit Pick bin ich der Ansicht, dass die spontane Ausstossung des Follikels von Rählmann, Addario u. A. in ihrer Häufigkeit über-

schätzt worden ist. Es liegen doch vielleicht unter den so erhaltenen Präparaten viele Kunstproducte vor, an welche Möglichkeit Addario ja selbst denkt.

ad 2) Mir scheint die zweite Möglichkeit, die allmähliche Resorption des Follikelinhaltes, der bei weitem häufigere Modus und der natürliche Vorgang zu sein. Diese Resorption findet offenbar nicht nur bei erweichtem Inhalt statt, sondern sie kann nach klinischer Erfahrung offenbar in jedem Stadium erfolgen. Sehen wir doch kleine Follikel, bei denen von Erweichung des Inhaltes noch keine Rede sein kann, unter unseren Augen bei medicamentöser Behandlung in sehr zahlreichen Fällen ganz allmählich zurückgehen, wobei sicher keine Entleerung nach aussen stattfindet. Ferner haben wir bei späteren Stadien oben die bindegewebige Kapsel beschrieben, welche allerdings meist an der Basis beginnt, schliesslich aber den ganzen erweichten Inhalt umgiebt und eine Perforation nicht mehr zulässt. Trotzdem kommt es zu einem Verschwinden des Inhaltes und einer Induration. In dem Archiv f. Augenheilkunde, Bd. 24, 1892, S. 60 habe ich einen interessanten Fall beschrieben, der beweist, dass auch grosse und massenhafte, erweichte Follikel sich resorbieren können, ohne erhebliche Spuren zu hinterlassen. In diesem Fall war nach ca.  $\frac{3}{4}$  Jahren die Conjunctiva ohne jede Behandlung glatt und nicht verdickt, nur bei genauem Zusehen (besonders deutlich auf der photographischen Platte) sah man noch an Stelle der zahlreichen Follikel gelbe Fleckchen. Es können also selbst grosse Follikel ohne beträchtliche Narbenbildung sich resorbieren, und das ist nach meiner Ueberzeugung meist der Fall.

Leider bekommt man solche Fälle nicht zur mikroskopischen Untersuchung, doch bin ich überzeugt, dass beim Trachomkorn, im Gegensatz zu dem harmlosen Follikel, die Resorption nicht ohne Spuren zu hinterlassen vor sich geht. Ich nehme doch auch in den günstigsten Fällen eine mikroskopische subepitheliale Narbe an. Man sieht das auch meist schon makroskopisch, die Schleimhäute haben nach abgelaufenem Trachom einen mehr oder weniger deutlichen milchigen, leicht sehnigen Glanz.

Im Uebrigen ist der Vernarbungsprocess, gleichgültig ob sich der Inhalt spontan oder artificiell ausstösst oder aber resorbirt wird, derselbe. Wir haben schon mehrfach besprochen, dass sich die ersten Anfänge einer bindegewebigen Faserbildung in der Peripherie in Form einer Kapsel zeigen. Viele Autoren, wie Rählmann, Moauro, Pick u. A. nehmen an, dass sich die lymphoiden Zellen in der Peripherie des Trachomknotens direkt in Bindegewebszellen verwandeln. Eine solche Auffassung entspricht nicht mehr den heutigen Auffassungen der allgemeinen pathologischen Anatomie, sondern wir müssen ein Zugrundegehen der lymphoiden Zellen und eine Proliferation der gesunden Elemente annehmen. Addario ist der Ansicht, dass sich die Bindegewebsneubildung um die Gefässe herum entwickelt, die das Knötchen umgeben, und speciell von der Adventitia ausgeht. In der That ist es leicht, namentlich im Beginn des Restaurationsprocesses, eine reiche

Wucherung feinsten spindelförmiger Zellen um die Gefässwände herum zu bemerken.

Die späteren Stadien der Vernarbung hatte Pick zu untersuchen Gelegenheit. Nach ihm muss man trennen zwischen einer isolirten Narbenbildung der Follikel und einer Vernarbung, die gleichzeitig mit der Narbenbildung in der übrigen Bindehaut auftritt. Im ersten Fall findet man mikroskopisch im Gewebe der Bindehaut ein Knötchen, das aus zwiebelschalenartig angeordneten Bindegewebsfasern besteht, dessen Centrum noch von Rundzellen eingenommen ist; auch zwischen den concentrisch verlaufenden Fasern finden sich noch zahlreiche Lymphocyten, und andererseits ist das zellenreiche Centrum von vielfachen Bindegewebsfasern durchsetzt. Die Vernarbung schreitet, wie das bei der Kapselbildung schon besprochen ist, von der Peripherie nach der Mitte zu fort, so dass allmählich das ganze Follikelgewebe in einen derben, soliden, dabei erheblich verkleinerten Knoten umgewandelt ist.

Die Vernarbung des Follikels mit gleichzeitiger Narbenbildung in der Bindehaut — der häufigere Fall — gewährt einen nicht minder charakteristischen Anblick. In der überall von Bindegewebszügen durchzogenen, noch stark infiltrirten Bindehaut liegen verhältnissmässig recht kleine Knoten, welche sich als dichtere Zellanhäufungen charakterisiren. Die Zellen dieser Knoten sind eingebettet in demselben dickfaserigen, regellosen Bindegewebsgerüst, wie die Zellen der übrigen Conjunctiva. Die Capillaren sind grösstentheils verschwunden, die Phagocyten, sowie die grosskernigen Leukocyten befinden sich im Stadium der Bindegewebsmetamorphose (siehe oben gegenheilige Ansicht!). — Bei den alten Narbentrachomen verschwindet auch jede Spur von knötchenartiger Anordnung.

**II. Veränderungen des Epithels.** Das Epithel der Conjunctiva erleidet bei dem trachomatösen Process mancherlei Veränderungen. Wir finden Epithelwucherungen und Degenerationen auf den Kuppen der Erhebungen, ferner Epithelveränderungen in den Einsenkungen zwischen den Erhebungen, die Berlin-Iwanoff'schen Trachomdrüsen, aus denen dann schliesslich Cysten hervorgehen können.

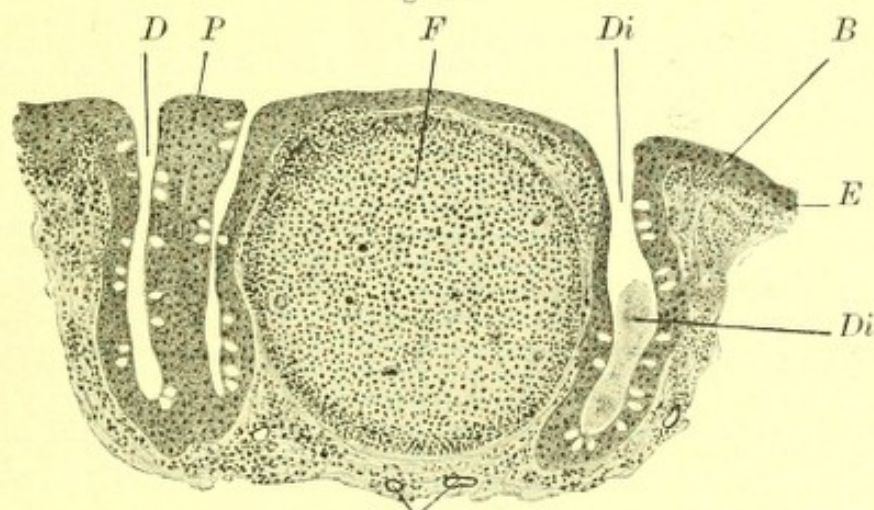
Wir haben oben gesehen, dass die Schleimhaut der Lider von einer doppelten Lage von Epithel überzogen wird, zu oberst eine Lage schöner hoher Cylinderzellen, darunter eine Lage flacherer Zellen. Oberhalb des Tarsus nach der Uebergangsfalte zu schiebt sich noch eine mittlere Schicht ein, immer aber bleibt der Charakter des Cylinder-epithels gewahrt.

Bei Trachom finden wir nun auf der Höhe der Wucherungen, sowohl der Follikel- als der papillären Wucherungen eine erhebliche Verdickung des Epithels, eine lokale Hypertrophie, wobei gewöhnlich bald der Charakter eines Cylinder-epithels verloren geht, während in der Tiefe der Furchen die Zweischichtigkeit sich streng erhält und eine oberflächliche Lage von Cylinderzellen sich vorfindet.

Als erste Kennzeichen der Zellmetamorphose auf den Erhebungen ist der Verlust der oberflächlichen Cylinderzellen zu konstatiren. An

ihre Stelle treten cubische oder polyedrische Zellen, die wahrscheinlich als Abkömmlinge der tiefer liegenden cubischen Zellen aufzufassen sind, wenigstens deuten darauf hin die zahlreichen sich dort findenden Karyokinesen (Pick). Umgekehrt nähern sich die Zellen der tiefen Schicht dem Typus der Cylinderzellen. Die Zellwucherung nimmt dann mehr und mehr zu, so dass es zur Bildung von Sprossen, Höckern oder Hahnenkämmen kommt. Schliesslich ist der Charakter des Epithels ganz epidermisartig geworden. Sowohl an der Conjunctiva fornicis wie des Tarsus findet man eine 8—10 fache Epithelzellschicht, deren oberste Lage von ganz platten, langgestreckten Zellen mit schwer färbbarem Kern gebildet wird, zuweilen sieht man sogar eine verdickte Cuticularmembran an der freien Conjunctivalfläche (Baumgarten). Nach der Tiefe zu folgen dann mehrere Lagen polyedrischer Zellen und schliesslich eine Lage schöner cylindrischer Zellen.

Fig. 21.



Trachomatöse Conjunctiva mit zahlreichen Trachomdrüsen.

*E* Epithel. *F* Follikel. *D* Trachomdrüsen, in der Wand zahlreiche Becherzellen.  
*Di* Trachomdrüse mit Inhalt, bestehend aus Detritus, Schleim und Leukocyten.  
*P* Papilläre Wucherung, polypenähnlich.

Villard fand zuweilen bei diesem epidermisartigen Epithel, dass die einzelnen Zellen etwas auseinandergedrängt und durch feine intracelluläre Brücken verbunden waren. In den Räumen dazwischen lagen Flüssigkeit und Leukocythen.

Wir finden ferner Veränderungen an den Zellen selbst. Zunächst tritt die **schleimige Degeneration** der Zellen häufiger auf, als im normalen Zustand. Wenn wir die Becherzellen auch hauptsächlich in den drüsigen Einsenkungen sehen, so sind sie doch in vielen Fällen auch auf den Erhebungen zahlreich. Man findet sie am häufigsten und schönsten in den tiefsten Lagen des vielschichtigen Epithels, wo sie offenbar aus den Cylinderzellen hervorgehen. Dann rücken sie mehr und mehr nach der Oberfläche, an der sie ihren Schleim entleeren und so zur Schleimabsonderung mit beitragen. Es ist oben gesagt worden, dass wir die Zellen als einzellige Drüsen ansehen können. Nuël erwähnt die Thatsache, dass, wenn man eine entzündete Con-

conjunctiva bei ektropionirtem Lide leicht abtrocknet, sich dieselbe gleich wieder befeuchtet und man die benetzende Feuchtigkeit in Form von kleinen Tröpfchen sehr oft aus dem Gewebe austreten sieht.

Auch **hyalinartige Veränderungen** und in anderen Fällen bei Jodbehandlung eine mahagonibraune **amyloidähnliche Färbung** platter, oberflächlicher Zellen auf der Höhe der Kuppen ist beobachtet worden, besonders bei dem sog. sulzigen Trachom (Leber u. A.).

Von manchen Autoren ist eine **Nekrose** des Epithels auf der Höhe der Follikel beschrieben worden. Dieselbe ist in erheblichem Maasse für gewöhnlich nicht vorhanden wie im Gegensatz zu Remy u. A. behauptet werden muss, der die Kuppe des Follikels als von Epithel entblösst beschrieben hat. Auch eine Ulceration im Sinne von Rählmann möchte ich nicht annehmen. Wenn es zu einer Perforation des Follikels kommt, so platzt wohl bloss das Epithel darüber mechanisch, aber es ist oben ausgesprochen, dass ich auch diesen Vorgang nicht für den gewöhnlichen Ausgang des Follikels halte.

Das Epithel ist ferner mehr oder weniger dicht von Rundzellen oder deren Kernfragmenten infiltrirt. Die Rundzellen durchwandern das Epithel von der Tiefe bis zur Oberfläche, von wo aus sie vielfach austreten und entweder dem Sekret sich beimengen, oder in die Einsenkungen zwischen den Erhebungen (Berlin-Iwanoff'sche Drüsen) hineinfallen und dort liegen bleiben (s. o.). Viele Zellen verbleiben auch im Epithel, ihre Kerne zerfallen in kleine Fragmente, die schliesslich das Epithel so dicht infiltriren können, besonders in den tiefen Schichten, dass die epithelialen Zellen kaum noch zu erkennen sind.

Zwischen den Follikeln und papillären Hypertrophien liegen tiefe mit Epithel ausgekleidete Einsenkungen, die 1878 von Iwanoff und von Berlin beschrieben worden sind, die sog. **Berlin-Iwanoff'schen Trachomdrüsen**. Es sind lange schlauchartige Gebilde, welche sich oft sehr tief zwischen die Erhebungen einsenken. Sie sind von zwei Lagen Zellen ausgekleidet, runden Zellen in der Tiefe und Cylinderzellen darüber. Diese Cylinderzellen sind oft sämmtlich einer schleimigen Degeneration anheimgefallen, so dass der ganze tubulöse Schlauch oft von Becherzellen ausgekleidet ist. Eine Basalmembran ist meist deutlich zu sehen.

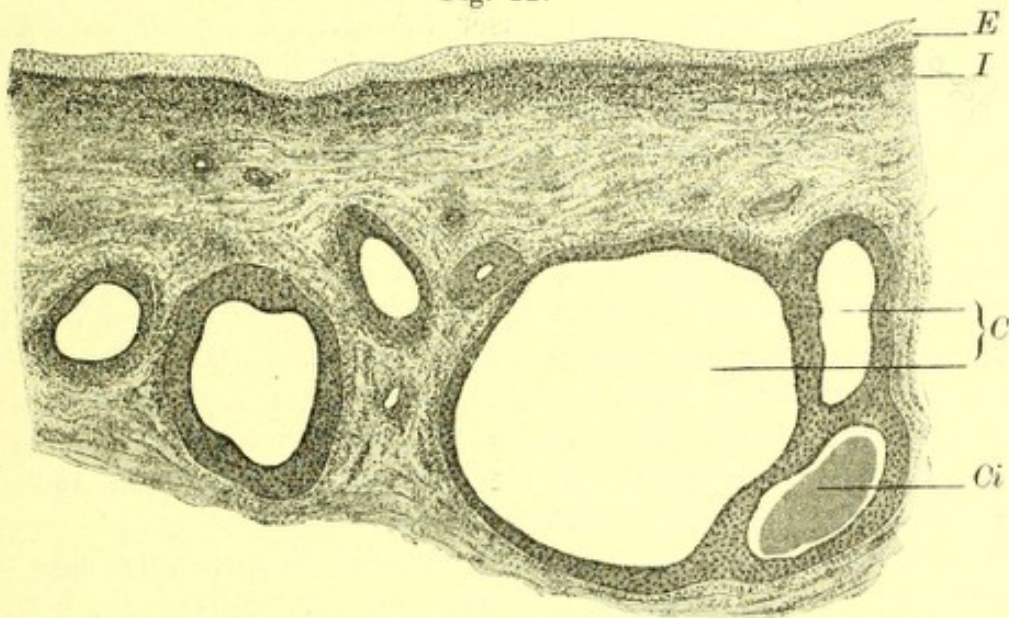
Iwanoff und Berlin sahen die tubulösen Drüsen als das Wesen des Trachoms an. Man schuldigte sie besonders an, die lange Dauer der Krankheit zu verursachen, auch sollten von ihnen die Recidive ausgehen. Diese Ansicht hat keine Freunde gefunden und ist mit Recht von Anfang an widerlegt worden.

Iwanoff nahm zum Zustandekommen der Drüsen eine absolute Neubildung an, während Berlin glaubte, dass diese Gebilde ihren Ausgangspunkt nehmen von den normaler Weise vorhandenen Epithel-einsenkungen durch Wucherung in die Tiefe.

Wir haben hier zunächst noch einmal dasselbe zu konstatiren, was wir bei der Besprechung des Stieda'schen Rinnen- und Faltensystems hervorgehoben haben, nämlich, dass durchaus nicht alles, was im Längsschnitt als tubulöse Drüsen imponirt, als solche angesehen werden

darf, sondern dass es vielfach nur die Durchschnitte von Rinnen, den zwischen den Erhebungen entstehenden Falten sind. Nun bekommt man aber ausserdem bei Trachom zahlreiche in allen Schnittrichtungen rundliche oder ovale in sich geschlossene und mit Epithel ausgekleidete Durchschnitte, die mit der blossen Annahme eines Rinnensystems oder Faltungen nicht mehr zu erklären sind. Man muss also noch grubchen- oder zipfelartige Vertiefungen in den Rinnen annehmen, die allerdings bei Trachom besonders tief werden. Sie finden sich aber auch sonst bei chronischer Conjunctivitis, bei Polypen der Conjunctiva etc. Will man diese Gebilde als Drüsen bezeichnen, so steht dem nichts im Wege, da man nach dem Grundsatz der Anatomie Epithelschläuche mit centralem Lumen als Drüsen bezeichnen kann. Es ist jedoch wohl besser zu sagen, dass in dem Rinnensystem noch besonders grubchenartige Einsenkungen vorkommen. Uebrigens wies

Fig. 22.



Conjunctivale Cysten bei altem Trachom. Vergr. 20:1.

*E* Epithel, *I* Infiltrationsschicht, *C* Cysten, *Ci* Cysteninhalt.

Jacobson nach, dass die Zahl der auf Schnitten, die parallel zur Epithelschicht geführt sind, gefundenen rundlichen, allseitig geschlossenen mit Epithel ausgekleideten Durchschnitte in keinem Verhältniss steht zu den bei anderer Schnittrichtung nachweisbaren Drüsenlängsschnitten; die Zahl der ersteren ist weit geringer. Ringe und Einsenkungen können also nicht in allen Fällen als Durchschnitte eines und desselben Gebildes betrachtet werden. Es handelt sich demnach bei diesen mikroskopischen Befunden in der überwiegenden Mehrzahl der Fälle um Rinnen, nur in einem kleinen Prozentsatz um Epithelschläuche (Drüsen). Aber auch bei diesen wirklichen Epithelschläuchen handelt es sich nicht um Neubildungen *sui generis*, wie Iwanoff wollte, denn Jacobson hat durch Zählungen bewiesen, dass sie aus den sog. Henle'schen Drüsen durch Vertiefungen hervorgehen. Er fand

nämlich auf Schnitten nie mehr solcher Drüsenschläuche bei Trachom, als in einem normalen gleichgrossen Stück Bindehaut Henle'sche Drüsen vorhanden waren.

Aus diesen Epithelschläuchen entstehen im Verlaufe des Trachoms leicht **Cysten**. Es ist schon kurz erwähnt worden, dass die Leukocyten, welche das Epithel durchwandern und verlassen, gern in diese Schläuche hineinfallen. Sie erhalten sich darin offenbar längere Zeit, wie man aus der leichten Färbbarkeit schliessen kann. Allmählich zerfallen sie und bilden zusammen mit Schleim und einigen abgestossenen Epithelzellen einen Detritus, der den Schlauch ausdehnt, so dass aus dem tubulösen Gebilde mehr und mehr ein rundliches wird. Schliesslich wird der Ausführungsgang durch entzündliche Verklebung oder Narbenzug geschlossen. Damit ist aus dem Schlauch eine epitheliale Cyste der Bindehaut geworden, wie sie sich häufig finden. In den kleinen Cysten findet man dann als Wandung noch Epithelzellen und Becherzellen, als Inhalt Rundzellen und Detritus (s. Fig. 22). In den grossen Cysten von mehreren Millimetern Durchmesser findet sich als Auskleidung kaum noch eine einfache Lage ganz platt gedrückter Zellen und darunter eine verdickte Bindegewebskapsel. Diese Kapsel ist wohl hervorgegangen aus den im Conjunctivalstroma befindlichen Fasern, die durch den Druck der sich ausdehnenden Cyste aneinander gepresst wurden (Pick).

**III. Veränderungen der Conjunctiva in der Umgebung der Follikel.** Bei Trachom findet sich stets eine Entzündung der die Follikel umgebenden Schleimhaut, es ist aber in den einzelnen Fällen sehr verschieden, wie hochgradig die begleitende Entzündung ist. Immerhin unterscheidet sich auch dadurch das Trachomkorn von dem einfachen Follikel, der in blasser völlig normaler Schleimhaut sitzen kann, dass es stets in der Umgebung eine Reaktion hervorruft, eine Rötung und Schwellung der Schleimhaut.

Wir haben schon oben gesehen bei der Besprechung des Stiedaschen Rinnen- und Faltensystems, dass die Schwellung der Schleimhaut keine gleichmässige ist, die natürlichen Falten vergrössern sich und die dazwischen liegenden Rinnen vertiefen sich mehr und mehr. Die ersteren machen das aus, was wir die papillären Erhebungen oder Wucherungen nennen, die letzteren sind die sog. Berlin-Iwanoff'schen Pseudodrüsen. Die papillären Wucherungen prägen sich nicht überall in gleicher Stärke aus. Da, wo die Schleimhaut schon im normalen Zustand harmonikaartig gefaltet liegt, in der Uebergangsfalte, ist bei Schwellung die sog. papilläre Wucherung am stärksten und oft springt beim Ectroponiren die Uebergangsfalte, die sich sonst dabei entfaltet, in prallen dicken hahnenkammartigen Leisten hervor. Je mehr nach vorn, nach dem Lidrand zu, um so seichter werden die papillären Wucherungen aus dem einfachen Grunde, weil hier die Schleimhaut so straff ausgespannt und so fest mit der Unterlage verwachsen ist, dass hohe Erhebungen nicht möglich sind.

Histologisch finden wir dementsprechend eine mehr oder weniger starke diffuse Infiltration des das Trachomkorn umgebenden Gewebes mit Lymphzellen. Diese befinden sich hauptsächlich in der verbreiterten

adenoiden Schicht. Daneben findet sich oft eine starke ödematöse Schwellung der Schleimhaut.

Die vermehrten Zellen in der adenoiden Schicht sind meist gewöhnliche Lymphzellen. Leber fand hierunter eigenthümliche Zellformen, die er **Halbmondzellen** bezeichnete. Es sind einkernige Zellen. Der Kern ist an die eine Seite der Zelle gerückt und das umgebende Protoplasma stärker gefärbt, während der andere Theil des Protoplasmas schwach oder gar nicht gefärbt ist. Es entstehen hierdurch halbmond- oder sichelförmige Figuren. Die Concavität der Halbmonde ist an sämtlichen Zellen gegen die Oberfläche der Bindehaut gerichtet.

In den tiefen Schichten der adenoiden Schicht, besonders unterhalb der Follikel, finden sich ferner ziemlich reichlich **Mastzellen**, wie wohl bei jeder Entzündung der Conjunctiva. Es sind grosse Zellen, welche zahlreiche Körnchen enthalten, die mit Methylenblau oder Thionin rothviolett gefärbt werden, während der Kern keine Färbung annimmt (Villard, Leber und Pick).

Es ist schon oben gesagt worden, dass auf der Höhe der papillären Excrescenzen auch Epithelwucherungen stattfinden. Diese tragen auch etwas zu den hahnenkammartigen Erhebungen bei, jedoch unwesentlich gegenüber der Beteiligung der adenoiden Schicht. Es ist deshalb der makroskopische Vergleich mit spitzen Condylomen (Pick) mikroskopisch nicht durchzuführen, da die spitzen Condylome grösstentheils aus stark verdicktem Plattenepithel bestehen.

Nach längerer Zeit geht das Oedem und die diffuse Zellanhäufung in den papillären Erhebungen zurück, es wachsen in die Erhebungen Gefässe hinein, die zahlreiche Capillarschlingen bilden und um diese herum findet eine Bindegewebsentwicklung statt. Macht man dann einen Querschnitt durch die Falten, so bekommt man Bilder, welche sehr an Chorionzotten im Kleinen erinnern.

Wir haben also in einer trachomatös erkrankten Schleimhaut zweierlei ganz verschiedene Erhebungen, die genau auseinander gehalten werden müssen, 1. die Trachomkörner oder Follikel, 2. die papillären Erhebungen.

Es findet sich noch vielfach in Lehrbüchern und Einzelschriften eine Eintheilung der Trachomformen in **folliculäres Trachom**, **papilläres Trachom** und **gemischtes Trachom**. Ich halte diese Eintheilung für sehr unglücklich. Zum Bilde der Conjunctivitis trachomatosa gehören beide Arten von Neubildungen, wenn auch je nach dem Stande und dem Alter des Processes in den einzelnen Fällen die eine oder die andere Art etwas überwiegt. Das ist jedoch immer nur vorübergehend und eine besondere Krankheitsform oder nur ein besonderes Stadium ist dadurch nicht charakterisirt. Ich würde mich nicht getrauen, ein Trachom zu diagnosticiren, wenn eine Betheiligung des Papillarkörpers fehlt, und stimme in dieser Behauptung wohl mit den meisten Autoren überein. Nur von dem unitarischen Zustand, den ich durchaus nicht vertrete, wäre dies zulässig. Finden sich Follikel in einer sonst normalen nicht geschwellten Schleimhaut, so handelt es sich eben nicht

um Trachom. Das Trachomkorn bringt gleich die Zeichen der schweren Infection mit sich, eine Reaction in der Umgebung. Es giebt also kein reines folliculäres Trachom.

Noch viel weniger giebt es ein reines papilläres Trachom. Wir haben gesehen, dass eine geringe papilläre Beschaffenheit der Conjunctiva tarsi sich schon normaler Weise beim erwachsenen Menschen findet. Die papillären Wucherungen nehmen um so mehr zu, je heftiger eine Entzündung ist und je länger sie dauert; so finden sie sich beim einfachen chronischen Katarrh und am schönsten bei der heftigsten Conjunctivitis, die wir kennen, der Conjunctivitis gonorrhoeica. Es kann aber keine Rede von Trachom sein, wenn wir nicht Follikelbildungen nachweisen. Die Papillarschwellungen sind also nur für Trachom charakteristisch in Verbindung mit Follikeln.

Es scheint mir also geboten die Benennungen papilläres, folliculäres, gemischtes Trachom fallen zu lassen, und sich lieber so auszudrücken: Trachom mit massenhaften oder spärlichen Follikeln und mit starker oder geringer Betheiligung des Papillarkörpers.

**IV. Veränderungen im Tarsus.** Bei weiterfortschreitendem Trachom kommt es bekanntlich zu einer muldenförmigen Verkrümmung des Tarsus mit all' ihren nachtheiligen Folgen. Bezüglich des Zustandekommens derselben stehen sich zwei Ansichten gegenüber: die meisten Autoren nehmen eine direkte Erkrankung des Tarsus an, dadurch entstehend, dass die Trachomzellen von der Conjunctiva aus den den Tarsus durchsetzenden Gefässen folgend in den Tarsus hineinkriechen, während Rählmann nur eine Narbenretraction des über dem Tarsus und mit ihm fest verwachsenen neugebildeten Narbengewebes ohne aktive Betheiligung des Tarsus annimmt.

Eine trachomatöse Erkrankung des Tarsus beschreibt zuerst Wolfring histologisch. Er fand ebenso wie in der Conjunctiva im Tarsalgewebe Nester von lymphoiden Zellen, welche die Faserbündel des Tarsus auseinanderdrängten.

Nach Saemisch ist zu den häufigsten degenerativen Vorgängen bei Trachom die fettige Degeneration zu rechnen, die sich, wie es scheint, im eigentlichen Tarsus entwickelt und in ihm grosse Nester von Fettzellen setzt. Diese schimmern durch die Conjunctiva als gelbliche Flecke hindurch. Saemisch meint damit die Gebilde, welche vielfach unpassend Elementargranulationen genannt sind, und die wir Tarsalfollikel nennen wollen. Sie liegen in der That anfangs dicht über dem Tarsus und haben grosse Neigung in die Tiefe d. h. in den Tarsus hineinzukriechen.

Auch Michel (Lehrbuch) und Fuchs (Lehrbuch) nehmen eine direkte Erkrankung des Tarsus an. Nach Rählmann und Pick genügt der Narbenzug der an den Lidern fest adhärennten Conjunctiva, um die Stellungsanomalie des Lides herbeizuführen. Rählmann führt aus: Im Beginn des Narbenstadiums liegt auf der inneren Knorpeloberfläche eine dicke Lage jungen Bindegewebes, welche die Dicke der normalen Conjunctiva um das vier- bis fünffache übertrifft. Dieses junge Bindegewebe verfällt der Sclerose und der Narbenretraction.

Da dasselbe dem Knorpel direkt aufliegt, ohne durch eine lockere dehnbare Schicht von demselben getrennt zu sein, mit dem Knorpel also quasi verwachsen ist, so muss es bei der Narbenretraction nothwendig zu einer Verkrümmung des Lides kommen. Da die Retraction nach allen Richtungen gleichmässig erfolgt, so ist es ferner selbstverständlich, dass der Knorpel, wenn er der Zugkraft der Narbe folgt, eine muldenförmig verkrümmte Gestalt annehmen muss. Es ist dabei gar nicht nothwendig, dass der Knorpel vorher entzündlich erweicht sei, es ist zum Zustandekommen der Verkrümmung nicht einmal nothwendig, dass der Knorpel erkrankt sei, die Krümmung ist vielmehr als das Resultat eines rein mechanischen Dehnungsprocesses aufzufassen.

Eine Knorpelentzündung müsste sich durch ganz bedeutende Schwellungszustände der Liddecken verrathen, wie wir sie auch von den Knorpelentzündungen (z. B. bei Durchbruch eines Chalazions) her kennen, sie müsste vor allen Dingen dauernde Veränderungen der Meibom'schen Drüsenschläuche hinterlassen.

Die Ausführungsgänge der Meibom'schen Drüsen sind stellenweise in Folge einer durch die Verkrümmung bedingten Einschnürung der Abführungswege ectatisch erweitert. Diese Ectasie kann allerdings ziemlich bedeutende Dimensionen erreichen, so dass Lumina nach Art der Fig. 14 bei Michel (Krankheiten der Lider, Handbuch von Graefe-Saemisch Bd. IV. 1. p. 437) entstehen, ohne dass es jedoch deswegen zu einer Atrophie der zugehörigen Drüsenacini zu kommen braucht.

Die Verkrümmung des Tarsus ist in allen Fällen eine typische. Es findet nämlich nicht sowohl eine gleichmässige Verkrümmung des Knorpels statt, sondern eine deutliche Knickung in der Mitte desselben. Es lässt sich leicht erkennen, dass die schwielige Verdickung der Conjunctiva am intensivsten ist, entsprechend der Knickungsstelle, so dass hier gewissermassen das Punctum fixum bei der Narbenretraction sich findet, nach welchem die beiden Knorpelränder durch die Zugkraft der Narbe hinbewegt werden. Der muldenförmig-verkrümmte Knorpel ist also, der dicksten Stelle der schwieligen Conjunctivalnarbe entsprechend, mehr oder weniger eingeknickt.

Im Wesentlichen hat wohl Rählmann Recht, wie auch Pick hervorhebt, wenigstens für die leichteren Fälle. Immerhin glaube ich, dass er doch die passive Rolle des Tarsus zu sehr betont. Ich habe selbst keinen Fall von muldenförmiger Verkrümmung des Tarsus histologisch zu untersuchen Gelegenheit gehabt, es ist ja ein besonderer Zufall, wenn ein solcher zur anatomischen Untersuchung kommt. Jedoch sieht man oft klinisch Fälle, wo eine kolossale Verdickung des Tarsus dem Verkrümmtsein vorausgeht. Wenn man in frühen Stadien ferner die Exstirpation der Conjunctiva mit dem Tarsus macht, so sieht man fast in der Regel Einwanderung von Rundzellen, vereinzelt oder in Haufen liegend, im Tarsus, auch Ehrlich'sche **Mastzellen** finden sich nicht selten. Die Einwanderung geschieht am häufigsten längs der Gefässe, man sieht sie um die Gefässe herum, oder in Zügen in

den Lymphspalten des Gewebes liegen. Oft sind nur die oberflächlichen Schichten des Tarsus ergriffen, zuweilen durchziehen sie aber auch den ganzen Tarsus, mit Vorliebe dem Arcus arterios. tarseus inferior oder superior folgend. Die Zellen heben sich in dem kernarmen Tarsus sehr gut ab.

Es sei noch erwähnt, dass nach Pick durchgreifendere Veränderungen, als im Tarsus, in dem viel lockereren subconjunctivalen Gewebe des Uebergangstheiles vorkommen. Hier reichen in den frühen Stadien die Follikel, wie auch die diffuse Infiltration durch das subconjunctivale Gewebe hindurch oft bis zwischen die Muskelbündel hinein. Die weiteren Veränderungen des subconjunctivalen Gewebes verlaufen in gleicher Weise wie die Neubildung des conjunctivalen adenoiden Stratum; im Narbenstadium bildet dann die Conjunctiva fornicis mitsammt dem subconjunctivalen Gewebe eine einzige narbig veränderte Haut, in der, abgesehen vom Epithel, die ursprünglichen Structurdifferenzen vollkommen untergegangen sind.

**V. Differentialdiagnose. Physiologische Follikel, Conjunctivitis follicularis, Conjunctivitis trachomatosa.** Es ist oben bemerkt worden, dass es ein reines Trachoma folliculare nicht giebt, weder im klinischen, noch im anatomischen Sinne. Die papillären Erhebungen sind eben bloss der Ausdruck der Schwellung der Schleimhaut und treten bei jeder Entzündung auf. Addario betont nochmal sehr mit Recht, dass er auch anatomisch in Fällen von reinen papillären Schwellungen niemals Follikel auch nicht in Form von Initialknötchen habe nachweisen können, und das bestätigt sich nach zahlreichen eigenen Präparaten.

Es bleibt noch übrig zu untersuchen, ob denn der Follikel per se ohne Weiteres ein Characteristicum des Trachoms ausmacht. Bekanntlich äussern sich in bejahendem Sinne die sogenannten Unitarier. Sie sind der Ansicht, dass aus den gutartigen Follikeln, wie sie sich so oft ohne Entzündung und ohne böse Folgen in menschlichen Augen finden, nach längerem Bestehen sich die Krankheit entwickelt, welche wir Trachom nennen, kurz, dass nur graduelle Unterschiede existiren. Die sogenannten Dualisten trennen dagegen scharf, sie unterscheiden den gutartigen Follikel, der von selbst wieder verschwindet und niemals zu einem Trachomkorn wird. Anatomisch scheinen die Unitarier Recht zu haben, denn es existirt kein durchgreifender anatomischer Unterschied zwischen dem frischen Follikel an und für sich und dem frischen Trachomkorn. Doch ist der unitarische Standpunkt nicht mehr aufrecht zu erhalten. Die Follikel sind besonders bei jugendlichen Individuen so häufige Gebilde in der Conjunctiva, auch in Gegenden, wo Trachom gar nicht vorkommt, dass es unmöglich ist anzunehmen, es könne daraus von selbst Trachom werden. Man wird keine Schulklasse untersuchen können, ohne bei einer Anzahl von Kindern Follikelbildungen in der Conjunctiva konstatiren zu können. Nur durch eine spezifische Ansteckung entsteht aber Trachom.

Viele Autoren halten Follikel überhaupt für normale Gebilde in der menschlichen Conjunctiva. Bei manchen Hausthieren bilden sie

zweifellos einen constanten Befund. Man könnte diese kleinen Gebilde demnach die physiologischen Follikel nennen. Leber sprach sich ganz entschieden dahin aus, dass sie bei Kaninchen regelmässige Erscheinungen seien. Er empfiehlt, die Conjunctiva durch Einlegen in Essig zum Quellen zu bringen oder mit  $\frac{1}{2}$  proc. Salzsäuremischung zu behandeln, dann treten die Follikel darin als opake Körner deutlich hervor. Durch Einlegen in Alaunkarminlösung färben sie sich lebhaft roth, man kann vorher mit Formol härten.

Sattler hat eine grosse Anzahl menschlicher Bindehautsäcke, nach Behandlung mit schwacher Salzsäure oder besser noch mit Pierinsäure, die gleichzeitig fixirt, mit dem Tarsus, aber ohne die Haut, den Muskel und das vor dem Tarsus und der Fascia tarsoorbitalis liegende Zellgewebe mit Alaunkarmin gefärbt, der Fläche nach ausgebreitet und zwischen Glasplatten in Canadabalsam eingeschlossen, und in diesen Präparaten, in denen man mit schwachen Vergrösserungen den Papillarkörper, die Meibom'schen sowie die tubulo-acinösen Drüsen auf das schönste überblicken kann, nie etwas von Follikeln nachweisen können.

Es lässt sich wohl der heutige Standpunkt dahin präcisiren, dass die Follikel in der menschlichen Schleimhaut keine physiologischen, und regelmässig vorkommenden Gebilde sind, sie entstehen jedoch sehr häufig und auf die verschiedensten Reize (chemische, termische und bakteriologische) hin. Auf der anderen Seite muss jedoch betont werden, dass nicht jeder beliebige Reiz Follikel hervorruft, auch kommt es nicht auf die Intensität oder die lange Dauer an, sondern auf die Specificität. Bei dem einfachen chronischen Katarrh z. B., mag er noch so lange dauern, kommt es niemals zur Bildung von Follikeln, diese Gebilde fehlen ferner stets bei der stärksten Infection der Conjunctiva, die wir kennen, der Infection mit dem Neisser'schen Gonococcus oder dem Loeffler'schen Diphtheriebacillus. Umgekehrt kommen Follikelbildungen bei einer ganzen Anzahl Conjunctivalaffectionen vor, offenbar nicht nur nach Infectionen, sondern auch anderen Reizen. Man könnte also die Conjunctivitisarten einteilen in solche, welche mit der Bildung von Follikeln einhergehen und solche, bei denen diese Gebilde regelmässig fehlen.

Wie oben erwähnt findet man in allen Schulen einen gewissen Procentsatz Kinder mit Follikeln in der Conjunctiva. Die Conjunctiva ist dabei blass und normal, es bestehen keine Beschwerden. Es ist in solchen Fällen die Diagnose Conjunctivitis follicularis nicht richtig, denn es besteht keine Conjunctivitis. Oft handelt es sich um chlorotische und anämische Kinder, bei denen die Gebilde nur erweiterte Lymphgefässe an der Oberfläche darstellen, Lymphectasien. Follikel entwickeln sich ferner überall, wo viele Menschen dicht gedrängt in schlechter, stockender Luft leben, so in überfüllten Volksschulen, in Schulzimmern überhaupt, in Waisen-Erziehungsanstalten, alle Insassen von Gefängnissen haben post mortem mikroskopisch Follikel in der Conjunctiva. Da in solchen Fällen meist jede Entzündungserscheinung an der Conjunctiva fehlt, so glaube ich, dass es sich wohl meist nicht um Infectionen handelt, sondern dass die Gebilde durch den Reiz der

Luft entstehen. Einige schuldigen den Ammoniakgehalt der Luft an, andere das Antropotoxin etc. Es sind das natürlich Hypothesen.

Ferner giebt es aber offenbar ansteckende, aber leichte Formen von Conjunctivitis, bei denen Follikel vorkommen, meist nicht sehr zahlreich, oberflächlich sitzend und meist nur im unteren Lid. Die Follikel verschwinden wieder, ohne Narben zu hinterlassen.

Wenn wir von der Krankheit, welche wir Trachom nennen, den Erreger auch noch nicht kennen, so können wir es doch heute als sicher behaupten, dass ein specifischer Erreger vorhanden sein muss, dass das Trachom eine Erkrankung per se darstellt. Es zeichnet sich durch die Bildung von massenhaften Follikeln aus, die unter Entzündungserscheinungen und steter starker Betheiligung des Papillarkörpers immer grösser und zahlreicher werden und schliesslich zu Necrose und subepithelialen Verschrumpfungen führen.

Follikelbildungen in der Conjunctiva kommen ferner vor in seltenen Fällen bei Syphilis und Tuberculose der Conjunctiva. Wir sehen massenhafte Follikelbildungen auftreten nach dem Gebrauch verunreinigter Tropfwässer, so nach Atropin-, Eserin- und selbst Zinkeinträufelungen (Atropin-Conjunctivitis etc.).

Es ist also als sicher anzusehen, dass der Follikel auf sehr verschiedene Reize hin entstehen kann, also auch in diesem Sinne keine Krankheit für sich ist, sondern nur ein **Symptom**.

Vetsch, J., Die Ophthalmie, welche in England seit der Rückkehr der englischen Armee aufgetreten ist. London. 1807. — Larrey, Memoires de chirurgie militaire. Paris. 1812. I. und Clinique chirurgicale. Paris. 1829. I. — Rust, J. N., Die ägyptische Augenkrankheit in der Preussischen Garnison von Mainz. Berlin. 1820. — Walther, Ph. v., Die contagiöse Augenentzündung am Niederrhein. Journal der Chirurgie und Augen-Heilkunde. Bd. II. Berlin. 1821. — Graefe, C. F., Die Augen-Blennorrhoe Egyptens in den preussischen Armeen. Berlin. 1823. — Arlt, Das Trachom der Conjunctiva. Prager Vierteljahrsschrift. 1850. — Piltz, Das Trachom und seine Behandlung. Ibidem. 1854. II. — Mannhardt, Klinische Mittheilungen aus Constantinopel. v. Graefe's Archiv. Bd. 14. III. S. 26. 1868. — Wolfring, Die Histologie des Trachoms. v. Graefe's Archiv. Bd. 14. III. 1868. — Blumberg, Die Histologie des Trachoms vom Standpunkt der Cellularpathologie. v. Graefe's Archiv. Bd. XV. 1. 1869. — Leber, Ein Fall von trachomatöser Neubildung im Inneren des Auges. v. Graefe's Archiv. Bd. XIX. 2. 1873. — Saemisch, Die Krankheiten der Conjunctiva. Handbuch d. Augenheilk. Bd. IV. 1. 1874. — Remy, Examen microsc. des granulations neoplastiques. Recueil d'ophth. 1814. S. 149. — Morano, Du lymphoma de la conjunctive oculaire. Annali di ottalmologia. 1874. — Iwanoff, Die pathologische Anatomie des Trachoms. Heidelberger ophthalm. Gesellsch. 1878. 12. August. — Berlin, Die path. Anatomie der Conjunctiva. Klin. Monatsbl. f. Augenheilk. Bd. 14. S. 341. 1878. — Jacobson, Die Epithelwucherung und Follikelbildung etc. v. Graefe's Archiv. Bd. XXV. 2. 1879. — Saemisch, Bericht des ophthalm. Congresses in Amsterdam. 1879. — Morano, Pathogenie des gran. de la conj. Giorn. delle malattie e degli occhi. IV. 1880. — Sattler, Bericht der Heidelberger ophth. Gesellschaft 1881 und 1882. — Nuël, Des glandes tubuleuses pathol. de la conj. humaine. Annales d'ocul. 1882. Bd. 88. — Mandelstamm, v. Graefe's Archiv. Bd. XXIX. I. S. 52. 1883. — Rählmann, Die path. Anatomie der Conjunctivitis follicularis. v. Graefe's Archiv. Bd. XXIX. II. S. 73. — Baumgarten, Untersuchungen über die Histologie des Trachoms. v. Graefe's Archiv. Bd. XXX. 1884. — Rählmann, Ueber Trachom. v. Graefe's Archiv. Bd. XXXI. 1885. — Rählmann, Die ätiolog. Beziehungen

zwischen Pannus u. Trachom. v. Graefe's Archiv. Bd. XXXIII. 2. 1887. — Staderini, Histologie u. Pathogenie des Trachoms. Ann. di Ottalmologia. Bd. XVI. 1888. — Gallenga, Path. Anatomie der Conjunctiva. Giornale della R. Acad. de med. 1888. No. 4 und 5. — Rhein, Zur Frage der follikul. Erkrankung der Bindehaut. v. Graefe's Archiv. Bd. 34. 3. 1888. — Rählmann-Schmidt-Rimpler, Intern. med. Congress. Berlin. 1890. — Maouro, Pathol. Anatomie der follikul. Conjunctivitis und des Trachoms. Annali di Ottalmol. Bd. XIX. 1891. — Muttermilch, Anatomie der chronischen Conjunctivitis. Annales d'oculist. 1891. 1892. — Venneman, Histologie du trachoma. Congrès franç. d'ophth. 1893. — Omettschenko, Pathogenie des Trachoms. Centralbl. f. prakt. Augenh. 1894. — Villard, Anatomie pathologique de la Conjunctivite granuleuse. Paris. 1896. — Junius, Sammelreferat über die path. Anatomie des Trachoms. Zeitschrift f. Augenheilk. Bd. I. S. 485. — Addario, Anatomische u. bakteriologische Untersuchungen über das Trachom. Archiv f. Augenheilk. Bd. XLI. 1. 1900.

**VI. Bakteriologische Untersuchungen.** Das Trachom ist zweifellos ansteckend. Es hat zwar immer bis in die neueste Zeit einzelne Autoren gegeben, welche diesen Satz bestritten, aber die Gegner dieser Thatsache sind jetzt wohl verstummt. Entsprechend unseren neueren Anschauungen müssen wir demnach einen bestimmten Mikroorganismus als den Erreger ansehen. Nach demselben ist vielfach gesucht worden, doch ist er bis heutzutage noch nicht überzeugend demonstriert.

Als erste fanden Hirschberg und Krause im Sekret akut an Trachom erkrankter Personen Stäbchenbakterien. Sie vermissten dieselben jedoch bei chronisch verlaufenden Fällen. R. Koch fand 1883 bei Trachomkranken in Aegypten einen kleinen Bacillus, der dem der Mäusesepdikämie sehr ähnlich sah. Es handelt sich um den sog. Koch-Weeks'schen Bacillus, der wohl Epidemien von Conjunctivitis macht, aber kein Trachom (s. oben). Schongelowitsch will mit dem von ihm gefundenen Bacillus positive Impfversuche bei Thieren erhalten haben. Einen Bacillus, ähnlich dem der Influenza, fand zuletzt L. Müller, doch verwahrt er sich später selber dagegen, irgendwo den „Erreger des Trachoms“ beschrieben zu haben.

Meist sind Kokken als Erreger angesprochen worden, die sich gewöhnlich in Form von Diplokokken zeigen, ähnlich den Neisser'schen, jedoch sich nach Gram nicht entfärben (Sattler, Michel, Rählmann, Poncet etc.). Alle diese Befunde stimmen unter einander nicht genau überein.

Noiszewski fand Pilzfäden als Erreger des Trachoms. Er sagt: Seit einiger Zeit ist es mir gelungen, Culturen des Trachoms auf Gelatine aus Kalbsaugen zu züchten. In diesen Culturen sind für das Mikrosporon trachomatosum die langen und geometrisch geraden Linien (Mycelium), die in verschiedener Richtung den ganzen Nährboden auf den Platten durchziehen, äusserst charakteristisch. Von dem Mycelium gehen Hyphen aus und an diesen sitzen die Sporen.

Cazalis fand den Streptothrix Foersteri.

Auch Plasmodien sind mehrfach als Erreger des Trachoms angeschuldigt worden. Krüdener fand im trachomatösen Gewebe Pigmentkörnchen mit Flimmerbewegung, die er nach dem Vorgang von Leber **Wimmelzellen** nannte. Leber (Bericht der ophth. Ges. zu Heidelberg.

1881. p. 33.) erwähnt, dass er in frischem trachomatösen Gewebe in den an der Oberfläche liegenden, dem Epithel angehörigen Zellen eine Wimmelbewegung gesehen habe. Nach Wedl und Bock (path. Anatomie des Auges. Wien 1896) sind sog. schwarze Pigmentkörner im Trachomfollikel kein seltener Befund. „Die Körner sind nicht selten von einem Pigmentring umgeben“. Krüdener studirte dieses Trachompigment genauer und er hält es für ein eigenartiges, dem trachomatösen Gewebe angehöriges Substrat. Die schwarz-röthlichen, schollenartigen Gebilde finden sich hauptsächlich bei Trachom mit grossen Mengen von Zerfallsprodukten, wenn man frisch in Zupfpräparaten untersucht. Der scharfe Rand der Gebilde ist stellenweise durch kleine rundliche Prominenzen unterbrochen. Durch leichten Druck auf das Deckglas mittelst einer Präparirnadel gelang es Krüdener, diese Prominenzen von dem grossen gefärbten Objekte abzustreifen, und es erschienen alsdann selbständige rundliche und birnenförmige Gebilde, welche in der Mitte einen dunkelrothen Punkt zeigten und von einem glänzend-weissen Saum umgeben waren. Bisweilen haben einzelne Gebilde eine eigenthümliche Dreimastergestalt, man bemerkt alsdann eine hellrothe Borde, hierauf folgt ein schwarzrother Ring und in der Mitte befindet sich ein hellrosafarbiger Punkt. Besonders an den Körperchen, welche kleiner als Kokken sind, sieht man bisweilen eigenthümliche zitternde Bewegungen. Eine Verwechslung mit Kokken ist kaum möglich, das Leitende ist in erster Linie die dunkle Farbe. In dem ersten Stadium des Trachoms herrschen mehr die kleineren rundlichen und birnförmigen Formen vor. Die grösseren sind von einer Menge z. Th. ihnen ähnlichen Gebilden umgeben. Man muss mit Oelimmersion untersuchen. Die Gebilde sind auch in den Epithelien, besonders in zerfallenen, vorhanden. Das trachomatöse Pigment hat Aehnlichkeit mit dem, das bei Sarkomen vorkommt und gleicht den von Pfeiffer, Thoma, Podwyssocki etc. beschriebenen Sporozoen, was Form, Farbe und Beweglichkeit anbetrifft.

Die grösseren Gebilde von Krüdener, die Wimmelzellen habe ich niemals gesehen (leider hat der Autor die versprochenen Zeichnungen nicht publicirt), dagegen kann ich den Befund von kleinsten Pigmentkörnchen (kleiner als Kokken) in den Follikeln bestätigen.

Burchardt fand eine Koccidienart im Trachom, jedoch lag eine Verwechslung mit Becherzellen vor.

Ein klassisches Beispiel dafür, was Unkenntnis und Kritiklosigkeit zu leisten im Stande sind, bietet eine Arbeit von K. Elze. Er schabt von zwei Trachomfällen etwas ab und alles, was ihm dann unter das Mikroskop kommt, sind natürlich Plasmodien. So fand er 62 Evolutionsformen. Irren ist menschlich und jedem kann das passiren, aber es kann nicht scharf genug verurtheilt werden, wenn Jemand in dieser Weise ohne eine Spur von Sachkenntnis und Bemühung die sensationellsten Entdeckungen in die Welt setzt.

Es lässt sich wohl annehmen, dass unter allen diesen Gebilden, welche sich gelegentlich bei Trachom fanden, der specifische Erreger nicht ist, wenigstens ist es nicht bewiesen, dass er es ist. Ich weiss

auch, dass in den letzten Jahren weiter von ersten bakteriologischen Autoritäten auf diesem Gebiete vergebens geforscht worden ist. Wir brauchen Verbesserungen der Methoden. Ich stimme dagegen keineswegs mit Cazalis überein, wenn er sagt: „Il n'y a pas de microbe spécial du Trachoma.“ Cazalis glaubt, dass die Erreger der verschiedensten Conjunctivitisformen unter gewissen Bedingungen und auf Grund einer bestimmten Prädisposition des betreffenden Menschen das Bild der Conjunctivitis granulosa hervorrufen könnten. Ich bin ganz anderer Ansicht und halte dafür, dass eine so präzise scharf charakterisierte ansteckende Krankheit auch einen ganz bestimmten Erreger hat, wir kennen ihn nur noch nicht.

Sattler, Bericht über die Heidelberger ophth. Gesellschaft 1881. — Koch, R., Bericht über die Thätigkeit der deutschen Cholera-commission in Aegypten und Suez. Wiener med. Wochenschr. 1883. No. 52. — Michel, Der Mikroorganismus der sog. ägypt. Augenentzündung. Wiesbaden 1887. — Goldschmidt, Zur Aetiologie des Trachoms. Centralbl. f. klin. Medicin. 1887. No. 18. — Kartulis, Centralbl. f. Bakt. u. Parasitenk. 1887. — Noiszewski, Der Mikroorganismus des Trachoms. Centralbl. f. pr. Augenheilk. 1891. — Cazalis, Étude bacteriologie sur la granulose. Thèse de Montpellier. 1895. — Burchardt, Ueber die Ursache und die Behandlung der Körnerkrankheit. Centralbl. f. pr. Augenheilk. 1897. — Krüdener, Die Ursache des Trachoms. Petersburger med. Wochenschr. 1895. S. 451. — Elze, K., Plasmodienbefunde bei Trachom. Zwickau bei A. Züchler. 1897. — Müller, L., Ueber die ägyptischen Augenentzündungen. Archiv f. Augenheilkunde. Bd. 40. 1900 u. Wiener klin. Wochenschr. 1897.

### **Conjunctivitis vernalis** (Frühlingskatarrh).

Die Erkrankung ist bekanntlich in ihren charakteristischen Zügen von Saemisch beschrieben worden, jedoch war sie auch früheren Beobachtern nicht entgangen.

Arlt sah sie als eine eigenthümliche Abart der Conjunctivitis lymphatica an (1848). Desmarres erwähnt sie als Hypertrophie périkératique, v. Graefe als gallertige Verdickung des Limbus, Hirschberg als Phlyctaena pallida.

Es ist eine chronische durch Jahre sich hinziehende Krankheit. Wir finden zwei sehr charakteristische anatomische Veränderungen bei dem Frühjahrskatarrh. Die ersteren über dem Tarsus des oberen Lides, die letzteren am Limbus corneae. Es kommen auch Erkrankungen vor, bei denen nur die eine oder die andere Veränderung sich vorfindet und manche Autoren unterscheiden danach eine palpebrale Form und eine bulbäre Form der Erkrankung. Meist finden sich jedoch beide Affectionen zusammen und das sind die charakteristischen Fälle. Es kommen auch Fälle vor, bei denen es nicht zur Ausbildung dieser charakteristischen anatomischen Merkmale kommt, sondern die Conjunctiva nur Injection und eine leichte gleichmässige Verdickung zeigt. Die Diagnose lässt sich in solchen Fällen nur aus der Anamnese stellen.

Die **palpebralen Veränderungen** bestehen darin, dass die Conjunctiva tarsi mit breiten, aber platten Papillen besetzt ist, die, wenn

sie dicht stehen, diesem Theil des Lides das Aussehen geben, als wenn er mit Pflastersteinen besetzt wäre. Diese Papillen werden oft mehrere Millimeter breit, sind weniger hoch, in der Peripherie rund oder von den Nachbargebilden platt, eckig gedrückt, oben abgeplattet oder sogar etwas concav und fühlen sich hart an. Horner verglich die Gebilde passend mit „Pilzen“. Sie sind zuweilen von knorpelharter Consistenz. Die Conjunctiva über den Excrescenzen und in der Umgebung hat einen eigenthümlich, bläulich-weißen, milchigen Schimmer. So sieht die ganze Conjunctiva mehr blass als entzündet aus. Bald sind die „Hutpilze“ in grosser Anzahl vorhanden und lagern sich nahe aneinander, bald stehen sie ganz vereinzelt und es macht den Eindruck, als wenn sie abgerieben und ihre ursprünglichen Grenzen nur noch durch zarte Furchen angezeigt wären.

Die Bindehaut des unteren Lides ist meist nur verdickt, ohne Falten zu werfen, und von demselben blassen, milchigen Aussehen. Veränderungen der Uebergangsfalten, Follikel und heftige Entzündung fehlen.

Die Veränderungen an der Conjunctiva bulbi sind noch auffallender und auch früher beobachtet worden. Entsprechend dem Lidspaltenfleck sieht man einige Gefässe der Peripherie zum Limbus hinziehen. Im Limbus selbst findet man, meist zuerst am inneren und äusseren Cornealrand, höckerige harte Erhebungen von bläulich-weißer Farbe. Sie können auch in schmalen Band als gallertige Verdickung den ganzen Limbus umfassen. Zuweilen sind die Erhebungen nur flach und bleiben so jahrelang, in anderen Fällen entwickeln sich daraus höckerige Tumoren.

Anatomisch sehen wir nicht das Bild einer Conjunctivitis vor uns, sondern es handelt sich um einen rein hypertrophischen Process an den betreffenden Stellen. Wir finden besonders das Epithel stark verdickt, was erst der Conjunctiva den makroskopisch sichtbaren bläulich-milchigen Glanz giebt. Es ist auf der Oberfläche der Erhebungen meist 3 Mal dicker als normal, so dass oft 30 Zelllagen übereinanderliegen. Ferner treibt das Epithel Zapfen in die Tiefe, Zapfen, Nester und die verschiedensten Figuren bildend, so dass ein Bild entsteht, das an Carcinom erinnert. Jedoch zum Unterschied von diesem dringen die Zapfen nicht in die tieferen Schichten ein. Das Bindegewebe darunter ist gewuchert und enthält zahlreiche, glasig veränderte Zellen. Jedoch spielt das Stroma im ganzen eine untergeordnete Rolle, es nimmt nach Knus nur  $\frac{1}{3}$  des Präparates ein, wenn es auch gewuchert und in seinen Elementen vermehrt ist, so wird ihm höchstens an den Lidwucherungen einige Bedeutung für das Zustandekommen derselben zugemessen (Schlub). Fuchs spricht bei den Papillen der Conjunctivitis tarsi von areolärem Bindegewebe mit eigenthümlich glasig aussehender Degeneration der Bindegewebs- und Gefässzellen.

Wir finden also nach übereinstimmender Schilderung der Autoren (Vetsch, Horner, Uhthoff, Knus, Tailor, Schoebl, Haab, Fuchs) im Wesentlichen Epithelwucherungen mit mässiger Binde-

gewebshypertrophie. Jedenfalls ist die Epithelwucherung als das primäre zu betrachten.

Nur wenige Fälle sind beschrieben, bei denen die Bindegewebshypertrophie in den Vordergrund tritt, so dass eine fibromartige Neubildung entstand. Reymond bezeichnete zuerst nach seinen Präparaten als das Wesentlichste bei Frühlingskatarrh eine Neubildung von Bindegewebe. Burekhardt beschrieb einen Fall aus der Baseler ophthalmologischen Klinik, bei welchem der Antheil des Bindegewebes an der Geschwulst grösser war, als derjenige der Epithelschicht. Schlub beschrieb neuerdings drei Fälle, die er als „Fibrinbildung am Limbus der Cornea bei Frühjahrskatarrh“ auffasst. Die Lidspaltenzone war bei allen drei Fällen der Sitz der Limbuswucherungen. Die beiden ersten Fälle zeigten eine auffallende Aehnlichkeit in ihrem makroskopischen und mikroskopischen Aussehen. Die Epithelbedeckung ist im Vergleich zur Mächtigkeit des Stromas sehr schmal. Das zellenreiche Stroma ist am dichtesten infiltrirt in der Gegend seiner grössten Wucherung, da wo es senkrecht in die Höhe strebt und nicht nur die Epithelschicht zwingt, einen bogenförmigen Verlauf zu nehmen, sondern ihr auch nicht gestattet, Sprossen in die Tiefe zu treiben. Die Neigung zur Proliferation, welche der Epithelschicht immerhin inne wohnt, aber gegen das stark wuchernde Stroma an den erwähnten Punkten nicht aufkommen kann, kommt zu beiden Seiten der grössten Erhebung des Tumors zum Ausdruck, sei es durch grossen Reichthum an jungen Epithelzellen in der tiefsten Schicht, sei es in der Bildung von Sprossen und breiten Wucherungen in das unterliegende Gewebe. In beiden Tumoren ist die Grundsubstanz ein lockeres Fasergewebe, welches in einem Falle in Bündeln angeordnet ist, die von der Basis der Geschwulst herkommend, sich reich verzweigen und in der subepithelialen Zone ein zartes Gewebe bilden.

Im dritten Falle Schlub's, der von längerer Dauer ist, kam der Antagonismus zwischen Epithel und Grundsubstanz nicht so zum Ausdruck. Epithelschicht und Faserzüge laufen einander parallel, nirgends zeigt sich der Versuch, weder des Epithels, Sprossen in die Tiefe zu treiben, noch des Bindegewebes, in die Höhe zu wuchern. Das Bindegewebe unter dem Epithel zeigt eine ausserordentlich derbe Faserung.

Die im Stroma liegenden Zellen lassen sich in drei Kategorien theilen: 1. schmale spindelförmige Zellen, zum Theil geschwänzt, zum Theil mit abgerundeten Enden, liegen im Fasergewebe als eigentliche Bindegewebszellen. Sie sind dunkel gefärbt, entweder homogen oder nur eine undeutliche Störung erkennen lassend. 2. Rundzellen, kleine stark gefärbte granulirte Gebilde von runder oder ovaler Form, welche die Hauptmasse der Infiltration ausmachen und besonders in der Erhebung der Tumoren sehr dicht liegen. 3. Grosse ovale helle Gebilde, deren Körnung oft so angeordnet ist, dass man karyokinetische Vorgänge vermuthen kann.

Die ersten, spindelförmigen Zellen sind wohl die sogenannten fixen Gewebszellen. Sie sind das Endstadium von Abkömmlingen der zur Zeit der Wucherung sich vermehrenden Bindegewebszellen. Die grösseren,

ovalen Zellen mit hellem Protoplasma sind in Theilung begriffene Zellen, die sog. Bildungszellen, ein Stadium im Wucherungsvorgang der Bindegewebszellen.

Schlub schliesst seine Beschreibung so: „Die Entstehung unserer Tumoren ist daher als eine Gewebshyperplasie aufzufassen, welche unter den Begleiterscheinungen der entzündlichen Infiltration verläuft. In der Folge entsteht daraus ein narbenartiges Bindegewebe, welches im Vergleich zu seinem Anfangsstadium als zellenarm zu bezeichnen ist.“

Solche Fälle verhalten sich also anders, je nach ihrem Alter.

Arlt, Prager Vierteljahrsschrift. No. 4. 1896. p. 74. — v. Graefe, Vorträge. Herausgeg. von Hirschberg. 1871. p. 47. — Saemisch, Handbuch d. ges. Augenheilk. 1. Aufl. Bd. IV. 1876. p. 28. — Reymond, Annali di Ottalmologia. Vol. IV. 1875. p. 329. — Veitsch, Ueber den Frühjahrskatarrh der Conjunctiva. Diss. Zürich 1879. — Uhthoff, Beiträge zur path. Anatomie des Auges. v. Graefe's Archiv. Bd. 29. 1883. — Horner, Handbuch der Kinderkrankheiten von Gerhard. Tübingen 1899. Abt. 2. p. 300. 1889. — Knus, Klinisches und Anatomisches über den Frühjahrskatarrh. Diss. Zürich 1889. — Emmert, Frühjahrskatarrh. Centralbl. f. prakt. Augenheilk. 1888. p. 71. — Burekhardt, Beitrag zur Lehre von den Grenztumoren von Conjunctiva und Cornea. Diss. Basel 1894. — Schlub, Fibrombildung am Limbus der Cornea. Archiv f. Augenheilk. Bd. 35. 1897.

### **Conjunctivitis petrificans.**

Als Conjunctivitis petrificans hat zuerst Leber eine Affection der Conjunctiva mit sehr charakteristischen, histologischen und histochemischen Veränderungen der Bindehaut beschrieben. Auf einem entzündlich gerötheten und geschwellenen Abschnitt der Bindehaut treten weisse opake Flecke auf, welche wenig über die Oberfläche hervorragen und nicht aus aufgelagertem Exsudat, sondern aus unverändertem Gewebe der Schleimhaut selbst bestehen. Am häufigsten scheint anfangs der untere Abschnitt der Skleralbindehaut und der angrenzende Theil der Uebergangsfalte ergriffen zu sein. Aus kleinen Flecken werden grössere Herde. Im letzteren Falle dringt die Veränderung der Fläche und Tiefe nach weiter. Nach Abstossung des Epithels findet man eine Geschwürsfläche, deren Grund eine kreidig weisse, feste, zuweilen steinharte Oberfläche bildet. Anfangs adhärirt dieselbe der Unterlage sehr innig, wird aber mit der Zeit in Form von kleinen Bröckeln abgestossen.

Es fand sich in das Bindehautgewebe eine Kalkverbindung eingelagert, die sich sowohl in Säuren, als auch in Alkalien löste. Der Kalk trat auch in Verbindung mit Kohlensäure und Phosphorsäure auf. Es handelt sich um eine organische Kalkverbindung. In morphologischer Hinsicht war die Kalkeinlagerung theils eine diffuse, theils trat sie in spiessigen Krystallen und krystallinischen Körnchen auf.

Histologisch finden sich meist zwei übereinanderliegende, ziemlich scharf geschiedene Zonen, welche verschiedenen Stadien des Processes entsprechen: einer tieferen Zone mit Bindegewebsproliferation und zelliger Infiltration, und einer höheren, in welcher zu diesen Veränderungen

Nekrose, Imbibition mit eiweiss- und fibrinhaltiger Flüssigkeit und später Verkalkung hinzutreten. Leukocyten wandern in reichlicher Menge in das nekrotische Gewebe ein, massenhaft finden sich auch eosinophile Zellen in der Zone zelliger Infiltration. Fremdkörperriesenzellen legen sich an die bereits verkalkte Substanz an und nehmen Theile derselben in ihr Inneres auf. Die Verkalkung wechselt dem Grade nach von diffuser Infiltration mit feinsten, nur durch Färbung und chemische Reaction nachweisbaren Molekülen bis zu inselförmiger und totaler Petrifikation.

Leber vermuthet, dass die Krankheit parasitärer Natur sei.

Leber, Ueber Conjunctivitis petrificans. Sitzungsbericht der ophth. Gesellschaft 1895. S. 46—54. — Reif, Ueber einen Fall von Conjunctivitis petrificans. v. Graefe's Archiv, Bd. 50. I. S. 70. — Leber, Die Conjunctivitis petrificans. v. Graefe's Archiv. Bd. 51. I. S. 1.

### **Conjunctivitis nodosa** (Saemisch). Pseudotuberculöse Entzündung der Conjunctiva (Wagenmann).

Auf dem Heidelberger Ophthalmologen-Congress demonstrirte 1883 Pagenstecher Präparate von Knötchenbildung der Conjunctiva und Iris, die in der Mitte ein Haar besaßen. Die Präparate stammten von einem kleinen Mädchen, deren Conjunctiva des rechten Auges von zahlreichen gelblichen Knötchen übersät war. Der Befund imponirte als Tuberculose. Dem Kind war früher eine Raupe in das Auge gefallen. Der Verlauf der Augenaffectio war ein günstiger. Die nicht excidirten Knötchen der Conjunctiva verschwanden nach und nach. Diese Raupenhaarentzündung ist später häufiger beschrieben worden, sie wurde von Saemisch wegen der charakteristischen Knötchen passend Conjunctivitis nodosa genannt. Ich selbst habe sie häufig in hiesiger Gegend bei Patienten gesehen, die Raupen (zumal die Nonnen- und Prozessionsraupe) eingesammelt hatten.

Wagenmann beschreibt histologisch eingehend die Knötchen als pseudotuberculöse Entzündung der Conjunctiva. Sie bestehen grösstentheils aus entzündlich verdickter Conjunctiva mit starkem Gefässreichtum. Das Epithel ist etwas verdickt. Das verdickte Conjunctivalgewebe besteht hauptsächlich aus verdichteten, sclerosirten Bindegewebselementen, in deren Zwischenräumen nur sehr spärlich lymphoide Zellen vorkommen. Daneben finden sich zahlreiche Gefässe mit zum Theil ebenfalls sclerosirten Wandungen. Daneben findet sich an einer Stelle ein vollkommen abgegrenzter ca. 1 mm breiter flacher Knoten, der einem Tuberkel auffallend gleicht. Die Randschichten bestehen aus konzentrisch gelagerten, mit spärlichem Zwischengewebe versehenen Zellen, die zum Theil eine rundliche, zum Theil eine spindelförmige, epitheloide Form besitzen. Ausserdem kommen zahlreiche grosse Riesenzellen vor. Die Riesenzellen liegen zum Theil dicht nebeneinander (Fremdkörperriesenzellen). Im Inneren dieses Knötchens ist ein Raupenhaar gelegen.

Experimente, die ich selbst angestellt, haben ergeben, dass nicht

die Raupenhaare an und für sich mechanisch die Veränderung hervorrufen, sondern dass das Agens ein giftiger Stoff ist, der an den Haaren sitzt. Nach der Eintrocknung der Haare lässt sich die Krankheit nicht mehr hervorrufen.

Pagenstecher, Sitzungsbericht der ophth. Gesellschaft zu Heidelberg 1883.  
— Wagenmann, v. Graefe's Archiv. Bd. 36. I. S. 126.

### **Xerosis conjunctivae.**

Die Xerosis conjunctivae ist kein einheitliches Bild. Im Wesentlichen lassen sich zwei Gruppen von Xeroserkrankungen unterscheiden: 1. eine primäre, welche sich an einem normalen Auge meist als Theilerscheinung eines Allgemeinleidens entwickelt. Zuerst sieht man im Lidspaltenbereich in der dreieckigen Stelle aussen und innen von der Hornhaut, glanzlose trockene Stellen, welche mit feinem Schaum bedeckt sind — die bekannten sogenannten **Bitot'schen Flecke**. 2. Die secundäre Xerosis entsteht nach ausgedehnten narbigen Veränderungen der Conjunctiva, so nach Trachom, Verbrennungen, Verätzungen etc.

Anatomisch findet man an den xerotischen Stellen das Epithel stark verdickt, in vielen Schichten übereinander liegend. Die einzelnen Zellen sind mehr oder weniger fettig degenerirt. Schon am abgeschabten Schüppchen, das in Form von Fettplättchen in den Conjunctivalsack abgestossen wird, kann man mikroskopisch die Degeneration der Epithelzellen leicht sehen.

Leber beschreibt zuerst Dickendurchschnitte durch die ganze Conjunctiva. Leber giebt an, dass die obersten mehrfach übereinander geschichteten Zelllagen grosse, stark abgeplattete Form aufwiesen, während die tieferen Schichten mehr polygonale Stachelzellen enthielten, zwischen denen vielfach Leukocyten in anscheinend von ihnen herührenden, an den Zellen befindlichen Vertiefungen oder rundlichen Lücken, sich vorfanden. Der Zellkern war meist gut zu färben; nur an den stark mit Pilzelementen durchsetzten Zellplättchen trat keine Kernfärbung ein oder der Kern war überhaupt nicht zu erkennen. Um den Kern, meist von ihm durch eine hellere Zone getrennt, sind die dickeren, nach aussen dünneren Fetttröpfchen abgelagert. Auch die polygonalen mit Stacheln versehenen Zellen der tieferen Epithelschicht schliessen zum Theil feine Fetttröpfchen ein, aber sehr viel weniger als die glatten Zellen; viele zeigen die helle Zone um den Kern. Zwischen ihnen liegen Lymphkörperchen.

Kuschbert sagt: „Während an den meisten Stellen der feinen Oberfläche das Epithel sich mit einer scharfen Linie absetzt, erblickt man an anderen, dazwischen liegenden Partien eine ganz unregelmässige Zerklüftung. Das Epithel, seiner normalen Cohärenz beraubt, ragt in einzelnen Zellen oder in geballten Haufen über das Niveau der intacten Stellen empor. Zugleich zeigen alle diese Partien reichliche Bacillenhaufen im Innern der Epithelzellen.“

Baas fand in den untersten Schichten des Epithels wenige Rundzellen zwischen den Epithelien, die hier normale Färbbarkeit aufwiesen. In den mittleren Schichten begannen Veränderungen am Protoplasma und Kern. Das Protoplasma hatte an Färbbarkeit eingebüsst, und zwar hatte sich entweder um den Kern eine dunklere oder hellere Zone gebildet, oder der ganze Zellinhalt war gleichmässig weniger tingirt. Hier und da fanden sich auch kleine Vacuolen neben dem Kern. Die Kerndegeneration zeigte sich gleichfalls in einer verminderten Färbbarkeit. Meist fand sich eine noch normal gefärbte Mitte und eine weniger gefärbte Randzone. An anderen Stellen fand sich die minder färbbare Partie in den mittleren Theilen des Kernes, sodass siegelringähnliche Formen zu Stande kamen. Die Zellen waren mitunter recht stark gequollen, dabei an- und übereinander geschoben, nur die oberflächlichsten Lagen eigentlich glatt. Diese hatten sich dann mit Osmium ganz schwarz gefärbt, während in den zwei oder drei tieferen Lagen einzelne dunkle Körner sich vorfanden. Im subconjunctivalen Gewebe war sehr schön eine zur Obliteration führende in das Gefässlumen hineinragende Wucherung der Intima zu beobachten.

Leber, Ueber die Xerosis der Bindehaut etc. v. Graefe's Archiv. Bd. 29. S. 270. — Kuschbert, Die Xerosis Conjunctivae etc. Deutsch. med. Wochenschrift. 1884. No. 21 u. 22. — Baas, Ueber die Ophthalmia hepatica. v. Graefe's Archiv. Bd. 40. S. 240.

Die **Xerosebacillen**, welche im Allgemeinen als den Pseudodiphtheriebacillen identisch angesehen werden (1), gehören zu den Schmarotzern, welche häufig in der gesunden Bindehaut gefunden werden.

Bei der Necrose der Bindehaut fanden Kuschbert und Neisser (2) 1883 gelegentlich einer Epidemie im Breslauer Waisenhaus bei 25 Fällen die charakteristischen Bakterien und zwar in den schaumigen conjunctivalen Auflagerungen. Die Stäbchen waren doppelt so lang als breit, ähnlich den Stäbchen bei der Mäuse-Septicaemie, färbten sich mit Anilinfarbstofflösungen und wuchsen auf Blutserum-Gelatine bei 37—39°, fettig glänzende, weissliche Streifen bildend; für Thiere waren sie nicht pathogen. Leber (3, 4), welcher unabhängig in demselben Jahre berichtet, fand 2 Arten Mikroorganismen, Bacillen und Kokken; die von Neisser beschriebene Fettschichthülle der Bakterien wurde nicht beobachtet. Der Befund Leber's wurde von Schulz (5) bei einem zur Obduction kommenden Fall von Xerose bestätigt.

Was das klinische Bild der Krankheit betrifft, so wird dasselbe durch eine Reihe von Begleiterscheinungen complicirt (6), rauhe trockene Haut, Durchfälle, Abmagerung, Blässe, Lungenkavernen u. s. w.; so dass eine allgemeine Eintrocknung der Körperflüssigkeiten eintreten scheint, wodurch denn auch die Prognose sehr ungünstig sich gestaltet.

Weeks (7) versuchte 1887 bei Xerosis conj. der Kinder den Bacillus auf Kaninchenaugen zu übertragen, aber stets mit negativem Erfolge; gleichzeitig berichten Fränkel und Franke (8) über die Aetiologie. Sie fanden nur Bacillen wie Neisser, dagegen konnten sie die von ihm beschriebenen Fetthüllen gleich Leber nicht nachweisen; Uebertragung auf Thier und Mensch blieb erfolglos, gleichwohl halten sie die Bacillen für die Erreger der mit schaumiger Sekretion und xerotischen Veränderungen einhergehenden Erkrankung der Bindehaut.

Die Gleichartigkeit der Xerosebacillen mit Pseudodiphtheriebacillen (9) hat in neuerer Zeit dazu geführt, Methoden zu suchen, diese Arten von den echten Diphtheriebacillen zu trennen. Schanz (10) ist der Meinung, dass nur die Virulenz sie unterscheide, dass sie durch den Thränennasengang aus dem Auge fortgeschwemmt im Rachen und in der Nase Virulenz annehmen könnten. Ein Unterscheidungsmerkmal bleibt die Pathogenität; Peters (11) verglich 16 Kulturen diphtherieähnlicher

Bakterien, bei den 6 Diphtherieculturen starben die geimpften Meerschweinchen innerhalb 2 Tagen, bei den andern war die Impfung ohne Reaction.

Allein klinisch lässt sich dieser Nachweis nicht verwerthen, es muss der culturelle und mikroskopische Nachweis im Verein mit dem klinischen Krankheitsbilde genügen. Mit Ausnahme der Säurebildung in Peptonbouillon, welche sich bei den Löffler'schen Diphtheriebacillen zeigt, macht sich der Mangel der Unterscheidbarkeit echter Diphtheriebacillen von sogenannten Pseudoarten auch auf bakteriologischem Gebiete geltend. Am sichersten gelingt es immerhin noch mit der von Neisser (14) angegebenen Differentialfärbung, bei welcher echte Diphtheriebacillen, auf Löffler'schem Serum gezüchtet, bei 30–35°, nach 10–22 Stunden mit der angegebenen Färbemethode die von Ernst beschriebenen sporogenen Körner zeigen.

Heinersdorff (12) hat die Neisser'sche Färbung bei Xerosebacillen geprüft, und bei frischen Originalculturen nach 20–24 Stunden niemals Körnerbildung gefunden.

Auch Fränkel (13) hat dies bei seinen Versuchen bestätigt gefunden, sodass bei negativem Resultate die Möglichkeit echter Diphtherie sicher auszuschliessen ist, zu demselben Resultat kommt Groenouw (15), wenn er sich auch nicht in gleichem Maasse vorsichtig ausspricht bei seinen bakteriologischen Untersuchungen über die Entstehung der Augenentzündung bei Neugeborenen. Nach längerer Zeit tritt auch bei den Xerosebacillen eine Körnerfärbung hervor, Dötsch (16) fand dieselbe erst nach 46–48 Stunden und in spärlichem Maasse.

Jedenfalls sind diese Untersuchungen über die Differenzirung der diphtherieähnlichen Bakterien, der giftigen und nicht giftigen mit ihren Zwischenarten, noch nicht als abgeschlossen zu betrachten; Löffler selbst hat auf dem Madrider Congress zwischen giftigen und ungiftigen unterschieden, zu letzteren gehört auch der sog. Xerosebacillus, welcher nach Schanz's (17) neueren Angaben ein regelmässiger Bewohner der Bindehaut, nicht aber der Erreger der Xerose sein soll.

Mit Recht rath Fränkel zur kritischen Beurtheilung der Untersuchungsmethoden und weiteren Versuchen, hat sich doch bei seinen Prüfungen von Culturen diphtherie- und diphtherieähnlicher Bakterien einmal Körnerfärbung nach Neisser bei einer Pseudodiphtheriecultivur, dreimal bei positiver Neisser'scher Färbung keine Pathogenität für Meerschweinchen ergeben. Ist also durch negative Färbung nach Neisser Diphtherie nicht sicher auszuschliessen, so dürfte die Einleitung einer Heilserumtherapie berechtigt erscheinen in jedem Falle, da die zweifelhafte Abwartung des Thierversuches die eventuelle günstige Beeinflussung der Krankheit durch Heilserum nicht garantiren könnte.

- 1) Günther, Einführung in das Studium der Bakteriologie. Leipzig 1898. —
- 2) Bresl. ärztl. Zeitschrift 1883, 4; Kuschbert u. Neisser, Zur Pathologie und Aetiologie der Xerosis epithel. conjunctivae und der Hemeralopia idiopathica. — 3) Graefe's Archiv f. Ophth. XXIX, S. 328; Leber, Die Xerosis der Conjunctiva und Cornea kleiner Kinder. — 4) Graefe's Arch. f. Ophth. XXIX, S. 225; Leber, Ueber die Xerosis der Bindehaut und die infantile Hornhautverschwärung. — 5) Graefe's Archiv f. Ophth. XXX, S. 123; Schulz, Beitrag zur Lehre von der Xerosis conjunctivae und der infantilen Hornhautverschwärung. — 6) Dtsch. med. Woch. 1884, 21, 22; Kuschbert, Die Xerosis conjunct. und ihre Begleiterscheinungen. — 7) Arch. f. Augenheilk., Bd. 17. 1887; Weeks, Xerosis conjunct. bei Säuglingen und Kindern. — 8) Arch. f. Augenheilk. Bd. 17. 1887; Fränkel u. Franke, Ueber den Xerosebacillus und seine ätiologische Bedeutung. — 9) Berl. klin. Woch. 1896, 12; Schanz, Die Bedeutung des sog. Xerosebacillus bei der Diagnose der Diphtherie. — 10) Dtsch. med. Woch. 1894, 49; Schanz, Zur Aetiologie der Diphtherie. — 11) Sitzungsber. d. niederrh. Gesellschaft f. Natur- und Heilkunde, Bonn 1896; Peters, Ueber das Verhalten der Xerosebacillen zu den Diphtheriebacillen. — 12) Centralbl. f. Bakt. 1898. Bd. 23; Heinersdorff, Zur Schnelldiagnose der Diphtherie, speciell der Diphtherie der Conj. — 13) Münch. med. Woch. 1898. 2; Fränkel, Ueber den heutigen Stand der bakteriologischen Diphtherie-Diagnose. — 14) Zeitschr. f. Hygiene. Bd. 24. 1897; Neisser, Zur Differentialdiagnose des Diphtheriebacillus. — 15) Bericht über die 27. Versamml. der ophth. Gesellschaft. Heidelberg 1898; Groenouw, Bakt. Untersuchungen über die Aetiologie der Augenentzündung der Neugeborenen. — 16) Graefe's Arch. f. Ophth. II. 2; Dötsch, Anatomische und bakteriologische

Untersuchungen über infantile Xerose und Keratomalacie. — 17) Zeitsch. f. Hygiene, Bd. 32; Schanz, Der sogenannte Xerosebacillus und die ungiftigen Löffler'schen Bacillen.

### Pemphigus.

Pemphigusblasen kommen auf der Conjunctiva und auf der Cornea des Auges vor. Auf der Conjunctiva bemerkt man zuerst eine allgemeine Röthung und Entzündung. Von Zeit zu Zeit treten an einzelnen Stellen grosse Blasen auf, welche bald platzen und Epitheldefekte oder Geschwüre mit grauem Belag hinterlassen. Die Blasen selbst werden auf der Conjunctiva nur selten beobachtet; ihre Wandung ist sehr dünn und deshalb werden sie durch den Druck der Lider und den Lidschlag wohl sehr bald zum Platzen gebracht. Die Conjunctiva stellt sich dann dar als eine gleichmässig stark geröthete Haut mit vielen Geschwüren, die mit schmutziggrauem Belag bedeckt sind. Dieser Belag dehnt sich oft zu ganzen, leicht abziehbaren Pseudomembranen aus, so dass sich der Pemphigus oft unter dem Bilde der Conjunctivitis pseudodiphtheritica darbietet. Die Geschwüre führen zur Vernarbung und Schrumpfung der Bindehaut. Meist schreitet der Process ganz langsam weiter, so dass, während an einigen Stellen die Geschwüre vernarben und Schrumpfung eintritt, an anderen Stellen Blasen auftreten. Einen Stillstand scheint es nicht zu geben.

Der Inhalt der Blasen ist anfangs gallertartig, später gelblich-eitrig. Deutschmann konnte aus dem Inhalt einer Pemphigusblase einen kleinen Streptococcus züchten, welcher in Blasen auf der Conjunctiva und der Hornhaut gemeinsam vorgefunden wurde. Uebertragung auf Thiere gab positive Versuche(?).

Uhthoff fand in dem gallertartigen Inhalt frischer Pemphigusblasen bei Züchtung auf festem Nährboden keine Mikroorganismen. In schon eitrigen Blasen wurde der Staphylococcus albus und aureus gefunden, doch nimmt Uhthoff mit Recht an, dass die Mikroorganismen wohl nachträglich durch die vordere Blasenwand eingewandert sind. Löffler fand ebenfalls keine Mikroorganismen in frischen Blasen.

Wahrscheinlich beruhen die Fälle, welche von v. Graefe als **essentielle Schrumpfung der Bindehaut** beschrieben worden sind, auf Pemphigus der Conjunctiva.

Uhthoff, Pemphigus conjunctivae. Berl. klin. Wochenschr. 1893. No. 16. — Michel, J. v., Ueber Pemphigus der Bindehaut. Zeitschr. f. Augenheilk. Bd. 3. 1900. — Franke, E., Der Pemphigus und die essentielle Schrumpfung der Bindehaut. Wiesbaden. J. F. Bergmann. 1901.

### Amyloide Degeneration der Conjunctiva.

Während in anderen Organen, besonders Leber und Milz, die „Speckkrankheit“ schon lange bekannt war — Rokitansky beschrieb sie zuerst 1841 — ist sie an der Bindehaut des Auges erst 1871 von v. Oettingen konstatirt und als „Amyloiddegeneration“ beschrieben

worden. Seither sind besonders von der Dorpater Klinik aus mehrere Fälle dieser Art beschrieben worden und besonders Raehlmann und sein Schüler Kubli haben eingehendere Arbeiten darüber veröffentlicht. Anderwärts scheint dagegen die Krankheit seltener zu sein, da nur ganz vereinzelte Fälle aus anderen Gegenden veröffentlicht worden sind.

Das Amyloid hat von jeher die Pathologen ganz besonders interessirt, und doch sind die Hauptfragen, die sich den Forschern aufdrängten, noch nicht gelöst.

Es handelt sich im Wesentlichen um 3 Fragen:

Die erste Frage bezieht sich darauf, ob die zelligen Gebilde der Organe an der Degeneration aktiv betheiligte sind, oder ob die Krankheit von den Gefässen, resp. der Grundsubstanz des Bindegewebes ausgeht.

Die Ansichten darüber stimmen noch nicht vollkommen überein.

Nach Wagner, Heschl, Eberth, Ziegler, Birch-Hirschfeld, Vossius, sind die Zellen nicht aktiv betheiligt, wandeln sich nicht in amyloide Massen um, sondern werden von diesen einfach erdrückt. Die Bildungsstätten des Amyloids sind vielmehr das Bindegewebe und die Gefässwände.

Andere dagegen, wie Böttcher, v. Recklinghausen, Leber, Raehlmann verlegen das Wesen des Processes mehr in die Zellen. Nach Raehlmann wachsen die betreffenden Tumoren wesentlich durch Hyperplasie des adenoiden Gewebes und in den Lymphzellen, die in den Maschen dieses Rüstgewebes liegen, beginne auch die amyloide Entartung; erst in späteren Stadien ergreife letztere auch die übrigen Gewebsbestandtheile.

Die zweite Frage betrifft die Herkunft der amyloiden Produkte.

Hier stehen sich wesentlich 2 Theorien gegenüber: Nach der einen findet eine Infiltration der verschiedenen Gewebsbestandtheile (Gefässwände, glatte Muskelfasern, Bindegewebsfasern, Drüsenzellen) mit einer Eiweisssubstanz statt, welche ihnen aus dem Blut in gelöstem Zustand zugeführt werde. Aus der Verbindung dieses schon unter normalen Verhältnissen im Blut cirkulirenden Stoffes mit den Eiweisskörpern der unter dem Einfluss einer schweren Allgemeinerkrankung in ihrer Ernährung herabgesetzten Organe bilde sich das Amyloid und werde in fester Form in den Geweben niedergeschlagen.

Dieser Hypothese gegenüber, welche bei Amyloid innerer Organe plausibel erscheinen mag, bei amyloider Erkrankung der Conjunctiva aber durchaus den Thatsachen nicht entspricht, indem die Erkrankten durchaus nicht „unter dem Einfluss einer schweren Allgemeinerkrankung“ standen, sondern sich im Gegentheil — abgesehen von diesem lokalen Leiden — fast ausnahmslos des besten Wohlbefindens erfreuten, haben sich andere Autoren, besonders die neueren, eine andere Erklärung zurechtgelegt: Es handelt sich danach um einen rein örtlichen Vorgang, der sich nicht recht mit der Annahme einer einfachen Infiltration vereinigen lasse, die doch von den Gefässen aus immer das ganze Organ gleichmässig, nicht bloss unter Umständen einzelne Abschnitte ein und

desselben Organs betreffen müsse. Die lokale Degeneration müsse allerdings durch allgemeine Ursachen bedingt werden, und zwar entstehe das Amyloid direkt aus dem präexistirenden Gewebseiweiss. Nach Leber soll dies durch Zellenthätigkeit geschehen. Das Protoplasma von Zellen, spec. von Riesenzellen bilde die Amyloidkörper, welche von jenen Zellen förmlich eingehüllt werden sollen und auch von Einigen gefunden wurden, von anderen Autoren dagegen vermisst, oder nicht in der Reichlichkeit gesehen wurden, dass sie unzweifelhaft als Bildner des Amyloids betrachtet werden konnten.

Zu diesen beiden Fragen kam nun in neuester Zeit eine dritte. Man fragte: Geht der amyloiden Entartung eine andere Veränderung der Gewebselemente voraus?

Es handelt sich dabei wesentlich um Trachom und hyaline Entartung.

Die ersten überhaupt beobachteten Fälle von Amyloidenentartung der Conjunctiva (v. Oettingen, Kyber) waren mit Trachom vergesellschaftet, ebenso die später veröffentlichten Fälle von v. Becker, Mandelstamm und Rogowitsch. Ströhmberg dagegen und Saemisch sprechen sich schon gegen den Zusammenhang mit Trachom aus. Auch Mooren kann auf Grund seiner reichen klinischen Erfahrung diesen Zusammenhang nicht bestätigen, und der Fall Reynolds beweist ganz evident, dass die Amyloiddegeneration vollständig circumscribt in einer sonst gesunden Conjunctiva vorkommen kann. Ebenso bestätigen Raehlmann und in neuester Zeit Vossius die Unabhängigkeit des Processes von Trachom. Auch in einem von mir beobachteten Fall war keine Spur eines vorhandenen oder abgelaufenen Trachoms nachzuweisen.

Somit hat also die amyloide Entartung mit Trachom gar nichts zu thun; wenn Trachom gleichzeitig vorhanden ist, so ist das eben eine zufällig gleichzeitig vorhandene Erkrankung.

Schwieriger ist die Beantwortung der Frage, ob und was für ein Zusammenhang besteht zwischen hyaliner und amyloider Entartung.

Schon Recklinghausen erklärte bei Untersuchung innerer Organe das Hyalin als Vorstufe des Amyloids: Hyalin und Amyloid, sagt er, repräsentiren nur verschiedene Stufen einer gleichartigen Umwandlung der Gewebselemente, nicht Produkte von Degenerationen, die sich im Wesen von einander trennen. Denn ihre Reactionen sind in gewissem Grad veränderlich, beide theilen zahlreiche morphologische Eigenschaften, beide kommen schliesslich neben einander vor.

Billroth erwähnt bei seiner Darstellung der amyloiden Degeneration der Lymphdrüsen, dass er ausser den amyloiden Schollen solche von gleichem Aussehen gefunden habe, an welchen Jod- und Jodschwefelsäurereaction nicht zu erzielen gewesen seien.

Grawitz beschreibt eine chronische fibröse Schleimhautwucherung mit Amyloiddegeneration der Schleimdrüsen, der Bindegewebsfasern und Gefässwandungen aus der Nase und der Luftröhre eines Pferdes, in der vielfach auch hyaline Klumpen und sclerotische Baiken zur Beob-

achtung kamen; die letzteren erschienen sogar häufig zum Theil hyalin, zum Theil amyloid.

Einen merkwürdigen Fall theilt Ziegler mit: Bei einer 50 jährigen Frau, die an Herzschwäche zu Grunde gegangen war, fanden sich zahllose Knötchen und diffuse Verdickungen an den serösen Häuten neben Amyloidentartung sämmtlicher Schleimhäute, der Zunge, des Herzens und der Lungen. Die Knötchen und Schwielen bestanden aus einem gleichmässig homogenen Gewebe oder aus homogenen Schollen. Ein Theil gab die Amyloidreaction, ein anderer nicht.

Solche und ähnliche Fälle wurden in neuerer Zeit naturgemäss um so zahlreicher, als man sich für die Sache mehr und mehr interessirte. Im Grunde genommen beweisen sie aber weiter nichts, als dass hyaline und amyloide Entartung neben einander vorkommen.

Für die Conjunctiva gilt in dieser Beziehung dasselbe wie bei Erkrankung anderer Organe.

Um hier zu einem Resultat zu gelangen, führte Raehlmann nach einander partielle Excisionen aus einem Tumor der Conjunctiva aus und konnte sich dabei überzeugen, dass der amyloiden Entartung ein Stadium hyaliner Degeneration vorausging.

Vossius, der vor Kurzem zwei Fälle von Amyloidentartung der Conjunctiva veröffentlichte und sich ganz bestimmt dahin ausspricht, dass das Amyloid sofort als solches gebildet wurde, fasst zwei Möglichkeiten ins Auge. Nach ihm wären die amyloiden Produkte entweder als Folgezustände einer einfachen regressiven Metamorphose der vorhandenen Gewebelemente aufzufassen, oder — wie schon E. Neumann hervorhob — in der Art, dass Residuen alter, abgelaufener Entzündungsprocesse zu amyloider Degeneration prädisponiren. Vossius neigt für die Conjunctiva mehr zur letzteren Erklärung, besonders deshalb, weil das Amyloid hier als ganz lokale Krankheit auftritt.

Mehr Uebereinstimmung als über diesen Zusammenhang von Amyloid und Hyalin herrscht in der Beschreibung des klinischen Krankheitsbildes und der Auffassung der Bedeutung dieser Krankheit der Conjunctiva.

Die schon von v. Oettingen und Kubli gemachten Angaben gelten heute noch als massgebend:

Vorzugsweise zur Entwicklung kommt die Krankheit im Alter von 20—35 Jahren, vorher und nachher ist sie seltener.

Ein Zusammenhang des Conjunctivalleidens mit dem Allgemeinzustand scheint nicht wahrscheinlich.

Der Amyloidtumor der Conjunctiva ist eine ausserordentlich chronische Krankheit.

Der Beginn der Erkrankung ist ein unmerklicher, schleichender; der Mangel aller entzündlichen Symptome muss nachdrücklich betont werden. Es lässt sich deshalb auch keine Ursache des Erkrankens ermitteln. Wie der Beginn, so ist auch der weitere Verlauf. Doch kommt hin und wieder rapides Wachsthum im Verlauf von Monaten, ja Wochen vor.

Das Leiden ist öfter einseitig als doppelseitig.

Der sogenannte Amyloidtumor stellt eine Erkrankung der Binde-

haut des Auges dar; in allen weniger vorgeschrittenen Fällen ist sie allein Sitz der Erkrankung. Werden andere Theile in Mitleidenschaft gezogen, so ist das ein Ereigniss, welches erst in späteren Stadien der Krankheit eintritt. Im Allgemeinen breitet sich die Wucherung überall dahin leicht aus, wo lockeres, verschiebliches und leicht ausdehnbares, subconjunctivales Gewebe vorhanden ist, und meidet das straffe Gewebe des Tarsus und der tarsalen Bindehaut. Sie befällt daher am häufigsten und ausgedehntesten die Conjunctiva der Uebergangsfalte, ganz besonders den Theil derselben, welcher den oberen Orbitalrand überzieht und die Plica semilunaris sammt der Caruncula. Im weiteren Verlauf geht sie auf die Conjunctiva sclerae über, welche in allen Fällen hochgradiger Entwicklung sich mitbetheiligt zeigt.

Fast ausnahmslos steht ferner fest, dass die Conjunctiva mit der Wucherung unverschieblich verbunden ist.

In der Entwicklung der fraglichen Tumoren unterscheidet sodann Kubli folgende 4 Phasen:

1. Die Phase der einfachen adenoiden Wucherung im subconjunctivalen Gewebe.

2. Die Phase der hyalinen Degeneration (Raehlmann)<sup>1)</sup>.

3. Die Phase der amyloiden Degeneration.

4. Die Phase der Verkalkung und Verknöcherungen.

Das histologische Bild der fraglichen Tumoren ist ein mannigfaltiges, da eben die verschiedensten Stadien zur Untersuchung kommen und dementsprechend auch bald die eine, bald die andere Veränderung überwiegt.

Meist kommen ja schon etwas vorgeschrittene Processe in unsere Behandlung und zu unserer Untersuchung. Dann ist das Bild ein ganz charakteristisches, entsprechend den Veränderungen, die wir schon mit blossen Auge wahrnehmen oder durch unser Gefühl erkennen können, wie das oben schon beschrieben wurde.

Die Untersuchung der excidirten Stücke geschieht am besten sowohl an frischen Präparaten als an gehärteten. Die Härtung erfolgt in Alcohol oder in Müller'scher Flüssigkeit. Auch empfiehlt es sich, die Schnitte ungefärbt und gefärbt zu untersuchen.

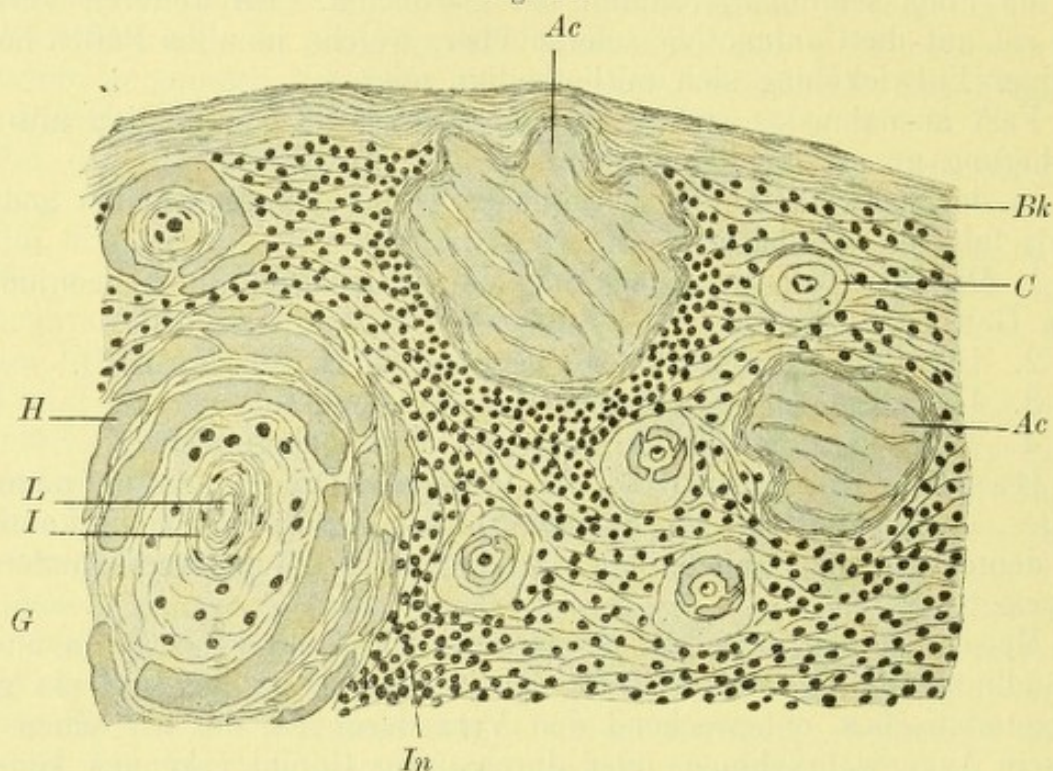
Ausser der bekannten Jodreaction verwenden wir nach der Vorschrift von Böttcher eine leichte Jodjodkalilösung und übertragen daraus die Schnitte in eine Schwefelsäure von sehr geringer Concentration, und untersuchen dann in dieser oder in Glycerin; ferner Jodviolett, Jodgrün, welches die amyloiden Massen roth färbt, und Doppelfärbungen mit Alauncarminorange (Stilling) resp. Hämatoxylin-Eosin, sowie die Methode von Birch-Hirschfeld mit Bismarckbraun und Gentianaviolett.

Vossius empfiehlt besonders die von Neumann benutzte Methode mit Picrocarminborax. Die Kerne erscheinen dabei leuchtend roth, die

<sup>1)</sup> Vossius bemerkt hierzu, dass in den von ihm untersuchten Fällen „das Amyloid als solches gebildet wurde; nirgends bestanden Anzeichen dafür, dass als Vorstufe desselben Hyalin aufgetreten war“.

übrigen Gewebsbestandtheile theils citronengelb, theils blassröthlich oder ganz ungefärbt. Die Pierinfarben nehmen alle aus Proteinsubstanzen bestehenden Gewebstheile an, das Protoplasma der Zellen, die contractile Substanz der glatten und quergestreiften Muskelfasern, das Blut-fibrin, die Amyloidsubstanz, käsige Substanzen, die Hornsubstanz der Epidermis, Haare und Nägel und die Grundsubstanz des Knorpels. Farblos oder schwach röthlich gefärbt erscheint die Intercellularsubstanz des fibrillären Bindegewebes mit den elastischen Fasern, die Knochen-

Fig. 23.



#### Amyloide und hyaline Degeneration der Conjunctiva.

26 jähriger Mann mit dicken Knoten in der Conjunctiva der Lider bis Kirschkerngrosse, keine Zeichen von vorausgegangenem Trachom, die Knoten haben bei der Exstirpation ein speckiges Aussehen.

*Ac* Amyloide Concretionen von einer kernlosen gestreiften Bindegewebskapsel umgeben (*Bk*). Hyaline Gefässdegeneration (*G*, *C*); diffuse lymphoide Infiltration (*In*). *G* fast vollständig obliteriertes Gefäss. Man sieht das kleine Lumen (*L*), dann folgt die zellreiche faserige Zone der endarteritischen Wucherung (*I*), dann eine streifige Zone mit einigen Rundzellen, und schliesslich ein Mantel mit homogenen hyalinen Schollen (*H*). *C* Capillaren mit homogenem hyalinen Mantel.

grundsubstanz, Fett, die mucinöse Substanz des Schleimgewebes mit den Schleimzellen. Die erforderliche Pierocarminlösung stellt man sich in der Weise her, dass man zu der gebräuchlichen Grenacher'schen Boraxcarminlösung so lange fein pulverisirte Pierinsäure hinzusetzt, bis die Flüssigkeit die Farbe von Blutwasser annimmt. In diese Lösung kommen die in Wasser aufbewahrten Schnitte für 5—10—15—20 Minuten, aus derselben werden sie für ebenso lange Zeit in eine  $\frac{1}{2}$  proc. Salzsäureglycerinmischung gebracht; dann bringt man die Schnitte, nach Abspülung in reinem Glycerin, in absoluten Alcohol, dem einige Körn-

chen Picrinsäure zugesetzt sind, hellt sie in Nelkenöl auf und conservirt sie in Damaralack. Wichtig ist, dass die Schnitte ebenso lange in der Salzsäureglycerinmischung wie in der Picrocarminboraxlösung liegen, und dass der absolute Alcohol durch Picrinsäure nur schwach strohgelb gefärbt wird (Vossius).

Das lymphoide Stützgewebe der Tumoren kann man nach Raehlmann durch gerbsaures Eisenoxydul — man kann dazu stark mit Wasser verdünnte gewöhnliche Schreibtinte verwenden — deutlicher machen. Er empfiehlt dies besonders bei ausgeschüttelten und halb ausgeschüttelten Präparaten anzuwenden.

Schon an ungefärbten Präparaten sieht man grössere oder kleinere glänzende Massen sich deutlich von dem umgebenden Gewebe der Conjunctiva abgrenzen. Die einzelnen Herde sind durch gefässhaltige Bindegewebiszüge getrennt, theils liegen sie frei in diesen, theils sind sie von einer besonderen Bindegewebetskapsel umhüllt. Die Grösse der einzelnen Herde kann sehr verschieden sein; die Ausdehnung umfasst oft mehrere Gesichtsfelder. Die Massen stellen theils grosse homogene structurlose Schollen, theils Flächen mit und ohne feine Spalten und Risse dar, theils vielfach zerklüftete Massen; in den feinen Sprüngen und Spalten liegen einzelne Zellkerne. Die zelligen Gebilde liegen den amyloiden Concretionen an oder in Vertiefungen derselben. Durch die vielfach verschlungenen und gewundenen capillären Spalten und Einschnitte haben die amyloiden Gewebspartien oft eine grosse Aehnlichkeit mit den Abbildungen des Gehirns und dessen Windungen (Vossius), andere mit den Gefässschlingen der Glomeruli, andere mit Eisflächen, welche unter dem Einfluss der Frühjahrssonne allmählig verwittern und vermorschen (Zwingmann).

Ausser diesen grossen homogenen zusammenhängenden Schollen finden sich dann andere, mitunter ebenfalls recht grosse Gebilde, welche aus grösseren und kleineren rundlichen, eckigen, ovalen, nieren-, ei-, splitter- und balkenförmigen Amyloidkörpern zusammengebacken sind. —

Sehr deutliche und charakteristische Veränderungen zeigen sich an den Gefässen. Diese liegen in den zwischen den Amyloidschollen befindlichen Bindegewebiszügen, theils verlaufen sie regellos im Gewebe. Die Wandung der Gefässe ist sehr früh verändert und zwar zeigt sich die Media stark hypertrophisch und amyloid degenerirt. Auf Querschnitten sieht man dann um das Gefässlumen einen homogenen glänzenden Ring, ja letzterer kann das Lumen vollständig verschliessen.

An den Venen ist die Veränderung meist nicht so hochgradig wie an den Arterien.

Besonders auffallend sind etwa schon vorhandene Knorpel- oder gar Knochenbildungen. So schreibt Vossius:

„Ausserdem beobachtete ich in dem inneren Abschnitt des Tumors, der sich besonders hart anfühlte, eine schmale Knochenplatte, welche auf der einen Seite einen glatten, auf der anderen einen unregelmässig ausgezackten Rand hatte und halbkreisförmig eine grössere Arterie umgab, deren Wandung hochgradig hypertrophisch und deren verdickte

Media ebenfalls amyloid degenerirt war. An die Media schloss sich die verdickte Adventitia, welche reichliche Kerne und kleine, im Querschnitt getroffene, Capillaren mit normaler Wandung enthielt. Weiter nach aussen folgt eine Schicht osteoiden Gewebes, in dem einzelne im Längsschnitt getroffene Capillaren verliefen, hierauf kam eine Reihe von Osteoblasten, und an jene schloss sich unmittelbar die halbkreisförmige, das mit den Blutkörperchen erfüllte Gefäss umrahmende Knochenplatte an, deren äusserer Rand mit schmalen, zungenförmigen und breiteren, unregelmässig gestalteten Auswüchsen behaftet war. Innerhalb der Knochenplatte waren schön ausgebildete, charakteristische Knochenkörperchen in verschiedener Reichlichkeit und Gefässe vorhanden. An die Knochenlamelle grenzte nach aussen ein schmaler Streifen osteoiden Gewebes, in dem noch mehrere amyloide Klumpen mit gezackten Rändern und feinen Spalten lagen. An mehrere dieser amyloiden Balken schmiegt sich grosse, vielkernige Riesenzellen, welche indessen keine Hüllen um die amyloiden Concretionen bildeten (wie Leber u. A. behauptet hatten)“.

Ausser diesen ganz besonders auffallenden Bildern kommen dann bei genauerer Betrachtung und genauerem Studium der Structur noch andere, nicht weniger wichtige Veränderungen vor. So sieht man beim Studium des Bindegewebes, dass dieses an einzelnen Stellen aufgequollen ist zu glänzenden Massen, ähnlich den eben beschriebenen, und mit derselben Reaction auf Jod oder Jodviolett. Wie die glatte Musculatur der Gefässwände, so können auch andere glatte Muskelfasern ergriffen werden. So z. B. in einem Fall von Vossius der Müller'sche Lidmuskel. Dort war auch die amyloide Degeneration des Bindegewebes sehr schön zu sehen, wie man aus der betreffenden Abbildung sowie der Beschreibung erkennen kann. Es heisst nämlich: „Die exquisit streifige Structur der amyloiden Partie, welche der Conj. sclerae entspricht, mit den vereinzelt rundlichen, stäbchen- und spindelförmigen, theils wohl erhaltenen, theils etwas verkümmerten Kernen in den Interstitien beweist, dass hier Bindegewebsfasern der amyloiden Degeneration verfallen waren. Dieselben waren zu mehr oder minder breiten Balken aufgetrieben, welche normale Bindegewebsfasern um das 3—4fache übertrafen.“

Interessanter als diese Bilder des schon etwas vorgeschrittenen Processes sind die Anfangsstadien desselben. Freilich sind hier viel grössere Schwierigkeiten zu überwinden. Vor allem kommen Anfangsstadien viel weniger zur Beobachtung, und dann sind auch die Veränderungen nicht so in die Augen springend, so dass man nicht immer sagen kann, ob wirklich pathologische Veränderungen vorliegen und vor allem, ob die vorhandene Veränderung zum Process der Amyloidbildung gehört oder nicht. Raehlmann ist es gewesen, der auf die Erforschung dieser ersten Veränderungen nachdrücklich hingewiesen hat. Bei solchen Anfangsprozessen findet man zunächst die Epitheldecke vollständig normal gebildet. Unter dem Epithel entdeckt man Zellmassen, welche so dicht gedrängt liegen, dass man nur an feinen Randstellen der Präparate ein feines Stützgewebe erkennt. An ge-

schüttelten oder ausgepinselten Schnitten ist dieses Stützgewebe leicht als zartes Maschennetz erkennbar, in dessen Knotenpunkten Kerne liegen. Die massenhaften Zellgruppen sind Lymphkörperchen, welche die Maschen jenes Netzes ausfüllen. Das Gewebe hat also die Beschaffenheit des gewöhnlichen Adenoidgewebes der Conj. Der Unterschied vom Normalen liegt aber zunächst in der Ausdehnung desselben, in der Vermehrung der Zellen in den Maschennetzen der Stützsubstanz und endlich zeigen die Zellen selbst charakteristische Veränderungen. An einzelnen Stellen sind letztere in diaphane, schollenähnliche Formen verwandelt, deren Kerne nicht mehr deutlich zu sehen sind. Raehlmann gelang es, sie mit gerbsaurem Eisenoxydul noch deutlich zu machen.

Auch die Arterienstämmchen zeigen in dieser Periode charakteristische Veränderungen. Entsprechend der Adventitia findet sich ein relativ zum Gefässlumen sehr breiter, blasser homogener Ring, der keine histologische Structur erkennen lässt und ganz so aussieht, wie dies Recklinghausen und Wieger in hyalinen Lymphdrüsen fanden. Raehlmann hält dies daher für Hyalin und mit Recklinghausen für die Vorstufe des Amyloid.

Wie schon erwähnt, stimmt das nicht mit der Angabe von Vossius, dass „das Amyloid sofort als solches gebildet wurde, nirgends bestanden Anzeichen dafür, dass als Vorstufe desselben Hyalin aufgetreten war“. Bei diesen Fällen handelte es sich aber offenbar schon um so fortgeschrittene Processe (ich erinnere nur an die Knochenlamelle), dass die Bilder natürlich ganz andere sein müssen und ein Vergleich mit diesen Anfangsstadien, die Raehlmann beobachtete und beschrieb, gar nicht gemacht werden kann. Das Zusammenvorkommen von Hyalin und Amyloid lässt sich an geeigneten Präparaten sehr schön erkennen durch die oben angeführten Färbemittel, wobei die amyloiden Partien sich am intensivsten färben, die hyalinen ganz schwach oder garnicht. Dazwischen zeigen sich die verschiedensten Uebergänge. Dabei kann man oft in demselben Gebilde, z. B. einer Bindegewebsfaser, den Uebergang von Hyalin zu Amyloid verfolgen (cf. Fig. 23).

Vossius, Ueber amyloide Degeneration der Conjunctiva (Ziegler-Nauwerk, Beiträge zur pathol. Anatomie, Bd. 4). — Raehlmann, Zur Lehre von der Amyloiddegeneration der Conjunctiva (Archiv für Augenheilkunde, Bd. 10). — Kubli, Th., Die klinische Bedeutung der sogenannten Amyloidtumoren der Conjunctiva (Archiv für Augenheilkunde, Bd. 10). — Stilling, Ueber den Zusammenhang von hyaliner und amyloider Degeneration in der Milz (Virchow's Arch., Bd. 103). — Birch-Hirschfeld, Lehrbuch der pathologischen Anatomie. — Ziegler, Lehrbuch der pathologischen Anatomie. — Wagner, G., Ueber amyloide Degeneration der Conjunctiva. Inaug.-Diss. Berlin 1891.

### **Hyaline Degeneration der Conjunctiva.**

Das Hyalin wurde zuerst von v. Recklinghausen aus der grossen Gruppe der colloiden Substanzen ausgeschieden. Es hat Aehnlichkeit mit dem Amyloid, indem es gleich diesem ein unlöslicher Eiweisskörper ist, welcher bei Ernährungsstörungen im Gewebe ausgeschieden wird.

Hyalinbildung tritt gerade im Auge sehr häufig auf, schon bei der Senescenz, dann aber auch nach den verschiedensten alten Entzündungen. In dem sehr lesenswerthen Aufsatz von Fuchs erwähnt derselbe die hyaline Degeneration in den verschiedensten Theilen des Auges. Wir finden sie im Arcus senilis, in der gürtelförmigen Hornhauttrübung (Fuchs), vor allem an den Glashäuten: Descemet'sche Membran, Glaslamelle der Chorioidea und des Ciliarkörpers, Linsenkapsel. Diese Membranen zeigen sowohl eine diffuse Verdickung, als auch umschriebene Auflagerungen, so z. B. die Drusen der Glaslamelle der Chorioidea, und der Descemet'schen Membran, welche v. Recklinghausen als Typen der hyalinen Degeneration anführt. Zu den senilen Veränderungen gehört ferner die Verdickung der Stützfasern der Netzhaut (Kühne) und die hyaline Entartung des Bindegewebes der Ciliarfortsätze (R. Kerschbaumer), sowie der Gefässwandungen in denselben. Endlich bei seniler Cataract die Abscheidung hyaliner Kugeln (der sog. Morgagni'schen Kugeln) aus den Linsenfasern. Auch im Sehnervenkopf kommen hyaline Drusen vor. Berlin fand hyaline Schollen in dem sclerotischen Hornhautinfiltrat; Hess im Centalfaden bei Fädechenkeratitis. Häufig sind hyaline Concremente in alten Hornhautnarben (Atlas von Wedel-Bock). Vossius beschreibt in ausführlicher Weise die hyaline Degeneration der Conjunctiva.

Die charakteristischen Eigenschaften des Hyalins sind nach v. Recklinghausen:

1. Homogene Beschaffenheit und grosses Lichtbrechungsvermögen.
2. Grosse Widerstandsfähigkeit gegen Reagentien. Starke Säuren und Alkalien lösen es nicht auf.
3. Starke Tinctionsfähigkeit. Carmin und Pikrocarmin, weniger das Hämatoxylin, namentlich Eosin und das säurebeständige Fuchsin tingiren das Hyalin in auffällig starkem Maasse. (Hyalin giebt niemals die Jodfärbung wie das Amyloid, dem es oft äusserlich ähnlich sieht.)

Zur Fixation kann man verwenden Formalin, Sublimat, Müller'sche Flüssigkeit, Alkohol etc.

Die ersten Mittheilungen über hyaline Degeneration der Bindehaut rühren von Raehlmann her. Verfasser beschrieb zuerst Fälle, bei welchen Adenoidtumoren der Bindehaut, welche von der Carunkel und der unteren Uebergangsfalte bei sonst ganz gesunden und kräftigen Personen ausgegangen waren, in grosser Ausdehnung amyloid entarteten, ohne dass eine Combination mit amyloiden Producten nachweisbar war. Ferner fand er Fälle, bei denen in grösseren Tumoren hyaline und amyloide Tumoren neben einander aufgetreten waren. Er kam zu der Ueberzeugung, dass beide Processe in einander übergehen (s. oben Amyloid).

Kubli schloss sich dieser Ansicht von Raehlmann an.

Eine weitere Arbeit über hyaline Bindehautentzündung verdanken wir Kamocki. Er stellte in einem Falle die Diagnose auf amyloide Degeneration und war sehr überrascht, als er bei der mikroskopischen Untersuchung der excidirten Stücken keine Zeichen von Amyloid fand, sondern in beiden Fällen Bilder, welche offenbar mit den von Raehl-

mann und v. Recklinghausen als Hyalin bezeichneten übereinstimmten. Vossius trennt dagegen streng das Hyalin von dem Amyloid. Er beschreibt sehr eingehend zwei Fälle von hyaliner Degeneration der Conjunctiva. Sie fanden sich bei sonst ganz gesunden, kräftigen, jugendlichen Individuen, welche weder mit einer constitutionellen Krankheit (Syphilis, Tuberculose, Nephritis), noch mit den Residuen eines früheren Augenleidens (Trachom) behaftet waren. Bei dem einen Patienten schloss sich die Erkrankung des Auges angeblich an eine Verletzung an. Die Affection war in dem einen Fall einseitig und hier nur auf das obere Lid beschränkt, in dem anderen Fall war sie auf beiden Augen aufgetreten.

Die Erkrankung der Conjunctiva äusserte sich in der Entwicklung von Tumoren, welche sich repräsentirten, entweder als mehr oder minder dicke Wülste mit glatter Oberfläche, welche von der Uebergangsfalte und angrenzenden Conjunctiva tarsi ausgingen, oder als gelappte Geschwülste, deren Oberfläche durch tiefere resp. flachere Furchen eine grosse Aehnlichkeit mit der Gehirnoberfläche zeigten, oder als rundliche Knoten, welche in der Tarsalbindehaut zur Entwicklung gelangten. Ihre Farbe ist blassgelb-röthlich oder gelblich-weiss resp. so weiss, wie die Narben nach Trachom. Sie haben eine derbe Consistenz.

Ihrem histologischen Verhalten nach charakterisiren sich die Tumoren als Neubildungen, entstanden durch Wucherungen des adenoiden Gewebes unter gleichzeitiger Neubildung von capillaren Gefässen. Für eine Entstehung durch entzündliche Hyperplasie sprach die daneben bestehende diffuse Hyperplasie des Papillarkörpers. Hand in Hand mit der Wucherung des adenoiden Gewebes gingen degenerative Veränderungen in den Bindehauttumoren. Nach Maassgabe der chemischen Reactionen und des starken Glanzes und Lichtbrechungsvermögens mussten die Degenerationsproducte in die Kategorie des von v. Recklinghausen als ein specifischer Eiweisskörper statuirten Hyalins rubricirt werden.

Die hyaline Degeneration betraf die reticuläre Grundsubstanz des adenoiden Gewebes und die Gefässe, während den Zellen keine active Rolle bei der Entstehung des Hyalins zufiel, sie atrophirten unter dem Druck der quellenden Balken. Die hyalinen Degenerationsproducte des adenoiden Gewebes stellten sich in ihren ersten Anfängen als eine glasige Aufquellung und Verbreiterung der Balken des Reticulums dar. Die Balken erfahren nicht immer eine gleichmässige Verbreiterung, sondern bilden oft unregelmässige Verbreiterungen, förmliche Knollen.

Die Affection der Gefässe grösseren Calibers äusserte sich zunächst in einer Endo- und Perivasculitis; vielfach waren beide Processe combinirt, bei einzelnen Gefässen war das ausgesprochene Bild einer Endarteriitis obliterans mit Verödung des Lumens nachweisbar. Die Gefässe mit Perivasculitis hatten entweder ein hohes enges, oder ein mittelbreites Lumen; die Endothelkerne bildeten theils einen vollständig geschlossenen Ring an der Innenfläche der Intima, theils sprangen sie nur vereinzelt in weitem Abstand von einander in das Gefässlumen vor. Die enorm verbreiterte Wand zeigte entweder einen gleichmässigen, hyalinen Glanz und feine concentrische Streifung, wenige oder gar keine

Zellkerne, oder es fand sich an ihrer äussersten Peripherie noch ein 2—3  $\mu$  breiter, homogener, hyaliner Mantel. Die Capillaren waren in glasige Schläuche mit dicker hyaliner Wand verwandelt, deren Lumen theils verödet, theils nur von einem feinen, kaum sichtbaren Spalt gebildet war.

v. Recklinghausen, Handbuch der allgem. Pathologie des Kreislaufs. 1883. S. 404. — Raehlmann, Ueber hyaline und amyloide Degeneration der Conjunctiva. Virchow's Archiv. Bd. 87. S. 325 und Archiv für Augenheilkunde. Bd. X. S. 129. — Kubli, Die klin. Bedeutung der sog. Amyloidtumoren, Archiv f. Augenheilkunde. Bd. X. S. 430. — Kamocki, Ein Beitrag zur Kenntniss der hyalinen Bindehautentzündung. Centralbl. f. pract. Augenheilkunde. Bd. 10. 1886. S. 68. — Vossius, Ueber hyaline Degeneration der Conjunctiva. Ziegler's Beiträge zur patholog. Anatomie. Bd. V. 1889.

### Geschwülste der Conjunctiva.

Die Geschwülste der Conjunctiva sind sehr mannigfaltig, wenn auch nicht sehr häufig. Oft ist erst aus den mikroskopischen Untersuchungen eine exacte Diagnose zu stellen, einmal von welchem Theil die Neubildung ausgeht, und ob sie gutartig oder bösartig ist.

Es können Geschwülste aus dem Innern des Auges oder von der Umgebung die Conjunctiva secundär ergreifen. Diese Arten haben hier keine Besprechung zu finden.

Auf der Conjunctiva bulbi kommen primär bösartige oder gutartige Geschwülste vor.

#### Epibulbäre oder praecorneale Sarcome.

Von bösartigen Tumoren finden sich **Sarcome** und **Carcinome**. Sie besitzen klinisch beide ein sehr ähnliches Aussehen, und es wird die Unterscheidung der beiden Formen oft erst durch die mikroskopische Untersuchung ermöglicht. Auch in ihrem Verlauf haben sie das Gemeinsame, das sie in den meisten Fällen sehr langsam wachsen und nicht leicht zu Metastasen führen, ganz im Gegensatz zu den intra-ocularen Geschwülsten, welche in dieser Hinsicht zu den bösartigsten gehören, welche wir kennen.

Die epibulbären oder präcornealen **Sarcome** sind die am häufigsten vorkommenden, epibulbären Tumoren. Sie entwickeln sich in der Regel bei Individuen in den mittleren und höheren Jahren und nehmen fast immer ihren Ausgangspunkt von der Corneoscleralgrenze, sehr selten entstehen sie mitten auf der Conjunctiva bulbi. Nach Virchow kommen am Hornhautrande gelegentlich stark pigmentirte Bindegewebszellen vor oder auch kleine schwarze von solchen Zellen gebildete Flecke (Melanome); diese bilden nicht selten den Ausgangspunkt der Geschwülste. Meist kann keine Entstehungsursache angegeben werden, in anderen Fällen schliessen sie sich an geringfügige Traumen an, oder bilden sich auf dem Boden einer Narbe der Hornhaut am Rande (Heyder); auch andauernde Schädlichkeiten, wie Ar-

beiten im Staub etc., sollen das Entstehen der Tumoren begünstigen. Meist wird zuerst im Limbus conjunctivae ein Pigmentfleck wahrgenommen, welcher langsam zu einem pilzartigen Gebilde auswächst; die Sarcome pflegen einen dünneren Stamm zu besitzen und sich oben mehr flächenartig auszubreiten, sie sind von weicher Consistenz und meist sehr gefässreich, sie sehen aus wie mehr oder weniger pigmentirte röthliche Knöpfchen. Auf den ersten Blick scheinen sie oft weit mit der Oberfläche der Cornea verwachsen zu sein, doch zeigt eine nähere Untersuchung mit einer stumpfen Sonde, dass sie der Cornea nur breit aufliegen, meist aber nicht mit ihr verwachsen sind. Nach rückwärts verwachsen sie mit der Conjunctiva und sind mit dieser auf dem Bulbus verschieblich, ein Zeichen, dass sie nicht weit in die Tiefe reichen. Sie sind meistens pigmentirt, doch kommen in selteneren Fällen auch unpigmentirte Sarcome vor. Man beobachtet auch, dass die Recidive pigmentirter Sarcome pigmentfrei sind und umgekehrt. Bei sehr pigmentreichen Tumoren erstreckt sich die abnorme Pigmentirung oft noch eine Strecke weit in die sonst normal erscheinende Conjunctiva. So sah ich einen seltenen Fall, wo bei einem etwa linsengrossen, knopfartigen Knoten am oberen Rand der Cornea fast der ganze Conjunctivalsack wie mit Tinte schwarz gefärbt erschien, ohne das irgend wo sonst noch Tumormassen sich gefunden hätten, oder die Conjunctiva verdickt gewesen wäre. Wird der Tumor nicht entfernt, so breitet er sich langsam aus, greift auf die Conjunctiva und die Cornea über und kann schliesslich zu einer riesigen Geschwulst heranwachsen.

Diese Sarcome können auch von vornherein multipel im Limbus auftreten, so dass man von einer „sarcomatösen Disposition“ des ganzen Limbus sprechen kann. Auch kommt es vor, dass nach einer Exstirpation eines sarcomatösen Knotens das Recidiv nicht an dieser, sondern an einer anderen Stelle auftritt.

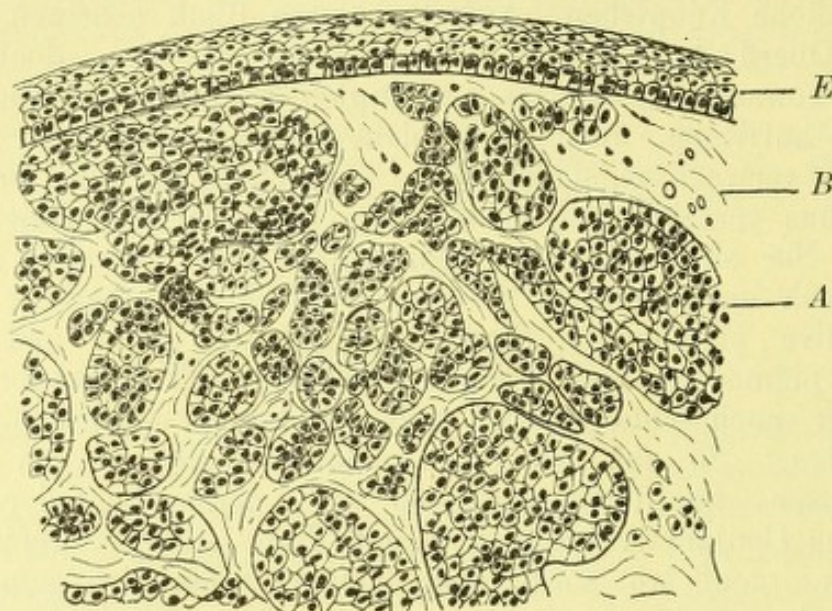
Interessant ist ein Fall von Uhthoff, der eine bräunliche erbsengrosse Geschwulst aus der Conjunctiva bulbi exstirpirte, die klinisch als melanotisches Sarcom angesehen werden musste. Mikroskopisch erwies sie sich als ein subconjunctivales Granulationsgewebe, in welchem sich unzählige kleine Quarzkrystalle mit Einschlüssen von Eisenoxyd befanden. Um dieselben herum lagen reichlich Fremdkörperriesenzellen. Patient war ein Steinhauer, dem offenbar ein aus Quarzstaub bestehender Fremdkörper hier eingeheilt war.

Mikroskopisch findet man den Tumor bestehend aus dicht aneinandergedrängten, meist in Zügen in bestimmter Richtung verlaufenden, in den einzelnen Fällen verschieden grossen Spindelzellen (**Bündelsarcome**). Noch häufiger bildet hier das sehr zahlreiche Bindegewebe geschlossene Ringe und Röhren, Alveolen, in dem sich wieder Züge von Spindelzellen befinden (**Alveolärsarcom**). Solche Fälle beschreibt z. B. S. Schultze mikroskopisch eingehend. Sie sind aber nach meinen Untersuchungen sehr häufig.

Panas spricht neuerdings aus, entgegen der herrschenden Ansicht, dass auch bei jugendlichen Individuen die melanotischen Sarcome des

Limbus sehr selten seien, diese Fälle zeigten meistens einen carcinomatösen Bau, nur sei das reichliche Zwischengewebe häufig reicher an spindelförmigen Pigmentzellen, als es sonst bei Carcinomen der Fall sei.

Fig. 24.



Alveolär-Sarcom (Sarcoma carcinomatoides, Virchow) der Corneo-Scleralgrenze.  
*E* Epithel. *A* Nester von epitheloiden Zellen. *B* Stroma.

Mit Axenfeld möchte auch ich die Fälle von Panas (fünf) doch als „alveoläres Sarcom“ und nicht als Carcinom auffassen. Es ist schon oben gesagt worden, dass diese epibulbären Geschwülste mit Vorliebe einen alveolären Bau zeigen. In den Maschen liegen allerdings Nester von epitheloiden Zellen („*boyaux épitheliaux*“, Panas), jedoch haben sie keinen Zusammenhang mit dem Epithel, das platt über die Geschwulst hinwegzieht, was bei einem Carcinom nicht der Fall wäre. Es sind die Geschwülste meistens als reine Sarcome anzusehen mit alveolärer Structur, sie werden jedoch oft als „Krebse“ gedeutet. In einzelnen Fällen ist der Epithelcharakter der eingeschlossenen Zellen so deutlich, dass man sie als **Sarcoma carcinomatoides** (Virchow) bezeichnen kann.

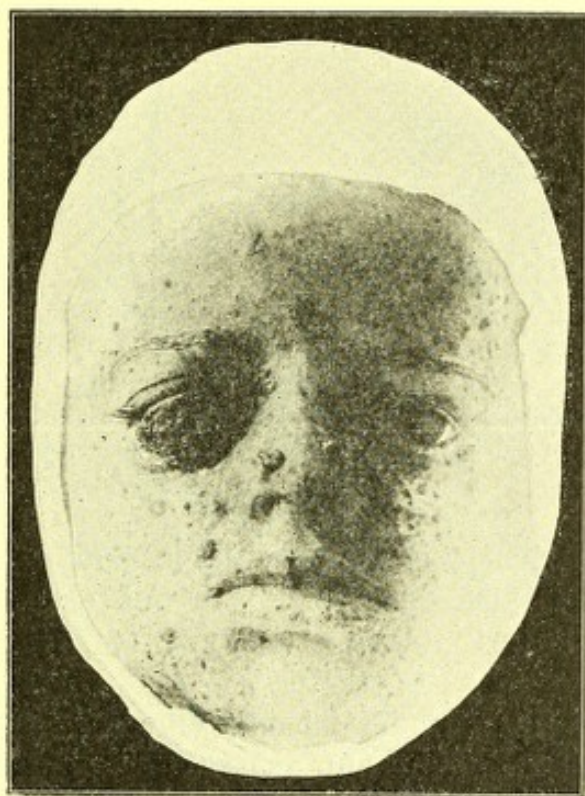Sarcome der Conjunctiva palpebralis sind sehr selten. Sie sind beschrieben von Mittendorf (American. Journ. of Opht. 1886. p. 299), Ewetzki (Westnik oftalmol. III. No. 6, ref. Michel-Nagel. 1886. p. 317).

Piccoli beschreibt einen Fall von Lymphosarcom der Plica semilunaris. Bei einem 24 jährigen Mann hatte sich eine gewöhnliche, höckerige 2 cm lange Geschwulst gebildet, die aus der Lidspalte vorragte. Mikroskopisch fand sich ein Lymphdrüsengewebe mit hyaliner Degeneration des Reticulums.

Meigham berichtet über ein Melanosarcom der Plica semilunaris (Glasgow med. Journ. Vol. XXXVIII. p. 305, ref. Michel-Nagel. p. 189).

**Epibulbäres Carcinom des Limbus.** Praedilectionsstellen für Carcinome sind diejenigen Orte, wo verschiedene Arten von Epithel zusammenstossen, besonders Haut und Schleimhaut, so z. B. der Lidrand, Lippenrand, Anus etc. Hierher gehört auch der Limbus conjunctivae, wenn auch hier die Epithelunterschiede nicht so ausgesprochen sind, wie an den oben genannten Orten. Die Epithelwucherungen im Limbus stellen sich dar als kleine blassrothe Erhebungen, die anfangs wenig Neigung haben in die Tiefe vorzudringen, die Cornea und Sclera setzt ihnen meist lange Widerstand entgegen. So wachsen sie mehr in die Fläche. Mit der Oberfläche der Cornea ist die Geschwulst frühzeitig verwachsen, nicht bloss überhängend, wie das bei Sarcomen viel-

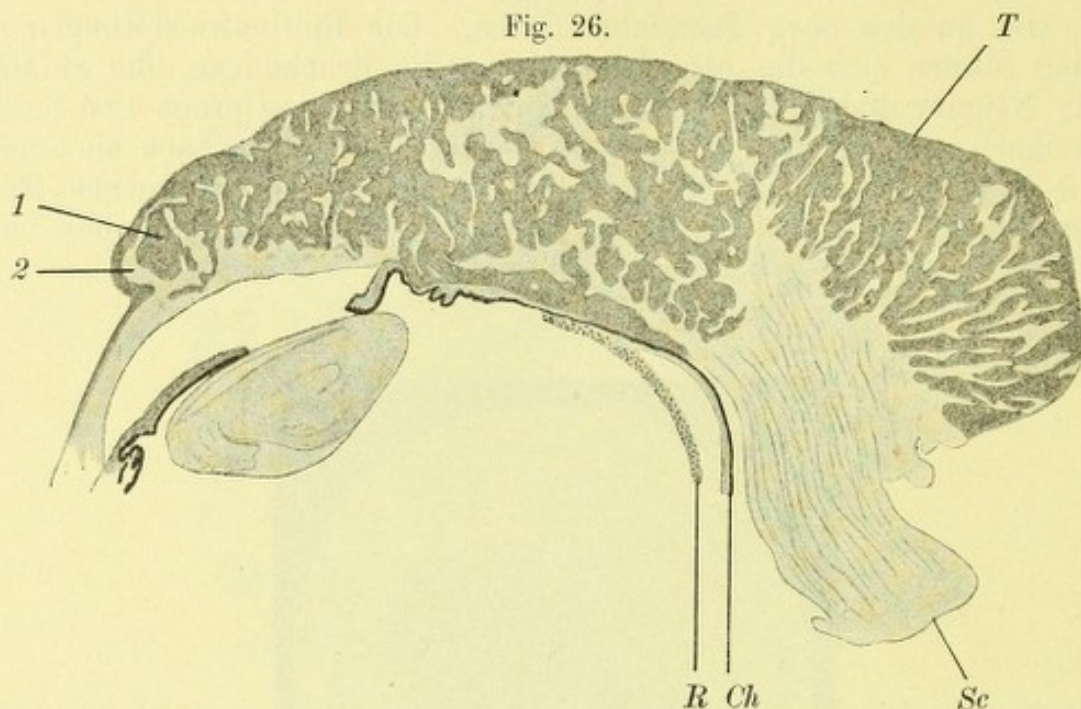
Fig. 25.



Grosses epibulbäres Carcinom bei Xeroderma pigmentosum.

fach der Fall ist. Auch episcleral pfl egt die Geschwulst in ganzer Breite festzusitzen. Diese Flächenausdehnung führt in seltenen Fällen dazu, dass die Cornea ganz umwallt wird von den Tumormassen (Tumeurs epitheliales peribulbaires, Lagrange, Heyden, Archiv für Augenheilk. XVII. 1887. p. 294). Sehr selten besteht von vornherein die Neigung in die Tiefe zu wachsen, solche Fälle sind beschrieben von Parisotti (Martin u. folg. Discussion. Intern. med. Congress in Rom, ref. Centralbl. f. Augenheilk. S. 234) und Wedl-Bock (Atlas und Handbuch der path. A. d. A. S. 305). Sehr bemerkenswerth ist der Fall von Lagrange und Mazet. Bei einer 65 jährigen Frau war der epibulbäre Tumor erst mandelgross und mit

der Sclera noch nicht verwachsen. Jedoch liess sich schon ein schmaler Zug von Geschwulstzellen bis in den Suprachorioidealraum verfolgen, wo sich ein zweiter Knoten zwischen Sclera und Ciliarkörper gebildet hatte.



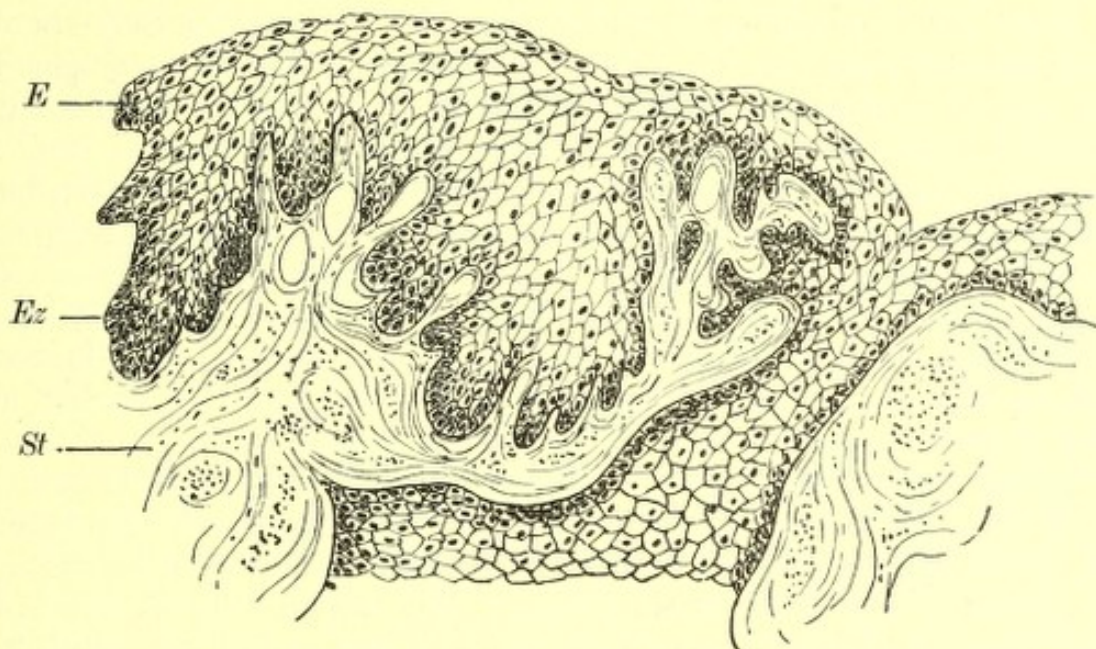
Grosses epibulbäres Carcinom. Rechts ist der Tumor (*T*) an der Corneo-Scleralgrenze durchgebrochen bis zum Corpus ciliare und zur Chorioidea.  
*1* Epithelzapfen; *2* Stroma; *R* Retina; *Ch* Chorioidea; *Sc* Sclera.

Der Tumor besteht aus Epithelzapfen und einem bindegewebigen Stroma. Als Beispiel lasse ich hier die mikroskopische Beschreibung des abgebildeten Falles folgen (s. Greeff, Archiv f. Augenheilk. Bd. 42, 1 u. 2):

Die Oberfläche des Tumors ist mit einer dicken Lage vom Epithel überzogen. Das Epithel geht am äusseren Rand des Tumors unmittelbar aus dem normalen Epithel der Cornealoberfläche hervor, aus dem es sich steil in die Höhe erhebt, fast in einem rechten Winkel. An der Stelle, wo dieses Epithel auf den Tumor übergeht, verdickt es sich gewaltig, so dass die Epithellage auf dem Tumor sofort etwa fünf Mal stärker ist als auf der Cornealoberfläche. Direkt der Wölbung der Cornea entsprechend, geht kein Epithelzug weiter, das Epithel ist also so zu sagen von der Cornea auf die Oberfläche des Tumors abgehoben und dabei gewuchert. Es ist interessant, dass an der Stelle der Erhebung des Epithels die darunter liegende Bowman'sche Membran die Erhebung mitmacht, bis auf den Gipfel des Tumors aufsteigend. Hier ist sie von den Tumormassen durchgefressen worden und in Folge dessen ist das aufsteigende, das unter dem Epithel des Tumors gelegene Stück der Bowman'schen Membran nicht straff gespannt, sondern in starke Schlangenlinien gelegt, offenbar zusammengeschnurrt, wie ein zerrissenes Gummiband.

Der Charakter des Epithels ändert sich wenig, wenn es von der Cornea auf den Tumor übergeht. Die Verdickung betrifft nur in geringem Maasse die oberflächlichsten, platten Epithelschichten, sie kommt fast ganz auf Rechnung der mittleren Riff- oder Stachelzellen, die oft in 10—20 facher Lage übereinander liegen. Der regelmässige reihenförmige Charakter der Fusszellenschicht hört ganz auf. Es ist recht bemerkenswerth, dass sich im Epithel, in dem Theil des Tumors, welcher über der Sclera liegt, den man den conjunctivalen Theil nennen kann, zahlreiche schöne Becherzellen mit quergestellten flachen Kernen finden, während im äusseren, dem cornealen Theil, dieselben fehlen, ohne dass diese Grenze scharf zu ziehen wäre.

Fig. 27.



Carcinom der Conjunctiva. Epibulbärer Tumor der Corneo-Scleralgrenze.  
(Leitz. Oc. 1. Sy. 7).

*E* Epithel, *Ez* Epithelzapfen, in die Tiefe gehend, *St* Stroma.

Von diesem Epithel der Oberfläche gehen überall in dichten Abständen breite Epithelzapfen in die Tiefe, den ganzen Tumor durchsetzend. In der Tiefe theilen sich die Zapfen beim Weiterbohren vielfach, verbinden sich mit den Nebenzapfen und theilen das ganze Bild in Nester und Stränge und Kränze von Epithelzapfen mit dazwischen liegenden anders gebauten Feldern und aus der Tiefe wuchernden Zügen ein. Das Netzwerk von Epithelsträngen ist nach der Oberfläche zu grobmaschiger, in der Tiefe durch die Theilungen feinmaschiger. In den mittleren Zapfen finden sich spärlich abgeschnürte „Perlkugeln“. Die Carcinomzellen in den Epithelzapfen haben im Ganzen den Charakter der Cornealepithelzellen aus den mittleren Schichten oder aus den angrenzenden, entsprechenden Schichten der Conjunctiva bulbi. Es sind grosse protoplasmareiche Zellen mit eckigen, zum Theil deutlich zackigen Kanten und chromatinarmen, nicht grossen Kernen. In den

tieferen Schichten, in den dünneren Strängen werden die Zellen kleiner, ärmer an Protoplasma, aber die Kerne haben sich meist deutlicher gefärbt. Die Carcinomwucherung reicht in der Tiefe bis in die Cornea und Sclera hinein. In dem überdeckten Stück der Cornea geht, wie erwähnt, das normale Epithel nicht weiter, dagegen reichen die von oben her kommenden, sich vielfach theilenden und anastomosirenden Epithelzapfen durchschnittlich bis zur Mitte der Cornealdicke. Nur wenige dünne Zapfen reichen weiter. Dann folgen noch einige kleine Epithelzellennester im inneren Drittel. Im nasalen Theil der Cornea sieht man noch eine eigenthümliche Erscheinung. Es finden sich bis dicht an die Descemet'sche Membran, über dieselbe in horizontaler Richtung hinabreichend Züge von Epithelzellen, welche sich zwischen die noch in ihrer Lage befindlichen Lamellen der Cornea hineingedrängt haben. Diese Züge laufen also im rechten Winkel zu den von der Oberfläche her kommenden Epithelzapfen. An der nasalen Seite in der Corneo-Scleralgrenze hat ein breiter Epithelzapfen die Cornea von der Sclera getrennt, sich also ganz durchgebohrt. Es zieht dieser mächtige Epithelstrang von hier an der Innenfläche der Sclera weiter, so weit sie die vordere Kammer noch mitbegrenzen hilft, bis zum Kammerwinkel. In diesem finden sich stumpfe Endigungen des dicken Carcinomzapfens, der von hier aus sich zurückwendet und mit seinen Zügen die Sclera noch einige Millimeter weit durchbohrt, sie zerfetzend und auffasernd. Ein besonders starker Strang läuft einige Millimeter weit von hier aus direkt an der Innenseite der Sclera und geht an mehreren Stellen mit kleinen Zapfen in die anliegende Chorioidea hinein.

Es ist also der Tumor an der Corneo-Scleralgrenze in das Innere des Auges, zunächst in den vorderen Kammerwinkel perforirt. Der Kammerwinkel wird an der nasalen Seite ganz von den Tumormassen ausgefüllt. Wir sehen die Maschen des Ligamentum pectinatum stark ausgedehnt und prall angefüllt von atypischer Zellwucherung in nest- und strangförmiger Anordnung. Diese Stränge ragen nach innen vor bis frei in den Kammerwinkel, nach aussen in die Gegend des Schlemm'schen Canals, der streckenweise ganz verschwunden ist. Von dieser freien Stelle im Kammerwinkel aus haben sich die Carcinomzellen schon frei im Inneren des Auges auszusäen begonnen, wir begegnen ihnen besonders, wenn wir an der Cornea entlang gehen in den Descemet'schen Beschlägen (vergl. darüber v. Michel: Ueber freie Metastasenbl. etc. 9. int. oph. Congress. Utrecht 1900.).

Maligne Tumoren pflegen ihre Perforationswege, besonders durch so dichte Gebilde, wie sie Cornea und Sclera bilden, längs den durchführenden Gefässen zu wählen. Das ist auch offenbar hier geschehen. Der Durchbruch nach innen ist offenbar auf dem Wege der vorderen Ciliargefässe geschehen. Es lässt sich das einmal schon aus der Localisation schliessen; hiernach müssten wohl die feinen Aestchen, welche von dem Randschlingennetz der Cornea in die Tiefe zu dem Circulus arteriosus iridis major gehen, die Wege abgegeben haben. Es lässt sich das ferner durch das Mikroskop wahrscheinlich machen. An der Stelle

der Perforation selbst sind die Zerstörungen zu erheblich, als dass sich die Gefässe sehen liessen, geht man jedoch zu Schnitten über, die direkt oberhalb der Perforation liegen, so sieht man solche Gefässchen. Es ist sehr interessant, dass meist die Intima und der Endothelbelag noch intakt gefunden werden, dass man jedoch zuweilen schon reichlich Tumorzellen dicht um das Gefässrohr liegen sieht. Das Durchwuchern des Tumors an der Corneo-Scleralgrenze hat offenbar in den perivascularären Lymphräumen begonnen.

Zwischen den Epithelzapfen und -Nestern des Tumors findet sich ein nicht allzu reichliches bindegewebiges Stroma, das zahlreiche prall gefüllte Gefässe enthält. An der Oberfläche ist das Stroma meist sehr dicht von Rundzellen infiltriert, die nach der Tiefe zu spärlicher werden. Man sieht in der Tiefe sehr gut, dass das bindegewebige Stroma des Tumors aus dem cornealen resp. scleralen Bindegewebe hervorgeht. Die Lamellen der Cornea biegen um und gehen nach oben zu zwischen die Epithelzapfen, zwischen denen sie sich noch eine Strecke weit verfolgen lassen, bis sie sich immer mehr aufsplintern und verlieren. Weiter oben findet sich dann zwischen den Krebszapfen nur ein lockeres gewuchertes Bindegewebe aus feinen Fasern mit wenigen langgezogenen Kernen bestehend. Es ist schon erwähnt, dass das Stroma sehr zahlreiche Gefässe führt.

Das, was in diesen Fällen in so früher Zeit die Ausnahme ist, wird später zur Regel: der Durchbruch der Geschwülste in das Innere des Auges. Ein solches Durchwandern pflegt dann an denselben Stellen stattzufinden, in denen auch intraoculare Tumoren nach aussen durchbrechen, nämlich längs der Gefässe und Nerven an ihrer Durchtrittsstelle durch die Sclera.

Nicht selten sind diese epithelialen Carcinome pigmentirt. Dass Panas die hier vorkommenden pigmentirten Geschwülste fast alle als Carcinome deutet, ist schon oben gesagt worden (siehe Sarcome).

Uhthoff, Eigenthümliche Fremdkörpergeschwulst der Conj. bulbi. Verhandl. der Naturforscher in Nürnberg 1893. — Schultze, Zwei bemerkenswerthe Fälle von melanot. Sarcom der Conjunctiva. Zehender's Monatsbl. f. Augenheilk. 1894. Jan. — Piccoli, Lymphosarcome de la plie semilunaire. Congrès Rome. Ref. Arch. d'Ophth. T. 14. p. 384. — Panas, Traité des maladies des yeux. Paris 1894. — Axenfeld, Ergebnisse der allg. Path. u. patholog. Anatomie von Lubarsch-Ostertag. Bd. II. S. 38. — Lagrange, Etudes sur les tumeurs de l'oeil et ses annexes. Paris 1893. — Greeff, Ueber Augenerkrankungen bei Xeroderma pigmentosum. Arch. f. Augenheilk. 42. Heft 1/2. 1900.

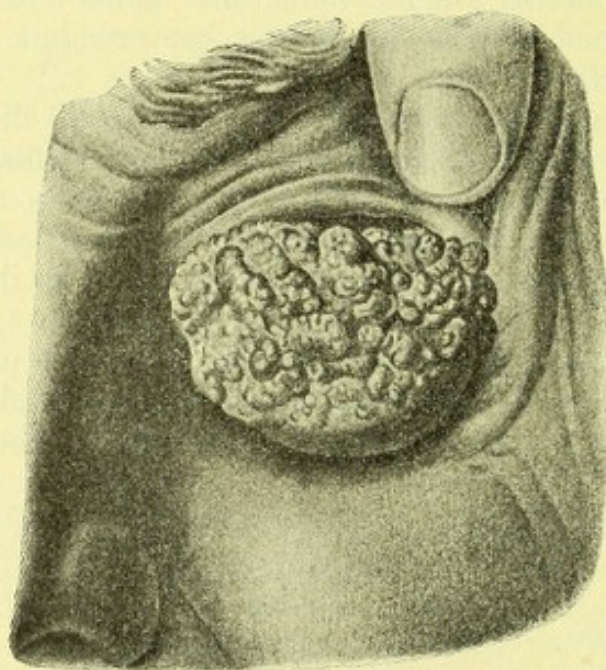
### Papillome.

Die erworbenen Geschwülste zeigen sich meist unter der Form von Polypen. Eigentliche **Polypen** aber im pathologisch-anatomischen Sinne, d. h. hyperplastische Wucherungen circumscripiter Schleimbhautpartikeln, sind auf der Conjunctiva bisher noch nicht beobachtet (Elschnig). Es haben eben fast alle Tumoren der Conjunctiva die Neigung, sich zu stielen, offenbar infolge des fortgesetzten Lidschlages, wodurch die

Polypenform der Neubildungen entsteht (Axenfeld). Wir unterscheiden als polypenähnliche Geschwülste:

Das **Papillom** oder das **Fibroma papillare**. Anfangs findet sich eine flache Erhebung in dem oberflächlichen Gewebe der Conjunctiva, in welche Gefässe hineinwachsen. Aus dieser Knospe entstehen nach und nach neue bindegewebige Sprossen, welche schliesslich das Bild verästelter Papillen mit himbeerartiger Oberfläche darbieten. Sie sehen dem spitzen Condylom sehr ähnlich. Am häufigsten gehen sie von der Gegend der Carunkel aus, doch finden sie sich auch auf der Plica semilunaris und der Conjunctiva bulbi. Oft sind sie multipel. Ihre Entfernung muss gründlich sein, da sie leicht recidiviren. Der histologische Bau der Papillome hat das Gemeinsame, dass sich bei allen theils die ganze Geschwulst, theils ein grösserer oder geringerer Theil derselben aus Papillen zusammengesetzt erweist (Fibroma papillare Virchow's [v. Reichtperg]). Diese Form auf der Bindehaut ist zuerst von Ehrburg und S. Fuchs genauer beschrieben worden.

Fig. 28.



Carcinomatös degenerirte Papillome der Conjunctiva. Linkes Auge. Natürliche Grösse (nach v. Reichtperg).

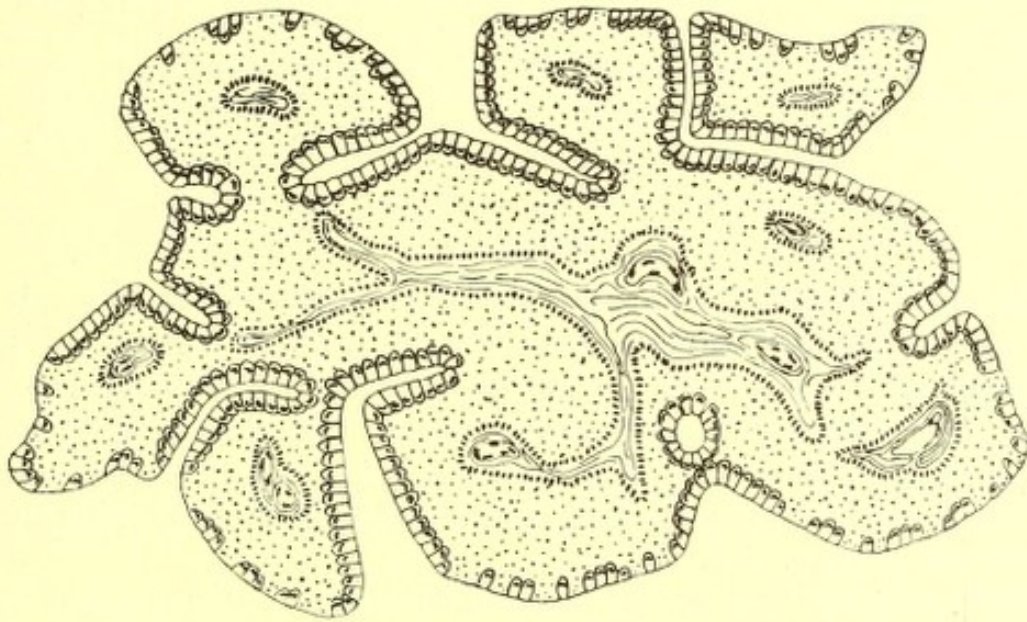
Zwei typische Fälle beschreibt S. Fuchs bei einem 28 jährigen und bei einem 68 jährigen Manne. Der erstere Fall möge als Beispiel angeführt werden.

H. M., 28 Jahr alt. Das untere Lid leicht evertirt; über den Rand desselben nach innen zu eine feinpapilläre, stellenweise mit grauen Knötchen versehene roth gefärbte Neubildung, eine ebensolche in der Mitte des oberen Lidrandes. Die Geschwulst erstreckt sich über die Tarsalconjunctiva der inneren Hälfte des unteren Lides, längs des Lidrandes als schmaler Streifen sich weiter nach aussen verbreiternd. Sie greift im inneren Augenwinkel über den Fornix auf die Conjunctiva bulbi über. Obere Uebergangsfalte frei. Die obere Conjunctiva tarsi ist dagegen nahezu ganz bedeckt mit derselben Neubildung. Der auf der Conjunctiva bulbi befindliche Theil der Neubildung ist mehr traubenförmig.

Mikroskopisch trat das eigentliche bindegewebige Gerüst gegenüber der Beteiligung der epithelialen Strata ganz wesentlich zurück. Das Bindegewebe zeigte eine deutliche reticuläre Anordnung, dessen Maschenräume von zahlreichen Lymphkörperchen erfüllt waren; in einzelnen grösseren papillenartigen Erhebungen strahlte das Bindegewebe dann als im Wesentlichen parallele Faserzüge, die im Stiele jeder Exerescenz ziemlich straff aneinanderlagen, aus, um bei der Bildung von Papillen höherer Ordnung dann wieder einen mehr reticulären Habitus zu gewinnen. Die epitheliale Bekleidung macht bei Weitem ihre Hauptmasse aus. Sie erweist sich in den unmittelbar dem bindegewebigen Stroma anliegenden Partien als vorwiegend aus cylindrischen Zellen aufgebaut; gegen die Oberfläche zu gehen diese allmählich in die typischen Plattenepithelzellen über, welche die Hauptmasse des ganzen Tumors ausmachen.

Wagenmann theilte zuerst einen Fall mit nebst vorzüglichen Abbildungen, bei dem die ganze Oberfläche des Tumors mit Becherzellen bedeckt war. Ähnliche Fälle sind dann mehr beobachtet worden, auch ich selbst hatte Gelegenheit, einen gleichen Fall zu untersuchen, den ich in Fig. 29 abbilde.

Fig. 29.



Papillom der Conjunctiva palpebrarum nahe der Uebergangsfalte. Querschnitt. (Leitz Oc. 1. Syst. 3) der Fall ist dem Wagenmann'schen sehr ähnlich. Im Inneren der einzelnen Lappchen sieht man Gefässdurchschnitte, die von einem dicken Epithelmantel umgeben sind (die Hauptmasse des Tumors). Die äusserste Lage in den Einsenkungen wird von Becherzellen dargestellt.

Andere sorgfältige histologische Untersuchungen von Papillomen der Conjunctiva verdanken wir Rumschewitsch, Caspar, Sims, Zimmermann, Treacher-Collins, Stuelp, Grunert etc.

Ueber den Charakter der Papillome lässt sich kein einheitliches Urtheil abgeben, auch in der Literatur weichen die Ansichten darüber sehr auseinander. Oft ist die Unterscheidung, ob gutartig oder bösartig, histologisch auch schwer. Es scheint, dass die Papillome, anfangs entschieden gutartig, zuweilen Neigung bekommen, Epithelwucherungen in die Tiefe zu bilden, also „carcinomatös zu entarten“. Verschiedenartig gebaut ist auch das im Innern befindliche Stroma. Pa-

risotti, S. Fuchs, Schirmer und Elschnig fanden meist eine fibromatöse oder adenomatöse Structur, Falko fand sogar sarcomatöse Zellmassen (klin. Monatsbl., 1873, S. 326). Auch können Angiome in solchen Stielen sitzen (Kroschinsky, Rampoldi e Stefanini, *Annali di Ottalmol.* XIII. 1893). Von besonderem Interesse ist der Fall von Zimmermann, der als Kern eines Polypen mit langem Stiel tuberculöses Gewebe und Tuberkelbacillen fand. Jedenfalls empfiehlt sich bei allen Papillomen der Conjunctiva sehr gründliche Entfernung und weitere Beobachtung.

Parisotti, *Contribution à l'étude des tumeurs bénignes de la conjunctive.* Recueil d'Ophthalm. 1884. — Magnus, Ein Fall von Papilloma conjunctivae. Zehender's Monatsbl. Bd. 25. 1881. — Elschnig, Ueber die polypenähnlichen Geschwülste der Bindehaut. Archiv für Augenheilk. Bd. 19. 1889. — Fuchs, S., Ueber das Papillom der Conjunctiva. Arch. f. Augenheilkunde. Bd. 20. 1889. — Rumschewitsch, Zur Pathologie der Conjunctiva. Zehender's Monatsbl. Bd. 29. 1891. — Caspar, Ueber maligne Geschwülste epithelialer Natur auf dem Limbus conjunctivae. Archiv f. Augenheilk. Bd. 24. 1892. — Wagenmann, Ueber ein Papillom der Conjunctiva etc. v. Graefe's Archiv. Bd. 40. 2. 1894. — Zimmermann, Beiträge zur Kenntniss der pathol. Anat. der polypoiden Neubildungen der Conjunctiva. Zehender's Monatsbl. Bd. 32. 1894. — Stuelp, Papillom der Conjunctiva. Centralbl. f. Augenheilk. 1897. — Grunert, Fünf Fälle von Papillom der Bindehaut. Zehender's klin. Monatsbl. 1899. — v. Reichtperg, Beitrag zur Kenntniss der papillomatösen Geschw. d. Bindeh. v. Graefe's Arch. Bd. 51. S. 115.

### Adenome.

Es sind blassröthliche Tumoren von derber Consistenz mit nicht ulcerirter Oberfläche, welche bei jüngeren Individuen isolirt in der Carunkelgegend vorkommen. Sie sitzen gestielt oder breitbasig, leicht verschieblich der Sclera auf und wachsen sehr langsam. Den Ausgangspunkt der Geschwulst bildet eine acinöse Drüse. Schirmer zählt vier Fälle von Adenomen der Carunkelgegend in der Literatur auf (v. Graefe's Archiv. 37, 1).

Nach Schirmer sind die wesentlichen Bestandtheile eines solchen Tumors drüsige Gebilde, die ein einfaches Cylinderepithel tragen. Vielfach sind die Lumina zu grossen cystischen Räumen erweitert. Die Stützsubstanz besteht aus ziemlich reichlich vascularisirtem Bindegewebe. Das Conjunctivalepithel überzieht die Geschwulst in normaler Schichtung und weist nur viele Becherzellen auf.

Testelin, *Dict. medic. des sc. medical.* Artikel Carouneule. — Prudden, *Arch. of Oph.* Bd. 15. p. 1. 1886. — Fontan, *Recueil d'Oph.* 1881. p. 727. — Schirmer, v. Graefe's Arch. Bd. 37. 1, p. 218. — Panas, *Traité.*

### Fibrome.

Die Fibrome sitzen meist mit dünnem Stiel in der Gegend der Uebergangsfalte fest. Sie haben auch Polypenform, unterscheiden sich jedoch schon makroskopisch von den Papillomen leicht dadurch, dass sie eine glatte Oberfläche haben. Mikroskopisch sehen wir, dass die Epitheldecke nur dünn ist, und die Hauptmasse von faserigem, meist

zellarmem Bindegewebe gebildet wird. Diese Geschwulstform ist eingehend von Elschnig beschrieben worden, in dessen Arbeit auch die Literatur zusammengetragen ist.

Die weichen Fibrome wachsen rascher, sind sehr gefässreich und geben deshalb in Verbindung mit ihrer weichen Consistenz zu profusen Blutungen leicht Veranlassung. Die Erzählungen von „blutigen Thränen“ können durch sie ihre Erklärung finden. Sie sind wohl die häufigste Ursache der Polypenbildung auf der Conjunctiva.

Als Beispiel möge ein Fall von Elschnig dienen:

K. M., 17 Jahre, trägt am rechten Auge unter dem lateralen Abschnitt des oberen Lides vorragende kugelige, einen Centimeter im Durchmesser haltende, sehr blutreiche Geschwulst; dieselbe hängt an einem dünnen Stiel herab und geht von der Conjunctiva des oberen Lides aus. Das Leiden besteht seit ungefähr einem halben Jahr. Während des ganzen Verlaufes treten spontan häufige und reichliche Blutungen aus der Geschwulst auf, so dass der Kranke nach eigener Angabe „mehrere Liter Blut“ verloren hat.

Abtragung mit der Scheere, bedeutende Blutung aus arteriellen und venösen Gefässen. Die exstirpierte Geschwulst ist weich, feinfaserig, fast  $2\frac{1}{2}$  cm lang. Die Schnitte (parallel der Längsachse) zeigen bei schwächerer Vergrößerung eine deutliche Längsstreifung, die bei Anwendung starker Systeme sich auflöst in parallele Züge von Spindelzellen in faseriger Grundsubstanz, in die zahlreiche, der Länge nach getroffene Gefässe eingelagert sind. Die Zwischenräume zwischen diesen Faserzellgewebiszügen sind erfüllt von einer Menge runder oder ovaler Zellen mit grossen Kernen (junge Bindegewebszellen).

Die oberflächlichste Partie unter dem geschichteten Epithel, das den Tumor überkleidet, zeigt reichlichste Infiltration mit Exsudatzellen.

Den weichen Polypen verwandt sind die **Granulationsknöpfe**, wie sie meist nach Schieloperationen als Schielknöpfe oder nach Verletzungen und Nähten in der Conjunctiva vorkommen.

Die harten Fibrome sehen den Sarcomen sehr ähnlich, sind jedoch nicht so zahlreich.

Literatur bei Elschnig, Archiv f. Augenheilk. Bd. 19. 1889 und siehe oben unter Papillom.

Als gutartige, epibulbäre Neubildungen seien noch als seltene Erscheinungen die **Cysten** der Conjunctiva bulbi angeführt. Es sind zarte durchscheinende Bläschen mit wasserklarem Inhalt. Sie sind nicht, wie die Conjunctivaleysten der Conjunctiva palpebrarum und des Lidrandes, als Retentionseysten epithelialer Drüsen aufzufassen, da in der Conjunctiva bulbi höchst wahrscheinlich überhaupt keine drüsigen Gebilde vorkommen. Sie sind meist wohl einfache Lymphangiectasien (Folli). Uhthoff (Berliner klin. Wochenschrift, 1879) und Laqueur beschrieben Fälle, bei denen durch ein Trauma epitheliale Theile der Haut, Cilien u. s. w. in die Conjunctiva eingebracht worden waren und diese zur Entwicklung von Cysten Anlass gaben. Mitwalsky u. A. haben Cystenbildungen im Anschluss an Blutungen beschrieben. Retentionseysten der conjunctivalen Drüsen scheinen selten zu sein. Rampoldi beschreibt zwei Retentionseysten der Fornixdrüsen, Antonelli solche der tarsalen Schleimdrüsen.

Auch auf der Spitze von Pterygien kommen Cysten vor. Dieselben entstehen aus Epitheleinstülpungen.

Auch **Cysticercus-Blasen** kommen subconjunctival vor (*Cysticercus cellulosae*), sie finden sich meist bei jugendlichen Personen. Man findet über einer hügelig erhabenen Stelle erweiterte Gefässe der Conjunctiva und fühlt darunter die meist mit der Unterlage verschiebbliche Cyste; der Inhalt dieser Cyste ist trübe. Zuweilen kann man den Wurm als weisslichen Fleck durchschimmern sehen.

Relativ häufig scheinen kleine Cysten und Concremente in den sogen. Henle'schen Drüsen der Conjunctiva zu sein, wie uns kürzlich E. Fuchs und Wintersteiner gezeigt haben. Fuchs sagt darüber: Bei genauer Betrachtung, namentlich mit der Lupe, sieht man bei vielen Menschen im höheren Alter kleine Fleckchen in der Bindehaut, deren Lieblingssitz die untere Uebergangsfalte ist. Die Fleckchen sind von weisser oder gelber Farbe und meist von einem rothen Hof umgeben. Wenn man die Bindehaut dort, wo ein gelbliches Fleckchen sitzt, mit der Pincette abhebt, so geschieht es häufig, dass ein kleines gelbes Körnchen durch den Druck der Pincette aus der Bindehaut austritt. Der Austritt der Körnchen kann auch spontan erfolgen, z. B. beim Ectropioniren. Mikroskopisch fand Fuchs schlauchförmige Drüsen an diesen Stellen, welche einfach oder verzweigt, eng oder stellenweise zu grösseren Hohlräumen erweitert sind. Sie besitzen echtes Drüsenepithel; es besteht zu äusserst aus einem einfachen Lager regelmässiger Cylinderzellen. Viele Drüsen sind leer, andere enthalten eine Masse, welche entweder feinkörnig oder homogen ist. Der Inhalt besteht anfangs aus schleimähnlichen Massen, sowie kornähnlichen Gebilden, ferner grösseren homogenen Schollen verschiedener Grösse und Form, die wohl aus ersteren Gebilden hervorgehen. Die Verdichtung der Concremente schreitet von der Mitte nach dem Rande zu fort. In der Umgebung der Zellen mit ihren Concrementen zeigt die Conjunctiva eine zellige Infiltration.

Ueber die Cysten der Bindehaut bei Trachom ist schon oben abgehandelt worden.

Fuchs, E., Concremente in der Bindehaut. v. Graefe's Archiv. Bd. 46. I. S. 103. — Wintersteiner, Ueber Cysten und Concremente in der Lidbindehaut und Uebergangsfalte. v. Graefe's Archiv. Bd. 46. II. S. 324.

### **Angioma conjunctivae.**

Dem weichen Fibrom der Conjunctiva steht das Angiom sehr nahe. Nach Virchow versteht man unter Angiomen Geschwülste, die fast nur aus neugebildeten Gefässen, Wucherungen von Capillaren bestehen. Etwas Bindegewebe ist jedoch immer in den Angiomen vorhanden, ist dasselbe etwas reichlicher, so kann man auch von **Angio-Fibromen** sprechen.

Die Angiome der Conjunctiva können angeboren sein, sie können sich jedoch auch später entwickeln. Sie kommen vor an der Conjunctiva palpebralis, am Fornix, an der Conjunctiva bulbi und an der Plica semilunaris.

Das Angiom besteht histologisch aus geschlängelten Capillargefässen, mit wenig kernarmem Bindegewebe. In seltenen Fällen sind durch Confluiren der Gefässe grössere blutführende Hohlräume vorhanden: **Cavernöses Angiom.** In einem von Fehr beschriebenen Fall war ein Venenstein vorhanden, wie solche in Varicen vorkommen. In zwei Fällen fand man quergestreifte Muskelfasern darin. In den Fällen von Arlt und Eversbusch waren viele Drüsen, in dem Fall Reis abgeschnürte Epithelnester vorhanden, welche theilweise schleimig entartet waren und durch Resorption Höhlen gebildet hatten.

Die Form der Angiome ist eine verschiedene; sie kann wurstförmig sein mit glatter oder gelappter Oberfläche, auch wohl mit sehr kleinen Granulationen; endlich kommen polypenähnliche Bildungen vor. Die Farbe wechselt von gelblich bis roth, livid und nahezu schwarz.

Die Angiome sind meistens gutartig, abgesehen von den **Angiosarcomen**, bei denen die Angiombildung Nebensache ist. Während einige Angiome nicht wachsen, wachsen andere schnell oder langsam, oder fangen ganz spät an zu wachsen; einmal wird die Entbindung als beschleunigender Factor angegeben. Nicht selten entstehen Hämorrhagien aus den Geschwülsten. In der sorgfältigen Zusammenstellung von Pergens, der viele der obigen Angaben entnommen sind, werden 50 Fälle aus der Literatur und zwei eigene Fälle angegeben.

Eversbusch, Ueber einige Veränderungen der Plica semilunaris. Sitzung der ophthal. Gesellschaft. Heidelberg. S. 158. — Fehr, Ein Angiom der Conjunctiva bulbi. v. Graefe's Archiv. Bd. 44. S. 611. — Reis, Ein Fall von teleangiectatischem Angiom der Conjunctiva mit Cystenbildung. Klin. Monatsbl. f. Augenheilk. Bd. 38. S. 159. — Pergens, Angioma conjunctivae. Klin. Monatsbl. f. Augenheilk. Bd. 39. Januar 1901.

Als Naevus pigmentosus cysticus der Bindehaut beschreibt Pindikowski eine kleine Geschwulst anatomisch (Arch. f. Augenheilk. Bd. 42. 4. Jan. 1901), der deutsche Ausdruck wäre „Pigmentmal“ (Wintersteiner). Bei einem 44 jährigen Fräulein fand sich der dunkle, stecknadelkopfgrosse Fleck unterhalb des Ansatzes der Externussehne in der Conjunctiva. Er wurde aus kosmetischen Gründen entfernt.

Mikroskopisch fand sich in dem Naevus eine reichliche Bildung von Cysten, die in ihrem Inneren mit einem zweischichtigen Epithel ausgekleidet waren. Zwischen den Cysten ist das Gewebe der Bindehaut stark verdickt und enthält pigmentführende Zellen. In jedem Schnitt finden sich reichlich Epithelsprossen, die in das darunter liegende Epithel eindringen. Pindikowski ist der Ansicht, dass die cystischen Hohlräume des Naevus durch Eindringen von Oberflächenepithel in die Tiefe und Aushöhlung abgeschnürter Theile desselben entstanden sind. Zur Sicherheit wird diese Vorstellung durch das Vorkommen zahlreicher Becherzellen, sowohl in den soliden Zellsträngen und Nestern, als auch in dem Epithel der kleineren und grösseren Cysten.

Conf. Ginsberg, Ueber seröse epitheliale Bindehautcysten und Neubildung von Drüsen bei Conjunctivalkatarrh. v. Graefe's Archiv. Bd. 44.

Das **Lipoma subconjunctivale** sitzt als angeborene Geschwulst am äusseren Hornhautrand oder im äusseren Lidwinkel zwischen der Insertion des *Musc. rect. externus* und des *Musc. rect. superior*. Es ist mit der *Conjunctiva*, welche meist etwas verdickt über die Geschwulst fortzieht, auf der Unterlage leicht verschieblich. Die meist linsen- bis erbsengrosse flache Geschwulst schimmert gelblich durch die *Conjunctiva* durch. Mikroskopisch besteht sie im Wesentlichen aus hyperplastischem Fettgewebe. Der teratoide Character dieser Gebilde ist heutzutage wohl nicht mehr zweifelhaft. Sie sind wohl stets angeboren. Man bezeichnet sie deshalb auch wohl besser als *Lipodermoide*. Die Geschwulst kann in der Pubertätszeit anfangen etwas zu wachsen; doch bleibt sie immer verhältnissmässig gutartig, es kann sich nur ereignen, dass sie sich aus der Lidspalte herausdrängt und einen exacten Verschluss hindert. Die Entfernung der Fettmassen nach Spaltung der *Conjunctiva* ist einfach und braucht nicht ganz radical zu sein.

Von angeborenen seltenen Geschwülsten sind noch zu nennen *Teleangiectasien* und *Angiome*, welche äusserst selten primär auf dem *Bulbus* sitzen, häufiger von den Lidern auf den *Bulbus* überwachsen, ebenso verhält es sich mit *Lymphangiectasien* und *Lymphangiomen*.

Bögel, v. Graefe's Archiv. Bd. 32. 1. S. 129 (daselbst Literatur).

### **Dermoidgeschwülste der Corneo-Scleralgrenze.**

Es sind derbe Tumoren, von porzellanartig weisser oder matt-rosa Farbe, welche zwischen *Cornea* und *Sclera* vorkommen und am häufigsten am äusseren Rand der *Cornea* zwischen den Ansätzen der Muskeln sitzen. Sie erheben sich nur wenig über die Oberfläche des *Bulbus*, sondern sitzen tief und unverschieblich zum Theile in der Substanz der *Cornea*, zum Theil in der der *Conjunctiva* und *Sclera* eingelagert. Die Geschwülste sind stets angeboren und sind so charakteristisch, dass sie so leicht nicht mit anderen Geschwülsten verwechselt werden können. Die mikroskopische Untersuchung zeigt, dass wir es der Structur nach mit einem Stückchen Haut zu thun haben. Es findet sich eine mehrschichtige Epidermisschicht und darunter ein bindegewebiges Stroma mit Schweissdrüsen und Haarbälgen. Oft ist die Oberfläche der *Dermoide* auch mit feinen Wollhärchen besetzt. v. Duyse führt ihre Entstehung auf eine stellenweise Verwachsung des *Amnion* mit der Oberfläche des *Bulbus* zurück, während *Remak* sie für eine fötale Einstülpung des äusseren Keimblattes hält.

Die *Dermoide* der Kinder sind meist klein, durchschnittlich etwa linsengross. Im späteren Alter können sie zu wachsen beginnen. Aus diesem Grunde und wegen der hässlichen Entstellung des Auges empfiehlt sich die frühzeitige Entfernung der *Dermoide*.

Bei den meisten dieser *Dermoide* blieb der *Bulbus* als solcher bei der congenitalen Anlage intakt und ist wohl ausgebildet. Es giebt

aber eine zweite Gruppe, bei denen die Bulbusentwicklung durch das Dermoid in verschieden hohem Grade durch congenitale Störung gelitten hat.

Schmidt-Rimpler beschrieb ein solches Dermoid mit Dislocation der Linse. Auf der Cornea eines Kalbsauges sass ein Hautstück mit Haaren, dass am inneren Cornealrand begann und den grössten Theil der Cornea bedeckte. Die Iris war mit dem Cornealrudiment verwachsen, es bestand keine vordere Kammer. Die Linse ragte durch den Pupillarraum in das Dermoid hinein. Die Linse besass dementsprechend eine Abschnürung. Unter dem Dermoid fanden sich noch Reste von Cornealgewebe. Schmidt-Rimpler erklärt den Fall so, dass das Hornblatt an der Stelle statt Epithel Epidermis gebildet habe und die Kopfplatten mit Ausnahme der innersten Schicht, die in Hornhautsubstanz übergang, zum Corium geworden sei. Die Linseneinschnürung hält er für eine Hemmungsbildung, die Linse habe sich vom Hornblatt noch nicht getrennt, als Iris und Ciliarkörper sich zu bilden begannen. Daher habe der nach vorn gehende Fortsatz der secundären Augenblase eine Einschnürung bewirkt.

Ein weiterer interessanter Fall stammt aus der v. Graefe'schen Klinik (von Swanzy publicirt). Der Tumor war angeboren und bei dem 8 monatlichen Kind um ungefähr das Doppelte gewachsen. Er hatte zwei grössere Abtheilungen. Die ganze Cornea war bis auf einen schmalen Saum von einem gewöhnlichen Dermoid überwachsen, welches durch einen kurzen Stiel mit einer kirschgrossen Dermoidgeschwulst zusammenhing, die aus der Lidspalte hervorragte. Der Tumor war von Cutis bedeckt und trug feine Härchen. In dem Bulbus schien die Linse zu fehlen. Mikroskopisch ergab sich ein Dermoid: Cutis mit Haaren, Schweissdrüsen, vereinzelte Papillen, Haarbalgdrüsen. Die Cornea fehlte und an ihrer Stelle fand sich ein Bindegewebe. Die Iris war mit der Pseudocornea verwachsen, das Irisgewebe an einem dicken Pigmentbelag kenntlich. Die vordere Kammer fehlte.

Bernheimer beschreibt ein sechsmonatliches Kind mit zwei kirschkerngrossen Tumoren am rechten Auge, die sich beinahe berührten und die Lidspalte offen hielten. Später wuchsen die Knoten und bedeckten die Cornea ganz. Anatomisch fand sich ein totales Hornhautstaphylom mit Iriswucherung. Die ganze Cornea wurde bis auf geringe Reste von dem Dermoid ersetzt. Die Iris war unvollkommen und mit der Cornea verschmolzen.

Bernheimer schliesst sich der Hypothese von van Duyse an, dass die Dermoide durch abnorme Verwachsungen mit dem Amnion entstanden. Das totale Staphylom verlangt ferner die Annahme einer intrauterinen Bulbusruptur.

Im Fall von Manfredi fand sich in der wohlgebildeten Orbita anstatt eines Auges nur ein erbsengrosses Kügelchen. Die Missbildung nahm mit dem Wachsthum des Kindes etwas zu. Der Bulbusstumpf war vorn bedeckt mit einer weissen Haut, die Härchen trug. Ein abgetragenes Stückchen zeigte die histologische Beschaffenheit des Dermoids.

Wagenmann untersuchte eine Geschwulst, die aus der Orbita eines Neugeborenen herausging. Hinten war sie durch einen federkieldicken Stiel in der Tiefe der Orbita implantirt. Dieser Strang wurde durchschnitten und die Orbita des sonst gesunden, wohlgebildeten Kindes gleich vollkommen der nach einer Enucleation. Die Höhle war ausgekleidet mit Schleimhaut. Beim Durchschneiden fand sich ein Knochenstück in dem Tumor und ein rudimentärer Bulbus. Auf dem Querschnitt erkennt man, dass der Tumor von einer ca. 1 mm dicken Cutis rings umgrenzt ist, die feine Härchen trägt. Die Hauptmasse des Tumors wird von alveolärem Fettgewebe gebildet, dessen Septen durch verschiedene breite Bindegewebszüge gebildet werden. In einem Theil der

Geschwulst sass das Knochenstück. Das Bulbusrudiment stellt einen von Fettgewebe umgebenen rundlichen Strang dar mit ausgebuchteter Oberfläche.

Schmidt-Rimpler, v. Graefe's Archiv. Bd. 23. p. 172. — Graefe-Swanzy, Berl. klin. Wochenschr. 1870. No. 9. p. 111 und *Dubl. quarterly Journ. of med. science.* 1871. May. — Bernheimer, Archiv f. Augenheilk. 1888. p. 171. — Manfredi, Riv. clin. V. p. 129. 1869. — Wagenmann, Ueber einen merkwürdigen Fall von Dermoidgeschwulst. v. Graefe's Archiv. Bd. 35, 2. S. 111. (Dasselbst vollst. Literatur).

### **Pinguecula** (Lidspaltenfleck).

Wie der Name Pinguecula bezeichnet, glaubte man früher, dass die gelben buckeligen Erhabenheiten, welche über der Sclera in dem von den Augenlidern freigelassenen Theil entstehen können, aus Fett beständen. Man war wohl auf diese Auffassung durch die gelbe Farbe und den gelappten Bau der kleinen Geschwulst geführt worden. Weller war der erste, welcher dieser Annahme entgegentrat. Saemisch (Graefe-Saemisch 1. Aufl.) gab an, dass man bei der Pinguecula eine Verdickung des Epithels, eine Bindegewebsentwicklung in der submucösen Schicht und Obliteration eines Theiles der Blutgefässe beobachte, Michel (Lehrbuch) fügte mit Recht hinzu, dass eine Zunahme elastischer Fasern vorhanden und die Tunica propria mit einer colloidnen Substanz infiltrirt sei.

Gallenga giebt zuerst richtig an, dass fast immer die Pinguecula auf der nasalen Seite beginne, oder besser entwickelt sei, als auf der temporalen. Er fand in den tiefen Schichten gelbes Pigment, welchem hauptsächlich die Farbe der Pinguecula zuzuschreiben sei.

Ausführliche histologische Untersuchungen aus neuerer Zeit verdanken wir Fuchs. Er kommt zum Theil zu Angaben, die von denen seiner Vorgänger abweichen. Die Pinguecula gehört nach Fuchs zu den senilen Veränderungen des Auges. Dem ausgebildeten gelben Fleck geht eine Verdickung der Bindehaut an dieser Stelle um Jahre voraus. Das Auftreten wird begünstigt durch Unbilden der Witterung, Rauch, Staub u. s. w. Wenn man eine Pinguecula von einer Leiche mit der Conjunctiva abpräparirt, und in Glycerin auf einem grossen Objektträger mit einer Präparirlupe betrachtet, so bemerkt man zunächst, dass die Pinguecula nicht gleichmässig gelb ist, sondern sich aus einer grösseren Anzahl gelber Flecken zusammensetzt. Beim Abpräpariren der Bindehaut von der Sclera überzeugt man sich, dass die gelben Fleckchen kleine Läppchen sind, die unter der Bindehaut liegen und deren Unterlage fest anhängen.

Schon durch Zerzupfen lassen sich alle Bestandtheile der Pinguecula deutlich machen. Man kann vor dem Zerzupfen auch die ganze Pinguecula mit Hämatoxilin färben.

Die schon makroskopisch oder mit der Lupe gut sichtbaren Läppchen in der Pinguecula können von dreierlei histologischer Beschaffenheit sein: Sie bestehen entweder aus Schollen amorpher hyaliner

Substanz, oder es sind Convolute hyalin degenerirter Bindegewebsfasern, oder endlich es sind Knäuel elastischer Fasern. Die meisten Lämpchen bestehen aus amorpher hyaliner Substanz oder aus elastischen Fasern.

Wir wollen uns nun noch kurz einen Querschnitt (in meridionaler Richtung) durch die Pinguecula ansehen, den Beschreibungen von Fuchs folgend. Man sieht an demselben, dass die Oberfläche der Bindehaut an der Stelle der Pinguecula uneben, hügelig und wellig ist. Nicht selten besteht auch eine seichte Delle in der Oberfläche der Sclera zur Aufnahme der Pinguecula. An den Schnitten unterscheiden wir folgende Schichten:

1. Das Epithel. Es überzieht in ungleichmässiger Weise die Oberfläche der Geschwulst. Auf der Höhe der welligen Erhebungen ist es viel dünner als in den dazwischen gelegenen Thälern, so dass es die oberflächlichen Unebenheiten der Pinguecula einigermaßen ausgleicht (nivellirende Eigenschaft durch Lidschlag und Liddruck bedingt). Auch die einzelnen Zellen in den Vertiefungen sind viel höher, in der obersten Lage zuweilen schöne grosse Cylinderzellen, als auf den Erhebungen, wo das Epithel oft auf zwei Lagen abgeplatteter Zellen reducirt ist. In den Einsenkungen hat das Epithel ungefähr seine normale Dicke. Sehr selten findet sich Pigment in Form von feinen gelben oder braunen Körnchen in den Basalzellen des Epithels, vielleicht ist es in südlichen Ländern bei stärker pigmentirten Menschen reichlicher (Gallenga). Als Seltenheiten finden sich im Epithel oberflächliche Verhornung (entsprechend den matten Stellen, welche man zuweilen makroskopisch in der Pinguecula sieht), colloide Degeneration der Zellen (de Vincentius, die Zellen sind vergrössert, von homogener Beschaffenheit und blasig aufgetrieben. Der Kern liegt als schmaler Halbmond ganz in der Peripherie an tiefster Stelle. Die Veränderung betrifft alle Zellen gleichmässig, mit Ausnahme der Basalzellen), Concremente (die von der Bindehaut durchgebrochen und in das Epithel gelangt sind), Psorospermien.

2. Als zweite Schicht folgt die Bindegewebslage. Sie ist nichts anderes, als das Bindegewebe der Bindehaut selbst, die eigentliche Mucosa. Diese zeigt etwas weiter vom Hornhautrande entfernt noch ihre normale Beschaffenheit, bestehend aus welligem Bindegewebe mit reichlichen Kernen und Gefässen. Nahe dem Hornhautrand, auf der Höhe der Pinguecula ist die Schicht durch den Druck, welchen die unterliegende Pinguecula ausübt, zusammengepresst, so dass ein sehr dichtes Gewebe entsteht, welches nur mehr eine zarte Streifung zeigt. Die Blutgefässe sind gänzlich, die Kerne bis auf einige wenige verschwunden. Die Schicht setzt sich in die oberflächlichen Lamellen der Hornhaut fort. Die Oberfläche dieser Schicht ist etwas hügelig durch die darunter liegenden Lämpchen der Pinguecula.

3. Die Lämpchen der eigentlichen Pinguecula (im Querschnitt). Die ganze Schicht hat bei schwacher Vergrösserung ein dichtes und ziemlich homogenes Aussehen. Blutgefässe fehlen fast ganz, die Kerne sind spärlich und fast nur an den Rändern der Lämpchen. Diese bestehen aus Bindegewebsfasern, welche meist längs (meridional um-

laufende) oder ganz (circulär verlaufende) getroffen sind. Zwischen diesen liegen frei die Schollen der amorphen hyalinen Substanz. Die dritte Schicht ist Hauptsitz der Concremente. Die kleinsten Concremente erscheinen ungefärbt als stark lichtbrechende, grünlich schillernde Krümel, meist gruppenweise zusammenliegend. Die grösseren können zuweilen schon mit freiem Auge in den Schnitten wahrgenommen werden.

4. Es folgt die Schicht der hyalinen Bindegewebsfasern. Sie fallen durch ihr homogenes Aussehen und ihre bedeutende Dicke auf. Meist verlaufen sie ziemlich gradlinig oder sie winden sich stark und legen sich zusammen zu Läppchen.

5. Die Schicht des lockeren subconjunctivalen Zellgewebes. Hier und da bemerkt man an ihr schon jene Veränderungen, aus welchen später die Läppchen sich entwickeln und zwar feine Krümel, welche der beginnenden Ausscheidung amorpher hyaliner Substanz entsprechen, und verdickte elastische Fasern.

6. Das episclerale Bindegewebe, welches zuweilen auch vergrösserte elastische Fasern aufweist.

7. Die Sclera. Auch hier finden sich zuweilen schon vergrösserte elastische Fasern und seltener hyaline Degeneration der Scleralfasern.

Man wird nicht immer auf jedem Querschnitt durch eine Pinguecula alle Gebilde und Schichten gleich ausgeprägt finden.

Es handelt sich also bei der Pinguecula um eine histologische Veränderung der Bindehaut, welche man als Degeneration bezeichnen muss. Diese äussert sich als Verdickung der Bindehaut durch Ablagerung freien Hyalins und als hyaline Entartung der physiologischen Gewebselemente (Bindegewebs- und elastische Fasern). Die Ursache dieser Veränderung ist zweifach, nämlich die Senescenz des Gewebes verbunden mit der dauernden Einwirkung äusserer Schädlichkeiten.

Weller, Die Krankheiten des menschlichen Auges. Berlin 1882. S. 132. — Vassaux, Comptes rendus de la Société de Biologie. 1886. S. 432. — Gallenga, Giornale del la R. Accademia di Medicina. Torino 1888. No. 4. — Fuchs, Zur Anatomie der Pinguecula. v. Graefe's Archiv. Bd. 37. III. S. 143.

### **Pterygium.**

Man muss anatomisch und eigentlich auch klinisch das echte Pterygium von dem Narben- oder Pseudopterygium oder auch Pterygoid genannt unterscheiden. Das echte Pterygium wächst ganz allmählich ohne Entzündung nur von der inneren oder äusseren Seite auf die Hornhaut in horizontaler Richtung über. Das Pseudopterygium entsteht nach heftigen Entzündungen oder Verbrennungen und Verätzungen der Hornhaut. Es schreitet auf der Hornhaut über jene Stelle, an welcher es festgewachsen ist, nicht weiter fort, es kann überall am Hornhautumfang vorkommen und lässt in der Regel den Limbus frei, so dass man hier eine Sonde darunter führen kann.

Das Pterygium ist eine dreieckige Schleimhautfalte, welche von der Conjunctiva bulbi aus auf die Hornhaut übergeht. Die stumpfe Spitze des Dreiecks liegt in der durchsichtigen Hornhaut, mit welcher sie fest und unverschieblich verwachsen ist.

Man unterscheidet an einem Pterygium den an der stumpfen Spitze liegenden Kopf, den darauffolgenden dünnen Hals und den auf der Sclera liegenden breiten Körper.

Histologische Untersuchungen sind zuerst von Getz ausgeführt worden, welcher nebst vielen Blutgefässen Exsudat mit Zellen und Kernen darin fand. Winther erklärte, das Flügelfell sei histologisch nicht eine Wucherung der Bindehaut, sondern des Hornhautgewebes. Schreiber hielt das Flügelfell histologisch für eine gewucherte Scleralbindehaut, bestehend aus Bindegewebe und Gefässen und an der vorderen, sowie an der hinteren Seite von Epithel bekleidet. Während diese Autoren nur das abgelöste Flügelfell untersuchten, führten Arlt, Goldzieher, Poncet, Harder und Gallenga Untersuchungen an, die sich auf Flügelfelle im Zusammenhang mit einem ganzen Bulbus bezogen. Sowohl was die Epithelumkleidung, als was die Substanz des Pterygiums betrifft, finden sich bei diesen Autoren vielfache Widersprüche und keine definitiven Erklärungen. Auch die Theorien über die Entstehung des Pterygiums überzeugen nicht.

Anklang fand lange die Hypothese von Schreiber. Da er aus der Untersuchung abgetragener Flügelfelle zu entnehmen glaubte, dass dieselben auf beiden Flächen von Epithel überzogen seien, so hält er dieselben für eine polypöse Wucherung der Bindehaut. Dieser Theorie steht die einfache Thatsache entgegen, dass die hintere Fläche bindegewebig mit der Hornhautoberfläche verwachsen ist.

Mannhardt leitete das Flügelfell von einer Episcleritis ab.

Am meisten leuchtete die Arlt'sche Erklärung ein. Arlt ging davon aus, dass man das Flügelfell nach seinem Aussehen für nichts anderes halten könne, als für eine Falte der Bindehaut. Diese sei aber nicht activ auf die Hornhaut hinaufgewachsen, sondern auf dieselbe hinaufgezogen. Als Ursache des Zuges sah Arlt die Gegenwart kleiner rückständiger Geschwürcchen der Hornhaut an. Arlt führt an, dass vorzugsweise Leute aus der arbeitenden Klasse an Flügelfell erkranken, welche viel dem Staub und Wind ausgesetzt sind, wodurch leicht Epithelverluste der Hornhaut herbeigeführt werden. Dieser Theorie steht unter Anderem entgegen, dass bei Kindern mit phlyctäenulären wandständigen Hornhautgeschwüren sich niemals ein Pterygium entwickelt. Ferner erklärt sie nicht, dass das Flügelfell nur am inneren und äusseren, ganz vorwiegend am äusseren Hornhautrand vorkommt.

Zehender hatte zuerst das Flügelfell mit der Pinguecula in Zusammenhang gebracht; ohne genauere Begründung. Auch Mannhardt beschrieb, wie die Pinguecula allmählich in den Limbus vorrückt und denselben knopfförmig überragt.

Erst Fuchs verdanken wir den sicheren anatomischen Nachweis, dass das Flügelfell sich aus der Pinguecula entwickelt. Der

schönen und ausführlichen Arbeit von Fuchs wollen wir in Folgendem hauptsächlich folgen:

a) Epithel. Die oberste Schicht des Flügelfelles wird in der Regel von Bindehautepithel überzogen, zuweilen theilweise auch von Hornhautepithel. Beide Epithelarten lassen sich bekanntlich in den tiefen Lagen gut unterscheiden. Die Conjunctiva besitzt geschichtetes Cylinderepithel, das im Limbus in den obersten Epithelschichten unverändert auf die Cornea übergeht. In den tiefen Schichten erleidet das Epithel an der Hornhautgrenze eine deutliche Veränderung. Die Basalzellen der Conjunctiva sind klein und zeichnen sich durch ihre stärker tingirbaren kleinen Kerne aus, um die herum wenig Protoplasma liegt. Auf sie folgen an der Hornhautgrenze die viel grösseren, regelmässig liegenden Fusszellen der Cornea, deren Kerne höher liegen und sich stärker färben, als die Kerne der übrigen Epithelzellen. In vielen Fällen ist das Epithel der Bindehaut pigmentirt, wodurch ein weiterer Unterschied gegen das der Cornea gegeben ist. Der Uebergang beider Epithelarten kann ein allmählicher sein, oder es ist eine scharfe Grenze vorhanden. Auf dem Flügelfell ist die Grenze meist eine sehr scharfe, und zwar ist das Verhältniss der beiden Epithelien zu einander meist so, dass das Bindehautepithel das Hornhautepithel überlagert, d. h., dass die oberen Schichten des Bindehautepithels weiter vordringen als die unteren und sich auf die Oberfläche des Hornhautepithels legen. Dies beweist wohl, dass Letzteres aktiv vordringt und das Hornhautepithel verdrängt. Das Pterygium ist nicht von einer gleich dicken Schicht Epithel überzogen, es ist auf den vorspringenden Theilen des Felles dünn, in den Einsenkungen und Nischen dagegen dick, so dass die Unebenheiten der Oberfläche dadurch verringert worden (nivellirende Tendenz des Epithels). Der Druck der Lider ist wohl die Ursache der Erscheinung. Sehr häufig findet man die schleimige Degeneration der Epithelzellen, die sog. Becherzellen.

b) Epitheleinstülpungen (Drüsen, Buchten, Cysten). Es finden sich im Epithel ferner wirkliche Drüsen. Wenn man von der Spitze nach der Basis des Flügelfells geht, trifft man die ersten Drüsen einige Millimeter vom Hornhautrande entfernt. Es sind echte tubulöse Drüsen d. h. Schläuche, ausgekleidet von einem geschichteten Cylinderepithel. Sie gleichen den sog. Manz'schen Drüsen, welche in der Scleralbindehaut unweit des Hornhautrandes vorkommen. Auf dem Körper des Fells trifft man zuweilen auf Bezirke, welche sehr reich an Talgdrüsen und Haarfollikeln sind. Zwischen diesen liegen meist einige acinöse Drüsen, welche den Krause'schen Drüsen analog sind.

In jedem Flügelfell giebt es ferner von Epithel ausgekleidete Buchten und Cysten.

c) Das Stroma des Flügelfelles besteht aus Bindegewebe, welches locker und zellenreich ist. Es ist das Bindegewebe der Bindehaut selbst, welches nur nicht so wellig, sondern mehr gestreckt verläuft. Zuweilen findet man Häufchen von Rundzellen darin. Das andere Ende des Flügelfelles wird meist von derberem Bindegewebe gebildet, das wie sclerosirt aussieht.

Der Kopf ist immer an die Oberfläche der Cornea fest angewachsen oder hat sich gar zwischen die Lamellen der Hornhaut eingesackt. Wie man sich aber vom Kopf entfernt, findet man das Fell kaum noch durch einige Fasern an die Unterlage angeheftet.

d) Die Bowman'sche Membran ist unter dem Flügelfell niemals unversehrt erhalten. Sie fehlt daselbst entweder vollständig oder ist nur bruchstückweise vorhanden; in manchen Fällen fehlt sogar die Bowman'sche Membran in viel grösserer Ausdehnung, als dem Flügelfell entspricht. Auch die obersten Hornhautlamellen sind unter dem Flügelfell meist verändert, besonders am Kopfende. Entweder besteht der Kopf des Flügelfelles aus lockerem Bindegewebe, welches zwischen die oberflächlichsten Lamellen sich einsenkt, oder der Kopf ist aus derbem Bindegewebe zusammengesetzt, welches auf der unversehrten Bowman'schen Membran liegt.

Schlussfolgerungen: Die klinische Beobachtung einmal thut dar, dass dieses aus der Pinguecula entsteht. Man kann das Hineinwachsen des Lidspaltenfleckes in den Limbus und über diesen hinaus in die durchsichtige Hornhaut direkt verfolgen. Bei weiterem Fortschreiten verliert die Pinguecula ihren ursprünglichen Charakter. Die gelben Lappchen verschwinden mehr und mehr und der fortschreitende vordere Rand ist nicht mehr gelb, sondern grau und von sulzigem Aussehen geworden. Die Hornhaut zeigt schon vor diesem gelben Saum Veränderungen, in Form kleiner grauer Fleckchen und Streifen, niemals jedoch in Form von Substanzdefekten.

Die mikroskopische Untersuchung bestätigt Obiges. Das Flügelfell beweist seine Abstammung aus der Bindehaut dadurch, dass es von Bindehautepithel überzogen ist. Dies zeigt die Zeichen selbständiger Wucherung. Auch entstehen Einstülpungen des Epithels und Drüsen im Flügelfell. Unter dem Flügelfell und eine Strecke weit von demselben ist die Bowman'sche Membran und die oberflächlichsten Hornhautschichten zerstört, ein Beweis, dass dem Flügelfell eine Erkrankung der Cornea vorausgeht.

Was die Entstehung des Pterygiums anbetrifft, so nimmt Fuchs eine primäre Erkrankung der Cornea an. Dafür spricht die Thatsache, dass schon vor der Spitze des Flügelfelles die Hornhaut oberflächliche Veränderungen zeigt. Dieselben kommen nicht bloss in jenen Theilen der Hornhaut vor, welche unmittelbar an den vorderen Rand des Flügelfelles angrenzen, sondern auch noch entfernt von demselben in Form inselförmiger Krankheitsherde. Es kann sich also nicht um einfache Contactwirkung des vordringenden Flügelfellrandes auf das angrenzende Hornhautgewebe handeln, sondern es muss eine Fernwirkung angenommen werden, welche von der Pinguecula oder von dem wachsenden Pterygium ausgeht. Diese Fernwirkung darf man sich wohl als eine Ernährungsstörung vorstellen. Einmal können durch die Pinguecula die dem Limbus zustrebenden und die Cornea ernährenden Gefässe leiden, sie kommen nicht mehr bis an den Rand der Cornea. Dann aber wird wohl durch die Pinguecula selbst eine chemische Veränderung des Blutplasmas gesetzt. Die Pinguecula selbst entsteht ja

durch abnorme Ernährungsverhältnisse. Das veränderte Blutplasma würde durch eine Art Histolyse das Verschwinden der Bowman'schen Membran und der oberflächlichsten Hornhautlagen in dünnen Lamellen bewirken. Das Hineinwachsen des Pterygiums in diesen Defect könnte man dann als eine Art Vernarbung bezeichnen, welche sich subepithelial abspielt, indem an der einen Seite der zerstörende Process in der Hornhaut fortschreitet, an der anderen peripheren das Bindegewebe des Limbus nachwächst.

**Pseudopterygium.** Wir bezeichnen es als Pseudopterygium, wenn durch Verwachsung der geschwellten Bindehaut mit Substanzverlusten der Hornhaut nach Verletzungen oder spontanen Geschwürsbildungen eine Bindegewebsfalte auf die Hornhaut fixirt ist. Es ist oben erwähnt worden, wie sich das Pseudopterygium sonst von dem Pterygium unterscheidet.

Arlt, Die Krankheiten des Auges. 1854. I. S. 159. — Seitz-Zehender, Handbuch der ges. Augenheilkunde. 1869. S. 87. — Schreiter, Untersuchungen über das Flügelfell. Inaug.-Diss. Leipzig 1872. — Goldzieher, Zur Histologie des Pterygiums. Centralblatt für pract. Augenheilkunde. 1878. S. 3. — Mannhardt, Kritisches zur Lehre vom Pterygium. v. Graefe's Archiv. Bd. 22. I. S. 81. — Gallenga, Giornale della R. Accademia di Medicina. Torino 1888. No. 4 u. 5. — Fuchs, Ueber das Pterygium. v. Graefe's Archiv. Bd. 38. II. S. 1.

### Tuberculose.

Entgegengesetzt der Ansicht früherer Zeiten wissen wir heute, dass die Tuberculose der Conjunctiva gar nicht so selten ist. Die beobachteten Fälle weichen jedoch in ihrem klinischen Aussehen und ihrem anatomischen Verhalten sehr von einander ab.

Sattler unterscheidet sehr passend 4 Gruppen von Conjunctival-tuberculose.

Die erste Gruppe, die umfangreichste, gleicht in ihren klinischen und anatomischen Eigenschaften der gewöhnlichen Form der Schleimhauttuberculose. Sie ist meist an der Tarsalbindehaut und in der Uebergangsfalte localisirt. Es handelt sich um kleine, hirsekorn-grosse oder umfangreichere Geschwüre mit nur wenig erhabenen, scharfen, buchtigzackigen Rändern und graugelb belegtem, unebenem Grund. Wenig Reaction in der Umgebung. Frische miliare Knötchen in der Umgebung, die meist kaum über das Niveau hervorragen, zerfallen gewöhnlich frühzeitig und führen so zur Ausbreitung des Processes. Anschwellung der praeauricularen Lymphdrüsen fehlt fast nie.

Das Mikroskop weist typische Miliartuberkel nach mit centraler Verkäsung, in einem zellenreichen, stark vascularisirten, jedoch nicht sehr massigem Granulationsgewebe. Am Boden der Geschwüre finden sich reichliche käsige Massen. Bacillen pflegen zahlreich vorhanden zu sein.

In der zweiten Gruppe kommt es zu Knötchen, die Trachom-follikeln sehr ähnlich sehen und sehr geringe Neigung zu nekrotischem Zerfall bekunden. Bei der mikroskopischen Untersuchung zeigen die Knötchen die schönsten Typen des Epitheloid- und Riesenzellentuberkels

bei verhältnissmässig geringer lymphoider Infiltration des interstitiellen Gewebes und nur geringe Anzeichen von Verkäsung. Bacillen sind in der Regel nur äusserst spärlich nachzuweisen. Im Fortschreiten kann es auch zu einer pannösen Trübung der Cornea kommen, innerhalb welcher grauröthliche Knötchen hervortreten, die die Structur der Miliartuberkel besitzen und durch ihren Zerfall zu tiefgreifenden Ulcerationen der Hornhaut Veranlassung geben.

In der dritten Gruppe treten die Wucherungsprocesse besonders hervor. Die Lider sind beträchtlich vergrössert und verdickt, es besteht starke schleimig-eitrige Secretion; die Lidbindehaut ist von massenhaften, rothen, papillären oder mehr rundlichen Wucherungen eingenommen. Dazwischen finden sich da und dort auch hellere Flecke. Stellenweise kann es auch zu Zerfall kommen und zu fleckig aussehenden Geschwüren. Diese Wucherungen können verglichen werden mit dem Aussehen einer üppigen Granulationsfläche bei der fungösen Gelenkentzündung. Die Wucherungen setzen der Therapie grossen Widerstand entgegen; entfernt kehren sie gern mit Hartnäckigkeit zurück.

Die mikroskopische Untersuchung ergibt ein massiges kleinzelliges Granulationsgewebe mit mehr oder weniger zahlreichen, umschriebenen Zellhaufen, welche das typische Bild des Riesenzellentuberkels mit centraler Verkäsung nicht immer so gut ausgeprägt erkennen lassen, wie bei den früheren Formen. Tuberkelbacillen sind nur spärlich aufzufinden. Meist besteht deutliche Schwellung der praeauricularen Drüsen.

Die vierte Gruppe bildet der Lupus. Auf stark gerötheter, sammetartiger Bindehaut findet man mehr oder weniger umfangreiche Geschwüre mit wulstigen steilen Rändern und unebenem, von leicht blutenden Granulationen bedecktem Grunde. Daneben trifft man nicht selten gestielte, hähnenkammförmige Exerescenzen (siehe unter Polypen der Conjunctiva Fall Zimmermann). In anderen Fällen sind mehr oder weniger ausgedehnte glatte Narben mit Verkürzung der Bindehaut vorhanden. In dem sehr blutreichen Granulationsgewebe finden sich Knötchen mit typischen Riesenzellen. Der Bacillenbefund ist spärlich oder negativ.

Allen diesen Formen ist gemeinsam, dass excidirte Gewebstücke, in die vordere Kammer von Kaninchen gebracht, mit Sicherheit nach einer Latenzperiode von einigen Wochen bis  $1\frac{1}{2}$  Monaten eine ausgesprochene tuberculöse Iritis hervorrufen, welche in der grössten Mehrzahl von Fällen zu allgemeiner Tuberculose und zum Tode des Versuchsthieres führt (Cohnheim'scher Versuch).

Burnett und Reimar beschreiben Fälle mit totaler Verwachsung des linken Conjunctivalsackes und beginnende Narbenschumpfung des rechten, einem Pemphigus ähnlich. Andererseits liessen follikelähnliche, durchscheinende Körner an Trachom denken. Der mikroskopische und experimentelle Nachweis von Tuberculose stellte die Diagnose sicher.

Von besonderem Interesse ist der Fall von Zimmermann, der

als Kern eines einfachen Schleimhautpolypen der Conjunctiva mit langem Stiel tuberculöses Gewebe und Tuberkelbacillen fand (Zehender's Monatsbl. Bd. 32. 1894).

Sehr sorgfältig beschreibt Birch-Hirschfeld 3 Fälle des ersten Sattler'schen Typus. Er erwähnt auch die Frage, weshalb an dem gleichen Organ die gleiche Erkrankung in pathologisch-anatomischer Beziehung so beträchtliche Unterschiede aufweisen kann. Es mag dabei einmal die Virulenz des Tuberkelbacillus in Betracht kommen, die, wie am besten durch den Verlauf der Impfexperimente (Leber, Sattler u. A.) gelehrt wird, grossen Schwankungen unterworfen ist. Andererseits spielt hierbei das Verhalten des Gesamtorganismus des betroffenen Individuums und die locale Disposition der Conjunctiva wohl eine Rolle.

Uthoff beschreibt einen Fall, der lehrt, dass gelegentlich ein trachomähnliches Bild der Conjunctivalerkrankung entstehen kann auf Grund einer tuberculösen Affection der Schleimhaut des Thränensackes.

Nach Valude's Experimenten und der Annahme von Fuchs soll eine Schädigung des Conjunctivalgewebes wesentlich die Ansiedelung des Tuberkelbacillus begünstigen. Dass dieselbe ausser durch ekzematöse auch durch anderweitige Bindehauterkrankungen (acuter, chronischer Catarrh, Follicular-Catarrh etc.) bewirkt sein kann, ist nicht unwahrscheinlich.

Ueber die Gefährlichkeit der Tuberculose der Bindehaut ist man verschiedener Ansicht. Manche Autoren sprechen den Satz aus, dass die Conjunctivaltuberculose keine Tendenz zur Spontanheilung habe. Danach muss man den Krankheitsherd durch Messer und Glüheisen möglichst vollständig beseitigen (Sattler, Burnett, Wagenmann, Grunert, Denig, Birch-Hirschfeld). Demgegenüber haben schon Brettauer und Horner Fälle mitgetheilt, wo unter Jodoformbehandlung Heilung eintrat. Fuchs sagt, dass Conjunctivaltuberculose in Ausnahmefällen spontan heilen kann. Auch Reimann theilt einen Fall mit, der unter Aufpuderung von Jodoform und Airol spontan heilte.

Die Frage, ob eine directe spontane Verschleppung der Infectionskeime von einem derartigen kleinen Krankheitsherd nach anderen Organen sehr zu fürchten sei, ist mit unseren heutigen Kenntnissen kaum zu entscheiden.

Bach, Die tuberculöse Infection des Auges. Archiv für Augenheilk. 28. 1894. — Birch-Hirschfeld, 3 Fälle von Conjunctival-Tuberculose. Zehender's klin. Monatsbl. 37. Jahrg. 1900. — Burnett, Tuberculose der Conjunctiva. Arch. f. Augenheilk. 1891. 23. — Chauveau, Wiener med. Wochenschr. 1888. 32. — Cheyney, Ophth. Rev. XV. 1896. 143. — Denig, Archiv f. Augenheilk. 1895. 31. S. 359. — Eyre, Die Tuberculose der Conjunctiva. Archiv f. Augenheilk. 1899. Nov. — Franke, Ein Beitrag zur Kenntniss der Tuberculose der Augapfelbindehaut. 1896. Festschr. des ärztlichen Vereins zu Hamburg. — Fuchs, Bericht der XIX. Sitzung d. ophth. Ges. zu Heidelberg. 1887. S. 68. — Grunert, Beitrag zur Tuberculose der Bindehaut. Archiv f. Augenheilk. 34. 1897. — Heinersdorf, Klin. Monbl. f. Augenheilk. 1898. 187. — Hock, Ueber Tuberculose der Conjunctiva. Klin. Monbl. f. Augenheilk. 1875. — Leber, Ber. d. ophth. Ges. Heidelberg 1891. — Leidhold, Beiträge zur Casuistik der Augentuberculose. Diss. Merseburg 1889. — Mitvalsky, Zur Kennt-

niss der tuberculösen Bindehautentzündung. Wiener klin. Rundschau. 1896. — Müller, Ueber Tuberculose der Augenbindehaut. Dissertation. Tübingen 1890. — Palermo, La Tuberculosis primitiva del tarso. 1893. Atti del Congr. Oftalm. di Palermo. 1892. — Pisenti, Contributo clinico ed anatomico allo studio della tubercolosi primitiva nella congiuntiva. Atti dell' Accad. Med.-Chir. Perugia. Vol. IX. 3. 1897. — Reimar, Zwei Fälle von Conjunctivaltuberculose. Klin. Monbl. f. Augenheilk. 1900. S. 83. — Rhein, Ueber primäre Tuberculose der Conjunctiva. Münch. med. Wochenschr. 1886. 33. — Sattler, Ueber die Behandlung der verschiedenen Formen der Conjunctivaltuberculose mit Tuberculin nebst experim. Untersuchungen über die Wirkung desselben. Ber. der ophth. Ges. Heidelberg 1891. — Uhthoff, Bemerkungen zur Scrophulose und Tuberculose nebst einem Beitrag zur Tuberculose der Conjunctiva. Berliner klin. Wochenschr. 1900. No. 50. — Valude, Heidelberger Sitzungsber. 1887. — Wagenmann, Archiv f. Ophth. 34. IV.

---

## Capitel II.

### C o r n e a.

---

Die Cornea ist die Fortsetzung der den ganzen Bulbus umhüllenden festen Haut, der Sclera, nach vorn zu, sie sitzt der Sclera uhrglasartig auf. In einem gewissen Stadium der Entwicklung zeigen Cornea und Sclera keine histologischen Differenzen; sie werden beide aus nahe aneinandergedrängten, oblongen Bindegewebszellen mit sehr geringer Intercellularsubstanz zusammengesetzt. Erst in einem späteren Stadium macht sich eine Trennung beider Häute bemerkbar; die früher dickere Hornhaut wird dünner und transparent, die früher dünnere Sclera dicker und adaphan; die Mitte der Cornea wird etwas dünner als der Rand. Noch beim Neugeborenen ist die Cornea nicht nur relativ, sondern auch absolut dicker als beim Erwachsenen. Es ist dies für pathologische Processe, z. B. bei der Conjunctivitis gonorrhoeica neonatorum von Bedeutung. Noch im fünften Monat des embryonalen Lebens durchziehen Blutgefäße die ganze Cornea, welche sich dann zurückbilden, so dass das ihr zugetheilte Segment der beiden Häute gefässlos ist (Wedl-Bock).

Die oberflächlichsten Schichten der Cornea gehören entwicklungsgeschichtlich zur Conjunctiva, die mittleren zur Sclera, die tiefen zum Tractus uvealis. Wir werden in Folgendem vielfach finden, dass krankhafte Processe mit Vorliebe den Weg nehmen, welchen die Entwicklung dieses Organs gemacht hat, so gehen die Krankheiten der Conjunctiva, z. B. die Conjunctivitis phlycthaenulosa, ohne Unterbrechung genau von der Conjunctiva auf die Oberfläche der Cornea über. Bei erheblichen Entzündungsprocessen in dem vorderen Abschnitt der Sclera fehlt selten eine Mitbetheiligung in den mittleren Schichten der Cornea, sogenannte Scleritis complicata und bei den Entzündungen des vorderen Uvealabschnittes ist oft die tiefe Zone der Cornea in hohem Maasse ergriffen, so dass von vielen Autoren mit Recht die Keratitis profunda oder parenchymatosa einfach als Uveitis anterior bezeichnet wird.

Beim erwachsenen Individuum enthält die Cornea keine Gefäße. Die weitmaschigen Gefässnetze der Sclera dienen gar nicht oder nur in ganz untergeordnetem Maasse zur Ernährung der Cornea, die Cornea

ist vielmehr in ihrer Ernährung ganz auf das Randschlingennetz angewiesen, das unter der Conjunctiva verläuft und am Rande der Cornea sich in zahlreiche besenreiserartige Aeste auflöst, die rings um den Cornealrand Schlingen bilden. Von diesen tritt durch Endosmose der Nährstoff in die Cornealsubstanz über; der verbrauchte Stoff wird dann von den Venen und Lymphgefäßen des Limbus abgeführt. Sobald dieser Ernährungsstrom unterbrochen wird, wird die Cornea trübe, glanzlos und verliert ihre Turgescenz. Dies geschieht z. B. sehr bald nach dem Tode und ebenso bei krankhaften Circulationsstörungen an dieser Stelle während des Lebens.

Der Zweck der Cornea ist ein doppelter, einmal, zusammen mit der Sclera, dem Bulbus Festigkeit und Halt zu geben, ferner rein optisch als Convexlinse zu wirken, also die Sammlung der Lichtstrahlen auf der Netzhaut mit zu bewerkstelligen.

Ehe wir auf die Pathologie näher eingehen, müssen wir uns kurz über die Schichten der Cornea verständigen. Auf der Oberfläche der Cornea liegt ein mehrschichtiges Epithel, die obersten Zellen sind ganz flach, in der Mitte liegen rundliche oder polygonale Zellen mit gezähnten Rändern (sogenannte Riff- oder Stachelzellen), welche mit den Zähnen der Nachbarzellen dicht ineinander greifen. Die unterste Lage (die Basalzellen) sind hohe Cylinderzellen. Zwischen den Epithelzellen liegt ein Saftlückensystem, das wir für gewöhnlich nicht sehen, es tritt aber sehr deutlich bei Schwellungen der Cornea hervor, als Oedem des Epithels der Cornea, es werden die Nachbarzellen auseinander gedrängt, man sieht die seitlichen Zähnelungen und zwischen diesen, ebenso zwischen den anderen Zellen ein Lückensystem.

Die zweite Schicht ist die Bowman'sche Membran, die wir als die oberste Lamelle der Substantia propria auffassen. Sie besteht wie diese aus Bindegewebsfibrillen, gehört also jedenfalls nicht zu den homogenen und von keinen Saftlücken durchsetzten elastischen Häuten, wie ihr Entdecker glaubte. Die Substantia propria macht den bei Weitem grössten Theil der Cornea aus. Sie besteht aus der bindegewebigen Grundsubstanz oder dem interstitiellen Bindegewebe, zelligen Elementen und Nerven.

Die Grundsubstanz bildet Lamellen, die wie die Blätter eines Buches übereinanderliegen, sich jedoch unter einander verbinden. Diese Lamellen bestehen aus festen Bindegewebsfasern, die durch eine sehr feine aber feste Kittsubstanz zusammengehalten werden. Zwischen den Lamellen befindet sich das von v. Recklinghausen entdeckte Kanalsystem. Wir unterscheiden darin von Zeit zu Zeit weiter ausgebuchtete Stellen, die Lacunen oder Saftlücken, von denen wieder feinere Röhren ausgehen, die Saftkanälchen, welche ein ganzes Kanalsystem bilden. Die Lacunen bergen in ziemlich regelmässigen Abständen Zellen, deren Kenntniss von der höchsten Bedeutung auch für die Pathologie ist, da sie in der ganzen Entzündungslehre, wie wir sehen werden, die grösste Rolle spielen. Wir unterscheiden zwei Arten von Zellen in der Cornea, 1. die von Virchow entdeckten Hornhautkörperchen, oder wie sie von Cohnheim passend im Gegensatz zu der zweiten

Art von Zellen genannt wurden, fixe Hornhautzellen. Es sind glatte, sternförmige Zellen mit langen Fortsätzen, sie liegen in den Lacunen und senden ihre Fortsätze durch die Saftkanälchen zu denen der Nachbarzellen. Meist liegt in je einer Lacune nur eine Zelle, welche den Raum nie ganz ausfüllt. 2. finden sich in dem Kanalsystem stets, bei normalen Zuständen allerdings in geringen Mengen, wie v. Recklinghausen (Virchow's Archiv. Bd. 28. S. 157) nachgewiesen hat, die sogenannten Wanderzellen der Hornhaut. Es sind das aus dem Randschlingennetz ausgewanderte Rundzellen, die sich in nichts von Rundzellen in anderen Organen unterscheiden. Sie unterscheiden sich von den fixen Zellen durch die geringere Grösse, ihre stets wechselnde Form, ihren stärkeren Glanz im frischen Zustand und ihre Lokomotion. Als vierte Schicht der Cornea haben wir die Membrana Descemetii. Sie ist eine stark elastische, durchaus gleichartig beschaffene Membran, die auf Querschnitten wie ein stark lichtbrechender glänzender Streifen aussieht. Sie ist sehr fest und resistent. Bei geschwürigen Processen der Cornea ist sie es, welche oft dem gänzlichen Durchbruch der Cornea noch lange Zeit allein widersteht. Wenn sie jedoch schliesslich zernagt oder bei Verletzungen durchbohrt wird, so schnurrt sie als echtes elastisches Band zusammen und ihre Ränder schlagen sich um.

Die hintere Fläche der Descemet'schen Membran ist noch von einem zierlichen, aber dicht gefügten Endothelhäutchen überzogen, das sich von der Vorderfläche der Iris im Kammerwirbel auf sie überschlägt.

### Altersveränderungen.

Im Alter verflacht sich alles, selbst die Cornea, sie wird ferner merklich dünner, so dass sie nach Abfluss des Kammerwassers leicht collabirt oder sich in Falten legt. Es rührt dies daher, dass die Substanz der Cornea mehr zusammenschrumpft, zäher wird, und auch in Wasser weniger leicht aufquillt. Ferner hört der Glanz ihrer Oberfläche auf, sie wird matter und reflectirt seitliches Licht stärker. Auch die Hornhautzellen erleiden eine Veränderung, sie werden flacher und ihre Kerne färben sich mit Kernfärbungsmitteln weniger intensiv.

**Arcus senilis** (Greisenbogen, Gerontoxon). Im höheren Alter, bald früher, bald später, wie dies auch mit anderen Alterserscheinungen der Fall ist, tritt regelmässig eine charakteristische Trübung der Cornea ein, der Arcus senilis. Dieser besteht in einer schmalen grauen Linie, welche concentrisch mit dem Hornhautrande verläuft. Sie beginnt fast immer zuerst am oberen Hornhautrand, dann bildet sie sich bald bogenförmig auch am unteren Rande, bis sich schliesslich die Bögen an der inneren und äusseren Seite vereinigen und nun einen geschlossenen Ring bilden. Die äussere Grenzlinie der Trübung ist stets scharf markirt und ist ohne Ausnahme noch durch ein Streifchen normaler, durchsichtiger Hornhautsubstanz von dem Limbus getrennt. Dadurch kann man sie leicht von randständigen entzündlichen Trübungen unterscheiden.

Der innere, dem Centrum der Hornhaut zugelegene Rand ist dagegen nicht bestimmt ausgeprägt, verwaschen.

Der Arcus senilis bildet keine progrediente Trübung, sobald er einen geschlossenen Ring gebildet hat von 1 höchstens 2 mm Breite, bleibt er stehen. Er ist wohl zu trennen von entzündlichen Trübungen, die im jugendlichen Alter und in gleicher Weise beginnen, aber progredient sind.

Canton hat zuerst nachgewiesen, dass jene Trübung aus einer fettigen Degeneration des Hornhautparenchyms besteht. Virchow führte sie als Beispiel einer parenchymatösen Entzündung an. Er war der Ansicht, dass der Arcus senilis aus einer fettigen Degeneration des Hornhautparenchyms bestehe und zwar zunächst in der Ablagerung des Fettes in die zelligen Elemente der Cornea.

1856 hat His in seiner Arbeit über die Cornea auch den Arcus senilis untersucht. Er sagt: Untersucht man feine Schnitte durch die Trübung eines Arcus senilis, so pflegt man meist das Fett in äusserst feinen Körnchen, zu dicht gedrängten parallel stehenden fadenförmigen Streifen vereinigt zu finden. An einzelnen Stellen finden sich sodann grössere Häufchen von Körnern beisammen, in deren Mitte man gelegentlich ein oder mehrere verkrüppelte Rudimente von Kernen vorfindet. Es gelingt unzweifelhaft Hornhautzellen mit mehr oder minder weit gediehener Fetteinlagerung aufzufinden, wenn man an den hintersten Schichten einer solchen Hornhaut und an den Stellen untersucht, wo die Trübung des Gewebes eine geringe ist.

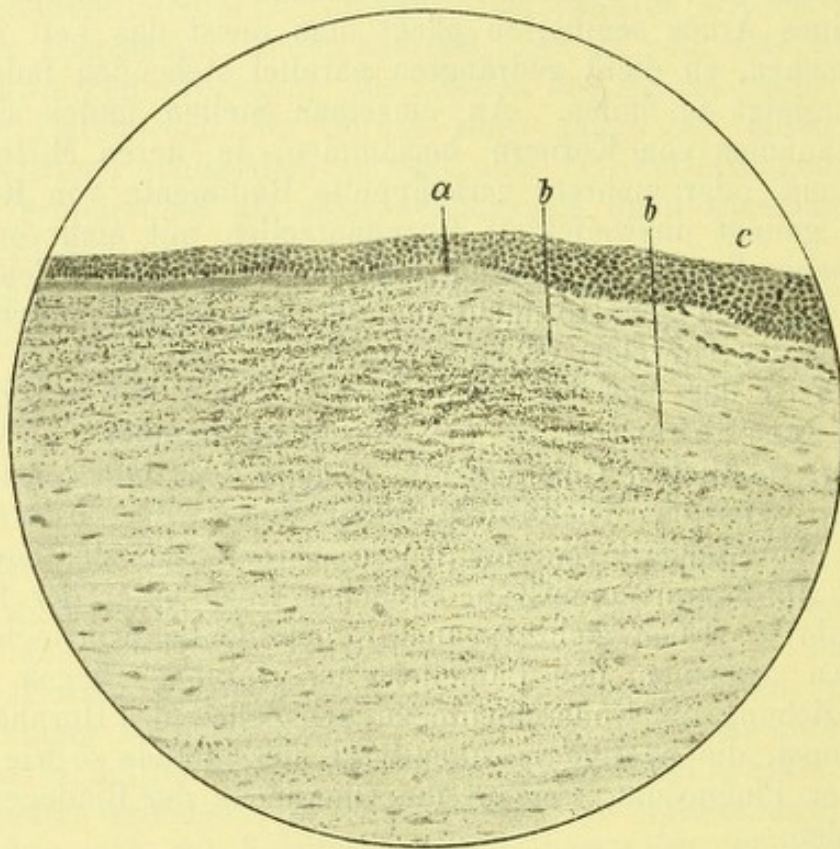
Fuchs ist der Ansicht, dass diese Trübung auf der Einlagerung von hyaliner Substanz in die Hornhaut beruhe. „Die grünlich schillernden, rundlichen Concremente, welche den Arcus senilis bilden, liegen zum grössten Theil unmittelbar unter der Bowman'schen Membran. Man findet davon von den kleinsten, eben sichtbaren bis zur Grösse von 0,03 mm zumeist in einfacher Lage unter der Bowman'schen Membran. Doch giebt es auch Concremente, welche beträchtlich tiefer mitten zwischen den Lamellen der Hornhaut liegen. Nirgends ist eine Beziehung der Concremente zu den Zellen des Hornhautgewebes wahrzunehmen, die hyaline Substanz wird hier, gerade so wie die gelben Schollen der Pinguecula, frei auf die Oberfläche der Bindegewebsfasern ausgeschieden.

Leber konnte in einem Falle eine deutliche Reaction auf Oxalsäure nachweisen. Er nimmt deshalb die Einlagerung von Kalkkörperchen in die Hornhautsubstanz an.

Dieser widersprechenden Ansichten halber veranlasste ich Dr. Takayasu, in meinem Laboratorium von Neuem Untersuchungen über das Wesen des Arcus senilis anzustellen. Die besten Resultate gab ein neues fettfärbendes Mittel „Sudan“. Es ergab sich, dass an Stellen, wo der Arcus senilis vorhanden war, die Hornhautsubstanz von durch Sudan gelblich gefärbten Körnchen, Fettkügelchen durchsetzt war. Deren Grösse ist ziemlich variabel, die kleinsten sind unmessbar fein und geben den betroffenen Stellen nur ein Aussehen wie „bestäubt“, die grösseren Schollen erreichen eine Grösse von 0,005—0,006 mm.

Die Körnchen gruppieren sich schichtenweise, wie die Hornhautsubstanz in Lamellen liegt, in denen allein die Körnchen enthalten sind. Sie liegen niemals frei in den Spalträumen zwischen den Lamellen. Ist die Trübung stark, dann sind die Lamellen in ihrer ganzen Dicke mit den Körnchen durchsetzt, ist dagegen die Trübung nur schwach, wie z. B. an der Grenze gegen das Hornhautcentrum hin, so liegen sie dicht neben einander in nur einer Reihe, welche immer einer Lamelle parallel längs dem Rande oder durch die Mitte derselben verläuft. In diesem Falle findet man zuweilen in der Mitte der fadenförmigen Körnchengruppen einen Kern der Hornhautzellen, von dessen beiden Polen die Körnchen ausgegangen zu sein scheinen, wie dies schon Virchow und His beschrieben.

Fig. 30.



Querschnitt durch den Rand einer Cornea mit dentlichem Arcus senilis. Zeiss Oc. 3. Syst. A. Vergr. 75 : 1. Gefriermikrotomschnitt. Färbung mit Sudanlösung und Hämatoxylin. Man sieht die Fetttropfchen orangeroth (hier als dunkle Punkte). *a* Ende der Bowman'schen Membran. Von da ab liegen die Fetttropfchen in der Subst. propria, sich treppenförmig nach der Sclera hin verschiebend (*bb*). *c* Epithel der Scleralconjunctiva (Takayasu).

Die Fettkörnchen pflegen zuerst in den oberflächlichen Schichten des Hornhautparenchyms aufzutreten, dann verbreiten sie sich allmähig nach der Tiefe bis zur Descemet'schen Membran, an deren vorderen Fläche sie manchmal besonders reichlich zu finden sind, während diese selbst immer unverändert ist. Die Trübung begrenzt sich an der Ober-

fläche gegen die Peripherie zu immer gerade da, wo die Bowman'sche Membran gewöhnlich aufhört. Die Bowman'sche Membran hört oft schon ein ganzes Stück vor dem Limbus auf. In solchen Fällen markirt die Trübung der oberflächlichsten Lamelle die äussere Grenze an der Oberfläche, während die zugleich getrübe Bowman'sche Membran ziemlich weit zurückbleibt. Jede zunächst darunterliegende Körnerschicht erstreckt sich etwas weiter nach der Peripherie, als die darüberliegende, und so entsteht hier eine gewissermaassen treppenförmige Grenzlinie, welche von vorn — innen nach hinten — aussen allmähig verläuft, wie dies Virchow bei der parenchymatösen Keratitis abgebildet hat (Cellular-Pathologie).

Das feinere Reagenz „Sudan“ zeigt uns also, dass das Bild des Arcus senilis zuerst zu Stande kommt durch Ablagerung einer körnigen fettigen Substanz in den Bindegewebslamellen der Hornhaut. Vielleicht haben Fuchs und Leber spätere Stadien zur Untersuchung vorgelegen.

Als Ursache der Trübung nimmt man eine Atrophie des Limbus an mit mehr oder weniger vollständiger Obliteration der in dem Limbus liegenden Gefässschlingen.

Canton, The lancet. Mai 1850. — Virchow, Virchow's Archiv Bd. 4. 1852. — His, Beiträge zur normalen und pathologischen Anatomie der Cornea. 1856. — Fuchs, Archiv f. Ophthalmologie. Bd. 37. Abt. 3. — Takuyasu, Archiv f. Augenheilk. Bd. 43. S. 155.

**Drusen der Descemet'schen Membran** (hyaline Exerescenzen). Warzige Verdickungen an der Hinterfläche der Descemet'schen Membran wurden zuerst von Hassall und Henle beschrieben. Letzterer fand in der Peripherie der Hornhaut eine Art von Warzen, welche in der Seitenansicht abgestutzte Kegel darstellten, mit der Membrana Descemetii continuirlich zusammenhängen und eigentlich nur Verdickungen der letzteren darstellten. Seine Angaben wurden auch von Kolliker bestätigt. Genauere Beschreibungen rühren von H. Müller her. Dieser fand ferner, dass die Dicke der Descemet'schen Membran überhaupt mit dem Alter zunimmt. Die Dicke der Membran wechselt zunächst etwas an verschiedenen Stellen desselben Auges, doch besteht darin eine Regelmässigkeit in der Art, dass sie nahe ihrem Rand dicker ist, als in der Mitte. Kurze Zeit nach der Geburt ist die Membran nach H. Müller nirgends über 0,005—7 mm dick, bei Erwachsenen von 20—30 Jahren beträgt sie in der Mitte 0,006—8, am Rande 0,01 bis 0,012 mm oder wenig mehr, bei alten Individuen dagegen in der Mitte etwa 0,01 und am Rande 0,15—0,02 mm. Die Ausbildung der Warzen geht im Allgemeinen mit der Dickenzunahme der ganzen Membran parallel. Es ist die Oberfläche der Descemet'schen Membran überhaupt meist nicht so vollkommen eben, wie man dies z. B. an der Linsenkapsel findet, sondern da und dort schwach wellenförmig. Wenn man hiervon absieht, so fehlen die **Henle'schen Warzen** in den ersten Jahren nach der Geburt meist völlig. Bei Erwachsenen von 20 bis 30 Jahren sind sie meist schon in der Peripherie der Cornea deutlich

sichtbar, wo sie meist 2—4 unvollkommene Reihen von Warzen bilden, welche häufig einen Theil des Hornhautrandes etwas dichter besetzen, andere Strecken aber fast frei lassen. Die Höhe ist nur 0,003 bis 0,006 mm. Bei alten Individuen dagegen bilden die Excrescenzen eine breitere Zone am Rande der Descemet'schen Haut und nehmen meist grössere Strecken ein, in selteneren Fällen ist der grösste Theil der hinteren Hornhautfläche damit besetzt. Sie stehen aber auch dann am Rande am dichtesten und erreichen dort auch die bedeutendste Höhe, 0,01—0,012 mm über den dazwischen liegenden Furchen. Man kann diese Warzen bei Betrachtung der Cornea von der hinteren Fläche schon makroskopisch als verwaschene Flecken oder als scharf umschriebene Punkte sehen.

Es handelt sich um hyaline Excrescenzen der Glashaut, die stets nur auf der Hinterfläche der Membran erfolgen. Bei älteren Leuten finden sich nicht selten Verkalkungen darin. Das Endothel wird von den Warzen vorgestülpt resp. bei grösseren weggedrängt, so dass es nur in den Thälern liegt und hier sternförmige Figuren bildet.

H. Müller, Gesammelte Schriften. Leipzig. W. Engelmann. 1872. S. 252 u. ff. — Waldeyer, Graefe-Saemisch. Bd. 1. S. 204.

**Drusen der Bowman'schen Membran.** Die Bowman'sche Membran ist keine Glashaut, es fehlen deshalb auch an ihr die an Glashäuten im Alter oder bei Degenerationen so häufigen Excrescenzen. Als sehr seltenes Vorkommniss beschreibt Elschnig Drusenbildung an der Bowman'schen Membran. Sie fanden sich an einem ziemlich normalen Auge, das intra vitam nur unter dem Epithel der Hornhaut schillernde unregelmässige Reflexe wie von kugelförmigen Tröpfchen gezeigt hatte.

Mikroskopisch fanden sich der Bowman'schen Membran aufgelagert halbkugelige, calottenförmige, vollkommen homogen erscheinende, gegen das Epithel sowohl als gegen die M. Bowmani glatt und scharf abgegrenzte Gebilde. Die kleinsten isolirten Drusen erreichen kaum die Dicke der Bowman'schen Membran, während an den dicksten Stellen die neugebildeten mehr lamellosen Auflagerungen deren Dicke um das 2—2½fache übertreffen. Das Hornhautepithel deckt alle diese Excrescenzen mit vollkommener regelmässiger Oberfläche zu. Je dicker die drusigen Gebilde, um so dünner ist die Epithelschicht. Die Verdünnung des Epithels kommt ausschliesslich auf Kosten der Fusszellen und den unmittelbar angrenzenden Schichten.

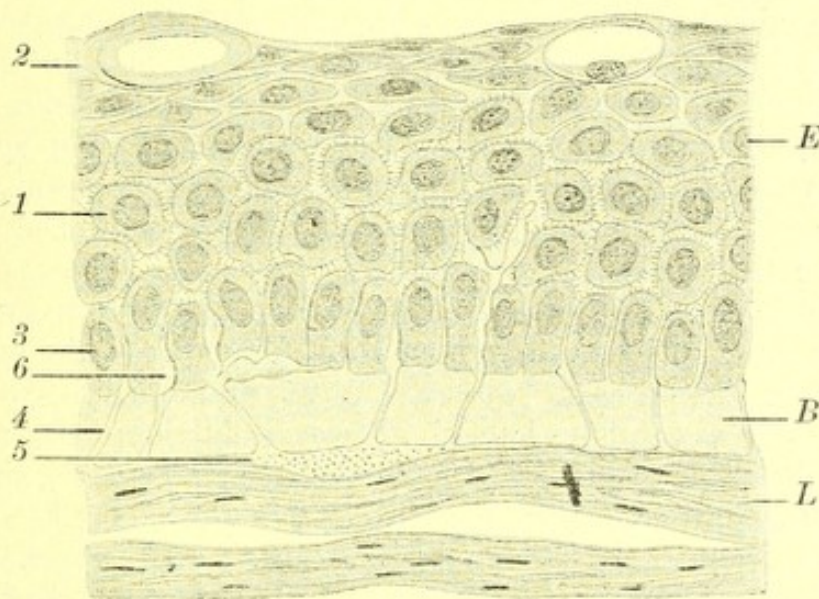
Diese unter dem Hornhautepithel eingelagerte Substanz giebt die Reactionen des Hyalins oder Colloids nicht, am nächsten steht sie vermöge seiner tinctoriellen Eigenschaften noch den geronnenen Eiweissmassen, von denen sie sich aber schon durch ihre völlig homogene Structur wesentlich unterscheidet. Speciell zu Folge ihres hohen Lichtbrechungsvermögens muss sie als dem Hyalin nahestehend bezeichnet werden. Elschnig fasst die Drusenbildungen als Abscheidungsproducte des Epithels auf.

Elschnig, Klin. Monatsbl. f. Augenheilk. 1899. Decemberheft.

### Oedem der Cornea.

Das Oedem der Cornea ist von Leber und Fuchs beschrieben worden. Man findet diese Erscheinung besonders in manchen Fällen von Drucksteigerung, ferner bei Panophthalmie, Iridochorioiditis etc. Ich selbst fand sie sehr schön in einem Falle, wo ein grosses epibulbäres Carcinom einen Theil der Cornea bedeckte und schon tief in diese eingedrungen war. Die Hornhaut sieht makroskopisch hauchförmig getrübt aus, ohne dass sich in dieser Trübung, auch nicht mit der Lupe, einzelne Striche und Flecke abheben liessen. Sehr charakteristisch ist der Verlust des Glanzes der Hornhautoberfläche; die Hornhaut sieht matt, wie mit Fett bestrichen, aus. Mit der Lupe gesehen ist die Oberfläche der Hornhaut nicht eben, sondern es finden sich lauter kleine Erhebungen (durch kleine Emporwölbungen des Epithels durch Flüssigkeitsansammlungen darunter), so dass die Hornhautoberfläche wie chagrinirt aussieht.

Fig. 31.



### Oedem der Cornea.

*E* Epithelschicht. *B* Bowman'sche Membran. *L* Lamelle der Substantia propria. *1* Stachelzellen in den mittleren Lagen der Epithelschicht. Die einzelnen Zellen sind durch eine dünne Schicht Flüssigkeit auseinander gedrängt und deshalb treten die seitlichen Stacheln so auffallend deutlich hervor. *2* Grosse blasig aufgequollene Zellen der obersten Epithellage. *3* Basalzellen. Zwischen denselben, an einer Stelle auch unter denselben, hat sich das Oedem in Form von Tröpfchen angesammelt, die rosenkranzartige Figuren bilden (*6*). *4* Kanäle, in welchen die Nervenfasern durch die Bowman'sche Membran ziehen, durch das Oedem erweitert und zu den Tröpfchen oberhalb der Membran hinziehend. *5* Geronnenes Exsudat zwischen Bowman'scher Membran und oberster Lamelle.

In alten Fällen von Glaucom, auch ohne dieses, kommt es manchmal bei Oedem zur Bildung kleiner Bläschen unter heftigen Schmerzen, besonders wenn die Blasen platzen, **Keratitis vesiculosa** oder nach

Horner **Herpes corneae**. In Fällen von tiefer Hornhautentzündung bilden sich zuweilen grosse schwappende Blasen, **Keratitis bullosa**.

Anatomisch finden sich im Hornhautparenchym die Zeichen einer ödematösen Durchtränkung (s. Fig. 31). Auf Querschnitten sieht man die einzelnen Lamellen durch geronnene Flüssigkeit auseinander gedrängt. Oft spannen sich zwischen den Lamellen durch die spaltförmigen Lücken hin noch feine Brücken, die normalen Verbindungsstränge. Die Hornhautkörperchen sind an die Wandungen der Lücken gepresst. Meist nimmt das Oedem nach vorn hin zu und ist besonders entwickelt direct vor der Bowman'schen Membran. Unmittelbar unter dieser sind die Spalträume meist besonders weit, so dass sie an Durchmesser die zwischen ihnen liegenden Lamellen übertreffen können. Die Lamellen bekommen dadurch einen stark welligen Verlauf. Auch direct zwischen Bowman'scher Membran und den obersten Lamellen liegt meist eine Flüssigkeitsschicht (5), durch welche die feinen faserigen Verbindungsstränge von der Bowman'schen Schicht zur obersten Lamelle zahlreich hinziehen.

Auch oberhalb der Bowman'schen Membran sind zum Theil äusserst feine Auflagerungen von geronnener Flüssigkeit, welche das Epithel etwas abheben (6). Ferner sieht man sehr deutlich, schräg durch die Bowman'sche Membran zahlreiche dunkle Striche ziehen, die von hellen Konturen umgeben sind (4). Es sind dies die durch die Bowman'sche Membran nach dem Epithel hinziehenden Nervenfasern, die deshalb so deutlich sind, weil (nach Fuchs) die Nervenkanäle durch eingedrungene Oedemflüssigkeit erweitert worden sind. Die Bowman'sche Membran ist sonst nicht verändert.

Am deutlichsten tritt das Oedem in den Saftlücken zwischen den Epithelzellen auf, zwischen einzelnen Basalzellen sind hie und da feine helle Tröpfchen eingepresst, wie es Leber und Fuchs so vorzüglich beschrieben und abgebildet haben. Diese Tröpfchen sitzen entweder einzeln zwischen den Zellen, wie kleine Kölbchen oder es sind mehrere solcher zu rosenkranzartigen Ketten an einander gereiht (s. Fig. 31, 6). Einzelne kleine Partien von Basalzellen sind abgehoben, indem kleine Streifen von geronnener Flüssigkeit zwischen Bowman'scher Membran und den Fussenden der Basalzellen sich finden, so dass das Epithel kleine Hügel hier bildet. Am deutlichsten ist das Oedem in den mittleren Partien des Epithels, zwischen den Stachel- und Riffzellen. In den mittleren Epithellagen sind fast alle Zellen von hellen Säumen umgeben, in denen man mit starken Vergrösserungen auffallend deutlich von den benachbarten Zellen die Stacheln hineinragen sieht, die wie die Zähne in einem Uhrwerk ineinander greifen. Nur greifen hier die Zähne nicht mehr ineinander, sondern sind durch die angesammelte Flüssigkeit etwas auseinander gedrängt und deshalb so deutlich zu sehen (Fig. 31, 1).

Am wenigsten sind die oberflächlichsten Schichten des Epithels verändert. Nur hier und dort sieht man einzelne der sonst flachen Zellen ganz eminent aufgequollen, mit glasigem gleichmässig sehr hell gefärbten Inhalt und excentrisch gelegenen blassem Kern (2).

Zwischen den Epithelzellen findet sich zuweilen eine geringe kleinzellige Infiltration.

Wir haben als hauptsächlichste Veränderungen gefunden Oedem des Parenchyms, Erweiterung der Nervenkanäle und Ansammlung von Flüssigkeit in Tröpfchenform unter und zwischen dem Epithel.

Dieses Oedem mit Darstellung des intercellulären Lückensystems der Epithelien kann man künstlich durch Einstich-Injectionen in die Hornhautsubstanz hervorrufen. Rählmann benutzte dazu einfache Tinte, besser ist es nach Leber, Terpentinöl zu nehmen. Es zeigte sich, dass nach Einstich-Injectionen von Terpentinöl in die obersten Schichten der Hornhautsubstanz die Flüssigkeit schon bei geringem Druck und nach kurzer Zeit diffus zwischen die Epithelzellen eindringt.

Nach Leber sind unter normalen Verhältnissen die Endothelzellen der Corneahinterfläche für Flüssigkeit undurchgängig. Fuchs nimmt an, dass unter den pathologischen Verhältnissen, bei denen es zu einem Oedem der Hornhaut kommt, Veränderungen im Endothel der Descemeti die Möglichkeit zu einem Eindringen von Flüssigkeit aus der vorderen Kammer in die Hornhaut bieten, Veränderungen, welche theils im Ausfallen einzelner Zellen, theils vielleicht in Formenveränderungen derselben bestehen, wobei die Interstitien „Kittleisten“ breiter werden. Es scheint, dass die eingetretene Flüssigkeit auf ihrem Wege nach aussen das grösste Hinderniss in der Bowman'schen Membran findet, vor der sie sich gewissermaassen staut. Es wäre übrigens nach meiner Ansicht wohl auch die Möglichkeit, dass die Flüssigkeit von dem Randschlingennetz her in die Hornhautsubstanz eintrete.

Das Hornhautödem braucht übrigens nicht stets die Ursache der glaukomatösen Hornhauttrübung zu sein. In frischen Fällen beruht die hauchförmige Trübung wohl häufiger nur auf durch den Druck hervorgerufener Interferenzerscheinung.

Leber, Ueber die interst. Lücken d. vorderen Hornhaut-Epithels etc. v. Graefe's Archiv. Bd. 24. S. 252. 1878. — Fuchs, Ueber die Trübung der Hornhaut bei Glaucom. v. Graefe's Archiv. Bd. 27. III. S. 66. 1881. — Rählmann, Ueber das Lymphlücken-System im Corneal-Epithel. — Leber, Ueber die Lymphwege der Hornhaut. Zehender's Monatsbl. IV. S. 17. 1866. — Greeff, Ueber Augenerkrankungen bei Xeroderma pigm. Archiv f. Augenheilk. Bd. 42. Heft 1/2. 1900.

### Keratitis bullosa.

Im Anschluss an das Oedem der Cornea empfiehlt es sich, die anatomischen Verhältnisse bei Keratitis bullosa zu besprechen. Bei dieser Erkrankung treten bekanntlich unter heftigen Reizerscheinungen auf der Hornhautoberfläche grosse schwappende Blasen auf, welche erst nach mehreren Tagen platzen. Meist handelt es sich um Augen, welche an Iridocyclitis oder Drucksteigerung erkrankt sind. Als Ursache der Blasenbildung ist eine Anomalie der Lymphcirculation der Hornhaut anzusehen. Ein gesteigertes Oedem der Hornhaut hebt das Epithel von der Bowman'schen Membran ab.

Von Graefe beschrieb zuerst die grossen schwappenden Blasen bei

parenchymatöser Keratitis. Bei der makroskopischen Untersuchung fand er die abgehobene Wand der Blasen bestehen aus dem Epithel, der Bowman'schen Haut und einem dünnen Lager oberflächlicher Hornhautsubstanz.

Schweigger und Sämisch fanden die Blasenwand lediglich aus Epithel gebildet. Fuchs untersuchte ganze Bulbi mit solchen Blasen. Er fand, dass auf der ganz normalen Bowman'schen Haut eine neu-gebildete Membran aufgelagert war, welche aus grossen, langgestreckten Bindegewebsfasern mit wenig Zellen bestand. In einem Falle enthielt sie keine Gefässe, in dem anderen war sie mächtig vascularisirt. Diese Membran war von dem vollkommen normalen vorderen Epithel überzogen. Zwischen ihm und der Bowman'schen Membran hatte sich die Flüssigkeit angesammelt. Hess fand niemals Spuren von der Bowman'schen Membran in der Wandung der Bläschen.

Ihrer Natur nach von gleicher Beschaffenheit sind die kleineren Bläschen der Hornhaut, die für sich, nicht selten unter nervösem Einfluss, oder als Vorläufer der grossen auftreten, die **Keratitis vesiculosa**.

v. Graefe, Archiv f. Ophthalmologie. Bd. 2. S. 206. — Schweigger, Lehrbuch der Augenheilkunde. — Fuchs, v. Graefe's Archiv. Bd. 27. III. S. 83. — Hess, v. Graefe's Archiv. Bd. 39. I. S. 219.

### Entzündungen der Hornhaut.

#### A. Allgemeines und Experimentelles.

Von J. Orth.

Wenn auch in ein Lehrbuch der speciellen pathologischen Anatomie des Menschen eine Besprechung allgemeiner und experimenteller Fragen nicht nothwendig hineingehört, so sind doch gerade die experimentellen Untersuchungen über Keratitis nicht nur für die allgemeine Lehre von der Entzündung von grundlegender Bedeutung, sondern auch für das Verständniss der Befunde bei entzündeten menschlichen Hornhäuten von so grosser Wichtigkeit, dass es gerechtfertigt erscheinen dürfte, als Einleitung zu der Betrachtung der menschlichen Keratitis einen kurzen Ueberblick über die experimentellen Forschungen und die daraus zu ziehenden Schlussfolgerungen zu geben.

Die Hornhaut ist deswegen so geeignet für die Entscheidung allgemeiner Fragen, weil sie ein einfach gebautes gefässloses Gewebe ist, woraus die Hoffnung zu schöpfen war, dass grade an ihr über die Streitfragen nach den Beziehungen der Gefässe einerseits, der Gewebe und insbesondere der Gewebszellen andererseits zu den entzündlichen Vorgängen, vor allem zu der entzündlichen Zelleninfiltration sichere Aufschlüsse zu gewinnen seien. Es kommt hinzu, dass die Lage und Beschaffenheit der Hornhaut sowohl experimentelle Eingriffe, wie die Beobachtung des Verlaufs der krankhaften Vorgänge während des Lebens aufs höchste begünstigte. Es wurde sowohl bei Kaltblütern, besonders Fischen, wie bei Warmblütern (Vögeln, Kaninchen, Meerschweinchen, Hunden etc.) durch Durchziehen eines Fadens durch die Hornhaut oder

durch den Bulbus, es wurde durch Verbrennung, durch Aetzung besonders mit Arg. nitr. oder Chlorzink, durch Einimpfen von Bakterien oder Fadenpilzen am lebenden Thiere eine Entzündung erzeugt, es wurden überlebende Hornhäute sowohl von Kalt- wie von Warmblütern unter dem Mikroskop beobachtet, ja es wurden lebende oder todte Hornhäute ohne weiteres oder mit Entzündungserregern versehen in den Körper eines lebenden Thieres gebracht (in Lymphsäcke von Fröschen, Bauchhöhle, subcutanes Gewebe, vordere Kammer von Warmblütern) — alles zu dem Zwecke, festzustellen, in wie weit und in welcher Weise das Hornhautgewebe, vor allem seine fixen Zellen, die sog. Hornhautkörperchen, an den Entzündungsvorgängen betheiligt sind, in wie weit andere Elemente dabei eine Rolle spielen. Leider ist die Bevorzugung der Frösche als Experimentirthiere und der Aetzmittel als Entzündungserreger für die Klärung der Ansichten nicht günstig gewesen; mit der Verwendung parasitärer Krankheitserreger bei Warmblütern wäre man schneller vorwärts gekommen und mancher unerquickliche Streit hätte vermieden werden können.

Nicht nur bei der spontan entstehenden primären Hornhautentzündung, sondern auch bei der Mehrzahl der experimentell erzeugten tritt die an der Hornhaut selbst fehlende Hyperämie nebst der mit ihr verbundenen Auswanderung von Leukocyten an der Bindehaut und besonders am Limbus auf, ein Beweis dafür, dass diffusible chemische Reizstoffe mit dem Saftstrom in der Hornhaut selbst oder unter Vermittelung des Conjunctivalsackes nach den Randgefäßen gelangen und diese in Entzündung versetzen können. Nur wenn in den centralen Abschnitten der Hornhaut ein ganz umschriebener Entzündungsreiz einwirkte, kann die Randhyperämie sehr gering sein oder, für die makroskopische Betrachtung wenigstens, ganz fehlen.

Mag sie da sein oder nicht, so tritt im Entzündungsbezirk der Hornhaut eine graue Trübung auf, welche sich, wenn durch die Entzündungsursache selbst eine Verschorfung erzeugt wurde (Brand-, Aetzschorf), um diese herum ausbildet. Diese Trübung kann schon innerhalb weniger Stunden entstehen, besonders schnell bei der Bakterienkeratitis, welche gerade dadurch für die Untersuchungen weit geeigneter ist als die langsamer und complicirter verlaufenden Brand- und Aetzentzündungen. Zu dieser Trübung am Orte der Reizeinwirkung gesellt sich in der Regel, bei den schweren Entzündungen immer, ebenso wenn die Entzündungsursache nahe dem Rande eingewirkt hat, bei ganz umschriebenen central gelegenen Entzündungsherden nicht immer, eine vom Rande der Hornhaut ausgehende ebenfalls graue Trübung (Randtrübung), welche bei excentrisch liegenden Entzündungsherden von der nächstgelegenen Randstelle ausgeht, bei central gelegenen am ganzen Rand entstehen kann, meist aber ungleichmässig vom oberen oder (bezw. und) unteren Rand her sich entwickelt. Diese Randtrübung, welche als einzige Trübung in ganz gleicher Weise auch bei der sog. **inducirten Keratitis** vorkommt, d. h. bei jener Entzündung, welche sich zu Entzündungen anderer Augenabschnitte als fortgeleitete hinzugesellt und welche man auch künstlich durch Durchziehen eines Fadens nicht

durch die Hornhaut, sondern durch tiefere Theile des Bulbus sowie durch Einbringen von Entzündungserregern in die vordere Kammer etc. erzeugt hat, schreitet, bei ungleichmässiger Entwicklung gern in Keilform, nach dem Entzündungsherde zu vor, bis endlich, besonders bei centraler Reizwirkung und bei inducirter Keratitis, die gesammte Hornhaut getrübt ist. Bei centraler Keratitis kann nach einiger Zeit wieder eine Aufhellung des Randes eintreten, so dass dann die Trübung nur einen grauen Hof um den primär veränderten Theil bildet, und sich schliesslich mit der centralen Trübung vereinigt, welche in vielen Fällen ja selbst schon ringförmig um eine centrale necrotische Stelle herumliegt.

Diese centrale Necrose kann eine primäre sein (Brandschorf, Aetzschorf), sie kann aber auch secundär durch die immer stärkere Wirkung einer infectiösen Ursache bewirkt werden. Bei Aspergilluskeratitis z. B. kann diese Necrose eine sehr grosse Ausdehnung erlangen, so dass dann die sie umgebende ringförmige Trübung an gefärbten mikroskopischen Flachschnitten als farbiger Ring besonders deutlich hervortritt.

Aber auch wenn keine grössere Necrose entsteht, sieht man doch bei den acuten bakteriellen Experimentalentzündungen den Entzündungsherd aus 2 Elementen zusammengesetzt, indem sich aus der diffusen grauen Trübung je nach Anordnung des Experimentes an einer oder mehreren Stellen weisslich graue Flecken oder Streifen hervorheben. Oft schon mit blossem Auge, oft erst mit der Lupe erkennt man strahlige Bildungen, von den Hauptstrahlen Seitenstrahlen, von diesen wieder solche abgehend, so dass äusserst zierliche, krystallinischen Schneeflocken vergleichbare Bilder entstehen. Es handelt sich dabei um die Haufen der in der Hornhaut sich immer weiter ausdehnenden Mikroorganismen. Bei der mikroskopischen Untersuchung sieht man von Bakterien gebildete lanzettliche, blattartige, spindelförmige Figuren, welche dadurch entstehen, dass durch den Wachstumsdruck der Organismen das Hornhautgrundgewebe zu spindelförmigen, von den Bakterien erfüllten Hohlräumen auseinander gedrängt wird. Dies geschieht hauptsächlich in der Richtung der Lamellen und Fibrillen, woher es kommt, dass die Ausbreitung der Organismen, bei der phagocytäre, mit Bakterien erfüllte Wanderzellen nur eine geringe Rolle spielen, hauptsächlich flächenhaft, viel langsamer nach der Tiefe zu erfolgt. Die Blattfiguren selbst können nach verschiedener Richtung sich wenden, nicht selten sieht man aber Blätter in paralleler Richtung neben einander liegen, die wieder mit denjenigen anderer Lamellen sich kreuzen können.

Der weitere Verlauf der Hornhautentzündung kann sich verschieden gestalten, je nach Stärke und Art der Entzündungsursache. Es kann eine umschriebene völlige Erweichung des Hornhautgewebes eintreten, eine Art Abscessbildung (wirkliche Abscesshöhlen mit freiem, flüssigen Eiter giebt es nach Horner in der Hornhaut nicht), wenn dies in der Tiefe geschieht; eine Geschwürsbildung, wenn die Erweichung, wie es die Regel ist, bis zur Oberfläche reicht; es kann, nachdem in der Regel eine Hervorwölbung vorausgegangen ist, eine Perforation der Hornhaut

eintreten, worauf meist durch eine Panophthalmie das Auge völlig zerstört wird.

Sehr frühzeitig gesellt sich oft zu der Keratitis eine Eiteranhäufung in der vorderen Kammer, ein **Hypopyon** hinzu, und man spricht dann von einer Hypopyon-Keratitis.

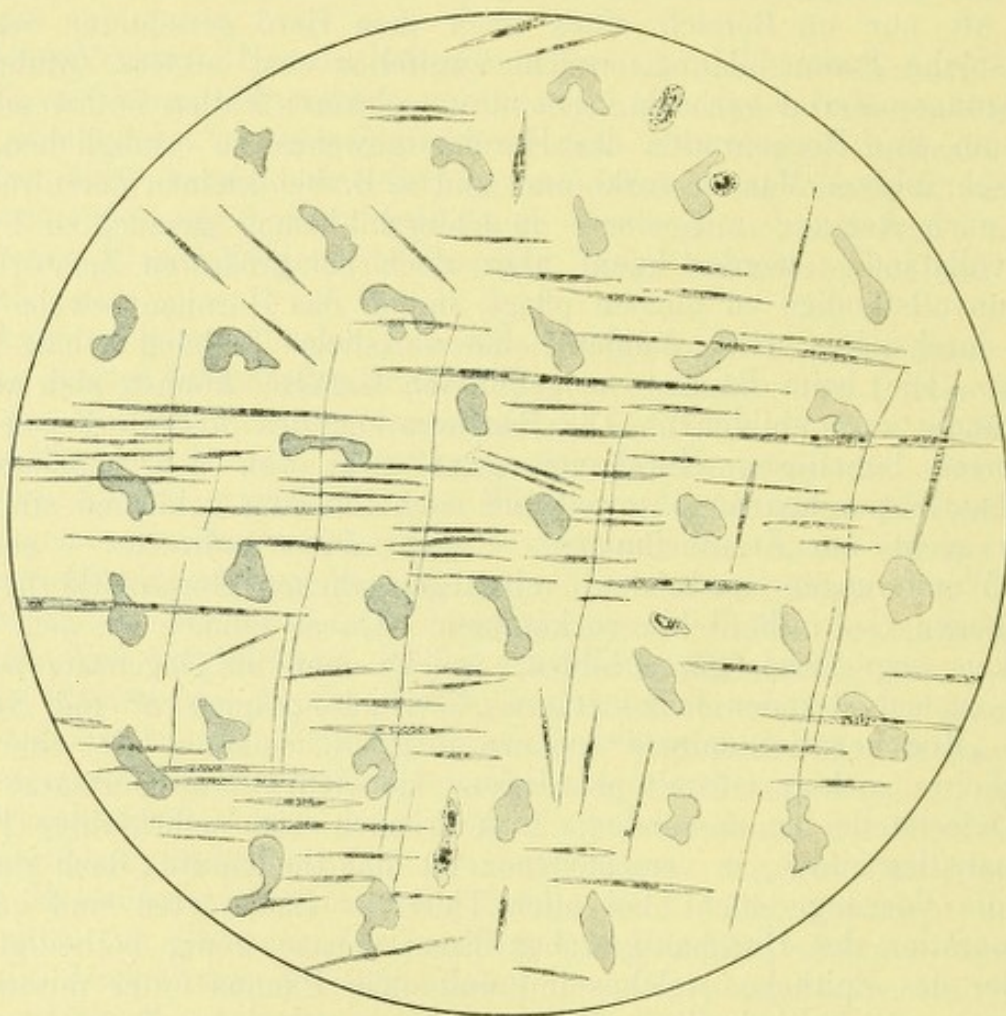
Bei weniger stürmischem Verlauf entwickeln sich Gefässe in der Hornhaut vom Rande her (**Pannus**), wobei die neuen Gefässe durch Sprossung aus den Randgefässen hervorgehen und hauptsächlich in den subepithelialen Schichten sich verschieben, nicht immer im ganzen Bereich der Hornhaut, sondern bei excentrisch liegendem Entzündungsherd oft nur im Bereich eines nach dem Herd gerichteten Sectors. Eine solche Pannusbildung, welche zweifellos eine bessere Zufuhr von Ernährungsmaterial verbürgt, scheint in schweren Fällen nothwendig zu sein, um eine Regeneration des Hornhautgewebes zu ermöglichen, die in beschränktem Maasse vorkommt und z. B. bei kleinen Zerstörungen, etwa nach Aetzung mit einem in Chlorzinklösung getauchten Faden, eine vollständige werden kann, aber doch bei grösseren Zerstörungen eine unvollständige zu bleiben pflegt, indem das Hornhautgewebe nicht ganz durchsichtig wird, sondern eine weissliche Trübung behält (Leukoma). Die beim Pannus neugebildeten Gefässe können sich wieder vollständig zurückbilden<sup>1)</sup>. Die Regeneration des abgestorbenen oder zerstörten lamellösen Hornhautgewebes geht von den benachbarten Hornhautkörperchen aus, soweit sie noch lebendig geblieben sind, an denen nicht nur Kerntheilungen — auch sicher indirecte — sondern auch Wanderungen nach dem mit abgestorbenen Hornhautkörperchen versehenen Centralherd hin vorkommen. Dabei können sie sich langstrecken, sog. Spiessfiguren bilden, welche man im Gegensatz zu den gleich zu schildernden leukocyitären „Entzündungsspiessen“ mit Senftleben „**Regenerationsspiesse**“ nennen mag, oft nehmen sie eine sehr complicirte zackige Gestalt an, indem sie viele dicke Fortsätze nach der Defectstelle hin aussenden, auch können sie mehrkernige Protoplasmaaballen bilden, in verschiedener Art sich theilen etc., doch gleichen sich die Vorgänge nicht bei allen Thieren. Leukocyten sind bei der Regeneration des Hornhautgewebes direct ebenso wenig betheiligt, wie bei der des Epithels, welches mit und ohne Pannus unter mitotischer Theilung von Epithelzellen nicht nur bei unversehrter Propria schnell und vollständig sich regenerirt, sondern auch noch bei Defecten in der Propria diese mit einer Schutzhülle überziehen und vorläufig wenigstens zum Theil ausfüllen kann (functionelle Regeneration, regeneratorische Hypertrophie). Auch an der hinteren Hornhautfläche kommen Regenerationerscheinungen mit Mitosen an den Endothelien vor.

Am meisten Interesse für die allgemeine Pathologie wie für die specielle pathologische Anatomie der Hornhaut bieten die mikroskopischen

1) Ich habe wiederholt bei Pannus an Kaninchenaugen in dem Zwischengewebe geschlängelte, anscheinend auch sich theilende Fasern beobachtet, welche durchaus den Eindruck von elastischen Fasern machten, auch mit der Weigert'schen Farbe sich färben lassen, aber auch in Hämatoxylin- und Methylenblau-Präparaten stark gefärbt hervortreten.

Befunde an denjenigen Stellen, wo die Hornhaut durch den Entzündungsvorgang eine Trübung erfahren hat. Am einfachsten und klarsten liegen die Verhältnisse bei der frischen Randtrübung, mag sie bei einer inducirten oder einer primären Keratitis sich eingestellt haben. Da sieht man an Flachschnitten das Hornhautgewebe von Zellenmassen durchsetzt, welche ganz bestimmte Beziehungen zu dem Gewebe insofern erkennen lassen, als sie sowohl in den Saftbahnen zwischen den Lamellen

Fig. 32.




Spiessfiguren (Gitterwerk) in der entzündeten Hornhaut des Kaninchens (nach Schnaudigl). (Zeiss DD., Oc. IV). Stelle aus einer Randpartie der Hornhaut. Die Spindeln kreuzen sich in verschiedenen Winkeln.

Das Auge wurde central mit einer virulenten Staphylokokkenkultur beschickt. 18 Stunden danach Enucleation. Formolhärtung, Flachschnitte, Hämatoxin, Differenzieren, Eosin.

(auch um die Nerven herum), als auch zwischen den Fibrillen innerhalb der Lamellen gelegen sind, wobei sie dann in parallelen, der Fibrillenrichtung entsprechenden Reihen aufmarschirt sein können, welche in den übereinander liegenden Lamellen eine verschiedene Richtung besitzen, so dass sehr zierliche **Gitterfiguren** entstehen (s. Fig. 32). In jeder Reihe sieht man dicht aneinander geschlossen (im Gänsemarsch) oder

einzelnen oder in Gruppen mehr oder weniger von einander getrennte Zellen liegen, welche meistens langgestreckt und um so dünner und schmaler erscheinen, je länger sie sind (sog. Spiesse, **Entzündungsspiesse**, s. Fig. 33). Die Kerne dieser Zellen sind um so ähnlicher denjenigen der mehr- und gelapptkernigen Leukocyten, je mehr die Zellgestalt noch der kugeligen sich nähert, sind aber in höchst wunderlicher Weise unregelmässig gestaltet, in die Länge gestreckt, keulenförmig, in viele Abschnitte zertheilt, welche manchmal gar nicht oder nur durch ganz feine Fädchen mit einander verbunden sind. Dabei liegen sie keineswegs immer in der Mitte der Spiesse, vielmehr können diese ganz aus Zellprotoplasma bestehen, während die Kernsubstanz in den Polen der Spindel vertheilt ist. Diese Kerne sind stets, mögen sie noch so sehr auseinander ge-

Fig. 33.



Riesenspindeln aus derselben Hornhaut wie Fig. 32 mit eosinophilen Körnchen. Die Spindeln bestehen aus hintereinander in die Saftlücken der Cornea einrückenden Leukocyten.

zogen und missstaltet erscheinen, sehr viel chromatinreicher als diejenigen der fixen Hornhautkörperchen, so dass selbst die feinsten Kernfädchen in den mit Kernfärbemitteln behandelten Präparaten noch dunkel gefärbt sich deutlich abheben, während die Kerne der Hornhautkörperchen nur soeben als blassgefärbte Gebilde erkennbar zu sein pflegen.

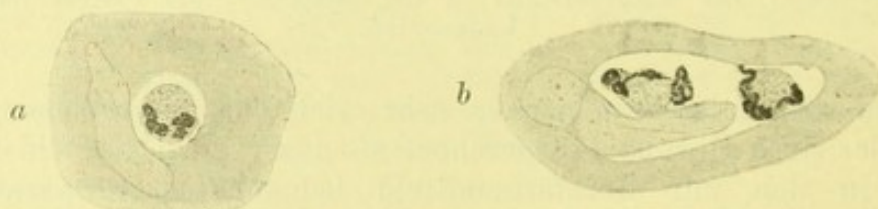
Aber nicht nur die Kerne, sondern auch die Zellenleiber dieser Exsudatzellen zeigen wesentliche Verschiedenheiten gegenüber denjenigen der Hornhautkörperchen, indem sie im Gegensatz zu jenen besonders

färbbare Granula enthalten, seltener, d. h. nur vereinzelt bzw. bei gewissen Thieren (besonders bei Tauben) die grossen acidophilen der typischen sog. eosinophilen Zellen, der Hauptmenge nach die neutro- bzw. (besonders bei Kaninchen) pseudoeosinophilen der gewöhnlichen Leukocyten. Diese wichtige Thatsache kann man sowohl an frischen Präparaten (Gefrierschnitte  $\frac{1}{2}$  Min. gefärbt mit Ehrlich'schem Dreifarbengemisch, untersucht in Wasser) wie in gehärteten (besonders gut Formolhärtung, Färbung mit Hämatoxylin und Eosin) mit voller Sicherheit nachweisen. Bei einer Betrachtung der überlebenden Hornhaut mit Hilfe der feuchten Kammer und bei Warmblütern des geheizten Objecttisches kann man diese Zellen deutliche Ortsbewegungen ausführen sehen und zwar, wie auch schon die bisherigen Schilderungen ergeben haben, nach dem Sitz der Entzündungsursache, dem Orte des Concentrationsmaximums der Schädlichkeit hin.

Zwischen diesen Exsudat- oder Eiterkörperchen sieht man in der Randtrübung die normalen Hornhautkörperchen bzw. deren Kerne sehr deutlich in regelmässiger Vertheilung, die Kerne wie gesagt nur ganz blass gefärbt, mit den von der unveränderten Hornhaut bekannten Unregelmässigkeiten der Gestalt, die Zellenleiber völlig ungefärbt. Hier und da, bei dichter Zelleninfiltration entsprechend häufiger, sieht man aber auch eine oder selbst mehrere Exsudatzellen in unmittelbarer Nachbarschaft der Hornhautkörperchen, manchmal deutlich so, dass die Exsudatzellen geradezu in eine Bucht des Kernes eines Hornhautkörperchens eingelagert erscheinen (Fig. 34). Besonders an mit Goldchloridkalium gefärbten Hornhäuten, in welchen auch die Leiber der Hornhautkörperchen gefärbt sind, entstehen durch diese innigen räumlichen Beziehungen schwer zu entziffernde Bilder, die aber doch, besonders mit Hilfe der vorher erwähnten Färbemethoden dahin aufgeklärt werden können, dass wandernde Exsudatzellen von leukocytärem Charakter und Hornhautkörperchen, die allerhand degenerative Veränderungen zeigen können, in den Saftbahnen zusammen liegen, im übrigen die einen genetisch durchaus unabhängig von den anderen.

Hier haben dann auch die Exsudatzellen mehr rundliche, weniger langgestreckte Gestalt, wie denn überhaupt diese offenbar von dem

Fig. 34.



*a* Leukocyt mit gelapptem und getheiltem Kern, körnigem (mit Eosin im Präparat roth gefärbtem) Leib neben einem unveränderten Kern eines Hornhautkörperchens, das selbst nicht zu sehen ist. Der Leukocyt allseitig von einem Hohlraum umgeben. *b* Zwei polynucleäre körnige Leukocyten neben einem Kern eines Hornhautkörperchens, der allerhand Faltungen zeigt.

Entzündete Kaninchen-Hornhaut, Haem.-Eosin.

Druck des durchwanderten Gewebes und den aus der Anordnung der Gewebsbestandtheile sich ergebenden räumlichen Verhältnissen (Saftbahnen, Interfibrillärspalten, Nervenfasern) abhängt; die interlamellär und um die Nerven herum wandernden zeigen geringere Missstaltung als die interfibrillären Wanderer, und je weicher und nachgiebiger die Grundsubstanz ist, desto weniger entfernen sich die Gestalten der Wandernden von der runden der Leukocyten. Dies trifft bei fortschreitender Entzündung für den primären Entzündungsherd zu, wo man schliesslich ebenso gestaltete, d. h. den Leukocyten völlig gleichende Exsudatzellen finden kann, wie in jedem Abscess irgend einer anderen Körpergegend.

Dieselbe Beschaffenheit der Exsudatzellen zeigt sich nun auch in der, wie Durchschnitte lehren, kugelschalenartig um das Reizcentrum gelagerten centralen Trübung, selbst in denjenigen Fällen, wo eine Randtrübung für das blosse Auge (mikroskopisch sind auch dann in der Regel einzelne Wanderer zu finden) nicht eingetreten ist. Da haben wir dann 2 Quellen für die Exsudatzellen, die normal in der Hornhaut vorhandenen **Wanderzellen**, welche sich von allen Seiten nach dem Orte der Reizung hinbewegen können und Wanderzellen, welche aus dem Conjunctivalsack stammen. Die vordere Kammer kommt nicht in Betracht, da die unverletzte Descemet'sche Haut für Eiterkörperchen nicht durchgängig ist, weder in der Richtung von der Kammer nach der Hornhaut, noch auch umgekehrt, so dass also bei der Hypopyonkeratitis die Eiterkörperchen in der Kammer nicht aus der Hornhaut kommen können. Was die Wanderzellen der normalen Hornhaut betrifft, so ist ihre Zahl offenbar sehr wechselnd, aber nach v. Recklinghausen's Angaben in der Froschhornhaut wenigstens gross genug, um an kleiner Stelle eine dichte Zellinfiltration zu bewirken, aber für gewöhnlich dürften sie doch nur eine geringe Rolle spielen, selbst bei der reinen centralen Keratitis, da die zweite Quelle viel reichlicher fliesst und insbesondere nicht erschöpft werden kann. Wie wiederum von v. Recklinghausen zuerst gezeigt worden ist, gibt es stets im Conjunctivalsack freie Wanderzellen, deren Identität mit den farblosen Blutkörperchen keinen Zweifel über ihre Herkunft aus den conjunctivalen Blutgefässen gestattet. Schon die geringsten Eingriffe am Auge, Zerrungen, Einbringen indifferenten Fremdkörper genügen, um sofort die Zahl der Wanderzellen zunehmen zu machen, wie viel mehr muss das bei den experimentellen Entzündungen der Fall sein, selbst wenn nicht, wie bei den septischen, die eitrige Absonderung der Conjunctiva bereits dem unbewaffneten Auge den Beweis für die Zunahme der Wanderzellen, die hier selbst schon den Namen Exsudatzellen verdienen, liefert.

Diese Conjunctivalsackzellen können am leichtesten in das Hornhautgewebe eindringen, wo dieses blossgelegt und dann unter der Einwirkung der Conjunctivalflüssigkeit aufgequollen ist. Die harten Brand- und Aetzschorfe sind für sie ungeeignete Wege, aber wenn dieselben am Rande sich zu lockern beginnen, dann werden dadurch weite Strassen für die Wanderzellen eröffnet. Je weicher, je lockerer die Hornhaut

selbst ist, um so mehr ist den Zellen das Eindringen erleichtert. Wenn auch an sich nichts im Wege stände anzunehmen, dass durch eine ganz gesunde Epithelschicht eine Einwanderung vor sich gehen kann, so wie die lymphoiden Zellen der Mandeln etc. durch den normalen Epithelbelag nach aussen wandern, da v. Recklinghausen in der ganz normalen Froschhornhaut Wanderzellen im Epithel gefunden hat, so haben doch die Untersuchungen ergeben, dass intactes Epithel offenbar einen gewissen Schutz gegen Einwanderung gewährt. Sowie aber die Zellen degenerirt sind, ihr Zusammenhang gelockert ist, dann schützen sie nicht mehr, sondern zahlreiche Wanderzellen schieben sich zwischen den Epithelzellen hindurch nach der Propria hin. Die Störung braucht offenbar nicht gross zu sein, denn bei centraler Keratitis kann man zwischen ganz gut aussehenden Epithelzellen am Rande des Entzündungsbezirkes doch schon Zellen liegen sehen, welche durch ihre gelappten, stark färbbaren Kerne wie durch die Körnung ihres Zellenleibes sich unzweifelhaft als Leukocyten ausweisen.

Auch an der Stelle der centralen Trübung kann man zunächst die Hornhautkörperchen noch völlig unverändert oder in degenerativen Zuständen vorfinden, aber bei denjenigen Entzündungen, welche durch Aetzung, Verbrennung entstehen, überhaupt bei allen, welche weniger stürmisch verlaufen, zeigen sich zweifellos Veränderungen verschiedenster Art, welche nicht etwa erst durch die Wanderzellen hervorgebracht wurden, sondern unabhängig von denselben entstehen können, da sie z. B. bei Tauben schon nachweisbar sind, ehe eine einzige Wanderzelle im Entzündungsbezirk erschienen ist. Die Veränderung besteht zum Theil in Necrose, wie es bei der Schilderung der makroskopischen Verhältnisse schon erwähnt wurde, zum Theil in körniger, besonders fettig-körniger sowie vacuolärer Degeneration und Zerfall, wie er besonders um eine necrotische Zone herum sich zeigt, theils endlich auch da, wo keine Necrose oder schwerere Degeneration vorhanden ist, in activen Vorgängen, Anschwellung, Abrundung, Kern- und Zellentheilung. Es kommt sicher die gewöhnliche indirecte Kern- und Zellentheilung vor, aber manche Untersucher haben auch eine directe angenommen, besonders für die ersten Stadien der Veränderungen. Aus einer Kerntheilung ohne Zelltheilung sollen mehrkernige Protoplasmaaballen entstehen können, doch ist es mir nach der gegebenen Zeichnung und Beschreibung gar nicht zweifelhaft, dass z. B. die mehrkernigen Protoplasmaaballen von Böttcher durch leukocytaire Elemente gebildet sind, welche, wie vorher geschildert, in den Saftlücken neben den Hornhautkörperchen sich angefund haben. Dass eine solche Erklärung für alle mehrkernigen Protoplasmaaballen im Entzündungsbezirk zutrefte, soll damit nicht gesagt werden, denn eine Kernvermehrung kommt zweifellos auch in Hornhautkörperchen vor. Ob auch eine directe Zelltheilung in der Weise vorkommt, wie sie besonders von Stricker beschrieben worden ist, dass sich nämlich die verdickten Fortsätze von Hornhautkörperchen abspalten, nachdem sie Theilkerne erhalten haben, halte ich, von dem späteren Regenerationsstadium abgesehen, nicht für bewiesen, obwohl ja bei der Neubildung von Capillaren etwas Aehn-

liches vorkommt, also an sich einer solchen Annahme nichts im Wege steht. Die Goldbilder der Hornhaut können in dieser Beziehung leicht Täuschungen hervorrufen, besonders da auch flüssiges, eiweissreiches Exsudat (sogar gelegentlich Fibrin) in der Hornhaut auftreten kann, welches in Goldchlorid Färbung annimmt.

Den gewucherten Hornhautkörperchen kann auch eine gewisse Locomotionsfähigkeit nicht abgesprochen werden, es bilden sich also auch aus den Gewebszellen Wanderzellen aus, aber das geschieht nur in bestimmten Bezirken des Entzündungsherd (um die necrotischen bzw. Degenerationsorgane herum), und wenn auch solche Wanderzellen durch Einkerbung ihrer Kerne vielleicht eine gewisse Ähnlichkeit mit den leukocytären Wanderzellen erlangen können, so ist bisher doch noch von Niemand bewiesen worden, dass diese Wanderzellen auch die Protoplasmakörnchen annehmen können, welche für jene so charakteristisch sind.

Wenn also auch anzunehmen ist, dass das entzündliche Infiltrat in der Hornhaut wie anderwärts sich zusammensetzt 1. aus Zellen, welche dem örtlichen Gewebe angehören bzw. aus örtlichen Gewebszellen entstanden sind, 2. aus solchen, welche herzugewandert sind und im wesentlichen aus den Blutgefässen stammen, so muss doch betont werden, dass die Hauptmasse der Zellen, welche das Infiltrat liefern, dass besonders auch die Zellen, welche am Concentrationsmaximum der Entzündungserreger sich sammeln, wesentlich leukocytäre Wanderzellen, also am letzten Ende ausgewanderte farblose Blutkörperchen sind, wobei es nichts ausmachen würde, wenn die Angabe, dass diese Zellen noch durch Theilung sich vermehrten, als für viele Fälle zutreffend sich erweisen sollte. Die Mehrzahl der Zellen entspricht den polynucleären Leukocyten des Menschen, daneben kommen in geringer Zahl noch andere Leukocyten und wohl auch Lymphocyten, welche nicht aus dem Blute stammen, vor.

Die progressiven Veränderungen an den Hornhautkörperchen sind zweifellos, wie ich schon vorher erwähnt habe, zum guten Theil als regeneratische anzusehen, ebenso wie die mitotischen Theilungen, welche man im Epithel, besonders wo Verletzungen desselben angelegt waren, sowie an den Endothelien der Descemet'schen Haut finden kann, es scheint mir aber bei dem frühzeitigen Auftreten solcher Veränderungen und angesichts des Umstandes, dass sie auch auftreten können, wo Substanzverluste und Necrosen fehlen, mit den Thatfachen nicht verträglich, sie alle als secundäre und regeneratische anzusehen, vielmehr gehören sie zum Theil zu den primärentzündlichen hinzu, wie es auch für einen Theil der regressiven, degenerativen gilt.

Dass die Grundsubstanz der Hornhaut bei der Entzündung nicht unverändert bleibt, ergibt sich ohne weiteres aus dem vorher Gesagten, insbesondere sei hervorgehoben, dass sie stellenweise schwinden kann, nämlich da, wo die zellige Infiltration am stärksten ist, wo man schon makroskopisch Erweichung feststellen kann. Flüssiges Exsudat, obwohl auch solches, sogar mit Einschluss von Fibrin, in geringer Menge vorkommen kann, spielt dabei keine wesentliche Rolle, sondern es

handelt sich um eine einfache Gewebseinschmelzung, wie sie auch am Bindegewebe anderer Orte, wie sie aber auch an Gelatine unter der Einwirkung von Eiterkörperchen vorkommen kann, ein rein passiver Vorgang, bei dem vielleicht auch die schwellenden Hornhautkörperchen sich betheiligen, indem sie, wie Stricker meint, die Grundsubstanz verzehren (s. u. Fig. 38). Freilich ist von mehreren Untersuchern (Stricker, Heitzmann, Grawitz und seinen Schülern), wenn auch in Einzelnen in etwas abweichender Form, eine active Betheiligung der Intercellularsubstanz an der Zellenbildung behauptet worden; eine Rückbildung der aus Zellen hervorgegangenen Intercellularsubstanz in Zellen, allein unumstössliche Beweise sind für diese Angaben nicht beigebracht worden. Dass gewisse Zellen, welche einen schüppchenförmigen Leib und so kleine chromatinarme Kerne besitzen, dass sie selbst an gefärbten Präparaten kaum wahrgenommen werden können, dass solche gewissermaassen schlummernden Zellen leichter sichtbar werden (aufwachen), wenn sie in entzündliche Hypertrophie gerathen, wer wollte das leugnen? Aber dabei handelt es sich doch immer um Zellen auch der Form nach, nicht um Intercellularsubstanz; dass diese selbst sich wieder in Zellen umzuwandeln vermöchte, würde man nur annehmen können, wenn unzweideutige Beweise dafür beigebracht würden. Diese fehlen aber, denn alle Beobachtungen, welche als solche ausgegeben wurden, können auch auf andere Weise erklärt werden, indem nur theilweise in den Schnitt gerathene Ausläufer von Hornhautkörperchen oder von Leukocytenspiesen, beim Wandern abgelöste Theile von Spiessen, Degenerationsproducte von Hornhautkörperchen und besonders von Leukocyten, welche ebenfalls in grosser Zahl in der Hornhaut und nicht nur im centralen Entzündungsgebiet zu Grunde gehen, sehr wohl die aufgewachten, d. h. aus der Intercellularsubstanz hervorgebildeten Kerne und jungen Zellen vortäuschen können.

Man wird hier wie bei allen schwer zu erklärenden Befunden stets an die nächstliegende, an sichere Thatsachen anknüpfende Erklärung sich halten müssen. Nun leugnen allerdings auch heute noch Grawitz und seine Anhänger die grosse Bedeutung der Leukocyten-Wanderzellen für die entzündliche Infiltration und die Exsudatzellenbildung, aber mit Unrecht, da schon die Gesamtheit der Erscheinungen beim Auftreten und Verlauf der entzündlichen Trübung der Hornhaut, vor Allem aber die Beschaffenheit der Kerne und die Körnungen im Zellenleib der allermeisten Exsudatzellen gar keinen Zweifel darüber aufkommen lassen können, dass bei der entzündlichen Infiltration der Hornhaut nicht die Hornhautkörperchen, erst recht nicht die Intercellularsubstanz, sondern Wanderzellen und zwar jedenfalls der überwiegenden Mehrzahl nach aus der Umgebung eingewanderte leukocytaire Zellen die Hauptrolle spielen.

Eine wesentliche Stütze, ja nach Grawitz' eigenen Aeusserungen eine endgültige Bestätigung hat diese Annahme durch den unzweideutig gelieferten Nachweis erhalten, dass das typische Bild der entzündlichen Zellinfiltration (Spiesse, Gitterbildung) an der völlig abgetödteten Hornhaut erzeugt werden kann, wenn man dieselbe mit Entzündungserregern, am besten Eiterbakterien, beschickt, in den Körper eines lebenden, am

besten warmblütigen Thieres bringt, falls man nur darauf achtet, dass nicht durch die physikalische Beschaffenheit der Hornhaut den Wanderzellen das Eindringen unmöglich oder doch zu schwer gemacht wird. Die in geeignete Hornhäute (auch menschliche) eindringenden Zellen zeigen alle Charaktere der von der lebend entzündeten Hornhaut geschilderten Zellen, enthalten insbesondere ebenfalls zum grössten Theil dieselben Leukocytenkörnungen wie die an der Oberfläche der todten Hornhäute angehäuften Eiterzellen, sind also wie diese als leukocytaire Wanderzellen anzusehen.

Die ersten Angaben über Veränderungen der Hornhaut bei Entzündung rühren wohl von dem Engländer Bowman her (*Lecturs on the parts concerned in the operations on the eye* London 1849), weiterhin sind es aber wesentlich die Namen deutscher Pathologen und Ophthalmologen, welche in dem Streit der Meinungen zu nennen sind, und namentlich in der deutschsprachigen Literatur hat sich der Kampf bis heute abgespielt. Auch in dieser Frage steht Virchow wieder an der Spitze (*Virchow's Archiv* IV, 259. 1852) mit seinen Schülern Strube (*Der norm. Bau d. Cornea und die pathol. Abweichungen in demselben. Diss. Würzburg. 1851*) und His (*Würzbg. Verhdl. IV, Beitrag zur normalen und pathol. Histologie der Cornea. Basel 1856*), von denen sofort in ausgiebigster Weise das Experiment zur Aufklärung herangezogen wurde.

Schon die ersten Untersucher konnten die verschiedenen Formen der Trübungen und die zellige Infiltration feststellen; so lange man nur die Toynbee'schen Hornhautkörperchen kannte, konnte gar kein Zweifel darüber bestehen, dass alle zelligen Veränderungen, Vergrösserung, Zunahme der Zahl, von diesen Zellen, den später sog. fixen Hornhautzellen ausgehen müssten, deren Abhängigkeit in der Ernährung von den Randgefässen zwar von Virchow schon in seiner Dissertation 1843 betont wurde, deren Veränderungen aber doch höchstens mittelst flüssigen, aus den Randgefässen stammenden Exsudats von diesen beeinflusst gedacht werden konnten. Dieser Standpunkt wird auch noch von den nächsten Untersuchern vertreten: C. O. Weber (*Virchow's Arch. XV. 475. 1858; Rindfleisch, V. A. XVII. 239. 1859*), Langhans, *Ztschr. f. rat. Med. XII. 1. 1861*.

Mit einem Schlage änderte sich die Sachlage, als v. Recklinghausen (*Die Lymphgefässe und ihre Beziehung zu dem Bindegewebe. 1862; Virchow's Arch. 28. S. 157. 1863*) den Nachweis erbrachte, dass neben den fixen auch noch von ihnen wesentlich verschiedene, mit den farblosen Blutkörperchen übereinstimmende, den Ort verändernde Zellen, Wanderzellen, in mehr oder weniger grossen Mengen in der Hornhaut (zunächst des Frosches) vorhanden sind, denn nun mussten die Untersucher die Möglichkeit berücksichtigen, dass abnormes Auftreten zelliger Elemente nicht auf die fixen Zellen, sondern auf Wanderzellen zurückzuführen sei. Insbesondere die in den entzündlichen Trübungen der Hornhaut so regelmässig gefundenen Zellen, die bald allgemein kurzweg als Eiterkörperchen bezeichnet wurden, konnten nun nicht mehr ohne weiteres als Abkömmlinge der Hornhautkörperchen betrachtet werden, da sie ja auch zusammengeströmte Wanderzellen sein konnten und zwar nicht nur solche, welche schon in der Hornhaut vorhanden waren, sondern auch solche, welche von ausserhalb der Hornhaut in diese erst eingedrungen waren.

Ganz besonders wichtig sind in letzter Beziehung Versuche von v. Recklinghausen (l. c.), welche nicht genügend Beachtung gefunden haben, Versuche mit Hornhäuten bzw. Hornhautstücken, welche in einen Lymphsack eines Frosches eingebracht wurden. Da zeigte sich nicht nur, dass eine Einwanderung von Froschwanderzellen in die Hornhäute, gleichgültig welcher Herkunft, vom Rande her zu stande kam, besonders wenn eine Entzündung der Lymphsackwand eintrat, dass nach Einbringen von Zinnober in den Lymphsack die Wanderzellen zinnoberhaltig waren, sondern auch dass eine Einwanderung statthatte, wenn die Hornhäute vorher gänzlich abgetödtet worden waren (z. B. durch 14 tägliches Einlegen in faulendes Transsudat, 8tägiges Auswaschen in öfter gewechseltem, reichlichem destillirtem Wasser; vollständige Austrocknung und schliessliches Wiederaufweichen), nur die gekochten und dadurch geschrumpften Hornhäute machten eine Ausnahme. Hier mussten also alle Wanderzellen von aussen eingewandert sein, aber auch für die überlebenden Horn-

häute schliesst v. Recklinghausen selbst aus seinen Transplantationsexperimenten: „Hiernach kann es als festgestellt betrachtet werden, dass in diesen Experimenten die Körperchen nicht aus Hornhautkörperchen entstanden, sondern dass wenigstens derjenige Theil von ihnen, welcher Zinnoberkörperchen führte, ausserhalb der Hornhautstücke als Eiterkörperchen gebildet und dann eingedrungen war“. Unter Berufung auf die von Virchow schon immer hervorgehobene Thatsache, dass zwischen Eiterkörperchen und weissen Blutkörperchen eine morphologische Differenz nicht aufzufinden sei, meint v. Recklinghausen, dass der Nachweis der Contractilität der Eiterkörperchen uns berechtigen dürfte, eine volle Identität beider Gebilde anzunehmen.

Es fehlte jetzt nur noch der Nachweis einer Quelle für die Eiterkörperchen in der in situ entzündeten Hornhaut, ein Gegenstück gewissermaassen zu dem Froschlymphsack in den v. Recklinghausen'schen Experimenten, und dieser Nachweis ist von Cohnheim (Virchow's Arch. 40. S. 1. 1867; 45. S. 333. 1869; 61. S. 289. 1874. Neue Unters. über Entzündung. 1873. Vorl. über allg. Path. 1. u. 2. Aufl.) geliefert worden, indem er zeigte, dass aus den entzündeten Gefässen farblose Blutkörperchen in grosser Zahl austreten. Dies auf die Keratitis angewandt ergab die Vorstellung, dass die in der Hornhaut auftretenden Eiterkörperchen nichts anderes seien als zugewanderte Leukocyten, welche vorher aus den Blutgefässen der Conjunctiva ausgetreten waren, in der sie auch thatsächlich nachzuweisen sind. Gewisse von v. Recklinghausen und seinem Schüler Hoffmann ausgeführte Experimente (an geätzten in der feuchten Kammer aufbewahrten herausgeschnittenen Hornhäuten wurde ebenfalls eine Anhäufung von Wanderzellen beobachtet, Ctbl. f. die m. W. 1867 No. 31. Virchow's Arch. 42. S. 204. 1868. v. Recklinghausen, Allg. Path. 229. 1883) schienen dagegen zu sprechen, doch lassen sich die Beobachtungen durch die Annahme erklären, dass es die nach den v. Recklinghausen'schen Angaben nicht spärlichen (8—10, aber auch bis 30 ja 48 in einem Gesichtsfeld) Wanderzellen der Hornhaut waren, welche hier zusammenströmten und deren Menge vielleicht dadurch, dass Hornhautkörperchen durch Einziehung ihrer Ausläufer rund wurden, grösser erschien als sie in Wirklichkeit war. Hoffmann selbst hat später (Virchow's Arch. 54. S. 508. 1872) seine Beobachtungen als nicht der Cohnheim'schen Theorie widerstreitend erklärt.

Jedenfalls stimmten alle übrigen Erscheinungen, besonders das Auftreten der Randtrübung sehr gut mit Cohnheim's Annahme überein, auch für das isolirte Erscheinen einer centralen Trübung konnte in einer Einwanderung aus dem Conjunctivalsack, in dem schon v. Recklinghausen ebenso wie im Hornhautepithel Wanderzellen gefunden hatte, welche bei Hornhautentzündung, auch bei centraler, sich schnell vermehren, eine genügende Erklärung gesehen werden. Auch der v. Recklinghausen'sche Zinnoberversuch (Cohnheim verwandte Anilinblau) gab bei Einspritzung in den Körper des Frosches, dessen in situ befindliche Hornhaut entzündet war, das gleiche Resultat wie bei der in den Lymphsack transportirten Hornhaut, so dass schon damals die Frage zu einer befriedigenden Lösung hätte gelangen können, wenn nicht Cohnheim, zunächst wenigstens, den Fehler begangen hätte, jede primäre und active Veränderung an den Gewebszellen zu leugnen. Da knüpfte die Opposition mit Recht an, welche vor Allem von Stricker und seiner Schule, sowie von Böttcher ausging, der besonders aus dem Studium der reinen centralen Keratitis seine Hauptwaffen gegen Cohnheim's Lehre entnahm. Auch diese Opposition hat über das Ziel hinausgeschossen und insbesondere ist dabei nicht genügend beachtet worden, dass sehr wohl Veränderungen an Hornhautkörperchen vorhanden und doch die Eiterkörperchen nach v. Recklinghausen's Lehre mit Blutkörperchen identisch sein konnten. Hätte man insbesondere den so wichtigen Nachweis v. Recklinghausen's beachtet, dass auch in todte Hornhäute die Eiterkörperchen genau so wie in lebende einwanderten, so hätte der lange erbitterte Streit, welcher die 3 letzten Jahrzehnte des vorigen Jahrhunderts erfüllte und bis in unsere Zeit sich fortgesetzt hat, wohl grösstentheils vermieden werden können.

Stricker (u. Norris), Stud. aus d. Inst. f. exp. Pathol. Wien. 1869. — Wien. med. Jb. 1873. 1874. 1876. 1880. — Vorl. über allg. Path. 1883. — Armauer Hansen, W. m. Jb. 1871. — Virchow's Arch. 59. S. 521. 1874. — v. Pfungen, Wien. med. Jahrb. 1873. S. 81. — Böttcher, Virchow's Arch. 58. S. 362. 1873. — 62. S. 569. 1875. — Schrenk (Böttcher), Archiv für exp. Path. u. Pharm. II. 348. 1874. — Meyerowitz (Neumann), Mikr. Unters. d.

traumat. Kerat. Diss. Königsb. 1875. — Walb, Virch. Arch. 64. S. 113. 1875 (Carmininjection in Hornhaut). — Fuchs, V. A., 66. S. 401. 1876 (Literaturzusammenstellung). — Eberth, Unters. path. Inst. Zürich. II. 1874. III. 1875. — Virchow's Arch. 67. S. 523. 1876. — Internat. Festsehr. f. Virchow. II. 75. 1891.

Eine besondere Methode (Bedeckung der offenen Augen vor der Herausnahme 1—2 Tage lang durch ein mit conc. Zucker- oder Magnesiasulfatlösung getränktes Tuch) hat v. Recklinghausen (Anat. Anzeiger. III. 615. 1888) angegeben, um die präformirten Sattbahnen deutlich zu machen, in welchen zunächst die Eiterkörperchen neben den Hornhautzellen wandern; die Interfibrillarräume, in welche sie später eindringen, entstehen erst durch dieses Einwandern nach Erweichung der interfibrillären Kittsubstanz.

Bei den Hornhautkörperchen spielen primär entzündliche und secundäre regenerations Vorgänge eine Rolle und es ist ein Verdienst von Eberth, auf die letzten zuerst eingehender aufmerksam gemacht zu haben. Mit den regenerativen Vorgängen an den verschiedenen Bestandtheilen der Hornhaut beschäftigten sich: Bogoslawsky, Virch. Arch. 65. S. 359. 1875. Sattler, Archiv f. mikr. Anat. 21. S. 672. 1882. Heiberg, Wien. med. Jahrb. 1871. v. Ewetzky, Unters. path. Inst. Zürich. III. 1875. Homen, Fortschr. d. Med. 1883. No. 16. Klemensiewicz, Ctbl. f. d. med. Wiss. 1884. No. 11. Schottländer, Arch. f. mikr. Anat. 31. S. 426. 1888. Peters, Regen. d. Cornealepith. Diss. Bonn. 1885 (Litt.). Ströbe, Ziegl. Beitr. XIV. 1. 1893. Ranvier, Compt. rend. 125. 1897 und 126. 1897 (meint, die in Hornhautwunden erscheinenden Leukocyten hätten die Aufgabe, Ernährungsmaterial den wuchernden Hornhautzellen zu liefern). Regenerations Wucherungen der Hornhautkörperchen wurden auch von der Cohnheim'schen Schule anerkannt, aber Senftleben (Virch. Arch. 72. S. 542. 1878) hob scharf hervor, dass aus der Wucherung der Hornhautkörperchen immer nur wieder Hornhautkörperchen, aber keine Eiterkörperchen hervorgehen könnten. Senftleben nahm auch die Versuche mit den abgetödteten Hornhäuten wieder auf, indem er gereizte todte Hornhäute in den Körper von Kaninchen brachte; er fand dieselben Entzündungsbilder wie an den in situ entzündeten Hornhäuten und schloss daraus, dass die Hornhautkörperchen zu diesen Bildern nichts beitrügen.

Ähnliche Untersuchungen wurden auch durch Leber (Die Entstehung der Entzündung etc. Leipzig. 1891) ausgeführt, welcher überhaupt alle die Entzündung berührenden Fragen in morphologischer wie ätiologischer Beziehung vorzugsweise an Augen studirte. Für die Morphologie sind besonders wichtig seine Untersuchungen über die durch Schimmelpilze (*Aspergillus*) erzeugten Hornhautentzündungen, sowie über die bakterielle Keratitis. Nachdem Nassiloff unter v. Recklinghausen zuerst Impfungen von Bakterien auf Hornhäute lebender Thiere vorgenommen hatte (Virch. Arch. 50. S. 550. 1870), hat Eberth (Zur Kenntniss der bakter. Mycosen. 1873) die erste ausführliche Mittheilung darüber gemacht und auch ich selbst konnte (Virch. Arch. 58. S. 449. 1873) darüber berichten, dass dabei die Hornhautkörperchen zunächst ganz unverändert erscheinen, besonders was ihre Kerne betrifft, obgleich zahlreiche Eiterkörperchen das Gewebe nach den eigenthümlichen Wachstumsformen darbietenden Bakterienhaufen hin durchwandern. Zahlreiche andere Forscher beschäftigten sich mit derselben Keratitisform: Leber, Ctbl. f. d. med. W. 1873. No. 9. Dolschenkow, Ebenda. No. 42. A. Frisch, Exp. Studien etc. Erlangen. 1874. Horner, Zehender's Mon.-Bl. XIII. 442. 1875. Stromeyer, v. Graefe's Arch. 19. 1873. XXII. 101. 1876. Ortmann (Neumann), Exp. Unters. über centr. Kerat. Diss. Königsb. 1884 (für Leukocyten). Hoffmann, Sitzungsber. ophthalm. Ges. XVII. 1885 (Hypopyon-Keratitis). Hess, Virch. Arch. 110. S. 313. 1887 (weist auf die phagocytaire Leistung der Leukocyten hin). G. Rindfleisch, Sept. Impfkeratitis. Diss. Würzburg. 1888. Wolfheim, Ziegl. Beitr. III. 403. 1888.

Mittlerweile war aber eine neue Complication dadurch entstanden, dass nicht mehr bloss die Hornhautkörperchen, sondern auch die Grundsubstanz als Lieferant von Entzündungs- bzw. Eiterkörperchen proklamirt worden war. Zuerst hatte Stricker (Vorl. S. 839) solches behauptet und Heitzmann (Mikrosk. Morphologie des Thierkörpers. Wien. 1883), nach welchem die Intercellularsubstanz von lebender Materie durchsetzt ist und bei der Entzündung eine Rückkehr des Gewebes zum zelligen Jugendzustand erfolgt, dann aber hat Grawitz nebst seinen Schülern die Ansicht vertheidigt, dass die zellige Infiltration der entzündeten Hornhaut nicht nur

von wuchernden Hornhautkörperchen herstamme, sondern auch davon, dass in der Intercellularsubstanz aufgegangene (schlummernde) Zellen wieder als Zellen erkennbar würden (aufwachten), wobei aber die aufgewachten Zellen keineswegs den schlafengegangenen zu entsprechen brauchen, sondern aus neuen Zusammenlagerungen der in der Grundsubstanz schlummernden Moleküle von Kern- und Zellsubstanz entstehen, wie Krystalle, „welche aus einer Zuckerlösung oder Mutterlauge auskrystallisiren“. Dabei sollen zuerst kleine, später grösser werdende Kerne, dann der Zellleib mikroskopisch erkennbar werden und die Spiessfiguren in der entzündeten Hornhaut sollten im wesentlichen das Resultat der Zellenumbildung der Grundsubstanz sein.

Grawitz, Atlas d. path. Histol. 1893. — Virchow's Arch. 144. S. 1. 1896. — D. med. Woch. 1896. No. 26. — Ueber Leben und Tod, Rectoratsrede. Greifswald. 1896. — Virchow's Arch. 158. S. 1. 1899. — Kruse, V. A. 128. S. 251. 1892. — Budder, Exp. Unters. üb. Hornhautentzündung. Diss. Greifswald. 1894. — V. A. 147. S. 217. 1897. — Anders, Beob. üb. Entsteh. von wand. Zellen. . . . Hornhaut des Frosches. Diss. Greifswald. 1894.

Die Grawitz'sche Annahme hat allgemeine Ablehnung erfahren (Klemensiewicz, Ueber Entz. u. Eit. [Amphibienhornhaut]. Jena. 1893. — Yamagiva, Virch. Arch. 137. S. 77. 1894. — Schnaudigl, v. Graefe's Archiv. 51. S. 387. 1899. — Goecke, Ziegl. Beitr. XX. 293. 1896 [Frosch, Taube]), sie hat ihren letzten Credit verloren, als Grawitz ohne Berücksichtigung der vorher angeführten v. Recklinghausen'schen Beobachtungen erklärte, in todte Hornhäute wanderten unter keinen Umständen Zellen ein, die Senftleben' und Leber'schen Versuche seien nicht an todtten, sondern an nur geschädigten, aber erholungsfähig gebliebenen Hornhäuten angestellt worden, welche in den Experimenten sich thatsächlich wieder erholt und die vorgefundenen Zellen aus sich heraus gebildet hätten. Wie gross die Erholungsfähigkeit geschädigter Hornhäute sei, dafür bringt Grawitz Experimente, bei denen er im wesentlichen Froschlymphe als die geeignetsten Erholungsstätten nicht nur für Froschhornhäute, sondern auch für solche von Warmblütern benutzte. Es war schon ein absonderlicher Gedanke, dass geschädigte Warmblüterhornhäute (z. B. eine 12 Tage alte verschimmelte Hasenhornhaut) gerade in Froschlymphe so besonders günstige Erholungsbedingungen gefunden haben sollten, dass ihre Zellen nicht nur wieder den gewöhnlichen Ernährungsstand erreichten, sondern sogar zu einer für sie ganz ungewöhnlichen Mehrleistung, zu gewaltiger Wucherung befähigt würden. Es konnte aber auch ganz direct von Saxer, Verhdl. d. Naturf.-Vers. 1896. Ctbl. f. allg. Path. 1897. S. 753. — Orth, Nachr. der Ges. d. W. in Göttingen. Math. phys. Cl. 1897. — Lange (Orth), Ctbl. f. allg. Path. VIII. 609. 1897. — Lubarsch, Ergebn. III. 611. 1897. — D. med. Woch. 1898. No. 32 die Unrichtigkeit der Grawitz'schen Angaben nachgewiesen und von Neuem festgestellt werden, dass das typische und charakteristische Entzündungsbild der Hornhaut mit seinen Spiessen und Gittern ohne jede Theilnahme von Hornhautkörperchen einzig und allein durch Wanderzellen bewirkt werden kann, für deren, der Hauptmenge nach, an den Kernen und der Körnung erkennbare Uebereinstimmung mit Leukocyten ich eintreten kann. Die Eiterinfiltration hat auch hier eine Erweichung der Hornhaut zur Folge, welche so ausgedehnt werden kann, dass das ganze transplantierte Stück völlig zerfliesst. Aseptisch transplantierte Hornhäute können in typischer Weise durch Granulationsgewebe mit Leukocyten und Fibroblasten organisirt werden.

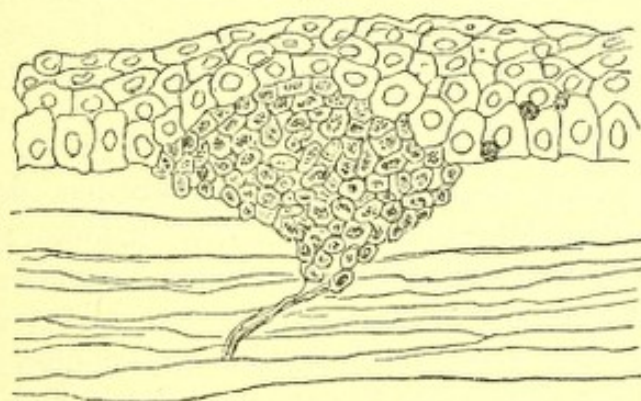
Eine genauere Untersuchung der entzündeten Kaninchenhornhaut besonders in Rücksicht auf die einwandernden Zellen hat Councilman (Journ. Boston Soc. of med. Sc. 1899) geliefert. Schon 15 Min. nach centraler Infection der Hornhaut mit Staphylokokken kann man in der Conjunctiva die gewöhnlichen körnigen Leukocyten finden, welche auch zuerst in der Hornhaut erscheinen und überhaupt die Hauptmasse der Wanderzellen bilden. Nach 18—24 Stunden erscheinen in den peripherischen Abschnitten einzelne nicht gekörnte Leukocyten, erst nach 4 Tagen Lymphocyten, welche nur in den Saftkanälchen der Peripherie gefunden werden und wahrscheinlich nicht aus dem Blute, sondern dem Lymphdrüsengewebe stammen, endlich nach dem 5. Tage erscheinen im äusseren Drittel der Hornhaut auch Plasmazellen, d. h. umgewandelte Leukocyten. In den beiden letzten Formen finden sich mitotische Theilungen, in den beiden anderen nicht.

## B. Spezielle Entzündungsformen.

1. **Keratitis** (und Conjunctivitis) **phlyctenulosa** (s. eczematosa, lymphatica, superficialis, serophulosa). Man hat nicht oft Gelegenheit gehabt, Phlyctänen anatomisch zu untersuchen. Im Jahre 1869 berichtete Iwanoff in der Sitzung der ophthalmologischen Gesellschaft zu Heidelberg über die ersten anatomischen Befunde. In seinem ersten Falle fand J. bei kleinen Phlyctänen Rundzellen unter dem unveränderten, aber etwas abgehobenen Epithel; nur bei grösseren Efflorescenzen war die überkleidende Zelllage zerstört. Auch in der Cornea sah er unter dem gleichfalls nicht pathologisch alterirten Epithel kleine Zellenansammlungen, welche ihre Deckschicht von dem eigentlichen Hornhautgewebe abgehoben hatten. Die Bowman'sche Membran war nirgends zerstört.

In einem zweiten Auge mit Cornealphlyctänen fand er ähnliche Verhältnisse: es lagen die Zellknötchen unter ganz normalem, nur wenig emporgehobenem Epithel. Die Bowman'sche Membran ist an den Stellen der Zellanhäufungen zerstört. Nach der Tiefe zu in das Cornealgewebe führt von dem Infiltrat ein Nervenstämmchen, das längs seines Verlaufes Rundzellen in geringer Menge um sich herum erkennen lässt. In das Epithel waren einige Leukocyten eingedrungen, die es von hinten her zerstörten. Iwanoff hielt das Vorkommen des Infiltrats an dem Nervenstamm für einen Zufall, der jedoch die Schmerzhaftigkeit der Erkrankung erkläre. Die Beschreibung Iwanoff's und seine Abbildungen blieben lange Zeit als allein gültig in den Lehrbüchern (cf. Fig. 35).

Fig. 35.



Phlyctäne nach Iwanoff.

Solides Knötchen bestehend aus einer Zellanhäufung unter dem Epithel. Im Bereich der zelligen Anhäufung ist die Bowman'sche Membran zerstört. Nach hinten zu steht das Knötchen in Verbindung mit einem Nervenstämmchen.

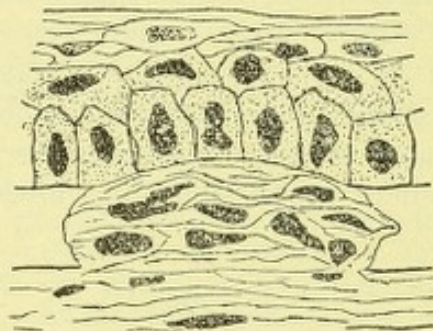
Leber's und Wagenmann's anatomische Untersuchungen von Conjunctival- und Cornealphlyctänen bestätigten die Erfahrungen Iwanoff's von subepithelialen leukocytären Knötchen; das Epithel fand man zellig infiltrirt und schliesslich geschwürig zerstört, wobei oberflächliche Vascularisation sich einstellte.

Im Anschluss an den Vortrag von Axenfeld (1897) auf der Heidelberger ophthal. Versammlung, der sich im Wesentlichen mit der Aetiologie und dem Wesen der Phlyctäne beschäftigte (s. unten), kam der Mangel eingehender anatomischer Untersuchungen zur Sprache.

Der Name Phlyctäne stammt von v. Graefe und heisst das Bläschen. Iwanoff verwarf dann den später gebrauchten Namen Herpes, desgleichen wegen der anfänglichen Nichtbetheiligung der Epithelzellen diejenige als Ekzem, die von Horner wegen der klinischen Zusammengehörigkeit der phlyctänulären Augenentzündung und des Eczems gewählt worden ist.

Auch Axenfeld führt aus, dass die Bezeichnung „Conjunctivitis eczematosa“ aus anatomischen Gründen nicht gut angängig sei. Er sagt: „Zunächst ist die typische Conjunctivitis phlyctaenulosa ja nicht die einzige Form, unter der die Bindehaut sich an Eczemen theiligt, sondern in erster Linie die bei Skrophulösen. Bei anders bedingten Gesichtseczemen pflegt nur ein einfacher Katarrh sich einzustellen. Sie wäre also eine, nicht die eczematosa“. Es ist ferner

Fig. 36.



Narbenbildung nach einer Phlyctäne unter Zerstörung der Bowman'schen Membran (nach Baas).

schon von Fuchs u. A. darauf hingewiesen worden, dass die Phlyctäne insofern von dem Eczembläschen sich unterscheidet, als die Phlyctänen als ein Knötchen subepithelial im adenoiden Gewebe, die Vesikel dagegen im Epithel entsteht.

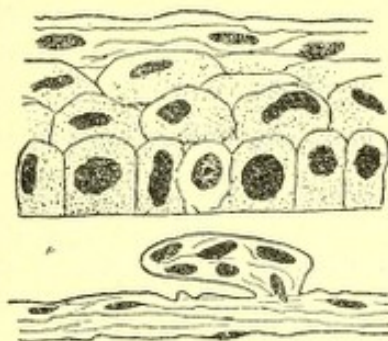
Es empfiehlt sich also, vorläufig den gebräuchlichen nichts präjudirenden Namen der Phlyctäne beizubehalten, wobei wir uns immer bewusst sind, dass das Gebilde von Anfang an kein Bläschen, sondern ein solider Knoten ist. Man sieht dies auch schon klinisch. Wenn ein Bläschen berstet, so fällt es zusammen, wie z. B. bei Herpes corneae. Wenn aber eine Phlyctäne berstet, bekommt sie eine Delle oder wird knotenförmig, bleibt aber stets solid (Sattler, Heidelberg 1897, Discussion).

Die letzten Jahre haben uns einige gründliche anatomische Untersuchungen gebracht.

Baas hatte Gelegenheit eine Cornea zu untersuchen, an der sich zunächst ausgesprochene Narben früherer Phlyctänen fanden (s. Fig. 36).

Man sieht, dass unter Zerstörung der betreffenden Strecke der Bowman'schen Membran ein Bindegewebe die Lücken ausgefüllt hat, über welches neugebildetes Epithel herübergewachsen ist. Ferner fanden sich Stellen in der Cornea, die Baas als unvollendete, abortive Efflorescenzen ansieht, an denen der krankhafte Process vor seiner vollkommenen Entwicklung sistirt wurde (s. Fig. 37). Sie würden danach den Modus darstellen, durch welchen wahrscheinlich die ausgeprägten Krankheitsbilder zu Stande kommen.

Fig. 37.



Beginnende Phlyctäne (nach Baas). Arrosion der Bowman'schen Membran von hinten her.

Baas stellt sich den Vorgang der Phlyctänenbildung in folgender Weise vor:

Es kann fraglich erscheinen, ob der erste Schritt das Hervorsprossen einer Gefässecapillare ist, die nach der späteren Efflorescenz hinführt. Nach den Ergebnissen der bekannten Entzündungsversuche ist es vielmehr im höchsten Grade wahrscheinlich, dass auch hier zunächst eine Hinwanderung freibeweglicher Leukocyten nach dem Orte der späteren Phlyctäne stattfand. Es ist denkbar, dass die zuerst gekommenen weissen Blutkörperchen zunächst die von hinten her stattfindende Arrosion der Bowman'schen Membran in der Form einer mehr oder minder tiefen Aushöhlung oder eines kraterartigen Kanals hervorrufen; die so geschaffenen Lücken geben dann die Richtung ab, nach der die sich neubildenden Gefässe hineinwachsen, welche letztere dann die Wanderzellen herbeiführen.

Es ist leicht möglich, dass bei dem Vordringen der pathologischen Zellen präformirte Kanäle benutzt werden, wie sie in den Durchtrittsstellen der Nerven liegen.

Wir haben also die Entstehung der Phlyctäne von innen her (jedenfalls unter der Bowman'schen Membran) nach aussen verfolgen können.

Geht die Zerstörung der Bowman'schen Membran langsam von statten, so erfolgt eine knötchenförmige Ansammlung von Rundzellen mit breiter Basis, es entsteht ein grösseres Infiltrat, das dann später zu einer Narbe führt. Wird hingegen die trennende Membran rascher durchsetzt, event. mit Hülfe eines präformirten Weges, so kommt es

weiter nach aussen, näher unter dem Epithel zu einer Ausbreitung der Leukocyten in Trichterform, wie z. B. auf der Abbildung von Iwanoff.

Schon Iwanoff hatte beobachtet, wie die Rundzellen von den Knötchen aus in das Epithel eindringen. Unter Verdünnung der überkleidenden Decke kommt es dann allmähig zu der Geschwürsbildung.

Die sehr sorgfältigen Untersuchungen von Hertel betreffen Phlyctänen auf der Binde- und Hornhaut. Bei beiden Membranen fanden sich zuerst kleine, meist rundliche solide Leukocytenhaufen in den oberflächlichen Gewebsschichten. Diese Knötchen drängten beim Grösserwerden die sie bedeckenden Epithelien vor sich her, um an manchen Stellen nach Untergang der letzteren als leicht prominirende Rundzelleninfiltrate frei an der Oberfläche zu Tage zu treten. Bei noch längerem Bestand machte sich allmähig ein Zerfall und necrotische Einschmelzung der obersten Rundzellenlage geltend, so dass die Anfangs als Kuppe erscheinende Oberfläche einer allmähig sich vertiefenden Delle Platz machte.

Hertel constatirte ferner den lebhaften Antheil, den die Gefässe an dem ganzen Krankheitsprocess nahmen.

Wir verdanken weitere Untersuchungen von Phlyctänen der Bindehaut v. Michel, die dadurch bemerkenswerth sind, dass v. Michel, abweichend von den anderen Untersuchern, doch ein Bläschenstadium fand. Als Beginn (erstes Stadium der Knötchen- oder Papelbildung) fand v. Michel eine umschriebene hämorrhagische acute Entzündung der Bindehaut der Sclera. Im zweiten Stadium (Bläschenbildung) findet sich die obere Epitellage von der unteren abgehoben und dazwischen lagern polynucleäre Leukocyten und eine feinfaserige Masse. Wenn nun die oberflächliche verhornte Epithelschicht dem andrängenden Exsudat nicht mehr Stand hält, so kommt es zu einer Abstossung desselben, d. h. es entsteht ein Epithelverlust bzw. ein Geschwür. Die Heilung wird gekennzeichnet durch eine Regeneration des Epithels und einen Ersatz des allenfalls zerstörten Bindegewebes.

Leber fand Riesenzellen in den Phlyctänen und spricht von einem tuberculoiden Bau des Knötchens.

Bakteriologisches: Es ist vielfach angenommen worden, dass die Conjunctivitis und Keratitis phlyctenulosa seu eczematosa auf einer ektogenen Staphylococcus-Infektion beruhe. Das ist zum mindesten noch nicht bewiesen. Zwar hat man bei eczematösen Processen vielfach Staphylokokken in Phlyctänen gefunden (Burchardt, Gallenga, Bach, Gifford), jedoch ist dabei wohl an eine secundäre Infektion zu denken. In seiner ersten Arbeit nahm Burchardt als Erreger den *Micrococcus flavus desidens* an. Er rief mit demselben auf der Kaninchen-Cornea phlyctänenähnliche Bilder hervor. Dem gegenüber betonten wohl mit Recht Uthoff und Leber, dass es sich nicht um Phlyctänen, sondern um kleine Infiltrate bei B.'s Experimenten gehandelt habe, die durchaus nichts Charakteristisches haben und bei Impfstichen mit den verschiedensten Microorganismen hervorgebracht werden können. In einer späteren Arbeit berichtet Burchardt, dass er mehr den *Staphylococcus albus* aus Phlyctänen gezüchtet habe. Auch hierbei kann es sich um secundäre Infektionen gehandelt haben, da die Fälle zugleich Liderkrankungen zeigten, die sicher reich an *Staphylococcus aureus* waren. Auch Bach glaubte den *Staphylococcus aureus* als Erreger der eczematösen Augenerkrankungen ansehen zu müssen. Ebenso wie Sattler und Leber glückte es ihm jedoch nicht lediglich durch Einstreichen einer Reincultur von *Staph. aureus* in den intacten menschlichen Bindehautsack

Phlyctänen hervorzurufen. Auch in den Phlyctänen fand Bach nicht regelmässig diese Bakterien.

Axenfeld sagt deshalb wohl mit Recht, dass wir bis heute die Entstehung der Phlyctäne durch Eindringen von Staphylokokken in die Conjunctiva bulbi noch nicht für sicher erwiesen ansehen können. Erst wenn eine grosse Zahl von ganz frischen Phlyctänen regelmässig Culturen ergibt, ist die Sache wahrscheinlich, die wenigen bisher mitgetheilten Fälle lassen sich zwanglos als secundäre Ansiedelungen erklären. Bach giebt nur einen indirecten Einfluss der Skrophulose zu, indem durch sie das Epithel leichter verletzlich sei, und dadurch die Infection von aussen ermöglicht werde. Dem entgegnet Axenfeld, dass, so lange umschriebene Exsudatbildung der Haut durch zweifellos endogene Noxen entstehen (Urticaria, Pemphigus etc.), so lange auch für die Skrophulose die Möglichkeit abzuweisen ist, dass sie selbst Eczem hervorruft.

Den besten Beweis gegen eine ectogene Entstehung der Phlyctänen liefern die anatomischen Untersuchungen von Baas. Wenn wir mit ihm die Entwicklung der Phlyctänen aus dem Innern des Auges heraus bei anfänglich nicht vorhandener Perforation der Bowman'schen Membran und des Epithels annehmen, so ist damit eine primäre Infection des Krankheitsherdes ausgeschlossen. Erst wenn das Knötchen näher an die Oberfläche vorgedrungen ist, können Microorganismen hineingelangen.

Iwanoff, Ueber Keratitis lymphatica. Ber. d. Heidelbg. oph. Ges. 1869. — Axenfeld, Was wissen wir über die Entsteh. d. phlyctänulären Augenentzündung. Ber. d. Heidelbg. oph. Ges. 1897. Discussion zu Obigem (Leber, Wagenmann, Sattler etc.). — Baas, Anatomie und Genese der Phlyctäne und des Pannus. Zehender's klin. Monatsbl. 1898 u. 1900. August. — Hertel, Anatom. Untersuch. eines Falles von phlyet. Kerato-Conjunctivitis. v. Graefe's Archiv. Bd. 46. S. 630. 1898. — Axenfeld, Lubarsch-Ostertag, Ergebn. d. allgem. Path. u. path. Anatomie Ber. über das Jahr 1895 und 96. S. 556. — Gruber, Anat. Studien zur Hornhautpathologie. v. Graefe's Archiv. 46. S. 360. — Bach, Die eczematösen, skrophul. Augenerkrankungen. Zwangl. Abhandl. Herausgegeb. von Vossius. Bd. 3. Heft 1. — v. Michel, Zur path. Anat. des Bindehaut-Eczems. Zeitschr. f. Augenh. Bd. 4. 1900. — Leber, Ueber die phlyet. Augenentzündung. Ber. üb. die deutsche oph. Ges. 1901.

2. **Keratitis parenchymatosa** (interstitialis, profunda). Aus dem vorstehenden Aufsatz von Orth über die Entzündung der Cornea geht hervor, dass die Verschiedenheit der Namen für die tiefe Entzündungsform der Cornea auf der Verschiedenheit der Anschauungen der Autoren über die Theorie der Entzündung der Cornea beruht.

Es liegt in der Natur der Sache, dass über typische Keratitis parenchymatosa nur sehr spärliche anatomische Untersuchungen vorliegen.

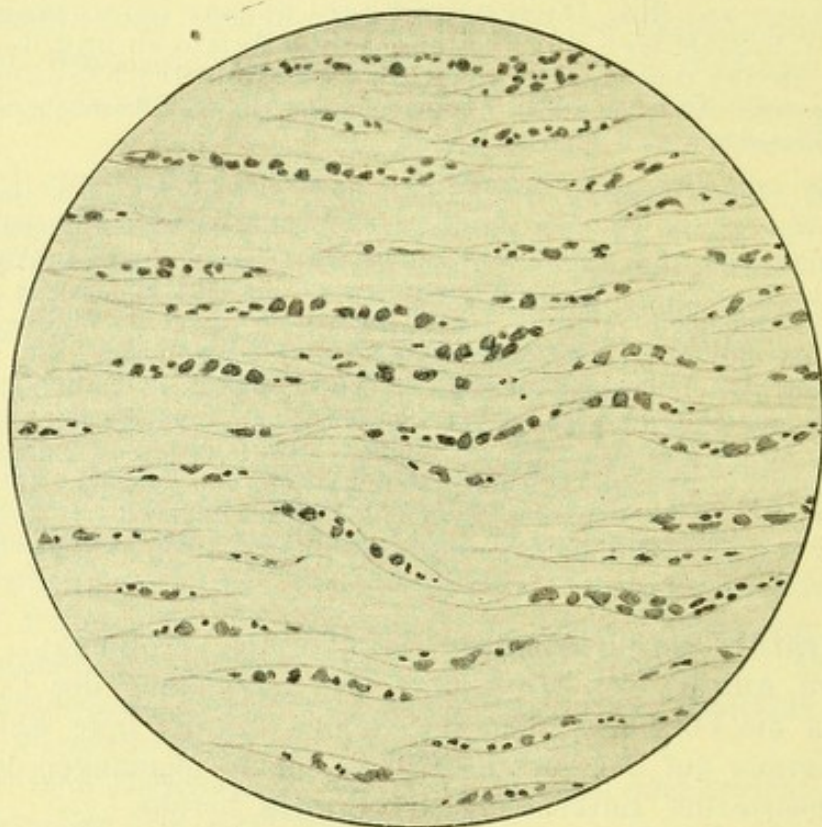
Krükow sah Vascularisation der tiefen Hornhautschichten; die Gefässe hatten eine adventitielle Scheide und zeigten im Lumen ungewöhnlich viele weisse Blutzellen, hie und da auch in ihren Scheiden. Die Hornhautkörper waren schlecht gefärbt und die Kerne zum Theil enorm vergrössert, die Fortsätze der Zellen spärlich.

Meyer fand die Cornea erheblich verdickt; in den tiefen Schichten bestand Infiltration von runden und polygonalen Zellen, die öfters als Knötchen angehäuft waren; Vascularisation der tiefen Schichten mit perivascularer Zellanhäufung, Verdickung der Endothelschicht der M. Descemetii durch eine Gewebsauflagerung, die vielfach Knötchenform zeigte. In der Iris an die Pigmentschicht angrenzend knötchenförmige Zellanhäufungen. Die Knötchen erinnern an Tuberkel, doch fehlen

Riesenzellen. Vorderer Scleralabschnitt stark infiltrirt, vascularisirt und verdickt. In den Gefässen viele Leukocyten.

Fuchs erwähnt in seinem Lehrbuch, dass sich dichte Infiltration der hintersten Schichten der Hornhaut findet, so dass diese zuweilen wie in granulirendes Gewebe verwandelt erscheinen; ausserdem sieht man in diesen Schichten zahlreiche neugebildete Gefässe. Die Infiltration setzt sich am Rande der Hornhaut auf das Ligamentum pectinatum, auf die Iris und den Ciliarkörper fort. Diese Theile waren von zahlreichen kleinzelligen Knoten durchsetzt, die eine gewisse Aehnlichkeit mit Tuberkelknoten hatten.

Fig. 38.



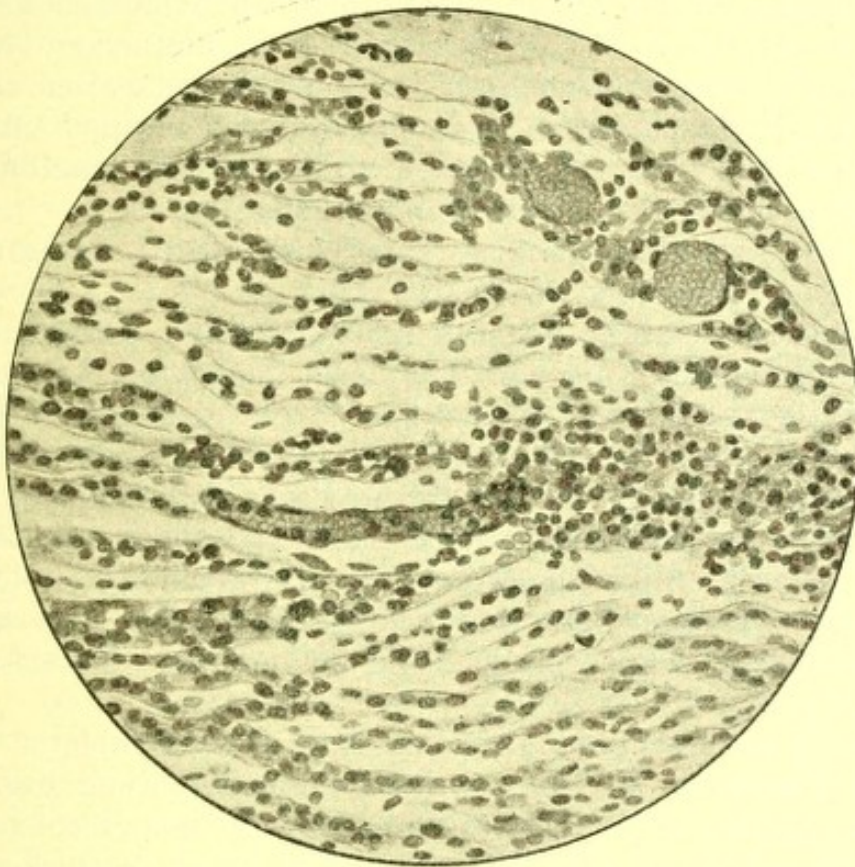
Interstitielle Keratitis (1. Stadium).

Vermehrung der Zellen innerhalb der Saftlücken. Die Zellen liegen dicht gedrängt hinter einander, die Saftlücken ganz ausfüllend.

Sehr sorgfältige anatomische Untersuchungen zweier Augen mit Keratitis parenchymatosa verdanken wir E. v. Hippel. Die Befunde waren folgende: Die Dicke der Cornea ist eine ungleiche (zwischen 0,6 und 0,66 mm schwankend), die Wölbung ist keine regelmässige, sondern zeigt einen leicht welligen Verlauf. Epithel normal, nur trifft man zwischen den basalen Epithelzellen ziemlich häufig Zellen vom Charakter der Leukocyten, welche unmittelbar vor der Bowman'schen Membran liegen. Bowman'sche Membran wohl erhalten bis auf einige kleine Stellen, wo sie ersetzt ist durch eine schmale Schicht zelligen Gewebes mit länglichen Kernen, in welches einige Gefässe eingebettet sind. Diese Stellen finden sich am Hornhautrande.

Das Parenchym der Hornhaut zeigt in allen Schichten Veränderungen, die stärksten allerdings in den mittleren und tiefen Schichten, letztere ganz besonders ausgesprochen in der Gegend des medialen Kammerwinkels. Die Fibrillen sind vielfach gelockert, so dass die Zwischenräume deutlich hervortreten. In den oberflächlichen Schichten vielfach vermehrter Kerngehalt; im Allgemeinen längliche, auch etwas unregelmässig geformte Kerne, nicht so regelmässig angeordnet, wie in der normalen Hornhaut. Vereinzelt dicht unterhalb der Bowman'schen Membran kleinere Anhäufung von kleinen, dunkel gefärbten rundlichen und polygonalen Zellen. In den Randtheilen reichliche Ge-

Fig. 39.



Interstitielle Keratitis (2. Stadium).

Die Zellen haben an einzelnen Stellen die Saftbahnen verlassen und sind in das Bindegewebe eingedrungen, dieses zerstörend (Infiltrate). Neugebildete Gefässe.

fässbildung, ausgehend von den oberflächlichen Lagen des episcleralen Gewebes. Die Gefässe sind schmal, die länglichen Endothelkerne sind sehr deutlich gefärbt. In den tiefsten Schichten, besonders unmittelbar an der Descemet'schen Membran finden sich dann wieder mehr zellige Elemente von verschiedenem Charakter. Die Descemet'sche Membran und das Epithel sind wohl erhalten.

In den periphersten und tiefsten Theilen ist die Hornhaut von einer knötchenförmigen Neubildung eingenommen, welche den Kammerwinkel ausfüllt und das Ligamentum pectinatum infiltrirt. Die Mitte der Neubildung wird eingenommen von verschieden gestalteten, ausge-

sprochen epitheloiden Zellen, in der Peripherie finden sich hauptsächlich kleine Rundzellen. Endlich sind in die Neubildung mehrere charakteristische Riesenzellen eingelagert. Zwei Riesenzellen liegen der Descemet'schen Membran an. Histologisch handelt es sich also um einen Tuberkelknoten, der in die hintere Schicht der Hornhaut eingebracht ist und in der vorderen Kammer sich der Descemet'schen Membran aufgelagert hat, das Endothel von der Peripherie her abhebend.

In der Sclera fanden sich Veränderungen entsprechend dem Bezirk, wo die vorderen Ciliargefäße eintreten. Hier findet sich sehr starke kleinzellige perivaskuläre Infiltration, die an längs getroffenen Gefäßen kaum etwas vom Lumen erkennen lässt, und sehr starke Gefäßneubildung. Es ist ferner ausserordentlich bemerkenswerth, dass v. Hippel in seinem Fall Veränderungen an sämtlichen Theilen des Auges fand, die ausgesprochensten im Verzweigungsgebiet der Ciliargefäße. Die Veränderungen sind entzündlicher Natur, ältere und frischere neben einander. v. Hippel stellt deshalb anatomisch die Diagnose: eine chronische leichte Panophthalmitis.

Ähnliche Fälle beschreiben Bürstenbinder, Zimmermann, S. Schultze (s. Abbildung im Capitel Iris).

Die typische Keratitis parenchymatosa beruht bekanntlich meist auf hereditärer Syphilis, die von den eben genannten Autoren mitgetheilten Fälle beweisen das, was schon Michel, Bach u. A. ausgesprochen haben, dass hierfür auch die Tuberkulose als ätiologisches Moment in Frage kommt. Der v. Hippel'sche Fall machte dies anatomisch höchst wahrscheinlich, Zimmermann fand ausserdem in seinem Fall typische Miliartuberkel in der Hornhaut, in welcher auch Tuberkelbacillen nachgewiesen wurden, so dass also eine unzweifelhafte tuberkulöse Affection vorlag (siehe im Uebrigen: Tuberkulose der Cornea).

Wagenmann beschreibt kurz das Auge einer Patientin, die, abgesehen von Trachom, an einer schweren syphilitischen Keratitis parenchymatosa, Iridocyclitis, Scleritis etc. litt. In der Hornhaut fanden sich zahlreiche Gefäße mit infiltrirten Scheiden, Auflockerung der Fibrillen, frische zellige Infiltration neben älterer bindegewebiger Degeneration der Grundsubstanz.

Michel u. A. unterscheiden eine primäre und eine secundäre Keratitis parenchymatosa. Bei der primären Keratitis fängt die Erkrankung mit der bekannten hauchförmigen Trübung an, welche in dreieckiger Form am Rande beginnend sich nach und nach über die ganze Cornea erstreckt. Als Complication kommt meist später Iritis, zuweilen mit Trübung des Kammerwassers und Beschlägen der Descemet'schen Haut hinzu. Michel sieht die Erkrankung als Folge einer Gefässerkrankung des Randschlingennetzes an, welche als syphilitische Arteriitis oder als hyaline Degeneration auftreten kann.

Die secundäre Keratitis parenchymatosa ist verknüpft mit den ausgesprochenen Zeichen einer entzündlichen Erkrankung der Liderhaut, der Iris und des Ciliarkörpers, ja des ganzen Auges; in einer Reihe

von Fällen wäre es richtiger, von einer Entzündung des vorderen Augenabschnittes zu sprechen. Nach Michel ist mit Sicherheit anzunehmen, dass hier die Bahn, auf welcher die Entzündung der Hornhaut vermittelt wird, in der Bindehaut zu suchen ist.

Dem gegenüber ist die Leber'sche Schule, v. Hippel u. A. mehr geneigt, die Keratitis parenchymatosa in allen Fällen als eine secundäre Erscheinung anzusehen, fortgeleitet von der Entzündung der Uvea. Dafür sprechen die anatomischen Befunde von Hippel, das Auftreten der Zellanhäufung in der Cornea, zunächst in den tiefsten Partien oberhalb der Descemet'schen Membran, die entwicklungsgeschichtlich zur Uvea gehören, ferner, dass man so oft in Fällen, wo eine primäre Keratitis parenchymatosa vorzuliegen scheint, schon im Beginn mit dem Augenspiegel grosse schwarze Herde in dem vorderen Abschnitt der Chorioidea liegen sieht.

Vielfach ist versucht worden, die Keratitis parenchymatosa experimentell zu erzeugen. Samelsohn glaubte durch Einbringen verdünnter Ammoniaklösung in die vordere Kammer Keratitis parenchymatosa experimentell erzeugt zu haben. Es handelte sich dabei jedoch nur um die Trübung der Cornea, welche nach Leber eintritt, wenn die Endothelien zerstört werden und das Kammerwasser in die Cornealsubstanz eintritt (s. unten), dasselbe gilt von den Experimenten von Mellinger und Bärri, die auf Grund ihrer Experimente zu dem Schluss kommen, dass die Keratitis parenchymatosa eine primäre Erkrankung des Hornhautendothels sei.

Wagenmann sah nach Durchschneidung der beiden langen und eines Theils der kurzen hinteren Ciliargefässe eine vom Rande her sich entwickelnde graue Trübung der Cornea auftreten, die bald die ganze Cornea einnahm. Später erfolgte eine dichte Vascularisation vom Rande her und allmählich hellte sich die Membran wieder mehr oder weniger vollständig auf. Anatomisch entsprach diesen verschiedenen Stadien eine enorme Aufquellung, bedingt durch eiweissreiche Flüssigkeit mit massenhaften Fibringerinnungen, dann erfolgte starke Rundzelleninfiltration und Gefässneubildung. Die Fibrinknäuel verschwanden und endlich traten Regenerationsvorgänge an den Zellen der Grundsubstanz ein.

Die klinischen Erscheinungen stellen also ein vollständig analoges, nur in kürzerer Zeit sich entwickelndes Bild dar, wie die Keratitis parenchymatosa des Menschen. Wagenmann deutet mit Recht seine Experimente auch im Sinne einer secundären Keratitis parenchymatosa und schliesst: „Es liegt die Vermuthung nahe, dass auch bei der parenchymatösen Keratitis des Menschen den eigentlichen Krankheitssitz die Gefässhaut bildet, und dass die Erkrankung der Hornhaut erst die secundäre Folge der Erkrankung jener ist“.

Krückow, Zehender's Monatsbl. 1875. S. 488. — Meyer, Inaug.-Dissert. Göttingen. 1887. — v. Hippel, Ueber Keratitis parenchymatosa. v. Graefe's Arch. Bd. 39. 3. 1893. — Fuchs, Lehrbuch. — Michel, Lehrbuch. — Bürstenbinder, v. Graefe's Arch. Bd. 41. 1. — Zimmermann, v. Graefe's Arch. Bd. 41. 1. — S. Schultze, Archiv f. pr. Augenheilk. Bd. 33. 1896. — v. Hippel, Ueber Keratitis parenchym. v. Graefe's Arch. Bd. 42. 2. S. 194. 1896. — Wagenmann, Einiges über Fremdkörperriesenzellen im Auge. v. Graefe's Arch. Bd. 42.

2. 1896. — Samelsohn, Ueber ocul. Asepsis u. Antisepsis. 18. Vers. d. Heidelbg. oph. Ges. 1886. — Bärri, Exp. Keratitis parenchym. Inaug.-Diss. Basel. 1895. — Wagenmann, Exp. Unters. über den Einfluss der Circulation etc. v. Graefe's Archiv. Bd. 36. 4. 1890.

3. **Die Keratitis suppurativa.** Das normale Epithel der Cornea ist so dicht gefügt, dass ein gewöhnlicher Eitererreger in ihm keinen Angriffspunkt findet. Es kann der Staphylokokken oder Streptokokken enthaltende Eiter die intacte Cornea nicht angreifen. Selbst der virulente Eiter, der von einer Thränensackvereiterung stammt, in dem meist die Pneumokokken die Virulenz ausmachen, kann fortwährend und jahrelang das Auge überschwemmen, ohne dass es zu einer erheblichen Entzündung kommt, jedenfalls ohne dass die Cornea im Mindesten ergriffen wird. Eine Ausnahme macht z. B. der Eiter der Gonorrhoe. Die Gonokokken sind im Stande auch das intacte Epithel der Cornea anzufressen, allerdings brauchen sie dazu lange Zeit; der Eiter muss stagniren. Wird er immer fleissig abgespült, so ereignet sich dies auch nicht. Aehnlich verhalten sich vielleicht die Diphtheriebacillen. Die anderen Eitererreger bedürfen einer künstlichen Eingangspforte, um in die Cornea eindringen zu können, diese ist meist durch eine Verletzung, wenn auch sehr geringfügige oberflächliche Abschürfung, oder durch Eintrocknung des Epithels (K. e lagophthalgo, K. neuroparalytica?) gegeben. Gelingt es nun Eitererregern, die im Coniunctivalsack, am Fremdkörper, oder im Secret des Thränensackes sind, in diese Wunde hineinzukriechen, so kommt es bald unter dem Epithel zu üppiger Entwicklung von Colonien, die das Epithel darüber abstossen. Es entwickelt sich das, was wir im modernen Sinne am passendsten als das **septische Geschwür** der Cornea bezeichnen. Es ist charakteristisch, dass zu diesem sich sehr bald eine Eiterabsackung in der vorderen Kammer hinzugesellt: das **Hypopyon**. Diese Zusammengehörigkeit hat zuerst 1856 Roser hervorgehoben und den Process danach **Hypopyonkeratitis** genannt. Sämisch erkannte als besonders charakteristisch die Neigung des Geschwüres, in die Fläche über die Hornhaut hin zu kriechen und führte den sehr passenden Namen **Ulcus serpens** ein.

Es empfiehlt sich mit Saemisch, Schmidt-Rimpler u. A. von **Ulcus serpens** zu sprechen, in den häufigsten Fällen, in denen der Process eine besondere Neigung hat sich in der Fläche auszubreiten, das Epithel unterminirend und abstossend. Sehr oft regenerirt sich das zuerst erkrankte Terrain schon, während der Process am Rande noch fortschreitet, überzieht sich mit Epithel und spiegelt (s. Fig. 40 b). Wenn überhaupt, so kommt es erst sehr spät zur Perforation der Cornea, nachdem schon ein sehr grosser Theil oder die ganze Oberfläche abgefressen ist.

Davon zu trennen sind die Formen von nicht serpiginöser Hypopyonkeratitis, bei denen der Process von vorn herein mehr in die Tiefe geht. Es bilden sich tiefe Infiltrate mit ulcerösem Zerfall, mulden- oder knotenförmige Geschwüre, die zu frühzeitiger Perforation neigen. Hierher gehören auch die Fälle von **Keratomalacie** bei ma-

rantischen Individuen, bei denen im Lidspaltentheil eine rapide Necrose der Cornea eintritt, ferner die eitrigen Hornhautprocesse bei **Keratitis e lagophthalmo** (bei Facialislähmung) und die **Keratitis neuroparalytica** (bei Trigemiuslähmung).

Wir wollen zuerst die anatomischen und dann die bacteriologischen Verhältnisse bei **Ulcus serpens** besprechen.

Es liegt in der Natur der Sache, dass frische Fälle von **Ulcus serpens** nicht oft zur anatomischen Untersuchung gelangen.

Horner 1875 untersuchte zuerst einen Fall von „**Keratitis mycetica**“ anatomisch. Es handelte sich um ein grosses, von der unteren Hornhauthälfte ausgehendes und rapide sich verbreitendes **Ulcus** bei Erysipelas.

1877 untersuchte Horner anatomisch marantische Lidspaltengeschwüre der Hornhäute bei einem Kinde.

Verdese untersuchte 1887 zum ersten Mal ein eigentliches **Ulcus corneae serpens** anatomisch. Er fand unter Anderem angeblich eine Perforation der Membrana Descemetii an der Hinterfläche des Geschwürs, ohne Perforation der Cornea in ihrer ganzen Dicke.

Es folgten Fälle von Leber, Wagenmann, Marple, Fuchs und Nuël, ferner Abbildungen ohne genauere klinische Angaben in den Atlanten der path. Anatomie des Auges von Pagenstecher und Genth 1875 und Wedl und Bock 1886. 1896 erfolgten die ausführlichen und schönen Arbeiten von Uhthoff und Axenfeld, denen wir im Folgenden vielfach folgen werden. Sie bringen in ihren ersten Arbeiten gleich Untersuchungen von 5 Fällen von **Ulcus corneae serpens**, 4 Fälle von **Keratomalacie**, 3 von beginnender **Panophthalmie** und 1 von **Keratomycesis aspergillina**.

Die gewonnenen Resultate wurden vervollständigt durch spätere Arbeiten von Elschnig, Fuchs, Wagenmann, v. Hippel, Druault und Petit.

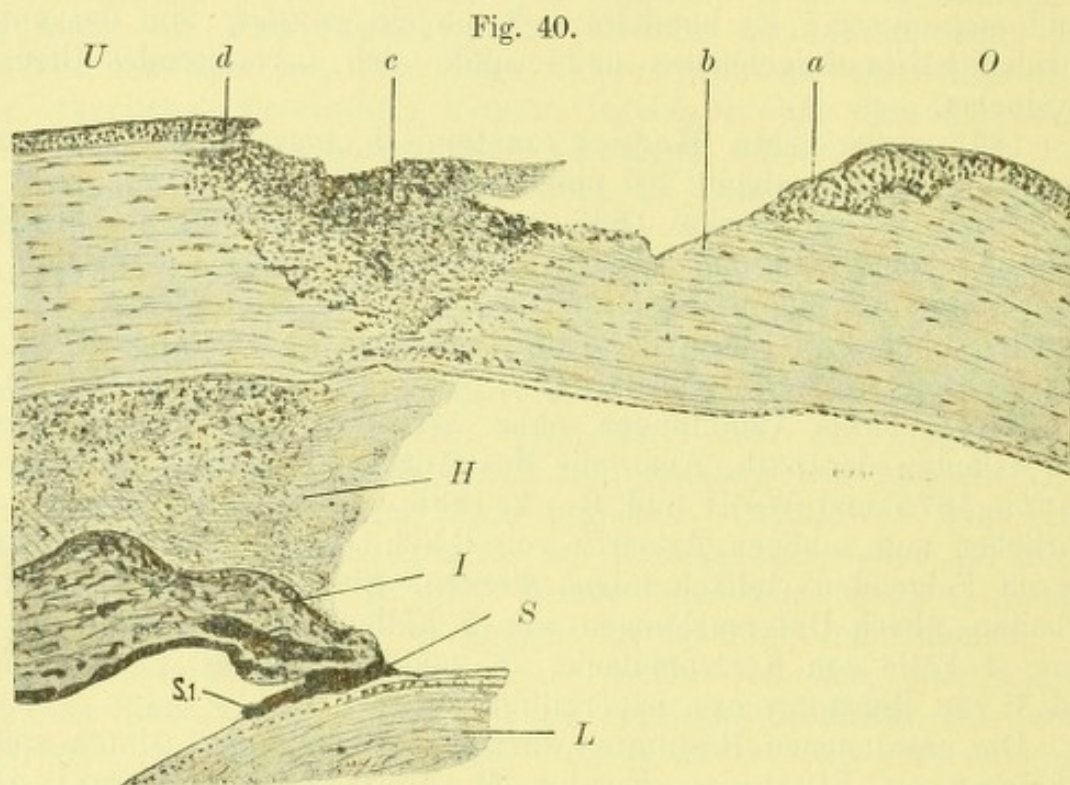
Uhthoff und Axenfeld hatten im Wesentlichen folgende Resultate.

Das Epithel fehlte oft noch in grösserer Ausdehnung in der Umgebung des eigentlichen **Ulcus**. Es ist schon oben gesagt worden, dass während der Process an einer Stelle noch progressiv ist, an anderen das Epithel sich schon wieder angesetzt haben kann. Vielfach markant ist die Wucherung des Epithels weit auf das frühere ulceröse Terrain mit deutlichen zapfenartigen Verdickungen (s. Fig. 40a). Es fehlt nur im Bereich des eigentlichen progressiven **Ulcusrandes**, ein anatomisches Verhalten, welches sich ganz mit der klinischen Erscheinungsweise des **Ulcus corneae serpens** deckt. Während ein grosser Theil des zuerst ulcerös gewordenen Terrains schon wieder relativ durchscheinend und spiegelnd ist, bleibt oft nach einer anderen Richtung noch eine ausgesprochene Infiltration und ein deutliches Fortschreiten bemerkbar. Bei einer Vernarbung einer Spaltungswunde nach Saemisch senkte sich ein Epithelzapfen von der Oberfläche tief in die Narbe ein, wie dies ja von perforirenden Hornhautwunden bekannt ist.

Die Bowman'sche Membran fehlt im Bereich des **Ulcus**, sie zer-

fällt sehr leicht und hat ganz im Gegensatz zu der Membrana Descemetii gar keine Resistenz. In einem Fall trat ein ausgesprochener faseriger Zerfall weit über die Grenze des eigentlichen Ulcus hinaus auf.

Das Hornhautparenchym selbst zeigt vielfach Oedem und Erweiterung der Saftlücken. In den erweiterten Saftlücken liegen neben den oft geschwellten und in ihrer Form unveränderten Hornhautkörpern häufig ein- und mehrkernige Leucocyten. Die Cornealsubstanz am Ulcusrande ist oft stark geschwollen, die Lamellen sind auseinander



Ulcus corneae serpens. *O* oberer Theil, *U* unterer Theil der Cornea. *a* Beginnende Epithelwucherung in den Geschwürsgrund hinein, *b* gereinigte Partie des Geschwürsgrundes, *c* dichte Infiltration mit necrotischem Zerfall, die Infiltration reicht trichterförmig in die Tiefe, breitet sich jedoch vor der unversehrten M. Descemetii wieder flächenhaft aus, *d* unterminirter Epithelrand, progressiver Rand des Geschwürs; *H* Hypopyon, bestehend aus einem dichten Fasernetz mit vielen Leucocyten, letztere liegen dichter nach der Seite der Cornea als nach der Seite der Iris, *I* Iris, verdickt und stark infiltrirt, besonders unter der Oberfläche; *S* breite hintere Synechie, bei *S* ist ein Theil der ganzen Pigmentschicht der Iris von dieser abgerissen und auf der Linse haften geblieben; *L* Linse. (Eigener Fall, Kind mit Hypopyon-Keratitis, das an intercurrenter Lungenentzündung zu Grunde ging.)

geblättert, so dass dadurch eine deutliche Wulstung der Ränder bedingt ist. Zum Theil ist dieses so veränderte Hornhautgewebe in der Nachbarschaft des Herdes der Necrose anheimgefallen, es färben sich dann die Hornhautkörperchen sehr schlecht oder gar nicht mit Hämatoxilin. Die Hornhautkörperchen sind vielfach bei dem Entzündungsprocess aktiv betheilig und in Wucherung begriffen, stellenweise enorm vergrößert.

In einzelnen Fällen kommt es zu einer deutlichen Fibrinausschei-

dung zwischen die Lamellen der Cornea, im unmittelbaren Anschluss an das Ulcus.

In den oberflächlichsten Cornealschichten an der Stelle des Ulcus findet sich immer eine starke zellige Infiltration. Die Einwanderung der Leucocyten in die Hornhaut erfolgt vom Rande her zum Ulcus. Es besteht dann gleichzeitig starke zellige Infiltration der benachbarten Conjunctiva und des episcleralen Gewebes. Die mittleren Cornealpartien sind meist frei von Leucocyten, während sich dann meist wieder in der Tiefe unmittelbar vor der Descemetii wieder stärkere Zellanhäufungen vorfinden (s. Fig. 40).

Die zellige Infiltration vom Rande her geht gewöhnlich ohne Unterbrechung in das Ulcus über, seltener macht sie eine Strecke vor dem Ulcus Halt und es trennt somit eine relativ intacte d. h. nicht infiltrierte Zone von Hornhautsubstanz die infiltrierte Randpartien von dem eigentlichen Ulcus. Es fehlt aber beim Menschen meistens der typische **Infiltrationsring Leber's**, vielleicht besonders deshalb, weil nur fortgeschrittene Fälle zur anatomischen Untersuchung kommen (cf. unter Keratitis aspergillina Fig. 42 und Leber, die Entstehung der Entzündung. Leipzig. W. Engelmann. 1891). Dieser Infiltrationsring ist immer sehr deutlich bei Kaninchen, besonders wenn man die Mitte der Hornhaut mit Aspergillussporen impft. Die Reaction des Gewebes auf den Eindringling erfolgt nämlich erst in einiger Entfernung vom Pilzherd. In der Umgebung des Herdes (kernfreie Zone) ist jedes Leben unmöglich gemacht durch die von den Pilzen producierten giftigen Stoffe.

Einmal fanden Uhthoff und Axenfeld eine eigenthümliche Anordnung der zelligen Infiltration der Hornhautsubstanz entsprechend dem Geschwürsgrund in Form eines Dreiecks, dessen Spitze im Geschwür gelegen ist und dessen Basis, sich allmählich verbreiternd, gerade nach hinten bis auf die M. Descemetii reicht. Eine derartige Anordnung kann wohl als von der vorderen Kammer aus erfolgt angesehen werden, wenn eine Perforation der Hornhaut im Geschwürsgrund vorliegt.

M. Descemetii. Von besonderem Interesse und viel discutirt ist das Verhalten der Membrana Descemetii bei der Keratitis suppurativa. Während viele Autoren die Ansicht aussprechen, dass die M. Descemetii eine so erhebliche Widerstandsfähigkeit habe, dass sie erst nach oder mit der Zerstörung der gesammten vor ihr befindlichen Hornhautsubstanz perforirt würde, oft nachdem sich das bekannte Bild der Keratocele entwickelt hätte, nehmen andere Autoren im Gegensatz zu diesen bei eitriger Keratitis eine Frühperforation der M. Descemetii an.

Schon erwähnt ist der Befund von Verdese. Im Bereich des Ulcus war das Parenchym der Hornhaut nur in seinen oberflächlichen Schichten mortificirt, während die mittleren und tiefen einfach infiltrirt waren. Die M. Descemetii soll hier auf einer kleinen Stelle perforirt, gleichsam wie zerbrochen gewesen sein, das Endothel dagegen bis hart an die Rupturstelle unversehrt. P. Petit glaubt, dass bei Verdese nur eine Faltung der Descemet'schen Membran in Folge des Aufenthalts in der Conservirungsflüssigkeit vorgelegen habe.

Auch Silvestri will eine Frühperforation oft gesehen haben.

Nuël fand die tiefen Schichten unversehrt; Uhthoff und Axenfeld, ferner Holden, Green und Elschnig theilen den anatomischen Befund einer wirklichen Frühperforation von 2 Augen mit.

In verschiedenen Fällen fanden Wagenmann, v. Hippel, Druault und Petit trotz tiefer Ulcerationen die M. Descemetii wohl erhalten.

Elschnig untersuchte sehr eingehend 4 Fälle von eitriger Keratitis bei absolutem Glaucom. In dem ersten Fall war die M. Descemetii in ihrer ganzen Ausdehnung erhalten; der tiefe Abscess fehlte; in den beiden folgenden Fällen bestand eine Frühperforation nebst einem tiefen Abscess; an der Perforationsstelle war die Membran in mehrere Blätter aufgespalten. In einem dieser Fälle zeigte das hinterste Blatt die grösste Perforation, während die gegen die Cornea zu gelegenen Blätter eine kleinere Perforation aufwiesen. Durch diese Oeffnung trat das Hypopyon mit dem tiefen Abscess in Berührung. Elschnig nimmt an, dass in diesen Fällen von Frühperforation diese durch die histologischen Kräfte der Leukocyten von der vorderen Kammer aus zu Stande komme. Der tiefe Abscess stammt also nach Elschnig's Meinung von den Zellen der Vorderkammer und entsteht folglich erst nach der Frühperforation.

Auch Fuchs ist dieser Ansicht. Er sagt in seinem bekannten Lehrbuch: „Zu der Perforation tragen auch die Veränderungen bei, welche sich an der Hinterfläche der Hornhaut entwickeln. Hier kommt es schon frühzeitig zu einer Ansammlung von Eiterkörperchen, welche hauptsächlich an der hinteren Fläche der Membrana Descemetii dem Entzündungsherd zuwandern. Die Eiterzellen sammeln sich zu einem Eiterklumpen an der hinteren Wand der Hornhaut; dann dringen sie in die Descemet'sche Membran ein, welche man aufgeblättert findet, und endlich in die Hornhaut selbst. Es entsteht so, entsprechend dem Sitz des Ulcus serpens, eine Art hinterer Abscess. Fuchs giebt auch eine anatomische Abbildung mit Aufblätterung und Frühperforation der M. Descemetii mit ausgedehnten Endothelveränderungen.

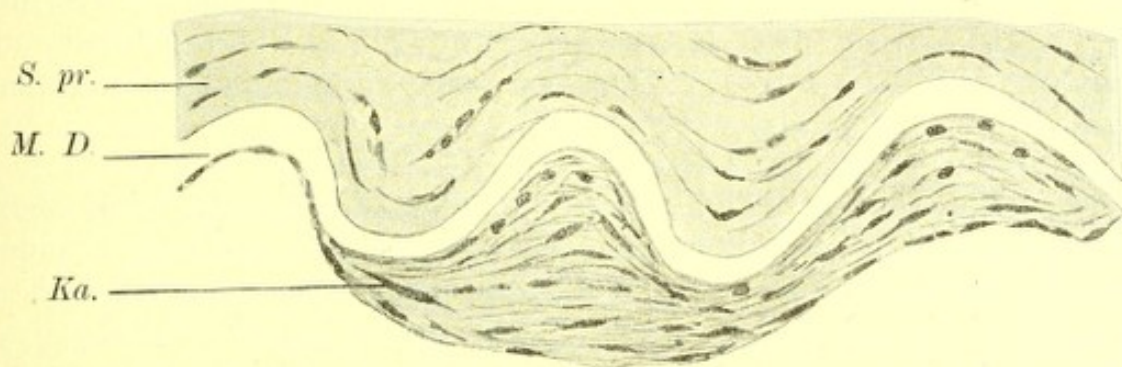
Die Befunde von Elschnig und Fuchs sind nicht zu bezweifeln, es fragt sich nur, ob die gewonnenen Resultate, die Frühperforation der M. Descemetii durch Arrosion von hinten her, die Regel darstellen. Die Untersuchungen sind fast alle an Augen mit altem Glaucoma absolutum angestellt und Elschnig sagt selbst, es sei vielleicht kein Zufall, dass die Frühperforation so vorwiegend glaucomatöse, d. h. schlecht ernährte Augen treffe.

Ich möchte mich selbst mehr den kritischen Erwägungen von P. Petit u. A. anschliessen, dass meist in sonst normalen Augen die M. Descemetii sehr lange intact bleibt und schliesslich erst, nachdem die grösste Masse der Cornea nekrotisch geworden ist, durch die Bakterien resp. ihre Producte von aussen her zerstört wird. Dafür spricht auch die bekannte Sterilität des Hypopyons (s. unten). Als kleinen Beitrag zu dieser Frage kann ich einen eigenen Fall anführen. Ein Kind mit ziemlich ausgedehnter Hypopyon-Keratitis ging an Pneumonie zu Grunde. Anatomisch fand sich ein tiefes und breites Ulcus

corneae und dichte Infiltration bis an die M. Descemetii, diese jedoch völlig intact.

Das Endothel auf der Hinterfläche der M. Descemetii zeigt sich vielfach abgehoben und geschwunden, auch bei noch gut erhaltener M. Descemetii, besonders in dem Theil, welcher dem Sitz des Ulcus entspricht. Uhthoff und Axenfeld fanden stellenweise die abgelösten Endothelfetzen riesenzellenähnlich, losgelöst in der vorderen Kammer im Hypopyon, an anderen Stellen hatte sich eine Schicht von Leukocyten zwischen Endothel und M. Descemetii eingedrängt und ersteres abgelöst. Zum Theil war auch eine deutliche Wucherung des Endothels zu erkennen. Die Endothelzellen selbst zeigten vielfach eine ausgesprochene pathologische Beschaffenheit, wie Zerfall, Quellung, schlechte Färbbarkeit des Kernes etc. Auch kommen starke Vergrößerungen der Zellen vor mit langen Ausläufern, so dass die Zellen sternförmig aussehen und Aehnlichkeit mit stark vergrößerten Hornhautkörperchen gewinnen (cf. Bildungszellen Ziegler, Lehrbuch der allg. Pathologie). Ich selbst fand einmal eine starke kapselstaarähnliche Wucherung des Descemet'schen Endothels (s. Fig. 41).

Fig. 41.



Kapselstaarähnliche Wucherung des Descemet'schen Endothels in der Nähe einer alten Perforation nach Ulcus corneae. *S. pr.* Substantia propria der Cornea; *M. D.* Descemet'sche Membran; *Ka.* kapselstaarähnliche Wucherung.

**Hypopyon.** Es sei zunächst die wichtige Thatsache angeführt, dass im Hypopyon keine Microorganismen vorkommen, so lange eine Perforation der M. Descemetii nicht eingetreten ist (Michel, Leber, Hess, Stromeyer, Rindfleisch, Silvestri, Uhthoff und Axenfeld, Bach). Die Ansammlung von sterilem Eiter in der vorderen Kammer muss also durch eine Fernwirkung von dem Ulcus her auf rein chemotactischem Wege entstehen. Nach Bach kann man sogar noch weiter sagen, dass bei dem Pneumokokkengeschwür der Cornea vor dem Durchbruch auch nicht in Iris, Corpus ciliare oder irgendwo in das Auge Bakterien eingedrungen sind.

Während die älteren Autoren (Horner, Bokowa u. A.) annahmen, dass das Hypopyon aus der Cornea stamme, stellen wir uns heute mit Leber, Axenfeld, Uhthoff, Bach, Wagenmann etc. auf den Standpunkt, dass das Hypopyon zu Stande kommt durch Ausscheidung

einer fibrinösen Substanz und von Leukocyten aus den Gefässen der Iris und des Corpus ciliare. Es besteht also aus einem fibrinös-eitrigen Exsudat. Oft tritt auf der Oberfläche der Iris eine mehr fibrinöse Schicht zu Tage, während sich die eigentliche Leukocytenansammlung in den vordersten Theilen der vorderen Kammer zeigt. Nuël deutet dies dahin, dass die Irisoberfläche sich hauptsächlich durch die Production eines fibrinösen Exsudates betheilige, während die eigentliche Eiterbildung von der Irisperipherie und dem Vorderkammerwinkel aus stattfinde. Uhthoff und Axenfeld ziehen zur Erklärung dieses Verhaltens dagegen die Chemotaxis im Sinne Leber's heran, wonach die zelligen Elemente sich möglichst nahe an den Infectionsherd herangebegeben und deshalb an der Hinterfläche der Hornhaut reichlicher angehäuft liegen. Zuweilen finden sich noch Pigmentkörnchen aus der Iris im Hypopyon (Uhthoff und Axenfeld). Als ursächliches Moment für die Entzündung, für die Reizung der Gefässwände sind die von den Bakterien der Hornhaut herrührenden und durch die Hornhaut durchdiffundirenden Proteine und Stoffwechselproducte anzusehen (Bach).

Was die Bakteriologie der Keratitis suppurativa betrifft, so gelang Uhthoff und Axenfeld zuerst der Nachweis, dass das typische Ulcus serpens in den meisten Fällen auf einer Pneumokokken-Infektion der Hornhaut beruht. Mischinfection mit Staphylokokken und Streptokokken etc. und damit weniger markante Krankheitsbilder kommen daneben vor.

In 50 Fällen fanden Uhthoff und Axenfeld:

Nur Diplokokken 26 mal, Pneumokokken gleichzeitig mit anderen Mikroorganismen in 7 Fällen, keine Pneumokokken, wohl aber andere Mikroorganismen 13 mal, negativen bakteriologischen Befund 4 mal.

Horner, Keratitis mycotica. Heidelb. oph. Ges. Bericht. 1875. — Verdese, Contribution à l'anatomie de l'ulcus serpens de la cornée. Arch. d'ophthalm. T. VII. No. 6. 1887. — Silvestri, Exp. Unters. über sept. Keratitis. v. Graefe's Archiv. Bd. 37. 1. 1891. — Wagenmann und Leber, Anat. Unters. über einseit. Retinitis haemorrhagica mit Secundärglaucom nebst Mittheil. über Hypopyonkeratitis. v. Graefe's Archiv. Bd. 38. 3. 1892. — Fuchs, Lehrbuch d. Augenheilk. — Bach, Exp. Unters. über das Staphylokokkengeschwür der Hornhaut. v. Graefe's Archiv. Bd. 41. 1. 1895. — Nuël, Description anatomique d'un oeil atteint d'ulcère cornéen avec hypopyon. Arch. d'ophthalm. T. XV. No. 6. 1895. — Uhthoff u. Axenfeld, Beiträge zur path. Anatomie u. Bakteriologie d. eit. Kerat. v. Graefe's Archiv. Bd. 42. 1. 1896. — Elschnig, Zur pathol. Anatomie der Keratitis suppurativa. v. Graefe's Archiv. Bd. 45. 1898. — v. Hippel, Anatomische Befunde bei eitriger Keratitis. v. Graefe's Archiv. Bd. 47. 1898. — Druault u. Petit, Un cas d'ulcère serpigineux typique avec examen anat. Archiv d'ophthalm. juillet 1899. — Petit, Anat. Untersuchung von Hypopyonkeratitis. Klin. Monatsbl. f. Augenheilk. Bd. 39. Januar 1901.

**Schimmelpilzkeratitis (Keratomykosis aspergillina).** Aus der Gruppe der atypischen Fälle von Hypopyonkeratitis, welche keinen serpiginösen Charakter haben, sondern die Neigung besitzen direkt mehr in die Tiefe zu gehen, schneller das Gewebe der Cornea zu necrotisiren, oft einen kompakten Sequester bildend hebt sich die Schimmelpilzkeratitis **Keratitis aspergillina** hervor. Sie wird verursacht durch

einen Schimmelpilz *Aspergillus fumigatus*, der sich in der Cornea einnistet und dort seinen Rasen bildet.

Der erste derartige Fall ist von Leber beschrieben worden. Es handelte sich um einen Landmann, dem bei der Arbeit eine Haferpelze in ein Auge flog. In dem danach entstandenen Hornhautgeschwür fanden sich dicht gedrängte Fäden von einem Schimmelpilz. Die angelegten Culturen ergaben *Aspergillus fumigatus* (cf. auch: Leber, Die Entstehung der Entzündung. Leipzig 1891. S. 11). Ein zweiter Fall befindet sich in einer Dissertation von Berliner (1882) und wurde später ausführlich von Uhthoff beschrieben. Einem 23jährigen Landmann war beim Abschütteln eine Birne gegen das Auge geflogen und hatte dasselbe leicht verletzt. Es kam zu heftiger Keratitis mit Hypopyon. Mikroskopisch fand sich die Hornhautsubstanz von verzweigten Pilzfäden durchwachsen. Es ist in beiden Fällen wohl anzunehmen, dass der verletzende Fremdkörper gleichzeitig auch die Schimmelpilze in das Auge eingebracht hat.

Eine andere Aetiologie nimmt Fuchs für seinen Fall an. Ein 54jähriger Mann erkrankte unter Fiebererscheinungen, wobei sich sein rechtes Auge entzündete. Es kam zu starker Keratitis mit Hypopyon. Mikroskopisch fand sich auch hier ein dichter Rasen von Pilzfäden. Culturen ergaben *Aspergillus fumigatus*. Fuchs nimmt an, dass während des Fiebers das Auge vielleicht an Herpes corneae febrilis erkrankte. Es setzte so Bläschen auf der Cornea, durch deren Platzen kleine Epithelverluste entstanden. Pat. ging während dieser Zeit seiner Arbeit als Müller nach, wobei er stets viel Staub von dem gemahlenden Getreide in die Augen bekam. Dem Mehlstaube anhaftende Schimmelsporen konnten dabei auf die des Epithels entblösten Stellen der Hornhaut kommen und daselbst keimen.

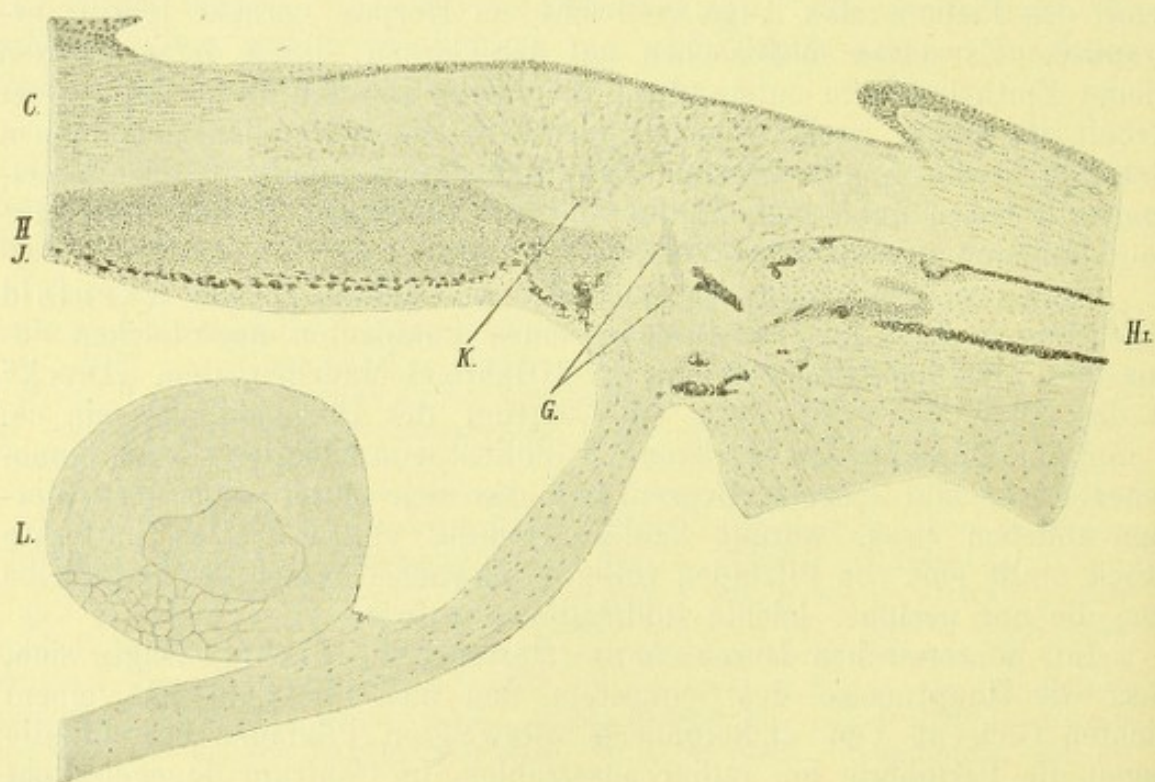
Sehr charakteristisch ist auch der von Uhthoff und Axenfeld beschriebene Fall mit der Bildung eines compacten necrotischen Sequesters. Es handelte sich um ein 10jähriges Mädchen, dem „Dreck“ in das Auge geworfen war. Im Centrum der Hornhaut sass ein ca. 3 mm im Durchmesser betragendes Infiltrat von auffallend grau homogener Farbe und scharfer Begrenzung, das sich in toto von der Unterlage abheben liess, worauf baldige Heilung eintrat. Das entfernte Stück stellt eine von Pilzfäden völlig durchwachsene necrotische Scheibe dar, die nur peripher leichte Infiltrationen aufwies.

Im anatomischen Durchschnitt (Härtung in Alkohol) zeigte sich, dass die Hauptmasse des Sequesters fast ausschliesslich aus einem dichten Geflecht von dichotomisch verzweigten Pilzfäden besteht, die gegen die Peripherie hin radiär ausstrahlen, im Centrum dagegen dicht und regelmässig verfilzt sind.

Schirmer hat ebenfalls eine Keratomykosis beschrieben und zwar konnte er einen ganzen, mit einem alten Leucoma adhaerens behafteten und ectatischen Bulbus untersuchen (s. Fig. 42). Die Cornea selbst wies anatomisch einen ausgedehnten, aber ziemlich seichten Substanzverlust auf, über welchem das Epithel völlig fehlte. In den mittleren Partien an dieser Ulceration war die ganze Cornea durchsetzt von dicht gewucher-

ten Mycelien einer Aspergillusart. Welche Aspergillusart es war, liess sich nicht mehr feststellen, da Fructificationen fehlten. Die Pilzmassen reichten überall bis unmittelbar an die Hornhautoberfläche. In einer strangförmigen vorderen Synechie sind sie nach hinten bis in den vordersten Theil des Glaskörperraumes gewuchert. Die Pilzfäden bilden ein dichtes Netzwerk in der Cornea, an dem von ihnen durchwachsenen Herd und in einer mässig breiten Zone um denselben fehlt jede Spur eines Kernes; auch die Hornhautkörperchen scheinen vollständig zu Grunde gegangen zu sein. Jenseits der kernfreien Zone, überall gleichviel von den äussersten Enden der Mycelien entfernt, beginnt eine Zone, in welcher sich eine lebhaftere Zellenwucherung constatiren lässt, wo die Structur der Hornhaut stellenweise vollständig verdeckt ist. Es ist dieser Befund sehr interessant und in Uebereinstimmung mit den Experimenten von Leber am Kaninchen (Leber, Die Entstehung der Entzündung. Leipzig. W. Engelmann. 1891). Die Reaction der Gewebe auf den Eindringling erfolgt erst in einiger Entfernung vom Pilzherd. In der nächsten Umgebung des Herdes (kernfreie Zone) ist jedes Leben unmöglich gemacht, wie Leber annimmt durch die von den Pilzen producirt giftigen Stoffe (Phlogosine).

Fig. 42.



Schimmelpilzkeratitis. Schnitt durch die Mitte des Ulcus; halbschematisch (nach Schirmer).

Man erkennt ohne Weiteres das grosse flache Ulcus, dessen einer Rand stark überhängend ist. In seiner Mitte der Pilzherd, in dem und in dessen nächster Umgebung die Cornea völlig kernlos, nekrotisch ist. Bei *G* die Pilze in den Glaskörperstrang, bei *K* in die vordere Kammer eingedrungen. *H* Hypopyon in der Vorderkammer, *H*<sub>1</sub> in der Hinterkammer. *J* atrophische, entzündliche Iris, *C* Cornea, *L* Linsenrudiment.

W. Nabbe (v. Graefe's Archiv, Bd. 45, S. 700) fand die Pilze nach einer Stichverletzung durch die Cornea in dem Glaskörper (siehe Glaskörper).

Der bisher beschriebenen oder anatomisch untersuchten Fälle von Aspergilluskeratitis sind nur Wenige. Zweifellos kommt die Erkrankung häufiger vor. Es würde sich demnach empfehlen mehr auf solche Fälle zu achten und anatomisch-mikroskopisch zu untersuchen. Stets handelt es sich um Fälle von eitriger Entzündung der Cornea mit Bildung eines Hypopyons. Es kommt zu einem atypischen Geschwür mit Neigung fortzuschreiten. Mehrere Autoren heben das auffallend trockene Aussehen des Geschwürsgrundes als charakteristisch hervor. Ferner ist wohl noch charakteristisch die Neigung necrotische Fetzen oder Sequester zu bilden. So fiel Leber das von dem gewöhnlichen Bilde des *Ulcus serpens* abweichende Aussehen des Geschwürs auf, das im Grunde von einer trockenen weissgrauen Schicht bedeckt war. Diese begann sich am Rande abzulösen, was dazu Anlass gab, die mikroskopische Untersuchung eines in Ablösung begriffenen Fetzens anzunehmen. Uhthoff konnte gar den von den Pilzen eingenommenen Sitz in toto herausnehmen, wie einen Sequester.

Die Mycelien zeigen unter dem Mikroskop im Deckglaspräparat ein ausserordentlich zierliches Netzwerk baumartig verzweigter Fäden. Sie färben sich meist gut mit Hämatoxylin, noch besser mit Weigert'scher Fibrinfärbung; Carmin lässt sie farblos. Die Dicke der einzelnen Aestchen beträgt im Durchschnitt 0,003 bis 0,004 mm (Schirmer). Wenn man von den frischen Pilzfäden Thierimpfungen macht, eine centrale Hornhauttasche bei einem Kaninchen anlegt und diese durch eine Platinnadel mit Sporen beschickt, so entsteht bald wieder der necrotische Fetzen mit dem Ringinfiltrat (Leber, Uhthoff, Axenfeld). Uhthoff und Axenfeld erhielten auf einer Blutserumcultur durch Hinüberführen der von der Cornea abgetragenen Masse mittelst der Platinöse im Brutofen Colonien. Röhren mit Glycerinagar oder Bouilloncultur blieben bei Zimmertemperatur steril.

Leber, *Keratomycosis aspergillina* als Ursachen von Hypopyonkeratitis. v. Graefe's Archiv. Bd. XXV. 2. S. 285. — Uhthoff, Necrose der menschlichen Hornhaut durch Einwanderung von Schimmelpilzen. v. Graefe's Archiv. XXIX. 3. S. 178. — Fuchs, *Keratomycosis aspergillina*. Wiener klin. Wochenschrift. No. 17. 1894. — Schirmer, O., Ein Fall von Schimmelpilzkeratitis. v. Graefe's Archiv. Bd. 42. 1. S. 131. — Uhthoff und Axenfeld, *Keratitis aspergillina* durch Einwerfen von Erde. v. Graefe's Archiv. Bd. 42. S. 114. — Wicherikewitz, Ueber eine Schimmelpilzerkrankung der Hornhaut. Archiv f. Augenheilk. Bd. 40. 4. S. 361.

**Keratitis neuroparalytica.** Nach Trigemiuslähmung tritt eine Entzündung und Trübung der Cornea ein. Zuerst in der Mitte erscheint die Cornea matt und leicht getrübt, dann stösst sich hier das Epithel ab und es bleibt schliesslich nur noch rings ein schmaler mit Epithel bedeckter Rand in der Peripherie übrig. Gleichzeitig trübt sich die Cornea mehr und mehr, besonders in der Mitte, in der Peripherie sieht man die Trübung bestehen aus lauter kleinen grauen Fleckchen.

Manche Fälle bleiben so stehen; in vielen Fällen kommt es allmählich zu tiefen Hornhautgeschwüren, in der Mitte mit Hypopyon, eitrigem Zerfall der Cornea, ja es kann sich auch der eitrige Process in die Tiefe fortpflanzen und zu Panophthalmie führen. Die Veränderungen gehen nur langsam vor sich und gewöhnlich bestehen, wenigstens im Anfang, auffallend geringe Entzündungserscheinungen. Die Cornea ist natürlich anästhetisch, Schmerzen fehlen.

Trotz ausserordentlich vieler Beobachtungen und fleissiger experimenteller Arbeiten ist die Pathogenese dieser Keratitis bis auf den heutigen Tag noch nicht mit allgemeiner Uebereinstimmung klargelegt. Die meisten Autoren nehmen eine durch die Trigeminasaffection herbeigeführte Ernährungsstörung des Auges, eine Trophoneurose an, während andere Beobachter diese Keratitis ausschliesslich als eine Folge schädlicher äusserer Einflüsse auf das unempfindliche und daher seines natürlichen Schutzes beraubte Auge ansehen.

Die Literatur und eine Besprechung der einschläglichen Arbeiten findet sich bis zum Jahre 1889 ausführlich in der Arbeit von v. Hippel, die darauf folgende bei Ollendorff.

Magendie (1824) gelang zuerst eine isolirte Durchschneidung am lebenden Thier. Er beobachtete die danach auftretende Keratitis genauer und führte sie auf trophische Störungen zurück. Er begründete somit die Lehre von der Keratitis neuroparalytica. Den Bedenken der späteren Autoren gegen einen rein trophischen Einfluss verschloss sich schon Magendie nicht. Er suchte den Einwand, dass das Offenstehen der Augen und der Contact mit der Luft die Hornhauterkrankung herbeiführte, dadurch zu prüfen, dass er den Facialis durchschnitt. Es trat keine ähnliche Erkrankung ein, obgleich das Auge vom Lide nicht mehr bedeckt war. Auch die nach Trigeminiisdurchschneidung oder -Lähmung aufgehobene Thränensecretion war nach ihm nicht die Ursache der Erkrankung, da eine Exstirpation der Thränendrüse die Cornea nicht schädigte.

Zahlreiche Autoren wie C. Bernard, v. Graefe schlossen sich der Ansicht von Magendie an (rein trophische Theorie). Auch Schiff war im Wesentlichen gleicher Ansicht. Er nahm als das primäre eine durch die Durchschneidung bewirkte Lähmung der Gefässnerven an (neuroparalytische Hyperämie, aus der sich die neuroparalytische Entzündung entwickele [vasomotorische Theorie]).

Berühmt wurden dann die Versuche von Sneller und Senftleben. Sneller konnte durch Vernähen der Lidspalte oder Vornähen eines Ohres vor das Auge eines Kaninchens den Eintritt der Entzündung hinauschieben oder theilweise verhindern. Senftleben erzielte dasselbe, wenn er eine Drahtkapsel oder einen Pfeifendeckel über das betreffende Auge nähte. Beide Autoren kamen zu dem Schluss, dass die Keratitis ganz allein auf Traumen und zwar grober Art zurückzuführen sei. Da das Auge empfindungslos geworden ist, so stösst sich das Thier leicht an dieser Stelle ohne es zu merken. Ferner nahm man an, dass das gelähmte Auge „in seiner Widerstandsfähigkeit geschwächt sei“ (traumatische Theorie).

Eberth führte zuerst als ätiologisches Moment die Verdunstung der Cornealoberfläche des offenstehenden Auges an. Diese Eintrocknung des Epithels ermöglicht dann Mikroorganismen, in die Cornea einzudringen (mycotische Theorie).

Samuel ging von dem Satz aus, dass eine Durchschneidung vasomotorischer Nerven niemals Entzündung hervorrufe. Er nimmt deshalb ein System centripetaler und centrifugaler trophischer Nervenfasern im Trigeminus an, deren Centrum im Ganglion Gasseri liegen soll. Die Ausschaltung dieses Centrums soll das Auge in einen „Zustand verminderter Widerstandsfähigkeit versetzen, so dass geringfügige äussere Schädlichkeiten, die ein normales Auge reizlos verträgt, hier schon eine Erkrankung hervorrufen.“ Ähnlich äussern sich Büttner und Meissner. Der Sensibilitätsstörung erkennen sie gar keine Bedeutung zu, denn die Schädlichkeiten, die auf das gelähmte, in seiner Widerstandsfähigkeit herabgesetzte Auge wirken, seien so gering, dass sie auch von einem gesunden Auge nicht gefühlt und in Folge dessen auch nicht abgewehrt würden (trophisch-traumatische Theorie).

Sehr bemerkenswerth sind die Arbeiten von Feuer (1876). Er konnte ebenso wie Senftleben u. A. durch Vornähen eines Pfeifendeckels das Auftreten der Hornhauterkrankung verhindern. Er brachte jedoch zunächst den Beweis bei, dass die rein traumatische Theorie nicht richtig sei: wenn man nach Durchschneidung des Trigeminus die Hornhaut unter der vorgenahten Drahtkapsel in beliebiger Weise verletzt, so reagirt die Hornhaut darauf ebenso wie früher, d. h. es treten nur einfache Hornhauttrübungen auf. Es kann demnach die Wirkung des vorgenahten Pfeifendeckels nicht darin bestehen, die Traumen abzuhalten. Feuer kommt zu dem Schluss, dass der Pfeifendeckel ganz allein die Austrocknung der Hornhaut verhindere. Da das Auge nach Trigeminiislähmung nicht mehr reflectorisch blinzelt, so entsteht in dem exponirten Theil der Cornea eine Erkrankung, aus der schliesslich ein necrotischer Herd wird. Feuer leugnet also ganz eine Keratitis neuroparalytica und bezeichnet sie als Keratitis xerotica. Diese sei identisch mit der Keratitis, welche auftritt bei soporösen Kranken, die nicht mehr den Lidschlag ausführen und ebenso bei Kranken, bei denen der Lidschluss nicht mehr erfolgen kann, Facialislähmung, Keratitis e lagophthalmo (xerotische Theorie). Der Feuer'schen Theorie schloss sich auch Bochmann an.

1884 kam Gudden wieder auf die traumatische Aetiologie der in Frage stehenden Keratitis heraus. Er leugnete trophische Einflüsse ganz.

In ausführlicher Arbeit behandelt E. von Hippel die Frage. Er kommt zu den kritischen Schlüssen, dass die rein trophische und rein vasomotorische Theorie fallen musste, sobald es möglich geworden war, durch äussere Schutzmittel das Auftreten der Entzündung zu verhindern (Vorziehen des Uhrglases oder des Drahtgitters). Als widerlegt zu betrachten ist auch die Theorie, welche ausser trophischen Einflüssen Traumen die Erkrankung bewirken lässt, die für ein gesundes Auge keine Traumen sind, denn wir wissen, dass sehr grobe Insulte reizlos

vertragen werden, sofern nur danach die nöthigen Schutzmittel zur Anwendung kommen. Auch die rein traumatische Theorie ist nach den Experimenten von Feuer und den eigenen von v. Hippel widerlegt. Zum Schluss kommt v. Hippel ausserdem zu den Sätzen:

Durch die Verdunstungstheorie lässt sich das Auftreten der Entzündung in allen Fällen erklären; das Ausbleiben derselben in einigen Fällen hängt wahrscheinlich ab von stärkerer Secretion der Augen, sowie von Bedingungen, welche Verdunstung weniger begünstigen.

Eine verminderte Widerstandsfähigkeit gegen Traumen besteht nicht; nur der Austrocknung ist ein unempfindliches Auge mehr ausgesetzt, als ein normales.

Ein Drahtnetz vermag direct die Verdunstung zu verzögern.

Eine feuchte Atmosphäre verzögert das Auftreten der Keratitis neuroparalytica.

Auch die reichlichen Arbeiten der letzten Jahre haben keine Einigung in der Auffassung der Keratitis neuroparalytica gebracht.

Auf Grund klinischer Beobachtungen glaubt Seydel die Ernährungsstörung des Auges damit erklären zu können, dass er die Symptome einer vasomotorischen Störung mit einer gleichzeitigen Lähmung des Sympathicus in Verbindung bringt. Diese Ernährungsstörung sei ein Hauptfactor für das Zustandekommen der neuroparalytischen Keratitis. Seydel ist der Ansicht, dass nur in den Fällen einer Trigemiuslähmung eine Keratitis neuroparalytica auftritt, welche mit einer ausgesprochenen Sympathicuslähmung verbunden seien. In solchen Fällen sei der Sitz der Affection das Ganglion selbst oder dessen nächste Nähe, wo die meisten Sympathicusfasern mit betroffen werden. Als Beweis führt er an, dass beim Menschen die neuroparalytische Keratitis nur bei Affectionen der Gehirnbasis, wenn das Ganglion oder der Nerv selbst erkrankt sind, beobachtet worden ist, nicht bei centralem Sitz des Krankheitsherdes.

Gegen diese Auffassung wendet sich A. Ollendorff. Es ist zunächst nicht auffallend, wenn in den meisten Fällen von Trigemius-Affection gleichzeitig Erscheinungen von Seiten des Sympathicus beobachtet werden, denn bei Erkrankungen des Trigemius sind natürlich auch die mit ihm verlaufenden sympathischen Fasern afficirt, dann aber ist, besonders bei den intracraniellen Affectionen, der Sitz der Läsion (Tuberkulose, Syphilis, Tumor, Traumen) wohl niemals so circumscribt, dass nicht auch benachbarte Theile mitergriffen würden, ebenso kann bei der Ganglion-Resection und der intercraniellen Trigemiusdurchschneidung niemals eine Verletzung angrenzender Gefässe vermieden werden. Dagegen führt Ollendorff Fälle an von Haase, von Merkel, wo hinter und unter dem Pons ein Tumor sass, und von Adison, die beweisen, dass Schädlichkeiten, die auf den Trigemius einwirken, auch wenn sie sich hinter dem Ganglion, ja selbst im Gehirn befinden, im Stande sind, die bekannte Entzündung hervorzurufen. Ollendorff beschäftigt sich dann eingehend mit der Rolle der Mikroorganismen bei einer Entstehung der neuroparalytischen Keratitis. Die Hornhaut wird

nach oberflächlichen Epithelverlusten durch die normaler Weise vorhandenen Bakterien wenig gefährdet, doch ist eine Infection durch dieselben keineswegs ausgeschlossen. Bei der Entstehung der neuroparalytischen Keratitis treten noch zwei Factoren hinzu, welche die Möglichkeit einer Infection noch bedeutend erhöhen, es sind dies das Fehlen des Lidschlages und der reflectorischen Thränensecretion. Dadurch steht das Auge fortwährend offen, die Oberfläche der Hornhaut ist der Ansiedelung aller Luftkeime ausgesetzt, und während sonst durch die abgesonderte Thränenflüssigkeit alles sofort wieder weggespült wird, haben jetzt die Keime Gelegenheit, auf der Hornhaut festen Fuss zu fassen. Berücksichtigt man überdies, dass der Thränenflüssigkeit noch eine besondere baktericide Wirkung auf Mikroorganismen zukommt, so ist unbestritten, dass dem Auge mit der Lähmung des Trigeminus und ihren Folgen recht wichtige Schutzmittel im Kampfe gegen die Mikroorganismen genommen sind. Die Hornhautentzündung bei Thieren, welche nach der Durchschneidung des Trigeminus nicht gegen äussere Verletzungen geschützt werden, ist auf eine traumatische Infection zurückzuführen, vorzüglich mit Staphylokokken, welche schon normaler Weise im Conjunctivalsack vorhanden sind.

Bei Thieren, welche nach Trigeminiisdurchschneidung gegen äussere Verletzungen geschützt worden sind, tritt die Hornhautentzündung secundär als Reaction auf eine Vertrocknung der in der Lidspalte freiliegenden Hornhautpartie ein.

Die für das Auge des Kaninchens gewonnenen Resultate möchte O. nicht ohne Weiteres auf die Keratitis neuroparalytica des Menschen übertragen wissen. Zwar kann auch beim Menschen nach Lähmung des Trigeminus wahrscheinlich eine durch Vertrocknung hervorgerufene Entzündung auftreten, gleichwohl ist beim Menschen, nach O., die Vertrocknung nicht häufig Ursache der Entzündung, denn es liegt bei der bestehenden Anästhesie des Auges viel näher, an eine im Anschluss an eine Verletzung auftretende infectiöse Keratitis zu denken. Das Auge ist in Folge seiner Unempfindlichkeit den mannigfaltigsten Insulten ausgesetzt, welche sich der Patient, der sich seines Leidens nicht jederzeit bewusst ist, selbst beibringt — wie z. B. beim Waschen des Gesichts — und der Conjunctivalsack birgt dann stets genug pathogene Bakterien, um eine Infection zu Stande zu bringen. Dafür spricht auch die Thatsache, dass bei bestehender Lähmung des Trigeminus die Entzündung oft erst sehr spät auftritt. O. spricht zum Schluss den Satz aus: Ich glaube somit, dass die häufigste Entstehungsursache der Entzündung beim Thiere, welches gegen directe Verletzungen geschützt ist, die Vertrocknung, dagegen beim Menschen die im Anschluss an ein Trauma erfolgende Infection ausmacht.

Im Anschluss an die Verdunstungstheorie müssen hier noch die sog. **Gaule'schen Grübchen** angeführt werden. Als erste Symptome nach der Durchschneidung treten in der Mitte der Cornea des offestehenden Auges oberflächliche kleine graue Stellen auf, die man mit der Lupe als kleine Grübchen im Epithel erkennt (Initialsymptome).

Sie bilden bald durch Confluenz grössere Einsenkungen mit unregelmässigen Contouren, bis der ganze in der Lidspalte freiliegende Theil der Hornhaut von einer grossen derartigen Vertiefung eingenommen ist.

Diese Grübchen wurden von Gaule und Deckert zum Beweise der trophischen Theorie nach der Durchschneidung des Trigeminus herangezogen. Diese Ansichten sind von Eckhard, Hanau, Ollendorff u. A. widerlegt worden. Besonders Hanau hat durch eine Reihe von Experimenten festgestellt, dass dieselben Grübchen auch an normalen Augen stets dann auftreten, wenn längere Zeit hindurch der Lidschlag verhindert war, dass also die Grübchen keine Folge der Trigeminusdurchschneidung, sondern lediglich Folgen der Vertrocknung sind.

Magendie, De l'influence de la cinquième paire de nerfs sur la nutrition et les fonctions de l'oeil. Journal de physiologie expérimentale et path. I. IV. 1824. — Claude Bernard, Leçons sur la pathologie du système nerveux. 1858. — Büttner, Ueber die nach Durchschneidung des Trigeminus auftretenden Ernährungsstörungen am Auge. Zeitschr. f. ration. Med. 3. Reihe. XVI. 1863. — Meissner, Ueber die nach der Durchschneidung des Trigeminus eintretende Ernährungsstörung. Zeitschr. f. rat. Med. 3. Reihe. XXIX. 1867. — v. Graefe, Neuroparalytische Hornhautaffectionen. v. Graefe's Archiv f. Oph. d. 1854. — Graule, Der Einfluss des Trigeminus etc. Ctbl. f. Physiol. 1891. No. 15 und 16. — Eckhard, Ibid. 1892. No. 11. — Schiff, Untersuchungen zur Physiologie der Nerven. Frankfurt 1855. — Sneller, Exp. Unters. über den Einfluss d. Nerven auf den Entzündungsprocess. Arch. f. d. holländ. Beiträge zur Natur- und Heilkunde. 1857. — Senftleben, Ueber die Ursachen d. nach Durchschneidung des Trigeminus auftret. Hornhautaffection. Virchow's Archiv. Bd. 65. 1875 und Bd. 72. — Feuer, Untersuch. über die Ursache der Keratitis nach Trigeminusdurchschneid. Med. Jahrb. 2. Heft. 1877 und Wien. med. Jahrb. 1877. Heft 2. — Decker, Contribution à l'étude de la Kératite neuroparalytique. Genève 1876. — v. Hippel, Zur Aetiologie d. Kerat. neuroparalytica. v. Graefe's Archiv. Bd. 35. 3. 1889. — Hanau, Exp. Unters. über die Ursache der nach Trigeminusdurchschneidung entstehenden Hornhautveränd. Zeitschr. f. Biologie. 1896. — v. Gudden, Ueber die neuroparalytische Entzündung. Neurol. Ctbl. 1884. No. 20. — Seidel, Ein Beitrag zur Lehre von der Keratitis neuroparalytica. v. Graefe's Archiv. Bd. 48. 1. 1899. — Ollendorff, Ueber die Rolle der Mikroorganismen bei der Entstehung der neuroparal. Keratitis. v. Graefe's Arch. Bd. 49. 3. 1900.

**Pannus trachomatosus und degenerativus.** Der trachomatöse Process kann von der Conjunctiva palpebrarum et fornicis mit Ueber-springung der Conjunctiva bulbi auf die Cornea sich fortpflanzen, es entsteht ein Cornealtrachom, das wir Pannus trachomatosus nennen. Der Pannus geht fast stets vom Limbus corneae aus und zwar vom oberen Rand der Cornea. Hier sieht man zuerst kleine circumscripte Erhebungen auftreten, die Anfangs nur mit Lupenvergrösserung nachzuweisen sind. Sie sind kleine, aber deutlich über die Oberfläche der Cornea hervorragende Pünktchen, die bis mohnkorngross werden können. Es steht nichts im Wege, diese soliden Knötchen von grau-weisser Farbe als Follikel zu bezeichnen. Es sind circumscripte Infiltrationen unter dem Epithel, bestehend aus deutlich begrenzten Haufen lymphoider Zellen. Sitzen die Knötchen schon im durchsichtigen Hornhautgewebe, so sieht man um sie herum vielfach eine leichte hof-ähnliche Trübung. Später confluiren die Knötchen zu einem diffusen,

zellenreichen, weichen Gewebe, das sich unter dem Epithel von oben her über die durchsichtige Hornhaut vorschiebt. Da diese neugebildete Schicht nicht überall gleich dick ist, so wird das Epithel darüber mit höckeriger Oberfläche abgehoben. Sobald diese Schicht nun aber einen Millimeter weit oder mehr auf die durchsichtige Hornhaut vorzuwandern begonnen hat, so fängt von oben her eine Gefässprossung an, die mit auf die Cornea wandert, beim Fortschreiten aber immer etwas hinter der Infiltrationszone zurückbleibend (s. Fig. 43). Die Gefässe ziehen nicht alle meridional zur Mitte der Hornhaut hin, sondern im Wesentlichen parallel zu einander von oben nach unten zu.

Je nach der Gefässentwicklung bekommt der Pannus ein anderes Aussehen. Ein frischer Pannus, der nur wenige von oben her kommende Gefässe besitzt, heisst **Pannus tenuis**. Ist er besonders gefässreich **Pannus vasculosus**. Zuweilen wird der Pannus so dick und gefässreich, dass auf der Cornea Wundgranulationen oder rohes Fleisch zu liegen scheinen: **Pannus crassus** oder **carnosus**; weniger gut ist der Name **Pannus sarcomatosus**. Beim Rückgang des Pannus geht zuerst die Infectionszone zurück und die Gefässe rücken erst nach, bleiben also immer etwas zurück (s. Fig. 44). Hieraus kann man einen progredienten oder regredienten Pannus sehr gut unterscheiden. Sobald der Pannus und die Gefässe ungefähr die Mitte der Hornhaut überschritten haben, ändert sich das Bild. Die Gefässe kommen dann nicht mehr alle parallel von oben her, sondern wachsen von allen Seiten her auf die Vorderfläche der Cornea. In deren Mitte anastomosieren sie vielfach und bilden oft varicöse Anschwellungen (s. Fig. 45). Auch sieht man an dem undeutlichen, mehr bläulichen Durchschimmern der Gefässe, dass sie vielfach nun viel tiefer im Gewebe liegen. Ein alter Pannus mit bindegewebiger Umwandlung besitzt meist nur wenige dünne Gefässe: **Pannus siccus**. Man bekommt sehr selten einen frischen Pannus im Anfangsstadium zur anatomischen Untersuchung, es sind deshalb in der Literatur darüber auch nur wenige Mittheilungen niedergelegt.

H. Müller fand in einem glaucomatösen Auge eine der Vorderfläche aufgelagerte Schicht, einen Pannus. Er bestand aus einer streifigen Masse mit zahlreichen, den Hornhautkörperchen ähnlichen, ästigen Zellen, mit Gefässen versehen. Dabei war hervorzuheben, dass die ganze Schicht über der sehr wohl ausgeprägten vorderen Glaslamelle der Hornhaut lag.

Nach Donders besteht der Pannus aus der Einlagerung einer neugebildeten Schicht zwischen Bowman'scher Membran und Epithel der Cornea, welch letzteres von der Bowman'schen Membran abgehoben wird und die Oberfläche des Pannus überzieht. Das eigentliche Hornhautparenchym ist durch die intakte Bowman'sche Membran geschützt und nicht wesentlich verändert. Deshalb ist es möglich, dass nach Resorption des Pannus die Hornhaut ihre normale Structur und Durchsichtigkeit vollständig zurückgewinnt, indem sich das Epithel wieder unmittelbar der Bowman'schen Membran anlegt. Das geschieht wenigstens in frischen und leichten Fällen. Bei lang dauernden Fällen dringt der Pannus auch in die Bowman'sche Membran ein, zerstört

dieselbe und zieht auch die oberflächlichen Lagen der Substantia propria der Hornhaut in Mitleidenschaft. Eine vollkommene Rückbildung ohne Narbe ist dann nicht mehr möglich (Fuchs). Es ist dies die Ansicht der meisten Autoren (Althoff, Fuchs, Pagenstecher und

Fig. 43.

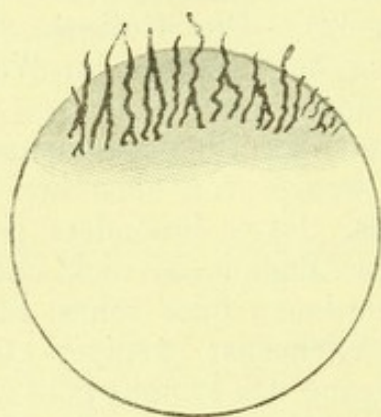


Fig. 44.

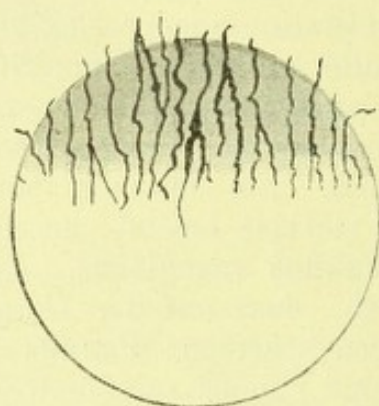


Fig. 45.

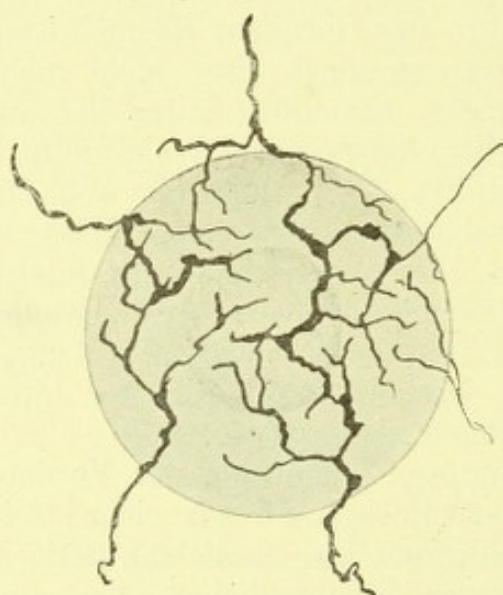


Fig. 46.

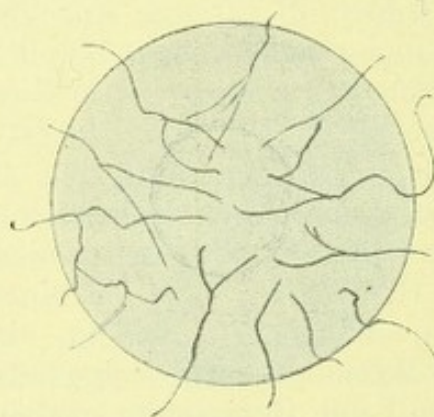


Fig. 43—46 Pannus trachomatosus.

43. Pannus trachomatosus incipiens progrediens. Die Trübung nimmt das obere Drittel der Cornea ein und ist scharf nach unten begrenzt. Hellrothe Gefäße laufen ziemlich parallel vom oberen Cornealrand, anastomosiren nicht und endigen fast alle in einer Linie etwas vor der pannösen Trübung.

45. Pannus trachomatosus totalis. Die Gefäße von allen Seiten kommend sind stark verdickt, zum Theil mit varikösen Auftreibungen. Zahlreiche Anastomosen der Gefäße. Beginnende Sclerisirung des Bindegewebes.

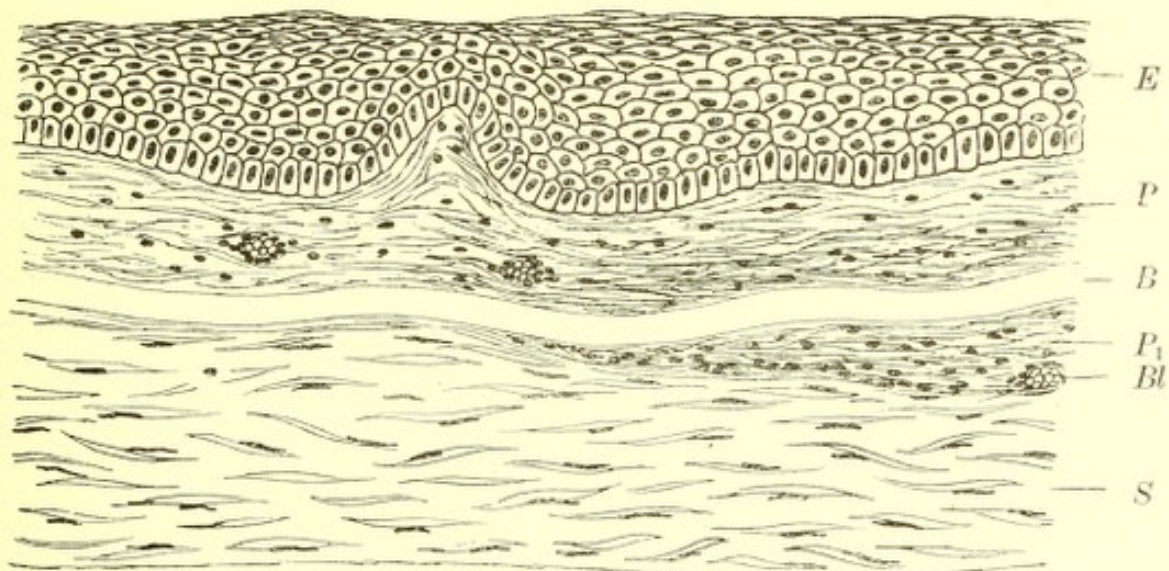
44. Pannus trach. regrediens. Aehnlich wie Fig. 43, nur reichen die Gefäße weiter in die durchsichtige Cornea hinab als die Trübung.

46. Pannus trachomatosus siccus. Die Hornhaut sieht matt, bleifarben aus. Vernarbung der pannösen Schicht. Die Gefäße im Pannus sind dünn und spärlich. Keine entzündlichen Erscheinungen mehr.

Genth Atlas, Taf. I, Fig. 3, 4, 5, Iwanoff, klinische Beobachtungen aus der Heilanstalt in Wiesbaden. III. p. 131; Saemisch, Handbuch d. Augenheilk. Bd. IV. S. 188 etc.).

Umgekehrt verfechten Ritter und Rühlmann die Ansicht, dass sich der Pannus unterhalb der Bowman'schen Membran entwickle oder doch von vornherein die Bowman'sche Membran in Mitleiden-schaft zöge. Rühlmann beschreibt eingehend Querschnitte durch die pannöse Hornhaut.

Fig. 47.



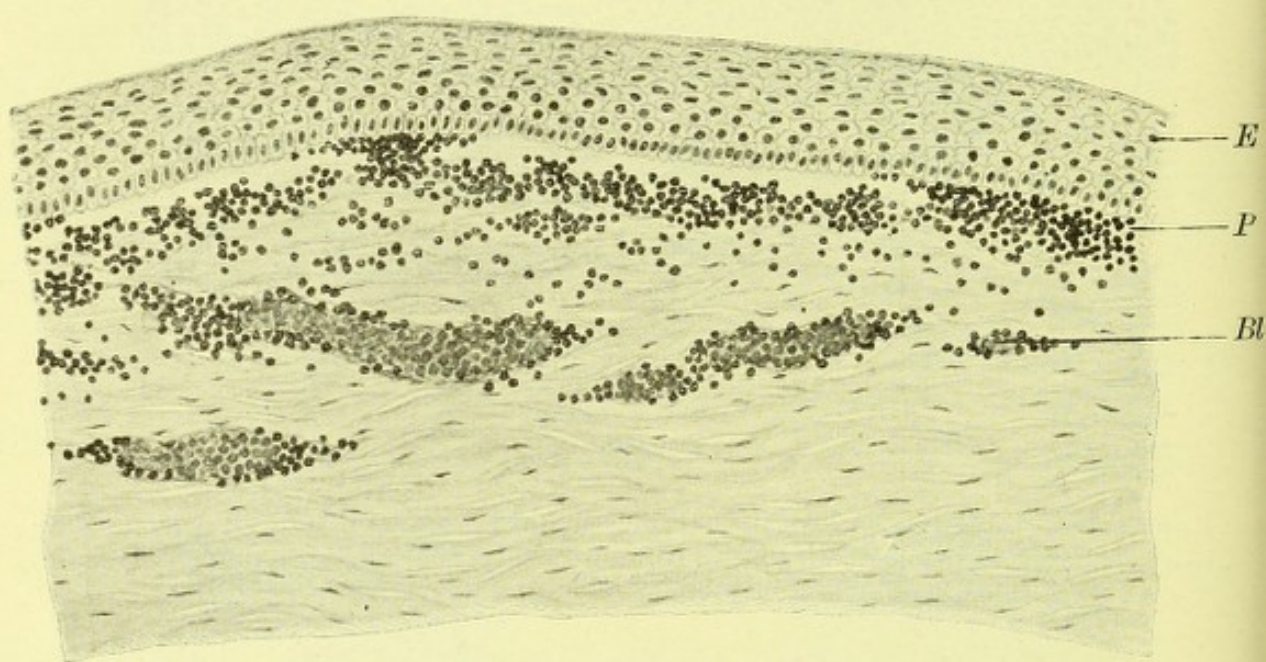
Pannus degenerativus. Querschnitt durch die Cornea. Der (P) sitzt meist oberhalb der Bowman'schen Membran (B), nur rechts geht er auch unter diese (P<sub>1</sub>), Bl neugebildete Blutgefässe, S Substantia propria, E Epithel.

Die Widersprüche aus der Literatur über die Art und den Sitz des Pannus lösen sich leicht nach den Erwägungen, die zuerst Baas angestellt hat. Die anatomischen Untersuchungen sind eben vielfach an Augen angestellt, welche nicht an Trachom gelitten hatten, sondern es fanden sich vielfach die Veränderungen an Augen, welche entweder aus innerer Ursache oder an den Folgen einer Verletzung erblindet, vielfach geschrumpft, kurz degenerirt waren. Baas nennt deshalb einen solchen Pannus sehr passend: **Pannus degenerativus**. Von derartigen Präparaten stammen die Schilderungen von H. Müller, Donders, Althof, Iwanoff, Pagenstecher und Genth etc. Die Bilder stellen nach Baas „einen eigenthümlichen Typus dar, welcher dadurch gekennzeichnet ist, dass die wesentlichen Veränderungen über der Bowman'schen Membran sich finden. Ich selbst kann nach eigenen Präparaten die Ansicht von Baas bestätigen und bringe eine diesbezügliche Abbildung (s. Fig. 47). Erst secundär kriecht der Process unter und in die Bowman'sche Membran hinein.

Zur Entstehung dieses Pannus nimmt Baas an, dass hierbei hauptsächlich äussere, im weitesten Sinne verletzende Momente eine wichtige Rolle spielen, wie sie auf derartig degenerirte, in ihrer Sensibilität vielfach geschädigte Augen oft einwirken mögen.

Diesem Pannus degenerativus gegenüber steht der eigentliche Pannus trachomatosus, der sich ganz anders verhält. Er wurde untersucht von Ritter, Rählmann, Michel, Axenfeld, Baas; auch ich selbst hatte Gelegenheit, einen solchen Fall zu untersuchen (s. Fig. 48). Uebereinstimmend geben die Autoren an, dass bei dem Pannus trachomatosus die entzündliche Infiltration unter der anfänglich noch vorhandenen Bowman'schen Membran sich entwickelt; später wird diese Lamelle zerstört, so dass sie stellenweise oder überall gänzlich fehlen kann und das neugebildete Gewebe unmittelbar unter dem Epithel liegt.

Fig. 48.



Pannus trachomatosus. Der Pannus sitzt unterhalb der Bowman'schen Membran und tritt an einigen Stellen von hinten her in die Bowman'sche Membran ein.

Besonders Rählmann beschreibt eingehend den Bau des Pannus trachomatosus. Wir wollen ihm im Folgenden folgen:

Schnitte senkrecht durch die Oberfläche einer leicht entzündlich pannös getriebenen Hornhaut ergeben folgendes Bild:

Das Epithel ist unverändert, in allen seinen Schichten erhalten, in diesen Anfangszuständen der Entzündung auch gänzlich frei von Wanderzellen. Die Grenzschichte, die Bowman'sche Membran in allen Fällen als dünne Gewebsschicht scharf contourirt sichtbar, unter ihr jedoch eine erhebliche Menge im Hornhautgewebe abgelagerter Lymphzellen, welche das normale, dicht geflochtene Gewebegerüste unmittelbar unter der Bowman'schen Membran durch ihre Einlagerung auseinander drängen, ohne indess dessen Structur ganz zu verwischen.

Die zellige Infiltration ist am dichtesten am oberen Rande der Hornhaut und nimmt gegen die Hornhautmitte hin continuirlich an Dichtigkeit ab, dermassen indess, dass die randständigen Zellenmassen tiefer in's Gewebe reichen, als die centralwärts abgelagerten, welche unmittelbar unter der Bowman'schen Membran aggregirt liegen. Von einer scharfen Grenze der zelligen Infiltration gegen die centrale (pupilläre) Hornhautschnitte hin, ist da nicht viel zu sehen, höchstens macht sich auf Querschnitten in der diffusen Infiltrationszone, welche mit breiter Basis gegen die Hornhautgrenze, mit der spitzen Kante gegen die Hornhautmitte

gerichtet ist, unter der vorderen Grenzhaut eine markant sich abhebende, in Flüssigkeiten (Hämatoxylin, Alauncarmin, Indigocarmin) sich intensiv färbende Infiltrationsschichte bemerkbar, welche am oberen Rande der Hornhaut längs der Oberfläche in einer überall annähernd gleich breiten Linie verschieden weit centralwärts reicht, und innerhalb der erwähnten diffusen Infiltration schärfer begrenzt ist.

Diese derbere Infiltrationslinie ist die erste Anlage, ich möchte sagen, der Vorläufer des eigentlichen Pannus, indem sich in ihr alle die Veränderungen abspielen, welche die Formation der Gewebsschichte bedingen, die wir gemeinhin als Pannus bezeichnen.

Dahin gehört zunächst die Gefässbildung. Die Gefässe liegen regelmässig innerhalb dieser Schichte. Auf welche Weise die Gefässbildung erfolgt, ist histologisch schwer zu verfolgen, über ihre ersten Anfänge fehlen mir die histologischen Belege. Zur Zeit der Ausbildung jener subepithelialen Infiltrationsschichte, über welche meine Präparate aussagen, finden sich bereits viele wandungslose Capillaren, und auch schon grössere Gefässe mit dünner Wandung und Endothelauskleidung vor. Frühzeitig sieht man blutführende, interfibrilläre Spalträume von grösserem Querschnitt, auffallend breit, ohne eigentliche Wandung, nur spärliche randständige Endothelien zeigend, aber daneben schon Gefässe, welche ausser der Endothelhülle eine zarte Wandstreifung erkennen lassen. In den ersten Anfängen des Pannus kann man mit der Lupe das Entstehen der Gefässe in Continuität mit den conjunctivalen Randgefässen leicht nachweisen. Man sieht die Gefässe häufig kolonnenweise gedrängt, nebeneinander den oberen Hornhautrand überschreiten; in typischen Fällen nicht etwa meridional zur Hornhautmitte, sondern zum verticalen Meridian und untereinander parallel laufend, also sämtliche grössere, d. h. makroskopisch sichtbare Stämme nahezu senkrecht zum horizontalen Meridian des Auges gerichtet.

In den späteren Stadien der pannösen Wucherung hört diese anfänglich charakteristische Gefässanordnung auf, und in alten pannösen Hornhauttrübungen überkreuzen sich die sichtbaren Gefässe in allen möglichen Richtungen. Die Gefässe des beginnenden Pannus sind als junge zarte Gebilde von vornherein an ihrer hellrothen Farbe, sowie an ihrer oberflächlichen Lage kenntlich.

Im ganzen Bereich der beschriebenen Infiltrationsschichte unter der Bowman'schen Membran ist es schwer, die Structur des Hornhautgewebes zu erkennen. Die Fibrillenbündel und ihr sonst so charakteristisches Gefüge sind sehr frühzeitig nicht mehr nachweisbar. Die Zellen liegen zu dicht, eine Zwischensubstanz ist kaum zu erkennen. Das Gewebe sieht aus wie gewöhnliches Granulationsgewebe, wenigstens ist das der Fall nahe dem Limbus an den Hornhautgrenzen. Centralwärts gegen die Hornhautmitte, dort wo die dichte granuläre Infiltrationsschichte sich in die beschriebene diffuse Trübung verliert, documentirt sich die Zellinfiltration als Zwischenlagerung, hier ist die Structur des Hornhautgefüges noch andeutungsweise erhalten. Die Gefässbildung beschränkt sich auf die eigentlich dichte Infiltration, reicht niemals in die Hoftrübung hinein, ist randständig, d. h. näher dem Limbus, älter und derber als in den centralen Theilen. In den Präparaten, die ich über dieses erste Stadium der pannösen Keratitis besitze, ist die Hornhaut (auf meridionalen Schnitten) sichtlich geschwellt, an Ort und Stelle voluminöser geworden, so dass die an der gesunden Hornhaut gerade so typisch verlaufende Curve der Epitheldecke am Rande der Trübung sanft aufsteigt und so der Schwellung des subepithelialen Parenchyms Rechnung trägt. Dieses Epithel ist indess an den meisten Präparaten intact, von normaler Dicke und gänzlich normaler Schichtung. Zwischen ihm und dem beschriebenen Granulationsgewebe befindet sich die Bowman'sche Membran, als meistens infiltrationsfreie Grenzhaut, welche indess leichter als am gesunden Auge, d. h. schon bei schwächeren Vergrösserungen eine longitudinale Faser-Anordnung erkennen lässt. Hin und wieder ist indess die Grenzmembran weniger kenntlich, indem stellenweise nesterähnlich aggregirte Zellenmassen nach dem Epithel zu in diese Membran hineinreichen, diese und das oben- und vorliegende Epithel etwas abdrängen. Diese Zellenanhäufungen sind immer rundlich begrenzt, färben sich in Hämatoxylin, Alauncarmin etc. stärker als das umliegende Gewebe, und präsentiren sich als follikelähnliche Bildungen, welche jedoch keine Art von Hülle erkennen lassen. Ich stehe nicht an, sie für die Anfänge der folliculären Infiltration zu halten, obwohl ich den histologischen Beweis nicht zu er-

bringen vermag. Beim weiteren Wachsen des Pannus tritt die Schwellung des Gewebes und ein davon abhängiges Steigen des Hornhautniveaus oberhalb der beteiligten Hornhautlagen deutlich in Erscheinung, mit anderen Worten, die im Bereiche des Pannus voluminöser gewordene Hornhaut fällt dort, wo der Pannus gegen die Hornhautschnitte hin scharf begrenzt ist, mehr oder weniger steil ab. Die Farbe dieser prominenten, wie eine aufgelagerte membranöse Neubildung sich ausnehmende Trübung, sticht in's Graugelbliche, ihre Dichtigkeit ist meist vom Limbus bis zum centralen steilen Rande des Pannus hin, eine gleichmässige, in der diffus ausgebreiteten Trübung heben sich aber sehr häufig feine graugelbliche runde Flecken ab, welche durch grössere Dichtigkeit und Undurchsichtigkeit von dem Grunde des Pannus abstechen. Die Gefässe sind in der Regel noch hellroth, in nahezu paralleler Anordnung neben einander von oben nach unten gerichtet. Man sieht die einzelnen dieser Gefässe indess schon ansehnliche Aeste aussenden, und so ein vor der charakteristischen Anordnung der Hauptstämme allerdings zurücktretendes Gefässnetz herstellen. Histologisch findet man auch jetzt unter der vorderen Grenz-  
haut, deren histologischer Charakter die Merkmale der normalen Bowman'schen Haut eingebüsst hat und der Basalmembran der Conjunctiva gleich geworden ist, ein Gewebe, welches kein Granulationsgewebe im engeren Sinne mehr ist, doch noch weniger als Hornhautgewebe bezeichnet werden kann, sondern die histologischen Eigenschaften des Adenoidgewebes erkennen lässt. Deutliche faserige Zwischensubstanz netzartig geordnet bildet ein typisches, durch Schütteln und Auspinseln frei werdendes Rüstwerk, in welchem zahlreiche Lymphkörper geordnet liegen. Dieses neue Gewebe enthält eine Menge junger Gefässe, vor allen Dingen viele, ungemein ausgedehnte, mit weissen Blutzellen vollgepfropfte Lymphgefässe und Lymphspalten. Die älteren Gefässe, insbesondere die Arterien, zeigen, wo sie getroffen sind, kreisförmig geschichtete fibrilläre Faserzüge als äussere Wandung. Diese Veränderungen belehren uns, dass die vorderen Hornhautlagen unter der Bowman'schen Haut bei der pannösen Keratitis ihren Gewebseharakter ändern und dem Adenoidgewebe der Conjunctiva so auffallend gleich werden, dass mir die Aehnlichkeit zwischen dem Aussehen des pannösen Gewebes und dem des trachomatösen Conjunctivalgewebes gleich beim Beginne meiner Untersuchungen in die Augen fiel. Ich stehe auch nicht an, den pannösen Process so aufzufassen, dass die vorderen Gewebslagen der Hornhaut inclusive Bowman'scher Membran, welche ja ohnehin embryologisch zur Conjunctiva gehören, bei der pannösen Entzündung Veränderungen eingehen, bei welchen sich an Ort und Stelle Adenoidsubstanz neubildet und durch hypertrophisches Wachsthum zur Schwellung der Hornhautoberfläche führt, bei welcher zunächst das Epithelblatt mit der Grenzmembran abgedrängt wird. Wenn der Pannus bis zu diesem Grade entwickelt keinen fortschreitenden Charakter zeigt und mehr stationär bleibt, ist die adenoide Beschaffenheit des Gewebes nicht zu verkennen. Zur Zeit seiner Propagation aber ist die Ansammlung von Rundzellen innerhalb dieser Adenoidschichte eine so kolossale, dass es schwer ist, das histologische Gefüge der Grundsubstanz, in der die vielen Zellen liegen, wahrzunehmen. An den Präparaten, welche den stärkeren Graden der pannösen Keratitis entstammen, fand ich im Adenoidgewebe unterhalb des Epithels nur noch Spuren der Bowman'schen Membran vor. Diese hatte ihr typisches Aussehen als Grenzhaut verloren, und unterschied sich in Nichts von der ungleich dünneren Basalmembran der Conjunctiva am Limbus. Stellenweise ist auch diese dünne Schichte völlig aufgegangen innerhalb kleinzelliger Infiltration, welche unmittelbar bis an die Cylinderzellenschichte des Epithels, bisweilen gar über diese weg ins eigentliche Epithel hineinreicht. Im Adenoidgewebe unter dem Epithel fand ich in vielen Fällen typische Follikel mit charakteristischer Helle, welche nicht allein oberflächlich, sondern auch tief im Gewebe ihren Sitz hatten, in einigen Präparaten sogar mehrschichtig übereinander gelagert waren. Meistens und zahlreicher lagen diese Follikel am Limbus, doch fand ich auch zahlreiche kleinere hart am centralen Rande des Pannus. Im adenoiden Gewebe unter dem Epithel bildet sich frühzeitig schon ein eigenthümliches Narbengewebe aus, welches zunächst aus einer Verdickung der adenoiden Rüstsubstanz hervorgehen scheint, und mit seinen Fasern durchgängig parallel der Oberfläche angeordnet ist. Anfänglich handelt es sich um eine zarte, zwischen den adenoiden Zellen auftretende Faserung mit longitudinal parallel zur Oberfläche verlaufender Anordnung; später zeigen diese

Fasern grössere Dicke und Breite und eine auffallend hervortretende Neigung zur Sclerose, eine Eigenschaft, welche sie also mit dem jungen Bindegewebe der Trachomnarbe in der Conjunctiva gemein haben. Die Fasern dieses neugebildeten Narbengewebes sind so durch und aneinander gefügt, dass eine Art von lamellärer Structur entsteht, welche vom typischen Gerüst der normalen Hornhaut wenig abzuweichen scheint. Innerhalb des Narbengewebes selbst finden sich Rundzellen spärlich, dagegen einzelne spindelig ausgezogene Kerne, Querschnitte von glatten Zellen und, spärlich vertheilt, auch solche mit endothelialer Flächenausbreitung und kurzen Fortsätzen.

Wir können also auf Grund des eben Erörterten den Satz aussprechen, dass der histologische Bau des Pannus trachomatosus dem des Trachoms der Bindehaut analog ist.

Es wären schliesslich noch ein paar Worte über die Theorien zur Entstehung des Pannus zu sagen.

Zwei Theorien über die Ursachen des Pannus, die beide etwas für und gegen sich haben, stehen sich gegenüber. Die Einen nehmen eine reine einfache Fortleitung des Infectionsprocesses von der Conjunctiva auf die Cornea an. Dagegen lässt sich einwenden, dass die dazwischenliegende und nicht erkrankte Conjunctiva sclerae eine Fortleitung per continuitatem nicht zulässt. Andere betonen das mechanische Moment. Die Rauigkeiten des oberen Lides sollen auf der Cornea reiben und so mechanisch Entzündung und Trübung hervorrufen. Dieses Moment kommt wohl sicher bei der Entstehung des Pannus mit in Betracht, es erklärt am besten, warum der Pannus fast immer vom oberen Rand der Cornea ausgeht, da wo die Rauigkeiten gegenüber dem Tarsus des oberen Lides beim Lidschlag am meisten einwirken. Es kann aber nicht allein ausschlaggebend sein, da oft der Pannus bei den grössten Rauigkeiten des oberen Lides ausbleibt.

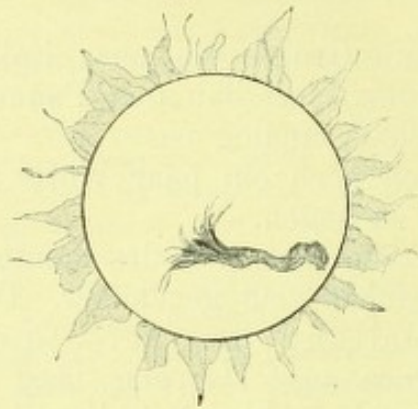
Folgendes lässt sich wohl aussagen: Die Cornea ist empfänglich für das Virus des Trachoms, jedoch findet das Virus offenbar nur sehr schwer eine Eingangspforte, die besonders leicht in der dünnen Epithellage der Conjunctiva palpebrarum gegeben ist. So kommt es, dass das Trachom immer sich zuerst in der Conjunctiva festsetzt. Es gehört offenbar einmal eine recht virulente Cultur und ferner ein mechanischer Insult des Epithels der Cornea dazu, damit das Virus hier eindringen kann. Das obere Lid, welches bei jedem Lidschlag auf der Cornea reibt, reibt nun allmählich die Erreger der Krankheit in die Cornea ein und die Eingangspforte findet sich naturgemäss da, wo in dem dichten und dicken Epithel eine schwache Stelle ist, und das ist der Uebergang von dem conjunctivalen Epithel auf das corneale. Ist hier einmal das Virus eingedrungen, so kriecht es mühelos unter dem Epithel fort.

Der Pannus ist also in jeder Beziehung als ein Trachom der Cornea, eine selbständig sich entwickelnde Krankheit zu bezeichnen.

H. Müller, Würzburger Verhandlungen. Sitzungsberichte für 1885. 7. Sitzung. — Donders (s. bei Althoff). — Ritter, Zur path. Anatomie des Pannus. v. Graefe's Archiv. Bd. 4. 1. 1858. — Althoff, Auflagerungen auf d. Lamina elastica anterior. v. Graefe's Archiv. Bd. 8. 1. 1862. — Iwanoff, Beitrag zur path. Anatomie des Hornhaut- und Linsenepithels. Klin. Beobachtungen aus der Augenheilanstalt zu Wiesbaden. III. 1866. — Rähmann, Ueber den histologischen Bau des trachomat. Pannus. v. Graefe's Archiv. Bd. 23. 3. 1897. — Baas, Zur Anatomie und Pathogenese des Pannus und der Phlyctäne. Zehender's Monatsbl. Bd. 38. 1900.

**Fädchen-Keratitis.** Nach verschiedenen oberflächlichen Verletzungen, Erkrankungen der Hornhaut, nach Staaroperationen, kommt es zuweilen unter Schmerzen und Entstehung eines gewissen Reizzustandes zur Bildung feiner, 2—4 mm langer Fädchen, welche mit dem einen Ende sehr

Fig. 49.



Fädchenkeratitis mit pericornealer Injection (schematisch).

fest an der Hornhaut haften und mit dem anderen, kolbig angeschwollenen Ende frei herabhängen. Meist gehen der Bildung der Fädchen herpesartige Epithelabhebungen der Cornea voraus. Die eigenthümlichen Gebilde haben vielfach zu anatomischen Untersuchungen angeregt. Leber fasste auf Grund seiner Untersuchungen die Gebilde auf als ein Gerinnungsproduct, welches von der Conjunctiva geliefert wird, sich an einen kleinen Substanzverlust ansetzt und sich durch neues Material aus dem Conjunctivalsack allmählich vergrößert. Er giebt auch an, dass das Hornhautepithel sich von der Implantationsstelle aus eine Strecke weit auf die Oberfläche des Stranges fortsetze.

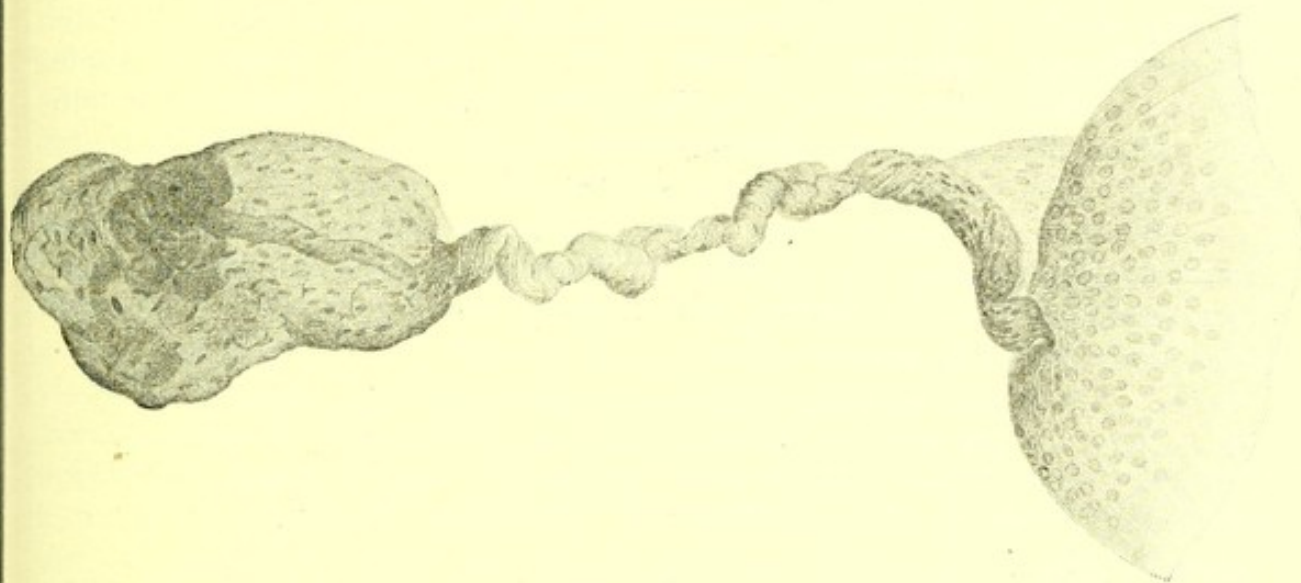
Nach Uhthoff und Fischer würden die fraglichen Gebilde von einem Stoff geliefert, welcher sich aus der die gereizten Hornhautgewebe durchtränkenden Flüssigkeit immer in gleicher Weise abscheidet und vermöge der ihm innewohnenden Elasticität jene eigenthümlichen Formen annimmt. Es handle sich also um eine Art Fibringerinnung an der Hornhautoberfläche.

Czermak gelang es auf experimentellem Wege durch Torsion von Schleimfäden, welche dem Conjunctivalsack entnommen waren, Gebilde zu schaffen, welche mit den bei Fädchenkeratitis vorkommenden grosse Aehnlichkeit hatten. Er hält sie deshalb auch für Schleimfäden aus dem Conjunctivalsack, welche sich zufällig an einem Epitheldefect der Hornhaut anheften.

Erst Hess hat in überzeugender Weise dargethan, dass die Fäden Abkömmlinge der Epithelzellen selbst sind und ich kann mich auf Grund eigener Untersuchungen seiner Ansicht nur anschliessen. Hess legte mit Recht Werth auf die Ansatzstelle der Fäden an die Hornhaut. Bei einem 40 jährigen Mann traten, um ein Beispiel anzuführen, im oberen Quadranten der Cornea, unter Thränen Lichtschein, Cilisar-

injection und Stirnkopfschmerz, ohne nachweisbare Ursache viele feine Bläschen auf. Aus den Bläschen entwickelten sich unter Beobachtung 2—3 mm lange Fäden. Hess trug nun nach Cocainisirung neue Fädchen sammt dem angrenzenden Hornhautepithel mit der Lanze vorsichtig ab. Die Präparate wurden in Pierinsäure oder in ca. 3 proc. Salpetersäure, dann in Alkohol von steigender Concentration gehärtet, mit Hämatoxylin-Eosin gefärbt und in Glycerin oder Nelkenöl untersucht (man kann auch in Canadabalsam einbetten). Die Fäden haben grosse Aehnlichkeit mit den Curschmann'schen Spiralen, werden jedoch nicht so lang wie diese.

Fig. 50.



## Fädchenkeratitis.

Mit der Lanze abgeschabtes Fädchen. Kolbenförmige Verdickung am distalen Strangende. Epitheltrichter am cornealen Ende. Das Fädchen war 2—3 mm lang. Pierinschwefelsäure, Alkohol, Eosin, Haematox. (Nach C. Hess.)

An den Hornhautstellen, an denen ein Fädchen haftet, findet man eine trichterförmige Erhebung des Epithels. Die Basis des Trichters geht nach allen Seiten hin continuirlich in die anliegenden Theile der Hornhautoberfläche über. Aus der sich rasch verjüngenden Spitze des Epitheltrichters entwickelt sich in ganz allmählichem Uebergange das Fädchen. Schon in der Nähe der Trichterbasis bemerkt man an den Hornhautepithelzellen eine Torsion geringen Grades, gegen die Spitze hin wird dieselbe immer ausgesprochener. Die Zellen werden dann immer länger gestreckt und dementsprechend erscheint auch der Kern oft sehr beträchtlich in die Länge gezogen. Nahe der Spitze des Trichters kann man die Torsion schon an der Gestalt und Richtung der langgestreckten Kerne erkennen. Die Fädchen sind zwar oft auf grosse Strecken frei von Kernen, doch vermisst man dieselben nie vollständig. Es ist anzunehmen, dass auf Strecken die Kerne ihre Färbbarkeit verloren haben oder zu Grunde gegangen sind. Der Ansicht von Hess schlossen sich Leber und Nuël an.

Nach Vossius (in seinem Lehrbuch) entstehen dagegen die Fädchen in der Weise, dass das Bläschen platzt und jetzt ein offenbar aus geronnenem Fibrin des Blaseninhaltes gebildeter Faden von der Stelle herabhängt.

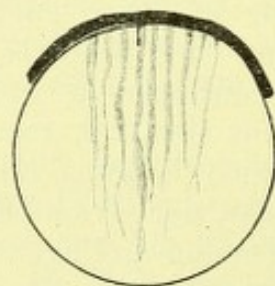
Von diesen Fädchen sind nach Hess diejenigen scharf zu trennen, welche man sehr häufig und nur an Discissionswunden bei Staaroperationen findet. Man sieht an der Discissionswunde in der Hornhaut einen feinen glashellen Faden, in welchem manchmal schon bei Lupenbetrachtung ein feiner Centalfaden deutlich erkannt wird. Klinisch sehen sich beide Formen von Fädchen ähnlich, anatomisch unterscheiden sie sich jedoch sehr. Bei dem Versuche, das Fädchen mit der Lanze abzuschaben, zeigt sich, dass dasselbe offenbar nicht an der Epithelschicht, sondern mehr in der Tiefe haftet. Mikroskopisch bestehen die Fädchen im Wesentlichen aus einem centralen, bald mehr, bald weniger gewundenen Strange, welcher in weiten losen Touren von einem faserigen Strange umschlungen wird. In der hellen homogenen Masse zwischen den nur spärlichen Fasern finden sich Leukocyten in mehr oder weniger grosser Zahl. Epitheliale Gebilde fehlen.

Es ist anzunehmen, dass diese Stränge wesentlich gebildet werden durch Glaskörpermassen, welche durch die feine Discissionsnadel herausgepresst werden. Schleim und Leukocyten lagern sich wohl aus dem Bindehautsack an.

Leber, Bericht über die Versammlung der ophth. Ges. 1882 und 1889. — Uhthoff, v. Graefe's Archiv. Bd. 29. — Fischer, v. Graefe's Archiv. Bd. 35. — Czermak, Klin. Monatsbl. für Augenheilkunde. Juli 1891. — Hess, v. Graefe's Archiv. Bd. 38. I. S. 160. — Hess, v. Graefe's Archiv. Bd. 39. II. S. 199.

**Streifenkeratitis** (besser streifenförmige Trübungen, im anatomischen Sinne von Schirmer sehr passend Faltungstrübungen der Cornea genannt). Nach Schnittwunden der Cornea, besonders

Fig. 51.



Streifenkeratitis nach Staaroperation. Oben am Cornealrande der Lappensechnitt im Limbus (schematisch).

schön nach Staaroperationen, wenn die Linsenentbindung schwer war und die Wundleitzen etwas gequetscht wurden, treten in den ersten 24 Stunden nach der Operation graue, parallel verlaufende Streifen in der Hornhaut auf, welche stets senkrecht auf der Längsrichtung der Wunde stehen, von der Wunde ausgehen und meistens den entgegen-

gesetzten Rand der Cornea nicht ganz erreichen. Zwischen den Streifen ist die Hornhaut leicht diffus getrübt. Diese Keratitis erhöht den Reizzustand nicht und stört den Wundverlauf nicht. Nach 8—14 Tagen sind die streifigen Trübungen meist verschwunden.

Als anatomische Ursache dieser Trübungen sahen Becker und v. Recklinghausen eine Ausdehnung der Lymphkanäle der Hornhaut an. Dieser Annahme stand die geradlinige Gestalt der Hornhauttrübungen entgegen, wie schon Lagueur hervorhob. Nuël wies als Ursache zuerst Faltenbildungen in der Descemet'schen Membran nach. Auf der Cornea jeder Falte sollte sich das Epithel abstossen und die Cornea sich durch Imbibition mit Kammerwasser trüben. Nur der erste Theil seiner Behauptung ist richtig. Hess hat zuerst überzeugend nachgewiesen, dass in der That diese Trübungen durch Faltenbildungen der Descemet'schen Membran hervorgerufen werden. Diese Falten selbst erzeugen durch unregelmässige Lichtbrechung das klinische Bild der trüben Streifen. Die Hess'schen Entdeckungen prüfte Schirmer nach und bestätigte sie vollständig. Bei den streifenförmigen Trübungen fehlt anatomisch jede Spur einer Entzündung, der Ausdruck einer Keratitis ist also nicht gerechtfertigt. Als Erklärung für die Ursache der Faltenbildung nimmt Hess an, dass die Entspannung der Cornea im verticalen Durchmesser durch den Schnitt in analoger Weise wirke, wie wenn die Cornea seitlich comprimirt würde. Schirmer ist vielmehr geneigt, die Faltenbildung in causalen Zusammenhang mit der Wundheilung zu bringen. Es ist durchaus wahrscheinlich, dass während der Wundheilung eine Schrumpfung der Narbe in verticaler wie in horizontaler Richtung stattfindet. Es wird also die Cornea, besonders ihre tieferen Schichten, auf einen kleinen Raum zusammengedrängt. Hierbei muss sich die weniger elastische Descemet'sche Membran in verticale Falten legen, die zunächst der Narbe am tiefsten sind, während das Parenchym sich durch seine Elasticität den veränderten Verhältnissen anpasst.

Von dieser Streifentrübung ist nach Leber (Bericht der oph. Gesellschaft. Heidelberg 1887. S. 134) streng eine diffuse Cornealtrübung zu trennen, welche sich oft zwischen den Streifen findet. Leber und Schirmer führen sie auf eine Quellung der Cornea zurück, hervorgerufen durch Läsionen des Descemet'schen Endothels. Diese manifestirt sich mikroskopisch theils durch Quellung der einzelnen Lamellen, theils durch leichtes Auseinanderweichen derselben. Durch dieses Oedem wird es verständlich, was viele Autoren sagen, dass die Streifen sich besonders nach schwerer Linsenentbindung und nach Quetschung der Wundränder finden. Beide Momente rufen bekanntlich häufig Verletzung des Endothels und damit Quellungstrübung hervor. In solchen Hornhäuten tritt dann die Streifentrübung schon leicht bei flüchtiger Beobachtung hervor, während bei klarer Hornhaut genaueste Untersuchung mittelst Lupe nöthig ist (Schirmer).

Eine streifenförmige Trübung, deren Streifen nicht parallel, sondern durcheinander laufen, so dass das ganze aussieht wie zerknittertes Seidenpapier, sieht man zuweilen in Fällen von Netzhautablösung,

welche mit Druckverband behandelt wurden. Es wird das Auge plötzlich sehr weich, die vordere Kammer auffallend tief und in der Hornhaut zeigen sich feine graue Streifen, welche sich in den verschiedensten Richtungen durchkreuzen. Auch dieser Erscheinung liegen Faltungen der Hornhaut in den tiefsten Schichten zu Grunde (Nuël, Deutschmann, Fuchs).

Ähnlich ist die von Schirmer sog. fadenförmige Hornhauttrübung nach Verletzungen in stärker ödematöser Cornea. Eine diffuse, central gelegene Hornhauttrübung wird durch eine Anzahl völlig gerader, dunkler Linien, die mannigfache Winkel und Ecken bilden, in eine Anzahl unregelmässiger Felder abgetheilt. Anatomisch liegt dieselbe Ursache, wie oben, vor. Sie ist wohl als ein weiter vorgerücktes Stadium der Streifentrübung aufzufassen.

Eine eigenartige Streifentrübung der Hornhaut kommt ferner bei Hypopyon-Keratitis vor. Sie ist beschrieben von Saemisch, Michel, Fuchs, de Werker, Schmidt-Rimpler und zuletzt von Schirmer. Schirmer schildert sie folgendermaassen: „Bei scharfer totaler Beleuchtung (event. binoculare Lupe) sieht man eine Anzahl zarter Striche von 2—6 mm Länge vom Geschwürsrande radiär ausstrahlen, so dass sie verlängert sich sämmtlich im Centrum des Geschwürs schneiden würden. Sie sind von graulicher Farbe, meist ganz gradlinig, seltener leicht gekrümmt, und niemals theilen sie sich in mehrere Aeste. Am intensivsten sind sie unmittelbar am Geschwürsrand und hier etwa  $\frac{1}{4}$ — $\frac{1}{2}$  mm breit“. Sie findet sich nur bei länger bestehenden, tiefen Geschwüren. Bei durchfallendem Licht erscheinen sie nicht dunkel, sondern glashell, es kann sich also nicht um wirkliche Trübungen handeln, sondern nur um Anomalien in der Lichtbrechung. Auch diese Streifen beruhen auf Faltungen der Descemet-schen Membran.

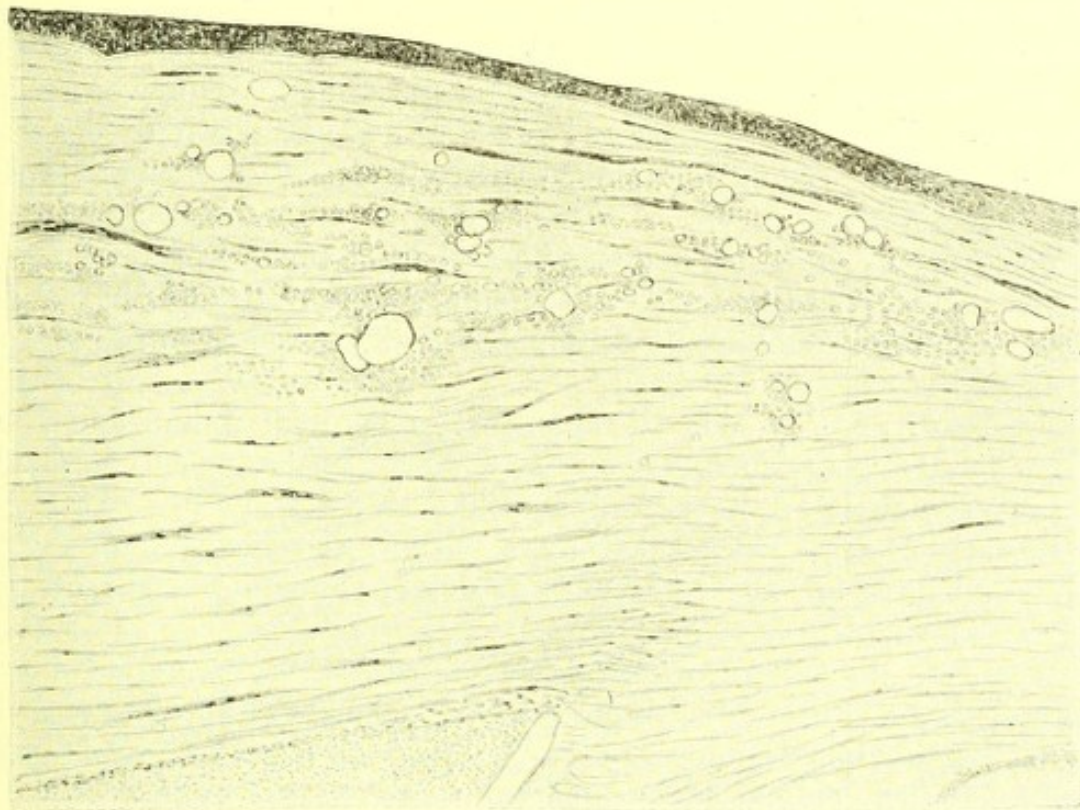
Faltungstrübung der Bowman'schen Membran. Ein solcher Fall ist anatomisch auch einmal von Schirmer nachgewiesen. In einem phthisischen Auge war die Cornea erheblich verkleinert, diffus getrübt und mit fächerartigen, streifigen Trübungen versehen, die oben divergirend nicht den Cornealrand erreichten, unten in einer horizontalen, leicht gebogenen, grauen Linie endigten. Alle Striche sind gradlinig. Auf einen horizontal geführten Schnitt fallen 6 äusserst seichte Einsenkungen der Epitheloberfläche auf. Unter diesen finden sich sehr tiefe Einsenkungen der überall intakten Bowman'schen Membran und mit ihr der oberflächlichen Parenchymlagen. Sie sind so steil, dass die Oberflächen der Bowman'schen Membran eine Strecke weit aneinander liegen. Die Einsenkungen sind von spitzen Fortsätzen des Epithels ausgefüllt. Ueberall, wo klinisch eine strichförmige Trübung beobachtet worden war, fand sich eine Falte in der Bowman'schen Membran. Schirmer glaubt, dass diese Art von Faltungstrübung nur in höhergradig phthisischen Augen vorkommt.

Becker, Atlas der pathologischen Topographie des Auges. — v. Recklinghausen, Bericht der ophth. Gesellschaft zu Heidelberg. 1887. S. 116. — Nuël, Bulletin et mémoires de la société française d'Ophthalmologie. 1892. S. 37. —

Hess, Entstehung der streifenförmigen Hornhauttrübungen etc. v. Graefe's Archiv. Bd. 38, 4. S. 1. — Schirmer, Ueber Faltungstrübungen der Hornhaut. v. Graefe's Archiv. Bd. 42. 3. S. 1.

**Die degenerativen Processe in Hornhautnarben (Amyloid, Colloid, Hyalin, Glycogen).** In alten Hornhautnarben, Leucomen, besonders in ectatischen Staphylomen der Cornea, mit Vorliebe auch zusammen mit bandförmiger Hornhauttrübung stellen sich oft noch andere degenerative Processe ein, die bis in die neueste Zeit häufiger Gegenstand der Untersuchung und Controverse waren. Man erkennt die betreffenden Stellen makroskopisch sofort an der Farbe, die ockergelb ist oder nach de Vincentiis altem Messing vergleichbar. Die betroffene Stelle erscheint ausserdem über die Umgebung leicht erhaben, rundlich, mehr

Fig. 52.



Massenhafte, grössere und kleinere Concremente mit Amyloidreaction in einer getrübbten Cornea. Querschnitt.

oder weniger gross, aber mit ziemlich scharf abgegrenzten Rändern. Die Oberfläche ist uneben und unregelmässig. Mikroskopisch findet man in diesem Flecke eigenthümliche, homogene, stark lichtbrechende oft fettglänzende Gebilde im Epithel und in den obersten Schichten der Substantia propria der Hornhaut bald als kleinste Körnchen, bald als grössere Tröpfchen und schliesslich zu grösseren Massen von kugelförmiger Form confluit. Die Substanz widersteht den stärksten chemischen Reagentien, sie löst sich nicht in Aether oder Chloroform, noch wird sie in der Kälte von concentrirten Alkalien oder Schwefelsäure

angegriffen. Auf Grund dieser chemischen und histologischen Eigenschaften werden die Gebilde von den meisten Autoren als „Colloid“ angesprochen. Jedenfalls handelt es sich um locale Processe in der Hornhaut, als Folge langdauernder Ernährungsstörungen der Hornhaut, die sich unabhängig vom Allgemeinzustand des Körpers entwickeln.

de Vincentiis sah solche Colloidklumpen im Cornealepithel.

Saemisch beschreibt in der Epithelschicht und im Narbengewebe der Hornhaut das Auftreten von rundlichen, tropfenähnlichen und gefächerten Hohlräumen mit dicke Wandungen bildenden, das Licht stark brechenden Massen, die wohl colloider Natur seien.

Goldzieher beschreibt in einem Narbenstaphylom mächtige Colloidhaufen in den obersten Hornhautschichten.

Auch Wedl und Bock erwähnen das Auftreten von colloider Substanz in der Hornhaut von Augen mit Ernährungsstörungen.

Beselin beschrieb zuerst Amyloid in der Cornea eines staphylomatösen Auges. Er fand in den oberflächlichen Schichten der Hornhautnarbe eigenthümliche stark lichtbrechende organische Massen von sehr verschiedener Gestalt, die sehr an die Bilder erinnerten, wie sie Saemisch, Goldzieher, Wedl und Bock als Colloid der Hornhaut bezeichnen. Sie gaben jedoch alle mit 2proc. Jodlösung typische Amyloid-Reaction.

Die Ansicht Schiele's dass diese Gebilde nicht Amyloid, sondern Glycogen seien, wurde von Beselin mit Glück widerlegt.

Ganz gleiche Gebilde mit Amyloid-Reaction beschreibt E. v. Hippel in zwei Fällen.

Kamocki sah in der Hornhaut Gruppen von homogenen, stark lichtbrechenden Kügelchen, die er nach ihrer Färbungsreaction als Producte einer hyalinen Entartung ansieht.

Baquis spricht sich neuerdings wieder für eine colloide Degeneration der Hornhaut aus, die der amyloiden Substanz mehr als jeder anderen nahesteht.

Wenn wir die Literatur verfolgen, so sehen wir, dass die fraglichen Gebilde in ihrer Form und ihrem histologischen Aussehen eigentlich in allen Fällen übereinstimmen. Nur die Farbenreactionen sind in den einzelnen Fällen einmal mehr, einmal weniger ausgeprägt. Auch die Aetiologie ist wohl stets dieselbe. Sie gehen hervor aus langandauernden Ernährungsstörungen der Hornhaut. Wir haben in allen Fällen dasselbe klinische Bild und denselben pathologischen Vorgang. Wir dürfen also wohl annehmen, dass die einzelnen Fälle sich nur in dem Grad der Degeneration, entsprechend der Dauer des Krankheitsprocesses unterscheiden.

Der letzte Untersucher dieser Gebilde, Birch-Hirschfeld, spricht sich in sorgfältiger Arbeit dahin aus, dass die beschriebenen Gebilde in den Hornhautnarben dem Hyalin zuzurechnen seien, in der Auffassung von v. Recklinghausen (Handbuch der allgem. Pathologie des Kreislaufs, S. 397, 404). Mit Hämatoxylin färben sich die Gebilde sehr dunkel. Am charakteristischsten ist die Färbung nach van Gieson. „Die leuchtend goldgelb gefärbte eingelagerte Substanz hebt sich von

dem rothen Bindegewebe und den Hornhautfibrillen und dem blassgelblichen Epithel deutlich ab“. Sie geben in dem einen Fall deutliche, im anderen schwache oder gar keine Amyloidreaction. Birch-Hirschfeld hebt hervor, dass man neueren Autoren folgend das Hyalin vielleicht als eine Vorstufe des Amyloids betrachten könne. So erklären sich vielleicht die Amyloidschollen von Beselin und v. Hippel als ältere Processe derselben Art.

Es herrscht keine Einigkeit unter den Autoren über die Frage, aus welchen Elementen diese Gebilde ihren Ursprung nehmen. De Vincentiis und de Vollare halten die Gebilde für Abkömmlinge der zelligen Elemente. Beselin glaubt, dass sie aus den Bindegewebsfibrillen und den Hornhautlamellen stammen. v. Hippel schreibt ihren Ursprung einer langsamen Degeneration von Blut zu, das in früheren Zeiten dahin extravasirt oder per diapedesin aus den Gefässen des Staphyloms ausgetreten sei. Birch-Hirschfeld kommt zu folgenden Resultaten. 1. Das in Hornhautnarben auftretende Hyalin entsteht wahrscheinlich durch Gerinnung einer aus dem Blute stammenden Flüssigkeit unter Mitwirkung eines durch Zellnecrose gebildeten Fermentes. 2. Dem ersten Stadium entspricht Ablagerung in der Hornhautsubstanz resp. im neugebildeten Narbengewebe. Erst weiterhin bilden sich hyaline Körper intercellulär in der Epithelschicht.

Neuerdings scheint es Best gelungen zu sein, das **Glycogen** als häufigen Bestandtheil bei pathologischen Processen (Entzündungen, degenerativen Vorgängen, Tumoren) durch besondere Methoden nachzuweisen.

Saemisch, Handbuch der Augenheilk. 1. Aufl. 1876. Bd. IV. S. 206. — Goldzieher, Ueber die bandförmige Hornhauttrübung. Centralbl. f. pr. Augenheilk. 1879. S. 2. — Beselin, Amyloid in der Cornea eines staphylomatösen Auges. Arch. f. Augenheilk. Bd. 16. S. 130. — v. Hippel, Ueber das Vorkommen eigenthümlicher homogener Gebilde mit Amyloidreaction in Hornhautnarben. v. Graefe's Archiv. Bd. 47. 3. S. 13. — E. Baquis, Die colloide Degeneration der Cornea. v. Graefe's Archiv. Bd. 46. S. 553. — A. Birsch-Hirschfeld, Zur Kenntniss der degenerativen Processe in Hornhautwunden. Bd. 48. S. 328.

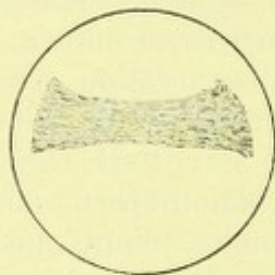Bei schweren Verletzungen kommt es zuweilen zu einer **Durchblutung der Cornea**, sie sieht dann im Centrum eigenthümlich grünlich verfärbt aus. Anatomisch findet man dann später in solchen Hornhäuten eigenartige glänzende rundliche oder stäbchenförmige Gebilde. Collins hält die lichtbrechenden Körperchen für **Hämatoidin**, einen Abkömmling des Hämoglobins, das sich in der Hornhaut in Hämatoidin und Hämosiderin umwandelte. Vossius deutete sie als hyaline Degeneration der Cornealfibrillen, Leber hält sie für Fibringerinnungen.

Vossius, v. Graefe's Archiv. Bd. 35. 2. — Treacher Collins, Trans Ophth. Soc. of the Unit. Kingdom. 1896. — Römer, Die Durchblutung der Cornea. Sammlung zwangl. Abhandl. von Vossius. Bd. II. Heft 8. 1899. (Hier Abbildung und vollständige Literatur). — Scheffels, Zeitschrift f. Augenheilk. Bd. V. April 1901.

**Die bandförmige Hornhauttrübung.** Die bandförmige (v. Graefe) oder gürtelförmige Hornhauttrübung (v. Arlt, Fuchs) stellt sich dar als ein 2—4 mm breites, weisses Band, das in horizontaler Richtung

etwas unterhalb der Mitte die Hornhaut durchsetzt. Am Hornhautrand bleibt beiderseits ein schmaler durchsichtiger Saum stehen, wie beim Greisenbogen. Es entwickelt sich ausserordentlich langsam und beginnt zuerst an den beiden Enden. Die Trübung entsteht also in der Partie der Hornhaut, welche der Lidspalte entspricht und man findet sie in Augen, welche eine verminderte Widerstandsfähigkeit der Hornhaut gegen äussere Reize (Verdunstung, Staub etc.) besitzen. Sie beruht auf einer Ernährungsstörung der Hornhaut.

Fig. 53.



Bandförmige Keratitis (schematisch).

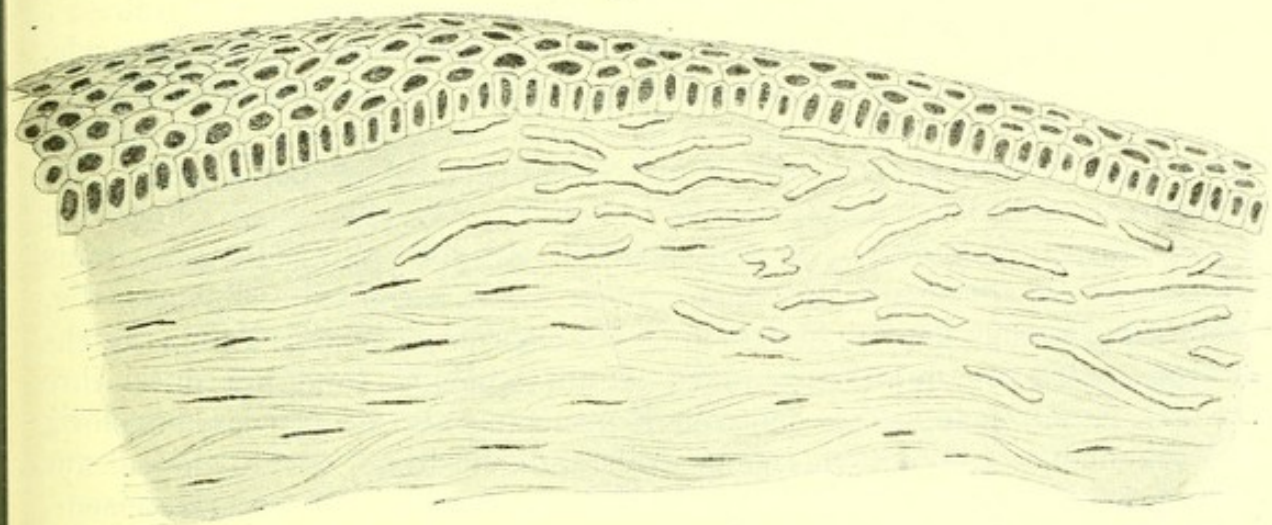
Mit der Lupe erkennt man, dass die Trübung sich zusammensetzt aus kleinen weissen Pünktchen oder horizontalen Strichelchen. Man sieht dass diese dicht unter dem Epithel liegen. Eine Vascularisation der Hornhaut fehlt. Man unterscheidet eine primäre Form, bei der sich das Band in einem sonst völlig normalen Auge entwickelt. Solche Fälle sind sehr selten und kommen nur in hohem Alter vor als senile Erscheinung, wie der Greisenbogen (Fälle von Dixon, Bowman, v. Graefe, Sallerbeck, Nettleship, Leber, Best).

Die secundäre Form ist viel häufiger. Sie entwickelt sich in Augen nach chronischer Iridocyclitis, Pupillarverschluss, beginnender Phthisis etc.

In pathologisch-anatomischer Beziehung konnten schon Nettleship und Goldzieher an abgeschabten Stückchen feststellen, dass die Trübung aus Kalkablagerungen besteht. Bock untersuchte zuerst solche Fälle genauer an Schnitten durch ganze Bulbi. Ihm verdanken wir eine sehr hübsche kleine Monographie über diese Augenerkrankung. In seinem ersten Falle beschränkte sich die Verbreitung der Kalkkörnchen auf die Bowman'sche Membran; unter ihr lag ein schmaler Streifen neugebildeter Spindelzellen und Gefässe. In zwei weiteren Fällen war das Cornealgewebe selbst stärker verändert und durch neugebildetes fibrilläres Gewebe ersetzt, in dem man freie Kalkkörnchen und verkalkte Gefässe sah. Die Befunde sind mehrfach bestätigt worden. Bock glaubte, dass die Ablagerung von Kalk in der Hornhaut die Folge einer primären Uveitis sei, mit der sich eine pathochemische Zusammensetzung des Kammerwassers verbinde, das einen wesentlichen Factor für die Ernährung der Hornhaut bilde. Nach unseren jetzigen Kenntnissen von der Ernährung der Hornhaut ist diese Erklärung von Bock nicht mehr recht aufrecht zu erhalten.

Einen Fortschritt bezeichnen die Untersuchungen Leber's. Er weist darauf hin, dass es bei der bandartigen Keratitis stets zuerst zu einer Verbreiterung und Infiltration der Bowman'schen Membran mit Kalkkörperchen kommt. Zuweilen fand er, dass die Bowman'sche Membran im Bereiche der Affection frei lag und mit korallenartigen verkalkten Exkreszenzen besetzt war. Er kommt zu der Erklärung, dass durch die Verdunstung im Bereich der Lidspalte eine Ausscheidung des nur in geringem Grade löslichen kohlensauren und phosphorsauren Kalkes aus der Gewebsflüssigkeit begünstigt wird. Das muss besonders stattfinden, wenn die Gewebsflüssigkeit einen stärkeren Kalkgehalt besitzt, wie das bei der Hyperämie der vorderen Ciliargefäße der Fall ist. Durch kleine Traumen oder spontan wird dann die verkalkte Lamelle brüchig, die einzelnen Trümmer schieben sich über einander und spiessen sich in das Gewebe ein. Auf diese Weise werden dann secundär lediglich durch eine Fremdkörperwirkung entzündliche Proliferation von Bindegewebe, Epitheldefecte und degenerative Prozesse hervorgerufen. Auch Schieck kommt zu dem Resultat, dass bei der bandförmigen Hornhauttrübung die Verkalkung der Bowman'schen Membran das primäre ist.

Fig. 54.



Querschnitt durch eine bandförmige Hornhauttrübung. Man sieht die z. Th. korallenartig verzweigten Kalkgebilde im Querschnitt in der Bowman'schen Membran und dem vordersten Abschnitt der Subst. pr. Die lamelläre Structur der Subst. pr. ist nicht mehr deutlich.

Vossius ist der Ansicht, dass der Verkalkung eine Verfettung vorausgeht. Man hat ferner bei der bandförmigen Hornhauttrübung neben Kalksalzen vielfach hyaline und colloide Massen gefunden (Goldzieher, Bock, Schrader, Kamocki, Birch-Hirschfeld), und hat daraus geschlossen, dass das Bild der bandförmigen Hornhauttrübung kein einheitliches sei. Nach meiner Ansicht ist letzterer Schluss nicht berechtigt. Wir haben im vorhergehenden Abschnitt gesehen, dass bei den verschiedensten Hornhauttrübungen sich nach langer Zeit colloide Massen bilden. So können sie zu der bandförmigen Hornhauttrübung

sich hinzugesellen, brauchen es jedoch nicht. Ich selbst fand sie in mehreren von mir untersuchten Fällen von bandförmiger Hornhauttrübung, sie gehören jedoch, nach meiner Ansicht, nicht direct zu dem Bild.

v. Graefe, Arch. f. Ophth. Bd. XV. 3. 1869. — Goldzieher, Ueber die bandförmige Hornhauttrübung. Centralbl. f. Augenheilk. Bd. III. S. 2. 1879. — Sallerbeck, Charité-Annalen. Bd. 4. S. 468. — Nettleship, Arch. f. Augenheilk. Bd. IX. p. 184. 1880. — Boeck, Zur Kenntniss der bandförmigen Hornhauttrübung. Wien. 1887. — Leber, Bericht der ophth. Gesellschaft. Heidelberg. S. 53. 1897. — Schick, 9. internat. ophth. Congress. Utrecht 1899. S. 394. — Best, Ueber die regressiven Ernährungsstörungen im Auge etc. Habilitationsschrift. Hamburg. L. Voss. 1900.

**Angeborene Hornhauttrübungen.** Es kommt vor, dass bei der Geburt die Hornhäute der Augen nicht klar und durchsichtig sind, sondern grau getrübt, ja sogar ganz milchweiss erscheinen. Santo Domingo stellte aus der Literatur 85 solche Beobachtungen zusammen. Darunter befinden sich jedoch ganz verschiedenartige Fälle. Auszuschalten sind hier zunächst die wahren Leukome, d. h. die angeborenen Hornhautflecken, welche durch unzweifelhaft entzündliche, zur Ulceration und Perforation der Cornea führende Processe intrauterin entstandene Narben und deren Folgen darstellen und sich von intravitam erworbenen Leukomen in keiner Weise unterscheiden.

Die angeborenen Trübungen sind entweder partiell oder total.

Partielle: Diese sind wiederum periphere oder centrale.

1. Die peripher gelegenen nehmen regelmässig das Niveau des Limbus ein und bilden in den leichtesten Graden die wegen einer übrigens sehr unvollständigen Analogie mit dem Greisenbogen unter den Namen Embryotoxon (v. Walther), Arcus juvenilis (Wilde) und Fötalring (v. Ammon) bekannten, in den höheren Graden als Sclerophthalmus (Kieser) beschriebenen Formen. Sie sind weiss-bläulich, perlartig, dem Gerontoxen ähnlich, oder in den ausgesprochensten Fällen milchweiss, matt, von der Sclera nicht zu unterscheiden und nur durch ihre gezackte, unregelmässige centrale Begrenzung als der Cornea angehörig zu erkennen. Sie bilden einen vollständigen Ring oder nehmen nur ein grösseres oder kleineres Segment eines Kreises ein (Hufeisen-, Sichelform). Nach aussen hin gehen sie ohne deutliche Begrenzung unmittelbar in die Sclera über; nach innen verlieren sie sich allmählich in die normale Transparenz des Hornhautcentrums. Die centrale durchsichtige Partie der Cornea ist dementsprechend je nach der Gestalt der Trübung von wechselnder Ausdehnung und Form. Meist ist sie oval und zwar queroval, kann aber auch drei- und viereckig sein oder eine ganz unregelmässige Figur darstellen. 2. Die centralen partiellen Trübungen schwanken ebenfalls in ihrer Farbe zwischen dem bläulich-weissen Farbenton der geringsten und dem matten, kreide- oder emailleartigen Weiss der stärksten Grade. Sie sind selten scharf begrenzt und gehen allmählich mit stufenweise weniger saturirten Zonen in einen reinen, durchsichtigen, peripheren Ring über.

Totale: Die totalen Hornhauttrübungen nehmen die Cornea in ihrer ganzen Ausdehnung ein, sind bald kreideweiss, perlmutterartig

gefärbt, zuweilen auch spiegelnd, wie mattes Glas oder Porzellan aussehend, bald tief blau, einen Reflex darbietend, der demjenigen des Wassers ähnelt, und haben glatte, glänzende Oberfläche und intactes Epithel. Der dichteste Theil befindet sich in der Mitte der Hornhaut, während die Peripherie meistens soweit durchsichtig ist, dass man die Pupille erkennen kann. Zu den höchsten, k Reideweiss gefärbten Graden dieser Form sind jene Fälle zu rechnen, welche man unter dem Namen „Mangel der Cornea“ beschrieben hat.

Die angeborenen Trübungen können bei sonst völlig normalem Bulbus vorkommen, oder in Verbindung mit sonstigen Anomalien, besonders in der Form oder Grösse des Auges.

Die Trübungen sind entweder stationär oder verändern sich nach der Geburt.

Was die Natur und die Herkunft der Anomalien betrifft, so war man in früherer Zeit sehr geneigt, sie als Hemmungsbildungen aufzufassen. Diese Lehre wurde besonders von v. Ammon ausgebildet, welcher davon ausgehend, dass die Trennung der Cornea von der Sclerotica erst im 3. Monat des intrauterinen Lebens damit beginnt, dass die Hornhaut durchsichtig, die harte Haut dagegen dicht und weisslich wird, als Ursache der congenitalen Trübungen der Cornea eine Sistirung der unter normalen Verhältnissen zur vollkommenen Transparenz der Hornhaut führenden Differenzierungsarbeit, also ein Stehenbleiben der Cornea auf einer früheren Entwicklungsstufe annimmt, und zur Bekräftigung dieser Hypothese die Coexistenz von Mikrophthalmus hervorhebt.

Zuerst machte Laurence durch einen als „Corneitis interstitialis in utero“ beschriebenen Fall für die Entstehung der congenitalen Hornhauttrübungen intrauterine Entzündungen verantwortlich. Dieser entzündlichen Theorie stimmen die meisten neueren Autoren zu (Baas, Vossius, Tantufieri, de Vincentiis, Pincus, v. Hippel etc.).

Der Sitz der Trübung in der Substantia propria hat die Autoren veranlasst, die angeborenen Trübungen als eine interstitielle Keratitis in utero, ähnlich der der Erwachsenen anzusehen, meist beruhend auf einer hereditären Lues. Sicher gilt dies für diejenigen Fälle, die sich nach der Geburt noch verändern oder völlig aufhellen. Sicher ist ebenfalls eine vorangegangene Entzündung für die Fälle, bei denen die Cornea vascularisirt gefunden wird, denn die Hornhaut ist mit Ausnahme des oberflächlichen und tiefen Randschlingennetzes zu keiner Zeit der Entwicklung gefässhaltig.

E. v. Hippel hat nachgewiesen, dass in gewissen Fällen die angeborene Trübung der Cornea bedingt ist durch ein *Ulcus corneae internum*. Es sind Fälle mit angeborener diffuser, parenchymatöser Trübung des verschiedensten Grades. Fast immer tritt in diesen Fällen eine vom Rande her nach dem Centrum fortschreitende Aufhellung ein, die manchmal zu völligem Schwinden der Trübung führt. Oft ist die Hornhaut keratoconus- oder keratoglobusartig vorgetrieben. Nach Ablauf des Processes kann eine normale, klare Hornhaut zurückbleiben, oder es bleiben Trübungen mit oder ohne Zeichen der Drucksteigerung

(Hydrophthalmus) als Resultat. v. Hippel wies nach, dass diese Trübungen durch Läsionen des Cornealendothels und Eindringen des Kammerwassers in die Substantia propria von der Rückseite aus entstehen (s. Leber's Quellungstrübung und Ulcus corneae internum).

v. Ammon, Klinische Darstellungen der Krankheiten und Bildungsfehler des Auges. S. 25. Berlin 1838. — Laurence, Corneitis interst. in utero. Zehender's Monatsbl. 1863. S. 351. — Baas, Intrauterine Keratitis parenchym. Zehender's Monatsbl. 1883. S. 518. — Rückert, Ein Beitrag z. Lehre von d. angeb. Hornhauttr. Zeitschr. f. vergl. Augenheilk. Bd. 3. 1885. — S. Domingo, Ueber angeborene Hornhauttrübungen. Inaug. Diss. Berlin 1894. — v. Hippel, Ueber Hydrophth. cong. v. Graefe's Archiv. Bd. 44. 3. 1895. — v. Hippel, Endothelveränderungen der Cornea. Bericht d. oph. Ges. Heidelberg 1898. — v. Hippel, Das Geschwür der Hornhauthinterfläche. Festschr. f. Geh.-Rath v. Hippel. Halle, Marhold 1899.

**Leber's Quellungstrübung der Hornhaut, v. Hippel's Ulcus corneae internum.** Leber zeigte zuerst, dass, wenn man ein scharfes Häkchen am Limbus corneae einbohrt und mit dem stumpfen gebogenen Theile des Instrumentes die Mitte der Hornhauthinterfläche lädirt, die Substanz der Cornea sich von der lädirten Stelle aus trübt. Nach Verletzung des Endothelhäutchens dringt das Kammerwasser in die Cornea ein und trübt dieselbe. Diese Quellungstrübung hält nicht lange an, da das Endothel vermöge einer grossen Regenerationskraft sich bald wieder ersetzt und dann die Quellung zurückgeht.

Wie Nuël und Cornil nachgewiesen haben, kann man das Endothel sehr leicht entfernen, wenn man differente Flüssigkeiten in die vordere Kammer spritzt, wonach das Endothel als Membran in die vordere Kammer fällt. Auch hiernach wird das Parenchym trübe, jedoch durch Regeneration von Endothelzellen sehr rasch wieder aufgeheilt.

Diese Experimente erklären wohl manche Trübungen der Hornhaut. Schon Leber sagt: Auch bei spontanen Entzündungen ohne Substanzverlust und selbst bei manchen Trübungen würde an einen etwaigen Einfluss der Quellung zu denken sein; obwohl bei meinen Versuchen die Trübung zurückging, könnte in anderen Fällen durch besondere Umstände die Quellung fortbestehen. Auf diese Weise dürfte auch folgende Beobachtung zu erklären sein: es handelt sich um die Trübung in den tiefen Schichten der Cornea, welche man nach iritischen Beschlägen an ihrer Hinterfläche und besonders prägnant nach dem Vorfall der Linse in die vordere Kammer, wenn dieselbe mit der Hinterfläche der Hornhaut in Berührung kommt, entstehen sieht. Es liegt sehr nahe zu vermuthen, dass in jenen Fällen das hintere Epithel der Hornhaut der Einwirkung des Kammerwassers preisgegeben war; namentlich würde hier an eine fettige Degeneration der Zellen zu denken sein.

Schmidt-Rimpler führte aus, dass, wenn eine Cataract quillt, und ihre Massen sich an die Hornhautseite legen, sich an dieser Stelle die Hornhaut trübt und eine weisse diffuse Trübung sich anschliesst. Es ist ein Bild, das der parenchymatösen Keratitis ähnelt. Auch diese

Trübung dürfte durch den andauernden Reiz auf das Endothel zu erklären sein.

Wagenmann führt auf diese Ursache zurück Hornhauttrübungen nach Operationen, besonders nach Staaroperationen mit Quetschung der Hornhaut durch übergrossen Kern (neben den Streifentrübungen kommen flächenhafte vor), oder bei Operationen, bei denen man Instrumente in die vordere Kammer gebracht und die Hornhauthinterfläche getroffen hat, so bei Magnetoperationen.

v. Hippel wies bei einigen Augenaffectationen grosse Epitheldefecte an der Innenfläche der Cornea nach, die er sehr passend *Ulcus corneae internum* nannte. So bei 2 Fällen von *Hydrophthalmus*. „In beiden Augen findet sich, am linken gerade im Centrum, am rechten nach oben ein grosses Ulcus auf der Innenseite der Cornea; dasselbe hat eine Breite und Höhe von etwa 3 mm. Am Rande hört die Descemetis scharf abgeschnitten auf, ein körniges Gerinnsel bedeckt den Geschwürsgrund, die Hornhautzellen färben sich am Grund sehr schlecht, eine geringe Leukocytenwanderung ist nachweisbar. In den Hornhautpartien, die vor dem Geschwür liegen, sieht man eine Zone mit ziemlich starker Aufquellung des Gewebes und Kernvermehrung, dann folgt eine Partie, wo die Hornhaut so enorm aufgequollen ist, dass man bei schwacher Vergrösserung meint Hohlräume vor sich zu haben etc. (Näheres s. *Hydrophthalmus*).

Auch bei gewissen Formen von *Keratitis parenchymatosa*, auf hereditär-syphilitischer Basis, bei denen vom Rande her meist unter gleichzeitiger Gefässentwicklung die Trübung in die Hornhaut hineinkriecht, konnte v. Hippel mittelst seiner Fluoresceinmethode Endothelveränderungen nachweisen. Verfasser schliesst sehr richtig, „daraus wäre nur zu folgern, dass im Verlaufe dieser Erkrankung Endothelveränderungen vorkommen, die selbstverständlich auch secundär sein können“.

Schliesslich hält v. Hippel Endothelveränderungen für vorliegend bei gewissen Formen angeborener Hornhauttrübung (s. oben diese).

v. Hippel, *Hydrophthalmus congenitus*. Vers. d. oph. Ges. Heidelberg. 1897.  
— v. Hippel, Ueber die klin. Diagnose der Endothelveränd. der Cornea. Vers. d. oph. Ges. Heidelberg. 1898 (Discussion).

**Die parenchymatöse sog. Sublimat- oder Cocaïntrübung** (nach Staaroperationen). Nach Einführung des Cocaïns in die operative Augenheilkunde beobachtete man zuweilen nach Ausführung der Staaroperation vorübergehende oder bleibende Hornhauttrübungen. Ich meine hier nur wolkige, milchglasartige, mehr oder minder intensive parenchymatöse Trübung der Cornea bei reizlosem Verlauf, wie sie jedem erfahrenen Fachmann bekannt ist. Diese tritt meist erst einige Tage nach Ausführung der Operation auf, verschwindet nach Wochen wieder oder wird bleibend. Manche Autoren schuldigen als Ursache der Trübung das Cocaïn an, andere das Sublimat, wieder andere das Sublimat in Verbindung mit dem Cocaïn, die Austrocknung der Cornea nach Cocaïnisierung etc. Viel ist in klinischen Mittheilungen diese Trübung auch

mit anderen Trübungen der Cornea verwechselt worden, so besonders mit der Streifenkeratitis (Faltungstrübung), mit der sie nichts zu thun hat. Bunge berichtete zuerst über die schädliche Wirkung des Cocaïns auf die Hornhaut. Er beschrieb parenchymatöse Trübungen der Hornhaut nach Staaroperation, die bald nach der Operation nur schwach sichtbar waren, von Woche zu Woche zunahmen und schliesslich bleibend wurden. Andere Mittheilungen sind von Wieherkiewiez, Pflüger, E. Meyer, Knapp etc. Experimentelle Untersuchungen über das Wesen dieser Trübung verdanken wir zuerst Würdinger. Er fand, dass fortgesetzte Cocaïnisirung eines Kaninchenauges beim Offenstehen der Lidspalte zu Unebenheiten im Epithelüberzug der Hornhaut führe und zur Verdünnung des Hornhautparenchyms. Er hält diese Veränderungen durch die Ausdunstung an der Hornhautoberfläche des offenstehenden Auges und durch lymphatische Anämie bedingt. Sowohl durch Einbringen von Fluoresceïn als auch Methylenblau in den Conjunctivalsack cocaïnisirter Augen zeigte sich, dass das Cocaïn die Epithelzellen durchlässig macht und Färbung fast des ganzen Parenchyms eintritt, was dadurch erklärt wird, dass das Cocaïn sowohl Epithelschicht als Parenchym saftarm mache.

Nur beim Offenhalten der Lidspalte während des Cocaïnisirens sah W. nach Ausspülung mit antiseptischen Lösungen vorübergehende Trübungen der Hornhaut, die sich hauptsächlich auf das Epithel beschränkten.

Würdinger schliesst aus diesen Versuchen mit Recht, dass weder Cocaïn noch Sublimat, noch andere Desinficientien in der gebräuchlichen Concentration schädlich auf die Hornhaut wirken. Bei geschlossener Lidspalte oder Schutz des Auges vor Vertrocknung durch Ueberschwemmung mit destillirtem Wasser und ungehindertem Lidschlag treten die Veränderungen nicht auf.

Die von Bunge beschriebene parenchymatöse Trübung der Hornhaut fand W. nur nach Eröffnung der vorderen Kammer, die mit Sublimatlösung 1:5000 ausgespült wurde. Die Trübung war intensiver nach vorhergegangener Cocaïnisirung.

Die mikroskopische Untersuchung eines solchen Auges zeigte nach 2 Tagen Quellung der Cornealsubstanz und Auseinanderdrängung der Hornhautlamellen. Als Ursache des Entstehens beschuldigt er die durch das Cocaïn hervorgerufene Durchlässigkeit des Cornealepithels und eine Lympharmuth des Parenchyms.

Zu einer anderen Auffassung führten die Experimente und mikroskopischen Untersuchungen Mellinger's, die mir die richtige zu sein scheint. Mellinger bestätigte die Befunde Würdinger's, dass ohne Eröffnung der vorderen Kammer keine parenchymatöse Trübung der Cornea auftritt. Man sieht nach Cocaïnisirung nur die Veränderungen am Epithel, z. B. mit der Westien'schen Lupe sehr gut. Dasselbe ist uneben, auf leichte Berührung mit der Sonde bekommt man oft einen minutenlang bestehenden Eindruck. Auch die Durchlässigkeit des Epithels einer cocaïnisirten Hornhaut kann man leicht constatiren. Nach Einträufelung einer 20 proc. Uraninlösung sieht man schon nach

wenigen Secunden die Hornhaut sich grün färben und nach einer Minute hat sich die Farbe dem grössten Theil des Parenchyms mitgetheilt, während die nicht cocaïnisirte Hornhaut unverändert bleibt. Auch ausgiebige Sublimatirrigationen nach reichlicher Cocaïnisirung konnten nur vorübergehende hauchige Trübung der obersten Epithelschicht hervorrufen. Es trat diese Trübung auch nicht ein, wenn nach Eröffnung der vorderen Kammer lange cocaïnisiert wurde oder danach Sublimatirrigationen vorgenommen wurden. Nur wenn Sublimat allein, auch nur vorübergehend, in die vordere Kammer in Verdünnung von 1:5000 gebracht wurde, trat eine parenchymatöse Trübung der Kaninchenhornhaut ein, ähnlich der beim Menschen nach Staaroperationen beobachteten Corneatrübung. Das Bestehenbleiben dieser Trübung hängt davon ab, wie lange Sublimat in der vorderen Kammer anwesend war. Cocaïn allein macht diese Trübung nicht, jedoch wird die Sublimattrübung intensiver, wenn gleichzeitig oder vorher Cocaïn in die vordere Kammer gebracht wird.

Mellinger führt aus, dass das Sublimat und Cocaïn von der vorderen Kammer aus schädigend auf das Endothel der Cornea einwirke, es macht dasselbe durchgängig und deshalb ist die Sublimatkeratitis Anfangs als eine Quellungstrübung aufzufassen, wie sie Leber zuerst nach Abkratzung des Endothels erhalten. Die Cornea bleibt aber nur so lange durchsichtig, als das Endothel intact ist. Schneidet man eine Hornhaut mit theilweise frischer Sublimatkeratitis aus, so findet man dieselbe in der getrübten Partie zwei bis dreimal so dick als in der transparenten. Das Hornhautödem beruht auf einer Ausdehnung des Saftkanalsystems.

Das Endothel fehlt, wie man auf mikroskopischen Querschnitten feststellen kann, bei der frischen Trübung. Es ersetzt sich in den ersten 8 Tagen; damit tritt bei der vorübergehenden Form die Aufhellung der Hornhaut ein. Bei der bleibenden Form stellt sich das Endothel ebenfalls wieder her, jedoch ohne eine Besserung der Transparenz. Mikroskopisch finden wir dann, dass an den getrübten Stellen eine wellenförmige Verlagerung der Hornhautfibrillen und eine Schlingelung der Hornhautkörperchen eingetreten ist. Die Structur der Hornhautgrundsubstanz erinnert mehr an das sclerale Gewebe. Eine Verdickung der Cornea an diesen Stellen existirt nicht mehr.

Es beruht also die vorübergehende Sublimatkeratitis auf einer Quellung des Lymphspaltensystems der Hornhaut. Durch Verlust des Endothels hat sich die Hornhaut mit Kammerwasser und etwas Sublimat imbibirt. Die Aufhellung geschieht durch Neubildung des Endothels und dadurch entstehenden natürlichen Schutz des Parenchyms gegen das Eindringen der Kammerflüssigkeit.

Die bleibende Trübung nach Sublimatkeratitis entsteht dann, wenn Sublimatlösung nach Zerstörung des Endothels direkt in Berührung kommt mit dem Parenchym. Das erste Stadium ist dann wieder die einfache Quellungstrübung. Dieselbe hellt sich jedoch nach Wiederherstellung des Endothels nicht wieder auf, weil das direct und längere Zeit mit Sublimatlösung in Contact gewesene Lymphspalten-

system des Hornhautparenchyms schrumpft und so zu einer bleibenden Verlagerung der Hornhautfibrillen führt.

Der Nutzen dieser Untersuchungen für die Praxis liegt auf der Hand.

Bunge, Ueber schädliche Wirkungen des Cocaïns auf die Hornhaut. *Klin. Monatsbl. f. Augenheilk.* 1885. S. 402. — Würdinger, Experimentelle und anatomische Untersuchungen über die Wirkungen des Cocaïns auf die Hornhaut. *Münch. med. Wochenschr.* 1886. — Leber, Studien über den Flüssigkeitswechsel im Auge. *v. Graefe's Archiv.* Bd. 13. S. 162. — Mellinger, Experimentelle Untersuchungen der Trübungen der Hornhaut nach Staaroperationen. *v. Graefe's Archiv.* Bd. 37. 4. S. 159.

### Heilung von Hornhautwunden. Regeneration.

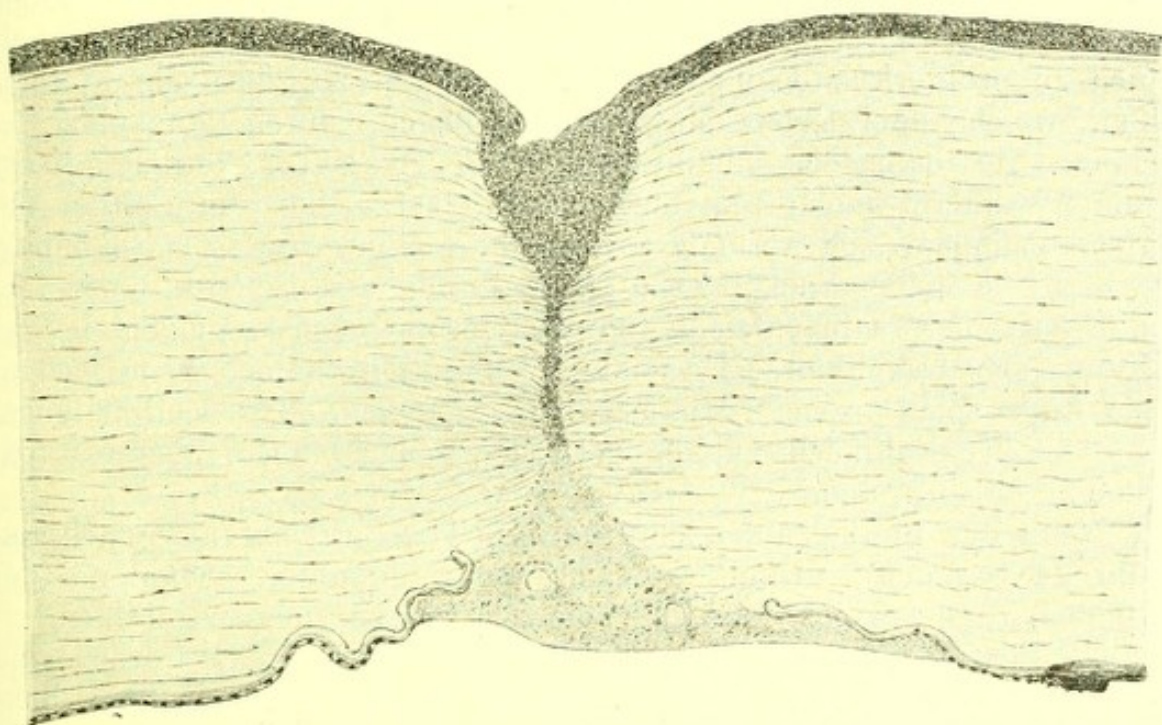
Wir müssen es uns hier versagen, näher auf die Frage der Regeneration von Epithelien und den einzelnen Vorgängen dabei einzugehen, da das in die allgemeine Pathologie gehört. Man findet ausführliches darüber z. B. bei Lott und Peters (Lott, Ueber den feineren Bau und die physiol. Regeneration des Epithels. *Med. Centralbl.* Bd. 37. Ref. *Nagel's Jahresbericht* 1870. Peters s. hinten).

Ganz besonders interessiren uns hier die uncomplicirten perforirenden Verletzungen der Cornea, wie wir sie so oft bei operativen Eingriffen, z. B. Lanzenschnitten, Staarextractionen etc. machen. Wir haben hierüber eingehende Arbeiten von Güterbock, Gussenbauer, Wyss, Neese und Ranvier. Nach Anlegung eines perforirenden Schnittes in die Cornea stellt sich bekanntlich die vordere Kammer sehr bald wieder her (etwa nach  $\frac{1}{4}$  Stunde), es ist also dann schon ein Verschluss der Wunde eingetreten. Diese erste Vereinigung kommt dadurch zu Stande, dass sich das Cornealparenchym mit Kammerwasser imbibirt, dadurch anschwillt und so die Wundränder direct aneinander gepresst werden da, wo die Entfernung zwischen den durchgetrennten Corneallamellen am geringsten ist. Diese engste Stelle befindet sich gewöhnlich in der Mitte des Wundkanals oder etwas mehr nach hinten zu. Sowohl vor (epithelial) wie hinter (endothelial) dieser Stelle klaffen die Wundränder zu Folge der Elasticitätsverhältnisse der Hornhaut etwas von einander. Hierdurch entsteht also ungefähr in der Mitte der Hornhaut ein „primär-lamellärer“ Verschluss, während sich vorn und hinten ein vorderer und hinterer Wundtrichter bildet. Nach einigen Autoren (Güterbock etc.) soll sich an der Stelle des primären lamellären Verschlusses keine Zwischensubstanz und kein Klebemittel finden, oft findet sich jedoch auch hier eine feine Linie von Faserfilz vor.

Güterbock zeigte zuerst, dass bei dem weiteren Verschluss der Wunde das Epithel und Endothel eine grosse Rolle spielt. Bringt man z. B. einem Kaninchen mit einem Lanzenmesser eine Paracenthesenwunde in der Hornhaut bei, so schiebt sich bald von aussen und innen her das Epithel resp. Endothel in die Wunde hinein und verschliesst dieselbe; schon nach 30 Stunden findet sich in der Wunde ein Epithelzapfen resp. -pfropf von grosser Solidität und Mächtigkeit. Güter-

bock nennt dies das Phänomen der vorderen und hinteren Epitheleinsenkung. Es bildet sich besonders von aussen her ein solider Epithelzapfen mit breiter Basis, der allmählich und scharf sich zuspitzend in die Cornealsubstanz so weit hineinragt, bis er auf den natürlichen Widerstand der unmittelbar aufeinander stossenden Hornhautlamellen stösst. Dies kann die Hälfte oder  $\frac{2}{3}$  der Cornealdicke betragen. In den Fällen, wo der Schnitt so klappt, dass sich nirgends die Lamellen der Cornea aneinanderlegen, kommt es an der engsten Stelle zunächst zu der Bildung eines Gerinnungshäutchens oder -Pfröpfchens (Eiweissgerinnung des Kammerwassers und Fibrinbildung. Ich erinnere daran, dass das normale Kammerwasser fast gar keine Eiweiss- und keine Fibrinregeneratoren enthält, daher nicht gerinnungsfähig ist.

Fig. 55.



Frisch verheilte Schnitt durch die Cornea eines Kaninchens. In der Mitte des Wundkanals primär-lamellärer Verschluss mit nur schmaler Linie von Zwischensubstanz. Vorderer und hinterer Wundtrichter.

Dies ändert sich, sobald die vordere Kammer eröffnet war und neues Kammerwasser sich bildet, dieses gerinnt und trägt somit zum Verschluss der Wunde bei; die Veränderlichkeit des Kammerwassers ist also mit ein natürlicher Heilungsvorgang). Bis zu diesen Gerinnungspfröpfen erstreckt sich die Epithelwucherung, um sich hier aufzuballen. Beide Epitheleinsenkungen werden später im Verlauf der Heilung völlig wieder ausgeglichen.

In Bezug auf die Entstehung der vorderen Epitheleinsenkung sind viele Ansichten geäussert worden. Güterbock führte das Zustandekommen derselben auf einen durchaus passiven Vorgang zurück. Es sollte die Epitheleinsenkung einfach durch das Eindringen mit der Spitze des Messers mechanisch entstanden sein. Die Untersuchung er-

giebt das Unhaltbare solcher und ähnlicher Ansichten. Unmittelbar nach dem Einschnitt finden sich keine Epithelzellen in der Spalte, nach 12—15 Minuten ist das Epithel ein Stück längs den Wundrändern hinabgewandert und nach 24—26 Stunden, je nach der Grösse der Spalte, ist dieselbe von einem Epithelzapfen ausgefüllt, welcher den ganzen vorderen Wundtrichter in den Fällen aufnimmt, wo eine primäre lamelläre Vereinigung der Wunde eingetreten ist, und sonst dem Fibrinzapfen begegnet. Es ergibt sich also, dass der Epithelzapfen unzweifelhaft dadurch entsteht, dass das Cornealepithel von den Wundrändern allmählich in die Wundspalte hinabsteigt. Neese fand einige Stunden nach dem Eindringen zahlreiche Mitosen in einer gewissen Entfernung um die Wunde und später auch in den mehr peripheren Theilen der Hornhaut. Er glaubt deshalb, dass der Zelltheilungsprocess zu einer vermehrten Spannung zwischen den Zellen führt, sodass die der Wundspalte zunächst liegenden in dieselbe hinunter geschoben werden; später (nach ca. 12 Stunden) sollen auch die Zellen im Epithelzapfen zu proliferiren beginnen. Peters nimmt an, dass die Epithelzellen, welche dem Defect am nächsten liegen, durch amöboide Bewegungen in denselben hinunterwandern. Ranvier erklärt dieses Hinunterwandern wieder rein mechanisch. Die Zellen im Epithel der Cornea befinden sich normaler Weise unter einer gewissen Spannung, wie Bälle in einem Sack; wenn man durch den Schnitt ihnen die Stütze auf einer Seite entzieht, so gleiten die nächstliegenden in den Substanzverlust hinunter. Dass die Proliferation in loco keine bedeutende Rolle spielt, scheint daraus hervorzugehen, dass Zelltheilungsfiguren in der Epitheleinsenkung entweder fehlen oder wenigstens spät und spärlich auftreten.“

Wenn der Epithelzapfen eine gewisse Tiefe erreicht hat (nach ungefähr 24 Stunden), dringt er nicht weiter hinunter. Während der folgenden Tage beginnt dann die definitive Narbe sich auszubilden.

Die Vorgänge bei der Regeneration des Endothels der Cornea sind ähnlich (Schöttländer, Peters). Es ist schon erwähnt worden, dass einer Verletzung des Endothels der Cornea durch Eindringen des Kammerwassers in die Substanz der Cornea eine Trübung der Cornea folgt (s. S. 180). Die provisorische Deckung des Defects erfolgt durch active Wanderung der Zellen aus der Umgebung. Zunächst häufen sich die Zellkerne in der nächsten Umgebung des Defectes und dem entspricht eine Verminderung derselben in der Peripherie. Die Zeitdauer der Regeneration ist eine verschiedene. Kleine Defecte waren nach 3—4 Tagen vollständig gedeckt, grössere beanspruchten einen Zeitraum bis zu 7 Tagen. Bis zum 6. Tage fand sich keine einzige Kerntheilungsfigur, bis zum 8. und 9. Tage ist ihre Zahl gering und erst später sind sie häufig. Dabei treten dieselben stets in einiger Entfernung vom Centrum des Defectes auf. Peters kommt zu dem Schluss: „Wir hätten demnach bei jeder Regeneration, sowohl der einfachen wie der geschichteten Epithelien, zwei Processe zu unterscheiden, die einander folgen. Der erste bezweckt die provisorische Deckung durch Umlagerung der alten Elemente, der zweite, in der Form der

indirecten Kerntheilung, den Ersatz der verloren gegangenen. Die durch den ersten Process bedingten Erscheinungen nehmen ab mit dem Vorschreiten des zweiten Processes, so dass allmählich das normale Verhalten wieder hergestellt wird.“

Die Regeneration der Cornealsubstanz ist eine unvollständige. Die Bowman'sche und die Descemet'sche Membran ersetzen sich niemals wieder. Man kann noch immer die Unterbrechung dieser Häute an der verletzten Stelle constatiren, doch kann eine Heilung dadurch zu Stande kommen, dass der Defect durch eine vom Endothel ausgeschiedene Schicht Glashaut verschlossen wird. Die Descemet'sche Membran ist als Cuticula gebildet an sich nicht regenerationsfähig. Doch kann eine Heilung so zu Stande kommen, dass der Defect durch eine vom Endothel ausgeschiedene, neugebildete Schicht Glashaut, die der alten Descemet'schen Membran resp. dem narbigen Zwischengewebe aufgelagert ist, verschlossen wird (Wagenmann). Von Gepner ist ein Befund von neugebildeter Descemet'scher Membran an einer Iridectomiewunde mitgetheilt worden. Die Schnittwunden klafften wenig; die von der Basalmembran entblösste Hornhautgrundsubstanz hatte sich mit einer neuen Glashaut überzogen. In dem Wagenmann'schen Fall klafften die Enden der durchschnittenen Descemet'schen Haut kaum, so dass die neugebildete Glashaut die beiden Wundränder fast unmittelbar deckte. Nach  $2\frac{1}{4}$  Jahren hatte die neugebildete Glashaut etwa  $\frac{1}{4}$  der Descemet'schen Membran erreicht. Die Ränder der Descemet'schen Membran sind, wie bei einer elastischen Haut, meist auseinander gewichen und die Enden meist hakenförmig nach vorn umgeschlagen. Die sich ersetzende Substanz der Cornea zeigt nicht mehr die regelmässige Schichtung der Lamellen und Zellen. In Folge dessen ist die Lichtbrechung nicht mehr so regelmässig, die Stelle erscheint grau und trübe.

Vossius, Ueber das Wachsthum und die physiol. Regeneration des Epithels. v. Graefe's Archiv. Bd. 27. 3. — Güterbock, Studien über die feineren Vorgänge bei der Wundheilung per primam intentionem an der Cornea. Virchow's Archiv. Bd. 50. 1870. — Wyss, Ueber Wundheilung der Hornhaut. Virchow's Archiv. Bd. 69. 1877. — Neese, Ueber das Verhalten des Epithels bei Linear- und Lanzennmesserwunden in der Hornhaut. v. Graefe's Archiv. Bd. 33. 1. 1887. — Peters, Die Regeneration des Epithels der Cornea. Inaug.-Diss. Bonn 1885. — Ranvier, Comptes rendus de l'Académie de sciences 1896 No. 26, 1897 No. 8 und 1898 No. 4. — Schottländer, Ueber Kern- und Zelltheilungsvorgänge in dem Endothel der entzündeten Hornhaut. Archiv f. mikrosk. Anatomie. Bd. 31. — Peters, Ueber die Regeneration des Endothels der Cornea. Archiv f. mikrosk. Anatomie. Bd. 33. 1889. — Gepner, v. Graefe's Archiv. Bd. 35. 4. S. 183. — Wagenmann, v. Graefe's Archiv. Bd. 37. 2. S. 34.

**Irisprolaps. Vordere Synechie.** Bei grösseren perforirenden Wunden der Cornea, die vor der Iris gelegen sind, wird oft durch das abfliessende Kammerwasser die Iris in die Wunde hineingeschwemmt. Entweder legt sich die Iris nur vor die hintere Oeffnung der Wunde, wodurch ein rascher Verschluss der Wunde zu Stande kommt, oder sie wird ein Stück in die Wunde eingezwängt, oder schliesslich hängt sie frei aus der Wunde heraus (Prolapsus iridis). Liegt die Iris lange

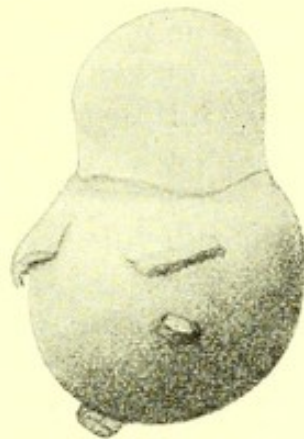
der hinteren Oeffnung der Wunde an, so kommt es hier zu einer bleibenden Verwachsung, einer vorderen Synechie. Ein partieller Irisprolaps bildet eine kleine hügelige Prominenz von grauer oder brauner Farbe, je nach der Farbe der Iris. Die vorgefallene Iris verwächst nun zunächst fest mit den Rändern der Oeffnung der Cornea. Das zwischen der Verwachsung liegende Stück wird durch den intraocularen Druck etwas vorgetrieben und bläht sich mehr oder weniger. Es bedeckt sich dann der blossliegende Theil der Iris ferner an seiner Oberfläche durch Entzündung mit einem granulirenden Gewebe, wodurch die Stelle bald grauroth erscheint. Aus diesem entwickelt sich dann an der Oberfläche des Prolapses ein graues Narbengewebe, das zuerst als einzelne graue Streifen auftritt. Diese ziehen sich stark zusammen und schnüren so die Oberfläche des Prolapses ein. Indem sie breiter und zahlreicher werden, können sie so den Prolaps allmählich abflachen. Der Process kann also damit endigen, dass an Stelle des geblähten Prolapses eine im Niveau der Cornea gelegene graue Narbe tritt, welche also aus einem in Narbengewebe verwandelten Theil der Iris besteht. Sie steht rückwärts mit dem im Auge zurückgebliebenen Theil der Iris in directer Verbindung. Oft ist dagegen das sich bildende Narbengewebe nicht stark genug, dem intraocularen Druck Stand zu halten und Abflachung herbeizuführen. Im Gegentheil, das dünne Gewebe wird mehr und mehr ausgedehnt. Es kommt zur Bildung eines **Staphyloma corneae**. Durch die Ausdehnung geht die eigentliche Farbe der Iris verloren und das Retinalpigment an der Hinterfläche der Iris scheint durch das verdünnte Stroma der Iris stark durch; es sieht deshalb das Staphylom schwarz aus.

### Ektasien der Cornea.

A. **Staphyloma corneae**. Die Staphylome der Cornea entstehen in den meisten Fällen nach Hornhautgeschwüren, die einen mehr oder weniger grossen Theil der Cornea zerstört haben. Der so entstandene Defect ist ersetzt durch Narbengewebe, das aus der vorgefallenen Hornhaut hervorgegangen ist. Da dieses Narbengewebe schwächer ist als die ursprüngliche Hornhaut, so wird es vom intraocularen Druck vorgebuckelt. Man unterscheidet **totale** und **partielle Staphylome** der Hornhaut. Bei dem totalen Hornhautstaphylom fällt die Basis der Vorwölbung zusammen mit dem Rande der Sclera oder dem hier und da noch erhaltenen äussersten Saum der Cornea. Die Ränder erheben sich steil, manchmal überhängend. Die Form des Staphyloms nähert sich der Kugelgestalt, ist aber niemals ganz kugelig. Durch graue Narbenzüge, die feste Stränge in der Wandung bilden, wird die Oberfläche an einzelnen Stellen eingeschnürt; die zwischen den Einschnürungen liegenden Stellen sind um so mehr vorgewölbt, und da durch diese Vorwölbung die Wandung sehr dünn wird, so erscheint an diesen Stellen das hintere Pigmentblatt der Iris blauschwarz durch. So entsteht nach Form und Farbe ein Gebilde, das mit blauen Wein-

trauben eine gewisse Aehnlichkeit hat, daher der Name (*στιαγυλή* die Traube).

Fig. 56.



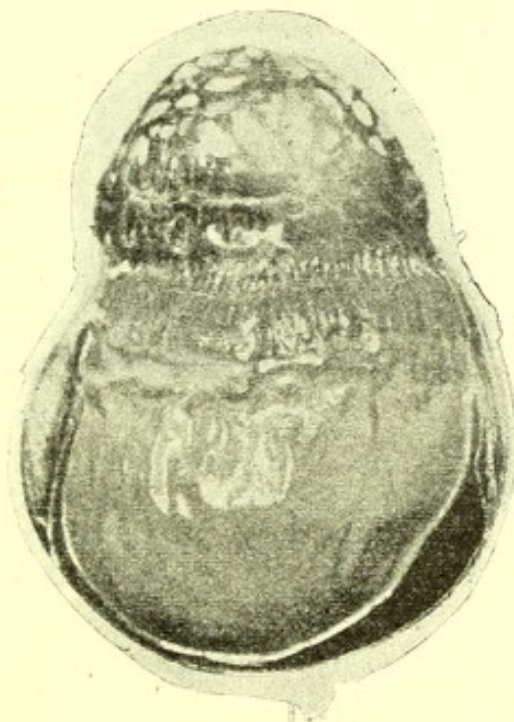
Staphyloma corneae totale.

In natürlicher Grösse nach dem Präparat gezeichnet.

Die Wandung ist sehr verschieden dick, zuweilen papierdünn, selten dicker als die normale Cornea, ferner ist sie niemals gleichmässig dick, sondern dickere Partien (feste Narbenzüge) wechseln mit dünnen (ausgedehnte Stellen) ab.

Das partielle Staphylom hat meist Kegelform, es nimmt nur einen Theil der Cornea ein. Es ist schon oben gesagt worden, dass das frische, partielle Staphylom durch Narbenzug sich allmählich abflachen kann.

Fig. 57.

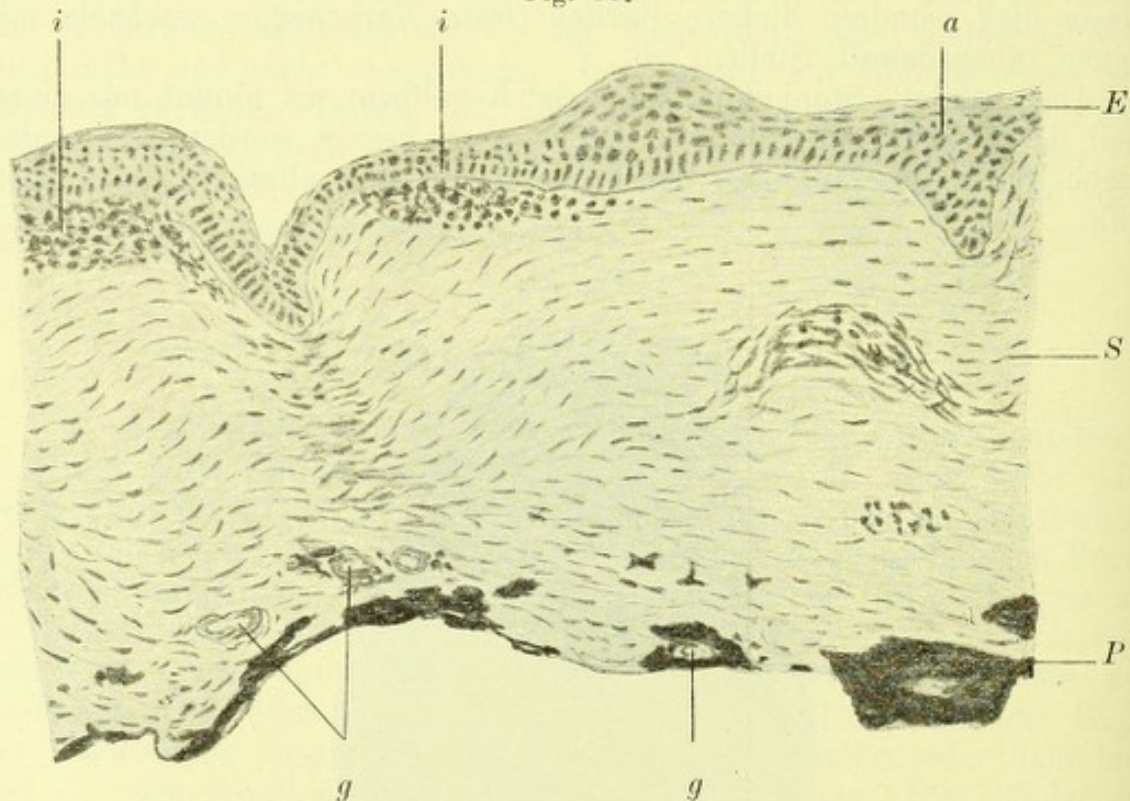


Derselbe Fall von Staphyloma corneae nach Durchschneidung des Bulbus. Photogr. vergrössert. Man sieht die Innenfläche des Cornealstaphyloms von dem netzförmig ausgezogenen Pigment der Iris ausgekleidet.

Bei dem totalen Staphylom fehlt die Iris meist ganz, sie ist eben in dem Narbengewebe aufgegangen. In selteneren Fällen ist am Rande noch ein Stückchen vorhanden, das aber dann ganz atrophirt und meist auf die Pigmentlage reducirt ist. Es findet sich dann also auch zwischen diesem Stückchen Iris und der Staphylomwandung noch ein Rest der vorhandenen Kammer. Auch das Corpus ciliare ist atrophisch theils durch den Zug der Zonulafasern, theils durch die Drucksteigerung.

Der durch das Staphylom entstandene Hohlraum, der also eigentlich der enorm erweiterten Augenkammer entspricht und auch hinten von der Zonula Zinnii begrenzt wird, ist ausgefüllt von einer Flüssigkeit, die sich von der des normalen Kammerwassers sehr unterscheidet. Sie sieht meist citronengelb aus, ist eiweisshaltig und gerinnungsfähig, oft ist ihr auch mehr oder weniger Blut beigemischt bis zu einem vollständigen Bluteoagulum, dass sich zuweilen in solchen enucleirten Augen findet. Nicht selten finden sich in dem flüssigen Exsudat Cholestealinkrystalle. Im Innern des Auges finden sich im Uebrigen die Zeichen des Secundärglaucoms (Excavation der Papille etc.)

Fig. 58.



Querschnitt durch die Wandung eines Staphyloma corneae.

Leitz. Oc. 2. Syst. 4.

*E* Epithel, bei *a* zapfenartiger Vorsprung, *i* Infiltrationsherde unter dem Epithel, *S* Substantia propria mit Gefässen *g*, *P* Pigmentschicht an der Hinterfläche, vielfach durchbrochen.

Die Linse ist bei dem Staphylom meist nicht normal. Sie kann bei dem Geschwür der Cornea herausgefallen sein, so dass sie jetzt im Innern fehlt. Wenn sie vorhanden ist, ist sie meistens durch die un-

gleiche Vorwölbung der Scleralränder schief gestellt. Oft besteht Cataract, entweder Cataracta polaris anterior, sog. Kapselstaar, der durch das Anliegen der Linse an die Geschwürsfläche entstanden war, oder Totalstaar.

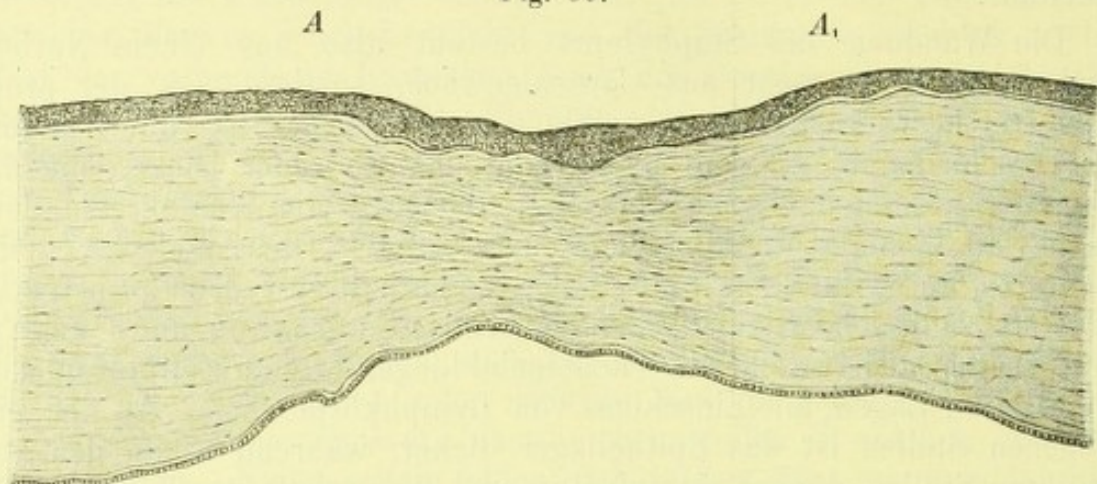
Die Wandung des Staphyloms besteht also aus einem Narbengewebe, das nicht mehr aus Cornealgewebe, sondern aus der prolabirten Iris hervorgegangen ist. Wie schon erwähnt, ist die Wandung sehr verschieden dick, von papierdünn bis zu einer Dicke, die diejenige der normalen Cornea übertrifft. Auch ist die Wandung in demselben Fall niemals überall gleich dick. An der Oberfläche findet sich eine dicke, unregelmässige Epithellage, sie enthält zuweilen Epithelperlen und stets zahlreiche Stachelzellen (Schiess, Gemuseus und Czerny). Michel (Lehrbuch) beschreibt Vacuolenbildungen in dem Zellprotoplasma der mittleren Lagen, mit Einschluss von Lymphkörperchen. An den eingezogenen Stellen ist das Epithellager dicker, während es an den vorgewölbten Stellen dünner ist (nivellirende Eigenschaft des Epithels nach Fuchs). Manchmal geht das Epithel zapfenartig in die Tiefe (s. Fig. 58 a). Die Wandung besteht aus einem sehr dichten, derben Bindegewebe mit wenig Zellen. Es enthält spärliche Gefässe und hier und da eingestreut Pigment. Nicht selten finden sich Kalkablagerungen darin. Wedel und Bock sahen die Narbe von vorn nach rückwärts von einer grossen Anzahl sehr feiner Fäden durchzogen, welche sich sehr stark mit Bismarckbraun oder Dahliaviolett färbten und die sie als Nervenfasern ansprechen. Die hintere Oberfläche ist meist noch unebener als die Vorderfläche wegen der ungleichen Dicke der Wandung. Sie ist von einem schwarzen Ueberzug überkleidet, dem retinalen Pigment der Irishinterfläche. Meist ist dieser Pigmentüberzug, der sich nun über eine grössere Fläche ausbreiten muss, stark rareficirt, so dass er unvollständig geworden ist. Es finden sich in dem schwarzen Ueberzug viele Lücken. Oft erscheinen ganze Partien, zumal die Mitte, welche der Papille entsprach, ohne hinteren Pigmentüberzug. Nicht selten ist das Pigment auf der ganzen Fläche so rareficirt, dass nur ein pigmentirter netzförmiger Ueberzug übrig bleibt (s. Fig. 57). An den Rändern des Staphyloms, wo sich noch ein Saum der Cornea erhalten hat, kann sich auch noch deren Structur mit Bowman'scher und Descemet'scher Membran erhalten haben.

**B. Keratektasia.** Die Keratektasia unterscheidet sich von dem Staphylom der Cornea dadurch, dass sie zu Stande kommt, ohne dass eine Perforation der Cornea vorhanden war. Die Wandung der Vorwölbung besteht deshalb auch nicht aus Irisgewebe, sondern aus Cornealgewebe. Das Cornealgewebe ist durch Entzündungen erweicht oder durch Geschwüre so verdünnt worden, dass es dem intraocularen Druck nicht mehr genügend Widerstand bieten kann und deshalb vorgebuckelt und ausgedehnt wird. Die vorgebuckelte Partie ist trübe im Gegensatz zu dem Keratoconus und dem Keratoglobus.

Die Wandung besteht aus einer dicken Epithellage und dicht gedrängten Hornhautlamellen, die in ein dichtes Narbengewebe verwandelt

sind. Die Hinterfläche ist überzogen von der wohl erhaltenen Descemet'schen Membran und dem Endothel.

Fig. 59.



Keratektasie. Verg. 20 : 1. An der betreffenden Stelle, *A* bis *A*<sub>1</sub>, ist die Cornea nach einer Ulceration verdünnt. Epithel verdickt, Bowman'sche Membran zerstört, Subst. pr. in ein dichteres narbiges Gewebe verwandelt, nur die Descemet'sche M. und das Endothel sind erhalten. Vorgewölbt ist eigentlich nur die hintere Seite der Cornea.

**C. Keratoconus.** Bei dem Keratoconus beginnt die centrale Partie der Cornea ohne entzündliche Erscheinungen sich allmählich conisch vorzubuckeln. Die vorgebuckelte Partie bleibt zunächst auch durchsichtig. Die Ursache der Vorwölbung liegt in der Erweichung und Verdünnung der mittleren Partien, welche so dem intraocularen Druck nicht mehr genügend Stand halten können. Die Ursache der Erkrankung ist meist dunkel; die Affection ist meist beiderseitig, entsteht meist im jugendlichen Alter und häufiger beim weiblichen als beim männlichen Geschlecht. Anatomische Untersuchungen haben erwiesen, dass die Hornhaut in der Mitte bis auf  $\frac{1}{3}$  der normalen Dicke verdünnt ist (Wagner, Hulke).

**D. Keratoglobus** (Cornea globosa). Der Keratoglobus zeigt die Cornea in toto vergrößert, so dass sie nicht mehr wie ein Uhrschälchen, sondern wie eine Käseglocke der Cornea aufsitzt. Das Cornealgewebe bleibt dabei durchsichtig. Meist ist sie eine Theilerscheinung einer allgemeinen Vergrößerung des Bulbus (Hydrophthalmus oder Buphthalmus). v. Hippel bringt diese Affectionen in Zusammenhang mit Alterationen des Endothels der Cornea (s. vorn: Angeborene Hornhauttrübungen und v. Hippel, Ueber Hydrophthalmus congenitus. v. Graefe's Archiv. Bd. 44. 3).

### Geschwülste.

Die primitiven Geschwülste der Cornea sind sehr selten. Wir dürfen nicht hierher rechnen die ziemlich häufigen epibulbären Geschwülste, Sarcome und Carcinome, welche vom Limbus corneae aus-

gehen und erst später secundär die Cornea ergreifen. Auch gehören nicht hierher Geschwülste, welche aus der Tiefe des Bulbus durch die Cornea durchgebrochen sind und dann Knoten vor der Cornea bilden. Nach Ausschaltung dieser Formen, die in der Literatur zahlreich als Cornealtumoren beschrieben sind, bleiben nur wenige Fälle übrig.

Von eigentlichen Geschwülsten finden wir I. solche bindegewebiger Natur und zwar 1. Fibrome, 2. Myxome, 3. Sarcome; II. solche epithelialer Natur. ad. I. **Fibrome.** Benson beschreibt zwei Fälle von Fibromen der Cornea (Trans. oph. Society U. Kingdom 1889–90). Im ersten Falle handelte es sich um einen 72jährigen Patienten. Das Auge war seit Jahren infolge einer Verletzung glaucomatös degenerirt. Mikroskopisch fand sich das Bild eines Fibroma corneae: starke Verdickung des Hornhautstromas mit vereinzelt Gefässen. Fall 2 betraf ein 19jähriges Mädchen. Der Tumor sass mitten auf der Cornea. Aus einem kleinen Fleck erhob sich der Tumor im Verlauf von Monaten. Die kleine Geschwulst war kreisrund und hatte 4 mm im Durchmesser. Ueber derselben war das Hornhautepithel intakt, unter ihr war normales durchsichtiges Gewebe. Entzündungen bestanden nicht. Mittelt Trepan wurde der Tumor entfernt, recidivirte jedoch nach drei Monaten.

Falchi (Annales d'oculistique XCIV) sah ein 6–7 Millimeter langes Fibrom aus der Mitte der Cornea hervorragen. Der ovale, mit glatter Oberfläche versehene Tumor war blassrosa, zahlreiche Gefässe zogen zu ihm hin. Mikroskopisch war der Tumor von einem mehrschichtigen Epithel überzogen, welches in den oberen Schichten theilweise myxomatös degenerirt war. Die Masse der Geschwulst bestand aus Bindegewebe, feinen Fasern und spindelförmigen Zellen. Im Innern des Tumor fanden sich wenig Blutgefässe.

Gallenga (Archivio di oftalmologia, Vol. III. 96). Die mikroskopisch als ein Fibrom sich erweisende Geschwulst hatte sich nach partieller Resection eines Cornealstaphylom's entwickelt. Verfasser betont besonders, dass es sich nicht um eine hypertrophische Narbe, sondern um eine echte Neubildung handelte.

Silex exstirpirte bei einem 14jährigen Jungen auf einer total getrübbten Hornhaut eine rundliche derbe Geschwulst von 8 : 4 mm und blassrosa Aussehen. Mikroskopisch fand sich unter normalem Epithel das Hornhautgewebe mit Herden und kleinzelliger Infiltration und Blutgefässen durchsetzt. Dieser Fall wird von Lagrange nicht als Tumor anerkannt (Klin. Monatsbl. August 1888).

Reishaus beschreibt aus der Greifswalder Augenklinik einen interessanten Fall bei einer 46jährigen Patientin (Beiträge zur Augenheilk. Heft 31. 1898). Die Conjunctiva bulbi zeigte in ihrer unteren Hälfte ciliare Injection, die zu einem linsengrossen Tumor hinführte. Derselbe reichte von der Mitte des unteren Cornealquadranten bis zum unteren Limbus conjunctivae, ist unverschieblich, von derber Consistenz und von zahlreichen Gefässen durchzogen, welche zum Theil die directe Fortsetzung der Bindehautgefässe bilden.

Mikroskopisch zeigte sich, dass das Epithel überall erhalten war.

Der Tumor selbst bestand aus feinem fibrillärem Bindegewebe. Auffallend darin war eine herdweise Anhäufung von Zellen um die Blutgefässe herum und die Durchsetzung des über die Theile hinwegziehenden Epithels mit Wanderzellen. Es legte dies Verhalten die Vermuthung nahe, ob nicht die kleine Geschwulst als das Product einer chronisch proliferirenden Entzündung aufzufassen sei, welche vielleicht auf dauernd wirkende Reize zurückzuführen sei. Es fanden sich ferner eine grosse Anzahl von grobkörnigen Zellen, sogenannten Mastzellen, welche sich ebenfalls häufiger in der Umgebung chronischer Entzündungsherde vorfinden. Der häufigste Erreger ist, abgesehen von dem syphilitischen Virus der Tuberkelbacillus. Derselbe fand sich nicht. Bei Anilinsafraninfärbung fielen jedoch im Gewebe zerstreut kleine runde Kügelchen auf, welche etwa die Grösse eines rothen Blutkörperchens hatten und von den Kernen durch ihre homogene Beschaffenheit und ihr eigenthümliches Leuchten absolut verschieden waren. Verfasser denkt sehr an Parasiten.

Wenn die von Busse angegebene specifische Färbung für Hefen (Otto Busse, Die Hefen als Krankheitserreger) angewendet wurde, so traten im Gegensatz zu den blaugefärbten Kernen die in Frage stehenden Körperchen deutlich als leuchtend rothgefärbte Kugeln hervor.

Verfasser ist geneigt die Gebilde in dem vorliegenden Falle für pathogene Hefen zu halten, welche die Veranlassung dieser chronischen Wucherung sind. Verfasser schliesst: „Auch der ganze klinische Verlauf entspricht unserer Auffassung. Die sogenannten Cornea-Fibrome, welche wir im Beginne unserer Arbeit kurz referirten, brauchten sämmtlich zu ihrer Entwicklung eine lange Zeit, und trotzdem war ihre Grösse eine minimale. Hieraus glaube ich ersehen zu können, dass die Reize, welche auf das Gewebe einwirkten, ungemein feiner und trotzdem constanter Natur gewesen sind. Die Wirkung der Tuberkelbacillen können wir in den meisten dieser Fälle mit Sicherheit ausschliessen. Das Vorkommen der hefeähnlichen Gebilde in unserem Falle legt uns nun beim Forschen nach der Aetiologie die Frage nahe, ob nicht auch in jenen die unvollkommene Färbetechnik die Veranlassung gewesen ist, dass diese charakteristischen Kügelchen haben übersehen werden können, und ob nicht die Entstehung auch dieser Fibrome auf die Einwirkung der Hefen zurückzuführen ist. Nach dem, was wir bisher über die Wirkung der pathogenen Hefen wissen, wirkt der durch sie ausgeübte Reiz weit langsamer und weniger energisch auf die Gewebe ein, als es die pathogenen Spaltpilze thun. Ein solches Verhalten muss in dem vorliegenden Falle gerade verlangt werden, da sich die reactive Entzündung in so erstaunlich engen Grenzen hält. Es findet sich nur eine unbedeutende Conjunctivitis, pericorneale Injection und Vascularisation des kleinen, von den Hefen als Nährboden in Anspruch genommenen Hornhautgebietes. Gleichzeitig mit der starken Wanderzellenansammlung um die Gefässe tritt eine Wucherung des Hornhautstromas auf, welche eine Vorwölbung dieses Gebietes veranlasst und damit das typische Bild eines Hornhautfibroms abgiebt. Wir sind

hiermit der Aetiologie des morphologisch so einfachen Fibroms näher getreten. Den Beweis, dass wirklich die in Frage stehenden Kügelchen pathogene Hefen und damit die Ursache der Entstehung des Fibroms sind habe ich leider nicht antreten können. Ich hoffe aber, dass der Hinweis bei künftigen Untersuchungen ein Fingerzeig sein wird, zunächst die frischen Präparate zu untersuchen und beim Vorkommen dieser Körperchen durch Culturen ihre Identität mit pathogenen Hefen zu erweisen.“

ad. 2. Ueber die **Myxome** der Cornea handelt Mitwalsky (Arch. d'Ophth. Paris 1894): Wir finden daselbst erwähnt, dass 1871 Adler in Wien bei einem 19jährigen jungen Mann eine gelappte Geschwulst von einer im Uebrigen normalen Cornea abtrennte. Wedl nahm die mikroskopische Untersuchung vor. Das Parenchym der Geschwulst bestand aus Bindegewebe mit zahlreichen cystischen Hohlräumen. Das Epithel über demselben war stark und zeigte deutliche Riffen (Wien. med. Wochenschr. 1871).

Simon (Centralbl. f. prakt. Augenheilk.) beschrieb ein Myxofibrom, das in der vorliegenden Cornea eines 61jährigen Mannes entstanden war, welche eines ausgedehnten Ulcus wegen nach Saemisch gespalten war. Da sich spontan Schmerzen einstellten, die sich beim Druck auf den Bulbus noch steigerten, ward das Auge mit dem Tumor, dessen Natur makroskopisch nicht zu diagnosticiren war, enucleirt. Vom Limbus war der Tumor ringsherum durch Hornhautgewebe abgegrenzt, welches mit Ausnahme geringer Lockerung und Quellung und mässiger Rundzellenansammlung um die Gefässe herum normal war. Die Bowman'sche Membran war noch erhalten und das Epithel über dem Tumor angeblich verdickt, so dass man bis 30 Zellenlagen zählen konnte. Die Geschwulst bestand aus dichtem, zellreichem Bindegewebe mit zahlreichen Blutgefässen. Nasalwärts waren unter einer kleinen Erhebung die Bindegewebsfibrillen fast ganz verschwunden und die spindel- und sternförmigen Zellen mit den Rundzellen in eine homogene mucinartige Masse eingebettet. Wegen dieser Bestandtheile und wegen der Lage genau der alten Hornhautnarbe entsprechend bezeichnet Simon seinen Fall als Narbenfibrom mit theilweiser myxomatöser Degeneration.

Der Tumor von Mitwalsky schliesslich hatte die Gestalt eines gelappten Polypen, welcher mit einem 4 mm dicken Stiel der Mitte der Cornea einer Frau von 26 Jahren aufsass. Das Auge war seit der Jugend in Folge einer Keratitis serophulosa erblindet. Die Oberfläche des Tumors war glatt und glänzend. Sein Wachsthum betrug zwei Jahre. Auch bei dieser Geschwulst fand sich eine bedeutende Vaskularisation. Die myxomatöse Beschaffenheit trat in diesem Falle schon frühzeitig auch makroskopisch zu Tage in Gestalt von wasserhellen Bläschen, welche an der Spitze der Neubildung gelegen waren, hin und wieder platzten und ihren Inhalt entleerten.

ad 3. **Sarcome.** Rumschewitz (Arch. f. Augenheilk. 1891) beschreibt einen interessanten Fall von primärem Sarcom der Cornea. Der Tumor ging nicht vom Limbus aus, sondern vom Centrum der

Cornea, auf der er mit einem Stiel adhärent war. Er hatte die Gestalt eines Pilzes und bedeckte die ganze Cornea.

Andere Fälle sind von Blanquinque (*Recueil d'ophth.* 1892), Chatinière (*Nouveau Montpellier médical.* 1891) betreffend einen erbsengrossen Tumor auf der Mitte der Cornea, Donnadson (*the Oph. Society.* Vol. XV. 1895) und Gonin (*Ziegler's Beiträge zur pathol. Anatomie und zur allgem. Pathologie.* Bd. XXIV. 1898) beschrieben worden.

Die mitgetheilten Fälle sind zu wenig zahlreich, als dass sich viele Schlüsse daraus ziehen liessen. Die Seltenheit der Geschwülste erklärt sich wohl aus der sehnartigen Beschaffenheit der Cornea.

Die Fibrome entwickelten sich fast alle auf einer leukomatösen Narbe.

Für die myxomatöse Beschaffenheit geben vielleicht die Lymphspalträume der Cornea, die sich cystisch erweitern können, eine Prädisposition ab.

Die Sarcome entstehen wohl aus Proliferationen der feinen Zellen und der Leukocyten. Die starken Fasern des cornealen Bindegewebes, die sich kreuzen, geben diesen Geschwülsten hier fast stets einen alveolären Bau.

ad 4. Auch die **epithelialen Geschwülste** der Cornea sind selten. Bowman beschrieb zuerst eine Art Warze der Cornea (*Annales d'ocul.* Bd. XXX.), Hocquand (*Arch. d'ophth.* Paris 1880) untersuchte prominente Narben der Cornea; sie bestanden nur aus Pflasterepithel, das in Schichten übereinander lag. Hierher gehören auch die Papillome der Cornea (zwei Fälle) von Gayet (*Lyon. medical.* 1879). Sie bestanden aus einem Stamm von Gefässen, umgeben von einem dichten Lager Epithelzellen.

Diesen gutartigen epithelialen Geschwülsten stehen die etwas zahlreicheren beschriebenen bösartigen primären Cancroide oder Epitheliome gegenüber. Sie sind beschrieben von Adams, Goldzieher, Lawford, Colsmann, Marfredi, Galezowski, Sgrosso, Snellen, Alfieri und Lagrange.

Als Beispiel möge der gut beschriebene Tumor von Alfieri dienen. Er betrifft ein Epitheliom, das sich im Centrum der Cornea entwickelte ohne den Limbus zu berühren. Er betraf einen Patienten von 70 Jahren, der 20 Jahre vorher durch einen Schlag in das Auge eine dichte Hornhautnarbe erhalten hatte. Jetzt fing seit einigen Monaten die Stelle an zu wachsen. Es fand sich im Centrum der Cornea eine rosige, gelappte Geschwulst. Das Auge wurde enucleirt. Der Tumor bestand aus epithelialen Zapfen mit wenig Stroma.

Lagrange kommt in seiner schönen Arbeit zu folgenden Schlüssen über die epithelialen Geschwülste der Cornea: 1. Das Epithel der Cornea kann für sich ein Epithelioma bilden, wie das der äusseren Haut und der Schleimhaut; 2. das Epitheliom der Cornea wächst nach vorn zu und hat sehr wenig Neigung in die Tiefe zu gehen. Wir finden kein Epitheliom beschrieben, das die Bulbuswand perforirte und in die vordere Kammer gelangte. In der That stellt die sehr feste Hornmasse lange dem Wachsthum ein absolutes Hinderniss entgegen

und selbst, was selten geschieht, wenn diese durchbrochen ist, so schliessen sich die Lamellen der Cornealsubstanz zu einer dichten Scheidewand zusammen. Es ist deshalb therapeutisch auch anfangs die Erhaltung des Bulbus zu rechtfertigen.

### Cysten.

Cysten der Cornea sind sehr selten. Es handelt sich fast immer um sogenannte Implantationseysten (Buhl-Rothmund) oder Epithelialcysten (Treacher Collins), d. h. die Cysten entstehen nach Verletzungen der Cornea, bei denen Epithel in die Substanz der Cornea eingebracht worden ist, das nachträglich anfängt zu wuchern.

Es ist zum Zustandekommen der Cysten nicht nothwendig, dass perforirende Wunden vorausgegangen sind, man hat ihr Auftreten schon beobachtet nach kleinen Ritzungen der Cornea, z. B. durch einen Fingernagel oder eine Nadel. M. J. Bland Sutton hat solche Implantations-Cysten beschrieben, welche als Dermoidcysten des Limbus angesprochen und nach ganz kleinen Verwundungen des Auges an dieser Stelle aufgetreten waren.

Nicht allzu selten kommen an der Oberfläche der Hornhaut kleine Bläschen oder Cysten vor, von ganz anderem Charakter und anderer Genese. Es sind dies die kleinen Erhabenheiten an der Cornea alter staphylomatöser und glaucomatöser Augen. Wir verdanken deren genaue mikroskopische Untersuchung Collins: „Es findet sich geringe Infiltration von Rundzellen zwischen den vordersten Schichten der Cornea. Das Epithel weist eine Menge von cystischen Räumen auf von verschiedener Grösse, meist von ovaler Gestalt. Einige dieser Cysten haben ihre vordere Wand durchbrochen und stehen nach der Oberfläche hin offen. Alle sind von der Lamina elastica ant. durch ein Lager von Zellen getrennt.“

Wir haben diese Cysten aufzufassen als das Endresultat des Zustandes, welchen Fuchs als die Ursache der Hornhauttrübung bei Glaucom beschreibt.

Als epiblastische Cysten sind die seltenen Implantationseysten in der Hornhautsubstanz selbst zu erwähnen. Solche beschreibt Alt vier. Alle Fälle traten nach Verletzungen auf; bei zwei fand sich Uvealpigment in der Wandung der Cyste, welches den Autor zu der Annahme führt, dass bei der Verletzung Uvealpigment in die Substanz der Hornhaut hineingeschleudert sei und dass dieses durch Wucherung das umliegende Gewebe zerstört und verdrängt habe.

Ferner beschreibt Samelsohn einen Fall von Cyste in der Hornhautsubstanz ohne mikroskopische Beschreibung.

Aus neuester Zeit berichtet Collins noch über zwei interessante derartige Fälle. Fall 1 ist eine Epithelial-Implantations-Cyste in der Cornea nach einer perforirenden Schusswunde, Fall 2 ist eine ebensolche nach Cataractextraction. Verf. nimmt an, dass in beiden Fällen bei dem Eingriff Epithelzellen in die Substanz der Hornhaut gelangt

seien. Durch Wucherung sind die innen liegenden Zellen gepresst, zerbröckelt und schliesslich resorbirt worden.

Es sind auch Cysten ohne vorangegangene Verletzung beschrieben: Ginsberg beschrieb eine intracorneale Cyste beim Hühnchen. Er stellt die Hypothese auf, dass sie durch lymphatische Stauung entstanden sei (Centralbl. f. Augenheilk. Nov. 97). Just (Annales d'oculist. t. LXX. 1893) sah in der Cornealmitte eine 3 mm lange prominente Blase. Bei der Operation zeigte sich, dass die Cyste in der Substanz selbst lag.

Bland Sutton, Hunterian Lectures, Royal College of Surgeons 1889. Treacher Collins on the pathology of Intraocular Cysts. Royal London Oph. Hosp. Reports. Vol. XIII. — Samelsohn, Klin. Monatsbl. f. Augenheilk. 1872. S. 310. — Alt, Arch. of Oph. and Otol. 1878. Vol. VI. — Greeff, Zur Kenntniss der intraocul. Cysten. Arch. f. Augenheilk.

### Tuberculose.

Die Tuberculose der Hornhaut ist nicht so häufig, wie die Tuberculose der Conjunctiva und des Uvealtractus, jedoch hat die neuere Schule, besonders von Michel, Leber, v. Hippel etc. dargethan, dass sie auch nicht allzu selten ist.

Haensell hatte 1879 experimentell den Beweis erbracht, dass es nach Einspritzung von tuberculöser Substanz in die Hornhaut des Kaninchens und Meerschweinchens zur Eruption von Tuberkeln kommt. Er bezweifelt jedoch selbst noch das Vorkommen einer primären Cornealtuberculose. Es ist heutzutage kein Zweifel mehr, dass diese vorkommt, wenngleich die secundäre Form, im Anschluss an eine primär bestehende Tuberculose des Uvealtractus viel häufiger ist.

Das klinische Bild der tuberculösen Affection der Hornhaut ist hierbei ein sehr verschiedenes. Schon oben ist gesagt worden, dass das typische Bild der Keratitis parenchymatosa beobachtet wird. In solchen Fällen sitzen die primären tuberculösen Knötchen in der Iris und ganz besonders gern im Ligamentum pectinatum (v. Hippel, Bürstenbinder, Zimmermann, S. Schultze). Nach Bach kommt dann das Bild der Keratitis parenchymatosa zu Stande durch Diffusion der Toxine der Tuberkelbacillen in das Hornhautgewebe. Ausserdem können aber auch die primär im Ligamentum pectinatum vorhandenen Knötchen in die Hornhaut hineinwuchern.

Häufiger kommt es zur sogenannten sclerosirenden Keratitis. Es schiebt sich in solchen Fällen der Tuberkelknoten ganz allmählich in den innersten Partien der Hornhaut vor.

Bei der primären Tuberculose der Cornea entstehen die Knötchen in der Corneoscleralgrenze oder in den periphersten Theilen der Hornhaut selbst. Diese Knötchen rücken ganz allmählich etwas in die Hornhaut herein und heilen mit Verwischung des Hornhautrandes in loco eruptionis oder mit Hinterlassung einer zungenförmig in die Hornhaut hineinragenden grauweissen Trübung (Bach).

Zuweilen sind auch Ulcerationen der Hornhaut tuberculös. So sah

ich einen Tuberculösen mit starkem Auswurf, der sich aus Versehen mit dem Fingernagel die Hornhaut geritzt hatte. Die kleine oberflächliche Verletzung heilte nicht, sondern es entwickelte sich unter starker Vascularisation der Hornhaut ein Ulcus, das sehr langsam fortschritt und keine Neigung zur Heilung hatte. Am häufigsten sind solche torpiden, stark vascularisirten *Ulcera corneae*, wenn Gesichtslupus auf die Cornea übergreift.

Es ist bemerkenswerth, dass die Tuberkelbacillen in dem Gewebe der Cornea sehr schlecht wachsen, so dass auch bei zweifellos tuberculösen Fällen in den seltensten Fällen sich Tuberkelbacillen in der Hornhaut selbst nachweisen lassen. Zum Beweise der tuberculösen Natur dient daher nur die histologische Untersuchung oder der Cohnheim'sche Versuch, die Einimpfung eines Stückchens in die vordere Augenkammer eines Kaninchens.

Haensell, Beiträge zur Lehre von der Tuberculose der Iris, Cornea und Conjunctiva nach Impfversuchen. v. Graefe's Archiv. Bd. 25. 4, 1879. — Krüekow, Ueber Hornhautentzündung. Zehender's klin. Monatsbl. 1879. — v. Michel, Lehrbuch. — Panas u. Vassaux, Etude expérimentale sur la tuberculose de la cornée. Arch. d'Ophth. Bd. V. p. 81 u. 177. — Strubell, Ueber Keratitis tuberculosa. Ing.-Diss. Würzburg 1894. — Bach, Die Tuberculose der Hornhaut. Arch. f. Augenheilk. Bd. 32. 1896. (s. auch Litteratur der Keratitis parenchym.) — Denig, Ueber die Häufigkeit der Localtuberculose des Auges etc. Arch. f. Augenheilk. Bd. 31. 1895. — Heydemann, L., Beitrag zur Histogenese der Hornhauttuberkel. Inaug.-Diss. Greifswald 1894.

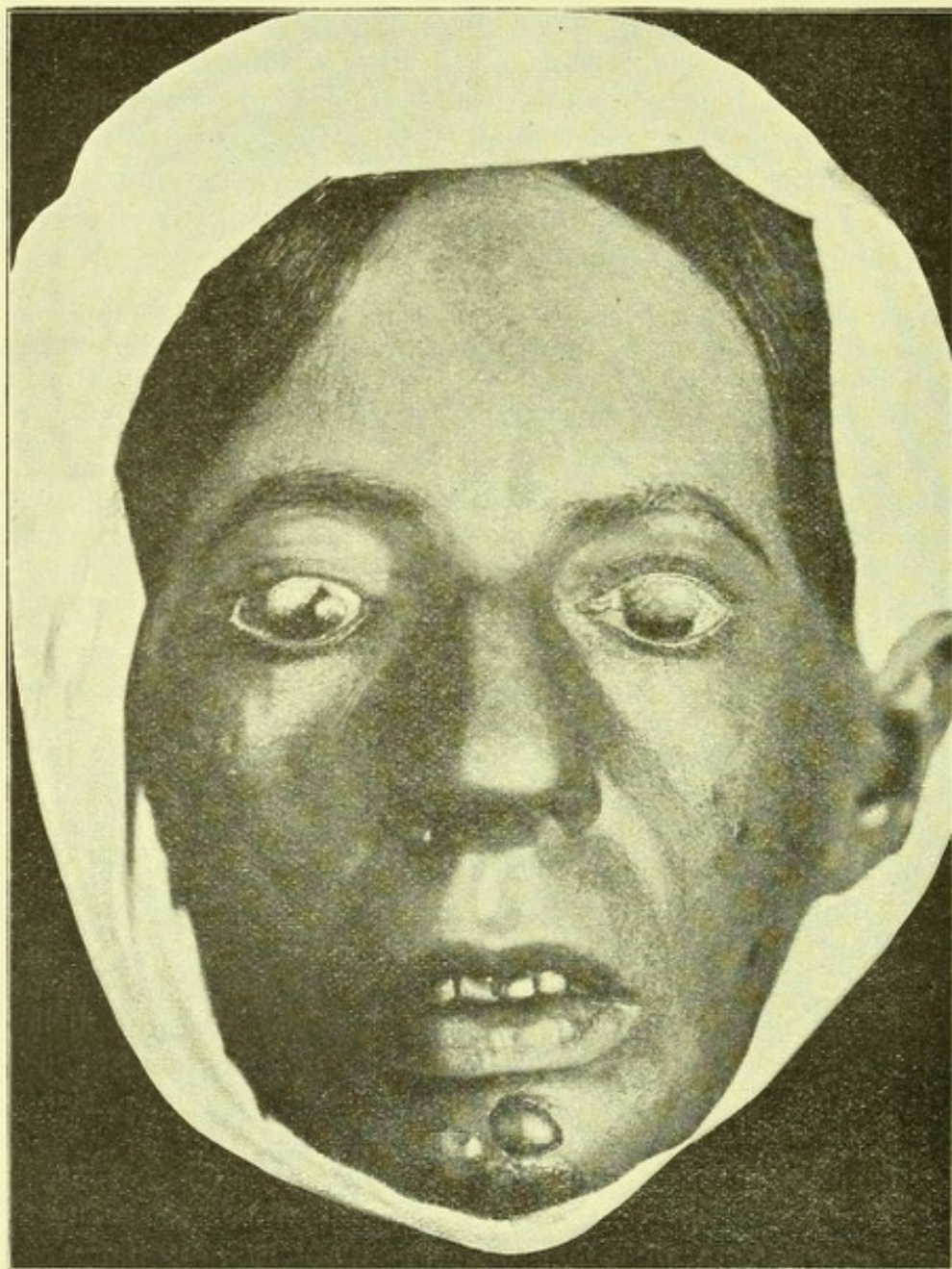## Lepra.

Augenaffectionen bei Lepra sind sehr häufig, ja fast die Regel. Ganz besonders oft findet sich eine Mitbetheiligung der Cornea. 5 Fälle von Lepra, die ich selbst zu untersuchen Gelegenheit hatte, zeigten sämtlich Cornealaffectionen. Am häufigsten findet sich bei der Lepra tuberculosa eine Cornealerkrankung, die man als **Keratitis superficialis punctata** oder **nodosa** bezeichnen kann. Es bilden sich unter dem Epithel kleine graue Knötchen, meist nahe am Rande sitzend mit sehr wenig Reizzustand. In einem Falle hatte ich selbst Gelegenheit zu beobachten, wie die Knötchen allmählich an Anzahl zunahmen und in concentrischen Reihen liegend mehr und mehr nach dem Centrum zu auftraten. Der Beginn der Erkrankung wird leicht übersehen und die Cornea für normal befunden, man muss genau hinsehen, eventuell unter Zuhilfenahme einer Lupe. Es ist wohl anzunehmen, dass es sich bei dieser Form um eine endogene Infection handelt (auf dem Wege der Blutbahn), da man das Entstehen der Knötchen tief unter dem Epithel mit der Lupe verfolgen kann. Die Knötchen bestehen hauptsächlich aus einer Anhäufung von Leprabacillen. Sehr bemerkenswerth ist, dass Uhlenhut sogar in einer Cornea, die nach meiner eigenen Untersuchung völlig klar und normal erschien, in einem Auge mit voller Sehschärfe schon Bakterien frei in den Lymphbahnen der Cornea zwischen den Lamellen liegen sah.

Als zweite Form sehen wir eine **Keratitis parenchymatosa** seu

profunda bei Uveitis anterior. Auch diese Form konnte ich selbst verfolgen bei einer Patientin, die sich noch auf der Abtheilung für Infektionskrankheiten in der Kgl. Charité befindet. Sie bekam zuerst auf beiden Augen eine allmählich einsetzende Iritis, die fast bis zu Pu-

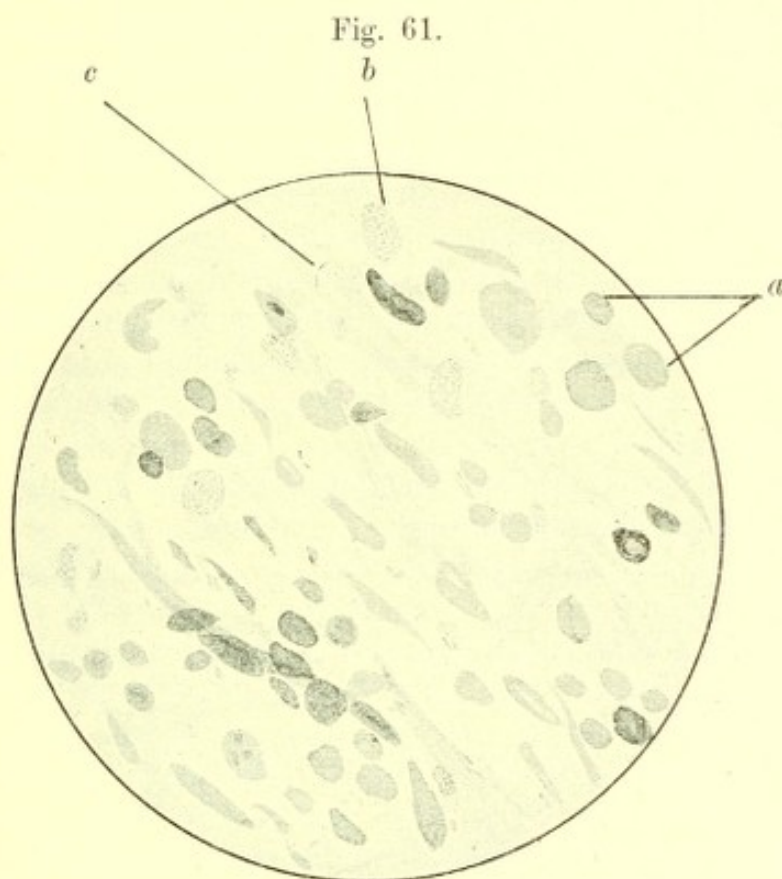
Fig. 60.



Lepra tuberosa bei einer Frau aus Russisch-Polen. Nach einer Mulage phot. Knoten beiderseits auf der Cornea, ferner auf Kinn, Wange und Ohr (sogen. Leprome).

pillarverschluss führte. Dann trübte sich die Cornea in der Tiefe vom oberen Cornealrand beginnend. Nach vorliegenden anatomischen Untersuchungen (z. B. von Lyder Borthen und E. Franke und Delbanco) scheint es, als ob das Corpus ciliare ein Lieblingssitz der Leprabacillen

sei. Jedenfalls ist diese Keratitis parenchymatosa wohl immer secundär die Folge einer Uveitis anterior. Da die Cornea keine Gefässe hat, so kommen die Bakterien wohl aus Blutgefässen anderer Gebilde dorthin, da eine äussere Infection mir sehr fraglich erscheint, jedenfalls nicht die Regel ist. Bei der ersten Form geschieht dies wohl aus dem oberflächlichen Randschlingennetz, bei der zweiten aus den tiefen episcleralen Gefässen unter Mitbetheiligung des Corpus ciliare.



Leprabacillen in der Iris (Formolhärtung, Paraffineinbettung, Färbung: Carbol-fuchsin-Methylenblau.) Vergr. 1000:1. *a* Zellkerne, *b* sog. Leprazelle, *c* einzelne Leprabacillen.

Als dritte Form finden wir grosse **Granulationsgeschwülste** auf der Cornea. Eine Patientin mit kirschkerngrossen Knoten auf beiden Augen, ziemlich symmetrisch auf dem oberen Cornealrand liegend, sah ich in Berlin, welche wegen ihrer Augenerkrankung aus Russisch-Polen nach Berlin gekommen war. Erst hier wurde erkannt, dass es sich um *Lepra tuberosa* handelte (s. Fig. 60). Nach Lyder Borthen entsteht eine solche lepromatöse Neubildung nie primär in der Hornhaut, immer rührt sie von der am Limbus sich entwickelnden Episkleritis her. Es wird also sich wohl so verhalten, wie bei anderen epibulbären Tumoren, dass der Limbus corneae eine Praedilectionsstelle abgibt. Das erste Zeichen der Beeinträchtigung des Hornhautgewebes durch die Neubildung ist nach L. Borthen eine Einbiegung der Grenze oder der Peripherie an der Stelle des Limbus, wo die episklerale Neubildung die Hornhaut anzugreifen droht. Dann schiebt sich bald eine

Trübung halbmondförmig in die Cornea vor, aus der sich bald der Knoten entwickelt. Der Knoten sitzt zuerst der Cornea an einem Rande auf, schiebt sich dann vor, und kann schliesslich die ganze Cornea bedecken. Es ist sehr verschieden, wie tief die Granulation die Hornhaut durchdringt, jedoch ist die Neigung der Neubildung mehr ausgeprägt in die Höhe, als in die Tiefe zu wachsen; Cornea und Sklera setzen dem Wachsthum lange Widerstand entgegen.

Nach Lie zeigen diese Knoten in ihrer histologischen Structur einige histologische Eigenthümlichkeiten. Es fanden sich niemals Kerntheilungsfiguren in den fixen Zellen der Substantia propria, und Lie glaubt, dass die Neubildung nur aus ausgewanderten farblosen Blutkörperchen mit mehr oder weniger Leprabacillen bestehe. In den Theilen der Knoten, die ausserhalb der Cornea liegen, findet man Bindegewebszellen mit sparsamen Mitosen. Speciell in den peripheren Theilen der Knoten finden sich viele grosse Gefässe mit dünnen Wandungen.

Das Epithel dieser Knoten hat lange ein normales Aussehen mit einer schmalen Bindegewebslage unter demselben, in grossen Knoten drängt sich das Epithel auch in Form von Zapfen in das Gewebe hinein.

L. Borthen beschreibt schliesslich bei der *Lepra maculo-anaesthetica* eine Keratitis e lagophthalmo.

Ueber pathologische Anatomie der Augenlepra finden wir folgendes in der Literatur:

Neisser fand zwischen den Lamellen der Hornhaut theils frei Bacillen in langen Zügen, theils an Zellen gebundene Haufenbildungen. (1866).

Poncet constatirte Bacillen im Ciliarkörper und in der Iris. Die Linse war bacillenfrem (1888).

Meyer und Berger beschreiben die Hornhaut eines Leprösen, die den Eindruck einer sarcomatösen Degeneration machte. Es fanden sich viele Leprabacillen in dem Gewebe. Jedenfalls handelte es sich um die oben beschriebene auf S. 200 abgebildete Neubildung, das Leprom der Cornea.

Philippsen fand Bacillen in der Hornhaut und dem vorderen Abschnitt des ganzen Bulbus.

Wintersteiner's Fall zeigte Skleritis, Episkleritis und Iridocyclitis leprosa. An allen diesen Stellen waren von Bacillen vollgestopfte zahlreiche „Leprazellen“ vorhanden<sup>1)</sup>.

Auch Doutrelepon und Wolters theilen die Untersuchung eines leprösen Auges mit. Die Hornhaut war fast um das Doppelte

1) Die Discussion über die von Virchow sogenannten Leprazellen ist noch nicht geschlossen. Nach manchen Autoren bestehen sie nur aus Anhäufungen reiner Leprabacillen, theils erhaltener, theils schleimig degenerirter (Unna u. A.). Nach anderen Autoren sind es sehr grosse mit Bacillen gefüllte Zellen. Die Bacillen liegen nach Ziegler meist im Innern von Zellen, seltener frei zwischen den Zellen. Die von Bacillen erfüllten Zellen sind meist grösser als die anderen und können durch fortgesetzte Vermehrung der Bacillen zu ganz bedeutenden Klumpen heranwachsen.

verbreitert; Bacillen fanden sich in den Schichten der Gefässquerschnitte, in der Cornea und in der Conjunctiva. Auch im hinteren Abschnitt des Auges, in der Chorioidea und Retina fanden sich spärliche Bacillen, dagegen waren Sehnerv, Linse und Glaskörper frei davon.

Babes beschreibt ein Granulom, das sich über die ganze Cornea verbreitete.

In dem Fall von Jeanselme und Morax war der lepröse Process im Wesentlichen auf den vorderen Abschnitt des Bulbus beschränkt. Die meisten Veränderungen zeigten Ciliarmuskel und Irishinterschicht.

In dem grossen Werk von Lyder Borthen finden sich viele schöne anatomische Untersuchungen von Lie.

E. Franke und Delbanco beschrieben die Augen von Patienten, die von der Lepra maculo-anaesthetica befallen waren. Die drei Fälle zeigten die verschiedensten Stadien der Erkrankung. Die Verfasser sprechen sich hauptsächlich für eine endogene Infection aus, eine Ansicht, zu der ich mich schon oben bekannt habe. Bei allen Bulbis war die Hauptmasse der Bacillen, sowie die hauptsächlichsten entzündlichen Erscheinungen im ganzen Ciliarkörper vorhanden. Wenn auch sowohl von der Cornea, als von der Sklera die oberflächlichen Lagen in den Process mit hineingezogen waren, so war die Abnahme der entzündlichen Erscheinungen sowie des Bacillengehaltes in den obersten Schichten unverkennbar.

In vielen Fällen aus der Literatur war auch das Epithel normal.

Der Fall von Uhlenhuth und Westphal ist schon oben erwähnt worden.

Es sei noch erwähnt, dass in der Regel mit dem Augenspiegel keine Veränderungen im Fundus Lepröser zu sehen sind. Es scheint aber, dass Veränderungen hier oft sehr spät auftreten zu einer Zeit, wo die Trübung der Hornhaut etc. einen Einblick in das Auge nicht mehr gestatten. Die gegentheiligen Mittheilungen von Trautats und Düring sind von Morax, Franke u. A. stark bezweifelt worden.

Neisser, Histologische und bacteriologische Leprauntersuchungen. Virchow's Archiv. Bd. 103. 1886. — Poncet, Sur les lésions oculaires dans la lèpre tuberculeuse. Progrès médical. 1888. S. 33. — Meyer u. Berger, Lepröser Tumor der Hornhaut. v. Graefe's Archiv. Bd. 24. 4. — Philippson, Histolog. Beschreibung eines leprösen Auges. Beiträge zur Augenheilk. Bd. XI. S. 31. 1893. — Wintersteiner, Wiener klin. Wochenschr. 1895. S. 350. — Doutrelepont u. Wolters, Beitrag zur visceralen Lepra. Archiv f. Dermat. u. Syphilis. 1896. Bd. 34. S. 55. — Babes, Untersuchungen über den Leprabacillus und über die Histologie der Lepra. 1898. — Jeanselme u. Morax, Des manifestations oculaires de la lèpre. Annales d'oculist. Nov. 1898. — L. Borthen und Lie, Die Lepra des Auges. Leipzig 1899. — E. Franke u. Delbanco, Zur path. Anatomie der Augenlepra. v. Graefe's Archiv. Bd. 50. 2. 1900. — Bistes, Sur la lèpre de l'oeil. Arch. d'ophthalm. 1899. Mars u. Centralbl. f. pr. Augenheilk. Nov. 1899. — v. Düring u. Trautats, Ophthalmoskopische Befunde bei Leprösen. Deutsche med. Wochenschr. 1900. No. 2. — Uhlenhuth u. Westphal, Ein Fall von Lepra tuberoso-anaesthetica. Klin. Jahrbuch. Jena. Verlag von G. Fischer. 1900.

## Capitel III.

# Sclera.

### Normale Anatomie.

Die Sclera ist ähnlich gebaut wie die Cornea. Ihre Grundsubstanz besteht aus feinen Bindegewebsfibrillen, welche sich zu Bündeln vereinigen, doch laufen diese Bündel viel unregelmässiger, wie die parallelen Lamellen der Cornea. Wir können zwei Hauptrichtungen im Verlaufe der Bündel unterscheiden: 1. von vorn nach rückwärts (meridionale Fasern), 2. concentrisch mit dem Hornhautrand (äquatoriale oder circuläre Fasern). Doch kommen viele schiefe Bündel daneben vor. Zwischen den Fasern liegen Saftlücken mit fixen Zellen, jedoch sind dieselben spärlicher, wie in der Cornea. Nicht selten findet man pigmentirte Bindegewebszellen in der Sclera, die sich besonders gerne dem Verlaufe der sie durchsetzenden Gefässe und Nerven anschliessen. Das Pigment kann auch kleine Flecken in der Sclera bilden. Selbst besitzt die Sclera sehr wenige Gefässe und Nerven.

Auf der Innenseite wird die Sclera von einem glatten, glänzenden Endothelhäutchen ausgekleidet.

Die Sclera ist nicht überall gleich dick. Am dicksten ist sie im hinteren Bulbusabschnitt (ca. 1 mm) und wird nach vorn zu schwächer. Nur dort, wo die Sehnen der Augenmuskeln sich mit ihr verschmelzen, wird sie wieder etwas mächtiger. Ihre schwächste Stelle ist ganz vorn entsprechend dem Schlemm'schen Kanal.

### Entzündungen der Sclera.

Die Entzündung der Sclera ist nicht sehr häufig, noch seltener ist sie zur genauen anatomischen Untersuchung gekommen. Diese wenigen anatomisch untersuchten Fälle sind ferner so verschiedenartig, dass es zur Zeit aus den in der Literatur vorliegenden Untersuchungen nicht möglich ist, ein einheitliches pathologisch-histologisches Bild dieser Krankheit zusammenzustellen. Ehe wir auf die Details eingehen, mögen einige allgemeine Bemerkungen vorausgeschickt werden.

Wir können eine Entzündung unterscheiden, welche nur die oberflächlichen Schichten der Sclera ergreift (**Episcleritis**) und eine eigent-

liche **Scleritis**, welche sich auf die mittleren und tiefen Schichten erstreckt. Beide Formen kommen fast nur im vorderen Abschnitt des Bulbus vor zwischen Aequator und Hornhautrand.

Es ist sehr verständlich, dass Entzündungen in den oberflächlichen Schichten, ausgehend von der gefässreichen Episclera häufiger sind.

Bei der oberflächlichen Form findet sich meist zuerst ein umschriebener Krankheitsherd dicht an der Cornea. Die Stelle ist vorgewölbt und bildet einen mehr oder weniger steilen Buckel von anfangs dunkelrother, später mehr bläulicher oder violetter Farbe. Der Buckel fühlt sich hart an, ist nicht verschieblich und bei Berührung sehr empfindlich. Es ziehen dunkelrothe tiefliegende Gefässe (episclerale) zu ihm und durch ihn hin. Die injicirte Bindehaut darüber ist verschieblich. Bei der oberflächlichen Form findet sich meist keine Mitbetheiligung der anderen Häute (Iris, Cornea etc.), das Auge ist im Uebrigen fast reizlos. Es kann bei dem einen Buckel bleiben, oft bildet sich daneben noch ein zweiter und nicht selten kommt der Process erst zum Stillstand, wenn die ganze Cornea nach und nach umkreist war.

Die linsenförmige oder kuchenförmige Erhebung ist bedingt durch eine Infiltration der obersten Scleralschichten. Die Faserbündel sind durch ein fibrin- und zellenreiches Exsudat auseinandergedrängt. Die Entzündung hat sehr wenig Neigung, zum Zerfall der Entzündungsproducte oder zu Ulceration zu führen, früher oder später wird das Exsudat resorbirt, es scheint aber, dass doch meist einige Faserschichten dabei zu Grunde gehen, denn die Sclera besitzt schliesslich an den Stellen der abgelaufenen Entzündung eine ganz zarte rauchgraue Farbe, die in den höheren Graden schiefergrau wird. Wir haben es also mit einer Verdünnung der Sclera (Narbe) zu thun (Wedl-Bock), die jedoch bei dieser oberflächlichen Form viel weniger erheblich ist, als bei der tiefen. Der Bulbus wird im Uebrigen meist nicht geschädigt.

Die tiefe Form der Scleritis ist seltener. Wir können sie von Anfang an schwer diagnosticiren, da sich ohne Section nicht sehen lässt, wie tief die Entzündung in die Sclera hinein geht. Wir erschliessen sie einmal aus der nie fehlenden Mitbetheiligung anderer Augenhäute (Iritis, Chorioiditis, sclerosirende Keratitis) und dann in dem Verlauf aus der resultirenden Verdünnung der Sclera, die dem intraocularen Druck nachgiebt. Im Anfang findet sich auch wieder eine dunkelrothe oder bläuliche buckelförmige Anschwellung an einer Stelle der Sclera. Sie ist meist nicht scharf umschrieben und hat grosse Neigung weiter zu kriechen, so dass sie oft die ganze Cornea mit Buckeln umgiebt. Auch bei dieser Form tritt kein directer Zerfall ein, sondern schliesslich nur eine starke narbige Verdünnung, welche oft so erheblich ist, dass die darüber liegende Chorioidea nur bläulich durchschimmert. So erklären sich die bekannten bläulichen Buckel. Oft hat aber die Sclera nach Resorption des Exsudats so sehr an ihrer Festigkeit eingebüsst, dass sie dem intraocularen Druck nicht mehr genügend Widerstand zu leisten im Stande ist. Es kommt daher zu Ausbuchtungen — Ektasien — der erkrankten Stellen (siehe diese).

Die spärlichen in der Literatur vorliegenden anatomisch-histologi-

schen Untersuchungen betreffen sowohl die oberflächliche wie die tiefe Form der Scleritis.

Im Jahre 1883 untersuchte Uhthoff episclerale Buckel, die abgetragen worden waren. Es standen ihm also nicht die Bulbi zur Verfügung, so dass über die tiefen Schichten der Sclera sich nichts aussagen liess. Im ersten Fall handelte es sich wohl um eine reine Episcleritis, während in den beiden anderen Fällen eine Complication mit Uveitis vorlag. Uhthoff fand starkes Oedem des episcleralen Gewebes, welches ausserdem in einem Fall von massenhaften Blutungen durchsetzt war, mässige Kernvermehrung, besonders in den oberflächlichen Schichten und starke Vermehrung und Ektasie der Blut- und Lymphgefässe, bisweilen kann man in ihnen einen Endothelbelag nachweisen. Die Faserbündel sind durch ein geronnenes fibrin- und zellenreiches Exsudat auseinander gedrängt. Ferner hat Kostenitsch einen Fall von Uveitis mit Scleritis anatomisch untersucht und an einer Stelle, die intra vitam den bekannten blaurothen Buckel zeigte, Veränderungen der Episclera gefunden, die im Wesentlichen Uhthoff's Befunden entsprechen.

Auch die Befunde, welche Schirmer in zwei Fällen erheben konnte, harmoniren damit. Da Schirmer die vollständigen Bulbi zur Verfügung hatte, so konnte er auch über das Verhalten der tiefsten episcleralen Schichten und der Sclera selbst Aufschluss geben. In beiden Fällen fand Schirmer eine erhebliche Auflockerung und ödematöse Durchtränkung des episcleralen Gewebes, welches in Fall I in grosser Ausdehnung von geronnenem, fibrinhaltigem Exsudat durchsetzt war.

Die auffallendste Veränderung in diesem ödematösen Gewebe ist die Kernvermehrung, und zwar zeigen die Kerne bestimmte Prädispositionsstellen. Bei weitem die zahlreichsten fanden sich in den tiefsten Schichten, wo dieselben theils strichförmig der Sclera aufliegen, theils herdförmig um die Gefässe angeordnet erscheinen. Vielfach liegen sie so dicht aneinander, wie in einem Abscess. In zweiter Linie fanden sich Rundzellen in den oberflächlichen Lagen dicht unter dem Epithel, aber schon sehr viel spärlicher und hauptsächlich in der nächsten Umgebung conjunctivaler Gefässe. Die mittleren Schichten der Episclera schliesslich sind fast völlig frei von zelliger Infiltration.

Auch die erhebliche Vermehrung und Ektasie der Blutgefässe, welche sämmtlich strotzend mit Blut gefüllt sind, zeigt keine gleichmässige Vertheilung, sondern bevorzugt ebenfalls die dicht unter dem Epithel gelegenen und die tiefsten episcleralen Schichten. Die Gefässwandungen sind im Allgemeinen sehr dünn und ein Zellmantel ist um viele Gefässe nachweisbar. Auch Blutungen fanden sich in einem Fall, im anderen fehlten sie. Weiter fanden sich die Lymphgefässe in hohem Grade ektatisch. Hauptsächlich lagen sie in den oberen Schichten der Episclera, wo sie auch Uhthoff gefunden hatte. Ihr zarter Endothelbelag war überall, ein feinkörniger Inhalt wenigstens an den meisten Gefässquerschnitten erhalten.

Auch genaue histologische Mittheilungen über die tiefe Form, die

eigentliche **Scleritis** sind spärlich in der Literatur. Ein Fall von Pilz ist wohl zweifelhaft. Er fand bei einer floriden Scleritis die Scleralamellen durch ein sehr zellreiches Exsudat auseinander gedrängt, an einzelnen Stellen liessen sich bereits Faserelemente nachweisen, so dass Prof. Bochdalek, welcher die mikroskopische Untersuchung ausführte, eine bereits beginnende Organisation der Exsudate diagnosticirte. Aehnliche Exsudatmassen fanden sich auch zwischen Sclera und Aderhaut und im Glaskörper. Uhthoff bezweifelt, dass es sich um eine gewöhnliche Scleritis gehandelt habe (vielleicht Tuberculose).

Ein Fall ist von Baumgarten untersucht. In einem Auge, welches an Iridocyclitis und sclerosirender Keratitis litt, fand er eine hochgradige Verdickung der Sclera bis auf 4 mm. Dieselbe war bedingt zum Theil durch massenhafte Infiltration kleiner Rundzellen, welche herdweise zwischen den kaum veränderten Sclerabündeln auftraten, zum Theil aber auch durch eine Zunahme der Scleralfasern an Zahl. Letzteres schliesst Baumgarten nur aus dem gesammten mikroskopischen Bilde, Zählversuche misslangen.

In einem von Noyes beschriebenen Falle handelte es sich sicher nicht um eine Scleritis im gewöhnlichen Sinne.

Kostenitsch hat ferner den mikroskopischen Befund einer Scleritis publicirt, welche an einem Auge mit alter Uveitis aufgetreten war. Er fand besonders die mittleren Schichten der Sclera stark mit Rundzellen infiltrirt, stellenweise auch polynucleäre Leukocyten und kleine Hämorrhagien. Die Sclerazellen und -Gefässe sind vermehrt, die Scleralfasern normal; zwischen ihnen liegt jedoch stellenweise Exsudat. Das episclerale Gewebe über diesem Herde weist erhebliche leukocytaire Infiltration, Ektasie und Vermehrung der Blutgefässe auf. Höchst wahrscheinlich war hier die Scleritis ein Ausläufer der Uveitis, sie fand sich nur über dem Ciliarkörper entsprechend dem Sitz des blurothen Buckels.

Schirmer fand in seinen Fällen die entzündlichen Vorgänge hauptsächlich in den mittleren Scleralschichten. Während die kleinzellige Infiltration stellenweise sehr hohe Grade erreichte, so dass die Rundzellen dicht aneinander gepresst, in langen Strängen zwischen den Lamellen lagen oder in breitem Gürtel die Gefässe umgaben, hielt sich das Oedem in mässigen Grenzen. An den Scleralfasern selbst konnte man Aufquellung und stärkere Färbbarkeit feststellen. Die Blutgefässe sind ausgedehnt und besonders in den äusseren Scleralschichten erheblich vermehrt.

Aus diesen entzündlichen Vorgängen (Fall 1) entwickeln sich die mehr degenerativen Vorgänge in Fall 2, der mit Glaucom complicirt war. Es handelte sich im Wesentlichen um eine Auflösung der einzelnen Bündel in feine Fibrillen, um eine „Entbündelung“ wie sie auch Birnbacher und Czermak (Beiträge zur pathologischen Anatomie und Pathogenese des Glaucoms. v. Graefe's Archiv. Bd. 32. 2. S. 1.) an degenerirten Lederhäuten glaukomatöser Augen gesehen haben. Schirmer fand besonders die inneren Lagen davon betroffen; die einzelnen Fibrillen haben einen höchst eigenthümlichen gewundenen Ver-

lauf, sie sehen wie zerknittert aus; eine feinkörnige Trübung ist an vielen nachweisbar. Die Kerne erscheinen an Zahl vermindert.

Diese degenerativen Vorgänge geben sicher der Sclera eine verminderte Resistenz gegen den intraocularen Druck und können so zur Bildung von Staphylomen führen.

Nicht immer ist die Scleritis von Atrophie gefolgt, sondern sie kann Ausgangspunkt einer Proliferation, einer Gewebsbildung in der Sclera werden und damit eine Verdickung der Membran bedingen. So fand Schirmer in einem äquatorial sitzenden Knoten Gewebe, dessen Aussehen durchaus an jüngeres Granulationsgewebe erinnert, Neubildung zarten unregelmässig angeordneten Bindegewebes, und zahlreiche dünne, neugebildete Gefässe.

Wie in dem Fall Kostenitsch, so war auch in einem Fall von Schirmer die Entzündung beschränkt auf die Partien der Sclera, welche oberhalb des Ciliarkörpers liegen und sie erreichte ihre grösste Intensität an jener Stelle, wo die Ciliargefässe die Sclera durchbrechen. Man darf wohl daraus schliessen, dass die tiefe Scleritis eine secundäre Erscheinung ist, eine Folge einer an dieser Stelle bestehenden circumscripten Uveitis, die sich entlang den Gefässscheiden in die Sclera fortgepflanzt hat.

---

In neuester Zeit sind von Schlodtmann, Friedmann und Uhthoff anatomische Untersuchungen schwerer Formen von tiefer Scleritis (**sulziger Infiltration der Sclera**) geliefert worden, die Uhthoff wohl mit Recht von der gewöhnlichen Form der buckelförmigen Scleritis getrennt wissen will. Die Processe hatten mehr die Neigung den ganzen vorderen Bulbusabschnitt zu ergreifen (sulzig homogenes Aussehen von bräunlich-röthlicher Verfärbung), im Limbus starke Infiltrationen zu machen und zur Sclerosirung der Cornea zu führen.

Schlodtmann beschreibt drei Fälle aus der Fuchs'schen Klinik in Wien als sulzige Infiltration der Conjunctiva und Sclera. Von Fall 1 kam der rechte Bulbus zur anatomischen Untersuchung. Bei einem 74jährigen Mann ist rings um die Hornhaut in einer Breite von mehr als 5 mm die Bindehaut geröthet, von grossen Gefässen durchzogen und durch eine sulzige, rothbraune Verdickung des darunterliegenden Gewebes gleichmässig abgehoben. Keine Buckel. Später Trübung der Cornea, Iritis etc. Histologisch fand sich in der Ringzone um die Cornea vermehrte Bildung zum Theil kolossal ektatischer Lymph- und Blutgefässe, die also nach der bisherigen Beobachtung offenbar einen constanten Befund bei Scleritis und Episcleritis bilden. Die Lymphgefässe liegen stets in den oberflächlichsten Conjunctivalschichten nahe unter dem Epithelium. Hier wird durch die ektatischen Lymphgefässe das Bild eines cavernösen Gewebes vorgetäuscht. Es verursacht dieser Befund auch das klinische Bild der sulzigen, succulenten Verdickung. Als markanteste histologische Erscheinung erscheint dann tiefer eine kolossale leukocytaire Infiltration, welche ringförmig den ganzen Bulbus einnimmt und in sich zahlreiche, zusammenhängende necrotische

Herde einschliesst. Bemerkenswerth ist ferner ein enormer Reichthum an Riesenzellen.

Mit diesem Fall stimmen die ähnlichen Fälle Friedmann und Uhthoff gut überein.

**Purulente Scleritis.** Das Wesen der purulenten Scleritis besteht darin, dass die Zellvermehrung eine so mächtige wird, dass sie zur Necrose der betroffenen Scleralfasern führt. Die Sclera besitzt jedoch ausserordentlich wenig Neigung zu Ulcerationen und zu eitrigem Zerfall. Am häufigsten schliesst sich die purulente Scleritis an Eiterungen im Innern des Auges an, an Glaskörpervereiterung, eiterige Chorioiditis, Panophthalmie. Aber auch in solchen Fällen findet man, dass die Sclera sich noch lange intact hält, wenn schon der ganze Inhalt der Augenkapsel eitrig zerfallen ist. Wir sehen das am Besten, wenn wir bei Panophthalmie die Exenteratio bulbi vornehmen. Nach Entfernung des eitriges Inhaltes liegt die Sclera meist noch intact vor, mit glänzender glatter Innenfläche. Später werden jedoch die inneren Lagen der Sclera arrodirt, es kommt zu ulcusähnlichen Usurirungen, Zerfall der Fasern, Necrose und schliesslich zum Durchbruch nach aussen. Fast nie erfolgt eine solche Perforation nach hinten zu, oder im Aequator bulbi, meist erfolgt die Einwanderung der Eiterzellen in die Sclera längst der vorderen Ciliargefässe, und es kommt dann auch hier, also nahe der Corneo-Scleralgrenze, später zur Perforation.

Der erste Fall von Schlodtmann weist in der Tiefe der Sclera Zustände auf, welche man hierher rechnen kann: eine kolossale Leucocyteninfiltration, in der zahlreiche necrotische Herde eingeschlossen sind. Auch Arlt beschreibt kurz in seinem Compendium einen Fall von purulenter Scleritis.

Viel seltener sind Ulcerationen der Sclera von aussen her. v. Graefe (Arch. f. Oph. Bd. III. 2. S. 404) berichtet über einen Fall, bei dem es nach einer Schieloperation zu einer Ulceration der Sclera mit Perforation kam. Einen gleichen Fall habe ich gesehen. Die Fäden fingen nach einer Vernähung an zu eitern und es wurde die Sclera tief ulcerirt.

Boyd (Transact. of the pathol. soc. Bd. XXXIII) beschreibt bei einer Rotzerkrankung kleine Abscesse an der Oberfläche der Sclera.

Uhthoff, Beiträge zur path. Anatomie des Auges. v. Graefe's Archiv. Bd. 29. 3. S. 167. — Pilz, Prager Vierteljahrsschrift. Bd. 36. p. 166. — Noyes, Referat Nagel's Jahresbericht. 1873. S. 279. — Baumgarten, Ophth. hist. Mittheilungen: v. Graefe's Archiv. Bd. 22. 2. S. 185. — Kostenitsch, Ueber einen Fall von Skleritis. Arch. f. Augenh. Bd. 28. S. 27. — Schirmer, Zur pathol. Anatomie der Scleritis und Episcleritis. v. Graefe's Archiv. Bd. 41. 4. S. 158. — Schlodtmann, Ueber sulzige Infiltration der Conjunctiva und Sclera. v. Graefe's Archiv. Bd. 43. 1. S. 56. — Friedland, Zur pathologischen Anatomie der Scleritis. v. Graefe's Archiv. Bd. 48. 2. S. 283. — Uhthoff, Weiterer Beitrag zur pathologischen Anatomie der Scleritis. v. Graefe's Archiv. Bd. 49. 3. S. 537.

### Heilung perforirender Scleralwunden.

Ueber das wichtige Capitel der Heilung perforirender Scleralwunden lagen bis vor Kurzem keine abschliessenden Untersuchungen vor. Die letzten Jahre haben uns drei ausführliche Arbeiten von Franke, Krückmann und Stoewer gebracht. Als übereinstimmendes Resultat stellen die Autoren fest, dass die Heilung der Scleralwunden nicht von der Sclera, sondern von der Conjunctiva und Chorioidea ausgeht. Bezüglich des intimeren histologischen Vorganges herrschen jedoch noch wesentliche Verschiedenheiten.

Die ersten Experimente in dieser Frage rühren von Ljubinsky her. Er kam zu dem Resultat, dass die Scleralwunden durch Neuproduction von Aderhaut und Bindegewebe geschlossen würden.

Nach Roth wird das Loch in den drei Häuten des Auges verlegt durch einen glasartigen Pfropf, der aus hyaliner oder streifiger Grundsubstanz mit eingestreuten Zellen besteht und von der Sclera und dem Glaskörper gemeinschaftlich geliefert wird. Retina und Chorioidea sind nicht daran betheiligt.

Nach Schunkitz Miyshita führt bei isolirter Scleralwunde die Wucherung der Scleralzellen allein völligen Verschluss herbei.

Nach Baquis kommt der Zellverschluss durch Zellen zu Stande, die aus der Sclera und dem peribulbären Gewebe stammen.

Tepljaschin findet, dass sich am Wundverschluss peribulbäres Gewebe und Aderhaut betheiligen, eine Mitbetheiligung der Sclera und des Glaskörpers in geringem Maasse hält er für nicht ausgeschlossen.

In ausführlicher sorgfältiger Arbeit schildert Franke die histologischen Details der Scleralwundheilung. Er experimentirte an Kaninchen. Mit dem Graefe'schen Schmalmesser wurde demselben ca. 5 mm hinter dem oberen Hornhautrand in der Nähe des Rectus superior ein Aequatorialschnitt von 6 mm Länge beigebracht. Untersucht wurden die Wunden histologisch nach der Verletzung: 4, 8, 12, 24 Stunden 2—18 Tage, in Abständen von je 2 Tagen. Der Verfasser kommt zu folgendem Resultate: das aus derben festen, fibrinösen Zügen zusammengesetzte Gewebe der Sclera, welches nur mit wenigen Blutgefässen versehen ist und zu einem grossen Theil von einem Saftstrom ernährt wird, ist nach aussen resp. innen umgeben von dem zellen- und gefässreichen Gewebe der Episclera resp. der Aderhaut. Diese beiden Gewebe sind es auch, welche sich im Wesentlichen an der Bildung der Narbe betheiligen und durch Proliferation neuer Zellen, die sich von aussen, resp. innen in den Wundspalt hineinerstrecken und sich dort treffen. Eine Theilnahme weisser Blutkörperchen an der Neubildung der Zellen in den ersten 43 Stunden war nicht nachweisbar, ebenso wenig eine Vermehrung durch Mitosenbildung. Erst nach dieser Zeit geht jedenfalls die weitere Vermehrung der Zellen auch auf dem Wege der Mitose vor sich.

Die Sclera selbst betheiligt sich nur in geringem Grade an der Bildung der Narbe durch Fibrillen, welche aus den fixen Bindegewebskörperchen hervorgegangen sind.

Irgend welche Betheiligung weisser Blutkörperchen findet bei der Narbenbildung nicht statt. In gleicher Weise konnte Franke eine Betheiligung des Glaskörpers ausschliessen. Das Gewebe des Glaskörpers erwies sich als auf Reize nur durch Fibrillenbildung reagirend. Die Netzhaut ist an der Narbenbildung selbst gleichfalls nicht betheiligt. Sie verwächst mit der Aderhaut, die Schnittwunde wird ausgefüllt durch Narbengewebe, das von Elementen der Aderhaut geliefert wird.

Nach aussen wird der Verschluss der Wunde und die Narbenbildung an solchen Stellen, wo der Muskel gleichzeitig mit der Lederhaut durchschnitten ist, von dem interstitiellen Bindegewebe des Muskels mit geliefert.

Das conjunctivale Gewebe selbst betheiligt sich an dem Verschluss der Lederhautwunde nicht und ist eine Vereinigung der Schnittländer der Bindehaut mit Narbengewebe bereits zu einer Zeit eingetreten, wo die Bildung von Granulationsgewebe zwischen den Wundrändern der Lederhaut noch in lebhaftem Gange ist.

Duffing hat ein Auge, welches vier Wochen vorher eine doppelte Durchbohrung der Lederhaut durch eine Stichsäge erhalten hatte, anatomisch untersucht. Er fand, dass die Fasern der Narbe nicht senkrecht zur Faserrichtung der Sclera verliefen, sondern dieselben hatten einen gleichen Verlauf, wie die der normalen Sclera und gingen so unmerklich in das benachbarte normale Gewebe über, dass die Perforationsenden nicht mehr wahrnehmbar waren. Franke fand bei seinen Experimenten ebenso, dass die Richtung der Fasern des definitiven die Wundränder verbindenden Gewebes die gleiche ist, wie die der Scleralfasern.

Krückmann führte die Untersuchungen weiter aus dadurch, dass er lange beobachtete bis zu 120 Tagen und auch an anderen Thieren, Meerschweinchen, Hunden, Katzen und Ratten experimentirte. Krückmann geht noch besonders genau auf die Veränderungen in den ersten 24 Stunden ein. Während Franke anfangs eine Vergrösserung der vorhandenen und Neubildung von rundlichen und spindelförmigen Zellen annimmt, halten Krückmann und Stoewer wohl mit Recht diese neuen reichlichen Kerne der Chorioidea und Episclera für aus den Gefässen ausgewanderte Leukoeyten. Krückmann sagt, 4—6 Stunden nach der Operation wird das Bild charakterisirt durch die Ueberschwemmung von Leukoeyten, welche das der Wunde benachbarte Territorium fast ganz allein occupiren. Die einzelnen Leukoeytengruppen sind gegen den Wundrand gerichtet. Man erkennt deutlich, wie sie nach typischer Randstellung sich durch die Gefässe hindurchzwängen und von allen Seiten zum Wundkanal begeben, indem sie sich entweder in die meist erweiterten Saftkanälchen der Sclera einklemmen und durch dieselben gegen die Wundfläche vorschwärmen, oder von aussen resp. innen die Wundränder in zarter Linie sowie dichten Trupps ge-

winnen. Die Maschen der Suprachorioidea sind zuweilen ganz von Leukocyten ausgefüllt. Die Mobilmachung der Leukocyten zur Hinwegschaffung der abgestossenen Gewebsbestandtheile und zur Glättung der Wundränder ist ein stereotyper Process nach jeder Verletzung. Im Laufe des zweiten Tages nehmen die Leukocyten ab. Das entzündliche Exsudat ist kaum mehr sichtbar. Die Wundränder sind geglättet. Der Detritus und die fibrinösen Entzündungsproducte sind durch die Leukocyten eliminirt worden. Die Wundflächen sind histologisch durch Resorption der nekrotischen Gewebsenden für den Heilungsprocess vorbereitet, „ähnlich wie einem unregelmässig zerrissenen Drahte durch Feilen eine glatte Fläche gegeben wird“. Die Thätigkeit der weissen Blutzellen ist grösstentheils erschöpft.

Den Degenerationerscheinungen folgen vom zweiten Tag ab die Reparationerscheinungen. Die Leukocyten nehmen ab, das entzündliche Exsudat ist kaum mehr sichtbar, die Fibrinbildungen sind grösstentheils verschwunden, die Wundränder sind geglättet. Es beginnt die formative Thätigkeit der fixen Gewebszellen. In der Aderhaut wuchern besonders die Adventitiazellen der grossen Gefässe, auch an der Innenfläche der Sclera sieht man neben Karyomitosen grosse ovale Kerne, welche sich deutlich von den länglichen Endothelkernen abheben. Am schönsten sieht man den Beginn der Proliferation in dem episcleralen Gewebe, der Conjunctiva und den Interstitien der willkürlichen Muskulatur. Die Sclera betheiligt sich an der Bildung des den Wundkanal ausfüllenden Gewebes nicht. Sie producirt zwar viele Zellen, schickt aber keine einzige in den Wundkanal und verhält sich auch dann exclusiver, wenn ihr allein die Aufgabe der Heilung zufallen sollte d. h. in Fällen, wo sie von den anliegenden Häuten entblösst ist. Nach Birch-Hirschfeld ist die Bildung des Ersatzes auf das Innigste mit der Neubildung von Blutgefässen verbunden, da namentlich eine Regeneration des gefässhaltigen Bindegewebes und auch die Ausfüllung von Substanzverlusten in anderen Geweben durch solches nur unter der Voraussetzung gleichzeitiger Neubildung von Blutgefässen stattfindet. Es ist daher wohl die Nichtbetheiligung der Sclera an den Heilungsvorgängen nicht auf eine schwach entwickelte Fortpflanzungsfähigkeit der Scleralzellen zurückzuführen, sondern hauptsächlich auf die Gefässarmuth der Lederhaut.

Lubinsky, Ueber die den Augapfel penetrirenden Wunden. v. Graefe's Archiv. Bd. 13. II. S. 377. — Miyshita, Experim. Studien über Verheilung von Lederhaut-, Aderhaut- und Netzhautwunden. Inaug.-Dissert. Würzburg 1888. — Roth, Beiträge zur Kenntniss der varicösen Hypertrophie der Nervenfasern. Virchow's Archiv. Bd. 55. S. 212. — Baquis, Étude expérimentale sur les rétinites en rapport avec la réaction irritative des divers éléments rétineux. Ziegler's Beiträge. Bd. 4. S. 265. — Tepljaschin, Zur Kenntniss der histolog. Veränderungen der Netzhaut nach experimentellen Veränderungen. Archiv f. Augenheilk. Bd. 28. S. 354. — Düffing, v. Graefe's Archiv. Bd. 40. 2. — Franke, Ueber die histologischen Vorgänge bei der Heilung perforirender Lederhautwunden. v. Graefe's Archiv. Bd. 41. 3. S. 30. — Krückmann, Experimentelle Untersuchungen über Heilungsvorgänge von Lederhautwunden. v. Graefe's Archiv. Bd. 42. 4. S. 293. — Stoewer, Beitrag zur Histologie der Heilungsvorgänge bei Wunden der Formhäute des Auges. v. Graefe's Archiv. Bd. 46. 4. S. 65.

### Ektasien der Sclera.

Zu Ektasien der Sclera kommt es, wenn ein Missverhältniss besteht zwischen Festigkeit der Sclera einerseits und dem intraocularen Druck andererseits. Dies kann auf zweierlei Weise zu Stande kommen, entweder ist die Festigkeit der Sclera an einer Stelle herabgesetzt bei normalem intraocularem Druck, oder die normale Sclera giebt dem erhöhten intraocularen Druck nach. Letzteres kommt nur in der Jugend, so lange die Sclera noch nachgiebig ist, vor (Buphthalmus oder Hydrophthalmus). Es sind die auf erstgenannte Weise entstandenen Ektasien stets partielle, die auf letztgenannte Weise entstandenen totale.

Man theilt die partiellen Ektasien der Sclera ein nach ihrem Sitz.

I. Vordere Scleralstaphylome. Die vorderen Ektasien entstehen direct hinter dem Cornealrand. Es bilden sich hier blaue Buckel; die blaue Farbe zeigt an, dass die Sclera verdünnt ist und die Chorioidea durchschimmert. Die Buckel werden bald grösser und

Fig. 62.



Vordere Scleralstaphylome, ringförmig die Cornea umgebend.  
Photogr. Aufnahme in natürl. Grösse.

können auch multipel auftreten, zuweilen die ganze Hornhautperipherie umziehend (St. annulare). Sie confluiren aber in solchen Fällen niemals ganz, sondern zwischen den einzelnen Buckeln bleiben immer noch seichte Einziehungen, so dass der Vergleich mit einem „Dickdarm oder einer Wurst“ nicht unpassend ist (auch wurstförmiges Staphylom genannt). Wenn man die anatomische Untersuchung vorderer Staphylome macht, so findet man, dass zwei ganz verschiedene Verhältnisse vorliegen können. Im ersten Fall gehört das Staphylom seinem Sitz nach dem Theil der Sclera an, welcher an seiner Innenfläche vom Corpus ciliare ausgekleidet ist. Es liegt etwas rückwärts von der Corneo-Scleralgrenze.

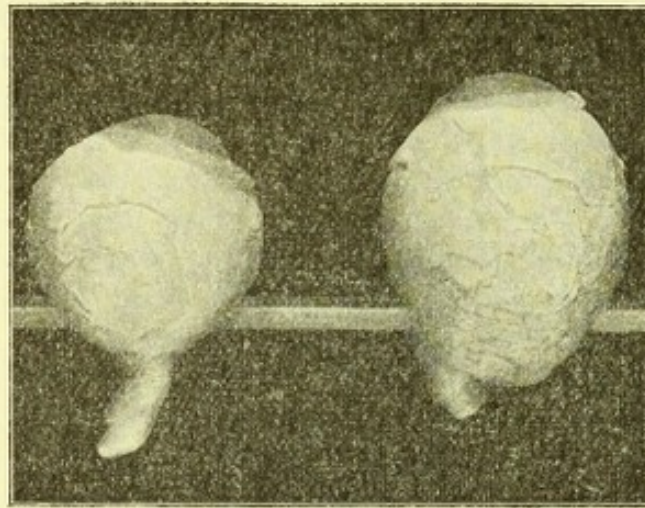
**Staphyloma ciliare.** Zuweilen erkennt man dies schon klinisch daran, dass man bei der Durchleuchtung der dünnen Stelle an der

Innenfläche schwarze Streifen, die verlängerten Processus ciliares sieht.

v. Graefe und Sichel beschrieben anatomisch das Staphyloma ciliare genauer.

In anderen Fällen liegt das Staphylom um ein Geringes mehr nach vorn, dem schmalen Streifen der Sclera entsprechend, welcher nach vorne zu vom Corpus ciliare und der Iriswurzel liegt, **Staphyloma intercalare**. Wie Erinnerung aus der normalen Anatomie, hört die Cornea nicht an der Iriswurzel auf, sondern früher, so dass vor der Iriswurzel noch ein schmales Stückchen Sclera liegt. Wenn sich hier ein Staphylom entwickelt, so sollte man glauben, dass die Iris nach hinten zu liegen käme, das ist jedoch nicht der Fall. Durch den

Fig. 63.



*a*

*b*

*a* Normales Auge in natürlicher Grösse.

*b* Auge mit hochgradiger Myopie, man sieht deutlich die hintere Scleralektasie (nach Elschnig).

intraocularen Druck wird die Iris zuerst nach vorn gedrängt, dann erst entwickelt sich das Staphylom, so dass dann der atrophische Ciliarkörper hinter, die Iris vor der Ektasie liegt, welche letztere an ihrer Innenwand von der langgestreckten Insertionspartie der Iris ausgekleidet wird.

II. Äquatorialstaphylome. Die äquatorialen Ektasien der Sclera sind seltener, sie liegen meist etwas hinter dem Äquator des Bulbus. Sie entstehen, wie auch sonst die Staphylome der Sclera nach chronischer Chorioscleritis, und zwar entsteht die Scleritis und infolge dessen später auch das Staphylom meist an der Durchtrittsstelle einer Vena vorticiosa. Man findet Sclera und Chorioidea atrophisch, verdünnt und mit einander verwachsen.

III. Hintere Scleralstaphylome. Auch unter den hinteren Scleralstaphylomen haben wir zwei Formen zu unterscheiden und zwar erstens die bei der Myopie vorkommende Ausbuchtung, die zuerst von Scarpa beschrieben und abgebildet und zuerst von Arlt anatomisch untersucht wurde, das **Staphyloma posticum**, Scarpae. Es liegt bekanntlich an der temporalen Seite des Sehnervenumfanges, führt zu einer Axenverlängerung des Bulbus und somit zu Myopie (s. Myopie). Zweitens die **hintere Scleralprotuberanz von Ammon**, jetzt meist Conus nach unten genannt. Sie ist eine angeborene Missbildung und beruht auf einem mangelhaften Verschluss der fötalen Augenspalte (siehe unter Colobome der Chorioidea).

Fig. 64.



Buphthalmus von einem 12jährigen Knaben aus der Blindenanstalt.  
Photogr. Aufnahme in natürl. Grösse.

Die totale Selerektasie, der **Buphthalmus** oder **Hydrophthalmus** entsteht nur durch Drucksteigerung im jugendlichen Alter, so lange die Sclera noch nachgiebig ist. Das Auge wird in seinem Umfang oft enorm vergrössert. Die verdünnte Sclera sieht bläulich aus, in Folge des Durchschimmerns der Chorioidea. Vorn ist die vergrösserte und meist hauchförmig getrübe Cornea wie eine Käseglocke vor dem Bulbus (siehe unter Glaucom).

### Geschwülste.

Primäre Geschwülste der Sclera sind äusserst selten. Saemisch beschrieb ein Fibrom bei einem 10jährigen Mädchen (Archiv f. Augenheilk. Bd. II), Malherbe einen tuberculösen Tumor der Sclera (Gaz. med. de Nantes 1883), Gummata sind häufiger beobachtet worden, so von Bull (Transact. of the Americ. ophth. soc. 1874), Hirschberg (Beiträge etc. 1877), Higgens (Brit. med. Journ. 1883), Minor (Archiv f. Augenheilk. Bd. 14) etc.

Verkalkungen in der Sclera nach alten entzündlichen Processen sind gar nicht so selten, auch echte Knochenbildungen kommen vor.

(Watson Transact. of the pathol. soc. of London. Bd. XXII) beschreibt ein scheibfenörmiges Osteom, das zwischen den Ansätzen des Musc. rect. sup. und intern. sass.

Cysten der Sclera beobachteten Hasner (klin. Vorträge 1860) und O. Becher. Graefe-Saemisch, 1. Aufl. Bd IV. S. 333.

Quaglino beschreibt Teleangiectasien der Sclera bei sonst ganz normalem Bulbus.

Viel häufiger greifen Tumoren secundär auf die Sclera über, aber auch in solchen Fällen setzt die Sclera ihrem Fortschreiten energischen Widerstand entgegen.

## Capitel IV.

### Iris.

---

#### Vorbemerkungen.

Die **Uvea** theilt man bekanntlich in drei Abschnitte ein: 1. die Iris, 2. das Corpus ciliare und 3. die Chorioidea, doch ist zu bedenken, dass nirgends und in keiner Weise Grenzen zwischen diesen drei Abschnitten existiren. Es ist dies ganz besonders bei der Beurtheilung pathologischer Processe zu beachten, so ist z. B. eine wirklich isolirte Entzündung der Iris ohne Mitbetheiligung des angrenzenden Corpus ciliare kaum anzunehmen, heftige Entzündungen wenigstens werden die Fortsetzung des zuerst ergriffenen Theiles immer in Mitleidenschaft ziehen.

Während der Cornea und Sclera als äussere Augenkapsel hauptsächlich die Aufgabe zukommt das Auge zu schützen und in seiner Form zu bewahren, die innerste Haut, die Retina, der specifischen Function des Auges, dem Sehen dient, hat die mittlere Haut, die Uvea in erster Linie für die Ernährung des Auges zu sorgen; daher auch ihre grosse Neigung zu Entzündungen bei den verschiedensten Allgemeinerkrankungen. Die Iris ist schon stark mit Blutgefässen durchsetzt, noch mehr das Corpus ciliare, die Processus ciliares kann man mit Blutschwämmen vergleichen, die mit Epithel überzogen sind. Die Chorioidea besteht eigentlich nur aus mehreren übereinandergelagerten Schichten von Blutgefässen.

Für das Verständniss der Entzündungen und Metastasen ist es wichtig, dass wir uns vorher kurz das **Gefässsystem der Uvea** recapituliren.

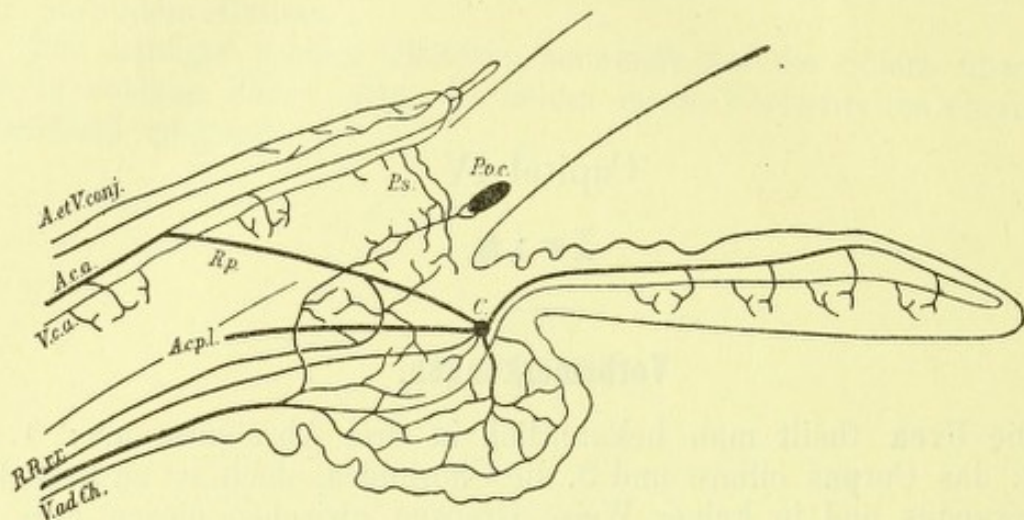
Die Blutgefässe des Auges sind in zwei gesonderte Systeme geordnet. I. Das System der Vasa centralia, das seine Ausbreitung im Sehnerv und in der Retina findet. II. Das System der Ciliargefässe, die die Uvea versorgen.

Beide Systeme haben nur Verbindung an der Eintrittsstelle des Sehnerven.

In Bezug auf das Ciliargefässsystem ist es bemerkenswerth, dass die Zuführungswege der Arterien ganz anders verlaufen als die Abführungswege der Venen.

Von Arterien haben wir die Aa. ciliares posticae breves, die den glatten Theil der Chorioidea versorgen; die Aa. ciliares posticae longae und die Aa. ciliares anticae vornehmlich für das Corpus ciliare und die Iris.

Fig. 65.



Schema der Blutgefäße des vorderen Augenabschnittes (nach Ischreyt).

A. et V. conj. die hinteren Conjunctivalgefäße; A. c. a. Arteria ciliaris antica; R. p. Ramus perforans zu C Circulus art. irid. major; A. c. p. l. Arteria ciliar. post. longa; R. r. Ramus recurrens ad Chorioideam; V. ad Ch. Vena ad Chorioideam (in die Vortexvene mündend); P. v. c. Plexus venosus ciliaris (Canalis Schlemmii); P. s. scleraler und episcleraler Venenplexus der vorderen Ciliarvenen.

1. Aa. ciliares posticae breves (etwa 20 an der Zahl, aus der A. ophthalmica stammend) durchbrechen die Sclera in der Nähe des Sehnerveneintrittes, sie treten in die Chorioidea ein und lösen sich in ihr schliesslich in ein engmaschiges Capillarnetz auf, die Membrana chorio-capillaris. Am Opticuseintritt anastomosiren die Arterien mit Aesten der A. centralis retinae und bilden mit diesen den Circulus art. nervi opt. oder den Zinn'schen Scleralgefässkranz. An der Ora serrata bestehen Anastomosen mit den rücklaufenden Zweigen der Aa. ciliares posticae longae und Aa. ciliares anticae.

2. Die Aa. ciliares posticae longae, 2 an der Zahl, durchbohren die Sclera gleichfalls in der Nähe des Sehnerveneintritts; die eine Arterie zieht an der nasalen, die andere an der temporalen Seite des Augapfels zwischen Chorioidea und Sclera bis zum Corpus ciliare, wo jede Arterie in zwei divergirende, längs dem Ciliarrande der Iris verlaufende Aeste sich spaltet, so bilden sie den Circulus arter. iridis major, von dem die Gefäße zur Iris und rückläufig zu den Processus ciliares laufen.

3. Die Aa. ciliares anticae kommen von den die geraden Augenmuskeln versorgenden Arterien, durchbohren in der Nähe des Cornealrandes die Sclera und senken sich theils in den Circulus iridis major ein, theils versorgen sie den Ciliarmuskel, theils geben sie rückläufige Aeste zur Verbindung mit der M. chorio-capillaris.

Alle Venen laufen gegen den Aequator zu, woselbst sie meist zu vier als Wirbelvenen (*Vasa vorticosae*) die Sclera durchbohren und in eine der *Venae ophthalmicae* münden. Ausserdem finden sich nur einige *Venae ciliares post. breves*.

Anomalien: Nicht selten dringen Aeste aus dem Zinn'schen Gefässkranz neben dem Sehnervenkopf nach innen zu in die Retina ein, wo sie nach der Macula lutea zu verlaufen und einen kleinen Bezirk der Netzhaut zwischen Papille und Macula mit Blut versorgen. Sie heissen *cilio-retinale Gefässe*. Seltener kommt es vor, dass kleine Arterien direct aus der Chorioidea in die Netzhaut eindringen.

Wenn wir das Auge in toto mit Axenfeld nicht als ein gefässreiches Organ ansehen können, wegen der Sclera, Cornea, Linse und Glaskörper, so ist es doch die Uvea an und für sich ganz gewiss. Ein so blutreiches Organ wird sicher mehr zu Entzündungen und Embolien neigen. Von Wichtigkeit für diese Verhältnisse ist auch die vergleichsweise Engigkeit der Capillaren. Nach Landois haben die Capillaren einen Durchmesser in: Retina und Muskeln von 5—6  $\mu$ , in Knochenmark, Leber, Chorioidea von 10—20  $\mu$ . Nach Sattler liegt jedoch dicht hinter dem Corpus ciliare eine Zone mit äusserst feinen Capillaren in der Chorioidea, die grösstentheils nur 4—5  $\mu$  weit sind.

Bei dieser Engigkeit der Capillaren ist zu berücksichtigen, dass der Blutstrom in denselben infolge des intraocularen Druckes wohl etwas langsamer fliessen muss, als in gleich weiten Haargefässen an manchen anderen Stellen des Körpers (Axenfeld, v. Graefe's Archiv. Bd. 40. 3. S. 6).

Wedl und Bock (Atlas S. 73) führen ferner aus: Vierordt hat berechnet, dass die Summe der Durchschnittsflächen der Capillaren beiläufig achthundertmal grösser sei als das Lumen der Aorta. Zieht man einen Vergleich mit dem Ciliargefässsystem des Auges und überlegt man, dass beim Menschen blos 2 lange, 4—6 kurze Ciliararterien und 7—8 vordere kleinere Ciliararterien hinzutreten, und die Summe der Durchschnittsflächen der Ciliararterien nach einer beiläufigen Schätzung 9,61 qmm betrage, die *Venae vorticosae* sammt den hinteren kurzen und vorderen Ciliarvenen zusammen eine Durchschnittsfläche von 19,63 haben. Nimmt man ferner der Einfachheit halber das menschliche Auge als eine Kugel mit einem Diameter von 20 mm an, so ist ihre Oberfläche = 1256 qmm. Es sollen die Durchschnittsflächen der Capillaren =  $\frac{1}{4}$  der Kugeloberfläche, also 314 qmm betragen. Dividirt man diesen Quotienten durch die Durchschnittsflächen der arteriellen Gefässe, so ist 32,6 der numerische Ausdruck für die Erweiterung der Blutbahn im Uvealgefässsystem. Die Durchschnittsfläche des zuführenden Rohres zum abführenden würde sich nahezu wie 1:2 verhalten.

Die Stromgeschwindigkeit des Blutes in diesem System wird unter diesen Voraussetzungen bei der Erweiterung der Blutbahn von 1:32,6 und der beträchtlichen, schnell ansteigenden vermehrten Reibung in den kleinen Arterien und Capillaren schnell abnehmen. Die Reibungswiderstände wachsen ja im Verhältniss der Summe der Kreisumfänge

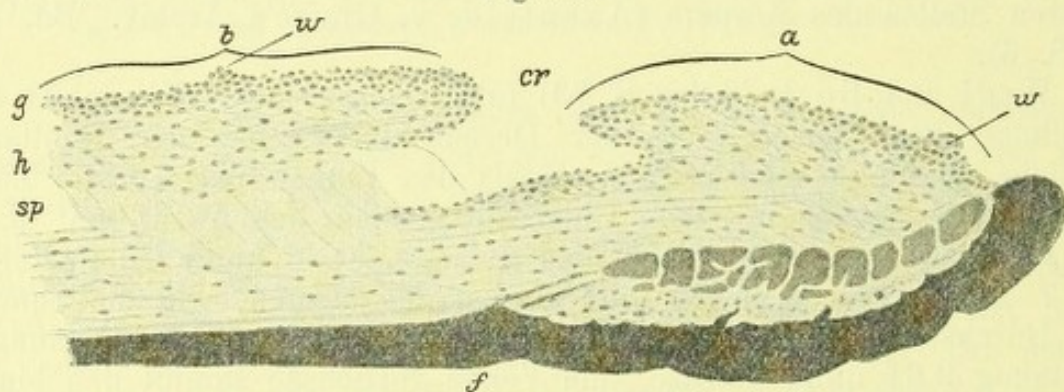
der kleinen Arterien und Capillaren. Der Abfluss des venösen Blutes findet im Uvealgefäßsystem an wenigen Orten statt und zwar in einem weiteren Rohr mit schneller Abnahme der Reibungswiderstände; ersterer wird deshalb leichter stattfinden können als der Zufluss des arteriellen Blutes.

Es geht aus dieser Betrachtung hervor, dass der stärkere Zufluss des Blutes bei der in so kurzer Distanz (einer Kugel von 20 mm Durchmesser) sich um das benannte Vielfache erweiternden Blutbahn namentlich bei einem nicht in entsprechendem Verhältniss vor sich gehenden Abflusse die über die Uvea sich erstreckende elastische bindegewebige Kapsel (Sclera) leicht in grössere Spannung zu versetzen im Stande ist. Dieselbe wird auch bei blossen Stauungen in den wenigen Abzugskanälen in einem noch erhöhten Grade stattfinden müssen“.

### Der Bau der Iris.

Auf einem Querschnitt durch die Iris unterscheiden wir folgende Schichten: 1. Ein einschichtiges Endothel. Dieses ist dasselbe, das die Hinterfläche der Cornea überzieht, dann das Balkenwerk des Fontanaschen Raumes auskleidet und sich dann auf die Vorderfläche der Iris schlägt. Das Irisendothel besitzt Lücken an den Eingängen der unten

Fig. 66.



Radiärschnitt durch den Pupillartheil einer Iris bei enger Pupille. Verg. 51 : 1.  
(Nach E. Fuchs).

*a* Pupillärzone, *b* glatter Theil der Ciliarzone, *cr* Krypte, den Eingang in die Iris-spalte *sp* bildend, *g* vordere Grenzschicht, *w* warzenartige Auswüchse derselben.

zu beschreibenden Krypten. 2. Die unmittelbar darunter liegende Schicht ist sehr zellreich mit gar keinen oder nur sehr wenigen Bindegewebsfasern: Die vordere Grenzschicht. Diese Schicht ist nicht überall von gleicher Dicke, im allgemeinen findet man etwa 3 Zelllagen über einander. Die Schicht besteht aus dichtgedrängten Zellen, deren zahlreiche Fortsätze sich innig verflechten. In dem Protoplasma liegen mehr oder weniger feine Pigmentkörnchen. Es folgt 3. die Gefäßschicht. Sie enthält hauptsächlich Blutgefäße mit sehr breiter Adventitia, feine Bindegewebsfibrillen und ein durch verzweigte Zellen gebildetes Netzwerk. Diese Gebilde bilden ein lockeres „schwammartiges“

Gewebe. Nach vorn und hinten an der Grenze der Gefässschicht ist das Gewebe etwas fester, auch nach innen zu, wo der *Mus. sphincter iridis* daran liegt. In dem lockeren Gewebe sieht man spaltenartige Lücken, Lymphbahnen. Die Gefässe verlaufen meist radiär mit vielen Anastomosen. 4. Die hintere Grenzlamelle. Sie besteht aus dichtgedrängten feinen Fasern, zwischen denen sich eine Zwischensubstanz findet. Darin liegen radiär verlaufend glatte Muskelfasern, der viel umstrittene, aber jetzt wohl sicher nachgewiesene *Mus. dilatator iridis*. 5. Die hintere Pigmentschicht. Das doppelte Pigment vom Ciliarkörper schlägt sich auf die Hinterfläche der Iris über. Die höhere Lage ist die Fortsetzung des Pigmentepithels, die tiefere die der *Pars ciliaris retinae*. Sobald sie auf die Iris übergehen, werden beide Zelllagen so pigmentreich, dass sowohl Kerne wie Zellgrenzen verschwinden, man erkennt die Zellgrenzen nicht nach Depigmentierungen. Die Zellschicht der Irishinterschicht besteht aus grossen polyedrischen Zellen mit kleinem rundem Kern. Die Zellen haben die Fähigkeit sich, je nach der Weite der Pupille, dem Spannungszustande ihrer elastischen Grundfläche anzupassen.

**Das Relief der Iris** (s. Fig. 67 u. Taf. II, Fig. 2). Die Vorderfläche der Iris zeigt ein eigenes Bild, das sogenannte Relief der Iris. Eine zackige Linie, der *Circulus arter. iridis minor*, theilt die Iris in die *Pars pupillaris* und die *Pars ciliaris*. Der Pupillartheil wird von erhabenen Leisten durchzogen, ebenso gehen von dem *Circulus art. iridis minor* Leisten in die Ciliarzone hinein, in welcher sie sich bald abflachen und verlieren. Diese Leisten lassen dreieckige oder rhombische Vertiefungen zwischen sich, die Krypten der Iris. Dieselben bilden also einen Kranz um die Pupille herum, die meisten liegen am ciliaren, einige auch am pupillaren Abhange des *Circulus minor*. Die Krypten haben weite Oeffnungen, an denen das Endothel fehlt. Die vordere Grenzschicht schlägt sich an den Rändern um und kleidet den Eingang der Oeffnung aus, indem sie nach der Tiefe zu immer dünner wird und schliesslich verschwindet. Die Krypte geht so allmählig in einen spaltförmigen, nicht scharf begrenzten Raum im Irisstroma über. Derselbe wird oft von zarten Fäden überbrückt.

Den grösseren Ciliartheil der Iris theilt Fuchs in drei Abschnitte: Vom Centrum zur Peripherie hin: 1. der glatte Theil; in ihm sieht man die radiären Gefässe und Nerven der Iris verlaufen, 2. der gefaltete Theil mit 1—7 concentrisch zum Pupillarrand verlaufenden Contractionsfurchen, 3. der Randtheil, er ist sehr schmal und erscheint siebförmig durchlöchert (kleinere Krypten).

### Anatomie der Miosis und Mydriasis.

A. Miosis. Bei starker Verengerung wird die Pupille leicht etwas eckig. Der Pigmentsaum am Pupillarrand, der „Sporn“, schlägt sich nach vorne um und wird dadurch breiter, von vorn sichtbar. Bei mittelbreiter Pupille ist die Pigmenteinfassung der Pupille entweder schmaler oder gar nicht sichtbar.

An der vorderen Irisfläche wird hauptsächlich die Pupillarzone breiter. Die in ihr liegenden Leisten, welche bei mittelweiter Pupille unter spitzen Winkeln sich kreuzen, sind lang gestreckt, nahezu parallel verlaufend. Die Gefässe haben ihren geschlängelten Verlauf verloren und sind straff gespannt. Der Circulus a. i. minor bildet eine scharfe Zickzacklinie. Die Krypten sind so sehr in die Länge gezogen, dass sie zu schmalen Spalten geworden sind.

Auf Querschnitten findet man die Iris dünner geworden, besonders in der Gegend des Circulus minor, wo sonst eine kolbige Schwellung existirt. Die Contractionsfurchen sind abgeflacht. Der Querschnitt des Sphincters ist etwas länger geworden und der Winkel, welchen er mit der Pigmentschicht bildet, ist spitzer, so dass der Sphincter nun fast der Pigmentschicht parallel liegt. Das pupillare Drittel des Sphincterquerschnittes zeigt eine leichte Aufbiegung nach vorn (Fuchs). Die Zellen an der Irishinterschicht sieht man (nach Depigmentirung oder bei Albinos) abgeplattet eine neben der anderen sich ausbreiten (einzellig, nach Analogie der Epithelien bei gefüllter Harnblase).

B. Mydriasis. Es ist schwer anatomisch eine starke Mydriasis zu bekommen. Es nützt kaum etwas ante mortem Atropin in die Augen einzuträufeln. Nach dem Tode verschwindet die künstliche Mydriasis, indem jede active Muskelwirkung aufhört und die Iris den elastischen Kräften gehorcht, wie ich gleich Ulrich und Fuchs erfahren habe. Am besten ist es, nach der Vorschrift von Heine, nachdem Atropin-Mydriasis erzielt worden ist, zu enucleiren und in warmer Flemming'scher Lösung zu fixiren.

Der die Pupille einfassende Pigmentsaum (der Sporn) schlägt sich nach hinten um, er wird ganz schmal oder verschwindet. Der Circulus minor rückt ganz nahe an den Pupillarrand und bildet nicht mehr ein Zickzack, sondern fast eine Kreislinie. Er ist jedoch sehr erhaben geworden und fällt gegen den Pupillarrand steil ab. Der Pupillartheil der Iris ist äusserst schmal, er ist eingefaltet und zwar so, dass der ganze Pupillartheil eine tiefe Rinne darstellt, deren Concavität nach der Sehaxe zu gerichtet ist. Es erfahren so die radiär verlaufenden Gefässe eine Einknickung und starke Biegung, welche die Blutcirculation stark erschwert. Die Iris muss anämischer und ihre Circulation verlangsamt sein; hierauf beruht wohl die antiphlogistische Wirkung der Mydriatica (Laqueur). Auch der Sphincter hat sich bis im maximum zur Hälfte contrahirt. Die Krypten werden zu queren Spalten. Der Ciliartheil verschmälert sich im glatten und gefalteten Theil. Die Contractionsfurchen werden tiefer, die dazwischen gelegenen Theile wölben sich mehr vor.

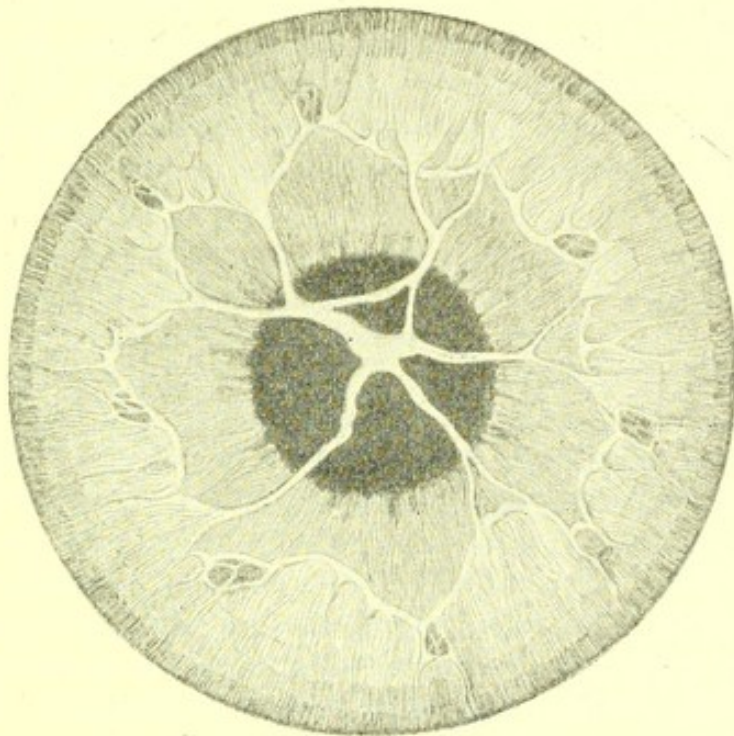
Auf Querschnitten erscheint die Iris etwas breiter, besonders entsprechend dem kleinen Kreis, so dass die Iris Keulenform hat. Die Zellen der Hinterfläche drängen sich zu hohen Zellformen zusammen und schieben sich vielfach übereinander, so dass nunmehr eine mehrfache Kernreihe entstehen kann.

### Angeborene Anomalien.

a) **Naevus iridis.** In manchen Iriden bemerkt man rothbraune bis schwärzliche Flecken, welche auf der Oberfläche der Iris liegen. Sie treten in heller Iris deutlicher hervor als in dunkler. Sind sie multipel vorhanden, so geben sie der Iris ein geschecktes Aussehen, und man spricht von „getigelter Iris“. Die Naevi haben nach Fuchs ihren Sitz in der vorderen Grenzschiebt. Diese ist an der Stelle des Naevus derart von Pigmentkörnchen durchsetzt, dass die Kerne vollständig verdeckt werden und die Stelle nicht selten über das Niveau der Iris prominirt, die einzelnen Pigmentkörnchen erreichen oft eine bedeutende Grösse. Auch unter dem Naevus pflegen in der Gefässschicht noch stark pigmentirte Stromazellen zu liegen.

b) **Membrana pupillaris perseverans.** Reste der fötalen Pupillarmembran finden sich gar nicht so selten bei Patienten vor. Man unterscheidet sie dadurch von entzündlichen Niederschlägen auf der Linsenkapsel, dass die vorgefundenen Fäden niemals vom Pupillarrand, sondern stets von der Vorderfläche der Iris, meist von dem Circulus arter. iridis minor entspringen.

Fig. 67.



Membrana pupillaris perseverans. Man sieht die einzelnen Fäden von dem Circulus arteriosus irid. minor ausgehen.

Im fötalen Auge zieht bekanntlich die Art. hyaloidea durch den Centralkanal des Glaskörpers (Canalis Cloqueti) nach vorn. Am hinteren Pole der Linse angelangt zerfällt sie in Zweige und bildet ein Gefässnetz, das die ganze hintere Linsenfläche überzieht: die Membrana capsularis. Diese Gefässzweige treten auf die Vorderfläche der

Linse über und nehmen dort noch Gefässe auf, welche von der Vorderfläche der Iris (besonders dem *Circulus arteriosus irid. minor*) stammen. Im Pupillargebiet heisst die so entstandene Membran *Membrana pupillaris*.

Reste der Pupillarmembran erhalten sich öfters, sehr selten ist, dass gleichzeitig sich auf der hinteren Linsenfläche Reste der *M. capsularis* vorfinden (Fälle von Mayerhausen, Franke, Berger).

Die normale Pupillarmembran beim Foetus stellt nach Michel eine feingranulierte Membran dar mit ovalen Kernen, die sich unregelmässig zerstreut vorfinden. Die Vorderfläche trägt ein Epithel, welches anfangs in continuirlicher Lage vorhanden ist, später immer mehr defect wird. Auf der Hinterfläche breiten sich die Gefässe mit einem Endothel aus. Bei der Rückbildung verschwindet zuerst das Epithel, dann die Gefässe und die Membran selber wird zum Endothel der Iris.

In der persistirenden Pupillarmembran findet sich ein sehr derbes, kernarmes Gewebe mit eingestreuten Pigmentzellen. Auf der Vorderfläche und Hinterfläche findet sich ein meist unvollständiger Endothelbelag. Die Fäden setzen sich direct in das Irisgewebe fort, von dessen Structur sie sich nicht unterscheiden. Die Gefässe darin sind fast immer blutleer.

In seltenen Fällen sah man Fäden von dem *Circulus art. minor* der Iris ausgehen und mit der Hinterfläche der Cornea verwachsen (Samelson, Mahrocki, Zirm, Vossius, Wintersteiner). Auch diese dürften der persistirenden Pupillarmembran angehören. Man kann sich vorstellen, dass es bei einer Entzündung im fötalen Leben zu einer vorübergehenden Aufhebung der vorderen Kammer kam, wodurch die Pupillarmembran Gelegenheit hatte mit der Cornea zu verwachsen.

Mayerhausen, Ungewöhnlich langes Persistiren der *Tunica vas. lentis*. Zeitschr. f. vergl. Augenheilk. II. S. 30. 1883. — Franke, Zur Lehre von der *Membrana pup. persev.* v. Graefe's Arch. Bd. 30. 4. 1884. — Berger, *Membr. pup. pers. etc.* Klin. Monatsbl. 1884. S. 281. — Michel, Ueber Iris und Iritis. v. Graefe's Archiv. Bd. 27. 2. 1881. — Samelson, Ungew. Fall einer *Membr. pup. pers.* Centralbl. 1880. Juli. — Vossius, Zur Casuistik d. angeb. Anomalien des Auges. Deutschmann's Beiträge. Heft IV. 1893. — Wintersteiner, Ein Fall von der Hornhaut adhär. Pupillarmembran. Wien. klin. Wochenschr. 1893. No. 28.

c) **Corektopie.** Es verdient hervorgehoben zu werden, dass normaler Weise die Pupille fast nie genau in der Mitte der Iris liegt, sondern meist etwas mehr nach innen und oft auch etwas nach unten zu gelagert. Erst starke Abweichungen von dieser Lage bezeichnet man als Corektopie. Am häufigsten ist die Pupille nach oben aussen verzogen. Eine sorgfältige Zusammenstellung der Casuistik findet sich in der Arbeit von Best. Die Corektopie kommt entweder für sich vor, oder zugleich mit anderen Missbildungen des Auges. v. Ammon untersuchte zuerst einen Fall anatomisch. Ein etwas atypischer Fall wurde von Bock anatomisch beschrieben.

Best, Corektopie. v. Graefe's Archiv. Bd. 40. 4. 1894. — Bock, Path. anatomische Studien über verschiedene Missbildungen des Auges. v. Graefe's Arch. Bd. 45. 1.

d) **Ectropium uveae congenitum.** Bei Pferden und anderen Thieren finden sich recht häufig am Pupillarrand stark pigmentirte traubige Knoten. Als seltener Befund sieht man sie auch beim Menschen. Die Traubenkörner sind angeborene Missbildungen. Bock sieht sie als Reste der Membrana capsulo-pupillaris an. Bock fand bei der anatomischen Untersuchung die Gebilde nur aus Pigmentepithelzellen bestehen. Bei Pferden fand er an der Basis der Auswüchse noch Bindegewebe.

Bock, Pigmentklümpchen in der vorderen Kammer. Klin. Monatsblätter. 1888. S. 163.

e) **Coloboma iridis.** Es empfiehlt, sich typische und atypische Colobome der Iris zu unterscheiden. Das typische Colobom stellt einen Spalt in der Iris dar, der nach unten und zuweilen etwas nach innen gelegen ist. Die Form des Spaltes gleicht meistens einem gothischen Spitzbogen. Die Spitze des Coloboms reicht entweder bis zum Ciliarrand (C. totale) oder endet vor demselben (C. parziale). In die Pupille geht das Colobom stets mit einer Abrundung über. An dieser Stelle finden sich zuweilen bindegewebige horizontal verlaufende Stränge über das Colobom hinwegziehend (Brückencolobom). Als Pseudocolobom der Iris bezeichnet Cornaz einen pigmentlosen nach unten verlaufenden Streifen in der Iris.

Mikroskopisch fand Bock die oben lückenhafte Hälfte der Iris immer normal. In der oberen Hälfte des Coloboms hat die Iris die normale Dicke und ihre beiden Flächen laufen zueinander parallel, so dass die Verdickung im Pupillartheil der Iris hier meist vermisst wird. Desto kräftiger tritt diese in der unteren Hälfte des Coloboms auf. Die Iris kann so am Colobomschenkel eine kolbige Verdickung zeigen. Das Uvealpigment ist stark entwickelt und meist noch eine Strecke über den eigentlichen Schenkelrand hinübergeschlagen. Die schon mikroskopisch sichtbaren Pigmentmassen, welche als knotenförmige Excrencenzen oder als Fäden in den freien Raum des Coloboms ragen, sind Abkömmlinge des Uvealpigments, welches, wie bei manchen Thieren, besonders Pferden (Traubenkörner), verdickt den Pupillarrand überragt. Der Sphincter fehlt entweder ganz, oder man sieht an verschiedenen Stellen Faserbündel, die versprengt oder verzogen eine abnorme Lagerung haben.

Von atypischen Colobomen der Iris liegen Mittheilungen zahlreich in der Literatur vor und zwar mit Defecten nach fast allen Richtungen hin. Ueber die Entstehung der Colobome siehe unter: „Colobome der Chorioidea“.

Plange, Beitrag zur Genese des congenit. seitlichen Iriseoloboms. Archiv f. Augenheilk. Bd. 20. 1890. — Rindfleisch, Ein Fall von angeborener Irideremie und Colobombildung etc. v. Graefe's Archiv. Bd. 38. 1. 1892.

f) **Irideremia congenita.** Häufiger ist ein vollständiges als ein unvollständiges Fehlen der Iris. Letztere Fälle nähern sich den Colobomen der Iris. Es kommt auch vor, dass in einem Auge die Iris vollständig fehlt, in dem anderen nur ein Colobom vorhanden ist (Rindfleisch). Bei der Irideremie bestehen oft noch andere Anoma-

lien, am häufigsten von Seiten der Linse. Anatomisch wies schon v. Ammon nach, dass bei klinisch vollständigem Mangel anatomisch noch ein schmaler Saum von Iris sich nachweisen liess. In allen weiteren histologisch untersuchten Fällen (H. Pagenstecher, Lembeck, Rindfleisch, Fr. Collins) ergab sich diese wichtige Thatsache, dass die Iris niemals vollständig fehlt, sondern als kurzer Stumpf vorhanden war.

Lembeck, Ueber die path. Anatomie der Irideremia totalis. Inaug.-Dissert. Halle 1890. — Rindfleisch, Beitrag zur Entwicklungsgeschichte der angeb. Missbildungen des Auges. v. Graefe's Archiv. Bd. 37. 3. 1891. — Fr. Collins, Aniridia and Glaucoma. Ophth. Rev. Bd. X. S. 101. 1894. — v. Hippel, Handbuch Graefe-Saemisch. 2. Aufl. Bd. II. IX. Cap.

### Entzündungen der Iris.

Für die Vorgänge bei der Entzündung der Iris ist die ausführliche Arbeit von Michel grundlegend. Wir werden uns deshalb in folgendem zunächst mit ihr zu beschäftigen haben.

Nach Michel kann man experimentell die Erscheinungen einer acuten oder subacuten Iritis mit Trübung des Kammerwassers bis zur Eiteransammlung in der vorderen Kammer, Verfärbung der Iris, Exsudat im Pupillargebiet auf das prompteste dadurch hervorrufen, dass man in die vordere Kammer nach Entleerung ihres Inhaltes  $\frac{1}{4}$ — $\frac{1}{2}$  pCt. Argentum nitricum-Lösung einspritzt. Als Versuchsobjecte sind am geeignetsten albinotische Kaninchen. 6 Stunden nach der Injection ist die Iritis bereits vorhanden. Es wurden die Augen anatomisch untersucht, nachdem sie 6—8—12, 24 Stunden lang die Erscheinungen einer frischen Iritis dargeboten hatten.

Völlig in Uebereinstimmung mit den Befunden bei diesen Experimenten stehen diejenigen, welche Michel bei pathologischen menschlichen Augen mit Iritis erheben konnte.

Bei der **acuten** oder **subacuten Iritis** findet sich zunächst eine mehr oder weniger ausgedehnte Abhebung des Endothelhäutchens der Iris. Diese Abhebung geschieht durch einen fibrinösen Erguss von sehr wechselnder Breite<sup>1)</sup>. Der fibrinöse Erguss besteht aus sehr feinen Fibrinfäden, welche ein sehr zierliches Netzwerk bilden. In den Maschen desselben finden sich meist vereinzelt liegend Eiterkörperchen. Doch haben die Rundzellen oft die Neigung hier und dort sich zusammenzuballen, so dass dadurch in dem Exsudat unter dem Endothelhäutchen Knötchenbildungen entstehen. Es kommt auch wohl zu einem Platzen oder einer theilweisen Zerstörung des Endothelhäutchens, dessen Ränder eingerollt sind. Nach längerem Bestehen der Iritis zeigt sich auch wohl eine Dickenzunahme des Endothelhäutchens.

Der fibrinöse Erguss untermischt mit Eiterkörperchen von unterhalb des Endothelhäutchens setzt sich fort einmal in das Pupillargebiet,

1) Die Abhebung des Endothelhäutchens wird den Verlust des Glanzes der Iris verursachen. Die Verfärbung kommt durch die abnorme Blutfülle zu Stande.

das er ganz pfropfartig ausfüllen kann, dann in das Gewebe der Iris selbst, ferner in die vordere Kammer und zwischen die Vorderfläche der Linse und Hinterfläche der Iris, also in die hintere Kammer. In der vorderen Kammer pflegen die Fibrinfäden lang und dicht gedrängt ziemlich parallel der Oberfläche der Iris sich anzuordnen, während sie in der Hinterkammer mehr ein zierliches Netz bilden.

Die hintere Pigmentschicht der Iris wendet sich am Pupillarrand nach vorn um. Die Verklebung des Pupillarrandes mit dem Exsudat in dem Pupillargebiet, demnach die Bildung einer sog. hinteren Synechie, ist nach Michel zunächst eine Folge der Vor- und der Verschiebung der hinteren Pigmentschicht durch das in die hintere Kammer ergossene Exsudat und Anpressung an das Exsudat im Pupillargebiet; es ist daher die hintere Synechie zunächst nichts anderes als ein passiver, mechanischer Vorgang. Es kommt dann hierzu eine Anhäufung von epitheloiden Elementen am Rande der Iris, so dass es sich, da diese letzteren mit dem Exsudat sich in directer Verbindung befinden, hier um einen weiteren Vorgang der Synechienbildung handelt, der als ein activer zu bezeichnen wäre. Als weiterer Vorgang kommt hinzu eine Wucherung des Pigmentes selbst am Pupillarrande, das dann zu einer festen Verlöthung auf der Linsenkapsel führt.

Das Irisgewebe ist in seiner Dicke mehr oder weniger dicht von ein- oder mehrkernigen Eiterkörperchen durchsetzt. Auch diese haben die Neigung sich in Gruppen aneinander zu legen und so kleine Knötchen im Gewebe zu bilden. Die Kerne der normalen zelligen Elemente zeigen ein gequollenes Aussehen, ebenso ist das Bindegewebe, das sogen. Irisstroma gequollen. Die Gefässe sind strotzend mit Blut erfüllt, hier und da kommen auch Blutextravasate. Das Bindegewebe der Gefässe ist etwas verbreitert, an manchen Stellen ist das Gefäss mit einem Fibrinpfropf erfüllt, dieses sowie die Umgebung erscheint bei schwacher Vergrösserung in Form eines mehr oder weniger rundlichen Knötchens. Die genauen Verhältnisse eines solchen Knötchens sind: Ausserhalb des bindegewebigen Mantels des Gefässes sind Eiterkörperchen gruppenweise angeordnet, in der Mitte das Lumen des Gefässes, mit geronnenem Fibrin und Eiterkörperchen erfüllt, das Bindegewebe um die Gefässe gequollen.

Bei einem Fall von Septicämie mit eitriger Iridochorioiditis (metastatischer Ophthalmie) fand Michel in der Iris Verstopfungen des Lumens einer grossen Anzahl arterieller Gefässe mit Embolien bakteritischer Natur. Im Lumen der Arterien fanden sich neben Fibrinfäserchen und Eiterkörperchen bakteritische Massen. Zugleich war eine hohe Stauung in den venösen Verzweigungen vorhanden; dicht mit rothen Blutkörperchen vollgepfropft und ausgedehnt machen sie den Eindruck von thrombosirten, um so mehr, als ihre nächste Umgebung mit rothen Blutkörperchen überschwemmt erscheint.

Wie Best neuerdings nachgewiesen hat, kommt es bei Iritis auch zur Ausscheidung von Glycogenschollen in das Gewebe der Iris (s. Tafel II, Fig. 2).

Wie vorn eine Abhebung des Endothelhäutchens sich findet, so

lässt sich zuweilen auch eine theilweise Abhebung der hinteren Pigmentschicht der Iris feststellen. Unter der Abhebung findet sich entweder ein Bluterguss oder ein fibrinöser Erguss mit mehr oder weniger zahlreichen Eiterkörperchen. Diese Abhebung findet sich meist an der Grenze der Pars pupillaris und ciliaris. Durch alle diese Zustände ist eine erhebliche Dickenzunahme der Iris herbeigeführt.

**Chronische Iritis.** In dieser Gruppe beschreibt Michel Formen, bei welchen die Iritis abgelaufen erschien, jedoch durch ihre Folgezustände, hintere Synechien, leichte Verfärbung etc. sich noch bemerkbar macht. In dieser Beziehung waren excidirte Irisstücke (Iridectomy) besonders lehrreich. In mehreren Fällen fand sich schon bei der makroskopischen Betrachtung eines Schnittes eine Zunahme der Dicke der Iris an einzelnen Stellen und innerhalb desselben kleine rundliche, durch stärkere Färbung auffallende Knötchen.

Mikroskopisch fand sich als sehr charakteristisch eine Veränderung der kleinen Arterien; das Lumen derselben ist vollkommen oder nahezu vollkommen verstopft durch eine Wucherung der Intima, die adventitielle Bindegewebshülle verbreitert, gequollen und ausserhalb derselben eine Wucherung von epitheloiden Zellen. Die epitheloiden Zellen sind dicht aneinander gedrängt, so dass eine zwiebelschaalenartige Anordnung zu Stande kommt. Die Wucherung der Intima besteht aus endotheloiden Zellen. Die Form des Knötchens ist rundlich oder sehr häufig spindelförmig.

Daneben findet sich auch in spärlicher und diffuser Weise zerstreut zugleich eine Neubildung von epitheloiden Elementen in dem Stroma der Iris.

Nach solchen histologischen Befunden, schliesst Michel, ist die **Iritis syphilitica** nicht anders denn als eine Gefässerkrankung zu bezeichnen und zwar als eine Endarteriitis der kleinen Gefässe; die Knotenbildung (Gumma) ist ein secundäres Product, hervorgegangen aus einer durch die Circulationsstörung hervorgerufenen Proliferation von epitheloiden Elementen in Herdform. Da ausserdem solche sich in diffuser Weise zerstreut im Irisgewebe befinden, so handelt es sich als Folgezustand zugleich um eine proliferirende Entzündung im Allgemeinen.

Sonach entwickelt sich secundär eine proliferirende Entzündung, deren Producte in Form von epitheloiden Elementen hauptsächlich in Knotenform auftreten.

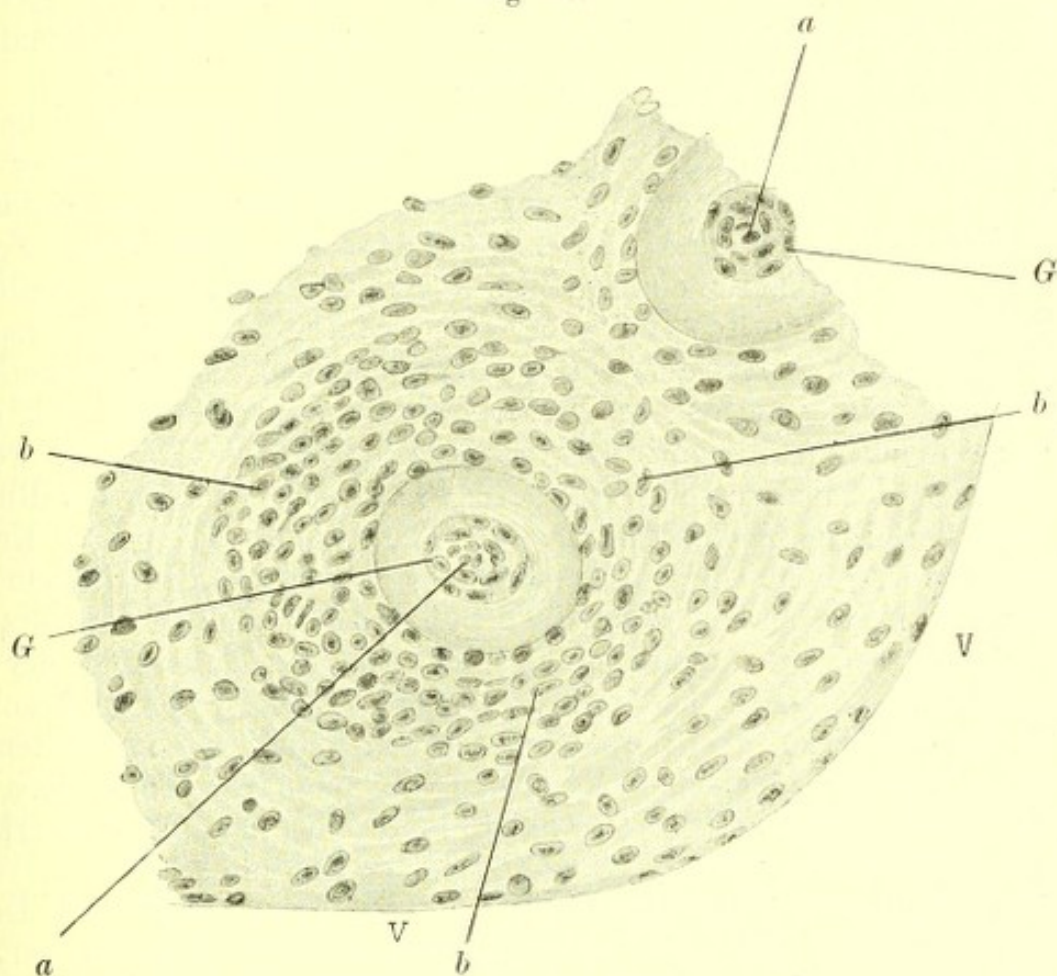
Es ist besonders bemerkenswerth, dass in diesen untersuchten Fällen ebenso, wie in den gleich mitzutheilenden klinisch keine Knötchen sichtbar waren, sondern es sich um eine einfache Iritis zu handeln schien.

Ganze Bulbi mit Iritis syphilitica wurden ausserdem untersucht von v. Hippel (v. Graefe's Archiv. Bd. XIII) und Fuchs (v. Graefe's Archiv. Bd. XXX.).

Diese Knötchenbildung in der Iritis syphilitica wurde in noch ausgebildeterer Weise als von Michel von Fuchs constatirt. Fuchs fand die Iris von normaler Dicke von einer mässigen Menge von Rund-

zellen durchsetzt, welche sich hauptsächlich in der vorderen Grenzschicht der Iris fanden. Rundzellen begleiten in grosser Menge die Gefässe. Manche Gefässe zeigen ausserdem Wucherung ihrer Endothelzellen (Heubner), so dass dadurch ihr Lumen sehr verengert ist.

Fig. 68.



Sagittalschnitt durch eine Iritis mit Endarteriitis syphilitica. Leitz Oc. I. Sys. VII.  
(Nach v. Michel.)

V Vorderfläche der Iris, G Gefässe, a Wucherung der Intima, b Wucherung von Zellplatten ausserhalb der adventitiellen Hülle der Gefässe.

Ausserdem finden sich circumscripte Zellanhäufungen in Form von kleinen Knoten oder Tumoren. Diese occupiren die Wurzel der Iris, selten den Pupillarrand. Ein solcher Knoten ist rundlich und hat  $\frac{1}{2}$ — $\frac{3}{4}$  mm Durchmesser, so dass er also die Iris ihrer ganzen Dicke nach durchsetzt. Er hat keinerlei Hülle oder Kapsel und daher auch keine scharfe Begrenzung. Nach vorn hat er die vordere Grenzschicht der Iris durchbrochen, so dass seine Oberfläche vom Kammerwasser bespült wird. Von den Gefässen, welche in der Nähe des Knotens verlaufen, sind viele mit Endarteriitis behaftet, verengt oder obliterirt. Die Zellen, aus welchen sich der Knoten zusammensetzt, sind klein, mit einem einzigen grossen Kern und siegelringartigem Protoplasma, also dieselben Zellen, welche auch sonst die Infiltration in der Iris bedingen. Sie liegen in einem zarten Reticulum eingebettet. Im Innern des Knotens trifft man eine Anzahl schöner typischer Riesen-

zellen an. Eine Erweichung oder Verkäsung fand Fuchs nicht. Im Inneren des Knotens sah man ferner erweiterte Capillaren.

Die typischen Riesenzellen im Innern des Knotens erschüttern die Diagnose nicht.

**Iritis tuberculosa** (ohne makroskopische Knötchen). Bei einer Person mit beiderseitigen totalen hinteren Synechien findet sich als einziger objectiver Befund an der rechten Lungenspitze der Schall etwas höher und die Expiration schärfer.

Mikroskopisch fand Michel in dem excidirten Irisstück eine exquisite Knötchenbildung. Diese sitzen entweder nahe unter dem Endothel oder viel häufiger in der Mitte der Iris an den Gefässen. Die rundlichen Knoten sind zusammengesetzt aus epitheloiden Zellen, welche an der Peripherie concentrisch angeordnet und dichter gedrängt sich zeigen. Nicht selten ist auch eine radiäre Anordnung derselben in den zwischen Peripherie und Centrum gelegenen Theilen bemerkbar. Das Centrum erscheint als eine lichtere Stelle, die den Eindruck einer Vertiefung macht, man findet hier grössere epitheloide Gebilde, welche mit einzelnen Kernen versehen sind, die aber doch nicht die der Riesenzelle eigenthümliche Anordnung aufzuweisen haben. Diejenigen Knoten und Knötchen, welche an den Gefässen sich befinden, entwickeln sich von der Adventitia an einer gewissen Stelle der Wandung und erscheinen den Gefässen wie aufsitzend, ähnlich wie die Tuberkeln der Adventitia der Piagefässe. Die mikroskopische Diagnose der Erkrankung der Iris ist daher auf das Vorhandensein von Tuberkeln zu stellen, die sich in ihrem histologischen Verhalten am meisten den Knoten und Knötchen der Pleura bei der Perlsucht des Rindes nähern. Bemerkenswerth ist der Niehteintritt eines nekrotischen Stadiums.

Aus solchen Mittheilungen geht die Nothwendigkeit der Untersuchung excidirter Irisstücke zu diagnostischen Zwecken hervor, besonders auch, wenn der klinische Befund nicht prägnant ist. Michel hat durch diese Untersuchung dargethan, dass auch abgesehen von Fällen mit klinisch wahrnehmbarer Knotenbildung im Gewebe der Iris selbst Knoten liegen können. Wie bei der syphilitischen Iritis, so findet man also auch bei der tuberculösen als histologisch-pathologische Producte epitheloide Zellen; die Anordnung derselben, der Sitz, das Vorkommen ist von differentieller diagnostischer Bedeutung.

Die übrigen anatomischen Veränderungen bei chronischer oder abgelaufener Iritis sind kurz: die der **Atrophie der Iris**. Das Irisgewebe ist in einem atrophischen Zustand, die Zellen der reticulirten Schichte und die Gefässschicht, sowohl die pigmentirten als nichtpigmentirten, entbehren entweder ihrer Fortsätze, oder die letzteren sind durch ihre geringe Länge, schmalere Beschaffenheit, von dem normalen Aussehen abweichend. Es wird wohl vielfach durch die neugebildeten Knoten ein Druck auf das Gewebe ausgeübt, dessen Folge eine Atrophie ist. Das Endothel ist oftmals leicht verdickt, die Pigmentschicht im Anfang meist leicht gewuchert. Zuweilen finden sich auch Kalkconcrete in dem Stroma.

Bei starker Atrophie wird dagegen das Pigmentepithel immer mehr rareficirt, bis es schliesslich bis auf Spuren verschwunden ist. Man sieht dann schon mit dem Augenspiegel die Iris durchscheinen. Die ganze Iris ist ausserdem stark verdünnt. Die Wände der Gefässe degeneriren hyalin und schliesslich obliterirt das Lumen ganz (Ulrich, v. Graefe's Archiv. Bd. 28).

Hatte sich eine ringförmige hintere Synechie, d. h. eine totale Verwachsung des Pupillarrandes mit der Linsenkapsel ausgebildet, so wird früher oder später die Peripherie der Iris durch das abgeschlossene Exsudat in der hinteren Kammer vorgebuckelt und die Pupille kraterförmig eingezogen. Es führt dieser Zustand dann ebenfalls zu einer Druckatrophie des Gewebes der Iris und der Gefässe.

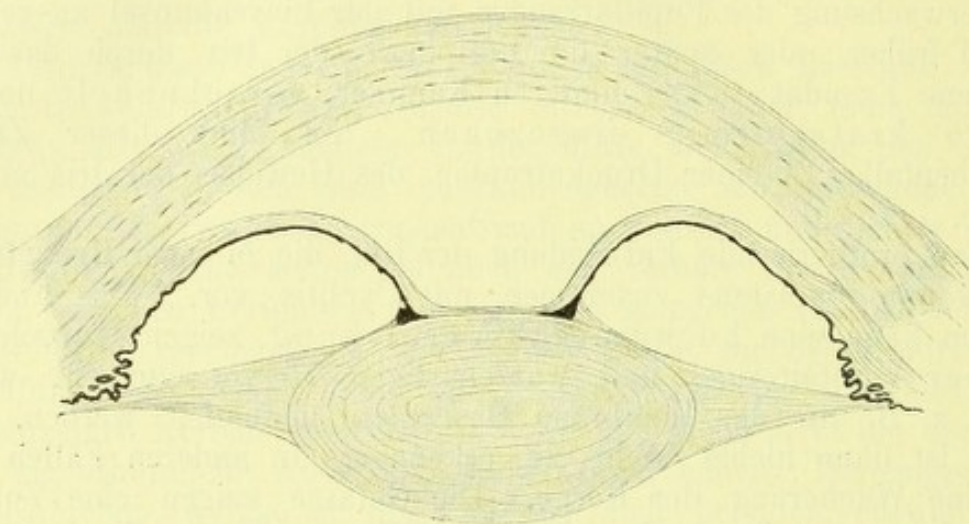
Eine proliferirende Entzündung der Iris, die zu einer **Hypertrophie** führt, kommt meistens zusammen mit Cyclitis vor. Das Endothelhäutchen kann eine hochgradige Verdickung zeigen, zuweilen mit hyaliner Verbreiterung und warzenartigen Hervorragungen, wie sie ähnlich z. B. an der Membrana Descemetii gefunden werden. Von Kernen ist dann nichts mehr zu erkennen. In anderen Fällen findet sich eine Wucherung der Kerne. Die Gefässe zeigen eine Zunahme des Bindegewebes ihrer adventitiellen Hülle, sowie eine Wucherung der Intima.

Im Gewebe findet sich Neubildung von epitheloiden Elementen, Neubildung von Bindegewebe, Neubildung von Pigment. Die hintere Pigmentschicht wuchert in bedeutendem Maasse, dadurch kommt es nicht nur zu einer Verwachsung des Pupillarrandes mit der Linsenkapsel, sondern zu einer **Flächenverwachsung**. Die hintere Irisschicht ist breit und fest mit der Linsenkapsel verwachsen. Ferner tritt das gewucherte Pigment in innige Verbindung mit dem bindegewebigen Häutchen, welches das Pupillargebiet ausfüllt: **Pupillarverschluss**. Besonders bemerkenswerth ist, dass in solchen Fällen fast immer ein Granulationsgewebe auch die hintere Kammer ausfüllt: **Ob-  
literation der hinteren Kammer**. Die Bindegewebsfibrillen und auch oft die Zellen (epitheloide Zellen und Rundzellen) sind sehr häufig radiär angeordnet (von dem Processus nach dem Centrum des Bulbus zu ziehend) und ziehen dann in geschlossener Membran auch hinter der Linse her. Es besteht also auch ein bindegewebiger Verschluss hinter der Linse. Dies ist eine Thatsache von grosser Wichtigkeit, auch für die operative Behandlung von Fällen mit Flächenverwachsung der Iris (siehe Näheres unter Cyclitis). Wir haben überhaupt bei der Irido-Cyclitis das Bild der proliferirenden Entzündung.

Wagenmann (v. Graefe's Archiv. Bd. 38, 2) beschreibt zuerst **glashäutige Neubildungen** auf der Oberfläche der Iris. Schon Michel hat in seiner oben viel citirten Arbeit mehrfach in Augen, die an Iridocyclitis oder Glaucom erkrankt waren, eine hyaline Verdickung des Endothelhäutchens erwähnt, bei der die Kerne zum Theil fehlten. Wagenmann fand in einem Auge, das von einer Patientin mit Glaucom stammte, den Kammerwinkel verwachsen. Im Bereich der noch

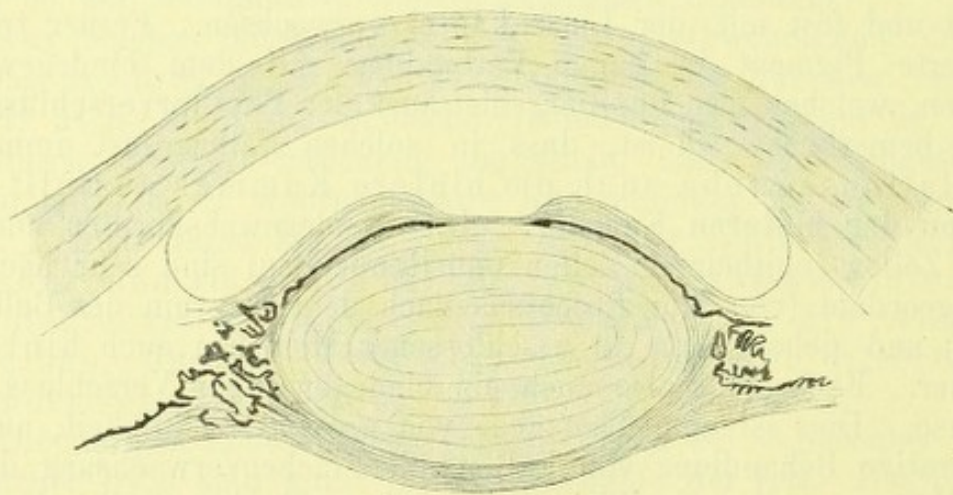
vorhandenen vorderen Kammer ist die Descemet'sche Membran deutlich verdickt um eine durch eine zarte Trennungslinie abgrenzbare Membran von ca.  $5\ \mu$ , deren innere Oberfläche von einer regelmässigen Endothellage bedeckt ist. Von dem Winkel aus, in dem die Iris von

Fig. 69.



Ringförmige hintere Synechie, buckelförmige Vortreibung der Iris, die Pupille ist kraterförmig eingezogen und mit einer feinen entzündlichen Pupillarmembran bedeckt. Der Kammerwinkel ist verlegt.

Fig. 70.



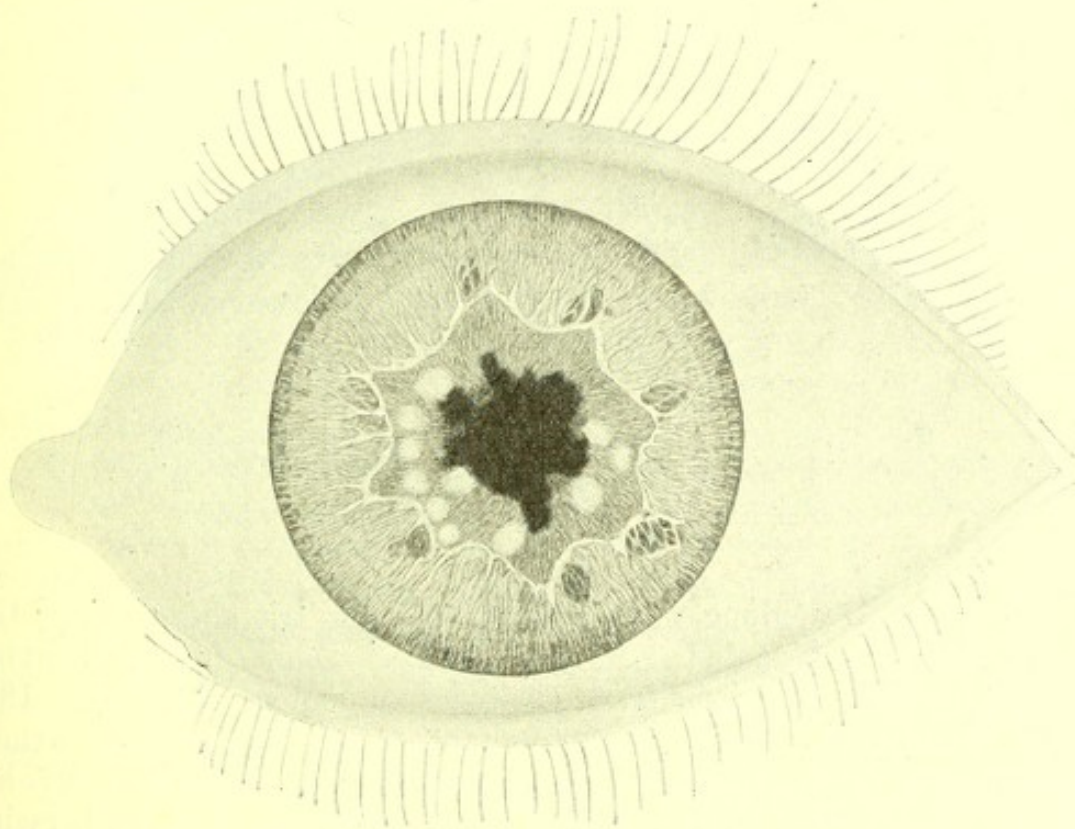
Totale flächenförmige hintere Synechie. Der Kammerwinkel ist erweitert. Eine dicke entzündliche Membran von den verklebten Processus ciliares ausgehend zieht auch hinter der Linse her.

der Cornea abbiegt, erstreckt sich eine neugebildete Glashaut auf die Iris und überzieht sie auf der inneren Oberfläche. Ihre Dicke beträgt in der Peripherie  $5-6\ \mu$ , nach der Pupille zu wird sie etwas schmäler, W. ist der Ansicht, dass das Endothel die Glashaut abgesondert hat.

Verkalkungen und Verknöcherungen. Kleine Stückchen Kalk kommen oft vor in der atrophischen Iris. Seltener sind Knochenlamellen, sie finden sich fast nur dann, wenn sie sich fortpflanzen von der Chorioidea. Einen interessanten Fall von primärer Knochenbildung in der Iris beschreibt Panas (Gaz. des hôp. 1868. p. 563). Bei einem 36jährigen Mann mit Pupillarverschluss wollte P. die Iridectomie machen. Beim Fassen der Iris erwies sich diese ganz starr und und fest, nur mit einer festen Pincette konnte er ein Stückchen fassen und losreissen, das hart war und ganz weiss aussah. Mikroskopisch fanden sich viele Osteoblasten in dem Stückchen.

**Iritis tuberculosa mit Knötchenbildung.** v. Michel hat den Nachweis erbracht, wie eben ausgeführt, dass in vielen Fällen von gewöhnlicher Iritis sich mikroskopisch kleine Knötchen mit ausgesprochener tuberculöser Structur nachweisen lassen. Das länger bekannte und gewöhnliche Bild der tuberculösen Iritis zeigt sich mit makroskopisch deutlich sichtbaren Knötchen. Diese Knötchen sind ungefähr hirsekorngross und darüber, sie sitzen in verschiedener Zahl über die Iris zerstreut meist etwas vom Pupillarrand entfernt, nahe dem kleinen Kreislauf der Iris. Es ist recht bemerkenswerth, dass in der Mehrzahl der publicirten Fälle die Knötchen hauptsächlich in der unteren Hälfte der Iris sassen. Ein zweiter Lieblingssitz der Knötchen ist der Kammerwinkel,

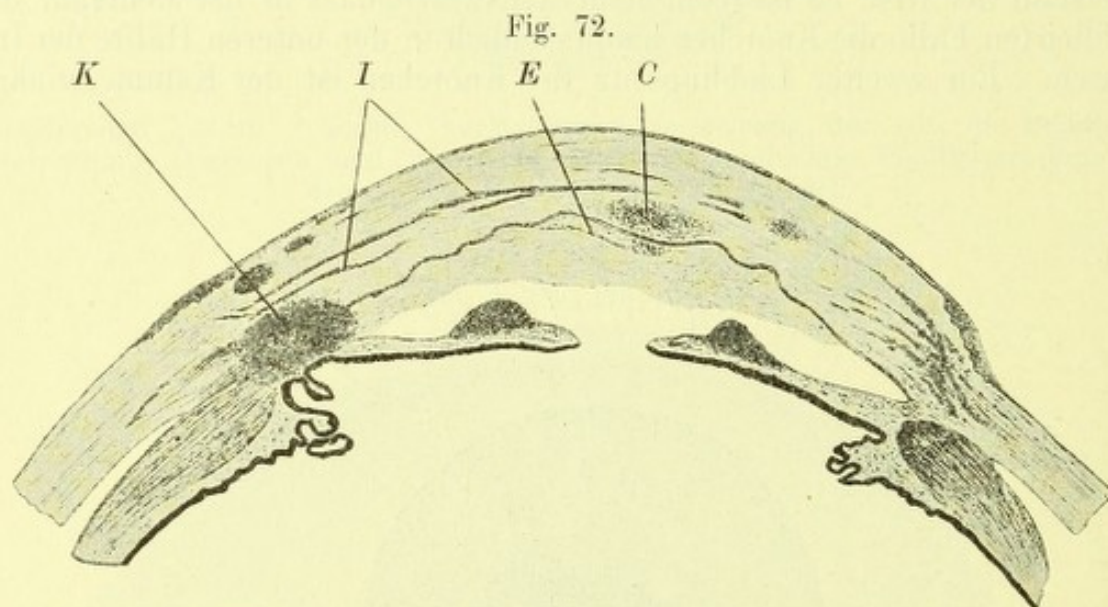
Fig. 71.



Iritis mit makroskopisch sichtbaren Knötchen (Tuberkeln), die meist im unteren Abschnitt der Iris und etwas abseits von den Synechien dicht am kleinen Kreislauf der Iris sitzen. 18jähriges Mädchen mit geringem Spitzenkatarrh. Später Rückbildung der Knötchen unter Ausbildung von Phthisis bulbi anterior.

ebenfalls besonders im unteren Umfang (Angelucci, Zimmermann, S. Schultze). Ihre Farbe ist gelblich-grau bis gelblich, weiterhin nehmen sie zuweilen durch hinzutretende Vascularisation einen mehr röthlichen Ton an (Leber). Wir wissen heute, dass diese früher vielfach als Granulome oder Lymphome bezeichneten Gebilde meist echte Tuberkelknötchen sind.

Indem die Knötchen wachsen, bekommen sie mehr und mehr das Aussehen eines graurothen Tumors, der nach und nach die ganze Cornea ausfüllen kann, wobei in der Cornea dann Trübung und Gefässbildung auftreten. Nun kann Stillstand eintreten und die Wucherung im Laufe von Monaten rückgängig werden und verschwinden, oder aber es dehnt sich die Tuberkelbildung weiter aus, ergreift und zerstört auch das Corpus ciliare und die angrenzende Sclera und kommt schliesslich in Form eines käsigen Zerfall zeigenden Buckels oder Walles nahe der Corneoscleralgrenze zum Durchbruch nach aussen, worauf dann meist langsam Phthisis bulbi folgt (Haab). In solchen progredienten Fällen tritt nicht selten Miliartuberculose hinzu, die ad exitum führt.



Tuberkelknoten in Cornea, Iris und im Kammerwinkel.

*C* Tuberkel im Gewebe der Cornea, *I* Infiltration der Cornea, *E* Exsudat in der vorderen Kammer, *K* Tuberkel im Kammerwinkel.

Die erste Mittheilung über Tuberculose der Iris stammt von Gradenigo (*Annales d'oculist.* A. 64. 1870). Dann folgen Benthold mit anatomischer Untersuchung (*Annales d'oculist.* A. 66. 1871), Perls, Manfredi, Weiss. Vorzügliche zusammenfassende Arbeiten verdanken wir ferner Horner, Haub und Weiss. Besonders Michel's Verdienst ist es, die Häufigkeit der Tuberculose der Iris nachgewiesen zu haben. Von dessen Schülern haben wir bedeutungsvolle Arbeiten von Haensell, Bongartz, Denig, Bach u. A.

Cohnheim (*Die Tuberculose vom Standpunkte der Infectionslehre* 1879) zeigte, dass in die Vorderkammer eingebrachte tuberculöse Massen

zu einer Tuberculose der Iris führen, der meist eine Allgemeininfektion mit Tuberculose folgt. Wir verwenden den Versuch noch heute vielfach zum Nachweis der Tuberculose. Die tuberculöse Iritis tritt nach einer Latenzzeit von einigen Wochen bis  $1\frac{1}{2}$  Monaten ein, in der grössten Mehrzahl folgt dann früher oder später allgemeine Tuberculose und Tod des Versuchstieres.

Michel implantirte verkäste Bronchialdrüsenmassen, Piatuberkeln etc. in die vordere Kammer von Kaninchen. Er zeigte zuerst, dass nur durch einen fibrinösen Erguss eine Abhebung des Endothelhäutchens zu Stande kommt, ebenso durch die Entwicklung von Tuberkeln. Das abgelöste Endothelhäutchen überzieht die nach vorn gehende Fläche des Tuberkels. Dies gilt für Tuberkel, die sich zwischen Endothelhäutchen und Irisgewebe entwickeln, während bei Tuberkeln, die innerhalb des Irisgewebes entstehen, das Endothelhäutchen in seiner Lage nicht verändert wird, später aber in die Zerstörung des Irisgewebes mit hineingezogen werden kann. Histologisch fand Michel ferner eine Riesenzelle im Centrum eines Knötchens nur selten an. Ist eine solche vorhanden, so gruppieren sich in nahezu concentrischer Anordnung epitheloide Elemente um dieselbe. In der Nähe der Knoten finden sich nicht selten Extravasate und in denselben Pigmentklümpchen; auch erscheint das Irisgewebe durch die zwischen Endothel und Stroma der Iris sich entwickelnden Knoten an der Vorderfläche eingedrückt und im Zustande der Atrophie. Tuberkel finden sich ferner zugleich in den Ciliarfortsätzen sowie in den freien Zwischenräumen zwischen denselben, also in den Lücken der Zonulafasern.

In der ganzen Iris ist eine mehr oder weniger lebhaft gleichzeitige Proliferation von epitheloiden Elementen zu beobachten.

Die vordere Kammer ist meist eingenommen von einem fibrinösen Erguss, in den sich lymphoide Zellen eingestreut finden.

Auf das hier erwähnte zurückblickend können wir leicht 3 verschiedene Formen der Iristuberculose unterscheiden:

Die ersten beiden Formen unterschied schon Haab:

1. eine kleinere Form von gelben Knötchen, die relativ gutartige Knötcheniritis.

2. eine grössere Form — die sogen. Granulationsgeschwulst, bei der die tuberculösen Massen einen mehr oder weniger grossen Theil der vorderen Kammer ausfüllen, mit Neigung zu raschem Wachstum.

Die dritte Form haben wir durch Michel kennen gelernt.

3. Die einfache entzündliche tuberculöse Iritis. Die Form unterscheidet sich klinisch in nichts von einer anderen z. B. syphilitischen Iritis, mikroskopisch finden sich kleine Knötchen von ausgesprochen tuberculöser Structur im Gewebe (siehe oben).

Diese 3 klinischen Formen sind ätiologisch und pathologisch-anatomisch nicht streng zu trennen, sie bilden vielleicht nur verschiedene Grade und können in einander übergehen.

In Form 3 liegen die miliaren Knötchen in dem Gewebe der Iris und sind klinisch nicht zu sehen, in Form 1 liegen sie an der Oberfläche, sind etwas grösser und erscheinen dem Auge als kleine gelb-

lich-rothe Tumoren, sie haben oft sehr wenig Neigung zu wachsen, doch lässt sich die Prognose mit Sicherheit nicht günstig stellen. In Form 3 sind die Knötchen schnell gewachsen und confluirten und bilden so eine grössere Granulationsgeschwulst.

Mit Form 2 müssen wir uns noch etwas befassen. Sie ist von Liebrecht besonders eingehend geschildert worden, in dessen Arbeit auch die vollständige Literatur zu finden ist. Das Wachsthum einer solchen tuberculösen Granulationsgeschwulst geschieht fast immer nach vorn zu, worauf Wagenmann zuerst aufmerksam gemacht hat. Dieses Wachsthum in der Richtung des Flüssigkeitsstromes bewirkt, dass in den meisten Fällen eine Chorioidealtuberculose bei längerem Bestand auch den Ciliarkörper und die Iris befällt, während umgekehrt die Iristuberculose nur selten eine Infection der nach hinten gelegenen Gebilde, des Glaskörpers und der Chorioidea bewirkt. Die Iristuberculose pflegt früher oder später die Hornhaut zu perforiren. Wird nicht operativ eingeschritten, so wächst der Tumor aus der Hornhaut mit Einschmelzung derselben bis zu einer bestimmten Grösse hervor, dann beginnt er zu schrumpfen. Die Tuberculose kann dann verlöschen resp. als abgekapselter Herd unschädlich werden, und mit der Phthisis bulbi kann das Krankheitsbild sein Ende finden (Liebrecht).

Die abgeschwächte Tuberculose des Auges. Es ist eine Thatsache, die sich nicht selten constatiren lässt, dass es Fälle von chronischer Iritis mit Knötchenbildungen giebt, die sicher tuberculöser Natur sind, sich jedoch durch eine gewisse Gutartigkeit auszeichnen. Ihre Gutartigkeit documentirt sich dadurch, dass die Knötchen sehr langsam wachsen, sehr wenig Zerstörungen machen, mit der Zeit zum Stillstand kommen und selbst in vollständige Rückbildung übergehen. Selbstverständlich gilt dieser Satz nicht für alle tuberculösen Affectionen des Auges, aber ich möchte behaupten, dass diese Gutartigkeit der Tuberculose, diese Neigung zur vollständigen Heilung gerade im Auge in vielen Fällen ganz besonders auffallend ist. Es ist ein Verdienst von Leber, dass er für weitere Kreise auf diese Erscheinung aufmerksam machte, und zum ersten Male solche Fälle zusammenstellte. Es ist sicher nicht mehr gerechtfertigt, allein aus der spontanen Rückbildungsfähigkeit und Heilbarkeit der Knötchen die tuberculöse Natur der Affection zu bezweifeln. Leber führte für die Fälle den Namen „abgeschwächte Tuberculose des Auges“ ein. Er hält also die in dem tuberculösen Process vorhandenen Bacillen in solchen Fällen für weniger virulent. In solchen Fällen macht sich die geringe Tendenz zu progressiver Entwicklung auch bei den Folgen operativer Eingriffe bemerkbar. Bekanntlich ist bei der gewöhnlichen Form der Iristuberculose eine Iridectomy, bei welcher ein Theil des krankhaften Gewebes zurückbleibt, meist von einem rascheren Wachsthum der Wucherung gefolgt. In den Fällen mit abgeschwächter Tuberculose ist dagegen oft ein günstiger Einfluss der Iridectomy auf den Verlauf des Processes unverkennbar. Der Grund liegt wohl darin, dass, wenn es erst zu einer bindegewebigen Abkapselung der specifischen Producte gekommen

ist, es sich bei der Operation nicht so leicht ereignen wird, dass durch den Schnitt die spärlich vorhandenen Bacillen freigelegt werden.

Der Name einer abgeschwächten Tuberculose ist jedoch wohl nicht sehr glücklich gewählt und wird besser durch den indifferenten der „gutartigen“ ersetzt, denn diese Gutartigkeit ist nur eine relative. Experimente und klinische Beobachtungen haben vielfach gezeigt, dass diese Gutartigkeit wechseln kann, plötzlich oft nach langer Zeit propagiren und auch zu allgemeiner Tuberculose führen kann. Leber hat übrigens selbst, wie er sagt, (Discussion zu dem Vortrag Samelsohn) mit dem Namen nur ausdrücken wollen, dass es sich um eine milde, gutartiger verlaufende und nicht selten in Heilung übergehende Form der Tuberculose handele, aber nicht aussagen wollen, ob die Abschwächung auf Infection mit schwächer wirkendem Virus, mit weniger lebensfähigen Bacillen beruhe, oder auf einer ungewöhnlich geringen Zahl von Bacillen, oder auf einer besonders kräftigen Gegenwirkung des Organismus. Vielleicht ist an den letzten Umstand am meisten zu denken. In dieser Beziehung sind Experimente und Mittheilungen von Samelsohn von Interesse. Wenn S. Kaninchen mit tuberculösem Material impfte und zwar in der Weise, dass er den originären Impfstoff nicht erneuerte, sondern von Generation zu Generation weiterimpfte, so zeigte sich meist, dass das Virus mit jeder Generation, das es durchlief, giftiger wirkte. Nur in einigen Fällen gestaltete sich, trotzdem dass nach der gesetzmässigen Incubationsdauer das gewöhnliche Bild der Iristuberculose auftrat, der weitere Verlauf abweichend, indem es zunächst zu einem Stillstand und dann zu einer völligen Abheilung kam. Dass jedoch in diesen Fällen die Virulenz nicht abgeschwächt war, ging daraus hervor, dass mit demselben Material geimpfte Controllthiere in schwerster Form inficirt wurden.

S. führt dann einen Fall an, wo miliare Knötchen in der Iris verschwanden und dann ein conglobirter Tuberkel in demselben Auge fortschritt und der Tod an tuberculöser Meningitis eintrat. In einem 2. Fall, einem Knaben von 6 Jahren, sah S. die miliaren Knötchen der Iris zurückgehen, so dass der Knabe entlassen werden konnte. Es war sonst nichts von Tuberculose nachzuweisen. Bald kam der Knabe wieder mit neuer pericornealer Injection, nach 14 Tagen trat Meningitis auf, der der Exitus folgte. Bei der Section wurde nur tuberculöse Meningitis gefunden, sonst kein Herd. Um beide Sehnerven fand sich eine Infiltration im Zwischenscheidenraum von einer floriden Ciliartuberculose ausgehend bis zum Cerebrum reichend.

Primäre und secundäre Iristuberculose. Es ist ausserordentlich schwer aus dem rein anatomischen Präparat die Diagnose auf Tuberculose zu stellen. Eine dem jungen Tuberkel ganz ähnliche Knotenbildung mit Riesenzellen kommt auch in Fällen vor, wo keine Tuberculose vorliegt, sogen. Pseudotuberculose; wie schon angeführt, sind sie gefunden um kleine Raupenhärchen, bei Syphilis etc. Auch der Nachweis der Tuberkelbacillen, die im Auge oft sehr spärlich vorhanden sind, kann im Stich lassen. Schliesslich sehen wir, dass bei

der sogen. abgeschwächten Iristuberculose auch der Cohnheim'sche Impfversuch in die vordere Kammer im Stiche lassen kann. In der Beziehung ist z. B. ein von Hänsell mitgetheilter Fall lehrreich. Von einem 29jährigen Mann war ein durch Iridectomy entferntes Irisstückchen in die vordere Kammer des Kaninchens gebracht worden. Nach 29 Tagen trat leichte Iritis mit geringer Exsudatbildung auf, die nach einer Woche vollständig verschwunden war. Ein zweiter, später vorgenommener Impfversuch hatte dasselbe Resultat. Trotzdem handelte es sich, wie Leber mittheilte, um Tuberculose (Verh. der Heidelberger Ophth. Gesellschaft. 1890). Den Beweis erbrachte die anatomische Untersuchung des enucleirten Auges, sowie der später an Lungen- und Nierentuberculose erfolgte Tod des Patienten. Angesichts dieser That-sachen fassen dann die meisten Ophthalmologen die Diagnose auf Tuberculose des Auges nur dann als gesichert auf, wenn früher, gleichzeitig oder später anderweitige Localisationen von Tuberculose nachzuweisen sind. In diesem Sinne wäre die Tuberculose des Auges stets eine secundäre, von irgend einem anderen Herd im Körper ausgegangen. Viele Autoren lassen diese Meinung allein gelten, z. B. Leber, Fuchs, de Wecker u. A. Demgegenüber mehren sich die Fälle von einer wirklichen primären Tuberculose des Tractus uvealis, besonders der Iris oder einer Localtuberculose der Iris. Unter Localtuberculose versteht Denig, ein Schüler von Michel's, das Beschränktsein der tuberculösen Infection auf den Bulbus, ohne gleichzeitige nachweisbare sonstige Zeichen von Tuberculose im übrigen Körper. Solche Fälle von Iristuberculose sind beschrieben z. B. von Parinaud (Société de chirurgie. Juli 1879), Poncet (Société de chirurgie. Juni 1882), Alexander (Centralbl. f. pract. Augenheilk. 1884), Hirschberg (Berlin. med. Gesellschaft. Mai 1889), Samelsohn (Heidelberger ophthalm. Ges. 1879), Bach (Archiv f. Augenheilk. 1894) etc. Natürlich ist noch nicht bewiesen, wenn sich kein anderer Herd im Körper nachweisen lässt, event. sogar bei der Section sich keiner findet, dass nicht doch einer existirt. Jedoch hat die Annahme einer primären Tuberculose des Auges a priori vieles für sich. Einmal wäre es ein Verhalten am Auge, wie es die Chirurgen täglich bei dem Gelenkfungus zu sehen gewöhnt sind. Wäre ferner die Augentuberculose stets eine secundäre, so müssten, wie Denig mit Recht fordert, 1. in einem überwiegenden Procentsatz von Augentuberculose sich Aeusserungen von Tuberculose des primären Herdes früher oder später zeigen; 2. sich bei sonst bestehender ausgesprochener Tuberculose der übrigen Organe (Lungen-, Knochentuberculose etc.) in einem bestimmten Verhältniss auf Tuberculose zurückzuführende Krankheitsercheinungen sich auch an den Augen nachweisen lassen. Beides ist nicht der Fall. Unter 90 Fällen von Lungentuberculose, 90 Fällen von Tuberculose der Knochen und Gelenke, einigen von Darmtuberculose und ca. 20 von Lymph-tuberculose und 20 anderen Tuberculösen fand Denig im Ganzen nur 5 Mal Veränderungen der Aderhaut, die man in Zusammenhang mit der bestehenden Tuberculose hätte bringen können. Umgekehrt war unter 72 Fällen von Tuberculose der Bindehaut bei 52 kein sonstiges

Zeichen von Tuberculose nachweisbar. Von 86 mitgetheilten Fällen von Tuberculose der Iris und des Corpus ciliare ist bei 67 zur Zeit der Erkrankung kein Zeichen von Tuberculose am Auge nachweisbar.

Der gegenwärtige Standpunkt dieser Frage, wie er von der Michelschen Schule ausgeht, wird am besten von Denig charakterisirt:

Ebenso wie wir eine locale Lungen- und Knochentuberculose kennen giebt es eine locale Tuberculose des Auges, im Sinne einer primären Ansiedelung des Infectionsstoffes im Auge. In vielen solchen Fällen bleibt der Process auch rein local, Metastasen sind relativ selten (ganz ebenso wie bei Lungen- und Knochentuberculose).

Dieser Form steht eine seltenere gegenüber, die als Metastase von einem primär erkrankten tuberculösen Herd im Körper entsteht.

Leber, Ueber abgeschwächte Tuberculose des Auges. 21. Versammlung der Heidelberger ophth. Gesellschaft. 1891. — Samelsohn, Ueber sogenannte abgeschwächte Iristuberculose. 23. Versammlung der Heidelberger ophth. Gesellschaft. 1893. — Perls, v. Graefe's Archiv. Bd. 39. 1. — Baumgarten, Ein Fall von Tuberculose etc. v. Graefe's Archiv. Bd. 23. 3. — Michel, Ueber Iris und Iritis. v. Graefe's Archiv. Bd. 27. 2. 1881. — Costa-Pruneda, Ueber primäre menschliche Iristuberculose etc. v. Graefe's Archiv. Bd. 26. 3. 1880. — Horner in Gerhardt's Handbuch d. Kinderkrankheiten. Bd. V. 2. S. 355. — Haab, Die Tuberculose des Auges. v. Graefe's Archiv. Bd. 25. 4. — Hänsell, Beiträge zur Lehre von der Tuberculose etc. v. Graefe's Archiv. Bd. 25. 4. — Deutschmann, Genuine Iristuberculose. v. Graefe's Archiv. Bd. 27. 1. S. 317. 1881. — Bongartz, Inaug.-Diss. Würzburg 1891. — Denig, Ueber die Häufigkeit der Localtuberculose des Auges etc. Archiv f. Augenheilkunde. Bd. 31. 1895. — Bach, Die tuberculöse Infection des Auges. Archiv f. Augenheilkunde. Bd. 28. 1. — Liebrecht, Beitrag zur Kenntniss der Geschwülste des Uvealtractus. v. Graefe's Archiv. Bd. 36. 4 und Sitzungsbericht d. Ophth. Ges. Heidelberg 1891. — Fälle von Zimmermann, Bürstenbinder, S. Schultze etc. siehe Capitel Cornea unter Keratitis parenchymatosa.

### Gummata der Iris.

Nach Bärensprung (Annalen der Charité. Bd. VII) sollte die einfache Iritis dem secundären syphilitischen Stadium angehören, dagegen die Form, bei der es zur Entwicklung von Knötchen kommt, der tertiären Syphilis angehören, Iritis gummosa. Dieser Anschauung schlossen sich die Autoren lange an. Widder führte später den Nachweis, dass auch die Fälle von Iritis mit Knotenbildung meist der zweiten Periode der Syphilis angehören. Wahre Gummata der Iris kommen vor, sind aber selten, die meisten Fälle von Iritis gummosa sind daher richtiger als Iritis condylomatosa oder papulosa zu bezeichnen (s. Taf. II, Fig. 1). Wir haben nun aber weiter gesehen, wie oben mitgetheilt (Fälle von Michel und Fuchs), dass auch in denjenigen Fällen von syphilitischer Iritis, die klinisch keine Knotenbildung zeigten, schon im frühen Stadium z. B. 6 Wochen nach der Infection, im mikroskopischen Bilde Knotenbildungen sehr charakteristisch waren. Fuchs hebt deshalb mit Recht hervor, dass die Knötchenbildung ein constanter oder nahezu constanter Begleiter der syphilitischen Iritis sei. Wenn diese eine gewisse Grösse erreichen, werden sie bei der klinischen Untersuchung des Auges gefunden, sind sie sehr klein, so können sie nur durch die anatomische Untersuchung entdeckt werden. Die scharfe Trennung zwischen Iritis

syphilitica ohne Knoten und solcher mit Knotenbildung (Iritis condylomatosa, gummosa) würde also fortfallen.

Fuchs fährt fort: „die histologische Beschaffenheit der Knoten giebt keinen Aufschluss darüber, ob dieselben als secundäre oder tertiäre Producte der Syphilis aufzufassen sind. Die Eintheilung der Syphilis in drei Perioden beruht im Wesentlichen auf klinischer Basis. Die pathologische Anatomie zeigt uns zwischen den Producten der einzelnen Syphilisarten keineswegs einen durchgreifenden Unterschied. Stets handelt es sich um eine Wucherung des Bindegewebes und die Gummibildungen bieten histologisch nichts dar, wodurch sie über das Gebiet bekannter, vielfach entzündlicher Producte hinausreichen (Virchow). Es ist richtig, dass die Producte der zweiten Periode mehr den Charakter der einfachen Entzündung, die der dritten den Charakter der Tumorbildung an sich tragen. Aber dieser Unterschied ist kein fundamentaler; unter dem Mikroskop ist es oft unmöglich, die einzelnen Formen mit Sicherheit von einander zu unterscheiden.“

Die Gummata der Iris sind nicht sehr häufig, im Gegensatz zu den multiplen Condylombildungen der früheren Periode sind sie meist nur vereinzelt. Sie bilden grössere Knoten von braun-rother oder gelber Farbe mit wenig Gefässen (im Gegensatz zu den Sarcomen). Meist verursachen sie nur mässige Entzündungserscheinungen in der Iris. Sie entwickeln sich meist in der Nähe oder direct am Pupillarrand. Solche Fälle sind anatomisch nicht sehr oft beschrieben worden. Der erste der Art untersuchte Fall stammt von Virchow und Billroth. Der Iris-tumor wurde bei einem Kind von 1 Jahr excidirt. Die histologische Untersuchung zeigte ein Granulationsgewebe mit Neigung zur Verfettung und Bildung von Myeloblasten.

Ein weiterer Fall ist von Colberg mitgetheilt. Der Tumor wurde durch eine Iridectomy excidirt. Er bestand aus einer Anhäufung von runden Zellen mit vielen meist neugebildeten Capillaren.

Auch v. Hippel und Neumann fanden den Tumor bestehend aus einer Anhäufung junger Zellen, von denen einige degenerirt waren; es fanden sich viele Gefässe.

Benoit verdanken wir eine ausführliche Studie über die pathologische Anatomie des Gumma iridis.

Virchow und Billroth, v. Graefe's Archiv. Bd. VII. — Colberg, v. Graefe's Archiv. Bd. VII. — A. Graefe und Colberg, v. Graefe's Archiv. Bd. VIII. 1. S. 287. — v. Hippel, v. Graefe's Archiv. Bd. XIII. 1. S. 65. — Michel, v. Graefe's Archiv. Bd. 27. 2. — E. Fuchs, Anatomische Miscellen. IV. v. Graefe's Archiv. Bd. 30. 3. S. 139. — Widder, v. Graefe's Archiv. Bd. 27. 2. p. 79. — Benoit (Lüttich), Archives d'ophthalmologie. 1898. p. 189.

### Erklärung der Abbildungen auf Tafel II.

**Fig. 1.** Frische syphilitische Condylome der Iris. 10 Wochen nach der Infection. Die Gebilde sitzen alle dicht am Pupillarrand. Nach Einträufelung von Atropin ergab sich, dass rechts der grosse Knoten mit der Unterlage verwachsen war, im Uebrigen erweiterte sich die Pupille.

**Fig. 2.** Querschnitt durch eine entzündete Iris mit Glycogenschollen *b*. Gezeichnet nach einem Präparat von Best. *a* = vordere Grenzschiebt, dicht infiltrirt; *c* = Stück vom Sphincter iridis; *d* = hintere Pigmentschiebt.

Fig. 1.

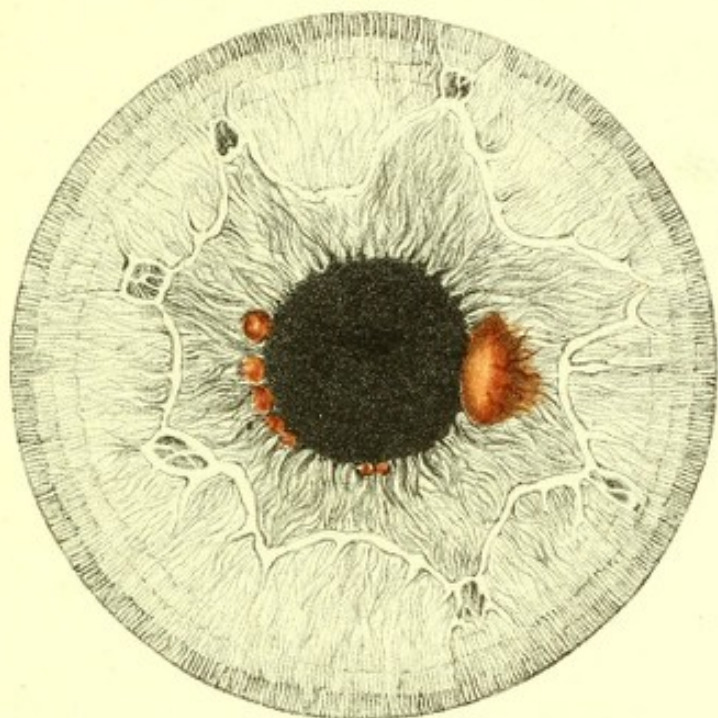
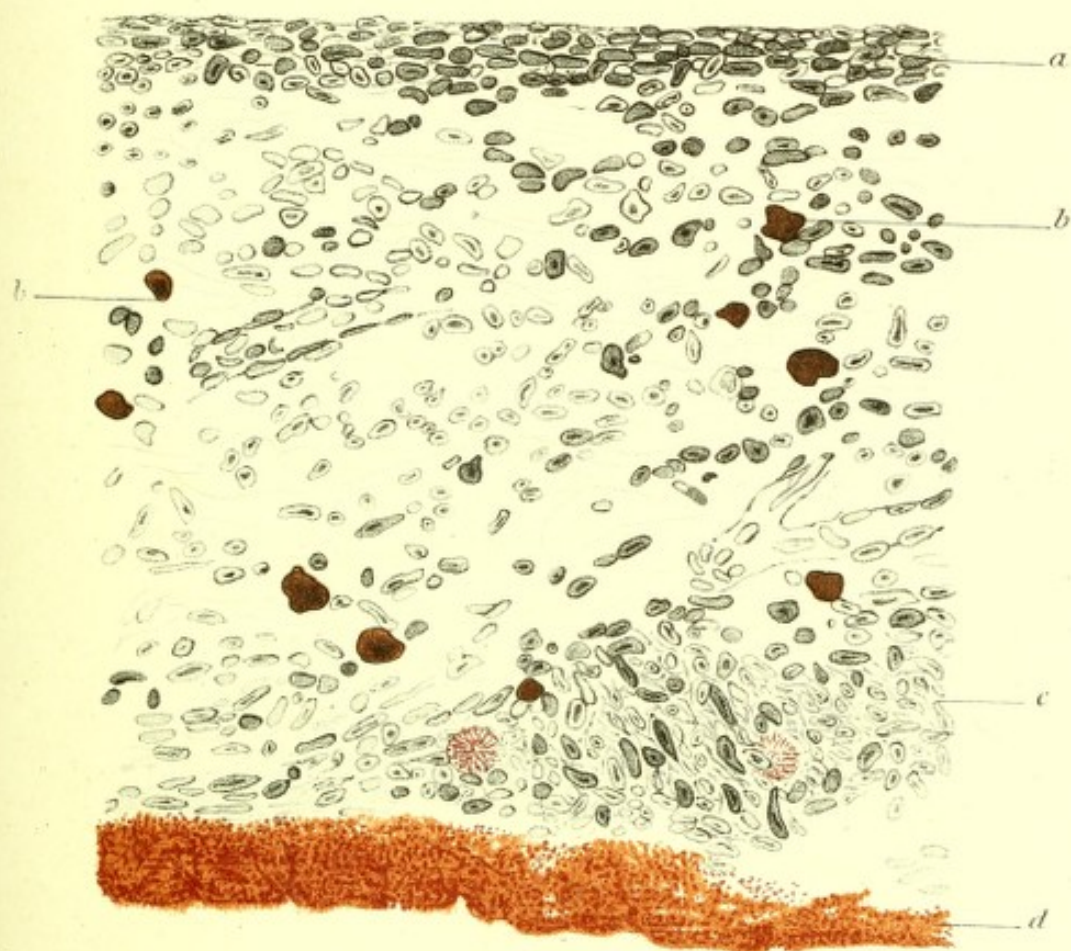



Fig. 2.

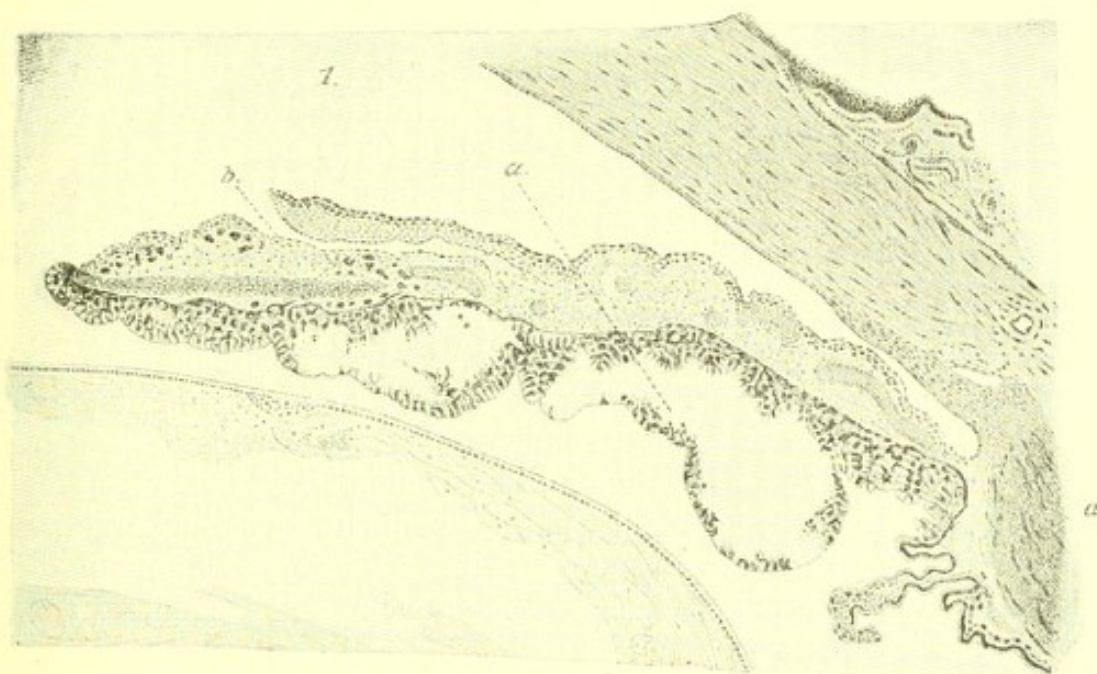




### Oedematöse Quellung, Auflockerung und Wucherung des Pigmentzellenbelags der hinteren Irisseite bei Diabetes.

Wenn man bei einem schweren Diabetiker eine Iridectomy macht, so nimmt beim Fassen der Iris das Kammerwasser oftmals eine tintenartige Trübung an, die dadurch zu stande kommt, dass sich der Pigmentbelag der Iris ablöst und die einzelnen Pigmentzellen massenhaft im Kammerwasser umherschwimmen. Die Zellen müssen also ganz gelockert sein. Der Zustand ist zuerst von Hirschberg und Snellen beschrieben worden, er ist so charakteristisch und eigenartig, dass aus diesem Phänomen die Diagnose auf Diabetes gestellt werden kann, wie sich dies mehrmals bestätigte, als ich noch Assistent an Geh.-Rath Schweigger's Klinik war. Solchen Erscheinungen müssen ganz bestimmte pathologisch-anatomische Veränderungen zu Grunde liegen, die

Fig. 73.



Quellung und Auflockerung der Pigmentepithelschicht der Iris im Auge eines Diabetikers; bei *a* Cystenbildung im Pigmentstratum der Iris; bei *b* Fuchs'sche Lymphspalten auf der Vorderfläche der Iris mündend. Linse durch Wasseraufnahme gequollen, Linsenfasern z. Th. zerfallen. Hartnack Syst. II. Oc. 2. (Nach Kamocki.)

zuerst von Kamocki untersucht worden sind. In Augen, die von Diabetikern stammten, fand Kamocki eine kolossale Quellung und Auflockerung der hinteren Pigmentschicht der Iris, die 0,17 bis 0,33 mm stark wird. Ausser der Dickenzunahme fällt das Pigmentstratum durch sein eigenthümliches liches Aussehen auf. Die mitunter in mehreren Schichten vorhandenen Zellen sind wasserklar, blasig aufgetrieben und, von dem spärlich vertretenen, in Klumpen zusammengeballten und sammt den Kernen nach der Peripherie verdrängten Pigment abgesehen, erscheinen sie, so zu sagen, inhaltslos. Das Ganze bildet ein

Fachwerk von zierlichen Membranen, das an die Structur des Hollundermarkes erinnert. Die Zellkerne, wo sichtbar, sind gut erhalten, rund oder oval; meistens aber werden sie von dem Pigmente verdeckt. In den verschiedenen Tinctionsflüssigkeiten bleiben die Zellen absolut farblos, nur in der Hämatoxylinlösung werden einzelne Zellen tiefblau gefärbt, die alsdann in ihrem Innern auch ein zierliches Netzwerk von Protoplasma aufzuweisen haben. Das in der Regel besonders deutlich am Pupillarrande zweischichtig auftretende Epithel scheint stellenweise zu mehreren Schichten verdickt zu sein; die Zellen der oberflächlichen hinteren Lage sind hoch cylindrisch, die der vorderen cubisch, selbst platt. Die letzteren scheinen insbesondere gequollen und des im normalen Zustande vorhandenen Pigmentes entledigt zu sein; auf grösseren Strecken sind sie sogar zerfallen, wodurch die obere Schicht von der Irisfläche abgehoben erscheint. Auch durch das Bersten und Zusammenfliessen von einzelnen Zellen entstehen ganz eigenthümliche und an den Durchschnitten schon makroskopisch wahrnehmbare Cystenräume, welche eine Breite von 1,5 mm und eine Höhe von 0,8 mm erreichen. Ihre äussere Wand wird von zusammenhängenden Zellmembranen gebildet. Membran und Pigmentfetzen bleiben an ihr haften, am Boden der Cysten aber finden wir zerfallene Kerne, Häufchen von Pigmentkörnern und feine, blasse, kugelige Tropfen.

O. Becher hat offenbar schon die Anfangsstadien dieser Veränderungen gesehen bei Augen mit *Cataracta diabetica*. Auch Deutschmann beschreibt solche Lockerung, Wucherung und ödematöse Aufquellung des Pigmentzellenbelages der hinteren Irisfläche.

Im Uebrigen ist die Iris in solchen Fällen ziemlich normal; Kamocki sah an der Iris nur einmal Gefässwandverdickung und glasige Quellung, der er aber keinen besonderen Werth beilegt.

Es scheint, dass die Pigmentbelegzellen bei Diabetes mellitus besonders zur Nekrose geneigt sind. Es dürfte der Zuckergehalt des Kammerwassers wohl daran schuld sein. Uebrigens kommen die beschriebenen Veränderungen gelegentlich auch bei Degenerationen im Auge ohne Diabetes vor.

Becker, Zur Anatomie der gesunden und kranken Linse. S. 158. — Kamocki, Pathologisch-anatomische Untersuchung von Augen diabetischer Individuen. Archiv f. Augenheilkunde. Bd. XVII. S. 247. — Deutschmann, Untersuchung einiger Augen von Diabetikern. v. Graefe's Archiv. Bd. 33. 2. S. 236. — Kamocki, Weitere path.-anatom. Beiträge zur Kenntniss diabet. Augenkrankheiten. v. Graefe's Archiv. Bd. 25. S. 209.

### Das Sarcom der Iris.

Sarcome der Iris sind selten, an jedem anderen Theil des Tractus uvealis sind sie häufiger. Meist handelt es sich um pigmentirte Sarcome, doch kommen auch reine Leucosarcome vor. Die pigmentirten Geschwülste sollen meist im höheren Alter vorkommen (über 40 Jahre), während die Leucosarcome mehr dem jugendlichen Alter angehören. Ob solche Schlüsse bei den wenigen (kaum 30) in der Literatur beschrie-

benen Fällen richtig sind, steht dahin. Whitting, Hosch, Wiegmann, Andrews, Salomon und Treacher-Collins beschreiben die Entstehung von Melanosarcomen der Iris aus Naevi pigmentosi. Da die Naevi angeboren sind, so würde diese Thatsache vielleicht im Cohnheim'schen Sinne von der embryonalen Anlage der Geschwulstkeime zu verwerthen sein. Leucosarcome der Iris beschrieben Treacher-Collins, Sauer, Alt, Limbourg, Oemisch, Thalberg u. A.

Die Irissarcome bestehen meist aus Spindelzellen von recht verschiedener Grösse, die mehr oder weniger viel Pigment enthalten resp. ganz pigmentfrei sind. Seltener sind reine Rundzellensarcome, auch kommen Geschwülste gemischt aus Rund- und Spindelzellen vor. Zwischen den Zellen findet sich ein meist sehr feines bindegewebiges Gerüst. Ein besonderer Gefässreichthum der Geschwulst ist häufig zu constatiren.

Die Irissarcome entstehen meist in den vordersten Irisschichten, entweder aus den dort liegenden Stromazellen oder aus Wucherungen der reichlichen Adventitialzellen. Auch Sarcome, welche aus den hinteren Irisschichten ihren Ursprung nehmen, hat man beschrieben (z. B. R. Kerschbaumer, Fall 17).

Die Sarcome sind anfangs klein, meist braune gefässreiche Knötchen, die langsam wachsen. Es bestehen dabei auffallend geringe Zeichen von Entzündung der Iris. Später wachsen sie schneller, füllen oft die ganze vordere Kammer aus und brechen dann durch. Sie nehmen entweder ihren Weg nach hinten in das Ligamentum pectinatum, Fontana'schen Raum, Schlemm'schen Kanal und Corpus ciliare, oder brechen nach vorn durch. Wie gewöhnlich folgen dann die Geschwulstzellen den Gefässen, hier also den die Sclera durchsetzenden Aestchen vom Randschlingennetz zur Wurzel der Iris und dem Circulus arteriosus iridis major. So kommt es, dass der Durchbruch nicht genau im Limbus geschieht (wie z. B. bei der Iris-Tuberculose), sondern im vordersten Abschnitt der Sclera, was charakteristisch ist und differential-diagnostisch verwerthet werden kann. Bei den Sarcomen, welche von der Irishinterschicht ausgehen, tritt frühzeitig eine Luxation der Linse nach hinten und seitlich auf. Die Neubildung füllt die hintere Kammer aus und ergreift das Corpus ciliare. In vorgeschrittenen Fällen ist es oft sowohl klinisch als anatomisch schwierig zu entscheiden, ob es sich um ein primäres Iris- oder Corpus ciliare-Sarcom handelt.

Fuchs, Das Sarcom des Uvealtractus. Wien 1832. — P. Kerschbaumer, Das Sarcom des Auges. Wiesbaden 1900. — Limburg, Ein Fall von Leukosarcoma der Iris. Archiv f. Augenheilk. Bd. 27. 1890. — Thalberg, Zur pathol. Anatomie des primären Irissarkoms. Archiv f. Augenheilk. Bd. 13. — Treacher-Collins, Some unusual forms intraocular neoplasms. Ophth. Review. 1894. p. 38.

### Cysten der Iris.

Im Bezug auf die Eintheilung der Cysten ist die alte Classification von Hulke (Royal London Oph. Hosp. Rep. 1867. Vol. VI) heute noch zutreffend:

1. dünnwandige, membranöse Cysten mit epithelialer Auskleidung und klarem, flüssigem Inhalt;
2. dickwandige Cysten mit opakem, dickem Inhalt;
3. solide Cysten, bestehend aus einer Anhäufung von Epithel;
4. Cysten, die aus myxomatösem Gewebe bestehen.

In dieser Eintheilung sind zwei in pathologisch-anatomischer Beziehung wesentlich verschiedene Geschwulstformen zusammengefasst, und zwar solche Cysten, welche aus einer festeren Wandung mit flüssigem Inhalt bestehen, und solche, welche gleichmässig consistent sind. Beide haben nur die Aehnlichkeit des Aussehens, der Entstehung und des Charakters gemeinsam (cf. de Wecker).

Man theilt also am besten weiter ein:

- No. 1 und No. 2 als „wahre Cysten“,  
 No. 3 und No. 4 als „falsche Cysten“.

Der Kernpunkt in der Pathogenese der intraocularen Cysten liegt darin, zu unterscheiden, ob wir es im einzelnen Fall mit Bildungen zu thun haben, die durch Implantation von epiblastischem Gewebe in das Mesoblast entstanden sind, oder welche ihren Ursprung aus dem mesoblastischen Gewebe selbst herleiten. Treacher-Collins nennt die Cysten, welche nach dem erstgenannten Modus entstanden sind, sehr passend Epithelial-Cysten, die anderen Endothelial-Cysten. Eine Scheidung in diese beiden Classen, so weit dies im einzelnen Falle möglich ist, ist das erste Erforderniss zur Kenntniss der intraocularen Cysten.

Die Beobachtung, dass der Bildung intraocularer Cysten fast immer eine Verletzung vorausging, ferner, dass Cilien und Epidermisschüppchen im Auge zu Wucherungen und kleinen Tumoren Anlass gaben, führte zuerst zu der Auffassung der intraocularen Cysten als Epithelial- oder Implantations-Geschwülste (Buhl-Rothmund'sche Theorie). Was diese Autoren durch Kranken-Beobachtung und durch mikroskopische Untersuchung gefunden hatten, wurde durch Thierexperimente (Dooremal, Goldzieher, Masse, Schweninger, Hosch etc.) für die soliden oder falschen Cysten des Auges zur Genüge bewiesen. Durch die Verletzungen der Augen werden kleine Theile von Epidermis oder von Hautdrüsen in das Innere der Augen geschleudert, wo sie solide Geschwülste, bestehend aus concentrischen Lagern von Epithelzellen, bilden, die von Rothmund Epidermoidome, von Monoyer nach dem Vorgang von Virchow Epithelial-Perlgeschwülste oder auch als Cholesteatome, richtiger als wie Cysten, bezeichnet wurden.

Der Natur nach gelangen diese Epithelialtheilchen bei den Verletzungen meist auf die Iris, wo sie klinisch kleine gelbliche, perlartige Geschwülste bilden.

Die Experimente zeigen, dass gelegentlich aber auch seröse Cysten durch Implantation erfolgen, welche wohl alle unter No. 2 der Eintheilung nach Hulke zu rechnen sind. Es genügt hierzu das Einbringen eines fremden Körpers in das Auge, z. B. eines Stückchens Papier, während zur Bildung einer Balggeschwulst Hosch das Miteinschleppen von Haarbalg- oder Hautdrüsen annimmt. Nach den Expe-

rimenten von Masse genügt das Einbringen von Epithel der Cornea selbst, um sowohl falsche als wahre Cysten der Iris hervorzurufen.

Bei weitem die meisten der beobachteten Cysten im Auge nehmen ihren Ursprung von dem Gewebe der Iris. Man findet dieselben an der vorderen Fläche der Iris, im Gewebe der Iris selbst und ausgehend von der hinteren Pigmentschicht der Iris. Die Cysten sitzen sowohl am Pupillarrand, als auch in den Iriswinkeln.

Ein Theil dieser Cysten sind nach der Buhl-Rothmund'schen Theorie zu erklären, besonders die unter No. 2 der Eintheilung erwähnten sind also Epithelialcysten im Sinne von Collins. Hierher gehört z. B. der von v. Graefe beschriebene Fall, bei welchem sich in der Cyste kurze Haare und etwas Sebum vorfanden.

Auch ein von Feuer publicirter Fall beweist, dass der Buhl-Rothmund'sche auf manche seröse Iriscysten Anwendung findet. „An den zahlreichen Querschnitten sah man einen Durchschnitt normaler Iris, die sich im weiteren Verlauf in der lockeren Mittelschichte in zwei Schenkel trennt, wobei man ganz deutlich die Fortsetzung des Irigewebes in dieselben bemerken konnte. Im Winkel, der durch die Zweitheilung des Irigewebes gebildet wird, sitzt ein sehr vielfach geschichtetes Epithel, das in seiner Zierlichkeit und Deutlichkeit lebhaft an das Cornealepithel erinnert.“

In der neueren Literatur theilt Stölting zwei interessante Fälle mit und tritt auf Grund seiner mikroskopischen Befunde wieder für die erwähnte Theorie ein. Er nimmt bei seinen Fällen eine durch die Verletzung verursachte Impfung von Corneal- resp. Conjunctivalepithel in die Iris an.

Im Gegensatz zu dieser Theorie stehen die sicher beobachteten Fälle von Cysten, deren Entstehung keine Verletzung oder wenigstens keine Perforation der Hornhaut vorausgegangen ist, die sog. spontanen oder idiopathischen Cysten der Iris, welche also aus mesoblastischem Gewebe und nur durch mesoblastische Einwirkung entstanden sein müssen. Diese Cysten, deren Vorkommen früher aus Gründen der einmal angenommenen Theorie bezweifelt wurde, sind in neuerer Zeit nicht allzu selten beobachtet worden. Solche Fälle sind neuerdings von Schröder und Schmidt-Rimpler mitgetheilt worden.

Letzterer Autor hat die Entstehungsweise dieser spontanen serösen Cysten in befriedigender Weise zu erklären gewusst, indem er sie als Abschluss der nach Fuchs in der Vorderfläche der Iris normaler Weise stets vorhandenen Krypten auffasst. „Nach Fuchs dringen diese Vertiefungen bis zu den Gefäßen ein und letztere senden durch sie ihre Lymphe in die vordere Augenkammer. Man beobachtet Balken und kleine kernlose Membranen, welche über die Krypten hinziehen. Verdickt sich nun unter pathologischen Verhältnissen eine derartige Membran, so dass ein vollkommener Abschluss der betreffenden Irigewebe nach vorn zu Stande kommt, so häuft sich die Lymphe immer mehr an und dehnt die ursprüngliche Grube weiter aus.“ Diese Ansicht hat den Vorzug, die Endothel-Auskleidung der Iriscysten vollkommen erklärt zu haben.

Dieser Auffassung von Schmidt-Rimpler sich anschliessend, bringt Collins zwei weitere Fälle von idiopathischen Iriscysten.

Auch Herrnheiser bringt neuerdings eine idiopathische Cyste in einer die bestehenden Theorien grünlich berücksichtigenden Arbeit vor, glaubt aber der Ansicht von Schmidt-Rimpler nicht beipflichten zu können, sondern hält die Entstehungsursache der spontanen, serösen Iriscysten noch für unklar.

De Wecker glaubt, dass im Allgemeinen die serösen Cysten wohl nichts anderes seien, als Absackungen von Irisfalten mit progressiver Ausbuchtung durch den angesammelten Humor aqueus und bedeutender Rarefaction des Irsgewebes, welches die Cystenwand darstellt.

Sattler nimmt an, dass durch die Verletzung ein, wenn auch mikroskopischer Fremdkörper in das Gewebe der Iris implantirt werde. In Folge des anhaltenden Reizes durch den Fremdkörper wird das umgebende Gewebe zu reactiver Thätigkeit angeregt und die jenem zunächst liegenden Gewebstücke werden durch exsudirtes Serum auseinander gedrängt. Er fasst die Cysten also als Exsudationscysten auf.

In neuester Zeit hat die Theorie von Eversbusch am meisten Berücksichtigung gefunden. Er hält die Cysten für Kammer-Absackungen unter Mitbetheiligung der Cornea. Durch den Insult entsteht eine Hämorrhagie im Iriswinkel mit Auseinanderwühlung und Ablösung des Ligament. pect. und der vorderen und mittleren Schichten des Irsgewebes. Durch die transsudative Thätigkeit des Circul. arter. iridis maj. entsteht in dem aufgelockerten Gewebe eine Cyste, die allmählich auf Kosten der Iris und auch der Hornhaut sich vergrössert.

Gayet, welcher einen interessanten Fall histologisch zu untersuchen Gelegenheit hatte, glaubt seinen Fall am meisten mit der Theorie von Eversbusch in Einklang bringen zu können.

Auch Hanemann, ein Schüler von Eversbusch, bestätigt casuistisch dessen Erklärungsweise.

Hierher gehört auch eine Publication von Quaita, welcher eine Cyste bei einem 9 Monate vorher an Cataract Operirten beobachtete. Mikroskopisch zeigte sich, dass das Cornealepithel auf die Iris überwuchert war.

Zu den spontanen Iriscysten wären eigentlich die wenigen beobachteten Fälle von congenitalen Iriscysten zu rechnen, welche ich jedoch hier erwähne, da sie sich am besten mit der Theorie von Eversbusch erklären lassen. So lange wir nicht besser belehrt sind, dürfen wir annehmen, dass bei dem Geburtsact eine Läsion des Bulbus mit Hämorrhagie im Kammerwinkel sich ereignet hat.

Quaita operirte bei einem 7jährigen Kind eine congenitale Cyste von doppelter Maiskorngrosse. Die vordere Wand der Cyste lag der Cornea an. Er bezeichnet sie als „Cyste der vorderen Kammer“, im Sinne von Eversbusch.

Klein und Herrnheiser beschreiben Fälle von congenitalen Cysten der Iris, bei denen eine Betheiligung der Cornea sicher ausgeschlossen war. Letzterer Autor will deshalb dem Namen und der Erklärung von Quaita auch nicht beipflichten.

Noyes machte in der American oph. Society ferner Mittheilung, dass er eine congenitale Cyste der Iris operirt habe.

Ein interessanter Fall von congenitaler Cyste in Verbindung mit der Augenspalte bei Mikrophthalmus ist von Kundrat beobachtet und von Mr. Lang beschrieben worden.

Monacho erwähnt eine congenitale Cyste bei vollständigem beiderseitigem Anophthalmus congenitus.

Andere Arten von Iriscysten sind neuerdings noch von Collins beschrieben. Eine solche war in der vorderen Kammer gelegen, eine andere zwischen den Pigmentlagern der Iris und eine an der Hinterseite der Iris.

Eine merkwürdige Cyste beobachtete Critchett. Ein Theil der Cyste ragte in die vordere Kammer, ein Theil sass subconjunctival, nach aussen vorgebuchtet.

Es ist sicher unmöglich, mit Einer Theorie alle Arten von Iriscysten zu erklären. Im Allgemeinen lässt sich annehmen, dass die dünnwandigen mit einschichtigem Endothel ausgekleideten Cysten keine Implantationscysten sind, sondern reine in mesoblastischem Gewebe und durch dasselbe entstandene Endothelialcysten.

Masse, Nouvelles expériences sur les greffes iriennes destinées à établir l'étiologie des cystes de l'iris. *Compt. rend.* I. 96. No. 3. — Hoch, Experimentelle Studien über Iriscysten. *Virchow's Archiv.* XCIX. S. 446. — Eversbusch, Beiträge zur Genese der Iriscysten. 1880. — Hanemann, Casuistisch-kritischer Beitrag zur Lehre von der Entstehung der Vorderkammerabsackungen. *Inaug.-Dissert.* München 1885. — Schröter, v. Graefe's *Arch. f. Ophth.* 1877. S. 417. (spontane Cyste). — Stölting, Die Entstehung seröser Iriscysten. *Ibid.* 1885. Bd. XXXI. No. 3. — Schmidt-Rimpler, Zur Entstehung der serösen Iriscysten. *Ibid.* 1885. Bd. XXXV. No. 1 (idiopathische Iriscyste). — Herrnheiser, Ueber seröse Iriscysten. *Prager med. Wochenschr.* 1891. Oct. No. 41 etc. — Quaita, Cisti de l'iridee. *Annali di Ottalm.* Bd. X. Referat in Nagel-Michel's Jahresber. Bd. XII (congenitale Cyste) — Gallengo, Osservazione di trapianto dell'epitelio corneale sull'iride. *Giornale della R. Accad. di Medicin. di Torino.* 1885. Febr. Fasc. 1, 2. — Treacher Collins, On the Pathologie of Intraocular Cysts. *R. London Oph. Hospital Reports.* *Ibid.* 1890. Vol. XIII. S. 41. — Straubridge, *Transact. of the Amer. Ophth. Soc.* 1878. S. 385. — Williams, *Ibid.* 1880. S. 104. — Noyes, *Ibid.* 1880 (congenit. Cyste). — Greeff, Zur Kenntniss der intraocularen Cysten. *Arch. f. Augenheilk.* Bd. XXV. — Nicati, La glande de l'humeur aqueuse. *Arch. d'Ophthalm.* Vol. X. No. 6 und Vol. XI. No. 1 und 2.

## Capitel V.

### Corpus ciliare.

---

#### Normale Beschaffenheit.

Am Ciliarkörper unterscheiden wir von aussen nach innen folgende Schichten. Aussen der Innenseite der Sclera aufliegend findet sich eine makroskopisch grau aussehende Schicht, der Ciliarmuskel. Er besteht aus zwei Theilen, die sich durch die verschiedene Richtung der Muskelfasern unterscheiden. 1. Im äusseren Theil verlaufen die Fasern von vorn nach rückwärts (meridional, Brücke'scher Muskel), 2. im inneren Theil finden sich circulär verlaufende Fasern (Heinrich Müller'scher Muskel).

Der Ciliarmuskel unterliegt bei den verschiedenen Refraktionszuständen des Auges Verschiedenheiten der Art, dass bei Myopie vorzugsweise die meridionalen, bei Hypermetropie die circulären kräftiger entwickelt sind. Näheres siehe Cap. Myopie.

Dem Ciliarkörper sitzen die Ciliarfortsätze auf. Sie besitzen ein sehr lockeres bindegewebiges Stroma mit verzweigten Pigmentzellen. Dazwischen verlaufen so viel Blutgefässe, dass dieses der blutreichste Theil des Auges ist. Die innere Oberfläche des Ciliarkörpers wird von drei Schichten überzogen; a) eine dünne homogene Schicht, die Glaslamelle, eine Fortsetzung aus der Chorioidea; b) die Pigmentschicht, einzellig als Fortsetzung des Pigmentepithels; c) darüber eine Lage hoher cylindrischer Zellen, die sich von der Ora serrata ab aus der Retina fortsetzen. b) und c) werden zusammen als Pars ciliaris retinae bezeichnet.

#### Altersveränderungen.

Im zunehmenden Alter erfahren die einzelnen Theile des Corpus ciliare vielfache Veränderungen. Wir besitzen darüber eine ausführliche zusammenfassende Arbeit von R. Kerschbaumer.

Die Muskelfasern werden im Greisenaugen spärlicher, die Bündel dünner und enthalten wenig Kerne. Die Zwischenräume zwischen den Fibrillen werden entweder weiter, und sind dann entweder leer oder mit geronnener Masse angefüllt, oder eine Hypertrophie des intermuskulären Bündels hat sie ausgefüllt.

Die Processus ciliares sind im Alter constant länger und reichlicher verzweigt, wie man schon bei mikroskopischer Betrachtung sehen kann. Besonders schwellen die vorderen Theile der Ciliarfortsätze an. Dadurch wird die Iris gegen die Hornhaut vorgeschoben, was eine Verengerung der vorderen Kammer, zugleich mit einer Vertiefung der Kammerbucht zur Folge hat. Auch die hintere Kammer wird durch die Volumszunahme der vorderen Theile der Ciliarfortsätze verengt. Vom flachen Theil des Corpus ciliare aus nehmen die Ciliarfortsätze oft in hypermetropischen Augen sehr plötzlich und auffallend stark zu, wodurch die sogenannte „Einknickung“ entsteht, die von Weber (die Ursache des Glaucoms, v. Graefe's Archiv. Bd. 23. I. p. 36) und Fuchs (Anatomische Miscellen. Glaucoma inflamm. v. Graefe's Archiv. Bd. 30. 3. S. 126) gesehen worden ist.

Das Bindegewebe zwischen den Muskelfasern und in den Processus ist verdickt und vermehrt, es sieht zuweilen hyalinartig aus.

Die Gefässe erfahren nicht selten eine Verdickung ihrer Wandungen. Die Wandung ist entweder streifig, bestehend aus fibrillärem Bindegewebe oder homogen, glänzend. Das Lumen ist mehr oder weniger verengt.

Die Basal- oder Glashaut nimmt vom 40. Jahre ab constant an Dicke zu. Der äussere Theil bürstet ferner seine structurlose Beschaffenheit ein, wird feinkörnig und wenig glänzend. Die der Innenfläche der Glashaut angehörigen Leistchen, die ein Maschenwerk bilden, verdicken sich oft nicht unbeträchtlich und können eine bedeutende Höhe erreichen, sie sehen oft stalactitenartig aus.

Auch die Cylinderzellen erfahren nicht selten eine Hyperplasie. Sie vermehren sich durch Karyokynese und zwar findet man oft circumscripte Zellhyperplasien, die sprossenartige **Excrencenzen** nach dem Glaskörper hin bilden (Kuhnt). Die Zellen werden bogenartig convex gegen den Glaskörper hin aus ihren Reihen vorgetrieben und bilden auf diese Weise kleine festonartige Erhabenheiten mit einem verschieden weiten, im Centrum befindlichen Lumen. Aus dem Lumen können schliesslich grosse Cysten entstehen.

Kuhnt, Bericht der 13. ophth. Versammlung zu Heidelberg. — Kerschbaumer, R., Ueber Altersveränderungen der Uvea. v. Graefe's Archiv. Bd. 34. 4. S. 16.

### **Die Veränderlichkeit des Kammerwassers, Gerinnungsfähigkeit, Blasen am Corpus ciliare.**

Wenn man die Hornhaut punctirt, das Kammerwasser abfliessen lässt und auffängt, so ist dies Kammerwasser hell und flüssig; es coagulirt auch bei längerem Stehen nicht. Die mikroskopische Untersuchung zeigt, dass nirgends Fibrinfäden vorhanden sind oder sich bilden, die chemische Untersuchung ergiebt „nicht wägbare Mengen von Eiweiss“. Dieses Kammerwasser unterscheidet sich also in seiner Zusammensetzung und in seinen Eigenschaften sehr von dem Serum des Blutes.

Nach wenigen Minuten hat sich das Kammerwasser im Auge des

punctirten Thieres wieder angesammelt. Lässt man nun durch eine zweite Punction das Kammerwasser nochmals ab, so erhält man eine Flüssigkeit, welche auch klar und wasserhell ist, aber gleich nach der Entleerung gerinnt. Diese Flüssigkeit ist sehr reich an Eiweiss und unter dem Mikroskop zeigen sich in der geronnenen Masse eine Menge feinsten Fäden, Fibrin.

Meist pflegt nach einigen weiteren Stunden im lebenden Auge das Fibrin sich in Form eines zierlichen, aus feinen Bälkchen bestehenden, und makroskopisch deutlich sichtbaren Häutchen in der vorderen Kammer auszuschcheiden. Dies Häutchen verschwindet dann im Verlauf weiterer Stunden wieder.

Das Kammerwasser zweiter Punction unterscheidet sich also sehr von dem normal abgesonderten Kammerwasser. Das erste enthält kein Eiweiss und Fibrin und gerinnt nicht, das zweite enthält Eiweiss und Fibrin, ist gerinnungsfähig und gleicht in seiner Zusammensetzung sehr dem Blutserum, der Körperlymphe.

Aus diesen Thatsachen ziehen wir den uns hier interessirenden Schluss, dass durch die Punction, den Abfluss des Kammerwassers und den reissenden Ersatz desselben, an der Stelle, an welcher das Kammerwasser abgesondert wird, abnorme Verhältnisse geschaffen werden, die es ermöglichen, dass Stoffe, die sonst bei der Absonderung des Kammerwassers aus der Lymphe zurückgehalten werden, nunmehr in das Kammerwasser mit eintreten.

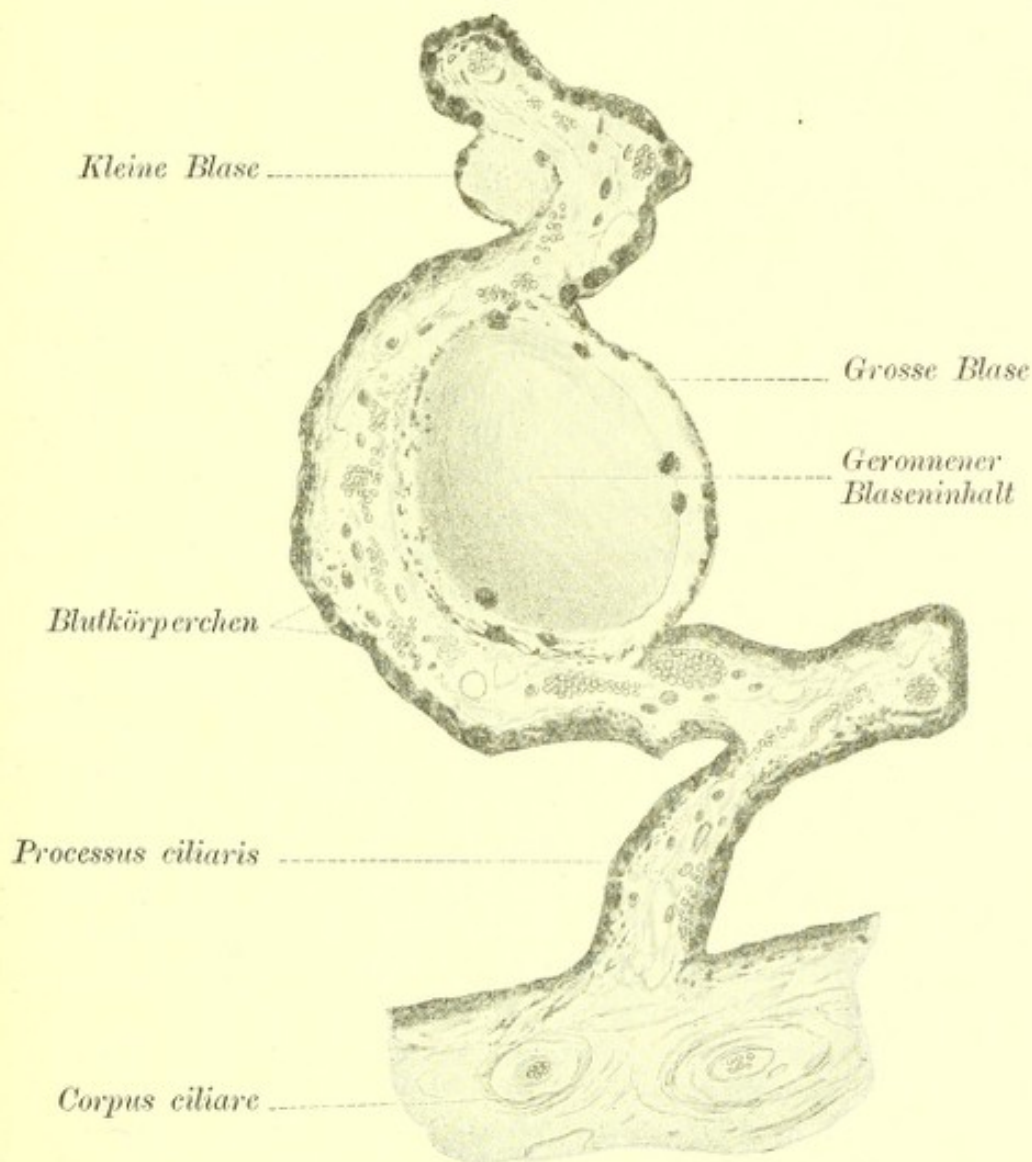
Für die Richtigkeit dieses Satzes ist noch eine weitere Beobachtung anzuführen, die Nicati beschreibt. Wenn man unter die Haut eines Kaninchens geringe Mengen (etwa 1—10 centigr.) einer 1proc. Lösung Fluorescein injicirt, so tritt diese schwache Fluoresceinlösung nicht in das Kammerwasser ein, so oft man die Injection auch wiederholt. Nur concentrirtere Lösungen von Fluorescein (etwa 15—20 pCt.) treten bekanntlich über. Punctirt man aber nach subcutaner Injection einer 1proc. Fluoresceinlösung die vordere Kammer, so ist das gewonnene Kammerwasser noch ganz klar, gleich darnach sieht man aber hinter der Iris ein dickes grünliches Wasser hervorquellen, das sich rasch zum Boden der Kammer senkt, ein Kammerwasser, welches nunmehr also reichlich Fluorescein enthält. Also auch hier ist erst durch die Punction einem Stoff, dem Fluorescein, die Möglichkeit gegeben, aus dem Blut in das Kammerwasser überzutreten.

Bei Untersuchungen, welche ich über die Entstehung des Fibrins im Kammerwasser im Senkenbergischen Institut zu Frankfurt a. M. auf Anregung und unter Leitung von Prof. Weigert unternahm, gelang es mir nachzuweisen, dass sobald die vordere Kammer in einem Auge eröffnet wird, im ganzen Gebiet der Processus ciliares grosse zahlreiche Blasen auftreten. Diese Blasen sind dadurch gebildet, dass der Epithelüberzug der Processus auf mehr oder weniger grosse Stellen hin hoch und blasenartig abgehoben wird. Die Blasen sind sehr gross und mit schwacher Vergrößerung schon deutlich sichtbar. Es ist auch ein Blaseninhalt vorhanden, welcher sich färben lässt, ein Beweis dafür, dass wir es nicht mit Kunstproducten

zu thun haben. Der Blaseninhalt besteht aus denselben geronnenen Massen, wie wir sie in der vorderen Kammer im Kammerwasser nach der Punction vorfinden. In dem Blaseninhalt finden sich sehr oft kleine Haufen von rothen Blutkörperchen, auch sieht man hier und dort Leukocyten mit in die Blasen hineingeschwemmt.

Die Basis der Blasen bildet das bindegewebige Stroma des Ciliarfortsatzes mit seinem gewaltigen Gefässreichthum.

Fig. 74.



Blasenbildung an einem Processus ciliaris nach Punction der vorderen Kammer.  
(Pigmentirtes Kaninchen.)

Die Blasen beginnen mit kleinen flachen Epithelerhebungen, unter denen sich noch keine geronnene Masse befindet, dann werden die Abhebungen aber rasch banchig, hoch, darunter sammelt sich das dicke neue Kammerwasser an und schliesslich platzen die Blasen und ergiessen ihren Inhalt in die hintere Kammer. Wenn man etwa 10 Minuten nach stattgehabter Punction das Auge enucleirt und nach der Härtung mikroskopisch untersucht, so findet man schon alle Stadien der Blasenbildung vor. Das abgehobene Epithel geht entweder zu

Grunde und die von Epithel entblösste Stelle wird durch Epithelwucherungen von den Rändern her wieder bedeckt oder das in der Mitte gesprengte Epithel legt sich, nachdem der stürmische Secretionsvorgang zu Ende ist und der Inhalt der Blase sich entleert hat, wieder an.

Es findet sich ausserdem nach Punction der vorderen Kammer an den Processus ciliares eine gewaltige Hyperämie. Oft sind sie auch ödematös, ihr Stroma ist gelockert, und in den erweiterten Gewebsspalten liegen reichlich dieselben geronnenen Massen, wie man sie als Blaseninhalt vorfindet. Diese Befunde schienen mir Anhaltspunkte zur Lösung verschiedener Fragen zu geben.

Einmal kann uns der Sitz der Blasen einen Fingerzeig für die Frage abgeben, wo und in welcher Weise die Secretion des Kammerwassers stattfindet. Hiermit kommen wir zur Erklärung der Entstehungsweise der Blasen, die ja wohl recht einfach ist: Wenn das Kammerwasser der vorderen Kammer abgelassen wird, so entsteht zwischen der vorderen Kammer und dem hinteren Theil des Bulbus eine Druckverschiedenheit, die das Bestreben hat, sich nach Möglichkeit auszugleichen. Daher kommt es, dass die Absonderung der Flüssigkeit, welche die vordere Kammer ausfüllt, viel rascher und stürmischer vor sich geht, als unter normalen Umständen; aus der physiologischen Absonderung wird eine pathologisch gesteigerte. Wir haben aber durchaus nicht den geringsten Grund anzunehmen, dass diese gesteigerte Absonderung nun an einer anderen Stelle erfolgen sollte, als die physiologische. Wir werden also durch unsere mikroskopischen Befunde dazu geführt, in den Processus ciliares die Stelle der Secretion zu vermuthen und für diese Ansicht lassen sich die mitgetheilten dort vorhandenen Veränderungen sehr wohl verwerthen. Dem gesteigerten Strom der sich absondernden Flüssigkeit kann das hohe Epithel an der Basis der Processus ciliares ziemlich gut widerstehen, es wird nur zuweilen etwas flach abgehoben, das flachere Epithel in der Mitte und an den Enden der Processus wird durch den Strom und die nun veränderte dicke Lymphe, welche stürmisch unter dem Epithel hervorquillt, hoch, blasenförmig abgehoben und schliesslich zum Platzen gebracht.

Die Blasen und Epithelveränderungen zeigen uns also den Platz an, wo das Kammerwasser secernirt wird, wir haben einen neuen Beleg dafür, dass die durch die Einbuchtungen, Vorsprünge und Falten vergrösserte Fläche des Corpus ciliare mit seinem Cylinderepithelbelag und den darunter liegen schwammartigen Blutgefässen aus der Choriocapillaris der Ort der Secretion der Kammerflüssigkeiten ist.

Diese Ansicht sprach Leber schon im Jahre 1873 in seiner bekannten Arbeit „Studien über den Flüssigkeitswechsel im Auge“ aus. Er sieht in den Ciliarfortsätzen für die Absonderung des Humor aqueus ganz das geeignete Organ.

Experimentell ist auf diesem Gebiet in letzter Zeit besonders von unseren Collegen in Frankreich fleissig gearbeitet worden und ich möchte hier noch einiger Punkte aus den Arbeiten von Boucheron und besonders den interessanten Arbeiten von Nicati gedenken. Nicati

kommt auf Grund zahlreicher Experimente und Untersuchungen ebenfalls zu der Ansicht, die Quelle des Kammerwassers in der durch die Processus ciliares dargebotenen Fläche zu suchen. Der absondernde Apparat besteht aus den Epithelien der Processus, den darunter liegenden Gefässen und der ganzen Chorio-capillaris. Eingeschlossen ist der Apparat innen durch die Glaskörpermembran, aussen durch die Sattler'sche Membran und öffnet sich frei eben nur vorn an den Processus ciliares. „L'épithélium ciliaire repose extérieurement sur une couche de vaisseaux capillaires qui est l'expansion de la membrane chorio-capillaire. Des expériences montreront que cette dernière membrane participe tout entière à l'alimentation de la glande de l'humeur aqueuse.“

Un double sac membraneux représenté par la lame vitrée en dedans et la lame de Sattler en dehors, contenant les capillaires, tapisse intérieurement toute la coque oculaire pour venir déboucher en avant sur la glande.

La lame vitrée absolument continue, doit empêcher toute issue de liquide du côté de la retine. La lame externe n'est perméable que par les espaces lymphatiques.

L'écoulement du sérum ne peut avoir lieu qu'en avant au point où, la lame vitrée ayant disparu, le sac se trouve ouvert sur l'épithélium glangionnaire.“

Nicati, sowie auch Boucheron nennen diesen ganzen Apparat also geradezu die Drüse des Kammerwassers im Auge: glande de l'humeur aqueuse oder glande uvéenne.

In der deutschen Literatur finden sich diese Ansichten der französischen Autoren zuerst von Sattler erwähnt und kurz besprochen in einer Bemerkung zu der Arbeit Staderini's in von Graefe's Archiv. Ich selbst hatte Gelegenheit, im Archiv für Augenheilkunde einen pathologischen Fall zu beschreiben, der sich nach den Ansichten von Nicati sehr gut erklären liess. In Folge von schleichender Cyclitis nach Verletzung eines Auges kam es zu entzündlichen Verklebungen zwischen einzelnen Theilen der Processus ciliares. In diese so entstandenen Hohlräume sickerte nun die Flüssigkeit weiter hinein, wodurch die Hohlräume zu grossen Cysten erweitert wurden. Durch die an den Processus entstandenen Stauungen in der Secretion wurden Corpus ciliare und Chorioidea total abgehoben und es fand sich längs der Chorioidea oder besser der Chorio-capillaris bis zum Sehnerv hin ein breiter mit Exsudat angefüllter Raum.

Es fragt sich, ob wir den Namen Nicati's „Augenwasserdrüse“ oder „Drüse des Corpus ciliare“ acceptiren sollen. Man erhält leicht Schnitte durch das Corpus ciliare, welche anatomisch das Bild einer Drüse darbieten. Besonders deutlich wird das Bild bei etwas schief gelegenen Sagittalschnitten durch Augen albinotischer Kaninchen. Wir sehen die tiefen Einbuchtungen, die zottenartigen Vorsprünge, die vorn manchmal sich nähern und so Ausführungsgänge vortäuschen, innen ausgekleidet mit dem hohen Cylinderepithel, auf dessen Aehnlichkeit mit Drüsenepithelien Schwalbe aufmerksam gemacht hat.

Physiologisch müssen wir ferner eine active Thätigkeit der Cylinderzellen bei dem Absonderungsprocess zugeben, wie dies Sattler hervor gehoben hat. Es findet nicht ein blosser Filtrationsprocess statt, eine Absonderung von Lymphe, sondern die Zellen sind im Stande, selbstthätig bestimmte Stoffe zurückzuhalten. Wir haben eingangs gesehen, dass das physiologische Kammerwasser sich sehr von der Körperlymphe unterscheidet. Wir haben also im Kammerwasser kein Transsudat, sondern ein wahres Secret vor uns.

Aber wenn wir dies alles zugeben, so brauchen wir doch den Namen einer Drüse nicht zu acceptiren. Neuerdings wird in der Physiologie der Unterschied zwischen Transsudat und Secret immer geringer, besonders nach den Ansichten von Heidenhain, der eigentlich bei jeder Absonderung, selbst der der Lymphe aus den Capillaren, eine active Thätigkeit der Zellen annimmt, also somit von einem Secret spricht. Und dann haben wir denselben Secretionsprocess wie an den Processus ciliares auch an anderen Körpertheilen, z. B. bei dem Pericard und dies werden wir doch nicht auch eine Drüse nennen wollen. Anatomisch wird aber das Bild einer Drüse nur vorgetäuscht dadurch, dass die Fläche, offenbar zu dem Zweck eine grössere Oberfläche darzubieten, gefaltet ist. Wir sprechen also besser von einer absondernden Fläche, wie beim Pericard, als von einer Drüse im Auge. Schliesslich kommt es aber auf die Benennung einer Thatsache, über die wir uns klar sind, nicht viel an.

Wir kommen ferner durch unsere Befunde zur Beantwortung der Frage, woher die Verschiedenheit des Kammerwassers 1. und 2. Punction rührt und besonders, wie das rasche Auftreten des fibrinhaltigen Kammerwassers zu erklären ist.

Weigert hat im Jahre 1877 zuerst den Satz aufgestellt, dass nur da eine Gerinnung, d. h. also eine Fibrinbildung stattfindet, wo sich von Epithel entblösste Stellen vorfinden und eine darunter liegende Capillarschicht vorhanden ist. Bei intacter Epithelschicht findet keine Fibrinausscheidung statt. Weigert stellte Untersuchungen zuerst experimentell bei Croup und Diphtherie der Trachea an, seine Sätze bestätigen sich aber dann durch Befunde an jedem anderen Körpertheil, der Fibrin ausscheiden kann. So konnte denn a priori aus dem Auftreten von Fibrin im Kammerwasser auf irgend welche Epithelalteration an irgend einer Stelle geschlossen werden; der Punkt, von dem meine Untersuchungen ausgingen. Diese Epithelveränderungen wurden zuerst in der vorderen Kammer gesucht, sie fanden sich dann in Form der mitgetheilten Blasenbildung an den Processus ciliares. Sobald das Epithel hier durch die stürmische Absonderung abgehoben ist, hört natürlich die active Rolle, welche das Epithel bei der Absonderung spielt, auf und es treten aus dem Serum nun Stoffe mit über, welche vorher durch das Epithel zurückgehalten wurden, also besonders Eiweissstoffe, aus denen sich auch das Fibrin bildet. Leber sprach sich in seinen Abhandlungen „Ueber die Entstehung der Entzündung“ so aus, dass es sich bei Entzündungen mit fibrinösem Exsudat um eine Gerinnung eines aus dem Blut ausgeschiedenen, gelösten Eiweisskörpers

handelt, in welche die Leukocyten eingeschlossen sind. Wir haben nun also durch unsere Epithelveränderungen auch die Frage gelöst, wie diese aus dem Blut ausgeschiedenen Eiweisskörper in das Kammerwasser gelangen. Ebenso gelangt mit dem Strom, welcher sich an den epithelfreien Stellen absondert, die nach den Untersuchungen von A. Schmidt im Blut immer vorhandene fibrinogene Substanz in das neue Kammerwasser. Die herrschende Ansicht ist die, dass die fibrinoplastische Substanz und das Fibrinferment durch den Zerfall der ausgewanderten, weissen Blutkörperchen geliefert wird (Weigert, Eberth, Schimmelbusch u. A.) resp. aus den Blutplättchen entsteht (Bizzozero). Leber fand durch seine Experimente keine Stütze für diese Annahme, er hat nichts gesehen, was ihm zu beweisen scheint, dass die Leukocyten selbst sich in Fibrin umwandeln. Ein Eingehen auf diese Frage ist natürlich hier nicht meine Aufgabe. Es finden sich übrigens nach der Punction rothe Blutkörperchen und Leukocyten im Kammerwasser vor, ebenso nicht zu selten in dem Inhalt der Blasen. Es genügt uns, hier constatirt zu haben, dass die Fibrinbildung und Gerinnung des Kammerwassers dadurch entsteht, dass nach Epithelalterationen an dem Ort der Secretion Eiweissstoffe und fibrinogene Substanz aus dem Blut in das Kammerwasser direct übertreten, Stoffe, die bei intactem Epithel von diesem zurückgehalten werden.

Deutschmann, v. Graefe's Archiv. Bd. 27. 2. S. 297. — Sattler und Staderini, v. Graefe's Archiv. Bd. 37. 3. S. 113. — Nicati, Archives d'ophth. Bd. X und XI. — Leber, v. Graefe's Archiv. Bd. 19. 2. S. 88. — Boucheron, Mittheilung in der Société française d'ophth. 1883 und in der Académie des sciences. 7. III. 1889. — Greeff, Zur Kenntniss der intraocul. Cysten. Archiv f. Augenheilk. Bd. 25. — Weigert, Virchow's Archiv. Bd. 70, 72, 79 und Fortschritte der Medicin. Bd. I. — Greeff, Befunde am Corpus ciliare nach Punction der vorderen Kammer. Schweigger's Archiv f. Augenheilk.

### Entzündungen des Corpus ciliare.

**Cyclitis chronica** mit Beschlägen auf der Membrana Descemeti (Descemetitis, Iritis oder Iridocyclitis serosa).

Bei der zu beschreibenden Krankheit sind die Beschläge an der Hinterwand der Cornea das charakteristischste Symptom. Wenn sie jedoch sehr fein sind, so werden sie leicht übersehen, wofern man sich jedoch daran gewöhnt, bei Erkrankungen des Corpus ciliare und des vorderen Abschnitts der Chorioidea darauf zu achten und womöglich mit der Lupe zu untersuchen, so wird man sie häufig finden. Bekanntlich sitzen sie am zahlreichsten oder nur im unteren Drittel der Cornea und meist in gleicher Weise auf der vorderen Linsenkapsel.

Ueber das Wesen der Krankheit war man sich lange nicht klar. Wardrop beschrieb sie zuerst genauer, als Descemetitis oder Hydro meningitis oder Aqua capsularis. Auch als Keratitis punctata wurde sie bezeichnet, ohne dass die Form genau definirt gewesen wäre. (Essays on the morbid anatomy of the human eye. London 1808). Ruete (Lehrbuch d. Ophthalmologie 1845) und nach ihm Stellwag

v. Carion machten zuerst darauf aufmerksam, dass die Descemet'sche Membran sich selbständig nicht entzünden könne, da diese Glashaut völlig structurlos sei, nicht auf die Iris übergehe und mit der Absonderung des Kammerwassers nichts zu thun habe. Arlt betonte besonders, dass die Beschläge der Descemet'schen Membran das Product einer Iritis seien und mit dem Augenspiegel liess sich dann nachweisen, dass nicht nur die Iris, sondern auch die Aderhaut an dem Process betheiligt sei. (v. Graefe, Arch. f. Oph. II. 2. S. 239).

Anatomische Untersuchungen liegen vor von Schweigger, Knies, Panas und Ridley. Erst Fuchs brachte anatomisch den unumstösslichen Beweis, dass die Beschläge im Wesentlichen zwischen den Processus ciliares abgesondert werden, dass der Ausgangspunkt der Erkrankung also eine chronische Cyclitis ist, ein Name, der künftighin allein gerechtfertigt ist. (Der gebräuchlichste Name Iritis serosa ist zu verwerfen.)

Fuchs hatte Gelegenheit, die Untersuchungen an Augen mit Iritis syphilitica vorzunehmen. Die Praecipitate an der Hinterfläche der Cornea bestehen aus Conglomeraten von Rundzellen, von denen viele Pigmentkörnchen enthalten als Beweis ihrer Herkunft aus der Uvea. Die Zellen haben einen grossen Kern und wenig siegelringartig angeordnetes Protoplasma. Die Präcipitate liegen auf dem Endothel der Descemet'schen Membran, welches ursprünglich völlig normal ist; später und unter den grösseren Zellhaufen geht das Endothel zu Grunde. Das Endothel ist also sicher nicht activ an der Bildung der Beschläge betheiligt. Nach längerem Bestehen fallen die Zellen der Praecipitate der Verfettung anheim und werden resorbirt, während die Pigmentkörnchen zurückbleiben. Man sieht daher (schon makroskopisch, am besten mit der Lupe) manche Praecipitate nach und nach eine dunklere Farbe annehmen, bis endlich nur feine dunkle Pünktchen an den betreffenden Stellen zurückbleiben.

Fuchs fand ferner im Ciliarkörper eine mässige Ansammlung von Rundzellen, besonders reichlich längs den Gefässen. Die Ciliarfortsätze sind im Ganzen ein wenig angeschwollen, so dass einzelne die hintere Irisfläche mit ihren Spitzen berühren. Weiter rückwärts, wo sie niedriger werden, findet man in ihnen ausser der allgemeinen, unbedeutenden Infiltration einzelne circumscripte Entzündungsherde. Diese bestehen aus einer Zellanhäufung zwischen dem Ciliarmuskel und der Pigmentschicht. Entsprechend jedem solchen Herd findet man eine grössere Menge von Rundzellen an der inneren Oberfläche des Ciliarkörpers, meist in der Einsenkung zwischen zwei vorspringenden Falten. Diese Zellen sind zu einer zusammenhängenden Masse zusammengebacken, so dass die Contouren der einzelnen Zellen in der Regel nicht mehr unterschieden werden können. Der Entzündungsherd im Gewebe wird von der freien Exsudation durch die Pigmentlage und die Zellenreihe der Pars cil. ret. geschieden, welche in der Regel unversehrt sind. Nur an wenigen dieser Herde sind die Zellen der Pars cil. ret. theilweise untergegangen. — Die Exsudatzellen wandern also in der Regel durch die beiden unversehrten Schichten hindurch. Sie nehmen dabei

aus der Pigmentschicht Körnchen mit, welche sich in dem Exsudatklumpen wiederfinden.

Nebst diesen Exsudaten, welche in den Vertiefungen des Ciliarkörpers festhafteten, fanden sich kleine rundliche Zellklumpen, welche frei an der Oberfläche des Ciliarkörpers lagen. Ihre Zusammensetzung stimmte vollständig mit jener der grösseren Exsudate überein, von welchen sie sich losgelöst zu haben schienen. Sie zeigen aber ausserdem eine vollständige Analogie mit den Zellconglomeraten, welche als Praecipitate an der hinteren Wand der Cornea klebten. Fuchs konnte also den ganzen Weg der Klümpchen von den Processus ciliares an verfolgen, von wo aus sie mit der Lymphströmung nach vorne getragen werden, bis sie an der Hinterwand der Cornea kleben bleiben. Auch von dem glatten Theil des Corpus ciliare lösten sich solche Praecipitate ab.

Schon Knies hatte in seinem Fall ähnliche Exsudationen an der Oberfläche des Ciliarkörpers beobachtet, jedoch bezweifelt, dass sie die Zonula Zinnii passiren könnten. Wir wissen aber heute mit Sicherheit, dass die Zonula keine Membran ist, sondern nur ein Fadenapparat.

Groenouw fand in den Corneal-Praecipitaten einige riesenzellenähnliche Gebilde.

Es ist sehr interessant, dass solche Beschläge gelegentlich ganz anderer Natur sein können. v. Michel beschreibt ein Rundzellensarcom des Ciliarkörpers. Dabei fanden sich Geschwulstpräparate auf der hinteren Hornhautfläche, theils in Form von kleinen Knötchen, theils einer ein- oder mehrschichtigen diffusen Auflagerung. Endothel und Hornhautgewebe erschienen überall normal.

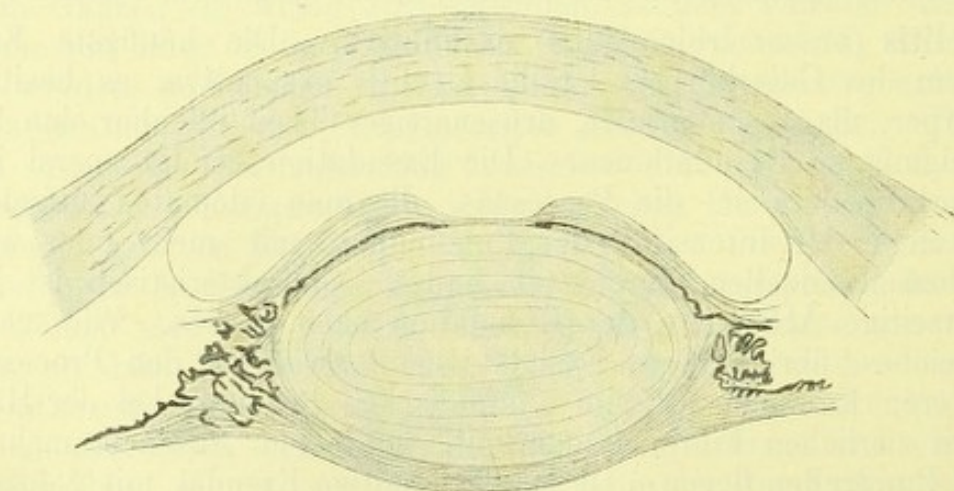
Schweigger, Handbuch der Augenheilkunde. 5. Aufl. Berlin 1885. S. 333. — Knies, Iritis serosa nebst Bemerkungen über sympathische Uebertragung. Arch. f. Augenheilk. IX. S. 1. 1880. — Panas, Traité des maladies des yeux. Bd. I. S. 313 u. 314. Paris 1894. — Ridley, Serous cyclitis. The R. London Oph. Hosp. Reports. Vol. XIV. 1895. — Fuchs, Anatomische Miscellen. IV. Iritis syph. v. Graefe's Archiv. Bd. 30. 3. 1884. — Groenouw, Anat. Untersuchungen über Iridocyclitis serosa. Zehender's Monatsbl. 1900. — Michel, Ueber freie Metastasenbildung bei Augengeschwülsten. IX. internat. ophth. Congress in Utrecht. 1899.

**Cyclitis** (besser Iridocyclitis) **exsudativa**. Die häufigste Entzündungsform des Ciliarkörpers ist die Cyclitis exsudativa, es besitzt der Ciliarkörper, als absondernder, drüsenartiger Theil offenbar eine besondere Neigung zu Exsudationen. Die Exsudation erfolgt zuerst in das Gewebe, besonders in die Processus, die man ödematös aufgelockert und je nach der Intensität der Entzündung mit mehr oder weniger zahlreichen Rundzellen durchsetzt findet. Charakteristisch ist jedoch das frühzeitige Absondern der Exsudation nach aussen. Wir sehen ein eiweissreiches, fibrinhaltiges Exsudat zuerst zwischen den Processus in der hinteren Kammer, das im anatomischen Präparat bei der Härtung zu einem zierlichen Fibrinnetz gerinnt, in dessen Maschen mehr oder weniger Rundzellen liegen. Dieses fibrinhaltige Exsudat mit zahlreichen Zellen füllt dann die ganze hintere Kammer aus, setzt sich besonders fest zwischen die Fasern des Aufhängebandes der Linse und reicht bald nach vorne bis in die vordere Kammer. Wird das Exsudat in

der vorderen Kammer sehr dicht (ohne eitrig zu sein) fibrinhaltig, so gerinnt es schon bei Lebzeiten zu dem bekannten **linsenförmigen Körper** oder dem gelatinösen Exsudat, eine Art Häutchen, das mit seinen abgerundeten Ecken einer in die vordere Kammer luxirten Linse nicht unähnlich aussieht. Dieser linsenförmige Körper ist bei manchen Thieren z. B. Kaninchen viel deutlicher wie beim Menschen und tritt schon einige Zeit nach der Punction der vorderen Kammer auf, wobei die Fibringerinnung nicht durch entzündliche Ausschwitzung entsteht, sondern direct aus dem Blut der Processus stammt, nachdem das Endothel theilweise dort abgehoben ist (s. oben S. 250 ff.). Nach rückwärts wird oft der Glaskörper in Mitleidenschaft gezogen, wir finden Rundzellen eingedrungen und den vorderen Abschnitt von einem dichten Fibrinnetz durchsetzt. Bei der **eitrigen Cyclitis** sehen wir die Eiterzellen im Exsudat in der vorderen Kammer sich zu Boden senken und ein Hypopyon bilden. Bald ist die Linse von allen Seiten von Eiterzellen umgeben, die auch in dichtem Streifen hinter der Linse herziehen. Von da findet leicht ein Durchbruch noch in den Glaskörper statt, dem dann meist totale Vereiterung d. h. Panophthalmie folgt, oder es kommt zur Abkapselung in der tellerförmigen Grube.

Alle diese **serösen Exsudate** können sich nach Ablauf der Entzündung wieder zurückbilden, jedoch besitzt gerade der Ciliarkörper eine eminente Neigung zur Organisation der Exsudate, es entsteht eine **Cyclitis plastica**. Diese Verwachsungen oder **Schwartenbildungen** entstehen besonders aus den zellenreichen Exsudaten. Die Exsudate werden immer dichter infiltrirt und schliesslich wachsen vom Ciliarkörper Gefässe und Bindegewebe hinein. Hat man frische Fälle zur anatomischen Untersuchung, so findet man hier manchmal die schönsten Sprossenbildungen. An dieser Sprossenbildung sollen sich auch die Cylinderzellen der Pars ciliaris retinae betheiligen, sie beginnen zu proliferiren und wachsen aus zu gestreckten Spindelzellen

Fig. 75.



Totale flächenförmige hintere Synechie. Der Kammerwinkel ist erweitert. Eine dicke entzündliche Membran von den verklebten Processus ciliares ausgehend zieht auch hinter der Linse her.

und Bindegewebsfasern. Das anfangs zarte Bindegewebe wird immer fester und dichter, es kommt zur Schwartenbildung. Meist entsteht eine vollständige **Obliteration der hinteren Kammer**. Die Processus sind mit einander fest verwachsen und nur noch an Pigmentstreifen, die in dichten Narbenmassen liegen, zu erkennen. In solchen Fällen ist auch die Iris mit der Linsenkapsel flächenhaft verwachsen, und eine Schwarte zieht auch hinter der Linse her (siehe Iritis S. 231).

Natürlich leidet dabei auch bald die Ernährung der Linse und es kommt zur Cataractbildung. Die neugebildeten Schwarten können später, wie jede Neubildung, noch schrumpfen, da sie aber dicht mit dem Corpus ciliare zusammenhängen, so können sie dabei dieses ganz oder theilweise von der unterliegenden Selera abreißen (**Ablösung des Corpus ciliare**). Durch die Obliteration der hinteren Kammer und die Verklebung der Processus kann sich das Kammerwasser nicht mehr frei ergiessen; wir sehen dann meist die Stauung bis weit in die Chorioidea, wo sich das entzündlich veränderte Exsudat besonders reichlich zwischen den Lamellen der Suprachorioidea anhäuft (s. unter Chorioidea).

Wie in dem ganzen Tractus uvealis, so sind auch **Verkalkungen und Knochenbildungen** nicht selten im Corpus ciliare. Verkalkungen finden sich auch besonders häufig in den cyclitischen Schwarten, die die Linse umgeben. Knochenplättchen liegen meist an der Innenseite der Ciliarfortsätze, über denen dann eine bindegewebige schwielige Haut zieht (nach anhaltenden Entzündungen). Selten schliessen sich die Plättchen zu einem mehr oder weniger vollständigen Knochenring zusammen. Landy (New York med. Record. 1880) fand den ganzen Ciliarkörper verknöchert. Ein Knochenring umschloss die Linse. In Wirklichkeit liegen solche Bildungen nicht im Corpus ciliare selbst, sondern sie liegen ihm nur auf an der Innenseite.

### Geschwülste.

**Geschwülste der Pars ciliaris und Pars iridica Retinae.** Das Corpus ciliare und die Processus ciliares werden, wie erwähnt, überzogen von einer doppelten Zelllage, die beide als Fortsetzungen der Retina anzusehen sind. Diese Zelllagen schlagen sich dann über auf die Hinterseite der Iris und endigen am Pupillarrand. Als primäre epitheliale Neubildungen der Pars ciliaris retinae sind einige wenige, aber sehr verschiedenartige Geschwülste beschrieben worden. Gemeinsam ist diesen verschiedenen Fällen eine glanduläre Anordnung der Zellen.

Als Erster beschrieb Michel einen Endothel- und Epithelkrebs der Ciliarfortsätze.

Es handelt sich um eine 41jährige Frau. In der hinteren Kammer war eine kugelige Prominenz sichtbar, etwa kirschkerngross, mit spärlichen Gefässen an der Oberfläche. Anatomischer Befund: Die Iris ist normal und lässt sich vom Tumor abheben. Die Ciliarfortsätze sind in der Geschwulstmasse untergegangen. Mit grösster Deutlichkeit konnte man die Glashaut unterscheiden, sowie die schon cylindrischen Zellen der Pars ciliaris bis zu der Stelle, wo die Neubildung sass.

Der Bau des Tumors ist an allen Stellen derselbe. Es finden sich grosse,

polygonale Zellen mit grossen runden Zellen, die in rundlichen, ovalen oder länglichen Gruppen nebeneinanderliegen. Die einzelnen Gruppen sind durch Zwischenräume getrennt, deren Wandungen in das Lumen vorspringende Kerne tragen. Manche Räume sind sehr weit, andere sehr schmal. Wir haben es hier zweifellos mit Endothelschläuchen zu thun, denen die Geschwulstzellen peripherisch angelagert sind. Wenn nun gerade ein derartiger Endothelschlauch in der Länge getroffen ist, so kann ein drüsenähnlicher Bau vorgetäuscht werden.

Zwei Fälle sind von Treacher Collins. Dieser Autor fasst die Einstülpungen des Pigmentepithels am Corpus ciliare als „Drüsen des Corpus ciliare auf (The glands of the ciliary body. Transact. Oph. Soc. Vol. XI), eine Vorstellung, die mir ebenso wenig wie anderen Autoren, z. B. C. Emanuel, begründet erscheint. Von diesen Drüsen sollen sich seine Drüsencarcinome entwickelt haben.

Fall 1 von Tr. Collins: 63jähr. Frau, die vor 25 Jahren ein Faustschlag auf das Auge erhalten hatte; 2 Jahre später war das Auge blind. 4 Wochen vor der Enucleation Schmerzen und Entzündung. Das Auge enthielt eine Geschwulst, welche z. Th. stark pigmentirt war, sie entsprang von den Ciliarfortsätzen und war in den Ciliarmuskel eingedrungen. Ursprünglich war die Geschwulst beschrieben als Sarcom mit schleimiger Degeneration. Später wurde sie auf einer Versammlung der Londoner pathol. Gesellschaft gezeigt als eine melanotische Geschwulst, welche epithelialer Natur zu sein scheint. Tr. Collins sagt über den Bau des Tumors: „Es kann kein Zweifel über den epithelialen Charakter der Zellen existiren. An einigen Stellen sind sie colloid entartet, während an anderen Stellen, besonders an der Basis des Tumors, wo er am stärksten pigmentirt erscheint, sie in parallele Reihen gruppiert liegen, jedoch in verschiedenen Richtungen. Die Geschwulst ist als ein melanotisches Drüsencarcinom zu betrachten. Als Ausgangspunkt betrachtet Collins die von ihm angenommenen Drüsen des Corpus ciliare.

In seinem zweiten Fall handelt es sich um eine Frau von 23 Jahren, vor 6 Monaten Abnahme des Sehvermögens, Schmerzen und Entzündungserscheinungen. Auf einem Schnitt erschien der vordere Theil des Tumors stark pigmentirt. Der hintere Theil war pigmentfrei. Mikroskopisch waren die Zellen in den centralen Partien des Tumors stark degenerirt. In den peripheren Zonen hatten die Zellen mehr epithelialen Charakter und zeigten in ihrem Arrangement eine glanduläre Structur.

Badal und Lagrange beschrieben ein „Carcinome primitife des procès et du corpus ciliaire.

Es betraf einen 8jährigen Jungen, der von Geburt an auf dem linken Auge schwachichtig war. Seit dem 5. Lebensjahre totale Erblindung links unter Bildung von Interkalarstaphylomen. Enucleation. Es fanden sich innen, dem Corpus ciliare innerhalb des einen Staphyloms aufsitzend, zwei kleine, weisse, derbe glatte Knoten, etwa von der Grösse einer halben Erbse. Sie enthielten histologisch zahlreiche, tubulöse Gebilde an ihrer dem Glaskörper zugekehrten Oberfläche mit Cylinder epithel, in der Tiefe dagegen solide zapfenartige Haufen von Zellen epithelialen Charakters, welche den Ciliarkörper von dieser Stelle aus vollständig verdrängt hatten.

Hirschberg und Birnbacher beschrieben einen Schwammkrebs der Iris-Hinterschicht.

Es handelt sich um einen 23jährigen Mann, der vor 1½ Jahren eine Entzündung des Auges erlitt. Seit 4 Wochen heftige Schmerzen. T + 2. Es wurde eine von der Ciliarkörpergegend oder Iris-Hinterschicht ausgehende Neubildung in Form von zwei bräunlichen Buckeln diagnosticirt, Sitz hinter dem oberen Pupillenrande. Enucleation. Die vorliegende Geschwulst erwies sich histologisch als eine Neubildung, die ihrer Hauptmasse nach aus Epithelzellen besteht, welche ohne jede Zwischensubstanz zu Strängen und Schläuchen angeordnet sind. Und zwar lassen sich diese Zellen als Abkömmlinge des gewucherten Pigmentblattes des oberen Irisantheils nachweisen. Auch die Ernährungsbahnen führen in das Gewebe der Regenbogenhaut zurück. Aus diesen Gründen ist als Ausgangspunkt der Neubildung der retinale

Antheil der Regenbogenhaut zu bezeichnen, um so mehr, als alle anderen in Frage kommenden Gewebe keine Spur activer Wucherung zeigen. Der histologischen Structur nach kann der Tumor als Carcinom aufgefasst werden.

Auch Hanke beschreibt einen epithelialen Tumor der Ciliarfortsätze bei einer 65jährigen Frau.

Der Bulbus wurde wegen eines Pterygiums in mikroskopische Schnitte zerlegt und die Geschwulst als zufälliger Befund erhoben. Die Neubildung beginnt dicht unter dem epithelialen Uebergang der Ciliarfortsätze, hat eine zellige Structur, einen maschigen cavernösen Bau und eine nierenförmige Gestalt mit gegen den Glaskörperraum gerichtetem Hilus. Man sieht das zweischichtige Epithel des Ciliarfortsatzes in ununterbrochener Reihe dessen Oberfläche überziehen, nur bemerkt man entsprechend der Geschwulstkuppe mehr oder weniger ausgesprochene Pigmentarmuth des tieferen Epithellagers. Der doppelte Zellmantel der Geschwulst zeigt deutlich eine Gliederung in eine äussere einreihige und eine centrale innere Schicht; letztere zeigt einen ununterbrochenen Zusammenhang mit der inneren, unpigmentirten Epitheldecke des Processus ciliaris, besteht aber aus mehreren Zellreihen, die Stränge und Nester in den vom peripheren Zellmantel abgegrenzten Raum entsenden, welche sich netzförmig verflechten und so ein System von Hohlräumen umschliessen, welche zusammen mit ihren Wandungen die Hauptmasse der Geschwulst bilden. Die einzelnen Stränge bestehen aus zwei, oft aber nur aus einer einzigen Reihe von Zellen. Auf Querschnitten erscheinen sie in Gestalt von Nestern aus radiär gestellten Zellen gebildet.

Nach Hanke handelt es sich um eine Geschwulst, die aus den gewucherten Zellen der inneren, nicht pigmentirten Epithellage der Ciliarfortsätze besteht, also aus dem inneren Blatt der secundären Augenblase ihren Ursprung genommen hat. Bezüglich ihrer Classification steht sie den Epitheliomen am nächsten.

Robertson beschreibt ein Carcinom der Iris und des Ciliarkörpers bei einer 73jährigen Frau. Es fanden sich in dem Tumor Zellen mit epithelialeem Charakter in Nestern angeordnet.

Zu diesen Fällen von primären Carcinomen kommen noch einige Tumoren, welche als **Adenome** des Corpus ciliare beschrieben worden sind.

Der erste Fall ist von Pergens.

Einem 56jährigen Mann flog vor 4 Jahren ein Eisensplitter in's Auge. Nach zweimaliger Iridectomie Enucleation. Das Corpus ciliare ist nach oben und innen etwas verdickt, sonst normal. Bei Lupenbetrachtung bemerkt man, dass, wenn man das Corpus ciliare in drei gleiche Theile zerlegt, ein kleiner Tumor zwischen dem mittleren und unteren Drittel gelegen ist. Dieser Tumor hat eine Länge von 0,75 und eine Breite von 0,25 mm. Betrachtet man den Tumor mit stärkeren Linsen, so erkennt man sofort den schlauchförmigen Charakter der Neubildung.

Alt veröffentlichte 4 Fälle von Adenomen der Pars ciliaris retinae, denen in den folgenden Nummern derselben Zeitschrift ein fünfter Fall folgte. Die Gebilde sind sehr klein, meistens makroskopisch nicht nachweisbar. Die ersten beiden Fälle fanden sich zufällig bei einem alten Manne, der an croupöser Pneumonie starb. Der dritte Fall fand sich in dem rechten Auge eines älteren Mannes, das wegen Sarkom der Conjunctiva enucleirt wurde. Ausser dem conjunctivalen Tumor war das Auge vollkommen normal. Der vierte Fall fand sich in einem Auge, das wegen traumatischer eitriger Panophthalmitis enucleirt wurde. Der fünfte Fall in einem Auge, das wegen einer Verletzung

enucleirt werden musste. Also alle fünf Tumoren als Nebenfunde (Emanuel).

In Schlipp's Fall handelt es sich um ein 10jähriges Mädchen, dessen Auge seit zwei Jahren erblindet war. Es fand sich *Atrophia bulbi*. Enucleation. Zahlreiche neugebildete und zum Theil in Schläuchen angeordnete Epithelien finden sich sowohl im Glaskörperraum als auch innerhalb der mehrfach zerrissenen Chorioidea neben Schwarten, Knochenlamellen und zahlreichen, vascularisirten Gewebsmassen.

Die eben referirten interessanten Fälle sind in ihrer Deutung von der Kritik sehr angefochten worden (Emanuel, Krückmann) und wie mir selbst scheint, sehr mit Recht.

Krückmann führt sehr richtig aus, dass in einigen dieser Fälle die Entstehung der Epithelwucherungen auf eine Verletzung oder Entzündung zurückzuführen war. Meist wurde dann die Exerescenz an der *Pars ciliaris retinae* als zufälliger Befund jahrelang später gefunden. Ferner wurde bei allen ohne Ausnahme ein destruierendes Wachsthum, sowie das Auftreten von Residuen oder Metastasen vermisst. Auch die minimale Grösse der Gebilde (Pergens, Alt etc.) spricht sofort gegen die Auffassung bösartiger Geschwülste.

So liegt es denn in den Fällen von Fr. Collins, Hanke, Pergens und Alt näher, an einfache Exerescenzen der *Pars cil. ret.* zu denken, wie sie sich häufiger als Altersveränderungen und bei chronisch entzündlichen Processen finden. Axenfeld gebraucht für solche Epithelneubildungen nach entzündlichen Processen sehr passend den Ausdruck einer regenerativen Hyperplasie (Lubarsch und Ostertag: Ergebnisse, Pathologie des Auges. 1895 u. 1896. S. 669). Das Wesen solcher Exerescenzen ist längst bekannt.

R. Kerschbaumer (Ueber Altersveränderungen der Uvea. v. Graefe's Archiv. Bd. 34. 4. S. 28.) sagt darüber: „Im Alter findet eine Hyperplasie der Zellen der *Pars ciliaris retinae* statt. Die Zellen vermehren sich durch Karyokinese ohne Zeichen regressiver Metamorphose. Die neugebildeten Zellen sind den ursprünglichen Zellen der *Pars ciliaris* ähnlich. Am flachen Theile des *Corpus ciliare* entstehen circumscripte Zellhyperplasien. Die Zellen werden bogenförmig convex gegen den Glaskörper hin aus ihren Reihen vorgetrieben und bilden auf diese Weise kleine festonartige Erhabenheiten mit einem verschieden weiten, im Centrum befindlichen Lumen. In der Folge werden die Erhabenheiten durch fortgesetzte Hyperplasie zu grösseren Gebilden und nehmen die Gestalt der durch Kuhnt schon bekannten sprossenartigen Exerescenzen an.“

Ausser den eben geschilderten Auswüchsen finden sich grosse flache Exerescenzen, welche aus den in unregelmässigen Reihen vielfach übereinander geschichteten Zellen der *Pars ciliaris* bestehen, sie erreichen oft sehr bedeutende Dimensionen und besetzen ganze Ciliarfortsätze.

Der Arbeit von Emanuel entnehme ich, dass z. B. auch da Gama Pinto ausgedehnte Zellvermehrungen im ganzen Bereich der Ciliar-gegend in einem mit Cystitis behafteten Auge beschreibt (Ein mit Iris und Aderhautcolobom behaftetes Auge. Archiv f. Augenh. Bd. XIII. 1884. S. 96):

„Im Ciliartheil der Retina stösst man überall auf bedeutende Wucherungserscheinungen nicht allein des Pigmentepithels, sondern auch der epithelähnlichen Cylinderzellen. Die neugebildeten Epithel-

zellen besitzen alle epitheloiden Charakter, sind gross, protoplasma-reich, pigmentirt oder nicht.“

Der Befund von schlauch- und canalartig angeordneten Epithelzellen hatte in obigen Fällen hauptsächlich den Verdacht einer drüsenartigen Neubildung nahegelegt. Aber auch für diese Anordnung in rein entzündlichen Hyperplasien findet Krückmann plausible Erklärungen. „Diese Zellstränge und Zellschläuche finden sich niemals zwischen intacten Organbestandtheilen, vielmehr werden dieselben regelmässig von einem neugebildeten Bindegewebe umgeben und selbst in denjenigen Fällen, wo die gewucherten Epithelien in der Tiefe angetroffen werden, ist eine gleichzeitige Bindegewebsentwicklung stets vorhanden.“

„Entwickelt sich ein Granulationsgewebe aus den epitheltragenden Organen an einer oder verschiedenen Stellen und dringt es in den Glaskörperraum hinein, so ist dies nur nach einer vorausgegangenen mehr oder weniger ausgiebigen Zerstörung der darüber befindlichen Epitheldecke möglich. Die weiteren Zustände sind morphologisch hauptsächlich dadurch gekennzeichnet, dass das eindringende Gewebe Sprossen treibt, wodurch das Ganze einen baumförmigen Charakter annehmen kann. Wie überall nach Epitheldefecten, so werden auch hier vom Rande her Ersatzzellen gebildet. Dieselben gehen mit der Zeit auf das junge Gewebe über und überziehen schliesslich die einzelnen Vorsprünge in ihrer ganzen Ausdehnung. Tritt nun später nach dem Verschwinden der Leukocyten sowie mit dem Beginn der Gefässobliteration und der fibrillären Umwandlung eine Verkleinerung der gesammten Masse ein, so rücken die einzelnen Aeste näher aneinander heran, wodurch streckenweise Anlagerungen und Verwachsungen zu Stande kommen. In Folge dessen werden jetzt nicht mehr freistehende Gewebsausläufer, sondern mehr oder weniger mit einander communicirende und unregelmässig gestaltete Räume von den Epithelien bekleidet.“

Bei anderen der oben mitgetheilten Fälle handelt es sich nicht um Carcinome, sondern um alveoläre Sarcome, auch Sarcoma carcino-matoides genannt, wie ich es z. B. in Fig. 24 von der Conjunctiva abgebildet habe. Emanuel führt das in Bezug auf den Michel'schen Fall aus, den er dem Groenouw'schen Fall gleich setzt (Groenouw, Ein Fall von unpigment. alveolärem Flächensarcom u. s. w. v. Gräfe's Archiv. Bd. 47. 2. S. 282. 1898). Er fügt hinzu, dass nach schriftlicher Mittheilung Michel selbst jetzt dieselbe Auffassung habe. Vielleicht gehören auch Fälle von Fr. Collins hierher, jedenfalls der Fall von Robertson. Den Fall von Lagrange deutet Emanuel als Gliom, ein Carcinom bei einem 8jährigen Kinde ist auch schon a priori unwahrscheinlich (siehe unter Gliom).

So komme ich denn mit Krückmann und Emanuel zu dem Schluss: Es ist bisher durch keinen Fall bewiesen, dass von dem aus dem inneren Blatt der secundären Augenblase hervorgegangenen Gewebe ausser Gliomen noch Tumoren ausgehen können.

### Gliome der Pars ciliaris retinae.

Einen Fall von Gliom der Pars ciliaris retinae beschreibt Emanuel.

Es handelt sich um einen 5 $\frac{1}{2}$  Jahre alten Knaben. Die Pupille des rechten Auges soll von Geburt an nach unten verlängert gewesen sein. Seit  $\frac{1}{4}$  Jahr fing das Auge an grösser zu werden. Hochgradiges Ciliarstaphylom rings um die Cornea, vorderer Raum voll Blut. Enucleation. Anatomisch: In dem Staphylom liegt ein birnenförmiges Gebilde von 10 mm grösster Länge und 6 mm Breite, das zum grössten Theil aus Tumorgewebe besteht. Histologisch ergab sich der directe Uebergang der Pars ciliaris ret. in die Geschwulstmassen. Im Tumor sieht man bandartig aussehende Gebilde, in mannigfache Falten gelegt, neben einander liegen, bald guirlandenartige Windungen bildend, bald complicirte Netze durch vielfache Verbindungen darstellend. Diese Bänder bestehen aus dichtliegenden, intensiv sich färbenden, mehr länglichen oder mehr rundlichen Kernen, die in der Mitte des Bandes den grössten Theil desselben einnehmen und nach beiden Seiten aus einem verschieden stark entwickelten Protoplasmasaum. Auch die Wintersteiner'schen Rosetten finden sich in grossen Mengen.

Der Auffassung des Autors dieses Falles kann man insofern zustimmen, als sich zur Zeit keine präcisere Bezeichnung finden lässt. Eine Vorbedingung für eine genaue Auffassung wäre eine genaue Kenntniss der Natur der Zellen der Pars ciliaris retinae. Diese besitzen wir zur Zeit nicht, von manchen Autoren sind sie in der That als Gliazellen angesprochen worden, eine Ansicht, mit der ich mich persönlich nicht sehr befreunden kann wegen ihrer offenbar secretorischen Thätigkeit.

Emanuel rechnet hierher als Gliom der Pars ciliaris retinae ferner den Fall von Bodul und Lagrange (s. oben), der dem Fall von E. zweifellos sehr ähnlich ist. Vielleicht gehören hierher noch folgende Fälle:

Hirschberg und Hoppe berichten über einen Fall von Glioma retinae endophytum, der von der Pars ciliaris und den unmittelbar daran angrenzenden Zonen der Netzhaut seinen Ausgang genommen haben soll. (H. u. S.: Ueber einige seltenere Augengeschwülste. v. Graefe's Archiv. Bd. 16. 1870. S. 295.)

Helfreich giebt die Beschreibung von gliomatösen Wucherungen in den mikrophthalmischen Augen eines Kindes. Die Retina ist völlig in die Geschwulst aufgegangen. In den Tumor hinein erstreckt sich von den Ciliarfortsätzen aus ein faltiges Gebilde, das mit der Pars cil. ret. in Verbindung steht. Es finden sich darin die Zellbänder, wie in dem Fall Emanuel. (Helfreich: Beitrag zur Lehre vom Gliom. v. Graefe's Archiv. Bd. 21. 2. S. 1875.)

Michel, Ueber Geschwülste des Uvealtractus. v. Graefe's Archiv. Bd. 24. 1. 1878. — Fr. Collins, Transact. of the Ophth. Soc. XI. p. 55—63. — Fr. Collins, Ebendas. XIV. p. 83. — Badal und Lagrange, Archives d'ophthalm. 1892. — Hirschberg, Schwammkrebs der Iris-Hinterschicht. Centralbl. f. pr. Augenh. Oct. 1896. — Emanuel, Ein Fall von Gliom der Pars ciliaris retinae. Virchow's Archiv. Bd. 161. 1900. — Hanke, Zur Kenntniss der intraoculären Tumoren. Fall II. v. Graefe's Archiv. Bd. 47. 3. 1899. — Krüekmann, Giebt es im Augeninnern einen primären Krebs? IX. intern. oph. Congress zu Utrecht. 1899. — Robertson, Carcinoma involving iris and ciliary body. The ophthalmic review. Bd. XIV. 1895. — Pergeus, Ueber Adenom des Ciliarkörpers als Ursache von Glaucom. Archiv f. Augenheilk. Bd. 31. 1896. S. 293. — A. Alt, Adenoma of

the ciliary body, springing from the Pars ciliaris ret. 4 cases. Amer. Journ. of Oph. Vol. XV. No. 11. 1898. — A. Alt, An other case of Adenoma of a ciliary process. Ibid. No. 12. 1898. — Schlipp, Ueber einen epithelialen Tumor des Ciliarkörpers. v. Graefe's Archiv. Bd. 48. 2.

**Myom.** Iwanoff (v. Wecker in Gräfe-Sämisch Handbuch. Bd. IV. S. 648) beschrieb eine Geschwulst des Corpus ciliare, welche ausschliesslich aus glatten Muskelfasern bestand, somit den Myomen einzureihen wäre.

**Gummata.** Gummöse Neubildungen in dem Gewebe der Iris sind bekanntlich nicht selten. Zuweilen finden sich dabei gleiche Producte im Corpus ciliare. Als Beispiele führe ich die Fälle von v. Hippel-Neumann, Scherl und Hanke an. Der Ciliarkörper kann dadurch ganz zerstört werden, wie z. B. in dem Fall Scherl: „An Stelle der Iris und des Ciliarkörpers (in der lateralen Hälfte) hat die gummöse Neubildung Platz gegriffen. Von der histologischen Structur beider ist kaum noch etwas zu bemerken. Dieselben zum Theil käsigen Massen, welche in der vorderen Kammer sich finden, setzen sich hier fort bis dicht an die Kapsel der Linse. Der grösste Theil der Ciliarkörpergegend zeigt dieselben Massen.“ Ostwald und Coppez jun. verdanken wir ausführliche Studien über die Gummata des Corpus ciliare (dasselbst vollständige Literatur). Sie betonen wohl mit Recht, dass lange nicht alles, was als Gumma des Ciliarkörpers beschrieben ist, der Kritik standhält. Wie bei der Iritis muss man unterscheiden frische syphilitische Entzündungen, aus denen Neubildungen, entsprechend den Condylomen oder Papeln, hervorgehen können, und Gummata der Spätperiode. Näheres siehe unter Iritis gummosa.

v. Hippel-Neumann, Fall von gummöser Neubildung in sämtlichen Häuten des Auges. v. Graefe's Archiv. Bd. 13. — Scherl, Gummöse Neubildung der Iris und des Ciliarkörpers. Arch. f. Augenh. 1892. — Hanke, Gummata der Iris und des Ciliarkörpers. v. Graefe's Archiv. Bd. 48. 2. — Ostwald, Revue générale d'ophtalm. 1896. p. 91. — Coppez (fils), Archives d'ophtalm. 1898. p. 376.

### Sarcome des Corpus ciliare.

Das primäre Sarcom des Corpus ciliare ist nicht sehr häufig, es sind etwa 58 Fälle klinisch und anatomisch untersucht worden, von denen einige als primäre Neubildungen dieses Ortes zweifelhaft sind. Es ist besonders klinisch wie anatomisch schwer eine Differentialdiagnose zu stellen zwischen den peripher gelegenen Chorioideal-sarcomen und den primären Ciliarkörpersarcomen. Die Letzteren haben ferner oft die Neigung früh an der Iriswurzel nach vorne durchzubrechen und können so für Irissarcome gehalten werden. Umgekehrt gehen die Irisgeschwülste zuweilen frühzeitig auf das Corpus ciliare über. Die meisten Sarcome des Ciliarkörpers sind pigmentirt. Groenouw fand in seiner Zusammenstellung von 50 Fällen aus der Literatur nur vier unpigmentirt, dazu kommt sein eigener Fall, und fünf anatomisch untersuchte Leukosarcome (Fall 19, 22, 23, 24, 26) von R. Kerschbaumer aus der Sattler'schen Klinik.

Die Form der Geschwulst ist meist eine knötchen- oder pilz-

förmige. Hinsichtlich der Entstehung konnte Fuchs in 8 Fällen genaue Angaben finden, aus welchem Theile des Ciliarkörpers das Neugebilde entsprungen sei. In 4 Fällen nahm dasselbe aus den äusseren Schichten des Ciliarkörpers seinen Ausgang; in 2 Fällen entweder aus diesem oder aus dem Ligamentum pectinatum; in einem Falle aus dem Ciliarmuskel, in einem Fall aus den Ciliarfortsätzen. Relativ selten scheint die Geschwulst im Anschluss an die Gefässe zu entstehen, wie das z. B. Kerschbaumer in Fall 14 nachweisen konnte. „Man sieht nämlich in jenen Theilen des Corpus ciliare, in denen nur wenige Geschwulstelemente vorkommen, diese Elemente um die Gefässe herum; auch ist eine Proliferation der Adventitiazellen unverkennbar. Die Gefässwände selbst scheinen mässig verdickt, allenthalben glasig.“ Die Form der Geschwulstzellen ist fast immer spindelförmig von verschiedener Grösse, doch kommen auch polygonale, runde oder ovale Zellen vor. Die Spindelzellen liegen meist dicht an einander in Zügen (Bündelsarkome).

Das Ciliarkörpersarcom wächst oft zunächst in die hintere Kammer hinein. Man findet dann die Iris an der betreffenden Stelle vorgebuckelt, zuletzt bis an die Hornhaut. Oft ist dann der Tumor hinter dem Pupillenrand als schwarzer Buckel sichtbar. Wenn das Sarcom in die vordere Kammer wächst, so sprengt es die Iris an der Wurzel ab. Es wird zuerst in der Kammerbucht als schwarzer Punkt sichtbar, dann drängt es sich zwischen Sclera und Irisansatz hervor und kann schliesslich die ganze vordere Kammer anfüllen.

Jene Ciliarkörpersarcome, welche sich in den Glaskörper hinein entwickeln, sind bei ophthalmoskopischer Untersuchung als gelbliche oder bräunliche bis schwärzliche Buckel hinter der Linse zu sehen. Nicht selten sieht man auf dem Buckel neugebildete Gefässe. Später wird durch Linsenkühlung die Geschwulst unsichtbar.

Verhältnissmässig früh, zuweilen ohne vorausgegangene Drucksteigerung kommt es zur Bildung secundärer episcleraler Knoten, weil gerade in dieser Gegend zahlreiche und weite Scleralemissarien vorhanden sind (Schlemm'scher Kanal in Verbindung mit Venen, vordere Ciliarvenen, Fuchs.)

Groenouw beschreibt einen interessanten Fall von Flächensarcom des Ciliarkörpers. Die Geschwulst war flächenhaft oder ringförmig über den grössten Theil des Ciliarkörpers verbreitet, unter nur sehr geringer Verdickung desselben. Mikroskopisch handelte es sich um ein Alveolarsarcom.

E. Fuchs, Das Sarcom des Uvealtractus. Wien. W. Braumüller. 1882. — P. Kerschbaumer, Das Sarcom des Auges. Wiesbaden. 1900. — Groenouw, Ein Fall von unpig. alveolär. Flächensarcom des Ciliarkörpers etc. v. Graefe's Archiv. Bd. 47. 2. 1898. (In allen 3 Arbeiten ausführliche Literaturangaben.)

In seltenen Fällen breitet sich ein **metastatisches Carcinom** von der Chorioidea bis in das Corpus ciliare aus. Zwei solche Fälle sind beschrieben von Ewing und Abelsdorff. Ewing fand sowohl Längs- als Quermuskelfasern durch grössere und kleinere Zellnester auseinander gedrängt. An manchen Stellen drängten sich auch Züge der

Geschwulstmassen in die Ciliarfortsätze hinein. Auch in dem Fall von Abelsdorff fanden sich Carcinommetastasen sowohl im Ciliarmuskel als in der Iriswurzel. Im Allgemeinen hatte sich die Neubildung auf den Muskel beschränkt und an der bindegewebigen Grundlage der Ciliarfortsätze Halt gemacht, nur bei einzelnen der vordersten ist sie in den proximalen Theil der Fortsätze selbst hineingewachsen. In beiden Fällen sass das primäre Carcinom in der Mamma.

Ewing, Metastatischer Krebs der Aderhaut, des Ciliarkörpers etc. v. Graefe's Archiv. Bd. 38. 1. — Abelsdorff, Carcinommetastasen im Uvealtractus beider Augen. Archiv f. Augenheilkunde. Bd. 33.

### Colobome des Corpus ciliare.

Lieberkühn hat zuerst die Mittheilung gemacht, dass bei gewissen Hühnerrassen sich regelmässig ein Colobom des Ciliarkörpers findet, das dadurch entsteht, dass die Ränder der foetalen Augenblase an einer hier stets vorhandenen Gefässschlinge ein Hinderniss der Vereinigung finden und sich nach aussen umschlagen (v. Hippel).

Auch beim Menschen kommen Colobome des Corpus ciliare vor, entweder isolirt oder in Verbindung mit Colobomen der Iris und Chorioidea. Es sind hier nur solche Colobome bekannt, welche sich direct nach unten erstrecken, doch kommen die verschiedensten Grade und Formen vor. Die Abweichung von der normalen Lage ist bisweilen nur eine geringe Unregelmässigkeit in der radiären Lage der Ciliarfortsätze. Der höhere Grad davon ist dann der, dass das ganze Strahlenband nach unten und rückwärts verschoben ist. Dadurch verändert sich die Kreisform des Ciliarrings in die einer Birne, deren Spitze nach unten gerichtet ist. Häufiger ist der Zusammenhang des Ciliarkörpers nach unten thatsächlich unterbrochen; es ist eine Lücke vorhanden, welche das Corpus ciliare in seiner ganzen Breite durchsetzt, entsprechend meist dem Fehlen von 1—2 Ciliarfortsätzen, selten mehr. Die dem Spalt am nächsten liegenden Processe sind meist hypertrophisch. So kann es kommen, dass man anstatt eines Coloboms nur eine wulstförmige Vergrösserung unten im Bulbus liegen sieht, die vergrösserten seitlichen Ciliarfortsätze, die das Colobom verdecken. Näheres siehe in der sorgfältigen Monographie von Bock.

Ein rudimentäres, nach innen gerichtetes Ciliarkörpercolobom beschreibt Hess bei einem Fall von nasalwärts gelegenen Linsencolobom. Die Ciliarfortsätze waren retrahirt und verzerrt, dabei unregelmässig und verdickt.

Lieberkühn, Beiträge z. Anatomie d. embr. Auges. Arch. f. Anat. u. Phys. Anat. Abth. 1879. — Bock, Die angeborenen Colobome des Augapfels. Wien. J. Safar. 1893. — Hess, Anat. Unters. über Linsencolobom und Schichtstaar. v. Graefe's Archiv. Bd. 42. 3. 1896.

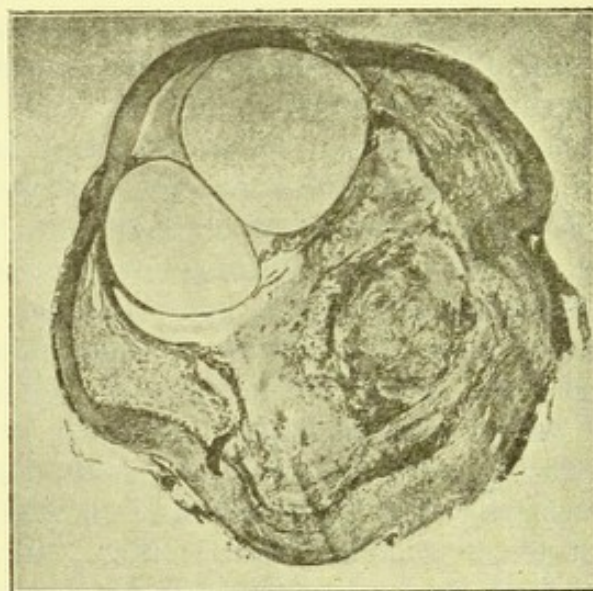
### Cysten des Corpus ciliare.

Das Vorkommen und Entstehen seröser Cysten des Corpus ciliare ist von Kuhnt beschrieben worden. Er fand dieselben nicht selten als Altersveränderung an Augen, bei denen das Corpus ciliare durch

atrophische Prozesse hochgradig verändert war. Diese Cysten kommen am häufigsten auf dem der Ora serrata zunächst liegenden Theil des Corpus ciliare vor. Ihre Genese dürfte die sein, dass die einschichtige Lage pallisadenförmiger Zellen der Pars ciliaris retinae hier und da von der Pigmentlamelle abgehoben wird. In gleicher Weise wird häufig die Pigmentschicht mit von der Unterlage abgehoben. Die atrophischen Prozesse in den Gefässbezirken des Corpus ciliare bilden die Ursache der Transsudation und der hierdurch bedingten cystoiden Bildung. Durch Confluiren kleinerer Cysten entstehen die grösseren (Kuhnt).

In einem von mir mitgetheilten Falle von sehr grossen und schönen Cysten des Corpus ciliare handelte es sich nicht um Altersveränderungen, sondern um eine Folgeerscheinung von Atrophie im Corpus ciliare, welche nach einer klinisch beobachteten Irido-Cyclitis nach Staaroperation aufgetreten waren. Die Cysten waren ophthalmoskopisch schon beobachtet worden. Auf dem mikroskopischen Schnitt fanden sich dicht hinter der Cornea zwei kirschkerngrosse, dünnwandige

Fig. 76.



Grosse Cysten des Corpus ciliare nach Cyclitis. Ablösung des Corpus ciliare und der Chorioidea; der Glaskörperraum von einer derben Schwarte ausgefüllt. Die Sclera ist an mehreren Stellen durch die Narbenbildung im Innern des Auges eingezogen.

rundliche Cysten mit hellem durchsichtigen Inhalt. Die Vorderwand der Cysten ist mit der Hinterwand der Cysten verklebt und zwar beiderseits von der Corneoscleralgrenze an ein beträchtliches Stück nach vorne zu. Medianwärts berühren sich die beiden Cysten und erreichen seitlich, die äussere Cyste theilweise auch unten, die Pigmentschichten des abgelösten Uvealtractus. Die äussere Cyste hat eine Breite von etwa 7,5 mm und eine Höhe von 6,5 mm, die innere Cyste

eine Breite von 5 mm und eine Höhe von 8 mm. Schon bei schwacher Vergrößerung erkennt man, dass die zarte Cystenwand allerwärts reichliches, schwarzbraunes Pigment enthält. Hinter der Berührungsstelle der beiden Cysten liegen einige wurstförmige Linsenreste. Hinter und linksseitig von der Cyste liegt ein kleiner Rest durchsichtigen Glaskörpers. Die hinteren zwei Drittel des Bulbus sind durch eine tumorartige Masse mit zahlreichen Pigmentablagerungen ausgefüllt. Dieselbe hat auf beiden Seiten unterhalb des atrophischen Corpus ciliare ein zartes stellenweise maschenförmiges Gefüge, während sie in der Mitte entschieden derber, fester und zellenreicher ist, wie schon die stärkere Farbstoffaufnahme beweist.

Mikroskopisch zeigt sich, dass das Corpus ciliare hochgradig atrophisch ist: Vom Muskel ist kaum noch etwas sichtbar, die Processus sind von der Cyste derartig zusammengepresst, dass sie unter einander verwachsen, als dunkel pigmentirte schwarze Streifen neben einander liegen und direct nach hinten zu verlaufen. Die nähere Betrachtung zeigt in der Mitte spärliche Stränge von Bindegewebe, von der inneren bindegewebigen Lage des Ciliarkörpers ausgehend, mit zahlreichen Rundzellen und Klumpen von braunem Pigment durchsetzt. Von dem Epithel, der Pars ciliaris retinae, ist nichts mehr erhalten.

Aus den inneren Reihen von Pigmentstreifen der Processus gehen die Pigmentzellen hervor, die rings um die Cyste hinziehen.


Die Cyste selbst ist, wie gewöhnlich, von einem Endothellager ausgekleidet, das an einzelnen Stellen in dünner, an anderen in dicker Schicht zu sehen ist, je nach der Schnittrichtung. Da wo die Cystenwand an dünnen Schnitten senkrecht getroffen ist, besteht nur eine einfache Lage von Endothelzellen und eine solche dürfte also für die ganze Innenfläche der Cysten anzunehmen sein. Als äussere Wand findet sich das pigmentirte atrophische Uvealgewebe.


Um das Entstehen dieser Cysten zu erklären, liegt es am nächsten, an die sehr interessanten neuerdings publicirten Versuche und Theorien Nicati's zu denken. Nicati erforschte den Absonderungs-Apparat des Humor aqueus, die von ihm sog. „glande de l'humeur aqueuse“ und nimmt an, dass die von der Choriocapillaris abgesonderte Flüssigkeit durch die Ciliarfortsätze ausgeschieden wird. Wenn nun in unserem Falle, wie wahrscheinlich, eine Verwachsung einzelner Ciliarfortsätze unter einander oder mit der Iris stattgefunden hat, so kann die abgeschiedene Flüssigkeit nicht in die Vorderkammer abströmen und die Bildung der Cysten und die seröse Infiltration der Chorioidea ist die natürliche Folge. Ferner hat hier eine Ablösung des ganzen Corpus ciliare stattgefunden und in dem weitmaschigen Gewebe zwischen Corpus ciliare und Sclera ist massenhaft gestaute und geronnene Flüssigkeit angesammelt. Solche pathologischen Befunde sprechen sehr für die Auffassungen Nikati's.

Die Entstehung der vorliegenden hochgradigen Veränderungen an dem Bulbus dürfte also etwa folgende sein: Nach der Extraction der Cataracta traumatica hat eine schleichende Iridocyclitis zur Verwachsung einiger Ciliarfortsätze mit einander resp. mit dem Corpus ciliare geführt.

Dadurch sind völlig abgeschlossene Hohlräume am Corpus ciliare entstanden, in welche hinein immer weiter die von der Choriocapillaris abgesonderte seröse Flüssigkeit abgeschieden wurde, so dass sich allmählich drei grosse Cysten entwickelten. Das ursprünglich cylindrische Epithel der miteinander verklebten Ciliarfortsätze wurde durch das Wachsthum der Cysten zu einem einfachen Plattenepithelbelag, wobei gewiss auch noch eine Vermehrung der Zellen durch Theilung stattfand. Die Cysten verlegten nun bald auch die Abflusswege des Vorderkammerwassers, vor Allem also den Fontana'schen Raum und die perivenösen Lymphscheiden dieser ganzen Gegend, und hierdurch kommt es zu der Stauung des Transsudates der Choriocapillaren innerhalb der Chorioidea selbst. Die Stauung und ihre Folgen sind sehr deutlich zu sehen.

Kuhnt, Atrophie des Uvealtractus. Zehender's klin. Monatsbl. 1881. Beiheft.  
— Nicati, La glande de l'humeur aqueuse. Arch. d'Oph. 1890. Bd. X. No. 6.  
u. Bd. XI. No. 1 u. 2. Referat: Schweigger's Arch. Bd. 23. 3 u. 4. S. 139 u.  
Bd. 24. 1. S. 12. — Greeff, Zur Kenntniss der intraoculären Cysten. Archiv  
f. Augenheilk. Bd. 25.





## Capitel VI.

# Chorioidea.

### Normales Aussehen.

Die Chorioidea, Aderhaut oder Pigmenthaut ist durch ihre dunkle Pigmentirung ausgezeichnet. Die vordere Begrenzung liegt unmittelbar an der Ora serrata, die hintere wird durch ein rundes Loch gebildet, das Foramen chorioideae.

Die Chorioidea bildet ein feines, leicht zerreissliches Häutchen; ihre Dicke beträgt im hinteren Abschnitt des Augapfels 0,05—0,08 mm, nach vorne zu wird sie etwas schmaler. Die Chorioidea ist die ernährende Haut des Auges, sie besteht deshalb hauptsächlich aus Gefässen. Dieser Gefässreichthum bedingt auch den hervorragenden Antheil, welchen die Chorioidea an den verschiedensten pathologischen Prozessen des Auges nimmt. Die Gefässe sind entsprechend ihrem Volumen in drei gesonderte Schichten übereinander gelagert. Besonders charakteristisch für die Chorioidea ist die strenge räumliche Trennung der Capillaren von den zuführenden Arterien und abführenden Venen. Da diese Capillaren zum grossen Theil für die Ernährung der Netzhaut und des Glaskörpers zu sorgen haben, so liegen sie ganz nach innen zu. Je grösser die Gefässe in den beiden folgenden Gefässschichten sind, um so mehr liegen sie nach aussen. Die Gefässe liegen eingebettet in einer lockeren Grundsubstanz, dem Stroma chorioideae. Die drei Gefässschichten werden eingeschlossen von je einer gefässlosen Schicht, innen einer Glasmembran und aussen der Suprachorioidea; der Glasmembran liegt aussen das Pigmentepithel auf.

Wir unterscheiden also auf einem Querschnitt durch die Chorioidea, wenn wir das retinale Pigmentepithel mitrechnen, von innen nach aussen gehend folgende 6 Schichten:

1. das **retinale Pigmentepithel**,
2. die **Glasmembran** (M. vitrea s. elastica),
3. die **Schicht der Capillaren** (oder Choriocapillaris, Membrana Ruyschii),
4. die **Schicht der mittleren Gefässe** (Sattler'sche Schicht),
5. die **Schicht der groben Gefässe** (Tunica vasculosa Halleri),
6. die **Suprachorioidea** oder Membrana fusca.

Das Pigmentepithel besteht aus einer einfachen Lage flacher sechseckiger Zellen, die durch eine helle Kittsubstanz zu einem zierlichen Mosaik aneinander gefügt sind. Jede Zelle besitzt in der Mitte einen farblosen Kern; in das Protoplasma der Zelle sind mehr oder weniger zahlreiche kurze stäbchenförmige Pigmentkrystalle eingelagert.

Das Pigmentepithel gehört entwicklungsgeschichtlich zur Retina, im ausgebildeten Auge hat es jedoch nichts mit der durchsichtigen Retina zu thun, sondern haftet als innerste Schicht der Chorioidea an.

Die Glashaut erscheint als eine homogene 0,0006 mm dicke Hülle, welche mit dem darüber liegenden Stroma der Chorioidea fest verwachsen ist. Auf die Glasmembran folgt unmittelbar ohne Vermittelung eines besonderen bindegewebigen Stromas die Schicht der Capillaren. Diese sind sehr weit im Lumen, ca. 0,01—0,03 mm. Sie liegen dicht bei einander und die schmalen Räume zwischen ihnen erscheinen fast ganz homogen, im Alter leicht punktiert. Es finden sich hier normaler Weise keine Rundzellen, doch genügen offenbar die geringsten Reizzustände, um hier farblose Zellen durch die Wandung der Gefässe austreten zu lassen. So findet sich eine Zelleneinwanderung schon stets in myopischen Augen, bei leichter Neuritis des Sehnerven etc. (Sattler).

Der Capillarschicht nach aussen zu liegt unmittelbar ein feines continuirliches Häutchen auf, bestehend aus dicht aneinandergefügt, flachen Endothelzellen mit Kernen von elliptischer Gestalt: das erste Endothelhäutchen oder die nach dem Entdecker sogen. **Sattler'sche Membran**. Die Membran ist von Wichtigkeit, da sie die Capillaren und das nach Sattler auch zwischen den Capillaren dieser Schicht reichlich circulirende Blutplasma von den nach aussen zu liegenden Schichten der Chorioidea abschliesst. Man sieht auch zuweilen bei entzündlichen Exsudaten in der Capillarschicht das Exsudat durch dieses Häutchen begrenzt und an demselben eine Strecke weit hinkriechen. Sattler fand ferner, dass sich in der Nähe der Ora serrata häufig zwischen Glasmembran und Choriocapillaris eine zweite Schicht äusserst feiner Capillaren einschiebt. Diese Schicht ist nicht immer vorhanden, sie fehlt in ungefähr 50 pCt. der Fälle.

Direct hinter der Schicht der mittleren Gefässe folgt meist erst das erste Pigmenthäutchen, in deren verzweigten flachen Bindegewebszellen amorphes körniges Pigment liegt.

In der Schicht der groben Gefässe befinden sich hauptsächlich Venen, welche dicht aneinander liegen und vielfach anastomosiren, die zuführenden Arterien sind viel seltener. Dazwischen finden wir die mehr oder weniger pigmentirten Intervascularräume.

Die groben Venen der Chorioidea besitzen, ebenso wie die kleinen, ausser dem Endothelrohr eine zweite Umhüllung, die perivasculäre Scheide; zwischen beiden liegt der perivasculäre Lymphraum. Umgeben wird die perivasculäre Scheide von einer adventitiellen Scheide, bestehend aus longitudinal gerichteten Bindegewebsfasern, die sich nach aussen zu nicht genau abgrenzen, da die Stromapigmentzellen von beiden

Seiten her auf die Scheide hinübergreifen und oft zuweilen das Gefäss in zierlicher Weise überspinnen.

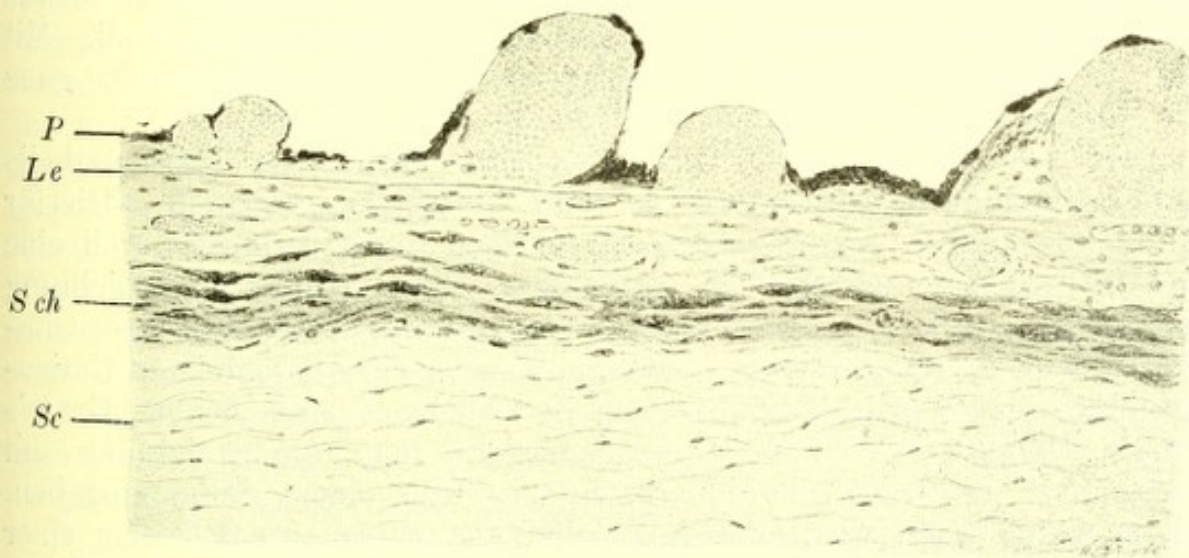
Die Lamellen der Suprachorioidea lassen zwischen sich spaltenartige Räume frei, welche vielfach mit einander communiciren. Sie bilden mit einander ein System von Lymphräumen, den sogenannten Perichoroidalraum. Derselbe wird nach aussen begrenzt durch ein Endothelhäutchen, welches die oberste Lage der Sclera bildet.

Die Membrana suprachorioidea ist gefäss- und nervenlos, doch ziehen folgende Nerven und Gefässe durch sie hindurch: sämtliche Nervi ciliares in der ganzen Ausdehnung der Membran, 15 bis 18 an der Zahl; 2. die beiden Arteriae ciliares posticae longae; 3. die Arteriae ciliares posticae breves (über 20) am hinteren Pol; 4. die Venae vorticosae, gewöhnlich 4, in der Gegend des Aequator bulbi.

### Verdickungen und Drusen der Glasmembran.

Die Descemet'sche Membran erleidet unter den verschiedensten krankhaften Processen, und schon vielfach im Alter, ganz charakteristische Veränderungen. Dieselben bestehen in Verdickungen der Haut bis zur Bildung ganzer Kugeln, welche die darüber liegenden Pigmentzellen abheben.

Fig. 77.



Drusen der Glaslamelle der Chorioidea. (Leitz Ok. 1, Obj. 6.)

Die über der Glashaut (*Le*) liegende Pigmentepithelschicht (*P*) ist theils verdickt, theils unterbrochen (mechanisch gedehnt), so dass ophthalmoskopisch schwarze und weisse Fleckchen sichtbar werden mussten (Chorioiditis senilis). Die Lamellen der Suprachorioidea (*Sch*) sind entzündlich mit einander verklebt.

Ueber die Altersveränderungen der Glashaut der Chorioidea besitzen wir eine eingehende Studie von H. Müller. Untersucht man diese Glaslamelle in verschiedenen Altersperioden, so findet man sie schon bei Neugeborenen in ihren wesentlichen Charakteren ausgebildet als ein völlig structurloses, glashelles Häutchen von äusserster Dünne und Zartheit, welches die Innenfläche der eigentlichen Chorioidea genau

auskleidet und an der Ora serrata auf das Corpus ciliare übergeht. In macerirten Augen löst sich die Lamelle leicht in Fetzen von der Choriocapillaris ab. Bei Erwachsenen ist dieselbe etwas consistenter, jedoch immer noch sehr zart (nach Köl liker 0,0006<sup>'''</sup> dick); sie bleibt bei vorsichtiger Entfernung des Pigments an der Choriocapillaris sitzen. Von dieser lässt sie sich in Fetzen nach einiger Maceration abziehen. Die Membran ist für gewöhnlich structurlos. Veränderungen in dem Verhalten dieser Glashaut zeigen sich häufig bei älteren Individuen, und zwar bei solchen von 60—70 Jahren fast constant, über 45 Jahren häufig, über 30 Jahren nicht zu selten, jedoch finden sich kleine Ansätze dazu schon in manchen Augen von Erwachsenen.

Bald sehen wir ausgedehnte flache Platten mit mehr oder weniger wellenförmiger Oberfläche, bald kugelig-drusige Hervortreibungen, die immer nach der Netzhautseite zu liegen.

Die häufigste und auffallendste Veränderung der Lamelle ist ihre Verdickung.

Die Substanz der Lamelle erscheint dabei in ungefärbtem Zustand etwas gelblich und trübe und die verdickten Partien erhalten ein eigenthümliches opalisirendes Aussehen. Ausserdem geht ihre Biegsamkeit und Weichheit verloren, so dass sie leichter in Stücke reisst und diese sind bisweilen so steif, dass sie nur mit Mühe gefaltet werden können.

Chemisch leisten die verdickten Partien allen Reagentien grossen Widerstand und werden in starken Säuren und Alkalien nur etwas blasser; sie verschwinden nur durch Kochen in concentrirtem Kali. Mit Jod und Jod-Schwefelsäure färben sie sich nur gelb und braun, ganz wie die Lamelle in normalem Zustand.

Es scheint, dass die Verdickung der Glaslamelle grösstentheils durch allmähliche Auflagerung an der Oberfläche geschieht. Hierfür spricht, dass oft eine periphere und eine tiefere Schicht durch eine concentrirte Linie geschieden sind, oder eine mehrfache Schichtung deutlich zu sehen ist. Leber lässt die Drusen der Glashaut der Chorioidea wie die Concretionen der Bindehaut nach Analogie der Cuticularbildung durch Ausscheidung eines Zellenbelages entstehen (v. Gräfe's Archiv, Bd. 19. 1). Von der Fläche sieht man die Schichtung am besten, oft erscheint ein innerer Körper von einem Saum umgeben. Dieser Saum kann wiederum Ausbuchtungen haben, so dass aus einer einfachen kugeligen Erhebung eine drusige Gruppe hervorgeht. Ferner lässt sich für eine Auflagerung deuten, dass man nicht selten in drusigen Verdickungen Pigmentklümpchen findet, von denen man annehmen kann, dass sie von der anwachsenden Masse umgeben wurden, nicht, dass sie darin entstanden sind.

Sehr häufig ist in den grösseren Kugeln das Auftreten von Kalkkörpern.

### **Metamorphose der Pigmentschicht darüber.**

Diese zuerst von Donders und H. Müller beobachteten Veränderungen an der Innenfläche der Chorioidea sind in manchen Fällen am

anatomischen Präparat schon mit blossem Auge und in vivo mit dem Augenspiegel erkennbar. Es rührt dies hauptsächlich von der damit verbundenen Alteration des darüberliegenden Pigmentepithels her. Wenn man die innere Seite der Chorioidea durch die noch durchscheinende Retina oder nach vorsichtiger Ablösung derselben betrachtet, so erscheint sie nicht gleichmässig braun, von hellerer oder dunklerer Nuance, sondern fleckig, hier heller, dort dunkler. Meist zeigen sich kleine hellere Flecke von dunkleren Säumen umgeben, oder dunklere Punkte und Streifen. In diesen Flecken kommt eine grauliche Färbung zum Vorschein, wie man sie auch sonst an der von Pigment möglichst befreiten Chorioidea sieht, in anderen Fällen ist die Färbung weisslich oder marmorirt. Solche Stellen finden sich in kleiner oder grösserer Ausdehnung. Sowohl auf Flächenpräparaten als auf Querschnitten erkennt man leicht, dass die Alteration des Pigmentes mit jenen kugelig-drusigen Körpern in innigstem Zusammenhang steht. Manche der grösseren unter diesen haben ganz offenbar eine Anzahl Pigmentzellen einfach verdrängt und zur Seite geschoben, welche nun einen dunklen Wall im Umkreis bilden. Die Oberfläche der Kugeln ist anfangs noch von Pigment bedeckt, später frei, und das Pigment steigt nun an den Seiten mehr oder weniger hoch hinan. Zuweilen sieht man noch auf der Kuppe vereinzelt Pigmentkörnerchen sitzen. Die auf die Seite gedrängten Pigmentzellen haben dabei in der Regel erhebliche andere Veränderungen erlitten. Statt polygonaler Prismen bilden sie unregelmässige Klumpen und zuweilen geht der Zellentypus gänzlich unter, indem sie mit benachbarten zu unförmigen Massen verschmelzen, oder indem die Pigmentmoleküle frei werden und sich verschiedentlich zerstreuen. In der Regel erscheinen die Pigmentmassen im Umkreis grösserer Drusen auffallend dunkel, ja ganz schwarz; es mag dies zum Theil durch die dichtere Anhäufung des Pigmentes bedingt sein, zum Theil scheint jedoch auch die Färbung der Moleküle an sich Modificationen zu erleiden, indem sowohl einzelne Moleküle als kleinere Gruppen von solchen bald sehr dunkel, bald sehr blass erscheinen.

Fuchs erwähnt eine ähnliche Veränderung des Pigmentepithels mit Drusenbildung und partieller Atrophie der Chorioidea bei einer 38jährigen Frau mit Iritis gummosa.

Diese Veränderungen der Pigmentzellen haben wohl vielfach eine mechanische Ursache, welche die von aussen andringenden Massen der Verdickungen der Glaslamelle abgeben, doch finden sich auch Veränderungen, welche auf Störungen in den Ernährungsverhältnissen schliessen lassen. Hierfür sprechen die Modificationen der Pigmentmasse selbst, indem nicht nur die Moleküle heller oder dunkler zu werden scheinen, sondern unregelmässige Klumpen verschiedener Grösse auftreten, welche wohl aus Molekülen zusammengesetzt und durch ungewöhnliche Farbe ausgezeichnet sind. Wenn diese Klumpen nicht aus den ursprünglichen Pigmentkörnern hervorgegangen, sondern neugebildet sind, was wohl annehmbar ist, so muss man einen anderen Vorgang als blosse mechanische Verdrängung annehmen. Auch die Formveränderungen der Zellen — einige quellen auf und werden gross,

andere atrophiren — sprechen für eine Ernährungsstörung. Es verursachen diese Ernährungsstörungen wohl weniger die Veränderungen an der Glaslamelle, als solche der Choriocapillaris, deren Gefässe, wie wir unten sehen werden, nicht nur bei vielen pathologischen Processen, sondern auch im höheren Alter sich häufig theilweise und mehr oder weniger vollständig obliterirt zeigen.

Ein Punkt von praktischer Bedeutung ist der Einfluss der Veränderungen der Glaslamelle auf die Retina. Es ist gar nicht anders denkbar, als dass durch das Auftreten der Drusen die Elemente der Netzhaut mechanisch beeinträchtigt und verdrängt werden und ferner ist es sehr möglich, dass auch auf anderen Wegen die Ernährung derselben dadurch gestört wird. Donders und H. Müller haben mit vollem Recht die Abnahme des Sehvermögens, welche man gewöhnlich im höheren Alter beobachtet, auf die Drusenbildungen und ihre Folgen zurückgeführt. Ferner sind diese Veränderungen, welche man anatomisch so häufig findet, der Art, dass sie auch mit dem Augenspiegel gesehen werden müssen. Diese weissen und schwarzen Flächen und Figuren, die wir als **Chorioiditis senilis** bezeichnen, haben als anatomische Grundlage meist die oben geschilderten Verhältnisse.

Donders, Archiv f. Ophth. Bd. I. Heft 2. — H. Müller, Archiv f. Ophth. Bd. II. 2. 1856. — Meyer, v. Gräfe's Archiv. Bd. 4. — v. Recklinghausen, Handb. der allgem. Pathologie. 1883. S. 410. — Fuchs, Anatomische Miscellen. v. Gräfe's Archiv. Bd. 30. 3. — R. Kerschbaumer, v. Gräfe's Archiv. Bd. 38. 1.

### Altersveränderungen.

Ueber die Altersveränderungen der Uvea haben wir eine zusammenfassende Studie von R. Kerschbaumer.

Das Pigmentepithel geht im Alter in der Regel Veränderungen ein, welche theils hyperplastischer, theils regressiver Natur sind. An der Ora serrata pflegen solche Altersveränderungen früher vorzukommen und intensiver zu sein, als in den übrigen Theilen. Die Pigmentzellen nehmen vielfach an Grösse zu, oft das 2—4fache oder noch mehr, ihre Gestalt wird unförmig und plump, indem sich die Ecken abstumpfen und die einzelnen Seiten der Zellen sich mehr oder weniger in die Länge entwickeln. Darunter leidet das regelmässige sechseckige Mosaik. Auch die Zahl der Kerne kann zunehmen. Oft findet sich auch eine Degeneration der Kerne, sie werden blass, schlecht tingirbar, es bilden sich Vacuolen darin oder Fetttröpfchen, die Kerne können schliesslich ganz verschwinden und die Zellen können mit Hinterlassung einer feinkörnigen Masse zerfallen.

Auch der Pigmentgehalt der Zellen unterliegt Veränderungen. Während die einen Zellen auch nach der Vergrösserung ihre normale Färbung beibehalten, was leicht durch Vergleich mit den benachbarten, noch unveränderten Zellen erkannt werden kann, erscheinen andere heller oder dunkler als die normalen. Auch kann das Pigment in einzelnen Zellen bis zum gänzlichen Verschwinden rareficirt werden;

zerfallen die Zellen, so liegt das Pigment zerstreut auf der Glashaut. Die Pigmentmolecüle selbst verlieren ihre charakteristische Stäbchenform und werden meist dunkelbraun, klein und rund.

R. Kerschbaumer fand solche Altersveränderungen am vorderen Pol vom 50. Lebensjahre an bei  $\frac{3}{4}$  aller Augen, selten am hinteren Pol.

In wieweit die Pigmentepithelschicht durch die darunterliegenden Drusen der Glaslamelle leidet, ist schon oben geschildert worden. Dasselbst finden sich auch die Altersveränderungen der Glashaut der Chorioidea angegeben.

Im späteren Alter findet sich in der Choriocapillaris im Allgemeinen eine Enge und Ungleichmässigkeit der Capillaren. Oft sind sie auch erweitert mit zahlreichen varicösen Ausbuchtungen versehen. Die Contouren der Capillaren werden deutlicher, manchmal sogar scharf und bilden wegen der abwechselnden Verengerungen und Erweiterungen eine mehr oder weniger zackige Linie, wogegen im jugendlichen Alter die Linie zart und regelmässig gewellt erscheint. Auch die Wandungen der Capillaren selbst sind oft verdickt und können auch hyalin entarten. Streckenweise kann es zu einer vollständigen Atrophie der Schicht (Kuhnt) mit Obliteration oder gänzlichem Verschwinden der Capillaren kommen.

Diese Veränderungen finden sich im hinteren Pol des Auges früher und intensiver als im vorderen. Die Form der Veränderungen ist meist eine herdweise oder inselförmige, dergestalt, dass neben mehr oder minder normalen inselförmigen Gefässbezirken solche mit weissen Erweiterungen und verdickten rigiden Wandungen, oder in Atrophie begriffene Capillargebiete erscheinen.

Die grösseren Gefässe der Chorioidea erfahren im Alter ebenfalls bedeutende Veränderungen. Es findet sich oft eine Zunahme der Dicke der Gefässwand hauptsächlich an den Arterien, entweder durch fibrilläres Bindegewebe oder durch hyalin degenerirtes Gewebe. Dadurch wird eine Verengerung des Gefässlumens bewirkt. Nicht selten findet sich ein vollständig obliterirtes Gefässlumen.

Die Veränderungen an den Venen sind denen der Arterien ähnlich, jedoch seltener und nicht so intensiv.

Ferner fand R. Kerschbaumer an den Venae vorticosae in ihrem scleralen Verlauf in den perivascularen Räumen eine Ansammlung von Wanderzellen und eine Wucherung von Endothelzellen, ähnlich wie dies Birnbacher und Czermak bei glaucomatösen Augen beschreiben (v. Gräfe's Archiv. Bd. 22. 2).

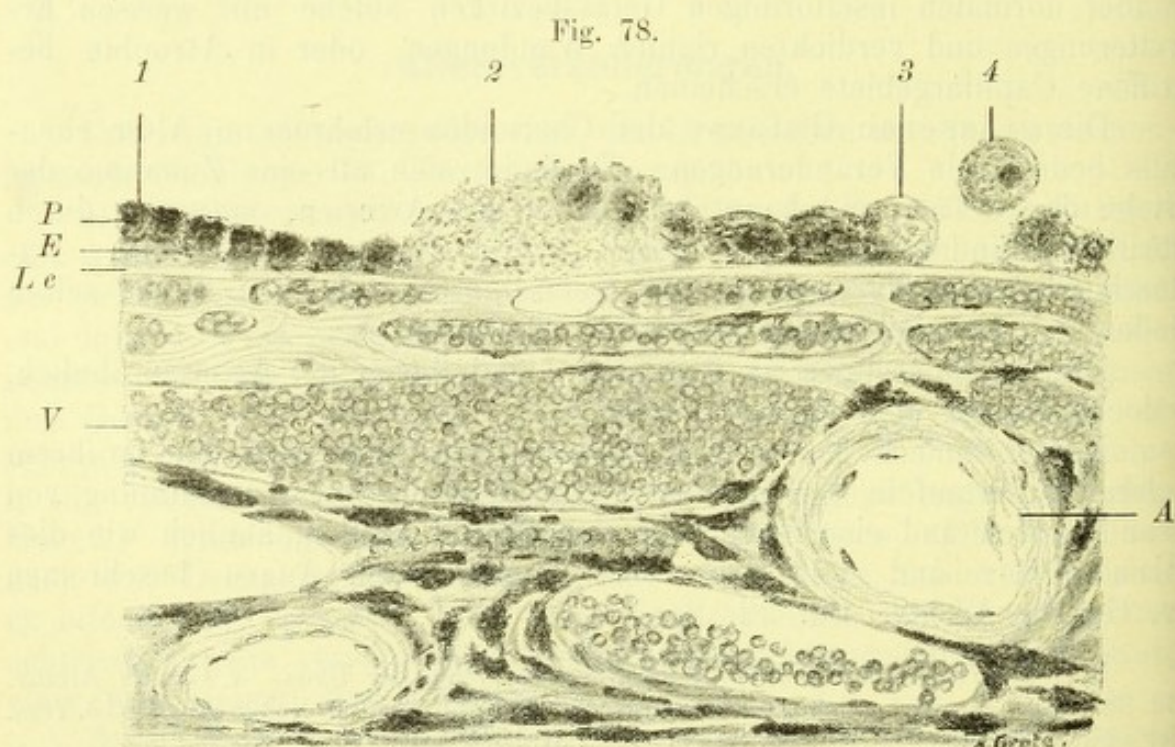
R. Kerschbaumer, Ueber Altersveränderungen der Uvea. v. Gräfe's Archiv. Bd. 38. I. — Kuhnt, Ueber eine Altersveränderung im menschlichen Auge. 13. Vers. der ophth. Gesellsch. 1885. — Sattler, v. Gräfe's Archiv. Bd. 22. 2.

### Weitere Veränderungen der Pigmentepithelschicht.

Wir haben oben schon viele Veränderungen des Pigmentepithels besprochen, welche dieses eingeht im Alter oder mehr mechanisch er-

leidet durch Excrescenzen der Glasmembran. Wir haben uns noch mit besonderen Erscheinungen zu beschäftigen, die wir an diesen Zellen entstehen sehen bei Entzündungen und Ernährungsstörungen. Wagenmann gebührt das Verdienst, zuerst überzeugend nachgewiesen zu haben, dass diese Ernährungsstörungen gesetzt werden durch Circulationsstörungen im Gebiet der Ciliargefässe oder der Chorioidea. Wir werden uns unten bei der Pigmentwanderung noch eingehender damit beschäftigen. Der ausführlichen Arbeit von Krückmann folgend, ist hier besonders der Zustand der Zellen zu besprechen, den man **hydropisch** oder **vacuolisirt** nennt. Die Zellen verändern unter dem Einfluss einer Ernährungsstörung ihre Gestalt, sie werden langezogen, oft spindelförmig und ferner, was sehr charakteristisch erscheint, bauchig oder kugelig vergrössert, wie aufgeblasen. Es entstehen dann nicht selten im Lumen ein oder mehrere Hohlräume. Die vergrösserten Zellen zeigen das Pigment in dünnerer Schicht als die intakten Nachbarzellen. Die Pigmenthäutchen selbst sind von der verschiedensten Form. Grössere mehr oder minder unregelmässige Klümpchen und sehr kleine staubförmige Partikelchen lassen sich regellos nebeneinander auffinden. Diese Erscheinungen wurden früher als Leichenerscheinungen gedeutet (Frisch).

Auch die Anordnung des Pigmentes wechselt. Bei denjenigen Zellen, welche in die Länge gestreckt sind, befinden sich die braunen Körnchen meistens an einem Ende. Je mehr die Zellen dagegen eine



Veränderungen der Pigmentepithelzellen. (Leitz Oc. 4, Obj. 6.)

1 wohlerhaltene, jedoch durch ein Exsudat (E) von der Glashaut (Le) abgehobene Zellen; 2 Fuscinkörper aus zerfallenen Zellen; 3 hydropische Zelle ohne Kern; 4 hydropische abgestossene Zelle. V grosse Vene, A grosse Arterie der Chorioidea.

Kugelform annehmen, desto gleichmässiger ist in der Regel die Pigmentvertheilung. Eine weitere Erscheinung ist die, dass die Körnchen die Zelle verlassen und frei umherliegen, ausserhalb der Zellen. Unter Umständen ist die Pigmentabgabe eine so reichliche, dass man die Zellen geredezu als pigmentarm bezeichnen muss. Die Pigmentkörnchen selbst sind sehr widerstandsfähig und sind meist nach dem völligen Verschwinden des Protoplasmas und des Kernes als Reste der abgestorbenen Zellen auffindbar.

Meistens werden die dick gequollenen hydropischen Zellen bei Zeiten desquamirt und liegen dann im abgestossenen Zustand zwischen der Aderhaut und der Netzhaut. Diese Zellen sehen meist gross und kugelig aus, ihr Inhalt ist verfettet und nur wenig Pigmentkörnchen sind noch sichtbar.

Diejenigen Zellen, welche nur wenig Pigment verloren haben und in ihrer Lage bleiben, scheinen sich wieder erholen zu können. Häufiger ist es wohl, dass nach Abstossung der zu Grunde gegangenen Zellen sich junge Pigmentepithelzellen neu bilden. Sind Zellen in grösserer oder kleinerer Menge abgestossen, so treten an dem Defectrand häufig neue Ersatzexemplare auf, welche zum Theil neben-, zum Theil übereinander gelagert sind. Nur selten kann man Kerntheilungsfiguren wahrnehmen. Einige der jungen Abkömmlinge sind sehr pigmentarm oder sogar pigmentlos. Es ist oft schwer, die neuentstandenen Zellen von den alten degenerirten zu unterscheiden, wegen der Vielgestaltigkeit der ersteren. Die jungen Abkömmlinge zeigen meist cubische oder eckige Formen, wenn sie in einschichtiger Zelllage angeordnet sind. Sicher handelt es sich um neugebildete Zellen, wenn der Verlauf und die Beobachtung lehrt, dass präformirte Epithelien zu Grunde gegangen sind, und dass der durch den Zelluntergang gesetzte Defect einen Ersatz erfahren hat. Weiter ist die Annahme von jungem Zellmaterial auch dann gesichert, wenn wohl ausgebildete und womöglich gut färbbare Zellen sich in einschichtiger Lage an solchen Stellen zeigen, welche normaler Weise nicht von ihnen bedeckt werden.

### **Pigmentwanderung.**

(Siehe auch die Abbildungen bei „Retinitis pigmentosa“.)

Von Donders und H. Müller wurde die Lehre begründet, dass die Netzhautpigmentirung entstände durch Hineinwuchern von Pigmentepithelsträngen in die Netzhaut. Anatomische Befunde dafür lieferten ferner Junge, Schweigger, Maes, Leber, Hosch, Landolt u. A. (siehe bei „Retinitis pigmentosa“).

Berlin machte die Entdeckung, dass nach Durchschneidung des Sehnerven und der Arteria ophthalmica eine Degeneration der Netzhaut mit massenhafter Pigmenteinwanderung auftritt. Berlin fand beim Frosch in den späteren Stadien der Pigmentatrophie in allen Tiefen der Membran Pigment, theils in Form unregelmässig zerstreuter grösserer

und kleinerer Klumpen, theils in moleculärer Form, zuweilen in streifenförmiger, den Radialfasern folgender Anordnung. In dem Maasse, als Pigment in der Retina auftrat, war das Pigmentepithel entfärbt, ohne jedoch seine Form einzubüssen. Es musste also das Pigment des Chorioidalepithels theilweise, und zwar in moleculärer Form, ausgewandert und in die Retina gelangt sein.

Beim Kaninchen fand Berlin die Retinaepithelien gut erhalten, einen Theil ihres Pigments jedoch in den verschiedenen Retinaschichten in Form von Klumpen und einzelnen getrennten, meist stäbchenförmigen Pigmentmoleculen, letztere häufig so angeordnet, dass sie die Form eines Kreissegmentes darstellten, dessen Durchmesser dem einer Pigmentzelle entsprach. Es war also doch nicht ausgesprochen, dass alles Pigment in moleculärer Form in die Retina gelangt sei.

Er nimmt an, dass alles Pigment in der Retina vom Pigmentepithel abstamme. Besonders scheint ihm die Thatsache, dass in einer abgelösten Retinapartie, welche physiologisch gefässlos ist, nach und nach Pigment auftrat, dafür zu sprechen, dass dieses Pigment auf grosse Strecken längs der Retina wandern kann.

Ein weiterer Fortschritt wurde durch Wagenmann gemacht. Seine Experimente haben sichergestellt, dass nicht die Durchschneidung des Opticus und seiner Gefässe, sondern eine Unterbrechung der Aderhautcirculation, eine Durchschneidung der zuführenden Ciliargefässe eine Netzhautdegeneration mit Einwanderung von Pigment in die degenerirte Netzhaut im Gefolge hat. Es fiel ihm auf, dass an den Stellen, wo die Ernährungsstörung eine hochgradige war, zahlreiche Pigmentmoleculé frühzeitig aus den Zellen ausgetreten waren, was er als Folge der Ernährungsstörung der Pigmentzelle auffasste. Er fand dann keine Pigmentkörner in der Netzhaut. Ferner beobachtete er mancherlei Formveränderungen und deutliche Wucherungsvorgänge an den Pigmentzellen. Gerade an der Grenze solcher, in der Ernährung besonders stark veränderter Stellen konnte er nachweisen, dass die Epithelien in Wucherung gerathen waren und sich weit in die Netzhaut hineingeschoben hatten. Daneben fanden sich aber Zellen, die als Lymphzellen anzusehen waren, die ausgeschwemmten Pigmentkörner aufgenommen hatten, weil sie in ihrer Grösse und in ihrem Pigmentgehalt so grosse Differenzen zeigten. Wenn also auch offenbar Wucherungsvorgänge an den Pigmentepithelien bei der Pigmentirung der degenerirenden Retina eine grosse Rolle spielten, so möchte Verfasser doch nicht leugnen, dass die Pigmentmoleculé aus den in der Ernährung geschädigten Pigmentzellen ausgeschwemmt und von Lymphzellen aufgenommen und verschleppt werden.

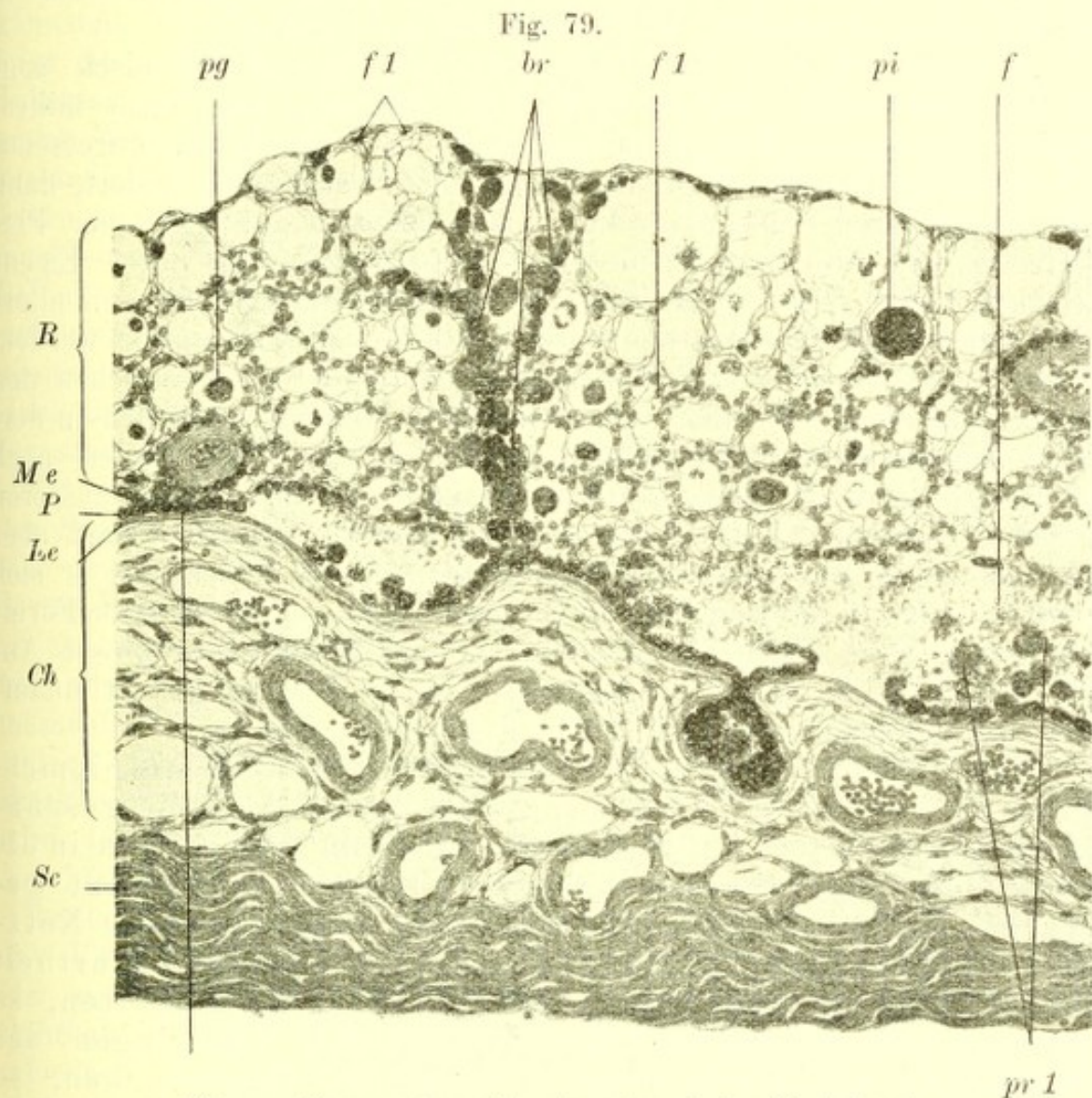
Auch v. Michel nimmt den Transport von Pigmentkörnchen durch Leukocyten in die Retina an (Lehrbuch).

Capauner schliesst aus seinen Experimenten bezüglich der Vorgänge bei der Pigmentwanderung in die degenerirte Retina, dass diese durch eine active, vitale Bewegung der Pigmentepithelzellen zu Stande kommt.

Die Bewegung äussert sich darin, dass die Epithelzellen ohne

äussere mechanische Unterstützung, kraft der ihnen innewohnenden Eigenschaften, sich von ihrer Unterlage ablösen, von der Umfassung ihrer Nachbarn befreien, sich zwischen die Stäbchen und Zapfen einschieben, durch alle Schichten der Netzhaut bis in den Glaskörper vordringen oder aber, an einem Punkt angelangt, abbiegen und der Netzhaut entlang sich fortbewegen können.

Die Auffassung Capauner's hat sich nicht der Zustimmung der Fachcollegen erfreuen können. Wahrscheinlich hat Capauner sich



Pigmentirung der Aderhaut und der Netzhaut.

Combinationsbild; zusammengesetzt aus Präparaten, welche experimentell am Thier und klinisch am Menschen beobachtet waren. Die menschlichen Augen waren fast ausnahmslos an Retinitis pigmentosa erkrankt.

Die Aderhaut zeigt Gewebsinduration, arteriosklerotische Veränderungen, Obliteration der Choriocapillaris und eine Continuitätstrennung ihrer inneren Schichten. Die Netzhaut ist fast völlig degenerirt. Die Stützsubstanz ist gewuchert. Auch hier besteht Arteriosklerose. (Nach Krückmann.)

*R* Retina; *Me* Membr. lim. ext. retina (vielfach durchbrochen); *P* Pigmentepithelschicht; *Ch* Chorioidea; *Sc* Sclera. *pg* Pigmentkörnchen in degenerirender Zelle innerhalb der Retinallücken; *pi* stark pigmentirte und vergrösserte Pigmentzelle; *f* freie Fuscinkörperchen im subretinalen Raume; *f1* freie Fuscinkörperchen in der Retina; *br* brückenförmige Einwanderung von Pigmentzellen.

activ bewegende Leukocyten gesehen, die das Pigmentepithel durchwanderten und Pigment mitschleppten.

Zu einer anderen Auffassung kommt Krüekmann. Er fand zunächst in Uebereinstimmung mit fast allen Untersuchern die Atrophie und Degeneration der Netzhaut als eine Vorbedingung und Begleiterscheinung der intraretinalen Pigmentanhäufung. Um die Netzhautpigmentirung thunlichst einwandfrei kennen zu lernen und klare Uebersichtsbilder zu erhalten, wurden möglichst kleine Läsionsbezirke angelegt, indem die Durchschneidungen der hinteren Ciliararterien in sehr beschränkter Anzahl und Ausdehnung erfolgten.

Bei den auf diese Weise erzeugten und ophthalmoskopisch controlirten Netzhautpigmentirungen zeigt die retinale Aussenfläche mikroskopisch ein unregelmässiges, mitunter sogar ein angenagtes, zerfressenes Aussehen. Am meisten sind die Zapfen und Stäbchen verändert, dann folgen die inneren Schichten. Von einer Adaption gut erhaltener Pigmentzellen an die räumlichen Verhältnisse der Retina durch Eigenbewegung oder active Protoplasmaverschiebung konnte in den allerersten Stadien der Netzhautpigmentirung absolut nichts bemerkt werden. In der Regel besteht sogar eine auffallende Incongruenz zwischen den offenen Lücken und Buchten der zerklüfteten Netzhaut und den in derselben nachweisbaren Pigmentepithelzellen. So lange die Zellen noch auf der Chorioidea festsitzen, sind sie nur partiell in der äusseren Netzhaut sichtbar. Ein solcher Zustand der Epithelzellen darf aber nicht als active Bewegung aufgefasst werden; denn 1. schliesst er sich an eine Ernährungsstörung an, 2. verlieren diese Zellen bei ihrer Formveränderung stets einige Pigmentkörnchen und 3. geht eine grosse Anzahl dieser Zellen später zu Grunde. Dieser Untergang tritt unaufhaltsam dann ein, sobald die Zellen desquamirt sind.

Das Bild der ersten Entwicklung einer Netzhautpigmentirung besteht nach Krüekmann also darin, dass die geschädigten präformirten Epithelien abgestossen werden und in die atrophische und mit Hohlräumen durchsetzte Netzhaut gelangen. Das Eindringen des Pigments in die tieferen Netzhautschichten hängt in erster Linie von der Unversehrtheit der Limitans externa retinae ab. Ist dieselbe erhalten, so dient sie als Hindernis für ein weiteres Vordringen der Pigmentzellen. Ist sie aber pathologisch unterbrochen, so vermögen die Epithelzellen und ihre Derivate in die Retina einzudringen, und zwar an denjenigen Orten, wo ihnen der Weg durch das lückenhafte und rareficirte Netzhautgewebe vorgeschrieben ist.

Die Eigenschaft einer activen Bewegung kommt nur den neugebildeten Epithelzellen (siehe oben) zu.

Weiteres siehe unter „Retinitis pigmentosa“.

Berlin, Ophth. Gesellsch. Heidelberg 1871. — Wagenmann, v. Gräfe's Archiv. Bd. 36. 4. — Capauner, Das Zustandekommen der Netzhautpigmentirung. 23. Versamml. der ophth. Gesellsch. Heidelberg 1893. — Krüekmann, Die pathol. Veränderungen der Pigmentepithelzellen. v. Gräfe's Archiv. Bd. 48. 2.

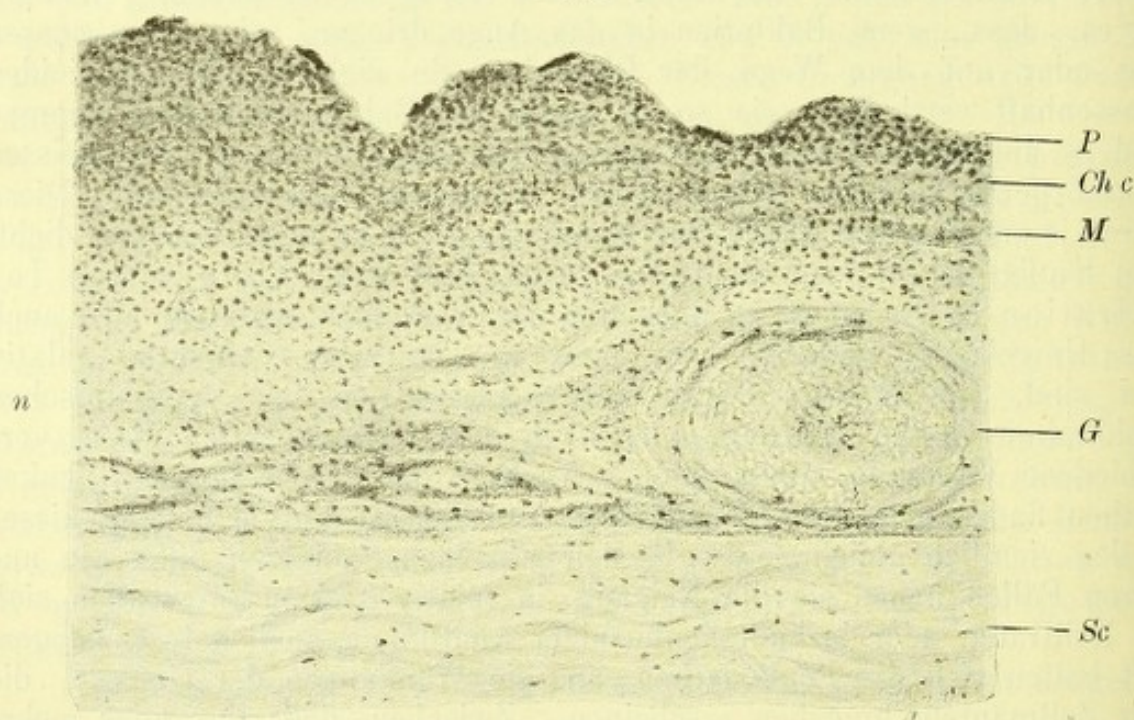
### Entzündungen der Chorioidea.

Es ist leicht verständlich, dass die Chorioidea, die Gefässhaut, welche fast ganz aus einem Knäuel von Gefässen besteht, bei allen im Blute kreisenden Schädlichkeiten leicht und rasch in Mitleidenschaft gezogen wird. Dasselbe gilt von Schädlichkeiten oder Reizen, welche das Auge direct treffen. Die Gefässe der Chorioidea haben das Eigenthümliche, dass sie, wohl genauer als an irgend einem anderen Theil des Körpers, in drei Schichten getheilt sind, je nach der Grösse. Die kleinsten, die Capillaren, liegen nach innen, von diesen nach innen zu folgt ein vielleicht wasserdichter Abschluss durch die Glashaut. Die Substanz zwischen den Capillaren erscheint fast homogen und ist normaler Weise kernfrei, doch genügen offenbar schon die geringsten Reizzustände, um hier farblose Zellen durch die Wandung der Gefässe austreten zu lassen. So findet sich eine Zelleinwanderung schon stets in myopischen Augen, bei leichter Neuritis des Sehnerven etc. (Sattler). Bei allen möglichen Infectiouskrankheiten finden sich hier schon Zellanhäufungen, indem die im Blute kreisenden Schädlichkeiten sich naturgemäss in den Gefässen von engem Caliber, den Capillaren, festsetzen. Nach aussen zu von der Choriocapillaris folgt das geschilderte Sattler'sche Endothelhäutchen, das auch einen ziemlich dichten Abschluss bildet. Manche Reize können es oft nicht durchdringen und bleiben in der Schicht der mittleren Gefässe hängen. Gar nicht selten findet man hier den primären Entzündungsherd, in Form eines Haufens ausgewandeter Leukocythen. Man kann solche Herde isolirt finden. Häufiger ist es, dass, wenn Bakterien in das Auge dringen, sei es von aussen her oder auf dem Wege der Blutbahn, sie sich in der Chorioidea massenhaft vertheilen, sie so zu sagen mit Bakterien überschwemmen und es antwortet darauf eine massenhafte Auswanderung von weissen Blutkörperchen, eine acute oder subacute Chorioiditis. Diese wird je nach dem Grade der Entzündung mehr oder weniger dicht. Am häufigsten und am dichtesten findet man diese kleinzellige Infiltration in den innersten Schichten der Chorioidea beginnen, aber auch das Umgekehrte kommt vor, dass die innersten Schichten relativ frei sind, wie dies z. B. Schirmer gerade bei der sympathischen Ophthalmie fand. Vielleicht wird nach dem oben Gesagten dieses verschiedene Verhalten verständlich. Auch in der Anordnung der Leukocythen finden sich Verschiedenheiten, zuweilen ist die Vertheilung dieser Zellen ziemlich gleichmässig in den einzelnen Schichten diffus, in anderen Fällen haben sie die Neigung, in relativ kleinen Intervallen sich zu Infiltraten oder in knötchenförmiger Anordnung aneinander zu legen. Oft halten sich die Leukocythen an die Wandungen der Gefässe, die mit Zellmänteln umgeben erscheinen. Zwischen den ein- oder mehrkernigen Leukocythen können sich vielkernige grosse Zellen, Riesenzellen (Fig. 81), zerstreut in mehr oder weniger grosser Anzahl finden, auch in Fällen, wo es sich nicht um Tuberkeln handelt (Näheres siehe im Kapitel Sympathische Ophthalmie). Die nach aussen liegenden gefässlosen Schichten (Suprachorioidea) werden erst sehr spät von der Infil-

tration ergriffen. Bei der Chorioidealablösung werden wir sehen, dass Extravasate und Ausdehnungen zwischen den Lamellen der Suprachorioidea erst erfolgen nach dem Sistiren der normalen Kammerwasserflüssigkeit an den Processus ciliares, was aber bei sehr heftiger, acuter Chorioiditis immer und rasch erfolgt. Es ist diese Stauung hier aber dennoch eine secundäre Erscheinung. Zwischen den Lamellen der Suprachorioidea findet sich anfangs ein sehr eiweissreiches Exsudat, das in der Härtingsflüssigkeit zu einem zierlichen Fibrinnetz gerinnt, bald erfolgt aber auch hierin eine Auswanderung von Leukocythen. Ebenso kann auf die Innenseite der Chorioidea (allerdings seltener und erst später) ein mächtiges Exsudat abgesetzt werden. Es sitzt dieses entweder über der Pigmentepithelschicht, die Netzhaut abhebend, oder direct über der Glashaut: **Abhebung des Pigmentepithels** (cf. Fig. 78 E).

Mit der zunehmenden Zellinfiltration wird die Chorioidea um ein Erhebliches verdickt, wozu auch die strotzend mit Blut gefüllten Gefässe beitragen. Bei anhaltender Entzündung leidet die Structur der Chorioidea. Die Veränderungen finden sich meist am ausgeprägtesten und frühesten an den inneren Schichten. Zunächst kann es durch die Schwellung zu Rissen in die Glashaut der Chorioidea kommen; diese schnurrt dann wie ein Gummiband auseinander, man findet den Defect weit klaffend und die beiden Enden im Querschnitt auf eine weite Strecke hin in Wellen gelegt, die die Oberfläche der Chorioidea aus-

Fig. 80.

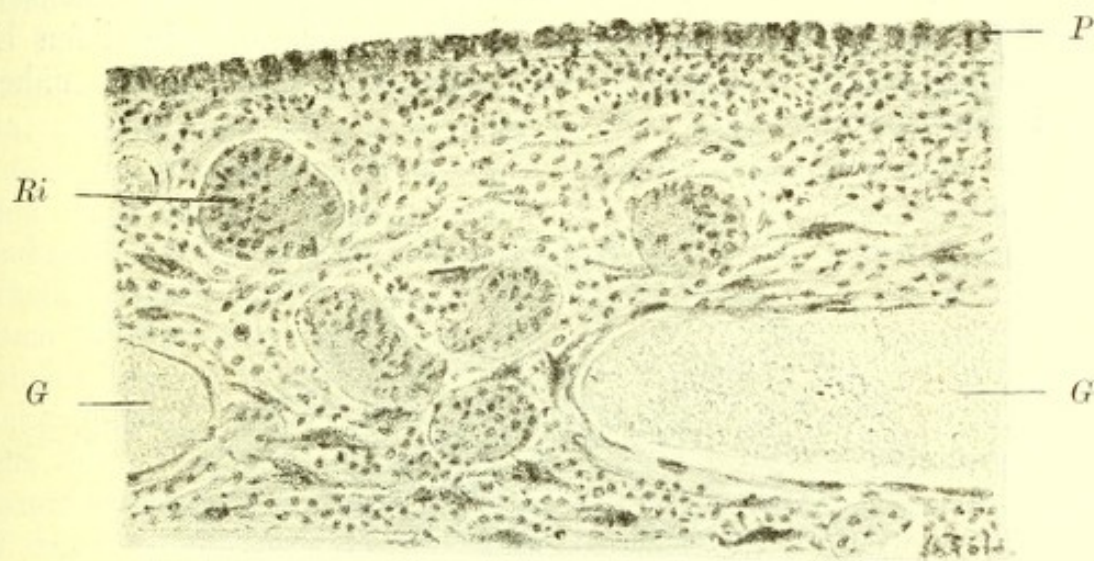


Acute diffuse Chorioiditis. (Leitz Oc. 1, Obj. 6.)

Dichteste kleinzellige Infiltration, besonders der inneren Schichten, zum Theil Gewebsnecrose, wie bei *n*, kolossale Verdickung der Chorioidea. *P* Reste der Pigmentepithelschicht. *Ch c* Gegend der Choriocapillaris. *M* Gegend der mittleren Gefässe, diese noch eben sichtbar. *G* allein erhaltenes grosses Gefäss.

machen. Die feinen Maschen der Choriocapillaris können sehr früh in der Infiltration verschwinden, ebenso die Gefässe der Sattler'schen Schicht und es ist schliesslich in einer Art von dickem **Granulationsgewebe** von der ganzen Structur der Chorioidea nichts mehr zu erkennen, als ein paar grosse Gefässe der äusseren Schicht (Fig. 80). Der Begriff **eitrige Chorioiditis** wird vielfach zu weit gefasst, es gehört zu dieser Diagnose nicht nur der Nachweis einer dichten Infiltration, sondern auch der einer gewissen Gewebnecrose.

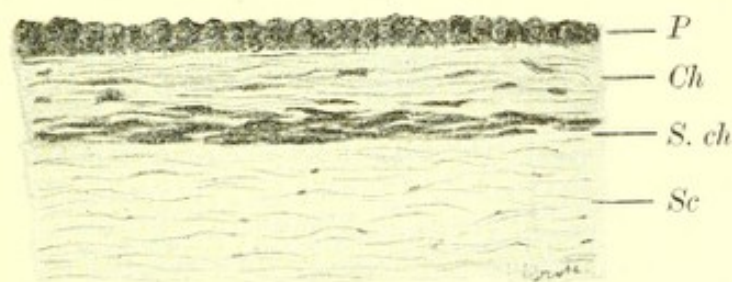Fig. 81.



Riesenzellen (*Ri*) in einer stark kleinzellig infiltrirten Chorioidea. *G* Gefässdurchschnitte. (Leitz Oc. 1, Obj. 7.)

In regressiver Methamorphose kann die Chorioidea eine ganz unglaubliche **Atrophie** eingehen. Wir sehen die Gefässe verschwinden, eine Bindegewebsentwicklung einsetzen und schliesslich findet sich anstatt der Chorioidea nur ein ganz dünnes Häutchen aus straffem Bindegewebe bestehend mit keinen oder sehr spärlichen ganz unregelmässig verlaufenden Gefässen. Sehr hohe Grade von Atrophie kommen

Fig. 82.

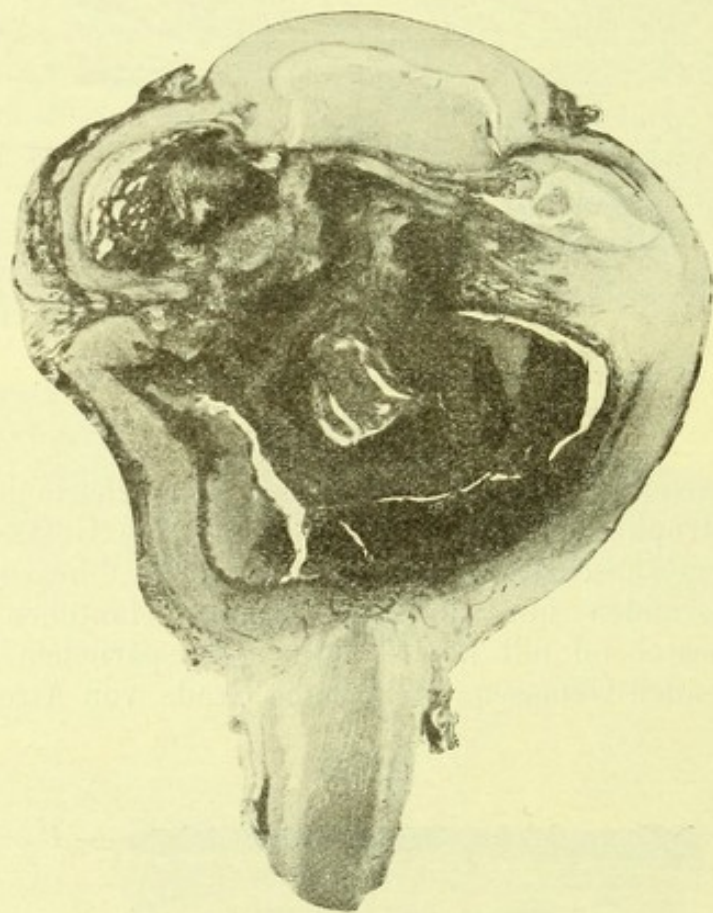


Totale Atrophie der Chorioidea in einem Fall von altem Glaucom. (Leitz Oc. 1, Obj. 6.)

Man sieht nur ein dünnes bindegewebiges Häutchen ohne Gefässe und mit Zügen von Stromapigment. Die Pigmentepithelschicht ist wohl erhalten. *S. ch* Suprachorioidea, *Sc* Sclera.

auch nach anhaltendem erhöhtem Binnendruck des Auges vor, so nach Glaucom und Buphthalmus, ferner nach Dehnungen der Augenhäute bei Myopie (siehe diese Kapitel). Eine reine Chorioiditis mit ihren Folgezuständen führt selten allein zu einer vollständigen Schrumpfung des Augapfels: **Phthisis bulbi**. Dazu gehört ein gewaltiges zellenreiches Exsudat, das, nach Verdrängung des Glaskörpers und der Retina (trichterförmige Netzhautablösung) den ganzen Binnenraum ausfüllt. Ein solches Exsudat hat bei der Organisation und narbigen Verwandlung in späterer Zeit eine ganz gewaltige Neigung zu Schrumpfungen. Es zieht sich zu einer derben bindegewebigen Masse auf einen kleinen Theil seines Volumens zusammen und zieht die mit ihm verwachsenen Augenhäute mit sich nach innen, so dass man oft die tiefen Einziehungen der Sclera in phthisischen Augen sieht (s. Fig. 83, näheres Kapitel: Glaskörper).

Fig. 83.



Phthisis bulbi. (Photogr. Aufnahme.)

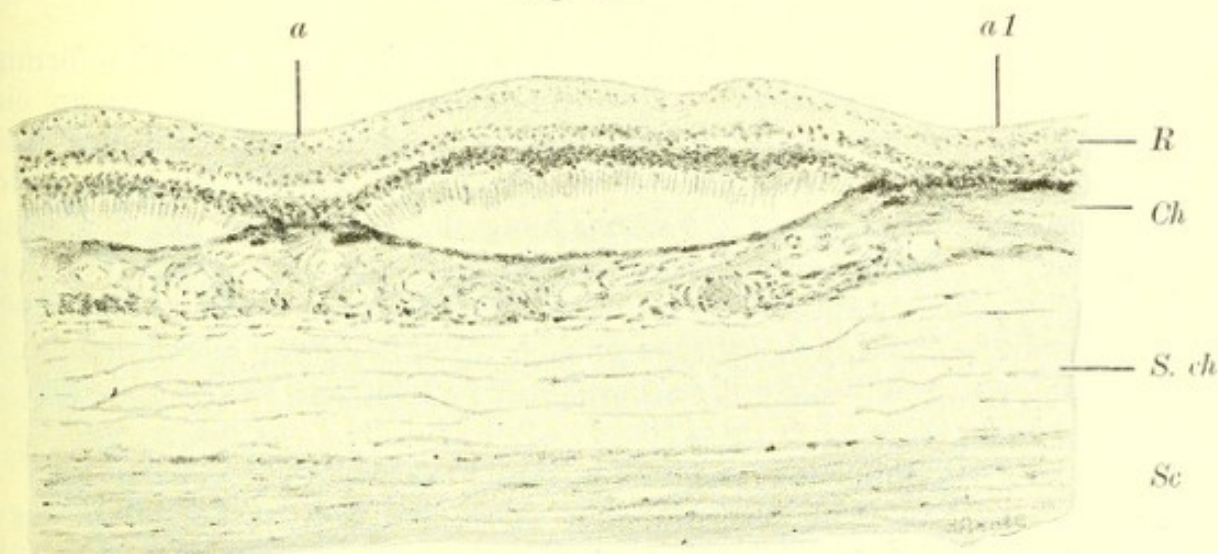
Man sieht, wie durch Zug des narbig geschrumpften Binnenexsudates die Sclera vielfach nach innen eingezogen ist.

Viele Erkrankungen, die klinisch ihren Sitz in der Retina haben und danach bezeichnet werden, leiten im Grunde ihre Entstehung von Veränderungen der Chorioidea her. Ein klassisches Beispiel dafür liefert die Retinitis albuminurica. Wir haben guten Grund anzunehmen, dass den Verfettungen und Gefässveränderungen in der Retina, solche

in der Chorioidea vorausgehen (Herzog Carl Theodor, v. Michel). Michel sagt: „Eine hyaline Degeneration der Choriocapillaris tritt im Gefolge der Schrumpfniere bald in grösserer Ausdehnung, bald in einem umschriebenen Gefässbezirk auf und ist fast regelmässig mit den Erscheinungen einer Retinitis albuminurica verknüpft.“ Die Gefässwandungen verfallen der Sclerose. Die Tunica propria ist verdickt, homogen und stärker lichtbrechend, die Gefässwand ist in ein homogenes, gelblich glänzendes Rohr verwandelt, dessen Lumen oft stark verengt oder aufgehoben ist (näheres siehe unter Retin. album.). Solche Gefässveränderungen in der Chorioidea spielen auch bei anderen Erkrankungen eine grosse Rolle.

Die chronische Entzündung der Chorioidea hat die Neigung in multiplen inselförmigen Herden sich zu zeigen: **Chorioiditis disseminata**. Sie beginnt ebenfalls meist in den innersten Schichten der Chorioidea, wo wir eine circumscripte zellige Infiltration finden. Die Rundzellen umgeben mit Vorliebe die Gefässe, die oft von solchen Zellen streckenweise ganz eingescheldet sind. Ist ein solcher Herd durch Metastase entstanden, so findet man oft im Gefässrohr noch den embolischen Pfropf mit den Bakterienmassen. Später entstehen daraus knötchenförmige Infiltrate, die wir mit dem Augenspiegel als gelbliche Flecke sehen. Die Nähe der Krankheitsherde an der inneren Oberfläche der Chorioidea zieht diese in Mitleidenschaft, es kommt zu Ernährungsstörungen in den Pigmentepithelzellen, die anfangen zu quellen und das Pigment auszustossen. Auch kommt es zu Exsudationen an der Oberfläche zwischen Chorioidea und Retina. Später gehen in dem infiltrirten Bezirk der Chorioidea die Gefässe zu Grunde und das Infiltrat geht eine bindegewebige Umwandlung ein, es verwandelt sich in eine Narbe. Es ist besonders charakteristisch, dass eine solche runde

Fig. 84.



#### Chorioiditis disseminata.

Man sieht zwei Herde, *a* und *a1*. Die Lamellen der Suprachorioidea sind durch ein homogen geronnenes Exsudat ausgedehnt. (Leitz Oc. 1, Obj. 3.)

circumscribte Narbe immer fest mit der Retina verwachsen ist, während die umliegenden Partien getrennt bleiben. Diese Verwachsung tritt durch Schrumpfung des Exsudates über der Chorioidea auf oder durch Wanderung und Wucherung des Pigmentepithels. In der Mitte einer solchen atrophischen Stelle ist von den Pigmentepithelzellen nichts mehr zu erkennen, auch das Pigment liegt meist nicht mehr dort, in Querschnitten ist die schwarze Linie hier durchbrochen. Das Pigment hat die Neigung aus der Mitte einer solchen atrophischen Stelle fortzuwandern und sich am Rande zu unregelmässigen Schollen zusammenzuballen. Von hier aus dringt das Pigment auch zuweilen mehr oder weniger weit in die darüber liegende Retina ein, wodurch am Rande der Herde die feste Verklebung beider Membranen bedingt wird. Diese Pigmenteinwanderung findet erst statt, wenn die Retina an diesen Stellen atrophisch geworden ist (siehe Kapitel Pigmentwanderung). So entstehen die weissen Flecken mit schwarzer Umrandung, wie wir sie bei länger bestehender Chorioiditis disseminata so oft mit dem Augenspiegel sehen (Fig. 84).

### Abhebung der Chorioidea.

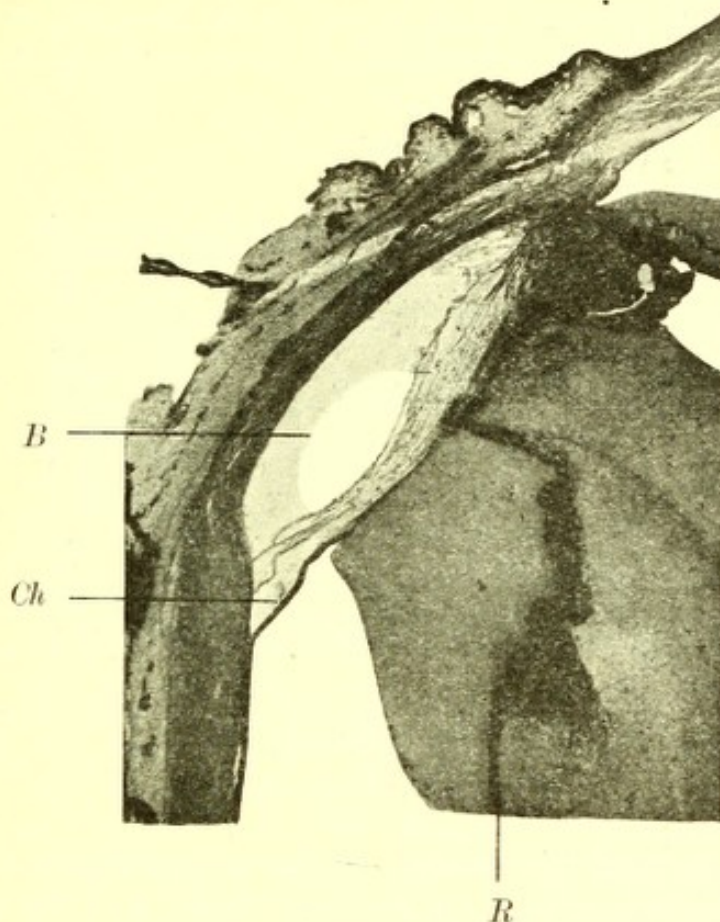
#### Ausdehnung und Obliteration des Suprachorioidealraumes.

Wir haben uns mit der Wichtigkeit des Suprachorioidealraumes schon mehrfach beschäftigt. Ich verweise hauptsächlich auf das Seite 252, 253 dieses Buches Gesagte, das sich auf die Arbeiten von Boucheron, Nicati und eigene stützt. Wir hatten die gefaltete Oberfläche der Corpus ciliare, von der das Kammwasser secernirt wird, mit dem Gefässapparat dahinter, der ganzen Chorioidea, die es speist, als „Drüse des Kammerwassers“ bezeichnet. Es bringt diese Benennung und Auffassung uns das Verständniss vieler pathologischer Processe am Auge näher (siehe auch S. 269).

Die Lamellen der Suprachorioidea, die zwischen sich spaltenförmige Lymphräume einschliessen, liegen im normalen Zustand dicht an einander. Sie bilden eine Art von Harmonikaverbindung zwischen Chorioidea und Sclera. Eine starre Verbindung hier würde nicht die schon zur Accommodation nöthige Verschiebung der Chorioidea auf der Sclera zulassen. Wir stimmen indessen Leber bei, wenn er sagt: „Ein freier Raum ist hier während des Lebens im normalen Zustand nicht vorhanden, die beiden Flächen berühren sich vollständig und nach vorsichtiger Eröffnung der Sclera ohne die Aderhaut zu verletzen, entleert sich keine Flüssigkeit“ (Graefe-Sämisch, 1. Aufl. Bd. II. S. 278).

Anders repräsentirt sich der Raum oft in den gehärteten Präparaten, die Lamellen der Suprachorioidea sind weit auseinandergezogen und die Chorioidea liegt nicht mehr der Sclera fest an. Ich gebe O. Lange Recht, wenn er solchen klaffenden Spalt als Kunstproduct auffasst. Die Chorioidea folgt gern dem Zug des in Härtungsmitteln stark schrumpfenden Glaskörpers nach innen. Jedoch findet man auch häufiger, als es beschrieben wird, einen pathologischen Erguss in den

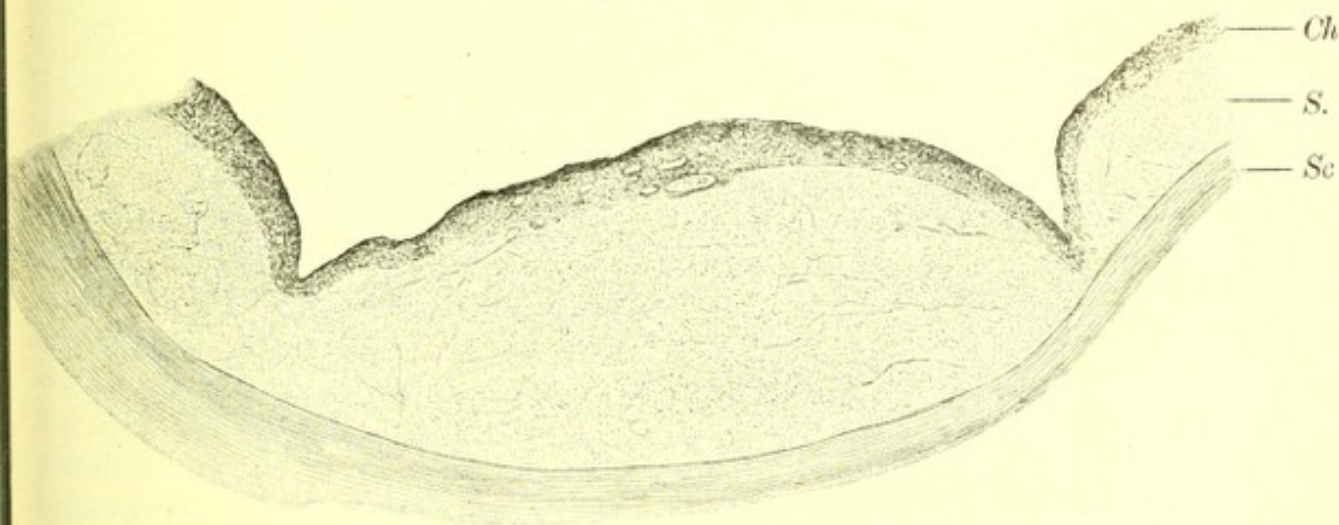Fig. 85.



Abhebung des Corpus ciliare, das nur noch mit der Sehne des Muskels am Schlemm'schen Kanal festsetzt und buckelförmige Abhebung der Chorioidea (*B*) dahinter, nach perforirender Verletzung mit nachfolgender Iridochoioiditis. (Photogr. Aufnahme.)

Man sieht die Lamellen der Suprachorioidea ausgedehnt, dahinter ein gleichmässig geronnenes Exsudat. Der helle Fleck in der Mitte ist ein bei der Härtung entstandenes Kunstproduct. *Ch* Chorioidea; *R* abgelöste Retina, die durch Faltungen Verdickungen zeigt.

Fig. 86.

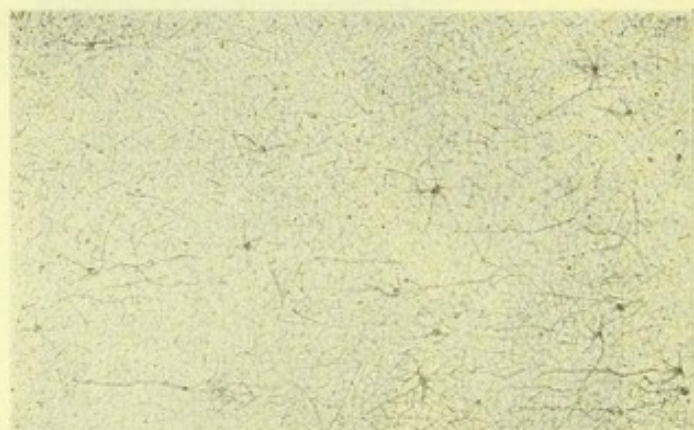


Diffuse, buckelförmige Choridealablösung im Fundus oculi.

Das Exsudat ist zu einem zierlichen Fibrinnetz geronnen. (Lupenvergrößerung c. 20:1.)

Suprachorioidealraum, der mehr oder weniger ausgedehnte Chorioidealablösung machen kann. Nach Iridocyclitis kommt es oft zu Exsudationen zwischen die Processus ciliares, wodurch die Secretion hier

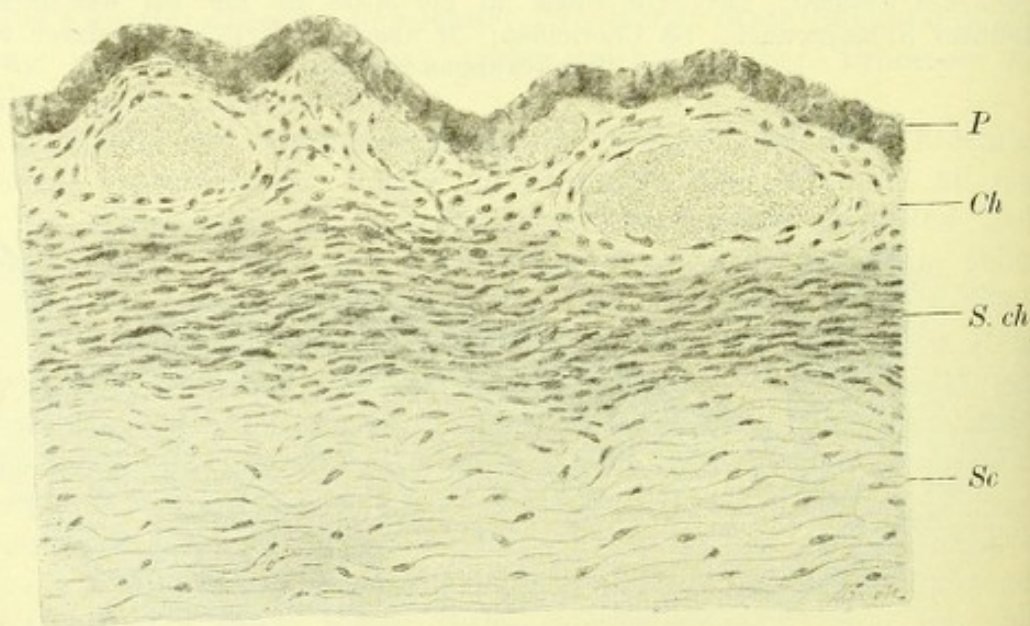
Fig. 87.



Derselbe Fall wie Fig. 86. Das fibrinöse Exsudat bei stärkerer Vergrößerung. Um spärliche Leukocyten bilden die Fibrinfasern zierliche Sternfiguren.  
(Leitz Oc. 3, S. 7.)

behindert wird. Frühzeitig finden auch entzündliche Verklebungen zwischen den Processus statt. Auf diese Weise kommt es zu Stauungen in der Absonderung des Kammerwassers, die sich weithin durch die ganze Chorioidea bemerkbar machen. Die Flüssigkeit staut sich

Fig. 88.



Obliteration des Suprachorioidealraumes (Leitz Oc. 1, Obj. 6.)  
Man findet an dessen Stelle (*S. ch*) ein dickes, dichtes, bindegewebiges, pannusartiges Gewebe. Die Chorioidea ist degenerirt, ungleichmässige Oberfläche, Capillarschicht ganz verschwunden.

nun am meisten dahin, wo sie Platz findet, d. h. zwischen die Lamellen der Suprachorioidea, die sich ohne Schwierigkeit ausdehnen. Auf diese Weise kommt es zu flächenförmigen oder buckelförmigen Abhebungen der Chorioidea von der Sclera, wobei die Verbindungsstränge der Lamellen der Suprachorioidea nicht nur angespannt werden, sondern auch einreißen können. Das Secret zwischen den Lamellen ist sehr eiweissreich und gerinnt stets in der Härtingsflüssigkeit, entweder gelatinös — gleichmässig, oder bei bestehender Entzündung zu einem äusserst zierlichen Fibrinnetz; bald erfolgt dann auch hier eine mehr oder minder zahlreiche Auswanderung von Leukocyten, die sich in das zierliche Fibrinnetz einfügen. Solche Befunde macht man anatomisch recht häufig. Es ist ein Verdienst von Fuchs, gezeigt zu haben, dass solche Chorioidealabhebungen auch klinisch nicht zu selten zu sehen sind. Fuchs hat ferner gezeigt, dass auch andere Entstehungsmöglichkeiten einer Aderhautabhebung vorhanden sind. Die Abhebung kann erfolgen durch Einreißen des Ciliarkörperansatzes, durch Zug an der Aderhaut, durch Bersten von Aderhautgefässen. Im ersten von mir oben geschilderten Falle ist die Flüssigkeit ein entzündlicher Erguss — ein Exsudat, im zweiten Kammerwasser, im dritten transsudirtes Serum, im vierten Blut.

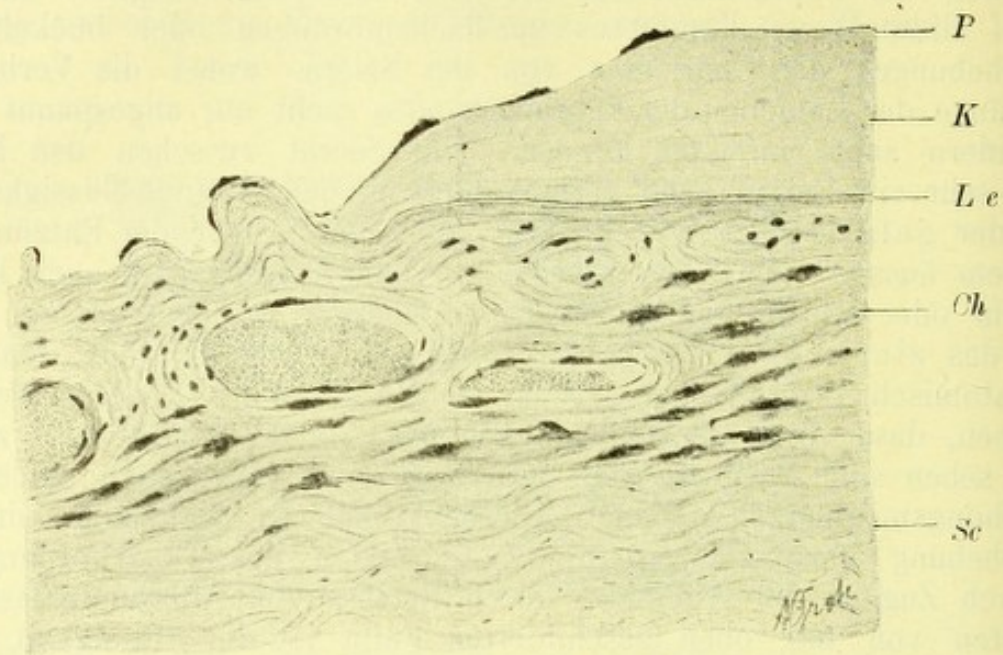
Später kann es auch zu der umgekehrten Erscheinung kommen, der entzündlichen Verklebung der Lamellen der Suprachorioidea, zu einer Obliteration des Suprachorioidealraumes, die in der Literatur kaum beschrieben ist. Ich fand in einem Falle ein straffes dickes Bindegewebe in dicker Schicht zwischen Sclera und Chorioidea, einem alten Pannus der Cornea vergleichbar (Fig. 88).

Nicati, La glande de l'humeur aqueuse. Arch. d'Ophth. 1890. Bd. X. 6. Bd. XI. 1 u. 2. — Greeff, Zur Kenntniss der intraoculären Cysten. Archiv für Augenheilkunde. Bd. 25. — Lange, Zur Anatomie des Auges des Neugeborenen. Kl. Monatsbl. f. Augenheilk. 1901. I. S. 201. — Fuchs, v. Gräfe's Archiv. Bd. 53. S. 375.

### Verknöcherungen.

Während Verkalkungen in allen Theilen des Tractus uvealis sehr häufig sind (Fig. 89), scheint es, dass echte Knochenbildungen nur in der Chorioidea selbst vorkommen. Nach Berthold sollen zwar Knochenbildungen auch in der Iris entstehen können, es fragt sich jedoch, ob der Autor wirkliche Ossificationen oder nur Verkalkungen gesehen hat. Jedenfalls würde der Berthold'sche Fall eine eminente Seltenheit vorstellen. Knapp hat einen Fall von ossificirtem Gewebe dicht hinter der Iris beschrieben, doch nimmt er wohl mit Recht an, dass dies nur durch narbige Schrumpfung hierher verschoben worden sei. Die Knochenbildungen entstehen in der Chorioidea nach vorhergegangenen langwierigen Entzündungen, sie finden sich besonders häufig in phthisischen Bulbis. Entweder bilden sich mehrere kleine Knochenplatten oder es kommt zur Bildung einer continuirlichen Schale. In einigen Fällen ist

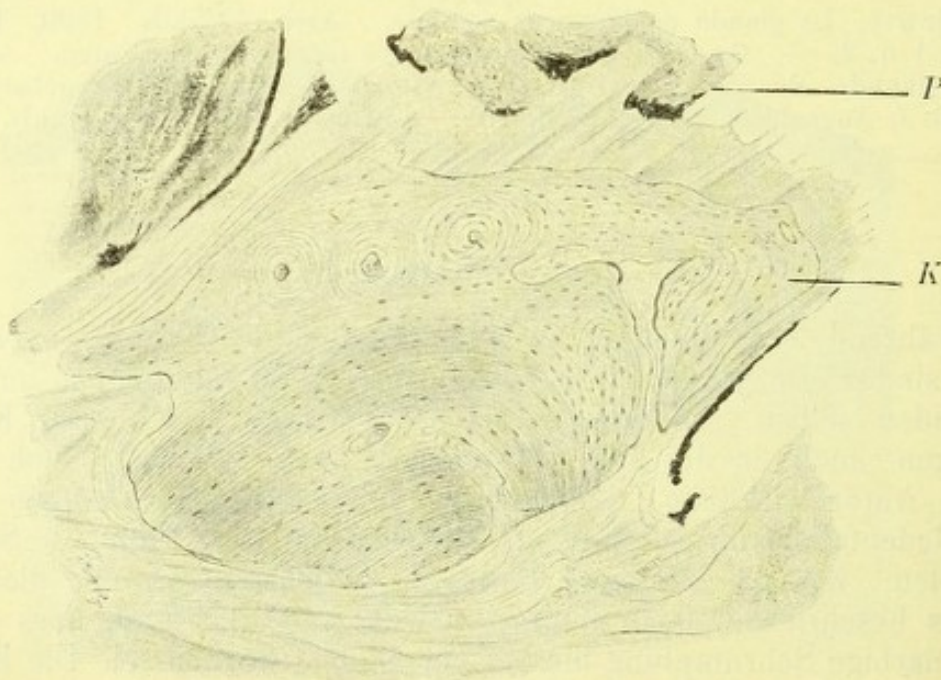
Fig. 89.



Dicke Kalkplatte (K) zwischen Pigmentepithel (P) und Lamina elastica (Le).

Die Pigmentepithelzellen sind bis auf Reste von Pigment zu Grunde gegangen. Chorioidea degeneriert: die Capillaren ganz verschwunden, die mittleren Gefässe fast obliteriert. Sclerose der Gefässwandungen der grossen Gefässe.

Fig. 90.



Knochenplatten in einem phthisischen Bulbus. (Leitz Oc. 1, Obj. 3.)  
Man erkennt noch die Reste des Pigmentepithels (P). K Knochenplatte mit lamellärer Structur, Knochenkörperchen und Havers'schen Kanälen.

es beobachtet worden, dass die ganze Chorioidea einen knöchernen Becher darstellt. Die so gebildete Knochenschale reicht nie weiter nach vorne als bis zum Corpus ciliare, hinten ist sie entsprechend dem Durchtritt des Nervus opticus durchbrochen.

Das neugebildete Knochengewebe entspricht in seinem histologischen Bau ganz dem normalen Knochengewebe, man sieht auf das schönste die einzelnen Knochenlamellen und die Havers'schen Canäle (Fig. 90).

Die Gefässe der Knochen stehen in directem Zusammenhang mit den Gefässen der Chorioidea und es scheint nach Knapp die Choriocapillaris die Hauptquelle für das neugebildete Knochengewebe zu sein; jedenfalls hören diese Bildungen stets scharf da auf, wo die Choriocapillaris ihr Ende hat. Zweifellos entstehen die Lamellen stets in den innersten Schichten der Chorioidea. Es scheint, dass die Lamellen entweder in der Glashaut der Chorioidea zuerst sich bilden, oder, was mir wahrscheinlicher ist, als Auflagerungen auf der Innenseite der Glashaut. Wir sehen oft die Anfänge der Knochenbildung in den Drusen der Glashaut der Chorioidea.

Pagenstecher, v. Gräfe's Archiv. Bd. VII. 1. S. 115. Bd. XIV. 1. S. 73. Bd. VII. 1. S. 196. Bd. XIX. 1. S. 202. — Berthold, v. Gräfe's Archiv. Bd. 17. S. 104. — Knapp, v. Gräfe's Archiv. Bd. II. 1. S. 133.

### Sarcome.

Erst durch die lichtbringenden Untersuchungen Virchow's über die Geschwülste ist es möglich geworden, die mannigfachen Arten von Geschwülsten in ein geordnetes System einzufügen. Es gilt dies auch ganz besonders von den Geschwülsten des Auges. In früheren Zeiten hatte man wohl eine erschreckende Menge von Namen für die Tumoren des Auges, aber man war sich nicht klar darüber, was das Charakteristische der einzelnen Geschwülste ausmachte. Man glaubte lange, dass die Pigmentirung es sei, welche das Wesentliche einer Geschwulst ausmache, und suchte nach der Pigmentirung die Geschwülste zu benennen und einzutheilen. Der Satz von Virchow, dass der histologische Bau einer Geschwulst allein maassgebend sei, und die Pigmentirung erst in zweiter Linie von Wichtigkeit sei, bewahrheitete sich auch bei den Geschwülsten des Auges und liegt bis heute ihrer Eintheilung zu Grunde. Virchow selbst untersuchte eine Anzahl wegen Tumoren enucleirter Bulbi aus der Klinik von v. Graefe. Auf Grund der gegebenen anatomischen Basis wurde die klinische Seite bald neu gesichtet und geordnet, besonders von v. Graefe und Schweigger, ferner durch grössere Arbeiten von Knapp, Hirschberg und Fuchs, ohne dass es hier möglich wäre, die übrigen Forscher, welche an diesem Aufbau thätig waren, zu nennen. Auch heute staunen wir über die Mannigfaltigkeit, in der sich die Geschwülste am Auge darstellen, es ist dies auch bei der Zusammensetzung dieses Organs aus so vielen verschiedenen Geweben leicht erklärlich. Es gelingt uns aber, diese Geschwülste in einige, wohl charakterisirte Classen einzutheilen, sowohl

anatomisch als auch klinisch. Die Geschwulstlehre am Auge ist zu einem recht klaren Kapitel geworden.

Von primären intraocularen Geschwülsten haben wir hauptsächlich zwei Arten zu unterscheiden, die sich allerdings unter vielfach wechselnden Bildern zeigen können: 1. das Sarcom des Uvealtractus und 2. das Glioma retinae. Dazu kommen noch als Seltenheiten: 3. das metastatische Carcinom der Chorioidea und 4. das metastatische Sarcom der Chorioidea.

In der ganzen Ausdehnung des Uvealtractus können Sarcome auftreten in der Iris, im Corpus ciliare und in der Chorioidea, doch sind die Erkrankungen in den vorderen Abschnitten viel seltener, als die der Chorioidea. Nach Fuchs liegen etwa:

6 pCt.	aller Sarcome des Uvealtractus	in der Iris,
9	" " " " "	in dem Corpus ciliare,
85	" " " " "	in der Chorioidea.

Was die Häufigkeit der Sarcomfälle des Uvealtractus ausmacht, so beträgt dieselbe nach Freudenthal 0,04 pCt., nach Hirschberg 0,05 pCt. und nach Fuchs 0,06 pCt. aller Augenerkrankungen. Am häufigsten werden Menschen zwischen 40 und 60 Jahren von der Krankheit befallen, doch kommt das Sarcom auch in seltenen Fällen bei Kindern vor. Je mehr die Geschwülste nach vorne liegen, um so seltener sind sie pigmentirt, es sind also die Geschwülste in der Iris häufig ungefärbt, sogenannte Leukosarcome, während diejenigen der Chorioidea mit seltenen Ausnahmen stark pigmentirt, Melanosarcome, sind. Wenn wir seit Virchow die Geschwülste auch nicht mehr nach ihrem Pigmentgehalt eintheilen, so ist dieses Verhalten doch von einer gewissen Wichtigkeit, da die pigmentirten Geschwülste, was Recidive und Metastasen betrifft, die gefährlichsten sind.

Als Ursache der Sarcome des Uvealtractus werden stumpfe Insulte des Bulbus beschuldigt; meistens lässt sich jedoch kein Anhaltspunkt für ihre Entstehung auffinden. Sie kommen ferner in phthisischen Bulbis vor. Die Sarcome sind fast immer primär im Uvealtractus entstanden.

Die Sarcome der Chorioidea können unter zwei verschiedenen Formen auftreten: 1. Als circumscripte Sarcome. Im Anfangsstadium findet sich an irgend einer Stelle der Chorioidea eine circumscripte Prominenz, welche anfangs flach, scheibenförmig ist und sich später halbkugelig oder pilzförmig erhebt oder mehrere Buckel bildet. 2. Als diffuse Sarcome, wobei die Chorioidea in ihrer ganzen Ausdehnung oder doch in ihrem grössten Theil diffus verdickt und vorgetrieben ist. Die zweite Form ist weit seltener. Man theilt den Verlauf der Krankheit, entsprechend der Entwicklung der Geschwulst, in vier Stadien ein:

1. Stadium des reizlosen Verlaufs (Netzhautablösung, Sehstörung). Wenn die Geschwulst noch klein ist, ruft sie keinerlei Reiz-

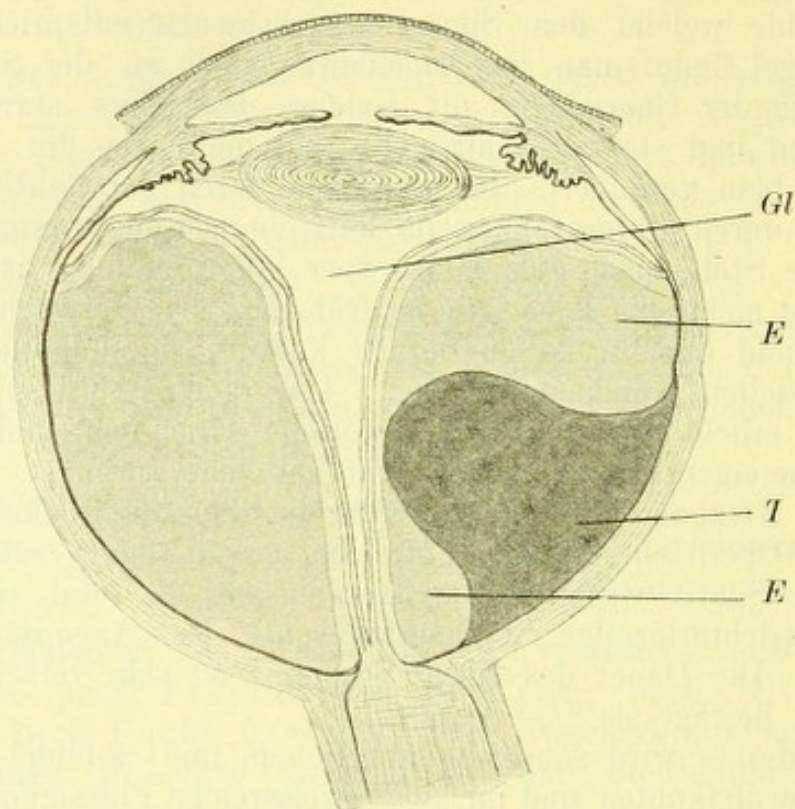
zustände am Auge hervor. Der Patient bemerkt nur eine Störung im Gesichtsfeld, welche dem Sitze der Geschwulst entspricht. Mit dem Augenspiegel findet man im Augenhintergrund an der Stelle der Geschwulst in der Chorioidea, die Gefässe besonders stark gefüllt, die Venen breit und stark geschlängelt, und die Farbe der Netzhaut grau oder grau-blau verändert. Es lässt sich durch parallaktische Verschiebung und durch Untersuchung im aufrechten Bild feststellen, dass die betreffende Stelle nach dem Glaskörper hin prominent ist. Wenn die Geschwulst nicht sehr flach ist oder frühzeitig eine Verwachsung zwischen Netzhaut und Geschwulst zu Stande kommt, so kommt es bald zu einer partiellen Netzhautablösung. Die Netzhautablösung ist scharf umgrenzt, erhebt sich steil und bekommt durch den dahinter liegenden Tumor eine eigenthümlich graue oder gelbliche Färbung. Oft sieht man durch die Netzhautablösung hindurch die dunklen Buckel des Tumors, auf deren Oberfläche kleine, zahlreiche, geschlängelte Gefässchen sichtbar sind. Später wird die Netzhautablösung oft total, es entsteht sogenannte trichterförmige Netzhautablösung. Das Auge ist dann gänzlich erblindet. Die Dauer des ersten Stadiums ist sehr verschieden, durchschnittlich beträgt sie  $\frac{1}{2}$ —1 Jahr.

Die Retina wird sehr früh abgehoben, und es bildet sich zwischen den Geschwulstknoten und ihr eine eiweissreiche Flüssigkeit (s. Fig. 91). So kommt es, dass die Retina meist erst sehr spät und selten mit der Oberfläche der Geschwulst verwächst und von ihr ergriffen wird (s. Fig. 92).

Die Differentialdiagnose gegenüber einer einfachen Netzhautablösung ist in vielen Fällen sehr schwer, manchmal sogar unmöglich, und es bedarf sodann einer längeren Beobachtungszeit, um über den Fall Klarheit zu gewinnen. Anfangs sieht man den anders gefärbten Tumor mit seinen Gefässen direct hinter der Netzhaut liegen. Die durch den Tumor hervorgerufene Netzhautablösung ist steil, scharf umgrenzt, buckelförmig und ohne Falten; oft sieht man auch jetzt noch den Tumor durchschimmern. Wird die Netzhautablösung total, so ist die Diagnose sehr schwierig. v. Gräfe hat darauf aufmerksam gemacht, dass bei einer einfachen, serösen Netzhautablösung die Spannung des Auges frühzeitig vermindert wird, während sie bei einem Tumor mit Netzhautablösung normal bleibt oder erhöht wird. Für Sarcom spricht ebenfalls, wenn die vorderen Ciliarvenen sehr gefüllt und geschlängelt erscheinen, und verdächtig ist die Netzhautablösung schon, wenn sich für dieselbe nicht der geringste sonstige Grund (Myopie, Trauma, Entzündung) nachweisen lässt. Man denke in allen Fällen von spontan auftretender Netzhautablösung in einem nicht myopischen Auge, besonders wenn es sich um Patienten zwischen dem 40. und 60. Lebensjahre handelt, an einen Tumor.

2. Glaucomatöses oder entzündliches Stadium. Bei weiterem Wachsthum der intraocularen Geschwulst kommt es zu Drucksteigerungen im Bulbus, welche das Bild eines acuten entzündlichen Glaucoms herbeiführen. Die Cornea ist trübe, wie behaut, die Pu-

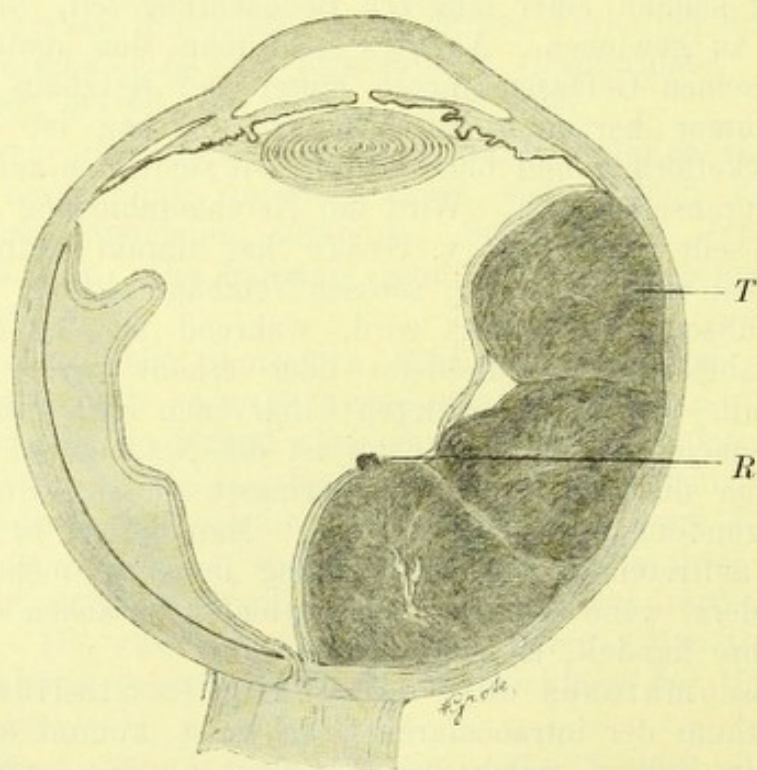
Fig. 91.



Pilzförmiges Sarcom der Chorioidea.

Totale (trichterförmige) Netzhautablösung. Die Netzhaut hängt der Unterlage fest an nur an der Papille und an der Ora serrata. Zwischen Tumor (*T*) und Retina ein Transsudat (*E*). *Gl* Rest des Glaskörpers.

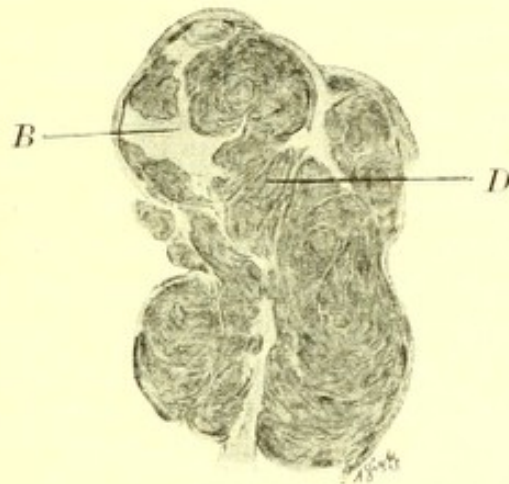
Fig. 92.



Sarcom der Chorioidea (*T*), bestehend aus drei dunklen Knoten, die Netzhaut ist abgehoben, liegt aber dem Tumor ringsum dicht an. Bei *R* Secundärknoten in der Retina. Auf der anderen Seite einfache flache Netzhautablösung.

pille weit, die Iris verfärbt, entzündet, worauf auch die pericorneale Injection hinweist, und die Tension des Bulbus ist erhöht. Meist bestehen heftige Schmerzen. Das zweite Stadium dauert gewöhnlich kürzere Zeit als das erste.

Fig. 93.



Sarcom der Chorioidea,

den ganzen Bulbus anfüllend, bei *D* durchgebrochen durch die Sclera und einen grossen retrobulbären Tumor bildend. Natürl. Grösse.

3. Stadium des Durchbruchs der Geschwulst durch die Bulbushäute. Der Durchbruch kann nach vorne oder nach hinten hin erfolgen (Fig. 93). Wächst die Geschwulst hinten durch die Sklera in die Orbita, so verräth uns dies im Anfang keinerlei Erscheinung. Nur lassen mit dem Beginn des Durchbruchs gewöhnlich die Schmerzen im Auge nach. Später wird der Bulbus durch die retrobulbären Knoten nach vorne getrieben, es entsteht Exophthalmus, die freiliegenden Knoten wachsen nun sehr rasch, füllen die ganze Orbita aus, ragen dann neben der vorgetriebenen Orbita nach aussen vor und greifen nach hinten auf die Augenhöhlenwandung, auf die Oberkieferhöhle, Stirnhöhle und auf das Gehirn über.

Kommt es im vorderen Abschnitt des Auges zum Durchbruch, so sieht man dunkle Buckel der Geschwulst auf der Sclera in der Nähe der Cornea zum Vorschein kommen. Auch diese freiliegenden Knoten pflegen nun sehr rasch zu wachsen, exulceriren häufig auf der Oberfläche und geben zu profusen Blutungen und zuletzt zu Verjauchungen Veranlassung.

4. Stadium der Metastasen. Geschwulsttheilchen werden durch die Blutbahn verschleppt und rufen metastatische Knoten in inneren Organen hervor. Zuerst pflegen Metastasen in der Leber aufzutreten, dann in der Lunge und in den übrigen Organen.

Es können Jahre vergehen, bis eine Geschwulstbildung alle vier Stadien durchgemacht hat (durchschnittlich etwa 2—4 Jahre). Die ersten beiden Stadien dauern gewöhnlich am längsten, während die

Entwicklung rapide fortschreitet, wenn erst die Bulbushüllen durchbrochen sind. Die Stadien sind nicht in allen Fällen genau von einander zu trennen, so kommt es in manchen Fällen schon sehr früh zu Metastasenbildung. Auch der Tod kann schon im 3. Stadium an den profusen Blutungen und an Erschöpfung erfolgen. In anderen, häufigeren Fällen geht der Patient an den Metastasen zu Grunde.

Das Sarcom des Uvealtractus gehört zu den bösartigsten Augenkrankungen. Die Prognose ist davon abhängig, in welchem Stadium das mit dem Sarcom behaftete Auge enucleirt wird. Je früher dies geschieht, umso günstiger ist die Prognose. Doch hat die Erfahrung gelehrt, dass auch bei einem noch vollständig abgeschlossenen, intraocularen Tumor die Keime zu Recidiven und Metastasen schon ausgesät sein können, welche nach Jahren zum Tode führen. Man kann deshalb selbst bei einem im ersten Stadium enucleirten Auge nicht mit Sicherheit die Prognose quoad vitam absolut günstig stellen; in den meisten solchen Fällen wird allerdings definitive Heilung zu erwarten sein. Viel ungünstiger sind die Chancen schon im zweiten Stadium und fast absolut ungünstig im dritten Stadium.

Die Metastasen, welche auf dem Wege der Embolie in entfernten Organen auftreten, sind viel häufiger als die localen Recidive. Unter 243 Fällen, welche Fuchs zusammengestellt hat, wurde 45mal =  $18\frac{1}{2}$  pCt. der Tod durch metastatische Tumoren in inneren Organen constatirt. Wahrscheinlich ist der Procentsatz aber ein viel höherer, da nicht alle Fälle zur Section kamen und manche Metastasen wohl nicht diagnosticirt wurden.

Wir sehen aus jeder Statistik, dass die Metastasen viel häufiger auftreten als die localen Recidive ganz im Gegensatz zum Glioma retinae, bei dem das Umgekehrte der Fall ist. Ferner ergibt sich die wichtige Thatsache, dass das Stadium, in welchem operirt wurde, von grossem Einfluss ist auf das Auftreten von localen Recidiven, nicht aber für das Auftreten von Metastasen.

Mit der Thatsache, dass Augen, die aus irgend einem Grunde **phthisisch** geworden, zuweilen später von intraocularer Geschwulstbiltergriffen wurden, beschäftigen sich Leber und Krahnstöver. Die ersten Fälle derart sind beschrieben worden von de Wecker (*Traité des maladies des yeux*. T. 1. p. 549. Obs. V.), Hirschberg (*Archiv f. Augenheilk.* Bd. IX. S. 320), Knies (*Archiv f. Augenheilk.* VI. S. 170. Fall 4). Leber u. Krahnstöver konnten in der gesammten Literatur nicht mehr als 10 und bei der günstigsten Annahme höchsten 16 Fälle von Aderhautsarkom nach vorher bestehender Phthisis bulbi antreffen, in welchen aber der Tumor gewöhnlich erst eine Reihe von Jahren nach der Phthisis und nachweislich nur zweimal in zeitlicher Annäherung an dieselbe auftrat. Die Autoren schliessen: „da nun solche Fälle stets die besondere Aufmerksamkeit erregt haben und nur selten unbekannt geblieben sein werden, so können wir gewiss behaupten, dass die geringe Zahl derselben meist mehr für ein zufälliges Zusammentreffen, als für einen inneren Zusammenhang spricht.“

Es kommt ferner vor, dass das Sarcom des Uvealtractus die pri-

märe Erkrankung ist, und zu ihr eine intraoculare Entzündung tritt, welche ihren Ausgang in Phthisis bulb inimmt. Leber u. Krahnstöver stellen in ihrer Arbeit 32 solche Fälle aus der Literatur zusammen. Sie vermuthen, dass die Iridochorioiditis nicht direct durch den Tumor hervorgerufen sei, sondern dass sie von dem Tumor mehr unabhängig sei, und durch Mikroorganismen gleicher Art bewirkt wurde, welche auch sonst eine derartige Form von Iridochorioiditis hervorrufen.

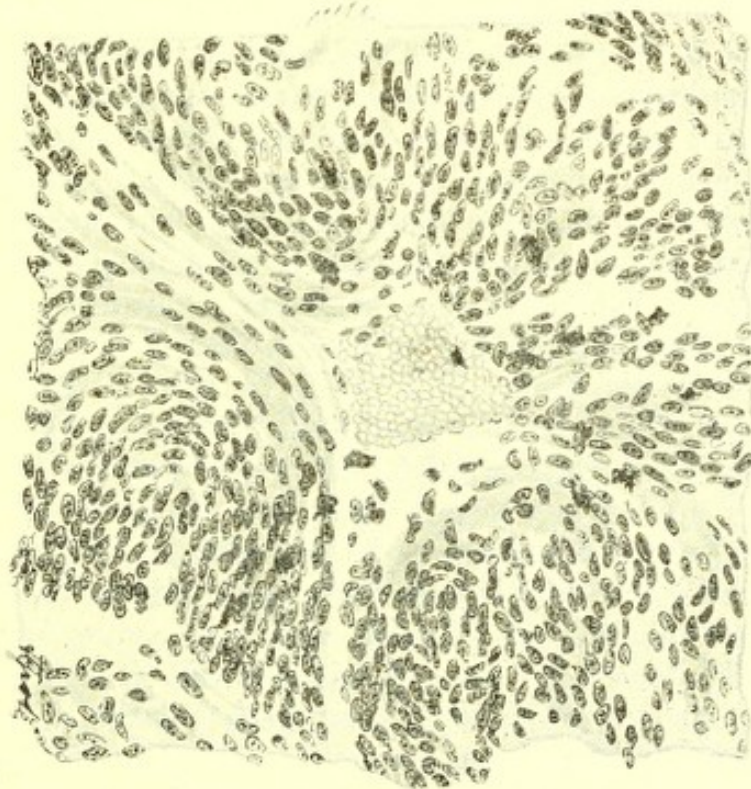
In seltenen Fällen haben auch Aderhautsarkome mit intraocularer Entzündung eine sympathische Entzündung auf dem anderen Auge hervorgerufen.

### Histologie.

Das Sarcom ist eine Bindegewebsgeschwulst mit vorwiegender Entwicklung der zelligen Elemente. Wir unterscheiden also in ihm Zellen und Intercellularsubstanz, dazu kommen noch die Gefässe.

Als Zellen finden sich Rundzellen und Spindelzellen; ein echtes Riesenzellensarcom (?) ist bisher nur einmal gesehen worden, ist also äusserst selten. Die Zellen können sehr verschieden gross sein, so dass man kleinzellige und grosszellige Sarcome unterscheidet. Am häufigsten sind die kleinzelligen Spindelzellensarcome, sie machen ungefähr die Hälfte aller Fälle aus.

Fig. 94.



Melanosarcom der Chorioidea.

In der Mitte lakunenartiges Gefäss ohne eigentliche Wandung. Spindelzellen zu Bündeln oder Zügen zusammengefügt, dazwischen verzweigte Pigmentzellen.

(Leitz Oc. 1, Obj. 7.)

Die Intercellularsubstanz kann sehr verschieden beschaffen sein, gewöhnlich sind die Zellen in ein gleichmässig vertheiltes Reticulum eingebettet, doch kann die Substanz sich auch zu Bündeln anordnen (**Bündelsarcom**) oder Alveolen bilden (**alveoläres Sarcom**). Ueber die alveolären Sarcome oder das **Sarcoma carcinomatoides** habe ich mich bei den epibulbären Geschwülsten, Bd. I, S. 87 schon ausgesprochen und ein histologisches Bild gegeben (Fig. 24). In der Chorioidea sind sie seltener. Sie wurden früher als „Mischgeschwülste“ oder als „carcinomatöse“ Sarcome bezeichnet, während sich später fast nur der Ausdruck alveoläres Sarcom findet. Billroth war es zuerst gelungen durch Auspinseln und Schütteln nach Erhärtung in Chromsäure in einer Anzahl von Geschwulstknoten, welche wegen des epithelialen Aussehens und des dichten Aneinanderliegens ihrer Zellen früher den Carcinomen zugezählt worden waren, ein bindegewebiges Reticulum darzustellen und hierdurch ihren bindegewebigen sarcomatösen Charakter nachzuweisen. Den Billroth'schen Gedanken in Bezug auf die Aderhautgeschwülste ausführend weist Fuchs nach, dass die meisten Fälle, die in der Literatur als Combination zum Sarcom mit Carcinom angeführt sind, darauf zurückzuführen seien, dass ein Theil des Sarcoms alveoläre Structur zeige. Auch nach Ziegler giebt es keinen Bindegewebskrebs, kein *Sarcoma carcinomatosum* mehr. Auf die Form, auf den histologischen Bau kommt es nach ihm gar nicht so sehr an, und nur der histogenetische Ursprung der Geschwulst ist das einzig Entscheidende. Die Definition des Carcinoms als eine Geschwulst mit alveolärem Bau, bei welcher ein bindegewebiges Gerüstmark Zellen in Form von Nestern enthielt, erscheint ihm, weil nur auf anatomischen Kennzeichen sich stützend, als ungenügend, weshalb er vorschlägt, nur diejenigen unter den alveolär gebauten Geschwülsten Carcinome zu nennen, welche epithelialer Abkunft sind, während die anatomisch ähnlich gebauten, aber genetisch verschiedenen Binde substanzgeschwülste als Alveolärsarcome zu bezeichnen seien. Der erste Fall einer solchen melanotischen Alveolärgeschwulst der Chorioidea wurde von v. Graefe beobachtet und von Virchow mikroskopisch untersucht (v. Graefe's Archiv, Bd. X, 1, S. 176). Weitere Fälle sind von Sanderberg (Ibid. XI, 1, p. 58), v. Graefe und Virchow (Ibid. Bd. XII, 2, p. 235) von Derby, Pagenstecher, Alt, Becher, Knies, Fuchs etc. beschrieben. Näheres hierüber in der Literatur findet sich bei Neese (v. Graefe's Archiv Bd. 43, S. 261).

Von der Menge und der Beschaffenheit der Intercellularsubstanz hängt die Consistenz der Geschwulst ab; man unterscheidet darnach harte und weiche Sarcome. Es ist wichtig, die Anordnung der Intercellularsubstanz genau festzustellen, wenn es sich um die Untersuchung zwischen Sarcom und Carcinom handelt. Bei den Sarcomen erstreckt sich die Intercellularsubstanz immer und überall zwischen die einzelnen Zellen hinein.

**Gefässe** sind in den meisten Sarcomen reichlich vorhanden, im allgemeinen in Spindelzellensarcomen etwas weniger, in Rundzellensarcomen etwas mehr. Zuweilen bilden die Gefässe in der Geschwulst

weite Lacunen und Canäle ohne eigentliche Wandung, worin das Blut frei fliesst. Waldeyer hat darauf aufmerksam gemacht, dass solche Sarcome besonders leicht und frühzeitig die Blutbahn inficiren, indem Geschwulstzellen in den Kreislauf gelangen.

Man hält im allgemeinen gefässreiche Geschwülste der Chorioidea für besonders gefährlich, ferner sind die kleinzelligen Rundzellensarcome gewöhnlich maligner als alle anderen, sie wachsen rascher und führen gleichzeitig zu Metastasen. Sie sind es zugleich auch, welche meist den grössten Gefässreichtum besitzen.

**Herkunft des Pigmentes.** Schon die Form der Pigmentzellen, der sogen. Chromatophoren in der normalen Chorioidea ist sehr vielgestaltig. Mit ihnen stimmen viele Formen der pigmentirten Sarcomzellen überein. Vielleicht ist hier der Formenreichtum noch grösser. Es empfiehlt sich diese Zellen frisch zu untersuchen, da sie starke Contractilität haben, so zeigen sie im gehärteten Präparat viel einfachere Formen. Nach dem Vorschlag von Ribbert schabt man von frischen Schnitten durch Melanosarcome etwas mit dem Messer ab und untersucht in Wasser. Die Verschiedenheit der Zellen ist besonders durch Mannigfaltigkeit der Fortsätze bedingt. Man findet spindelförmige, sternförmige, vieleckige, eiförmige und rundliche Zellen. Die Fortsätze sind bald kurz, bald lang, dick oder schlank, 2 bis 4 oder mehr an Zahl, die sich wieder dichotomisch theilen können. Schliesslich kommt aber noch eine ganz andere Art von Chromatophoren vor, stark pigmentirte rundliche grosse Zellen. Sie präsentiren sich als schwarze plumpe Klumpen oder Schollen und liegen besonders in alten Geschwulsttheilen und um die Gefässe herum.

Auch die Pigmentirung der Zellen ist sehr wechselnd. Ribbert sagt: Manche Zellen haben Pigment nur im Zellkörper, oder vorwiegend in den Ausläufern, wieder andere sind gänzlich ungefärbt, die Farbstoffkörnchen liegen vorwiegend in den Ausläufern oder in den Randabschnitten des Protoplasmas. In den Ausläufern bleibt gewöhnlich das axiale Protoplasma ungefärbt, daher sieht man dann im optischen Längsschnitt zwei periphere Reihen von Pigmentkörnern parallel dahinziehen.

Ueber die Herkunft des Pigmentes stellten zuerst Langhans und Gussenbauer Untersuchungen an, die bewiesen, dass die Bildung des Pigmentes direct aus dem Blutfarbstoff vor sich gehe. Die rothen Blutkörperchen, innerhalb und ausserhalb der Gefässe, geben ihren Farbstoff an das Plasma ab, welches in die umgebenden Gewebe diffundirt. Dieser Farbstoff wird von den Geschwulstzellen aufgenommen und transformirt sich zu braunem oder schwarzem Pigment.

Ueber die Herkunft des Pigmentes stellten dann Vossius und unter seiner Leitung Maschke mikrochemische Untersuchungen an, die zu dem Ergebnisse führten, dass es sich in den Chorioidalsarkomen um zweierlei Pigment handelt, nämlich erstens um Proliferationsproducte der physiologischen Pigmentzellen und zweitens um grosse kernlose Pigmentschollen, die man stets an Stellen findet, wo das Blut theils in Hämorrhagien, theils in Bluträumen mit dem Tumorgewebe

in ausgiebige Berührung kommt. Da die letztere Form sich mit Eisenreactionen färben liess, so ist anzunehmen, dass die Zellen aus dem Blute stammen und metamorphosirten Blutfarbstoff enthalten.

Dieser dualistischen Auffassung von der Genese des Pigmentes folgen Leber und Schieck nicht. Sie nehmen nur den Ursprung des Pigmentes aus dem Blut an. Nach Schieck kann jedes primäre Leucosarcom der Choriocapillaris Pigment zugeführt erhalten, indem der sarcomatöse Process auf die pigmentirten Lager übergreift, hier Gefässe arrodiert und eine Abschwemmung von Chromatophoren, sowie Embolie derselben in die leucosarcomatösen Bezirke hervorruft.

Eine neue Ansicht von Ribbert hat schnell Anklang gefunden: Die verschiedenen Zellarten der Aderhautsarkome sind alle Abkömmlinge der normalen Pigmentzellen in der Chorioidea, der **Chromatophoren**. Die unpigmentirten Sarcomzellen werden als unausgebildete, gewissermassen im Jugendzustand befindliche Pigmentzellen bezeichnet. Es handelt sich bei ihnen um sehr rasch wiederholte Zelltheilung, so dass sie noch keine Zeit gefunden haben, Pigment hervorzubringen. Die Verschiedenheit der Gestalt der Pigmentzellen hängt auch von ihrem Alter ab, so dass bei rapider Zelltheilung die Zellen sich nicht ordentlich ausbilden können. Ribbert fasst das Melanosarcom als eine spezifische Geschwulstart auf, die man passend „**Chromatophorom**“ nennt, um zu zeigen, dass alle Zellen, gleichviel ob zur Zeit pigmentirt oder nicht, von einer besonderen Art Bindegewebszellen mit Pigment, den Chromatophoren abstammen.

Wir haben uns noch mit den grossen klumpigen Pigmentschollen, die man auch oft an der Oberfläche der Melanosarcome findet, zu beschäftigen. Leber hält sie für Abkömmlinge des Pigmentepithels, das sarcomatös entarte. Sie könnten als solche auch in die Tumormassen einwandern (v. Graefe's Archiv, Bd. 44, p. 683). Nach Ribbert, A. Taskiro u. A. ist das Pigmentepithel unbetheiligt, es handelt sich nur um contractile Zustände alter Chromatophoren.

Auch beobachtete Taskino, dass mehrere Chromatophoren verschmelzen können. Schon Fuchs zeigte, dass die Zellen um so mehr runder Gestalt zustreben, je mehr Pigment sie aufgenommen haben. Also, je mehr Pigment die Spindelzellen in sich aufnehmen, desto mehr ziehen sie ihre Fortsätze ein und bekommen eine runde plumpe Gestalt.

Die **Ursprungsstätte** der Sarcome in der Chorioidea. Brière sprach zuerst 1873 die Ansicht aus, dass die Leukosarcome die Choriocapillaris, die Melanosarcome in der Mehrzahl der Fälle die tiefen Schichten zu befallen pflegten. Er begründet diesen Anspruch mit der bekannten Thatsache, dass die innere Capillarschicht normaler Weise stets unpigmentirt, die tiefen Schichten dagegen pigmentirt sind (Etude sur le sarcome de la chorioïde etc. Thèse de Paris, 1873). 1882 äussert sich dagegen Fuchs in seiner Monographie dahin, dass alle Sarcome der Chorioidea, seien sie unpigmentirt oder pigmentirt, aus den tiefen Schichten ihren Ursprung nehmen. Nach ihm geben die unpigmentirten Adventitiazellen der tiefen Schichten den

ersten Anstoss zur Geschwulstbildung. Unter dem Einfluss der krankhaften Wucherung dieser gerathen alsbald alle physiologischen Gewebselemente in der Nachbarschaft gleichfalls in Proliferation, mithin auch die pigmentirten Stromazellen der Umgebung.

Als Beweise dafür, dass die äusseren Schichten ausschliesslich die Matrix für die ersten Anfänge der Sarcomentwicklung bilden, werden die Thatsachen angeführt, dass man einmal die jüngsten Knoten in der Regel von der wenig veränderten Choriocapillaris und der homogenen Membran überzogen findet und dass man auch bei weiter fortgeschrittenen Fällen an den Randpartien des Tumors beobachten kann, wie dieselben von der intacten Choriocapillaris und Glasmembran bekleidet werden.

Diese Ansicht von Fuchs galt lange als Regel, bis vor kurzem Schieck den Nachweis gebracht hat, dass die Chorioidealsarcome keine Ausnahme von der Regel machen, dass Sarcome überall da entstehen können, wo sich normaler Weise Bindegewebszellen finden, und dass sie ihren Ursprung sowohl von der Choriocapillaris, wie von der Sattler'schen und Haller'schen Schicht nehmen können.

Die *circumscripten* Sarcome haben meist eine scharf umschriebene Gestalt, die pilzförmig aus der Chorioidea in das Innere des Auges vorspringt. An ihr lässt sich oft deutlich die breitere Basis, der dünne Hals und der Kopf unterscheiden.

Die **diffuse Form** (Fuchs) oder das **Flächensarcom** (Ewetzky u. A.) ist viel seltener. Man findet die Aderhaut in ihrer ganzen Ausdehnung oder doch wenigstens zum grössten Theil verdickt (bis zu 6 mm) und der Sclera fest anhaftend. Ihre innere Fläche ist von der wohl erhaltenen Glasmembran und dem Pigmentepithel bekleidet. Fuchs führt nur 4 Fälle aus der Literatur an, denen er drei neue hinzufügen kann. Ein späterer Fall ist z. B. von Ewetzky beschrieben.

**Multiple Sarcome. Dissemination.** Viele Geschwulstarten, besonders solche, welche in Höhlungen vorkommen, haben die Neigung, ihre Keime bald auszusäen und Tochterknoten zu bilden. Solche Verbreitungsart kommt in der Augenpathologie ganz besonders den Gliomen zu, wir werden uns dort mit der Dissemination näher beschäftigen. Bei den Sarcomen des Uvealtractus ist dies seltener. Multiple Sarcome der Chorioidea sind einmal selten, und dann ist es in solchen Fällen zweifelhaft, ob eine Entstehung von Tochterknoten durch Keimaussaat aus dem Mutterknoten vorhanden ist.

Einen derartigen Fall beschreibt Knapp:

Bei einer 40jähr. Frau, bei welcher die ersten Symptome einer intraocularen Geschwulst vor 2 Jahren erschienen waren, fand sich im enucleirten Auge im hinteren Abschnitt der Aderhaut ein pigmentirter Tumor nebst einer Menge kleiner rundlicher Knötchen auf der inneren Oberfläche der Chorioidea zwischen der Choriocapillaris und dem Pigmentepithel. Die abgelöste Netzhaut zog sich strangförmig von der Papille zur Linse hin, ihre Aussenseite war gleichfalls mit kleinen Pigmentknötchen besät. Der Structur nach unterschieden sie sich nicht von der Hauptgeschwulst. (Arch. f. Augenheilk. Bd. IV. S. 83.)

Knapp ist der Ansicht, dass die Primärgeschwulst in einer früheren Periode *per continuitatem* auf die Netzhaut übergegangen war, als letz-

tere noch nicht abgelöst war; nach der Abhebung der Retina begannen von ihrer Aussenseite Elemente der Neubildung sich abzulösen und auf die Chorioidea zu fallen, wo sie secundäre Knötchen aufkommen liessen.

Anders erklärt Mitvalsky einen ähnlichen Fall:

Bei einem 40jähr. Manne waren die ersten Zeichen der Geschwulst vor ca. 3 1/2 Jahren bemerkt worden. Bei der Untersuchung des enucleirten Auges fand sich, dass die pigmentirte Geschwulst die ganze hintere Hälfte des Augenhintergrundes als diffuse Verdickung der Ader- und Netzhaut einnahm und allmählich gegen den Aequator auslief. Die Netzhaut war nicht abgelöst, im Bereich der Neubildung aber völlig degenerirt und lag weiter nach vorne der Aderhaut an. Dasselbst war in den äusseren Retinalschichten eine Menge kleiner secundärer Knötchen vorhanden. (Arch. f. Augenheilk. 1894. S. 321.)

Mitvalski konnte nachweisen, dass die kleineren Knötchen in unmittelbarem Zusammenhang mit dem Haupttumor vermittelt sarcomatös entarteten Pigmentepithels waren. Folglich habe sich der Tumor nicht durch Dissemination, sondern durch continuirliches Wachsen im veränderten Pigmentepithel verbreitet. Mitvalsky nimmt dasselbe auch für den Knapp'schen Fall an.

Ewetzki beschreibt einen Fall von Irissarcom, bei dem sich im Glaskörper zerstreute Geschwulstzellen fanden und die Bildung eines kleinen secundären Knötchens in der Retina, das er durch Dissemination entstanden betrachtet. (v. Gräfe's Archiv. Bd. 42. I.)

Das, was wir so häufig bei den Gliomen sehen, sollte bei den anderen Geschwulstarten auch anzunehmen sein. Die Beobachtungen dafür mehren sich. Drei derartige Fälle aus anderen Gegenden des Bulbus beschreibt v. Michel:

Fall 1. Ein epibulbäres Sarcom machte ein Secundärknötchen mitten auf der Hornhaut, dessen Entstehung so zu erklären ist, dass von den epibulbären Knoten Sarcomzellen sich ablösten, in den Bindehautsack gelangten und dann an einer wenn auch gering lädirten Stelle des Hornhautepithels haften blieben.

Fall 2. Ein Mammacarcinom hatte auf embolischem Wege ein Carcinom der Aderhaut gemacht. Getrennt davon fand sich eine kleine Geschwulst zwischen zwei Ciliarfortsätzen.

Fall 3. Von einem epibulbären Tumor wurde der ganze Uvealtractus mit Sarcomzellen durchsetzt, wobei die perivascularen und perneuralen Kanäle benutzt wurden. Die Sarcomzellen hatten sich dann offenbar dem Humor aqueus beigemischt und an der Hinterwand der Hornhaut kleine Tochterknötchen gebildet. (Bericht des 11. period. intern. ophth. Congresses. Utrecht 1899.)

Einen dem letztgenannten sehr ähnlichen Fall beschrieb ich selbst:

Ein epibulbäres Carcinom war an einer Stelle in den Kammerwinkel durchgebrochen. Von hier aus hatten sich Carcinomzellen dem Kammerwasser beigemischt und Secundärknötchen an der Hinterfläche der Cornea gebildet. (Arch. f. Augenheilk. Bd. 42. S. 112.)

### Angiosarcome.

Unter Angiosarcomen verstehen wir Sarcome, auf deren Bau die Anordnung der Gefässe einen bestimmenden Einfluss ausübt und deren Zellen hervorgegangen sind aus einer Wucherung der Gefässwandzellen. Einen sehr treffenden Fall der Art beschreibt Günther. In einem

mikroskopischen Präparat sieht man bei schwacher Vergrösserung das ganze Gesichtsfeld eingenommen von abwechselnd nebeneinander liegenden unregelmässigen Haufen und länglichen Cylindern, bestehend aus theils mehr rundlichen, theils mehr cylindrischen Zellen, welche durch ein äusserst zartes netzförmiges Zwischengewebe getrennt erscheinen. Ausserdem fallen eine Anzahl grösserer und kleinerer Blutgefässe in's Auge, welche mit rothen Blutkörperchen prall gefüllt und in den verschiedensten Richtungen getroffen sind; diese Gefässe scheinen stets im Zwischengewebe zu liegen. Die genannten Zelleylinder sieht man stärker vergrössert als lange, oft das ganze Gesichtsfeld einnehmende Gebilde, zusammengesetzt aus zwei bis vier Reihen länglicher Geschwulstzellen, welche senkrecht zu einem oft doppelt contourirten feinen Strang gestellt sind, der zwischen Zelleylindern und letzteren trennend dahinzieht. Oft sieht man, wie dieser Grenzstrang sich zwischen den Geschwulstzellencylindern zu einem spindelförmigen Lumen erweitert, welches dicht gefüllt ist mit wohl erhaltenen rothen Blutkörperchen. Solche Stellen beweisen, dass alle diese Stellen obliterirte und partiell comprimirt Blutgefässe sind.

Man gewinnt die Ueberzeugung, dass es sich allerorts um ein feines, weit verzweigtes, meist comprimirtes Capillarnetz handelt, welches in regelmässiger Weise von dicken ununterbrochenen Zelleylindern umwachsen ist.

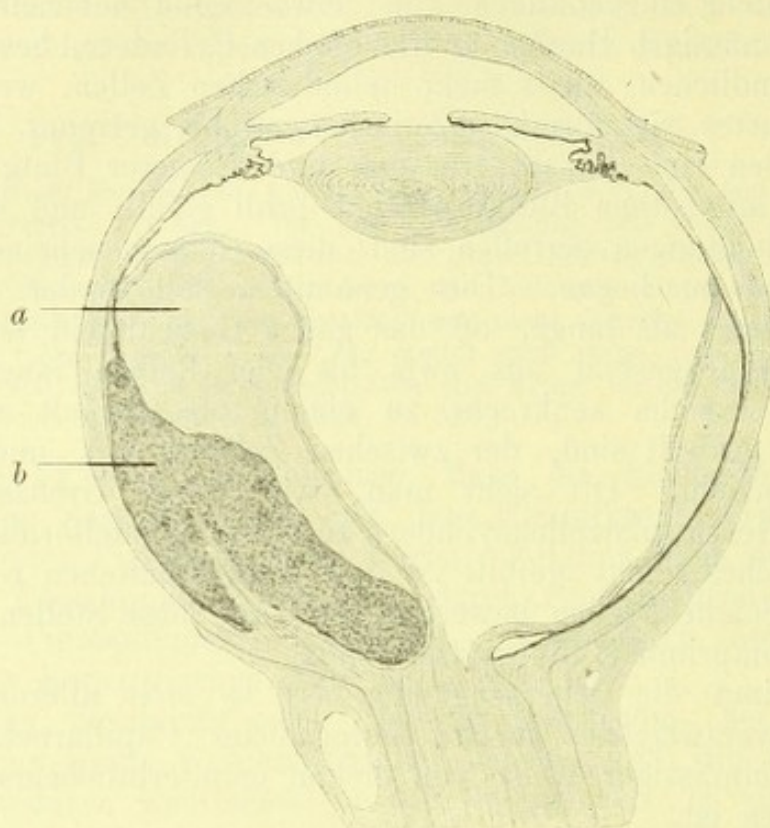
Im Allgemeinen zeigen die Sarcome der Gefässhaut in ihrem histologischen Bau sonst keine grosse Mannigfaltigkeit der Formen. Fuchs beschreibt noch Fibrosarcome, Myxosarcome und Chondrosarcome der Chorioidea.

Knapp, Die intraocularen Geschwülste. Karlsruhe 1868. — Fuchs, Das Sarcom des Uvealtractus. Wien 1882. — Vossius, Mikrochemische Untersuchungen über die Herkunft des Pigmentes. v. Gräfe's Arch. Bd. 31. 2. — Maschke, Beitrag zur Lehre vom Aderhautsarcom. Inaug.-Dissert. Königsberg 1887. — Schieck, Ueber die Ursprungsstätte und Pigmentirung der Chorioidealsarcome. v. Gräfe's Arch. Bd. 45. S. 433. — Leber u. Krahnstöver, Ueber die bei Aderhautsarcomen vorkommende Phthisis etc. v. Gräfe's Arch. Bd. 45. S. 164. — Leber, Ueber die Aderhautsarcome und die Herkunft ihres Pigmentes. — Neese, Sarcoma chorioideae carcinomatoides. v. Gräfe's Arch. Bd. 43. II. — Ewetzky, Dissemination der Sarcome des Uvealtractus. v. Gräfe's Arch. Bd. 42. S. 170. — Günther, M., Ueber einen Fall von Angiosarcom der Chorioidea. Archiv f. Augenheilk. Bd. 25. S. 136. — Schieck, Ein weiterer Beitrag zu den Leukosarcomen der Choriocapillaris. v. Gräfe's Arch. Bd. 48. S. 320. — Ribbert, Ueber das Melanosarcom. Ziegler's Beiträge zur pathol. Anatomie. Bd. XXI. S. 471. 1897. — Kerschbaumer, Das Sarcom des Auges. Wiesbaden 1900. — A. Tashiro, Ueber Bau und Pigmentirung der Aderhautsarcome. v. Graefe's Archiv. Bd. 54. 2.

### Carcinome.

Das metastatische Carcinom der Chorioidea gehört ebenfalls zu den selteneren, aber doch schon wohl charakterisirten Geschwulstformen; in letzter Zeit, nachdem man darauf achten gelernt hat, haben sich die Beobachtungen darüber von Jahr zu Jahr gemehrt. Die Affection war früher offenbar ebenso häufig vorgekommen, jedoch

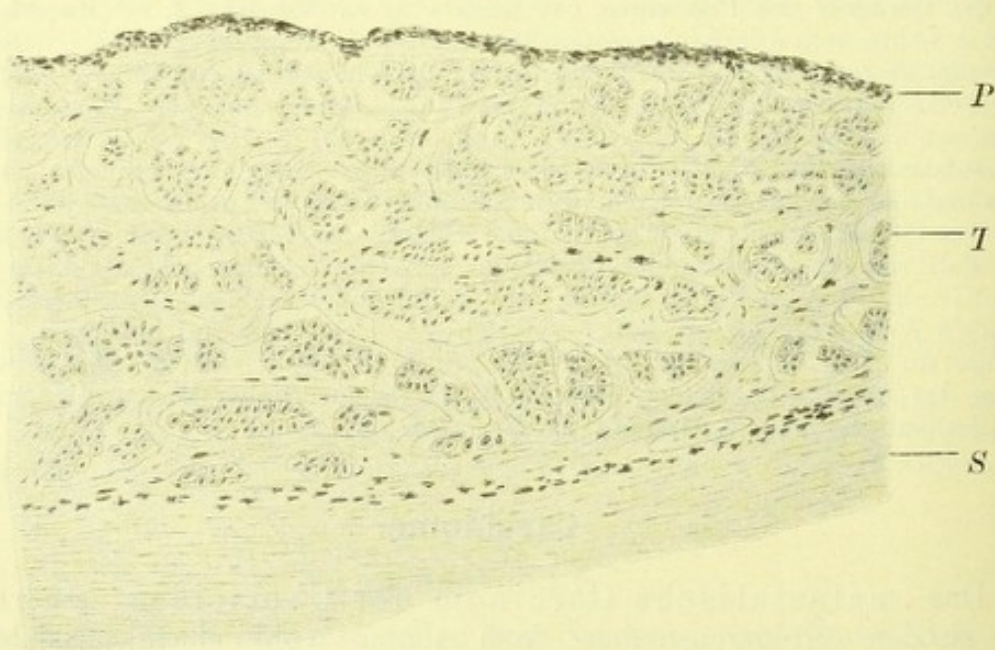
Fig. 95.



## Metastatisches Carcinom der Chorioidea.

Flache, kuchenförmige Geschwulst (*b*), ein breiter Zapfen ist in die Sclera eingedrungen, über der Geschwulst subretinales Exsudat (*a*). Auch auf der gegenüberliegenden Seite besteht eine flache partielle Netzhautablösung.

Fig. 96.



## Derselbe Fall bei stärkerer Vergrößerung.

*P* Pigmentepithel; *T* Tumor in der Chorioidea, man sieht die Carcinomzellennester mit drüsenartiger Anordnung entsprechend dem zu Grunde liegenden Mammacarcinom.  
*S* Sclera.

übersehen worden. Der erste Fall wurde von Perl im Jahre 1872 beschrieben (Virchow's Arch. f. path. Anatomie, Bd. LXI); 10 Jahre später wurde ein Fall von Hirschberg beobachtet, und bald folgten ausführlichere Beschreibungen von Uhthoff, S. Schultze u. A. (Es sind bis heute etwa 20 Fälle in der Literatur niedergelegt, s. auch S. Schultze, Arch. f. Augenheilk. Bd. XXIV.)

Ein primäres Carcinom ist bisher in der Chorioidea noch nicht beobachtet worden, bei den mitgetheilten Fällen handelte es sich stets um metastatische, von anderen Organen auf dem Wege der Blutbahn in das Auge geleitete Geschwulsttheile. In den meisten (16) Fällen war Mammacarcinom die Primäraffection, bei den übrigen war Lungen- und Magencarcinom vorhanden. Ausgangspunkt der Geschwulstbildung im Auge ist der hintere Augapfelpol, die Gegend der Macula lutea und die Umgebung des Sehnerven. Man kann also annehmen, dass der Geschwulsthrombus die hinteren kurzen Ciliararterien passirte, da in deren Bereich die Geschwulstbildung beginnt. Der Tumor breitet sich hauptsächlich in der Fläche aus und nimmt eine kuchen- oder schalenförmige Gestalt an. Er lässt sich hierdurch von dem primären Chorioidealsarcom unterscheiden, welches sich steil, pilzförmig erhebt. Das Wachsthum der Geschwulst ist gewöhnlich ein schnelles, und in demselben Maasse pflegt die Sehstörung zuzunehmen. Gewöhnlich tritt bald Netzhautablösung hinzu.

Die Affection tritt beinahe in der Hälfte der Fälle doppelseitig auf. Meist sind bei den Patienten neben dem metastatischen Chorioidealcarcinom schon Metastasen in anderen Organen nachweisbar.

Ein Fall von S. Schultze, den ich mit untersuchte und von dem ich Präparate besitze, möge als Beispiel dienen: An der Geschwulst fällt bei schwacher Vergrößerung sofort der typisch alveoläre Bau auf, indem dieselbe zusammengesetzt wird aus zahlreichen grossen und kleinen Zellnestern der verschiedensten Formen und einem diese trennenden bindegewebigen Gerüst, welches in allen Theilen der Geschwulst ein sehr deutliches, weitmaschiges Netz bildet.

Bei stärkerer Vergrößerung erkennt man, dass das bindegewebige Gerüst der Geschwulst aus dicht aneinander gelagerten zarten Bindegewebsfasern besteht mit reichlichen, spindelförmigen Zellkernen, fixen Bindegewebszellen und Pigmentzellen.

Die Krebszellennester haben die verschiedenste Form und Grösse; man trifft solche, die nur aus drei bis sechs Zellen bestehen, andere, welche fast das ganze Gesichtsfeld einnehmen. Die Grösse der Zellen wechselt sehr, von 10—40  $\mu$ . Die Zellen sind in Folge gegenseitigen Druckes von polygonalen Formen.

Uhthoff, Zur Lehre von dem metast. Carcinom der Chorioidea. Intern. Beiträge zur wissenschaftl. Medicin zum 70. Geburtstage von R. Virchow. Bd. II. Berlin 1891.

### Metastatische Sarcome

des Uvealtractus sind äusserst selten. Wenn wir von unsicheren Publicationen, welche der Kritik nicht Stand halten, absehen, so bleiben nur

schr wenige Fälle (etwa 3—4) in der ganzen Literatur von sicher beobachteten metastatischen Sarcomen des Uvealtractus übrig.

Hierher gehört der Fall von Schiess-Gemuseus und Roth, in denen sich ausser einem grösseren Tumor auf der Papille und in der Umgebung noch eine Chorioidealmetastase fand. Primär bestand ein Naevus auf dem Sternum.

Zu nennen wäre ferner die unzweifelhafte Mittheilung von Pflüger. Es entwickelte sich nach einem congenitalen Naevus der rechten Parotisgegend, der später sich vergrösserte, zunächst eine Amaurose des linken Auges ohne ophthalmoskopischen Befund und später auf dem rechten Auge ein metastatischer dunkler Tumor in der vorderen Kammer, sowie multiple Tumorenbildung auf der Sclera.

Es sind ferner ein paar Fälle von Sarcommetastasen auf der Papille bekannt.

Es liegt auf der Hand, dass es oft sehr schwer oder unmöglich ist, nachzuweisen, ob bei gleichzeitig in anderen Organen vorhandenen Sarcomen ein Sarcom im Uvealtractus die primäre oder secundäre Erkrankung ausmacht. Ist die Entscheidung nicht mit absolutester Sicherheit in anderem Sinne zu treffen, so halten wir uns an den Erfahrungssatz, dass der Tractus uvealis Neigung zu primärer Sarcombildung hat, und, wenn eine solche Geschwulst einmal vorhanden ist, eine ganz aussergewöhnliche Neigung zu Metastasenbildung besteht; umgekehrt, dass Metastasen im Uvealtractus bei Sarcomen in anderen Organen zu den äussersten Seltenheiten gehören. Es bestätigt sich hier ganz besonders der Virchow'sche Satz, dass diejenigen Organe, welche grosse Neigung zu protopathischer Geschwulstbildung zeigen, eine sehr geringe zu metastatischer darstellen.

Schiess-Gemuseus u. Roth, v. Graefe's Arch. Bd. 25. 2. S. 177. — Pflüger, Metast. Carcinom der Chorioidea. Arch. f. Augenheilk. Bd. 14.

### Angiome (besser Teleangiectasien).

Reine Gefässgeschwülste der Chorioidea sind selten. Es ist nicht sehr ungewöhnlich, dass bei Individuen mit hochgradigen angeborenen Teleangiectasien der Gesichtshaut ausser den Lidern und der Conjunctiva sich mit dem Augenspiegel auch eine Mitbetheiligung der Retina und Chorioidea findet, die allerdings vielfach nur in einer Schlängelung und Ausdehnung der Gefässe besteht. Einen Fall von Naevus des Gesichtsfeldes combinirt mit Naevus der Aderhaut beschrieb J. Milles.

Ein 15jähriger Knabe mit angeborenem ausgedehntem Naevus der rechten Orbital- und Schläfengegend erblindete im 6. Jahre auf dem bis dahin normalen rechten Auge. Es fand sich ophthalmoskopisch totale Netzhautablösung. Nach der Enucleation ergab die mikroskopische Untersuchung ausserdem eine scheibenförmige Chorioidealverdickung im hinteren und äusseren Augenabschnitt von 20 mm Durchmesser und 2½ mm Dicke, die sich bei der mikroskopischen Untersuchung als einfaches Angioma cavernosum erwies. Auf der Aderhaut lag eine Bindegewebsschicht mit unverändertem Retinalpigment.

Wagenmann untersuchte das Auge von einem Patienten, der einen wuchernden Naevus der linken Wange, der Lider und der Bindehaut aufwies, ausserdem Veränderungen im Innern des Auges, die an eine Geschwulstbildung denken liess. Die Pupille gab einen gelben Reflex, der von einem dicht hinter ihr liegenden voluminösen gelben Körper herrührte, jedenfalls der geschrumpften Linse. An ihr vorbei erkennt man im Innern ein gelblichröthliches Gewebe, das den hinteren Bulbuspol einnimmt. Die mikroskopische Untersuchung des enucleirten Bulbus ergab ein ossificirendes Angiom der Aderhaut. Der scheibenförmige Tumor unter der abgelösten Retina füllt den ganzen hinteren Bulbusraum an. Der Tumor besteht im Wesentlichen aus zahlreichen, dicht zusammengelagerten Gefässen der verschiedensten Grösse. Die kleinsten Gefässe zeigen den Charakter ziemlich grosser Capillaren, ihre Wand besteht nur aus einer einfachen Endothelzellenlage. Einzelne der Gefässe im Tumor haben eine ganz beträchtliche Grösse und stellen grosse blutgefüllte Hohlräume dar, die auf dem Durchschnitt ganz unregelmässige Formen zeigen, offenbar durch gegenseitigen Druck entstanden. Das zwischen den Gefässen liegende spärliche Stroma hat in den tiefsten der Sclera benachbarten Schichten den Charakter der Suprachorioidea mit dichten Anhäufungen gewöhnlichen, intervaskulären Pigments. Im übrigen Tumor findet sich spärliche, kernarme Stromasubstanz, die aus lockerem Gewebe mit schön verästelten Pigmentzellen und Stromazellen besteht. Die ganze innere Oberfläche des Tumor ist von einer dünnen echten Knochensubstanz überzogen.

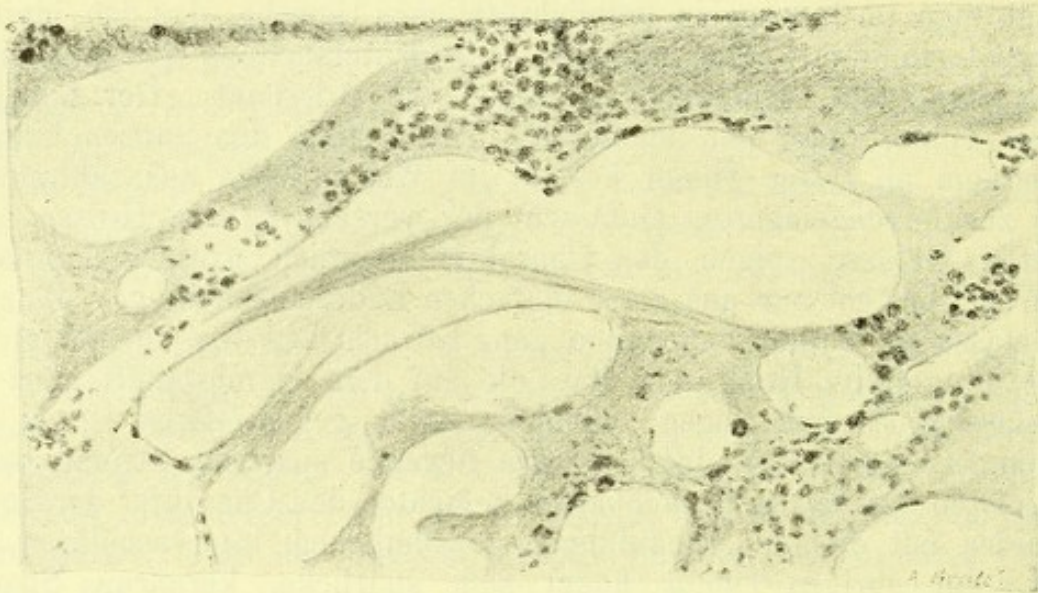
Schiess-Gemuseus beschreibt eine Aderhautgeschwulst, die er als reines cavernöses Angiom auffasst.

Bei einem 14 $\frac{1}{2}$  Jahre alten Mädchen bestand seit 4 Wochen Entzündung und längere Zeit schon Erblindung des linken Auges. Es fand sich Status glaucomatosus und Linsentrübung. Enucleation. Die Aderhaut zeigte am Aequator eine sich langsam aus dem Aderhautniveau erhebende, flache, 1—2 mm starke Verdickung, die sich um ein Drittel der Bulbusperipherie herumzog. Die Netzhaut war abgelöst, das Pigmentepithel auf der Aderhaut erhalten und an der Verwachungsstelle der Geschwulst mit der Retina zu Haufen gewuchert. Die Geschwulst bestand aus grossen Bluträumen, die durch ein zartes, mit grossen Nerven versehenes, feinfaseriges Zwischengewebe verbunden waren. An einigen Randstellen waren die Hohlräume kleiner, durch ein dichtes, zahlreiche Nerven enthaltendes Bindegewebe, mit sternförmigen Pigmentzellen von einander getrennt, an einigen Stellen lag aussen dichtes cavernöses Gewebe und innen hyperplastisch infiltrirtes Bindegewebe mit unveränderten capillären Gefässen, an anderen Stellen war unter dem Pigmentepithel ein trübes, ziemlich homogenes Gewebe sichtbar, an das sich die grossen Gefässe anschlossen. Das Angiom besass keine eigentliche Abkapselung. Die übrige Aderhaut erschien atrophisch verdünnt, der Ciliarkörper ebenfalls verkümmert, die am Kammerwinkel mit der Hornhaut verwachsene Iris in der Peripherie atrophisch.

Auch Giulini beschreibt ein reines cavernöses Angiom der Cho-

rioidea bei einem 28jährigen Mann. Das früher gut sehende Auge war rasch erblindet. Status glaucomatosus. Enucleation. Im inneren unteren Quadranten sass ein linsengrosser Tumor, der mit der abge-

Fig. 97.



Teleangiectasien der Chorioidea, einen grossen Tumor bildend.  
(Vergr. Leitz Oc. 1, Obj. 3.)

Man findet nur wenig Zwischengewebe zwischen den Bluträumen. Im Gewebe zahlreiche pigmentirte Klumpenzellen.

lösten Netzhaut nicht zusammenhing. Die Geschwulst bestand aus dicht mit Blut gefüllten, mit Endothel ausgekleideten und nur durch zarte Bindegewebsblättchen von einander getrennten Hohlräumen.

Nordenson sah ein cavernöses Angiom (nach N. vielleicht Angiosarcom?) mit Knochenschale bei einem 11jährigen Mädchen. Der bohnergrosse Tumor sass im hinteren unteren Abschnitt der Chorioidea, seine innere Fläche war von einer Knochenschale von 1,5 mm Dicke umgeben. Der Tumor erschien zum weitaus grössten Theil aus bluthaltigen Hohlräumen mit zarter Bindegewebswand und Endothelzellenbelag zusammengesetzt. Von Stroma war stellenweise kaum etwas vorhanden, hier und da aber waren spindelförmige Zellen in etwas reichlicher Menge zwischengelagert.

Ein weiterer Fall ist von mir hier abgebildet.

Schiess-Gemuseus, v. Graefe's Arch. Bd. 34. 3. S. 240. — Giuliani, v. Graefe's Arch. Bd. 36. 4. S. 247. — Nordenson, v. Graefe's Arch. Bd. 31. 4. S. 59. — J. Mölles, Transact. of the Soc. of the U. Kingdom. Vol. IV. 1884. — Wagenmann, v. Graefe's Arch. Bd. 51. 3. S. 532.

### Tuberculose.

Die Tuberculose der Chorioidea wurde erst spät erkannt und nur allmählich ist die Lehre davon durchgedrungen. Der erste Fall wurde

im Jahre 1858 von Manz beschrieben. Es handelte sich um ein 15jähriges Mädchen, das an acuter Miliartuberculose zu Grunde ging. Anatomisch fand sich im linken Auge ein Knötchen in der Nähe der Papille, im rechten ein ebensolcher Knoten in der Nähe der Corona ciliaris. Sonst war alles normal an den Augen. Manz schliesst seine Arbeit: da nun keinerlei Zeichen von einer Entzündung der Chorioidea oder überhaupt von einer Augenentzündung vorhanden war, keine Pigmentverschiebung etc., kein Exsudat auf der äusseren oder inneren Fläche der Chorioidea, da auch die Anamnese ein vorausgegangenes Augenleiden nicht ergibt, so muss hier die Tuberkelbildung in der Chorioidea als eine Theilerscheinung einer allgemeinen acuten Tuberculose angesehen werden und jene Ablagerungen als den in den übrigen Organen gefundenen gleichwerthig betrachtet werden. 1863 beschreibt Manz zwei weitere Fälle. Der nächste Fall ist von Buch aus dem Jahre 1866. Er beschreibt den Aderhauttuberkel als ein kernreiches Gewebe, das allmählich in einen spindelförmigen Tumor übergeht, welcher die ganze Dicke der Chorioidea einnimmt, und nach der Innenfläche beträchtlich hervorragt.

Die häufige Betheiligung der Chorioidea an der allgemeinen Miliartuberculose weist zuerst Cohnheim 1867 nach. Bis dahin waren erst vier solcher Fälle beschrieben und nun wurde die Tuberculose der Chorioidea, um Cohnheim's eigene Worte zu brauchen, „durch diese Beobachtungen aus dem Bereiche der anatomischen Curiositäten, in dem sie vermöge der scheinbaren Seltenheit ihres Vorkommens bis dahin rangirte, herausgerückt“. Die Beschreibung Cohnheim's ist auch heute noch mustergültig.

Die anatomischen Befunde von Cohnheim wurden bestätigt und weiter ausgeführt von Dinkler, Bock, B. Fränkel, Steffan, Brückner, Litten etc., ohne dass ich alle Autoren nennen könnte.

Erst später kam die Ansicht zu Recht, dass es auch abgesehen von der allgemeinen Miliartuberculose eine Tuberculose der Chorioidea gäbe, die unter dem Bilde eines Sობitärtuberkels oder einer einfachen chronischen Chorioiditis verlaufen könnte.

Auch hier ging es wieder so, dass solche Fälle Anfangs als abnorme Seltenheiten beschrieben wurden (v. Graefe, Horner, Nesse etc.), bis Michel und seine Schüler, Haab u. A. zeigten, dass die chronische Tuberculose sogar ziemlich häufig ist. Die Chorioidea besitzt in jeder Beziehung eine Neigung zu tuberculöser Erkrankung. Es empfiehlt sich auch in Folgendem die beiden Bilder, unter denen die Chorioidea tuberculös erkrankt, 1. die Miliartuberculose, 2. die chronische Tuberculose, getrennt zu betrachten.

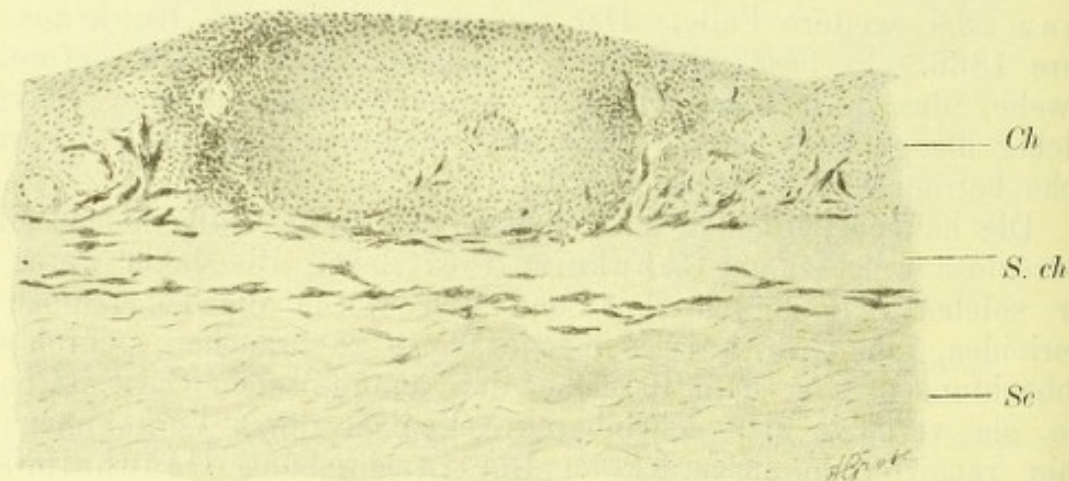
#### A. Die Miliartuberculose der Chorioidea.

Das Vorkommen von Tuberkeln in der Chorioidea ist ein häufiges Vorkommen bei miliärer Tuberculose. Cohnheim fand sie in 7 Fällen seiner ersten und 11 späteren (in der Arbeit von v. Graefe und Leber erwähnt) stets. Bock hat nach seinen Untersuchungen einen

Procentsatz von 82,7 gefunden, nach Litten kommt sie in 75 pCt. sämtlicher Fälle von allgemeiner Miliartuberculose vor.

Es können alle Bezirke der Chorioidea von den Knötchen befallen werden, am häufigsten wird angegeben, besonders von den Ophthalmoskopikern, dass sie sich in der Nähe der Papille besonders gern ausbildeten, sieht man jedoch genau im anatomischen Präparat zu, so können sie sich gerade so gut und unter Umständen ausschliesslich, so weit in der Peripherie finden, dass sie ophthalmoskopisch sicher nicht mehr hätten gesehen werden können. Es wurde dies z. B. schon im ersten von Manz publicirten Fall gefunden.

Fig. 98.



Schnitt durch einen Miliartuberkel in der Chorioidea.

Knötchenartige Verdickung, am Rande dicht liegende, stark gefärbte Zellen, in der Mitte nur schwache Kernfärbung (beginnende Verkäsung). Im Centrum ferner schöne Riesenzelle.

Ihre Anzahl variirt sehr, selten ist ein isolirtes Vorkommen, häufig finden sich 3 bis 6 bis 8, doch sind einige Dutzende und schon 60 bis 70 Tuberkel in einer Chorioidea gezählt worden. In der Regel werden beide Augen befallen.

Ebenso verschieden ist ihre Grösse. Oft bilden sie nur mikroskopisch kleine Zellanhäufungen, die vielleicht makroskopisch als hellere Fleckchen imponiren, häufiger bilden sie kleine Knötchen von 0,4 bis 1,5 mm Grösse, auch solche bis zu  $2\frac{1}{2}$  mm Durchmesser sind gefunden worden. Diese grossen Gebilde sind selten und durch Confluiren mehrerer kleinerer Tuberkel entstanden zu denken.

Im ophthalmoskopischen Bilde zeigen sie sich im Fundus oculi als weissliche oder weisslichgelbe runde Flecken von sehr verschiedener Grösse, selbst bis zur Papillengrösse. Sie prominiren meist etwas nach der Glaskörperseite zu, indem sie die Retina etwas vor sich her drücken. Man hat diesen Eindruck der Prominenz oft ophthalmoskopisch ohne Weiteres, am deutlichsten bemerkt man es, wenn irgendwo ein Gefässchen über einen Tuberkel hinläuft. Jedoch ist diese Prominenz

zum Nachweis der Tuberkelknoten nicht absolut nöthig. Es giebt Tuberkel und zwar gilt das nicht blos von beginnenden, sondern von ganz grossen, — das ist ein Punkt von grosser Wichtigkeit — die nicht nach der Glaskörperseite prominent sind, sondern nach der Sclera hin, sodass sie im ophthalmoskopischen Bild nicht den Eindruck der Prominenz machen, zunächst auch im anatomischen Bild nicht. Wir werden bei der histologischen Beschreibung sehen, dass sich die Tuberkel auch ganz in der Tiefe der Chorioidea entwickeln können und beim Wachsen nach dem Suprachorioidealraum hin prominent werden. Die

Wenn auch die dichteste Umgebung der Knötchen etwas geröthet erscheinen kann, so fehlen doch meist ausgesprochene entzündliche Erscheinungen in der Chorioidea. Bouchut und Schmidt-Rimpler sahen eine dabei bestehende Neuritis nervi optici.

Die Retina über den Erhebungen zeigt gewöhnlich keine Veränderungen.

Histologisch zeigen die Knötchen die typische Structur des miliaren Tuberkels und unterscheiden sich nicht von den Gebilden in anderen Organen. Wir finden ein- und zweikernige epitheloide Zellen, in der Umgebung meist Rundzellen, in der Mitte Langhans'sche Riesenzellen mit vorzugsweise wandständigen Kernen, ein feines Gerüstwerk und Tuberkelbacillen. In vorgeschrittenen Knötchen ist das Centrum theilweise verkäst.

Nicht selten findet sich in der Mitte des Tuberkels der Chorioidea ein Gefäss, oft noch deutlich mitten in der nekrotischen Zone zu erkennen. Das gefundene Gefäss ist meist eine Vene. Dieser Befund war schon im ersten Fall von Manz erhoben, ist aber dann in der Literatur kaum erwähnt, bis mit Recht Margulies ihn wieder besonders hervorhebt. Man nimmt meist als Regel an, den Beschreibungen von Busch, Cohnheim und Bock folgend, dass die Entwicklung der Aderhauttuberkel in der Choriocapillaris beginne. Doch begegnen wir auch anderen, weniger beachteten Beobachtungen. Schon Manz nimmt an, dass seine Tuberkel von der Adventitia der grösseren Gefässe in der Mitte der Chorioidea ihren Ursprung nehmen. Auch Dinkler fand Tuberkel, die sich in der Chorioidea selbst unterhalb der Choriocapillaris entwickelten. Bock fand grössere Tuberkel, die ringförmig ein grösseres Gefäss in den äusseren Schichten der Chorioidea umgaben, er nimmt aber an, dass sie nur von der Choriocapillaris dorthin eingewuchert seien. Sehr interessant ist, dass Margulies grössere Tuberkel finden konnte, die gar nicht über die Oberfläche der Chorioidea hinausragten, sondern sich nach der Suprachorioidea und Sclera hin ausdehnten (s. Taf. III, Fig. 1). Es ist auch anzunehmen, dass sie hier in der Tiefe entstanden waren, in der Mitte der nekrotischen Schicht fand sich stets das Lumen eines grösseren Gefässes. Es darf wohl angenommen werden, dass die der Gefässwandung genau im Centrum gelegenen nekrotischen Partien, die ältesten sind, d. h. dass die Tuberkel von der Gewässwand ausgegangen sind. Hiernach ist bewiesen, dass die Tuberkel auch in der Chorioidea propria entstehen können, ja M. fand auch solche, die von der Wandung der grösseren

### Erklärung der Abbildungen zu Tafel III [nach Margulies].

**Figur 1.** 60fache Vergrößerung. (Leitz Oc. I, Obj. III.) Färbung mit Hämatoxylin-Eosin. *a* Retina. *b* Chorioidea. *c* Sclera. — *a*, Retina, normal, von *b*, Chorioidea, getrennt durch das retinale Pigmentepithel, das etwa in der Mitte eine Lücke und Decoloration erkennen lässt. Die Chorioidea wird von einem Tuberkel eingenommen, in dessen Mitte sich eine Vene mit grossem Lumen befindet, die von einer nekrotischen Zone umgeben ist. Keine Prominenz nach der Retina hin, hingegen deutliche Vorwölbung gegen die Sclera. Rechts und links sieht man zahlreiche Gefässe mit Blutfüllung und Rundzelleninfiltration. Zwischen Chorioidea und *c*, Sclera, befindet sich die Suprachorioidea, die in der Mitte, wo der Tuberkel am dicksten ist, fast gar kein Pigment aufweist.

**Figur 2.** 275fache Vergrößerung. (Leitz Oc. I, Obj. 6.) Färbung mit conc. Carbofuchsin. Die Figur entspricht der Mitte des Tuberkels in Fig. 1. Sie stellt die Vene mit dem grossen Lumen und in ihrer Umgebung die nekrotische Zone dar, in der sich zahlreiche Tuberkelbacillen, meist in Häufchen zusammenliegend, befinden.

manchmal nur eine einzelne, ungefähr papillengrosse, entfärbte, von einem unregelmässigen Pigmentsaum begrenzte oder in der Mitte mit einer Pigmentanhäufung versehene, etwas erhabene Stelle am hinteren Pol sichtbar sein. Oder zahlreiche tuberculöse Knötchen sind in vielen Herden zerstreut anzutreffen, so dass das ophthalmoskopische Bild demjenigen bei der Chorioiditis disseminata gleicht. Die Farbe dieser Stellen ist anfänglich eine mehr gelblichweisse oder rosagelbe, die Begrenzung gewöhnlich eine vermischte, die Erhebung eine unbedeutende, ja sie kann sogar völlig mangeln. Bald schliesst, besonders wenn die Erhebung eine stärkere ist, ein schwarzer Pigmentsaum die erkrankte Stelle ein, und häufig werden in der Mitte einzelne Pigmentklümpchen gleichsam festgehalten. In den späteren Stadien erscheint auf weite Strecken hin die Aderhaut verfärbt und innerhalb derselben finden sich einige rundliche, gelblichweisse Stellen mit Pigmentanhäufungen (v. Michel, Lehrbuch. 2. Aufl. 8. 404). Wir stimmen auch v. Michel bei, wenn er sagt, dass die Diagnose Tuberculose bei einer solchen Form nur auf Grund einer Allgemeinuntersuchung möglich erscheint. „Dabei ist zu berücksichtigen, dass die Aderhauttuberculose manchmal am frühesten von allen tuberculösen Erkrankungen festgestellt wird, und das Ergebniss der Allgemeinuntersuchung ein unsicheres sein kann. Man darf daher den Satz aufstellen, dass in allen denjenigen Fällen, in welchen das ophthalmoskopische Bild einer Herderkrankung der Aderhaut ausgesprochen und nicht eine andere Ursache nachzuweisen ist, das Bild einer Chorioretinitis disseminata durch das Auftreten von tuberculösen Knötchen hervorgerufen ist. Um so mehr wird diese Diagnose ihre Rechtfertigung finden, wenn mehrere Familienmitglieder von der Tuberculose befallen sind, oder wenn Zeichen einer, wenn auch nur geringfügigen Erkrankung der Lungen festgestellt werden.“

Entwickelt sich ein einzelner prominenter Herd in den tieferen Schichten der Chorioidea, so kann das klinische und anatomische Bild der Aderhautabhebung entstehen. Prominirt die Stelle dagegen nach der Glaskörperseite, so kommt es zu dem Bild der Netzhautablösung und zwar ist das Verhalten so wie bei den Sarcomen der Chorioidea. An-

Fig. 1

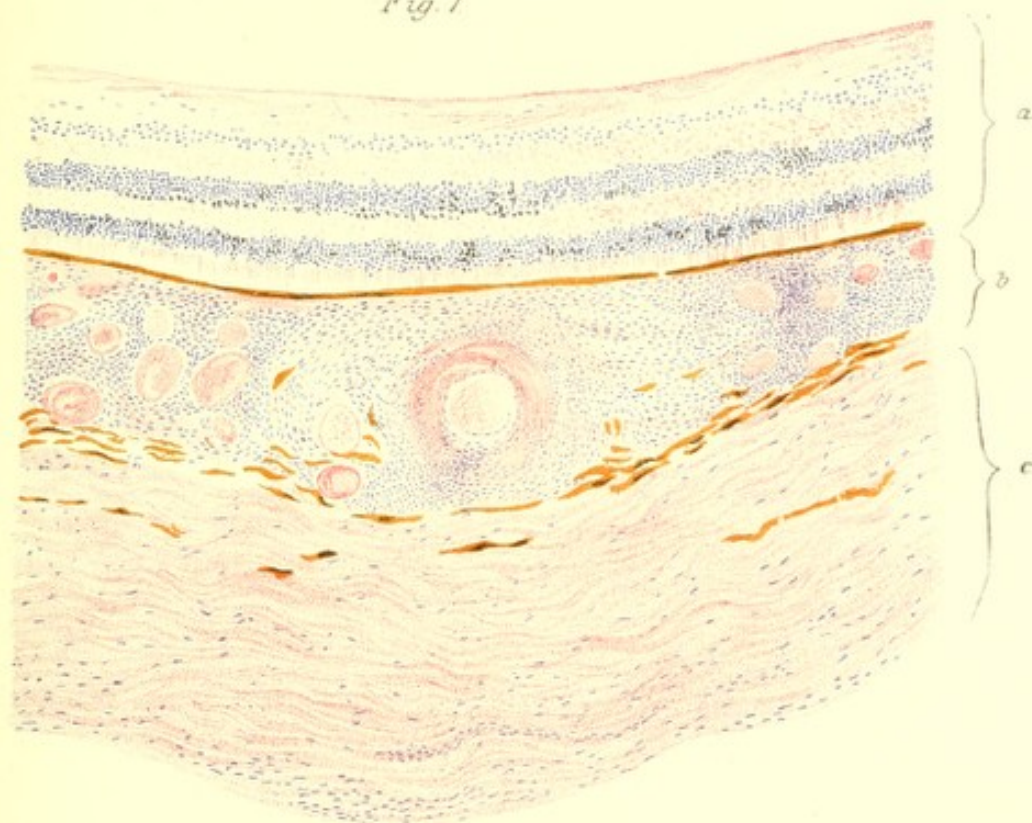
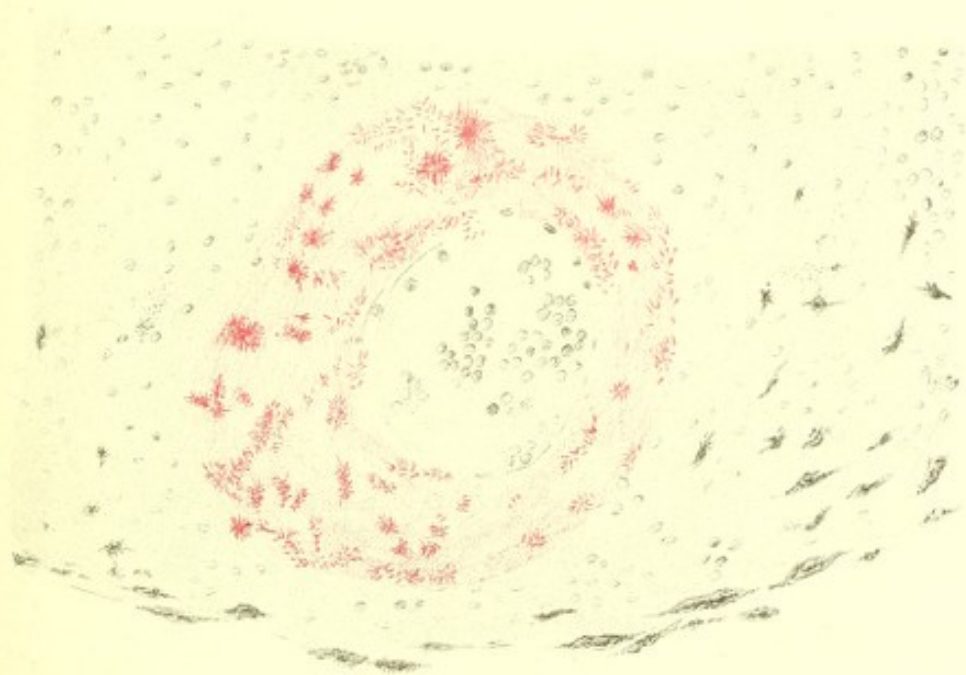



Fig. 2





fangs liegt die abgehobene Netzhaut der Geschwulst prall an, so dass man sie leicht diagnosticiren kann, später kommt es zu einem Erguss zwischen die weit abgelöste Netzhaut und den tuberculösen Herd. Man muss also bei spontaner Netzhautablösung auch an einen tuberculösen Tumor der Aderhaut denken. Im jugendlichen Alter ist oft die Unterscheidung von Glioma retinae sehr schwer. Der Verlauf kann sich zweifellos so gestalten, dass es bei kleinen wenig prominenten Herden bleibt, und diese allmählich ausheilen. Es bleibt dann nur eine weisse Narbe in der Chorioidea sichtbar, die meist mit schwarzem Saum umgeben ist. Auch grössere tuberculöse Granulationsgeschwülste oder ausgebreitete tuberculöse Entzündung können nur mit einer Schrumpfung des ganzen Bulbus endigen. Nicht selten kommt es jedoch bei den Granulationsgeschwülsten zum Durchbruch, oft zunächst in dem Glaskörperraum, wo es dann zu Abscessen, auch zur Panophthalmie kommen kann. Oft kommt es auch zum Durchbruch nach aussen durch die Sclera, entweder vorn an der Corneo-Scleralgrenze, wo die Geschwulstmasse dann epibulbär zu Tage tritt, oder etwas weiter zurück, so dass sie subconjunctival zu liegen kommt. Hier kann der Durchbruch an jeder beliebigen Stelle erfolgen. Die Sclera wird hierbei von innen her auf grosse Strecken erweicht, ulcerirt und von dem tuberculösen Granulationsgewebe durchwuchert. Wagenmann beschreibt Fälle, bei denen die Massen direct auf den Nervus opticus propagirt waren. Gefährlicher sind die Durchbrüche am hinteren Pol nach aussen zu vor dem Sehnerv. Es kommt dann leicht zur allgemeinen Miliartuberculose oder zu einer den Sehnervenscheiden entlang aufsteigenden Meningitis tuberculosa.

#### Miliartuberculose:

Manz, v. Graefe's Arch. Bd. 4 u. 9. — Busch, Virchow's Arch. Bd. 36. — Cohnheim, Virchow's Arch. Bd. 39. — v. Graefe u. Leber, v. Graefe's Arch. Bd. 14. — Perls, v. Graefe's Arch. Bd. 19. — Brückner, v. Graefe's Arch. Bd. 25. — Dinkler, v. Graefe's Arch. Bd. 35. — Bock, Virchow's Arch. Bd. 91. — B. Fränkel, Jahrbuch f. Kinderheilkunde. Bd. II. 1870 und Berliner klin. Wochenschr. 1872. No. 1. — Litten, Volkmann's klin. Vorträge. No. 119. — Margulies, Ein Beitrag zur Kenntniss der Miliartuberculose der Chorioidea. Königsberg 1898.

#### Chronische Tuberculose:

v. Graefe, Dessen Arbeiten. Bd. 2. — Neese, Arch. f. Augenheilk. Bd. 16. — H. Schmidt, Klin. Monatsbl. 1873. — Weiss, 10. Versamml. der ophth. Gesellschaft. 1877 und v. Graefe's Arch. Bd. 23. — Wagenmann, 21. Vers. der ophth. Gesellschaft. 1891. — Liebrecht, v. Graefe's Arch. Bd. 36. 4. S. 225. — Tuyl, A., Zehender's Monatsbl. f. Augenheilk. 1900. — Haab, v. Graefe's Arch. Bd. 25. 3-4. Helmholtz'sche Festschr. 1891. — Pröbsting, Zehender's klin. Monatsbl. f. Augenheilk. Bd. 29. S. 321. — Schöbl, Centralbl. f. prakt. Augenheilk. Nov. 1888. — Manz, Zehender's klin. Monatsbl. f. Augenheilk. 1881.

#### Colobome.

Coloboma chorioideae (besser Colobom der Chorioidea und Retina).

Das Colobom der Chorioidea kommt entweder zusammen mit einem Colobom der Iris vor oder für sich allein. Es ist fast immer

genau nach unten zu gerichtet, meist eine Strecke unterhalb der Papille beginnend, doch kann auch die Papille schon im Bereich des Coloboms liegen. Es ist auch beobachtet, dass zwei Colobome hintereinander liegen. Sie bilden meist ein Oval, dessen längerer Durchmesser dem sagittalen Meridiane entspricht, selten sind die Colobome, deren Querdurchmesser den Längsdurchmesser übertrifft. Bei den breiten Colobomen kann auch die Fovea mit hineingezogen werden. Neben diesen typischen Colobomen sind nur einige atypische beschrieben worden, die nach anderen Richtungen zu lagen, so von Pflüger nach aussen zu, Steinheim nach innen zu, von Litten ein quergerichtetes etc.

In dem Bereich des Coloboms herrscht völliger oder fast völliger Pigmentmangel, so dass wir mit dem Augenspiegel den weissen oder bläulichen Reflex der Sclera erhalten, der meist scharfe Rand des Coloboms ist dagegen oft stark pigmentirt. Ferner sieht man Gefässe, und zwar: 1. retinale, die sich oft nur auf die Randportion beschränken, 2. tiefer liegende, breitere und geschlängeltere, die aus der Sclera hervorkommen (hintere Ciliararterien), die Chorioidealgefässe fehlen meist gänzlich. Ist das Colobom ectatisch, so sieht man, dass die Gefässe am Rand abknicken.

Anatomisch findet man die Sclera zuweilen normal entwickelt, häufiger an den betreffenden Stellen nach aussen ectatisch und verdünnt. Die Chorioidea fehlt in fast allen typischen Fällen im Bereich des Coloboms. Sie hört am Rande des Coloboms mit einer Verdickung und Pigmentanhäufung auf. Auch ist sie hier mit der Retina und Sclera fest verwachsen. Doch finden sich zuweilen Reste davon, so von der Lamina fusca. Hirschberg fand eine atrophische und pigmentlose Chorioidea, ähnlich Pinto. Deutschmann und Bock fanden eine entzündlich veränderte Chorioidea. Pause allein hat sie bei einem während der Geburt gestorbenen Mädchen mit Colobom der Iris und Chorioidea völlig normal gefunden. (**Partielle Leukosis** des Pigmentepithels, die Manz als den geringsten Grad der Spaltbildung des Augapfels ansieht.)

Die Retina fehlt meist im Bereich der Colobome, sie hört am Rande des Coloboms scharf mit allen ihren Schichten auf. v. Ammon beschrieb zuerst, dass die Netzhaut im Bereiche des Coloboms eine Falte bilde, welche durch eine Querleiste in zwei Theile getheilt war. Schöler sprach zuerst von einer Netzhautspalte. Nach Bock lässt sich die Limitans interna jedoch immer noch verfolgen, wie sie von einem Rand zum anderen herüberzieht und sich dem Boden des Coloboms anschmiegt, oder die Ectasien überbrückt. Andere Autoren (Haab, Pause, Mannhardt, Bach) fanden dagegen anatomisch im Bereich des Coloboms die Retina ohne jeden Defect und in normaler Structur. Zwischen diesen beiden Extremen kommen alle Uebergänge vor. Meist findet sich allerdings ein Defect. Das Pigmentepithel fehlt meist im ganzen Colobom, doch kommen Epithelinseln vor, in welchen die Zellen unpigmentirt sind. Die übrigen Schichten sind, wenn vorhanden, meist stark verändert, atrophisch, oder nur streckenweise aus-

gebildet, die Körnerschichten analog mit Wintersteiner'schen Rosetten (s. Gliom) etc.

Wo Retina und Chorioidea nicht mehr zu erkennen sind, sieht man an ihrer Stelle im Colobom ein zartes, bindegewebiges Häutchen, das histologisch Aehnlichkeit hat mit den Befunden in Staphylomen bei hochgradiger Myopie, und das als atrophisches Retinal- und Chorioidealgewebe zu deuten ist (E. v. Hippel). Bock fand eine aus abgeplatteten, epithelialen Zellen gebildete Gewebsschicht, deren Zellen denen der pigmentlosen Zellen der Pars ciliaris retinae glichen.

Entzündliche Erscheinungen fehlen meist im Bereich der Colobome. Hess fand strangförmige Bildungen, welche der Arteria hyaloidea entsprechende Gefässe führten und zu der Hinterfläche der Linse zogen, in einem Fall von Colobom der Iris.

Die stark ectatischen Colobome bilden den Uebergang zu den sog. Orbitaleysten.

Entstehung der Colobome. v. Ammon, welcher zuerst ein Auge mit Colobom zergliederte, nahm an, dass die bei der Entwicklung des Auges in der Chorioidea vorhandene Spalte sich zu spät geschlossen habe. Heute wissen wir, dass die Aderhaut und die Iris keine Spalte in ihrer Entwicklung aufweisen, sondern dass die fötale Augenspalte nur der Netzhaut und dem Pigmentepithel angehört.

Man nahm danach an, dass die Colobome durch einen mangelhaften Verschluss der Netzhautspalte entstanden. Manz nahm 3 Factoren zu Hülfe: 1. eine Störung im Schliessungsprocess der fötalen Augenspalte; 2. eine sich daran knüpfende der secundären, aus den das Auge umgebenden Kopfplatten entstehenden Bildungen; 3. eine Ectasie der sich bildenden Narben, resp. eine unter dem Einflusse eines inneren Augendrucks erfolgende Dehnung der der Lücke anliegenden Gebilde. Als Ursache des verzögerten Schlusses sieht Manz eine mangelhafte Rückbildung des in den Fötalspalt eingestülpten Kopfplattengewebes an, wobei die Blutgefässe eine Rolle spielen.

Auf eine ähnliche Erklärung kommt Hess: verspäteter oder unvollständiger Verschluss des Augenblasenspaltes infolge abnorm langsamer Rückbildung des von unten in die secundäre Augenblase eindringenden gefässhaltigen Mesodermgewebes.

Aus dem Umstand, dass beide Blätter der secundären Augenblase im Colobomgebiet vorhanden sein können, geht hervor, dass die Erklärung von Manz nicht für alle Colobome anwendbar ist. Ginsberg behauptet sogar, dass die Colobome nur durch eine Theorie zu erklären wären, die sich ganz von der Fötalspalte lossagt.

Deutschmann veröffentlichte eine anatomische Untersuchung eines mit Coloboma behafteten Kaninchenauges und schloss aus den Einzelheiten, dass eine intrauterine Sclero-chorio-retinitis den Schluss der fötalen Augenspalte vereitelt habe (entzündliche Theorie). Diese Deutschmann'sche Theorie ist wenig einleuchtend und von den meisten Autoren abgelehnt.

v. Hippel sagt am Schluss seiner eingehenden kritischen Erwägungen: Bei einem Theile der Colobome lässt sich nachweisen, dass

der vollständige Verschluss des Fötalspaltes ausgeblieben war. Bei einem Theil ist es sicher, dass sich die Spalte schloss, wie aus der ununterbrochenen Continuität der Netzhaut im Colobom hervorgeht. Eine primäre Störung im Gewebe der die Augenblase umgebenden Kopfplatten, besonders an der Stelle des Fötalspaltes, könnte die Entstehung aller typischen Colobome erklären, einerlei, ob der Fötalspalt geschlossen ist oder nicht. Eine Allgemeinerkrankung könnte durch Behinderung des Wachstums des ganzen Bulbus den Schluss des Fötalspaltes beeinträchtigen.

Schöler, Bericht über seine Anstalt. 1875. — Litten, Virchow's Archiv. Bd. 67. 1876. — Pause, v. Graefe's Archiv. Bd. 24. 2. S. 84. — Hirschberg, Centralbl. 1881. S. 265. — Mannhardt, v. Graefe's Archiv. Bd. 43. I und Mittheilungen der Hamburger Krankenanst. 1899. — Bach, v. Graefe's Archiv. Bd. 45. 1. 1898. — Manz, Graefe-Sämisch's Handbuch. 1. Aufl. — v. Hippel, Graefe-Sämisch's Handbuch. 2. Aufl. — E. Bock, Die angeborenen Colobome des Augapfels. Wien. J. Safar. 1893.

### Colobome der Macula lutea.

Der Defect in der Nähe der Macula lutea ist meist elliptisch, mit der längeren Axe horizontal, seltener ist eine ganz runde, rhombische oder dreieckige Form. Die Grösse schwankt zwischen 2—6 Papillendurchmessern. Die Ränder sind scharf und pigmentirt, der Defect selbst ist weiss-glänzend. Meist ist eine Vertiefung nachweisbar.

Anatomisch sind sie nicht oft untersucht worden. Bock fand, dass hier die Chorioidea und das Pigmentepithel fehlen, die Retina bildete ein ganz dünnes Häutchen mit Resten der Körnerschichten. Deyl fand die Chorioidea in ein zartes bindegewebiges Häutchen verwandelt, die Art. cil. breves sind schon in der Selera von mächtigen Bindegewebsscheiden umschlossen und dringen mit diesem Bindegewebe unter die Netzhaut, wo sich die Höcker verlieren, die aus Convoluten erweiterter Gefässe bestehen. In den Scheiden der Gefässe liegt Pigment. Die Netzhaut zieht über das ganze Colobom, doch schwinden die äusseren Schichten ganz und die inneren sind verdünnt. v. Duyse fand in einem Cyclopenauge zu beiden Seiten eines in der Mittellinie gelegenen Coloboms ein Macularcolobom. Chorioidea und Pigmentepithel fehlen hier ganz; die Retina war rudimentär entwickelt. Hess beschreibt ein ectatisches Colobom beim Kaninchen. Die Selera war sehr verdünnt, die Chorioidea fehlte, die Netzhaut auf ein feinstes bindegewebiges Häutchen verdünnt, keine entzündlichen Veränderungen.

In Zimmermann's Fall fehlten Aderhaut und Netzhaut und gingen allmählich am Rande in normale Theile über.

Bock, Die angeborenen Colobome des Auges. Wien 1893. Fall 7 u. 8. — Deyl, Bericht über den internat. Congr. in Moskau. 1897. — v. Duyse, Archives d'Ophth. Bd. 19. 1898. — Hess, v. Graefe's Archiv. Bd. 36. 1. S. 135. 1890. — Zimmermann, Klin. Monatsbl. f. Augenheilk. 1897. S. 226.

## Capitel VII.

### Symphathische Ophthalmie.

---

Wir sprechen von einer sympathischen Ophthalmie, wenn wir annehmen, dass die Erkrankung eines Auges durch eine vorhergegangene Affection des anderen Auges auf dem Wege der inneren Uebertragung entstanden sei. Ich sage absichtlich „annehmen“, denn die sympathische Entzündung bietet kein charakteristisches klinisches Bild dar. Es betonte dies besonders Schweigger auf der ophthalmologischen Versammlung 1891: „Ich kann irgend eine „typische“ Form der sympathischen Entzündung nicht anerkennen. Die Niederschläge auf der Descemet'schen Membran beweisen natürlich gar nichts, dafür sind sie bei den verschiedenen Formen der Uveitis eine viel zu häufige Erscheinung. Bis jetzt hielt ich die Flächenverwachsung der Iris mit Wucherung und Neubildung einer bindegewebigen Membran im Uvealblatt für die wichtigste Erscheinung der sympathischen Entzündung, allein gerade in diesem Sommer habe ich zwei Fälle gesehen, in welchen auf beiden Augen, ohne dass eine Verletzung vorausgegangen oder überhaupt eine bestimmte Ursache nachweisbar war, vollständiger Verschluss des Pupillargebietes durch eine neugebildete Membran, erhebliche Schwellung und Vascularisation des Iristroma und totale Flächenverwachsung mit Schwartenbildung an der hinteren Fläche der Iris vorhanden war.“

Es ist also die sympathische Ophthalmie oft nur eine Wahrscheinlichkeitsdiagnose. Wir nennen das zuerst erkrankte Auge das sympathisirende, das zweiterkrankte das sympathisirte.

Die sympathische Ophthalmie tritt in den meisten Fällen nach perforirenden Verletzungen auf, an die sich eine Entzündung schliesst. Andere Fälle sind Ausnahmen, so das Auftreten nach intraocularen Tumoren (*Cysticercus intraocularis*) und subconjunctivalen Bulbusrupturen. Selten wandert die Entzündung über, wenn eine acute Vereiterung des verletzten Auges eingetreten war, meist handelt es sich um eine mehr oder weniger schleichende Entzündung im Gebiet des Tractus uvealis. Phthisische Bulbi können noch nach vielen Jahren sympathisirend wirken, aber nur, wenn frische Entzündungsherde in ihnen aufgetreten sind.

Auch auf dem zweiten Auge tritt meistens eine Uveitis ein.

Die sympathische Ophthalmie setzt also jedenfalls eine Entzündung auf dem ersterkrankten Auge voraus, die wieder eine Entzündung auf dem zweiterkrankten Auge hervorruft.

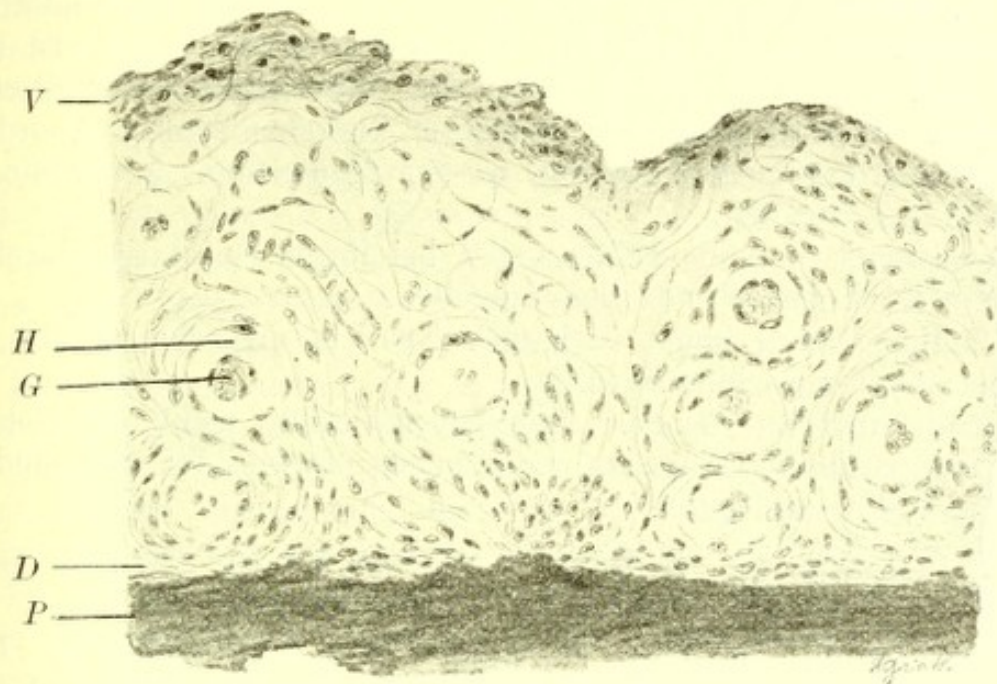
Von dieser sympathischen Entzündung ist die sympathische Reizung zu trennen, die nur eine Art Neurose auf dem zweiterkrankten Auge hervorruft, verbunden mit Thränen, abnormer Reizbarkeit, verminderter Leistungsfähigkeit in jeder Beziehung, jedoch ohne Entzündung. Diese sympathische Reizung verräth uns nur den engen nervösen Zusammenhang beider Augen und wir sehen sie auftreten oft schon nach den geringfügigsten Ursachen, Fremdkörper unter den Lidern, in der Cornea, kleinen Epitheldefecten etc.

Auch die pathologische Anatomie der sympathischen Ophthalmie, die hier nicht die verschiedensten Verletzungen des Auges abhandeln kann, bietet nichts Charakteristisches dar. Es handelt sich auf dem ersterkrankten Auge um eine Entzündung im ganzen Tractus uvealis, welche eine ungemeine Neigung zu plastischen Verwachsungen hat, eine Uveitis fibrinosa plastica. Meist sind alle drei Theile des Tractus uvealis, Iris, Corpus ciliare, Chorioidea von der Entzündung befallen, nur wenige Fälle sind bekannt, in denen die Chorioidea entzündungsfrei gefunden wurde (z. B. Fall 1 und 8 von Gunn, Oph. Hosp. Rep. XI. S. 78).

Pathologisch-anatomisch findet sich die Cornea meist wenig betheiligt, nur selten und unerheblich sind die Zellen im Saftlückensystem vermehrt, kaum jemals sind Rundzellen in den Lamellen selbst vorhanden. Meist findet man zahlreiche Niederschläge auf der Desemet'schen Membran, bestehend aus Rundzellen mit Pigmentkörnern.

In der Iris findet sich eine dichte kleinzellige Infiltration durch das ganze Gewebe hindurch. In den noch nicht zu alten Fällen bilden die einkernigen Zellen der Infiltration mit Vorliebe disseminirte Häufchen, die erst später in eine diffuse Infiltration des ganzen Gewebes übergehen, so dass von der Structur der Iris nichts mehr zu erkennen ist. An der Oberfläche der Iris findet sich oft eine fibrinöse Ausscheidung, in frischen Fällen aus einem zierlichen Fibrinnetz bestehend, das später dichter und bindegewebig schwartig ist. Durch alle diese Befunde ist die Iris oft um das Vielfache verdickt. Die Gefässe bekommen sehr bald glasig aussehende verdickte Wandungen, können schliesslich obliteriren oder ganz in der Infiltration verschwinden. Die Stromapigmentzellen degeneriren zu unförmigen Klumpen. Auch die Pigmentzellen an der Hinterfläche der Iris geben zu Grunde, doch bleibt das Pigment in unterbrochenem Zug noch lange bestehen, die Grenze der Iris nach hinten markirend. Ganz besonders an der Hinterfläche der Iris finden die fibrinösen Ausschwitzungen statt, die ganze hintere Kammer anfüllend, zu Schwartenbildung mit Flächenverwachsung der Iris führend. Der Kammwinkel wird durch die Schrumpfung der Massen in der hinteren Kammer, die die Iris nach hinten zieht, erweitert.

Fig. 100.



Hyaline Gefässdegeneration in der Iris bei sympathisirender Ophthalmie.

*G* Gefässe mit hyalin verdickter Wandung (*H*). *V* vordere Grenzschiebt. *D* Schicht des Dilatator. *P* hintere Pigmentlage.

Nach Ablauf der Entzündung zeigt sich die Iris zu einem dünnen bindegewebigen Häutchen geschrumpft.

Besonders stark ist die Infiltration im Corpus ciliare, besonders nach einwärts von dem Muskel, so dass die Pigmentschichten oft dadurch abgehoben werden. Die fibrinösen Ausschwitzungen erstrecken sich von den Processus in die hintere Kammer und in die tellerförmige Grube hinter der Linse. Durch die Schrumpfung dieser Schwarten kann eine Ablösung des Corpus ciliare von der Sclera bewirkt werden. Schon vorher sind die einzelnen Bündel des Muskels auseinandergezerrt. Auch die Processus verkleben in den schwartigen Massen.

In der Chorioidea findet eine dichte Infiltration von einkernigen Leukocyten zuerst in den äusseren Schichten, besonders zwischen den grossen Gefässen statt. Auch hier ist oft besonders charakteristisch das Auftreten disseminirter Knötchen, doch kann die Infiltration auch so dicht werden, dass sie ganz die Structur verwischt und die Chorioidea um ein mehrfaches verdickt. Nicht selten finden sich in der Schicht der grossen Gefässe Riesenzellen. Die Suprachorioidea ist frühzeitig stark ausgedehnt, bis zur Chorioidealablösung, in ihren Maschen finden sich Rundzellen und Fibrinmassen. Auch an der Oberfläche des Pigmentblattes wird ein zellreiches fibrinöses Exsudat abgesondert, das später Schrumpfungen eingeht.

Neuerdings ist viel über tuberkelähnliche Gebilde geschrieben worden, die sich nicht selten in der Chorioidea finden (Krause, Schirmer, Axenfeld, Ulm, Peters, Pincus). Man findet in der diffusen Infiltration in den äusseren Schichten der Chorioidea oft ganze

Nester vielgestalteter epitheloider Zellen und Riesenzellen. Sie liegen gern an der Wandung grösserer Gefässe, so dass sie aus den Endothelien derselben hervorgegangen sein könnten. Schirmer, Axenfeld u. A. sprechen sich ganz entschieden gegen den tuberculösen Charakter der Gebilde aus. Einmal fehle die typische knötchenförmige Anordnung und das charakteristische Verhalten zu den Rundzellen, ferner die Verkäsung und die Bacillen.

Die Ciliarnerven und -gefässe sind bei ihrem Durchtritt durch die Sclera sehr stark von Rundzellen umgeben.

Im Opticusstamm findet sich eine Neuritis mässigen Grades, die aber meist nicht weit hinaufreicht.

Sympathisirtes Auge. Man hat natürlich nicht oft Gelegenheit, ein sympathisirtes Auge zu untersuchen; meines Wissens sind nur 6 derartige Fälle vorliegend.

1. Deutschmann, Beiträge f. Augenheilkunde. Bd. X. S. 81.
2. Zimmermann, v. Graefe's Archiv. Bd. 42. S. 39.
3. Schirmer, 28. Vers. d. Ophth. Ges. zu Heidelberg. 1900. S. 188.
4. Grunert, Klin. Monatsbl. 1900. Beilageheft. S. 1.
5. Grunert, ibid. Nov. 1901.
6. Welt, Revue médicale de la Suisse romande. Mai 1902.

Es ergibt sich, dass die Erkrankung des zweiten Auges der des ersten Auges fast ganz gleich ist. Es handelt sich ebenfalls um eine primäre Entzündung des ganzen Tractus uvealis, der in der geschilderten Weise mit Rundzellen durchsetzt ist. Die Zellen sind fast nur einkernig und lagern mit Vorliebe um die Gefässe. Auch in den Sehnerven und ihren Scheiden ist eine, jedoch meist weniger intensive Rundzelleninfiltration bemerkbar. In den Fällen, in denen eine vollständige Autopsie vorlag, konnte man diese entzündlichen Veränderungen in den Sehnerven beiderseits bis zum Chiasma constatiren.

Die Bacteriologie hat keine sicheren Resultate ergeben. Man kann sich des Eindrucks nicht erwehren, dass es sich in dem Deutschmann'schen Falle um allgemeine Sepsis oder postmortale Veränderungen gehandelt habe.

Die Anschauung über die Pathogenese der sympathischen Ophthalmie hat im Laufe der Zeit mehrfach gewechselt. Man könnte drei grosse Perioden unterscheiden. Sieht man von vereinzelt älteren Mittheilungen ab, so war es William Mackenzie 1844, welcher die Ophthalmia sympathica zuerst in ihrer ganzen Tragweite erkannte und beschrieb. Die Wege, auf denen eine solche Entzündung überwandern könnte, sind von ihm sehr klar gezeichnet worden. Er nimmt drei Möglichkeiten an:

1. Die Gefässe auf der Seite des verletzten Auges, die in einem Zustand von Congestion, der zu Entzündung ansteigen kann, sich befinden, theilen möglicherweise den Gefässen der entgegengesetzten Seite, mit welchen sie innerhalb der Schädelhöhle in Verbindung stehen, die Disposition zu gleicher Erkrankung mit.

2. Die Ciliarnerven des verletzten Auges können dadurch Fortpflanzungswege werden, dass sie im 3. und 5. Hirnnervenpaar einen Reizzustand zum Gehirn leiten, der von da auf die entsprechenden Nerven der entgegengesetzten Seite reflectirt wird.

3. Es ist im höchsten Grade wahrscheinlich, dass die Retina des verletzten Auges in einem Zustand der Entzündung sich befindet, welche längs dem entsprechenden Sehnerven zum Chiasma fortschreitet und dass von hier aus jener Reizzustand, der die Entzündung hervorgerufen, zur Retina der entgegengesetzten Seite, längs des Opticus dieser Seite übergeht (s. Deutschmann, die Ophthalm. migratoria).

Das „Hauptmedium“ der sympathischen Ophthalmie ist aber nach Mackenzie's Ansicht in dem Zusammenhang der Sehnerven zu suchen. Die Ansicht, dass der Sehnerv die überleitende Bahn darstelle, wurde denn auch die herrschende, bis Heinrich Müller 1858 sich dagegen aussprach, weil in sehr vielen solchen Fällen der Sehnerv schon vollständig atrophisch geworden sei und damit die Leitungsfähigkeit für die in Rede stehenden Processe sehr in Frage gestellt sei. Die Ciliarnerven dagegen, die er in einem wegen drohender „sympathischer“ Affection enucleirten Auge theilweise atrophisch, oder nur ohne Mark gefunden hatte, dürften sich ihre Leitungsfähigkeit mehr oder weniger erhalten haben.

Diese Ciliarnerventheorie von H. Müller wurde daraufhin fast allgemein angenommen, auch v. Graefe schloss sich ihr an (zweite Periode).

Wir können hier die zahlreichen Publicationen, welche dieser Periode angehörend, mehr oder weniger die Ciliarnerventheorie stützten, übergehen (siehe dieselben in Mauthner, die sympathischen Augenleiden 1879 und Deutschmann, „Ueber die Ophthalmia migratoria“ 1889, bei Leopold Voss). Zu erwähnen ist, dass 1879 durch Horner und Knies wieder die alte Mackenzie'sche Theorie zu stützen versucht wurde. Die bekannte Untersuchung von Knies betrifft ein Mädchen von 19 Jahren, welche mit beiderseitiger Iritis serosa behaftet an Bronchitis zu Grunde ging. Der Tractus uvealis war in toto mit Rundzellen durchsetzt. Am Sehnerv fand sich Neuritis und eine zellige Infiltration der Pialscheide des Sehnerven bis zum Chiasma. Knies schloss, dass die Entzündung von dem ursprünglich verletzten Auge aus den Opticus hinauf zum Chiasma, durch dieses zum anderen Sehnerv und dann diesen entlang zum Nachbarauge hinüber gewandert sei.

Die dritte Periode in der Anschauung über das Wesen der Ophthalmia symp. beginnt im Jahre 1881. Snellen, Berlin und Leber treten für die Ansicht ein, dass die sympathische Entzündung parasitärer Natur sei.

Auf dem Congress zu London sagte Snellen:

„Die sympathische Ophthalmie kann angesehen werden als eine besondere Form septischer Chorioiditis (Anhäufung von Mikroorganismen).

Der Uebertragungsweg von einem Auge zum andern geht wahrscheinlich entlang den Lymphräumen des Nervus opticus.“

Berlin ist der Ansicht, dass von dem primär parasitär infectirten Auge Metastasen in die verschiedensten Organe des Körpers gelangen könnten, sich aber nur dann Herde entwickelten, wenn sie in die Chorioidea des zweiten Auges gelangten, wo sie dem Mutterboden analoge Verhältnisse vorfinden, in anderen Organen aber aus Mangel an geeignetem Nährboden zu Grunde gingen. Leber hält dieser Ansicht wohl mit Recht entgegen, dass uns keine Mikroorganismen bekannt sind, welche nur im Auge und nicht an einem anderen Körpertheil zum Wachsthum kämen.

Leber sprach den Satz aus: die Erfahrung wird gewiss den Satz noch viel allgemeiner bestätigen, dass echte sympathische Entzündung nur bei einer infectiösen, septischen Entzündung des ersten Auges zu entstehen pflegt und weiter „wenn die sympathische Entzündung eine infectiöse ist, so kann die Fortleitung nur durch den Sehnerven erfolgen“.

Als unter dem Einfluss der Koch'schen Schule die Technik bakteriologischer Untersuchung sich auszubilden begann, wurde der Gedanke Leber's von Deutschmann aufgenommen und durch zahlreiche Experimente zu bekräftigen gesucht.

Die Untersuchungen Deutschmann's erschienen zuerst im Jahre 1882 und sind niedergelegt in Graefe's Archiv, Bd. XXVIII 2, Bd. XXIX 4, Bd. XXX 3 nebst Nachträgen und Bd. XXXI 2. Auf dem 7. internationalen Ophthalmologen-Congress zu Heidelberg im Jahre 1888 wurden Deutschmann's Versuche fast allgemein als beweiskräftig angesehen. Deutschmann konnte seine Freude über die Anerkennung, die die Resultate seiner experimentell pathologischen Untersuchungen gefunden, aussprechen und setzte dann auseinander, dass er nicht glaube, dass es eine spezifische Form von Mikroorganismen gäbe, die allein für die Entstehung der sympathischen Ophthalmie verantwortlich zu machen wäre. Er ist der Ansicht, dass eine sympathische Entzündung überall da entstehen kann, wo das erste Auge durch propagationsfähige pathologische Mikroorganismen infectirt wurde. Im Jahre 1889 erschien seine die früheren Untersuchungen zusammenfassende und ausführende Broschüre „Ueber die Ophthalmia migratoria“.

Deutschmann fasste seine Resultate in dem Satz zusammen: „der Thierversuch, die pathologisch-anatomische Untersuchung und die klinische Beobachtung führen in gleicher Weise zur Berechtigung der Anschauung: diejenige Augenkrankheit, welche man mit dem Namen der sympathischen Entzündung belegte, ist ein in der Continuität der Gewebe von einem Auge zum andern durch den Sehnervenapparat fortschreitender Process mikrophytischen Ursprungs; ausnahmsweise könnte wohl auch ein rein chemischer Vorgang im ersten Auge auf der gleichen Bahn zum zweiten übergeleitet werden. Dementsprechend ist es gerechtfertigt, die Erkrankung mit einem Namen zu belegen, der ihr Wesen besser bezeichnet, als es „sympathische Entzündung“ thut; ich schlage als solchen vor: Ophthalmia migratoria“.

Entsprechend der Strömung der Zeit wurde diese Lösung der wichtigen Frage von den meisten Autoren mit Freuden aufgenommen und ging in die Lehrbücher über. Die Beobachtung, dass fast nur nach inficirten Wunden sympathische Ophthalmie zu fürchten ist, musste die parasitäre Natur der Krankheit schon recht glaublich machen. Inzwischen hatte Leber auch nachgewiesen, dass aseptische Fremdkörper unendlich lange im Innern eines Auges verweilen können, ohne Veranlassung zur Entzündung zu geben. Die Pathogenese der Ophthalmia migratoria schien eine Zeit lang völlig klargelegt zu sein.

Man würde eine neue vierte Periode unterscheiden können von der Zeit ab, wo die Beobachtungen sich mehrten, welche mit der Deutschmann'schen Lehre nicht zu vereinigen waren, wenn diese vierte Periode abgeschlossen wäre, oder etwas positiv Festgestelltes gebracht hätte. Als vorzüglichster Vertreter dieser Periode ist Schmidt-Rimpler zu nennen, der eine modificirte Ciliarnerventheorie aufgestellt hat. Schmidt-Rimpler ist der Ansicht, dass die Reizung der Ciliarnerven in dem verletzten Auge durch die reflectorisch eingeleitete Störung in der Blutcirculation und Ernährung allein die Disposition zur sympathischen Entzündung des anderen Auges abgeben. Je länger die Veränderungen bestehen und je ausgedehnter sie sind, um so mehr ist der Boden für die Einwirkung von entzündungserregenden Schädlichkeiten (seien sie bakteriologischer oder chemischer Art) vorbereitet.

Die Deutschmann'sche Lehre ist längst unhaltbar geworden. In den wegen drohender oder ausgesprochener sympathischer Ophthalmie enucleirten Augen sind meist keine Bakterien gefunden worden (Nordenson, Ayres u. A., Alt, Berry, Schmidt-Rimpler, Trousseau, Poncet, Uhthoff u. Greeff). Wandern die Bakterien wirklich durch die Scheiden der Sehnerven zum anderen Auge, so müssen sie sich im Sehnerven finden lassen. Die wegen drohender sympathischer Ophthalmie in der Berliner Universitäts-Augenklinik resecirten Sehnerven wurden lange Zeit von mir unter Controle des Koch'schen Instituts mit allen Feinissen auf Bakterien untersucht, sie blieben aber immer steril, so dass ich den Satz aussprechen konnte, dass die Bakterien auch bei schwerer Entzündung und Eiterung im Innern des Auges niemals durch die Lamina cribrosa in den Sehnerven überwandern.

Die Experimente Deutschmann's am Thiere sind nachgeprüft worden von Alt, Gifford, Mazza, Randolph, Ulrich, Limbourg, Levy und mir.

Führte Alt Faulflüssigkeit in ein Auge ein, so ging dieses an Panophthalmitis zu Grunde, es trat aber kein Symptom eines sympathischen Processes ein. Wenn er einen in Krotonöl getränkten Faden durch den Nervus opticus zog, so trat etwa am 8. Tag eine Neuritis am anderen Auge auf, die sich bald wieder zurückbildete. Bei Einspritzung einer Infusion von *Abrus precatorius* trat einige Male ein Spiegelbefund

auf dem zweiten Auge auf, die Thiere gingen aber gleich darauf zu Grunde. (Amer. journal of ophthalm. 15. Juli 1884.)

Gifford konnte bei Experimenten mit *Staphylococcus pyogenes* keine Veränderungen am zweiten Auge erzielen. Wendete er Milzbrandbacillen an, so fanden sich diese bei drei von fünfundzwanzig Fällen am zweiten Auge ein. (Knapp u. Schweigger's Archiv für Augenheilk. Bd. XVII. S. 14.)

Es muss zur Kritik bemerkt werden, dass bei Anwendung eines so pathogenen Bacillus, wie dem des Milzbrands, sehr rasch Allgemeininfektion auftreten wird. Der Bacillus gelangt in die Blutbahn, verbreitet sich allgemein im Körper und kommt so natürlich auch an die Papille und den Tractus uvealis des zweiten Auges. Aehnlich fasste auch schon Randolph diesen Vorgang auf.

Mazza sah nach Injectionen von *Staphylococcus pyogenes* in den Glaskörper der Versuchsthiere auf dem zweiten Auge nur etwas Turgor der Papillengefäße. Nur bei Kaninchen, die an Meningitis starben, fand er Coccen in den Scheiden beider Optici und meint daher wohl mit Recht, dass der Coccenbefund am zweiten Opticus ein Resultat der Infection der Meningen sei und nur bei tödtlicher Meningitis eintrete. (La riforma Medica. Agosto 1887.)

Randolph experimentirte an Hunden, weil er annahm, dieselben würden weniger leicht einer Allgemeininfektion erliegen. Er machte 15 Versuche. Bei 9 barst der Augapfel und der Inhalt floss aus. Die 6 anderen Augen endeten durch Cyclitis in Phthisis bulbi. In zwei Fällen wurde 24 Stunden nach der Impfung eine Verbreiterung der Retinalgefäße, verbunden mit allgemeiner Injection der Papille bemerkt. Diese verschwand nach etwa 3 Tagen. Sie konnte nicht von der Anwesenheit von Mikroorganismen herrühren. Sonst wurde ophthalmoskopisch niemals etwas ungewöhnliches am zweiten Auge bemerkt. (Knapp u. Schweigger's Archiv f. Augenheilk. Bd. XXI. S. 159.)

Ich selbst habe ebenfalls die Deutschmann'schen Versuche nachgemacht. Bei Kaninchen, denen ich Faulflüssigkeit in den Glaskörper eines Auges einspritzte, trat bald Panophthalmie mit Durchbruch nach aussen ein. Am zweiten Auge traten keine Veränderungen auf. Nach 3 bis 4 Wochen wurden die geschrumpften Bulbi sorgfältig enucleirt und die Sehnerven reseziert. Es waren in dem Sehnerv keine Mikroben vorhanden. Dies ist zu erwarten, denn gingen Eitercoccen in den Sehnerv oder seine Scheiden über, so müssten bei Panophthalmie retrobulbäre Processe oder Entzündungen häufig sein (Sattler).

*Aspergillus fumigatus* wurde Kaninchen in den Glaskörper eingespritzt. Am ersten Tage traten die Veränderungen auf, welche von Leber so vorzüglich geschildert sind. Am zweiten Auge sah ich zweimal eine leichte Veränderung am Sehnerv, bestehend in leichter Röthung der Papille, etwas Verschwommensein der Gefäße und Schlängelung und Verbreiterung der Gefäße. Diese Veränderungen waren einmal schon am Abend sichtbar, nachdem das Thier am Morgen geimpft war.

Nach zwei bis drei Tagen war der Augenhintergrund wieder normal. Es waren dies die Veränderungen, welche auch Randolph sah. Sie sind nicht auf Mikroorganismen zurückzuführen, sondern wohl, wie es Randolph auffasst, eine reflectorische Ueberfüllung der Gefässe, verursacht durch die im Nachbarauge verlaufende Entzündung. Der Tractus uvealis blieb jedesmal intact, auch sonst traten keine dauernden Veränderungen am zweiten Auge auf.

Ich habe ferner bei Kaninchen mit einer Emulsion von *Staphylococcus pyogenes aureus* experimentirt. Die Emulsion wurde wieder in den Glaskörper des rechten Auges eingespritzt.

Nach Ablauf einer bestimmten Zeit wurden von den getödteten oder gestorbenen Thieren auf Mikroorganismen untersucht:

1. das Sehnervenende des rechten Auges;
2. das Sehnervenende des linken Auges;
3. das Blut aus beliebigen Organen.

Ein Kaninchen ging sehr bald an Meningitis zu Grunde, zwei weitere starben an Fiebererscheinungen und Abmagerung. Vier Kaninchen blieben am Leben. Bei den drei erstgenannten Kaninchen traten leichte entzündliche Veränderungen am zweiten Auge auf und es fanden sich post mortem Mikroben am zweiten Sehnervenende, jedoch auch in anderen Organen vor. Von den vier Kaninchen, welche am Leben geblieben, zeigten sich bei einem leichte Veränderungen am zweiten Auge. Es fanden sich aber bei keinem Mikroben am zweiten Sehnervenende ein.

Also die bakteriologische Untersuchung von Punkt 2 und 3 war entweder von negativem Resultat in beiden Punkten oder von positivem in beiden Punkten.

Ein directes Ueberwandern also durch den Sehnerv oder seine Scheide von einem Auge zum anderen konnte nicht constatirt werden. Nur dann fanden sich auch im zweiten Auge Mikroorganismen, wenn dieselben bei Allgemeininfektion durch die Blutbahn oder die Mitbetheiligung der Meningen dorthin gelangt waren.

Es ist in neuerer Zeit von Ophthalmologen und Bakteriologen gelegentlich die Frage aufgeworfen worden, ob nicht vielleicht, wenn es die Mikroorganismen nicht selbst sind, welche bei der sympathischen Ophthalmie überwandern, ihre Stoffwechselproducte, die Toxalbumine mit dem Lymphstrom von einem Auge zum anderen sich ergiessend, die Entzündung bewirken.

Gorecki äusserte sich: Sans nier l'intervention microbienne, même par la gaine du nerf optique, un certain nombre de faits me portent à croire à l'existence d'une toxine charriée par la circulation générale et ayant une élection spéciale pour certaines membranes de l'oeil. (Société d'ophtalmologie de Paris. Séance du 7 avril 1891.)

Rosenmeyer berichtet über einen Fall von sympathischer Oph-

thalmie unter der Form von Opticusatrophie. Trotzdem, dass Sattler in dem eingesandten Bulbus keine Mikroorganismen fand, glaubt Rosenmeyer, dass dieselben oder ihre Producte durch die Sehnervbahn im anderen Auge eine Neuritis hervorgerufen haben. (X. intern. med. Congress. Bd. IV. S. 127.)

Auch Panas steht dieser Ansicht sehr sympathisch gegenüber.

Ausgedehnte Experimente in dieser Hinsicht hat Bellarminoff unternommen.

Schon Deutschmann und Alt haben bewiesen, dass toxische Substanzen von einem Auge zum anderen wandern können. Noch wichtiger sind die Experimente von Horner und Knies, welche subpial Flüssigkeit von einem Opticusende durch das Chiasma in den anderen Opticus bis zum Auge treiben können, ohne dass diese weit in die Tractus eindringt. Indessen ist die Toxintheorie doch nicht annehmbar, besonders schon dadurch, dass die sympathische Entzündung auch noch nach der Enucleation, also nach Beseitigung des Herdes, monate- oder jahrelang bestehen kann.

Was wissen wir nun von dem Wesen der sympathischen Ophthalmie? Ich möchte mir den Vorgang so vorstellen: Wir lernen immer mehr kennen, wie leicht das Auge bei Krankheitsherden von Embolien oder Metastasen betroffen wird. In dieser Beziehung haben sich unsere Anschauungen sehr gewandelt. Von einem fernen Krankheitsherd werden die Krankheitsstoffe gern da abgelagert, wo eine gereizte Stelle vorliegt. So bekommt ein Mensch mit Gonorrhoe nach einer anstrengenden Fusstour leicht eine Trippermetastase im Knie. Dasselbe passirt am Auge. Ich wurde zu einem Patienten mit Gonorrhoe gerufen, der mehrere Nächte durch am Schreibtisch gearbeitet hatte und dann eine Iritis gonorrhoeica metastatica bekam, als erste Metastase. Nun wissen wir und sehen täglich, wie sehr das zweite Auge durch Entzündungen am ersten Auge irritirt wird. In dieser Beziehung sind Experimente von Mooren und Rumpf und Bach, ferner von Panas und Moll von Bedeutung, welche durch Reizung einer Iris durch chemische Agentien starke Hyperämie der anderen Iris und Fibrinausscheidung erzeugten.

Bach sah sogar in dem zweiten reflectorisch gereizten Auge nicht nur Fibringeneratoren, sondern auch corpusculäre Elemente des Blutes austreten. Moll gelang es bei Thieren, welche mit einem bestimmten Bacillus auf dem Blutwege allgemein inficirt worden sind, nach Reizung des einen Auges den Bacillus sowohl aus dem Kammerwasser dieses, als auch des anderen Auges zu züchten, während die meisten Controlversuche lehren, dass das Kammerwasser beider Augen steril bleibt, wenn vorher keine Reizung stattgefunden hatte.

Steht also ein Auge unter dem Einfluss einer iritischen Reizung und befindet sich zugleich irgendwo im Körper ein Krankheitsherd, so kann von diesem sehr leicht eine Embolie in das gereizte Auge erfolgen. Wenn wir dieser Ansicht sind, so müsste die in so vielen Körpern vorhandene latente Tuberculose bei dem Zustandekommen der sympa-

thischen Ophthalmie eine Rolle spielen, wie dies besonders Peters betont. Wir kommen also so ziemlich auf die Schmidt-Rimpler'sche Theorie heraus.

W. Mackenzie, Practical treatise on the diseases of the eye. London 1830. — H. Müller, Zur Casuistik der Cyclitis. Inaug.-Diss. Greifswald 1893. — Knies, Iritis serosa. Heidelberger Congress 1879. — Leber, Archiv f. Ophth. Bd. 27. I. S. 331. 1881. — Snellen, Internat. med. Congress. London 1881. — Deutschmann, Archiv f. Ophth. Bd. 29. 4. S. 200. 1883. — Deutschmann, Ueber die Ophthalmia migratoria. Hamburg 1889. — Greeff, Heidelberger Congress 1892. — Greeff, Archiv f. Augenheilk. Bd. 26. S. 274. 1893. — Bach, Archiv f. Ophth. Bd. 42. I. S. 240. 1896. — Peters, Zeitschr. f. Augenheilk. Bd. III. S. 385. — Axenfeld, Heidelberger Congress 1897 und Zehender's Monatsbl. 1900. Beilage S. 107. — Moll, Centralbl. f. prakt. Augenheilk. 1898. Dec.

## Capitel VIII.

### **Myopie.**

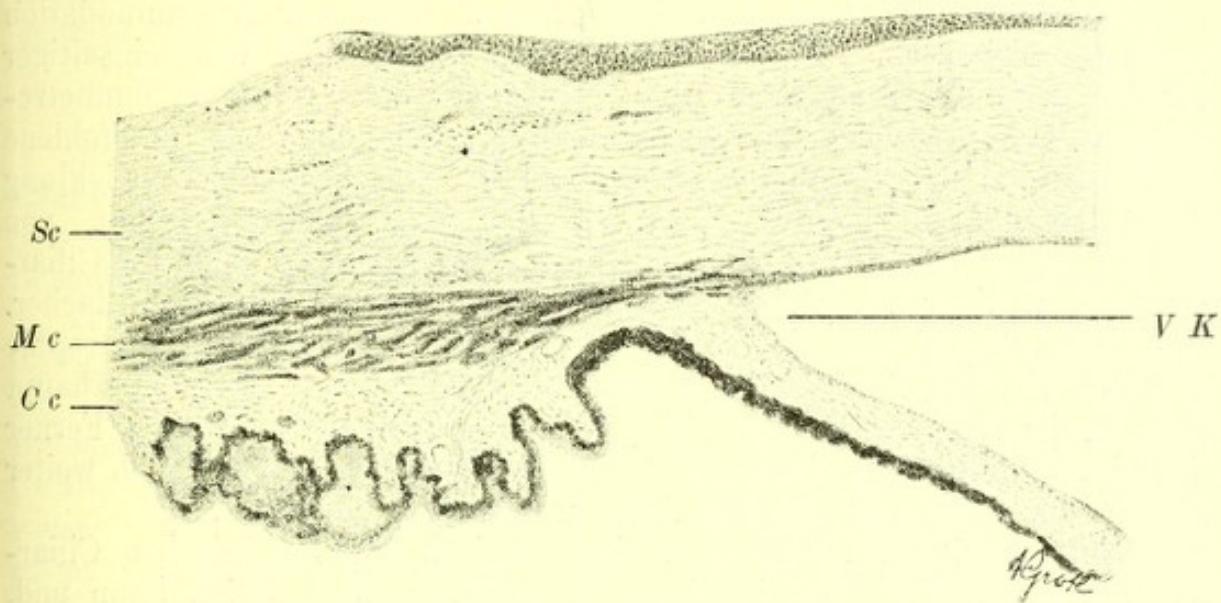
(Siehe hierzu auch die Fig. 63, S. 214.)

Die Myopie ist zweifellos nur eine Erkrankung des hinteren Bulbusabschnittes, der sich bei diesem Process nach hinten zu sehr ausdehnt, so dass das umgekehrte Bildchen von der Aussenwelt nun nicht mehr auf der Netzhaut entworfen wird, sondern vor dieser liegt. Der myopische Process unterscheidet sich dadurch von dem Buphthalmus, dem glaucomatösen Process, bei dem im jugendlichen Alter die Ausdehnung der Bulbuswandungen nach allen Seiten hin, besonders aber im vorderen Abschnitt geschieht. Die Ansicht einiger Autoren, z. B. Stilling, dass die Ausdehnungen im hinteren Bulbusabschnitt bei Myopie auch durch Drucksteigerungen erfolge, können wir mit fast allen Autoren nicht annehmen. Heine legte zwei Bulbi desselben Mannes, L. Em., R. Myopie c. 15 D., im mikroskopischen Querschnitt auf einander und konnte so zeigen, dass beide Bulbi im vorderen Abschnitt sich vollständig deckten. Nur im hinteren Abschnitt war das myopische Auge gleichmässig weiter ausgedehnt; in der äusseren Axe von 27 mm des emmetropischen bis zu 32 mm, also um 5 mm.

Die einzigen Veränderungen im vorderen Abschnitt des myopischen Auges sind von Iwanoff im **Ciliarmuskel** gefunden worden. Der *Musculus ciliaris* besteht bekanntlich aus zwei Hauptportionen: a) die äussere Portion enthält von vorn nach rückwärts longitudinal oder meridional verlaufende Muskelfasern, auch Brücke'sche Portion genannt, sie verlieren sich nach hinten zu in die Chorioidea; b) die innere Portion, nach ihrem Entdecker Heinrich Müller'sche Portion genannt, enthält circulär verlaufende Fasern, die also auf meridional verlaufenden Schnitten im Querschnitt erscheinen.

Im kurzsichtigen Auge ist nun der Ciliarkörper von geringerem Durchmesser. Iwanoff zeigte aber, dass er nicht atrophisch ist, sondern dass nur die inneren circulären Fasern weniger entwickelt sind oder ganz fehlen. Es ist dies aber nur eine secundäre Erscheinung. Die circulären Fasern sind es, welche hauptsächlich die Accommodation besorgen. Da nun das myopische Auge wenig accommodiert, so

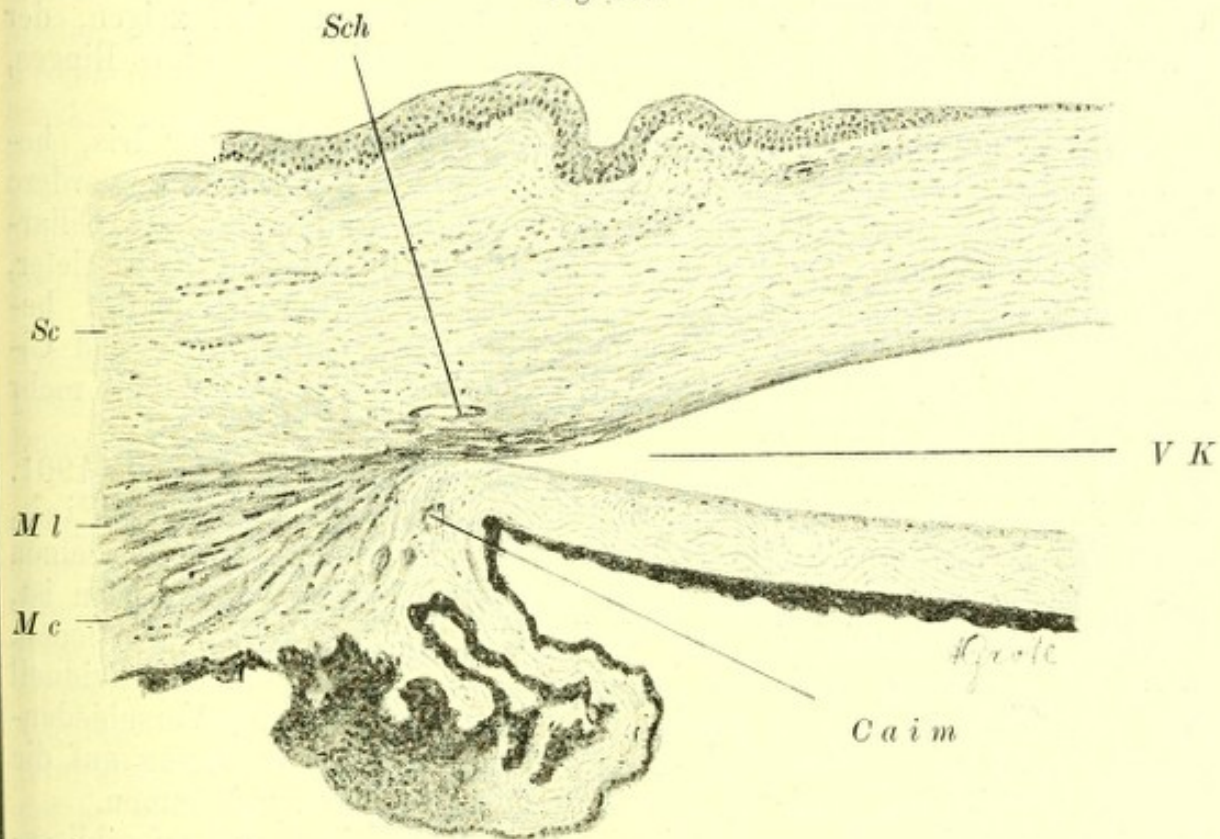
Fig. 101.



Ciliarkörper in einem kurzsichtigen Auge.

Der Ciliarmuskel (*Mc*) ist sehr flach, nur aus longitudinalen Fasern bestehend.  
Die vordere Kammer (*VK*) ist tief. *Cc* Corona ciliaris.

Fig. 102.



Ciliarkörper in einem hypermetropischen Auge.

Der Ciliarkörper ist sehr stark, sowohl die longitudinale Portion (*Ml*) als die circuläre Portion (*Mc*) ist gut entwickelt. Die vordere Kammer (*VK*) ist flach.  
*Sch* Schlemm'scher Canal. *Caim* Circulus arteriosus iridis major.

kommen diese weniger zur Entwicklung (Unthätigkeitsatrophie). Es giebt aber Ausnahmen von diesem Befund und, wie es scheint, besonders in den Fällen, in denen myopische Augen doch zur Accommodation gezwungen wurden. So in dem Heine'schen Fall von einseitiger Myopie, weil das myopische Auge gezwungen war, mit dem emmetropischen Auge zugleich zu accommodiren. Die moderne empfohlene Vollcorrection der Myopie erstrebt ebenfalls eine bessere Entwicklung des Ciliarmuskels dadurch, dass sie das Auge daran gewöhnt, von Jugend an zu accommodiren. Da im myopischen Auge auch die Ciliarfortsätze weniger gross sind, so erscheint der ganze Ciliarkörper flacher. Umgekehrt findet man im hypermetropischen Auge eine Hypertrophie der Müller'schen Portion durch beständige Accommodation, überhaupt eine starke Wölbung des Ciliarkörpers (Arbeitshypertrophie). Ferner liegt im myopischen, nicht accommodirten Auge der Muskelbauch weiter zurück, im hypermetropischen Auge weiter nach vorwärts.

Heine theilt mit, dass man einen typisch hypertrophischen Ciliarmuskel gelegentlich auch in einem myopischen Auge finden kann und, dass das normale Auge bisweilen einen recht myopisch aussehenden Muskel zeigt. Es handelt sich bei den Formverschiedenheiten des Ciliarmuskels um tonusähnliche, habituell gewordene Verschiebungen der Muskelmasse. Ein emmetropisches Auge, welches beständig zur Accommodation bereit sein muss, zeigt einen vorgeschobenen Muskel, ein hypermetropisches Auge wird diese Form noch ausgesprochener zeigen, ein myopisches Auge wird im Gegentheil einen Ciliarmuskel zeigen, der sehr wenig Neigung hat zur concentrischen Verkleinerung seines Ringes, dessen Muskelbauch also weit zurückliegt.

Das schon makroskopisch sichtbare Zurückweichen der Iris, besonders der Iriswurzel im myopischen Auge, wodurch die vordere Kammer tiefer wird, hängt mit der Gestaltsveränderung des Ciliarmuskels zusammen. Die Kammerbucht ist im myopischen Auge tiefer, im hypermetropischen seichter. Letzteres Verhalten begünstigt bekanntlich das Auftreten des Glaucoms, bei dem Ciliarkörper und Ciliarfortsätze immer mehr anschwellen und die Iris mehr und mehr gegen die Cornea drücken.

Es ist sehr interessant, dass O. Lange (Monatsbl. f. Augenh. 1901. I. S. 1), in Uebereinstimmung mit Merkel u. Kallius und E. Fick, schon bei Neugeborenen der Ciliarmuskel hinsichtlich seiner einzelnen Bestandtheile grossen individuellen Verschiedenheiten unterworfen ist, besonders die Mächtigkeit und Verbreitung der einzelnen Portionen, d. h. der circulären und der Längsfasern sind auch hier individuell sehr verschieden. Lange glaubt, dass diesen angeborenen Verschiedenheiten im Bau des Ciliarmuskels eine wichtige Rolle in Bezug auf die weitere Entwicklung und Configuration des Augapfels zukommen.

Das myopische Auge des Erwachsenen zeigt einen fast ausschliesslich aus longitudinalen Fasern zusammengesetzten Ciliarmuskel, nicht weil seine circulären Fasern infolge von Unthätigkeit atrophirt sind, sondern das myopische Auge ist zu einem solchen geworden, weil sein Ciliarmuskel von vornherein, als es noch hypermetropisch war,

fast ausschliesslich aus longitudinalen Fasern aufgebaut war, und bei der Contraction dieser eine Zerrung und Dehnung der hinteren Abschnitte der Augenhäute nicht ausbleiben konnte.

Morgagni (1761) scheint der Erste gewesen zu sein, der den **Langbau** des myopischen Auges an der Leiche gesehen hat. Auch Scarpa hat die *Sclerectasia posterior* schon gesehen, aber in ihrer Bedeutung für die Myopie nicht erkannt. Erst Arlt's Verdienst ist es, den Langbau des Bulbus als charakteristisch für Myopie anatomisch nachgewiesen zu haben. Wie schon oben erwähnt, betrifft die Dehnung des Bulbus in den typischen Fällen von Myopie nur den hinteren Bulbusabschnitt. Genaue Messungen von Baas, Herrnheiser und Schnabel und Heine haben dies in neuester Zeit immer wieder erwiesen. Donders spricht von *Bulbis*, *Riesenbulbis*, die durch allgemeine gleichmässige Dehnung, durch ihre Grösse überhaupt myopisch seien. Solche Bulbi, welche also den Uebergang zum Buphthalmus bildeten, kommen vielleicht vor, bilden jedoch dann sicher Ausnahmen.

Im normalen Auge wird die Sclera nach dem Opticus zu immer dicker, im typisch myopischen Auge ist das Umgekehrte der Fall. Sie kann hier papierdünn werden, man hat sie bis zu 0,11 mm verdünnt gefunden. So kommen eiförmige Bulbi zu Stande mit einer Verlängerung der Bulbusaxe bis auf 30 und mehr mm, gegen 22 bis 24 mm des normalen Bulbus. Die Dehnung der Bulbushüllen braucht auf der ganzen Peripherie nicht gleichmässig zu sein, oft ist die nasale Bulbuswand stärker gedehnt als die temporale. Von der Eiform unterscheiden sich Fälle von hochgradiger Myopie, bei denen es ausserdem nasalwärts vom Sehnervenrande zu einer staphylomatösen, scharf umschriebenen Ectasie kommt (Weiss), der von dem Conus scharf zu trennenden *Sclerectasia posterior* oder *Staphyloma verum*.

Heine hat ferner nachgewiesen, dass die Sclera oft am hinteren Abschnitt dünner ist, als sie es sein dürfte, wenn ein rein mechanischer Dehnungsvorgang vorläge. Es kommen also ausserdem noch atrophische Processe hinzu.

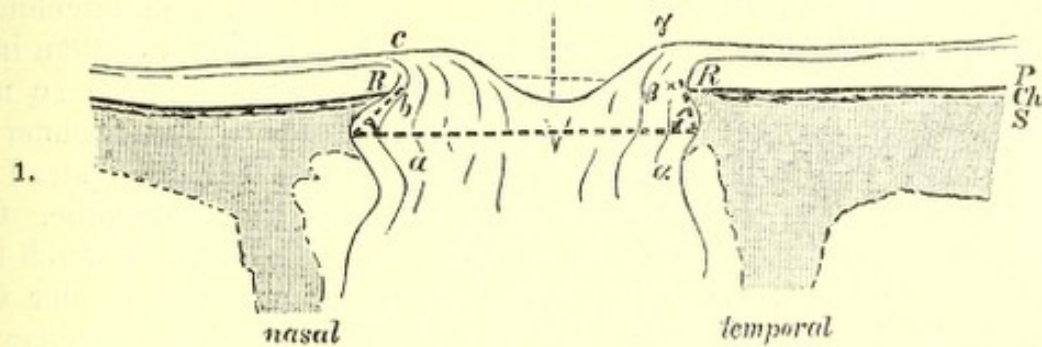
Die Veränderungen im Augenhintergrund bei Myopie fasste man anfangs als eine Art Entzündung auf und sprach von einer *Sclerotico-chorioiditis posterior*. Man kam jedoch bald zu der Ueberzeugung, dass dies jedenfalls für die Sclera nicht zuträfe. Die Sclera wird im Wesentlichen nur mechanisch gedehnt. Man verlegte danach die Entzündungserscheinungen in die Chorioidea. Jedoch haben die meisten Autoren in der Chorioidea, welche ebenfalls dem Dehnungsprocess anheimfällt, wohl hochgradige Atrophie gefunden, nicht aber Anzeichen, welche auf eine regelmässig diesem Process vorangehende Entzündung hinwiesen. Auch hier erklären wir uns die Befunde am besten als eine Dehnungsatrophie. Die Membran ist am hinteren Augenpool oft hochgradig verdünnt, so dass die einzelnen Schichten sich nicht mehr unterscheiden lassen, Kernvermehrung und Narben fehlen meist. Heine fand die *Lamina elastica* der Chorioidea fast immer intact, die Chorioidea

von dem mehr oder weniger veränderten Pigmentepithel trennend. Heine spricht nur von kleinen Einrissen, die sich da und dort finden könnten. M. Salzmann fand dagegen, zumal in älteren Herden, Lücken in der Glashaut, meistens an Stellen, wo die Choriocapillaris, das Pigmentepithel und die äusseren Schichten der Retina defect waren. Er fasst sie als Folgen einer Entzündung auf, da man ebensolche Befunde macht in atrophischen Herden der Chorioidea, die nicht Folge von Dehnungen sind. Daneben finden sich häufige kleine Dehiscenzen der Glashaut ohne Infiltrationen an den Gefässen, so dass sie wohl als rein mechanisch entstanden zu denken sind.

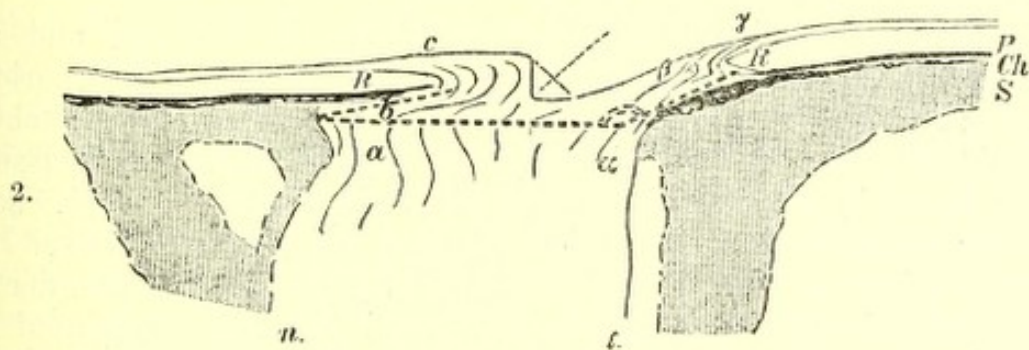
Die **Sichelbildung** am temporalen Umfang der Papille, der Conus, ist die erste und auffallendste Folge der Chorioidealdehnung. Schon v. Graefe war zu der Erkenntniss gekommen, dass man es hier unmöglich mit Entzündungserscheinungen zu thun haben könne: er wies zunächst durch anatomische Untersuchung nach, dass die weisse Farbe des Conus durch Freiliegen der Sclera bedingt sei. Für die Freilegung der Sclera glaubte man anfangs eine circumscripte Aderhautatrophie annehmen zu müssen, da jedoch eine so scharf umschriebene Aderhautatrophie nicht wahrscheinlich, brach sich die Auffassung Bahn, dass die Chorioidea von dem Opticusende weggezerrt sei. Eine neue Auffassung brachte Stilling. Er hält den Conus für die sichtbar gewordene innere Wand des Scleroticalecanals, also die Sehnervenscheide. Nach ihm ist der Conus im Wesentlichen ein optisches, perspectivisches Phänomen. Der nach der Retina zu sich verjüngende Canal, in dem der Sehnerv läuft, ist ein Trichter, er tritt bei Myopie oft schief ein, ein seitlich ausgezogener Trichter giebt aber, von vorn gesehen, perspectivisch die Sichelform. Die Stilling'sche Hypothese wird von manchen Autoren, wenigstens für die geringen Grade des Conus, gelten gelassen, sie hat mich jedoch nie befriedigen können. Es lässt sich sehr viel dagegen sagen, z. B. wenn es die seitliche Wand des Scleroticalecanals ist, woher kommen dann die oft noch sichtbaren Pigmentreste? Ferner kann man sich durch Sectionen überzeugen, dass vor der Wand nicht durchsichtiges, sondern undurchsichtiges Gewebe liegt, auch bei ganz schrägem Eintritt. Mehr befriedigt die neueste Auffassung von Heine: Am Opticuseintritt kann man drei Foramina unterscheiden: 1. das Retinalforamen, d. h. die Unterbrechung in der Continuität der retinalen Ganglienzellen; 2. das Chorioidalforamen, d. h. die Unterbrechung in der Continuität der Lamina elastica chorioideae; 3. das Scleralforamen, d. h. die äussersten Lagen der Lamina cribrosa.

Bei der Volumzunahme des Bulbus setzen nun die drei Hüllen, denen diese drei Foramina angehören, den dehnenden Kräften einen verschieden grossen Widerstand entgegen: Sclera und Retina geben beide etwa in gleichem Maasse nach, die Lam. el. Ch. jedoch vermöge ihrer grösseren elastischen Kraft weniger; sie bleibt also bei der Dehnung etwas gegen Retina und Sclera zurück. Dieses Zurückbleiben vermöge ihrer höheren elastischen Kraft hat H. als „relative Retraction der Lam. el. Ch.“ bezeichnet. Würde die Lam. el. am Foramen opt.

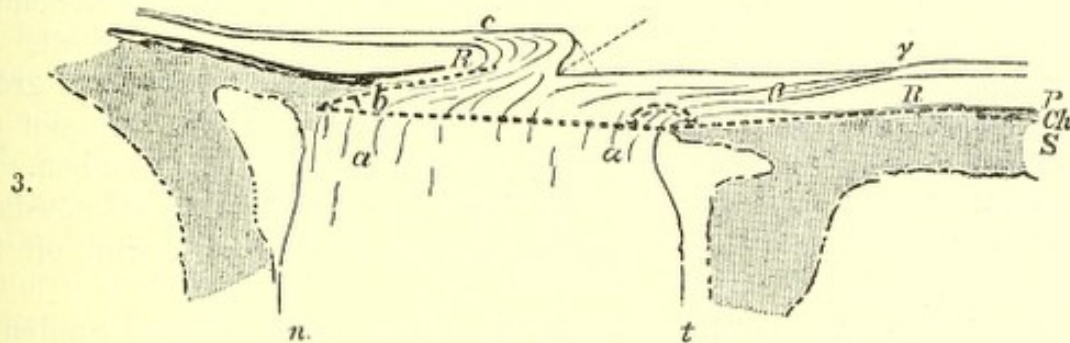
Fig. 103.



Emmetropie.



Myopie — 10 D.



Myopie — 15 D.

(Nach L. Heine.) Schematisch.

Die horizontale Linie entspricht der Lamina cribrosa. — Im emmetr. Bulbus verläuft also eine Nervenfasern im nasalen Opticusrand zunächst im Stamme des Opticus geradeaus auf den Bulbus zu, bis fast zur Lamina cribrosa (bis *a* in Abbild. 1), sie macht dann während ihres Verlaufes durch die Lam. cribr. einen nasal convexen Bogen (von *a* bis *b*) und schlägt sich in einem zweiten nasal convexen Bogen (von *b* bis *c*) in die Nervenfaserschicht der Netzhaut um. Temporal entsprechend: erster Bogen von *a* bis *β*, zweiter von *β* bis *γ*.

Bei 10 D. Myopie ist der Bogen, den die Nervenfasern nasal während ihres Verlaufes durch die Lam. cribr. machen (Abbild. 2 von *a* bis *b*), viel weniger ausgesprochen, dann biegen sie aber, sobald sie die Lamina bei *b* passiert haben, scharf temporalwärts um und schlagen sich in einem scharf nasal convexen Bogen (von *b* bis *c*) in die Nervenfaserschicht. Die fast rechtwinklige Abknickung der Nervenfasern bei *b* kommt dadurch zu Stande, dass die Chorioidea und Retina über die Sclera resp. Lam. cribr. temporalwärts hinübergezogen worden sind (Supertraction).

Noch mehr ist dies in Abbild. 3 der Fall. Das Pigmentepithel reicht fast bis an die Axe des Opticusstammes heran. Daher ist der nasal convexe Bogen *a b* völlig ausgeglichen, der nasal concave Bogen *b c* ist fast zum spitzen Winkel geworden.

mit scharfer Linie einfach aufhören und keine organischen Verbindungen mit den benachbarten Geweben haben, so könnte sie sich ungehindert zwischen Retina und Chorioidea retrahiren. Da sie aber mit dem interstitiellen Nervengewebe des Opticus in fester Verbindung steht, so muss eine Verzerrung der Nervenfasern eintreten. So wird eine Schnervenfaserfalte zwischen Sclera und Retina hineingezerzt. Diese straff gespannte Falte bringt die Chorioidea unter sich zur Druckatrophie. Geht die Verzerrung weiter, so ist zu bedenken, dass die Lam. el. auch feste Verbindungen mit den um das Foramen opticum herum in der Chorioidea reichlicher vertretenen elastischen Fasern, dem sogenannten elastischen Chorioidalring der Autoren, hat, und dass durch die Auszerrung dieses Ringes zur Druckatrophie noch die Zerreißungsatrophie hinzukommen muss.

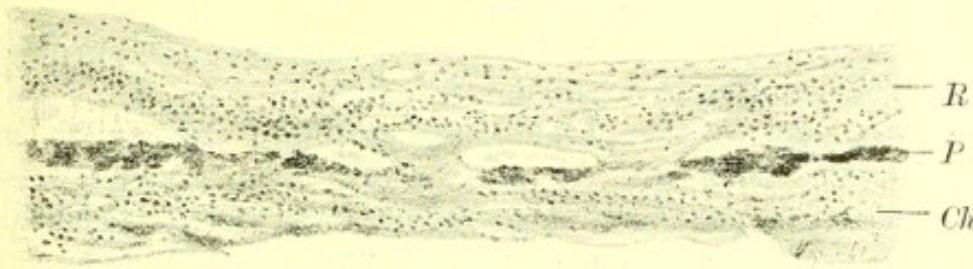Findet die relative Retraction der Lam. el. temporal und nasal in angenähert gleichem Maasse statt, so erweitert sich das Chorioidalforamen concentrisch zum Retinal- und Scleralforamen, es entsteht der ringförmige Conus. Giebt die Lam. el. nasal in gleichem Maasse wie Sclera und Retina der Dehnung nach, temporal aber weniger, so resultirt der temporale Conus. Giebt endlich die Lam. el. nasal mehr nach als Retina und Sclera, temporal weniger, so entsteht auf der temporalen Seite ein Conus, nasal aber wird die Retina, manchmal auch die Chorioidea, im scharfen Bogen wieder nach aussen gezerzt, über die Papille hinweg (Supertraction der Retina).

Die Veränderungen der Chorioidea bei Myopie kann man nach Salzmann in diffuse und circumscripte eintheilen. Als Erscheinung der ersteren sieht man oft die Chorioidea wie zusammengepresst, wie verdünnt, besonders in den Gefässschichten. Choriocapillaris und grosse Gefässe liegen fast in einer Ebene, so dass oft über den grossen Gefässen die Capillaren fehlen und sich zwischen sie gedrängt haben. Die Chorioidea besteht dann blos aus drei Schichten, Glashaut, Gefässhaut, Suprachorioidea. Auch die Lamellen der Suprachorioidea sind oft fest aufeinandergepresst.

Die circumscripten Alterationen sind besonders an zwei Stellen zu finden, in der Nähe des Conus und in den centralsten Partien.

Bei den Veränderungen in der Gegend der Macula lutea (Chorioiditis myopica der Macula lutea) ist nach Heine die Chorioidea wenig betheiligt. Die Veränderungen liegen in dem Pigmentepithel: die Chorioidea war hier schmal, sonst annähernd normal ohne Hyperämie, ohne Kernvermehrung, ohne Narben. (Besonders auffallend war das Fehlen der wallartigen Verdickung der Retina um die Fovea.) Die Lamina elastica ist intact, vielleicht nur etwas verschmälert. In den Fällen Salzmann's war sie vielfach zerrissen, auch in die Länge gespalten. Das Pigmentepithel ist in manchen Partien gewuchert, doch das Pigment rareficirt, an anderen zu Klumpen in 2—4 Reihen übereinander angehäuft. H. fand auch an Stelle des Pigmentepithels eine breite Lage von langgestreckten, faserig erscheinenden Zellen, die wie glatte Muskelfasern aussahen. Die Pigmentepithelreihe ist auch vielfach unterbrochen, vielfach stark verdickt, als Ausdruck herdförmiger Proliferation theils unter

Fig. 104.



Atrophie der Retina und Chorioidea  
am hinteren Augenpol bei excessiver Myopie.

Pigmentvermehrung, theils unter Pigmentverminderung, jedenfalls die Ursache der ophthalmoskopisch sichtbaren schwarzen und weissen Flecke. In der Retina degeneriren vielfach in solchen centralen Herden die Zapfen, die Aussenglieder werden kleiner, schrumpfen in ihren äusseren Hälften, verklumpen mit einander und fallen ab. Auch können sie auf kleinen Strecken ganz fehlen oder sind völlig degenerirt.

Es sei noch erwähnt, dass 1887 Stilling bei Myopie Eigenthümlichkeiten des Augenhöhlenbaues und des Musculus trochlearis nachgewiesen zu haben glaubte. Wenn seine Theorien abgelehnt worden sind, so möchte ich doch bemerken, dass seine anatomischen Untersuchungen über die Insertion des M. trochlearis mir nicht werthlos zu sein scheinen. Ich konnte mich oft selbst überzeugen, wie sehr verschieden dieser Muskel ansetzt. Dieser Muskel entspringt in der Tiefe des knöchernen Orbitaltrichters, läuft nach vorn zum nasalen Ende des oberen Augenhöhlenrandes zur Trochlea, schlägt sich dann nach hinten um, um dann bald schief, bald beinahe quer über den Bulbus laufend, bald steil, bald weniger steil von oben kommend sich an die Sclera anzusetzen. Je mehr nun der Muskel dem Bulbus anliegt, um so mehr drückt er bei Contractionen auf den Bulbus, es entsteht dadurch die Stilling'sche Schnürfurche, welche den Längsdurchmesser des Auges allmählich vergrössert. Bei der Nahearbeit, dem anhaltenden Blick nach innen und unten, tritt auch der M. trochlearis fortwährend in Action. Je höher nun die Rolle des Muskels liegt, um so weniger wird der Bulbus vom Muskel gedrückt, die Höhenlage der Trochlea ist aber abhängig von der Höhe der Augenhöhle. Stilling nahm darauf Messungen vor. Bei Hochhöhligen (Hypsikonchie), welche meist dann auch schmale Gesichter haben (Leptoprosopie) fand er nur 12—20 pCt. Myopen, bei Niederhöhligen (Chamaekonchie) mit breiten Gesichtern (Chamaeprosope) 40 pCt. Myopen. Die Myopie fasst er als Rasseneigenthümlichkeit auf. Die Befunde von Stilling wurden von Schmidt-Rimpler und Anderen nicht bestätigt.

Iwanoff hat das Vorkommen einer Glaskörperabhebung in die Pathologie des myopischen Auges eingeführt. Er fand, dass unter Umständen der Glaskörper schrumpft, dichtfaserig wird und sich von der hinteren Hälfte des Auges trennt. Der Zwischenraum zwischen Glaskörper und Netzhaut wird durch einen Erguss ausgefüllt. Es ist

über diese Glaskörperabhebung ausführlich in dem Kapitel „Retina“ unter Netzhautablösung abgehandelt.

Auch in der Endigung des intervaginalen Lymphraumes findet man oft ein Characteristicum für Myopie.

Der intervaginale Lymphraum endigt meist zugespitzt zwischen Sclera und Pialscheide, wie zuerst v. Jaeger jün. nachgewiesen hat, von der Chorioidea nur durch eine dünne Lage Sclera geschieden, die hauptsächlich von den sich nach aussen umbiegenden Fasern der Pia gebildet wird. Die Spitze ist meist leicht nach innen zu, nach dem Sehnervenstamme hin gerichtet. Diese Endigungsweise ist aber durchaus nicht constant. Es kommt, wie Michel gezeigt hat, auch bei Normalsichtigen am Ende eine Erweiterung des Sackes vor. Wenn die Dura früher als am inneren Drittel in die Sclera umbiegt, so bildet das intraoculare Ende des subvaginalen Raumes auf dem Querschnitt einen dreieckigen Spalt, wobei die Hypotenuse des Dreieckes von der schräg zur Sclera hinüberziehenden Dura des Sehnerven gebildet wird, die eine Kathete von der Pia, die andere von dem innersten Theile der Sclera. Dieser Spalt kann sich so ausziehen, dass das Ende des Sackes im Querschnitte einfach einen schmalen, querlaufenden Spalt bildet. Diese Befunde macht man fast regelmässig bei myopischen Augen, sie finden sich jedoch auch bei emmetropischen. Meist findet sich auf der äusseren Seite des Bulbus das Endstück des Spaltes viel weiter in die Sclera hineingeschoben als auf der inneren Seite.

Herrnheiser u. Schnabel. Ueber Staphyloma post., Conus und Myopie. 1895. — Iwanoff, Ueber den Ciliarmuskel. v. Graefe's Archiv. Bd. 15. 1869. — Stilling, Entstehung der Kurzsichtigkeit. 1887. — Weiss, Beiträge zur Anatomie des myopischen Auges. Mittheilungen aus der ophth. Klinik zu Tübingen. I. 3 u. II. 1. — Heine, Archiv f. Augenheilk. Bd. 38. 4. Bd. 40. 2. Bd. 43. 2. Bd. 44. 1. — Salzmann, v. Graefe's Archiv. Bd. 54. 2. 1902.

## Capitel IX.

# Glaucum und Hydrophthalmus.

### A. Glaucom.

Ueber die Pathogenese des Glaucoms sind wir noch nicht genügend aufgeklärt. Wir kennen wohl eine Anzahl charakteristischer pathologisch-anatomischer Befunde für Glaucom, es ist aber keine Uebereinstimmung unter den Autoren darüber erzielt worden, wodurch nun das ganze Bild des Glaucoms hervorgerufen wird, mit anderen Worten, welches die primären und welches die secundären Veränderungen im Auge sind. Das Wesen des Glaucoms besteht in einer Drucksteigerung innerhalb der Bulbuskapsel.

Wir wollen nun die einzelnen dadurch hervorgerufenen charakteristischen Veränderungen am Bulbus besprechen.

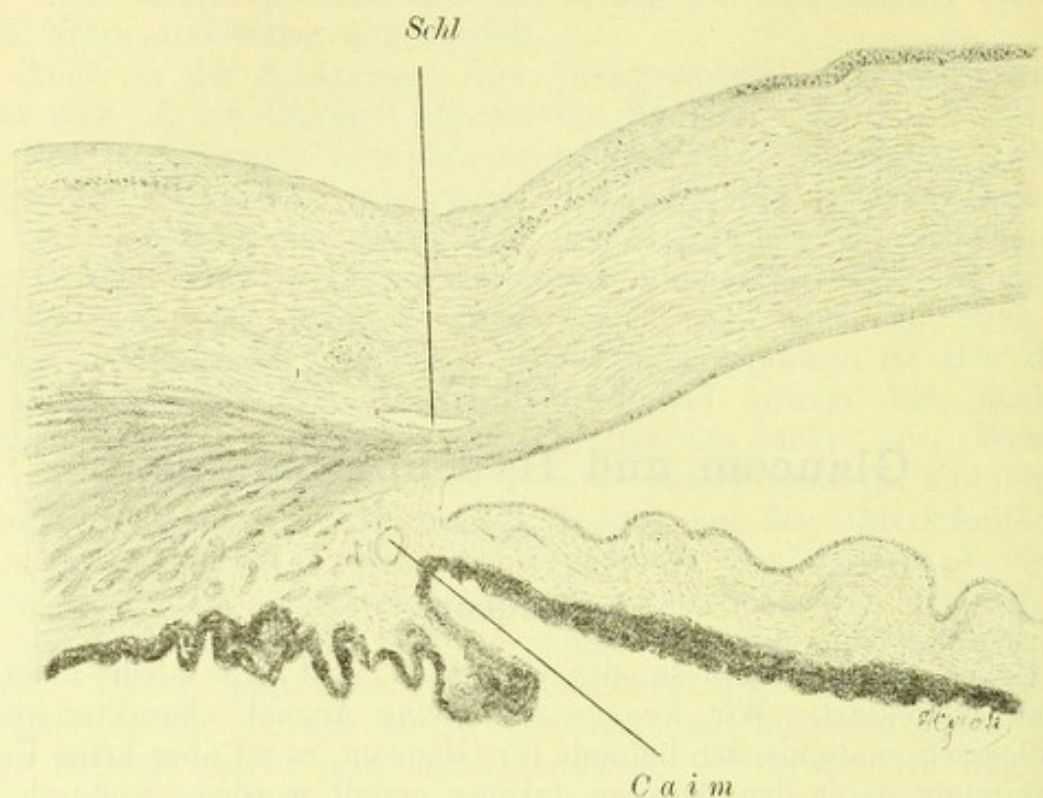
Das Wesen der hauchförmigen Hornhauttrübung, wie sie sich oftmals bei Drucksteigerung im Innern des Auges findet, ist eingehend im Capitel „Cornea“ geschildert worden. Nach den Untersuchungen von Fuchs und Leber besteht sie in einer ödematösen Durchtränkung der Cornea (siehe 1. Lief. S. 119 und Fig. 31). Es tritt dies Oedem der Cornea jedoch erst nach länger bestehender Drucksteigerung auf, bei acuter Drucksteigerung ist die hauchförmige Hornhauttrübung nur eine Interferenzerscheinung.

H. Müller fand zuerst in einem glaucomatösen Auge eine der Vorderfläche der Cornea aufgelagerte Schicht, einen Pannus. Dieser Pannus degenerativus, wie er bei altem Glaucom vorkommt, ist beschrieben S. 162 und in Fig. 47 abgebildet.

Wir pflegen in den gegebenen Fällen von einem glaucomatösen Habitus des Bulbus zu sprechen. Dieser ist gegeben in vielen Fällen von Hypermetropie. Donders sagt von dem hypermetropischen Bulbus: „Das hypermetropische Auge ist ein kleines Auge, es ist in all' seinen Dimensionen, besonders aber in der Richtung der Sehachse, kleiner als das emmetropische Auge.“ (Die Anomalien der Refraction und Accommodation. Wien 1866. S. 205.)

Diese Kleinheit des Bulbus begünstigt offenbar das Auftreten der Drucksteigerung. Es gehört ferner dazu eine abnorme Rigidität der

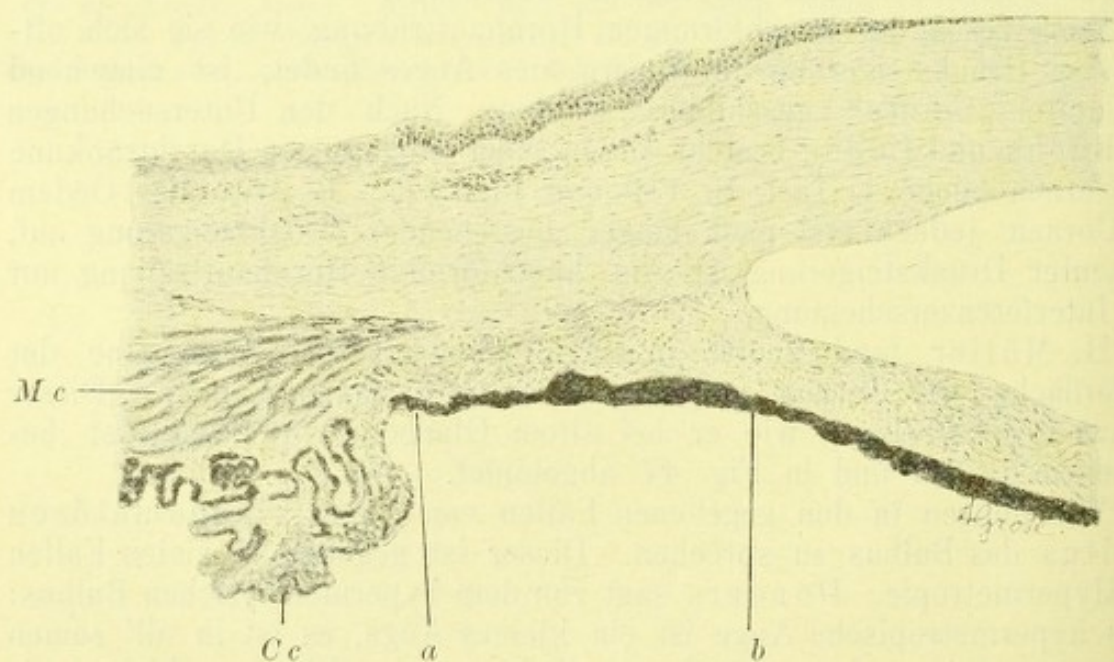
Fig. 105.



Normaler Kammerwinkel. (Leitz Oe. 3, S. 2.)

*Schl* Schlemm'scher Canal. *C a i m* Circulus arteriosus iridis major.

Fig. 106.

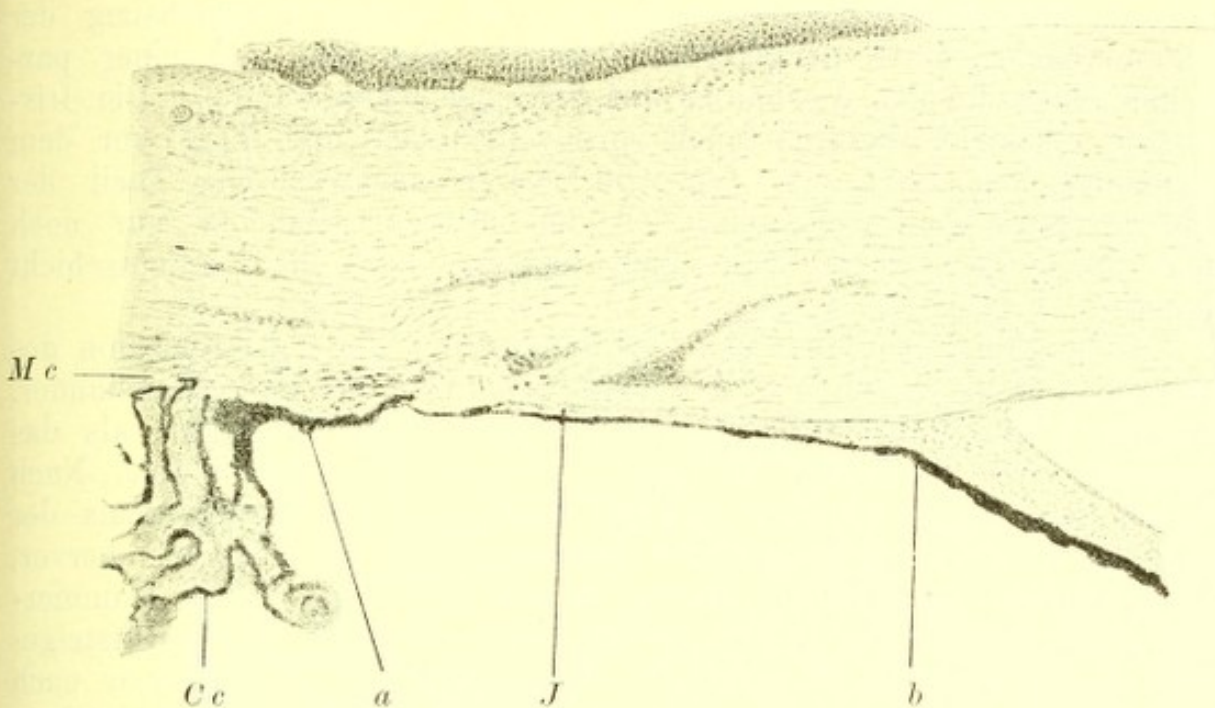


Verwachsung des vorderen Kammerwinkels. (Leitz Oe. 3, S. 2.)

Bei frischem Glaucom.

Die Verwachsung der Vorderfläche der Iris mit der Hinterfläche der Sclera und Cornea reicht von *a* bis *b*. Obliteration des Schlemm'schen Canals.

Fig. 107.



Verwachsung des vorderen Kammerwinkels. (Leitz Oc. 3, S. 2.)  
Bei altem Glaucom.

Verwachsung von *a* bis *b*. Hochgradige Atrophie des verwachsenen Stückes Iris (*J*), des Corpus ciliare (*Cc*) und des Musculus ciliaris (*Mc*).

Bulbuswandungen, wie sie im höheren Lebensalter auftritt. Das Glaucom tritt vor dem 40. oder 45. Lebensjahre kaum auf. Im Kapitel „Myopie“ haben wir ferner ausgeführt, dass durch die Gestalt des Corpus ciliare im hypermetropischen Auge (die Ringmuskulatur ist hypertrophirt, der Muskelbauch mehr nach vorn geschoben, die Processus ciliares länger) die Peripherie der Iris nach vorn gedrängt wird, die Vorderkammer, besonders die Kammerbucht, seichter wird.

Der vordere Kammerwinkel spielt überhaupt in der Pathogenese des Glaucoms eine grosse Rolle. Er wird kleiner und kleiner und obliterirt schliesslich. Der dreieckige Raum zwischen Iriswurzel und Sclera wird ganz im Winkel ausgefüllt von einem schwammartigen Gewebe, bestehend aus Balken und Löchern, das sog. Ligamentum pectinatum oder der Fontana'sche Balkenraum. Es wird überzogen von dem Descemet'schen Endothel, das sich hier umschlägt und dann continuirlich auf die Vorderfläche der Iris übergeht. Das Endothel dringt aber auch in das Gewebe des Balkenraumes ein, dessen Wände es überzieht. Nach innen zu folgt dann der Schlemm'sche Canal, dessen Innenwand das Ligament. pect. bildet. Zieht man die Iris und den Ciliarkörper von der Cornea und Sclera ab, so geht das Ligam. pect. mit und der Schlemm'sche Canal liegt als offene Rinne in der Sclera. Es bildet der Fontana'sche Balkenraum eine Art von Filtrirwerk für den Hauptlymphstrom des Auges, der hier im Winkel abfließt und sich in den Schlemm'schen Canal ergiesst (s. Fig. 105).

Es ist nun ein häufiger Befund bei Glaucom, dass der Irisansatz nach vorn rückt, so dass die Iris sich eine Strecke weit an den vorder-

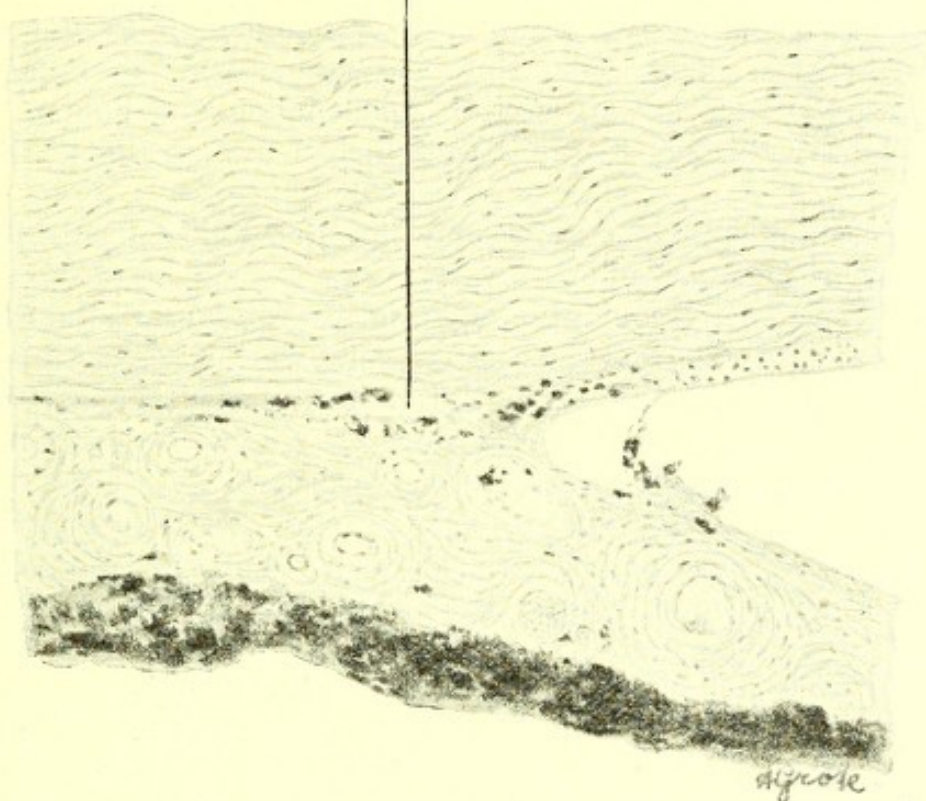
sten Theil der Sclera und an den Rand der Cornea legt. Es kommt dadurch zu einer Verschlussung und bald darauf Verwachsung der Kammerbucht, einer **peripheren Synechie der Iris** und einer partiellen oder lokalen **Verödung des Schlemm'schen Canals**. Die Iriswurzel erscheint dadurch nach vorn verschoben und liegt vor dem Schlemm'schen Canal (s. Fig. 106). Der angewachsene Theil der Iris atrophirt bald, so dass wir bei älterem Glaucom nur noch eine dünne Irisschicht, schliesslich fast nur noch die Pigmentschicht finden (s. Fig. 107).

Ueber die Bedeutung und die Entstehung dieser Obliteration des Kammerwinkels gehen die Ansichten der Autoren weit auseinander. Knies, Birnbacher und Czermak fassen die Obliteration als das Resultat einer adhäsiven Entzündung im Kammerwinkel auf. Nach Knies ruft der so gesetzte primäre Verschluss des Abzugscanals der Lymphe die Drucksteigerung und damit das Bild des Glaucoms hervor. Nach anderen zahlreichen Autoren ist die Obliteration des Kammerwinkels ein secundärer Vorgang, hervorgerufen durch die Drucksteigerung im hinteren Bulbusabschnitt, durch welche Iris und Linse nach vorn getrieben wird. Auch nimmt man vielfach ein frühzeitig auftretendes Oedem der Processus ciliares an; durch die angeschwollenen Ciliarfortsätze werde dann die Irisperipherie nach vorn getrieben. Ich kann hier zu diesen complicirten und noch schwebenden Fragen nicht Stellung nehmen. Man findet allerdings oft in dem noch nicht obliterirten Kammerwinkel in und vor dem Balkenraum zahlreiche Rundzellen und später zwischen Irisrand und der anliegenden Sclera oft adhäsive Entzündungen, oder in alten Fällen neugebildetes Gewebe, doch braucht eine solche Entzündung deshalb noch nicht primär zu sein. Wäre die adhäsive Entzündung des Kammerwinkels und somit eine Verlegung der hier befindlichen Abflusswege der Lymphe die Ursache der Drucksteigerung, wie Knies und Leber wollen, so müsste man als erste Folge nicht ein Seichterwerden, sondern eine Vertiefung der vorderen Kammer erwarten. Es soll nicht unerwähnt bleiben, dass man experimentell dadurch Glaucom hervorrufen kann, dass man unlösliche Substanzen in die vordere Kammer einspritzt, die sich in den Kammerwinkel legen und ihn verstopfen.

Schirmer führt die Drucksteigerung in einem Fall von sympathischer Entzündung auf eine Verstopfung der Filtrationswege durch massenhafte Rundzellen bei Offensein des Kammerwinkels zurück. (Graefe-Sämisch, 2. Aufl.)

Hierher gehört auch die **Pigmentinfiltration des Kammerwinkels**, wie sie Panas und Rochon-Duvignaud und v. Hippel beobachteten und Andere beschrieben. Schon Priestley Smith fand einmal in einem Falle von Secundärglaucom Pigment in das Ligamentum pectinatum und das Trabekelwerk des Schlemm'schen Canales eingelagert. Ähnliche Befunde machten Alt. (Americ. Journ. of Ophthalm. 1896. p. 296) und Dolganoff (Archiv f. Augenheilk. Bd. 39. S. 129). Die Fälle von Panas und Rochon-Duvignaud (Beobacht. 10) aus ihrem trefflichen Buch und v. Hippel sind ähnlich. Es fand sich Loslösung

Fig. 108.

*Schl*

Pigmentinfiltration des Kammerwinkels.

Abgestossene Pigmentzellen sind in die Fontana'schen Balkenräume bis in den Schlemm'schen Canal eingedrungen.

massenhafter Pigmentepithelzellen an der Iriswurzel und am Anfang des Corpus ciliare, Einschwemmung dieser Zellen durch die Pupille in die vordere Kammer. Dichte Infiltration des Balkenwerks zwischen vorderer Kammer und Schlemm'schem Plexus mit diesen Zellen. Fehlen einer Obliteration bzw. Anlagerung zwischen Iris und Hornhaut, dagegen deutliche Vortreibung des Ciliartheiles der Iris. Solche Befunde sind gar nicht so selten. Einen solchen Fall bilde ich in Fig. 108 ab.

Die Balkenmassen des Ligamentum pectinatum verschmelzen nach Verschluss der Kammerbucht bald zu einer dichten fibrösen Masse und der Schlemm'sche Canal ist auch umgeben und angefüllt von Rundzellen oder collabirt und obliterirt ebenfalls, so dass er kaum auffindbar ist.

Die Entzündungserscheinungen in der Iris sind sehr verschieden stark, je nach dem Charakter des Glaucoms. Anfangs findet sich oft eine ödematöse Auflockerung von Iris und Corpus ciliare, später herdförmige Infiltration des Gewebes. In allen Fällen kommt es zu atrophisch-degenerativen Vorgängen. Sehr oft findet man die von Ulrich (Archiv f. Ophth. Bd. 30. 4. S. 272) zuerst beschriebene Verdickung der Adventitia der Gefässwandungen in der Iris, die allerdings auch schon als reine Alterserscheinung nicht selten ist. Sie kann selbst bis zu Obliterationen führen. Die Iris wird dann immer dünner, man sieht

fleckförmig das Pigmentepithel durchscheinen und makroskopisch findet sich nur noch ein dichtes Bindegewebe fast ohne Gefässe.

Oft findet man in glaucomatösen Augen ein Ectropium des Pupillar-  
randes. Durch den narbigen Zug der entzündlichen Producte an der  
Oberfläche der Iris kann eine Herüberziehung des Tapetums der Iris  
auf die vordere Seite oft in weiter Ausdehnung stattfinden. (Knies,  
Archiv f. Ophth. Bd. 22. 3 und Birnbacher u. Czermak, Bd. 32. 2.  
S. 34.)

Der Musculus sphincter iridis bietet in allen Fällen das Bild mässiger  
oder vorgeschrittener Atrophie.

Priestley Smith nimmt eine (relativ zum Auge) **abnorme Grösse  
der Linse** im hypermetropischen Auge an, welche das Auftreten von  
Glaucom begünstigt. Er wies durch zahlreiche genaue Messungen  
zuerst nach, dass die Linse nicht nur im Kindesalter, sondern auch  
noch im ausgewachsenen Körper sich vergrössert, der Art, dass sie  
z. B. im 65. Lebensjahr durchschnittlich um ein Drittel grösser ist,  
als im 25. Die Augenlymphe, welche im Wesentlichen von der Innen-  
fläche des Corpus ciliare abgesondert wird, muss durch den von den  
Zonularfasern durchspannten circumlentalen Raum, um in die vordere  
Kammer zu kommen und im Kammerwinkel abzufließen. Durch das  
Wachsthum der Linse wird nun dieser circumlentale Raum immer  
enger. Der Rand der Linse rückt immer näher an die Processus ci-  
liares. Besonders schmal muss aber der circumlentale Raum dann  
werden, wenn das Wachsthum der Linse in Augen stattfindet, die ab-  
norm klein sind, wie dies in der That hypermetropische Augen sind.  
In der That hat Pr. Smith durch Messungen finden können, dass in  
glaucomatösen Augen die Linse im Verhältnisse zu der Grösse des  
Bulbus zu gross war, d. h. dass meist die Linse die Grösse wie auch  
in anderen Augen hatte, aber das ganze Auge abnorm klein war. Da-  
durch wird der circumlentale Raum sehr klein und der Abfluss der  
Lymph e erschwert. Der Glaskörper nimmt dadurch an Raum zu und  
drängt die Linse und Iris nach vorn, die vordere Kammer wird seicht.

In der ganzen Uvea finden sich zahlreiche Veränderungen vor, die  
man in entzündliche und atrophische einteilen kann. In den frischen  
Fällen überwiegen die entzündlichen. Als erste Aeusserung dieser  
findet man überall eine auffallende venöse Stase, nicht selten mit Blut-  
austritten aus den überfüllten Gefässen, die Hyperämie bringt besonders  
die blutreichsten Gebilde des Auges, die Processus ciliares, zur Schwel-  
lung, die geschwellten Processus zwischen Sclera und Linse liegend  
drängen dann die Iriswurzel nach vorn. Bald findet sich auch in der  
ganzen Uvea ein entzündliches Oedem, bestehend in einer Durchträn-  
kung der Gewebe mit einer fibrös-faserig gerinnenden Flüssigkeit, wäh-  
rend die Auswanderung von weissen Blutkörperchen gewöhnlich nicht  
sehr zahlreich stattfindet. Später kommt es zu einer Atrophie in der  
Uvea. In der Iris ist diese schon oben geschildert, auch das Corpus  
ciliare atrophirt. Die entzündliche Schwellung geht mehr und mehr  
zurück, die Processus werden flacher, die Muskelbündel atrophiren, bis  
schliesslich das Corpus ciliare kaum mehr eine Hervorragung bildet.

Ebenso schrumpft die Chorioidea zu einem dünnen Häutchen mit wenig Gefässen.

Neue Befunde verdanken wir Birnbacher u. Czermak. Der Abfluss des venösen Blutes aus dem Innern des Auges geschieht hauptsächlich durch die Vortexvenen, die, etwa 4 an der Zahl, in der Gegend des Aequator bulbi die Sclera, ganz schräg von vorn nach hinten verlaufend, durchsetzen. Diese Vortexvenen sind von Lymphräumen umgeben, durch welche der perichorioideale Raum mit dem Tenon'schen Raum communicirt. Die genannten Autoren fanden nun bei Glaucom wichtige Veränderungen an den Vortexvenen. Die perivaskulären Räume und das daran stossende Scleralgewebe war dicht von Rundzellen infiltrirt, auch in der Venenwand selbst waren runde und ovale Zellen in grosser Menge vorhanden. Konnten diese Erscheinungen schon eine Stase verursachen, so noch mehr Veränderungen innerhalb der Vortexvenen, die zur Lumenbeschränkung dieser Gefässe führten. Sie fanden hier Granulationsmassen, die aus gewucherten Gefässendothelien hervorgegangen waren. Es ist sehr begreiflich, dass solche Vorkommnisse eine venöse Stase und Druckerhöhung hervorrufen können.

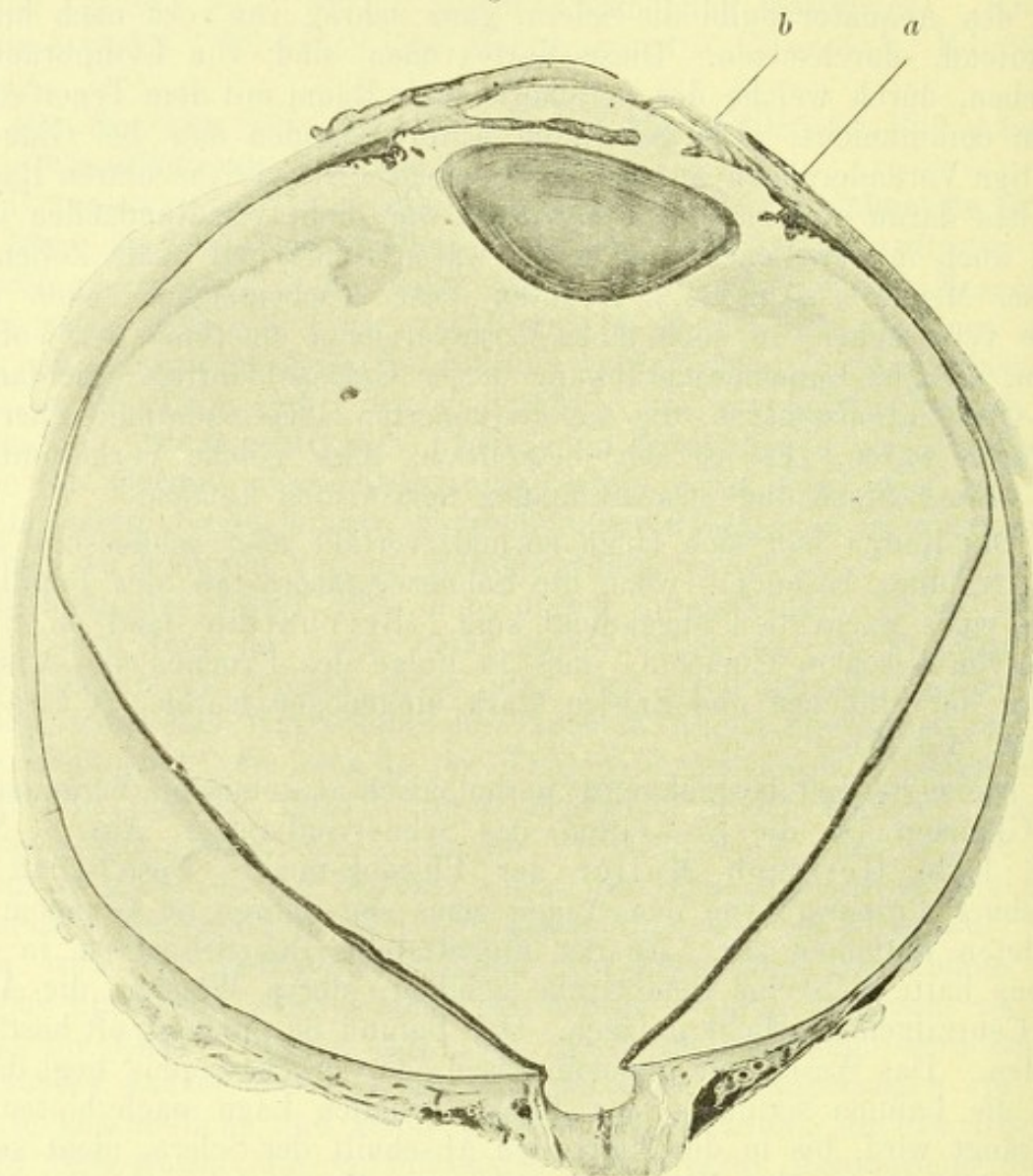
Die Retina hält sich lange normal, verfällt aber schliesslich auch der Atrophie, besonders wenn die Sehnervenfasern an der Papille in Folge einer Excavation abgknickt sind. Berenstein fand in einem Falle von frischem Glaucom, dass in Folge des Druckes die Aussenglieder der Stäbchen und Zapfen stark umgebogen waren. (v. Graefe's Archiv. Bd. 51.)

Die erst- und bestgekannte pathologisch-anatomische Veränderung bei Glaucom ist die Excavation des Sehnervenkopfes. Am 8. März 1856 legte Heinrich Müller der Physiol.-medic. Gesellschaft zu Würzburg Präparate von den Augen eines seit Jahren an Glaucom erblindeten Patienten vor. An der Eintrittsstelle des Sehnerven in den Bulbus hatte sich eine tiefe Grube gebildet, deren Wänden die Aeste der Centralgefässe dicht anlagen. Der Befund ist unzählig oft bestätigt worden. Das Wesen der glaucomatösen oder Druckatrophie liegt darin, dass die Lamina cribrosa aus ihrer normalen Lage nach hinten zu verdrängt wird, bis in den hintersten Abschnitt der Sclera, nicht selten sogar bis hinter das Niveau der Sclera. Es entsteht so eine tiefe Grube, deren Seitenwände von der Sclera und dessen Boden von der Lamina cribrosa gebildet wird. Die Seitenwände sind oft stark nach aussen ausgehöhlt, so dass der Rand der Grube vorspringt und die Grube eine kesselförmige Gestalt bekommt. Die Grube ist innen ausgekleidet von einer Schicht Nervenfasern, die im Beginn des Leidens noch vollkommen normal sind, später aber mehr und mehr atrophiren. Sie bedecken den Boden nur in dünner Schicht, steigen dann an den Wänden steil auf und biegen am Rand der Höhlung scharf in die Ebene der Retina um.

Den Nervenfasern folgen die nach der nasalen Seite zusammengedrängten Gefässe. Die Höhle ist ausgefüllt mit Glaskörper. Nicht selten bildet sich in der Tiefe der Excavation etwas Bindegewebs-

wucherung aus, welche schliesslich das Bild der Retinitis proliferans geben kann, wie z. B. in einem Fall von Römer. (v. Graefe's Arch. Bd. 52.)

Fig. 109.



Durchtritt eines Bulbus bei altem Glaucom.

Photogr. Aufnahme.

Tiefe Excavation, Verwachsung des Kammerwinkels von *a* bis *b*.

H. Müller, Verhandl. der physiol.-med. Gesellsch. zu Würzburg. März. 1856. — v. Arlt, Zur Lehre vom Glaucom. 1884. — Knies, v. Graefe's Archiv. Bd. 22 u. 23. — Smith, Priestley, Transact. of the internat. Congress. London 1881. — Ulrich, Sclerose der Irisgefässe. v. Graefe's Archiv. Bd. 30. — Birnbacher u. Czermak, v. Graefe's Archiv. Bd. 32. — v. Hippel, v. Graefe's Archiv. Bd. 52. S. 498. — P. Römer, v. Graefe's Archiv. Bd. 52. S. 514. — Panas u. Rochon-Duvignaud, Recherches anat. et clin. sur le Glaucome. Paris. Masson et Cie. 1898.

**B. Hydrophthalmus.**

(Siehe Fig. 64, S. 215.)

Es ist ein Verdienst von Horner und seinen Schülern (v. Muralt), nachgewiesen zu haben, dass dem Hydrophthalmus ein glaucomatöser Process zu Grunde liegt. Schon intrauterin oder wohl häufiger bald nach der Geburt erhöht sich der Druck im Innern des Auges, wodurch, wissen wir nicht. Die jugendlich-weichen Augenhäute geben nach und das Auge vergrössert sich oft ganz gewaltig (daher auch der Name Buphthalmus, Ochsenauge). Die Vergrösserung betrifft alle Theile des Auges mit Ausnahme der Linse, die den Druck auf ihrer ganzen äusseren Oberfläche gleichmässig trägt. Der Process unterscheidet sich dadurch von dem myopischen, bei dem die Vergrösserung des Bulbus nur den hinteren Abschnitt des Bulbus betrifft. Ja bei dem Hydrophthalmus neigt sogar der vordere, nachgiebigere Theil des Bulbus mehr zur Ausdehnung. Genaue Messungen in dieser Richtung bringt die Arbeit von Heine. Die Ausdehnung betrifft in hohem Maasse die Cornea (Keratoglobus), die vordere Kammer wird sehr tief, die Iris schlottert. Die Sclera erscheint bläulich, da die Chorioidea durchscheint. Die Linse behält ihre Grösse, da jedoch die Ciliarfortsätze zurückweichen, so wird die Zonula Zinnii ganz gewaltig gedehnt, die Linse schlottert oder luxirt sich. Schliesslich kommt es auch zur Sehnervenexcavation.

Die genaue anatomische Untersuchung zeigt uns vielfach die bei Glaucom geschilderten Verhältnisse.

v. Muralt, Ueber Hydrophthalmus. Inaug.-Diss. Zürich 1869. — Horner, Gerhardt's Handbuch der Kinderkrankheiten. — Dürre u. Schlegel, v. Graefe's Archiv. Bd. 35. 2. — Heine, Bericht der 28. Heidelberger Ophth. Gesellsch. 1901.

## Capitel X.

# Retina.

### Normales Verhalten.

Die Retina bildet ein beim Menschen etwa 0,3 mm dickes, vollkommen durchsichtiges Häutchen. Wenn man ein Auge aufschneidet und etwas Glaskörper abfließen lässt, so flottirt sofort frei im Glaskörperraum die innerste der drei umhüllenden Häute des Auges. Die Retina hat also mit ihrer Unterlage keine substantielle Verbindung, sie wird nur durch einen normal gefüllten Glaskörper der Chorioidea angedrückt.

Nur an zwei Stellen ist die eigentliche Retina mit der Unterlage fest verwachsen. Erstens an der Papille, da, wo die Sehnervenfasern aus dem Sehnerven in die oberste Schicht der Retina umbiegen, und zweitens da, wo die eigentliche Retina aufhört, an der Ora serrata. Nicht nur beim Aufschneiden eines Auges findet sich hier eine feste Verlöthung mit der Unterlage, sondern auch bei pathologischen Processen, Exsudaten etc. findet hier nur sehr schwer eine Trennung statt.

Wir haben in der eigentlichen Retina mehrere Stellen, die sich durch histologische Eigenthümlichkeiten auszeichnen und deshalb besonders besprochen werden müssen, und zwar die Macula lutea mit der Fovea centralis, das Ende der Retina an der Eintrittsstelle des Sehnerven, und die Peripherie der Retina mit der Ora serrata. Die Retina hört jedoch an der Ora serrata nicht auf. Der durchsichtige Theil fällt an der Ora serrata ziemlich steil ab zu einem einschichtigen, cylindrischen Epithel, das den Orbiculus genannten Theil des inneren Auges überzieht, ebenso das Corpus ciliare und, allmählich flacher werdend, die Hinterfläche der Iris. Es endigt erst, spornartig umschlagend, am Pupillarrand. Wir sprechen deshalb von einer Pars ciliaris und einer Pars iridica retinae.

Wir haben deshalb histologisch folgende Stellen der Retina gesondert zu besprechen:

- I. Die eigentliche Retina.
- II. Die Macula lutea und Fovea centralis.
- III. Die Peripherie der Retina und die Ora serrata.

## IV. Die Pars ciliaris retinae.

## V. Die Pars iridica retinae.

Die Papille ist zum Sehnerv zu rechnen.

An einem Querschnitt durch die Netzhaut unterscheiden wir folgende Schichten:

- |  |  |
|--|--|
| 1. Stäbchen- und Zapfenschicht               | } Neuroepithelschicht oder<br>Sinnesepithel. |
| 2. Membrana limitans externa                 |  |
| 3. Aeussere Körnerschicht                    |  |
| 4. Aeussere granulirte Schicht               | } Gehirnschicht.                             |
| 5. Innere Körnerschicht                      |  |
| 6. Innere granulirte oder molekuläre Schicht |  |
| 7. Ganglienzellenschicht                     |  |
| 8. Nervenfaserschicht                        |  |
| 9. Membrana limitans interna                 |  |

Die Stäbchen und Zapfen sind nur die äusseren Theile der Zellen, die sich nach innen zu erstrecken bis an die Grenze der äusseren granulirten (plexiformen) Schicht.

Man unterscheidet in dem Sinnesepithel Stäbchensehzellen und Zapfensehzellen, die morphologisch ganz verschieden gebaut sind.

Eine Stäbchensehzelle besteht aus 1. dem Aussengliede, 2. dem Innengliede, 3. der Stäbchenfaser, welche durch die Membrana limitans externa durchtritt, 4. dem Stäbchenkorn (Kern der Zelle, äussere Körner), 5. dem Endkügeln, das frei, ohne Verbindung in dem äussersten Theil der äusseren granulirten (plexiformen) Schicht endigt.

Eine Zapfensehzelle besteht entsprechend aus folgenden Theilen: 1. dem Aussengliede, 2. dem Innengliede, 3. der Zapfenfaser, 4. dem Zapfenkorn, das stets unmittelbar unter der Membrana limitans externa liegt, 5. dem Zapfenfusse, von dem kleine Endfasern ausgehen, die frei in der äusseren granulirten Schicht endigen.

Von Wichtigkeit für die Pathologie ist noch die Vertheilung der Gefässe in der Retina.

Die Gefässe folgen in der Netzhaut im Ganzen dem Verlaufe der Nervenfaserbündel. Im Allgemeinen begleiten die Venen die Arterien.

Sobald die Gefässe in die Netzhaut eingetreten sind, gehen sie keinerlei Anastomosen ein, weder untereinander noch mit dem Ciliargefässsystem. Die Arterien hängen nur durch das Capillarnetz untereinander zusammen. In der Peripherie treten als äusserste Gefässe meist capillare Bogen auf, zwischen denen und der Ora serrata noch ein schmaler Saum von Gefässen frei bleibt.

In Bezug auf die Vertheilung der Gefässe durch die Dicke der Retina können wir drei Schichten in der Retina unterscheiden: 1. die Schicht der gröberen Gefässe, 2. die Schichten der Capillarausbreitungen, 3. die gefässlosen Schichten.

Die gröberen ophthalmoskopisch sichtbaren Gefässe der Retina verlaufen alle ausnahmslos in der Nervenfaserschicht, und zwar dicht an der inneren Oberfläche derselben unter der Limitans interna. Sie ragen sogar meist etwas aus dieser Schicht nach dem Glaskörper hin

vor, indem sie noch eine dünne Lage Nervenfasern und die Lamina interna vor sich herwölben.

In der Nervenfaserschicht erfolgt dann auch die weitere Theilung der Gefässe in stärkere Aestchen. Von diesen treten dann senkrecht zur Fläche Netzhautzweige ab, die in verschiedener Höhe sich in Capillarnetze auflösen. Diese Capillarnetze reichen bis an die äussere Grenze der inneren Körnerschicht. Die Schichten von da ab nach aussen, also die ganze Sehzellenschicht, sind völlig gefässlos.

### Altersveränderungen.

Im höheren Alter findet sich regelmässig eine Abnahme der Durchsichtigkeit der Retina, die man sowohl ophthalmoskopisch an der starken Reflexion erkennt, als makroskopisch im frischen anatomischen Präparat. Es liegt dies Verhalten wohl vielfach an einer Verdickung der Limitans externa und interna. Auch die Müller'schen Radiärfasern erscheinen opaker und dicker. Die Wandungen der Gefässe sind oft sclerosirt und mit Kalktröpfchen oder Kalkkörnchen infiltrirt (Leber).

Eigenartige Altersveränderungen in der Peripherie der Netzhaut sind von Kuhnt beschrieben worden. Sie haben das Gemeinsame, dass sie zu einer Atrophie der nervösen Elemente in grösserer oder geringerer Ausdehnung führen. Kuhnt führt auf diese Veränderungen die Altersgesichtsfeldeinschränkung zurück.

Die einfache periphere Atrophie documentirt sich dadurch, dass Nervenfasern und Ganglienzellen und innere Körner der Netzhaut von der Ora serrata beginnend schwinden. Wir sehen die Nervenfaserschicht in äusserst dünner Lage und von dem Aussehen eines längs fibrillären, mit ovalen Kernen versehenen Gewebes der Limitans interna dicht anliegen, an Stelle der Ganglienzellen finden sich Lücken, beziehungsweise Hohlräume, in der moleculären Schicht tritt sehr deutlich der faserige Bau zu Tage.

Nicht selten kommt es zu einem Confluiren der beiden Körnerschichten und einem Schwund der Stäbchen und Zapfen. In die plexiforme Schicht und in die Ganglienzellenlage sind oft zahlreich zellige Elemente bindegewebiger Natur eingelagert. In der ganzen Strecke, wo die beiden Körnerschichten mit einander verschmolzen sind, sieht man eine Menge grosser, ovaler Kerne und Bindegewebsfasern, während jede Andeutung von den charakteristischen Zapfenkörnern und Fasern fehlt. Erst nach und nach taucht strichförmig und stetig breiter werdend die Zwischenkörnerschicht wieder auf. Gleichzeitig verlieren sich auch die grossen ovalen Kerne und es erscheinen in umgekehrtem Mengenverhältniss hierzu die Stäbchen- und Zapfenkörner wieder. Wo das Sehepithel Platz zu greifen beginnt, trifft man äusserst eigenthümliche, bald knollige, bald dreieckige, durchlöchernde oder gespaltene Stäbchen- oder Zapfenabkömmlinge an, die aber bald verschwinden und normalen Gebilden Platz machen.

Die normalen bindegewebigen Elemente der Retina hypertrophiren

im Alter hier in der Peripherie stark. Schon physiologisch ist hier das Radialfasersystem sehr deutlich sichtbar. Diese Fasern nehmen aber im Alter derart zu, dass sie oft unmittelbar aneinandergelagert erscheinen. Schliesslich entwickelt sich in den der Ora serrata nächsten Retinatheilen unter völligem Zugrundegehen der nervösen Elemente ein so verfilztes, mit zahlreichen Kernen versehenes, faseriges Gewebe, dass in Kürze das typische Netzhautaussehen ganz verloren geht.

Es sei hierbei bemerkt, dass auch die Chorioidea an gleichen Stellen eine beträchtliche Verdünnung bis auf  $\frac{1}{3}$  der normalen Dicke und eine Verödung ihrer Capillarschicht zeigt.

Kuhnt, Ueber einige Altersveränderungen im menschlichen Auge. Bericht über die 13. Versamml. der ophth. Gesellsch. 1881. — Leber, Handbuch der Augenheilkunde von Graefe-Sämisch. 1. Aufl. Bd. 5.

### Periphere cystoide Entartung der Retina.

(Blessig'sche Räume, Iwanoff's Oedem.)

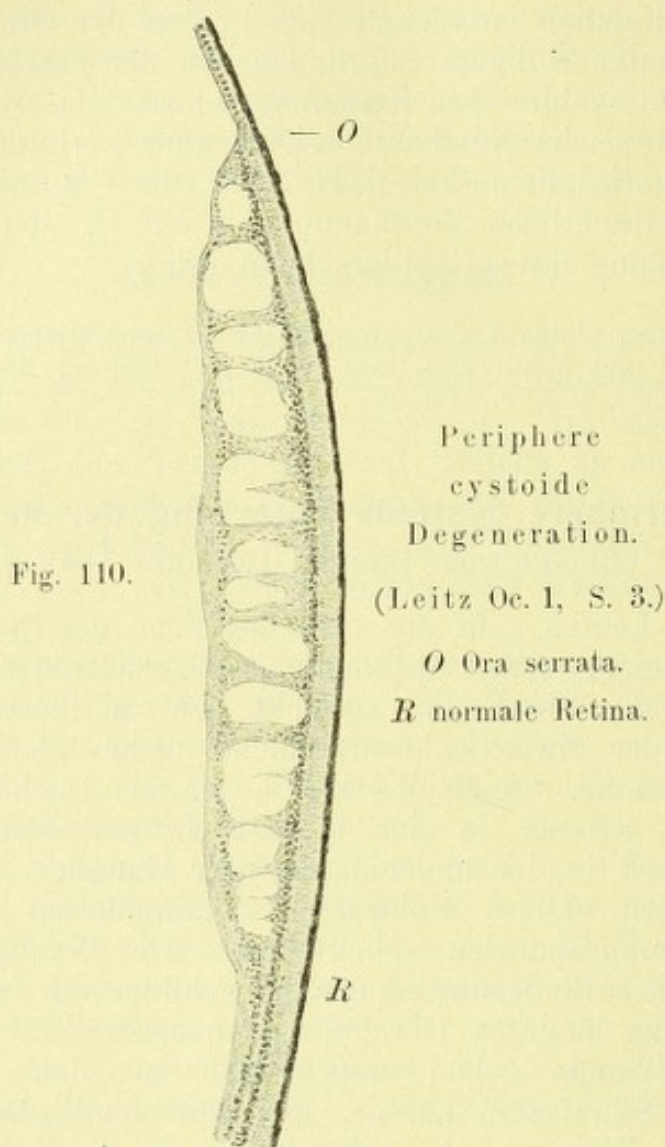
Bei alten Leuten geht die vorderste Zone der Retina, von der Ora serrata angefangen, einige Millimeter nach rückwärts eine eigenartige Veränderung ein. Die Retina verdickt sich an dieser Stelle, und es entstehen in der Zwischenkörnerschicht mehr oder weniger grosse, cystoide Hohlräume. Nach Merkel liegen die Lücken vorwiegend in der äusseren, seltener in der inneren Körnerschicht; nach Kuhnt können sie auch in der moleculären, der Ganglien- und Nervenfaserschicht auftreten. Diese Hohlräume communiciren miteinander, wie man auf Flächenpräparaten sehen kann. Die Wände der Hohlräume werden von einer Bindegewebssubstanz gebildet, in welche zahlreiche ovale, mit ihrem längeren Durchmesser quergestellte Kerne eingebettet sind. Diese Wände gehen ursprünglich aus den stehengebliebenen Müller'schen Stützfasern hervor, die eine bindegewebige Wucherung eingehen. Die Dickenzunahme der Retina an dieser Stelle, welche das 5—6fache der normalen betragen kann, ist also bedingt durch die Ansammlung einer serösen Flüssigkeit in den Hohlräumen und einer Wucherung des bindegewebigen Gerüsts.

Die Flüssigkeit in den Hohlräumen ist entweder nicht gerinnungsfähig, so dass die Räume im mikroskopischen Präparat leer sind oder sie enthält so viel Eiweissstoffe, dass sie in der Härtingsflüssigkeit gerinnt und die Räume im Schnitt mit einer gleichmässig coagulirten Masse angefüllt erscheinen. Selten und nur bei gleichzeitig bestehenden entzündlichen Erscheinungen gerinnt die Flüssigkeit in den cystischen Räumen zu einem feinfaserigen Fibrinnetz.

Diese Lücken wurden zuerst von Blessig gesehen.

Iwanoff bezeichnete dies Verhalten einfach als Oedem der Netzhaut, einen Namen, den wir nicht acceptiren können, da ein Oedem der Netzhaut unter gewöhnlichen Verhältnissen sich ganz anders äussert. Besser ist die Bezeichnung periphere cystoide Entartung der Retina. Bezüglich des Zustandekommens der Erscheinung lässt sich

annehmen, dass die bei alten Leuten verminderte Energie der Herzaction dazu beiträgt, welche den Blutstrom nicht so regelmässig bis in die Peripherie der Retina gelangen lässt. Die bei alten Leuten so häufige



venöse Hyperämie giebt alsdann Veranlassung zur Transsudation in die Hohlräume.

Uebrigens kommt der Zustand auch im jugendlichen Alter bei Circulationsstörungen im Auge vor. So fand ich diese periphere cystoide Entartung bei einem 6jährigen Knaben mit Xeroderma pigmentosum und epibulbärem Carcinom.

Iwanoff, Das Oedem der Netzhaut. v. Graefe's Archiv. Bd. 15. — Kuhnt, Zehender's klin. Monatsbl. 1881. Beilageheft. — Greeff, Ueber Augenerkrankungen bei Xeroderma pigm. Archiv f. Augenheilk. Bd. 42. Heft 1/2.

### Oedem der Retina.

#### Oedem der Netzhaut. Cysten.

Eine ödematöse Durchtränkung der Retina ist nicht selten. Sie kommt in der anliegenden und noch häufiger in der frisch abgelösten Retina vor. Meist handelt es sich um eine passive Infiltration dieser

Membran mit seröser Flüssigkeit. Die primäre Ursache der Lymphstauung der Retina hat man meist in Veränderungen des Sehnervendes zu suchen. Die Gefässe, welche in die Papille ein- und austreten, verbreiten sich nur in der Retina und bilden keine Anastomosen mit den Chorioidealgefässen. Tritt nun eine Schwellung im Sehnerv ein, so wird diese im Stande sein, die dünnwandigen Venen mit den Lymphbahnen an ihrer Aussenseite zu comprimiren, während die Arterien noch ihren Inhalt in die Retina zu schicken vermögen. Eine Stauung in der Retina ist die unausbleibliche Folge davon.

Ein sehr schönes Beispiel dieser Art von Transsudaten haben wir bei der Embolie der Arteria centralis retinae, bei der die Retina im Fundus sofort ödematös getrübt erscheint. In anderen Fällen schliesst sich das Oedem an einen entzündlichen Vorgang in der Retina an.

Das Oedem kann nach und nach alle Schichten der Retina durchtränken, jedoch pflegt da eine gewisse Reihenfolge inne gehalten zu werden. Am längsten bleiben die gefässlosen Schichten der Retina verschont (s. oben) und am ersten pflegt sich das Oedem in der Schicht geltend zu machen, in welcher die grossen Gefässe verlaufen, d. h. der Nervenfaserschicht. Die einzelnen Nervenfaserbündel werden durch das Oedem auseinandergedrängt und streckenweise nach der Glaskörperseite abgehoben, so dass sie einen stark welligen Verlauf nehmen. Sie schliessen dann zwischen sich Hohlräume von liegend ovaler Form, die mit der Flüssigkeit gefüllt sind. Am stärksten ist diese Auflockerung und Verdickung der Schicht naturgemäss da, wo diese Schicht am mächtigsten ist, in der Umgebung der Papille.

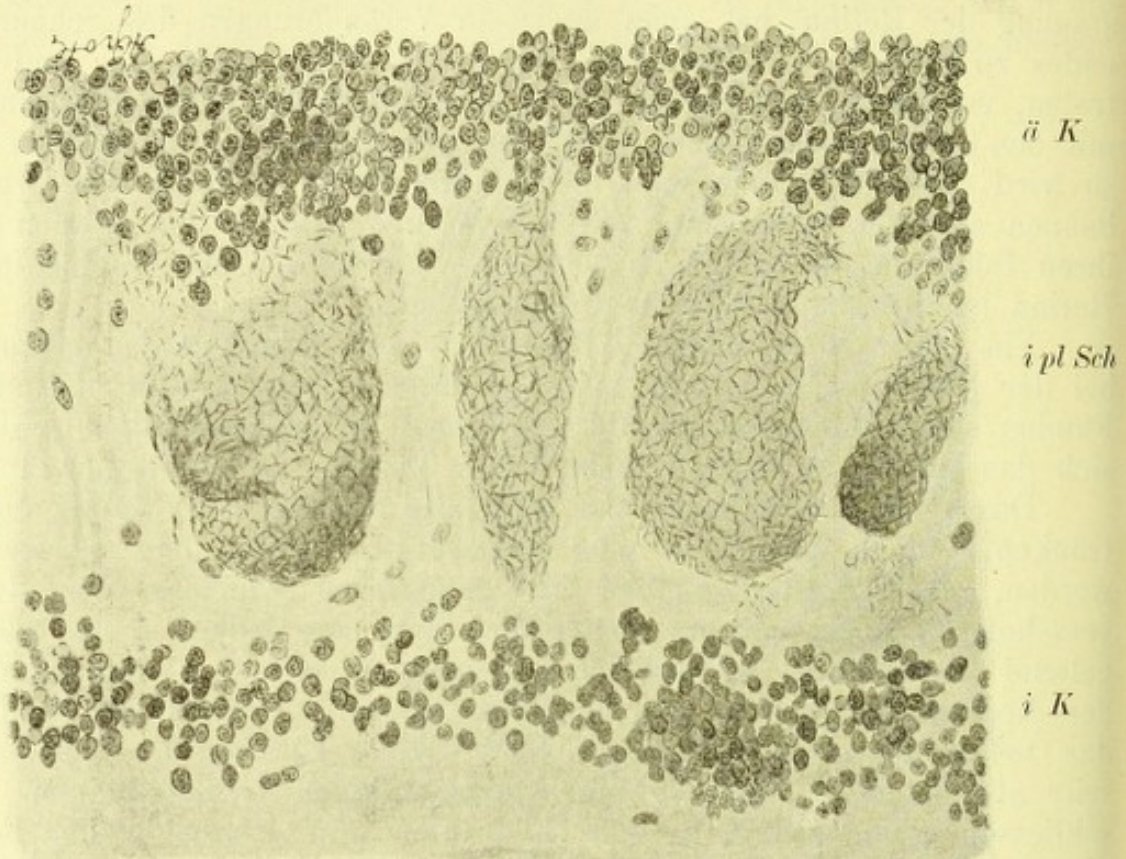
Nur schwer lassen sich offenbar die Körner in der Retina auseinander drängen, deshalb setzt sich danach die Flüssigkeit mit Vorliebe in der Zwischenkörnerschicht (innere plexiforme Schicht). Hier drängt sie in höherem Grade die feinen nervösen Plexus allmählich ganz bei Seite, bis sie die Zwischenräume zwischen den resistenteren, aber etwas ausgebogenen Radiärfasern ganz ausfüllt, die dann stehend ovale Räume mit Flüssigkeit angefüllt bilden.

Sehr verschieden ist das Aussehen der in den liegend ovalen und stehend ovalen Räumen eingeschlossenen Flüssigkeit. Bei reinem Stauungsödem ohne Entzündungserscheinungen ist die eingeschlossene Flüssigkeit nicht gerinnungsfähig, die Räume erscheinen deshalb im Präparat leer. Eiweissreiche Exsudate gerinnen aber, wahrscheinlich erst in den Härtingsflüssigkeiten, zu einer gleichmässig gelatinösen Masse oder feinfaserig, fibrinös. In letzterem Falle entstehen in den Räumen äusserst zierliche Fibrinnetze (sog. **Bienenkörbe**, siehe Abb. 111).

Zum Oedem der Netzhaut ist auch die von Leber beschriebene **Ablösung der Stäbchenschicht** zu rechnen. Diese Schicht ist in grösserer Ausdehnung durch eine grössere Flüssigkeitslage von der Limitans externa abgehoben, ihre Oberfläche wellig, stellenweise gefaltet (Leber, Graefe-Sämisch. 1. Aufl. Bd. V. S. 665).

Die hier geschilderten ödematösen Zustände der Retina gehen, wenn sich dabei entzündliche Erscheinungen einstellen, allmählich über in den Zustand, den wir als **Retinitis simplex** bezeichnen.

Fig. 111.



## Oedem der Netzhaut. (Leitz 6, Ok. 3.)

Die Flüssigkeit befindet sich in der inneren plexiformen Schicht und ist zu zierlichen Fibrinnetzen geronnen (Bienenkörbe). Die Balken zwischen den stehend ovalen Räumen werden von den z. Th. verbreiterten Müller'schen Stützfasern gebildet. *ä K* äussere, *i K* innere Körnerschicht. In den Körnerschichten sind die Zellen aufgelockert, viele Zellen schwärmen in die Nachbarschaft aus.

Die Oedeme in der Nervenfaserschicht können wieder zurückgehen, ohne erhebliche Störungen zu hinterlassen, während das Oedem einmal in der Zwischenkörnerschicht natürlich für immer den nervösen Zusammenhang in der Retina unterbricht.

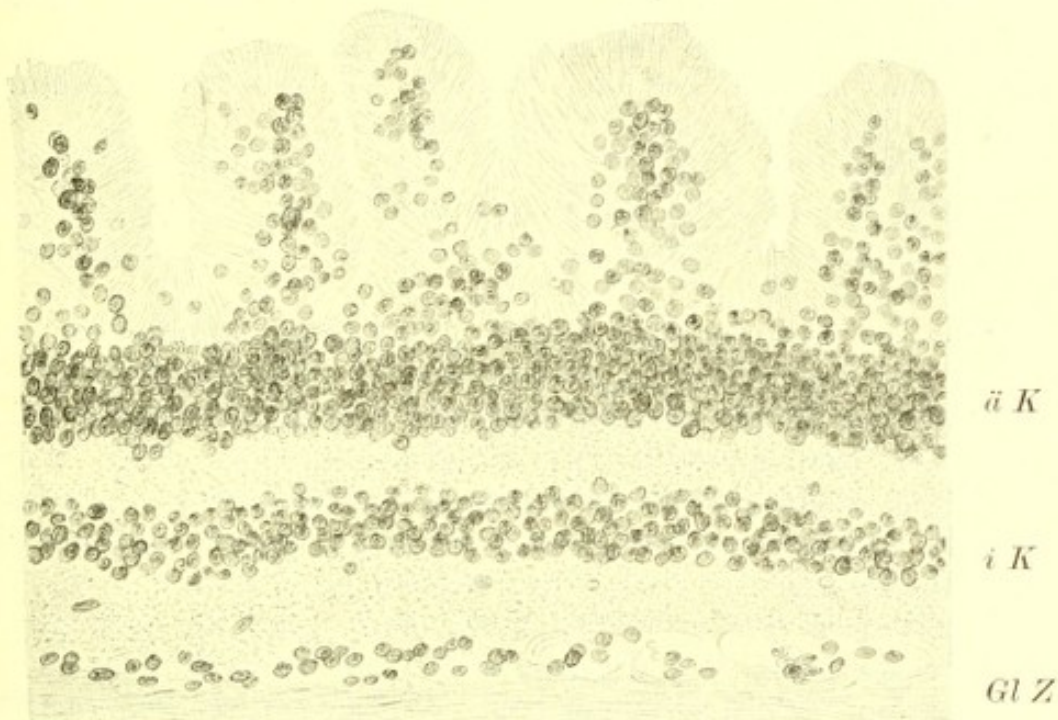
Erst spät gelingt es dem Oedem, in die Schichten der nervösen Zellen eindringen (Dolganoff, Archiv f. Augenheilk. Bd. 34).

In den beiden Körnerschichten pflegen die Zellreihen genau in geraden Linien aufzuhören. Durch das Oedem werden die Zellen aufgelockert, einzelne Zellen schwärmen so zu sagen nach beiden Seiten aus; dadurch können sich die Zellen beider Körnerschichten berühren und schliesslich kommt es zu einer Vermengung aller retinalen Schichten.

Es ist wohl das Oedem und die dadurch gesetzte Schwellung, welche nicht selten die Membrana limitans externa zum Einreissen bringt. Es kommt dann zu der Erscheinung, die wir **vorgefallene Körner** nennen. Es macht den Eindruck, als ob die äusseren Körner durch die Membr. lim. ext. in gerader Reihe unter einem gewissen Druck zurückgehalten würden, denn sobald diese Membran einreisst, quellen die Körner durch den Riss in grosser Menge hervor und heben

die Stäbchen und Zapfen hoch hinaus ab. Diese in langen Zügen nach Einriss der Membr. lim. ext. nach der Seite der Stäbchen und Zapfen vorfallenden Körner sind wohl zu trennen von den einzelnen congenital vorgelagerten Zellen.

Fig. 112.



Vorgefallene Körner und Ablösung der Stäbchen- und Zapfenschicht.  
(Leitz Oc. 2, S. 6.)

*ä K* äussere Körner; *i K* innere Körner; *Gl Z* Ganglienzellenschicht.

**Vorgelagerte Körner.** Wenn man Schnitte durch die centralen Partien der menschlichen Retina durchmustert, so wird man gewöhnlich vereinzelte Kerne in grösserer oder geringerer Anzahl finden, welche nach aussen zu von der Membr. lim. ext., also in der Schicht der Stäbchen und Zapfen liegen. Es handelt sich, wie man sich leicht überzeugen kann, immer um Zapfenkörner. Zapfen mit Kernen vor der Limitans hat Stöhr (Verhandl. d. phys.-med. Gesellsch. zu Würzburg. Bd. XX. 1887) zuerst beschrieben. Er konnte nicht entscheiden, ob es sich hier um einen zweiten Kern handelte oder ob nur der eine Kern peripherwärts gerückt ist. Das Letztere ist ihm wahrscheinlicher und ist auch das Richtige. Borysiekiewicz fand ferner die äusseren Körner sehr häufig vor der Limitans, und zwar nicht nur in den Zapfen, sondern auch in den Stäbchen. Ich muss letzteres bezweifeln, und bei den höchst eigenthümlichen Ansichten von B. ist auf diese Behauptung nicht viel zu geben. Auch Solger hat Schnitte aus der Gegend der Macula beschrieben, bei welcher ebenfalls die Kerne der Zapfen weiter peripher gerückt waren und sich theils ausserhalb der Limitans externa befanden, theils von ihr in verschiedener Höhe geschnitten wurden. Dimmer fand, dass die Zapfen mit Kernen vor der Limitans

sich auch sonst von den gewöhnlichen Zapfen unterscheiden. Sie waren etwas schmaler und an ihrem inneren, den Kern enthaltenden Ende etwas kürzer. Ihr innerer Theil ist nahezu vollständig cylindrisch, ihr äusseres Drittel spitzt sich ziemlich rasch zu. Eine Trennung in ein Aussen- und ein Innenglied liess sich nicht wahrnehmen. Sie sind durchweg etwas stärker, mit Eosin färbbar und fallen hierdurch, sowie durch den längsovalen, mit seinem kürzeren Durchmesser fast die ganze Breite einnehmenden Kern sehr auf. Zahlreiche von diesen Gebilden zeigen sich in ihren äusseren Theilen verändert. In einiger Entfernung unter der Spitze bildet sich zuweilen eine Vacuole.

Man sieht diese Gebilde in centralen Schnitten häufig, aber immer vereinzelt liegen. Einmal konnte ich constatiren, dass die Zapfenfaser solcher Gebilde wie gewöhnlich verläuft und in der plexiformen Schicht mit einem Fusse endigt.

Wir haben oben gesehen, dass die äusseren Körner bei pathologischen Zuständen vor die Limitans externa fallen können. Dies geschieht meist in langen Zügen, wenn die Limitans eingerissen ist. Es sind das die sogenannten vorgefallenen Körner. Hier haben wir es mit einem anderen Befunde zu thun, mit Körnern, die constant in vereinzelter Zapfen vor der intacten Limitans liegen. Es spricht alles dafür, dass es sich um versprengte Keime handelt, um kleine Missbildungen, wie sie in der Retina so häufig sind und fasst in jeder Schicht vorkommen können. Die Körner sind eben beim Aufbau der Retina nicht genau an die Stelle gerathen, in die sie gehören, sondern in eine falsche Schicht. Anschliessend sei noch die merkwürdige Thatsache erwähnt, dass bei einigen Fischen (z. B. Plötze) und Amphibien die Zapfenkörner im Dunklen alle vor, alle Stäbchenkörner hinter der Limitans ext. liegen. Die Zapfenkörner schlüpfen bei Belichtung durch die Limitans nach innen.

van Gendener Stort, Arch. f. Ophth. 33. S. 229. 1887. — Borysiekiewicz, Weitere Untersuchungen über den feineren Bau der Netzhaut. Wien. F. Deuticke. 1894. — Dimmer, Beiträge zur Anatomie und Physiologie der Macula lutea. Leipzig u. Wien. F. Deuticke. — Greeff, Netzhaut, in Graefe-Sämisch's Handbuch der Augenheilk. 2. Aufl. Leipzig 1899.

### Cysten der Retina.

Das Oedem der Netzhaut geht oft in die Bildung echter, erbsen- bis kirschkerngrosser Cysten über, jedenfalls geht ein Oedem der Netzhaut meist der Bildung von Cysten voraus. Sie finden sich fast nur in der abgelösten Retina. In einem von mir beschriebenen Fall konnte ich genau sehen, dass die Cystenwand aus der äusseren Körnerschicht und der Zwischenkörnerschicht hervorging, beide Schichten betheiligen sich an der Bildung der Wand der Cyste, während die innere Körnerschicht unverändert und unbetheiligt darunter hinwegzieht.

Solche Cysten der Retina kommen auch congenital vor.

Im Gegensatz zu den Cysten der Iris und des Corpus ciliare scheint es nur äusserst selten möglich zu sein, die Retinaleysten mit

dem Augenspiegel zu sehen. Die Medien sind meist vorher getrübt. Nur zwei Fälle sind bekannt, bei denen die Cysten intra vitam gesehen werden konnten. Der erste Fall ist von Panas beobachtet und untersucht, von Darier mitgeteilt worden. Es handelte sich um multiple, allmählich entstandene und zunehmende Cysten beider Augen. Das erkrankte Auge wurde enucleirt und untersucht. Im zweiten, von Collins erwähnten Fall fand sich eine 6 mm grosse congenitale Cyste bei einem 7jährigen Kinde. Die Cyste ging von der Zwischenkörnerschicht aus.

Collins, Tr., On the Pathology of intraocular Cysts. Royal London Ophth. Hosp. Reports. Vol. XIII. p. 41. — Nettleship, Roy. London Ophth. Hosp. Reports. Vol. VIII. p. 343. — Greeff, Zur Kenntniss der intraocularen Cysten. Archiv f. Augenheilk.

### Commotio retinae.

Im Anschluss an das Oedem müssen wir die Commotio retinae besprechen. Unter Commotio retinae, Erschütterung der Netzhaut, verstehen wir mit Berlin nicht alle möglichen Störungen, welche nach einem Trauma auftreten (z. B. Fracturen der Orbita, des Canalis opticus etc.), sondern eine bestimmte isolirte Netzhautaffection nach stumpfer Gewalt. Berlin fand, dass sich ungefähr eine Stunde nach der Einwirkung eine grauweisse Trübung der Netzhaut einstellte, die allmählich weisser wurde. Ueber die getrühten Stellen zogen unverändert, nicht erweitert und nicht, wie bei der Netzhautablösung, geschlängelt die Netzhautgefässe hinweg. Die Weissfärbung erreichte ungefähr nach 24 Stunden ihr Höhestadium, um dann allmählich wieder zu erblasen. Nach ungefähr drei Tagen war die Farbe meist wieder normal. Berlin versetzte Kaninchen mit einem elastischen Stab Schläge gegen das Auge. Er fand kurze Zeit nachher die Retinalgefässe fadendünn. Ausser der geschilderten Retinaltrübung, welche der direct getroffenen Netzhautpartie entsprach, fand sich eine gleiche an der der Schlagstelle gegenüberliegenden Stelle der Retina. Anatomisch fand B. regelmässig schalenförmige Blutungen zwischen Chorioidea und Sclera, sowohl an der direct getroffenen Stelle, als auch an der dieser Stelle gegenüberliegenden Netzhautpartie, die Netzhaut war erheblich geschwollen. Berlin führte deshalb die Weissfärbung der Retina auf ein acutes Oedem dieser Membran zurück. Zu dieser serösen Infiltration der Retina sollten die subchorioidealen Blutergüsse das Material liefern.

Die Untersuchungen Berlin's wurden von Denig und Bäck fortgesetzt. Beide Autoren kommen zu dem Schluss, dass die subchorioidealen Blutungen keinen constanten Befund abgeben, also nicht zum Wesen der Krankheit gehören. Sie treten nur bei zu heftigen Schlägen auf. Denig fand ferner im mikroskopischen Präparat perlschnurartig aneinander gereihte Buckel, welche der Netzhaut aufzusitzen schienen, aber von der Limitans interna bedeckt wurden. Er fand an solchen Stellen die Ganglienzellschicht gegen die Molecularschicht nach hinten verdrängt. Bäck fand dagegen die Netzhaut völlig normal. Er hält

die von Denig beschriebenen Buckelbildungen für minimale Fältelungen, wie sie bei Conservirungen der Bulbi sehr leicht vorkommen.

Beide Autoren stimmen darin überein, dass die Ursache der Commotio, d. h. der Weissfärbung der Retina ein Transsudat zwischen Chorioidea und Retina ist. Mikroskopisch stellt sich das Transsudat dar als eine theils feinkörnige, theils feinfaserige Schicht. Das Transsudat soll nach Bäck der Chorioidea entstammen. Mit den flüssigen Bestandtheilen dieses Transsudates imbibiren sich die diesen Stellen anliegenden Theile der Retina und geben so, sich trübend durch Lichtreflexion das Bild der Weissfärbung. Die Ursache dieser Transsudatbildung ist eine traumatische Paralyse der Gefässe.

Berlin, Klin. Monatsblätter f. Augenheilk. 1873. — Denig, v. Graefe's Archiv. Bd. 34. 1. S. 52 und Bd. 47. S. 678. — Bäck, v. Graefe's Archiv. Bd. 47. S. 82. — Bäck, v. Graefe's Archiv. Bd. 48. S. 471.

## Entzündungen der Retina.

### A. Allgemeines.

Viele Allgemeinerscheinungen bei den Entzündungen der Retina sind schon oben bei dem Oedem besprochen worden. Hier haben wir nur noch einige Befunde nachzuholen.

Auch bei den Entzündungen der Retina werden zuerst die gefässhaltigen Schichten der Retina betroffen, während sich die Sehzellenschicht noch lange intact hält.

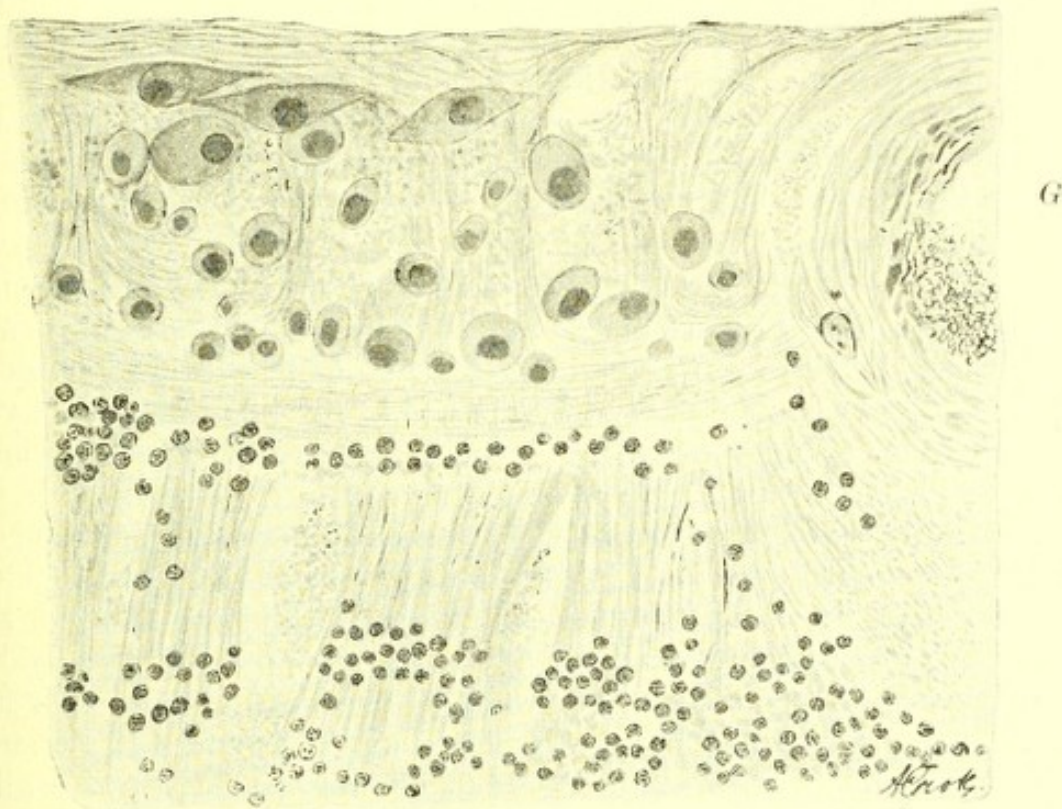
In der **Nervenfaserschicht** treten oft die ersten Veränderungen auf, bestehend in dem oben geschilderten Oedem und einer mehr oder weniger dichten Infiltration mit Rundzellen. Ferner findet sich nicht selten eine hier besonders zu besprechende Affection:

### Gangliöse Nervenfasern.

Heymann u. Zenker fanden bei der Retinitis albuminurica in der erkrankten Retina neben fettigen, von ihnen für degenerirte Ganglienzellen gehaltenen Massen zahlreiche, meist mit einem Fortsatz versehene Zellen, welche neben einem blasskörnigen Inhalt einen glänzenden, scharf contourirten Körper ohne Kernkörperchen enthielten. Sie hielten sie für Nervenzellen mit degenerirtem Kern. Virchow bestätigte den Befund und bezeichnete den Vorgang als Sclerose der Ganglienzellen. Erst H. Müller weist ihre Lage in der Nervenfaserschicht oder in der Papille und ihre Entstehung aus Nervenfasern nach. Er bezeichnete die in der Papille oder deren Umgebung gefundenen varicösen Anschwellungen als gangliöse Nervenfasern und glaubte, dass die Gebilde für Retinitis bei Bright'scher Nierenkrankheit charakteristisch wären. Roth wies jedoch nach, dass sie nur eine Theilerscheinung einer Retinitis überhaupt sind. In der Nervenfaserschicht finden sich in der That häufig bei Retinitis albuminurica, gelegentlich aber auch bei anderen Retinitisformen, noch in der Papille oder in ihrer dichteren Umgebung

eigenthümliche umschriebene kolbige Verdickungen, die mit Ganglienzellen wohl eine entfernte Aehnlichkeit haben. Sie sind sehr verschieden gross und zahlreich. Ihre Aehnlichkeit mit Ganglienzellen wird noch dadurch erhöht, dass viele der Anschwellungen ein rundliches, stark glänzendes Körperchen enthalten, das einem degenerirten Kern einer Ganglienzelle vergleichbar sein könnte. Frisch sehen diese sogenannten gangliösen Nervenfasern mattglänzend, blass und feinkörnig aus, Kernfarben nehmen sie nicht an, dagegen färben sie sich lebhaft mit diffusen Farben. Oft sind auch mehr diffuse Verdickungen an isolirten zerzupften oder macerirten Nervenfasern beschrieben worden. In solchen Fällen handelt es sich wohl viel um Kunstproducte. Während die Nervenfasern der Retina im frischen Zustande glatt aussehen, zeigen sie nach diesen Macerationen, ebenso wie nach längerer Einwirkung des Methylenblaus und des Chromsilbers deutliche Varicositäten. Von Zeit zu Zeit sieht man dicke Knoten auftreten. Dieselben sind jedenfalls grösstentheils Kunstproducte, Aufquellungen etc. Am besten geht dies aus der Anwendung der Ehrlich'schen Methode hervor. Wenn man hierbei recht frisches Material anwendet, so sind anfangs die Fasern fast ganz glatt. Je langsamer man nun härtet, um so stärkere und zahlreichere Knoten

Fig. 113.



Irrthümlich sogenannte gangliöse Nervenfasern.  
(Leitz Oc. I, Syst. 6.)

Frische Retinitis albuminurica. Man sieht in der Nervenfaserschicht eine Gruppe degenerirter, verschieden grosser Zellen liegen, die früher sclerosirte Ganglienzellen (Virchow), dann gangliöse Nervenfasern (H. Müller) genannt wurden. Bei *G* Gefäss. Sehr deutlich tritt im Uebrigen in dem Schnitt die Hypertrophie des radiären Stützgewebes hervor.

treten auf, die manchmal 6—8mal so dick sind wie der ursprüngliche Stamm, und die das ganze Bild verändern können. Nach Härtungen in Alkohol finden sich verhältnissmässig am wenigsten Varicositäten.

Was stellen die Gebilde nun dar? Es ist zunächst sicher, dass es sich nicht um sclerosirte Ganglienzellen handeln kann. Heutzutage sehen wir in Schnitten, dass die Gebilde sich immer in der Nervenfaserschicht bilden, nahe der inneren Oberfläche, da, wo keine Ganglienzellen vorkommen. Später können grosse Haufen sich auch bis in die Ganglienzellschicht hinein erstrecken. Ferner kennen wir kein Analogon für solches gruppenweises Wuchern von Ganglienzellen. Es ist mir aber auch längst klar, dass es sich nicht um verdickte Nervenfasern handelt. H. Müller glaubte das in Zupfpräparaten festgestellt zu haben; wie schon oben gesagt, hat er wahrscheinlich Kunstproducte gesehen oder andere Gebilde vor sich gehabt. Man sieht in Schnitten niemals langgezogene Gebilde. Zweifellos kann es sich nach dem ganzen Aussehen nur um gequollene und degenerirte Zellen handeln und ich stimme Litten bei, dessen Präparate mit den meinen auf das Genaueste übereinstimmen, dass es sich wohl nur um derartig veränderte Leukocytenhaufen handelt. In den zwischen den Nervenfasern befindlichen Räumen können sich die Leukocyten auch etwas in die Länge strecken (s. Fig. 113). Von Zellen kommen sonst an diesem Ort nur noch spärliche Neurogliazellen vor, es ist aber ganz unwahrscheinlich, dass diese lokal sich so vermehren sollten (siehe auch hinter Ret. albuminuria und Ret. septica).

Heymann u. Zencker, v. Graefe's Archiv. Bd. II. 2. 141. — Virchow, R., Dessen Archiv. Bd. X. S. 171. — H. Müller, v. Graefe's Archiv. Bd. IV. 2. S. 42. — Roth, M., Virchow's Archiv. Bd. 25. S. 197.

### Veränderungen in der Ganglienzellschicht.

In der Ganglienzellschicht liegen nicht nur Ganglienzellen von verschiedener Grösse, sondern dazwischen auch kleinere Gliazellen, sogenannte Spinnzellen. Diese werden leicht für eingewanderte Lymphzellen gehalten. Ihre Kerne sind jedoch grösser und nach Färbungen blasser als wie die der Rundzellen.

Die Ganglienzellen in der sog. Ganglienzellschicht sind sehr zarte Gebilde, die sehr leicht zu Grunde gehen. Von den drei Schichten nervöser Zellen ist es fast immer so, dass die innerste Schicht zuerst zu Grunde geht, dann folgt die Schicht der inneren Körner, während sich die äussere Körnerschicht bei weitem am längsten hält. Wir finden dann an den Ganglienzellen die verschiedensten Grade der Zerstörung oder des Zerfalls. Sehr gute Abbildungen davon bringt z. B. Dolganoff (Archiv f. Augenheilk. Bd. 34. Taf. 11 u. 12). Es ist schon oben bemerkt worden, dass das Oedem schliesslich die Ganglienzellen verdrängt und zerstört. Zuerst finden wir schon bei oberflächlicher Betrachtung, dass die Ganglienzellen sich nur ganz blass oder gar nicht mehr mit Kernfarben färben, so dass die ganze Schicht zu verschwinden scheint. Bei genauer Beobachtung mit starker Vergrösserung findet man die mannigfachsten Degenerationsformen. Jede Ganglienzelle liegt

in einer pericellulären Kapsel, zwischen Zelle und Kapsel ist hier gewöhnlich ein ganz schmaler Saum sichtbar, der pericelluläre Raum. Das Oedem drängt sich nun gern zwischen Zelle und Kapsel und comprimirt die Zelle mehr oder weniger zu einem drei- oder mehrreckigen oder halbmondförmigen Gebilde. Schliesslich kann die Zelle ganz aus ihrem Platz verdrängt werden, man findet dann die leere, mit Oedem gefüllte Höhlung. Zu den Degenerationserscheinungen gehört die Vacuolisirung der Zellen, man findet Vacuolenbildung sowohl im Kern als im Protoplasma, und zwar entstanden grössere Zellen im Centrum oder feine multiple Vacuolisation in den peripheren Plasmatheilen, so dass dieses aus Körnern und Zellen-Zwischenräumen zu bestehen scheint. Auch Verfettung der Zellen und gänzlicher Zerfall bis auf geringe Detritusreste mit erhaltenem oder ohne Kern kommt vor. Nicht selten wandern Leukocyten in die Räume zwischen Zelle und Kapsel ein.

Am eingehendsten ist neuerdings die Structur der Ganglienzellen bekanntlich nach Anwendung der Nissl'schen Methode studirt worden. Es existirt darüber schon eine ganze Literatur, und die Ganglienzellen der Retina werden sich in ihrer Zellstructur nicht anders verhalten als die Ganglienzellen der Centralorgane. Die Ganglienzellen der Retina sind bisher nur von Bach nach der Nissl'schen Methode untersucht worden. Nissl und seine Anhänger, ebenso Bach wenden sich gegen die fibrilläre Structur der Ganglienzellen. Nach diesen Autoren finden sich in der ganzen Ausdehnung des Zellkörpers der Ganglienzellen, eingebettet in eine fast ungefärbte Grundmasse, eine grosse Anzahl verschieden geformter, theils regelmässig, theils unregelmässig angeordneter, lebhaft färbbarer Plasmaschollen ohne Zusammenhang (Nissl'sche Körper), welche sich in die Protoplasmafortsätze der Ganglienzellen hinein verfolgen lassen, nicht dagegen in den Achseneylinder. Ihre Anordnung ist bei den verschiedenen Thierspecies verschieden, auch kommen Unterschiede je nach dem Alter des Individuums vor. Man sieht diese Nissl'schen Körper übrigens auch nach Anwendung anderer Färbemethoden.

Zuerst gelang es Bach, an den Ganglienzellen der abgelösten Netzhaut mittelst der Nissl'schen Methode ganz bestimmte Veränderungen nachzuweisen. Zunächst werden die färbbaren Plasmaschollen etwas feiner, die Zelle sieht wie bestäubt aus, der Kern rückt mehr an den Rand der Zelle, allmählich rückt die färbbare Substanz mehr und mehr an den Zellrand, es kommt meist zu Vacuolenbildung, die mittleren Partien der Zelle bekommen mehr und mehr ein gequollenes, glasiges Aussehen. Schliesslich hat die ganze Zelle ein solches glasiges colloides Aussehen erlangt, es sind gar keine gefärbten Plasmaschollen mehr sichtbar, nur ein ganz schmaler gefärbter Saum umgiebt die so veränderte Zelle. Endlich schrumpft und zerfällt die Zelle, der Zerfall erstreckt sich dann auch auf die Fortsätze und es kommt zur ascendirenden Atrophie des Sehnerven.

Eine sehr schöne und gründliche Arbeit über dieses Thema verdanken wir A. Birch-Hirschfeld, er lobt ausserdem die Färbung

mit Thionin sehr. Es ist sehr dankenswerth, dass der Autor zuerst genau die postmortalen Veränderungen studirt:

Solche beginnen schon 2 Stunden nach dem Tode. Der pericelluläre Raum tritt deutlicher hervor, die Zelle zeigt eine leichte Fältelung ihrer Membran. Die Abgrenzung der Nissl-Körper ist nicht mehr so scharf wie vorher. Häufig sind die Flecken abgerundet oder durch diffus blaue Färbung der Grundsubstanz, in welcher sie liegen, wird die Unterscheidung der feineren Körnchen unmöglich.

Nach 3½ Stunden sind alle diese Erscheinungen deutlicher, der Kern bietet Anzeichen von Schrumpfung dar und enthält vereinzelte kleine Vacuolen, die reichlicher und grösser im Protoplasma der Zelle, meist im peripheren Theile derselben zu finden sind. Die Chromatinkörper sind zwar noch zu erkennen, aber unscharf begrenzt, da fast der ganze Zellleib jetzt diffus blau gefärbt ist.

Nach 5 Stunden finden sich die Vacuolen reichlicher. Die Nissl-Körper fehlen z. B. ganz. An anderen Zellen ist ihre Lage durch feine blaue staubartige Körnchen angedeutet. Häufig lassen sich die genaueren Contouren der Zelle nicht mehr deutlich nachweisen. Die pericellulären Räume sind entweder beträchtlich enger oder fehlen überhaupt, was in einer dem Zerfall vorausgegangenen Quellung seinen Grund hat.

Nach 7 Stunden fehlen die Nissl-Körper ganz. An den meisten Zellen fehlt die Protoplasmamembran, der Kern ist manchmal ganz verschwunden. Nur eine feine granulöse Masse lässt die Ganglienzelle noch erkennen.

Diese Untersuchungen sind sehr wichtig, es geht aus ihnen hervor, wie vorsichtig man bei der Beurtheilung der Befunde an Ganglienzellen bei nicht ganz frischem Material sein muss.

Die Ganglienzellen zeigen ferner Unterschiede je nach der Belichtung. Im Dunkelauge sind sie reicher an feinkörnigen, namentlich in der Peripherie der Zelle angehäuften Nissl-Körpern, während diese im Hellauge spärlicher sind und in ihren Contouren verwaschener erscheinen. Bei kurzdauernder Blendung vermindert sich der Chromatinhalt der Ganglienzellen beträchtlich, nach langer Blendung schwinden die Nissl-Körper ganz, es findet sich Schrumpfung der Zelle, des Kernes und Auftreten von Vacuolen.

Nach subcutanen Vergiftungen (Chinin, Extractum filicis) zeigen sich frühzeitig hochgradige Veränderungen der Netzhautganglienzellen, die in einem Zerfall der chromatophilen Elemente, Auftreten von Vacuolen im Protoplasma und Kernsubstanz, Schwellung oder Schrumpfung des Kernes und der Zelle bestehen. Solche Befunde sind deshalb von so grosser Wichtigkeit, weil sie dafür sprechen, dass, ehe noch Veränderungen an den Opticusfasern auftreten, sich bei solchen Intoxicationen pathologische Processe an den Ganglienzellen abspielen, die das Wesen der Sehstörung ausmachen.

Dolganoff, Ueber Veränderungen des Auges nach Ligatur der Gallenblase. Archiv f. Augenheilk. Bd. 34. S. 116. — Bach, Die Nervenzellenstruktur der Retina. v. Graefe's Archiv. Bd. 41. 2. — A. Birch-Hirschfeld, Beitrag zur Kenntniss der Netzhautganglienzellen etc. v. Graefe's Archiv. Bd. 50. S. 167. — Greeff, Graefe-Sämisch's Handbuch der Augenheilk. 2. Aufl. Netzhaut. S. 153 u. ff.

### Innere Körner (bipolare Zellen).

Auch die inneren Körner sind sehr empfindliche Zellkörper, wenn auch weniger als die Ganglienzellenschicht. A. Birch-Hirschfeld erwähnt einige postmortale Veränderungen. Schon nach 3½ Stunden

zeigen die inneren Räume Zerfallerscheinungen. Zwischen wohl erhaltenen Zellen liegen solche, deren Fasergerüst von der peripheren Membran losgerissen ist, oder deren Knotenpunkte verdickt sind. Die Schichtung der äusseren Körner ist fast völlig verwischt. Nach 7 Stunden ist fast vollständiger Verlust der chromatischen Substanz eingetreten.

Der Chromatingehalt dieser Zellen ist im Dunkeladaptationszustand ein grösserer als nach Belichtung.

Normaler Weise schon färben sich die inneren Körner erheblich blasser als die äusseren. Es tritt dies bei pathologischen Zuständen des Auges jedoch immer deutlicher hervor. Die Zellen zeigen theils Quellungs-, theils Schrumpfungerscheinungen und zerfallen schliesslich. Es ist ferner das charakteristische Symptom schon erwähnt worden, dass sich die regelmässigen Reihen der Körnerschichten auflösen und die Zellen „ausschwärmen“, und zwar die inneren Körner nach beiden Seiten hin. Es kann so kommen, dass sich die innere und äussere Körnerschicht berühren oder überkreuzen, d. h. Zellen der äusseren Schicht in die innere zu liegen kommen und umgekehrt. So verwischt sich die Netzhautstructur oft völlig, auch so lange noch Nervenzellen erhalten sind. Allmählich färben sich die einzelnen Zellen immer weniger und schliesslich zerfällt eine Zelle nach der anderen.

#### Äussere Körner. Stäbchen und Zapfen.

Das Ausschwärmen und die vorgefallenen Körner sind schon besprochen worden.

Von allen Schichten erhalten sich bei Degenerationen am besten die gefässlosen Theile, d. h. die Sehzellen. Es gilt dies am meisten von den Körnern der Sehzellen, den sogen. äusseren Körnern, deren Reihen noch zu erkennen sind, wenn alles andere der Retina schon zerstört ist. Auch die Stäbchen- und Zapfenschicht selbst ist bei Entzündungen und Degenerationen verhältnissmässig widerstandsfähig, dagegen äusserst empfindlich für Zusatzflüssigkeiten und cadaveröse Veränderungen. Der Zerfall dieser Gebilde ist deshalb viel häufiger als ein Kunstproduct (postmortale Veränderung, Zerfall in Zusatz- und Härtingsflüssigkeit) anzusehen, als wirkliche pathologische Veränderung. Wir unterscheiden hier hauptsächlich zwei Typen:

1. Tröpfchenzerfall (chemischer Zerfall, Myelintröpfchen, s. Graefe-Saemisch Handbuch: Greeff mikr. Anatomie der Netzhaut, Fig. 32, S. 103). Bald nach dem Tode, sowie nach Behandlung mit vielen differenten Flüssigkeiten, z. B. bei schlechter Härtung in dünnen Flüssigkeiten oder zu geringen Mengen von Chromsäure oder Kali bichromicum, in der Hitze, sowie endlich bei Zusatz von Wasser, treten sofort an den Aussengliedern knotige Anschwellungen und Krümmungen auf, die sich bald zu eigenthümlichen Tropfen von verschiedener Grösse zusammenballen. Oft hängen diese Tropfen noch mit einem dünnen Stiele untereinander oder mit dem Innengliede zusammen, dann lösen sie sich ganz ab und ordnen sich manchmal kreis- oder rosettenförmig an. Die Tropfen bestehen aus einer stark lichtbrechenden Substanz, sie erscheinen ent-

weder ganz homogen, oder bestehen aus einer glänzenden Rinde und blassem Centrum. Die Tropfenbildung erinnert sehr an analoge Veränderungen der Myelinscheiden von Nervenfasern nach Behandlung mit Wasser. Zu demselben Gedanken führt der Umstand, dass sich die Stäbchenaussenglieder, besonders die Kuppe, wie Nervenmark mit Osmium schwarz färben, ferner die starke Lichtbrechung etc. Identisch ist freilich die Substanz der Aussenglieder nicht mit dem Nervenmark, sie steht ihm nur am nächsten von allen anderen Bestandtheilen des Thierkörpers. Kühne trennt den in dem Inhalt der Stäbchenaussenglieder enthaltenen Stoff deshalb von dem Myelin und nennt ihn Myeloid. Die von M. Schultze und Rudneff gefundene Färbung der Aussenglieder durch Osmium unterscheidet sich durch die Nüance von der des Nervenmarkes und Fettes. Das Fett wird gelbbraun bis rothbraun, endlich rein schwarz, Nervenmark blaugrau bis blauschwarz, während die Stäbchenaussenglieder grünbraun bis grünschwartz werden, eine Farbennüance, die sich an keinem anderen Bestandtheile des Thierkörpers findet und nur noch an den oben beschriebenen Myeloidkörnern des retinalen Pigmentepithels. Dieser Stoff, das Stäbchenmyeloid, ist offenbar in den verschiedenen Stäbchen in verschiedener Dicke vorhanden. Myeloidreiche Stäbchen nehmen die graubraune Färbung durch Osmium eben sehr intensiv an (wie manche Stäbchen beim Frosch), während viele Cylinder von Säugern, welche diese Reaction in nur geringem Maasse annehmen, ebenso die viel schwächer reagirenden Kegel der Zapfen als myeloidarm zu bezeichnen sind. Auch die Cylinder in ein und derselben Froschnetzhaut sind offenbar nicht gleich myeloidhaltig. Man sieht dies daran, dass einzelne Cylinder sich intensiv, andere wieder sehr blass in Osmium färben.

2. Plättchenzerfall. In wenig schädlichen Zusatzflüssigkeiten, wie Serum, Glaskörperflüssigkeit, dünner,  $\frac{1}{4}$ — $\frac{1}{2}$  proc. Osmiumsäure sieht man sehr bald einen Zerfall des Inhaltes der Stäbchenaussenglieder senkrecht zur Längsachse eintreten. Zuerst bemerkt man im Aussenglied eine deutliche Querstreifung, zu gleicher Zeit findet eine Aufquellung, eine Grössenzunahme des Gliedes statt. Diese Quellung wird durch Zusatz von Wasser beschleunigt. Bald sieht man das Glied aus einer Anzahl dünner, ziemlich gleichmässig dicker Plättchen bestehen, die wie die Geldrollen aufeinander geschichtet sind, sich an einer Seite voneinander abheben, wobei hirtentabartige Verbiegungen und Knickungen des Gliedes vorkommen, schliesslich sich ganz ablösen und frei als Plättchen umherschwimmen. Zwischen ihnen befindet sich in einer etwas dünneren Lage eine weniger quellende Zwischen- oder Kittsubstanz; die beiden verschiedenen Substanzen sind am besten nach Anwendung einer etwa  $\frac{1}{4}$  proc. Osmiumsäure zu sehen. Die Plättchen färben sich darin schwarz und treten etwas über den Rand des Cylinders hervor, während die mehr eingezogene Zwischensubstanz hell bleibt. Der Plättchenzerfall tritt nicht im ganzen Gliede zu gleicher Zeit auf, er beginnt meist an der Spitze, während sich die dem Innengliede näher liegenden Partien noch resistenter zeigen.

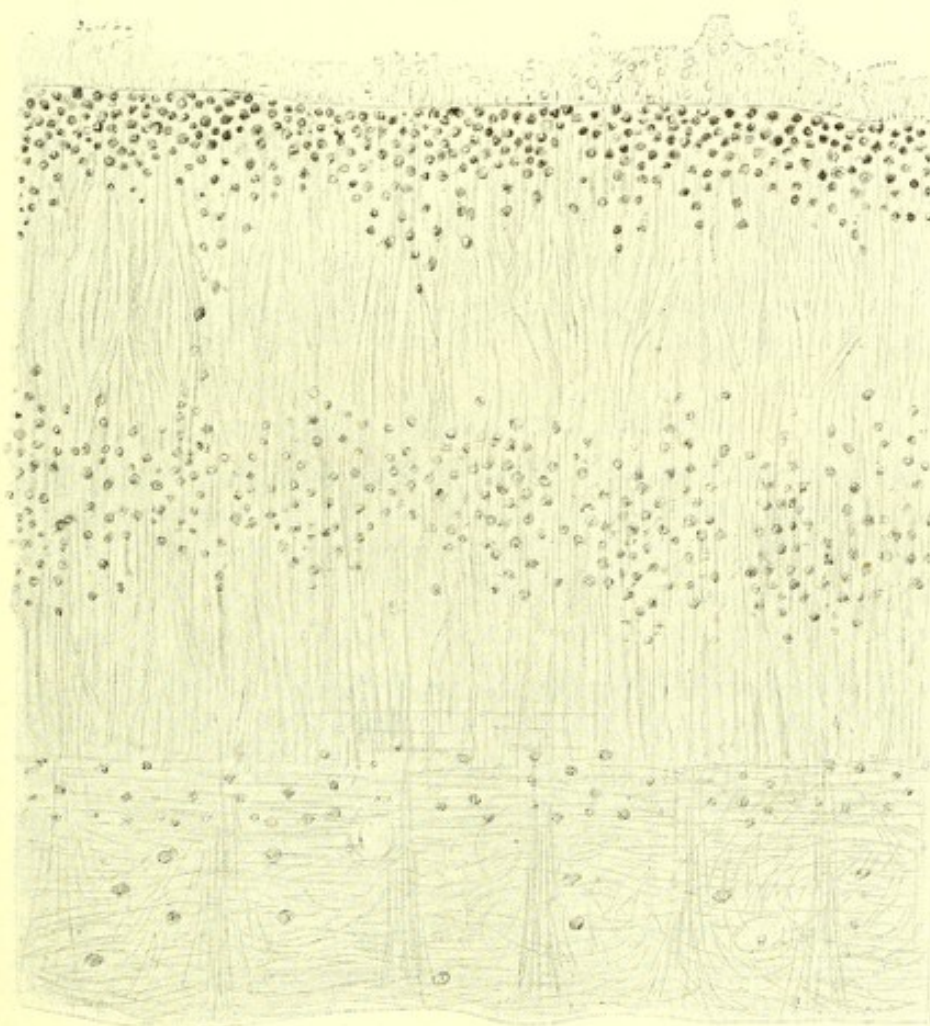
M. Schultze hat nachgewiesen, dass diesem zuerst von Hannover

nachgewiesenen Plättchenzerfall eigenthümliche Quellungserscheinungen zu Grunde liegen. Man hat sich jedes Aussenglied zusammengesetzt zu denken aus einer Anzahl kreisförmiger Platten von geringer Dicke, die mit ihren Kreisflächen aufeinander gelegt sind und in dieser Lage durch eine geringe Menge Kittsubstanz fixirt werden. Bei Einwirkung gewisser Agentien wird letztere mehr oder weniger gelöst und der Zusammenhang der Platten dadurch gelockert. Es müssen dann natürlich zuerst deutliche Querlinien und bei weiterer Einwirkung die Abhebungen und Ablösungen erfolgen. Wie M. Schultze ferner zeigte, sind die queren Linien auch an ganz frischen Aussengliedern, noch besser nach Conservirung in 1—2proc. Osmiumsäure bei stärksten Vergrößerungen und bei schiefer Beleuchtung wahrzunehmen.

### Neuroglia.

Wir haben oben gesehen, wie allmählich in der Retina die Nervenzellen zu Grunde gehen. Es zeigt sich alsdann hier sehr deutlich die Gültigkeit des Gesetzes: Ueberall, wo Nervensubstanz zu Grunde geht, wird der Defect zunächst durch Neurogliawucherung

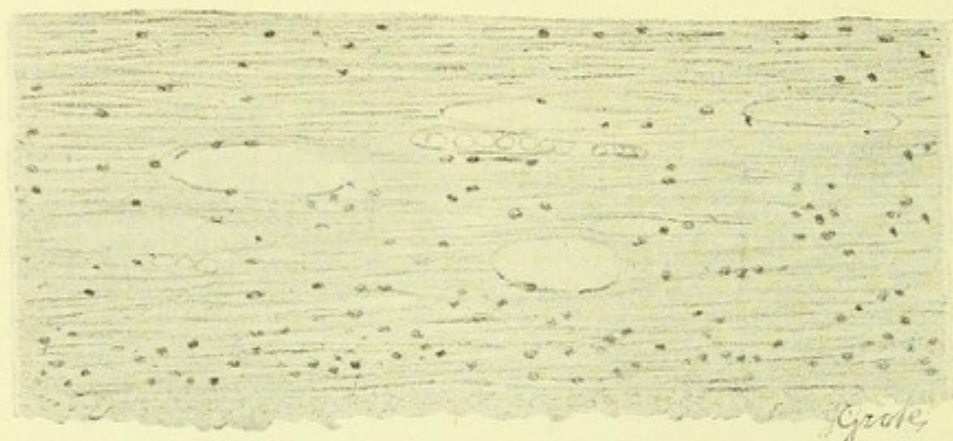
Fig. 114.



Hypertrophie der Retina durch Neurogliawucherung.  
(Leitz Oc. 1. S. 6.)

ersetzt. Diese beginnt entsprechend dem früheren Untergang der Nervenzellen zuerst in den inneren Schichten der Retina. Wir sehen, dass hier eine deutlichere Querstrichelung der Retina auftritt. Die Radiärfasern sind nicht nur verdickt, sondern treiben auch zahlreiche Quersprossungen, so dass dadurch eine dichte Verfilzung der Schichten entsteht. Wir sehen dies am deutlichsten in der Zwischenkörnerschicht und in der Nervenfaserschicht. Diese Hypertrophie der Neuroglia überwiegt oft so die Atrophie der Nervensubstanz, dass eine erhebliche Dickenzunahme der Retina daraus resultiert, nicht selten um das 4- bis 5fache ihres normalen Querdurchmessers (**Hypertrophie** s. Fig. 114). Die Radiärfasern wachsen also auch sehr beträchtlich in die Länge. Das Wachstum kann sich sogar über die Limitans interna hinaus erstrecken, so dass diese durchbrochen und überwuchert wird. Die Innenfläche der Retina wird dann von einer Schicht feiner Fasern bedeckt, die zierliche Bögen und Arcaden oder ein zierliches Maschenwerk bilden

Fig. 115.



#### Totale Atrophie der Retina.

Die Retina ist in eine strukturlose, bindegewebige Membran verwandelt. Man sieht straffes Bindegewebe, Gefässe, ödematöse Lücken und Rundzellen. Die Stäbchen und Zapfen über der M. lim. ext. als krümelige Schicht erkennbar.

(Leitz Oc. 1. S. 6.)

(Leber). Dabei kommt es oft zu einer innigen Verwachsung zwischen Netzhaut und Glaskörper, so dass eine Trennung ohne Zerreißung nicht möglich ist. Erst später kommt eine noch innigere Verwachsung mit der Chorioidea zu Stande. Diese Hypertrophie durch Neuroglia dauert eine Zeit lang und macht dann einer Schrumpfung, einer allgemeinen **Atrophie** Platz; das Faserwerk wird immer dichter und es gesellt sich dazu eine wirkliche **Bindegewebswucherung**, die von den Gefässwänden ausgeht. Man sieht straffes Gewebe meist längs verlaufen mit spärlichen spindelförmigen Zellen und schliesslich bildet die Retina (z. B. bei sehr alter Netzhautablösung) nur noch ein dünnes faseriges Bindegewebshäutchen mit spärlichen spindelförmigen Zellen (s. Fig. 115).

### Specielle Entzündungsformen.

Nachdem wir im Obigen die allgemeinen Erscheinungen bei der Entzündung und Degeneration der Retina besprochen haben, müssen wir uns noch zu einigen speciellen Entzündungsformen wenden. Wir werden immer wieder auf das oben Besprochene zurückweisen müssen, da sich die geschilderten Erscheinungen in den verschiedenen Fällen mehr oder weniger ausgeprägt wiederholen. Wir wollen uns hier darauf beschränken, nur einige Formen von Retinitis zu besprechen, die anatomische Besonderheiten aufweisen.

#### Retinitis albuminurica.

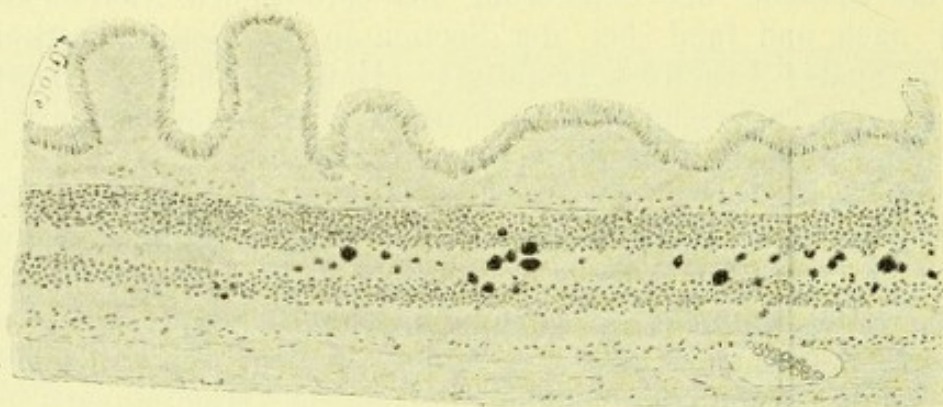
1827 konnte Bright die auch schon vor ihm bekannte Erblindung bei Hydrops auf eine Nierenerkrankung zurückführen, er brachte die Erblindung mit cerebralen Zuständen in Verbindung. 1850 wies Turck als Ursache der Sehstörung bei chronischen Nierenleiden eine Retinitis nach und fand bei der Section in der Retina Fettkörnchenzellen, die später Virchow bestätigte. Hauptsächlich v. Gräfe verdanken wir die Unterscheidung einer urämischen Amaurose ohne Augenspiegelbefund und einer Retinitis albuminurica.

Die pathologische Anatomie der Retinitis albuminurica gehört zu dem meistdurchgearbeiteten Capitel in der Augenheilkunde, wahrscheinlich aus dem äusseren Grunde, weil solche Fälle oft und in allen Stadien zur Section kommen. Das anatomische Bild einer Retinitis albuminurica variirt sehr nach dem Stadium, in dem der Fall zur Section kommt, und alles, was oben von den allgemeinen Veränderungen bei Retinitis gesagt worden ist, findet sich gelegentlich vor. Die Veränderungen gehen bei dieser Krankheit in der Nähe des hinteren Augenpoles um Papille und Macula vor sich. Oft schon frühzeitig, und in späteren Stadien in hohem Grade findet sich **Oedem** in allen Schichten der Retina. Besonders stark ist dadurch die Nervenfaserschicht aufgelockert und geschwollen, am stärksten da, wo sie am dichtesten ist, auf und in der Nähe der Papille. Es kommen bei der Retinitis albuminurica die höchsten Grade von Schwellungen der Papille vor, jedoch sind diese Formen nicht so umschrieben, wie bei der Stauungspapille, sondern erstrecken sich weit in die umgebende Retina hinein, die meist wellenförmige Figuren an der Oberfläche zeigt. Herrschen die entzündlichen Zustände vor, so finden sich mehr fibrinöse Exsudationen, die zu einem feinen Faserwerk gerinnen (s. oben Oedem, Bienenkörbe Fig. 111 etc.). Ein häufiger Befund sind auch derartige Ausschwitzungen zwischen Retina und Chorioidea, so dass eine flache Netzhautablösung besteht, und ebenso zwischen Retina und Glaskörper. Wie bei jeder Entzündung findet sich mehr oder minder dichte kleinzellige Infiltration in den Schichten der Retina.

Später kommt es zu den charakteristischen **weissen Flecken**, die wir mit dem Augenspiegel sehen und eventuell zu Blutungen.

Es ist schon oben bemerkt worden, dass H. Müller eine Hypertrophie der marklosen Fasern in der Nervenfaserschicht als charakteristisch für die Retinitis albuminurica (gangliöse Nervenfasern) hielt, und ihnen auch das Hervorrufen der weissen Flecke zuschrieb; dies hat sich nicht bestätigt. Die fälschlich so genannten gangliösen Nervenfasern (s. oben Fig. 113) kommen vor, aber weit seltener als H. Müller und Leber annahmen und bei allen möglichen Formen von Retinitis, bei denen die weissen Flecken fehlen können. Die weissen Plaques werden nach Leber durch **fettige Degeneration** hervorgerufen. Diese entsteht durch Einwanderung von Fettkörnchenzellen in das Gewebe der Retina und fettige Entartung des Stützgewebes. Die Fettkörnchen finden sich in den Nervenfasern, Ganglien-, inneren Körner- und mit Vorliebe in der Zwischenkörnerschicht, verschonen also die ganze Sehzellenschicht (incl. äusseren Körner). Man sieht sie am besten in mit Osmium behandelten Präparaten vereinzelt oder in ganzen Herden liegen in der Nähe des hin-

Fig. 116.



Fettkörnchenzellen in einer Retina bei frischer Retinitis albuminurica mit Osmium schwarz gefärbt. Die Stäbchen- und Zapfenschicht ist durch ein über der Lim. ext. sitzendes fibrinöses Exsudat abgehoben.

teren Pols der Retina, also um Papille oder Macula lutea (s. Fig. 116). Sie haben eine sehr verschiedene Gestalt, bald kugelig, bald länglich, spindelförmig, unregelmässig und mit Ausläufern, die ebenfalls von Fettkörnchen erfüllt sind. Der letzte Umstand spricht dafür, dass es sich nicht nur um fettig entartete Leukocyten, sondern auch um ebenso beschaffene Zellen der Netzhaut handelt. Auch Wedl und Bock erwähnen eine fettkörnige Metamorphose des Protoplasmas der Ganglienzellen. Nach Leber sind auch die Radiärfasern von Fetttröpfchen mehr oder minder reichlich infiltriert. Besonders ihre inneren Enden sind in der Gegend um die Macula lutea davon ergriffen. Da nun hier die Radiärfasern hinter einander stehen und in grossen Bögen nach der Fovea hin, zwischen den Faserbündeln verlaufen, so komme dadurch die bekannte weisse Sternfigur hier zu Stande.

In neuerer Zeit haben Dimmer und Nuël eine andere Erklärung für das Zustandekommen der Sternfigur aufgestellt. Dimmer demon-

stirte 1894 auf dem intern. ophth. Congress in Edinburg Präparate, indenen sich Ansammlungen von durch Osmium schwarz gefärbten Fettkörnchenzellen in der sog. Henle'schen Faserschicht bis gegen den Grund der Fovea zu fanden, auf deren Vorhandensein er das Bild der Sternfigur zurückführt. Nuël veröffentlichte in den Archives d'Ophthalm. Untersuchungen an zwei Augen, bei denen intra vitam das Vorhandensein der Sternfigur festgestellt war. An einem Schnitt, welcher von der Papille bis über die Macula lutea hinaus ging, fand sich folgendes: In der Henle'schen Faserschicht erblickte man in gut abgegrenzten Lücken Exsudatschollen, welche entweder die ganze Lücke oder nur deren Centrum einnahmen. Diese waren entweder homogen oder zeigten fibrilläre Structur. Im Centrum der Fovea, ebenso ausserhalb der Macula fehlten sie. Sie verdanken ihr Dasein der Exsudation einer eiweisshaltigen mehr oder minder fibrinösen Flüssigkeit und bringen, radiär um die Fovea centralis angeordnet, entsprechend der radiären Anordnung der normalen Fasern der Henle'schen Schicht, die Sternfigur hervor.

Die Entstehung der weissen Flecke durch Fettkörnchen wird so ziemlich allgemein angenommen. Litten leugnet ihr Vorkommen bei der Retinitis albuminurica überhaupt, sicher mit Unrecht. Jedoch muss ich gestehen, dass die sich findende fettige Degeneration nicht ausreicht, um die oft riesigen weissen Heerde zu erklären. Ich habe grosse weisse Herde untersucht und nur vereinzelte Fettkörnchen gefunden. Es scheint mir alles dafür zu sprechen, dass ausserdem noch flüssige Exsudationen mitwirken, die vielleicht deshalb der Untersuchung entgehen, weil sie sich in den gebräuchlichen Härtungs- und Untersuchungsmitteln auflösen. Man müsste mehr chemisch hier untersuchen (vergl. auch gangliöse Nervenfasern und Retinitis septica).

Römer fand bei einem 34jährigen Manne mit Nierenentzündung ophthalmoskopisch in der Maculagegend und ihrer weiteren Umgebung grosse weissliche Flecke, nebst kleineren Plaques durchschimmern. Es ist notirt, dass das Bild eine gewisse Aehnlichkeit mit der Retinitis circinata haben könnte, die Flecken seien allerdings theilweise grösser. Nebenbei sei bemerkt, dass erhebliche Drucksteigerung bestand. Nach der Section fanden sich an den Stellen der weissen Plaques schalenförmige Einlagerungen von Concrementen der inneren Netzhautschichten. Während die inneren Schichten ziemlich intact sind, finden sich unmittelbar nach innen von den inneren Körnern schalenförmig in den inneren Netzhautschichten ausgebreitet eigenthümliche hellglänzende, sich mit Hämatoxylin intensiv blaufärbende Massen. Sie setzen sich aus rundlichen oder zackigen Klumpen zusammen, die an vielen Stellen zu grossen, breiten Schollen zusammengeschmolzen sind. Sie sehen auch bei starken Vergrösserungen homogen aus, nur erkennt man Risse in ihnen. Innerhalb der Einlagerungen sind auf grosse Strecken Gefässe überhaupt nicht nachweisbar, Capillaren sowie die kleineren Gefässverzweigungen sind in diesen degenerirten Netzhautbezirken vollkommen verschwunden. Die Wandung der Centralgefässe zeigt hochgradige Sklerosirung und Wucherung des adventitiellen Gewebes.

Bei Behandlung der Schnitte mit concentrirter Schwefelsäure trat

eine stürmische Gasentwicklung aus den Concrementen ein, es handelte sich also um eine Verkalkung der inneren Netzhautschichten und zwar nimmt der Autor an, dass es sich nicht um die gewöhnliche Form der Verkalkung handeln kann, sondern um eine organische Verbindung. Derartige Kalkverbindungen wird man in den in der betreffenden Gewebspartie zur Ablagerung gelangten Proteinen suchen dürfen, wie dies ähnlich Best in der Cornea nachgewiesen hat. Es handelt sich um Eiweisszerfallsproducte. Römer ist nicht der Ansicht, dass diese Kalkablagerungen albuminurische Plaques sind, in denen es zu einer secundären Verkalkung gekommen ist, sondern er findet die Ursache in den geschilderten Gefässveränderungen. In der Nähe der Verbreitungsschicht der Gefässe ist es zu flüssigen Exsudaten gekommen, die dann zu homogenen Schollen geronnen sind und weitere Spaltungen durchgemacht haben, die dann zuletzt zu einer Verkalkung geführt haben.

Die entzündlichen Erscheinungen sind meistens bei den ausgesprochensten albuminurischen Veränderungen verhältnissmässig gering. Ich kann Weeks wohl beistimmen, wenn er im Gegensatz zu vielen Autoren sich äussert: „Man kann mit Bestimmtheit behaupten, dass nur wenig Entzündungserscheinungen bei der Retinitis albuminurica vorkommen. Man findet eine nur geringe Infiltration mit Leukocyten und Hyperplasie des Bindegewebes, wie wir es bei einem so chronischen Zustand zu erwarten hätten, wenn echte Entzündung bestände. Ausserhalb der Gefässe besteht der Befund gewöhnlich einfach im Austritt der Elemente des Blutes aus den Gefässen; nämlich in milden Fällen ist es der wässrige Theil, welcher einfaches Oedem verursacht, in schwereren Fällen treten alle Bestandtheile des Blutes aus, es kommt zu ausgesprochenen Hämorrhagien.“

In späteren Fällen wird das Bild durch die Gliawucherung (siehe oben Fig. 114) beherrscht, die sich von dem Bild bei anderer chronischer Retinitis durchaus nicht unterscheidet.

Was die Entstehung der retinalen Veränderungen überhaupt anbetrifft, so geht die ältere Ansicht (v. Gräfe, Leber u. A.) dahin, dass das Nierenleiden das primäre sei und die Retinitis sich im Anschluss und auf Grund derselben entwickle, als eine Folge chronischer Urämie. Auch die Herzhypertrophie ist als Ursache der retinalen Veränderungen angeschuldigt worden. Ich muss mich dagegen vollständig auf die Seite der Autoren stellen, welche der Ansicht sind, dass der Process in der Retina mit dem in den Nieren auf eine Stufe zu stellen ist und sich aus derselben Schädlichkeit herleitet. Die Hauptvertreter dieser Auffassung sind v. Michel, Herzog Carl Theodor und Weeks. Es handelt sich also um eine selbstständige Erkrankung der Netzhaut und zwar der **Netzhautgefässe**. Die gleichen Ursachen, welche die Erkrankung der Nierengefässe bedingen, wirken auch auf die Netzhautgefässe ein. Die Erkrankung der letzteren kann sogar früher auftreten, als die der ersteren (v. Michel). Seit der Arbeit von Herzog Carl Theodor und den klaren Darlegungen von v. Michel spielen deshalb die Veränderungen

der Gefässe im Auge bei Nierenleiden die Hauptrolle. Wenn Kunz in einer unter Uhthoff und Axenfeld gefertigten Arbeit die Ansicht ausspricht, dass Herzog Carl Theodor die Gefässveränderungen wohl zu stark betone, so kann ich ihm durchaus nicht beipflichten. In allen neueren Arbeiten tritt das Interesse für die Bedeutung der Gefässveränderungen immer mehr zu Tage.

Schon Leber beschreibt an den Venen und Capillaren eine mehr oder minder starke Ausdehnung, mitunter Neubildung kleinerer Gefässe. Diese Neubildung wird mir in den späteren Arbeiten zu wenig erwähnt, ich fand nicht selten neugebildete Gefässe, die weit in die normal gefässlosen Schichten reichten bis an die *M. limitans ext.* Leber fand an den kleineren Arterien und Capillaren Sklerose. Die *Tunica propria* war verdickt, homogen und stärker lichtbrechend, die Gefässwand selbst ist in ein homogenes, gelblich glänzendes Rohr verwandelt, dessen Lumen oft stark verengert, mitunter aufgehoben war. Zuweilen schien die Gefässwand von einer stärker lichtbrechenden Substanz infiltrirt zu sein. Mitunter fanden sich auch abnorme Inhaltsmassen in den Gefässen die auf Wucherung und fettige Degeneration des Endothels zu beziehen waren. Die Bedeutung solcher Gefässveränderungen erfasste zuerst v. Michel; er sah unter Anderem häufig dem Aneurysma cirroides ähnliche Gebilde an den Gefässen. Poncet erwähnt Endarteriitis an den Retinalgefässen. Herzog Carl Theodor fand das Bild der Endarteriitis obliterans in den verschiedensten Stadien. Am meisten sind nach ihm die Gefässe der Papille und des angrenzenden Theiles der Netzhaut befallen. Arterien, Arteriolen und Capillaren sind erkrankt, Venen weniger oder garnicht. Das Gefässlumen zeigt in den verschiedensten Formen den Uebergang vom normalen Zustand bis zur völligen Obliteration. Der Inhalt kann bis zur homogenen feinstpunktirten Masse verändert sein. Das Endothel ist manchmal weniger scharf zu erkennen oder abgehoben, es kann sogar fast zusammenhanglos, stark geschrumpft als ein Sondenschlauch im Innern des Gefässes liegen. Auch können die Endothelien stark usurirt sein oder ganz fehlen. Eine Zellproliferation war niemals zu entdecken. Die einzelnen Componenten der Gefässwand sind in höheren Graden des Processes nicht mehr differenzirbar, an das Endothel schliesst sich eine feinfaserige, structurirte, oft durch Oedeme auseinandergedrängte Masse an. Mitunter sieht man Hohlräume mit punktförmigen Massen erfüllt in die Wandung eingesprengt. Blutungen in die Gefässwand kommen auch vor. Im Allgemeinen zeigt sich eine Dickenzunahme der Wandung nach innen zu, also auf Kosten des Lumens. Je enger die Arterien, um so mehr verwischt sich das Bild der einzelnen Wandbestandtheile, bis sie ganz homogen erscheinen. Die Capillaren erscheinen als das Licht stark brechende Stränge. In anderen Fällen findet sich ein sehr starker Kernreichthum in allen Theilen der Wandung. Um die Gefässe verläuft meist ein Hohlraum, welcher sie ringförmig umgiebt und sehr gross sein kann. Er ist entweder leer oder mit detritusartigen Massen erfüllt. Der obliterirende Process scheint meist in der Media zu beginnen.

Blutungen finden sich fast constant in der verschiedensten Ausdehnung und in allen Schichten der Retina.

Es ist sehr bemerkenswerth, dass sich ganz analoge Gefässveränderungen in der Chorioidea (v. Michel) und nach Herzog Carl Theodor in dem ganzen Tractus uvealis finden. v. Michel sagt darüber in seinem Lehrbuch (S. 401, 2. Aufl.): Eine hyaline Degeneration der Choriocapillaris tritt im Gefolge der Schrumpfniere bald in grösserer Ausdehnung, bald in einem umschriebenen Gefässbezirk auf und ist fast regelmässig mit den Erscheinungen einer Retinitis oder Neuro-Retinitis albuminurica verknüpft.“ Nach fast allen neueren Autoren sind die anderen Erscheinungen erst secundär durch die Gefässveränderungen hervorgerufen. Ja, v. Michel geht noch einen Schritt weiter. In seiner neuesten Arbeit sagt er: „Das ophthalmoskopische Bild der sogen. Retinitis albuminurica ist nur der Ausdruck von Circulationsstörungen und Gewebsläsionen der Netzhaut, hervorgerufen durch eine primäre Erkrankung des Gefässsystems der Arteria und Vena centralis retinae in Form einer Arterio- und Phlebosklerose mit ihren Folgezuständen. Für die Richtigkeit dieser Behauptung bildet unter Anderem ein jüngst von H. Hofmann publicirter Fall ein schönes Beispiel. Er lehrt, dass die Retinitis albuminurica ganz unter dem Bilde einer Embolie der Arteria centralis verlaufen kann, hervorgerufen durch arteriosklerotische Veränderung in der Arteria centralis.

H. Hofmann, Ein Beitrag zur Kenntniss der Gefässveränderungen im Auge bei chronischer Nephritis etc. Archiv f. Augenheilk. Bd. 44. 4. 1902. — Römer, Verkalkung der Retina bei chronischer Nephritis etc. v. Graefe's Archiv. Bd. 52. Heft 3. 1901. — v. Michel, Lehrbuch. 2. Aufl. S. 401. 1890. — v. Michel, Ueber Erkrankung des Gefässsystems etc. Zeitschr. f. Augenheilk. Bd. II. S. 32. — Wagenmann, v. Graefe's Archiv. Bd. 40. S. 221. — Nuël, Altérations de la macula lutea etc. Archives d'Ophth. Bd. XX. p. 593. — Herzog Carl Theodor, Ein Beitrag zur pathol. Anatomie des Auges bei Nierenleiden. 1887. Wiesbaden. — Weeks, Beitrag zur Pathologie der Retin. album. Archiv f. Augenheilk. Bd. 21. 1889. — Dimmer, Ueber Retinitis albumin. Transact. VII. intern. med. Congress. Edinburgh 1894. — Poncet, Atlas d'anatomie path. de l'oeil. 1879.

### Retinitis pigmentosa.

Unter Retinitis pigmentosa oder primärer Pigmentdegeneration der Retina verstehen wir eine ganz bestimmte typische Erkrankung, deren Anlage stets angeboren ist. Die Krankheit beginnt in der Peripherie der Retina in Form eines Ringes, der allmählich breiter werdend im Laufe von Jahren der Papille näher rückt. In der erkrankten Zone finden wir makroskopisch oder mit dem Augenspiegel schwarze, knochenkörperchenartige Gebilde in die Retina eingelagert. Die ergriffenen Partien lassen sich im Gesichtsfeld als blind nachweisen; dementsprechend hat man anatomisch hier eine vollständige Atrophie aller nervösen Elemente festgestellt. Doch auch in den noch erhaltenen Partien lässt sich schon eine schwere Schädigung der percipirenden Elemente nachweisen, derart, dass sie noch auf starke Reizung (helle Beleuchtung) hin reagiren, nicht aber mehr bei Dämmerlicht (Heme-

ralopie, Torpor retinae). Ich habe dies allen Fachgenossen Bekannte hier noch einmal wiederholt, weil es nöthig ist, diese typische Retinitis pigmentosa scharf zu trennen von ganz anders gearteten secundären Pigmentirungen der Retina, die mit der Entstehung und dem Bild der Retinitis pigmentosa nichts zu thun haben. Dass diese Trennung in der anatomischen Literatur vielfach nicht gemacht ist, hat zu mancherlei Missverständnissen geführt. Schon in der vorophthalmoskopischen Zeit wurden in erblindeten Augen schwarze Flecke gefunden, so von Wenzel, Schön, Michaelis, v. Ammon. Donders fand in einem vor Jahren an Variola erblindeten Auge Pigmentirungen längs den Gefässen der Netzhaut. Er nahm an, dass das Pigment in der Netzhaut selbst sich gebildet habe. Einen ähnlichen Fall beschrieb H. Müller, doch nahm er an, dass das Pigment von der Chorioidea in die atrophische Retina eingewandert sei. Ihm schlossen sich mit ähnlichen Befunden Schweigger, Lange Pagenstecher u. A. an. Doch waren das alles Fälle, bei denen sich zwar anatomisch Pigment in der Netzhaut gefunden, aber das klinische Bild einer Retinitis pigmentosa durchaus gefehlt hatte.

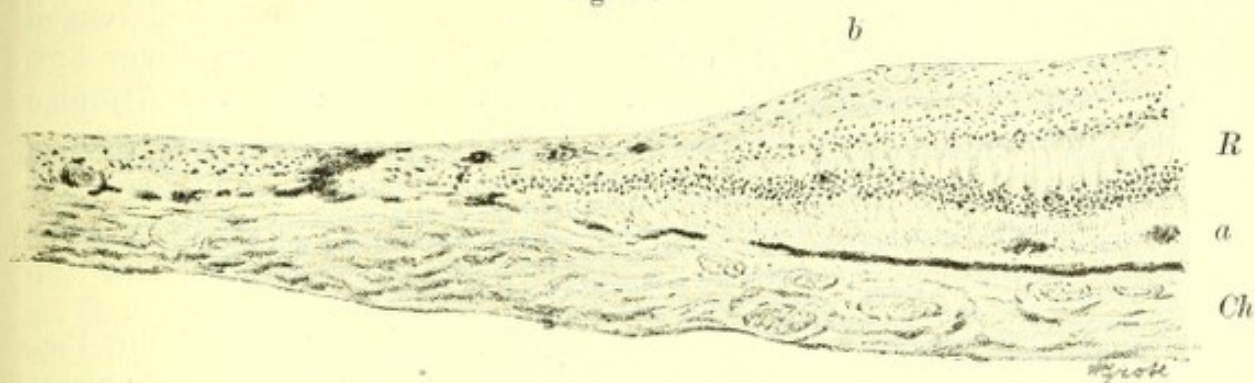
Der erste Fall einer Retinitis pigmentosa mit Torpor retinae wurde von Maes unter Donder's Leitung anatomisch untersucht. Verfasser fand an bestimmten Stellen Verwachsungen der äusseren Netzhautfläche mit der Chorioidea, die zu der Annahme nöthigten, dass von der Pigmentepithelschicht das Pigment in die Retina eingedrungen sei. Später wurde hauptsächlich von Leber der Satz aufgestellt, dass der typischen Retinitis pigmentosa eine Pigmentinfiltration von der Epithelschicht zu Grunde läge. Landolt konnte seine Befunde an zwei Fällen bestätigen. Auch die neueren Autoren haben sich mit Recht der von H. Müller und Leber begründeten Ansicht angeschlossen. Typische Fälle sind ferner anatomisch beschrieben worden von Wagenmann und Bürstenbinder. Auch ich selbst hatte Gelegenheit, einen solchen Fall aus der Irrenanstalt zu Herzberge zu bekommen, von dem die beigegebenen Abbildungen stammen. Ueberall, sowohl bei den Experimenten wie bei den anatomisch untersuchten Fällen tritt der Befund deutlich zu Tage, dass nur soweit und nur da das Pigment in der Retina sich findet, als sie atrophisch ist, d. h. die nervösen Elemente zu Grunde gegangen sind. Wir haben oben gesehen, dass bei der sonstigen (primären) Retinitis sowohl die entzündlichen Erscheinungen als die Degeneration in den inneren Schichten der Retina begannen, und die Schichten des Sinnesepithels noch lange widerstehen. Bei der Retinitis pigmentosa haben wir das Umgekehrte. Sowohl die Degeneration als die Pigmentirung beginnt in den äusseren Schichten. Da wir nun heute wissen, dass die äusseren, gefässlosen Schichten in ihrer Ernährung auf die Chorioidea angewiesen sind, so liegt der Gedanke nahe, als Ursache derselben eine primäre Erkrankung der Chorioidea anzunehmen. Wir können also von einer **Retinitis interna** sprechen, die wohl meist primär ist und einer **Retinitis externa**, welche durch eine Erkrankung der Chorioidea hervorgerufen zu denken ist. Die Retinitis pigmentosa ist also eine Retinitis externa, die sie begleitende Atrophie zunächst

eine Atrophia externa, die dann bald total wird, d. h. durch alle Schichten reichend. Das Verständniss dieser krankhaften Processe ist sehr durch die Experimente von Wagenmann gefördert worden. Er machte Ciliargefässdurchschneidungen beim Kaninchen und konnte den den Nachweis führen, dass die Untersuchung der Aderhautcirculation eine Netzhautdegeneration mit Einwanderung von Pigment in die degenerirte Netzhaut im Gefolge hat, dass dagegen eine auf die Sehnerven und auf die Retinagefässe beschränkte Durchschneidung eine Zerstörung der Aderhaut und des Pigmentepithels nicht zur Folge hat (siehe diese Experimente, Kap. VI, Chorioidea S. 281). Weiter constatirte er, dass bei chorioidalen Circulationsstörungen zuerst die äusseren und bei retinalen zuerst die inneren Netzhautschichten degeneriren. Das Pigment dringt von dem Pigmentepithel nur dann in die äusseren Netzhautschichten ein, wenn diese atrophisch geworden sind. Die geschädigten Pigmentepithelien werden zuerst abgestossen und gelangen dann in die atrophische mit Hohlräumen durchsetzte Netzhaut. Das Eindringen des Pigmentes in die tieferen Netzhautschichten hängt in erster Linie von der Unversehrtheit der M. limitans externa ab. Ist diese erhalten, so dient sie als Hinderniss für ein weiteres Vordringen der Pigmentzellen. Ist sie aber pathologisch durchbrochen, so vermögen die Epithelzellen und ihre Derivate in die Retina einzudringen und zwar da, wo ihnen der Weg durch das lückenhafte und rareficirte Netzhautgewebe vorgeschrieben ist.

Die Beschreibungen der anatomisch untersuchten Fälle von typischer Retinitis pigmentosa stimmen ziemlich mit einander überein (Maes, Landolt, Leber, Wagenmann, Deutschmann, Bürstenbinder).

In dem von mir untersuchten Falle, den ich als typisches Beispiel anführen kann, sah man auf Schnitten, von der Peripherie nach der Macula zu laufend, dass die Peripherie der Retina noch eine ganze Strecke rückwärts von der Ora, ebenso die centralen Partien um die Macula ziemlich normal waren; dazwischen war eine breite Zone, in der, wie man schon makroskopisch sehen konnte, die Retina mit der Chorioidea dicht verklebt war. Nach dem anatomischen Befunde sollte man ein Ringscotom erwarten, wie in dem Fall von Bürstenbinder. Ich habe den Fall in vivo untersucht, da Patient aber dement war, liess sich das Gesichtsfeld nicht prüfen. Beide Membranen hatten hier ihre Structur verloren und von der Pigmentepithelschicht, die streckenweise ganz fehlte, hatte das Pigment alle Schichten der Retina durchsetzt und sass mit dicken Schollen hauptsächlich in den circulären Lymphscheiden der grossen Gefässe in der Nervenfaserschicht der Retina. Alle sichtbaren Gefässe zeigten eine starke hyaline Verdickung der Wandungen bis zur vollständigen Obliteration der Lumina. Es ist bemerkenswerth, dass nicht nur in der Retina an den verwachsenen Stellen die nervösen Elemente fehlten und eine reine faserige Structur mit langgezogenen Kernen übrig geblieben war, sondern dass sich stets in den entsprechenden Stellen in der Chorioidea eine ebenso vollständige Atrophie fand, in der nur noch einige grössere Gefässe erkennbar waren. Aber auch ausserhalb dieser Stellen zeigte die Chorioidea

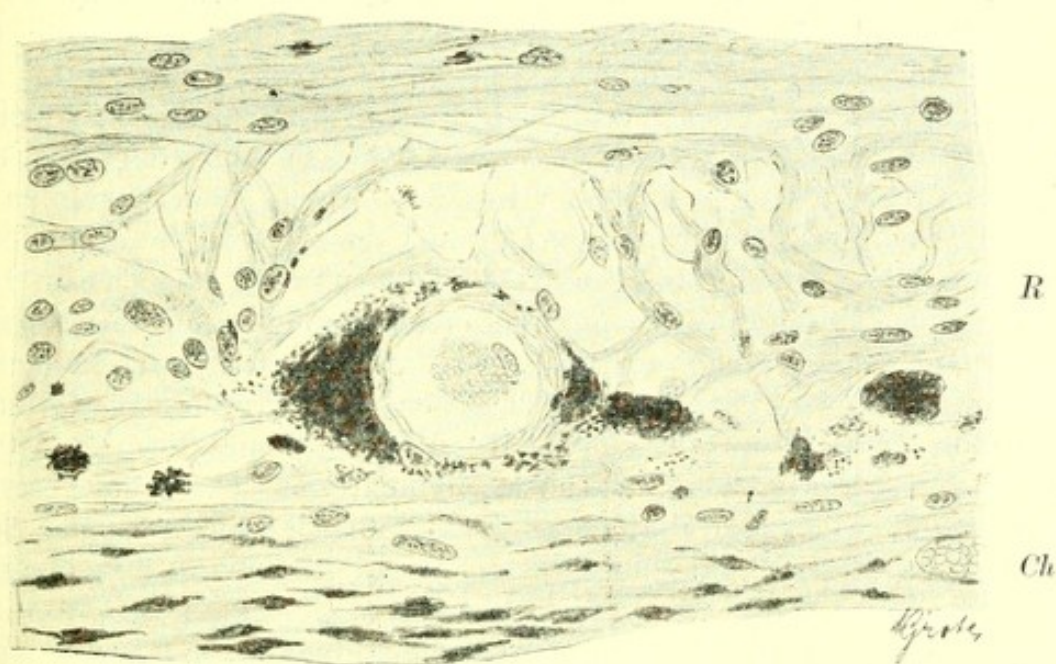
Fig. 117.



Retinitis pigmentosa.  
(Leitz Oc. 3. Syst. 3).

Schnitt durch die Uebergangsstelle von der normalen Partie (rechts, centrale Partie der Retina) in die atrophische pigmentirte Zone (links, peripherwärts). Centralwärts Retina und Chorioidea wohl erhalten, Pigmentepithelschicht ununterbrochen, nur zwei Pigmentklumpen (bei *a*) in der Stäbchen- und Zapfenschicht. Von *b* ab (peripherwärts) sind Retina und Chorioidea verwachsen und beide hochgradig atrophisch, Pigmentepithelschicht vielfach unterbrochen. Das Pigment ist in die Retina bis in die innersten Schichten eingewandert, mehrfach um Gefässe herumsitzend.

Fig. 118.



Partie aus demselben Schnitt bei starker Vergrößerung.  
(Leitz Oc. 4. Syst. 6.)

Das Gewebe der Retina ist stark rareficirt, mit Pigmentschollen durchsetzt. Das Pigment liegt besonders in den Lymphscheiden um eine grosse Vene. Die Pigmentepithelschicht ist total verschwunden. Chorioidea atrophisch fast ohne Gefässe.

Sclerose der Gefässe, wie wir sie oft schon ophthalmoskopisch sehen (s. z. B. die Abbildung in dem Lehrbuch von Fuchs). Zahlreiche Drusen der Glaslamelle vervollständigten das Bild. Da die Veränderungen an den tiefen Gefässen und in der Structur der Chorioidea

ein constanter Befund zu sein scheinen, so möchte ich mit vielen Autoren mich dahin aussprechen, dass die hyalinen Gefässveränderungen in der ganzen Chorioidea wohl die primäre Erkrankung darstellen. Erst diese bewirken ein Absterben der Pigmentepithelien und eine Atrophie der Sinnesepithelien.

### Secundäre Pigmentirung der inneren Netzhautschichten (vom Glaskörperraum aus).

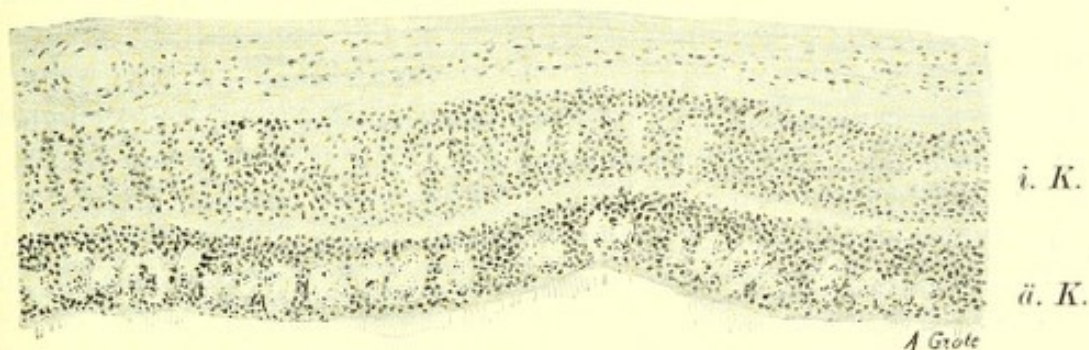Wie eingangs erwähnt, muss man, nach meiner Ansicht, die Pigmentirung der Netzhaut bei Retinitis pigmentosa, die von der Pigmentepithelschicht aus erfolgt, trennen von Pigmentirungen, die in erblindeten Augen und, wie es scheint, meist an der Innenfläche erfolgen. In letztere Kategorie gehören manche der früher beschriebenen Fälle. Ueberzeugend wies dies vor allen Dingen Schweigger nach. In einem Falle von Netzhautablösung fand sich eine erhebliche Pigmentirung der Retina bei intactem Pigmentepithel. Er nahm deshalb mit Recht an, dass das Pigment entweder selbständig in der Netzhaut entstanden sei oder von verändert gefundenen Pigmentepithelzellen des Ciliarkörpers herstamme. Einen sehr überzeugenden Fall habe ich selbst gesehen. In einem Fall, bei dem klinisch jahrelang eine Netzhautablösung bestand, trat schliesslich Entzündung und Drucksteigerung auf, so dass das Auge enucleirt werden musste (Schweigger). In dem frisch im Aequator aufgeschnittenen Auge fand sich eine totale Netzhautablösung, deren innere Oberfläche ganz mit schwarzen Fleckchen bedeckt war, nirgend bestanden Verwachsungen mit der Chorioidea. Die Pigmentepithelschicht erschien intact. Einen überzeugenden Fall theilt jetzt v. Hippel mit, doch nimmt er fälschlich an, dass er ein Novum sei. An Meridianschnitten sieht man an der Innenfläche der Netzhaut Häufchen von pigmentierten Zellen, die stellenweise in die Netzhaut eingedrungen waren. Wo dies der Fall war, fanden sich regelmässig Gefässdurchschnitte. An Flächenpräparaten der Retina sah man schon makroskopisch eine sehr auffallende netzförmige Pigmentirung vom Charakter jener Retinitis pigmentosa; schwache Vergrösserungen zeigen, dass die Pigmentzüge wesentlich den Gefässen folgen und in ihrem Verlauf am mächtigsten sind. Schon an Flächenpräparaten, deutlicher an Querschnitten, liess sich erkennen, dass diese Pigmentzüge entweder in den innersten Netzhautschichten oder auf ihrer Innenfläche liegen. Die Gefässwandungen sind vielfach pigmentirt; meist hält sich das Pigment nur in den innersten Schichten, doch lassen sich auch zarte Züge bis in die äusserste Körnerschicht verfolgen; sie stehen dann aber stets in directer Verbindung mit der Innenfläche der Retina, nirgends ist Pigment zwischen den Stäbchen und Zapfen.

Auch im Kammerwinkel findet man massenhafte pigmentirte Zellen in das Plattengewebe eingelagert, welches die vordere Kammer von dem Schlemm'schen Kanal trennt (Fig. 108 auf S. 347 dieses Buches zeigt einen solchen Fall aus meiner Praxis). Runde mit Pigment voll-

gepfropfte Zellen finden sich ferner auf der ganzen Vorderfläche der Iris sowie in ihren vordersten Schichten.

Wir haben also hier eine Pigmentirung der inneren Netzhautschichten vom Glaskörperraum. Eine Betheiligung des retinalen Pigmentepithels am Zustandekommen dieser Netzhautpigmentirung ist nach der Aussage v. Hippel's in diesem Falle mit Sicherheit auszuschliessen. Die Netzhautpigmentirung ist durch pigmentirte Zellen verursacht, welche überall da, wo Gefässe vorhanden sind, der Netzhautfläche aufliegen, und z. Th. in die Retina eindringen. Dieselben haben denselben Charakter wie die im vorderen Bulbusabschnitt befindlichen, ihre Quelle wird also auch die gleiche sein, d. h. der Ciliarkörper. Sie finden sich auf der ganzen Innenfläche der Retina bis zur Papille, es könnte dies auf einen pathologischen Flüssigkeitsstrom hinweisen, der vom Ciliarkörper nach Verschluss der vorderen Filtrationswege nach hinten gerichtet war.

Fig. 119.



Fall von Pseudogliom (alte Netzhautablösung).

(Leitz Oc. 3, Syst. 3.)

Die Schicht der Stäbchen und Zapfen ist bis auf Reste verschwunden. In der äusseren Körnerschicht (*ä. K.*) liegen massenhafte grosse blasige Zellen, die zahlreiche Pigmentkrystalle in ihrem Protoplasma führen, als Zeichen, dass sie aus dem Pigmentepithel stammen.

Eine Pigmentirung der Aussenseite der abgelösten, also von der Chorioidea getrennten Netzhaut kann auch so zu Stande kommen, dass aus der Chorioidea stammende Leucocyten mit Pigmentmoleculen dicht beladen aus dem subretinalen Exsudat in die Retina eindringen. Man sieht hier die stark gequollenen und fettig degenerirten pigmenthaltigen Zellen oft die ganze Aussenseite der Retina bis in die äussere Körnerschicht hinein einnehmen, zuweilen sogar in mehrfacher Schicht. Solche Befunde sind nicht zu selten. Der abgebildete Fall hatte das Aussehen eines Glioms (s. Fig. 119).

Ob schliesslich Pigment sich selbstständig aus dem Blutfarbstoff bilden kann, wie früher Schweigger vermuthete, darüber kann ich noch kein sicheres Urtheil abgeben. Jedenfalls ersieht man aus Obigem, dass die Pigmentirung der Retina auf sehr verschiedene Weise erfolgen kann, was bisher unausgesprochen war.

Donders, v. Graefe's Archiv. Bd. III. 1. 1857. — H. Müller, v. Graefe's Archiv. Bd. IV. 2. 1859. — Schweigger, v. Graefe's Archiv. Bd. V. 1. 1859. — Maes, 2. Jahresbericht d. Utrechter Augenklinik 1861. — Schweigger, v. Graefe's Archiv. Bd. IX. 1863. — Leber, Handbuch d. Augenheilk. 1. Aufl. Bd. V. — Landolt, v. Graefe's Archiv. Bd. XVIII. 1872. — Wagenmann, v. Graefe's Archiv. Bd. 32 u. 36. — Wagenmann, v. Graefe's Archiv. Bd. 38. S. 232. — Deutschmann, Beiträge z. Augenheilk. Bd. 3. S. 69. — Bürstenbinder, v. Graefe's Archiv. Bd. 41. 2. — v. Hippel, v. Graefe's Archiv. Bd. 52. 3. S. 498.

### Leukämie.

*Retinitis leucaemica* (leukämische Pseudotumoren der Retina).

Virchow spricht in seinen Vorlesungen über krankhafte Geschwülste von der Möglichkeit, dass jene leukämischen Tumoren, wie man sie in der Niere und Leber, seltener auch in anderen Organen findet, auch in der Retina sich ausbilden könnten. Diese Vermuthung hat sich nicht bestätigt. Es sind wohl in Conjunctiva, Iris und Chorioidea besonders auch im Orbitalgewebe Tumoren dieser Art festgestellt worden, niemals aber mit Sicherheit in der Retina. In einem genau histologisch untersuchten Falle von v. Recklinghausen wurde aber dagegen als Substrat der ophthalmoskopisch beobachteten gelben Flecke nur Sklerose der Nervenfasern gefunden. Roth spricht in seiner Arbeit von leukämischen retinalen Neubildungen und beruft sich dabei auf einen Fall von Leber, der von diesem selbst aber später in anderem Sinne gedeutet worden ist. Veränderungen in der Retina sind dagegen bei Leukämie nicht selten. Wir können entzündliche Veränderungen und specifische Formen, die für diese Krankheit etwas Charakteristisches haben, unterscheiden. Letztere bezeichnet man am besten als leukämische Pseudotumoren der Retina. Ich hatte Gelegenheit einen besonders schönen Fall dieser Art *intra vitam* und *post mortem* zu sehen, der von H. Feilchenfeld näher untersucht und beschrieben worden ist.

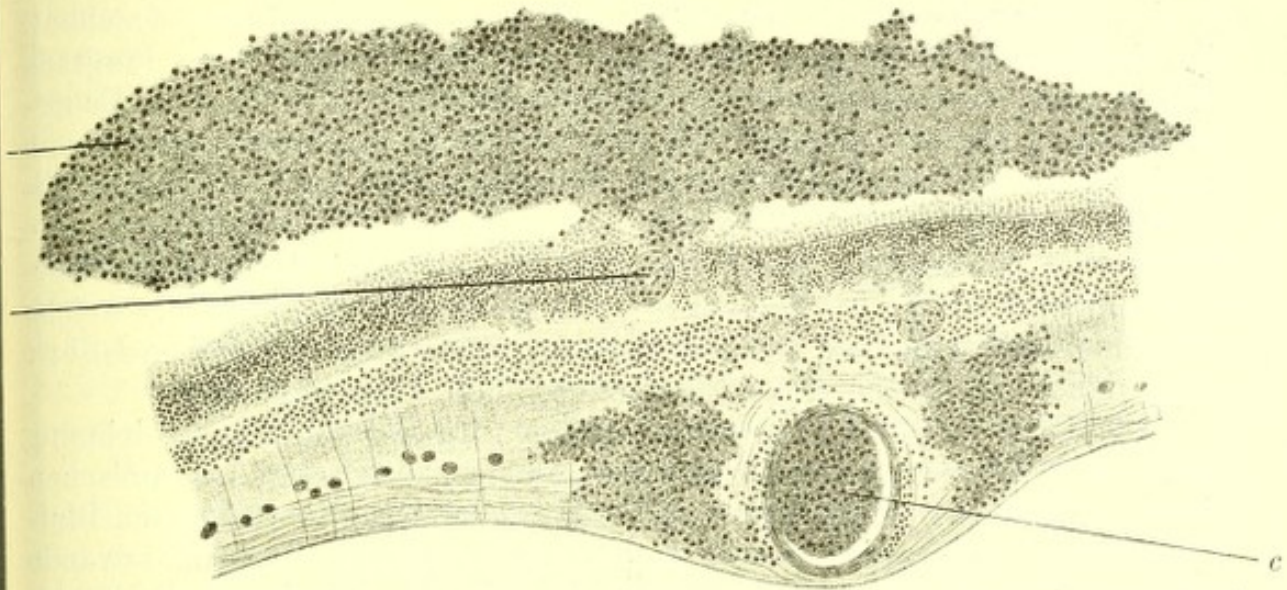
Frau B., 42 Jahre alt, kam in der königl. Ohrenklinik zur Aufnahme wegen Taubheit und Ohrensausen seit 5 Wochen. Otoskopischer Befund negativ. Ophthalmoskopisch: leichte Papillitis, Schlängelung und Hyperämie der Gefässe, alte Hämorrhagien und zahlreiche weisse Flecke, besonders in der Peripherie des Fundus.

Die Section, 3 Wochen später, ergab im Gehirn eine Füllung von Sinus und Ventrikel mit einem chokoladenbraunen Brei und eine ungeheuere Vergrösserung von Milz und Leber. Von Virchow wurde *lienale Leukämie* diagnosticirt.

Mikroskopisch traten die entzündlichen Erscheinungen sehr zurück. Keine Sklerose der Nervenfasern. Hämorrhagien in allen Schichten der Retina.

Beherrscht wird das ganze Bild von grossen Gewächsen, die wir als Pseudotumoren der Retina bezeichnen müssen. Ihre Form giebt ihnen schon von vorne herein ein besonderes Aussehen und unterscheidet sie von einfachen Hämorrhagien. Es sind mächtige Gebilde,

Fig. 120.



Retinitis leukaemica mit Pseudotumor.  
(Fall Feilchenfeld-Greeff, Zeichnung von Löwenstamm.)

Vergr. 90:1.

*a* Pseudotumor, *b* neugebildetes Gefäss in der äusseren Körnerschicht, aus dem der Pseudotumor hervorzugehen scheint, *c* grosses Netzhautgefäss, prall gefüllt mit stark Leucocyten (schwarz gezeichnet) haltigem Blut und Blutungen in der Umgebung.

die in grosser Anzahl meist nach innen zu die Retina überragen. Sehr oft ragen sie pilzförmig d. h. mit dünnem Stiel oben breiter werdend über die Retina hinweg. Die kleineren Gebilde heben die *M. limitans externa* und auch die *interna* in sanftem Hügel empor, die Elemente der sie umgebenden Retina fortdrängend. Grössere haben die *Limitans externa* durchbrochen und die Form von pilzartigen Gewächsen angenommen. Aber auch sie sind consolidirt und scharf abgegrenzt.

Schon bei schwacher Vergrösserung erkennt man, dass die Tumoren aus weissen und rothen Blutkörperchen bestehen. Die rothen zeigen normale Form. Bei den weissen lassen sich zwei Formen unterscheiden, die kleineren Lymphocyten Ehrlich's, deren Kern sich in Hämatoxylin dunkelblau färbt und von einem schmalen homogenen Protoplasmaring umgeben ist, ferner grössere protoplasmareiche Zellen mit gelapptem Kern. Ausserdem eosinophile Zellen in grosser Zahl. Die Anordnung, wie in Leber's Fall, dass die rothen in einer Randzone die weissen einschliessen, konnten wir nicht finden, nur lagen weisse und rothe oft gesondert in grossen Haufen beisammen. Die Pseudotumoren zeigen nirgends eine Andeutung von Organisation, speciell keine Vascularisation.

Stets konnte man in der Nachbarschaft des Pseudotumors ein Gefäss entdecken. In der Wand derselben wurde niemals ein Riss beobachtet, auch sonst keine erhebliche Alteration.

Wenn wir diesen Fall mit dem klassischen von Leber vergleichen, so werden bei beiden die Pseudotumoren durch die rundliche Form,

die Prominenz, die scharfe Abgrenzung gegen das Retinalgewebe und durch die Zusammensetzung aus rothen und weissen Blutzellen charakterisirt. Dagegen war nicht wie bei Leber die Lamina immer verschont. Die Ruptur betraf gemäss der Lage des Pseudotumors die Limitans externa, wie in einem Falle von Deutschmann. Eine andere Uebereinstimmung besteht in dem Verhalten der Gefässe, deren stets intacte Wandung im auffallenden Widerspruch zu dem Umfang der Pseudotumoren steht, die wir nur als Blutungen deuten können. Obwohl nicht alle Forscher (z. B. Roth) intacte Gefässe fanden, sind diese doch übereinstimmend gerade in denjenigen Fällen beobachtet worden, welche auch jene umfangreichen, intacten Hämorrhagien zeigten. Schon Leber nahm daher nicht eine Rhexis, sondern eine Diapedesis an.

Die Ursache einer Diapedese von so ungewöhnlicher Ausdehnung haben wir in der veränderten Zusammensetzung des leukämischen Blutes zu suchen. Zunächst kommt der hohe Gehalt an weissen Blutkörperchen in Betracht, die sich vorwiegend längs der Gefässwände gruppieren und die ja in viel höherem Maasse als die rothen die Fähigkeit besitzen die unveränderte Gefässwand zu durchdringen; sie könnten allmählich miliare Durchtrittspforten auch für die rothen schaffen; als zweites Moment kommt dann die schwere Gerinnbarkeit des leukämischen Blutes hinzu, die die Verstopfung der Pforten hintanhält. Die Kleinheit der letzteren erklärt das sehr allmähliche Entstehen und Wachsthum der Extravasate.

Auffallend ist die wohl erhaltene Form der Blutkörperchen, sowohl in den hügligen, als auch in den kleineren streifenförmigen Gebilden. Wir vermissen jede Neigung zur Organisation oder Vascularisation, zu moleculärem Zerfall oder Pigmentdegeneration. Man muss wohl eine grössere Widerstandsfähigkeit der leukämischen Leukocyten gegen den Zerfall annehmen.

Michel beobachtete bei Leukämie eine Thrombose der Vena centralis. Er führt auf sie die Stauung in dem Gefässsystem und die Retinitis apoplectica zurück.

Virchow, Vorlesungen über Pathologie der krankhaften Geschwülste II. 21. Vorles. — Recklinghausen, Virchow's Archiv Bd. 30. S. 375. — Roth, Virchow's Archiv Bd. 49. S. 449. — Leber, Klin. Monatsbl. f. Augenheilk. 1869 und Gräfe-Sämisch. Handbuch, 1. Aufl. Bd. V. — Deutschmann, Klin. Monatsbl. Bd. 16. S. 231. — Feilchenfeld, Archiv f. Augenheilk. Bd. 41. 1890. — Bäck, Ueber leukämische Augenentzündungen. Zeitschr. f. Augenheilk. Bd. 1 S. 234.

### Retinitis proliferans.

Die von E. v. Jäger zuerst beobachtete und von Manz als Retinitis proliferans beschriebene Bindegewebsneubildung in der Retina und im Glaskörperraum ist neuerdings mehrfach anatomisch untersucht worden, ohne dass dadurch völlige Uebereinstimmung der Autoren über die Herkunft der Bindegewebsstränge erzielt worden wäre. Früher wurde die Entstehung der Bindegewebswucherung von Glaskörper- und Netzhautblutungen abgeleitet (Manz, Leber, Pröbsting, Schleich,

Bauholzer etc.). Die Stränge oder Membranen entstehen „durch einfache Ablagerungen von nicht resorbiertem Blutfibrin“ äussert sich S. Schultze. In einem von Denig anatomisch untersuchten Falle bestand hochgradige Alteration der Netzhaut- und Aderhautgefässe mit zahlreichen Blutungen, deren Resorption nach Ansicht des Autors durch die Gefässerkrankung erschwert wurde, wodurch Anlass zu Bindegewebswucherung um die Blutmasse gegeben wurde.

Andere Autoren halten das Vorkommen von Blutungen nicht für einen constanten Befund, messen ihnen jedenfalls keine Bedeutung für die Entstehung der Stränge bei, die sie für circumscribed Neubildungsprocesse halten, die von den Enden der Müller'schen Stützfaser ausgehen und zu Auflagerungen der Membrana limitans interna mit Ausstrahlungen in den Glaskörper führen.

Wehrli und Römer konnten in ähnlichen Fällen nachweisen, dass die Bindegewebsneubildung, welche die Retina überwuchert hatte, direct aus der Excavation herauskam und ihren Ausgang von dem gewucherten adventitiellen Gewebe der Centralgefässe genommen hatte. Es ist damit nachgewiesen eine Entstehung der Retinitis proliferans aus dem wuchernden adventitiellen Gewebe der Gefässe mit Betheiligung der Stützfaser unter Ausschluss von Blutungen. Wir dürfen aber wohl auch Römer recht geben, wenn er sagt, dass das Krankheitsbild der Retinitis proliferans anatomisch kein einheitliches ist, und dass für die Entstehung der Bindegewebswucherung alle die von den bisherigen Untersuchern namhaft gemachten Möglichkeiten zugegeben werden müssen.

Ed. Jäger, Oph. Atlas Taf. XVIII. Fig. 84. — Manz, v. Graefe's Archiv. Bd. 22. 3. u. 28. 3. — Schleich, Klin. Monatsbl. f. Augenh. Bd. 28. 1890. — Pröbsting, Klin. Monatsbl. f. Augenh. Bd. 28. 1890. — S. Schultze, Entstehung der sog. Ret. proliferans. Archiv f. Augenheilk. Bd. 25. — Wehrli, Glaucom nach Neuro-Retinitis alb. und R. proliferans. Archiv f. Augenheilk. Bd. 37. — Römer, Verkalkung der Retina, zugleich Beitrag z. path. Anat. der Retinitis prolif. v. Graefe's Archiv. Bd. 52. 3.

### Retinitis circinata.

E. Fuchs stellte im Jahre 1893 das Krankheitsbild der Retinitis circinata auf, das dadurch charakteristisch ist, dass die grau oder graugelb getrübe Macula von einer Zone kleinerer oder grösserer weisser Fleckchen umgeben ist. In Bezug auf die anatomische Natur vermuthet Fuchs, dass die weissen Flecken wohl den bei albuminurischer Retinitis vorkommenden Schollen geronnener eiweissreicher Transsudate entsprechen könnten. v. Wecker ist der Ansicht, dass die weissen Flecke Fettdegenerationsherde sind, die aus Blutungen hervorgegangen seien. Siegrist glaubte aus dem klinischen Verlauf schliessen zu können, dass die weissen Flecke nicht auf Verfettung, sondern auf einem eiweissreichen, mehr oder weniger flüssigen Transsudat beruhten (?). Er nennt den Zustand Oedema retinae externum centrale. Ammann hatte nun wirklich Gelegenheit einen Fall von Retinitis circinata anatomisch zu untersuchen. Er fand in der

Netzhaut peripher ein Oedem und in allen Schichten des hinteren Bulbusabschnittes eine starke Hypertrophie des Stützgewebes. In der schon makroskopisch als krank erkannten Partie fanden sich 1. hyaline Schollen, die dicht am Opticus beginnen und sich etwa 8 mm weit verfolgen lassen. Sie lagen ausschliesslich in der Zwischenkörnerschicht mit ihrer Längsachse senkrecht zur Netzhautoberfläche, von homogenem oder leicht körnigem Aussehen. Bald mischen sich dazwischen Blutextravasate und da und dort grosse Hohlräume, die von einem weitmaschigen Fibrinnetz ausgefüllt sind. Etwa 8 mm von der Papillengrenze an begannen plötzlich inmitten der hyalinen Schollen blasenförmige Zellen mit einem grossen Kern. Meist lagen sie gruppenweise zusammen. Das Erscheinen der grossen Zellen nimmt vom Centrum gegen die Peripherie ganz allmählich zu. Sie färben sich mit Osmium schwarz. Zweifellos handelt es sich um einfache „Fettkörnchenzellen“. Verfasser ist der Ansicht, dass diese Zellen das Zerfallsmaterial der rothen Blutkörperchen aufgenommen und in Form von Fett beherbergen. Sie finden sich nur in der Zone, welche der Lage der weissen Flecken in der Retina entsprach. Die hyalinen Schollen lagen da, wo makroskopisch nur ein leicht gelber diffuser Farbenton wahrzunehmen war. Die weissen Flecken wurden also allein durch die Haufen von Fettzellen hervorgerufen.

Fuchs, v. Gräfe's Archiv. Bd. 39. 3. — Wecker, Archives d'ophthalm. 1894. — Siegrist, 25. Vers. der ophth. Gesellschaft. Heidelberg. 1896. — Amman, Archiv f. Augenheilk. Bd. 35. S. 123. 1897.

### Retinitisluetica.

Anatomische Untersuchungen bei frischer Retinitis syphilitica liegen nicht zahlreich vor. 1858 veröffentlichten J. Hutschinson und Bader den ersten histologischen Befund. Edmunds und Brailey bringen 1880 dann Angaben über Veränderungen der Gefässe der Netzhaut bei Lues. Nettleship verdanken wir eine ausführliche Arbeit aus dem Jahre 1886. Deyl beschrieb dann einen Fall, den auch Ostwalt zur Stütze seiner Ansicht anführt. Nach Schöbl und auch Bach handelte es sich dabei aber nicht um Lues, sondern um Tuberkulose.

Auch Uhthoff beschreibt in seinen ausführlichen Untersuchungen über die bei der Syphilis des Centralnervensystems vorkommenden Augenstörungen einen Fall von alter Iridochorioiditis mit Veränderungen der Netzhautgefässe. Eine genaue anatomische Untersuchung verdanken wir L. Bach. In seinem Fall erwies sich ophthalmoskopisch die Netzhaut in einer Umgebung von ca. 6 Papillendurchmessern um die Papille diffus getrübt; feine Glaskörpertrübungen. Es geht daraus besonders hervor, dass die Retinitis syphilitica eine Primärerkrankung der Netzhaut ist und zwar eine vollständig selbständige Erkrankung der Gehirnschicht, also so weit, als das Retinalgefässsystem reicht, und nicht eine Secundäraffection im Anschluss an eine Chorioiditis. Es fanden sich besonders Gefässveränderungen in der Netzhaut, während die Ge-

fässe der Adernhaut an und für sich frei von entzündlichen Processen waren.

An den Arterien stärkeren Calibers ist ziemlich häufig partielle und ringförmige Entzündung der Adventitia und der Intima zu finden. In den schwächer calibrirten Arterien ist die Intima häufiger befallen, sehr oft sind auch in der Adventitia ringförmige oder partielle Entzündungsherde. Hierdurch ist zuweilen das Lumen des Gefässes vollständig verschlossen. Die Obliteration des Lumens kann auch durch abgelaufene Processe in der Intima mit Bindegewebsneubildung geschehen.

Die Capillaren sind an einzelnen Stellen durch die Infiltrationsherde comprimirt, und entsprechend diesen Partien sind die davor liegenden Abschnitte des Gefässes durch den Blutdruck dilatirt. An anderen Capillaren fand sich Endothelwucherung und dadurch Verlegung des Lumens.

### **Retinitis metastatica, Retinitis septica.**

Die infectiösen inneren Augenerkrankungen entstehen entweder durch Fortleitung einer ektogenen Infection nach Durchbruch in das Innere des Auges, oder endogen auf dem Wege der Blutbahn. Auf letztere Weise betheiligt sich das Auge bei vielen inneren Erkrankungen des Körpers, deren Beziehungen zum Auge noch wenig erforscht sind. Am besten kennen wir die eitrige metastatische Ophthalmie. Durch Virchow's berühmte Entdeckung der Capillarembolie ist das Verständniss solcher Vorgänge uns eröffnet worden. Virchow selbst hat Fälle von metastatischer Ophthalmie beschrieben. Zunächst zwei Fälle, die man mit dem landläufigen Begriff der Retinitis septica bezeichnen könnte, eine senile Gangrän, bei der er Blutaustritte in der Netzhaut gefunden hatte und einen Fall von Sepsis im Anschluss an eine Vereiterung. Von 3 Fällen von eitriger metastatischer Ophthalmie ist der erste besonders interessant. Bei einer 55jährigen Person mit schwerer Endocarditis wurden bei der Section beide Augen ergriffen gefunden: „die Netzhaut in ihrer ganzen Ausdehnung bis zur Linse mit einer dicken, weisslichen, rahmigen Masse überzogen“. Durch die Arbeiten Virchow's wurde zuerst der Beweis erbracht, dass nicht immer die Chorioidea die erst erkrankte von den inneren Augenhäuten sein müsste, sondern dass auch der Retina diese Stelle zufalle. Die eitrige metastatische Ophthalmie geht nach Axenfeld, Herrnheiser u. A. nicht von der Retina aus. Nach Axenfeld besitzt das Auge zwar keine grosse Neigung zur Embolie grösserer kokkenhaltiger Pfröpfe, dagegen um so mehr zu einer feinen Vertheilung septischen Materials in den Capillaren. Billroth spricht sogar von einer diffusen Entzündung des Auges in dem Sinne, dass nicht eine umschriebene Embolie stattfände, sondern dass sich in den Capillaren die im Blute circulirenden Mikroben diffus ansiedelten. Weitere Arbeiten verdanken wir H. Müller, Leber, Litten, Hirschberg u. v. a. Zwei neuere grosse Arbeiten sind von Herrnheiser und Axenfeld.

Es ist von jeher die Frage discutirt worden, ob das, was wir

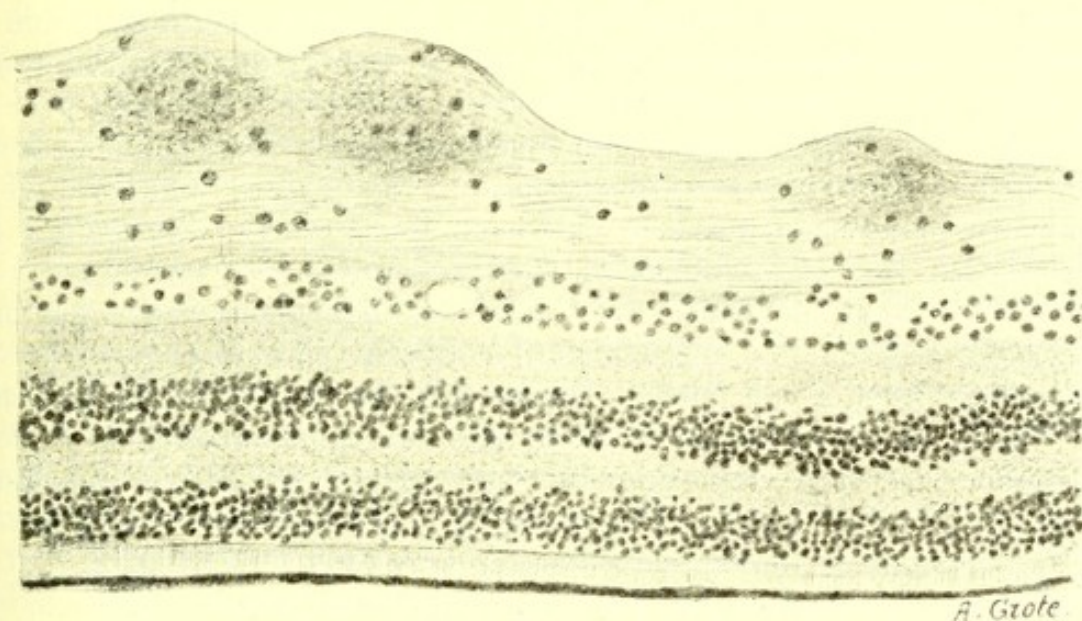
Retinitis septica nennen, nur eine Anfangsstufe der R. metastatica sei (die nur wegen der kurzen Lebensdauer des Patienten keinen eitrigen Charakter mehr erreiche), oder ob sie eine selbstständige Erkrankung sei, der Ausdruck einer allgemeinen toxischen Ernährungsstörung. Ich stehe mit Roth, Litten u. A. entschieden auf dem letzteren Standpunkt.

Das klinisch Charakteristische der sog. R. septica sind ganz allein grössere weisse Flecke von rundlicher oder ovaler Gestalt, die meist nicht weit von der Papille in der Retina sitzen. Nach Litten sitzen sie niemals in oder um die Macula lutea, die Flecke haben meist keine Beziehungen zu den sichtbaren Netzhautgefässen, wenn sie aber einmal mit einem Gefäss zusammenfallen, so verdecken sie es, sitzen also darüber. Litten hat das Entstehen der Flecke innerhalb einer  $\frac{1}{2}$  Stunde beobachten können. Daneben sind Blutungen von ähnlicher Gestalt häufig, wesentlich und nothwendig scheinen sie mir für das Bild nicht. Die weissen Flecke können auch von einem hämorrhagischen Hof umgeben sein, ursprünglich sind sie es jedenfalls nicht. Auch anatomisch zeigt sich auf das Sicherste, dass sie nicht aus Blutungen hervorgehen. Klinisch und anatomisch fehlten ferner Entzündungserscheinungen, man findet keine oder nur minimale Infiltration. Es besteht auch keine embolische Verstopfung der Gefässe. Der Name „Retinitis“ passt deshalb überhaupt nicht (Litten, Herrnheiser). Herrnheiser schlug den Namen „Netzhautveränderung bei Sepsis“ vor. Der Name ist auch nicht bezeichnend, weil die Flecke nicht nur bei Sepsis auftreten, sondern auch der Häufigkeit nach bei folgenden Erkrankungen: perniciöse Anämie, Leukämie, Diabetes, Skorbut. (Litten rechnet auch die weissen Flecke der Retinitis albuminurica hierher, vielleicht mit vollem Recht.) Ich fand sie auch bei allgemeiner Carcinomatose. Die Flecke treten also auch nach nicht bakteriellen Erkrankungen auf. Der Fall Goh lehrt, dass auch durch schwach virulente Pneumokokkenmetastasen das Bild der sogenannten Retinitis septica hervorgerufen werden kann. Ich würde deshalb vorschlagen, vorläufig von „Roth'schen Flecken“ zu sprechen. Ich habe selbst Gelegenheit gehabt mehrere solcher Flecke bei Sepsis anatomisch zu untersuchen und hatte durch das lebenswürdige Entgegenkommen meines Collegen Litten Gelegenheit sie mit den seinigen vergleichen zu können. Die Präparate und Zeichnungen stimmten so überein, als wenn sie von derselben Hand gemacht wären, jedenfalls ein Zeichen, dass wir dasselbe meinen, und ein charakteristischer Befund da ist. Man findet an Stelle der weissen Flecke Herde in der Nervenfaserschicht, dicht an der inneren Oberfläche. Die Nervenfaserschicht ist hier durch ein Exsudat auseinandergedrängt, so dass ein Knoten entsteht, der auch an der Oberfläche der Retina prominent ist. Die meisten Nervenfasern weichen dem Exsudat aus, gehen also bogenförmig darüber oder darunter hinweg, einige Fasern gehen aber auch durch. Von dem Exsudat selbst ist sehr wenig zu sehen. Litten sagt in seiner letzten Publication:

„Man sieht eben in der Mitte der Knoten nur etwas bald mehr hyalin, bald mehr krümlige oder leicht faserige Masse, die sich um

ein Weniges dunkler färbt als die Umgebung. Der Befund ist jedenfalls sehr gering für diese klinisch leuchtend weissen, scharf umschriebenen Flecke“. Die ihnen entsprechenden erhabenen Stellen, wo die Nervenfasern auseinandergedrängt sind, finden wir genau wieder, aber von dem Exsudat ist nicht mehr viel zu sehen. Zweifellos entstehen die Roth'schen Flecke durch eine Exsudation in die Nervenfaserschicht, die vielleicht fett- oder eiweisshaltig ist. Es scheint mir, dass in den Präparaten das Meiste davon ausgelaugt ist (indem sich die chemischen Substanzen in Aether oder Alcohol beim Härten auflösen?). Auf diesen

Fig. 121.



## Retinitis septica.

Man sieht drei Herde in der aufgelockerten Nervenfaserschicht.

Punkt müsste man jedenfalls in Zukunft achten. Litten konnte mir Präparate zeigen, wo der Uebergang zu dem zu sehen war, was man fälschlicherweise gangliöse Nervenfasern nennt. Es ist dies das Urtheil, was ich mir nach meinen, Litten's und anderer Collegen (Klinik von Krauss) übereinstimmenden Präparaten gebildet habe. Die Fälle Goh und Grunert lehren, dass auch metastatische entzündliche Processe bei genügender Virulenzschwäche der Erreger das klinische Bild der sog. R. septica erzeugen können. Damit ist aber noch nicht gesagt, dass es keine Retinitis septica, d. h. Roth'sche Flecken ohne Bakterien giebt. Man vergleiche auch, was oben in diesem Kapitel über diese, sowie bei Ret. albuminurica gesagt ist.

Virchow, Zur path. Anatomie der Netzhaut und der Sehnerven. Virchow's Archiv. Bd. X. 1856. — Roth, Virchow's Archiv. Bd. LV. 1872. — Litten, Ophth. Gesellschaft zu Heidelberg. 1877. — Herrnheiser, Zeitschrift f. Heilkunde (Prager Z.). 1893. Bd. 14. — Axenfeld, v. Graefe's Archiv. Bd. 40. — Goh, v. Graefe's Archiv. Bd. 43. — K. Grunert, Bericht d. 30. Ophth. Gesellschaft. Heidelberg. 1903. — Litten, Deutsche med. Wochenschrift. 1902. No. 3.

### Netzhautablösung.

Wir haben schon besprochen, dass die Netzhaut der Aderhaut nur anliegt, nicht mit ihr verwachsen ist, die Stäbchen und Zapfen tauchen bei normalem Verhalten mit ihren freien Enden ein zwischen die schilffartigen Fortsätze der Pigmentepithelien, ohne dass hier eine substantielle Verbindung existirt. Nur an zwei Stellen ist die Retina fest angewachsen, erstens an der Papille, wo die Nervenfasern aus dem Sehnerv heraustreten, und zweitens rings an der Ora serrata. Bei pathologischen Zuständen kommt es sehr leicht zu einem Erguss zwischen den lateral anliegenden Theilen der Chorioidea und der Retina, wodurch diese abgehoben und in den Glaskörperraum von aussen her hineingedrängt wird, z. B. bei Exsudationen aus der Chorioidea, subretinalen Blutungen, Tumoren der Netzhaut und Chorioidea, Cysticerken etc. Nach anderen Autoren ist noch häufiger, dass die Netzhaut durch Erkrankungen und Schrumpfungen des Glaskörpers von innen her in den Glaskörperraum hineingezogen wird, worauf der Zwischenraum gewissermaassen ex vacuo durch seröse Flüssigkeit ausgefüllt wird. Das Pigmentepithel wird also nicht mit abgehoben. Die spontane Netzhautablösung kann an jeder beliebigen Stelle beginnen, am liebsten entsteht sie im obersten Abschnitt des Bulbus. Das Exsudat pflegt aber dann meist seinen Ort zu wechseln und sich nach dem Gesetz der Schwere zu senken, also bei umhergehenden Personen nach unten, bei auf dem Rücken liegenden nach hinten dem Fundus zu. Sehr oft hat später die Ablösung die Neigung progressiv zu werden, aus der partiellen wird dann schliesslich eine totale. Ist der Erguss unter der Retina bei der totalen Ablösung sehr reichlich, den Raum prall anfüllend, so entsteht das symmetrische Bild der **trichterförmigen** Netzhautablösung. Die Netzhaut erhebt sich an den Rändern der Papille steil in den Glaskörperraum hinein bis dicht hinter die Linse, hier in sanftem Bogen umbiegend, um dann rückläufig nach der Ora serrata hinzuziehen. Der Glaskörper ist also auf einen ganz kleinen trichterförmigen Raum reducirt. Schliesslich können in dem trichterförmigen Raum die Wände der chronisch entzündeten und degenerirten Retina noch mit einander verkleben, so dass nun ein solider Strang übrig bleibt, der von der Papille fast bis an den hinteren Pol der Linse zieht, sich dort theilend und zur Ora ziehend: **strangförmige** Netzhautablösung. Andere Formen erhält man natürlich, wenn vor der Ablösung entzündliche Verwachsungen zwischen Retina und Chorioidea vorhanden waren (nach Verletzungen, Chorioiditis etc.). Es entstehen dann an den nicht verwachsenen Stellen Buckel; die festgelöteten Theile der Retina können durch Zug zu fadenförmigen Gebilden ausgezogen werden (ähnlich wie die Iris bei der vorderen Synechie).

Die abgelöste Retina hält sich eine Weile intact, daher kommt es, dass (z. B. nach Punction) nach dem Wiederanlegen die Netzhaut sofort wieder sehtüchtig ist. Sehr bald treten jedoch Degenerationen ein, zuerst an den empfindlichen Nervenzellen (s. oben S. 364). Bach gelang es, an Netzhäuten, die einige Zeit abgelöst waren, ganz bestimmte Ver-

änderungen der Ganglienzellen festzustellen (Färbungen nach Nissl). Die färbbaren Plasmaschollen werden etwas feiner, die Zelle sieht wie bestäubt aus, der Kern rückt mehr an den Rand der Zelle, es kommt zu Vacuolenbildung, die mittleren Partien bekommen mehr und mehr ein gequollenes, glasiges Aussehen. Schliesslich sind gar keine gefärbten Schollen mehr sichtbar, nur ein ganz schmaler gefärbter Raum umgibt die so veränderte Zelle. Endlich schrumpft und zerfällt sie, der Zerfall erstreckt sich auch auf die Fortsätze, und es kommt zur ascendirenden Atrophie des Sehnerven. Bach nimmt an, dass bei einer ziemlich ausgedehnten Netzhautablösung nach etwa 2—3 Monaten alle Ganglienzellen gänzlich zu Grunde gegangen sind.

Nach den Ganglienzellen degeneriren die inneren und schliesslich die äusseren Körner, so wie dies eingangs geschildert worden ist. Sehr frühzeitig pflegt eine starke Neurogliawucherung einzusetzen, so dass wir histologisch die Retina meist dicker als normal finden. Die einzelnen Schichten sind verwischt und die Querstrichelung beherrscht das Feld. Schliesslich finden wir nur noch einen rein bindegewebigen Strang mit spärlichen Kernen.

Nicht selten sind bei Netzhautablösungen **Risse** in der Netzhaut, die meist in der Peripherie und zwar im oberen Theil des Bulbus liegen. v. Graefe hat zuerst diese Rupturen bei Netzhautablösungen gesehen. Sie erlangten zuerst Bedeutung durch die Hypothese Wecker's, dass sowohl die myopische Dehnung der Augenhäute, als auch der Flüssigkeitsdruck die Netzhaut an der hinteren Grenze des abgelösten Glaskörpers zerresse und dass dann durch den Netzhautriss die postvitrine Flüssigkeit hinter die Netzhaut trete und nun die Chorioidea ablöse. Mit diesem Riss beschäftigte sich eingehend Leber auf dem Heidelberger Congress 1882. Unter 27 Fällen konnte er 14mal in der abgelösten Netzhaut eine deutliche Perforation beobachten. Mit Wecker hält Leber den Riss für die primäre Erscheinung bei der Netzhautablösung kommt aber zu einer ganz anderen Erklärung seiner Entstehung: die Netzhautablösung wird direct durch die Schrumpfung des faserigen Glaskörpers bedingt. Der Glaskörper wird allmählich in eine feinfaserige Masse verwandelt, welche schrumpft, also eine Glaskörperablösung bildet und dabei eine Flüssigkeit auspresst, die sich hinter dem Glaskörper ansammelt. An der Grenze der Ablösung sei der Glaskörper mit der Retina verwachsen. Der weiter schrumpfende Glaskörper reisse noch die Netzhaut ein, wonach die subvitine Flüssigkeit hinter die Netzhaut dringe und diese ablöse. In einer ausgezeichneten unter Leber's Anweisung angefertigten Arbeit hat Nordenson die Leber'sche Ansicht anatomisch gestützt. Er untersuchte 3 Augen, mit einer Myopie von 8, 16 u. 3 D. Zweimal fand er einen Netzhautriss anatomisch. Wir wollen ihm bei der Beschreibung eines solchen Risses folgen: In dem hinteren Theil der unteren Augenhälfte ist die Netzhaut überall gefaltet, ganz besonders in der Nähe der Aequatorialebene, wo sie in Folge der Faltungen einen nach vorn stark hervorragenden Wulst bildet. Hier hört nun die Faltung plötzlich auf und die Netzhaut setzt sich nur als ganz dünnes Häutchen fort. Mit Lupen-

vergrößerung sieht man in den Schnitten da, wo der Netzhautwulst in den dünneren Netzhauttheil übergeht, eine Unterbrechung, welche der ophthalmoskopisch beobachteten Rissöffnung entspricht. Das Ende des Netzhautwulstes, welches die Oeffnung von hinten her begrenzt, hat sich hier vom Glaskörper zurückgezogen und ist nun von der homogenen Gerinnungsmasse umgeben. Durch die Rissöffnung stehen der subretinale und subvitriale Raum in unmittelbarer Verbindung. Der Riss lag dicht hinter der Ora serrata. Die Abhebung erstreckt sich nach vorn vor dem Riss in meridionaler Richtung 3—4 mm weit; der abgehobene Theil besteht somit noch aus einem kleinen Stück der eigentlichen Retina und aus der bis zu dem hinteren Ende der Ciliarfortsätze abgehobenen Pars ciliaris retinae.

Die Ränder der Netzhautruptur waren also hier, wie fast immer, nach innen eingerollt, was nach dem Autor auf einen Zug von innen her hinweist.

### Die subretinale Flüssigkeit.

Die Flüssigkeit unter der Retina erweist sich bei frischer Untersuchung meist als rein serös, klar mit oft stark gelblicher Färbung. Sie ist sehr eiweissreich, wie sich auch bei der Härtung des Bulbus zeigt. Sie coagulirt zu einer homogenen Masse, selten flockig, mehr oder weniger faserig-fibrinös nur bei Anwesenheit erheblicher Entzündungserscheinungen. Man findet an Formbestandtheilen in ihr rothe Blutkörperchen, Lymphkörperchen und Fettkörnchenzellen. Man vermisst auch nicht mehr oder weniger zahlreiche grosse blasige Zellen mit Pigmentkrystallen und -Körnchen, und unveränderte Pigmentepithelien. Später kommen Fett- und Cholestealinkrystalle hinzu, die so zahlreich werden können, dass die Flüssigkeit makroskopisch beim Abfließen glitzernd oder ganz dickbreiig wird.

Die subretinale Flüssigkeit kann zuweilen Blut enthalten oder ganz aus einer Blutung bestehen. Bekannt ist, dass hier **Cysticerken** und **Tumoren** vorkommen können, welche die Ablösung bewirkt haben.

### Der Glaskörper.

Der Glaskörper spielt in der Pathologie der Netzhautablösung eine grosse Rolle, sei es nun activ oder passiv. Schon v. Arlt war es bekannt, dass bei den iridocyklitisch schrumpfenden Bulbis die bei der Section gefundene trichterförmige Netzhautablösung sichtlich von dem Zuge der cyclitischen Stränge und Schwarten verursacht werde. Heinrich Müller fand nun an einem nicht atrophischen, sondern im Gegentheil mit Scleralectasien und Iridochorioiditis, excavirter Papille und Kapselstaar behafteten Auge, gleichfalls eine solche trichterförmig abgelöste Netzhaut. Die Netzhaut hatte eine eigenthümliche Gestaltung; sie war durch unregelmässige Einziehungen tief gefurcht und dazwischen ragten pralle 3—5 mm im Durchmesser haltende, kuglige mit eingeschnürtem Halse aufsitzende Blasen vor. Das Bedingende für diese

Formation lag offenbar im Inneren des trichterförmigen Raumes. Derselbe enthielt statt des Glaskörpers ein unregelmässiges Netz fester Stränge und Bälkchen, die mit einem Ende am Ciliarkörper, mit dem anderen an der Retina und zwar in den Furchen verwachsen waren. H. Müller kam zu folgender Auffassung des Falles: Die Ablösung ist nicht durch Druck von hinten her, sondern durch Zug von vorn her hervorgerufen. Der zu Strängen geschrumpfte Glaskörper zog an seinen Verwachungsstellen mit der Retina diese ab. (Schrumpfungstheorie der Ablatio retinae d. h. die Entstehung der Ablösung durch den schrumpfenden Glaskörper.)

Die Beobachtung H. Müller's wurde durch wichtige Arbeiten Iwanoff's bestätigt, welcher ausser der Glaskörperveränderung, der von ihm sog. Synchysis corporis vitrei bei Netzhautablösung das charakteristische Symptom der **Glaskörperabhebung** nachwies. Iwanoff fand, dass der geschrumpfte Glaskörper mit Beibehaltung einer festeren Consistenz sich in der hinteren Hälfte des Auges von der Netzhaut getrennt hatte, und dass der entstandene Zwischenraum zwischen dem Glaskörper und der Netzhaut von einer Flüssigkeit erfüllt war, die einen Erguss für sich darstellte und nicht mit dem verflüssigten Glaskörper zu verwechseln sei. Dies ging daraus hervor, dass die hintere Grenze des abgelösten Glaskörpers stets scharf war, und dass der Glaskörper hier sein normales Aussehen beibehalten hatte. Wäre das Exsudat nicht als solches aufzufassen, sondern als unveränderter Glaskörper, so würden die Zellen des Glaskörpers in dem von diesem Exsudat erfüllten Raume gefunden werden. Iwanoff fand diese Ablösung des Glaskörpers in 30 Augen; in 11 von diesen handelte es sich um Veränderungen nach Verletzung. Drei von den Augen waren kurzsichtig, stark verlängert aber unverletzt.

Es ist ein Verdienst von Iwanoff dies Vorkommen einer spontanen Glaskörperabhebung pathologisch-anatomisch nachgewiesen und auf ihr Vorkommen bei der Netzhautablösung aufmerksam gemacht zu haben. Seine Untersuchungen sind bestätigt von O. Becker, Pagenstecher und Genth, besonders vom Herzog Carl Theodor, Leber und Nordenson betonen ihre Bedeutung für die Entstehung der Netzhautablösung. Letzterer Autor behandelt am eingehendsten anatomisch die Schrumpfung des Glaskörpers. Nach ihm geht der Netzhautablösung eine Veränderung des Glaskörpers voraus, welche darin besteht, dass derselbe, schon in normalem Zustande von feinfaseriger Beschaffenheit, dichtfaseriger wird. Der so veränderte Glaskörper erinnert im makroskopischen Aussehen an ein anderes mesodermatisches Gewebe, an das des hyalinen Knorpels z. B. des Rippenknorpels, welcher auch bei alten Leuten einer feinfaserigen Zerklüftung oder asbestartigen Degeneration anheimfällt. Die Fasern erscheinen sämtlich als geschlängelte Linien und liegen zum Theil in grosser Ausdehnung parallel verlaufend neben einander, sodass man den Eindruck gewinnt, als ob grössere Massen des Glaskörpers sich gleichmässig gefaltet haben, zum Theil sind sie zu einzelnen lockigen Bündeln von verschiedenem Verlauf angeordnet. Es giebt theils Bündel, die der Innenfläche der Netzhaut parallel in meridio-

naler Richtung verlaufen, theils nur in überwiegender Anzahl solche, welche eine mehr oder weniger senkrechte Richtung zur Netzhaut einnehmen. Letztere strahlen in breiten Zügen von der Innenfläche der Netzhaut aus, um sich divergirend in den Glaskörper zu verbreiten. Zwischen den mehr oder weniger gewellten Bündeln findet man Zwischenräume, die von einer feinkörnig aussehenden Masse ausgefüllt sind. Es sind diese feinen Körnchen wohl als quergetroffene Faserbündel zu deuten, theilweise auch als körnig geronnenes Eiweiss. Die dickeren Faserbündel kommen hauptsächlich in dem peripheren Theil des Glaskörpers vor, während man in der Mitte feinkörnige geronnene Eiweissmasse antrifft. Zwischen den Fasern findet man ein- bis zweikernige Zellen, die bisweilen sehr feine und lange Ausläufer zwischen die Fasern ausschicken. Die Zellen besitzen oft Pigmentkörnchen. Besonders im unteren Theil des Glaskörpers ist der Reichthum an pigmentführenden Zellen auffallend. Sie gleichen theils Lymphzellen mit ein oder zwei Kernen, theils Endothelzellen mit Ausläufern. Sie liegen meist einzeln im Glaskörper. Ferner fanden sich grössere Pigmentklümpchen und einzelne Pigmentkörnchen frei in den von feinkörniger Masse ausgefüllten Zwischenräumen. Der dickfaserig gewordene Glaskörper schrumpft und die Schrumpfung führt zu einer Ablösung zunächst des Glaskörpers, dann aber auch der Netzhaut.

In Schnitten, welche seitlich von der Linse fallen, sieht man oft, dass der geschrumpfte Glaskörper auch vorn von den Zonulafasern abgehoben ist — eine **vordere Glaskörperabhebung**. Diese Bildung der postzonulären Spalte (Czermak, H. Virchow) kann nicht der Schrumpfung in Folge der Härtung zugeschrieben werden, da man in der Spalte eine bei der Härtung geronnene Masse findet. Die Schrumpfung des Glaskörpers kann auch einen Zug auf Linse, Zonula Zinnii, Processus ciliares und Iris ausüben. Wenn nämlich der Zusammenhang zwischen der Vorderfläche des Glaskörpers und den Zonulafasern ein inniger ist, so können die letzteren und mit ihnen die Processus ciliares und die Iriswurzel von dem schrumpfenden Glaskörper nach hinten gezogen werden. Hierdurch kann eine Vertiefung der vorderen Kammer zu Stande kommen, die unter Umständen diagnostische Bedeutung gewinnt, indem sie auf die Schrumpfung des Glaskörpers hinweist.

Die histologischen Schilderungen von Iwanoff und später Nordenson sind ausserordentlich gründlich und gewissenhaft. Gegen ihre Deutung muss ich mich jedoch wenden. Der normale Glaskörper hängt hauptsächlich vorn, hinter der Linse, fest, am meisten an der Ora serrata; bei jeder Härtung schrumpft er von hinten nach vorn zu, wobei seine Fibrillen näher an einander rücken. Da normaler Weise die in dem Glaskörpergewebe vorhandene Flüssigkeit sehr wenig eiweissreich ist, so coagulirt sie bei Härtungen nicht und tritt nicht hervor. Der Eiweissgehalt nimmt jedoch bei pathologischen Zuständen stark zu und deshalb finden wir, wenn das Glaskörpergewebe sich bei Härtungen von hinten nach vorn zusammenzieht, dass der veränderte Glaskörpersaft ausgedrückt wird und zwischen hinterer Glaskörpergrenze

und Retina eine deutlich coagulirte Schicht ohne Fibrillen bildet. Ich glaube deshalb ganz bestimmt, dass in den meisten Fällen die beschriebene Glaskörperabhebung ein Kunstproduct war, das bei der Härtung entstanden ist. Auf die Kritik der Fibrillenbildung werde ich unten bei der Würdigung der Schrumpfungstheorie noch eingehen.

### Chorioidea.

Veränderungen von Seiten der Chorioidea können nun vorhanden sein oder fehlen. Leber spricht sich darüber nicht eingehend aus. Nordenson fand meist eine chronische Chorioiditis. Die Drusen der Glaslamelle und die durch sie gesetzten Veränderungen der Pigmentepithelzellen haben nichts Pathognomonisches, ebensowenig die wechselnde Grösse der Pigmentzellen (auf Flächenpräparaten gesehen), wie sie als Altersveränderungen schon häufig sind. Man findet grosse 14 bis 15 eckige, vielkernige Zellen, welche schwächer pigmentirt sind, als die umgebenden kleineren (sog. „Gigantenzellen“ Kuhnt). Nordenson fand ferner zwischen den Stäbchen und Zapfen Drusen, die sich bis in die äussere Körnerschicht erstreckten. Ausserdem sah er an einigen Schnitten eine neue Auflagerung von spindelförmigen Zellen mit eingestreuten Pigmentzellen und Drusenbildungen. Diese Zellauflagerungen wuchsen an einigen Stellen strangförmig in den subretinalen Raum hinein. Aeusserlich sind sie von Pigmentepithelzellen bekleidet (sog. Chorioidealzotten H. Müller). Ferner fand er in der Nähe der Ora serrata einen chorioidealen Herd bestehend aus kernhaltigen Zellen, von denen mehrere spindelförmig sind, und aus Zügen von Pigmentklumpen. Die gewöhnlichen Capillaren und Venen sind stark mit Blut gefüllt, und in der Umgebung einiger Venen liegen Rundzellen herdwiese angehäuft. In einigen, sowohl Capillar- als Venenschlingen, sowie in einigen Arterien sieht man kürzere und längere Pfröpfe einer gelblichen trüben Masse, die wohl aus dem Gefässinhalt entstanden sind (Sattler). In der Schicht der kleinen Gefässe ist die Infiltration eine stärkere, so dass man hier die Venen stellenweise von dicht beisammen liegenden Rundzellen umgeben sieht. Diagnose: chronische Chorioiditis.

Die **Pathogenese** der Netzhautablösung ist zur Zeit nicht völlig aufgeklärt. Ich muss gestehen, dass mich keine der aufgestellten Theorien ganz befriedigt. Einiges zur Kritik darüber ist schon oben gesagt worden. Ich kann hier nur ganz oberflächlich noch einmal darauf eingehen. Wer sich genau zu informiren wünscht, sei auf die ausgezeichnete Zusammenstellung von Schrader hingewiesen. Wir unterscheiden hauptsächlich:

I. Die **Secretionstheorie**. Sie wurde 1847 von Arlt begründet. Die Ursache der Ablösung ist danach eine seröse Chorioiditis. Das Exsudat aus der Chorioidea drängt die Netzhaut in den Glaskörperraum. Es ist dagegen angeführt worden, dass durch das Exsudat auch der intraoculare Druck sich erhöhen müsse. Schmidt-Rimpler hat diesen Einwand mit Recht dadurch entkräftigt, dass er

auf die druckregulirende Wirkung der elastischen Augenhäute und die Abflusswege hinwies. In der That ist der Glaskörper so nachgiebig und compressibel, der Glaskörpersaft offenbar so leicht resorbirbar, dass dadurch bei Offenbleiben der Abflusswege keine Drucksteigerung zu entstehen braucht. Bei der gewaltigen Alteration des Glaskörpers ist sogar eine Druckverminderung verständlich. Sie ist die Theorie, die mich noch am meisten befriedigt.

II. Die Schrumpfungstheorie. Der Grund zu ihr wurde durch den oben mitgetheilten Fall von H. Müller gelegt. Die Leber'sche Schule bildete diese Theorie weiter aus und suchte sie zu begründen. Sie nimmt an, dass die Schrumpfung des Glaskörpers das primäre Vorkommniss sei und die Retina in den Glaskörperraum nicht hineingedrängt, sondern durch narbige Züge im Glaskörper selbst hineingezogen sei. Dass dies in dem H. Müller'schen Fall so war, ist sehr einleuchtend. Für gewöhnlich ist, nach meiner Meinung und objectiven Ueberlegung und Untersuchung, der Vorgang nicht so. Es ist mechanisch undenkbar, dass durch Narbenzüge von innen her eine so regelmässige Figur, wie bei einer trichterförmigen Netzhautablösung zu Stande käme. Dies ist bloss durch eine pralle Füllung von aussen her möglich. Durch Stränge werden Einziehungen, Buckel und spitz ausgezogene Parthien bewirkt, die wir für gewöhnlich nicht finden. Ausserdem sehen wir solche Narbenstränge weder ophthalmoskopisch noch anatomisch. Die Untersuchungen Nordenson's sind dafür nicht ausreichend. Schliesslich ist wohl ausschlaggebend, dass ich zweimal bei totaler Netzhautablösung frisch enucleirte Augen aufgeschnitten habe. Als Rest des Glaskörpers fand sich eine hellgelbe fadenziehende Masse ohne die geringste Fädchenbildung, und nirgends eine Adhärenz an die Retina.

III. Die Diffusionstheorie. Sie ist von Rählmann entwickelt. Er nimmt (mit den Secretionstheoretikern) an, dass die Flüssigkeit aus Gefässen der Chorioidea stamme. Als das Primäre erscheint ihm die Verflüssigung des Glaskörpers. Die normale Ernährung des Glaskörpers soll in der Weise zu Stande kommen, dass eine Eiweisslösung aus den Gefässen der Choriocapillaris in Diffusionsaustausch mit den wässerigen Salzlösungen des Glaskörpers tritt. Die Diffusion findet durch die Retina statt. Die Salzlösungen treten leicht hindurch in die Capillaren und werden resorbirt, als ihr Ersatz tritt ihr endosmotisches Aequivalent in Form einer Eiweisslösung aus den Capillaren in den Glaskörper. Bestehen Alterationen des Glaskörpers, so wird er verflüssigt und chemisch verändert. Es bilden sich in ihm eiweissanziehende Stoffe, vielleicht concentrirte Salzlösungen, die die Retina leicht durchdringen und den Eiweissstrom aus den Capillaren mächtig anregen. Der Strom der vermehrten und vielleicht auch veränderten Eiweisslösung drängt gegen die Retina. Wie jede thierische Membran, versperrt die Netzhaut der Eiweisslösung den Durchtritt, diese staut sich hinter der Retina und hebt sie ab.

IV. Die Deutschmann'sche Theorie. Nach Deutschmann geht die Netzhautablösung aus von einer äquatorialen Chorioiditis, die

wahrscheinlich circulär, wenn auch verschieden intensiv, entwickelt sei. Diese führt durch Ernährungsstörungen zu Schrumpfungen des Glaskörpers. Die chorioiditischen Herde üben aber auch den gleichen Zug auf die Ora serrata und die Netzhaut in toto aus. Die Netzhaut giebt dem Zuge nach, bis ihre Elasticität erschöpft ist, alsdann folgt sie dem chorioiditischen Schrumpfungszuge, wird zur Ausfüllung des Vacuums im präretinalen Raume herangezogen und damit von der Aderhaut abgehoben. Aus der Chorioidea ergiesst sich sofort Flüssigkeit hinter sie.

Arlt, Die Krankheiten des Auges. Bd. II. 1853. S. 159—172. — v. Gräfe, Notiz über die Ablösung der Netzhaut von der Chorioidea. v. Gräfe Archiv. Bd. I. 1. S. 362. — H. Müller, v. Gräfe's Archiv Bd. IV. 1. S. 362. — H. Müller, Ablösung und Verdickung der Netzhaut. Würzburger Sitzungsber. 19. Juni. S. 60. — Iwanoff, Glaskörperabhebung. Oph. Gesellschaft z. Heidelberg. 1868. — Iwanoff, v. Graefe's Archiv. Bd. 15. 2. 1869. — Carl Theodor, v. Gräfe's Archiv. Bd. 25. 3. 1879. — Leber, Gräfe-Sämisch Handbuch. 1. Aufl. Bd. V. 1877. S. 576. — Leber, 14. Versammlung der Oph. Ges. Heidelberg. 1882. — Schweigger, Beobachtungen über Netzhautablösungen. Archiv f. Augenheilkunde. 1883. — Nördenson, Die Netzhautablösung. Wiesbaden. J. F. Bergmann. 1887. — Rähmann, Leber's Erklärung der Netzhautablösung und die Diffusionstheorie kritisch verglichen. Archiv f. Augenheilk. Bd. 27. I. — Deutschmann, Ueber ein neues Heilverfahren bei Netzhautablösung. Hamburg. 1895. — Schrader, Pathogenese und Therapie der Netzhautablösung. Zeitschrift f. Augenheilk. Bd. 4. S. 58. — Bach, v. Graefe's Archiv. Bd. 41. 3. S. 67.

### Abreissung der Netzhaut an der Ora serrata.

Auf das klinische Vorkommen dieses Processes bei idiopathischer Netzhautablösung hat besonders Deutschmann aufmerksam gemacht. Nach ihm sind diese peripheren, mehr oder weniger ausgedehnten Abreissungen der Membran in der Aequatorialgegend häufiger, als die Rupturen in der Continuität der Retina. Er fand diese Abreissungen ausschliesslich nach unten, aussen-unten, auch wohl einmal nach aussen, nie nach oben; dieselbe liegt so peripher, dem Aequator bulbi zu, dass man sie nur bei äusserster Blickrichtung wahrnehmen kann; sie ist charakterisirt durch die in grossem, nach dem Aequator convexen Bogen in den Bulbus hineinhängende Retina, deren Ränder gewöhnlich gegen den Glaskörper umgerollt sind; äquatorial liegt in weiter Ausdehnung die Aderhaut frei; an der äussersten Grenze — äquatorial — zeigt diese letztere Massenanhäufungen dicker, schwarzer Pigmentklumpen. Mitunter sieht man an dieser letzteren noch einen Fetzen Netzhaut hängen; mitunter ist die Abreissung auch eine nicht totale, sondern arkadenförmig, d. h. es hängen noch einzelne Reste von Retinaetzen zwischen der abgerissenen und der hängengebliebenen Netzhautpartie.

Zur Erklärung des Vorgangs nimmt Deutschmann an, dass der Entzündungs- resp. Zerrungsprocess von den vorderen Uvealabschnitten seinen Gang weiter geht; da die Zerrung keine gleichmässige sein wird, sondern bei der verschiedenen Intensität des ursprünglichen Entzündungsprocesses die Zerrung von der einen Seite oder von oben oder von unten her stärker sein wird, d. h. intensiver wirken mag, so wird bei erschöpfter Elasticität resp. Spannung der Retina diese einreissen

oder an einem der festen d. h. durch den entzündlichen Process stark fixirten Punkte vom Aequator abreißen. Einreißen wird sie voraussichtlich da, wo sie noch nicht abgelöst ist, d. h. wo sie etwa in der Fläche durch einen entzündlichen circumscribten Process mit der Aderhaut fest verwachsen ist; ist dies nirgends der Fall, so reisst sie äquatorial ab.

Anatomisch sind nur ein paar Fälle von Abreissung der Netzhaut von der Ora beschrieben und zwar nach schweren Verletzungen.

Vossius bringt zwei eigene anatomisch untersuchte Fälle, in denen sich Abreissung der Netzhaut von der Ora serrata fand. In beiden Fällen handelte es sich um die Folgen eines schweren Trauma's, in dem ersten um eine Contusionsverletzung ohne Läsion der Bulbuskapsel, in dem zweiten um eine Perforationsverletzung. Die Netzhaut war bei der ersten Patientin an einer Seite des Auges, bei dem zweiten Falle an der ganzen Circumferenz des Bulbus von der Ora serrata abgerissen und nur noch an der Stelle der Scleralperforation mit der Bulbuskapsel durch Narbengewebe in Verbindung.

Auch Römer beschreibt einen Fall von totaler Ablösung der Netzhaut von der Ora serrata. Der Fall trat nach einer stumpfen Verletzung auf. Iris und Linse fehlen. Die Netzhaut ist zu einem Strang gefaltet, der von der Papille beginnt und in schmaler Trichterform nach oben-aussen ansteigt. Man sieht mit dem Spiegel rings um den schmalen Netzhautstiel vorbei und kann im ganzen Auge das freiliegende Pigmentepithel der Chorioidea überblicken.

Als **Inversio retinae** beschreibt Velhagen eine sehr seltene und eigenartige Netzhautablösung nach Verletzung. Die totale Netzhautablösung bildete nicht einen durch die Mitte des Bulbus ziehenden Strang, sondern die Netzhaut war in der Gegend der Ora serrata ringsum abgerissen und (wahrscheinlich durch den Zug des bindegewebig entarteten und geschrumpften Glaskörpers oder durch einen Schrumpungsprocess an der Retina selbst) und lag zu einem festen Klumpen zusammengeballt an ihrem anderen Ansatzpunkt der Sehnervpapille, hier einen braunroth gefärbten, rundlichen Tumor bildend. Einen sehr ähnlichen Fall bilden Pagenstecher und Genth in ihrem Atlas Taf. 28 ab.

Deutschmann, Zur Frage der Abreissung der Netzhaut von der Ora serrata. Beiträge z. Augenheilk. Heft 47. — Vossius, A., Zur Frage der Abreissung der Netzhaut von der Ora serrata. Beiträge z. Augenheilk. Heft 47. — Römer, P., Ein Fall von totaler Abreissung der Netzhaut von der Ora serrata. Klin. Monatsbl. April 1901. — Velhagen, Eine sehr seltene Form von Netzhautablösung. v. Graefe's Archiv. Bd. 43. S. 599.

### **Durchlöcherung der Retina in der Gegend der Macula lutea.**

Gleichzeitig haben Kuhnt und Haab auf eine interessante traumatische Maculaerkrankung aufmerksam gemacht, die dadurch zu Stande kommt, dass nach einer starken Quetschung des Augapfels die Macula lutea der Netzhaut eine schwere Verletzung in Form eines kreisrunden, roth erscheinenden Loches aufweist. Dieses ist ophthalmoskopisch

deutlich zu sehen. Anatomisch ist eine solche Lochbildung in der Maculagegend der Retina zuerst von Pagenstecher und Genth, Atlas Taf. XXV abgebildet worden. Ein weiterer Fall, der nicht im Anschluss an ein Trauma entstanden war, sondern nach einer Chorio-retinitis auf luetischer Basis ist histologisch von Murakami untersucht worden. In der Maculagegend fand sich zunächst ein System von Hohlräumen im Bereiche der inneren und Zwischenkörnerschicht (Oedem). Die Lücken sind vielfach durchzogen von feineren und gröberen, zum Theil kernhaltigen Fasersträngen; daneben sind frei endigende zapfenförmige Fortsätze von ähnlicher Structur sichtbar. An der äusseren Peripherie der Veränderung sieht man die innere Körnerschicht sich unter Rarefaction in zwei Blätter spalten. Während das mächtigere innere Blatt nebst den übrigen inneren Schichten der anderen Wand den Hohlraum bildet, kleidet das schwächere vielfach durchbrochene Blatt unvollkommen die hintere Wand aus. Die tiefen Schichten der Retina sind fast spurlos verschwunden.

Ungefähr in der Mitte, entsprechend der Fovea centralis zeigt die vordere Wand einen ziemlichen Defect von ca.  $\frac{3}{4}$  mm, und die Hohlräume communiciren frei mit dem Glaskörperraum: es besteht ein Loch in der Netzhaut. Der Rand des Loches ist stark unterminirt.

Wir müssen annehmen, dass hier die eingetretene atrophische Rarefaction auf Grund der luetischen Chorio-retinitis zur Durchlöcherung der Fovea centralis geführt hat.

Kuhnt, Ueber eine eigenth. Veränderung der Netzhaut etc. Zeitschr. f. Augenheilk. Bd. 3. S. 105. — Haab, Die traumatische Durchlöcherung d. Macula lut. Zeitschr. f. Augenheilk. Bd. 3. S. 113. — Murakami, Lochbildung in der Macula lut. Bericht d. 29. Versammlung d. ophth. Gesellschaft. S. 259. — Fuchs, Zur Veränderung d. Macula lut. nach Contusion. Zeitschr. f. Augenheilk. 1891. Bd. VI. Sept.

### Markhaltige Nervenfasern.

Bekanntlich verlieren die Sehnervenfasern an der Lamina cribrosa ihre weissen Markscheiden und gehen als nackte durchsichtige Axencylinder zur Papille und Retina. In selteneren Fällen nehmen sie jenseits der Lamina cribrosa und Papille streckenweise wieder die Markscheiden auf. Es ist dies schon in der vorophthalmoskopischen Zeit von Virchow anatomisch nachgewiesen worden. In dem linken Auge einer männlichen Leiche fand er in der nächsten Umgebung der Papille weisse Flecke, welche aus dunkelrandigen Nervenfasern bestanden, während sich sonst in dieser Gegend nur blasse feine durchscheinende Opticusfasern fanden. Einen ähnlichen anatomischen Befund konnte Beckmann erheben, v. Recklinghausen fand bei der Section eines Malers, der schwachsichtig gewesen war, im linken Auge einen rhombischen Fleck in der Retina, 4 mm vom nasalen Rand der Papille entfernt, welcher aus markhaltigen Nervenfasern bestand. Sonstige Veränderungen fanden sich in der Netzhaut nicht. Weitere ausführliche Untersuchungen verdanken wir Schmidt-Rimpler und Manz. Die zuweilen an den markhaltigen Fasern gefundenen Varicositäten, ent-

standen durch Verdickungen der Markhülle, sind wohl hauptsächlich Kunstprodukte.

Man betrachtet die Veränderungen allgemein als angeborene Missbildungen (Manz etc.). E. v. Hippel hat jedoch darauf aufmerksam gemacht, dass sie im strengen Sinne nicht angeboren sein können. Wir wissen, dass die Markscheiden sich vom Centrum nach der Peripherie zu entwickeln, und dass beim neugeborenen Menschen das periphere Ende des Sehnerven der Markscheiden so gut wie vollständig entbehrt. A. Westphal giebt an, dass unter den Gehirnnerven die motorischen und von den sensiblen der Acusticus bei der Geburt ihre Markscheiden besitzen, während sie den anderen sensiblen und sensorischen fehlen und die Bildung derselben erst in der neunten bis zehnten Lebenswoche ihren Abschluss erreicht. Der Opticus ist von allen Gehirnnerven am weitesten in der Markbildung zurück.

Daraus folgt, dass wir eine Entwicklung von Markfasern in der Retina nicht eher erwarten können, als sich der Opticus seiner Markreife wenigstens nähert.

Es ist also nur die Disposition dazu angeboren. Manchmal finden sich dabei andere Anomalien im Centralnervensystem (Idiotie etc.).

Sehr interessant ist, dass Wagenmann bei progressiver Sehnerventrophie frühzeitig auch eine Atrophie solcher markhaltiger Nervenfasern in der Retina eintreten sah.

Bei gewissen Thieren kommen ganz constant markhaltige Nervenfasern in der Retina vor. Am bekanntesten ist, dass bei Hasen und Kaninchen ganz constant zu beiden Seiten der Papille zwei breite, weisse Streifen sich finden, die sich flügelartig ausbreiten, bestehend aus markhaltigen Nervenfasern.

Sehr verbreitet sind markhaltige Nervenfasern bei den Fischen, die als kleine, geradlinig verlaufende Bündel in regelmässigen Abständen von der Papille ausstrahlen.

Virchow, dessen Archiv. Bd. X. S. 170. — Beckmann, Virchow's Archiv. Bd. XIII. S. 97. — v. Recklinghausen, Virchow's Archiv. Bd. XXX. S. 375. — Schmidt-Rimpler, Klin. Monatsbl. f. Augenheilk. 1874. S. 186. — Manz, Archiv f. Augenheilk. Bd. 29. 1894. — v. Hippel, v. Graefe's Archiv. Bd. 49. S. 591. — Westphal, Archiv f. Psychiatrie. Bd. 29.

### Gliom.

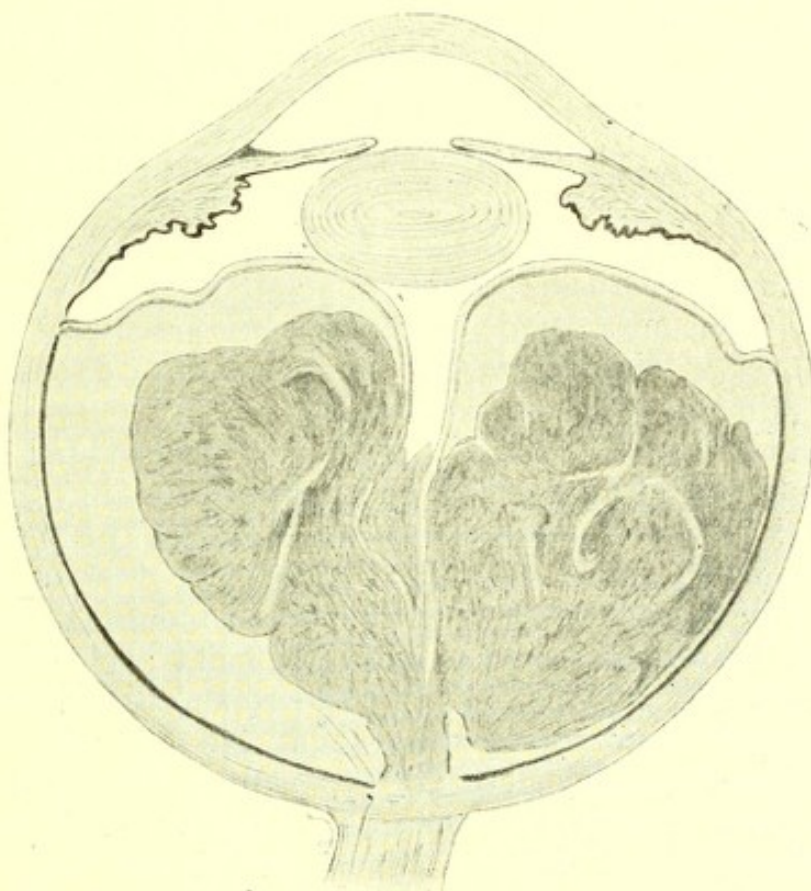
Das **Glioma retinae** (Virchow) (Synonyma: Gliosarcom, Markschwamm, Blutschwamm, Encephaloid, amaurotisches Katzenauge, Neuroepitheliom nach Wintersteiner). Die von den Schichten der Retina ausgehende Geschwulst, welche von Virchow anatomisch charakterisirt und Glioma retinae benannt worden ist, ist identisch mit den Geschwülsten, welche in ihrem Endstadium von den älteren Autoren als Encephaloid, Fungus medullaris und je nach ihrem äusseren Aussehen mit einer Unmenge von Namen belegt worden sind. Der klinische Verlauf der Geschwulst ist danach von v. Graefe mit bekannter Meisterschaft verfolgt und geschildert worden, so dass wir heutzutage

als Glioma retinae eine anatomisch wie klinisch wohl charakterisirte einheitliche Geschwulstform kennen.

Die Geschwulst kommt nur bei Kindern vor und tritt gewöhnlich in den allerersten Lebensjahren bis etwa zum fünften Lebensjahr hinauf auf. Ueber zwölf Jahre ist noch kein Gliom beobachtet worden. Nicht allzu selten ist die Geschwulst beiderseitig (in 18 pCt. der beschriebenen Fälle), meist nicht gleichzeitig erscheinend, sondern ein Auge wird nach dem anderen ergriffen. Es lässt sich in solchen Fällen jedoch kaum annehmen, dass die Geschwulst von einem Auge zum anderen übergewandert sei, da der Tumor im primär erkrankten Auge meist noch als circumscripter, eingeschlossener Knoten liegt und die Sehnerven noch normal sind, sondern man wird ein selbstständiges Entstehen der Geschwulst in jedem Auge vermuthen müssen. In einer Anzahl von Fällen wiederholte sich die Krankheit bei allen Kindern einer Familie; so ist publicirt, dass acht Kinder einer Familie hintereinander in den ersten Lebensjahren von Gliom befallen wurden und daran zu Grunde gingen. Diese und andere Beobachtungen machen es höchst wahrscheinlich, dass der Geschwulst eine angeborene Prädisposition oder Anomalie des Auges zu Grunde liegt.

Wir unterscheiden klinisch dieselben vier Stadien, wie bei dem Sarcom der Chorioidea.

Fig. 122.



Grosse Gliomknoten hinter der trichterförmig abgelösten Netzhaut  
(Gl. exophytum).

1. Stadium. Die Anfänge der Geschwulstbildung kommen gewöhnlich nicht zur Beobachtung, da die Geschwulst keine Schmerzen bereitet und äusserlich keinerlei Erscheinungen am Auge hervorruft. Sobald die Geschwulstknoten aber etwas in den Glaskörper hineingewachsen sind, machen sich auch für den Laien Erscheinungen geltend. Den Eltern fällt es auf, dass die Pupille ungewöhnlich weit ist, und dass aus dem Innern des Auges ein gelber Schein hervorleuchtet. Untersucht man nun bei focaler Beleuchtung, so ergibt erstens der Mangel einer Pupillarreaction auf Lichteinfall, dass das Auge blind ist, zweitens sieht man nicht weit hinter der Linse die vorgetriebene, verdickte Netzhaut liegen. Dieselbe hat ein strohgelbes oder röthlichgelbes Aussehen und zeigt auf der Oberfläche viele, geschlängelte, neugebildete Gefässe. Diese gelbe Geschwulst ist deshalb schon von Laien sichtbar, weil sie weiter nach vorne liegt, also das Auge an dieser Stelle stark hypermetropisch wird. Von Beer wurde der Zustand amaurotisches Katzenauge genannt, weil das Auge blind ist und wie das Tapetum eines hypermetropischen Katzenauges im Dunklen leuchtet. Wir sehen jedoch oft bei Glioma gar nicht die Geschwulstknoten selbst, sondern die Buckel, welche wir ophthalmoskopisch wahrnehmen, mit den Gefässen auf der Oberfläche und dem tiefen Trichter in der Mitte, werden von dem vorderen Abschnitt der degenerirten trichterförmigen Netzhautablösung gebildet. Erst dahinter, ophthalmoskopisch unsichtbar, liegen die wahren Geschwulstknoten. Es möge dies beifolgende Abbildung illustriren (cf. Fig. 122). Ein Beispiel dafür bietet auch Fig. 1 auf Tafel I in der grossen Wintersteiner'schen Arbeit. Wenn man dieses berücksichtigt, so ist es nicht mehr überraschend, dass das ophthalmoskopische Bild des Glioma verum und des Pseudoglioms manchmal in der That gleich ist.

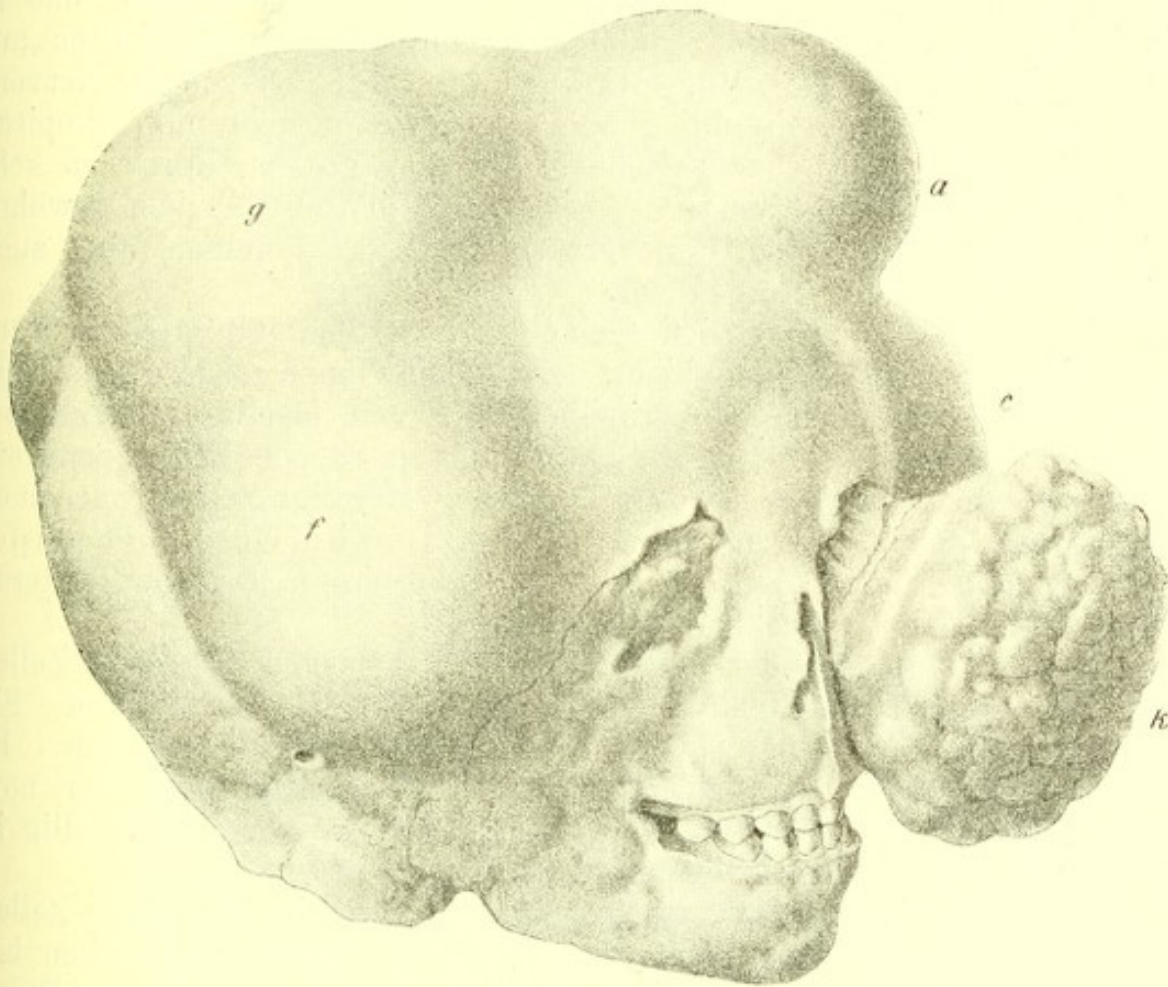
2. Stadium. Durch das stetige Wachsthum der Geschwulst erhöht sich der intraoculare Druck, und es entsteht das Bild des chronischen, entzündlichen Glaucoms, zu dem schliesslich Linsentrübung hinzutritt. Die Diagnose ist in diesem Stadium nicht schwer, da bei Kindern so gut wie nie primäres Glaucom vorkommt.

3. Stadium. Die Geschwulst breitet sich zuerst durch den Sehnerv nach hinten aus, und zwar geschieht dies meist schon sehr früh. (s. Taf. IV, Fig. 2) Anfangs ist der Nachweis nur durch die mikroskopische Untersuchung zu bringen, später entwickeln sich dicke Knoten am Sehnerv, welche den Bulbus nach vorne vortreiben. Ist das ganze Innere des Bulbus mit Geschwulstmasse angefüllt, so findet auch ein Durchbruch nach vorne statt. Es geschieht dies meistens am Rande der Hornhaut, welche nekrotisch wird. Das Wachsthum ist nun ein rapides, die Augenlider werden auseinandergedrängt, und es kann ein Tumor von der Grösse eines Kindskopfes vor dem Auge sich entwickeln. Es dauert manchmal lange, bis die Kinder an Erschöpfung, durch septisches Fieber, durch häufige Blutungen aus den verjauchten Tumormassen zu Grunde gehen.

4. Stadium. Es ist wichtig zu bemerken, dass bei Gliom früh-

zeitig die benachbarten Lymphdrüsen ergriffen werden und später Sitz von Geschwülsten werden können. Die Schwellung der Lymphdrüsen unterstützt also in zweifelhaften Fällen die Diagnose auf Gliom. Auch die Kopfknochen sind nicht selten der Sitz von Secundärknoten, ferner Rippen, Schlüsselbein, Humerus etc. Die Neigung zu Metastasenbildung ist jedoch beim Gliom viel geringer als beim Sarcom des Uvealtractus. Einige Autoren leugnen überhaupt das Vorkommen von Metastasen

Fig. 123.



Schädel eines an Gliom zu Grunde gegangenen  $2\frac{3}{4}$  Jahre alten Kindes.  
(Nach Knapp.)

*k* das orbitale Gliom. *a, c, g, f* Gliomgeschwülste des Schädels (von der Diploë ausgehend) vom Periost überzogen.

bei Gliomen. Dagegen werden bei dem Gliom häufiger die umliegenden Theile durch Weiterkriechen der Geschwulstmassen ergriffen (so Sehnerv, Gehirn, Lymphdrüsen, Knopfknochen etc.). Auch ist die Neigung zu localen Recidiven viel ausgesprochener als bei dem Sarcom. Während bei dem Sarcom des Uvealtractus bei ungünstigem Verlauf die Patienten meist an den Metastasen in Leber, Lunge etc. zu Grunde gehen, erliegen die Gliomkranken der localen Ausbreitung oder den localen Recidiven der Geschwulst.

Die Erkrankung zieht sich gewöhnlich über 1—3 Jahre hin.

Pathologisch-anatomisch besteht das Gliom aus einer sehr

### Erklärung der Tafel IV.

**Figur 1.** Glioma retinae; Schnitt durch einen Geschwulstknoten. Färbung mit Haematoxylin, Differenzirung. *a* Gefäss, quer. *a*<sup>1</sup> längs getroffen. *b* Zellmantel um die Gefässe. *c* abgestorbene Zellmassen. *d* verfettete Herde.

**Figur 2.** Hineinwachsen der Geschwulstzellen in den Nervus opticus. *V* = Vena centralis. *Sc* = Scleralloch. *L. c.* = Lamina cribrosa.

weichen, weisslich oder röthlich-gelb aussehenden Masse, welche Anfangs kleine circumscripte Knoten bildet, die sich rasch in die Breite und in die Höhe vergrössern. Das Gliom geht von den Körnerschichten aus (Gl. exophytum, Schweigger, Hirschberg), seltener von der Nervenfaserschicht (Gl. endophytum, Iwanoff). Es besteht mikroskopisch aus dicht gedrängten, runden Zellen, die einen grossen Kern und sehr wenig Protoplasma um den Kern besitzen. Die Zellen haben gewöhnlich die Grösse der Zellen der Körnerschichte, es kommen aber auch Gliome mit grösseren Kernen vor.

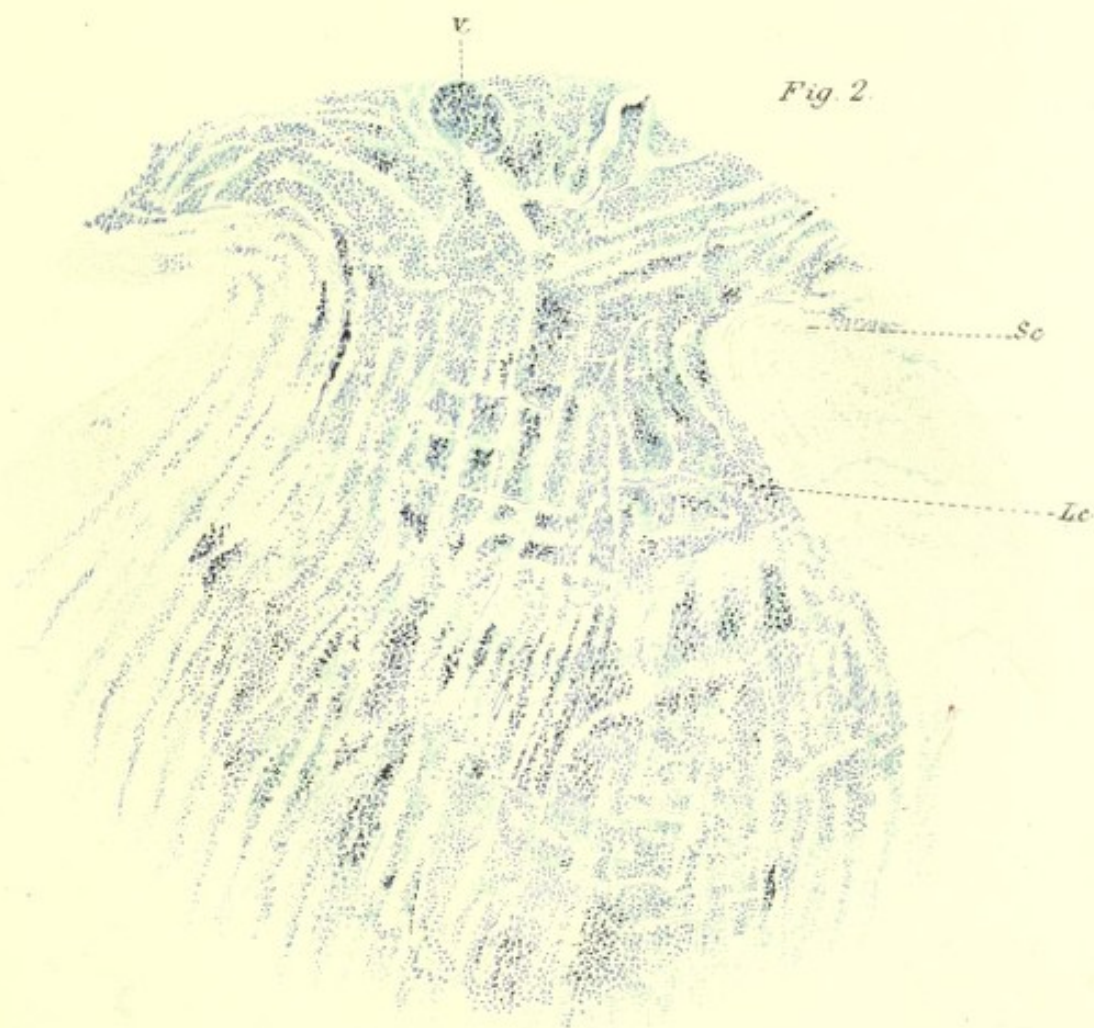
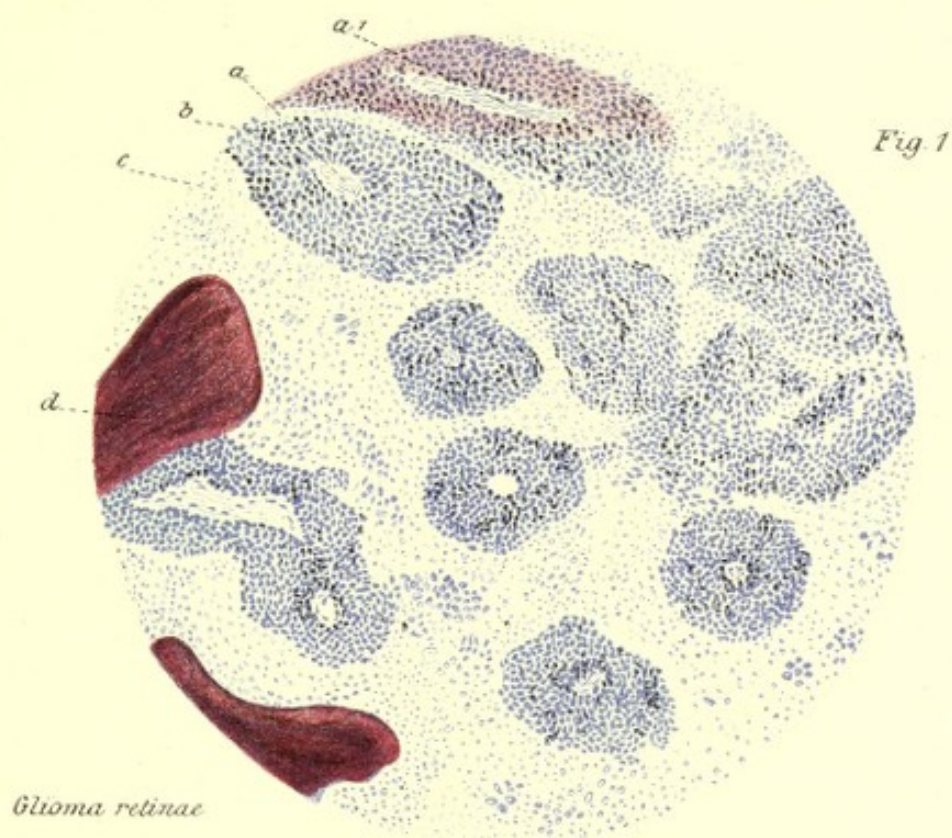Am häufigsten finden sich kleine runde Zellen mit grossem Kern und schmaler Protoplasmaschicht. Zwischen ihnen sieht man bald mehr, bald weniger eine fein granulirte oder fein faserige Interzellularsubstanz. Nicht selten lagern unter diesen runden Zellen zerstreut ebenso grosse oder noch grössere längliche, eiförmige Zellen, oder auch sternförmige Zellen. Bereits von Virchow, Lemke, Vetsch, Rompe, Leber u. a. sind durch Zerzupfen oder an Schüttelpräparaten an letzteren Zellen kleine feine Fortsätze gesehen worden.


Ferner kommen bedeutend grössere, verschieden gestaltete Zellen vor, die seltener sind und deren ovaler Kern sich blasser färbt. Sie besitzen lange Fortsätze. Gama Pinto beschreibt sie sehr gut. Er vermuthet, dass das vielleicht echte Gliazellen sind oder der normalen Netzhaut angehörige Ganglienzellen, die er aber als zufällig in die Geschwulst hineingeschleppt erachtet.

Jedenfalls liegt nach Betrachtung dieser verschiedenartigen Zellen die Vermuthung nahe, dass das Gliom nicht aus einer Sorte Zellen bestehe, sondern dass die verschiedenen Zellen auch verschiedener Natur seien.

Das Protoplasma der Zellen besitzt an vielen Stellen feine, verzweigte Fortsätze. Die Zwischensubstanz ist sehr spärlich vorhanden und hat ein feinkörniges oder feinfaseriges, netzförmiges Aussehen. Das Pigment fehlt stets in den Gliomen. Die Gefässe sind zahlreich in den Tumormassen vorhanden und besitzen oft eine ansehnliche Breite. Die Geschwulstzellen drängen sich meist dicht an die Gefässe und ihre Verbreitungsgebiete heran, in der Peripherie jedes einzelnen Gefässbezirktes treten sehr früh Degenerationen auf.

Die etwas vorgeschrittenen, aber noch intraocularen Geschwulstknoten bekommen hierdurch etwas sehr Charakteristisches. Es findet sich rings um jedes Gefäss eine Zone von lebensfrischen Zellen, die sich mit Hämatoxylin sehr gut färben und scharf gegen die Zellen in der Umgebung abgesetzt sind, die nicht mehr ernährt, abgestorben sind und



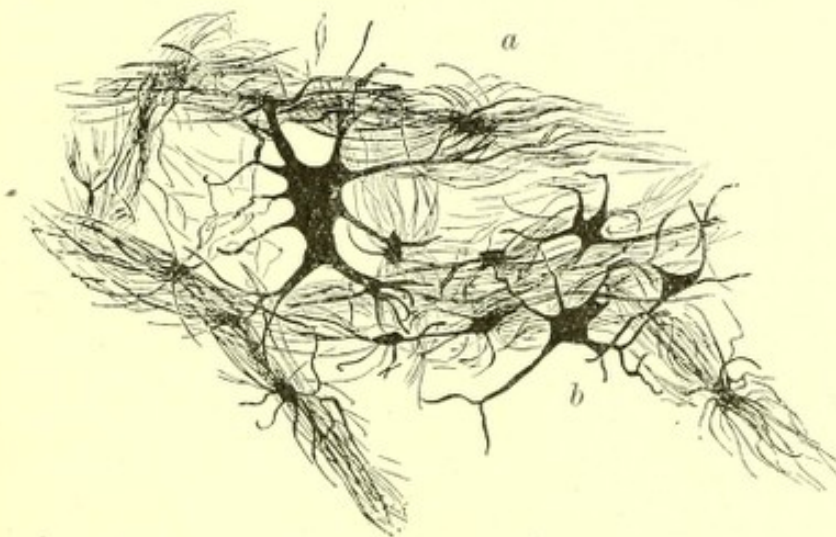


sich mit Kernfärbungsmitteln gar nicht oder sehr schwach färben. Um jedes quergetroffene Gefäss findet sich also ein Kranz, um jedes längsgetroffene ein breiter Streifen stark gefärbter Zellen, während die dazwischen liegenden Zellen ganz blass erscheinen. Es ist diese Anordnung der Zellen im Glioma retinae vielfach beschrieben worden, aber meist als eine Seltenheit und als ein Cylinder- oder Angiogliom aufgefasst worden. Ich stimme aber mit Wintersteiner ganz überein, dass diese Structur sich bei einigermaassen entwickelten Gliomen, so wie wir sie gewöhnlich zu Gesicht bekommen, als die Regel findet und dem Gliom ein besonderes, charakteristisches Gepräge giebt, wodurch sich diese Geschwülste vor allen anderen, auch den Gliomen des Gehirns auszeichnen (siehe Tafel IV, Fig. 1).

Degenerationen. Sehr frühzeitig treten in den Gliomen Zelldegenerationen auf, schon in kirschkerngrossen Knoten. Nur um die Gefässe liegen, wie eben gesagt, die frischen lebenden Zellen. In der Peripherie sterben die Zellen unter dem Einfluss des intraocularen Druckes und dem Mangel an Ernährung ab. Die Partien erscheinen nach Kernfärbungen ganz blass, doch sieht man mit starker Vergrösserung nach oben die Kerncontouren. An solchen Stellen kommt es dann bald zu verfetteten Herden, die frisch leuchtend weiss erscheinen und der Geschwulst schon makroskopisch ein geflecktes oder marmorirtes Aussehen geben (Virchow) und die sich makroskopisch nach Färbungen als ganz dunkle Flecke ohne Structur repräsentiren (s. Tafel IV, Fig. 1, d). In späteren Stadien kommt es auch zu Verkalkungen.

Neuerdings ist es mir gelungen, die Gliomzellen nach der Golgi-Cajal'schen Methode, welche nur Nerven- und Gliagewebe darstellt, zu färben. Man sieht alsdann von den sternförmigen Zellen eine

Fig. 124.



Zellen aus einem Glioma retinae nach der Golgi'schen Methode dargestellt.

*a* reguläre Gliazellen von embryonalem Typus. *b* gequollene (ödematöse?) Gliazellen oder grosse Ganglienzellen.

Menge feiner, langer Fortsätze, besonders nach zwei entgegengesetzten Seiten hin, ausgehen. Die Fortsätze lagern sich, ohne sich zu theilen, zu Büscheln an einander. Wir haben es hiernach mit echten Neurogliazellen zu thun, den sogenannten Spinnenzellen von Jastrowitz, welche sich einen zarten embryonalen Charakter bewahrt haben. Die Untersuchungen sind von Hertel u. A. nachgemacht und bestätigt worden.

Durch solche Befunde ergibt sich auch ein Anhaltspunkt für die Entstehung des Glioms. Von Virchow, dessen meisterhaften Untersuchungen wir die erste genaue Kenntniss von der Zusammensetzung dieser Geschwulst verdanken, stammt der Name Glioma retinae; er drückt aus, dass die Geschwulst nach seiner Ansicht sich aus der die Nervensubstanz umgebenden Glia entwickle. Virchow betont jedoch die häufigen Uebergänge des Glioms zum Sarkom, die er Gliosarkome nennt, und spricht aus, der Gegenstand verdiene eine weitere eingehende Prüfung, ehe man ihn als definitiv festgestellt betrachte. Nach dem Erscheinen der Virchow'schen Vorlesungen über die krankhaften Geschwülste sind fleissige und ausführliche Nachuntersuchungen über den Bau des Glioma retinae von vielen Seiten erschienen, ich erinnere nur an die Untersuchungen von v. Graefe und Schweigger, Leber und die grossen Monographien von Knapp, Hirschberg und Gama Pinto. Unsere klinischen Kenntnisse der genannten Erkrankung sind in vielfacher Beziehung bereichert worden, die Entstehung der Geschwulst aus dem Gewebe der Retina ist über jeden Zweifel erhaben, aber ein abschliessendes Urtheil über die Natur der Gliomzellen haben wir bis heute nicht gewonnen. Die meisten Autoren haben sich der Ansicht Virchow's angeschlossen und halten die Zellen für gliomatös. Andere Forscher halten es nicht für gerechtfertigt, diese Geschwülste der Retina Gliome zu bezeichnen, da sie wohl sarkomatöser Natur seien, eine Ansicht, die zuerst von Rindfleisch ausgesprochen worden und die z. B. auch Ziegler in seinem Lehrbuch vertritt.

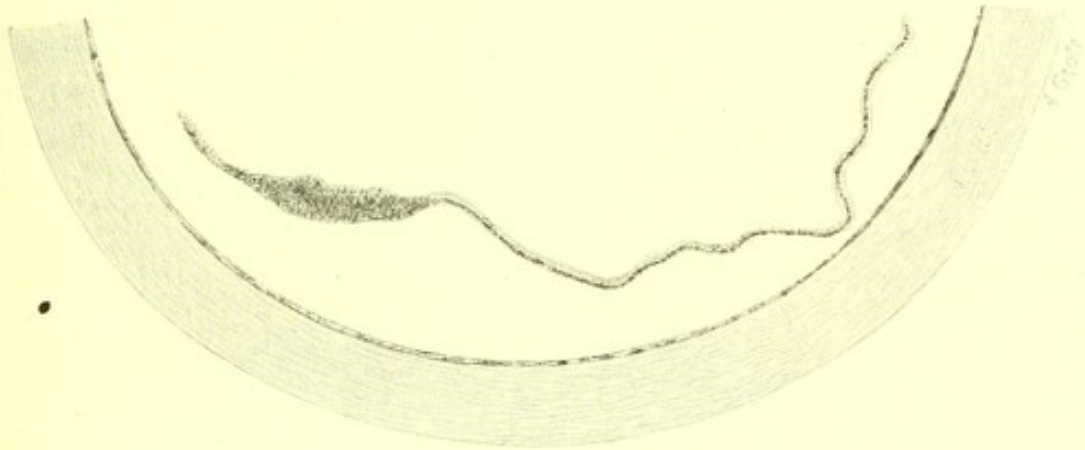
Wenn wir kritisch die Literatur von heute durchgehen, so ist auch die Schicht, aus welcher das Gliom heraus sich entwickeln soll, keineswegs sicher nachgewiesen. Die meisten Autoren nehmen an, dass es aus den Körnerschichten entsteht. Doch gleich im Anfang der mikroskopischen Untersuchungen weichen die Angaben von einander ab. Schweigger konnte das Entstehen der Geschwulst aus der äusseren Körnerschicht nachweisen. Hirschberg fand den Herd der Geschwulst in der inneren Körnerschicht. Bald darauf fand Iwanoff, dass auch von den in der Nervenfaserschicht gelegenen Bindegewebszellen aus die Entwicklung des Glioms erfolgen kann. In einem Präparat von eben beginnendem Gliom, das ich der Güte meines Freundes Axenfeld verdanke, sieht man deutlich die Entstehung des Glioms aus der inneren Körnerschicht (siehe Fig. 126).

Nach den übereinstimmenden Untersuchungen von Cajal, Kallius und Greeff kommen echte Spinnenzellen in der Retina nur in der Nervenfaserschicht und in der Ganglienzellschicht vor. Man sollte deshalb schliessen, dass sich aus diesen Schichten heraus das Gliom allein

entwickeln könnte. Es ist aber noch eine andere Erklärung viel wahrscheinlicher.


Wir wissen durch vielfache Untersuchungen, dass in der Retina verhältnissmässig oft sich sogenannte „versprengte Zellen“ vorfinden. Wir sprechen von versprengten Zellen, wenn sich in einer Schicht Zellen

Fig. 125.



Beginnendes Gliom (Präparat von Uhthoff und Axenfeld).

Fig. 126.



Derselbe Fall wie Fig. 125 bei stärkerer Vergrösserung. Man sieht die stärker gefärbte äussere Körnerschicht unter der Geschwulst hinwegziehen. Die Geschwulst geht aus der inneren Körnerschicht hervor. Andeutung von Rosettenbildungen.

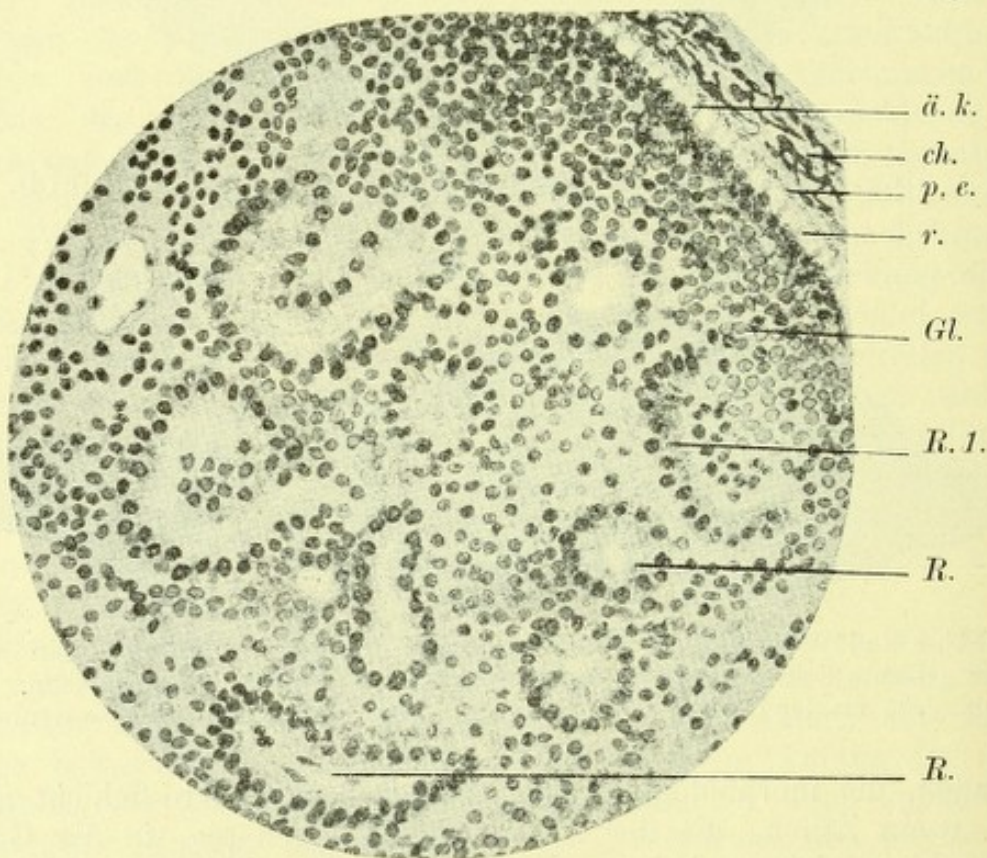
vorfinden, die morphologisch eigentlich in eine andere Schicht gehören, z. B. wenn Zellen, die der Körnerschicht angehören, in der Ganglienzellenschicht sich vorfinden. Solche kleine Missbildungen sind offenbar in der Retina nicht selten und meist ohne Bedeutung, besonders da die functionirenden Fortsätze an ihre richtige Stelle hin laufen. Wintersteiner hat nun kürzlich die interessante Entdeckung gemacht, dass sich bei beginnendem Gliom grössere Zellhaufen in Schichten vorfinden, in die sie ihrer Natur nach nicht gehören. Es giebt dies eine Stütze für die Ansicht, die auch sonst nach allem, was wir wissen, die wahrscheinlichste ist, dass sich die Gliome aus grösseren, versprengten Zellhaufen entwickeln. Der Keim zum Gliom ist also durch eine Missbildung in der Retina gelegt, versprengte embryonale Zellen, welche ganz nach der Cohnheim'schen Theorie von der Entstehung der Geschwülste zum Aufbau des Organismus nicht verwendet worden sind,

sondern ruhen bleiben, bis sie später von selbst oder durch irgend einen Anlass zu wuchern beginnen.

Nach dieser Theorie kann sich das Gliom aus jeder Schicht der Netzhaut heraus entwickeln, je nach der Lage der versprengten Keime, und dies stimmt auch am besten mit dem, was in der Literatur darüber gesammelt ist.

Wintersteiner hat in einer Reihe histologisch untersuchter Fälle Eigenthümlichkeiten im Glioma retinae gefunden, welche ihn veranlassten, für diese Geschwulst den neuen Namen **Epithelioma retinae** aufzustellen. Zuweilen sieht man eigenthümliche rosettenartige Gebilde, bestehend aus hohen Epithelzellen, welche in ihrer Totalität eine gewisse Aehnlichkeit mit Querschnitten von Drüsen-

Fig. 127.



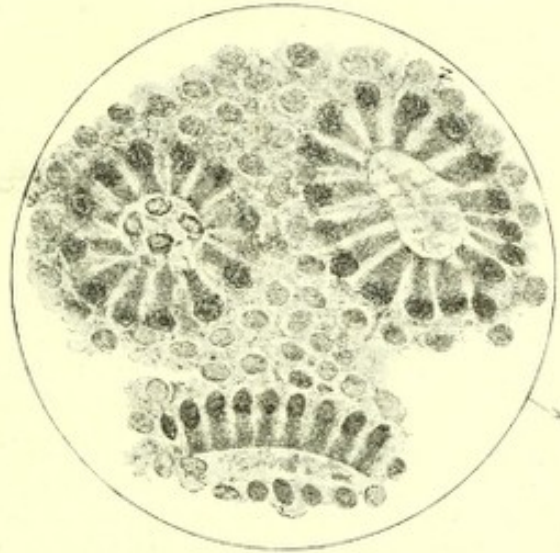
Wintersteiner'sche Rosetten im Gliom (nach Cirincione: La Clinica oculistica).

*ch.* = Chorioidea; *p. e.* = Pigmentepithel; *r.* = Retina (atrophisch); *ä. k.* = äussere Körnerschicht, aus der das Gliom hervorgeht (der Hinweisungsstrich müsste etwas weiter reichen). *Gl.* = Gliomzellen, diffus liegend. *R.* = vollständige, *R. 1.* = unvollständige Rosette.

schläuchen besitzen. Wintersteiner fasst diese Gebilde als Aggregate von Stäbchen-, resp. Zapfenfasern, auf. Er fand einmal ein hanfkorngrosses Knötchen, welches aus der inneren Körnerschicht seinen Ursprung nahm. In diesem Knötchen fanden sich nun in reichlicher Anzahl dieselben rosettenartigen Gebilde, welche ihrem Ursprung nach

unzweifelhaft den äussersten Netzhautschichten angehörten, jetzt aber in deren innere Schichten versprengt waren. Es würde also hiernach die Neubildung der Retina einer Versprengung von Zellkeimen aus der

Fig. 128.



Wintersteiner'sche Rosetten im Gliom (nach Cirincione).  
Starke Vergrösserung.

äusseren Schicht der Netzhaut in die inneren Schichten dieses Organs ihren Ursprung verdanken.

Eine Stütze für diese Auffassung bringen auch die Untersuchungen von S. Ginsberg über embryonale Keimverlagerungen in der Retina. In zwei mikrophthalmischen Augen eines mit mannigfachen anderen Missbildungen behafteten, einen Tag alten Kindes, fanden sich erstens in verlagelter und zum Theil abgelöster Netzhaut echte Neuroepithel-nester mit hochentwickelten Elementen, zweitens nicht in die normale Schichtung gehörige Reihen und Gruppen länglicher Kerne, theils in der inneren granulirten, theils in der inneren Körnerschicht, stellenweise in directem Uebergang zu den Cylinderzellen der Pars ciliaris, und drittens in einem dieser Augen in der Ganglienzellen- und Nervenfaserschicht der nicht abgelösten Retina ein einziges mikroskopisches, ca. 0,2 mm langes Knötchen, welche wohl sicher als mit denen des gewöhnlichen „Glioma retinae“ identisch angesehen werden dürfen. v. Graefe's Archiv. Bd. 48. S. 82.

Ausser diesen Befunden sprechen noch folgende Thatsachen dafür, dass die Geschwulst auf einer vererbten oder angeborenen Anlage beruht: 1. die Netzhautgeschwulst kommt nur in den ersten Lebensjahren vor, ja sehr häufig (vielleicht immer) angeboren; 2. in einem Fünftel bis einem Viertel der Fälle werden beide Augen unabhängig von einander befallen; 3. in einzelnen Fällen sind mehrere Mitglieder derselben Familie befallen worden; 3. eine Anzahl der kleinen Patienten weist auch sonstige, congenitale Anomalien der Augen oder des übrigen Körpers auf.

Neben den unzweifelhaften echten und zahlreichen Gliazellen fand

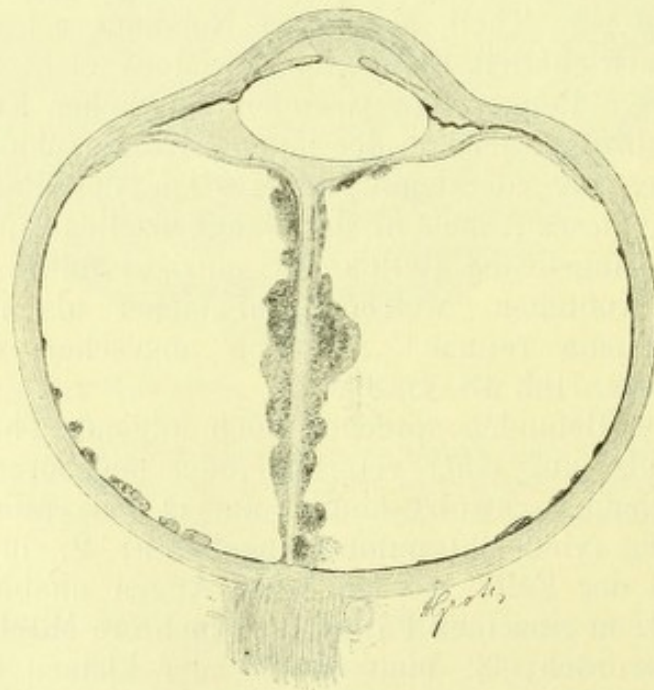
ich in meinen Untersuchungen mit der Golgi'schen Methode in den Gliomen mit grossen eckigen Zellen mit wenigen aber dickeren Fortsätzen, die ich in meiner ersten Publication als Ganglienzellen ansprach. Es ist mir das nach weiteren Studien, besonders am degenerirten Sehnerv zweifelhaft geworden. Wahrscheinlicher ist es mir jetzt, dass es nur veränderte und gewucherte Gliazellen sind (s. Fig. 124, b). Wegen dieses Befundes greift mich S. Ginsberg an, er wirft mir aber nicht vor, was ich jetzt selbst als zweifelhaft angebe, sondern macht zwei Einwände, die nicht berechtigt sind. Er meint, dass meine Ganglienzellen wohl aus Resten der normalen Retina herstammten. Wenn ich Ganglienzellen fand in einem dicken Geschwulstknoten, in dem auch nicht mehr eine Spur von Retina vorhanden war, so ist es wohl sicher, dass sich hier nicht allein Ganglienzellen, die sonst sehr früh zu Grunde gehen, lebensfrisch erhalten haben. Zweitens meint er, der logische Nachweis, dass diese Ganglienzellen versprengt wären, fehle doch ganz.

Das Gliom ist also eine Geschwulst, welche aus einer Gewebsmissbildung in der Retina, aus versprengten embryonalen Zellen hervorgeht. Es besteht im Wesentlichen aus hyperplastisch gewucherten Gliazellen und einem aus deren Fortsätzen gebildeten Fasergewirr.

Das Gliom hat eine grosse Neigung zur **Dissemination** der Keime. Ein Gliomknoten bleibt nicht lange isoliert. Neben der frühzeitig auftretenden Netzhautablösung fallen zahlreich Geschwulstzellen ab und werden im Bulbus hier- und dorthin getragen, wo dann Tochtergeschwülste entstehen (s. Fig. 129).

Das nicht operirte Gliom durchläuft stets alle vier Stadien und

Fig. 129.



Dissemination der Geschwulstzellen und Entstehung von Tochtergeschwülsten unter der trichterförmig abgelösten Retina und auf der Pigmentepithelschicht.

führt in wenigen Jahren durch Erschöpfung, septisches Fieber oder durch Metastasen in den inneren Organen zum Tode. Es ist bisher kein einziger unzweifelhafter Fall von Spontanheilung eingetreten. Auch die operirten Fälle haben in den überwiegend meisten Fällen dasselbe Schicksal gehabt. Jedenfalls ist die Prognose umso günstiger, je früher operirt wird. Hat die Geschwulst erst einmal den grössten Theil des Bulbus angefüllt, oder ist schon der Sehnerv ergriffen, so ist kaum noch auf Heilung zu hoffen. Die Recidive pflegen sehr bald sich einzustellen, meist schon nach 14 Tagen bis 4 Wochen, spätestens nach 2 bis 3 Monaten.

Virchow, Die krankhaften Geschwülste. Bd. II. S. 151 u. ff. — v. Graefe, Archiv f. Ophthalmologie. Bd. XII. 1868. — Schweigger, ibid. Bd. VI. — Leber, Handbuch der Augenheilkunde von Graefe und Saemisch. — Knapp, Die intraocularen Geschwülste. Karlsruhe 1868. — Hirschberg, Der Markschwamm der Netzhaut. Berlin 1869. — Gama Pinto, Untersuchungen über intraoculare Tumoren. Wiesbaden 1886. — Rindfleisch, Zehender's klin. Monatsblätter f. A. 1863. — Ziegler, Lehrbuch d. pathol. Anatomie. 4. Aufl. S. 902. — Wintersteiner, Ueber Bau, Wachsthum und Genese des Glioma. Wiener klin. Wochenschr. 1894. No. 27. — Derselbe, Ueber Neuroepithelioma retinae. F. Deuticke. 1897. — Greeff, Der Bau und das Wesen des Glioma retinae. Deutsche med. Wochenschrift. 1896. S. 327.

**Pseudogliome.** Es kommen bei Kindern Fälle von entzündlichen ganz chronisch sich entwickelnden Neubildungen im Glaskörper vor, welche ganz das Bild eines Glioms im ersten Stadium vortäuschen können. Das Auge ist äusserlich normal, die vordere Kammer seicht, und die weite starre Pupille zeigt an, dass das Auge erblindet ist. Auch nimmt man aus der Tiefe den hellen Reflex wahr. Es sind eine Anzahl solcher Augen wegen vermeintlichem Glioma retinae enucleirt worden, wobei erst die mikroskopische Untersuchung die falsche Diagnose nachzuweisen im Stande war. Man bezeichnet diese Fälle als Pseudogliome. Meist handelt es sich um bindegewebige Schwartenbildung im Glaskörper nach einer ganz chronisch verlaufenen, eitrigen Chorioiditis oder einem kleinen Abscess. Solche Chorioiditiden pflegen sich bei Kindern zuweilen an acute Infectionserkrankungen, Masern, Scharlach, Typhus etc. anzuschliessen, ferner treten sie wohl nach Meningitis auf. In anderen Fällen von Pseudogliom hat man Tuberculose der Aderhaut oder Gewebsmassen fötalen Ursprungs als Ursache des gelben Scheines aus der Tiefe des Auges mikroskopisch nachgewiesen.

Aus der Literatur geht hervor, dass auch den erfahrensten Klinikern solche Fehldiagnosen nicht selten vorgekommen sind. Schon Ruete, Arlt und besonders v. Graefe machten darauf aufmerksam, dass auch durch Entzündungsexsudate der Chorioidea das Bild des amaurotischen Katzenauges hervorgerufen werden könne und dadurch ein Gliom vorgetäuscht würde. Auch in neuester Zeit haben solche Fehldiagnosen nicht aufgehört.

Raab fand in der Sammlung von O. Becker 20 Augen, welche wegen Gliom enucleirt waren. Die Diagnose erwies sich bei der anatomischen Untersuchung 5mal, d. h. in 25 pCt. der Fälle als falsch.

Vetsch fand unter 24 Fällen von klinisch diagnosticirtem Gliom 2mal eine Fehldiagnose.

Collins untersuchte 24 Augen mit Gliom aus der Sammlung des Moorfields Hospital in London, 7mal war die Diagnose falsch.

Differential-diagnostisch ist zu beachten, dass bei echtem Gliom der intraoculare Druck normal oder schon erhöht ist, während bei entzündlichen Neubildungen im Glaskörper die Tension des Bulbus herabgesetzt zu sein pflegt. Ferner sprechen Drüsenschwellungen in der Nähe des Auges für Gliom. In zweifelhaften Fällen scheue man sich nicht, das verdächtige, erblindete Auge herauszunehmen, da durch zu langes Zögern das Leben des Kindes gefährdet werden kann. (Greeff, Ueber Pseudogliome der Retina. Berl. klin. Wochenschr. 1897. No. 34.

**Kryptoglioma** (Schöbl). Unter Kryptogliom ist das Gegentheil von Pseudogliom zu verstehen. Es sind Fälle, in denen es sich factisch um ein wahres Gliom handelte, in denen jedoch selbst ein erfahrener, klinischer Diagnostiker absolut nicht im Stande war, es als ein solches richtig zu diagnosticiren. Solche Fälle sind zuerst von Schöbl beschrieben worden.

---

## Capitel XI.

### Nervus opticus.

#### Normaler Bau.

An dem Sehnerven unterscheiden wir, von der Gehirnbasis anfangend, folgende Abschnitte:

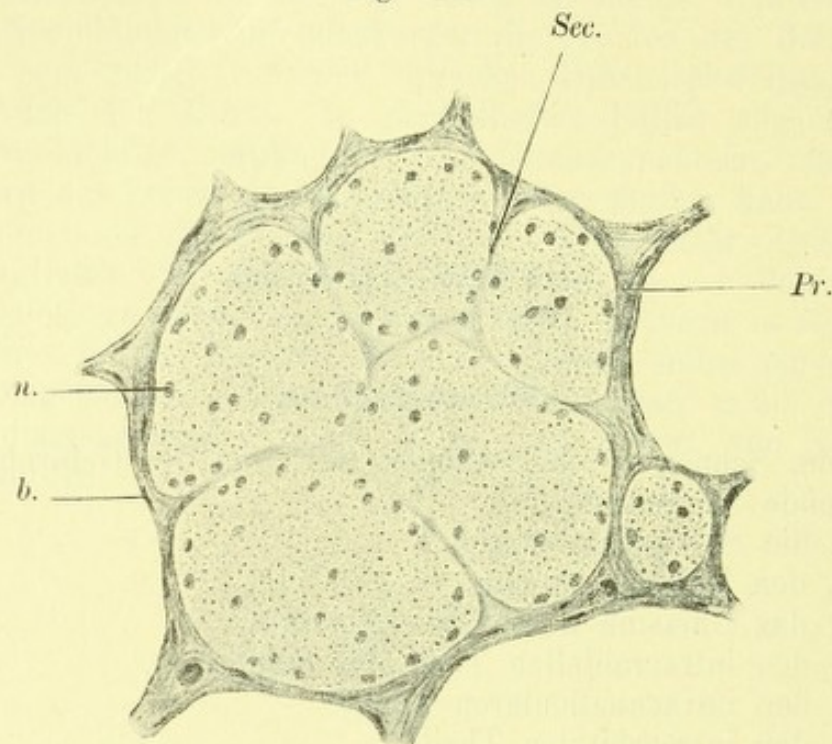
- I. die Sehnervenwurzeln,
- II. den Tractus opticus,
- III. das Chiasma nervorum opticorum,
- IV. den intracraniellen Theil des Sehnerven,
- V. den intracanaliculären Theil,
- VI. den intraorbitalen Theil,
  - a) vor dem Eintritt der Centralgefässe.
  - b) nach dem Eintritt der Centralgefässe,
- VII. den intrabulbären Theil,
  - a) den markhaltigen scleralen Theil,
  - b) die Lamina cribrosa,
  - c) die Papilla nervi optici.

Man unterscheidet am Sehnerven den Nervenstamm und die Nervenscheiden.

Der Sehnerv ist von drei Scheiden umgeben, welche die directe Fortsetzung der drei Gehirnhäute bilden und deshalb am besten wie diese benannt werden: 1. die Dura; 2. die Arachnoidea; 3. die Pia. Aussen liegt lose um den Sehnerv herum die etwa 0,5 mm dicke, feste Duralscheide. Dieselbe tritt an den Sehnerv erst vor dessen Durchtritt durch das Foramen opticum heran und bildet in diesem Foramen zugleich das Periost des Knochens. Dieses Periost spaltet sich nach dem Austritte aus dem Foramen in zwei Blätter, von denen das äussere an die Periorbita herantritt, das innere den Sehnerv als durale Scheide begleitet. Es gelang zuerst Axel Key und Retzius, quasi als innerstes Blatt der Dura ein zartes, zellreiches Häutchen zu isolieren: die Arachnoidea, die zweite Scheide des Sehnerven. Als innerste Scheide, den Sehnerv fest umschliessend und denselben vom Gehirnaustritte bis in die Sclera begleitend finden wir die Pia. Zwischen Dura und Pia zieht sich rings um den Sehnerv ein breiter Lymphraum, der intervaginale

Lymphraum. Derselbe communicirt mit dem subduralen Raume des Gehirns und endet am Bulbus in der Sclera blindsackartig. Dieser Lymphraum wird durch die Arachnoidea in zwei Teile getheilt, in einen subduralen und einen subarachnoidealen Raum.

Fig. 130.



Querschnitt durch ein Nervenbündel im normalen Sehnerv.  
*Pr.* primäre Septen, welche ein primäres Nervenbündel umgeben; *Sec.* sekundäre Septen, das primäre Bündel in secundäre eintheilend; *b.* längliche Bindegewebskerne; *n.* ovale Neurogliakerne. Zeiss, Oc. 2. Obj. DD. Verg. 240:1,

Im Sehnervstamm scheidet sich schon bei makroskopischer Betrachtung das bindegewebige Septensystem scharf von den eingeschlossenen Nervenbündeln. Alle Septen stammen aus der Pia. Die Mächtigkeit der entspringenden Balken ist jedoch eine sehr verschiedene. Man bemerkt meist 6—8 besonders starke Septen, die von vornherein gleichsam eine segment- oder sectorenförmige Gliederung des Sehnervenquerschnittes bedingen. Sie verästeln sich entweder sofort baumartig oder dringen ungetheilt eine Strecke weit in den Nerven vor. Zwischen diesen dicken Septen dringen zahlreiche kleinere Septen in Abständen von etwa 0,06—0,1 mm in den Sehnerven ein, treten zwischen die Nervenbündel und verästeln sich wieder zu kleinen und kleinsten Septen. Wir nennen die ersteren starken Septen die primären, die letzteren die secundären (s. Fig. 130).

Beide Sorten helfen, indem sie communiciren, Räume begrenzen, deren Form bald rund, bald mehr oval oder polyedrisch und deren Grösse ganz ausserordentlich verschieden ist. Die Ecken dieser Räume sind beim Menschen stets abgerundet, während sie bei den Thieren meist eckig sind. Die Septen bestehen aus dichtem fibrillärem Binde-

gewebe mit spärlichen lang-spindelförmigen Kernen. Das Bindegewebe führt ausserdem die Gefässe mit sich, sowohl die centralen zur Retina ziehenden, als die kleinen, welche zur Ernährung des Sehnervenstammes dienen.

Innerhalb der Septen findet sich nur Nervensubstanz und zwar Nervenfasern und Neuroglia. Die Nervenbündel sind alle aus einer grossen Anzahl feiner Nervenfasern zusammengesetzt, welche ganz denselben Charakter wie die meisten Fasern überhaupt besitzen, d. h. sie bestehen aus feinen Achsencylindern, welche mit dünnen Myelinscheiden umgeben sind. Den Fasern fehlt die Schwann'sche Scheide, d. h. eine umhüllende, kernhaltige, elastische Membran; auf das Mark folgt gleich, wie wir unten sehen werden, die umhüllende Neuroglia. Das Kaliber der Nervenfasern schwankt ganz ausserordentlich. Man sieht dicke Nervenfasern von etwa 5 bis 10  $\mu$  Durchmesser regellos zwischen viel dünneren verlaufen. Durchschnittlich besitzen die Fasern eine Dicke von etwa 2  $\mu$  (Kuhnt) oder 4  $\mu$  (W. Krause), und schliesslich findet man hier und dort feinste Fasern bis zu unmessbarer Feinheit. Man ist neuerdings der Ansicht, dass die feinen Nervenfasern die eigentlichen Sehbahnen vermitteln, welche die Ueberleitung der zum Bewusstsein kommenden Seheindrücke besorgen, während die anderen, widerstandsfähigeren dem unbewussten Sehen dienen, welches sich in dem Zustandekommen des Pupillenspiels äussert, obwohl hierfür noch kein strikter Beweis erbracht ist.

Der Sehnerv ist in seiner nervösen Substanz von seinem Ursprunge bis zu seiner Einmündung in die Retina dicht von Neuroglia durchzogen, die sich überall zwischen die Nervenfasern einschiebt und genau mit der Neuroglia in der weissen Substanz des Gehirns übereinstimmt.

Die bei einfacher Kernfärbung innerhalb der Bündel stets leicht sichtbaren zahlreichen Neurogliakerne unterscheiden sich leicht von den Bindegewebskernen der Septen. Die letzteren sind lang ausgestreckt und sehr schmal, spindelförmig, oft dem Zuge der Fibrillen folgend gekrümmt, erstere sind dicker, grösser und von ovaler Gestalt, sodass der Längendurchmesser nur etwas breiter ist als der Querdurchmesser. Sie färben sich meist auch blasser. Diese Zellkerne liegen hauptsächlich zahlreich an der Oberfläche der Nervenbündel, weniger zahlreich an der Oberfläche der Nervenbündel, weniger zahlreich in der Tiefe derselben, unregelmässig vertheilt. Besonders zahlreich pflegen sie die feinen secundären Septen zu begleiten, die dadurch sofort in die Augen fallen. Im Längsschnitt sehen wir die ovalen Kerne in Reihen, längs der säulenartigen Septen, an der Oberfläche der Bündel verlaufen. Nach vorn zu, vor der Lamina cribrosa, nehmen sie gewöhnlich an Zahl zu. Besonders zahlreich sind sie auch in der Peripherie des Sehnervenstammes, unter der Pialscheide und ebenso längs des axialen Stranges des Sehnerven.

Nach Golgi'scher Färbung sieht man den zu den ovalen Kernen gehörenden sternförmigen Zellleib mit vielen langen Fortsätzen, die sich zwischen die Nervenfasern erstrecken.

Beim Eintritt in den Bulbus erleidet der Sehnervenstamm viel-

fache Veränderungen. Wir können im intraocularen Ende drei Abschnitte unterscheiden, die bei einem longitudinalen Schnitte sowohl im frischen wie im gehärteten Zustande sich leicht durch ihre Farben unterscheiden lassen:

1. den markhaltigen Theil des Sehnerven; derselbe reicht ungefähr bis in die Höhe des Endes des intervaginalen Lymphraumes oder des Beginnes der Lamina cribrosa,
2. die Lamina cribrosa,
3. den marklosen Theil des Sehnerven oberhalb der Lamina cribrosa.

Greeff, Die mikroskop. Anatomie des Sehnerven und der Netzhaut. Graefe-Saemisch, Handbuch der Augenheilk. 2. Aufl. 1. Bd. V. Cap. 1900.

### Gliamantel.

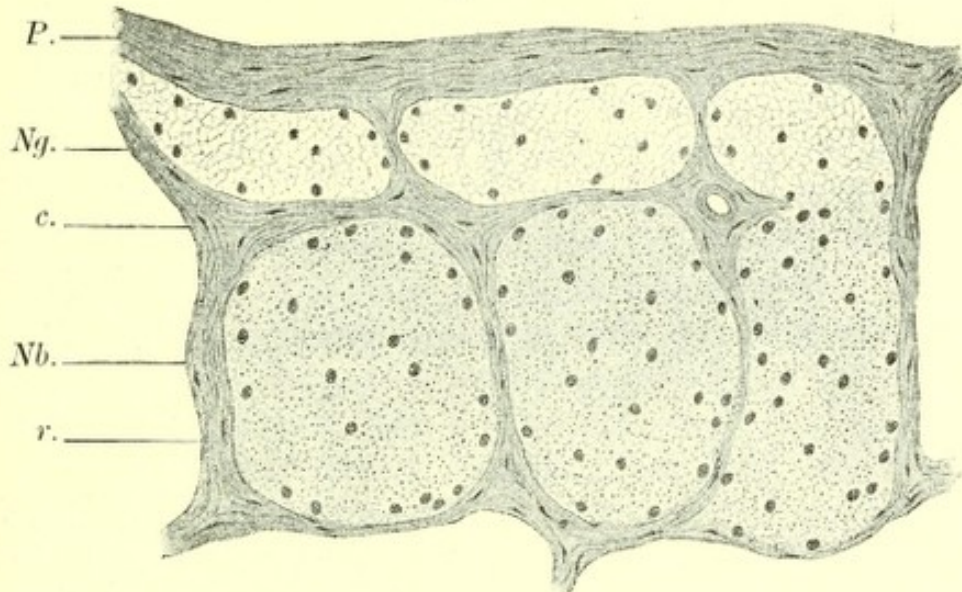
(Die sog. Fuchs'sche periphere Atrophie, besser der Neuroglia-mantel des Sehnerven.)

Fuchs hat die Entdeckung von peripheren, concentrisch mit den Nervenscheiden verlaufenden, bindegewebigen Septen gemacht. Zwischen diesen peripheren Septen und der Pialscheide finden sich nach Fuchs atrophische Bündel. Die Nervenfasern sind aus ihnen verschwunden, und es ist nur ein leeres Netzwerk feiner Fasern übrig geblieben. Diese bilden alle zusammen einen Mantel, welcher den gesunden cylindrischen Teil des Sehnerven einhüllt. Dieser Mantel ist an vielen Stellen durchlöchert und hängt an vielen anderen Stellen mit dem darunter liegenden Nervenstamme zusammen. Die Löcher entsprechen theils jenen Stellen, wo die radiären Septen diesen Mantel durchbrechen, um zu der Pialscheide zu gelangen, theils jenen, wo grössere gesunde Bündel bis an sie heranreichen. Die Stellen des Zusammenhanges sind jene, wo Nervenfasern von den inneren Bündeln in den Mantel ziehen und umgekehrt. Die peripheren Bündel stehen nämlich mit den angrenzenden Bündeln nicht nur durch Neuroglia in Verbindung, sondern es findet an vielen Stellen ein wirklicher Faseraustausch zwischen beiden statt. Es kommen solche atrophische Bündel vor, um den centralen Bindegewebsstrang und ebenfalls an der Oberfläche der einzelnen grösseren Nervenbündel. Zum Wesen dieser Atrophie äussert sich Fuchs: „Ich glaube, dass die beschriebene Atrophie, welche ihrem Wesen nach eine pathologische Veränderung ist, als Regel bei allen Menschen vorkommt. Als Ursache dieser Atrophie sah er einerseits eine Kompression durch Blutgefässe, andererseits mechanisch oder chemisch schädigende Wirkungen der Lymphe an.“

Die Fuchs'schen Befunde sind allseitig bestätigt worden, über die Entstehung und Deutung derselben herrscht jedoch keine Klarheit. Die Autoren nehmen jedenfalls alle einen pathologischen Process an. Schon aus dem Umstande, dass sich die Fuchs'sche Atrophie stets findet, auch stets schon bei Neugeborenen, wie auch Kiribuchi in einer unter meiner Leitung entstandenen Arbeit mittheilt, scheint nur hervorzugehen, dass es sich nicht um einen pathologischen Process handelt, sondern

um den Nachweis eines Neurogliamantels im Sehnerven, wie ein solcher auch Gehirn und Rückenmark umhüllt. Wir wollen deshalb auch den Namen „peripherer Gliamantel des Sehnerven“ annehmen. Ein

Fig. 131.



Neurogliamantel des Sehnerven (Fuchs'sche periphere Atrophie).

*P.* Pia; *Ng.* Neurogliamantel; *c.* concentrische, *r.* radiäre Septen; *Nb.* Nervenbündel (der Hinweisungsstrich müsste bis in das Bündel reichen). In den schmalen, peripher gelegenen Räumen zwischen Pia und den concentrischen Septen sieht man nur Neurogliafasern und Kerne, in den übrigen grösseren, von Septen umschlossenen Räumen erkennt man ferner die Durchschnitte zahlreicher Nervenfasern als feine, dunkle Punkte. Zeiss. Oc. 2. Obj. DD. Vergr. 240:1.

solcher Gliamantel findet sich also, allerdings unvollkommener, auch um den centralen Bindegewebsstrang und um viele einzelne grössere Nervenbündel.

Der periphere Gliamantel des Sehnerven ist nicht überall gleich stark ausgeprägt. Seine Gestalt ist die eines unregelmässigen Cylinders, der im vordersten Abschnitte des Sehnerven dicht hinter dem Bulbus stark entwickelt ist. Nach hinten zu wird er schmaler und bildet bald nur eine ganz dünne, an den meisten Stellen unterbrochene Umhüllung. Im intracanaliculären Theile des Nerven ist der Mantel wieder stark entwickelt, auch weiter hinten im intracraniellen Abschnitte ist er ziemlich mächtig und umhüllt endlich so die ganze Oberfläche des Chiasmas und des Tractus opticus.

Wir haben die Neuroglia durch den ganzen Sehnerven in ihrem Verlauf bis in die Papilla nervi optici verfolgt. Sie deckt sich ganz mit der der weissen Hirnsubstanz. Es ist das ein Punkt von grosser Wichtigkeit. Damit scheidet der Sehnerv vollständig aus der Gruppe der Nerven aus (zusammen mit dem Olfactorius). In allen anderen Nerven findet sich höchstens bei ihrem Ursprunge aus dem Centralnervensystem eine kurze Strecke weit eine spärliche Neuroglia. Die Vertheilung der Neuroglia im ganzen Sehnerven weist ihn der weissen Hirnsubstanz als Theil zu. Dazu stimmen alle anderen

Merkmale. Der Sehnerv hat also durchaus nicht den Charakter eines peripheren Nerven, sondern ist direct als ein in die Peripherie vorgestülpter Theil der weissen Hirnsubstanz anzusehen.

### Corpora amylacea.

Es ist oben gesagt worden, dass die Nervenfasern und die Neurogliazellen die einzigen Formelemente innerhalb der Nervenbündel sind. Das erleidet eine Einschränkung durch eigenthümliche, kugelige Gebilde von 15—25  $\mu$  Durchmesser, die sich in vielen Fällen im Sehnerven innerhalb der Nervenfaserbündel finden. Es sind die Corpora amylacea, wie sie ebenso im Centralnervensystem vorkommen. Sie sind meist sehr reichlich im atrophischen Sehnerven vorhanden, doch haben mir meine Untersuchungen gezeigt, dass sie nicht selten auch im normalen Sehnerven gefunden werden, besonders bei alten Leuten, ja bei einigen Thieren scheinen sie einen constanten Befund zu bilden.

Die Gebilde finden sich in dem Sehnerven selten in der Nähe des Bulbus, treten dann aber zahlreicher in dem intracanaliculären Theil und nahe dem Chiasma auf. Sie sind häufig auch im Chiasma und ganz besonders im Tractus vorhanden. Bei Hunden und Katzen vermisst man sie fast nie im Chiasma und Tractus. Sie sind runde oder ovale, glasig, homogen aussehende Körper von ganz verschiedener Grösse, manchmal zeigen sie deutlich eine concentrische Schichtung. Sie sind von einer homogen aussehenden Kapsel eingeschlossen. Wenn man die Gebilde durch Zerzupfen isolirt, so sieht man deutlich feine, faserige Fortsätze von ihnen ausgehen. Sie liegen nicht nur innerhalb der Bündel zwischen den Nervenfasern, sondern auch in der Peripherie der Bündel, in dem Neurogliamantel und in den Spalträumen zwischen Nervenbündel und Septen, also an Stellen, wo sich keine Nervenfasern mehr finden.

Die Corpora amylacea färben sich mit Jod nur gelb, mit Jod und Schwefel- oder Salzsäure nehmen sie eine schön violette Farbe an. Sie färben sich intensiv blau mit Hämatoxylin und gelblich oder roth nach van Gieson. Mit Carmin bleiben sie fast ungefärbt. Leber war Anfangs der Ansicht, dass die Amyloidkörperchen aus Nervenfasern hervorgehen. Später schloss er sich Besser und Rindfleisch an in der Ueberzeugung, dass sie durch eine Amyloidinfiltration der runden Neurogliazellen gebildet würden. Leber hat auch zuerst durch Zerzupfen 3, 4 oder mehr Fortsätze an der Kapsel der Corpora nachgewiesen, ganz wie sie die Neurogliazellen besitzen.

Von letzterem habe ich mich selbst an zahlreichen Präparaten überzeugen können. Dass sie nicht aus Nervenfasern entstehen, geht schon daraus hervor, dass sie oft an Stellen liegen, wo gar keine Nervenfasern mehr vorhanden sind. Man sieht diese Amyloidkörper zuweilen auch in die Fortsätze einer Spinnenzelle eingelagert. Es ist wohl unzweifelhaft, dass die Amyloidkörper im Inneren der Neurogliazellen oder ihrer Fortsätze eingeschlossen sind, also auch aus diesen Gebilden entstehen.

Man hat die Corpora amylacea der nervösen Organe von der eigentlichen Amyloiddegeneration wohl zu trennen, da sie die Amyloidreactionen in nicht charakteristischer Weise geben.

Leber, v. Graefe's Archiv. Bd. XIX. 1. S. 191. — Leber, ibid. Bd. XXV. 1. S. 44. — Greeff, Graefe-Saemisch, Handbuch d. Augenheilk. 2. Aufl. 1. Bd. Cap. V. S. 43.

### Histologische Artefacte im Sehnerven.

Siegrist beschreibt als einen sehr häufigen Befund eine fleckförmige Degeneration im Sehnerv durch fettige Entartung einzelner Nervenbündel. Es handelt sich um fleckweise auftretenden Zerfall von Nervenfaserbündeln und eine fettige Degeneration derselben. Durch Zusammenfließen mehrerer Flecken kann die Veränderung in mehr diffuser Weise auftreten. Folge dieser Degeneration ist eine Infiltration der umliegenden Neurogliamaschen mit myelinartigen Massen, und Fett. Eine weitere Folge dieser Entartung ist eine secundäre Wucherung der Neuroglia innerhalb der Entartungsherde und eine Umlagerung der noch nicht zerfallenen markhaltigen Fasern. Solche Herde können sich auch resorbieren, wodurch Vacuolen entstehen.

Die verschiedensten Allgemeinleiden können Veranlassung zur Entstehung dieser Affection geben und sie ist als eine Ernährungsstörung im Sehnerv aufzufassen vielleicht durch Toxine hervorgebracht, die im Blute circulieren.

Fuchs und Wagemann erklärten in der Discussion, dass sie das Geschilderte für Leichenveränderung resp. Härtungseffecte halten. Elschnig hat schon vor Jahren die Affection als Quetscheffect erkannt, und nun neuerlich mit Goldberg auf experimentellem Wege nachgewiesen, dass es sich in der That so verhält. Durch Quetschung — beim Herausmeisseln der Sehnerven aus dem Canalis opticus, bei der Durchtrennung der Sehnerven mit der Scheere — werden einzelne Sehnervenbündel ihres Inhaltes entleert, und die weiche Nervenmasse in die angrenzenden Partien der Sehnerven, in die Bündel und mitunter die Septen durchbrechend in Nachbarbündel eingepresst, wodurch alle die mannigfaltigen und doch einheitlichen Siegrist'schen Befunde entstehen.

Siegrist, Ueber wenig bekannte Erkrankungsformen des Sehnerven. Archiv für Augenheilkunde. Bd. 44. Ergänzungsband. — Elschnig, Ueber histologische Artefacte der Sehnerven. Heidelberger oph. Gesellschaft 1902.

### Missbildungen.

#### Colobom des Sehnerven.

Die Colobome des Sehnerven sind selten und kommen meist zusammen mit anderen Entwicklungsstörungen am Auge vor. Unter den beschriebenen etwa 50 Fällen fanden sich allein 10 in mikrophthalmischen Augen. Diese oft sehr verschiedenen Fälle haben das gemeinschaftliche, dass der Sehnerv in einer runden oder ovalen Grube sitzt, die die Grösse der normalen Papille um das Doppelte bis 20 fache

übertrifft. Die Wände der Excavation sind meist gelblich- oder bläulich-weiss. Die Gefässe der Papille kommen nach Caspar entweder alle am unteren Rand der Excavation zum Vorschein, auch die, welche später nach oben ziehen, oder in der Mitte oder näher dem oberen Rande oder sie kommen schliesslich überall am Rande der im Centrum am stärksten vertieften Excavation hervor.

Der erste Fall ist anatomisch von v. Ammon bei einem Schafffötus untersucht worden. Andere Untersuchungen stammen von Hess, van Duyse, Manz, Bock, Ginsberg und Bach. Es ergibt sich daraus, dass Defecte am Sehnerven in solchen Fällen ganz fehlen können. Die ophthalmoskopisch wahrnehmbare Ektasie beruht vielmehr darauf, dass sich an den normalen Sehnerv eine cystische Ektasie der Bulbuswand anschliesst. Das Foramen sclerae ist vergrössert. In der Ektasie, deren Wand von der Sclera gebildet wird, fehlt die Chorioidea und das Pigmentepithel, während die Retina meist mehr oder weniger vollständig vorhanden ist. Wir haben es also eigentlich mehr mit einem umschriebenen Aderhautcolobom am Sehnerven zu thun oder mit einer beginnenden Orbitalcyste.

In anderen Fällen finden sich dabei in der That Anomalien des Sehnerven oder seiner Scheiden. Die Centralgefässe können fehlen oder in den Scheiden verlaufen. Bach fand das untere Drittel der Papille tiefer excavirt; die Grube war durch einen wirklichen Defect im Sehnerv entstanden. Auch Ginsberg sah eine tiefe Excavation der Papille selbst. Zuweilen fanden sich gefässführende Zapfen, die aus der Papille in den Glaskörperaum ragten. Die Sehnervenscheiden sind meist normal.

v. Ammon, Klinische Darstell. d. Krankheit und Missbild. des m. Auges. Berlin 1847. — Hess, v. Graefe's Archiv. Bd. 38. 3. — Ginsberg, Hirschberg'sches Centralbl. 1896. S. 225 u. 262. — Bach, v. Graefe's Archiv. Bd. 45. 1. — v. Hippel, Graefe-Saemich, Handbuch. 2. Aufl. — Caspar, Ueber die Colobome d. Sehnerven. Inaug.-Diss. Bonn 1887.

### Conus nach unten.

Der Conus nach unten von der Papille wird als eine angeborene Missbildung angesehen, als ein rudimentäres Colobom der Sehnervenscheide oder der an den Sehnerv angrenzenden Chorioidea. Die Papille erscheint meist queroval oben abgerundet, unten fast geradlinig. An diese gerade Linie setzt sich die weisse Siebel an. Die Gefässe laufen meist alle zuerst nach unten, um dann erst nach oben umzubiegen.

v. Hippel hebt hervor, dass wir mangels anatomischer Befunde kein Recht haben, den Conus als Sehnerven- oder Sehnervenscheiden-colobom anzusehen. Es liegt nur eine anatomische Untersuchung von Salzmann vor: Das Pigmentepithel und die inneren Aderhautschichten fehlten, die Retina war im Bereiche der Siebel verdoppelt und zeigte einen atypischen Bau. Der Befund wird von dem Autor als Colobom der Chorioidea resp. der Retina gedeutet und mit dem Fötalspalt in Verbindung gebracht.

Salzmann, v. Graefe's Archiv. Bd. 39. 4. S. 141. 1893.

## Aplasie des Nervus opticus.

In seltenen Fällen, bei angeborenen Missbildungen, besonders Anencephalie und Hydrocephalie, lässt sich ein vollständiges Fehlen des Sehnerven constatiren. Bei Anencephalie pflegen ziemlich constant die Ganglienzellen in der Ganglienzellschicht der Retina und dementsprechend ebenso die Nervenfasern in der Retina und im Nervus opticus zu fehlen (Manz, Carafi, Ritter, Hegler, v. Leonowa, Rosenbaum).

Seiler beschreibt den histologischen Augenbefund bei Hydrocephalie. Der Opticus war leer, die Nervenhaut fehlte. Auge sonst gut ausgebildet; reifes, aber todtgeborenes Kind. Zwei weitere Fälle sind von Rosenbaum veröffentlicht. In beiden Fällen schien der Sehnerv makroskopisch vorhanden, mikroskopisch fanden sich ein derbes, maschiges Bindegewebe und prall gefüllte Gefässe, aber keine Nervenfasern im Sehnerv. Nur Gefässe und spärliches Gliagewebe zogen von der Papille zur Retina. Es wird das Fehlen der nervösen Elemente bei der Anencephalie auf einen Systemdefect zurückgeführt, d. h. darauf, dass im Keime bereits die Anlage eines Neurons unterblieben sei (Petrén, Rosenbaum).

Dötsch beschreibt einen menschlichen Mikrophthalmus, in dem statt des Sehnerven nur ein dünner Bindegewebsstrang vorhanden war. Nervenfasern fehlten in ihm und in der Retina vollständig.

Van Duyse untersuchte ein Cyklopenauge, in dem ein Nervus opticus nicht vorhanden war.

Rosenbaum fand bei einem ausgewachsenen Kaninchen keinen Sehnerven und keine Papille. Rosenbaum glaubt mit Recht die Ursache für das Ausbleiben der Sehnervenentwicklung in die Netzhaut verlegen zu müssen. Vielleicht sind diese Störungen mit dem Fehlen des Netzhautgefässsystems in Zusammenhang zu bringen. Die Gefässe der Netzhaut dienen zur Ernährung der innersten Schichten und ein Mangel dieser Gefässe könne den vollständigen Defect der Nervenfasern und der Ganglienzellen veranlassen (Rosenbaum).

Es kann sich also eine Aplasie des Sehnerven sowohl bei Bildungsanomalien, die primär im Gehirn localisirt sind, entwickeln, als auch bei solchen, die primär allein im Auge oder seiner Umgebung zu suchen sind.

Bach, Demonstration einiger Missbildungen. 27. oph. Gesellsch. zu Heidelb. 1898 und v. Graefe's Archiv. Bd. 45. S. 1. — Dötsch, v. Graefe's Archiv. 1899. — van Duyse, Archives d'Ophthalm. — Petrén, Virchow's Archiv. Bd. 151. S. 346. — Manz, Virchow's Archiv. Bd. 51. S. 313. — Rosenbaum, Beiträge z. Aplasie des Nervus opticus. Zeitschrift f. Augenh. Bd. VII. 1902. S. 200.

In der Henle'schen Anatomie werden Beobachtungen von Vesal und Lösel citirt, in denen gar keine Durchkreuzung (Chiasma) stattfand. Der ganze Tractus einer Seite ging in den Sehnerv derselben Seite über. In den Abhandlungen von Gudden 1889 sieht man auf Tafel 18 eine Zeichnung von Rüdinger, welche ein Gehirn darstellt,

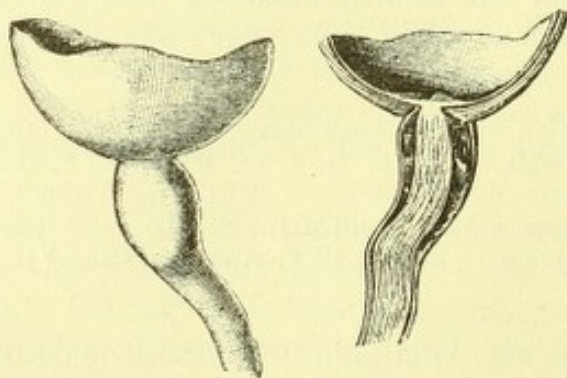
dessen beide Hälften mit ihren Vorderseiten zusammengewachsen sind, das Chiasma fehlt, sodass beide Tractus optici divergiren. Es liegt ferner eine Beobachtung eines einseitig doppelten Tractus vor (Stilling, Archiv f. mikr. Anatomie. 1886. S. 129); das Nebenästchen ging mit mehreren Fäden aus dem Corp. genicul. laterale aus, nahm an Stelle der Subst. perfor. anter. einen dünnen Ast auf und ging dann mit dem grössten Theil seiner Fasern in den N. opticus derselben Seite über, ohne in das Chiasma einzutreten. Diese Beobachtung bestätigt die Ansicht, dass im normalen Zustande die äusseren Fasern des Tractus opticus, ohne sich zu kreuzen, in den Sehnerv derselben Seite übergehen. Putschen erwähnt (Archiv f. Ophthalm. 1869) eine Insel am vorderen Rande des Chiasmas. Tschaussow bringt die Zeichnung eines Chiasmas, wo man zwischen zwei normal entwickelten Sehnerven ein drittes — Nebenästchen — sieht, von  $3\frac{1}{2}$ ''' Länge und an der Basis von  $2\frac{1}{2}$ ''' Breite, welches aus dem vorderen Rande des Chiasmas ausgeht. Das Präparat stammt von einem Mann in den mittleren Jahren.

Tschaussow, Ein Fall von Nebenästchen des Sehnerven mit Bemerkungen über den Verlauf der Fasern des Tractus opticus. Anatom. Anzeiger. Bd. 4. 1889.

### Erkrankungen der Scheiden.

Seitdem wir wissen, dass die Scheiden des Opticus unmittelbare Fortsetzungen der Umhüllungshäute des Gehirns sind, bezeichnen wir sie mit denselben Namen wie am Gehirn als Dura, Arachnoidea, Pia des Sehnerven. Wir erinnern uns ferner, dass der Sehnerv kein Gehirnnerv ist, sondern vorgeschobene weisse Hirnsubstanz. Ebenso communiciren der subdurale und der subarachnoideale Raum des Gehirns mit den entsprechenden Räumen des Sehnerven. Diese Lymphräume besitzen eine gemeinsame endotheliale Auskleidung. Es müssen deshalb abnorme Flüssigkeitsansammlungen in den Räumen des Gehirns auch solche in denen des Sehnerven bedingen. Wir sehen das am

Fig. 132.



#### Hydrops vaginae nervi optici.

Rechts im Durchschnitt. Man sieht, dass die Anschwellung nur auf Rechnung einer Ausdehnung des Zwischenscheidenraumes kommt. Man erkennt ferner die Schwellung der Papille (Stauungspapille). (Nach Pagenstecher.)

schönsten bei erhöhtem Hirndruck. Der Druck muss sich natürlich nach allen Seiten gleichmässig fortpflanzen, es kommt dadurch am ocularen Ende des intervaginalen Lymphraumes zu einer ampullenartigen Ausdehnung. Die Dura buchtet sich nach aussen stark aus und sieht glasig und gequollen aus. Man findet die Arachnoidea der Dura fest anliegend, es handelt sich also um einen **Hydrops des Subarachnoidalraumes**. Schneidet man einen solchen Sehnerven in noch frischen Fällen an, so kann die Flüssigkeit abfliessen und die Dura faltig werden und collabiren. Es ist kein Zweifel, dass es in dieser Weise einen reinen Hydrops giebt. Entzündliche Erscheinungen fehlen oder sind anfangs in sehr geringem Maasse vorhanden. Bei Blutungen an der Basis des Gehirns kann das Blut in den Subarachnoidalraum der Sehnerven bis an die ocularen Enden fliessen und hier bei erhöhtem Druck eine **Durhaematom** des Sehnerven hervorrufen mit ebensolchen ampullenartigen Ausdehnungen der Dura (Uhthoff, v. Michel). Man sieht nach der Section schon makroskopisch das rothe Blut durch die Dura durchschimmern.

Während bei den eben genannten Zuständen die Häute des Sehnerven nur passiv betheiligt waren, können sie auch activ durch directe Erkrankungen Exsudationen hervorrufen, welche die ampullenartige Erweiterung des Lymphraumes um dem Sehnerven vor dem ocularen Ende hervorrufen. Wir finden Exsudate, welche zellarm sind und solche, welche fibrinös gerinnen, bis zu reinem Eiter. Oft sind dabei alle drei Häute des Sehnerven erkrankt, jedoch in sehr verschiedenem Maasse. Besser ist es, wenn man den älteren Begriff der Perineuritis genauer zu fassen sucht und mit Michel von einer Pachymeningitis und einer Leptomeningitis des Sehnerven spricht. Diese Entzündungen können fortgeleitet sein z. B. von gleichartigen Entzündungen des Gehirns, was sehr häufig geschieht, so bei Convexitätsmeningitis, Tuberculose, Lues an der Basis etc. (selten sehen wir eine Meningitis cerebri ohne ophthalmoskopische Veränderungen, Röthung, Verschwommensein der Grenzen) oder von aussen her entstehen z. B. bei Entzündungen des orbitalen Fettgewebes, oder sie können als selbständige Erkrankungen auftreten.

**Pachymeningitis.** Die Dura betheiligt sich dank ihres straffen Gewebes nicht leicht an Entzündungen, jedoch kann eine Infiltration sowohl des Bindegewebes wie der Lymphspalten dazwischen auftreten, wenn die Entzündung von aussen oder innen her eingebracht ist. Das sind aber dann secundäre Erscheinungen. Als echte Pachymeningitis chronica ist aber ein Zustand aufzufassen, welchen v. Michel zuerst beschrieben hat. Die Innenfläche der Dura ist von Endothelien ausgekleidet, welche im normalen Zustand in einfacher Schicht liegen und die äussere Auskleidung des subduralen Lymphraumes bilden. Diese Endothelien können wuchern und eine dicke, schon makroskopisch sichtbare Zellschicht bilden, die aus dicht aneinander gefügten Zellplatten besteht. Oft zeigt sie eine zwiebelschalenartige Anordnung. Die Arachnoidea ist oft einfach nach innen gedrängt und ebenso wie die Pia sehr wenig verändert. Der Sehnerv kann die Zeichen

einer entzündlichen Atrophie zeigen. Es brauchen diese Erscheinungen sich nicht überall in gleichem Maasse zu finden, sondern sie haben die Neigung nur in der Dura stellenweise aufzutreten.

Der Zustand kann eintreten, wenn sich auch an der Dura des Gehirns Auflagerungen pachymeningitischer Natur finden. Die Ursache einer solchen chronischen basalen Meningitis ist nicht selten Tuberculose oder alte Syphilis.

**Leptomeningitis.** Die Arachnoidea und Pia neigen sehr zu entzündlichen Erkrankungen. Zunächst sei bemerkt, dass man oft bei allgemeinen Hydropsien (Nephritis) ein sulziges oder schwammiges subarachnoidales Exsudat vor sich zu haben glaubt, während es nur die gequollenen subarachnoidalen Balken sind.

Die eigentliche Leptomeningitis des Sehnerven schliesst sich sehr häufig an eine Meningitis des Gehirns an. In solchen Fällen ergibt die ophthalmoskopische Untersuchung oft einen ausschlaggebenden Befund. Wie in den Räumen um das Gehirn, so findet sich anatomisch das bekannte gelblich-grüne Exsudat in den Räumen um den Sehnerv. Fast immer betheiligen sich die Häute des Sehnerven bei acuter, subacuter und eitriger Meningitis des Gehirns.

a) Bei der nicht eitrigen Leptomeningitis findet sich ein mehr oder weniger zellreiches Exsudat in dem subduralen und -arachnoidalen Raume. Jedenfalls ist es eiweissreicher als die normaler Weise sich hier findende Flüssigkeit und so sieht man es denn in der Härtingsflüssigkeit fein faserig oder fein flockig, seltener gleichmässig gelatinös gerinnen. Zwischen den Fasern des Gerinnsels liegen dann die Lymphzellen in mehr oder weniger grossen Mengen. Sie sind ein- oder mehrkernig und zeigen in älteren Fällen vielfach Degenerationserscheinungen, so ein hydropisches, blasiges Aufgequollensein, ferner können sich in dem Exsudat desquamirte Endothelien finden.

Die Dura ist meist kernreicher als normal, jedoch nicht gerade sehr auffallend, und ihre Gefässe sind prall gefüllt, können auch mit Rundzellen umgeben sein. Die meisten Veränderungen finden sich an der Innenfläche der Dura, die entweder dicht mit Rundzellen infiltrirt ist, oder in mehr chronischen Fällen Wucherungen der Endothelien zeigt, die oft buckelförmige Prominenzen bilden.

Die stärksten Veränderungen zeigt die Arachnoidea, deren Kerne sehr bald zu wuchern anfangen, so dass man bald nicht mehr den maschigen Bau des zarten Häutchens vor sich hat, sondern eine dicke zellreiche derbe Membran. Ferner ist sie, je nach dem Charakter der Entzündung mehr oder weniger von Rundzellen durchsetzt.

Auch die Pia ist von diffuser oder herdförmiger Infiltration befallen und von da kann sie sich in die Fortsätze in den Sehnervenstamm hinein fortsetzen (siehe Neuritis n. opt.).

b) Bei der eitrigen Leptomeningitis sind die Räume unter der Dura und der hintere unter der Arachnoidea prall mit Eiterkörperchen angefüllt. Die Innenfläche der Dura kann so infiltrirt und von dem Eiter so arrodirrt sein, dass es oft schwer ist, sie gegen das eitrige Exsudat abzugrenzen. Das gleiche gilt von der Arachnoidea.

Oft sieht man noch die Balken dieser Membran als weniger infiltrierte Stellen, bis schliesslich die ganze Arachnoidea in den Eitermassen verschwinden kann. Die Pia ist meist mässig stark infiltriert.

Wenn die oben geschilderten Zustände länger bestehen, so kommt es allmähig zu einer Organisation des Exsudats. Das Endothel der Duralscheide wuchert mehr und mehr, einwärts davon bildet sich Bindegewebe zuweilen auch mit spärlichen Gefässen und so wird das Exsudat immer mehr zu einer derben Membran. Diese führt durch narbige Schrumpfung schliesslich zu einer **Obliteration der Scheidenräume**, die nur fleckenweise auftritt oder total wird. Der Sehnerv geht danach sehr rasch zu Grunde.

Nicht allzu selten ist die **Tuberculose** der Scheiden des Sehnerven. Sie kann von den Häuten des Gehirns herabgeleitet sein oder selbstständig an den Sehnervenscheiden auftreten, wobei dann der primäre tuberculöse Herd anderswo zu suchen ist. Die echten Tuberkel kommen in allen drei Umhüllungshäuten des Sehnerven und in den Pialfortsätzen des Sehnerven vor. Sie pflegen meist nicht sehr zahlreich zu sein. Sehr verschieden sind auch die begleitenden Entzündungserscheinungen, sie können fast ganz fehlen, oder die Ansammlung von Lymphzellen in den Räumen ist fast so stark, wie bei eitriger Leptomeningitis. Histologisch bestehen die Knötchen aus Riesenzellen und epitheloiden Zellen, umgeben von mehr oder weniger Lymphzellen.

Deutschmann injicirte Kaninchen Eiter aus einem fungösen menschlichen Kniegelenk in das Cavum cranii. Die Folge war zunächst eine Papillitis und später die Eruption von Tuberkeln in der Chorioidea. Die Section ergab im Gehirn und an der Dura der Convexität und der Pia miliare Tuberkel, entsprechend der Einstichstelle einen verkästen Herd. Die Sehnerven waren in ihrem intracraniellen Theil normal. Vom Foramen opticum an begann eine interstitielle und perineuritische Entzündung, die nach dem Bulbus zu immer stärker wird. Es fanden sich in den veränderten Scheiden charakteristische Tuberkel sowohl in der Dural- wie in der Pialscheide.

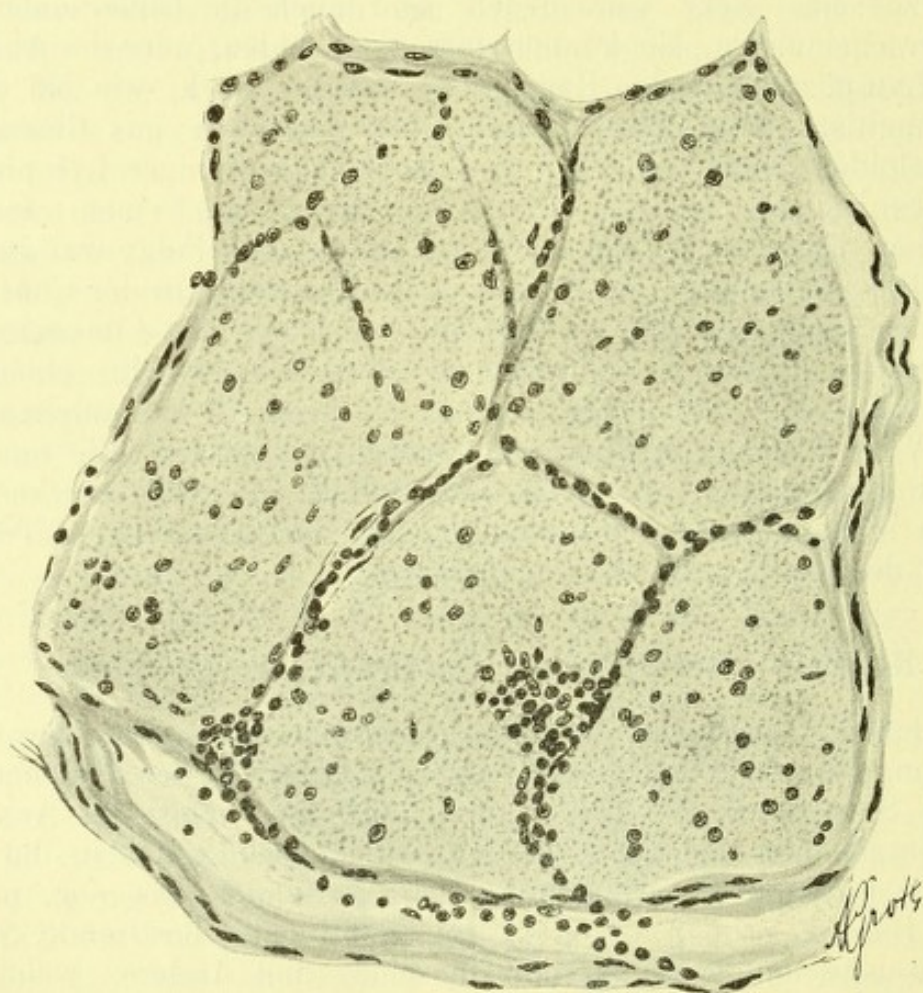
### **Neuritis interstitialis. Entzündliche Atrophie.**

Bei den Entzündungen im Sehnervestamm muss man sowohl klinisch als anatomisch unterscheiden solche, welche von der Peripherie aus durch das Septenwerk in den Stamm eintreten, meist im Anschluss an eine Entzündung der Scheiden und solche welche das in der Mitte des Sehnervestammes verlaufende zarteste Bündel das sog. papillomaculäre Bündel primär ergreift. Es giebt ganz bestimmte Schädigungen, welche immer wieder nur die eine, und Andere, welche nur die zweite Form der Sehnervenerkrankung hervorrufen. Von letzterer Erkrankung weiter unten.

Die Neuritis interstitialis peripherica entsteht meist im Anschluss an eine Entzündung der Scheiden des Sehnerven, wobei es anatomisch ziemlich gleich ist, ob diese descendirend, d. h. vom Gehirn hinabsteigend, oder ascendirend, d. h. nach einer Entzündung des hinteren

Bulbusabschnittes auf den Sehnerven übergeht. Der häufigste Fall ist der, dass bei Meningitis der entzündliche Process durch die Scheiden des Sehnerven weitergeht und schliesslich den Stamm selbst ergreift. Die Erkrankungen der Scheiden sind beschrieben. Bei längerem Bestehen derselben kriecht der entzündliche Process rein den Septen folgend von einer oder mehreren Stellen aus in den Stamm des Sehnerven hinein (s. Fig. 133). Hat man Gelegenheit einen solchen Process ganz im Beginn zu untersuchen, so sieht man wie Rundzellen von einem entzündlichen Herd in der Pia fast geradlinig sich in eine Septe hineinerstrecken, zuweilen wie im Gänsemarsch hintereinander. Bei reicherer Infiltration folgen die Rundzellen mit Vorliebe den kleinen sog. secundären Septen, die sich dadurch oft erst markiren. Auch die fixen, spindeligen Zellen des Bindegewebes fangen dann an zu wuchern. So bilden die langen Reihen von Kernen in dem Septenwerk oft ein continuirliches Netzwerk. Nicht ungewöhnlich ist die Bildung von

Fig. 133.



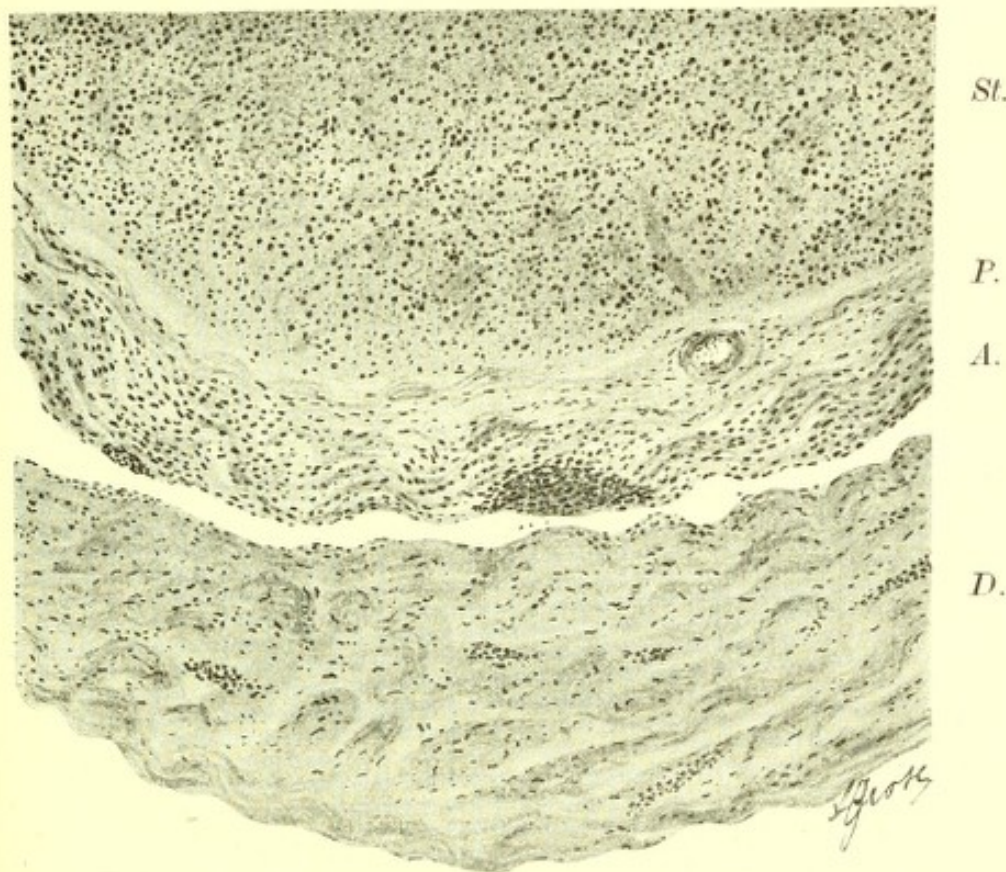
Beginnende Neuritis interstitialis.  
(Leitz Oc. 1. S. 6.)

Man sieht wie Rundzellen von der Pialscheide in langen Zügen innerhalb der Septen in den Sehnerv hineinwandern. An einer Stelle in einem Nervenbündel eine knötchenförmige Ansammlung von Rundzellen. Auch die spindelförmigen Bindegewebskerne erscheinen vermehrt. Die Pia ist ödematös geschwollen.

Knoten von Zellen, die nicht selten tuberculös sind, dazu gesellt sich mehr oder weniger reichlich Oedem in dem Septenwerk, die Fasern sind aufgelockert und zwischen ihnen sieht man leere Räume oder fibrinöses Gerinnsel [die breiten leeren Räume zwischen Septen und Nervensubstanz sind dagegen meist Kunstprodukte sog. Einbettungsödem (Elschnig)]. So sind die Septen oft um das mehrfache verbreitert. Bei chronischen Processen kommt es dann besonders an den Kreuzungspunkten um die Gefässe herum zu wirklicher Bindegewebs- (Sclerose) und Gefässvermehrung.

Diese Art der Entzündung kann jedoch auch von vorn herein in dem Sehnervenstamm an irgend einer Stelle entstehen, wenn die Schädlichkeit auf dem Wege der Blutbahn vermittelt wird (s. unten auch bakterielle Embolie im Sehnerv).

Fig. 134.



Starke diffuse Neuritis des Sehnerven.

(Leitz Oc. 3. S. 3.)

D. Dura; A. Arachnoidea stark verdickt, an einer Stelle eine knötchenförmige Ansammlung von Rundzellen; P. Pia; St. Sehnervenstamm. Die Infiltration beschränkt sich nicht mehr auf das Septenwerk sondern ist diffus und ziemlich gleichmässig vertheilt. Die Structur der Gewebe ist dadurch vollständig verwischt.

Die Nervensubstanz kann sich zu dieser Zeit noch ganz normal verhalten. Sie ist nur meist etwas comprimirt, wodurch Gliazellen sowie Nervenfasern dichter zu liegen scheinen. Später gehen sie dann, sei es durch den fortgesetzten Druck des Bindegewebes, oder die da-

durch bedingte mangelnde Blutzufuhr oder durch die entzündlichen Producte zu Grunde. Der Zerfall der Nervenfasern geht dann so vor sich, dass zuerst die Markscheiden verloren gehen, dann auch die Axencylinder in Myelintröpfchen zerfallen und resorbiert werden, doch ist charakteristisch, dass nicht regelmässig ein Bündel nach dem anderen zu Grunde geht, wie z. B. bei Tabes, sondern dass immer zerfallene mit wohl erhaltenen Fasern gemischt sind.

Eine Gliawucherung bleibt danach nicht aus, sie besteht in einer Zunahme der Gliazellen und des Fasermarks. Schon in einfachen Querschnitten sieht man die Vermehrung der Kerne der Gliazellen, die grösser oval und heller, sich unschwer von den kleineren runden mit Kernfarben sich viel tiefer färbenden Leukocyten unterscheiden lassen. Aber auch der Zelleib der Gliazellen erscheint bei diesen einfachen Färbungen gewöhnlich schon deutlich. Das kommt daher, dass das Protoplasma eine Zunahme erfährt und breite protoplasmatische Fortsätze in die Fasern überzugehen scheinen. Man sieht dies im entzündeten Sehnerv oft schon bei einfacher Hämatoxylinfärbung. Mehr noch nimmt das Gliafaserwerk zu nach dem Satz: „Ueberall wo Nervensubstanz zu Grunde geht, wuchert Gliagewebe in den Defect“. Man sieht mit Carmin oder Hämatoxylin, besser noch nach van Gieson das Netzwerk der Glia deutlich vorliegen, in dem keine oder nur spärliche Durchschnitte von Nervenfasern sichtbar sind.

Ich habe zuerst Untersuchungen über die Neurogliazellen im entzündeten Sehnerv nach der Golgi'schen Methode veröffentlicht. Die Zelleiber waren in frischen Zellen aufgequollen und oft kolossal vergrößert, sie sahen eckig, plump aus. Die Fortsätze waren vielfach verdickt, dabei zum Theil abgeplattet, wie breite Bänder, auch erschienen sie meist sehr varikös. Man sieht deutlich das Sprossen feiner neuer oder Nebenzweige. Kurz die Zellen hatten ihr zierliches regelmässiges Aussehen ganz verloren.

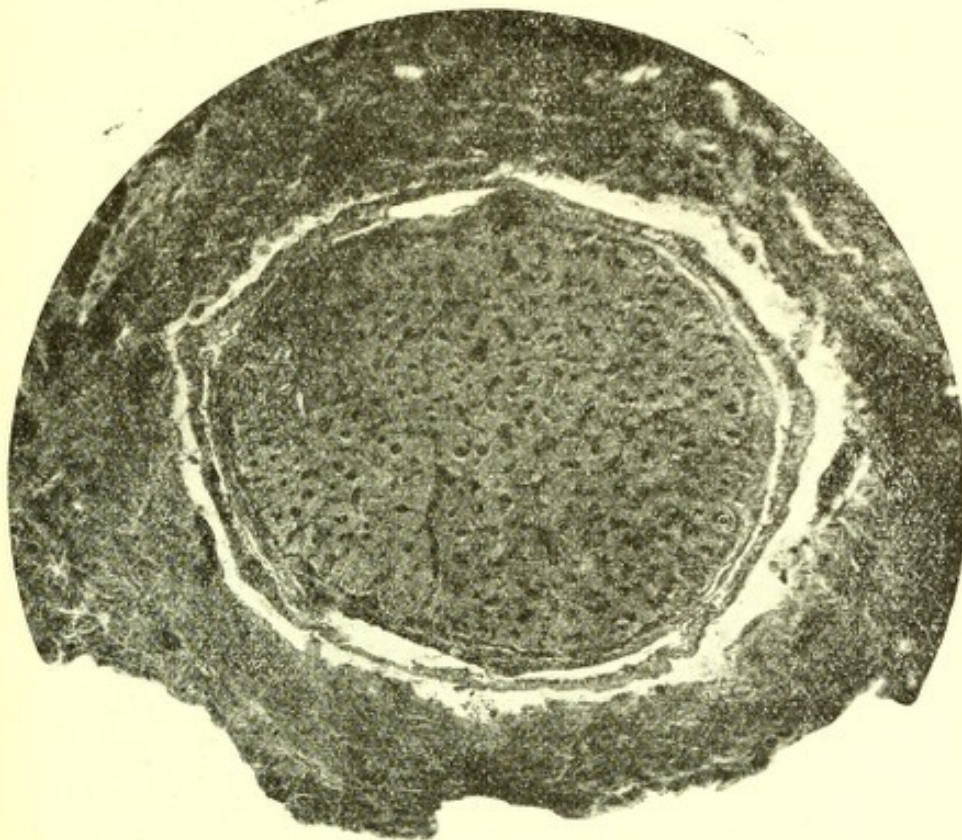
Fettkörnchenzellen. Im entzündlich atrophischen Opticus findet man in gewissen Stadien mehr oder weniger zahlreich Fettkörnchenzellen. Es sind grosse rundliche blasige Elemente. In dem Zelleib ist das Fett in Form von kleinen Kügelchen abgelagert. Bei der gewöhnlichen Härtung und Einbettung wird durch den Alkohol und Aether das Fett aus den Zellen extrahiert, sie erscheinen dann im Schnitt nun als nicht gefärbte blasse runde Stellen, wie Lücken im Gewebe aussehend (vergleiche Greeff, Anleitung zur mikr. Untersuchung des Auges. Hirschwald's Verlag. 2. Auflage. S. 65). Frisch erscheinen die Zellen gekörnt, durch Osmium werden die Fettkörnchen geschwärzt. Die Fettkörnchenzellen sind veränderte Wanderzellen (wohl meist Leukocyten), welche das von den zerfallenden Nervenfasern stammende Fett aufgenommen haben. Es scheint, dass die Körnchenzellen sich besonders einstellen, wenn entzündliche Processe im Sehnerv vorlagen, jedoch vermisst man sie auch nicht nach einfachen Durchschneidungen des Sehnerven, also rein degenerativen Processe (Türk) (secundäre Atrophie nach Leitungsunterbrechung).

Bielschowsky sieht die Menge der Körnchenzellen für ausschlag-

gebend für die Lebhaftigkeit der Resorption an. Nach gewissen Zeiten, Wochen oder Monate nach der Entzündung und dem Zerfall der Nervenfasern sind die Fettkörnchen in die Lymphbahnen ausgewandert und nicht mehr nachweisbar.

Auch das bindegewebige Septenwerk geht charakteristische Veränderungen ein. Der Zellenreichtum der frischen Entzündung an diesen Stellen ist schon erwähnt worden. Später, nachdem die Entzündung sich gelegt hat und der Kernreichtum nicht mehr vorhanden, pflegt das Septenwerk eine starke gleichmässige Verdickung einzugehen, theils durch Narbenretraction, theils durch

Fig. 135.



#### Entzündliche Atrophie des Sehnerven.

(Phot. Aufnahme von Dr. Neumann.)

Das Septenwerk bildet ein enges Netzwerk von ziemlich gleichmässig verdickten Balken. Die eingeschlossenen Räume (in der Photographie dunkel) sind stark retrahirt, oft bis auf Spuren geschwunden. Sie enthalten keine Nervenfasern mehr sondern nur noch Glia.

directe Volumzunahme. Die Septen bilden ein ganz enges Netzwerk von dicken groben Fasern, primäre und secundäre Septen sind nicht mehr zu unterscheiden. Die eingeschlossenen Räume sind stark retrahirt, oft bis auf Spuren geschwunden und enthalten dann nicht mehr Nervenfasern, sondern nur noch Knäuel von Gliafasern. Die kleinen Gefässe, an den Vereinigungspunkten der Septen liegend, können vermehrt und dilatirt sein.

Die Dicke des Sehnerven kann bei frischer Entzündung eher vermehrt als vermindert sein. Später pflegt eine um so deutlichere

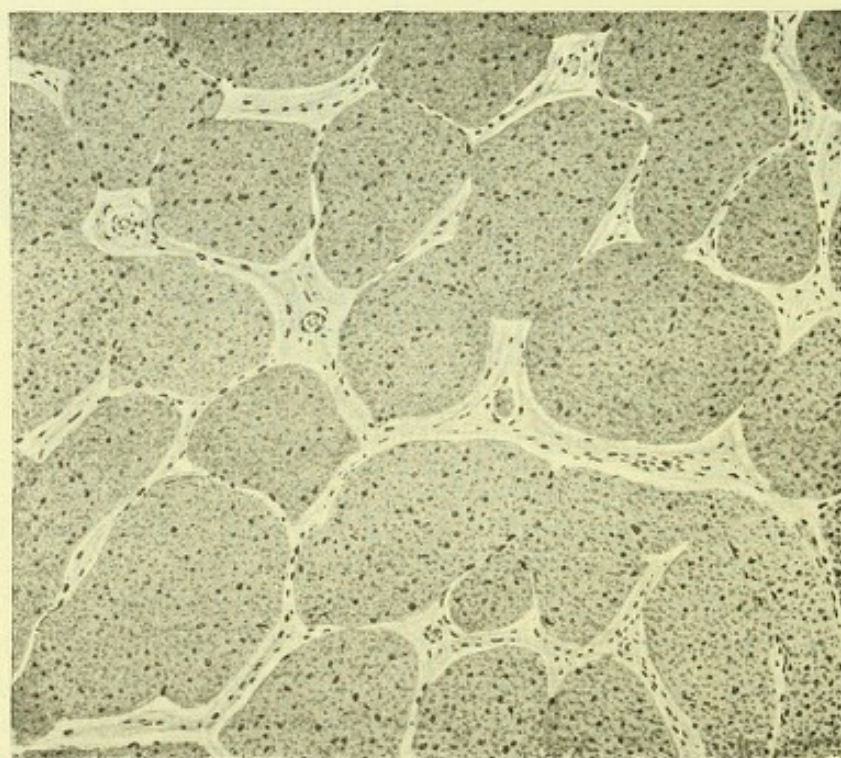
Volumsveränderung einzutreten, je stärker die vorangegangene Entzündung war, so dass bei reiner Degeneration z. B. durch Leitungsunterbrechung, die Verschmälerung des Sehnerven stets gering bleibt. Bei der tabischen Degeneration, die also ohne entzündliche Erscheinung einhergeht, ist die Verschmälerung meist nicht hochgradig, jedoch merklich, auch schon für das unbewaffnete Auge. Sie ist dann oft nicht gleichmässig rundlich, sondern der Sehnerv sieht an einer Stelle eingezogen oder ganz abgeplattet oder eckig aus. Von den Scheiden macht die Pia die Einziehungen mit, die Arachnoidea meist auch, ihre Kerne erscheinen dann vermehrt, weil näher an einander gerückt. Die Dura contrahirt sich oft wenig, so dass der Sehnerv oft nur locker, gleichsam schlotternd in ihm sitzt. Die Verschmälerung des Stammes erscheint daher oft erst in ihrem wirklichen Aussehen, wenn man die Dura abzieht.

Greeff, Archiv f. Augenheilk. Bd. 33. 1896. — Michel, Lehrbuch der Augenheilk. 2. Aufl. — Michel, Tuberculose des Sehnerven. Münchener med. Wochenschr. 1902. — Bielschowsky, Myelitis u. Sehnervenentzündung. Berlin 1901.

### Sclerose des Septenwerks.

Als Sclerose des Sehnerven möchte ich eine Veränderung des bindegewebigen Septenwerks gesondert beschreiben, die sich sehr

Fig. 136.



Sclerose des Septenwerks im Sehnerv.

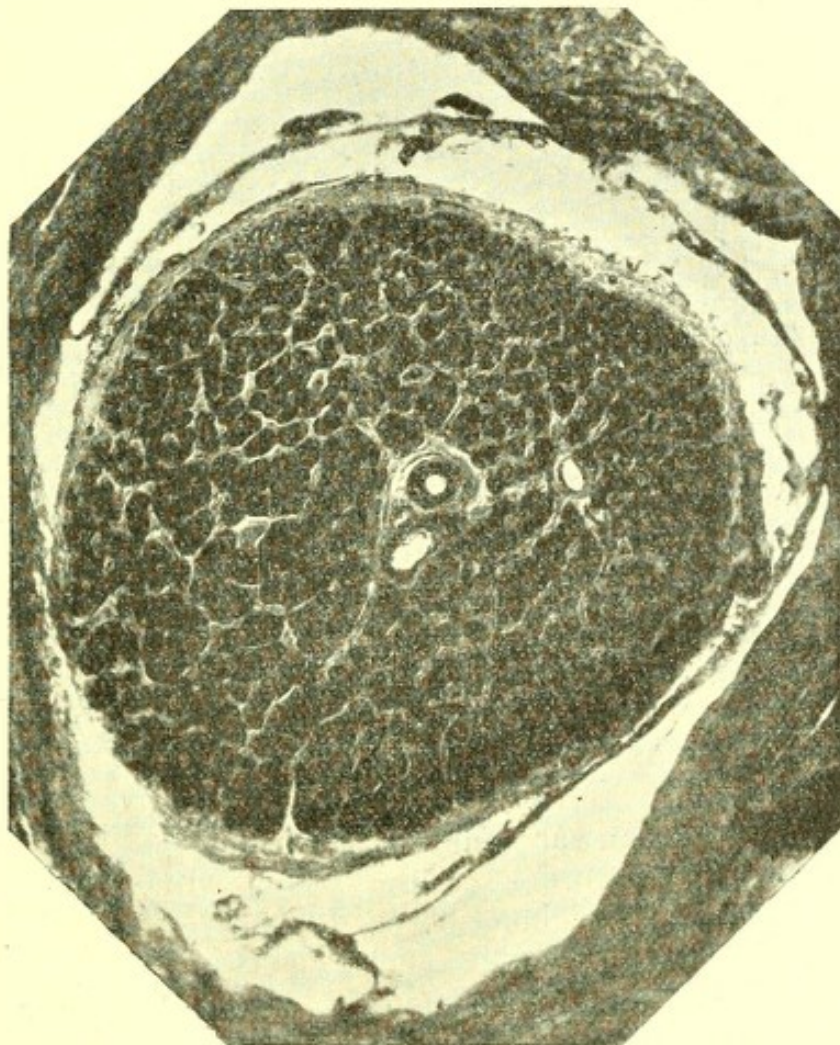
(Leitz Oc. 3. S. 3.)

Das Septenwerk erscheint weiss und sehnig, theilweise stark verdickt besonders an den Kreuzungspunkten der Balken, wo auch die Gefässe liegen, theilweise verdünnt bes. an den Verbindungssträngen bis zur völligen Unterbrechung der Septen hin, so dass einzelne Nervenbündel nicht mehr allseitig umschlossen sind. Nur sehr undeutliche Infiltration des Septenwerkes. Nervensubstanz normal.

oft bei den verschiedensten degenerativen Processen im Sehnerv findet. Wir sehen Sclerose einzelner Septen schon häufig als reine Alterserscheinung, wir sehen sie bei Patienten, welche den verschiedensten lang dauernden inneren Krankheiten erlegen sind, wir vermissen sie z. B. fast niemals bei der Bright'schen Nierenkrankheit und schliesslich sehen wir sie besonders schön sich entwickeln bei der tabischen Degeneration des Sehnerven. Sie unterscheidet sich in typischen Fällen wohl von der Bindegewebsveränderung bei entzündlicher Atrophie.

Ohne Vermehrung der Bindegewebskerne und ohne kleinzellige Infiltration beginnt die Sclera mit der Verdickung einzelner Hauptbalken, besonders um die Gefässe herum, das Bindegewebe sieht anfangs glasig, hyalinartig aus, später wird es faserig, sehnig, weiss und bleibt auch so bei Färbungen. So sind die sclerosirten Partien leicht zu erkennen. Die Hauptsepten können sich so um ein vielfaches verdicken, wobei die grösste Volumzunahme immer an den Vereinigungspunkten der Gefässe liegt. Hand in Hand mit der Verdickung der Haupt-

Fig. 137.



Sclerose des Septenwerks im Sehnerv.  
(Nach fotogr. Aufnahme von Dr. Neumann.)

Man vergleiche diese Sclerose mit der entzündlichen Atrophie Fig. 135.

oder primären Septen geht ein Schwund der secundären und später auch der dünnen primären Verbindungssepten. Die früher ringsum von Septen umgebenen einzelnen Nervenbündel sind daher schliesslich durch den Wegfall der schmalen Septen vielfach nicht mehr von den Nachbarsepten getrennt und confluieren oft unter einander. Zwischen der ungetrennten Nervenmasse liegen dann hier und dort sclerosierte Balken, die nicht mehr ein continuirliches Netzwerk bilden. Sind diese sclerosierten Balken quer getroffen, so bilden sie oft nur rundliche Klumpen oder drei- vier- vieleckige Kanten, im Längsschnitt sieht man sie als dicke Balken mit spitzen oder gegabelten Enden. In der Mitte der sclerotischen Klumpen sieht man meist ein Gefäss.

Es tritt diese Sclerose von Anfang an fleckförmig oder zerstreut über den ganzen Sehnerv auf und kann sich schliesslich im ganzen Querschnitt finden. Es ist also diese Sclerose des Septenwerks sehr wohl zu unterscheiden von einer bindegewebigen Veränderung nach Entzündung des Sehnerven. Bei letzteren findet sich zwar auch eine Verdickung des Septenwerks, jedoch mehr gleichmässig und mit Erhaltung eines continuirlichen Netzwerks (vergl. z. B. Fig. 135 und 137).

Man sieht dies am schönsten bei Färbungen nach van Gieson.

### Bakteritische Embolien im Sehnerv.

Pyämische Metastasen im Sehnerv sind sicher häufiger als sie beschrieben worden sind. Sie werden gewiss zur Section kommen oder übersehen werden, da die bisher beschriebenen Herde nur sehr klein waren. Zwei sehr charakteristische Fälle verdanken wir v. Michel. Bei einem 69jährigen Mann fand sich ophthalmoskopisch nur eine Hyperämie beider Papillen und je eine venöse Blutung in der Netzhaut beider Augen. Die Autopsie ergab eine doppelseitige käsige Epididymitis und frische Endocarditis bacterica. Im orbitalen Verlauf des Sehnerven fanden sich zerstreut umschriebene Herde, die als metastatische angesehen wurden und zwar als bakteritische Capillar-Embolien. In der Mitte der durch eine rundliche Anhäufung von Leukocyten gekennzeichneten Herde fand sich ein mit einer feinkörnigen Masse angefülltes Gefäss. Die Herde lagen in den Pialfortsätzen. Das ganze übrige Auge war frei von metastatischen Herden und zeigte nur Circulationsstörungen.

v. Michel verdanken wir einen weiteren Fall. Ein 45jähriger Mann war nach einer Verletzung der Nase an pyämischen Erscheinungen erkrankt. Es war klinisch eine metastatische Iridocyclitis frühzeitig diagnosticirt worden. Die Section ergab Endocarditis und multiple embolische Erweichungsherde im Gehirn. Die mikroskopische Untersuchung zeigte unerwartet auch metastatische Herde im linken Nervus opticus. Streptokokkenembolien waren nicht nur in die Gefässe des Circulus arteriosus iridis major erfolgt, von wo aus die Entzündung des vorderen Bulbusabschnittes erfolgt war, sondern auch in die Arteria centralis retinae. Es fanden sich 3 Herde im Sehnerv, der grösste in der Duralscheide, die beiden kleineren im Sehnerven-

stamm. Die Herde bestanden aus einem dunkel gefärbten rundlichen umschriebenen Auswanderungsherd mit einem Centrum. Dieses bestand aus einer aus Kokken zusammengesetzten Masse, die das Lumen einer quergeschnittenen Capillare ausfüllte.

Axenfeld beobachtete ferner bei einem 2monatlichen Kind zwischen den Sehnervenfasern einer Papille eine schmale, längliche, lockere Zoogloeamasse, die einer verstopften Capillare entsprach. Die Länge dieser cylindrischen Kokkenmasse betrug nur 2 mm. In ihrer nächsten Umgebung fanden sich Rundzellen und Fibrin, zwischen welchen bereits vereinzelte Diplokokken frei lagen. Es handelte sich um eine Pneumokokkenmeningitis mit Infection des Blutes. Es fanden sich auch zahlreiche Pneumokokken im Scheidenraum des Sehnerven.

Ferner sah Axenfeld bei einem 10tägigen an Paedatrophie gestorbenen Kind massenhafte Streptokokken (die aber wohl postmortal gewuchert waren) in sämtlichen Gefässen des Auges, so auch in den Capillaren der Piamaschen.

v. Michel, Graefe's Archiv. Bd. 23. 2. S. 213. — v. Michel, Bericht der 27. Vers. d. oph. Gesellsch. zu Heidelberg 1898. S. 243. — Axenfeld, v. Graefe's Archiv. Bd. 40. 3. S. 1 u. 4, 103. — v. Michel, Zeitschr. f. Augenheilk. Bd. VII. S. 1. 1902.

### Stauungspapille.

v. Graefe war der erste, welcher als Folge intracranieller Erkrankungen streng zwei Veränderungen an der Papille des Sehnerven unterschied. Die Stauungspapille und die Neuritis descendens. Diese Trennung, die heute nicht mehr unbestritten ist, müssen wir in Uebereinstimmung mit vielen Autoren noch genau beibehalten und durchführen. Die erstere, die Stauungspapille ist so zu sagen als Fernwirkung aufzufassen, durch eine Stauung hervorgerufen; die Neuritis descendens ist eine an den Gehirnhäuten bis zum Sehnervenende herabgestiegene Entzündung, per continuitatem entstanden.

v. Graefe fasste die Stauungspapille als ein Symptom des gesteigerten Hirndruckes auf. Er nahm an, dass die Stauungspapille durch Compression des Sinus cavernosus entstehe, doch musste diese Ansicht aufgegeben werden, nachdem Sesemann nachgewiesen hatte, dass der Abfluss aus der Vena ophthalmica grösstentheils gar nicht dorthin, sondern nach der Vena facialis posterior stattfindet.

Gegenwärtig bestehen hauptsächlich zwei Theorien über die Entstehung der Stauungspapille 1. die Manz-Schmidt-Rimpler'sche rein mechanische Transporttheorie und 2. die Leber'sche Entzündungstheorie.

Die erste Theorie fusst auf der Entdeckung Schwalbes, dass die Gehirnhäute und die zwischen ihnen liegenden Häute sich bis zum Sehnervenende fortsetzen. Es muss nun ein erhöhter Druck im Schädel sich nach den Gesetzen der Mechanik nach allen Seiten hin gleichmässig fortpflanzen, also auch bis an die Papille gelangen. So

findet man dann hier die zwei grossen Veränderungen a) die Lymphräume zwischen den Sehnervenscheiden stark erweitert — den Hydrops vaginae nervi optici und b) die Schwellung der Papille. Letztere kommt dadurch zu stande, dass in Folge der Flüssigkeitsansammlung im Zwischenscheidenraume auch eine Lymphstauung im Sehnervstamme selbst entsteht. Dieses drückt ferner auf die Centralgefässe im Sehnerv, stärker an der dünneren Vene, als an der dickwandigen Arterie, so dass der venöse Abfluss sehr behindert ist. Die venöse Stauung macht die Schwellung und das Oedem.

Die Stauungspapille ist somit ein indirectes Hirnsymptom bedingt durch Blut- und Flüssigkeitsstauung.

Auch experimentell ist diese Annahme vielfach gestützt.

Wurde bei Kaninchen Kochsalzlösung unter constantem Druck durch eine Trepanationsöffnung in die Subarachnoidealräume des Gehirns eingespritzt und der Druck auf 40—60 mm Hg gesteigert, so zeigte sich der Boden der Papille vorgetrieben, die Retinalarterien wurden feiner, die Retinalvenen dagegen schwellen an, wurden dunkler, blutreicher und ihre Krümmungen mehr und mehr ausgeprägt. Wurde aber der Druck noch mehr erhöht, bis zu 140 mm Hg, so waren die genannten Erscheinungen noch stärker vorhanden; besonders auffallend war die schmale Beschaffenheit der Arterien. Die Circulationsstörungen verschwanden nicht gleich beim Aufhören der Drucksteigerung, wenn ein mässiger Druck längere Zeit (1½ bis 4 Stunden) ausgeübt worden war (v. Michel, Manz).

Nach Leber u. a. unterscheidet sich die Stauungspapille nur quantitativ von der einfachen Neuritis descendens. Sie ist eine Neuritis mit ungewöhnlicher Schwellung des Kopfes des Sehnerven. Die Producte der Entzündung wirken im Intervaginalraum als Entzündungsreiz und verursachen so den Hydrops vaginae und die Schwellung der Papille.

Zwischen diesen extremen Ansichten schwanken die Ansichten der Autoren. Krückmann stand anfangs ganz auf dem Boden der Leber'schen Entzündungstheorie, später nahm er eine vermittelnde Stellung ein.

Parinaud nimmt die Fortpflanzung des durch einen Hydrocephalus internus bedingten Hirnödems auf den Sehnerv an.

Ähnlich äussert sich Sourdille: Die Theorie von Schmidt-Manz ebenso wie die von Leber-Deutschmann erklärt weder die klinischen noch histologischen Erscheinungen. S. schliesst sich der Ansicht Parinaud's an, führt aber das Oedem des Sehnerven nicht wie Parinaud auf eine Lymphstauung zurück, sondern zeigt, dass sich das Oedem des 3. Ventrikels, dessen Neuroglia das Chiasma vollkommen umhüllt, unmittelbar auf das Chiasma und die Sehnerven fortsetzt. Letztere erleiden bei ihrem Durchtritt durch das Foramen opticum eine starke Einsehnürung, durch welche eine Venenstauung mit Hydrops der Sehnervenscheiden entsteht, an welchem also die Cerebrospinalflüssigkeit durchaus unbetheiligt ist. Nach Compression der Centralgefässe entwickelt sich an der Papille

ein Collateralkreislauf zwischen den Gefässen der Lamina cribrosa und denen des Scleralringes und der Chorioidea. Die Ausdehnung des Gefässnetzes der Lamina cribrosa ist die Hauptursache der Form der Stauungspapille.

Die ausgedehntesten und besten anatomischen Untersuchungen verdanken wir Elschnig, den wir hier hauptsächlich zu Wort kommen lassen wollen, da mir selbst nicht so ausreichendes Material zur Verfügung steht.

Papille. Am horizontalen Meridionalschnitte durch eine frische, gut gehärtete Stauungspapille fällt in erster Linie die pilzförmige Prominenz und die Vergrößerung des Durchmessers der Papille auf; sie sind dadurch bedingt, dass das Sehnervengewebe von der bulbären Fläche der Lamina bis zum Glaskörper hin geschwollen, aus der Chorioidalöffnung gegen das Bulbusinnere zu herausgequollen ist. Die chorioidalen und die innersten lockeren scleralen Laminabalken sind sehr stark nach innen convex, oft in Form eines Ballons der Chorioidalöffnung aufsitzend; die Randpartie der Chorioidea („Chorioidalsporn“) ist mit dem anhaftenden Pigmentepithel ebenfalls nach innen umgebogen, der Netzhautbeginn allenthalben, aber nicht ringsum in gleicher Distanz von dem ursprünglichen Sehnervenende abgedrängt, mitunter flach abgehoben, und schiebt sich dann das geschwollene Papillengewebe ein Stück zwischen die Netzhaut und ihr Pigmentepithel ein.

Die Ursache der Volumzunahme der Papille ist in erster Linie eine serös-zellige Infiltration vorwiegend des Stützgewebes der Papille; die einzelnen Lagen der scleralen Lamina sind in sehr wechselndem Grade durch zum Theil (im anatomischen Präparate) leere, zum Theil mit feinkörnigen Eiweissmassen und einzelnen Rundzellen erfüllte Spalträume getrennt, die Laminabalken selbst in der Umgebung der sie begleitenden Gefässe mit Rundzellen infiltrirt; die durchtretenden Nervenfaserbündel sind ebenfalls aufgelockert und, aber viel spärlicher, von Zellen durchsetzt. Im eigentlichen Papillengewebe sind die die Nervenfaserbündel trennenden Kernsäulen, sowie überhaupt das Stützgewebe, in geringerem Grade auch die Nervenfaserbündel selbst in gleicher Weise verändert; die Auflockerung der Nervenfasern nimmt gegen die oberflächlichen Partien hin zu, die zellige Infiltration mit der Abnahme des Stützgewebes ab, nur die innersten Lagen der hier schon entbündelten Nervenfasern, besonders die Begrenzung der physiologischen Excavation und die Umgebung der Centralgefässe, welche de norma viel lockeres Bindegewebe enthalten, ebenso mitunter die anliegenden Glaskörperpartien sind wieder intensiver von Rundzellen durchsetzt. Sämmtliche, besonders die kleinen Papillengefässe, sind hochgradig erweitert, ihre Wände, ebenso der centrale Bindegewebsstrang diffus oder herdweise von Rundzellen durchsetzt; Hämorrhagien im Papillengewebe und der unmittelbar angrenzenden Netzhaut sind nahezu ausnahmslos vorhanden. Die Nervenfasern der Papille weisen schon sehr frühzeitig degenerative Veränderungen auf, als deren Erscheinungen je nach der Intensität des Processes zu beobachten sind: variköse Hypertrophie (spindelförmige Auftreibungen), gangliöse Degeneration (Bildung

grosser, feinkörniger, unregelmässig-kugeliger Gebilde (s. S. 336), endlich Zerfall der Nervenfasern unter Bildung tropfenähnlicher Körperchen, die mit den Corpora amylacea des Centralnervensystems identisch scheinen; Fettkörnchenzellen sind nicht constant und gewöhnlich nur in geringer Zahl vorhanden.

Die benachbarten Partien der Netzhaut sind immer in Mitleidenschaft gezogen; die Netzhaut ist an der hinteren Fläche gefaltet, die äusseren Schichten, besonders äussere Körner- und Zwischenkörnerschichten sind senkrecht zur Netzhautenebene aus einander gezogen, von Rundzellen oder auch Fettkörnchenzellen oder von grossen Spalträumen (cystoide Degeneration Iwanoff) durchsetzt; die Pigmentepithelzellen sind an jenen Stellen, an denen sie von dem geschwollenen Papillengewebe überlagert werden, unregelmässig verbildet, pigmentarm, mitunter zu einer mehrfachen Lage unregelmässig abgeplatteter Zellen gewuchert, welche mit dem geschwollenen Papillengewebe in Verbindung treten. Auch die Nervenfaserschicht der Netzhaut ist in der Umgebung der Papille von reichlicheren Kernen durchsetzt, die Gefässe noch ähnlich verändert, wie an der Papille. Die gelblichen Herde in der Netzhaut, die das Bild der „Neuroretinitis descendens“ charakterisiren, bestehen aus Herden von Fettkörnchenzellen oder hyalinen Klümpchen vorwiegend in den äussersten Netzhautschichten, sowie die kleineren und oberflächlicheren aus Herden degenerirter (gangliöser) Nervenfasern. Die Chorioidea ist ebenfalls häufig in der Umgebung des Sehnerven zellig infiltrirt.

Je älter die Stauungspapille ist, desto mehr chronischen Charakter nimmt der Entzündungsprocess an, es beginnt sich Proliferation des Stütz- und Bindegewebes der Papille unter Neubildung von Gefässen bemerkbar zu machen; neben den Rundzellen treten spindelförmige Zellen in den Vordergrund, die Sehnervenfasern sind in dem reichlich vascularisirten, faserigen Papillengewebe kaum mehr zu verfolgen, und in dem Stadium der Atrophie nach Stauungspapille besteht die Papille in toto aus jungem, gefäss- und zellreichem Bindegewebe, die grösseren Gefässe zeigen proliferirende Entzündung ihrer Wandungen, in den tieferen Partien der Papille finden sich geschichtete hyaline oder kalkige Concretionen (anscheinend aus Zellen entstanden), das Volumen der Papille nimmt ab, die Netzhaut wird über die gewucherten Pigmentepithelzelllagen gegen die Papille hereingezogen und zeigt Degeneration der Nervenfasern und Ganglienzellen, in geringerem Grade auch der inneren Körnerschicht. Die Innenfläche der Papille ist von einer mehrfachen Schicht endothelialer Zellen oder auch von Bindegewebssprossen, welche sich in den Glaskörper hinein erheben, bedeckt.

Mit dem fortschreitenden Schwunde der nervösen Elemente und mit der Umwandlung des jungen in faseriges Bindegewebe sinkt die Lamina zurück, der Durchmesser der Papille wird verkleinert, bei ungleichmässigem Schwunde des Papillengewebes die Centralgefässe nach einer Richtung (meist medialwärts) verzogen; schliesslich ist das straffe Bindegewebe, aus dem die Papille besteht, von dem Laminalgewebe nicht mehr zu unterscheiden.

**Sehnerv:** Der Zwischenscheidenraum des Sehnerven ist am bulbären Ende im gefässführenden Theile des Sehnerven sehr häufig etwas erweitert, aber die als typisch beschriebene Ausdehnung der hier physiologisch schon lockerer anliegenden Sehnervenscheiden — Hydrops der Sehnervenscheiden oder Ampulle — ist nur inconstant zu beobachten. G. fand sie bei Hirntumor unter 15 Fällen von Stauungspapille nur 10 mal, unter 3 Fällen von Neuritis intraocularis 6 mal; andererseits findet man die Ampulle auch ohne Papillenerkrankung (bei Hirntumor einmal unter 3 Fällen, bei entzündlichen Erkrankungen unter 10 Fällen 3 mal). Viel constanter ist eine meist chronische Entzündung der Sehnervenscheiden, besonders der inneren, zu constatiren: Proliferation des Endothels der Dura und Arachnoidea zu plattenförmigen Gebilden, Neubildung von Bindegewebe an der Innenfläche der Dura und im Zwischenscheidenraume bis zu partiellem Verschluss desselben, zellige Infiltration an grösseren arachnoidalen Bindegewebsbalken und an der Pia, seltener an der Dura.

Die Perineuritis pflanzt sich in geringem Grade nahezu constant auf die interstitiellen Bindegewebssepten des Sehnerven fort, doch ist die interstitielle Neuritis des Sehnervenstammes immer eine herdweise, am meisten entwickelt im gefässführenden und im canaliculären Theile des Sehnerven, woselbst sie über den ganzen Querschnitt sich verbreiten kann, während der orbitale Theil relativ seltener erkrankt ist. Die interstitielle Neuritis, welche sich zuerst durch Kernvermehrung an den Gefässen, im gefässführenden Theile des Sehnerven, auch im centralen Bindegewebsstrange und an den feinsten, die Sehnervenbündel durchsetzenden Ausläufern der Septen äussert, führt allmählich, ebenso wie an der Papille, aber von deren Zustande unabhängig, zu einer Verdickung der Bindegewebssepten, dann stellt sich Wucherung der Gliazellen in den Nervenfaserbündeln selbst ein, und neuritische Atrophie schliesst die Scene.

Ein „Oedem“ des Sehnerven konnte bei Hirntumoren nur in der Hälfte aller Fälle constatirt werden, und zwar niemals im canaliculären Theil des Sehnerven, der Hauptsitz desselben war der gefässführende Theil. Auch das Oedem tritt meist in Herden auf, erstreckt sich selten über den ganzen Querschnitt, kann bei einem Individuum, dessen Papille beiderseits ganz gleiche Veränderung bot, an einem Sehnerven allein, endlich bei normalem Papillenbefunde vorhanden sein; es muss betont werden, dass ein dem Oedem ähnlicher Befund — Bildung von Spalträumen zwischen Sehnervenbündel und Septen — durch Schwund der Sehnervenbündel intra vitam, aber auch durch mangelhafte Härtung und Einbettung eines normalen Sehnerven erzeugt wird.

Trotz dieser vorzüglichen für die Leber'sche Theorie sprechenden Beschreibung, die wohl jeder bestätigen kann, muss ich mich als fest überzeugter Gegner dieser Theorie bekennen. Dass zu der Stauungspapille bald entzündliche Erscheinungen hinzukommen, ist sicher, und dann erst bekommen wir sie zur anatomischen Untersuchung, ursprünglich ist sie eben ein reiner Stauungsprocess, hervorgerufen durch den erhöhten Hirndruck und ganz von der Neuritis zu trennen. Experiment

und klinische Beobachtung sprechen besonders dafür. Ich erwähne nur das oft plötzliche Auftreten, das Fallen und Steigen entsprechend dem Hirndruck, das Fehlen im Anfang von jeder Functionsstörung. Ich habe oft Stauungspapillen mit voller Sehschärfe und freiem Gesichtsfeld ziemlich lange beobachtet, während bei einer Entzündung der Papille von Anfang an die Function gestört ist. Auch von Michel steht auf diesem Standpunkt, er sagt in seinem Lehrbuch sehr richtig: Zu erwähnen ist, dass man jeden Einfluss des intracraniellen Drucks geleugnet hat und die Veränderungen des Sehnerven auf eine Meningitis zurückführte, welche sich vom Gehirn aus auf die Sehnerven fortgepflanzt habe und durch eine chemische oder septische, von der Neubildung ausgehende Einwirkung hervorgebracht werde. Dass solches gelegentlich wie bei dauernder Erkrankung oder bei bestimmten Symptomen intracranieller Neubildungen, wie bei tuberculösen, der Fall ist, soll gewiss nicht geleugnet werden. Die gedachten Einwirkungen dürfen aber nur als eine Complication betrachtet werden.

Nach Sourdille beginnen die späteren atrophischen Veränderungen im Canalis opticus, wo der geschwollene Sehnerv eng eingeschnürt ist und schreiten von dort sowohl peripher- wie centralwärts fort. Jedoch kann eine solche Erscheinung auch im Foramen chorioideae und in der Lamina cribrosa stattfinden.

v. Graefe, Archiv f. Ophthalm. Bd. VII. 2. S. 58. — Manz, Zehender's Monatsbl. Bd. III. 1865. — H. Schmidt, Zur Entstehung der Stauungspapille. v. Graefe's Archiv. Bd. XV. 1869. — Leber, Die Krankheiten der Netzhaut und des Sehnerven. Graefe Sämisch, Handbuch. 1877. Bd. V. — Elschmig, v. Graefe's Archiv. Bd. 41. 1895. — Krüekmann, v. Graefe's Archiv. Bd. 45. 1898. — Sourdille, Archives d'Ophthalm. T. XXI. 7. 1901. — Elschmig, Wiener klin. Rundschau. 1902.

### Neuritis axialis.

(N. retrobulbaris; Intoxicationsamblyopie; N. des papillomaculären Bündels.)

Ueber die Bezeichnung dieser klinisch und anatomisch sehr scharf charakterisirten Erkrankung werde ich mich unten noch verbreiten. Da die Krankheit vielen Verwechselungen unterliegt, wird es gut sein, mit wenigen Zügen das klinische Bild vorher kurz zu skizziren.

Die Krankheit beginnt mit einem centralen Scotom für roth und grün, das eine liegend ovale Form hat. Die erhebliche Sehstörung und Herabsetzung des centralen Sehens setzt meist plötzlich ein. Die Aussengrenzen des Gesichtsfeldes bleiben immer normal. Geht der Process weiter, so geht die anfangs noch erhaltene Farbenperception (blau und gelb) auch noch verloren und es ist ein absolutes Scotom da. Während bis dahin der Process rückbildungsfähig ist, ohne Spuren zu hinterlassen, tritt dies nicht mehr ein, wenn auch die Empfindung für blau und gelb verloren gegangen ist. Wir müssen also annehmen, dass im letzteren Falle aus dem rückbildungsfähigen, entzündlichen Process schon eine Atrophie der Nervenfasern geworden ist. So kann

der Process jahrelang bestehen bleiben. Die Aussengrenzen des Gesichtsfeldes liegen immer normal, das Scotom wird nicht grösser, als es im Anfang war, und nimmt nur an Intensität zu. Niemals entsteht eine vollständige Atrophie des Sehnerven. Ophthalmoskopisch findet sich anfangs meist gar keine Veränderung, zuweilen ein leichtes Verwaschensein der Papillengrenzen. Bei der Atrophie tritt eine Abblassung der temporalen Hälfte der Papille auf. Diese bei den Neurologen beliebte Diagnose ist mit Vorsicht aufzunehmen, da die Papille auf der temporalen Hälfte immer schon in normalem Zustande blasser ist, wie auf der nasalen Hälfte. Es kann die Diagnose deshalb mit dem Augenspiegel allein kaum sicher gestellt werden, es gehört dazu der klinische Nachweis eines centralen Scotoms.

Zu Grunde liegt der Krankheitsform meist chronische Intoxication, so besonders mit Tabak und Alkohol, ferner Schwefelkohlenstoff, Arsen, Jodoform etc., ferner Autointoxication, namentlich bei Diabetes, Carcinom etc.

Der Name Intoxications-Amblyopie oder Neuritis toxica ist nicht ganz richtig, denn bei anderen Vergiftungen kommt es klinisch und anatomisch wieder zu ganz anderen Erscheinungen, wie bei Chinin, Salicylsäure, Filix mas. etc., so zu der von der Peripherie ausgehenden einfachen Neuritis.

Bei der Erkrankung liegt eine Entzündung resp. Degeneration eines bestimmten Bündels im Sehnerv vor, das anfangs in der Achse des Sehnerven verläuft, sich dann vor der Papille nach der temporalen Seite hin wendet. Von Bunge ist dieses Bündel das papillomaculäre genannt worden, weil es direct von der Papille zur Macula verlaufende Fasern enthält. Die anderen Fasern der Retina verlaufen wesentlich in weitem Bogen um oder nach der Macula hin. Man muss sich jedoch nicht vorstellen, dass dieses ein abgeschlossenes Bündel oder System im Sehnerv sei, dagegen spricht schon der Umstand, dass bei der Erkrankung das entstandene Scotom bald grösser bald kleiner ist, auch anatomisch im Querschnitt des Sehnerven die geschädigte Stelle in den einzelnen Fällen recht verschieden gross sein kann, sondern das charakteristische scheint mir zu sein, dass die Entzündung nicht, wie bei der Neuritis des Sehnerven von der Peripherie oder einer beliebigen Stelle ausgeht, sondern immer von der Mitte im Sehnerv oder der Mitte im Gesichtsfeld. Wenn wir auch heute wissen, dass das Bündel nicht immer in der Mitte des Sehnerven verläuft, so ist es doch das axiale Bündel, das sich vor dem Eintritt in das Auge nach der temporalen Seite hin wendet, um wieder in die Mitte des Gesichtsfeldes zu gelangen. Deshalb scheint mir der alte Name Neuritis axialis der beste und charakteristischste. Der Ausdruck retrobulbäre Neuritis bezeichnet den Zustand auch nicht genau, da es nicht darauf ankommt, ob der Process etwas weiter oder weniger weit hinter dem Bulbus im Sehnerv sitzt, sondern, dass er genau dieses Bündel betrifft, das das Sehen in der Mitte des Gesichtsfeldes versorgt. Schliesslich ist ja fast jede Neuritis des Sehnerven retrobulbär.

Wir kennen den Verlauf dieses Bündels heutzutage sehr genau. Die erste grundlegende Untersuchung verdanken wir Samelsohn. Nettleship und E. Walter publicirten einen weiteren Fall, ferner Vossius und Bunge.

Im Jahre 1866 brachte Uhthoff die Untersuchung von 6 Fällen mit eingehender kritischer Beurtheilung und Zusammenstellung des ganzen Bildes. Weitere Fälle sind von Sachs, Widmark, Birch-Hirschfeld und Siegrist publicirt.

So liegen heute anatomische Untersuchungen von etwa 18 Fällen vor. Die Resultate über den Verlauf des papillo-maculären Bündels im Sehnerv stimmen im ganzen überein. In 6 Fällen konnte der Verlauf des Bündels auch im Chiasma und Tractus nachgewiesen werden. Die Veränderung kann sich durch den ganzen Sehnerv bis in das Gehirn hin strangförmig in diesem Bündel erstrecken. Die Lage des Bündels ist in den verschiedenen Abschnitten des Sehnerven eine ganz verschiedene: So finden wir zuerst eine Form des papillo-maculären Bündels, die wir nennen:

#### Die Keilform.

Sie findet sich auf der Papille und unmittelbar dahinter. Der Keil reicht mit der Spitze gegen die centralen Gefäße. Seine Basis liegt am temporalen Rand des Sehnerven, ungefähr  $\frac{1}{3}$  des ganzen Sehnervenumfanges einnehmend.

Die Keilform geht einige Millimeter hinter der Papille allmählich über in die

#### Sichelform,

deren Convexität nach aussen (temporal), deren Concavität gegen die centralen Gefäße hin (nasal) liegt.

Hinter dem Eintritt der centralen Gefäße in den Sehnerv entwickelt sich die Form

#### der stehenden Ellipse,

die anfangs peripher auf der temporalen Seite liegt, dann mehr nach der Mitte zu rückt und zugleich weniger hoch wird.

Im intraocraniellen Theil des Sehnerven oder gleich vorn im Canalis Opticus wird daraus die Form

#### der liegenden Ellipse,

rein central gelegen.

Im Chiasma nimmt das Bündel eine dorsale Lage ein, nähert sich dem entsprechenden Bündel der anderen Seite und geht mit ihm Verbindungen ein.

Im Tractus liegt es wieder central und steht nach oben in Verbindung mit der Gehirnsubstanz.

Fig. 138.

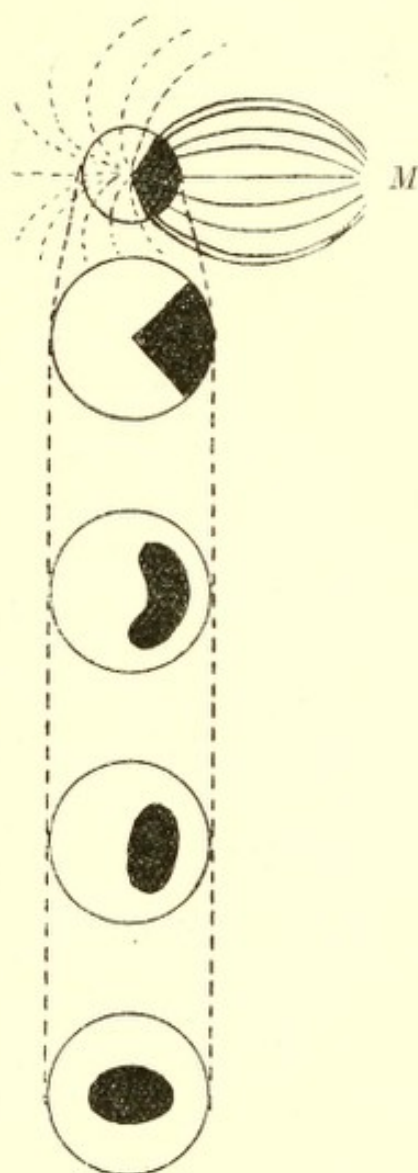
Papille und Ausbreitung der Sehnervenfasern in der Retina.  
*M* = Macula.

1. Keilform  
 (auf und dicht hinter der Papille).

2. Sichelform  
 (einige Millimeter hinter der Papille).

3. Stehende Ellipse  
 (nach Eintritt der Centralgefäße).

4. Liegende Ellipse  
 (im intracanaliculären und intracranialen Theil).

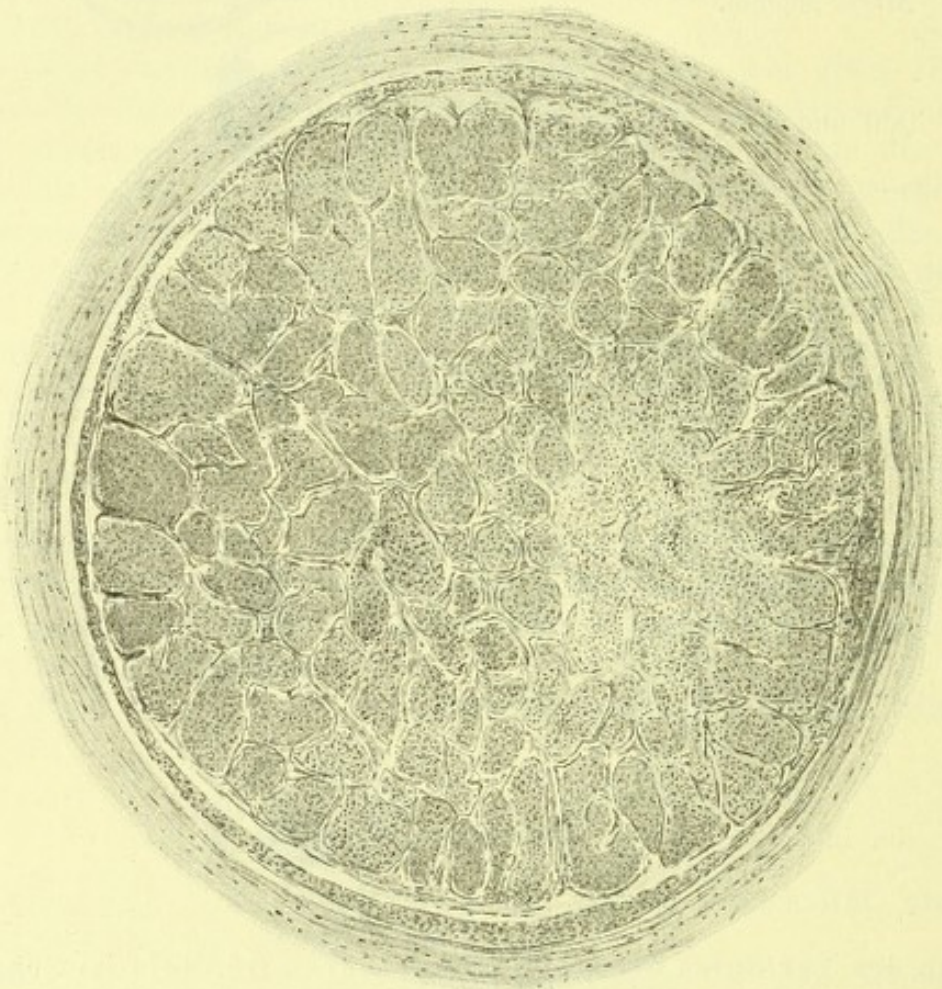


Schema des Verlaufes des papillo-maculären Bündels im Sehnerv  
 (schwarz gezeichnet).

Ueber die Ausgangsstelle des pathologischen Processes sind die Ansichten noch getheilt. Samelsohn nahm anfangs als Ausgangsort die Gegend des Canalis opticus an, ebenso Sachs und Widmark in neuerer Zeit. Wir hätten es also danach mehr mit einem descendirenden Process zu thun. Mehr Wahrscheinlichkeit haben die Untersuchungen von Uhthoff und Birch-Hirschfeld für sich, welche die intensivsten Veränderungen dicht hinter dem Bulbus fanden und diese Stelle als den Ausgangspunkt der Entzündung ansehen. In zwei Fällen von Uhthoff reichte die Affection überhaupt nicht bis an den Canalis opticus, sondern hörte einmal dicht hinter dem Bulbus, das andere Mal in der Mitte des orbitalen Verlaufes des Sehnerven auf. Es scheint hiernach als in der That am wahrscheinlichsten, dass der Krankheitsprocess mehr oder weniger dicht hinter dem Bulbus beginnt

und von dort strangförmig nach oben zieht, je nach der Dauer und der Intensität der Krankheit verschieden weit, event. bis zum Gehirn. Der Process hält sich aber immer genau an die durch den Verlauf des Bündels gegebene Bahn.

Fig. 139.



Durchschnitt durch einen Sehnerv mit einem Degenerationsherd nach Neuritis axialis. (Leitz Oc. I. S. 2.)

Linker Sehnerv, hinter dem Eintritt der Centralgefäße. Man erkennt deutlich auf der temporalen Seite den Degenerationsherd, der ungefähr die Form der stehenden Ellipse hat.

Die feinen pathologischen Veränderungen und die Art des pathologischen Processes sind mit allgemeiner Uebereinstimmung noch nicht geklärt. Zum Verständniss einer solchen Thatsache muss man bedenken, dass es nicht genügt, einen Fall eingehend post mortem zu untersuchen, sondern man muss eigentlich alle, besonders die sehr frühen Stadien, zur Untersuchung vor sich haben, um Beginn und Verlauf bis zur Degeneration erklären zu können.

In der Retina liegen die Ganglienzellen, welche dem Bündel entsprechen, in dem Bezirk zwischen Papille und Macula bis zum nasalen

Rand. Birch-Hirschfeld fand mit der Nissl'schen Methode an den Ganglienzellen der Retina degenerative Veränderungen, jedoch nicht bloss in diesem Bezirk, sondern zerstreut fast in der ganzen Retina und zwar gemischt wohl erhaltene mit stark veränderten Zellen. Im Sehnerv nahm Samelsohn und Uhthoff eine primäre interstitielle Neuritis an, d. h. eine Entzündung, die zuerst in dem Septenwerk des in Rede stehenden Bündels beginnt. Bei dem Fortschreiten des Processes werden durch den Druck der verdichteten Septen erst secundär die Nervenfasern atrophisch und von diesem Punkte aus tritt dann eine secundäre Atrophie in der ganzen Faserlänge ein, peripherwärts bis in die Ganglien der Retina und centralwärts bis zu dem primären optischen Ganglion im Gehirn. Wenn wir auch die ganz frühen Stadien nicht in anatomischer Untersuchung vorliegend haben, so scheint mir aus vielen Gründen die Auffassung des Processes als einer entzündlichen die allein richtige, schon aus dem klinischen Grunde, weil die Krankheit bis zu einem gewissen Grade vollständig wieder rückbildungsfähig ist. Eine vorübergehende Leitungsunterbrechung mit Wiederherstellung wäre nicht möglich, wenn der Process primär als eine Degeneration der Ganglienzellen oder der Nervenfasern beginnen würde. Hiermit scheinen sich die Einwände gegen diese Ansicht von Samelsohn und Uhthoff schon zu widerlegen. Siegrist fasst den Process als eine primäre Erkrankung der Nervenfasern mit secundärer Wucherung des interstitiellen Gewebes auf. Birch-Hirschfeld konnte experimentell mit Methyl-Alkohol hochgradige Degeneration der Ganglienzellen und Nervenfasern nachweisen. Er glaubt deshalb, dass hierbei die Ganglien der Netzhaut vor oder wenigstens gleichzeitig mit den Nervenfasern erkranken. Auch Nuël nimmt an, dass es sich um eine primäre Degeneration der Netzhautganglienzellen mit primärer einfacher Atrophie des papillo-maculären Bündels handelt. Auch bei Filix-Vergiftung konnte Nuël eine Degeneration der Ganglienzellen und der Nervenfasern erzielen. Er fasst den Krankheitsprocess bei der Intoxications-Amplyopie als eine parenchymatöse Vergiftung auf. Es ist oben kurz gesagt, weshalb wir diesen Ansichten nicht zustimmen können.

Die Neuritis axialis ist also eine Erkrankung des Sehnerven, die stets von dem axialen Bündel ausgeht, sich stets strangförmig verschieden weit sowohl nach der Peripherie wie centralwärts ausdehnen kann und auf einer primären Neuritis des Septenwerkes mit Kernvermehrung und Oedem beruht. Die Anfangs nur vorübergehend durch Druck leitungsunfähigen Nervenfasern können sich nach Rückgang des Processes wieder erholen. Bei längerem Bestehen der Entzündung werden sie atrophisch, wonach dann eine Atrophie der ganzen Fasern und der dazu gehörigen Ganglienzellen eintritt, sowohl nach der Retina hin, wie nach dem primären optischen Ganglion im Gehirn hin.

Schieck ist der Ansicht, dass die retrobulbäre Erkrankung des Sehnerven bei Alkohol- und Tabak-Intoxicationen durch eine Gefässerkrankung ausgelöst wird, und dass das papillo-maculäre Bündel des-

wegen geschädigt wird, weil es bis kurz vor Eintritt in den Bulbus im Inneren des Nervenstammes und mithin am ungünstigsten liegt, wenn eine Ernährungsstörung durch Verengerung der Blutgefässe eintritt.

Samelsohn, v. Graefe's Archiv. Bd. 28. 1. 1882. — Vossius, v. Graefe's Archiv. Bd. 28. 4. — Uhthoff, v. Graefe's Archiv. Bd. 32 und 33. 1886 und 87. — Sachs, Arch. f. Augenheilk. Bd. 27. 1893. — Nuël, Arch. d'ophth. Bd. 16. 1896 und Bd. 20. 1900. — Widmark, Mittheil. a. d. Augenk. zu Stockholm. Jena, Fischer, 1898. — Siegrist, Arch. f. Augenheilk. Bd. 41. 1900. — Birch-Hirschfeld, v. Graefe's Arch. Bd. 53. 1901. — Schieck, v. Graefe's Archiv. Bd. 56. 1. 1903. — Uhthoff, Graefe-Sämisch, Handb. d. ges. Augenheilk. 2. Aufl.

### Tabische Degeneration des Sehnerven.

(Hierzu Fig. 1 auf Tafel V.)

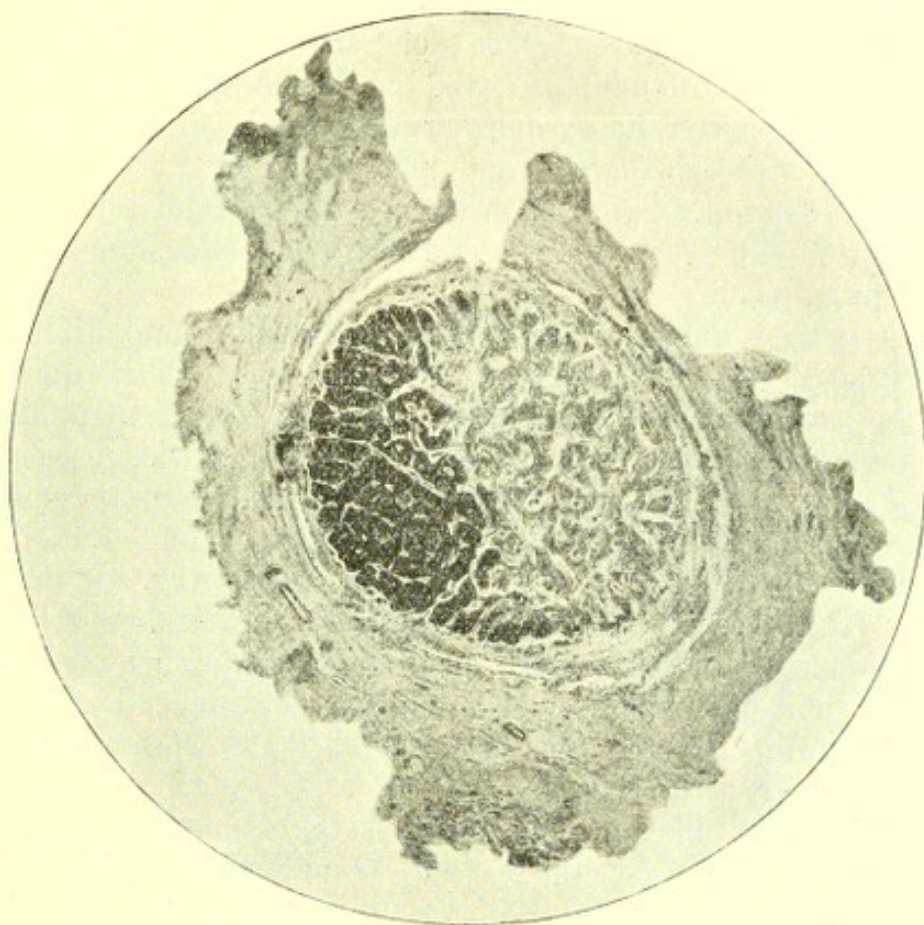
Der oft gebrauchte Ausdruck Atrophie ist nicht ausreichend für die in Rede stehende Krankheit, da schliesslich jede Krankheit des Sehnerven zu Atrophie d. h. zum Untergang der Nervenfasern führen kann. Davon unterscheidet sich jedoch scharf eine Erkrankung, die in dem primären progressiven Zerfall der Sehnervenfasern besteht ohne Entzündungserscheinungen. Diese Krankheit, die ich direct tabische Degeneration des Sehnerven nennen möchte, ist für den genau Untersuchenden nicht zu verkennen und bedeutet immer eine Theilerscheinung der Tabes dorsualis. Da bei dieser Krankheit immer noch häufig Verwechselungen, besonders von nichtophthalmologischer Seite vorkommen, möchte ich die Krankheit mit ein paar Worten auch klinisch charakterisiren. Der Verlauf ist ein ausserordentlich regelmässiger. Der Verfall der Nervenfasern beginnt ohne Ausnahme in der Peripherie, im Gesichtsfeld meist von der temporalen Seite her, jedoch kann der Defect auch an einer anderen Stelle beginnen, immer jedoch schneidet er von der Peripherie sectorenförmig ein. Wir können auf das Genaueste die ersten Anfänge diagnosticiren. Zunächst engt sich das Gesichtsfeld für Grün ein, die periphere Grenze des Grün zieht sich von dem Roth zurück, meist zunächst nur temporalwärts, darauf folgt bald in derselben Weise Roth. Die Grün-, dann sehr bald die Rothempfindung geht schliesslich ganz verloren. Das centrale Sehen, das anfangs noch intact war, ist nun auch mässig herabgesetzt. Relativ viel später engen sich die Grenzen für Blau ein, bis diese Empfindung schliesslich auch ganz erlischt (totale Farbenblindheit). Von der Zeit ab, wo Blau beginnt sich einzuschränken, engt sich gewöhnlich auch die Aussengrenze für Weiss ein und zwar wieder meist sectorenförmig von aussen her (einer concentrischen Einengung ist vielfach zu misstrauen, da sie vielfach auf Schwäche oder Unaufmerksamkeit des Patienten beruht). Schliesslich erreicht der Defect den Fixirpunkt, überschreitet ihn, es bleibt dann noch eine kurze Zeit ein kleines excentrisches Gesichtsfeld übrig und endlich tritt völlige, unheilbare Erblindung ein. Eine Besserung ist naturgemäss in jedem Stadium ausgeschlossen. Aber auch ein Stillstand für längere Zeit kommt nicht vor. Untersucht man genau, so ist der Process in dieser Zeit doch, wenn auch sehr langsam, fortge-

schritten. Die Krankheit ist nur ein Symptom der *Tabes dorsualis*, eine genuine Atrophie giebt es nicht. Auch bei anderen Gehirn- und Rückenmarkserkrankungen (besonders Paralyse) kommt sie nur vor, wenn sie mit *Tabes complicirt* sind. Sie ist stets ein Frühsymptom, zu späten Stadien von *Tabes* kommt sie nicht mehr hinzu, oft das erste und einzige Symptom (Uhthoff). Berger fand die ersten ataktischen Symptome erst zwei Jahre nach dem Beginn der Sehnervenatrophie. Hoffmann und Bernhardt konnten ein Intervall von 7 Jahren constatiren. Charcot fand sie 10 Jahre lang als einziges Symptom. Nach Foerster ging ein so erblindeter Mann noch täglich in sein Bureau und hatte 3 Jahre lang kein Symptom von *Tabes*. Eines Tages bemerkte er, dass er, wenn er sich bückte, nicht mehr feststehen konnte, die Untersuchung ergab Hautanästhesien, es entwickelten sich jetzt rasch weitere Symptome und der Mann ging in 2 Jahren zu Grunde. Ähnliche Fälle beobachtete ich selbst in der Charité.

Dem Leiden liegt in den allermeisten Fällen eine alte Syphilis zu Grunde.

Ophthalmoskopisch bekommt die sonst röthliche Papille zuerst auf der nasalen Hälfte einen weissen, oder bläulich-weissen Ton (wie Por-

Fig. 140.



Sehnervenerkrankung bei tabischer Atrophie.

Links (schwarz) wohl erhaltene Nervenbündel, links Sclerose des Septenwerks, keine Markscheiden mehr. Nach photogr. Aufnahme. Weigert's Markscheidenfärbung.

### Erklärung der Tafel V.

**Figur 1.** Strangförmige Degeneration des Sehnerven bei Tabes dorsalis. Markscheidenfärbung nach Weigert. Ein blauschwarzer Strang ist noch erhalten.

**Figur 2.** Fleckförmige Degeneration des Sehnerven bei multipler Sklerose. Der grosse Degenerationsherd liegt ziemlich in der Mitte des Nerven rings umgeben von Bündeln markhaltiger Nervenfasern.

zellen), der sich dann über die ganze Papille erstreckt. Keine Entzündungserscheinungen treten auf. Ein Auge wird nach dem anderen ergriffen.

Während man früher annahm, dass die Degeneration der Nervenfasern vom Centralorgan ihren Ursprung nähme, beweisen die neueren Untersuchungen ohne Ausnahme, dass der Process ganz peripher am bulbären Ende des Sehnerven beginnt. Nach der Neuronenlehre und den Beobachtungen müssen wir sogar annehmen, dass der Process in der Peripherie der Retina von der Ganglienzellschicht (dem 3. Neuron in der Retina) ausgehe (die Sehnervenfasern sind die Axencylinderfortsätze der Ganglienzellen in der Ganglienzellschicht); gehen die Zellen zu Grunde, so müssen die Fortsätze auch zerfallen. In dieser Beziehung ist uns eine klinische Beobachtung von Wagenmann von grossem Interesse. Er hatte einen tabischen Patienten mit erhaltenen markhaltigen Nervenfasern in Beobachtung und konnte mit dem Augenspiegel beobachten, dass der Schwund der sichtbaren Markhüllen zu einer Zeit vollendet war, als im Gesichtsfeld nur eine Undeutlichkeit sich nachweisen liess, dass er also dem vollkommenen Ausfall im Gesichtsfeld vorangegangen war.

Auch bei der mikroskopischen Untersuchung fand sich in den vorliegenden Fällen die Nervenfasern- und Ganglienzellschicht der Netzhaut stark atrophisch.

Umgekehrt ist auch in den fortgeschrittensten und ältesten Fällen ein Fortschreiten des atrophischen Processes nur bis in die Vierhügel zu verfolgen gewesen. In 2 Fällen konnten noch atrophische Prozesse in dem Corpus geniculatum externum nachgewiesen werden.

Merkwürdiger Weise liegen nicht viele genau untersuchte Fälle vor: Leber gab uns den path. anatomischen Befund von 3 Fällen. Weitere Fälle verdanken wir Popow, Moxter und Elschnig. In der schönen Arbeit von Uhthoff über den Einfluss des chronischen Alkoholismus auf das Sehorgan ist eine sehr gründliche Untersuchung eines Sehnerven mit tabischer Sehnervenatrophie. Der neueste Fall befindet sich in einer unter Leitung von Manz und Baas entstandenen Dissertation von Gliksmann.


In der Retina pflegen sich die äusseren Schichten normal zu verhalten. Erst in der Nervenfasern- und Ganglienzellschicht beginnen die Veränderungen. In einem Fall von grossem sectorenförmigen Ausfall im Gesichtsfeld fand Gliksmann entsprechend der Seite des Opticus, welche die erhaltenen Fasern aufweist, eine deutliche Reihe wohl erhaltener Ganglienzellen. Auf der Seite der Atrophie hingegen

Fig. 1.

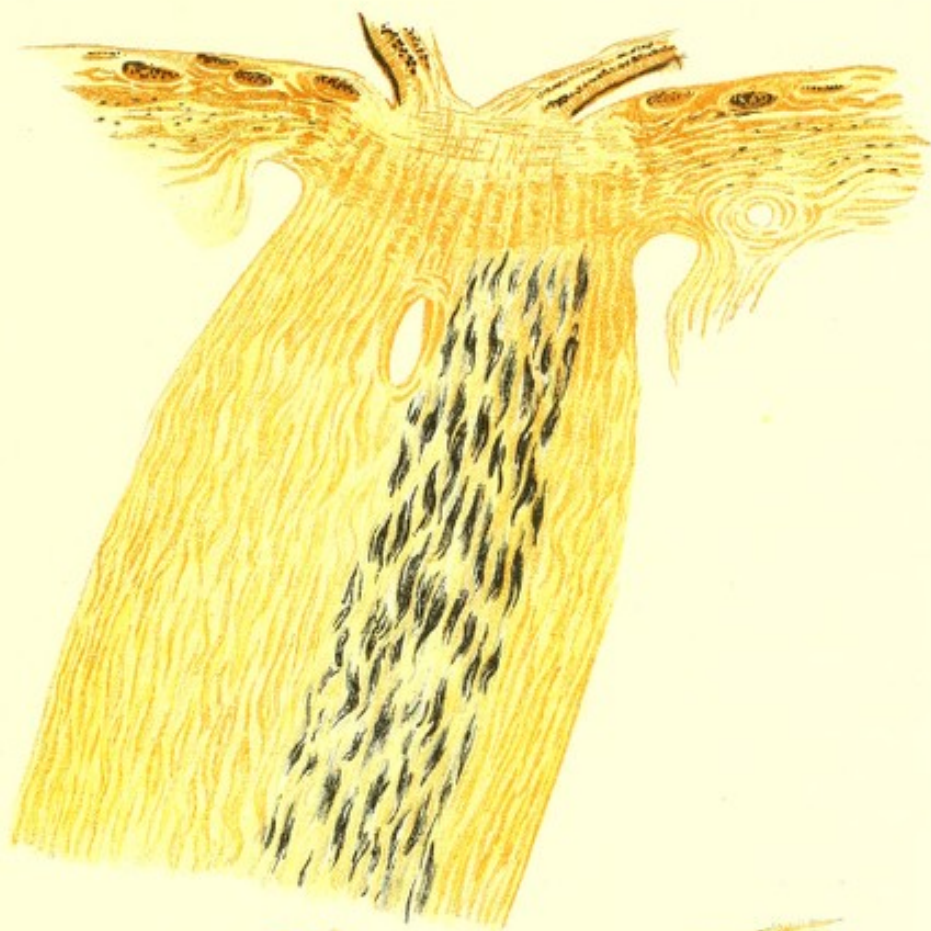
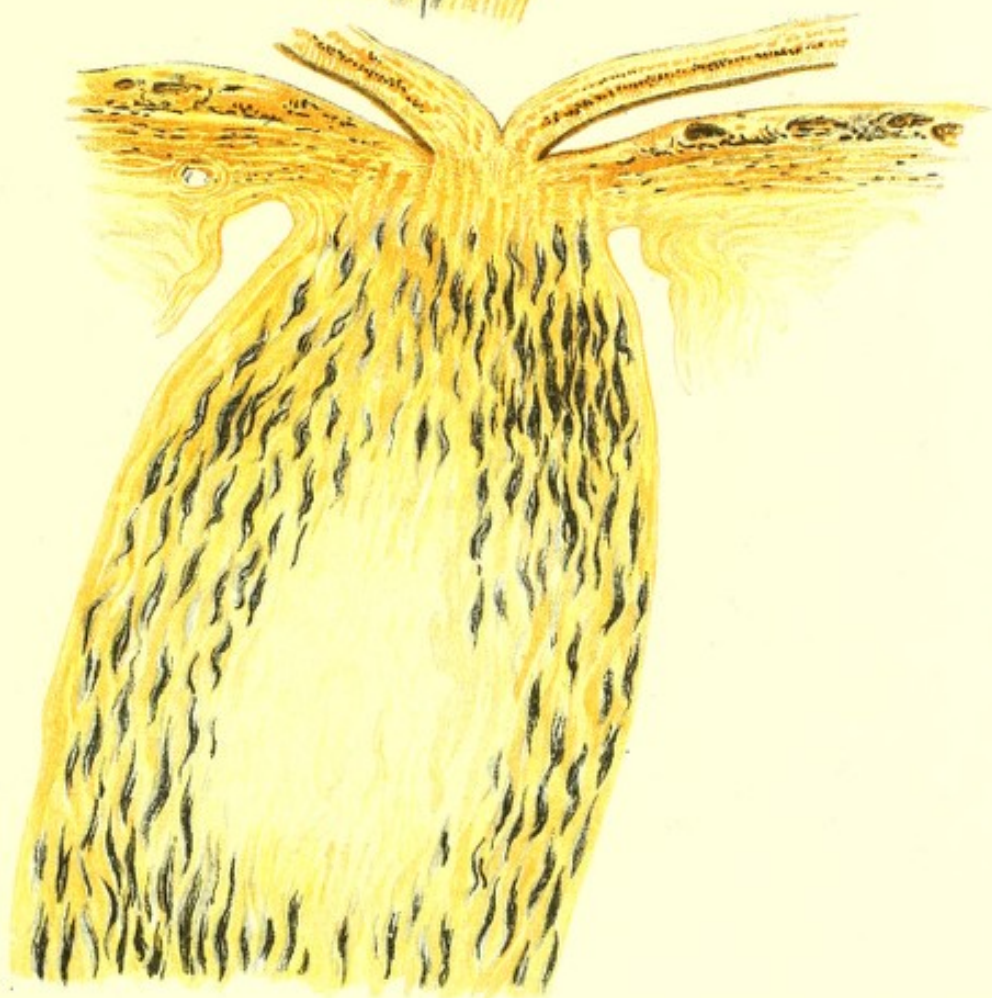
Fig. 2.





ist die Reihe der Ganglienzellen vielfach unterbrochen durch Lücken, aus welchen die Ganglienzellen vollständig ausgefallen sind, so dass nur noch die Kerne des Stützgewebes vorhanden sind. Die Atrophie dieser Zellen reicht bis an die Papille heran.

Die Opticusfaserschicht ist auf beiden Seiten der Retina fast ganz geschwunden. Nur auf der Seite, welche die wohlerhaltene Reihe von Ganglienzellen aufweist, sind einige spärliche Fasern zu erkennen, welche varicöse Anschwellungen zeigen. In einem Fall von Moeli, (Archiv für Psychiatrie, Bd. 30, Heft 3, S. 13) der mir in Präparaten vorlag, konnte ich das Gleiche constatiren.

In der Papille ersetzt sich die zu Grunde gegangene Masse der Nervenfasern durch mächtige Gliawucherung, die offenbar grosse Neigung zur Schrumpfung besitzt. Nach Elsehnig würde diese Gliawucherung als die Ursache des Zerfalls der Nervenfasern aufzufassen sein; es ist aber doch wohl nur eine secundäre Erscheinung nach dem Nervenzerfall. Man findet in älteren Fällen dichte Fasern und Bälkchen mit einer ziemlich beträchtlichen Menge schmaler, länglicher Kerne (Uhthoff). Die Papille erscheint dann nicht nur an der Oberfläche zurückgesunken, sondern auch der Querdurchmesser kann sich verringern. Die Lamina cribrosa ist oft nach der Bulbusseite hin schwach convex.

Die Gefässe, sowohl in der Peripherie der Retina und des Sehnerven als die Centralgefässe, sind zuweilen normal befunden worden, während ich mit andern Autoren eine beträchtliche Sclerose der mittleren Gefässwandungen constatiren konnte.

Die Dural-Arachnoidalscheide um den Sehnerv ist normal, in Fällen von totaler Degeneration mit Verschmälerung des Sehnerven folgt oft die Duralscheide der Schrumpfung nicht, so dass der Nerv locker quasi schlotternd in der Scheide sitzt (siehe oben S. 430). Die Duralscheide ist meist glasig (sclerotisch) verdickt, ebenso wie die in den Stamm eintretenden Septen.

Der genauere Zerfall der Nervenfasern ist wenig untersucht. Leber spricht von einer Umwandlung der Nervenfasern in indifferente Fibrillen.

Nach Uhthoff geht der Schwund so vor sich, dass zunächst unregelmässige Varicositäten durch Quellung der Markscheiden auftreten, deren Querschnitte blasig aussehen. Man sieht dann „eine mehr pflastersteinförmige Structur“ des Querschnittes, welche dadurch bedingt ist, dass an solchen Stellen die einzelnen kleinen atrophischen, markhaltigen Nervenfaserschnitte dicht neben einander liegen, durch eine spärliche, feinkörnige und durch Carminroth gefärbte Kittsubstanz getrennt, sodass die späteren Stadien der tabischen Atrophie eine richtige Einschrumpfung und Atrophie der einzelnen Nervenfasern darstellt, wobei aber die einzelne Faser als solche noch immer deutlich erkennbar bleibt. Nur stellenweise scheint sodann auch noch ein körniger Zerfall der atrophischen Markscheiden einzutreten, sodass die Masse damit in einen mehr gleichmässigen, körnigen Detritus umgewandelt wird.

Gewöhnlich ist die Partie, in welcher Atrophie der Nervensubstanz

vorhanden ist, scharf gegen die noch wohl erhaltene Partie abgegrenzt. Jedoch wird vielfach hervorgehoben, dass in den schon atrophischen Partien sich immer noch einzelne wohl erhaltene Axencylinder, hier und dort zerstreut, vorfinden. Solche erhaltenen Fasern fand Uhthoff sogar in einem Falle, bei dem schon totale Erblindung eingetreten war. Es ist wohl gerechtfertigt, anzunehmen, dass dieses dann keine eigentlichen Sehnervenfasern sind, sondern Pupillenfasern oder Centrifugalfasern.

An den Gefässen im Opticusstamm finden sich meist keine entzündliche Erscheinungen. Die Rundzellenanhäufung, die einmal Elschnig fand, dürfte wohl auf einer Complication beruhen oder eine Ausnahme sein. Jedoch ist eine erhebliche Sclerose der mittleren Gefässschichten immer vorhanden. Diese kann auch das Lumen verengern, jedoch thut sie dies meist nicht in höherem Grade.

Die Veränderungen des Bindegewebes treten in den atrophischen Partien immer deutlich hervor und sie sind nicht unerheblich. Sie sind aber, wie schon oben S. 431 hervorgehoben wurde, secundärer Natur (s. Sclerose des Septenwerkes). Ohne Vermehrung der Bindegewebskerne und ohne Infiltration tritt eine Verdickung der Hauptbalken im Septenwerke ein, besonders um die Gefässe herum. Das Bindegewebe sieht anfangs glasig hyalinartig aus, später wird es faserig und sehnig. Die Verdickungen liegen hauptsächlich an den Kreuzungspunkten, den Septen, da wo auch die Gefässe liegen, während die Verbindungsstränge zwischen den Kreuzungspunkten sich verschmälern und oft ganz verloren gehen. Durch die Schrumpfung der Nervensubstanz wird die von den Septen eingeschlossene Nervenmasse reducirt und man sieht oft als erstes Symptom derselben, dass sich die umgebenden feineren Septen in wellenartige oder korkzieherartige Windungen legen. Die im Opticus sich oft zeigende Kernvermehrung ist nur eine scheinbare, die nach dem Schwund der Nervenbestandtheile secundär durch das Aufeinanderücken des interstitiellen Gewebes entsteht. Wir haben es also mit einem rein atrophischen Process der Nervensubstanz zu thun; wodurch dieser eingeleitet wird, wissen wir nicht.

Körnchenzellen kommen bei der tabischen Atrophie in den Sehnerven nicht vor.

Leber, Archiv f. Ophthalmologie. Bd. 15. S. 33. — Berger, Archiv f. Augenheilkunde. Bd. 19. S. 305. — Hoffmann, Ueber das Verhältniss der Sehnervenatrophie zur Tabes dors. Inaug.-Diss. Berlin 1888. — Förster, Graefe-Sämisch, Handbuch der ges. Augenheilk. 1. Aufl. Bd. 7. S. 131. — Leber, Archiv für Ophthalm. Bd. 14. S. 2. — Elschnig, Wien. klin. Wochenschrift. 1899. S. 275. — Uhthoff, Archiv f. Ophth. 1886. Bd. 323. — Uhthoff, Archiv f. Psychiatrie und Nervenkrankh. Bd. 21. 1890. — Gliksmann, Ueber Sehnervenatrophie bei Tabes. Inaug.-Diss. Freiburg 1900.

### **Sehnervenerkrankung bei multipler Sclerose.**

(Hierzu Fig. 2 auf Tafel V.)

Bei der multiplen Sclerose des Rückenmarks kommt eine ganz besondere Erkrankung des Sehnerven vor, die sehr wohl charakterisirt

ist und sich von den übrigen Erkrankungen, der tabischen Degeneration und der interstitiellen Neuritis, auch der Neuritis axialis sehr wohl unterscheidet. Es ist dieselbe Affection im Sehnerv, wie sie im Rückenmark und Gehirn sich findet, d. h. eine fleckförmige Degeneration. Wir besitzen anatomische Untersuchungen darüber von Uhthoff, Lübbert und Elschmig. Am charakteristischsten erscheint die Degeneration nach Anwendung einer Markscheidenfärbung nach Weigert oder Pal. Man findet dann in wohl erhaltener Umgebung im Stamm des Sehnerven meist ziemlich grosse schon makroskopisch sichtbare Herde, in welchen die Markscheiden der Fasern zerfallen sind. Die mikroskopische Untersuchung giebt einmal die Bestätigung, dass die Markscheiden hier verschwunden sind. Das Bindegewebe zeigt die oben S. 430 beschriebene Sklerose, d. h. die Bindebalken sind verdickt und die feinen Septen, die Verbindungsstränge sind verschwunden. Ferner zeigen die Septen eine erhebliche Kernvermehrung und in älteren Fällen eine Gefässneubildung. Ein besonders auffallender Befund ist der, dass mit den Markscheiden meist die Axencylinder nicht zu Grunde gehen, sondern sich in den Herden immer noch in wohl erhaltenem Zustande vorfinden (im Gegensatz zum tabischen Process, bei dem Axencylinder in atrophischen Stellen sich nur sehr spärlich vorfinden). Oft ist die Kernvermehrung in den kleinen Septen sehr auffallend. Hierdurch steht der Process, wie sich Uhthoff ausdrückt, sozusagen in der Mitte zwischen der tabischen Degeneration und der entzündlichen Atrophie.

Uhthoff sagt: „Es können bei der multiplen Sklerose im Sehnerven in relativ geringem Umfange sowohl Veränderungen vorkommen, welche denen bei einfacher Atrophie analog oder wenigstens anatomisch nicht von ihnen zu trennen sind, als auch solche, die denen der interstitiellen Neuritis gleichen. Gewöhnlich scheint es sich bei der multiplen Sklerose um einen ausgesprochenen proliferirenden Process in erster Linie im Bereich der feineren bindegewebigen Elemente zwischen den Nervenfasern innerhalb der grösseren Maschenräume zu handeln mit starker Kernwucherung, in zweiter Linie können diese activen Wucherungsprocesse auch auf die grösseren Septen und die inneren Sehnervenscheiden übergehen“.

Besonders durch Pierre Marie ist die eigentliche Ursache für diese Erkrankung in den Gefässanomalien gesucht worden. Er sagt: „Die Herdsklerose ist vasculären Ursprungs, deren Bild einen dem embolischen Processe sehr ähnlichen pathologischen Process anzudeuten scheint, diese entsteht unter dem Einfluss verschiedener Infektionskrankheiten und höchstwahrscheinlich auf dem Wege combinirter Infectionen“.

Auch Uhthoff beschreibt die Gefässveränderungen in den Bindegewebsinterstitien, die theilweise in einer Vermehrung und Erweiterung der feineren Gefässe, theilweise in Veränderungen der Wandung selbst und sodann in Proliferationsvorgängen in ihrer Umgebung beruhen. Die Mehrzahl der Autoren, besonders Charcot, verlegt jedoch den Ursprung der entzündlichen Veränderungen in die Neuroglia.

Klinisch äussert sich bei multipler Sclerose die sehr häufig eintretende Sehstörung fast immer unter dem Bilde des centralen Scotoms. Dieses ist selten absolut, meist nur relativ. P. Marie hebt als wichtiges Merkmal der Sehstörungen bei multipler Sclerose hervor, dass sie ziemlich oft einseitig auftreten oder, wenn sie auf beiden Augen vorkommen, asymmetrisch erscheinen, ein wichtiger Unterschied gegen die Neuritis axialis. Auch Gowers bezeichnet es von hohem pathologischem Interesse, dass häufig ein Auge früher und in höherem Grade afficirt ist, als das andere.

Es scheint die Sehstörung meist nicht ein Anfangssymptom der Krankheit zu sein.

Uhthoff, Archiv f. Psych. u. Nervenkrankh. Bd. 21. 1890. — Lübbert, Archiv f. Psych. u. Nervenkrankh. Bd. 29. 1897. — Elsenig, Wiener klin. Wochenschrift. 1899. No. 11. — Chareot, De la sclerose en plaques et en particulier de ses phénomènes oculaires. Archives d'ophtalmologie. Bd. XIII. 1893. — Gowers, Handbuch der Nervenkrankheiten. Deutsch von Grube. 1892. Bd. II. — P. Marie, Krankheiten des Rückenmarks. Deutsch von M. Weiss. Wien 1894.

### Tumoren.

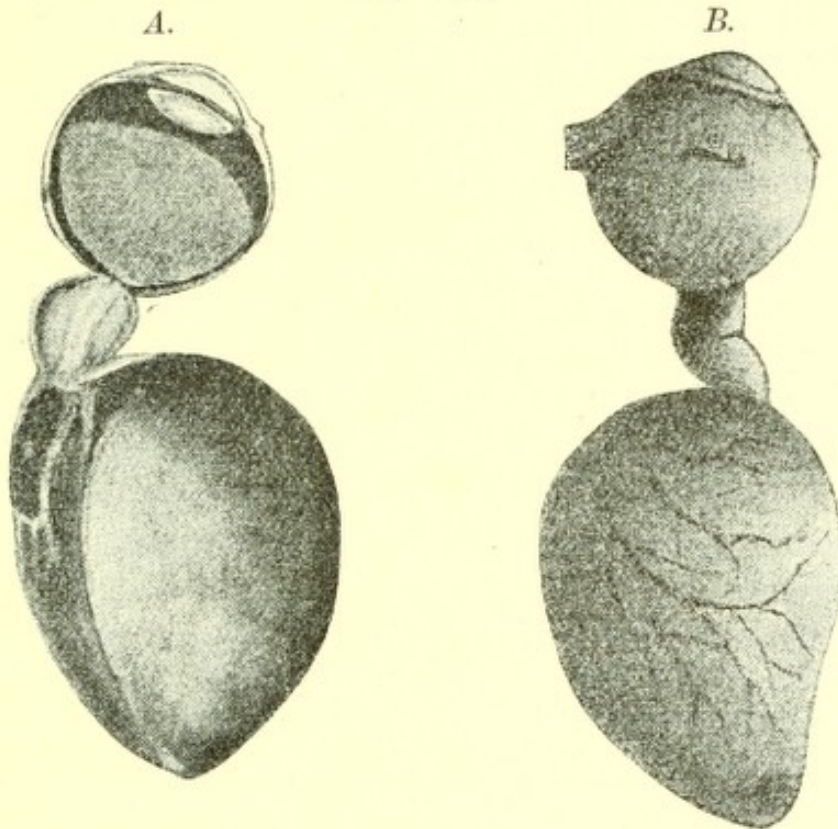
Wir fassen heute den Begriff der Sehnerventumoren enger als früher. Selbstverständlich gehören nicht hierher retrobulbäre Tumoren, die bei ihrem Wachsthum erst **secundär** den Opticus ergreifen, ebensowenig die intraocularen Tumoren, welche in den Sehnerv hineinwachsen. Mit Leber bezeichnen wir nur als **primäre Sehnerventumoren** solche, welche innerhalb der Dura mater des Sehnerven entstehen.

Die Sehnerventumoren zeigen ein ausserordentlich geschlossenes, immer wiederkehrendes Bild, von dem es kaum Abweichungen giebt. Sie haben einen entschieden benignen Charakter.

Die Geschwülste beginnen meist im jugendlichen Alter und wachsen sehr langsam. Oft vergehen Jahre bis eine erhebliche Zunahme des durch sie bewirkten Exophthalmus zu constatiren ist. Sie sitzen meist nicht unmittelbar hinter dem Bulbus, sondern es bleibt ein Stück von etwa 5—10 mm hinter dem Bulbus frei. Dann erhebt sich der walzenförmige und oft S-förmig gekrümmte Tumor, um meist vor dem Foramen opticum wieder abzufallen. Dieser Sitz des Tumors ist vielleicht ätiologisch bedeutsam. In der Mitte des langgestreckten Tumors liegt die Einsenkungsstelle der Centralgefässe, mit denen bekanntlich ein dicker Strang Bindegewebe eintritt. Man erkennt hier deutlich eine Furche. Wir können Braunschweig wohl zustimmen, wenn er diese Thatsache für einen embryonalen Charakter der Tumoren verwerthet. Es lehrt die Entwicklungsgeschichte, dass der Sehnerv, ursprünglich eine Röhre mit enger Höhlung, bei den höheren Wirbelthieren in einen soliden Strang übergeht, derart, dass durch Zellwucherung von den Wandungen aus der Hohlraum allmählich gefüllt wird und verschwindet. Dies gilt indessen nur für den grösseren, dem Gehirn benachbarten Theil; der kleinere, an die Augenblase sich ansetzende Theil wird

durch Verlängerung der Augenspalte nach hinten hin so verändert, dass sich die centrale, d. h. die untere Wand gegen die dorsale einstülpt und eine nach unten hin offene Rinne entsteht; in diese bettet sich ein bindegewebiger Strang ein mit einem Blutgefäss, der späteren Arteria centralis; diese wird dann weiterhin durch Verwachsung der

Fig. 141.



Tumor des Sehnerven in natürlicher Grösse.

A. Durchschnitt. B. Totalansicht. (Nach Th. Germann, Kl. Monatsbl. 1899.)

Rinnenränder allseitig geschlossen (Hertwig). Wir haben es also mit einer Oertlichkeit zu thun, an der complicirtere Vorgänge zur Zeit des embryonalen Lebens stattfinden. Die Cohnheim'sche Hypothese führt bekanntlich die Entstehung der Geschwülste auf embryonale Anlage zurück, sie entstehen aus embryonalen Keimen, die durch irgend welche Unregelmässigkeiten bei dem Aufbau des Körpers entspringen und zurückgehalten wurden. Die Lehre, welche für alle Geschwülste nicht mehr aufrecht gehalten werden kann, hatten wir schon zur Genese des Glioma retinae herangezogen, sie ist auch für die Sehnerventumoren annehmbar. Mit dem in den Sehnerv eingeführten Bindegewebsmantel der Arteria centralis werden auch Zellen eingeführt. Es liegt wohl die Möglichkeit vor, dass diese unter Umständen anfangen können zu wuchern.

Wie die Wucherung von unten her beginnt, sich unterhalb des Sehnerven ausbreitet, ihn nach oben zu verschiebt, ist mit Deutlichkeit aus den Abbildungen von Goldzieher (Fall I), Knapp (Archiv für Augenh. Bd. IV), Willemer (Fall II) und Schieß zu ersehen.

Die Möglichkeit intrauterinen Ursprungs gewinnt noch an Wahr-

scheinlichkeit, wenn wir den embryonalen Charakter der meisten Tumoren ins Auge fassen, der sie dem Prototyp des Embryonalgewebes, der Wharton'schen Sulze des Nabelstranges, histologisch gleich stellt. Ihr ausserordentlich langsames Wachsthum macht eine Entstehung in den ersten Lebensjahren immer glaublich (Braunschweig).

Die Grösse der Tumoren schwankt von einer kleinen Verdickung von wenigen Millimetern bis zu einem Hühnerei. Meist sieht man noch lange die gedehnte, aber intacte Dura darüber hinwegziehen.

Histologisch sind die Tumoren sehr verschieden bezeichnet worden, ich meine aber, dass eine fachmännische Vergleichung vielleicht doch viel Einheitliches finden dürfte. Jedenfalls dürfen wir den Satz von Braunschweig voranschicken: Sämmtliche Sehnervengeschwülste gehören zu den bindegewebigen Neubildungen. Sie werden gewöhnlich als Sarkome bezeichnet, der bindegewebige Charakter spricht dafür, jedoch die Zellarmuth, die Benignität, das langsame Wachsthum dagegen. Oft verschliesst die derbe Dura den mächtig gewachsenen Tumor noch nach Jahrzehnten und verhindert ein Eindringen der Neubildung in die Umgebung. Im Inneren dagegen wächst die Tumormasse dem Septenwerk folgend weiter in den Stamm hinein. Eine Schwellung der benachbarten Lymphdrüsen fehlt. Auch machen die Geschwülste keine Metastasen. Nur eine Propagation in den Schädelraum kommt vor.

Der eigentliche Typus des Sehnerventumors ist histologisch das **Myxom** oder **Myxosarkom**, d. h. es kommt neben Rund- oder Spindelzellen, die zu einem Gewebe aneinandergefügt sind, meist eine reichliche Beimengung von Schleimgewebe vor. Dieses kann sich in solcher Menge finden, dass die Consistenz völlig weich, fluctuirend wird. Als Zellelemente (die man genau nur an Zupfpräparaten studiren kann) finden sich zwei Typen: erstens lang ausgezogene Spindelzellen, deren Zellleib in lange, oft spiralig gewundene Fasern ausläuft; zweitens schöne sternförmige Zellen mit vielen, sich dichotomisch theilenden Fortsätzen. Oft haben die Verästelungen kolbige Anschwellungen mit klumpigen hyalinen Einlagerungen. Schliesslich setzen sich an die Sternzellen feine (Fibrin-) Fäden des myxomatösen Gewebes (Vossius). Zwischen den beiden Zelltypen finden sich vielerlei Uebergänge.

Derlei Geschwülste ohne Schleimgewebe, reine **Fibrome** oder **Fibrosarkome** sind im Sehnerv sehr selten.

Ferner kommen **Endotheliome** vor, für die der alveoläre Bau charakteristisch ist. Ein zellarmes Bindegewebe bildet die Alveolen, in denen die Zellen nesterartig liegen. Wir haben uns mit diesen Sarcomtypen vielfach eingehend (S. 88 und S. 302) beschäftigt. In den Alveolen können sich auch sogenannte Zellzwiebeln finden, d. h. Kugeln, die durch concentrisch geichichtete Zellen gebildet werden. Kommt es in diesen, wie nicht selten, zu Kalkablagerung, so haben wir das Bild der **Psammome**.

Die Endotheliome sollen nach den Einen von den Endothelien der Lymphgefässe, nach Anderen von denen der Blutgefässe ausgehen.

Alle diese Bildungen pflegen sehr wenig Blutgefässe zu besitzen. Die Wandungen dieser sind meist verdickt.

Die Sehnervengeschwülste werden auch oft als **Gliome** bezeichnet. Ich zweifle sehr, ob die Bezeichnung richtig ist. Die Scheiden und das Septenwerk gehören nicht zum eigentlichen Gliagewebe der Sehnerven und dieses findet sich nur innerhalb der Nervenbündel zwischen den Nervenfasern. Es ist aber kein Beweis erbracht, dass dieses primär gewuchert sei. Elective Gliafärbungen liegen nicht vor. Wenn man aber im Sehnervstamm Gliawucherungen gefunden hat, so ist dies eine secundäre Erscheinung, da mit dem Zugrundegehen von Nervensubstanz die Glia immer anfängt zu wuchern. Mit den Gliomen der Netzhaut haben sie weder histologisch noch klinisch in irgend einer Richtung Aehnlichkeit.

Ein echtes **Neurom** des Sehnerven ist von Perls beschrieben worden, dessen Diagnose jedoch Vossius nicht bestätigen konnte.

Emanuel fasst neuerdings die Sehnervengeschwülste als eine Manifestation der Elephantiasis neuromatodes auf. Er ist der Ansicht, dass sich immer noch andere Processe des Sehnerven, meist intracraniell, fanden und in einer Anzahl der Fälle war es evident, dass es sich nicht um ein Fortschreiten der Geschwulstbildung handelte — es fanden sich völlig tumorfreie Schaltstücken zwischen den einzelnen Knoten. A. H. Pagenstecher weist diese Ansicht zurück oder lässt sie nur als Ausnahme gelten. Bei echter Elephantiasis neuromatodes ist der Sehnerv stets frei befunden worden (Statistik von v. Recklinghausen). Schliesslich ist der Opticus kein peripherer Nerv, sondern gehört zur weissen Hirnsubstanz.

Leber, Zehender's klin. Monatsbl. 12. Jahrg. — Braunschweig, v. Graefe's Archiv. Bd. 39. 3 — Salzmann, v. Graefe's Archiv. Bd. 39. 3. — Emanuel, v. Graefe's Archiv. Bd. 53. 1. — A. H. Pagenstecher, v. Graefe's Archiv. Bd. 54. 2.

### Metastatische Carcinome.

Es kommt vor, dass lediglich die Opticusstämme von den metastatischen carcinomatösen Veränderungen befallen werden, während die Bulbi verschont bleiben. Drei derartige Fälle sind bekannt, von Dittrich, Krohn und Elschnig. Im ersten Fall zeigten Chiasma und die intracraniellen Opticusstämme nebst anderen Gehirnnerven carcinomatöse Degeneration. Im Fall Krohn fand sich an beiden Optici bei ihrem Eintritt in die Bulbi eine kleine carcinomatöse Anschwellung den Scheidenraum einnehmend und nach Perforation der Scheide in die Nervenstämme eindringend. Im Fall Elschnig war intracraniell angrenzend an das Foramen opticum eine kolbige Anschwellung von carcinomatösem Bau. Die Nervenbündel waren durch Krebsmassen zerstört oder verdrängt.

Ferner kann ein metastatisches Carcinom der Chorioidea auf den Sehnerv übergreifen. Die Krebszellen gehen entlang den perivasculären Scheiden oder dringen direct in den Nervstamm oder in den Zwischencheidenraum ein. Einen solchen Fall beschreibt Uhthoff.

Dittrich, Prager Vierteljahrschr. Bd. 12. S. 171. — Krohn, (Finnisch) Referat. Zehender's klin. Monatsbl. Bd. X. S. 103. — Elsehnig, Archiv für Augenheilk. Bd. 22. S. 149. — Uhthoff, Festschrift f. R. Virchow's 70. Geburtst. Bd. II. Fall 2.

### Metastatische Sarcome.

Sie sind ausserordentlich selten.

Schiess-Gemuseus und Roth sahen einen Naevus des Sternum, der ausser vielen anderen Metastasen eine solche auf der Papille gemacht hatte, ohne Betheiligung der Clorioidea.

Im Heine'schen Fall handelte es sich um ein primäres Sarcom der Haut des Rückens, das ebenfalls zahlreiche Metastasen gemacht hatte. Auch auf der Papille lag ein Tumor, der sich einseitig in die Retina hineinerstreckte.

Schiess-Gemuseus u. Roth, Arch. f. Oph. Bd. 25. 1879. — Heine, Klin. Monatsbl. f. Augenheilk. Bd. 37. 1899.

### Veränderungen des Gefässsystems.

Wer in Zukunft pathologische Anatomie verstehen will, wird sich in erster Linie mit den Veränderungen des Gefässsystems beschäftigen müssen. Dies gilt ganz besonders für die pathologischen Veränderungen am Auge. Wir haben schon vielfach Gelegenheit gehabt, auf die Ernährungsverhältnisse des Auges und die Störungen in diesen einzugehen. Erst in neuerer Zeit finden die so wichtigen Veränderungen der Centralgefässe des Sehnerven die verdiente Berücksichtigung.

Wir haben uns zuerst mit dem **normalen Verhalten** der Centralgefässe zu beschäftigen. Die Gefässe treten im äusseren unteren Quadranten, nach Strahl fast direct von unten her, in den Sehnerv ein, meist 10 bis 12 mm hinter dem Bulbus (doch kommen Schwankungen vor von 7—20 mm). Die Arterie tritt gewöhnlich vor der Vene, also etwas weiter vom Bulbus entfernt, in den Nerv, jedoch kommt auch das Umgekehrte vor. Vor beiden her schiebt sich ein Bindegewebsstrang in den Sehnerv, der später die Gefässe einhüllt und sie begleitet (Pialgewebe, zum Septenwerk gehörend).

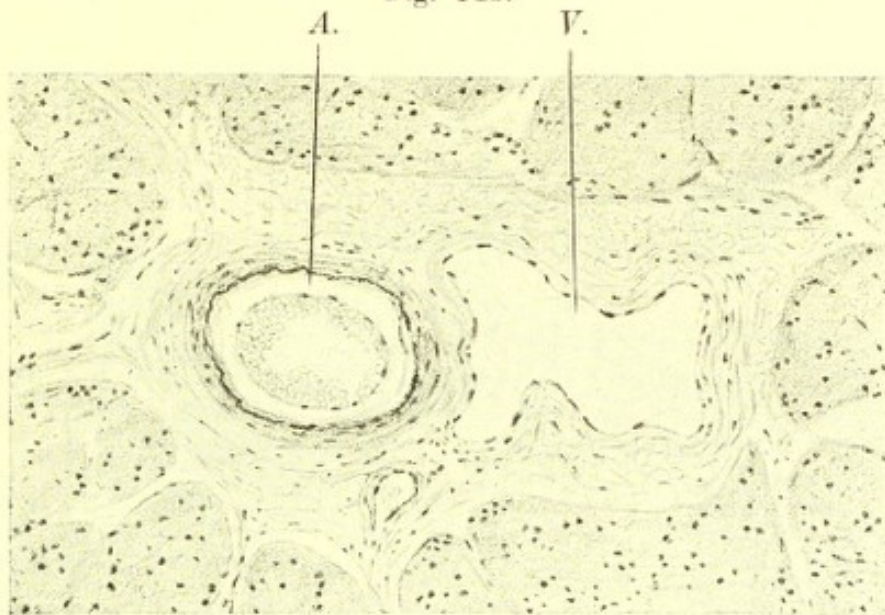
Die beiden grossen Gefässe begleiten noch 2 bis 3 kleinere Gefässe, von denen gewöhnlich zwei Arterien sind und eine Vene ist. Diese entspringen aus den centralen Arterien gewöhnlich hart an der Umbiegungsstelle. Sie theilen sich vielfach und versehen die anstossenden Septen mit Aestchen. Vor der Lamina cribrosa endigen sie.

Es entspringt ferner, wie Vossius nachgewiesen hat, sowohl von der Arteria wie Vena centralis an ihrer Uebergangsstelle in die Achse des Nerven je ein relativ grosser Ast, der sich nach rückwärts zu in dem hinteren Abschnitt des Sehnerven verbreitet, fast genau central auf den Querschnitten liegt, sich weiterhin dichotomisch theilt, ehe er sich in Capillaren auflöst und sich fast bis an das Foramen opticum verfolgen lässt. Dieser ziemlich grosse, rückläufige Ast

der Arteria centralis würde also den hinteren Theil des orbitalen Opticusstammes bis ungefähr zum Foramen opticum mit Blut versorgen helfen.

Was den feineren Bau der Arteria centralis anbetrifft, so entspricht er im Allgemeinen dem der mittleren Gefäße. Die Wandung der Arterie ist beim erwachsenen Menschen etwa  $32\ \mu$  dick, die der Vene etwas schmaler, etwa  $22\ \mu$ . Mit dem Alter nimmt die Dicke der Wandung regelmässig zu, bei der Arterie bis etwa  $37\ \mu$ . Als mittlerer Durchmesser des Lumens der Arterie findet sich central  $210\ \mu$ , peripher  $170\ \mu$ . Die Venen sind meist etwas weiter,  $245\ \mu$  central und  $200\ \mu$  peripher.

Fig. 142.



Normale Arteria und Vena centralis im Sehnerv, dicht hinter dem Bulbus. Umgeben von Bindegewebe. Zwischen diesem und den angrenzenden Nervenbündeln sieht man z. Th. den Neurogliamantel. (Leitz Oc. 4. S. 3.)

Die Structur der Wandung, die man am besten nach van Gieson und nach der elastischen Färbung nach Weigert erkennt, zeigt deutlich Intima, Media und Adventitia.

Als innerste Lage der Intima erkennen wir ein feines Endothelhäutchen mit zahlreichen Kernen, deren Längsachse parallel zu der des Gefäßrohres steht. Dann folgt nach aussen eine schmale Schicht, die wir als intermediäre Schicht bezeichnen wollen. Sie ist je nach dem Alter sehr verschieden dick und besteht aus straffem Bindegewebe mit reichlichen langgestreckten (circulärverlaufenden) Kernen und zahlreichen elastischen Fasern. Darauf folgt ein sehr deutliches, meist halskrausenartig gefaltetes Band die Membrana elastica interna oder die M. fenestrata.

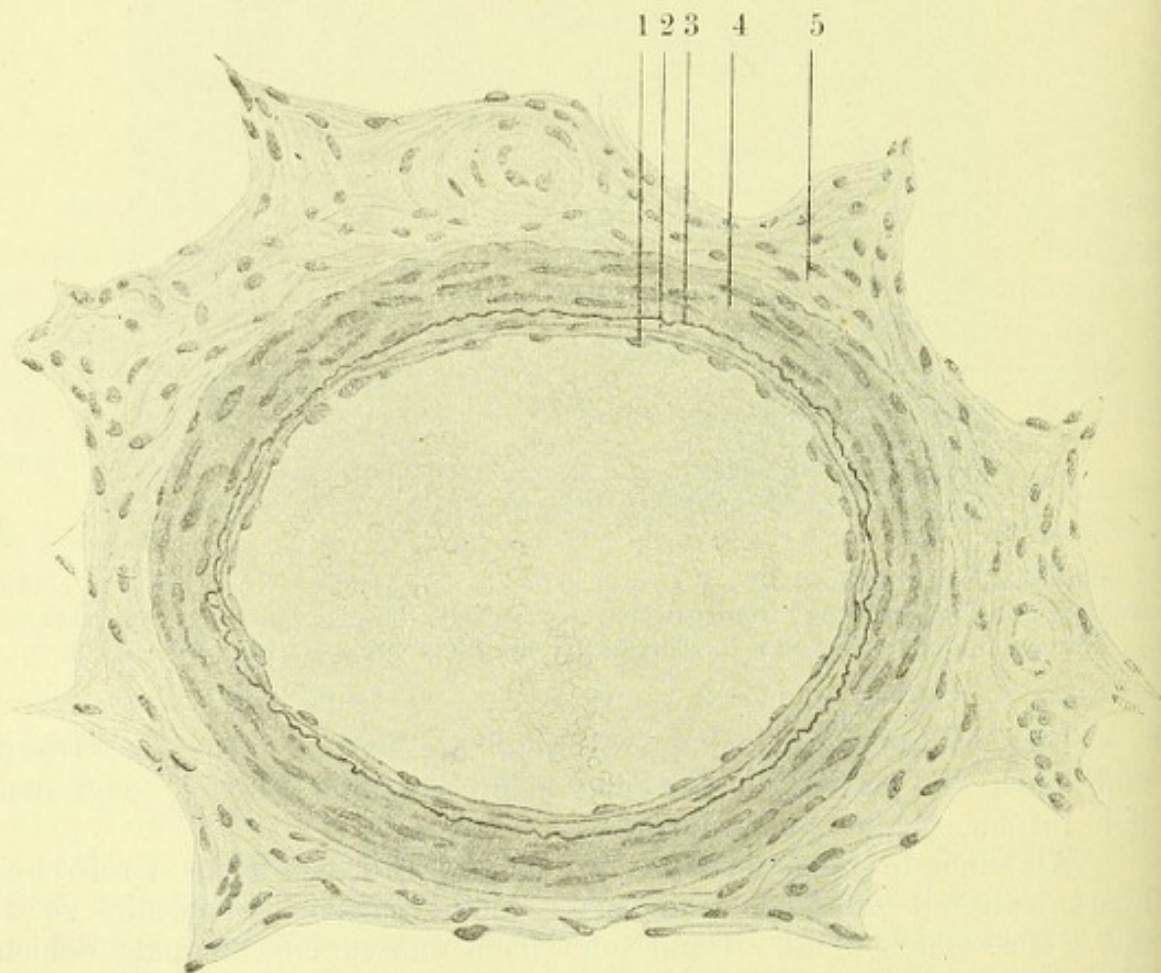
Die Media oder Muscularis ist relativ stark, bestehend aus einer Anzahl Lagen glatter Muskelfasern mit circulär verlaufenden, langge-

streckten Kernen. Nur wenig bindegewebiges Zwischengewebe lässt sich hier nachweisen.

An der Grenze der Adventitia, die aus Bindegewebsfasern mit reichlichen elastischen Bändern besteht, liegt wieder eine allerdings nicht ganz vollständige elastische Haut, die wir als *M. elastica externa* auffassen könnten. An diese schliessen sich nach aussen noch mehrere Ringzüge und axial verlaufend (im Querschnitt als Pünktchen erscheinende) elastische Fasern an. Nach aussen geht die Adventitia ohne scharfe Grenze in den pialen Strang über.

Um es zu wiederholen, so könnten wir an der Arterienwandung unterscheiden: 1) Endothelhäutchen; 2) intermediäre Schicht; 3) *M. elastica interna*; 4) *Muscularis*; 5) *M. elastica ext.* unvollständig; 6) Adventitia.

Fig. 143.



Arteria centralis im Sehnerv.

Elastische Färbung nach Weigert. (Leitz, Oc. 4. S. 6.)

1 = Endothelhäutchen; 2 = intermediäre Schicht; 3 = *M. elast. int.*; 4 = *Muscularis*; 5 = Adventitia.

Bei den Venen findet sich ebenfalls ein deutlicher Endothelbelag; dann folgt eine schmale homogene Schicht, und dann eine Media mit sehr spärlichen, circular verlaufenden, glatten Muskelfasern, aber reichlichen

elastischen Fasern. Eine *M. elastica interna* fehlt. Die *Media* geht allmählich in die schmale *Adventitia* über, welche nur zarte Fasern, aber kaum elastisches Gewebe besitzt.

### Altersveränderungen.

Die Gefässe gehen im Alter eine ganz bestimmte Veränderung ein, nämlich eine Verdickung ihrer Wandungen. Diese geschieht hauptsächlich auf Kosten der Schicht, welche wir intermediäre genannt haben.

Diese Schicht fehlt, wie Hertel nachgewiesen hat, bei Neugeborenen gänzlich. Das Endothel mit plattrundlichen Kernen liegt der *Elastica interna* direct auf. Schon bei Erwachsenen fand ich jedoch regelmässig diese Schicht zwischen dem Endothelhäutchen und der *Elastica interna* vorhanden. Sie sieht mit Haematoxylin oder nach van Gieson gefärbt ziemlich homogen aus, mit einigen Kernen, nach Weigert erkennt man reichliche, elastische, circular verlaufende Fasern in ihr, die sich aus der *Elast. int.* abgespaltet zu haben scheinen. Mit 60—70 Jahren ist die Schicht von erheblicher Breite und besteht im Wesentlichen aus elastischem Gewebe.

Hertel hat jedenfalls Recht, wenn er das Auftreten dieser Schicht und die gleichmässige Dickenzunahme derselben als eine reine Alterserscheinung auffasst, die auch ohne Arteriosclerose und andere Allgemeinerkrankungen sich einstellt. Er hätte noch einen Schritt weiter gehen können. Die Schicht ist schon deutlich und immer vorhanden bei Menschen von 20—30 Jahren, wo von senilen Veränderungen nicht die Rede sein kann. Sie fehlt nur in allerfrühester Jugend. Ich habe sie deshalb oben als normale, intermediäre Schicht aufgezählt. Diese Schicht erfährt also beim normalen Menschen bis in das höchste Alter eine gleichmässige aber mässige Verdickung. Ferner wird die *Elastica int.* sehr viel dicker, bis auf das 2 und 3 fache ihres Volumens. Oft erscheint es, als wenn sie mehrfach vorhanden wäre. Das elastische Gewebe erfährt überhaupt eine Zunahme im Alter, auch in der *Adventitia*.

In den Venen kommt es auch nicht im Alter zu der Bildung einer *Elastica interna*. Dagegen nimmt das elastische Element in der *Media* zu.

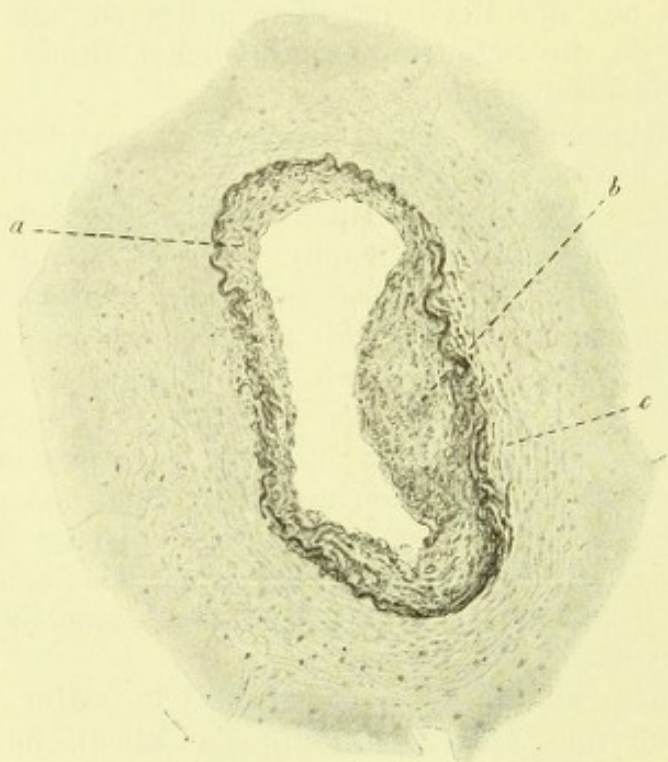
Streiff, Ueber Altersveränderungen d. *Vasa centralia retinae*. Diss. Zürich.  
— Hertel, v. Graefe's Archiv. Bd. 52. 1901.

### Veränderungen bei Arteriosclerose.

Die gleichmässige Verdickung der Intima, wie wir sie eben beschrieben haben, ist oft als eine Folge von Arteriosclerose aufgefasst worden. Hertel hat zuerst richtig nachgewiesen, dass sie zunächst nur eine regelmässige Altersveränderung darstellt. Vielleicht tritt sie bei Arteriosclerotikern etwas früher und mächtiger auf. Charakteristisch

ist aber für Arteriosclerose an den Centralgefässen des Sehnerven allein eine buckelförmige Verdickung der Intima, die nach dem Lumen des Gefässes vorspringt. Vorausgeschickt sei noch, dass arteriosclerotische Veränderungen an den Gefässen des Sehnerven nicht häufig sind. Sie können auch bei ausgesprochener Sclerose anderer Gefässe fehlen. Man findet bei Arteriosclerose der Centralgefässe von der intermediären Schicht zungen- oder buckelförmige Vorsprünge nach dem Lumen, oft nur an einer Stelle der Circumferenz, oder an mehreren. Wenn man Serienschnitte untersucht, so sieht man meist ein allmähliches Ansteigen des Buckels und einen ebensolchen Abfall. Die elastische Färbung nach Weigert lässt erkennen, dass die Buckel im Wesentlichen aus elastischem Gewebe bestehen. Es sieht aus, als ob sich die elastischen Häute hier immer theilten. Die Media bleibt dabei meist normal, doch kann sie sich auch durch Zunahme der elastischen Fasern etwas verbreitern. Ferner finden sich bei Arterio-

Fig. 144.



Querschnitt durch eine Centralarterie mit hochgradiger arterio-sclerotischer Wandverdickung.

Zeiss, Apochrom. 8.0 mm. Ocul. 6. (Nach E. Hertel.)

*a* Mehr diffuse sclerotische Verbreiterung. *b* Sclerotischer Buckel. *c* Verbreiterung der Media.

sclerose an diesen Gefässen entzündliche Veränderungen. Hertel schildert sie folgendermaassen: In der Arterienwandung sah man spärliche Rundzellen. Die einzelnen Schichten waren mehr durcheinander gerathen, vielfach von kernreichem Bindegewebe durchsetzt. Bei Färbung auf elastische Fasern zeigte sich eine starke Auffaserung und

Verwirrung der elastischen Elemente. Der *Elastica interna* entsprachen dichtere Faserzüge, die aber nicht in jenen regelmässigen Wellenlinien verliefen, wie beschrieben, sondern sich wirr durcheinander in die *Media* und *Intima* hinein erstreckten.

In den Venen pflegen sich die entzündlichen Veränderungen noch mehr zu zeigen. Man findet eine deutliche, wenn auch nicht sehr reichliche Rundzelleninfiltration, die, in der *Adventitia* am stärksten, sich bis in die *Intima* erstreckt. Das elastische Gewebe ist dabei stark aufgefasert. Die elastischen Buckel, bei wie den Arterien; sind sehr selten zu sehen, Hertel hatte aber den Eindruck, dass die starken Venenfaltungen zum Theil schon *intra vitam* entstanden waren: es fanden sich nämlich die Buchten zwischen den in das Innere ragenden Falten mehr oder weniger deutlich von neugebildetem Bindegewebe und elastischen Fasern ausgefüllt, so dass das Ganze als ein in das Innere prominirender Gewebshügel imponirte.

Der sclerotische Process an den Centralgefässen ist also aufzufassen als eine schleichend verlaufende Wucherung auf chronisch entzündlicher Basis (Hertel, Köster).

Die Function der *Retina* kann trotz einer gewissen Raumbeengung des Gefässlumens lange normal bleiben.

### **Endarteriitis proliferans und obliterans.**

Zu viel erheblicheren zellreichen Wucherungen kommt es bei dem Process, den wir als *Endarteriitis obliterans* bezeichnen.

Auf die grosse Bedeutung der Endart. prolif. wurde in nachwirk-samer Weise zum ersten Male von Heubner aufmerksam gemacht. Er betrachtete sie als ein specifisch syphilitisches Product. Dies wurde später von Friedländer bestritten; er fand Endart. prolif. oder, wie er sie nannte, *Arteriitis obliterans*, hauptsächlich im Anschluss an entzündliche Processe der Umgebung, jedoch giebt er auch die Möglichkeit einer primären Entstehung zu.

Sicher ist, dass man die Heubner'schen Veränderungen am häufigsten bei alter Lues findet, besonders an den Gehirnarterien, jedoch fehlen sie auch bei anderen Affectionen nicht. Von Michel stellte in seiner ausgezeichneten Arbeit 12 Fälle von ausgesprochener *Endarteriitis* der Centralarterie zusammen, die unter dem Bild der Leukämie der Netzhaut oder der *Retinitis albuminurica* klinisch gesehen worden waren. Drei Fälle sind von v. Michel selbst, die anderen von Rählmann, Elschnig, Wagenmann, Stölting, Bankwitz und Reimar. In 6 dieser Fälle war mit Sicherheit chronische Nephritis nachgewiesen. Einen weiteren derartigen Fall theilen Hummelsheim und Leber mit, bei dem sie die *Endarteriitis* der Centralarterie auf Diabetes zurückführen.

Als Beispiel führe ich die sehr sorgfältige, mustergültige Beschreibung einer Serie von Reimar im Auszug an:

„Beide Centralgefässe zeigen in ihrem bulbären Theile ganz normale Verhältnisse.

In Schnitt 18 erscheint im Lumen der Arteria centralis eine dünne, frei liegende Zunge eines mässig kernreichen, fein fibrösen Gewebes. 19 wird sie dicker und man sieht sie mit breitem Fusse von der Wand entspringen, indem das hier etwas verdickte feinfibröse Gewebe der Intima in sie und das Endothel ohne erkennbare Grenze auf sie übergeht. Die Masse wird immer reichlicher und füllt in 21 den Muskelring aus, nur excentrisch von einer Wand nach der Mitte zieht ein äusserst schmaler Spalt von intensiver gefärbten Zellkernen begrenzt. Deutlicher wird der Spalt in 22, hauptsächlich in Folge der van Gieson-Färbung, welche die einzelnen Gewebelemente viel deutlicher als die Hämalau-Eosinfärbung vortreten lässt.

Der Muskelring ist hier und im ganzen weitem Bereich der Neubildung im Gegensatz zu der früher ovalen oder leicht gefalteten Form rund und weiter, ein Zeichen, dass er durch die Wucherung ganz oder fast ganz ausgefüllt wurde.

Adventitia und Media sind ganz normal. Innerhalb der fein gefalteten Elastica liegt das neu gebildete Gewebe. In seinen äusseren Theilen besteht es aus einer losen etwas unregelmässig fibrillär-reticulären Masse, deren Hauptanordnung jedoch deutlich concentrisch ist; sie enthält wenig unregelmässig runde oder längliche kleinere, oder ovale grössere, schwächer und stärker gefärbte Bindegewebskerne. Nach dem Spalt zu wird die fibrilläre Masse dichter, stärker gefärbt, zeigt regelmässiger fibrillär-concentrische Anordnung und wird reicher an ovalen oder langgestreckten Kernen. In der Mitte, excentrisch nach der einen Seite verlagert, findet sich ein feiner etwas gefalteter Spalt, der scharf von dem Endothel mit seinen intensiv gefärbten Kernen begrenzt wird. 23—26 ist ein Lumen mit Sicherheit nicht zu erkennen, jedoch sieht man an der betreffenden Stelle die Doppelreihe intensiver gefärbter Zellkerne erhaltenen Endothels, in deren Mitte streckenweise immer wieder der Spalt zu sehen ist. Die gewucherten Massen werden allmählich gleichmässiger fibrillär-concentrisch, enthalten spärliche Kerne, die mehr und mehr die langgestreckten Formen der Bindegewebszellen gleichfalls mit concentrischer Richtung annehmen. 27 biegt das Gefäss um (Boden der Excavation) und geht eine längere Strecke am Rande der Excavation schräg aufwärts. Bis 30 kann man immer den centralen intensiver gefärbten Endothel-Zellkernstreif sehen, der auf das Vorhandensein eines, wenn auch schmalen, spaltförmigen Lumens hinweist. Sein Nachweis ist bei dem schrägen Verlauf des Gefässes dadurch erschwert, dass in Folge der Schnittdicke darüber oder darunter liegende Gewebsschichten ihn decken und die Hämalau-Eosinfärbung die einzelnen Zellen zu wenig markant hervortreten lässt. 31 ist das etwas excentrisch gelagerte spaltförmige Lumen deutlicher. Auch in den meisten folgenden Schnitten kann man es erkennen. Von jetzt ab differenzirt sich das bisher ziemlich gleichmässig concentrisch fibrilläre Gewebe in eine dem Endothel benachbarte Lage dichter fibrillären mässig kernreichen und eine bis zur Elastica reichende Lage sehr losen reticulär-fibrillären kernarmen Gewebes. 36 beginnt wieder das Arterienlumen, indem die Wucherung pilzförmig an dem einen Ende der hier schräg geschnittenen Arterie in sie hineinragt, während der andere Theil des Lumens von Blut, d. h. homogenem Eiweiss und spärlichen geformten Elementen, erfüllt ist. Der centrale Spalt geht seitlich in das Lumen über. Die Wand ist hier normal und geht ohne bemerkbare Grenze in den Fuss der Wucherung über. Das Endothel zieht ohne bemerkbare Differenzirung auf und über sie. Ebenso ist weiterhin die Arterie ganz normal. Die Beschreibung der Verästelung folgt später.

Nirgends war in dieser Gegend Rundzelleninfiltration oder Gefässentwicklung in der Wand zu finden. Ebenso wenig Blutpigment oder andere Fremdkörperreste nachweisbar.

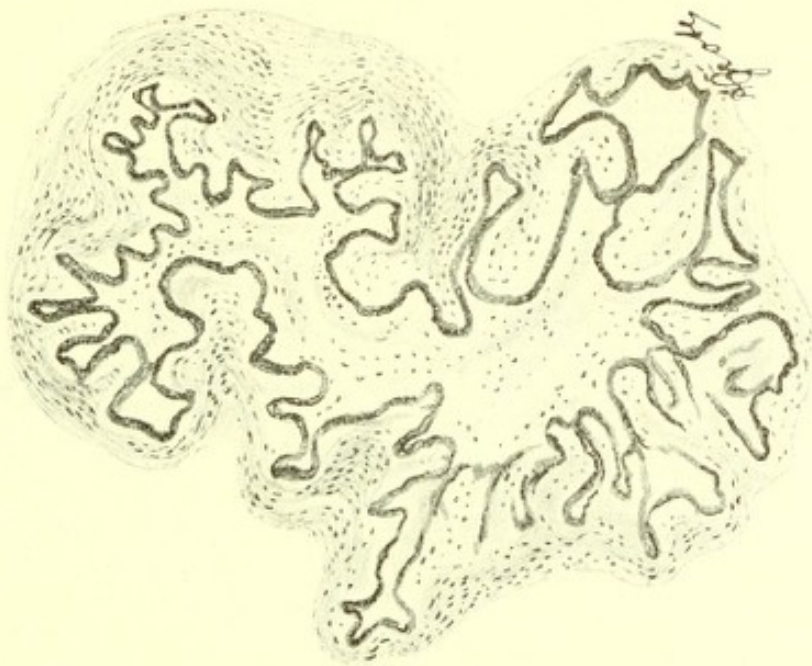
Es liegt also auch hier die Neubildung genau zwischen Endothel und M. elastica interna.

Diese Endarteriitis proliferans kann zu einem totalen Verschluss fortschreiten. Es verschwinden dann natürlich die Endothelien und in älteren Fällen von Obliteration kann eine Unterscheidung von älteren Fällen von Thrombose und Embolie sehr schwierig werden.

Ebenso wie eine Endarteriitis kommt auch eine spontane Phlebitis proliferans vor, jedoch ist sie viel seltener (Fall von Reimar). Sie besteht ebenfalls aus sclerotischen Wandverdickungen der Intima und der Media. Häufiger findet sich diese Sclerose der Venenwandung secundär im Anschluss an Thrombose.

Auf Entzündungen hin, die von aussen her auf den Sehnerv einwirken (z. B. Perineuritis, descendirende Meningitis oder ascendirend bei Panophthalmie, Chorioiditis) betheiligt sich die Centralvene mehr

Fig. 145.



Totaler Verschluss der A. ophthalmica durch Endarteriitis obliterans in Folge von hereditärer Lues.

Färbung auf elastische Fasern nach Weigert. (Leitz, Oc. S. 3.)

als die Arterie (**Perivasculitis**). Man findet dann oft die Wandung der Vene von einem vielschichtigen Mantel von Leucocyten umgeben (Phlebitis, Periphlebitis) (s. Fig. 145).

Sehr selten und wenig ausgeprägt habe ich an den Centralgefässen eine hyaline Degeneration der Wandung gesehen, wie man sie so oft an den kleinen Retinalgefässen findet (z. B. bei Retinitis pigmentosa und anderen chronischen Degenerationen).

Heubner, Die luetischen Erkrankungen der Hirnarterien. Leipzig 1874. — Hertel, v. Graefe's Archiv. Bd. 52. 1901. — Hummelsheim und Leber, v. Graefe's Archiv. Bd. 52. 1901.

### Thrombose der Centralvene.

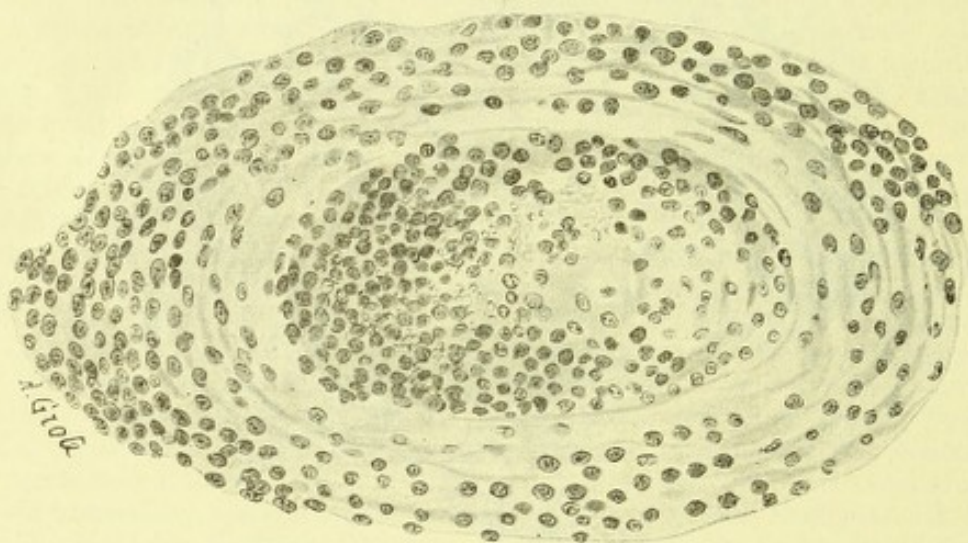
Die Thrombose der Centralvene der Retina ist erst spät und allmählich zu einem selbstständigen Kapitel geworden. Leber erwähnt schon gelegentlich eine Thrombose der Netzhautvene. Er sagt:

„Einmal fand ich auch Thrombose einer Netzhautvene mit enormer Ausdehnung bis zur zwei- oder dreifachen sehr ungleichen Füllung und ungewöhnlich dunkelbraunschwarzer Farbe. Auf der Papille war die betreffende Arterie fadenförmig.“

Es ist ein Verdienst von v. Michel 1878 auf Grund von sieben Fällen das Bild der Thrombose der Centralvene aus der grossen Reihe der mit dem Namen der „Retinitis haemorrhagica“ bezeichneten Fälle als eigenes charakteristisches Bild herausgehoben zu haben.

v. Michel unterschied in path.-anatomischer Hinsicht drei Intensitätsgrade der Veränderung: 1. eine vollkommene Verschlüssung der

Fig. 146.



Periphlebitis und Thrombose der Vena centralis im Sehnerv.

(Leitz, Oc. 1. S. 6.)

(Nach einem mir von Dr. Hochheim überlassenen Präparat.)

Vena centralis durch einen Thrombus; 2. eine unvollkommene, zu massenhaften Blutungen führende; und 3. eine so geringe, dass gerade nur eine Stauung im Venensystem resultirt.

Als anatomisches Substrat des Verschlusses der Centralvene fand v. Michel in dem von ihm untersuchten Falle eine kernreiche Masse, welche aus Zellplatten mit spindelförmigen Kernen, grossen kernführenden Protoplasmaklumpen und weissen Blutkörperchen zusammengesetzt ist; zwischen den einzelnen zelligen Elementen sind Fasern eingestreut. In der grössten Ausdehnung der Vene ist diese Masse mit der Innenwand der Vene verwachsen, an einzelnen Stellen sind brückenartige Verwachungsstellen geschaffen und manchmal noch ein minimaler Spalt-raum zwischen Pfropf und Venenwand vorhanden. Die Wandungen der Vene sind leicht verdickt.

Blutpigment fehlte in diesem Gebilde.

Die in der Folge veröffentlichten Fälle sind nicht sehr zahlreich und nicht unbestritten. Angelucci theilte drei anatomisch untersuchte Fälle mit. Sie sind vielfach angezweifelt worden. Nach

Michel und Reimar lag, wenigstens im Fall 2 und 3, postmortales Gerinnsel vor.

Der oft angeführte Fall von Nettleship ist ebenfalls nicht sicher.

Eine genaue Beschreibung eines weiteren Falles verdanken wir Weinbaum.

Die Vena centralis enthält  $\frac{3}{4}$  mm hinter der Lamina cribosa einen Thrombus, der etwa  $\frac{3}{4}$  mm lang ist. Auf dem Längsschnitt ist an dem der Arterie zugekehrten Durchschnitte der Wand das Endothel wohl ausgeprägt; zwischen ihm und dem Thrombus verläuft noch ein capillarer Spalt, der einzelne rothe Blutkörperchen enthält. Der Thrombus entspringt breit von der entgegengesetzten Venenwand. Er besteht aus einem Gerüst von Spindelzellen und Fasern, das mehrere rundliche Nester umschliesst. In ihnen sind Zellen von meist längselliptischer Form eingebettet, die scharf begrenzt sind und mit einem schmalen Protoplasmasaume einen oder mehrere scharf umrissene rundliche Kerne umgeben. — Die Zellen gleichen sehr Sarcomzellen oder denen jungen Granulationsgewebes. Von einem von dem Thrombus abgrenzbaren Endothel ist an der Basis des Thrombus nichts zu sehen. Pigment enthält er nicht. Zwei kleine Gefässe verlaufen am Rande des Thrombus, sodass es dahingestellt bleiben muss, ob sie nicht Aeste der Vene selbst sind. Innerhalb des Thrombus wurden keine Gefässe gefunden.

1896 veröffentlichte Türk einen weiteren Fall.

Goh fand in einem Falle von Sepsis partielle Thrombose der Centralvene des rechten Auges. Der Thrombus zeigte eine deutliche concentrische Schichtung und Fibrinfäden. Da eine Proliferation der Endothelzellen des Gefässes in ihn hinein noch nicht erfolgt war, musste es sich um einen sehr jungen Thrombus handeln.

Ihnen schliessen sich neuerdings wieder Fälle von Michel an.

Reimar, der die mitgetheilten Fälle von Retinitis haemorrhagica und Venenthrombose einer eingehenden Kritik unterzieht, der sich v. Michel im Wesentlichen anschliesst, lässt nur die Fälle von Michel, Weinbaum und Türk, bei denen sich ein das Lumen der Centralvene verschliessendes, mit der Wand in organischem Zusammenhang stehendes Gebilde fand, als sicher gelten. Er schliesst sodann aber: „Zweifelhaft muss es jedoch bleiben, ob es sich um organisirte Thromben oder Phlebitis proliferans handelte“.

v. Michel, v. Graefe's Archiv. Bd. 24. 1878. — Angelucci, Klin. Monatsbl. f. Augenh. Aug. 1878. — v. Michel, Deutsches Archiv f. klin. Medicin. Bd. 22. S. 439. — Reimar, Archiv f. Augenheilk. Bd. 38. 3. — v. Michel, Zeitschrift f. Augenheilk. Bd. 2. 1899. — L. Welt, Archiv f. Augenheilk. Bd. 41. 4.

### Thrombose der Centralarterie.

Auch in der Arteria centralis retinae kann ein thrombotischer Verschluss eintreten, der das klinische Bild der sog. Embolie der Arteria centralis hervorrufen kann. v. Michel hat uns neuerdings darüber lehrreiche Untersuchungen gegeben:

Im Fall 1 fand sich eine Endarteriitis proliferans der Art. centralis retinae mit hochgradiger schlitzförmiger Verengung des Lumens. Unmittelbar vor dem Eintritt der Arteria in die Lamina cribrosa erscheint das Lumen wieder rundlich und gleichmässig verengt, aber zugleich

durch einen Thrombus verschlossen. Der Thrombus zeigt ein nahezu gleichmässiges Aussehen, ist schmutzig gelb-braun verfärbt und leicht geschrumpft, so dass ein schmaler Zwischenraum zwischen dem Endothel der Arterie und der peripheren Begrenzung des Thrombus besteht. Die Wucherung der Intima zeigt eine schmutzig braun-gelbe Färbung in Folge von Imbibition mit Blutfarbstoff. In dem Thrombus findet sich Pigment in unregelmässigen Herden. Der Thrombus findet sich in der Arteria centralis retinae in ihrem ganzen Verlauf innerhalb der Lamina cribrosa, nach vorn zu wird er jedoch schmaler. Die Mitte erscheint vollkommen frei, indem er dem Endothel ziemlich fest anliegt. Allseitig anliegend findet man eine breite, mehr oder weniger entfärbte Gerinnungsmasse. Diese Masse nimmt mehr und mehr ab und verschwindet schliesslich ganz.

Die Thrombosirung erfolgte jenseits des am stärksten verengten Gefässlumens, somit hinter jener Stelle, an der der arterielle Kreislauf einem hochgradig mechanischen Hindernisse begegnete und der Gefässdruck stark vermindert war.

Es ist durch diesen Fall von v. Michel zum ersten Male der vollkommene Nachweis der Entstehung einer Thrombenbildung in der A. centralis bei arteriosklerotisch erkrankten Gefässwandungen geliefert.

Der 2. Michel'sche Fall betraf eine Thrombosirung der Arteria centralis retinae bei dem ophthalmoskopischen Bild der Neuroretinitis albuminurica. Der Thrombus reichte von der Stelle des Eintrittes der Centralarterie und ihrer Umbiegung in den Sehnerv innerhalb dessen orbitalen Verlauf bis in die nächste Nähe der distalen Begrenzung der Lamina cribrosa.

Nach v. Michel muss die Entstehung des Thrombus, da Veränderungen der Gefässwandungen fehlten, auf eine mangelnde Vis a tergo zurückgeführt werden, und deshalb besonders auch im Hinblick auf die allgemeinen Circulationsstörungen, als eine marantische bezeichnet werden.

Die Thrombosirungen der Augengefässe sind sicher viel häufiger als sie beschrieben sind. v. Michel macht im Uebrigen darauf aufmerksam, dass bei den enucleirten Augen immer ein sehr wichtiges Stück der Art. centralis retinae fehlt, nämlich der Uebergang der Arterie in den Sehnerv entsprechend dessen orbitalem Verlauf. Gerade an der genannten Stelle ist aber wegen der rechtwinkligen Umbiegung ein die Thrombose local begünstigendes anatomisches Moment geschaffen. Die zweite Stelle, an der die Thrombosirung leicht erfolgt, liegt in der Nähe der Papille, an der Theilungsstelle der Centralgefässe, Je nach dem Alter und der Entstehungsweise ist der anatomische Befund des Thrombus ein sehr wechselnder. Wir finden rothen, weissen und gemischten Thrombus. Ältere Thromben sind organisirt, von der Vena vasorum wachsen Gefässe in den Thrombus hinein, ebenso von den Wandungen der Gefässe Bindegewebszüge, bis schliesslich das Lumen von einer soliden Bindegewebsmasse mit feinen Gefässen angefüllt ist.

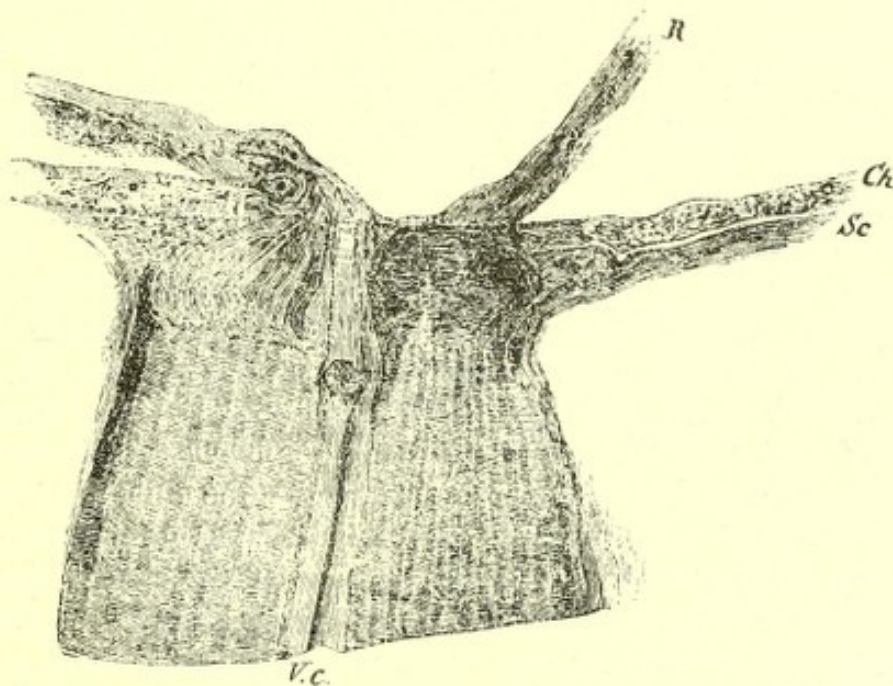
Bei weiteren auf diesem Gebiete sehr wünschenswerthen Arbeiten wird sich wohl das so sehr wichtige und vielgestaltige Bild der „Retinitis hämorrhagica“ noch weiter klären und zerlegen lassen.

### Embolie der Art. centralis.

Wir haben uns schon viel mit der Thatsache beschäftigt, dass das Auge eine gewisse Neigung zu Embolien besitzt, weniger allerdings zu compacten Pfropfen als zu Capillarembolien. Aber auch das erstere kommt vor. Bei Herzerkrankungen können kleine Massen von den Klappen abbröckeln und durch die Blutbahn in die Arteria centralis retinae gelangen. Hier bleiben sie im Arterienrohr meist da stecken, wo sich die Arterie kurz vor der Theilung verengert, also in oder vor der Lamina cribrosa; doch kann der Pfropf auch so weit an der Oberfläche der Papille liegen, dass er ophthalmoskopisch sichtbar wird. Selten sind die Pfröpfe so klein, dass sie in einen Ast der Arteria centralis in die Retina hineingehen und dort stecken bleiben. Der Embolus verstopft das Rohr meist vollständig, nur so kommt er zum Stillstand, eine andere Möglichkeit ist allerdings die, dass er auf einer Theilungsstelle reitet. Das Endothel des Gefäßrohres ist bald alterirt. Vor und hinter dem Embolus kann sich Gerinnsel ansetzen.

Unter dem Einfluss der Virchow'schen Entdeckungen über die Embolie gelang es v. Graefe 1859 zum ersten Mal klinisch die Diagnose auf Embolie der A. centralis retinae zu stellen. 1½ Jahr später wurde die Diagnose von Schweigger durch die Section bestätigt. Die

Fig. 147.



Embolie der A. centralis. (Nach Schweigger).

Fall von v. Graefe. Man sieht den runden Embolus im Gefäßrohr hinter der Lamina cribrosa liegen.

R = Retina; Ch = Chorioidea; Sc = Sclera.

Schweigger'sche Diagnose wurde von Cohnheim und Virchow bestätigt. Das Präparat liegt mir noch vor und stellt unzweifelhaft eine Embolie dar. Spätere Zweifel waren nicht gerechtfertigt.

Später wurde diese Diagnose klinisch sicher viel zu oft gestellt. Mein Lehrer Schweigger hat das immer betont. Haab und seine Schüler, Michel u. a., haben das wissenschaftlich bewiesen. Kern, ein Schüler Haab's, führte aus der Literatur bis zum Jahre 1890 83 Fälle an, bei denen ein genauer Herzbefund angegeben war. In 66 pCt. fand sich keine sichere Quelle für Embolie in einem Herzfehler. Haab geht vielleicht zu weit, wenn er keinen einzigen der bisher anatomisch untersuchten Fälle für einwandfrei hält. Er betont aber mit Recht, dass das klinische Bild der Embolie ebensogut durch endarteritische Veränderungen hervorgerufen werden kann.

v. Graefe, Archiv f. Ophthalm. Bd. 5. 1. 5. 1859. — Schweigger, Vorles. über den Gebrauch des Augenspiegels. S. 140. Taf. III. Fig. IV. 1864. — Kern, Zur Embolie d. Art. centr. ret. Diss. Zürich 1892. — Haab, Bericht über die 26. Versammlung d. oph. Gesellsch. Heidelberg. S. 160. — Reimar, Archiv f. Augenheilk. Bd. 38. S. 309. — Fischer, Ueber Embolie d. A. centr. ret. 1892. — v. Michel, Zeitschrift f. Augenheilk. Bd. II. S. 9. — Wagenmann, v. Graefe's Archiv. Bd. 40. 3. S. 221.

### **Einfluss der Carotis, Ophthalmica u. s. w. auf den Sehnerv.**

In der Gegend des Austrittes des Sehnerven aus der Schädelhöhle, wo der Sehnerv direct der Carotis aufliegt und die Zweige der letzteren, die A. ophthalmica und die A. cerebri communicans ant. peripher- und centralwärts mit dem Sehnerven eine Strecke weit noch in naher Berührung bleiben, lässt sich bei Sectionen oft ein Einfluss dieser Gefässe auf den Sehnerv erkennen. Die den Gefässen zu Grunde liegenden Veränderungen sind entweder aneurysmatischer oder arteriosclerotischer Natur. Liebreich hat auf das Genaueste die Stellen studirt, an denen diese Gefässveränderungen den Sehnerv alteriren können. Nach ihm erfolgt die Schädigung nicht im knöchernen Canalis opticus, da die A. ophthalmica hier schon in die Duralscheide des Sehnerven eingetreten ist und keinen Druck mehr ausüben kann, sondern an folgenden drei Stellen: Am häufigsten findet die Schädigung statt in der Fortsetzung des knöchernen Canals nach der Schädelhöhle zu, in dem fibrösen Theile des Canals, durch das Einbohren der A. ophthalmica in den Sehnerven der Längsrichtung nach. Eine zweite Stelle ist der obere scharfkantige Rand des fibrösen Canals nach der Schädelhöhle zu, an dem der Sehnerv durch die aufsteigende Carotis breit abgequetscht wird und die dritte liegt in der Mitte zwischen Canal und Chiasma, dem Orte, wo sich Carotis und A. cerebri anterior unterhalb und oberhalb des Sehnerven kreuzen. In dem Sehnerv entstehen im Wesentlichen Druckfurchen, die so stark werden können, dass der Sehnerv vollständig in zwei Stränge getheilt wird. Dabei scheinen anfangs die einzelnen Sehnervenbündel die Fähigkeit zu besitzen, ohne geschädigt zu werden, dem Druck auszuweichen. Es können tiefe Einschnürungen entstehen, ohne dass sich eine erhebliche Atrophie der

Sehnervenfaserbündel nachweisen lässt, diese sind nur sozusagen zur Seite gewichen. Später kommt es jedoch zu einer wirklichen Druckatrophie, die sich descendirend bis zur Nervenfaserschicht des Auges, ascendirend bis zum Chiasma fortpflanzt. Im weiteren Verlauf können sich zu der Druckatrophie auch secundär Entzündungserscheinungen gesellen, Bindegewebswucherung und Gefässneubildung.

Es ist anzunehmen, dass solche Fälle häufig sind, wenn die Literatur darüber auch noch nicht reich ist. Man pflegt eben bei Sectionen sehr wenig auf diese Stellen und diese Veränderungen zu achten.

Die ersten Fälle von Schädigung des Sehnerven durch Aneurysmen sind von Michel. In Fall 1, 1877, ist bemerkenswerth, dass sich klinisch eine doppelseitige typische Stauungspapille zeigte. Die Section erweist die Stauung herrührend von einer bedeutenden Erweiterung und Schlängelung beider inneren Carotiden mit Verhärtung der Wandungen. Der eine Opticus etwas abgeplattet, beide Sehnerven im Gewebe stark ödematös durchtränkt, auch die Scheidenräume durch Oedem ausgedehnt. Fall 2 von Michel, 1887, betraf ein sacciformes Aneurysma der linken Carotis interna, welches eine etwa ein Drittel des Querschnittes des Sehnerven einnehmende bindegewebige Atrophie hervorgebracht hatte.

1892 fand Rampoldi beiderseitige hochgradige Atrophie der Sehnerven. Bei der Section findet sich ein diffuses Atherom und ein geborstenes nussgrosses Aneurysma der linken Carotis an der Theilungsstelle in die A. cerebri ant. und post.

1882 fand Byron Bramwell ein klein orangegrosses Aneurysma der rechten Carotis interna, welches den Knochen an der Stelle der Sella turcica usurirt hatte. Zugleich waren die N. optici stark atrophisch.

Ritter beschreibt 1887 die Section eines 77jährigen Mannes, welcher an einer totalen Lähmung der Muskeln des linken Auges litt, ohne sonstige Lähmungserscheinungen. Die Section ergab eine Blutung aus einer aneurysmatisch erweiterten A. ophthalmica. Das Coagulum sass zum Theil in der Schädelhöhle, zum Theil im Anfangstheile der Orbita.

Zwei weitere Fälle sind von Liebrecht, in seiner umfassenden Arbeit 1) Aneurysma der linken Carotis interna, das den Sehnerv kurz vor dem knöchernen Canal nach oben drängt und ihn platt drückt; 2) Aneurysma an der Austrittsstelle der A. ophthalmica. Der Sehnerv ist nur zur Seite gedrängt.

Häufiger sind Furchenbildungen im Sehnerv durch Arteriosclerose der anliegenden Gefässe. 1887 ist darüber in einer Arbeit von Oppenheim und Siemerling „Die acute Bulbärparalyse und die Pseudobulbärparalyse“ abgehandelt. Sie kommen zu folgenden Resultaten: Von den Hirnnerven sind bei der allgemeinen Arteriosclerose die Optici nicht selten betheiligt. Die Veränderungen sind entweder leichter Art oder es handelt sich um ausgesprochen neuritisch-atrophische Processe. In den drei mikroskopisch untersuchten Fällen handelte es sich entweder um totale Atrophie oder um geringere, sich

wesentlich auf den peripheren Saum beschränkende Veränderungen. Es treten Bindegewebswucherung, Kernvermehrung und Gefässneubildung deutlich hervor. Die Autoren lassen es unentschieden, ob es sich um primäre arteriitische Processe handle oder ob die erweiterte, starrwandige Carotis den benachbarten Opticus geschädigt und den Process angefaßt habe.

1891 beschreibt Bernheimer zwei ziemlich gleichartige sehr charakteristische Sectionsbefunde: der Sehnerv war in Fall 1 durch die Carotis noch intracraniell und durch die A. ophth. im Canalis opticus in zwei Theile getheilt, einen grösseren inneren und einen kleineren äusseren. Beide hängen durch ein schmales, zusammengedrücktes Mitteltheil zusammen, in dem mikroskopisch eine hochgradige Abplattung der Nervenbündel, eine Atrophie der nervösen Elemente sichtbar ist.

Einen sehr schönen Fall von Strangulirung des Sehnerven kurz vor dem Chiasma in der Schädelhöhle durch gespannte Gefässe hervorgerufen, demonstirte dann Sachs.

Es folgen dann die eingehenden Untersuchungen von Otto (21 Fälle) und Liebrecht (7 Fälle), deren Ergebnisse kurz schon oben geschildert worden sind.

Es soll nicht unerwähnt bleiben, dass Elschmig einige der von Otto gebrachten Abbildungen für durch die Härtung und das Herausmeisseln entstandenen Kunstproducte hält.

Es würde sich empfehlen, in Zukunft bei Sectionen noch mehr auf die genannten Veränderungen zu achten. Vielleicht handelt es sich in manchen der mitgetheilten Fälle um Abplattungen oder gar Theilungen der Sehnerven durch die Gefässe, ohne Atrophie, nicht um erworbene, sondern in der Anlage so gebildete Anomalien des Sehnerven. —

Michel, v. Graefe's Archiv. Bd. 23. 2. S. 220. — Michel, Das Verhalten des Auges bei Störungen im Circulationsgebiet der Carotis. Beiträge zur Ophthalmologie. Festschrift für Horner. 1887. — Oppenheim und Siemerling, Die acute Bulbärparalyse etc. Charité-Annalen 1887. — Bernheimer, v. Graefe's Archiv. Bd. 37. 2. S. 37. — Sachs, Archiv f. Augenheilk. Bd. 26. S. 232. — Otto, R., Untersuchungen über Sehnervenveränderungen bei Arteriosclerose. Berlin, J. Springer. 1893. — Liebrecht, Sehnerv u. Arteriosclerose. Archiv f. Augenheilk. Bd. 44. S. 193. — Otto, Archiv f. Augenheilk. Bd. 43. 2.

## Capitel XII.

### Linse. *Lens crystallina.*

#### Normaler Zustand.

Man unterscheidet an der Linse folgende Schichten:

1. Die Linsenkapsel, eine structurlose, elastische Haut; diese überzieht die ganze Linse, ist jedoch am vorderen Umfang derselben viel dicker als am hinteren, am dicksten an den vorderen Seitentheilen. Bei Verletzungen schnurrt die Kapsel wie ein elastisches Band zusammen, die Ränder der Wunde schlagen sich um. Die Kapsel erhält sich bei den verschiedensten krankhaften Processen ausserordentlich lange unverändert.

2. Das Kapselepithel. Der vordere Theil der Linsenkapsel ist innen bis gegen den Aequator hin mit einer einschichtigen Lage platter Zellen bedeckt. Im frischen Zustand sind die Zellen unter Zusatz von Humor aqueus hell und schwach gekörnt. Sie besitzen einen grossen Kern mit ein oder zwei Kernkörperchen. Die Contouren der Zellen sind polygonal, meist sechseckig, so dass sie zusammen ein zierliches Mosaik bilden. Am Aequator werden die Endothelzellen allmählich schlanker und länger und gehen in kernhaltige Linsenfasern über. Man nennt die äquatoriale Uebergangszone den Randwirbel der Linse. Im höheren Alter wird der Randwirbel undeutlich.

3. Die Linsensubstanz besteht aus Linsenfasern (*Fibrae lentis*). Die Fasern sind bandartig und behalten in ihrem ganzen Verlauf so ziemlich dieselbe Breite. Im Querschnitt erkennt man, dass die Fasern sechseckig sind. Die peripheren Fasern sind breiter und dicker als die centralen. Zwischen den Linsenfasern findet sich eine sehr spärliche Kittsubstanz. Diese kann man sich sichtbar machen, wenn man Schnitte für kurze Zeit in Silberlösung (1 : 800—1000) legt, sie erscheint dann als schwarze Linien.

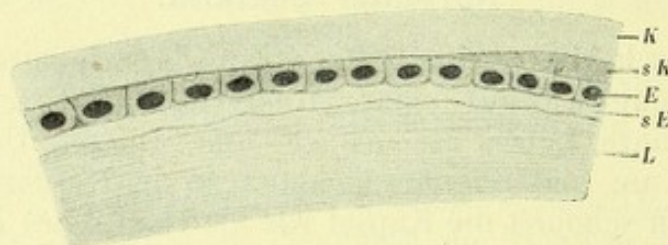
Die Linsenfasern treffen auf der vorderen und hinteren Fläche zu Nahtflächen oder Linsennähten zusammen, welche den sogen. Linsenstern bilden. Dieser bildet beim Neugeborenen meist eine dreistrahlige, später eine compliziertere Figur. Man macht sich die Figur des Linsensternes leicht deutlich, wenn man die herausgenommene frische

Linse in Argentinum nitricum 1 : 500 legt, wodurch die Strahlen schwarz auf braunem Grunde hervortreten. Bei vielen Thieren ist der Linsenstern einfacher gestaltet. (Friedenberg, Ueber die Figur des Linsensternes. Arch. f. Augenheilk. Bd. XXXI.)

An der Innenfläche der Linsenkapsel, zwischen Kapsel und Endothel, findet man oft eine schmale Flüssigkeitsschicht, die in gehärteten Präparaten feinnetzförmig oder feinkörnig geronnen ist: die subcapsuläre Schicht. Bei älteren Linsen können in ihr auch Morgagnische Kugeln liegen.

Aehnlich findet sich zwischen Endothel und den Linsenfaseru eine ernährende dünne Flüssigkeitsschicht: die subendotheliale Schicht. (Carl Rabl, Ueber den Bau und die Entwicklung der Linse. Leipzig. W. Engelmann. 1900.)

Fig. 148.



*K* = Linsenkapsel. *sK* = subkapsuläre Schicht. *E* = Endothel. *sE* = subepitheliale Schicht. *L* = Linsensubstanz. Hartnack Oc. 2, S. 7.

Befestigt ist die Linse durch das Aufhängeband (Zonula ciliaris, Strahlenbändchen). Es besteht nicht, wie die alte Anschauung war, aus Blättern oder Lamellen, welche den sogen. Canalis Petiti einschliessen, sondern aus einer Unmenge feinsten, radiärer Fasern (Fibrae zonulares). Die Fasern entspringen zum grossen Theil zwischen den Ciliarfortsätzen und lassen sich vielfach nach hinten über den sogen. Orbiculus verfolgen bis fast zur Ora serrata. Diese ganz von hinten kommenden Fasern gehen meist auf die Vorderfläche der Linse, während die auf die Hinterfläche der Linse ziehenden Fasern mehr nach vorn, d. h. nach der Hinterkammer zu entspringen. Es findet also da, wo die Fasern an die Ciliarfortsätze angrenzen, eine Durchkreuzung der Fasern statt. Aber auch zwischen den dichteren vorderen und hinteren Zügen finden sich überall Fasern, die mehr nach dem Aequator der Linse zu ziehen. Die ganze Zonula ist also ausschliesslich aus Fasern aufgebaut, zwischen denen sich überall mit einander zusammenhängende und vorn nach der hinteren Augenkammer, hinten nach dem Glaskörper geöffnete, spaltartige Räume (Spatia zonularia) finden (O. Schultze).

**Ernährung der Linse.** Es findet sicher eine lebhaft Diffusion gelöster Stoffe in die Linse statt. Gelöste Farbstoffe finden sehr bald aus dem Blutstrom ihren Weg in die Linse. O. Becker konnte nicht nur Zucker in der Linse bei Diabetes feststellen, sondern auch einen

raschen Wechsel des Zuckergehaltes einer Linse im diabetischen Körper mit wechselndem Zuckergehalt des Urins.

Auch Eisen kann bei unverletzter Linsenkapsel in die Linsensubstanz eindringen und dort abgelagert werden (**Siderosis lentis**), wenn ein Eisenstückchen längere Zeit im Innern des Bulbus sich befindet (v. Hippel). Hertel fand ebenso bei unverletzter Kapsel braune Pigmentkörnchen in den hinteren Schichten der Linse. Das braune Pigment bläute sich deutlich bei der Perls'schen Reaction. Für geformte Elemente ist die intakte Linsenkapsel natürlich undurchgängig.

Aber auch einen wirklichen ziemlich lebhaften Flüssigkeitsstrom in die Linse (was von einer Diffusion in die Linse wohl zu trennen ist) nimmt man fast allgemein an. Ueber die Wege der Nährflüssigkeit in die Linse herrscht jedoch noch keine vollständige Klarheit. Kaum mehr bestritten ist, dass der Ernährungsstrom am Linsenaequator in die Linse eintritt. Schlösser, Samelsohn und Andere nehmen an, dass der am Aequator in die Linse eintretende Strom die ganze Linse centripetal durchsetze, um sich am hinteren Pole anzusammeln und von hier aus centrifugal nach der Ansatzgegend der Zonulafasern zu strömen, wo er die Linse verlasse und in die hintere Kammer eintrete.

Wenn man Rost in die Linse bringt, so sieht man sehr bald eine Rostansammlung unter der vorderen Kapsel. E. v. Hippel hat jedoch gezeigt, dass nach Einbringen von Eisen in die Linse sich im Kapsel-epithel eisenhaltige Körner und Schollen finden, die besonders reichlich in einer Zone in der Nähe des Aequators auftraten, hier haben auch die Epithelzellen eine besondere Neigung zu wuchern. Der charakteristische Kranz brauner Flecke unter der Linsenkapsel bei Anwesenheit eines Fremdkörpers entsteht in der Weise, dass in circumscripten Anhäufungen gewucherter Kapselepithelien Eisen abgelagert wird.

v. Hippel, v. Graefe's Archiv, Bd. 40. 1894. — Hertel, v. Graefe's Archiv, Bd. 44. 1897.

### Ortsbezeichnung an der Linse.

Wie am ganzen Bulbus, so wählen wir auch an der Linse die Ortsbezeichnungen am besten so, wie an der Erdkugel. So bezeichnen wir einen vorderen und hinteren Pol, die durch die Linsenaxe verbunden werden. Der Aequator ist eine von den beiden Polen gleich weit entfernt laufende Linie. Von den Meridianen, die durch beide Pole gehen, interessiert uns hauptsächlich der horizontale und vertikale. Dementsprechend sind die Schnittbezeichnungen zu wählen. Schnitte, die der Aequatorebene parallel geführt werden, nennen wir Aequatorialschnitte, die, welche einer Meridionalebene parallel liegen, Meridionalschnitte. Bei Meridionalschnitten ist meist wichtig anzugeben, parallel welchem Meridian die Schnitte angelegt sind. Die Angabe z. B., der Bulbus wurde in horizontale Meridionalschnitte zerlegt, oder der Bulbus wurde in Schnitte parallel dem horizontalen Meridian zerlegt, lässt keine Undeutlichkeit zu, andere setzen dafür die Bezeichnung „horizontale Axialschnitte“. Ganz unzulässig sind jedoch die oft sich

findenden Benennungen: „radiäre Schnitte“, mit denen doch an einer Kugel keine genaue Orientierung ermöglicht werden kann.

Greeff, Anleitung zur mikrosk. Untersuchung der Linse. 2. Aufl. Berlin. Hirschwald's Verlag.

### Entwicklung.

Die Linse legt sich sehr früh an als eine Verdickung an dem Ektoderm, das die primäre Augenblase überzieht. Durch diese Verdickung stülpt sich allmählich die primäre Augenblase ein und wird schliesslich zu einem becherförmigen Gebilde: der sekundären Augenblase; die so angelegte Linse füllt die Höhlung der Blase ganz aus, der Glaskörper, der mesodermalen Ursprungs ist (siehe folg. Cap.), legt sich erst später an. Unten besitzt die becherförmige Augenblase bekanntlich eine Rinne, die fötale Augenspalte, durch die das Mesoderm allmählich in das Innere des Auges hineinwächst.

Die Linse ist im fötalen Auge ganz von einer gefässhaltigen Membran umgeben, der **Tunica vasculosa lentis**. Die Arteria hyaloidea zieht durch den Centralkanal des Glaskörpers (Canalis Cloqueti) nach vorn. Am hinteren Pol der Linse angelangt, zerfällt sie in Zweige und bildet ein Gefässnetz, das die ganze hintere Linsenfläche überzieht: die **Membrana capsularis**. Diese Gefässzweige treten auf die Vorderfläche der Linse über und nehmen dort noch Gefässe auf, welche von der Vorderfläche der Iris (besonders dem Circulus arter. irid. minor stammen. Im Pupillargebiet heisst die so entstandene Gefässhaut **Membrana pupillaris**). (Siehe auch Membrana pupillaris perseverans S. 224).

### Coloboma lentis congenitum.

Das Linsencolobom ist kein häufiges Vorkommniss, jedoch ist es möglich, dass es oft übersehen wird, da es bei völlig durchsichtiger Linse vorkommen, ganz peripher liegen kann und dann keine Sehstörungen macht. Man kann nach v. Hippel drei Typen unterscheiden. Das Colobom besteht in einer Einkerbung des Linsenrandes, oder er nähert sich an einer umschriebenen Stelle einer geraden Linie, wobei oft ein kleiner meridionaler Höcker bleibt, oder schliesslich die Linse ist nach unten zugespitzt und verlängert, wobei dann oft eine Einkerbung an der Spitze vorhanden ist. Zwischen diesen Typen kommen Uebergänge vor.

Meist ist das Colobom einseitig, die Richtung ist am häufigsten nach unten. In mehr als der Hälfte der beschriebenen Fälle bestanden gleichzeitig Colobome andere Theile des Auges (Iris, Chorioidea etc.).

Anatomisch sind Fälle von Bock und Hess beschrieben worden, doch waren die untersuchten Linsen kataraktös. In einem Mikrophthalmus fand Hess an der Stelle eines Linsencoloboms einen mit dem System der gefässhaltigen Linsenkapsel zusammenhängenden Strang.

E. Boeck, Die angeborenen Colobome des Auges. Wien. J. Safran 1893. — C. Hess, Zur Pathogenese d. Mikrophthalmus. v. Graefe's Archiv. Bd. 34, 3. 1888. — Kämpfer, Colob. lentis congen. v. Graefe's Archiv. Bd. 48, 3. 1899. (Hier vollständige Literatur über 132 beschriebene Fälle.)

### Lenticonus.

Unter Lenticonus versteht man eine mehr oder weniger conische Vorwölbung der vorderen oder der hinteren Oberfläche der Linse. Es entsteht dadurch Myopie und zwar in den verschiedenen Zonen der Pupille verschieden hohen Grades, der Art, dass die Myopie an der Spitze des Conus am höchsten ist, ähnlich wie bei dem Keratoconus. Van der Laan beschreibt einen Lenticonus anterior, in dessen Centrum eine hohe Myopie war, während in der Peripherie der Linse sich eine Hypermetropie von 3 D. befand. Ein sehr ausgeprägter Fall ist von Webster beschrieben.

Zahlreiche Fälle von Lenticonus posterior sind bekannt, so von F. Meyer, Vennemann, Mitvalsky, Gullstrand, Salzmann, L. Müller und Jackson. In Fällen von Weeks und Roosa war die Spitze des Conus getrübt. Auch Elschnig beschreibt einen Lenticonus oder Lentiglobus posterior mit leichten Trübungen in den betroffenen Partien.

Mit Ausnahme eines Falles von Pergens, welcher einen Lenticonus posterior in einem Auge mit Buphthalmos bei einem 4 $\frac{1}{2}$  jährigen Mädchen beschreibt, haben wir keine anatomischen Beschreibungen eines Lenticonus beim Menschen. Becker beschrieb eine conische Vortreibung der hinteren Linsenfläche bei einem Kaninchen. Die Theile waren allseitig mit Kapsel bedeckt und die Fasern, wenn auch abnorm gelagert, doch durchsichtig. Hess verdanken wir anatomische Beschreibungen von Lenticonus posterior beim Kaninchen und beim Schwein. Es handelt sich danach um angeborene Anomalien, die auf mangelhafter Entwicklung beruhen. Hess fand eine schwere, krankhafte Veränderung des Linsenkernes, der an seinem hinteren Pole noch in fast unmittelbarer Berührung mit der hinteren Kapsel stand und nun von den Seiten her durch junge Linsenfaser von derselben einigermassen abgedrängt worden war. Die Kernerkrankung besteht in ausgedehnter Degeneration der ältesten, zuerst gebildeten Fasern und die Grenze zwischen dem kranken Kern und der gesunden Rinde ist ziemlich scharf. Hess bringt die Ursache der Erkrankung in Vergleich mit der Entstehung der Cataracta zonularis (siehe diese).

Bach beschreibt drei Fälle von Lenticonus post. bei Kaninchen. Es liess sich ausserdem eine Continuitätstrennung der hinteren Kapsel nachweisen.

Webster, Archives of Ophthalm. Bd. 4. S. 262. — Van der Laan, Nagel's Jahresbericht. 1880. S. 364. — F. Meyer, Centralbl. f. pract. Augenheilk. 1888. S. 541. — Vennemann, Annales d'Oculist. T. CV. p. 158. — Weeks, Archives of Ophthalm. Vol. 20. p. 260. — Hess, v. Graefe's Archiv. Bd. 42. 3. S. 234. — Bach, ibid. Vol. 45. 1. S. 59.

## Lageveränderungen der Linse.

(Ectopia, Luxatio lentis).

**Subluxatio lentis congenita.** Lageveränderungen der Linse können angeboren sein; meist handelt es sich dabei um nur geringe seitliche Verschiebungen der Linse in der Art, dass der Aequator der Linse entweder bei künstlich erweiterter Pupille sichtbar wird, oder schon bei der natürlichen Pupille als kreisförmige, schwarze Linie durch das Gebiet der Pupille läuft. Der so eingestellte Rand der Linse wirkt dann optisch als Prisma, so dass man auch mit dem Augenspiegel die Papilla nervi optici doppelt sehen kann. Der Zustand ist in solchen Fällen bedingt durch eine mangelhafte Entwicklung des Aufhängebandes der Linse, was man auch **Colobom der Zonula Zinii** nennen könnte.

Die so luxierte Linse liegt meist nach oben, oder nach innen oben, selten nach aussen, niemals nach unten. Der Defect in der Zonula entspricht also meist der fötalen Augenspalte und die Linse drängt sich eben dorthin, wo die Zonula am besten entwickelt ist und von dort fort, wo sie am schwächsten ist oder ganz fehlt. Meist finden wir diese Lageveränderung in beiden Augen und in symmetrischem Sinne.

Solche Ectopie der Linse ist oft erblich. Dixon hat zuerst die Heredität dieser Affection beschrieben. Morton konnte Spuren einer solchen Luxation durch fünf Generationen in einer Familie beschreiben. Zuweilen kommen hierbei andere Colobome des Auges vor, der Linse, der Iris, des Ciliarkörpers oder der Chorioidea oder eine Ectopie der Pupille, häufiger besteht diese congenitale Affection für sich.

v. Hippel hat zwei Fälle von Korectopie mit Linsenluxation anatomisch zu untersuchen und zu beschreiben Gelegenheit gehabt. Es ist jedoch fraglich, ob die Linsenluxationen in diesen Fällen nicht durch ein Trauma bedingt waren. Ueber das Zustandekommen der Ectopie der Pupille geben die Fälle interessante Aufschlüsse.

## Luxatio lentis congenita.

In seltenen Fällen ist die Linse so in ihrer Lage verändert geboren worden, dass sie ihren Platz hinter der Iris ganz verlässt. Am häufigsten befindet sie sich dann in der vorderen Kammer. Die Zonula kann eben angeboren so lang sein, dass sie die Wanderung der Linse in die vordere Kammer zulässt, während Zonula und Linsenkapsel intakt bleiben. Einen solchen Fall hat Becker bei einem 8 jährigen Mädchen aus der Arlt'schen Klinik beschrieben. Mit der Lupe konnte man die Zonulafasern in der Peripherie ringsum erkennen.

In seltenen Fällen von mangelhafter Entwicklung des Auges bleibt auch die Linse so in ihrer Entwicklung zurück, dass sie nicht dazu kommt, ihre normale Lage einzunehmen, sondern im Glaskörperraum am Sehnervenende durch die Arteria hyaloidea und die Gefässe der hinteren Kapselmembran befestigt ist.

*Luxatio lentis spontanea.*

Die sogenannte spontane Luxation der Linse ist wohl immer ein secundärer Vorgang, bedingt durch vorhergegangene pathologische Veränderungen des Auges. Diese können aber bisweilen so geringfügig sein, dass die Verschiebung der Linse das erste auffallende Symptom sein kann. Die Verschiebung der Linse ist bisweilen so gering, dass sie immer noch in Contact mit der Fossa patellaris bleibt, was man Subluxation nennen kann, während sie in anderen Fällen diese ganz verlässt und in die vordere Kammer oder in den Glaskörperraum fällt, complete Luxation.

Zum Zustandekommen einer solchen Lageveränderung der Linse ist es nothwendig, dass das Aufhängeband der Linse entweder sich gedehnt hat oder eingerissen ist. Dann geht meist eine Verflüssigung des vorderen Theiles des Glaskörpers voraus. Den Vorgängen liegen meist Veränderungen an den Gefässen des Corpus ciliare zu Grunde, welche die Ernährung des Aufhängebandes und des Glaskörpers beeinträchtigen. In anderen Fällen wird die Linse einfach durch Narbenzug dislocirt, so bei vorderer Synechie, hinterer Synechie mit Cornealstaphylom, Intercalar-Staphylom etc. Die Linse kann durchsichtig bleiben oder sich trüben. Wecker beschreibt einen Fall, bei dem die in den Glaskörper gefallene Linse noch 8 Jahre später durchsichtig war.

Nach Becker kann der Einriss in der Zonula durch die Bildung von Kapselkatarakt erfolgen. Die unter der Kapsel sich dabei bildenden Spindelzellen haben eine grosse Neigung zu schrumpfen und ziehen die Kapsel mit nach innen, wobei sich die Kapsel faltet. Sie führen so allmählich eine Lockerung der Zonulafasern von der Kapsel herbei, so dass schliesslich eine solche Linse ganz frei in der Fossa patellaris liegen kann.

Es ist natürlich, dass bei spontan luxirten Linsen nach dem Gesetz der Schwere die Verlagerung immer nach unten geschieht, wenn kein Narbenzug vorliegt. Die Luxation kann allmählich zunehmen, so dass oft plötzlich aus einer Subluxation nach Jahren eine Luxatio completa wird. Siebold z. B. sah einen Patienten mit spontan subluxirter Linse, die getrübt war. Die Linse bewegte sich stark bei Bewegungen des Auges. Er rath zu einer Depressio lentis, die aber nicht ausgeführt wurde. Ein Jahr später hatte der Patient eine schwarze bewegliche Pupille und konnte ohne Operation wieder sehen. Die Linse lag unten im Glaskörper. So können auch noch durchsichtige Linsen sich luxiren.

*Luxatio lentis traumatica.*

Traumatische Lageveränderungen der Linse können eintreten entweder bei wohl erhaltenem Bulbus oder nach Ruptur der Bulbushäute. Danach theilen wir ein.

I. Bei erhaltener Bulbuskapsel.

a) Subluxatio lentis: Verschiebung der Linse in der Fossa patellaris, partielle Einreissung der Zonula. Nach stumpfen Gewalten,

Schlag, Schuss etc., welche den Bulbus treffen, ohne an einer Stelle eine Perforation zu bewirken, kommt es wohl zu einem Platzen der Zonula Zinnii und einer traumatischen Subluxation der Linse. Man erkennt dies klinisch manchmal nur an dem Auftreten von Linsenastigmatismus, Irisschlottern und Myopie. Bei grösserem Riss in der Zonula hat die Linse keinen genügenden Halt mehr an ihrem Aufhängeband, sie verschiebt sich, und zwar in doppelter Weise: 1. sie verrückt sich seitlich und zwar nach der Seite der noch erhaltenen Zonula hin, *Dislocatio ad latus*, 2. sie dreht sich etwas um ihre Axe, *Dislocatio ad axin*. Auch letztere Bewegung tritt stets ein, da es sich um Gleiten von Kugelflächen auf einander handelt. Die Linse verlässt also die tellerförmige Grube nicht, sondern dreht sich nur um die optische Axe. Der Astigmatismus findet so seine Erklärung.

Ferner wird durch eine erhebliche Einreissung der Zonula der Zug der Zonula auf die Linse aufgehoben. Die Linse wird dadurch im sagittalen Durchmesser dicker, in ihrem Umfang kleiner, so rückt der Fernpunkt heran, es entsteht Myopie. Auch kann der Nahepunkt herausrücken, indem die Accommodationsfähigkeit theilweise oder ganz aufgehoben wird.

b) *Luxatio traumatica completa* in die vordere Kammer. Die Zonula ist also vollständig abgerissen. Es entsteht das nach Förster auf folgende Weise:

Das bei der Gewalteinwirkung von vorn nach hinten drängende Kammerwasser stülpt die Iris nach hinten, so dass die Zonula an einzelnen Stellen oder in ihrem ganzen Umfange abgerissen wird. Man sieht alsdann die Linse wie einen grossen gelblichen Oeltropfen in der vorderen Kammer liegen. Hierdurch entsteht auch hochgradige Kurzsichtigkeit. Das Verweilen der Linse an diesem Ort verursacht bald *Secundärglaucom* mit heftigen Entzündungserscheinungen. Nach anatomisch untersuchten Fällen von *Pristley Smith* und *Lawford* ist erwiesen, dass durch den vorrückenden Glaskörper die Venen des *Schlemm'schen Kanals* verlegt werden.

c) *Luxation* in den Glaskörper. Am häufigsten luxirt sich die Linse in den Glaskörper, wo sie meist die tiefste Stelle einnimmt. Oft hält sie sich hier und kapselt sich in eine bindegewebige Membran ein. Nicht selten macht sie jedoch auch erhebliche Glaskörpertrübungen und schleichende *Iridochoioiditis*, an der das Auge zu Grunde geben kann. So nach der *Depressio lentis*.

In selteneren Fällen bleibt die Linse jahrelang durchsichtig. Es beobachtete dies *Jaeger* 30, *Guépin* 25 Jahre lang.

*Snell* sah einen Fall, bei dem die Linse durch eine Quetschung des Auges in den Glaskörper luxirt war. Hier wurde sie innerhalb  $1\frac{1}{2}$  Jahren ohne jede Reizerscheinung resorbirt.

II. Bei heftigeren Schlägen auf den Bulbus kommt es an irgend einer Stelle zu einem Platzen der drei den Bulbus umhüllenden Augenhäute, durch welchen Riss die Linse austreten kann.

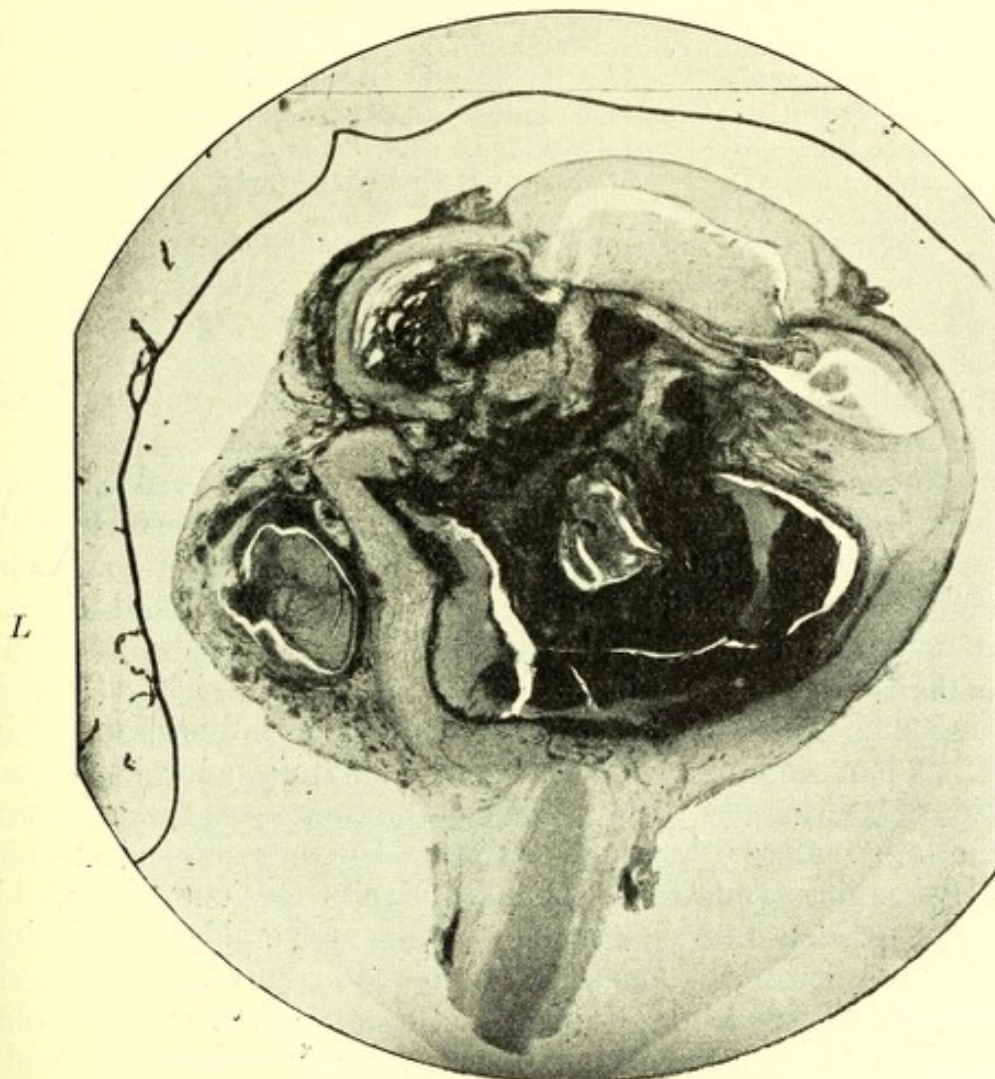
d) *Subconjunctivale Luxation*. Nach dem Platzen der *Retina*, *Chorioidea* und *Sclera* kann die verletzende stumpfe Gewalt die

Linse durch die Wunde unter die Conjunctiva treiben, die, vermöge ihrer grösseren Elasticität dem Platzen entgeht. Die Linse sieht man alsdann als gelben Körper unter der durchsichtigen Conjunctiva liegen. Da der Bulbus nach oben und innen zu sehr gut durch starke Knochen geschützt ist, so kommen die Gewalten meist von unten oder aussen, infolge dessen findet sich die Ruptur nach innen oder nach oben, ebenso dort die luxirte Linse.

Müller hat in einer schönen Monographie über die Scleralruptur nachgewiesen, dass die Linse niemals durch die Pupille und die vordere Kammer den Bulbus verlässt. Der Riss liegt hinter der Iris, die Iris reisst dabei an ihrer Wurzel vom Ciliarkörper ab und macht so die Bahn für die austretende Linse frei. Die Linsenkapsel bleibt fast immer um die Linse erhalten.

e) Luxation in den Tenon'schen Raum. In selteneren Fällen platzt der Bulbus in der Nähe des Aequators, die Linse kann dann hier in den Tenon'schen Raum austreten. Solche Fälle sind beschrieben von Wadsworth, Mueller und Schlodtmann. In Schlodtmann's Fall wurde eine sorgfältige histologische Untersuchung des

Fig. 149.



Luxatio lentis traumatica in den Tenon'schen Raum nach Berstung der Sclera (s. links unten bei *L* die Linse). Schrumpfung des Bulbus, Glaskörperschwarte. (Eigener Fall.)

Auges gemacht. Es ergab sich, dass die Linse in der Kapsel luxirt war, das subcapsuläre Epithel war gut erhalten, das Linsengewebe zeigte körnigen Zerfall mit Eiweisskugeln. Zwischen der hinteren Fläche der Linse und der Sclera fand sich feines neugebildetes Bindegewebe. Einen solchen eigenen Fall giebt Abbildung 149.

### Wanderlinse.

Es sind Fälle beschrieben, wo nach einem Trauma die Linse je nach den Beugungen des Kopfes und Auges verschiedene Lagen annimmt. Sie befindet sich bald im Glaskörperraum, bald in der hinteren, bald, nachdem sie sich durch die Pupille gedrängt hat, in der vorderen Kammer. Besonders tritt das bei geschrumpfter Linse ein. Eine noch bestehende Befestigung bildet den Drehpunkt für die Excursionen der Linse, doch kann eine solche auch fehlen. Solche Fälle sind beschrieben von Noyes, Nettleship, Dub u. A.

Wir müssen uns hier mit diesen kurzen Schilderungen über die Lageveränderungen der Linse begnügen. Für eingehendere Studien sei auf die klassische Darstellung von Becker und das schöne Buch von Praun „Die Verletzungen des Auges“ hingewiesen.

Dixon, Royal London Oph. Hosp. Reports. Vol. I. S. 54. — Morton, *ibid.* Vol. IX. p. 345. — Becker, Graefe-Saemisch Handbuch. Bd. V. S. 290. — Sehlodtmann, v. Graefe's Archiv. Bd. 44. I. S. 127. — Snell, Ophth. Rev. 1882. p. 400. — Guépin, Annales d'Oculist. T. XVI. — Jaeger, ref. Schmidt's Jahrb. Bd. V. S. 380. — Noyes, Arch. f. Augenheilk. Bd. I. 1. S. 134. — Nettleship, *ibid.* Bd. XI. 2. S. 272. — Dub, Wiener med. Wochenschr. 1888. No. 14. — Praun, Die Verletzungen des Auges. Wiesbaden. J. P. Bergmann 1899. — Müller, Ruptur d. Corneo-Scleral-Kapsel durch stumpfe Verletzung. Wien 1895.

### Altersveränderungen.

Kein Theil des Auges ist so sehr Veränderungen, entsprechend den Jahren, unterworfen als die Linse.

Beim Neugeborenen ist die Linse noch erheblich in ihrer Entwicklung zurück. Die Kleinheit der Linse bezieht sich aber nicht auf alle Durchmesser, der sagittale Durchmesser ist dem einer erwachsenen Linse nahezu gleich, nur die aequatorialen sind erheblich kleiner. So lange das Individuum wächst, also bis etwa zum 25. Jahre, bilden sich am Aequator immer neue Linsenfasern und legen sich bei weiterer Entwicklung zum Theil an die vordere, zum Theil an die hintere Linsenfläche an, indem jede Linsenfaser den Aequator umgreift. Dadurch nimmt die Linse in den aequatorialen Durchmessern zu und verliert allmählich ihre nahezu kuglige Gestalt. Da nur diejenigen Linsenfasern, welche ihre vollständige Länge bereits erreicht haben, bis zu den Polen resp. den Linsensternen vordringen, so hat schon deshalb das Ansetzen immer neuer Fasern vom Aequator her nur einen geringen Einfluss auf die Zunahme des sagittalen Durchmessers. Die Oberflächen der Linse eines Erwachsenen sind daher weniger gekrümmt und ihre Radien beträchtlich grösser.

Die jugendliche Linse ist breiig weich oder mit den Worten von

v. Helmholtz von schleimiger Consistenz. Sie folgt daher von dem Zug der Zonulafasern befreit, d. h. aus dem Auge herausgenommen, der Elasticität der Linsenkapsel und nimmt Kugelgestalt an. Der geringste äussere Druck ruft eine vorübergehende Gestaltsveränderung hervor.

In den zwanziger Jahren ändert sich die Consistenz allmählich derart, dass die mittleren Fasern sich verhärten, so dass man etwa mit 30 Jahren fast regelmässig schon einen harten Linsenkern und eine weichere Corticalis unterscheiden kann. Von da ab schreitet die Verhärtung und Vergrösserung des Kernes immer fort, so dass die weiche Rindenschicht immer schmaler wird. Es ist bekannt, dass dem genau entsprechend die accommodative Veränderungsfähigkeit der Linse immer geringer wird, bis sie schliesslich ganz aufhört, wenn die Kernsclerose bis an die Kapsel fortgeschritten ist. Wenn eine solche Linse aus dem Auge herausgenommen wird, so nähert sie sich nicht mehr der Kugelgestalt, sondern bleibt flach linsenförmig.

Der Sclerosirungsprozess der Linse entspricht der Verhornung der Epithelzellen der Oberhaut. Nur liegen bei der Epidermis die älteren Zellen nach oben resp. nach aussen, während sie in der Linse von den sich immer neu entwickelnden Fasern nach innen gegen das Centrum der Linse hingedrängt werden. Im Uebrigen ist die Analogie vollkommen. Die jungen Linsenfaser sind dicker, weicher, wasserreicher, klarer; je älter sie werden, desto mehr Wasser geben sie ab, werden dadurch glatter und dichter und nehmen endlich eine weingelbe, bernsteinartige Farbe an. Da die am meisten nach innen gelegenen Fasern die ältesten sind, so beginnt die Sclerosirung der Linse von innen heraus und schreitet allmählich gegen die Kapsel, also nach aussen hin, fort. Der sclerosirte Theil der Linse heisst Kern (*Nucleus lentis*), der darum liegende Theil Rindensubstanz (*Substantia corticalis lentis*).

Mit dem Alter werden die einzelnen Linsenfaser auch härter und erhalten eine erheblichere Widerstandsfähigkeit gegen chemische Substanzen. Ihre Quellungsfähigkeit im Kammerwasser verliert sich ganz. Wenn man im jugendlichen Auge die Linsenkapsel eröffnet, so quellen die benachbarten Linsenfaser sehr bald in dem zutretenden Kammerwasser auf, trüben sich, zerfallen und werden schliesslich resorbirt. So kann in wenigen Wochen die ganze Linse resorbirt werden. Im Alter macht ein gleicher Eingriff ganz andere Erscheinungen. Nur sehr langsam bildet sich an der verletzten Stelle eine umschriebene, nicht fortschreitende Trübung in der Corticalis. Eine Quellung findet kaum, eine Resorption gar nicht statt.

Die jugendliche Linse ist absolut durchsichtig, aber nicht farblos. Schon beim Neugeborenen nimmt man eine leicht gelbliche Färbung wahr, die bis in das höchste Alter zunimmt, so dass alte Linsen, obgleich noch ganz durchsichtig, bernsteinartig gelbbraun aussehen können.

Auch Gewicht und Volumen der Linse nehmen bis in das höchste Alter zu. Es wachsen immer neue Kapselepithelien zu Linsenfaser aus, derart, dass die ältesten Fasern centralwärts sitzen und sich die

jungen Fasern aussen anlegen. Priestley Smith wies durch genaue Messungen nach, dass die Linse z. B. im 65. Lebensjahre durchschnittlich um ein Drittel grösser ist als im 25. Es sei daran erinnert, dass dies von Bedeutung werden kann für die Entstehung des Glaucoms im Alter:

Die Augenlymphe, welche im Wesentlichen von der Innenfläche des Corpus ciliare abgesondert wird, muss durch den von den Zonularfasern durchspannten circumlentalen Raum, um in die vordere Kammer zu kommen und im Kammerwinkel abzufließen. Durch das Wachsthum der Linse wird nun dieser circumlentale Raum immer enger. Der Rand der Linse rückt immer näher an die Processus ciliares. Besonders schmal muss aber der circumlentale Raum dann werden, wenn das Wachsthum der Linse in Augen stattfindet, die abnorm klein sind, wie dies meist hypermetropische Augen sind. In der That hat Pr. Smith durch Messungen finden können, dass in glaucomatösen Augen die Linse im Verhältnisse zu der Grösse des Bulbus zu gross war, d. h. dass meist die Linse die Grösse wie auch in anderen Augen hatte, aber das ganze Auge abnorm klein war. Dadurch wird der circumlentale Raum sehr klein und der Abfluss der Lymphe erschwert. Der Glaskörper nimmt dadurch an Raum zu und drängt die Linse und Iris nach vorn, die vordere Kammer wird seicht. (Näheres s. S. 348 Glaucom.)

Schliesslich sei noch erwähnt, dass die Cataracta senilis von vielen Autoren als reine Alterserscheinung aufgefasst wird. Auch ich stehe auf diesem Standpunkt. Die Linsenfasern sind epitheliale Gebilde, die ja dem Alterszerfall sehr ausgesetzt sind. So wie die Haare mit der Zeit grau, weiss werden und ausfallen, die Zähne zerbröckeln, die Haut runzelig wird, so zerfallen moleculär auch die Linsenfasern und trüben sich, wie alle Alterserscheinungen bei dem einen früher, bei dem anderen später.

### Veränderungen an der Linsenkapsel.

Die Dicke der Linsenkapsel ist entsprechend den Jahren Veränderungen unterworfen. Nach Ritter beträgt die Dicke der Kapsel am Aequator bei Neugeborenen  $5\mu$ , bei Erwachsenen  $7\mu$ , in der Nähe des vorderen Pols  $12\mu$  beim Neugeborenen,  $16\mu$  beim Erwachsenen; in der Nähe des hinteren Pol  $7,5\mu$  beim Neugeborenen,  $8\mu$  beim Erwachsenen.

Bei Erkrankungen des Linsensystems ändern sich die Verhältnisse. Es können da grosse Schwankungen vorkommen. Nach H. Müller schwankt die Dicke der vorderen Kapsel bei Cataracten von 6 bis  $36\mu$  und die hintere von 2 bis  $15\mu$ . Sie kann also unter pathologischen Verhältnissen sowohl verdünnt wie verdickt sein. Diese Maasse sind alle nur relativ zu nehmen, da sie an gefärbten Augen genommen sind und das Härtungsmittel nicht angegeben ist.

Auch O. Becker hebt hervor, dass es in der That eine wahre und eigentliche Verdickung der structurlosen Linsenkapsel giebt. Doch

sind solche Verdickungen meist nicht gleichmässig über die einzelnen Abschnitte der Kapsel verbreitet. Becker fand einmal an einem die ganze vordere Hälfte der Kapsel enthaltenden Schnitt bei sog. Kapsel-cataract der Reihe nach eine Dicke von 49, 29, 22, 16, 21, 18, 15, 21, 18  $\mu$ .

Auch eine wahre Atrophie der Linsenkapsel bei alten verkalkten Linsen wird von H. Müller und O. Becker beschrieben. Ueber den Kalkablagerungen wird die Kapsel selbst auch atrophisch und dünner.

Die normale Linsenkapsel ist völlig structurlos. Einige Autoren glauben jedoch auch hier eine Längsstreifung, also einen lamellösen Bau wahrgenommen zu haben. Arnold nimmt sogar 2 Blätter an, von denen das äussere der Zonula Zinnii, das innere der eigentlichen Kapsel angehört.

Eine pathologische Streifung der vorderen Linsenkapsel findet sich da am deutlichsten, wo die Membran am dicksten ist. H. Müller beschreibt sogar einmal eine zarte Granulation der Kapsel, welche jedoch keine Trübung bedingt. Im Allgemeinen lässt sich jedoch sagen, dass Kalkablagerungen nicht in die Linsenkapsel erfolgen. Das, was man gewöhnlich Kapselstaar nennt, betrifft nicht die Kapsel, sondern die Endothelzellen, welche unter der Kapsel liegen. Auch bei dem intensivsten Kapselstaar zieht die Kapsel intact und structurlos darüber hinweg, nur zuweilen etwas verdickt oder verdünnt. Die Kapsel hat überhaupt eine ganz eminente Widerstandskraft, so dass man sie oft intact in den dichtesten Trübungen, Membranen oder Eitermassen verfolgen kann, auch noch Jahre lang nach dem eigentlichen zerstörenden Krankheitsprocess.

H. Müller beschreibt ferner structurlose Auflagerungen an der Innenseite der Kapsel, **Drusen**, wie wir sie ausführlich an der Glashaut der Chorioidea beschrieben haben. Sie sind theils ausgebreitet und bilden dann im Profil gesehen einen Streifen, der von der ursprünglichen Kapsel deutlich zu unterscheiden, an manchen Strecken gleichmässig breit ist, an anderen Augen erhebliche Verdickungen zeigt. Anderwärts bilden sie isolirte kleinere Plaques, zwischen denen eine Verbindung nicht zu erkennen ist. Diese sitzen entweder sehr flach mit breiter Basis auf oder bilden kugel- oder kegelförmige, rasch aufsteigende Vorsprünge. Sie scheinen bisweilen unmittelbar aus der Membran, ohne wahrnehmbare Grenze, aufzusteigen, während sonst eine solche mehr oder minder durch eine Linie angedeutet ist. Die Substanz, aus welcher die Verdickungen bestehen, ist mitunter der Kapsel selbst völlig ähnlich, durchsichtig, ziemlich stark luftbrechend, an anderen Stellen ist sie etwas ungleichmässig, gelblich, mit helleren und dunkleren Flecken, auch wohl körnigen Massen versehen. O. Becker leugnet dagegen das Vorkommen solcher Drusen an der Linsenkapsel, auch ich selbst habe sie nie gesehen; sie sind auch nicht mehr beschrieben worden. Becker sagt: „H. Müller hat bei seinen Untersuchungen sich nur schlecht conservirter, in Alkohol aufbewahrter Linsenkapseln bedienen können. Es standen ihm auch weniger vorzügliche Mikroskope zur Verfügung und es mag ihn auch die Analogie

mit anderen Glashäuten des Auges gestört haben. Ich bin der Ansicht, dass die von H. Müller als structurlose Auflagerungen der Linsenkapsel beschriebenen Bildungen sich aus Zellen zusammensetzen“. Also mehr davon bei den Veränderungen des Kapselendothels.

Es kommt aber doch Neubildung von Substanz an der Linsenkapsel vor, die sich in flächenhaften Auflagerungen darstellt. O. Becker hat vielleicht etwas derartiges gesehen. Er führt an, dass er im Nachstaar die Kapsel hinter dem Aequator verdickt gefunden habe. Er deutet diese Verdickung als Aufquellung und bringt sie in Verbindung mit der raschen Grössenzunahme der hier restirenden Zellen.

Auch Leber spricht bei den Heilungsvorgängen nach Kapselverletzungen schon 1878 von Neubildung glashäutiger Substanz (siehe unten).

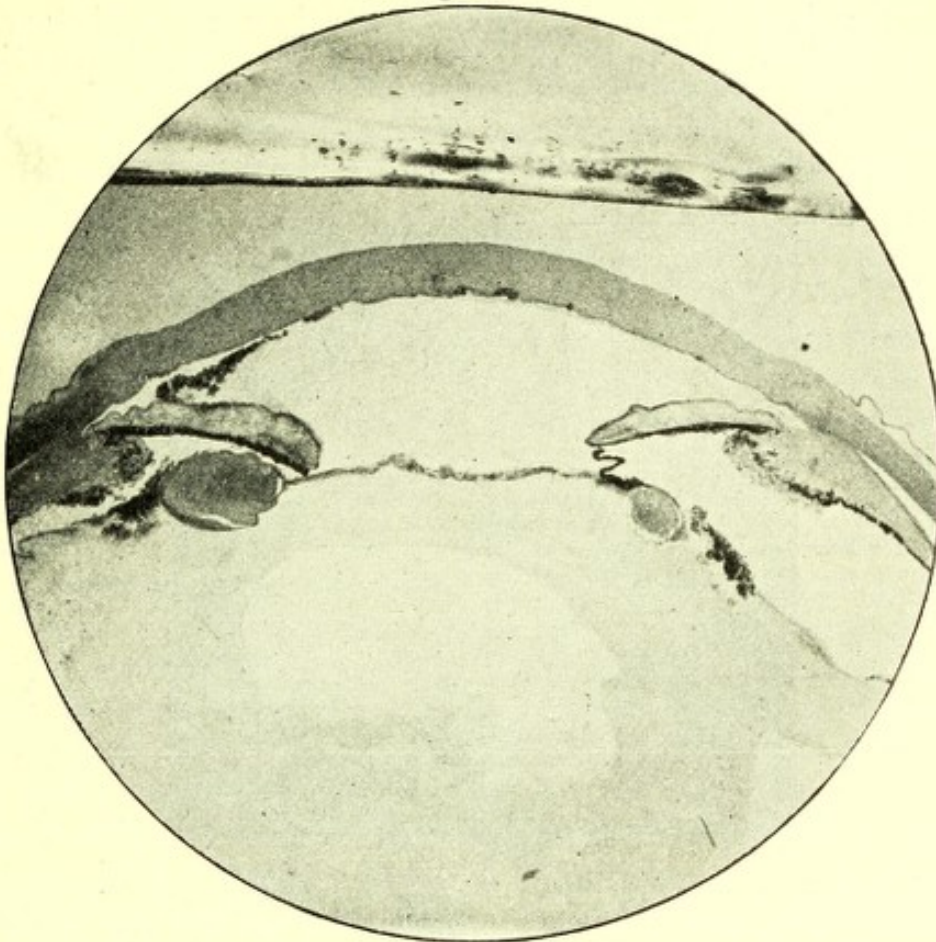
Erst Wagenmann hat sicher eine eigenthümliche **Neubildung von homogener Kapselsubstanz** im Bereich der hinteren Linsenkapsel nachgewiesen. Es handelte sich um ein staaroperirtes Auge, das  $2\frac{1}{2}$  Jahre nach der Operation wegen eitriger Iridochorioiditis zur Enucleation kam.

Auf der Innenfläche der hinteren Kapsel finden sich Auflagerungen von neugebildeter Kapselsubstanz, die in Gestalt einer flächenhaft ausgebreiteten Membran die Vorderfläche der hinteren Kapsel überziehen und streckenweise durch das eitrige Exsudat von der hinteren Kapsel abgehoben sind. Man kann sich besonders an Schnitten der medialen Hälfte überzeugen, dass diese Auflagerungen ihren Ursprung nehmen von der Stelle, wo am Ende des Crystallwulstes vordere und hintere Kapsel nahe zusammen liegen. Es finden sich hier, wie schon erwähnt, breite, unregelmässig gestaltete, flächenartige Verbindungen durch eine dünne Schicht einer dem Kapselstaar ähnlichen Substanz, die von der vorderen Kapsel ausgehen und netzförmig durchbrochen sind. Neben diesen kurzen Balken des Netzes, die zur hinteren Kapsel gehen, nehmen auch noch regelmässig gestaltete, homogene Membranen ihren Ursprung, die der hinteren Kapsel parallel laufen und auf grosse Strecken ihr unmittelbar aufgelagert sind. An diesen Stellen, wo die innige Verklebung zwischen der neugebildeten Kapsel und der alten hinteren Kapsel noch erhalten und nicht durch die Eiterkörperchen wieder aufgehoben ist, sieht die Kapsel erheblich verdickt aus und zwar um fast die Hälfte ihrer Dicke. Man erkennt bei stärkerer Vergrösserung deutlich eine scharfe Trennungslinie. An anderen Stellen liegen zwei und drei Lagen übereinander. Messungen ergeben, dass die hintere Kapsel 0,0084 mm dick ist, und dass die Auflagerung 0,003 mm beträgt. Dort, wo sie zusammen liegen, beträgt die Dicke genau die Summe.

Die Kapselverdickung erstreckt sich auch auf den im Bereich des Crystallwulstes gelegenen Theil der hinteren Kapsel. Auch hier ist die Kapsel erheblich verdickt und lässt die zarte Trennungslinie zwischen alter Kapsel und Auflagerungsschicht erkennen.

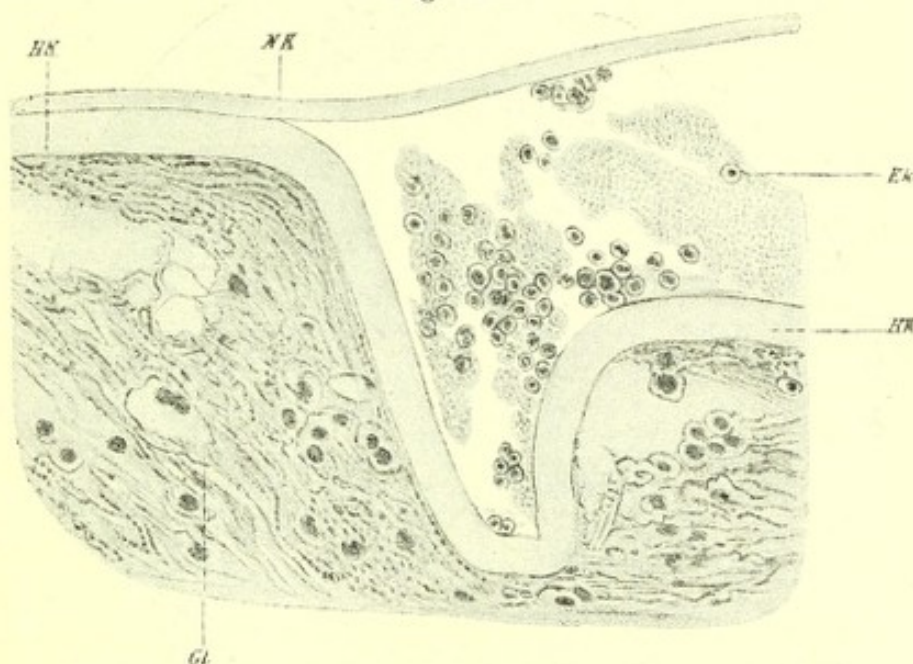Die Auflagerungen hatten anatomisch ganz den Charakter von Kapselsubstanz und bestanden aus einer völlig homogenen Substanz. Vielleicht war diese Kapselneubildung in vivo durchsichtig.

Fig. 150.



Dünnwandiger Nachstaar, hauptsächlich aus neugebildeter Kapselsubstanz bestehend. Links hinter der Iris grösserer, rechts kleinerer „Krystallwulst“ als Rest der Linsensubstanz. Uebersichtsbild, mit dem Edinger'schen Zeichenapparat phot. Eigener Fall.

Fig. 151.

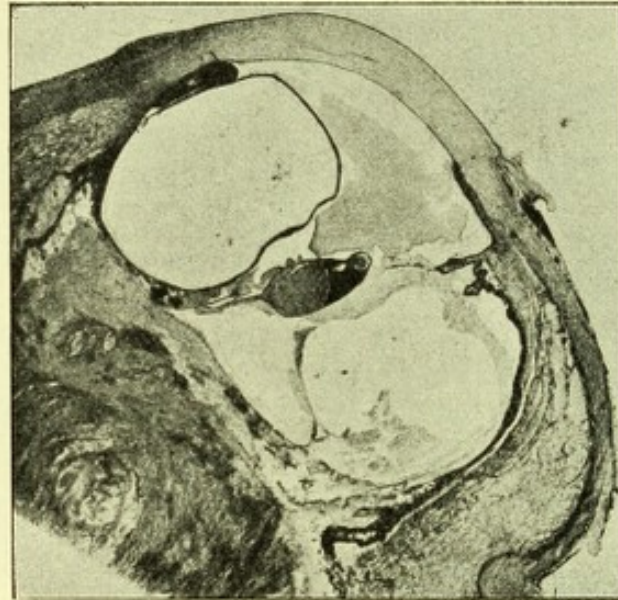


Neugebildete, der hinteren Kapsel aufgelagerte Kapselsubstanz, durch eitriges Exsudat an einer Stelle weit abgehoben. (Nach Wagenmann.)

*HK* = Hintere Linsenkapsel. *NK* = Neugebildete Kapselsubstanz, *EK* = Eiterkörperchen. *Gl* = Glaskörper.

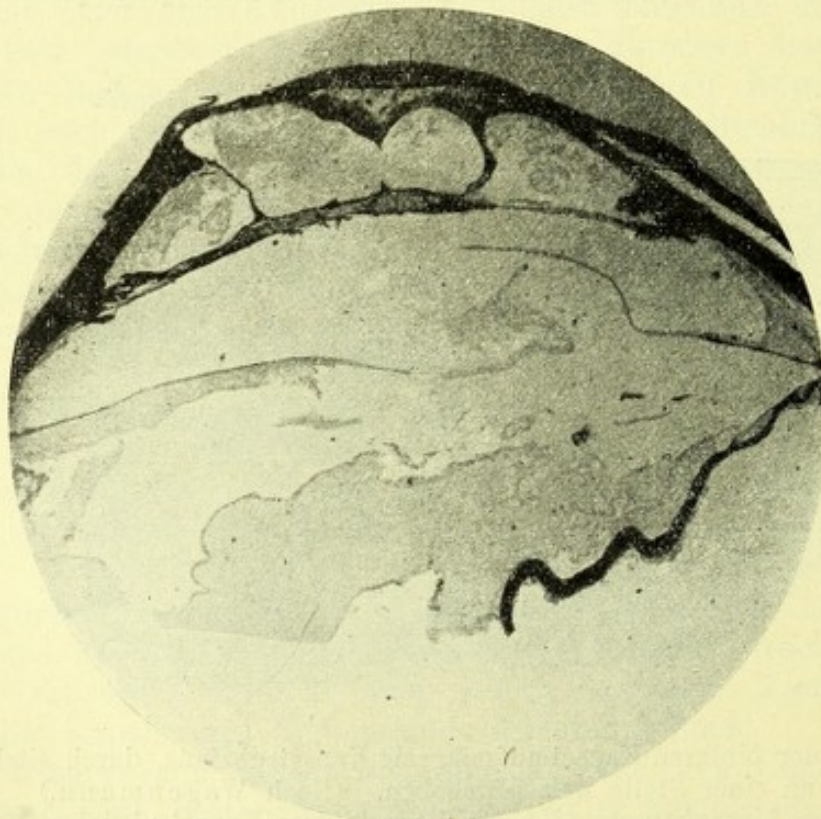
Im folgenden Jahr hatte Wagenmann Gelegenheit einen weiteren Fall von dünnhäutigem, nachträglich gewachsenem Nachstaar zu beschreiben. Auf der Vorderfläche der hinteren Linsenkapsel sah man

Fig. 152.



Cataracta secundaria mit neugebildeter Linsensubstanz und grossem Krystallwulst. Darüber links grosse Cyste des Corpus ciliare. Beiderseits totale Verlegung des Kammerwinkels. Mit dem Edinger'schen Zeichenapparat phot. Eigener Fall.

Fig. 153.



Dickhäutiger Nachstaar mit vorderen Synechien. Eigener Fall.

unter dem gewucherten Linsenepithel auf grosse Strecken hin neugebildete, glashäutige Auflagerungen, die der Kapsel innig aufliegen und sich durch eine feine Trennungslinie von derselben abgrenzten. Die hintere Linsenkapsel war dementsprechend verdickt.

Wagenmann nimmt an, entsprechend der Leber'schen Lehre, dass diese glashäutigen Auflagerungen und Neubildungen von den Linsenepithelien abgeschieden werden. Er vermuthet, dass oftmals die Bildungen von dünnhäutigen Nachstaaren, die im Lauf der Jahre entstehen, wohl auf solchen Kapselneubildungen beruhen.

**Verletzungen der Kapsel.** Die Linsenkapsel kann eröffnet werden durch Traumen, z. B. durch Discissionen bei den Staaroperationen, oder durch Platzen bei stumpfen Gewalten, besonders durch den Zug der Zonula und schliesslich usurirt werden durch Eitermassen oder Tumoren.

Nach experimentellen Untersuchungen von Ritter können Kapselwunden dadurch heilen, dass sich die Wundränder wieder aneinander legen. Gewöhnlich ist das nicht der Fall. Die Linsenkapsel ist sehr elastisch und bei Zerreissungen, z. B. Discissionen schnurren die Enden wie ein zerschnittenes gespanntes Gummiband auseinander und setzen eine breit klaffende Wunde. Ein primäres Verkleben der Kapselwunden, wie es später auch Wengler nachwies, konnten Schlösser und Knapp nicht bestätigen.

Wir verdanken Leber eine eingehende experimentelle Studie über die Heilung von Linsenwunden bei Kaninchen. Bekanntlich besteht ein wesentlicher Unterschied darin, dass beim Kaninchen die Wunden sich sehr bald schliessen, nur wenig Linsentrübung auftritt und auch diese sich wieder aufhellen kann. Schon am ersten Tag fand sich die nach der Verletzung aus der Wunde hervorquellende Linsenflocke überzogen von einer Fibrinflocke, welche die Wunde allmählich ganz gegen das Kammerwasser abschliesst. Unter dieser schützenden Fibrinhaut beginnt schon am zweiten Tag eine Epithelwucherung vom Rande der Linsenöffnung sich vorzuschieben und nach drei oder vier Tagen findet man schon zwischen den Linsenflocken und der Fibrinschicht eine vollkommene Decke von neugebildetem Epithel. Später kommt es hier zur Neubildung glashäutiger Substanz. Man sieht zuerst zwischen den Epithelzellen feine helle Züge, welche allmählich prävaliren, während gleichzeitig die zelligen Elemente und Kerne immer mehr zurücktreten und schliesslich vollständig verschwinden.

Nach grossen Continuitätstrennungen beim Menschen bleibt die Wunde häufig offen, man findet die Wundränder zu beiden Seiten aufgerollt. Man lese auch hier die oben mitgetheilten Befunde von Wagenmann über Nachstaar. Leber's Befunde wurden von Schlösser und Schirmer bestätigt.

Es scheint, dass eine Wunde an der hinteren Linsenfläche durch von dem Aequator dorthin gewuchertes Linsenepithel gedeckt wird (Knapp).

Die den Defect schliessenden Epithelzellen können übrigens später zu durchsichtigen Linsenfasern auswachsen. (Näheres darüber siehe hinten.)

Eine Perforation der Linsenkapsel durch usurirende wuchernde Zellen eines Glioma retinae beobachteten Iwanoff und Agres (Arch.

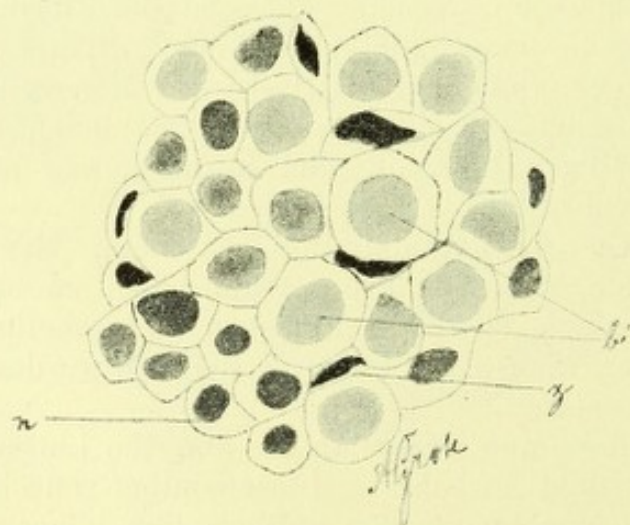
f. Augenheilk., Bd. XI); eine Perforation der Linsenkapsel durch Zug einer cyclitischen Schwarte ist von Haab beschrieben. Deutschmann machte Injektionen von Eiter in die vordere Kammer. Die Linsenkapsel zeigte bald zahlreiche Arrosionen und sah wie angenagt und zersplittert aus. Durch diese Usuren wanderten Eiterkörperchen, welche D. in den Kapselflocken sah. Der Eiter bildete dann gelbe Punkte in der Corticalis.

Ritter, Anatomie du cristallin, 1868, in Werken *Traité des maladies des yeux*, 2. Ed. Bd. II. p. 1. — H. Müller, *Gesammelte Abhandl.* — O. Becker, Graefe, Sämisch, 1. Aufl., Bd. V. — O. Becker, *Zur Anatomie der gesunden und kranken Linse*. Archiv, f. Augenheilkunde, Bd. XII. — Leber, *Sitzungsberichte der ophthalm. Gesellschaft*, Heidelberg, 1878, p. 37. — Wagenmann, v. Graefe's Archiv, Bd. 35, 1. — Wagenmann, v. Graefe's Archiv, Bd. 37, 2. — Schlösser, *Experim. Studie über traum. Katarakt*. Habilitationsschrift München. 1887. — Schirmer, *Exper. Studien über reine Linsencontusionen*. Inaug. Diss. Greifswald. 1887. — Knapp, *Zeitschrift f. Augenheilk.* 1890.

### Veränderungen des Kapselepthels.

Das Kapselepthel ist sehr leicht Veränderungen unterworfen, schon oft als reine Altersveränderung im höheren Alter, vielleicht als Vorstufe der Cataract, wenn die Linsenfaseru noch erhalten sind. Diese Zellen degeneriren oft auf lange Strecken hin. Das Protoplasma quillt sehr stark blasenartig auf, wird grobkörnig mit Vacuolenbildung (Hess, Schirmer). Aehnliche Veränderungen finden sich im Kern. Man sieht dies sehr gut, wenn man von solchen Linsen Fetzen von Kapsel und Endothel abzieht und mit Carmin färbt. Nach der Vorschrift von Becker, die auch Schirmer empfiehlt, kann man am schönsten Flächenpräparate von solchen Epithelveränderungen erhalten, wenn man die Linse erst in Alcohol härtet und dann im Wasser quellen lässt.

Fig. 154.



Veränderungen der Kapselepthelien bei experimenteller Kataract. Kaninchen.

Vergr. Zeiss. Obj. 8. Oc. 3.

b = gequollene Blaszellen. z = von den Blaszellen platt gedrückte Epithelien.

n = normale Zellen.

Man kann dann leicht die Kapsel mit dem anhaftenden Epithel ganz abziehen, oder sie hebt sich schon spontan ab.

Nach Verletzungen oder Absterben von Epithelien finden sich reichliche Mitosen, besonders in der Aequatorialgegend, schon nach 20 Stunden, am reichlichsten nach vier bis sechs Tagen (Hess, Kiribacki).

Am schönsten kann man alle Abstufungen der Epithelveränderungen bei der experimentellen Cataract studiren, wie sie schon Hess bei Naphthalincataract, Schirmer nach Massagecataract (Förster'sche Massage der Linse), Kiribucki bei der Blitzcataract beschrieben.

Wir wollen in folgendem zunächst den sehr gründlichen und eingehenden Schilderungen Schirmer's folgen. Nach Punction der vorderen Kammer (ohne Iridectomie) wurde beim Kaninchen die Massage mit dem stumpfen Knie eines Schielhakens oder einem Daviel'schen Löffel  $\frac{1}{2}$  Minute ausgeübt. Eine Trübung der vorderen Corticalis am vorderen Pol dicht unter der Kapsel beginnt oft schon nach wenigen Stunden, sie greift dann weiter bis sie etwa die Grösse einer mydriatischen Pupille erreicht hat. Hess, der 3—4 Minuten lang massirt hatte, erhielt fast immer eine Totalcataract.

An den Zellen des Vorderkapselepitheles traten damit degenerative Processe auf, als Folge der mit dem Schielhaken ausgeübten Quetschung. Beschleunigend wirkt auf den Zerfall das eintretende Kammerwasser. Schon nach kurzer Zeit zeigt das Protoplasma eine grobe Körnelung. Es tingiren sich die meist noch spärlich liegenden Körnchen dunkeler. Dieser Körnelung folgt unmittelbar der Zerfall des Zellkörpers. Schon nach einer Stunde ist es nicht mehr möglich durch Silbernitrat eine Färbung der Grenzlinien hervorzurufen. Man sieht auf der abgezogenen Kapsel nur eine blasse, granulirte Substanz; stellenweise und häufig gerade um die Kerne erscheint diese etwas blass. Sie haftet nicht sehr fest an der Kapsel, so dass beim Abziehen derselben trotz grösster Vorsicht zuweilen Parthien des Detritus abfallen. So zerfällt eben das Protoplasma in kürzester Frist zu einem körnigen Detritus.

Bedeutend resistenter sind die Kerne, so dass hier die Degenerationserscheinungen viel später auftreten. Sie beginnen damit, dass die schon im normalen Zustand vorhandene Körnelung der Kerne eine gröbere wird. Die einzelnen Körnchen sind zugleich durch grössere Zwischenräume getrennt. Sie gruppiren sich grösstentheils nahe dem Rand, während die Mitte des Kernes heller wird und bald die Bildung kleinerer durchsichtiger Vacuolen erkennen lässt. Diese vergrössern sich schnell, legen sich aneinander und fliessen gern zu grösseren Kügelchen zusammen. Sie entstehen aus Ansammlungen des Kernsaftes.

Die Kerne werden dann bald kleiner und an der Peripherie tritt eine schmale Sichel auf, welche später den Kern als lichter Hof umgreift. Vacuoleninhalt und Kernsaft sind also an die Peripherie ausgetreten, um sich um die schrumpfende Chromatinsubstanz als heller Hof zu lagern.

Im weiteren Verlauf werden die Kerne stets dunkler gefärbt und kleiner. Zugleich ist ihnen durch das Schwinden des Zellprotoplasmas ihr fester Halt an der Kapsel genommen, die von den unverletzten

Stellen auf den Defekt nachrückenden Epithelien haben leichte Mühe sie von derselben abzudrängen und nach innen, den Fasern zu, zu schieben. Man sieht deshalb auf der abgezogenen Kapsel normale und degenerirende Kerne in zwei verschiedenen Ebenen liegen, die degenerirenden Kerne finden sich nur an denjenigen Stellen, wo eine dicke Schicht körniger Masse an der Kapsel haften blieb. Zwischen Epithel und Fasern bleibt nur der Kern liegen bis zu seiner völligen Resorption.

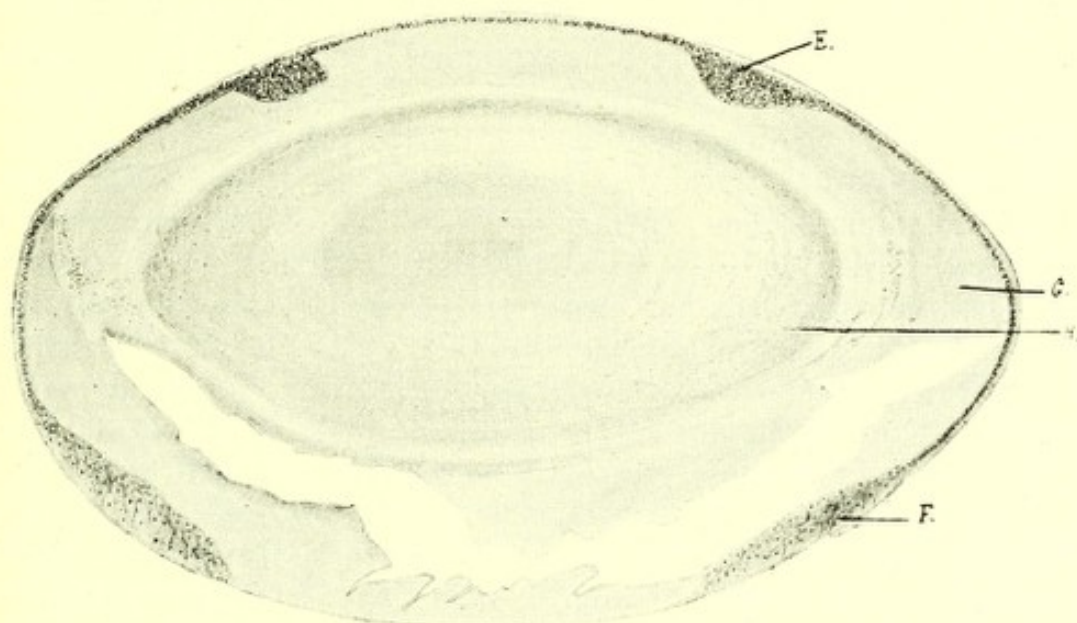
Der Tod einer so grossen Anzahl von Kapselepithelien ruft in der Umgebung eine heftige Reaktion hervor, die darauf gerichtet ist, den entstandenen Defect zu decken. Dies geschieht einmal durch Verschieben der vorhandenen Zellen und ferner Neubildung von Zellen.

An den überlebenden Epithelien kann man in der ersten Stunde keine deutliche Veränderung erkennen. Dann aber bemerkt man an der abgezogenen Kapsel, dass die im Defect oder an dessen Rändern liegenden Zellen blasser und grösser werden; gleiches Verhalten zeigen die Kerne, die zuweilen eine enorme Grösse erreichen und dann besonders hell erscheinen. An meridionalen Schnitten sieht man, dass die Tiefendimension der Zellen und Kerne nicht nur nicht zunimmt, sondern bedeutend abnimmt. Demgemäss handelt es sich der Hauptsache nach um ein Platterwerden derselben, nicht um eine wesentliche Grössenzunahme. Der Grund hierfür ist in dem Druck zu suchen, den die quellenden Faserenden auf die Epithelien ausüben. Allmählich ergreift diese Formveränderung auch die entfernteren Zellen, welche, um Raum zur Ausdehnung zu gewinnen, ihre Nachbarn nach dem locus minoris resistentiae, nach dem Defect hindrängen. Hierdurch erklärt es sich, dass man in dem gleichen Gebiet meist mehr degenerirte, als normale Kerne sieht. Letztere nehmen aber einen grösseren Flächenraum ein und sind weiter von einander gerückt.

Diese Epithelveränderung genügt jedoch zur vollständigen Deckung des Defectes nicht. Die noch bleibenden Lücken werden durch active Zellwucherung ersetzt. Diese ist erst Ende des ersten Tages bemerkbar, die mitotischen Figuren treten massenhaft auf. Man sieht sie z. B. sehr schön nach Fixirung in  $3\frac{1}{2}$  proc. Salpetersäure. Sie beschränken sich nicht auf die Region der Kapsel, wo der Defect war, sondern finden sich zahlreich auch in der äquatorialen Zone und zwar hauptsächlich in hellen Zellen, welche bedeutend grösser sind, als die kleinen Epithelien dieser Gegend. Nach einigen Tagen werden sie spärlicher und sind nach einer Woche kaum noch zu finden. Hess fand sie besonders zahlreich nach der Naphthalinfütterung: „Die ersten Kerntheilungsfiguren fand ich in einer Linse mit beginnender Trübung nach dreitägiger Naphthalinfütterung. Untersucht man in einem etwas fortgeschrittenen Stadium, d. h. 5 bis 7 Tage nach der ersten Fütterung, so zeigt sich an den dem Aequator nahe gelegenen Parthien eine so ausserordentlich lebhafte Zellenwucherung, wie ich sie kaum in irgend welchem embryonalen Gewebe gesehen zu haben mich erinnere. Bei starker Vergrösserung nimmt man in einem Gesichtsfeld oft 4, 8 und 10 Kerntheilungsfiguren wahr und der Prozess ist über grosse Flächen des Kapselepithels zu verfolgen.“

Wenn nur Trübung der vorderen Corticalis auftritt, so begrenzt sich die Proliferation mit der Wiederherstellung eines normalen Zellbelags. Kommt es dagegen zu Totalcataract, so tritt eine bedeutende Ueberproduction ein. Die Zellen liegen schon nach drei Tagen in zwei und drei Schichten unregelmässig übereinander. Dementsprechend kommt es auch bald zur Bildung eines Pseudoepithels der hinteren Kapsel, das nach 14 Tagen bis 3 Wochen die ganze hintere Kapsel überzieht und das oft grosse Unregelmässigkeiten zeigt.

Fig. 155.



Totalcataract bei einem 5 monatlichen Kind.

*F* = Pseudoepithelien der hinteren Kapsel. *E* = Epithelwucherungen an der vorderen Kapsel. *H* = Cataracta zonularis. *G* = Geronnene Flüssigkeit zwischen Epithel und Substanz.

Die Pseudoepithelien auf der hinteren Kapsel wurden zuerst von H. Müller (Würzburger Sitzungsberichte 1856) bei der menschlichen Cataract erwähnt und sind später oft beschrieben worden. Nach O. Becker sind die Veränderungen des Linsenwirbels für das Entstehen der Pseudokapselepithelien von grosser Bedeutung.

Nach Zerstörung des Kernwirbels werden die proliferationsfähigen Epithelzellen am Aequator von dem Degenerationsprocesse in Mitleidenschaft gezogen und hier tritt eine Zellwucherung ein, indem die neugebildeten Zellen zwischen der hinteren Kapsel und den Linsenfasern in die präformirten Räume nach rückwärts eintreten und mehr oder minder vollständig die innere Fläche der hinteren Kapsel überziehen. In früheren Stadien, bei einer sehr schnellen Cataractentwicklung sieht man die Pseudokapselepithelien meist flach in ein bis vier Schichten auf der hinteren Kapsel anliegen, während in späteren Stadien die Pseudoepithelien sehr geschwellt sind und mehr unvollständig die hintere Kapsel bedecken (siehe Fig. 155).

Oft kommt es zu der charakteristischen Erscheinung der Bildung von **Blasenzellen** in den Kapselepithelien (s. Fig. 154). Die Blasenzellen kommen nach O. Becker bei der consecutiven Cataract und insbesondere bei der C. diabetica und angeborenen Staaren vor. Sie fehlen eigentlich bei der Alterscataract. Schon H. Müller hat sie gesehen, aber fälschlich als Drusen der Linsenkapsel aufgefasst. Wedl hat sie zuerst beschrieben, ferner Iwanoff, Knies, O. Becker, Schlösser u. A. Es sind runde blasenähnliche Zellen von enormer Grösse, die oft in dichten Haufen liegen. Durch gegenseitigen Druck können sie da, wo sie dicht liegen, unregelmässige Formen annehmen. Dazwischen liegende nicht veränderte Zellen können noch mehr durch sie zusammengedrückt werden, so dass sie nur schmale, sich stark färbende Figuren bilden (s. Fig. 154b). Sie kommen vorzugsweise am Aequator der Linse vor, jedoch auch in dem vorderen und hinteren Linsenepithel. Der Kern der Zellen degenerirt später auch. O. Becker sagt; „Es ist mir wahrscheinlich geworden, dass sich diese Riesenzellen vorzugsweise an den äquatorialen Theilen der Vorderkapsel bilden. Sie haben augenscheinlich ein grosses Locomotionsvermögen. Man findet sie sowohl einzeln zwischen den äusseren Lagen der Linsenfasern, als zu mächtigen Lagen angewachsen unmittelbar nach innen von scheinbar sonst wohl erhaltenem Kapselepithel. Die von Wedl abgebildeten Riesenzellen fand er in einer Linse, deren Kern von bernsteingelber Farbe und deren Corticalis getrübt und weich war, und zwar sowohl unter dem Epithel der Vorderkapsel, als in der Kernzone. Ich sah sie zuerst in den äusserst geringen Schichten nicht ganz verhärteter Rindensubstanz bei einer C. nigra, habe sie in analogen Fällen oft wieder angetroffen und stiess häufig unvermuthet auf sie, wenn ich Kapseln von luxirten Linsen oder Kapselecataracte überhaupt untersuchte. Ihr Vorkommen scheint deshalb viel häufiger zu sein, als gemeiniglich angenommen wird. Eine Verwechselung mit Myelinkugeln liegt nicht vor, die Anwesenheit eines Kernes beseitigt die Möglichkeit eines Irrthums. Auch im Nachstaar und Wundstaar kommen sie vor.“

Er sieht die Blasenzellen als degenerirte und in Zerfall begriffene Epithelien an: „Sie sind entweder nichts anderes als enorm gross gewordene Abkömmlinge des an normaler Stelle befindlichen Epithels an der Innenfläche der hinteren Kapsel, oder der Zellen des Wirbels, oder sie entstehen aus den bereits vollkommen entwickelten Linsenfasern durch eine eigenthümliche Veränderung des Faserinhaltes um den Kern.“

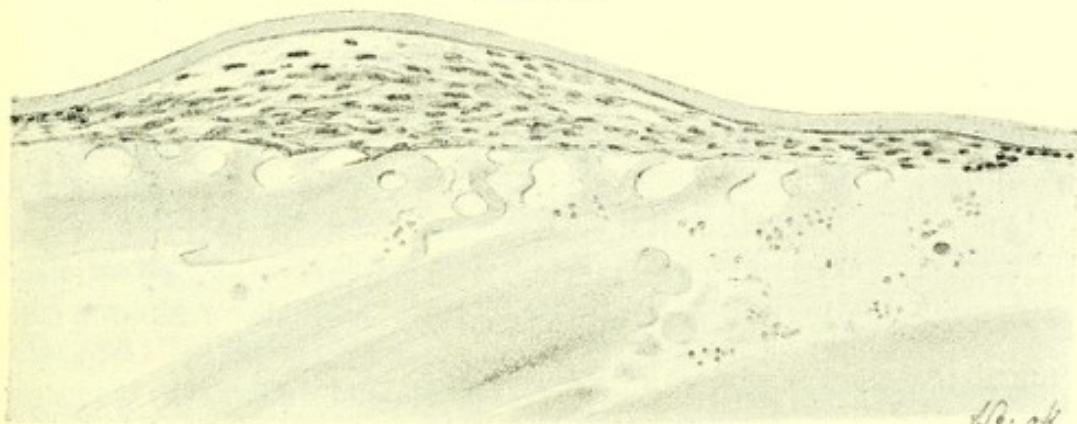
Schlösser nimmt an, dass es sich bei den Blasenzellen um einen Hydrops der Epithelzellen handle, der sich in kurzer Zeit ohne Schädigung zurückbilden kann.

Kiribucki, der unter Sattler's Leitung diese Zellen bei experimenteller Blitzeataract studirte, sagt: „Ich glaube, dass sich die Blasenzellen aus den proliferationsfähigen Zellen, wie Kapselepithelien am Linsenäquator, aus Pseudokapselepithelien oder aus jungen kernhaltigen Linsenfasern nur dann entwickeln, wenn die Zerfallsmasse resorbirt wird und dadurch ein freier Raum entsteht. Es ist auffällig,

dass ihr Protoplasma in der ersten Zeit der Vergrößerung sich deutlich färbt, während die Farbstoffaufnahme mit der weiteren Wachstumszunahme immer schwächer wird und zuletzt fast ganz verschwindet. Blaszellen sind also gross gewordene Zellen, welche in freigewordenen Räumen auftreten, aber im Ganzen nur geringe Lebensfähigkeit besitzen, so dass sie in der unter pathologischen Bedingungen ernährten Linse leicht der Degeneration anheimfallen, indem ihre Kerne Vacuolen oder Schrumpfung zeigen oder sich zu einem Chromatinklumpen umwandeln und ferner die Zellgrenzen undeutlich werden und der Inhalt mit dem der benachbarten Zellen zu einer mehr homogenen Masse zusammenfliesst.

**Cataracta capsularis anterior.** Seit den Untersuchungen von H. Müller und Schweigger wissen wir, dass der sogenannte Kapselstaar aus Wucherungen der intrakapsulären Zellen entsteht, und dass die Kapsel selbst so gut wie gar nicht daran beteiligt ist. Entgegenstehende Ansichten, z. B. dass die Wucherung entstände aus der Einwanderung eines mit Zellen untermischten Transsudates durch die Vorderkapsel widerlegten sich schon durch den Nachweis von Deutschmann und Linclair, dass die intacte Kapsel für zellige Elemente undurchgängig ist. Besonders durch O. Becker's eingehende Untersuchungen ist die epitheliale Natur des Kapselstaares sichergestellt. Bei dem vorderen Kapselstaar findet man am vorderen Pol der Linse eine punktförmige Vorwölbung der Kapsel und dahinter eine circumscribte zellige Wucherung zwischen Kapsel und Linsensubstanz liegend. Bekanntlich tritt dies am häufigsten auf bei der sogen. Ueberreife der Cataract. Besteht die Cataract genügend lange Zeit, ehe sie operirt wird, so findet man die Innenfläche der Kapsel mit wuchernden Zellen bedeckt. Nicht immer sind die Wucherungen so massig, dass die Kapselcataract dem unbewaffneten Auge bemerklich wird. Die Kapselcataract ist oft durch eine glänzende oder kreidig weisse Farbe sehr

Fig. 156.



Cataracta capsularis anterior. Vergr. Leitz. Obj. 3. Oc. 4.  
Oben die Linsenkapsel unverändert. Darunter die zu dicker Schicht und langgezogenen Zellen gewucherten Epithelien, die an beiden Enden in die normale einzellige Schicht auslaufen. Die Linsenfaser-masse darunter zeigt Vacuolenbildung, krümeligen Zerfall und Morgagni'sche Kugeln.

auffällig. An dem vorderen Pol beginnend kann sie in unregelmässiger Weise sich nach der Peripherie hin verbreitern. Man findet histologisch hier den normalen Epithelbelag unterbrochen. Ich kann Schirmer entgegen O. Becker bestätigen, dass er sich nicht über die hügelige Wucherung fortsetzt. Auch kommt es wohl nur äusserst selten vor, dass der normale Epithelbelag unterhalb der Zellwucherung ganz intact und continuirlich fortschreitet. Man darf annehmen, dass die Zellwucherung dadurch entsteht, dass sich aus der Nachbarschaft immer mehr Zellen verschieben und hier anhäufen, wie wir das bei der Bildung der Kapselnarbe gesehen haben. Die Zellen erleiden dann bald eine eigenthümliche Formveränderung.

Die Zellen beginnen sich zu strecken, weniger der Kern, hauptsächlich das Protoplasma und zwar alle in derselben Richtung parallel der Oberfläche; sie nehmen also die Gestalt von Spindeln an. Der Kern wird schliesslich auch längsoval, doch ohne dass die Enden spitz zulaufen.

Zerzupft man einen solchen Kapselstaar in frühem Stadium, so kann man sich überzeugen, dass die Spindeln nicht drehrund sind, sondern bandartig abgeplattet. Die langen Fortsätze der Zellen schieben sich ineinander und geben so auf Meridionalschnitten den Zwischenräumen zwischen den Kernen ein fibrilläres Aussehen. Bei weiterer Entwicklung entstehen durch Verschmelzen der Zellen mit ihren Ausläufern eigenthümlich gestaltete Zellnetze, welche oft in grosser Ausdehnung nach Abspülen des Epithels an der Kapsel sitzen bleiben. In den Knoten des Netzes liegen die Kerne in Haufen beisammen (n. O. Becker, Anatomie der ges. u. kr. Linse, Abth. 4). Nach Schirmer kommen wahre Fibrillen zwischen den Zellen nicht vor, auch von eigenthümlicher Zwischensubstanz ist nichts nachweisbar (Schirmer). Dagegen finden sich in den Kapselcataracten oftmals fremdartige Einschlüsse.

Bekannt sind zunächst die Kalkablagerungen. Sie erfolgen in Form von amorphen Körnchen, besonders zwischen die zelligen Elemente. Zuweilen kommt es zu solch massenhaften Ablagerungen, dass eine Stalaktitenbildung entsteht (H. Müller), doch darf dieser Ausdruck nur auf die Form bezogen werden, denn die Stalaktiten besitzen krystallinisches Gefüge und Kalkkrystalle kommen hier nicht vor. Ferner finden sich hier aber manchmal Cholestearinkrystalle. Es ist bemerkenswerth, dass Verknöcherungen hier niemals vorkommen. Durch Zerfall der Zellen können ferner Lücken entstehen, in deren Spalten man dann körnig-krümelige oder amorphe Massen findet. Ferner werden als Einschlüsse genannt: Fetttropfen, Concretionen, Colloidschollen etc. Alle diese Gebilde sind nach O. Becker der Entstehung nach aber nicht als Einschlüsse zu betrachten, als eigentlich nicht zur Kapselcataract gehörige Dinge, welche die wachsende Neubildung in sich aufgenommen hat, sondern es sind Dinge, die durch Zerfall und Zersetzung, durch chemische Decomposition in der bereits gebildeten Cataract, also an Ort und Stelle entstehen.

Diese ganze Kapselcataract hat viel Aehnlichkeit mit Bindegewebe

und es ist viel darüber gegrübelt worden, ob es das wohl ist. Schlösser will ihre Entstehung herleiten aus feinen und zarten Fäserchen, welche den Charakter jugendlichen Bindegewebes besitzen und von allen Seiten nach der Mitte der Wunde zu wachsen. Die Herkunft der Bindegewebszellen weist er nicht nach. Er will jedenfalls nicht, wie Leber, annehmen, dass aus Epithelien Bindegewebe entstehen könne. Wir nehmen aber heut zu Tage auch nicht mehr an, dass sich Leukocyten in Bindegewebe umwandeln können. So ist es denn sehr interessant, dass Schirmer durch histochemische Untersuchungen (Verdauung mit Trypsin) nachgewiesen hat, dass weder Kapselnarbe noch Kapselstaar den Bindesubstanzen zuzuzählen sind. Vielmehr zeigen sie sämtliche Reactionen der Kapsel.

Auch unter dem Kapselstaar, also zwischen ihm und der Linsensubstanz, kann sich eine feine Glaslamelle hinziehen. O. Becker fasste sie als eine Abspaltung von der alten darüberliegenden Kapsel auf. Wir wissen heute, dass es neugebildete Kapselsubstanz ist. (Siehe oben die Untersuchungen von Wagenmann u. A.).

H. Müller, Gesammelte Abhandlungen. Leipzig, W. Engelmann, 1872. — O. Becker, Handbuch d. Augenheilk. 1. Aufl. Bd. V. — O. Becker, Zur Anatomie d. ges. u. kr. Linse. Wiesbaden, 1883. — Hess, Ueber die Naphthalinveränderungen etc. 19. Vers. d. ophth. Gesellschaft. 1881. — Schirmer, v. Graefe's Archiv. Bd. 34, I. 1888. Ibid. Bd. 35, I. 1889. — Kiribucki, v. Graefe's Arch. Bd. 50, 1. 1900.

### Veränderungen an den Ciliarepithelien.

Neuerdings sind vielfach, besonders durch Peters, bei Cataract bestimmte Veränderungen an den Ciliarepithelien gefunden worden, die in Beziehung zur Staarbildung gebracht wurden. Nachdem schon früher von Kamocki auf die Veränderungen des Zellbelages der Irishinterfläche bei diabetischen Staaren aufmerksam gemacht worden war, konnte Peters bei einer mit Tetaniecataract behafteten Patientin den Nachweis führen, dass das Ciliarepithel ausgedehnte Veränderungen erlitten hatte. Die Fortsätze waren überall besetzt mit einer einschichtigen Lage erheblich vergrößerter Zellen und zwar kommt diese Vergrößerung zu stande durch eine Art hydropischer Quellung oder hyaliner Veränderung des Protoplasmas, wodurch der Kern flach wird und an Schnitten halbmondförmig der Wand der Zelle anliegt, so dass eine gewisse Aehnlichkeit mit den Becherzellen der Conjunctiva entsteht.

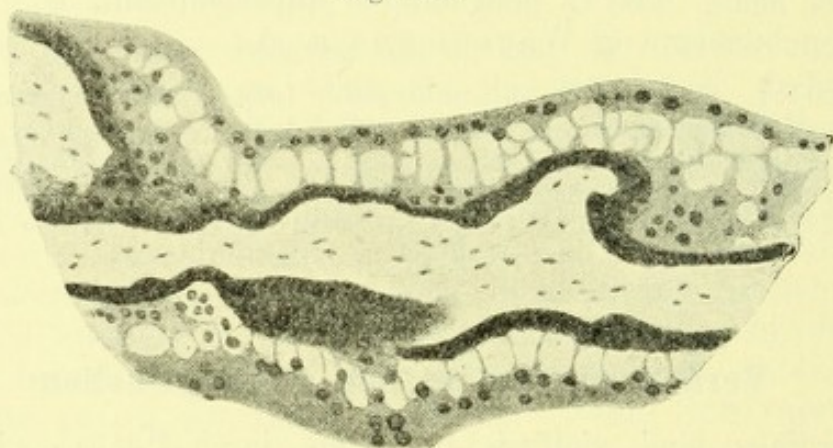
In einem weiteren Falle von Tetaniecataract wurden neuerdings von Peters ebenfalls, wenn auch nicht so weit vorgeschrittene Veränderungen am Ciliarepithel constatirt. Sie bestanden besonders in der Bildung von Vacuolen, die wohl als Ausdruck gesteigerter Tätigkeit oder beginnender Degeneration aufzufassen sind. Weiterhin konnte derselbe Autor ganz ähnliche Veränderungen wie im ersten Falle im Ciliarepithel eines Patienten auffinden, der an einem auf Tetanie verdächtigen Schichtstaar gelitten hatte.

Bei Altersstaaren finden sich ebenfalls Veränderungen an den

Ciliarepithelien, die jedoch auch ohne Cataractbildung jenseits des 45. Lebensjahres sehr häufig anzutreffen sind (Kuhnt, R. Kerschhammer).

Analoge Veränderungen sind ferner bei einer Reihe artefizieller Staarformen anzutreffen. Auf eine gesteigerte Thätigkeit des Epithels deuten die Veränderungen hin, die van Gums nach Unterbindung der Venae vorticosae und Kiribucki bei der sog. Blitzcataract der Kaninchen constatirten. Vor allem sind aber ausgedehnte Veränderungen gefunden worden bei der durch interne Darreichung von Naphthalin bei Kaninchen leicht zu erzeugenden Cataractform. Anatomische Veränderungen des Corpus ciliare waren schon Kolinski und Helbron aufgefallen, wenn die Vergiftung längere Zeit zurück lag. Von Sala wurde nun auch der Nachweis geführt, dass schon sehr frühzeitig Veränderungen an den Ciliarepithelien entstehen. Kaninchen wurden

Fig. 157.



Veränderungen der Ciliarepithelien bei Naphthalinecataract. Kaninchen.

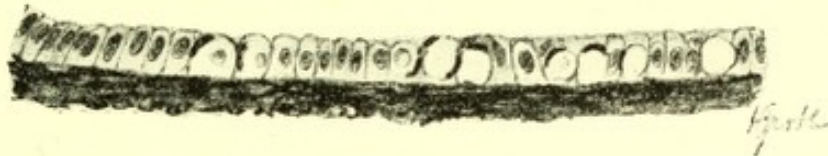
mittels Schlundsonde Naphthalinum purum in Dosen von 2—5 g in Emulsion mit Mucilago gummi arabici gereicht. Schon nach wenigen Tagen findet man anatomische Veränderungen am Corpus ciliare, die im Auftreten von Vacuolen in den cubischen Epithelien, Quellung der Pigmentepithelien, Randständigkeit des Pigments und Auflagerung eines Vacuolen resp. tropfenhaltigen Waben- oder Maschenwerkes auf die freie Oberfläche bestanden. Die vordere Kammer ist von einem Fibrinnetz durchzogen und die Linse frühzeitig cataractös.

Neuerdings ist diese Frage von Kikida (Dissert. Rostock 1905) nochmals eingehend bearbeitet worden, wobei ganz besonders festgestellt wurde, dass die von Sala vereinzelt gefundenen Blasenbildungen im Ciliarepithel, wie sie Greeff zuerst nach Punction der vorderen Kammer beschrieben hat, nach Naphthalinvergiftung sehr häufig anzutreffen sind. Es scheint demnach, als ob durch die Naphthalinvergiftung sehr frühzeitig eine lebhaftere Thätigkeit der Ciliarepithelien hervorgerufen wurde.

Ähnliche Veränderungen konnte Peters nach Vergiftung mit Ergotin im Ciliarepithel bei Kaninchen nachweisen, wenngleich es nicht gelang, auf diese Weise Cataract zu erzeugen, die nach Mutterkornvergiftung klinisch in vielen Fällen schon beobachtet wurde.

Was nun den Einfluss dieser Epithelveränderungen auf die Entstehung der Cataract angeht, so ist nach meinen Befunden am Ciliarepithel nach Punction der vorderen Kammer der Einfluss der Epithelien auf die Absonderung und Beschaffenheit sichergestellt und so lag es sehr nahe, wie Peters es mit Rücksicht auf die bei klinischen und experimentellen Cataractformen sich findenden Veränderungen der Ciliarepithelien zuerst gethan hat, die Frage aufzuwerfen, ob daraus

Fig. 158.



Veränderungen der Epithelien des Corpus ciliare bei Cataracta zonularis. Blasen-  
zellen mit randständigem halbmondförmigem Kern.

Aus dem Auge eines 5 monatlichen Mädchens mit Schiehthaar, das unter Krämpfen  
zu Grunde ging. Eigener Fall. Derselbe wie Fig. 155.

Vergr. Leitz. Oc. 3. Obj. 6.

eine Beeinträchtigung der Ernährung der Linse resultire, in dem Sinne, dass vor Allem der Gehalt des Kammerwassers an Salzen sich ändert und damit der im Wesentlichen auf Osmose beruhende Flüssigkeitswechsel in der Linse beeinflusst wird. In wieweit diesem Factor bei der Entstehung mancher Staarformen eine Bedeutung zukommt, bedarf noch weiterer Prüfung. Sicherlich ist es möglich, dass auch toxische Stoffe gleichzeitig die Ciliarepithelien und die Linsenkapselepithelien schädigen und damit Cataract hervorrufen können.

Hess, Ueber Naphthalinveränderungen. 19. Vers. der ophth. Gesellschaft. 1887.  
— Peters, Ueber Concentrationsveränderungen. 28. Vers. d. ophth. Gesellschaft.  
1900. Weitere Beiträge z. Pathologie d. Linse. Klin. Monatsbl. Bd. 39. 1901. —  
Sala, Klin. Monatsbl. Bd. 41, I. S. 1.

## Veränderungen an der Linsensubstanz.

### a) Phakitis.

Eine eigentliche Entzündung der Linsensubstanz giebt es ebenso wenig, wie eine solche der Linsenkapsel, da sie weder Gefässe noch Nerven besitzt.

Iwanoff hat zuerst eine Phakitis beschrieben. (Beitrag zur patholog. Anatomie des Hornhaut- und Linsenepithels. Pagenstecher's klin. Beobacht. aus d. Augenheilanst. zu Wiesbaden. III. p. 126. 1866.) An einer grossen Anzahl von Linsen aus anderweitig erkrankten Augen fand er Neubildung von Zellen, die er mit dem Wort Phakitis bezeichnete. „Die empfindlichsten, früher als alle andern in den activen Reizzustand gerathenen Zellen, sind die im Aequator vorhandenen Bildungszellen der Linsen. Jedesmal nach Einwirkung eines der oben erwähnten krankhaften Factoren auf die Linse schwellen und theilen sich zunächst die Bildungszellen. Das Product der Proliferation dieser Zellen — Bildungszellen — differencirt sich zunächst ganz in derselben Richtung, wie es im Normalzustand zu sein pflegt, d. h. es bilden sich aus derselben neue Epithelschichten auf der inneren Oberfläche

der vorderen Kapsel, neue Linsenfaseru und Epithel an der hinteren Kapsel. Das neugebildete Epithel an der vorderen und hinteren Kapsel besitzt selten die Eigenthümlichkeit des normalen Epithels. Diese Epithelzellen sind sehr zu Degenerationen geneigt (colloide, schleimige) und daher bieten sie sich sehr oft dar als grosse, durchsichtige, verschieden gestaltete Blasen, mit zur Seite geschobenem ovalem Kern.“ Man sieht, es handelt sich nur um die oben geschilderten Proliferationsvorgänge an dem Kapselendothel und die sogen. Blasenzellen.

Man muss jedoch zugeben, dass die Linse einen guten Nährboden abgibt für Eitererreger und nach Infectionen auch massenhafte Rundzellen zwischen und in die Linsenfaseru eindringen. In früherer Zeit war eine Vereiterung des Auges nach der Staaroperation kein allzu seltenes Ereigniss. Wenn man solche inficirten Augen kurz nach Beginn der Infection mit der Lupe ansah, so konnte man wahrnehmen, dass die Infection nicht etwa von dem Hornhautschnitt ausging, sondern öfters konnte ich constatiren, dass der erste weisse Punkt, Eiter, sich in den Resten der Linse zeigte. Man bekommt zuweilen auch ein solches Auge oder eine inficirte Cataracta traumatica nach der Enucleation frühzeitig zur anatomischen Untersuchung. Man sieht alsdann, wie die Rundzellen von dem Corpus ciliare und der Iris her massenhaft und in langen Zügen in die Wunde der Linse hineinwandern und sich hier zwischen den Linsenfaseru eindringen und verbreiten (siehe Tafel VI). Näheres über diese Art und die Theorie einer solchen Entzündung siehe bei eitriger Hyalitis im folgenden Kapitel.

#### b) Uebersicht über die Cataractformen.

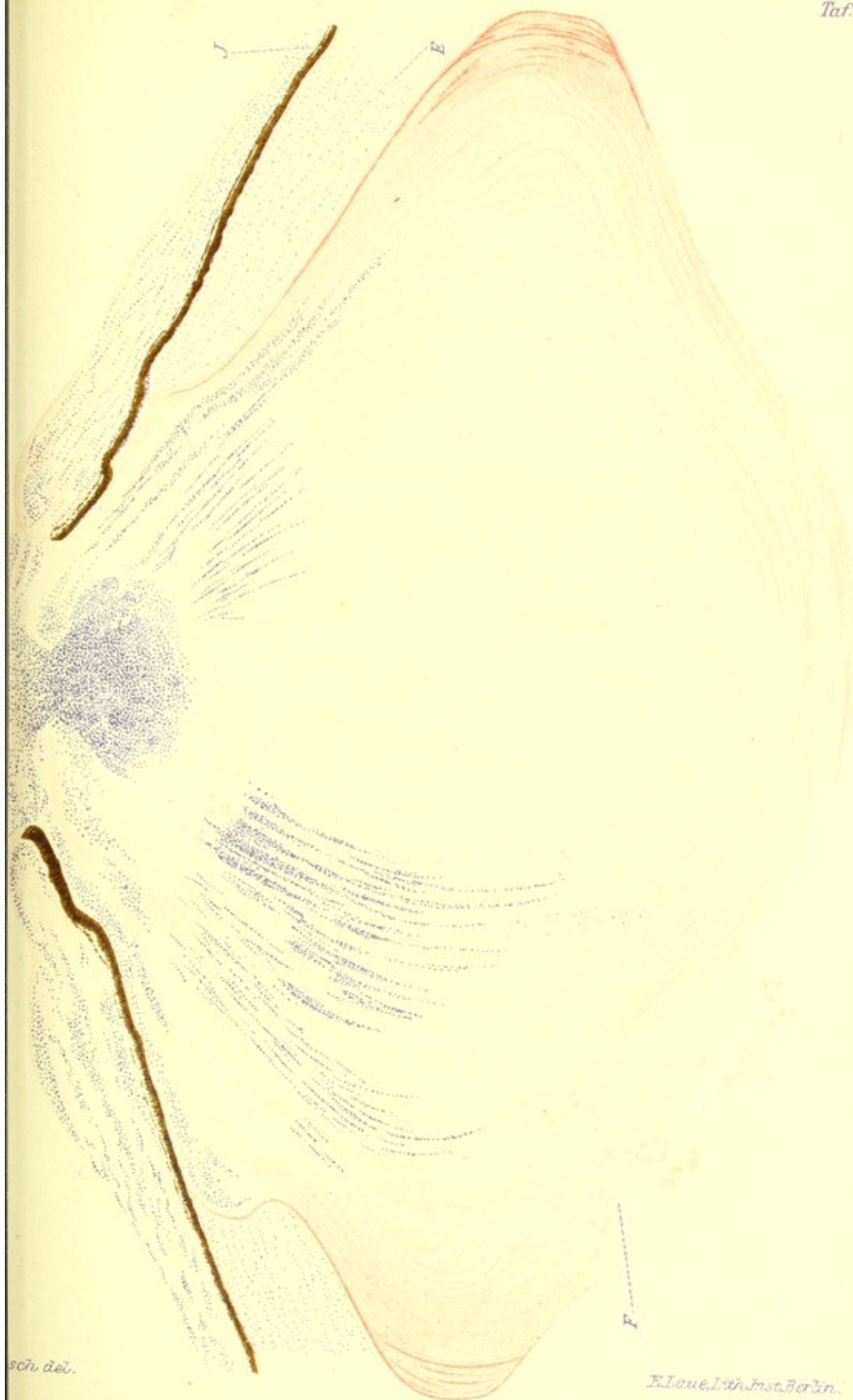
Die krankhaften Veränderungen der Linsensubstanz beruhen fast nur auf Ernährungsstörungen und zeigen sich an durch Trübungen der Linse. Wir nennen diese Staar, grauer Staar, **Cataract** (*κατὰ* und *όήγρημι* zerfallen).

Bei Hippokrates und in den griechischen Schriften der Alten kommt nur der Ausdruck *γλαυκώσις* vor. Daraus, dass sich in jenem Aphorismus, in welchem er die Krankheiten des Greisenalters aufzählt (XXXI. 3) kein anderes Wort findet, mit dem der Staar, den Hippokrates seiner Häufigkeit halber gekannt haben muss, gemeint sein könnte, schliesst man, dass er mit *γλαυκώσις* Cataract bezeichnet habe. Celsus gebraucht das Wort *Suffusio* und weist der damit bezeichneten Krankheit ihren Sitz nicht in der Linse, sondern vor derselben an. Auch bei Galen finden wir die Auffassung, dass die Krankheit in einem Häutchen vor der Linse bestehe.


Der Ausdruck *Cataracta* kommt zuerst vor in einer Schrift des Salernitaners Platearius um 1150 und bedeutet offenbar dasselbe, wie die *suffusio* des Plinius, oder die *όπόχυσις* der Alten.

Der Ausdruck *Cataracta* bürgerte sich dann allmählich ein, doch bleibt die Auffassung Galen's darüber in Geltung bis Brisseau und Maitre Jean feststellten, dass die Ursache derjenigen Sehstörung, welche seit Jahrhunderten auf operativem Wege, durch die Depression beseitigt worden war, nicht in einem in der Pupille neugebildeten Häutchen, sondern in einer Trübung der Linse liege.

Brisseau machte an der Leiche eines Soldaten, der am 6. April 1705 im Lazareth zu Doornick an der Ruhr gestorben war und einen reifen einfachen Staar hatte, die Depression, und als er das Häutchen, wofür er es hielt, entfernt hatte, so dass die Pupille schwarz erschien, secirte er das Auge und fand die verdunkelte Linse nicht an ihrem Platz, sondern in den Glaskörper versenkt. Am 17. November desselben Jahres legte er diese Beobachtung der Akademie vor. Diese aber ignorirte die Mittheilung und ein Mitglied derselben, Duverney, rieth dem Verfasser, seine



Cataracta traumatica mit Infection.  
*A* = Abscess; *J* = Iris; *E* = Exsudat zwischen Iris und Linse; *F* = Morgagnische Kugeln etc.



Entdeckung für sich zu behalten, um sich nicht lächerlich zu machen. Die von der Akademie vertheidigte Ansicht war eben die des Galen, auch hielt man die Linse für den Sitz der Sehkraft, ohne die ein Auge nicht sehen könne. Brisseau antwortete dadurch, dass er weitere Beweise für seine Ansicht sammelte. Im Jahre 1707 operirte er einen harten Staar. Derselbe zersprang in Stücke und an der Form derselben konnte er erkennen, dass sie nicht von einem Häutchen, sondern nur von der Linse herrühren konnten.

Maitre Jean war, wie in seinem *Traité des maladies de l'oeil*, Troyes, 1707, mitgetheilt, bereits 1682 zu demselben Resultat gekommen.

Die Verhandlungen der französischen Akademie 1705—1708 zeigen den Standpunkt der damaligen zünftigen Medicin. Die Cataract ist ein kleines, ziemlich dickes Häutchen in der Pupille, das sich aus dem Humor aqueus gebildet hat. Es kann mit Erfolg mittelst einer Nadel aufgerollt und in den Grund des Auges versenkt werden.

Glaucom dagegen ist eine Trübung der Linse und im Gegensatz zur Cataract unheilbar. Die Akademie berief sich auf die Autorität von Galen und hielt entgegen, dass ein Auge ohne Linse nicht sehen könnte. Auch lässt sie sich von Littre eine Irisschwarte als wahre Cataract demonstrieren. Schliesslich schlug sie aber selbst den Weg des Versuches ein und die Wahrheit drang glänzend durch.

Einer der ersten Gelehrten, welcher mit Entschiedenheit für die neue Lehre eintrat und sie unermüdlich gegen die Widersacher verfocht, welche ihr noch blieben, nachdem die französische Akademie nachgegeben hatte, war Lorenz Heister Professor in Altdorf und Helmstedt, in seinem: *Tractatus de cataracta, glaucomate et amaurosi*, Altdorf 1712.

Die Cataract kann nach Art und Beschaffenheit sehr verschieden sein. Man kann deshalb auch nach verschiedenen Gesichtspunkten sie einteilen, und zwar:

I. In progressive (wie z. B. die *Cataracta senilis*, die einmal anfangend, wenn auch sehr verschieden rasch, doch stetig mit den Jahren zuzunehmen pflegt) und stationäre Staare (wie z. B. die *C. zonularis*, die sich jahrzehntelang oder das ganze Leben nicht verändert).

II. Je nach der Reife. Wir nennen eine Cataract reif, wenn die Linse total bis zur Kapsel und bis in die Peripherie getrübt ist. Danach unterscheiden wir also an progressiven Staarformen *C. incipiens*, *nondum*, *fere matura*, *hypermatura*. Letzterer bedeutet einen nach der Reifung entstehenden regressiven Process, Schrumpfung, Kapselendothelwucherung, Verkalkung etc.

III. *simplex* oder *complicata*. Besser würde man sagen primär oder secundär, doch ist letzterer Ausdruck für eine andere Staarform schon gebräuchlich, nämlich das mehr oder weniger dichte Häutchen, das nach der Extraction der Linse zurückbleibt, oder sich aus der zurückbleibenden Linsenkapsel der Endothelien und Linsenresten neu bildet. Die einfache Cataract ist vorhanden, wenn nur die Linse getrübt ist, das Auge aber im Uebrigen gesund ist, spec. die lichtperzipirenden Elemente nicht gelitten haben. Wir sprechen aber von *C. complicata*, wenn an eine innere Erblindung des Auges secundär sich eine Trübung der Linse anschliesst. Beide Formen, die äusserlich gleich aussehen können, lassen sich bekanntlich klinisch leicht durch die Prüfung des Lichtscheins und der Projection unterscheiden.

IV. Je nach dem Alter des Patienten. *C. congenita*, *mollis*

oder juvenalis, dura oder senilis. Die angeborene oder jugendliche Cataract ist nicht immer streng zu trennen, bieten auch kaum path.-anatomische Unterschiede. Von manchen Staarformen wissen wir nicht einmal genau, ob sie angeboren vorkommen oder erst in den ersten Lebensjahren sich entwickeln. Oft sind wir nur auf die Anamnese angewiesen. Ein grosser Unterschied ist dagegen zwischen der weichen und harten Cataract. Die jugendliche Linse ist in ihrer Consistenz weich und ziemlich gleichmässig, aus dem Auge entfernt mit der Linsenkapsel ist sie bestrebt die Kugelgestalt anzunehmen. Allmählich im Laufe der Jahre werden die centralen Parthien dichter und härter und ziemlich regelmässig mit dem 30. Jahre pflegt ein fester unnachgiebiger und unveränderlicher Kern vorhanden zu sein, der auch auf den Zutritt des Kammerwassers nicht reagirt. Von da ab zählen wir also die C. dura als einen für die operative Augenheilkunde wichtigen Abschnitt.

V. Nach der Form (Bezeichnung, wie an der Erdkugel, siehe oben).

**C. zonularis** ist die häufigste und charakteristischste Staarform im jugendlichen Alter. Bei dem Schichtstaar bildet sich eine trübe Mantelzone aus zwischen dem durchsichtig bleibenden Centrum und der Corticalis. Aus ihr können sich eine ganze Anzahl anderer Staarformen entwickeln.

Geht die Trübung auch durch die Mitte, so haben wir eine **Cataracta centralis** (nicht nuclearis, da vor dem 30. Lebensjahre ein Kern noch nicht vorhanden ist.)

Ist auch die Peripherie in gleicher Weise getrübt, so liegt eine **C. totalis** vor. Es gehen also diese drei Formen in einander über resp. entwickeln sich auseinander. Diese C. totalis kann nun wieder folgende Modificationen eingehen.

Der Inhalt erweicht sich so weit, dass er milchig und dünnflüssig wird, **C. lactea**, oder er wird heller, so dass das ganze wie eine Cyste mit klarem Inhalt aussieht, **C. cystica**. Später kann sowohl die Schicht unter der Kapsel, wie der ganze Inhalt verkalken und hart werden und kalkig weiss aussehen **C. calcarea**. Resorbirt sich aber der wässerige Inhalt frühzeitig, so bleibt schliesslich nur ein dünnes Häutchen übrig, bestehend nur aus der Kapsel mit einigen Epithelwucherungen, **C. membranacea**, oder die Epithelzellen unter der Kapsel verkalken, bilden eine dünne Schicht, kreidig weiss und steif, **C. papyracea**. Collabirt aber die Kapsel nicht zu einer Papierschicht, sondern bleibt gebläht nach Resorption des Inhalts, so haben wir den zerknitterten Sack, **C. aridosilicata** oder trockenhülsigen Staar.

**C. fusiformis** (Spindelstaar) oder **axialis** ist eine seltene, angeborene Staarform, bei der sich eine spindelförmige Trübung in der Axe der Linse zwischen dem vorderen und hinteren Pol findet.

**C. capsularis**, eigentliche Kapseltrübungen giebt es nicht, diese Art Trübungen sitzen an der vorderen Fläche der Linse unter der Kapsel und zeichnen sich nach Kalkaufnahme durch ihre weisse Farbe aus. Sitzt eine solche Trübung punktförmig genau an dem vorderen

Pol, so nennt man sie **C. polaris ant.**, am hinteren Pol **C. polaris post.** Erstere kann auch pyramidenförmig in die vordere Kammer zu vorgebuckelt sein. **C. pyramidalis.**

Bei **C. stellata** ist die Kittsubstanz der Linsenfasern derartig getrübt, dass die Linsensternfigur an der vorderen oder hinteren Fläche sichtbar wird.

Die in mittleren Lebensjahren auftretenden Cataractformen zeigen sich oft bestehend aus lauter grauen Punkten **C. punctata** oder Strichen **C. striata.**

VI. Nach der Entstehung, so:

**C. senilis** (corticalis oder nuclearis).

**C. nigra** ist eine besondere Form der **C. senilis.** Die Pupille erscheint schwarz, obgleich die Linse getrübt ist. Sie beruht auf einer excessiven Kernsclerose.

**C. morgagniana** eine **C. senilis**, bei der die Corticalis sich verflüssigt hat, so dass der braune Kern umherschwimmt.

**C. diabetica.**

**C. nephritica.**

**C. traumatica.**

Die Staarformen, welche auf Allgemeinleiden zurückzuführen sind, nennt man constitutionelle Staare. Das beste Beispiel dafür ist die **C. diabetica**, ferner die **C. nephritica** und nach vielen Autoren auch die **C. senilis.** Auch bei Vergiftungen z. B. mit Ergotin, wie sie in Russland in grossen Epidemien stattgefunden haben, bilden sich Cataracte. Der Ergotinstaar verhält sich ähnlich, wie der experimentell erzeugte Naphthalin-, Zucker- und Salzstaar (siehe hinten S. 538).

Ist eine Cataract ausserdem mit der Iris verwachsen, ist also eine Iritis mit Bildung von hinteren Synechien vorausgegangen, so nennt man sie **C. accreta.**

#### e) Cataracta senilis.

Die ersten Veränderungen bei beginnender Linsentrübung gehen nicht an den Linsenfasern selbst vor sich, sondern entstehen zwischen den Linsenfasern durch Bildung von Spalten und Lücken, die sich mit tropfenartiger Flüssigkeit anfüllen. So müssen wir denn nacheinander 1. die Veränderungen zwischen den Linsenfasern, 2. die Veränderungen der Linsenfasern selbst besprechen.

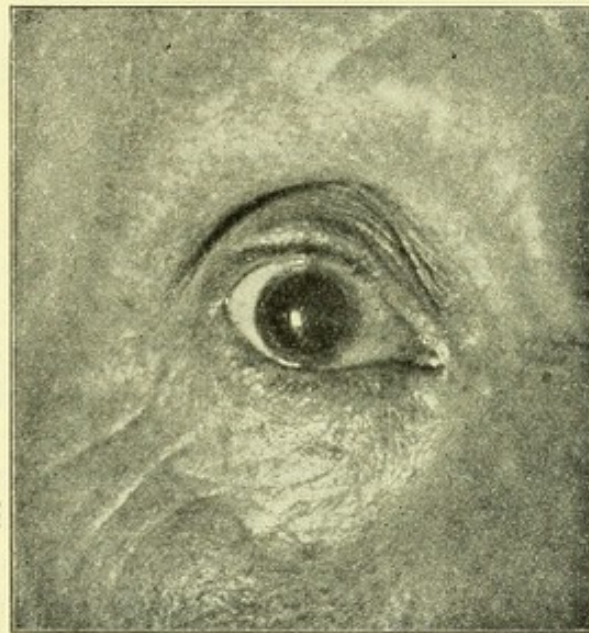Das Bild des sich entwickelnden Altersstaars ist zunächst von Förster auf das trefflichste geschildert worden. Ich möchte hier auch noch besonders auf das hinweisen, was oben über die Altersveränderungen der Linse gesagt worden ist.

Nach Förster differencirt sich vor Beginn der Trübungen nun zuerst die normaler Weise vom innersten gelben Kern bis zur äussersten klaren Corticalschicht in stetigen Uebergängen zusammengesetzte Linse deutlich in einen gelben klaren Kern und in die von diesem jäh abgesetzte, klare, glashelle Corticalschichte. Diese Scheidung markirt sich am Kernäquator wenigstens theilweise durch eine scharfe feine

Grenzlinie. Diese Grenzlinie ist mitunter auch bei extrahierten Catarakten mit freiem Auge und bei Lupenvergrößerung sehr gut zu sehen, am deutlichsten bei langsam wachsenden Staaren.

Gleichzeitig mit dieser Differenzirung, fährt Förster fort, und mit ihr wohl in causalem Zusammenhang stehend, zeigen sich Trübungen in der Linsensubstanz. Dieselben liegen zunächst stets als eine dünne Schicht der Kernoberfläche auf und beschränken sich im Anfange auf eine schmale Zone zu beiden Seiten des Kernäquators. Die Trübungen erscheinen unter vier Hauptformen: 1. als einzelne, kurze und sehr schmale weisse Striche, die als unterbrochene Kreislinie den Kern-

Fig. 159.



Cataracta senilis incipiens.

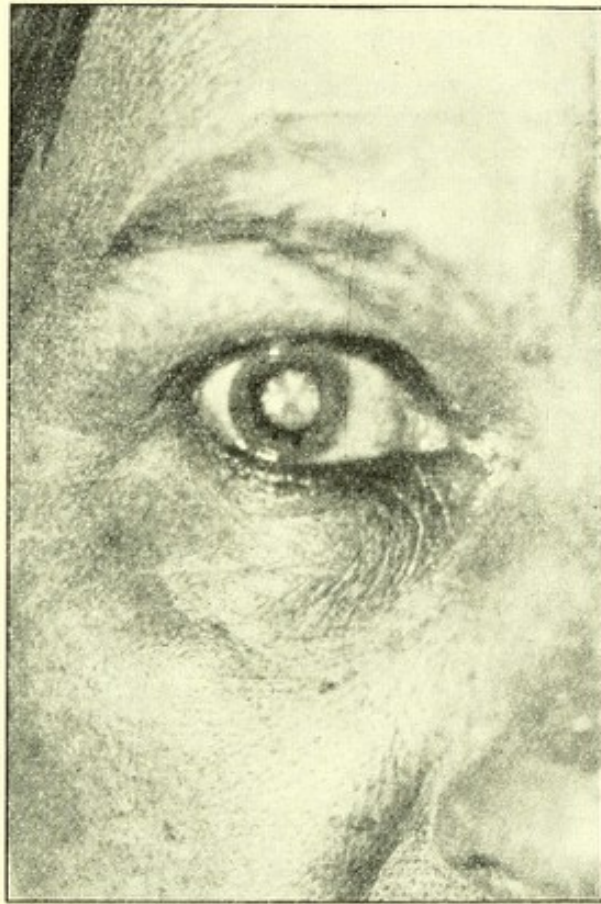Pupille durch Atropin erweitert. Man sieht (besonders rechts) die speichenartigen grauen Trübungen in der Linse. Der grosse weisse Fleck ist der Cornealreflex.

Mit Gaedicke'schem Blitzpulver nach der Natur phot. von R. Greeff.

äquator umfliessen und so hier die Differencirungsmarke bilden; 2. als dünne weisse Wölken, welche sich entweder von einer Seite des Kernäquators zur anderen hinüberziehen oder isolirt auf jeder Seite erscheinen; 3. als weisse Streifen, welche in meridionaler Richtung verlaufen und der Kernoberfläche aufsitzen; sie sind am breitesten und dicksten am Kernäquator und spitzen sich gegen die Pole hin zu; 4. als nebelige Zeichnungen ohne bestimmte Contouren, die als ein überall gleich breiter, zarter, graunebliger Gürtel die Aequatorialgegend des Kernes in der ganzen Peripherie bedecken.

O. Becker bestätigte im Wesentlichen die Beschreibungen von Förster. Er sah die ersten Trübungen hauptsächlich als eine Zone feiner gerader Striche um den Kernäquator.

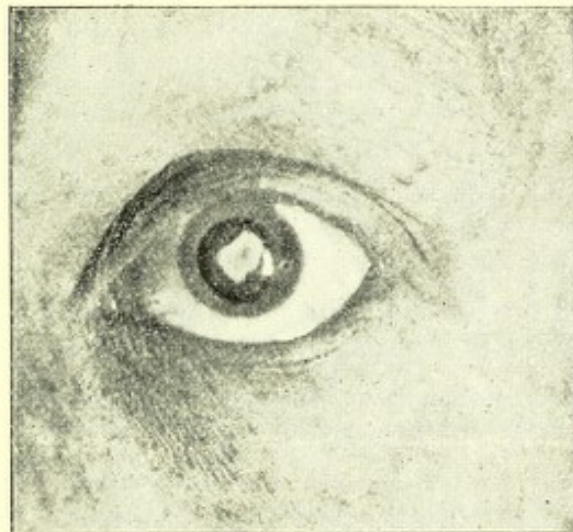
Fig. 160.



Cataracta senilis matura.

Breite seidenglanzende Sectoren. Mit Blitzlicht phot. von R. Greeff.

Fig. 161.



Cataracta senilis hypermatura.

Die grau getrübe Linse ist geschrumpft, in der Mitte liegt eine kreidig weisse Platte (sogenannter Kapselstaar).

Die Entstehung dieser Trübungen um den Kern führt Becker auf eine Schrumpfung des Linsenkerns zurück, durch welche eine Zerrung auf die corticalen Massen ausgeübt wurde; diese führe dann zur Entstehung von Lücken und Spalten zwischen den Fasern.

Der Sklerosirungsprocess des Linsenkernes hindert zunächst die gleichmässige Durchtränkung mit Ernährungsflüssigkeit und giebt dadurch Veranlassung zu einer Lockerung der dem Kerne zunächst liegenden Schichten. Diese Lockerung hat aber ferner noch einen mechanischen Grund. Indem der Kern sich verdichtet und auf ein kleineres Volumen reducirt, muss er einen Zug auf die peripher gelegenen Theile ausüben. Diesem können die in der Gegend des vorderen und hinteren Poles gelegenen Rindenschichten und die Kapsel, da sie dort nicht fixirt sind, ohne weiteres nachgeben. Für die Äquatorialgegend liegt die Sache aber anders. Einmal ist der Zusammenhang der Rindenschichten unter einander daselbst ein geringerer, da die jüngsten Linsenfasern gerade an dieser Stelle liegen. Sodann fixirt die Zonula Zinnii die Kapsel nach aussen und verhindert, dass sich der äquatoriale Theil der Linse vom Ciliarkörper entfernt und der Augennachse nähert. Es kann deshalb nicht Wunder nehmen, dass gerade in der äquatorial gelegenen Rinde bei der senilen Cataract zuerst eine Lockerung des Zusammenhangs, ein Auseinanderweichen der Rindenschichten (*Gerontoxon lentis*) und dann eine wirkliche Trübung der Linsenfasern, ein moleculärer Zerfall, auftritt.

Eine wesentliche Stütze dieser Ansicht liegt in den interessanten Befunden von Priestley Smith. Er zeigte, dass Linsen mit beginnender Trübung ein kleineres Volumen zeigen, als nicht getrübbte Linsen gleichen Alters.

Auch Treacher Collins fand bei 10 klaren Linsen ein Durchschnittsgewicht von 0,204 g, für 6 mit beginnender Cataract behaftete dagegen nur ein solches von 0,113 g.

Eine Schrumpfung des Linsenkerns wird auch bewiesen durch Zerreißung der äquatorialen Faserschichten (cfr. Peters, Tetanie und Staarbildung, 1898, ferner Klin. Monatsbl. 1904, siehe auch dieses Capitel hinten „Totalstaar“).

Auf dieses kurze Stadium des verkleinerten Volums folgt bald eine beträchtliche Volumzunahme der Linse durch Flüssigkeitsaufnahme aus der Umgebung der Linse (Stadium der Intumescenz). Vorzüglich sind es die streifigen Trübungen, welche an Zahl und Stärke sich mehren und endlich die ganze Corticalsubstanz consumiren (Förster). Hierbei handelt es sich nun nicht mehr allein um Flüssigkeitsaufnahme in Form von Tropfen in Lücken und Spalten zwischen den Fasern, sondern auch um in der Flüssigkeit gequollene Linsenfasern, die danach bald sich trüben und zerfallen.

An das Stadium der vermehrten Flüssigkeitsaufnahme schliesst sich früher oder später wieder ein solches der Flüssigkeitsabgabe und Eindickung. Die Corticalis zerfällt mehr und mehr zu einer weisslichen breiartigen Masse, die sich allmählich mehr und mehr eindickt und so an Volum verliert (*St. hypermaturum*). Die vordere Kammer wird wieder tief.

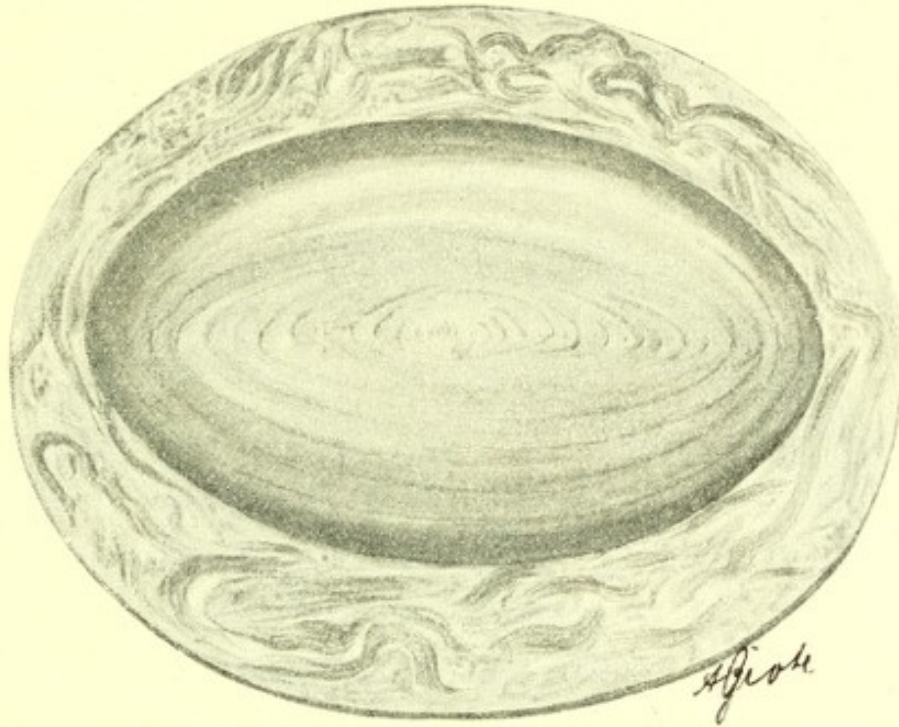Wir erkennen die Volumvergrößerung der Linse leicht an der Verengerung der vorderen Kammer. Das Kammerwasser pflegt eiweissreicher zu sein als normal.

Im Verlauf dieses Processes von der Intumescenz bis zur Eindickung muss ein Stadium eintreten, in dem die Linse wieder ihr

ursprüngliches Volumen erreicht. Dies ist der Zustand, den Arlt als Reife des Staares bezeichnete.

Selten bleibt die Eindickung der Corticalis aus. Sie verwandelt sich dann in einen mehr wässrigen oder milchigen Zustand, wobei der feste Linsenkern nach unten sinkt (C. Morgagniana).

Fig. 162.



Cataracta Morgagniana.

In der Mitte der feste unveränderte Kern. Die Corticalis besteht aus zerfallenen Linsenfäsern, geronnener Flüssigkeit und Morgagni'schen Kugeln. Eigener Fall.

Die Zeichnung ist etwas schematisch ausgefallen.

Wir können also folgende Stadien in der Entwicklung und im Verlauf des Altersstaars unterscheiden:

- |      |                              |
|------|------------------------------|
| I.   | Stadium der Kernschrumpfung, |
| II.  | " " Intumescenz,             |
| III. | " " Eindickung,              |
| IV.  | " " Reife,                   |
| V.   | " " Ueberreife.              |

Bei diesen Processen pflegt der harte Kern seine Durchsichtigkeit zu behalten, nur ändert sich seine Farbe. Wir haben gesehen, dass schon beim Neugeborenen die Linse nicht ganz farblos, sondern leicht gelblich gefärbt ist. Diese Färbung nimmt mit dem Alter immer mehr zu; jedoch bei den verschiedenen Individuen in verschiedenem Maasse. So finden wir also bei dem Altersstaar den Kern meist zwar durchsichtig, jedoch von blassgelb bis dunkelbernsteinfarbig gefärbt.

Nach dieser kurzen Uebersicht wollen wir noch etwas näher auf die feineren Veränderungen bei der Entstehung des Altersstaars eingehen,

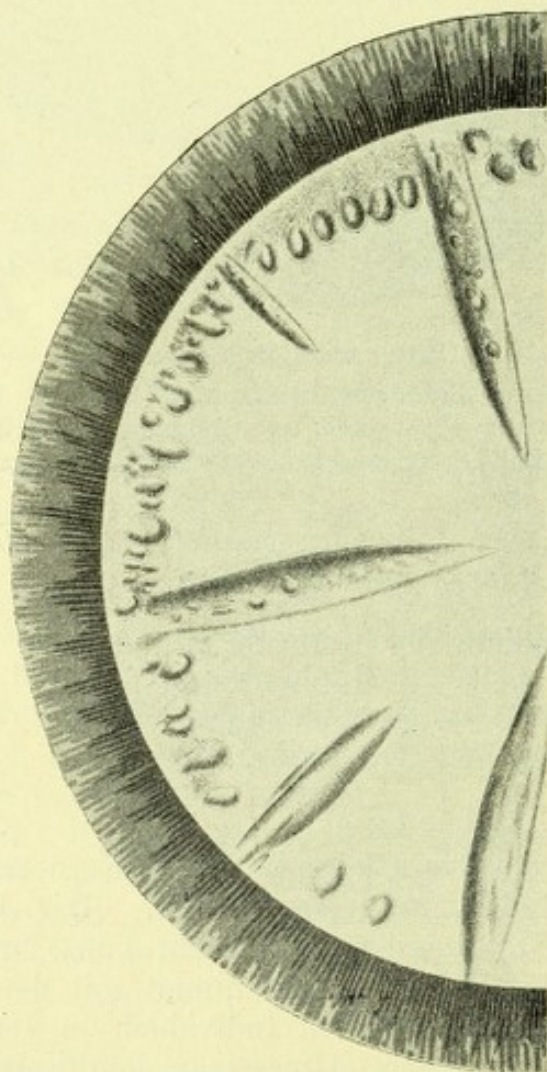
Magnus und Hirschberg haben die Entstehung der Alterstrübungen in der Linse mit der Lupe beobachtet und verfolgt. Nach ihnen ist „die Urform der erworbenen Linsentrübung der Tropfen“.

In der That sind die Anfänge des Altersstaares mit dem Lupenspiegel (Augenspiegel mit einem starken Convexglas dahinter, etwa 20 D) in ihrer Structur und Anordnung in diesem durchsichtigen Organ besser zu sehen als mit dem Mikroskop.

Diese Lupenuntersuchung lässt, nach Magnus, als Beginn des Altersstaares ein System von Lücken und Spalten erkennen. Diese initialen Lücken und Spalten (die wir jetzt besser als Tropfenform bezeichnen) zeigen nicht nur ganz charakteristische, immer in derselben Weise wiederkehrende Formen, sondern sie nehmen ihren Anfang auch immer in bestimmten Gegenden.

Magnus unterscheidet im Allgemeinen zwei Typen der Entwicklung des Altersstaares.

Fig. 163.



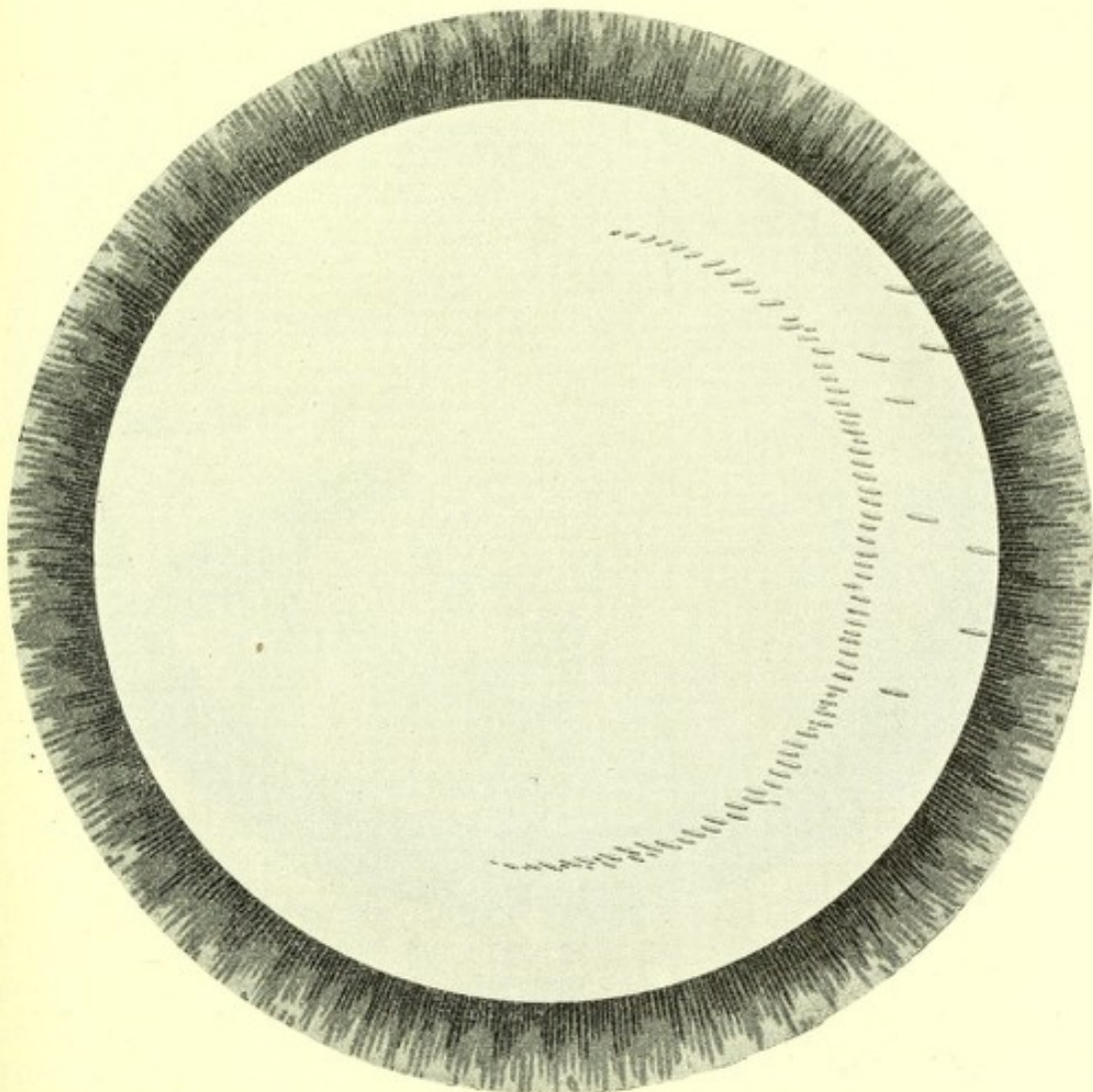
Erster Typus der Staarentwicklung nach Magnus.

Beginn am Linsenäquator.

Birnförmige Gebilde und grosse Schläuche längs des Linsenäquators. Aeussere Hälfte, hintere Fläche der Linse. Gezeichnet mit dem Lupenspiegel.

Bei dem ersten, bei weitem am häufigsten Typus erfolgt das Auftreten der Linsentrübungen längs des Linsenäquators und zwar auf zwei zum Linsenäquator parallel verlaufenden Zonen, von denen die eine vor, die andere hinter dem Linsenäquator verläuft, die man „vordere“ und „hintere Trübungszone“ nennen kann. Es ist diese Zone nach v. Ammon oft als Gerontoxon lentis bezeichnet. Diese beiden Zonen fassen den Linsenäquator zwischen sich, so dass man unter Umständen den transparenten Linsenäquator von zwei dunklen Linien eingefasst sieht. Erst bei weiter fortschreitender Staarentwicklung wird der klare, zwischen den Trübungszone belegene Linsenäquator in die Trübung hineingezogen.

Fig. 164.



Zweiter Typus der Staarentwicklung nach Magnus.

Beginn am Kernäquator.

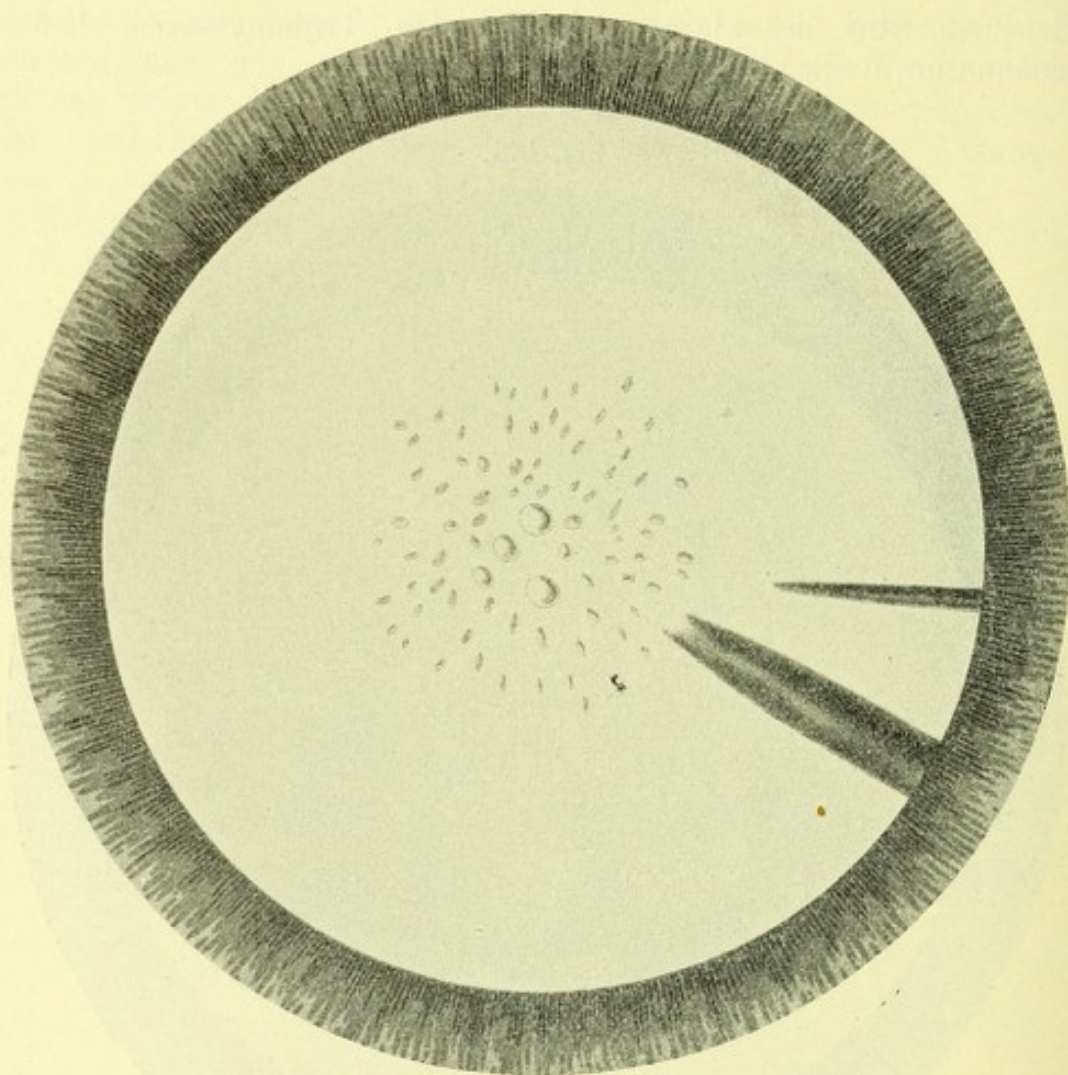
Längs der inneren Hälfte des Kernäquators zahlreiche kleine Spindeln, am Linsenäquator nur ganz vereinzelt ähnliche Gebilde. Mit dem Lupenspiegel gezeichnet.

Schön spricht deshalb in seiner Staarentwicklungstheorie von einer Aequatorialsclerose und sieht die Kernveränderungen als Secundärerscheinungen an. Bisher haben sich die Schön'schen Ansichten unter

den Fachleuten der Beistimmung nicht erfreuen können. Ich selbst muss mich eines Urtheils darüber enthalten, da ich sie nicht nachgeprüft habe.

Der zweite Typus zeigt den Kernäquator als die Anfangsstelle der frühesten cataractösen Trübungen. Hier findet man in sehr frühen Phasen der Staarentwicklung längs des Kernäquators ein System von

Fig. 165.



Dritter Typus der Staarentwicklung nach Magnus.

Beginn am Linsenpol.

Am vorderen Linsenpol sieht man zahlreiche Kugeln. Ausserdem am Linsenäquator zwei grosse sehr stark getrübe Schläuche.

Spalten und Lücken, während die circumäquatorialen Trübungen noch gar nicht oder nur in geringen Spuren angedeutet sind. Entweder sieht man längs des Kernäquators hier und da eine vereinzelt Kugel und spindelförmige Lücken oder man sieht eine zahlreiche Menge spindelförmiger Lücken zu einem concentrischen den Kernäquator umziehenden Bogen zusammentreten.

Wenn man so untersucht, findet man die Anfänge des Altersstaars übrigens in viel früheren Stadien wie sonst, zuweilen schon in den zwanziger und dreissiger Jahren.

Viel seltener ist ein dritter Typus, bei dem die Tropfenbildung an den Polen der Linse beginnt.

Was die Form der für den Altersstaar charakteristischen Erscheinungen betrifft, so sieht man mit der Lupenvergrösserung bei durchfallendem Licht die kleinen als dunkle Punkte, die grösseren als durchsichtige Kugeln oder Keulen oder Spindeln mit dunkler Begrenzung.

Magnus unterscheidet:

1. birnförmige Tropfen,
2. grössere spindelförmige Lücken oder Schläuche,
3. kleinere spindelförmige Spalten,
4. grössere oder kleinere Kugeln,
5. feinen Staub, der sich mit der Lupe in eine Unzahl feiner Körnchen zerlegen lässt.

Diese fünf Formen finden sich nicht in allen Theilen der Linse in gleicher Vertheilung vor.

Die ad 1 aufgeführten birnförmigen Lücken kommen nur in den beiden erwähnten zum Linsenäquator concentrisch verlaufenden Trübungszonen vor.

Die spindelförmigen Lücken ad 2 sind im Beginn ebenfalls an die Trübungszonen gebunden, von da dringen sie bei weiterer Fortentwicklung des Staars allmählich in die centralen Regionen der Linse vor.

Die unter 3 genannten kleinen Spindeln sieht man über alle Schichten der Linse zerstreut.

ad 4. Die Kugeln kommen zerstreut in allen Schichten der Linse vor. Schon Förster bemerkte sie in späterem Stadium der Cataract in allen Theilen der Corticalschicht, doch kann man sie auch in den frühesten Phasen der Staarbildung vereinzelt hier und dort ohne gesetzmässige Anordnung finden.

ad 5. Den Linsenstaub findet man in den Frühstadien längs der Trübungszone, in späteren Stadien kann man zarte staubförmige Trübungen in allen Theilen der Linse sehen.

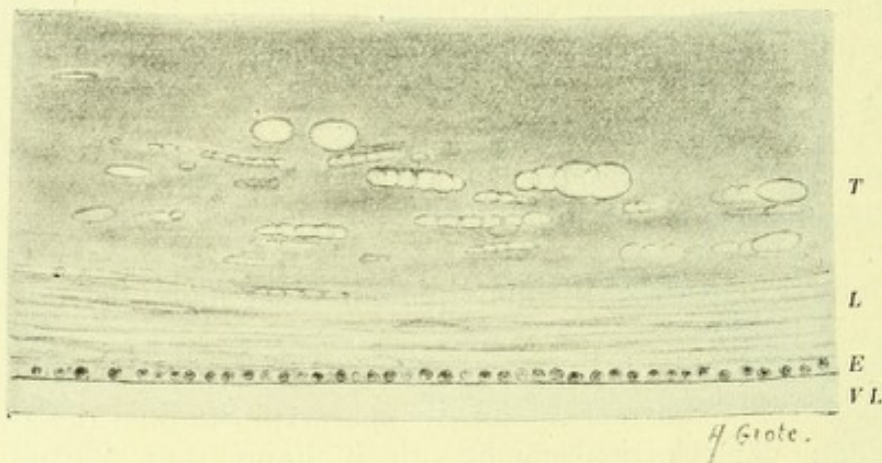
Im Allgemeinen pflegen die birnförmigen Lücken eins der frühesten Symptome des cataractösen Processes zu sein und zwar in einem zu dem Linsenäquator parallelen Verlauf. So können sie schliesslich eine gürtelförmige Trübung um den Aequator bilden, von dem dann oft einzelne spindelförmige oder prismatische Ausläufer centralwärts sich verschieben bis in die Pupillen- und Polargegenden. Die birnförmigen Gebilde verschmelzen zu grösseren gestreckten oder flächenförmigen Trübungen.

Die Flüssigkeit, welche sich in den Spalten ansammelt, ist Gewebsflüssigkeit, wie sie in minimaler Menge, wie in jedem Gewebe, so auch in der Linse unter normalen Verhältnissen vorhanden sein muss (O. Becker). Nach Arlt tritt jedoch auch von aussen her Flüssigkeit in die Linse ein, besonders vom Aequator her. Der Nachweis, dass

die so in den Lücken befindliche Flüssigkeit anfangs nicht trübe, sondern durchsichtig ist, wird dadurch erbracht, dass man bei der Spiegeluntersuchung nach der veränderten Richtung, in welcher man das Licht in das Auge fallen lässt, und in das man selber hineinsieht, an derselben Stelle bald einen dunklen Streifen erblickt, bald nicht. Es kann dies dadurch erklärt werden, dass es in der Linse Stellen giebt, welche, obwohl durchsichtig, doch ein anderes (und wahrscheinlich höheres) Brechungsvermögen besitzen, als die zunächst gelegene Linsensubstanz. Es ist eine Erscheinung der totalen Reflexion.

Solche Linsen im frühesten Stadium der Cataractbildung bekommt man natürlich nur zufällig zur anatomischen Untersuchung. Man macht diese mikroskopische Beobachtung jedoch nicht selten, wenn man beliebige Linsen aller, an interkurrenten Krankheiten gestorbener Menschen untersucht. Man findet dann diese Tropfenbildungen häufig an den erwähnten Stellen, also am Linsen- oder Kernäquator liegen (siehe

Fig. 166.



Meridionalschnitt durch die Linse eines 70jähr. Mannes. Vergr. Leitz. Obj. 6. Oc. 1. VL = vordere Linsenkapsel. E = Endothel. L = gequollene periphere Linsenfaser. T = Tropfen, Schläuche und Algenfiguren zwischen den Linsenfaser.

Fig. 166), allerdings kann man die ganze Anordnung nicht so schön verfolgen, wie mit dem Lupenspiegel, der Inhalt der Tropfen ist im anatomischen Präparat hell und durchsichtig, die Flüssigkeit gerinnt also nicht, d. h. so lange noch kein Zerfall der Linsenfaser hinzugekommen ist. Der Inhalt der Tropfen färbt sich auch nicht mit Hämatoxylin oder Carmin, nur ein wenig mit Eosin.

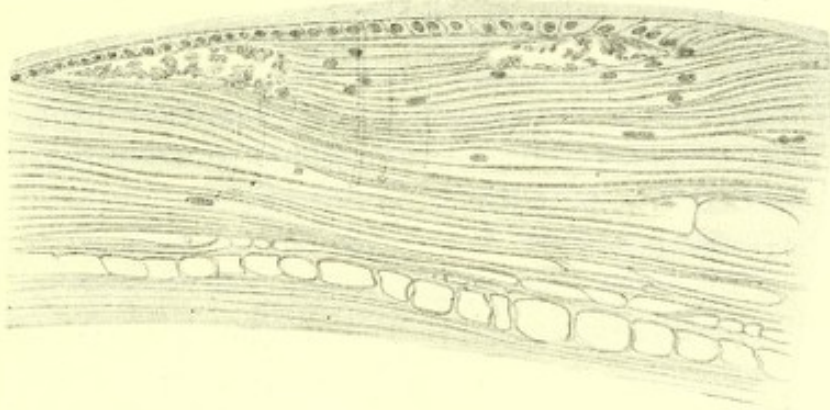
Diese Tropfen werden dann in späteren Stadien grösser und haben die Neigung sich dicht hinter einander zu legen, ja so dicht, dass sie sich oft gegenseitig abplatten und leicht viereckig im Durchmesser erscheinen. So entstehen die bekannten **Algenfiguren**. Die aneinandergereihten Tropfen gleichen mehrzelligen Algen mit ihren regelmässigen Anhäufungen von Chlorophyll.

Die Aehnlichkeit mit Schlauchalgen wird noch vermehrt dadurch, dass die Zwischenwände der einzelnen Abtheilungen contourirt sind

und dass sie ebenso der Länge nach zu beiden Seiten von einer fortlaufenden Contour eingefasst werden.

Anders wird das Bild wenn nun etwas später Veränderungen an den Linsenfasern selbst und Eiweisszerfall hinzukommen. Frühzeitig treten Quellungserscheinungen an den Linsenfasern auf, besonders an

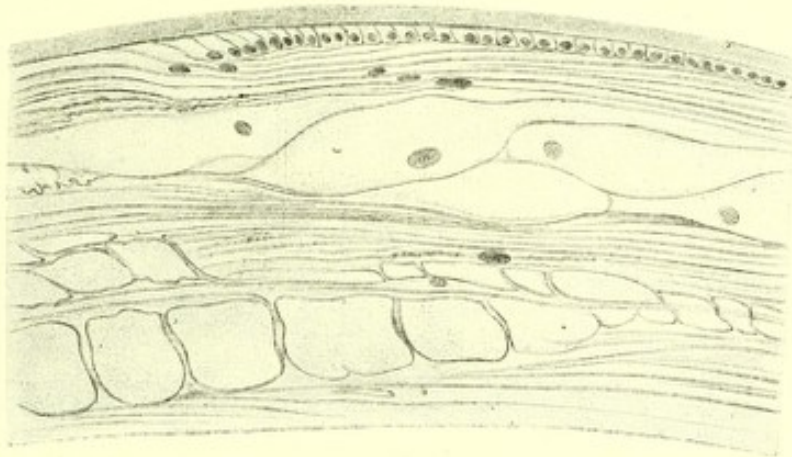Fig. 167.



Wirbelgegend aus der Cataracta senilis accreta einer 60jähr. Frau.

Die Epithelzellen ziemlich normal, die Zellen des Wirbels theilweise zerstört. Blasenförmige Auftreibung einiger jüngerer Fasern. Weiter nach innen Lücken mit geronnener Flüssigkeit (Algenbilder). Nach O. Becker, Präparat von da G. Pinto.

Fig. 168.



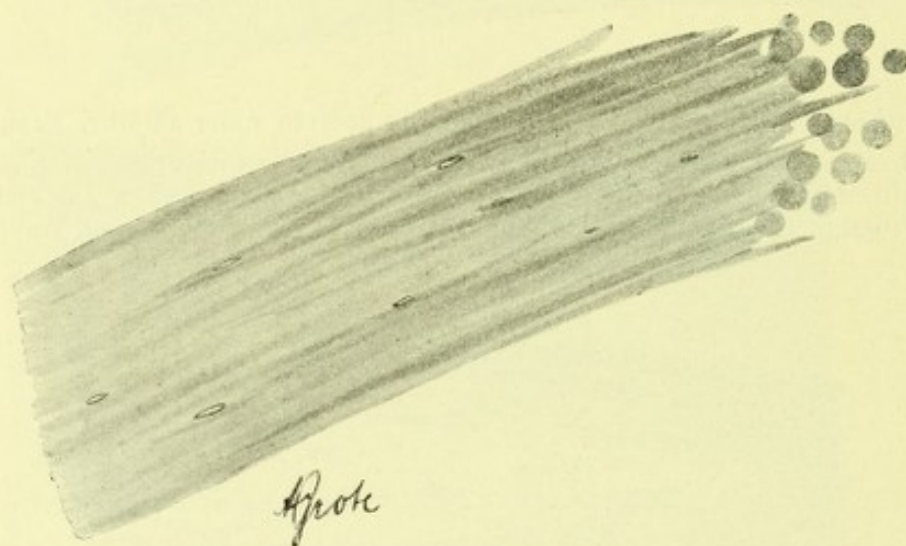
Meridionaler Schnitt aus einer Cataracta incipiens eines 46jähr. Mannes.

Die Epithelzellen sind normal. Der Wirbel besteht aus nur wenigen Zellen. Von den jüngsten Fasern sind mehrere enorm aufgequollen und in der Umwandlung zu Bläschenzellen begriffen. Weiter nach innen zu Algenfiguren. Nach O. Becker, Präparat von da G. Pinto.

den jungen in der Peripherie und nahe dem Aequator gelegenen. Sie verlieren ihre regelmässige gestreckte Form, und schwellen zu keulen- und spindelförmigen Gebilden an. Diese Schwellungen können so bedeutend werden, dass man auf Quer- oder Schrägschnitten anstatt der prismatischen Linsenfasern grosse blasenartige Gebilde sieht, als Ausdruck der enorm geblähten Linsenfasern (**Blasenzellen** s. Fig. 168). Bald treten auch Zerfallserscheinungen an den den Spaltbildungen nahe

gelegenen Fasern auf, sie trüben sich molekular, zerfallen und bröckeln an den Enden ab und zerfallen schliesslich ganz zu Detritus. Dabei zeigt sich frühzeitig eine eigene Erscheinung. Die aus den Linsenfasern zerfallenen Eiweissmassen gerinnen (wahrscheinlich erst secundär in der Härtingsflüssigkeit) zu ganz runden homogenen und ganz verschieden grossen Kugeln, den sogen. **Morgagni'schen Kugeln**. Sie dürften wohl als Kunstbildungen anzusehen sein, die im lebenden Zustand nicht vorhanden sind, Gerinnungsprodukte der durch die zerfallenen Linsenfasern eiweissreichen interfascicularen Flüssigkeit. Sie entstehen überall, wo Hohlräume vorhanden sind, die gross genug sind. Die Lücken und Spalten werden dann immer grösser, es sind keine Tröpfchen mehr, die zwischen den Fasern liegen, sondern grosse Hohlräume und breite Spalten. Jetzt gerinnt auch die darin enthaltene Flüssigkeit entweder zu einer fein-

Fig. 169.



Linsenfasern, oben zerfallend in Morgagni'sche Kugeln. Cataracta traumatica.  
Vergr. Leitz. Obj. 3. Oc. 4.

körnigen Masse oder, besonders bei Anwesenheit von Entzündung, wie z. B. bei Cat. traumatica, zu fibrinösen feinen Netzen, oder wieder in anderen Fällen zu homogenen Flächen.

Bei der reifen Cataract ist die ganze Corticalis in eine breiige Masse umgewandelt, in der sich erhaltene und zerfallene Linsenfasern befinden, Wassertropfen und Hohlräume mit geronnener Flüssigkeit und Morgagni'schen Kugeln, Fett und zuletzt Kalkkörnchen und Cholestearinkrystallen.

Der Kern bleibt, wie oben auseinandergesetzt, bei allen diesen Vorgängen unverändert.

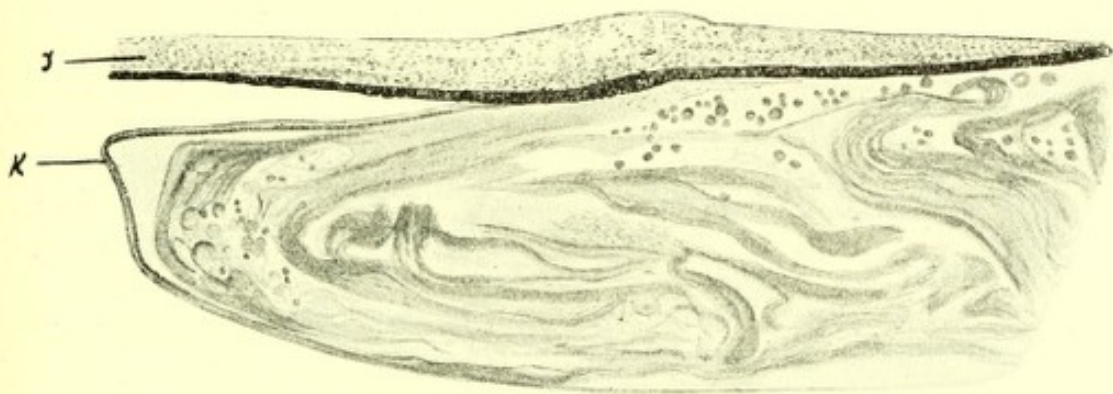
Es ist schon geschildert worden, wie und in welcher Weise sich das Linsenepithel frühzeitig verändert.

Schliesslich ein paar Worte über die Aetiologie der Cataracta senilis. Der Trübung und dem molecularen Zerfall der Linsenfasern liegt zweifellos eine Ernährungsstörung der Linse zu Grunde. Es ist

der Versuch gemacht worden, die Ursache hierzu nicht nur im Verhalten des Auges, sondern in allgemeinen Störungen des Körpers zu suchen. Da meist die C. senilis beide Augen eines Individuums befällt, so liegt es nahe, die Veranlassung dazu in einer Allgemeinerkrankung des Körpers zu suchen.

So sah Deutschmann die Albuminurie als Ursache des Greisenstaares. Er hatte bei einer grossen Anzahl von Personen, die an seniler Cataract erkrankt waren, in 30 pCt. Albuminausscheidung durch den Urin und die Zeichen einer chronischen Nephritis gefunden. Er bezeichnete deshalb einen grossen Theil der C. senilis als *Cataracta nephritica*. In diesem Umfang konnten die Deutschmann'schen Untersuchungen nicht bestätigt werden. Becker fand doch nur bei 6 pCt. aller wegen seniler Cataract Operirten Eiweiss im Urin. Er fügt hinzu: „Bei der Häufigkeit, in welcher bei alten Leuten Nephritis vorkommt, ist damit aber immer noch nicht bewiesen, dass ein kausaler

Fig. 170.



Theil aus einer reifen *Cataracta traumatica*. *J* = Iris. *K* = Linsenkapsel.

Die Corticalis ist in eine Masse umgewandelt bestehend aus zerfallenen Linsenmassen, geronnener Flüssigkeit, Morgagni'schen Kugeln etc. Vergr. Leitz. Obj. 1. Oc. 4.

Zusammenhang zwischen beiden Leiden besteht.“ In der That fand Ewetzky bei Staarkranken nicht häufiger Albuminurie als bei gleichalterigen Personen ohne Linsentrübung.

v. Michel sah das Carotisatherom als Ursache des grauen Staares an. Er sagt: „Das Atherom der Carotis steht in einem innigen Zusammenhang mit Trübungen der Linse; die sogen. *Cataracta senilis*, sowie die einseitige Cataract mit unbekannter Aetiologie finden hierdurch ihre Erklärung.“ Die Trübung der Linse ist der Ausdruck einer dadurch gesetzten Ernährungsstörung. Die Erklärung dieser Einwirkung findet Verfasser darin, dass, da eine starre rapide Arterienwandung durch eine Pulswelle nicht hinreichend ausgedehnt werden kann, der ganze Antheil in Wegfall kommen muss, welcher durch die Elasticität der Arterienwand der Vorwärtsbewegung der Blutsäule zukommt. Es wird daher eine gewisse Langsamkeit der Blutbewegung eintreten, und als Resultat sich eine veränderte Ernährung entwickeln.

Dieser Auffassung stimmt Mooren zu, indem er aber weiter geht und auf Grund des Carotisatheroms „eine atheromatöse Degeneration der Gefässe der Aderhaut als Ursache der senilen Cataract“ bezeichnete, während v. Michel nur einer Fernwirkung durch die behinderte Blutbewegung das Wort redete.

Es scheint mir wohl am einfachsten, die Cataracta senilis hauptsächlich als Alterserscheinung aufzufassen. Damit steht nicht im Widerspruch die Thatsache, „dass nicht jedes Individuum, wenigstens bis zu einem gewissen Alter, an Staar erkrankt“. Die Linsenfasern sind, wie wir gesehen haben, epitheliale Gebilde und diese pflegen den Erscheinungen der Senescenz besonders zu unterliegen. Wie die Haare grau werden und ausfallen, die Zähne zerbröckeln und zerfallen, die Haut runzelig wird und zwar bei dem einen Menschen viel früher als bei dem anderen, ohne dass eine andere Ursache als eine erbliche Anlage vorzuliegen braucht, so verhornen auch die centralen Linsenfasern, zerfallen die peripheren moleculär bei dem einen früher als bei dem andern. Es ist übrigens eine Seltenheit, wenn man ein Auge von 60 und mehr Jahren genau in grösster Mydriasis untersucht, dass man keine Anfänge des Altersstaars findet. Wir würden also alle den grauen Staar bekommen, wenn wir es erleben würden.

Von den Ansichten der Autoren, welche die Entstehung der Alterscataract auf rein örtliche Einflüsse am Auge zurückführen, haben wir schon oben die Förster'sche Kernschrumpfungstheorie besprochen. Die Befunde Förster's sind allseitig bestätigt worden. Ueber ihre Bedeutung gehen die Ansichten auseinander. Magnus ist der Ansicht, dass die Förster'sche Theorie nicht für alle Staare ausreiche. Er führt die Entstehung der senilen Staare in den meisten Fällen auf eine Lymphstauung an den Eingangspforten der Linsen-Nährflüssigkeit zurück. Diese Stauung sehe man besonders längs des Linsenäquators. Die Nährflüssigkeit drängt allmählich die Linsenfasern auseinander und bildet zwischen ihnen ein System von Lücken.

Auch Schön hält die Kernschrumpfung für einen secundären Vorgang. Er nimmt an, dass durch die Accomodation die Fasern der Zonula eine Zerrung an der Linsenkapsel ausüben, die die Spaltbildungen und Linsentrübungen verursachen.

In derselben Richtung, jedoch nach einer anderen Erklärungsweise spricht sich Hess aus: „Bei der Accomodation werden die Fasern des Aufhängebandes entspannt, und es nimmt dann die Linse im jugendlichen Alter, wenn ihr Inhalt noch zum grössten Theile weich und nachgiebig ist, eine mehr kugelige Gestalt an. Im höheren Alter sind die Kernparthien der Linse härter und unnachgiebiger geworden und nur noch von einem verhältnismässig dünnen Mantel weicher, nachgiebiger Rindenmasse umlagert. Bei Accomodationsanspannung und -entspannung werden die Rindenschichten sich gegen die härteren Kernparthien mehr oder weniger stark verschieben können und dies mag wohl das Auftreten von Lücken und Spalten zwischen den Fasern begünstigen.“

Die sehr begründete Ansicht von Peters, der das Hauptgewicht

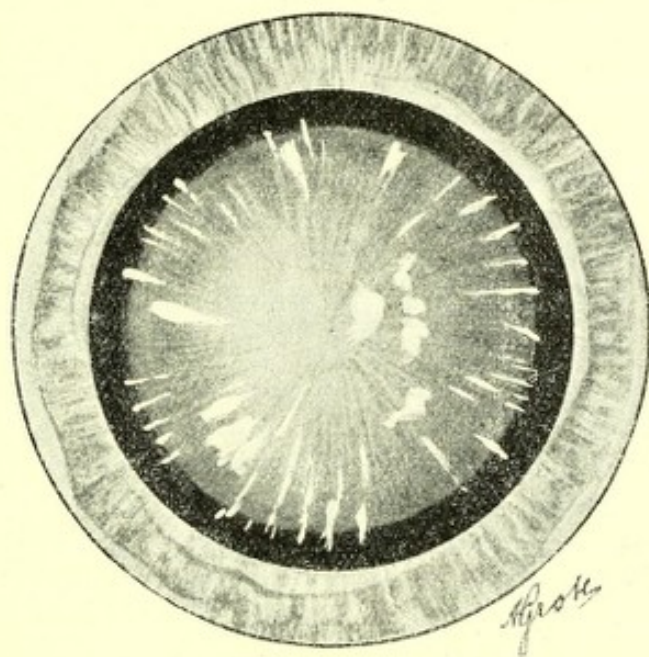
bei senilen Staarformen auf die Erkrankung der Ciliarepithelien legt, ist S. 493 besprochen worden.

Hirschberg, Ueber Tropfenbildung in der Linse. Centralbl. f. Augenh. 1889. — Magnus, Path.-anat. Studien über die Anfänge des Alterstaars. v. Graefe's Archiv. Bd. 35, 3. 1889. — Schön, Archiv f. Augenheilk. Bd. 19. Heft 1. — v. Michel, Beiträge z. Ophthalmologie als Festgabe für Horner. Wiesbaden. 1881. — Deutschmann, Ueber nephritische Cataract. v. Graefe's Archiv. Bd. 29, 3. — Ewetzky, L'albuminurie et la cataracte. v. Graefe's Archiv. Bd. 7. p. 308. — Mooren, Die operative Behandlung der natürlich und künstlich gereiften Staarformen. Wiesbaden. Bergmann. 1894. — Becker, Zur Anatomie der gesunden und kranken Linse. Wiesbaden. Bergmann. 1883. — Becker, Graefe-Saemisch Handbuch d. Augenheilk. 1. Aufl. Bd. V. — Förster, Zur path. Anatomie der Cataract. v. Graefe's Archiv. Bd. III, 2. — C. Hess, Ueber Linsentrübungen in ihren Beziehungen zu Allgemeinerkrankungen. Vossius'sche zwanglose Abhandl. Bd. I, Heft 2. 1896. — Collins, The composition of the human lens in health and in cataract. Med. Review. 1889. p. 321. — Priestley Smith, Ueber Wachsthum der Linse. Medical times and Gazette. 1883. Jan. 20.

#### d) C. zonularis, sive perinuclearis.

Untersuchungen über Schichtstaar liegen erst in neuerer Zeit reichlich vor, so dass wir darüber eine gute anatomische Vorstellung haben. Diese häufigste bei Kindern vorkommende Staarform besteht in einer getrübten Schicht von sehr verschiedener Dicke zwischen dem durchsichtigen Kern und den ebenfalls durchsichtigen peripheren Par-

Fig. 171.

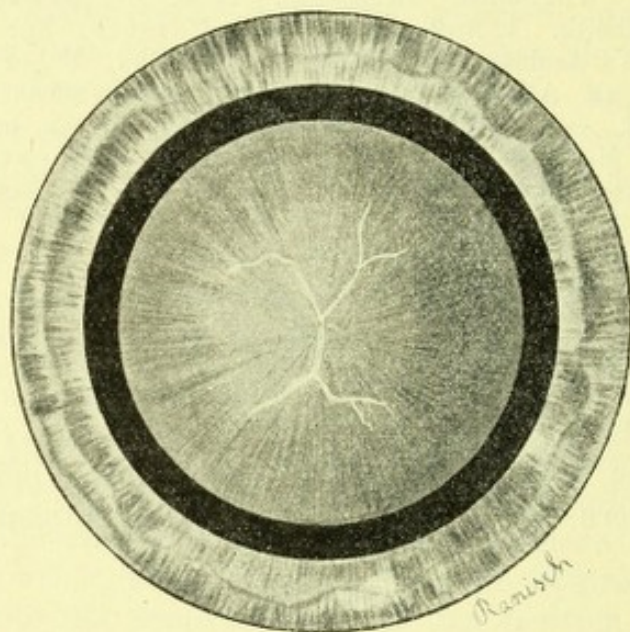


Cataracta zonularis mit zahlreichen Reiterchen.  
Bei focaler Beleuchtung nach der Natur gezeichnet.

thien der Linse. Von der getrübten Schicht sieht man sehr oft noch ringsum spitze getrübte Fortsätze in die durchsichtige Peripherie hineinragen, die sogen. Reiterchen.

Deutschmann, der zuerst einen Schichtstaar anatomisch untersuchte, fand einen intacten Kern, umgeben von einer doppelten Trübungszone. In der getrühten Zone fand er mit feinkörnigem Detritus ausgefüllte Spalten. Beselin dagegen fand im folgenden Jahre zunächst eine continuirliche Spalte zwischen Kern und Corticalis, die er für das anatomische Substrat des Schichtstaars hielt und ferner eine Alteration des Kernes. Dieser war von einer grossen Menge kleinster Spalten

Fig. 172.

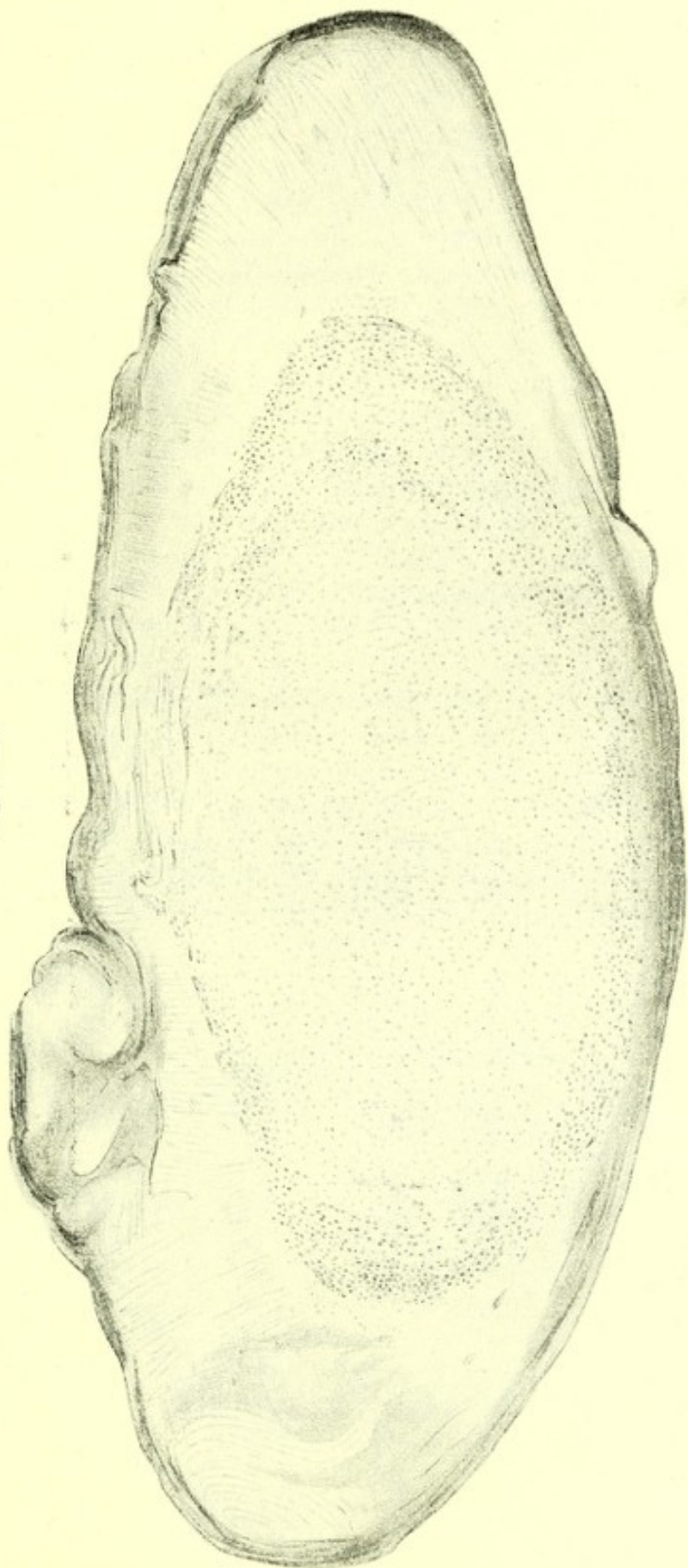


Cataracta zonularis mit Cataracta stellata am vorderen Pol.  
Bei focaler Beleuchtung nach der Natur gezeichnet.

und Lücken durchsetzt, die mit einer feinkörnigen Masse gefüllt waren. Ähnliche Veränderungen im Kern fand Lawford in drei Fällen.

Ausgedehnte grundlegende Untersuchungen verdanken wir erst Schirmer 1889. Er untersuchte sechs derartige Augen, von denen zwei eine doppelte getrühte Schicht in der Corticalis zeigten. Als Substrat des Schichtstaars fand sich stets eine makroskopisch scharf gegen Kern und Corticalis abgrenzende Schicht concentrisch zur Linsenoberfläche verlaufend. Mikroskopisch zeigt sich dies continuirliche trübe Band zusammengesetzt aus einer sehr grossen Anzahl feinsten, rundlicher Gebilde (0,008 bis 0,01 mm), die als Lücken zwischen den Fasern aufzufassen sind. Es lässt sich nachweisen, dass sie entsprechend der Faserichtung in zwei feine, oft trichterförmig verlängerte Spitzen auslaufen, die dem Auseinanderweichen von Fasern entsprechen. Tröpfchen innerhalb von Linsenfasern zeigen sich auch an Zupfpräparaten niemals. Die Lücken sind gefüllt mit einer bei schwachen Vergrösserungen homogen erscheinenden Masse, die sich erst bei Immersion in feinste Körnchen auflöst. Der Inhalt färbt sich mit Haematoxylin oder Benzoazurin (Hejnzal) bläulich.

Fig. 173.



Cataracta zonularis duplex.

Es findet sich als Substrat des Schichtstaars ein trübes Band zwischen Centrum und Peripherie der Linse, bestehend aus feinsten Tröpfchen. Das Band ist (besonders seitlich) theilweise doppelt. Die Tröpfchen setzen sich, wenn auch weniger reichlich, auch durch das Centrum der Linse fort. Eigener Fall. Vergr. Leitz. Obj. 3. Oc. 1.

Die Linsenfasern sind im Allgemeinen erhalten, ihr Verlauf ist nur gewundener und gebogener, ihre Ränder sind zum Theil auch unregelmässiger ausgebuchtet, mit feinen Ausläufern, die zum Theil wohl Auflagerungen sind, versehen, der Inhalt ist vielfach feinkörnig geronnen. Die Corticalis der Linse ist meist vollkommen normal, und es besteht eine absolut scharfe Grenze zwischen der perinuclearen kranken Schicht und der gesunden Corticalis. Auch in dem Kern finden sich jedoch nur spärliche Lücken, wie in der getrübbten Schicht. Die Kernlücken sind meist grösser als die perinucleären Lücken. Hier besteht also mikroskopisch keine scharfe Abgrenzung zwischen der Staarschicht und dem Kern, indem die Lücken centralwärts nur allmählich viel spärlicher werden.

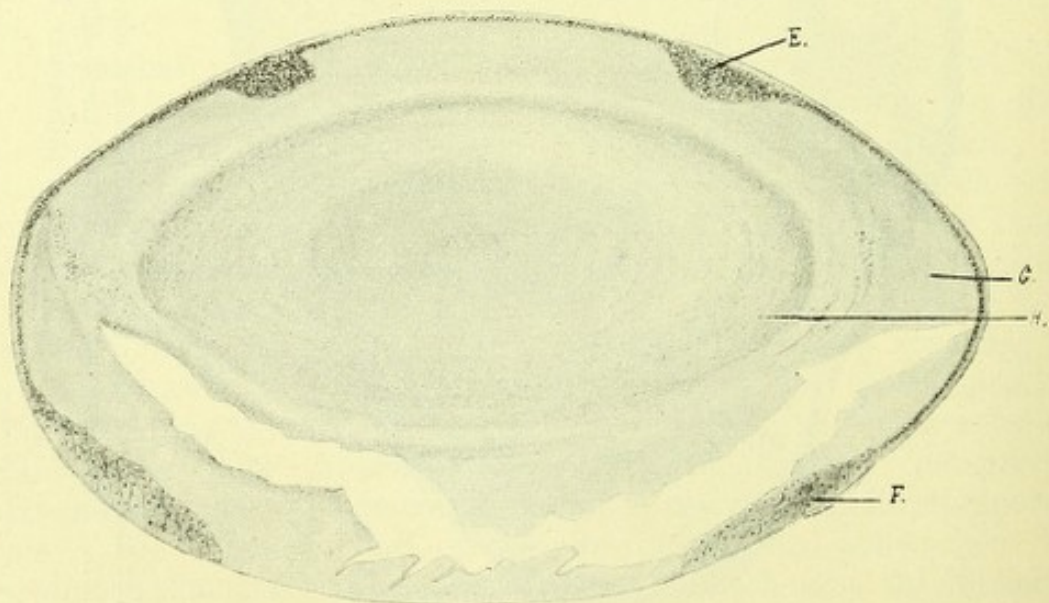
Messungen der ganzen Linse ergeben, dass diese meist in ihrem ganzen Wachsthum etwas zurückgeblieben ist.

Das Wesen des Schichtstaars macht also eine Trübung in der perinuclearen Schicht aus, bestehend in der Einlagerung zahlloser feinsten Vacuolen oder Lücken. Es ist aber, und das ist von Wichtigkeit, zugleich auch der Linsenkern erkrankt, auch in solchen Fällen, wo er klinisch ganz durchsichtig erschien.

Die Schirmer'schen Befunde wurden ganz von Hess, Heinzel u. A. bestätigt.

Peters hält ausserdem, wie schon früher Beselin und Lawford ausgedehnte Spaltbildungen für charakteristisch. „An der Vorder- und Hinterfläche des Kernes verlaufen Spalträume von erheblicher Breite, welche bereits intra vitam vorhanden waren und mit klarer Flüssigkeit angefüllt sind.“ Es bestand ferner eine enorme Schrumpfung des Kernes, es bestehen an seiner Vorder- und Hinterfläche tiefe Einkerbungen, in die sich die umgebende Flüssigkeit tief hineinsenkte.

Fig. 174.



*F* = Pseudoepithelien der hinteren Kapsel. *E* = Epithelwucherungen an der vorderen Kapsel. *H* = Cataracta zonularis. *G* = Geronnene Flüssigkeit in Spaltbildungen.

Auch war der ganze Kern durchsetzt von den oben beschriebenen zahllosen kleinen Tröpfchen. Von diesen zu trennen sind wirkliche Lücken zwischen den Fasern. Sie liegen in spärlicher Anzahl unregelmässig zerstreut in der Kernsubstanz.“

Diese (Peters'schen) Spaltbildungen sind nicht in allen Fällen von Schichtstaar vorhanden, sie kommen aber vor, wie ich selbst bestätigen kann. Besonders bei Totalstaaren sind sie in der Regel vorhanden. Lücken, Tropfen und Spaltbildungen sind nach Peters Folgen ein und desselben Processes, der Kernschrumpfung.

Der Schichtstaar gehört zu den constitutionellen Staaren, sein Zusammenhang mit allgemeiner Rachitis ist unleugbar. Arlt zählte ihn zu den sog. Contusionsstaaren. Er ging davon aus, dass die mit Schichtstaaren behafteten Patienten in früher Jugend vielfach an Krämpfen gelitten hatten (nachweisbar 56 pCt.) und nahm an, dass die damit verbundenen Erschütterungen die Linsentrübungen verursachten, „eine Lockerung des Kernes von der Rindensubstanz“. Becker gründete die Lehre, dass der Schichtstaar eine angeborene Staarform sei. Auf Grund der entwicklungsgeschichtlichen Kenntnisse war die Arlt'sche Lehre nicht mehr zu halten. B. nahm an, dass nur die eben in Entstehung begriffenen, also die jüngsten Fasern von der schädigenden Ursache betroffen würden, sich deshalb als trübe Schicht bildeten und nun durch Auflagerung neuer, durchsichtiger Schichten, während der Kern schrumpft, von der Kapsel ab, allmählich dem Centrum zugerückt werden. Diese Lehre wird neuerdings besonders von Hess verfochten, doch möchte ich fast glauben, dass Hess zu weit geht. Seitdem ich darauf geachtet habe, konnte ich in den letzten Jahren oft die sichersten Angaben bekommen, dass Kinder mit Schicht- oder Totalstaar früher gesehen hätten und ziemlich plötzlich während der Zeit der Krämpfe blind wurden. Auch ist, wie Peters betont, das Vorkommen der fötalen Rachitis viel zu sehr bestritten, um als Grundlage der Schichtstaarentwicklung gelten zu können.

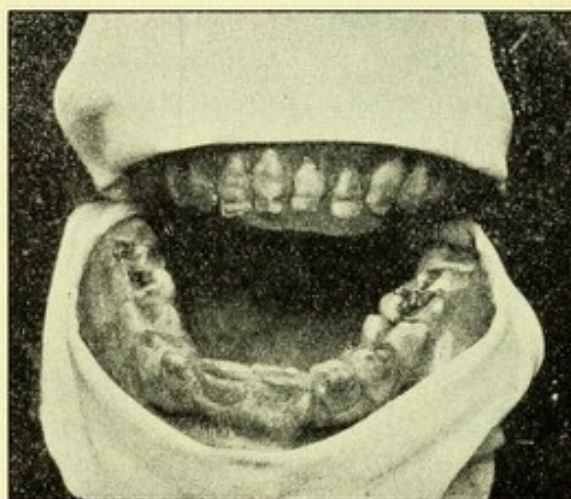
Horner wies nach, dass Schichtstaar fast ausschliesslich bei rhachitischen Individuen vorkommt (sicher in mehr als 80 pCt.), die häufig Schädelanomalien (Craniotabes in 31 pCt.) und mangelhafte geistige Entwicklung zeigten. Ferner wies er auf das gleichzeitige Vorkommen einer charakteristischen Zahnmissbildung bei Schichtstaar hin. Diese rhachitischen Zähne beschreibt H. folgendermassen: „Die Zähne haben eine plumpere, dickere Gestalt. Der Schmelz anstatt am Halse sich allmählich zu verlieren, endet meistens plötzlich in einem wulstigen Rand. Manchmal finden wir besonders gegen die Schneide hin eine in gleicher Linie verlaufende Reihe von runden, wie mit einer stumpfen Ahle eingetriebenen Löchern. In einzelnen extremen Fällen fehlt an ausgedehnten Stellen der Schmelz gänzlich, das entblösste Zahnbein scheint braun gefärbt aus dem hellen Schmelz hervor.“

Am charakteristischsten an derartigen Zähnen scheint mir zu sein neben einem Angenagtsein der Schneide der vorderen Schneidezähne eine horizontale Riffelung an der Vorderseite, die dadurch entsteht, dass der Schmelz eine Strecke weit vorhanden, dann eine bandartige

schmelzlose Stelle kommt und so fort. Ich bringe in Fig. 175 die photographische Abbildung einer solchen Zahnbildung.

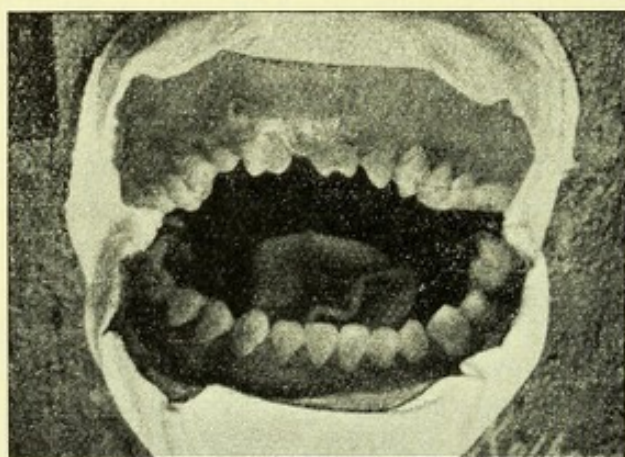
Ferner möchte ich hier Gelegenheit nehmen, diesen rachitischen Zähnen bei Schichtstaar die ebenso charakteristischen Hutchinsonschen Zähne bei interstitieller Keratitis auf hereditärluetischer Basis

Fig. 175.



Typisch rachitische Zähne bei einem Fall von Schichtstaar.  
Nach einer Moulage phot.

Fig. 176.



Typische Hutchinson'sche Zahnbildung bei interstitieller Keratitis und hereditärer Lues.

gegenüber zu stellen. Unter Hutchinson'schen Zähnen versteht man eine Zahnform, bei der nur die beiden mittleren oberen Schneidezähne der zweiten Dentition anstatt einer geraden Schneidefläche eine halbmondförmige Einkerbung zeigen mit convergirenden Seitenrändern. Die Die Einkerbung des freien Randes ist ungefähr bis zum 25. Lebensjahr nachweisbar, wonach die Ecken meist abgenutzt und abgebröckelt

sind. Neben der Hutchinson'schen Form finden sich bei hereditär syphilitischen oft noch andere Zahnanomalien, so abnorme Kleinheit einzelner Zähne, besonders der Eckzähne (Mikrodontismus), weite Lücken zwischen den Zähnen, unregelmässige Stellung und Bildung der Zähne überhaupt (Amorphismus) etc.

Die Lehre von Becker über die Entstehung des Schichtstaars war allgemein angenommen, bis Beselin auf Grund seiner path.-anatomischen Befunde eine neue Theorie der Pathogenese des Schichtstaars aufstellte. B. fand, wie erinnerlich, eine Alteration des Kernes und einen grossen concentrischen Spalt um den Kern. Er schliesst daraus auf eine chemische Alteration des Kernes, welche eine abnorm starke Schrumpfung desselben veranlasste. Die äusseren, neugebildeten Schichten können dem sich retrahirenden Kern nicht folgen, sondern lösen sich von ihm ab, wodurch jene Spalte entsteht, welche das Wesen des Schichtstaars ausmache. Die schädigende Ursache beträfe demnach die ganze zur Zeit ihrer Entwicklung fertig gebildete Linse in gleicher Weise und die trübe Schicht wird erst durch die Kernschrumpfung gebildet.

Auch Peters schreibt der Kernschrumpfung eine wichtige Rolle bei der Entstehung des Schichtstaars bei.

Da jedoch eine ganze Anzahl von anatomischen Untersuchungen typischer Schichtstaare vorlagen, bei denen die Spaltbildungen von Beselin, Lawford, Deutschmann und Peters fehlten, so können letztere nicht als wesentliche und charakteristische Befunde angesehen werden.

Schirmer fasst das Auftreten der Vacuolen als eine Ernährungsstörung der ganzen Linse, besonders aber ihrer jüngsten und daher wenigst widerstandsfähigen Schichten auf, so dass wohl jeder Schichtstaar ursprünglich ein totaler Staar wäre, auf den sich nachträglich, nach Aufhören jener Störung normale Corticalis auflagere. Peters dagegen nimmt an, dass jene Schädlichkeit die centralen Linsentheile, eben weil sie die älteren und schlechter ernährten sind, stärker treffe als die jüngeren zellkernführenden und im Wachsthum begriffenen Linsenfasern, so dass also bei der Entstehung des Schichtstaars von vornherein eine klare Peripherie vorhanden sei. Er findet in der Tetanie der Kinder die Hauptursache zur Entstehung des Schichtstaars, besonders, nachdem es ihm gelungen war, in einem Falle von Schichtstaar genau dieselben Veränderungen an den Ciliarepithelien zu finden, wie beim Tetaniestaar. Da über 80 pCt. der rhachitischen Kinder an Tetanie leiden, so ist der Hinweis auf diesen Zusammenhang gerechtfertigt.

### Cataracta centralis.

Von dem wahren Schichtstaar unterscheidet sich nur graduell der **Centralstaar**, bei dem die Vacuolen-Bildung den Kern gleichmässig durchsetzt, ebenso wie die perinucleäre Schicht.

Auch kann der Kern allein erkranken ohne Corticalisschicht, **Kern-**

**staar.** Anatomisch unterscheidet er sich vom Schichtstaar fast nur durch ein besonders reichliches Auftreten der „Tröpfchen“ im Linsenkern. Wir haben aber oben gesehen, dass diese Tropfenbildungen, wenn auch in geringem Maasse, fast immer bis in die Kernsubstanz hineinragen, auch in den Fällen, wo der Kern klinisch durchsichtig erschien. Klinisch findet man beim Kernstaar eine den ganzen Linsenkern einnehmende graue, oft weisse Trübung, welche von normalen oder fast normalen Corticalmassen umlagert sein kann. Auch ist klinisch beobachtet worden, dass in Familien mit vererbtem angeborenem Staar in einer Generation sich Schichtstaar, in der folgenden Kernstaar fand.

Hess hat eine Beobachtung gemacht, welche die Entstehung des Schichtstaares aus einer Missbildung des Auges unserm Verständniss näher bringt.

Die Linse wird, wie oben geschildert, in der Weise gebildet, dass der primären Augenblase gegenüber eine taschenförmige Ectoderm-einstülpung entsteht, welche sich weiterhin von der Oberfläche abschnürt und dann das ringsum abgeschlossene Linsenstückchen bildet, in welchem das Vorderkapselepitel vom Aequator aus allmählich zu den Linsenfasern auswächst. Bei einem 5 Tage alten Hühnerembryo, bei welchem normaler Weise das Linsensäckchen schon geschlossen sein sollte, fand Hess, dass es mit der Hautoberfläche noch durch einen feinen Canal communicirte, durch welchen die jüngsten Linsenfasern hinausgewuchert und dadurch zum Theil in Zerfall gerathen waren. Wenn in einem solchen Falle der Verschluss noch nachträglich zu Stande gekommen wäre, so würden die ältesten, central gelegenen Linsenfasern, welche den späteren Linsenkern bilden, getrübt resp. degenerirt erschienen sein, und alle später sich bildenden Fasern würden sich in normaler Weise zu einer durchsichtigen, um den getrühten Kern gelegenen Schale entwickelt haben. Es würde also zum Bild einer Cataracta nuclearis gekommen sein. Die nahe Verwandtschaft zwischen angeborenem Kern- und Schichtstaar wird auch durch diese Beobachtung verständlich.

Hess konnte ferner nachweisen, dass in vielen Fällen von Schicht- resp. Kernstaar, der Kern excentrisch nach hinten verlagert sein kann, so dass er die hintere Kapsel berührt. In vielen dieser Fälle liess sich eine wahrscheinlich in früher Fötalzeit erfolgte Perforation der hinteren Kapsel nachweisen.

v. Hippel untersuchte 6 Augen von 3 Kaninchen mit angeborenen, aber verschiedenen Staarformen. Da aber alle Kaninchen demselben Wurf entstammten, muss man annehmen, dass dieselbe Grundursache in verschiedener Intensität wirkend die verschiedenen Staarformen zu Stande gebracht hat.

Alle diese Beobachtungen sprechen eben sehr für die Einheitlichkeit der frühen Staarformen und ferner für die Auffassung, dass sie meist angeboren sind. Für letzteren Umstand sprechen auch die Untersuchungen von Dub. Er mass bei einer Reihe von Patienten den Durchmesser des Schichtstaares und bestimmte ihn auf 4,4 bis 5,6 mm.

Ferner mass er eine Reihe normaler Linsen von Kindern aus den ersten drei Lebensjahren und fand einen durchschnittlichen Aequatorialdurchmesser von 7,5 bis 8 mm, einen sagittalen von 1,5 bis 2,8 mm. Dub weist darauf hin, dass diese Thatsachen mit der Annahme einer nach der Geburt entstandenen Schichtstaartrübung durchaus unvereinbar sind. Der Schichtstaar müsste dann einen wesentlich grösseren Durchmesser haben, wenn er durch Auflagerung neuer undurchsichtiger Fasern entsteht. Selbst die Annahme einer sehr beträchtlichen secundären Schrumpfung des Kerns würde dieses Missverhältniss nicht genügend erklären. Die Messungen von Dub beweisen, wie Treacher Collins in Uebereinstimmung mit Peters annimmt, dass die Schirmer'sche Theorie unrichtig ist und die Kernschrumpfung die Hauptsache ist (cfr. Peters, Zeitschrift für Augenheilkunde. Bd. V. Heft 2).

Die intrauterine Entstehung der meisten Staarformen auf Grund einer fötalen Rhachitis (Hess, Dub etc.) wird heute wohl von den meisten Autoren angenommen, doch möchte ich diese Auffassung doch nicht auf alle Fälle unbedingt angewendet wissen. Ich selbst habe unzweifelhafte Fälle von Entstehung des Staares in den ersten Lebensjahren gesehen, deren ausführliche Mittheilung noch aussteht. Auch Peters spricht sich, wie schon oben mitgetheilt, in anderem Sinne aus.

### Cataracta totalis.

Auch der angeborene **Totalstaar** unterscheidet sich von dem Kern- und Schichtstaar wohl nur quantitativ, insofern alle bis zur Geburt gebildeten Linsenfasern sich in der geschilderten Weise erkrankt und getrübt zeigen. Die Schädlichkeit, welche zur Entstehung eines Schicht- resp. Kernstaares führte, hat eben noch fortgedauert und zum cataractösen Zerfall der jüngsten aufgelagerten Linsenfasern geführt.

Immerhin stellt sich der Totalstaar nicht in allen Fällen anatomisch als dasselbe heraus. Ich bringe hier die Abbildungen von zwei verschiedenen Fällen von jugendlichem Totalstaar. Der erste Fall ist auf Tafel VII abgebildet. Die ganze Linse ist mit den Tröpfchen durchsetzt. Das Epithel ist stark gewuchert. Zwischen Epithel und Linsensubstanz finden sich Streifen von dick geronnener Flüssigkeit. Den zweiten Fall siehe Fig. 174. Dieser Staar war sicher extrauterin und zwar in kurzer Zeit unter Krämpfen entstanden, an denen das Kind auch starb. Um den Kern sieht man die Schichtstaarzone, bestehend aus feinsten Tröpfchen. Dann sieht man, wie durch breite, mit geronnener Flüssigkeit gefüllte Spaltbildungen (G) die Corticalis vom Kern abgehoben ist, wie dies Peters als Folge der Kernschrumpfung beschreibt. Ferner finden sich als weitere Folge dieser Kernschrumpfung in der Corticalis viele Fasern, die direct zerrissen sind (Peters, Klin. Monatsbl. 1904.)

Diese getrühten Linsenmassen haben eine ausgesprochene Neigung zu schrumpfen. Man sieht dann nicht selten bei Kindern an Stelle der Linse eine kleine kreidig weisse, flache, unregelmässig begrenzte Scheibe (**Cataracta membranacea**), die anatomisch besteht aus der

Linsenkapsel, gewucherten, zu Spindeln ausgewachsenen und verkalkten Epithelien und krümeligen Resten von Linsenfasern, ebenfalls stark mit Kalksalzen durchsetzt.

### Cataracta fusiformis.

Die enge Beziehung, in welcher ferner der **Spindelstaar** zu den oben genannten Staarformen steht, ergibt sich aus Untersuchungen von Bach.

Spindel- oder Axialstaar (*C. fusiformis*) ist eine seltene Staarform, bei der eine spindelförmige Trübung von dem vorderen nach dem hinteren Pol die Linse durchzieht, entweder in ihrer ganzen Dicke oder auch bloss theilweise. Die Affection kann angeboren sein oder sie entsteht nach Perforation eines Ulcus serpens. Bach hat nun aus der Literatur nachgewiesen, dass ein ganz reiner und zugleich vollständiger Spindelstaar noch nicht beschrieben worden ist. Am häufigsten ist die Verbindung von Spindelstaar mit vorderem oder hinterem Polarstaar, sowie mit Schichtstaar in den verschiedensten Variationen. In einem von Bach histologisch untersuchten Fall von Spindelstaar beim Kaninchen bestand deutlicher vorderer Kapselstaar, an den sich rückwärts eine entsprechend der Linsenachse gelegene Zone veränderter Linsensubstanz anschloss. Letztere zeigt gegenüber normalen Linsenparthien ein homogenes Aussehen. Die faserige Structur der Linse ist an dieser Parthie vollständig verwischt. An manchen Stellen sieht man starke lichtbrechende Kugeln eingelagert. Die Begrenzung dieser bandartig bis zum Linsenkern hineinragenden Parthie ist eine unregelmässige, zackige. An den Grenzparthien sind zahlreiche Eiweisskugeln (Myelinschollen) eingelagert. Auch feinstes schwarzes Pigment findet sich vor dem Linsenkern.

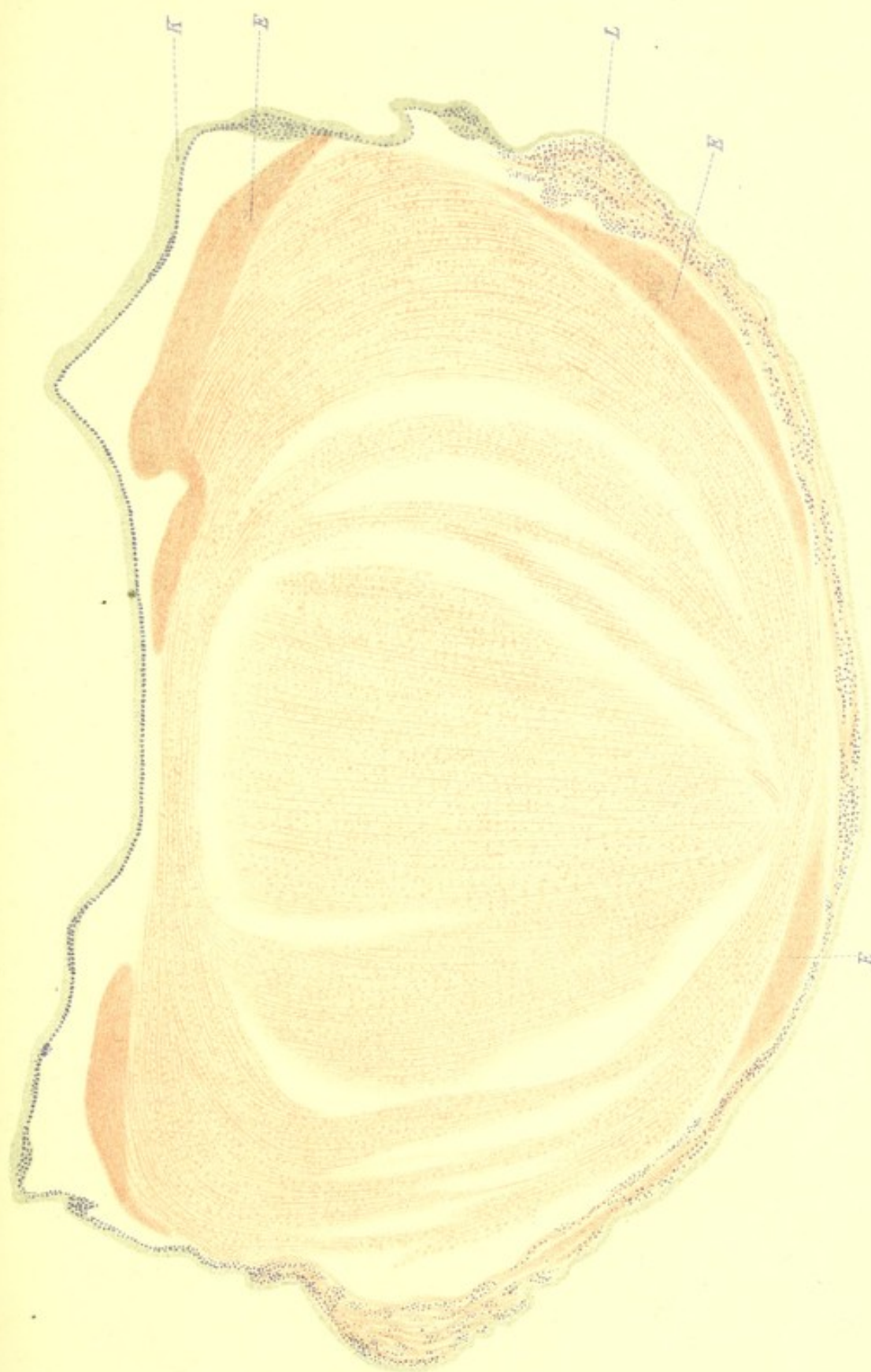Nach Knies haben wir es beim Spindelstaar mit einem ausgezogenen Centralstaar zu thun, der mit beiden Centralkapselstaaren von Anfang an verwachsen war.

Bach recurriert auf die Untersuchung von Hess an dem Hühnerembryo. Bei der Entstehung eines vollständigen Spindelstaares dürfte es sich wohl meist um gleichzeitige Störungen im Abschluss des Linsenbläschens und in der Art. hyaloidea (vielleicht auch in der Entwicklung der secundären Augenblase überhaupt) handeln.

Schirmer, v. Graefe's Archiv, Bd. 35, 3; Bd. 36, 1; Bd. 37, 4. — Peters, v. Graefe's Archiv, Bd. 39, 1. — Dub, ibid. Bd. 37, 4. — Hess, ibid. Bd. 39, 1 u. Bd. 42, 3. — Heinzel, ibid. Bd. 48, 3. 1899. — Deutschmann, v. Graefe's Archiv. Bd. 32, 2. S. 295. — Beselin, Archiv f. Augenheilk. Bd. XVIII. — Lawford, Royal London ophth. Hosp. Rev. Vol. XII. 1888. — Bach, v. Graefe's Archiv. Bd. 43 (Spindelstaar). — Hess, ibid. Bd. 47 (Totalstaar). — v. Hippel, ibid. Bd. 44, 1. 1902.


### Cataracta pyramidalis.

Unter Pyramidalstaar versteht man eine der Linse aufsitzende, kegelförmige Erhebung, die in die vordere Kammer hineinragt und zuweilen die Hinterfläche der Hornhaut erreicht.



Cataracta totalis juvenilis.

*E* = Spaltbildungen mit Exsudat; *L* = Pseudoepithelien der hinteren Kapsel; *K* = Kapsel.



Ihre Entstehung ist wohl immer zurückzuführen auf ein eitriges perforirtes Hornhautgeschwür. In Folge des Abfließens des Kammerwassers verklebt die mit der Hornhautperforationsstelle in Berührung gekommene Linsenkapsel bei der Heilung des Geschwürs mit den Rändern derselben. Das sich wieder ansammelnde Kammerwasser drängt die Linse zurück und die Verklebungsstelle wird zu einem Kegel ausgezogen, der der Linse aufsitzt und an der Hinterfläche der Hornhaut adhärirt. Wenn sich nun die Adhärenz löst, so bleibt nur der Kegel über, welcher der Linse aufsitzt und mehr oder weniger weit in die vordere Kammer hineinragt.

Die pathologisch-anatomischen Veränderungen, die durch den Pyramidalstaar innerhalb der Linse hervorgerufen werden, sind dieselben wie bei dem Kapselstaar, von dem er nur eine Modification darstellt.

M. Singer untersuchte einen Fall anatomisch und fand, „dass die Grundlage zu seiner Entstehung in entzündlicher Reizung der intracapsulären Zellen zu suchen sei, welche zu wuchernder Productbildung von charakteristischer glashäutiger Beschaffenheit und pyramidenartiger Gestalt Veranlassung gab“. Er operirte zwei Fälle so, dass er die Pyramide in der vorderen Kammer mit dem Messer durchschnitt. Nach der Operation trat Resorption der Linse ein, was bewies, dass mit der Durchschneidung der Pyramide in der Kapsel eine Continuitätstrennung gesetzt wurde. Andere Fälle sind von H. Müller und Knies. Auch Stocher fand, dass die Trübung in einer Anhäufung fusiformer Zellen besteht. Die Linsenkapsel überzieht die Prominenz. In W. Haring's Fall war die Prominenz ausserdem noch von neugebildeten Massen theils bindegewebiger, theils glashäutiger Beschaffenheit überzogen, die von der Descemet'schen Membran abstammte. Auch Collins fand schon etwas Aehnliches.

M. Singer, Wien. klin. Wochenschr. Jahrg. 64. — Stocher, Revue méd. de l'est. Nancy. XV. — Tr. Collins, Ophth. Review. April 1892. — W. Haring, v. Graefe's Archiv. Bd. 43. S. 25. 1897. — de Vries, v. Graefe's Archiv. Bd. 54, 3.

### Verkalkungen.

Merkwürdigerweise neigt ein Organ wie die Linse, deren Bestandtheile sehr wenig Kalksalze besitzen, unter gewissen Umständen sehr zu Kalkablagerungen, so dass sich erstaunliche Mengen davon vorfinden können. Laptschinski (Hoppe-Seyler, Physiol. Chemie S. 692) fand in 4 Rindslinsen im Mittel 0,23 pCt. unlöslicher Salze und Cahn (Zeitschr. f. physiol. Chemie 1881) in Cataractlinsen 1,45 pCt.

Nach O. Becker treten die Verkalkungen früher und intensiver auf bei consecutivem Cataract d. h. Staarbildung, welche anderen Augenkrankungen folgt, als bei dem einfachen Altersstaar. Wir haben schon oben (S. 492) die häufigen Kalkablagerungen besprochen, die schon so oft bei der Ueberreife des Staares in das wuchernde Kapsel-epithel erfolgen. Die Kalkablagerung in die Linsenfasern folgt meist

erst den kapselstaarartigen Wucherungen. Von diesen aus, eventuell ebenso von dem nach vorangegangenen Entzündungen meist auch vorhandenen Pseudoepithel der hinteren Kapsel schreitet der Verkalkungsprocess von der Peripherie nach dem Centrum der Linse vor. Man kann dies schon daraus schliessen, dass unter solchen Verhältnissen mitunter der innerste Kern noch nicht verkalkt ist. Oft bemerkt man aber auch, dass der Verkalkungsprocess in einzelnen weit von einander liegenden Linsenfasern von der Peripherie weit nach dem Centrum zu fortschreitet, während alle umherliegenden Fasern noch verschont sind.

Die Ablagerung geschieht in Gestalt von kleinen stark lichtbrechenden Pünktchen, die mit verdünnter Salzsäure extrahirbar sind. Diese häufen sich an, verschmelzen mit einander und schliessen helle Lücken ein. Die Gebilde gleichen oft Krystallbildungen, doch kommen echte Kalkcrystalle in der Linse nicht vor. So entstehen schliesslich starre petrificierte Linsenfasern. Diese Verkalkungen können ganze Theile der Linse betreffen. Wedl und Bock gelang es einen verkalkten Linsenwirbel abzuheben, von dem sie in Fig. 73 ihres Atlanten eine Abbildung bringen. Die Petrification kann auch die ganze Linse betreffen (**C. calcarea**). Bis dies eintritt vergehen in meist durch Entzündung erblindeten Augen Monate oder Jahre. Die Linse ist dann meist geschrumpft, die oft schlotternde, stets ungetrübte Kapsel lässt sich leicht abziehen und es liegt dann die höckerige, rauhe Rinde der Linse zu Tage. Auf Schnitten oder Schliften ist keine Spur von Linsenfasern mehr zu erkennen.

### Verknöcherung.

Eine wirkliche Verknöcherung (Ossification) der Linse kommt nicht vor, denn eine Neubildung von Knochensubstanz kann ohne Blutgefässe nicht stattfinden. Ohne Verletzung der Kapsel können diese aber nicht in den von der Linse eingenommenen Raum eintreten. In den Fällen, die als Verknöcherung der Linse beschrieben worden sind, handelt es sich um Verknöcherung cyclitischer Schwarten um die Linse. Es kann jedoch auch der Fall sein, dass nach Verletzung der Kapsel und theilweiser oder vollständiger Resorption der Linse, diese Schwartenbildungen den von der Linse früher innegehabten Raum ausfüllen und hier Verknöcherungen entstehen. Auch in solchen Fällen handelt es sich natürlich nicht um Verknöcherungen der Linse, sondern nur um Verknöcherungen cyclitischer Schwarten an der Stelle der früheren Linse.

### Fremdkörper in der Linse.

Kleine in das Auge eingedrungene Fremdkörper können in der Linse stecken bleiben. Dabei wird natürlich die Linsenkapsel verletzt. Bei grösseren Wunden tritt in Folge dessen bald Trübung, Quellung

und Resorption der Linse auf. Ist die Eingangspforte jedoch klein, so kann sie sich gleich wieder schliessen. Die Trübung und Quellung der Linse kann dann stehen bleiben, ja sogar zurückgehen (siehe hinten S. 540 u. ff.). Eine Linsentrübung fehlt nur ausnahmsweise.

Es ist auffallend wie tolerant die Linse gegen Fremdkörper, selbst gegen inficirte und sonst stark reizende metallische ist. Es können alle Reizerscheinungen und Schmerzen fehlen, besonders wenn der Fremdkörper nicht durch die Iris gegangen ist. Diese stellen sich erst bei der Berührung mit der Iris ein, die entweder durch Verklebungen oder nach Resorption der Linse entsteht.

Selbst Eisensplitter, die in der Linse eingeschlossen sind und mit der Iris nicht in Berührung kommen, können dauernd ohne Entzündung vertragen werden.

Desmarres berichtet von einem Patienten, der einen Stahlsplitter lange im Auge trug. Nach 4 Wochen gaben sich die mässigen Reizerscheinungen und die in der Umgebung des Splitters aufgetretene Trübung ging sogar theilweise zurück. Eisen führt meist zu einer Imprägnirung der Linse mit Rost, die schon v. Graefe kannte.

Selbst Kupfer, das in gefässhaltigen Theilen des Auges ganz besonders starke Entzündung und Eiterung hervorruft, kann von der Linse reactionslos ertragen werden.

Leber konnte nachweisen, dass ein Kupferstück, welches durch die Hornhautmitte in die Linse eingestochen wurde, keine Entzündung erregte, sondern vom Auge reactionslos vertragen wurde. Nur an der Verletzungsstelle der Kapsel war der Fremdkörper von einer Trübung der Substanz umgeben. Dagegen machte das Kupferstück sogleich eitrige Entzündung mit Hypopyon, als es mit der Iris in Berührung gebracht wurde. Klinische Beobachtungen der Art liegen vor von Pagenstecher, v. Grosz, Hirschberg etc.

Desmarres, *Traité des maladies des yeux*. T. III. p. 22. — v. Graefe, *Archiv f. Ophthalmologie*. Bd. VI. I. p. 134. — Leber, *Die entzündungserregenden Schädlichkeiten*. Leipzig. 1891. p. 225. — Pagenstecher, *Mittheil. aus der Augenklinik zu Wiesbaden*. Bd. II. S. 122. — Hirschberg, *Deutsche med. Wochenschr.* 1894. No. 14. — Praun, *Die Verletzungen d. Auges*. Wiesbaden. J. F. Bergmann. 1899.

### Regeneration der Linse.

In ophthalmologischen Büchern steht gewöhnlich kurzweg, dass sich die Linse nicht regenerirt (cf. Ginsberg, *Path. Histologie des Auges*). Wenn dies auch für das menschliche Auge richtig ist, so ist es doch wünschenswerth, dass auch unsere Leser von der bedeutsamen Thatsache Kenntnis nehmen, dass bei bestimmten Thieren eine vollständige Regeneration der Linse eintritt. Diese Entdeckung von G. Wolff ist von so hohem theoretischem Interesse, dass v. Kupffer als Vorsitzender auf der zehnten Versammlung der anatomischen Gesellschaft 1896 die Entdeckung von G. Wolff für das bedeutsamste,

in den letzten Jahren auf experimentellem Wege gewonnene Ergebniss, sowohl auf botanischem wie auf zoologischem Gebiete bezeichnete.

Alte Autoren berichten sogar von Regenerationen ganzer Augen. Im Alterthum war die Ansicht verbreitet, dass Schlangen und jungen Schwalben die ausgestochenen Augen wieder wuchsen (nach Fraisse 1885). Nachdem durch die Arbeiten von Spallanzini u. A. das Interesse an den Regenerationsvorgängen geweckt worden war, stellte Bonnet zuerst Experimente am Auge an. Am 13. September 1779 extirpirte er einem grossen Tritonen das rechte Auge. Nach der Operation befand sich an Stelle des Auges eine grosse blutende Wunde. Am 8. November 1780 war das Auge vollständig regenerirt.

Aehnliche Versuche machte Blumenbach am Auge von *Lacerta lacustris* (1784). Er schnitt zunächst den Augapfel hart an der Ansatzstelle des Sehnerven heraus. In diesem Falle erhielt er kein neues Auge, sondern die Augenhöhle füllte sich allmählich mit einem derben Gewächs aus. Sodann entfernte er durch einen Schnitt die Hornhaut, die Linse und den übrigen Augeninhalt und schnitt die schlaffen, zusammengefallenen Augenhäute so ab, dass ein kleiner Theil von ihnen, kaum der fünfte, zurückblieb. Im sechsten Monat nach der Operation sah man in der Tiefe der Augenhöhle einen kleinen neuen Augapfel, der Cornea, Iris und Pupille erkennen liess.

Neuerdings hat Philipeaux in 40 Fällen Tritonen das ganze Auge extirpirt, ohne jemals eine Spur von Regeneration zu erhalten. Ferner stellte Rochs über die gleiche Frage Untersuchungen an Larven von Erdsalamandern, an Tritonen und Kaulquappen an, denen er das Auge mit dem Galvanokauter von Grund aus zerstörte. Auch er erhält keine Regeneration des Bulbus, wenn das ganze Auge zerstört war.

G. Wolff kam zu seiner Entdeckung durch rein theoretische Erwägungen. Er war der Ansicht, dass zweckmässige Anpassung an die Einflüsse der Aussenwelt das einzige Moment sei, das den Organismus zum Organismus mache und das eigentliche Wesen des „Lebendigen“ darstelle. Es musste dafür der Beweis erbracht werden, dass der Organismus thatsächlich im Stande sei, auf eine künstlich herbeigeführte Veränderung in eindeutig zweckmässiger Weise zu reagieren. Das Experiment wurde am Wirbelthierauge gemacht und zwar zunächst bei Amphibien. Es ergab sich die auffallende Thatsache, dass sich die mit der Kapsel und dem Epithel extirpirte Linse wieder ansetzte und zwar als ein in anatomisch und physiologischer Hinsicht vollwerthiges Organ. Die Regeneration geht aus von dem hinteren Irisepithel. Damit ist bewiesen, dass es möglich ist, einen Entwicklungsvorgang zu zwingen, sich in principiell anderer Art, als es normaler Weise geschieht, zu vollziehen und doch zum gleichen Ergebnis zu führen.

Das Wirbelthierauge entsteht bekanntlich aus zwei Haupttheilen, welche von getrennten Gewebsparthien herrühren und erst secundär zu einander in Beziehung treten. Diese Haupttheile sind der Augenbecher und die Linse. Der Augenbecher entwickelt sich als Theil des Grosshirns, mit welchem er dauernd durch den Sehnerven in Verbindung

bleibt, während die Linse aus dem ektodermalen Theil der Haut entsteht, sich von diesem vollständig, ohne irgend eine Verbindung zu bewahren, löst, und in den vom Hirn gelieferten Augenbecher sich einsenkt, bezw. von demselben dadurch, dass der Rand des Bechers zum Irisepithel auswächst, umfasst wird. Denkt man sich nun aus dem fertigen Auge die Linse herausgenommen, so liegen für die event. Regeneration völlig andere Verhältnisse vor, als sie für die embryonale Entwicklung sich darbieten. Entsteht die neue Linse ausserhalb des Augenbechers? Wie soll sie dann in den Becher hineinkommen? Embryonal kommt sie ganz bequem hinein, weil in demselben Masse, in welchem die Linse sich in die Tiefe senkt, der vorgeschobene Hirntheil, d. h. die primäre Augenblase, sich zum Becher einstülpt und dann durch Vorwachsen des Randes die Linse umgreift. Eigentlich kommt also nicht die Linse in den Becher, sondern der Becher wächst um sie herum. Diese Formverhältnisse sind aber nun bereits gegeben, der Augenbecher ist fertig, er hat nur noch die enge Pupillaröffnung und von der Haut ist er getrennt durch die mit Flüssigkeit gefüllte vordere Kammer. Zwischen den Ort, an den die Linse zu gelangen hätte und ihren embryonalen Mutterboden hat sich nicht nur die erhebliche mesodermale Schicht der Cornea und das ganze Irisgewebe, sondern auch eine breite Flüssigkeitsschicht geschoben. Hier müsste überall die neue Linse, wenn sie ausserhalb des Bechers entsteht, durchpassiren. Dass Zellen durch Gewebsschichten hindurchwandern, ist ja etwas, was oft beobachtet werden kann, es ist aber schwer, sich vorzustellen, wie durch eine Flüssigkeit hindurch eine active Zellwanderung stattfinden soll.

Oder entsteht die neue Linse innerhalb des Augenbechers? also aus einem Gewebe, aus welchem sie embryonal nicht entsteht? Wie wäre das überhaupt denkbar? Würde es nicht Allem, was bisher über Regeneration für bekannt gehalten wurde, geradezu Hohn sprechen? Und angenommen, der Augenbecher könnte die Linse liefern, was in aller Welt sollte ihn selbst dann auch nur veranlassen, es zu thun, ihn, der ja bei der Entfernung der Linse gar keiner Verletzung ausgesetzt ist, der keine Wunde hat, welche doch nach allem bisher Bekannten der Ausgangspunkt aller Regenerationsvorgänge ist?

Die Linse wurde mit der Kapsel entfernt. Im Glaskörperraum, theilweise auch in der vorderen Kammer, kommt es nach der Operation zu einer lebhaften Ansammlung von Leukocyten. Diese Anhäufung ist am dichtesten an der Innenfläche der Iris, welche manchmal den Eindruck macht, als werde sie von den Leukocyten förmlich benagt. Schon am ersten Tage kann man beobachten, dass einige von den weissen Blutkörperchen schwarz geworden sind, dass ihr Plasma dicht mit Pigment gefüllt ist. Diese pigmenthaltigen Leukocyten häufen sich im Lauf der nächsten Tage, bis schliesslich fast gar keine pigmentlosen mehr zu sehen sind.

Hand in Hand mit diesen Erscheinungen gehen Veränderungen, die an der Iris wahrzunehmen sind. Die Iris zeigt bei Amphibien noch ein sehr ursprüngliches Verhalten, indem der epitheliale Theil die

Hauptmasse derselben bildet, während der bindegewebige Theil nur sehr geringfügig ist. Der epitheliale Theil ist der zwischen Hornhaut und Linse vorgewachsene verdünnte Rand des Augenbechers, stammt also vom Grosshirn, und besteht wie der ganze Augenbecher aus zwei epithelialen Lamellen, welche jedoch nicht mehr als gesonderte Blätter zu unterscheiden sind. Beide Lamellen liegen fest aufeinander, beide sind völlig dicht von Pigment erfüllt, so dass die Iris sich darstellt als ein einfaches schwarzes Blatt. Nach der Operation können nun beide Blätter von einander unterschieden werden. In demselben Maasse als die herbeigeeilten Leukocyten schwarz werden, beginnt die innere Lamelle der Iris ihr Pigment zu verlieren. Wir schliessen daraus, dass das Pigment der Leukocyten aus dem inneren Blatt der Iris stammt.

Die beiden Epithellamellen werden aber nicht nur dadurch von einander unterscheidbar, dass das innere Blatt pigmentlos wird, sondern auch dadurch, dass beide Blätter durch einen klaffenden Spalt von einander getrennt werden. Die Leukocyten drängen sich zwischen die beiden Epithellamellen hinein und pressen sie auseinander.

Das Resultat dieser Vorgänge ist eine auf eine ganz eigenartige Weise herbeigeführte Rückdifferenzirung auf einen früheren entwicklungs-geschichtlichen Zustand. Ontogenetisch erhält ja die äussere Irislamelle ihr Pigment früher als die innere.

Danach treten neue Erscheinungen auf. Die Zellen am oberen Rand der Pupille fangen an sich zu vermehren (am 11. bis 20. Tag); es bildet sich an dieser Stelle ein Knötchen. Indem dann die Zellen dieser Neubildung sich weiter vermehren, verwandelt sich dieses Knötchen in ein Säckchen, dessen Hohlraum mit dem durch das beschriebene Auseinanderweichen der beiden Lamellen entstandenen Spalt zusammenhängt.

Die Veränderungen, welche nun weiterhin an diesem Linsensäckchen (denn ein solches haben wir vor uns) zu beobachten sind, entsprechen vollständig demjenigen Prozesse, durch welchen im Lauf der normalen Entwicklung das Linsensäckchen zur Linse sich umbildet. Die Zellen der vorderen Seite des Linsensäckchens behalten ihren Charakter als kubische Epithelzellen und werden zum Linsenepithel, diejenigen der hinteren Seite dagegen verlängern sich und bilden sich zu Linsenfasern aus. Dies geschieht aber nicht in der Weise, dass die sich verlängernden Zellen in gerader Richtung nach vorn wachsen, sondern sie nehmen einen bogenförmigen Verlauf, dergestalt, dass die Fasern concentrisch um einander herum liegen. Auf diese Weise gewinnt das Aussehen der jungen Linse grosse Aehnlichkeit mit einem Epithelzapfen aus einem Hautkrebs, mit dem Unterschied natürlich, dass die inneren Fasern nicht verhornt sind, wie beim Epitheliom, sondern eben in die eigenthümliche lichtbrechende Linsensubstanz umgewandelt sind. Ein solches Stadium ist auf Fig. 4 abgebildet. Der durch die ausgewachsenen Linsenfasern gebildete, sich in die Höhlung des Linsensäckchens hineinwölbende Vorsprung hat hier die vordere Wand des Linsensäckchens noch nicht erreicht. Es ist also noch ein

Theil der Höhlung erhalten, und dieser communicirt noch mit dem auf diesem Stadium ebenfalls noch erhaltenen Spaltraum zwischen beiden Lamellen des Irisepithels. Die Trennung der Linse von ihrem Mutterboden, in diesem Falle dem Irisepithel, erfolgt also bei der Regeneration bedeutend später als bei der normalen embryologischen Entstehung. Dieses an und für sich auffallende und unerklärliche Verhalten findet teleologisch seine volle Erklärung. In der Ontogenie spielt sich der ganze Vorgang der Linsenabschnürung mitten in einem festen Gewebe ab. Anders dagegen bei der Regeneration. Hier sprosst die neue Linse in flüssiges Gewebe hinein; würde das Linsensäckchen gleich nach seiner Bildung abgeschnürt, so fiel es ins Bodenlose und würde im besten Falle an einer gänzlich ungeeigneten Stelle zur Entwicklung gelangen, wahrscheinlich aber würde es in irgend einem Winkel verkommen und zu Grunde gehen. Die einzige Möglichkeit, der Linse einen festen Halt zu geben, ihr die entsprechende Lage im Auge zu sichern, war die, sie in Verbindung mit der Iris zu lassen, so lange, bis ihr Wachsthum so weit vorgeschritten war, dass sie von den zur Zonula sich differencirenden Bindegewebsfasern gefasst und festgehalten werden konnte. Die Loslösung von der Iris ist denn auch in der That so ziemlich die letzte Etappe der Linsenregeneration.

Rötting hat den gleichen Vorgang bei der Forelle wahrscheinlich gemacht. Die Frösche, bei denen die anatomischen Verhältnisse ganz andere sind, bringen keine normal regenerirte Linse zu Stande, sondern nur Missbildungen, welche gänzlich unbrauchbar sind und bald sich trüben und zerfallen. Koch glaubt dagegen auch für die Kaulquappe die Linsenregeneration nach demselben Modus nachgewiesen zu haben.

Man hatte die Versuche von G. Wolff bezweifelt und die neue Linse als aus zurückgebliebenen Resten der alten entstanden angenommen. Es wäre, wie ein Anatom sagte, als eine wahre „Erlösung“ von einem drückenden Banne zu betrachten gewesen, falls sich die Unrichtigkeit der thatsächlichen Angaben G. Wolff's hätte beweisen lassen. Sie sind jedoch von Emery, Colucci, E. Müller, Röthig und besonders A. Fischel, auf dessen ausführliche Arbeit besonders hingewiesen sein möge, bestätigt worden.

Wir können hier nicht weiter auf die Bedeutung der Thatsache eingehen, ich möchte nur noch die Worte von v. Kuppfer anführen: „Der Fall hat etwas unheimlich Fremdartiges, etwas Umsturzdrohendes und er scheint zu bekunden, dass eine für ausreichend gefestigt gehaltene Theorie, die Theorie der Regeneration, sich als unzulänglich erweise und einer wesentlichen Erweiterung bedürfe. Sind die normalen Vorbedingungen nicht gegeben, so könnte also die Restitutio ad integrum sich ganz anders als auf regenerativem Wege vollziehen, der neue Weg könnte, unter Ausschaltung der Vererbung, sprungweise eingeschlagen werden.“ Fischel fügt hinzu: „Es scheint, dass wir hier vor einer vitalen Leistung stehen, die nur eine Erklärung in extrem teleologischem Sinne zulässt. Geben wir aber eine solche Erklärung zu, dann sind wir gezwungen, nicht nur unsere bisherigen Anschauungen über das Wesen und die Ursachen der Regeneration, sondern auch die

grundlegenden Annahmen unserer Auffassung von Sein und Werden des organischen Lebens überhaupt, als unzutreffend aufzugeben.“ Die Linsenregeneration ist vielfach gegen die Descendenztheorie, gegen die Lehre von der Zuchtwahl angeführt werden. Dass man heut zu Tage nicht mehr so denkt, auch die Zellregeneration nicht mehr so ganz von anderen Regenerationen trennt, möge man bei Fischel nachlesen.

Das bisher Gesagte bezog sich auf die total mit der Kapsel extirpierte Linse. Anders ist das Verhalten bei Zurückbleiben der Kapsel z. B. nach einer Staaroperation. In alten Büchern ist viel davon die Rede, dass Staaroperirte einige Zeit nach der Operation bessere optische Verhältnisse aufwiesen, sie brauchten schwächere Brillen und konnten schliesslich die Brillen ganz entbehren. Man hat auch solche Augen anatomisch untersucht. Innerhalb der Kapsel fand sich eine Substanz, die man als eine neugebildete Linsenmasse ansah. Sie war vollkommen durchsichtig und trübte sich nicht in Alkohol. Es ist ferner viel experimentirt worden, um die Neubildung der Linse innerhalb der Kapsel nachzuweisen (Textor, Valentin, Milliot, Gayat, O. Cadiat, Philipeaux und Gonin).

Unter 8 Experimenten, die Gonin anstellte, erhielt er einmal in der Kapsel eine klare, durchsichtige, sulzige, in Weingeist rasch gerinnende, neugebildete Linsensubstanz.

Auch Valentin fand bei zwei Kaninchen, denen er die Linsensubstanz durch Staaroperation möglichst vollständig entfernte, neue Linsen. Er kommt deshalb zu dem Schluss, dass ein wahrer Wiedersatz der Linse möglich ist, wenn die Linsenkapsel erhalten bleibt.

Milliot experimentirte 49 mal an Kaninchen, Hunden, Katzen und Meerschweinchen und beobachtete 17 mal eine Regeneration. Die neue Linse hatte meist die Form eines Ringes, Hufeisens oder Halbmondes, und zeigte eine höckerige Oberfläche. Er weist der Vernarbung des Kapselschlitzes einen bestimmenden Einfluss auf die Entstehung dieser Formen zu.

Gayat weist 1875 darauf hin, dass es unmöglich ist, die Linsensubstanz durch Staaroperation vollständig zu entfernen. Nach ihm sind die Massen, die man einige Zeit nach der Operation findet, nichts anderes als „weiter entwickelte Reste zurückgebliebener Linsensubstanz“, so dass man eigentlich nicht berechtigt ist, von einer Regeneration der Linse zu sprechen.

Es ergibt sich aus allen diesen Experimenten, dass nach Staaroperationen, wobei Kapsel und Epithel zurückbleibt, sich meist in den äquatorialen Zonen des Kapselsackes, eine Masse anhäuft, die den Sack wieder bis zu einem gewissen Grade anfüllt.

Die Masse erreicht niemals das Volum der ursprünglichen Linse. Die Form der Masse ist rundlich, oder hufeisen- oder ringförmig. Die mikroskopische Untersuchung ergibt allerdings Linsenfasern, die jedoch sehr kurz sind und jeder regelmässigen Anordnung entbehren. Zwischen ihnen liegen Faserfragmente, formlos geronnene Flüssigkeit u. s. w. Dabei sieht man kapselstaarartige Wucherungen.

Kurz die „neugebildeten kleinen Linsen“ stellen nichts anderes dar (wie auch Becker und Baas hervorhoben), als zurückgebliebene Reste, den sogenannten **Krystallwulst**, wie ihn schon Sömmerring in aphakischen menschlichen Augen beschrieben hat (s. vorn S. 483, Fig. 150).

In der ersten Hälfte des 19. Jahrhunderts hat Textor solche Fälle zusammengestellt. Einen eklatanten Fall einer solchen durchsichtigen Krystallwulstbildung nach Staaroperation beim Menschen hat neuerdings Baas beschrieben.

G. Wolff, Biolog. Centralbl. 1894. S. 609. — G. Wolff, Archiv f. Entwicklungsmechanik. Bd. I. 1895. — P. Fraisse, Die Regeneration von Geweben und Organen. Cassel u. Berlin. 1885. — E. Müller, Archiv f. mikrosk. Anatomie, Bd. 47. 1896. — K. Textor, Ueber die Wiedererzeugung der Krystalllinse. Inaug. Diss. Würzburg. 1842. — Gonin, Ziegler's Beiträge. Bd. 19. 1896. — W. Kochs, Archiv f. mikrosk. Anatomie. 1897. Bd. 49. — Philipeaux, Gazette Médicale de Paris. 51 année. T. 2. 1880. — P. Röthig, Ueber Linsenregeneration. Inaug. Dissert. Berlin. 1896. — A. Fischel, Anatomische Hefte von Merkel u. Bonnet. Bd. XIV. 1900. — K. Baas, Linsenregeneration beim Menschen. Münchener med. Wochenschr. 1899. No. 48.

### Entozoen.

In der menschlichen Linse sind in nur seltenen Fällen Entozoen gefunden worden und zwar Fadenwürmer, *Filaria lentis*, ferner Trematoden (Saugwürmer) und zwar *Distoma*, *Monostoma* und schliesslich ein *Cysticerkus*.

Um so häufiger sind Linsenschmarotzer bei gewissen Thieren, wie ich mich selbst vielfach überzeugen konnte.

Entozoen in der Linse führen sehr bald zu Cataract.

Nur zweimal sind Fadenwürmer in der menschlichen Linse beschrieben worden. v. Nordmann (1822), der durch seine vielfachen an Augen der Fische, Amphibien, Vögel und Säugethieren angestellten Untersuchungen eine Menge neuer, in diesem Organ lebender Helminthen entdeckte, machte folgende Beobachtungen am Menschen.

1. Von zwei Linsen, die einem alternden, durch Cataract auf beiden Augen erblindeten Manne ausgezogen worden waren, wurden in der einen, die von ihrer Kapsel theilweise noch umgeben war, in der Morgagni'schen Flüssigkeit zwei feine, äusserst zarte Ringel, die sich unter dem Mikroskope deutlich als zusammengewundene Filarien zu erkennen gaben, beobachtet. Eins der beiden Exemplare war in der Mitte wahrscheinlich durch die Staarnadel verletzt worden, so dass die Eingeweide als lange, dünne Fäden herausgetreten und vollkommen sichtbar waren. Das andere Exemplar dagegen war unverletzt, überall gleich dick und vollkommen fadenförmig etwa  $\frac{3}{4}$  Linien lang und gegen diese Länge von höchst unbedeutender Breite. Es lag spiralförmig zusammengewunden und war vollkommen abgestorben. Der einfache Darmcanal zeigte sich ziemlich deutlich, das Maul war ohne sichtbare Papillen, der Uterus schien Cotyledonen zu enthalten. Der wulstförmig hervorstehende After, den man zugleich für die äusseren weiblichen Genitalien hält, war sichtbar und deutlich.

2. Eine  $5\frac{1}{2}$  Linien lange, lebende und in der Häutung begriffene *Filaria* zeigte sich in der durch *Cataracta lenticularis viridis* verdunkelten und extrahirten Linse einer bejahrten Frau.

3. *Monostoma lentis*. Ebenfalls in der Linse einer bejahrten Frau befanden sich 8 Monostomen. Die noch unvollkommen entwickelten Thierchen lagen in der oberen Schicht der Linsensubstanz, waren  $\frac{1}{10}$  Linie (= c. 0,3 mm) lang und bewegten sich, obgleich sehr langsam, nachdem sie in warmes Wasser gelegt worden waren.

Gescheid (1833), der sich ebenfalls viel mit den Entozoen des Auges befasste und daraus ein Specialstudium machte, beschreibt folgende Fälle.

1. *Distoma oculi humani*: Bei einem 5 Monate alten Kind mit *Cataracta congenita* befanden sich vier Distomen zwischen Linse und Linsenkapsel. Die Thierchen  $\frac{1}{4}$  bis  $\frac{1}{2}$  Linie (0,5 bis 1 mm) lang, waren mit einer durchsichtigen, schleimartigen, weissen Masse umgeben und zeigten sich in verschiedenen Stellungen. Das eine Exemplar, welches mehr frei zwischen Linse und Linsenkapsel lag, erschien in gestreckter Lage, die Saugmündungen nach der unteren Fläche der Kapselwand zugekehrt und äusserte keine Bewegung. Zwei andere hatten den Schwanztheil eingezogen, zeigten daher eine den Phiolen nicht unähnliche Gestalt, und gaben, indem sie den Schwanztheil langsam ein- und auszogen, noch schwache Lebensäusserungen zu erkennen. Das vierte Exemplar lag gestreckt, aber seitlich und war bewegungslos. In der gestreckten Lage zeigte das Thierchen eine lanzettförmige Gestalt und verhielt sich in seiner Breite zur Länge wie 1:3. Die Färbung war weiss. Der vordere Saugnapf, um  $\frac{1}{3}$  kleiner als der mittlere, erschien halbkreisartig mit strahlenförmigen Fasern versehen.

2. *Filaria oculi humani* in der cataractösen Linse. Bei einem 61 jährigen Manne fanden sich in der extrahirten Linse unter dem Mikroskop in der Corticalis drei Filarien, von denen die eine mehr oberflächlich liegend ziemlich zwei Linien lang, die zweite nur um ein geringes kleiner als die erste, die dritte aber kaum  $\frac{3}{4}$  Linien lang war. Die beiden grösseren lagen mit etwas einwärts gebogenem Schwanz in ziemlich gerader Richtung, es waren Weibchen. Das dritte kleinere, spiralförmig gelagert, war vielleicht ein Männchen. Die Thierchen waren im Verhältniss zur Länge ausserordentlich dünn und zart, der Körper war fast ein gleich dicker, nach dem Kopfe zu nur ein wenig zugespitzt, das Schwanzende etwas kolbig und mit einer dünnen Spitze versehen. Der Mund war klein, der Darmkanal, an seiner mehr gelblichen Färbung kennbar, verlief ohne Krümmung bis zum Schwanz und endete hier in einer runden Oeffnung.

Man sieht, die Thiere sind ziemlich genau beschrieben. Gescheid identificirte seine Filarien mit den von v. Nordmann früher beschriebenen. Diesing nannte sie *Filaria lentis* (species dubia Leuckart). Sie sind von v. Ammon abgebildet (Klin. Darstellung der Krankheiten des menschl. Auges, Bd. III, Taf. XIV, Fig. 21) ebenso von Leuckart (die menschlichen Parasiten Bd. II. S. 624 Leipzig 1876).

v. Graefe beobachtete bei einer 42 jährigen Frau, welche auf dem linken Auge erblindet war, einen weichen Corticalstaar, hintere Synechien, verfärbte Iris, Bulbus weich. Es war die Diagnose auf Iridocyclitis mit secundärer Cataractbildung gestellt worden.

Bei der Operation der Cataract entleerte sich mit den Corticalmassen eine Cysticerkusblase von 6 mm Durchmesser. Da kein Glaskörperverlust erfolgte, so darf man wohl annehmen, dass der Cysticerkus nicht aus dem Glaskörper stammte, sondern seinen Sitz hatte zwischen Linse und hinterer Linsenkapsel.

Merkwürdigerweise ist sonst beim Menschen kein Entozoon wieder in der Linse gefunden worden. Ich möchte jedoch Kraemer nicht beistimmen, dass man den Mittheilungen von v. Nordmann und Gescheid nicht trauen könne, und dass es sehr unwahrscheinlich sei, dass die Linse ohne Blutgefässe, mit einem geringen Stoffwechsel und von einer derben Kapsel umschlossen, der primäre Sitz von Entozoen sei. Im Thierreich ist das sonst sehr häufig der Fall, besonders bei den Fischen.

Fischzüchter haben mehrfach die betrübende Beobachtung gemacht, dass in bestimmten Teichen oder Bassins oft alle oder sehr viele Fische krank wurden oder erblindeten (so besonders beim Zander, Barsch, Kaulbarsch, Güster etc.), so dass man wohl von Epidemien sprechen konnte. Als Ursache der Erblindung fand sich bei den Teichgenossen eine Trübung der Linse. Es ist dies auch bei Fischen beobachtet, welche in freier Natur leben, jedoch dann immer nur bei einzelnen Individuen. Die Trübung der Linse war von einem zu den Saugwürmern gehörigen Parasiten verursacht. Diese kann man zu Hunderten und darüber zwischen Linse und Linsenkapsel umherkriechen sehen, während sie sich von dem Inhalt der Linse ernähren, so dass diese dabei zerfällt und trübe wird. Die Fische zeigen denn schon äusserlich leicht erkennbar erblindete Augen, die in vorgeschrittenen Fällen eine völlig weisse Linse, ähnlich wie beim gekochten Fisch, aufweisen. Die Fische sterben zunächst nicht an dieser Krankheit, nur magern sie meist in Folge der durch die Erblindung beschränkten Nahrungsaufnahme stark ab. Im weiteren Verlauf der Krankheit complicirt sich dieselbe meist dahin, dass die Ernährung der Hornhaut leidet und ein starker Keratoglobus entsteht. Schliesslich kann die Cornea platzen und das Auge fliesst durch die entstandene Oeffnung aus. Nunmehr setzen sich sehr bald die Saprolegnien in die Augenhöhle, worauf die Fische schnell zu Grunde gehen.

Die Ursache dieser Erkrankung sind die Larven verschiedener Saugwürmer, so z. B. das *Hemistomum spathaceum*, eines bei Wasservögeln häufigen und hier geschlechtsreif werdenden Saugwurms. Die Larve wurde früher, bevor man den Entwicklungsgang des Parasiten kannte, als selbständige Art unter dem Namen *Diplostomum volvens* beschrieben. Sie ist in frühester Jugend drehrund mit stark vorstehenden Saugnäpfen, später beim allmählichen Heranwachsen im Auge wird sie blattartig abgeplattet und am hinteren Körperende sackartig verlängert; am vorderen ist sie mit ohrenförmigen Zipfeln ausgestattet und

lässt einen rosettenartig gestalteten Haftapparat erkennen. Andere Holostomidenlarven des Auges haben einen stets cylindrischen Körper ohne ohrförmige und sackartige Fortsätze. Heute wissen wir (M. Braun), dass die Larven von *Hemistomum spathaceum* im Darm von Wasservögeln, wie verschiedener Möwenarten, ihre Geschlechtsreife erreichen und mit dem Koth dieser Vögel ihre Eier in das Wasser vertheilen. Aus diesen Eiern entwickeln sich Larven, welche auf einem noch nicht näher bekannten Wege schliesslich in den Fischkörper gerathen und hier mit Vorliebe zwischen die Linse und die sie umhüllende Kapsel oder in andere Theile des Auges eindringen.

Fuhrmann beschreibt eine solche Staarepidemie bei Forellen, welche bei Genf gezüchtet wurden. Da die Forellen ein eigenthümliches Benehmen zeigten, wurden einige in das zoologische Institut gebracht, wo sich ergab, dass sie alle blind waren. Im Auge fanden sich zahlreiche Larven, doch nie mehr als ein Dutzend, eines der eigenthümlichen Gruppe der Holostomiden angehörigen Trematoden. Nur die dort vorkommenden Möven, speciell *Larus ridibundus*, besaßen als Darmparasiten *Diplostomum*-arten. Sie entleeren ihre Excremente mit den Eiern dieser Parasiten ins Wasser. Die ausschlüpfenden bewimperten Larven wurden von den Forellen aufgenommen und wanderten dann in die Blutgefäße der Augen.

A. v. Nordmann, *Filaria* in der Linse, geschickt an den Autor von Jüngken. Mikrographische Beiträge zur Naturgeschichte der wirbellosen Thiere. Berlin. 1832. Heft 1, S. 7. Heft 2, S. 9. — Gescheid, Die Entozoen des Auges. v. Ammon's Zeitschr. f. Ophthalmologie. Bd. III. 1833. S. 405, 407, 420 u. 435. — Leuckart, Die menschlichen Parasiten. Bd. II. 1876. — M. Braun, Zur Entwicklungsgeschichte der Holostomiden. Zool. Anzeiger. 1894. S. 165. — B. Hofer, Handbuch d. Fischkrankheiten. B. Heller, München. 1904. — O. Fuhrmann, Allg. Fischerei-Zeitung. 1904. No. 23. — v. Graefe, Fall von *Cysticercus* in d. Linse. Arch. f. Oph. Bd. XII. 2. S. 191. 1866.

### Verschwinden und Wiederaufhellen getrübler Linsenmassen.

Die Wiederaufhellung von getrübbten Linsenmassen ist das Ziel, das so manchen Patienten als erreichbar vorschwebt und das von ungebildeten oder betrügerischen Heilkünstlern auch heute noch in unzähligen Anpreisungen versprochen wird. Während wir bis vor wenigen Jahrzehnten annahmen, dass ein spontanes Verschwinden einer Staartrübung nicht vorkäme, müssen wir jetzt unter gewissen Umständen ein solches Vorkommniss zugeben. Es tritt das allerdings ganz ohne unser Zuthun auf.

Solche in der Literatur von fachkundiger oder unfachkundiger Seite beschriebene Fälle müssen als ganz verschiedene pathologische Vorgänge betrachtet werden. Wir müssen streng trennen eine Resorption und Schrumpfung der vorhandenen Staarmassen, von einer wirklichen Wiederaufhellung schon getrübler Linsentheile.

Es ist allseitig bekannt, dass eine **Resorption** von Linsenmassen sehr leicht eintritt nach einer Eröffnung der Linsenkapsel und zwar

besonders bei jugendlichen Linsen. Der Kern der Linsen (nach dem 30. Lebensjahr) resorbiert sich nicht, nur sehr wenig die Corticalis bei alten Leuten. Wir pflegen deshalb bei jugendlichen Staaren die Discission der Linsenkapsel zu machen und so die Quellung, Trübung und Resorption der Linsenmassen herbeizuführen. Danach ist es also auch nicht erstaunlich, wenn ein Wundstaar, besonders bei jugendlichen Individuen, allmählich von selbst und ganz verschwindet. In dem Kapitel von der Regeneration der Linse haben wir besprochen, dass die Linse beim Menschen niemals wieder wächst, der entstandene Raum füllt sich mit Kammerwasser aus und den verloren gegangenen optischen Werth der Linse müssen wir durch ein Convexglas vor dem Auge ersetzen, wenn der Patient wieder scharf sehen will.

Wir haben ferner bei der Cataracta senilis besprochen, dass auch hier, ohne dass eine Kapselverletzung vorzuliegen braucht, regelmässig der Quellung eine Schrumpfung folgt, wodurch nun die sogenannte Cataracta hypermatura flacher wird und der Inhalt eingedickt ist. In diesem Stadium bleibt in der Regel die Cataract stehen. Das spontane Verschwinden von Staartrübungen ist so selten, dass man bis vor 15 Jahren daran zweifelte. Erst 1885 machte Brettauer auf dem Deutschen ophthalmologischen Congress in Heidelberg Mittheilung von solchen Fällen von Naturheilung des grauen Staares, die allseitige Anerkennung fanden. Es handelte sich um 3 Fälle, die er 9 bis 13 Jahre lang beobachtet hatte, bis dann Beginn der Aufhellung eintrat. Die Corticalis hatte sich in eine gelatinöse Masse verwandelt, in welcher sich zahlreiche Cholestearinkrystalle fanden. In den Fällen, wo noch ein Kern vorhanden war, trat eine allmähliche Aufsaugung auch dieses ein. Das Volumen des Linsensystems hatte an Dicke bedeutend abgenommen. In zwei Fällen hatte sich ein verkleinerter Kapselsack unten von der Zonula getrennt und man sah seinen mondsichelförmigen Rand durch das Pupillargebiet laufen.

Inzwischen sind eine grössere Anzahl solcher Beobachtungen gemacht worden, so dass Natanson (1897. Klin. Monatsbl. f. Augenh.) etwa 50 derartige aus der Literatur zusammenstellen konnte. Eine weitere Zusammenstellung der Fälle mit vollständiger Literaturangabe verdanken wir v. Reuss (1900).

Nach entzündlichen Processen ist der Vorgang etwas anders (so nach Iritis, Glaukom etc.). Es kommt hier zu keiner eigentlichen Resorption der getrübten Masse mit Aneinanderlegen der wenigstens zum Theil intacten und ihres Inhalts beraubten Kapselblätter, sondern es tritt nur eine Eindickung und **Schrumpfung** des ganzen erhaltenen Linsensystems ein. Auch hierbei kann durch Verringerung des Volumens der Linse ein Theil der Pupille wieder frei werden und so eine Hebung des schon verloren gegangenen Sehvermögens eintreten. Bekanntlich kommen solche geschrumpfte Staare auch angeboren vor, meist zugleich mit hinteren Synechien (Cat. accreta), ein Zeichen dafür, dass Entzündungen vorangegangen sind.

Man kann also wohl unterscheiden: a) eine eigentliche Resorption von Staartrübung im engeren Sinne, wobei der mehr oder weniger

leere durchsichtige Kapselsack mit seinem vorderen und hinteren Blatt deutlich erkennbar ist, oder sich zusammengezogen und zu einer durchscheinenden Membran zusammengelegt hat, ähnlich wie bei manchen Nachstaaren, b) eine einfache Eindickung, die nur dadurch das Sehvermögen wiedergeben kann, dass durch Verkleinerungen oder Verziehungen eine Randpartie der Pupille frei wird.

Für beide Arten wollen wir ein typisches Beispiel von Schmidt-Rimpler anführen.

1. Ein 66jähriger Mann war schon seit einer Reihe von Jahren auf dem rechten Auge am Staar erblindet; das linke Auge *Cataracta nondum matura*. Myopie 12,0 D,  $S = \frac{1}{2}$ . Patient wünschte den Staar des rechten Auges extrahirt zu haben. Die Untersuchung bei erweiterter Pupille ergab, dass schon eine erhebliche Resorption eingetreten war. In der Mitte des künstlich erweiterten Pupillargebietes liegt eine ziemlich glatte weissliche Trübung, ähnlich einem dicken Nachstaar, peripher sich in eine durchsichtige Membran fortsetzend. Der äusserste Pupillenrand ist frei. Man erhält durch die durchsichtige Kapselpartie und den Rand mit dem Augenspiegel Licht vom Augenhintergrund. Finger werden in 4 m Entfernung gezählt, bei enger Pupille nur in 1 m.

2. Ein jetzt 81 jähriger Herr wurde 1877 links an *Cataract* operirt. Es bestand damals schon eine vorgeschrittene Linsentrübung des rechten Auges, zu deren Extraction er sich nach  $\frac{1}{2}$  Jahr wieder einfinden sollte. Er unterliess dies jedoch, da er mit dem operirten Auge ausreichend sah. Am 25. Mai 1898 stellte er sich wieder vor, da das Sehen mit dem linken Auge, wo sich Nachstaar gebildet hatte, nicht mehr genügte. Er hatte hier mit Convex 10,0 D  $S = \frac{3}{20}$ . Vor dem rechten Auge trug er ein Planglas und war sehr überrascht, als er bei der Prüfung mit + 11,0 D eine Sehschärfe von ungefähr  $\frac{3}{10}$  erreichte. Hier war nämlich eine spontane Resorption der Staartrübung eingetreten. Die erweiterte Pupille war in ihrer unteren Hälfte fast bis zur Mitte absolut durchsichtig, man erkannte vollkommen deutlich den Augenhintergrund. Durch die Mitte der Pupille zieht der untere Rand des von der Zonula herausgelösten Kapselrandes in einem annähernd halbmondförmigen Bogen. Der durchsichtige Sack ist ohne Inhalt, seine Ränder sind umgeklappt und etwas nach oben gerollt. Darüber befinden sich im Kapselsack einzelne intensiv weisse, wie verkalkt aussehende Punkte.

Nach v. Hippel jun. erleichtert der Verlust des Kapselepthels die Resorption. Vossius (Deutschmann's Beiträge zur Augenheilkunde. Heft 18. 1895) und Axenfeld fanden dagegen das Epithel zwar pathologisch verändert, aber in ganzer Ausdehnung vorhanden. Axenfeld und Natanson sind der Ansicht, dass die Resorption des Staars in der Kapsel nur den Endausgang einer lange bestehenden *Cataracta morgagniana* darstelle und von der Beschaffenheit des Epithels unabhängig sei. Es scheint, dass der Schwund des Epithels erst einsetzt, wenn die Aufsaugung des verflüssigten Kapselinhalts bereits ganz oder theilweise vollendet ist. Den genauen pathologischen Vorgang kennen wir nicht, warum es in den einzelnen Fällen zu einer Resorption, in der Mehrzahl jedoch nicht dazu kommt. Es ist nicht einmal nötig, dass der Resorption eine Verflüssigung der Staarmassen vorausgeht. Schmidt-Rimpler theilt einen Fall von Altersstaar mit, bei dem in der geschlossenen Kapsel eine Aufsaugung der noch in festerer Form befindlichen Massen erfolgte. Jedenfalls gehören zu einer solchen Resorption des Altersstaars ohne Verletzung viele Jahre. Nur Bigot hat eine Beobachtung mitgetheilt, wo eine solche Resorption auf beiden Augen innerhalb zweier Jahre zu Stande kam.

Leber, Bericht der ophthalm. Vers. in Heidelberg. 1878. — Schlösser, Experimentelle Studien über traumatische Cataract. München. 1887. — Schirmer, v. Graefe's Archiv. Bd. 35. Abt. 3. — Schmidt-Rimpler, Ueber spontanes Verschwinden von Staartrübungen. Berl. klin. Wochenschr. 1898. No. 44. — E. v. Hippel, Notiz über spontane Resorption. v. Graefe's Archiv. Bd. 50. S. 719. — Vossius, Deutschmann's Beiträge. Bd. II. S. 666. — Axenfeld, Mikroskop. Demonstration einer in Spontanheilung begr. Cataracta senilis. 75. Versamml. der Naturforscher. Klin. Monatsbl. 1903. Bd. 2. S. 477. — Harms, Klin. Monatsbl. 1905.

Ein ganz anderer Vorgang ist die **Wiederaufhellung** getrübter Staarmassen. Wir müssen heute erklären, dass sie zweifellos vorkommt; so selten sie beim Menschen ist, so leicht und sicher ist sie beim Thier zu beobachten.

Schon 1824 berichtet Dieterich (Ueber die Verwundungen des Linsensystems. Tübingen, 1824) in einer grösseren Arbeit, dass es wunderbarer Weise beim Kaninchen selbst nach grösseren Kapselwunden nicht zu einem traumatischen Cataract kommt, sondern dass die Kapselwunden sich wieder schliessen und die entstandenen Trübungen entweder ganz verschwanden, oder doch bedeutend zurückgingen.

Wengler konnte 1874 die Versuche Dieterich's bestätigen.

Genauere Angaben mit histologischen Befunden verdanken wir Leber und Schirmer. Sie fanden, wie wir schon ausgeführt haben (s. Seite 485), dass die aus der Wunde hervorquellenden Linsenflocken zunächst von einem Fibrinflocken bedeckt sind, dann in der Tiefe eine starke Wucherung von Kapselepithelien auftritt, welche in wenigen Tagen die Wunde verschliesst. Daneben tritt dann eine Aufhellung der getrübten Massen und eine Neubildung von Linsenfasern auf.

Ähnliches berichtet Schlösser.

Die neuesten und ausführlichsten Experimente über diese Frage verdanken wir Paul Knapp. Er kommt beim Kaltblüter zu folgenden Schlüssen:

Beim Frosch führen selbst tiefgehende Linsenwunden nicht zu Cataracta traumatica, sondern sie heilen und die entstandenen Trübungen hellen sich allmählich bis auf geringe Reste wieder auf.

Der Schluss der Kapselwunde, sowie die Ausfüllung der zerstörten Linsenmassen erfolgt durch Wucherung der Kapselepithelien.

Die Aufhellung der Trübungen geschieht dadurch, dass die Kapselzellen, welche den Defect ausfüllen, allmählich immer heller und durchsichtiger werden und sich in Lage und Gestalt verändern.

Jede Verletzung der Linse regt eine Neubildung von Linsenfasern am Aequator an. Dadurch rückt die den Linsendefect ausfüllende Gewebsmasse allmählich in die Tiefe.

Central in der Linse gelegene verletzte Partien können sich ohne Zerfall wieder aufhellen.

Die meisten Experimente sind beim Kaninchen gemacht. Auch hier zeigt es sich, dass einfache Discissionen keine progressive Cat. traumatica erzeugen, sondern die Kapselwunde sich bald schliesst und die Linsentrübungen grösstentheils sich wieder aufhellen. Dies geschieht einmal durch Resorption getrübter Massen und Neubildung durchsich-

tiger Linsenfasern. Leber fand einmal als Endausgang einen Kernstaar, Schirmer einen Schichtstaar; in beiden Fällen hatten sich also neugebildete Linsenfasern um die geschrumpften trüben herumgelegt. Ferner findet sich aber auch eine richtige Wiederaufhellung der Linsensubstanz ohne Zerfall. Solches betont besonders Schmidt-Rimpler. Nach ihm dürfte es sich hierbei um analoge Vorgänge handeln, wie sie Magnus (v. Graefe's Archiv. Bd. 36. II. S. 174) nach Naphthalinfütterung beobachtet hat. Legt man die getrüben Linsen, die **Naphthalincataract**, in Wasser, so werden sie nach kurzer Zeit wieder durchsichtig; man findet, dass die feine Körnelung der Linsenfasern und die Vacuolenbildung, die die Trübung hervorriefen, wieder geschwunden sind.

Wir kommen hiermit zu dem sehr interessanten Kapitel der experimentellen chemischen Trübung der Linse, dem eine Wiederaufhellung leicht folgen kann.

#### Salz- und Zuckercataract.

P. Kunde hat 1857 zuerst gefunden, dass, wenn man einem Frosch eine grössere Menge Kochsalz unter die Haut einspritzt (etwa 0,2 g) oder in den Magen bringt und ihm das Wasser vorenthält, eine Trübung der Linse eintritt. Sie beginnt meist am Aequator der Linse, geht auf die vordere Fläche, so dass der Linsenflor sehr deutlich wird und kann sich auch auf die Linse erstrecken. Wenn man nun das Thier rechtzeitig wieder in das Wasser bringt, so geht die Trübung wieder zurück. Ebenso ist es, wenn man nach dem Tode das Auge oder die Linse allein herauschneidet und in Wasser bringt. Aehnliche Erscheinungen ruft man hervor durch Einbringen von salpetersauren Salzen, Rohr-, Trauben- oder Milchzucker. Bei Säugethieren ist die Erscheinung schwerer zu erzielen, da sie, z. B. Kaninchen, zumeist zu früh zu Grunde gehen, ehe es zur Entstehung der Linsentrübung kommt. Bei jungen Katzen erhält man die Trübung relativ leicht, wenn man ihnen 1—2 g ClNa in den Magen oder in das Rectum bringt. Richardson erzeugte bei einem Kaninchen Cataract durch Einführung von 60 g Syrup in die Bauchhöhle, Heubel bei Hunden und Katzen durch Injection von Chlornatrium oder schwefelsaurem Natrium in das Blut.

Sehr leicht kann man das Phänomen an einer herausgeschnittenen Säugethierlinse zeigen, ein schöner Vorlesungsversuch, den ich gern anstelle. Man legt die Linse in eine Zucker- oder Salzlösung, in der sie sich früher oder später, je nach der Concentration der Lösung, milchig trübt. Legt man sie dann in eine mehrmals gewechselte Lösung reinen Wassers, so wird sie nun wieder ganz durchsichtig.

Deutschmann erzielte die Trübung beim Kaninchen und Hund durch Injection einer 10proc. ClNa-Lösung in die vordere Kammer. Sie entsteht sofort und ist auf den Bereich der Pupille beschränkt; am folgenden Tag ist sie geringer und verschwindet in einigen Tagen wieder.

Heubel erzeugt die Cataract dadurch, dass er die gepulverten Substanzen mit Wasser zu einem Brei anrührte und in die Bindehaut oder unter die Nickhaut brachte. Die Linse beginnt sich sehr bald zu trüben und ist nach ca. 15 Minuten milchweiss. Auch diese Trübung verschwindet nach einigen Tagen.

Die Trübung beruht auf dem Auftreten anders lichtbrechender Tröpfchen in und zwischen den Linsenfaseru und in den Zellen des Kapselepitheles.

Die Trübung entsteht durch Wasserentziehung, und zwar ist für die Entstehung der Salz- und Zuckercataract nicht ein allgemeiner Wasserverlust des ganzen Körpers nothwendig, sondern nur eine hinreichend rasche Wasserentziehung der Linse.

Lässt man dagegen eine herausgenommene Linse langsam trocknen, so trübt sie sich nicht.

Richardson, Med. Times and Gaz. März 1860, a. Oesterr. Zeitschr. f. prakt. Med. No. 39. 1860. — Heubel, Ueber die Wirkung wasserentziehender Stoffe, insbesondere auf die Linse. Pflüger's Archiv. — Deutschmann, Untersuchungen zur Pathogenese der Cataract. v. Graefe's Archiv. Bd. 23. 3. 1877. — Michel, Ueber natürliche und künstliche Linsentrübung. Festschrift der Universität Würzburg. 1882.

Man könnte wohl versucht sein, die **Cataracta diabetica**, das heisst, das häufige Vorkommen von Linsentrübungen bei Zuckerkranken mit der experimentellen Zuckercataract in Zusammenhang zu bringen, sie also ebenfalls durch Zuckeraufnahme in das Kammerwasser und die Linse zu erklären. Unsere bisherigen Kenntnisse reichen zu dieser Annahme nicht aus (Deutschmann). Der höchste bisher nachgewiesene Zuckergehalt des Kammerwassers bei einem Menschen, der 8 pCt. Zucker im Harn aufwies, war 0,5 pCt. Es bestand aber keine Cataract. Zur experimentellen Erzeugung der Linsentrübung bedarf es aber viel stärkerer Concentrationen, in ausgeschnittenen Linsen entsteht erst bei 5 proc. Lösung nach längerer Zeit eine auf Wasserverlust beruhende Trübung. Auch zeigt die diabetische Cataract des Menschen meist deutliche Quellungserscheinungen, was gegen eine Trübung durch Wasserentziehung spricht.

#### • Ewald'sche Cataract.

J. R. Ewald verdanken wir die merkwürdige Entdeckung, dass eine post mortem entstandene Linsentrübung durch Druck oder Erschütterung wieder aufgehellt werden kann. Solche Trübungen treten 10—12 Stunden nach dem Tode auf, wenn die Augen nicht vor Verdunstung geschützt werden. Drückt man nun mit einem spitzen Körper durch die Hornhaut hindurch auf die getrübe Linse, so hellt sich die Trübung an der getroffenen Stelle wieder auf. Schlägt man mit einem hölzernen Hammer einige Male auf den Kopf, so verschwindet die Trübung vollständig.

Auch hier handelt es sich um eine durch Wasserentziehung entstandene Trübung der Linse. Durch Verdunstung des Kammerwassers

wird der Salzgehalt desselben erhöht. Die Trübung besteht aus feinsten Tröpfchen eines Eiweisskörpers. Das Verschwinden der Ewald'schen Trübung auf Druck ist dann wohl ebenfalls aus Wasseraufnahme zu erklären. Vielleicht wird durch die mechanischen Einwirkungen eine Flüssigkeitsaufnahme seitens der Linsensubstanz aus einer zwischen ihr und der Kapsel postmortal angesammelten Flüssigkeitsschicht angeregt. Durch diese könnten die ausgeschiedenen Eiweissklümpchen zur Quellung gebracht und ihr Brechungsindex dann der Umgebung gleich gemacht werden, so dass sie unsichtbar würden, ohne dass zunächst eine Lösung derselben zu erfolgen brauchte (Leber).

J. R. Ewald, Pflüger's Archiv. Bd. 72. 1898.

### Kältecataract.

Auch durch Gefrierkälte trübt sich die Linse des Frosches (Kunde, v. Michel, Abelsdorff). Bei längerer Einwirkung von Temperaturen unter 0° nimmt die sonst schwarze Pupille des Frosches eine leicht graue und schliesslich milchweisse Farbe an, um bei vorsichtiger Erwärmung des Thieres wieder der schwarzen Platz zu machen. Die Frösche bekommen bei der Erfrierung eine Cataract, die beim Aufthauen spontan wieder zurückgeht. Diese Aufhellung erfolgt ganz gleich ob die Thiere am Leben bleiben oder nicht. Die durch die Kälte erzeugte Trübung hat ihren Sitz in der Corticalis, während der Kern durchsichtig bleibt. J. Michel hat gezeigt, dass auch an der herausgenommenen Linse der Menschen und der Thiere durch lokale Kälteapplication vorübergehende Trübungen erzeugt werden können, die Aufhellung schreitet von der Peripherie nach dem Centrum zu, wobei eine Trübung am hinteren Pol am längsten bestehen bleibt.

Durch Erhitzen der Linse auf 80° und darüber tritt eine auf Gerinnung von Eiweisskörpern beruhende Trübung auf, welche natürlich nicht wieder zurückgeht.

Kunde, Ueber die Einwirkung der Kälte auf die Linse. v. Graefe's Archiv. Bd. 3, 2. 1857. — Abelsdorff, Centralbl. f. Physiologie. No. 4. 1899. — Michel, Festschr. d. Universität Würzburg. 1882.

### Blitzcataract.

Durch Blitz und elektrische Schläge treten ebenfalls Trübungen auf, die theilweise wieder zurückgehen können.

Hess, Experimentelles über Blitzcataract. Verh. d. 7. intern. Ophth. Congresses. 1888. — Kiribucki, v. Graefe's Archiv. Bd. 50, I. 1900.

### Wiederaufhellung beim Menschen.

Beim Menschen ist, wie schon gesagt, eine wirkliche Wiederaufhellung der Linsenmassen sehr selten. Beim Altersstaar wird sie sogar vielfach überhaupt bestritten, vielleicht mit Unrecht. Jedenfalls liegen einige derartige Mittheilungen vor.

Von Seegen sind zwei Fälle veröffentlicht worden, von denen einer auch von Gerhardt mit beobachtet worden ist, bei denen die Linsentrübungen von Diabetikern in Carlsbad allmählich schwanden und das Sehvermögen sich allmählich wieder hob. (Der Diabetes mellitus. 3. Aufl. 1893.)

Ebenso theilt Nettleship einen Fall mit, wo eine diabetische Cataract sich nach dem Gebrauch von Carlsbad gelichtet hatte. (Medicine Times and Gazette. 1895. I. S. 689.)

Eine weitere Beobachtung ist von Nicati. Sie betrifft einen 78 jährigen Greis, der früher sowohl in der Ferne als in der Nähe gut gesehen haben wollte. Als er sich vorstellte, wurde eine beiderseitige speichenförmige Corticalcataract und Myopie 9,0 D constatirt. Zwei Jahre später war bei sorgfältigster Untersuchung keine Spur der Linsentrübung zu erkennen, S = 1. (Compt. rendus. 1888. T. 106. No. 2. p. 1478.)

Wirkliche Aufklärungen von traumatischer Cataract beim Menschen sind sicher auch sehr selten, kommen aber doch zweifellos vor.

Aus älterer Zeit liegen zwei Beobachtungen vor von Rydel, bei denen jedoch Zweifel über die Genauigkeit der Beobachtungen sich nicht ganz unterdrücken lassen. (Bericht über die Augenklinik der Wiener Univ. 1863—65. Wien 1869. Referat: Schmidt's Jahrbücher 1867 u. Archives of Ophth. May 1902. S. 218.)

Ferner berichtet Rudolf Plaut Aehnliches. (Ein Fall von spontaner Aufhellung einer Cataract. S. 28. Kiel 1887.)

Schmidt-Rimpler sah eine Linsentrübung bei einem Schlosser, dem ein Eisenstückchen in das rechte Auge gedrungen war. Eine erbsengrosse graue Trübung der Linse, die als Zapfen durch die ganze Dicke derselben ging und am hinteren Pole in eine grosse sternförmige Figur auslief, verringerte sich erheblich, ohne Abnahme der Linse. Allerdings trat ein Jahr später Cataracta completa auf. (Berl. klin. Wochenschrift s. hinten.)

Magnus theilt zwei Fälle mit, bei denen die Oberfläche der Linse nach Contusion des Auges eine diffuse Trübung zeigte, die nach zwei bis drei Tagen wieder verschwand. Aehnliches sah Schmidt-Rimpler öfters. (Deutsche med. Wochenschrift. 1888. No. 3.)

Einen sehr bemerkenswerthen Fall zeigte H. Knapp in der Sitzung der Section für Ophthalmologie der N.-Y. Academy of Medicine.

Ein etwa 25 Jahre alter Mann hatte ein Stückchen Stahl in das rechte Auge bekommen. Es war durch Cornea, Iris und den temporalen Theil der Linse in den Glaskörper gedrungen, wo es deutlich zu sehen war. Die ganze temporale Hälfte der Linse war getrübt. Mit dem Haab'schen Magneten wurde das Stahlstück extrahirt, man zog es durch die Zonula Zinnii in die vordere Kammer und von da durch einen kleinen Einschnitt in die Cornea aus dem Auge. Nach 6 Wochen war die Linse völlig klar, nur der Weg, den das Stückchen hier genommen hatte, war als eine scharfe gerade Linie in der temporalen Hälfte der Linse zu sehen. Volle Sehschärfe und bleibende Heilung.

Einen weiteren Fall theilt J. J. Mills mit. Es handelt sich um einen 19 Jahre alten Lehrer, welcher vor drei Tagen eine Verletzung des linken Auges erlitten hatte. Es war ihm bei Explosion einer

Kanone Pulver in das Auge geflogen. Es fand sich eine geringe Trübung der Cornea auf der nasalen Seite. Ein grosses Pulverkorn war durch die Iris gedrungen und lag auf der vorderen Linsenkapsel. Die Linse war mit Ausnahme einer schmalen Zone in der Peripherie, unten aussen auf der temporalen Seite, in toto rauchig getrübt mit radiären Streifen. Der Fundus oculi konnte mit dem Augenspiegel nicht mehr gesehen werden. An der klar gebliebenen Stelle unten aussen schimmerten nur die Netzhautgefässe so eben durch. Es bestand Ciliarinjection, Schwellung der Iris und Hypopyon. Finger konnten nicht mehr gezählt werden, es wurde nur noch hell und dunkel unterschieden. Patient widersetzte sich der chirurgischen Entfernung des Pulverkorns. Im Laufe der nächsten Tage liess die Iridocyclitis nach, und nach einer Woche war das Hypopyon verschwunden. Nach zwei Wochen fing die Linse an, sich im Centrum aufzuhellen, so dass nun der Fundus oculi sichtbar wurde, und am Ende der dritten Woche war die Linse fast ganz aufgeheilt mit Ausnahme einer kleinen Kapseltrübung an der Stelle, wo das Pulverkörnchen lag. Das Auge erlangte wieder volle Sehschärfe.

J. Mills, Aufklärung einer traumat. Cataract. Arch. of Oph. Vol. XXXI. H. 3.  
— P. Knapp, Ueber Heilung von Linsenwunden etc. Zeitschr. f. Augenheilk. Bd. 3. S. 209 u. ff. — Natanson, Klin. Monatsbl. f. Augenheilk. 1898. S. 107. — Brown Pusey, Clearing of cataractous lenses. Archives of Oph. Vol. XXXIII, 2. — Hirschberg, Tropfenbildung in der Linse. Centralbl. f. Augenheilkunde. Nov. 1889. — Fuchs, Ueber traumat. Linsentrübung. Wiener klin. Wochenschr. 1888. No. 3 u. 4.

### Capitel XIII.

## Glaskörper. Corpus vitreum.

### Normales Verhalten.

Der Glaskörper, welcher den Innenraum des Auges hinter der Linse ausfüllt, hat eine kugelige Gestalt mit einer Delle an der vorderen Seite, der tellerförmigen Grube oder Fossa patellaris. Er besteht aus einer völlig durchsichtigen, farblosen, gallertigen Masse. Diese Masse ist von einer ziemlich festen Grenzschrift umgeben, dem Operateur ist am besten bekannt, wie durch Druck oder Anritzen diese Grenzschrift zum Platzen gebracht werden kann, wonach die zähe, fadenziehende Gallerte abfließt. Wenn man den Glaskörper durch ein Filter drückt, so fließt eine Glaskörperflüssigkeit ab und zwar 98—99 pCt. Es bleiben nur 1—2 pCt. Gewichtstheile. Wir unterscheiden also: a) die **Glaskörperflüssigkeit**, b) **feste Bestandteile**, bestehend aus einem Gerüst und Zellen. Die Glaskörperflüssigkeit gleicht in ihren Eigenschaften sehr der Kammerwasserflüssigkeit. Sie ist tropfbar flüssig, vollkommen klar und alkalisch reagierend. Auch das spezifische Gewicht ist nahezu gleich dem des Kammerwassers (1,0089 nach Giacosa). Sie enthält Spuren von Eiweiss, von Zucker, Harnstoff und Paramilchsäure, ungefähr in denselben Mengen wie der Humor aqueus.

Es ist wohl zu merken und hat oft zu fehlerhaften Untersuchungen geführt, dass, nicht nur bei pathologischen Processen, sondern schon im normalen Auge postmortal der Eiweissgehalt des Glaskörpers sehr zunimmt.

Wessely hat die Beobachtung gemacht, dass, wenn man mit der Pravaz'schen Spritze aus dem Glaskörper etwas Flüssigkeit aspirirt, kaum eine Ausfällung von Eiweiss erfolgt, dagegen die danach aus dem Glaskörper ausfliessende Flüssigkeit erheblich eiweissreicher ist. Vielleicht ist es dasselbe Verhalten, wie wir es bei dem Kammerwasser erster und zweiter Punction kennen gelernt haben.

Kammerwasser und Glaskörperflüssigkeit gleichen in ihrer Zusammensetzung am meisten der Cerebrospinalflüssigkeit.

Der geringe Rückstand auf dem Filter besteht aus der Membrana hyaloidea, dem fibrillären Gerüst und Zellen.

Das fibrilläre Gerüst löst sich bei 5 stündigem Erhitzen bei einer Temperatur von 105—108° auf. Die Fibrillen des Glaskörpergerüsts bestehen also aus kollagener Substanz (Boë, Mörner). Der Glaskörper ist demnach keine Gallerte, sondern eine Art **hydropisches Bindegewebe** (Leber).

Die histologische Untersuchung des Glaskörpers bietet der Untersuchung enorme Schwierigkeiten, da der Glaskörper wegen seines starken Wassergehaltes in jeder Härtingsflüssigkeit sehr schrumpft. Die Schrumpfung geschieht im intacten Auge stets so, dass sich der Glaskörper hinten von der Retina rings ablöst und oft bis auf geringe Reste hinter der Linse zusammenzieht. Aber auch nach vorn zu an der Linse und ihrem Aufhängeband hat der Glaskörper keine Adhärenz. Er hängt nur fest ringsum in der Gegend der Ora serrata, oder etwas mehr nach vorn zu.

Wessely, v. Graefe's Archiv f. Ophth. Bd. 50. S. 133. — Boë, Soc. franç. d'Ophth. April 1886. — Mörner, Zeitschrift f. physik. Chemie. Bd. 18. S. 294. — Leber, Handbuch d. Augenheilk. 2. Aufl. Lief. 55. S. 215.

### Genese.

Ueber keinen Theil des Auges bestehen wohl noch so viele Meinungsverschiedenheiten als über die Genese und die Histologie des Glaskörpers, obwohl gerade hierüber aus neuester Zeit zahlreiche und ausgezeichnete Arbeiten vorliegen. (Cf. die Arbeit von Cirincione, Archiv f. Augenheilkunde, Bd. 50, III, S. 201; Verhandlungen des deutschen Congresses f. Anatomie, Heidelberg, Juni 1903; Köl liker s. unter Literatur.)

Die Einen nehmen einen ectodermalen Ursprung des Glaskörpers an, wie bei den wirbellosen Thieren, Andere einen mesodermalen und noch andere eine Abstammung vom Ectoderm und Mesoderm.

Ectodermale Genesis ist zuerst von Tornatola behauptet, dem sich Rabl, Fischer und Addario angeschlossen haben. Nach ihnen entwickelt sich der Glaskörper aus dem Theil der Retina, welcher den Uebergang der Pars visiva zur Pars coeca bildet (Rabl) oder aus den Fortsätzen zwischen der Pars visiva und Pars coeca retinae (Fischer) oder aus dem hinteren Theil des Orbiculus ciliaris und zwar zwischen Ora serrata und Zonula Zinnii. Also die Entstehung des Glaskörpers aus der eigentlichen Retina im Fundus scheint aufgegeben.

Addario kommt zu folgendem Schluss: der faserige Theil des Glaskörpers entwickelt sich aus dem hinteren Theil des Orbiculus ciliaris, d. h. zwischen der Ora serrata in dem Anfang der Zonula Zinnii.

Die Fasern der Grundlage des Glaskörpers sind nichts als protoplasmatische Ausläufer des Epithels der genannten Stelle des Orbiculus.

v. Lenhossek leitet die Entstehung des Glaskörpers von der Linse ab, was Köl liker ganz verwirft.

Mehr Ansehen bekommt in neuerer Zeit die Meinung der Autoren, welche den Glaskörper aus dem Mesoderm ableiten, und zwar nach van

Pée grösstentheils oder nach Cirincione, der eine Betheiligung des Ectoderms ganz leugnet.

van Pée nimmt also einen gemischten, aber hauptsächlich mesodermalen Ursprung des Glaskörpers an, Köl liker ebenfalls, jedoch mit vorzugsweiser Betheiligung des Ectoderms.

Bisher war nur von dem Gerüst des Glaskörpers die Rede. Cirincione, der also in seinen schönen Untersuchungen allein und nur eine mesodermale Genesis zugiebt, sagt: „Der Humor vitreus, die klebrige in den Gerüstmaschen enthaltene Substanz, ist der einzige Theil des Glaskörpers, der von der Retina erzeugt wird. Er scheint das Product des periphersten Theiles der Vesicula secundaria zu sein, desjenigen Theiles, der sich sehr bald auf ein einziges Stratum von Elementen beschränkt, die nach aussen von einer Pigmentschicht bekleidet sind.“

Köl liker fasst seine Ergebnisse und Anschauungen schliesslich in folgende Sätze zusammen:

Der Glaskörper ist wesentlich eine ectodermale Bildung, enthält jedoch während seiner Entwicklung auch mesodermale Bestandtheile und zerfällt in zwei Abschnitte.

#### I. Ectodermale oder retinale Glaskörper.

Der Glaskörper stammt einzig und allein von der Retina und zerfällt in zwei Abschnitte:

1. den retinalen Glaskörper oder im engeren Sinne den primitiven Glaskörper.

a) Derselbe entsteht an der gesammten äusseren Oberfläche der äusseren Lamelle der primitiven Augenblase und dem distalen Blatte der secundären Blase, füllt den ganzen Raum zwischen Retina (pars optica) und Linse und besteht aus Protoplasmafortsätzen vieler Zellen der embryonalen Netzhaut, die mit zarten Ausläufern ein dichtes Netz bilden.

b) Nach und nach schwinden diese Zellenausläufer im Grunde des Auges, erhalten sich dagegen lange an der Umbiegungsstelle der secundären Blase. Wo sie geschwunden sind, entwickelt sich durch Verschmelzung der verbreiterten Enden der Bildungszellen der Glaskörperfasern die Limitans interna und tritt zugleich nach und nach die histologische Differenzirung der Netzhaut auf.

#### 2. Den ciliaren oder bleibenden Glaskörper.

a) Mit der Entstehung der Pars ciliaris retinae (s. coeca) entwickeln sich von den Zellen derselben Glaskörperfasern, die theils in meridionalem Verlaufe der Pars optica der Retina folgen und mit den retinalen Glaskörperfasern sich vermengen, theils die tellerförmige Grube auskleiden. Die Entstehung dieser Fasern beginnt dicht an der Ora serrata und endet da, wo die Zonulafasern beginnen, etwa 1,0 mm vor der Ora.

b) Je älter das Auge wird, um so mehr nehmen diese ciliaren Glaskörperfasern zu und bilden schliesslich den reifen Glaskörper.

c) Alle retinalen und ciliaren Glaskörperfasern sind als Protoplasmaausläufer der Stützzellen oder Müller'schen Zellen der Retina zu be-

trachten und lassen sich am besten vergleichen mit den Neuroglia-netzen der oberflächlichen Seite des centralen Nervensystems.

## II. Mesodermale Glaskörper.

a) Ein solcher findet sich bei allen Geschöpfen, bei denen im Embryo Gefässe in das Auge eindringen und wird von dem Gefässbaume der A. hyaloidea und den ihn begleitenden Bindegewebszellen gebildet.

b) Da die Glaskörper und Linsengefässe später schwinden, so kann beim ausgebildeten Auge nicht mehr von einem mesodermalen Glaskörper die Rede sein, und ist der reife Glaskörper als wesentlich ectodermale, d. h. retinale Bildung anzusehen.

NB. Bei den Wirbellosen ist kein eigentlicher Glaskörper vorhanden, sondern der entsprechende Raum ist ausgefüllt von einer Gallerte, die sicher ein Secretionsproduct der Retinazellen ist. Darin finden sich auch die Fibrillen oder protoplasmatischen Fortsätze der Retinazellen (Cirincione).

Cirincione, Archiv f. Augenheilkunde. Bd. 50. S. 201. 1904. — Addario, Anatomischer Anzeiger. 1903. No. 25. — von Szily, Zur Glaskörperfrage. Anatom. Anzeiger. 1904. — Kölliker, Die Entwicklung und Bedeutung des Glaskörpers. Zeitschrift f. wiss. Zoologie. 1904. — Rabl, Anatomie des Glaskörpers. 1899. — H. Virchow, Ergebnisse der Anatomie und Entwicklungsgeschichte von Merkel u. Bonnet. Band X. 1900. Wiesbaden, J. F. Bergmann.

## Histologie.

Histologisch unterscheiden wir am Glaskörper: 1. die **Membrana hyaloidea**, 2. die **Gerüstsubstanz**, 3. die **Zellen**, 4. den **Centralkanal**.

ad 1. Der Glaskörper ist in seinem ganzen hinteren Umfang bis zur Ora serrata von einer häutigen Hülle umgeben, der Membrana hyaloidea. Sie setzt sich von der Ora serrata an als eine feine innere Wandschicht des Corpus ciliare fort. Sie schliesst also im vorderen Abschnitt des Bulbus den Glaskörper nicht mehr ab. In der Gegend des Corpus ciliare bis zur hinteren Fläche der Linse übernimmt diese Rolle die Membrana terminalis oder vordere Grenzschrift.

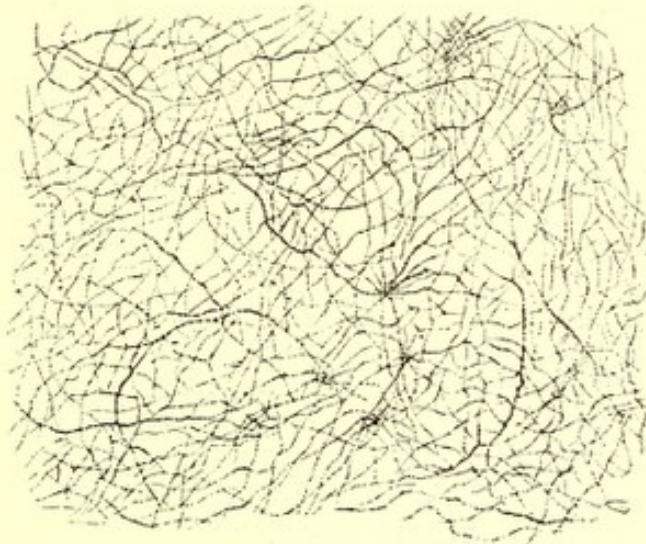
Die Hyaloidea ist eine glashelle dünne, aber feste structurlose Hülle, welche mit der Aussenfläche der Membrana limitans interna dicht anliegt, während an der Innenfläche die Glaskörpergallerte innig haftet. O. Schultze wies nach, dass sie genetisch zur Retina gehört, dass sie also eine Grenzschrift zwischen dem epithelialen Stützgewebe der Retina und der Binde substanz des Glaskörpers darstellt.

Es ist meines Erachtens kein Zweifel mehr, dass es eine gesonderte Hyaloidea giebt, die nicht identisch ist mit der Membrana limitans interna der Retina. Zwischen beiden Gebilden liegen kapilläre Flüssigkeitsspalten. Es gelang Schwalbe durch Injectionen unter die innere Opticusscheide, die farbige Masse zwischen Limitans und Glaskörperbegrenzung einzutreiben.

Die vordere Abschliessung des Glaskörpers gegen das Corpus ciliare, die vordere Kammer und die Linse wird dadurch erreicht, dass das Fasergeflecht des Glaskörpers eine periphere Verdichtung erfährt. So wird zwar eine dünne, aber widerstandsfähige schalenförmige Platte, die vordere Grenzschrift, Membrana terminalis hergestellt, die sich von der hinteren Fläche der Linse aus, in vorn zuerst concaver, dann convexer Wölbung, bis zur Ora serrata erstreckt.

ad 2. Der Glaskörper ist kein Gelatineausguss, sondern ein Gewebe. Wenn man sich diesen Satz doch vor allen Dingen bei operativen Verfahren merken möchte. Er besitzt ein zwar spärliches, aber sehr festes Gewebe. Besser als durch histologische Untersuchungen ist dies durch den H. Virchow'schen Belastungsversuch zu demonstrieren. Man thut den Glaskörper, z. B. eines Ochsenauges, auf ein Stückchen Gaze (welches durch Waschen von Appretur befreit ist) und schlägt die Gaze über dem Glaskörper zusammen, so dass sie ein Beutelchen bildet. Es ist nicht nöthig, dass die Löcher der Gaze besonders fein sind. Presst man nun das Beutelchen, so läuft die Flüssigkeit Anfangs schnell, gegen Ende langsam ab, ohne doch dabei dicker zu werden. Dies ist offenbar so zu deuten, dass die festen Theile des Glaskörpers dadurch, dass bereits ein Theil der Flüssigkeit ausgedrückt ist, dichter aufeinander schliessen, so dass der Widerstand sich steigert. Ueber-

Fig. 177.



Glaskörpergewebe eines ca. 40jährigen Menschen etwa 4 mm hinter der Linse.  
[Nach G. Retzius.]

haupt ist der Widerstand überraschend gross. Durch die Maschen der Gaze sieht man den Glaskörper in Form von kleinen Buckeln sich vorwölben: gegen Schluss des Versuches fühlt man öfters ein Reißen im Präparat und man sieht zuweilen einen Tropfen der Flüssigkeit hervorspritzen. (!) (Ich erwähne dies hier, weil man Aehnliches auch bei Operationen sehen kann und dies für einen lamellosen Bau spricht.) Es bleibt ein ganz unscheinbarer Rückstand, dem Aussehen nach nicht mehr als die Spur, die eine über den Weg gekrochene Schnecke zurücklässt. Dieser Rückstand ist aber im Stande zwei Pincetten und eine Scheere zu tragen.

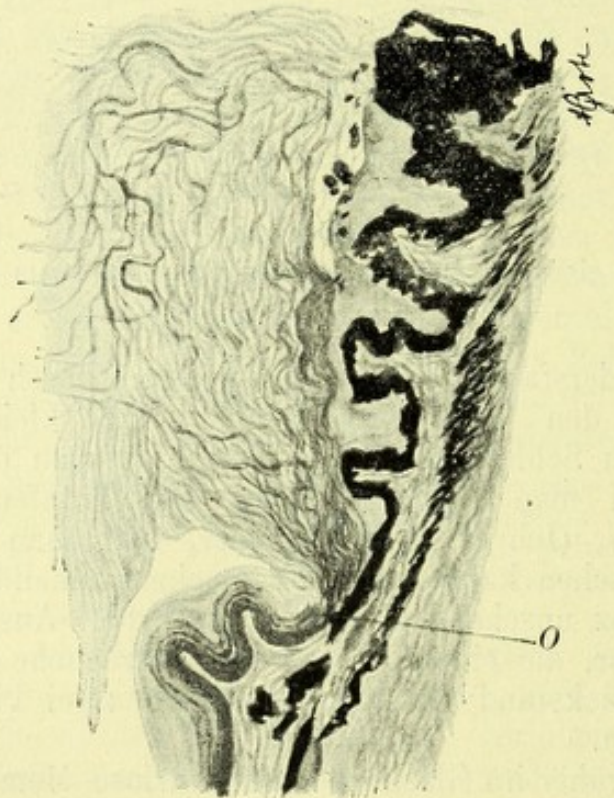
Man nahm früher im Glaskörper structurlose Membranen (Brücke) an, welche ein bestimmtes Fachwerk bilden sollten. Besonders durch Hannover kam die Anschauung von einem **Apfelsinentypus** des menschlichen, und einen **Zwiebelschalentypus** des Säugethier-Glaskörpers zur

Geltung. Diese Ansichten haben sich geändert. Durch Bowman, Ciaccio, Retzius und H. Virchow ist die Faser oder Fibrille als Structurelement des Glaskörpers allgemein anerkannt. Die Faser ist also das morphologische Element des Glaskörpergewebes.

Die Gerüstsubstanz des Glaskörpers besteht also aus einem Netzwerk (H. Virchow) oder Gewirr (Retzius) von Fasern. Die Faser des Glaskörpers ist drehrund und glatt, öfters erscheint sie jedoch leicht gekörnt, was wohl als ein Kunstproduct anzusehen ist. An Vereinigungsstellen (Knotenpunkten) von drei oder mehr Fadenstücken finden sich keine Anschwellungen und keine Ab- und Zunahme der Dicke der Fadenstücke; auch liegen hier keine Zellen, wie überhaupt die Fasern nicht von Zellen auszugehen scheinen. Zuweilen treffen mehrere Fäden in einen Punkt zusammen, so dass diese Stellen einen strahligen Character bekommen. Es ist eine Streitfrage, ob sich die Fasern verbinden zu einem Netz- oder besser Gerüstwerk, wie H. Virchow annimmt, oder nur zu einem Flechtwerk, einer Art Filz, wie Retzius will. Jedenfalls ist die Verbindung der Fasern sehr innig und fest, wie der oben mitgetheilte Belastungsversuch von H. Virchow beweist.

Das Fasergewirr ist nicht überall gleich dicht. Die Fasern strahlen namentlich von der Gegend der Ora serrata oder etwas davor aus, von wo sie sich in langen Büscheln, wie **Pferdeschweife** (Retzius), nach allen Seiten divergirend in den Glaskörper hinein erstrecken. Diese

Fig 178.



Bündel von Glaskörperfibrillen (sogen. Pferdeschwänze) von der Gegend der Ora serrata (O) ausstrahlend. Bei partieller Netzhautablösung (die Netzhaut nach hinten von O sichtbar) dichter zusammengedrängt, sonst normal. Leitz. Obj. 3. Oc. 1.

von der Ora ausgehenden Pferdeschweife sieht man im gehärteten Präparat meist in zierlichen welligen Figuren, wie Frauenlocken gedreht, was wohl künstlich erzielt ist. Besonders dicht ziehen dann die Fasern an der Oberfläche des Glaskörpers unter der Membrana hyaloidea einher und bilden die vordere Grenzmembran. Darunter sind die Maschen lang gezogen, so dass oft der Anschein eines streifigen Gewebes erweckt wird. Mehr nach innen zu werden dann die Maschen so eng, dass sie an vielen Stellen nicht im Stande wären, ein rothes Blutkörperchen aufzunehmen, und oft der Character eines moleculären Gewebes hervorgerufen wird. Verdichtungen des Fasergerüsts umschneiden auch den Canalis hyaloideus. In der Mitte ist der Glaskörper sehr viel faserärmer und daher flüssiger.

An den dichteren Stellen können die Fasern zu „Faserlamellen“ angeordnet sein, unter der Glaskörperhaut auch in concentrischen Lamellen (Vergleich mit „Gardinen“).

So werden uns die einzelnen Abtheilungen oder Kammern im Glaskörper verständlich, deren Existenz sich dem Operateur aufdrängt, die man aber früher in der Auffassung der Apfelsinenstructur des Glaskörpers übertrieben hatte.

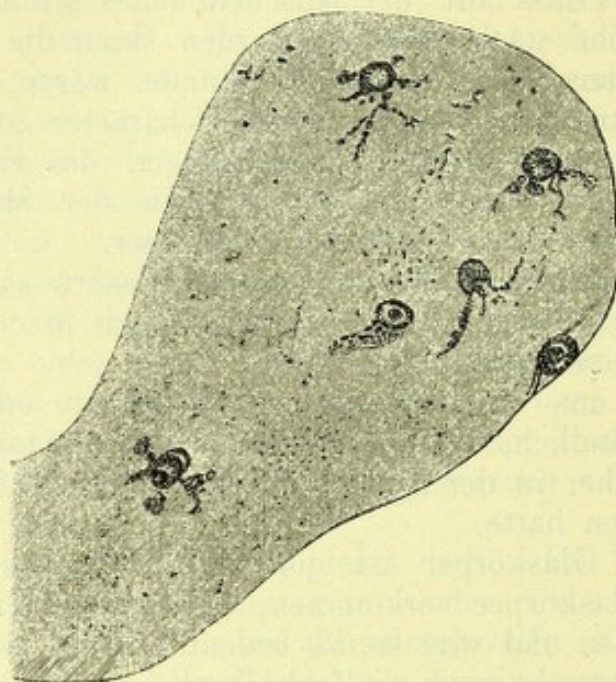
ad 3. Der Glaskörper ist ein sehr zellarmes Gewebe. Dass Zellen in dem Glaskörper vorkommen, geben die meisten Autoren zu, in welchem Maasse und was sie zu bedeuten haben, sowie über manche andere Fragen herrscht noch vielfach Dunkel.

Wanderzellen, die überall vorkommen können, finden sich auch im Glaskörper. Sie sind schliesslich Fremdlinge und vielleicht nur als ein natürliches Reagens auf gewisse Zustände allgemeiner und localer Art innerhalb des Glaskörperraumes aufzufassen. So findet man denn oft gewöhnliche polynucleäre Leukocyten im Glaskörper, die meist in den peripheren Theilen desselben umherwandern. Die inneren Theile des Glaskörpers sind meist gänzlich zellfrei. Dagegen finden sich grössere abgeplattete, meist sternförmige Zellen fast constant unter der Hyaloidea, „in ziemlich bestimmten, obwohl gar nicht regelmässigen Zwischenräumen zerstreut liegend“ (Retzius). Ciaccio nimmt an, dass sie der Hyaloidea direct anliegen und bezeichnet sie als „Cellulae subhyaloideae“. Nach Beauregard sind sie hinten spärlich und nehmen mit der Annäherung an die Zonula an Menge zu.

Es sind grössere, sternförmige, platte Zellen mit längeren Fortsätzen und einem oder mehreren Kernen. Im Protoplasma kann man zuweilen Vacuolen sehen. Schmecke fasste auch diese Zellen als Leukocyten auf. Neuere Autoren scheinen aus der Constanz des Befundes wohl mehr auf fixe Zellen zu schliessen, ohne sich bestimmt auszusprechen (Retzius, H. Virchow, Ciaccio). Man sollte wohl geneigt sein, diese platten sternförmigen Zellen für typische Bindegewebszellen zu halten, jedoch muss man wohl wissen, dass auch die Leukocyten Neigung haben, an Oberflächen zu haften und sich an ihnen auszustrecken (H. Virchow). Beauregard bezeichnet diese Zellen als *Eléments embryo-plastiques*. Er behauptet eine Vermehrung durch Theilung, ohne diesen Vorgang sicher zu stellen. (Ich kann

mich damit nicht einverstanden erklären; siehe unten.) Durch experimentelle Reizungen des Glaskörpers soll sich eine erhebliche Zunahme dieser Zellen erzielen lassen.

Fig. 179.



Flach ausgebreitete Hyaloidea eines Erwachsenen mit anliegenden Zellen.  
[Nach G. Retzius.]

Nach Befunden bei manchen Thieren wird es wahrscheinlicher, dass die subhyaloiden Zellen fixe Zellen sind. H. Virchow fand beim Alpaca-Schaf reichlich verzweigte Zellen mit einem oder auch mehreren Kernen auf der Oberfläche des Glaskörpers. Diese waren über die ganze Oberfläche in gleichmässiger Vertheilung und einfacher Schicht ausgebreitet. Beim Huhn fanden sich schlanke Zellen, zum Theil faser- oder spindelförmig, zum Theil mit mehreren Ausläufern, welche in einfacher Schicht einen grossen Theil der Glaskörperoberfläche in gleichmässiger Vertheilung einnahmen. Bei Fischen sind die fixen Zellen so deutlich, dass nach H. Virchow jeder Zweifel ausgeschlossen ist.

Schliesslich möchte ich noch auf folgende interessante Thatsache hinweisen. Bei Plötzen (*Leuciscus erythrophthalmus*) wird sehr häufig im Glaskörper ein parasitisches Polystomum getroffen, und man sieht in solchen Augen nicht nur eine Vermehrung der Wanderzellen, sondern auch Veränderungen an den fixen Zellen des Glaskörpers, so dass dies ein unvergleichliches Material abgibt, um beides nebeneinander zu studiren (H. Virchow).

ad 4. Es handelt sich um den Kanal, der von der Papille nach dem hinteren Pol der Linse hinzieht und im embryonalen Zustand die Glaskörpergefässe enthält, Centralkanal oder gewöhnlich Canalis Cloqueti genannt. Er ist etwa 2 mm breit und vorn und hinten

trichterförmig erweitert. Die Erweiterung an der Papille wird auch als Area Martegiani bezeichnet. Die vordere Grenzschrift sowohl, wie die Membrana hyaloidea, erfährt also an den betreffenden Stellen eine Unterbrechung. Der Kanal besitzt keine eigentliche Wandung, sondern nur das Fasergerüst wird an der Oberfläche etwas dichter und bildet so eine Auskleidung, eine verdichtete Grenzschrift, welche nach aussen direct in das Glaskörpergewebe übergeht.

In neuerer Zeit hat man bei dem Erwachsenen den Begriff eines offenen, mit klarer Flüssigkeit angefüllten Centralkanals ganz fallen gelassen. Schon Hannover schreibt (entgegen Schwalbe): Bei Erwachsenen habe ich niemals den Kanal offen gefunden und die Untersuchung des Glaskörpers mittelst Totalschnitten durch das Auge hat wohl nie diesen Kanal bestätigen können. Vielleicht findet sich beim Erwachsenen nur in der Mitte ein Rest dieses Kanals. Nach Retzius ist im Innern des Kanals nicht Flüssigkeit, sondern auch faseriger Glaskörper, jedoch in weit lockererem Gefüge wie ausserhalb.

Am Auge des Neugeborenen sind meist im Canalis Cloqueti noch ansehnliche Gefässreste vorhanden, welche bis in die Nähe der Linse reichen.

Terrien giebt an, dass man bei genauerer Untersuchung mit dem Augenspiegel in fast allen Augen von Neugeborenen und Kindern aus dem ersten Lebensjahr einen kurzen 1—1½ mm langen Zapfen findet, welcher den Rest der Art. hyaloidea enthält. (Archives d'Ophthalm. Tom. XVII. p. 675. 1892.)

Nach ihrer Rückbildung ist anfangs noch ein Rest des begleitenden Bindegewebes übrig, bis auch dieser verflüssigt und verschwunden ist. Nur an der Papille bleibt ein Rest des Gewebes zurück, ein Bindegewebslager, welches die Excavation der Sehnervpapille ausfüllt. Im Auge des Kindes ist der übrig bleibende Theil viel grösser; er stellt einen bis 2 mm hohen, in den Canalis hyaloideus hineinragenden Zapfen, Conus hyaloideus, dar, welcher an seiner Basis gegen ½ mm Durchmesser besitzt. (O. Schultze, Zur Entwicklungsgeschichte des Gefässsystems im Säugethierauge. Festschrift für Kölliker. Leipzig. Engelmann. 1897.)

Rawitz hat einen langen spitzen Zapfen derart neuerdings im Auge des Wals regelmässig gefunden. (Verhandl. der Berliner physiol. Gesellschaft. 1904.)

H. Virchow, 1. Beiträge zur vergleichenden Anatomie des Auges. Habilitationsschrift. Berlin. 1882. (Belastungsversuch). 2. Bericht der ophth. Gesellschaft zu Heidelberg. 1885. 3. Ergebnisse der Anatomie u. Entwicklungsgesch. Wiesbaden. J. F. Bergmann. X. Bd. 1900. — Bowman, Observations on the structure of the vitreous humor. Dublin quant. journ. of med. science. 1848. — Retzius, Ueber den Bau des Glaskörpers und der Zonula Zinnii in dem Auge des Menschen und einiger Thiere. Biol. Untersuchungen. Neue Folge. Bd. VI. p. 67. 1894. — Kölliker, Die Entwicklung und Bedeutung des Glaskörpers. Zeitschr. f. wiss. Zoologie. 1904. — Deutscher Congress für Anatomie. Heidelberg. 1903. — Cirincione, Ueber die Entwicklung des Wirbelthierauges. Leipzig. 1898. — Ibid. Archiv für Augenheilkunde. Bd. 50. 1904.

## Bemerkung.

Zum Verständniss des Folgenden haben wir uns mit der normalen Beschaffenheit und der Genese des Glaskörpers mehr beschäftigen müssen, als das sonst bei den Gebilden des Auges in diesem Buch geschehen ist. Wir haben gesehen, wie Vieles hier noch, trotz mancher schöner Arbeiten aus neuester Zeit unklar ist. In viel höherem Grade ist das noch bei der Pathologie des Glaskörpers der Fall. In diesem wichtigen Capitel liegen auffallend wenig Arbeiten vor, was wohl in der Schwierigkeit, welche gerade dieses Gebilde der Forschung entgegengesetzt, seinen Grund haben mag. Ich hatte längst die Ueberzeugung, dass das wenige, was über die Pathologie des Glaskörpers mitgetheilt war, unvollständig oder meist direct unrichtig ist. Wenn ich nun in Folgendem gezwungen bin, vielfach von der herrschenden Meinung stark abweichende Ansichten vorzubringen und Vieles fast überall Angenommene als unrichtig hinzustellen, so darf ich wenigstens für mich in Anspruch nehmen, dass meine Ansichten auf ausgedehnten, langjährigen Untersuchungen beruhen. Ich habe mich mit keinem Theil des Auges selbst so intensiv beschäftigt, als mit dem Glaskörper, um hier eine pathologische Anatomie auszuarbeiten. Manche Abschnitte hierin darf ich wohl als **Originalarbeiten** betrachten. Ich hielt mich in Folge dessen auch berechtigt, hier meine persönlichen Ansichten mehr hervortreten zu lassen, als es sonst in diesem Buche geschehen ist.

## Coloboma.

Die Spaltbildungen im Glaskörper sind sehr selten, mögen aber auch wohl öfters übersehen werden. Die Einkerbung liegt fast immer nach unten und kann von der Papille bis in die Gegend des Ciliarkörpers reichen. In geringem Grade befindet sich hier nur eine seichte Rinne bis zu einer hufeisenförmigen Einschnürung. Die Spalte entsteht durch bindegewebige, gefässführende Stränge, welche in das Innere des Bulbus hineinragen. In einem von Hess beschriebenen Fall bestand der Strang aus einer Netzhautfalte. Hess fand ferner in einem histologisch genau untersuchten Fall den Glaskörper ganz normal, nur eine Vermehrung der subhyaloiden Zellen. Die Ränder waren mit einer zarten Hyaloidea bedeckt.

Ecker, siehe Manz, Handbuch der Augenheilk. Aufl. I. Bd. I. — Hess, v. Graefe's Archiv. Bd. 38. S. 98.

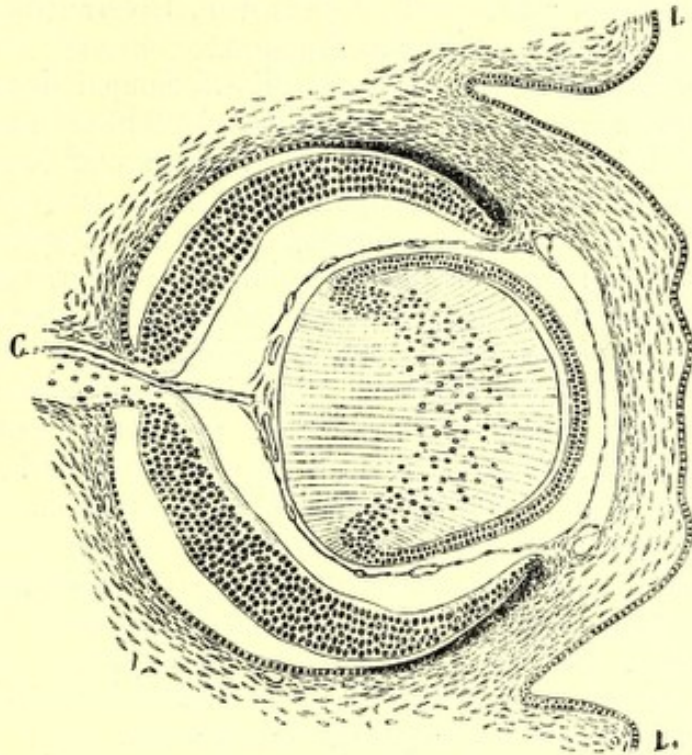
## Arteria hyaloidea persistens.

Es kommt vor, dass sich die Arteria hyaloidea beim Menschen im postembryonalen Dasein nicht zurückbildet, sondern ganz oder theilweise persistirt.

Nachdem Heinrich Müller 1856 das fast regelmässige Vor-

kommen eines auf der Opticusscheibe sitzenden Zapfens aufmerksam geworden war, sprach er die Vermuthung aus, es möchte die Arteria capsularis auch beim Menschen einmal vorkommen, entweder als blut-

Fig. 180.



Durchschnitt durch das Auge, entsprechend einem menschlichen Embryo aus der Mitte des dritten Monates. Vergr. 73/1. Die Umhüllung der Augenblase wird vom Mesoderm geliefert und besteht im vorderen Abschnitte aus der Hornhaut, welche sehr kernreich ist und sich durch eine besonders starke Kernanhäufung von dem hinteren Abschnitte scheidet. In diesem ist es noch nicht zur Abgrenzung zwischen Sclera und Uvea gekommen; letztere entsteht aus den inneren Schichten, welche sich durch grösseren Kernreichthum auszeichnen, der sich auch auf die hinteren, uvealen Schichten der Hornhaut fortsetzt. Entsprechend dem vorderen Rande der Augenblase springt das Mesoderm in das Augeninnere vor, und vom freien Rande dieses rings herum laufenden Fortsatzes (der späteren Iris) entspringen zwei zarte, gefässhaltige Membranen, welche als gefässhaltige Linsenkapsel die Linse umgeben. In die hintere dieser Membranen tritt, entsprechend dem hinteren Linsenpole, die Arteria hyaloidea ein, welche von der Centralarterie des Opticus *C* her stammt. — Von den beiden Blättern der secundären Augenblase ist das äussere (Pigmentepithel) im hinteren Abschnitte zu einer einfachen Zellenlage geworden, während im vorderen Abschnitte desselben noch mehrere Zellenlagen vorhanden sind, welche bereits Pigment aufgenommen haben. Das innere Blatt (Netzhaut) besteht aus zahlreichen Zellenlagen mit theilweise radiärer Anordnung der Kerne. Unmittelbar neben dem Opticuseintritte sieht man die Umbiegung des einen Blattes in das andere. Die vordere Umbiegungsstelle der beiden Blätter entspricht dem späteren Pupillarrande der Iris. Die Linse ist von fast kugelförmiger Form; ihr antero-posteriorer Durchmesser ist sogar etwas grösser als ihr äquatorialer. An der vorderen Fläche der Linse liegt das Epithel, welches hier noch aus mehreren Zellenlagen besteht und noch keine deutliche Linsenkapsel abgeschieden hat. In der Gegend des späteren Linsenäquators wachsen die Epithelzellen zu Linsenfasern aus, welche noch durchwegs kernhaltig sind und eine sagittale Richtung einschlagen. Die hintere, epithellose Oberfläche der Linse ist von einer ausserordentlich zarten Kapsel überzogen. Der Glaskörperraum ist sehr klein. *L* und *L*<sub>1</sub> sind die hervorwachsenden Augenlider. [Nach E. Fuchs.]

führendes Gefäss, oder obliterirt als ein weisslicher Vorsprung. Die erste damalige Beobachtung beim Menschen stammt von Meissner. Mitten aus der Eintrittsstelle des Sehnerven ragte ein weisser Zapfen von fast 1 mm Länge und ansehnlicher Dicke in den Glaskörper hinein, in gerader Richtung nach vorn. Es folgten rasch ophthalmoskopische Befunde von Saemisch, Zehender, Liebreich, Toussaint, v. Stör, Laurence, Mooren und Anderen.

In seiner Monographie über die Missbildungen des menschlichen Auges stellt Manz auch die anatomischen Untersuchungen von Hannover (1852), Arnold, Stellwag, Wallmann und Manz selbst zusammen. Letzterer bildet das Präparat von einem auf der Klinik verstorbenen Mädchen ab; es entsprang von der Papille ein kurzer Zapfen, von welchem die vollkommen obliterirte Arterie ausging. Diese war von einem weiten, durchscheinenden Mantel umgeben, welcher durch die Mitte des Glaskörpers zog und sich an der Hinterfläche der Linse ansetzte. Sonst handelt es sich in den meisten anatomisch untersuchten Fällen von Art. hyaloidea persistens um Augen mit Microphthalmus, Colobomen oder Lenticonus posterior. Die Arterie wurde immer in derbe Zellstränge eingelagert gefunden. Hillers fand neben der Arterie markhaltige Nervenfasern.

Bock beschreibt anatomisch einen in der Achse des Glaskörpers verlaufenden Strang, der sich vorn fächerförmig ausbreitete und hier theilweise verödete Gefässe erkennen liess.

Von Lange ist eine Arteria hyl. pers. in einem Microphthalmus mit Fettablagerungen im Bulbus gefunden worden.

Hillers fand in einem anatomisch untersuchten Falle Folgendes: Bei der mikroskopischen Untersuchung ergiebt sich, dass der den Glaskörper durchziehende Strang aus einem ziemlich derben Bindegewebe besteht, das in seiner Mitte eine blutkörperchenhaltige Arterie mit ziemlich dicker Muscularis und Adventitia aufweist. Diese Arterie verästelt sich am hinteren Umfang des Linsenrudiments, welches im Wesentlichen nur aus einer, einem zusammengeballten und zerknitterten Papierstück gleichenden, gefalteten Linsenkapsel besteht. Zwischen diesen Falten sieht man auf der Aussenfläche im Quer- und Längsschnitt getroffene blutkörperchenhaltige Gefässstücke und an der Innenfläche zwischen den Falten gewucherte Kapselepithelien. Die Gefässe befinden sich nicht nur an der Rück- und Seitenfläche der Kapsel, sondern auch zwischen den Falten an der Vorderfläche. Der Inhalt des zusammengefalteten Kapselsackes wird von einer homogenen körnerhaltigen Gewebsmasse gebildet, die dem Kapselstaargewebe ganz analog ist. Nirgends findet man Linsenfasern oder Bläschenzellen, in der Nähe der Hinterfläche aber einen Streifen feinkörniger Kalkeinlagerung. Die gefaltete Linsenkapsel hängt mit der Hornhauthinterfläche fest zusammen. Auf dieselbe setzt sich eine glasartige Membran von der Hornhauthinterfläche fort und geht auf den Pupillatheil der Iris über, welche mit den Seitenflächen der Linsenkapsel verwachsen ist und eine starke Wucherung des Pigmentblattes zeigt. Das Bild der Arteria hyaloidea ist nun ein recht verschiedenes.

Zuweilen ist die Arterie ganz erhalten, wie z. B. gleich in der zweiten Beobachtung, die von v. Zehender stammt (1863). In dem sonst normalen Auge zog sich ein strangförmiges Gebilde durch den ganzen Glaskörper von der Pupille und inserirte sich an der hinteren Linsenkapsel. Das betreffende Gebilde zeigte Bewegungen und war bluthaltig.

Meist finden sich jedoch nur abgerissene Stücke der Arterie. Bei dem Wachsthum des Bulbus resp. des Glaskörpers wird der Abstand zwischen Linse und Papille immer grösser. Andererseits erfährt das den Glaskörper durchziehende, hinten und vorn fixirte strangartige Gebilde kein weiteres Wachsthum, sondern wird nur ad maximum gedehnt. Es muss deshalb ein bestimmter Zeitpunkt eintreten, in welchem der Abstand zwischen Opticusscheibe und Linse grösser wird, als der aufs Aeusserste gedehnte Strang. Infolgedessen muss entweder eine Zerreissung des Stranges eintreten, oder aber es geben die Insertionsstellen dem andauernden Zuge nach, behalten ihre normale Lage nicht weiter bei und trennen sich von ihrer Unterlage ab. Hierbei wird nun entweder die Linse aus ihrer normalen Lage nach rückwärts gezogen, oder die mit dem Rest der Arteria hyaloidea oder den veränderten Wandungen des Canalis Cloqueti in enger Beziehung stehende Retina von ihrer Unterlage ab- und nach vorn gezogen.

Das erstere Verhalten, ein Reißen des Stranges, tritt nun bei Weitem häufiger ein, und zwar haben wir hierbei drei verschiedene Trennungsstellen zu unterscheiden.

1. Der Strang reisst an seiner vorderen Insertionsstelle, d. h. an der hinteren Linsenkapsel. In vielen Fällen ist dann der frühere Ansatz durch eine kleine, umschriebene Trübung noch zu erkennen. Beobachtungen dieser Art liegen in ziemlicher Anzahl vor, da eben eine Loslösung von der Linse in Folge der weniger innigen Verbindung leichter eintritt.

2. Es findet eine Loslösung an der hinteren Ansatzstelle, an der Sehnervenscheibe statt. Der Strang ragt dann von der Linse aus in den Glaskörper hinein, an der Papille ist nichts Abnormes zu sehen. In diese Kategorie gehören die Befunde von v. Reuss (2. Fall linkes Auge) und Saemisch.

3. Endlich kann der Strang auch in seiner Continuität zerreißen, so dass dann faden- oder strangförmige Gebilde sowohl auf der Opticusscheibe, als auf der hinteren Linsenkapsel sich finden, deren Verbindung fehlt. Dieser Vorgang ist merkwürdigerweise sogar am Lebenden beobachtet worden. In dem bekannten Fall von Unterharnscheidt handelt es sich um einen vierzehnjährigen Myopen, bei welchem am linken Auge eine Arteria hyaloidea persistens mit Insertion an der Papille und der hinteren Linsenfläche beobachtet wurde. Der Strang zeigte in seiner Mitte eine fadenförmige Verdünnung. Nach Ablauf eines halben Jahres kam der Knabe wieder mit der Klage, seine Kurzsichtigkeit habe zugenommen, auch träten nach längeren anstrengenden Arbeiten in dem betreffenden Auge dunkle Flocken auf. Bei der nun vorgenommenen Untersuchung zeigte sich, dass die Myopie

fortgeschritten und der im Glaskörper befindliche Strang an der verdünnten Stelle zerrissen war. Sowohl von der Sehnervenscheibe, als von der hinteren Linsenkapsel ging ein am freien Ende sich zuspitzendes strangartiges Gebilde in den Glaskörper aus, von welchen das mit der Papille in Zusammenhang stehende eine ausgiebige flottierende Bewegung besass.

Für die Thatsache, dass, falls die Zerreißung des Stranges nicht eintritt oder die Insertionsstellen sich nicht lösen, die betreffenden Theile, Linse resp. Retina, von ihrem Standort abgedrängt werden, haben wir ebenfalls ausreichende Belege in den Beobachtungen von Arnold, Becker, Pagenstecher u. A.

Eversbusch legte an das grosse bis 1892 bekannt gewordene Material mit Recht einen kritischen Massstab an. Er zeigte, dass die Diagnose nicht so leicht ist und nicht jedes strangförmige Gebilde im Glaskörper als Art. hyal. pers. angesprochen werden darf.

Eversbusch theilt in zwei Gruppen ein:

1. Wirkliche Arteria hyaloidea persistens.
2. Membranöse Trübungen, die in ihrer Lage dem Canalis Cloqueti entsprechen, aber entstanden sind durch postembryonale Veränderung der centralen Lymphspalte des Glaskörpers (Residuen von vorausgegangenen Haemorrhagien), für welche letztere die Myopie eine besondere Disposition abzugeben scheint.

v. Reuss, der im Jahre 1886 die Zahl der Fälle von Art. hyaloidea persistens etwa auf 50 angiebt, tritt der Meinung von Eversbusch bei und verlangt zur sicheren Diagnose einer Arteria hyaloidea, dass das betreffende Gefäss von der Centralarterie ausgehe und mit Blut gefüllt erscheine. Dass solche Fälle sich auf eine geringe Zahl reduciren, ist wohl einleuchtend, und so erkennt denn v. Reuss als Fälle von wirklicher Arteria hyaloidea persistens nur die Beobachtungen von Zehender, Gardiner, Bayer, Kipp und Fuchs an.

Als obliterirte Arteria hyaloidea sind die Fälle zu rechnen, bei denen der Ursprung aus der Arteria centralis retinae sicher zu stellen ist, bei denen eine Verbindung zwischen Arteria centralis retinae und hinterem Linsenpol besteht oder das Gebilde sich an dem vorderen Ende in zahlreiche Verzweigungen auflöst und nicht das Caliber der Centralarterie übersteigt. Als sicherer Beweis kann nur der Ursprung eines solchen Stranges aus der Centralarterie angegeben werden.

Für die Diagnose Cloquet'scher Canal spricht eine ampullenartige Erweiterung (Area Martegiana) von der Sehnervenscheibe, die becher-, trichter-, blasen-, glocken- oder kegelförmiges Aussehen hat. Der Inhalt zeigt häufig Trübungen und Reste embryonalen Gewebes. Es kann aber auch die Arterie selbst darin liegen. Als weitere Zeichen gelten die Dicke des Stranges, welche die eines Gefässes bei Weitem überschreitet, das knopfförmige vordere Ende des Stranges und die Auflösung in Membranen am vorderen Ende. Eine Unterbrechung des Gebildes zwischen Sehnervenscheibe und hinterem Linsenpol spricht gegen die Diagnose „Cloquet'scher Canal“.

Wenn man auch der Trennung der Fälle nach Eversbusch und v. Reuss im Allgemeinen zustimmen kann, so gehen sie doch in ihrer Anzweiflung der Echtheit der Fälle zu weit. Hirschberg stellt eine bestimmt und scharf charakterisirte Gruppe dieser Missbildungen auf und betont, dass die angeborenen Verbildungen des Auges so ausserordentlich typisch sich gestalten. Doch ist die Entscheidung, ob das Sichtbarbleiben des Cloquetcanals aus der Fötalzeit stammt, oder ob es sich um postmortal entstandene Exsudate im Cloquet'schen Canal handelt z. B. Blutungen, manchmal sehr schwer oder kaum zu treffen. Wir möchten aber v. Hippel beistimmen, dass für letztere Möglichkeit der Beweis nicht erbracht ist, auch haben wir eingangs dieses Capitels gesehen, dass unter normalen Fällen der Cloquet'sche Canal gar nicht mehr als offen angesehen werden darf.

Wie Hirschberg mittheilt, sind einige angeborene schlauchartige Bindegewebsbildungen von Liebreich, v. Graefe und Teale als schlauchförmig abgekapselte Cysticerken angesehen worden. In einem solchen Falle gingen von dem Schlauch flügelartige Fortsätze zur Retina.

Manz, Graefe-Saemisch. 1. Aufl. II. Bd. 2. Theil. — Hannover, Das Auge. Leipzig 1852. S. 32. — Meissner, Zeitschrift f. rationelle Medizin. 3. Reihe, I. Bd. S. 562. — Zehender, Klin. Monatsbl. f. Augenh. 1863. S. 259. — Arnold, Untersuchungen im Gebiete der Anatomie. — Lindenmeyer, Beitrag zur Kenntniss der strangförmigen Gebilde im Glaskörper. Inaug.-Diss. Tübingen 1900. — Otto, Kasuistischer Beitrag zur Lehre von den Residuen embryonaler Glaskörperstränge. Deutschmann's Beiträge zur Augenheilkunde, Bd. I, Heft 5, S. 11, enthalten die wesentliche Literatur. — Müller, Carl, Ueber Gefässneubildung im Glaskörper. Inaug.-Diss. Leipzig 1897. — Vossius, Ein Fall von Mikrophthalmus congenitus. Heidelberger Bericht der ophthal. Gesellschaft des Jahres 1896. S. 294. — E. von Hippel, Die Missbildungen und angeborenen Fehler des Auges im Handbuch von Graefe u. Sämisch, II. Aufl., 18. und 19. Lieferung. — Haenel, Ein Fall von Art. hyal. persistens. Persistenz des Kolliker'schen Mesodermfortsatzes und Coloboma irid. congenit. Inaug.-Diss. München 1886. — Fuchs, Ein Fall von doppelseitiger Art. hyal. persistens. Inaug.-Diss. Strassburg 1890. — v. Reuss, Sieben Fälle von sogenannter Art. hyal. persistens. Ophth. Mittheilungen aus d. II. Universitäts-Augenklinik. Wien 1885. — Eversbusch, Klinisch-anatomische Beiträge zur Embryologie und Teratologie des Glaskörpers. Mittheil. aus der Kgl. Univ.-Augenklinik zu München, Bd. I. München u. Leipzig. R. Oldenburg 1882, S. 37—72. — O. Lange, Anatomie u. Pathogenese des Mikrophth. congen. v. Graefe's Archiv, Bd. 44, S. 66. — Hillers, J., Ein Beitrag zur Casuistik der embryonal. Glaskörperstränge. — Reis, Zehender's Monatsbl. f. Augenheilk. 1903, II. S. 372. — Hirschberg, Centralbl. f. pract. Augenheilk. 1893. S. 135.

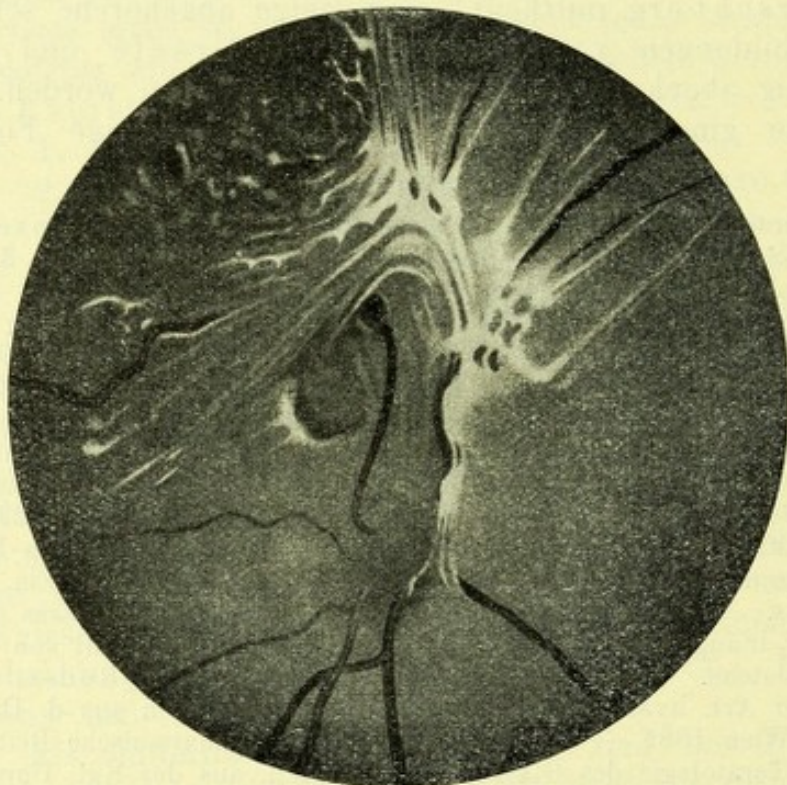
### Bindegewebsstränge im Glaskörper.

Wir haben im vorigen Paragraphen die Art. hyal. persistens und die sie umgebenden Bindegewebsschläuche im Glaskörper und das Sichtbarbleiben des Cloquet'schen Canals abgehandelt. Diesen angeborenen Bindegewebsbildungen stehen die erworbenen gegenüber, pathologische Bildungen des postembryonalen Lebens. Letztere sind Narbenstränge, die in der Regel von der Retina ihren Ausgangspunkt nehmen und deshalb mit dem wenig passenden Namen Retinitis proliferans bezeichnet werden. Nach anderen Autoren entsteht das

Bindegewebe im Glaskörper selbst aus Glaskörperblutungen. Die Bindegewebsstränge können, meist sehr geradlinig oder regelmässig gebogen oder strahlig verlaufend, sich weit in den Glaskörper hinein erstrecken. Sie beschränken sich aber meist auf den Augenhintergrund.

Die Stränge oder Membranen entstehen „durch einfache Ablagerungen von nicht resorbiertem Blutfibrin“, wie sich S. Schultze äussert. In einem von Denig anatomisch untersuchten Falle bestand hochgradige Alteration der Netzhaut- und Aderhautgefässe mit zahlreichen Blutungen, deren Resorption nach Ansicht des Autors durch die Gefässerkrankung erschwert wurde, wodurch Anlass zu Bindegewebswucherung um die Blutmasse gegeben wurde.

Fig. 181.



Bindegewebsstränge auf der Netzhaut, sogen. Retinitis proliferans.  
[Nach Oeller.]

Andere Autoren halten das Vorkommen von Blutungen nicht für einen constanten Befund, messen ihnen jedenfalls keine Bedeutung für die Entstehung der Stränge bei, die sie für circumscripte Neubildungsprocesse halten, die von den Enden der Müller'schen Stützfasern ausgehen und zu Auflagerungen der Membrana limitans interna mit Ausstrahlungen in den Glaskörper führen.

Wehrli und Römer konnten in ähnlichen Fällen nachweisen, dass die Bindegewebsneubildung, welche die Retina überwuchert hatte, direct aus der Excavation herauskam und ihren Ausgang von dem gewucherten adventitiellen Gewebe der Centralgefässe genommen hatte. Es ist damit nachgewiesen eine Entstehung der Retinitis proliferans aus dem wuchernden adventitiellen Gewebe der Gefässe mit

Betheiligung der Stützfasern unter Ausschluss von Blutungen. Wir dürfen aber wohl auch Römer Recht geben, wenn er sagt, dass das Krankheitsbild der Retinitis proliferans anatomisch kein einheitliches ist, und dass für die Entstehung der Bindegewebswucherung alle die von den bisherigen Untersuchern namhaft gemachten Möglichkeiten zu gegeben werden müssen.

Nach v. Michel kann es sich auch um tuberculöse Producte im Glaskörper handeln.

Hierher gehört auch die Chorioretinitis plastica von Goldzieher nach einer Schussverletzung des Bulbus.

Dass bei den schlauchförmigen Bindegewebssträngen, die nach vorn laufen, die Entscheidung schwer ist, ob angeboren oder erworben, ist oben gesagt worden.

S. Schultze, Entstehung der sog. Ret. proliferans. Archiv f. Augenheilk. Bd. 25. — Wehrli, Glaucom nach Neuro-Retinitis alb. und R. proliferans. Archiv f. Augenheilk. Bd. 37. — Römer, Verkalkung der Retina, zugleich Beitrag z. path. Anat. der Retinitis proliferans. v. Graefe's Archiv. Bd. 52, 3.

### Verflüssigung.

Die Verflüssigung des Glaskörpers ist ein secundärer Vorgang, entstehend nach einer Schädigung des den Glaskörper ernährenden Theils des Auges. Wir hatten schon oben gesagt „die Bedeutung der Gegend des Corpus ciliare als der Matrix des Humor vitreus ist bestätigt durch die vernichtenden Folgen, die alle Läsionen dieser Gegend auf die Integrität des Augapfels nach sich ziehen“. Bei normalem Verhalten dieser Gegend hat der Glaskörper, wenn er an Volumen eingebüsst hat, wie schon Zinn hervorhob, die Fähigkeit, durch Wasseraufnahme bis zu seinem alten Umfange aufzuschwellen.

Wir haben oben gesehen, dass der Faserfilz nicht überall gleich dicht im normalen Glaskörper vertheilt ist, sondern dass die Mitte viel faserärmer und daher flüssiger ist. Dieser Zustand nimmt mit den Jahren zu. Schon im mittleren Lebensalter ist das von den Glaskörperfasern gebildete Gerüst spärlicher, als in früheren Zeiten, in Folge einer Art Auflösung. Dagegen pflegen die äussersten Randpartien faseriger zu erscheinen. Oft ist diese Auflösung nur streckenweise, so dass grosse Hohlräume entstehen. Retzius sagt in seiner grossen Arbeit über den Glaskörper: „Bei Erwachsenen unterliegt aber das Glaskörpergewebe oft einer Art Auflösung, so dass Partien desselben verschwinden, und ihr Platz nur von Flüssigkeit eingenommen wird. Diese Veränderung kann zuweilen schon in jugendlicher Zeit eintreten. Im mittleren Alter scheint sie aber fast die Regel zu sein. Diese Auflösung besteht aus einer Rarefaction des Gerüstwerkes.“ In sehr alten, normalen menschlichen Augen trifft man oft eine starke Verflüssigung des Glaskörpers an, die nach H. Virchow bei alten Pferden die Regel ist. Nach Retzius beginnt die Verflüssigung im Senium zuerst in den Partien hinter der Linse, indem hier die Maschen weiter und weiter werden und schliesslich verschwinden.

Iwanoff fand die senile Verflüssigung im hinteren Bulbusabschnitt zugleich mit Verfettung der Zellen und Verschwinden der Gerüstsubstanz.

Eine Verflüssigung des Glaskörpers kann also total oder circumscript sein. Gerade auch im Senium wurde circumscripte Verflüssigung mit unregelmässig begrenzten Höhlen beobachtet. Weiss beschreibt solche Hohlräume im hinteren Abschnitt des Glaskörpers bei Myopie. Herzog Carl Theodor sah spaltförmige Hohlräume im Glaskörper, die mit einander communicirten; er sieht sie als präformirte Lymphbahnen an.

Die Verflüssigung des Glaskörpers tritt bei den verschiedensten Erkrankungen ein, bei denen die Ernährung des Glaskörpers leidet, so regelmässig nach chronischer Cyclitis und Verklebung der Processus. Sobald die Pars ciliaris retinae verändert ist, ist es auch der Glaskörper. Es scheint, dass zuerst das Fasergerüst des Glaskörpers durch die Ernährungsstörung leidet und einschmilzt. Die Flüssigkeit, allerdings stark chemisch verändert, wird noch lange in genügender Menge abgesondert, die Spannung des Auges ist noch nicht herabgesetzt. Schneidet man einen solchen Bulbus nach überstandener Iridocyclitis und Verwachsungen frisch auf, so fliesst sofort der total flüssige, grünlich oder gelblich schimmernde Glaskörper ab. In späteren Stadien wird auch nicht mehr genügend Glaskörperflüssigkeit abgesondert, der Tonus des Bulbus ist deutlich herabgesetzt, der Bulbus fühlt sich weich, collabirt an.

Die chemische Zusammensetzung der Glaskörperflüssigkeit leidet offenbar sehr leicht und früh bei pathologischen Processen. Der normale Glaskörper besitzt so wenig Eiweiss, dass er in Härtingsflüssigkeiten oft auf ein kleines Volumen schrumpft. Wir haben oben schon erwähnt, dass sich dieses schon bald nach dem Tode ändert, indem alsdann der Glaskörper etwas eiweissreicher gefunden wird. Es verhält sich also auch der frisch dem Lebenden entnommene Bulbus in der Härtingsflüssigkeit anders, als der der Leiche entnommene, und zwar härtet ersterer ungünstiger.

Noch mehr ist das der Fall bei fast allen pathologischen Processen, besonders solchen, die das Corpus ciliare alteriren. Nicht nur, dass Verflüssigung des Glaskörpers eintritt, sondern es nimmt zugleich der Eiweissgehalt des Glaskörpers erheblich zu. Man merkt das besonders im gehärteten Auge, indem der Glaskörper nicht mehr schrumpft, sondern prall den Innenraum des Auges ausfüllt. Ich glaube nicht, dass es genügt, die Auflösung der Gerüstsubstanz für den stärkeren Eiweissgehalt heranzuziehen, sondern es ist wohl anzunehmen, dass eine Alteration der Epithelzellen, die den Orbiculus ciliaris auskleiden und die den Glaskörper ernähren, eintritt, so dass sie die Eiweissstoffe aus dem Blut, welche sonst zurückgehalten werden, nun durchlassen. Es ist wohl ein ähnlicher, oder der gleiche Process, wie beim Kammerwasser, das ja auch unter Umständen eiweissreich und gerinnungsfähig wird, und zwar nach Epithelabhebungen an den Processus ciliares, wie ich nachgewiesen habe. (Siehe Ausführliches darüber S. 249 u. ff.)

In solchen Fällen treten uns im Glaskörper verschiedene Bilder entgegen. Zunächst kann es vorkommen, dass sich der Glaskörper ganz gleichmässig coagulirt, wie ein gekochtes Ei, und zwar ohne zu schrumpfen. Im frischen Präparat hat man dann einen völlig flüssigen Glaskörper anzunehmen, von gelber oder grünlicher Farbe, mehr oder weniger klar. In anderen Fällen, besonders bei Gegenwart frischer acuter Entzündung, gehen die Fibrinregeneratoren mit in die Glaskörperflüssigkeit über, und man findet im Glaskörperraum die zierlichsten Fibrinnetze von dickeren Balken bis zu dem unmessbar feinsten Netzwerk (ganz wie das auch im vorderen Kammerwasser, im subarachnoidealen Raum, in der Netzhaut zwischen den Balken der Müller'schen Fasern etc. und schliesslich bei der Conjunctivitis crouposa beobachtet wird). Es ist das der Zustand, der offenbar oft als **fibrilläre Entartung des Glaskörpers** angesprochen worden ist (siehe diese). Man muss sich aber vorstellen, dass beim Lebenden das Glaskörpergerüst zu Grunde gegangen und die Gallerte völlig verflüssigt ist. Die zierliche Gerinnung tritt erst in der Härtingsflüssigkeit auf.

#### Krystallbildungen. Synchronismus scintillans.

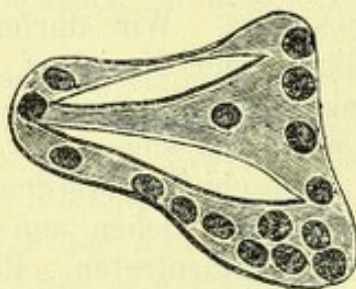
In Folge solcher Stoffwechselstörungen treten nicht selten noch andere chemische Substanzen in den Glaskörper über, z. B. Cholestearin, Fettsäure und Phosphate. Wir dürfen wohl annehmen, dass diese Stoffe aus dem allgemeinen Kreislauf, in dem sie immer vorhanden sind, unter krankhaften Umständen erst in die Augenflüssigkeiten übergehen. Hier können sie sich dann massenhaft anhäufen und in krystallinischer Form ausgeschieden werden. In erster Linie handelt es sich um das Cholestearin, daneben um Tyrosin und Leucin, die wohl nur in geringerer Menge hinzutreten. Ferner kann sich hier abgelagern Kalk, und zwar kohlenaurer (hauptsächlich in der Linse) und phosphorsaurer.

Durch das Auftreten von Cholestearin im Glaskörper entsteht das zuerst von Desmarres entworfene klinische Bild, das wir nach ihm Synchronismus étincelant oder scintillans nennen. In dem verflüssigten Glaskörper liegen zahllose Cholestearinkrystalle am Boden, die bei den Bewegungen des Auges auf- und durcheinandergewirbelt werden und, mit dem Augenspiegel gesehen, ein prächtiges Schauspiel abgeben, wie ein Goldregen oder ein starker Sternschnuppenfall aussehend. De Wecker unterscheidet im lebenden Auge Krystalle zweierlei Art, kleine, sehr weisse, Tyrosin, und grössere schillernde, Cholestearin. Daneben können noch Fettsäure- oder Margarinnadeln auftreten. Anatomisch sind besonders die Cholestearinnadeln gefunden. Schneidet man ein solches Auge auf, so sieht man mit blossen Auge in der ausfliessenden Flüssigkeit zahlreiche, kleinste, glitzernde Punkte. Unter dem Mikroskop erscheinen sie als verschieden grosse rhombische Krystalle mit glatten, doch stark reflectirenden Oberflächen. Die Ränder sind oft treppenförmig abgebrochen. Die Krystalle sind in Aether löslich, deshalb erscheinen sie in gehärteten und in Celloidin eingebetteten Bulbi nicht

mehr. Sie hinterlassen hier nur Lücken, die zwar mit scharfen Grenzen versehen sind, jedoch selten mehr die rechteckige Form erkennen lassen, sondern meist durch Schrumpfung zugespitzt endigen. Es wird angegeben, dass sich solche Krystalle mit Vorliebe um eine feingefügte organische Grundlage anlagern. So ist das z. B. bei den Gallensteinen bekannt. Poncet fand im Glaskörper Phosphate angeordnet um ein oder mehrere Zellen. Er sagt: Ich glaube die Genese dieser zelligen Elemente auf eine senile Veränderung der Chorioidea in der Ciliarregion beziehen zu können und meine, dass es sich um eingewanderte Zellen handelt, um welche sich später die phosphatischen Auflagerungen bilden. Königstein konnte in Krystallen ein aus sehr feinen Krystallen bestehendes Gerüst nachweisen. In der That könnten die zurückbleibenden Spuren des Glaskörpergerüsts den Anlass zur Krystallbildung abgeben.

In allen Fällen, besonders, wenn es zu Schrumpfungen des Bulbus und Verdichtungen des Glaskörpers kommt, können die Krystalle als Fremdkörper im Innern des Bulbus wirken und Anlass zu Umlagerungen von Riesenzellen geben. Solche Fremdkörperriesenzellen mit Cholestealinkrystallen im Auge sind zuerst von Wagenmann und Greeff beschrieben worden.

Fig. 182.



Cholestealinkrystalle eingeschlossen in eine Riesenzelle, aus dem Glaskörperraum.

Nach de Wecker unterscheidet man vielfach eine senile Form der Synchysis scintillans und eine vorwiegend bei jüngeren Individuen auftretende. Erstere Form findet sich in sonst absolut normalen Augen, zuweilen mit voller Sehschärfe, nur wird das Flimmern lästig befunden. Merkliche Entzündungen haben nie bestanden. Für letztere Form ist meist eine Gelegenheitsursache nachweisbar, Verletzungen oder Entzündungen mit nachfolgenden Verwachsungen und Exsudatbildungen.

Wo stammt das Cholestearin her? Während man zugiebt, dass der Kalk von aussen zugewandertes Product ist, sind die Autoren meist geneigt anzunehmen, dass das Cholestearin im Innern der Gewebe selbst gebildet werde. Der normale Glaskörper ist zu arm an Eiweiss, als dass sich aus ihm Cholestearin bilden könnte. Nun hat man die ersten Beobachtungen von Synchysis scintillans an Augen gemacht, bei denen Verletzungen der Linse vorlagen, in früheren Zeiten besonders nach Reclination der cataractösen Linse. Man nimmt deshalb vielfach noch an, dass sich das Cholestearin meist aus Linsenmassen bilde.

In der That kommt ja das Cholestearin schon als normaler Bestandtheil der Linse vor, und bei älterer Cataract gehört die Ablagerung von Cholestearinkrystallen in der Linse zu den häufigsten Erscheinungen. Nun liegt aber zuweilen eine ganz normale intacte Linse vor. Man nahm deshalb an, dass ein durch eine Iritis gesetztes Exsudat, Hypopyon oder Pupillarmembran das Material liefere. Durch regressive Metamorphose bilde sich das Cholestearin. Alle diese Möglichkeiten zugegeben, so reichen sie für die typische uncomplicirte Synchysis scintillans nicht aus. Hier entwickeln sich die zahlreichsten Krystalle, ohne dass einer der geschilderten Zustände vorangegangen ist. Nur eine Verflüssigung des Glaskörpers ist zu constatiren, und wir haben ja eben gesehen, wie dabei die Eiweissstoffe in den flüssigen Bestandtheilen des Glaskörpers sich erheblich vermehren.

Das Cholestearin ist ein constanter Bestandtheil fast aller Gewebe und kommt auch in gelöstem Zustande im Blute vor. Da wir nun wissen, dass die einfache senile Verflüssigung des Glaskörpers durch eine mangelnde Ernährung seitens der Zellen des Orbiculus ciliaris zu Stande kommt, nachdem diese Zellen die Fähigkeit eingebüsst haben, die Eiweissstoffe aus dem Blut zurückzuhalten, so scheint mir auch für die Synchysis scintillans die Annahme am natürlichsten, dass das Cholestearin direct aus dem Blutlauf stammt, oder indirect die aus dem Kreislauf in den aufgelösten Glaskörper gelangenden Eiweissstoffe sich in Cholestearin umwandeln. Liebreich gelang es, allerdings nur unter Gegenwart von Fäulnisserregern, aus chemisch reinem Eiweiss Cholestearin darzustellen. So gelangt das Cholestearin in immer grösseren Mengen in den Glaskörper, bis es nicht mehr in gelöster Form bleiben kann und sich in Form von Krystallen abscheidet.

Desmarres, *Annales d'Oculist.* T. XIV. p. 220. 1845. — v. Wecker, *Handbuch der Augenheilk.* 1. Aufl. Bd. IV. S. 696. 1876. — Königstein, *Wiener med. Presse.* 1887. S. 851. — Wagenmann, *v. Graefe's Archiv.* Bd. 42, 2. — Greeff, *Ueber Pseudogliome.* *Berliner klin. Wochenschr.* 1897 und *Verhandl. der Berliner med. Gesellschaft.* 1897. — A. Besserer, *Zur Frage der Krystallbildung im Auge.* *Inaug.-Dissertation.* Freiburg. 1899.

### Glaskörpertrübungen.

Bei pathologischen Veränderungen des Glaskörpers leidet oft seine Durchsichtigkeit, es treten Glaskörpertrübungen auf. Diese können entweder an einer Stelle des Glaskörpers fixirt sein, oder sie schwimmen mehr oder weniger frei beweglich umher.

Als Ursache der Glaskörpertrübungen sind Exsudate anzusehen, welche bei Entzündungen der Uvea in den Glaskörper abgesetzt werden.

So verschiedener Natur auch Glaskörpertrübungen sein können, so sind sie doch in ihrer Entstehung zunächst an den präformirten anatomischen Bau des Glaskörpers gebunden. Dieser hat aber im Normalzustande, wie wir gesehen haben, seine bestimmte Structur. Es ist dadurch bedingt, dass Glaskörpertrübungen an ganz bestimmten Stellen fixirt sein können. Häufiger sind sie frei beweglich, es ist dann zu der Trübung hinzugekommen, besser wohl gesagt: ihr vorausgegangen, ein zweites Sym-

ptom: die Verflüssigung des Glaskörpers (siehe diese), entweder die cystische, so dass die Trübungen bei den Bewegungen des Auges den Hohlräumen entsprechend kleine Excursionen machen, oder die totale, so dass die Trübungen im Ruhezustand des Auges sich im Glaskörper zu Boden senken und bei Bewegungen aufgerüttelt werden.

Der Form nach kann man die Glaskörpertrübungen eintheilen in:

1. fädchen- oder flockenförmige,
2. krystallinische,
3. membranöse,
4. staubförmige,
5. diffuse.

Doch möge man die Eintheilung nicht zu streng nehmen, da alle möglichen Uebergangsformen vorkommen.

Ihrer Natur nach sind die Trübungen sehr verschiedener Art. Wir finden am häufigsten zellige Elemente, dann Pigmentkörnchen, -fädchen und -krystalle, zu langen Fäden oder schleimartigen Membranen geronnene Flüssigkeiten, von aussen durchgebrochene Blutmassen, neugebildete Krystalle etc.

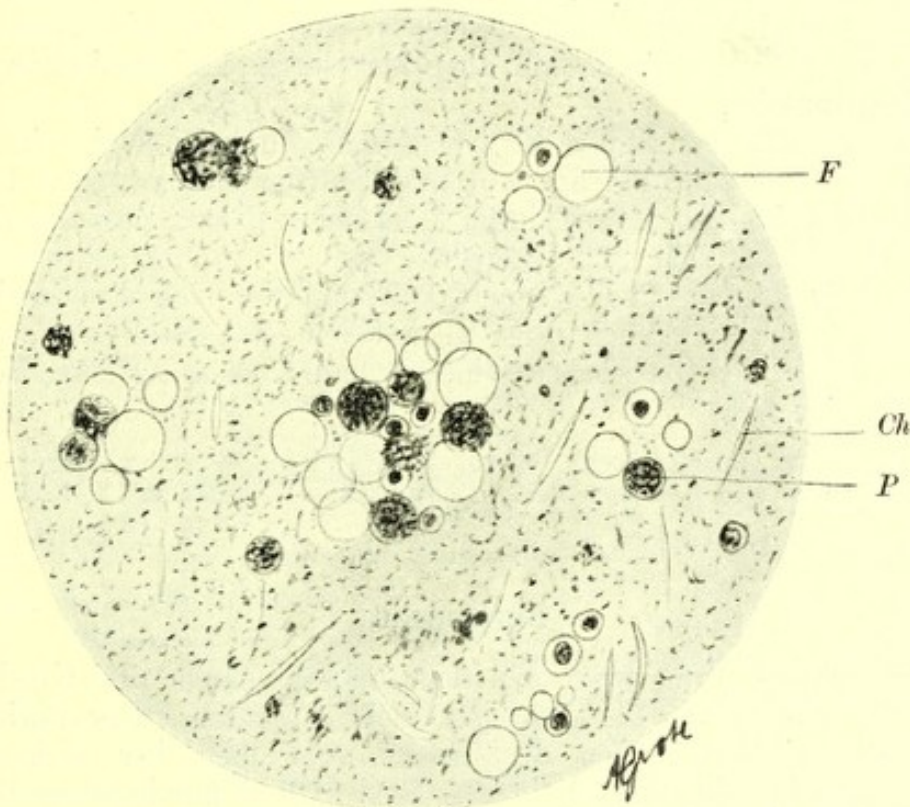
Schweigger untersuchte anatomisch frisch solche Glaskörpertrübungen. „Man kann kein Auge, welches an einer Erkrankung der inneren Membranen leidet, anatomisch untersuchen, ohne im Glaskörper erhebliche Veränderungen der zelligen Elemente zu finden. Bald sind es grosse Mengen rundlicher, häufig in Kerntheilung begriffener, manchmal dunkle Pigmentkörner enthaltender Zellen, in anderen Fällen grosse verästelte, durch zahlreiche feine Ausläufer anastomosirende Zellen, welche in Gestalt netzförmiger Membranen den Glaskörper durchziehen; neben diesen Veränderungen fand ich in Fällen von acuter Chorioiditis den Glaskörper gleichzeitig von leicht gerinnbaren (exsudativen) Flüssigkeiten durchtränkt; einige Male, wo es mir gelang, aus dem sonst klaren Glaskörper einige kleinere Trübungen aufzufischen, bestanden dieselben lediglich aus zahlreichen, feinen, bräunlichen Pigmentkörnchen, welche in verästelten Kanälen enthalten zu sein schienen.

Einen besonders schönen Fall von massenhaften flockenförmigen Glaskörpertrübungen in einem Fall von hochgradiger deletärer Myopie hatte ich Gelegenheit anatomisch zu untersuchen und bringe ich in Fig. 183 davon eine Abbildung. Es war vor Jahren anderswo die Fulkala'sche Operation gemacht, dann trat chronische Iridochoioiditis auf. Mit dem Augenspiegel sah man zahlreiche flockige Trübungen in einem offenbar ganz verflüssigten Glaskörper. Später kam Pupillarschluss hinzu und das schmerzende, erblindete Auge musste schliesslich enucleirt werden.

Im Glaskörper des gehärteten Präparates sieht man zahlreiche schwarze Pünktchen und Striche vertheilt, Pigmentreste aus der Chorioidea, und zwar offenbar nicht nur von den Pigmentepithelien, sondern auch aus den Stromapigmentzellen. Dazwischen sieht man zahlreiche Gruppen, die offenbar die flockigen Trübungen ausmachen. Sie bestehen aus den verschiedensten Elementen. Im Wesentlichen sind es

dicht zusammengeballte Zellhaufen. Zunächst fallen in die Augen kolossal grosse, blasige, helle Zellen (F). Es sind dies verfettete Leukocyten (Fettkörnchenzellen), aus denen der Inhalt durch die Behandlung extrahirt worden ist. Daneben sieht man kleine, noch wohl erhaltene Leukocyten und zwischen beiden Formen alle Uebergänge. Schliesslich sieht man grössere Zellen, die rund sind und mit Pigment ganz ausgefüllt erscheinen (P). Wir dürfen sie ohne Zweifel als abgestossene und

Fig. 183.



## Glaskörpertrübungen.

Aus einem Auge mit excessiver Myopie, Glaskörperverflüssigung und Irido-Chorioiditis. Die Trübungen bestehen theils aus Gruppen von zelligen Elementen, theils aus diffus vertheilten kleinen braunen Punkten und Strichen (Pigment aus der Chorioidea).

**F** = Fettkörnchenzellen; **P** = abgestossene und gequollene Pigmentepithelien;

**Ch** = Cholestealinkrystalle. Leitz. Obj. 6. Oc. 3.

gequollene Pigmentepithelien auffassen. Dazwischen sieht man lange Fäden von Pigment liegen, das nur aus dem Stromapigment der Chorioidea stammen kann. Ausserhalb der Zellgruppen sieht man Cholestealinkrystalle oder ihre Lücken (**Ch**), wie es S. 562 beschrieben ist.

Abgesehen von den oben beschriebenen abgestossenen Pigmentepithelien ist nicht anzunehmen, dass das gesammte Exsudat im Glaskörper aus der Chorioidea oder Retina stammt. Einmal ist die nach innen zu liegende Glashaut in der Chorioidea ziemlich undurchgängig für Zellen, dann folgt die Retina nach innen, welche jedenfalls der

Auswanderung von Zellen aus der Chorioidea ein weiteres Hinderniss entgegensetzen würde. Schliesslich sehen wir aber besonders, dass die Membrana hyaloidea im hinteren Abschnitt nicht einmal Flüssigkeiten durchlässt. Das Vorkommen subhyaloider, präretinaler Blutungen beweist am besten den weitgehenden Abschluss, welchen die Umhüllungsmembran des Glaskörpers diesem gewährleistet, in der Art, dass eine Zeitlang nicht einmal Blutfarbstoff in das Innere desselben übertritt (Baas).

Die normalen, wie die pathologischen Zellen des Glaskörpers, gelangen aus dem Ciliarkörper in das Corpus vitreum auf dem Wege durch den Petit'schen Raum, welcher nach vorn hin spaltförmige Lücken besitzt, nach hinten hin aber nur durch das Glaskörpergewebe selbst begrenzt ist.

So verschiedener Natur die Glaskörpertrübungen auch sein mögen, so sind sie doch zunächst an den präformirten anatomischen Bau des Glaskörpers gebunden. Erst durch Lockerung dieses Zusammenhanges werden Glaskörpertrübungen beweglich,

Die Schnelligkeit und Ausgiebigkeit, mit der sich die Glaskörpertrübungen bewegen, geben uns also einen Maassstab dafür ab, in welchem Grade der Glaskörper seine normale Consistenz eingebüsst und sich verflüssigt hat.

K. Baas, v. Graefe's Arch. Bd. 45. S. 675. 1898. — Schweigger-Greeff, Vorlesungen über den Gebrauch des Augenspiegels. Wiesbaden. J. F. Bergmann. S. 58.

### Blutungen.

Ein grosses Contingent zu den Erkrankungen des Glaskörpers stellen die Blutungen. Sie entstehen meist plötzlich. Der Patient bemerkt, wie bei Bewegungen des Auges von oben her sich dunkle Stränge, Kugeln oder Wolken in das Gesichtsfeld hinabsenken oder ein dunkler oder rother Nebel sich vor das Gesichtsfeld legt.

Die Aetiologie der Blutungen kann eine sehr verschiedenartige sein. Ausser bei Verletzungen oder Operationen können sie auftreten bei den verschiedensten Gefässerkrankungen allgemeiner (Anämie, Sklerose, Leukämie, Arthritis), oder örtlicher (hochgradige Myopie) Natur, zu denen dann nun irgend ein an und für sich unbedeutendes veranlassendes Moment hinzukommt, wie z. B. Hustenanfall (Hotz), Niesen, leichte körperliche Anstrengung, wie Bücken etc. Es giebt eine Anzahl Fälle von Glaskörperblutungen, bei denen ein veranlassendes Moment nicht gefunden werden kann, es sind die sogenannten spontanen Glaskörperblutungen. Nicht selten wiederholen sich diese in bestimmten Zeiträumen, und geben so ein eigenthümliches, schon von v. Graefe im ersten Band seines Archivs beschriebenes Bild der recidivirenden Glaskörperblutungen. Er sagt: „Ich habe Kranke behandelt, welche beinahe periodisch in den Intervallen einiger Monate durch intraoculare Blutungen das Sehvermögen vollkommen verloren. Auffallenderweise waren dies beinahe durchweg jugendliche Individuen

in den 20er und 30er Jahren. In einigen Fällen wies die Complication mit apoplectischen Anfällen nicht ohne Wahrscheinlichkeit auf Gefäßleiden hin, in ziemlich vielen Fällen war früher starkes Nasenbluten vorhanden gewesen.“ In neuerer Zeit hat eine genaue Untersuchung die Aetiologie dieser Fälle mehr und mehr geklärt. Es liegen in der That meist Gefässerkrankungen vor, beruhend oft auf hereditärer Lues, oder Hämophilie (Wagenmann).

Manzatto, in einer aus der Fuchs'schen Klinik in Wien stammenden Arbeit, giebt folgende gute Eintheilung der bei jugendlichen Individuen sich findenden sogenannten spontanen Glaskörperblutungen:

I. Blutungen, die bei allen Krankheiten vorkommen, die mit Veränderung des Blutes einhergehen, in Folge deren es dann auch zu einer Erkrankung der Gefäßwände kommt, wie bei Anämie, Leukämie, Skorbut, Sepsis, Vergiftungen etc.

II. Blutungen bei Stoffwechselanomalien (Diabetes, Gicht etc.).

III. Blutungen, die auf Störung der Blutcirculation beruhen.

Hierher wären auch jene Fälle zu rechnen, die zur Zeit der Geschlechtsentwicklung, besonders bei schwächlichen und lymphatischen Individuen auftreten, welche ein noch unentwickeltes Aussehen zeigen. So waren die Fälle, von welchen Nieten sprach, und bei welchen er die stärkere Erregung im Gefäßsystem (im Zusammenhang mit der Pubertätsentwicklung) als Ursache der fluxionären Blutungen bei zartem Körper- und Gewebsbau ansieht.

Hierher wären vielleicht auch jene Fälle einzureihen, die mit Menstruationsstörungen einhergehen.

Die Fälle dieser Gruppe sind jene, bei welchen oft Neigung zu häufigem Nasenbluten besteht.

IV. Blutungen, die auf eine locale Erkrankung des Gefäßsystems zurückzuführen sind, welche entweder als Degeneration der Gefäßwände, oder in Form von entzündlichen Veränderungen sich präsentirt.

Hierher wären die Fälle von amyloider oder sklerotischer Degeneration der Augengefäße zu subsummiren. In solchen Fällen können auch Blutungen im Gehirn auftreten, sei es zugleich mit der Augenblutung, sei es später.

Das Blut stammt aus den geborstenen oder durchrissenen Gefäßen des Ciliarkörpers, der Ader- oder Netzhaut.

Panas hat ausgeführt, dass die Blutung bei jungen Leuten meist aus den Netzhautvenen erfolge, bei älteren Leuten dagegen meist arterieller Natur sei. Auch Gontard meint, dass die spontane Glaskörperblutung bei jungen Leuten auf Berstung der Netzhautvenen beruhe, nicht auf Berstung der Netzhautarterien, wie bei Arteriosklerose.

Die Resorption von Glaskörperblutungen geht sehr langsam vor sich, sie dauert 6—8 Wochen oder viele Monate. Fuchs beobachtete, dass sich dabei der Blutfarbstoff in der Augenflüssigkeit auflöste und im ganzen Bulbus diffundirte. Auch in der vorderen Kammer erschien er, so dass man die Iris wie durch ein rubinrothes Glas sah. Die

Resorption kann eine ideale sein, in anderen Fällen bleiben flockige Trübungen oder feste Stränge zurück (siehe Cap. X, S. 384, Retinitis proliferans und dieses Capitel S. 558, Bindegewebsbildungen im Glaskörper). Auch der Ausgang in Phthisis bulbi ist beobachtet worden.

v. Graefe, dessen Archiv. Bd. I. Heft I. S. 351. — v. Hippel, v. Graefe's Archiv. Bd. 40. 4. S. 266. 1894. — Manzatto, Deutschmann's Beiträge z. Augenheilk. Heft 34. 1898. — Wagenmann, Augenerkrankungen bei Gicht. v. Graefe's Archiv. Bd. 43. I. S. 83. 1897. — Panas, Traité des maladies des yeux. Paris. 1894. S. 467. — O. Wirth, Beitrag zur Casuistik der Glaskörperblutungen. Inaug.-Diss. Giessen. 1903.

### Die fibrilläre Entartung des Glaskörpers.

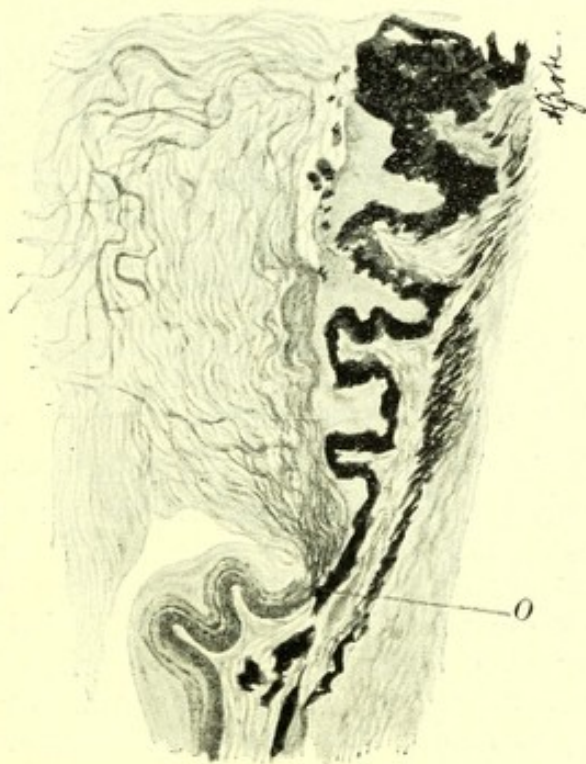
Wir haben uns im II. Heft dieses Werkes von S. 391 an, bei Gelegenheit der Besprechung der Netzhautablösung mit dem Verhalten des Glaskörpers und der Schrumpfungstheorie, und in diesem Kapitel S. 573 bei der sogenannten Glaskörperabhebung mit einem Zustand des Glaskörpers beschäftigt, der als ein Vorläufer der Netzhautablösung geschildert wurde. Das dort Gesagte gehört auch hierher. Es handelt sich hauptsächlich um die fibrilläre Entartung des Glaskörpers, ein Zustand, der besonders nach Leber und Nordenson für die Entstehung der Netzhautablösung von Bedeutung ist. Besonders Nordenson behandelt am eingehendsten anatomisch die Schrumpfung des Glaskörpers. Nach ihm geht der Netzhautablösung eine Veränderung des Glaskörpers voraus, welche darin besteht, dass derselbe, schon in normalem Zustande von feinfaseriger Beschaffenheit, dichtfaseriger wird. Der so veränderte Glaskörper erinnert im makroskopischen Aussehen an ein anderes mesodermatisches Gewebe, an das des hyalinen Knorpels, z. B. des Rippenknorpels, welcher auch bei alten Leuten einer feinfaserigen Zerklüftung oder asbestartigen Degeneration anheimfällt. Die Fasern erscheinen sämtlich als geschlängelte Linien und liegen zum Theil in grosser Ausdehnung parallel verlaufend neben einander, so dass man den Eindruck gewinnt, als ob grössere Massen des Glaskörpers sich gleichmässig gefaltet haben, zum Theil sind sie zu einzelnen lockigen Bündeln von verschiedenem Verlauf angeordnet. Es giebt theils Bündel, die der Innenfläche der Netzhaut parallel in meridionaler Richtung verlaufen, theils und zwar in überwiegender Anzahl solche, welche eine mehr oder weniger senkrechte Richtung zur Netzhaut einnehmen. Letztere strahlen in breiten Zügen von der Innenfläche der Netzhaut aus, um sich divergirend in den Glaskörper zu verbreiten. Zwischen den mehr oder weniger gewellten Bündeln findet man Zwischenräume, die von einer feinkörnig aussehenden Masse ausgefüllt sind. Es sind diese feinen Körnchen wohl als quergetroffene Faserbündel zu deuten, theilweise auch als körnig geronnenes Eiweiss. Die dickeren Faserbündel kommen hauptsächlich in dem peripheren Theil des Glaskörpers vor, während man in der Mitte feinkörnige geronnene Eiweissmasse antrifft. Zwischen den Fasern findet man ein- bis zweikernige Zellen, die bisweilen sehr feine und lange Ausläufer zwischen die Fasern

ausschicken. Die Zellen besitzen oft Pigmentkörnchen. Besonders im unteren Theil des Glaskörpers ist der Reichthum an pigmentführenden Zellen auffallend. Sie gleichen theils Lymphzellen mit ein oder zwei Kernen, theils Endothelzellen mit Ausläufern. Sie liegen meist einzeln im Glaskörper. Ferner fanden sich grössere Pigmentklümpchen und einzelne Pigmentkörnchen frei in den von feinkörniger Masse ausgefüllten Zwischenräumen. Der dickfaserig gewordene Glaskörper schrumpft und die Schrumpfung führt zu einer Ablösung zunächst des Glaskörpers, dann aber auch der Netzhaut.

Es wird Jedem so gehen wie mir, dass er das, unter Leber's Einfluss entstandene Buch Nordenson's mit Freude und Anerkennung liest, ein schönes Zeichen von Fleiss und Gründlichkeit eines ernstlichen Forschers. Seine Befunde sind vielseitig bestätigt worden, ich habe seine Bilder auch in meinen Präparaten aufgefunden. Es möge deshalb nicht als ein Tadel, sondern als ein Fortschritt in unserer Wissenschaft seit dem Jahr 1887, als dieses Buch erschien, aufgefasst werden, wenn ich heute auf Grund eingehendster Studien und sicherster Ueberzeugung sagen muss, dass die Deutung der Leber-Nordenson'schen Befunde sich nicht mehr aufrecht erhalten lässt.

Mein Urtheil gipfelt in dem Satz: So wenig es eine Regeneration der Glaskörperfibrille giebt, so wenig giebt es bei Entzündungen oder Degenerationen eine Hypertrophie, eine Verdickung oder Vermehrung derselben.

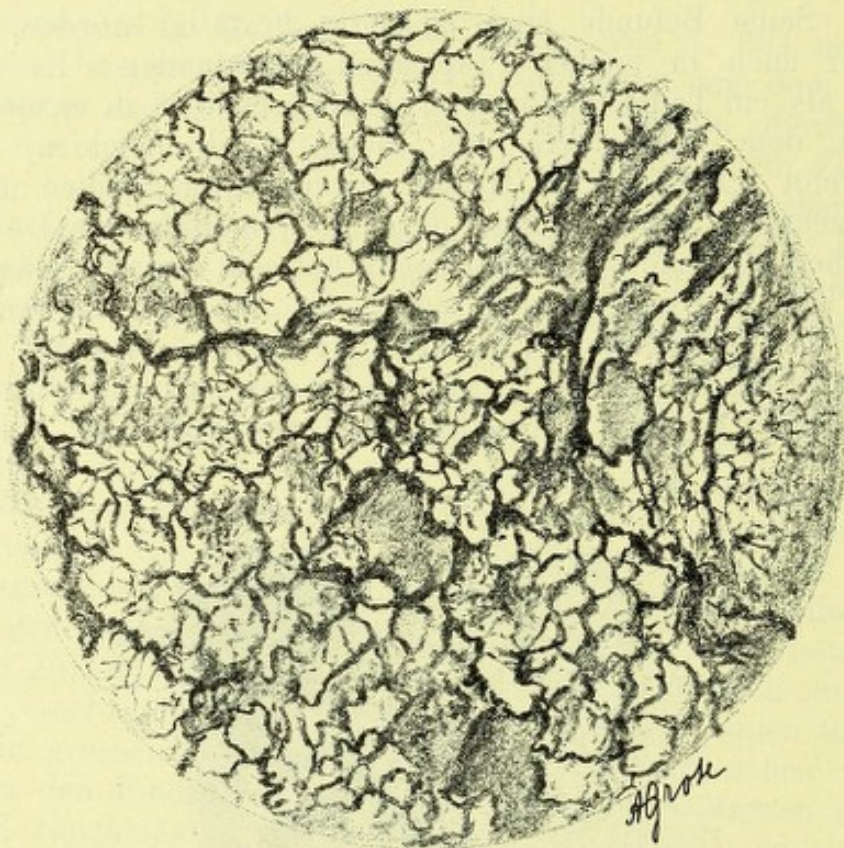
Fig. 184.



Bündel von Glaskörperfibrillen (sogen. Pferdeschwänze) von der Gegend der Ora serrata (O) ausstrahlend. Bei partieller Netzhautablösung (die Netzhaut nach hinten von O sichtbar) dichter zusammengedrängt, sonst normal. Leitz. Obj. 3. Oc. 1.

Was man in Hunderten von Arbeiten kurzweg als fibrilläre Entartung bezeichnet hat, ist offenbar etwas ganz Verschiedenartiges. Zunächst sind es vielfach normal erhaltene Glaskörperfibrillen, die vielleicht nur durch den Druck der abgelösten und in den Glaskörperraum sich vordrängenden Netzhaut auf einen kleinen Raum, also dichter an einander gedrängt worden sind. Das gleiche ist der Fall, wenn in der Härtingsflüssigkeit der normale Glaskörper stark schrumpft, was fast immer von hinten nach vorn zu vor sich geht. Die Glaskörperfibrillen drängen sich dann nach vorn zu und man sieht sie oft sehr schön in dichten Bündeln, häufig gedreht wie eine Haarlocke, von

Fig. 185.



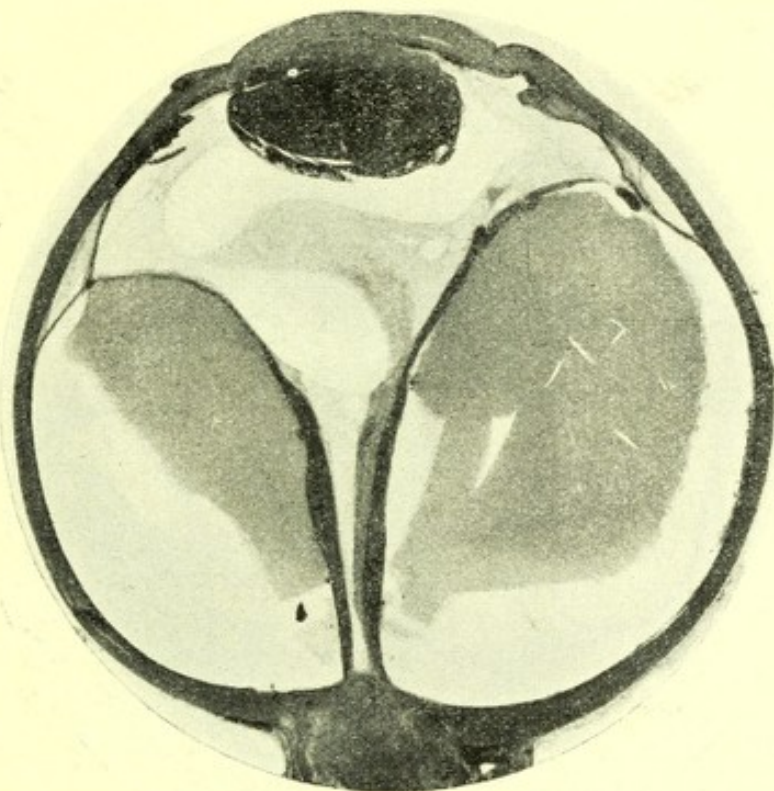
Verflüssigter Glaskörper, in der Härtingsflüssigkeit fibrinös gewonnen. Fibrillen des Glaskörpers sind nicht mehr vorhanden. Die Bezeichnung fibrilläre Entartung des Glaskörpers unrichtig. Leitz. Obj. 6. Oc. 3.

ihren Ansatzstellen in der Gegend der Ora serrata ausstrahlen, so wie das bei der Schilderung des normalen Glaskörpers vorn S. 547 beschrieben worden ist und wie das Nordenson in seinem Werke abbildet. Es ist dies aber ein ganz normales Verhalten und um so besser zu sehen, je besser die Glaskörperfibrillen noch erhalten sind, also je jünger und normaler der Bulbus ist. Fig. 184 bringt diese Haarlocken. Wie deutlich sie hervortreten, hängt ganz von der Behandlung des enucleirten Bulbus, d. h. der Anwendung der Conservirungs- und Härtungsmittel ab.

Die einzige Veränderung, welche die Glaskörperfibrille eingeht, ist ihre Auflösung.

Wir haben oben gesehen, dass das schon bis zu einem gewissen Grad als Alterserscheinung vorkommt. Mehr noch ist es im myopischen Auge der Fall, wie es in klassischer Weise der erste Beobachter dieser Thatsache, v. Arlt, beschreibt. „Der Glaskörper lässt bei geringen Graden von Myopie (bis c. M  $\frac{1}{12}$ ) keine Abnormitäten wahrnehmen. Sowohl in künstlich gehärteten, als in frisch durchschnittenen, hochgradig myopischen Augen sah ich die restirende Glaskörperpartie in Flocken oder Fransen auslaufen, welche in seröser Flüssigkeit flottirten.“

Fig. 186.



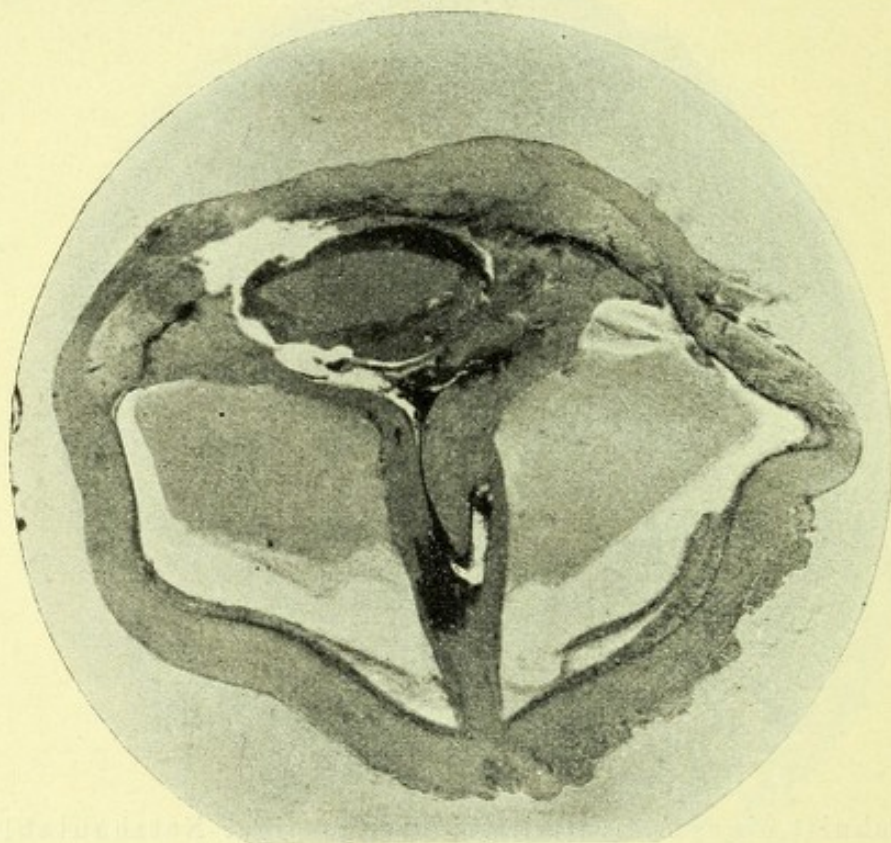
Durchschnitt eines Auges mit trichterförmiger Netzhautablösung. Photographische Aufnahme mit dem Edinger'schen Zeichenapparate. Die Netzhaut hängt an der Unterlage fest nur an der Papille und an der Ora serrata. Das subretinale Exsudat wölbt die Retina stark vor in den Glaskörperraum. Der Glaskörper ist bis auf einen kleinen Raum resorbirt, jedoch ohne Stränge.

Noch mehr ist das bei höheren Graden von Netzhautablösung der Fall. Während anfangs die Glaskörperfibrillen nur zusammengedrängt werden, wie oben geschildert, lösen sie sich bald auf. Wenn man solche Fälle von trichterförmiger Netzhautablösung frisch untersucht, so findet man den Rest des Glaskörpers bestehend aus einer gelblichen zähfadenziehenden Masse ohne die geringste Faserbildung und nirgends eine Adhärens an die Retina. Damit fällt die Schrumpfungstheorie (des Glaskörpers) für die Entstehung der Netzhautablösung, gegen die sich auch sonst Vieles anführen lässt. Man sehe sich beifolgende Fig. 186 an. Es ist mechanisch undenkbar, dass durch Narbenzüge von innen her eine so regelmässige Figur, wie bei dieser trichter-

förmigen Netzhautablösung zu Stande käme. Dies ist bloss durch eine pralle Füllung von aussen her möglich. Durch Stränge werden Einziehungen, Buckel und spitz ausgezogene Partien bewirkt, die wir für gewöhnlich nicht finden. Ausserdem sehen wir solche Narbenstränge weder ophthalmoskopisch noch anatomisch.

Auch die Narbenstränge, welche Deutschmann bei seinem Verfahren zur Heilung der Netzhautablösung durchtrennt, hat er weder ophthalmoskopisch noch anatomisch jemals gesehen, noch mit dem Messer gefühlt. Sie existiren nur in seiner Phantasie. Wenn er solche

Fig. 187.



Trichterförmige Netzhautablösung.

Photographische Aufnahme mit dem Edinger'schen Zeichenapparat. Die Innenseiten der abgelösten Netzhaut sind zu einem Strang verklebt. Der Glaskörper ist, dem Druck der Netzhaut und dem dahinter sitzenden Exsudat nachgebend, völlig resorbirt worden.

Fälle einmal frisch untersuchen wollte, so würde er finden, dass ein solcher Glaskörper im Gegentheil stark verflüssigt ist.

Anders wird allerdings das Bild, wenn man einen solchen Bulbus härtet, es entstehen dann Faserbildungen, welche ebenfalls oft fibrilläre Entartung des Glaskörpers genannt sind, jedoch etwas ganz anderes vorstellen.

Wir haben oben gesehen bei der Besprechung der Verflüssigung des Glaskörpers, dass bei krankhaften Processen des Auges, besonders im Gebiet der Processus ciliares, das Fasergerüst des Glaskörpers sehr frühzeitig einschmilzt, die Glaskörperflüssigkeit jedoch lange noch ab-

gesondert wird, allerdings chemisch stark verändert. Die chemische Zusammensetzung der Glaskörperflüssigkeit leidet offenbar sehr leicht und früh bei pathologischen Processen. Der normale Glaskörper besitzt sehr wenig Eiweiss, so dass er in Härtingsflüssigkeiten oft auf ein kleines Volumen schrumpft. Wir erwähnten, dass der Glaskörper schon nach dem Tode eiweissreicher ist. Mehr noch ist das bei entzündlichen Processen der Fall (ähnlich wie bei dem Kammerwasser), hauptsächlich wohl dadurch, dass die hohen Zellen des Orbiculus ciliaris Eiweissstoffe, die sonst aus dem Blute zurückgehalten werden, nun durchlassen. So coagulirt der Glaskörper dann in Fixationsmitteln zu den zierlichsten Fibrinnetzen mit dickeren, sich vielfach verbindenden Maschen, bis zu den feinsten, zierlichsten Bälkchen. Die Bälkchen setzen sich auch überall an die umgebende Netzhaut fest an. Dieses Verhalten ist ebenfalls oft als fibrilläre Erkrankung des Glaskörpers gedeutet worden, ist es aber nicht. In vivo haben wir eine flüssige zähe Masse vor uns, die nach Resorption der normalen Glaskörpermasse ein eiweissreiches Exsudat darstellt, das in der Härtingsflüssigkeit erst zu Netzen gerinnt, wie wir es auch anderwärts so oft sehen.

Arlt, Die Krankheiten des Auges. Lehrbuch. Bd. III. 1856. — Elschmig, Ueber Glaskörperabhebung. Klin. Monatsbl. f. Augenh. Dec. 1904. — Nordenson, Die Netzhautablösung. Wiesbaden. J. F. Bergmann. 1887.

### Die Glaskörperabhebung.

Nachdem H. Müller auf das Vorkommen einer Glaskörperablösung zuerst aufmerksam gemacht hatte, war es Iwanoff, welcher den Vorgang an einem grossen Material genauer studirte und das für manche Augenkrankheiten charakteristische Symptom der **hinteren Glaskörperabhebung** nachwies. Iwanoff fand, dass der geschrumpfte Glaskörper mit Beibehaltung einer festeren Consistenz sich in der hinteren Hälfte des Auges von der Netzhaut getrennt hatte, und dass der entstandene Zwischenraum zwischen dem Glaskörper und der Netzhaut von einer Flüssigkeit erfüllt war, die einen Erguss für sich darstellte und nicht mit dem verflüssigten Glaskörper zu verwechseln sei. Dies ging daraus hervor, dass die hintere Grenze des abgelösten Glaskörpers stets scharf war und dass der Glaskörper hier sein normales Aussehen beibehalten hatte. Wäre das Exsudat nicht als solches aufzufassen, sondern als unveränderter Glaskörper, so würden die Zellen des Glaskörpers in dem von diesem Exsudat erfüllten Raum gefunden werden. Iwanoff fand diese Ablösung des Glaskörpers in 30 Augen; in 11 von diesen handelte es sich um Veränderungen nach Verletzung. Drei von den Augen waren kurzsichtig, stark verlängert, aber unversehrt.

Iwanoff stellt seine Glaskörperabhebung der von Arlt bei myopischen Augen nachgewiesenen Glaskörperverflüssigung ziemlich gleich. Er sagt; „In dem auf diese Weise sich entwickelnden Zwischenraum zwischen Glaskörper und Retina sammelt sich im Verhältniss zum Wachsthum des Staphyloms immer mehr und mehr seröses Exsudat und hebt den Glaskörper immer weiter von der Netzhaut ab. Die

Glaskörperablösung ist dann in der Mehrzahl der Fälle ein Prodrom der Netzhautablösung. Der Glaskörper verwächst an der Grenze der Ablösung mit der Retina und beschränkt so schliesslich das Gebiet der Ablösung. Das sich nun weiter anhäufende Exsudat findet keinen Platz mehr zwischen Glaskörper und Netzhaut, ihm bleibt nichts übrig, als entweder ersteren zu zerreißen und hineinzudringen, oder durch sein beständiges Drängen die Retina zu sprengen und sie von der Chorioidea abzuheben.

Iwanoff's Untersuchungen sind bestätigt von O. Becker, Pagenstecher und Genth, besonders von Herzog Carl Theodor. Leber und Nordenson betonen ihre Bedeutung für die Entstehung der Netzhautablösung (siehe vorn dieses Buch, Theil II. S. 392).

In Schnitten, welche seitlich von der Linse fallen, sieht man ferner oft, dass der geschrumpfte Glaskörper auch vorn von den Zonulafasern abgehoben ist — eine **vordere Glaskörperabhebung**. „Diese Bildung der postzonulären Spalte (Czermak, H. Virchow) kann nicht der Schrumpfung in Folge der Härtung zugeschrieben werden, da man in der Spalte eine bei der Härtung geronnene Masse findet.“ Die Schrumpfung des Glaskörpers kann auch einen Zug auf Linse, Zonula Zinnii, Processus ciliares und Iris ausüben. Wenn nämlich der Zusammenhang zwischen der Vorderfläche des Glaskörpers und den Zonulafasern ein inniger ist, so können die letzteren und mit ihnen die Processus ciliares und die Iriswurzel von dem schrumpfenden Glaskörper nach hinten gezogen werden. Hierdurch kann eine Vertiefung der vorderen Kammer zu Stande kommen, die unter Umständen diagnostische Bedeutung gewinnt, indem sie auf die Schrumpfung des Glaskörpers hinweist.

Die histologischen Schilderungen von Iwanoff und später Nordenson sind ausserordentlich gründlich und gewissenhaft. Auf Grund eingehender Studien kann ich sie ebenfalls nur bestätigen. Gegen ihre Deutung muss ich mich jedoch wenden. Der normale Glaskörper hängt hauptsächlich vorn, hinter der Linse, fest, am meisten an der Ora serrata; bei jeder Härtung schrumpft er von hinten nach vorn zu, wobei seine Fibrillen näher an einander rücken. Da normaler Weise die in dem Glaskörpergewebe vorhandene Flüssigkeit sehr wenig eiweissreich ist, so coagulirt sie bei Härtungen nicht und tritt nicht hervor. Der Eiweissgehalt nimmt jedoch bei pathologischen Zuständen stark zu und deshalb finden wir, wenn das Glaskörpergewebe sich bei Härtungen von hinten nach vorn zusammenzieht, dass der veränderte Glaskörpersaft ausgedrückt wird und zwischen hinterer Glaskörpergrenze und Retina eine deutlich coagulierte Schicht ohne Fibrillen bildet. Ich glaube deshalb ganz bestimmt, dass in den meisten Fällen die beschriebene Glaskörperabhebung ein Kunstproduct war, das bei der Härtung entstanden ist.

Ich hatte mich in diesem Sinne zum Theil wörtlich so, nur etwas kürzer, im Theil II dieses Werkes ausgesprochen, der Anfang des Jahres 1902 geschrieben und 1903 im Druck erschienen ist (siehe S. 391 u. ff.). Fortgesetzte Studien haben mich in der Ansicht nur be-

stärkt, dass die von Iwanoff u. A. beschriebene Glaskörperabhebung nur ein Kunstproduct sei. Ich komme auch darauf noch zu sprechen bei der Abhandlung über die Glaskörperschrumpfung. Ich habe nun die Freude, meine Ansichten vollständig bestätigt zu finden durch ausführliche, soeben, Ende 1904, erschienene Untersuchungen von Elschnig; nur scheinen dem Autor meine Ausführungen entgangen zu sein, da er sie nicht erwähnt.

Elschnig hat 17 auf das Sorgfältigste gehärtete Bulbi mit Myopie von 2 bis über 30 Dioptrien und 5 Bulbi mit atypisch-myopischer Refraction — Staphylombildung nach innen, oben oder unten, oder Colobomen am Sehnerveneintritte — untersucht. Nur an einem Auge fand sich eine scheinbare Glaskörperablösung, d. h. ballenförmiger Glaskörper an Linse und Oragegend haftend, der Bulbusraum von klarer, zarte Flocken suspendirt enthaltender Flüssigkeit erfüllt. Bei genauem Zusehen aber konnte man bemerken, dass zarte, glaskörperähnliche Massen an der Netzhaut allenthalben anhaften, und die mikroskopische Untersuchung bestätigte es, dass die mehr oder weniger deutlich ausgeprägte Grenzhaut des Glaskörpers mit Glaskörperresten an der Netzhaut anhaftete. (Herzog Carl Theodor hatte Aehnliches gesehen, hielt aber die an der Innenfläche der Netzhaut nach Glaskörperablösung anhaftenden Ballen für regenerirten Glaskörper.) In allen übrigen Augen war makroskopisch und mikroskopisch normale Topographie des Glaskörpers zu constatiren.

Elschnig schliesst mit den Worten, die ich also auch ausgesprochen habe: „Die Annahme, dass in Augen mit Staphyloma posticum intra vitam recht häufig Glaskörperabhebung vorkomme, ist also durch meine Beobachtungen widerlegt.“ Was man als solche beschrieben hat, sind in der Härtingsflüssigkeit durch Schrumpfung entstandene Kunstproducte.

H. Müller, v. Graefe's Archiv. Bd. IV. 1. S. 362. — H. Müller, Ablösung und Verdickung der Netzhaut. Würzburger Sitzungsbericht. 19. Juni. S. 60. — Iwanoff, Glaskörperabhebung. Oph. Gesellsch. zu Heidelberg. 1868. — Iwanoff, v. Graefe's Archiv. Bd. 15. 2. 1869. — Herzog Carl Theodor, v. Graefe's Arch. Bd. 25. 3. 1879. — Leber, v. Graefe's Archiv. Bd. XXV. 3. S. 83. 1880. — Elschnig, Ueber Glaskörperablösung. Klin. Monatsbl. für Augenheilkd. Jahrgang 42. Bd. II. S. 529.

### Regeneration.

Es steht für mich fest, dass es eine eigentliche Regeneration des Glaskörpers nicht giebt, was die Gerüstsubstanz und die Zellen anbelangt. Ich stimme darin besonders mit Cirincione überein.

Der Glaskörper erlangt schon im fötalen Leben seine vollständige Entwicklung und stellt ein wohlgebildetes Gerüste mit dichten Maschen dar. Je grösser nun im Wachsthum der Glaskörper wird, desto länger werden die Fibrillen (sie vermehren sich jedoch nicht) und desto breiter werden die Maschen, um eine grössere Quantität Humor aqueus aufzunehmen, und diesem Umstand, nicht aber einer Vervielfältigung oder

Vergrößerung des Gerüsts, ist die Volumzunahme des Augapfels wesentlich zu verdanken.

Wenn im ausgebildeten Glaskörper das Gerüste bei der Erweichung des Glaskörpers (Haemorrhagie, hochgradige Myopie, Chorioi-ditis etc.) zu Grunde geht, regeneriert es sich nicht mehr.

Ebenso scheint es mit den fixen Glaskörperzellen zu sein. Karyo-kinetische Figuren habe ich weder bei der anatomischen Untersuchung einschlägiger klinischer Fälle, noch bei dahingehenden Experimenten bei Kaninchen jemals sehen können. Ich befinde mich damit in Uebereinstimmung mit Cirincione und Haemers, ebenso nach mündlichen Besprechungen mit Krückmann (im Gegensatz zu den Mittheilungen von anderen Autoren).

Man kann die Wunden des Glaskörpers auf zwei Arten anlegen und studiren: 1. indem man die Linse extrahirt und nach Heilung des Eingriffes von vorn aus durch die Cornea und Pupille den Glaskörper punktirt oder anschneidet oder 2. indem man die Wunden im Aequator durch Sclera, Chorioidea und Retina setzt.

Es erneuert sich allein die Glaskörperflüssigkeit, die nach der meisten Autoren Ansicht von der Pars ciliaris retinae abgesondert wird, jener einfachen Lage hoher cylindrischer, dann flacherer Zellen, welche als Fortsetzung der Retina die Pigmentschicht von der Ora serrata an über den Orbiculus ciliaris und die Processus ciliares überkleiden. So ist es zu verstehen, dass ein mässiger Glaskörperverlust sich bald wieder ersetzen kann und der normale Tonus des Bulbus sich wieder herstellt. Umgekehrt sind die Läsionen dieser Gegend als der Matrix des Humor vitreus leicht von Verflüssigung des Glaskörpers und Herabsetzung des Tonus des Auges gefolgt.

Es soll nicht verschwiegen werden, dass die in der Literatur vorliegenden Arbeiten in Bezug auf die Regeneration meist zu positiven Resultaten kommen. Es seien besonders die Arbeiten von Herzog Carl Theodor und Haemers genannt, die beide als sehr eingehend und sorgfältig bezeichnet werden müssen, wenn ich auch in dieser äusserst schwierigen Frage gezwungen bin, anderer Ansicht zu sein.

Ersterer beobachtete die Regeneration des Corpus vitreum viermal unter 20 Augen mit Ablösung des Glaskörpers. Sie trat unter zwei Formen auf:

1. in der Form einer dünnen Schicht oder Lamelle, welche die Innenfläche der Limitans auf einer Strecke von einigen Millimetern bedeckt oder
2. in einer circumscripteren Form als unregelmässige, gelatinöse Erhebungen auf der Limitans gelagert.

Die Autoren, welche eine Regeneration des Glaskörpers annehmen, sehen die Retina als Matrix corporis vitrei an. So auch Herzog Carl Theodor. Aus der Retina treten die Zellen in den Glaskörper. „Solche aus der Retina in den Glaskörper hindurchtretende Zellen zu beobachten, gelingt zuweilen auch im ganz normalen Auge, wenn man viele mikroskopische Querschnitte von Retina und Glaskörper zusammen an-

fertigt.“ Verfasser sah jedoch am klarsten, dass aus der Retina die für die Regeneration des Glaskörpers erforderlichen Zellen stammen, an einem Aug emit Staphyloma totale. „Ausser der Glaskörper-Ablösung zeigte dieses Auge wichtige Veränderungen der Retina, in welcher sich Schritt für Schritt der Process der Regeneration des Corpus vitreum verfolgen liess. Im Allgemeinen waren die Schichten der Retina ziemlich gut erhalten, nur an einzelnen Stellen, besonders neben den Gefässen, fand sich die Nervenfaserschicht mit serösem Transsudate durchtränkt und die einzelnen Fasern aufgelockert. Die basalen Enden der Stützfasern, geschwollen und verlängert, wölbten die Limitans gegen das Innere des Bulbus vor. Die Stäbchenschichte war nur in der abgelösten Netzhautpartie geschwollen, an den übrigen Abschnitten normal. Zahlreiche kleine flache Erhabenheiten besetzten an vielen Stellen die innere Oberfläche der Limitans, welche sich an mikroskopischen Querschnitten als zusammengehäufte Zellengruppen darstellten. Durch diese Zellenanhäufung wurde einerseits die Nervenfaserschicht von der Limitans wellenförmig abgelöst und der hierdurch entstandene Raum dicht von Zellen erfüllt, andererseits aber dieser Stelle correspondirend lag eine ebenso circumscripte Zellenanhäufung und beide Zellengruppen trennend liess sich die scharf doppelt contourirte Linie der Limitans verfolgen. An einzelnen Stellen erschien eine oder die andere Zelle wie eingeklemmt in der Limitans selbst, wodurch bei Berücksichtigung der übrigen pathologischen Erscheinungen die Ueberwanderung der Zellen auf die innere Seite wohl ausser Zweifel gesetzt wird.

Während die soeben beschriebenen Erhabenheiten auf der Limitans nur dicht aneinander gedrängte Zellen erkennen liessen, so konnte bei Untersuchung anderer Stellen in diesen Zellenconglomeraten deutlich faserige Intercellularsubstanz beobachtet werden. Hier hatte man offenbar mit einem späteren Stadium der Entwicklung zu thun, welches zwei Formen ihrer inneren Anordnung zu erkennen gab. In der einen fand sich die Intercellularsubstanz schon in eine zähe durchsichtige lamellöse Masse umgewandelt, welche sich mit Ausnahme eines grösseren Zellenreichtums in Nichts vom gewöhnlichen Glaskörper unterscheiden liess.“

Natürlich ist der Einwand möglich, dass die beobachteten Stücken Glaskörper auf der Retina Reste des abgerissenen, ursprünglichen Glaskörpers seien und nicht neugebildet, Einwände, die Verfasser selbst erhebt und zu entkräften bestrebt ist.

Der erste Theil der Studie von Haemers (1903) beschäftigt sich mit der Entwicklung des Glaskörpers. Er kommt zu dem Resultat, dass der Glaskörper ectodermatischen Ursprungs sei. Dann berichtet Verfasser über zahlreiche Experimente, die er über die Regeneration des Glaskörpers angestellt hat.

Er kommt zu dem Resultat, dass der neugebildete Glaskörper aus dem Stützgewebe der Retina, also aus der Neuroglia derselben entsteht.

Nach der theilweisen Entleerung des Glaskörpers sammelt sich der Rest an den verschiedensten Orten an, besonders aber in der

Ciliargegend und an der Ora serrata. Man sah deutlich die fibrilläre Structur. Die normalen Zellen sind ganz verschwunden, an deren Stelle treten bald zahlreiche sehr kleine Zellen auf mit grossem Kern und sehr wenig Protoplasma: Lymphocyten. Im Gegensatz zu Herzog Carl Theodor und Milles fand Haemers niemals Karyokinesen, welche an eine Regeneration durch Kerntheilung denken liessen. Die Fibrillen stehen in inniger Beziehung zu dem Stützgewebe der Retina (Müller'sche Stützfasern), aus dem sie hervorzugehen scheinen. Man kann sie bis in die Tiefe der retinalen Schichten verfolgen.

Die neugeformten Elemente bestehen in

1. einem Netzwerk aus granulöser Substanz,
2. bläschenartigen Zellen.

Die Hypotonie des Bulbus wird sehr bald ausgeglichen durch eine vermehrte Secretion, welche die normale Tension sehr bald wieder herstellt. Nach zwei Tagen ist die Tension wieder normal und der Fundus oculi sieht normal aus, mit Ausnahme der Fälle, in denen eine Netzhautablösung erfolgt. Diese vermehrte Transsudation zum Ausgleich der herabgesetzten Tension ist nur provisorisch und geht der wahren Regeneration voraus. Nach einiger Zeit sieht man ein Netzwerk von zahlreichen sehr feinen Fibrillen auftreten. Die Fibrillen verschnüren sich, ohne sich zu verbinden. Man sieht sie deutlich nur an der Oberfläche der Retina auftreten. Hier sitzen sie mit verbreiteter Basis auf oder man sieht sie aus der Tiefe der retinalen Schichten hervorkommen und zwar neben den Müller'schen Stützfasern.

Der zweite Akt der Regeneration besteht in der Bildung von Bläschenzellen. Man findet sie im Aequator des Auges und in der Ciliargegend, wo sie in mehr oder weniger dichten Haufen auftreten. Im hinteren Abschnitt des Auges sind sie seltener. Zuweilen sieht man sie direkt aus der Oberfläche der Retina hervorquellen. Mit den Gefässen haben sie nichts zu thun.

Neben anderen Umständen scheinen mir hauptsächlich die meisten Ergebnisse der Entwicklungsgeschichte, die oben angeführt sind, gegen die Resultate dieser Autoren zu sprechen.

Cirincione, Archiv f. Augenheilkunde. Bd. 50. H. 3, S. 214. — Herzog Carl Theodor, Archiv f. Ophthalm. Bd. 25. 1879. — Haemers, Archives d'Ophthalm. Tome 23. 1903. S. 103.

### Entzündung.

Die Frage, ob es eine primäre Entzündung des Glaskörpers, eine Hyalitis, giebt, ist bis heute noch nicht mit Sicherheit beantwortet worden.

Vorfragen sind natürlich: 1. Giebt es fixe Zellen im Glaskörper? und 2. wenn es diese giebt, betheiligen sie sich activ am Entzündungsprocess? Ich habe oben versucht die Ansichten der Autoren über das Vorkommen von fixen Zellen im Glaskörper zu referiren. Das Resultat ist dieses, dass es im Glaskörper des erwachsenen Menschen wahrscheinlich ganz in der Peripherie unter der Grenzmembran spär-

liche fixe Zellen noch giebt, sichergestellt ist aber nicht einmal, dass dies fixe Zellen sind, trotz zahlreicher Arbeiten bedeutender Forscher gerade in neuester Zeit. Was die zweite Vorfrage betrifft, so habe ich auch schon oben erwähnt, dass ich **an diesen Zellen niemals Theilungsfiguren habe sehen können**, was in neuester Zeit auch von anderen Autoren behauptet wird.

Wenn ich deshalb auf dem internationalen Ophthalmologen-Congress im Anschluss an den Vortrag von Straub und die Worte von Schmidt-Rimpler für das Vorkommen einer primären Hyalitis eingetreten bin, so möchte ich auf Grund weiterer Studien das nicht widerrufen, aber doch etwas einschränken. Auf Grund unserer jetzigen Kenntnisse können wir uns in rein wissenschaftlicher Hinsicht über diese Frage zur Zeit nicht einigen. Es ist aber auch hier in dem Handbuch der speciellen pathologischen Anatomie nicht der Ort, auf die allgemeine Entzündungslehre einzugehen. Die klinische Beobachtung sowohl wie die experimentelle Forschung lehren uns jedenfalls auf das unzweifelhafteste, dass Eiterungen nicht nur von der Chorioidea und dem Corpus ciliare nach dem Glaskörper durchbrechen und sich dort rapide ausbreiten können, sondern dass auch (wenn auch seltener), Entzündungsreize primär den Glaskörper treffen können und von hier aus erst eine Cyclitis hervorgerufen wird; z. B. nach Staaroperationen mit septischer Infection geht die Vereiterung meist nicht von der Cornealwunde oder dem Corpus ciliare aus, ich habe mehrmals schon am zweiten oder dritten Tage einen kleinen weissen Herd (eine Kolonie) in der Tiefe mitten in dem Pupillargebiet gesehen, von dem aus die Vereiterung des Bulbus erfolgt. Es lehren uns dies auch vor Allem die schönen Experimente von Schmidt-Rimpler. Die Angaben Schmidt-Rimpler's sind dann wohl auch nicht so zu verstehen, dass er eine primäre Hyalitis im anatomischen Sinne nachweisen will, sondern er erbringt uns nur den Beweis, dass klinisch Entzündungsreize primär in den Glaskörper gebracht hier sehr schnell entzündungserregend wirken ohne vorhergegangene eitrige Cyclitis oder Chorioiditis.

Nachdem 1867 Cohnheim seine Entzündungstheorie aufgestellt hatte, sind bekanntlich sehr viele Experimente an der gefässlosen Cornea angestellt worden, merkwürdiger Weise sehr wenige an dem gefäss- und nervenfreien Corpus vitreum. Es liegen kaum Arbeiten von allgemeiner Bedeutung für die Entzündungslehre vor.

Iwanoff stellte in Bezug auf die Cohnheim'schen Resultate Experimente an Fröschen an. Er spritzte diesen färbende Substanzen in die Lymphsäcke und fand dann nach einer künstlich hervorgerufenen Hyalitis die Eiterzellen im Glaskörper mit Farbmoleculen angefüllt. Hieraus schliesst er, dass der Eiter nicht aus den Zellen des Gewebes, sondern aus dem Blut stammt.

Berlin bei seinen Experimenten über die Fremdkörper im Glaskörper kam zu der Ansicht, dass der Glaskörper an der Eiterproduction einen Antheil nehme.

Blix (1869) fand in seinen Experimenten, dass auf entzündungserregende Reize hin, gerade wie bei der Cornea, die Einwanderung der

meisten Blutkörperchen von den gefässhaltigen umgebenden Geweben stattfindet.

C. O. Weber's Experimente verschafften der primären Hyalitis für lange Zeit eine klinische Stellung (Schweigger, Schnabel, v. Wecker). Seinen Ergebnissen, dass die Eiterzellen sich alle aus Glaskörperzellen bildeten, kann man unmöglich beistimmen.

Einen vermittelnden und für den damaligen Stand der Entzündungsfrage verständlichen Standpunkt nimmt v. Wecker an im Handbuch der Augenheilkunde von Graefe-Saemisch, indem er darauf aufmerksam macht, dass man eine Keratitis annimmt und diesen Namen beibehält, selbst wenn man nach Cohnheim's Ansicht bei der betreffenden Eiterbildung jede Betheiligung des Gewebes ausschliessen sollte.

Einen Umschwung brachten die bemerkenswerthen Experimente von H. Pagenstecher (1870). Verfasser führt mit Recht aus, dass es darauf ankommen muss, einen Fremdkörper frei in den Glaskörper zu bringen mit jedenfalls möglichst geringer Verletzung der umhüllenden Membranen, da der Einwand immer möglich ist, dass die Eiterkörperchen längs des Wundkanals aus den gefässhaltigen Partien auswanderten.

Er erwähnt, dass schon Donders die Fixation eines Fremdkörpers im Glaskörper auf sehr sinnreiche Weise zu erstreben suchte. Er zog einen Gummifaden durch das Auge, spannte ihn an und schnitt ihn dann zu gleicher Zeit an beiden Enden ab, so dass der dazwischen liegende Theil im Glaskörper selbst zusammenschnurrte.

Pagenstecher ging so vor: Eine scharfe Canüle einer Pravaz'schen Spritze wurde mit einem Reizmittel von vorn geladen, alsdann bis in die Mitte des Glaskörpers eingestochen und ihr Inhalt vermittelst eines feinen Drahtes ausgestossen.

Um das Verhalten des Corpus vitreum gegenüber einem starken Reizmittel sowohl ophthalmoskopisch zu beobachten als auch später nach der Section mikroskopisch zu controliren, modificirte er seine Versuche später: Ein Lymphröhrchen wurde fast ganz mit Crotonöl gefüllt und an seinem oberen Ende mit Wachs zugestopft; alsdann wurde dasselbe in die Canüle einer Pravaz'schen Spritze von vorn eingeführt und auf die oben beschriebene Weise in den Glaskörper gebracht. Letzterer wird dadurch mit dem Crotonöl an dem unteren Ende des Röhrchens in Berührung kommen und man konnte ophthalmoskopisch die hier eingetretenen Veränderungen genau verfolgen. Der Einstich wurde durch die Sclera, seltener durch die Cornea gemacht.

Es entwickelten sich fast immer Glaskörpertrübungen in allen Abstufungen, von den dichtesten Massen bis zu den schleierartig feinsten Punktirungen. Wenn auch manchmal die Trübung um das Corpus alienum eine dichtere war, oder zumeist in die Augen sprang, so wurde doch niemals eine meist strangförmige Verbindung mit der Bulbuswand vermisst. Die weissgelben Massen, welche gewöhnlich den Fremdkörper in sich schlossen, erwiesen sich als reine Eiteransammlungen. In späteren Stadien entwickelte sich ein dichtes feinstreifiges Gewebe, eine Narbenbildung um den Fremdkörper.

Auch anatomisch liess sich stets der Zusammenhang der Trübung mit den umhüllenden Membranen nachweisen. In einem Versuch war sogar nach drei Tagen um das mit Crotonöl gefüllte Lymphröhrchen keine Spur einer Trübung vorhanden, während sich von der Verletzungsstelle aus ein nur mikroskopisch wahrnehmbarer Zug von Eiterkörperchen nach dem oberen Ende des Corpus alienum hinzog, dasselbe jedoch nicht ganz erreichte. Die Gewebe in der Umgebung zeigten sich in allen untersuchten Fällen dicht durchsetzt mit lymphoiden Körperchen. Man erhält so das Resultat, dass die in dem Glaskörper abgesetzten entzündlichen Producte von den umliegenden Organen geschaffen werden.

Verfasser stellt folgende Behauptungen auf:

I. Dass in dem Glaskörper sowohl die Gallertsubstanz, als auch die in derselben enthaltenen Elemente, seien sie nun auch, welcher Natur sie wollen, nicht im Stande sind, in Folge der Einwirkung von Reizen, welche in anderen Geweben Entzündungserscheinungen hervorrufen, durch morphologische Veränderungen lymphoide Körperchen zu bilden.

Hieraus folgt:

II. dass diese von den umliegenden Organen einwandern müssen;

III. dass der Glaskörper sich sogar gegen sehr starke Reize anscheinend ganz gleichgiltig verhält, oder präciser ausgedrückt, dass er durch dieselben nicht veranlasst wird, eine Ansammlung von lymphoiden Körperchen an der Einwirkungsstelle des Reizes hervorzurufen;

IV. dass hiernach der Glaskörper nicht in dem Sinne entzündungsfähig genannt werden kann, wie wir es von anderen Organen gewohnt sind, sondern dass jede sogen. Entzündung als eine secundäre, durch die Veränderungen der umliegenden Organe bedingte betrachtet werden muss.

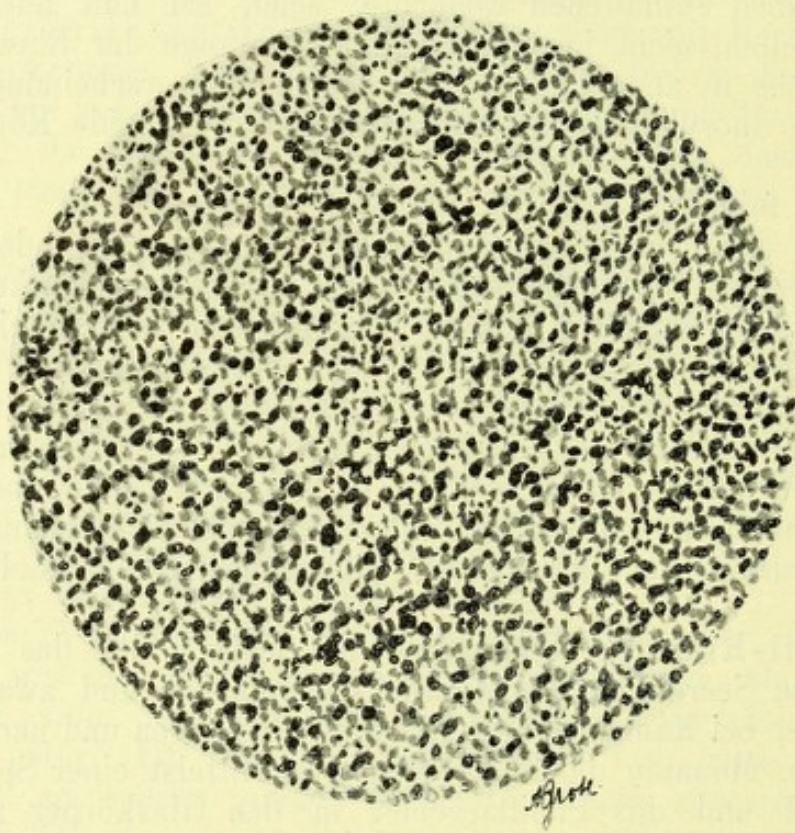
Schmidt-Rimpler verwendete mit mehr Glück das bekanntlich sehr virulente Secret der Thränensack-Blennorrhoe und zwar hatte er die gute Idee, bei Kaninchen die Linse zu extrahiren und nach mehreren Wochen resp. Monaten dann das Secret mittelst einer Spritze durch die Hornhaut und das Pupillargebiet in den Glaskörper zu spritzen. So wurde eine Infection der umliegenden Häute vermieden, auch liess sich eine solche der Hornhaut ausschliessen. Nach etwa 4 Stunden findet man mit dem Augenspiegel, dass die ursprüngliche, durch das Secret bedingte Trübung im Glaskörper sich erheblich vergrössert hat. Die Iris erscheint noch normal und die Pupille reagirt noch auf Atropin. Die Trübung im Glaskörper nimmt allmählich zu und zwar nach allen Seiten, peripher sieht man noch rothes Licht aufleuchten. Die Section zeigt, dass die Chorioidea in der Regel noch keine irgendwie hervortretenden Entzündungserscheinungen zeigt.

Schmidt-Rimpler hat hiermit zum ersten Mal den wichtigen und unbestrittenen Nachweis geführt, dass klinisch die Irritation zu einer eitrigen Entzündung von dem Glaskörper selbst ausgehen kann. Ueber die Herkunft der Zellen und entzündungstheoretisch soll damit nichts gesagt sein. In der Discussion nach

seinem Vortrag spricht sich Schmidt-Rimpler selbst in dieser Hinsicht aus: „Ich will nicht die Frage entscheiden, woher der Eiter stamme; nicht ob er durch Auswanderung lymphoider Zellen aus den Gefässen des Chorioidealtractus oder der Retina oder ob er im Glaskörper gebildet werde. Aus meinen Experimenten folgere ich nur, dass ein bestimmter Reiz auf den Glaskörper direkt ausgeübt, dazu führen kann, dass eine Glaskörper-Eiterung — analog etwa einer eitrigen Keratitis — stattfindet.“

Neuerdings tritt Straub besonders für eine Trennung der Hyalitis von einer Cyclitis genuina auf. Er geht in seinen Experimenten von

Fig. 188.



Schnitt durch einen Abscess im Glaskörper. Leitz. Oc. 3. Obj. 6.

der Aspergillus-Keratitis aus, welche man leicht erhält, wenn im centralen Theil der Hornhaut eine Tasche mit Sporen von *Aspergillus flavescens* beschickt wird. Was tritt nun ein, wenn im Centrum des Glaskörpers eine derartige Infection mit *Aspergillus* oder Mikroben vorgenommen wird? Eine Invasion des Glaskörpers mit Leukocyten, die vom Corpus ciliare und von der Chorioidea geliefert werden. „Das ist und bleibt eine Hyalitis, auch wenn die Ciliarfortsätze schliesslich von einer dichten Schicht von Leukocyten bekleidet sind. Die Gefässe der Uvea sind eben im vorliegenden Falle die Analogie der Randgefässe der Hornhaut. Ebenso wenig wie dort Randkeratitis, ist hier Cyclitis oder Chorioiditis vorhanden.“

Wir dürfen unseren Standpunkt also wohl dahin präcisiren, dass abgesehen von allen theoretischen Erörterungen, wir gut thun, klinisch eine Hyalitis im Sinne von Schmidt-Rimpler und Straub anzunehmen. Denn einerseits sehen wir oft genug eine starke Cyclitis, ohne dass der Glaskörper infiltrirt wird. Es erfolgt viel häufiger nur eine Verflüssigung des Glaskörpers als Ausdruck einer Ernährungsstörung. Allerdings kann auch das Exsudat nach dem Glaskörper durchbrechen und ihn secundär infiltriren. Andererseits sehen wir unzweifelhaft, dass Entzündungsreize primär in dem Glaskörper haften und sehr prompt und rasch wirken und dass diese von hier aus erst chemotaktisch auf die Chorioidea secundär einwirken. Diese beiden entgegengesetzten Vorgänge als ein und dasselbe anzusehen, geht meines Erachtens nicht an. Ich habe das Schmidt-Rimpler'sche Experiment häufiger gemacht. Man extrahirt einem Kaninchen die Linse und wartet, bis das Auge reizlos geworden ist. Dann sticht man mit einer inficirten Nadel durch Cornea und Pupille bis in den Glaskörper. Die Cornea verträgt den Eingriff oft besser als der Glaskörper. In letzterem sieht man nach wenigen Tagen schon Trübungen und einen kleinen Abscess entstehen. Mikroskopisch findet man, dass die Eiterzellen nicht sowohl dem Stichcanal folgen, als dem Theil der Chorioidea vor dem Corpus ciliare (Orbiculus genannt) und letzterem entstammen (cf. Leber, Discussion, Ophth. Congr. 1878, S. 108). Von hier aus sieht man die Zellen, die also durch den Entzündungsreiz in dem Glaskörper chemotaktisch angelockt sind, in langen Zügen zum Glaskörperherd hinwandern, oft deutlich in concentrischen Reihen angeordnet, wie es auch Wagenmann beschrieben hat. Es ist übrigens ein überraschend ähnliches Bild, wie wir es bei gleichen Experimenten in der Cornea sehen, wo auch sofort die Rundzellen in langen Zügen aus dem Rundschlingennetz der Cornea zu der Reizstelle hinlaufen (cf. Straub siehe oben). Wer diese Experimente einmal gemacht oder gesehen, muss doch wohl zu dem Namen Hyalitis gelangen. Wir stimmen heute also wohl alle, auch Schmidt-Rimpler, mit Pagenstecher überein, dass die Eiterzellen aus dem Corpus ciliare (mehr als aus der Chorioidea) stammen. Es ist also mehr nur ein Streit um den Namen, beruhend auf theoretischen Anschauungen über die Entzündungslehre. Ueber die fixen Zellen des Glaskörpers und ihre Betheiligung ist es unmöglich zur Zeit etwas Bestimmtes auszusagen, weder in positivem, noch in negativem Sinne.

Zum Schluss möchte ich noch die Bemerkung machen, dass wir klinisch sehen, dass virulenter Eiter, einmal in den Glaskörper gelangt, sich rapide zu verbreiten pflegt und in wenigen Tagen meist eine Vereiterung des ganzen Glaskörpers eintritt, das was wir **Panophthalmie** zu nennen pflegen. Wir wissen, dass bei allen Operationen, welche den Glaskörper berühren, wir mit der Asepsis nicht vorsichtig genug sein können. Es ist danach der Schluss erlaubt, dass der Glaskörper ein guter Nährboden für Eitererreger ist. L. Bach hat dies auch in Bezug auf den *Staphylococcus pyogenes aureus* experimentell bewiesen (v. Graefe's Archiv. Bd. 40. 3. S. 187).

Ritter, v. Graefe's Archiv. Bd. VIII. 1. — C. O. Weber, Virchow's Arch. Bd. 16 u. 19. — Berlin, v. Graefe's Archiv. Bd. 14. — Donders, Zehender's klin. Monatsblätter. 1864. S. 323. — H. Pagenstecher, Knapp's Archiv f. Augenheilk. Bd. I. 2. — Iwanoff, v. Graefe's Archiv. Bd. 15. 1869. — Schmidt-Rimpler, Ophthalm. Gesellschaft zu Heidelberg 1875. — Wagenmann, v. Graefe's Archiv. Bd. 35. 4. 1889. — Herzog Carl Theodor, Ibid. Bd. 25. 3. 1879. — Axenfeld, Arch. f. Ophthalm. Bd. 40. 1894. — Baas, Ibid. Bd. 44. 1898. — Straub, a) Heidelberg. ophthalm. Congr. 1896. b) 9. intern. ophthalm. Congress Utrecht 1899 und Zeitschr. f. Augenheilk. Bd. 2. Ergänzungsheft.

### Schimmelpilzinfektion des Glaskörpers.

Während Fälle von Schimmelpilzkeratitis nun häufiger beobachtet sind, ist es seltener gesehen, dass die Schimmelpilze bis in den Glaskörper gelangen. Jedoch steht die Thatsache fest, dass sie hier einen guten Nährboden finden und gedeihen.

Schirmer hat zuerst Fadenpilze im Glaskörper nachgewiesen in einem Fall, der in vorliegendem Werk S. 153 bei Gelegenheit der Besprechung der Schimmelpilzkeratitis schon beschrieben und abgebildet ist.

Die Keratitis aspergillina war in einem buphthalmischen Auge an einem alten Narbenstrang in den Glaskörper fortgewuchert. Da die Descemet'sche Membran an der Stelle des Ulcus von früher her fehlte, so war das wesentliche Hinderniss für das Hineinwachsen der Pilze in das Innere des Auges aus dem Wege geräumt; an einigen Stellen hatten die Pilze sogar die Descemet'sche Membran zu überwinden gewusst und waren in die vordere Kammer gewuchert, doch war es in dem Glaskörper noch zu keiner starken Ausbildung gekommen, als die Enucleation vorgenommen wurde. Die Mycelien bildeten ein ausserordentlich zierliches Netzwerk baumartig verzweigter Fäden. Sie färbten sich gut mit Hämatoxylin und der Weigert'schen Fibrinfärbung.

Leber machte 1897 in der Deutschen ophthalm. Gesellschaft Mittheilung von einem zweiten Fall, den Nobbe näher beschrieben hat. Es handelte sich um eine Messerstichverletzung. Wegen entstandener Entzündung und Gefahr einer sympathischen Affection kam das Auge zur Enucleation. In dem narbig degenerirten Glaskörper fanden sich zahlreiche Fadenpilze, die auch in die Retina bis nahe an die Chorioidea eingedrungen waren.

Römer untersuchte einen Knaben, der sich mit einem Brodmesser in das Auge gestossen hatte. Trotz anfänglich guten Heilverlaufs zeigte sich die Fernwirkung der Pilze am 12. Tage durch eine Eiteransammlung in der vorderen Kammer. Es kam zu einer schmerzhaften Cyclitis, so dass das Auge am 19. Tage enucleirt werden musste. Beim Aufschneiden des Auges fanden sich zahlreiche isolirt stehende klumpige Eiterherde. Die Kulturen des Inhaltes brachten den typischen grünlich-bläulich grauen Rasen des *Aspergillus fumigatus*.

Der letzte Fall ist von Kampherstein. Es handelt sich um eine feine Stichverletzung in das Auge eines 13 jährigen Mädchens. 4 Wochen später Enucleation. In der Mitte des Glaskörpers fand sich ein ungefähr 4 mm im Durchmesser grosser Abscess. Gegen die ihn

umgebenden Schwarten zeigt er eine leichte Kapselbildung in Form eines dünnen bindegewebigen Häutchens. Nach vorn schiebt er einen grösseren Ausläufer. Diesen Abscess durchziehen nach allen Richtungen die Fadenpilze. Es sind meist vereinzelte Fäden, nur in den äusseren Partien findet man sie auch zu grösseren Rasen vereint. Stets beschränken sich die Pilze auf den Raum des Abscesses; nirgends wird ein Pilz in einem andern Gewebe des Bulbus angetroffen. Die Fäden sind von ziemlich gleichmässiger Dicke, dichotomisch verzweigt. Nur an vereinzelten Stellen findet man bei Betrachtung unter der Oelimmersion ganz feine Fäden, schwächer gefärbt, die nur ein Drittel der Dicke der vorherrschenden Formen haben. Manche Fäden zeigen unregelmässige Einschnürungen mit geringer Anschwellung der dazwischen liegenden Theile.

Die Enden sind meist abgerundet mit einer fast keulenartigen Verdickung. Vereinzelt trifft man in den Rasen auch voluminöse Fäden, die an ihrer Spitze ausserordentlich stark nach Art der Fruchtträger besenreiserartig verzweigt sind. Nirgends finden sich Sporen. Verschiedentlich zeigen die Pilze deutliche Ribbert'sche Leukocytenmäntel. Die Leukocyten liegen den Fäden so dicht an, als wären sie mit ihnen verwachsen.

Die Pilze färbten sich am besten mit Hämatoxylin und mit der Weigert'schen Fibrinfärbung.

Die Art des Pilzes war nicht genau zu bestimmen, da vor der Formolfixirung keine Kulturen angelegt waren. Es ist an *Aspergillus fumigatus* und an *Penicillium* zu denken. Mit Sicherheit nachgewiesen ist im menschlichen Auge bis jetzt nur *Aspergillus fumigatus*. In unserem Falle spricht dafür die starke Abscessbildung, die unregelmässige Einschnürung der einzelnen Mycelien und die kolbigen Anschwellungen an den Enden (siehe auch den Fall Römer). *Penicillium glaucum* ist einmal von Wicherkiewicz bei einer Keratitis beschrieben worden. In unserem Fall sprechen dafür die dichtverästelten besenreiserartigen Fäden an einigen Stellen in den Pilzrasen.

Schirmer, Ein Fall von Schimmelpilzkeratitis. v. Graefe's Archiv. Bd. 42. 1896. — Nobbe, Entwicklung von Fadenpilzen im Glaskörper nach Stichverletzung etc. Ibid. Bd. 46. — Römer, Eine intraoculare Schimmelpilzinfektion. Klin. Monatsbl. Bd. 40. — Kampherstein, Ueber eine Schimmelpilzinfektion des Glaskörpers. Ibid. 1903. S. 151.

### Fremdkörper.

Fremdkörper müssen, um in den Glaskörper zu gelangen, die Häute des Auges durchdringen. Sie können folgende Wege nehmen: 1. durch die Hornhaut, Pupille und Linse, 2. durch Hornhaut, Iris und Linse, 3. durch Hornhaut, Iris, Zonula an der Linse vorbei, 4. durch die Sclera und das Corpus ciliare oder die Chorioidea.

Nach einer Zusammenstellung von Hildebrand über 43 Fälle, waren 6 nach dem ersten, 16 nach dem zweiten, 6 nach dem dritten, 15 nach dem vierten Modus erfolgt. Im Ganzen gehen die Fremdkörper häufiger durch die Cornea, als durch die Sclera.

Nach Zurücklegung dieses Weges sind immerhin noch Fremdkörper nur des Glaskörpers selten. Ist die Gewalt des Körpers so stark, dass sie zunächst die festen Häute des vorderen Augenabschnittes durchschlagen hat, so erlahmt sie meist in dem lockeren Gewebe des Glaskörpers nicht ganz. Schon v. Graefe bemerkte, dass solche Fremdkörper wohl meist an den Augenhintergrund anprallten und von dort zurückgeworfen würden. Den Beweis dafür haben dann die Untersuchungen von Berlin gebracht. Berlin fand in 19 enucleirten Bulbis, dass der Fremdkörper jedesmal die gegenüberliegende Bulbuswand erreicht hatte und 14 mal von dort zurückgeprallt war, 4 mal stecken geblieben war und einmal die hintere Bulbuswand durchbohrt hatte.

Es kommt jedoch auch vor, dass der Fremdkörper im Glaskörper stecken bleibt und die hintere Bulbuswand nicht erreicht. So fand de Wecker sogar Schrotkugeln, die im oberen Drittel des Glaskörpers frei eingekapselt waren, ich selbst fand im vorderen Abschnitt des Glaskörpers ein Steinstückchen, das nicht weiter vorgedrungen war. Häufiger sinken grössere Stückchen im Glaskörper zu Boden, sei es direct oder nach einem Rückprall von der hinteren Bulbusfläche und berühren so wieder an anderer Stelle die Augenhäute.

Fremdkörper werden im Glaskörper im Allgemeinen schlecht vertragen. Nur ausnahmsweise kapseln sie sich im Glaskörper reizlos ein. Meist geht das betroffene Auge an Eiterung oder an exsudativer Iridocyclitis zu Grunde und verfällt schliesslich der Phthisis, wenn es nicht vorher enucleirt wird.

Werden Eiterkeime mit dem Fremdkörper in den Glaskörper gebracht, so erweist sich dieser als sehr guter Nährboden, schon nach 1 bis 2 Tagen bildet sich ein Glaskörperabscess um den Fremdkörper, der meist den ganzen Glaskörper und die Uvea ergreift und rasch zur Panophthalmie führt. Viele Körper, besonders die metallischen, welche beim Abspringen glühend waren, gelangen keimfrei in den Glaskörper, aber hier drohen sie dem Auge Gefahr durch ihre chemische Wirkung, die erhebliche Reizung und Entzündung hervorruft, so dass das Auge meist nach dem zweiten Modus, durch Iridochorioiditis zu Grunde geht. Die aufgelösten chemischen Bestandtheile rufen chemotaktisch bald eine colossale Auswanderung von Leukocyten besonders aus dem Corpus ciliare hervor, und der Glaskörper erscheint bald trübe, dann folgen Verwachsungen an der Iris und dem Corpus ciliare, eine exsudative Chorioiditis treibt die Netzhaut vor sich her in den Glaskörperraum (Netzhautablösung, siehe oben meine Ansicht über die Entstehung dieser, die von der der Leber'schen Schule abweicht) und nach langer Zeit heftiger Entzündung organisirt sich das Exsudat unter der Retina von der Uvea aus, es contrahirt sich dann die Schwarte im Glaskörperraum und so ist der Endausgang Phthisis bulbi gegeben.

In dieser Beziehung zur chemischen Wirkung metallischer Körper ist der Glaskörper noch empfindlicher als die umgebenden Augenhäute. Es können z. B. Eisensplitter, die in die Augenhäute gelangen und dort durch Netzhaut oder bindegewebige Kapseln völlig eingehüllt werden,

reizlos vertragen werden, während sie im Glaskörper immer Entzündung und Reizung machen.

Es ist noch sehr bemerkenswerth, dass Leber und v. Hippel nachgewiesen haben, dass um einen völlig aseptisch eingedrungenen Fremdkörper sich niemals eine derbe und vollständige Bindegewebskapsel bildet, sondern dass diese stets ein Resultat ist einer stark entzündlichen Reaction.

**Eisensplitter.** Die häufigsten Fremdkörper im Glaskörper sind Eisensplitter, die früher selten, mit der zunehmenden Eisen- und Stahlindustrie sich mehren. Weidmann fand, dass 75 pCt. der Fremdkörper im Glaskörperraum aus Eisen und Stahl bestanden. Solche Splitter springen eben wegen der Sprödigkeit des Materials sehr leicht ab und dringen vermöge ihrer spitzen oder scharfkantigen Form durch die Augenhäute. Wir verdanken besonders Leber und v. Hippel eingehende experimentelle und anatomische Untersuchungen über das Verhalten von Eisen im Glaskörperraum.

Eisen ist in der Glaskörperflüssigkeit löslich, jedoch in weit geringerem Maasse wie Kupfer, so dass durch reines Eisen im Innern des Auges keine eitrige Entzündung entsteht. Dass aber Reizung und Entzündung im ganzen Tractus uvealis, an der das Auge meist zu Grunde geht, nicht ausbleibt, haben wir oben besprochen. Diese Entzündung ist meist eine chemische, während die seltenen septischen Stückchen eine Vereiterung hervorzurufen pflegen. Wir haben auch oben gesehen, welches meist das Schicksal der Augen ist, denen die doppelte Gefahr der Infection oder der chemischen Wirkung drohte. Nur selten entgehen sie diesem Schicksal, indem sich der Fremdkörper einkapselt. Dies geschieht nicht allein durch chemische Reizung, es müssen nach den Untersuchungen von Leber und v. Hippel Mikroorganismen mit dem Fremdkörper eingeschleppt sein, die ja, je nach der Art, der Menge und der Virulenz eine sehr verschieden starke und ausgedehnte Reaction herbeiführen können.

So sah Hirschberg nur zweimal eine dauernde Einheilung von sehr kleinen Eisensplittern im Glaskörper, dagegen 15 mal in der Netzhaut. Ueber solche Fälle berichten unter anderen Bergmeister und Elschnig.

Aber auch solchen Fällen drohen nach kürzerer oder längerer Zeit noch Gefahren. Abgesehen davon, dass immer noch nach Jahren heftige Entzündungserscheinungen auftreten können, oder die Netzhaut abgelöst wird, droht bestimmt Netzhautdegeneration, an der solche Augen vielfach noch später zu Grunde gehen.

Als Degenerationserscheinung ist zunächst die von Haab und seinen Schülern Hürzeler (Deutschmann's Beiträge. Heft XIII) und Weidmann (Inaug.-Diss. Zürich 1888) beschriebene Erkrankung der Macula lutea bei Anwesenheit von Eisensplittern im Glaskörper zu nennen. Sie besteht hauptsächlich in einer Alteration des Pigmentepithels in dieser Gegend, das unregelmässig gesprenkelt und pigmentirt aussieht und entsteht durch eine, durch die Circulation von gelöstem Eisen bewirkte Ernährungsstörung.

E. v. Hippel hat dann nachgewiesen, dass ein im Glaskörperraum befindlicher Fremdkörper aus Eisen an der nicht abgelösten Netzhaut dieselbe Art von Degeneration hervorrufen kann, wie sie von Leber experimentell am Kaninchen studirt wurde. Das Pigmentepithel, sowie das Stützgewebe der Netzhaut besitzen eine ausgesprochene Neigung, Eisen aufzunehmen und festzuhalten. So wird das Eisen auch, ohne erhebliche Entzündung zu machen, Ursache zur totalen Erblindung des Auges durch Atrophie der Retina.

Das Eisen wird durch die Kohlensäure der Gewebe gelöst, die Lösung diffundirt als doppeltkohlensaures Eisenoxydul und wird durch den von den Arterien zugeführten Sauerstoff in unlöslicher Form niedergeschlagen. Es entstehen ophthalmologische Bilder, die denen der Retinitis pigmentosa ausserordentlich ähnlich sind. Auch kann es zu einer Ablösung und Einreissung der Netzhaut kommen. Die Erscheinungen traten nach etwa 2 Wochen auf.

Mikrochemisch ist das Eisen, das an einer beliebigen Stelle im Innern des Auges sich befindet, in diffuser Ausbreitung nicht nur in der Retina nachzuweisen, sondern auch im Epithel der Ciliarfortsätze, der Pars ciliaris retinae, im Kapselepithel der Linse, wenn die Kapsel irgendwo verletzt war, unter Umständen im Epithel der Iris (xenogene Siderosis bulbi). Wir weisen das Eisen nach durch die mikrochemischen Eisenreactionen nach Quincke, Perls und v. Hippel (siehe Greeff, Anleitung zur mikroskopischen Untersuchung des Auges. 2. Aufl. S. 78. Berlin 1901. A. Hirschwald).

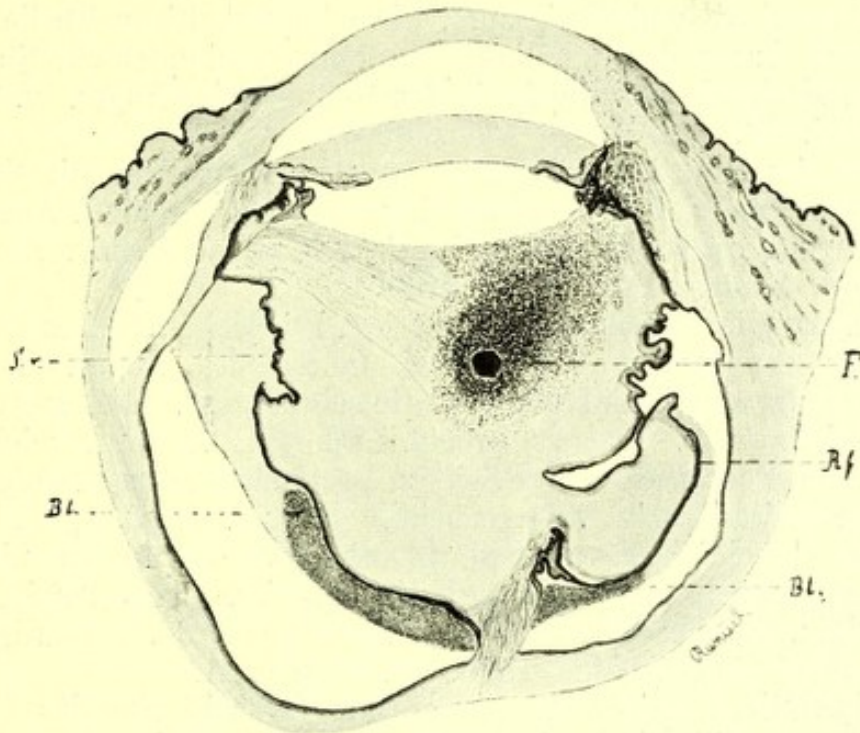
Die spontane Ausstossung von Eisensplittern ist selten (jedenfalls weit seltener, als bei Kupfersplittern), kommt jedoch vor. Als Beispiel diene ein Fall von Landmann (v. Graefe's Archiv. Bd. 28. 2.). Ein Eisensplitter von ziemlicher Grösse, der die Sclera durchschlagen hatte und wenig Reizerscheinungen machte, kam am 34. Tage nach der Verletzung an der gegenüberliegenden Stelle der Sclera zum Vorschein und konnte durch Einstich entfernt werden.

**Kupfersplitter.** Die zweithäufigsten Fremdkörper im Innern des Auges sind die Kupfersplitter, meist Zündhütchentheile, die bei einer muthwillig herbeigeführten Explosion in das Auge dringen, bestehend aus Messing, einer Legirung von Kupfer.

Kupfer ist der reizendste Körper im Innern des Auges (zugleich mit Quecksilber, wie Leber experimentell bewiesen hat), so dass auch ohne Anwesenheit von Mikroorganismen, die fast immer fehlen, eine akute, chemische Eiterung im Auge um das Kupferstück herum eintritt. Diese wird jedoch nur erheblich, wenn das Kupferstück direct mit gefässhaltigen Theilen des Auges in Berührung liegt. Später geht das Auge an Iridocyclitis, Schwartenbildung und Schrumpfung zu Grunde. Die schönen Experimente von Leber über Kupfer im Auge des Thieres hat Kostenitsch bei Verletzungen des menschlichen Auges vollständig bestätigt gefunden. Es ergiebt sich daraus, dass Kupfer sich ganz besonders in den Augenflüssigkeiten zu lösen im Stande ist. Bacterien fehlen meist, Kostenitsch fand sie unter 20 Fällen von Kupferverletzungen nur einmal im Innern des Auges. Es rufen also

die löslichen Kupferverbindungen allein eine sehr lebhafte Auswanderung von Leukocyten aus dem Corpus ciliare und der Chorioidea hervor. Kostenitsch schreibt weiter, „das Gewebe des Glaskörpers erleidet dann unter dem Einfluss dieser Lösungen eine Schrumpfung, welche eine Zugwirkung auf die mit dem Glaskörper in Verbindung stehende Netzhaut ausübt und eine akute Ablösung und Zerreissung dieser Membran hervorruft, welche mit Atrophie derselben verbunden ist.“ Der Leser weiss nun, dass wir uns dieser Auffassung nicht anschliessen können. Wir haben gesehen, dass es keine Schrumpfung des Glas-

Fig. 189.



Kupferstückchen im Glaskörper. Um den Fremdkörper (*F*) avirulenter Eiter. Man sieht wie die Leukocyten in langen Zügen von beiden Seiten des Corpus ciliare nach der Stelle hinziehen. *Bl.* = subretinale Blutung; *Rf.* = Faltung in der abgehobenen Retina; *S. r.* = subretinales Exsudat.

körpers giebt, sondern die löslichen Kupferverbindungen rufen chemotaktisch eine exsudative Chorioiditis hervor, welche nicht nur vom Corpus ciliare aus Leukocyten in den Glaskörperraum schiebt, sondern auch sehr bald durch Exsudate die Netzhaut abhebt. Diese wird in den Glaskörperraum vorgetrieben und der Glaskörper entsprechend resorbiert. Die Schrumpfung, Gefäss- und Bindegewebsbildung erfolgt dann durch Hineinwachsen dieser Gebilde von dem Tractus uvealis aus.

Es ist noch bemerkenswerth, dass nach Leber solche rein chemische Eiterungen im Auge niemals sympathische Entzündung, sondern nur Reizung hervorrufen. (?)

Das den Fremdkörper umgebende eitrige Exsudat sieht gewöhnlich bald bräunlich aus. Nach Leber rührt diese Färbung von Schwefelkupfer her, dessen Bildung durch den Schwefelgehalt des Eiweiss be-

dingt ist, und neben dem gleichzeitig etwas Kupferoxydul vorhanden sein kann.

Kostenitsch sah zweimal in dem schwach infiltrirten Glaskörper, sowie auch an den rothen Blutkörperchen eine gelbe Färbung, die vermuthlich von Kupferoxydulhydrat oder einer organischen Kupferverbindung herrührte.

Ich sah mehrmals, wie auch Kostenitsch, eine meergrüne Farbe, die von einer unter dem Einfluss der Luft entstandenen kohlensauren Kupferverbindung herzurühren schien.

Kupfer im Innern des Auges kann man mikroskopisch ebenfalls an Schnitten mittelst der Perls'schen Reaction nachweisen, also mit Ferrocyankali und Essigsäure. Die kupferhaltigen Theile färben sich danach braun durch Fällung von Ferrocyankupfer (R. Schmidt, Ueber den Nachweis von Kupfer in den Geweben des Auges. v. Graefe's Archiv. Bd. 46. 3.).

Selten ist die Abkapselung von Kupfertheilen mit Erhaltung von Sehvermögen (z. B. Fall von Schwarzbach, Archiv f. Augenheilk. Bd. V. 2.; Adamück ref. Kostenitsch, v. Graefe's Archiv. Bd. 37. 4.; Weidmann, Inaug.-Diss. Zürich 1888).

Häufiger wie bei Eisen kommt es bei Kupferstücken zu einer spontanen Ausstossung aus dem Innern des Auges. Die Ausstossung erfolgt durch Eiterung und Gewebsnekrose. Näheres darüber siehe bei Salzer, v. Graefe's Archiv. Bd. 42. 4. Eine solche Ausstossung kann noch nach langer Zeit, z. B. nach 20 Jahren erfolgen (Fall Raulin, referirt Archiv f. Augenheilk. Bd. 36. Heft 1, 2). Solche Fälle sind beschrieben von Spechtenhausen (s. hinten Literatur), M. Meyer, Landsberg, Hoesch (Inaug.-Diss. Jena 1895.), Hoor (Wiener klin. Wochenschr. 1896. No. 35 und 36.), Denig (Klin. Monatblätter f. Augenheilk. 1896. S. 210) u. A.

**Edelmetalle.** Leber hat interessante Versuche über das Verhalten von Gold- und Silberdraht im Glaskörper angestellt. Diese Metalle lösen sich nicht in der Glaskörperflüssigkeit. Er glaubte anfangs, dass sie reizlos vertragen würden und keine Veränderungen im Auge machten, es zeigte sich jedoch, dass sie nach längerem Verweilen doch von einer dünnen bindegewebigen Kapsel überzogen wurden, und ganz langsam Degenerationerscheinungen an der Retina sich einstellten. Daraus ergibt sich allerdings doch eine geringe Reizwirkung, die Leber darauf bezieht, dass es sich nicht um chemisch völlig reines Gold und Silber handelte, jedenfalls glaubt der Autor, dass der rein mechanische Reiz dem Auge nichts ausmache.

Nicht selten sind Schrotkörner im Auge, die häufiger Iridocyclitis und Phthisis bulbi bewirken, aber auch reizlos abgekapselt werden können.

**Blei** steht in Bezug auf seine Reizbarkeit in der Mitte zwischen Kupfer und Eisen einerseits und Gold und Silber andererseits.

Einen interessanten derartigen Fall aus der Privatklinik des Herrn Geh. Rath Schweigger hatte ich Gelegenheit zu untersuchen. Es handelte sich um einen Querschuss mit einem Schrotkorn durch den

Bulbus von der Sclera aussen hinter der Linse her bis zur Sclera innen nasalwärts. Es fand sich entsprechend dem Schusskanal ein sehnenerfester Strang von Bindegewebe, der sich so extrahiert hatte, dass er innen und aussen den Bulbus tief eingezogen hatte. Sonst war der Glaskörperraum frei. Das Auge war an Iridocyclitis mit Pupillarschluss erblindet.

Ganz ähnlich der Wirkung, welche Golddrähte im Glaskörper ausüben, ist die von **Glassplittern**, sowohl in Bezug auf das Ausbleiben von Entzündung, als auch die allmähliche Entwicklung leichter, mit dem Augenspiegel nachweisbarer Degenerationserscheinungen (Leber). Es sind deshalb die in das Corpus vitreum eingeführten Glassplitter chemisch nicht als völlig indifferent zu betrachten. Die Glassplitter sind meist aseptisch.

Auch klinisch bestätigt sich dies. Glassplitter führen meist allmählich zu Iridocyclitis, Netzhautablösung und Schrumpfung des Bulbus, doch können sie auch, da sie aseptisch sind, ohne erhebliche Entzündungserscheinungen sich abkapseln und Jahre lang bei gutem Sehvermögen unschädlich im Bulbus verharren (Praun).

So z. B. ein Fall von Grünthal, der einen solchen Splitter zehn Jahre lang im Auge bei guter Sehschärfe beobachten konnte (Berliner klin. Wochenschr. 1895. No. 4.). Zirm sah einen grösseren Glassplitter  $4\frac{1}{4}$  Monat im Auge ohne erhebliche Entzündung (Klin. Monatsbl. f. Augenheilk. 1890. S. 311).

Die übrigen Fremdkörper, wie Steine, Holz, Cilien machen meist grössere Zerreibungen und Infectionen des Glaskörpers, die zu Panophthalmie oder Iridocyclitis plastica führen.

Hildebrandt, Arch. f. Augenheilk. Bd. XXIII. 3/4. — v. Graefe, Arch. f. Ophthalm. Bd. III, 2. — Berlin, v. Graefe's Archiv. Bd. XIII, 2 u. XIV, 2. — Leber, Die Entstehung der Entzündung. Leipzig 1891. — v. Hippel, v. Graefe's Archiv. Bd. XL, 1 u. Bd. XLII, 4. — Weidmann, Inaug.-Diss. Zürich. 1888. — Haab, Atlas der Ophthalmoskopie. 1. Aufl. Fig. 41 und Bericht über den 7. period. intern. ophthalm. Congress Heidelberg 1888. — Hemmi, Glaskörperverletzungen. Inaug.-Dissert. Zürich 1887. — Kostenitsch, v. Graefe's Archiv. Bd. 37, 4. — Spechtenhausen, Wien. klin. Wochenschr. 1894. No. 43.

### **Verdichtung des Glaskörpers, Organisation, Schwartenbildung.**

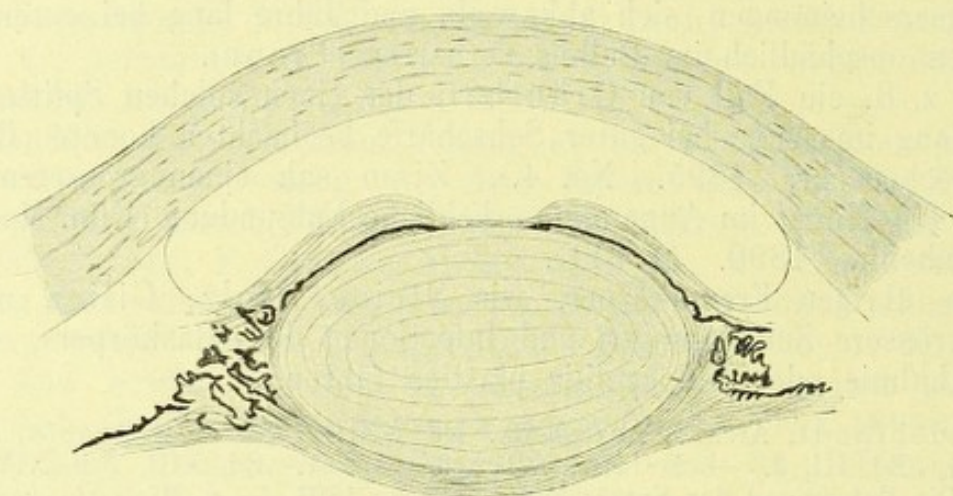
Wenn wir eine Regeneration der Glaskörperfibrillen, ebenso eine Hypertrophie und Vermehrung, eine fibrilläre Entartung geleugnet haben, so stellen wir nicht in Abrede eine echte bindegewebige Umwandlung des Glaskörpers und eine Schwartenbildung. Aber auch hier muss ich schon eine Einschränkung machen, es sollte nicht heissen des Glaskörpers, sondern im Glaskörperraum. Wir finden den Glaskörperraum nur zu oft in degenerierten Augen mit Bindegewebe und Gefässen dicht ausgefüllt, wir wissen aber heute genau, dass diese Gebilde dort nicht entstehen, auch sich nicht aus Wanderzellen umbilden, sondern dass sie nur Abkömmlinge von Bindegewebe und Gefässen der umgebenden Häute sind, die dorthin einwachsen, dem Glaskörper weichen diese sorgfältig aus. Ja, wir können noch mehr behaupten, dass eine echte

Schwartenbildung nur subretinal entsteht von der Uvea aus, nachdem durch Netzhautablösung der Glaskörper verdrängt und dann der Resorption anheimgefallen ist. In diesem Sinne sprechen wir von Schwartenbildung im Glaskörperraum, nicht im Glaskörper. Ueber diese Vorgänge finden sich in der ophthalmologischen Literatur so gut wie gar keine Studien.

Wir können verschiedene Arten von Verdichtung im Glaskörperraum unterscheiden:

I. Im ersten Heft, Capitel IV, Iris, hatten wir schon besprochen, dass es bei chronischer Cyclitis mit Verwachsungen der Processus von da aus zu einem Einwachsen fibröser, feinfaseriger, sehr dichter Massen in den vordersten Theil des Glaskörpers kommen kann, so dass eine continuirliche Schicht hinter der Linse entsteht, welche dicht mit der

Fig. 190.



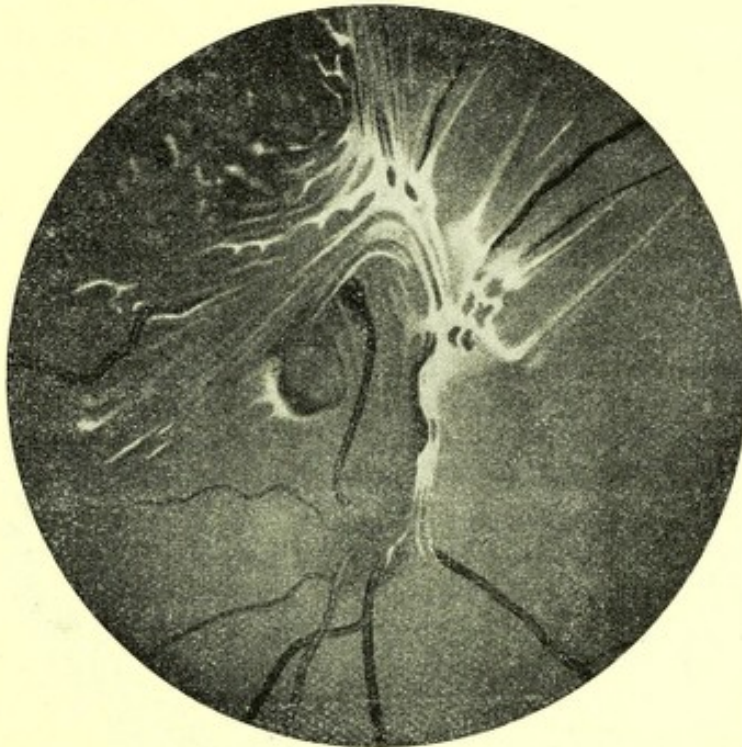
Totale flächenförmige hintere Synechie. Der Kammerwinkel ist erweitert. Eine dicke entzündliche Membran von den verklebten Processus ciliares ausgehend zieht auch hinter der Linse her.

Linsenkapsel verwachsen ist: **cyclitische Schwarte**. Dabei können zunächst die hinteren Theile des Bulbus, also auch der grösste Theil des Glaskörpers leidlich intact sein. Die cyclitische Schwarte schiebt sich nur vor in die tellerförmige Grube zwischen Linse und Glaskörper.

II. Wir hatten dann Capitel X, S. 384 und dieses Capitel vorn S. 557 die einzelnen Bindegewebsstränge im Glaskörperraum beschrieben, welche unter dem Namen der **Retinitis proliferans** gehen. Wir hatten auch gesehen, dass man anatomisch noch wenig orientirt ist über die Entstehung dieser Gebilde. Da sie vielfach nach Blutungen entstehen, hält man sie für Umwandlungen aus dem Blutfibrin. Wahrscheinlich geht die spärliche Bindegewebsbildung hauptsächlich von den Gefässen der Retina aus. Wehrli und Römer konnten nachweisen, dass die Bindegewebsneubildung, welche die Retina überwuchert hatte, direct aus der Excavation herauskam und ihren Ausgang von dem gewucherten adventitiellen Gewebe der Centralgefässe genommen hatte.

III. Eine vollständige Verdichtung im Glaskörperraum entsteht nach einer eitrigen Infiltration im Innern des Bulbus oder einer heftigen langdauernden Uveitis exsudativa. Das Exsudat von der Chorioidea hebt die Retina ab, sie verdrängt den Glaskörper und geht meist selbst in dem Exsudat unter dem Einfluss der Leukocyten zu Grunde. Wohl sieht man bei langdauernden Entzündungsprozessen Gliawucherungen in der Retina, ausgehend von dem Stützgewebe, nennenswerthe Bindegewebswucherungen habe ich niemals gesehen. Noch lange ist der

Fig. 191.



Bindegewebsstränge auf der Netzhaut, sogen. Retinitis proliferans.  
[Nach Oeller.]

Verlauf der abgelösten Netzhaut in dem Exsudat zu erkennen, bis auch sie, ohne Spuren zu hinterlassen, verschwindet: **das Exsudat wandelt sich dann um in eine Art Granulationsgewebe und schliesslich in eine Narbe.**

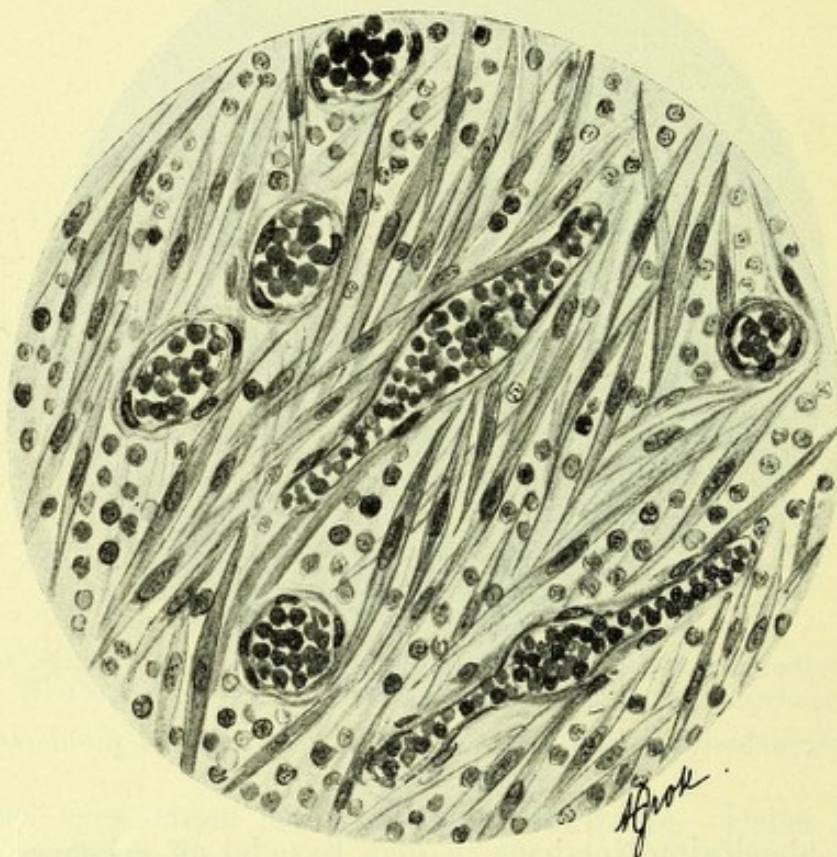
Im Anfang finden wir noch vielfach Leukocyten hier, die aus den Blutgefässen des Corpus ciliare und der Chorioidea ausgewandert sind. Sie zeigen durch ihre Menge an, in welchem Grade die entzündliche Exsudation aus den Gefässen noch andauert. Später gehen die Leukocyten zu Grunde, oder werden durch eine Wucherung der prä-existirenden Zellen des umgebenden Bindegewebes zurückgeführt.

Bekanntlich hatte Ziegler früher nach seinen Versuchen die Entstehung der Bindegewebszellen bei der Entzündung von Leukocyten hergeleitet, weil sie aus Zellen hervorgingen, die von aussen her in Glaskammern eingewandert waren. Diese Beweisführung hat aber ihre zwingende Kraft verloren, seit festgestellt worden ist, dass auch bindegewebige Zellen contractil werden können und Ortsveränderungen ausführen können (Leber).

Die Bindegewebswucherung entsteht immer in der Peripherie, im Corpus ciliare und der Chorioidea, die Zellen können von da aber selbständig weiter in das Innere des Raumes hineinwandern, sie sind also in gewissem Sinne auch Wanderzellen. Diese Zellen sind gewucherte Bindegewebszellen, welche späterhin Bindegewebe produciren, man nennt sie deshalb Fibroblasten.

Bei der Bildung von Bindegewebe nehmen sie die verschiedensten Formen an. Zuweilen bilden sich auch mehrkernige Zellen. Sie zeichnen sich alle durch grosse, helle, ovale Kerne aus, welche sich

Fig. 192.



Beginnende Organisation im Glaskörperraum. Leitz. Oc. 3. Obj. 6.  
Man sieht zahlreiche Leukocyten, Fibroblasten und Gefässdurchschnitte.

durch kernfärbende Farben wenig intensiv färben und sich dadurch von Leukocytenkernen, welche sich sehr intensiv färben, unterscheiden. Die Bildungszellen werden wegen ihrer Aehnlichkeit mit Epithelzellen oft auch als epitheloide Zellen bezeichnet (Ziegler).

Nicht selten sind Riesenzellen, besonders wenn in dem Exsudat fremde Körper, wie z. B. Cholestearinkrystalle, sich gebildet hatten, um die sie sich gern herumfügen.

Auch die sehr bald sich massenhaft bildenden Capillaren entstehen auf dem Wege der Sprossung aus den Gefässen der Uvea. Man sieht nicht selten Zellen mit mehr spindelförmiger Gestalt, oft mit lang ausgezogenem Zellkörper, die nicht selten im Zusammenhang unter

einander stehen und sich zuweilen verfolgen lassen bis zu feinen endothelialen Röhren, deren Inhalt rothe Blutkörperchen sind, so dass über ihre Bedeutung kein Zweifel ist. Der Gefässreichthum ist im Anfang sehr gross.

Die Bildungszellen treten dann immer dichter zusammen, und es entsteht allmählich eine Bindegewebsentwicklung, d. h. die Bildung einer fibrillären Zwischensubstanz. Diese wird immer mächtiger und verdichtet sich mehr. Sie zieht sich dann als Narbe so heftig zusammen, dass die starre Kapsel des Bulbus folgen muss und Faltungen zeigt. Es ist der Zustand der Phthisis bulbi gegeben. Im Stadium der Narbenbildung obliteriren die Gefässe wieder.

Zu den fremden Bestandtheilen, die sich im Glaskörper bilden können, gehört auch das

### Fettgewebe.

Es kommt diese Bildung offenbar nicht allzu selten vor und zwar in zweierlei Form, einmal als echte Metaplasie des fötalen Glaskörpergewebes in Fettgewebe und dann als Auftreten von Fettzellen im bindegewebig entarteten Glaskörper.

Manz hat zuerst einen Fall von Mikrophthalmus congenitus beschrieben, in dessen Innerem Fettgewebe beobachtet wurde.

„Es ist der histologische Bau des Bulbusfragmentes ein ziemlich einfacher. Derselbe besteht zum bei weitem grössten Theil aus fibrillärem Bindegewebe und einer grossen Masse ziemlich weiter Blutgefässe, letztere finden sich in der That in solcher Mächtigkeit, dass der ganze Körper als ein Angiom bezeichnet werden könnte. Das Bindegewebe zeigt eine etwas verschiedene Anordnung; zum Theil ziehen leicht geschlängelte oder auch ganz gerade verlaufende Bündel vom Opticus nach vorn, zum Theil findet sich dasselbe in alveolärer Fügung, in seine Maschen Gefässe oder auch grosse Fettzellen einschliessend. Solche liegen nun auch in Gruppen zwischen den längs verlaufenden Bündeln.“

v. Grolmann beschreibt Bläschenzellen im Glaskörperraum eines mikrophthalmischen Auges, die Vossius und Lange mit Recht als Fettzellen deuteten.

O. Lange fand ebenfalls den Glaskörperraum in einem Bulbus mit Mikrophthalmus congenitus und Arteria hyaloidea persistens mit Fettgewebe ausgefüllt. „Nach innen von dem Retinatrichter und von diesem allseitig umschlossen, findet sich der bis auf ca. 3 mm im Durchmesser reducirte Glaskörperraum; derselbe zeigt sich bei makroskopischer Betrachtung mit einer eigenthümlichen gelblich-grauen Masse angefüllt, welche sich bei der mikroskopischen Untersuchung als reines, gut entwickeltes, aus regelmässigen, fast gleichgrossen Zellen bestehendes Fettgewebe ausweist.“ „Der mit Fettgewebe angefüllte Glaskörperraum wird allseitig von einem dicken, schwielig entarteten Bindegewebslager dicht umschlossen.“

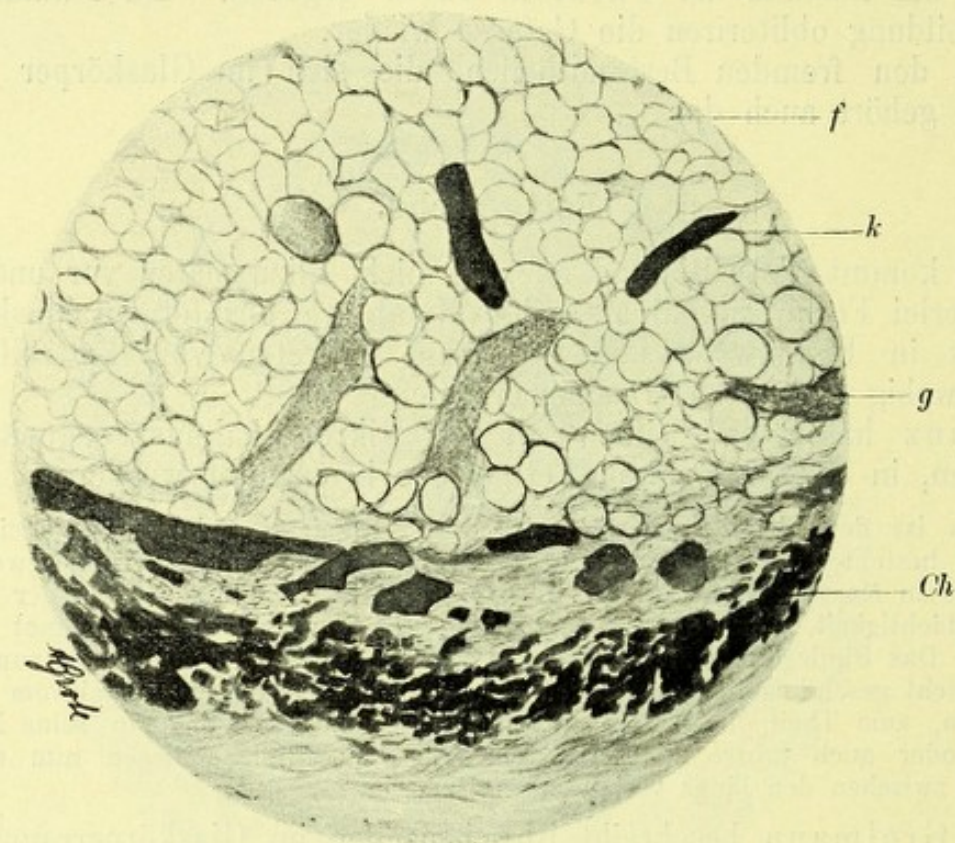
Ganz ähnlich ist der Fall von H. Wiegels.

Während nun also in ihren Fällen v. Grolmann und Manz nur vereinzelte, wenn auch zahlreiche Fettzellen zu verzeichnen hatten, so wurden in den Fällen von O. Lange und H. Wiegels bedeutende

Fettmassen gefunden und der Nachweis einer Metaplasie des Glaskörpergewebes in Fettgewebe erbracht.

Leber scheint dagegen mehr geneigt, in solchen Fällen das Entstehen des intraoculär gelegenen Fettgewebes durch directes Hineinwuchern des orbitalen Fettgewebes durch die offen gebliebene Augenspalte anzunehmen (O. Lange, l. c. S. 86).

Fig. 193.



Fettbildung im Glaskörperraum. Leitz. Oc. 3. Obj. 3.

*f* = Fettgewebe; *k* = Kalkplatten; *g* = Gefässe; *Ch* = Chorioidea.

Diese Mittheilungen aus der Literatur sind nicht allzu reichlich. Meine eigenen Untersuchungen haben mich jedoch gelehrt, dass in durch Entzündungen entstandenen phthisischen Bulbis erhebliche Fettzellenmassen nicht zu selten sind. Unter 10 solchen Fällen finde ich sie dreimal. Ein solcher Fall ist unter meiner Leitung von Dr. Wiener beschrieben worden, wo die Fettzellen jedoch nur als Nebenbefund kurz erwähnt sind. Was hier noch als ausserordentlich selten bezeichnet wurde, muss ich auf Grund meiner jetzigen Erfahrung als häufiger vorkommend ansehen.

Many, Arch. f. Ophthalm. Bd. XXVI, I. S. 159. — v. Grolmann, v. Graefe's Archiv. Bd. XXXV, 3. — O. Lange, Ibid. Bd. 44 S. 70. — H. Wiegels, Ibid. Bd. 50. S. 375. — Vossius, 25. Vers. d. ophthalm. Gesellsch. 1896. S. Bericht S. 296. — Wiener, Archiv f. Augenheilkunde. Bd. 48. 1903. S. 53.

### Knorpelbildung.

C. Hess fand in dem einen Auge eines doppelseitigen, einer Frühgeburt entnommenen Mikrophthalmus, hyalines Knorpelgewebe im bindegewebig degenerierten Glaskörper. Es ist als durch atypisches Wachstum des embryonalen Glaskörpergewebes entstanden zu denken.

Auch Benda hat Knorpelgewebe im Glaskörper beobachtet.

In den seltenen Fällen, bei denen man sonst Knorpelgewebe im Innern des Auges gefunden hat, ist der Knorpel wohl nicht aus dem Glaskörper, sondern aus der elastischen Membran der Chorioidea hervorgegangen, meist in sogen. Glaskörperschwarten eingehüllt, so Fälle von v. Michel, von Orlando Pes, der hyaline Knorpelplatten im Stroma der Chorioidea fand, von Sgroso, der in einem atrophischen Auge Knorpelgewebe antraf, das durch Metaplasie des fibrösen Gewebes, das sich unter der Chorioidea bildete, entstanden war, und eine Beobachtung von Moouro, welcher Neubildung von Knorpel im Stroma einer abgelösten Retina, gleichfalls in einem atrophischen Auge, vorfand. Weitere Mittheilungen sind von de Vincentiis und Doetsch.

Ich selbst habe einen Fall beobachtet, der noch publicirt werden soll.

C. Hess, v. Graefe's Archiv. Bd. 34, 2. S. 169. — Benda, Verhandl. d. deutschen Congresses f. Anatomie. Heidelberg. Juni 1903 u. Archiv f. Augenheilk. Bd. 50. S. 215. — Orlando Pes, Archiv f. Augenheilk. Bd. 48. S. 309. — v. Michel, v. Graefe's Archiv. Bd. 24. 2. S. 77. — Doetsch, ibid. Bd. 48. 3. S. 63.

### Knochenbildungen.

Auf dem anatomischen Congress 1903 in Heidelberg führte Waldeyer das Auftreten von Knochensubstanz im Glaskörper als einen Beweis an für das Vorhandensein von Mesoderm im Glaskörper des Erwachsenen, da man Knochen noch niemals als ektodermale Bildung beobachtet habe.

Auch Cirincione nimmt an, dass im Glaskörper des erwachsenen Menschen die mesodermalen Elemente persistiren, welche die gefundenen Knochenbildungen erklären.

Sehr häufig findet man in Glaskörperschwarten, zumal in geschrumpften Bulbis zahlreiche Knochenplatten, welche den ganzen Raum durchsetzen können. Meist lässt sich aber auf Serienschnitten sehen, dass sie der Chorioidea aufliegen, die allerdings durch die meist dabei bestehende Chorioidealablösung weit in das Innere des Bulbus vorgetrieben sein kann, und dass sie aus der Lamina vitrea der Chorioidea hervorgegangen sind.

Cirincione, Archiv f. Augenheilk. Bd. 50. S. 215.

### Tumoren.

Das Vorkommen von Knochen, Knorpel und Fett im Glaskörper ist oben geschildert worden. Echte Tumoren kommen im Glas-

körper primär nicht vor. Wir haben uns aber damit zu beschäftigen, in wie weit der Glaskörper sich secundär bei dem Wachsthum maligner Tumoren betheiligt.

Bei dem Sarkom der Chorioidea ist eine heteroplastische Degeneration des Glaskörpers niemals beschrieben worden. Man sieht in der That, wie der Glaskörper dem wachsenden Sarkom sorgfältig ausweicht und eher gänzlich resorbirt wird, ehe der Tumor seinen Raum ganz ausfüllt.

Anders scheint es sich bei dem Glioma retinae zu verhalten. Hier sind nicht allzu selten Geschwulstmetastasen im Gewebe des Glaskörpers beschrieben worden.

Wir haben uns in Cap. X schon damit beschäftigt, dass das Gliom eine ausserordentliche Neigung hat, Metastasen in der Höhlung des Bulbus zu machen.

Haensell theilt drei Fälle von secundärer Entartung des Glaskörpers bei Gliom der Retina mit. In Fall 3 fand sich mitten im wenig veränderten Glaskörper ein isolirter, etwa linsengrosser Gliomtumor.

Auch Heitzmann machte Mittheilungen über Veränderungen des Glaskörpers bei intraocularen Tumoren.

Ganz besonders beschäftigt sich mit dieser Frage die Dissertation von Rompe, die unter Leber's Leitung entstanden ist. Unter seinen vier publicirten Beobachtungen wurden in der ersten und vierten klinisch und pathologisch-anatomisch zahlreiche miliare Gliomknötchen im Glaskörper festgestellt. Leber (in der Treitel'schen Arbeit erwähnt) fand eine gliomatöse Infiltration der Zonula.

Treitel beschreibt ausführlich eine metastatische Affection des Glaskörpers bei Gliom. Der Glaskörper zeigte sich mit dem Augenspiegel von unzähligen, sehr kleinen, im Allgemeinen rundlichen Knötchen durchsetzt, die weisses Licht von derselben Intensität und demselben Farbenton reflectirten, wie die gliomatöse Masse im Augenhintergrund.

Metastatische Geschwulstherde im Glaskörper wurden ferner beschrieben von Gama Pinto, Grolmann, Bock, Agnew und Eno und Wolff. Es sind kleine, punkt- bis linsengrosse Knötchen, von weisser oder leicht gelblicher Farbe, die meist multipel auftreten, entweder frei flottiren oder an der Retina noch festsitzen. Anatomisch sind sie stets gefässlos gefunden worden.

Treitel nimmt an, dass die Infection des Glaskörpers schon im intrauterinen Leben erfolgte und zwar zu einer Zeit, wo der Glaskörper noch vascularisirt war und dass die fötalen Glaskörpergefässe die Bahn darstellen, auf welcher die Gliomzellen in das Corpus vitreum gelangt sind. Der Glaskörper werde deshalb auch im extrauterinen Leben nicht mehr inficirt, weil er keine Gefässe mehr habe. Die Ansichten Treitel's sind sehr unwahrscheinlich. Es handelt sich einfach um von der Oberfläche abgebröckelte und weitergeschwemmte Geschwulstpartikelchen, eine Geschwulstdissemination, wie sie von v. Michel, mir und Anderen beschrieben ist. In der That haben da Gama Pinto und Grolmann auch bei nicht congenitalen Gliomen Glaskörpermetastasen gefunden.

Ich muss gestehen, dass ich mich nie von der geschilderten heteroplastischen Degeneration des Glaskörpers bei Gliom habe überzeugen können. Der Glaskörper wird ja naturgemäss sehr früh durch die Neubildung in Mitleidenschaft gezogen. Nur auf Kosten des Glaskörpers kann sich der intraoculare Tumor entwickeln und wachsen, und deshalb muss in jedem Fall von Glioma retinae eine Reduction des Glaskörpers eintreten. Wir haben oben gesehen, wie leicht der Glaskörper comprimirt und resorbirt wird, und gerade beim Gliom kann man oft constatiren, wie sorgfältig der Glaskörper dem wachsenden Tumor ausweicht und sich vor ihm zurückzieht. Es ist lange bekannt, dass der schrumpfende Glaskörper meist lange durchsichtig bleibt (Knapp), erst ganz spät sieht man zuweilen Flocken oder Membranen im Glaskörper. Nun wissen wir ja, dass das Gliom sehr früh, wie vielleicht keine andere Geschwulst, Disseminationen im Cavum oculi macht, von der ursprünglichen Geschwulst bröckeln kleine Theile ab, die anderswohin geschwemmt werden und sich dort ansiedeln. Diese fallen bei der meist bestehenden frühzeitigen Netzhautablösung besonders in den subretinalen Raum, schwimmen hier herum, oder siedeln sich auf dem Pigmentepithel oder der Aussenfläche der Netzhaut an, wo sie weiter wuchern können. So sitzen sie im Glaskörperraum, aber nicht im Glaskörper, dieser ist naturgemäss von hier fortgedrängt.

Die seitlich gelegten mikroskopischen Schnitte können hier leicht zu Irrthümern Anlass geben, nur Serienschnitte könnten den Beweis erbringen, dass solche Tochtergeschwülste nicht subretinal gewachsen sind, also zwar im Glaskörperraum, aber durch die Retina getrennt vom Glaskörper. In selteneren Fällen erfolgt allerdings die Dissemination auch frühzeitig an die Innenseite der Retina, wo man dann die Tochterknoten sitzen sieht, sich sorgfältig in den Raum zwischen Retina und schrumpfendem Glaskörper drängend. Man kann dann im anatomischen Präparat noch sehen, wie über grösseren Knoten der Glaskörper sorgfältige Biegungen macht und nicht mit den Knoten verwachsen ist. Gewöhnlich sehen wir das Gliom in dem Stadium, wo die grossen gelben Buckel in den Innenraum des Auges vorragen, und in der Mitte hinter der Linse nur noch ein schmaler Trichter mit durchsichtiger Glaskörpermasse vorhanden ist. Schneidet man einen solchen Fall frisch auf, wie ich es mehrfach gethan habe, so ist der Rest des Glaskörpers ganz flüssig, wie Wasser. Keine Spur eines Gewebes ist mehr vorhanden. Wenn also in einen solchen verflüssigten, also vollständig atrophischen Glaskörper Geschwulstpartikelchen hineingeschwemmt werden, so ist das keine heteroplastische Degeneration des Glaskörpers, sondern nur ein rein passiver Vorgang.

In diesem Sinne ist auch wohl Cirincione zu verstehen, wenn er sagt: „das Gliom dringt niemals in das Glaskörpergewebe ein und in jedem Stadium seiner Entwicklung, wo die Augenmembranen noch zu erkennen sind, findet man die Hyaloidea und die Limitans interna immer auf der Oberfläche der Neubildung.“ Der Autor legt diesem Umstand grosse Bedeutung bei, indem er ihn mit als einen Grund an-

sieht, der gegen die Abstammung des Glaskörpergewebes von dem Retinalgewebe spricht.

Haensell, Bull. des quinze-vingts 1884. Ref. Archiv f. Augenheilk. Bd. 15. S. 478. — Heitzmann, Ophthalm. Congress zu Heidelberg 1883. — Rompe, Beitrag zur Kenntniss des Glioma retinae. Inaug.-Diss. Göttingen 1884. — Treitel, v. Graefe's Archiv. Bd. 32, 1. S. 152. — v. Grolman, Ibid. Bd. 33. 2. S. 47. — da Gama Pinto, Untersuchungen über intraocul. Tumoren. Wiesbaden 1886. — Agnew and Eno, Transact. of the amer. ophth. Soc. 1875. p. 349. — Wintersteiner, Das Neuroepithelioma retinae. S. 65. F. Deuticke. 1897. — Cirincione Archiv f. Augenheilkunde. Bd. 50. S. 201. 1904.

## Parasiten.

### A. Filariae.

Im Innern des Auges ist in seltenen Fällen der Fadenwurm, *Filaria*, beobachtet worden. Er kommt vor unter der Bindehaut, in der vorderen Kammer, in der Linse und im Glaskörper. Unsere Kenntnisse über diese Parasiten sind noch sehr lückenhaft. Es handelt sich hauptsächlich um zwei Arten, die *Filaria Loa*, die hauptsächlich an der Westküste Afrikas vom 5° nördl. Breite bis 10° südl. Breite vorkommt, (das Auftreten dieses Parasiten ist auch in Südamerika constatirt worden, nachdem man von der Westküste Afrikas Negersklaven dorthin eingeführt hatte; mit Abschaffung des Sklavenhandels ist dann die *Filaria Loa* aus Südamerika verschwunden) und die *Filaria medinensis* s. *Dracunculus*, den Guineawurm, der hauptsächlich in Arabien, am persischen Meerbusen, am Ganges, am kaspischen Meer, Oberägypten und Abessinien sich findet.

Wahrscheinlich kommt nur die *Filaria Loa* im Innern des Auges vor. Es ist ein 16—70 mm, durchschnittlich 30—40 mm langer, violinsaitendünner Wurm mit einem zugespitzten und einem stumpfen Ende, letzteres scheint das vordere zu sein. Das Weibchen ist grösser als das Männchen. Der Genitalschlauch schliesst beim Weibchen 35 : 25  $\mu$  grosse Eier ein, die schon Embryonen enthalten (Blanchard). Ihre Lebensdauer soll bis zu 10 Jahren betragen (Manson).

Von der *Filaria medinensis* ist allein das Weibchen bekannt, das 60—100 mm lang wird. Es ist fraglich, ob Jugendformen dieses Thieres im Auge vorkommen.

Manson und Fricket behaupten, dass die meisten Congoneger im Blut Filarialarven haben. Durch Moskitostiche gehen die Larven von den Negern mit dem Blut in diese Thiere über und wachsen hier heran. Die Moskitos fallen dann in Bäche und Seen, wo sie absterben. Die Filarialarven gelangen durch die Fäulniss des Leibes der Thiere abermals in Freiheit, in das Wasser, um mit dem Trinkwasser vom Menschen wiederum aufgenommen zu werden und in ihm zum geschlechtsreifen Zustand heranzuwachsen. Sie durchbohren bald die Wandung des Darmes und gelangen in die Blutgefässe, von wo sie mit dem Blutstrom weitergetrieben werden.

Auch Europäer, welche sich in Westafrika aufhalten, können den Wurm bekommen (Fälle von Lota, Robertson, Ludwig).

Der Wurm wurde schon 1768 von Bajon in Guyana unter der Conjunctiva gesehen. Hier sitzt er offenbar ziemlich häufig, bewegt sich lebhaft und verschwindet zuweilen in die tieferen Gebilde des Auges. Solche Würmer sind in neuerer Zeit hier extrahirt und genauer beschrieben von Argyll-Robertson, Ludwig und Saemisch und Hirschberg. Die extrahirten Würmer waren 25, 40 u. 41 mm lang.

Ebenso sind die Würmer in der vorderen Kammer und in der Linse gesehen worden.

Im Glaskörper sind die Thiere natürlich nur mit dem Augenspiegel zu constatiren. Mehrere hierher gehörige Fälle sind nicht überzeugend und sind wohl Verwechselungen mit Arteria hyaloidea persistens oder Glaskörperfäden.

Sehr interessant ist nur die Beobachtung von Kuhnt, von der wir hier Abbildung und das Wichtigste aus dem Text anfügen wollen.

Am 4. Juli 1885 stellte sich bei Kuhnt ein 31-jähriger Lehrer aus Sachsen-Altenburg vor, welcher seit den ersten Tagen des Juni bemerkt hatte, dass das centrale Sehen seines rechten Auges, das bis dahin vortrefflich gewesen war, unter ganz eigentümlichem Drücken und leichtem Stechen trüber wurde. Nach und nach bildete sich ein nicht ganz scharf umgrenztes Scotom aus, welches den fixirten Gegenstand gerade deckte. Das linke Auge war normal; mit dem rechten (H. 1.0) wurden Finger in ca. 5 m erkannt. Adnexa, Tension und Pupillarreaktion normal. Der Bulbus selbst ganz reizlos. Medien absolut klar.

Bei der Untersuchung im aufrechten Bilde zeigte sich eine kleine, stecknadelkopfgrosse, die Fovea centralis einnehmende, ovale Stelle von glänzendweisser Farbe und gegen die Umgebung nicht bestimmt abgegrenzt. Bei scharfer Einstellung glaubte man ausserdem eine minimale, blasige Vorwölbung des Fundus foveae wahrzunehmen. Keine Spur einer sonstigen retinalen oder chorioidalen Veränderung. Urin frei von Eiweiss und Zucker.

Am 4. August hatte die beschriebene Veränderung an Grösse etwas zugenommen, Glaskörper klar. Im Laufe des August vergrösserte sich die weisse, blasige Partie auf etwa Papillengrösse. Die Farbe war central eine intensiv weisse, peripher eine mehr weissgraue, die Abgrenzung gegen den normalen Hintergrund keine ganz scharfe.

Anfangs September  $S = \frac{1}{7}$ , die Stelle scharf begrenzt, Farbe wird eine dunklere, diffus grauschwarze.

Mitte September  $S = \frac{1}{5}$ , sonst keine wesentliche Veränderung. Als neu fiel in dieser Zeit eine etwa mohnkorn-grosse, runde Glaskörpertrübung auf, welche etwa 1 mm vor der Macula flottirte. Centrales Scotom.

Im Laufe des Oktober erhebliche Steigerung der vordem unbedeutenden subjektiven Beschwerden. Die stechenden Schmerzen erreichen einen hohen Grad, anhaltende und sehr lästige Photo- und Chromatopsien. — Diesen subjektiven Beschwerden entsprachen wesentliche Veränderungen im Augenhintergrunde. So bildeten sich in der den chorioretinalen Herd nach oben, unten und temporal, besonders aber papillenwärts umgrenzenden Retina eine Menge kleiner, glänzendweisser Stippchen aus; die Netzhaut verlor an dieser Stelle von ihrem Glanz und ihrer Durchsichtigkeit. Die oben erwähnte Glaskörpertrübung vergrösserte sich, war von annähernd ovaler Form und zeigte an der unteren Hälfte leicht opalescirenden Glanz. Daneben traten eine Menge kleiner, distinkter Trübungen und eine staubförmige, diffuse Verunreinigung des ganzen hintersten Glaskörpertheiles auf. Dementsprechend  $S$  wieder wesentlich geringer (etwa  $\frac{1}{7}$ ).

Im November gesellte sich zu den Photo- und Chromatopsien ein äusserst lästiges Flimmern. Die Verdunkelung des rechten Sehfeldes machte weitere Fortschritte.

Mitte Dezember S = Finger auf 4 m, die diffuse Glaskörpertrübung intensiver, die gelbweissen Stippchen in der Macula zahlreicher. Das ovale Gebilde im Glaskörper hatte beträchtlich an Umfang zugenommen und glich nach Form und Grösse etwa der Papille; keine Spur von Eigenbewegungen. Ein Entozoon wurde vermuthet, doch musste *Cysticercus cellulosae* ausgeschlossen werden.

Am 3. Januar 1886 haben die entzündlichen Veränderungen in der Netzhaut zugenommen und haben sich auch nach der Peripherie ausgedehnt. Die staubförmigen Glaskörpertrübungen noch dichter und umfangreicher. Das ovale Gebilde im Glaskörper erschien an sich nicht grösser, wohl aber konnte man sehen, dass sich ihm zwei membranartige Fortsätze, und zwar in der Verlängerung beider Enden des langen Durchmessers, zugesellt hatten. Die subjektiven Beschwerden steigerten sich in bedenklichem Grade von Tag zu Tag. Die bohrenden Schmerzen im Auge kehrten in immer kürzeren Intervallen wieder. Zunahme der Nervosität infolge der Schlaflosigkeit etc., Klagen über rheumatismusähnliche Schmerzen, besonders in den Muskeln der Beine. Ein Entozoon wurde mit Sicherheit angenommen.

Die gesammten Erscheinungen konnten nicht anders gedeutet werden als durch die Annahme, dass das Ei irgend eines Parasiten in der Choriocapillaris genau am hinteren Pol abgelagert worden, zwischen Uvea und Retina zur Entwicklung gekommen und schliesslich nach Perforation des Foveagrundes in den Glaskörper übergewandert sei. Hier hatte sich um dasselbe eine Art Hülle — wohl infolge Verdichtung der umgebenden Glaskörpersubstanz — gebildet. Die Veränderungen in der Retina glaubt Verf. auf die entzündungserregenden Stoffwechselprodukte des Parasiten zurückführen zu müssen.

Mitte Januar konnte eine Art von Eigenbewegung wahrgenommen werden. Es wollte Kuhn t scheinen, als ob das ovale Gebilde bei absolutem Ruhestand des Auges eine Verkürzung im langen Durchmesser erfahre, und als ob die flügelartigen Fortsätze hierdurch in flottirende Bewegungen gerieten. In den nächsten Tagen glaubte man auch Bewegungen in der Richtung des kleinen Durchmessers sowie isolirt an dem einen oder anderen Pole zu bemerken. Es wurde an eine allfällige Verschleppung einer Trichine gedacht, zumal der eigenthümliche Rheumatismus des Patienten nicht recht zu erklären war. Die Anamnese sprach jedoch ganz gegen eine Trichineninfection.

Die Diagnose konnte einfach nur auf Entozoon oculi gestellt werden. Letzteres sass unmittelbar vor der Macula. Bei Bewegungen des Auges hatte das fragliche Gebilde, wie schon lange aufgefallen war, immer nur Lokomotionen nach oben und unten, und auch diese nur in mässigem Umfange gemacht, nie — auch nicht bei den allerforcirtesten — entwich es nach vorn oder hinten. Auch der Umstand, dass es auffallend schnell immer wieder genau auf den alten Stand zurückkehrte, legte die Vermuthung nahe, dass es mit dem alten Lager wohl noch durch einige, zwar sehr feine, aber relativ feste Faserzüge in Verbindung stehe.

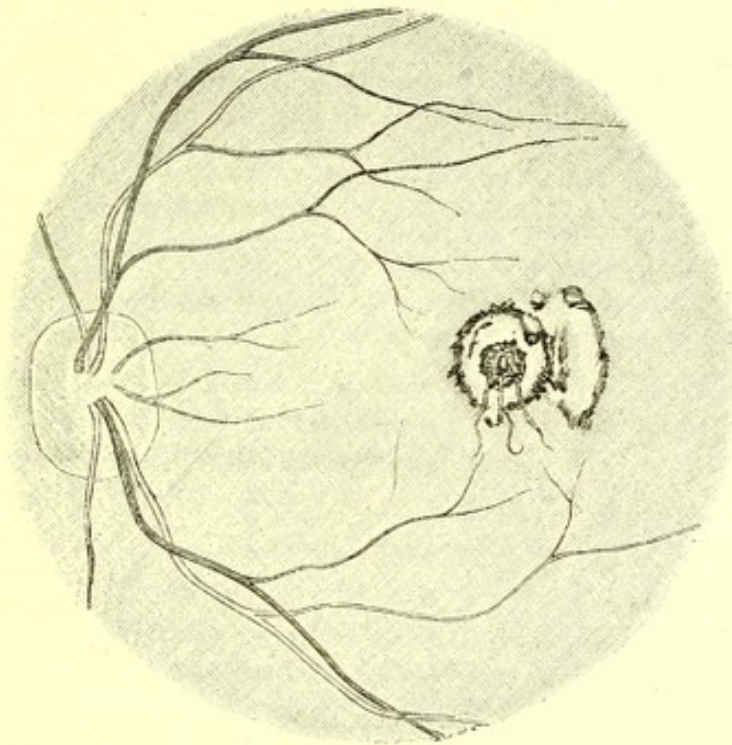
Da die ausserordentlich quälenden Farben- und Lichterscheinungen im Januar noch weitere Steigerungen erfuhren, ferner die Nervosität und Gemüthsstimmung immer beängstigender wurden, auch S bis auf das Erkennen von Fingern in etwa 3 m Entfernung gesunken war, entschloss man sich zur Operation.

Es wurde am 30. Januar 1886 unter Chloroformnarkose die Extraktion mittelst Meridionalschnittes ausgeführt und zwar in folgender Weise: Die Conjunctiva wurde zwischen Limbus und Anheftung der Sehne des Abducens in der ganzen temporalen Augenhälfte getrennt, desgleichen die Tenon'sche Kapsel, nachdem zuvor der Rectus ext. inmitten seiner Sehne — etwa  $1\frac{1}{2}$  mm vor der Insertion — durchgeschnitten und durch einen doppelt armirten starken Seidenfaden fixirt worden war. Nun wurde das Auge so weit nach innen rotirt, dass der hintere Pol deutlich zu Tage trat. Es wurde im horizontalen Meridian ein Schnitt von 1 cm Länge angelegt, das hintere Ende desselben etwa 4 mm vom hinteren Pole entfernt. Die Sclera wurde Lage für Lage, von aussen nach innen vordringend, durchtrennt, alsdann wurde ein scharfes Graefe'sches Messer senkrecht auf die Schaxe, mithin etwa parallel zur Vorderfläche des gelben Fleckes, gerichtet, am hinteren Ende der Scleralöffnung ca.  $\frac{1}{2}$ — $\frac{3}{4}$  cm tief möglichst schnell in den Glaskörperraum eingeführt, und der Schnitt in gleichfalls schnellstem Tempo durch Aderhaut und Netzhaut nach vorn vollendet. Momentan stürzte eine grössere Menge der ganz oder theilweise verflüssigten Vitrina nach. In ihr fand sich ein kleines, hirsekorngrosses, hellgraugefärbtes

Klumpchen. Mit der Lupe erkannte man ein kleines Würmchen in vielem faserigen Gewebe liegend.

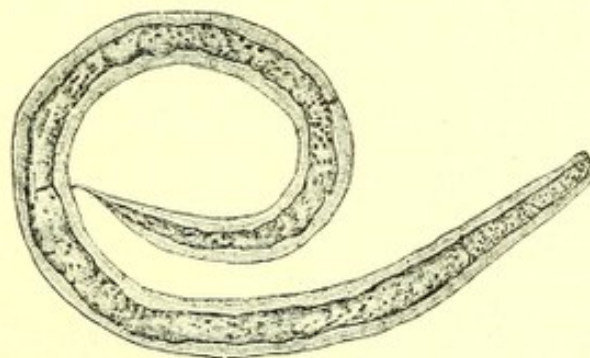
Abtragung des Glaskörpers hart am Wundrande, Anlegung dreier oberflächlicher Scleralsuturen, Desinfektion der Wundfläche mit Sublimatlösung 1:6000. Reposition des Bulbus, Naht der Externussehne, Schluss der Conjunctivalwunde mit mehreren Nähten. Verband.

Fig. 194.



Filaria im Augenhintergrund. [Nach Kuhnt.]

Fig. 195.



Filaria oculi humani. [Kuhnt'scher Fall.]

Am Nachmittag und in der folgenden Nacht Schmerzen. Da dieselben am nächsten Tage fortbestanden, wurde der Verband gewechselt; das Auge war kaum injicirt, normal gewölbt, Pupille weit.

1. Februar keine Klagen. Patient giebt an, dass er besser sehe, dass alle Photo- und Chromatopsien geschwunden seien.

6. Februar Auge völlig weiss.

Am 11. Februar erste ophthalmoskopische Untersuchung. Kein Strabismus, vorderes Auge ganz normal, Glaskörper wesentlich klarer; durch seinen hintersten Theil verläuft, von der Schnittlinie beginnend, fast genau horizontal eine zum Theil diffus mit Blutfarbstoff gefärbte, strichförmige Trübung, die nach innen nicht ganz bis zur Papille reichte. Bei leichter Blickrichtung nach aussen tritt das Bild der Aderhaut-Netzhautwunde deutlich hervor; es erstrecken sich von ihr aus fingerförmig einzelne stärkere Blutstreifen mehr oder weniger weit in die strichförmige, horizontale, oben erwähnte Glaskörpertrübung. Von dem klümpchenartigen Gebilde ist nirgends etwas zu sehen.

Patient giebt an, mit diesem Auge vertikal übereinander stehende Doppelbilder zu sehen.

Am 14. Februar wurde der Patient aus der Anstalt entlassen. Am 9. März erkennt das Auge wieder Finger auf 3 m. Keine Doppelbilder mehr, die dem Schnitt entsprechende Glaskörpertrübung ist beträchtlich geschwunden; die oben erwähnten Blutcoagula wesentlich verkleinert, die entzündlichen Veränderungen um die Macula herum, insbesondere die zahlreichen weissen, glänzenden Stippchen zwischen Macula und Papille nur noch andeutungsweise wahrzunehmen.

Im April schwanden die letzten wahrnehmbaren Glaskörpertrübungen, auch kehrten an der Netzhaut volle Diaphanie und Glanz wieder. Derselbe Befund bei mehreren Untersuchungen im Sommer 1886.

Mit dem Zurückgehen der Opacitäten im Glaskörper und dem Ausheilen der Netzhautveränderungen traten immer deutlicher drei nur ganz matt getrühte, bei Bewegungen des Auges lebhaft flottirende Stränge hervor. Diese entsprangen von dem Centrum des grossen, die Fovea und die innere Macula umfassenden chorioidealen Herdes, der Stelle des ehemaligen subretinalen Lagers des Entozoos, und erstreckten sich in einer Ausdehnung von etwa 2 mm in den Glaskörperraum hinein. Ihre Dicke war eine annähernd gleiche und entsprach etwa der einer Vena macularis. Es sind dies die Elemente, welche ehemals das blasige Gebilde unmittelbar vor der Fovea fixirten.

Revidirende Untersuchungen fanden in den Jahren 1886, 87, 88, 89, 90 und 91 statt, ohne die geringsten Veränderungen zu ergeben.

Patient hat sein centrales Sehen an diesem Auge dauernd verloren, empfindet sonst aber nicht die Spur von Unbequemlichkeiten.

Fig. 194 giebt eine Darstellung des centralen Augenhintergrundes und lässt auch die drei strangförmigen Bildungen inmitten des chorioidealen Plaque erkennen. Die Zeichnung wurde ein Jahr nach der Operation angefertigt.

Fig. 195 stellt das in Müller'scher Flüssigkeit gehärtete und bei schwacher Vergrößerung gezeichnete Entozoon dar. Beide Figuren nach Kuhnt.

Der erste Blick auf dieses Entozoon lehrte, dass es sich um einen sogenannten Fadenwurm handelte, welcher von verdichteten Glaskörpermassen umgeben war; zwischen den letzteren fanden sich vielfache Pigmentanhäufungen vor. Die Glaskörpermassen umschlossen das Entozoon nur lose und liessen nach allen Seiten hin einen Zwischenraum bestehen; sie zeigten deutlich fibrilläre, vielfach verfilzte Faserlagen.

Nach R. Leuckart, welchem der Wurm zur genauen Bestimmung zugesandt wurde, handelte es sich um die Larvenform einer *Filaria* oder eines *Strongylus*, d. h. den *Strongyliden* ohne *Rhabditisform*, wenn nicht gar um die Larve eines Wurmes, dessen Jugendform noch nicht bekannt ist.

Der Wurm war 0,38 mm lang.

Weder in den Fäces noch in der Haut oder einem zur mikroskopischen Untersuchung entnommenen Stückchen Muskel aus dem *Biceps brachii* wurde je eine Spur eines Parasiten gefunden.

Argyll Robertson, Trans. Ophth. Soc. of R. Kingdom. XV. p. 237. — Ludwig und Saemisch, Zeitschr. f. wissenschaftl. Zoologie. Bd. 60. S. 226. — Hirschberg, Berliner klin. Wochenschr. 32. No. 44 u. Centralbl. f. Augenheilk. 1896. — Kuhnt, Archiv f. Augenheilk. Bd. 24. 1892. — Kraemer, Handbuch d. Augenheilk. 2. Aufl. Lief. 10 u. 11.

B. *Cysticercus cellulosae*.

Der *Cysticercus cellulosae* kommt in den Lidern, unter der Haut in der Umgebung des Auges, unter der Bindehaut, in der Orbita, in der vorderen Kammer und im Glaskörper und unter der Netzhaut vor.

Der *Cysticercus* wurde zuerst 1830 in der Vorderkammer von Sömmering und Schott gesehen.

Aus der vorophthalmoskopischen Zeit ist nur zu verzeichnen, dass v. Nordmann 1832 im Glaskörper des Schweines in einem Falle die Finne in 16 Exemplaren aufgefunden hatte.

Coccius beschrieb 1853, zwei Jahre nach Erfindung des Augenspiegels, ein blasenartiges Gebilde im Glaskörper des menschlichen Auges, das wohl als *Cysticercus* aufgefasst werden darf.

Die erste sichere Beobachtung von *Cysticercus* im Glaskörper, resp. unter der Retina stammt von A. v. Gräfe aus dem Jahre 1854.

Der *Cysticercus*, welcher in der ersten Zeit nach Erfindung des Augenspiegels recht häufig in Deutschland beobachtet wurde, ist nach Einführung der Fleischschau, und nachdem auch die meisten kleineren und kleinsten Städte sich Schlachthäuser gebaut haben, so gut wie verschwunden. A. v. Gräfe sah ihn 1853—1866 unter 80 000 Augenkranken 90 mal, Hirschberg 1886—92 unter 46 000 nur 2 mal; während er ihn in den siebziger Jahren unter der gleichen Zahl von Augenkranken mindestens in 46 Fällen zu erwarten hatte; viel seltener ist er in Süddeutschland. In Russland ist der *Cysticercus* merkwürdigerweise sehr selten, die russische Literatur weist nur 4—5 Fälle auf. v. Schröder sah ihn in der Petersburger Augenheilanstalt in den letzten 30 Jahren bei 370 000 Augenkranken nur 2 mal.

Die Seltenheit in Russland mag sich daraus erklären, dass er in Folge Mangels an Augenärzten seltener diagnosticirt und noch seltener publicirt wird.

Die abgestossenen Glieder von *Taenia solium* enthalten im Uterus Eier oder meist schon Embryonen. Gelangen diese in den Magen eines Schweines (oder Menschen), so werden die Eihüllen aufgelöst und die dadurch freigewordenen Embryonen bohren sich in die Magen- oder Darmwand ein. Von da gelangen sie entweder auf dem Blutwege oder mittelst activer Wanderung durch das Gewebe hindurch in dieses oder jenes Organ. Zur Ruhe gekommen, geht der Embryo verschiedene Metamorphosen ein und wandelt sich innerhalb 2—3 Monaten in eine mit Serum gefüllte Blase um, von deren Wandung nach innen zu eine Knospe aussprosst, aus der sich ein Bandwurmkopf, Scolex, sowie ein diesen umschliessender Sack, ein sog. *Receptaculum scoliceis* entwickelt.

Diese so beschaffene Blase ist die Finne oder der *Cysticercus cellulosae*.

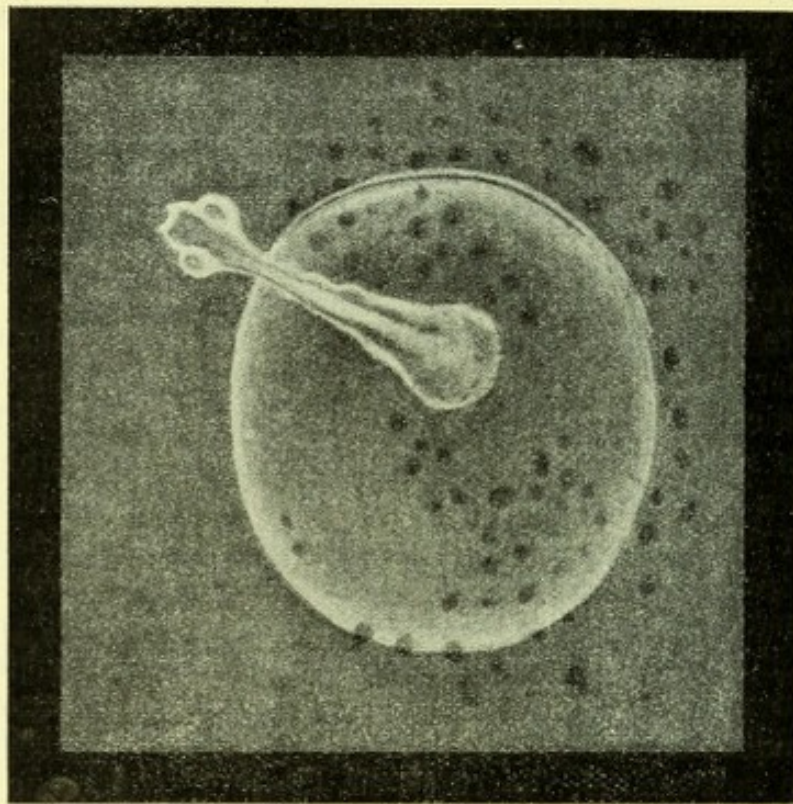
Meist kommt nur eine Finne im Auge vor, jedoch sind auch einige Fälle von multiplem Vorkommen bekannt.

O. Becker sah einen *Cysticercus* im Glaskörper und einen zweiten Parasiten subretinal.

Alfred Gräfe sah zwei frei im Glaskörper liegende Cysticercusblasen.

Auch Dufour hat zwei Cysticercusblasen in einem Auge beobachtet.

Fig. 196.



Cysticercus subretinalis. Blase und Kopf. Ophthalmoskopisches Bild.  
[Nach Liebreich.]

Ein von A. Gräfe enucleirter Bulbus zeigte bei der Section zwei Blasen.

Beim Schwein fand man bis zu 16 Cysticereen in einem Auge.

Der Parasit hat wohl meist seinen ursprünglichen Sitz zwischen Aderhaut und Netzhaut und gelangt erst nach Perforation der Netzhaut in den Glaskörperraum oder er tritt primär im Glaskörperraum auf aus den Gefässen des Corpus ciliare.

Unter 20 daraufhin anatomisch untersuchten Bulbis sass der Cysticercus 10 mal unter der Retina, 10 mal im Glaskörper.

Die Grösse des im Glaskörper auftauchenden Cysticercus ist je nach dem Alter des Thieres verschieden, er ist 1,5 mm gross, also von dem Umfang der Papille, häufiger 3 bis 6 mal grösser. Hirschberg und Leber fanden eine Blase mit 15 mm Durchmesser.

Die Lebensdauer eines Cysticercus im Auge kann zwei Jahre und darüber betragen. Früher oder später, wenn der Wurm nicht operativ entfernt wird, kommt es zu heftigen Reizerscheinungen im Auge, und es tritt unter fortwährend recidivirenden Schmerzanfällen allmählig Phthisis bulbi ein.

Pathologisch-anatomisch sind etwa 24 Fälle beschrieben. Der Wurm wirkt im Innern des Auges wie ein keimfreier Fremdkörper, jedoch bewirkt er in seiner Umgebung stets früher oder später chronische Entzündungen. Seine Bewegungen, Nahrungsaufnahme und Secretionsproducte wirken entzündungserregend. Es kommt zur Auswanderung weisser Blutkörperchen und zur Wucherung von Bindegewebszellen. Hierdurch wird schliesslich eine Einkapselung des Wurms hervorgerufen. Diese braucht jedoch die Lebensfähigkeit des Wurms nicht aufzuheben, auch pflegen sich damit die Entzündungserscheinungen nicht zu legen, sondern diese erstrecken sich weithin im Auge. Wird jedoch das Thier aus dem Auge extrahirt, so legt sich schnell die Entzündung. Sonst geht die Bindegewebsentartung immer weiter, bis der Bulbus geschrumpft ist und von einer mehr oder weniger straffen bindegewebigen Masse sich ganz angefüllt findet.

In 7 Fällen kam es zu eitrigen Processen in der Umgebung des *Cysticercus*. Diese tritt meist erst spät ein (nach v. Gräfe 3 bis 15 Monate nach der ersten Sehstörung).

Leber ist der Ansicht (*Cysticercusextraction* und *Cysticercusentzündung*), dass die eitrige Entzündung vielleicht erst secundär durch zufällige Einwanderung von Mikroorganismen in den durch den *Cysticercus* geschaffenen *Locus minoris resistentiae* zu erklären seien. Es war das zu einer Zeit ausgesprochen, als man sich Eiter ohne Mikroorganismen nicht recht vorstellen konnte.

Thatsächlich sind meist keine Bacterien in der Eiterung in der Umgebung des *Cysticercus* gefunden worden. Es handelt sich wohl um eine durch chemische Reize entstandene höhergradige Entzündung. Die Eiterung bleibt in der Regel eine lokale und rings um diese entsteht dann allmählig eine Proliferation von neugebildetem Bindegewebe und so eine Abkapselung. Auch Riesenzellen sind nicht selten in dem den *Cysticercus* umgebenden Bindegewebe (sogen. Fremdkörperriesenzellen).

Bei Durchsicht der pathologischen Anatomie des *Cysticercus intraocularis* findet man eigentlich nur zwei gute mikroskopische Zeichnungen (Becker, Atlas d. path. Topographie des Auges. Wien 1878. III. Lieferung und Dolina in Ziegler's Beiträgen zur path. Anatomie und allgem. Pathologie. Bd. V. 1889. Heft 3). Ich bin in der Lage, über einen neuen Fall mit sehr charakteristischen mikroskopischen Präparaten zu berichten. Der Fall ist von meinem Assistenten v. Haselberg in den Charité-Annalen schon mitgetheilt.

Alice G., Lehrerin, aus Tiflis in Russland, aufgenommen auf die I. Med. Klinik am 22. 10. 02.

An Kinderkrankheiten weiss Patientin sich nicht zu entsinnen, später will sie Hirnentzündung mit Oedemen gehabt haben. Ein Bruder ist an Tuberculose gestorben, sonst liegt erbliche Belastung nicht vor. Menstruation mit 12 Jahren regelmässig, 5. 9. 02 bis 5. 10. 02 starke Menstrualblutung. Im März 02 bemerkte sie vor dem rechten Auge einen Schleier, der sich allmählich immer weiter heruntersenkte, im April 02 völlige Erblindung, damals Consultation bei einem zufällig in Tiflis anwesenden Moskauer bekannten Augenarzt, der eine genaue Diagnose angeblich nicht hat stellen können und expectative Therapie empfahl. Ende Juli 02 Er-

krankung mit Erbrechen und hoher Temperatur 40°. Am 5. Tage fiel die Temperatur auf 38° Schüttelfrost, dann bestand 2 Wochen lang anfallsweise Fieber. Seit dieser Zeit fühlt Pat. sich sehr schwach und ist ihres Zustandes wegen nach Berlin gekommen, wo ihr Vater z. Z. wohnt. 3 Wochen vor der Aufnahme hat sie nach dem Zeugnis eines Arztes Albumen und Zylinder im Urin gehabt. Abgang von Bandwurmgliedern hat sie niemals bemerkt.

Status: Pat. ist von mittlerer Statur, genügendem Fettpolster und Muskulatur. Temperatur 37—38 (steigt später nur einmal, 2.—5. 11. abends, auf 38,4 und 38,6 und zeigt ähnliche Erhöhungen noch 3 mal 24. 11., 30. 11. und 11. 12., sonst abends 37,8). Puls 100 frequens parvus. Digestionsapparat: Ausser Uebelkeit und belegter Zunge Milz palpabel vergrößert, schmerzhaft bei Palpation. Lungen normal. Herz: An der Spitze schwaches systolisches Geräusch. Urin normal, spec. Gew. 1013. Pat. klagt über Kopfschmerzen und Schwindel. Schlaf gut. Kein Tremor. Sensibilitäts- und Motilitätsstörungen nicht vorhanden. Pat. ist manchmal erregt und weint ohne Ursache.

Später stellt sich beim Gehen meistens ein deutliches Schwanken nach rechts heraus, das aber am Schluss der Behandlung gänzlich verschwunden ist.

Die Pupille des gänzlich erblindeten Auges war weit und reactionslos (consensuelle Reaction war vorhanden). Vorderer Abschnitt normal. Hinter der durchsichtigen Linse hat man eine ganz gleichmässige graue Masse, auf der Details, Gefässe und dergl. nicht zu erkennen waren, anscheinend die total trichterförmig abgelöste Netzhaut, der Tonus war etwas herabgesetzt, Bulbus nicht druckschmerzhaft. Wegen der Gehirnsymptome wurde bei der Patientin am 16. 11., bei der sich am 28. 10. und 2. 11. starke Nachtschweisse gezeigt hatten, und die sonst nur am 1. 11. über Schmerzen in der Supraorbitalgegend geklagt hatte, eine Spinalpunktion gemacht, bei der sich 50 ccm klarer Flüssigkeit entleerten, in der nichts Pathologisches gefunden wurde. Inzwischen hatte sich beim Stehen deutliches Schwanken nach beiden Seiten hin gezeigt, zuerst am 5. 11. Die Nacht darauf war unruhig, am 18. 11. traten starke Kopfschmerzen und Stiche in den Schläfen auf, am 20. 11. erbrach sie gleich nach dem Essen. Am 29. 11. vormittags constatirte ich: tief flaschengrün verfärbte Iris, die stark verwaschene Zeichnung zeigt, lebhaft pericorneale Injection, geringes Hyphäma, einige hintere Synechien, die bei der ersten Untersuchung nicht bestanden hatten, lebhaft Schmerzen. An dem Grau, das hinter der Linse lag, hatte sich nichts geändert.

30. 11. Injektion noch stärker, Verfärbung der Iris noch intensiver, Cornea sehr trübe, Oberfläche gestippt, Hyphäma nicht grösser. Tonus etwas erhöht, Schmerzen in der vergangenen Nacht sehr stark. Da also jetzt eine deutliche Drucksteigerung bestand, wurde Physostygin 1 pCt. 3 mal eingeträufelt.

Am 2. 12. Ich sprach mich bei dieser Consultation dahin aus, das entweder ein Cysticereus vorläge oder ein tuberculöser Tumor.

Da die Schmerzen ausserordentlich heftig waren, so willigte Patientin in die ihr vorgeschlagene Entfernung des blinden Auges, welche am 3. 12. ausgeführt wurde. Am 6. 1. 03 wurde ein künstliches Auge eingesetzt.

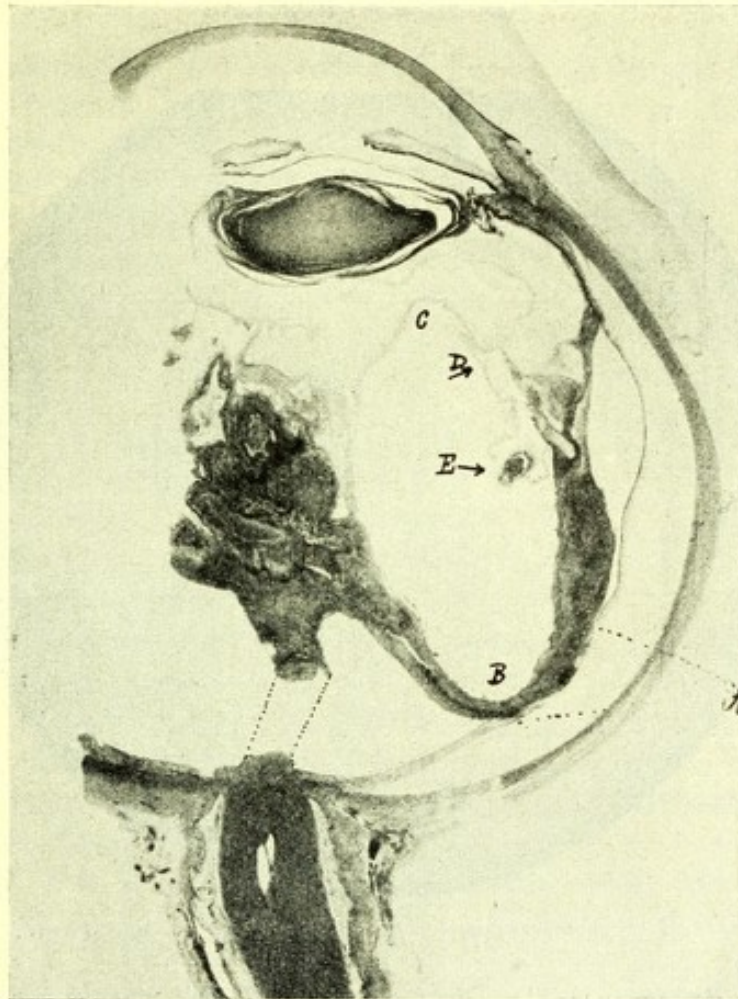
#### Anatomische Untersuchung des Auges.

I. Makroskopisch: Bei dem gleich nach der Operation durchschnittenen Auge besteht eine fast totale Netzhautablösung der einen Seite, während auf der anderen (Seite) die Retina auf mehrere Millimeter mit der darunter liegenden Chorioidea fest verwachsen ist. Die Retina erscheint an dieser Stelle chronisch verdickt und erweckt fast den Anschein einer tuberculösen Schwarte.

II. Mikroskopisch (s. Fig. 197): Am vorderen Augenabschnitt ist als pathologisch nur eine mässige Verlegung des Kammerwinkels und eine entzündliche Zellinfiltration der Iriswurzel und des Corpus ciliare zu bezeichnen. An einer Stelle ist eine mässige Verklebung der Iris mit der Linsenkapsel vorhanden, und an einer anderen Stelle befinden sich geringe Exsudat-Massen zwischen Iris und Linsenkapsel. Die entzündliche Infiltration beschränkt sich nicht nur auf das Corpus ciliare, sondern betrifft auch die einzelnen Ciliarfortsätze, die am Aequator anscheinend mit der Linse verlötet sind. Auch in der Pars ciliaris retinae kleinzellige Infiltration. Die Cylinderzellen sonst normal. Die Retina am Opticus abgerissen (arteficiell), ist nach der einen Seite hin 5 mm vom Opticus auf eine Breite von 7,5 mm fest mit der darunter

liegenden Chorioidea verwachsen (Fig. 197 A). Die Chorioidea zeigt schon hart am Opticus-Ansatz eine beträchtliche Verdickung ihres Volumens mit mässiger kleinzelliger Infiltration, die Gefässe sind strotzend mit Blut gefüllt, aber alle Schichten deutlich erkennbar. Am Opticus-Eintritt ist sie bis zum Ansatz des Corpus ciliare von der Sclera abgehoben, die Lamellen der Supra-Chorioidea sind sehr weit ausgezogen. Zwischen Chorioidea und Sclera befindet sich kein Exsudat, sodass die Ablösung wohl nur durch die Härtung und Schneidung erzeugt ist. In der Mitte der entzündlichen Verklebung mit der Retina befinden sich drei Herde mit sehr starker kleinzelliger Infiltration. An diesen Stellen fehlt das retinale Pigmentblatt, welches

Fig. 197.



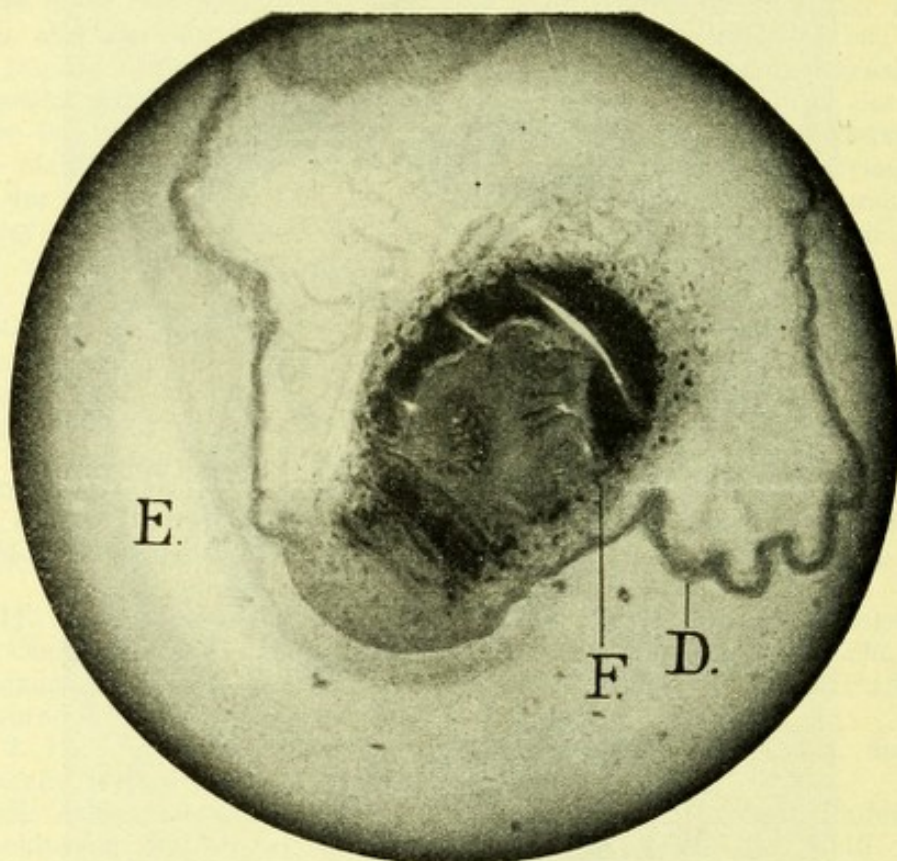
A = Verwachsung der Chorioidea und Retina; B—C = Cyste; D = Cysticercusblase (geschrumpft); E = Kopf des Cysticercus.

sonst in den meisten Stellen erhalten ist; auch sind hier die einzelnen Schichten der Chorioidea nicht mehr zu differenzieren. Der grösste Theil der Retina ist kurz am Opticus-Ansatz zu einem dicken Convolut zusammengerollt und verlötet, in dem die einzelnen Schichten nur noch an wenigen Stellen zu erkennen sind, vielfach Gefässneubildung mit zum Theil sehr grossen Gefässen, überall kleinzellige Infiltration. An der Stelle der Verwachsung mit der Chorioidea (A) ist von der Struktur der Retina fast gar nichts mehr erkennbar. Die Desorganisation reicht bis zur Zonula Zinii, wo ein annähernd normales Cylinderepithel (vergl. oben) beginnt. Der Raum zwischen dem Convolut der Retina am Opticus-Ansatz bildet eine langgestreckte Ellipse B—C

(11 mm), in deren Hohlraum sich kein Exsudat befindet. Ihr Rand ist eingefasst von einer  $\frac{1}{3}$  mm dicken, sich mit Hämatoxylin-Eosin rotfärbenden Schicht von überall fast gleich bleibender Dicke, die an mehreren Stellen einen lamellös geschichteten Bau zeigt, besonders deutlich in 3—4 Schichten nach der Linse zu, wo diese auch durch Querlinien verbunden sind. An mehreren Stellen ist die Innenfläche der Membran leicht gefaltet und zeigt drüsenförmige Auswüchse, eine eigene Struktur oder Kerne sind nirgends erkennbar, desgleichen fehlen Leukocyten, Riesenzellen und Gefässe.

Im nasalen Theil dieses Hohlraumes liegt ganz weit nach vorn, an die Verwachungsstelle der Chorioidea mit der Retina mit ihrem hinteren Theil anstossend, eine stark zusammengefallene und gefaltete Blase (D) in Fig. 197 u. 198 mit einer deutlich doppelt conturirten Wandung, die sich ebenfalls roth gefärbt hat und an ihrer Innenfläche von einer zarten, sich viel schwächer färbenden gleichlaufenden Schicht

Fig. 198.



*D* = Cysticercusblase; *E* = Kopf; *F* = Saugnäpfe.

begleitet wird. Zwischen beiden liegt eine Anzahl sehr kleiner Kerne. Die Blase selber hat einen längsten Durchmesser von 5 mm und ist ringsum geschlossen, nasalwärts mit der erst beschriebenen Wand in anscheinend nicht sehr innigem Zusammenhang, aber ihre Eigenwand lässt sich auch hier nachweisen, sonst überall frei. Nach der Linse zu ein langer zipfelförmiger Fortsatz.

In dem am weitesten von der Linse entfernten Theil sitzt der Kopf des Cysticercus *E*, an dem man in Fig. 198 zwei Saugnäpfe *F* erkennen kann. Daneben liegt der Hakenkranz, der an einigen Präparaten deutlich 2 concentrische Reihen von Haken erkennen lässt (*F*, Fig. 198). Das Ganze liegt in einem vielfach gekerbten Hohlraum mit dicker von einigen Receptaculum (Fig. 198, *D*) genannten Wandung, deren innerste Schicht sich stark, deren äussere sich schwach blau gefärbt hat. In der Umgebung des Hakenkranzes finden sich in einigen Schnitten zahlreiche dunkle Pigmentkörnchen, sonst in der Umgebung des Kopfes auch zahlreiche stark blaugefärbte ovale Kalkkörperchen ohne deutlich erkennbare Schichtung (die Reproductionen sind nur mässig ausgefallen).

Nach brieflichen Nachrichten Anfang Januar 1904 geht es der Patientin, die wieder nach Russland gezogen war, jetzt sehr gut.

Sömmering und Schott, Controversen über die Nerven des Nabelstrangs. Frankfurt 1836. — Cœcius, Ueber die Anwendung des Augenspiegels. Leipzig 1853. S. 93. — v. Graefe, Archiv f. Ophthalm. Bd. I, 1. S. 457. Bd. II, 1. S. 259. — Graefe u. Schweigger, Ibid. Bd. VII, 2. S. 48. — Hirschberg, Cysticercus im Auge. Eulenburg's Realencycl. 1885. S. 663 u. Berliner klin. Wochenschr. 30. No. 17. S. 415. 1893. — A. Kraemer, Die thierischen Schmarotzer des Auges. Handbuch d. Augenh. 2. Aufl. Lief. 10 u. 11. — v. Haselberg, Casuistische Mittheilungen. Charité-Annalen. Jahrg. 28.

### C. Echinococcus.

Der Echinococcus, die cystöse Finne des beim Hunde sich findenden Bandwurms *Taenia Echinococcus* ist in seltenen Fällen in der Orbita beobachtet worden (etwa 70 Fälle sind bekannt), er kommt also sicher hier viel seltener vor, wie in manchen anderen Organen.

Die Infection erfolgt durch Aufnahme der Eier der beim Hunde vorkommenden Taenie. Der Embryo wandert durch den Darm in ein Organ und wandelt sich dort in eine Blase um. Die Blase besteht aus einer äusseren, lamellös geschichteten, sehr elastischen Cuticula und einer dieser an der Innenfläche aufliegenden, aus körnigen Massen und Zellen bestehenden, Muskelfasern und ein Gefässsystem enthaltenden Parenchymschicht. Wenn die Blase eine gewisse Grösse erreicht hat, so bilden sich in ihr kleine Kapseln, sog. Brutkapseln, aus denen sich die Köpfchen, *Scolices*, in mehrfacher Zahl entwickeln. Die erste Anlage dieser Bandwurmköpfchen bildet eine in der Wand der Brutkapsel gelegene grobkörnige Protoplasmanasse, welche sich weiterhin zu einem mit Hakenkranz versehenen Bandwurmkopf auswächst, der sich nun in das Lumen einstülpt. Das Köpfchen ist etwa 0,3 mm lang, besitzt ein Rostellum mit kleinen plumpen Haken und vier Saugnapfe. Diese können jedoch auch ausbleiben, es handelt sich dann um sog. sterile Blasen. Die Echinococcusblase bleibt vorhanden, einfach, oder sie bildet Tochterblasen.

Der Sitz der Echinococcusblase in der Orbita ist verschieden. Meist sitzt sie in der Tiefe der Orbita, seltener in den anderen seitlichen Parthieen. Auch innerhalb eines Muskelbauches und zwischen den Scheiden des Sehnerven und in der Thränendrüse ist er gefunden worden.

Bei sehr starkem Wachsthum kann die Echinococcusgeschwulst weit aus der Orbita hervorragen.

Man hat auch beobachtet, dass der Echinococcus nach Zerstörung der knöchernen Wände von den benachbarten Höhlen nach der Augenhöhle durchgebrochen ist oder von der Orbita in die Schädelhöhle.

Die Grösse schwankt von der einer Erbse bis zu einer Wallnuss, Peanow beschreibt eine hühnereigrosse Geschwulst. Die Cyste ist meist mit der Umgebung nur locker verbunden, doch kommen auch feste Verwachsungen vor.

Der wasserhelle Cysteninhalt enthält kein Eiweiss, verändert sich

nicht durch Kochen nach Zusatz von Säuren, enthält dagegen reichlich Chlornatrium, nicht aber zellige Elemente oder Fett.

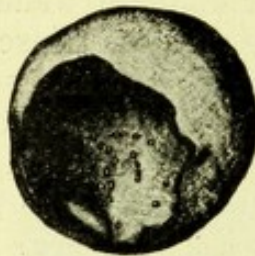Bis vor kurzem galt die Lehre, dass der Echinococcus nicht im Innern des Auges vorkäme. Der neueste Bearbeiter der thierischen Schmarotzer des Auges, Kraemer im Handbuch der Augenheilkunde von Graefe-Saemisch, 2. Auflage sprach sich auch dahin aus. Zwei derartige Publicationen von Gescheid und Griffith lässt der Autor nicht vor der Kritik bestehen.

Die neueste derartige Publication ist von Werner, der uns nach meiner Ansicht zum ersten Mal den sichersten Beweis von dem Vorkommen des Echinococcus im Innern des Auges gebracht hat.

Werner's Patient war ein junger gesunder Landarbeiter von 28 Jahren. Er kam am 13. Dec. 1903 in das „Mater“-Hospital zu Dublin.

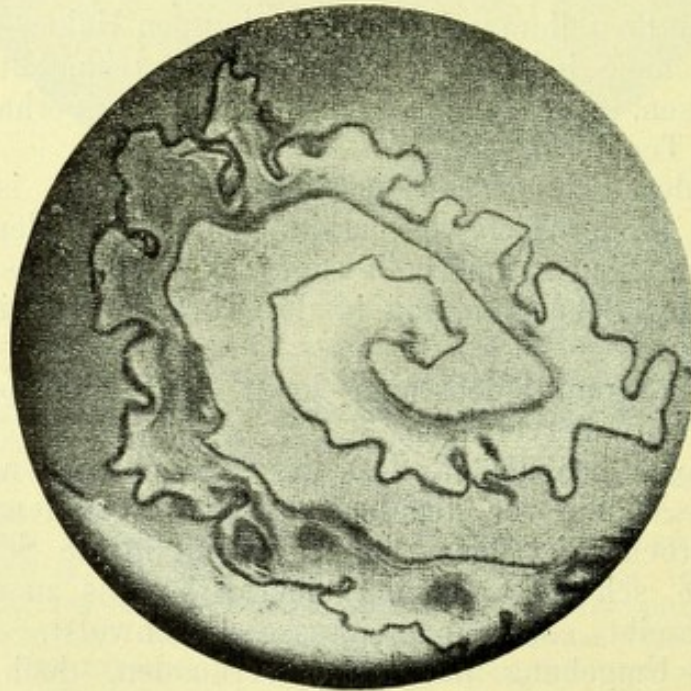
Sieben Monate vorher bemerkte er, dass er mit dem linken Auge die obere Hälfte aller Objecte nicht sehen konnte. Allmählich wurde das Auge ganz blind, aber erst seit einem Monat erschien es entzündet und wurde schmerzhaft.

Fig. 199.



Echinococcus-Blase mit Brutkapseln im Innern des Auges. Natürl. Grösse.  
[Fall L. Werner.]

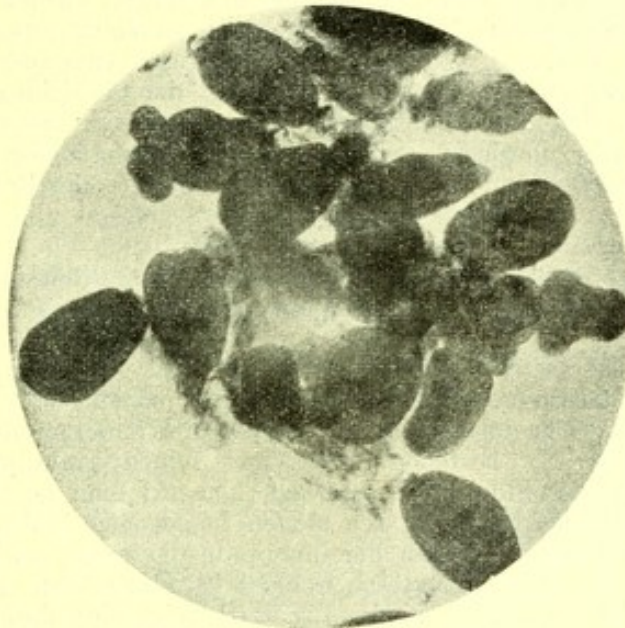
Fig. 200.



Blättriger Ectocyst, einwärts gekrümmt. [Fall Werner.]

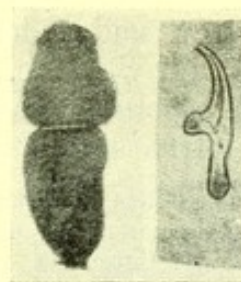
Es besteht geringe ciliare Injection. Der vordere Abschnitt des Auges ist etwas staphylomatös und zeigt in der Gegend des Ciliarkörpers eine blaue Linie, die wie eine subconjunctivale Scleralruptur aussieht. Cornea klar, vordere Kammer normal. Die Iris ist atrophisch, ihre äussere Hälfte, welche an die Linse festgewachsen ist, ist sogar ganz durchscheinend. Tief im Pupillargebiet sieht man eine grauweisse Masse, die nicht wie eine Linsentrübung aussieht, aber für eine Glaskörpertrübung doch zu weit nach vorn zu liegen scheint. Mit dem Augenspiegel erhält man keinen Reflex vom Augenhintergrund.  $S = 0$ . Tension leicht erhöht.

Fig. 201.



Zerrissene Brut-Kapseln mit Scolices, die meisten mit eingezogenem Rostellum. Oben liegt einer mit vorgeschobenem Rostellum und Haken, ein Saugnapf an jeder Seite.

Fig. 202.



Echinococcuskopf und Cysticercushaken in gleicher Grösse neben einander.  
[L. Werner.]

Der staphylomatöse Zustand in Verbindung mit dem erhöhten Druck in einem allmählich erblindeten Auge, liessen einen intraocularen Tumor annehmen. Es wurde deshalb die Enucleatio bulbi gemacht.

Der Bulbus wurde einige Tage in 10 pCt. Formalin gelegt und dann durch einen Aequatorialschnitt geöffnet. Es floss sofort etwas wässrige Flüssigkeit ab, die zuerst für verflüssigten Glaskörper gehalten wurde, jedoch in der That der Inhalt einer intraocularen Cyste war. Nach dem Aufklappen des Bulbus erschien sofort eine grauweisse zarte Membran, die wie die Retina aussah, jedoch durchsichtiger war und nicht so gleichmässig im Aussehen. Nach sorgfältiger Trennung der Bulbus-

hälften, um diese Membran nicht zu zerreißen, fand sich, dass das Häutchen fest die ganze innere Oberfläche des Bulbus von der Hinterseite der Linse bis zum Sehnerveneintritt auskleidete und dass es eine Cyste war. Sie lag zwar überall der Retina dicht an, war aber frei mit Ausnahme einer Stelle hinten im Auge, wo sie fest an den Augenhäuten hing. An der inneren Oberfläche des unteren Theils der Cyste bemerkte man eine Anzahl feiner, runder opak weisser Körper von verschiedenen Grössen, jedoch keiner war grösser als ein sehr kleiner Stecknadelknopf. Wie sich ergab, waren es Brutkapseln in einer Echinococcusblase.

Die Cyste wurde an ihrer Anheftungsstelle an dem Fundus des Auges durch Umschneidung der Häute abgelöst und war alsdann in Wasser gelegt vollständig rund.

Nach weiterer Härtung und Einbettung des Auges wurden Meridionalschnitte angelegt. Die mikroskopische Untersuchung ergab zunächst, dass die Cyste subretinal lag. Sie war offenbar im tieferen Theil des Auges entstanden, zwischen Retina und Chorioidea, wahrscheinlich da, wo sie noch mit der Chorioidea durch eine Schicht entzündlicher Exsudation und Bindegewebe verwachsen war. Es wird das auch durch die klinische Thatsache bewiesen, wonach der Gesichtsfelddefect nach oben zu begann. Die Cyste wuchs dann nach oben zu und drängte die Retina nach oben zu vor sich her, so dass die Retina schliesslich oben gefaltet und in doppelter Lage zusammengepresst lag.

Der Glaskörper ist vollständig verschwunden. Der Ciliarkörper ist atrophisch. Die Iris liegt der Peripherie der Cornea an, so dass der vordere Kammerwinkel verschlossen ist.

Die Cyste selbst ist ein typischer Echinococcus. Die Wand besteht aus zwei Schichten, aus einer äusseren, dicken homogenen und elastischen, die grosse Neigung besitzt sich nach einwärts aufzurollen, und einer viel feineren inneren parenchymatösen Schicht (Endocyst), bestehend aus einer feinen granulirten Substanz mit vielen Kernen. Von der Fläche aus gesehen bemerkt man an der Innenseite der inneren Schicht ein feines Netzwerk von steifen homogenen Linien.

Die kleinen weissen Körper an der Innenseite der Cyste erwiesen sich als Brutkapseln, die aus der parenchymatösen Schicht herauswachsen und mit ihr durch einen schmalen Stiel verbunden sind. Fig. 201 zeigt eine durch Druck geplatze Kapsel mit frei gewordenen Scolices. Einige dieser waren retrahirt und man sah den Hakenkranz in ihrem Innern, während andere wohl ausgestreckt waren und so ihre Structur schön zu sehen war, das Rostellum mit den Häkehen, viel Saugnäpfen und daher die halsartige Einschnürung. Jeder Kopf ist an die innere Oberfläche der Kapsel durch einen schmalen Stiel befestigt. In den meisten Kapseln sieht man auch Köpfe in einem noch früheren Entwicklungsstadium.

Im Gegensatz zu Kraemer und anderen Autoren bringt Werner auch den Fall von Griffith zur Sprache. Er hält den Fall für eine sterile Echinokokkenblase im Innern des Auges.

Der Befund in Hill Griffith's Fall war folgender:

Der Patient war ein gesundes kleines Mädchen von 3 Jahren und 11 Monaten. Es wurde in die Poliklinik Griffith's gebracht und man sah sofort in der Pupille eine Erscheinung, die aussah wie *Cataracta polaris posterior*. Das Auge war erblindet, es bestand aber keine Entzündung und die Tension war normal. Die genauere Untersuchung zeigte eine intensive, glänzende, opake, nicht vascularisirte Trübung, die sich in Contact mit der Rückseite der durchsichtigen Linse befand. Sie hatte keine concave Fläche, wie eine *Cataracta pol. post.*, sondern war ganz flach. Auch bei sehr erweiterter Pupille war die Begrenzung der Trübung nicht zu sehen, sie füllte das ganze Pupillargebiet aus, so dass vom Augenhintergrund mit dem Augenspiegel nirgend ein rother Reflex zu erhalten war.

Wenige Tage nach der Instillation von Atropin bekam das Auge einen acuten Glaucomanfall, es war schmerzhaft, injicirt, und die Cornea war hauchig getrübt.

Nach Zuziehung von Dr. Little wurde die Diagnose auf einen intraocularen Tumor gestellt und die Enucleation gemacht.

Anatomische Untersuchung: Das Auge war ausgekleidet von einer dichten continuirlichen Membran, welche an der Linse, dem Ciliarkörper und der Retina adhaerent war. Sie nahm so ziemlich die Lage der Membrana hyaloidea ein. Die

Linse ist verdünnt, der Art, dass die hintere Fläche abgeplattet erscheint. Auf mikroskopischen Schnitten, die in horizontaler Ebene durch den ganzen Bulbus gelegt wurden, zeigte sich die Chorioidea, Retina und die anderen Theile des Auges ziemlich normal. Die Wandung der Cyste bestand aus zahlreichen übereinander gelagerten structurlosen Lamellen. Einige von diesen, welche am meisten nach innen lagen, hatten sich abgelöst und aufgerollt wie eine Uhrfeder oder wie Hobelspäne von einem Holzblock.

Der geschrumpfte Glaskörper, von einer stark gefalteten Hyaloidea umgeben, lag auf einem kleinen Raum hinter der Linse. Die Cyste nahm den ganzen Raum ein zwischen Hyaloidea und Retina. Die Wandung war hyalin und war identisch mit einer Wandung, welche von einer zweifellosen Hydatide stammte. Es fand sich keine Spur einer Endocyste, noch Haken, oder ein anderer Cysteninhalt, jedoch führte die Aehnlichkeit der lamellosen Membran mit dem Ectocyst einer echten Hydatide, andererseits die Unähnlichkeit der Cystenwand mit irgend einer anderen pathologischen Bildung, ein Comité, dem die Schnitte zur Begutachtung vorlagen, zu der sicheren Annahme, dass trotz des Fehlens sicherer anderer Merkmale es sich um eine intraoculare Hydatidencyste handele.

Werner haben die Präparate von Griffith's Fall vorgelegen und er kommt zu dem Resultat, dass es sich zweifellos um eine sterile Echinokokkencyste gehandelt hat. Sie besteht nur aus einer Schicht, der Ectocyste in Werner's Fall. Das Fehlen der Scolices und Haken in diesem Fall, ebenso wie der Endocyste spricht nicht gegen die gestellte Diagnose. Nach Leuckart sind in der That die meisten menschlichen Echinococcusblasen steril.

Gescheidt beschreibt folgenden Fall:

*Echinococcus hominis* zwischen Linse und Chorioidea. Es fand sich derselbe bei einem 24-jährigen Zögling des Blindeninstituts, der an Phthisis tuberculosa starb. In seiner Jugend hatte er auf beiden Augen an einer heftigen Ophthalmie gelitten, die anfangs vernachlässigt, mit unheilbarer Blindheit endigte. Der Zustand der Augen, als ihn G. vor zwei Jahren sah, war folgender: Die Augenlider und die übrigen den Bulbus umgebenden Theile waren regelmässig, der Bulbus der rechten Seite stark gewölbt, in geringem Grade glotzend, gespannt und hart anzufühlen. Pupille etwas verzogen, und in der Tiefe des Auges eine schmutzig-gelbgefärbte und weit ausgebreitete Trübung.

Der linke Bulbus zeigt eine Iris mit Gefässen auf der Oberfläche. Die verdunkelte Linse war nach unten gedrängt, so dass man nur das obere Segment durch die weite Pupille, die übrigens von einer gelblich-braunen Masse ausgefüllt war, durch die mehr gelblich-weiße Trübung unterscheiden konnte.

Die Untersuchung der Augen, 48 Stunden post mortem, ergab folgendes: Als der rechte Bulbus in vorderes und hinteres Segment getheilt werden sollte, bemerkte man, nachdem der Schnitt etwa  $\frac{1}{2}$  Zoll lang war, dass sich zwischen der durchschnittenen Chorioidea und Sclerotica eine feine weiße Haut in den Schnitt drängte, die man anfangs für die Retina hielt. Als jedoch der Schnitt vollendet war, und der vordere Abschnitt von dem hinteren getrennt werden sollte, zeigte sich, dass die Retina mit dem Glaskörper in eine weiße, röthlich-blaue Masse vereinigt und zusammengedrängt war, so dass sie vor Eintritt des Sehnerven ganz strangförmig erschien, vorne breiter werdend und sich umwendend sich an der Cornea ciliaris inserirte. Der Raum nun zwischen Chorioidea und der strangförmigen Ablatio retinae wurde von einer weissen Blase, deren obere Wand sich durch den Schnitt hervorgedrängt hatte, ausgefüllt, und dieselbe bald als ein Echinococcus erkannt. Dieser ging nämlich von der Mitte der gefalteten Netzhaut aus, legte sich rings um sie herum und füllte den Raum zwischen dieser und der Chorioidea in der Weise aus, dass seine beiden hakenförmigen Enden nach oben zusammenstiessen. Die äussere Haut desselben war weiss, wenig durchscheinend und ziemlich fest. Als sie geöffnet wurde, ergoss sich eine geringe Quantität seröser Flüssigkeit, und zugleich erschien eine zarte, bläulich-weiße Haut, als von der ersteren eingeschlossen. Aus dieser kam, nachdem sie aufgeritzt worden war, ebenfalls seröses Fluidum, welches über eine Menge kleiner, theils

runder, theils ovaler Wurmkörperchen enthielt. Ausser den mit dem Fluidum herausgekommenen konnten noch mehrere Wurmkörper, die an der inneren Fläche der zarten Haut sassen, wahrgenommen werden. An einigen derselben, die unter das Mikroskop gebracht wurden, konnte man deutlich kleine runde Saugmündungen unterscheiden. Uebrigens bildeten sie eine ganz homogene Masse, und von innerer Struktur war gar nichts wahrzunehmen. Ein Hakenkranz konnte nicht bemerkt werden.

Um das Präparat, welches Herr Prof. v. Ammon in seiner Sammlung aufbewahrte, nicht weiter zu zerstören, wurde die Untersuchung der übrigen Theile des Auges nicht vorgenommen.

Gescheidt's Fall ist entschieden schwerer zu beurtheilen. Schöbl in Norris and Oliver's text-book kommt zu dem Resultat, dass der Fall klar sei und zweifellos ein Echinococcus. Kraemer und die meisten Autoren lehnen dagegen den Fall ganz ab. Immerhin muss man zugeben, dass die meisten Schriftsteller den Satz, dass Echinokokken im Auge nicht vorkämen, a priori zu sehr eingenommen hat. Werner muss ihn für zweifelhaft ansehen. Zweifellos war Gescheidt ein kompetenter Beobachter, der aus den Parasiten des Auges ein Specialstudium machte; dass er einen Blasenwurm im Innern des Auges fand, ist wohl zweifellos, jedoch scheint der genügende Beweis nicht erbracht, dass es ein Echinococcus war. In der aus der Cyste sich ergiessenden Flüssigkeit fanden sich einige ovale Körper, welche Saugnäpfe, aber keine Haken zeigten. Dass aber die Haken, welche am resistantesten sind, verschwunden sein sollen, die Saugnäpfe dagegen erhalten, ist nicht warscheinlich. Er sah ferner, dass kleine Körper an der inneren Oberfläche der Blase sassen, diese können aber keine Scolices gewesen sein, da sie für das unbewaffnete Auge unsichtbar sind.

In den beiden sicher gestellten Fällen von Echinococcus im Innern des Auges war die Cyste also einfach, sie enthielt keine Tochterzellen und füllte den ganzen Binnenraum des Auges hinter der Linse aus. Die Cyste war steril im Falle Griffith's, enthielt dagegen zahlreiche Brutkapseln in Werner's Fall. Vielleicht machte die frühzeitige Verwachsung mit der Chorioidea hier die Ernährungsverhältnisse günstiger und führte so zu der Entwicklung der Brutkapseln.

Gescheidt, Die Entozoen des Auges. v. Ammon's Zeitschrift für die Ophthalmologie. Bd. III. Dresden 1833. — Hill Griffith, Oph. Society's Transactions Vol. XVII p. 220. London. — L. Werner, Dublin: ibid. Vol. XXIII.

## Capitel XIV.

### Lider. Palpebrae.

#### Normales Verhalten.

Die Lider (Palpebrae) sind ihrer Entstehung nach Duplicaturen der äusseren Haut, welche den Bulbus bedecken und schützen. Die Grenze des oberen Lides ist gegeben durch das Supercilium oder die Augenbraue, die des unteren ist weniger bestimmt, es geht nur durch eine mehr oder weniger angedeutete Furche in die Wange über. Nach einwärts von dem knöchernen Orbitalrand haben die Lider, besonders das obere, eine Einziehung, die beim Kind wenig ausgeprägt ist, mit dem Alter jedoch mehr und mehr ausgebildet zu werden pflegt. Bei dem Greise kann diese Falte am oberen Lid durch Erschlaffung der Haut derartig stark und herabhängend werden, dass sie zum Theil den darunterliegenden Theil des Lides überdeckt, ein Doppellid oder die nicht sehr passend sogenannte Ptosia adiposa.

Auf den von v. Lenbach gemalten Bismarckköpfen kann man diese Erscheinung zuweilen deutlich sehen. Das Auge erscheint dadurch überschattet und tiefliegend, den Ausdruck eines Denkers hervorruhend. Helle Reflexe in dem Dunkel wirken dann um so belebender in dem Auge.

Bei Kindern dagegen ist die Lidhaut kurz und gespannt, ja zuweilen so, dass die Augen beim Schlafen kaum von den Lidern ganz bedeckt sind.

Die Lider sind durch eine horizontale Spalte, die Lidspalte, getrennt.

Genau genommen ist die Lidspalte niemals horizontal, sondern schräg absinkend von aussen nach innen. Der äussere Lidwinkel steht etwa 4—6 mm höher als der innere. Die grössere Neigung der Lidspalte bildet bekanntlich ein besonderes Characteristicum der mongolischen Rasse.

Die Lider werden verbunden durch zwei Commissuren, die man Canthi nennt. Der äussere Winkel ist scharf ausgeprägt und bildet einen spitzen Winkel. In vorgerückterem Alter faltet sich hier die Haut strahlenförmig und bildet die bekannten Krähenfüsse. Der innere Lidcanthus ist abgerundet und schliesst die Carunkel in sich.

Die Grösse der Lidspalte variirt sehr mit dem Alter und mit der Rasse. Sie beträgt beim Erwachsenen 27—28 mm, beim Kinde nur 18—20 mm.

Wird das Auge geöffnet, so wird die Augenspalte mandelförmig, derart, dass die grössere Oeffnung nach der Nasenseite zu liegt. Wir pflegen unser Auge soweit zu öffnen, dass gewöhnlich der Rand des unteren Augenlides mit dem unteren Rand der Cornea zusammenfällt und das obere Lid noch einige Millimeter die Cornea bedeckt. Die maximale Oeffnung beträgt beim Erwachsenen 14 mm, beim Kind fast ebenso viel. Das weitgeöffnete Auge ist eine besondere Schönheit des Kinderauges.

Form und Weite der Lidspalte machen im Wesentlichen den Ausdruck des Auges aus. Der Laie nennt nicht dasjenige Auge gross, dessen Bulbus gross ist, sondern dessen Lidspalte sehr lang ist, oder ein Auge, dessen Lidspalte sehr weit geöffnet zu werden pflegt.

Am freien Rand der Lider findet man eine innere Lidkante und eine äussere, dazwischen den intermarginalen Theil, der etwa 2 mm breit ist. Die äussere Lidkante ist abgerundet und trägt die Cilien, mehr nach einwärts zu sieht man als feine Pünktchen die Ausführungsgänge der Meibom'schen Drüsen. Die innere Lidkante ist scharfkantig und liegt dem Bulbus dicht an.

### Anatomie.

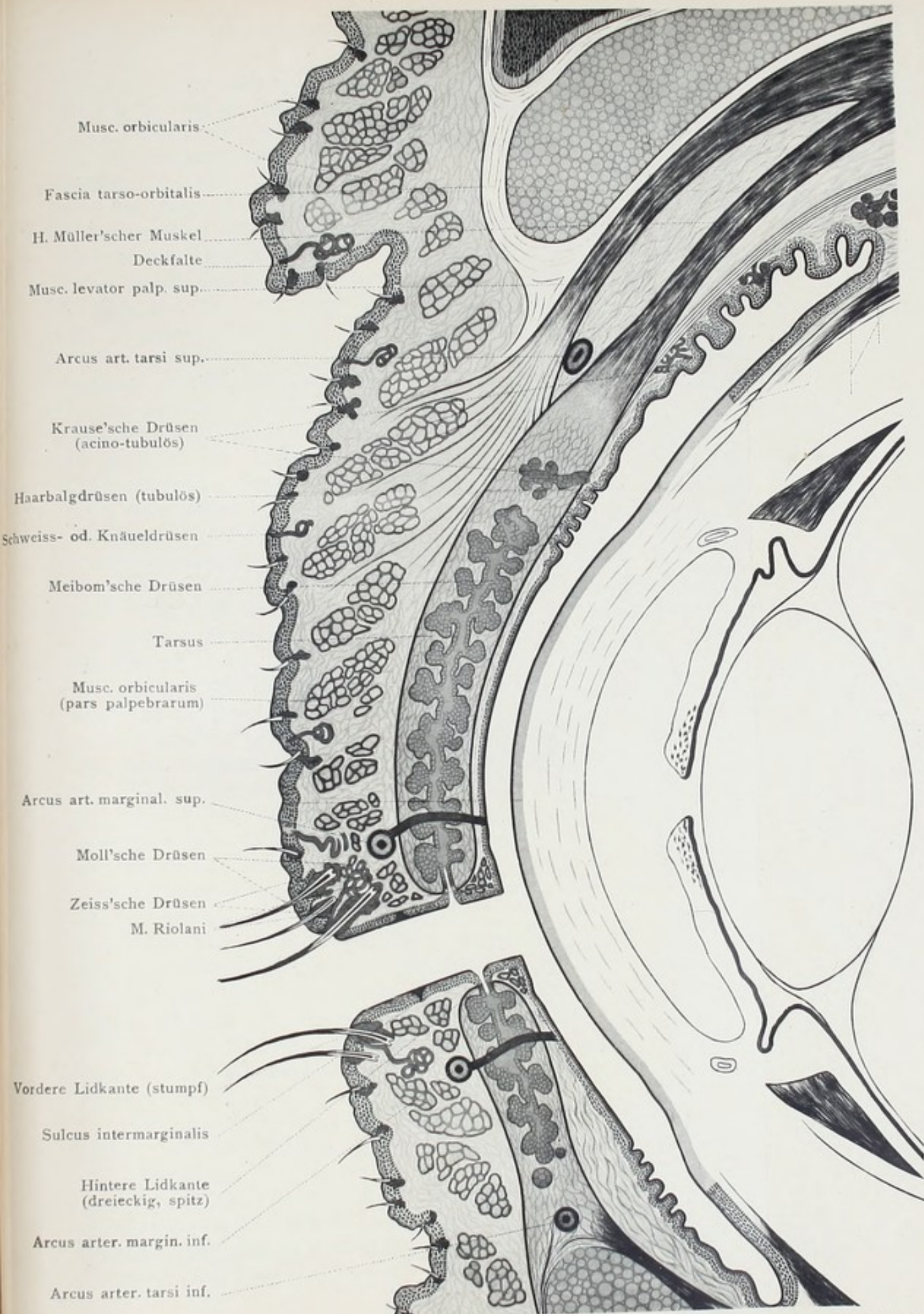
(Siehe hierzu den schematischen Durchschnitt auf Tafel VIII.)

An den Lidern kann man von aussen nach innen vier Schichten unterscheiden:

1. die **äussere Haut**,
2. die **Muskelschicht**,
3. den **Tarsus**,
4. die **Conjunctiva**.


Von diesen Schichten haben 1 und 2 einerseits und 3 und 4 andererseits wieder eine engere Verbindung. Die Muskelschicht ist ein Hautmuskel und gehört zur Haut und der Tarsus ist wiederum nur eine Art von verdichteter Submucosa. Zwischen 2 und 3 ist nicht ein solcher Connex. Wenn man die intermarginale Spaltung des Lides nach Flarer macht, muss man deshalb mit dem Messer dicht auf dem Tarsus hingleiten und Schicht 2 von 3 trennen.

ad 1. Die Lidhaut. Die Haut der Lider gehört zu der dünnsten des ganzen Körpers; man sieht hier oft die Blutgefässe durchschimmern. Die Farbe ist meist etwas dunkler als die des übrigen Gesichtes. Die Härchen sind sehr klein und farblos, so dass man sie kaum sieht. Das Unterhautzellgewebe ist sehr spärlich und locker, so dass die Haut mit dem darunterliegenden Muskel nur sehr locker verbunden ist. Nur am Lidrand liegt die Haut der Unterlage fest auf. Ausserdem fehlt hier der Pannipulus adiposus, nur in der Peripherie finden sich längs der Gefässe und Nerven einige Fettzellen. Diese Umstände ermöglichen die leichte Beweglichkeit der Lider. Ferner finden deshalb Oedeme und Blutextravasate unter der Lidhaut ergiebigen Platz. Die Lider schwellen sehr leicht und stark dadurch an (z. B. Mückenstich, Blutung nach Faustschlag). Frühzeitig



Druck von Albert Frisch, Berlin W.

Bau der Lider (schematisch).



legen sich die Lider in horizontale Runzeln, zu denen mit dem Vorrücken der Jahre verticale oder schräge hinzukommen, sodass bei alten Leuten die Haut ein honigwabentartiges Aussehen bekommt.

Histologisch ist die Haut arm an Papillen mit Ausnahme des Lidrandes.

Die Talg- und Schweissdrüsen sind zwar klein, aber sehr zahlreich.

Die Haut ist auch verhältnissmässig sehr reich an Pigmentzellen.

ad 2. Der *Musculus orbicularis* ist ein flacher, unmittelbar unter der Haut ausgebreiteter Hautmuskel, welcher die Lidspalte kreisförmig umgiebt. Er wird vom *Nervus facialis* innervirt. Man kann drei Portionen an ihm unterscheiden: a) *Portio palpebralis*. Ihre Fasern liegen in den Lidern selbst, sie entspringen von dem *Ligamentum canthi internum*. b) Die *Portio orbitalis*. Ihre Fasern liegen peripher oberhalb des Augenhöhlenrandes. c) *Portio Riolani* zwischen und nach einwärts von den Mündungen der Meibom'schen Drüsen gelegen. Die erste Portion tritt in Action bei dem einfachen Schliessen des Auges, die zweite bei dem heftigen Zukneifen, man fühlt, wie Stirn- und Wangenpartien sich dabei contrahiren. Die dritte Partie hat die Function, mit ihren circulären, dicht am Lidrand gelegenen Fasern die Lider an den Bulbus zu drücken.

Dieser Muskel bildet eine dicke Schicht von quergestreiften Muskelfasern, die sich zu Bündeln zusammenfügen und sich dachziegelartig in eigenartiger Architektur überdecken. Diese Anordnung ist sicher für die Mechanik der Lidbewegung von grosser Bedeutung.

ad 3. Die Tarsi bilden zwei elastische myrthenförmige Blätter von knorpeliger Consistenz, jedoch enthalten sie keine für Knorpel charakteristischen Elemente. Der Tarsus des oberen Lides ist 9 mm, der des unteren nur 4 mm hoch. Ihre Länge beträgt etwa 20 mm. Sie bilden sozusagen das Skelet der Lider. Die Enden der Tarsi setzen sich in das *Lig. canthi ext. und int. fort*, nach oben zu gehen sie mit convexem Bogen in die *Fascia tarso-orbitalis* über. Der Tarsus besteht aus dichtestem faserigem Bindegewebe ohne Knorpelzellen. Eingelagert sind die Meibom'schen Drüsen, grosse Talgdrüsen (acinös), welche im intermarginalen Saum endigen und hier ihr Sebum zur Befettung des Lidrandes abgeben. Sie liegen ziemlich parallel neben einander, in der Mitte der Lider länger, nach den Seiten hin kürzer werdend.

In der Nähe der oberen Convexität der Tarsi liegen noch einige (etwa 15—20 im oberen, 6—8 im unteren) kleine acino-tubulöse (Krause'sche) Drüsen, die ihre Ausführungsgänge in die Uebergangsfalte des Conjunctivalsackes schicken; sie sind der Thränendrüse sehr ähnlich gebaut.

Der *Musculus levator palpebr. sup.* (innervirt vom *N. oculom.*) setzt sich fächerförmig an den oberen Rand und die vordere Fläche des Tarsus an.

Die glatten Fasern des *Musculus palpebralis superior* oder H. Müller'schen Muskels entspringen zwischen den quergestreiften des Levator und ziehen zum oberen Rand des Tarsus. Er wird vom *Sympathicus* innervirt.

Am freien Lidrand, der etwa 2 mm breit ist, besitzt nur die äussere abgerundete Lidkante die Cilien, deren Anzahl, Länge und Farbe individuell sehr schwankt.

Man findet etwa 140—150 am oberen und nur 50—70 am unteren Lid. Sie stehen nicht alle in einer Linie im Lid, sondern oft ziemlich regellos, manchmal kann man drei hinter einander stehende, aber oft unterbrochene Reihen bemerken. Ihr sehr entwickelter Balg dringt 1—2 mm in die Tiefe ein.

Nach Moll und Donders und besonders Mähly (Klin. Monatsbl. f. Augenheilk. 1879. Beilageh.) hat das Wimperhaar nur die kurze Lebensdauer von etwa 135 Tagen. Die Cilien haben keinen *Musculus arrector pili*.

In die Haarbälge münden Talgdrüsen, welche Zeiss'sche Drüsen genannt werden. Ausserdem finden sich dicht am Lidrand auch modificirte Schweissdrüsen, die sogenannten Moll'schen Drüsen, welche in die Haarbälge der Cilien einmünden.

ad 4. Die *Conjunctiva*, welche die concave Innenfläche des Tarsus und die des ganzen Lides auskleidet, ist schon in Heft 1 besprochen worden.

### Erkrankungen der Lidhaut.

Alle Hautkrankheiten können gelegentlich auch auf die Haut der Lider übergehen. Es wird nicht unsere Aufgabe sein, sie alle hier zu schildern, sondern wir müssen uns darauf beschränken, die für das Auge einigermaassen charakteristischen oder eigenthümlichen Formen auszuwählen.

**Senile Veränderungen.** Im Alter machen sich die senilen Veränderungen auch an der Lidhaut bemerkbar. Sie verliert ihren Tonus und wird schlaff, sodass zahlreiche Runzeln auftreten. Das lockere Gefüge des subcutanen Gewebes bringt es mit sich, dass namentlich die venösen Gefässe an Volumen zunehmen und so die Lidhaut alter Leute von einem deutlich sichtbaren Netz von Venen durchzogen wird. Auch kann die Lidhaut stärker pigmentirt erscheinen (Wedl u. Bock). Die *Ptoxis adiposa* ist schon oben geschildert worden.

**Oedeme. Ergüsse.** Es ist schon gesagt worden, dass die Haut der Lider der Unterlage nur sehr locker aufliegt und dass hier der *Panniculus adiposus* fehlt. In Folge dessen haben Flüssigkeitsergüsse unter der Lidhaut sehr viel Platz und pflegen deshalb manchmal erhebliche Ausdehnung anzunehmen. Am bekanntesten ist dies von Blutergüssen in die Lider. Ebenso können entzündliche Oedeme auf geringe Reize hin (z. B. Bienen- oder Mückenstich) sich hier so ausbreiten, dass die Lider wie prall gefüllte Säcke aussehen und das Auge ganz zugeschwollen ist.

Bekannt ist ferner, dass allgemeine Oedeme sich zugleich mit den Schwellungen neben den Fussknöcheln gern an den Augenlidern zeigen.

Früher galt ein teigiges Oedem der Lider ohne sonstigen Befund als verdächtig auf *Trichinosis* des Körpers. Es rührt daher, dass der *Musc. orbicularis* der Lider gern von den Parasiten aufgesucht wird.

## Gangrän.

Die Zartheit der Lidhaut, ihr dünnes Corium, das lockere subcutane Gewebe mit den grossen Lymphspalten und dem Gefässreichtum lassen eine maligne Entzündung und eine Ernährungsstörung des Gewebes leicht um sich greifen. Wir sprechen von Gangrän, wenn die Einschmelzung von Gewebsbestandteilen unter Zersetzung und Fäulniss vor sich geht. Wir finden im Bereich der Lider alsdann eine circumscriphte fötide Nekrose, die von einem entzündlichen Reactionshofe umgrenzt ist.

Nach Römer, dem wir hierüber eine Studie aus der Klinik von Vossius verdanken, kann Gangrän auf endogenem, d. h. metastatischem Wege oder ektogen, durch locale Affectionen entstehen.

Ad 1. Endogene Form. Die metastatische Form der Lidgangrän entsteht in nicht häufigen Fällen bei schweren Allgemeinerkrankungen, so besonders Typhus, Masern, Scharlach. Schon 1794 beschrieb Himly, dass bei schwerem Typhus die Augenlider in wenigen Stunden blau und brandig wurden. Fienzal berichtet über 3 Fälle von Lidbrand im Verlauf von Masern, ähnliche Fälle sind von Knies und Randall berichtet.

Partielle Lidgangrän bei Scharlach beschrieben St. Martin und Jackson. Zahlreiche Lidabscesse sind bei Influenza beobachtet worden, so von Boek, Landolt, Wichereckiewicz, Fuchs, Schirmer und Eversbusch.

Durch infectiöse Embolien entsteht Lidgangrän bei Pyämie und Sepsis. Auch Diabetes (Lagrange) und Alkoholismus (Köpp) werden angeschuldigt.

Ad 2. Ectogene Form. Die Nekrose kann bei localen Processen von Entzündungsherden in der Umgebung des Auges ausgehen, oder primär im Lide entstehen.

Am häufigsten werden secundäre Lidnekrosen im Anschluss an Gesichtserysipel beobachtet (Aschenborn, Mitvalsky). Kleinste incirirte Wunden spielen hier oft eine Rolle. Grössere Verletzungen sind nicht selten Ursache der Nekrose. Schmidt-Rimpler berichtet über einen Fall, bei dem nach einem Stoss mit einem Holzast gegen das Jochbein eine Schwellung der Lider auftrat. Fünf Tage später war die Lidhaut in ein mit nekrotischen Fetzen belegtes Geschwür verwandelt.

Unter den primären Erkrankungen des Lides, bei denen sich Gangrän entwickeln kann, ist zuerst Milzbrand zu erwähnen. Es war dies Vorkommniss schon Himly, Desmarres und Stellwag bekannt. Neuere Fälle mit bakteriologischem Befund sind von Socor, Dujardin, Elschnig. Auch in dem Fall von Grossmann dürfte es sich um Pustula maligna handeln. Bei einem Bürstenbinder war unter hohem Fieber eine erbsengrosse Blase in der Haut des Oberlides entstanden, von der ein bretthartes, bis auf den Thorax reichendes Oedem ausging. Am 3. Tage war die Haut des ganzen Lides in einen schwarzen Schorf umgewandelt. Die Heilung erfolgte unter hochgradiger Ectropium-Bildung.

Variola, Pockenpusteln, bald vereinzelt, bald in Reihen auf den Lidern auftretend, können zur brandigen Zerstörung der Haut führen (Landesberg, Adler).

Hilbert sah Gangrän bei Eczema impetiginosum.

Römer beschreibt Lidgangrän bei Varicellen bei einem 8 Monate alten Kinde.

Himly, Die Krankheiten und Missbildungen des menschlichen Auges. Berlin 1843. Bd. I. S. 210. — Landesberg, Beitrag zur variolösen Ophthalmie. Ref. Michel's Jahresbericht. 1874. S. 505. — Schmidt-Rimpler, Fall von Oedema malignum des Auges. Berl. klin. Wochenschr. 1878. No. 43. — Aschenborn, Gangraena palpebr. Archiv f. klin. Chirurgie. 1880. S. 154. — Dujardin, Un cas de pustule maligne de la paupière. Recueil d'Ophth. 1884. — Lagrange, Contribution à l'étude clinique des affections oculaires dans diabète sucré. Archives d'Ophth. VII. 1887. — Giuliani, Gangrän des Lides. Münch. med. Wochenschr. 1889. S. 401. — Socor, H., Oedème maligne des paupières. Revue générale d'Ophth. 1892. — Römer, Ueber Lidgangrän. Vossius, Sammlung zwangloser Abhandl. aus dem Gebiet der Augenheilk. Bd. III. Heft 4. Halle bei Marhold 1899 (hierselbst vollständige Literatur).

### Milzbrand. Pustula maligna.

Milzbrand (Oedema malignum, Anthrax) kann an den Lidern auftreten. Es scheint, dass zuweilen Fliegenstiche die Uebertragung vermitteln. Das ganze Gewebe des Lides ist stark infiltrirt und an einer Stelle entwickelt sich eine Blase durch exsudative Abhebung der Epithelhaul. Ferner findet man Geschwüre und kleinzellige Infiltration der Papillenkörper und des tiefesten Corium. Darinnen befinden sich zahlreiche Milzbrandbazillen (siehe auch Gangrän).

### Lues. Primäraffect.

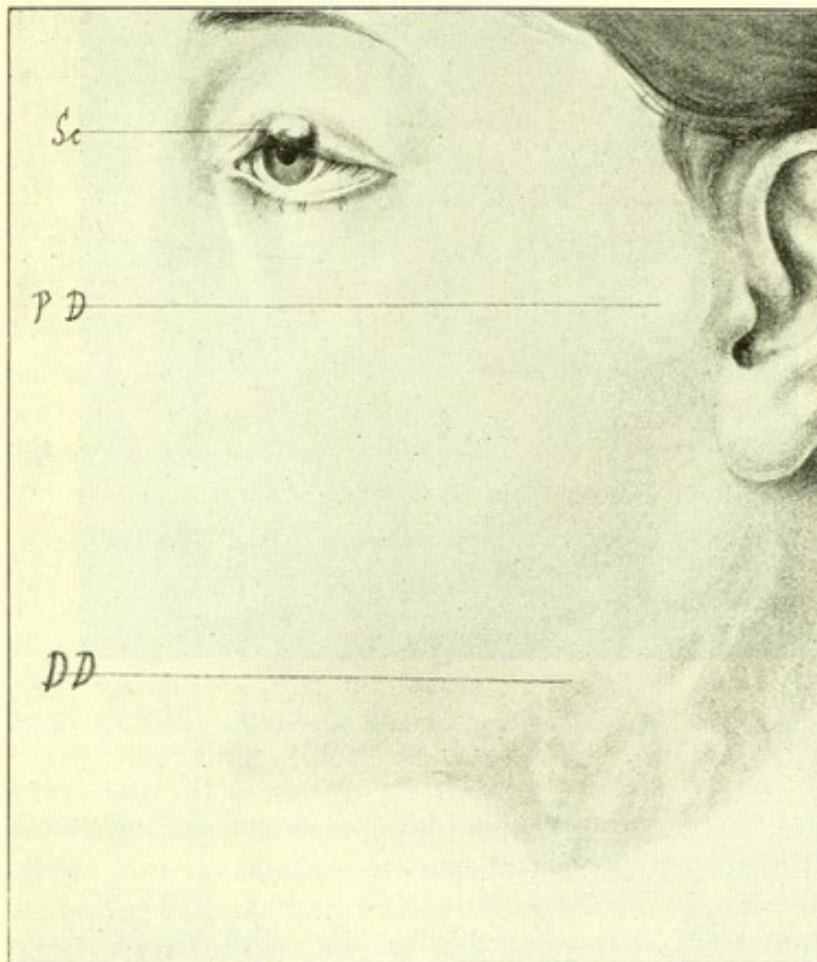
Der Lidrand ist nicht allzu selten Sitz eines Primäraffectes. Die Uebertragung geschieht meist durch Küssen auf die Augen oder durch die Finger. Die Indurationen entstehen sehr selten an der äusseren Haut der Lider, sie sitzen fast immer im intermarginalen Theil, in den Winkeln der Lidspalte oder schon auf der Conjunctiva tarsi. Der Grund ist ersichtlich. Während die Haut der Lider nicht so leicht permeabel ist, bietet die zarte Bedeckung der Lidkanten, wo die Haut in die Schleimhaut übergeht, wo die Haarbalgdrüsen der Cilien und die Meibom'schen Drüsen münden, leichter Gelegenheit zum Haften des Virus. Die präauricularen und anderen Drüsen sind oft so geschwollen, dass man Mumps diagnosticirt hatte.

Die Affection beginnt mit einer Schwellung, die bald an ihrem Gipfel eine kleine Excoriation zeigt mit zunehmender Vertiefung, so dass bald ein (nur selten tiefes) Geschwür vorhanden ist mit scharfen, harten Rändern.

Die Diagnose der extragenitalen Sklerosen in den frühen Stadien ist ungemein schwierig; Irrthümer können bei den im Gesicht gelegenen, besonders am Auge und dessen Schutzorganen wegen der Gefahr einer Beeinträchtigung in der späteren Functionsfähigkeit verhängnisvoll werden. Gegenüber ähnlichen Krankheitsbildern, Hordeolum, Chalazion,

Vaccinepustel, Lupus, Tuberculose, Diphtherie, Cancroid und Gumma ist das zuverlässigste pathognomonische Hilfsmittel in differentialdiagnostischer Beziehung die oft recht beträchtliche indolente Schwellung der benachbarten Lymphdrüsen, besonders der Präauriculardrüsen. Nicht selten kann jedoch erst das Auftreten von Secundärererscheinungen und

Fig. 203.



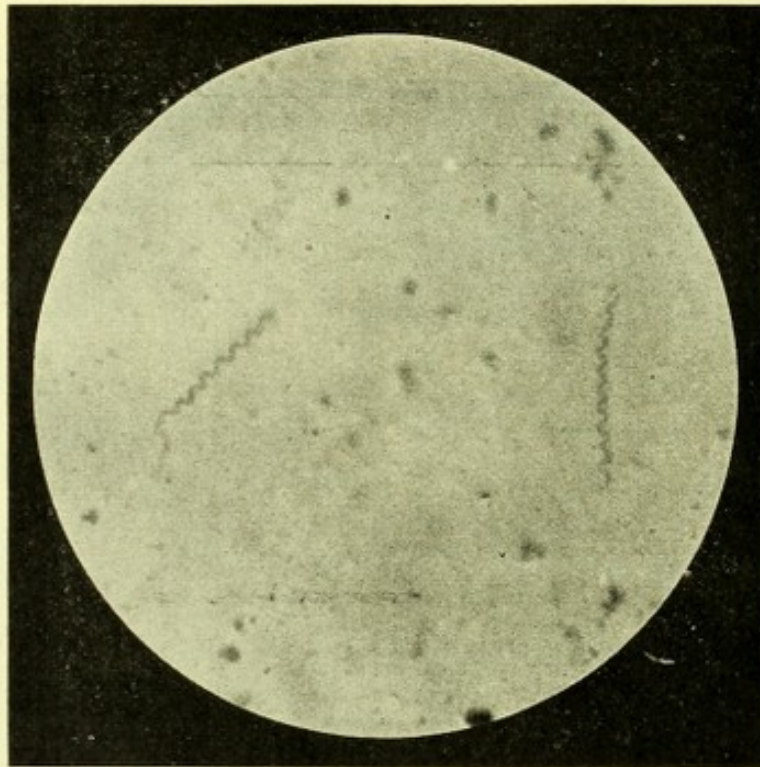
Primäraffect am oberen Augenlid (Sc).

PD = Praeauricular- und DD = Submaxillar-Drüsen stark geschwollen. Zahlreiche Spirochaeten. (Fall von Kowalewski.)

der Erfolg einer Quecksilberbehandlung den Ausschlag geben. Es ist nun sehr interessant, dass es Kowalewski zum ersten Male gelungen ist, aus dem Nachweis der Spirochaeta pallida in einem Geschwür am Lide die Diagnose zu stellen. Er hat bei einem Primäraffect am Oberlid einer 18jährigen Virgo massenhaft Spirochaeten nach dem Typus der von Schaudinn und Hoffmann beschriebenen an der Initialsklerose, nach Ausbruch des Exanthems solche auch an den Papeln des Stammes und der Genitalgegend nachweisen können. Die Prüfung des aus den Präauricular- und Cervicaldrüsen gewonnenen Saftes hatte

ein negatives Ergebniss. Eine 3 und 6 Tage nach eingeleiteter Injectionscur wiederholte Untersuchung der primären sowohl wie der secundären syphilitischen Producte fiel gleichfalls negativ aus.

Fig. 204.



*Spirochaeta pallida* aus einem Primäraffect am Augenlid. (Fall von Kowalewski.)

Fig. 204 zeigt ein Mikrophotogramm einer so gefundenen *Spirochaete* bei 1900facher Vergrößerung.

Neumann, Ueber extracongenitale Sklerose. Wien. klin. Wochenschr. 1890. No. 18 u. 20. — Alexander, Neue Erfahrungen über luetische Augenerkrankungen. Wiesbaden 1895. — Pospelow, A., Ueber extragenitale Syphilisinfection. Arch. f. Dermatol. und Syphilis. XXI. S. 50 u. 217. (Ref. in Nagel's Jahresbericht. 1889.) — Tepljaschin, A., Syphilisinfection beim Auslecken der Augen mit der Zunge (Saraschenje Syphilison pri wilisiwanii glas jasiikom). Wratsch. No. 17. p. 349. Referat in Nagel's Jahresbericht. 1887. — Beck, David de, Hard chancre of the eyelids and conjunctiva. Contributions from the Ophtalmic Clinic (Prof. W. W. Seely). Medical college of Ohio Cincinnati. (Ref. in Nagel's Jahresbericht. 1886.) — Alexander, Syphilis und Auge. Wiesbaden 1889. S. 6. — Baudry, Contribution à l'étude du chancre des paupières. Arch. d'Ophth. Bd. V. p. 55. — Seydel, Ein Beitrag zur Casuistik der einfachen und doppelten Lidschanker. Klin. Monatsbl. f. Augenheilk. 1898. XXXVI. Jahrg. S. 117. — Pflüger, Augenklinik in Bern. Bericht vom Jahre 1877. — Fournier, Les chancres extragénitiaux. p. 193. — Coppez, Un cas de chancre induré double de la paupière supérieure. Journal de méd. et de pharmacol. Bruxelles 1894. — Morell-Lavallée, Soc. franç. 12. Jan. 1893. — Helborn, Ein Fall von doppelseitigem Lidschanker. Münch. med. Wochenschr. 1898. No. 663. — Kowalewski, Ueber Primäraffect am Lid mit Demonstration von Spirochaeten. (Kowalewski, Berliner Ophthalmologische Gesellschaft, 16. Nov. 1905.)

## Xeroderma.

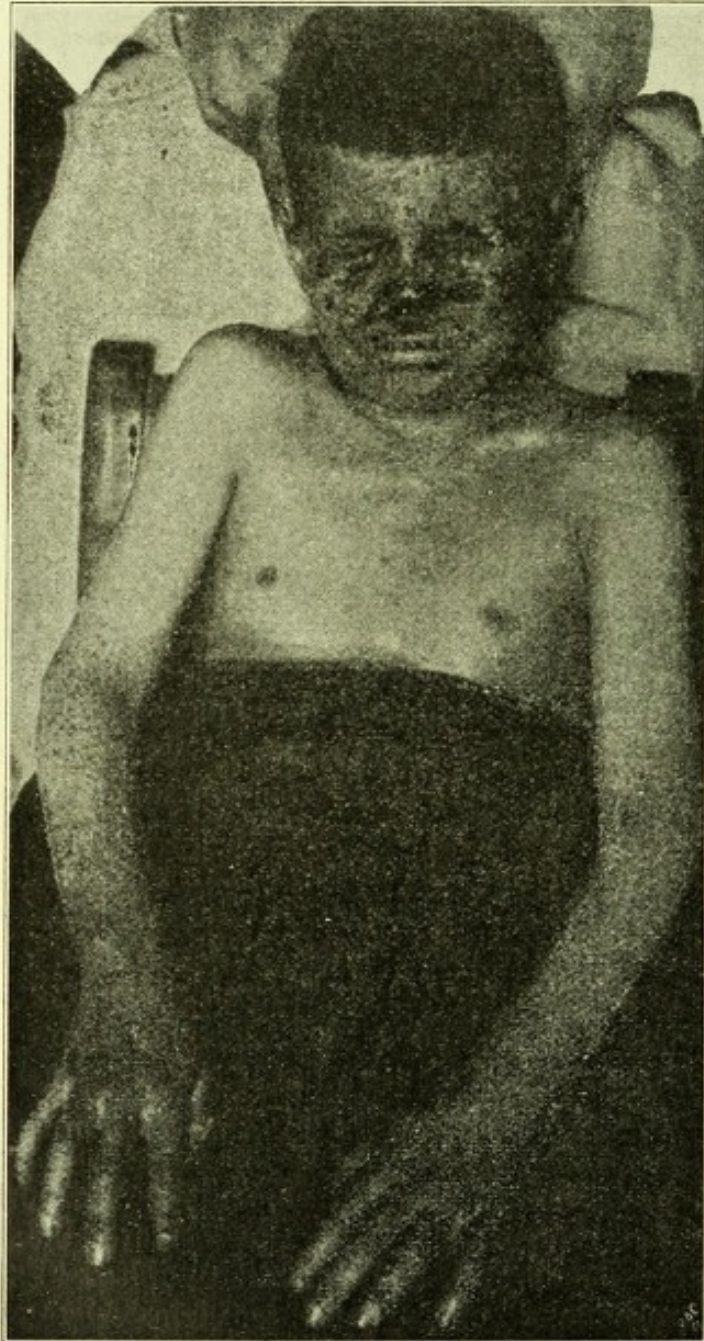
Unter Xeroderma pigmentosum versteht man ein eigenes Krankheitsbild, das Kaposi 1870 zuerst in seinem Lehrbuch der Hautkrankheiten beschrieben hat. Im Ganzen sind bis auf den heutigen Tag nicht viel über 100 Fälle beschrieben worden, was nicht viel ist, wenn man bedenkt, dass die Fälle einmal multipel meist bei Geschwistern auftreten und ferner dass bei dem ganz besonderen Interesse, das die Krankheit bietet, wohl kaum ein beobachteter Fall der Publikation entgangen ist. Einzelne Fälle sind auch mehrmals von verschiedenen Autoren beschrieben worden.

Die Erkrankung beruht nach den meisten Annahmen auf einer angeborenen Anlage, es geht das auch schon aus dem Umstand hervor, dass die Krankheit fast in allen bisher bekannt gewordenen Fällen bei mehreren Kindern derselben Familie beobachtet wurde, so in einem Falle bei 7 Brüdern. Und zwar waren in einzelnen Fällen nur Kinder desselben Geschlechtes, andere Male aber auch wieder beide Geschlechter betroffen, wie dies ja in ähnlicher Weise auch bei anderen vererbten Krankheiten sich findet. Auch in unseren Fällen handelt es sich um zwei Brüder, von denen der ältere die Krankheit in vorgeschrittenem Maasse zeigt. Dagegen haben sich weder in unseren Fällen noch in anderen bei den Eltern Krankheitszustände, die mit dem Leiden der Kinder in einen sicheren Zusammenhang zu bringen wären, nachweisen lassen. Weder Consanguinität noch Allgemein- oder Hautkrankheiten oder nur Schwächlichkeit war vorhanden. Die Kinder wurden mit normaler Haut geboren, aber schon in der ersten Zeit des extrauterinen Lebens traten die ersten Erscheinungen auf. Unter der Einwirkung der Sonnenstrahlen entwickeln sich in dem ersten oder spätestens zweiten Lebensjahre auf der Haut, aber nur soweit sie von den Sonnenstrahlen beschienen werden, also nur im Gesicht, auf dem Hals, den Händen und Vorderarmen, bei barfuss gehenden Kindern auch an den Füßen und Unterschenkeln umschriebene rothe Flecken, die nach kurzer Zeit unter geringer Abschuppung wieder verschwinden, aber nach einer jedesmaligen weiteren Einwirkung der Sonnenstrahlen immer wieder zum Vorschein kommen. Lukasiewicz konnte selbst als erste Anfänge der Krankheit eine diffuse Röthe der Haut beobachten. So oft sein kleiner Patient an sonnigen Tagen nur eine kurze Zeit im Freien war, trat schon nach einigen Stunden eine diffuse Röthung und Schwellung der erkrankten Hautpartien ein. Die erstere blasse unter dem Fingerdrücken ab, wobei Patient Schmerzen fühlte. Es bestand dabei keine Temperaturerhöhung, aber eine deutliche Abgeschlagenheit des Patienten. In den nachfolgenden Tagen pflegten sich diese Symptome zu steigern, um sich unter einer leichten Degeneration zurückzubilden. Der beschriebene Zustand wiederholte sich häufig vorwiegend im Frühjahr und Sommer. Im Winter, wenn der Patient das Zimmer hütete, kam das Erythem nie zum Vorschein.

In den typischen Fällen kommt es sehr bald zu bleibenden Veränderungen. Zunächst tritt in dieser Zeit, die man als zweites Stadium

bezeichnen kann, eine Pigmentirung auf. Es bilden sich an den beleuchteten Körperstellen zahlreiche sommersprossenähnliche Pigmentflecke während umgekehrt an den dazwischen liegenden Partien die Pigmentirung abnimmt, ja an einzelnen Stellen sich manchmal grössere, voll-

Fig. 205.



Knabe mit Xeroderma pigmentosum. (Eigener Fall.)

ständig pigmentfreie, weisse Inseln bilden. Im Ganzen überwiegt bald die Pigmentirung, so dass die angegriffenen Hautpartien gegenüber der normalen Haut gefleckt braun bis schwarz erscheinen.

Einen Fortschritt weiter in dem Krankheitsbild bilden zahlreiche Gefässausdehnungen, meist kleine, aber zahlreiche und flache Teleangiectasien, seltener angiomartige Geschwülste.

Die Haut im Ganzen wird dabei atrophisch, glatt, die normalen Furchen und Falten verschwinden. Untersucht man ein solches Stückchen Haut, so findet man einen dem senilen Alter analogen Degenerationsprozess im Sinne einer Atrophie, eine Verdünnung und Abplattung der Papillen und ihrer Epidermis.

Daneben findet sich dann zuerst mikroskopisch stellenweise ein atypisches Auswachsen der Retezapfen in die chronisch veränderte Cutis, Hyperplasie der Talgdrüsen und Ektasie einzelner Gefässe (Lukasiewicz). Damit sind die Bedingungen gegeben für das letzte Stadium der Krankheit, das der multiplen Carcinombildung. Es treten hier und dort, meist entsprechend Faltungen der Haut, Erhebungen auf, die sich zu warzenähnlichen Gebilden erheben, so dass manchmal die braunschwarzen ergriffenen Körpertheile ganz damit bedeckt sind. Aus dem einen oder andern solcher Knoten entwickeln sich dann echte Epithelialcarcinome, die ganz ähnlich wie die Epithelialcarcinome sonst stets einen progredienten Charakter zeigen, durch Zerfall zu grossen Ulcerationen führen oder durch die allmählich eintretende Kachexie, wie es scheint ohne Metastasen in inneren Organen, den Tod herbeiführen.

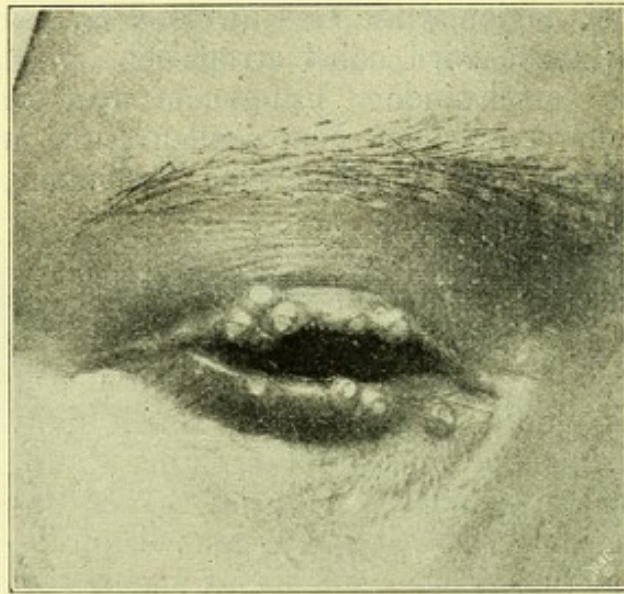
Die Literatur über Xeroderma pigmentosum, soweit hier nicht angeführt, findet sich in der Arbeit von Lukasiewicz, Archiv f. Dermatologie. 1895. Bd. XXXIII. S. 66. Ferner die darauf folgende Literatur in der Arbeit von Lesser, Charité-Annalen. 1898. 23. Jahrg. S. 805. Hierzu kommt noch: Hanke, V., Peritheliom des Lides bei Xeroderma pigmentosum (aus der k. k. Universitäts-Augenklinik des Herrn Hofrathes Prof. E. Fuchs in Wien). Virchow's Archiv. 1897. Bd. 148. S. 428. — Mendes da Costa, S., Ref. Deutsche med. Wochenschr. 1899. Lit.-Beilage. S. 162. — Greeff, Verhandlungen der Charité-Gesellschaft zu Berlin, Sitzung vom 2. März 1899. Deutsche med. Wochenschr. 1899. Lit.-Beil. S. 78. — Wesolowsky, Centralbl. f. allg. Pathologie u. path. Anatomie. 1899. Bd. 10. S. 990. — Lassar, Demonstration in der Berliner med. Gesellschaft. Berl. klin. Wochenschr. 1900. No. 33. S. 110. — Herxheimer und Hildebrand, Ueber Xeroderma pigmentosum. Münch. med. Wochenschr. 1900. No. 32.

### Molluscum contagiosum.

Molluscum (s. Epithelioma) contagiosum. Es sind kleine, hanfkorn-grosse, selten bis erbsengrosse Erhabenheiten von gelblich-weisser, zuweilen etwas perlmutt-artiger Farbe, in der Mitte besitzen sie eine gedellte Einziehung, aus der sich eine grützartige Masse ausdrücken lässt. Sie können überall auf der Haut vorkommen, besonders häufig finden sie sich jedoch an den Geschlechtsorganen und den Augenlidern. An letzterer Stelle findet man sie bei genauerem Zusehen häufiger, als oft angenommen wird. Sie sitzen meist multipel oben und unten am Lidrand.

Die Geschwulst ist contagiös, daher kommt es, dass sie sich bei unsauberen Personen stark vermehren kann. Wenn am oberen Lidrand eine solche Geschwulst sitzt, so dauert es meist nicht lange, bis sich an der sie berührenden Stelle des unteren Lides ebenfalls die Geschwulst entwickelt. Ich sah eine Blinde, welche viele Hunderte Mollusken hatte.

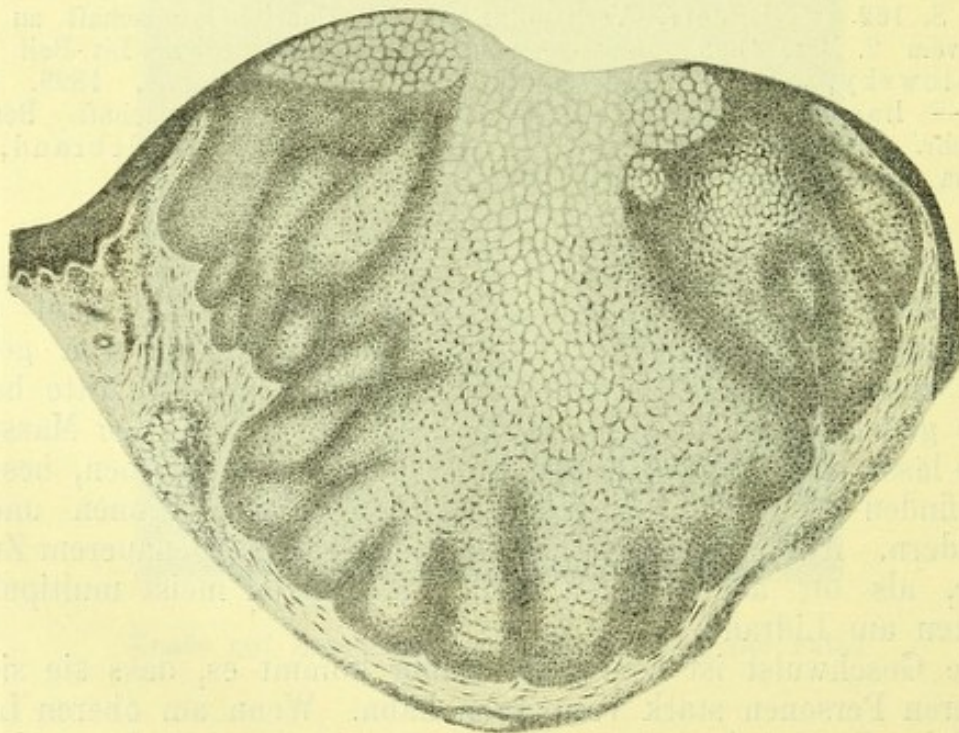
Fig. 206.



Molluscum contagiosum an den Lidrändern.

Retzius hat 1892 durch gelungene Ueberimpfung die Contagiosität nachgewiesen, in ähnlicher Weise Pick und Croker. Mittendorf konnte bei zwei Epidemien auf Staten Island Beobachtungen anstellen, welche die Contagiosität ohne allen Zweifel bewiesen.

Fig. 207.



Mikroskopischer Durchschnitt durch ein Molluscumknötchen am Lide. Lappiger Bau, Zelldegeneration nach dem Ausführungsgang (oben) hin. (Zeiss Oc. I, Obj. 3.)  
(Nach Muetze.)

Der aus dem Knötchen herausgepresste Inhalt enthält histologisch neben verhornten Epithelien zahlreiche ovale, stark lichtbrechende, scharf begrenzte Körperchen, die sogenannten Molluscum-Körperchen. Man sieht sie auch sehr gut auf feinen Schnitten durch die excidirten Geschwülste. Virchow, Caspary und Lesser halten diese Molluscum-Körperchen für blasige Gebilde, welche aus einer Veränderung des Zellprotoplasmas hervorgegangen sind. Nach Bollinger sind diese Gebilde einzellige Parasiten und zwar Gregarinen, nach Neisser sind sie mit Gregarinen gefüllte Epithelzellen. Croker hält sie dem von Leukhardt beschriebenen *Coccidium oviforme* ähnlich. Neuerdings ist die Geschwulst genau von Muetze unter Leitung von Uthoff und Axenfeld studirt worden. Nach ihm präsentirt sich die Geschwulst auf einem Querschnitt von rundlicher, gelappter, drüsen-ähnlicher Gestalt und ist von einer derben, bindegewebigen Kapsel umgeben. Diese Kapsel sendet Ausläufer oder Septa in unregelmässiger Weise in den Tumor hinein und theilt ihn meist bis an den Ausführungsgang in der Mitte in eine Anzahl verschieden grosse Lappen oder Taschen ein. In diesem Bindegewebe finden sich zahlreiche Leukocyten. An den Seiten der Geschwulst liegt Hautepithel, dessen unterste Schichten sich direct in die unteren Epithellagen der Geschwulst fortsetzen. In den äussersten Schichten der Geschwulst sieht man zunächst auf der Kapsel und ihren Fortsätzen normales Oberflächenepithel, das jedoch nach der Mitte zu allmählich seine normalen Eigenschaften verliert. Die einzelnen Zellen, anfangs dunkelblau durch Hämatoxylin gefärbt und regelmässig, liegen jetzt mehr durcheinander und haben nur hellen Farbenton angenommen mit Ausnahme der Kerne, welche normal gefärbt sind und nur etwas nach der Peripherie gedrängt erscheinen. Im Uebrigen sind die Zellen grösser und von verschiedener Gestalt. Je weiter man sie nun nach der Mitte zu verfolgt, um so grösser und heller werden sie, die Kerne bleiben in Sichelform in der Peripherie liegen. Endlich sieht man die Zellen im Ausführungsgang ganz ungefärbt und von ovaler Form in der Zwischensubstanz liegen. Man kann also so alle Uebergänge von normalen Epithelzellen bis zu den Molluscumkörperchen verfolgen. Letztere sind also nicht als Protozoen, sondern als degenerirte Epithelzellen anzusehen. Das Contagium kennen wir nicht.

Bollinger, Ueber die Ursachen des Molluscum contag. 51. Vers. d. Naturf. und Aerzte. Cassel 1878. — Caspary, Ueber das Molluscum contag. Vierteljahrsschrift f. Dermat. u. Syph. Bd. IX. 2. S. 205. — Croker, Ueber das Epithelioma contag. Wiener med. Presse. 1883. S. 446. — Neisser, Ueber das Epithelioma s. Molluscum contag. Vierteljahrsschr. f. Derm. u. Syph. Bd. XV. 3. — Virchow, Arch. f. pathol. Anatomie. Bd. 32. S. 144—154. — Muetze, Zur Kenntniss des Molluscum contag. der Lider. Archiv f. pract. Augenheilk. 1896. Bd. 33.

### Vaccine.

Es sind nur wenige Fälle von Vaccine an dem Lidrand und an den Lidern beschrieben worden, so von Hirschberg, Senat, Hervieux, Berry, Schapring, J. T. James, Peiper, Schirmer und Zimmermann.

Die Vaccineophthalmie entwickelt sich nur nach Einbringung von Lymphe in das Auge, die gewöhnlich vom Finger direct übertragen wird. Doch auch eingetrocknete Lymphe, z. B. auf Compressen oder Taschentüchern, bewahrt ihre Virulenz und kann Vermittler der Infection sein (Schirmer).

An den Lidern entwickelt sich die Eruption meist auf dem intermarginalen Theil. Aus kleinen oberflächlichen Bläschen entwickeln sich hier unter starken entzündlichen Erscheinungen, Chemosis, Lidödem, grosse flache Geschwüre von diphtherischem Aussehen. Nach 8 bis 12 Tagen beginnt die Heilung, die nach 2—3 Wochen mit völliger Restitutio ad integrum endigen kann.

Schirmer führte an einem excidirten Stückchen die anatomische Untersuchung aus. Der weissliche Belag bestand aus einem Gewirr von Fibrinfäden, untermischt von Leukocyten und zahlreichen Bakterien, vor Allem Streptokokken. Etwas tiefer nimmt die Fibrindurchtränkung ab, die Leukocyten werden zahlreicher und bald finden sich auch einzelne Epithelgruppen, die augenscheinlich der Malpighi'schen Schicht angehören. Ihre Kerne sind noch gut färbbar, sie sind also nicht abgestorben und ebensowenig finden sich irgendwelche Zeichen, dass der nekrotische Prozess den Papillarkörper erreicht hat. So lange aber dieser nicht erreicht ist, kann es nicht zur Narbenbildung kommen.

Das auffallend kurze Incubationsstadium liess sich in vielen Fällen auf 3—4 Tage bestimmen.

Ausserdem kann sich die Variola auf der Bindehaut und auf der Hornhaut localisiren.

Hirschberg, Archiv f. Augenheilk. 1879. VIII. S. 371. — Hirschberg, Centralbl. f. p. Augenheilk. 1885. S. 235. — Hirschberg, Centralblatt f. pract. Augenh. 1892. S. 17. — Schapring, New Yorker med. Monatsschr. Nov. 1890 and 1891. — James, J. T., Transact. of the Ophth. Soc. 1890—1891. XI. p. 29. — Schirmer, Sitz. d. ophth. Gesellsch. in Heidelberg 1891 und Deutsche med. Wochenschr. 1891. S. 1139. — Darling, Brit. med. Journ. 1890. p. 1362. — Cook, Brit. med. Journ. 1891. p. 284. — Braunschweig, Fortschr. d. Med. VII. S. 928; Centralbl. f. Chir. 1890. S. 372. — Zimmermann, Ch., Archives of Ophthalm. 1892. Vol. 21. — Schirmer, Die Impferkrankungen des Auges. Sammlung zwangloser Abhandl. von Vossius. 1900. Bd. III. H. 5.

### Lepa.

Lyder Borthor hebt als wichtige Thatsache hervor, dass der Ausbruch der knotigen Form der Lepa meist in den Augenbrauen beginnt. Es ist diagnostisch wichtig, dass das Ausfallen der Supercilien oft das erste, ja jahrelang das einzige Zeichen der Erkrankung ist. Als Initialsymptom in den Supercilien kommt die Knoteneruption häufiger vor als diffuse Infiltration. Auch die Cilien sind regelmässig erkrankt. Die Krankheit besteht in Ausfallen der Haare, partiell oder total.

Die Haut der Augenlider ist häufig und frühzeitig erkrankt. Die Ablagerung besteht in Infiltration oder in Knoten. Die Infiltration, welche oft ein ödemähnliches Aussehen hat, kann continuirlich mit der

in den Augenbrauen vorhandenen Infiltration zusammenhängen oder getrennt von ihr längs des Lidrandes auftreten.

In den Augenlidern sind die Knoten selbst besonders gross. Am häufigsten sitzen sie am freien Lidrand. Eigenthümlich ist, dass in den Augenlidern vollständig symmetrisch gelagerte Knoten auftreten können.

Auch die maculo-anästhetische Form, d. h. die Flecken, findet man sehr oft in den Supercilien, wenn auch nicht so oft wie die Knotenlepra.

Wenn man bei der knotigen Form eine infiltrierte Stelle an der Haut der Supercilien anschneidet und den Saft herauspresst, so kann man durch Nachweis der Leprabazillen die Diagnose sicher stellen.

Die Krankheit scheint in den mittleren Partien der Haut zu beginnen. In der Regel kann man im Centrum eines Knötchens ein Gefäss, Lymphgefäss oder Blutgefäss, sehr oft eine Capillare nachweisen. Die Bazillen werden also sowohl durch die Lymphbahnen als die Blutbahnen weiter geschleppt. Nicht selten gelingt es, die Bazillen in den Zellen der Intima zu finden, seltener in den farblosen Blutkörperchen im Gefässlumen. Sind Capillaren oder kleine Gefässe der Ausgangspunkt des Knotens, so sieht man eine mässige Dilatation mit Blutanschoppung mit der Invasion der Bazillen auftreten. Infiltration in der Umgebung der Gefässe tritt spät auf, und zwar meist dann, wenn die Bazillen ausserhalb der Gefässe zu wachsen anfangen. Nun entsteht eine Ansammlung von ausgewanderten farblosen Blutkörperchen und eine mächtige Vermehrung der Kerne durch Wucherung der fixen Zellen des Bindegewebes.

Die Fortbildung der Knoten geht dann in der Weise vor sich, dass die Bazillen die den Gefässen am nächsten liegenden Zellen befallen. Das lepröse Gift ist indessen lange nicht so stark wie z. B. das der Tuberkelbazillen, das die Zellen nach einer verhältnissmässig kurzen Zeit tödtet. Daher kann man in Lepraknoten viele Bazillen in Zellen sehen, die ein normales Aussehen haben und ihr Wucherungsvermögen nicht verloren haben. Diese geringe Neigung zum Absterben bewirkt, dass die leprösen Wucherungen das Bild veritabler Geschwülste annehmen können (nach H. P. Lie).

Borther L. u. Lie, Die Lepra des Auges. Leipzig 1894. W. Engelmann. — Weitere Literatur dieses Werk. Heft 1. S. 199. Dasselbst zwei Abbildungen von in der Charité beobachteten Fällen.

## Elephantiasis.

Die Elephantiasis der Lider besteht aus einem diffus hypertrophischen Process der Haut, der theils angeboren oder auf congenitaler Anlage entstehen kann, theils aus chronisch entzündlichen Processen hervorgeht. Die unförmigen Verdickungen bestehen hauptsächlich aus Wucherungen des Bindegewebes (wodurch sie den Fibromen nahestehen), jedoch sind auch alle anderen Theile der Haut, Corium, Gefässe, Nerven, Drüsen, Epidermis, daran betheiligt.

Van Duyse, *Eléphantiasis de la paupière supér.* Annales d'oculist. Nov. 1889. — Walsberg, *Die Elephantiasis des Oberlides.* Klin. Monatsbl. f. Augenh. 1879. S. 439. — Cirincione, *Elephantiasi delle palpebrae.* La clinica oculist. März 1900. — Delbanco, Münch. med. Wochenschr. 1902. No. 20.

### Erkrankungen des Tarsus.

Die Fortschritte der letzten Jahre haben uns gelehrt, dass die Veränderungen des Tarsus recht verschiedenartig sein können. Früher kannte man die einfache diffuse Entzündung des Tarsus durch Trachom und die starke knotenartige Verdickung, welche man schon klinisch als amyloide Degeneration des Tarsus bezeichnete. Wir wissen jetzt, dass besonders diese derben, harten, dicken Knoten sehr verschiedener Natur sein können und man hat den Eindruck, dass sie klinisch und mikroskopisch in literarischen Mittheilungen bisher vielfach durcheinander geworfen sind. Jedenfalls war das bei mir früher der Fall.

Am besten bekannt ist die

#### 1. Tarsitis trachomatosa.

Bei Trachom sind Veränderungen des Tarsus nicht selten, nach Rählmann betheiligt sich der Tarsus bei einem Drittheil der Trachomfälle. Das ist für unsere Gegenden wohl viel zu hoch gegriffen, aber vielleicht für Russland zutreffend. Das Trachom kann in seiner Virulenz recht verschieden sein. Ich habe Tarsusstückchen bei erheblichem Trachom zu untersuchen Gelegenheit gehabt, die durch Exstirpationen des Tarsus gewonnen waren, und sie doch recht häufig noch ganz intakt gefunden. Es wird hier so gehen, wie bei dem Pannus trachomatous; es giebt Fälle, wo er relativ früh und sehr stark auftritt und andere, viel erheblicher erkrankte, bei denen er überhaupt ausbleibt.

Es sind wohl hauptsächlich zwei Wege, durch welche Entzündungsprocesse von der Conjunctiva in den Tarsus ziehen. Der erste Weg geht längs der Arterien, der Rami perforantes, welche nicht weit vom Lidrand entfernt vom Arcus arter. tarseus inf. (in der Muskelschicht des Lides gelegen) aus massenhaft den Tarsus nach hinten zu durchsetzen. Frühzeitig sieht man längs den Gefässstämmchen Rundzellen in den Tarsus ziehen und sich hier verbreiten, die Zellen heben sich in dem zellarmen Tarsusgewebe sehr gut ab. Ähnliches habe ich früher auch von Geschwulstzellen an diesen Stellen nachgewiesen. Der zweite Weg geht wohl vom freien Lidrand aus durch die Meibom'schen Drüsen, die hier ihre Ausführungsgänge haben (Herzog). Diese Drüsen zeigen frühzeitig Infiltration ihrer Wandungen, sie schwellen an, ihre Ausführungsgänge verstopfen sich und schliesslich fallen sie der Atrophie anheim. Das Gewebe des Tarsus ist Anfangs mehr oder weniger dicht diffus infiltrirt, dabei können mächtige Anschwellungen entstehen. Später schrumpft er wieder und es verwandelt sich sein Gewebe in ein rigides, sklerotisches Narbengewebe. Durch die Atrophie und Schrumpfung tritt die bekannte muldenförmige Gestalt des Tarsus mit Entropium des freien Lidrandes ein.

Wie wir schon S. 60 dieses Buches im Capitel Conjunctiva besprochen haben, stehen sich bezüglich des Zustandekommens derselben zwei Ansichten gegenüber: die meisten Autoren nehmen eine directe Erkrankung des Tarsus an, dadurch entstehend, dass die Trachomzellen von der Conjunctiva aus den den Tarsus durchsetzenden Gefässen folgend in den Tarsus hineinkriechen, während Rählmann im Wesentlichen eine Narbenretraction des über dem Tarsus und mit ihm fest verwachsenen neugebildeten Narbengewebes ohne active Betheiligung des Tarsus annimmt.

Eine trachomatöse Erkrankung des Tarsus beschreibt zuerst Wolf-ring histologisch. Er fand ebenso wie in der Conjunctiva im Tarsalgewebe Nester von lymphoiden Zellen, welche die Faserbündel des Tarsus auseinanderdrängten.

Nach Saemisch ist zu den häufigsten degenerativen Vorgängen bei Trachom die fettige Degeneration zu rechnen, die sich, wie es scheint, im eigentlichen Tarsus entwickelt und in ihm grosse Nester von Fettzellen setzt. Diese schimmern durch die Conjunctiva als gelbliche Flecke hindurch. Saemisch meint damit die Gebilde, welche vielfach unpassend Elementargranulationen genannt sind, und die wir Tarsalfollikel nennen wollen. Sie liegen in der That Anfangs dicht über dem Tarsus und haben grosse Neigung in die Tiefe d. h. in den Tarsus hineinzukriechen.

Auch Michel (Lehrbuch) und Fuchs (Lehrbuch) nehmen eine directe Erkrankung des Tarsus an. Nach Rählmann und Pick genügt der Narbenzug der an den Lidern fest adhärennten Conjunctiva, um die Stellungsanomalie des Lides herbeizuführen. Rählmann führt aus: Im Beginn des Narbenstadiums liegt auf der inneren Knorpeloberfläche eine dicke Lage jungen Bindegewebes, welche die Dicke der normalen Conjunctiva um das vier- bis fünffache übertrifft. Dieses junge Bindegewebe verfällt der Sklerose und der Narbenretraction.

Da dasselbe dem Knorpel direct aufliegt, ohne durch eine lockere dehnbare Schicht von demselben getrennt zu sein, mit dem Knorpel also quasi verwachsen ist, so muss es bei der Narbenretraction nothwendig zu einer Verkrümmung des Lides kommen. Da die Retraction nach allen Richtungen gleichmässig erfolgt, so ist es ferner selbstverständlich, dass der Knorpel, wenn er der Zugkraft der Narbe folgt, eine muldenförmig verkrümmte Gestalt annehmen muss. Es ist dabei gar nicht nothwendig, dass der Knorpel vorher entzündlich erweicht sei, es ist zum Zustandekommen der Verkrümmung nicht einmal nothwendig, dass der Knorpel erkrankt sei, die Krümmung ist vielmehr als das Resultat eines rein mechanischen Narbenprocesses aufzufassen.

Eine Knorpelentzündung müsste sich durch ganz bedeutende Schwellungszustände der Liddecken verrathen, wie wir sie auch von den Knorpelentzündungen (z. B. bei Durchbruch eines Chalazions) her kennen, sie müsste vor allen Dingen dauernde Veränderungen der Meibom'schen Drüsenschläuche hinterlassen.

Die Ausführungsgänge der Meibom'schen Drüsen sind stellenweise in Folge einer durch die Verkrümmung bedingten Einschnürung der Abführungswege ectatisch erweitert. Diese Ectasie kann allerdings ziemlich bedeutende Dimensionen erreichen, so dass Lumina nach Art der Fig. 14 bei Michel (Krankheiten der Lider, Handbuch von Graefe-Saemisch Bd. IV. 1. p. 437) entstehen, ohne dass es jedoch deswegen zu einer Atrophie der zugehörigen Drüsenacini zu kommen braucht.

Die Verkrümmung des Tarsus ist in allen Fällen eine typische. Es findet nämlich nicht sowohl eine gleichmässige Verkrümmung des Knorpels statt, sondern eine deutliche Knickung in der Mitte desselben. Es lässt sich leicht erkennen, dass die schwielige Verdickung der Conjunctiva am intensivsten ist entsprechend der Knickungsstelle, so dass hier gewissermaassen das Punctum fixum bei der Narbenretraction sich findet, nach welchem die beiden Knorpelränder durch die Zugkraft der Narbe hinbewegt werden. Der muldenförmig verkrümmte Knorpel ist also, der dicksten Stelle der schwieligen Conjunctivalnarbe entsprechend, mehr oder weniger eingeknickt.

Im Wesentlichen hat wohl Rählmann Recht, wie auch Pick hervorhebt, wenigstens für die leichteren Fälle. Immerhin glaube ich, dass er doch die passive Rolle des Tarsus zu sehr betont. Ich habe selbst keinen Fall von muldenförmiger Verkrümmung des Tarsus histologisch zu untersuchen Gelegenheit gehabt, es ist ja ein besonderer Zufall, wenn ein solcher zur anatomischen Untersuchung kommt. Jedoch sieht man oft klinisch Fälle, wo eine kolossale Verdickung des Tarsus dem Verkrümmtsein vorausgeht. Wenn man in frühen Stadien ferner die Exstirpation der Conjunctiva mit dem Tarsus macht, so sieht man fast in der Regel Einwanderung von Rundzellen, vereinzelt oder in Haufen liegend, im Tarsus, auch Ehrlich'sche Mastzellen finden sich nicht selten.

Rählmann, Ueber die Erkrankung des Tarsus und des Lidrandes bei Trachom. Archiv f. Augenheilk. Bd. 46. — Saemisch, Die Erkrankungen der Conjunctiva und Cornea. Graefe-Saemisch, Handbuch d. Augenheilk. 1. u. 2. Aufl. — Fejér, Archiv f. Augenheilk. Bd. 53. S. 247. — Herzog, H., Die Pathologie der Cilien. Zeitschr. f. Augenheilk. Bd. 11 u. 12.

## 2. Die amyloide Degeneration des Tarsus.

In einigen Fällen kann die Verdickung des Tarsus ganz enorme Dimensionen annehmen, dann handelt es sich um jene eigenthümlichen hyalinen und amyloiden Degenerationszustände, welche meistens von der Conjunctiva auf den Bulbus übergreifen. Meistens geht diesen Processen eine lange bestehende trachomatöse Erkrankung des Auges voraus. Ich zweifle nicht, dass in solchen Fällen die langjährige trachomatöse Entzündung den Degenerationsprocess im Tarsus hervorgerufen hat, jedoch sahen wir die Erscheinung auch ohne Spuren von Trachom. Deshalb können wir nicht ohne Weiteres aussagen, das Trachom verursacht das Amyloid, ich möchte Fejér u. A. gegenüber so meinen Standpunkt präcisiren.

Wir haben uns S. 75 u. ff. schon eingehend mit der amyloiden Entartung der Conjunctiva beschäftigt, der Process bleibt aber nicht auf die Conjunctiva beschränkt und das dort Gesagte gilt also auch hier.

Das histologische Bild der fraglichen Tumoren ist ein mannigfaltiges, da eben die verschiedensten Stadien zur Untersuchung kommen und dementsprechend auch bald die eine, bald die andere Veränderung überwiegt.

Meist kommen ja schon etwas vorgeschrittene Processe in unsere Behandlung und zu unserer Untersuchung. Dann ist das Bild ein ganz charakteristisches, entsprechend den Veränderungen, die wir schon mit blossem Auge wahrnehmen oder durch unser Gefühl erkennen können, wie das oben schon beschrieben wurde.

Ausser der bekannten Jodreaction verwenden wir nach der Vorschrift von Böttcher eine leichte Jodjodkalilösung und übertragen daraus die Schnitte in eine Schwefelsäurelösung von sehr geringer Concentration, und untersuchen dann in dieser oder in Glycerin; ferner Jodviolett, Jodgrün, welches die amyloiden Massen roth färbt, und Doppelfärbungen mit Alauncarminorange (Stilling) resp. Hämatoxylin-Eosin, sowie die Methode von Birch-Hirschfeld mit Bismarckbraun und Gentianaviolett.

Vossius empfiehlt besonders die von Neumann benutzte Methode mit Picrocarminborax. Die Kerne erscheinen dabei leuchtend roth, die übrigen Gewebsbestandtheile theils citronengelb, theils blassröthlich oder ganz ungefärbt. Die Picrofarben nehmen alle aus Proteinsubstanzen bestehenden Gewebstheile an, das Protoplasma der Zellen, die contractile Substanz der glatten und quergestreiften Muskelfasern, das Blutfibrin, die Amyloidsubstanz, käsige Substanzen, die Hornsubstanz der Epidermis, Haare und Nägel und die Grundsubstanz des Knorpels. Farblos oder schwach röthlich gefärbt erscheint die Intercellularsubstanz des fibrillären Bindegewebes mit den elastischen Fasern, die Knochengrundsubstanz, Fett, die mucinöse Substanz des Schleimgewebes mit den Schleimzellen.

Das lymphoide Stützgewebe der Tumoren kann man nach Rählmann durch gerbsaures Eisenoxydul — man kann dazu stark mit Wasser verdünnte gewöhnliche Schreibtinte verwenden — deutlicher machen. Er empfiehlt dies besonders bei ausgeschüttelten und halb ausgeschüttelten Präparaten anzuwenden.

Schon an ungefärbten Präparaten sieht man grössere oder kleinere glänzende Massen sich deutlich von dem umgebenden Gewebe der Conjunctiva abgrenzen. Die einzelnen Herde sind durch gefässhaltige Bindegewebszüge getrennt, theils liegen sie frei in diesen, theils sind sie von einer besonderen Bindegewebskapsel umhüllt. Die Grösse der einzelnen Herde kann sehr verschieden sein; die Ausdehnung umfasst oft mehrere Gesichtsfelder. Die Massen stellen theils grosse homogene structurlose Schollen, theils Flächen mit und ohne feine Spalten und Risse dar, theils vielfach zerklüftete Massen; in den feinen Sprüngen und Spalten liegen einzelne Zellkerne. Die zelligen Gebilde liegen den amyloiden Concretionen an oder in Vertiefungen derselben. Durch die

vielfach verschlungenen und gewundenen capillären Spalten und Einschnitte haben die amyloiden Gewebspartien oft eine grosse Aehnlichkeit mit den Abbildungen des Gehirns und dessen Windungen (Vossius), andere mit den Gefässschlingen der Glomeruli, andere mit Eisflächen, welche unter dem Einfluss der Frühjahrssonne allmählich verwittern und vermorschen (Zwingmann).

Ausser diesen grossen homogenen zusammenhängenden Schollen finden sich dann andere, mitunter ebenfalls recht grosse Gebilde, welche aus grösseren und kleineren rundlichen, eckigen, ovalen, nieren-, ei-, splitter- und balkenförmigen Amyloidkörpern zusammengebacken sind. —

Sehr deutliche und charakteristische Veränderungen zeigen sich an den Gefässen. Diese liegen in den zwischen den Amyloidschollen befindlichen Bindegewebszügen, theils verlaufen sie regellos im Gewebe. Die Wandung der Gefässe ist sehr früh verändert und zwar zeigt sich die Media stark hypertrophisch und amyloid degenerirt. Auf Querschnitten sieht man dann um das Gefässlumen einen homogenen, glänzenden Ring, ja letzterer kann das Lumen vollständig verschliessen.

An den Venen ist die Veränderung meist nicht so hochgradig wie an den Arterien.

Die Literatur siehe S. 83. Dazu kommt: Fejér, Beiträge zum Krankheitsbilde und zur pathologischen Histologie der Tarsitis trachomatosa. Archiv f. Augenheilk. Bd. 53. S. 247.

### 3. Die hyaline Degeneration des Tarsus.

(Vergl. hierzu S. 83 u. ff. die hyaline Degeneration der Conjunctiva.)

Die ersten Mittheilungen über hyaline Degeneration der Bindehaut und des Tarsus rühren von Rählmann her. Verfasser beschrieb zuerst Fälle, bei welchen Adenoidtumoren der Bindehaut, welche von der Carunkel und der unteren Uebergangsfalte bei sonst ganz gesunden und kräftigen Personen ausgegangen waren, in grosser Ausdehnung hyalin entarteten, ohne dass eine Combination mit amyloiden Producten nachweisbar war. Ferner fand er Fälle, bei denen in grösseren Tumoren hyaline und amyloide Tumoren neben einander aufgetreten waren. Er kam zu der Ueberzeugung, dass beide Processe in einander übergehen (s. oben Amyloid).

Kubli schloss sich dieser Ansicht von Rählmann an.

Eine weitere Arbeit über hyaline Bindehautentartung verdanken wir Kamocki. Er stellte in einem Falle die Diagnose auf amyloide Degeneration und war sehr überrascht, als er bei der mikroskopischen Untersuchung der excidirten Stücke keine Zeichen von Amyloid fand, sondern in beiden Fällen Bilder, welche offenbar mit den von Rählmann als Hyalin bezeichneten übereinstimmten.

Die Capillaren waren in glasige Schläuche mit dicker, hyaliner Wand verwandelt, deren Lumen theils verödet, theils nur von einem feinen, kaum sichtbaren Spalt gebildet war.

Dimmer sah in der durch Trachom stark veränderten Conjunc-

tiva und dem Gewebe der Lider in zum Theil abgestorbenen Gewebs- und Exsudatmassen hyaline Degeneration und später **Verkalkung** und **Verknöcherung** auftreten.

Die Literatur s. S. 86. Dazu kommt: Dimmer, Zeitschr. f. Augenheilkunde. Bd. IX. Ergänzungsheft. S. 474.

#### 4. Die Tarsitis syphilitica (gummosa).

Wir haben es dabei zu thun mit einer allmählich zunehmenden mehr oder weniger beträchtlichen Schwellung des Lides, die durch Palpation als dem Tarsus angehörig erkannt werden kann. Den vergrößerten Tarsus kann man als knorpelhartes, in der Regel schmerzloses Gebilde von charakteristischer, halbeliptischer Form durch die Haut hindurchfühlen.

Fig. 208.



Tarsitis gummosa. (Eigener Fall.)

Die Haut ist meist stark hyperämisch und verschieblich. Ausserdem besteht Schwellung und Verdickung der Bindehaut und Blutungen in das Gewebe derselben (Fuchs, Reimer).

Oft ist der Process nur auf einzelne Theile des Knorpels beschränkt (der 2. und 4. Fall von Magundy — der Fall von Vogel — der 2. Fall von Fuchs), während die gleichmässige Anschwellung des Lidknorpels das Gewöhnliche ist.

In diesen chronisch verlaufenden Fällen gehört die Krankheit dem 3. Stadium der Lues, dem gummösen, an, während in den wenigen Fällen, die acut verliefen, die Vergrösserung des Lidknorpels der Infection bald folgte (Alexander).

Auch bei hereditärer Lues kommt Tarsitis vor (Simon'scher Fall). Wir sehen also aus der Literatur, dass das Krankheitsbild der Tarsitis syphilitica unter recht verschiedenen Bildern auftreten kann. Vielleicht kann man zwei Hauptformen unterscheiden: 1. eine acutere Form mit diffuser Schwellung des Tarsus und entzündlichen Erscheinungen; 2. eine chronische Form mit Knotenbildung ohne Reizerscheinungen, ganz so aussehend, wie die Amyloidtumoren des Lides. Für den ersten Typus bietet der Simon'sche Fall ein gutes Beispiel.

Simon führt eine bei einem 2jährigen Mädchen beobachtete subacute Verdickung des rechten unteren Lides, die nach Form und Ausdehnung dem Tarsus entsprach, auf hereditäre Lues zurück: Schwellung der regionären Drüsen, eine hochgradige derbe Verdickung des unteren Lides, welche nach Ausdehnung und Form genau dem Tarsus entsprach; die stark geröthete Haut noch etwas verschieblich. Innenseite des Lides glatt, etwas graugelblich verfärbt. Die Geschwulst war nur ganz wenig oder gar nicht schmerzhaft. Verdächtige Zähne. Zurückgehen der Geschwulst unter Schmiercur. Der Vater hatte Syphilis.

Für den zweiten Typus finden wir Fälle von Magundy, Vogel, Fuchs etc.

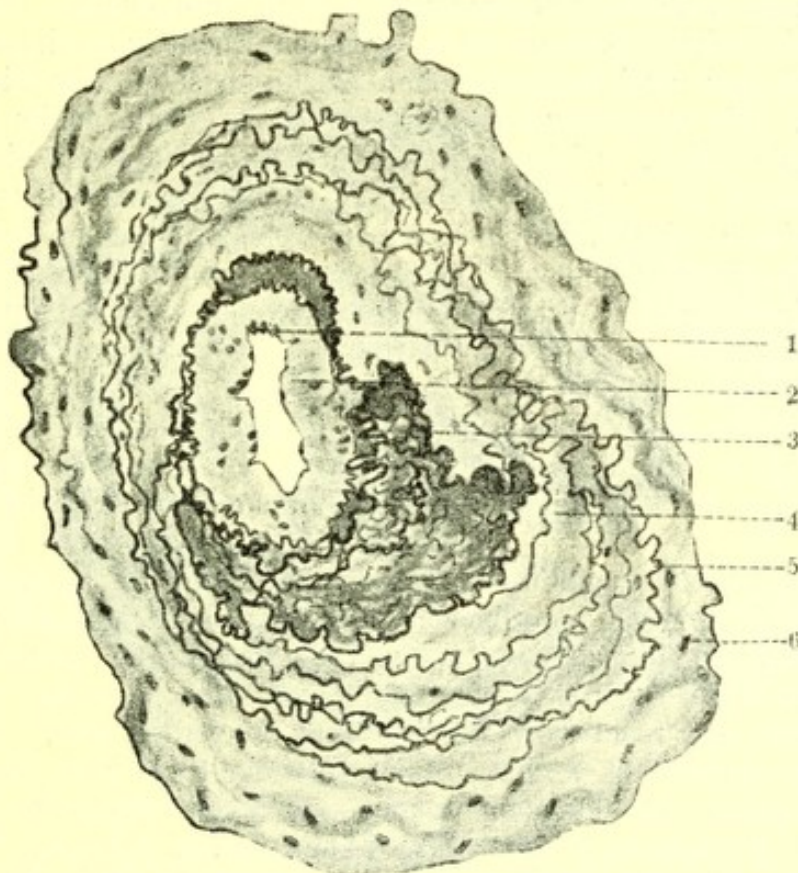
Was die Häufigkeitluetischer Liderkrankungen betrifft, so sollen sie nach der Statistik im Grossen und Ganzen sehr selten sein. Nach Zeissel kommen auf 40000 syphilitische Erkrankungen 8 Fälle vonluetischer Liderkrankung. Unter diesem sind syphilitische Entzündungen am Tarsus wieder nur ganz vereinzelt, woraus ein Schluss auf die Seltenheit gezogen werden kann. Alexander hingegen nimmt auf Grund seiner letzten Untersuchungen an, dass dieselben bedeutend häufiger seien. Nach Hermann sind bis 1899 nur ca. 20 Fälle von Tarsitis syphilitica bekannt. (Dasselbst ist auch die Literatur angeführt.) Nach den Erfahrungen in der Berliner Augenlinik der Charité sind sie vielleicht doch häufiger als sie beschrieben sind, da hier schon mehrere derartige Fälle gesehen worden sind.

Ueber die pathologisch anatomische Veränderung bei Tarsitis syphilitica ist wenig bekannt. Da die Erkrankung meist einer antiluetischen Behandlung weicht, kommt man selten in die Lage, eine solche Untersuchung anstellen zu können.

Basso beobachtete 2 Fälle, einmal an einem Unterlide allein, woselbst der Tarsus in 7 Jahren Taubeneigrösse erreicht hatte, das andere Mal an allen 4 Lidern, vorwiegend wieder an den unteren. In diesem Falle bestand das Leiden seit 18 Jahren. Die Tumoren waren sehr hart und höckrig; die Behandlung bestand in totaler Exstirpation

der Tumoren und theilweiser Excision des oberen Tarsus. Pathologisch anatomisch handelte es sich im Wesentlichen um Verdickung und hyaline Degeneration des eigentlichen Tarsus, dessen Bindegewebe sehr zellarm war, Zellen selbst ganz vermissen liess und homogen erschien. Hochgradige Veränderungen an den Arterien des Tarsus, deren Intima von ausgesprochener Endarteriitis obliterans ergriffen war. Kleine Gefässe zeigten sogar hyaline Degeneration. Nach der äussern Oberfläche und nach der Conjunctiva hin war eine Insel von neugebildetem jungem Bindegewebe mit kleinzelliger Infiltration vorhanden. Keine Amyloiddegeneration. Im zweiten Fall fand sich reichliche Kalkablagerung.

Fig. 209.



Fast obliterirtes Gefäss aus dem Gumma des Lides. (Leitz Oc. 1, Obj. 6.)  
Färbung auf elastisches Gewebe nach Weigert.

- 1 = Intima.
- 2 = intermediäre Schicht.
- 3 = Membrana elastica interna.
- 4 = Media.
- 5 = Membrana elastica externa.
- 6 = Adventitia.

Hermann beobachtete eine Patientin, die seit ihrer Kindheit über dem äusseren Lidwinkel ihres rechten Auges eine verschiebbliche Geschwulst unter der Haut hatte. Durch allmähliches Wachsen der Geschwulst wurde es Patientin unmöglich, das Auge zu öffnen. Die Symptomatologie sprach für Tarsitis syphilitica, in zweiter Linie konnte

man an amyloide Degeneration denken. Das acute Auftreten des Leidens, die Grösse der Schwellung, die schnelle Zunahme des Umfanges, ferner das Haften der Haut an der Unterlage, sodann die glatte Oberfläche des harten Knorpels, ferner der Stillstand im Wachsthum und das Beibehalten der erreichten Grösse in Verbindung mit einem vorangegangenen Trauma sprachen gegen eine Neubildung und mehr für chronisch entzündliche Processe. Eine antiluetische Behandlung hatte nur geringen Einfluss auf Abnahme der Schwellung. Der Tarsus war besser durchföhlbar, blieb aber in seiner Dicke und seiner Consistenz fortwährend unverändert.

Man entschloss sich behufs Vornahme einer histologischen Untersuchung, eine Probeexcision zu machen.

Die anatomische Untersuchung ergab Folgendes: Die ausgeschnittenen Stücke bestehen zum grössten Theile aus einem Gewebe, welches sich aus zwei Bestandtheilen zusammensetzt, aus Bindegewebe und Zellen. Die Bindegewebsfasern sind theils straff, theils wellig gekrümmt. Die Zellen, welche zwischen den Fasern gelegen sind, ordnen sich zu Nestern an. Die Zellen besitzen einen grossen, blassen, ovalen Kern mit einem oder mehreren Kernkörperchen und einer sehr grossen, blassen Protoplasmascheibe. Ihr Aussehen spricht für Endothelzellen, nicht für Epithelzellen. Die Geschwulst, welche schon bei der Operation fast gefässlos erschien, zeigt nur spärliche Blutgefässquerschnitte, welche meist unveränderten Charakter zeigen. Nirgends besteht hyaline oder amyloide Degeneration. Bezüglich der Genese nimmt der Autor an, es möchte sich ursprünglich um Dermoidcysten gehandelt haben, zu denen sich in Folge des Traumas chronisch entzündliche Gewebsneubildung gesellte.

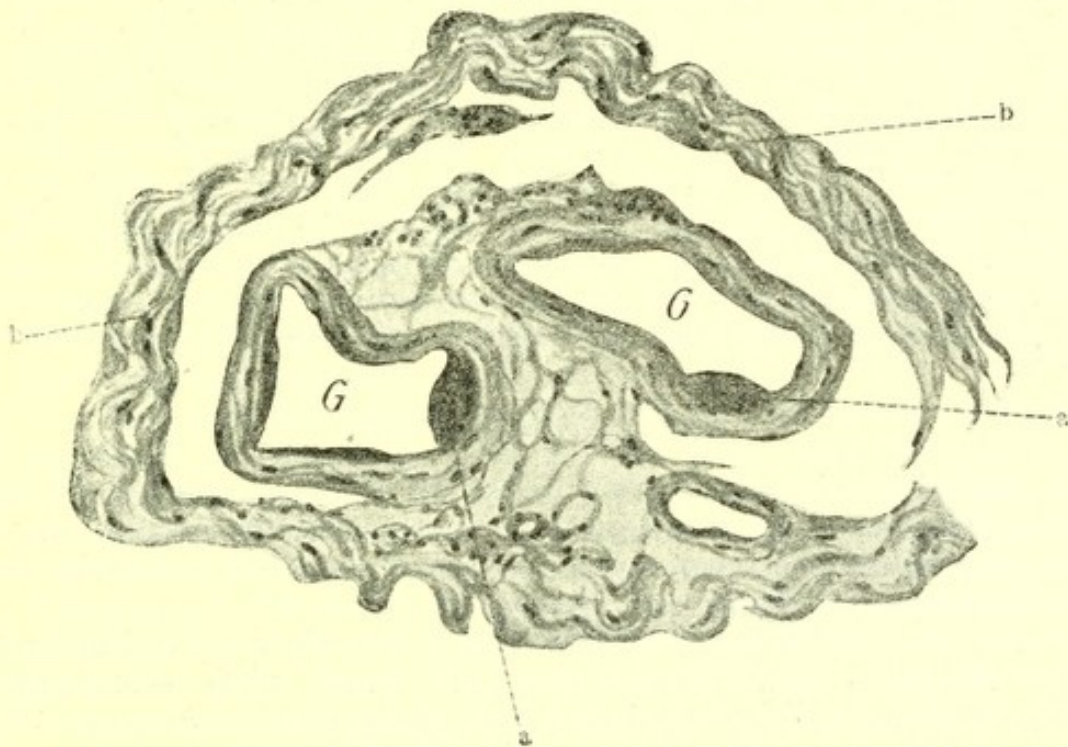
Becker berichtet über einen ähnlichen Fall. Es handelt sich um einen 54 jährigen Mann mit einer Geschwulst am rechten oberen Augenlid, die sich bereits auch etwas auf das untere Lid erstreckte. Der Patient bemerkte vor 3 Jahren, ohne eine Ursache dafür angeben zu können, dass sein rechtes oberes Lid blau geworden war. Dieser Zustand ging allmählich zurück, doch entwickelte sich an dieser Stelle eine Geschwulst, die langsam wuchs und stets schmerzlos war. Die Geschwulst prominirte 1 cm. Ihre Länge betrug 6,5 cm, ihre Breite 2,5 cm; sie war leicht geröthet und gegen die Haut nicht verschieblich. Die histologische Untersuchung des Tumors ergab, dass derselbe in der Hauptsache aus einem derben, bindegewebigen Netzwerk bestand, das von zahlreichen Hohlräumen durchsetzt ist. Blutgefässe sind prall gefüllt und oft mit jungem concentrisch angeordnetem Bindegewebe umgeben.

Die Hohlräume mussten als neugebildete Lymphgefässe gedeutet werden. Amyloide Entartung war nirgends zu bemerken. Nach Ansicht des Autors hat man an Lymphangiom zu denken, wenn man die sicher vorhandene active Wucherung der Lymphgefässe für das Bestimmende hält, sodann aber auch an Elephantiasis, wenn man die massenhafte Wucherung des Bindegewebes und den diffusen Charakter der Wucherung an der Haut in Betracht zieht. Er vergleicht seinen

Fall mit denen von Michel, Wolf, Sachs und Elephantiasis von Beck, Walzberg, Teillais, van Dympe, Fage und Jorant und schliesst, dass es sich vielleicht um eine Elephantiasis handle, obwohl zwischen Lymphangiomen und Elephantiasis kein exquisiter Unterschied ist. In allen Fällen ist der Verlauf chronisch und die Wucherung des fibrillären Bindegewebes mit Betheiligung von Lymphgefässen erheblich.

Vincentiis fand bei scrophulöser Tarsitis (?) mit umschriebener Verdickung des Tarsus und Schwellung der Conjunctiva in einem excidirten Stück des Tarsus in dessen Bindegewebe Hohlräume, welche mit einer homogenen oder auch granulirten Masse erfüllt waren, in der sich Reste von Tarsus vorfanden, die Lumina der Gefässe theilweise obliterirt: die mikrochemische Reaction auf Amyloid war negativ.

Fig. 210.



Syphilitische Gefässveränderungen aus dem Gumma des Lides. (Leitz Oc. 1, Obj. 6.)

b b = Grosses obliterirtes Gefäss.

G G = Gefässbildung in dem Thrombus des obliterirten Gefässes.

a a = Buckelförmige Verdickungen der Gefässwand der neugebildeten Gefässe.

Einen besonders charakteristischen Fall der Art habe ich in der Charité gesehen. Er ist von Yamaguchi eingehend beschrieben worden. Wir sahen klinisch das Bild, das wir als Amyloidartung der Conjunctiva und des Tarsus zu bezeichnen pflegen. Grosse knorpelharte Knoten traten im oberen Lid auf, die kaum noch das Oeffnen der Augen gestatteten. Es wurden aus den Knoten harte, speckig aussehende Stücke herausgeschnitten. Die anatomische Diagnose bestätigte nicht, was klinisch sicher angenommen war. Wir fanden den Tarsus selbst wenig verändert, aber an die Oberfläche gehoben, darunter

ein dichtes, dem Tarsus sehr ähnlich gebautes neugebildetes Gewebe, das einem harten Fibrom vergleichbar wäre. Die entzündlichen Erscheinungen treten besonders nach der Tiefe hin auf, am Infiltrate liegen die Rundzellen meist in langen Reihen zwischen den Zügen des dichten Bindegewebes angeordnet. Was besonders charakteristisch war, das waren die auffallenden Veränderungen an den an manchen Stellen zahlreich neugebildeten Gefässen. An den Venen fand sich hauptsächlich eine Perivasculitis und Thrombosen, an den Arterien eine Endarteriitis obliterans, wie sie von Heubner und anderen beschrieben ist, in allen Stadien von so charakteristischen und schönen Formen, wie wir sie kaum je gesehen haben (s. Fig. 209 u. 210).

Becker, Beitrag zur Kenntniss der Augentumoren. Archiv f. Augenh. 1895. — Basso, Annali di ottalmologia. 1900. 29. Bd. S. 6. — Falchi, Due osservazioni di Tarsite d'origine sifilitica. Giornale di Roy. Acad. di med. di Torino 1879. — Fuchs, Tarsitis syphilitica. Klin. Monatsh. 1878. S. 21—28. — Günder, Ein Fall von doppelseitigem ulcerirten Gumma des Augenlides. 1898. — Hermann, Ueber chronisch entzündliche, endotheliale Lidgeschwulst. Dissert. Amsterdam 1899. — Herzfeld, Die syphilitischen Erkrankungen der Augenlider. Leipzig 1898. — Reimer, Ein Fall von Tarsitis syphilitica mit sulziger Infiltration der Conjunctiva bulbi. Deutschmann's Beitr. z. Augenh. Bd. III. 1898. — Simon, Tarsitis bei hereditärer Syphilis. Centralbl. f. Augenh. 1895. — Stern, Casuistik der syphilitischen Erkrankungen des Tarsus. Würzburg 1892. — Vincentiis, Contribuzione alle tarsite scrofulose. Citirt von Nagel Michel's Jahresbericht. 1879. S. 397. — Vogel, Ueber Perichondritis des Tarsalknorpels. Inaug.-Dissert. Bonn 1873. — Jurnitschek, Ein Fall von Tarsitis syphilitica. Zeitschr. f. Augenheilk. Bd. XII. H. 2. — Yamaguchi, Ueber Tarsitis syphilitica. Archiv f. Augenheilk. Bd. 51. 1.

### Tarsitis tuberculosa.

Die nicht allzuseltene Tuberculose der Conjunctiva kann auf den Tarsus übergehen und dort entweder Ulcerationen oder starke Schwellung und Entzündung hervorrufen. Einen solchen Fall beschreibt eingehend anatomisch Rollet.

Bei der 27 jährigen Patientin zeigte sich ein der Tarsitis syphilitica ähnliches Bild. Eine starke, auf Druck nicht schmerzhaft Schwellung des Lides, die seit 3 Jahren starke Ptosis verursacht. Die Haut ist darüber verschieblich. Die Schwellung hat die Länge und Form des Tarsus. Beim Ektropioniren sieht man in der Conjunctiva höckerige, fungöse Massen, die sofort an Tuberculose denken lassen.

Der Tarsus wird extirpirt und die Höhle galvanokaustisch ausgebrannt. Anatomisch fand sich der Tarsus durchsetzt mit zahlreichen epitheloiden und Riesenzellen, eine Verkäsung war noch nicht eingetreten.

Die Tuberculose des Tarsus hatte sich also von der Conjunctiva aus entwickelt. In einem Fall von Berard entwickelte sich ein ähnliches Bild von der äusseren Haut aus. Dort fanden sich am unteren Lid drei kleine tuberculöse Lupusknötchen unter der Haut, das Lid war ausserdem an der Stelle des Tarsus stark verdickt und im Uebrigen ödematös geschwollen. Bei der Incision entleerte sich Eiter aus dem Lid. Die Höhlung im Tarsus wird ausgekratzt. Die anatomische Untersuchung und das Experiment ergeben Tuberculose.

Bei der Tuberculose, wie bei der Lues des Tarsus kann der Krankheitsprocess localisirt oder diffus sein. Die circumscripte Form zeigt sich in Gestalt von tuberculösen Knötchen oder kleinen Infiltrationen, oder unter dem Bild des Chalazeons (Baumgarten, de Vincentiis, Tangl, Parisotti etc. siehe dieses). Die diffuse eigentliche tuberculöse Tarsitis ist meist mit Affectionen entweder der Haut oder der Conjunctiva vergesellschaftet. Als locale Tuberculose ist sie relativ gutartig und heilt meist aus.

Rollet, Archives d'Ophth. Tome 25. p. 340. 1905. — Bérard, Thèse de Lyon. 1903.

### Chalazeon.

Das Chalazeon oder Hagelkorn ist eine chronische Erkrankung der in den Tarsus eingebetteten Meibom'schen Drüsen. Es entwickelt sich ein harter Knoten, welcher im Wesentlichen Granulationsgewebe enthält. Die Krankheit befällt Erwachsene häufiger als Kinder und tritt gern multipel auf.

Anatomisch handelt es sich um eine chronische Adenitis und Periadentitis der Meibom'schen Drüsen. Die erste genaue anatomische Beschreibung derselben stammt von R. Virchow. Er verglich das Substrat histologisch mit der Fleischwarze, es handelt sich nach ihm um ein Granulationsgewebe mit einer reichen faserigen Grundsubstanz; v. Michel bezeichnet es ebenfalls als eine Granulationsgeschwulst mit rundzellensarkomähnlichen Zellen und Neubildung von Gefäßen und Infiltration um dieselben.

Im Beginn der Erkrankung fand Fuchs Neubildung von Epithelien am Rande der Acini; die jungen Zellen haben keine Neigung zu Zerfall, behalten vielmehr färbbares Protoplasma. Die Neubildung erstreckt sich alsdann in den engen Ausführungsgang und verlegt diesen. Die Zellen können nun nicht mehr austreten und zerfallen zu krümeligen Talgmassen. Die Acini finden sich nun stark erweitert und können sogar kolbige Sprossen bilden. Gleichzeitig infiltrirt sich auch die periacinöse Zone. Nach Fuchs ist diese Erkrankung der Drüse einem desquamativen Katarrh nicht unähnlich. Der entzündliche Process wandert entweder vom Lidrande aus in das Innere der Drüse und entwickelt sich dort, von da wieder aufsteigend, oder er infiltrirt primär die Mündung und verstopft sie. Später ist die enorm erweiterte Drüse ganz mit Granulationsgewebe ausgefüllt.

Eine wirkliche Verkäsung des Chalazeoninhaltes hat keiner der Untersucher jemals gefunden.

Die sehr sorgfältigen Untersuchungen von Fuchs, ferner von de Vincentiis, v. Wichert, Deutschman, Köhlmoos u. A. schildern knötchenartige Bildungen in dem Granulationsgewebe mit oft sehr zahlreichen Riesenzellen und um dieselben. Die Structur erinnert in der That an die des tuberculösen Gewebes und so wurde denn auch, besonders von v. Baumgarten, Tangl und Nauwerk ausgesprochen, dass es sich jedenfalls in der Majorität der Fälle bei dem typischen Chalazeon um ein tuberculöses Product handele. Die oft sehr zahl-

reich sich findenden Riesenzellen gleichen oft in ihrer Form genau denjenigen, die man bei tuberculösen Affectionen zu finden pflegt und die als die Langhans'schen Riesenzellen bezeichnet werden.

Tangl hat dann ferner in einem Chalazeon unzweifelhaft Tuberkelbacillen nachgewiesen, ebenso v. Wichert (unter 32 Fällen 2 mal) und Landwehr, so dass damit die tuberculöse Natur der Gebilde bestimmt erwiesen war.

F. Henke, dem wir die neuesten sorgfältigen Untersuchungen auf diesem Gebiete verdanken, bemerkt mit Recht, dass diese Bacillenbefunde aus einer Zeit stammen, wo die Kenntniss der tuberkelbacillenähnlichen säurefesten Bacillen noch nicht allgemein geläufig war und die Möglichkeit, dass in den den Talgdrüsen sehr nahe verwandten Meibom'schen Drüsen, auch schmeerbacillenähnliche Bacillen sich finden, wäre nicht von der Hand zu weisen. Alle Thierimpfungen mit Material aus Chalazeon sind bisher negativ ausgefallen, mit der alleinigen Ausnahme eines Falles von F. Henke, der ein elendes Kind betraf, das an schwerer Tuberculose innerer Organe zu Grunde ging. Es ist ja in der That niemals geleugnet worden, dass in seltenen Fällen eine Tuberculose des Tarsus unter dem klinischen Bilde eines sog. Chalazeon verlaufen kann (L. Bach).

Auch andere Bacillen sind in dem Chalazeon gefunden worden, so z. B. von Deyl, die an die sog. Xerosebacillen, harmlose Schmarotzer erinnern, und von Deutschmann und Anderen Kokken, die aber nicht constant vorhanden sind. Ob deshalb allein die Secretretention als Entzündungsreiz wirkt, oder ob dabei Mikroorganismen mitwirken müssen, scheint bisher noch nicht sicher nachgewiesen.

Auch der Nachweis der oben erwähnten zahlreichen Riesenzellen nach Langhans'schem Typus braucht nicht für Tuberculose zu sprechen. Es kann sich um die sog. Fremdkörpertuberculose um eingedicktes Secret und Epithelzellentrümmer der Meibom'schen Drüsen handeln, wie wir diese Riesenzellen um Raupenhaare in der Conjunctiva kennen gelernt haben.

Solche Riesenzellen können, wie Marchand neuerdings wieder hervorgehoben hat, völlig den Langhans'schen, also den Tuberkelriesenzellen gleichen. Leider wird durch diese Thatsache der diagnostische Werth dieser Zellen für die histologische Differentialdiagnose der Tuberculose etwas beeinträchtigt, wenn man bedenkt, dass die schuldigen Gewebstrümmer resorbiert werden können.

Burckhardt fand im extrahirten Fett der Drüsensubstanz eines Chalazeons einen lebenden *Acarus folliculorum* (s. diesen S. 645).

R. Virchow, *Geschwülste*. Bd. II. S. 391. — v. Michel, In *Graefe-Sämisch* 1. Aufl. Bd. 4. Theil II. — v. Baumgarten, *Virchow's Archiv*. Bd. 82. — Tangl, *Ziegler's Beiträge*. 1890. Bd. IX. — Nauwerk, *Deutsche med. Wochenschrift*. — Deutschmann, *Beiträge zur Augenheilkunde*. 1891. Heft 2. — Fuchs, E., v. *Graefe's Archiv*. Bd. XXIV. II. 1878. — Bach, *Archiv f. Augenheilkunde*. Bd. XXVIII. — Henke, *Verhandl. d. Deutschen patholog. Gesellschaft*. Bd. IV.

**Parasiten.****Demodex.**

*Demodex s. Acarus folliculorum hominis.*

Ein zu den Arachnoiden (Spinnen) gehöriger Parasit findet sich oft in den Talgmassen der Haarbälge der Cilien. Er ist etwa 0,3 mm lang und trägt am Vorderleib 4 Paare kurzer, dicker Füße, die den noch unentwickelten Thieren, denen man häufig begegnet, fehlen; der Kopf besitzt einen Rüssel und zwei Taster.

Rählmann fand beide Geschlechter der Milbe, das langgestreckte Weibchen und das kürzere, breitere Männchen sehr häufig innerhalb der Cilienbälge zwischen dem Haar und der inneren Wurzelscheide.

Fig. 211.



(Nach Perls.) Vergr. 300.

In einigen Fällen hat Rählmann sogar lebende Milben auf den Cilienschäften ausserhalb der Bälge gesehen, wo sie als kleine, längliche Striche mit der Lupe zu sehen waren. Die Milben und ihre auf den Lidrand gelangenden Stoffwechselprodukte rufen eine Entzündung des Lidrandes hervor, die Rählmann *Blepharitis acarica* nennt. Die Patienten klagen über Jucken und Brennen der Lidränder. Klinisch sieht man dort eine Hyperaemie mit Secret, oft ist eine hügelige, fleckige Anschwellung von röthlicher Farbe charakteristisch. Die Cilien fallen leicht aus oder sind nur noch rudimentär entwickelt. Es besteht anatomisch eine Folliculitis des Haares oder Zerstörung des Cilienbodens. Auch ein hochgradiger, chronisch-entzündlicher Proliferationsprocess in dem umgebenden Bindegewebsapparat wird niemals vermisst.

Der Demodex findet sich sehr häufig bei dem Trachom (Herzog). Bei einfacher 'Blepharitis ciliaris squamosa und ulcerosa, sowie bei Acne vulgaris wird er vermisst.

Auch in die Ausführungsgänge der Meibom'schen Drüsen kann der Parasit eindringen, die Gänge verstopfen und eine Blepharitis hervorrufen (Majocchi). Die Krankheit beginnt mit Brennen und Jucken und Reizung der Conjunctiva. Entsprechend den Mündungen der Meibom'schen Drüsen sieht man kleine, röthliche Prominenzen, die auch mit weisslichen Flocken bedeckt sein können. Es sind meist die Hintertheile der Thiere mit anhaftenden Eiern, während der übrige Körper ganz in dem Ausführungsgang der Drüse steckt.

Hierdurch und durch die Entzündung können die Ausführungsgänge vollständig verlegt werden, es entstehen cystische Erweiterungen, die dem Chalazeon ähnlich sind.

Burckardt fand im extracellulären Fett der Drüsensubstanz eines Chalazeons zuerst einen lebenden Demodex.

Burckhardt, Centralbl. f. pract. Augenheilk. 1884. S. 230. — Stieda, Centralbl. f. pract. Augenheilk. Juli 1890. — Rählmann, Blepharitis acarica. Klin. Monatsbl. f. Augenheilk. Jahrg. XXXVII. Febr. 1899. — Rählmann, Deutsche med. Wochenschr. 1898. 50 u. 51. — Herzog, Pathologie der Cilien. Zeitschr. f. Augenheilk. Bd. 12. S. 207. — Majocchi, l'Acaro dei folliculi. Atti dell'Accademia medica di Roma. Anno V. Fasc. 1.

An den Cilien kommen ferner vor:

Phthirius pubis. Die Läuse sitzen an der Wurzel der Cilien.

Pediculi capitis kommen nur sehr selten an den Cilien vor.

Ueber Liderkrankungen, welche besonders in heissen Gegenden durch Insekten hervorgerufen werden, berichtet Villards.

Gradenigo sah zwei Dermatobialarven sich in der Lidhaut eines Säuglings entwickeln.

Villards, E. de, Annales d'oculist. T. 33. p. 241, T. 34. p. 65 u. T. 35. p. 109. — Gradenigo, Revue générale d'Ophthalm. Tome XIII. 5.

Der Cysticercus kommt nicht oft im subcutanen Zellgewebe der Augenlider vor. Die erste derartige Mittheilung stammt von J. Sichel, 1847. Der Tumor, der für eine seröse Cyste gehalten wurde, sass in der Mitte des freien Randes des linken oberen Augenlides. Hirschberg fand den Wurm zweimal unter der Haut des unteren Lides. Die runde solide Blase sass zwischen den Bündeln des Musculus orbicularis.

A. Sichel und Gros beschrieben diese Geschwülste unter der Haut unterhalb der Augenbrauen.

Sichel, Journ. de Chirurgie par M. Malgaigne. 1847. — Hirschberg, Wien. med. Rundschau. März 1870.

### Trichina spiralis.

Es ist schon erwähnt worden, dass ein Lidödem sehr häufig bei Trichinosis vorkommt. Es rührt von dem Eindringen der Parasiten in den Musc. orbicularis her. Bei einer Epidemie in Hadersleben vermisste Kratz das Oedem der Augenlider unter 250 Fällen nur 65 mal.

Oft gesellen sich Muskelschmerz, Conjunctivitis und Blutungen der Conjunctiva hinzu.

Farre fand schon 1835 Trichinen in den Augenmuskeln. Nach Kühn sind sie daselbst ebenso häufig wie in den Bauchmuskeln.

Farre, London med. Gazette. 1835. p. 386. — Kühn, Mittheilungen des landw. Instituts der Univ. Halle. Berlin 1865.

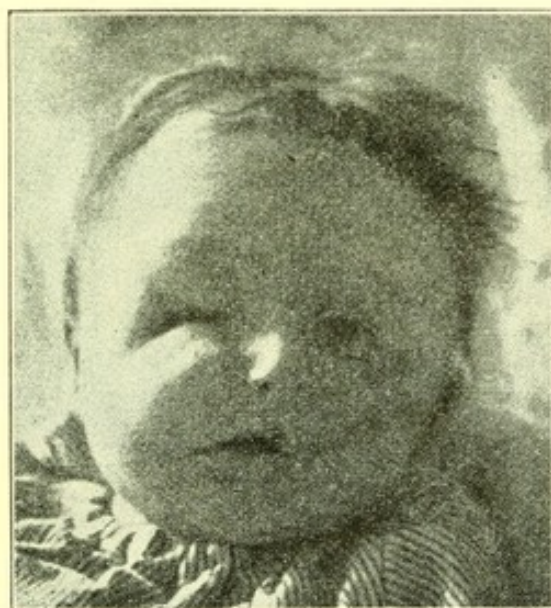### Missbildungen.

#### Colobom.

Das Colobom der Lider stellt sich meist als ein dreieckiger Defect dar, mit der scharfen Spitze nach dem Orbitalrand und der Basis zum Lidrand hin. Der Uebergang der Colobomschenkel nach dem Lidrand pflegt sich abgerundet darzustellen. Wir finden meist nur eine geringe Einkerbung des Lidrandes, seltener ist das ganze Lid gespalten.

Es sind Fälle beobachtet worden, bei denen von der Spitze des Coloboms ein narbiger Streifen Haut in der Richtung nach dem Orbitalrand weiter zieht, auch kann ein Hautstreifen das Colobom mit dem Bulbus verbinden, auf dem er festgewachsen ist (Manz, Nuel).

Fig. 212.

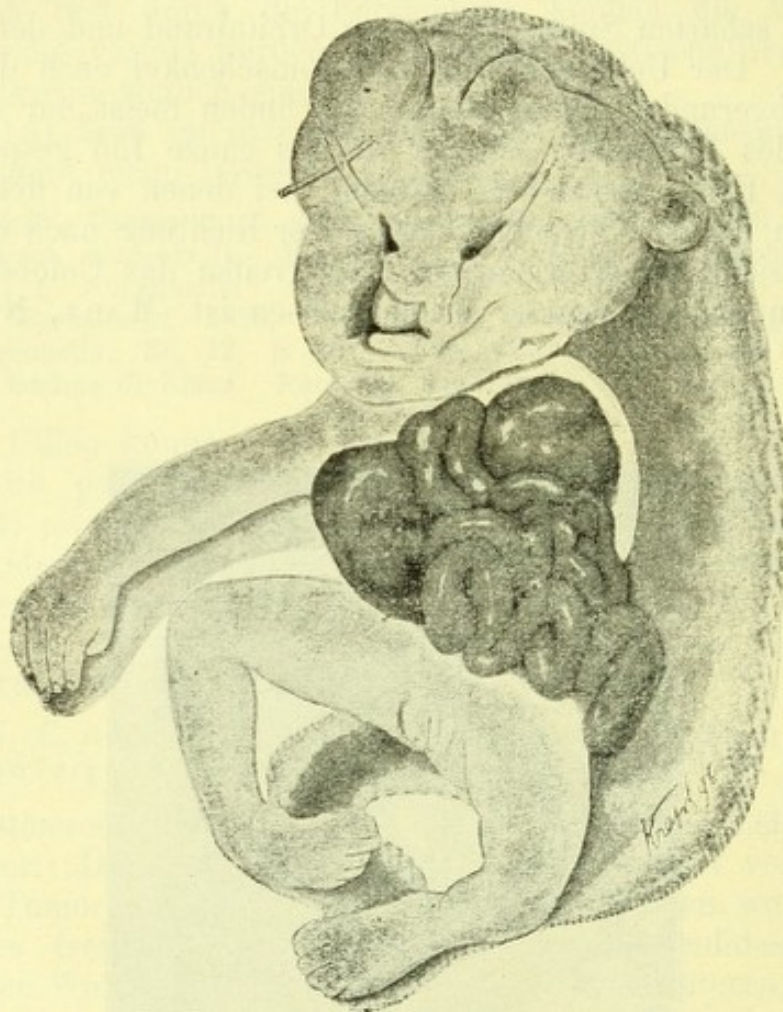


Links: Lidcolobome, rechts: Anophthalmus. Furchen auf den Wangen, welche als Folgen amniotischer Stränge aufzufassen sind. (Eigener Fall.)

Die frühere Erklärung der Lidcolobome als Hemmungsbildung ist wohl allgemein aufgegeben. Das Lid besteht zu keiner Zeit seiner Entwicklung aus zwei Theilen, deren Vereinigung ausbleiben oder unvollständig werden könnte. Es ist wohl jetzt die 1882 zuerst von Duyse aufgestellte Erklärung der Entstehung der Lidcolobome auf

mechanischem Wege durch Zerrungen von amniotischen Verwachsungen oder Strängen allgemein angenommen. Sie ist auch die einzig mögliche. Die amniotischen Stränge, welche oft ganze Strecken weit sich am Kopfe finden, drücken dann auf hervorragende Theile und wirken entweder entwicklungshemmend oder indem sie hier mit der Unterlage verwachsen, zerren sie das schon ausgebildete Lid weg oder machen durch Einschnürung Defecte. Solche amniotischen Stränge können später wieder abfallen und verschwinden, während die durch sie gesetzten Defecte bestehen bleiben. Wir wissen, dass da, wo solche amniotischen

Fig. 213.



Durch amniotische Bänder bewirkte Verunstaltungen des Kopfes. 4 Geschwülste am Schädel, Offenbleiben der schrägen (doppelte Hasenscharte und Wolfsrachen) und der queren Gesichtsspalte. Anophthalmus und Verzogenheit der Lider.  
(Nach v. Winckel.)

Stränge nach der Geburt noch erhalten waren, sie gern über die Stelle des Jochbogens und der Augen und Augenränder als hervorragende Theile hinlaufen und dort Einschnürungen machen. So scheint mir dann die Entstehung der Lidcolobome durch Einschnürungen in die schon ausgebildeten Augenlider die einzig zulässige Erklärung.

Für diese Ansicht spricht besonders ein Fall, den ich im Archiv für Augenheilkunde beschrieben habe. Wir sahen da eigentlich nicht

sowohl ein Colobom der Lider, als ein Verzogenssein der Lider mit einer Lückenbildung nach der Wange hin (s. Fig. 212).

Auch andere Missbildungen des Auges (z. B. Anophthalmus) lassen sich am besten durch Druck von amniotischen Strängen auf den Bulbus erklären. Zur Erläuterung biete ich hier eine Abbildung, welche einer Publication von v. Winckel entnommen ist (s. Fig. 213).

Gelegentlich kann der hemmende Druck offenbar anstatt durch das Amnion auch durch anderweitige Einwirkung hervorgerufen werden. Hoederath sah ein Kind, das unmittelbar nach der Geburt und noch einige Zeit danach die Hand auf die Lider der anophthalmischen Seite fest aufgedrückt hatte, sich so selbst mechanisch einen Anophthalmus erzeugend. Solche Fälle sind nicht vereinzelt. Fick in Leipzig hat gezeigt, wie ein Embryo durch eine ungünstige Haltung seiner Hand, welche hier den Platz im linken Mund-Nasenraum beschränkte, den linken Mundboden comprimirt, die directe Anlegung der linken Gaumenspalte an das primitive Nasendach bezw. die Nasenscheidewand bewirkte und sich so selbst einen Wolfsrachen erzeugte. Doch sind das wohl Ausnahmen. Immerhin werden auch wir Ophthalmologen gut thun uns zu bestreben, das Gebiet der endogenen Missbildungen möglichst einzuschränken zu Gunsten einer Erklärung, welche auch die Augenmissbildungen häufiger durch eine mechanische Einwirkung von aussen auf die Körperoberfläche entstehen lässt, eine Auffassung, die sich bei Gynäkologen, Chirurgen und pathologischen Anatomen in neuerer Zeit schon viel grösserer Anerkennung erfreut.

v. Hippel, Handbuch d. Augenheilk. 2. Aufl. Lief. 18 u. 19. Leipzig 1900. — Hoppe, Part. Lidcolobom bei einem missgebildeten Foetus. v. Graefe's Archiv. Bd. 39. S. 3, 5, 307. 1893. — Haab, Anatomische Untersuchungen eines 27 jährigen Anophth. Beitr. z. Augenheilk. (Festschrift für Horner.) 1881. S. 131. (Bei v. Hippel steht irrthümlicherweise 1884.) — Hoederath, Ueber Monophthalmus cong. Inaug.-Dissert. Bonn 1871. — v. Winckel, Volkmann's Sammlung klinischer Vorträge. No. 373/374. — v. Duyse, Bride derm. oculopalpébrale. Annales d'ocul. 1882. Bd. 88. p. 101. — Hess, C., Beiträge zur Kenntniss der pathologischen Anatomie der angeborenen Missbildungen des Auges. v. Graefe's Archiv. 1892. Bd. 38. 3. S. 18. — Greeff, Ueber Anophthalmus mit anderen Missbildungen am Auge. Arch. f. Augenheilk. 1904. Bd. 51. S. 1.

### Kryptophthalmus.

Fälle, in denen die Lidspalte fehlt und die Haut ohne Unterbrechung über die Bulbi hinüber von der Stirn auf die Wange zieht, sind nicht allzuseiten beschrieben worden. Sie sind ziemlich verschiedenartig und auch verschieden aufzufassen. Zunächst kann es sich um ein wirkliches Fehlen der Augenlider handeln, oder nur um ein vollständiges Verwachsensein der Augenlider (totales Ankyloblepharon). Die in der alten Literatur beschriebenen Fälle gehören meist in letztere Kategorie. Auch fehlt meist der Bulbus unter den Lidern, oder ist nur rudimentär entwickelt.

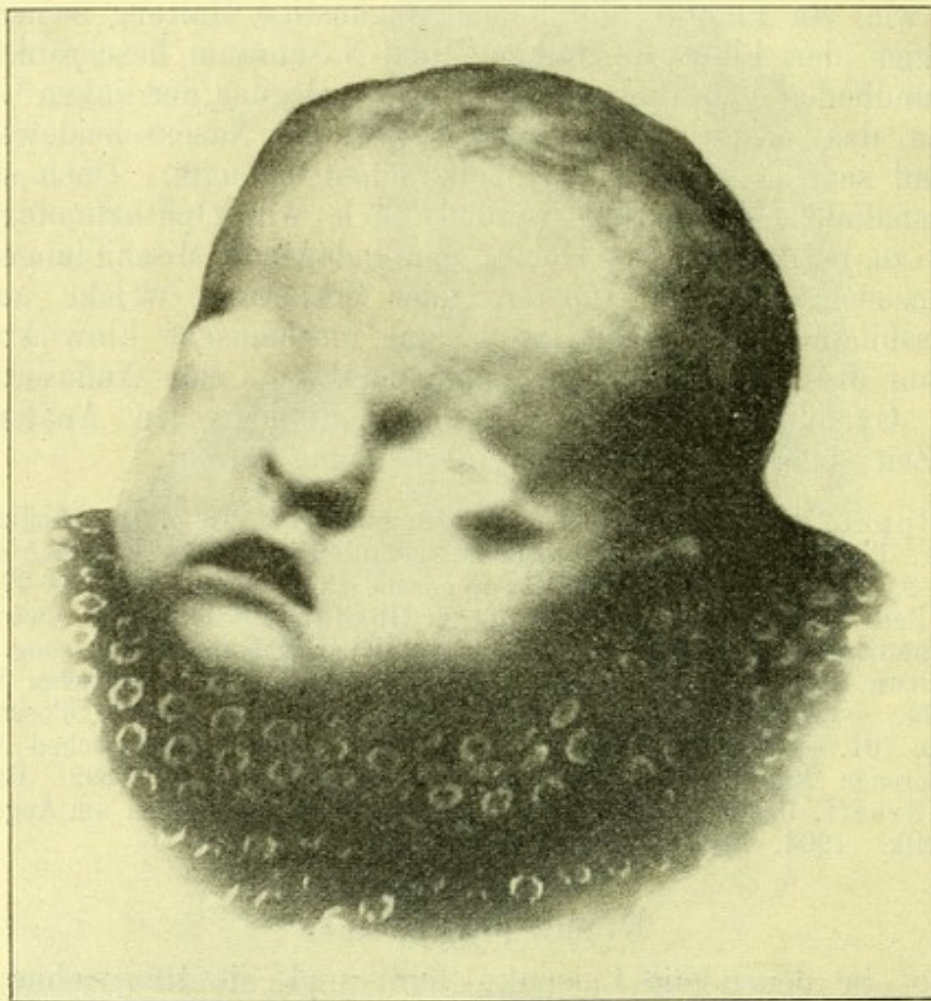
In einem von Vicq d'Azyr beobachteten Falle ging die äussere Haut über jene Stellen hinweg, an welcher Augen und Nase hätten

sein müssen. Es fand sich an Stelle der Augenhöhle nur eine seichte Vertiefung und die Augäpfel mangelten gänzlich.

In dem von Seiler beschriebenen Falle waren die Stellen, wo die Augenhöhlen ihren Sitz hätten haben sollen, gleichfalls mit grössten-theils behaarter Haut überzogen, allein die Stirnfortsätze des Oberkiefers und die Gaumenknochen fehlten gänzlich, so dass man in Nasen- und Mundhöhle hineinsehen konnte.

Auch in einem von K. Sprengel beobachteten Fall ging die Stirn unmittelbar in die Backen über. Augenhöhle und Augapfel fehlten gleichfalls.

Fig. 214.



Kryptophthalmus. (Nach v. Zehender.)

Erst v. Zehender beschrieb eine Missgeburt mit hautüberwachsenen Augen, bei der die Haut die vorhandenen, wenn auch nicht ganz unveränderten Augen bedeckte. Manz gab den Namen Kryptophthalmus. In neuerer Zeit sind Fälle von Kryptophthalmus beschrieben worden von Hocquart, Chiari, v. Duyse, Fuchs, Otto, Bach und Kar-mann.

In den meisten Fällen bestand doch eine Andeutung einer Lid-

spalte in Form einer seichten Rinne, oder eine dieser entsprechende weisse narbige Linie.

Anatomisch findet sich meist eine mangelhafte Lidstructur über dem Bulbus, nur Bach fand Meibom'sche Drüsen und einen Lidknorpel. Der Conjunctivalsack ist mehr oder weniger, meist bis auf Spuren, geschrumpft. Auch die Hornhaut ist in ein gefässreiches Bindegewebe verwandelt und mit Conjunctiva und Lidhaut meist verwachsen.

Wir dürfen auf Grund der anatomischen Untersuchungen wohl annehmen, dass es sich in letzter Instanz in keinem der beschriebenen Fälle um ein Nichtausgebildetsein der Lider handelt, sondern um ein Verwachsensein der Lider unter einander und mit der Conjunctiva und der Cornea durch chronisch entzündliche Processe.

Meist bestehen gleichzeitig auch andere Missbildungen an Händen und Füßen, den Genitalien etc.

Wir werden wohl am besten mit Kundrat und van Duyse die Entstehung aller dieser Fälle mit einer Engigkeit der Amnionkappe erklären.

Vicq d'Azyr, Hist. de la Soc. roy. de méd. Année. 1776. — Seiler, Beobachtungen ursprünglicher Bildungsfehler. Dresden 1833. — Zehender, Eine Missgeburt mit hautüberwachsenen Augen. 1872. Rostock bei Adler's Erben. — Hocquart, Arch. d'ophthalm. 1881. Bd. I. p. 289. — Chiari, Prager Zeitschr. f. Heilk. 1883. Bd. IV. — Fuchs, Wiener klin. Wochenschr. 1889. S. 281. — Bach, Kryptophthalmus beim Kaninchen. Archiv f. Augenheilk. 1895. Bd. 32. S. 16. — v. Duyse, Contribution à l'étude de la cryptophthalmie. Festschrift für van Bambeke. Brüssel 1899.

### Andere Missbildungen der Lider.

Unter Symblepharon verstehen wir die Verwachsung der Lider mit dem Bulbus. Ein partielles angeborenes Symblepharon ist schon bei der Besprechung der Lidcolobome erwähnt worden. Wir erklären es durch Druck eines amniotischen Stranges auf den Bulbus.

Ankyloblepharon ist die Verwachsung der Lider miteinander. Wir haben den Kryptophthalmus als totales angeborenes Ankyloblepharon gedeutet. Auch partiell kommt diese Verwachsung angeboren vor, wobei die Verwachsung meist vom äusseren Lidwinkel beginnt.

Auch als Blepharophimosis bezeichnet man eine theilweise Verwachsung vom äusseren Winkel aus.

Als Ankyloblepharon filiforme adnatum beschrieben Wintersteiner und Webster Fälle, bei denen ein congenitaler, dünner Strang so das obere und untere Lid verband, dass nur eine unvollständige Oeffnung der Lidspalte möglich war. Der Strang bestand aus einem zarten, vascularisirten Bindegewebsfaden, welcher mit Epithel überkleidet war.

Wintersteiner, Centralbl. f. pract. Augenheilk. 1888. S. 169. — Webster, Deutschmann's Beiträge zur Augenheilk. 1898. H. 34. — Hasner, Prager Zeitschrift f. Heilkunde.

Fuchs beschreibt drei Fälle von angeborener abnormer Kürze der Lider, die er **Mikroblepharie** nennt. Das Auge kann nicht vollständig

geschlossen werden. Gallenga fand in solchen Fällen anatomisch unregelmässige Ausbildung des Tarsus, der Meibom'schen Drüsen, der Orbicularisfasern etc. In Fällen von Friderici und Cornaz waren die Bulbi anstatt von Lidern nur von kleinen Hautwülsten umgeben. Man hat dies als **Ablepharie** bezeichnet, eigentlich sind jedoch rudimentäre Augenlider vorhanden.

Fuchs, Angeborene Kürze der Lider. Arch. f. Augenheilk. 1885. Bd. XV. — Gallenga, Contrib. alla studio di alcune deform. congen. della palpebra. Torino 1892. — Friderici, Bd. I. 89. — Cornaz, Bd. I. 3.

Ein überzähliges **monströses Oberlid** mit Oberlidcolobom beider Augen beschreibt J. Oeller. Arch. f. Augenheilk. Bd. 50. S. 1. 1904.

**Entropium und Ectropium.** Einwärts- oder Auswärtsgewendetsein der Lider ist selten angeboren. Relativ häufig ist Mikrophthalmus oder Anophthalmus Schuld daran. In anderen Fällen ist nach Guibert mangelhafte Entwicklung des Tarsus die Ursache des Entropiums. Ectropium kann bei angeborener Vergrösserung des Bulbus vorhanden sein.

Guibert, Archives d'Ophth. Tome XII. 1892.

Der angeborenen **Ptoxis** liegt meist eine angeborene Lähmung des Musc. levator palpebrae superioris zu Grunde. Sie ist meist beiderseitig. Sie findet sich zuweilen vererbt in mehreren Generationen einer Familie. Man findet anatomisch diesen Muskel mangelhaft entwickelt oder ganz fehlend. Auch eine Degeneration des Oculomotoriuskernes ist gefunden, welche wohl die Ursache der mangelhaften Muskelentwicklung ist.

**Distichiasis congenita** ist von Kuhnt beschrieben worden. Bei vollständig normalem Verhalten der Lider und der Cilien fand sich an der inneren Lidkante eine zweite vollständige Reihe feiner Härchen, welche ungefähr den Ausführungsgängen der Meibom'schen Drüsen entsprachen.

Anatomisch fand sich an kleinen ausgeschnittenen Stückchen, dass die Meibom'schen Drüsen vollständig fehlten und an ihrer Stelle die Härchen sassen.

Kuhnt fasst den Befund als heterotopische Bildungsanomalie auf, derart, dass die auch an der inneren Lidkante hervorgewachsenen Wimpern den später zur Entwicklung gelangenden Meibom'schen Drüsen den Platz fortgenommen hatten, so dass letztere nicht zur Ausbildung kamen.

Kuhnt, Ueber Distichiasis congen. vera. Zeitschr. f. Augenh. 1899. Bd. II.

**Epicanthus.** Als Epicanthus beschrieb v. Ammon eine Hautfalte, welche zu beiden Seiten des Nasenrückens vorspringt und sich derart über die inneren Augenwinkel schiebt, dass sie dieselben verdeckt. Bei neugeborenen Kindern beobachtet man nicht selten einen geringen Grad von Epicanthus, welcher sich mit der Zeit verwächst.

Der mongolischen Rasse giebt ein mässiger Epicanthus ein charakteristisches Aussehen.

Die Falte besteht aus einer einfachen Duplicatur der Haut.

Meist ist die Missbildung doppelseitig. Oft bestehen dabei noch andere Bildungsfehler am Auge, wie angeborenes Schielen, Ptosis und andere Beweglichkeitsdefecte.

v. Ammon fasste das Vorkommniß als eine excessive Entwicklung der Haut an der Nasenwurzel auf.

Bach fand in einem mit Ptosis vergesellschafteten Fall sehr geringe Entwicklung des Levator und Rectus sup.

v. Ammon, Bd. I. S. 105. — Bach, Arch. f. Augenh. 1895. Bd. 32. S. 16.

**Dermoideysten**  
**Orbitopalpebraleysten** } siehe unter Geschwülsten, Abth. Cysten.

## Geschwülste der Lider.

### A. Epitheliale.

#### Carcinom der Lidhaut.

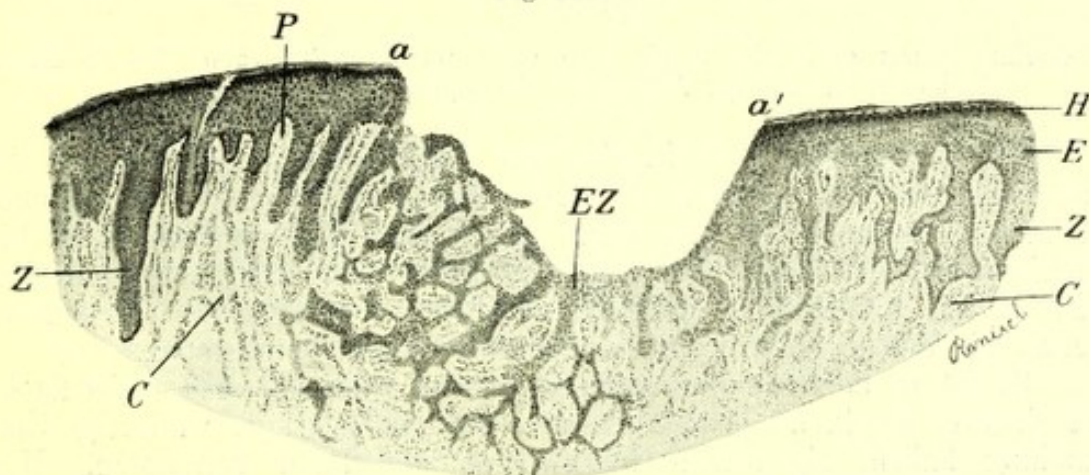
Die häufigste Geschwulst des Lides ist das Carcinom.

Da ich in den Cursen so oft Gelegenheit habe zu bemerken, dass die Diagnose Carcinom verfehlt wird, dass ein zerklüfteter, mit Epithel überkleideter Naevus oder normale Haut, in die sich das Epithel den Drüsen und Haargängen folgend einsenkt, für carcinomatös gehalten wird, so darf ich wohl einige allgemeine Bemerkungen über den Krebs vorausschicken.

Das Carcinom ist im Wesentlichen eine epitheliale Geschwulst. Die Entwicklung des Hautkrebses erfolgt am häufigsten vom Deckepithel aus und ist wesentlich dadurch gegeben, dass letzteres von den interpapillär gelegenen Theilen aus in Form von epithelialen Zapfen in die Tiefe dringt.

Das Bindegewebe kann sich bei dem Einwachsen des Epithels zunächst ganz passiv verhalten, es geräth aber früher oder später in

Fig. 215.



Durchschnitt durch ein ulcerirendes Carcinom der Haut des unteren Lides.

(Hartnack Oc. 2, Obj. 4.)

H = Hornschicht; E = Epithel; von a bis a' Ulceration; Z, Z, EZ = sich in das Corium (C) einsenkende Epithelzapfen, bei EZ in der Tiefe sich vielfach theilend und anastomosirend; P = verlängerte Hautpapillen.

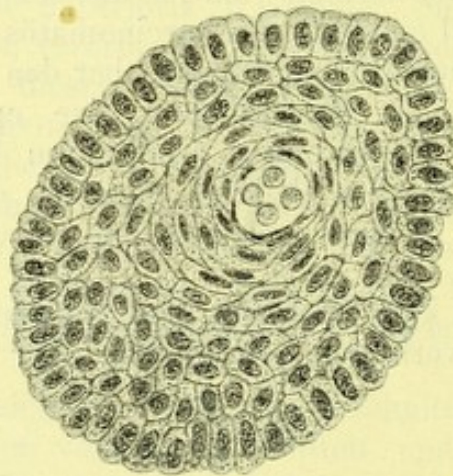
Wucherung und es können die Hautpapillen oft zu langen, verzweigten Bildungen auswachsen (Ziegler).

Aber nicht jeder Epithelstrang bedeutet gleich ein Carcinom, nur, wenn das Epithel **über die Grenzen**, die ihm in der Norm gesteckt sind, **hinauswächst**, in das Bindegewebe und darüber hinaus in andere Gewebe eindringt, sie durchwächst und zerstört, kann von einem Carcinom gesprochen werden.

Unter dem Mikroskop finden wir also Epithel jenseits der ihm sonst zukommenden Grenzen, an der Haut also tief im Corium, an den Drüsen ausserhalb der Membrana propria, an den Schleimhäuten unterhalb der Muscularis mucosae etc. (Ribbert). Die in die Tiefe eindringenden Epithelzapfen ändern dann auch ihre Gestalt, indem sie sich vielfach theilen, winden und anastomosiren (s. Fig. 215 EZ). Solche Epithelzapfen werden dann auch wegen ihrer Windungen vielfach im Schnitt quer getroffen, das sind dann die sogen. Epithelnester, in Zwiebelschalenanordnung (s. Fig. 216). Es sind das also in Wirklichkeit quer durchschnittene Stränge.

Fig. 216.

4.



Querschnitt durch einen sich in die Tiefe einbohrenden Epithelzapfen bei Carcinom. Zwiebelschalenartige Anordnung der Epithelzellen. Verg. 300:1.

Die Wucherungen der Zapfen und Papillen können auch in die Höhe erfolgen, dann entsteht die Knotenform der Carcinome, die häufiger in inneren Organen, an der Haut selten ist. Auf der Haut sind die Carcinome meist schon in frühen Stadien nicht mehr von Epidermis bedeckt, sie bilden dann entweder Geschwüre oder sind mit Krusten bedeckt, die aus abgestorbenen, verhornten Epithelien bestehen.

So ist es auch an den Augenlidern der Fall. Es sind meist flache Geschwüre, die kaum prominiren und nur eine geringe, wallartige Umrandung haben, eigentliche Geschwülste sind kaum vorhanden. Man nennt diese langsam fortschreitenden Geschwüre vielfach **Ulcus rodens**. Sie sind aber, wenn auch relativ gutartige, Carcinome. Sie können oft viele Jahre bestehen, ehe sie bedrohliche Symptome machen, auch zu Metastasen neigen sie nicht.

Thiersch stellte schon 1865 in seinem epochemachenden Werk (Ueber den Epithelkrebs, namentlich der Haut) dem flachen Krebs die **tiefgreifende Form** gegenüber. Bei dieser Art ist die Oberflächenausdehnung verhältnissmässig klein, dafür erstrecken sich die Fortsätze rasch zerstörend in die Tiefe und es entstehen schliesslich tiefe, kraterförmige oder trichterförmige Geschwüre, die am Auge längs der Orbitalwand in die Gewebe der Augenhöhle vordringen und dann das Nasengerüst, die Highmorshöhle, Stirnhöhle, das Siebbeinlabyrinth in Mitleidenschaft ziehen und den Bulbus zerstören.

Eine umfangreiche Zusammenstellung und Statistik (223 Fälle) über das Lidcarcinom verdanken wir aus neuerer Zeit Mayeda. Der Gesichts- und Lidkrebs tritt danach am häufigsten zwischen dem 47. und 70. Jahre auf (164 Patienten). Bis zum 30. Jahre finden sich nur 6 Fälle in der Literatur, vom 30. bis 45. Jahre 27. Die Männer sind gegenüber den Frauen etwas häufiger befallen und zwar im Verhältniss von 58:42. Es scheint, dass die Berufsart nicht ganz ohne Einfluss ist, insofern als solche Personen, die sich viel im Freien aufhalten (Bauer, Arbeiter, Tagelöhner) und in Folge ihrer Lebensweise weniger Sorgfalt auf körperliche Reinlichkeit verwenden, entschieden eine besondere Disposition zur Lidkrebserkrankung besitzen.

Aus der allgemeinen Statistik ergibt sich ferner, dass auf 1406 Fälle von Krebs verschiedener Organe 671 mit Gesichtskrebs = 47,7 pCt. und 66 mit Lidkrebs = 4,69 pCt. kommen. Das Verhältniss von Lid- und Gesichtskrebs wäre hiernach 9:83. Der Lidkrebs macht ferner 1,13 pCt. aller Lidkrankheiten und 0,085—0,087 pCt. aller Augenkrankheiten aus. Er ist also im Allgemeinen ein nicht häufiges Augenleiden.

Es giebt zwei Ausgangspunkte für den Krebs am Auge. Den ersten stellt die innere Lidkante dar, da, wo äussere Haut und Conjunctiva zusammentreffen. Bekanntlich sind Stellen, wo Haut- und Schleimhaut in einander übergehen (wie Lippenrand, Anus, Augenlidrand) überhaupt Prädispositionsstellen für das Carcinom. Die zweite Ausgangsstelle bildet die äussere Lidhaut überhaupt. Die an ersterer Stelle entstandenen pflegen bösartiger zu sein, also rascher zerstörend in die Tiefe zu wirken, die letzteren sind meist gutartiger, haben also mehr den Charakter des Ulcus rodens.

Was die Localisation anbetrifft, so soll die linke Gesichtshälfte etwas häufiger wie die rechte befallen werden. Sicher ist, dass das Carcinom erheblich häufiger das untere Lid (97 mal) wie das obere (15) befällt und zwar vorzugsweise den inneren Lidwinkel (65 mal den inneren, 18 mal den äusseren Lidwinkel). Besonders häufig sind auch die Carcinome in der Thränensackgegend, worauf Valude zuerst aufmerksam gemacht hat. Sie sind auch meist rasch tiefgreifend, der Thränensack wird bald zerstört, dann das Thränenbein arrodirt und die Nasenhöhle ergriffen oder die Tumormasse dringt durch den Thränennasengang in die Nasenhöhle vor.

Das Wachsthum des Krebses kann bei der flachen Form gerade an den Augenlidern ein sehr langsames sein, so dass er 20—30 Jahre ertragen wird (Schulz-Zehden).

In anderen Fällen stellt sich bald eine Betheiligung der Nase und Wange ein, auf die sich das Carcinom in continuirlichem Wachsthum ausbreitet. Zuweilen erkennt man aber erst bei der Section, wie weit die Nachbarorgane und Nebenhöhlen befallen waren.

Die Lymphdrüsen sind oft lange nicht afficirt. Thiersch hatte nur zweimal Gelegenheit dies zu beobachten. Winiwarter constatirte unter 26 Fällen 2mal Drüseninfiltration. Mayeda fand in seiner Zusammenstellung unter 195 Fällen 8mal = 4,1 pCt. Affectionen der Drüsen.

Im Allgemeinen kann man sagen, dass die flache Form keine secundären Lymphdrüsencarcinome, ebensowenig Metastasen in inneren Organen macht.

Aetiologisch wäre nur zu bemerken, dass der Krebs hier vielfach aus Warzen durch unausgesetzte Reibung entstehen kann. Ferner aus kleinen Verletzungen, wie Verätzungen, Abreißen etc., aus Bläschen, Knötchen etc. Auch auf Grund von Lupus kann er entstehen.

Den Beginn der Affection zeichnet sehr gut Unna. „Das Ulcus rodens beginnt als ein rosaroths oder perlgraues Knötchen von Senfkorngröße, welches bis 1 mm das Niveau der Umgebung überragt und sich sehr langsam in der Fläche ausbreitet, während es im Centrum einsinkt. So entstehen graugelblich oder grauröthlich gefärbte, glatte, erbsen- bis groschen- bis markgrosse, ovale, im Niveau der gesunden Haut liegende oder ganz wenig vertiefte, narbenähnliche, aber nicht wirklich vernarbte Flecke, die von einem feinen, perlmutterglänzenden, leistenartigen Rand eingefasst sind, an dem öfters kleine knötchenartige Verdickungen vorspringen. Von einer irgendwie erheblichen Verdickung der Haut ist nichts wahrzunehmen, ebensowenig von einer peripheren Entzündung. Noch im Laufe dieses Fleckenstadiums hebt sich auf unerhebliche Traumata an einzelnen Stellen, gewöhnlich in der Mitte die Hornschicht ab und es bildet sich eine dunkle Kruste aus blutigem Serum und junger Hornschicht. Sich selbst überlassen fällt diese ab und danach hat die Affection ihr früheres, narbenähnliches Aussehen. Wiederholte Abschälungen der Hornschicht führen endlich zu bleibender Ulceration und damit beginnt das zweite ulcerative Stadium“.

Histologisch ergibt sich, dass die Krebse der Lidhaut meist keine reinen, von der Epidermis ausgehenden Plattenepithelkrebs sind. Meist sind die Zellen sowohl wie der Aufbau der Zellen drüsenähnlich, so dass ihr Ausgang von Talgdrüsen der Haare wahrscheinlich ist. Die Neigung zur Verhornung ist eine sehr geringe.

Krompecher, E., Der drüsenartige Oberflächenkrebs. Ziegler's Beiträge zur pathol. Anat. 1900. Bd. 28. S. 1. — Mayeda, Das Lidcarcinom. Deutschmann's Beiträge zur Augenheilk. 1903. Bd. 6. S. 415. (Dort vollständige Literatur.) — Unna, Hautkrankheiten im Lehrbuch d. spec. pathol. Anat. von Orth-Valude. Canceroid. palpebrae. Ref. Annal. d'oculist. 1893. CIX. p. 52. — Ribbert, Geschwulstlehre. Bonn 1904.

## Cornu cutaneum.

An den Lidern oder am Lidrand, wie an anderen Stellen des Körpers kommen hornartige Fortsätze von gelber, grüner oder graubrauner Farbe vor, die sogen. Hauthörner.

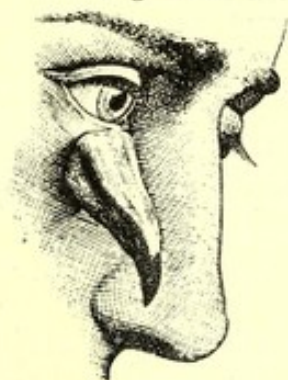Die Cornua cutanea sind beim weiblichen Geschlecht etwas häufiger beobachtet worden als beim männlichen und finden sich besonders oft bei Personen zwischen 50 und 70 Jahren. Sie bevorzugen vor Allem das Gesicht und den Kopf, die in ca. 50 pCt. der uns bekannten Fälle Sitz der Erkrankung waren. Auf der Zunge und auf der Conjunctiva hatte man sie nach Demarquay bis dahin nur je 1mal gefunden; spätere Beobachtungen sind mir nicht begegnet, ausser dem von Baas veröffentlichten Fall eines Hauthorns auf der pannösen Cornea eines Rindes und dem von Schoebl beobachteten „Cornu cutaneum plicae semilunaris“. Dagegen hat die Casuistik der Hauthörner an den Augenadnexen, über welche Mitwalsky publicirt hat, in den letzten Decennien eine erhebliche Bereicherung erfahren.

Meist ist das Cornu cutaneum nur in einem Exemplar vorhanden. Fälle von multiplen Hauthörnern, von denen Lebert 12 bekannt gewesen sind, wurden später allerdings mehrmals constatirt (z. B. Fehr).

Die Grösse der Hauthörner variirt in weiten Grenzen. Als Durchschnittsmaass giebt Lebert eine Länge von 2—4 Zoll an.

Die Gestalt der Hauthörner ist in der Minderzahl der Fälle gerade; das Cornu ragt dann cylindrisch oder conisch, annähernd vertical, über die Hautoberfläche hervor. Viel häufiger sind die Hörner spiralig um ihre Längsachse gewunden, und meist stehen sie dann mehr oder weniger schief zur Basis. Eine einfache Biegung über die Fläche nach Art des Raubvogelschnabels ist selten (s. Fig. 217).

Fig. 217.



Cornu cutaneum, raubvogelschnabelartig (nach Panas).

Sehr häufig wurzelt das Hauthorn in der Haut wie — der Vergleich soll nur das grob makroskopische Aussehen schildern — der Nagel im Falz. Man begegnet immer wieder dem ausdrücklichen Hinweis, dass rings um die Basis des Horns die Haut nach Art eines Walls aufgewulstet ist. Lewin vergleicht diesen auch in seinem Fall

festgestellten Befund mit einer im Leuchter steckenden Kerze. Nach Courtois stellt diese „Epidermiskrause“ eine Demarcation dar zwischen Hautdecke und Horn, ähnlich derjenigen um die Insertion der Nabelschnur. Nach Unna entsteht die „circuläre Einfalzung“ durch den Ausfall der ganz peripheren Hornmassen in Form einer Rinne.

Das Wachsthum ist im Allgemeinen ein äusserst langsames: die Cornua cutanea brauchen Jahre, um einige Centimeter lang zu werden.

Die Consistenz des Cornu cutaneum ist, wie der Name schon sagt, ungefähr hornartig; gewöhnlich sind aber die proximalen Partien weniger hart als die näher dem freien Ende zu gelegenen.

Histologisch bildet die Basis des Tumors die Cutis mit einer meist mächtig hypertrophischen Papille, die stark in die Länge gezogen bis in die Spitze reichen kann, und sozusagen das Mark des Tumors bildet. Sie führt reichlich Blutgefässe. Sie wird umlagert von starken Epithelschichten, welche die einzelnen Schichten der Epidermis noch erkennen lassen. Innen liegt eine Schicht Cylinderzellen, dann folgt eine breite Schicht Stachelzellen, die gegen die Peripherie zu allmählich spindelförmig werden, dann das Protoplasma und die Kerne verlieren und schliesslich als verhornte Epidermoidal-Lamellen die Rinde und Hauptmasse des Hornes bilden (Fehr).

Ueber die Entstehung des Cornu cutaneum bestehen zwei Ansichten. 1. Bätge, Auspitz, Hana und Mitwalsky nehmen einen rein epidermoidalen Ursprung an. Die Wucherung entsteht durch Vermehrung der Stachelzellen, die in Form von Zapfen und Kolben gegen das darunterliegende Gewebe vordringt und die dazwischen liegenden Bindegewebspartien in Stränge transformirt und einschliesst; es folgt dann an der Oberfläche die Wucherung. 2. Rindfleisch, Ballaban, Natanson, Fehr sind für einen papillären Ursprung. Neben der gesteigerten Epithelbildung falle der erste Anlass zur Entstehung des Hauthorns einer Papillaryhypertrophie der Haut zu.

Baas, Centralbl. f. pathol. Anat. u. allgem. Pathologie. Bd. VIII. 8 u. 9. — Mitwalsky, Arch. f. Dermat. u. Syphilis. 1894. — Schoebl, Vorläufige Richtigstellung einiger Angriffe in der Arbeit von Mitwalsky. Archiv f. Dermat. und Syphilis. 1895. — Natanson, Cornu cutaneum palpebrae. Arch. f. Dermat. und Syphilis. 1899. — Auspitz, Ueber das Verhalten der Oberhaut zur Papillarschicht, insbesondere bei pathologischen Zuständen der Haut. Archiv f. Dermat. u. Syphilis. 1870. — Asmus, Ueber Cornu cutaneum, insbesondere dessen Vorkommen an der Glans penis. Dissert. Bonn 1888. — Bätge, Zur Casuistik multipler Keratosen. Deutsche Zeitschr. f. Chirurgie. 1875. — Bergh, Fälle von Hauthörnern. Arch. f. Dermat. u. Syphilis. 1873. — Fehr, Versamml. d. Berliner ophth. Gesellsch. Leipzig 1905. S. 95. Veit u. Co.

Ein Enchondrom der Lider ist von Fuchs mitgetheilt worden (Graefe's Arch. f. Ophth. Bd. XXIV. 1878.)

Rumschewitsch hat ein Enchondrom des Tarsus beschrieben (Kl. Monatsbl. f. Augenheilk. Oct. 1890). Die Bezeichnung ist insofern sicher nicht richtig, als der Tarsus Knorpelzellen nicht besitzt.

### Infarcte, Cysten der Meibom'schen Drüsen.

Bei bestehenden Katarrhen der verschiedensten Art können sich die Ausführungsgänge der Meibom'schen Drüsen verstopfen, das

Secret staut sich und die Drüsen füllen sich mit eingedicktem, festem Secret an. Nicht selten kommen dann in diesen Massen Kalkablagerungen vor (Infarcte der Drüsen). Nur selten füllen sich Meibom'sche Drüsen mit serösem Inhalt, welcher die Drüsen enorm ausdehnt (Retentionseysten).

Deyl, Ueber einige Entzündungen der Augenlider (Cysten). Prag 1894.

### Adenome der Meibom'schen Drüsen.

Ganz ähnlich wie Chalazeen können Adenome der Meibom'schen Drüsen aussehen, wie sie Fuchs, Baldauf, Bock, Salzmann u. A. beschrieben. Man findet langsam wachsende Knoten im Tarsus, die jedoch immerhin grösser als Chalazeen werden können. Histologisch bestehen sie nicht aus Granulationsgewebe, sondern aus Acinis, die mit denen der Meibom'schen Drüsen übereinstimmen und mit ihnen zusammenhängen. Sie sind angefüllt mit grossen Epithelzellen, welche im Centrum der Geschwulst in Zerfall begriffen sein können.

Fuchs, Arch. f. Ophth. Bd. 24. 2. S. 121. — Baldauf, Diss. München 1870.

Ein malignes Epitheliom der Meibom'schen Drüsen beschreibt Salzmann. Der Tumor war sehr schnell gewachsen und das Oberlid war wallnussgross. Histologisch zeigte der Tumor fast noch reinen Drüsenbau.

Noch charakteristischer ist der Fall von Sourdille.

Bei einem 59 jährigen Mann fand sich im Tarsus eine erbsengrosse schmerzhaft, nach innen perforirende Verdickung, die schon 12 Tage nach der ersten Exstirpation recidirte. Sie zeigte mikroskopisch sehr grosse Epithelzellen, wie solche sich in den Meibom'schen Drüsen finden, und einen atypischen, nicht mehr acinösen Bau.

Auch H. Schweinitz beschreibt einen ähnlichen Fall.

Salzmann, Arch. f. Augenheilk. 1891. Bd. 22. S. 292. — Sourdille, Archives d'Ophth. Tome 14. p. 179. — G. E. de Schweinitz, Epithelioma simulating ulcerated Meibomian cyst. Amer. ophth. soc. Transact. 1894. (Ref. Centralbl. S. 489.)

Auch Adenome der tarsalen Schleimdrüsen (acino-tubulöse Drüsen, Krause'sche Drüsen) sind beschrieben worden. Es handelte sich um eine haselnuss-grosse, stark nach hinten prominirende Geschwulst, die durch ihre Lage im hinteren Theil des Tarsus etwas Charakteristisches hatte. Sie bestand histologisch vorwiegend aus tubulösen Drüsenmassen, wie sie die Krause'schen Drüsen aufweisen.

Maouro: Rivista intern. di Med. e Chir. Vol. IV. No. 4. p. 209. — Rumschewitsch, Zur Onkologie der Lider. Klin. Monatsbl. f. Augenh. Oct. 1890.

### Cysten.

Dass Retentionseysten am Lidrand selten von den Meibom'schen Drüsen ausgehen (Deyl), ist schon erwähnt worden.

Diese Cysten am Lidrand entstehen dagegen häufig aus den Moll'schen Drüsen (modificirten Schweissdrüsen).

Es sind dünnwandige Cysten mit hellem Inhalt, die nahe der

inneren Lidkante sitzen, sie können bis kirschkerngross werden, sind aber meist kleiner.

Wintersteiner beschreibt sie eingehend histologisch. Er unterscheidet zwei Arten, die je nach der Stelle, von der sie ausgehen, verschiedenes Epithel zeigen. Bei cystischer Degeneration des Drüsenschlauches findet man innen ein einschichtiges Cylinderepithel, dann folgt nach aussen eine Basalmembran und darauf eine Lage endothelialer Zellen. Bei Ektasirung des Ausführungsganges der Drüsen findet man dagegen die Cysten mit Plattenepithel ausgekleidet.

Die Cysten der Haarbalg- oder Zeiss'schen Drüsen sind dickwandig, ihr Inhalt ist breiig oder ölig (Oleocysten, Honigcysten).

Wintersteiner, Ueber Lidrandcysten. Verhandl. d. Naturforscherversamml. in Wien u. Wien. klin. Wochenschr.

### Dermoide.

Die Dermoide der Lidhaut oder des subcutanen Gewebes der Lider sitzen fast immer aussen am Orbitalrand. Sie sind nicht sehr selten, meist erbsen- bis pflaumenkerngross, können jedoch später wachsen. In der Tiefe sind sie meist mit dem Periost des Orbitalrandes sehr fest verwachsen. Es sind angeborene Cysten mit fester Wandung. Der breiige Inhalt besteht aus abgestossenen, verhornten Zellen, Detritus, auch können sich Fett und Haare finden.

Die Geschwülste sind als durch einer Verlagerung von Epithelkeimen an die betreffenden Stellen entstanden zu denken.

Bekanntlich kommen solche Dermoide auch weiter in der Tiefe der Orbita vor. Axenfeld und Gallenga fanden, dass sehr häufig in der normalen Orbita sowohl vorn wie hinten sich Stücke versprengten hyalinen Knorpels finden, was für die Entstehung solcher Geschwülste wohl von Bedeutung sein kann.

Axenfeld, Berliner klin. Wochenschr. 1894. S. 47. -- Gallenga, Arch. di Ottal. Vol. II. Fasc. 9—10. p. 1. 1895.

### Orbito-Palpebralcysten.

Schliesslich sei hier erwähnt, dass bei angeborenem hochgradigem Mikrophthalmus sich oft unter der Haut des Lides eine grosse, congenitale, durch die Haut bläulich durchschimmernde Cyste findet. Ihr Sitz ist meist im unteren, selten im oberen Lid. Die Innenfläche der Cyste kann mit retinalem Gewebe ausgekleidet sein. Der Erste, welcher bei sogenanntem angeborenem Mangel beider Augen solche wallnussgrossen blauen Unterlideysten beschrieb, war Arlt. Der Zusammenhang der Cyste mit dem verkümmerten Auge ist zweifellos. Meistens folgte man der für solche Fälle von Arlt aufgestellten Erklärung. Die secundäre Augenblase ist bereits fertig und die beiden Lamellen derselben haften schon aneinander. Da aber die fötale Augenspalte sich nicht regelrecht schliesst, wir somit ein Chorioidealecolobom vor uns zu haben, kommt es auch nicht zur Ausbildung eines ge-

schlossenen Skleralsackes. Tritt nun eine Steigerung des intraocularen Druckes ein, z. B. in Folge des Wachstums des Glaskörpers, so geben die Augenhäute an dieser Stelle nach und es entsteht auf diese Weise die Cyste durch einfache Ectasie der Bulbuswand.

Mit dieser Theorie sind nicht recht zu vereinigen die anatomischen Befunde in den Fällen von Rubinatis, Czermak, Lapersonne und Mitwalsky, wo die in der Cyste gefundene Netzhaut pervers gelagert war, d. h. mit den Stäbchen und Zapfen dem Lumen der Cyste zugekehrt. Es kann sich danach nicht, wie Arlt es will, um eine blosse Ausstülpung der Augenmembranen an der fötalen Augenspalte handeln.

Kundrat fand zwischen Cyste und Augapfel einen dicken Stiel, der einen feinen Canal einschloss. Er nimmt an, es handele sich bei der Genese der Unterlideysten um ein Hineinwachsen des Gewebes der primären Augenblase in das angrenzende embryonal-mesodermatische Gewebe. Im Ganzen ist diese Hypothese von Czermak, Mitwalsky u. A. acceptirt. Mitwalsky führt aus, dass in allen Fällen, wo die Linse im Bulbusraum gefunden wird, die Augenanlage auf der ersten Entwicklungsstufe der primären Augenblase stehen geblieben ist, dass also keine Einstülpung der primären Augenblase stattgefunden hat und somit die Cyste als aus der primären Augenblase hervorgegangen zu betrachten ist.

Arlt, *Zeitschr. der k. k. Gesellschaft d. Aerzte zu Wien*. 1858. S. 445. — Kundrat, *Wiener med. Blätter*. 1886. No. 3. S. 65. — Czermak, *Wiener med. Wochenschr.* 1891. S. 488. — Mitwalsky, *Arch. f. Augenheilk.* Bd. XXV. 1892. S. 218. — H. Becker, *Ibid.* Bd. XXVIII. 1893. S. 81.

## B. Mesodermale.

### Sarkom.

Die primären Sarkome der Lider sind recht selten. Immerhin sind etwa 60 Fälle in der Literatur beschrieben. Das Alter der betr. Patienten ist meist jenseits 60 Jahre. Der grösste Theil der Sarkome ist pigmentfrei, doch sind auch pigmentirte Sarkome der Lider beschrieben worden (Horner, Hohenberger, Enslin). Letztere entstehen leicht aus pigmentirten Hautflecken (Enslin, Hohenberger). Sonst entwickelt sich das pigmentirte Sarkom aus dem schon in Haut, Tarsus und Bindehaut physiologisch vorhandenen Pigment.

Wilmer beschreibt einen Fall von alveolärem Myxosarkom des Lides.

Auch Zimmermann berichtet über einen 60 jährigen Mann, bei dem seit 10 Monaten sich ein bläulicher Tumor unter der Lidhaut gebildet hatte. Er bestand mikroskopisch aus pigmentirten Spindelzellen.

Diese Sarkome sind sehr bösartig, besonders die pigmentirten. Rasche Recidive pflegen der Exstirpation meist zu folgen.

Hierher gehören auch die seltenen Fälle von Melanosarkom der Carunkel (Fälle von Collica-Acordius, Gilette), von Fibrosarkom (Rydel) und Angiosarkom (Wedl-Bock) der Carunkel.

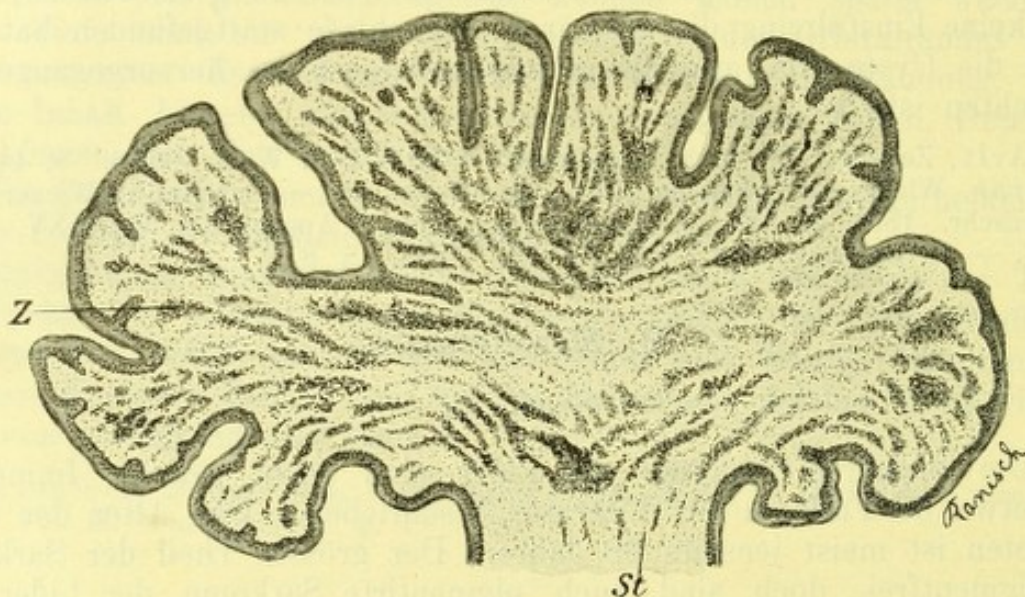
Piccoli beschreibt einen Fall von Lymphosarkom und Meighann ein Melanosarkom der Plica semilunaris.

Zimmermann, M. W., Primary melan. sarcoma of the eyelid. Ophth. Review. No. 152. p. 184. — Enslin, Ein Fall von Melanosarkom des Unterlides. Klin. Monatsbl. f. Augenh. 1904. II. S. 109. — Lotin, Klin. Monatsbl. f. Augenheilk. 1904. I. S. 253. — Steiner, Ein Fall von Sarkom des Oberlides. Centralbl. für Augenheilk. 1899. S. 43. — Wilmer, Transact. of the Ophth. soc. America. — Hohenburger, v. Graefe's Arch. f. Ophth. 1892. Bd. 38. 2. S. 140. — Piccoli, Congress Rom. Ref. Arch. d'Ophth. T. XIV. p. 384. — Meighann, Glasgow med. Journ. Vol. 38. p. 305. — Collica, Acorius. Annali di Ottal. Vol. VIII. 1878. — Sommer, G., Ueber das primäre Melanosarkom der Augenlider. Wochenschr. f. Therapie u. Hygiene des Auges. 1904. No. 52.

Naevi (s. Fig. 2 auf Taf. IX).

Die Naevi sind gewöhnlich stecknadelkopf- bis erbsengross und mehr oder weniger prominent. Die Oberfläche ist meist glatt oder nur wenig zerklüftet. Sie bestehen aus einem bindegewebigen Körper und einem Epidermisüberzug. Das Epithel ist gewöhnlich nicht sehr verdickt, es

Fig. 218.



Naevus papillosum pigmentosus.

Die gelappte Geschwulst sitzt wie ein Polyp an einem dünnen Stiel (St). Die Verhornung fehlt. Dünne gleichmässige Epithellage. Zahlreiche Zellstränge (Z) im Bindegewebskörper. Mächtige Pigmentierung. (Hartnack Oc. 3, Obj. 2).

#### Erklärung der Tafel IX.

Fig. 1. Das in Fig. 220 abgebildete harte Fibrom stärker vergrössert (Hartnack Ocul. 3 Object 7).

E = Epithel. Die oberste Lage ist verhornt (H). Dann folgen flache Zellen, darauf Stachelzellen und schliesslich eine Lage Cylinderzellen. Der eigentliche Körper besteht aus sich dicht verflechtenden, kernarmen Zügen von Bindegewebe (B). Dazwischen liegen spärlich Plasma- und Mastzellen.

Fig. 2. Theil eines Naevus pigmentosus (Hartnack Ocul. 3 Object 7).

H = Hornschicht mit Perlkügelchen (PH). Epithel mit Fortsätzen in die Tiefe, die sich jedoch nicht in das Corium einsenken. B bindegewebige Grundsubstanz mit Zellzügen. Pigment im Epithel und in der Grundsubstanz.

Fig. 1.

Taf.

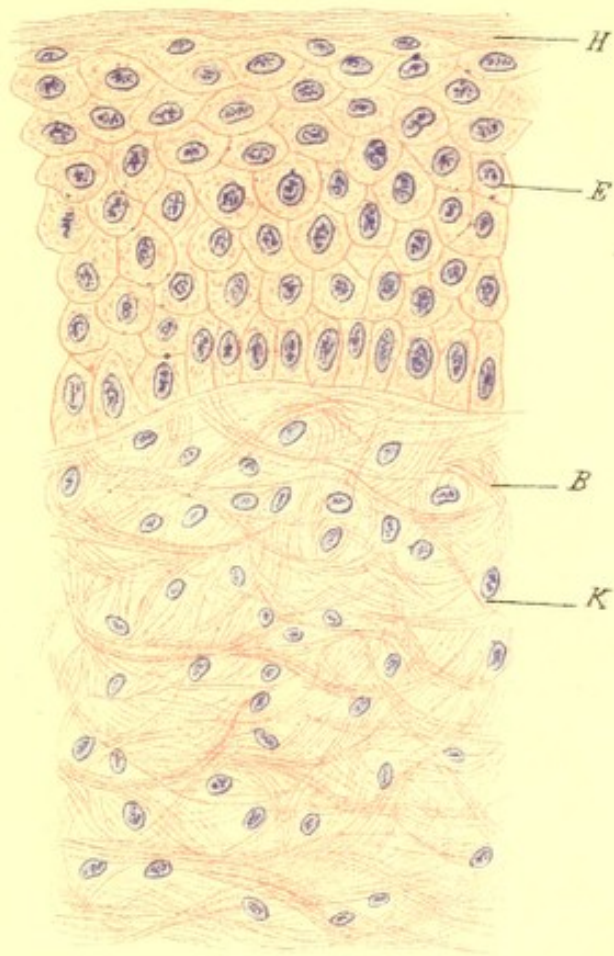
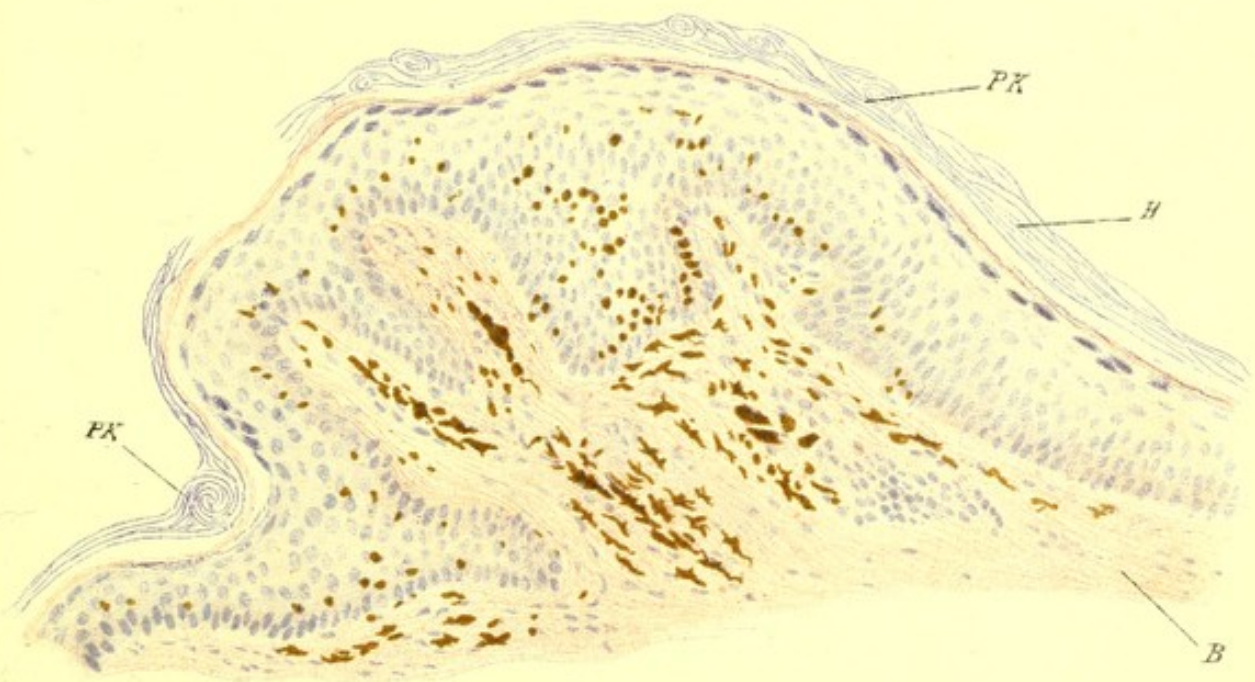



Fig. 2.





kann aber kolbige Fortsätze in die Tiefe schieben (s. Fig. 2 auf Taf. IX), die sich zuweilen auch verzweigen und netzartige Verbindungen eingehen. Die Epithelzapfen machen jedoch stets vor dem Niveau der Haut Halt (s. Fig. 218 Z). Besonders charakterisirt wird die Geschwulst durch das Vorkommen von alveolenartigen Haufen und Strängen von Zellen im Bindegewebe (s. Fig. 203 Z). Diese Haufen sind meist langgestreckt und verzweigt und zwar in der Richtung nach oben, so dass zuweilen eine parallelbalkige oder auch radiäre Anordnung zu Stande kommt, die daran denken lässt, dass die Zellzüge an den Gefässbaum der Warze gebunden sind (Ribbert). Die Haufen bestehen aus epithelial angeordneten grossen Zellen mit grossem Kern und relativ schmalem Protoplasmaleib. Sie enthalten vielfach fein vertheiltes, körniges sepiabraunes Pigment. Das gleiche Pigment findet sich in den Epidermiszellen.

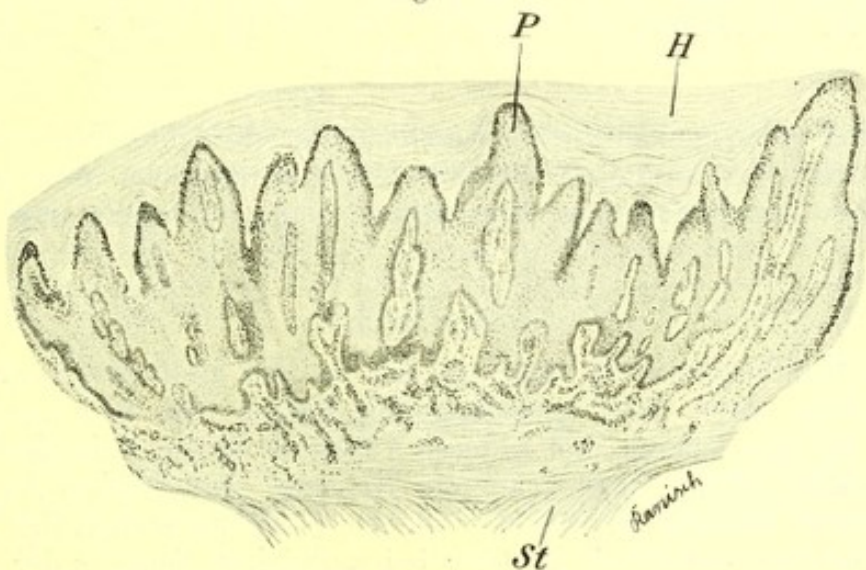
Man hielt diese Naevuszellen früher für gewucherte Endothelien der Blut- und Lymphgefässe. Nach Ribbert sind sie Abkömmlinge der Chromatophoren, d. h. der normalen verzweigten Pigmentzellen der Haut. In Isolationspräparaten zeigen sie in der That die polygonalen und mit Fortsätzen versehenen Formen, wie die normalen **Chromatophoren**. Die Zellen sind also bindegewebiger Natur (vgl. hierzu dieses Buch S. 303 u. ff.).

Die Naevi sind umschriebene angeborene Missbildungen der Haut. Sie sind meist gutartig, bekannt ist aber, dass sie im späteren Alter gelegentlich zu wuchern anfangen.

#### Erworbene Warzen. Verruca.

Die erworbenen Warzen bestehen meist aus Wucherungen des Papillarkörpers. Die Papillen werden langgestreckt und können sich

Fig. 219.



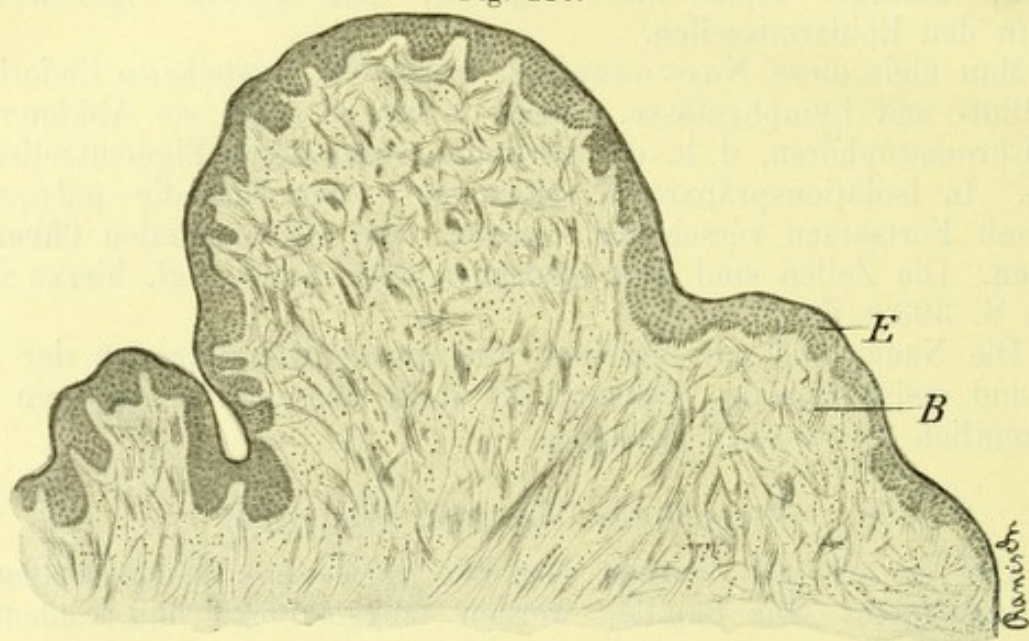
Papilläre Hornwarze. Die Hornschicht (H) gleicht die Unebenheiten aus. Von dicker Epithelschicht überzogene, lang ausgezogene Papillen (P). Epithelzapfen gehen auch in die Tiefe, verästeln sich nahe vor dem Stiel (St) und dringen nicht in ihn ein. (Hartnack Oc. 3. Obj. 2.)

auch verzweigen. Das Epithel darüber ist stark verdickt, doch meist nicht derart, dass es die Unebenheiten des bindegewebigen Grundstockes auskleidet, sondern indem es die Erhebungen und Einsenkungen mitmacht. Dadurch bekommt die Oberfläche etwas Gelapptes oder Zerklüftetes. Man kann solche Geschwülste auch Papillome nennen.

### Fibrome.

In der Haut kommen Erhebungen vor, deren Oberfläche glatt oder papillär ist und deren Stiel mehr oder weniger verdünnt sein kann, so dass eine polypöse Form entsteht. Die Masse besteht aus Binde-

Fig. 220.



Warze. Hartes Fibrom. E = Epithelüberzug, B dichte sich engflechtende Bindegewebsfasern. (Hartnack Oc. 3, Obj. 2. Derselbe Fall stärker vergrößert auf Taf. IX. Fig. 1).

gewebe mit allen seinen Bestandtheilen, oder mit einer Mitbetheiligung des Epithels (fibroepitheliale Neubildung), gemeinsames, dem normalen Verhältniss entsprechendes Wachsthum von Epidermis und Bindegewebe.

### Xanthelasma.

Das Xanthelasma ist eine flache, in der Lidhaut gelegene Geschwulst von stroh- oder schwefelgelber Farbe. Sie findet sich meist multipel an dem oberen und unteren Augenlide in der Nähe des inneren Augenwinkels. Oft findet man die Neigung, auf beiden Augen hin symmetrische Figuren zu bilden. Die Geschwülste finden sich nur bei älteren Personen, erheblich häufiger bei weiblichen, jenseits der klimakterischen Jahre. Sie wachsen sehr langsam und haben ausser der Entstellung keine Nachtheile. Nach der Exstirpation tritt fast nie ein Recidiv auf.

Die Dermatologen unterscheiden ein X. planum und ein X. tuberosum, an den Lidern kommt nur die erste Form vor.

Anatomisch besteht das Xanthelasma aus den sogen. Xanthomzellen (Touton), d. h. vergrösserten Bindegewebszellen, welche nesterweise liegen und mit Fetttropfchen angefüllt sind. Die Nester sind durch Bindegewebszüge von einander getrennt. Nicht selten sind auch Riesenzellen in den Zellnestern.

Nach Touton ist die Xanthomzelle eine mit Fettkörnchen vollgestopfte, seltener pigmentirte Zelle, die besonders im interfasciculären Lymphgewebe gelegen ist und ihren Ursprung von normalen Bindegewebszellen und Endothelien durch zahlreiche Uebergangsformen erkennen lässt. Die Xanthomzelle ist häufig mehrkernig, liegt in grösseren läppchenförmigen Herden zusammen und enthält nach Osmiumreaction graue oder schwärzliche Körnchen, nach Entfernung des Fettes (durch Alkohol, Xylol) ein sehr feines protoplasmatisches Netz.

Neuerdings wies Birch-Hirschfeld die Fetttropfchen in den Zellen mit Sudan III nach.

Die Abstammung der Xanthomzellen von Bindegewebs- resp. Endothelzellen kann nach den Untersuchungen von Virchow, Waldeyer, Chambard, de Vincentiis für gesichert gelten. Weiter kann es, wie auch Jarisch bemerkt, kaum einem Zweifel unterliegen, dass die charakteristische Gelbfärbung der Flecke, das hervorstechendste klinische Merkmal, durch den Fettgehalt der Xanthomzellen bedingt ist.

Wichtig ist die Beziehung der Xanthomzellen zu den Gefässen. Die Gruppierung und Form der Zellen legt, wie Birch-Hirschfeld ausführt, die Vermuthung nahe, dass die Xanthomzellen aus dem Perithel der Gefässe hervorgehen.

In den Fällen von Geber und Simon, nach welchen das Xanthom in einer hyperplastischen Entwicklung von Talgdrüsenzellen besteht und von Dessauer, der Vergrösserung und Vermehrung der Schweissdrüsenknäuel und Erweiterung der Ausführungsgänge mit Cystenbildung in allen Schichten der Cutis nachweisen konnte, handelte es sich sicher nicht um eigentliche Xanthome.

Eine gute anatomische Abbildung findet sich in v. Graefe's Arch. Bd. 58. S. 212 von A. Birch-Hirschfeld.

Baas, Münch. med. Wochenschr. 1894. S. 629. — Dessauer, v. Graefe's Archiv. 1885. Bd. 31. S. 3. 87. — Waldeyer, Virchow's Archiv. Bd. 53. — Villard, Arch. d'Ophthalm. Juin 1903. — Birch-Hirschfeld, Beitrag zur Anatomie des Lidxanthelasma's. v. Graefe's Archiv. Bd. 58. S. 207. (Dortselbst vollständige Literatur.)

### Gefässgeschwülste.

Die nicht selten in mehr oder weniger ausgedehntem Maasse an den Augenlidern vorkommenden Gefässgeschwülste zeigen keinerlei Besonderheiten.

Es empfiehlt sich zu trennen: 1. die sogen. angeborenen Teleangiectasien oder Naevi angiomatici, oder wie sie von Virchow

beschrieben sind als *Teleangiectasis venosa* oder *Naevus varicosus*. Sie finden sich angeboren an den Lidern als von der Umgebung scharf abgesetzte, frischrothe oder bläulichrothe Flecke. Mit der Zeit können sie sich an Ort und Stelle etwas verändern, indem sie entweder etwas ablassen, oder an einzelnen Stellen sich knotenartig verdicken. Sie breiten sich jedoch niemals weiter aus oder wachsen zu grösseren Tumoren aus. Es sind eigentlich mehr Missbildungen als Geschwülste.

Sie bestehen anatomisch hauptsächlich aus erweiterten Venen der Cutis, Varicengeflechten, weder Arterien noch Capillaren finden sich darunter. Die mehr hellrothe oder livide Farbe hängt nur mit der mehr oberflächlichen oder tiefen Lage und der grösseren oder geringeren Ausbildung der oberflächlichen Varicen ab. Die Tumoren können das Symptom der Erectilität zeigen, d. h. die Venen entleeren sich mehr und mehr bei aufrechter Haltung und füllen sich beim Bücken.

2. Angiome. Sie sind arteriell-capillärer Natur. Sie können ebenfalls angeboren vorkommen, jedoch liegt ihre Hauptentwicklung stets im extrauterinen Leben. Meist besteht der Tumor vorwiegend aus erweiterten Capillaren. Sie zeigen oft einen lappigen Bau, der daher rührt, dass die Capillaren ursprünglich besonders reichlich an bestimmten Stellen, um Haarbälge, Drüsen, Fettläppchen etc. liegen. Die Läppchen bestehen dann aus dicht aneinander liegenden und mit Endothel ausgekleideten Röhren: *Angioma teleangiectaticum*. Bei dem *Angioma cavernosum* handelt es sich nicht um Röhren, sondern um breite mit einander communicirende Hohlräume.

Solche cavernösen Angiome können auch von einer derben Kapsel umgeben sein.

#### Plexiformes Neurom (Neurofibrom. Rankenneurom).

Diese interessante Geschwulst wurde zuerst von Vernecuil und Depaul (1851) in zwei Fällen als isolirte Erkrankung des Plexus cervicalis beobachtet, mikroskopisch untersucht und plexiformes Neurom benannt. 1863 veröffentlichte Billroth die erste Untersuchung eines plexiformen Neuroms der Augenlider. Bruns schlug 1870 auf Grund des makroskopischen Aussehens der Nervenstämme, die an ein Geflecht erinnern, die Bezeichnung Rankenneurom oder *Neuroma cirsoideum* vor.

Die Tumoren kommen vor in der Schläfengegend, im Nacken und Rücken und besonders in den Augenlidern. Sie bieten klinisch immer dasselbe Bild. Eine weiche, nicht scharf umschriebene Geschwulst, die bei grösserer Ausdehnung zu lappenförmigen Anhängen auswachsen kann und in dem härtere, geschlängelte Stränge von sehr wechselnder Dicke durch die äusserlich nicht veränderte Haut durchzufühlen sind. Im anatomischen Präparat sieht man makroskopisch in einer teigigen, nicht sehr blutreichen Masse eingebettet zahlreiche strangförmige, in ihrer Anordnung einem *Aneurysma cirsoideum* ähnelnde, vielfach varikös, spindelig oder knotig aufgetriebene oder eingeschnürte weissliche Gebilde von härterer Consistenz. Obwohl diese Neubildungen niemals

einen malignen Charakter annehmen, führen sie doch allmählich zu Usuren der ihnen benachbarten Knochen (V. Hanke).

Sie sind in vielen Fällen in ihrer Anlage angeboren oder treten in den ersten Lebensjahren in die Erscheinung. Nach Aschoff fällt ihre Entstehung oft mit der Pubertät zusammen.

Es sind in der Literatur ca. 28 derartige Tumoren der Lider beschrieben.

Billroth, Arch. f. klin. Chir. 1863. — Bruns, Arch. f. klin. Chir. 1870. Marchand, Virchow's Archiv. 1877. Bd. 70. — Sachsalber, Deutschmann's Beiträge z. Augenheilk. 1897. — Hanke, V., Das Rankenneurom des Lides. v. Graefe's Arch. f. Ophthalm. Bd. 59. 2. S. 315. (Dasselbst vollst. Literatur.)

## Kapitel XV.<sup>1)</sup>

### Thränenorgane.

#### Normales Verhalten.

Die Thränenorgane bestehen aus der Thränendrüse, den Thränenpunkten, den Thränenröhrchen, dem Thränensack und dem Ductus nasolacrymalis.

Die Thränendrüse (*Glandula lacrymalis*) liegt unter dem oberen Orbitalrande an seinem äusseren Ende in der *Fossa glandulae lacrymalis*. Es ist eine tubulöse (nach Anderen acinöse) Drüse und besteht aus zwei Theilen. Der grössere Theil oder die eigentliche Thränendrüse liegt mehr nach oben, von ihr gehen eine Anzahl Ausführungsgänge nach abwärts und münden in der äusseren Hälfte des oberen Fornix conjunctivae. Der untere Theil oder die accessorische Thränendrüse besteht aus kleinen Läppchen, die an den Ausführungsgängen der oberen Drüse direct unter der Conjunctiva liegen. Wenn man beim Blick nach unten das obere Lid umstülpt, so sieht man in der Nähe des äusseren Lidwinkels leicht die accessorische Thränendrüse als weiche Masse sich vorwölben.

Nach Zimmermann besteht die Drüse aus längeren, schlauchförmigen Tubulis mit seitlichen Ausbuchtungen. Von Acinis, endständigen, kugelförmigen Bläschen oder einem alveolären Bau lässt sich nicht sprechen. Die secernirenden Schläuche werden nach und nach enger und gehen allmähig in die Ausführungsgänge über. Die kleineren Ausführungsgänge haben ein doppeltes, partiell geschichtetes, niedriges Epithel, dessen äussere Zellreihe weniger Kerne und niedrigere Zellen hat als die innere. Gegen die secernirenden Drüsenschläuche zu werden die basalen Zellen immer niedriger und strecken sich mehr in die Länge. In den Tubulis selbst unterscheidet Z. zweierlei Zellen: erstens solche, welche in secretgefülltem Zustand hoch, im leeren Zustand niedrig sind. Die zweite Art Zellen liegt im Endabschnitt der Drüsenschläuche, sie ist niedriger, hat ein gröberes Plasmagerüst und nur eine schmale, basale lamelläre Schicht, während im übrigen Zelleib sich das Secret ansammelt.

Zimmermann, K. W., Arch. f. mikrosk. Anat. Bd. 52.

1) Anmerkung: Prof. Cirincione, dem wir vorzügliche Arbeiten auf diesem Gebiet verdanken, wollte dieses Capitel bearbeiten. Seine Arbeit ist aber so umfangreich geworden, dass sie sich mehr als selbständige Monographie eignet und so erscheinen wird. Ich muss mich in diesem Capitel kurz fassen, da der mir zugemessene Raum schon lange überschritten ist. Auf die zu erwartenden grossen Arbeiten von Cirincione und Schirmer (Handb. d. Augenheilk.) sei der, welcher eingehendere Studien zu machen wünscht, hingewiesen.

Das Secret der Drüsen entleert sich in den Fornix des Conjunctivalsacks und überrieselt von da ab die Bulbusoberfläche. So wirkt die Drüse in vielen Fällen wie ein Irrigator. Trifft z. B. ein kleiner Fremdkörper das Auge, so setzt sofort die Function des Irrigators ein und sucht den Fremdkörper fortzuschwemmen, was ihm in vielen Fällen auch gelingt.

Das Secret sammelt sich dann im inneren Lidwinkel im sogenannten Thränensee, der oben und unten begrenzt wird von den am freien Rande des oberen und unteren Lides liegenden Thränenwärtzchens (Papillae lacrymales). Auf der Höhe dieser Papillen liegen die Thränenpunkte, die Mündungen der Thränenröhrchen (Canaliculi lacrymales).

Die Thränenröhrchen verlaufen zuerst ziemlich senkrecht im oberen Lid nach oben, im unteren nach unten, dann biegen sie fast im rechten Winkel um, gelangen hinter die Carunkel und münden stark convergirend entweder getrennt oder schon kurz vorher vereinigt in den Thränensack. Kuhnt unterscheidet von den eigentlichen Thränenröhrchen das ampullenartig erweiterte „Ansatzstück“, das in den Thränensack mündet.

Der Thränensack (Saccus lacrymalis) liegt in einer tiefen Furche, der Fossa lacrymalis des Thränenbeins. Nach vorne zu liegt über ihm das Ligamentum palpebrae internum.

Nach unten zu geht der Thränensack über in den Ductus nasolacrymalis, der nun allseitig von Knochen umschlossen ist. Es kann also bei Stauungen der Thränensack sich nur nach aussen zu dilatiren, nicht aber der Ductus. Die Uebergangsstelle des Saccus in den Ductus bildet die engste Stelle der ganzen Thränenableitung und ist deshalb zu Verengerungen (Stricturen) besonders disponirt.

Der Ductus geht von da nach abwärts (zugleich etwas nach hinten, beide Ductus divergiren mehr oder weniger, je nach der Breite des Gesichtes) und mündet unterhalb der unteren Nasenmuschel in die Nasenhöhle. Der letzte Theil des Ductus ist nicht mehr von Knochen umgeben, sondern er zieht noch eine Strecke weit in der Schleimhaut des unteren Nasenganges, und läuft dann in einer ovalen Spalte aus.

Die Schleimhaut der Thränenanälehen ist von geschichtetem Pflasterepithel, die des Thränensackes und des Thränennasenganges von einfachem Cyliinderepithel ausgekleidet. Die Schleimhaut des Thränensackes geht ohne scharfe Grenze in die des Thränennasenganges über. Im Verlauf dieser Schleimhaut finden sich öfters kleine acinöse Drüsen. Diese Schleimhaut bildet auch zuweilen Falten, die in das Lumen des Thränenganges vorspringen, die grösste, die sogen. Hasner'sche Klappe, liegt an der unteren Ausmündung des Thränennasenganges. Es ist aber keine eigentliche Klappe in dem Sinne, dass sie im Stande wäre, den Ausführungsgang zu verschliessen, sondern nur eine Falte.

Nach aussen zu von der Schleimhaut folgt ein fibröses Gewebe, das sie mit dem Periost verbindet.

## I. Thränendrüse.

Entzündungen der Thränendrüse (Dacryoadenitis).

Die Entzündungen der Thränendrüse sind selten. Die acute Form entspricht der epidemischen Entzündung der ihr nahestehenden Parotis,

dem sogen. Mumps. Man spricht deshalb auch von Mumps der Thränen-drüse (Hirschberg). Neben Schwellung der Lider und der Conjunctiva tritt eine schmerzhaftige Geschwulst in der Gegend der Thränen-drüse auf. Der Bulbus kann verdrängt werden. Es kommt zur langsamen Abschwellung oder zur Vereiterung der Drüse.

Wyss (Archiv f. Heilkunde) fand bei einem Falle von Herpes zoster ophthalm. in der Thränen-drüse der entsprechenden Seite Abscesse in der Drüsensubstanz.

Nicht ganz so selten ist die chronische Thränen-drüsenentzündung. Sie ist meist nur eine Folge von langwieriger Hornhautentzündung mit Thränenfluss: eine röthliche zungenförmige Geschwulst mit höckeriger Oberfläche wird zwischen Oberlid und Augapfel im Schläfenwinkel sichtbar, wenn der Kranke nach unten blickt und das Oberlid gehoben wird (Hirschberg).

Hirschberg, Mumps der Thränen-drüsen. Centralbl. f. Augenheilk. 1890. S. 77. — G. Norris, Ibid. 1890. S. 223. — Adler, Beiderseitiger Mumps der Thränen-drüse. Wiener med. Wochenschr. 1894. No. 44 u. Wiener med. Presse 1895. No. 7. — Randolph, Arch. of Ophthalm. 1897. No. 1. — E. Bock, Zur Kenntniss der gesunden und kranken Thränen-drüse. Wien 1896. (Monographie.)

### Atrophie.

Die Atrophie der Thränen-drüse kann entweder einen localen Grund haben, z. B. nach einer Vereiterung, oder sie ist bedingt in einer mangelhaften Function des Thränenfortleitungsapparat. Man glaubte, dass schon nach Exstirpation des Thränensackes die Thränen-drüse allmählich atrophiren würde, das tritt nicht ein. Wenn man aber wegen lästigen Thränens nur die untere Lidthränen-drüse entfernt, so atrophirt allmählich, wie Schirmer nachgewiesen hat, die ganze Drüse und das Thränen sistirt vollständig. Es erklärt sich dies dadurch, dass die Ausführungsgänge der Thränen-drüse durchschnitten werden. H. Seydewitz hat dieselbe Thatsache durch Experimente beim Kaninchen bestätigt. Nach Durchschneidung der Ausführungsgänge fand man zuerst eine Erweiterung der Lumina der Tubuli. Dann zeigten die Tubuli mehr secretleere Zellen. Die Epithelzellen der Tubuli wurden immer flacher und verloren mehr und mehr den Charakter von secernirenden Zellen. Das Bindegewebe fing an zu wuchern und umgab die einzelnen stark erweiterten Tubuli mit feinen Strängen. Schliesslich wurde das Bindegewebe massig, die Hohlräume fielen zusammen und die Epithelien werden etwas höher.

Eine Atrophie der Thränen-drüse bei Xerophthalmus hat schon Arlt beschrieben.

Immerhin ist die Trockenheit des Auges a priori nicht dadurch bedingt, sondern durch eine Verschrumpfung der Bindehaut selbst und der in ihr liegenden Drüsen. (Auch nach Exstirpation der Thränen-drüse tritt keine Xerosis bulbi ein.) Vielmehr werden durch die starke Schrumpfung der Bindehaut die im Fornix superior gelegenen Ausführungsgänge der Drüse verlegt, worauf das Aufhören des Thränens und die Atrophie der Drüse erfolgt. Arlt fand in einem solchen Falle

die Thränendrüse auf ein Drittel des normalen Volumens verkleinert und in ein fettähnliches Gebilde verwandelt.

Bei Xerosis mit Keratomalacie pflegt ebenfalls die Thränensecretion zu fehlen. Es handelt sich dabei aber wohl um Innervationsstörungen.

Cirincione fand in einem solchen Falle bei der Section eine Entzündung des Ganglion ciliare und Glg. Gasseri.

Schirmer, O., v. Graefe's Arch. Bd. 56. Heft 2. S. 269. — Seydewitz Ibid. Bd. 62. S. 72. 1906.

### Dacryops.

Die cystische Erweiterung der Thränendrüse oder ihrer Ausführungsgänge bildet Tumoren von Erbsen- bis Taubeneigrösse. Die meist länglich eiförmige Geschwulst liegt im äusseren Augenwinkel unter den Lidern, der Sclera beweglich aufsitzend und durch die Conjunctiva bläulich-roth durchschimmernd. Durch Druck lässt sich leicht Fluctuation nachweisen, wobei sich auch einige Tropfen des wasserhellen Cysteninhalts entleeren können.

Es sind bisher ca. 26 Fälle klinisch beschrieben (Zusammenstellung bei Lagrange und Rogmann), 7 Fälle histologisch untersucht worden (Dubreuil, Franke, Sourdille, Rogmann, Lange, Lagrange, Goldzieher). Die ersten Autoren kamen zu dem Resultat, dass es sich um eine Retentionscyste handle und die Cyste sich aus dilatirten Ausführungsgängen entwickle. Goldzieher fand erhebliche Veränderungen der Drüsensubstanz selbst, stark dilatirte, stellenweise mit Schleimmassen erfüllte Tubuli, ein Epithel der Cystenwand, welches nirgends Aehnlichkeit mit dem eines Ausführungsganges zeigt, der Cystenwand anliegende Haufen abgestorbener Epithelzellen. Aus diesen Befunden zusammen mit der Multilocularität der Cyste schliesst der Verfasser, dass es sich um eine schleimige Entartung der Drüsensubstanz selbst handle, die zur Erweiterung der Tubuli und zu deren Confluirung zu grösseren cystischen Hohlräumen führte.

Nach all' diesem scheint es sich nicht um eine eigentliche Retentionscyste zu handeln, sondern um eine sog. Schleimeyste (ähnlich der Ranula), entstanden durch eine originäre Erkrankung der Drüse.

Es sei auch erwähnt, dass das doppelseitige Auftreten des Dacryops (Ilken, Lange), sowie das Vorkommen bei zwei Schwestern (Ilken) an eine angeborene Anomalie denken lässt (Lange, Goldzieher).

Lagrange, Traité des tumeurs de l'oeil. Paris 1904. — Rogmann, Sur le dacryops. Ann. d'oculist. T. CXXI. 1899. (Hier vollständige Literatur.) — Ilken, Dacryops. The Lancet. No. 3. 1870. — Lange, v. Graefe's Arch. Bd. 47. 1899. — zur Nedden, Ueber Dacryops und Fistula sacci lacrym. Klin. Monatsbl. f. A. 1903. S. 381. — Goldzieher, v. Graefe's Arch. Bd. 61. S. 339.

### Fisteln der Thränendrüse.

Von dem einfachen Dacryops unterscheidet sich die fistulöse Form hauptsächlich dadurch, dass letztere sowohl mit als ohne cystischen

Tumor auftreten kann. Jarjavay beschreibt auch eine intermittierende Form, bei der sich die Cystenflüssigkeit, durch die Fistel hervorgepresst, in Intervallen erneuert.

zur Nedden weist nach, dass bei allen beobachteten Patienten eine Fistel der Glandula lacrymalis nach einem operativen Eingriff am Lide entstand, welcher mit einer Verletzung der Thränendrüse einherging.

zur Nedden, Klin. Monatsbl. f. A. 1903. I. — Jarjavay, Gaz. de hôp. 1856. No. 124. — Goldzieher, v. Graefe's Arch. Bd. 61. S. 339.

### Tumoren.

Ausser den eben genannten Cysten kommen noch Tumoren hier vor, die sich aus dem verschiedenartigen Gewebe der Drüse entwickeln.

Es ist einigermaassen schwierig sie zu classificiren und es unterliegt auch heute noch vielfach der Controverse, ob sie epithelialen oder mesodermalen Ursprunges sind.

Die in Rede stehenden Tumoren wurden von den ersten Autoren als Carcinome der Thränendrüse beschrieben. Die von dem epithelialen Gewebe abstammenden Tumoren sind sicher selten. Berlin hebt schon in der ersten Auflage des Handbuches von Graefe-Saemisch hervor, dass ihre Beschreibung meist den sicheren Schluss auf den epithelialen Charakter nicht zuliesse. van Duyse und Koster fassen die überwiegende Menge der Tumoren der Thränendrüse als Endotheliome auf, die Existenz von epithelialen Tumoren, Adenomen, Carcinomen etc. sei nicht bewiesen. Jedenfalls lernte man Sarkomformen kennen, die zu ganz ähnlichen Bildern führten. Später nannte man die Tumoren „Cylindrome“ mehr der Form der Gebilde nachgehend, als der Frage, ob sie Sarkome oder Carcinome seien.

Es sind meist Tumoren, in deren Kapsel comprimirt Drüsenläppchen und zahlreiche Lymphfollikel liegen. Sie bestehen aus epithelialen Zellzügen, die manchmal in ein myxomatös entartetes Zwischengewebe eingelagert sind. Die epithelialen Zellschläuche haben oft ein Lumen, in welches oft sehr charakteristische concentrische zellige Perlen eingelagert sind; auch hyaline Concretionen kommen vor. Die Perlen, die oft Verkalkung zeigen, sind auch im Innern der soliden Epithelzapfen vielfach vorhanden.

W. Schulze und Axenfeld treten neuerdings wieder für die Diagnose „Carcinoma“ solcher Tumoren auf. Axenfeld sagte darüber auf der 31. Versammlung der ophthal. Gesellschaft 1903:

In der neueren Literatur über Thränendrüsengeschwülste sind die eigenthümlichen Geschwülste, welche aus epithelartigen Zellschläuchen mit hyalinen oder perlartigen Concretionen bestehen, fast ausnahmslos als Abkömmlinge der Endothelien, als Cylindrome bezeichnet. Das vorliegende Präparat zeigt jedoch bei genauer Prüfung, dass diese Concretionen sehr wohl auch bei echt epithelialeem Carcinom der Thränendrüse vorkommen können; auf den ersten Blick befremdet es, dass das

Drüsenepithel solche Concretionen bilden könne. Aber die Serienuntersuchung zeigt einerseits mit Sicherheit den Ausgang der Zellschläuche aus dem Drüsenepithel, anderseits lässt sich an vielen Stellen bei genauer Prüfung erkennen, dass sie von einer Basalmembran umkleidet sind, wie sie bei endothelialen Tumoren nicht vorkommt. Vortragender rät, bei zukünftigen Untersuchungen dieser schwierigen und so wechselnd gedeuteten Tumoren besonders auf diese Punkte zu achten und betont die Nothwendigkeit vollständiger Serien. Das Vorkommen von Thränendrüs endotheliomen soll nicht in Abrede gestellt werden. Aber die bisherige Diagnostik derselben bedarf der Verbesserung.

Im Jahre 1878 berichtet F. v. Forster in Graefe's Arch. Bd. XXIV in seiner Untersuchung „Zur Kenntniss der Orbitalgeschwülste, deren Ausgangspunkt und Fortpflanzungsbahnen“. 1. Ueber ein Carcinom, das von der Thränendrüse ausgeht und verschiedene Bestandtheile hat. a) Normale Drüse, b) Zerfallstheile, c) schlauchartige Tumormassen und d) Kugeln von concentrischer Schichtung. 2. Ueber ein anderes Carcinom aus dieser Gegend mit reichlichen Krebszellnestern und anderen mehr scirrhösen Stellen.

In einem Bericht, den Alt im Jahre 1881 in Knapp's Archiv für Augenheilk. Bd. X. „Ueber ein Adenom der Thränendrüse“ giebt, legt der Verfasser besonderes Gewicht auf die allenthalben vorhandene Membrana propria der Zellschläuche.

Aus dem Jahre 1888 ist eine Arbeit von Mazza veröffentlicht „Adenom mit colloider Degeneration und von cancroidem Bau“. Nach der Beschreibung handelt es sich um eine epitheliale Neubildung. Vielfach weist die intercellulare homogene Grundsubstanz myxomatöse Entartung auf. Auch hier finden sich concentrisch geschichtete Körner, wie Epithelperlen oder Cancroidzapfen. Das Lumen der von einem deutlichen Epithel ausgekleideten Tumorzellschläuche ist von colloiden Massen ausgefüllt. Dieser Tumor hat mit dem uns vorliegenden entschieden viel Aehnlichkeit. Huber beschreibt in seiner Inaugural-Dissertation (Zürich 1882 „Klinische Beiträge zur Lehre von den Orbitaltumoren“) auch ein Adenom mit „endothelartigen Zellschläuchen“ und Bildung von Colloideysten und Perlen. Eine Entscheidung zu treffen, wagt er nicht.

Einen ähnlichen Tumor muss Zelikka 1898 vor sich gehabt haben (Die Tumoren der Thränendrüse, Correspondenzblatt des Vereins deutscher Aerzte in Reichenberg und Umgebung); er bezeichnet ihn als Adenocarcinom mit myxomatöser Degeneration des Grundgewebes und verschiedenen Einschlüssen.

Im Jahre 1900 hat Rogmann seine ausführliche Untersuchung veröffentlicht „Sur les tumeurs de la glande lacrymale“ (Annales d'Oculistique, Tome CXXIII). Der von ihm veröffentlichte Tumor ist dem unsrigen sehr ähnlich gebaut. Rogmann erwähnt besonders, dass um die Epithelschläuche, ebenso um die Ausführungsgänge der Drüse ein hyaliner Saum läge. Auch er beschreibt an den Zellschläuchen eine doppelte Lage von Zellen, nach innen mehr platte mit stärker tingirbarem Protoplasma und nach aussen mehr cubische mit durchsichtigem

Protoplasma. Was den Autor trotz der Uebereinstimmung im Bau mit den Thränendrüsenausführgängen zur Diagnose „Endotheliom“ bestimmt, das sind die Perlen, eine Bildung, „die in Drüsencarcinomen nicht vorkommen könne.“ Rogmann giebt aber die allgemeine Uebereinstimmung im Bau des Tumors mit einem Carcinom zu.

In den Archives d'Ophthalmologie hat Fromaget im Jahre 1901 eine Untersuchung von drei Thränendrüsentumoren veröffentlicht unter dem Titel „Tumeurs des glandes lacrymales“. Die eine von diesen Neubildungen gehört in unsere Kategorie. Verfasser nennt die Geschwulst ein „Epithelioma tubulare mit theilweiser schleimiger Entartung des Zwischengewebes“. Der Tumor hat eine deutliche Kapsel, enthält reichliche Drüsenreste und ein vielfach degenerirtes Grundgewebe, das durchsetzt ist mit grossen, unregelmässig gestalteten einkernigen Zellen. Dieses sind die Tumorzellen, welche den Drüsenläppchen entsprechen. Alle Uebergänge von den Drüsen-schläuchen zu diesen Zügen von Geschwulstzellen sind vertreten und danach verlegt Fromaget den Ausgangspunkt der Neubildung in die Drüsenzellen.

Mit vielfacher Bezugnahme auf die Thränendrüsengeschwülste hat Coppez 1901 in den Archives d'Ophthalmologie eine Arbeit veröffentlicht „L'Endothéliome interfasciculaire de la Choroidé“. Er giebt darin eine eingehende Umgrenzung und Definition des Begriffes Endotheliom mit genauer Beschreibung der verschiedenen Formen. Als besondere Bildungen in den Endotheliomen hebt er die Perlen hervor, beschreibt hyaline, colloide und cystische Degenerationen, letztere durch Tropfenbildung in den Zellen, Zerfall derselben und Verschmelzung. Vielfach tritt Lymphstase ein und dadurch können adenom-ähnliche Bilder erzeugt werden. Desgleichen kann das Grundgewebe hyaline, schleimige und knorpelige Modification eingehen. Coppez will seine Forschungen, die sich zunächst nur auf Chorioidealtumoren beziehen, auch auf die ganz ähnlichen Thränendrüsengeschwülste angewandt wissen.

Eine ausführliche Beschreibung und eingehende Untersuchung eines zur Beobachtung gekommenen Thränendrüsentumors mit Berücksichtigung der bisherigen Ergebnisse stammt von Scott Warthin (A case of Endothelioma of the lacrymal gland). (1901 in den Archives of Ophthalmology.) Das mikroskopische Bild des darin mitgetheilten Falles ist folgendes: Dicht unter der deutlich vorhandenen Kapsel liegt eine an Spindelzellen reiche Zone mit homogener Grundsubstanz und darin verstreut befinden sich unregelmässig gestaltete, meist schmale Spalträume, welche Lymphgefässlumina vorstellen. In einigen ist Blut vorhanden. Es bestehen zahlreiche Stellen, welche den allmäligen Uebergang von den Lymphendothelien zu den Tumorspindelzellen beweisen. Nach dem Centrum des Tumors zu nehmen die Spindelzellen rasch ab, während die hyaline Zwischensubstanz immer mehr in den Vordergrund tritt. Dazu kommen jetzt als Drüsenreste aufzufassende cystische Räume. Ganz im Centrum liegen schliesslich unversehrte Drüsentheile. Die theilweise cystische Erweiterung beruht auf Secret-

retention in Folge Verschlusses der Ausführungsgänge durch den Druck der Tumormassen. Auch die Colloidhaufen, die sich in den Drüsenräumen finden, sind durch Retention zu erklären. Häufig liegen noch Spindeln zwischen den Drüsenresten, an vielen Stellen hat das Zwischengewebe einen myxomatösen oder mehr hyalinen Charakter angenommen und es liegen gar keine oder nur wenige Kerne darin. An mehreren Stellen hat sich Knorpel gebildet, der theilweise auch wieder myxomatös degenerirt ist. Die Gefässe zeigen Intimawucherung, oft mit Verschluss des Lumens. Um die Drüsenreste und die Gefässe liegt vielfach concentrisch Hyalin. Verfasser giebt zu, dass eine gewisse Hyperplasie der drüsigen Elemente besteht, welche jedoch nicht die Bezeichnung Adenom rechtfertigen würde. Es handelt sich vielmehr um ein typisches Lymphendotheliom.

Baas entfernte einen 1 cm nach aussen von der äusseren Commissur gelegenen Tumor von der Grösse einer Erbse, der sich als aberrirte Thränendrüse erwies, von der durch eine bindegewebige Kapsel eine Neubildung von ca. 1 cm Durchmesser getrennt war. Diese zeigte einen angiomatösen, plexiformen Bau und wurde als Adeno-Carcinom bezeichnet.

Man findet ziemlich vollständige Literatur bei Panas, *Traité des maladies des yeux*. Tome I. p. 327. — Lagrange, *Les tumeurs de l'oeil*. Tome II. p. 610 und Coppez, *Archives d'Ophthalm.* 1901.

Ausser den genannten: Schirmer, *Krankheiten der Thränendrüse*. Handbuch d. ges. Augenheilk. 1. Aufl. Bd. VII. — Berlin, *Tumoren der Augenhöhle*. Ibidem. Bd. VI. S. 719. — Fuchs, *Gleichzeitige Erkrankung von Thränendrüsen und Parotiden*. Beiträge z. Augenheilk. 1891. H. 3. — Axenfeld, *Ergebnisse der allgemeinen Pathologie etc.* von Lubarsch und Ostertag. 1901. — W. Schulze, *Klin. Monatsbl. f. Augenheilk.* 4. Jahrg. 1903. Beilageheft. — Pes u. Reymond, *Arch. f. Augenheilk.* Bd. 47. S. 186. — Baas, *Adeno-Carcinom in einer aberrirten Thränendrüse*. v. Graefe's Archiv. Bd. 49. S. 573.

### Tuberculose.

Auch Tuberculose der Thränendrüse ist beobachtet worden. Fr. de Lapersonne hat wohl den ersten Fall publicirt 1891. Zwei weitere Fälle aus der Fuchs'schen Klinik in Wien sind von L. Müller mitgetheilt. Baas hat einen solchen Fall in Freiburg beobachtet: der Tumor zeigte nach der Exstirpation makroskopisch noch deutlich die Drüsenstructur in Form von Läppchen, man sieht kleine rundliche Knötchen (Tuberkel). Tuberkelbacillen wurden nicht nachgewiesen. Riesenzellen waren in mässig zahlreicher Menge vorhanden.

Es wird angenommen, dass die Infection durch Vermittelung des Lymphgefässsystems stattgefunden hat.

Abadie, *Deux cas douteux de tuberculose de la glande lacrymal*. Arch. d'Ophthalmologie. T. I. p. 432. 1881. — De Lapersonne, *Tuberculose probable de la glande lacrymale*. Arch. d'Ophthalmologie. T. XII. p. 211. 1892. — Müller, L., *Ueber primäre Tuberculose der Thränendrüse*. Beiträge zur Chirurgie. Th. Billroth's Festschr. S. 141. 1894. — Baas, K. L., *Tuberculose der Thränendrüse*. Arch. f. Augenheilk. Bd. XXVIII. S. 141. 1894. — Salzer, Fr., *Ein Beitrag zur Kenntniss der Tuberculose der Thränendrüse*. Arch. f. Ophth. XL. S. 197. 1894. — Pick, L., *Beiträge zu Thränendrüsentumoren*. Centralbl. f. prakt.

Augenheilk. April 1896. — van Duyse, Tuberculose atténuée des glandes lacrymales. Guérison spontanée. Arch. d'Ophth. T. 16. Septembre 1896. — Lodato, Tuberculosis primaria della glandula lacrimale. Arch. d'Ottalm. an. IV. Vol. IV. fasc. 11—12; Maggio-Giugno. 1897. — Susskind, J., Klinischer und anatomischer Beitrag zur Tuberculose der Thränendrüse. Arch. f. Augenheilk. XXXIV. S. 221. 1897. — Jessop, Tubercle of the lacrymal gland. St. Barthol. Hospital Reports XXVIII. Ref. ophth. Review. p. 322. 1900. — Fahrenholtz, Ueber Tuberculose der Thränendrüse. Diss. Jena 1903. — Fortunati, Clinica oculist. della R. Università di Roma. 1904.

### Steinbildung im Ausführungsgang der Thränendrüse.

So häufig Neubildungen in den Drüsen des Tractus intestinalis und in den Speicheldrüsen sind, so selten sind sie in der Thränendrüse. Der Grund dafür ist wohl der, dass die Thränendrüse ein sehr dünnflüssiges Secret, das sehr wenig organische Substanzen enthält, absondert und dass die Thränendrüse für Fremdkörper sehr schwer zugänglich ist.

Levi beschreibt einen solchen Fall aus der Axenfeld'schen Klinik. Die Drüse wurde wegen sehr lästigen Thränens exstirpiert. In einem sehr erweiterten Ausführungsgang lag das Concrement, das deutlich geschichteten Bau zeigte und in seiner Hauptmasse aus kohlensaurem Kalk bestand. Eingelagerte Zellmassen wurden als auslösendes Moment für die Steinbildung angesehen.

Levi, Klin. Monatsbl. f. Augenheilk. 1903. Beilageheft. Festschr. Manz.

Andere Beobachtungen sind von Langier u. Richelot (in Mackenzie, Traité. Paris 1844.) und Williams. 1869.

### Primäraffect.

Bei einem 14 jährigen Kind fand sich eine harte Geschwulst der Thränendrüse, die wegen einer Lungenerkrankung des Pat. als tuberculös exstirpiert wurde. Vier Wochen darauf trat ein papulo-maculöses Exanthem auf. Weitere Erscheinungen bestätigten die Diagnose Lues. Auch die mikroskopische Untersuchung der Drüse zeigte keine Spur von Tuberculose, sondern eine Gewebswucherung, welche als syphilitische bezeichnet werden konnte.

Anargyros, Deutschmann's Beitr. z. Augenheilk. H. 48. 1901.

### Echinococcus.

Fromaget beschreibt eine Echinococcus-Cyste der orbitalen Thränendrüse. Auch Ruete und Wharton-Jones haben Echinokokken der Thränendrüse exstirpiert.

Fromaget, Ueber die Geschwülste der Thränendrüse. Die ophth. Klinik. 1901.

## II. Erkrankungen der Thränenpunkte und Thränenröhrchen.

Es finden sich hier in seltenen Fällen angeborene Anomalien, so Fehlen der Thränenpunkte und Thränenröhrchen, oder Verdoppelung dieser Gebilde.

Einen solchen Fall beschreibt z. B. Schoute. Das überzählige Thränenröhrchen sitzt nach unten und nasalwärts von der Karunkel. Es geht bis in den Thränensack und ist vollständig unabhängig von den beiden normalen Thränenkanälchen. (Archives d'Ophthalm. 1901. pag. 320.)

Das Fehlen der Thränenpunkte kann theils nur an den oberen und unteren, theils an allen 4 oder nur 3 Lidern oder, wie in einem Fall von Adler, an einem Auge oben, an dem anderen unten vorkommen. Es schliesst nicht unbedingt das Vorhandensein der Thränenkanälchen aus (Vossius).

In einem Fall von Emmert fehlten nicht nur die 4 Thränenpunkte, sondern auch die Thränenkanälchen, während Thränensack und Thränen-nasenskanal permeabel waren.

Adler, Nagel's Jahresbericht. 1878. — Emmert, Ophth. Mittheilungen in Knapp's Archiv f. Augenh. Bd. V. S. 399. — Vossius, Deutschmann's Beiträge z. Augenheilk. Heft II. (Hier vollst. Literatur.)

Eine erworbene Verlagerung der Thränenpunkte kann schon eine spastische Contractur in den entsprechenden Fasern des Musculus orbicularis hervorrufen, welche das Thränenröhrchen umflechten.

Zu einer dauernden Atresie oder Obliteration der Thränenpunkte kommt es nach den verschiedenartigsten Bindehaut- und Lidrand-entzündungen. So beschreibt dies Adler nach einer adhäsiven Entzündung nach Variola.

Zehender beschreibt eine vollständige Ueberhäutung der Thränenpunkte nach desquamirenden Processen.

Adler, Vierteljahrschr. f. Derm. u. Syph. 1874. — Zehender, Klin. Monatsbl. f. A. 1883.

Wedl und Bock untersuchten anatomisch einen Fall von beginnender Obliteration des Thränenröhrchens bei Xerophthalmus (Atlas d. path. Anat. des Auges. Fig. 178. Text S. 373). „Statt der rundlichen Lichtung des Röhrchens im Querschnitt beobachtet man hier Bindegewebsbalken, welche offenbar von seinen Wandungen hineingewachsen sind und das Röhrchen mit seiner sonst glatten Epithelauskleidung in mehrfache, unregelmässige Buchten geschieden und scheinbar ganz getrennte mit Epithel ausgekleidete Hohlräume erzeugt haben. Das Epithel erweist sich als ein in fettiger Degeneration begriffenes hinfälliges und fehlt auch an mehreren Orten“.

Einen ähnlichen Fall beschreibt Hertel. Das Lumen war durch bindegewebtige Stränge, welche der Länge nach das Röhrchen durchzogen, in mehrere Abtheilungen getheilt. An einer Stelle war das Lumen in der unteren Hälfte grösstentheils von neugebildetem Bindegewebe ausgefüllt. (v. Graefe's Archiv. Bd. 48. S. 53.)

Paul beschrieb Polypen im unteren Thränenröhrchen. (Journ. d'Ophthalm. 1872.)

Dass bei Entropium und Ectropium der Lider entsprechende Lageveränderungen der Thränenpunkte entstehen, ist bekannt.

Fremdkörper gelangen leicht in das untere Thränenröhrchen, so z. B. Cilien, Hülsentheile etc.

Steinbildungen (Dakryolithen) in den Thränenröhrchen beschreibt Pagenstecher. (Archiv f. pract. Augenheilk. Bd. II.) Im Kern des Steines befindet sich eine Cilie oder ein anderer Fremdkörper.

### Pilzconcremente der Thränenröhrchen.

Wenn wir von einigen kurzen älteren Mittheilungen absehen (Sandifors 1779, Desmarres 1842) so wurde dieses charakteristische und fast immer gleichartige Krankheitsbild zuerst von Alfred von Graefe 1854 beschrieben. Heute sind etwa 40 Fälle dieser Art bekannt.

Neben den Erscheinungen der Röthung und Schwellung entwickelt sich meist im unteren Thränenröhrchen, sehr selten im oberen, ein grünlich-gelbes, bis erbsengrosses Concrement. Auf Druck entleert sich aus dem resistenten und ectasirten Thränenröhrchen meist nur ein wenig Eiter, das Concrement tritt bis an den Thränenpunkt, lässt sich aber nicht entleeren. Wenn man das Thränenröhrchen aufschlitzt, so werden die Massen in toto oder in Bröckeln frei. Sonst besteht das Bild Monate lang so fort, zu Ulcerationen kommt es nicht.

Der Inhalt wurde zuerst mikroskopisch von Cohnheim und Leber untersucht, sie fanden ihn bestehend aus dicht verfilzten Pilzfäden einer Leptothrixart. In einem Fall von Waldeyer nahmen die Massen im Lid eine blaue Farbe an. Goldzieher bestimmte die Massen als Streptothrix Försteri (nach einem von F. Cohn so genannten Pilz in einem Fall von Förster).

Von Schröder und Huth bezeichneten 1894 auf Grund von strahligen Drusen mit kolbigen radiären Ausläufern die Concremente als Aktinomykose. Man hielt die Pilze für identisch mit Actinomyces hominis seu bovis. Jedenfalls steht dieser Auffassung, der sich andere Autoren anschlossen, die Thatsache entgegen, dass sich die Gebilde so ausserordentlich gutartig verhalten, im Gegensatz zu der sonstigen Aktinomykose. (Nach v. Schröder ist dies dadurch bedingt, dass die Pilze hier in einer epithel-umkleideten Höhle und in Folge der Thränenbepülung unter ungünstigen Ernährungsverhältnissen liegen).

Genaue Untersuchungen und Züchtungen verdanken wir Kastalski, Axenfeld, Silberschmidt, Dalén und Auerbach. Axenfeld kommt auf Grund sehr sorgfältiger Beobachtungen zu folgenden Schlüssen:

Sicher festgestellt ist, dass es sich um eine, vielleicht auch mehrere Streptothrixarten handeln kann. Bei den bisher cultivirten acht Fällen hat es sich immer um eine Streptothrix gehandelt, vielleicht mit einziger Ausnahme des Falles von Cannas, der Leptothrix

gezüchtet zu haben berichtet, freilich in einer Weise, die den sonstigen Ansichten über *Leptothrix* nicht entspricht. Es ist jedenfalls wahrscheinlich, dass fast immer eine *Streptotrichie* besteht, da das Krankheitsbild sehr einheitlich ist, und auch der mikroskopische Befund des frischen Concrements bezüglich der Fäden weitgehend übereinstimmt. Wenn in einigen Concrementen keine deutlichen Verzweigungen bemerkt worden sind, so ist zu berücksichtigen, dass dieselben auch bei den, zweifellos als *Streptothrix* bestimmten Fällen von Silbersehmidt, Axenfeld und Dalén sehr spärlich gewesen sind. Es muss deshalb fraglich erscheinen, ob *Leptothrix*arten überhaupt öfters in Betracht kommen.

Ebenso ist es zweifelhaft, wie oft der Boström'sche und der Israel'sche *Actinomyces bovis seu hominis* für die Thränenröhrchenconcremente in Betracht kommt. So lange wir nicht weitere Culturresultate besitzen, welche nach der Erfahrung aller der oben genannten Autoren am ehesten auf anaëroben Wege zum Ziele führen dürften, muss diese Frage offenbleiben.

v. Graefe, Archiv f. Ophthalm. Bd. 1. 1. 1854. Bd. 2. 1. 1855. Bd. 15. 1. 1869. — F. Cohn, Beiträge zur Biologie der Pflanzen. Bd. 1. 3. 1878. — Axenfeld, Bakteriologie des Auges in „Ergebnisse“ von Lubarsch und Ostertag. 1894/95. Klin. Monatsbl. 1901. Jan. — Spec. Bakteriologie des Auges in v. Schröder, Klin. Monatsbl. f. Augenh. 1894. April. Ibid. 1896. April. — v. Reuss, Wiener med. Presse. 1884. Febr. S. 202. — Kastalski, Beiträge z. prakt. Augenheilk. 1898. Heft 30. S. 19. — Silbersehmidt, Centralbl. f. Bakteriologie. 1900. Bd. 27. S. 486.

Nach Kuhnt und Hertel finden sich bei Thränensackerkrankungen nur selten und geringe Veränderungen im Thränenröhrchen. „Meist sah man die zahlreichen Schichten des Plattenepithels, dessen äusserste Lage cylindrisch war, der bindegewebigen Tunica propria völlig normal aufsitzen. Die Tunica war in der Norm reich an elastischen Fasern, war aussen von den wohlgebildeten, quergestreiften circulären Muskelfasern umlagert. Nur selten konnte man reichlichere Lymphzelleninfiltration in der Tunica propria constatiren.“

Erheblicher sind schon die Veränderungen in dem sog. „Mündungsstück“, d. h. dem ampullenartig erweiterten Uebergangstheil des eigentlichen Thränenröhrchens in den Sack (siehe oben). Das Epithel war in ein hohes Cylinderepithel übergegangen, unter dem eine deutliche Mucosa von lymphoidem Charakter sich befand.

Es scheint, dass im Thränenröhrchen Follikelbildungen nicht vorkommen.

Die Weite der Thränenröhrchen ist schon unter normalen Verhältnissen sehr verschieden. Es kommen auch pathologische Erweiterungen vor, theils mit, theils ohne Verdünnung der Wand. Hertel sah eine cystenartige Ausbuchtung fast des ganzen Röhrchens. Die Epithellagen waren reducirt, die Tunica in ein straffes Bindegewebe verwandelt, die Musculatur atrophisch.

Kuhnt, Ophthalm. Gesellsch. zu Heidelberg. 1891. — Hertel, v. Graefe's Archiv. Bd. 48. S. 52.

### III. Der Saccus und Ductus lacrymalis.

#### Stricturen und Stenosen des Thränenschlauchs.

Es ist schon oben gesagt worden, dass die Schleimhaut des Thränensackes ohne scharfe Grenzen in die des Thränennasenganges übergeht. So sind denn auch die Krankheiten des Thränensackes und die des Thränennasenganges nicht zu trennen. Wir fangen mit den Erkrankungen und Verstopfungen des Thränennasenganges an, weil sie meist den Katarrhen des Saccus vorangehen.

Es ist schon erwähnt worden, dass am Uebergang des Saccus in den Ductus die engste Stelle des ganzen Thränenschlauches liegt, so dass hier am häufigsten die Stricturen entstehen.

An dieser Stelle, zwischen der Schleimhaut des Thränennasenganges und der knöchernen Wand liegt ferner ein besonders dichtes Geflecht weiter Venen (analog den venösen Geflechten unter der Schleimhaut der unteren Muschel). Die Anschwellung dieser Venen kann allein schon das Lumen des Thränennasenganges verengern oder ganz verschliessen (E. Fuchs). Dauert dies lange an, so staut sich natürlich davor die Thränenflüssigkeit und kommt in Zersetzung.

Häufiger geschieht die Erkrankung der Schleimhaut durch chronische katarrhalische Entzündung, die meist von der Nase aufsteigt. Es liegen ihr also Erkrankungen der Nase zu Grunde so z. B. Rhinitis atrophicans, Rh. hyperplastica, Ozaena, Verbiegungen des Septums etc.

Die Verlegung des Thränenschlauches kann jedoch auch ganz unten am Ostium nasale liegen, so schon bei Wucherungen der Nasenschleimhaut oder bei Schwellungen der unteren Muschel. Geschwüre der Nasenschleimhaut, syphilitischer, tuberculöser und anderer Natur können nach eingetretener Heilung durch Narbenzug das Ostium nasale ganz oder theilweise verlagern.

Entzündungen der Bindehaut pflanzen sich nur sehr selten auf den Thränensack und Thränenschlauch fort.

Bei tuberculösen oder syphilitischen Erkrankungen des Periosts der knöchernen Wandungen des Schlauches breitet sich der entzündliche Prozess leicht zerstörend auf den Schlauch fort.

Es war schon oben (S. 669) von Leisten und Klappen im Thränennasengang die Rede. In Folge von chronisch entzündlichen Zuständen können diese zu polypenähnlichen Gebilden anschwellen, die die Wege, besonders am unteren Ende verlegen.

Durch alle diese Vorkommnisse kann es früher oder später zu Stricturen im Thränenschlauch kommen, deren zwei bevorzugte Stellen wir kennen gelernt haben: 1) die Uebergangsstelle des Thränensackes in den Thränennasenkanal und 2) die Mündung des Kanals in die Nase, das Ostium nasale des Thränenschlauches.

Die Veränderungen können concentrisch vor sich gehen, oder sie gehen nur von einer Seite aus. Auch lückenartige Ueberspannungen finden sich im Lumen. Sie sind meist bindegewebiger Natur, doch

kommen durch eine Periostitis ossificans auch knöcherne Verwachsungen vor (callöse Strictur).

Meist handelt es sich nur um mehr oder weniger erhebliche Verengerungen, vollständige Atresie ist selten, kommt jedoch vor, selbst Verschlüssungen des Ductus in seiner ganzen Länge sind beobachtet worden. Travers (*Synopsis of the diseases of the eye*, p. 248) fand in mehreren von ihm untersuchten Schädeln das obere Ende des Thränenkanals durch ossificirende Entzündung vollständig verlegt. In einem von Wedl und Bock untersuchten Falle bei einer älteren Frau war der ganze Thränennasengang in einen derben, drehunden Strang verwandelt. Schnitte aus den verschiedensten Partien zeigten nirgends ein Lumen, sondern eine derbe schwielige Peripherie, welche ein etwas lockeres, mit Detritus gemischtes Bindegewebe umschloss. (*Path. Anat. d. Auges*, Wien 1886. Text S. 376.)

### Entzündungen des Thränensackes.

Die Entzündungen des Thränensackes erfolgen sehr selten von oben her, durch Fortleitung der Schädlichkeit von der Conjunctiva, weit häufiger jedenfalls durch Aufsteigen von Erkrankungen der Nase, oder nach Stauungen und Zersetzungen der Thränenflüssigkeit oberhalb einer Strictur oder durch benachbarte Knochenerkrankungen, wie das oben ausgeführt worden ist.

Die beiden wesentlichen Erkrankungen werden meist als Dacryo-Cysto-Blennorrhoe und als Dacryo-Cystitis bezeichnet. Beide Namen sind nach dem heutigen Standpunkt unserer Kenntnisse völlig ungeeignet. Wenn man doch endlich den unglücklichen Namen Blennorrhoe des Auges, der für die heterogensten Dinge gebraucht wird, fallen lassen wollte. Wir sind heute gewohnt aetiologisch einzutheilen und sollten es da thun, wo wir dazu im Stande sind. Es geht nicht an Trachom, die Infection mit Gonokokken und Pneumokokken, Eiter im Thränensack, alles dies Blennorrhoe zu nennen.

Meist im Anschluss an eine unterhalb sitzende Strictur kann die Schleimhaut des Thränensackes reichlich Eiter produciren, der dann rückläufig nach dem Auge kommt. Das bekannte Bild, das lange Zeit so ohne äusserlich sichtbare erhebliche Entzündungserscheinungen bestehen kann. Es genügte dies einfach Dacryocystitis zu nennen, oder meinetwegen mit dem Zusatz chronica oder suppurativa.

Anders wird das Bild erst, wenn durch irgend ein Ereigniss der Eiter die Wandung des Sackes durchbricht, dann breitet sich der Eiter unter der lockeren Umgebung schnell aus und bald haben wir einfach einen subcutanen Furunkel und im Centrum den erweiterten Thränensack. Anatomisch ist also diese acute Dacryocystitis eine Pericystitis.

### Pathologisch-Anatomisches.

An den wegen chronischer Thränensackerweiterung extirpirten Säcken findet sich meist die Wandung stark verdickt. Flachere oder

dicke Leisten ragen oft wie Zotten in das Lumen hinein. Das Lumen ist meist erweitert, entsprechend der meist klinisch beobachteten Ectasie. Bei sehr starker Ectasie verhält sich der Sack wie eine Cyste und die Wandungen können sehr verdünnt sein. In anderen Fällen kann es auch umgekehrt zu einer Verlegung des Lumens kommen.

Mikroskopisch erkennt man schon bei schwacher Vergrößerung den Reichthum der Wandung an kleineren und grösseren Zotten. Daneben existiren rinnenförmige Einsenkungen.

Das Epithel ist meist erhalten und vielfach verdickt, die Zellen verlieren ihre hohe Cylinderform und werden polymorph, zuweilen liegen 10 und mehr Lagen übereinander. Zahlreich sind Becherzellen darin enthalten. Das Epithel macht die Erhebungen und Vertiefungen der Wandung mit. Manchmal senkt es sich so tief ein, dass K. Jörss von Drüsenbildungen in der Wand spricht.

Das Epithel ist ferner mehr oder weniger dicht mit Rundzellen infiltrirt.

Eine Basalmembran, die normaler Weise das Epithel von der Mucosa trennt, pflegt nicht mehr nachweisbar zu sein.

In der Mucosa findet sich eine starke Hyperämie mit theilweiser Neubildung von Gefässen. Die Venencomplexe, welche den Thränensack umspinnen, sind prall gefüllt, das Lumen erweitert. Die Rundzelleninfiltration ist meist sehr dicht, sie kann das Gefüge der Mucosa und Submucosa ganz verwischen. Auch die dem Thränensack aufliegende Musculatur kann infiltrirt sein. Ueber das Vorkommen von Follikeln in der Mucosa siehe unten.

Bei den stark cystisch erweiterten Säcken treten die entzündlichen Erscheinungen sehr zurück. Die Mucosa besteht aus straffem, faserigem Bindegewebe mit wenig Kernen, die Gefässe sind spärlich, Follikel fehlen. Das Epithel ist verschmälert, ihre Zellen sind stark abgeplattet.

Bei einfachem Katarrh des Sackes ohne Eiterung ist das Epithel meist auch verdickt, doch fehlt die starke Rundzelleninfiltration. Die Basalmembran tritt stärker lichtbrechend deutlich hervor. In der Mucosa, deren lockeres bindegewebiges Gefüge man deutlich sehen kann, findet sich Infiltration mit Follikelbildung. (Nach Hertel.)

Nach Jahre langem Bestehen der Thränensackeiterung tritt nach Kuhnt eine völlige Atrophie der Wandung des Sackes ein, die in ein Narbengewebe umgewandelt erscheint.

Kuhnt, Bericht der ophthalm. Gesellschaft zu Heidelberg. 1891. — E. Hertel, v. Graefe's Archiv. Bd. 48. 1899. S. 21. — K. Jörss, Beiträge zur Augenheilk. Heft XXXV.

### Follikel, Trachom des Thränensacks.

Kuhnt machte zuerst auf dem Heidelberger Congress 1891 Mittheilung von dem Vorkommen von Follikeln im Thränensack. Er beschrieb sie als follikelähnliche, von einem Gefässring gewissermaassen umschlossene Gebilde, die lebhaft an Granula in der Conjunctiva er-

innern. Es lag nahe in solchen Fällen an ein Trachom des Thränensackes zu denken. In seiner Antwort über die „Therapie der Conjunctivitis granulosa“ spricht Kuhnt auch von einer typischen Granulosis des Thränensackes. Die Granula oder besser Follikel, welche denen in der Conjunctiva gleich aussahen, werden abgebildet. Auch de Vincentiis, Cirincione, Kalt und Vossius theilen diese Auffassung und beschrieben die Gebilde im Thränensack. Haab, Fick und Hertel fanden die Gebilde auch bei Tuberculose des Thränensackes.

Walzberg erwähnt schon das Vorkommen von Follikeln in der normalen Thränensackschleimhaut. E. Hertel, dem wir über die Frage ausführliche Untersuchungen verdanken, fand, dass sich eine reichliche Vertheilung von Lymphzellen normaler Weise in der Thränensackschleimhaut findet, bei denen schon in der Anlage grosse Neigung zur Vermehrung und Bildung von mehr oder weniger abgeschlossenen Haufen besteht. Die Benetzung der Schleimhaut mit Thränenflüssigkeit, der alle möglichen Reize beigemischt sein können, genügt, um die Veranlassung zu geben für die Vermehrung der Lymphzellen und die Bildung von confluirenden Haufen, die sich meist schon in den mittleren Lebensjahren finden. Bei Affectionen des Thränensackes kommt es zu stärkeren Reizen. Die bei Katarrhen stagnirende und von Mikroben meist wimmelnde Thränenflüssigkeit bewirkt reichliche Rundzelleninfiltration, Vermehrung der Follikel, die zum Theil sehr scharf von der Umgebung abgesetzt sind und Veränderungen des Epithels. Auch bei der eitrigen Entzündung finden sich neben den hochgradigen Epithelveränderungen ausgesprochene Follikel.

Es kommen also schon unter normalen Verhältnissen Follikelbildungen in der Schleimhaut des Thränensackes vor. Diese vermehren sich stark und setzen sich gegen die Umgebung scharf ab bei Erkrankung des Thränensackes. Ob man von einem Trachom der Thränensackschleimhaut sprechen kann, ist deshalb zweifelhaft.

H. Kuhnt, Bericht der ophthalm. Gesellschaft zu Heidelberg. 1891. — Derselbe, Die Therapie der Conj. granulosa. Klin. Jahrbuch. Bd. VI. 4. — A. Vossius, Lehrbuch der Augenheilkunde. — Haab, Die Tuberculose des Auges. v. Graefe's Archiv. Bd. XXV. — E. Hertel s. oben.

### Die Tuberculose des Thränensackes.

Die Tuberculose des Thränensackes ist nicht allzu selten. Solche Fälle sind von Fick, K. Grohe und E. Hertel beschrieben worden. Hertel giebt das Krankheitsbild als sehr charakteristisch an: „Aus der tumorartigen Prominenz in der Thränensackgegend lässt sich auf Druck wenig oder gar kein Secret entleeren. Die Haut über der ziemlich fest anzufühlenden Geschwulst war leicht livide verfärbt und liess eine Fistelöffnung erkennen, deren Ränder durch Granulationsgewebe verdickt waren. Die Fistelbildung kann natürlich auch fehlen. Nach Anlegung des Hautschnittes sah man, dass der ganze Tumor aus speckigem Granulationsgewebe bestand, in welchem man den Thränensack kaum noch als solchen erkennen konnte. In zwei Fällen zeigte

sich ausserdem noch eine tuberculöse Erkrankung der knöchernen Nasenwand mit Sequester.“

Aber auch bei dem ganz einfachen Bild der Thränensackeiterung kann Tuberculose vorliegen.

In den Fällen, welche schon klinisch das Bild der Tuberculose erkennen lassen, fanden sich in den ausgeschnittenen Stücken ausgesprochene tuberculöse Veränderungen. Man sah in dem Granulationsgewebe zahlreiche kleine und grosse Tuberkel mit epitheloiden und grossen Riesenzellen.

Die Tuberculose ist wohl meist secundär. Bei tuberculösen Individuen können die Tuberkelbacillen leicht in die Conjunctiva gelangen und von dort fliessen sie mit der Thränenflüssigkeit in den Sack, in dessen Buchten sie sich festnisten. Haab, Fick, Gajet und Leidholt beobachteten das Uebergreifen des Processes von benachbarten tuberculösen Herden z. B. von der Conjunctiva auf den Sack. Sicher liegt oft der primäre Herd in den Knochen der Nase und wächst von dort auf den Thränensack über.

K. Grohe, Zur patholog. Anatomie der Thränensacktuberculose. Diss. Jena 1898. — Fick, Tuberculose des Thränensacks. Correspondenzbl. d. Schweizer Aerzte. — Gayet, Tuberculose primitive de la conj. propagée au sac lacrymal. Soc. franç. d'ophth. 1885. — Haab, v. Graefe's Archiv. Bd. XXV. — Hertel s. unten.

### Der Thränensackeiter.

Die ausserordentliche Virulenz des Thränensackeiters war lange bekannt (Widmark, Sattler, Schmidt-Rimpler), ehe bakteriologische Untersuchungen einsetzten. Man wusste, dass der intacte Bulbus lange von dem stets rückläufigen Eiter aus dem Thränensack berieselt werden kann, ohne dass ihm ein erheblicher Schaden geschieht, bis eine oft zufällig gesetzte kleine Verletzung der Cornea dem Eiter das Eindringen ermöglicht. Man sieht, wie im Glasröhrchen, bald einen weissen Punkt auf der verletzten Hornhautoberfläche entstehen, eine Bakteriencolonie, aus der sich das Ulcus serpens entwickelt.

Die bakteriologischen Untersuchungen richteten sich im Anfang auf den Nachweis der Staphylokokken und Streptokokken. Morax fand bei dem chronischen Thränensackeiter stets Streptokokken, die in der That nicht selten sind. Weniger häufig findet sich der Staph. pyog. aur. und albus. Terson und Gabrielidès fanden einen nach Gram nicht färbbaren Kapselbacillus, der mit dem Friedländer'schen Pneumobacillus Aehnlichkeit hatte. Die neueren Untersuchungen von Gasparini, Basso, Guaita, Uhthoff und Axenfeld haben mit Sicherheit den Nachweis erbracht, dass am häufigsten der Fränkel-Weichselbaum'sche Pneumococcus dem Thränensackeiter seine hohe Virulenz verleiht.

Terson u. Gabrielidès, Arch. d'ophth. Tome XIV. p. 488. — Basso, Bactériologie de la kératite à hypopyon. Intern. med. Congress. Rom. — Guaita, Intern. Congress. Rom. Ref. Centralbl. f. Augenheilk. 1894. S. 201. — Gasparini, Annali di Ottalmol. Vol. XXII. 6. p. 488. — Uhthoff und Axenfeld, v. Graefe's Archiv f. Ophth. Bd. 42. I. 1896. Bd. 44. 1897. — Morax, Thèse de Paris. 1894.

## Congenitale Thränensack-Erkrankungen.

Nicht selten sind Eiterungen aus dem Thränensack, die sich einige Tage nach der Geburt einstellen. Die Quelle der Eiterung wird leicht übersehen und eine Blennorrhoea neonatorum auf gonorrhöischer Basis angenommen. Häufig handelt es sich um Kinder mit congenitaler Syphilis und die Eiterung kann durch eine benachbarte Knochenerkrankung hervorgerufen sein. Es kann sich aber, wie besonders Peters betont, um eine einfache Retention im Thränenschlauch handeln, einen Abschluss nach der Nase hin, keine eigentliche Blennorrhoe. Oft genügt ein einfacher energischer Druck auf den dilatirten Thränensack, um den Weg nach unten frei zu machen und die rückläufige Eiterung zum Verschwinden zu bringen.

Entwicklungsgeschichtlich werden solche Fälle sofort verständlich. Nach Kolliker ist der Thränenschlauch bereits im zweiten Monat ausgebildet, und zwar besteht er der Hauptsache nach aus einem soliden Epithelstrang, der später ein Lumen erhält; da, wo der Thränenschlauch in die Nase mündet, muss also physiologischer Weise eine Resorption der trennenden Gewebsschicht stattfinden. Man wird daran denken dürfen, dass unter Umständen diese Resorption ausbleibt resp. später erfolgt.

Auch v. Michel schreibt in seinem Lehrbuch: „Bei Neugeborenen wurde öfters der Thränenschlauch an seinem unteren Ende durch einen Schleimhautüberzug vollkommen verschlossen gefunden. Mit dem Wachsthum der Kinder atrophirt derselbe und bei nicht vollständiger Atrophie, was die Regel zu sein scheint, bleibt eine Schleimhautfalte bestehen, die beim Schneuzen wie ein Klappenverschluss wirkt.“ (II. Aufl. S. 172.)

Peters, Klin. Monatsbl. f. Augenheilk. Bd. 29. 1891. — Peters, ibid. 1892. — Heddaeus, ibid. 1892.

---

## Sach-Register.

### A.

- Ablatio retinae 390, 571, 572.
- Abhebung der Chorioidea 291.
- des Corpus ciliare 259.
- des Corpus vitreum 572.
- Abreissung der Retina 397.
- Algenfiguren in der Linse 508.
- Amyloide Degeneration der Conjunctiva 56, 75.
- — — Cornea 173.
- — des Tarsus 634.
- Angeborene Hornhauttrübungen 178.
- Aplasie des Sehnerven 421.
- Arcus senilis 114.
- Arteria hyaloidea persistens 552.
- Arteriosclerose der Centralgefäße 475.
- Atrophie entz. n. opt. 429.

### B.

- Bandförmige Hornhauttrübung 175.
- Becherzellen 4, 33, 55.
- Bienenkörbe 357, 358.
- Bindegewebe im Glaskörper 558, 593.
- Blasen am Corpus ciliare 256.
- Blasenzellen in der Linse 490, 509.
- Blitzkatarakt 540.
- Buphthalmus 215.

### C.

- Carotis, Einfluss der 466.
- Cataract, Uebersicht 496.
- Cataracta acereta 498.
- aridosilicata 498.
- axialis 498, 522.
- calcarea 498.
- capsularis 491, 498.
- centralis 498, 519.
- cystica 498.
- diabetica 498, 539.
- fusiformis 498, 522.
- hypermatura 502, 503.
- lactea 498.

- Cataracta membranacea 498.
- morgagniana 498, 503.
- nephritica 498.
- nigra 498.
- papyracea 498.
- polaris 498.
- pyramidalis 498, 522.
- senilis 499.
- stellata 498.
- striata 498.
- totalis 498, 521.
- traumatica 498.
- zonularis 498, 513, 514.
- Carcinom der Chorioidea 307.
- — Corneo-Scleralgrenze 87.
- des Corpus ciliare 266.
- der Lidhaut 653.
- — Thränendrüse 672.
- Chalazeon 643.
- Chorioidea 273.
- Chorioiditis 285.
- Ciliarepithelien 493.
- Ciliarkörper bei Myopie 335.
- Cirrhose der Conjunctiva 29.
- Colloid in Hornhautnarben 173.
- Colobom der Chorioidea 319.
- — Iris 225.
- — Linse 472.
- — Lider 647.
- — Macula lutea 322.
- des Nervus opticus 419.
- Commotio retinae 361.
- Conjunctiva 1.
- Conjunctivitis, Allgemeines 13.
- diphtheritica 26.
- gonorrhoeica 23.
- nodosa 71.
- petrificans 70.
- trachomatosa 32.
- vernalis 67.
- Conus nach unten 420.
- Corpora amylacea im Sehnerv 418.
- Corpus ciliare 248.
- Cornea 112.
- Cornu cutaneum 657.

Corpus vitreum 543.  
 Cyclitis 255.  
 Cysten des Corpus ciliare 267.  
 — der Iris 243.  
 — — Lider (orbito-palpebral) 660.  
 — des Lidrandes 659.  
 — der Retina 360.  
 Cysticercus 605.  
 Cystoide Entartung der Retina 355.

**D.**

Dacryops 671.  
 Demodex 645.  
 Dermoide der Corneo-Scleralgrenze 100.  
 Diabetes, Irisveränderungen 241.  
 Drusen der Bowman'schen M. 118.  
 — — Chorioidea 275.  
 — — Descemet'schen M. 117.  
 Durchlöcherung der Retina 398.

**E.**

Echinococcus im Glaskörper 611.  
 — der Thränenendrüse 676.  
 Eisensplitter 587.  
 Ektasien der Cornea 188.  
 — — Sclera 214.  
 Elephantiasis 631.  
 Embolie der Arteria centralis 465.  
 Embolien im Sehnerv 432.  
 Entzündung des Glaskörpers 578.  
 Episcleritis 204.  
 Ewald'sche Cataract 539.

**F.**

Fädchen-Keratitis 168.  
 Fett im Glaskörperraum 595.  
 Fibrilläre Entartung des Glaskörpers 568.  
 Filaria 603.  
 Follikel 14, 32, 33, 36.  
 Fuchs'sche Atrophie 416.

**G.**

Gangliöse Nervenfasern 362.  
 Gangrän der Lider 621.  
 Gaule'sche Grübchen 159.  
 Gefäßsystem im Sehnerv 455.  
 Gerontoxon 114.  
 Glaskörper 543.  
 Glaskörperabhebung 573.  
 Glaskörpertrübungen 563.  
 Glaucom 343.  
 Gliamantel des Sehnerven 416.  
 Glioma retinae.  
 Gliom der Pars ciliaris 264.  
 Glycogen in Hornhautnarben 173, 175.

Granulationen der Conjunctiva 28.  
 Gumma der Iris 239.  
 — — Lider 637.

**H.**

Henle'sche Drüsen 9, 11.  
 Hyaloide Degeneration der Conjunctiva 56, 82.  
 — — — Cornea 173.  
 — — des Tarsus 636.  
 Hydrophthalmus 215.  
 Hydrops vaginae n. opt. 422.  
 Hypopyon 125, 151.  
 Hutchinson'sche Zähne 518.

**I.**

Infiltrationsring 149.  
 Intoxicationsamblyopie 439.  
 Iris 217.  
 Iritis, Allgemeines 226.  
 — syphilitica 228.  
 — tuberculosa 223.


**K.**

Kältekatarakt 540.  
 Kammerwasser, Veränderungen 249.  
 Kammerwinkel, Pigmentinfiltration 347.  
 — Verwachsung 344.  
 Kapselepitheel, Veränderungen 486.  
 Kapselsubstanz, neugebildete 482.  
 Keratitis bullosa 121.  
 — neuroparalytica 155.  
 — parenchymatosa 141.  
 — phlytaenulosa 137.  
 — suppurativa 146.  
 — vesiculosa 122.  
 Keratoconus 192.  
 Keratoglobus 192.  
 Kerketase 191.  
 Keratomykosis aspergillina 152.  
 Koch-Weeks Bacillen 17.  
 Knochenbildungen 259, 293.  
 — in der Linse 524.  
 — im Glaskörperraum 297.  
 Knorpel 597.  
 Kryptogliom 412.  
 Kryptophthalmus 649.  
 Kupfersplitter 588.

**L.**

Lepra 199, 630.  
 Lens 469.  
 Lenticonus 473.  
 Lider 5, 617.  
 Lidhaut 5, 626.  
 Linse 469.

h 4 m



Druck von L. Schumacher in Berlin N. 24.

