

**Das Sarkom des Auges / von R. Putjata Kerschbaumer ; mit einem vorwort von Professor Dr. Sattler.**

**Contributors**

Kerschbaumer-Putjata, Rosa, 1851-1923.  
Sattler, Hubert, 1817-1904.  
University College, London. Library Services

**Publication/Creation**

Wiesbaden : Verlag von J. F. Bergmann, 1900.

**Persistent URL**

<https://wellcomecollection.org/works/bzbhywkk>

**Provider**

University College London

**License and attribution**

This material has been provided by This material has been provided by UCL Library Services. The original may be consulted at UCL (University College London) where the originals may be consulted.

Conditions of use: it is possible this item is protected by copyright and/or related rights. You are free to use this item in any way that is permitted by the copyright and related rights legislation that applies to your use. For other uses you need to obtain permission from the rights-holder(s).



Wellcome Collection  
183 Euston Road  
London NW1 2BE UK  
T +44 (0)20 7611 8722  
E [library@wellcomecollection.org](mailto:library@wellcomecollection.org)  
<https://wellcomecollection.org>





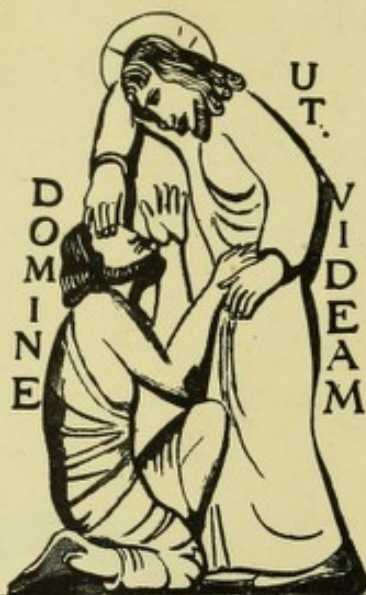2809393488

No. 921 | 4

J.54

~~358~~

110



THE INSTITUTE  
OF  
OPHTHALMOLOGY  
LONDON


EX LIBRIS

OPHTHALMOLOGY HC365 KERSCHBAUMER

B 4.4  
35







Digitized by the Internet Archive  
in 2014

<https://archive.org/details/b2128636x>



DAS

SARKOM DES AUGES.

---





SARCOM DES VIEUX

DAS  
**SARKOM DES AUGES.**

---

VON  
**DR. R. PUTIATA KERSCHBAUMER**  
IN ST. PETERSBURG.

MIT EINEM VORWORT VON PROFESSOR DR. SATTLER.

MIT 16 FIGUREN AUF X TAFELN.

---

**WIESBADEN.**  
VERLAG VON J. F. BERGMANN.  
1900.



Das Recht der Übersetzung bleibt vorbehalten.



## Vorwort.

In den achtzehn Jahren, welche seit dem Erscheinen von E. Fuchs erschöpfender Monographie über das Sarkom des Uvealtractus verflossen sind, wurden neben einer überwältigend grossen Menge von Einzelbeobachtungen, in pathologisch-anatomischer Beziehung so manche wertvolle, neue Gesichtspunkte eröffnet und haben sich unsere onkologischen Anschauungen in mehrfacher Richtung verändert und erweitert, so dass es gewiss als ein durchaus zeitgemässes Unternehmen bezeichnet werden dürfte, dem Gegenstande neuerdings eine ausführliche Untersuchung und Bearbeitung zu Teil werden zu lassen. Ich habe daher die Verfasserin in ihrer Absicht, sich dieser mühsamen und umfangreichen Arbeit zu unterziehen, ermuntert und die Arbeit, deren Fortgang ich mit lebhaftem Interesse verfolgte, durch Überlassung des reichen Geschwulstmaterials meiner Sammlung enukleierter Bulbi zu fördern gesucht. Dadurch dass der Verfasserin eine ungewöhnlich grosse Zahl von Fällen und Präparaten, teils aus eigenen, teils aus meiner Beobachtung stammend, zur Verfügung stand, war für die Arbeit eine möglichst breite Grundlage gewonnen. Dank der vervollkommenen modernen histologischen Technik waren nicht nur in topographischer Beziehung, sondern auch für das Studium der feinen histologischen Veränderungen besonders günstige Bedingungen geschaffen. Eine



grössere Zahl guter Abbildungen, die theils von Frl. Dr. Hopfenhausen in St. Petersburg, und von Frl. Hartmann in Leipzig, theils von dem rühmlichst bekannten Zeichner Herrn Kirchner in Leipzig stammen, werden geeignet sein, den Nutzen der Arbeit wirksam zu erhöhen. Die in dem Werke niedergelegten Beobachtungen dürften wohl auch von Seiten der allgemeinen Pathologie einiges Interesse beanspruchen. Nebst den Krankengeschichten der selbst beobachteten Fälle standen der Verfasserin auch die der Leipziger Augenklinik und eine Anzahl ausführlicherer Notizen über früher von mir behandelte Fälle zur Verfügung, so dass, im Zusammenhalt mit zahlreichen in der Litteratur gesammelten Erfahrungen, auch nach der klinischen Seite hin die Arbeit geeignet ist, unsere Kenntnisse zu bereichern und zu vervollständigen.

**Hubert Sattler.**

Leipzig, September 1899.

## Inhalts-Übersicht.

	Seite
<b>I. Teil. Anatomie und Histologie der Sarkome des Auges.</b>	
Das primäre Sarkom des Auges . . . . .	1
1. Kapitel. Einteilung der Sarkome nach der Form.	
A. Das Angiosarkom . . . . .	6
B. Das Melanosarkom . . . . .	10
C. Das Leukosarkom mit hämatogener Pigmentierung . . . . .	16
D. Das Spindelzellensarkom . . . . .	21
E. Kombinationsgeschwülste . . . . .	23
F. Degenerations-Prozesse . . . . .	23
2. Kapitel. Einteilung der Sarkome nach dem Sitze.	
A. Das diffuse oder Flächen-Sarkom . . . . .	25
B. Das cirkumskripte Sarkom . . . . .	30
1. Das epibulbäre Sarkom . . . . .	31
2. Das Sarkom der Iris . . . . .	35
3. Das Sarkom des Corpus ciliare . . . . .	38
4. Das Sarkom der Chorioidea . . . . .	43
3. Kapitel. Die Erkrankungen des Auges, die im kausalen Zusammenhange mit der sarkomatösen Erkrankung stehen.	
A. Die Erkrankungen des Auges und ihr Einfluss auf die Entstehung des Sarkoms . . . . .	46
1. Verletzungen . . . . .	46
2. Entzündungen . . . . .	48
3. Gefässerkrankungen . . . . .	49
B. Die konsekutiven Erkrankungen des Auges beim Sarkom	50
1. Entzündungen . . . . .	50
2. Glaukom . . . . .	53
3. Veränderungen der Linse . . . . .	54



## II. Teil. Kasuistik.

Fall 1. Diffuses, grosszelliges Leukosarkom der Chorioidea. Hyaline Degeneration. Übergang der Geschwulst auf die Retina, Vorausgegangene Entzündung . . . . .	56
Fall 2. Diffuses Sarkom der Chorioidea. Corpus ciliare und Iris. Übergreifen auf die Retina, Sehnerven, Lymphspalten der hinteren Ciliargefässe. Vier Recidive, Gehirnmetastasen. Tod . . . .	60
Fall 3. Diffuses Leukosarkom. Übergang des Neoplasmas auf den Sehnerven und Sklera. Hämatogene Pigmentierung. Wucherung des Pigmentepithels. Vorausgegangene Entzündung . . . .	65
Fall 4. Diffuses Leukosarkom der Chorioidea. Hämatogene Pigmentierung. Übergreifen auf die Sklera. Vorausgehende Entzündung . . . . .	68
Fall 5. Diffuses Leukosarkom. Übergang auf die Retina, Sehnerven und Sklera. Hämatogene Pigmentierung. Myxomatöse und amyloide Entartung. Konsekutive Entzündung . . . .	73
Fall 6. Diffuses Leukosarkom. Thrombenbildung. Konsekutive Entzündung. Phthisis bulbi . . . . .	76
Fall 7. Diffuses Leukosarkom. Durchwucherung der Bulbuskapsel im Äquator. Hämatogene Pigmentierung . . . . .	81
Fall 8. Epibulbäres Melanosarkom aus einem Naevus pigm. Enukleation, Recidiv. Metastasen. Tod . . . . .	83
Fall 9. Epibulbäres Melanosarkom aus einem Naevus pigm. Exenteratio orbitae. Heilung . . . . .	85
Fall 10. Epibulbäres Leukosarkom. Hämatogene Pigmentierung. Übergreifen des Tumors auf den Canalis Schlemmii. Myxomatöse Gefässentartung. . . . .	87
Fall 11. Epibulbäres Leukosarkom. Hämatogene Pigmentierung. Myxomatöse Degeneration . . . . .	89
Fall 12. Epibulbäres Leukosarkom. Hyaline Entartung. Riesenzellen . . . . .	91
Fall 13. Epibulbäres Leukosarkom aus den Adventitiazellen. Hyaline Degeneration . . . . .	92
Fall 14. Epibulbäres Leukosarkom. Vor 15 Jahren Verletzung. Erblindung. Phthisis bulbi . . . . .	93
Fall 15. Epibulbäres Leukosarkom. Übergang des Neoplasmas auf die Kornea. Zerfallsherde. Reaktive Entzündung . . .	95
Fall 16. Epibulbäres Leukosarkom. Vorausgegangene Phthisis bulbi.	97
Fall 17. Leukosarcoma iridis. Hämatogene Pigmentierung. Wucherung des Pigmentes an der hinteren Iriswand . . . .	99
Fall 18. Leukosarkoma iridis. Fortsetzung auf das Corpus ciliare. Hämatogene Pigmentierung. Pigment in den Gefässlumina .	101



	Seite
Fall 19. Leukosarcoma corporis ciliaris . . . . .	103
Fall 20. Melanosarcoma corporis ciliaris. Hämatogene Pigmentierung. Übergang des Tumors auf die Chorioidea und die Gefäße des Canalis Schlemmii . . . . .	104
Fall 21. Melanosarcoma corporis ciliaris. Übergang auf die Iris, Chorioidea und die Lymphspalten der vorderen Ciliargefäße . . . . .	107
Fall 22. Leukosarcoma corporis ciliaris. Hämatogene Pigmentierung. Uebergang auf die Chorioidea und Sklera . . . . .	109
Fall 23. Leukosarcoma corporis ciliaris. Uebergang auf die Iriswurzel, Chorioidea und Lymphspalten der Venae vortic. Wucherung der Pigmentlage . . . . .	111
Fall 24. Leukosarcoma corporis ciliaris. Hämatogene Pigmentierung. Abgelaufene Iridocyklitis . . . . .	113
Fall 25. Melanosarcoma corporis ciliaris. Epibulbäre Knoten. Starker Pigmentgehalt der Uvea . . . . .	116
Fall 26. Leukosarcoma corporis ciliaris. Melanosarcoma iridis. Beteiligung der Pigmentschicht der Iris an der Geschwulstbildung . . . . .	118
Fall 27. Angiosarcoma chorioideae. Myxomatöse Degeneration . . . . .	120
Fall 28. Angiosarcoma mit cylindromähnlichem Bau. Durchbruch in der Korneoskleralgrenze. Übergang auf den Sehnerven und Sklera . . . . .	125
Fall 29. Angiosarcoma chorioideae. Sklerektaſie. Myxomatöse und hyaline Entartung der Gefäße. Nekrotische Herde, reaktive Entzündung . . . . .	126
Fall 30. Angiosarcoma chorioideae. Hämatogene Pigmentierung. Zerfallherde. Reaktive Entzündung . . . . .	130
Fall 31. Angiosarcoma chorioideae. Hämatogene Pigmentierung. Erkrankung der Chorioidealgefäße. Übergang den vord. Ciliargefäßen entlang . . . . .	133
Fall 32. Angiosarcoma chorioideae. Sklerose der Gefäße. Übergang durch den Sehnerven, den Zwischenscheidenraum und die Sklera . . . . .	136
Fall 33. Angiosarcoma chorioideae. Atrophie der Uvea. Hyaline Degeneration . . . . .	139
Fall 34. Angiosarcoma chorioideae. Durchwucherung im Äquator. Vorausgehende Gefäßerkrankung. Recidiv. Lebermetastasen. Tod . . . . .	140
Fall 35. Angiosarcoma chorioideae. Myxomatöse Degeneration der Chorioidealgefäße. Kein Glaukom . . . . .	144
Fall 36. Angiosarcoma chorioideae. Hämatogene Pigmentierung. Erkrankung der Gefäßwände . . . . .	147





	Seite
Fall 37. Angiosarcoma. Melanoticum chorioideae mit hämatogener Pigmentierung. Durchtritt des Neoplasmas im Äquator. Übergang auf den Sehnerv. Gefässerkrankung in der Chorioidea .	149
Fall 38. Melanosarcoma chorioideae. Beteiligung des Pigmentepithels. Nekrotische Herde. Konsekutive Entzündung. Phthisis bulbi incip. . . . .	152
Fall 39. Melanosarcoma chorioideae. Durchbruch im Äquator. Konsekutive Entzündung. Exenteratio orbitae. Heilung . .	154
Fall 40. Melanosarcoma chorioideae. Übergreifen auf den Zwischen-scheidenraum. Beteiligung des Pigmentepithels. Zerfallherde. Uveitis consecutiva. Lebermetastasen. Tod . . . . .	159
Fall 41. Melanosarcoma chorioideae. Gefässsklerose. Sehnerven-atrophie. Keine Exkavation . . . . .	162
Fall 42. Melanosarcoma chorioideae. Phthisis bulbi seit 32 Jahren. Fortsetzung auf den Schädelraum. Lokalrecidiv. Gehirnmeta-stasen. Tod . . . . .	164
Fall 43. Melanosarcoma chorioideae. Vor drei Jahren Verletzung, Eiterige Cyklitis. Phthisis bulbi. Fortsetzung der Neubildung in den Schädelraum, Gehirn und Leber-Metastasen. Tod . .	166
Fall 44. Leukosarcoma chorioideae. Hämatogene Pigmentierung	168
Fall 45. Leukosarcoma chorioideae. Hämatogene Pigmentierung. Beteiligung des Pigmentepithel . . . . .	170
Fall 46. Leukosarcoma chorioideae. Hämatogene Pigmentierung.	175
Fall 47. Leukosarcoma chorioideae. Hämatogene Pigmentierung. Übergreifen auf die Sklera und die Lymphspalten der vord. Ciliargefäße. Metastasen in Leber und Lunge. Tod . . . .	178
Fall 48. Leukosarcoma chorioideae. Hämatogene Pigmentierung. Übergang auf den Sehnerv. Vorausgegangene Iridocyklitis .	180
Fall 49. Leukosarcoma chorioideae. Hämatogene Pigmentierung. Vorausgegangene Entzündung. Zerfallherde. Konsekutive Ent-zündung. Lebermetastasen. Tod . . . . .	182
Fall 50. Leukosarcoma chorioideae. Hämatogene Pigmentierung. Zerfallherde. Uveitis consecutiva . . . . .	187
Fall 51. Leukosarcoma chorioideae. Hämatogene Pigmentierung. Entzündliche Prozesse nach Cysticercus . . . . .	188
Fall 52. Leukosarcoma chorioideae. Hämatogene Pigmentierung. Zerfallherde. Konsekutive Entzündung . . . . .	192
Fall 53. Leukosarcoma chorioideae. Hämatogene Pigmentierung.	193
Fall 54. Leukosarcoma chorioideae. Hämatogene Pigmentierung. Zerfallherde. Entzündung. Phthisis bulbi incip. . . . .	195
Fall 55. Leukosarcoma chorioideae. Hämatogene Pigmentierung. Drei Recidive. Gehirn- und Lebermetastasen. Tod . . . . .	196



	Seite
Fall 56. Leukosarcoma chorioideae. Atrophie des Uvealtractus. Drucksteigerung ohne Exkavation . . . . .	198
Fall 57. Leukosarcoma chorioideae. Übergang auf das Corpus ciliare und in die vordere Kammer . . . . .	199
Fall 58. Leukosarcoma chorioideae. Ausgedehnte Blutungen. Keine Exkavation . . . . .	201
Fall 59. Leukosarcoma chorioideae. Kein Glaukom . . . . .	202
Fall 60. Leukosarcoma chorioideae. Zerfallherde. Iridocyklitis. Kein Glaukom . . . . .	203
Fall 61. Leukosarcoma chorioideae . . . . .	205
Fall 62. Leukosarcoma chorioideae. Hyaline Degeneration. Druck- steigerung ohne Exkavation . . . . .	206
Fall 63. Leukosarcoma chorioideae. Atrophie der Uvea . . . . .	208
Fall 64. Leukosarcoma chorioideae. Gefässerkrankung in der Chorioidea. Übergang auf den Nervus opticus, den Zwischen- scheidenraum. Gehirn- und Lebermetastasen. Tod . . . . .	209
Fall 65. Leukosarcoma chorioideae. Hyaline Entartung der Chorioideal-Gefäße . . . . .	212
Fall 66. Leukosarcoma chorioideae. Nekrotische Herde. Kon- sekutive Entzündung . . . . .	214
Fall 67. Leukosarcoma chorioideae. Degeneration der Gefäße der Geschwulst . . . . .	215

### III. Teil. Klinisches Verhalten.

#### I. Kapitel. Symptome und Verlauf.

1. Stadium der Entwicklung . . . . .	217
2. Stadium der Drucksteigerung . . . . .	220
3. Stadium der Bildung extrabulbärer Geschwülste . . . . .	223
4. Stadium der Metastasenbildung . . . . .	227
Entzündliche Erscheinungen . . . . .	229

#### II. Kapitel. Eigentümlichkeiten der einzelnen Sarkome nach dem Sitz. Differentialdiagnose.

1. Das epibulbäre Sarkom . . . . .	233
2. Das Sarkom der Iris . . . . .	236
3. Das Sarkom des Corpus ciliare . . . . .	239
4. Das Sarkom der Chorioidea . . . . .	241

#### III. Kapitel. Das Vorkommen des Sarkoms.

1. Ätiologie . . . . .	247
2. Die zur Sarkombildung prädisponierenden Momente . . . . .	247



	Seite
3. Alter und Geschlecht . . . . .	248
4. Häufigkeit der einzelnen Formen . . . . .	249
IV. Kapitel. Therapie.	
1. Die Beseitigung der Geschwulst mit Erhaltung des Bulbus	251
2. Die Enukleation . . . . .	253
3. Die Exenteration der Orbita . . . . .	253
4. Die Kontraindikationen . . . . .	254
Litteratur . . . . .	256
Erklärung der Abbildungen . . . . .	283

---

## I. Teil.

# Anatomie und Histologie der Sarkome des Auges.

### Das primäre Sarkom des Auges.

Das primäre Sarkom des Auges zeigt nach vielen Richtungen hin ein von den Sarkomen anderer Körperteile verschiedenes Verhalten.

Diese Verschiedenheit ist durch die anatomischen Eigentümlichkeiten und die physiologische Dignität des Sehorganes bedingt. Wenn wir den anatomisch-physiologischen Gründen dieser Verschiedenheiten nachforschen, so ergibt sich, dass bei den intraokularen Sarkomen der Ernährungsapparat des Auges — die Uvea — die Matrix des Neugebildes ist. Wenn daher Alterationen der Uvea entstehen, so müssen diese je nach ihrer Intensität, oder ihrem Sitze, bestimmte Ernährungsstörungen auch in anderen Organen des Auges herbeiführen. So sehen wir beispielsweise, dass intraokuläre Sarkome schon in frühen Stadien der Entwicklung nicht nur das Sehvermögen hochgradig schädigen, sondern noch eine Reihe von konsekutiven Erkrankungen des Auges herbeiführen, die ihrerseits geeignet sind das Sehvermögen zu Grunde zu richten. Auch in ätiologischer Beziehung



nimmt das Auge bei den sarkomatösen Erkrankungen eine Sonderstellung ein.

Wir unterscheiden bekanntlich bei der Ätiologie der bösartigen Neubildungen im allgemeinen:

1. Die Bedeutung embryonaler Keimesverirrung (Cohnheim'sche Theorie.)
2. Den Einfluss traumatischer und entzündlicher Momente.
3. Die Umwandlung gutartiger in bösartige Geschwülste.
4. Die parasitäre Theorie.)

Was die Augensarkome anbelangt, so findet hier die Cohnheim'sche Theorie nur selten eine sichere Bestätigung. Denn gegen diese Theorie spricht vorerst das relativ hohe Alter der Patienten, im Vergleiche mit den Sarkomen anderer Körperteile. Nach der Zusammenstellung von Fuchs fällt nämlich das Haupterkrankungsalter zwischen 30. und 60. Auch ich habe bei meinen Untersuchungen ähnliche Resultate gefunden. Siehe klinischer Teil.

Gegen diese Theorie spricht sodann der Umstand, dass diejenigen Erkrankungsformen, die als Stütze derselben im allgemeinen herangezogen werden, wie die Entstehung von Sarkomen aus den Naevi pigmentosi der Conjunctiva und der Iris, relativ nur selten vorkommen. Ob aus Naevi pigmentosi der Aderhaut Sarkome entstehen, ist nicht bekannt (siehe hierzu Kapitel 1 B. Melanosarkom, und Kapitel 2 epibulbäres Sarkom).

Wie ich weiter unten ausführen werde, ist uns die Ätiologie der Sarkome des Sehorganes noch ein ziemlich unbekanntes Gebiet. Zuweilen entstehen die Sarkome des Auges nach traumatischen Einflüssen; zuweilen in Augen mit entzündlichen Störungen spontaner oder konstitutioneller Natur. Ein sicherer Kausalzusammenhang ist jedoch nicht einwandsfrei nachgewiesen.

Manchen Sarkomen, besonders denjenigen, welche ich als Angiosarkome besprechen werde, geht eine Erkrankung der



Chorioidealgefäße ohne nachweisbare entzündliche Veränderungen voraus.

Was die Umwandlung gutartiger Geschwülste in Sarkome betrifft, so sind mir mit Ausnahme der aus Naevi pigmentosi entstehenden Sarkome, weder aus der Litteratur, noch aus eigener Beobachtung Fälle bekannt geworden, die als Belege hierfür gelten könnten.

Die parasitäre Theorie der Entstehung der bösartigen Neubildungen hat gerade für die Sarkome trotz wiederholter Untersuchungen stets negative Resultate ergeben, so dass weitere Untersuchungen in dieser Richtung nur zwecklos erscheinen.

Seitdem Virchow, der Begründer der modernen Geschwulstlehre, dem Sarkom seinen Platz in onkologischer Beziehung anwies und sein Gebiet nach allen Richtungen hin abgrenzte, galt das Sarkom als einfach gebaute histoide Geschwulst, deren Hauptunterschied von anderen Geschwulstformen die bedeutende Zellenentwicklung bildet. Das physiologische Prototyp des Sarkoms ist das embryonale Bindegewebe.

In den letzten Jahren sind von verschiedener Seite, besonders von Lubarsch (452), Benecke (59) und Hansemann (267) die Sarkome als kompliziert gebaute Geschwülste aufgefasst worden: es wird an ihnen ein ausschliesslich aus Gefäßen bestehendes Stroma und ein Zellenparenchym unterschieden, letzteres ist das wuchernde Element. Nach den Ergebnissen meiner Untersuchungen der Sarkome des Auges muss ich, wenigsten für die Mehrzahl der Fälle, die Angaben genannter Autoren bestätigen.

Die Beschaffenheit des Sarkomgerüsts ist sehr verschieden. Wir sehen manchmal ein sehr dichtes, aus verschiedenkalibrigen Gefäßen bestehendes Netzwerk, das zuweilen dünnwandige, zuweilen auch sehr dickwandige Gefäße führt. Diese sind glasig, homogen, mitunter hyalin oder myxomatös, seltener amyloid entartet. Häufig finden sich bei Augensarkomen die schon von Waldeyer (780), Fuchs (207), Hansemann und anderen er-



wähnten wandungslosen blutführenden Kanäle oder Gewebsspalten.

Ich habe am Rande solcher Spalten meist langgestreckte Gefässwandkerne, manchmal auch Andeutungen einer Gefässwand gefunden. Bei aufmerksamer Betrachtung lässt sich nahezu ausnahmslos ein Zusammenhang dieser scheinbar wandungslosen Kanäle mit dem eigentlichen Gefässgerüste der Geschwulst nachweisen. An Reihenschnittfolgen oder Schüttel- und Pinselpräparaten lässt sich meistens ein zusammenhängendes Geschwulststroma nachweisen.

Eine Geschwulst, die ausschliesslich wandungslose, blutführende Kanäle enthält, habe ich nicht gefunden.

In Bezug auf die Zellen der Sarkome lässt sich kein bestimmter Typus aufstellen. Nach meiner Erfahrung besteht dieser Typus in der Mannigfaltigkeit in Form, Grösse und Lebensäusserungen der Zellen und zwar innerhalb der Grenzen des mesodermalen Gewebes.

Die gegenseitige Anordnung des Geschwulststromas und Parenchyms wird durch die Weite der Gefässe ihre Verzweigungen und eventuell durch die Form der Maschen des Gefässnetzes bestimmt. Da diese wechselnd und ungleichmässig ist, lässt sich ein bestimmter Anordnungstypus, oder ein allgemeines, mehr oder minder gleichmässiges Bild des Sarkoms nicht entwerfen.

Zu dieser Ungleichmässigkeit tragen mehr als die eigentlichen Gefässe die oben erwähnten blutführenden Gewebsspalten bei, die mit wechselnder Weite ihrer Lichtung, sowie in unregelmässigem Verlaufe den Zellkörper des Sarkoms in den verschiedensten Richtungen durchziehen.

Die Zwischenräume zwischen den Gefässen sind durch die Geschwulstzellen ausgefüllt, die so Zellennester oder Alveolen von verschiedener Grösse und Form je nach der Gefässanordnung bilden. Diese Zellnester lassen sich häufig, besonders bei



an blutführenden Gewebsspalten reichen Sarkomen, sowie bei ungleichmässiger Anordnung der spärlichen Gefässe nicht deutlich abgrenzen.

Diese Fälle sind es, die wohl zur Auffassung des Sarkoms als einfach gebaute Geschwulst Veranlassung gaben.

In Bezug auf das anatomische Material meiner Abhandlung muss ich folgendes bemerken: Der grösste Teil der Präparate stammt aus der Sammlung meines hochverehrten Lehrers und Freundes Herrn Geheimrates Sattler, dem ich bei dieser Gelegenheit, sowohl für die freundliche Überlassung seines Materials, sowie für seine wertvollen Ratschläge meinen besten Dank ausspreche.

Eine Anzahl Augen sind von auswärtigen Kollegen Herrn Professor Sattler zugeschickt worden, zum Teil mit mangelhaften, zum Teil ganz ohne anamnestische Daten. Aus diesem Umstande erklären sich die teilweise lückenhaften Krankengeschichten.

Einen Teil der Bulbi habe ich meiner eigenen in Salzburg angelegten Sammlung entnommen.

Eine grosse Schwierigkeit bietet die Beschaffenheit von Daten der Nachoperationsperiode: Der weitaus grösste Teil der Kranken kommt nicht wieder, sei es, dass sie von ihrem Leiden geheilt sind, sei es, dass sie an Metastasen zugrundegehen. Am ehesten bekommen wir die Kranken mit Lokalrecidiven zu sehen, die sich behufs Vornahme einer Operation vorstellen.

Schriftlich sind selbst auf behördlichem Wege nur selten brauchbare Daten zu erfahren. Dieser Umstand ist die Ursache einer Lücke in Bezug auf die Prognose in meiner Arbeit.

Was die anatomische Technik anlangt, so sind viele der älteren Präparate in Müllerscher Flüssigkeit konserviert und dadurch für manche Untersuchungen unbrauchbar geworden. Präparate, die aus den letzten Jahren stammen, sind zumeist



in 10 % Formalin, einzelne in Sublimat vorgehärtet, darauf in Alkohol in immer steigender Stärke entwässert worden.

Als Einbettung wurde für Totalschnitte Celloidin, für kleinere Objekte Paraffin benützt. Die Präparate sind in Reihenschnittfolgen zerlegt und so auch untersucht worden.

Ich bediente mich meistens der üblichen Tinktionsmethoden Eosin-Hämatoxylin sowie der v. Giesonschen Methode. Ausserdem sind je nach Bedarf die verschiedenen Tinktions- und Imprägnationsmethoden, die für Differenzierung normaler, wie auch pathologischer Gewebe dienen, verwendet worden.

Darüber näheres weiter unten in den bezüglichen Kapiteln.

---

## I. Kapitel.

### Einteilung der Sarkome nach der Form.

---

#### A. Das Angiosarkom.

Die Bezeichnung „Angiosarkom“ ist Gegenstand einer lebhaften Kontroverse geworden. Einige Autoren, Franke (199), Marchand (467), Eckardt (169), wollen dieselbe gegen Waldeyer und Kolaczek (374) durch die Bezeichnung „Endothelioma intravasculare“ ersetzt wissen. Sie stützen sich darauf, dass die Geschwulst meist aus einer Wucherung der Gefässendothelien hervorgehe.

Lubarsch teilt mit von Hippel (287) die Angiosarkome in Häm- und Lymphangiosarkome ein. Ersterer trennt mit Klebs (365) und Braun (95) die eigentlichen Endotheliome von den Sarkomen ab.

Die Lymphangiosarkome können am Auge nur in der Conjunctiva vorkommen, was sich durch den Mangel an eigent-



lichen Lymphgefäßen im Bulbus erklärt. Das uns zunächst hier interessierende Hämangiosarkom soll nach Lubarsch und Hippel in ein intravaskuläres und ein perivaskuläres zerfallen.

Nach meiner Erfahrung am Auge ist das Angiosarkom immer ein Haemangiosarcoma perivasculare und nur bisweilen auch ein Haemangiosarcoma intravasculare. Die Angiosarkome kommen in meiner Beobachtungsreihe nur im hinteren Abschnitte der Chorioidea vor. Im Corpus ciliare iris oder bei epibulbären Sarkomen habe ich keine Angiosarkome gefunden. Die Angiosarkome entwickeln sich meist (in 10 Fällen meiner 11 Fälle) im Anschluss an Erkrankungen der Chorioidealgefäße.

Die Gefäße der Hallerschen, zuweilen auch der Sattlerschen Schicht und der Choriocapillaris, manchmal auch alle diese Gefäße zugleich, erfahren eine Verdickung, die in der Regel eine homogene, wie aufgequollene, selten eine streifige Beschaffenheit zeigt. Parallel mit der Dickenzunahme der Gefäßwand geht gewöhnlich eine Verengung, ja selbst eine Oblitterierung der Gefäßlumina einher.

Ab und zu ist eine Vermehrung der Gefäßwandkerne zu konstatieren. In einzelnen Fällen sind die Kapillarwände der Choriocapillaris ebenfalls glasig verdickt.

Dies ist der Befund, wie er sich in den von dem Neoplasma freien Teilen der Chorioidea darstellt.

Das Neoplasma sitzt meist dem hinteren Teile der Sklera mit breiter Basis auf. Sein Wachstum ist kein schnelles, wie einerseits nach den nicht zahlreichen Mitosen und den ebenfalls nicht zahlreichen Doppelkernen angenommen werden muss, und andererseits durch den langsamen Krankheitsverlauf bestätigt wird.

Die Geschwulstbildung beginnt in der Regel mit einer Hyperplasie der Perithelzellen der Hallerschen, manchmal auch der Sattlerschen Schicht, indem diese Zellen Zellmäntel



oder Zelleylinder um die Gefässe bilden. Zuweilen beteiligen sich die Gefässendothelien an der Bildung des Neoplasmas und zeigen eine vielfache Schichtung.

Das Stroma der Geschwulst besteht aus einem dichten Gefässnetze, mit verdickten, häufig glasig aussehenden Wandungen, ähnlich denen in der Chorioidea beschriebenen.

Wie durch die anatomische Beschaffenheit und die mikrochemische Reaktion nachweisbar ist, liegt häufig entweder eine myxomatöse oder eine hyaline, selten eine amyloide Degenerierung der Gefässwand vor, die manchmal bedeutende Ausdehnung erreichen kann und meistens eine Verengung oder selbst eine Oblitterierung des Gefässrohres zur Folge hat. An die so degenerierte Gefässwand schliessen sich dann die aus Zellen von verschiedener Form und Grösse bestehenden, oben erwähnten Zellmäntel an. Zwischen diesen und der Gefässwand sind mitunter noch Leukocyten eingelagert.

An der Peripherie der Zellmäntel zeigen die Zellen einen mehr oder weniger lebhaften Zerfall, was zur Bildung mehr oder weniger ausgedehnter nekrotischer Zellenmassen führt, wodurch sich die Zellnester deutlicher von einander abheben.

Die Nekrotisierung des Geschwulstgewebes erzeugt so nach ihrer Intensität eine mehr oder weniger ausgedehnte reaktive Entzündung, die in einigen Fällen zur Bildung von Exsudaten in der Chorioidea, Corpus ciliare und Iris geführt hat.

Die Angiosarkome entbehren vielfach der Pigmentierung, ich habe in meinen bezüglichen Fällen nur zwei Melanosarkome gesehen (34 und 37) und drei Fälle (30, 31, 36) von mehr oder weniger ausgesprochener hämatogener Pigmentierung und zwar letztere im Anschluss an Extravasate angetroffen; in den übrigen Fällen handelte es sich um Leukosarkome.

Die Angiosarkome neigen zu sekundären Veränderungen, die von der Gefässwand ausgehen und sich im Geschwulstge-



webe mit mehr oder weniger Intensität verbreiten; sie betreffen sowohl die Zellen wie auch stellenweise die Intercellularsubstanz. In einigen Fällen tritt an die Stelle der Intercellularsubstanz eine glasig aufgequollene Masse. Ausserdem zeigen die zelligen Elemente der Angiosarkome stellenweise eine homogene Entartung, bei stärkerer Volumzunahme der Zellen in toto, wobei diese eine Vergrösserung ihres Kernes um das 4- bis 5-fache erfahren, meist bei dem Verluste seiner Färbbarkeit.

Die homogen veränderte Intercellularsubstanz, sowie die Zellen zeigen dasselbe mikrochemische Verhalten, wie die Gefässwände. Bemerkenswert ist es, dass die Angiosarkome keine wandungslosen, blutführende Kanäle, sondern meist nur wohlcharakterisierte Gefässe besitzen.

Eine Propagation der Geschwulstelemente ausserhalb des Bulbus ist in vier Fällen nachzuweisen. In den Fällen 34, 37 ist eine Durchwucherung der Geschwulstmassen längs der Verzweigung der Venae vorticosae wahrscheinlich, jedoch wegen des fortgeschrittenen Stadiums nicht mit Bestimmtheit nachzuweisen. Im Falle 28 ist die Propagation an der Korneo-Skleralgrenze erfolgt, während im Falle 31 die Stelle des Durchbruchs der Bulbuskapsel wegen der Unvollständigkeit des Präparates nicht zu eruieren ist. Im Falle 32 ist die Sklera im hinteren Pole mit Geschwulstelementen teilweise infiltriert. Lokalrecidive oder Metastasen sind aus den anamnestischen Daten nicht zu entnehmen. Nach meinen Beobachtungen liegt das Charakteristische des Angiosarkoms in der vorausgehenden Erkrankung der Chorioidealgefässe, in der Bildung von Zellmänteln im Anschlusse an diese Gefässe, und in mehr oder weniger ausgedehnten Degenerationsvorgängen, die stellenweise zur Nekrose der Geschwulstzellen an der Peripherie der Zellmäntel führen. Endlich in der teils hyalinen, teils myxomatösen, in einzelnen Fällen amyloiden Degeneration sowohl des Gefässstromas, wie auch des Parenchyms der Geschwulst.



## B. Das Melano-Sarkom.

Bezüglich der Frage der Pigmentierung der Sarkome stehen sich zur Zeit drei Ansichten gegenüber.

Die Ansicht, dass das körnige Pigment direkt aus den roten Blutzellen stamme, ein Derivat des Blutfarbstoffes sei, hat in Langhans (410) einen der ersten und eifrigsten Verfechter gefunden. Langhans wies nämlich an der Hand eingehender experimentell-mikroskopischer Untersuchungen nach, dass die aus den Gefäßen ausgetretenen roten Blutkörper in kontraktile Zellen gelangen, dort sich verfärben, schrumpfen und schliesslich zu körnigem Pigmente werden.

Die Ergebnisse seiner Experimente konnte er noch durch anatomische Untersuchungen von melanotischen Tumoren des Auges überprüfen und bestätigen.

Auch von seite anderer Autoren haben die Befunde Langhans Bestätigung gefunden. In der letzten Zeit waren es Vossius (739), Brunner (104), Walter (747), Rindfleisch und Harris (595), Hamburger (266), Hirschberg und Birnbacher (313) und andere mehr, die sowohl den biologischen, wie auch den mikrochemischen Beweis erbrachten, dass das körnige Pigment hämatogenen Ursprungs sei.

Das die bekannten Eisenreaktionen gebende körnige Pigment wurde von Neumann (509) Hämosiderin genannt. Dasselbe entsteht aus dem Hämoglobin, wenn das Blut in das lebende Gewebe extravasiiert wird und ist ein Eisenalbuminat. Die Umwandlung zu Pigment scheint für den in das lebende Gewebe extravasiierten Blutfarbstoff das unvermeidliche Schicksal zu sein.

Jedoch giebt das hämatogene Pigment nicht immer die Eisenreaktion und ist die Zeit der Eisenreaktion als vorübergehendes Stadium der Entwicklung des körnigen Pigmentes anzusehen. Dementsprechend haben verschiedene Autoren, unter anderen Perls (544), Kühlenkamp (385), Oppenheimer (524)



und Decking (140) die Eisenreaktion in einzelnen Melanosarkomen nicht erhalten. Vossius hat aus 10 Fällen in 6 ein positives, in 4 ein negatives Resultat bekommen. Über das spätere Schicksal des Hämosiderins ist wenig bekannt. Langhans beobachtete, dass die groben Pigmentkörner allmählich in feine zerfallen, die sich in der Folge auflösen, das Zellprotoplasma diffus trüben und dann resorbiert werden. Wintersteiner (777) hat bei Gliomen das Pigment aus Blutungen entstehen sehen, er fand nämlich rote Blutkörper und deren Umwandlungsprodukte in Wanderzellen.

Die chemischen Untersuchungen des Pigmentes melanotischer Sarkome haben auch keine übereinstimmenden Resultate ergeben. Nadina Siebert (669) fand im Pigmente der Chorioidea und der Haare weder Eisen noch Schwefel. Berdez und Nencky (502) untersuchten melanotische, metastatische Geschwülste und fanden kein Eisen, jedoch Schwefel und zwar in grösseren Mengen. Demgegenüber stehen die Angaben Brandls 7 und Pfeiffers (94) und Mörners (492), die aus melanotischen Tumoren grosse Mengen Eisen gewonnen haben, allerdings in einzelnen Fällen auch Schwefelgehalt nachweisen konnten.

Nach den chemischen Untersuchungen von John Abel (1) ist das Blutpigment, Hämosiderin, von dem Pigmente, das aus Haaren, Haut und Chorioidea gewonnen wird, streng zu unterscheiden und letzteres vielmehr als Melanin zu bezeichnen.

Aus den Ergebnissen embryologischer Forschungen lässt sich ein bestimmter Kausalnexus zwischen der Entstehung des Pigmentes und der Entwicklung des Gefässsystems im Auge nachweisen. Koelliker (375) und Kessler (361) haben nämlich nachgewiesen, dass das Pigment im Auge des Menschen und der Säugtiere gerade so, wie das Gefässsystem, zuerst im Innern des Auges und zwar an der Innenfläche der proximalen Lamelle der sekundären Augenblase, dagegen bei Vögeln, wo ein inneres Gefässsystem im Auge fehlt, zuerst an der äusseren Fläche der proxi-



malen Lamelle der sekundären Augenblase auftritt. In neuester Zeit hat Ehrmann (170) zahlreiche embryologische Objekte untersucht und den Beweis geführt, dass die zeitliche und räumliche Entwicklung der Pigmentzellen in innigem Konnex mit dem Auftreten der Blutgefäße steht. Die ersten Melanoblasten kommen im Kopfteile des Mesoderm vor, an derselben Stelle, wo die ersten Blutgefäße auftreten, schmiegen sich an diese an und scheinen sogar Lücken in der Gefäßwand abzuschliessen. Ehrmann glaubt, dass das von den Erythrocyten in den Gefässen gebildete Hämoglobin in die Gewebsflüssigkeiten diffundiert, von den Melanoblasten aufgenommen, und zu körnigem Pigment verarbeitet wird.

Bei Menschen und Tieren fand Ehrmann in der Cutis die Melanoblasten ebenfalls in der Nähe der Gefäße, was abermals auf einen innigen Zusammenhang zwischen der Bildung des Pigmentes und dem Gefässsystem hindeutet.

Dieser Ansicht gegenüber stehen die Anhänger der metabolischen Bildung des Pigments v. Recklinghausen (580), Nelson (499), Virchow (736), Waldeyer l. c., Mertsching (478), Ritter (596), Ziegler (782) und andere mehr.

Diese lassen nämlich das Pigment nicht aus dem Blutfarbstoffe entstehen, sondern schreiben den Zellen die Thätigkeit zu, aus sich selbst heraus, durch Umsatz ihrer Eiweisstoffe Pigment zu bilden.

Eine dritte Ansicht wird durch Ribbert (588) vertreten, der alle Sarkome des Auges von den pigmentierten Stromazellen der Chorioidea ableitet und seine Ansicht durch die Ähnlichkeit der Zellen der Melanosarkome mit den pigmentierten Elementen der Chorioidea stützt. Die runden ovalen, grossen und plumpen Pigmentschollen sollen nach ihm kontraktile Zustände der Stromazellen sein, selbst die unpigmentierten Sarkomzellen sollen den sogenannten Chromatophoren ihre Entstehung verdanken. In Metastasen bei primären Sarkomen des Auges



fänden sich dieselben Chromatophoren, wie in der ursprünglichen Geschwulst, deren Zellen den pigmentierten Stromazellen der Chorioidea ähnlich seien.

Nach den Beobachtungen Lebers (431) scheinen bei einigen pigmentierten Sarkomen ein Teil der Geschwulstzellen von Pigmentepithelien abzustammen, indem sie von der Oberfläche des Tumors in diesen hinein wuchern.

Leber stützt sich auf den Nachweis der Hämosiderinreaktion in diesen Zellen. Wie nämlich von Hippel (289) nachgewiesen hat, besitzen die Pigmentepithelien die Eigenschaft, ausgetretenen Blutfarbstoff anzuziehen und längere Zeit in sich zu behalten und infolge dessen die Eisenreaktion zu geben.

Meine Untersuchungen am Auge haben ergeben, dass es zwei von einander vollkommen verschiedene Formen pigmentierter Sarkome giebt, die nach ihrer Entstehung und ihrem biologischen Verhalten streng auseinander zu halten sind. Es sind dies das eigentliche Melanosarkom und das Sarkom mit sekundärer, hämatogener Pigmentierung.

Die Melanosarkome gehen aus den pigmenthaltigen Stromazellen der Uvea hervor, oder verdanken ihre Entstehung einem Naevus pigmentosus der Conjunctiva oder Iris, vielleicht auch der Chorioidea. Bei den autochton aus den pigmentierten Stromazellen entstehenden Tumoren tragen die Geschwulstzellen im allgemeinen den Charakter der Mutterzellen, und sind diesen meist in Form, zuweilen auch in Grösse und Verhalten des Kernes ähnlich. In solchen Neoplasmen kann man in den einzelnen Zellen noch immer die Körnelung der Stromazellen erkennen. Das pathologische Pigment ist entweder amorph oder ziemlich gleichmässig, feinkörnig und braunschwarz. Bei stärkerer Pigmentierung werden die Zellen grösser, plump und verlieren die zarten schlanken Fortsätze, während ihre Gestalt immer eine längliche oder sternförmige bleibt. Bei stärkerem Pigmentgehalte ist der Kern nicht mehr zu sehen. Von



feineren Vorgängen an den Zellen konnte ich der starken Pigmentierung wegen nichts wahrnehmen. Bei der Resorption des Pigmentes scheinen die Kerne durch Karyolyse zu verschwinden, da nirgends Chromatinkörner zu sehen sind. Die Pigmentzellen der melanotischen Sarkome haben starke Neigung zum Zerfall: man begegnet nämlich in grösseren Gebieten der Geschwulst Zellen mit diffuser Pigmentierung, ferner freien Kernen, oder Haufen von Pigmentkörnchen und häufig Zellmembranen, denen nur vereinzelte Pigmentkörnchen anhaften. Es ist auffällig, dass trotz des raschen und umfangreichen Zerfalles der Pigmentzellen weder Verfettung noch grössere oder bedeutendere nekrotische Zellenmassen sich hier vorfinden. Dem entsprechend ist selten eine Reaktionszone, um die zu Grunde gehenden Pigmentzellen nachzuweisen.

Das Melanosarkom der Chorioidea besteht nur selten ausschliesslich aus pigmenthaltigen Elementen, die aus den verzweigten pigmentierten Stromazellen stammen, indem auch die übrigen Schichten der Chorioidea sich an der Sarkombildung beteiligen.

Da alle Schichten der Chorioidea mit Ausnahme der Stromazellen nur unpigmentierte Elemente liefern, entstehen bei der Beteiligung der anderen Schichten an der Geschwulstbildung Kombinationen von Melanosarkomen mit Leukosarkomen, die nach der stärkeren Beteiligung dieser oder jener Schichten abwechslungsreiche Bilder liefern. Bei der Klassifizierung der Geschwülste als Melanosarkome habe ich stets diejenigen Fälle, in welchen eine Wucherung der pigmenthaltigen Stromazellen einen Anteil an der Geschwulstbildung zeigte, zu den Melanosarkomen gerechnet.

Eine nicht seltene Komplikation der Melanosarkome bildet die hämatogene Pigmentierung, die sowohl in pigmentierten, wie in nichtpigmentierten Geschwulstelementen auftritt, worauf ich noch zurückkomme. Bei diffusen Sarkomen habe ich noch niemals eine Beteiligung der Zellen der Suprachorioidea bei der Geschwulstbildung gesehen.



Die Gefässe der Melanosarkome bieten keine Besonderheiten gegenüber den Gefässen anderer Sarkomformen dar. Der pigmentierte Teil einzelner aus Naevi pigmentosi entstandener Sarkome der Korneoskleralgrenze besteht aus stern- und spindelförmigen Zellen, die vermischt mit weissen Geschwulstelementen vorkommen.

Die pigmenthaltigen Zellen gehen aus den pigmentierten Nävizellen hervor, während die nicht pigmentierten teils Abkömmlinge der unpigmentierten Nävizellen sind, teils und zwar häufiger aus einer Hyperplasie der Adventitiazellen der Gefässe hervorgehen.

Ein ähnliches Verhalten zeigen die aus Nävi pigmentosi hervorgegangenen Melanosarkome der Iris, wo die pigmentierten Zellen teils aus den Nävizellen, teils aus denen des Stromapigmentes entstehen. Näheres darüber siehe unten bei der Besprechung der Irissarkome. Es ist auffällig, dass zuweilen bei Melanosarkomen der Iris und der Korneoskleralgrenze, auch bei solchen der Chorioidea, eine stärkere gleichmässige Pigmentierung der Uvea bei sonstigem normalen Verhalten vorkommt. In solchen Fällen kommt eine stärkere Pigmentierung im retinalen Pigmente vor, sowohl im Pigmentepithel, wie auch im Pigmente der Ciliarfortsätze und der hinteren Iriswand. Die vermehrte Pigmentierung äussert sich sowohl in der Zunahme der pigmenthaltigen Elemente, wie auch in der stärkeren Pigmentierung derselben.

Für die kongenitale Entstehung des obenerwähnten stärkeren Pigmentgehaltes spricht die gleichmässige Verteilung desselben im Uvealtraktus und dem Retinalpigmente wie auch die Koincidierung dieser mit Naevi pigmentosi der Korneoskleralgrenze und der Iris. Fälle von angeborener Melanose sind schon in der Litteratur durch Hirschberg (297), Hulke (334), Martens (464), Treacher Collins (716) bekannt geworden. Eine stärkere Pigmentierung des normalen Uvealtraktus zeigen meine folgenden drei



Fälle: — Zwei Fälle von epibulbären, aus Naevi pigmentosi entstandenen Melanosarkomen (8 und 9) und ein Fall von Leukosarkoma corporis Cil. mit Melanosarkoma Iridis (26). Der Fall 9 zeigt ausserdem eine stärkere Zunahme des Pigmentes, während im Falle 26 eine besonders starke Entwicklung der Pigmentschicht der Iris auffällt.

### C. Das Leukosarkom mit hämatogener Pigmentierung.

Die Pigmentierung entsteht entweder aus Blutextravasaten und tritt dann herdweise auf; oder im Anschluss an die Gefässe oder blutführenden Gewebsspalten, in welchem Falle die Pigmentzellen sich um die Gefässe herum verteilen und gleichsam die Einfassung derselben, beziehungsweise der Gewebsspalten bilden und hierdurch ein bunt marmoriertes Bild erzeugen. Diese Form wird von einigen Autoren unter anderem von Fuchs, als Sarkom mit als areolierter Pigmentierung bezeichnet. Da das hämatogene Pigment der Sarkome genetisch und morphologisch immer identisch ist, gleichgültig, ob die pigmentierten Zellen den Extravasaten oder den Blutgefässen ihre Entstehung verdanken und ob sie herdweise, oder dem Verlaufe der Gefässe folgend, sich vereinzelt entwickeln; so ist es zweckmässig, die zwei Typen, zwischen denen übrigens viele Übergangsformen vorkommen, voneinander nicht zu trennen und den Ausdruck „areolierte Pigmentierung“, um Irrtümern vorzubeugen, fallen zu lassen. Der Vorgang bei der hämatogenen Pigmentierung ist in Kürze folgender: Die Geschwulstzellen spielen die Rolle von Phagocyten, nehmen die roten Blutkörper, die per Diapedese die Gefässwand verlassen, oder aus Extravasaten auf und verarbeiten sie zu körnigem Pigmente. Dieser Vorgang lässt sich in manchen Fällen sehr deutlich von Stufe zu Stufe verfolgen: Man sieht nämlich in den Zellen neben ganz frischen, ihre Form, Grösse und Farbe noch behaltenden roten Blutkörperchen auch solche,



die in verschiedenen Stadien der Schrumpfung begriffen sind und dabei die mannigfaltigsten Formen, Grössen und Farbentöne aufweisen. So entsteht in den Zellen des Sarkoms eine ungleichmässige Pigmentierung, indem die Farbe des einzelnen Kornes zwischen dem hellsten Gelb der Blutkörperchen und dem tiefbraunen des schon ausgebildeten Pigmentkornes in verschiedenen Abstufungen und Grössen variiert. Ich möchte hier die eigentümliche Thatsache erwähnen, dass das Blutpigment in den Gefässwandkernen und innerhalb der Gefässwandlumina selbst auftritt. Leber l. c. erwähnt solche Befunde und Ziegler (783) bildet ein Sarkom mit pigmentierten Gefässwandkernen ab. Ebenso findet Schieck (629) in der Blutbahn grosse Pigmentschollen, welche die Hämosiderin-Reaktion geben. In einem meiner Fälle und zwar im Falle, einem epibulbären Leukosarkom mit hämatogener Pigmentierung, habe ich in der Gefässwand und im Gefässlumen Pigmentzellen vorgefunden. Diese Thatsache dürfte die Entstehung der pigmentierten Metastasen bei primären Leukosarkomen gewissermassen erklären.

Weil das Pigment in allen Zellformen der Sarkome sich ausbildet, so sind auch die Pigmentzellen an Grösse und Form sehr verschieden. Das hämatogene Pigment giebt in seinem grobkörnigen Stadium die Ferrocyankalium-Reaktion. Wenn das Pigment feinkörnig wird, nimmt die Intensität dieser Reaktion ab und verschwindet schliesslich ganz.

Zwischen der hämatogenen und der autochtonen Entstehung des Pigmentes haben wir daher differentialdiagnostisch folgende Unterscheidungen zu machen.

1. Bei den Melanosarkomen eine gleichmässige Verteilung der Pigmentzellen; bei der hämatogenen Pigmentierung dagegen eine ungleichmässige herdweise Verteilung in der Nähe von Extravasaten oder längs der Gefässe.

2. Bei den melanotischen Tumoren eine mehr braunschwarze Farbe und mehr gleichmässige und feinere Körnelung; bei



hämatogener Pigmentierung hingegen eine mehr gelbe bis tief braune, in den verschiedensten Abtönungen vorkommende Farbe des Kornes und eine mehr ungleichmässige und grobe Körnelung.

3. Bei den Melanosarkomen behalten die Zellen meist den Typus der pigmentierten Stromazellen der Chorioidea bei, hingegen gehören bei der hämatogenen Pigmentierung die Zellen der verschiedensten Grösse und Form an. Endlich

4. Bei Melanosarkomen kommt keine Eisenreaktion vor, wohl aber bei der hämatogenen Pigmentierung und zwar besonders im Stadium der groben Körnelung.

Das relativ häufige Vorkommen hämatogener Pigmentierung der Sarkome des Auges muss einestheils auf die Beschaffenheit der Gefässwand zurückgeführt werden, die sowohl die Entstehung von Extravasaten als auch die Diapedese der roten Blutkörper begünstigt, andererseits bieten die häufig vorkommenden wandungslosen blutführenden Gewebsspalten Gelegenheit zur unmittelbaren Kommunikation der Blutzellen mit den Geschwulstelementen, und in der That kann man nicht selten rote Blutkörperchen frei zwischen den Geschwulstzellen am Rande der Gewebsspalten beobachten. In den Lokalrecidiven kommt hämatogenes Pigment nahezu ausnahmslos vor. Dieselben erinnern bezüglich ihrer Beschaffenheit und ihrer Zellform meist an die primäre Geschwulst.

Die Recidive, die ich bei Melano- oder Leukosarkomen beobachtet habe, zeigten sich durchwegs pigmentiert.

Als ich der Pigmentfrage bei den Sarkomen des Auges näher getreten bin, begegnete ich Bildern, die ich weder zu der autochthonen, noch zu der rein hämatogenen Pigmentierung einreihen konnte und die mir eine Beteiligung des Pigmentepithels an der Geschwulstbildung wahrscheinlich machten. Meine diesbezüglichen Befunde stehen in Übereinstimmung mit den Be-



funden Lebers (431). Es handelt sich nämlich in den hierhergehörigen Fällen um eine mehr oder weniger ausgedehnte Hyperplasie der Zellen des Pigmentepithels der Retina, oder der Pigmentschicht der Ciliarfortsätze und der Iris. Die Zellen werden grösser und plump, büssen die charakteristische Stäbchenform ihrer Pigmentkörnchen ein, welche letztere meist durch ein grobkörniges, ungleichmässiges, in der Farbe abwechslungsreiches Pigment ersetzt werden. Man kann hier auch Einschlüsse von roten Blutkörpern vorfinden.

Eine Reihe von Übergangsstadien vom normalen Pigmentepithel zum ausgebildeten pathologischen Pigmente lassen sich an den bezüglichen Präparaten verfolgen. Zuweilen ist der Vorgang ein ähnlicher, wie wir ihn bei der hämatogenen Pigmentierung vorgefunden haben.

Gleich Leber fand ich mehr oder weniger ausgedehnte Blutungen, sowohl im Gewebe der Chorioidea, wie auch zwischen Chorioidea und Retina, die ich als Quelle für das grobkörnige Pigment auffassen zu müssen glaube.

Ausserdem spricht für die hämatogene Entstehung des Pigmentes in diesen Fällen der Umstand, dass gerade diejenigen Pigmentepithelzellen, die den Gefässen oder den blutführenden Gewebsspalten entlang in das Innere des Neoplasmas hineinwuchern, viel pathologisches Pigment in den verschiedensten Entwicklungsstadien, wie auch rote Blutkörper enthalten.

In solchen Fällen ist eine lebhaftere Hämosiderinreaktion erhältlich, worauf schon Leber aufmerksam gemacht hat.

Für die Annahme, dass die eben beschriebenen Zellen aus dem Pigmentepithel stammen, spricht vor allem ihr Sitz, denn sie befinden sich stets auf der Oberfläche der Geschwulst und wachsen in dieselbe hinein; sodann ihre Gestalt; ferner die für das Pigmentepithel charakteristische Körnelung der einzelnen Pigmentmoleküle, die sich vielfach in solchen Zellen nachweisen



lassen, die schon pathologisches Pigment enthalten. Schliesslich die zahlreichen Übergangsstadien von den eigentlichen Pigmentepithelzellen zu den pigmentierten Geschwulstzellen, die sich hier vorfinden.

Die Beteiligung der Pigmentepithelzellen an der Geschwulstbildung ist eine verschiedene, in den meisten Fällen bilden sie nur einen kleinen Teil der Geschwulst; mitunter aber einen ziemlich bedeutenden, wie beispielsweise im Falle 40, wo sie etwa  $\frac{1}{3}$  des Geschwulstknotens ausmachen. Meist sind die hyperplasierten und in Veränderung begriffenen Epithelien nur auf der Oberfläche der Geschwulst vorhanden und dringen nur wenig in dieselbe hinein; seltener trifft man sie, wie im Falle 40 in der ganzen Geschwulst, mit anderen Geschwulstzellen vermischt. In keinem meiner Fälle fand ich ein Neoplasma, das ausschliesslich aus Abkömmlingen der Pigmentepithelien bestanden hätte, dagegen kommt eine nicht hochgradige Wucherung des Pigmentepithels nicht gar selten vor.

Dass die Beteiligung des Pigmentepithels an der Geschwulstbildung in den gegebenen Fällen nur eine accessorische Rolle spielt, geht daraus hervor, dass die Geschwulst ihren ganz entchiedenen und charakteristischen sarkomatösen Bau beibehält. Das Stroma besteht nämlich ausschliesslich aus Gefässen, um die sich die Zellen in ähnlicher Weise gruppieren wie wir es beim Sarkom in der Regel vorfinden. Ausserdem ist zwischen den Abkömmlingen des Pigmentepithels dieselbe feinkörnige Intercellularsubstanz vorhanden, wie zwischen den Sarkomzellen. Nach den bisherigen Erfahrungen ist nur soviel sichergestellt, dass sich die Pigmentepithelien an der Geschwulstbildung beteiligen können. Die Frage, ob es Neoplasmen giebt, die ausschliesslich aus Pigmentepithelien oder ihren Abkömmlingen bestehen, bleibt noch offen.

Aus meiner Beobachtungsreihe habe ich in 4 Fällen von Melanosarcoma chorioideae (Fälle 38, 39, 40 und 45), in einem



Falle von Leucosarcoma Iridis mit hämatogener Pigmentierung (Fall 17), ferner in einem Falle (23) von Leucosarcoma corp. ciliar- und Melanosarcoma Iridis eine ausgesprochene Wucherung des Pigmentepithels respektive der Pigmentschicht und eine Beteiligung derselben an der Geschwulstbildung konstatieren können.

#### **D. Das Spindelzellensarkom.**

Das Spindelzellensarkom des Auges beansprucht seinem in vielen Beziehungen von den übrigen Sarkomformen verschiedenen Verhalten nach eine besondere Besprechung.

Dasselbe unterscheidet sich in seinem klinischen Verlaufe durch ein im Verhältnis zu den übrigen Sarkomformen langsames Wachstum, durch seltenes Vorkommen von Entzündungserscheinungen; ferner durch relativ spätes Vorkommen von glaukomatösen Zuständen.

Ein Austritt des Neoplasmas aus der Bulbuskapsel tritt ebenfalls seltener und später als bei anderen Sarkomformen in die Erscheinung, wodurch eine relativ seltene Verallgemeinerung des Leidens bedingt ist.

Das klinische Verhalten wird durch den anatomischen Befund gestützt: Das Spindelzellensarkom entwickelt sich in der Chorioidea aus der Schicht der grossen Gefässe und zwar meist im hinteren Augenpole, seltener im Äquator und kommt nicht selten im Ciliarkörper vor, wo es als Ausgangsstätte den hinteren, der Chorioidea zunächst liegenden Teil benützt.

Es ist im ganzen gefässarm: — ein eigentliches Gefässstroma lässt sich nicht immer nachweisen; wenn ein solches vorhanden ist, besteht es der Hauptsache nach aus blutführenden Gewebsspalten, es führt nur wenig ausgebildete Gefässe.

Die Zellen sind in der Regel spindelförmig und in ihrer Grösse verschieden; auch runde und polyedrische Zellen kommen



in wechselnder Menge vor, die je nach ihrer Zahl Übergangsstadien zwischen dieser und anderen Sarkomformen vermitteln.

Die Spindelzellen legen sich aneinander zu stärkeren oder schwächeren Bündeln, die sich in verschiedenen Richtungen durchkreuzen und so ein straffes dichtes Gewebe bilden. Die Interzellulärschubstanz ist meistens spärlich vorhanden und zeigt bei starker Vergrößerung zuweilen eine zarte Streifung.

Die Spindelzellen haben nur wenig Neigung zur Hyperplasie, Mitosen und mehrkernige Zellen kommen selten vor. Bei den runden und polyedrischen Zellen lassen sich Mitosen häufiger nachweisen, somit steht die Raschheit des Wachstums im umgekehrten Verhältnis zur Anzahl der Spindelzellen.

Nur ausnahmsweise findet sich im Spindelzellensarkome ein nennenswerter Zerfall der Zellen, was auch die geringe Neigung dieser Sarkomform zu konsekutiver Entzündung erklärt.

Symptome von Drucksteigerung treten erst spät in die Erscheinung und können selbst bei grösseren Geschwülsten vollständig fehlen.

Ein Übergang des Neoplasmas der Kontinuität nach auf die benachbarten Gewebe der Retina, der Sklera, des Sehnerven kommt selten und zwar bei fortgeschrittenen Fällen vor. Ebenso ist ein Übergang des Spindelzellensarkoms aus der Chorioidea auf die perivaskulären Räume selten, ich habe nur zwei solche Fälle beobachtet.

Spindelzellensarkome des Ciliarkörpers machen hiervon eine Ausnahme, sie zeigen häufiger als die Chorioidealsarkome einen Übergang der Geschwulstmasse durch die vorderen perivaskulären Gewebsspalten, besonders aber durch den Canalis Schlemmii. Dem entsprechend besitzt das Spindelzellensarkom der Chorioidea weniger Neigung als andere Sarkomformen zur Verbreitung im Orbitalgewebe, somit auch zur Bildung von Lokalrecidiven und



Metastasen sowie zur Verallgemeinerung des Leidens. Aus diesen Gründen kann das Spindelzellensarkom im allgemeinen als eine minder bösartige Form des Sarkoms aufgefasst werden.

### **E. Kombinations-Geschwülste.**

Kombinations-Geschwülste scheinen im Bulbus sehr selten vorzukommen: in der Litteratur sind nur einige wenige Fälle vorfindlich.

Fuchs (207) hat in seiner Monographie keinen eigenen Fall von Kombinations-Geschwülsten beschrieben. Auch aus meinen 67 Fällen konnte ich keinen Fall finden, der in diese Kategorie passen würde.

### **F. Degenerations-Prozesse.**

Die verschiedenen Sarkomformen prädisponieren in verschiedener Weise zu Degenerationsprozessen: Die Angiosarkome sind am reichsten an Degenerationsprozessen, während die Spindelzellensarkome nur selten solche enthalten. Die übrigen Sarkomformen bieten in Bezug auf Häufigkeit des Auftretens der Degenerations-Prozesse kein konstantes Verhalten. Von allen Degenerationsprozessen kommt die hyaline Degeneration in den Sarkomen des Auges am häufigsten vor.

Sie befällt vorzugsweise die Gefässwand, diese nimmt an Dicke zu, wird strukturlos, homogen, glänzend. Nach der van Giesonschen Methode gefärbt, bekommt das hyaline Gewebe ein intensiv rotes, glänzendes Aussehen; auch in jenen Präparaten die mit Eosin behandelt werden, erscheinen die degenerierten Partien intensiv rotglänzend gefärbt und heben sich im Gegensatze zur mattblass roten Färbung der umgebenden Gewebe scharf ab.



Die Gefässwandkerne sind spärlich, fehlen häufig ganz. Nicht selten geht die Verdickung der Gefässwand mit Verengung, zuweilen mit Oblitterierung des Gefässlumens einher.

Es können mehr oder weniger ausgedehnte Geschwulstgebiete der hyalinen Degeneration anheimfallen und zwar sind es neben den Gefässwänden das faserige Bindegewebe, das zunächst erkrankt. Mant ríft auch vereinzelte Zellen, auch Zellengruppen, die von hyaliner Entartung ergriffen sind. Die Zellen werden sehr gross, homogen glänzend, ihre Gestalt wird kugelig, der Kern wird grösser, zeigt ebenfalls homogene Beschaffenheit, er nimmt die Kernfärbung nur schlecht an; zuweilen verschwindet er ganz und die Zelle bleibt als hyaline Kugel zurück. Doppelkerne gehören in diesen Zellen zu den Seltenheiten. Hyaline, im Geschwulstgewebe zerstreute Schollen, sowie hyaline Einschlüsse in den Zellen kommen in vielen Fällen vor.

Nebst der hyalinen ist die schleimige oder myxomatöse Degeneration in den Augensarkomen ziemlich häufig nachzuweisen. Sie befällt wie jene vorzugsweise die Gefässwände, insbesondere bei Angiosarkomen. Sie unterscheidet sich von der hyalinen Degeneration durch ein stark gequollenes Aussehen und giebt mit verschiedenen Färbemitteln (Hämatoxylin, Toluidin und Tionin) die bekannte Mucinfärbung. In einzelnen Geschwülsten habe ich Einschlüsse von Glykogenkugeln in den Geschwulstzellen gesehen, diese geben die Jod-Jodkaliumreaktion, zum Unterschiede von Amyloid lösen sich diese Einschlüsse in Ptyalin.

Ganz vereinzelt konnte ich in den Sarkomen meist neben anderer Degeneration auch amyloide Reaktion nachweisen. Es ist bekannt, dass Amyloidentartung in verschiedenen Organen als Ausdruck der Kachexie häufig vorkommt, meines Wissens aber ist das Vorkommen von Amyloid in den Sarkomen nicht bekannt. Ich möchte aber diesem Befunde keine weitere Bedeutung beilegen, sondern denselben als Ausdruck der Ver-



wandtschaft der verschiedenen glasig homogenen Entartungen unter einander auffassen.

Diese Vermutung wird durch den gemeinschaftlichen Sitz dieser Degenerationen in den Gefässwänden, ferner durch ihre morphologische Ähnlichkeit und schliesslich durch den Umstand, dass sie in einem Präparate zuweilen nebeneinander vorkommen, gestützt.

---

## II. Kapitel.

### Einteilung der Sarkome nach dem Sitze.

---

#### A. Das diffuse oder Flächensarkom.

Das diffuse oder Flächensarkom der Chorioidea ist sowohl nach seinem anatomischen Baue, wie nach seinem klinischen Verlaufe eine ganz eigentümliche, von den anderen in der Chorioidea vorkommenden Sarkomarten verschiedene Erkrankung.

Das diffuse Sarkom entsteht zumeist in den hinteren Partien der Chorioidea, von wo es sich rasch und gleichmässig auf die ganze Membran ausbreitet, ohne in ihr eine cirkumskripte Verdickung zu erzeugen.

Von der Chorioidea geht das Neoplasma auf das Corpus ciliare und die Iris über, wo es ebenfalls eine gleichmässige Infiltration bildet. Die Geschwulst der Chorioidea schliesst sich eng an die Sklera an, so dass der Perichorioidealraum schon in frühen Stadien verschwindet. Die ausgedehnte Berührungsfläche der Geschwulst mit der Sklera begünstigt das Einwandern der Geschwulstzellen zwischen die Faserbündeln der Sklera, so-



wie ihre Weiterverbreitung und die rasche Bildung der retrobulbären Geschwulst. Man kann in den meisten Fällen die Durchwanderung der Sarkomzellen durch die Sklera, und zwar manchmal an verschiedenen Stellen zugleich, besonders häufig am hinteren Pole, beobachten. Dementsprechend entwickelt sich der extrabulbäre Teil der Geschwulst in der Regel zuerst nach hinten, dann umwuchert derselbe die vorderen Skleralpartien, schliesst sich denselben innig an, und oblitteriert so den tenonischen Raum.

Dies ist der Verlauf, wie er sich in der Mehrzahl der von mir anatomisch untersuchten Fälle abspielt. Eine Ausnahme davon sehen wir im Falle 7, hier durchbricht die Geschwulst die Bulbuskapsel in der Gegend des Äquators und verbreitet sich von hier sowohl nach vorne, wo sie über die Korneo-Skleralgrenze wuchert, als auch nach hinten, wo sie die temporale, äussere Skleralfläche bis zum Sehnerven umwuchert und schliesslich einen etwa 3—4 mm breiten Wall um denselben herum bildet. Ausser der flächenhaften Verbreitung der Sarkomelemente in der Sklera, finden diese ihren Weg auch in die Orbita durch die Gewebsspalten um die die Sklera durchbohrenden Gefässe und zwar sind es hier die hinteren Ciliargefässe, die hauptsächlich in Frage kommen. Weniger häufig scheint die Verbreitung des Neoplasmas durch die perivaskulären Lymphspalten der Venae vorticosae zu sein, ich beobachtete diese nur einmal mit Sicherheit im Falle 4 und mit Wahrscheinlichkeit im Falle 7.

Die Neoplasmazellen gelangen aus dem Bulbus nach hinten durch den Sehnerv oder den Zwischenscheidenraum und lagern sich meistens zwischen dem Bindegewebsgerüst und den Nervenfasern, die sie bei stärkerer Entwicklung zur Atrophie bringen oder sie kommen manchmal in den Bindegewebsbalken selbst vor.

Ein eigentümliches Verhalten zeigt die Retina, die in den meisten Fällen nicht abgehoben ist, wie bei cirkumskripten



Sarkomen, sondern mit der sarkomatös entarteten Chorioidea in Berührung bleibt. Die Folge davon ist, dass die Sarkomelemente nach Usurierung der Basalmembran zunächst in die äusseren, dann in die inneren Schichten der Retina eindringen und dort entweder in Form von Zellen Anhäufungen sich im Gewebe verbreiten, oder ohne bestimmte Anordnung die Retina diffus infiltrieren. Auch in der Retina sind es die an die Papilla grenzenden Partien, die zuerst erkranken. Das Neoplasma geht nämlich vom Foramen opticum chorioideae auf die Eintrittsstelle der Retinalgefässe über und bildet hier meistens eine cirkumskripte Geschwulst, die in den Glaskörperaum hervorragt. Ihre Grösse überschreitet nur in einem meiner Fälle 3—4 mm und zwar im Falle 3, wo sie etwa 8 mm im Durchmesser erreicht. Der Retinalanteil des Neoplasmas hat bis auf den Fall 6 einen ausgesprochenen angiosarkomatösen Bau. Die Sarkomzellen gruppieren sich um die Gefässe herum und bilden um diese bald grössere, bald kleinere Zellmäntel, die häufig von der Gefässwand durch eine Ansammlung von Leukocyten getrennt sind. Am Querschnitte haben sie die Gestalt von Zellnestern mit einem Centralgefässe. Die Zellnester sind von einander durch nekrotische Zellsubstanz getrennt und es sind auch Leukocyten, sowie stellenweise Anhäufungen von roten Blutkörperchen anzutreffen.

Die Geschwulst setzt sich von der Retina nach vorne auf die Pars ciliaris retinae, zuweilen auch auf die Ciliarfortsätze fort und geht dann auf die hintere und vordere Irisfläche bis zum Kammerwinkel über. In solchen Fällen verlaufen die aus der Retina und chorioidea sich fortsetzenden Sarkomzelleninfiltrationen neben einander parallel, häufig ohne mit einander in Berührung zu treten. Die Grenze zwischen ihnen ist theils durch die Glasmembran, theils durch das Pigmentepithel angedeutet. Besonders deutlich ist dieser Vorgang im Falle 2.



Unter 7 Fällen von Flächensarkom fehlte die Retinalgeschwulst nur in den Fällen 4 und 7. Im Falle 7 ist die Netzhaut abgehoben und in einen dünnen Strang umgewandelt, der nahezu ausschliesslich aus Bindegewebe, respektive hypertrophischen Stützfasern besteht. — Es ist wahrscheinlich, dass hier die Retina schon im frühen Stadium der Entwicklung der Chorioidealgeschwulst abgehoben war und von dem Neugebilde wegen mangelndem Kontakte mit demselben freigeblieben ist. Im Falle 4 ist es wahrscheinlich wegen der bedeutenden Verdickung der Glasmembran zur Geschwulstbildung in der Retina nicht gekommen, obwohl zwischen dieser und der Chorioidea eine Verlötung besteht. Es war nämlich in allen Fällen, wie oben schon angedeutet wurde, überall dort, wo die Sarkommassen von der Chorioidea auf die Retina übergingen, eine Kontinuitätstrennung der Glaslamelle nachweisbar. An Totalschnitten durch den Bulbus und den extrabulbären Anteil der Geschwulst in horizontaler oder vertikaler Richtung, ist zuweilen keine Grenze zwischen Chorioideal-, Retinal- und Sehnervenneoplasma zu unterscheiden. Die Geschwülste gehen vielmehr unmittelbar ineinander über.

Die Verteilung der Sarkomzellen im Uvealtraktus folgt keiner bestimmten Anordnung; sie bilden im Gewebe eine diffuse Infiltration und nur in der hinteren Retinalpartie ist ein ausgesprochen angiosarkomatöser Bau nachzuweisen.

Die Gefässe in diffusen Sarkomen sind meistens zahlreich, sie durchziehen das Neugebilde in verschiedenen Richtungen und bilden bald dichtere, bald weitere kontinuierliche Gefässnetze. Das Gefässkaliber und die Dicke der Gefässwände sind sehr verschieden: man trifft oft in derselben Geschwulst wandungslose, blutführende Kanäle neben Gefässen mit verdickten, zuweilen auch mit glasis entarteten Wandungen.

An der Grenze der Geschwulst, wo die Aderhaut noch erhalten ist, zeigen sich in den meisten Fällen die Gefässe



erweitert, oft mit verdickten und zwar sklerosierenden oder glasig aussehenden Wandungen. Oft ist das Gefässlumen mehr oder weniger verengt.

Was die Zellen des Flächensarkoms anlangt, so haben dieselben nichts Charakteristisches, sind aber sehr mannigfaltig in Form und Grösse.

Am häufigsten sind es ziemlich grosse polyedrische Gebilde, die eine lebhafte Hyperplasie und Neigung zum Zerfalle zeigen. Mit diesen vermischt kommen auch runde und ovale Zellen vor, welche dieselben Eigenschaften, wie die obigen, — die Neigung zur raschen Entwicklung — sowie zur regressiven Metamorphose zeigen.

Seltener kommen in diffusen Sarkomen Spindelzellen, die keine rasche Entwicklung und nur wenig Neigung zum Zerfall haben, vor. Die Pigmentierung ist meist hämatogen und schliesst sich vielfach an grössere Extravasate an, die in Flächensarkomen nicht selten vorkommen.

Mit Ausnahme der Fälle 2 und 4, die sehr viel pigmentierte Elemente enthalten, sind die übrigen 5 Fälle arm an Pigment. Als Matrix für die Entstehung von diffusen Sarkomen muss in der Regel die Hallersche, und dann, aber nicht so häufig, die Sattlersche Schichte angesehen werden. Die Chorio-capillaris beteiligt sich nicht primär an der Geschwulstbildung, Bemerkenswert ist, dass bei den diffusen Sarkomen im Gegensatz zu den anderen Formen nicht selten eine Wucherung der Endothelzellen vorkommt und dass diese Zellen an der Geschwulstbildung teilnehmen. Die Suprachorioidea zeigt Atrophie ihrer pigmenthaltigen Elemente. In den weitaus meisten Fällen von diffusem Sarkom kommen mehr oder minder ausgedehnte Residuen abgelaufener Entzündungen vor.

Diese Beobachtung steht mit den Angaben von Fuchs und anderer Autoren vollkommen im Einklange, nach welchen das diffuse Sarkom oft unter dem Bilde einer Iridocyclitis auftritt.



Nebst der Entwicklung entzündlichen Bindegewebes in der Iris, dem Corpus ciliare und der Chorioidea, kommen zuweilen auch formative Exsudate vor, die teils vom Corpus ciliare ausgehen und hinter der Linse ziehen, teils in der vorderen Kammer, der Iris und im Pupillargebiete nachweisbar sind.

Die bereits erwähnte Thatsache, dass bei diffusen Sarkomen im Gegensatze zu den cirkumskripten nur selten eine Netzhautablösung beobachtet wird, hat ihren Grund in einer adhäsiven Entzündung, die eine Verlötung der Chorioidea mit der Retina zur Folge hat. Dass diese entzündlichen Veränderungen der Bildung des Neoplasmas vorausgehen und nicht als Folge der Neubildung aufzufassen sind, ergibt sich aus dem Alter der Exsudatmassen und der verhältnismässig wenigen Zeichen einer noch bestehenden Entzündung. Wären die entzündlichen Veränderungen in diesen Fällen eine Folge der Geschwulstbildung, so müssten sie in der gleichen Intensität weiter bestehen.

Die glaukomatösen Erscheinungen und zwar die Verlötung des Kammerwinkels, sowie die Sehnervenexkavation treten bei diffusen Sarkomen in relativ frühen Stadien auf (siehe Fall 1).

Die Ursache dafür dürfte einesteils in dem grossen von der Geschwulstinfiltration eingenommenen Areal der Chorioidea zu suchen sein, andernteils in dem frühen Verschlusse des Perichorioidealraumes, wodurch Cirkulationsstörungen und gesteigerte Druckverhältnisse erzeugt werden. Die Drucksteigerung wird jedenfalls durch die entzündlichen Veränderungen der Chorioidea begünstigt.

### **B. Das cirkumskripte Sarkom.**

Das cirkumskripte Sarkom kommt an verschiedenen Teilen des Auges in verschiedener Häufigkeit und in verschiedener Form vor, was wohl durch die anatomische Lage und die histo-



logische Beschaffenheit der Gewebe, in denen dasselbe entsteht, bedingt ist.

Genauere Angaben über die Häufigkeit des Sarkoms in den einzelnen Organen des Auges befinden sich im klinischen Teile.

Das cirkumskripte Sarkom sitzt seiner Matrix mit mehr oder weniger breiter Basis auf und bildet vereinzelte oder multiple Knoten von verschiedener Grösse und Form. Dasselbe wächst in der Richtung des geringsten Widerstandes und zeigt im Gegensatz zum diffusen Sarkom weniger Neigung sich nach der Fläche zu verbreiten. Sich selbst überlassen füllt das Sarkom allmählich den ganzen Binnenraum des Bulbus aus, indem es die normalen Gewebe zerstört. In früheren oder späteren Stadien der Entwicklung durchwuchert das Neugebilde die Bulbuskapsel und zwar entsprechend seinem Sitze an verschiedenen Stellen.

### 1. Das epibulbäre Sarkom.

Das epibulbäre Sarkom ist entweder ein Leukosarkom mit oder ohne hämatogene Pigmentierung, oder es gehört zu den Melanosarkomen, indem es aus einem Naevus pigmentosus der Konjunktiva hervorgeht. Im ersteren Falle entwickelt sich das Sarkom — was aus den wenig fortgeschrittenen Fällen (11, 13), ersichtlich ist — meistens im Anschlusse an die konjunktivalen, respektive episkleralen Gefässe. Man sieht nebst einer Verdichtung der Konjunktiva durch Zunahme des fibrillären Bindegewebes, an den von der Geschwulst noch freien Stellen, eine Gefässneubildung, sowie eine Verdickung einzelner Gefässwände, zuweilen eine hyaline oder eine myxomatöse Degeneration derselben.

Zuweilen ist eine Hyperplasie der Gefässendothelien nachzuweisen. Die ersten Anfänge der Geschwulst kommen als Wucherungen der Adventitiazellen der konjunktivalen Gefässe vor.



Was das ausgebildete Neoplasma anlangt, so besteht es häufig aus einem meist dichten gefässhaltigen Stroma, das zuweilen, wie schon hervorgehoben, Verdickungen der Gefässwand aufweist. In den Maschen des Stromas liegen spindelförmige, runde oder polygonale Zellen, die auch nebeneinander in wechselnder Menge in einer und derselben Geschwulst vorkommen. Sie bilden Zellennester oder Haufen von verschiedener Grösse, die besonders bei zunehmender Verdickung der Gefässwände deutlich hervortreten.

Solche Stellen haben grosse Ähnlichkeit mit dem Bilde eines Carcinoms.

Eine andere Form des epibulbären Leukosarkoms ist arm an Gefässen, sie enthält blutführende Gewebsspalten in wechselnder Menge und lässt sich in derselben kein eigentliches Gefässstroma nachweisen. Die Geschwulst bietet das Bild von dicht aneinander gedrängten Zellen mit mehr oder weniger zahlreichen blutführenden Gewebsspalten. Diese zwei Hauptformen des epibulbären Sarkoms führen auch zuweilen homatogenes Pigment und zwar kann dasselbe entweder am Rande der oben erwähnten Gewebsspalten, sowie der Gefässe sich vorfinden; oder, in Anschluss an Extravasate sich ausbilden (siehe näheres bei der Kasuistik).

Die Grösse der pigmenthaltigen Zellen ist eine verschiedene, und der Form und der Grösse der nichtpigmentierten Geschwulstzellen ähnlich; ihr Pigment ist ein ungleichmässig grobkörniges und in seiner Färbung ein abwechselungsreiches und entspricht vollkommen der oben im Kapitel I beschriebenen. Man kann hier auch Pigment im Gefässlumen selbst, sowie pigmenthaltige Gefässwandkerne sehen.

Die Melanosarkome der Korneoskleralgrenze gehen aus den Naevi pigmentosi hervor. Wir finden in der Litteratur die epibulbären Sarkome häufig als Melanosarkome beschrieben, die in ihrem Baue mit dem bekannten Bau des Naevus pigmentosus



der Konjunktiva und der Haut einige Übereinstimmung bieten. Diesem nach der Beschreibung „alveolären Bau“ ist es zuzuschreiben, dass Pana (537) alle melanotischen Tumoren des Limbus als Carcinome auffasst; Axenfeld (37) hat sich jedoch gegen diese Ansicht ausgesprochen. Neuerdings hat Leber (433) bei der 27. Jahresversammlung der ophthalmologischen Gesellschaft in Heidelberg Fälle von epibulbären melanotischen Geschwülsten unter anderem demonstriert, die er als aus dem Epithel gebildet aufgefasst haben will.

Durch meine Fälle habe ich diese Ansicht Lebers nicht bestätigt gefunden und bemerke ausdrücklich, dass ich trotz der manchmal auffallenden Ähnlichkeit der bezüglichen Bilder mit Carcinom, das von mir gesehene entschieden als Sarkom deuten muss. Dafür spricht die Entstehung des Neugebildes häufig aus einer Wucherung der Adventitiazellen; ferner die Zellform, die zumeist eine spindel-, rund- und sternförmige ist. Allerdings giebt es Tumoren die eine beträchtliche Zahl von polygonalen, den Epithelzellen ähnlichen Gebilden führen; hier kommt aber auch die in wechselnder Menge vorfindliche Inter-cellularsubstanz in Betracht. Endlich die Beschaffenheit des Geschwulststromas, das nicht ein bindegewebiges ist, wie bei Carcinomen, sondern sich als ein nahezu ausschliesslich aus Gefässen bestehendes erweist. Die anatomischen Beschreibungen dieser Fälle sind im Teil II zu finden.

In der Litteratur sind pigmentierte Sarkome der Korneo-Skleralgrenze schon vielfach beschrieben worden, die meisten verdanken ihre Entstehung einem Naevus pigmentosus, siehe Noyes (516), Weinbaum (765), Schultze (654), Hirschberg und Birnbacher (314). Letzterer Fall ist durch eine Wucherung des Gefässendothels und teilweise Verengerung teilweise Oblitterierung der Gefässe gekennzeichnet.

Ich möchte an dieser Stelle eines Falles erwähnen für den ich in der Litteratur kein Analogon gefunden habe; es ist



dies Fall 12. Die Geschwulst gehörte der Grösse des Bulbus nach zu urteilen, einem Kinde an, dass das erste Lebensjahr kaum überschritten hatte<sup>1)</sup>.

Das Neoplasma hatte einen Durchmesser von 28 mm und ging aus der Korneo-Skleralgrenze hervor. Es bestand aus kleinen Rundzellen, zwischen denen ein reichliches Gefässnetz verlief. Bemerkenswert in diesem Falle war die stellenweise ausgedehnte hyaline Degeneration der Gefässwände sowie die an einigen Stellen besonders reichlich vorhandenen Riesenzellen. Letztere dürften wohl als Fremdkörper Riesenzellen, wie sie Krückmann (381) und andere beschrieben haben, aufzufassen sein.

Die Entstehung dieser Geschwulst aus einem embryonalen Keim ist wahrscheinlich, dafür spricht das jugendliche Alter des Patienten sowie auch die relativ zu diesem mächtige Entwicklung der Geschwulst.

Die epibulbären Sarkome gehen nahezu ausschliesslich von der Korneo-Skleralgrenze aus. Sarkome der Kornea selbst sind selten. Pana (538) und Rumschewitsch (610) haben solche beschrieben.

Das Neoplasma wuchert von der Korneo-Skleralgrenze nach hinten, der Sklera entlang, mit welcher es meist locker verbunden ist, während es die Hornhaut in einzelnen Fällen intakt lässt. In anderen aber, wie in meinen Fällen 10, 13, 14, 15 u. 16 dringt das Neugebilde unter die Bowmannsche Membran, welche letztere mit ihrem Epithel auf der Geschwulstoberfläche häufig zu verfolgen ist; von hier wuchern die Geschwulstmassen in die Grundsubstanz der Kornea hinein, durchsetzen dieselbe und gelangen dann in das Innere des Bulbus, wo sie allmählich die Gewebe zerstören.

---

<sup>1)</sup> Das Präparat stammte aus der Klinik von Prof. Thiersch und wurde Geheimrat Sattler ohne nähere Angaben übermittelt.



Ein ähnlicher Prozess vollzieht sich wenn die Geschwulst-elemente zwischen die Sklerallagen gelangen.

Die Neoplasmazellen wuchern auch zuweilen durch den Canalis Schlemmii, sowie durch die Spalträume der vorderen Ciliargefässe entlang, in das Innere des Bulbus (Fälle 10, 13 u. 15).

Dass es sich in den hier angezogenen Fällen um epibulbäre Geschwülste handelt, die in den Bulbus eingewuchert und nicht um intraokulare Neubildungen, die nach aussen durchgebrochen sind, geht aus der anatomischen Lage des Neugebildes gegenüber der intraokularen Gewebe hervor: Ich fand nämlich in den hier angezogenen Fällen eine meist vollkommene Zerstörung der vorderen Partien des Bulbus, während die Gewebe am hinteren Teile desselben relativ weniger ergriffen waren. Ferner lässt sich hier als differentialdiagnostisches Moment die Thatsache verwerten, dass intraokulare Sarkome nur selten in der Korneo-Skleralgrenze Durchbrechen und wohl kaum das eigentliche Kornealgewebe als Emissarium benützen.

Bei fortgeschrittenen Fällen, wo die intraocularen Gewebe einer gleichmässigen Zerstörung durch das Sarkom anheimgefallen sind, giebt es kein sicheres Kriterium mehr, um den Ausgangspunkt des Neugebildes festzustellen.

## 2. Das Sarkom der Iris.

Von allen Teilen der Uvea wird die Iris am seltensten Sitz des primären Sarkoms.

Zum grössten Teil sind die in der Litteratur bekannt gewordenen Fälle Melanosarkome, sie bilden sich vielfach aus den Naevi pigmentosi, die gerade in der Iris nicht zu den Seltenheiten gehören.

Whitting (769), Hosch (325), Wiegmann (771), Andrews (19), Salomon (613), Treacher Collins (713) und andere mehr berichten über die Entstehung von Melanosarkomen



der Iris aus Naevi pigmentosi. Auffällig ist es, dass in vielen in der Litteratur bekannt gewordenen Fällen, die Kranken das 40. Lebensjahr überschritten hatten.

Diese Thatsache würde der Vermutung Raum geben, in Anbetracht dessen dass die Naevi pigmentosi angeboren sind, dass embryonale Geschwulstkeime in ihnen enthalten sind, und viele Jahre hindurch im Auge verweilen können, ohne sich zu entwickeln, um dann, ohne uns bekannte Ursache, sich zu bösartigen Geschwülsten auszubilden.

Ob aus dieser Thatsache weitere Analogieschlüsse zu Gunsten der Cohnheimschen Theorie gezogen werden dürfen, mag dahin gestellt bleiben. Auch Leukosarkome kommen in der Iris vor, Treacher Collins (713), Sauer (624), Alt (11), Limburg (444), Oemisch (519), Thalberg (701) und andere haben solche Fälle beschrieben, im ganzen sind sie nicht häufig. Sie sollen meist bei jugendlichen Individuen vorkommen.

Die Irissarkome scheinen, soviel aus den anatomischen Beschreibungen in der Litteratur entnommen werden kann, zumeist aus teils pigmentierten, teils pigmentlosen Spindelzellen zu bestehen. Die Vaskularisation scheint eine wechselnde zu sein, indem sie zuweilen als sehr gefässreich, zuweilen als gefässarm geschildert werden.

Die Irissarkome nehmen ihren Ursprung meistens aus den vorderen Irisschichten und gehen aus den Stromazellen hervor, oder bilden sich durch Wucherungen der Adventitiazellen aus. Bei ihrem weiteren Wachstum füllen sie die vordere Kammer aus und gehen auf den Ciliarkörper über.

Zuweilen wuchern die Neoplas mazellen in die Verzweigungen des Canalis Schlemmii hinein. Nach hinten zu greift das Sarkom auf das Ligamentum pectinatum und den vorderen Teil des Corpus ciliare über.

Ein eigentlicher Durchbruch der Neubildung in der Korneo-Skleralgrenze scheint bei Sarkomen der Iris selten oder gar



nicht vorzukommen und bildet unter anderem ein differentialdiagnostisches Merkmal zur Unterscheidung des Leukosarkoms der Iris von der Iris-Tuberkulose; — in dieser letzteren bricht das Neoplasma häufig gerade in der Korneo-Skleralgrenze durch und zwar mit Schiefstellung der Kornea, von hier aus wuchern die Neoplasmen aus der vorderen Kammer hervor, während bei dem Sarkom die Geschwulstelemente ihren Weg um oder durch die Gefässe nehmen.

Bei den Ciliarkörpersarkomen erscheint die Iris häufig sarkomatös entartet. Bei fortgeschrittenen Fällen ist es oft schwer zu unterscheiden, ob die Iris oder das Corpus ciliare als primärer Sitz des Neugebildes zu betrachten sind.

Meinen Präparaten entnehme ich bloss zwei Fälle von primärem Irissarkom (Fälle 17 u. 18). Ersterer ist ein sehr gefässreiches, aus verschiedenen Zellen bestehendes Sarkom, das aus den hinteren Irislagen entspringt und wuchert zwischen der Iris, die es nach vorne verdrängt und der Linse, die nach oben und hinten dislociert erscheint. Das Neoplasma füllt den hinteren Teil der hinteren Kammer aus und presst die Ciliarfortsätze nach unten und hinten. Die Geschwulst ist ein gefässreiches, aus verschiedenen Zellen bestehendes Leukosarkom, in dem viele Extravasate und Zerfallherde sich vorfinden.

Bemerkenswert ist die Beteiligung der Pigmentschicht der hinteren Iriswand an der Geschwulstbildung; die Zellen der Pigmentschicht sind desquammiert und vermehrt, sie wuchern in die Geschwulstoberfläche hinein und verteilen sich zwischen den übrigen Neoplasmazellen. Sie verlieren allmählich ihre stark dunkelbraune, ja schwarze Färbung, welche einer braun-gelblichen Färbung Platz macht.

Das Pigment ist rarefiziert und nimmt allmählich eine grobe ungleichmässige Körnelung an. In einzelnen Pigmentzellen, sowie auch in den pigmentlosen Geschwulstzellen kann man Einschlüsse von roten Blutkörpern und ihre Abkömmlinge beobachten



Die Hämosiderinreaktion ist wenig ausgesprochen, sie gelingt nur in einzelnen Pigmentzellen, die meisten, besonders die noch wenig veränderten pigmentierten Elemente geben keine Eisenreaktion.

Was die sekundären Veränderungen, die das Irissarkom hervorruft, anlangt, so kommt es, nach den anatomischen Beschreibungen zu urteilen, nur selten zu entzündlichen Prozessen. Ebenso scheinen glaukomatöse Zustände, so lange die Geschwulst auf die Iris beschränkt bleibt, nur selten vorzukommen. Die Linse wird bei starker Ausdehnung des Neoplasmas nach hinten zu und seitlich verschoben, sie erleidet zuweilen Depressionen und kann nach Usurierung der Kapsel von Geschwulstmassen infiltriert werden.

### 3. Das Sarkom des Corpus ciliare.

Mit Ausnahme der Chorioidea wird von allen übrigen Geweben des Auges das Corpus ciliare am häufigsten vom Sarkom primär befallen. (Näheres darüber im klinischen Teile.)

Die Form der Ciliarkörpersarkome ist je nach ihrer Lokalisation und je nach dem Entwicklungsstadium, in dem sie zur Untersuchung kommen, eine verschiedene. Entsteht ein Sarkom, was am häufigsten vorkommt, im hinteren und äusseren Teile des Corpus ciliare, so hat es ursprünglich am Durchschnitte eine sich der Spindelform nähernde Gestalt. Geht dagegen dasselbe von den vorderen breiten Teilen des Corpus ciliare aus, so zeigt dasselbe eine mehr rhomboide Form.

Bei stärkerer Entwicklung erstreckt sich das Neoplasma einerseits auf die Iriswurzel, das Ligamentum pectinatum und wuchert dann zuweilen zwischen der hinteren Hornhautwand und der Iriswurzel, die es nach hinten zu verdrängt, in die vordere Kammer hinein. Andererseits verbreitet sich das Neugebilde nach hinten in die Chorioidea, in welche sie unmittelbar ohne sichtbare Grenze übergeht.



Bei weiterer Verbreitung bilden sich manchmal Knollen, die, die Netzhaut vor sich schiebend, in das Innere des Bulbus hineinragen.

Nicht selten kommt es zur Bildung von meist flachen Knoten auf der Oberfläche der Sklera, die dem Sitze der intraokularen Geschwulst entsprechen. Diese Knoten kommen dadurch zustande, dass die Geschwulstzellen entweder den vorderen Ciliargefässen oder den Venae vorticosae entlang, ferner durch den Canalis Schlemmii auf die Skleraoberfläche gelangen. Man kann nämlich in manchen Fällen die Zellen des Neugebildes im Canalis Schlemmii liegen sehen, oder dieselben an der die Sklera durchquerenden Gefässwand entlang verfolgen.

Was den Charakter der Zellen anbelangt, so entnehme ich sowohl aus der Litteratur, wie auch aus eigener Beobachtung, dass die Spindelzellen häufiger als andere Zellen den Hauptbestandteil der Geschwulst ausmachen. Diese Zellen unterscheiden sich in gar keiner Richtung, weder in Form, Grösse oder Anordnung von den Spindelzellen, denen wir in den Leukosarkomen begegnen, und verweise ich diesbezüglich auf das I. Kapitel, Abschnitt D „Das Spindelzellen-Sarkom“.

Es kommen auch im Corpus ciliare grosszellige Sarkome vor, auch solche Geschwülste die stellenweise aus anderen Zellen bestehen. Ich glaube diesen Umstand besonders betonen zu müssen, weil die Spindelzellensarkome auch im Ciliarkörper (mit Ausnahme der Melanosarkome) einen relativ gutartigen Verlauf als Sarkome mit anderen Zellformen zeigen. Ihr Wachstum ist in der Regel, nach der geringen Zahl der Mitosen und mehrkernigen Zellen zu urteilen, ein langsames. Auch kommen in ihnen regressive Veränderungen nur ausnahmsweise in grösserer Ausdehnung vor.

Was die Pigmentierung der Sarkome des Corpus ciliare angeht, so finde ich in meinen Präparaten drei Melanosarkome



(Fälle 20, 21, 25), drei Leukosarkome mit hämatogener Pigmentierung (Fälle 22, 23, 24) und zwei Leukosarkome (Fälle 19, 26).

Ich möchte hier kurz erwähnen, dass die zwei kleinsten Ciliarkörpersarkome meiner Sammlung Melanosarkome sind, die trotz ihres wenig vorgeschrittenen Stadiums, beide Knoten auf der Skleraoberfläche aufweisen, was wohl auf einen besonders bösartigen Verlauf hindeutet.

Die Vaskularisation der Ciliarkörpersarkome bietet nichts besonders Erwähnenswertes, sie richtet sich nicht nach der Form des gegebenen Neugebildes. Verdickungen und glasige Entartungen der Gefässwände kommen auch hier, wie in anderen Sarkomen des Auges vor und haben nichts Bemerkenswertes, sodass, ich um Wiederholungen zu vermeiden, diesbezüglich auf das I. Kapitel verweise.

Differentialdiagnostisch bieten gerade die Sarkome des Ciliarkörpers grosses Interesse: Es sind nämlich von verschiedener Seite eine grössere Anzahl Fälle von Myosarkomen und Myomen des Corpus ciliare publiziert worden, die anatomisch eine überaus grosse Ähnlichkeit mit Spindelzellensarkomen darbieten. Schon Virchow hat auf die grosse Schwierigkeit, in manchen Fällen sogar auf die Unmöglichkeit der histologischen Unterscheidung der glatten Muskelzellen von den Spindelzellen aufmerksam gemacht.

Mitwalský (486 u. 487) hat diesen Gegenstand eingehender besprochen und kommt zur Überzeugung, dass die Fälle Lagrange (388), Iwanoff (352), Mules (494), Salomon (613), Deutschmann (149), Lange (406) u. a.<sup>1)</sup> als Myome resp. nicht unzweifelhaft Myosarkome aufzufassen seien.

Bei der anatomischen Differentialdiagnose zwischen Myom und Sarkom kommt die Zellform in erster Linie in Betracht und wir können nur die ausschliesslich aus Spindelzellen be-

---

<sup>1)</sup> Die in XLVII. 2. Abt. erschienenen Arbeiten Groenouws konnten, da mein Manuskript schon druckfertig war, nicht mehr berücksichtigt werden.



stehenden Formen in Bereich unseres Vergleiches ziehen. Somit können von meinen 8 Fällen allenfalls nur 3 in Erwägung kommen (Fälle 20, 22, 26).

Ferner sind bei dem absolut gutartigen Charakter der Myome, Geschwülste mit Zeichen der Bösartigkeit, wie Übergreifen des Neoplasmas auf andere Gewebe, Sklera, Iris, Choroida oder die Propagation der Neoplas mazellen den Gefäßen entlang auf die äussere Bulbusfläche und die Bildung extrabulbärer Knoten (Fälle 20, 21, 22, 23, 25, 26) ebenfalls auszuschliessen.

Ferner sind die Fälle, die eine hämatogene Pigmentierung haben, überhaupt pigmentführende Neoplasmen, auszuschliessen. Somit wäre keiner meiner Fälle als echtes Myom aufzufassen.

Ein differentialdiagnostisches Moment der nebst anderen auch mit in Betracht gezogen werden könnte, ist der Sitz oder die Entwicklungsstätte des gegebenen Tumors. Die aus dem vorderen Teile des Ciliarkörpers, dem Hauptsitze des Ciliarmuskels entsprechend sich ausbildenden Tumoren haben eine grössere Berechtigung als Myome aufgefasst zu werden, als diejenigen, die aus dem flachen nur spärliche Muskelemente enthaltenden Teile des Corpus ciliare hervorgehen.

Die differentialdiagnostische Schwierigkeit wird eine weit grössere, wenn wir die Mischformen — die Myosarkome — in Betracht ziehen. Nach dem oben über die histologischen Schwierigkeiten Gesagten, ist eine Sicherheit wohl schwer zu erlangen.

Hier dürfte eine Entscheidung nur von den uns zu Gebote stehenden Tinktionsmitteln zu erwarten sein. Allein lassen diese gerade bei Muskelementen zuweilen im Stiche, besonders wenn es sich um pathologische Muskelzellen handelt. Es ist mir in meinen Fällen niemals gelungen eine Muskelfärbung in den spindelförmigen Geschwulstzellen zu erzielen, selbst wenn der



normale Teil des Ciliarmuskels die charakteristische Färbung zeigte.

In einzelnen Fällen lässt sich der Nachweis erbringen, dass die Gefässe des Corpus ciliare als erste Bildungsstätte des Sarkoms anzusehen sind, da man eine Proliferation der Adventitiazellen nachweisen kann. Es giebt Fälle, wo eine Bildungsstätte nicht nachgewiesen werden kann, vielleicht ist diese in den eigentlichen Stromazellen des Ciliarkörpers zu suchen.

Was die Folgeerkrankungen des Auges anbelangt, so kommt in erster Linie das Glaukom in Betracht, dass gerade nur selten und zwar nur bei wenig vorgeschrittenen Fällen fehlen kann, sonst als nahezu beständiger Begleiter des Ciliarkörpersarkoms anzusehen ist. Hierbei scheint die Flächenverbreitung des Sarkoms mehr als die Grösse der Geschwulst massgebend zu sein.

Entzündliche Erscheinungen sind beim Ciliarkörpersarkom nach meiner Beobachtung im ganzen nicht häufig, wahrscheinlich steht dieser Umstand mit der Häufigkeit der Spindelzellensarkome im Ciliarkörper im Zusammenhange. Wie es im Kapitel I ausgeführt ist, prädisponieren die Spindelzellensarkome weniger als andere Sarkomformen zum Zellenzerfalle und dann auch zu ihren Folgen: den entzündlichen Prozessen.

In den weitaus meisten Fällen von Ciliarkörpersarkomen ist im ganzen Uvealtraktus eine mehr oder weniger ausgesprochene Hyperämie, die sich meist in starker Ausdehnung und Blutfüllung der Gefässe kund giebt. In zwei Fällen habe ich Extravasate zwischen Retina und Chorioidea vorgefunden.

Die Linse wird nicht selten durch das wuchernde Neugebilde verschoben und erfährt zuweilen durch Druck desselben eine Gestaltsveränderung.

Es sind schon auch Arrodiierungen der Linsenkapsel beobachtet worden, sowie das Hineinwuchern von Neoplasma in die Linse Kataraktbildung und Linsenschrumpfung werden nicht selten



beobachtet (näheres darüber bei den konsekutiven Veränderungen).

#### 4. Das Sarkom der Chorioidea.

Von allen Gebilden des Auges ist bekanntlich die Chorioidea der häufigste Sitz cirkumskripten Sarkome. Diese entspringen entweder aus den pigmentierten Stromazellen und gestalten sich zu Melanosarkomen oder sie sind Leukosarkome mit oder ohne hämatogene Pigmentierung und gehen aus den unpigmentierten Elementen der Chorioidea hervor, und zwar hauptsächlich aus der Schicht der grösseren Gefässe, zuweilen aus der Sattlerschen Schicht, im Anschlusse an die Gefässe meist als Wucherung der Adventitiazellen.

Diese Wucherung ist sowohl an den arteriellen wie an den venösen Gefässen zu sehen, sodass ich der Beobachtung v. Krüdeners (380), der die Arterien häufig an der Sarkombildung unbeteiligt fand, nicht beistimmen kann. An Reihenschnittfolgen habe ich in den meisten Fällen eine Vermehrung der Adventitialzellen sowohl im Verlaufe der Ciliararterien, wie auch der Venen beobachten können.

Die Choriocapillaris ist nach meiner Erfahrung niemals die primäre Entwicklungsstätte des Sarkoms, sie wird von diesem nur aus den Nachbargeweben aus infiltriert. Dagegen wuchern zuweilen schon in frühen Stadien die Endothelien und beteiligen sich mehr oder weniger lebhaft an dem Aufbaue des Neoplasmas; ihre Abkömmlinge unterscheiden sich von anderen Geschwulstzellen durch ihre Grösse, Form und ihren meist grossen, blassen und länglichen Kern.

Was die in der Chorioidea vorkommenden Sarkomformen anlangt, so sind sie sehr verschieden; alle im Kapitel II beschriebenen Formen kommen in wechselnder Häufigkeit hier zur Beobachtung und sind in Bezug auf ihren anatomischen Bau



schon oben erwähnt worden; während ihr klinisches Verhalten im klinischen Teile zur Besprechung kommen soll.

Selten greift das Chorioidealsarkom auf das Gewebe des Ciliarmuskels selbst über; Tumoren, die die Tendenz haben nach vorne zu wuchern, wachsen vielmehr in der Regel zwischen Sclera und Corpus ciliare, indem sie letzteren nach vorne und nach innen zu verdrängen und ihn dann durch Druck zur Atrophie bringen.

Die Retina wird selten von Sarkommassen infiltriert, einerseits weil sie in frühen Stadien der Geschwulstbildung meist abgehoben wird, andernteils weil die der Retina zugekehrte Geschwulstoberfläche häufig von der Glasmembran, zuweilen auch von der Choriocapillaris bedeckt erscheint. Manchmal bildet sich hier eine Bindegewebshülle, die den Übergang der Geschwulst auf die Nachbargewebe verhindert.

Das Übergreifen der Geschwulst auf den Sehnerven kommt nicht selten in solchen Fällen vor, wo dieselbe am Chorioidealrande des Sehnerveneintrittes aufsitzt und zwar geht sie auf den Sehnerven selbst, wie auch auf seine Häute und den Zwischenscheidenraum über.

Die Sklera wird in der Regel nur bei längerem Bestehen des Neoplasmas von diesen infiltriert, ebenso ist das Übergreifen der Geschwulstelemente auf die Spalträume der die Sklera durchbohrenden Gefässe ein selteneres und meistens ein nicht so frühzeitiges als bei diffusen Sarkomen, weil die Geschwulst in der Regel auf eine kürzere Strecke mit der Sklera in Berührung steht als in jenem.

Aus meinen Beobachtungen ergibt sich, dass der häufigste Weg den das cirkumskripte intraokulare Sarkom nimmt, um aus dem Bulbus in die Orbita zu gelangen, — die Lymphspalten um die Gefässe oder zuweilen die Gefässe selbst sind.

Dem entsprechend bilden sich grössere und kleinere extrabulbäre Knoten oder Knollen, die miteinander konfluieren und



so nach und nach die ganze Orbita ausfüllen. Von den orbitalen Geweben widerstehen die Fascien und ihre Bündel am längsten dem Neoplasma und man sieht diese als derbe Stränge die orbitale Geschwulst durchziehen, wo von anderen Geweben nichts mehr nachzuweisen ist.

Die Oberfläche der einzelnen Knoten ist häufig mit einer mehr weniger dicken Bindegewebshülle überzogen; diese Hülle erreicht zuweilen eine beträchtliche Dicke: im Falle 39 hatte dieselbe die Dicke der normalen Sklera nahezu um das Doppelte übertroffen. Es ist wahrscheinlich, dass eine solche Hülle dem weiteren Umsichgreifen auf die Nachbargewebe ein Hindernis bildet. Im Falle 39 war trotz des langen Bestehens des Durchbruches durch die Bulbuskapsel (etwa  $1\frac{1}{2}$  Jahr) und trotz der Grösse der extrabulbären Geschwulst ( $15\frac{1}{2}$  mm Durchmesser) nach vorgenommenen Exenteratio orbitae weder Lokalrecidiv noch Metastasen erfolgt (Beobachtungsdauer fünf Jahre). Siehe Kasuistik.

Der histologische Bau der extrabulbären Geschwulst stimmt im ganzen mit dem Baue der intraokularen überein; nur ist dieselbe in der Regel gefässärmer, die Gefässe dünnwandiger. Es finden sich in derselben häufiger als in jener Extravasate, die oft eine beträchtliche Grösse erreichen können. Sie geben zur Bildung von hämatogenem Pigmente Veranlassung,



### III. Kapitel.

## **Die Erkrankungen des Auges, die im kausalen Zusammenhange mit der sarkomatösen Erkrankung stehen.**

Mit der Bildung von Sarkomen am Sehorgane gehen eine ganze Reihe von Veränderungen in den verschiedenen Geweben des Auges einher, die in zwei Hauptgruppen einzuteilen sind:

1. Die Erkrankungen, die der Geschwulstbildung vorausgehen und die möglicherweise als Ursache, oder wenigstens als Veranlassung für die Entwicklung des Neugebildes anzusehen sind und

2. Solche, die als Folge der Geschwulstbildung, als konsekutive Veränderungen betrachtet werden müssen. Die Veränderungen, die zufällig mit der Geschwulstbildung coincidieren, werden nur bei der Kasuistik Erörterung finden.

### **A. Die Erkrankungen des Auges und ihr Einfluss auf die Entstehung des Sarkoms: Verletzungen; Entzündungen, Gefässerkrankungen.**

#### 1. Verletzungen.

Was die erste Gruppe anbelangt, so kommen vor allem die Verletzungen in Betracht, die bekanntlich als ätiologisches Moment bei der Entstehung der malignen Geschwülste im allgemeinen gelten.



Fuchs erwähnt in seiner Monographie, dass in einzelnen Fällen von Sarkom eine Entzündung des Uvealtraktus der Geschwulstbildung vorausgeht, auch zuweilen eine Phthisis bulbi herbeiführe; die Ursache dieser Entzündung sei oft eine Verletzung.

Er stellt aus der Litteratur 34 Fälle entzündlichen Ursprungs zusammen, von denen 29 auf Verletzungen zurückzuführen seien (S. 234).

Vor kurzem haben Leber und Krahnstöver (435, 436) die Frage des Zusammenhanges der Phthisis bulbi mit Sarkomen des Auges eingehend studiert und auch den Einfluss von Traumen und schweren Entzündungen auf die Entstehung von Sarkomen erörtert. Nach diesen Autoren stellt es sich heraus, dass ein sicherer Zusammenhang zwischen beiden Erkrankungen noch in keinem Falle sichergestellt ist. In einer geringen Anzahl von Fällen ist ein Zusammenhang zwischen Verletzung und Geschwulstbildung nicht auszuschliessen.

In ihrer ersten Publikation über diesen Gegenstand, erwähnen Leber und Krahnstöver aus der Litteratur 22 Fälle von Kombination von Phthisis bulbi mit intraokularen Sarkomen. Darunter sollen 9 Fälle primärer Phthisis bulbi sein, von denen nur zwei einen mehr weniger wahrscheinlichen Zusammenhang mit der Entwicklung des Sarkoms haben dürften.

Von meinen 67 Fällen sind 7 Fälle von Phthisis bulbi verzeichnet und zwar vier Fälle (die Fälle 14, 16, 42, 43) von primärer und drei (Fälle 6, 38, 54) von sekundärer Phthisis.

Im Falle 42 sind mehr als 30 Jahre, im Falle 14 15 Jahre zwischen stattgehabter Verletzung mit nachfolgender Phthisis bulbi und der Ausbildung der Geschwulst verflossen, sodass ein Zusammenhang beider Erkrankungen mit ziemlicher Sicherheit ausgeschlossen werden kann.

Im Falle 43 war der Bulbus infolge eines durch Trauma entstandenen eitrigen Prozesses geschrumpft. Drei Jahre später



stellte sich Patient mit einem durch Melanosarkom ausgefüllten Bulbus vor, die Aftermassen waren im hinteren Pole aus der Bulbuskapsel herausgetreten, was wohl darauf schliessen lässt, dass die Geschwulst schon seit längerer Zeit sich zu entwickeln begonnen hatte. Hier lässt sich wohl ein Kausalzusammenhang nicht mit Bestimmtheit ausschliessen.

Im Falle 16 handelt es sich ebenfalls um ein Auge, das wahrscheinlich durch Trauma phthisisch wurde und das erst später von einem epibulbären Sarkom befallen wurde.

Die übrigen drei Fälle sekundärer Phthisis werden weiter unten erörtert.

## 2. Entzündungen.

Es ist nicht zu leugnen, dass die der Sarkombildung vorausgehenden Entzündungen je nach ihrer Form und Intensität einen mehr oder minder bedeutsamen Einfluss auf die Entstehung, Entwicklung und Verbreitung des Sarkoms ausüben.

Ob die Entzündungen hierbei als Ursache oder als Veranlassung der Sarkombildung anzusehen sind, ist derzeit und vielleicht überhaupt, nicht festzustellen. Dass die Entzündung im gegebenen Fall der Sarkombildung vorausgeht, wird durch die Thatsache wahrscheinlich gemacht, dass Produkte einer schon abgelaufenen Entzündung der Uvea sich im Auge finden; namentlich wenn zugleich Zeichen noch bestehender Entzündung fehlen. Wäre die Entzündung eine Folge des Sarkoms, so müsste sie fortbestehen.

Für eine stattgefundene Entzündung sprechen vielfach auch die allerdings mit einem gewissen Skepticismus aufzunehmenden anamnestischen Angaben.

Bei diffusen Sarkomen tritt am Konstantesten eine wahrscheinlich vorausgehende Entzündung der Uvea auf, die Proliferationsprodukte hinterlässt, und dadurch die Entwicklung des



Sarkoms beeinflusst. Als Beweise für diese Behauptung führe ich nur das Verhalten der Retina an.

In den meisten Fällen ist dieselbe nämlich durch einen formativen Prozess mit der Chorioidea verbunden. Wir sehen die Geschwulstzellen an verschiedenen Stellen, nach Durchbrechung der Glasmembran, aus der Chorioidea in die Retina hineinwuchern und ganze Partien der letzteren in Geschwulstgewebe umwandeln.

In solchen Fällen dagegen (Fall 7), wo eine Verwachsung der beiden Membranen nicht stattgefunden hat, und die Retina abgehoben ist, bleibt diese von der Geschwulst frei. Auch bei anderen Sarkomformen gehen zuweilen entzündliche Prozesse voraus, welche die anatomische Beschaffenheit der Uvea beeinflussen. Wir begegnen auch in solchen Fällen formativen Exsudaten, sowie atrophischen Zuständen der ursprünglichen Gewebe der Iris, des Corpus ciliare und der Chorioidea.

Jedenfalls üben diese entzündlichen Prozesse auch auf die Cirkulation im Auge einen mehr oder weniger bedeutenden Einfluss aus. Ich habe von 67 Fällen in 10 Fällen vorausgegangene Entzündungen mit Wahrscheinlichkeit konstatieren können (Fälle 1, 2, 3, 4, 5, 24, 40, 48, 49, 51).

### 3. Gefässerkrankungen.

In einigen Fällen, besonders bei Angiosarkomen, trifft man in den noch geschwulstfreien Teilen der Chorioidea, ja sogar in Bezirken, die von der Geschwulst weit entfernt sind, mehr oder minder intensive Veränderungen der Gefäße an. Dieselben bestehen meist in Verdickungen, manchmal auch in hyalinen Entartungen der Gefäßwände und erstrecken sich meistens auf die Hallersche, manchmal Sattlersche Schicht. Die Choriocapillaris und die Glasmembran sind in solchen Fällen öfters verdickt, die Kapillaren mit starken Wandungen versehen und weit



klaffend. Näheres darüber im Kapitel „Angiosarkom“ (Fälle 29, 31, 32, 33, 34, 35, 36, 37).

## **B. Die konsekutiven Erkrankungen des Auges beim Sarkom.**

Dieselben zerfallen in entzündliche und glaukomatöse.

### **1. Entzündungen.**

Die häufigste Entzündung, die Entzündung des Uvealtraktes tritt zumeist in Form einer mehr oder minder heftigen, oft mit bedeutenden Proliferationsprozessen einhergehenden Irido-Choroiditis und Cyklitis auf. Die Intensität dieser Entzündung ist äusserst variabel und, nach meiner Erfahrung, bei den einzelnen Sarkomformen eine verschiedene.

Die Ursache dieser Entzündung bilden in der Regel regressive Veränderungen, die sich im Geschwulstgewebe vollziehen: es treten nämlich, besonders in rasch wachsenden, grosszelligen Sarkomen oder in gefässarmen Geschwülsten, mehr oder weniger ausgedehnte regressive Prozesse in den Geschwulstzellen auf.

Man begegnet verschiedenen Bildern der Karyorrhesis: Kernwanddegenerationen, Zerklüftungen, zuweilen Pyknose; auch Karyolyse kommt besonders häufig bei pigmentierten Sarkomen vor.

Kraft der chemotaktischen Eigenschaften der zerfallenden Zellen bildet sich eine Reaktions- oder Entzündungszone um diese herum. Diese Reaktionszone besteht bekanntlich aus mehr oder weniger zahlreichen Leukocyten, denen sich Phagocyten in wechselnder Anzahl beimengen. Die Intensität der Entzündungszone hält Schritt mit der Grösse und Zahl der Zerfallherde in der Geschwulst.



Es kommt zuweilen zur Bildung von Exsudaten im Gewebe der Uvea, zuweilen auch zur Entstehung formativer Ablagerungen, die den ganzen Raum des Bulbus ausfüllen. Bei ausgedehnten Zerfallherden können die Wucherungsvorgänge so heftig werden, dass sie zur Schrumpfung des Bulbus führen.

Was die Ursachen der regressiven Veränderungen anlangt, so sind diese mannigfaltig. Wie schon oben erwähnt, prädisponieren manche Sarkomformen an und für sich zur Bildung regressiver Metamorphosen. Ferner spielen die Gefässe eine wichtige Rolle; man begegnet nämlich häufig Zerfallherden bei gefässarmen Sarkomen. Andererseits zeigen Geschwülste mit Verdickungen der Gefässwandungen, Verengerungen oder Obliterationen der Lumina, oder mit Thrombenbildung eine Neigung zur Bildung von Zerfallherden.

Ausserdem entsteht zuweilen Gewebszerfall und reaktive Entzündung im Anschlusse an ausgedehnte Extravasate in das Geschwulstgewebe.

Bemerkenswert ist es, dass zuweilen in den oben erwähnten Fällen von Cyklitis und Iridochorioiditis der Sehnerv Entzündungs- und Proliferationserscheinungen aufweist; am stärksten sind diese Prozesse im Sehnervenkopfe und nehmen nach dem orbitalen Teile des Sehnerven hin zu, an Intensität ab. Auch in der Retina sind Entzündungserscheinungen nachzuweisen.

Zwischen den intraokularen Entzündungsprozessen einerseits und der Neuritis optica andererseits besteht ein gewisses Abhängigkeitsverhältnis, indem die Intensität dieser Prozesse miteinander Schritt hält, manchmal sogar ohne nachweisbaren Zusammenhang der beiden Prozesse in ihrer Kontinuität.

Diese Befunde am Sehnerven dürften auch zur Erklärung der atrophischen Zustände des Nervus opticus dienen, die bei intraokularen Sarkomen, selbst ohne Vorhandensein einer glaukomatösen Exkavation manchmal zustande kommen.



Es ist vor kurzem von seiten Lebers und Krahnstöver und ganz unabhängig von diesen von Evetzky (179) die Frage der Entstehung von Phthisis bulbi bei intraokularen Sarkomen näher studiert worden. Nach der Ansicht dieser Autoren finden sich in der Geschwulst grosse nekrotische Herde, die die Quelle zu der zur Phthisis bulbi führenden Entzündung abgeben.

Deutschmann (148) fand in zwei Fällen von sympathischer Affektion bei Erkrankung eines sarkomatösen Auges an Cyklitis, — Kokken und zwar bei dem einen Falle in der Umgebung des Tumors, bei dem anderen in der Retina und dem Sehnerven. Leber vermutet, dass die Entzündung bei Tumoren des Auges wahrscheinlich durch Mikroorganismen erzeugt wird.

Meine Befunde an den drei Fällen von konsekutiver Phthisis bulbi stimmen vollkommen mit den Angaben der oben genannten Autoren überein und ich glaube mich gerade in Bezug auf dieses Kapitel kürzer fassen zu können, indem ich auf die bezüglichen, das Thema vollkommen erschöpfenden Arbeiten verweise.

Im Falle 6 einem diffusen Sarkom, fand ich ausgedehnte Zerfallherde, die teils Extravasaten ihre Entstehung verdankten, teils eine Abhängigkeit von thrombosierten oder verengten und obliterierten Gefässen zeigten.

Fall 38 zeichnet sich ebenfalls durch bedeutende Zerfallherde und konsekutive heftige Entzündung aus, deren Produkte das ganze Bulbusinnere ausfüllen. Hier ist aus dem alten, nur in einigen wenigen Exemplaren vorhandenen Präparate die Ursache des Zerfalls nicht sicher nachzuweisen.

Beim Falle 54, einem  $\frac{3}{4}$  des Bulbus einnehmenden Leukosarkom, sind grosse Extravasate, Thromben im Geschwulstgewebe nachzuweisen, die zur Bildung multipler grösserer Zerfallherde Veranlassung gegeben haben.

Ausser dieser habe ich in meiner Untersuchungsreihe noch 12 Fälle von mehr oder weniger ausgedehnter konsekutiver



Entzündung notiert und zwar sind es die Fälle 5, 15, 29, 30, 39, 40, 49, 50, 52, 60, 66. 24. Nähere Beschreibungen finden sich bei dem kasuistischen Teile.

### Glaukom.

Die Steigerung des Binnendruckes des Auges gehört mit zu den konstantesten Folgeerscheinungen der intraokularen Sarkome. Sie tritt häufig schon in frühen Stadien der Geschwulstentwicklung, manchmal aber erst bei ausgedehnten Neoplasmen auf.

Fast alle anatomischen Präparate weisen glaukomatöse Veränderungen auf, was darauf zurückzuführen ist, dass die Kranken sich in der Regel erst beim Eintritt der Glaukomanfälle zur Enukleation entschliessen, weshalb die Zeit der letzteren einen approximativen Schluss auf die Zeit des Auftretens der Drucksteigerung erlaubt.

Die Symptome der Drucksteigerung sind folgende: Vor allem

Das Hornhautödem, das jedoch keinen ständigen Befund bildet.

Das Seichterwerden der vorderen Kammer, das einerseits durch die Verlötung des Iriswinkels mit der hinteren Hornhautwand, andererseits durch das Vorrücken des Linsensystems nach vorne entsteht.

Die Ektropionierung der Pigmentschicht der Iris, zuweilen auch des Sphincter iridis.

Die Erweiterung der Lymphspalten um die Venae vorticosae und die vorderen und hinteren Ciliargefässe herum; sowie die Erweiterung des Zwischenscheidenraumes, die jedoch mitunter vermisst werden.

Endlich die glaukomatöse Exkavation.

Was die Ursache der Drucksteigerung bei intraokulären Sarkomen anlangt, so ist diese nicht so sehr in der Raum-



beengung durch das Neoplasma zu suchen als vielmehr in der gestörten Cirkulation, welche ihrerseits durch folgende Momente verursacht wird:

1. Durch die entzündlichen Veränderungen der Uvea, die die Sarkombildung zuweilen begleiten oder derselben vorausgehen.

2. Durch eine mehr oder weniger ausgedehnte Erkrankung der Chorioidealgefäße, die sich hin und wieder der Sarkombildung anschliessen oder derselben vorausgeht.

3. Durch die Eliminierung eines mehr oder weniger grossen Gefässgebietes der Aderhaut durch die sarkomatöse Entartung.

Diese Prozesse verursachen vereinzelt oder miteinander eine Cirkulationsstörung, die durch eine vermehrte Hyperämie beim Wachstum der Geschwulst noch gesteigert wird, und schaffen günstige Bedingungen zur Entstehung intraokulärer Drucksteigerung.

### 3. Veränderungen der Linse.

Die Linse unterliegt bei intraokularen Tumoren vielfachen Veränderungen. Sie erleidet erstens eine Verschiebung und zwar ist diese am häufigsten die Folge der Drucksteigerung, wobei das Linsensystem samt der Iris durch den erhöhten Binnendruck nach vorne gegen die Hornhaut vorgeschoben wird; dabei zeigt die Linse gewöhnlich keine Texturveränderung. Dagegen verursacht der Kontakt der wachsenden Geschwulst mit der Linse an der Berührungsstelle beider eine Verschiebung der Linse nach der dem Tumor entgegengesetzten Seite sowie eine mehr oder weniger bedeutende Gestaltsveränderung derselben.

Die ständige Berührung der Linse durch den Tumor ist als fortgesetztes Trauma aufzufassen, das die intrakapsulären Zellen zur Wucherung angeregt und zuweilen Veranlassung zur Bildung einer Katarakt giebt.

Bei längerer Berührung der Kapsel mit dem Neugebilde



wird erstere usuriert und das Neugebilde wuchert in die Linse hinein. (Vergleiche Iwanoff (353) und Becker (54).)

In einzelnen Fällen, wo ausgedehnte Iridocyklitis besteht, kann die Linsenkapsel arrodirt werden und man sieht Leukocyten in die Linse einwandern. Experimentell ist dieser Vorgang durch Deutschmann und Julie Sinclair (671) nachgewiesen worden.

Es ist möglich, dass die Linse, ohne direkte Berührung mit dem Tumor durch veränderten Chemismus und schlechter Ernährungsverhältnisse zur Kataraktbildung und Schrumpfung angeregt wird.

Von meinen hierhergehörigen Fällen sind die Fälle 6, 7, 17, 18, 19, 20, 23, 25, 26, 28, 30, 31, 51 und 52 und verweise ich hiermit auf deren Beschreibung im II. Teil, Kasuistik.



## II. Teil.

# Kasuistik.

### Fall 1.

**Diffuses grosszelliges Leukosarkom der Chorioidea, mit teilweiser hyaliner Degeneration. Übergang der Geschwulst auf die Retina und die Lymphspalten im hinteren Bulbusabschnitt.**

**Entzündliche Veränderungen in der Uvea. Glaukoma.**

Dem 46 Jahre alten Wolf R. aus Russland wurde am 30. IX. 1880 vom Hofrat Professor Arlt, dem ich das Präparat und die Anamnese verdanke, das linke Auge enukleiert. Das Leiden entstand angeblich vor  $1\frac{1}{2}$  Jahren, anfangs ohne erhebliche Sehstörungen: Patient nahm anfangs in der Mitte des Sehfeldes einen schwarzen Punkt wahr, der rasch nach allen Richtungen zunahm, sodass circa nach  $\frac{1}{2}$  Jahr das Auge ganz blind wurde. Seit  $1\frac{1}{2}$  Monaten leidet der Kranke an anfallsweise auftretenden heftigen Schmerzen.

Status praesens. Gesund aussehender Mann: Das linke Auge wird weniger geöffnet als das rechte, starkes Thränen, Conjunctiva palpebrae injiziert, auch Ciliarinjektion. Die Kornea durchwegs leicht matt, ihre Oberfläche glänzend, im Centrum eine punktförmige Trübung. Kornea unempfindlich auf Berührung.



Die Iris gelblichgrün verfärbt, das Gewebe nicht deutlich ausgeprägt, hyperämisch. Pupille  $5\frac{1}{2}$  mm weit reaktionslos; Linse rein.

Bei Beleuchtung der tieferen Teile, bekommt man aus der Tiefe, besonders aus den mittleren Partien einen rötlichgrauen Reflex, der in der Peripherie etwas deutlicher ist.

T + 1. Bulbus bei Berührung nicht schmerzhaft. Lichtschein fehlt. Rechtes Auge normal.

#### Anatomischer Befund.

Horizontal durchschnitten misst der Bulbus von vorne nach hinten, sowie im Äquator 25 mm. Von dem Opticuseintritte innen erhebt sich 3 mm in das Innere des Bulbus hervorragend eine der bedeutend verdickten Chorioidea aufsitzende, schwach gelappte Geschwulst. Die Retina ist vorne abgehoben und in den hinteren Partien im Neoplasma aufgegangen.

Der vordere Abschnitt des Auges zeigt eine Erweiterung und Überfüllung der Gefäße, mit Verdickung ihrer Wandungen. Die konjunktivalen und episkleralen Gefäße scheinen zahlreicher als gewöhnlich und strotzend mit Blut gefüllt. Einige Gefäßschlingen reichen in die oberflächlichen Lagen der Kornea hinein.

Der Canalis Schlemmii wie seine Verzweigungen sind ebenfalls erweitert und stark mit Blut gefüllt. Um diese Gefäße herum ist eine mässige Rundzelleninfiltration zu sehen.

Die Iris ist an der Wurzel mit der hinteren Hornhautwand verlötet, am Pupillarrande besteht Ektropium der Pigmentschicht und des Musculus Sphincter Iridis. Im Uvealtractus sind stark ausgedehnte und geschlängelte Gefäße, sowie formative Prozesse zu sehen, welche, nach der geringen Anzahl Rundzellen zu urteilen, wahrscheinlich als abgelaufene Prozesse anzusehen sind. Der Musculus ciliaris ist atrophisch stellenweise fettig entartet. Linse ist normal.



In der Gegend des Chorioidealringes ist die Retina eine Strecke weit mit der Chorioidea innig verbunden und sieht man hier die Geschwulstelemente aus dieser letzten in sie hineintreten. Dasselbst hat sich ein cirkumskripter Geschwulstknoten gebildet, welcher der Papilla nervi optici gleichsam aufsitzt und in das Innere des Bulbus, aus der Retina ausgehend, hineinragt.

Das Pigmentepithel, welches im vorderen Abschnitte normal ist, erscheint am hinteren Pole, entsprechend der Geschwulstinfiltration der Chorioidea verändert und zwar so, dass die Epithelzellen an Grösse zugenommen, ihre polygonale Gestalt gegen eine plumpe vertauscht haben. Das Pigment in ihnen ist rarefiziert, auch die spärlich in ihnen vorhandenen Kerne bieten Zeichen der regressiven Metamorphose. Einzelne Zellen haben ein glasiges Protoplasma und färben sich mit Fuchsin und Eosin in der bekannten Weise (Hyalin). Die Basalmembran der Chorioidea fehlt an den Stellen, wo das Neoplasma auf die Retina übergreift.

Die Infiltration der Chorioidea mit Geschwulstelementen ist eine sehr ausgedehnte. Sie nimmt an dem nasalen Teile einen etwa 9 mm und auf dem temporalen ein etwa 6 mm breites Areal der Chorioidea ein. Die Dickenzunahme der Chorioidea überschreitet nirgends  $3\frac{1}{2}$  mm. Die Geschwulstelemente der Chorioidea schliessen sich enge an die Sklera an und gehen im hinteren Pole auf dieselbe über. Die im hinteren Abschnitte des Auges die Sklera durchbohrenden Gefässe, zeigen starke Erweiterung ihrer Lymphspalten, wo zuweilen Geschwulstelemente zu sehen sind. Eine Erweiterung des Zwischenscheidenraumes ist auch zu verzeichnen.

Der Sehnerv ist exkaviert, und teilweise atrophisch. Die Geschwulst geht aus den Adventitiazellen der Hallerschen Schicht hervor und ist ein grosszelliges Leukosarkom. Die Zellen, die meist eine polygonale oder ovale Form und einen grossen, gut



färbbaren Kern besitzen, gruppieren sich meist um die dünnwandigen Gefässe. Das feinkörnige Protoplasma ist reichlich vorhanden. Das retinale Neoplasma hat das Aussehen eines Angiosarkoms. Die Zellen bilden um die etwas verdickten Gefässwände mehr oder weniger breite Zellmäntel, die öfters noch durch eine Lage Leukocyten von der Gefässwand getrennt sind. Die Zellmäntel sind von einander durch nekrotisches Gewebe getrennt. Nach den Doppelkernen zu urteilen, scheint das Neoplasma ein rasch wachsendes zu sein. Feinere Vorgänge können wegen dem langen Verweilen des Präparates in Müllerscher Flüssigkeit nicht wahrgenommen werden. Die Geschwulstzellen zeigen da und dort hyaline Degeneration. Diese Zellen werden gross, bekommen ein glasiges Aussehen und geben bei verschiedenen Tinktionsmitteln die für Hyalin charakteristisch geltende Färbung an. Die Gefässe des Neoplasmas nehmen an dieser Degeneration auch teil.

In diesem Falle ist hervorzuheben, dass der Geschwulstbildung eine formative Entzündung vorausgegangen ist und zwar sowohl in der Chorioidea wie im Ciliarkörper und der Iris, die in diesen Membranen Residuen hinterlassen hat. Ferner ist das in relativ so frühem Stadium auftretende Glaukom hervorzuheben, dieses hat seinen Grund in der Eliminierung eines grossen Teiles der Chorioidealgefässe aus der Cirkulation durch die Geschwulstinfiltration im hinteren Abschnitte der Chorioidea, sowie durch den Verschluss des Perichorioidealraumes.

Sehr frühzeitig ist ein Übergreifen des Neugebildes auf die Retina, die Sklera und die Lymphspalten um die hinteren Ciliargefässe herum nachweisbar.

Zu erwähnen ist noch die ziemlich ausgebreitete hyaline Degeneration der Gefässe und einzelner Zellengruppen.



Fall 2.

**Diffuses Sarkom der Chorioidea, der Iris des Corpus ciliare. Hämatogene Pigmentierung. Übergreifen des Neoplasmas auf die Retina, den Sehnerven, sowie auf die Lymphspalten um die Ciliargefässe des hinteren Poles. Vier Recidive. Tod an Gehirnmetastasen.**

Anamnese aus dem Privatprotokolle von Prof. Sattler.

Dr. Emil G., Notar aus Gau Algstein, 62 j. Vor 10 Jahren Vorschweben eines Schleiers von oben herab am linken Auge. Zwei Augenärzte konstatierten damals Ablatio retinae. Vor 3 Jahren plötzliche heftige Schmerzen, Bulbus fast vollständig blind, später etwas hervorgetreten. 1. V. 77 Bulbus deutlich prominent; äussere Teile normal, namentlich keine Vergrösserung des Bulbus im vorderen Abschnitte. Spannung mässig erhöht, Kammer eng. Am Boden der Kammer etwas Blut. Iris atrophisch, verfärbt; Pupille weit. Linse gleichmässig wenig intensiv getrübt. Beweglichkeit nach aussen vollkommen frei, nach allen übrigen Richtungen etwas eingeschränkt. Ein Tumor seitlich nicht fühlbar. Exstirpation empfohlen. Dieselbe von Dr. Wilhelm Hess ausgeführt am 16. V. 77. Am 18. IX. 77 grosses, die ganze Orbita anfüllendes Recidiv, bis an das untere Lid reichend. Exstirpation. Heilung. 5. I. 78 zweites Recidiv. Exenteratio orbitae am 26. I. 78 ein erbsengrosser Knoten in der Lamina papyracea ossis ethmoidalis, derselbe gleich excidiert. 25. III. 78 eine Gruppe kleinerer und grösserer Knoten dem oberen und unteren Orbitalrand entlang. Alles Krankhafte entfernt. Im Juli desselben Jahres starb Patient an Gehirnmetastasen. Sektion nicht gestattet.

Anatomischer Befund.

Der Bulbus ist von normaler Grösse und Form, er ist an seiner hinteren Oberfläche mit einer derb elastischen Geschwulst unverschiebbar verwachsen.



Die Chorioidea ist in ihrem hinteren Teile um das 4fache des normalen verdickt und hat eine graubraune Färbung angenommen. Am temporalen Teile reicht die Verdickung bis zum Äquator, während sie nasalwärts nur die hinteren Chorioideal-Partien einnimmt.

Die Geschwulst besteht der Hauptsache nach aus Spindelzellen, die zu Zügen angeordnet sind. Zwischen diesen Zügen liegen meist kleine polyedrische Zellen mit grossen stark färbbaren Kernen und wenig Protoplasma; sie liegen in einem feinen Reticulum, während die um die Spindelzellen vorhandene Inter-cellularsubstanz eine nur bei starker Vergrösserung zarte Streifung besitzt. Stellenweise sind Leukocytenanhäufungen zwischen die Geschwulstzellen oder auch rote Blutkörperchen ebenfalls in Haufen zerstreut. In den nicht pigmentierten Partien der Geschwulst sieht man nur die Gefässe oder die wandungslosen Kanäle, die in dem Falle ziemlich häufig vorkommen, die oben geschilderten Geschwulstzellen sind pigmenthaltig, sodass sie schon bei schwacher Vergrösserung die Richtung der wandungslosen Kanäle resp. der Gefässe andeuten. In den schon mit schwacher Vergrösserung sich differenzierenden, dunkelbraun gefärbten Teilen ist die grösste Zahl der Geschwulstzellen pigmentiert; die Zellen nehmen an Grösse zu, und werden plump. Das Pigment ist grobkörnig, von hellgelb bis dunkelbraun. Einzelne Körner sind ihrer Form, Grösse und Färbung nach als in die Zellen eingeschlossene rote Blutkörper zu erkennen. Für die hämatogene Provenienz des Pigmentes spricht ausserdem das Vorkommen der pigmenthaltigen Zellen hauptsächlich um die Gefässe herum, ferner die Thatsache, dass die grösste Zahl der pigmentierten Zellen in der Gegend vorfindlich ist, wo grosse Extravasate vorhanden sind. Eine Vermehrung der pigmenthaltigen Stromazellen der Chorioidea ist nicht anzunehmen, da diese an Chorioidealabschnitten, die von der Geschwulst noch frei sind, schon nicht mehr sichtbar sind. Die ferrocyankal. Salzsäurereaktion



ergiebt positive Resultate. Die Neubildung der Chorioidea geht einerseits in die Retina, andererseits auf den Opticus und zwar durch das Foramen opticum chorioid. über, sodass keine Grenzen zwischen diesen Geschwulstteilen gezogen werden können. Im Fundus entspringt aus der Retina eine cirkumskripte, etwa  $4\frac{1}{2}$  mm Durchmesser messende Geschwulst. Sie besteht aus scharf voneinander durch nekrotisches Gewebe abgegrenzten Zellnestern mit je einem Centralgefäss. Die Gefässwände sind meist verdickt und glasig aufgequollen. Das Neoplasma hat etwa  $4\frac{1}{2}$  mm im Durchmesser und ragt etwa 2 mm in den Glaskörperraum hinein. Die Retina ist nirgends abgehoben, sie liegt der in Geschwulst-Gewebe umgewandelten Chorioidea fest an und erhält aus diesem Neoplas mazellen, die im Retinalgewebe sich verbreiten. An den Stellen, wo die Basalmembran fehlt, ist der Zusammenhang ein so inniger zwischen Chorioideal- und Retinalgeschwulst, dass die Grenze gar nicht bemerkbar ist. Die Zellen hier sind ausschliesslich polygonal und liegen in einer spärlichen, stellenweise feinkörnigen, stellenweise retikulären Intercellularsubstanz. An einzelnen Stellen quellen die Zellen stark auf und büssen meist ihre Kerne ein. Der hintere Teil der Pars ciliaris retinae enthält nur vereinzelte Geschwulstelemente; auf den Ciliarfortsätzen ist eine vielfache Lage von runden und polyedrischen Neoplas mazellen sichtbar, die zunächst auf die hintere Irisfläche wuchern und von hier sich auf die vordere Irisfläche bis zum Kammerwinkel fortsetzen; somit ist die Iris auf ihrer hinteren und vorderen Fläche mit Geschwulstmassen ausgekleidet.

Die Iris enthält viel fibrilläres Bindegewebe, das teilweise homogene Beschaffenheit zeigt; auch hier ist sowie im Corpus ciliare eine mässige Geschwulstzelleninfiltration, die von der Chorioidea aus zu verfolgen ist. Somit haben wir die Fortsetzung des Chorioidealneoplasmas auf die Grundsubstanz des Corpus ciliare und der Iris und neben dieser eine Fortsetzung der Geschwulst von der Retina aus auf die Pars ciliaris retinae



und die hintere resp. vordere Irisfläche. Die beiden Infiltrationen sind stellenweise sehr scharf von einander getrennt, stellenweise konfluieren sie. Die Gefässe des Corpus ciliare und der Iris haben zuweilen homogen entartete Wandungen mit Verengerungen der Lumina.

Der Sehnerv ist tief exkaviert, die Exkavation mit sarkomatösem Gewebe angefüllt. Der Nervus opticus bietet ein sehr buntes Bild: Das Bindegewebe hat zugenommen, an die Stelle der Nervenfasern sind Geschwulstzellen getreten. Da viele dieser Zellen pigmenthaltig sind, entsteht ein bunt marmoriertes Bild. In den Lymphräumen der die Sklera durchbohrenden Gefässe sind häufig Sarkomzellen vorfindlich.

Die Wucherung der Neoplas mazellen auf die Sklera ist eine sehr verbreitete, an manchen Stellen ist durch die starke Geschwulstzelleninfiltration keine scharfe Grenze zwischen den Chorioideal-, Skleral- und extrabulbären Geschwulsten mehr nachzuweisen. Der Zwischenscheidenraum ist erweitert, er ist von der Geschwulst frei.

Der extrabulbäre Teil der Geschwulst, der entsprechend der Chorioidealteile den hinteren Pol des Bulbus umfasst und mit den hinteren Sklerazügen eng verbunden ist, verschliesst den hinteren Teil des Tenonschen Raumes. Die extrabulbäre Geschwulst ist in verschiedenen Richtungen durch ein System mehr minder mächtiger Bindegewebszüge durchzogen, die stellenweise die Struktur des faserigen Bindegewebes zeigen, stellenweise oben eine lichtbrechende homogene Beschaffenheit haben; dies ist besonders bei den dünneren Zügen der Fall. Entsprechend der ungleichmässigen Anordnung des Bindegewebes, sind auch die Zellen in ungleichmässige Nester von verschiedener Grösse und Anordnung eingeteilt. Die Zellen sind meist oval, polygonal, selten spindelförmig, haben einen grossen, gut färbaren Kern, der entsprechend der Zellform oval oder rund ist. Vielfach trifft man doppel- und mehrkernige Zellen. Blutgefässe



sind sehr spärlich, auch die blutführenden Gewebsspalten sind nicht zahlreich.

Es ist wahrscheinlich dieser Thatsache zu verdanken, dass hier ganze Zellbezirke der Nekrose anheimfallen. Um diese Bezirke ist eine Leukocyten- resp. Phagocytenzone sichtbar. Pigmentzellen sind nur stellenweise anzutreffen, sie sind den oben beschriebenen vollkommen analog.

Was die Entstehung der Geschwulst anlangt, so ist an den Grenzen der Geschwulst eine Wucherung der Perithelzellen der Hallerschen Schicht, ebenso und gleichzeitig ist eine Infiltration um die Gefässe der Sattlerschen Schicht und Chorioicapillaris bemerkbar. Desgleichen zeigen die Endothelien der Chorioidea eine entschiedene Vermehrung. Bemerkenswert ist die ausgedehnte bis in den Kammerfalz reichende Geschwulstinfiltration. Und zwar zieht die Infiltration der Chorioidea, die sich in das Corpus ciliare und die Iris verbreitet, neben der Geschwulstinfiltration der Retina, die auf die Pars ciliaris retinae und von hier auf die hintere und vordere Iriswand übergeht, selbst bis zum Kammerfalz reichend, hin. Auch hier ist der Übergang des Neoplasmas einerseits auf die Retina, andererseits auf den Sehnerven, die Sklera und auf die Lymphspalten um die Ciliargefässe herum zu konstatieren.

Eigentümlich ist der klinische Verlauf: Es handelt sich um ein zehn Jahre vor der Operation erkranktes Auge, das sieben Jahre keine Beschwerden verursacht hat. Dann treten glaukomatöse Anfälle auf.

In relativ kurzer Zeit (etwas über ein Jahr) entstanden 4 Recidive, die sehr rasch nach einander, trotz gründlicher Exstirpationen, sich ausbildeten und schliesslich zum Tode durch Gehirn-Metastasen führten.

Es ist kaum anzunehmen, dass die Geschwulst, die allem Anschein nach sich rasch entwickelt hat, schon 10 Jahre vor der Operation bestanden haben soll. Wahrscheinlich handelt es



sich hier um irgend ein tiefes intraokuläres Leiden, das das Sehvermögen zu Grunde gerichtet hat, und dann um die Entwicklung des Neoplasmas. Ob und welchen Zusammenhang die beiden Leiden haben, ist bei dem stark durch die Geschwulst veränderten Bulbus nicht nachzuweisen.

### Fall 3.

**Diffuses Leukosarkom. Übergreifen des Neoplasmas auf den Sehnerven und auf die Sklera. Hämatogene Pigmentierung. Wucherung des Pigmentepithels.**

#### Anatomischer Befund.

Der Bulbus des Salomon M., 28j. alt, ist durch Konservierung, besonders in den vorderen Partien geschrumpft. Am horizontalen Durchschnitte erscheint die sarkomatöse Infiltration über den ganzen hinteren Abschnitt verbreitet; sie nimmt die Chorioidea ziemlich gleichmässig ein und verdickt dieselbe um das vierfache, während vom Äquator ab bis zum Corpus ciliare die Infiltration dieser Membran nur halb so mächtig ist. Gegenüber der Eintrittsstelle des Opticus ragt in den Glaskörper eine ca. 8 mm im Umfange und 6 mm in der Höhe messende Geschwulst hinein. Von der Chorioidea ist diese durch eine Exsudatmembran getrennt. Der Perichorioidealraum ist am hinteren Abschnitte durch die aus der Chorioidea auf die Sklera übergreifenden Geschwulst-Elemente vollkommen verschlossen; die letzteren setzen sich, indem sie die Skleralamellen durchwuchert haben, in die Orbita hinein fort. Hier bilden sie ein knolliges, die ganze äussere und hintere Bulbusfläche umgreifendes Neoplasma, welches entsprechend seiner Ausdehnung den Tenon'schen Raum zur Obliteration bringt.

In der Iris und dem Corpus ciliare sind Zeichen alter abgelaufener Entzündung: Neubildung von Bindegewebe, stellenweise



homogene Entartung desselben, besonders um die Gefässe herum zu sehen. Die ursprünglichen Gewebe sind atrophisch und haben zum Teil der aus der Chorioidea sich fortsetzenden sarkomatösen Infiltration Platz gemacht. Am temporalen Teile ist die Iris in ihrer ganzen Ausdehnung an die hintere Hornhautwand angelötet, während im nasalen diese Adhärenz nur auf die Hälfte der Iris sich erstreckt. Die Pigmentschicht bildet ein bedeutendes Ektropium.

Hinter der kataraktösen und geschrumpften Linse zieht ein organisiertes Exsudat, in das die vorderen Retinateile eingebettet sind. Die Chorioidea ist nahezu in ihrer ganzen Ausdehnung in Sarkomgewebe umgewandelt; an den wenigen Stellen, wo die Neoplas mazellen fehlen, erscheint sie bindegewebig entartet, sodass ein Urteil über den Ort der Entstehung des Neoplasmas nicht möglich ist. Der Chorioidea liegt die nahezu vollkommen bindegewebig entartete Retina an, bis letztere sich in die in den Glaskörperraum hineinragende Geschwulst auflöst. Die Geschwulst besteht ausschliesslich aus Spindelzellen, die in einer spärlichen feinstreifigen Intercellularsubstanz liegen. Nur wenige wandungslose Kanäle durchziehen dieselbe; am zahlreichsten sind sie im retinalen Teile, wo sich die Zellen in Form von Zellnestern um erstere gruppieren. Oft ist eine Lage Leukocyten zwischen den Spalten und den Geschwulstzellen gelegen. Diese Partie der Geschwulst ist am reichsten an Blutbahnen. Im temporalen Abschnitte der Chorioidea ist ein grosses Extravasat in dem sarkomatös entarteten Gewebe sichtbar; in der Nachbarschaft dieses Extravasates sind zahlreiche Pigmentzellen gruppiert, die sich von hier aus in die Chorioidea fortsetzen. Die Zellen, die das Pigment, resp. auch die Blutzellen bergen, sind gross und plump geworden, sodass ihre ursprüngliche Form kaum mehr zu erkennen ist. Sehr viele, wohl die meisten, sind im Zerfalle begriffen und man trifft noch auf grosse Strecken hin freies Pigment vermisch mit nekrotischen



Zellen an. Von hier aus verbreiten sich die pigmenthaltigen Zellen in die Chorioidealgeschwulst in geringer Anzahl. Ausser diesen sind noch an der inneren Oberfläche der Retinalgeschwulst Gruppen von Pigmentzellen, die nach Form und Grösse den Pigmentepithelien ähnlich sind; auch trifft man daran die charakteristische stäbchenförmige Pigmentkörnelung.

Die meisten haben aber ihre Körnelung gegen eine grobe und unregelmässige Körnelung vertauscht, haben wohl auch an Volum zugenommen; sie scheinen das Pigment aus dem Chorioideal-extravasate bekommen zu haben. Wiewohl ihre Zahl keine bedeutende ist, erscheinen sie doch vermehrt. Von den Zellen der Suprachorioidea konnte ich nichts finden; an noch nicht sarkomatös erkrankten Teilen der Chorioidea sind sie nur sehr spärlich und zumeist in fettiger Metamorphose begriffen.

Was den extrabulbären Teil des Neoplasmas anbetrifft, so sind seine Zellen dieselben wie in der intraocularen Geschwulst, nur ist er reicher an Bindegewebe und wechseln grössere und kleinere Inseln sarkomatöser Zellen mit Bindegewebszügen ab; wahrscheinlich sind diese die verstärkten präformierten Bindegewebssepta der Orbita.

Der Sehnerv, der nahezu ausschliesslich aus Sarkomzellen besteht und der nur wenige nervöse Elemente aufweist, steht mit der retinalen Geschwulst in unmittelbarem Zusammenhange.

Das Wachstum des Neoplasmas scheint, nach den wenigen Mitosen und wenigen Doppelkernen zu urteilen, im allgemeinen kein rasches zu sein. Eine hyaline Entartung befällt, ohne bestimmte Anordnung grössere oder kleinere Zellgruppen: Die Zellen nehmen an Umfang zu, ohne ihre ursprüngliche Form im wesentlichen zu verlieren, werden glasig, büssen die Färbbarkeit ihrer Kerne ein und geben mit den bekannten Färbemitteln die sogenannte Hyalinreaktion. Es ist zu bemerken, dass diese Entartung hauptsächlich in den gefäss- oder spalt-



armen Teilen vorkommt; im retinalen Abschnitte kommt sie so gut wie gar nicht vor.

Es handelt sich hier um ein typisches diffuses Sarkom, das in der Chorioidea beginnend, die übrigen Teile der Uvea ergreift und sich einerseits in die Retina, andererseits in die Sklera, resp. Sehnerven kontinuierlich fortsetzt, um von hier in die Orbita überzugehen. Bemerkenswert ist die Zusammensetzung der Geschwulst ausschliesslich aus Spindelzellen, was für diffuse Sarkome ungewöhnlich ist. Ferner eine ziemlich stark ausgebreitete hyaline Entartung; sie betrifft gerade die gefässärmeren Bezirke der Geschwulst.

Es finden sich in der ganzen Uvea Residuen formativer Entzündung älteren Datums, die der Geschwulstbildung wahrscheinlich vorausgegangen ist. Aus welcher Schichte der Chorioidea die Geschwulst hervorgegangen ist, kann wegen der sehr vorgeschrittenen sarkomatösen Infiltration nicht mehr entschieden werden.

Bezüglich des Pigmentes trägt sie dasselbe einen hämatogenen Charakter, als Quelle desselben ist das grosse Extravasat in der Chorioidea deutlich zu erkennen. In der Retinalgeschwulst sind Pigmentzellen in mässiger Menge, die ihre Entstehung wahrscheinlich einer Hyperplasie des Pigmentepithels verdanken. Das Übertreten der Geschwulst in die Orbita geschieht durch die Sklera und durch den Opticus.

#### Nr. 4.

#### **Sarcoma diffusum chorioideae mit hämatogener Pigmentierung. Übergreifen auf die Sklera und Bildung eines grossen extra-bulbären Neoplasmas.**

Bulbus von einem auswärtigen Kollegen. Ohne Angaben.

Der hintere Abschnitt des Bulbus ist von einer schwarzbraunen, auf der Sklera unverschiebbaren gelappten Geschwulst



umwuchert, deren grösserer Durchmesser etwa 30 mm misst und von den äusseren hinteren Skleralagen nach hinten in die Orbita ungefähr auf 18 mm hineinragt.

Der in horizontaler Richtung durchschnittene Bulbus misst von hinten nach vorne nur 20 mm, während der horizontale Durchmesser 23 mm beträgt. Die Chorioidea hat um etwa das Vierfache ihrer normalen Dicke zugenommen und ist in eine braunschwarze, die ganze innere Fläche der Sklera, mit Ausnahme einer kurzen an der temporalen Seite des Corpus ciliare angrenzenden Strecke in Geschwulst umgewandelt.

Die Retina ist in der grossen Ausdehnung der Geschwulstinfiltration sowie auch mit dem geschwulstfreien Teil der Chorioidea durch Exsudat verlötet. Am Corpus ciliare, sowie in der Iris ist eine starke Bindegewebiszunahme, besonders um die Gefässe herum, die als Residuum einer alten Entzündung aufzufassen ist.

Die meisten Gefässwände in der Iris und am Ciliarkörper sind verdickt und haben homogenes Aussehen, sie geben die sogen. Hyalinfärbung.

Derselbe Befund, aber im höheren Grade, ist an den Gefässen der Chorioidea zu sehen, hier ist die Glasmembran sehr stark verdickt, homogen; diese Verdickung erstreckt sich auch auf die Choriocapillaris, sodass beide Membranen ein Ganzes bilden und nur da und dort zwischen sich eine Grenze wahrnehmen lassen. In dieser homogenen Membran sind die Kapillaren nur in Gestalt von runden oder ovalen Löchern noch zu erkennen. Gefässwände und Kerne sind nicht mehr nachzuweisen. Der Entstehungsort ist hier die Hallersche Schichte; es findet sich auch eine Zellwucherung jedoch in geringerem Grade in der Sattlerschen Schichte.

Der Kammerwinkel ist mit der Kornea verlötet. Sehnerv fehlt am Schnitte.



Bemerkenswert ist eine ausgesprochene Atrophie der pigmentierten Stromazellen der Chorioidea.

Die Geschwulst ist stark pigmentiert und hat einen ausgesprochenen alveolären Bau.

Die Alveolen sind von verschiedener Grösse und entweder durch zahlreiche Gefässe mit homogen aussehenden Wandungen oder durch wandunglose Kanäle begrenzt.

An den jüngeren Partien der Geschwulst, die an den noch kenntlichen Teil der Chorioidea grenzen, sind die Zellen polygonal oder rund, ihre Grösse übertrifft die der weissen Blutkörper um etwa das 3fache; auch kommen grössere und kleinere Zellen vor. Die Kerne sind meist sehr gross, während die Masse des Protoplasmas je nach der Grösse der Zellen wechselt und zwar so, dass bei grossen Zellen mitunter sehr viel Protoplasma nachweisbar ist, während bei kleinen Zellen dasselbe oft nur einen schmalen Rand um den Kern bildet. Das Protoplasma ist zumeist glasig, selten körnig. Man begegnet häufig Doppelkernen, jedoch sind feinere Vorgänge nicht wahrzunehmen, weil das Präparat lange in Müllerscher Flüssigkeit lag. Spärlich körnige Intercellularsubstanz.

Um die Gefässe herum sind pigmenthaltige Zellen eingelagert; ihre Form und Grösse entspricht meist den oben erwähnten Zellen der Geschwulst. Manche, die viel Pigment enthalten, sind sehr gross, manchmal rund, manchmal in die Länge gezogen. Auch sind die Gefässwandkerne zuweilen pigmenthaltig. Was die Form des Pigmentes selbst anlangt, so ist sie meist grobkörnig, ungleichmässig; die Farbe variiert zwischen dem hellsten Gelb, bis zum tiefen Braun.

Zelleinschlüsse von roten Blutkörperchen sind ebenfalls in der Umgebung der Gefässe nachweisbar und lässt sich ihre Umwandlung in Pigment Stufe für Stufe verfolgen. Da die Gefässe, resp. Gewebsspalten sehr zahlreich sind und die Zellnester dem-



entsprechend sehr klein, so entsteht ein buntes Bild; besonders an Präparaten, die nach van Gieson gefärbt sind. Die Zellnester in violett, die sie umgebenden homogenen Gefässwände intensiv rot, dazu die verschiedenen Stadien der Entwicklung des Pigments aus dem Blute um die Gefässe, und auch manchmal in den Gefässlumina.

Untersuchen wir die älteren Teile der Geschwulst, so treffen wir dieselbe alveoläre Struktur; hier sind nur ausnahmsweise unpigmentierte Zellen zu sehen; die meisten enthalten viel dunkles, manchmal körniges, manchmal amorphes Pigment; auch ist viel freies Pigment, manchmal Zellmembranen, jedoch keine Kerne zu sehen, ebenso finden sich nekrotische Zellmassen. Es ist wahrscheinlich, dass die Kerne durch Karyolyse verschwinden.

Der Übergang der Geschwulst aus dem Bulbus geschieht durch die Sklera per continuitatem; zwischen den Skleralagen finden sich grössere und kleinere Anhäufungen von Zellen, die abwechselnd farblos oder pigmenthaltig sind. So durchschneidet das Neoplasma die ganze Dicke der Sklera in ihrem hinteren Pole. Ähnlich ist auch die Struktur der retrobulbären Geschwulst, nur ist dieselbe weniger gefässreich, sodass die Zellnester grösser sind, und finden sich ältere Blutextravasate, die in dem Chorioidealteilen nur selten nachzuweisen sind. Trotz der mitunter bedeutenden nekrotischen Zellmassen sind nirgends grosse Leukocytenanhäufungen nachweisbar, wie solche in Geschwulstpartien mit wenig oder gar nicht pigmentierten Zellen vorkommen. In der Regel findet sich nur beim Zerfall nicht pigmentierter Geschwulstzellen Leukocyten- resp. Phagocyten-Einwanderung.

Zu erwähnen ist noch das Verhalten der Perlschen Reaktion; dieselbe lässt sich nur in den jüngeren Stadien der Pigmentzellen nachweisen; da wo das Pigment schon feinkörnig wird oder wo es frei liegt, wird die Blaufärbung nicht sichtbar. Diese Thatsache dient als Stütze für die Ansicht, dass das hämatogene



Pigment nur in gewissen Stadien seiner Entwicklung die erwähnte Reaktion giebt.

Wie in den meisten diffusen Sarkomen ist auch in diesem Falle, eine der Geschwulstbildung vorausgehende Entzündung der Uvea, die Exsudate und eine Verwachsung der Chorioidea mit der Retina hinterlassen hat nachweisbar. — Das Neoplasma umfasst nahezu die ganze Chorioidea, erreicht nur an einer Seite den hinteren Teil des Corp. ciliare; die Iris ist davon frei geblieben. Eigentümlich ist es, dass hier trotz des engen Zusammenhanges der Chorioidea und Retina ein Übergang der Geschwulst auf die letztere noch nicht stattgefunden hat. Die Ursache davon dürfte wohl in der starken Verdickung der Basalmembran liegen, die alsdann gegen die Überwucherung der Chorioidealgeschwulst auf die Retina als Schutz dient. Hier wie in den meisten Fällen von diffusem Sarkom ist ein Übertritt des Neoplasmas auf die Retina selbst in sehr frühen Stadien zu konstatieren. Die Propagation auf die Sklera ist wie in den meisten Fällen dieser Gruppe und geschieht per continuitatem. Auch im vorderen Abschnitte sind an der Durchtrittsstelle einer Vena vortiosa um diese herum Geschwulstelemente zu sehen.

Die Geschwulst ist ein Leukosarkom mit sekundärer hämatogener Pigmentierung. Dass das Neoplasma aus der Schichte der grösseren Gefässe hervorgeht, lässt sich mit Wahrscheinlichkeit und zwar per exclusionem ableiten. Die Suprachorioidea zeigt in den von der Geschwulst noch freien Partien eine ausgesprochene Atrophie; die Choriocapillaris kann eine Strecke weit auf der Geschwulstoberfläche verfolgt werden; nur die Sattlerschen und Hallerschen Schichten, welche verdickte, erweiterte Gefässe und eine mässige Proliferation der Adventitiazellen aufweisen, können als Matrix angesehen werden.



Fall 5.

**Diffuses Leukosarkom mit ausgedehnter Infiltration des ganzen Uvealtrakts. Übergang des Neoplasma auf die Retina, Sehnerven und die Sklera. Hämatogene Pigmentierung? Myxomatöse, teilweise amyloide Entartung.**

**Anatomischer Befund.** Der Bulbus misst von hinten nach vorne 24 mm, äquatorial 22 $\frac{1}{2}$  mm. Die extrabulbäre Geschwulst misst temporal 13 $\frac{1}{2}$  am horizontalen Durchschnitte; nach hinten zu ist das Neoplasma post enucleationem etwa 7 mm vom Sehnerv abgetragen worden. Der hintere Teil des Bulbus ist in die Geschwulstmasse eingebettet und so innig mit den äusseren Sklerallamellen verwachsen, dass der Tenonsche Raum hier obliteriert erscheint.

Die Chorioidea ist ziemlich gleichmässig etwa um das 4 fache des normalen verdickt, und bis auf eine kurze Strecke — im temporalen Teile — vollständig in Geschwulstgewebe umgewandelt. Sie hängt unmittelbar mit der Sklera zusammen und die Neoplasmazellen wuchern im hinteren Pole in die innersten Skleralagen hinein. Der Perichorioidealraum ist nicht mehr vorhanden. Das Neoplasma geht aus der Hallerschen und Sattlerschen Schicht hervor, indem die Adventitiazellen sich vermehren. Sie liefern grosse Spindelzellen, die den Hauptbestandteil der Chorioidealgeschwulst bilden. Die Choriocapillaris ist nirgends aufzufinden, sie scheint atrophiert zu sein. Neben den Spindelzellen vermehren sich die grossen blassen Endothelien und liefern grosse, blasse, mehreckige Zellen. Ausser diesen zwei in allen übrigen Teilen des Bulbus vorkommenden Zellarten, treffen wir zuweilen kleine polyedrische, mit grossen, runden gut tingierbaren Kernen versehene Zellen, sowie Leukocyten, meist zu Haufen angeordnet. In den hinteren, wohl



älteren Partien der Geschwulst kommen pigmenthaltige Zellen vor, und zwar sind es sowohl die spindelförmigen wie die polygonalen Zellen, die das Pigment aufgenommen haben und grösser und plumper geworden sind. Was die Form des Pigmentes anbelangt, so ist dasselbe von den groben schwarzbraunen Körnern bis zu den feinsten, kaum mit den stärksten Vergrösserungen eben sichtbaren Körnchen, in den Zellen enthalten; auch Haufen von freiem Pigment sind da und dort zerstreut im Geschwulstgewebe. Über die Provenienz des Pigments ist in diesem Falle nichts Sicheres nachweisbar. Eine autochtone Entwicklung aus dem Pigmente der Chorioidealstromazellen ist nicht anzunehmen, da die Pigmentsschicht der Chorioidea schon vor der Ausbildung des Neoplasmas vollkommen verschwindet und anderseits die neugebildeten Geschwulstzellen beim Entstehen niemals pigmenthaltig sind. Ein bestimmter Zusammenhang mit den spärlichen Gefässen lässt sich ebenfalls nicht konstatieren. Jedoch sind grosse Extravasate in der Chorioideal- und Extrabulbär-Geschwulst, die als Quelle für das hämatogene Pigment dienen können, nachweisbar. Der Ciliarkörper enthält in den atrophischen Ciliarfortsätzen angrenzenden Partien, sowie in diesen selbst zum Teil fibrilläres, zum Teil homogenes Bindegewebe; im übrigen ist er ganz in Geschwulstmasse umgewandelt und zwar sind es hier die Spindelzellen, die am zahlreichsten sind, sie liegen in den äusseren Teilen des Corpus ciliare, während die polygonalen und runden Zellen hauptsächlich in der Nachbarschaft der Proc. ciliare vorkommen.

In der um das 3fache des normalen verdickten Iris prävaliert die Zahl der übrigen bei der Chorioidealgeschwulst beschriebenen Zellen über die Spindelzellen; diese liegen vereinzelt oder zu mehreren zwischen den anderen Zellen im glasig aussehenden und vermehrten Bindegewebe der Iris. Pigmentierte Zellen kommen weder im Corpus ciliare noch in der Iris vor. Die Gefässe der Uvea sind nicht zahlreich und zeigen zumeist



verdickte Wandungen auf Kosten ihrer Lumina, die verengt sind. Viele Gefässwände erscheinen glasig homogen; auch kommen obliterierte Gefässe vor.

Im Fundus gegenüber der Eintrittsstelle des Sehnerven befindet sich eine etwa hirsekorn-grosse, in den Glaskörperaum hineinragende Geschwulst, die an den einzelnen wenigen Stellen, wo die Basalmembran über das Chorioidealneoplasma fehlt, mit diesem in direkter Kommunikation steht; wo die Basalmembran vorhanden ist, heben sich beide Geschwulstpartien deutlich von einander ab. Aus den Seitenteilen der Geschwulst sieht man die mit Sarkomzellen teilweise infiltrierte Retina hervorgehen. Diese Geschwulst hat einen angiosarkomähnlichen Bau, um die meistens mit verdickten Wandungen versehenen Gefässe bilden sich Zellmäntel aus Sarkomelementen; manchmal sammeln sich zwischen diesen und der Gefässwand Leukocyten an. Die Zellnester oder Zellmäntel um die Centralgefässe sind von einander durch schon zerfallenes oder im Zerfallen begriffenes Gewebe abgegrenzt und heben sich dadurch deutlich von einander ab. Die Zellen sind der Hauptsache nach grosse, polyedrische oder runde Gebilde, dieselben wie in dem Chorioideal-Neoplasma. Spindelzellen sind hier spärlich. Grosse Pigmentschollen, die grobkörniges braunes bis gelbliches Pigment enthalten, finden sich in der Umgebung der Gefässe vor. Einzelne Blutungen oder Anhäufungen von roten Blutkörperchen sind im Geschwulstgewebe vorhanden.

Dieser Teil des Neoplasmas greift unmittelbar auf den Sehnerven über, in diesem sind die dem Sehnerven-Eintritte am nächsten gelegenen Teile des Nervus opticus mit Sarkomzellen reichlich infiltrierte; je weiter vom Sehnerveneintritte entfernt, um so spärlicher werden die Neoplasmazellen. Besonders zahlreich sind auch hier die Endothelzellen und die aus ihnen hervorgehenden grossen ovalen oder polygonalen Gebilde. Auch pigmentierte Elemente kommen vereinzelt hier vor. Der



Sehnerv ist vollkommen in Bindegewebe umgewandelt, welches entweder zart gefasert oder homogen aussieht. Ausser durch den Sehnerv gelangt das Neoplasma aus der Bulbuskapsel in die Orbita, indem es die hinteren Skleralagen infiltriert; man sieht die Infiltration an einzelnen Stellen in die extrabulbäre Geschwulst unmittelbar übergehen.

Auch durch die Lymphspalten, den hinteren Ciliargefässen entlang, sieht man die Sarkomzellen in die Orbita treten.

Der extrabulbäre Teil der Geschwulst enthält viel fibrilläres Bindegewebe, welches stellenweise glasig, wie gequollen aussieht. Zwischen den Bindegewebszügen liegen die Neoplasmazellen, ohne bestimmte Anordnung in grösseren oder kleineren Herden oder Gruppen zerstreut. Spindelzellen, meist zu Zellzügen angeordnet, liegen neben und zwischen den Zellnestern. Da und dort sieht man ziemlich grosse Haufen von Leukocyten; manchmal sind diese mit ovalen und polygonalen Zellen, zwischen den übrigen Geschwulstzellen zerstreut. Grössere alte Extravasate finden sich ebenfalls zwischen den Sarkomzellen; um sie sind pigmenthaltige Zellen zu sehen, deren man auch um die spärlich vorhandenen Gefässe antrifft.

Verlötung des Iriswinkels mit der Kornea und Exkavation des Sehnerven, welcher letzterer mit Sarkomzellen ausgefüllt ist.

Was die glasig veränderten Gewebe anlangt, so geben sie am meisten die Schleimreaktion; einzelne Bezirke geben die Amyloidreaktion.

#### Fall 6.

**Diffuses Leukosarkom. Ausgedehnte Nekrotisierung im Geschwulstgewebe. Thrombenbildung. Entzündung. Phthisis bulbi.**

Anamnese: Henriette W., 67jährig, erblindete zwei Jahre vor der Enukleation am rechten Auge. Der heimatliche Arzt



führte die Erblindung auf einen Stoss zurück. Seit 14 Tagen ist ein „Knollen“ im unteren Teile des Auges sichtbar geworden. Heftige ausstrahlende Schmerzen.

Status praesens. Der Bulbus ist nach aussen und etwas nach vorne oben verdrängt, sodass die getrübte Kornea vom oberen Lide bedeckt ist, und kaum zu Gesicht zu bekommen ist. Die stellenweise von starkem Venengeflechte durchzogene Cutis ist vom Tumor stark ausgespannt. Nach unten zu ist die Beweglichkeit des Bulbus durch prominente, meist elastische Knollen stark beschränkt.

Submaxillardrüsen der rechten Seite derb geschwellt.

29. II. 91. Enucleatio bulbi. Weiteres Schicksal unbekannt.

Das Präparat war in starkem Alkohol (absolut?) gelegen, dadurch wahrscheinlich die Kernteilungsbilder fixiert.

Der Bulbus ist beträchtlich geschrumpft, seine Masse sind auf 18 und 12 mm reduziert, während die Geschwulst in äquatorialer Richtung 20 mm, in Längsrichtung 29 mm beträgt. Die Kornea ist abgeflacht, die Membrana Descemetii stark gerunzelt. Die vordere Kammer ist in eine enge Spalte umgewandelt, die durch die Verlötung der Iriswurzel mit der Kornea einerseits und der Verlötung derselben mit dem Pupillarrande andererseits entstanden ist. Die geschrumpfte Linse ist nach oben und innen dislociert, zeigt Kapselkatarakt und ist nach vorne etwas vorgeschoben.

Der vordere Bulbusabschnitt ist vom Neoplasma frei; eine starke Bindegewebszunahme macht sich in dem zellarmen Gewebe der Iris und dem Corpus ciliare bemerkbar; es sind hier auch entzündliche Leukocyten in Gruppen angesammelt. Der Glaskörperraum ist der Hauptsache nach mit Blutextravasaten, die mit Leukocytenanhäufungen abwechseln, ausgefüllt. Es kommen hier auch Gruppen von Geschwulstzellen vor, die sich wahrscheinlich von der Retinalgeschwulst abgelöst haben. Nur die



vordere Partie der Chorioidea enthält keine Geschwulstzellen, sie ist überhaupt zellarm und reich an fibrillärem Bindegewebe.

Die Geschwulst nimmt etwa  $\frac{2}{3}$  des hinteren Teiles der Chorioidea ein.

Die Hallersche Schicht ist am besten erhalten; in ihr sind Anhäufungen von Leukocyten in mässiger Menge nebst den ersten Geschwulstzellen zu finden. Die pigmenthaltigen Stromazellen der Suprachorioidea gehen durch Verfettung zu Grunde. Die Basalmembran fehlt stellenweise.

Die Geschwulst der Chorioidea besteht aus einem sehr gefässreichem Stroma, in dem Zellen verschiedener Grösse und Form enthalten sind. Das Blut cirkulierte sowohl in dünnwandigen Gefässen wie auch in blutführenden Gewebsspalten resp. wandungslosen Blutkanälen, wobei sich die Blutkörperchen bei Eosin-Hämatoxylin-Färbung, von den Geschwulstzellen gut differenzieren. Man kann mit Leichtigkeit die grosse Anzahl von Kanälen sehen, die das Geschwulstgewebe nach allen Richtungen ohne bestimmte Anordnung durchziehen; dadurch werden die Zellen in Haufen oder Nester von sehr verschiedener Form und Grösse eingeteilt.

Die Zellen, die in einer feinkörnigen spärlichen Inter-cellularsubstanz liegen, sind teils rund, doppelt so gross als die Leukocyten, teils, und das sind die zahlreichsten, zeigen sie eine polyedrische Form, auch Spindelzellen kommen vor. Die Kerne sind durchwegs gross und in der Form den Zellenformen entsprechend. Das stark lichtbrechende Protoplasma bildet nur einen schmalen Saum um den Kern herum. Das rasche Wachstum der Geschwulst wird durch die vielen doppelkernigen Zellen dokumentiert. Im Neoplasma finden sich an verschiedenen Stellen Anhäufungen von Leukocyten, die sich meist an nekrotische Zellsubstanz anschliessen.



Das retinale Neoplasma, das durch defekte Stellen in der Basalmembran mit dem chorioidealen unmittelbar zusammenhängt, ist am mächtigsten in der Gegend der Papille; von dieser ausgehend hat dasselbe das Aussehen einer gegen den Glaskörper hin offenen Convolvulusblume. Von da aus verbreitet sich die Geschwulst parallel der Chorioidea, indem sie an verschiedenen Stellen mit dieser letzteren kommuniziert. Die Geschwulstelemente sind hier dieselben wie in der Chorioidealgeschwulst, nur sind die grösseren polygonalen Zellen zahlreicher, die spindelförmigen sehr spärlich vorhanden. Blutführende Kanäle und dünnwandige ausgedehnte Gefässe sind hier etwas spärlicher, dagegen grössere Blutextravasate häufiger. Die Kern- und Zellteilungsfiguren sind zahlreich; neben diesen sind viele Zellen, die der regressiven Metamorphose anheimfallen.

Bemerkenswert sind sehr grosse, wie glasig gequollen aussehende, meist runde oder polyedrische Zellen mit ebenfalls grossen Kernen. Diese Zellen bilden sich aus den polyedrischen Zellen, indem sich zuerst der Kern vergrössert; es treten Degenerationsprozesse des Kernes ein. Das Zellprotoplasma quillt auf und erreicht oft sehr grosse Dimensionen. Die grossen eben bezeichneten Kerne finden sich in ziemlicher Menge frei zwischen den Geschwulstzellen, was dafür spricht, dass das Protoplasma früher als der Kern zu Grunde geht.

Während die sarkomatöse Infiltration in der geschilderten Weise sich nach vorne erstreckt, greift sie gleichzeitig auf den Sehnerven über. Sie zieht zwischen den atrophischen Sehnervenfibrillen.

Im temporalen Teile ist das Skleragewebe vielfach durch Herde von Sarkomzellen durchsetzt, die zwischen die Skleralamellen sich lagern und so die Sklera von innen nach aussen durchsetzen. Beim Austritt aus der Bulbuskapsel verbreitet sich die Neubildung sowohl nach hinten, wie nach vorne der Aussen- seite der Sklera entlang.



Somit existiert kein eigentlicher Durchbruch des Neoplasmas durch die Bulbuskapsel, sondern eine ausgebildete Infiltration der Skleraschichten mit Sarkomzellen, die bis zu den äussersten Partien hinausreicht.

Das Neoplasma findet also in diesem Falle seinen Weg sowohl durch den Nervus opticus wie auch per continuitatem durch die Sklera. Der extrabulbäre Teil der Geschwulst stellt einen lappigen, der temporalen Seite des Bulbus aufsitzenden Tumor dar. Am Durchschnitte sieht man denselben in dunklere und hellere Felder oder Nester eingeteilt, welche durch nicht minder mächtige Bindegewebszüge von einander getrennt sind. Das Bild hat mit dem Bilde eines Carcinoms viel Ähnlichkeit.

Sieht man genauer zu, so stellt es sich heraus, dass hier ein aus mehr oder minder dickwandigen Gefässen bestehendes Stroma vorhanden ist. Da und dort sind blutführende Gewebsspalten eingeschaltet, die stellenweise von langgestreckten Gefässwandkernen begrenzt sind.

Die Zellen sind dieselben wie in der Chorioidea, nur prävalieren hier die Spindelzellen. Regressive Metamorphose findet sich hier sehr spärlich, auch ist die Zellenvermehrung keine so bedeutende wie in der Retina und Chorioidea.

Im extra- wie auch im intrabulbären Neoplasma ist nur wenig Pigment vorhanden; wo dasselbe vorkommt, zumeist in der Nachbarschaft von Extravasaten, ist es hämatogenen Ursprunges und entwickelt sich im Anschlusse an Extravasate.

Bemerkenswert sind starke Blutergüsse in die Substanz der sarkomatös infiltrierten Retina und die in ihrer Nachbarschaft vorkommenden nekrotischen Herde. Lebhaftes Leukocytenansammlung sowohl um diese letzteren wie auch um die Blutungen. Dadurch bildet sich um diese herum eine deutliche Reaktionszone, man trifft ab und zu grosse Zellen, die wahrscheinlich als Phagocyten anzusprechen sind. In der retinalen Geschwulst



in der Nähe der Papille findet sich ein thrombosiertes Gefäss grösseren Kalibers; da das grosse Extravasat erst von hier aus beginnt und sich nach vorne zu erstreckt, so ist ein Zusammenhang mit dem Thrombus wahrscheinlich.

Man kann in der Geschwulst grössere Zerfallsherde finden, die sowohl als Quelle der Entzündung, sowie auch der Phthisis bulbi zu betrachten sind.

#### Fall 7.

#### **Diffuses Leukosarkom. Hämatogene Pigmentierung, Durchbruch im Äquator.**

Maria W., 37 alt, bemerkte zufällig die Abnahme des Sehvermögens am l. A. Vor 3 Wochen traten heftige Schmerzen, Schwellung der Lider, Thränen auf.

Stat. praesens: Lider des l. A. sind ödematös, bläulich verfärbt. Venen stark erweitert. An den äusseren Hornhautrand sich anschliessend befindet sich eine derbelastische, gelbliche, tumorartige Erhabenheit, die sich in die Tiefe verfolgen lässt. Hornhaut klar, nicht empfindungslos. Pupille weit und starr. Vordere Kammer nahezu aufgehoben. Linse getrübt, seiden glänzend. Beweglichkeit des Bulbus etwas beschränkt. Exenteratio orbitae.

#### Anatomischer Befund.

Am horizontal durchschnittenen Bulbus sieht man die ganze Chorioidea, bis auf eine ganz kurze Strecke, — vom Sehnerven nach innen, — kolossal verdickt, vollkommen in Geschwulst umgewandelt. Diese nimmt  $\frac{3}{4}$  des Bulbusinneren ein und lässt nur das Centrum desselben frei. Im temporalen Teile des Äquators durchbricht das Neoplasma die Sklera und verbreitet sich nach vorne über die Korneoskleralgrenze; nach hinten zu



bis zum Opticus hin, den sie ringförmig umgiebt. Sie hängt mit der Sklera innig zusammen und dringt in die äusseren Lagen derselben ein. Andererseits dringen die Geschwulstelemente vom intrabulbären Teile der Geschwulst in die inneren Skleralagen ein, durchsetzen dieselben und treffen so mit der aus dem extrabulbären Teile kommenden Geschwulst zusammen, sodass häufig zwischen ihnen keine Grenze zu sehen ist. Somit sind der Perichorioideal- wie der Tenonsche Raum durch Neoplasma verschlossen. Die Retina ist abgehoben und zum grössten Teil in Bindegewebe umgewandelt; sie zieht von der Papilla gerade nach vorne und kommt nirgends mit dem Neoplasma in Berührung.

Die Iris ist mit ihrer Wurzel an die hintere Hornhautwand adhärent. Sie ist reich an fibrillärem Bindegewebe, zellarm und enthält in der Iriswurzel Leukocyten. Ein ähnliches Verhalten zeigt das Corpus ciliare, das zum grössten Teil aus Bindegewebe besteht. Im hinteren Teile des Corpus ciliare ist das Eindringen von Geschwulstzellen nachzuweisen.

In dem kleinen, vom Neoplasma noch freien Teile der Chorioidea findet sich ebenfalls viel fibrilläres Bindegewebe, das teilweise glasig aussieht. Die verdickte Glasmembran und die Choriocapillaris haben ebenfalls ein glasiges Aussehen; die Gefässe der Chorioidea sind erweitert und stark mit Blut gefüllt.

Die Linse bietet das Bild einer totalen in Schrumpfung begriffenen Katarakt. Hinter der vorderen Linsenkapsel sind zahlreiche Bläschenzellen und Bruchstücke von Linsenfasern.

Die Geschwulst besitzt ein Gefässstroma, das in einzelnen Partien ein ziemlich dichtes Netzwerk bildet, während es an anderen weitmaschig ist; an diesen Stellen sind blutführende Gewebsspalten nachzuweisen. Die Zellen sind der Hauptsache nach grosse polyedrische, auch ovale Gebilde mit grossen, meist runden oder ovalen Kernen, zwischen den Zellen ist eine spärliche Intercellularsubstanz zu sehen, die teils feinkörnig, teils





retikulär ist. Eine lebhaftere Kern- und Zellteilung findet sich in verschiedenen Teilen der Geschwulst; da und dort kommen asymmetrische Mitosen vor, auch Bilder, die auf einfache Fragmentierung deuten. Bemerkenswert sind neben solchen ein rasches Wachstum bekundenden Bildern, einzelne Geschwulstteile, welche mehr oder weniger ausgedehnte Karyorrhesis sowie kleinere oder grössere Anhäufungen nekrotischer Zellenmassen zeigen. Um diese herum bilden sich Entzündungszonen, wie sie im Kapitel IV. B. beschrieben sind.

In der Umgebung der Gefässe und den blutführenden Gewebsspalten finden sich pigmenthaltige Geschwulstzellen, die zuweilen auch Gruppen bilden. Das Pigment in ihnen ist ein grobkörniges ungleichmässiges, dem hämatogenen Pigmente vollkommen ähnliches, auch Zelleneinschlüsse roter Blutkörper kommen hier vor. Diese Stellen geben eine gut ausgesprochene Hämosiderin-Reaktion.

Die Zellen des Pigmentepithels sind sehr spärlich, das Pigment in ihnen rarefiziert.

#### Fall 8.

**Epibulbares Melanosarkom aus einem Muttermal entstanden;  
Enukleation. Recidiv, Tod an Metastasen.**

Die 58jährige Bauersfrau Therese Sch. aus Gmunden, Ob.-Öst., stellte sich am 12. I. 1892 mit der Angabe vor, dass sie lebenslänglich ein stecknadelkopfgrosses schwarzes Muttermal an dem äusseren Teile der Sklera des linken Auges gehabt habe. Dasselbe blieb immer gleich gross und begann erst vor sechs Monaten zu wachsen. Auf die Bösartigkeit des Neugebildes aufmerksam gemacht, entschloss sich Patientin, trotz der nahezu normalen Sehschärfe ( $\frac{6}{12}$  astigm. irreg.), sofort zur Enukleation.



Die Conjunctiva bulbi wurde in grosser Ausdehnung entfernt und zwar ganz gesunde Bindehaut mitgenommen. Nach der Enukleation ist die Orbita sorgfältig untersucht worden und wurde keine verdächtige Stelle gefunden. Dessenungeachtet kam Pat. drei Monate nach der Operation mit einem  $12\frac{1}{2}$  mm im Durchmesser messenden Neugebilde; es musste die Exenteratio orbitae gemacht werden. Vom heimatlichen Arzte der Pat. erhielt ich auf meine Anfrage die Nachricht, dass  $2\frac{1}{2}$  Jahre nach der Enukleation die zur Zeit der Operation vollkommen gesunde Frau an Lungen- und Lebermetastasen zu Grunde gegangen war.

Der herausgenommene Bulbus zeigte normale Dimensionen. Die temporale Seite desselben ist von einem braunschwarzen erhabenen, derb elastischem Neoplasma, das den Korneo-Skleralrand um etwa  $2\frac{1}{2}$  mm überragend nach hinten auf die Sklera bis zum Äquator zieht, umgeben. Das Neugebilde ist mit der Sklera unverschieblich verwachsen. Um die Hornhaut erstreckt es sich in der Ausdehnung von 9 mm Umkreis.

Mikroskopisch erscheint die höckerige Geschwulstoberfläche vom intakten Konjunktivalepithel bedeckt, welches mit den Zellen der Neubildung in keinem Zusammenhange steht. Die Geschwulst besteht der Hauptsache nach aus einem weiten Gefässnetze mit vielen blutführenden Spalten, die teils Andeutungen einer Gefässwand, teils nur Gefässwandkerne zeigen. Diese Gefässe und wandungslosen Kanäle durchziehen das Neugebilde in verschiedenen Richtungen, verleihen demselben durch die Abwechselung der hellen Lumina mit dem dunkel pigmentierten Zellkörper ein buntes Aussehen und teilen diesen letzteren in grössere und kleinere, in ihrer Form sehr verschiedene Zellnester ein. Die Farbe der Zellnester ist ebenfalls eine verschiedene; während die einen dunkelbraun bis schwarz erscheinen, sind manche wenig oder gar nicht pigmentiert. Die meisten Zellen sind rund oder polyedrisch; sie übertreffen die weissen Blutkörper um das 3—4 fache. Auch Spindelzellen kommen



allenthalben vor, sind jedoch im ganzen seltener. Das Pigment in den Zellen ist entweder ein amorphes oder ein feinkörniges, nahezu schwarzes; manche Pigmentzellen sind gross und plump. Diese Zellen scheinen einer regressiven Metamorphose anheim gefallen, da zwischen ihnen freies Pigment und freie Zellkerne vorkommen. Die nicht pigmentierten Zellen weisen Zell- und Kernteilungsfiguren in grosser Menge auf, was der raschen Entwicklung des Neoplasmas entspricht. Ob eine Hyperplasie der pigmenthaltigen Elemente vorhanden ist oder nicht, lässt sich wegen der meist starken Pigmentansammlung nicht bestimmen. Sternförmige Zellen oder Zellen mit Fortsätzen kommen sehr selten vor. Die Intercellularsubstanz ist spärlich, feinkörnig. Die pigmentlosen Elemente gehen aus einer Hyperplasie der Adventitiazellen hervor; auch in der von der Geschwulst noch freien Partie der Konjunktiva sind die Gefässe von hyperplasierenden Adventitiazellen umgeben.

Es ist anzunehmen, dass die Geschwulst sich aus dem Naevus pigmentosus durch Hyperplasie seiner Zellen entwickelte und dass diese es sind, die den pigmenthaltigen Elemente des Neugebildes geliefert haben, während die pigmentlosen Zellen aus der Hyperplasie der Adventitiazellen hervorgegangen sind.

#### Fall 9.

**Epibulbäres Melanosarkom, aus einem Naevus pigmentosus entstanden. Fortsetzung auf die Sklera. Exenteratio orbitae.**

#### **Heilung.**

Anna T., Bäuerin aus St. Leogang im Pinzgau. Die 38jährige, gesunde, kräftige Frau erzählt, dass ihre Eltern schon in ihrer frühesten Jugend am rechten Auge einen kleinen schwarzen Fleck nach innen von der Hornhaut bemerkt hätten. Derselbe ist durch das ganze Leben der Pat. immer gleich gross



geblieben, bis vor  $1\frac{1}{2}$  Jahren, wo er zu wachsen anfang und sehr rasch die Grösse einer Erbse bekam. Der heimatliche Arzt trug die braune Geschwulst ab; gar bald fing dieselbe wieder zu wachsen an, und wurde mehrmals in kürzeren oder längeren Intervallen abgetragen; seit zwei Monaten geschah das nicht mehr. Seit dieser Zeit ist die Geschwulst rapid gewachsen. Schon bei äusserer Besichtigung des geschlossenen Auges ist nasalwärts eine buckelförmige Hervorragung sichtbar; bei offener Lidspalte und Blick geradeaus, steht der Bulbus in starker Divergenzstellung, seine Beweglichkeit ist gegen die Nase hin nahezu gänzlich aufgehoben, dagegen nach den anderen Richtungen hin ist dieselbe normal geblieben. Vom inneren Teile des Limbus zieht sich eine ziemlich stark satturierte Trübung über die Hornhaut, die in der Mitte oben, besonders aber nasalwärts bedeutend heller wird. T ist normal  $S = \frac{6}{60}$ . Etwa 1 mm vom Limbus nach innen präsentiert sich eine weich elastische, gelappte Geschwulst von bräunlichgrauer Farbe, welche dem nasalen Teile des Bulbus entlang in die Tiefe der Orbita zu verfolgen ist; ihre Grenze ist nicht durchzufühlen.

Am 23. März 1886 wurde in Chloroform die Exenteratio orbitae ausgeführt. Heilung normal. Nach sechs Monaten stellte sich Pat. vor, wohlauf und ohne Recidiv oder Metastasen. Nach fünf Jahren hörte ich von dem sie behandelnden Kollegen, dass ihr Wohlbefinden ein ungestörtes sei. Später übersiedelte Pat. und ich hörte nichts von ihr.

Am herausgenommenen Orbitalinhalte erscheint der Bulbus temporalwärts, nach oben und nach unten von normalem Fettgewebe umgeben, während vom inneren Kornealrande ab sich eine lappige, die ganze nasale Bulbusoberfläche überwuchernde Geschwulst präsentiert. Die Geschwulst ist ein wenig vaskularisiertes Rundzellen-Sarkom, das nur wenige pigmentierte Zellen enthält, die meist grösser sind als die unpigmentierten und häufig eine sternförmige Gestalt zeigen. Im Inneren des Neo-



plasmas sind zahlreiche Zerfallsherde vorhanden. An diese schliessen sich Leukocyten in wechselnder Menge an. Was die Genesis der Geschwulst anlangt, so ist es wahrscheinlich, dass die ursprüngliche Geschwulst aus den Zellen des Naevus pigmentosus hervorgegangen ist; an diese hat sich wahrscheinlich eine Hyperplasie der nicht pigmentierten Naevuszellen angeschlossen. Aus diesem Grunde ist diese Neubildung, trotz der nur in spärlicher Menge vorhandenen Pigmentzellen, zu den Melanosarkomen gerechnet worden.

Hervorzuheben ist, dass der sonst vollkommen normale Bulbus eine starke, ziemlich gleichmässige Pigmentierung der Chorioidea aufweist; sowohl die Zahl der Pigmentzellen, wie auch der Pigmentgehalt dieser letzteren erscheint vermehrt.

Derselbe Befund ist in der Iris, Corpus ciliare und dem retinalen Pigmente nachweisbar. Wie schon im I. Teile bei dem Kapitel der Melanosarkome erwähnt wurde, haben andere Autoren dieselbe Beobachtung gemacht.

#### Fall 10.

**Epibulbäres Leukosarkom mit hämatogener Pigmentierung. Übergreifen der Geschwulst auf den Canalis Schlemmii, die Kornea und die Sklera. Beginnende Verbreitung des Neoplasmas auf das Innere des Bulbus. Teilweise myxomatöse Degeneration der Gefässwände.**

#### Anatomischer Befund.

Das Neoplasma sitzt dem temporalen Teil der Sklera und Kornea mit breiter, 22 mm messender Basis an und ist mit beiden Membranen unverschieblich verwachsen. Bei mikroskopischer Betrachtung sieht man die Geschwulstelemente unter die Bowman'sche Membran hineinwuchern und sich in der Hornhautsubstanz verbreiten. An Serienschnitten erscheint das Kornealepithel und die Bowman'sche Membran an einzelnen Stellen



defekt; hier ist die Grenze zwischen Kornealgewebe und Geschwulst verwischt. Ebenso wie in die Hornhaut, wandern die Aftermassen zwischen die Skleralamellen ein. Im Canalis Schlemmii und zwar sowohl in den Lichtungen der Gefässe, wie um diese herum sind Geschwulstelemente vorhanden.

Ferner lassen sich Sarkomzellen zwischen den Balken des Ligamentum pectinatum, auch im Corpus ciliare und der Iriswurzel verfolgen. Das Gefässstroma ist ein sehr dichtes. Die Gefässe erscheinen verdickt, besonders durch Proliferation der Endothelien, die in vielfachen Reihen zur Verdickung der Gefässwand beitragen. An vielen Stellen hat die Gefässwand ein gequollenes Aussehen, die hyperplastischen Gefässendothelien konfluieren miteinander und mit der Gefässwand. Sie geben wie diese die Schleimreaktion.

Die kleinen runden Zellen sind mit polyedrischen, etwas grösseren Gebilden vermischt. Ab und zu kommen vereinzelte Züge von Spindelzellen vor. Bemerkenswert ist die Pigmentierung der Gefässwandkerne und das Vorhandensein von pigmenthaltigen Zellen in der Lumina der Gefässe. Vielleicht lässt sich die Entstehung pigmenthaltiger Metastasen bei Leukosarkomen aus ähnlichen Fällen ableiten. Das Neoplasma bietet somit ein buntes, abwechselungsreiches Bild. Einzelne Gefässe mit myxomatös degenerierten Wandungen, wechseln mit solchen ab, bei denen eine mässige Hyperplasie der Endothelien, aber ohne Zunahme der eigentlichen Gefässwand vorhanden ist; diese geben nur selten die myxomatöse Reaktion, sind hingegen reich an pigmenthaltigen Endothelien. Die Pigmentierung beschränkt sich nicht auf die Endothelien, sie ist in den Geschwulstelementen selbst anzutreffen, besonders in der Umgebung der Gefässe. Das Pigment ist ein grobkörniges ungleichmässiges, das morphologisch die Eigenschaft des hämatogenen Pigmentes besitzt. Jedoch ist keine Eisenreaktion zu erzielen, vielleicht wegen des schon sehr alten Präparates.



Über den Ausgangspunkt der Geschwulst lässt sich wegen des sehr fortgeschrittenen Stadiums nichts aussagen. Das Innere des Bulbus ist, mit Ausnahme der Geschwulstzelleninfiltration in den temporalen Teilen des Auges, entsprechend der extra-bulbären Geschwulst, normal.

#### Fall 11.

#### **Epibulbäres Leukosarkom mit hämatogener Pigmentierung. Myxomatöse (?) Degeneration.**

##### Anatomischer Befund.

Die von dem äusseren Hornhautrande ausgehende Geschwulst hat einen Durchmesser von circa  $12\frac{1}{2}$  mm. Sie sitzt der Kornea und Sklera mit breiter Basis auf und ist mit beiden fest verwachsen. Ihre Höhe beträgt  $5\frac{1}{2}$  mm.

Mikroskopisch erscheint die Geschwulst durch stark gefässhaltiges fibrilläres Bindegewebe an die Kornea und die Konjunktiva angelötet; zwischen den Gefässen sind hier auch Blutextravasate. Was die Gefässe selbst betrifft, so sind es teils neugebildete, teils Fortsetzungen der Verzweigungen von konjunktivalen und episkleralen Gefässen. Starke Gefässbündel strahlen in die Geschwulst hinein und verästeln sich in derselben. Die Gefässwände sind normal, bis auf eine bei einzelnen Gefässen ausgesprochene Veränderung der Gefässendothelien. Die Adventitiazellen haben stellenweise eine beträchtliche Vermehrung erfahren, sodass manches Gefäss am Durchschnitte wie von einem Zellmantel umgeben erscheint. Es lassen sich auch im Neoplasma selbst ähnliche Bilder nachweisen, sodass die subkonjunktivalen resp. episkleralen Gefässe als Matrix des Neoplasmas anzusehen sind.

Die Geschwulst besteht der Hauptsache nach aus spindel- und sternförmigen, mit zarten, stark verzweigten Ausläufern



und grösseren Kernen versehenen Zellen; sie liegen in einer feinen netzförmigen Intercellularsubstanz in den Maschen des Netzwerkes; daselbst lassen sich ebenfalls runde, ovale, manchmal polyedrische mit runden Kernen versehene Zellen vorfinden.

Um die Gefässe herum gruppieren sich zahlreiche pigmenthaltige Zellen, während in der Peripherie der Geschwulst nur wenige vorkommen, weil dort weniger Gefässe sind. Die Pigment enthaltenden Zellen sind in Grösse und Form verschieden, im ganzen ähneln sie den unpigmentierten Zellen, aus denen sie entstanden sind. Von den kleinen Rundzellen bis zu den grössten unförmigen Klumpen mit braunschwarzem grobkörnigem Pigmente kann man in einzelnen Zellen noch Reste roter Blutkörper und Bilder finden, die sich auf Schrumpfung und Umwandlung dieser zu Pigment zurückführen lassen. Auch in den Gefässwandkernen findet sich ab und zu Pigment abgelagert. Ich konnte in keinem Teile der mir zu Gebote stehenden Präparate einen nennenswerten Pigmentszerfall sehen.

In einzelnen Geschwulstteilen ist eine glasige Entartung der Zellen, auch stellenweise des Retikulums zu konstatieren. Die Zellen werden grossblasig, nähern sich der runden Form und haben ihren Kern häufig verloren, dieser ist aber in manchen noch in verschwommenem Zustande zu unterscheiden.

An dieser Stelle macht es den Eindruck als ob die Gewebe mit einer transparenten Flüssigkeit, die nachher erstarrt ist, übergossen worden wären. In und um diese Stellen sind keine Leukocyten zu finden. Diese Stellen sind auch wenig gefässreich.

Da mir nur ein paar schon tingierte Präparate zu Gebote standen, konnte ich keine Färbung zum Nachweis des Charakters der Degeneration unternehmen, vermute aber, dass es sich wohl um eine myxomatöse Veränderung gehandelt haben wird.

Der Bulbus selbst ist vollkommen normal.



Fall 12.

**Epibulbäres Leukosarkom. Riesenzellen. Hyaline Degeneration.**

Anatomischer Befund.

Kinderbulbus aus der Klinik Tiersch ohne Angaben, misst 19 mm im anteropost. und  $17\frac{1}{2}$  äquat. Durchm. Die Geschwulst, die einen Durchmesser von 28 mm besitzt, umgiebt den äusseren nasalen Teil des sonst normalen Bulbus und reicht auf die Kornea einerseits, erstreckt sich andererseits nach hinten bis zum Nervus opticus. Sie hat einen gelappten Bau und ist mit der Sklera durch lockeres Bindegewebe verbunden, während sie mit der Kornea keinen Zusammenhang hat, und derselben nur oberflächlich anliegt. Mikroskopisch besteht die Geschwulst aus einem reichlichen Stroma, aus Gefässen und blutführenden Gewebspalten. Die Gefässwandungen sind stark verdickt und glasig hyalin entartet, manche Gefässlumina sind verengt, andere und zwar viele sind obliteriert. Reichliches Bindegewebe um die Gefässe und als Umrandung der einzeln Lappen, dasselbe ist zum grössten Teile ebenfalls hyalin entartet, auch hat die Inter-cellularsubstanz stellenweise ein glasiges Aussehen, ähnlich dem der Gefässwände. Die Zellen sind verschieden gross, meist rund, zuweilen polyedrisch; zwischen ihnen sind Riesenzellen in verschiedener Anzahl eingestreut.

Diese Geschwulst gehört einem Kinde, das wahrscheinlich das erste Lebensjahr kaum überschritten hat.

Es ist ein Rundzellensarkom mit reichlicher hyaliner Degeneration der Gefässwände, sowie vieler Bindegewebszüge des Neoplasmas und selbst inselweiser hyaliner Entartung der Inter-cellularsubstanz. Zelleneinschlüsse sind spärlich. Die im Gewebe stellenweise zertreuten Riesenzellen sind als Fremdkörper-Riesenzellen aufzufassen und zwar wirkt hier die hyaline Entartung wahrscheinlich als Fremdkörper. Über den Entstehungsort vermag ich wegen der schon sehr vorgeschrittenen Geschwulstentwicklung nicht zu entscheiden.



Wir dürften es wohl hier mit einem Fall einer embryonalen Keimesverirrung zu thun haben, wofür auch das jugendliche Alter spricht.

### Fall 13.

**Epibulbäres Leukosarkom. Entstehung aus der Adventitiazellen der episkleralen und konjunktivalen Gefässe. Stellenweise hyaline Degeneration.**

#### Anatomischer Befund.

An der oberen temporalen Korneo-Skleralgrenze erhebt sich ein flacher Tumor, der eine Höhe von 12 mm und eine Ausdehnung von  $23 \times 18$  mm hat und eine ovoide Gestalt besitzt. Bulbus sonst normal. Die episkleralen und konjunktivalen Gefässe sind in der Nachbarschaft des Neoplasmas stark vermehrt und erweitert; manche von ihnen haben homogene verdickte Wandungen, welche die Hyalinreaktion zeigen. Die Adventitiazellen sind an den meisten Gefässen mehr oder weniger gewuchert, an einzelnen so stark, dass breite Zellmäntel um dieselben entstanden sind. Die Geschwulst ist ein Leukosarkom und besteht aus verschieden grossen und verschieden gestaltigen Zellnestern, die miteinander konfluieren.

Ausser den erwähnten Gefässen, die das Geschwulststroma bilden, sind zahlreiche blutführende Gewebsspalten, welche die Geschwulst in verschiedenen Richtungen durchziehen, dieselbe in grössere oder kleinere Zellhaufen teilend. Zwischen der Gefässwand und einzelnen Zellmänteln kann man eine Ansammlung Leukocyten, die gleichsam einen Ring bilden, beobachten.

Die Zellen haben verschiedene Gestalten und Grössen. Am zahlreichsten sind grosse polyedrische sowie grosse längliche, mit sehr grossem, fast die ganze Zelle einnehmenden Kern. Viel feinkörnige Intercellularsubstanz.



Ganze Zellenbezirke sind homogen, wie glasig gequollen. Sie zeigen, wie auch die Gefässwände, teils hyaline teils myxomatöse Degeneration. Ganz vereinzelt kommen pigment- resp. bluthaltige Geschwulstzellen in der Umgebung der Gefässe vor. Die Geschwulst ist ein grosszelliges Leukosarkom mit sehr spärlichen, hämatogenes Pigment enthaltenden Zellen.

Die Geschwulstelemente greifen auf die oberflächlichen Hornhautschichten, und lagern sich zwischen den Lamellen ein. An einem die Bulbuskapsel im vorderen Abschnitte durchbohrenden Gefässe entlang sieht man Geschwulstzellen eingelagert und kann diese bis in das Corpus ciliare an Reihenschnitten verfolgen.

#### Fall 14.

#### **Epibulbäres Leukosarkom. Übergang auf die vorderen Partien des seit 15 Jahren phthisischen Bulbus.**

Anna W., 36 jährige gesunde und kräftige Person aus Salurn, Südtirol, verlor das linke Auge infolge einer schweren Verletzung mit einem Kuhhorn und zwar vor 15 Jahren. Das Auge ist seitdem erblindet und immer kleiner gewesen und hat keine Schmerzen verursacht. Vor 4 Monaten verspürte Pat. Beschwerden beim Bewegen des Auges; als sie nachsah, bemerkte sie, dass sich „Wildes Fleisch“ am Auge entwickelt hatte. Dasselbe wuchs zusehends, was der Patientin Angst machte und sie veranlasste Hülfe zu suchen; Schmerzen sind ganz unbedeutend. Beim Öffnen der Lidspalte sieht man eine dem temporalen und vorderen Teile des Bulbus aufsitzende, stark gelappte, pilzförmige Geschwulst, die sich in der Gegend der Lidspalte entwickelt hat. Es wurde die Exenteratio bulbi ausgeführt. Der in toto herausgenommene Orbitalinhalt erwies sich makroskopisch nicht ganz in Neoplasma umgewandelt. Die peripheren Teile des Präparates sind von an-



scheinend normalem Fettgewebe bedeckt. Knochenteile intakt. Es wurde nach Tiersch die Orbita gepfropft und eine rasche Heilung erzielt. Nach 2 Monaten nussgrosses Lokalrecidiv entfernt. Nach 17 Monaten Tod an Leber- und Lungen-Metastasen.

Der samt der Geschwulst herausgenommene, etwas verkleinerte Bulbus, hat im anteropost. Durchmesser wie im äquatorialen Durchmesser 20 mm.

Dem vorderen äusseren Teile des Bulbus, vom Äquator ab, sitzt eine vielfach gelappte Geschwulst auf. Sie ist sowohl mit der Sklera, wie mit der Hornhaut unverschieblich verwachsen. Mikroskopisch sieht man die Geschwulstelemente zwischen der Hornhaut- und Skleralamellen in der ganzen Kornealdicke eingelagert, sodass sie den vorderen Teilen des Bulbus infiltrieren. Von diesem letzteren sind nur die Umrisse der Ciliarfortsätze durch das Pigment gezeichnet. Die übrigen Gebilde der vorderen Abschnitte haben dem Neoplasma Platz gemacht und geht dasselbe von der vorderen epibulbären Geschwulst in einem Zusammenhange bis über den Äquator, sodass sie in ein formatives Exsudat eingebettet erscheint. Dieses erstreckt sich bis in die Chorioidea hinein. Die Chorioidea ist um das 3fache verdickt; sie besteht teils aus Bindegewebe, teils aus stark ausgedehnten mit verdickten Wandungen versehenen Gefässen und aus formativen Exsudatmassen, die im Zusammenhange mit dem Exsudate im Inneren des Bulbus sich an die Geschwulst anschliessen. Der Opticus fehlt am Präparate. Die epibulbäre und die intraokuläre Geschwulst haben denselben Bau. Die Oberfläche der epibulbären Geschwulst wird von einem mehrschichtigen Epithel ausgekleidet.

Die Geschwulst besteht aus einem sehr dürftigen Gefässstroma, das in der Peripherie der einzelnen Geschwulstlappen des epibulbären Teiles stärker entwickelt ist, während die mittleren Partien derselben nur sehr wenig vaskularisiert sind. Die Zellen



sind meist polygonale und runde, grössere Gebilde, die teils in einer retikulären Intercellularsubstanz liegen. Den vielen Doppelkernen nach zu urteilen ist das Wachstum des Neoplasmas ein rasches; die feineren Vorgänge lassen sich wegen des schlecht konservierten Präparates nicht ausnehmen.

Zahlreiche Zerfallsherde sind sowohl in der extra- wie in der intrabulbären Geschwulst nachzuweisen. Von ersteren aus durchsetzen sehr bedeutende Leukocytenansammlungen das Gewebe des Neugebildes; sie ziehen dann nach hinten und bilden zwischen Geschwulst und Chorioidea grosse Exsudatmassen.

Das Neoplasma ist ein Leukosarkom, dessen Ausgangspunkt wegen der zu grossen Ausdehnung nicht näher zu präzisieren ist. Es ist mit Hornhaut und Sklera verwachsen und verbreitet sich zwischen deren Lamellen. Durch die Hornhaut gelangen die Geschwulstelemente in das Innere des Bulbus. Der Zusammenhang zwischen den nekrotischen Herden des Neoplasmas und den Entzündungsprodukten ist ein sehr auffälliger. Die heftige Entzündung der Chorioidea ist durch die nekrotischen Herde angefachert worden.

#### Fall 15.

**Epibulbäres Leukosarkom. Das Neoplasma wuchert in die Kornealsubstanz. Multiple Zerfallsherde und reaktive Entzündung.**

Katharina B., 62j. kommt mit der Angabe, dass sie vor  $\frac{1}{2}$  Jahre am r. A. noch gut gesehen habe. Vor 5 Monaten stellten sich plötzlich heftige Schmerzen mit Eiterausfluss ein, wonach das Auge kleiner wurde.

Vor etwa 3 Wochen traten die Schmerzen mit erneuter Heftigkeit auf; Pat. bemerkte zufällig, dass sie am rechten Auge



eine Geschwulst hatte. Vor 8 Tagen soll ein „schwarzes Blut“ aus der Geschwulst abgeflossen sein, wonach die Schmerzen an Heftigkeit abnahmen.

Allgemein-Befinden der Kranken ist ein gutes.

Das rechte Oberlid hängt beständig herab, es ist bedeutend vorgewölbt, steht 3 cm vor dem Angul. ext. orbitae hervor. Die Lidhaut ist gleichmässig blaurot, verdünnt, alle Falten ausgeglichen; stark gefüllte Hautvenen sind sichtbar. Die Rötung schneidet scharf gegen den oberen Orbitalrand ab. Das Lid lässt sich aktiv gar nicht, passiv nur so viel heben, dass man die ganze vordere Fläche der die Protrusion bedingenden Geschwulst sehen kann.

Die Geschwulst ist stellenweise ulceriert, stellenweise mit schleimigen eitrigen Membranen bedeckt. Die Konsistenz ist hart. Die Beweglichkeit ist nur nach innen möglich, in den anderen Richtungen ist die Geschwulst unbeweglich.

Das samt dem Bulbus herausgenommene und in horizontaler Richtung durchschnittene Präparat zeigt den normalen, durch die Konservierung etwas geschrumpften Bulbus, an dessen Vorderfläche eine etwa 35 mm Durchmesser einnehmende Geschwulst haubenartig aufsitzt. Auf die innere Oberfläche erstreckt sich das Neoplasma bis zum Äquator, dagegen greift es temporalwärts auf den hinteren Augenpol über. Mit der Sklera und Kornea ist sie eng verwachsen und wuchern die Geschwulstelemente zwischen den Korneal- respektive Sklerallamellen hinein, sodass keine scharfe Grenze zwischen ihnen und dem Neoplasma zu sehen ist. Man kann die Einwanderung der Sarkomzellen sowohl per continuitatem durch Sklera und Kornea sehen, wie auch dieselben in die Gefässe des Canalis Schlemmii verfolgen.

Dermalen lässt sich der Ausgangspunkt der Geschwulst nicht mehr bestimmen. Anamnestisch existieren keine Angaben über



das Vorhandensein eines Naevus. Das Neoplasma ist von pigmentierten Elementen vollkommen frei.

Die Geschwulst ist ein sehr rasch wachsendes Leukosarkom, das durch sein mangelhaft ausgebildetes Gefässstroma auffällt. Sie besteht ausschliesslich aus verschiedenen Zellen mit spärlicher Intercellularsubstanz. Die Zellen sind grössere, polyedrische, ovale, auch runde Gebilde mit grossen Kernen, auch vielen Doppelkernen. Das Neoplasma scheint der grossen Anzahl mehrkerniger Zellen nach zu urteilen in schnellem Wachstum begriffen zu sein. In der Geschwulst ist ein rascher Zellzerfall nachzuweisen; neben normalen Neoplasmazellen finden sich viele solche die zerfallene Chromatinkörner und Vakuolen bergen. Manchmal lassen sich Kernwandhypertrophien nachweisen, im Ganzen sind die feinen Vorgänge schlecht sichtbar. Es sind auch an verschiedenen Stellen nekrotische Zellenhaufen vorhanden um welche eine deutliche Reaktionszone kenntlich ist. Da und dort sieht man grosse zellartige Gebilde, die allenthalben Zelleinschlüsse zeigen. Im Geschwulstgewebe sind zahlreiche Leukocyten vorhanden.

Mit Ausnahme der Kornea sind die übrigen Gewebe des Bulbus normal.

#### Fall 16.

**Epibulbäres Leukosarkom. Spindelförmige Zellen. Vorausgegangene Phthisis bulbi traum.**

#### Anatomischer Befund.

Bulbus von auswärts ohne Angaben erhalten. Der linke Bulbus, der sammt der mit der Hornhaut unverschiebbar verwachsenen Geschwulst herausgenommen würde, ist geschrumpft, er misst von vorne nach hinten 16 mm, im Äquator 18 mm.

Im hintern Pole ist die Sklera verdickt, an anderen Stellen ist sie dünner als normal. Am horizontalen Durchschnitte, etwa



in der Mitte des Bulbus, ist die zum grössten Teile resorbierte Linse, man sieht von ihr den geschrumpften Kern und Stücke von Linsenfasern in der Kapsel. Die Überreste vom Pigmentepithel sind noch nachzuweisen. An die Stelle der anderen Gewebe des Auges ist ein formatives Exsudat älteren Datums getreten; in diesem sind nur spärlich Leukocyten und Geschwulstzellen zu sehen. Knochenbildung in der Chorioidea. Die der Kornea haubenartig aufsitzende Geschwulst misst 14 mm im Durchmesser und hat 11 mm Höhe.

Sie entspringt aus der stark bindegewebig verdünnten, mit zahlreichen weiten und dickwandigen Gefässen versehenen Conjunctiva bulbi und zwar sind ihre ersten Anfänge als Wucherung der Perithelzellen zu sehen. Das Neoplasma wuchert auf die Kornea über und zwar unter der Bowmannschen Membran, sodass diese vom Kornealepithel auf die Geschwulstoberfläche übergeht und sie wie eine Kapsel umschliesst. Die Elemente der Geschwulst wuchern zwischen den Hornhautlamellen, und längs der Gefässe an der Hornhautgrenze in das Innere des Bulbus, wo sie entsprechend diesen Stellen kleinere oder grössere Ablagerungen erkennen lassen.

Die Geschwulst enthält nur ein dürftiges Gefässstroma mit ziemlich reichlichen Gewebsspalten, in denen Blut cirkuliert.

Die Zellen sind ausschliesslich Spindelzellen und liegen in einer homogenen, stellenweise feinfaserigen Intercellularsubstanz.

In diesem Falle hat sich bei der Korneo-Skleralgrenze des infolge Traumas phthisisch gewordenen Bulbus im Anschluss an die Gefässe der Conjunctiva ein Spindelzellensarkom entwickelt, das die ganze Hornhaut umwuchert.

Da es zwischen der Hornhautsubstanz und der Bowmannschen Membran sich Weg bahnt, lagern sich die Geschwulstzellen zwischen den Hornhautlamellen und so dringen sie in das Innere des phthisischen Bulbus hinein. Dafür, dass die Phthisis der



sarkomatösen Erkrankung vorausgegangen ist, spricht die Verkleinerung des Bulbus im antero-posterioren Durchmesser. (Näheres darüber im I. Teil Kapitel III.)

Ferner auch die Anamnese, die ein stattgehabtes Trauma mit nachfolgender Entzündung und Schrumpfung des Bulbus bestätigt. Endlich die Abwesenheit von akuten Entzündungserscheinungen.

### Fall 17.

**Sarcoma iridis mit hämatogener Pigmentierung. Wucherung des Pigmentes an der hinteren Wand der Iris.**

#### Anatomischer Befund.

Ein Sagittalschnitt trennt den Bulbus in zwei Hälften. Der untere Teil der vorderen Kammer ist von einer rötlich-braunen Geschwulst eingenommen, die sich nach oben über die Pupillarebene erstreckt und nahezu zwei Drittel der vorderen Kammer ausfüllt. Sie verschiebt die Linse nach oben und hinten.

Schon bei schwacher Vergrößerung ist eine bedeutende Blutüberfüllung sämtlicher Gefässe des Uvealtraktes und Blutextravasate in das Gewebe, sowie auch solche in die vordere Kammer und in den vorderen Abschnitt des Glaskörperaumes, die sich an den Processus und das Corpus ciliare anschliessen, wahrzunehmen.

Die Chorioidea erscheint durchwegs stärker pigmentiert, was teils in einer Verbreiterung der Suprachorioidealschicht, teils auf einem stärkeren Pigmentgehalte der Zellen beruht.

Die Geschwulst schliesst sich der hinteren Irisfläche an, und ist mit der hinteren Pigmentschicht verwachsen, sodass eine Grenze zwischen beiden nicht überall zu konstatieren ist. Das Irisgewebe ist stellenweise von der Geschwulst frei, zeigt weit klaffende, zahlreiche Gefässe und Blutextravasate. Das Neoplasma



nimmt die hintere Kammer vollkommen ein, wodurch die Ciliarfortsätze verschoben werden. Diese wie auch das Corpus ciliare sind von der Geschwulst frei. Man merkt nur an der Iriswurzel am Ligamentum pectinatum, sowie an der inneren Partie des Canalis Schlemmii eine Einwanderung von Geschwulstzellen.

Die Geschwulst besteht der Hauptsache nach aus zerfallenen oder in Zerfall begriffenen pigmentierten Elementen, grösseren und kleineren Extravasaten und einer grossen Anzahl ausgehnter, meist dünnwandiger Gefässe. Nur ein relativ kleiner Teil der Iris lässt die ursprüngliche Struktur erkennen. Um zahlreiche Gefässe gruppieren sich kleinere runde oder vieleckige Zellen mit grossen, gut tingierbaren Kernen und nur wenig glänzendem Protoplasma. Zwischen diesen Zellen befinden sich an den Gefässwänden auch pigmenthaltige Zellen, sodass dieser sonst pigmentlose Teil der Geschwulst von schwarzbraunen Äderchen durchzogen erscheint.

Wenn wir näher auf die Beschaffenheit der Zellen und ihres Pigmentes eingehen, so sehen wir, dass es zumeist die ursprünglich unpigmentierten Geschwulstzellen sind, welche die aus der Gefässwand austretenden, oder in den Extravasaten vorhandenen roten Blutkörperchen aufnehmen und sie in ihrem Inneren durch Schrumpfung und Verdichtung zu groben Pigmentkörnchen umwandeln. Einschlüsse der roten Blutkörper und deren verschiedenen Umwandlungsstadien zu Pigment, mit schliesslichem Zerfalle der Zellen, wobei noch öfters die Zellkerne im Zerfallgewebe sich vorfinden, lassen sich an vielen Zellen verfolgen. Eine grosse Menge Leukocyten finden sich in und um die nekrotischen Zellmassen.

Zu notieren ist noch die Beteiligung der Pigmentzellen der hinteren Irisfläche an der Neubildung. Der der Geschwulst zugekehrte Teil der Iris weist eine Proliferation der Zellen der Pigmentschicht der Iris auf; dieselben dringen von der Ober-



fläche in die Tiefe der Geschwulst; sie stehen mit der Pigmentschicht in unmittelbarem Zusammenhange, haben dieselbe Grösse und Form wie die Pigmentzellen und unterscheiden sich anfangs durch ihre mehr regelmässige, etwas feinere Körnelung von den ihr Pigment aus dem Blute beziehenden Pigmentzellen der Geschwulst. Sie sind nur an der vorderen Oberfläche der Geschwulst zu beobachten und dringen in diese hinein. Diese Zellen nehmen gleich den Neoplas mazellen Blutkörper auf und wandeln sie in Pigment um.

#### Fall 18.

##### **Leukosarcoma iridis mit Fortsetzung auf das Corpus ciliare. Hämatogene Pigmentierung. Pigment in den Gefässlumina.**

Mathias M., 36 j., giebt an, dass er vor etwa  $\frac{3}{4}$  Jahr in seiner linken hellbraunen Iris nach innen einen dunklen Fleck, der damals etwa hirsekorngross war, bemerkt habe; seither habe sich derselbe rasch vergrössert. Die Sehschärfe hat nach der Ansicht des Patienten nicht viel gelitten, da dieses Auge immer schwachsichtig gewesen war. Schmerzen sind niemals aufgetreten. Die S. beträgt  $\frac{3}{60}$ . Mit dem Spiegel ist hypermetropischer Astigmatismus etwa 2 Diopt. im vertikalen Meridian zu erkennen. Amblyopia ex anops. (?) Das rechte Auge hat H. m. 0,75 bei normaler S.

#### Anatomischer Befund.

Bulbus weder in seinen Dimensionen noch in seiner Form verändert. Sagittal durchschnitten zeigt er im temporalen und unteren Teile, an der Stelle der Iris eine  $\frac{2}{3}$  der vorderen Kammer einnehmende, schmutzig graubraune Geschwulst, welche aus den vorderen Schichten der Iris und zwar an der nasalen Seite hervorgeht, was in der Nähe des Pupillarrandes zu sehen ist, und nach



hinten auf das Corpus ciliare übergeht. Die Linse hat entsprechend der Wucherung der Geschwulst eine Verschiebung nach hinten oben und innen erfahren und weist an ihrer temporalen und vorderen Fläche eine Depression auf. Der von der Geschwulst noch freie Teil der Iris zeigt den Kammerwinkel nicht verwachsen. In den an die Geschwulst angrenzenden Partien der Iris ist eine Verdickung der Gefässwände nachzuweisen; um diese herum ist eine Wucherung der Adventitiazellen als erste Anlage der Geschwulst sichtbar. Das Neoplasma ist arm an Gefässen, dagegen von zahlreichen blutführenden Gewebsspalten durchzogen. Die Zellen sind teils rund, teils polygonal, auch einzelne Spindelzellenbündel sind vorhanden, besonders an dem Teile der Geschwulst, der dem Corpus ciliare entspricht.

Die Neubildung erweist sich wegen des Mangels an Kern- und Zellteilungsfiguren, sowie an Doppel- und mehrkernigen Zellen als eine langsam wuchernde. Es ist hier keine regressive Metamorphose zu sehen. Bemerkenswert ist das Verhalten von pigmenthaltigen Geschwulstzellen; diese haben ihren Sitz in der Umgebung der Gefässe oder der blutführenden Gewebsspalten, häufig sind sie in den Gefässlumina selbst anzutreffen. Diese Zellen sind meist rund und verschieden gross, haben eine braungelbe Farbe; ihr Pigment ist grobkörnig, ungleichmässig und zeigt allenthalben deutliche Zeichen seiner Abstammung aus dem Blute. Die Hämosiderinreaktion giebt ein positives Resultat.

Ausser einer Gefässerweiterung und Blutüberfüllung in den Chorioidealgefässen sind alle Teile des Bulbus sowohl mikroskopisch wie makroskopisch vollkommen normal, auch das Corpus ciliare in den geschwulstfreien Partien zeigt normales Verhalten. Somit ist von allen Geweben des Auges nur die Iris verändert.



Fall 19.

**Leukosarcoma corp. cil.** Ausgehend aus den äusseren Partien des Corpus ciliare und zwar aus den Gefässen. Starke regressive Veränderungen. Leukocyten im Neoplasma und im Uvealtraktus.

Der Bulbus entstammt einem 27jährigen Patienten, und ist von einem auswärtigen Kollegen hergeschickt.

Anatomischer Befund.

Am Horizontalschnitte erscheint der vordere temporale Teil des Bulbus von einer Neubildung eingenommen, die  $\frac{3}{4}$  der vorderen Kammer einnimmt und über die Pupille hinwegwuchert. An ihrer hinteren Fläche sieht man die nach hinten und nasalwärts verschobene Iris und Linse. Nach rückwärts bildet sie eine wulstige Hervorragung, die in die Chorioidea steil abfallend übergeht. Im Tractus uvealis ist eine Erweiterung der Gefässe, Blutstauung und Leukocytenanhäufung zu konstatieren, besonders stark in der an das Neoplasma angrenzenden Chorioidea. Iris und Corpus ciliare der temporalen Seite sind atrophisch, von letzterem sind noch die Ciliarfortsätze zu erkennen, die aus glasig aussehendem strukturlosen Gewebe mit stark erweiterten Gefässen und einigen wenigen Leukocyten bestehen. In dem nasalen Teil der Iris ist derselbe Befund, prävaliert das fibrilläre Bindegewebe.

Die Retina ist entsprechend dem Neoplasma abgehoben, und bietet das bekannte Bild des Iwanoffschen Ödems. Der Sehnerv ist am Präparate nicht vorhanden.

Die Geschwulst ist aus den äusseren Lagen des Corpus ciliare hervorgegangen und zwar scheint sie im Anschlusse an die Gefässe entstanden zu sein. Man sieht nämlich in jenen Teilen des Corpus ciliare, in denen nur wenige Geschwulstele-



mente vorkommen, diese Elemente um die Gefässe herum; auch ist eine Proliferation der Adventitiazellen unverkennbar. Die Gefässwände selbst scheinen mässig verdickt, allenthalben glasig.

Die Geschwulst besteht der Hauptsache nach aus grossen, meist polygonalen, runden oder ovalen Zellen, mit grossen runden oder ovalen Kernen und homogen aussehendem Protoplasma. Man trifft viele Mitosen und doppel- und mehrfache Kerne, als Zeichen raschen Wachstums.

Intercellularsubstanz in Form eines dünnen Netzwerkes ist da und dort nachweisbar, meist ist sie eine feinstreifige, vielfach ist wegen starker Zellanhäufung eine solche gar nicht nachzuweisen. Neben der lebhaften Zellenproliferation findet sich regressiv Metamorphose. Viele Zellen sind in verschiedenen Stadien der Karyorrhesis begriffen, man findet auch häufig Vakuolen und Zellen in fettigem Zerfall. Es sind meist grössere oder kleinere Geschwulstgebiete, die die regressiv Metamorphose zeigen. Um diese herum und in ihnen sind zahlreiche Leukocytenansammlungen wahrzunehmen. In den nicht zerfallenen Partien kommen sie nur ganz vereinzelt vor.

#### Fall 20.

**Melanosarcoma corp. ciliar. o. d. mit sekundärer hämatogener Pigmentierung. Übergang auf die Chorioidea und durch die Gefässe des Plexus venosus auf die äussere Oberfläche der Korneoskleralgrenze.**

Lucia H., 16jährig, aus Bodenbach in Böhmen. Ophthalmoskopisch sieht man eine ausgedehnte Ablatio retinae in der temporalen Partie, bestehend aus drei grossen Falten. Der äussere Teil der vorderen Kammer ist von einer schiefergrauen Geschwulst eingenommen, die die Iriswurzel nach hinten wegdrängt. Entsprechend der Geschwulst in der Kammer ist eine etwa halb



linsengrosse, flache, nicht pigmentierte Erhabenheit vorhanden, die an der Sklera resp. Kornea nicht verschiebbar ist.

Am horizontalen Durchschnitte erscheint der ganze temporale Teil des Bulbus von einer bräunlichen Geschwulst, die etwa  $\frac{1}{4}$  seines Binnenraumes einnimmt, ausgefüllt. Von vorne nach hinten misst dieselbe 14 mm. Von der Sklera gegen das Centrum des Bulbus im grösseren Durchmesser 8 mm. Nach hinten zu fällt das Neoplasma steil ab. Nach vorne dringt es in Form eines Walles in die vordere Kammer, verdrängt die Iriswurzel nach hinten, während es die Linse nach innen und hinten verschiebt und von der temporalen Seite abflacht. Iriswinkel vollkommen frei. Nervus opticus fehlt am Präparate.

Die Iris und der vom Neoplasma freie Teil des Corpus ciliare zeigen Zunahme des fibrillären Bindegewebes, besonders um die Gefässe herum. Die Gefässwände haben manchmal ein homogenes Aussehen. Analog verhalten sich die Ciliarfortsätze. Manche von ihnen bestehen nur aus homogenem Gewebe, in dem nur noch die Gefässlumina zu erkennen sind. Diese homogen aussehenden Stellen zeigen die hyaline Färbung. Der Musculus ciliaris ist atrophisch. Leukocyten in mässiger Menge sind im Gewebe zerstreut. Die Linse ist bis auf die Depression, die sie durch das Neoplasma erlitten hat, vollkommen normal. Die Chorioidea fällt durch die Weite und Blutüberfüllung ihrer Gefässe auf, von denen viele, wahrscheinlich die Hälfte, mehr minder verdickte Wandungen aufweisen. Der Dickenzunahme liegt teils eine Zunahme der Bindegewebshüllen, teils eine Hyperplasie der Adventitiazellen zu Grunde. Zugleich ist eine Vermehrung der pigmenthaltigen Stromazellen der Chorioidea vorhanden, die alle Schichten der letzteren durchsetzen. Alle diese Veränderungen sind um so intensiver, je näher wir der primären Geschwulst des Ciliarkörpers kommen.

Das Neoplasma besteht grösstenteils aus Spindelzellen, die dicht aneinander liegen, ferner aus grösseren oder kleineren



Gruppen polygonaler Zellen, die ganz gut färbbare längliche oder runde Kerne bergen und wenig feinkörniges Protoplasma besitzen. Eine feinkörnige Intercellularsubstanz ist zwischen den Zellen gelegen. Zahlreiche Gefässe und wandungslose Kanäle durchziehen das Neoplasma in verschiedenen Richtungen.

Was die Pigmentierung anlangt, so tritt sie in zwei Zellformen auf. Die eine ist vollkommen den Pigmentzellen des Stromas der Chorioidea ähnlich, und kommt ausschliesslich in Spindelzellen vor, zwischen welchen teils noch wenig veränderte, teils mit dicken plumpen Fortsätzen versehene Sternzellen sichtbar sind. Das Pigment in diesen Zellen hat entweder die charakteristische Form des Stromapigments oder erscheint schon zu feinkörnigem Pigment zerfallen. Die Verteilung dieser pigmenthaltigen Zellen ist eine ungleichmässige. Sie sind besonders zahlreich in den an die Chorioidea und an die Iris grenzenden Partien, während die mittleren Teile im Corp. cil. nur wenig pigmentierte Elemente enthalten. Die andere Art der Pigmentzellen, die man hauptsächlich in der Umgebung der Gefässe, vereinzelt aber auch im übrigen Gewebe trifft sind grosse, meist plumpe Pigmentschollen, die selten noch einen Kern erkennen lassen. Das Pigment in ihnen ist ein grobkörniges, zumeist rundes, die Farbe wechselt von hellgelb bis tiefbraun. Zwischen diesen die Gefässe umrandenden Zellen, die der Geschwulst ein marmoriertes Aussehen verleihen, finden sich solche, die frische, leicht kenntliche, rote Blutkörperchen bergen. Von diesen sind in den Geschwulstzellen die verschiedensten Übergänge bis zum dunkelbraunen, grobkörnigen Pigment nachzuweisen. Die roten Blutkörper, resp. das aus ihnen entstehende Pigment finden sich sowohl in unpigmentierten, wie auch in ursprünglich pigmenthaltigen Zellen, sodass in diesen letzteren zweierlei Pigmentarten vorfindlich sind. Bemerkenswert ist, dass die Tochtergeschwulst am äusseren Hornhautrande, die durch Wucherung der Neoplasmazellen in die Gefässe des Plexus



venosus resp. Canalis Schlemmii entstanden ist, nur unpigmentierte Zellen enthält.

### Fall 21.

**Melanosarcoma corp. ciliaris o. s. Übergang auf die Iris und auf die Chorioidea. Austritt aus dem Bulbus durch die Lymphspalten um die vorderen Ciliargefässe herum.**

Frau Wilhelmine St., 53, Ökonomiebesitzerin, Barkau. Pat. bemerkte vor ca. zwei Monaten zuerst, dass sich unterhalb der Hornhaut des linken Auges mehrere kleine braune Flecke gebildet hatten, die damals etwa stecknadelkopfgross waren. Diese Flecke haben rasch an Grösse zugenommen. Die Pat. brachte die Flecke in kausalen Zusammenhang mit einem geringen Trauma. Sie hatte nämlich einen Schlag mit dem Schwanz einer Kuh erlitten, von dem sie jedoch keine Beschwerden verspürte. S = Fingerzählen in  $1\frac{3}{4}$  m. Nach unten  $\frac{1}{2}$  bis 1 mm von der Hornhaut-Peripherie entfernt zwei länglich ovale, annähernd 8 mm parallel zum Hornhautrande gestellte, tief braune, scharf begrenzte, flach prominente Flecken, über die die Konjunktiva mit ihren Gefässen wegzieht. Eine grössere Prominenz, nasalwärts gelegen, 7 mm lang, 2—3 mm breit, quergestellt, das mediane Ende etwas höher als das äussere. Die kleine Prominenz nach aussen von der grossen gelegen  $4\frac{1}{2}$  mm lang  $2\frac{1}{2}$  mm breit. In den nach unten und nach innen gelegenen Teilen der Conjunctiva bulbi auffällig stark gefüllte, geschlängelte vordere Ciliargefässe; am unteren Rande des grösseren Fleckes noch ein ganz kleiner runder Fleck. Die Gefässe dringen zum Teil in die Flecke hinein, teilweise verlaufen sie in der Bindehaut über die Geschwülstchen. Der unteren Hälfte des Kornealrandes schliesst sich eine schmale Zone von schiefer grauer Färbung an. Kornea



glänzend, durchsichtig, Sensibilität gegen die Kornea des anderen Auges etwas herabgesetzt. Die vorderere Kammer im unteren Drittel fast völlig aufgehoben, durch eine halbkugelförmige Vorwölbung der Iris, welche mit einem nach oben konvexen Bogen abschliesst, er erreicht an seinem höchsten Punkte den Pupillarrand. Das Irisgewebe erscheint über die Prominenz stark gedehnt und verdünnt, namentlich nahe dem Kornealrand schimmert die hinter der Iris gelegene Prominenz vor der wuchernen dunkelbraunen Masse durch. Iris in toto dunkler gefärbt als am rechten Auge, im übrigen ist die Struktur des Irisgewebes in der oberen Hälfte nicht wesentlich verändert. Die Pupille ist von mittlerer Weite und starr, hat die Gestalt eines liegenden Ovals.

#### Anatomischer Befund.

Schon bei schwacher Vergrößerung fällt eine starke Pigmentierung des ganzen Uvealtrakts auf. Die hintere Irisfläche, sowie die innere Oberfläche der Ciliarfortsätze sind von einem breiten Pigmentsaume umkleidet. Die Chorioidea erscheint am Durchschnitte in Gestalt zweier parallel nebeneinander verlaufender Pigmentstreifen, der eine davon erweist sich bei stärkerer Vergrößerung als die stärker pigmentierte Suprachorioidea, der andere als das an der Chorioidea haftende Pigmentepithel der Retina, welches ebenfalls eine intensivere Pigmentierung erfahren hat.

Der in vertikaler Richtung halbierte Bulbus lässt eine den ganzen unteren Teil des Corpus ciliare einnehmende schwarzbraune Geschwulst wahrnehmen. Dieselbe hat die Gestalt eines etwas abgerundeten Dreieckes, mit der Spitze gegen die Chorioidea und der Basis gegen die vordere Kammer zugewendet; sie geht in die Iriswurzel über und füllt den unteren Teil der vorderen Kammer nahezu bis zum Pupillarrande aus. Das Neo-



plasma setzt sich, indem es in die peripheren Teile der Hornhaut hineinwuchert, fort indem es zwischen die Hornhautlamellen und die Lymphspalten der Gefässe hineinwuchert und schliesslich in Form von bräunlichen Knötchen auf die Oberfläche der Sklera gelangt. Nach hinten zu greift die Geschwulst eine kurze Strecke weit auf die Chorioidea über.

Das Neugebilde erweist sich als ein typisches *Sarcoma fusocellulare melanoticum*, bei dem die weitaus meisten Zellen pigmenthaltig sind, jedoch in verschiedenem Grade. Bei vielem Pigmentgehalte werden die Zellen sehr gross, behalten nur andeutungsweise ihre längliche Form. Zellen, die den Stromazellen der Chorioidea sehr ähnlich sind, kommen in der Geschwulst nicht selten vor. Das Pigment ist gleichmässig, feinkörnig, an einzelnen Zellengruppen amorph. Die Geschwulst enthält wenig Gefässe, im ganzen trägt sie den Charakter einer langsam wachsenden Geschwulst. Regressive Metamorphosen sind darin nicht zu finden.

Ein ähnliches Verhalten zeigen die Knoten in der Sklera. Nur sind hier nebst den Spindelzellen noch Nester von runden und polygonalen Zellen mit einer zarten retikulären Interzellularsubstanz. Dieser Teil des Neoplasmas enthält weniger pigmentierte Elemente. Im ganzen durchziehen nur wenige Gefässe die Geschwulst, nur an der Basis des Neoplasmas sind ziemlich reichliche Verzweigungen dünnwandiger Gefässe zu sehen.

## Fall 22.

**Leukosarcoma corp. cil., hämatogene Pigmentierung, Übergang auf die Sklera und Fortsetzung in die Chorioidea. Glaukomatöse Excavation.**

### Anatomischer Befund.

Bulbus in Form und Grösse normal, nach unten aussen etwa  $1\frac{1}{2}$  mm vom Limbus sitzt eine flache, hirsekorn-grosse



hellbraune Erhabenheit, die mit der äusseren Skleralage fest verwachsen ist. In vertikaler Richtung durchschnitten zeigt der Bulbus nach unten aussen in der Gegend des Corpus ciliare eine flach aufsitzende und etwa  $\frac{1}{3}$  des vorderen Bulbusabschnittes einnehmende, schmutzig weisse, stellenweise pigmentierte Geschwulst, die in das Innere des Bulbus einen polypösen Auswuchs entsendet.

Vordere Kammer ist seicht, Kammerwinkel frei. Die Netzhaut nur in dem Bereiche der Geschwulst abgehoben. Der Sehnerv ist excaviert, und wie die Retina in seiner Struktur nicht verändert. Die Iris zeigt ebenfalls keine Veränderung. Die Chorioidea ist ausser einer bedeutenden Erweiterung und Blutüberfüllung normal.

Das Corpus ciliare ist von einem Neoplasma eingenommen, das nur seinen vorderen, der Kammer zugekehrten Teil freilässt. Eine starke Blutüberfüllung der Gefässe der Ciliarfortsätze, wie auch eine Hyperplasie der Zellen der Pars ciliaris retinae ist hier auffällig. Die Geschwulst besteht aus ovalen, spindelförmigen, polygonalen und runden Zellen verschiedener Grösse, die ohne bestimmte Anordnung nebeneinander liegen, getrennt von einer spärlichen, feinkörnigen Interzellularsubstanz. Eine Zellvermehrung ist besonders an den polygonalen und ovalen Elementen zu konstatieren. Hypochromatische Mitosen sind da und dort, besonders in der Nähe der Gewebsspalten zu sehen. Eine regressivé Metamorphose ist nicht vorhanden; in einzelnen Zellen kann man jedoch wohl Körnchen-Kugeln oder Vakuolen nachweisen.

Um zahlreiche wandungslose Kanäle, die das Neoplasma durchziehen, sind pigmenthaltige Zellen zu konstatieren. In Form und Grösse sind die pigmenthaltigen Elemente sehr verschieden, und zwar von nur einzelne Pigmentkörnchen enthaltenden Zellen des Neoplasmas bis zu grossen pigmenthaltigen Schollen die in Form und Grösse bedeutend variieren. Auch kann man



hier in den Geschwulstzellen aufgenommene rote Blutkörperchen beobachten. Was die Beschaffenheit des Pigmentes anlangt, so wechselt dasselbe in der Farbe vom Gelblichen der roten Blutkörperchen bis zum Tiefbraun, nahezu Schwarzen des ausgebildeten Pigmentkornes. Es besitzt meist eine grobe ungleichmässige Körnelung, in späteren Stadien wird es feinkörnig; es sind eben diejenigen Zellen oder Schollen, die feinkörniges Pigment tragen, am meisten dem Zerfalle unterworfen, andererseits findet man freies Pigment meist nur in Form des feingekörnten, was auf ein späteres Entwicklungsstadium hindeutet.

### Fall 23.

**Leukosarcoma Corporis ciliaris mit Übergreifen auf die Chorioidea und Iriswurzel. Myxomatöse Degeneration in verschiedenen Partien der Geschwulst. Pigmentwucherung der Retinallage des Corpus ciliare und Bildung hämatogenen Pigmentes in den Geschwulstzellen. Übergang des Neoplasmas durch die Lymphspalten der Venae vorticosae.**

#### Anatomischer Befund.

Der Bulbus von normaler Grösse und Gestalt. Die Korneo-skleralgrenze etwas verstrichen. Am horizontalen Schnitte sieht man den nasalen Teil des Corpus ciliare durch eine spindelförmige, bräunliche Geschwulst ersetzt, die sich in die Chorioidea sowie in die Iriswurzel fortsetzt und bis zum hinteren Linsenpol sich erstreckt, woselbst sie eine Depression in der Linse verursacht.

Die Iriswurzel ist auf der temporalen Seite mit der Kornea verlötet, jedoch ist keine Excavation des Sehnerven zu konstatieren. Der Sehnerv bietet das Bild einer Neuritis interstitialis. In der Iris und Corpus ciliare, in dem Teile, wo das Neoplasma nur geringe Ausdehnung erreicht hat und wo die normale Beschaffenheit noch teilweise vorhanden, fallen die Gefässe



durch ihre dicken, glasig aussehenden Wände auf, ein glasiges homogenes Gewebe ersetzt das Bindegewebe der Ciliarfortsätze, wie auch teilweise das des Musculus ciliaris. Das glasige Gewebe erweist sich als myxomatös. Die vollkommen abgehobene Netzhaut zeigt nebst einer mässigen Hypertrophie des Stützgewebes ein Zugrundegehen der nervösen Elemente. Die Chorioidea ist nicht verändert, nur in der Nähe des in dieselbe wuchernden Neoplasmas ist eine Ausdehnung der Gefässe zu konstatieren.

Das Neoplasma ist ein grosszelliges Leukosarkom mit hämatogener Pigmentierung. An den jüngsten in der Chorioidea liegenden Partien besteht dasselbe aus dichtgedrängten grossen polygonalen, manchmal auch länglichen, mit grossen Kernen versehenen Zellen, mit einer feinkörnigen Inter-cellularsubstanz. Die Zellen sind in lebhafter Vermehrung begriffen. Zwischen diesen Zellen, die vollkommen pigmentfrei sind, finden sich vereinzelt pigmentierte Stromazellen der Chorioidea, die zumeist in fettiger Entartung begriffen sind. Pigmentkörnchen und freie Kerne dieser Zellen sind ebenfalls vorhanden.

Im Ciliarkörperteile der Geschwulst gruppieren sich dieselben grossen polyedrischen Zellen um Gefässlumina herum und bilden gleichsam einen Zellenmantel; sie zeigen hier allenthalben regressive Veränderungen: die Zellen nehmen an Grösse um das 2—4fache zu, ihr Protoplasma wird homogen, sodass die Zellen wie ödematös aussehen, die Ecken runden sich ab. Zwischen den Zellennestern ist da und dort eine gequollene strukturlose Substanz mit darin eingelagerten Kernen zu sehen. Wahrscheinlich sind das myxomatös degenerierte Zellen. Andere sind in fettigem Zerfalle begriffen, besonders ist das letztere der Fall an der Peripherie der Zellmäntel, zwischen welchen grössere oder kleinere Inseln zerfallenen Gewebes vorhanden sind. Viele Leukocytenanhäufungen kommen in der Nähe der in Zerfall begriffenen Zellen vor.



Die Geschwulst ist an der Glaskörperseite von einem breiten Pigmentsaume eingerahmt, das Pigment dringt von der Peripherie aus in das Innere des Neoplasmas ein, verteilt sich besonders dicht an der Umgebung der Gefässe. Das Pigment in der Peripherie der Geschwulst scheint aus der Pigmentschicht des Corpus ciliare hervorzugehen, dafür spricht seine Lage um die Ciliarfortsätze; ferner die Ähnlichkeit der Pigmentzellen und Schollen mit den Elementen der Pigmentlage der Ciliarfortsätze. Die Pigmentzellen, die kaum  $\frac{1}{6}$  aller Geschwulstzellen ausmachen, sind alle rundlich oder stumpf polygonal, ihre Grösse ist eine sehr verschiedene, sie zerfallen rasch und hinterlassen im Gewebe grobkörnige Pigmentkörnchen. Fortsätze sind an den Zellen nirgends zu sehen. Die oben beschriebenen Geschwulstzellen nehmen Pigment auf und zwar zumeist diejenigen, die schon regressive Metamorphose, Vakuolen, Fetttröpfchen besitzen.

In der Umgebung der Gefässe kommen in den Zellen des Neoplasmas Einschlüsse von roten Blutkörperchen und verschiedene Übergänge zu grobkörnigem Pigmente vor.

Somit hätten wir zwei Arten von Pigmentzellen in der Geschwulst; die einen sind Abkömmlinge der Pigmentschicht des Ciliarkörpers, die anderen sind durch Aufnahme von Blut seitens der Geschwulstzellen zustande gekommen. Letztere, welche auch die zahlreicheren sind, geben eine lebhaftere Hämosiderinreaktion, während die ersten nur an einzelnen Zellen eine solche aufweisen.

#### Fall 24.

**Leukosarcoma Corporis ciliaris mit hämatogener Pigmentbildung. Abgelaufene Iridocyclitis. Gefässerkrankung im Uvealtraktus.**

#### Anatomischer Befund:

Bulbus aus der alten Leipziger Sammlung. Horizontalschnitt. Der nasale Teil des Bulbus ist von einer aus dem Corpus ciliare



ausgehenden bräunlichen Geschwulst eingenommen, die über die Mittellinie des Bulbus hinausragt, sich teilweise eng an die Linse anschliesst, jedoch ohne diese zu verschieben. Gegen die Chorioidea fällt die Geschwulst steil ab, sie erreicht den hinteren Pol nicht. Sie hat einen gelappten Bau, zerfällt in mehrere Knollen von verschiedener Grösse und Gestalt.

Bemerkenswert ist, dass der Iriswinkel vollkommen frei ist, während der Sehnerv eine Excavation und Atrophie der Nervenfasern mit Bindegewebszunahme aufweist. Die Netzhaut ist abgehoben, Atrophie der Nervenfaserschicht und Hypertrophie des Stützgewebes, mässige Leukocyten in den inneren Lagen. Glaskörperraum durch die Ablatio retinae verkleinert; er ist in den vorderen Partien von einem formativen Exsudat, das mit dem Corpus ciliare im Zusammenhange steht, eingenommen. Ein ebensolches Exsudat ist in der Iris zu sehen. Das Gewebe der Iris und des Corpus ciliare sind von zahlreichen Gefässen mit stark verdickten, homogen aussehenden Wandungen durchzogen.

An der Stelle des Musculus ciliaris ist ein mit Eosin sich lebhaft färbendes homogenes Gewebe getreten und bildet ein dickbalkiges Netz, zwischen dessen Maschen Leukocyten in mässiger Menge liegen. Die Chorioidea weist eine starke Erweiterung sämtlicher Gefässe auf, teils mit dünnen, teils mit verdickten, meist homogenen Wandungen. Das Neoplasma wuchert zwischen ihr und der Sklera hinein, man sieht die Chorioidea eine Strecke weit noch darüber hinwegziehen.

Die Geschwulst besteht aus kleinen, verschieden geformten Zellnestern, die voneinander durch sehr dünnwandige Gefäss-, resp. Gewebsspalten getrennt sind. An der Oberfläche und zwischen den Zellen der Geschwulst sind zahlreiche Extravasate zu sehen. Die Zellen sind grosse polyedrische oder runde Gebilde mit grossen, meist ovalen resp. runden, gut färbbaren Kernen und



deutlichen Kernkörperchen, nur wenig feinkörnige Intercellularsubstanz. Vereinzelte kleine Bündeln bildende Spindelzellen, da und dort einige sternförmige Gebilde sind in der Geschwulstmasse zerstreut. Etwa die Hälfte aller Zellen ist pigmenthaltig, bei bedeutender Pigmentaufnahme werden dieselben plump und vergrössern sich zu grossen unförmigen Schollen, die schliesslich zerfallen. In den grossen Zellen und Schollen, sowie auch in ihren Zerfallprodukten ist nirgends ein Kern oder Reste von Chromatinsubstanz vorhanden, sodass die Kerne wahrscheinlich durch Karyolyse zu Grunde gehen. Man findet hier zuweilen auch als Überbleibsel der Pigmentzellen die Zellmembranen mit spärlichen Einlagerungen von Pigment. Eine ziemlich lebhaftere Kern- und Zellteilung lässt sich nachweisen, und zwar sind es die unpigmentierten Zellen in denen man Kern- und Zellteilung beobachtet; auch in pigmentierten kommen sie vor, nur viel seltener. Vielleicht werden die Bilder zum Teil durch stärkere Pigmentierung unkenntlich gemacht. Regressive Metamorphosen kommen gruppenweise in mässiger Menge vor, sie betreffen hauptsächlich die pigmentierten Elemente.

Die Pigmentkörner sind gleichmässig, mittelgross, rund, hellgelb bis schwarz; ein Zusammenhang mit den Gefässen oder eine Provenienz aus den Stroma- oder den Pigmentzellen, lässt sich nicht nachweisen. Die pigmenthaltigen, und nicht pigmenthaltigen Zellen liegen promisque, ohne bestimmte Anordnung und bilden verschiedenförmige Zellnester.

Das Eigentümliche dieses Falles ist die, wahrscheinlich der Geschwulstbildung vorausgehende, Iridocyclitis, wofür das organisierte Exsudat und die fast schon abgelaufene Entzündung sprechen, da, wenn die Entzündung durch das Neoplasma verursacht würde, eine Abnahme der entzündlichen Erscheinungen nicht eingetreten wäre. Die Erkrankung der Gefässe, die hyaline Degeneration ihrer Wände, dürften als begünstigendes Moment für die Geschwulstbildung angesehen werden.



Fall 25.

**Melanosarcoma Corporis ciliaris. Bildung epibulbärer Knoten.  
Starke Pigmentierung der Uvea.**

Franziska V., 75 Jahre alt, stellte sich im Mai 1896 in Prof. Sattlers Klinik vor mit der Angabe, dass sie seit zwei Jahren einen schwarzen Fleck unten und innen am rechten Auge bemerkt habe, welcher seitdem gewachsen sei. Seit dem Herbst 1895 soll die Sehschärfe abgenommen haben.

An der Sklera des rechten Auges, unten und innen etwa 4 mm vom Hornhautrande entfernt, befindet sich ein 1 cm langer und  $\frac{1}{2}$  cm breiter, tiefschwarzer, ein wenig prominierender höckeriger, von der Konjunktiva bedeckter Tumor. Derselbe ist mit der Lederhaut fest verwachsen, er sitzt derselben breitbasisch an, ist unverschiebbar. Die Hauptmasse der Geschwulst ist zwischen den Zweigen der unteren und der unteren inneren Ciliargefässe lokalisiert. Die Konjunktivalvenen sind auf der inneren und unteren Bulbushälfte sehr erweitert und geschlängelt. Hornhaut klar, Pupille eng, reagiert prompt. Linse durchsichtig.

Korrespondierend mit dem aussen gelegenen Tumor befindet sich innen vorne unten, unmittelbar hinter der Linse, gleichfalls eine schwarze Geschwulst, welche knopfartig hinter dem Linsenäquator prominiert. Von dieser Geschwulst erhebt sich stiel förmig mit breiter Grundlage eine bräunliche Masse, welche fast die ganze hintere Linsenkapsel bedeckt und den vorderen Abschnitt des Auges kulissenförmig abschliesst.

Am Übergang dieser schwarzen Masse von ihrer schwarzen Unterlage ist ein weisser Fleck von Stecknadelkopfgrösse sichtbar, welcher entweder in der hinteren Linsensubstanz, resp. in der Linsenkapsel gelegen ist, oder sich auf der Oberfläche des Tumors befindet.



Da die Geschwulst unmittelbar der hinteren Linsenkapsel anliegt, so sind die Einzelheiten des Fundus nicht sichtbar.

T + 1 Bewegungen der Hand vor dem Auge.

Enukleation am 19. V. 96.

### Anatomischer Befund.

Vor allem fällt schon bei schwacher Vergrößerung die starke Pigmentierung im Uvealtraktus auf. Die pigmenthaltigen Stromazellen in der Chorioidea und Iris, besonders aber im Corpus ciliare sind sehr zahlreich, auch stellenweise stärker pigmentiert. In der Iris sind stellenweise teils unveränderte, teils stärker pigmentierte Zellenanhäufungen nachweisbar. Das Pigmentepithel erscheint stärker pigmenthaltig, ebenso die Pigmentschicht der Ciliarfortsätze und der Iris.

Die Geschwulst nimmt den inneren unteren Teil des Corpus ciliare ein, den sie vollständig ersetzt, es ist nur noch die Form der Ciliarfortsätze mit ihrer stark pigmentierten Umrandung auf der Geschwulstoberfläche zu sehen. Am Durchschnitt erscheint sie spindelförmig und greift einerseits auf die Iriswurzel über, andererseits erstreckt sie sich, immer dünner werdend in die Chorioidea. Die Geschwulstzellen lassen sich im Canalis Schlemmii nachweisen und an Serienschnitten an der Korneoskleralgrenze bis in den kleinen flachen Tumor an der Skleraloberfläche verfolgen.

Die Geschwulst besitzt ein nur wenig verzweigtes Gefäßstroma, mit ebenfalls spärlichen blutführenden Gewebsspalten. Die Zellen sind meist spindelförmig, rund zuweilen auch oval. Die pigmentierten Zellen ähneln am meisten den pigmenthaltigen Stromazellen der Uvea, nur verlieren sie bei stärkerer Pigmentierung ihre schlanken Fortsätze und werden plump. Sie liegen zwischen den nichtpigmentierten Zellen ohne bestimmte Anordnung. Hämosiderinreaktion ergibt negatives Resultat. Es sind



in diesem Neoplasma weder Zeichen einer raschen Zellenproliferation, noch regressive Metamorphose nachzuweisen.

Sehnerv nicht excaviert, Retina bis auf Iwanoffsche Ödem im oberen vorderen, von der Geschwulst freien Teile, nicht verändert.

Die Chorioidea, Corpus ciliare, im geschwulstfreien Teile, sowie die Iris zeigen ausser einer stärkeren Überfüllung der Gefässe und der oben erwähnten stärkeren Pigmentierung nichts Abnormes. Durch den Druck des Neoplasma hat die Linse eine Verschiebung nach oben und nach vorne erlitten, und weist an der Stelle der Berührung der hinteren Kapsel durch die Geschwulst einen hinteren Kapselstar auf.

#### Fall 26.

**Leukosarcoma Corporis ciliar. Melanosarcoma Iridis o. s. Glaucoma secundar. Beteiligung der Pigmentschicht der Iris an der Geschwulstbildung.**

Im Jahre 1888 wurde anderwärts Glaucoma inflammat. diagnostiziert und die Iridektomie gemacht. Visus angeblich etwas gehoben, etwa Finger in 4 m, ein Jahr später wurde ein Tumor diagnostiziert, Enuklation vorgeschlagen, jedoch abgelehnt. Im Jahre 1893 dringt das Neoplasma in die vordere Kammer und wuchert auf der Irisoberfläche weiter fort. 18. III. 93 Enukleation.

Linse verschoben, Cataracta capsularis. Schwartenbildung hinter der Linse.

#### Anatomischer Befund.

Der in vertikaler Richtung geführte Durchschnitt zeigt in der unteren Hälfte des Bulbus eine tiefbraune, die Iris bis nahe an den Pupillarrand umgebende Neubildung, die fast den ganzen unteren Teil der vorderen Kammer ausfüllt. Sie umgibt die hintere Irisfläche, nur noch wenig derselben freilassend, wuchert



sie nach hinten, wobei sie eine Verschiebung der Linse nach hinten und oben verursacht. Auch die vordere Irisfläche wird vom Neoplasma überwuchert, es lässt nur noch den Pupillarrand frei. Die von der Geschwulst noch frei gebliebene Irispartie zeigt eine Verlötung des Kammerwinkels und eine auffällig stärkere Verbreitung der Pigmentschicht, dieselbe erscheint auf die vordere Irisfläche ektropioniert.

Dasselbe Verhalten ist an dem von der Geschwulst eingenommenen Teile der Iris. Hier sieht man die Pigmentschicht in die Geschwulst übergehen und sich in derselben auflösen. Die Zellen der Pigmentschicht dringen in die Geschwulst hinein und lassen sich bis in die Iriswurzel verfolgen. Besonders deutlich ist dieses Verhalten im Neoplasma der vorderen Kammer, wo die Hyperplasie der Pigmentzellen und ihre Beteiligung am Aufbaue der Geschwulst deutlich zu erkennen ist. Der Teil der Geschwulst, der der hinteren Irispartie anliegt, zeigt ebenfalls an verschiedenen Stellen eine Wucherung der Pigmentschicht und ein Hineindringen der Zellen in das Neoplasma, es sind jedoch die pigmenttragenden Zellen weniger zahlreich als in der vorderen Partie.

Im Gegensatz zur pigmenthaltigen Irisgeschwulst erscheint das Neoplasma des Corpus ciliare, welches das primäre ist, nur stellenweise pigmenthaltig und zwar sind hier die pigmenthaltigen Zellen um die Gefässlumina gruppiert, während die Irisgeschwulst von pigmenthaltigen Zellen durchsetzt ist. Auch in dem Neoplasma der hinteren Irisfläche, kommen um die Gefässe herum dicht aneinander anliegende Pigmentzellen vor. Diese, sowie die pigmenthaltigen Elemente des Corpus ciliare sind aus den nicht pigmentierten Zellen der Geschwulst hervorgegangen; dafür spricht ihre Ähnlichkeit mit den nichtpigmentierten Sarkomzellen in Grösse und Gestalt, die meisten sind nämlich spindelförmig, manche rund; ferner die Beschaffenheit des Pigmentes, welches die schon häufig beschriebenen charakteristischen Merkmale des



hämatogenen Pigmentes zeigt. Die pigmenthaltigen Zellen, die aus der Pigmentschicht der Iris hervorzugehen scheinen, zeigen eine gleichmässige feine Körnelung und sind in ihrer Grösse und Form diesen vollkommen ähnlich. Eine entscheidende Rolle spielt hier die Hämosiderinreaktion, welche die zuletzt beschriebenen pigmenthaltigen Zellen unverändert lässt, während diejenigen Pigmentzellen, die sich um die Gefässe gruppieren, sowohl im Neoplasma des Corpus ciliare, wie der Iris, eine ausgesprochene Reaktion zeigen.

Die Geschwulst des Corpus ciliare besteht aus einem mässig verzweigten Gefässstroma und dicht aneinander gelagerten, zu Bündeln geordneten Spindelzellen und da und dort zu Gruppen angeordneten Rundzellen.

Die Geschwulst erscheint aus dem Corpus ciliare hervorgegangen zu sein, wo sie zu einem Leukosarkom mit hämatogener Pigmentierung sich ausgebildet hat; dann auf die Iriswurzel übergegangen ist, und die beiden Irisflächen umwuchert hat. Hier sind die Geschwulstzellen zumeist pigmenthaltig und zwar ist teils hämatogenes Pigment darin enthalten, teils sind sie als Abkömmlinge der Pigmentschicht der Iris aufzufassen. Bemerkenswert ist die starke Pigmentierung und Verbreiterung des Pigmentsaumes.

#### Fall 27.

##### **Angio-Sarcoma chorioid. mit myxomatöser Degeneration.**

Lorenz W., 3 Jahre, Wirtssohn aus Haslach, Oberbayern. Die Eltern des sonst gesunden kräftigen Knaben bemerkten vor etwa 7 Monaten, dass das linke Auge des Kindes matt und grau aussah, sie schenkten aber diesem Umstande keine Bedeutung, da der Kleine keine Schmerzen hatte. Vor circa 20 Tagen klagte der Knabe zum erstenmale über Schmerzen, die seither immer heftiger werden.



Befund. T + 1. Schmerzen spontan und auf Berührung, Thränen, Lichtscheu. Das linke Auge wird spontan nicht geöffnet, das obere Lid ist ödematös, stärker vaskularisiert.

Heftige Injektion der konjunktivalen und episkleralen Gefässe, mässige perikorneale Röte. Hornhaut leicht rauchartig getrübt; übrige Medien rein. Vordere Kammer seicht, Falz verstrichen. Pupille erweitert, reagiert nicht auf Lichteinfall. Das Gewebe der Iris ist etwas geschwellt, stärker vaskularisiert. Aus dem oberen und äusseren Teile des Fundus ist noch rotes Licht zu bekommen, während im unteren und inneren eine grosse, weit nach vorne reichende, weiss-grauliche Netzhautabhebung sichtbar ist. Die Oberfläche der Ablatio retinae ist uneben, kulissenförmig steil abfallend nach allen Seiten und scharf begrenzt. 3. 8. 92 wird die Enukleation ausgeführt. Heilung normal. 6. 5. 95 wird Pat. wegen einer Prothese gebracht, befindet sich ganz wohl. Keine Lokalrecidive, noch Metastasen.

Der in sagittaler Richtung durchschnittene Bulbus ist in seinen Dimensionen etwas vergrössert: er misst von hinten nach vorne 24 mm und äquatorial 23 mm. Die Verwachsung der Iriswurzel mit der hinteren Hornhautfläche ist nur auf eine ganz kurze Strecke vorhanden.

Der innere und untere hintere Teil des Bulbus ist durch eine Geschwulst eingenommen, die an der inneren unteren Seite der Papilla steil aufsteigend entspringt, nach vorne bis über den Äquator reicht, wo sie plötzlich abfällt. Ihr Durchmesser beträgt 14 mm, ihre Höhe  $12\frac{1}{2}$  mm, seitlich  $11\frac{1}{2}$  mm.

Die Netzhaut ist entsprechend dem Neoplasma abgehoben, da und dort mit demselben leicht verwachsen. Eine mässige Rundzelleninfiltration in den konjunktivalen und episkleralen Geweben nebst erweiterten, klaffenden Gefässen. Eine mässige Leukocyten-Infiltration, die sich auch auf die sonst normale Hornhaut erstreckt; die Leukocyten liegen in den Saftlücken der Kornea. Die



Iris zeigt nur wenig Leukocyten-Infiltration, die nach hinten zu stärker werdend auf das Ligamentum pectinatum und den Ciliarkörper übergeht. Die Gefässe der Iris und des Corpus ciliare haben meist verdickte, teils auch homogen aussehende Wandungen; auch im Gewebe, besonders im Corpus ciliare und den Ciliarfortsätzen kommen ganze Gewebsbezirke vor, die ein gequollenes Aussehen darbieten, sie erinnern am meisten an die myxomatöse Degeneration. Am konstantesten schliessen sich diese Veränderungen an die Gefässe an oder sind in ihrer Nachbarschaft zu finden.

Ein ähnliches Verhalten, aber in stärkerem Grade, bietet die Chorioidea, in der auch vereinzelte Leukocyten vorkommen. Die Glasmembran ist sehr stark verdickt homogen. Die Choriocapillaris enthält weitklaffende Gefässe, deren Wände homogen aussehen. In der Sattlerschen Schicht bieten nur wenige Gefässe Veränderungen ihrer Wandungen dar, während die Gefässe der Hallerschen Schichte die bedeutendsten Verdickungen und Aufquellung ihrer Wandungen aufweisen. Mitunter kommen auch hier nur ausgedehnte, weitklaffende Gefässe ohne veränderte Wandungen vor.

Die Suprachorioidea ist atrophisch, man trifft nur vereinzelte Stromapigmentzellen. Das Chorioidealgewebe sieht stellenweise homogen glasig aus, besonders im Anschluss an die Gefässe. Die ersten Anfänge der Geschwulst sieht man im Anschluss an die Gefässe als Wucherung der Perithelzellen, in der Sattlerschen Schichte ist an einzelnen Gefässen eine Wucherung der Perithelzellen nachzuweisen. Eine Hyperplasie der Gefässendothelien lässt sich schon in den vorderen, neoplasmafreien Teilen der Chorioidea nachweisen. Der an die Chorioidea grenzende Teil der Geschwulst ist eine Strecke weit von Pigmentepithel, der Glasmembran, der Choriocapillaris und von vereinzelten Pigmentzellen der Suprachorioidea überdeckt. Die Retina ist abgehoben, ihre Elemente sind in den der Geschwulst



entsprechenden Partien kaum mehr zu erkennen; während in den übrigen Teilen eine Dickenzunahme der Stützfasern und ein teilweises Zugrundegehen der nervösen Elemente bemerkbar ist. Die Retina zeigt ebenfalls eine mächtige Leukocyten-Infiltration. Der Opticus weist eine beginnende Atrophie der Nervenfasern auf. Der Zwischenscheidenraum ist erweitert. Das Neoplasma besteht aus einem System weitverzweigter Gefässe, die eigentümlich verdickte Wandungen besitzen. An die Gefässwand schliessen sich Zelleylinder an, die durch nekrotische Zellmassen von einander getrennt sind.

Wenn man den einzelnen Zelleylinder untersucht, sieht man im Anschluss an die Gefässlichtung einen breiten Saum, der aus stark gequollenen Zellen besteht, die stellenweise noch als mehrfach geschichtete Gefässendothelien zu erkennen sind, während an anderen Stellen die Zellgrenzen nicht mehr zu sehen sondern nur die Kerne allein im glasigen Gewebe kenntlich sind.

An dieses glasige Gewebe, in das häufig die Gefässwand sich verwandelt, schliesst sich der eigentliche Zelleylinder an. Am Längsschnitte des Gefässes sind die Zellen in Gestalt einer Halskrause senkrecht auf die verdickte und glasige Gefässwand angeordnet. Die Zellen liegen in einem zarten Netzwerke eingebettet, und haben grosse Ähnlichkeit mit den Endothelien der Chorioidea. Sie sind teils gleichmässig polygonal, teils haben sie an den Stellen, wo sie aneinander gedrängt sind, eine längliche Form, die bei oberflächlicher Betrachtung an Cylinder-epithelien erinnert. An diesen Zellen sind Zeichen lebhafter Hyperplasie, nämlich ausser den vielfach vorkommenden Doppelkernen auch zahlreiche Karyomitosen sichtbar. Zwischen diesen Zellen sind auch grosse Spindelzellen. Diese beiden Zellformen liegen der Gefässwand zunächst im feinen intercellulärem Netzwerke, während die gleichmässig polyedrischen meist in der Peripherie der Zelleylinder sich befinden, wo sie weniger aneinander gedrückt werden. Hier kommen Zellen vor mit beginnendem Zer-



fall: wir sehen eine feine Granulierung des Protoplasmas, zuweilen Vakuolen. Vielfach sind Zellen mit Kernzerklüftung zu sehen. Viele Zellen mit Chromatinkörperchen. Zuweilen kommt auch eine Verdickung der Kernmembran in verschiedensten Gestalten vor, man begegnet hier sehr vielfach hyalinen Zelleinschlüssen. Die Zwischenräume zwischen den Zelleylindern sind mit nekrotischen Zellenmassen, zwischen denen auch Leukocytenanhäufungen vorkommen, ausgefüllt. Mitunter kann man grosse Zellen mit Zelleneinschlüssen vorfinden, die wahrscheinlich als Phagocyten aufzufassen sind.

Vorstehender Fall bietet nach mancher Richtung hin grosses Interesse. Es liegt ihm wahrscheinlich eine kongenitale Veranlagung zu Grunde. Was die Genesis der Geschwulst anlangt, so geht eine myxomatöse Degeneration der Gefässwände einzelner Chorioidealgefässe wie auch eine Wucherung der Gefässendothelien und Adventitiazellen der Geschwulstbildung voraus. Ausser dieser ist eine Wucherung der Endothelien in den Gefässen der Geschwulst zu verzeichnen. Die myxomatöse Degeneration ist nicht nur an die Gefässwände gebunden, sondern sie befällt auch die eigentlichen Gewebszellen der Zelleylinder, und zwar in Form von glänzenden Kugeln, die in die Zellen eingeschlossen sind. Es könnte in Bezug auf die Natur der Zellen, die grosse Ähnlichkeit mit Epithelien zeigen, bei oberflächlicher Betrachtung darüber ein Zweifel aufkommen, ob wir es hier doch vielleicht mit einem Carcinom zu thun haben; gegen diese Auffassung spricht die Entstehung des Neoplasmas aus dem Perithel resp. Endothelzellen der Chorioidealgefässe, ferner der anatomische Bau; sodann vor allem das ausgesprochene Gefässstroma, die Lagerung der Zellen in einer zarten retikulären Intercellularsubstanz; schliesslich auch das jugendliche Alter des Pat.

Die ausgedehnte Karyorrhesis an der Peripherie der Zelleylinder, wie auch die nekrotischen Zellmassen zwischen diesen



letzteren geben Veranlassung zu einer reaktiven Entzündung, die sich im Gewebe des Uvealtrakts wahrnehmen lässt.

#### Fall 28.

**Angiosarcoma mit cylindromähnlichem Bau. Durchbruch in der Korneo-Skleralgrenze. Übergang des den ganzen Bulbus ausfüllenden Neoplasmas auf den Sehnerven, die Kornea und die Sklera.**

#### Anatomischer Befund.

Der in allen Dimensionen vergrösserte ( $31\frac{1}{2}$  mm anteropost. Durchmesser und 26 mm im Äquator) Bulbus erscheint am Durchschnitte von einem Neoplasma vollkommen ausgefüllt, das an der Korneoskleralgrenze aus dem Bulbus herausgewuchert ist, die Kornea in toto von der Sklera abgehoben, nach vorne verdrängt hat, und welche die Kornea wallförmig umgiebt. Die Hornhaut ist ihres vorderen Epithels beraubt. Die Hornhautlücken sind weit, Hornhautkörper fehlen meistens in den vorderen Lagen, während in den hinteren Hornhautlagen eine Einwanderung von Neoplasmazellen in die erweiterten Saftlücken bemerkbar ist. Die Iris ist durch die Überbleibsel ihres Pigmentes nur angedeutet.

Die Linse ist in Resorption begriffen; innerhalb der Kapsel sind grosse hydropische Zellen, Bruchstücke von Linsenfasern und krümelige Massen nachweisbar. Von allen übrigen Geweben des Auges lässt sich nichts mehr wahrnehmen, weil das ganze Innere des Bulbus in Geschwulst umgewandelt erscheint.

Die Geschwulst besteht aus einem ausserordentlich engmaschigen, reich verzweigten Gefässsystem, das mit zumeist stark verdickten, strukturlosen Wandungen versehen ist. Die um die Gefässe nur stellenweise vorhandenen Zellmäntel bestehen aus wenigen, meist grossen polyedrischen Zellen mit spärlicher fein-



körniger Intercellularsubstanz. Die meisten Gefässe, besonders die, welche eine strukturlose homogene Wandung besitzen, haben in ihrer Umgebung keine Zellen aufzuweisen, solche Stellen erinnern sehr an das Sattlersche Cylindrom. Durch die bekannten bei Hyalinnachweis in Anwendung kommenden Methoden lässt sich stellenweise die degenerierte Gefässwand als hyalin entartet erkennen.

Bei Zunahme der hyalinen Gefässdegeneration lässt sich eine Verengung, zuweilen eine Obliterierung des Gefässlumens nachweisen. Stellenweise zeigen die Zellen um die Gefässe herum ebenfalls hyaline Einlagerungen.

## 29. Fall

**Angiosarkoma chorioideae. Ektasie am Äquator. Myxomatöse Degeneration mit teilweiser hyaliner Entartung. Ausgedehnte nekrotische Herde mit reaktiver Entzündung.**

Franz M., 22jähr., stellte sich am 29. II. 90 mit der Angabe vor, dass vor zwei Jahren sein linkes, bis dahin gesundes Auge, spontan erblindet sei. Schmerzen sind erst vor  $\frac{1}{2}$  Jahre aufgetreten, und zwar anfallsweise, sind niemals sehr heftig, aber in den letzten Wochen andauernder. T + 1. Amaurosis. Lider des linken Auges sind mässig gerötet und geschwellt, von venösen Geflechten stark durchzogen.

Starke perikorneale Injektion, Hornhaut matt, gestichelt; vordere Kammer nicht vorhanden, die Iris liegt der Hornhaut an, Linse von gelblich-schmutziger Farbe, geschrumpft.

Die Iris von grau-grüner Farbe, vaskularisiert, weitere Details sind wegen der Trübung der Linse nicht auszunehmen. Die geschrumpfte Linse, die wahrscheinlich mit der hinteren Irisfläche verwachsen ist, da die Pupille auf Mydriatica nicht reagiert, — erlaubt keine Durchleuchtung des Fundus.



Vom oberen äusseren Teile des Limbus erhebt sich eine flach ansteigende und in der Nähe des Äquators ihre grösste Ausdehnung erreichende schiefergraue Ektasie.

Nach aussen unten, nahezu der Ektasie gegenüber, ebenfalls in der Äquatorgegend, ist eine zweite, etwas kleinere, aber grau durchschimmernde Ektasie zu sehen. Die am 1. 12. 90 vorgenommene Enukleation brachte vollständige Heilung. Die letzte Nachricht erhielt ich von Pat. Ende 1895, er befand sich vollkommen wohl.

Der herausgenommene Bulbus misst von vorn nach hinten 27 mm. Im Äquator, in der Gegend der Ektasie 31 mm. Am sagittalen Durchschnitt erkennt man ein dem hinteren Quadranten des Bulbus breit aufsitzendes Neoplasma. Dasselbe misst von vorne nach hinten sowie im äquatorialen Durchmesser  $16\frac{1}{2}$  mm. Der von der Geschwulst noch freie vordere Abschnitt ist zum grössten Teil durch grieselige Exsudatmassen ausgefüllt.

Die Hornhaut hat ihre Wölbung eingebüsst, der Kornealfalz ist vollkommen verstrichen, die Dicke der Hornhaut ist nicht verändert, sie bietet das bekannte Bild des Kornealödems. Das Epithel fehlt stellenweise. Die konjunktivalen und episkleralen Gefässe sind weit, haben zuweilen verdickte Wandungen. Die Bindehaut ist reich an fibrillärem Bindegewebe. Die Sklera ist entsprechend den Ektasien erheblich verdünnt, an anderen Stellen von normaler Dicke.

Die vordere Kammer ist durch die Anlagerung der Iris an die hintere Hornhautwand nahezu verschwunden, die Pupille ist durch eine Membran verschlossen, die mit der vorderen Linsenkapsel, wie mit der hinteren Iriswand verwachsen ist. Pigmentblatt der Iris am Pupillarrande ektropioniert. Dieser Befund dient als Beleg dafür, dass die Drucksteigerung der Occlusio Pupillae vorausging.

Das Gewebe der Iris und des Corpus ciliare besteht der Hauptsache nach aus fibrillärem Bindegewebe mit vereinzelt



Stromazellen; Leukocyten in mässigen Mengen um die weitklaffenden, dünnwandigen Gefässe herum. Extravasate von verschiedener Grösse finden sich im verkleinerten Glaskörper-räume, wie auch zwischen Chorioidea und Retina vor.

Die Exsudate, die theils zwischen Chorioidea und abgehobener Retina, theils im Glaskörper-räume entstehen, setzen sich auf den vorderen Bulbusabschnitt fort und verschmelzen mit der Linse und dem Ciliarkörper. Die Chorioidea besteht an den von Neoplasma noch freien Theilen ausschliesslich aus sehr ausgedehnten Gefässen, die theils dünne, aber meistens verdickte, wie gequollen aussehende Wände aufweisen und zwar hauptsächlich betrifft die Verdickung der Gefässwände die Hallersche Schicht; man begegnet zwar Gefässen mit verdickten homogenen Wandungen, auch in der Sattlerschen Schicht, jedoch hier sind sie seltener, es ist auch an diesen Gefässen eine Vermehrung der Gefässendothelien mit vermehrter Transparenz nachzuweisen. Ich komme später darauf zurück. Als erstes Auftreten der Geschwulst ist eine Hyperplasie der Adventitiazellen meist um die Gefässe mit verdickten Wandungen zu sehen.

Die Glasmembran ist um das doppelte verdickt glasig, sie trägt zahlreiche Drüsen und ist mit der Choriocapillaris, bei der die Kapillarwände starr aussehen und stark lichtbrechend sind, verschmolzen, sodass zwischen ihnen keine Grenze zu sehen ist. Beide Membranen gehen auf die Geschwulstoberfläche über und sind in der ganzen Ausdehnung dieser zu verfolgen. Unter ihnen im Geschwulstgewebe fallen grosse stark ausgedehnte Gefässe auf, die strotzend mit Blut gefüllt sind und eine homogene Beschaffenheit ihrer Wände zeigen. Opticus fehlt auf dem Schnitte.

Die Geschwulst besteht aus einem dichten Gefässstroma, welches zumeist bedeutend verdickte homogen, wie geschwollene Gefässwände aufweist. Bei stärkerer Vergrösserung besteht die Verdickung theils aus mehrschichtigen gequollenen Endothelien,



die zunächst den Lumina liegen, teils aus einem ebenfalls homogen gequollenen Gewebe, der eigentlichen Gefässwand. Die Menge dieses Gewebes ist eine sehr verschiedene, es fehlt an manchen Gefässen ganz, während die Endothelzellenlagen einen etwas konstanteren Befund bildet. Durch die zunehmende Verdickung der Gefässwände verengen sich die Lumina, man findet auch zuweilen obliterierte Gefässe, die als Stränge gequollenen Gewebes sich präsentieren. Von der Gefässwand aus bilden sich mehr oder weniger dicke Stränge, die in das Geschwulstgewebe ausstrahlen, und eine analoge Beschaffenheit mit der Gefässwand zeigen. Um die Gefässe herum bilden sich Zellmäntel, die aus verschiedenen Zellen bestehen. Diese letzteren sind grosse runde oder ovale Gebilde, viele sind polygonal, dies sind die grössten. Die Zellen haben einen grossen gut tingierbaren Kern, und meist nur wenig Protoplasma. Die Intercellularsubstanz ist entweder feingekörnt oder zuweilen auch retikulär. An der Peripherie der Zellmäntel verfallen die Zellen der Karyorrhesis; es bilden sich somit zwischen den einzelnen Zellnestern mit centalem Gefäss nekrotische Zellenhaufen, um welche man Leucocyten abgelagert sieht. In den Geschwulstgebieten, wo viele obliterierte Gefässe vorkommen, was besonders in der Peripherie der Geschwulst der Fall ist, sind grössere Zerfallsherde sichtbar, die eine bedeutende Reaktionszone bilden, in der auch grosse Zellen mit Einschlüssen vorkommen, die wahrscheinlich als Phagocyten aufzufassen sind. Ein Zusammenhang dieser Reaktionszonen mit den oben erwähnten Exsudaten ist leicht nachzuweisen. Manche Zellen und zwar auch die grossen polyedrischen nehmen an Grösse kolossal zu, ihre Kerne werden auch hypertrophisch, die Grösse der Zelle gleicht der einer mittelgrossen Riesenzelle, sie sind glasig. Der Kern ist in einzelnen gut gefärbt, während er in den meisten sehr blass ist, zuweilen verschwindet er ganz, sodass nur eine grosse glasige Blase zurückbleibt. Solche Zellen finden sich zerstreut oder in Gruppen, und haben



keine besonderen Beziehungen zu den Gefässen. Am meisten trifft man sie in den nekrotischen Zellenhaufen oder am Rande der Zellmäntel, wo die Zellen zu zerfallen beginnen.

Nur selten haben diese Zellen Doppelkerne. Pigmentzellen sind ausser den in Zerfall begriffenen Pigmentepithelien und vergrösserten Zellen der Suprachorioidea keine zu finden.

Das Neoplasma ist ein typisches Angiosarkom mit myxomatöser Degeneration der Gefässwandungen, welche vielleicht schon vor der Entwicklung der Geschwulst in der Chorioidea bestanden hat. Bemerkenswert ist die Obliterierung vieler Gefässe, die als Ursache des Zerfalles der einzelnen Zellengruppen aufgefasst werden muss. Dieser letztere bildet den Grund einer ziemlich heftigen Entzündung mit Exsudatbildung. Der Ausgangspunkt des Neoplasmas sind die erkrankten Gefässe der Hallerschen, teilweise auch der Sattlerschen Schicht. Wenn wir die Chorioidea der noch nicht sarkomatös erkrankten Teile des Auges besehen, so finden wir in der ganzen Membran eine glasige Quellung sowohl der Glaslamelle und der Capillaris, wie der Gefässschichten. Die Suprachorioidea ist atrophisch.

### Fall 30.

**Angiosarcoma chorioideae. Teilweise hämatogene Pigmentierung.**

**Ausgedehnte Zerfallherde. Reaktive Entzündung.**

Die Anamnese stammt aus Prof. Sattlers Privatprotokoll.

Dr. G. aus Niemes Böhmen 45 J., hat im Jahre 1887 feuerige Ringe am rechten Auge vorübergehend bemerkt, und im April 1888 einen von oben herunterhängenden Schleier wahrgenommen. Seither allmählich weitere Abnahme des Sehens. Am 24. IX. 87 ist notiert: Äusserlich nichts Abnormes, Spannung normal. Pupille etwas weiter als links, Kammer etwas enger. Iris ein wenig ins Gelbliche verfärbt. Pupille kaum reagierend. Kein



rotes Licht zu bekommen. Nahe hinter der Linse sieht man Gefässe auf einer trüben Masse verlaufen.

L. A. M. 2,5 S  $\frac{6}{6}$  J. Nr. 1 bis 25 cm heran. 2. X. 88. R. A. Vordere Ciliargefäss-Verzweigungen erweitert. Bulbus etwas mehr gespannt als links. Hinter der Linse eine gelbbraunliche Masse, auf der Gefässe sich verzweigen. Die Hauptmasse scheint nasal zu liegen, eine kleinere nach oben, mit ersterer in Zusammenhange stehende temporale. Nach unten weichen die Massen etwas auseinander.

2. X. 88 Enukleation, 6. X. Heilung. 8. IV. 1889 guter Zustand.

Der etwas durch die Härtung difforme, geschrumpfte Bulbus bietet im vorderen Abschnitte ein ähnliches Bild wie bei Euphthalmus. Der Hornhautradius ist vergrössert, die Cornea stärker gewölbt; Kammer in der Mitte sehr tief, gegen den Kammerfalz seicht wegen der an dieser Stelle an die hintere Hornhautwand adhärenen Iris. Die Iris, rings um den Pupillarrand mit der hinteren Linsenkapsel verwachsen.

Sie erscheint breiter als normal und bildet eine nach der vorderen Kammer zugekehrte Wölbung, die bei Erhöhung des intraokularen Druckes zustande kommt, weil die Iris sowohl am Pupillarrande, wie am Ciliarrande fixiert ist. Das Irisgewebe ist durch fibrilläres Bindegewebe ersetzt. Auch das Corpus ciliare besteht hauptsächlich aus fibrillärem Bindegewebe, in den atrophischen Ciliarfortsätzen ist homogenes Gewebe vorhanden. Der Raum zwischen der total abgehobenen Netzhaut und Chorioidea resp. dem Neoplasma ist von einem Exsudat eingenommen, das den ganzen vom Neugebilde frei gelassenen Raum des Bulbus einnimmt und sich in die Substanz der Chorioidea und Retina fortsetzt, wodurch die ursprüngliche Struktur dieser Teile nicht überall zu erkennen ist. Der Durchmesser der Linse ist verkleinert und zwar dadurch, dass nunmehr der Linsenkern und



einzelne Bruchstücke von Fasern zurückgeblieben sind, denen Bestandteile des oben erwähnten Exsudats beigemischt sind, die wahrscheinlich nach Arrodierung der Linsenkapsel ihren Weg in die Linse gefunden haben. Die Geschwulst entspringt aus dem hinteren unteren Teile des Bulbus, erhebt sich steil ansteigend aus der Chorioidea und wuchert in mehreren Knoten zum hinteren Linsenpole, den oberen und äusseren Abschnitt des Bulbus teilweise freilassend.

Es ist ein typisches Angiosarkom, bestehend aus zum Teil dünnwandigen, zum Teil dickwandigen, homogen aussehenden Gefässen, in denen zuweilen eine Hyperplasie der Endothelien nachzuweisen ist. Die um die zahlreichen Gefässe sich ausbildenden Zellmäntel oder Zelleylinder sind aus nicht pigmentierten Spindelzellen zusammengesetzt, die an ihrer Peripherie Zellzerfall zeigen. Feinere Vorgänge an den Zellen lassen sich auch hier wegen der Konservierung in Müllerscher Flüssigkeit nicht studieren. Entsprechend den verschiedenen Gefässkalibern sind auch die die Gefässe umgebenden Zellmäntel verschieden gross, und bieten meist ein buntes Bild, da besonders um die Gefässe herum, zuweilen auch in den Gefässlumina sich pigmenthaltige Zellen von den sonst pigmentlosen Zellen der Zellmäntel abheben. Pigmenthaltige Gefässwandkerne kommen in diesem Falle ab und zu vor. Das Pigment in diesen Zellen trägt den Charakter des hämatogenen Pigmentes. Eine Eisenreaktion konnte wegen Mangel an geeigneten Präparaten nicht gemacht werden.

Hervorzuheben sind die vielen Zerfallherde in der Geschwulst, die zur reaktiven Entzündung und zur Entstehung heftiger Entzündungs- und Proliferationsprozesse im Augeninneren Veranlassung gegeben haben.



Fall 31.

**Angiosarcoma chorioideae. Hämatogene Pigmentierung. Hyaline Degeneration der Chorioidealgefäße. Übertritt der Geschwulst-elemente aus der Bulbuskapsel den vorderen Ciliargefäßen entlang.**

Das Präparat ist Prof. Sattler von einem auswärtigen Kollegen ohne Angaben geschickt worden.

Anatomischer Befund.

Der vordere Abschnitt, nur dieser ist vorhanden, bietet folgendes Bild. Die oberflächlichen Hornhautschichten sind ödematös, die Hornhautperipherie stark vaskularisiert und von Leukocyten durchsetzt.

Die Iris liegt der hinteren Hornhautfläche knapp an, sodass keine vordere Kammer mehr sichtbar ist, und ist zu einem dünnen Bindegewebsstrang reduziert, der da und dort spärliche Leukocyten enthält. An die Iris schliesst sich die kataraktöse und geschrumpfte Linse an.

Das Corpus ciliare ist atrophisch, die Ciliarfortsätze sind nur durch die teilweise übrig gebliebene Pigmentschicht gekennzeichnet. Von den Ciliarfortsätzen hinter der Iris zieht eine zarte, nach hinten zu immer dichter werdende Exsudatmembran, in der Leukocyten und Sarkomzellen suspendiert sind, und die unmittelbar auf die Chorioidea übergeht. Diese letztere, wie auch die Retina, sind am Präparate nur in ihren vorderen Partien vorhanden. Die Suprachorioidea besteht hier nur aus einzelnen Pigmentschollen. Die Gefäße der Hallerschen Schicht sind ausgedehnt, stark verdickt, teils mit bindegewebigen, teils mit homogenen Wandungen versehen. Auch in der Choriocapillaris ist eine Erweiterung der Lumina und eine Verdickung der



Gefässwandungen zu verzeichnen. Manche Gefässe erfahren durch die überhandnehmende hyaline Verdickung ihrer Wandungen eine Verengerung, selbst eine Obliterierung der Gefässlumina. Neugebildete, dünnwandige Gefässe kommen ebenfalls nicht selten vor; an Stellen, wo viele dünnwandige Gefässe vorkommen, sind häufig Extravasate anzutreffen.

Die Glasmembran ist verdickt, enthält viele Drusen. Die Retina besteht aus hypertrophischen homogen aussehenden Stützfaseren, während die meisten übrigen Elemente zu Grunde gegangen sind.

Dies der Befund an dem von der Geschwulst freien nasalen Teile des Bulbus.

An der temporalen Partie ist die Chorioidea durch eine im Äquator etwa 4—5 mm messende flache Geschwulst, die gegen das Corpus ciliare zu sich plötzlich verjüngt, eingenommen. Sie ragt in dasselbe etwas hinein, erreicht die Iris aber nicht.

Der an das chorioideale Neoplasma angrenzende Teil der Retina ist stellenweise von Geschwulstelementen infiltriert und zwar scheinen diese durch defekte Stellen der Glaslamelle ihren Weg in die Retina gefunden zu haben, da an diesen Stellen die Anhäufung von Neoplas mazellen in der Retina eine grössere ist.

Die Geschwulst der Chorioidea besteht aus verschiedenförmigen Zellen, die sich um weitklaffende Gefässe ziehen, die meistens verdickte Wandungen mit homogener oder streifiger Struktur besitzen. Die Gefässendothelien sind da und dort vielfach geschichtet. Was die Zellen des Neugebildes anlangt, so sind sie teils klein und rund, teils grösser und polygonal und mit einem oder mehreren grossen runden Kernen versehen. Die Zell- und Kernteilung ist eine lebhaft e. Als dritter Zellentypus kommen grosse blasse, wie ödematös aussehende Zellen vor, die meist einkernig sind und in regressiver Metamorphose begriffen zu sein



scheinen. Sie kommen am meisten an der Peripherie der Zellennester vor, wo auch Karyorrhesis zu beobachten ist.

Die verschiedenförmigen Zellen der Geschwulst gruppieren sich um die zahlreichen Gefässe herum und bilden um diese dünnere oder dickere Zellmäntel; die einzelnen Zellnester sind voneinander durch nekrotisches Gewebe getrennt. Die Inter-cellularsubstanz ist in einzelnen Partien feinkörnig, und in anderen hat sie das Aussehen eines feinen Retikulums.

Eine ähnliche Struktur, wie die intraokuläre Geschwulst besitzt auch derjenige Teil des Neoplasmas, welcher sich an die äussere Skleraloberfläche anschliesst. An einem vordern Ciliargefässe, sowie an einer Vena vortcosa entlang sind Geschwulst-elemente nachzuweisen, die sich an Serienschnitten bis zur äusseren Oberfläche der Sklera verfolgen lassen. Ob dies der alleinige Weg ist, den die Neoplasmazellen nehmen, um aus dem Bulbus zu gelangen, kann ich wegen der Unvollständigkeit der Präparate nicht bestimmen.

Der grösste Teil der intra- wie der extrabulbären Geschwulst ist frei von Pigment, nur ein kleiner Teil in den vorderen Partien der Chorioidealgeschwulst ist pigmenthaltig. Als Quelle des Pigmentes ist ein Extravasat anzusehen, das sich bei der am stärksten pigmentierten Stelle der Geschwulst befindet. Man sieht in den meisten Zellen ungleichmässiges und grobgekörntes Pigment. In einzelnen Zellen kann man noch Einschlüsse von roten Blutkörperchen, sowie die zwischen diesen und dem ausgebildeten hämatogenen Pigmente schon vielfach erwähnten Übergangsstadien nachweisen. Es lässt sich die Hämosiderinreaktion hier deutlich hervorrufen.

Zwischen Sklera und Neoplasma, gerade beim pigmentierten Teile desselben befindet sich ein Extravasat. In der Nähe des letzteren sieht man Geschwulstzellen, die rote Blutkörperchen aufgenommen haben und die verschiedensten Umwandlungsstadien im Pigment aufweisen. In den vom Extravasate



weiter entfernten Stellen des Neoplasmas ist das Pigment feinkörnig und in grossen plumpen Zellen enthalten.

Es handelt sich hier um ein typisches Angiosarkom, dem eine Erkrankung der Gefässwand der Hallerschen Schicht, und zwar eine hyaline Entartung, vorausgegangen ist. Die Geschwulst besteht aus Zellnestern mit centralen, hyalin degenerierten Gefässen, denen sich an der Peripherie nekrotische Zellmassen anschliessen.

Bemerkenswert ist das Vorkommen der Weigertschen Koagulationsnekrose, die grosse Gewebsgebiete befällt. Ausserdem sind noch Residuen teils alter, teils noch bestehender Entzündung zu verzeichnen. Letztere geht, wie es die Leukocytenansammlung beweist, von den nekrotischen Herden aus. Die Pigmentierung ist hier eine hämatogene; als Quelle derselben sind Extravasate nachzuweisen.

Das Übergreifen des Neoplasmas von der Chorioidea auf die Retina erinnert an die retinale sarkomatöse Infiltration, wie wir sie in Fällen von diffusen Sarkomen vorfinden.

### Fall 32.

**Angiosarcoma chorioideae mit ausgedehnter Sklerose der Gefässe. Austritt der Geschwulst aus dem Bulbus durch den Sehnerven, den Zwischenscheidenraum und die Sklera. Glaucoma secundarium.**

Patient 63 Jahre alt. Bulbus von einem auswärtigen Kollegen zugeschickt.

#### Anatomischer Befund.

Der Bulbus ist durch Härtung, besonders in seinem vorderen Abschnitte etwas difform, geschrumpft. Die Kornea zeigt einen oberflächlichen, das obere Hornhautdrittel einnehmenden Pannus und eine periphere Leukocyteninfiltration. Die Iris und die



sonst normale Linse sind nach vorne verschoben, erstere ist etwa in der Ausdehnung von 0,3 mm an die Hornhaut adherent, woraus eine erhebliche Verengerung der vorderen Kammer resultiert. In der vorderen Kammer, anschliessend an die vordere Irisfläche, ist ein fibrinöses Exsudat vorhanden, worin sowie in dem Gewebe der Iris und des Corpus ciliare entzündliche Leukocyten wahrnehmbar sind. In der Iris und im Corpus ciliare ist eine mässige Turgescenz der Gefässe bemerkbar. Der vordere Teil der Chorioidea bietet ausser der Atrophie der zelligen Elemente nichts Besonderes.

Vom hinteren Abschnitte des Bulbus erhebt sich bis über die Mitte desselben eine steil ansteigende, weich elastische Geschwulst, die in der Mitte des Bulbus etwas stärker hervorragt, und in ihrer ganzen hinteren Fläche mit der Sklera fest verwachsen ist. Der perichorioideale Raum ist daher nicht mehr vorhanden.

Die Chorioidea zeigt in ihren an der Geschwulst angrenzenden Partien bedeutende Veränderungen in den Gefässen der Hallerschen Schicht und zwar handelt es sich hier um Sklerose der Gefässwand an die sich eine Zellwucherung der Adventitiazellen anschliesst.

Die Gefässe der Sattlerschen Schicht und der Choriocapillaris sind ebenfalls in den hinteren Partien der Chorioidea verdickt, die übrigen Gewebe der Chorioidea sind atrophisch.

Die total abgehobene Netzhaut weist nebst Atrophie der nervösen Elemente eine Hypertrophie des Stützgewebes auf.

Die Körnerschichten sind noch teilweise erhalten. Der Sehnerv ist atrophisch. Der Zwischenscheidenraum ist erweitert und von der Chorioidea aus mit Geschwulstmassen infiltriert, die um die Eintrittsstelle des Sehnerven gleichsam einen Ring bilden. In den Sehnervenkopf selbst gelangen die Geschwulstelemente direkt aus der Chorioidealgeschwulst.



Zwischen den hinteren inneren Sklerallamellen sind Sarkomzellen in mässigen Mengen vorhanden, der Übergang des Neoplasmas auf die Sklera ist ein unmittelbarer, sodass zwischen beiden keine Grenze mehr zu sehen ist.

Der Austritt der Geschwulstzellen aus der Bulbuskapsel vollzieht sich daher an drei Stellen: am Opticus, Zwischen-scheidenraum und Sklera.

Eine Exkavation ist am Sehnerven wegen der wuchernden Geschwulstmassen nicht deutlich zu sehen, jedoch scheint die Lamina cribrosa etwas nach hinten gewichen zu sein.

Die Geschwulst besteht der Hauptsache nach aus Gefässen, die in den verschiedensten Richtungen verlaufen und somit auf den Durchschnitten in den verschiedensten Richtungen getroffen sind. Sie sind von einer vielfachen Zellenlage umgeben. Die Gefässwände sind verdickt, haben, wie in der Chorioidea oben beschrieben, ein sklerosierendes Aussehen. Die Endothelien sind etwas vermehrt. Die Lumina der weiten Gefässe enthalten rote Blutkörperchen. Die einzelnen Zellnester sind voneinander manchmal durch Anhäufungen von roten Blutkörperchen getrennt, manchmal durch nekrotisches Gewebe ausgefüllt.

Das Aussehen der Geschwulst ist folgendes: Grosse und kleine Zellnester runder und langer Form, immer mit einem centralen Gefässe, wechseln miteinander ab und geben hübsche mannigfaltige Bilder. Die Zellen selbst sind von verschiedener Grösse, jedoch behalten die meisten den Typus der polyedrischen Zellen, und sind entweder gleichmässig vieleckig oder länglich, und die Gestalt der Kerne entspricht meist der Gestalt der Zellen. Das Protoplasma ist homogen. Inter-cellularsubstanz feinkörnig, stellenweise homogen. Dieser Fall zeigt eine schon abgelaufene Irido-Chorioiditis, die zur teilweisen Atrophie der Uvealgebilde geführt hat, und jedenfalls der Geschwulstbildung vorausgegangen ist. Ausgesprochen glauko-



matöse Erscheinungen, die wahrscheinlich in der ausgedehnten sklerosierenden Gefässerkrankung der Chorioidea und in der Obliteration des Perichorioidealraumes ihren Grund haben.

### Fall 33.

#### **Angiosarcoma chorioideae Glaucoma sec. Atrophie der Iris und Corpus cil. mit teilweiser hyaliner Degeneration.**

Mann, 42 J. Bulbus von auswärts erhalten.

#### **Anatomischer Befund.**

Am horizontalen Durchschnitte sieht man eine vom Opticus nach aussen hervorstechende pilzförmige Geschwulst, die  $\frac{2}{3}$  des Binnenraumes des Auges ausfüllt.

Das Linsensystem und die Iris sind nach vorne gerückt, letztere eine Strecke weit an die Kornea im Winkel angelötet. Das Gewebe der Iris und Corpus cil. zeigt stellenweise Atrophie, sowie hyalin degenerierte Partien, besonders an den Gefässwänden. Vom Chorioidealgewebe erkennt man nur stark ausgedehnte Gefässe mit dünnen Wandungen, die übrigen Gewebe sind atrophisch, hie und da noch Überbleibsel von Pigment. Die Retina ist total abgehoben und an der inneren Oberfläche der Geschwulst eine Strecke weit mit dieser verwachsen. Die nervösen Elemente sind atrophisch, dagegen die Stützfasern hypertrophisch.

Sehnerv glaukomatös exkaviert. Die Geschwulst ist ein typisches zellenreiches Angiosarkom. Die zahlreichen Gefässdurchschnitte sind von einem Zellmantel kleiner, meist polyedrischer oder runder Zellen umgeben, zwischen den Zellnestern sind Anhäufungen von nekrotischen Zellmassen zu sehen. Die Geschwulstperipherie ist reicher an Gefässen als das Centrum; im Centrum befindet sich auch mehr nekrotisches Gewebe, um das sich Leukocyten-An-



häufungen vorfinden. Es sind stellenweise auch Blut-Extravasate im Geschwulstgewebe, besonders im Centrum vorhanden.

Die feineren Vorgänge an den Zellen sind wegen des alten, nicht gut tingierbaren Präparates nicht zu studieren. Ebenso ist der Entstehungsort des Neoplasmas an den mir zu Gebote stehenden wenigen Präparaten nicht zu präzisieren.

Pigmentbildung nirgends nachweisbar.

#### Fall 34.

#### **Grosszelliges Angiosarcoma. Durchbruch im Äquator. Recidiv. Lebermetastasen. Tod.**

Marie St. 50 J., Dienstbote, Gaspoldshofen, Ob.-Öst., die sonst immer gesund und kräftig war, und keine hereditäre Belastung zu haben scheint, hat vor zwei Jahren die Erblindung ihres linken Auges zufällig beim Zuhalten des rechten bemerkt. Damals bot angeblich das Auge weder in der Farbe, noch in der Form etwas Abnormes. Schmerzen seien nur vor etwa fünf Monaten wiederholt eingetreten, und zwar besonders beim Benützen des gesunden Auges. Heftigere andauernde Schmerzen sollen erst seit 10 Tagen vorhanden sein. Nach Angabe des behandelnden Arztes, der die Pat. genau beobachtete, ist der Durchbruch des Neoplasmas im Äquator nicht länger als drei Wochen vorhanden. Die Kranke, eine noch rüstige, kräftige Bauernfrau, etwas blass, zeigt keine Affektion der inneren Organe.

Das linke Auge ist amaurotisch; die Lider stark vaskularisiert, etwas ödematös. In der nur wenig geöffneten Lidspalte erscheint nach innen von der Korneoskleralgrenze ein grau-rötlicher höckeriger Tumor, der sich auf der inneren Seite des Bulbus nach hinten zu vom Äquator verfolgen lässt und von der Sklera nicht bedeckt ist.

Die Kornea von normalem Durchmesser, matt, Kornealfalz auch auf den vom Neoplasma freien Teilen verstrichen. Die



vordere Kammer sehr seicht. Nach aussen erhält man noch mit dem Augenspiegel rotes Licht, während die innere Partie des Fundus nicht zu durchleuchten ist. T. stark erhöht.

18. Februar 1892 wird in Chloroformnarkose die Enukleation gemacht und der Bulbus samt dem extrabulbären Teil der Geschwulst in toto entfernt, sodass das zurückgebliebene Orbitalgewebe vollkommen normal erscheint. Trotzdem kommt die Kranke zwei Monate später mit einem bohnergrossen Recidiv in der Orbita wieder. Es wird die Exenteratio orbitae mit nachheriger Epidermispfropfung gemacht.

Nach sieben Monaten ist die Orbita gut geheilt, von Recidiven frei. Die Pat. ist sehr herabgekommen. Beim Betasten der Leber sind Knoten darin zu fühlen. Drei Monate später erhielt ich vom Hausarzte die Nachricht des Todes der Kranken an Leber- und Lungenmetastasen. Ein Lokalrecidiv war nicht mehr aufgetreten.

Der Bulbus misst in der Längsachse 24 mm und 32 mm im Äquator samt Neoplasma. Am horizontalen Durchschnitte erscheint der innere Teil des Bulbus vollständig durch eine weissgrauliche, weich elastische Neubildung eingenommen, die in verschieden grosse, durch Bindegewebe von einander nur unvollständig getrennte Lappen oder Nester zerfällt.

Die Geschwulst hat sich im vorderen Teile des Bulbus entwickelt, umgiebt das Corpus cil., und bildet um dasselbe einen etwa 12 mm breiten Wall. Das Corpus cil. ist ganz atrophisch, nach vorne und innen verdrängt; auch die Linse ist durch den Druck der sie umgebenden Geschwulst nach vorne verschoben, und so an den Seiten abgeflacht, dass ihre hintere Partie trichterförmig aussieht. Von dem inneren vorderen Teile entwickelt sich die Geschwulst nach hinten, durchbricht im Äquator die Bulbus-Kapsel und bildet auf der nasalen Bulbusfläche eine etwa 15 und 11½ mm messende Erhabenheit. Nach hinten zu wuchert das Neoplasma weiter in die Chorioidea



und gelangt auf die temporale Seite des Opticus-Eintrittes. Vordere Kammer spaltförmig. Iris auf einen dünnen Strang reduziert. Die vom Neoplasma freie Chorioidea ist etwa um das doppelte der normalen verdickt, ihr Gewebe sieht glasig, wie gequollen aus, insbesondere sind die Gefässwände verdickt, bei manchen besteht die Wand aus fibrillärem Bindegewebe, bei anderen ist sie glasig entartet. Die Choriocapillaris und Sattlersche Schicht nehmen ebenfalls an diesem Prozesse teil; bei beiden erscheinen die Gefässwände mit glasiger Verdickung. Bemerkenswert ist auch die Verdickung der Basalmembran.

An die verdickten Wände schliesst sich eine Wucherung der Adventitiazellen. Die Geschwulst besteht aus einem weitverweigten, aus verschiedenen weiten Gefässen bestehenden Netzwerke oder Stroma; die Gefässe grösseren Kalibers haben verdickte, manchmal glasig aussehende Wandungen, wie sie bei der Chorioidea oben beschrieben sind, während die kleineren Gefässe entweder ganz dünne Wände, manchmal nur langgestreckte Gefässwandkerne haben; mitunter sind es wandungslose Kanäle, in denen das Blut cirkuliert. Zwischen den Maschen dieses Netzwerkes sind verschiedenartige Zellen eingelagert.

Die Mehrzahl der Zellen sind grosse, flache, polygonale Gebilde mit grossem, rundem, oder ovalem Kerne und vielem stark lichtbrechendem Protoplasma. Die Intercellularsubstanz ist an manchen Stellen eine feinkörnige, an anderen hat sie einen retikulären Bau und besteht aus feinen Bälkchen, die ein dichtes Netzwerk bilden, ähnlich wie in den Lymphdrüsen. Dieses Netzwerk erscheint mitunter sehr verdickt, die Balken sehen glasig, wie gequollen aus. Die Maschen werden dadurch enger, verschwinden teilweise, oder stellenweise vollkommen, und an ihre Stelle tritt ein glasiges Gewebe, das nur noch Spuren von Maschen zeigt.



An den Zellen sind sowohl karyokinetische Figuren, wie regressive Metamorphose nebeneinander zu finden; viele Zellen bergen Vakuolen in sich, andere sind in verschiedenen Stadien der Karyorrhesis begriffen, manche schwellen kolossal an, bekommen ein glasiges Aussehen; die Kerne vergrössern sich auch entsprechend, die ganzen Zellen sehen aus wie ödematös geschwellt, sind blass, ihr Kern färbt sich schlecht, manche Zellen haben ihren Kern eingebüsst. Stellenweise trifft man im Neoplasma spärliche Stern- und Spindelzellen ohne bestimmte Anordnung zerstreut oder in Haufen. Das Pigment in den letzteren Zellen ist ein amorphes, während das Pigment der polygonalen Zellen, die verschiedenen Übergangsstadien vom roten Blutkörperchen zum eigentlichen Pigment zeigt.

Die Spindel- und Sternzellen sind als die Überbleibsel des Stromas anzusehen, kommen in der durch Sarkomzellen noch nicht infiltrierten Chorioidea vor und bilden gleichsam eine Fortsetzung der pigmentierten Stromazellen der Chorioidea. Dagegen sind die anderen pigmentierten Zellen, die grobkörniges Pigment enthalten, meist in der Nachbarschaft der blutführenden Gefässe zu finden, was ebenfalls von der Provenienz dieses Pigments aus dem Blute Zeugnis giebt.

Die abgehobene Retina zeigt Atrophie der nervösen Elemente, auch etwas Verdickung der Stützfasern. Die Retina ist an einer Stelle mit der Geschwulst verwachsen, wo sich in ihr Zellen des Neoplasmas zeigen, während die übrige Retina keine solchen Elemente aufweist. Die extrabulbäre Geschwulst verbreitet sich in den äusseren Lamellen der Sklera und bildet einzelne Zellenanhäufungen. Leukocyten sind in dem Neoplasma nur spärlich.

Der Fall ist wegen seines Verlaufes ein sehr instruktiver. Schon zwei Jahre vor der Eukleation wurde von einem Spezialisten eine Netzhautabhebung am linken Auge konstatiert. Die Pat. befand sich wohl und konnten vor der Eukleation keine Metastasen bei der sorgfältigsten Untersuchung nachgewiesen werden.



Erst nach dem Durchbruch der Geschwulst durch die Bulbuskapsel wechselt das ganze Krankheitsbild rasch. Schon etwa drei Monate nach stattgehabtem Durchbruch, also etwa zwei Monat nach der Enukleation, werden Metastasen in der Leber durchgeföhlt, denen Pat. sieben Monate später erlegen ist. Ferner ist hier, trotz scheinbarer Totalexstirpation der Geschwulst, doch ein Lokalrecidiv schon nach zwei Monaten entstanden, während dagegen nach Exenteratio orbitae, sieben Monate lang, bis zum Tode der Pat., die Orbita von Lokalrecidive vollkommen freigebieben ist.

In onkologischer Beziehung gehört der Fall zu den Angiosarkomen mit mässiger hämatogener Pigmentierung und ziemlich ausgedehnter hyaliner Degeneration der Gefässwand und der Geschwulstzellen. Ausserdem sind in dem Neoplasma ganze Bezirke, die wie ödematös aufquellen, jedoch weder hyaline noch myxomatöse Reaktoin zeigen. Die Geschwulst geht aus der Hallerschen Schicht, hervor. Gleichzeitig ist eine Zellenhyperplasie auch in der Sattlerschen Schichte und in der Choriocapillaris nachweislich.

#### Fall 35.

#### **Angiosarcoma mit ausgedehnter myxomatöser Degeneration der Gefässe. Kein Glaukom.**

Frau Anna F., 50 J., aus Bruck. Die äusseren Teile des linken Auges normal. Pupille etwas über mittelweit, sehr träge reagierend. Die Medien klar, nur in der Linse streifige Trübungen und zwar in der vorderen und hinteren Corticalis, konzentrisch mit dem Linsen-Äquator verlaufend.

Bei seitlicher Beleuchtung gewahrt man im Glaskörperraum, nahe hinter der Linse, nasalwärts eine rötlich-weise, von Gefässen überzogene Masse, welche gegen die Augennachse vorspringt und fast  $\frac{2}{3}$  der Pupille einnimmt.



Mit dem Spiegel beleuchtet scheint der Tumor mit scharfem Rande sich gegen den übrigen normal rot leuchtenden Teil der Pupille gut abzuheben. Der Bulbus ist in Form und Grösse normal. Am Horizontalschnitt erscheint die vordere Kammer tief, Iriswurzel vollkommen frei, Kammerfalz normal. Am Opticus nur eine kleine physiologische Exkavation, also kein Anzeichen von Drucksteigerung. Iris, Corpus ciliare vollkommen normal. Die abgehobene Netzhaut zeigt nur an den Stellen, wo sie über die Geschwulst zieht und mit derselben locker zusammenhängt, eine Hypertrophie der Stützfasern nebst einem Zugrundegehen der nervösen Elemente. In den übrigen Teilen ist sie nicht verändert. In der Chorioidea ist zunächst eine Erweiterung der Gefässe und Kapillaren zu konstatieren. Die Gefässwände sind allenthalben verdickt und haben viele ein glasiges Aussehen bekommen. An vielen Gefässen ist eine Hyperplasie der Endothelien nachzuweisen. In der Nachbarschaft des Neoplasmas erscheint in der Chorioidea als erstes Zeichen der Geschwulstbildung eine Vermehrung der Adventitiazellen.

Die Pigmentzellen der Suprachorioidea scheinen keinen Anteil an der Geschwulstbildung zu nehmen. Das Neoplasma, das  $8\frac{1}{2}$  mm misst, geht vom hinteren Pole aus, und zwar von der Hallerschen Schicht; die Sattlersche Schicht zeigt ebenfalls eine Zellwucherung um die Gefässwände herum. Die Verbreitung der Geschwulst in dem Chorioidealgewebe ist eine beschränkte, sie sitzt mit einem schmalen Stiel auf und wächst, rasch an Dicke gegen den Äquator zunehmend, gegen das Centrum des Bulbus hinein.

Eine Obliteration des Perichorioidealraumes besteht nicht. Dieser Umstand und das geringe Gebiet der Infiltration der Chorioidea mit Geschwulstelementen, sowie der Mangel von Entzündungsprozessen in der Chorioidea dürften wohl die Ursachen sein, warum trotz der Grösse des Neoplasmas es noch zu keinem Glaukom gekommen ist. Die Geschwulst besteht aus einem



dicht verzweigten Gefässnetze mit verschieden weiten Gefässen. Die Gefässwände sind teils sehr dünn, nur durch mehrschichtiges Endothel gekennzeichnet, teils stark und glasig verdickt. Von den Gefässwänden gehen homogene strukturlose Strahlen aus, die allenthalben einzelne glasig gequollene Endothelien in sich schliessen. Ihre Gestalt erinnert an verzweigte Gefässe, in denen jedoch keine Lumina nachzuweisen sind. Wahrscheinlich handelt es sich um obliterierte Gefässe. Um die Gefässe herum gruppieren sich polyedrische, ovale, runde Zellen von verschiedener Grösse und bilden je nach der Weite der Gefässe schmalere oder breitere Zellmäntel. Eine feinkörnige, stellenweise glasige Intercellularsubstanz ist nachzuweisen. Es scheint, als ob die Gefässwand mit ihren Ausstrahlungen und die Intercellularsubstanz aus derselben strukturlosen stark quellenden Masse bestehen würde.

Die Zellenproliferation ist keine bedeutende, man begegnet mehrkernigen Zellen, auch vereinzelt Karyomitosen; so dass wir im ganzen kein sich stark entwickelndes Neoplasma vor uns haben. Der Zellzerfall an der Peripherie der Zelleylinder ist ebenfalls kein lebhafter. Dementsprechend sind auch nur wenig Leukocyten im Gewebe zerstreut zu finden.

Es handelt sich hier um ein Angiosarkom mit myxomatöser Degeneration und teilweiser Obliteration der Gefässe. Die Gefässerkrankung ist der Geschwulstbildung vorausgegangen. Es ist ein relativ langsam wachsendes Neoplasma, das auch wenig Zellzerfall und keine Entzündung aufweist. Es ist hervorzuheben, dass es trotz der Grösse des Neoplasmas zu keiner Drucksteigerung gekommen ist; diese Thatsache wird wohl ihren Grund in der geringen Infiltration der Chorioidea mit Geschwulstelementen, ferner in dem Offenbleiben des Perichorioidealraumes und in der Abwesenheit jeglicher entzündlicher Prozesse in der Chorioidea haben.



Fall 36.

**Angiosarkom mit hämatogener Pigmentierung. Gefässwanddegeneration.**

Ludwig G., 53jährig, bemerkte Ende 1892 die Abnahme der Sehkraft und Einschränkung des Gesichtsfeldes. 27. III. 93 wurde Glaucoma absol. mit Cataracta glaucomat. am rechten Auge konstatiert. Es wurde anderswo die Iridektomie gemacht. Die starken Schmerzen kehrten bald wieder. 29. V. 93 Enukleation.

**Anatomischer Befund.**

Der untere innere und hintere Abschnitt des Bulbus ist von einer dunkelbraunen Geschwulst eingenommen, die der Sklera mit breiter Basis aufsitzt, sich dann allmählich verjüngt und mit einem schmalen Auswuchs in die mittleren und oberen Partien des Bulbus hervorragt.

In der Iris, dem Corpus ciliare und der Chorioidea sind Residuen einer alten Entzündung und spärliche Leukocytenanhäufungen zu finden; das Grundgewebe ist meist durch fibrilläres, teilweise homogenes Bindegewebe ersetzt.

Die Retina ist abgehoben und zum grössten Teil ebenfalls in Bindegewebe umgewandelt; die Körnerschichten und das Stützgewebe sind noch zu erkennen. In der Chorioidea verbreitet sich die Infiltration mit den Zellen des Neugebildes sehr weit und reicht an Intensität immer abnehmend nahezu bis zum Äquator. An den chorioidealen Gefässen, besonders in der Hallerschen Schicht, sind die Gefässwände glasig aufgequollen. Die Endothelien sind stellenweise gewuchert. In dem Teile der Chorioidea, wo die Infiltration mit Geschwulstzellen aufhört, ist ein Weiterwerden der Gefässe der Hallerschen Schicht zu sehen; das übrige Gewebe ist teils in Bindegewebe, teils in Exsudatmassen umgewandelt, was eine Dickenzunahme der Aderhaut verursacht. An der Grenze der Geschwulst ist eine Hyperplasie der Adven-



titiazellen. Auf dem Durchschnitte erscheint das Neoplasma teils pigmenthaltig, teils unpigmentiert. Zwischen diesen beiden Partien ist keine scharfe Grenze zu ziehen, sie gehen unmittelbar ineinander über. Ein weit verzweigtes, teilweise mit verdickten homogenen Gefässwandungen versehenes Gefässstroma mit an die Gefässe sich anschliessenden Zellmänteln, bildet den Hauptbestandteil der Geschwulst. Manchmal ist die Gefässwand vom Lumen durch eine Lage Leukocyten getrennt. Hier nach sind um das Gefässlumen herum drei Hüllen zu unterscheiden, die eigentliche Gefässwand, die Leukocytenablagerung und der Zellmantel. Allerdings ist die zweite nicht an allen Gefässen zu sehen. Die Zellnester sind voneinander, mitunter durch wandungslose Kanäle oder Gefässe, abgegrenzt. Zuweilen aber ist nekrotisches Gewebe zwischen den Zellnestern abgelagert. Diese letzteren sind aus dicht gedrängten Zellen, zumeist Spindel- oder auch grösseren polygonalen und runden Zellen zusammengesetzt, welche nur wenig feinkörnige Intercellularsubstanz zwischen sich schliessen. Lebhaftige Kern- und Zellteilung, wie auch Zellzerfall kleinerer Zellgruppen sind wahrzunehmen. Um diese herum und mit ihnen vermischt sind zahlreiche Leukocyten eingelagert.

Ein eigentümliches Verhalten zeigt das Pigment, das in den Geschwulstzellen, die zunächst in der Umgebung der Gefässe und der wandungslosen Kanäle auftreten, zu sehen ist. Von der Peripherie und dem Centrum der Zellnester gelangen die Pigmentzellen in die dazwischen liegende Zone und verbreiten sich so über die Zellnester, wo sie sehr bald den regressiven Prozessen anheimfallen.

Das Pigment ist ein dunkelbraunes, grobkörniges und füllt die Zellen meist ganz aus, so dass kein Kern mehr zu sehen ist. In der Nähe der Gefässe sind Geschwulstzellen mit Einschlüssen von roten Blutkörpern und mit zahlreichen Übergangsstufen von diesen zu groben Pigmentkörnern. Im pigmentierten Teile der Geschwulst ist ausserordentlich lebhafter Zerfall



der Pigmentzellen zu verzeichnen; das Pigment wird feinkörnig, gelblich, mit äusserst feinen, schwarzen Körnchen vermischt; es wird aus der Zelle resorbiert und hinterlässt meist am Zellrande einen schwachen Pigmentring, während im Innern der Zelle sich Vakuolen ausbilden und Verfettung auftritt. Daneben verliert der Kern seine Färbbarkeit, oder er verfällt später der Karyolyse, sodass nur die Zellmembran mit einzelnen Pigmentkörnchen übrig bleibt.

Die Eisenreaktion gelingt nur an der Peripherie und im Centrum der Alveolen, wo die noch frischeres Pigment enthaltenden Zellen sich vorfinden. Im Stroma, wo sich feine Körnchen oder amorphes Pigment vorfinden, gelingt die Reaktion nicht. Das vorliegende Neoplasma ist ein Leukosarcoma, das aus der Hallerschen Schichte hervorgegangen ist und einen angiosarkomatösen Bau zeigt. Die Pigmentierung ist durchwegs eine hämatogene, die Pigmentzellen bekommen ihr Pigment aus dem Blute der Gefässe, die in der Peripherie oder dem Centrum der Alveolen verlaufen. Viele Übergangsstadien und die Eisenreaktion sprechen dafür. Dass die in Zerfall begriffenen Pigmentzellen keine Reaktion zeigen, ist erklärlich aus den im Kapitel I. B. angegebenen Gründen.

### Fall 37.

**Angiosarcoma melanoticum chorioideae mit hämatogener Pigmentierung. Durchbruch des Neoplasmas im Äquator. Übergang desselben auf den Sehnerv. Sekundär-Glaukom. Vorausgehende Erkrankung der Chorioideal-Gefässe.**

#### Anatomischer Befund.

Der temporale Teil des Bulbus ist von einem graubraunen gelappten Neoplasma ersetzt. Dasselbe reicht hinten über die Eintrittsstelle des Opticus und überragt vorne um 9 mm die Korneo-Skleralgrenze. Von vorn nach hinten gemessen erreicht es 32 mm, die Höhe beträgt 12 $\frac{1}{2}$  mm, im breiten Durchmesser



17 mm. Das Neugebilde nimmt  $\frac{1}{4}$  des Bulbusraumes ein und drängt die temporalen, hinteren Sklerallagen nach hinten zu aneinander. Letztere sind noch eine Strecke weit auf der Oberfläche des Neoplasmas zu sehen, während das Neugebilde von der Korneoskleralgrenze aus teils vom gewucherten Kornealepithel, teils von der verdickten Konjunktiva bedeckt wird. Die übrigen Partien haben keine Umhüllung.

Der Bulbus zeigt folgende Veränderungen: Hornhaut-ödem. Iriswinkel verlötet. Ciliarkörper an der temporalen Seite atrophisch in fibrilläres Bindegewebe umgewandelt. Während die Iris und das Corpus ciliare der temporalen Seite Leukocyten-Einwanderung zeigen, besteht zwischen der Iris und dem Neoplasma eine zarte Exsudatmembran mit darin suspendierten Leukocyten. Ektropium der Pigmentschicht der Iris am Pupillarrande. Die Retina ist abgehoben, stellenweise mit der Geschwulstoberfläche verwachsen und zeigt an diesen Stellen eine starke Bindegewebs-Entwicklung. Vom Sehnerv bekommt man nur wenig zu sehen, weil er von Geschwulst-Elementen durchwuchert ist. Die Lamina cribrosa ist ebenfalls nicht mehr zu erkennen, sodass eine Exkavation nicht sichtbar ist.

Die Chorioidea, auch in den von der Geschwulst am entferntesten gelegenen Teilen, zeigt eine Wucherung der pigmenthaltigen Stromazellen. Je näher der Geschwulst, um so mehr tritt diese Hyperplasie hervor, die Zellen wuchern in alle Chorioideal-Schichten hinein.

Schon am Äquator der dem Neoplasma gegenüberliegenden Teile der Chorioidea beginnen die Pigmentzellen ein pathologisches Aussehen zu gewinnen, sie werden plump, die Fortsätze stumpfer, der Kern undeutlich, die ganze Zelle nimmt mit der Zunahme an Pigment auch an Umfang zu. Das Pigment wird amorph, da und dort zeigen sich Fettkörnchenkugeln.

Von den übrigen zelligen Elementen der Chorioidea zeigen die Adventitiazellen der Gefäße der Hallerschen und Sattler-



schen Schicht, sowie die Gefässwandkerne eine lebhafte Hyperplasie; auch die Endothelien der Chorioidea sind stellenweise in Vermehrung begriffen.

Der Zellenhyperplasie geht eine Erkrankung der Gefässwände der grossen, mittleren und kapillaren Gefässe der Chorioidea voraus. Die Gefässwand ist verdickt, teils streifig, meist aber homogen, giebt beim Färben nach van Gieson und v. Recklinghausen, sowie mit Eosin u. s. w. das bekannte hyaline Aussehen. Die Geschwulstzellen gruppieren sich um die verdickten Gefässwände herum.

Der Bau des Neoplasmas ist folgender: Das Stroma wird durch ein dichtes Gefässnetz gebildet; die einzelnen Gefässe differieren stark in Grösse, Dicke der Wandungen und Weite der Lumina; auch blutführende Gewebsspalten sind anzutreffen. Die Gefässwände, namentlich die verdickten zeigen zumeist hyaline Degeneration und geben stellenweise die Amyloidreaktion. In den Lumina ist geronnenes Blut. Stellenweise hat die Geschwulst einen ganz ausgesprochen angiosarkomatösen Bau, während an anderen Stellen durch das Konfluieren der Zellmäntel das Bild etwas undeutlicher wird. Die Zellen der Geschwulst, die sich um die Gefässwand gruppieren sind teils als Abkömmlinge der pigmentierten Stromazellen zu erkennen, teils sind es meist grössere ovale oder polygonale Zellen, die zwischen den pigmentierten Elementen, ohne bestimmte Anordnung zerstreut sind. In der Nähe von den in der Geschwulst ziemlich häufig vorkommenden Extravasaten weisen sie Zelleneinschlüsse auf. Auch sind sie hier schon mit grobkörnigem, ungleichmässig gekörntem Pigmente versehen und zeigen allenthalben auch Übergangsstufen von den roten Blutkörpern zum Pigmente. Die Hämosiderinreaktion giebt gerade hier sehr lehrreiche Bilder. Während die eben erwähnten grossen Zellen eine lebhafte Reaktion geben, bleibt in den Abkömmlingen der pigmentierten Stromazellen die Reaktion vollkommen aus.



Fall 38.

**Melanosarcoma chorioideae, hervorgegangen aus den Stromazellen der Chorioidea. Beteiligung des Pigmentepithels an der Zusammensetzung der Geschwulst. Phthisis bulbi incip.**

Am 29. Mai 1883 stellte sich die 31jährige Margarethe W. vor. Am atropinisierten Auge sieht man schon beim Blicke geradeaus einen rotbraunen Reflex aus dem Auge herauskommen, der bei seitlicher Beleuchtung als ein von innen und hinten hervorragender Tumor sich erweist. Nur nach aussen wird noch der normale rote Reflex des Augengrundes wahrgenommen.

Die vorderen Ciliargefässe nach oben stark geschlängelt und gefärbt. Spannung geringer als normal. Beginnende Phthisis bulbi.

Anatomischer Befund.

Der Bulbus ist in allen seinen Dimensionen etwas verkleinert, misst von vorne nach hinten 21, und im Äquator 20 mm. Zweidrittel des ganzen Binnenraumes des Auges ist durch eine bräunliche, aus dem hinteren Pole entspringende und die nasale Partie des Bulbus ausfüllende Geschwulst eingenommen.

Die der Chorioidea mit breiter Basis aufsitzende Geschwulst reicht nach vorne an die hintere Linsenfläche und schiebt Linse und Iris vor sich hin, sodass letztere der Membrana Descemetii knapp anliegt. Das Corpus ciliare und die Iris haben ihre ursprüngliche Struktur eingebüsst, sie bestehen hauptsächlich aus fibrillärem Bindegewebe mit stark ausgedehnten Gefässen, die mitunter Verdickung der Wände auf Kosten der Lumina zeigen, und da und dort obliteriert erscheinen. Der Musculus ciliaris hat eine Umwandlung in Bindegewebe, resp. in homogenes Gewebe erfahren. Leukocyten in mässiger Menge liegen im Ge-



webe zerstreut. Die Chorioidea hat um das Dreifache an Dicke zugenommen und enthält ebenfalls viel fibrilläres Bindegewebe, zeigt aber auch eine starke Vermehrung der Zell-Elemente, sowie Ausdehnung und Überfüllung der dünnwandigen Gefässe.

Die in Hyperplasie begriffenen Zellen sind teils pigmenthaltige Stromazellen, teils farblose, meist ovale oder auch spindelförmige Zellen, die in der Umgebung der Gefässe wuchern und als Abkömmlinge der Adventitiazellen zu betrachten sind. Leukocyten sind auch hier zu konstatieren.

Was die Geschwulst anbelangt, so hat sie eine hellbraune Farbe mit dunkelbrauner Umrandung der Gefässe, was ihr ein marmoriertes Aussehen verleiht. Ihre Hauptmasse besteht aus zerfallenen Pigmentzellen, freiliegenden Pigmentkörnchen und freien Kernen. Die Elemente, die noch als Zellen kenntlich sind, haben meist eine diffuse oder feingekörnte Pigmentierung. Ihrer Form und Grösse nach kommen diese Zellen den Stroma-Zellen der Suprachorioidea am nächsten und da diese letzteren überall in der Chorioidea, besonders aber in der Nähe der Geschwulst proliferieren, so ist die Provenienz der Pigmentzellen aus der Chorioidea sehr wahrscheinlich keine Eisenreaktion.

An der Oberfläche der Geschwulst ist eine deutlich wahrnehmbare Hyperplasie des Pigmentepithels nachzuweisen. Die Zellen werden grösser, verlieren ihre regelmässige polygonale Form, werden plump und in ihrer Grösse von einander verschieden.

Das Pigment in ihnen ist grobkörnig ungleichmässig, gelbbraun und ähnelt in seinem Aussehen dem hämatogenen Pigmente. Diese Zellen geben auch die Hämosiderin-Reaktion. Nebst diesem Pigmente enthalten noch einzelne Zellen die charakteristischen stäbchenförmigen Pigmentkörnchen des Pigmentepithels. Diese Zellen lassen sich an den oberflächlichen Teilen der Geschwulst ins Gewebe derselben verfolgen und beteiligen sich somit an der Geschwulstbildung.



Im Innern des Neoplasmas finden sich grössere nekrotische Herde, die wahrscheinlich den ausgedehnten Extravasaten in der Geschwulst, sowie solchen, die zwischen Chorioidea und Retina sich vorfinden, ihre Entstehung verdanken. Vielleicht tragen auch die ausgedehnten Obliterationen der Geschwulstgefässe zur Herabsetzung der Ernährung in der Geschwulst und dadurch zur regressiven Metamorphose bei. Um die nekrotischen Zellmassen bilden sich Entzündungsherde.

Wir haben also ein Melanosarkom vor uns, das aus den pigmentierten Stromazellen hervorgegangen ist, und an dessen Bildung die Zellen des Pigmentepithels participieren. Ferner ist eine Phthisis incipiens vorhanden, die ihren Grund wahrscheinlich in den ausgedehnten Zerfallsherden hat.

#### Fall 39.

**Melanosarcoma chorioideae. Durchbruch im Äquator. Geringgradige Beteiligung des Pigmentepithels. Exenteratio orbitae.**

**Heilung mit 5jähriger Beobachtungsdauer.**

Josef K., 33jähriger Bauerssohn, Mondsee, Ob. Oest. Der Kranke erzählt, dass er schon vor mehreren Jahren (?) bemerkte, dass sein rechtes Auge schlechter sehe, es sei auf der nasalen Seite ein Nebel entstanden, der, und zwar angeblich in Folge Traumas, immer dichter wurde. Seit 7 Monaten könne er mit diesem Auge auch kein Licht mehr unterscheiden. Grösser ist das Auge angeblich erst seit 3 Monaten, seither treten auch bedeutende Schmerzanfälle auf, während früher das Auge völlig schmerzfrei war. Der Mann ist von kräftigem Bau und gesundem Aussehen. Die inneren Organe zeigen keine Veränderungen.

Die Lider des rechten Auges gerötet, vaskularisiert, ödematös. Das rechte Auge stärker vorstehend als das linke. Thränen, Lichtscheu, Schmerzen.



Beim Auseinanderziehen der Lider präsentiert sich der Bulbus etwas nach innen und unten verdrängt, sodass der Mitte des Lides der temporale Teil des Limbus entspricht. Von diesem nach aussen erhebt sich ein etwa 12 mm äquatorial und  $18\frac{1}{2}$  mm horizontal messender Tumor von rötlich-brauner Farbe, der sich in die Orbita durchpalpieren lässt. Der Tumor ist in seiner ganzen Ausdehnung unverschieblich mit der Sklera verwachsen, hängt jedoch mit dem Orbitalinhalte nur locker zusammen. Die Beweglichkeit nach aussen und nach oben, wohin das Neoplasma eine grössere Ausbreitung besitzt, ist völlig aufgehoben; während sie nach innen und unten beschränkt aber doch noch vorhanden ist. Aus dem Fundus bekommt man nur einen gelbgrauen Reflex, nach aussen zu ist durch die diffus getrübe Kornea eine graubraune Hervorragung, die nahe an die Pupille heranreicht, sichtbar. Der intraokuläre Druck ist bedeutend erhöht.

Am 15/II. 1891 wird die Exenteratio orbitae in Chloroform mit nachheriger Thierscher Transplantation ausgeführt.

Es ist bemerkenswert, dass in diesem Falle weder Lokalrecidive noch Metastasen bis September 1896 auftraten, wo Patient von seinem Hausarzte untersucht und als vollständig gesund befunden wurde. Aus der späteren anatomischen Untersuchung des Falles ist zu bemerken, dass der extrabulbäre Teil der Geschwulst von einer dicken, die normale Sklera um das Doppelte übertreffenden Kapsel umgeben war, also eine Abkapselung der Geschwulst gegen den Orbitalinhalt vorhanden war, was wahrscheinlich ein Übergreifen des Neoplasmas auf die Gewebe der Orbita verhinderte.

#### Anatomischer Befund.

Die Gewebe des Bulbus zeigen alle mehr oder minder intensive Veränderungen.



Die Konjunktiva ist verdickt, besonders in der Nähe der äusseren Geschwulstpartie, wo sie das 4fache ihrer normalen Dicke erreicht und zwar teils durch Lockerung ihres Gewebes, teils durch eine starke Rundzelleninfiltration, die teilweise auch auf das episklerale Gewebe übergreift. Die episkleralen und konjunktivalen Gefässe sind vermehrt und strotzend mit Blut gefüllt. Sie gehen auf die Peripherie der Kornea über. In den oberflächlichen Kornealschichten ist eine mässige Rundzelleninfiltration vorhanden. Die Hornhautlücken sind erweitert. In der vorderen Kammer befindet sich ein fibrinöses Exsudat mit darin suspendierten Leukocyten. Das Gewebe der Iris ist durch Zunahme des fibrillären Bindegewebes verdichtet, auch hier finden sich Leukocyten in mässiger Menge. Nur wenige in fettigem Zerfalle begriffene Stromazellen. Viele, zumeist dickwandige, mit engem Lumen versehene Gefässe durchziehen das Gewebe, auffällig ist manchmal die sehr bedeutende Verdickung und das homogene Aussehen der Gefässwände.

Die Lymphspalten der Gefässe, welche die vordern und hintern Partien der Sklera durchbohren, sind erweitert, und enthalten Leukocyten, sowie Pigmentzellen.

Der Canalis Schlemmii ist stark ausgedehnt, ebenso die ihn umgebenden Gefässe.

Die Chorioidea ist in ihrer ganzen Ausdehnung, besonders aber in der Nachbarschaft der Geschwulst, von stark ausgedehnten Gefässen mit homogenen Wandungen durchzogen. In der Schicht der grösseren Gefässe sind die Adventitiazellen gewuchert, und bilden um die Gefässwand einen Zellmantel. Entzündliche Leukocyten durchsetzen alle Schichten der Chorioidea, da und dort finden sich Blutextravasate.

In der Suprachorioidea ist, besonders in der Nähe des Neoplasmas, eine Hyperplasie der pigmentierten Stromazellen wahrzunehmen, die sich auch teilweise in den übrigen Chorioidealschichten verbreitet; die Zellen werden plump, verlieren ihre



Fortsätze. Die der Geschwulst benachbarten Partien der Chorioidea bestehen teils aus in Hyperplasie begriffenen Pigmentzellen, teils aus unpigmentierten aus der Wucherung der Adventitiazellen hervorgegangenen Zellen, die meist eine polygonale Gestalt haben. Die Pigmentzellen sind grösstenteils aus den pigmenthaltigen Stromazellen, und zum kleineren Teile aus den Pigmentepithelien der Retina hervorgegangen, die am Rande des Neoplasmas an Zahl zunehmen und in das Geschwulstgewebe hineinwachsen. Die aus den Stromazellen hervorgegangenen Pigmentzellen bilden etwa zwei Drittel der Geschwulst, während die aus den Pigmentepithelien entstandenen Zellen nur an den peripheren Teilen derselben sichtbar sind. Die Abkömmlinge des Pigmentepithels unterscheiden sich von denen der Stromazellen durch ihre oft noch gut kenntliche polygonale Form, durch die grössern Zellkörper, sowie durch die in ihnen noch kenntlichen, charakteristischen gröberen, stäbchenförmigen, krystallähnlichen Pigmentkörnchen, die da und dort noch vorkommen. Die meisten dieser Zellen sind tief braun gefärbt, und lassen eine grobe etwas unregelmässige Körnelung wahrnehmen.

Die pigmentierten und unpigmentierten Geschwulstzellen kommen im Neoplasma ohne bestimmte Anordnung in grösseren oder kleineren Anhäufungen vor; auch sind Zellbezirke, die beide Zellarten promiscue enthalten. In den ungefärbten Zellen sind vielfach Doppelkerne zu sehen; feinere Vorgänge an den Zellen lassen sich an dem alten, lange in Müllerscher Flüssigkeit gelegenen Präparate nicht studieren.

Die Gefässe, die nicht sehr zahlreich sind, haben alle stark verdickte Wandungen und meist um diese eine Lage Leukocyten, die die Gefässwand von den Geschwulstzellen trennt. Regressive Metamorphose lässt sich nur an den pigmenthaltigen Elementen nachweisen, von denen oft grosse Bezirke derselben anheimfallen. Man trifft Pigment in den Zellen entweder in Form feiner Körperchen, oder in amorphem Zustande. Es bietet



sich das Bild einer ausgedehnten Zellnekrose dar. Um die nekrotischen Herde herum ist eine Leukocyten-Einwanderung zu sehen. Der Opticus ist tief exkaviert und bietet das Bild einer Atrophie der Nervenfasern und einer mässigen Bindegewebs-Entwicklung.

Der Iriswinkel ist verschlossen. Die Retina vollkommen abgehoben, ausser den stark hypertrophischen Stützfasern ist von ihrer Struktur nichts zu erkennen.

Der extrabulbäre Teil des Neoplasmas ist wenig pigmentiert, und sind nur einzelne Pigmentherde zwischen den pigmentfreien Zellen zerstreut vorzufinden. Die Zellen sind teils polyedrisch, teils spindelförmig, die pigmentierten haben ausschliesslich eine spindel- oder sternförmige Gestalt, manchmal stumpfe Fortsätze. Die die ganze Geschwulst umgebende Kapsel besteht ausschliesslich aus Bindegewebe und hat die doppelte Dicke der Sklera, sie enthält keine Geschwulstelemente.

Die Geschwulst ist teils ein Melanosarkom, das aus den Stromazellen hervorgegangen ist, mit teilweiser Wucherung der Pigmentepithelzellen, teils ein Leukosarkom, das seinen Ursprung den Adventitiazellen der Hallerschen Schicht verdankt.

Durchbruch etwa im Äquator; ob die Geschwulstelemente längs der Lymphscheiden der Venae vorticosae aus dem Bulbus hinausgewuchert sind, lässt sich nicht mehr nachweisen.

Glaukomatöse Exkavation und Sehnervenatrophie.

Hervorzuheben ist die Abkapselung der orbitalen Geschwulst, die wahrscheinlich die Propagation des Neoplasmas in der Orbita verhinderte, weshalb auch trotz der Grösse der extrabulbären Geschwulst keine Recidive stattgefunden hat.



Fall 40.

**Melanosarcoma chorioideae. Uveitis. Atrophia nervi optici. Fortsetzung der Geschwulst in den Zwischenscheidenraum. Beteiligung des Pigmentepithels an der Geschwulstbildung.**

Jakob L., 33 Jahre alt, Hausknecht (Cretin), St. Martin im Pongau, Herzog. Salzburg, datiert die Erblindung seines rechten Auges seit dem ersten Auftreten von Schmerzen, vor etwa 6 Wochen. Nähere Auskunft ist bei der mangelhaften Intelligenz des Kranken nicht zu erlangen. Bedeutende Lidschwellung, Bulbus protrudiert, Chemosis, Ciliarinjektion, Thränen, heftige Schmerzen. Status glaucomatosus. Hornhaut matt, gestichelt, von oben bis nahezu zum Centrum vaskularisiert. Graugrüne Iris liegt der Kornea an, sodass keine vordere Kammer wahrzunehmen ist.

Pupille durch eine dünne Membran verschlossen. Aus dem Fundus ein graugrünlicher Reflex. Der enukleierte Bulbus misst von vorne nach hinten 26 mm, im Äquator 24 mm.

Beim Durchschnitte in horizontaler Richtung entleert sich eine schmutzig gelbe Flüssigkeit. Das Innere des Bulbus ist durch ein missfarbiges, grieseliges Exsudat eingenommen, in welchem die einzelnen Teile oder Membranen des Bulbus wie eingebettet erscheinen. Um die Eintrittsstelle des Opticus herum erhebt sich und ragt in den Bulbus hinein ein braunschwarzer Wulst, der auf der nasalen Seite die Höhe von  $7\frac{1}{2}$  bei 6 mm Breite erreicht, während er an der temporalen Partie 4 mm hoch und  $3\frac{1}{2}$  mm breit ist. Dieser Wulst umgibt trichterförmig die Eintrittsstelle der Centralgefäße.

Nach hinten zu setzt sich das Neoplasma in den Zwischenscheidenraum fort und zwar den inneren Teil des Opticus entlang; letzterer zeigt an dieser Stelle eine Depression. Das Neugebilde reicht nur etwa  $2\frac{1}{2}$  mm in den Zwischenscheidenraum hinein und ist nach hinten zu vollkommen abgegrenzt, sodass



noch ein circa  $3\frac{1}{2}$  mm freier Teil des Zwischenscheidenraumes nach hinten zu übrig bleibt. Die Geschwulstelemente wandern am Sehnervenkopfe ein.

Obwohl vom Neugebilde am Opticusstamm nichts vorhanden, und der Zwischenscheidenraum nach hinten zu von der Geschwulst frei geblieben ist — was aus dem Präparate ersichtlich ist — somit keine Geschwulstteile bei der Operation zurückgelassen worden sind; so ist doch nach 3 Monaten ein kirschgrosses Recidiv aufgetreten und musste die Exenteratio orbitae gemacht werden.

Patient ist 8 Monate nach der zweiten Operation an Lebermetastasen gestorben. Weder bei der E nukleation, noch bei der Exenteration konnten wir Spuren eines Neugebildes in den inneren Organen konstatieren. Dementsprechend war auch damals das Allgemeinbefinden ein vollkommen ungestörtes.

Die Kornea ist ihrer Epitheldecke beraubt, stellenweise vaskularisiert; zwischen den Hornhautlamellen sind Wanderzellen eingelagert, besonders in den inneren Partien. Die Sklera ist dicker als normal. Alle Gewebe des Bulbus sind in eine weiche Exsudatmasse eingebettet. Die Anlötung des Iriswinkels und das Anrücken der Iris an die hintere Hornhautfläche haben die Kammer spaltförmig verengt; diese Spalte ist aber auch von Exsudatmassen eingenommen.

Im Irisgewebe viel fibrilläres Bindegewebe und zahlreiche Leukocyten. Das Corpus ciliare ist atrophisch, und in Bindegewebe umgewandelt, die Fortsätze sind nur durch die noch restierende Pigmentschicht gekennzeichnet und von Leukocyten durchsetzt.

Die Chorioidea hat in ihren peripheren Teilen etwa um das 3fache durch Exsudat an Dicke zugenommen, während sie vom Äquator nach hinten durch Geschwulstinfiltration um das 4—5fache verdickt erscheint. Zwischen der Chorioidea und der abgehobenen Netzhaut ist ein fibrinöses, mit vielen Leukocyten



und zugrundegehenden Pigmentepithelien durchsetztes Exsudat abgelagert. Der Glaskörper ist geschrumpft und durch ein an Leukocyten und an nekrotischen Zellen reiches Exsudat ersetzt. Die um die Papilla nervi optici sich wallartig erhebende Geschwulst ist nicht sehr gefässreich und enthält stellenweise viele blutführende Gewebsspalten.

Die Geschwulst besteht der Hauptsache nach aus pigmenthaltigen Zellen, die sich in zwei Typen einteilen lassen: die einen, zahlreicheren, nähern sich in ihrer Form den länglichen, pigmentierten Stromazellen der Chorioidea, nur verlieren sie ihre Ausläufer, oder diese sind nur klein und stumpf. Das Pigment in ihnen ist entweder ein amorphes oder ein gleichmässiges, grobkörniges; die Zellen haben Neigung zum Zerfall, was durch das freie Pigment und die freien Kerne, die im Gewebe sich vorfinden, dargethan wird.

Die andere Zellart gehört dem Pigmentepithel an; die Zellen sind grosse, meist viel grobkörniges braunes Pigment enthaltende Gebilde, an denen die ursprüngliche polygonale Form vielfach kaum mehr zu erkennen ist, da sie bei stärkerem Pigmentgehalte sich der runden Gestalt nähern. Nur die zahlreichen Übergangsstadien von den noch normalen Pigmentepithelzellen zu diesen runden, mit Pigment strotzend gefüllten Gebilden, lassen diese letzteren noch als Abkömmlinge des Pigmentepithels erkennen. Die Zellen des Pigmentepithels enthalten allenthalben grobkörniges, gelblichbraunes Pigment nebst den charakteristischen, krystallähnlichen Pigmentkörnchen der normalen Pigmentepithelzellen.

Diese Zellen, welche in dem vorliegenden Neoplasma sehr zahlreich sind, dringen von der Peripherie in dasselbe hinein und lassen sich nahezu in der ganzen Geschwulst verfolgen. In den von den Geschwulstelementen infiltrierten hinteren Partien der Chorioidea kommen diese Zellen nur selten vor, dort gehören die pigmenthaltigen Elemente vorzugsweise den Stromapigment-



zellen der Chorioidea an. Die Chorioidea bietet an diesen Stellen, das ist vom Äquator an nach hinten, ein buntes, wie marmoriertes Bild dar, indem die braunen Pigmentgruppen durch Stränge teils streifigen, teils homogenen Gewebes voneinander getrennt sind; letztere Stränge geben stellenweise die Hyalinreaktion. Wahrscheinlich sind beide Gewebe Produkte einer älteren Entzündung, die sekundär der hyalinen Degeneration anheimfallen. Auch unpigmentierte Zellen kommen in spärlichen Mengen in der Geschwulst vor. Diese Zellen sind meist gross, polyedrisch, oder oval und es ist wahrscheinlich, dass ein Teil der plumpen, grossen Pigmentzellen oder Schollen der Geschwulst Pigment aufgenommen hat. An den pigmentfreien Zellen lassen sich ab und zu Mitosen und Doppelkerne wahrnehmen.

Die Intercellularsubstanz ist spärlich und feinkörnig.

An der Oberfläche der Geschwulst finden sich da und dort kleinere Extravasate, die möglicherweise die Quelle des Pigmentes in den Pigmentepithelien gebildet haben, wofür der Umstand spricht, dass in noch relativ normal aussehenden Pigmentepithelien Einschlüsse von roten Blutkörperchen, sowie verschiedene Übergänge derselben zu Pigment vorkommen.

Ein besonderes Interesse bietet der Fall in onkologischer Beziehung insofern, als wir bei einem typischen Sarkom eine lebhaftete Beteiligung des Pigmentepithels nachweisen können. Ferner sind ältere Residuen einer stattgehabten Entzündung nachzuweisen, die wahrscheinlich der Geschwulstbildung vorausgegangen ist. In welcher Weise diese letztere mit der Entzündung in Zusammenhang zu bringen ist, lässt sich nicht entscheiden.

#### Fall 41.

**Melanosarcoma chorioideae am hinteren Pole. Ausgedehnte Sklerose der Gefässe. Keine Exkavation. Sehnervenatrophie.**

Franz G., 68 j. Tischler aus Berchtesgaden, Oberbayern. Pat. bekam vor 3 Wochen am rechten Auge heftige Schmerzen und



bemerkte, als er das linke Auge zuhielt, dass er am rechten vollkommen erblindet war. Seither treten die Schmerzen immer häufiger und heftiger auf.

R. A. Starke Ciliarinjektion, Thränen, Lichtscheu, Amaurosis. Hornhaut durchsichtig, die etwas atrophische Iris liegt der hinteren Hornhautwand nahezu an, somit ist die Kammer bedeutend verengt. Linse etwas getrübt, nach vorne gerückt, Glaskörper nicht trübe, Retina abgehoben, Papilla nervi optici atrophisch; von ihrer temporalen Grenze erhebt sich steil ansteigend ein graubraunes Neoplasma, das sich nahezu bis zu dem Äquator verfolgen lässt. Dasselbe nimmt etwa  $\frac{1}{4}$  des Binnenraumes des Bulbus ein. Auch bei seitlicher Beleuchtung sieht man den ganzen hinteren temporalen Teil des Bulbus von einer bräunlichen Geschwulst ausgefüllt. Am 7. Dezember 1889 ist in Chloroform die Enukleation ausgeführt, Heilung normal. Zwei Jahre darauf starb Pat. an kroupöser Pneumonie, die im Spital ausgeführte Obduktion zeigte nirgends Metastasen, auch Recidive waren nicht eingetreten.

#### Anatomischer Befund.

Am horizontalen Durchschnitte des rechten Auges quillt eine braune, weich-elastische Geschwulst hervor, dieselbe ist dunkel- und hellbraun marmoriert. Grosse klaffende Gefässe sind schon bei Lupenvergrösserung sichtbar. Atrophie der Iris und des Corpus ciliare.

Die Chorioidea hat um das Doppelte des Normalen an Dicke zugenommen und zwar teils durch entzündliches Bindegewebe, teils durch starke Verdichtung der Gefässwände, die ausgesprochen sklerotisches Aussehen darbieten. An die veränderten Gefässwandungen schliesst sich in den an die Geschwulst angrenzenden Partien eine unbedeutende Hyperplasie der Adventitiazellen an.

Die Geschwulst besteht aus einem dichten Gefässstroma, das stellenweise sehr dünnwandige Gefässe führt, stellenweise



aber Gefässe mit sklerotischen Gefässwandungen, wie sie in der Chorioidea vorfindlich sind. Die Stromazellen nehmen auch an der Bildung der Geschwulst Anteil und zwar sind es hauptsächlich die pigmenthaltigen, die hier proliferieren, und einen grossen Teil des Neoplasmas bilden. Die Form und Grösse der Zellen, sowohl der pigmentierten wie der nicht pigmentierten, ist eine sehr abwechslungsreiche; sie bieten nichts Bemerkenswerthes, da feine Vorgänge nicht zu sehen sind. Der Sehnerv ist nicht exkaviert, jedoch atrophisch.

#### Fall 42.

**Melanosarcoma chorioideae bei einem seit 32 Jahren phthisischen Bulbus. Fortsetzung des Tumors in den Schädelraum. Lokalrecidiv. Tod an Gehirnsarkom.**

Rosina F., 38 Jahre alt, Bauerstochter von Bernhaupten in Oberbayern. Pat. hatte als 6jähriges Kind eine schwere Verletzung des rechten Auges erhalten; nach langem, schmerzvollen Leiden wurde das Auge immer kleiner, verursachte aber der Kranken keine Beschwerden. Vor etwa 8 Monaten fing das Auge zu wachsen und ab und zu zu schmerzen an, und erschien auf Betastung hart und höckerig.

Die Lidspalte ist weit offen, aus derselben ragt nach aussen-  
unten eine derb-elastische, knollige, schiefergraue Geschwulst, welche durch die in schmutzig-graue Falten sich legende Conjunctiva bulbi an die Conjunctiva palpebrae des unteren Lides fixiert wird, sodass die Beweglichkeit des Bulbus dadurch beschränkt erscheint. Beim Abheben des oberen Lides, das über die Geschwulst leicht verschiebbar ist, sieht man nach innen-  
unten die abgeflachte Hornhaut, hinter welcher die verkalkte und geschrumpfte Linse noch eben sichtbar ist. Der untere knollige vordere Teil des Neoplasmas liegt in der Lidspalte vor.



Die Palpation ergibt, dass das Neoplasma sehr weit in die Orbita hineinragt.

Es wurde die Exenteratio orbitae ausgeführt, die Geschwulst in toto herausgenommen und knapp am Foramen opticum reseziert. Eine Verbreitung in den Schädelraum ist wahrscheinlich. Nach 3 Wochen wurde die Kranke in die Heimat entlassen.

Sechs Wochen nach der Operation kam die Nachricht vom behandelnden Arzte, dass die Kranke bereits Gehirnsymptome zeige und dass in der Tiefe der Orbita ein etwa nussgrosses Recidiv vorhanden sei.

Die Kranke ist auch in ein paar Monaten ihrem qualvollen Leiden erlegen.

#### Anatomischer Befund.

Der in toto herausgenommene Orbitalinhalt ist nach allen Richtungen hin durch eine dicke Kapsel (wahrscheinlich die verdünnte Sklera) von den Nachbargeweben abgeschlossen, nur der Teil, der nach hinten zu, gegen das Foramen opticum zu liegen kam, entbehrt der Kapsel.

Mit Ausnahme der abgeflachten trüben Hornhaut und der verkalkten Linse ist kein Gewebe des Auges kenntlich, alle sind in dem Neugebilde aufgegangen. Die Geschwulst besteht der Hauptsache nach aus grossen, unförmigen Pigmentschollen oder plumpen Zellen, deren ursprüngliche Form nicht kenntlich ist. Einzelne Zellen sind noch als Spindelzellen zu erkennen. Das Neoplasma wird teils durch die spärlichen Gefässe, teils durch die blutführenden Gewebsspalten in grössere und kleinere Zellgruppen von ungleichmässiger Form und Grösse eingeteilt. Zwischen den Zellen liegt eine feine spärliche Intercellularsubstanz.

Die Ursprungsstätte des Neoplasmas ist in dem stark fortgeschrittenen Falle nicht nachzuweisen. Nach der Form der Zellen und den vollständig negativen Resultaten der Häm-



siderinreaktion dürfte die Geschwulst autochthon aus den pigmentierten Stromazellen der Suprachorioidea entstanden sein.

In welchen Zusammenhang die Verletzung resp. die Phthisis bulbi mit dem Neugebilde zu bringen ist, ist nicht zu bestimmen. Jedenfalls ist ein solcher in Anbetracht des langen, zwischen beiden Erkrankungen verflossenen Zeitraumes nicht wahrscheinlich.

#### Fall 43.

**Melanosarcoma chorioideae. Vorausgegangene Verletzung. Eitrige Iridocyclitis. Phthisis bulbi. Fortsetzung des Neugebildes in den Schädelraum. Gehirn- und Lebermetastasen. Tod.**

Georg V., 52 jähriger Bauersknecht, Zell am See, Pinzgau. Patient stellte sich im Jahre 1885 zum erstenmal mit einer eiterigen Iridochorioiditis des rechten Auges vor, die durch eine schwere Verletzung entstanden war. In der Folge wurde das Auge phthisisch. 21/V. 1891 kam Patient wieder mit der Angabe, dass das rechte Auge volle 5 Jahre ihm keine Beschwerden machte; erst vor etwa 9 Monaten fing das Auge an zu schmerzen, wurde grösser und härter; dem Kranken ist auch eine dunklere Verfärbung aufgefallen. In den letzten 2 Monaten traten ab und zu heftige Schmerzen auf.

Die Lider, besonders das obere, geschwellt; Venen ausgedehnt, geschlängelt. Thränen, Lichtscheu, Schmerzen spontan und auf Berührung. Die Beweglichkeit des Bulbus ist nach allen Seiten eingeschränkt, jedoch möglich. Beim Auseinanderhalten der meist geschlossenen Lider präsentiert sich der schiefer-grau verfärbte, etwas protrudierte Bulbus, wo nur noch an einer Stelle nach oben aussen die noch von Epithel bedeckte getrübte und verkleinerte Hornhaut sichtbar ist. Die Dimensionen des Bulbus haben zugenommen, der tastende Finger fühlt hinter dem Bulbus ein derb-elastisches Gewebe, dass sich



in die Tiefe verfolgen, aber nicht abgrenzen lässt. Da es wahrscheinlich ist, dass ein Durchbruch der Geschwulst durch die Sklera stattgefunden, vielleicht auch ein Übergreifen auf die Orbitalgewebe, oder selbst in den Schädelraum vorhanden ist, wurde die Exenteratio orbitae ausgeführt, was jedoch nicht vermochte, der Verallgemeinerung des Prozesses Einhalt zu thun. Patient erlag nämlich  $\frac{1}{2}$  Jahr nach der Operation infolge eines schweren Gehirnleidens, zu dem sich noch Lebermetastasen hinzugesellten.

#### Anatomischer Befund.

Der Orbitalinhalt misst nach Entfernung des seitlich und hinten ganz normalen Fettzellgewebes von vorne nach hinten 36, und im horizontalen Durchmesser 27 mm.

Der vordere Teil der Geschwulst ist durch Kornea und Sklera abgegrenzt und bietet eine glatte abgerundete Fläche, während der hintere Abschnitt mehrere knollige Auswüchse an der Stelle des Durchbruchs des Neoplasmas am hinteren Bulbuspole besitzt.

Der Binnenraum des Auges ist vollkommen von der Neubildung ausgefüllt, welche in verschiedenen grossen Knoten besteht, die in ihrer Farbe von schmutzigweiss bis tiefbraun, ja schwarz variieren. Diese Knoten erweisen sich bei der mikroskopischen Betrachtung als teils aus Zellen, teils aus nekrotischen Zellenmassen zusammengesetzt. Da und dort kommen Extravasate vor. Die Zellen sind meist Spindelzellen, welche teils unpigmentiert, teils pigmenthaltig sind. Das Pigment ist meist ein hellgelbes amorphes, oder sehr feinkörniges.

Die am meisten pigmentierten Partien befinden sich in der Nähe von Hämorrhagien. Die Bildung des Pigments aus dem Blute kann jedoch nicht nachgewiesen werden, und zwar wegen des zu fortgeschrittenen Stadiums, in dem sich das Pigment hier vorfindet. Wahrscheinlich aus demselben Grunde bleibt die



mikrochemische Reaktion aus. In den noch unpigmentierten Partien verteilen sich die spärlichen Pigmentzellen um die engen Gewebsspalten. Auch in diesen Zellen ist der direkte Nachweis der Provenienz des Pigmentes aus dem Blute wegen fortgeschrittenen Stadiums nicht nachweislich.

Ein Kausalnexus zwischen der 6 Jahre vorher erlittenen Verletzung, der eiterigen Iridocyclitis und der schliesslichen Phthisis bulbi einerseits, und der Entstehung des Neugebildes andererseits lässt sich nicht nachweisen.

#### Fall 44.

##### **Leukosarcoma chorioideae. Hämatogene Pigmentierung.**

Frau Hedwig B., 42jähr. Privatkranken von Prof. v. Arlt Pat. wird mit heftigem Glaukomanfall aufgenommen. Perikorneale Injektion, diffuse Hornhauttrübung, T+2. Iris stark vorgewölbt, Kammer fast fehlend. Von innen ist noch rotes Licht zu bekommen, während die temporalen Teile des Augengrundes einen graulichen Reflex zeigen. Die Details sind wegen starker Hornhauttrübung nicht zu entnehmen. Nach der Enukleation blieb Pat. während einer 4jährigen Beobachtungsdauer frei von Recidiven und Metastasen.

##### Anatomischer Befund.

Der in horizontaler Richtung in zwei Hälften geteilte Bulbus zeigt ein Vorrücken des Linsensystems und der Iris nach vorne, sodass letztere nicht nur mit ihrer Wurzel die hintere Hornhautfläche berührt, sondern in ihrer ganzen Fläche sich der Iris so nähert, dass die vordere Kammer nunmehr in einen schmalen Spalt umgewandelt erscheint. Corpus und Processus ciliares atrophisch, letztere an die Sklera wie angedrückt. Die Chorioidea fällt durch den ausgedehnten Zerfall der suprachorioidea, sowie durch eine starke Verdickung der Gefässwände



in der Hallerschen Schicht auf. Diese Verdickung, die an manchen Gefässen eine Verengung, an anderen eine Obliterierung der Lumina hervorruft, erweist sich als hyaline Degeneration, einzelne der degenerierten Stellen geben eine deutliche Amyloidreaktion. In der Nachbarschaft der Geschwulst finden sich die Adventitiazellen der Hallerschen Schichte vermehrt.

Zuweilen sieht die Chorioidea im ganzen wie gequollen glasig aus, die Gefässe erscheinen in Form runder oder ovaler, wie durch ein Locheisen geschlagener Löcher, da die Gefässwand vom übrigen Gewebe gar nicht abgegrenzt werden kann und n toto ein glasiges strukturloses Aussehen besitzt. Einen ähnlichen Befund bietet die vollkommen abgehobene Retina, an der nur noch die äussere Korneaschicht teilweise zu differenzieren ist, während an die Stelle der übrigen Schichten glasiges Gewebe stellenweise getreten ist.

Am Nervus opticus ist eine tiefe Exkavation mit überhängenden Rändern nachzuweisen. Im hinteren lateralen Teile des Fundus oculi, etwa 3 Papillen breit von der Papilla nervi optici entfernt, erhebt sich, steil aus der Chorioidea ansteigend, eine polypenähnliche, rötliche Geschwulst, die am Durchschnitte etwas braun gesprenkelt aussieht. Sie ragt frei in den Glaskörperraum hinein. In der Umgebung des Neoplasmas sind ausgedehnte Hämorrhagien älteren und jüngeren Datums.

Die Geschwulst besteht hauptsächlich aus Spindelzellen, die eine feinkörnige Intercellularsubstanz zwischen sich fassen, und ist von einem System von wandungslosen Blutkanälen durchzogen, die ein engmaschiges Netzwerk bilden, das die zwischen den Balken liegenden Zellen in Zellnester einteilt.

Was die Lebensvorgänge an den Zellen anlangt, so ist hierzu die Kern- und Zellteilung, die in der Regel sonst in den Spindelzellensarkomen keine sehr lebhaft ist, in dem Falle eine sehr rege. Viele Doppelkerne. (Das Präparat wurde in absolutem Alkohol aufbewahrt, welchem Umstände die Fixierung



der Kernteilungsfiguren zu verdanken ist.) Neben diesen Bildern trifft man Zellen, die in regressiver Metamorphose begriffen sind. Man findet in den Zellen Körnchenkugeln, Vakuolen, freie Chromatinkörner, auch nekrotische Zellenmassen in kleinen Haufen. Zahlreiche Leukocyten liegen zwischen diesen Gebilden zerstreut oder zu Gruppen angeordnet, und kommen auch in der Umgebung der Gefässe häufig vor.

Was die Pigmentierung anlangt, so sind die älteren Teile ziemlich stark pigmenthaltig, während in jüngeren nur wenige pigmenthaltige Zellen in der Umgebung der Gewebsspalten sich vorfinden. Hier kann man in den Geschwulstzellen rote Blutkörperchen und ihre Umwandlung zu Pigment wegen der geringen Pigmentierung genau beobachten. Die stärkste Pigmentierung tritt in der Nähe eines ausgedehnten Extravasats auf, das im Glaskörperraum stattgefunden hat und ganz unmittelbar der Basis des Neoplasmas anliegt. Hier sind nahezu alle Geschwulstzellen in grosse schwarzbraune Pigmentschollen umgewandelt. Stellenweise ist eine Hyperplasie der Zellen des Pigmentepithels mit Vermehrung ihres Pigmentes nachweisbar, dessen Körnelung seine charakteristische Form verloren hat und meist braunschwarz und feinkörnig ist. Die regressive Metamorphose an den Pigmentzellen der Retina wird durch eine Rarefizierung des Pigmentes eingeleitet; meist ist zur Zeit, wo das Pigment aus den Zellen verschwindet, kein Kern mehr sichtbar, der wahrscheinlich durch Karyolysis zu Grunde geht, sodass nur die mit einzelnen Pigmentkörnern besetzte Zellmembran zurückbleibt.

#### Fall 45.

#### **Leukosarcoma chorioideae mit hämatogener Pigmentierung und Beteiligung des Pigmentepithels.**

Luise S., 42 Jahre alt, bemerkt seit 3 Jahren eine Abnahme der Sehschärfe und hat seit einem Jahre Schmerzen am



rechten Auge und in der rechten Kopfhälfte. Das Auge ist reizlos. Im Glaskörper zahlreiche Blutextravasate, die entweder frei umher schwimmen oder festzusitzen scheinen. Die hintere Linsenkapsel ist unten aussen durch einen sichelförmigen scharf begrenzten Blutklumpen bedeckt. Die Papille ist gerötet und verwischt; der ganze Sehnervenkopf geschwellt, die Gefässe nicht verändert, nur die Venen stärker geschlängelt. Aussen unten ist im Fundus eine grauschwarz gesprenkelte, mit unregelmässigen weissen Flecken und Streifen besetzte Hervorragung sichtbar, deren Oberfläche mit  $\perp$  9 D. scharf zu sehen ist. Dieselbe scheint frei von Rauigkeiten zu sein und sitzt mit breiter Basis der Sklera auf. Nach vorne ist die Grenze nicht zu sehen. Nach hinten und aussen fallen die Ränder steil in die Tiefe, besonders steil gegen die Papille zu, sodass sie dieselbe vorhangartig an dieser Stelle verdecken. Die Retinalgefässe lassen sich nicht auf der Geschwulstoberfläche verfolgen, sondern schneiden scharf am unteren Rande ab. Tonus normal. En. 29. X. 1896.

### Die anatomische Untersuchung

ergiebt eine bedeutende Pigmentierung des Uvealtrakts. Die Stromazellen der Chorioidea und Iris sind zahlreicher und sehr pigmentreich. Ausser dem bedeutenden Pigmentgehalt zeigen sie normales Verhalten. Das Pigmentepithel ist dunkler, als normal, fast schwarz und weist stellenweise eine Hyperplasie seiner Elemente auf, ebenso das Pigment der Processus ciliares und der hinteren Irisfläche. Selbst die vordere Irisfläche ist von einer dünnen Lage pigmenthaltiger Elemente überzogen.

Die Sklera wird von pigmenthaltigen Zellen durchzogen, die sich zumeist den Gefässen anschliessen und aus dem Stroma der Suprachorioidea herkommen.

Im Glaskörperraum sind Residuen grosser Hämorrhagien und zwar besonders nach aussen unten. Die Retina ist mit der



Chorioidea durch ein Exsudat stellenweise verklebt, stellenweise fest verwachsen. Die inneren Retinalschichten sind in Exsudat umgewandelt, dagegen sind beide Körnerschichten und die etwas hypertrophischen Stützfaseren noch gut erkenntlich. An der steil aufsteigenden Geschwulstpartie ist die Retina abgehoben und geht auf die Oberfläche der Geschwulst über, wo sie in dieser aufgeht, weshalb sie auf dem Neoplasma nur auf eine kurze Strecke zu verfolgen ist. Das Pigmentblatt der Retina bleibt an der Chorioidea an der Basis der Geschwulst haften. Dasselbe zeigt eine Zellenvermehrung, die an der Basis der Neubildung zu sehen ist; zuweilen aber auch in das Gewebe derselben weiter eindringt. Die Chorioidea bietet bis auf den oben erwähnten starken Pigmentgehalt und die strotzende Füllung und Erweiterung ihrer Gefässe nur wenig Abnormes. In unmittelbarer Nähe der Neubildung ist eine Zunahme der Adventitiazellen nachweisbar. Am Corp. ciliare hat die retinale Pigmentschicht zugenommen; auch im Stroma sind pigmentierte Elemente zu sehen, die jedoch nicht zu den Geschwulstelementen zu rechnen, sondern wahrscheinlicher als angeborene Pigmentierung anzusehen sind.

Die Ciliarfortsätze haben ein homogenes Aussehen und machen wie die Zellen der Pars ciliaris retinae den Eindruck der ödematösen Quellung. Im Nervus opticus ist eine mässige interstitielle Neuritis nachzuweisen.

Glaukomatöse Exkavation fehlt, ebenso der Verschluss des Kammerwinkels.

Die Geschwulst sitzt mit breiter Basis dem äusseren oberen und hinteren Quadranten der Sklera auf und ist mit dieser verwachsen. Ihr Durchmesser beträgt etwa 11 mm, die Höhe etwa  $5\frac{1}{2}$  mm. Am Durchschnitt hat sie ein etwas ungleichmässig getiebertes Aussehen, indem schmutzigweisse Felder mit tiefschwarzen abwechseln, und eine Menge kleiner brauner Pigmentkörnchen im Gewebe zerstreut ist. Die Hauptmasse



der Neubildung besteht aus dichtgedrängten pigmentfreien Spindelzellen, die so dicht aneinanderliegen, dass keine Inter-cellularsubstanz zu unterscheiden ist. Diese Zellen zeigen selten einen Doppelkern, oder Kern- und Zellteilungsfiguren. Das Blut cirkuliert in Kanälen, die selten Rudimente einer Wandung zeigen; um die Kanäle, oft zu beiden Seiten derselben, sind pigmenthaltige Zellen der verschiedensten Gestalt und Grösse abgelagert. In den meisten ist das Pigment so dicht gedrängt, dass seine Struktur kaum zu erkennen ist; nur selten gelingt es, die meist grobe Körnelung des dunkelbraunen Pigments wahrzunehmen. In anderen Zellen, die nur wenig Pigment enthalten und ebenfalls am Rande der Kanäle liegen, kann man ein grobkörniges Pigment wahrnehmen, auch wohl noch ganz unversehrte, öfters aber in Schrumpfung begriffene in den Geschwulstzellen eingeschlossene rote Blutkörperchen. Diese Zellen geben auch die Eisenreaktion. Das Pigment findet sich in den spärlichen Gefässwandkernen, oder im Gefässlumen selbst, und zwar in den Geschwulstzellen, die zuweilen die Gefässlichtung ausfüllen. Auch im Geschwulstgewebe zerstreut finden sich noch Pigmentzellen, die nur eine feine Körnelung haben und oft Vakuolen aufweisen; sie zerfallen schliesslich und ihr Pigment wird frei. Nur selten hinterlassen diese Zellen Kerne, die wahrscheinlich schon früher durch Karyolyse zu Grunde gehen. Dieses gelbliche, zu feinsten Körnchen sich auflösende Pigment muss als älteres Stadium des grobkörnigen, um die Gefässe sich befindenden Pigmentes aufgefasst werden. Es giebt keine Eisenreaktion. Nun ist noch eine Art Pigmentzellen zu erwähnen, die als Abkömmlinge des Pigmentepithels anzusehen sind. Es sind grosse plumpe Gebilde, die noch ab und zu die charakteristische bekannte Krystallform der Körner des Pigmentepithels besitzen; die meisten von ihnen sind aber durch grobkörniges, tiefbraunes Pigment ausgefüllt. Man kann verfolgen, wie diese Zellen von ihrer Matrix aus in das Gewebe der Geschwulst mehr oder



minder tief eindringen. Sie bilden grössere oder kleinere Gruppen, besonders an der Basis der Geschwulst, wo bedeutende Extravasate vorkommen, liegen zwischen den extravasierten roten Blutkörpern, und zeigen Eisenreaktion.

Wir haben also hier ein Neoplasma vor uns, das aus den Adventitiazellen der grösseren Gefässe als unpigmentiertes Sarkom hervorgeht und durch sekundäre Pigmentbildung aus dem Blute eine tiefbraune, ja schwarze Farbe erhält.

Ein die Pigmentbildung begünstigendes Moment dürfte in der Wandungslosigkeit der blutführenden Kanäle der Geschwulst liegen, indem einerseits die im Geschwulstgewebe vorfindlichen Extravasate dadurch leichter zustande kommen und andererseits die Blutelemente mit den Zellen des Neugebildes leichter kommunizieren und deshalb ein unbehinderter Umtausch derselben miteinander stattfinden kann. Die Frage, in welchem Konnex die stärkere Pigmentierung des Uvealtrakts mit der Geschwulstbildung stehe, kann nicht bestimmt beantwortet werden. Denn die Gleichmässigkeit, mit der die vermehrte Pigmentierung im ganzen Uvealtraktus auftritt, spricht gegen die Annahme, dass es sich um ein Vorstadium der Geschwulstbildung, respektive um pathologische Hyperplasie handelt. Ferner ergibt sich aus der Zusammensetzung des Neoplasmas keinerlei Andeutung einer stattgehabten Hyperplasie der pigmenthaltigen Zellen der Chorioidea.

Die einzigen autochthonen Pigmentzellen, die an der Bildung der Geschwulst partizipieren, sind die Pigmentepithelien. Ob diese mit der stärkeren Pigmentierung des Uvealtrakts in irgend welchem Konnex stehen, ist nicht nachzuweisen.



Fall 46.

**Leukosarcoma chorioideae. Hämatogene Pigmentierung. Hyaline Degeneration. Glaucoma secundarium.**

Hermann Z., 43 Jahre. Am 23. Januar 1893 Enucleatio bulbi. Vor etwa  $\frac{1}{2}$  Jahre allmähliche Abnahme des Sehvermögens. Vor 7 Wochen eine Verletzung durch einen Strohalm, es soll damals nach Angabe des heimatlichen Arztes Iritis bestanden haben; seither rasche Abnahme des Visus. Rechtes Auge geringe Myop., Astigmatismus. Linkes Auge Amaurosis. Erweiterung der vorderen Ciliargefässe. Mattigkeit und Unebenheit der Kornea. Verfärbung der Iris. Erhöhung des intraokulären Druckes. Glaskörper durchsichtig. Netzhautabhebung, nach aussen, unten und hinten, über dieselbe ziehen grosse Gefässe hinweg, die sich bei der Bewegung des Auges nicht mitbewegen. Scharfe Abgrenzung der Netzhautabhebung gegen die Nasenseite zu. Rotes Licht nach innen, Details nur schwach zu sehen.

Anatomischer Befund.

Die Gewebe des Uvealtraktes haben infolge einer langen — wahrscheinlich vor der Geschwulstbildung — abgelaufenen Entzündung eigentümliche Veränderungen erfahren. Zunächst ist das Gewebe der Iris und des Ciliarkörpers nicht mehr zu erkennen, dasselbe ist teils durch fibrilläres Bindegewebe, teils durch ein homogenes, stark lichtbrechendes, strukturloses Gewebe ersetzt. Die nicht zahlreichen Gefässe haben zumeist homogen entartete Wandungen. Die Ciliarfortsätze sind atrophisch. Die spärlich übrig gebliebenen Zellen der Iris und des Ciliarkörperstromas sind meist sehr gross, wie aufgequollen, ähnlich den sog. hydropischen Zellen; ihr Kern ist ebenfalls grösser geworden und hat an Tinktionsfähigkeit verloren.

Die Ciliarmuskelfasern sind atrophisch geworden und teilweise homogen degeneriert.



Zu erwähnen ist auch die glaukomatöse Exkavation, die Verlötung des Kammerwinkels, das Ektropium der hinteren Pigmentschicht und die Erweiterung des Zwischenscheidenraumes. Die Chorioidea zeigt von der Peripherie her eine Vermehrung der Adventitiazellen, stellenweise auch der pigmentierten Stromazellen und gleichzeitig einen Zerfall dieser letzteren. Die Gefässe der Hallerschen und Sattlerschen Schichten sind stark ausgedehnt, mit Blut gefüllt, ihre Wände durch Zunahme der Adventitiazellen verdickt. Die Choriocapillaris, sowie die Glasmembran sind verdickt, haben ein homogenes Aussehen, die Kapillarwände sehen ganz starr aus, zeigen nur ausnahmsweise vereinzelte glasige Kerne. Die Glaslamelle ist um das dreifache dicker, als normal. Im Pigmentepithel sind die Zellen vergrössert, das Pigment rarefiziert; manche Zellen sind zu grossen homogenen Kugeln angeschwollen, die nur mehr blasse oder gar keine Kerne haben. Glasmembran und Choriocapillaris lassen sich auf der Geschwulstoberfläche verfolgen.

Die Geschwulst geht hauptsächlich aus den Adventitiazellen der Hallerschen und Sattlerschen Schichten hervor. Sie entspringt am hinteren äusseren und unteren Segmente des Bulbus, ganz unmittelbar an die Papilla angrenzend und besteht aus einem grösseren pigmentfreien, und einem kleineren pigmentierten Teile. Die pigmenthaltige Partie liegt der Sklera an und bildet die Fortsetzung der Suprachorioidea.

Die pigmentierten Stromazellen sind von dem geschwulstfreien Teile der Chorioidea angefangen schon im fettigen Zerfall begriffen, ebenso in dem eigentlichen Neoplasma, wo sie nur selten vorkommen. Den Hauptbestandteil dieses letzteren bilden grosse, längliche, der spindelförmigen Gestalt sich nähernde, pigmenttragende, zellenähnliche Gebilde, an denen nicht immer Kerne zu sehen sind. Sie liegen in einem faserigen oder stark gequollenen, homogenen Gewebe. Das Pigment ist grobkörnig, vom hellsten Gelb bis zum tiefsten Braun, meist runder oder



ungleichmässiger Gestalt; es sind auch in diesen Zellen Einschlüsse von roten Blutkörperchen zu sehen, wovon sich noch unzweifelhafte Schrumpfungsstadien nachweisen lassen.

Viele dieser Pigmentzellen, ja die meisten davon befinden sich in Zerfall. Gefässe oder blutführende Gewebsspalten sind ausserordentlich zahlreich. Wie wohl das morphologische Verhalten des Pigmentes für eine hämatogene Entstehung spricht, so ist eine Quelle für eine solche an den wenigen mir zur Verfügung stehenden Präparaten nicht zu finden.

Unmittelbar aus diesem ziemlich flachen Geschwulstteile erhebt sich steil ansteigend ein etwa 10 mm im Durchmesser haltendes, pigmentfreies, an seiner Oberfläche abgerundetes Neoplasma. Dieses besteht aus kleinen, meist polygonalen, manchmal länglichen Zellen, mit grossen, der Form der Zellen meist entsprechenden gut tingierbaren Kernen und Doppelkernen. Auch deutet eine Anzahl von Bildern auf indirekte Kernteilung. Regressive Metamorphosen sind selten. Nur in einzelnen Zellen finden sich Kernwanddegeneration und pyknotische Kerne. Das Neoplasma ist reich an Gefässen und Gewebsspalten und es ist ein deutliches Gefässstroma vorhanden.

Die Intercellularsubstanz ist stellenweise gekörnt, stellenweise selbst auf grössere Gebiete homogen, wie gequollen. Besonders ist dies der Fall in den pigmentierten Teilen der Geschwulst, wo die Zellen wie eingebettet in eine homogene, stark lichtbrechende Masse liegen. Was die Genesis des Neoplasmas anlangt, so geht dasselbe aus der Gefässadventitia der Hallerschen und Sattlerschen Schichten hervor. Die Pigmentirung ist wahrscheinlich eine hämatogene und macht den Eindruck, als ob in der Chorioidea, vielleicht auch an einer anderen Stelle, Extravasate vorhanden wären, die als Quelle der Pigmentbildung dienen. Leider stehen mir nur ein paar Präparate von diesem Falle zur Verfügung, sodass meine Vermutung nur durch das mikroskopische Verhalten gestützt erscheint.



Auch der frühzeitige Zerfall der pigmentierten Stromazellen der Chorioidea, sowie die wenigen, in Zerfall begriffenen Stromazellen in der Geschwulst selbst lassen eine Beteiligung dieser Zellen an der Geschwulstbildung, d. h. eine autochthone Entstehung der Pigmentzellen, nicht annehmen.

Einen interessanten Befund bietet die ausgedehnte homogene Entartung der Gewebe der Uvea und der von dieser Entartung teilweise ergriffenen Geschwulstelemente. Das glasig aussehende Gewebe erweist sich mittels der öfters hier angegebenen Färbemittel als hyalin. Auffällig ist trotz der relativ geringen Dimensionen des Neugebildes das so frühzeitig auftretende Glaukom.

#### Fall 47.

**Leukosarcoma chorioideae mit hämatogener Pigmentierung. Übergreifen der Geschwulst auf die Sklera, das Corpus ciliare und in den Lymphraum der Ciliargefäße. Metastasen in der Leber und Lunge. Tod.**

Der 52 jährige Gemeindearme Bartholomäus G. aus Wagrain im Pongau kam am 18. I. 1889 wegen heftiger, schon länger andauernden Schmerzen zur Aufnahme. Patient, der immer gesund gewesen, bemerkt seit etwa 3 Monaten, dass die Sehschärfe seines linken Auges rapide abnimmt. Heftige Augenschmerzen plagen den Kranken seit 6 Wochen. Am linken Auge ist der Druck bedeutend erhöht, Thränen, Lichtscheu; das Sehen ist auf unsicheres Fingerzählen vor dem Auge reduziert. Hornhaut kadaverös getrübt, Kammerfalz verstrichen; nach aussen unten besteht eine Dehescenz der Iris in der Ausdehnung von etwa 2 mm Breite und 5 mm Länge in radiärer Richtung; aus dieser Dehescenz quillt eine schmutzigweisse Geschwulst heraus. Bei starker Mydriasis kann man auch in den temporalen unteren Partien der Chorioidea vom Äquator her gegen das Corpus ciliare eine hellgraue Geschwulst wahrnehmen.



Der kräftig gebaute, relativ gut aussehende Mann weist eine Vergrösserung der Leber mit deutlich durchzufühlenden harten Knoten auf. Die ENUKLEATION wurde trotz der schon vorhandenen Metastasen in Anbetracht der ausserordentlich heftigen Schmerzen ausgeführt und brachte dem Pat. die gewünschte Erleichterung. Der Kranke starb 3 Monate nach der ENUKLEATION an einer kroupösen Pneumonie im Spitale zu Salzburg. Die Sektion zeigte ausgedehnte Metastasen in Leber und Lungen. Der Kranke war die ganze Zeit von Recidiv frei geblieben und wurde auch nicht von Schmerzen geplagt.

#### Anatomischer Befund.

Im temporalen Teile des in äquatorialer Richtung durchschnittenen Bulbus ist eine sich in kleinere Knollen differenzierende Geschwulst vorhanden. Der Ciliarkörper ist durch diese letztere nach vorne und innen vorgeschoben, die Linse hat ebenfalls eine Verschiebung in gleicher Richtung erfahren. Das Neoplasma nimmt einen Flächenraum von  $7\frac{1}{2} \times 13$  mm ein, während seine dickste Partie, von der Sklera ab nach dem Centrum des Bulbus gemessen, also in der Höhe 7 mm misst. Die Geschwulst hat ein weitmaschiges Gefässstroma, zwischen dessen Maschen ein System von meist wandungslosen, blutführenden Gewebsspalten sich vorfindet, die zuweilen Gefässwandkerne und Andeutungen einer Gefässwand zeigen.

Die meisten Zellen des Neoplasmas sind klein und rund, doch kommen auch grössere, an den Seiten abgeflachte, endothelähnliche polyedrische Zellen in mässiger Menge vor. In der Nähe der Gefässe, sowie um die blutführenden Gewebsspalten enthalten beide Zellengattungen zuweilen Pigment, auch sieht man in noch unpigmentierten Geschwulstzellen Einschlüsse von roten Blutkörpern. Die Hämosiderinreaktion ergibt ein positives Resultat.



In der Nachbarschaft der Geschwulst lässt sich in der Chorioidea eine Proliferation der Adventitiazellen der Hallerschen Schicht, sowie der Endothelien nachweisen. Die Gefäße sind hier erweitert und stärker mit Blut gefüllt. Die Glasmembran und Choriocapillaris lassen sich eine Strecke weit auf der Geschwulstoberfläche verfolgen.

Aus der Chorioidea setzt sich die Geschwulst auf das Corpus ciliare fort, und vereinzelte Zellen lassen sich selbst bis in die Maschen des Ligamentum pectinatum verfolgen. Nach hinten greifen sie stellenweise auf die Sklera und lagern sich zwischen den einzelnen Sklerabündeln.

Die übrigen Organe des Bulbus sind hyperämisch und bieten meistens das Bild der Atrophie ihres Grundgewebes. Es besteht glaukomatöse Exkavation, wie auch Verlötung der Iriswurzel an die hintere Hornhautwand. Der Zwischenscheidenraum ist erweitert.

#### Fall 48.

**Leukosarcoma chorioideae mit hämatogener Pigmentierung.**  
**Vorausgehende Iridocyclitis. Sekundär-Glaukom. Übergang des**  
**Neoplasmas auf den Sehnerv.**

Anton W., 63jähriger Bauernknecht, Kaprunn, Pinzgau. Patient stammte aus einer gesunden Familie, ist kräftig gebaut, hat gesundes Aussehen, klagt nur über Schmerzen im linken, schon seit einigen Jahren nach einer heftigen Entzündung erblindeten Auge. Patient war vor 4 Jahren in der Augenheilanstalt in Salzburg an einer Iridocyclitis desselben Auges behandelt worden. Seither ist das Auge sehschwach geblieben; vor etwa 6 Monaten ist völlige Erblindung aufgetreten, seit 4 Wochen ab und zu Schmerzen. Status glaucomatosus, Lichtscheu, Schmerzen, Thränen. Aus dem Fundus kommt ein gräulicher Reflex. Rotes Licht nicht zu bekommen. Enukektion. Opticus sehr



weit abgeschnitten, er erscheint etwas blasser als normal am Durchschnitte. Nach 3 Monaten Lokalrecidiv, Fortwuchern des Sarkoms in den Schädelraum. Nach 8 Monaten Tod.

#### Anatomischer Befund.

Hochgradiges Hornhautödem. Erweiterung der perivaskulären Lymphräume und des Zwischenscheidenraumes.

Im Uvealtraktus Residuen alter abgelaufener Entzündung, viel fibrilläres Bindegewebe, besonders um die Gefäße herum. Stellenweise in der Iris und in den Process. ciliares, sowie auch um einzelne Gefäße herum, nimmt das Bindegewebe ein homogenes Aussehen an. Die Basalmembran und die Choriocapillaris bestehen aus homogenem Gewebe, die Lumina der Kapillaren sind weit klaffend, beide Membranen gehen ineinander unmittelbar über. Eine zarte Exsudatmembran zieht hinter der Linse her. In dem ganzen Uvealtraktus sind nur spärliche Leucocyten anzutreffen.

Die Retina ist abgehoben, die nervösen Elemente meist untergegangen, während die Stützfasern an Mächtigkeit gewonnen haben.

Die exkavierte Papilla nervi optici ist mit Geschwulstmassen ausgefüllt, die in den Sehnerven übergehen. Auch hier ist Atrophie der Nervenfasern und Zunahme des Bindegewebes zu verzeichnen.

Die Linse ist normal.

Die Geschwulst, die 12 mm im Umfange und 9 mm in der Höhe misst, erhebt sich steil von der temporalen Seite der Papille, und wuchert die Retina vor sich schiebend in den Bulbusraum hinein.

Ihre Hauptbestandteile sind runde und polyedrische kleine Zellen, die ohne bestimmte Anordnung in einer feinen homogenen Intercellularsubstanz liegen. Im Centrum des Neoplasmas sind vielfach verzweigte, blutführende, wandungslose



Spalten zu sehen, während die Oberfläche nahezu gefässlos ist. Dementsprechend sind auch in den peripheren Teilen der Geschwulst einzelne nekrotische Zellenmassen gelegen, um welche zuweilen eine Reaktionszone nachzuweisen ist. Um die wandungslosen Kanäle sind allenthalben Pigmentzellen angehäuft und zwar so, dass ihre Provenienz aus dem Blute nicht zu erkennen ist.

Was die pigmentierten Stromazellen anlangt, so sind diese schon in der Chorioidea nur sehr spärlich, und in fettigem Zerfall begriffen. Ihren Ausgang nimmt die Geschwulst aus der Hallerschen Schicht, wo um die homogen verdickten Gefässwandungen eine Vermehrung der Perithelzellen nachzuweisen ist.

Bemerkenswert in diesem Falle ist der Verlauf. Trotzdem nämlich der Sehnerv makroskopisch noch im gesunden, vom Neoplasma freien Teile reseziert worden war, ist dennoch ein Lokalrecidiv aufgetreten und der Tod an Gehirnmetastasen erfolgt. Es ist daraus zu entnehmen, dass selbst bei anscheinend normalem Befund des Opticus und der übrigen Orbitalgebilde einzelne Geschwulstkeime weiter verschleppt werden können, ohne dass es makroskopisch nachgewiesen werden kann.

Der mikroskopische Befund dagegen zeigt Geschwulstzellen-Infiltration in dem knapp am Foramen opticum resezierten Teile des Nervus opticus.

#### Fall 49.

**Leukosarcoma chorioideae mit hämatogener Pigmentierung. Vorausgegangene Entzündung. Ausgedehnte Zerfallsherde und an diese sich anschliessende Entzündung. Tod an Metastasen in der Leber vier Jahre nach der Enukleation.**

2. I. 1888. Maria G., 28 jähr. Schneidermeisters-Gattin, Berchtesgaden, Bayern, hat vor 3 Jahren eine sehr schmerzhaft, langwierige



Entzündung des linken Auges durchgemacht. Sie kam damals in die Augenheilanstalt in Salzburg zur Konsultation und wurde eine Iridocyclitis konstatiert. Seit dieser Entzündung ist das linke Auge immer schwachsichtig geblieben, sodass Pat. auch nur grössere Gegenstände wahrnehmen konnte. Seit 6 Monaten hat sie keinen Lichtschein mehr. Seit 3 Monaten bemerkt Pat., dass das Auge grösser wird, auch konnte sie es nicht gut bewegen. Vor etwa 14 Tagen bekam Pat. heftige Schmerzen, die anfallsweise unerträglich werden.

Die Kranke, eine grazil gebaute, blasse, nervöse Frau, ist ihr ganzes Leben kränklich gewesen, hat viel an Skrofulose und Blutarmut gelitten, hatte lange Zeit eine Fistel an der rechten Tibia, die mit Hinterlassung einer Knochennarbe geheilt ist. Für Lues keine Anhaltspunkte. Die Lider stark geschwellt, von ausgedehnten Venennetzen durchzogen. Lichtscheu, Thränen, sehr starke Schmerzen, spontan und auf Berührung. Bulbus steinhart.

Beim Emporheben des oberen Lides präsentiert sich in der Lidspalte der etwas vorgedrückte und nach innen gewendete Bulbus. Die Hornhaut ist trübe, die grünlich verfärbte Iris scheint atrophisch, liegt der Kornea an. Aus dem Fundus ein grünlicher Reflex, Details wegen Hornhauttrübung nicht zu sehen. An der temporalen Seite, in der Gegend des Äquators, erhebt sich eine durch die Sklera etwas grau durchschimmernde Hervorragung, die selbst beim stärksten Blick nach innen nicht ganz zur Ansicht gebracht werden kann. Am 3. Januar 1888 wurde die Enucleatio bulbi ausgeführt. Heilung verlief vollkommen normal, Pat. erholte sich sichtlich und blieb bis anfangs 1892 vollkommen wohl. Dann fing sie zu kränkeln an. Vom Hausarzte der Kranken erhielt ich die Nachricht, dass sie am 26. November 1892 an Lebermetastase gestorben sei.



### Anatomischer Befund.

Der in horizontaler Richtung durchgeschnittene Bulbus misst im Äquator samt dem Neoplasma  $29\frac{1}{2}$ , und 25 mm von vorne nach hinten. Die Geschwulst hat 15 mm Durchmesser bei 8 mm Höhe. Das Linsensystem ist nach vorne gerückt, die Iriswurzel an der Hornhaut angelötet. Sehnerv exkaviert.

Vom Äquator erhebt sich eine steil ansteigende und nach hinten zu sich etwas verjüngende schiefergraue Geschwulst. Die Sklera ist darüber stark verdünnt, fehlt jedoch nirgends, sodass das Neoplasma nirgends mit dem Orbitalgewebe in Berührung steht. Auch mikroskopisch lassen sich keine Geschwulstelemente in den äusseren Skleralagen nachweisen, während sie in den inneren ziemlich zahlreich vorhanden sind.

Die Konjunktiva hat um das Doppelte an Dicke durch Vermehrung des Bindegewebes und ödematöse Durchtränkung zugenommen. Die Saftlücken der Kornea sind sehr ausgedehnt, in einzelnen sind nekrotische Zellen vorhanden.

Im Uvealtraktus ist nebst Resten der normalen Gewebe desselben eine Zunahme des Bindegewebes zu verzeichnen. Zwischen den Bindegewebszügen in der Chorioidea, dem Corp. cil., und der Iris befinden sich noch frische Exsudatmassen. Ebenso sind in der durch die Verlötung des Kammerwinkels sehr seicht gewordenen vorderen Kammer, wie auch hinter der Iris und an der inneren Oberfläche des Corp. ciliare Exsudatmassen haften geblieben. Zwischen diese schieben sich Züge von teils fibrillärem, teils homogenem Bindegewebe, sodass die Chorioidea im ganzen breiter erscheint. Die Gefässe sind in der Iris und dem Corp. ciliare sehr spärlich, während sie in der Chorioidea an Menge nicht abgenommen haben. Sie sind hier ausgedehnt und haben zum Teil sehr dicke Wandungen. Es ist eine ausgesprochene Hyperplasie der Adventitiazellen der Gefässe nachzuweisen. Die Choriocapillaris ist nicht mehr zu



erkennen; die Basalmembran stark verdickt, von homogenem Aussehen.

Das Gewebe der Suprachorioidea, das ebenfalls Bindegewebsneubildung enthält, zeigt Atrophie seiner pigmenthaltigen Stromazellen. Im ganzen ist die Chorioidea zellenarm; nur entzündliche Leukocyten sind da und dort zu sehen.

An der inneren Oberfläche der Chorioidea ist stellenweise extravasiertes Blut zu sehen, welches sich auch in den inneren Schichten dieser Membran noch nachweisen lässt.

Ein Exsudat, das Leukocyten enthält, ist in der seicht exkavierten Papille vorhanden und setzt sich nach hinten in den Sehnervenstamm fort, sowie auch nach vorne in die abgehobene wenig mehr kenntliche Retina hinein.

Die Geschwulst besteht aus einem grobmaschigen Gefäßstroma, in das wandungslose Kanäle in mässiger Menge eingeschaltet sind; die Gefässe und Kanäle sind an den peripheren Teilen des Neoplasmas reichlicher vorhanden, während die centralen Teile gefässarm sind.

Die Zellen sind grosse, spindelförmige, ovale, vielfach auch polygonale Gebilde; ungefähr die Hälfte derselben ist pigmenthaltig.

Die pigmentierten Elemente sind meist plumpe, grosse Gebilde, viele derselben erinnern durch ihre Form an die Zellen des Pigmentepithels. In einzelnen finden sich auch die charakteristischen Pigmentkörnchen des Pigmentepithels, die meisten Pigmentkörnchen sind grob, und unregelmässig, und lassen allenthalben ihre Provenienz aus dem Blute durch ihre Grösse und die frischen, in die Zellen eingeschlossenen roten Blutkörperchen erkennen.

Die spindelförmigen ovalen und polygonalen Geschwulstzellen enthalten ebenfalls grobkörniges Pigment hämatogenen Ursprungs. In beiden Zellenarten ist die Hämosiderin-Reaktion deutlich nachweislich.



Die Pigment enthaltenden Zellen liegen zwischen den pigmentlosen ohne bestimmte Anordnung, beide sind in eine feinkörnige Intercellularsubstanz eingebettet.

Die centralen Teile der Geschwulst bestehen der Hauptsache nach aus nekrotischen Zellmassen, die Überbleibsel der pigmentierten wie der nicht pigmentierten Zellen enthalten.

Viele der nicht pigmentierten Zellen sind sehr gross, haben ein glasiges wie gequollenes Aussehen; ein ähnliches Aussehen bieten auch da und dort die Gefässwände und Bindegewebszüge. Die oben erwähnten glasig homogenen Gebilde verhalten sich zu den verschiedenen Färbungen (Eosin, Säure-Fuchsin, van Gieson u. s. w.) wie das Hyalin, und erscheinen somit die verschiedenen Gewebe der Geschwulst stellenweise hyalin entartet. Im Uvealtractus, Proc. ciliares Iris, besonders aber in der Chorioidea, wo noch keine Geschwulstbildung besteht, lassen sich ebenfalls teilweise hyalin entartete Stränge fibrillären Bindegewebes nachweisen, was die Vermutung zulässt, dass dieselben als Folgen der Entzündung aufzufassen seien.

Was den Entstehungsort der Geschwulst anbelangt, so ist es die Hallersche Schichte. Die Provenienz des Pigmentes ist eine hämatogene, die Hauptquelle desselben dürften Blutextravasate sein, die sich in der Nachbarschaft der Geschwulst an der Oberfläche der Chorioidea vorfinden. Bemerkenswert ist die der Geschwulstbildung schon etwa 2 Jahre vorausgegangene Entzündung, die durch den anatomischen Befund bestätigt wird, sowie ferner eine Entzündung jüngern Datums, die ihren Grund in einer ausgedehnten Nekrotisierung der Geschwulstelemente hat.

Um diese nekrotischen Herde bildet sich eine Reaktionszone, die die Quelle der in den verschiedenen Geweben vorkommenden Leukocyten ist. Somit hätten wir neben Residuen alter Entzündung eine von den centralen Zerfallsherden der Geschwulst ausgehende, Entzündung.



Fall 50.

**Leukosarcoma chorioideae. Hämatogene (?) Pigmentierung.**

**Starke regressive Metamorphose, Uveitis.**

Johann D., 63 Jahre, bemerkte die Abnahme der Sehkraft vor  $\frac{1}{4}$  Jahre. Seit 3 Wochen Amaurosis. Seit einigen Tagen heftige Schmerzen. Pupille weit, starr. Oben, an der hinteren äussern Partie des Corp. ciliare ist eine buckelförmige Vortreibung sichtbar, die eine schiefergraue Farbe hat. Enukleation 14. September 1891. Heilung.

**Anatomischer Befund.**

Horizontaler Durchschnitt. Das Innere des Bulbus ist durch grieselige Exsudatmassen ausgefüllt. Der temporale Abschnitt dagegen enthält eine schmutzig-graue Geschwulst, die sich, von der Ora serrata ausgehend, etwa 12 mm weit nach hinten erstreckt, etwa bis zur Mitte des Bulbus hinreicht und sich nach unten zu verjüngt. Sie liegt in den Exsudatmassen wie eingebettet. Die Retina ist trichterförmig abgehoben, der Raum zwischen ihr und der Chorioidea von Exsudatmassen ausgefüllt.

Die Geschwulst besteht aus einem dichten Gefässstroma, zuweilen sind an der Stelle der Gefässe blutführende Gewebsspalten nachzuweisen. Die Zellen sind meist grössere polygonale, zuweilen runde oder ovale Gebilde, die ohne bestimmte Anordnung die Zwischenräume zwischen den Gefässen ausfüllen. Sie zeigen starke Neigung zur regressiven Metamorphose; es sind in der Geschwulst zahlreiche grössere und kleinere Zerfallsherde die von einer Reaktionszone umgeben sind. Die Geschwulst zeigt sowohl in ihrem Innern, wie auch an ihrer Oberfläche Leukocytenanhäufungen, die sich einerseits in die oben erwähnten Exsudatmassen, andererseits in die Gewebe der Uvea fortsetzen. Die Chorioidea ist von Leukocyten und formativen Exsudat-



massen durchsetzt und hat um das Vierfache der normalen Dicke zugenommen. In den vorderen Partien der Chorioidea, sowie im Corpus ciliare und Iris nimmt die entzündliche Infiltration an Intensität ab.

Um die Gefässe des Neoplasmas ist eine mässige Pigmentierung der Geschwulstzellen bemerkbar und zwar trägt diese Pigmentierung in einzelnen Zellen die Merkmale der hämatogenen Pigmentierung, während der grösste Teil der Zellen amorphes Pigment enthält; andere Zellen wieder sind in Zerfall begriffen. Viele freie Pigmentmoleküle liegen im Geschwulstgewebe zerstreut. Die Hämosiderinreaktion ist nicht zu erzeugen, wohl wegen des zu fortgeschrittenen Stadiums. Trotzdem ist die hämatogene Entstehung des Pigmentes wahrscheinlich, einesteils wegen des Sitzes der Pigmentzellen um die Gefässe herum, andernteils wegen des eigentümlichen grobkörnigen Pigments und des Vorkommens von roten Blutzellen, sowie deren Umwandlungsprodukten in den Geschwulstzellen.

Bemerkenswert in diesem Falle sind die ausgedehnten regressiven Metamorphosen, die als Entzündungserreger aufzufassen sind.

#### Fall 51.

#### **Leukosarcoma chorioideae mit hämatogener Pigmentierung. Entzündliche Prozesse älteren Datums.**

Der 25 jährigen Patientin ist 2 1/2 Jahre vor der Enukleation anderswo ein *Cysticercus subretinalis* o. s. extrahiert worden. Später ist am selben Auge die Neurectomia optico-ciliaris gemacht worden. Enukleation am 5. V. 91 von Prof. Sattler; einer 15 Monate nach der Enukleation eingetroffenen Nachricht zu Folge erkrankte Pat. an Leberkrebs?



### Anatomischer Befund.

Der von vorne nach hinten 20 mm, und im Äquator 22 mm messende Bulbus bietet am Horizontalschnitt folgendes Bild.

Bei etwas verstrichenem Kornealfalz, seichte Kammer wegen Verlötung der Irisperipherie mit der Kornea. Am Pupillarrande ist eine totale Verwachsung der Iris mit der vorderen Kapsel vorhanden. Die Linse ist durch das Neoplasma nach innen verschoben und von der Neoplasmaseite etwas abgeflacht; unter der Kapsel sind krümlige Massen und grosse hydropische Zellen zu sehen. Die abgehobene Netzhaut liegt mit ihren vorderen Partien der Linse an und ist von einem Exsudat durchsetzt, welches vom Corpus ciliare im medialen Teile über die Geschwulstoberfläche hinüber zieht. Im nasalen Teile, in der Gegend der Ora serrata, erscheint die Retina gegen die Chorioidea faltenförmig angezogen und mit dieser verlötet. An der Verlötungsstelle ist eine stärkere Leukocytenansammlung vorhanden.

Im Äquator des temporalen Teiles des Bulbus sitzt mit breiter Basis eine runde, aus der Chorioidea ausgehende, nicht gelappte Geschwulst auf. Sie nimmt etwa  $\frac{1}{3}$  des inneren Bulbusraumes ein, verschiebt den Ciliarkörper, in den sie teilweise hineinwuchert, nach vorne und medialwärts, und erstreckt sich bis über den Äquator nach hinten zu.

Die Chorioidea ist reich an Bindegewebe. An ihrer inneren Oberfläche ist ein stellenweise dichtes, stellenweise lockeres Exsudat älteren Datums abgelagert. Die Glasmembran ist verdickt, und mit Drusen bedeckt. Die Kapillaren haben zumeist homogene Wandungen und klaffen stark. Eine bedeutende Gefäßüberfüllung macht sich in der Sattlerschen und Hallerschen Schichte bemerkbar. In beiden Schichten besteht Hyperplasie der Adventitiazellen. Die Chorioidea löst sich in der Geschwulst auf, und nur die verdickte glasig aussehende Choriocapillaris



nebst der Basalmembran lassen sich auf die Geschwulstoberfläche eine Strecke weit verfolgen. Die Elemente der Suprachorioidea sind sehr spärlich und zeigen fettige Entartung. Dies der Befund an der Chorioidea in der Nachbarschaft des Neoplasmas. Im nasalen Teile erscheint diese Membran, besonders in der Nähe der oben erwähnten Verwachsung, reich an Exsudationsprodukten, wodurch ihr ursprünglicher Bau unkenntlich gemacht wird.

Der Ciliarkörper ist reich an Bindegewebe und zeigt Atrophie des Ciliarmuskels, Gefässarmut der Processus ciliares und mässige Exsudatablagerungen.

In der Iris ist die Bindegewebsentwicklung, wie die Exsudatbildung eine ziemlich spärliche.

Der Nervus opticus zeigt eine noch nicht ganz abgelaufene Papillitis, welche zu Ablagerungen in der seichten glaukomatösen Exkavation geführt hat.

Von der Papilla aus nach hinten lässt sich eine mässig intensive Neuritis interstitialis nachweisen, welche mit der Entfernung von der Papilla allmählich abnimmt. Die Sehnervenfaser sind atrophisch, das bindegewebige Gerüst dagegen verstärkt.

Der Zwischenscheidenraum ist erweitert.

Die Geschwulst besteht aus einem dicht verzweigten Gefässsystem mit dünnen Wandungen, manchmal sind anstatt dieser nur einzelne Gefässwandkerne zu sehen. Grosse, plumpe, mit Pigment gefüllte Zellen umsäumen die Gefässwände und geben dem Neoplasma ein buntes, marmoriertes Aussehen. Das Pigment ist wahrscheinlich hämatogenen Ursprungs, weil keine der Zellen, die es bergen, den Stromapigmentzellen in Form, Grösse oder Beschaffenheit der Körnelung entspricht, und weil ferner die Elemente der Suprachorioidea schon vor der Entstehung des Neoplasmas in der Chorioidea zu Grunde gegangen sind.

Die Zellen des Neoplasmas sind teils ziemlich grosse Spindelnzellen, die zu Bündeln zusammenliegen, teils polygonale Zellen



in verschiedener Grösse. Sie haben sehr grosse, meist runde Kerne und liegen in einer ziemlich reichlichen, feinkörnigen Intercellularsubstanz.

Die Spindelzellen liegen so dicht aneinander, dass man oft gar keine Intercellularsubstanz unterscheiden kann. Wenn dieselbe sichtbar ist, so zeigt sie eine sehr zarte Streifung. Die Spindelzellen bergen nur selten mehrere Kerne, auch sind hier Karyomitosen nur spärlich. Die polygonalen Zellen dagegen zeigen lebhaft Vermehrung, und zuweilen in ganzen Zellengruppen Vakuolenbildung und fettige Entartung. Bemerkenswert ist es, dass hier manchmal grosse Zellenhaufen wie aufgequollen aussehen, die den von Becker bei der Linse beschriebenen Bläschenzellen oder hydropischen Zellen ähnlich sind. Auch diese Veränderung, die zweifelsohne als regressive Metamorphose aufzufassen ist, kommt nur ausnahmsweise bei den Spindelzellen vor.

Das Eigentümliche dieses Neoplasmas liegt darin, dass dasselbe in einem tief erkrankten Auge sich entwickelt hatte, wo angeblich von einem Augenarzte vor 1½ Jahren ein Cysticercus aus dem Glaskörper entfernt wurde und eine Neurectomia optico ciliaris ausgeführt wurde.

Wir haben es hier mit einer Iridochorioiditis älteren Datums, die formative Exsudate hinterlassen hat, zu thun. Ausserdem ist wahrscheinlich, dass die Entzündung der Neubildung vorangegangen ist. Es bleibt zu erwägen, ob überhaupt ein Kausalzusammenhang zwischen Entzündung und Neoplasma besteht oder nicht. Gegen einen solchen Zusammenhang sprechen folgende Umstände. Die gegenwärtig noch bestehende Entzündung ist am intensivsten in jenen Partien, welche weit von der Geschwulst entfernt sind. Die Entzündung schliesst sich nämlich an eine Verwachungsstelle der Retina und Chorioidea mit der Sklera an, die wahrscheinlich als Folge der Cysticercus-Operation anzusehen ist; hier ist auch der Kulminationspunkt



der Entzündung und von hier aus ist eine deutliche Abnahme derselben nach allen Richtungen vorhanden. Wenn ferner die Geschwulst das Primäre, und als Ursache der Entzündung anzusehen wäre, so müssten in derselben nennenswerte regressive Veränderungen nachzuweisen sein; die als Quelle der Entzündung angesehen werden könnten, was aber nicht der Fall ist. Somit ist die Annahme, dass zwischen Geschwulst und Neoplasma kein Kausalzusammenhang besteht, am wahrscheinlichsten.

#### Fall 52.

**Leukosarcoma chorioideae mit hämatogener Pigmentierung.  
Zerfallsherde. Entzündung.**

#### Anatomischer Befund.

Der in horizontaler Richtung halbierte Bulbus zeigt seinen ganzen inneren unteren Teil von einer etwa 4 Papillenbreite, vom Opticus nach innen sich steil erhebenden Geschwulst eingenommen. Sie wuchert nach vorne hinter das Corpus ciliare, hebt dieses von der Sklera ab, drängt es nach vorne, so dass der innere Teil desselben sich an die Iris anschliesst. Die Geschwulst erzeugt eine geringe Depression der Linse am inneren Teil des hinteren Poles. Von vorne nach hinten misst das Neoplasma  $15\frac{1}{2}$ , im Äquator 8 mm. Nach der Fläche nimmt es den ganzen inneren und etwa die Hälfte des unteren Teils des Bulbus ein. Vordere Kammer ist mässig tief. Der Kammerwinkel frei. Opticus fehlt am Präparate.

Kornea, Iris und Linse bis auf eine geringe Depression der letztern normal. Corpus ciliare atrophisch. Netzhaut ist stellenweise abgehoben, stellenweise hängt sie mit der Chorioidea, resp. mit der Geschwulstoberfläche durch formatives Exsudat zusammen, welches den Zwischenraum zwischen beiden ausfüllt. Die Retina ist mit Leukocyten infiltriert. Die Chorioidea zeigt sehr stark



ausgedehnte Gefässe; in der Nähe des hinteren Abschnittes der Geschwulst ist ein grosses Extravasat; der diesem zunächst gelegene Teil der Geschwulst ist reich an hämatogenem Pigment, das sich von hier aus in die angrenzenden Teile verbreitet. Die übrigen Partien sind pigmentlos, nur an den Rändern der zahlreichen Gefässe sammeln sich pigmentierte Elemente. Die Zellen sind zumeist polyedrisch, manchmal auch rund. Das Gefässstroma erscheint auf der Oberfläche der Geschwulst sehr reichlich verzweigt, während das Innere derselben an Gefässen arm ist. Es finden sich hier auch grosse Zerfallsherde, und in deren Nähe zahlreiche Leukocytenansammlungen.

Feinere Vorgänge lassen sich an dem alten Präparate nicht mehr wahrnehmen.

#### Fall 53.

#### **Leukosarcoma chorioideae mit ausgedehnten Hämorrhagien. Hämatogene Pigmentierung.**

##### Anatomischer Befund.

Am Durchschnitte in horizontaler Richtung ist die vordere Kammer nicht vorhanden, die atrophische Iris liegt der Hornhaut mit ihrer ganzen vorderen Fläche an. Die Linse ist nach vorne verschoben und berührt die hintere Irisfläche.

Die Ciliarfortsätze sind atrophisch und nur an ihrer Pigmentlage kenntlich. Das Chorioidealgewebe ist nicht mehr zu kennen. Die Chorioidea besteht ausschliesslich aus stark ausgedehnten Gefässen und stellenweise aus Extravasaten.

Der Sehnerv ist atrophisch, zeigt keine Exkavation, der Zwischenscheidenraum ist ausgedehnt. Die Retina ist abgehoben. Das Retinalgewebe ist stellenweise gut erhalten, stellenweise fehlen die nervösen Elemente und tritt das hypertrophische Stützgewebe hervor.



Etwa in der Mitte zwischen Äquator und der Papille am inneren Teile derselben sitzt der Chorioidea mit schmaler Basis ein etwa  $4\frac{1}{2}$  bis 5 mm im Durchmesser messendes Neoplasma auf, welches an seiner Basis, wo diese an die Chorioidea angrenzt, wie auch auf seiner vorderen Oberfläche ausgedehnte, noch frische Extravasate zeigt.

Die Geschwulst besteht aus einem System von sehr weit ausgedehnten, dünnwandigen Gefässen oder wandungslosen Räumen, die mit Blut gefüllt sind, und zeigt ebenfalls viele frische Extravasate.

Im Anschluss an diese finden sich Geschwulstzellen vor, die die Blutkörperchen aufnehmen, und einzelne schon pigmenthaltige Zellen, in denen sich verschiedene Umwandlungsstadien der roten Blutkörperchen zu Pigment nachweisen lassen.

Kleine runde und spindelige Zellen bilden das Parenchym der Geschwulst. Nach den wenigen Doppelkernen zu schliessen, ist nur ein langsames Wachsen der Geschwulst zu vermuten. Das alte Präparat erlaubt keinen Einblick in die näheren Details des Zellenlebens.

Im vorliegenden Falle ist die starke Blutüberfüllung der Chorioidea und der Geschwulst hervorzuheben, die zu ausgedehnten noch frischen Blutungen geführt, und eine beginnende hämatogene Pigmentbildung im Anschluss an die Extravasate verursacht hat.

Wie wohl übrige Zeichen der Drucksteigerung, wie das Vorrücken des Linsensystems nach vorne, die Anlötung der Iris an die Kornea, die Erweiterung des Zwischenscheidenraumes, deutlich vorhanden sind, fehlt dennoch die Sehnerven-Exkavation vollkommen.



Fall 54.

**Leukosarcoma chorioideae. Hämatogene Pigmentierung. Zerfallsherde. Entzündung. Phthisis bulbi incip.**

Emilia W., 49jährig, kommt zur Klinik mit der Angabe, dass sie am linken Auge seit 15 Wochen erblindet sei, und ab und zu Schmerzen daran habe. Amaurose. Tonus gesteigert. Lidspalte enge. Konjunktiva stark verdickt, von derber Konsistenz in eine Falte über den Korneoskleralrand geschoben. Kornea trübe, matt. Vordere Kammer, Iris und Pupille nicht auszunehmen. Nach der von Professor Sattler ausgeführten Enukleation am 12/12. 92 schimmerte die dunkel gefärbte Geschwulst durch die Sklera durch. Heilung normal.

Anatomischer Befund.

Der Bulbus ist verkleinert, von den Seiten abgeflacht. Er misst von vorne nach hinten 20 mm, im Äquator 19 mm. Es stellt sich das Bild einer Irido-cyclitis und Chorioiditis mit ausgedehnten formativen Exsudaten dar. Die Iris, Linse, das Corpus ciliare sind in Exsudatmassen eingebettet, die nach hinten sich ausbreiten und das Neoplasma von allen Seiten umgeben.

Die abgehobene Netzhaut nimmt an der Entzündung auch teil. Die Iriswurzel ist in geringer Ausdehnung mit der Kornea verwachsen. Kammer spaltförmig. Die wenig gefässreiche, aus gemischten Zellen bestehende und aus dem unteren und hinteren Chorioidealabschnitte stammende Geschwulst ist von zahlreichen Zerfallsherden durchsetzt. An der Peripherie des Neoplasmas ist eine Zone, die aus hämatogenes Pigment enthaltenden Zellen besteht, von welcher aus letztere sich in das Geschwulstgewebe zerstreuen.

Nervus opticus atrophisch exkaviert, am Sehnervenkopf ist eine Leukocyteninvasion vorhanden, die eine Fortsetzung des



Entzündungsprozesses von der Retina aus ist und gegen den Sehnervenstamm zu allmählich abnimmt.

Dieser Fall ist durch die ausgedehnte, alle Organe des Auges ergreifende Entzündung ausgezeichnet, die als Grund der beginnenden Schrumpfung des Bulbus angesehen werden muss. Die Veranlassung zur Entzündung haben die zahlreichen Zerfallsherde gegeben. Es ist aus den mir zu Gebote stehenden wenigen Präparaten die Ursache der so ausgedehnten Nekrose der Geschwulstelemente nicht nachzuweisen, vielleicht ist dieselbe in der auffällig geringen Vaskularisation des Neoplasmas zu suchen.

#### Fall 55.

**Leukosarcoma chorioideae mit hämatogener Pigmentierung.**

**Drei Recidive. Tod an Gehirn- und Lebermetastasen.**

M. D., 25jährige Bäckersfrau aus Reichenhall, Oberbayern, stellt sich zum erstenmale am 6. Mai 1881 vor mit der Angabe, sie sei am linken Auge vor etwa 10 Tagen plötzlich erblindet, habe aber keine Schmerzen. Nach innen unten ist eine schmutzig-weiße, cirkumskripte Netzhautabhebung zu konstatieren, die nicht flottiert, sondern an ihrer Unterlage fixiert erscheint. Tension erhöht. Das Auge hatte noch quantitative Lichtempfindung. Pat. entschloss sich erst am 18. September 1882, durch heftige Schmerzen getrieben, zur Enukleation. Der enukleierte Bulbus zeigte makroskopisch nirgends einen Übergang der Geschwulstmassen in die Orbita. Der ziemlich lang abgeschnittene Sehnerventstumpf ist atrophisch, scheint aber frei von Geschwulstelementen. Schon am 1. Januar 1883 kam Pat. wieder mit einem nahezu die ganze Orbita ausfüllenden Recidiv; es wurde sofort die Exenteratio bulbi gemacht. Kaum 3 Monate später ein weiteres Recidiv, das ebenfalls entfernt wurde. Pat. ist sichtlich herabgekommen und es waren einige harte Knollen in



der Leber durchzuföhlen. Ein Monat später wurde vom behandelnden Arzte ein drittes Lokalrecidiv entfernt und das Präparat mir zur Untersuchung geschickt. Die Kranke starb nach dem Berichte des sie behandelnden Kollegen im Juni 1883 an Gehirn- und Leber-Metastasen.

#### Anatomischer Befund.

Am horizontalen Durchschnitt erscheinen  $\frac{2}{3}$  des Bulbus von einer aus dem hinteren nasalen Teile der Chorioidea entspringenden Tumor eingenommen. Iris, Corpus ciliare und Chorioidea zeigen eine ausgedehnte Atrophie, ohne Zeichen entzündlicher Veränderung. Die vollkommen abgehobene Netzhaut ist in einen Bindegewebsstrang umgewandelt, an dem da und dort noch die Überbleibsel des Stützgewebes sichtbar sind.

Der Opticus fehlt am mikroskopischen Präparate. Vordere Kammer durch Verschluss des Kammerwinkels und Vorrücken des Linsensystems nach vorne, verengt.

Das Geschwulststroma besteht aus Gefässen mit teils verdünnten, teils verdickten Wandungen und zahlreichen wandungslosen Gewebsspalten. Am Rande dieser letzteren und der Gefässe sind pigmenthaltige Zellen eingelagert, die mit den übrigen nicht pigmentierten Elementen kontrastieren. Das Pigment ist seinem morphologischen Verhalten nach als hämatogenes Pigment anzusprechen. Dafür sprechen der Sitz der Pigmentzellen am Rande der Gefässe, ferner die oft erwähnte Beschaffenheit desselben und schliesslich das Vorhandensein von roten Blutkörperchen in einzelnen Zellen.

Die nicht pigmentierten Geschwulstzellen sind teils spindelförmig, teils rund. Dieselben Formen haben auch die pigmenthaltigen Zellen, nur sind diese grösser als jene.

Die drei Recidive zeigen ein ähnliches Bild, wie die Muttergeschwulst, nur sind im Vergleich zu dieser die Recidive reicher



an Pigmentzellen, die sich hauptsächlich in der Nähe von Extravasaten, die in den Recidiven ziemlich zahlreich sind vorfinden.

Fall 56.

**Leukosarcoma chorioideae. Hinterer Pol. Atrophie des Uvealtraktus. Drucksteigerung, jedoch ohne Exkavation.**

Anatomischer Befund.

Die Kornea zeigt das Bild des Kornealödems. Am Horizontalschnitte erkennt man im inneren und hinteren Abschnitte des Bulbus eine der Chorioidea mit schmaler Basis polypenartig aufsitzende Geschwulst, die 7 mm im Durchmesser hat und bis zum Äquator in das Innere des Bulbus hineinragt. Die Retina ist vollkommen abgehoben, an einzelnen Stellen an die Geschwulst adhärent und zeigt Atrophie der nervösen Elemente. Sehnerv atrophisch, nicht exkaviert.

Im Uvealtraktus eine ausgedehnte Atrophie, ohne Zeichen entzündlicher Veränderungen; die Iris ist an die Kornea angepresst, die Linse ebenfalls nach vorne verschoben und liegt der Iris an. Ektropium der Pigmentschicht am Pupillarrande. Die atrophischen Ciliarfortsätze verlaufen eine Strecke weit der hinteren Irisfläche parallel und liegen derselbe teilweise an. Linse normal. Erweiterung des Zwischenscheidenraumes.

Die Geschwulst hat die Gestalt eines Polypen, der mit einem dünnen, ziemlich langen Fuss der Chorioidea aufsitzt und erst in der Nähe des Äquators eine nahezu kugelige Gestalt annimmt. Sie enthält nur wenig Gefässe, die nahezu ausschliesslich an ihrer Peripherie sichtbar sind. Ein reichliches Netzwerk aus blutführenden, wandungslosen Gewebsspalten durchzieht die Geschwulst. Die Zellen sind klein und spindelförmig, enthalten kein Pigment. Viel Intercellularsubstanz, die bei starker Vergrösserung eine schwache Streifung aufweist, nur wenig Doppelkerne. Es ist auch nirgends regressive Metamorphose vorhanden.



Wir haben es mit einer langsam wachsenden Geschwulst, einem reinen Spindelzellen-Leukosarkom, zu thun.

Die atrophischen Zustände in der Uvea sind wahrscheinlich auf eine von der Geschwulst verursachte Ernährungsstörung zurückzuführen. Zu bemerken ist ferner der Mangel einer glaukomatösen Exkavation bei vorhandenen deutlichen Zeichen der Drucksteigerung im vorderen Abschnitte des Auges.

#### Fall 57.

#### **Leukosarcoma chorioideae. Glaukom. Fortsetzung auf das Corp. cil. Durchbruch in die vordere Kammer.**

Die 33jährige Glasermeistersfrau Pauline E. aus Hämmersdorf giebt an, im September 1893, während einer Gravidität, die Abnahme des Sehens am linken Auge bemerkt zu haben und zwar so, dass sich von aussen her ein Schatten vorschob, welcher immer mehr nach innen vorrückte; gegen Weihnachten war die Sehschärfe bloss auf Lichtwahrnehmung reduziert. Schmerzen sind erst am 16. Juni 1894 eingetreten.

Am 19./VI. 1894 wurde notiert: Starke Chemosis, Ciliarinjektion. Hornhaut klar, in der vorderen Kammer flockige Massen, die durch Blutungen entstanden sind. Der Tonus etwas gesteigert; das Auge auf Druck empfindlich,  $S=0$ . Das Kammerwasser getrübt, die Pupille weit und reaktionslos. Die Iris in ihrem Gewebe verwaschen. Linse durchsichtig; im Glaskörper flockige weisslichgelbliche Trübungen. Eine Durchleuchtung des Fundus nicht möglich. Enukleation 1./VII. 94 durch Professor Sattler.

#### **Anatomischer Befund.**

Korneal-Ödem. Die Iris, das Corp. ciliare atrophisch. Linse vollkommen normal. Im temporalen Teile ist eine Fortsetzung der Geschwulst auf das Corp. ciliare und in die vordere Kammer be-



merkbar. Die Iriswurzel ist auf eine kurze Strecke mit der hinteren Hornhautwand verwachsen, dadurch Seichterwerden der vorderen Kammer und Verschluss des Kammerwinkels. Nur an der temporalen Seite ist im Kammerwinkel das Neoplasma in die vordere Kammer herausgetreten.

Die Retina ist vollkommen abgehoben. Auf der einen Seite streckenweise mit der Geschwulstoberfläche verwachsen; an dieser Stelle ist eine Infiltration der Netzhaut mit Neoplasmazellen, sonst ist sie bis auf das Zugrundegehen der nervösen Elemente stellenweise in ihrer Struktur noch zu erkennen. Glaukomatöse Exkavation, Sehnerv nicht atrophisch. Der Zwischen-scheidenraum stark erweitert. Im verkleinerten Glaskörperaume Fibringerinnsel, Blut und Leukocyten.

Die Chorioidea zeigt auf weite Strecken, — wo kein Neoplasma noch besteht, — stark erweiterte Gefässe und auch stellenweise Wucherung der Adventitiazellen in der Hallerschen Schicht, während die Suprachorioidea sich an der Geschwulstbildung gar nicht beteiligt. Die Choriocapillaris zeigt eine Verdickung und glasige Struktur der Gefässwände, und Vermehrung der Gefässwandkerne. Basalmembran ebenfalls verdickt, von glasigem Aussehen.

Das Neoplasma nimmt den ganzen temporalen Teil des Bulbus ein, und steigt steil aus der Chorioidea auf der temporalen Seite der Papille empor und nimmt etwa die Hälfte des Bulbus ein. Nach vorne erstreckt es sich in das Corpus ciliare, treibt die Ciliarfortsätze vor sich hin, sodass sie eine Strecke weit parallel mit der Iris verlaufen und gelangt schliesslich durch das Ligamentum pectinatum in die vordere Kammer hinein, sodass die Iriswurzel von der vorderen Kornealwand durch die Geschwulst getrennt wird. Da die Geschwulstelemente in die Sklera unmittelbar übergehen, so erscheint der Perichorioidealraum obliteriert. Die Geschwulst besteht hauptsächlich aus kleinen polyedrischen Zellen, die in einer feinkörnigen Inter-



cellularsubstanz liegen. Sie wird durch Bündel von Spindelzellen durchzogen, die wenig Intercellularsubstanz aufweisen. Letztere lässt bei starker Vergrösserung eine feine Faserung erkennen. Die Zellen folgen keiner typischen Anordnung. Nach der kleinen Anzahl von doppelkernigen Zellen, sowie nach den wenigen Mitosen scheint die Geschwulst kein schnelles Wachstum gehabt zu haben. Nennenswerte regressive Veränderungen sind auch nicht vorhanden. Ein reichlich verzweigtes System von meist wandungslosen, blutführenden Kanälen durchzieht das Neoplasma in verschiedenen Richtungen und teilt dasselbe in Zellnester ein, die sowohl nach ihrer Form wie nach ihrer Grösse verschieden sind.

Pigmentzellen sind sehr spärlich. Überbleibsel der Stromapigmentzellen sind nur in der Nachbarschaft der Chorioidea hie und da noch nachzuweisen. Nach hinten zu wandern die Elemente der Geschwulst in die erweiterten Lymphspalten der die Bulbuskapsel durchbohrenden Gefässe, und bilden auf der äusseren Oberfläche der Sklera kleinere Knötchen.

#### Fall 58.

**Leukosarcoma chorioideae. Beträchtliche Blutungen im Fundus zwischen Chorioidea und Retina. Kein Glaukom.**

Georg L., 33 j., Plagwitz-Leipzig. L. A., V. = Fing. in 1 m. Tonus nicht erhöht. Beim Blick geradeaus erhält man einen weisslichen Reflex aus der äusseren Partie des Bulbus, der einer Netzhautabhebung entspricht, die nach aussen von der Papille beginnt. Von inneren Teilen des Fundes bekommt man rotes Licht. Details wegen Blutung nicht sichtbar.

#### Anatomischer Befund.

Der am 8. Mai 1894 enukleierte Bulbus zeigt folgende Veränderungen. Entsprechend dem Spiegelbilde, befindet sich



im hinteren äusseren Bulbusquadranten eine mit breiter Basis der Sklera aufsitzende, etwa 7—8 mm im Durchmesser messende Geschwulst von schmutzig weisser Farbe. Auf ihrer Oberfläche ist ein bedeutendes Extravasat, welches sich sowohl nasalwärts, wie temporalwärts zwischen Retina und Chorioidea hinzieht und die sonst normale Retina von der Chorioidea abhebt.

Die Chorioidealgefässe sind stark mit Blut überfüllt, in der Hallerschen Schicht ist eine deutlich ausgesprochene Wucherung der Adventitiazellen, als Ursprungsstätte des Neoplasmas anzusehen. Die Suprachorioidea beteiligt sich nicht an der Geschwulstbildung, viele ihrer Pigmentzellen sind im Zerfall begriffen. Die Geschwulst ist ein Spindelzellen-Sarkom mit mässiger Gefässentwicklung. Das Neoplasma scheint, nach den wenigen Doppelkernen zu urteilen, nicht stark zu wachsen, (feinere Details sind an den lange in Müllerscher Flüssigkeit gelegenen Präparaten nicht zu sehen).

Glaukomatöse Veränderungen sind nicht vorhanden.

#### Fall 59.

##### **Leukosarcoma chorioideae. Kein Glaukom.**

Gustav H., 39 Jahre alt, bemerkte vor 8 Wochen, dass er am linken Auge schlechter sehe; seit 14 Tagen sieht er alles grün.  $S = \frac{5}{60}$ . Mit dem Spiegel sieht man nach unten aussen die Netzhaut buckelförmig vorgetrieben, die Oberfläche grauweiss, mit roten Sprenkelungen, neben dieser Abhebung findet sich nach unten zu eine weitere faltenförmige, glatte, runde Netzhaut-Abhebung.

##### Anatomischer Befund.

Vorderer Bulbusabschnitt vollkommen normal, Kammerwinkel frei. Sehnerv nicht exkaviert, Papille etwas geschwellt,



Leukocyten im Sehnervenkopfe, Retina abgehoben, in dem temporalen Teile mit der Oberfläche der Geschwulst stellenweise verwachsen. Iwanoffsches Ödem in geringem Grade.

Die Geschwulst, die vom temporalen Teile des Äquators entspringt, hat den Durchmesser von 13, die Höhe von 8 mm; sie steigt aus der Chorioidea sehr steil auf und verursacht in dieser keine Infiltration. Vielleicht ist dies der Grund, warum trotz der beträchtlichen Grösse des Neugebildes keine glaukomatösen Erscheinungen vorfindlich sind. In der Chorioidea starke Blutstase, einzelne kleine Blutungen, ebenso in der Geschwulstoberfläche. Hyperplasie der Adventitiazellen. Die Zellen sind zumeist Spindelzellen, viele mit Doppelkernen, feine Vorgänge nicht zu sehen. Viele Gefässe, respektive blutführende Gewebsspalten.

Keine Pigmentbildung. Als Ausgangsstelle der Geschwulst ist die Adventitia der Gefässe anzusehen. Regressive Metamorphose nur um die Blutungen herum, kein nennenswerter Zellzerfall.

#### Fall 60.

#### **Leukosarcoma chorioideae. Regressive Metamorphose. Iridocyclitis. Kein Glaukom.**

Die 55jährige Bahnwächtersfrau Henriette B. aus Vorstritz bemerkte erst vor  $\frac{1}{2}$  Jahre die Abnahme der Sehschärfe am linken Auge. Sehschärfe: Finger in  $\frac{1}{3}$  m. Pupille reagiert prompt. Tension herabgesetzt.

Gesichtsfeld konzentrisch eingeschränkt; ophthalmoskopisch sieht man die Netzhaut in grosser Ausdehnung kugelig abgehoben und vorgewölbt. Die Abhebung ist nach allen Seiten scharf abgegrenzt; temporalwärts grenzt sie an die Papille, es besteht noch ein schmaler Randreflex in den inneren Partien des Fundus.



Als Pat. 5 Monate nach der ersten Untersuchung durch heftige Schmerzen getrieben zur Enukleation kam, wurde notiert: Starke Ciliarinjektion, diffuse Hornhauttrübung, Trübung des Kammerwassers, Pupille durch Exsudat verschlossen. Heftige Schmerzen spontan und besonders auf Berührung.

#### Anatomischer Befund.

Das Auge wurde in horizontaler Richtung durchschnitten, es bietet das Bild einer heftigen Iridocyclitis mit formativer Exsudatbildung in der vorderen Kammer und im Glaskörperraum im Anschluss an das Corpus ciliare und an die Oberfläche der Geschwulst. Die letztere hat eine pilzähnliche Form, sie erhebt sich steil in der Mitte zwischen Äquator und Papilla nervi optici und zwar auf der temporalen Seite; und ragt über die Mittellinie des Auges hinaus. Ihre Höhe beträgt 12 mm, während ihr grösster Durchmesser  $9\frac{1}{2}$  mm misst. Sehnerv nicht exkaviert, der Sehnervenkopf zeigt eine mässige Leukocyteninfiltration. In der Retina sind die nervösen Elemente zu Grunde gegangen und das Bindegewebe hat zugenommen. Linse normal.

Die Chorioidea zeigt eine starke Blutstauung in ihren dünnwandigen Gefässen und in der Nachbarschaft der Geschwulst eine nicht unbedeutende Leukocyten-Einwanderung, die die übrigen Vorgänge in der Chorioidea unkenntlich macht, sodass eine bestimmte Aussage über die Art der Entstehung des Neoplasmas nicht gemacht werden kann.

Das Neoplasma besteht der Hauptsache nach aus einem dicht verzweigten Gefässnetz verschiedenen Gefässkalibers. Die Gefässe sind alle dünnwandig, manche sind nur als Gefässe durch ihre Wandkerne kenntlich. Zwischen den Maschen dieses Netzwerkes liegen meist kleine polygonale Zellen in einer feinkörnigen Intercellularsubstanz. Diese Zellen zeigen eine grosse Neigung zum Zerfall, zahlreiche nekrotische Zellenmassen



liegen zwischen den Geschwulstzellen zerstreut. Bei den zugrundegehenden Zellen ist eine vermehrte Granulierung des Protoplasmas mit Vakuolenbildung sichtbar. In den Kernen kommen allenthalben Kernwanddegenerationen vor. Die meisten Kerne sind chromatinarm, nehmen die Kernfärbung schlecht an. Die in regressiver Metamorphose begriffenen Zellen bilden meist grössere oder kleinere Gruppen, die entweder zwischen noch nicht veränderten Geschwulstzellen liegen oder mit Haufen nekrotischen Gewebes abwechseln.

Die in regressiver Metamorphose begriffenen Geschwulstmassen, wie auch das nekrotische Gewebe sind von reichlichen Leukocytenansammlungen durchsetzt, die sich in der Chorioidea, dem Corpus ciliare und der Iris fortsetzen. Das rasch zugrundegehende Zellenmaterial scheint als Entzündungsreiz gewirkt und eine schwere Iridocyclitis resp. chorioiditis erzeugt zu haben. Dafür spricht die Intensität der Leukocytenansammlung, die gerade im Tumor selbst, besonders um die Zerfallherde herum, sowie in der Nachbarschaft desselben am bedeutendsten ist; ferner die Abnahme der Intensität der Entzündung in den Geweben mit der Entfernung von der Geschwulst.

Pigmentierte Zellen fehlen vollkommen. Die heftigen Schmerzen, wie die Empfindlichkeit auf Berührung, die die Pat. in den letzten Tagen quälten und zur Eukleation trieben, sind nicht durch Glaukom, sondern wahrscheinlich durch Cyclitis hervorgerufen worden.

#### Fall 61.

**Leukosarcoma chorioideae. Spindelförmige Zellen. Glaukom.**

Vor 3 Monaten wurde bei der 56jährigen Wilhelmine M. eine Netzhautablösung am rechten Auge konstatiert, seit einer Woche Röte, Schmerzen, Lichtscheu, Thränenfluss, S. des rechten Auges = 0.



Tonus des rechten Auges etwas erhöht.

Die episkleralen Gefässe ektatisch, Kornea trübe, Iris etwas hyperämisch, Pupille entrundet, reaktionslos.

Mit dem Spiegel bekommt man roten Reflex; nach innen ist er nicht wahrzunehmen.

#### Anatomischer Befund.

Linsensystem und Iris nach vorne gerückt, Kammer enge, Kammerwinkel verschlossen, Sehnerv exkaviert. Retina normal, nur über dem Neoplasma abgehoben, in der Iris mässige Leukocytenansammlung. Iris und Ciliarkörpergewebe atrophisch. Vom hinteren inneren Teile der atrophischen Chorioidea mit erweiterten Gefässen, entspringt, steil ansteigend im Durchmesser von etwa 10 mm eine, in den Bulbusraum auf 7 mm vorragende Geschwulst mit glatter, runder Oberfläche.

Auffallend ist in derselben eine starke Vaskularisierung; die Gefässe und Gewebsspalten sind sehr weit, die ersteren dünnwandig. Sie bilden ein ungleichmässiges Netzwerk, zwischen dessen Maschen grössere Spindelzellen liegen, und zeigen wenig Neigung zur Vermehrung; auch finden sich keine Anzeichen regressiver Metamorphose. Eine spärliche, nur bei stärkster Vergrösserung eine leichte Streifung aufweisende Intercellularsubstanz ist zwischen den Zellen gelagert. Pigmentierung ist keine zu finden. Am Sehnerven ist eine seichte glaukomatöse Exkavation nachweisbar.

#### Fall 62.

**Leukosarcoma chorioideae mit ausgedehnter hyaliner Degeneration der Gefässwände. Drucksteigerung ohne Sehnerven-Exkavation.**

#### Anatomischer Befund.

Der Horizontalschnitt des Bulbus lässt im Fundus nach aussen von der Papilla einen etwa 6 mm im Durchmesser messenden



Tumor erkennen, der mit schmaler Basis aus der Chorioidea in den Glaskörperaum hineinragt. An die innere Oberfläche des Neoplasmas adhärirt die trichterförmig abgehobene und besonders in der Nähe des Tumors reichlich von Leukocyten infiltrierte Retina. Nach vorne zu gegen die Pars ciliaris retinae ist die Retinastruktur stellenweise noch zu kennen, und hat eine Vermehrung des Stützgewebes hier stattgefunden.

Die Iris, Corpus ciliare und Chorioidea tragen Zeichen der Bindegewebsvermehrung auf Kosten des Grundgewebes. In den Ciliarfortsätzen sind ausgedehnte hyaline Degenerationen vorhanden.

Die Iris ist mit ihrer Wurzel an die Kornea angelötet, das Linsensystem nach vorne vorgeschoben. Erweiterung des perivaskulären und des Zwischenscheidenraumes. Am Sehnerven fehlt jede Spur einer Exkavation. Es ist eine nicht bedeutende interstitielle Neuritis und eine partielle Atrophie der Nervenfasern zu erkennen.

Die Geschwulst besteht aus einem Netze sehr weitmaschiger Gefässe mit dicken, hyalin entarteten Wandungen, in welche enge, mit zarten Wandungen versehene Gefässe und wandungslose Spalten einmünden. Die grösseren Gefässe sind bisweilen verengt, mitunter auch obliteriert, sodass in der Geschwulst sich Inseln hyalinen Gewebes da und dort vorfinden. In der Nähe dieser obliterierten Gefässe zeigen sich da und dort zahlreiche Herde zerfallener, nekrotischer Zellen. Die Zellen der Geschwulst sind fast ausschliesslich kleine Rundzellen. Feinere Vorgänge an denselben sind aus dem alten, in Müllerscher Flüssigkeit gelegenen Präparate nicht zu entnehmen.

In diesem Falle ist die hyaline Entartung der Gefässwände, sowie die Verengung und der Verschluss mancher Gefässlumina hervorzuheben, die wahrscheinlich den Grund zur Nekrose einzelner Gefässgebiete bildeten. An die nekrotischen Partien schliesst sich eine Rundzellen-Infiltration an, die sich auch in



die Retina fortpflanzt. Auffällig ist, dass alle Symptome des Glaukoms vorhanden sind mit alleiniger Ausnahme der Exkavation.

Fall 63.

**Leukosarcoma chorioideae. Atrophie der Uvea.**

Michael N. 43j. Am 7. Januar 1891. Im Ambulatorium einer auswärtigen Klinik wurde im Vorjahre eine Ablatio retinae konstatiert. Näheres aus dem Journale nicht ersichtlich. Vor einigen Tagen traten am rechten Auge heftige Schmerzen auf. Mässige Konjunktivalinjektion, Hornhaut matt gestichelt. Kammer eng, Iris hyperämisch, ihre Pigmentschicht etwas nach vorne umgeschlagen. Pupille nicht rund, Druck deutlich erhöht. Mit dem Spiegel kein rotes Licht. Amaurose.

Anatomischer Befund.

Der Kornealfalz ist verstrichen. Die Iris liegt der vollkommen trüben Kornea auf eine etwa 3 mm weite Fläche an, sodass die vordere Kammer an der Peripherie stark verengt ist und im Pupillargebiete eine schmale Spalte bildet. Iris, Corpus ciliare und Chorioidea sind atrophisch, letztere besteht ausschliesslich aus stark ausgedehnten Gefässen, die an der Geschwulstbasis eine Wucherung der Adventitiazellen aufweist. Die Linse liegt der Iris knapp an, beide sind nach vorne geschoben. Der Sehnerv ist exkaviert. — Die Netzhaut ist über der Geschwulst abgehoben, und bietet normale anatomische Verhältnisse. Die Geschwulst sitzt mit breiter Basis dem temporalen hinteren Teile des Bulbus auf, hat einen Durchmesser von  $11\frac{1}{2}$  mm bei 5 mm Höhe. Sie besteht ausschliesslich aus Spindelzellen, die in verschiedenen Richtungen gelagert sind, sodass an der Schnittfläche längs und quer getroffene Zellen vorkommen. Die reichlich vorhandene Intercellularsubstanz erscheint bei starker Vergrösserung stellenweise leicht streifenförmig. Das Gefässstroma ist nur mässig



entwickelt, besteht zumeist aus wandungslosen blutführenden Spalten. Überbleibsel vom Stromapigmente sind an der Basis des Neoplasmas noch da und dort zu sehen. Der Oberfläche haftet das Pigmentepithel, das grösstenteils rarefiziert erscheint, an.

Das Neoplasma bietet keine Besonderheiten, es ist ein reines Spindelsarkom mit schwacher Vaskularisierung und mit Atrophie der Uvea, und geht aus der Hallerschen Schicht hervor. Glaukomatöse Veränderungen sind vorhanden.

#### Fall 64.

**Leukosarcoma chorioideae. Vorausgehende Gefässerkrankung, Glaucoma sec. Übergang der Geschwulstelemente auf den Nervus opticus, den Zwischenscheidenraum, und die perivaskulären Räume. Tod an Gehirn- und Lebermetastasen.**

Franziska N., 49jährige Näherin aus Schörfling in Oberösterreich. Kräftige Frau, ist stets gesund gewesen. Die Erblindung des linken Auges hat Pat. vor 3 Wochen, durch Schmerzen am linken Auge veranlasst, zufällig beim Zuhalten des rechten Auges bemerkt. Seither nehmen die Schmerzen immer mehr zu.

Bei der Aufnahme am 11. März 1888 zeigt Pat. Amaurosis des linken Auges. T + 2. Thränen, Schmerzen spontan und auf Berührung. Adnexa oculi, bis auf Schwellung und stärkere Vaskularisierung des linken oberen Lides, normal. Conjunctiva bulbi mässig geschwellt, gelockert und injiziert. Hornhaut mattgestichelt. Iris grünlich verfärbt, auf einen schmalen Saum reduziert. Pupille weit, reagiert nicht. Aus der Tiefe ein grau-grünlicher Reflex, besonders nach unten, innen und hinten. Nur von oben und aussen ist ein gedämpftes, rotes Licht zu sehen, jedoch wegen der Trübung der Medien keine Details mehr wahrzunehmen.

Bei der Enukleation erwies sich das Sehnervenende am Durchschnitte grau verfärbt, es wurde das orbitale Ende hervor-



geholt und möglichst knapp am Foramen opticum abgetragen. Dieses erwies sich makroskopisch als normal. Die Heilung verlief normal. Pat. stellte sich nicht mehr vor. Ich erfuhr vom behandelnden Kollegen, dass Pat. 1½ Jahre nach der Operation Gehirn- und Lebermetastasen erlegen war. In der Orbita war kein Recidiv nachgewiesen worden. Sektion nicht gemacht. Beim Durchschnitte in horizontaler Richtung ist eine schmutzig-weiße Geschwulst zu sehen, die den hinteren, inneren und unteren Teil des Bulbus einnimmt. Ihr grösster Durchmesser beträgt 18 mm, die Höhe 10 mm, ihre Berührungsfläche mit der Sklera, mit der sie fest verwachsen ist, 16 mm.

Die Oberfläche ist zum Teil mit der Netzhaut verwachsen, und hat eine hellgraue Farbe mit rötlichen Pünktchen. Der Glaskörper ist verflüssigt von gelblicher Farbe und fliesst beim Durchschneiden des Bulbus im frischen Zustande ab.

#### Anatomischer Befund.

Mikroskopisch bietet die Hornhaut das bekannte Bild des Hornhautödems. Der Kornealfalz verstrichen. Es ist eine starke Erweiterung und Verzweigung der Gefässe des Plexus venosus Leberi hervorzuheben. Die Iriswurzel ist an die Hornhaut adhärent; die Linse nach vorne geschoben.

Die Gefässe der Iris, des Corp. ciliare und der Chorioidea besitzen alle verdickte homogene Wandungen.

Das Grundgewebe in der Iris und dem Ciliarkörper ist durch fibrilläres Bindegewebe ersetzt, in dem weit klaffende Gefässe mit homogenen Wandungen eingebettet sind. Im Bindegewebe ist stellenweise hyaline Entartung zu sehen. Der Ciliarmuskel, wie der Sphincter iridis sind ebenfalls in Bindegewebe umgewandelt.

Ein ähnlicher Befund ist in der Chorioidea zu konstatieren. Die Basalmembran ist verdickt, enthält viele Drusen. Die Choriocapillaris, wie die Gefässschichten zeigen erweiterte Ge-



fässe, mit homogen entarteten Wandungen. Um die Gefässe der Hallerschen Schicht ist eine Hyperplasie der Adventitiazellen auffällig, die in der Nähe der Geschwulst zunimmt. Die Supraochorioidea ist atrophisch, und enthält viel freies Pigment, als Zeichen des Zugrundegehens der Pigmentzellen.

Das Pigmentepithel ist rarefiziert, viele Zellen in Zerfall begriffen. Die abgehobene Netzhaut ist in einen Bindegewebsstrang umgewandelt, der nur noch stellenweise das Stützgewebe erkennen lässt. Der Sehnerv tief exkaviert, Nervenfasern teilweise atrophisch. Das Neoplasma greift direkt auf denselben über. Die Zwischenscheidenräume und die perivaskulären Räume sind erweitert und sind in ihnen ebenfalls da und dort Neoplas mazellen zu sehen.

Die Geschwulst besteht aus sehr engen, vielfach verzweigten blutführenden Kanälen, teils mit, teils ohne wandständige Kerne. Die eigentlichen Blutgefässe sind spärlich, haben eine homogene Wandung, die Lumina sind meist verengt oder obliteriert. Die kleinen Zwischenräume zwischen den Spalten sind mit runden Spindelzellen mit reichlicher feinkörniger Intercellularsubstanz ausgefüllt.

Diesem Falle liegt eine hyaline Degeneration der Gefässe der Uvea zu Grunde, auch das in Bindegewebe umgewandelte Grundgewebe des Uvealtrakts zeigt teilweise hyaline Entartung. Es ist eine früher stattgehabte Entzündung, die zur Bildung von Bindegewebe und sekundär zur hyalinen Entartung geführt hat, wahrscheinlich. Das Neoplasma, das ein aus Spindel- und Rundzellen bestehendes Leukosarkom ist, scheint ein langsames Wachstum, gehabt zu haben. Feinere Vorgänge sind wegen der Konservierung in Müllerscher Flüssigkeit nicht zu entnehmen. Regressive Metamorphose kommt nicht vor.

Ein Übergreifen der Geschwulstelemente auf den Nervus opticus einerseits, und auf den Zwischenscheidenraum und einzelne perivaskulären Räume andererseits, ist nachzuweisen. Trotz-



dem ist weder Orbitalgeschwulst nachweislich noch ist während 1 $\frac{1}{2}$  Jahren ein Recidiv eingetreten. Das Übergreifen der Geschwulst auf das Gehirn- und die Lebermetastasen dagegen beweisen, dass die Geschwulstmassen vor der Enukleation schon ihren Weg in den intrakraniellen Teil des Opticus, resp. durch die Lymphräume, gefunden hatten, da die Abtragung des Sehnerven am Foramen opticum die zur Beseitigung der lokalen Keime führen sollte, dennoch die Verallgemeinerung des Leidens nicht verhindern konnte.

#### Fall 65.

#### **Leukosarcoma chorioideae. Hyaline Entartung der chorioidealen Gefäße. Drucksteigerung.**

Johann W. 55jähr. Zimmermann, Bozen, Tirol. Einige Wochen vor der Aufnahme bemerkte Pat. die Abnahme der Sehschärfe am rechten Auge. Vor 13 Tagen traten heftige Schmerzen auf. Es bietet sich am rechten Auge das Bild eines akuten Glaukomanfalles: heftige Schmerzen, Erbrechen. Bulbus steinhart, starke perikorneale Injektion, Schwellung der Bindehaut. Kornea kadaverös getrübt, Kammer enge, Pupille weit, reaktionslos. Iris atrophisch. Die Details im Augenhintergrunde sind wegen der Trübung der Medien nicht auszunehmen. Es wurde die Enukleation ausgeführt. Sieben Jahre darauf ist der Kranke wieder gekommen, um sich sein linkes Auge an Cataracta sen. mat. operieren zu lassen; er erfreute sich einer vollkommen guten Gesundheit.

#### Anatomischer Befund.

Längsdurchmesser des Bulbus 24 $\frac{1}{2}$ , äquatorialer 23 $\frac{1}{2}$  mm. Die Gefäße der Konjunktiva und des episkleralen Gewebes erweitert, geschlängelt. Kammerfalz verstrichen, Iriswurzel an die hintere Kornealwand in der Ausdehnung von 3 $\frac{1}{2}$  mm angelötet.



Iris atrophisch, Stromazellen nur vereinzelt im stark vertretenen fibrillären Bindegewebe zerstreut. Ähnlich verhält sich das Corp. cil.; Atrophie der Grundsubstanz, Bindegewebsentwicklung, starke Gefässerweiterung.

Die Chorioidea besteht aus einigen spärlichen Suprachorioideal-lamellen und aus stark ausgedehnten, und teilweise hyalin entarteten Gefässen. Im hintern und innern Teile der Chorioidea ist eine ausgedehnte Infiltration mit Geschwulstzellen, sodass die Chorioidea an dieser Stelle um etwa das 4fache ihrer normalen Dicke zugenommen hat. Beiläufig in der Mitte dieser Infiltration sitzt polypenartig in das Innere des Bulbus hineinragend, eine  $6\frac{1}{2}$  mm im Durchmesser einnehmende runde Geschwulst. Die total abgehobene Netzhaut ist nur stellenweise an ihrer Struktur kenntlich, sie ist in einen Bindegewebsstrang umgewandelt. Der Glaskörperraum ist in eine schmale, zwischen den aneinanderliegenden Netzhautpartien befindliche Spalte verwandelt.

Die Linse zeigt das Bild einer Cataracta senilis incip. Der Sehnerv ist atrophisch, tief exkaviert. Der Zwischenscheidenraum ist erweitert. Das Neoplasma, ein anscheinend langsam wachsendes Leukosarkom, besteht aus Spindel- und Rundzellen, zwischen welchen eine reichliche feinkörnige Intercellularsubstanz eingelagert ist. Ein spärliches, meist aus Gewebsspalten bestehendes Gefässgerüst bildet einen integrierenden Bestandteil der Geschwulst. Die eigentlichen Gefässe sind hyalin entartet, die Lumina teilweise verengt.

Vorliegend ist die relative Kleinheit des Neoplasmas, und das frühzeitige Auftreten von Glaukom besonders hervorzuheben. Letzteres dürfte seine Ursache teils in der ausgedehnten hyalinen Degeneration der Chorioidealgefässe haben, teils in der Durchsetzung eines grösseren Chorioidealgebietes mit Sarkomelementen.



Fall 66.

**Leukosarcoma chorioideae. Ausgedehnte nekrotische Herde,  
konsekutive Entzündung.**

Anatomischer Befund.

Am Horizontalschnitte sieht man den unteren, hinteren temporalen Teil des Bulbus durch eine weiss-graue Geschwulst eingenommen, die sich in einzelne Höcker zerfallend, bis in die Gegend des Äquators erstreckt. Die an die hintere Hornhautwand anliegende Iris, sowie das Corpus ciliare enthalten viele Leukocyten, ebenso die an das Neoplasma anliegenden Teile der Chorioidea. Eine Wucherung der Adventitiazellen der meistens erweiterten Gefässe der Hallerschen Schicht ist auf der Basis der Geschwulst nachzuweisen. Die Suprachorioidea ist atrophisch. Der Teil der abgehobenen Netzhaut, der die Geschwulstoberfläche berührt, ist ebenfalls von Leukocyten durchsetzt. In den übrigen Partien ist die Netzhaut in ihrem Bau noch zu erkennen. Der Nervus opticus ist seicht, exkaviert und atrophisch.

Das Neoplasma besteht aus einem wenig verzweigten Netz von Gefässen und wandungslosen Kanälen. Die Zellen sind teils grössere Spindeln mit wenig feinkörniger Interzellularsubstanz, teils polygonale Gebilde, die meist in einer retikulären Interzellularsubstanz liegen.

In der Geschwulst sind besonders zwischen den polyedrischen Zellen viele, mitunter grosse Zerfallherde sichtbar, um die eine Reaktionszone vorhanden ist, die aus einer Leukocytenansammlung besteht, der vereinzelte grosse Zellen, die als Phagocyten aufzufassen sind, beigemischt sind. Nebst den gewöhnlichen Zeichen der Nekrose kommen hier grosse blasige Gebilde vor, die am meisten Ähnlichkeit mit den in der Linse vorkommenden sogen. hydropischen Zellen haben. Sie sind immer einkernig, manchmal fehlt der Kern, der meist sehr blass ist, ganz. Von den Zerfallsherden aus ziehen sich die Leukocyten sowohl in die



Geschwulst, wie auch in das umgebende Gewebe und ist an Reihenschnitten ein Zusammenhang zwischen den Leukocyten in der Geschwulst und denen der Iris, Corpus ciliare, Chorioidea und Retina nachweislich. Feine Vorgänge an den Zellen lassen sich wegen des alten Präparates nicht wahrnehmen.

Wir haben es hier mit einem Leukosarkom der Chorioidea mit ausgedehntem nekrotischen Zerfalle im Neoplasma zu thun, welcher Zerfall wahrscheinlich durch die mangelhafte Vaskularisation der Geschwulst verursacht ist. Die Zerfallsherde haben eine Rundzelleninfiltration hervorgerufen, die sich in die umgebenden Gewebe fortgesetzt hat.

#### Fall 67.

**Leukosarcoma chorioideae. Spindelzellensarkom mit glasiger Degeneration der Gefässwandungen. Ausdehnung der Sklera durch die Geschwulst.**

#### Anatomischer Befund.

Der Bulbus hat eine nahezu runde Gestalt und misst von vorne nach hinten 33, äquatorial  $31\frac{1}{2}$  mm. Er hat eine dicke, fibröse Hülle, die ihrem Aussehen nach grösstenteils der Sklera ähnlich sieht. Der sarkomatös veränderte Sehnerv ist nahe am Foramen opticum abgeschnitten worden.

Am Durchschnitte lässt sich die Kornea mit ihrem gut erhaltenen Epithelium noch erkennen, sie wird aber von der Sklera her mit Geschwulstzellen infiltriert. Ebenso ist der an der Korneo-skleralgrenze mit Geschwulstzellen infiltrierte Rest der Konjunktiva bulbi noch kenntlich.

Das Skleralgewebe, das die grosse Geschwulst umgiebt, ist dicht von Sarkomzellen durchsetzt und nach hinten zu mit einzelnen Geschwulstknoten auf seiner äusseren Oberfläche versehen.



Der Sehnerv und der Zwischenscheidenraum sind ebenfalls von Geschwulstmassen durchwuchert. Das Innere des Bulbus ist vollständig in Geschwulstmasse umgewandelt und durch Bindegewebszüge in Felder verschiedener Grösse eingeteilt. Mikroskopisch stellt sich heraus, dass wir es mit einem reinen Spindelsarkom mit reichlicher zartgestreifter Intercellularsubstanz zu thun haben, das nur wenige, durch glasig gequollene Gefässwände verengte, Gefässe enthält. Die glasig entarteten Gefässwände geben weder hyaline, noch amyloide, noch Schleimreaktion. Ausser diesen Gefässen sind noch spärliche blutführende Gewebsspalten nachzuweisen.

Stellenweise sind grosse Geschwulstgebiete, wo die Zellen nekrotisch oder in Zerfall begriffen sind. Man sieht in den Zellen viele Chromatinkörner, auch stellenweise Vakuolen. Die Kerne zeigen oft Kernwandhypertrophie in den verschiedensten Formen. Diese nekrotischen Gebiete scheinen in Abhängigkeit von den verengten, zum Teil obliterierten Gefässen zu stehen. Um die nekrotischen Zellmassen, sowie auch zwischen ihnen sind entzündliche Leukocyten vorhanden. Das Eigentümliche der Geschwulst ist die Ausdehnung der Sklera in toto durch das zunehmende Volumen der intraokulären Geschwulst. Der Grund dieser Ausdehnung ist wahrscheinlich darin zu suchen, dass das Spindelsarkom wenig Neigung zum Austreten aus der Bulbuskapsel hat, wodurch die Sklera der sie ausdehnenden andauernden Drucksteigerung längere Zeit ausgesetzt war.



### III. Teil.

## Klinisches Verhalten.

---

### I. Kapitel.

### Symptome und Verlauf.

Das Sarkom des Auges verursacht eine Reihe von Symptomen, die an der Hand klinischer Erfahrung in vier Stadien eingeteilt worden sind. Diese Stadien, die unmittelbar ineinander übergehen, unterliegen je nach dem Sitze des Neugebildes einzelnen Verschiedenheiten. Wir unterscheiden bei den intraokulären Sarkomen:

1. Das Stadium der Entwicklung.
2. Das Stadium der Drucksteigerung.
3. Das Stadium der Bildung extrabulbärer Geschwülste.
4. Das Stadium der Metastasenbildung.

#### 1. Das Stadium der Entwicklung

zeichnet sich vor allem durch seinen reizlosen Verlauf aus; es sind auch keine für den Laien äusserlich sichtbaren Veränderungen vorhanden. Nur die Irissarkome machen hiervon eine Ausnahme, weil sich ihre Entwicklung wegen ihrer Lage schon frühzeitig selbst dem Laienauge nicht entziehen kann. Subjektiv ist nur



die Abnahme der Sehkraft zu konstatieren, die entweder allmählich oder plötzlich zur gänzlichen Erblindung führt. Indolente Kranke bemerken die Abnahme der Sehschärfe, ja selbst die Erblindung des erkrankten Auges nur zufällig.

Die Abnahme der Sehschärfe ist durch den Sitz und die Ausbreitung der Geschwulst beeinflusst und variiert innerhalb weiter Grenzen. Sie bekundet sich zunächst im Auftreten eines Ausfalles des Gesichtsfeldes, das dem Sitze und der Grösse des Neoplasmas entspricht.

Diejenigen Sarkome, welche in der Gegend der Macula lutea zur Ausbildung gelangen, lassen ein centrales Scotom nachweisen, das die Sehkraft schon im Beginne des Leidens und noch bei geringer Ausdehnung desselben stark beeinträchtigt, während die Sehkraft bei solchen Sarkomen, die sich an den peripheren Teilen der Chorioidea entwickeln, lange eine ganz gute sein kann, bis die Geschwulst eine relativ grosse Ausbreitung erlangt.

Eine Verschlechterung der Sehschärfe, ja selbst Erblindung kommt bei mehr oder weniger ausgedehnter Netzhautabhebung, oder bei Trübungen der brechenden Medien, oder bei entzündlichen Prozessen vor. Die Netzhautabhebung tritt entweder plötzlich oder allmählich auf und hat ihren Grund entweder in dem mechanischen Insulte der heranwachsenden Geschwulst, oder in einem zwischen Chorioidea und Retina resp. Geschwulst sich ausbildenden Transsudate, Exsudate, oder zuweilen in einer aus der Chorioidea oder der Geschwulst stammenden Blutung.

Von den Trübungen der Medien kommen die Trübungen der Hornhaut, die Glaskörpertrübungen und die Trübungen der Linse in Betracht. Letztere sind entweder die Folge von Ernährungsstörungen der Linse oder von mechanischen Insulten durch den an die Linse heranwachsenden Tumor. Was die entzündlichen Erscheinungen anbelangt, so finden sie weiter unten Besprechung;



es sei hier nur bemerkt, dass die Exsudationsprozesse, die sie hervorrufen, ebenfalls eine Verschlechterung der Sehschärfe herbeiführen.

Ein seltenes Symptom bildet das Auftreten von subjektiven, sehr lästigen Lichtempfindungen (Photopsien), die wahrscheinlich durch die Reizung der Netzhaut, durch das Neoplasma hervorgerufen werden.

Objektiv und äusserlich lässt sich im ersten Stadium bei Sarkomen des vorderen Abschnittes zuweilen eine von Arlt in seinem Werke über Glaukom schon erwähnte, cirkumskripte Schlängelung und Blutüberfüllung der vorderen Ciliarvenen und zwar je nach der Entwicklungsstelle des Tumors nachweisen. Sehr peripher gelegene Neubildungen können in frühen Stadien leicht übersehen werden, während sie bei fortgeschrittener Entwicklung, und zwar mit blossen Auge oder seitlicher Beleuchtung, gesehen werden.

Sarkome des Fundus oculi lassen sich sehr frühzeitig mit dem Spiegel konstatieren: im Anfange ist nebst einer cirkumskripten Hyperämie eine ebenfalls cirkumskripte Trübung und bald darauf eine Niveaudifferenz im Augenhintergrunde an der Stelle der Entwicklung des Tumors wahrzunehmen. Diese Niveaudifferenz wird bei weiterer Entwicklung des Neoplasmas immer stärker, was durch parallaktische Verschiebung, sowie durch Messungen im aufrechten Bilde nachgewiesen werden kann. Nach und nach entstehen eine oder mehrere verschieden grosse Erhabenheiten, die je nach der Färbung des Tumors helle oder dunkle Farben zeigen. Diese Farbendifferenzen werden, abgesehen von dem verschiedenen Pigmentgehalte der Geschwulst, noch durch andere Momente beeinflusst, und zwar durch Blutergüsse oder durch Exsudate oder Transsudate, die zwischen der Retina und dem Neoplasma zustande kommen, oder durch die mehr oder weniger starke Dickenzunahme des Stützgewebes der Retina.



Wirft man das Licht mittelst eines Augenspiegels in den Augenhintergrund, so erscheint letzterer nur an den vom Neoplasma freien Teilen rot aufleuchtend, während die Gegend des Neoplasmas dunkel ist. Es lässt sich hier auch eine mehr oder weniger steil aufsteigende Netzhautabhebung wahrnehmen. Auf der Oberfläche des Neoplasmas ist unter der Netzhaut, wenn diese durchsichtig ist, gemäss der Vaskularisierung des Neubildes, ein Gefässnetz sichtbar, über das die meist dunklen Verzweigungen der Retinalgefässe hinweg ziehen.

Als Übergang des ersten in das zweite Stadium stellen sich ab und zu Obnebulationen ein, die manchmal von vorübergehenden Schmerzen begleitet sind. Der herbeigerufene Arzt kann gewöhnlich eine Schwankung des Binnendruckes des Auges konstatieren. Diese Erscheinungen gehen zeitweilig zurück.

Was die Dauer des ersten Stadiums anbelangt, so ist eine einigermaßen fehlerfreie Durchschnittsdauer nicht zu ermitteln, da genaue anamnestische Daten wegen der Reizlosigkeit des Verlaufes und des Mangels resp. der Geringfügigkeit der subjektiven Symptome, nur selten zu erhalten sind. Nach den anatomischen Befunden zu urteilen, variiert die Raschheit des Wachstums der einzelnen Sarkomformen innerhalb weiter Grenzen.

## **2. Das Stadium der Drucksteigerung.**

Das 2. Stadium wird durch das Auftreten von Zeichen der akuten oder subakuten Drucksteigerung inauguriert: Es stellen sich heftige, häufig ausstrahlende Schmerzen ein, die in kürzeren oder längeren Intervallen wiederkehren und mit Thränen Lichtscheu, Photopsien einhergehen. Die Schmerzen werden immer heftiger, intensiver und die Intervallen zwischen ihnen immer kürzer. Die Kranken, die früher selbst der Erblindung des einen Auges keine Beachtung schenkten, gehen



nunmehr durch die heftigen, hartnäckigen Schmerzen getrieben, zum Arzte und entschliessen sich meistens zur Enukleation. Aus diesem Grunde stammt unser anatomisches Material hauptsächlich aus dem zweiten Stadium der Erkrankung.

Die Sehkraft, wenn sie nicht schon im ersten Stadium erloschen ist, schwindet rasch bis zur vollständigen Erblindung. Objektiv finden sich die mehr oder weniger ausgesprochenen Symptome des Glaukoms vor: Erhöhung des Binnendruckes, Ausdehnung und Schlängelung der vorderen Ciliargefässe, Trübung und Unempfindlichkeit der Kornea, Verengerung der vorderen Kammer durch die Verlötung des Iriswinkels und das Vorrücken der Iris und des Linsensystems. Die Iris ist ausserdem atrophisch, die Pupille weit und reaktionslos; häufig ist die Atrophie eine ungleichmässige und entspricht gewöhnlich dem Sitze der Geschwulst, besonders wenn diese in den vorderen Abschnitten des Auges ihren Sitz hat.

Das Gewebe der Iris ist stark hyperämisch, häufig von grossen strotzenden Gefässverzweigungen durchzogen. Das Ekotropium der Pigmentschichte am Pupillarrande giebt sich durch eine schwarze Umrandung des kleinen Iriskreises kund.

Eine Exkavation des Sehnerven fehlt selten, wie aus den anatomischen Untersuchungen hervorgeht;<sup>1)</sup> jedoch ist dieselbe nicht immer objektiv wahrzunehmen, teils wegen der Trübung der Medien, Kornea, Linse, Glaskörper, teils weil das Neoplasma durch seine Ausdehnung manchmal den Einblick in den Augenhintergrund verhindert, es giebt aber Fälle von ausgesprochener Drucksteigerung, in denen die Verlötung der Iris mit der Kornea vorhanden ist und wo eine Exkavation selbst im anatomischen Präparate nicht nachweislich ist (Fälle 27, 41, 53, 56, 62). Was

---

<sup>1)</sup> Ich fand die Fälle 18, 25, 35, 45, 58, 59, 60 und 62 ohne Glaukomatösesymptome; und zwar waren davon: 1 Sarkom der Iris, 1 Sarkom des Corpus ciliare, 1 Angiosarcoma chorioideae, 1 Leukosarkom der Chorioideae mit hämatogener Pigmentierung, 3 Leukosarcoma chorioideae (Spindelzellensarkome).



die Ursache der Drucksteigerung anlangt, so ist dieselbe nicht nur in der Volumszunahme der intraokulären Geschwulst zu suchen, sondern auch in der gestörten Cirkulation in den Gefässen der Uvea sowie, in der durch Verschluss des Iriswinkels hervorgerufenen Beeinträchtigung der Filtration. Die anatomischen Untersuchungen haben nämlich ergeben, dass die Grösse des Neoplasmas durchaus nicht in direkter Proportion mit den glaukomatösen Symptomen steht, sondern dass letztere bei grösseren Geschwülsten sogar fehlen können, während sie bei kleinen zuweilen sehr ausgesprochen sind.

Es kommt vielmehr auf den Sitz der Neubildung sowie auf das grössere oder kleinere aus der Cirkulation ausgeschaltene Gebiet der Chorioidea an. Wie dies beispielsweise der Fall ist, wenn die Geschwulst einem Gebiete entspringt, wo die Cirkulation in den Venae vorticosae eine Unterbrechung oder eine Behinderung erfährt.

Hierfür spricht weiter der Umstand, dass Sarkome, die ein grösseres Chorioidealgebiet einnehmen, zum Beispiel diffuse Sarkome bei relativ kleinem Volumen des Neoplasmas, dagegen bei stärkerer Infiltration der Chorioidea die glaukomatösen Symptome verhältnismässig früh auftreten. Bei langsam wachsenden Sarkomen, zum Beispiel Spindelzellensarkomen, besonders wenn diese zwischen Äquator und hinterem Pole ihren Sitz haben, kommt selbst bei grösseren Volumen des Neoplasmas eine bedeutende konstante Drucksteigerung nicht oder sehr spät vor, was auch durch den anatomischen Befund bestätigt wird. Man findet nämlich in solchen Fällen bei relativ grossen Sarkomen weder eine Sehnerven-Exkavation noch eine Verlötung des Kammerwinkels. Klinisch unterscheiden sich diese Fälle durch relativ reizlosen Verlauf. (Siehe Fälle 58, 59, 60.) Manchmal kommen in Fällen von Drucksteigerung, wenn diese lange andauert hat, Skleralektasien vor. Hierbei muss man jedoch die wahren Skleralektasien von den buckelförmigen Vortreibungen



unterscheiden, die durch die Durchwucherung der Geschwulst durch die Sklera entstehen.

Die wahren Skleralektasien kommen, gleich wie beim genuinen Glaukome, vorzugsweise in der Äquatorgegend vor, haben meist eine längliche oder ovale Gestalt, lassen sich leicht eindrücken, sind durchscheinend und haben eine ausgesprochene schiefergraue Farbe, die von der durch die verdünnte Sklera durchschimmernden Suprachorioidea herrührt.

Die erwähnten Vortreibungen dagegen fühlen sich derb elastisch an, lassen sich nicht eindrücken. Ihre Farbe ist durch die Farbe des Neoplasmas bestimmt und ist daher wechselnd. Ebenso ist ihre Gestalt sehr verschieden, meist rund, auch ihr Sitz ein sehr wechselnder. Häufig lässt sich zwischen ihnen und den Gefäßen der Bulbusoberfläche ein Zusammenhang wahrnehmen. Näheres darüber beim dritten Stadium.

### **3. Das Stadium der Bildung extrabulbärer Geschwülste.**

Wie schon im anatomischen Teile dargethan wurde, vollzieht sich das Durchwuchern der Geschwulst meist an den Stellen des Durchtrittes der Nerven und Gefäße durch die Bulbuskapsel. Nur selten, zum Beispiel bei diffusen Sarkomen — wuchern die Geschwulstelemente zwischen die Skleralamellen hinein und gelangen allmählich auf diesem Wege auf die Oberfläche des Bulbus. Entsprechend dem häufigsten Sitze der intraokularen Tumoren am hinteren Pole, benützen die Geschwulstelemente zur Durchwucherung als Emmissarien den Nervus opticus und dessen Zwischenscheidenraum, ferner die Lymphspalten um die hinteren Ciliargefäße und mitunter, aber selten, den Weg längs der Ciliarnerven.

Der Eintritt des dritten Stadiums ist in diesen letzteren Fällen klinisch in keiner Weise gekennzeichnet. Erst bei stärkerer



Entwicklung des Tumors, wobei der retrobulbäre Raum mehr oder weniger von der Geschwulst eingenommen wird, kommt es zu Exophthalmus, zu Beweglichkeitsbeschränkungen, besonders in der Richtung der stärkeren Ausdehnung des Tumors. In fortgeschrittenen Fällen lässt sich eine derbelastische Geschwulst hinter dem Bulbus durchpalpieren. Zuweilen wuchert dieselbe nach vorne, sodass sie neben dem Bulbus sichtbar wird.

Dagegen tritt das dritte Stadium in Fällen, wo die intraokulare Geschwulst aus den vorderen Partien des Bulbus ausgeht, sei es aus dem Corpus ciliare oder aus der Iris, relativ früher in die Erscheinung, manchmal sogar vor, oder gleichzeitig mit dem Eintritte des glaukomatösen Stadium. Man sieht dies besonders frühzeitig bei Ciliarkörpersarkomen, selbst bei noch sehr kleinen Tumoren, wie die Fälle 20 und 21 von Melanosarkoma corp. ciliaris darthun, wo im ersteren die Wucherung der Zellen durch die Gefässe des Schlemmschen Kanals und im letzteren durch die Lymphspalten der vorderen Ciliargefässe, schon bei relativ geringer Ausdehnung der primären Geschwulst wahrnehmbar ist.

Hier wie in den meisten ähnlichen Fällen kann man auch äusserlich den Zusammenhang der extrabulbären Neoplasmen mit den Gefässen auf der Oberfläche des Bulbus konstatieren. Wenn die Durchwucherung des Neoplasmas auf die äussere Fläche des Bulbus sich einmal vollzogen hat, steht einer weiteren Propagation längs des Bulbus und in die Weichteile und Knochen der Orbita kein Hindernis mehr entgegen.

Die klinischen Erscheinungen sind, solange das Neoplasma auf der Bulbusoberfläche lokalisiert bleibt, sehr unbedeutend und abgesehen von der allfälligen Entstellung und der geringen mechanischen Reizung, die das Neoplasma verursacht, keinesfalls nennenswert.

Bei stark fortgeschrittenen Leiden ist der Bulbus kaum mehr zu erkennen, gleichgiltig ob die Geschwulst vom hinteren oder



vorderen Pole ausgegangen war. Wenn das Neoplasma nach vorne wuchert, so kann dasselbe sehr grosse Dimensionen erreichen, dergestalt dass die Lider darüber nicht mehr geschlossen werden können. Dies hat ausser dem für den Kranken höchst lästigen Lidkrampfe noch eine Vertrocknung der vor der Irispalte gelegenen Teile der Geschwulst zur Folge. Häufig gesellt sich auch eine mehr oder weniger ausgedehnte Exulcerierung der Geschwulstoberfläche hinzu. Bei stark vaskularisierten Sarkomen kommen beim leisesten mechanischen Insulte Blutungen vor.

Bemerkenswert ist, dass die Augenlider relativ lange von der Geschwulst freibleiben. In die Orbita gelangt, zieht die Neubildung alle Orbitalgewebe in ihren Bereich. Sie geht über auf die knöcherne Orbitalwand und wuchert auch durch die Fissurae orbitales und das Foramen opticum in den Schädelraum, beziehungsweise nach Zerstörung der Knochen in die Highmorshöhle mitunter in die Siebbein und Stirnhöhlen.

Die Prognose des Falles verschlechtert sich im allgemeinen mit dem Eintritte der Krankheit in das dritte Stadium. Von allen meinen Fällen mit Durchwucherung der Bulbuskapsel habe ich nur zwei Fälle beobachtet (Fall 29, 39), die ohne Recidiv oder Metastasen geblieben sind (5jährige Beobachtungsdauer).

In ersterem Falle war um den aus der Bulbuskapsel gewucherten Teil der Geschwulst eine die Sklera um das Doppelte an Dicke übertreffende fibröse Kapsel vorhanden, die wahrscheinlich das Hindernis zur weiteren Verbreitung der Geschwulst auf die benachbarten Gewebe bildete. In beiden Fällen ist eine vollständige Exenteratio orbitae ausgeführt worden.

Was die Entstehung von Lokalrecidiven anbelangt, so sind diese in den weitaus meisten Fällen sicher zu erwarten, sobald eine irgendwie nennenswerte Verbreitung des Neoplasmas ins Orbitalgewebe Platz gegriffen hat. Dieselben wachsen sehr rasch und



kommen am häufigsten in den ersten Monaten nach der Operation vor. In sehr bösartigen Fällen, zu denen insbesondere die Melanosarkome gehören, kommen in den kürzesten Zeiträumen, nach anscheinend vollständigen Exstirpationen, resp. Exenterationen, rasch auf einanderfolgende Lokalrecidive vor, die in wenigen Wochen grosse Dimensionen erreichen können. Andererseits sind Lokalrecidive auch erst nach mehreren Jahren beobachtet worden. Solche Fälle sind allerdings selten. Wenn mehrere Recidive trotz wiederholter Exstirpationen, aufeinander folgen, so ist die Verallgemeinerung des Leidens gewiss. In der Litteratur sind nur wenige Fälle von ausgedehnter Geschwulstbildung und Verbreitung im Orbitalgewebe bekannt, die nach Exenteratio orbitae zur vollständigen Heilung gelangten. Einen solchen Fall beschreibt von Schroeder. Nach mündlicher Mitteilung von Prof. Sattler wurde einem Mann am 11. X. 92 die Enukleation des an Sarkom erkrankten phthisischen Bulbus ausgeführt. Es stellte sich dabei heraus, dass das Neoplasma die Bulbuskapsel im hinteren Abschnitte durchbohrt hatte und die Orbita nach hinten zu einnahm. Eine ausgiebige Exenteratio orbitae wurde sofort in Anschluss an die Enukleation gemacht. Pat. der noch immer in Beobachtung Prof. Sattlers steht, ist vollkommen gesund und ist seither (7 Jahre) kein Lokalrecidiv eingetreten.

Bemerkenswert ist, dass die meisten Lokalrecidive pigmentierte Geschwülste sind, gleichviel ob die Muttergeschwulst pigmenthaltig war oder nicht. Mikroskopisch handelt es sich zu meist um Sarkome mit hämatogener Pigmentierung. Sie sind stark vaskularisiert, bluten leicht auf Berührung und enthalten häufig grössere Extravasate.

Von meinen 58 Fällen von intraokularen Sarkomen (9 Epibulbare kommen in Abrechnung) ist eine Durchwucherung der Bulbuskapsel in 23 Fällen beobachtet.



Von diesen sind durchgewuchert:

im hinteren Abschnitte . . . . .	10
im Äquator . . . . .	3
im vorderen Abschnitte . . . . .	6
nicht mehr bestimmbar . . . . .	4
	<hr/>
	23.

Nach dem Sitze der Geschwulst verteilt sich die Durchwucherung wie folgt:

Von 7 Fällen von diffusem Sarkom 6 mal

„ 8	„	„ Ciliarkörp.-	„ 5	„
„ 2	„	„ Iris-	„ 2	„
„ 41	„	„ Chorioideal-	„ 10	„
			<hr/>	

zusammen 23.

#### 4. Das Stadium der Metastasenbildung.

Der Zeitpunkt des Eintrittes der Verallgemeinerung des Leidens ist nicht immer zu erkennen. Er giebt sich meistens durch eine allgemeine Kachexie, Abmagerung, fahle Hautfarbe, Kräfteverfall zu erkennen. Der häufigste Sitz der Metastasen ist die Leber, wo man ausser der Zunahme der Leberdämpfung zuweilen auch derbe grössere oder kleinere Knoten auf der Leberoberfläche durchpalpieren kann. In der Folge stellen sich Ödeme der Beine, Ascites, Anasarka ein. Nicht selten kommen Lungenmetastasen vor, die ebenfalls in Form von Knoten auftreten und, wenn sie eine gewisse Grösse erreicht haben, durch die Perkussion nachgewiesen werden können. Zuweilen sind im Sputum Geschwulstpartikel nachweisbar, und zwar wenn die Sarkomknoten mit den Bronchien in Kommunikation stehen. Ferner kommen Schwellungen der Mesenterialdrüsen vor, die aber



im Leben nicht immer nachweisbar sind, während sich bei der Sektion ganze Stränge sarkomatös entarteter Drüsen vorfinden.

Von der Leber aus kann es durch die heranwachsende Geschwulst zur Verengerung des Pylorus, sowie zuweilen zur Atrodiierung des Magens kommen, die sich durch den Nachweis von Geschwulstpartikeln im Erbrochenen offenbart.

Wächst das Neoplasma dem Sehnerven entlang oder durch die Zwischenscheidenräume in den Schädelraum hinein, so entstehen Lähmungen der Nerven der Gehirnbasis. Die Geschwulst verbreitet sich dem Chiasma entlang und geht ausnahmsweise auf den Opticus der anderen Seite über, wodurch mitunter sehr lästige Lichtempfindungen ausgelöst werden. Durch Reizung der Meningen kommt es zu Schwindel, Übelkeiten, Erbrechen, Konvulsionen. Wenn der Tumor auf die Gehirnsubstanz übergreift, können Lähmungen der Extremitäten sich einstellen, doch sind solche Fälle selten, die Kranken erliegen meist früher der allgemeinen Kachexie.

In meiner Untersuchungsreihe sind 12 Todesfälle an Metastasen notiert, darunter:

- 3 Gehirnmetastasen.
- 3 Gehirn- und Lebermetastasen.
- 1 Lebermetastasen.
- 5 Leber- und Lungenmetastasen.

Was den Zeitraum zwischen der Operation, Enukleation resp. Exenteration und dem Tode anlangt, so ist die kürzeste Zeitdauer von 3 Monaten notiert, die längste von 4 Jahren.

Die meisten Todesfälle erfolgten innerhalb des ersten Jahres, nur 4 Fälle zeigten eine Dauer von über einem Jahr.

Der Sitz der primären Geschwulst war in diesen Fällen:

- 1 diffuses Chorioideal-Sarkom mit hämatogener Pigmentierung.
- 2 epibulbäre Tumoren (1 Melano- und 1 Leukosarkom).



3 Melanosarkome der Chorioidea.

6 Leukosarc. chorioid., teils mit teils ohne hämatogene Pigmentierung.

### **Entzündliche Erscheinungen.**

Zu den soeben beschriebenen Krankheitssymptomen können sich der sarkomatösen Erkrankung Entzündungserscheinungen hinzugesellen, die unter dem Bilde einer akuten oder chronischen Iridocyklitis und Chorioiditis verlaufen und zur völligen Erblindung oder selbst zu Phthisis bulbi und wahrscheinlich sogar zur sympathischen Affektion des anderen Auges führen.

Die anatomischen Befunde haben nachgewiesen, dass diese Entzündungen ihren Grund in mehr oder weniger ausgedehnten Zerfallsprozessen im Gewebe der Geschwulst selbst haben. Es bildet sich um diese Zerfallsherde eine Reaktionszone, von welcher aus sich die Entzündungsprodukte im Innern des Bulbus verbreiten und alle Gewebe des Bulbus nach und nach ergreifen. Die Heftigkeit dieser Entzündung hält Schritt mit der Ausdehnung und der Zahl der Zerfallsherde. Eine heftige Entzündung kann zur Phthisis bulbi führen. Solche Fälle sind von Leber und Krahnstöver sowie von Ewetzky beschrieben. Auch ich habe in meiner Untersuchungsreihe Fälle mit entzündlichen Veränderungen gefunden, denen die oben genannte Ursache zu Grunde liegt.

Aus den anatomischen Befunden ergibt sich, dass der Zerfall der Geschwulstelemente in jedem Stadium der Sarkombildung auftreten kann. Es ist daher auch die durch diesen Zerfall hervorgerufene oder verursachte reaktive Entzündung an kein bestimmtes Stadium gebunden.

Deshalb kann ich Fuchs nicht beistimmen, wenn er die entzündlichen Veränderungen ohne weiteres als zum zweiten Stadium der sarkomatösen Augenerkrankung gehörig ansieht.



Nach meinen Erfahrungen ist das Auftreten von Cyklitis ebenso häufig im zweiten wie im dritten Stadium. Bei den mit Iridocyklitis behafteten Augen finden sich meistens auch die charakteristischen Zeichen des Glaukoms vor. Die klinischen Erscheinungen sind häufig den Erscheinungen der genuinen Iridocyklitis gleich: heftige Schmerzen spontan, manchmal auch auf Berührung, Thränen, Lichtscheu, Trübung des Kammerwassers, Schwellung und Vaskularisierung des Irisgewebes, hintere Synechien, Pupillarverschluss. Es kommt zuweilen zur Bildung von Hornhautgeschwüren, gelegentlich mit Hypopium.

Der Binnendruck des Auges kann erhöht sein, manchmal ist er aber niedriger als normal; diese Druckabnahme kommt entweder bei heftiger Iridocyklitis oder bei beginnender Phthisis bulbi vor.

Als Folge der Iridocyklitis kommt es ausnahmsweise zu sympathischer Affektion des anderen Auges. Ähnliche Fälle sind aus der Litteratur schon bekannt. Ich hatte Gelegenheit, diesen Sommer einen hierher gehörigen Fall zu beobachten, welcher weder im anatomischen Teile noch in der Kasuistik besprochen werden konnte.

Wegen der Seltenheit des Falles möchte ich denselben noch hier erörtern. Es handelte sich um ein 10jähriges Bauernmädchen, das angeblich seit circa einem Jahre am linken Auge erblindet war. Die Erblindung führte der Vater des Kindes auf eine Verletzung zurück, die dem Kinde von einem anderen Kinde mit einem Stocke zugefügt worden war. Näheres über die Verletzung und den Krankheitsverlauf zu erfahren, war bei der mangelhaften Intelligenz des Vaters und des Kindes nicht möglich. Seit etwa vier Monaten traten angeblich Schmerzen am linken Auge auf, die zuweilen sehr heftig waren, dann wieder zeitweilig nachliessen. Seit circa sechs Tagen hatte die Sehkraft des bis dahin gesunden rechten Auges rapide abge-



nommen und waren auch darauf starke Schmerzen aufgetreten, die nicht mehr nachliessen.

Das Kind war sehr herabgekommen, hatte eine fahle Gesichtsfarbe, konnte vor Schmerzen nicht schlafen und nahm auch keine Nahrung zu sich. Puls fadenförmig. Die inneren Organe gesund. Thränen, Lichtscheu, Schmerzen beider Augen spontan und auf Berührung. Im übrigen ergab sich folgender Befund.

Das linke zuerst erkrankte Auge ist geschlossen, die Lider von dicken Venennetzen durchzogen, gerötet. Die Vorwölbung der Kornea existiert nicht mehr wie am anderen Auge, sondern eine gleichmässig flache Erhabenheit, die bis zur Höhe des halben Nasenrückens reicht. Beim Auseinanderziehen der Lider präsentiert sich der phthisische, etwas protrudierte und wenig bewegliche Bulbus, seitlich besonders temporalwärts und in Zusammenhang mit dem Bulbus ist ein derbelastischer grau-brauner Tumor vorhanden, der ein Weitereindringen des tastenden Fingers in die Orbita nicht gestattet.

Die Augenbewegungen sind nach allen Seiten eingeschränkt. Das Auge und die Neubildung haben eine derbelastische Konsistenz. Amaurose.

Die Lider des rechten Auges sind gerötet, stärker vaskularisiert. Bulbus auf Berührung sehr schmerzhaft. Intraokularer Druck herabgesetzt. Starke Ciliarinjektion, Kornea trübe, die hintere Wand derselben ist mit zahlreichen Präcipitaten besetzt; Iris von grüner Farbe, hyperämisch, Pupille enge; nach Atropin sind hintere Synechien wahrnehmbar, die bei weiterer Atropinanwendung teilweise zerreißen, also jedenfalls jüngeren Datums waren. Sehschärfe bis auf Fingerzählen auf  $1\frac{1}{2}$  m reduziert.

Es wurde links die Exenteratio orbitae ausgeführt, wobei es sich herausstellte, dass das Neoplasma schon die ganze Orbita eingenommen hatte und in die Fissurae orbitales und Foramen opticum hineingewuchert war, doch war der knöcherne Teil der Orbita nicht ergriffen. Die Geschwulst erwies sich makroskopisch



als ein stark pigmentiertes Sarkom, das den ganzen Binnenraum des phthisischen Bulbus ausfüllte und aus demselben am hinteren Pole herausgewuchert war. Die kleine Kranke brachte hierauf eine sehr ruhige Nacht zu, was früher schon mehrere Wochen hindurch nicht mehr der Fall gewesen war.

Die Erscheinungen am rechten Auge nahmen nach der Operation rapide ab. Die Kornea hellte sich auf, die Präcipitate verschwanden und die Synechien rissen infolge der häufigen Atropineinträufelungen. Die Pupille wurde weit. Der Druck kehrte allmählich zur Norm zurück. Die Schmerzen waren nur noch in den ersten Tagen nach der Operation ab und zu noch aufgetreten, jedoch nicht mehr so heftig als früher.

Bei einer nach acht Tagen vorgenommenen ophthalmoskopischen Untersuchung konnte eine noch deutliche Schwellung der Papille wahrgenommen werden. Die Therapie bestand in Atropineinträufelungen, warmen Umschlägen und Einreibungen von Ung. hydrarg. einer. Das Kind konnte mit S.  $\frac{6}{12}$  am rechten Auge entlassen werden. Das weitere Schicksal der kleinen Patientin ist mir unbekannt.

Nach den Ausführungen Schirmers (Klin. und pathol.-anatom. Studien und Pathog. d. sympath. Augenentzündung v. G. A. B. 38 A. IV.) ist die Ursache der sympathischen Entzündung bei intraokularen Sarkomen nicht auf eine Infektion von aussen bei Verletzungen der Bulbuskapsel zurückzuführen, sondern vielmehr in einer mit dem Tumor einhergehenden Iridocyklitis zu suchen. Schirmer spricht die Vermutung aus, dass das Sarkom durch Produktion „phlogogenetischer“ Substanzen als Entzündungserreger wirken, und dadurch die sympathische Affektion anfachen könne. Und in der That hat die Ansicht Schirmers durch die viel citierten Arbeiten von Lebers und Krahnstöver, und Ewetzky's, sowie durch meine eigenen Studien an Wahrscheinlichkeit gewonnen.

---



## II. Kapitel.

### **Eigentümlichkeiten der einzelnen Sarkome nach dem Sitz. Differentialdiagnose.**

#### **1. Das epibulbäre Sarkom.**

Dasselbe zeigt im Gegensatz zu den intrabulbären bezüglich des Symptomenkomplexes einige Verschiedenheiten.

Im ersten Stadium der Entwicklung fallen die epibulbären Sarkome selbst dem Laien, wegen ihrer Lage sofort auf, sodass der Zeitpunkt des Entstehens genau nachgewiesen werden kann. Eine Ausnahme hiervon machen nur die aus Naevi pigmentosi entstehenden Sarkome, da die an ihren Naevus gewöhnten Kranken nur eine auffällige Volumzunahme desselben bemerken und daher den Zeitpunkt des Beginnes des Wachstums nicht angeben können.

Im Anfang verursachen die epibulbären Sarkome weder Schmerzen, noch nennenswerte Entzündungserscheinungen. Wenn aber die Geschwulstbildung grössere Dimensionen erreicht hat, stellen sich auch bedeutendere Reiz- und Entzündungserscheinungen ein, die teils auf mechanische Momente, teils auf den Zerfall der Geschwulstelemente zurückzuführen sind. Im weiteren Verlaufe wuchern die Geschwulstmassen teils über den Bulbus hinweg in die Weichteile und Knochenteile der Orbita, teils in den Bulbus hinein und zwar entweder zwischen den Sklerallamellen, oder in die Substanz der Kornea, oder durch die Lymphspalten der vorderen Ciliargefässe oder die Gefässe des Canalis Schlemmii. In den Bulbus gelangt, wuchern die Geschwulstmassen in alle Gewebe desselben, die sie schliesslich zerstören. In fortgeschrittenen Fällen ist sehr schwer zu erkennen, ob es sich um ein epibulbäres Sarkom, das sekundär das Innere des Bulbus ergriffen hat, handelt, oder um ein intraokulares Sarkom,



das sekundäre Knoten auf die äussere Oberfläche des Bulbus erzeugt hat.

Das weitere Verhalten der epibulbären Sarkome, die Verallgemeinerung des Leidens ist dasselbe, wie es bezüglich der intraokularen Sarkome beschrieben wurde.

Da die intrabulbären Gewebe erst in späteren Stadien vom Neoplasma ergriffen werden, kommt das Stadium der Drucksteigerung nur selten zur Beobachtung. Keiner meiner neun Fälle von epibulbären Sarkom zeigt glaukomatöse Veränderungen.

Das Wachstum der epibulbären Sarkome ist bei den einzelnen Arten verschieden. Die aus Naevi pigmentosi entstehenden, von denen mein Fall 8 ein typisches Bild liefert, gehören zu den bösartigsten Neubildungen und sind als Analoga der aus Muttermälern entstehenden Melanosarkome der Haut anzusehen. Sie zeichnen sich wie diese durch ihr schnelles Wachstum, die frühzeitige Bildung von Metastasen und das häufige Entstehen von Lokalrecidiven aus. Sie führen nicht selten zur allgemeinen Sarkomatosis. Eine ähnliche Erkrankung kommt bei Pferden vor, namentlich bei Schimmeln, die Pigmentflecke der Haut zeigen, bei welchen sich das Sarkom im Anschlusse an diese angeborenen Pigmentflecke entwickelt, sehr rasch wächst und in kurzer Zeit Melanosarkome anderer Organe, und schliesslich eine allgemeine Sarkomatosis herbeiführt.

Bei meinem Falle 8 ist eine sechsmonatliche Dauer der Sarkomentwicklung notiert; drei Monate nach der Eukleation des noch sehtüchtigen Auges kam Pat. mit einem Recidiv. Die Orbita wurde sorgfältig exenteriert. Trotzdem starb Patientin 2 $\frac{1}{2}$  Jahre nach der Eukleation an Leber- und Lungenmetastasen. Lokal war die Geschwulst nicht mehr recidiviert. Im Falle 9 einem ebenfalls melanotischen, aus einem Naevus pigmentosus entstandenen epibulbären Sarkom, blieb die Patientin nach Exenteratio orbitae gesund und recidivfrei (5jährige Beo-



bachtungsdauer). Im Falle 14, einem epibulbären, sehr fortgeschrittenen Leukosarkom, das sich in vier Monaten entwickelt haben soll, wurde die Exenteratio orbitae gemacht, nach zwei Monaten ein Recidiv entfernt, nach sieben Monaten erfolgte der Tod an Lungen- und Lebermetastasen.

Differentialdiagnostisch sind die epibulbären pigmentierten Sarkome leicht von anderen Geschwulsten zu unterscheiden.

Interessant ist in dieser Beziehung der Fall, den Uthoff (725) auf der Versammlung der Naturforscher und Ärzte 1893 besprach, wo es sich um einen Fremdkörper handelte, der ein Melanosarkom der Korneo-Skleralgrenze vortäuschte.

a) Epitheliome. Was die Leukosarkome anbelangt, so können sie besonders im Anfange ihrer Entwicklung mit Epitheliomen verwechselt werden, trotzdem diese flacher sind und einen mehr rissigen und kleiner gelappten Bau zeigen, als die Sarkome, die mehr erhaben sind und entweder eine glatte oder grossgelappte Oberfläche besitzen.

Ausserdem ist die Konsistenz des Epithelioms derber, die des Sarkoms dagegen elastischer. Ferner wuchert das Epitheliom mit Vorliebe und frühzeitig auf das Lid und überhaupt auf die häutigen Gebilde über, während das Sarkom nur ausnahmsweise und im späteren Stadium auf die Lider übergeht und sich eher auf die Orbitalgewebe als auf die Haut fortsetzt.

b) Granulationsgeschwülste und Sekundärknoten. Episklerale Leukosarkome können ferner, besonders wenn sie schon sehr fortgeschritten sind, mit Tumoren, die an der Korneo-Skleralgrenze durchbrechen, so hauptsächlich mit tuberkulösen Granulationsgeschwülsten, oder mit intraokularen Sarkomen, die auf die äussere Oberfläche der Sklera herausgewuchert sind, verwechselt werden. Im ersteren Falle lassen sich in der Regel Veränderungen in der Iris<sup>1)</sup>, sowie die Stelle des Durch-

<sup>1)</sup> Siehe darüber bei der Differentialdiagnose der Irissarkome.



bruches an der Korneo-Skleralgrenze und die Abhebung der Hornhaut von der Sklera daselbst nachweisen. Ausserdem ist die Konsistenz der tuberkulösen Wucherung durchweg eine weichere als die des Sarkoms. Im zweiten Falle unterscheiden sich die Sekundärknoten der intraokulären Geschwulst dadurch von den episkleralen Sarkomen, dass die erwähnten Knoten meist eine runde Form haben, ferner im Anschluss an die vorderen Ciliargefässe vorkommen und selten vereinzelt, sondern zu zweien oder mehreren auftreten.

Sarkome der Hornhautsubstanz sind ausserordentlich selten. In der Litteratur sind nur die Fälle von Panas und Rumschewitz bekannt.

## 2. Das Sarkom der Iris.

Dasselbe tritt als Melanosarkom oder als Leukosarkom auf. Die Melanosarkome der Iris entstehen häufig analog den epibulbären Melanosarkomen, aus Naevi pigmentosi oder Melanomen der Iris. Manche dieser Sarkome entwickeln sich schnell und nehmen, wie die Melanosarkome der Korneo-Skleralgrenze und der Haut, einen bösartigen Verlauf. Andere dagegen, und diese scheinen die häufigeren zu sein, entwickeln sich langsam, wie der Fall Whiting beweist, dessen Entwicklung 13 Jahre währte. Solche Fälle zeichnen sich durch ihren relativ gutartigen Verlauf aus.

Ebenso verschieden ist die Entwicklungsdauer der Leukosarkome, sodass sich aus der Litteratur weder für diese noch für die Melanosarkome eine Durchschnittsdauer angeben lässt. Die Leukosarkome der Iris sind im ganzen seltener als die Melanosarkome beschrieben worden, wahrscheinlich weil es sich in manchen Fällen von Melanosarkomen in der That um Leukosarkome mit hämatogener Pigmentierung und nicht um reine Melanosarkome handelt. Meine beiden Fälle von Irissarkom



sind trotz ihrer dunklen Färbung als Leukosarkome mit hämatogener Pigmentierung aufzufassen.

Das Wachstum der Irissarkome ist im Vergleich mit andern Geschwülsten der Iris in der Regel reizloser; entzündliche Erscheinungen sind selten und erreichen erst in späteren Stadien der Krankheit eine nennenswerte Intensität.

Drucksteigerung kommt ebenfalls nur in späteren Stadien vor, wo die Geschwulst entweder schon die vordere Kammer in grosser Ausdehnung ausfüllt und die Kammerbucht verschliesst, oder das Corpus ciliare in grösserem Umfange in ihren Bereich zieht. Infolge dessen sind auch die subjektiven Symptome im Anfange des Leidens nicht nennenswert und werden erst bei fortgeschrittener Erkrankung heftiger.

Das Sarkom verbreitet sich von der Iris aus einerseits auf das Corpus ciliare und von da auf die vorderen Ciliargefässe, andererseits wuchert es in die vordere Kammer und zuweilen in die Gefässe des Canalis Schlemmii und gelangt so auf die Oberfläche des Bulbus, wo es teils grössere, teils kleinere, meist runde flache Erhabenheiten bildet.

Das Sarkom der Iris zeigt bezüglich seiner Stadien ein von den übrigen intraokularen Sarkomformen verschiedenes Verhalten. Die Entstehung desselben wird durch das veränderte Aussehen der Iris, selbst für den Laien schon in frühen Stadien bemerkbar, während es bei anderen Sarkomen erst später sichtbar ist; ferner setzt beim Irissarkom das dritte Stadium häufig vor oder gleichzeitig mit dem zweiten Stadium ein, endlich kommt es beim Irissarkom seltener als bei andern intraokularen Sarkomen zu einer Verallgemeinerung des Leidens, weil die krankhaften Veränderungen des ersten Stadiums dem Patienten selbst frühzeitig sichtbar werden, und derselbe daher frühzeitig Hülfe suchen kann.

Eine Verschlechterung der Sehschärfe kann entweder durch Hineinwuchern des Neoplasmas in das Pupillargebiet, oder durch den Eintritt von glaukomatösen Erscheinungen, respektive



durch allfällige sekundäre Entzündungsprozesse, oder durch eine Lageveränderung der Linse (vide meine Fälle 17 u. 18) infolge des Heranwachsens der Geschwulst, oder endlich durch Kataraktbildung erzeugt werden.

a) *Naevi pigmentosi*. Bezüglich der Differentialdiagnose sind die Melanosarkome von den eigentlichen *Naevi pigmentosi* leicht zu unterscheiden, weil letztere angeboren sind und in der Regel zeitlebens stationär sind und ihre Farbe meistens dunkler ist als die der Sarkome.

b) *Granulationsgeschwülste*. Leukosarkome die seltener vorkommen als Melanosarkome, dagegen können mit infektiösen Granulationsgeschwülsten und zwar mit tuberkulösen und gummösen Geschwülsten oder selbst mit Papeln, wenn diese grösser als gewöhnlich sind und vereinzelt vorkommen, verwechselt werden.

Bei der tuberkulösen Erkrankung kommt nur die Solitär-tuberkulose in Betracht, nicht die disseminierte Iristuberkulose, die wegen ihres charakteristischen Aussehens mit Irissarkom nicht verwechselt werden kann.

Ähnlich dem Sarkom erzeugt der Solitærtuberkel in der Iris eine cirkumskripte Wucherung, die von schmutzig-grau-weisser Farbe ist und sich in die vordere Kammer fortsetzt, um sodann in der Korneoskleralgrenze durchzubrechen, indem sie sich zwischen Hornhaut und Sklera einschiebt und erstere von letzterer abhebt. Der Verlauf des Iristuberkels ist im Gegensatz zum Irissarkom in frühen Stadien von entzündlichen Reizungsercheinungen begleitet. In Fällen von Leukosarcoma-iridis wuchert nämlich die Neubildung aus der Iris den Gefässen des Canalis Schlemmii oder den vorden Ciliargefässen entlang (und zwar vom Corpus ciliare aus), sie erscheint an der Oberfläche des Bulbus anfangs in Form kleiner cirkumskripten Knoten, die häufig im Zusammenhange mit den erweiterten Gefässen stehen. Die Knötchen vergrössern sich rasch, konfluieren manchmal miteinander zu grösseren Geschwülsten,



und können dann den Eindruck eines Durchbruches machen. Das Gleiche gilt von den sekundären Tumoren der intraokularen Melanosarkome, die auf der Skleraoberfläche hervortreten. Was die gummösen Geschwülste der Iris anbelangt, so unterscheiden sich dieselben vom Sarkom vor allem durch den allgemeinen Zustand des Kranken, an dem sich gewöhnlich Zeichen der Lues entdecken lassen. Ferner verläuft das Gumma iridis unter dem Bilde einer mehr oder weniger heftigen Iritis und geht mit Schmerzen, Lichtscheu und Thränen einher, während das Irissarkom nahezu gar keine entzündlichen Reizungserscheinungen zeigt. Wenn man weiter die Entstehung des Leidens verfolgen kann, so sieht man beim Gumma zunächst eine cirkumskripte Vorbuchtung der Iris gegen die Kornea sich ausbilden, die rasch an Höhe zunimmt. Auf der Oberfläche dieser Vorbuchtung tritt dann ein helleres Pünktchen auf, das sich innerhalb weniger Tage zu einem schmutzigen, grau-rötlichen Knötchen entwickelt, welches das Irisgewebe auseinanderdrängt und auf der Irisoberfläche sichtbar wird und bei geeigneter Behandlung ebenso rasch an Grösse wieder abnimmt und endlich verschwindet. Dagegen sehen wir bei Sarkomen wie die Geschwulst selbst bei sehr raschem Wachstum doch nur in Wochen, selbst Monaten, nicht in Tagen wie das Gumma, zur Entwicklung gelangt.

### **3. Das Sarkom des Corpus ciliare.**

Das Ciliarkörpersarkom verursacht im Anfange wenig oder gar keine Beschwerden. Die Entwicklung ist, da hier vorzugsweise Spindelzellensarkome vorkommen, relativ langsam. Entzündliche Erscheinungen sind selten, weil es in den Spindelzellensarkomen nur selten zu einem Gewebszerfall kommt.

Ebenso sind glaukomatöse Symptome selten, nur in schon fortgeschrittenen Fällen, wo Durchbruch des Neoplasmas in die vordere Kammer, oder eine ausgedehntere Infiltration



des Ciliarkörpers mit Geschwulstelementen, sowie in die benachbarte Chorioidea stattgefunden hat; oder wenn die vorderen Filtrationswege verschlossen sind, nachweisbar. Die Sehschärfe kann im Beginne der Erkrankung ganz gut sein und verschlechtert sich dann entweder durch Netzhautabhebung oder Glaukom oder Cyklitis, oder zuweilen auch durch Dislokation oder Trübung der Linse.

Wenn schon die anatomische Differentialdiagnose der Ciliarkörpersarkome gegenüber anderen Geschwülsten des Ciliarkörpers grosse Schwierigkeiten macht, wie bereits im anatomischen Teile erörtert wurde, so ist dies bei der klinischen Differentialdiagnose noch mehr der Fall.

a) Myom. Vom reinen Myom des Ciliarkörpers ist das Leukosarkom erst in späteren Stadien zu unterscheiden und zwar hauptsächlich durch das raschere Wachstum des letzteren, die Bildung von epibulbären Knoten, den Durchbruch des Neoplasmas in die vordere Kammer und endlich durch die Fortsetzung der Geschwulst auf die Chorioidea. Die Melanosarkome lassen sich schon durch ihre Farbe von den Myomen leicht unterscheiden.

b) Irissarkom. Beim Durchbruch der Geschwulst in die vordere Kammer kann das Ciliarkörpersarkom für ein Irissarkom gehalten werden, hierüber entscheidet der ophthalmoskopische Nachweis des Neoplasmas im Corpus ciliare und die Ausdehnung desselben im Verhältnis zu dem in der vorderen Kammer vorhandenen Neoplasma. Allerdings ist bei vorgeschrittenen Leiden die Unterscheidung, ob das Irissarkom oder das Sarkom des Corpus ciliare das primäre sei, selbst bei mikroskopischer Betrachtung oft sehr schwierig, ja manchmal ganz unmöglich.

Als Unterscheidungsmerkmal kann ferner der Sitz der Sekundärknoten dienen, die beim Irissarkom meist in der Gegend des Canalis Schlemmii auf die Oberfläche des Bulbus gelangen, während sie beim Ciliarkörpersarkom näher gegen den Äquator hin auftreten.



c) Chorioidealsarkom. Am schwierigsten ist zuweilen die Differentialdiagnose zwischen den sehr peripher gelegenen Chorioidealsarkomen und den primären Ciliarkörpersarkomen, besonders wenn erstere sich in den Ciliarkörper verbreiten. Zuweilen kann die Unterscheidung in vivo gar nicht gemacht werden.

#### 4. Das Sarkom der Chorioidea.

Die Sarkome der Chorioidea bilden manchmal differentialdiagnostische Schwierigkeiten und können, wenigstens in einzelnen Perioden ihrer Entwicklung, mit anderen Erkrankungen des Auges verwechselt werden.

a. Netzhaut- und Chorioidealablösung. Die Netzhautablösung, die durch das Sarkom der Chorioidea verursacht wird, unterscheidet sich von der serösen zunächst dadurch, dass bei letzterer die Netzhaut anfangs durchsichtig ist, man sieht den roten Augengrund, allerdings ohne die vom Pigmentepithel und der Chorioidea herrührenden Zeichnungen. Später ist bei seröser Netzhautabhebung die Farbe eine weissgraue, mit einem Stich ins Blaue oder Grünliche; bei sarkomatöser Abhebung ist die Farbe der Netzhaut von der Farbe des darunter liegenden Sarkoms abhängig und deshalb wechselnd.

Ferner fehlt in Fällen von Chorioidealsarkomen die für die seröse Netzhautabhebung charakteristische Faltenbildung und das Flottieren der Netzhaut bei Augenbewegungen. Beim Sarkom wird die Netzhautablösung durch das Hervorwachsen der Geschwulst erzeugt und dadurch die Netzhaut auf der Geschwulstoberfläche gleichsam gespannt; auch ist die Netzhaut in den meisten Fällen an der Geschwulstoberfläche teilweise adhärent und unbeweglich. Zuweilen lassen sich ein oder mehrere Knollen wahrnehmen, die steil und unmittelbar aus der Chorioidea hervorragen und über welche die Netzhaut gespannt erscheint.



Manchmal kommt es vor, dass sich zwischen der Geschwulst und der Netzhaut seröse Flüssigkeit befindet, wodurch sich das Aussehen der Netzhaut dem der serösen Ablatio retinae nähert: es bilden sich nämlich Falten in der Netzhaut und auch das Flottieren der letzteren lässt sich beobachten, besonders wenn noch keine Adhäsionen mit der Geschwulstoberfläche zustande gekommen waren.

Hier ist die Diagnose in der That sehr schwierig. Zur Differentialdiagnose giebt die Anamnese manchmal den gewünschten Aufschluss.

Wenn die Netzhaut noch keine Atrophie mit Wucherung des Stützgewebes erfahren hat, so kann man bei gefässreichen Sarkomen mittelst Anwendung geeigneter Konvexgläser auch ein unter der Netzhaut liegendes, dem Neoplasma angehöriges Gefässnetz wahrnehmen, über das die Verzweigungen der Retinalgefässe hinwegziehen.

Mehr differentialdiagnostische Schwierigkeiten bietet die Chorioidealablösung. Diese hebt sich scharf vom Augenhintergrunde ab, hat eine cirkumskripte Gestalt und tritt gleich dem Neoplasma steil aus ihrer Umgebung hervor. Es fehlt bei ihr sowohl das Flottieren, als auch die Faltenbildung der serösen Netzhautabhebung. Dagegen hat sie mit dieser letzteren die Herabsetzung des intraokulären Druckes gemeinsam, was die Differentialdiagnose mit dem Sarkom erleichtert. Allerdings kommen auch bei Aderhautsarkomen Fälle vor, die mit Verminderung der Tension verlaufen, wobei aber entzündliche Erscheinungen meist in den Vordergrund treten.

Das einzige sichere Unterscheidungsmoment bildet das Aussehen der Chorioidealablösung: Man kann nämlich, die Durchsichtigkeit der darüberliegenden Netzhaut vorausgesetzt, das charakteristische Bild der Verzweigungen der Chorioidealgefässe, sowie die Färbung der Chorioidea, die sich von der



Farbe jedes Sarkoms unterscheidet, genau wahrnehmen. Ausserdem ist die Chorioidealablösung enorm selten und entsteht in der Regel plötzlich durch Blutung. Bei retrobulbären Prozessen wurde eine Vorbuchtung der Sklera in das Augeninnere beobachtet, die sowohl eine Chorioidealablösung, wie auch einen intraokulären Tumor vortäuschen kann. Jedoch ist dieser Befund ebenfalls ein seltener.

b) *Cysticercus subretinalis*. Die Unterscheidung eines Chorioidealsarkoms von einem *Cysticercus* bietet nur in späteren Stadien dieser Erkrankung einige Schwierigkeiten. Solange keine sekundären entzündlichen Erscheinungen vorhanden sind, die das charakteristische, zur Genüge bekannte Bild des *Cysticercus* unkenntlich machen, kann eine Verwechselung mit Aderhautsarkom kaum vorkommen.

c) Glaukom. Das Sarkom der Chorioidea kann am häufigsten in seinem zweiten Stadium mit dem primären entzündlichen Glaukom verwechselt werden. Dies ist besonders der Fall, wenn bedeutende Hornhauttrübungen oder eine ausgebildete Katarakta bestehen, die den Einblick in das Augeninnere verhindern. Zuweilen lässt sich beim Sarkom eine stärkere Schlingelung der vorderen Ciliargefässe in jenem Segmente des Bulbus beobachten, der dem Sitze des Sarkoms entspricht. Dieses Symptom, das schon von v. Arlt beobachtet wurde, ist jedoch nicht konstant. In manchen Fällen sind wir auf die häufig sehr unsicheren Angaben der Kranken angewiesen. Während die an genuinem Glaukom Erkrankten gewöhnlich über wiederholte Anfälle von Glaukom mit Remissionen, Sehen von farbigen Ringen und Obnebulationen klagen, geben die an *Sarcoma chorioideae* Erkrankten eine allmähliche, im Anfange des Leidens meist schmerzlose Abnahme der Sehschärfe an und klagen über einen Nebel oder eine Wolke, die allmählich über das Gesichtsfeld herziehen. Manchmal, und zwar in Fällen mit *Ablatio retinae* wird auch eine plötzliche schmerzlose Erblindung vom



Patienten angegeben. Somit büsst das an Sarkom erkrankte Auge schon im ersten Stadium der Erkrankung die Sehkraft wesentlich oder ganz ein, während beim genuinen Glaukom meist die Sehschärfe erst mit dem Auftreten der glaukomatösen Erscheinungen abnimmt. Ein weiteres Kriterium bildet das Verhalten der Iridektomie, die sowohl bei genuinem Glaukom, wie auch im zweiten Stadium des Sarkoms, und zwar hier symptomatisch zur Bekämpfung der Drucksteigerung und der Schmerzen, ausgeführt wird. Während nämlich in den meisten Fällen von primärem entzündlichem Glaukom nach der Iridektomie eine Abnahme der Drucksteigerung und der übrigen glaukomatösen Symptome, sowie manchmal eine Verbesserung der Sehschärfe beobachtet wird, nehmen im zweiten Stadium des Chorioidealsarkoms nach der Iridektomie die glaukomatösen Symptome entweder wenig oder garnicht ab, und wenn sie abnehmen, so stellen sie sich alsbald mit erneuerter Heftigkeit wieder ein. Manchmal ist daher eine sichere Entscheidung längere Zeit unmöglich.

d) Iridocyklitis. Bei Iridocyklitis bietet die Differentialdiagnose ähnliche Schwierigkeiten wie beim Glaukom und zwar hauptsächlich wegen der Trübungen der Medien, Verwachsungen der Pupille und manchmal auch wegen Kataraktbildung. Wir haben schon früher gesehen, dass im Verlaufe des intraokulären Sarkoms entzündliche Erscheinungen, nämlich Iridocyklitis und Chorioiditis auftreten und zwar durch den Zerfall der Geschwulstelemente verursacht und dass diese Entzündungserscheinungen so intensiv sein können, dass sie sogar zu Phthisis bulbi führen, dagegen hat die genuine Iridocyklitis, die ebenfalls zu Phthisis bulbi führen kann, ihren Grund entweder in einem Allgemeinleiden oder in einer schweren Verletzung. Bei dieser letzteren sind die allfälligen Zeichen eines allgemeinen Leidens, ferner die Doppelseitigkeit der Erkrankung, sodann das Verhalten der Sehkraft, indem die genuine auf konstitutioneller Grundlage entstehende Iridocyklitis meist in noch sehtüchtigen Augen auftritt



und die Sehschärfe mit der Zunahme der Entzündung abnimmt, während beim Sarkom dagegen die Iridocyklitis meistens in schon erblindeten Augen als sekundäre Veränderung vorkommt. Bei der primären Iridocyklitis ist der intraokulare Druck in der Regel herabgesetzt, während er bei intraokularen Sarkomen selten niedriger als normal ist, erst beim Eintritt der Phthisis bulbi pflegt der Druck auch hier herabgesetzt zu sein.

Bei Iridocyklitis, die als Folge von Verletzungen auftritt, ist sowohl die Anamnese wie auch der Befund zu berücksichtigen.

Manchmal ist die Natur der Schmerzen als Unterscheidungsmerkmal zu verwerten. Während nämlich das an Iridocyklitis erkrankte Auge spontan und auf Berührung ausserordentlich schmerzhaft ist, sind die Schmerzen bei den an Sarkom erkrankten Augen im allgemeinen auf Berührung nicht heftig. Die Schmerzen treten vielmehr hier anfallsweise auf, sind aber zum Unterschiede vom Glaukom von keiner Drucksteigerung begleitet. Dieselben differentialdiagnostischen Momente in Bezug auf die Schmerzhaftigkeit kommen bei spontaner und sarkomatöser Phthisis bulbi in Betracht. Ein schon von v. Graefe ange deutetes Symptom, das zu Gunsten der Phthisis bulbi bei intraokularem Sarkom spricht, ist die Verkürzung der Hauptsachse, während die äquatoriale Achse nur wenig oder gar keine Verkürzung erfährt, was dem Augapfel im ganzen eine eigentümliche von vorn nach hinten abgeflachte Form verleiht. Bei der gewöhnlichen, durch andere Ursachen hervorgerufenen Phthisis bulbi ist bekanntlich eine mehr weniger gleichmässige Schrumpfung des Auges vorhanden.

Ausserdem kommt nicht selten, wenn das Neoplasma nach hinten aus der Bulbuskapsel herausgewuchert ist, eine Protrusion des phthisischen Bulbus vor, was bei genuiner Phthisis nicht beobachtet wird.

e) Das Glioma retinae. Ein wichtiges Unterscheidungs moment des Glioms gegenüber dem Sarkom bildet das Alter



des Kranken. Das Gliom tritt im frühesten Kindesalter am häufigsten auf, es sind auch schon angeborene Fälle bekannt. Dagegen kommt das Sarkom vorzugsweise nur im reiferen Alter vor. Wie anfangs bereits erwähnt wurde, schwankt das Erkrankungsalter bei Sarkom des Auges zwischen 30 und 60, während bei Gliom zeigt nach der Zusammenstellung von Wintersteiner (779) gerade das erste Lebensjahr das grösste Kontingent an Erkrankungen; die Frequenz dieser letzteren nimmt mit zunehmendem Alter rapide ab, sodass nach dem zehnten Lebensjahre nur ganz vereinzelte Erkrankungen vorkommen.

Bei beginnendem Gliom, in Fällen wo die Medien ihre Durchsichtigkeit bewahrt haben, ist die Unterscheidung von Sarkom nicht schwierig. Die abgehobene Retina erscheint mit weisslich gelblichen Knötchen, die beim Flottieren der Netzhaut ihre Bewegungen mitmachen, besetzt. Später ist ein weisslich gelblicher goldähnlicher metallinischer Glanz des Neoplasmas wahrzunehmen.

Im glaukomatösem Stadium, wo die Medien ihre Durchsichtigkeit eingebüsst haben, wird die Unterscheidung zwischen den beiden Krankheiten ein schwierigeres.

Das mit Gliom behaftete Auge bietet zuweilen trotz der vorhandenen glaukomatösen Symptomen keine durch die Palpation wahrnehmbare Druckerhöhung, diese Erscheinung hat darin ihren Grund, dass die kindlichen Gewebe durch ihre Elastizität nachgeben. Dem entsprechend kann man bei Gliom eine Zunahme des Umfangs der Kornea, überhaupt eine Umfangszunahme der vorderen Bulbuspartien wahrnehmen, sodass das Auge das Aussehen eines Buphthalmus bekommt. Diese Symptome kommen bei intraokularen Sarkomen so gut wie garnicht vor.

Bei Glioma fehlt das bei Sarkom so häufig sichtbare Gefässnetz der Geschwulst, das unter der Retina sichtbar ist. Ein



wichtiges diagnostisches Moment für Gliom bildet das frühzeitige Auftreten von Gehirnsymptomen, die durch das Hineinwuchern der Geschwulstmassen in den Schädelraum hervorgerufen wird. Nebst dem Gehirn und seiner Häute sind es die Gesichts- und Schädelknochen, auch die Lymphdrüsen, die vom Gliom ergriffen werden. Dagegen sind andere Organe, wie Leber, Lunge, die gerade bei Sarkomen ein Lieblingssitz der Metastasen sind, nur selten Sitz des Glioms.

---

### III. Kapitel.

## Das Vorkommen des Sarkoms.

### 1. Ätiologie.

Was die Ätiologie des Sarkoms anlangt, so ist sie, wie schon im anatomischen Teile ausgeführt wurde, ein bisher noch ziemlich dunkles Feld. Man hat die hereditäre Anlage beschuldigt und hat sich bemüht, durch anamnestiche Daten diese Ansicht zu stützen, jedoch ist bis jetzt die Heredität der Sarkome des Auges noch nicht bewiesen.

### 2. Die zur Sarkombildung prädisponierenden Momente.

Als solches gelten in erster Linie die Verletzungen und in der That erfahren wir nicht selten von den Kranken, dass eine Verletzung dem Leiden vorausgegangen sei und von den Kranken selbst als mutmassliche Ursache seiner Erkrankung am Auge betrachtet wird. Wie wir schon aus den Ausführungen Lebers



gesehen haben, sind vollkommen einwandsfreie Fälle nicht bekannt. Jedenfalls ist die relative Häufigkeit des Auftretens von Sarkomen in phthisischen Augen nicht zu leugnen und lässt einen Zusammenhang zwischen beiden Erkrankungen nicht von der Hand weisen. Allerdings ist bisher ein sicherer Zusammenhang noch nicht erbracht. Das Sarkom tritt ausserdem nicht selten in Augen, die infolge einer früher überstandenen Erkrankung meist entzündlicher Natur, entweder sehr schwach-sichtig oder blind waren. Wie wir im anatomischen Teile gesehen haben, kann man bei einzelnen Sarkomformen, besonders bei diffusen Sarkomen eine der Geschwulstbildung wahrscheinlich zeitlich vorausgegangene Entzündung nachweisen. Ein ähnliches Verhalten ist in einer Erkrankung der Gefässe der Chorioidea zu sehen, die den meisten Angiosarkomen vorausgeht.

### 3. Alter und Geschlecht.

In meiner Untersuchungsreihe fällt das Haupterkrankungs-alter zwischen 30—60. Fuchs kommt in seiner Zusammen-stellung in Bezug auf das Alter zu den gleichen Resultaten.

Von meinen 67 Fällen sind nur zwei Fälle bei Kindern notiert. Ebenso sind nur zwei Fälle jenseits der 70er Jahre verzeichnet. Diese Zahlen können jedoch keinen Anspruch auf Vollständigkeit machen, da bei manchen Augen, die von aus-wärts geschickt wurden, die Altersangabe manchmal fehlt. Die Seltenheit der Fälle im Greisenalter dürfte sich daraus erklären, dass wenige Menschen dieses Alter erleben. Dagegen scheint das Kindesalter nur wenig zu sarkomatösen Erkrankungen des Auges zu disponieren.

Bezüglich des Geschlechtes ist beim Sarkom des Auges kein Unterschied zu bemerken.



Was die befallene Seite angeht, so prädisponiert, ebenso wie bei anderen Erkrankungen des Auges weder das linke noch das rechte Auge mehr oder weniger zur Ausbildung des Sarkoms.

#### 4. Häufigkeit der einzelnen Formen.

Was die Häufigkeit nach dem Sitze und die Häufigkeit nach der Pigmentierung anlangt, so ergeben sich aus meinen Fällen folgende Daten:

a) Häufigkeit nach dem Sitz. Am häufigsten sehen wir das Sarkom in der Chorioidea. Unter meinen 67 Fällen habe ich 41 Chorioidealsarkome notiert, wovon 7 vom Äquator ausgingen, 6 wegen fortgeschrittener Erkrankung unbestimmbar waren und 28 dem hinteren Augenpole angehörten.

Im übrigen verteilten sich die Sarkome wie folgt:

7 diffuse Sarkome,

9 epibulbare Sarkome,

2 Irissarkome,

8 Sarkome des Corpus ciliare,

41 Sarkome der Chorioidea,

---

zusammen 67.

b) Häufigkeit nach der Pigmentierung. Von den intraokularen Sarkomen galt bisher das Melanosarkom als das häufigste.

Wenn wir uns an die im anatomischen Teile angegebene Einteilung der pigmenthaltigen Sarkome in Melanosarkome, die aus den pigmenthaltigen Stromazellen entstehen, und in Leukosarkome mit hämatogener Pigmentierung und in Leukosarkome halten, so ergibt sich aus meinen Fällen folgende Zusammenstellung:



13 Melanosarkome	oder 19,40 %,
27 Leukosarkome mit hämatogener Pigmentierung	„ 40,30 %,
27 Leukosarkome	„ 40,30 %.

Selbst wenn wir die Melanosarkome und die Leukosarkome mit hämatogener Pigmentierung zusammenfassen, so ergeben sich nicht wie Fuchs berechnet 88 % Melanosarkome, sondern nur 59,70 % für die Melanosarkome; dagegen für die reinen Leukosarkome nicht 12 % (nach Fuchs), sondern vielmehr 40,30 % aller Augen-Sarkome.

Dem Sitze nach verteilen sich die einzelnen Formen folgendermassen:

Von 27 Leukosarkomen sind:

- 2 diffuse Sarkome,
  - 5 epibulbäre Sarkome,
  - 2 Sarkome des Corpus ciliare,
  - 18 Sarkome der Chorioidea,
- (wovon vom Äquator 1, unbestimmbar 3, vom hinteren Pole 14).

Von 27 Leukosarkomen mit hämatogener Pigmentierung sind:

- 5 diffuse Sarkome,
  - 2 epibulbäre Sarkome,
  - 2 Irissarkome,
  - 3 Sarkome des Corpus ciliare,
  - 15 Sarkome der Chorioidea,
- (vom Äquator 5, vom hinteren Pole 10).

Von 13 Melanosarkomen sind:

- 2 epibulbäre Sarkome,
  - 3 Sarkome des Corpus ciliare,
  - 8 Sarkome der Chorioidea,
- (Vom Äquator 1, unbestimmbar 3, vom hinteren Pol 4).



#### IV. Kapitel.

### Therapie.

Wie bei bösartigen Geschwülsten anderer Körperteile kommt auch beim Sarkom des Auges ausschliesslich die operative Therapie in Betracht.

Dabei ist zu unterscheiden:

1. Die Beseitigung der Geschwulst mit Erhaltung des Bulbus.
2. Die Enukleation des Bulbus.
3. Die Exenteration der Orbita.

#### 1. Die Beseitigung der Geschwulst mit Erhaltung des Bulbus.

Dieselbe kommt nur bei den epibulbären, und den Iris-sarkomen in Betracht.

Betreffs der epibulbären Sarkome finden wir in der Litteratur einige Fälle wonach die einmalige operative Entfernung des Neoplasmas, zuweilen kombiniert mit Galvanokaustik, günstige Erfolge erzielte, während in anderen Fällen eine wiederholte Abtragung der Geschwulst notwendig wurde, ja zuweilen schliesslich doch die Enukleation respektive Exenteration ausgeführt werden musste.

Ähnlich verhält sich das Sarkom der Iris. In der Litteratur sind eine Anzahl Fälle beschrieben, die nach Resektion des an Sarkom erkrankten Irissegmentes definitiv geheilt wurden. Die Zahl dieser Fälle reduziert sich jedoch wesentlich, wenn man davon die Fälle mit kurzer Beobachtungsdauer in Abzug bringt. Häufiger als die Fälle mit gutem Erfolge sind jene, wo sich nach der erwähnten Resektion der erkrankten Irispartie Recidive einstellten und die Enukleation notwendig machten.



Wenn wir der anatomischen Ursache des verschiedenen Verhaltens solcher Fälle nachforschen, so finden wir, dass die Geschwulst sich nicht überall im gleichen Stadium des Wachstums in die benachbarten Gewebe ihrer Ursprungsstätte verbreitet.

So sehen wir beispielsweise, dass das Neoplasma bei schon grösseren, fortgeschrittenen epibulbären Sarkomen auf ihre Ursprungsstätte lokalisiert erscheint, während sie in anderen Fällen ziemlich frühzeitig in die Kornea oder zwischen die Sklerallamellen oder in den Gefässen des Canalis Schlemmii, oder in die Lymphspalten der vorderen Ciliargefässe hineinwuchert. Zu letzteren Fällen gehören von meinen 9 epibulbären Sarkomen 5 Fälle (10, 13, 14, 15, 16).

Auch bei den Irissarkomen bleibt das Neoplasma zuweilen längere Zeit auf das erkrankte Irissegment beschränkt, während es in anderen Fällen schon in frühen Stadien auf das Ligamentum pectinatum, oder die Gefässe des Canalis Schlemmi, oder auf das Gewebe des Corpus ciliare übergreift und von hier aus die Lymphspalten der vorderen Ciliargefässe als Emisarien benützt. In meinen beiden Fällen von Irissarkom (17 und 18) blieb die Geschwulst nicht auf die Iris lokalisiert, weshalb eine Exstirpation der Geschwulst mit Erhaltung des Bulbus sowohl in diesen beiden Fällen, als auch in den vorerwähnten fünf Fällen von epibulbärem Sarkom keine radikale Heilung hätte herbeiführen können.

Es entsteht nun die Frage, ob wir berechtigt sind in Fällen von epibulbären und Irissarkomen die Erhaltung des Bulbus anzustreben, und nur die Geschwulst zu beseitigen, also nur eine nicht radikale Operation auszuführen? Nach meinen aus der Litteratur und eigener Beobachtung gewonnenen Erfahrungen glaube ich diese Frage entschieden verneinen zu müssen. Wir haben nämlich in vielen Fällen kein sicheres klinisches Kriterium, um zu unterscheiden, ob das Neoplasma auf seine Ursprungsstätte beschränkt geblieben ist, oder ob dasselbe schon auf die



umgebenden Gewebe übergriffen hat. Eine Exstirpation der Geschwulst mit Schonung des Bulbus ist daher immer nur ein Versuch, der bei bösartigen Tumoren deshalb sehr gewagt ist, weil dadurch der günstige Moment wo eine radikale Operation die definitive Heilung herbeiführen könnte sehr leicht versäumt wird.

So wenig ein Chirurg bei Carcinoma mammae nur eine lokale Exstirpation eines Carcinomknotens ausführen wird, ebenso wenig sollte ein Ophthalmolog bei Augensarkomen nur eine lokale Operation vornehmen.

## **2. Die Eukleation.**

Was die Eukleation anbelangt, so dienen uns auch hier der anatomische Befund sowie die klinische Erfahrung als Richtschnur.

Die Eukleation soll bei konstatiertem Sarkom des Auges so früh als möglich ausgeführt werden, gleichviel ob das Auge noch sehtüchtig ist oder nicht. Dieselbe wird in gewöhnlicher Weise ausgeführt, nur soll der Sehnerv möglichst nahe am Foramen opticum abgeschnitten werden, weil er häufig, und zwar besonders bei Tumoren, die in der Nähe der Papilla ihren Sitz haben, schon in frühen Stadien der Erkrankung von Geschwulstelementen durchsetzt ist.

Stellt sich bei der Eukleation heraus, dass Sekundärknoten auf der Bulbusoberfläche oder im Orbitalgewebe vorhanden sind, was wegen ihres häufigen Sitzes am hinteren Pole und oft wegen der geringen Grösse der Knoten vor der Eukleation nicht diagnostiziert werden kann, so ist nach der Eukleation die Exenteratio orbitae vorzunehmen.

## **3. Die Exenteration der Orbita.**

Mit dem Eintritt der Geschwulst in das dritte Stadium ist die Eukleation selbst bei makroskopisch noch normal aus-



sehenden Orbitalgeweben nicht mehr indiziert, sondern muss der Exenteration Platz machen.

Aus einzelnen meiner Krankengeschichten ist zu entnehmen, dass bei Augen, die im dritten Stadium enukleiert wurden und makroskopisch ein normales Verhalten der orbitalen Gewebe zeigten, dennoch Lokalrecidive zustande kamen und eine Exenteratio orbitae notwendig machten, worauf die Recidive selbst dann ausblieben, als schon die Verallgemeinerung des Leidens Platz gegriffen hatte.

Auch bei der operativen Beseitigung der Lokalrecidive sollte nicht die Exstirpation einzelner cirkumskripter Geschwulstknoten, sondern ebenfalls die Exenteration gemacht werden, selbst wenn das ganze übrige Orbitalgewebe anscheinend normal ist.

Die Exenteratio orbitae wird nach den gewöhnlichen chirurgischen Prinzipien ausgeführt. Im Interesse der rascheren Heilung kann bei noch intakten Orbitalknochen eine Propfung der Orbita nach Thiersch ausgeführt werden.

Allerdings führt die Radikaloperation, wenn sie auch frühzeitig ausgeführt wird, nicht immer zum Ziele.

Bei rasch wachsenden Tumoren, die ihren Sitz am Foramen sclerae haben, oder eine ausgedehnte Infiltration der Chorioidea zeigen, wie z. B. beim diffusen Sarkom wird die Prognose immer schlechter sein als bei anderen weniger schnell wachsenden Sarkomen, wie z. B. beim Spindelzellensarkom oder dem Angiosarkom, die, wie aus den anatomischen Beschreibungen ersichtlich ist, selbst bei sehr ansehnlicher Grösse wenig Neigung haben die Bulbuskapsel zu durchwuchern.

#### 4. Die Kontraindikationen.

Was die Kontraindikationen zur Ausführung der Operationen anlangt, so sind dieselben meiner Ansicht nach nur durch



den äussersten Kräfteverfall des Patienten oder durch ausgedehnte Zerstörungen der Orbitalknochen durch das Neoplasma gegeben. Die Metastasen als solche bilden keine Kontraindikation gegen die Operation und zwar in denjenigen Fällen nicht, wo die Schmerzen unerträglich werden, oder ausgedehnte Ulcerationen der Geschwulstoberfläche vorhanden sind was bei vorgeschrittener Geschwulstbildung nicht selten ist, oder wenn sich Blutungen aus der Substanz der Geschwulst einstellen. Natürlich bleibt es dem Arzte überlassen im konkreten Falle auch den Kräftezustand des Kranken in Erwägung zu ziehen.

Es ist klar, dass eine Operation in solchen Fällen nur eine symptomatische Bedeutung haben kann, sie ist nur zur Linderung oder Beseitigung der oft den Kranken sehr quälenden Zuständen gerechtfertigt.

Somit ergibt sich für die operative Behandlung folgendes Resumé.

1. Eine Exstirpation der Geschwulst mit Schonung des Bulbus ist nicht gerechtfertigt.
2. Ein an Sarkom erkrankter Bulbus soll so bald als möglich enukleiert werden.
3. Wenn die Bulbuskapsel von Geschwülstelementen schon durchwuchert ist, soll die Exenteratio orbitae ausgeführt werden.
4. Sekundärknoten in der Orbita oder Lokalrecidive erfordern ebenfalls die Exenteration und es ist eine partielle Exstirpation derselben in keinem Falle gerechtfertigt.
5. Ein operatives Verfahren ist selbst bei vorhandener Metastasenbildung unter Umständen als symptomatische Operation gerechtfertigt.



## Benutzte Litteratur:

### Abkürzungen:

- Z. M. B.: Zehenders Monatsblätter.  
 G. A.: v. Graefes Archiv.  
 A. f. A.: Archiv für Augenheilkunde.  
 V. A.: Virchows Archiv.

1. Abel, John, V. A., 120 Bemerkungen über die tierischen Melanine und das Hämosid.
2. Abelsdorff, Georg, Carcinommetastasen im Uvealtraktus beider Augen.
3. Abernethy, chirurg. observat. 1804. p. 99.
4. Achenbach, Ein Fall von orbitalem Melanosarkom, ausgehend vom episkleralen Gewebe hinter dem Bulbus. V. A. 143, 2. Heft, p. 324.
5. Ackermann, Die Histogenese der Sarkome. Volkmanns Vorträge. Nr. 233 u. 234.
6. Adam's Lancet 1879. I.
7. Adamük, Einige Beobachtungen über Geschwülste des Auges. XI. A. f. A. 1. Heft, p. 19. 1881.
8. Alba Carreras, Sarcoma celul. de la coróide. Rev. argent. de science medic. Buenos Ayres. 1885. II. p. 46.
9. Alt, Kompendium der normalen und pathologischen Histologie des Auges. 1880. p. 75.
10. Derselbe, A case of unpigmented sarcoma of the ciliary body and Iris. Amer. journ. of ophth. 1887.
11. Derselbe, A case of sarcoma of the Iris in a child of two years old. Amer. journ. of ophth. VII. 1890.
12. Derselbe, Über ein intraokulares Sarcoma alveolare teleangiectodes mit Knorpelbildung. A. f. A. VI. p. 1—4. 1877.
13. Derselbe, Klinischer Bericht über die Knappsche Augenheilk. A. f. A. VII, p. 395. 1878.
14. Derselbe, Lectures on the human Eye. p. 123.



15. Ammon, Medullar-Sarkom des Auges. 1829.
16. Derselbe, Deutsche Klinik. 1852. Nr. 14.
17. Ammon und Salomon Walter, Ammons Journal. B. I. 1843.
18. Andeaud, Un cas de mélanosarcome de l'oeil suivi de Sarcome du foie. Revue méd. de la Suisse rom. Genève 1890. X.
19. Andrews, A case of primary Sarcoma of the Iris. Med. Analect. June 1888 u. New York med. Journ. 1889. p. X.
20. Angelucci, Su di un caso di tubercolosi dell' occhio originata nella tessura trabeculare etc.
21. Derselbe, Aderhauttumoren, beobachtet auf der ophthalmolog. Klinik in Rostock. Z. M. Bl. XVI. 402—406. 1878.
22. Archigenes, Gaz. des Hôpit. 1843. Novemb.
23. Arlt, Graefe-Saemisch's Handbuch d. Augenheilk. Bd. 3, p. 437.
24. Derselbe, Bericht über die Augenklinik der Wiener Universität. 1863—65. p. 8 u. 10.
25. Arnheim, Koagulationsnekrose und Kernschwund. V. A. 120, 367.
26. Arnold, Über die Geschichte der Leukocyten.
27. Derselbe, V. A. 93.
28. Derselbe, V. A. 97.
29. Derselbe, Über Kern- und Zellteilung bei akuter Hyperplasie der Lymphdrüse und der Milz. V. A. 95, p. 44.
30. Derselbe, Weitere Mitteilungen über Kern- und Zellteilung etc. Arch. f. mikr. Anat. Bd. 31, p. 41.
31. Derselbe, Beobachtungen über Kernteilungen in den Zellen der Geschwülste. V. A. 78, p. 279.
32. Derselbe u. Zeller, Ein Fall von pseudomelanotischem Gasabscess der Haut nach Erysipel. V. A. 139. 1895.
33. Derselbe, Beiträge zur Entwicklungsgeschichte des Auges. Heidelberg, Bassermanns Verlag. 1874.
34. Aronson, Ammons Zeitschr. B. I. 1836.
35. Ayres, Beiträge zur Kenntnis der Neubildungen des Auges. A. f. A. 323. XI. 3. Heft. 1882.
36. Derselbe, Lymphangioma cavernos. of the orbit with an original case.
37. Axenfeld, Geschwülste des Auges. Ergebnisse etc. von Lubarsch u. Ostertag. 1894.
38. Bane, Melanotic Sarcoma of the Chorioid and ciliary body. Transact. M. soc. Penn. Philadelphia 1889—90. XXI.
39. Banister, Melanotic sarcoma of the chorioid. Med. Rec. New York 1891. 39. p. 478.
40. Bard, La spécificité cellulaire et l'histogenese chez l'embryon. Arch. de physiol. 1886.
41. Derselbe, La spécificité cellulaire et les faits anatomopathologiques sur lesquels elle s'appuie. Verh. d. X inter. Congr. Berlin 1890 II. B. III. A.
42. Barraquer, Un cas de chorioidite tuberculeuse. Rev. d'opht. 1882. p. 175.



43. Barrenechea, Beiträge zur Geschwulstlehre des Auges. Centralbl. f. Augenheilk. 101, Bd. 13.
44. Basevi, Contributo allo studio dei tumori endoculari nei bambini. Ann. d'ottalm. XVII, 129. 1888.
45. Basso, Contributo allo studio del Sarcoma corioideale. Ann. di ottalm. XXII. p. 319. 1893.
46. Bauer, Dissert. Paris. Sur le fungus medull. de l'oeil.
47. Baumgarten, Bulletin de la société anatomique. 1852.
48. Derselbe, Ein Fall von Melanosarkom der Konjunktiva und Kornea. Arch. f. Heilk. B. 16, 270.
49. Bäumler, Ein Fall von Orbital- und Uvealsarkom. Klin. Monatsbl. f. Augenheilk. 1886. Januar.
50. Bayer, Kleinzelliges Sarkom des Bulbus etc. Zeitschr. f. vergl. Augenheilk. V. p. 85. 1887.
51. Derselbe, Melanosis des Auges. Zeitschr. f. vergl. Augenheilk. Bd. VI, p. 59. 1888.
52. Bayer et Roux, Cancer melané de l'orbite etc. Gaz. des Hôp. 1880. Nr. 23.
53. Beaumont, Neoplasme of the Iris. Transact. of the ophthalm. society London. Vol. XIV.
54. Becker Otto, Zur Anatomie der gesunden und kranken Linse. p. 133 u. p. 141. 1883.
55. Derselbe, A. f. A. I. 2. p. 223.
56. Derselbe, A. f. A. I. B. 2. Ab.
57. Derselbe, Atlas der topographischen Anatomie des Auges. Wien 1874.
58. Belouard, Recueil d'ophtalmol.
59. Beneke, Kasuistische Beiträge zur Geschwulstlehre. Zur Genese der Leberangiome. V. A. 119, p. 76.
60. Derselbe, Zur Lehre von der Versprengung von Nebennierenkeimen in die Niere nebst Bemerkungen zur allgemeinen Onkologie. Ziegler's Beiträge. Bd. 9. p. 440.
61. Benson J., On Chorioid new formations. Lancet. 1882. Nr. 1, p. 405.
62. Derselbe, Cases illustratives of new formation in or upon the chorioid. Ophth. hosp. rep. London 1882. X. 390.
63. Berger E., Beiträge zur Anatomie des Auges in normalem und pathologischem Zustande. Wiesbaden. p. 80. 1887.
64. Berlin, Beobachtungen über Fremdkörper im Glaskörperaum. G. A. XIV, 2. 323. 1868.
65. Berthold, Klinische Monatsbl. VIII. 1870.
66. Derselbe, Zur Diagnose der intraocularen Aderhaut Sarkome. Diss. Königsberg 1875.
67. Derselbe, Über die pathologisch-anatomischen Veränderungen der Augenmedien und Häute bei intraokulären Tumoren. G. A. XV.
68. Derselbe, Sarkom mit darauf folgender Atrophie. Z. M. B. 1870.
69. Derselbe, Zur Diagnose der Aderhautsarkome. Diss. Königsberg 1865.



70. Berthold, Drei Fälle von Phthisis bulbi infolge melanotischer Chorioid. Sarkom. G. A. XVII. p. 185. 1871.
71. Bettoglia, Giornale internat. della Scienza med. 1890. p. 13.
72. Billroth u. v. Winiwarter, Allgemeine chirurgische Pathologie und Therapie. 13. Aufl.
73. Derselbe, Arch. f. klin. Chir. XI. p. 244.
74. Binet, Examen histologique d'un sarcome de la chorioïde. 1884. Bull. de la clinique nat. opht. des Quinze-Vingts. T. II, p. 22.
75. Birch-Hirschfeld, Lehrbuch der pathologischen Anatomie. 2. Aufl. 1882 u. 1886. Kap. Pigmententartung.
76. Birnbacher, Über die Pigmentierung melanotischer Sarkome. Centralbl. f. prakt. Augenheilk. Februar 1884.
77. Birnbacher et Hirschberg, Vide H.
78. Dieselben, Vide H.
79. Blessig Germann u. Gagarine, Mitteilungen aus der Petersburger Augenheilanstalt. IV. p. 4.
80. Bock, Über einen sarkomartigen, Biliverdin enthaltenden Tumor der Chorioidea. V. A. Bd. XCI.
81. Derselbe, Beitrag zur Kenntnis der Neubildungen des Auges. Centralblatt f. prakt. Augenheilk. Januar 1890.
82. Borst, Das Verhalten der Endothelien bei der akuten und chronischen Entzündung, sowie bei Wachstum der Geschwülste. Würzburg 1897.
83. Borthen-Lyder, 23 Fälle von bulbären melanotischen Geschwülsten. Nord. ophth. 1892.
84. Bossche Van der, Presse médicale. 1872.
85. Boström, Kasuistische Beiträge der epibulbären Neubildungen. Dissert. Giessen 1897.
86. Bouchut, Gaz. des hôpit. 1860.
87. Derselbe, Société de chirurg. 1860. Juni.
88. Bouquet, Cancer metastatique de la choroïde. Paris, Steinheil. p. 56. 1893.
89. Braily u. Loleg, Über pathologische Neubildung in der Aderhaut. Centralbl. f. prakt. Augenheilk. Sept. 1882.
90. Derselbe, Intra-ocular sarcoma exciting sympathetic disease. Ophth. Hosp. rep. XI, p. 53.
91. Derselbe, Hosp. rep. 1886. Bd. XI. Chor. sarc. als Ursache einer Affect. symp.
92. Derselbe, Curators path. Reports. VIII. 1875.
93. Derselbe, Ophth. hosp. Rep. X. 2. 1875—1881.
94. Brandl u. Pfeiffer, Beitrag zur Kenntnis des Farbstoffes melanotischer Sarkome etc. Zeitschr. f. Biologie. Bd. 26.
95. Braun, Arch. f. klin. Chir. Bd. 43. 1892.
96. Braunschweig, Primäre Geschwülste des Sehnerven. G. A. 39. IV.
97. Brechet, Considération sur une Altération etc. Paris. 1821.
98. Brière, Gaz. des hôpit. 1875.
99. Derselbe, Ann. d'oc. Nr. 81. 1876.



100. Brière, Etude clinique et anatomique sur le sarcome de la choroïde et sur la Melanose intraoculaire. Thèse de Paris. 1873.
101. Derselbe, British med. assoc., Prognosis of Chorioide. Sarcoma section of ophth. Juli 1891.
102. Brodowsky, Sarkom mit nachfolgender Atrophie. V. A. 67. 221. 1876.
103. Brömser, Über einen Fall von sekundärem Melanom der Chorioidea. Diss. Berlin 1870. (Klinik von Graefe.)
104. Brunner, Ein Fall von Melanosarkom des Chorioid. Dissert. München 1890.
105. Buffum, Ocular neoplasm. Journ. of ophth. otol. et Laryng. 1889. I. p. 35. Chicago.
106. Bull, The cause and prognosis of orbital tumors, as influenced etc. Amer. ophth. soc. July 15. 1896. New York med. Journ. Nr. 9, p. 29.
107. Bull and Gade, Melanotic tumory of the eye. Arch. of ophth. XVII, p. 163. 1889.
108. Buller, Sarcoma of the Chorioid. Transact. of the Amer. ophth. Soc. 31 anual. med. New London 1895.
109. Busch, V. A. B, 36. 1865.
110. Caffé, Journ. des conaiss. méd. chir. Nov. 1862.
111. Campana, Bulletin de la Société anatom. II. Série 1857.
112. Capauner, Das Zustandekommen der Netzhautpigmentierung, Sitzungsbericht d. ophth. Gesellsch. p. 45. 1893.
113. Carpenter, Ausgedehnte kolloide Veränderungen in dem Chorioid etc. Journ. Amer. Med. Ass. 1895. Nov. 2.
114. Carreras y Aragó, Clinica ottalmol. Barcelona. 1878.
115. Carter, Lancet. 1873.
116. Derselbe, Trans. of the clin. soc. 1874.
117. Casper, De fungo medull. Berlin 1826.
118. Derselbe, Über maligne Geschwülste epithelialer Natur auf dem Limbus congenit. Arch. f. Augenheilk. XXIV, p. 177. 1892.
119. Charnley, A rare tumor of the Iris. The ophthalmosc. Review 1892. Nr. 3.
120. Chevallereau, Tumeur de l'iris. Société d'ophthalm. de Paris. 1894.
121. Chodin, Kurzer Bericht über die Univ.-Augenlinik zu Kiew. Westnik ophthalm. russ. 1884.
122. Clark, Transact. of the pathol. Society 1871—1873.
123. Clays, Trans. of the ophth. Soc. XIII. 1892—1893.
124. Coccius-Wilhelmi, Die Heilanstalt für arme Augenkranke in Leipzig. 1870
125. Cohn H., Mitteilungen aus der Augenlinik. I. Heft. Wiesbaden 1887.
126. Collins, Primary Sarcoma of the Iris ophthalm. Hosp. Rep. XII, 3 p. 273.
127. Cooper, Handbuch d. Chir. Weimar 1820.
128. Coover, Three cases of intraoc. neoplasm. Ann. of ophth. and otol. VI. p. 24.



129. Copez, Tumeur orbitaire avec envahissement secondaire de la sclerotique et de la cornée. Arch. d'opht. Tom. XV. 1895.
130. Coste, Sur le Cancer de l'oeil. Montpellier 1866.
131. Cowell, Lancet. I. Nr. 12. 1884.
132. Derselbe, Ophth. hosp. rep. V. B. 1866.
133. Cowell and Juler, Sarcoma of chorioid. Ophth. soc. of the united kingdom. June 1884. p. 245.
134. Crespi, Gazette médic. hebdom. 1877.
135. Cross and Treacher-Collins, vide T.
136. Crotty, Med. Presse and Circular 1876.
137. Cumming, Revue médicale chir. de Malgaigne III T. 1846.
138. Czermak, Angioma simplex venosum des Cilark. Wiener med. Presse p. 309. 1891.
139. Davidoff, Untersuchungen über die Beziehung des Darmepithels zum lymphoiden Gewebe. Arch. mikr. Anat. 29, 295.
140. Decking, Über Melanosarcoma. Diss. Würzburg 1887.
141. Dehenne, Etude sur le sarcome de la choroïde. Union méd. Nr. 24. 1886.
142. Derselbe, Deuxième note sur le sarcome de la choroïde. Union médic. p. 2. 1877.
143. Demarquoy, Ann. d'oc. B. 40. 1868.
144. Denti, Due casi di sarcoma melanotico corioideale. Gazz. med. ital. lombard. Genova 1884.
145. Denué, Union médic. 1875. Nr. 36.
146. Derby Hasket. Boston, medic. and surg. Journ. 1872.
147. Desprès, Bulletin de la société anat. II. Série, tome VII. 1862.
148. Deutschmann, Ophthalmia migratoria. 1889. p. 99.
149. Derselbe, Ein Fall von Myosarkom d. Corp. cil. Beiträge, 1890. p. 72.
150. Derselbe, Einige seltene Formen von Tumoren des Auges. Ziegler's Beiträge. 1890. I. Heft p. 59. Lit. V, p. 18.
151. Devereux-Marschall, Tension in cases of intraocular growth. Ophth. Soc. of the united kingdom. 3. July 1896.
152. Derselbe, Ophthalm. Society of the unit. kingd. 1895. Cystic sarcoma etc. Lit. V, p. 12.
153. Dimmer, Arch. f. Augenheilk. XIV. p. 43.
154. Dixon, Medic. Times 1863. May 16.
155. Derselbe, Transaction of the Amer. ophth. Society 1878. XII. XIII. XIV.
156. D'Oenet, Bericht über eine Serie von 500 successiven Enukeationen des Augapfels aus Knapps Praxis. Arch. f. Augenheilk. XIX. 158.
157. Dor, G. A. VI. B. Abt. 2. 1860.
158. Derselbe, Echo médic. de la Suisse. 1860.
159. Dreschfeld, Lancet 1874.
160. Derselbe, Lancet 1875. 3. Jan.
161. Drou, Etude sur le cancer de l'oeil. Paris 1884.



162. Ducamp, Un cas de sarcome ossifiant de la choroïde. *Montpell. med.* 1889. p. 533.
163. Dufour Clarence, Tumory of the brain involving the ocular nerves.
164. Dutilleul, Leucosarcome de la chorioïde. *Bull. méd. du nord.* p. 8. 1892.
165. van Duyse, *Arch. d'opht.* XV. 613 u. 664.
166. van Duyse et van Schewenstein, *Arch. d'opht.* Leucosarcome de l'Iris. XVII, Nr. 4. 1897. p. 209.
167. Eberth, V. A. LVIII. 1873.
168. Ebhardt, Osservazioni anatomico-cliniche su 4 casi di Sarcoma endoculare. *Rivista veneta di scienza med. Venezia.* 1889. B. VI.
169. Eckardt, *Zeitschr. f. Geburtsh. u. Gynäk.* B. XVI.
170. Ehrmann, Das melanotische Pigment und die pigmentbildenden Zellen des Menschen etc. *Bibliotheca med. Abt. D. H.* Heft 6. 1896.
171. Eitelt, *Prager Vierteljahresschr.* II. B. u. IV. B.
172. Eitten, Melanosarkom der Chorioïdea. *Deutsche med. Wochenschr.* Nr. 3. 1889.
173. Elschmig, Die metastatischen Geschwülste des Sehorganes. *A. f. A.* XXII. 1890, 149.
174. Engel, *Österr. med. Jahrb.* Januar 1841.
175. Eperon, Bericht der Berner Klinik. 1883.
176. Ewetzky, Ein Fall von Melanosarkom der Iris, des Ciliarkörpers und der Chorioïdea. *G. A.* 42. I. 1890.
177. Derselbe, Über Disseminierung der Sarkome des Uvealtrakts. *Westnik oftalm.* 1895. 515. Nr. 6 (russisch).
178. Derselbe, Ein Fall von pigmentiertem Sarkom der Iris des Corpus ciliare und Chorioïd. 1896. *G. A.* 45. 222. Heft 2.
179. Derselbe, Weitere Studien über intraokuläre Sarkome. III. *G. A.* 45. 3.
180. Derselbe, Über Dissemination der Sarkome des Uvealtrakts. v. *G. A.* 42 1. p. 170.
181. Ewing, Metastatischer Krebs der Aderhaut des Ciliarkörpers und der Iris. *G. A.* 36. I. 120.
182. Fanno, *Ann. d'oc.* LII. 1864.
183. Derselbe, *Union médic.* Nr. 59, 1865.
184. Derselbe, *Gaz. des hôpit.* 9. Juillet 1868.
185. Fardington, A case of melanosis. London. 1826.
186. Fernandez, *La cronica oftalm.* 1877, Nr. 3.
187. Ficke, Sarcoma of the Chorioïdea. A series of cases. *Amer. journ. of ophthalm.* XIV. p. 29.
188. Fieuzal, Sur le sarcome du corps ciliaire. *Bull. et mém. de la soc. franç. d'ophtalm.* 1886. p. 290.
189. Derselbe, Sarcome de la choroïde. 1884. *Bull. de la clin. opht.* der Quinze-Vingts. S. II, p. 19.
190. Fieuzal-Haensel, *Annales du laborat des Quinze-Vingts.* 1888. Fasc. 1.
191. Finlay, Fibrosarcome alveolaire du nerf optique. *Arch. d'ophtalm.* 224—242. Avril 1895.
192. Fischel, Über Entwicklung des Pigments. *Arch. f. mikr. Anat.* 47. 1896.



193. Flemming, Arch. f. Anat. u. Entwicklungsgeschichte. 1885.
194. Foà, Über Niereninfarkte. Zieglers Beitr. Bd. 5. 410.
195. Forster, v., Sarkom des Ciliarkörpers. Münchener med. Wochenschr. 1888. p. 624.
196. Fouchard, Quatre cas de tumeurs intra-oculaires avec examens histologique, Clinique ophtalm. Nr. 7, p. 88. 1896.
197. Foucher, Mélano-Sarcome de la chorioïde. Union médic. du Canada. 1884.
198. Foutan, Leuco-Sarcome de la chorioïde. Rec. d'ophtalm. p. 388. 1889.
199. Franke, V. A. 121, p. 477 u. Deutsche med. Wochenschr. 1891. Nr. 50.
200. Frenzel, Über den Darmkanal der Crustaceen u. s. w. Arch. f. mikr. Anat. Bd. 25 p. 137 u. Bd. 26 p. 229.
201. Freudenthal, Über das Sarkom des Uvealtraktus. G. A. 37. I. p. 37. 1891.
202. Friedenbergs, A contribution to the pathology of sarcoma of the chorioid. New York Eye and Ear infirmary rep. 1894 (nicht zugänglich).
203. Fritsche, Die bösartigen Schwammgeschwülste des Augapfels. Freiburg 1843.
204. Frobilius, von Amons Journal B. III. 1844.
205. Fromaget, Sarcoma fascicul. de la chorioïde; accidents glaucomateux. Gaz. hebdom. des sciences méd. 1893. p. 75.
206. Derselbe, Glaucome hémorrhagique, sarcome de la chorioïde. Revue générale d'opht. 1894. 159.
207. Fuchs E., Das Sarkom des Uvealtraktus. Wien 1882.
208. Derselbe, Du sarcome du tractus uvéal. Recueil d'opht. p. 528. 1883.
209. Derselbe, Anatomische Miscellen v. G. A. 1883. Bd. XXIX, 4. p. 209.
210. Derselbe, Zwei Fälle von Melanosarkom der Iris. Münchn. med. Wochenschrift. 1887. Nr. 46. 905.
211. Derselbe, Melanoma Iridis. A. f. A. Bd. XI, p. 435.
212. Derselbe, Bericht über die XII. Vers. der ophth. Gesellsch. zu Heidelberg 1879, p. 212.
213. Fuchs M., Dissertat. Greifswald. 1874. Ein Fall von Melanosark. der Chorioïdea.
214. Galeotti, Zieglers Beiträge 1894.
215. Galezowsky, Moniteur des hôp. 1960. p. 1081.
216. Derselbe, Ann. d'oc. XLIV B. 1860. p. 257.
217. Derselbe, Gaz. des hôp. Nr. 69. 1866.
218. Galignani, Melanosarcoma acuto della corioidea. Bull. d'ocul. 14. p. 22. 1892.
219. Gauderon, Bull. de la Société anat. 1875. p. 198.
220. Gauran, Union médic. de la Seine infér. Rouen IV. 1879.
221. Gauriet, Gaz. des hôp. 1862. p. 591.
222. Gautret, De la melanose. These Paris. 1863.
223. Gayet, Sur un cas d'alénome de la chorioïd. Arch. d'ophtalm. 205. 1889.
224. Giglio, Contribuzione allo studio della malignità di sarcomi melanot. etc. La Sicilia medica. 11. 1890.



225. Gill, St. Louis med. and surg. Journal 1872.
226. Gillet de Grandmont, Sarcome de la chorioïde. Rev. d'opht. 220. 1887.
227. Derselbe, Gaz. des Hôp. 1872.
228. Gillette, Union médic. 1873. Nr. 60.
229. Giuliani, Über das kavernöse Angiom der Aderhaut. Gr. Arch. 36. 4. Heft.
230. Gluge, Arch. de la médec. Belge. 1873. No. 60.
231. Derselbe, Anat. mikrosk. Untersuchungen zur allg. u. spez. Pathol. Jena, 1841. 2. H.
232. Goldmann, Fortschr. d. Medizin. Bd. 6. p. 889.
233. Derselbe, Beiträge zur klinischen Chirurgie. Bd. X. p. 13.
234. Goldzieher, Beiträge zur normalen und pathologischen Anatomie der Aderhaut. Centralbl. f. prakt. Augenheilk. 1883.
235. Derselbe, Über ein primäres Sarkom des Ciliarkörpers. Wiener med. Wochenschr. Nr. 32. 1887, August.
236. Goodrich, Michigan med. News. Detroit 1878.
237. v. Graefe, Deutsche Klinik, No. 48. 1853. p. 534.
238. Derselbe, G. A. B. II. 1855.
239. Derselbe, G. A. VII, B. 2 A.
240. Derselbe, Zur Diagnose des beginnenden intraokularen Krebses. G. A. IV.
241. Derselbe, G. A. VIII. 1, p. 288.
242. Derselbe, Ciliarkörpertumor. G. A. I. Bd.
243. Derselbe, Sarkomentwicklung im atrophischen Auge. Zusätze über intraokuläre Tumoren. 103—144. G. A. XIV, Ab. 2.
244. Derselbe, Sarkom mit folgender Atrophie. G. A. XII. 2. 1866.
245. Derselbe, Zur Kasuistik der Tumoren. G. A. X, 1. 1864.
246. Graefe Alfred, Klin. Monatsbl. VII. 1869.
247. Greeff, Der Bau und das Wesen des Glioma retinae. Deutsche med. Woch. Nr. 21 1896 und Jahresversammlung der ophthalm. Gesellsch. in Heidelberg 1895.
248. Griffith, Case of intraocular sarcoma of central region. Arch. of opht. XVII, 139 u. Ann. d'oculist. XVI, 210.
249. Derselbe, A rare form of primary intraoc. melanoma. Brit. med. Journ. Nr. 1741, p. 1023. 1894. Ophth. society of the united kingdom. Ophth. Review. p. 179. Vol. XIV, p. 160.
250. Derselbe, Chorioideal Sarcoma in infancy. Ophth. Review 1895. 167.
251. Grossmann, Sarcome ciliaire. Arch. d'opht. p. 122. 1883.
252. Derselbe, Cavernous sarcoma of the chorioid. Ophth. Review. 229. 1888.
253. Grosz. Emil, Sarcoma chorioid. Med. Gesellsch. in Budapest, ref. Annal. d'oc CXI, p. 49.
254. Derselbe, Sarkome der Aderhaut. Augenärztl. Verein zu Pest. 16. Mai 1894.
255. Gruber, Deutsche Klinik 1866. p. 150.
256. Gruening, A contribution to the pathology of sarcoma of the chorioid. New York Eye and Ear Infirmary. 1894.



257. Gruening, A case of sarcoma of the chorioid, with remarks on the early diagnosis of intraocular Sarcoma. Trans. of the amer. ophth. society 1893.
258. Guaita, Mioma della corioidea. Ann. di Ottalm. Bd. XXIV, 1, p. 25.
259. Günther, Analecta ad anatomiam fungi medull. Lipsiae 1824.
260. Derselbe, Über einen Fall von Angiosarcoma der Chorioidea. Arch. f. Augenheilk. 25. p. 136. 1892.
261. Gussenbauer, Über die Pigmentbildung im melanotischen Sarkom und einfachen Melanomen der Haut. V. A. 63. 1875.
262. Guttmann, G., Kasuistischer Beitrag zur Lehre von den Geschwülsten des Augapfels. Arch. f. Augenheilk. XXXI, 2. p. 158. 1895.
263. Derselbe, Melanosarkom des Ciliarkörpers. Berl. med. Gesellsch. 14. 1891. Berl. klin. Wochenschr. p. 199.
264. Haensel, Leukosarkom. Centralbl. f. Augenheilk. 1889, 43.
265. Derselbe, Sarcome du corps ciliaire. Bull. de la clinique nat. d'ophth. de l'hospice des Quinze-Vingts. 1886. IV. p. 64.
266. Hamburger, V. A. 117, p. 427.
267. Hansemann, Studien über die Spezifität, den Altruismus und die Anaplasie der Zellen. Berlin 1893.
268. Derselbe, V. A. 119 u. 123. 1890 u. 1891.
269. Hart, Fibroplastic melanoid Tumor of the eyeball. Pathol. transact. XVIII, p. 225—26. Ref. in Ophth. Hosp. Rep. VII, p. 225. 1868.
270. Hartridge, Case of tumor of the chorioid. Illustr. med. News. London. I, 193. 1888.
271. Derselbe, Zur Prognose des Aderhautsarkoms. Separatabdruck. 25. Bd. A. f. A. I. u. II. Heft, p. 149.
272. Derselbe, Ophth. Society. Lancet. 1884. Nr. 12.
273. Hasket Derby, Boston med. and surg. Journ. February, p. 85. 1872.
274. Hasner, Über Krebs des Auges etc. Prager med. Wochenschr. Nr. 49, 1864.
275. Hauser, Arch. f. exp. Path. u. Pharm. Bd. 20, p. 162.
276. Heidenhain, Pflügers Arch. Bd. 43, Suppl.-Heft.
277. Derselbe, Arch. f. mikr. Anat. Bd. 35. p. 173.
278. Heming, Schmidts Jahrb. Bd. 244, p. 264.
279. Hermann, Über regressive Metamorphose des Zellkernes. Anat. Anz. III. Jahrg. 1888.
280. Derselbe, Arch. f. mikr. Anat. Bd. 34, p. 58.
281. Heukelom, Sarkome und plastische Entzündung. V. A. 107. 1887.
282. Hey, Zieglers Beiträge. Bd. 8, p. 221.
283. Heyfelder, Heidelberg med. Ann. VII. 1841.
284. Higgens, Melanotic Sarcoma. Ophth. Review 1888. p. 187.
285. Derselbe, Melanotic Sarcoma. Transact. ophth. soc. of the unit. kingdom. VIII. May 1888.
286. Hindenlang, V. A. B. 79, p. 492. 1885.
287. Hippel, v., Beitrag zur Kasuistik der Angiosarkome. Zieglers Beiträge. Bd. 14, p. 370.



288. Hippel, v., Über recidivierende intraokuläre Blutungen, bedingt durch einen Tumor. G. A. Bd. XL, A. 4, p. 266.
289. Derselbe, Über Siderosis bulbi. G. A. Bd. XLI, p. 183, 189. 1894.
290. Derselbe, G. A. XL, 4.
291. Hirschberg, Klin. Monatsbl. 1869.
292. Derselbe, G. A. XVI. 1870. p. 302.
293. Derselbe, G. A. XIV. 1868.
294. Derselbe, Centralbl. für prakt. Augenh. 1877.
295. Derselbe, Fall von doppelseitigem metastatischem Aderhautcarcinom. Centralbl. f. prakt. Augenheilk. 1882. 376.
296. Derselbe, Zur Pathogenese des Aderhautsarkoms. V. A. Bd. 90. 1882.
297. Derselbe, Über die angeborene Pigmentierung der Sklera und ihre pathogenetische Bedeutung. G. A. 29. I, 1. 1883.
298. Derselbe, Über metastatischen Krebs der Aderhaut. 16. Bericht d. ophthalm. Gesellsch. Heidelberg. p. 112. G. A. 30; 2 u. 4, p. 113. 1884.
299. Derselbe, Zur Lehre vom Aderhautsarkom. Centralbl. f. prakt. Augenheilk. Okt. 1889.
300. Derselbe, Ein Fall von Aderhautgeschwülsten nebst anatomischen Bemerkungen. G. A. 22. I. 135. 1876.
301. Derselbe, A. f. A. VIII. 2. A. 1879.
302. Derselbe, A. f. A. IX 1880.
303. Derselbe, A. f. A. X. 1880.
304. Derselbe, Zur Prognose des Aderhautsarkoms 25. Bd. v. A. f. A. I. u. II. Heft.
305. Derselbe, Ein Fall von Melanosarcoma polyposum praecorneale. V. A. LI, Heft IV. 1870.
306. Derselbe, Melanotisches Sarkom des Auges. Berliner ophthalm. Gesellsch., ref. in Centralbl. 1895. Nr. 6.
307. Derselbe, Zur Behandlung der Aderhautgeschwulst. Centralbl. f. Augenheilk. Suppl.-Heft 1896.
308. Derselbe, Klinische Beobachtungen aus der Augenheilanstalt. Wien 1874.
309. Derselbe, Zur sympathischen Reizung und Entzündung. G. A. XXII, 4, p. 142. 1876.
310. Hirschberg u. Birnbacher, Epibulbäres Melanosarkom. Centralbl. f. prakt. Augenheilk. 327. 1883.
311. Dieselben, Beiträge zur Pathologie des Sehorganes. Centralbl. f. prakt. Augenheilk. Januar 1884.
312. Dieselben, Schwammkrebs der Irishinterschicht. Centralbl. f. Augenheilk. 1896. Okt.
313. Dieselben, Ein Fall von melanotischem Sarkom des Ciliarkörpers. Centralbl. f. Augenheilk. 1895. p. 6.
314. Dieselben, Centralbl. f. Augenheilk. 1883.
315. Hixon, The Cincinnati Lancet. 1872. March.
316. Hodges und Ridley, Intraocular melanotic sarcoma. Transact. of the ophth. Soc. of the unit. kingd. XV, 178.



317. Hoehndorf, Dissert. Bonn. 1872. Über das Sarkom d. Chorioidea.
318. Hofschläger Reinhard, Zwei bemerkenswerte Fälle von Metastasenbildung bei Aderhautsarkom. Diss. Greifswald 1896.
319. Holgen, Archives of ophthalm. 21. Bd. Nr. 1, ref. in Annales d'oculist. T. 107, p. 300.
320. Holmes, The prognosis of Chorioid Sarcoma. Chicago med. journ. Vol. XLVIII.
321. Derselbe, Rundzellensarkom der Chorioidea. Journ. amer. med. assoc. Febr. 19. 1887.
322. Derselbe, 13 Fälle von intraokulären Geschwülsten etc. A. f. A. VII, p. 301. 1878.
323. Homburger, Pigment des Melanosarkoms. V. A. Bd. 117, p. 427.
324. Hoole, Irissarkom. G. A. Bd. XXV, 4, p. 197.
325. Hosch, Primäres Sarkom der Iris. Korrespondenzbl. f. Schweizer Ärzte. 1882.
326. Derselbe, Un cas de Tuberculose de la chorioïde. 1882. Arch. d'ophtalm. II. 508.
327. Derselbe, Primäres Sarkom der Iris. Centralbl. f. prakt. Augenheilk. 1881. Bd. V, p. 301.
328. Hossey, Sarcoma of Chorioid. Ann. of ophth. and otol. IV, p. 324.
329. Hotz, Recovery from sympath. ophth. induced by a Sarcoma chorioid. Journ. of the Amer. med. Assoc. 22. Feb. 1890.
330. Hönsel, Irissarkom. G. A. Bd. XXV, 4, p. 59.
331. Housell, Two cases of tumor of the iris. Transact. of the Amer. ophth. soc. 31 med. New London 1895.
332. Hoyer, Beitrag zur Kenntnis der Lymphdrüsen. Arch. f. mikr. Anat. 34. 208.
333. Huguier, Gaz. des Hôp. 1857.
334. Hulke, Melanotic and medull. cancer. Ophth. hosp. Rep. III. 1860.
335. Derselbe, A case of fungating infecting melanoid disease originating in a withered eyeball etc. Ophth. Hosp. Rep. V, p. 181—184. 1866.
336. Derselbe, Ophth. hosp. rep. IV. p. 81. 1864.
337. Derselbe, Ophth. hosp. rep. VI. 169. 1868.
338. Derselbe, Trans. of the pathol. Society XVIII. p. 228. 1868.
339. Hutchinson, ophth. hosp. rep. V. p. 88. 1866.
340. Jacobi, De casu quodam sarcomatis in chorioidea observato. Dissert. Königsberg. 1862.
341. Jacobson u. Klebs, V. A. XXV. p. 387. 1862.
342. Jacobson, Mitteilungen aus der Königsberger Augenklinik. 1877—79, 1880.
343. Jany, Folgen v. Wolfberg. Jahresber. über die Augenklinik Zittau. 1875—88, 86—87.
344. Jatzow, Beitrag zur Kenntnis der retrobulbären Propagation des Chorioidealsarkoms. G. A. 31, 2. Heft, p. 203—276. 1885.
345. Jeffrides, Transact. of the Americ. opht. society 1873. p. 24.



346. Jennings Miles, Naevus of the right temporal and orbital region, naevus of the Chorioid and detachment of the retina in the right eye. Ophth. society of the united kingdom. 8. Mai 1884.
347. Jessop, Sarcoma of the chorioid. Transact. of the ophth. soc. of the U. K. XVII, p. 218.
348. Joeres, Ein Fall von subkonjunktivalem epibulbären Sarkom. (Deutschm. Beitr. XXX. 1898. p. 27.
349. John, Primary sarcoma of the Iris. Transact. Amer. ophth. society. 1896.
350. Israel, V. A. Bd. 123, p. 310.
351. Issekutz, Die Diagnose des Chorioidsarkoms. Scemeszet (?). 1, p. 4. 1886.
352. Iwanoff, Beiträge zur normalen und pathologischen Anatomie des Auges. v. G. A. XI, 1.
353. Derselbe, Compte rend. du congrès intern. d'opht. de Paris. Ann. d'ocul. 1867.
354. Derselbe, G. A. Bd. XV.
355. Kamocki, Adenoma chorioideae. Gazeta lekarska Warschau. V. p. 545. 1885.
356. Derselbe, Présentation de préparations histologiques d'un adenome de la chorioïde. Bull. et mém. de la société franç. d'opht. 1886. 349.
357. Derselbe, Ein Fall von metastatischem Adenocarcinom der Aderhaut. A. f. A. 27, p. 46. 1893.
358. Derselbe, A case of metastatic Adenocarcinom. Arch. of ophth. Bd. XXIII, p. 105.
359. Katzaurov, Ein Fall von Sarkom der Aderhaut. Wratsch. 1882. Nr. 52.
360. Keller, Sitzungsbericht d. Vereines der Ärzte in Steyerm. B. VII. 1868—70.
361. Kessler, Zur Entwicklungsgeschichte des Auges der Wirbeltiere. Leipzig 1877.
362. Kipp, A. f. A. Bd. V. p. 177. 1876.
363. Derselbe, Four cases of sarcoma of the uveal tract. Transact. of the ophth. society. 557. 1883.
364. Derselbe, Melanosarcom of Chorioid in a eye which 20 years before had suffered from Chorioidit. Transact. of the Amer. ophth. society. Vol. III, p. 558. 1883.
365. Klebs, Allgem. pathol. Anatomie. II, Bd. Abschn. Geschw.
366. Knapp, Klinische Monatsbl. III. Bd. 378. 1865.
367. Derselbe, Verhandlung des Naturwiss. med. Vereins. Heidelberg. IV. p. 27. 1865.
368. Derselbe, A. f. A. Bd. I. 2. A. 1872.
369. Derselbe, Trans. of the Amer. ophth. soc. 1879. p. 560.
370. Derselbe, Die intraokulären Geschwülste. Karlsruhe 1868. p. 134.
371. Derselbe, Irissarkom. A. f. A. VIII, p. 24.



372. Knapp, Über Tumoren. Sitzungsber. der ophth. Gesellsch. VI. Kl. M. Zehender. 1868. p. 321.
373. Knies, A. f. A. VI, 1877.
374. Kolatzek, Über das Angiosarkom. Deutsche Zeitschr. f. Chir. Bd. IX, p. 16 u. Bd. XIII, p. 1.
375. Kölliker, Zur Entwicklung des Auges und Geruchsorganes menschlicher Embryonen. Verhandl. d. physik.-med. Gesellsch. zu Würzburg. Bd. XVII, neue Folge, p. 229. 1883.
376. Derselbe, Entwicklungsgeschichte des Menschen und der höheren Tiere. 2. Aufl. Leipzig 1879.
377. Kramsztyk, Medycyna. 1877. Nr. 10.
378. Kraus, Arch. f. exp. Path. u. Pharm. Bd. 22, p. 174.
379. Kraussen, Disquisit. microsc. et chem. de fungo med. Bonn. 1847.
380. Krüdener, Über Cirkulationsstörungen und Spannungsänderungen beim Aderhautsarkom. A. f. A. 31, 222. 1895.
381. Krückmann, Über Fremdkörperriesenzellen etc. V. A. Bd. 38. Supplem.-Heft.
382. Krukoff, Fall von Melanosarkom der Iris. Westnik. ophth. Bd. III. p. 179. 1889 und ebenda XII, 1895.
383. Kuchler, Deutsche Klinik. 1866.
384. Kuhnt, 12. ophth. Versamml. in Heidelberg. 1879. p. 238.
385. Kulenkampf, Über den Nachweis von Eisen in gewissen Pigmenten. Diss. Würzburg 1866.
386. Laboulbène, Gaz. méd. de Paris. 1854.
387. Lacroix et Boroaud, Arch. de méd. expér. 1890. Nr. 3.
388. Lagrange, Du myome du corps ciliaire. Arch. d'opht. 1889, 484. XI, p. 155.
389. Derselbe, Du leucosarcoma de la chorioïde. Arch. d'opht. T. XI, p. 509. 1891.
390. Derselbe, Sarcome mélanotique du tractus uvéal. Bull. et mém. de la société de chirurgie de Paris. 17. p. 335. 1891.
391. Derselbe, Pronostic et traitement des tumeurs malignes intraoculaires. Gaz. des Hôp. Mai 1891.
392. Derselbe, Etude comparée du sarcome de la choroïde et de gliome de la rétine. Mémoires de la soc. de méd. et chir. Bordeaux. 1890—91.
393. Derselbe, Du leucosarcome de la chorioïde. Arch. d'ophtalm. 12. pag. 1.
394. Derselbe, Le myome du corps ciliaire. Arch. d'opht. Bd. IX. p. 1.
395. Derselbe, Etudes sur les tumeurs de l'oeil, de l'orbite et des annexes. G. Steinheil, éditeur, Paris 1893. p. 81.
396. Lagrange et Bodal, Carcinome primitif des procès et du corps ciliaire. Arch. d'opht. 12. 1892. 143.
397. Lagrange et Moget, De l'épithéliome de la conjonctive etc. Arch. d'ophtalm. XIV, 768. 1894.
398. Landsberg, G. A. XVI. A. p. 210. 1869.
399. Derselbe, A. f. A. VI. Bd. p. 432. 1877.



400. Landsberg, Klinische Monatsbl. XI. 1873.
401. Derselbe, Über Aderhautsarkome im kindlichen Alter. Arch. f. Augenheilk. VIII, 2. Heft, p. 144. 1879.
402. Derselbe, Pseudosarkom in atrophischen Augen. V. A. Bd. XLIII, p. 267. 1875.
403. Derselbe, Beitrag zur Kasuistik der Tumoren. Graefes Arch. XI, 1, 58—68.
404. Lang, Sarcoma of the chorioid. Transact. London.
405. Derselbe, Experim. Beitrag zur Frage der Übertragbarkeit melanotischer Geschwülste. Festschr. Kocher. 299.
406. Lange, Zur Diagnose des intraokularen Sarkoms. Kl. Monatsbl. f. Augenheilk. XXII, p. 410. 1884.
407. Derselbe, Über einen Fall von primärem Sarkom des Ciliarkörpers etc. Bericht über den VII. internat. ophthalm. Kongress in Heidelberg 1888. p. 291.
408. Derselbe, Tumor corp. ciliar. Ruptura Caps. lent. etc. (Gleicher Fall wie im Bericht der internat. Versamml. 1888) v. G. A. 36, 3. 1890.
409. Langhans, Th., Ein Fall von Melanom der Cornea. V. A. 1870. XLIX, 117.
410. Derselbe, Beobachtungen über Resorption der Extravasate und Pigmentbildung in denselben. Virch. Arch. 49. 1870. p. 66—117.
411. Lapersonne et Courtis, A propos d'une tumeur sarcomateuse du limbe sclero-cornéae. Arch. d'opht. Tom. 17, Nr 12, p. 757. Décembre 1897.
412. Latteux et Despagne, Observation avec examen histologique d'un cas de melanosarcome de la chorioïde 1882. Rec. d'opht. p. 65.
413. Laurens d'Alby, Essai sur la mélanose. Thèse Paris. 1833.
414. Lawford, Cases of intraocular sarcoma. Ophth. Hosp. Rep. XI, p. 404. 1887.
415. Derselbe, Neoplasm of the Iris. Ophth. society of the united kingdom. 1893.
416. Lawford and Treacher Collins, Sarcoma of the uveal tract with notes of one hundred and three cases. Ophth. Report. 13. II. p. 104. 1891.
417. Lawrence, London med. Gaz. October 1845.
418. Derselbe, Medic. Times and Gaz. 1868.
419. Derselbe, Trans. of the pathol. soc. XVIII. 1868.
420. Derselbe, Ophthalm. hosp. Rep. VI. 1868.
421. Derselbe, Ophth. Review. Nr. 8. 1865.
422. Derselbe, Encephaloid Cancer of the eyeball not diagnosed before operation ophth. Review. II, Nr. 8, 378. 1866.
423. Lawson, Sarkomentwicklung in atrophischen Augen. Ophth. hosp. rep. VII, 3. 1872. (Derselbe Fall ist von Nettleship beschrieben. Ophth. hosp. rep. VII, 4. 1893.)
424. Derselbe, Trans. of the path. soc. 1875 p. 178.
425. Lebeau, Sarcoma of the chorioid. St. Louis med. journ. III. 1890.
426. Leber, G. A. XIV. 2. A. p. 221.



427. Leber, Präparate eines Chorioidealsarkoms mit einer dünnen Schale aus wahren Knochen. Bericht der 15. Versammlung in Heidelberg. 1883, p. 193.
428. Derselbe, G. A. 31. IV. p. 111. 1885.
429. Derselbe, Angiosarcoma. G. A. XIV.
430. Derselbe, G. A. XXVII, 1, 308.
431. Derselbe, Über die Aderhautsarkome und die Herkunft ihres Pigmentes. 44. Bd. 3, p. 683, 700.
432. Derselbe, Bericht von Freudenthal. G. A. 37. 1. Fall 9. Irissarkom.
433. Derselbe, Versammlung der ophthalm. Gesellsch. Heidelb. 1898.
434. Derselbe, G. A. 45. 249.
435. Leber u. Krahnstöver, Über die bei Aderhautsarkomen vorkommende Phthisis des Augapfels und über die Bedeutung von Verletzungen bei der Entstehung dieser Geschwülste. G. A. 45, 2, p. 231.
436. Dieselben, Weiterer Nachtrag zu der Arbeit: Über die bei Aderhautsarkom vorkommende Phthisis bulbi. Ibid. p. 467.
437. Lebrun, Trois cas de tumeurs malignes intraoculaires 1868. Ann. d'ocul. LX, p. 199—203.
438. Le Dentu, Recueil d'ophtalm. 1874. p. 436.
439. Legg Wicktom, Melanotic sarcoma of the choroid followed by melanosis. Lancet. Nr. 26. 1883.
440. Lennox, Sarcoma of the chorioid. Rec. d'opht. p. 43. 1888.
441. Le Roy, Melanosarcome de la choroïde. Ann. de la société de médec. d'Anvers 1882. Rec. d'opht. 1882, p. 65 u. Ann. d'ocul. 89. p. 90.
442. Lewis, A peculiar case of sarcoma of the chorioid. Ann. of opht. and ot. VI, 1, p. 7. 1897.
443. Liebrecht, Beitrag zur Kenntnis der Geschwülste des Uvealtrakts. G. A. 36. 4. 1890. 224.
444. Limburg, Ein Fall von Leukosarcoma der Iris, verbunden mit Iritis serosa. A. f. A. XXI, 384. 1890.
445. Litten, Untersuchungen über den hämorrhagischen Infarkt etc. Zeitschr. f. klin. Med. I, 131.
446. Little, Sarcomatous tumor of the Iris. Ophth. soc. of the unit. kingdom. March. 1883. (Cit. Nagel 1883.)
447. Locher, Verhandl. d. med. chir. Gesellsch. d. Kanton Zürich. 1826. III. 13.
448. Löwenthal, Intern. Monatsschr. f. Anat. u. Phys. Bd. 6, 85.
449. Lubarsch, V. A. Bd. 124 p. 573.
450. Derselbe, V. A. 135, p. 149. 1894.
451. Derselbe, Zur Frage der Pigmentbildung. Anatomischer Anzeiger. 1897. Nr. 3.
452. Derselbe, Ergebnisse der allgemeinen pathologischen Morphologie und Physiologie. — Lubarsch u. Ostertag, II. Teil. Wiesbaden 1895.
453. Lücken, Über Angiosarkom. Deutsche med. Wochenschr. Bd. 17. Nr. 40.



- 454. Lukjanoff, Beiträge zur Morphologie der Zelle I. Arch. f. Anat. u. Phys. Suppl. 1887. 66.
- 455. Lusardi, Mémoires sur le fungus haematodes etc. Paris 1846.
- 456. Mackenzie, Pract. treat. on the diseases of the eye. 1830.
- 457. Derselbe, A practical treatise on the diseases of the eye. 4. ed. 1854.
- 458. Magnus, V. A. LXIII. Bd. 1875. p. 356.
- 459. Malgaigne et Roussel, Gaz. des Hôp. 1841. Nr. 55.
- 460. Malgaigne, Revue médic. chir. de Malgaigne. XII. Bd. 1852.
- 461. Manz, Über eine melanotische Geschwulst der Hornhaut. G. A. Bd. 17. 1871. p. 204.
- 462. Derselbe, Ein Fall von metastatischem Krebs der Chorioidea. G. A. XXXI, 4, p. 101. 1885.
- 463. Mac Kay and Eno, Trans. of the Amer. ophth. Soc. 1875. p. 345.
- 464. Martens, Ein Beitrag zur Entwicklung des Melanosarkoms der Chorioidea bei angeborener Melanosis sclerae. V. A. 138. I, 111.
- 465. Martin, Beitrag zur Prognostik der Uvealsarkome. Diss. Halle 1885.
- 466. Derselbe, Melanosarcome de la choroïde. Mém. et bullet. méd. et chir. de Bordeaux. p. 179. 1886.
- 467. Marchand, Ziegl. Beitr. XIII. Bd.
- 468. Marshall Devereux, Sarcoma of the Iris. Transact. of the ophth. soc. of the U. K. XVII, p. 30. 1897.
- 469. Mashka, Ein Beitrag zur Lehre der Aderhautsarkome. Diss. Königsberg 1887.
- 470. Mason, Brit. med. journ. June 1865.
- 471. Matthewson, Case of melanosis of apparrant traumat. origine. Transact. of the amer. ophth. society. Vol. II, p. 193. 1874.
- 472. Maunoir, Sur le fungus médull. et hémat. Paris. 1820.
- 473. Mays, Karl, Über den Eisengehalt des Fuscins. G. A. 39. III, 89. 1893.
- 474. Mayer u. Schweningen, Steierm. ärzt. Intelligenzblatt. 1876. Nr. 4.
- 475. Mayweg, Sarkom der Iris. Bericht der 26. Versamml. der ophthalm. Gesellschaft. Heidelberg. 1897. p. 70.
- 476. Meighan, Sarcoma of the choroid. Glasgow med. Journ. 38, p. 382, 1892.
- 477. Derselbe, Sarcoma of the Choroid. Transact. Glasgow pathol. an clin. soc. 1891—2. IV, p. 104.
- 478. Mertsching, Histologische Studien über Keratohyalin und Pigment. V. A. 116, Ab. IV.
- 479. Michel, Über Geschwülste des Uvealtraktus. G. A. 24. Teil V. p. 23. I. p. 131.
- 480. Derselbe, Über die Iris und Iritis. G. A. 27. H. 171.
- 482. Derselbe, Über die Geschwülste des Uvealtraktus. G. A. 24. I. 1881.
- 483. Miles, Cases of intraocular sarcoma producing sympathetic ophthalm. Ophth. hosp. Reports. XI, 26—48. 1886.
- 484. Derselbe, Ophthalm. hosp. Rep. XIII.
- 485. Mitwalsky, Zur Kenntnis der Aderhautgeschwülste. A. f. A. 28. 4.
- 486. Derselbe, Eine Ciliarkörpergeschwulst etc. A. f. A. 1894. Bd. XXVIII, 2.



487. Mitwalsky, Tumeur du corps ciliaire. Ref. Arch. d'opht. Déc. 1895. Arch. of ophth. Vol. XXIV, Avril 1895. p. 161—168.
488. Derselbe, Über carcinomatöse Augapfelmetastasen. A. f. A. XXI, 4. Heft 1890. 431.
489. Miura, Beitrag zur Kenntnis des Melanins. V. A. 107. Bd. II. 250. 1887.
490. Moon, Ophthalm. Review. 1866. October.
491. Mooren, Fünf Lustren ophthalmolog. Wirksamkeit. Wiesbaden. p. 14 bis 17. 1882.
492. Mörner, Zur Kenntnis von den Farbstoffen der melanotischen Geschwülste. Zeitschr. f. physiol. Chemie. Bd. 21, p. 66.
493. Morton, Primary sarcoma of the orbit. with extensive infiltration into the adjacent sinuses. New York med. Journ. Nr. 16. 1896. (Nr. 907), p. 508.
494. Mules, Ciliary tumours ophth. Review. p. 123. 1886.
495. Derselbe, Tumor of the ciliary body. Transact. of the ophth. soc. of the unit. kingd. VIII. Ab. 1888.
496. Mulder, Sarcome chorioid. Oogheekundige Verslagen in Bijbladen. 1897. p. 346. 1897.
497. Müller, Vitalis, Über celluläre Vorgänge in Geschwülsten. V. A. 130. p. 512. 1893.
498. Nauerecke, Philad. med. Times. 1874.
499. Neelson, Grundriss der pathologischen Anatomie. Technik. Stuttgart 1892. p. 81.
500. Neese, Bericht der Augenheilanstalt Popoff in Kieff. 1896. Ref. Arch. f. Augenheilk. Bd. 33, 3. Heft.
501. Derselbe, Sarcoma carcinoma alveolare melan. p. 261. G. A. XLIII, 2. 1897.
502. Nencki u. Berdez, Über die Farbstoffe der melanotischen Sarkome. Arch. f. exper. Pathol. u. Pharmak. Bd. 20. 1886. 346.
503. Nencki u. Sieber, Untersuchungen über den Blutfarbstoff. Ref. Centralbl. f. med. Wissensch. Nr. 19. 1885 u. Arch. f. experim. Pathologie. 18, 401.
504. Nepveu, Contribution à l'étude des bacteriens des tumeurs. Gaz. hebdom. 18. 1888.
505. Nettleship, Ophth. hosp. rep. IX, 1. 1876. Fälle 6 u. 8.
506. Derselbe, Three cases of malignant tumor presenting some points of unusual interest. 1875. Ophth. hosp. rep. VIII, 2, 264—267.
507. Derselbe, The after history of 15 cases of malignant tumor of the eyeball. Ophth. hosp. rep. XI, 1, 44—46.
508. Derselbe, ophth. hosp. rep. VII. 306. 1873.
509. Neumann, Beiträge zur Kenntnis der pathologischen Pigmente. V. A. Bd. III. 1888. p. 25.
510. Nieden, Über symp. Entzündung infolge von Sarkom der Chorioidea. A. f. A. 29, p. 339—345.
511. Niessen, Arch. f. mikr. Anat. Bd. 26, 337.



512. Niessl, Allgem. Wiener med. Zeitung Nr. 17. 1862.
513. Nordenson, Ein Fall von kavernösem Aderhautsarkom mit Knochen-  
schale bei einem 11jährigen Mädchen. G. A. 31. IV. p. 59. 1885.
514. Norris, Philadelphia med. Times. February 1873.
515. Nothnagel, Zeitschr. f. klin. Med. 1885.
516. Noyes, A. f. A. IX, 140. 1880.
517. Nuël, Ann. d'ocul. 1888.
518. Nussbaum, Arch. f. mikr. Anat. Bd. 21.
519. Oemisch, Über das Sarkom der Regenbogenhaut. Diss. Halle 1892.  
Wittenberg.
520. Ogata, Arch. f. Anat. u. Phys., phys. 1883.
521. v. Ohlen, Beitrag zur Kenntnis der Parotisgeschwulst. Cylindroma u.  
Chondromyxoma endotheliale. Zieglers Beitrag. XIII, p. 450.
522. Ole Bull and Gade, Über melanotische Tumoren des Auges. A. f. A.  
21. 1890. III, p. 344.
523. Oliver, Clinical history of a case of sprudle celled sarcoma of the  
choroid, with a study of the microscopic condition of the growth. Trans-  
act. of the amer. ophth. soc. 1893. p. 497.
524. Oppenheimer, Beiträge zur Lehre von den Pigmentbildung in mela-  
notischen Geschwülsten. V. A. 106, 3. Heft. 1886.
525. Ottmer, Zwei Fälle von Aderhautsarkom. Inaug.-Diss. Würzburg 1889.
526. Owen, White sarcoma of the choroid. Brit. med. Journ. 1886. Nr. 1312.
527. Derselbe, A. f. A. Bd. VIII, p. 283.
528. Pagenstecher, Sarkom mit darauffolgender Atrophie. Würzburger  
med. Wochenschr. III. 1862.
529. Derselbe, Klinische Beobachtungen aus der Augenheilanstalt in Wies-  
baden. II. Heft. 1862.
530. Derselbe und Genth, Atlas der pathologischen Anatomie des Auges.  
Taf. XXI—XXII. 1873.
531. Paladino, Ulteriori ricerche sulla etc. Napoli 1887.
532. Paltauf, Zieglers Arch. XI. 1892. 260.
533. Pamard, Ann. d'ocul. XXIX. 1853.
534. Pannas, Melano-Sarcome de la choroïde. Bull. med. 1890. IV, p. 1165.
535. Derselbe, Traité des maladies des yeux. Paris. 1894.
536. Derselbe, Des Pseudoplasmes malins de l'orbite. Arch. d'ophtalm.  
Tom. XV.
537. Derselbe, Anatomie patholog. de l'oeil Paris. 1897.
538. Derselbe, Thèse de Paris. 1837.
539. Parisotti, Endothel-Sarkome. Ann. d'oc. CXIV.
540. Pawlowsky, Über parasitäre Zelleinschüsse in sarkomatösen Geweben.  
V. A. 133, IV, p. 464. 1893.
541. Pemberton, Midland Journ. May 1857.
542. Penleve, Contribution a l'étude de la melanose généralisée. Thèse  
Paris 1866.
543. Perls, Lehrb. der allgem. patholog. Anatomie u. Pathologie. Stuttgart  
1877—79. Kapitel Pigmentbildung. Bd. I, 218, 228, 235.



- 544. Perls, Nachweis von Eisenoxyd in gewissen Pigmenten. V. A. 39. 1867. p. 42.
- 545. Derselbe, V. A. LVI, 437 u. 439.
- 546. Pearls u. Neelson, Lehrbuch der allgemeinen Pathologie. 1894. 182.
- 547. Pérrin, Société de chirur. Paris 1875. Mar.
- 548. Pérrin et Poncet, Atlas des malad. de l'oeil etc. 1879.
- 549. Peters, G. A. XXXI, 1, p. 221.
- 550. Pfingst, Zwei interessante durch Trauma entstandene Tumoren. Z. M. Bl. XXXIII. p. 252—262. 1895.
- 551. Pflüger, Melanosarcoma chorioideae. Augenklinik Bern, Bericht für 1880. p. 36.
- 552. Derselbe, Metastatisches Sarkom der Chorioidea. Bericht der Universitäts-Augenklinik Bern. 1882, ref. 1884. A. f. A. 14, p. 129. Bericht 1883.
- 553. Derselbe, Zur Kasuistik des Melanosarkoms der Augen. Bericht für das Jahr 1883.
- 554. Derselbe, Augenklinik in Bern. Ber. 1878—79.
- 555. Philipson, Partielle Irisparese mit bewahrter Sehschärfe, pathognomonisch beginnendes Chorioidealsarkom. Hosp. Tid. p. 783 u. 868.
- 556. Pincus, Zur Kasuistik der Chorioidealsarkome. Deutsche med. Wochenschrift. Nr. 35. 1890.
- 557. Pinto Da Gama, Untersuchungen über intraokulare Tumoren. Wiesbaden 1886. L. II, T. 31.
- 558. Platner, Arch. f. mikr. Anat. Bd. 33, 180.
- 559. Podwisotzky, Zieglers Beiträge Bd. 2, 296 u. 345.
- 560. Poland, ophth. hosp. rep. April. 1858.
- 561. Poncet de Cluny, Note sur un cas de sarcome de la choroïde. Glaucome, décollement pédicule de la rétine. Recueil d'opt. 577. 1888.
- 562. Pooly, A case of melanosarcoma etc. Virg. med. Month. Richmond 1891—92.
- 563. Potezenko, Zur Kasuistik der Sarkome, die von der Gefäßhaut der Kinder ihren Ausgang nehmen. Medizinsk. obosrenie. LXII.
- 564. Priestly Smith, London Churchhill 1891. p. 64, on the Pathology and treatment of Glaucoma.
- 565. Pritchard, Brit. med. Journal 1859. April.
- 566. Prouff, Journal de la soc. de médecine. Vienne. Mai 1879.
- 567. Prout and Bull, Sarcoma of the chorioid, ciliary body and Iris. Arch. of ophth. X, 2. June.
- 568. Pruscha, Abhandl. über die Melanose des Augapfels. Wien 1831.
- 569. Quaglino, Ann. d'ottalm. 1872. p. 54.
- 570. Derselbe, Contribuz. alla stor. clin. dei tumori dell' occhio. Ann. di ottal. 1, p. 23—25. 1871.
- 571. Quaglino-Quaita, Ann. d'ottalm. 1877 und 1879.
- 572. Quaglino-Monfredi, Ann. d'ottalm. 1874.
- 573. Quincke, Über Siderosis. Deutsches Arch. f. klin. Med. Bd. 25 u. 27. 1880.



574. Raab, Beiträge zur pathologischen Anatomie des Auges. Zehend. M. B. XIII, 239—257. 1875.
575. Rabl, Morphol. Jahrb. Bd. 10.
576. Rampoldi, Due casi di Sarcoma melanotico della Corioidea. Ann. di Ottalmol. XIII, p. 57. 1884.
577. Ramsay, On a case of sarcoma of the chorioide. Glasgow med. Journ. September 1892.
578. Derselbe, Case of sarcoma of the Chorioid of long duration etc. Lancet 1893. 123.
579. Raymond, Le cancer de l'oeil et son traitement. Thèse Paris 1834.
580. Recklinghausen, Lehrbuch.
581. Reid, Brit. med. Journal, September 1876 and ibid. 1878 March.
582. Derselbe, Two cases of sarcoma of the choroid. Ibid. 672. 1892.
583. Derselbe, Two cases of sarcome of the choroid. Proceed. Roy. soc. London. p. 129. 1893.
584. Derselbe, Melanotic sarcoma of the choroid. Brit. med. journ. 1882. 615.
585. Reinke, Arch. f. mikr. Anat. Bd. 43, 410.
586. Reuss, Tentam anat. path. de melanosi. Pragae 1833.
587. Reynolds-Dudley, Philadelph. med. rep. 1874. April.
588. Ribbert, Über das Melanosarkom. Zieglers Beiträge. XXI, p. 471. 1897.
589. Richet, Recueil d'ophtalm. 1875.
590. Derselbe, ibid. 1876.
591. Derselbe, ibid. 1879.
592. Ridley Brooke, Orbital tumour: thirty years growth. Brit. med. Journ. Nr. 1883, p. 397.
593. Riesslay, Melano-sarcome originating in ciliary body. Transact. Amer. ophth. soc. 32 Annual Meeting. 1896.
594. Rindfleisch, Handbuch der Gewebelehre. 4. Aufl.
595. Rindfleisch u. Harris, Eine melanotische Geschwulst des Knochenmarkes. V. A. 103. 1886. 344.
596. Ritter, Zur histogenetischen Entwicklungsgeschichte des Auges. G. A. XI.
597. Derselbe, Zweiter Beitrag. G. A. XII.
598. Roberts, Tumor of the eye. Brit. med. journ. Nr. 1482, p. 1174. 1889.
599. Robertson, A. f. A. IV. 1875.
600. Derselbe, Edinb. med. Journ. May 1877.
601. Derselbe, Carcinoma involving the Iris and the Cil. body. Ophth. Rev. Vol. XIV, 374. 1895.
602. Robertson u. Knapp, A. f. A. III. 3. Abt. 1874.
603. Rockliffe, Case of sarcoma of the eyeball. Transact. of the ophth. society. IX. 96. 1889.
604. Roederer, De la mélanose générale etc. Dissert. Strassbourg. 1835.
605. Rolland, Extraction d'une tumeur mélanotique intraoculaire par une incision de la sclérotique. Rec. d'opht. 1890. Nr. I, p. 25.



606. Rommié, Mélanosarcom de l'Iris. Rec. d'ophtalm. Nr. 4. Avril 1881. p. 207.
607. Derselbe, Ann. de la soc. médic. chir. de Liège. Fevrier 1875 et Mars 1879.
608. Roosa, Transac. of the Amer. opht. soc. 1869.
609. Ruge, Morphol. Jahrb. Bd. 15.
610. Rumschewitsch, A. f. A. B. XIII. 1891.
611. Ryba, Melanose des Auges. Prager Vierteljahrsschr. IV. 1845.
612. Saint-Lager et Hervier, Ann. d'oc. XXXVIII. 1857.
613. Salomon, Melanosarkom der Iris. Ophth. soc. of the united. kingd. 1882. July.
614. Saltini, Ann. d'ottalm. 1872.
615. Derselbe, ibid 1875.
616. Salvioli, Ann. d'ottalm 1875. p. 445.
617. Salzer, Über ein primär tubuläres Angiosarkom des Sehnerven. G. A. 38, III.
618. Salzmann, Myxosarkom. G. A. 39. IV. 94.
619. Derselbe, Ein Fall von Sarkom der Iris und des Ciliarkörpers. Wiener klin. Wochenschr. 1893. Nr. 9.
620. Derselbe, Ciliarkörpergegend-Tumor. Wiener klin. Wochenschr. 1889. Nr. 3 u. Nr. 35 u. 36.
621. Samelsohn, Berl. klin. Woch. 1870. p. 645.
622. Sarti, Sarcoma melanotica della Coroidea. Riv. Clin. p. 340. 1887.
623. Sattler, Cylindrom. Wien 1875.
624. Sauer, Beitrag zur Kasuistik der Irissarkome. Diss. Halle 1883.
625. Saunders, On diseases of the eye. London. 1820.
626. Scarpa, Trattato delle principali malattie degli occhi. Milano 1821.
627. Schapring, Ein Fall von metastatischem Carcinom der Chorioidea. New Yorker med. Presse. Sept. 1888.
628. Scherl, Einige Untersuchungen über das Pigment des Auges. G. A. XXXIX, 2, p. 130. 1893.
629. Schiek, Über die Ursprungsstätte und die Pigmentierung der Chorioideal-sarkome. G. A. 45, II.
630. Schiess, Gemuseus, Kavernöses Angiom der Chorioidea. G. A. 34. 3. Heft, 340. 1888.
631. Derselbe, Melanosarkom. V. A. 39, p. 587. 1867.
632. Derselbe, Papilloma. V. A. XXXIII. 1865. p. 495.
633. Derselbe, Zur Kasuistik der Iristumoren. V. A. LXIX, p. 104.
634. Derselbe, Schwierige Neubildung auf dem Corpus ciliare, einen Tumor vortäuschend. v. G. A. III. B. 34.
635. Derselbe, Sarkom mit darauffolgender Atrophie. V. A. XXXIII. 39. 587.
636. Derselbe, Kranke Augen in 30 Bildern. 1876. Fälle 14 u. 15. Genf-Lyon.
637. Derselbe u. Roth, G. A. 25, II. 177.
638. Schirmer, Klinische und pathologisch-anatomische Untersuchungen zur Pathogenese der sympathischen Augenentzündung. G. A. 38, 4. 1892.
639. Schmaus u. Albrecht, V. A. 138. Supplementheft.



640. Schmidt, Über die Verwandtschaft der hämatogenen und autochthonen Pigmente und deren Sellung zum sogen. Hämosiderin. V. A. Bd. 115, p. 442.
641. Schneider, Vesicular neoplasm in the anterior chamber of the human eye. S.-A. Transact. of the Wiscons. state med. society. 1892.
642. Derselbe, Tumor of the Iris. Amer. journ. of ophth. 1893.
643. Schöbel, Sarkom aus epithelialen Zellen lymphoiden Ursprunges. Tagblatt d. 59. Versamml. d. Naturforscher u. Ärzte in Berlin. 1886. 389.
644. Derselbe, Cryptoglioma retinae. Vorläuf. Mitteilung. Centralbl. f. prakt. Augenheilk. 1896, Mai u. Juni.
645. Schöler, Ein Fall von Erblindung infolge doppelseitigen metastatischen Aderhautcarcinoms. Berl. klin. Wochenschr. Nr. 27. 1883 u. Centralbl. f. Augenheilk. 1883. 236.
646. Schottländer, Arch. f. mikr. Anat. 37,
647. Derselbe, Arch. f. mikr. Anat. Bd. 31, 442.
648. Schreiber, Ciliarkörpertumor mit Cataracta. VI. Jahresber. d. Augenheilanstalt Magdeburg.
649. Derselbe, Ein Fall von primärem Ciliarkörpersarkom. VII. Jahresber. der Augenheilanstalt in Magdeburg. 1890.
650. Schröder v., Ein Fall von Heilung eines in das orbitale Gewebe durchgebrochenen Sarcoma der Chorioidea. Petersburg. med. Wochenschr. Ref. Centralbl. f. prakt. Augenheilk. XVII, p. 285. 1892.
651. Schulze, Ein Fall von metastatischem Carcinom der Chorioidea. A. f. A. XXI. 1890. 34, 319.
652. Derselbe, Metastatischer Krebs der Aderhaut. A. f. A. 26, p. 19. 1892.
653. Schulze, Metast. Carcinome of the Chorioid. Arch. f. Ophthalm. Vol. XXIII, Nr. 4.
654. Derselbe, Zwei bemerkenswerte Fälle von melan. Sarkom d. Conjunctiva. Zehender Monatsbl. f. Augenheilkunde. Januar 1894.
655. Schüppel, Sarkomentwicklung in atrophischen Augen. Arch. f. Heilk. 1868. IX.
656. Schweinitz, A. f. A. 1894. 515.
657. Derselbe, Two specimens of sarcoma. Phil. med. Times 1885. XV, p. 808.
658. Derselbe, Case of suspected Sarcoma of the ciliary body. Coll. of Phys. of Philadelphia 1897, March.
659. Scimenis, Di un sarcoma melanotico della corioidea. Ann. di ottalm. XVII, 129. 1888.
660. Secker Walker, Sarcoma of Iris. Transact. of the ophth. soc. of the U. K. XV. 1895. p. 184.
661. Second-Ferol, Bull. de la soc. d'opht. 2. Déc. T. III. 1858.
662. Seely, Sarkoma of the Chorioid. Lancet 1882. VIII.
663. Sgrossso, Contribuzione alla morfologia struttura dei tumori epibulb. Ann. di ottalm. 21, p. 3. 1892.
664. Sichel, Sarkom mit darauf folgender Atrophie. Gaz. méd. de Paris 1867.



665. Sichel, Iconographie ophthalm. 1851. Gaz. des Hôp.
666. Derselbe, Gaz. des hôp. 1844.
667. Derselbe, Ann. d'ocul. XXVI. 1851.
668. Derselbe, Gaz. hebdom. 1857. Nr. 21 et 22.
669. Sieber, Nadina, Arch. f. experim. Pathologie u. Pharmakologie. Bd. 20. 1885.
670. Silcock, Hereditary sarcoma of the eyeball in three generations. Brit. med. journ. 1802.
671. Sinclair, Julie, Dissertat. Zürich 1875.
672. Snell, Sarcoma occuring in an eye operated upon by sclerotomy for Glaucoma. VIII. Transact. of the ophth. society of the united kingdom. 1888. p. 87.
673. Derselbe, Rapidly growing Sarcoma in a child involving both orbits, with secondary growths. Transact. of the ophth. soc. of the U. K. XIV.
674. Derselbe, Sarcoma of ciliary body. Ophth. Review, 1898. p. 250.
675. Derselbe, Two case of sarcoma of the ciliary body. Transact. of the ophth. soc. of the unit. kingd. IX.
676. Socin, Sarcoma corp. ciliare. V. A. 52, p. 555.
677. Soelberg-Wells. Lancet 1870. I.
678. Spencer-Wattson, Brit. med. journ. 1872. April 12.
679. Derselbe, ibid. 28. April.
680. Steffan, Sarcoma melanodes chorioid., symp. Iridocycl. des anderen Auges. Steffansche Augenheilk. 1873-74. Ber. über Verw. der med. Vereine der Stadt Frankfurt a. M. VIII, p. 27.
681. Stellwag, Wien med. Woch. 1864 p. 145.
682. Steinhaus, Arch. de phys. sér. IV, T. II. 1888. p. 90.
683. Derselbe, Centralbl. f. allgem. Pathol. u. pathol. Anat. Nr. 14. 503. Bd. II. 593. 1891.
684. Stirrling, An inquiry into the condition of the vortex vains in primary glaucoma. Ophth. Hosp. Rep. 13. IV. p. 419.
685. Stoeber, v. Amon's Monatsschr. I. B. p. 70. 1838.
686. Derselbe, Gaz. de Strassb. 1861. Nr. 2.
687. Derselbe, De la nature cancéreuse de la melanose de l'oeil. Ann. d'ocul. XXX. 1853.
688. Stollnikoff, Arch. f. Anat. u. Phys. Abt. f. Phys. Suppl. 1887. 1.
689. Storg, Melanotic sarcoma of the eyeball. Brit. med. journ. April 1882.
690. Stoewer, Ann. d'oculist. 30. 1853.
691. Stroebe, Zur Kenntnis verschied. cellulärer Vorgänge und Erscheinungen in Geschwülsten. Zieglers Beiträge Bd. XI, p. 1. 1892.
692. Derselbe, Zieglers Beiträge. Bd. VII, p. 339. 1890.
693. Swanzy, A case of intraocular tumor. Medic. progress and gaz. I, p. 55.
694. Talko, Ein Fall von Coloboma nerv. optici et Melanoma proc. ciliaris. Klin. Monatsbl. f. Augenheilk. 30, 134.
695. Tailor, Reporto anatomico di un sarcoma endoteliale della coroid. Ann. d'ottalm. 1890. 19.



696. Tailor, Di un sarcoma endoteliale della coroidea con degeneratione etc. Ann. di ottalm. 20, p. 240.
697. Derselbe, Angioma cavernoso della coroidea. Ann. di ottalm. XXII. p. 545. 1894.
698. Tarnatola, Sarcoma non pigmentato della coroidea. Arch. di ottalm. 1894, 1 u. 2, p. 261.
699. Tavignot, Ann. d'ocul. XXIX. 1853.
700. Thalberg, Dissert. Dorpat. 1874.
701. Derselbe, Zur pathologischen Anatomie des primären Irissarkoms. A. f. A. XIII, Heft 1, p. 20.
702. Thomann, Med. Halle. V. B. p. 27. 1864.
703. Thompson, Trans. of the Amer. ophth. soc. 1874. p. 190.
704. Tiffong, Sarcoma of the chorioid. Med. index Kansas city. V, p. 291. 1889.
705. Tillemanns, Archiv f. Heilkunde. p. 119. 1873. Citirt von Klebs Lehrb. p. 186, Bd. II.
706. Topolansky, Über Kapselabhebungen. G. A. 41. 1895.
707. Trakinsky, Beiträge zur Lehre vom Aderhautsarkom. Dissert. Berlin 1882.
708. Tratter, Pathol. society of London. February 1854.
709. Derselbe, Medic. Times and Gaz. 1854.
710. Travers, Synops of the diseases of the eye. 3. Edition. 1824.
711. Derselbe, Med. chir. Trans. XV. B. 1. Heft.
712. Treacher-Collins and Lowford, Sarcoma of the Uveal tract. London 1892.
713. Treacher-Collins, Some unusual forms intraocular neoplasms ophth. Review 1894. p. 38.
714. Derselbe, Ophthalm. Transactions. L II, T. 30. Intraocular growths. v. XII. 1891—1892.
715. Derselbe, Case of a primary tumor of the ciliary body of glandulat. structure. Transact. etc. London.
716. Derselbe, Case of a patient with congen. excess of pigment in the uveal tract. etc. Transact. London 1893. XIV, p. 107.
717. Derselbe, Ophth. hosp. Reports. October 1895. Descriptive catalogue etc.
718. Derselbe, Case of a primary tumor of the ciliary body. Transact. XIV. 1895.
719. True, Contribution à l'étude des tumeurs oculaires; statistiques et observations cliniques. Montpellier méd. Supp. 46, 1892.
720. Uhthoff, Demonstration eines doppelseitigen metastatischen Carcinoms beider Augen. Ref.: Deutsche med. Wochenschr. 28. 1883.
721. Derselbe, Zur Lehre des metastatischen Carcinoms der Chorioide. Virchows Festschr. 1891. Bd. II.
722. Derselbe, Melanotisches Sarkom. Verhandl. d. Gesellsch. deutscher Naturforscher u. Ärzte. 65. Versamml. in Nürnberg. II, 2, 240. 1893.
723. Derselbe, A. f. A. 1894. 20.
724. Derselbe, Centralbl. 83.



725. Uhthoff, Eigentümliche Fremdkörpergeschwulst der Conj. bulbi. Verhandl. d. Naturforscher in Nürnberg 1893.
726. Unna, Die Histologie der Haut. Berlin 1894.
727. Valley, Journ. d. Bruxelles. 1857. p. 135.
728. Van Duyse, Contribution à l'étude des Endotheliomes de l'orbite. Arch. d'opht. T. XV.
729. Van Duyse et Bribosia, Fibrome epibulbaire. Arch. d'opht. T. XV.
730. Veasey, Primary Sarcoma of the Iris. Ann. of ophth. and otol. VI, 4. p. 767.
731. Velpeau et Bauchet, Bull. de la soc. anat. 1852.
732. Velpeau et Grau, ibid. 1852.
733. Dieselben, ibid. 1853.
734. Vernon, Ophth. hosp. rep. XI. B. 2. A. 1868.
735. Vincentiis Monimento med. chir. 1877.
736. Virchow, Die krankhaften Geschwülste. 1863.
737. Derselbe, Die pathologischen Pigmente. V. A. Bd. I.
738. Vossius, Augenärztliche Unterrichtstafeln. Heft VII. 1895.
739. Derselbe, G. A. XXIX, 4, p. 125.
740. Wadsworth, Trans. of the Amer. ophth. soc. 1874.
741. Wadsworth and Schow, Bosten med. and surg. Journal 1877.
742. Wagner, Über metastatische Aderhauttumoren. Dissert. Heidelberg. 1891.
743. Waldeyer, V. A. B. 41.
744. Derselbe, Ibid. 55.
745. Waldhauer, Petersb. med. Woch. 1877. Nr. 43.
746. Walker, Sarcoma of the Iris. Transact. of the ophthalm. soc. of the unit. kingdom. Vol. XV. 1895.
747. Wallach, Beitrag zur Lehre vom Melanosarkom. V. A. 119, p. 175.
748. Walter, Zur Kasuistik der Ciliarkörper-Sarkome. A. f. A. 32, II, p. 106. 1898.
749. Derselbe, Ein Fall von primärem Melanosarkom der Orbita. Klin. Monatsblatt f. Augenheilk. 1893. 357.
750. Ward-Cousins, Melanotic Sarcoma of the eyeball. Brit. med. Journ. October. 1888. 143.
751. Wardrop, Observation on fungus hematodes or soft Cancer. Edinburgh 1809.
752. Warlomout, Presse med. 1866. p. 43.
753. Warren Tay, Ophth. hosp. rep. 1866. V.
754. Watson, Brit. med. journal. April 1877.
755. Webster, A case of sarcoma of the ciliary body New York med. Journ. Vol. LIX, Nr. 806.
756. Derselbe, Sarcoma of the Iris. Rep. of the amer. ophth. soc. 1885. p. 23.
757. Webster-Fox and Holden, A case of sarcome of the choroid. Arch. of ophth. p. 528. 1892.
758. Webster u. Gieson, Fall eines Irissarkoms. A. f. A. XII, p. 124.



759. Webster u. Schwarzschild, A case of Sarcoma of ciliary body and Chorioid. New York med. Journ. LIX. p. 592.
760. Wecker, L., de Graefe-Saemisch, Handbuch 1876. IV, p. 654.
761. Derselbe, Traité complet d'opht.
762. Wecker u. Iwanoff, Myosarkom d. Corp. cil. Citiert in Deutschm. Beiträge 1890. I. Heft, 59.
763. Wecker u. Landolt, Traité d'opht. T. II, 477.
764. Wedl u. Bock, Pathologische Anatomie. Wien 1886.
765. Weinbaum, Beitrag zur Kenntnis der Sarkomerkrankungen der Augenhäute. G. A. 37, I, p. 185.
766. Werther, Über das Sarkom der Iris. A. f. A. 32, IV, 297.
767. Derselbe, A. f. A. 32. II.
768. Wherry, Glaucoma caused by melanotic sarcoma of the eyeball *ibid.* March 1888. 648.
769. Whiting, Ein Fall von primärem Sarkom der Regenbogenhaut etc. A. f. A. 24.
770. Wiegand, Kasuistische Beiträge zur Kenntnis der melanotischen Neubildungen des Auges. Diss. Berlin 1883. G. A. 29, 4, p. 1.
771. Wiegmann, Ein Fall von Melanosarkom der Iris, hervorgegangen aus einem angeborenen Naevus. Diss. Jena 1893.
772. Willemer, G. A. XXV, I, p. 161.
773. Williamson, A case of spindle cell sarcoma of the Iris. Brit. med. Journ. 1893. Dec.
774. Williams, Melanotic Sarcoma of orbit. *ophth.* Review XV, p. 367. 1896.
775. Williams and Knapp, A. f. A. IV. 1875.
776. Willner, A case of melanotic cells alveolar myosarcoma of eyelid. Transact. America.
777. Wilson, Dublin. anat. journ. 1865. p. 206.
778. Derselbe, *ibid.* 1876. p. 261.
779. Wintersteiner, Das Neuroepithelioma retinae. Monographie 1897.
780. Woods, Casey, A case of pigmentation of the cornea. Ann. of *ophth.* and *otol.* v. II, Nr. 2, 255.
781. Derselbe, A case of melanotic sarcoma of the chorioid. Maryland med. Journ. Baltimore. 22. 1889—90.
782. Zellweger, Ein Fall von Leukosarkom der Iris. Kl. Monatsblätter f. Augenheilk. 366. 1888. Bd. 26.
783. Ziegler, Lehrbuch 1892. Bd. I, 103 u. 1884. Jena.
784. Ziegler-Obolonsky, Experimentelle Untersuchungen über die Wirkung des Arseniks und des Phosphors auf die Leber und die Nieren. Zieglers Beiträge. Bd. II, 291.



## Tafelerklärung.

### Tafel I.

Fig. 1, Fall 27. Angiosarcoma chorioideae mit ausgedehnter myxomatöser Degeneration. Verschiedenförmige, reichverzweigte Zelleylinder, die sich in Anschluss an die Gefässe bilden. An die Gefässlichtung schliessen sich die stellenweise stark gewucherten Endothelien, dann die glasig entartete Gefässwand an. An einzelnen Stellen konfluieren beide und haben ein glasiges, gequollenes Aussehen. Nach aussen vor der Gefässwand schliessen sich cylinder-epithelähnliche Zellen an, die senkrecht zur Gefässwand stehen. Sie sind zur besseren Differenzierung dunkler gezeichnet. Pigment enthält die Geschwulst nicht. Die Zelleylinder sind von einander durch nekrotisches Gewebe getrennt.

### Tafel II.

Fig. 2, Fall 28. Angiosarcoma chorioideae mit cylindromähnlichen Bau. Das Neoplasma füllt das ganze Innere des Bulbus aus, durchbricht die Bulbuskapsel in der Korneoskleralgrenze und umwuchert wallartig die Hornhaut. Die hellen, feinen Verzweigungen in den an die Sklera angrenzenden Partien, sowie in den extrabulbären Teilen der Geschwulst, entsprechen hyalin entarteten Gefässen. Das Gewebe um dieselben herum besteht aus Zellen, die wahrscheinlich aus der Adventitia hervorgegangen sind. In den centralen Teilen des Bulbus ist ein bedeutender Zerfall des Geschwulstgewebes sichtbar. Der Sehnerv ist ebenfalls im Geschwulstgewebe umgewandelt.

### Tafel III.

Fig. 3, Fall 37. Angiosarcoma melanoticum mit hämatogener Pigmentierung. Durchbruch in der Korneoskleralgrenze. Ausgedehnte hyaline Degeneration der Gefässe der Geschwulst, besonders am hinteren Pole.



#### Tafel IV.

Fig. 4, Fall 40. Melanosarcoma chorioideae mit Beteiligung des Pigmentepithels an der Geschwulstbildung. Die Chorioidea zeigt in ihren hinteren Partien eine flächenhafte Infiltration mit Geschwulstelementen, die mit einem cirkumskripten — den Sehnerveneintritt umgebenden Tumor — durch usurierte Stellen in der Glasmembran zusammenhängt. Der cirkumskripte Teil des Neoplasmas ist zwischen Glasmembran der Chorioidea und der abgehobenen und atrophischen Retina gelegen. Die vom Neoplasma freien Bulbuspartien sind von Exsudatmassen eingenommen. Die Geschwulstelemente setzen sich nach hinten zu von dem cirkumskripten Geschwulsteile aus auf den atrophischen Sehnerven fort; während sie von der Chorioidealgeschwulst aus in den Zwischen-scheidenraum hineinwuchern.

#### Tafel V.

Fig. 5 stellt eine Detailzeichnung desselben Falles dar. Links die Geschwulst der Chorioidea, rechts die cirkumskripte Geschwulst. Es fällt die verschiedene Grösse und Form der pigmentierten Elemente in beiden Geschwulstteilen auf. In dem cirkumskripten Teile erinnern viele Zellen an die Zellen des Pigmentepithels, sie sind in der Geschwulst zerstreut und zeigen stellenweise regressive Metamorphose. Im oberen Teile dieser Geschwulst sind einzelne pigmentlose Epithelzellen, die ihrem Aussehen nach an Pigmentepithelien erinnern. Die pigmentierten Zellen der Chorioidealgeschwulst haben dagegen einen bindegewebigen Charakter.

#### Tafel VI.

Fig. 6, Fall 26. Leukosarcoma corp. cil. Melanosarcoma iridis. Hinter der Linse eine Exsudatmembran. Glaukomatöse Exkavation. Verschiebung der Linse durch den heranwachsenden Tumor.

Fig. 7. Derselbe Fall bei stärkerer Vergrößerung. Vermehrung und Desquamation der Pigmentepithelzellen an der hinteren Iriswand. Von der stark ektropionierten Irispigmentschicht aus wuchern die Zellen in den aus der vorderen Irisfläche ausgehenden Tumorteil.

#### Tafel VII.

Fig. 8, 9 und 10 gehören dem Falle 17 an. Leukosarcoma iridis mit hämatogener Pigmentierung. Die Geschwulst schliesst sich an die hintere Wand der atrophischen Iris an. Die Pigmentschicht zeigt daselbst Desquamation und Vermehrung ihrer zelligen Elemente. In Fig. 8 sind Pigmentzellen der Geschwulst in Anschluss an die Gefässe zu sehen. Bei den bei stärkerer Vergrößerung gezeichneten Fig. 9 u. 10, sieht man die Pigmentzellen der hinteren Iriswand in das Neoplasma hineinwuchern.

Fig. 11, Fall 23 stellt ein Leukosarkom des Corp. cil. mit hämatogener Pigmentierung, der um die Gefässe befindlichen Zellen dar. Die homogen



aussehenden Partien sind der myxomatösen Degeneration anheimgefallen. An der Glaskörperseite zeigt das Neoplasma eine dunkle Umrandung, die bei stärkerer Vergrößerung sich als eine Hyperplasie der Pigmentschicht der Processus ciliares erweist. In das Innere der Geschwulst dringen diese Elemente nur oberflächlich hinein.

Fig. 12, Fall 10. Epibulbäres Leukosarkom mit hämatogener Pigmentierung. Pigmentbildung in den Gefässwandkernen. Desquamation derselben. Vorkommen von pigmentierten Geschwulstzellen in den Gefässlichtungen, sowie in den wandungslosen blutführenden Gewebsspalten.

### Tafel VIII.

Fig. 13, Fall 12. Epibulbäres Leukosarkom ausgehend aus der Korneoskleralgrenze eines kindlichen Bulbus. Zahlreiche Gefässe mit hyalin entarteten Wandungen. Viele Riesenzellen im Geschwulstgewebe zerstreut.

### Tafel IX.

Fig. 14, Fall 5. Diffuses Leukosarkom des Uvealtractus. Übergreifen der Geschwulstelemente auf die Retina. Bildung eines angiosarkomähnlichen Tumors in der Gegend der Eintrittsstelle des Sehnerven. Übergang der Geschwulstelemente von hier aus auf den Sehnerven. Stellenweise geht im hinteren Pole die Geschwulstzellen-Infiltration auf die Sklera über. Die Geschwulstzellen der Retina setzen sich auf die Pars ciliaris retinae, auf das Corpus ciliare, und sind bis zur Iriswurzel zu verfolgen. Die hämatogene Pigmentierung, die auf der Zeichnung nur im extrabulbären Teil zum Ausdruck gekommen ist, findet sich vorzugsweise in der Umgebung der Gefässe, sowohl im intra- wie im extrabulbärem Teile des Neoplasmas.

Fig. 15, Fall 7. Diffuses Leukosarkom der Chorioidea mit hämatogener Pigmentierung in der Umgebung der Gefässe: Durchwucherung der Bulbuskapsel im Äquator. Die Chorioidea ist mit Ausnahme einer kleinen Stelle in der Nähe der Eintrittsstelle des Sehnerven in Geschwulstgewebe umgewandelt. Die vom Neoplasma freie, teilweise atrophische Retina, ist vollständig abgehoben, zeigt mit der Chorioidea, resp. der Geschwulst keinen Zusammenhang. Die Geschwulstelemente sind in den Skleralamellen zu sehen.

### Tafel X.

Fig. 16, Fall. 2. Diffuses Leukosarkom der Uvea. Bildung einer angiosarkomähnlichen Geschwulst gegenüber der Eintrittsstelle des Opticus. Die übrige Retina, die überall an die Chorioidea anliegt, zeigt in ihrer ganzen Ausdehnung eine Infiltration mit Geschwulstelementen, die sich auf die Pars ciliaris retinae, auf das Corpus ciliare, die hintere und die vordere Irisfläche bis zum Iriswinkel verbreitet. Nach hinten zu wuchern die Geschwulstelemente sowohl durch den Sehnerven, wie auch stellenweise durch die Sklera und gelangen so auf die hintere Bulbusoberfläche, wo sie einen grossen Orbitaltumor bilden.



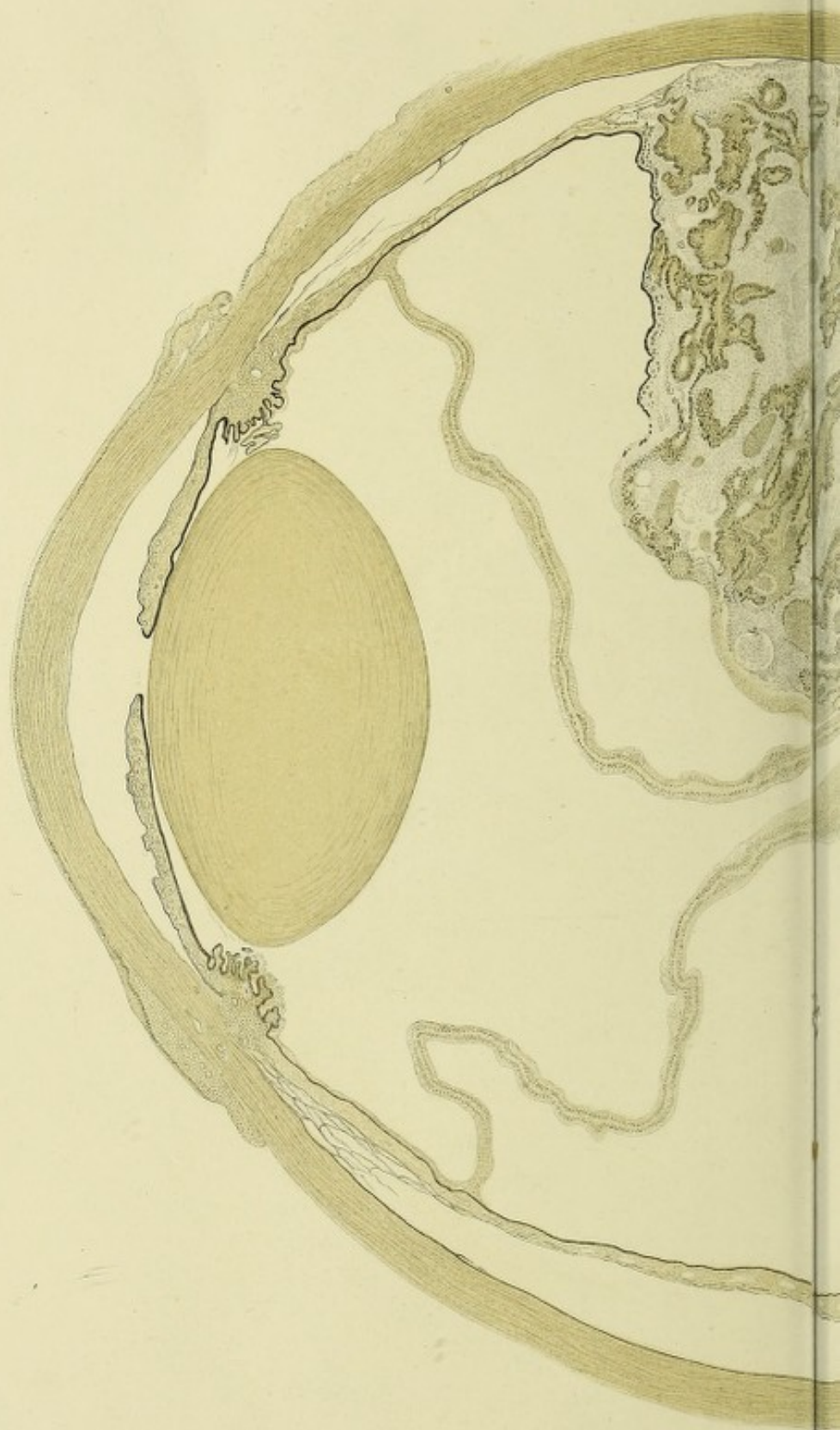## Druckfehler.

pag. 3	Zeile 33	Waldeyer 780	Waldeyer 743 u. 744.
" 11	" 17	Brandl 7	Brand
" 14	" 19 u. 20	Stromazellen	Suprachorioidea
" 16	" 15	mit als areolierter	mit areolierter
" 17	" 14	Falle	Fälle 10
" 33	" 3	} Pana	Ponas
" 34	" 19		
" 43	" 29	Kapitel II	Kapitel I
" 83	" 9	Kapitel IV	Kapitel III
" 97	" 29	Äquator 18 mm	Äquator 16 mm
" 98	" 15	Kornealepithel	Kornealepithel bedeckt
" 99	" 2	im antero-posterioren	gleichmässig in allen
" 101	" 28	nasalen	temporalen
" 103	" 18	temporalen	nasalen
" 126	" 3	keine	kleine
" 128	" 21	Drüsen	Drusen
" 150	" 9	temporalen	nasalen
" 153	" 20	wahrscheinlich keine	wahrscheinlich ; keine
" 159	" 5	rechten	linken
" 169	" 13	Korneaschicht	Körnerschicht
" 169	" 30	hierzu	hier
" 196	" 29	bulbi	orbitae
" 211	" 4	Supraochorioidea	Suprachorioidea
" 225	" 5	Irisspalte	Lidspalte
" 230	" 10	Hypopium	Hypopyon
" 235	" 4	sieben	siebzehn

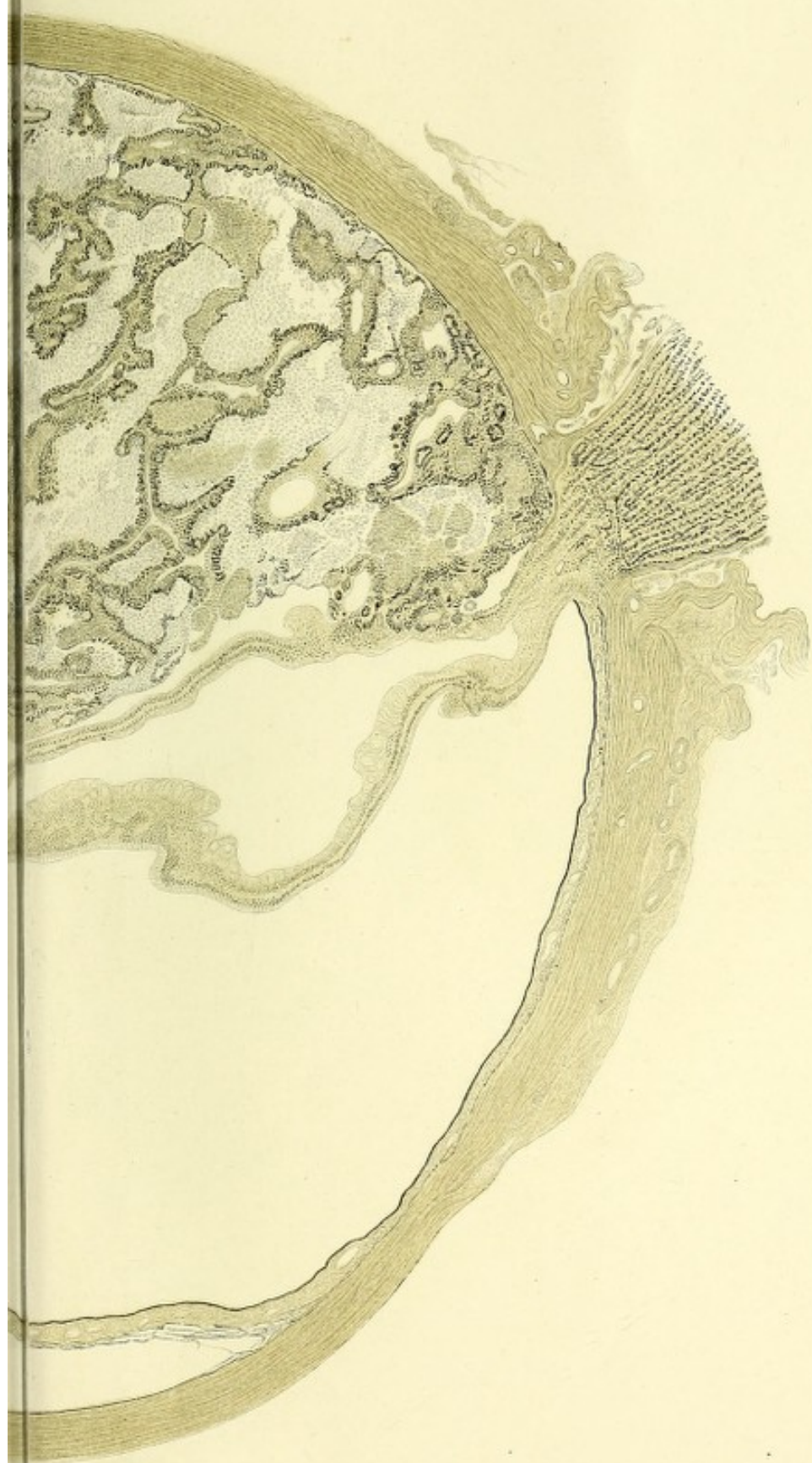












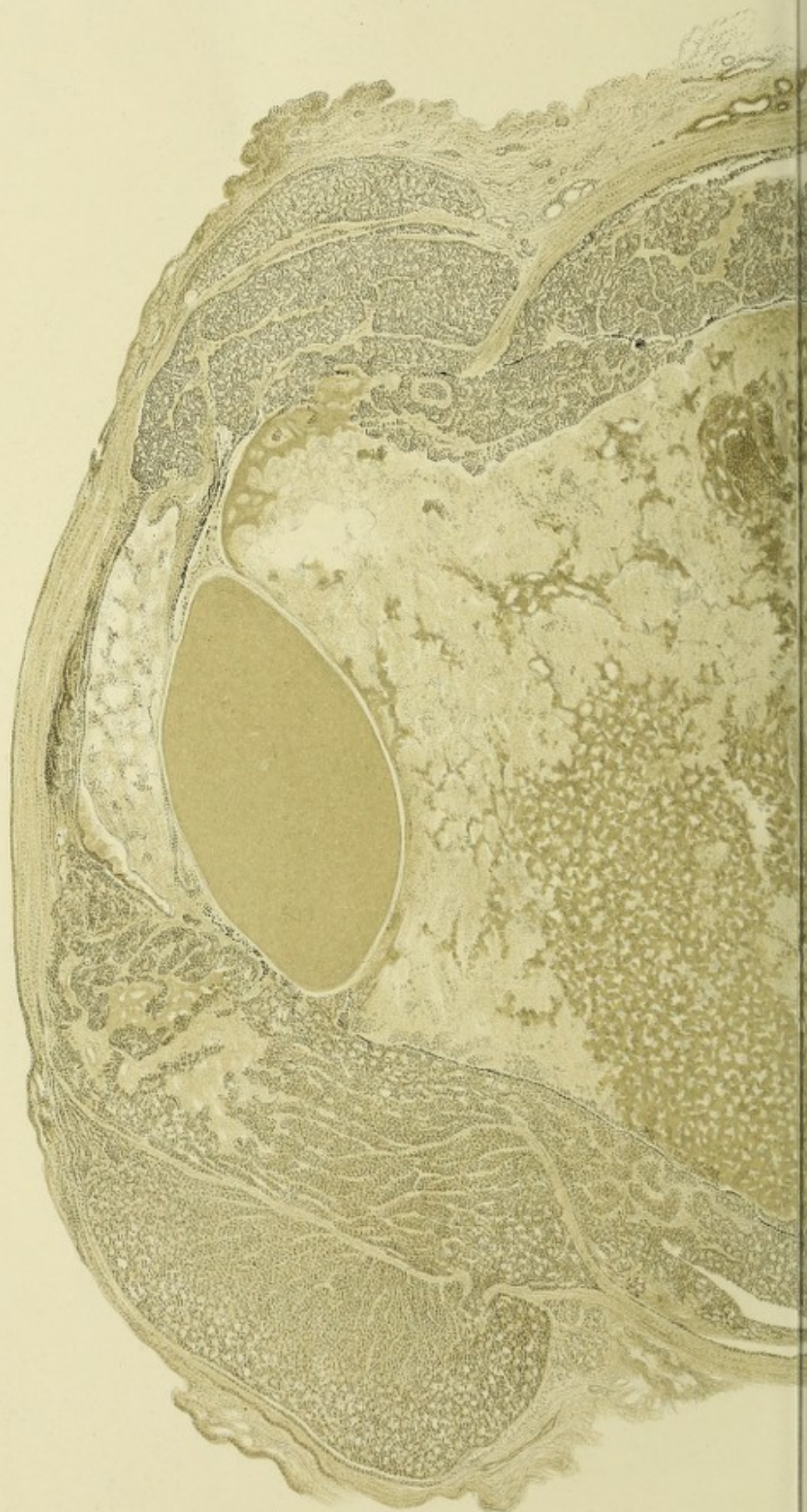




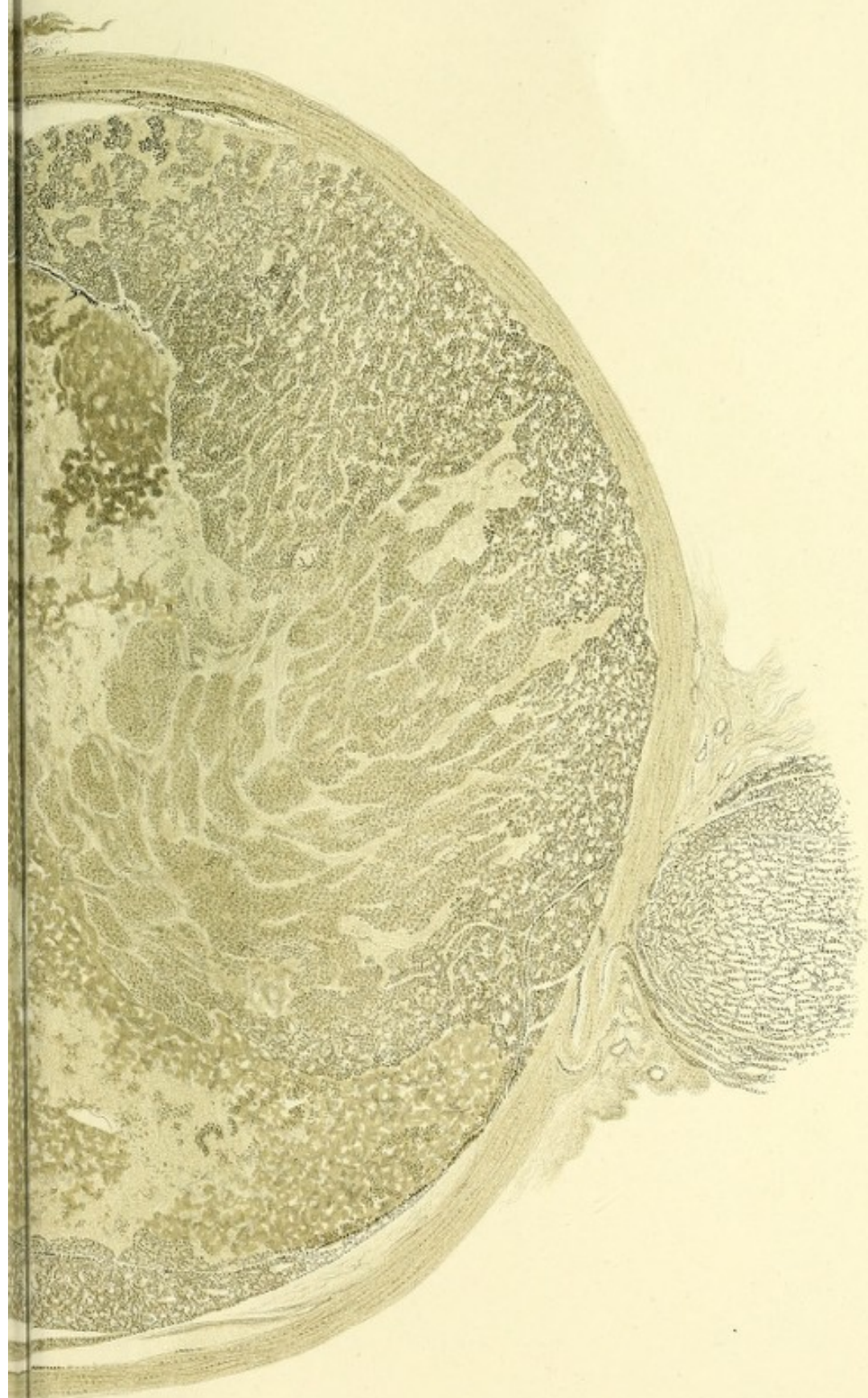












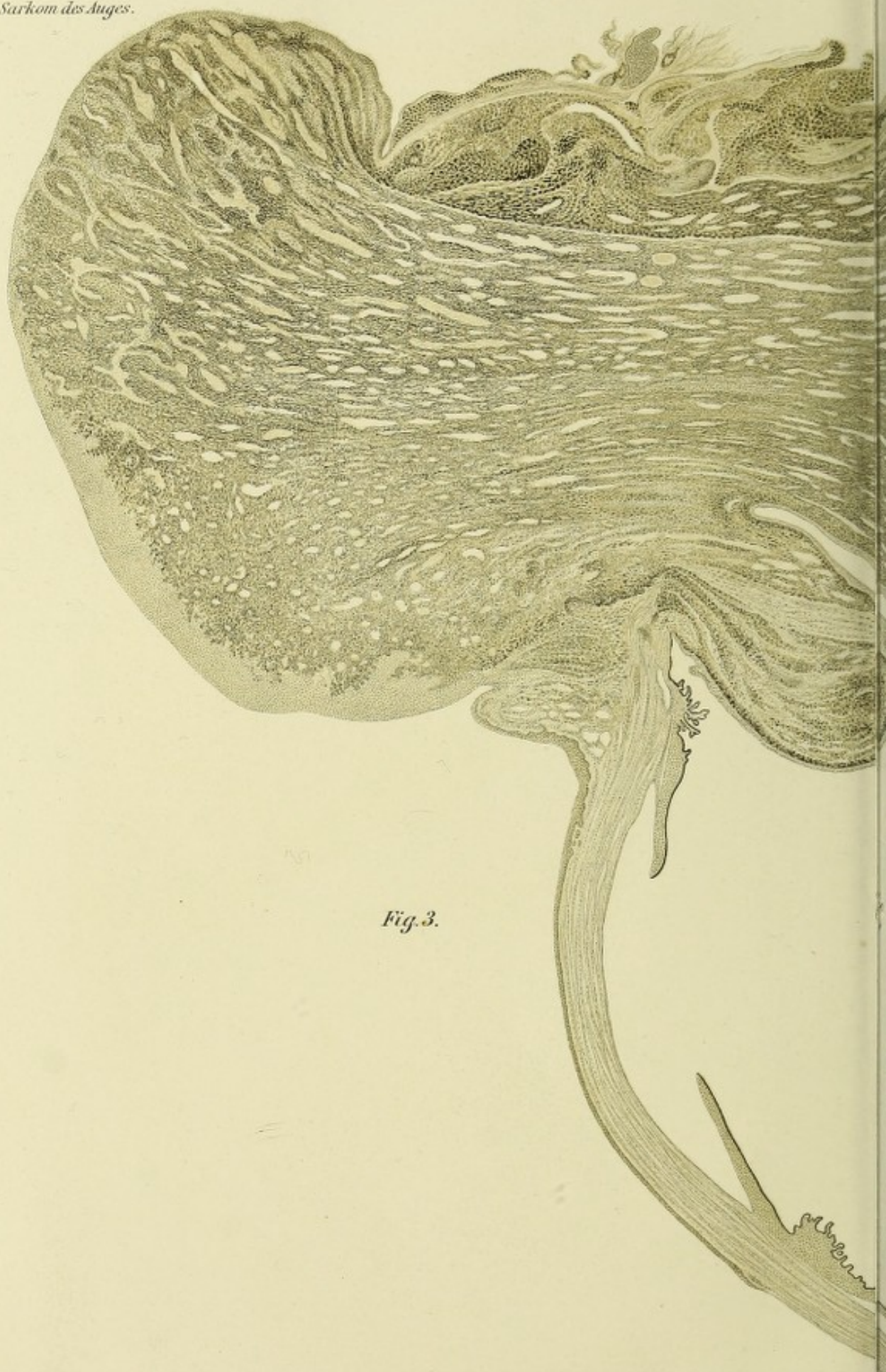


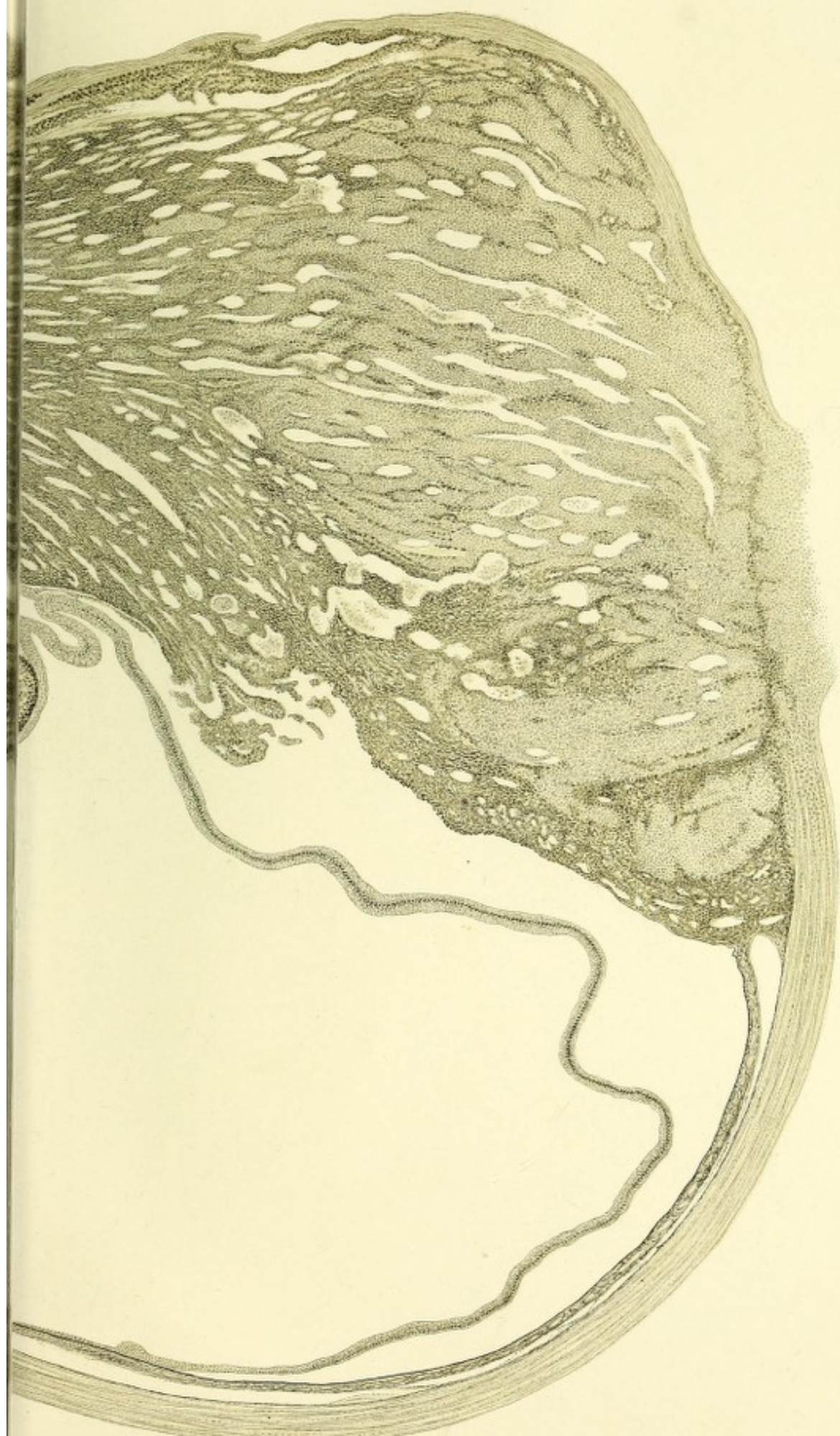






*Fig. 3.*





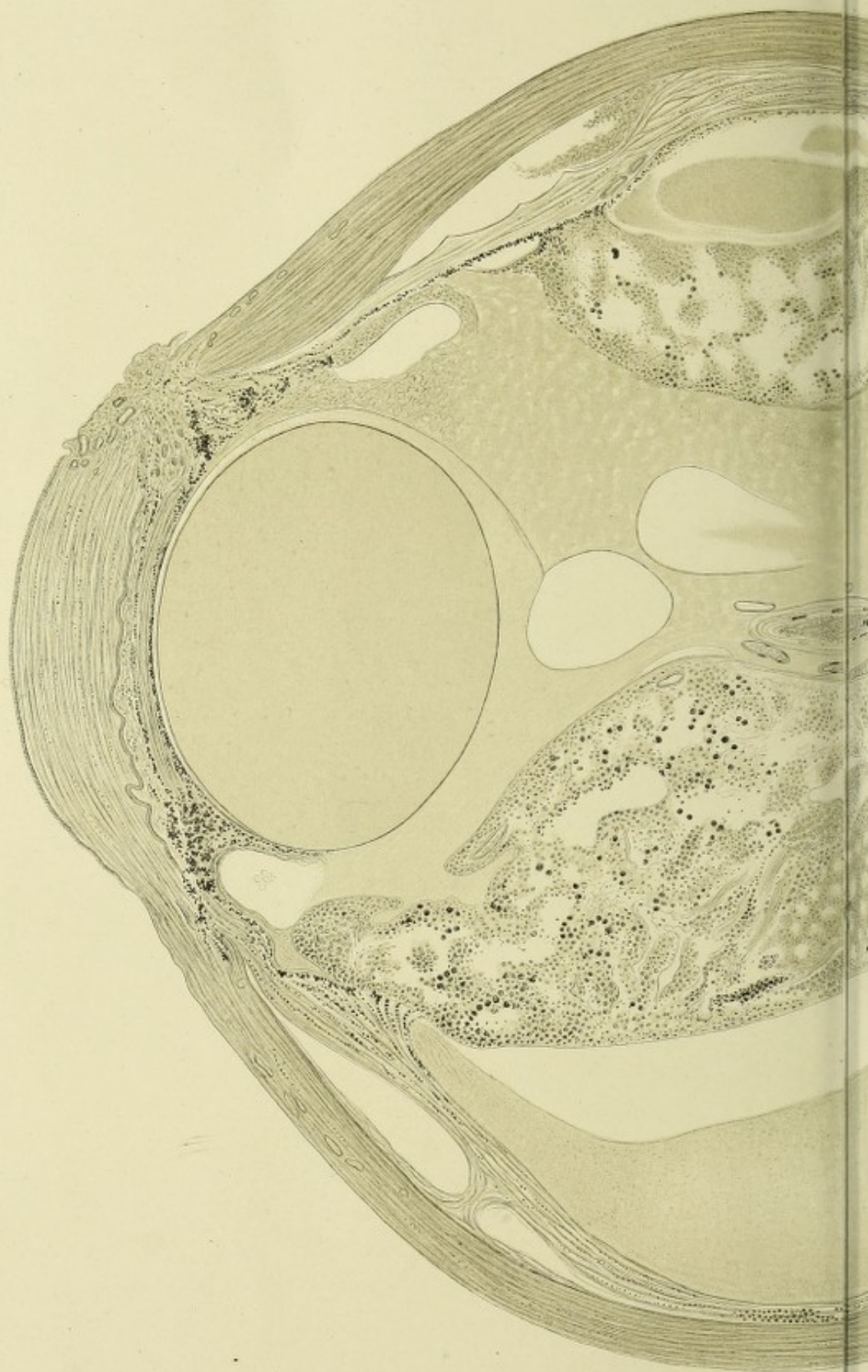




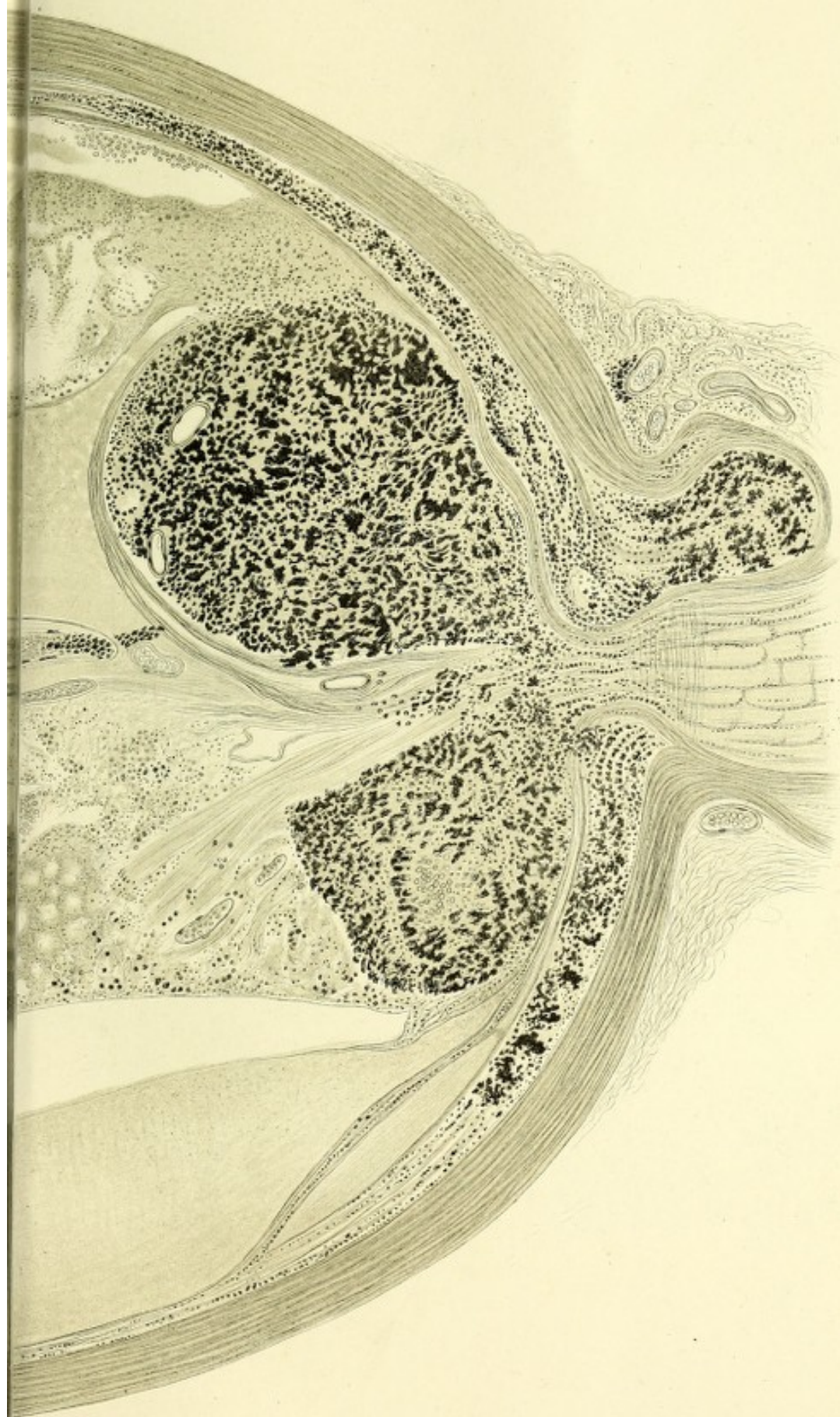










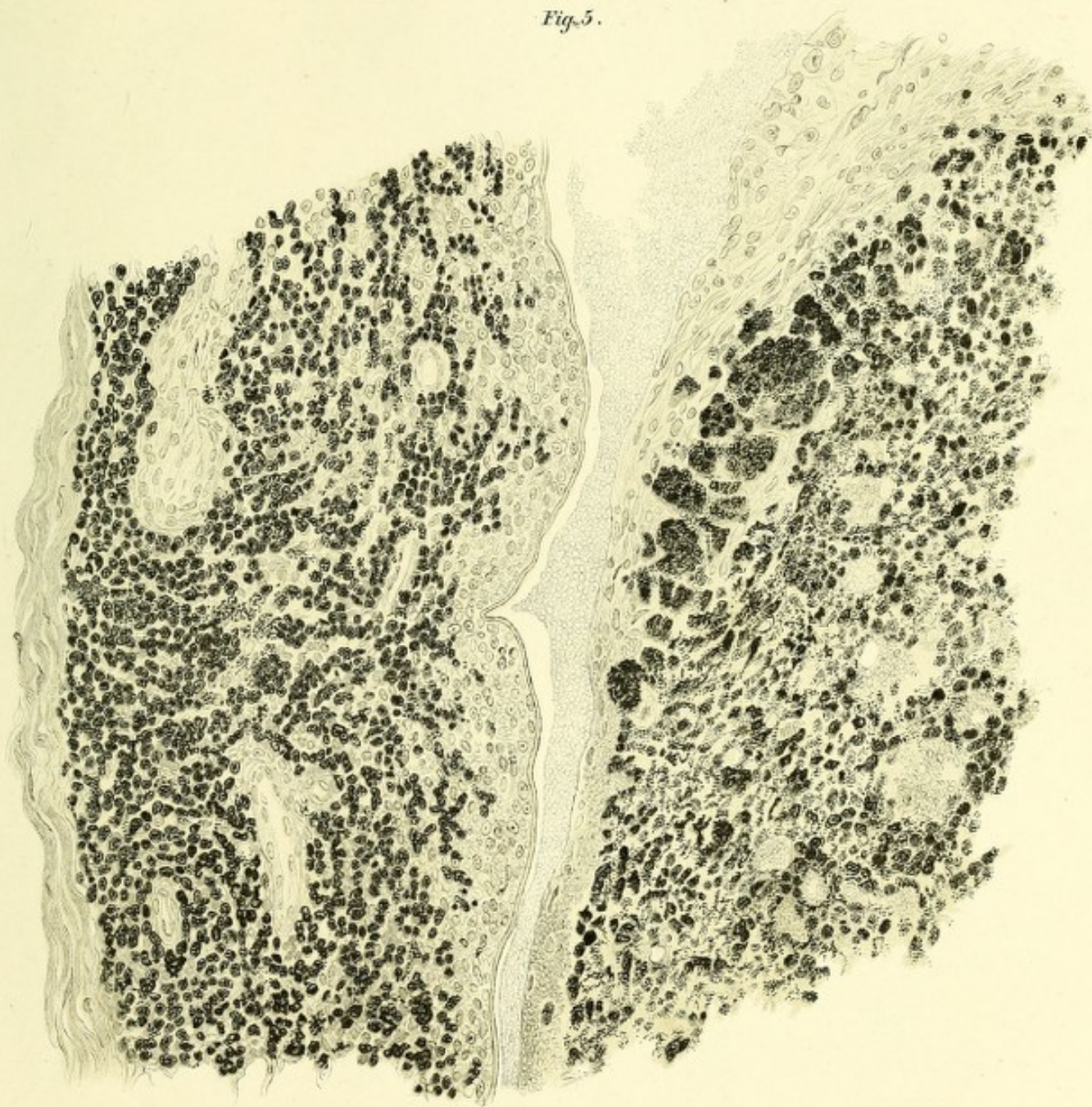








*Fig. 5.*

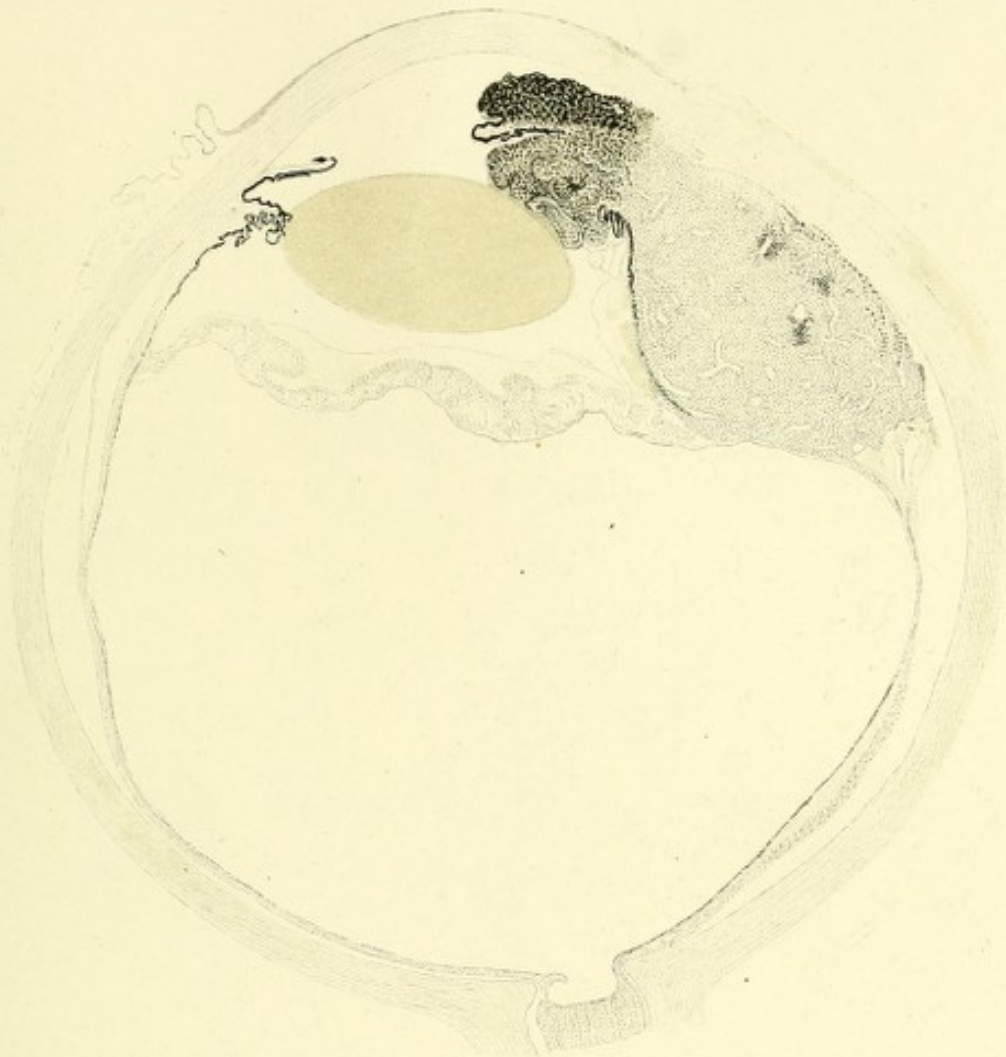



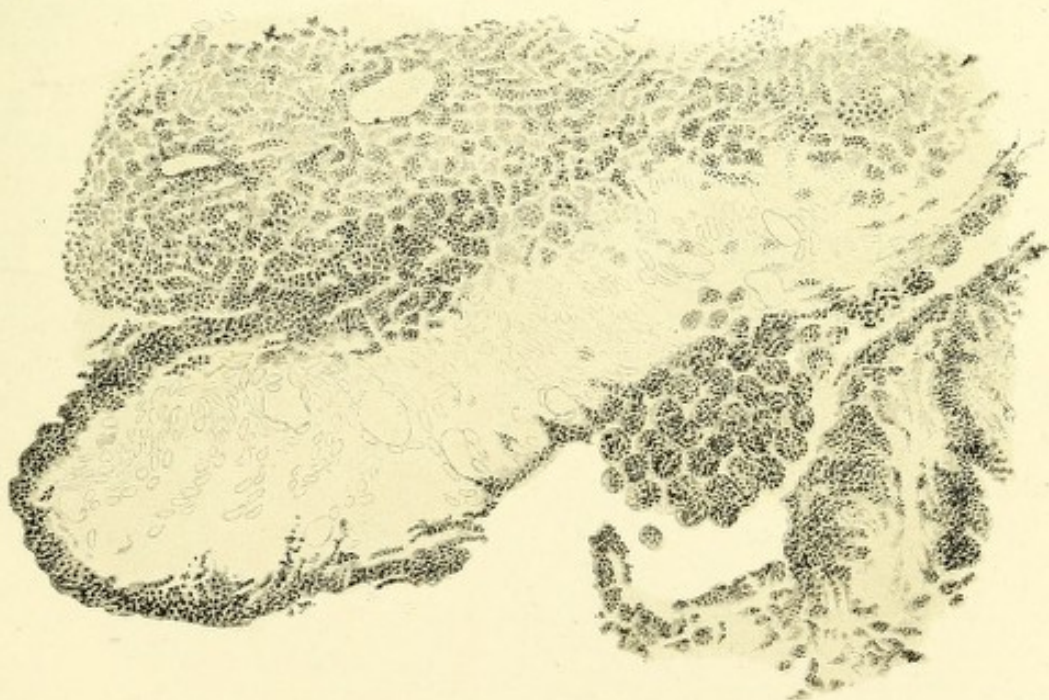




*Fig. 6.*



*Fig. 7.*





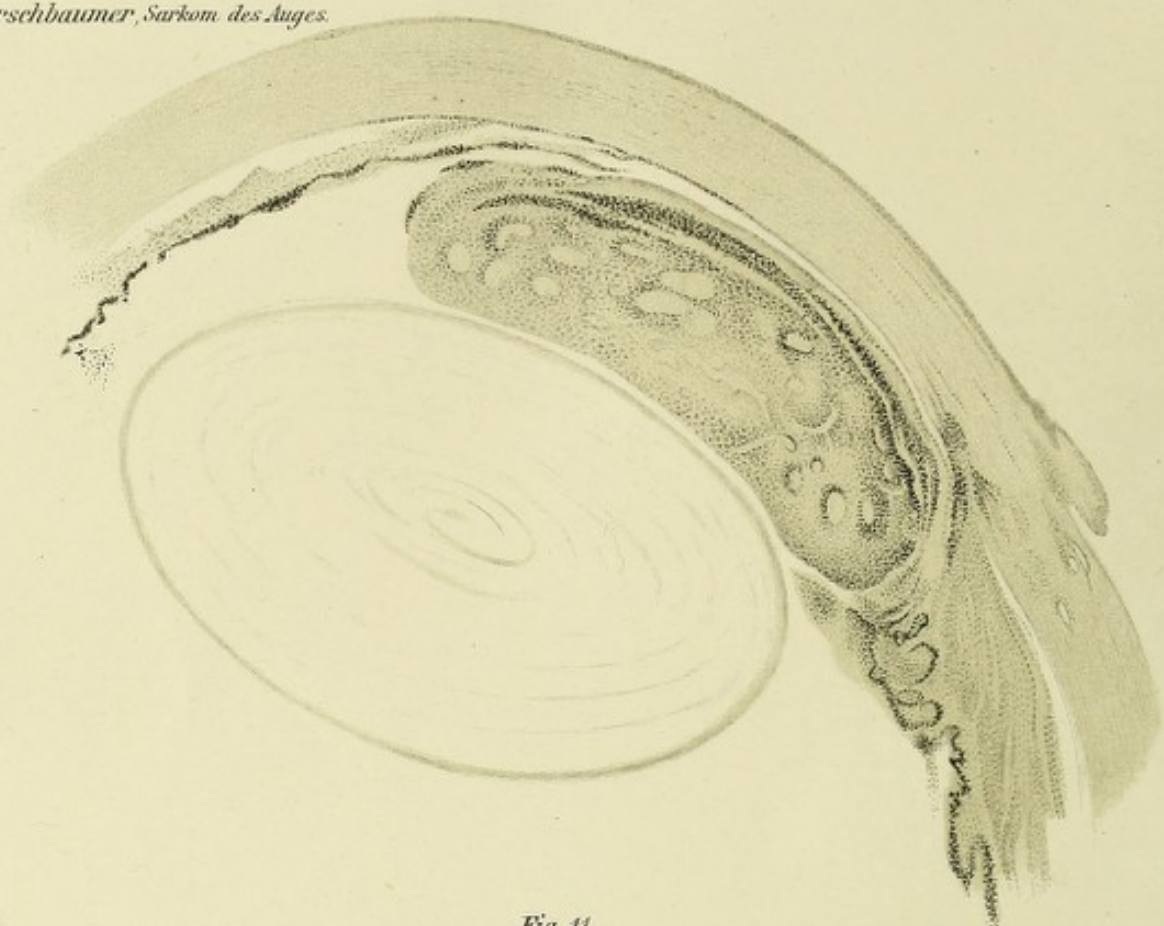




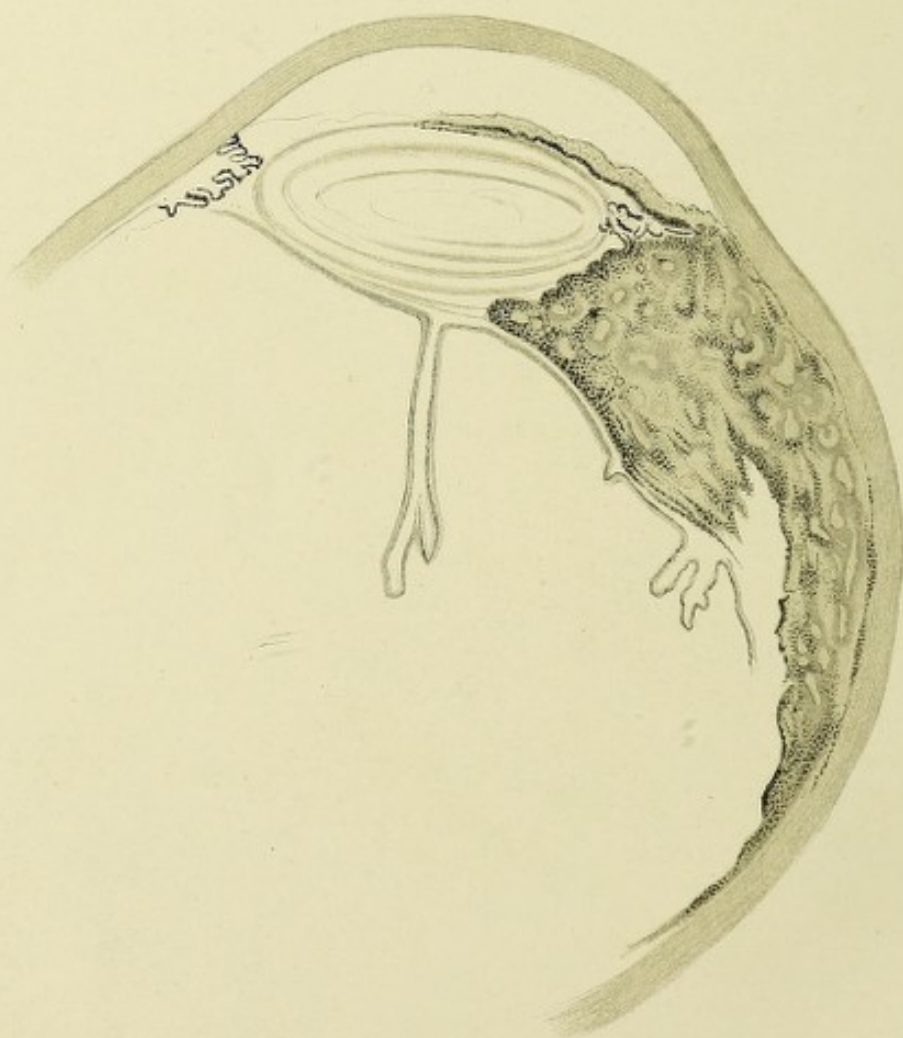


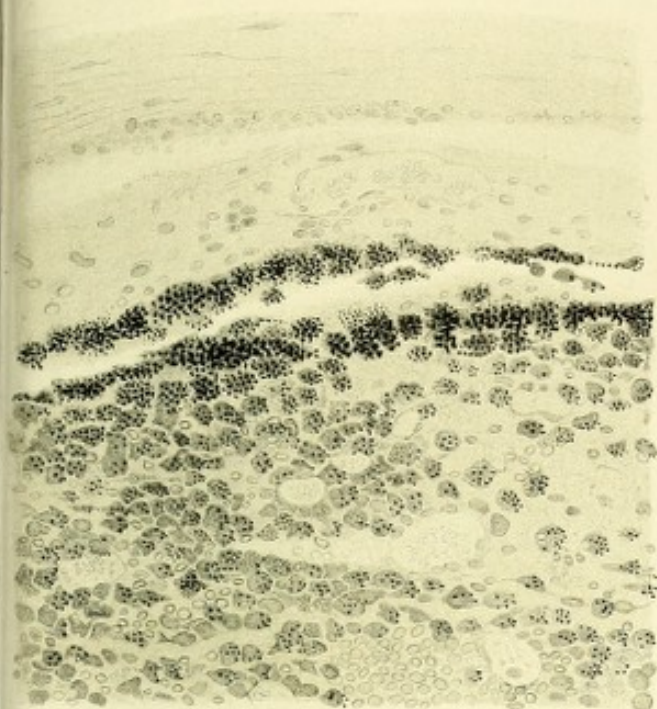
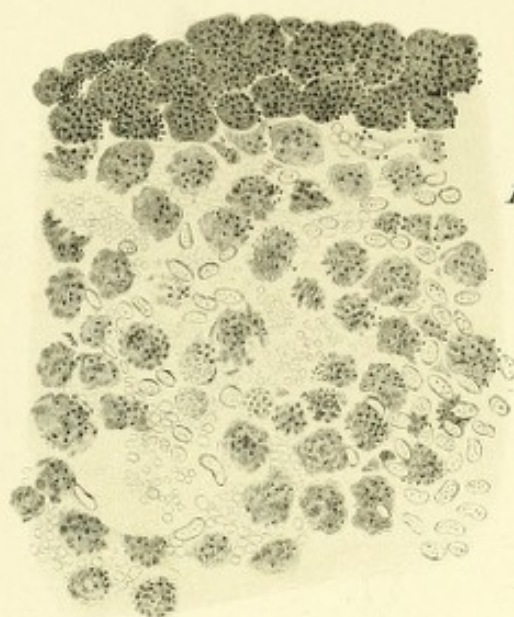
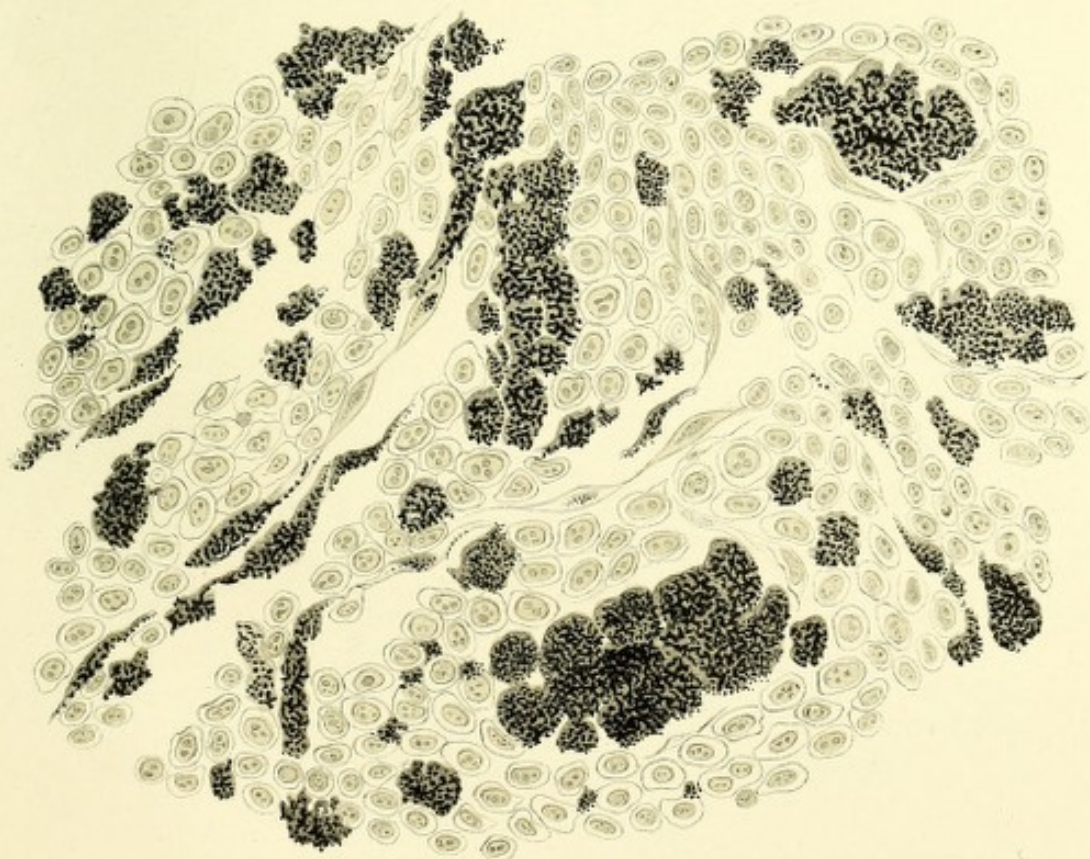
*Fig. 8.*



*Fig. 11.*





*Fig. 9.**Fig. 10.**Fig. 12.*

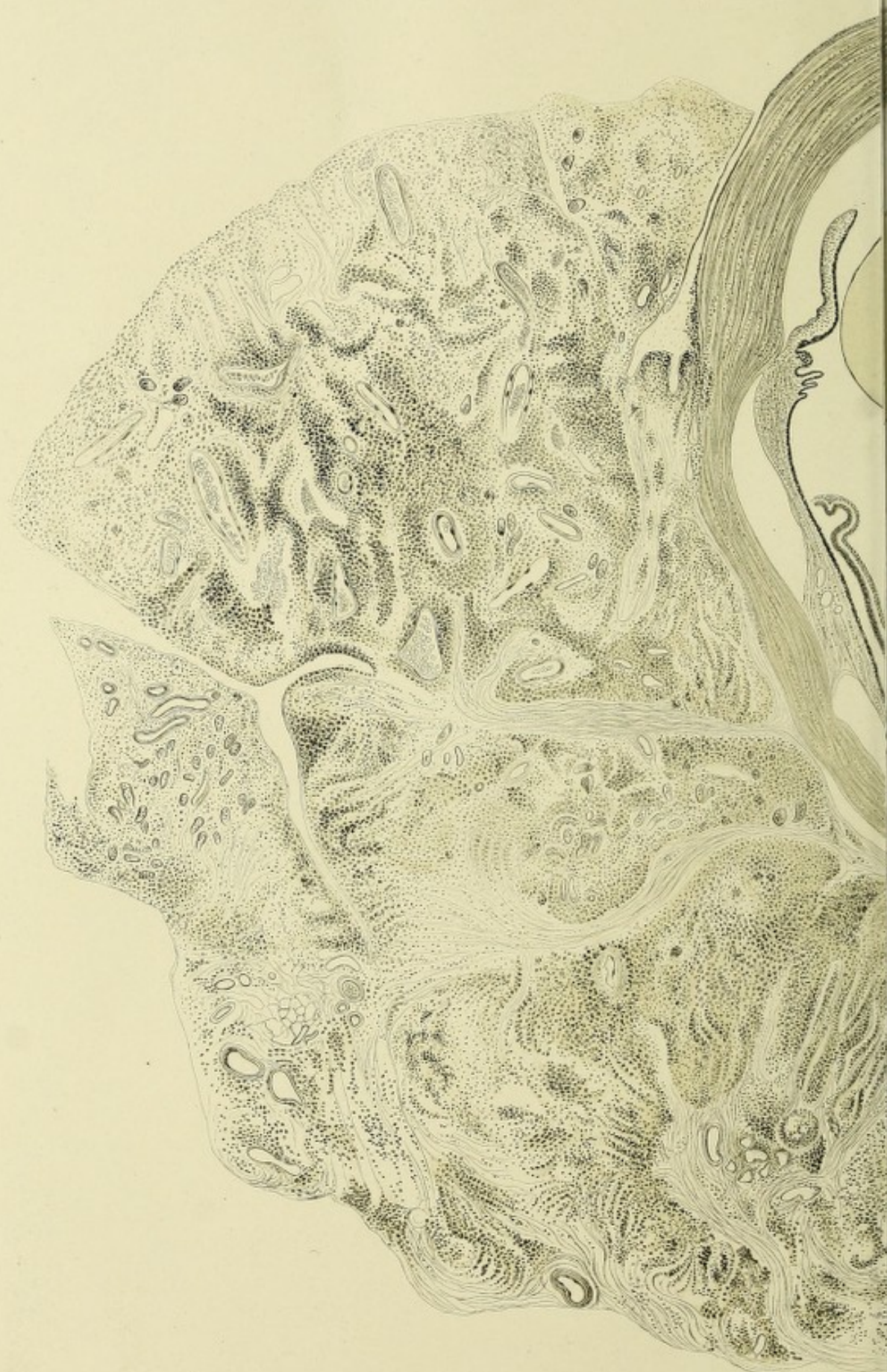





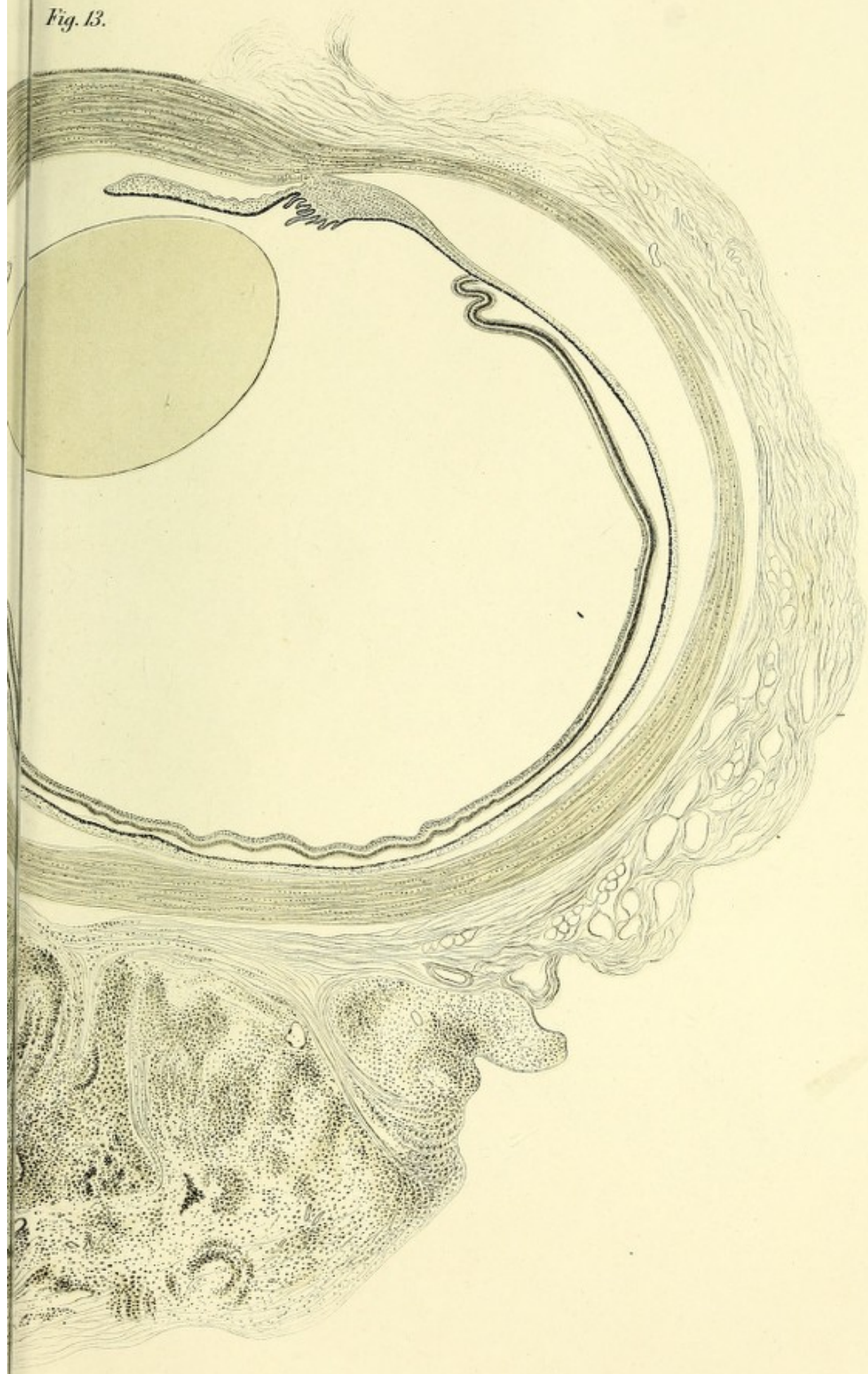









*Fig. 13.*













*Fig. 14.*

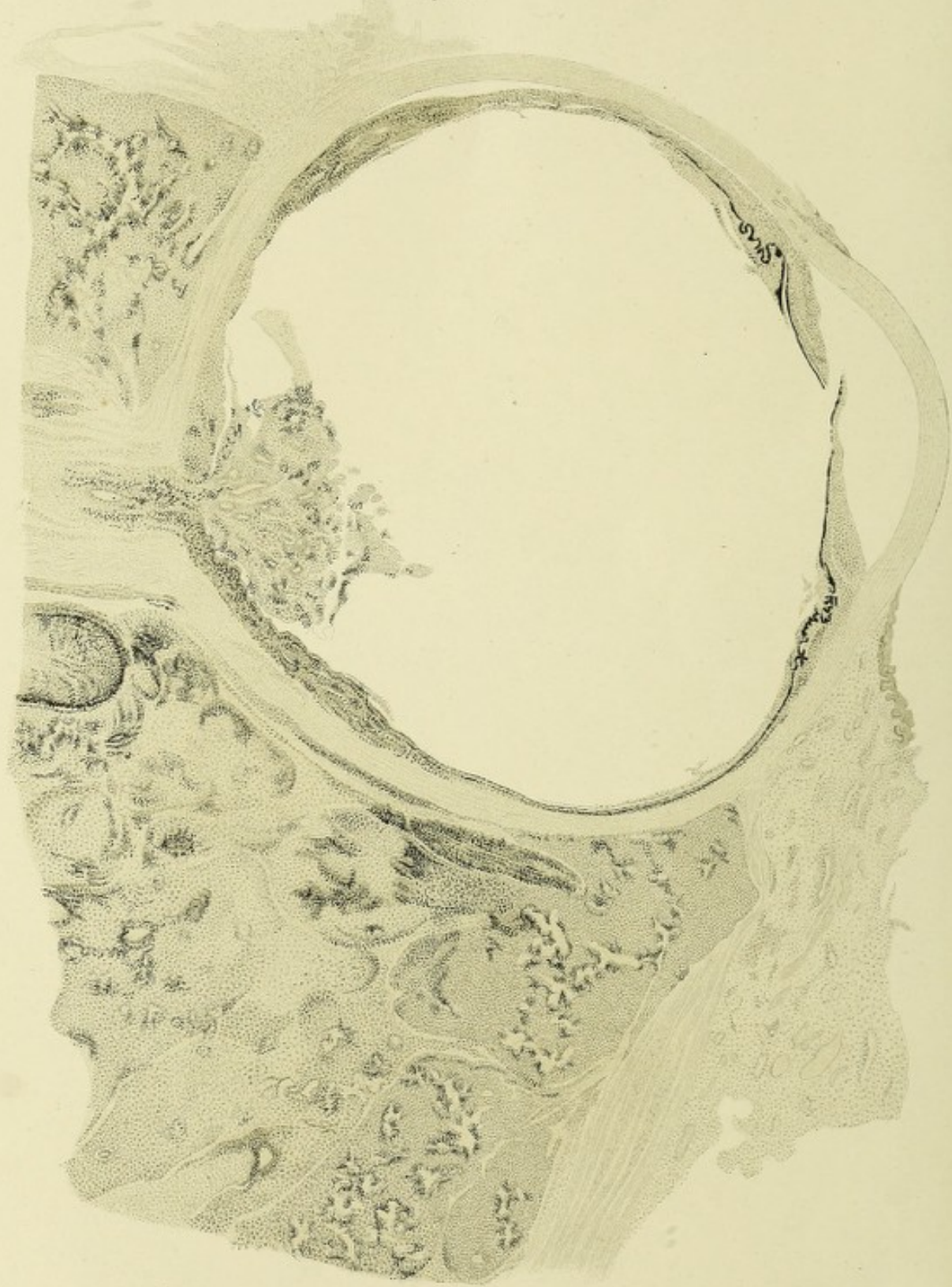
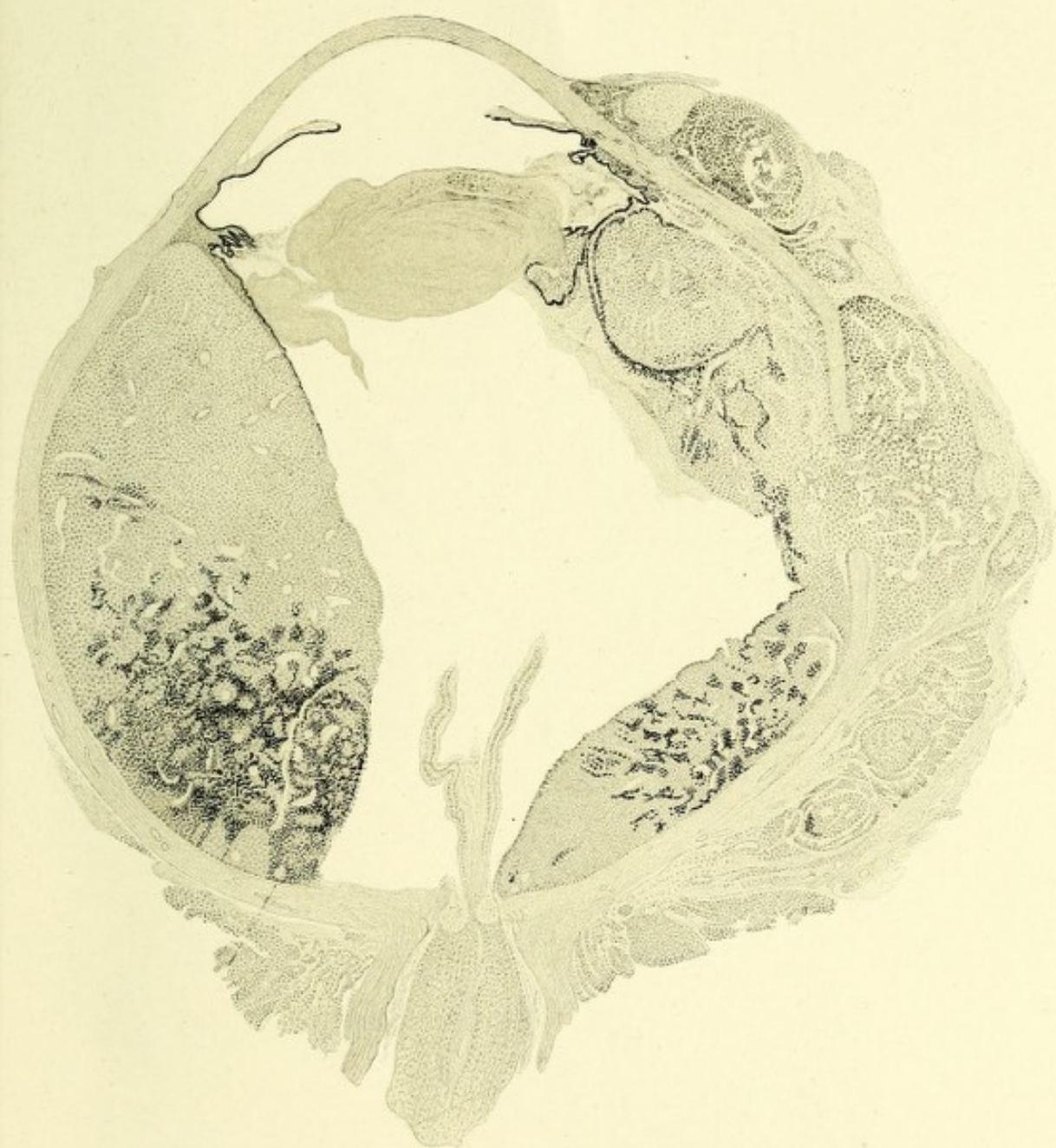


Fig. 15.









*Fig. 16.*

