① C. Devereux Marshall

Metastatic Carcinoma of the Eyeball.

② Carl Wagner

Ueber metastatische Aderhauttumoren

[*Reprinted from the Royal London Ophthalmic Hospital Reports, Vol. XIV, Part 3.*]

METASTATIC CARCINOMA OF THE EYEBALL.

By C. Devereux Marshall, *Curator.*

Case I.—Mrs. J. J., æt. 57, was seen early in 1895, and was found to be suffering from a tumour of the right breast. It had all the appearances of being a scirrhus. On May 7, 1895, the breast together with the axillary glands were removed, and the diagnosis of scirrhus was confirmed by pathological examination.

The wound healed slowly, but was quite closed by June 28.

The patient remained in good health for about 17 months, when she found the sight of her right eye failing.

She was then seen by Mr. John Couper, who diagnosed an intraocular tumour In December, 1896, the eye was removed, and was sent to me for pathological examination. Very shortly after this, patient developed ascitis, there was some pain and swelling of the right arm, and some pain also in the left arm, but no tumour could be felt, and there was no sign of local recurrence.

In March, 1897, death took place, and although no post-mortem examination was made, yet there was every indication that the patient had secondary deposits in the abdomen which proved fatal.

The eye after removal was hardened in alcohol, and the following is the description of it.

The cornea has been rendered opaque by the hardening fluid, but appears to be otherwise healthy. The anterior chamber is shallow, and the angle narrowed but not closed.

The lens is healthy and *in situ*. The vitreous has mostly disappeared. Situated at the posterior part, and extending from a point 3 mm. beyond the optic nerve on one side, to a point 2 mm. in front of the equator on the other side, is a flat unpigmented tumour 2·5 mm. in thickness, forming in the choroid, which at the edge of the growth is seen to split, one part going in front and the other part behind the tumour.

The retina is detached, both over the growth and at all other parts, and the subretinal space is filled with a large amount of coagulated albuminous material. The retina takes no part in the formation of the growth, but at one place it appears as if the neoplasm were invading this structure.

Microscopic Examination.—The growth is seen to be in the choroid, and splitting it near its edge, while the intermediate layers of connective tissue run into the tumour, and disappear. The mass consists of cells and connective tissue, but there is relatively little of the latter compared with the large amount of cells. It is in this interstitial tissue, which is evidently of choroidal origin, where the only pigment cells present are scattered; these cells are very few and far between, and they certainly form no intimate part of the tumour, which is entirely devoid of pigment. The parenchymatous portion of the neoplasm consists of large glandular epithelial cells, which are grouped together into masses and bounded by connective tissue; this, however, does not penetrate between the individual cells, which are grouped together by themselves. The vessels are few, and run entirely in the connective tissue meshwork.

In some sections the cells can be seen growing into

the adjacent retina, and the head of the optic nerve contains several processes of tumour cells which have been cut in section.

The sclerotic is quite unaffected, though a little round cell infiltration is seen at certain parts upon which the growth is resting.

There are numerous areæ of degeneration in the growth, but owing to their somewhat broken up and unstained appearance it is difficult to say what they are composed of. In all of them migratory round cells are seen to be infiltrating.

CASE II.—The following case is one of considerable interest as bearing on this subject, and although it is not so complete as that first described, owing to the fact that no pathological examination could be made, yet there can be no doubt but that the patient was suffering from metastatic tumours of both eyes. For the notes, and for permission to publish the case, I am indebted to the kindness of Mr. A. E. Reynolds, under whose care the patient was, and to Mr. J. B. Lawford, who made the ophthalmoscopic examination.

The patient was a woman 44 years of age, who was operated upon 18 months before for carcinoma of the breast; this diagnosis was subsequently verified by microscopic examination.

In January, 1896, the following condition was noted. "Patient is a pale emaciated woman, with a dry skin, a hectic temperature, and a cough.

"There is very little headache, no ocular pain, occasional sickness after food or medicine, usually following coughing. There is a family history of tubercle. She has lately had 'pneumonia' of one lung, which has never quite cleared up. The urine contains no albumen. The right eye failed painlessly some weeks ago. The left eye failed 8—10 days ago, but the vision in this eye is said to vary considerably."

Present State.—"Right eye, tension normal, pupil acts very sluggishly to light, V. = less than J. 20. Left eye, tension normal, pupil acts well to light, V. = J. 8 fairly."

Ophthalmoscopic Examination.—"Right eye. All round the optic disc, and for some distance towards the periphery, the fundus appears grey, semi-opaque, and raised. The optic disc appears to lie in a hollow, and looks dark in contrast to the surrounding tissue. The retinal veins are large, not tortuous and not obscured. The arteries are about normal in size. No hæmorrhages, and no patches of exudation. The opaque area is unevenly hypermetropic, and the red reflex of the choroid quite lost. The media are clear."

"Left eye. There is a similar grey appearance over a large area up and in from the optic disc; the patch is very opaque and soft looking, and apparently swollen. The retinal vessels have much the same appearance as in the right eye. There are no hæmorrhages, the optic disc is not swollen, and the media are clear."

"No observations on the field of vision could be made. Patient was seen in her own room, and was too feeble to allow of any prolonged examination. She became quite blind soon after, but no rise of intraocular tension occurred. She died in August, 1896, but no post-mortem examination could be obtained. Death occurred from 'exhaustion.' No cerebral symptoms developed, and the vision at last was bare perception of light only."

This condition of secondary carcinoma of the eyeball is, I think, sufficiently rare to make it worth while to put such cases on record, and when one mentions the fact that until 1890 only five were to be found described in literature, and also that in the Moorfields museum there is only one somewhat doubtful case, it is pretty certain that this form of tumour may be regarded as among the most uncommon neoplasms met with.

Since 1890 several cases have been recorded, but still

the total number is so small that I venture to give an abstract of those which have been worked up and published, and in which there is undoubted evidence of the nature of the growth.

Doubtless many other cases have occurred, which have neither been examined nor published, and I feel sure that were eyes more frequently investigated in persons suffering from malignant tumours, we should find that the condition is less uncommon than would appear on looking at the literature on the subject.

Possibly the disease as it is here presented is of more interest to the pathologist than to the clinician, but as the former is almost entirely dependent upon the latter for his material, and as there is much room for work upon the subject of intraocular tumours, it is of the greatest importance that every case should be subjected to strict examination, if we are to elucidate the many perplexing cases upon which one is constantly asked to express an opinion.

Perls was the first to describe a case of this condition, and the report is published in Virchow's Archives, vol. lvi, p. 437. The patient died of primary carcinoma of the lungs and pleura, and at the autopsy the following condition was found in the eyes :—

Left Eye.—Retina detached on the inner and lower sides. Along the whole extent of the posterior half of the eyeball the choroid is 2 mm. thick, quite hard, and almost like cartilage, forming a slightly prominent uneven surface.

Right Eye.—There are several slightly prominent infiltrations, similar in appearance to the mass described above in the left eye. The retina is affected, and is perforated at some places. Under the microscope the masses are seen to be of the nature of the primary growth, and in the capillary layer of the choroid, near the infiltrations, there are enlarged vessels filled with carcinoma

cells, thus forming emboli. No mention is made of the condition of the eyes during life.

Microscopically Perls was able to trace a connection between the tubules filled with epithelial cells and the minute blood-vessels, thus showing that the metastasis was due to capillary embolism.

Hirschberg has reported two cases. The first is published in the Centralblatt für praktische Augenheilkunde, 1882, p. 376, and also in Archiv für Ophth., 1884, Bd. xxx, Ab. 4, p. 113. The patient was a woman æt. 52, who came in August, 1882, complaining of failing sight. She had suffered for nine years from cancer of the right breast. The glands in the right and left supra-clavicular region were enlarged. Externally the eyes showed no changes, but the vision of the left eye was much reduced. Both fundi showed some small pale yellow spots close to the disc.

Six weeks later the right eye was still worse, and the ophthalmoscope revealed a similar condition in the two eyes, viz., a prominence of about 1 mm.

In November R.V. = fingers at 5′, and the growth was 2 mm. high; the retina was extensively detached. The vision of the left eye had become much worse; the growth was especially marked above the optic nerve.

Later on the growth in the left eye also extended downwards from the papilla, so that on both sides there came to be a wall of new growth 12—15 mm. high. Along with this the vision rapidly failed, and then the growths began to shrink. There was never any pain in the eyes, and the tension was unchanged. Patient gradually got worse and died early in 1883, but no post mortem was allowed.

Schöler and **Uhthoff** (Centralblatt für praktische Augenheilkunde, 1883, p. 236) record a case of a woman, æt 33, who suffered from carcinoma of the breast for six years. This had been removed as far as possible by operation. The right eye was first affected. The retina

in this was extensively detached, the papilla swollen, and the retinal vessels dilated. Around the papilla was a greyish-white ring containing epithelial nests. On the retina of the left eye, in the macular region, were numerous greyish-white dots, about the size of pins' heads, without pigment. They rapidly developed during the 10 months the patient was under observation. The left optic nerve became atrophied and the right eye glaucomatous.

The patient died shortly afterwards, when the condition was verified by Uhthoff, who made the pathological examination. Metastatic growths were then found to be present in both pleuræ, both ovaries, both cerebral hemispheres, dura mater, both eyes, and right optic nerve.

The account of the autopsy is given in the International Beiträge zur wissenschaftlichen Medicin, ii, 1891, in a paper by Uhthoff, "Zur Lehre von dem metastatischen Carcinom der Choroidea."

Hirschberg and **Birnbacher** (Archiv f. Ophth., 1884, Bd. xxx, Ab. 4, p. 113) record the case of a woman 28 years of age, who had had the right breast removed in January, 1884, for scirrhus. A short time before the left eye had failed. When first seen the right eye was normal in every respect, but the left was totally blind. It was entirely free from pain, and the T. was −1, and this condition remained throughout the whole course of the illness. Patient died in February, 1884.

At the autopsy a wound in the region of the right breast was healing, but in it were two small nodules of growth. There were nodules also found in the lungs, bronchial glands, and sheath of the liver and kidneys.

The eyeball on vertical section showed a large choroidal tumour, greatly diminishing the size of the vitreous chamber, and reaching as far forwards as the equator and backwards to the optic nerve. The retina was extensively detached by serous exudation. The base of the tumour measured 12 mm. long and 9 mm. in thickness.

The retina was funnel-shaped and in part adherent to the tumour.

Microscopically the cells were of a large spheroidal glandular shape, being collected into groups, which were separated from each other by means of connective tissue containing pigment. At places the retina was invaded by tumour cells.

The choroid in other parts was not altered in structure.

Manz (Archiv für Ophthalmologie, 1885, Bd. xxxi, Ab. 4, p. 101) describes the clinical appearances of a case of metastatic carcinoma of the eyeball which occurred in a woman æt. 50, whose right breast had been removed for cancer in August, 1883. She was first seen on account of failing sight in November, 1883, when the operation wound had not quite closed, but there was commencing local recurrence, and the axillary glands were enlarged. Her general condition was bad. There was a large detachment of the retina in the right eye, and a similar condition was seen in the left. The tension was not increased. Both detachments increased rapidly, and patient became blind. The tension of the left eye fell slightly, but this was the only change from normal. The patient left the Clinic, but died shortly afterwards of recurrences in the abdomen. No post-mortem examination was obtained.

A. Schapringer (American Journal of Ophthalmology, 1888, vol. v, p. 285).

The case here recorded is that of a woman, a native of Germany, who was operated upon in 1885 for scirrhus of the right breast, the axillary glands being also removed. Microscopically the tumour proved to be a glandular carcinoma; the wound healed, and there was no local recurrence. In August, 1887, 22 months after the operation, she accidentally discovered that the sight of the left eye had almost gone. Her strength then began to fail, and she had much shortness of breath. In October, 1887, there was found to be much pleuritic effusion on the right side. In November about three pints of greenish-

yellow fluid was withdrawn from the chest, but it reaccumulated within two days. The patient speedily became worse, and died on December 27, 1887. The sight of the right eye was never impaired, and the tension of the left was normal throughout. A partial post mortem was made. The lower lobe of the right lung was permeated with numerous cancer nodules, and the rest of this lung and all the left had nodules less thickly scattered through them.

The liver was enlarged and hyperæmic, and contained numerous nodules similar to those found in the lungs. The stomach, heart, and pericardium were not affected. The left eye was removed, and after hardening was found to contain a flattened tumour on the temporal side. The choroid near the disc was much thickened, and composed entirely of carcinomatous tissue; further forwards on this side it got thinner and thinner, until it nearly reached the ora serrata, where it ended with a bevelled edge. A few carcinoma cells were formed on the nasal side of the optic nerve, but the choroid here was practically unaffected.

Mitvalsky (Archiv f. Augenheilkunde, 1889, Bd. xxi, p. 431). The case here reported was that of a woman æt. 46, who first noticed the sight of her left eye failing in February, 1886. The following is the history:—

A carcinoma had been removed from her left breast in 1884; a local recurrence, together with some enlarged glands, was excised. Since this time her condition has been good. When first seen, there were a large number of hard and enlarged glands in the axillary and clavicular regions, but no recurrence at the seat of the primary operation.

Ophthalmoscopically a vertical oval growth of 3 disc diameters extended laterally from the papilla to the macula. The retina became extensively detached in the course of a few weeks. Shortly after this the eye showed the symptoms of acute glaucoma, and the globe was

excised. The right eye remained unaffected, but the patient died, with symptoms of metastatic growths in the lungs and brain.

On examination the outer two-thirds of the choroid was replaced by a shell-shaped mass of a yellowish-grey colour, its greatest thickness being 2 mm. Microscopically the tumour presented the appearance of a carcinoma very like a scirrhus. It had numerous yellow spots, which did not stain, and which readily fell out when washed. The connective tissue framework showed everywhere choroidal pigment. The unstained areæ were apparently formed of degenerated blood. The papilla was not involved in the growth. The angle of the anterior chamber was normal, but the chamber itself had much fibrous exudation in it.

The second case recorded in this paper is that of a man, æt. 35, who came in October, 1887, complaining of failing vision in the left eye. He had had good health until a year previously. He then noticed a tumour of the left breast. This was removed, together with the axillary glands. Microscopically it proved to be a scirrhus. Ophthalmoscopically an irregular vertical tumour was seen extending from the macula. Its greatest elevation was 4 diopters. Tn. V. = 6/60.

The growth developed rapidly, and patient died in December, 1887, with numerous metastatic growths, and with cerebral symptoms.

Gayet (Archives d'Ophtalmologie, 1889, p. 205) reports a case of carcinoma of the right eye occurring in a soldier, æt. 30, of alcoholic tendencies.

When first seen by the author the right eye was quite blind, as the result of a detachment of the retina. It was very injected, tender, and painful, and prevented his sleeping. The diagnosis of intraocular tumour was made, and the globe was excised.

On examining the eyeball after hardening, a large tumour of lenticular form was found touching the optic

nerve. Microscopically it was found to be composed of cylindrical shaped epithelium. The patient died shortly afterwards, with very marked abdominal symptoms. The post mortem revealed a large tumour of stomach, liver, and right lung.

V. Kamocki (Archiv für Augenheilkunde, Bd. xxvii, p. 46), reports a case which he had several years before published, as one of adenoma of the choroid. The eye, R., T. +, containing the growth, was removed in March, 1884. The patient was a man, æt. 37, who had always been strong and healthy. The eye began to fail about a year before excision, and for four months had been quite blind. The retina was completely detached, but the ciliary body and anterior part of the choroid were normal. Surrounding the optic nerve was a sharply defined tumour 5 mm. in height, and 18 mm. in lateral extent. In section the growth showed an alveolar structure.

Microscopically the tumour consisted of glandular tissue, at some places resembling the lacrimal gland, and at others the thyroid. The epithelial cells were mostly cylindrical, and arranged in a single stratum. The peripheral portions had a structure like that of an acinotubular gland. The stroma consisted of fibrous tissue, containing numerous choroidal pigment cells.

Preparations from the central portions of the tumour closely resembled a cystoma of the ovary. These cavities were lined with flattened epithelium, and filled with colloid masses. From its close resemblance to other published cases of metastatic carcinomata of the choroid, and especially from its great similarity to Gayet's case, which was secondary to carcinoma of the stomach, the author is strongly of opinion that this arose in a similar manner. This, however, cannot be proved, but it was ascertained that shortly after the patient left the hospital he became ill, and died in a few weeks, but without receiving medical attention.

Schultze (Archiv für Augenheilkunde, vol. xxi, 1890,

p. 319) reports the case of a woman, æt. 34, who was seen in 1888, and who had noticed the sight of the left eye failing for about three months, accompanied latterly with pain and lacrimation. The external appearance of the eye was healthy. V. = 5/6. T. normal.

Ophthalmoscopically a detachment of the retina was observed at the upper and outer part of the left fundus, but nothing like a tumour was seen.

The patient had been operated upon for carcinoma of the right breast in December, 1887, at which time the axillary lymphatic glands were removed.

In September, 1888, the blind eye was removed. The patient died five months later from recurrence in the nervous system, though no autopsy was allowed.

On examination of the eyeball the retina was found to be entirely detached and the vitreous much shrunken.

In the upper half of the eyeball there was a flat choroidal tumour lying on the sclera. It reached from 4 mm. behind the ciliary body, and extended backwards so as to overlap the entrance of the optic nerve. The measurements of the tumour were 19 mm. × 16 mm., and its thickness was 5 mm. On the opposite side was another smaller deposit, 5 mm. broad and 2 mm. thick.

Microscopically the tumours were shown to be of the same nature. The ground substance was composed of connective tissue containing numerous pigment cells, while the bundles of fibres enclosed groups of spheroidal epithelial cells. The vessels were not very numerous, and there were various patches of necrosed tissue; in these spaces was a good deal of blood.

A. E. Ewing (Archiv für Ophthalmologie, 1890, Bd. xxxv, Ab. i, p. 120) records a case of metastatic carcinoma of the choroid occurring in an unmarried woman æt. 32. She was first seen in October, 1887. The sight of the right eye had been failing for two months, T. + 1. The retina was detached, and a growth could be seen at the base of the iris extending backwards into the ciliary body.

Ophthalmoscopic examination revealed a detachment of the retina, and a tumour spreading forwards into the ciliary body.

The eye was excised in November, 1887.

A carcinoma was then found in the left breast, about the size of an apple.

At the end of December patient complained of dimness of vision of the left eye. A detachment of the retina was seen, and this rapidly increased in size. On examining the right eye after removal, a transverse section showed complete detachment of the retina and a gradual thickening of the choroid in every direction from the optic disc to the equator, but nowhere was the tumour more than 1·5 mm. in thickness.

Microscopically the growth consisted of epithelial cells arranged in an alveolar manner in a connective tissue network. Numerous vessels were blocked with the cells of the new growth.

The following clinical case is recorded by **C. Guende** (Recueil d'Ophtalmologie, 1890, p. 325). Emma X, æt. 54, attended the clinique of Dr. Despagnet in November 14, 1889, complaining of visual tremble in the right eye, following an injury with an umbrella nine months previously.

For six months there had been repeated inflammatory attacks of periorbital pain and lacrimation. On examination there was found to be intense ciliary injection, diminished tension, and other symptoms of cyclitis. Ophthalmoscopic examination showed an ill-defined detachment of the retina of +6·0 D. The retina itself was greyish in colour. The patient had a cachectic appearance.

For nine years she has noticed a tumour at the lower part of the right breast. It had increased much, and had now become ulcerated.

By the end of February, 1890, patient had become very thin and emaciated, and was confined to her bed for

the greater part of the day. The eye again became inflamed, soft, and tender to the touch. The right temporal region had numerous blackish veins, very like that seen in some cases of tumour of the brain.

On examination there were found to be undoubted signs in various parts of the body of neoplastic growths, in the skull, sternum, clavicles, some of the upper ribs, and in the fingers.

The right breast, which was the seat of the primary growth, was entirely occupied by a hard mass the size of a fist, ulcerated at its lower part, and adherent to the pectoralis major. The left breast had a smaller tumour and the axillary glands were greatly increased in size. The liver was tender and enlarged, but she had never been jaundiced. The digestion was deranged, and there was frequent vomiting. The breast, the lungs, and the whole nervous system showed signs of being involved, and the patient became extremely weak.

In order to examine the breast tumour Guende removed a small piece, but unfortunately the examination proved inconclusive.

The mother of the patient died of cancer.

A. Elschnig (Archiv für Augenheilkunde, Bd. xxii, p. 149) reports the case of a woman, æt. 57, who, in February, 1887, was operated upon for carcinoma of the left breast. Shortly afterwards a local recurrence took place. She first complained of failure of the sight of the left eye in December, 1887. Ophthalmoscopically there was seen to be a detachment of the retina, and this rapidly advanced, until in less than a month it became completely detached. The intraocular tension soon became increased, and there was much injection of the eyeball. The glaucomatous condition continued until March, 1888, when the patient died from exhaustion, with metastatic growths in the brain, lungs, and liver.

The affected globe was removed, hardened in Müller's fluid, and presented the following condition :—

The lens and iris were pushed forwards, the retina was completely detached, and the subretinal space was filled with coagulated albuminous material. The choroid near the disc was twice its natural thickness, of a mottled light brown colour, and sharply defined from the dark, atrophic, unthickened choroid.

Microscopically the tumour was seen to be composed of dense fibrous tissue, containing pigment cells and a few blood-vessels. These bundles enclosed tubules of small epithelial cells, in many of which were cavities filled with degenerated matter or red blood corpuscles. Two venæ vorticosæ which were examined had their lumen occluded partly by proliferated endothelium, and partly by epithelial groups lying in masses of coagulated blood, portions of which had undergone calcareous degeneration.

O. F. Wadsworth (Trans. American Ophth. Soc., 1890, vol. v, p. 654). This case is that of an unmarried woman, æt. 46, who was first seen on June 14, 1890, having had a dimness of sight for three weeks. There was a large detachment of the lower part of the retina. In order to determine whether a tumour was present or not a needle was thrust into the eyeball through the detachment. The point could be seen with the ophthalmoscope, and distinct resistance was felt to lateral movement; this settled the diagnosis of tumour.

The previous history was that, 16 months before, the right breast had been removed for cancer, which, however, was not microscoped.

On June 26 the vision was reduced to P.L., and there was no fundus reflex. The eyeball was enucleated, and examined after hardening. The following condition was found.

The vitreous was stained with blood. The tumour, which was situated in the choroid, was light in colour, moderately firm, nearly circular, with a smooth surface. It measured superficially 10 × 12 mm. and 3 mm. in thick-

ness. At the anterior part of the growth and forwards to the ora serrata the retina was loosely detached, but it was *in situ* at all other parts.

Microscopically the tumour consisted of masses of cubical and irregular-shaped epithelial cells, with areæ of hyaline degeneration. It was situated in the choroid, but had invaded the inner layers of the sclerotic; the retina, however, was not involved. The subsequent history is not given.

Uhthoff (International Beiträge zur wissenschaftlichen Medicin, 1891, Bd. ii). In an article in this volume, entitled "Zur Lehre von dem metastatischen Carcinom der Choroidia," Uhthoff describes the case of a woman, æt. 47 years, who was first seen on January 6, 1890, complaining of failing sight. She had had a carcinoma of the right breast operated upon in May, 1889.

The vision of the right eye was 14/200, and of the left 3/200; in the right eye the upper half of the field was gone, and in the left there was a large central scotoma. Both retinæ were extensively detached. Patient became comatose, and died on February 19, 1890.

An autopsy was made by Dr. Oestreich the following day. There was a local recurrence in the right breast. There were also metastatic growths in the liver, spleen, kidneys, bronchial glands, retroperitoneal glands, right suprarenal capsule, right temporal lobe, and in the choroid of both eyes.

Carl Wagner (Ueber metastatische Aderhauttumoren, published in 1891 by Gustav Schröter) describes the following case:—

On April 24, 1890, a man, æt. 45, came to the University Eye Clinic, at Halle, complaining about the left eye, which was blind; the conjunctiva was injected and chemotic. The cornea, aqueous, and lens were clear. The retina was entirely detached. Tension +. R. eye normal. Sarcoma of choroid was diagnosed, as there was nothing to indicate carcinoma. Excision was advised, but

patient would not consent until four months later, when the eye was removed.

On section, a flat tumour, about 2 mm. in thickness, was observed which had an extremely uneven surface. The retina was detached.

Patient then gave the following history :—

A year and a half previously the sight began to fail, and since then he had had several attacks of acute glaucoma. He was seen by Schwalbe, who found the eye inflamed, painful, and blind. The retina was detached. In November, 1888, he attended a clinic at Leipsig, when a tumour the size of a pea was seen on the nasal side by means of focal illumination.

Two days after the operation, patient was carefully examined, when everything was found normal except the liver, which was enlarged and painful on pressure. Four months later patient again attended complaining of pain in the hepatic region. He was cachetic in appearance and had swollen glands in the neck, right axilla, and inguinal region. There was a distinct tumour of the liver, which had an uneven surface, and reached as low as the umbilicus in the middle line. There was slight ascitis.

Pathological Examination of the Eye.—The angle of the anterior chamber was closed. The sclera was normal. Close behind the equator a tumour the size of a pea was seen connected with the choroidal growth. The growth itself was flat and shell-like in shape, and was nowhere more than 2 mm. in thickness. Microscopically the tumour was found to be composed of round or polygonal cells with round nuclei; they were arranged in an alveolar manner, while at places the cells were degenerated.

The patient died subsequently of cancer of the stomach and liver, but he was not under observation at the time, and no post mortem was obtained; consequently it is doubtful if the growth in the eye was primary or secondary.

The slow course of the disease, however, was very suggestive of the stomach being the primary source.

Ward A. Holden (Archives of Ophthalmology, 1892, vol. xxi, p. 76) reports a case of carcinoma of the eyeball, but the clinical history of the patient, from whom the eye was removed, was lost, therefore nothing but the anatomical and histological appearances are described. On opening the globe the retina was found detached on the temporal side from the papilla to the ora serrata, and the subretinal space was filled with a coagulated albuminous mass. Beneath this was a flat growth in the choroid 1·5 mm. thick.

In the outer layers of the sclera and in the episcleral tissue, at a point corresponding to the middle of the choroidal growth there was a small tumour consisting of narrow epithelial tubules, but it was separated by unchanged sclera from the other growth.

Again, at a point 4 mm. to the nasal side of the papilla a few carcinoma tubules had developed in the choroid without causing any perceptible thickening. There were thus three distinct foci.

That these three tumours were of metastatic origin is proved by the fact that two of the three deposits occur at a situation in which primary carcinoma does not occur, and this is also confirmed by their position with reference to the arteries.

The smaller choroidal focus appeared in that portion of the choroid to which the short ciliary arteries of the nasal side run. The middle portion of the larger choroidal focus was in that part of the choroid where the greater number of the short ciliary arteries enter.

The scleral focus was in the situation of the small twigs which, after being given off by the short ciliary arteries run near the surface of the sclera.

S. Schultze (Archiv für Augenheilkunde, Bd. xxvi, 1893, p. 19) reports the case of a lady, æt. 39, who was in good health until August, 1889. She was at that time

suffering from subacute catarrh of the lungs. She had repeated pulmonary hæmorrhages, but no consolidation could be found, and there was no fever. In December she developed an empyæma, and 4—5 litres of seropurulent fluid were removed.

In February, 1890, the sight of the left eye began to fail, and in the course of six weeks it became blind and painful.

In May the eye was enucleated, as a tumour was suspected. Her general condition did not improve, and the pleural cavity was again aspirated. She died of marasmus in September, 1890, this being nine months after the chest symptoms developed.

During life malignant disease of the lungs and pleura was diagnosed, but an autopsy was not permitted.

The eye containing the growth was healthy in its anterior part. Growing in the choroid, and reaching from the optic disc to a point a few millimetres behind the ciliary processes, was a flat, nodular growth, measuring from 17—20 mm. in all directions, and 3 mm. in its thickest part, which gradually became thinner as it passed into the normal choroid. The sclerotic had become perforated, and near the optic nerve a small round tumour had developed outside; this measured 6 mm. laterally, and 4 mm. in height. A narrow tumour mass passed through the sclerotic, and united the two.

Microscopically the growth had an alveolar structure, being composed of large and small cell nests of varying form, situated in a stroma of connective tissue containing many choroidal pigment cells. The carcinoma cells, and many of the nests had both old and recent hæmorrhages. The growth outside the globe was similar in structure, but contained much dense connective tissue, the nests contained no hæmorrhage, and there were no pigment cells in the stroma.

The choroidal vessels contained no emboli of cancer cells, but in the sclera many vessels were occluded by them,

and a posterior ciliary artery was plugged by a carcinomatous embolus for some distance.

The patient died of marasmus, nine months after the chest symptoms first commenced to develop, seven months after the first disturbance of vision, and four months after the eye was removed.

No post mortem was permitted, but the diagnosis made during life was that of cancer of the lung and pleura.

G. Abelsdorf, (Archiv für Augenheilkunde, 1896, vol. xxxiii, p. 34) reports a case of a woman, æt. 44, who complained that for three weeks the sight of both eyes had been affected.

Ophthalmoscopic examination revealed in the left eye a flat detachment of the retina on the temporal side, and in the right eye a detachment near the yellow spot. The tension of both was normal.

A primary carcinoma was discovered in the right breast, which had been growing for a year. The patient died three months later.

On section of the right eye there was a diffuse thickening of nearly the whole of the choroid. It began around the disc and passed gradually into the normal choroid near the ora serrata. Its greatest thickness was 2·5 mm.

The retina was completely detached and the subretinal space filled with coagulated masses.

Microscopically the tumour had a typical carcinomatous structure. The parenchyma was composed of connective tissue forming alveoli which were filled with epithelial cells, the connective tissue at parts contained fixed and pigmented cells together with free pigment. The tumour also contained necrosed tissue, degenerated cells, free pigment, many red blood corpuscles, and small blood-vessels. At some points the capillaries of the choroid were surrounded with carcinomatous tissue, but they contained no emboli of carcinoma cells, whereas many emboli were present in the posterior ciliary arteries near their passage through the

sclerotic. The optic disc was infiltrated with epithelial cells, and so also was the root of the iris in the ciliary body at its lower and temporal side; these passed through the filtration angle into the anterior chamber and invaded the circular fibres of the ciliary muscle.

The microscopic appearance of the left eye was much the same as that of the right. No direct connection existed between the iritic and the choroidal tumours.

Henry D. Noyes (Trans. American Ophth. Society, 1897, p. 538) reports the case of a patient, æt. 55, who was seen on September 5, 1895. She was a stout and well nourished woman who had undergone two operations for cancer of the right breast, once in 1880 and again in 1889. In 1893 she had a uterine tumour removed, but it is not known if this was of a nature similar to that in the breast.

Ophthalmoscopic examination of the right eye showed a few vitreous opacities, and in the middle of the fundus a detachment of the retina was visible. Ten weeks later the detachment was much more marked and the lower half of the retina also.

In May, 1896, the eye was excised on account of pain. On section a growth in the choroid was found, reaching from the optic nerve nearly to the equator, its thickness was 1·5 mm.; the retina was totally detached.

On microscopic examination "the thickened choroid presents numerous connective tissue trabeculæ, lightly pigmented, enclosing numerous alveoli of various sizes. These alveoli are partly or wholly filled with cells which resemble epithelial cells. In many places the alveoli are only lined with these cells, the rest of the space being partly filled with fibrin. There are few vessels in this part, the vessels of the choroid proper being much reduced in size, and crowded into the anterior or posterior side of the new formed tissue. About the optic nerve entrance the alveoli are quite small and well filled with new cells."

George H. Matthewson, at the Annual Meeting of the British Medical Association held at Montreal, 1897, reported a case of metastatic adeno-carcinoma of the choroid. The patient was a lady, æt. 48, who came to Dr. Buller complaining of almost complete blindness of the right eye of about three months' duration. The lower part of the retina was seen to be detached. Buller then made a scleral puncture, and drew off a considerable quantity of serous fluid, and found next day that the retina had gone back, but that at a short distance below the optic nerve there was a small flattened ovoid swelling. There was a large firm nodular tumour of the thyroid, and the diagnosis of malignant growth of that gland with metastasis of the choroid was made. The thyroid was extirpated, and the right eye was enucleated. On opening the eye, a small flat ovoid tumour with roughened surface was found immediately below the optic nerve. Microscopically it was seen that the growth was chiefly in the choroid, the sclera and optic nerve being invaded to a slight extent by tumour cells, while the retina was unaffected. The minute structure of the thyroid tumour, and also of that in the eye, showed that it was a glandular carcinoma.

Of the 24 cases here recorded, 18 were females and 5 were males, while in 1 case, No. 18, the clinical history was entirely lost.

Most of these cases occurred in middle-aged persons. The youngest recorded age at which the disease appeared was 28. This case (No. 4) was recorded by Hirschberg and Birnbacher. The patient suffered from carcinoma of the right breast. The two oldest cases were æt. 57. One of these (No. 14), recorded by Elschnig, was that of a woman who suffered from cancer of the left breast, and the other one was the first of the two cases which have formed the basis of this paper. No. 23 in table.

The tension of these eyes forms an interesting feature.

It was normal in		11	cases.
,,	+ ,,	7	,,
,,	− ,,	4	,,
,,	not recorded in	8	,,
	Total ..	30	eyes for 24 persons.

Here we see that the usual condition is to have normal tension, and the least common minus tension. These cases differ in this respect from the ordinary sarcomata which affect the choroid. In a paper by the author, published in the Ophthalmological Society's Transactions for 1896, on the subject of tension in cases of intraocular tumour, it was shown that of the cases in which the ciliary body was not affected, 67·92 per cent. had increased tension and 30·10 normal tension.

The difference, however, is not surprising when one considers the anatomical peculiarities of these tumours.

These growths are nearly always flat and thin, and consequently they are less likely to lead to the pushing forwards of the lens and iris, and to the blocking of the angle of the anterior chamber, as is so notably the case in eyes containing choroidal growths far back.

With regard to the position of the primary growth, it is at once apparent what a large proportion of the patients suffered from carcinoma of the breast; of the 24 cases, 17 suffered from this disease, one being a male and the rest females.

One male, Case 1, and one female, Case 10, suffered from primary cancer of the lung and pleura.

The three who had cancer of the stomach were all males.

One case, No. 22, suffered from primary cancer of the thyroid, and in one case, No. 18, both the sex and the seat of the primary growth were unknown.

The times during which the patients have lived after the first symptom of the eye having become diseased is very variable, and is really a somewhat unimportant fact, depending, as it must, on a variety of accidental circum-

stances. The usual span of life in these cases is a few months. The longest period of time recorded is in Case 17, by Wagner, in which the patient lived for two years, while the shortest is about a month in Cases 4, 5, and 11.

When one considers the anatomical position of the structures involved, it is hardly surprising to find that malignant metastatic deposits in the eye are very uncommon.

One of the most marked features concerning the dissemination of carcinomata is the readiness with which the lymphatic system becomes involved. The lymphatic glands in the neighbourhood of the primary growth are practically always the first to become affected, and it is frequently only at a late stage that there is positive evidence of the vascular system having become the means of carrying the tumour cells to distant parts of the body. Now it is quite certain that the eye can only become involved through the vascular system, as there is no lymph stream running from, say, the breast or the stomach to the eye. Consequently, one would expect that this organ would but rarely become affected, and that only in the later stages of the disease.

This is exactly what we find in the majority of cases. If, therefore, there is reason to suspect the presence of

No. of case.	Author.	Where published.	Sex.	Age.	R. or L.	Tension.
1	Perls	Virchow's Archiv, Bd. 56..	M.	43	R. and L.	..
2	Hirschberg ..	Centralbl. f. prak. Augenheilkunde, 1882, p. 376.	F.	52	R. and L.	R. n. L. n.

a tumour in the eye of a patient suffering from carcinoma elsewhere, it should at least put us very much on the look-out for confirmatory evidence of metastasis in other parts of the body, and of general dissemination of the growth.

As far as treatment is concerned, in such cases it can obviously be only palliative, as it is hopeless to imagine that internal organs are unaffected if the eye is already involved. On the other hand, there is absolutely no reason why such eyes should not be removed; they are liable to attacks of acute glaucoma, and may, if they ulcerate, become extremely painful, whereas excision at an early stage involves practically no risk, and at least one source of discomfort is done away with, while the patient loses but a useless organ.

In conclusion, I have to express my indebtedness to Mr. Couper for giving me the eye to examine from Case 1, and to Sir William MacCormac for his notes concerning the previous history of the case.

I have to thank Mr. A. E. Reynolds and Mr. Lawford for placing the notes of Case 2 at my disposal, and for kindly allowing me to publish it.

My thanks are also due to Dr. Gordon Byers for his assistance in helping me to work up the literature of the subject.

Pathological examination of eyeball.	Seat of primary growth.	Seat of secondary deposits other than eye, and result of post mortem, if obtained.	Duration of life after eye was first affected.	Remarks.
lat shell-like growth in choroid 2 mm. in thickness.	Lung	Various internal organs.		
yes not removed.	Carcinoma of R. breast.	Unknown. No post mortem obtained.	About 7 months.	

No. of case.	Author.	Where published.	Sex.	Age.	R. or L.	Tension.
3	Schöler and Uhthoff	Centralbl. f. prak. Augenheilkunde, 1883, p. 236.	F.	33	R. and L.	R. T. + 1 L. T. n.
4	Hirschberg and Birnbacher	Graefe's Archiv f. Ophth., 1884, Bd. 30, Ab. 4, p. 113.	F.	28	L.	T. − 1
5	Manz	Graefe's Archiv f. Ophth., 1885, Bd. 31, Ab. 4, p. 101.	F.	50	R. and L.	R. T. n. L. T. −1
6	Schapringer ..	American Jour. of Ophth., 1888, vol. 5, No. 10, p. 285.	F.	51	L.	T. n.
7	Mitvalsky ..	Archiv f. Augenheilkunde, 1889, Bd. 21, p. 431.	F.	46	L.	T. + 2
8	Mitvalsky ..	Archiv f. Augenheilkunde, 1889, Bd. 21, p. 431.	M.	35	L.	T. n.
9	Gayet	Archiv. d'Ophtalmologie, 1889, p. 205.	M.	30	R.	..
10	Kamocki ..	Archiv f. Augenheilkunde, 1893, Bd. 27, p. 46. (Case published several years before elsewhere as ademona of choroid.)	M.	37	R.	T. +

Pathological examination of eyeball.	Seat of primary growth.	Seat of secondary deposits other than eye, and result of post mortem, if obtained.	Duration of life after eye was first affected.	Remarks.
R. greyish-white ring around the optic disc. L. flat tumour of choroid 1 mm. thick.	Carcinoma of breast. Removed.	Post mortem subsequently made by Uhthoff. Recurrences found in both eyes, R. optic nerve, both pleuræ, both ovaries, both cerebral hemispheres, dura mater.	1 year.	
Large choroidal tumour reaching from equator to O.D., base 12 mm., and thickness 9 mm.	Carcinoma of R. breast, which was removed.	Lungs, bronchial glands, sheaths of liver and kidneys.	About 1 month.	
Eyes not removed. Retina in both detached.	Carcinoma of R. breast, which was removed.	Recurrences in abdomen, but no post mortem made.	About 1 month.	
Flat metastatic tumour of choroid.	Carcinoma of right breast.	Lungs and liver ..	4 months.	
Flat shaped tumour of choroid at outer part 2 mm. in thickness.	Left breast, which was removed.	Growths in lungs and brain.	3 months.	
Irregular oval tumour reaching 4 disc diameters outwards from disc. Eye not removed.	Left breast ..	Growths in cranial periosteum and brain. No post mortem.	2 months ..	Patient died with cerebral symptoms.
Large tumour of choroid, lenticular in shape, touching the optic nerve, composed of cylindrical shaped epithelium.	Stomach ..	Lung, liver	A few months.	
Tumour surrounding O.N. base 18 mm. long, height 5 mm. Cylindrical shaped epithelial cells.	? Stomach ..	No post mortem made.	Rather more than one year.	As patient died with abdominal symptoms, and as the tumour cells resemble those of stomach, it is supposed that he was suffering from cancer of stomach, to which eye tumour was secondary.

No. of case.	Author.	Where published.	Sex.	Age.	R. or L.	Tension.
11	Schultze.. ..	Archiv f. Augenheilkunde, 1890, Bd. 21, p. 319.	F.	34	L.	T. n.
12	Ewing	Graefe's Archiv f. Ophth., Bd. 36, Ab. 1, p. 120.	F.	32	R. and 4 months later in L.	T + 1 T + 1
13	Guende	Recueil d'Ophtalmologie, 1890, p. 325.	F.	54	R.	T −
14	Elschnig ..	Archiv f. Augenheilkunde, 1890, Bd. 22, p. 149.	F.	57	L.	T +
15	Wadsworth ..	Trans. Amer. Ophth. Soc., 1890, vol. v, p. 654.	F.	46	..	..
16	Uhthoff	International Beitr. zur wissenschaftlichen Medicin, 1891, Bd. 2.	F.	47	R. and L.	..

Pathological examination of eyeball.	Seat of primary growth.	Seat of secondary deposits other than eye, and result of post mortem, if obtained.	Duration of life after eye was first affected.	Remarks.
Flat choroidal tumour in upper half of eyeball, reaching from 4 mm. behind ciliary body to O.N. It measured 19 mm. by 16 mm., and 5 mm. in thickness. On opposite side a second smaller deposit 5 mm. broad and 2 mm. thick.	Carcinoma of right breast.	Nervous system, but no autopsy was obtained.	5 weeks.	
R. choroid thickened in every direction from optic disc to base of iris, nowhere more than 1·5 mm. in thickness. Microscopically it was a glandular carcinoma.	Left breast.			
.. .. ..	Right breast ..	Skull, sternum, clavicles, upper ribs and fingers, liver, lungs, heart and nervous system.	..	Clinical observation only.
Choroid near disc twice its natural thickness. Microscopically tubules of epithelial cells in a pigmented ground substance.	Left breast ..	Brain, lungs and liver.	3 months ..	Eye removed after death.
Flat tumour measuring 10 × 12 mm. and 3 mm. thick. Consisted of masses of cubical epithelial cells with areæ of hyaline degeneration involving sclerotic.	Right breast.			
Flattened tumours in both eyes.	Right breast ..	Liver, spleen, kidneys, R. suprarenal body, retroperitoneal glands, bronchial glands, lungs, R. temporal lobe.	A few months.	

No. of case.	Author.	Where published.	Sex.	Age.	R. or L.	Tension.
17	Wagner, C. ..	Uebermetastatischer Aderhauttumoren, Halle, 1891.	M.	45	L.	T. +
18	Holden, W. A...	Archives of Ophth., 1892, vol. xxi, p. 76.	..	..	..	..
19	Schultze.. ..	Archiv f. Augenheilkunde, 1893, Bd. 26, p. 19.	F.	39	L.	..
20	Abelsdorf ..	Archiv f. Augenheilkunde, 1896, Bd. 33, p. 34.	F.	44	R. and L.	T. n.
21	Noyes, H. D. ..	Trans. Amer. Ophth. Soc., 1897, p. 538.	F.	55	R.	T. slightly −
22	Matthewson ..	Montreal Meeting of British Medical Association, 1897.	F.	48	R.	..
23	Author's 1st case	Present paper	F.	57	R.	T. n.

Pathological examination of eyeball.	Seat of primary growth.	Seat of secondary deposits other than eye, and result of post mortem, if obtained.	Duration of life after eye was first affected.	Remarks.
Flat tumour of choroid 2 mm. in thickness. Tumour cells are round and polygonal.	Probably stomach	Glands of neck, axilla and inguinal region, liver. No post mortem obtained.	About 2 years.	
Flat growth of choroid 1·5 mm. Also small tumour on outer side of sclerotic, but not connected with larger growth. Also a separate small growth in choroid.	.. ..	.. ..	..	Clinical history entirely lost.
Flat nodular tumour of choroid 20 × 17 mm. and 3 mm. thick. Sclerotic perforated near O.D., and a tumour 6 × 4 mm. outside sclerotic, connected with the intraocular growth.	Probably lung and pleura	Unknown, probably metastatic growth in abdomen.	7 months.	
R. flat tumour of choroid around disc, and extending forward 2·5 mm. in thickest part. Another small growth at base of iris. The left eye shows a similar condition.	R. breast ..	.. ..	4 months.	
Flat tumour reaching from O.D. to equator 1·5 mm. thick.	R. breast			
Small flat ovoid tumour with roughened surface immediately below optic nerve.	Thyroid ..	.. ..	Still alive.	
Flat tumour extending from 5 mm. beyond O.N. on one side to 2 mm. in front of equator on the other. Growth is 2·5 mm. thick.	R. breast ..	In abdominal viscera, but no post mortem obtained.	20 months.	

No. of case.	Author.	Where published.	Sex.	Age.	R. or L.	Tension.
24	Author's 2nd case	Present paper	F.	44	R. and L.	T. n. in both

Pathological examination of eyeball.	Seat of primary growth.	Seat of secondary deposits other than eye, and result of post mortem, if obtained.	Duration of life after eye was first affected.	Remarks.
.. .. ..	Breast ..	.. ..	About 9 Months.	Right eye failed slightly before left. Patient had "pneumonia" some months before death. She died from "exhaustion," and had no cerebral symptoms. No post mortem obtained.

HARRISON AND SONS, Printers in Ordinary to Her Majesty St. Martin's Lane.

Ueber metastatische Aderhauttumoren.

Inaugural-Dissertation

zur

Erlangung der Doctorwürde in der gesammten Medizin

an der

Ruprecht Carls-Universität Heidelberg

eingereicht von

Carl Wagner
(Apotheker)
aus Worms
wohnhaft in
Detroit U. S. Amerika.

Halle a. S.,
Buchdruck und Autographie von Gustav Schröter.
1891.

Seinem lieben Schwager

Paul Holzhausen

Ingenieur

in Verehrung

gewidmet.

Am 24. April 1890 stellte sich der Müller Heinrich Manig, 45 Jahre alt, in der Hallischen Universitäts-Augenklinik wegen schwerer Erkrankung des linken Auges vor. Dasselbe ist erblindet; die Conjunctiva ist stark injicirt und leicht chemotisch; die episcleralen Blutgefässe sind in der unteren Hälfte der Augapfelvorderfläche stark geschwellt und geschlängelt. Hornhaut, Kammerwasser und Linse sind klar und durchsichtig und gestatten den Einblick in die Tiefe des Glaskörpers. Die Netzhaut ist in toto abgelöst. Unten innen sieht man dieselbe besonders stark gegen die Linse durch mehrere gelbliche rundliche Körper vorgetrieben. Die Tension ist vermehrt.

Rechtes Auge ist vollkommen normal.

Die Diagnose wurde auf einen intraoculoren Tumor gestellt und zwar auf Sarkom der Aderhaut, ausgegangen von der aequatorialen oder ciliaren Gegend. Da in dem Aussehen des Patienten nichts Krankhaftes zu bemerken war und er auch selbst nichts über sonstige körperliche Leiden anzugeben hatte, so kam auch der Gedanke, dass es sich hier um eine metastatische Geschwulst handeln könne, gar nicht auf.

Natürlich wurde dem Patienten dringend geraten, die Entfernung des Auges so schnell als möglich vornehmen zu lassen.

Trotzdem ging Manig noch 4 Monate lang seinen Berufsgeschäften nach und kehrte erst Ende August zurück, um sich der Operation zu unterwerfen.

Das Aussehen des Auges war jetzt wesentlich verändert; die Ausdehnung der episcleralen Blutgefässe zeigte sich jetzt rings um die Cornea herum und zwar so gleichmässig, dass

auf einem bestimmten Sitz des Tumors nicht mehr geschlossen werden konnte.

Die vordere Kammer war mit Blut vollständig erfüllt.

Die Tension des Auges war mässig aber doch deutlich erhöht.

Das Aeussere des Patienten hatte sich ebenfalls sehr verändert, insofern als er entschieden magerer und die Gesichtsfarbe eine gelblich graue an Stelle der früheren gesunden oder doch wenigstens nicht auffallend kranken geworden war.

Da Patient jetzt zur Operation entschlossen war, so wurde dieselbe noch am selbigen Tage vorgenommen, um ihm nicht Zeit zu lassen, seinen Entschluss zu ändern. Hierbei wird eine Vorbuckelung mit glatter Oberfläche an der Sklara beobachtet.

Sofort nach der Enucleation wurde der Bulbus gegen eine sehr helle Flamme gehalten und von hinten her durchleuchtet. Ein grösserer Tumor, der sich durch diese Art der Untersuchung nachweisen lässt, war nicht aufzufinden. Es wurde nun in der aequatorialen Region ungefähr 90° entfernt von der oben erwähnten Sclerelvorbuckelung durch Abschneiden einer Calotte ein Loch in der Bulbuswand gebildet, um einen Einblick in das Augeninnere zu gewinnen. Der Befund war ein sehr überraschender. Nirgends ein ausgesprochener Tumor zu finden, auch nicht entsprechend der Scleralvorbuckelung, dagegen zeigte sich die Chorioidea in toto beträchtlich verdickt. An dem zunächst sichtbaren Querschnitt, welcher den Rand des Loches bildete, betrug die durchschnittliche Dicke 2 mm. Aus der kuchenförmig geschwollenen Membran erheben sich zahlreiche Beulen, sodass die Oberfläche derselben das Aussehen eines flach-hügeligen Terrains darbietet. Die Farbe des Querschnittes ist im Allgemeinen eine schmutzig grau-weisse, hie und da zeigen sich in demselben kleine gelblich-weisse Herde, welche miliaren Tuberkeln sehr ähnlich sehen. Die Oberfläche, welche der total abgelösten und trichterförmig der Linse anliegenden Retina zugewendet ist, zeigt eine dunkelgelbe

Färbung und ist bedeckt mit zahllosen, sehr regelmässig gruppierten, braunschwarzen Pigmentpünktchen.

Die bisher sichere Diagnose Chorioidealsarkom musste schon durch diesen makroscopischen Befund erschüttert werden; es konnte sich nur handeln um diffuse Chorioideal-Tuberculose oder um Carcinon der Choroidea.

Die Narcose, welche noch unterhalten war behufs der eventuell nötigen evisceratio orbitae, wurde jetzt unterbrochen. Denn war es Tuberculose der Chorioidea, welche zur Erweichung und Ektasie der Bulbuswand führte, so bestand keine Indication zur Ausweidung des Orbitalinhaltes, um so weniger als der sclerale Buckel, wie gesagt, eine völlig glatte Oberfläche zeigte.

Handelte es sich hingegen um carcinomatöse Erkrankung der Oberhaut, so musste dieselbe nach allen unseren bisherigen Erfahrungen als eine metastatische aufgefasst und der Patient als ohnehin carcinomatös durchseucht und dem Tode geweiht betrachtet werden.

Nachdem der Operierte verbunden und zu Bett gebracht war, wurden Zerzupfungspräparate von dem Materiale gemacht, welches die abgeschnittene Calotte lieferte, um womöglich entscheiden zu können, ob es sich um Tuberculose oder Carcinom handelte.

Neben sehr spärlichen Spindelzellen und Pigmentzellen zeigten sich kolossale Massen von exquisiten Epithelialgebilden mittlerer Grösse. Da nun ausserdem in einer Reihe von Zerzupfungspräparaten keine einzige Riesenzelle aufzufinden war, so wurde die Diagnose mit ziemlicher Sicherheit auf Carcinom der Chorioidea gestellt und doch dabei der Bulbus für eine topographische Untersuchung erhalten und in Müller'sche Flüssigkeit gelegt.

Der Wundheilungsverlauf nach der Enucleation war ein völlig normaler; es trat keine Lidschwellung ein, keine krankhafte Secretion der Wundfläche; auch das körperliche Befinden des Patienten war in den ersten 4 Tagen ein vollkommen gutes, sodass am zweiten Tage der Kranke auf alle tiefer eingehenden Fragen über die Entstehungsgeschichte

seines Leidens, die nun mit specieller Rücksicht auf die geänderte Diagnose an ihn gerichtet wurden, Auskunft geben konnte.

So erfahren wir denn, dass das Leiden vor ungefähr $1^1/_2$ Jahren mit Abnahme des Sehvermögens begonnen hat, ohne dass sich Patient eines ursächlichen Moments dafür bewusst ist. Die Entwickelung der Verminderung seiner Sehkraft beschreibt der Operirte in der ganz bestimmten Weise, dass er zur Zeit der ersten Aufmerksamkeit, die er seinem Leiden widmete, noch bis auf die Westentasche sehen konnte, dann wurde der Gesichtskreis allmählich immer kleiner bis er bloss noch die in der Höhe der Clavicula emporgehaltene Hand zu erkennen vermochte. Neben dem anfänglichen Schlechtersehen klagte Patient seiner Frau gegenüber schon gleich bei Beginn der Affection, dass ihm das Bild der Flamme vor dem Auge „wackelte und flimmerte“ und dass er beim Blick ins Licht die eigenartige Empfindung verspüre, als ob ihm ein Blitz durch das Auge fahre. Der Verlauf der Krankheit war ein durch periodisch auftretende Kopfschmerzen und heftige Lidschwellungen unterbrochener. Teils ohne Ursache, teils mit ganz bestimmten Veranlassungen kehrte das eben beschriebene Krankheitsbild regelmässig alle zwei Wochen wieder. Der Patient merkte zuerst einen „heimlichen“ Schmerz als Prodromalstadium und wusste ganz genau daraus auf die kommende krankhafte Veränderung der äussern Augenumgebung und die bevorstehenden intensiven Kopfschmerzen zu schliessen. Nachdem ziehende, bis weit in die Stirn und Schläfegegend ausstrahlende Schmerzen einige Stunden gedauert, fing zuerst das obere Lid an zu schwellen. Mit zunehmenden Schmerzen machten sich dieselben Veränderungen bald auch auf dem unteren Lide geltend und ebenso in dem dem Auge nächst gelegenen Partien der Schläfe, der Supra- und Infra-Orbitalgegend. In diesem letzteren Stadium verharrte dann der Prozess ungefähr zwei Tage um am dritten Tage einer Abschwellung der betroffenen Partien und auch einer Verminderung der Schmerzen zu weichen. Während dieser ganzen Zeit gebrauchte der Patient Augenwasser und

Salben, die ihm von seinem Kassenarzte verordnet worden waren. In der Zwischenzeit fühlte sich Manig äusserst wohl und kräftig, sodass er allen seinen Beschäftigungen wie vorher in voller Rüstigkeit nachgehen konnte. Alle acht bis zehn Tage stellte er sich bei dem ihn behandelnden Arzt vor; während dieser acht Wochen seiner Krankheit war keine erhebliche Aenderung zum Besseren oder Schlechteren zu bemerken und hatte sich der Kranke schon dermassen an sein Leiden gewöhnt, dass er meinte so könne dasselbe ohne grösseren Schaden für sein ganzes Leben weiter bestehen und unterliess sich bei seinem Arzte wieder vorzustellen. Da trat ein Ereignis ein, das den Leidenden veranlasste, wieder ärztliche Hilfe in Anspruch zu nehmen, aber diesmal nicht bei seinem Kassenarzte, sondern bei Dr. Schwabe, Spezialist für Augenkrankheiten in Leipzig. Nachdem nämlich der Patient mehrere Stunden am 27. Oktober 88 im Wasser stehend gearbeitet, fühlte er sich plötzlich krank und fieberhaft und will von diesem Zeitpunkt ab auf dem erkrankten Auge vollständig erblindet sein. Wir setzen uns mit Dr. Schwabe ins Benehmen und verdanken seinem liebenswürdigen Entgegenkommen folgende Mitteilungen, die wir an Stelle der eigenen etwas unzuverlässigen Angaben unseres Operierten in die Anamnese einfügen wollen.

Am 29. Oktober 1888 kam Manig in die Sprechstunde von Dr. Schwabe und klagte über heftig schmerzende Entzündung des linken Auges sowie Erblindung auf demselben. Die objective Untersuchung ergab — R. E s; 1 : 0.3 (Schweigger) ophthalm normal.

L. Ablatio retinae unten in grosser Ausdehnung. (Bulbus hart, starke Chemosis, Vorderkammer eng, Pupille auf Atropin sich mässig erweiternd) Handbewegungen 1 Mtr.

Diese sämmtlichen Momente liessen besagten Augenarzt eine Wahrscheinlichkeitsdiagnose auf Tumor stellen.

Die von Dr. Schwabe eingeschlagene Therapie bestand in der Verordnung von: Jodkalium 5 zu Aq. destill. 200.

Der Patient sollte sich wieder vorstellen, erschien aber nicht mehr, sondern suchte nach einiger Zeit die Universitäts-

Augenklinik zu Leipzig auf, um sich dort behandeln zu lassen.

Dr. Harnisch, I. Assistent an der dortigen Klinik, hatte die Freundlichkeit uns seine Notizen zur Verfügung zu stellen, wofür ich hier die Gelegenheit wahrnehme ihm meinen verbindlichsten Dank auszusprechen.

Im November 1888 stellte sich Manig in der Universitäts-Augenklinik vor und klagte über Abnahme des Sehvermögens auf dem linken Auge besonders seit den letzten Wochen.

Objectiver Befund: Solutio retinae nach innen unten, nasalwärts im vorderen Bulbusabschnitt ein circa erbsengrosser Tumor, welcher auch focal zu sehen ist.

Das Sehvermögen ist gleich $^{15}/_{70}$.

Die Tension des Auges vermindert.

Es besteht leichter Exophthalmus.

Die Diagnose wird gestellt auf Melanosarcom der Aderhaut und die Enucleation des Auges vorgeschlagen. Patient geht aber darauf nicht ein.

Mitte November stellt er sich wieder vor; der objective Befund ist wieder derselbe.

Ende November ist der Zustand derselbe, Tumor nicht vergrössert, keine Drüsenschwellungen zu konstatieren.

Am 9. August 1889 Glaucoma subacutum, vordere Kammer vollständig mit Blut gefüllt. Patient verweigert die Enucleation des Bulbus.

Am 7. September 1889: Tension erhöht; diffuse Linsentrübung, in der vorderen Kammer steht das Blut noch ungefähr 1 mm hoch.

Um die Krankengeschichte noch weiter zu vervollständigen, nahmen wir mit der Frau des Patienten Rücksprache und erfuhren von ihr, dass Manig eine Zeit lang Gastwirt gewesen und während dieser Periode seines Lebens ziemlich stark den Spirituosen zugesprochen und sehr unregelmässig gelebt habe. Es soll dann späterhin bitteres Missgeschick über ihn hereingebrochen sein, das ihm viel Sorgen verursachte. Er verlor nämlich durch unglückliche Spekulation sein ganzes Besitztum und musste als gewöhnlicher Arbeiter

wieder seinen Unterhalt verdienen. Krankheiten soll er nie welche durchgemacht haben und was seine Eltern und Geschwister anbetrifft, so sollen diese alle ebenfalls gesund gewesen sein und ein Gleiches ist von seinen Kindern zu berichten.

Am zweiten Tage nach der Operation wurde im Bette eine sorgfälltige Untersuchung des ganzen Körpers vorgenommen und das Resultat derselben lautete:

Lunge und Herz normal.

Milz nicht vergrössert.

Leber etwas vergrössert und auf Druck lebhaft empfindlich und schmerzhaft und ein Tumor nicht durchzufühlen.

Magen und Unterleibsgegend normal.

In Rücksicht auf diesen etwas verdächtigen Befund wird dem Patienten der Rat erteilt sich behufs einer nochmaligen Untersuchung seines ganzen Körpers nach der Klinik für innere Medizin zu begeben, wozu aber Patient bei seiner eigenartigen Obstination nicht zu bewegen ist.

Am 10. Tage nach der Enucleation wird Patient auf seine dringende Bitte hin entlassen und stellt sich eine Woche hindurch täglich in der Klinik vor. Die Wunde war schön geheilt und alles in bester Ordnung, so dass wir Manig jetzt ein künstliches Auge einsetzen konnten.

Wir hörten nichts mehr von dem Operierten bis ungefähr 4 Wochen, als er zurückkehrte und über heftige, ziehende Schmerzen in der Leber klagte. Bis dahin war er tagtäglich zur Arbeit gegangen und fühlte sich so wohl, dass er den grössten Anforderungen, die seine Beschäftigung mit sich brachte, ganz gut genügen konnte. Sein Appetit war sehr gut, sein Stuhlgang regelmässig, überhaupt alles normal, bis auf zeitweise stechende Schmerzen iu der rechten Rippenbogengegend, welche sich aber in den letzten paar Tagen immer mehr steigerten. Die Untersuchung des rechten Auges lieferte einen normalen Befund.

Behufs genauerer Feststellung der jetzigen Beschwerden unseres Operirten brachten wir denselben in die Universitätsklinik für innere Medizin. Die Mitteilung des Resultates

einer mehrtägigen genauen Untersuchung verdanken wir Herrn Dr. Köhn, I. Assistenzarzt an dieser Klinik, der sich selbst während dieser Zeit eingehend mit dem Kranken beschäftigte.

Das Aussehen des Kranken ist fahl, erdfarben, ausgesprochen cachectisch. Die Musculatur ist schlaff und wenig stark entwickelt. Die Palpation am Halse ergiebt mehrere, ziemlich deutlich angeschwollene, erbsengrosse Drüsen am vorderen Rand des Cucullaris. In der rechten Achselhöhle finden sich Drüsenanschwellungen von derselben Grösse wie am Halse. Die linke Achselhöhle zeigt normales Verhalten. Ferner sind in der Inguinalgegend mehrere angeschwollene Drüsen von der Grösse einer Bohne deutlich durchzufühlen. — Die Lunge zeigt normalen Befund. — Die Leber beginnt in der Mammillarlinie beim Inspirium am unteren Rand der sechsten Rippe und beim Exspirium am unteren Rand der fünften. Beim Inspirium zeigt sich weiter die obere Partie des Bauches bis zur Nabelgegend herunter zwischen den beiden Rippenbögen von der rechten bis zur linken Mammillarlinie ganz deutlich vorgetrieben namentlich auf der rechten Seite in der Nähe der Mittellinie. Der die Bauchdecken hervortreibende Tumor bewegt sich beim Inspirium ungefähr 2 cm. nach unten. Die untere Dämpfungsgrenze des Tumors ist nahezu horizontal, und zwar in der Höhe des Nabels von einer Mammillarlinie bis zur andern ziehend und von da schräg nach oben zum Rippenbogen. Die Oberfläche des gedämpften Bezirkes, die sehr viele Unebenheiten und Höcker zeigt, ist von ziemlich fester Resistenz, jedoch nicht gleichmässig überall. Die Höcker, welche etwa 3 — 5 mm über das Niveau des Tumors hervorragen, haben zum Teil eine runde Form und bedecken ungefähr die Fläche eines Markstückes. Die prominierenderen Stellen der Geschwulst bieten eine geringere Resistenz als die übrige Oberfläche des Tumors, der sich ziemlich hart anfühlt. Das Herz ist normal. Die Milz beginnt mit ihrer vorderen Grenze an der vorderen Axilarlinie und geht von der 9. bis zur 11. Rippe. Die Palpation derselben ist nicht möglich.

Weiter ergiebt die Percussion des Abdomens Spuren von Ascites. Oedeme der Beine sind nicht vorhanden.

Der Magen wurde mehrere Male ausgespült und auf Säuregehalt untersucht. Der Befund war jedesmal ein absolut normaler. Die Capazität des Magens beträgt $^3/_4$ Liter, derselbe liegt unterhalb des Tumors und kommt bei starker Füllung 2 ctm. links von der Dämpfungsgrenze zum Vorschein.

Das Rectum ist frei von Tumoren.

Darmerscheinungen waren keine zu beobachten.

Der Urin ist normal.

Die mikroshopische Untersuchung des Blutes ergiebt normalen Befund.

Beschreibung der angefertigten Präparate.

Anatomische Untersuchung.

Der Bulbus wurde 4 Wochen in Müller'scher Flüssigkeit gehärtet und zwar um möglichst schnelle Härtung zu erzielen im Brutofen bei 40% gehalten. Die abgeschnittene Calotte wird in Alkohol gehärtet, um nach wenigen Tagen die Diagnose durch Untersuchung von Schnitten sichern zu können. Der Bulbus selbst wurde nach 4 Wochen ausgewässert und zunächst in 60% dann 80% und schliesslich in absolutem Alkohol unter Lichtabschluss gehalten. Hierauf wurde er 3 Tage in dünnes und 3 Tage in dickes Celloidin gebracht. Nach gehöriger Eindickung und Härtung in Alkohol wurde das Präparat mit einem That'schen Tauchmikrotom geschnitten.

Makroscopisch bietet ein mit Alaun gefärbter Totalschnitt, der Pupille, Optikus und episkleralen Tumor enthält, folgenden Befund dar:

Die Hornhaut erscheint in vollständig normalem Zustande.

Die vordere Kammer ist von einer gelbgrünlichen, feinkörnigen Masse erfüllt. Diese Masse, natürlich das

Blut, welches in vita nachweisbar gewesen war, erstreckt sich nasalwärts auch in die hintere Kammer.

Der Ciliarrand der Iris ist in beträchtlicher Ausdehnung mit der Hornhaut verklebt.

Auf beiden Seiten zeigt sich der Ciliarkörper bedeutend verändert. Temporalwärts ist derselbe in einen langen flachen, kuchenförmigen Tumor verwandelt, nasalwärts dagegen zeigt er mehr die Gestalt einer rundlich vorspringenden nahe an die Linse heranragenden Anschwellung.

Die Sklera ist in der grössten Ausdehnung makroscopisch normal. Temporalwärts dicht hinter dem Aequator sitzt derselben ein Tumor auf von der Grösse einer Erbse. Schon mit blossem Auge erkennt man Verbindungszüge zwischen dem episkleralen und dem chorioidalen Tumor.

Die eigentliche Chorioidea ist fast in toto tumorartig degeneriert, frei sind nur drei bis vier kleinere Stellen, die Gegend der ora Serrata, temporal und nasal, und ein 3—4 mm breiter Bezirk nasal von der Papille. Alles Uebrige ist in einen flächenhaften, kuchenartigen Tumor verwandelt. Die grösste Höhe zeigt der temporale Teil, nämlich 2 mm, nicht der extrabulbären Propagation gegenüber, sondern etwas mehr nach hinten, etwa in der Mitte zwischen dem episkleralen Knoten und dem Sehnerven. Die Spitze des Netzhauttrichters stosst auf eine kuchenförmige Tumormasse, welche nasal in der Höhe des Zwischenscheidenraums steil abfällt, temporal dagegen allmählich ausläuft. 3—4 mm vom nasalen Papillenrande beginnt sanft ansteigend der nasale Tumor; er besteht aus zwei circa 2 mm hohen Hügeln, welche durch eine Abflachung der Tumormasse verbunden sind.

Im Sehnerven ist schon macroscopisch eine leichte Infiltration mit Tumormasse zu erkennen.

Die Retina ist trichterförmig abgehoben.

Was nun die histologische Beschaffenheit der beschriebenen flächenhaften Tumoren anbelangt, so fällt zunächst bei Betrachtung mit schwächeren Objectiven der alveolare Charakter der Geschwulst auf. Die Grösse der Alveolen

ist eine sehr verschiedene in den verschiedenen Tumoren Die weitesten Alveolen finden sich in den hinteren Hälften sowohl des temporalwärts als des nasalwärts am Aequator liegenden Tumors. Die kleinsten alveolären Gebilde zeigt der tumorartig degenerierte Ciliarkörper. Besonders dem letztgenannten Gebiete verwischt sich teilweise der alveoläre Charakter und die Zellen liegen in langgestreckten Reihen angeordnet.

Die Zellen besitzen eine runde oder polygonale Gestalt, haben einen kugeligen oder bläschenförmigen Kern und sind von mittlerer Grösse. Der Durchmesser derselben zeigt in den verschiedensten Stellen der verschiedenen Tumoren eine ausserordentliche gleichmässige Ausdehnung.

Mit Alauncarmin, auch wenn derselbe 12—14 Stunden und bei Bruttemperatur einwirkte, färbten sich die Kerne nur so blass, dass schon bei schwacher Vergrösserung und selbst makroskopisch schon der eigentliche Tumor von den hie und da vorhandenen kleinzelligen Infiltration sich deutlich abhebt, da die Rundzellen dunkelblaurot gefärbt sind.

Die Anwendung der Delafild'schen Haematoxylinfärbung lässt diesen Unterschied nicht oder doch weniger deutlich hervortreten.

Durch die Form und die Art des Kernes, durch das erwähnte Färbungsverhalten dokumentiren sich die Zellen als epitheliale Gebilde.

Die einzelnen Teile des sozusagen allgemeinen Uvealtumors müssen ein verschiedenes Alter besitzen. Dafür spricht das Vorhandensein von Degenerationsherden in denjenigen beiden Bezirken, welche oben als die mit den grössten Alveolen ausgestatteten dargelegt wurden.

Die Degenerationsherde liegen in der Mitte der grössten Alveolen und bestehen aus feinkörnigen necrotischen Massen. Mit starker Vergrösserung sieht man diese Masse häufig, in den halbdegenerirten Zellen allmählich immer mehr auftretend, in die frischere Tumormasse übergehen. Dieses Bild entsteht also dadurch, dass die Elemente des

die Alveolen ausfüllenden Zellklumpens im Centrum desselben zerfallen sind. Dass aber auch Haemorrhagien bei Erzeugung der Degenerationsherde eine bedeutende Rolle spielen, beweisen die Bilder, welche einzelne dieser Herde liefern; bald ganz bald auch nur teilweise ist die necrotische Masse erfüllt von roten Blutkörperchen, die in Folge von Degeneration kaum als solche zu erkennen sind.

Epikrise.

Interessant ist an unserem Tumor die eigentümliche makroscopische Verbreitung. Interessant ist die zeitige Propagation und das Aufschiessen eines grossen extrabulbären Tumors, während doch der intrabulbäre Tumor in auffallend geringem Masse in den sonst so wenig Widerstand leistenden Glaskörper hineingewachsen ist.

Die interessanteste Frage ist aber wohl diejenige: Ist der Tumor als eine Metastase von einem anderen irgend wo im Körper bestehenden Tumor aufzufassen, oder müssen wir denselben als ein autochthones, primäres Gebilde ansprechen?

Handelt es sich um ein Cylinderzellencarcinom, so könnten wir es nur als einen metastatischen Tumor ansehen; nun haben wir eine aus epitheloiden Zellen sich zusammensetzende Geschwulst. Eine solche Neubildung kann primär entstehen, kann aber auch metastatischer Natur sein. Im ersteren Falle müsste der jetzt deutlich nachweisbare Magentumor als eine Metastase vom Auge aus aufgefasst werden. Entscheiden wir uns aber dafür, dass der Magen der Sitz des primären Tumors ist, dann kann man fragen, „entstehen denn nicht in dem Magen auch Endothelkrebse“? andererseits ist aber bekannt, dass den Endothelkrebs eine verhältnismässige Gutartigkeit charakterisirt, so dass auf diese Weise die lange Dauer des primären Tumors leicht zu erklären wäre. Denn dieser muss ja doch jetzt schon beträchtlich länger als zwei Jahre bestehen, da Ende 1888 der metastatische Tumor schon so weit entwickelt war, dass dem Patienten die Enucleation angeraten wurde.

Nur von der Sektion wäre die Entscheidung hierüber zu erwarten gewesen, dieselbe wurde jedoch nicht gemacht, da der Patient, der am ersten Weihnachtstage 1890 seinem Leiden erlag, ausserhalb der Klinik starb und schon begraben war, als wir die Nachricht von seinem Exitus erhielten.

In Anbetracht der überaus typischen Topographie, welche durchaus für den metastatischen Charakter des Tumors spricht einerseits und da anderseits der mikroskopische Befund und der klinische Verlauf des Leidens, wenn auch nicht dafür so doch nicht dagegen sprechen, möchte ich den Tumor als einen metastatischen auffassen.

Die Anzahl der mitgeteilten und näher beschriebenen Fälle metastatischer Tumoren ist jetzt schon vielleicht gross genug, dass man sie benutzen kann zur Entwerfung eines im Ganzen und Grossen charakteristischen klinischen Bildes und sie als eigenes Kapitel in die Ophthalmologie einzureihen. Freilich sind die mitgeteilten Fälle noch alle sehr verschieden, so dass es auf jeden einzelnen Fall doch noch ankommt und so es sich wohl verlohnen dürfte, die Fälle insgesamt im Referate wiederzubringen und dieselben einer einheitlichen vergleichenden Betrachtung zu unterwerfen.

Die hervorragendste Arbeit auf diesem Gebiete ist die soeben erschienene Mitvalsky's. (Knapps Archiv für Aug. Bd. XXI. S. 436—470.) Sämtliche ihm bekannte Fälle bringt der Autor in genauem Referate.

I.

Fall Perl's, der aber nicht klinisch beobachtet, sondern nur anatomisch beschrieben ist. (Beiträge zur Geschwulstlehre: I. Casuistic des Lungencarcinoms. II. Carcinomatöse Capillarembolie der Chorioidea. III. Zur Histologie des Lebercarcinoms. Virchow's Arch. Band LVI.) Es handelt sich hier um eine Carcinom-metastase in der Chorioidea beider Augäpfel. Die Primärgeschwulst war ein Ephithelialcarcinom

in der rechten Lunge, das von dort Metastasen auf der Pleura, Zwerchfell, Leber, Rippen, Darm, Keilbein und Chorioidea bildete. Die Untersuchung ergiebt Netzhautablösung fast in der ganzen Ausdehnung — die hintere Hälfte ist stark verdickt (2 mm) mit einer durch prominierende Stellen wellig erscheinenden Oberfläche.

Am rechten Auge keine Netzhautablösung; im hinteren Abschnitt der Chorioidea mehrere linsengrosse Infiltrate, die auf dem Durchschnitt eine gelblichweisse Farbe darbieten und leicht bröckeln.

Microscopisch zeigten sich die kleinsten Infiltrate als eine Verdickung der Chorioidea und standen mit den benachbarten Blutcapillaren ganz deutlich in Verbindung. Die Infiltrate bestanden aus grossen carcinomatösen Zellhaufen mit spärlichen Interstitien. Perls war der Ansicht, dass es sich um eine Embolie von Krebszellen in die Choriocapillaris handelte.

II.

Fall Hirschberg.

Centralbl. für pract. Augenheilkunde. 1882. S. 376.

Der 2. Fall gehört Hirschberg an und verdient vor allem unser Interesse, insofern als er die erste klinisch sicher beobachtete Erkrankung dieser Art darstellt. Auch hier haben wir ein metastatisches Carcinom beider Augen. Der Sitz der Primärgeschwulst war in der rechten Mamma. Eine 52 Jahr alte Frau, die seit 9 Jahren an einer Brustdrüsengeschwulst leidet, erkrankte im Verlaufe von ungefähr 3 Monaten auf beiden Augen. Es zeigten sich beiderseits an der Papille blassgelbe, fast punktförmige Herde und eine kuchenförmige Verdickung der Aderhaut, die bis 1,5 mm beträgt.

Auf dem linken Auge haben wir einen ähnlichen Befund um die Papille herum und eine Verdickung der Aderhaut von 1 mm.

Ausser der Sehschwäche ($^1/_6$) waren keine subjectiven Symptome vorhanden.

Tension war nicht erhöht.

Der Tod erfolgte an allgemeiner Carcinose. Die Section wurde nicht bewilligt.

III.

Fall Schöler-Uhthoff.

Dieser Fall ist von Schöler klinisch beschrieben. (Berlin. klinische Wochenschrift. 1883 Nr. 7 und Centralbl. für pract. Augenheilkunde 1883. S. 236.) Die Mitteilungen der anatom. Untersuchung wurden von Uhthoff geliefert. (Centralbl. für pract. Augenheilkunde 1883. S. 412 und Bericht der XV. Versamml. der Heidelberg. Ophthalm. Ges. S. 204.) Metastatisches Carcinom der Aderhaut beider Augäpfel einer 33 jähr. Frau, welches sich auf die Sklera, Papille und den Sehnerven ausgebreitet und anf dem hinteren Bulbussegmente Geschwülste gebidet hat. Der primäre Herd des Carcinoms sass in der Mamma. Beginn des Leidens vor 6 Jahren.

S. Rechts $^5/_{200}$ mit ausgedehntem Scotom.

S. Links $^1/_7$.

Beiderseitig Papillitis, grosse Netzhautablösung und graue, opak sclerotische Herde und neugebildete Gefässe. Die Tension war nur rechts erhöht; auf diesem Auge stellte der Sehnerv eine hügelige Geschwulst vor. Beiderseitig starke Abnahme des Sehvermögens.

Autopsie ergiebt allgemein verbreitete Carcinose.

Rechts ist der Bulbus von Geschwulstmassen umwachsen und Sklera, Papille und Chorioidea diffus mit carcinomatösen Massen durchsetzt; der rechte Sehnerv ist bis zum Chiasma carcinomatös degenerirt. Links aussen vom Opticuseintritt eine haselnussgrosse Geschwulst. Die Chorioidea kuchenförmig verdickt (bis zu 1 mm) und mit carcinomatösen Herden durchsetzt. Hie und da findet man in den Gefässluminibus Krebszellen. Einen sehr interessanten Befund bietet auch hier ähnlich wie rechts der Sehnerv, indem sich die carcinomatösen Wucherungen innerhalb der Sehnervenscheide nach dem Chiasma zu eine Strecke weit fortsetzen.

IV.

Fall Hirschberg-Birnbacher.

v. Graefe's Archiv für Ophthalm. B. XXX Nr. 4. S. 113—121.

Auf dem linken Auge ein metastatisches Carcinom der Chorioidea, nachdem die 28 jährige Patientin einen Monat vor der ophthalmoscopischen Untersuchung wegen eines rechtseitigen Mamma-Carcinoms operiert worden war. Oben im Augenhintergrunde finden sich eine grössere Anzahl kleiner grauweisser Knötchen und eine beträchtliche Netzhautablösung. Tension war vermindert.

Autopsie, Recidiv und allgemeine Carcinose.

Die Geschwulst beschränkt sich absolut auf die Aderhaut, prominiert aber sehr stark in das Innere des Auges und endigt in der aequatorialen Region mit einem scharfen Rande.

Die Retina ist entartet.

V.

Fall Manz.

v. Graefe's Archiv für Ophthalmol. B. XXXI. Nr. 4. S. 101—110.

Metastatisches Aderhaut-Carcinom beider Augen. Eine 50 jährige Frau klagte einen Monat nach Mammacarcinomexstirpation über Abnahme des Sehvermögens. Untersuchung zwei Monate nach der Operation ergiebt S. rechts $^1/_9$ — S. links Fingerzäh en auf einen Meter Distanz. Tension ist nicht erhöht. Hochgradige Ablösung der Retina mit einer welligen buckligen Oberfläche. Anatomisch ist dieser Fall nicht beschrieben. Manz hält es für wahrscheinlicher, dass die Erkrankung des zweiten Auges durch Fortsetzung der carcinomatösen Wucherung vom primär erkrankten Auge aus entsteht, als durch eine Wiederholung des metastatischen Processes.

VI.

Fall Schapringer.

The American Journal of Opthalmosc. B. V. Nr. 10. S. 285— 97.

Metastatisches Carcinom der Aderhaut des linken Auges von Dr. Schapringer, New-York.

IX. Fall R.

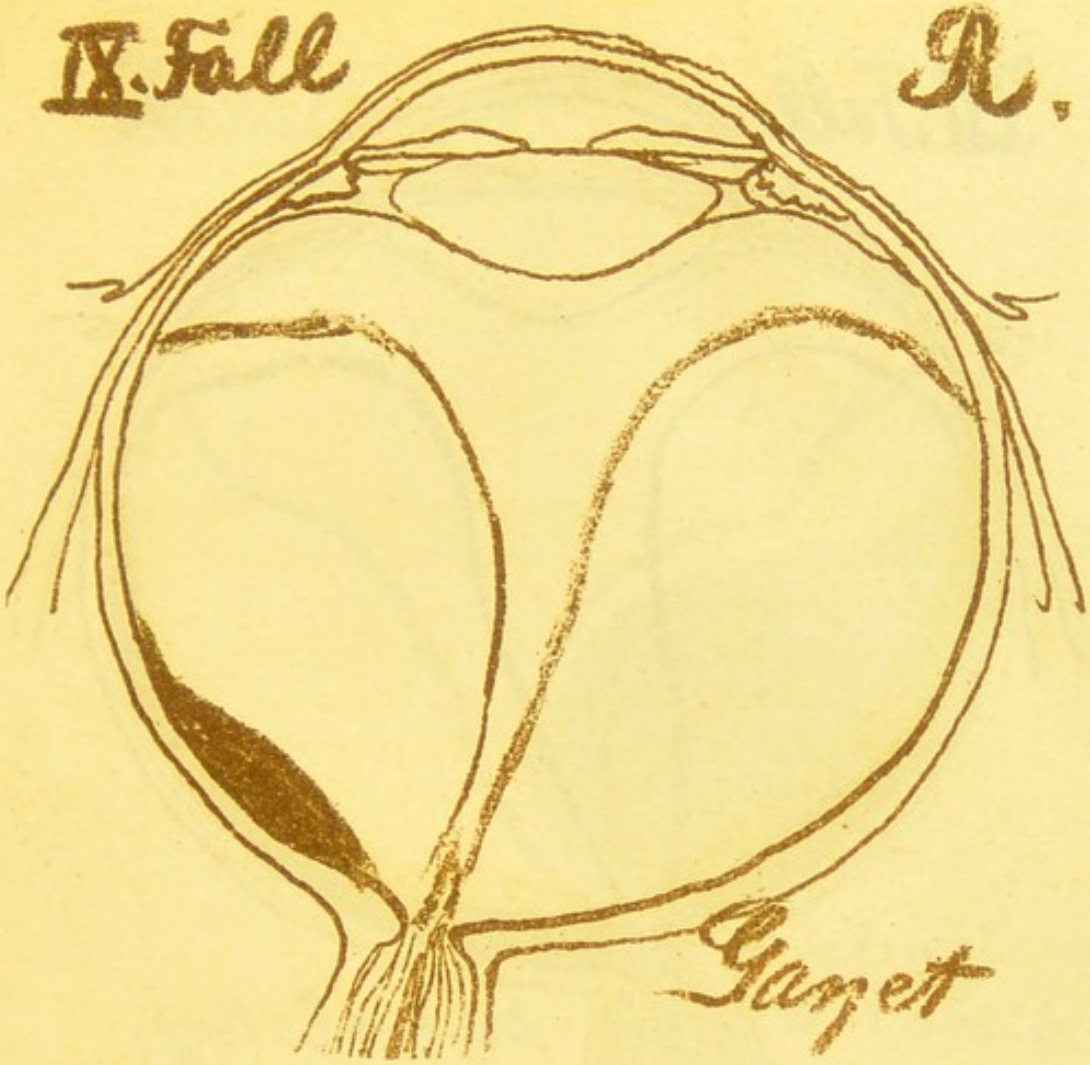

XI. Fall L.

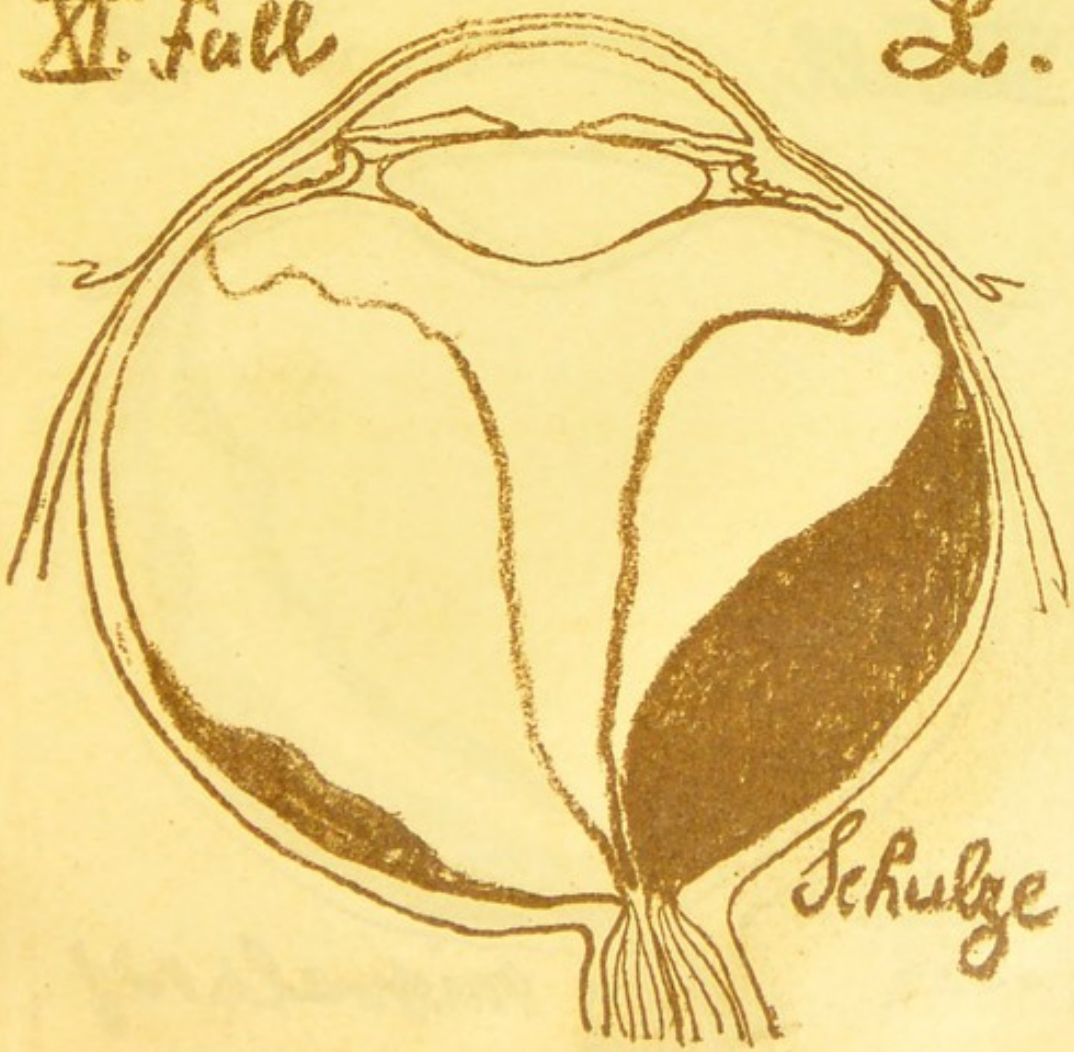

VII Fall L

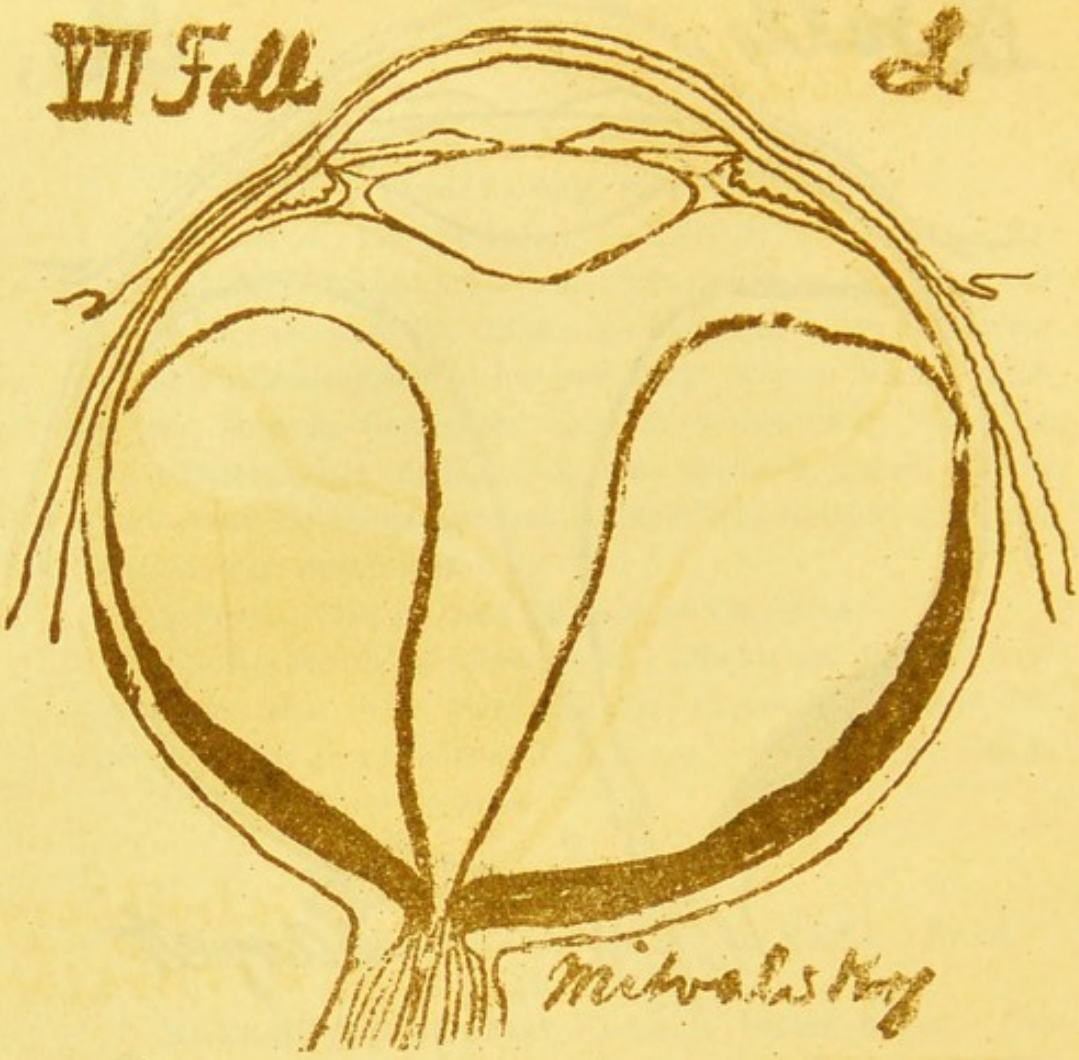

VIII Fall L.

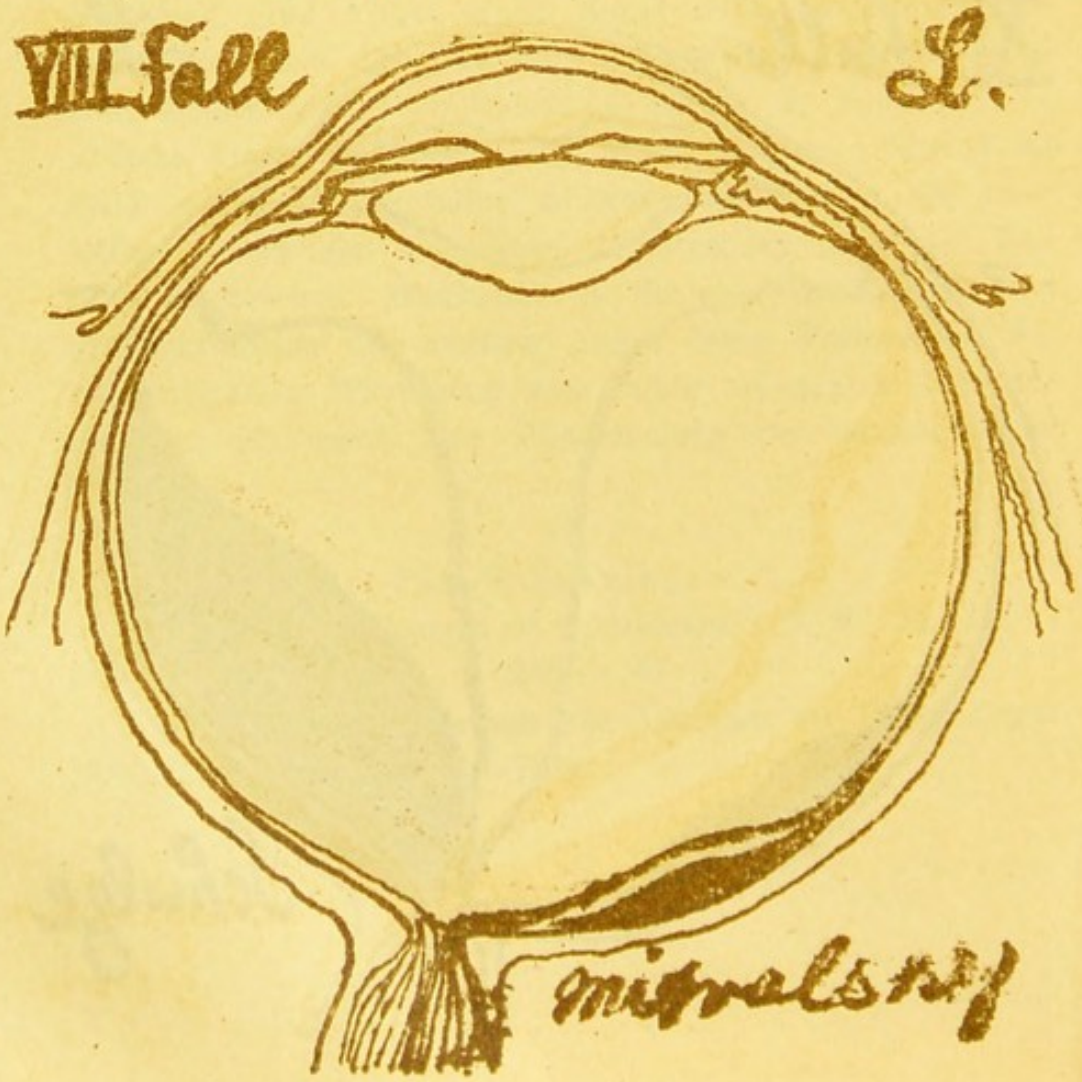

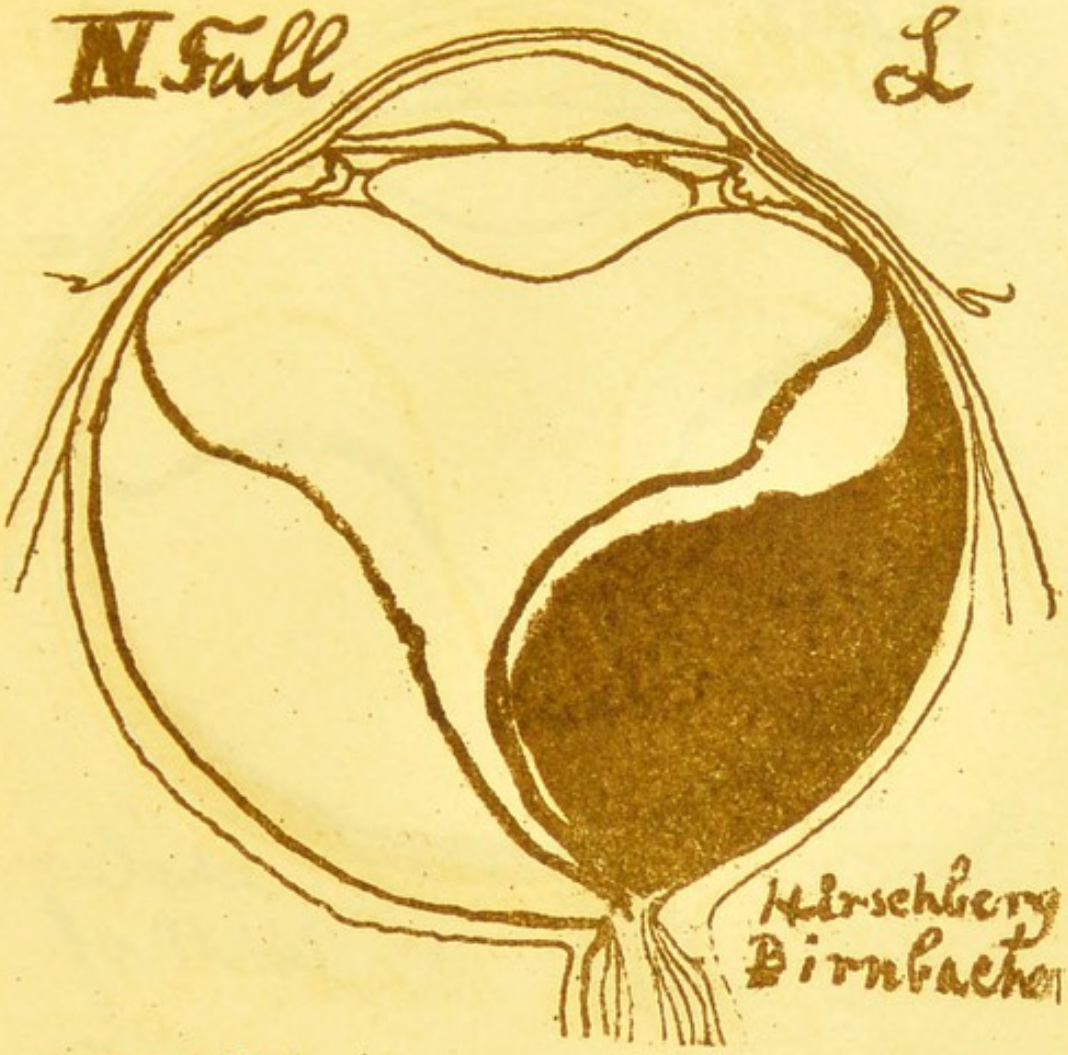
IV. Fall
L
Hirschberg
Birnbacher

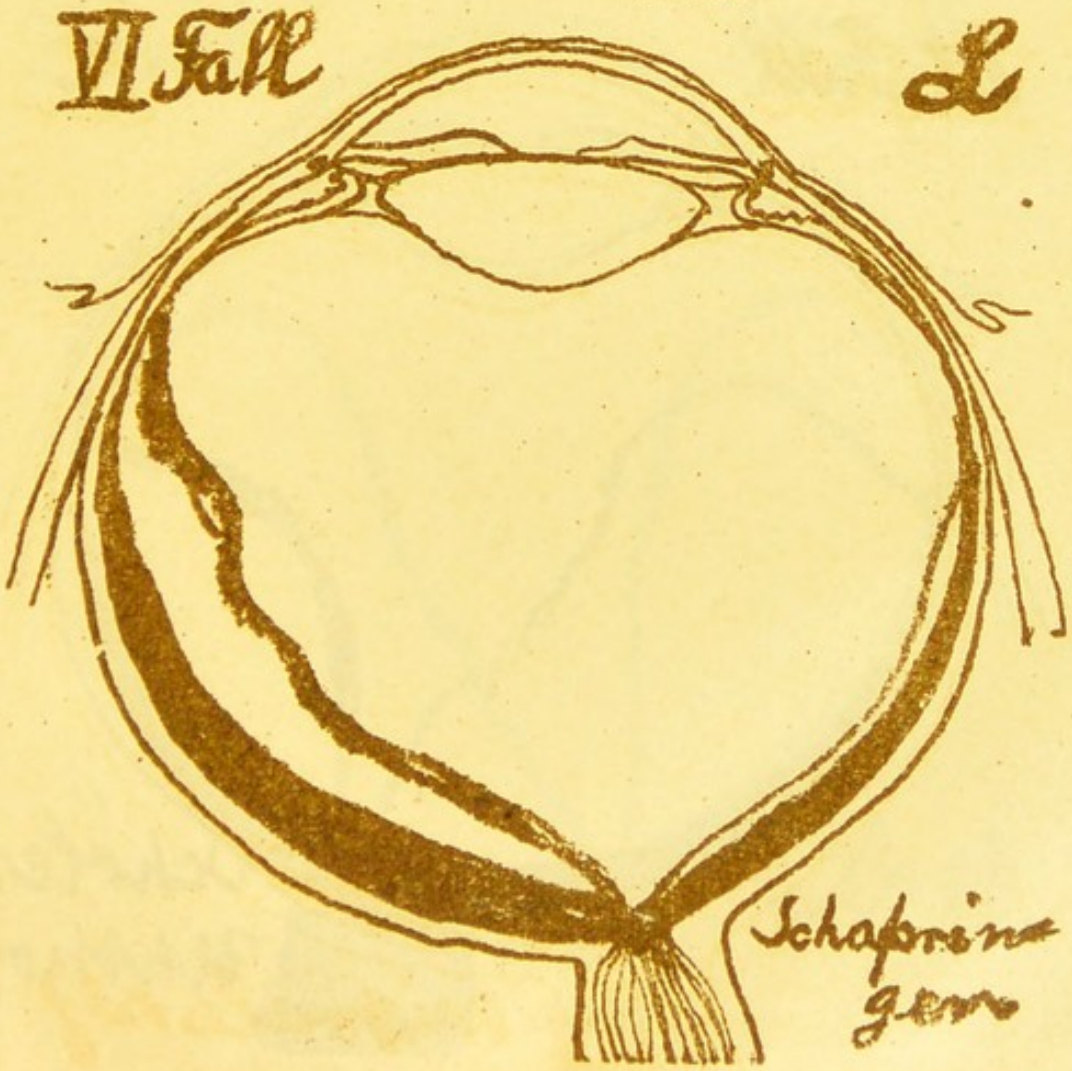
VI. Fall
L
Schaferina
gem

III. Fall L.

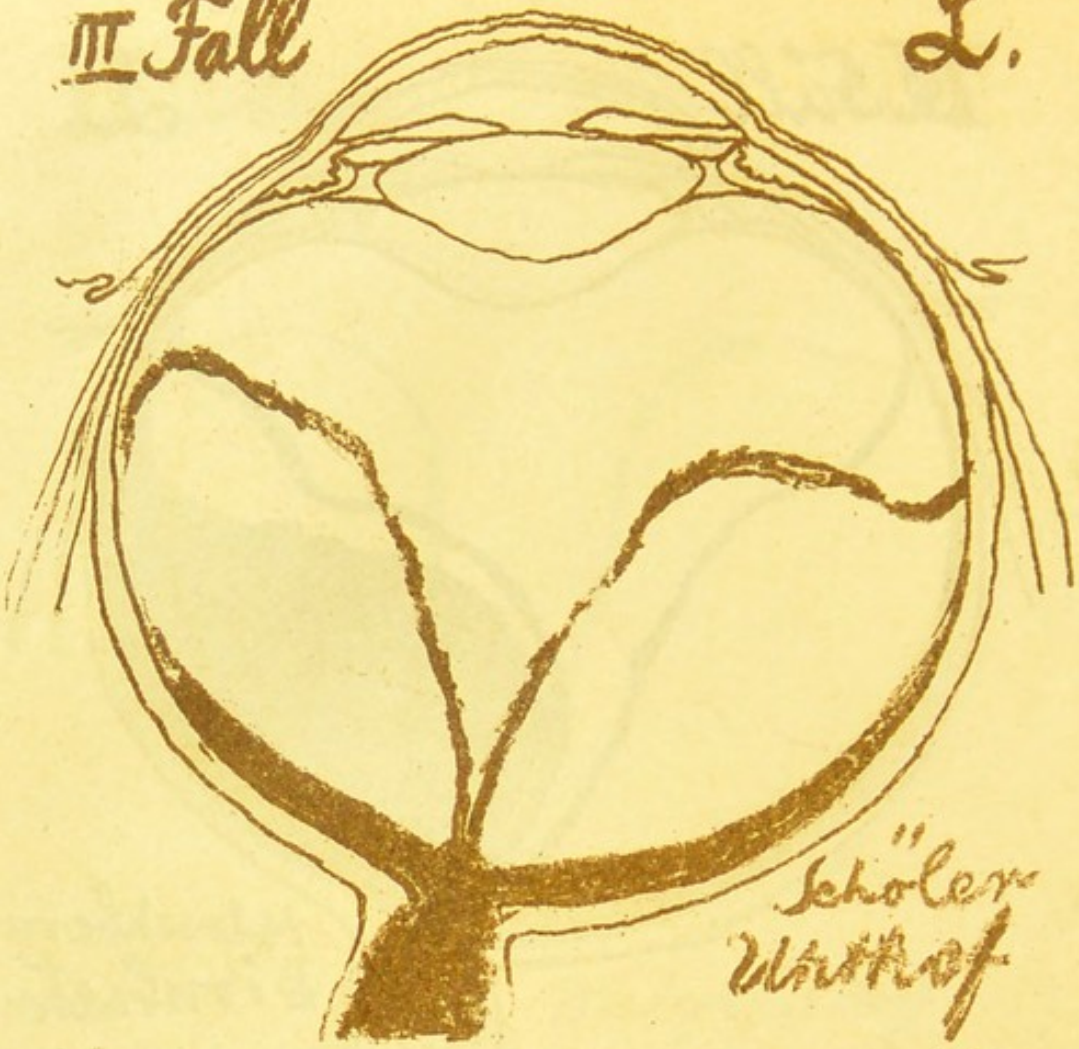

III. Fall R.

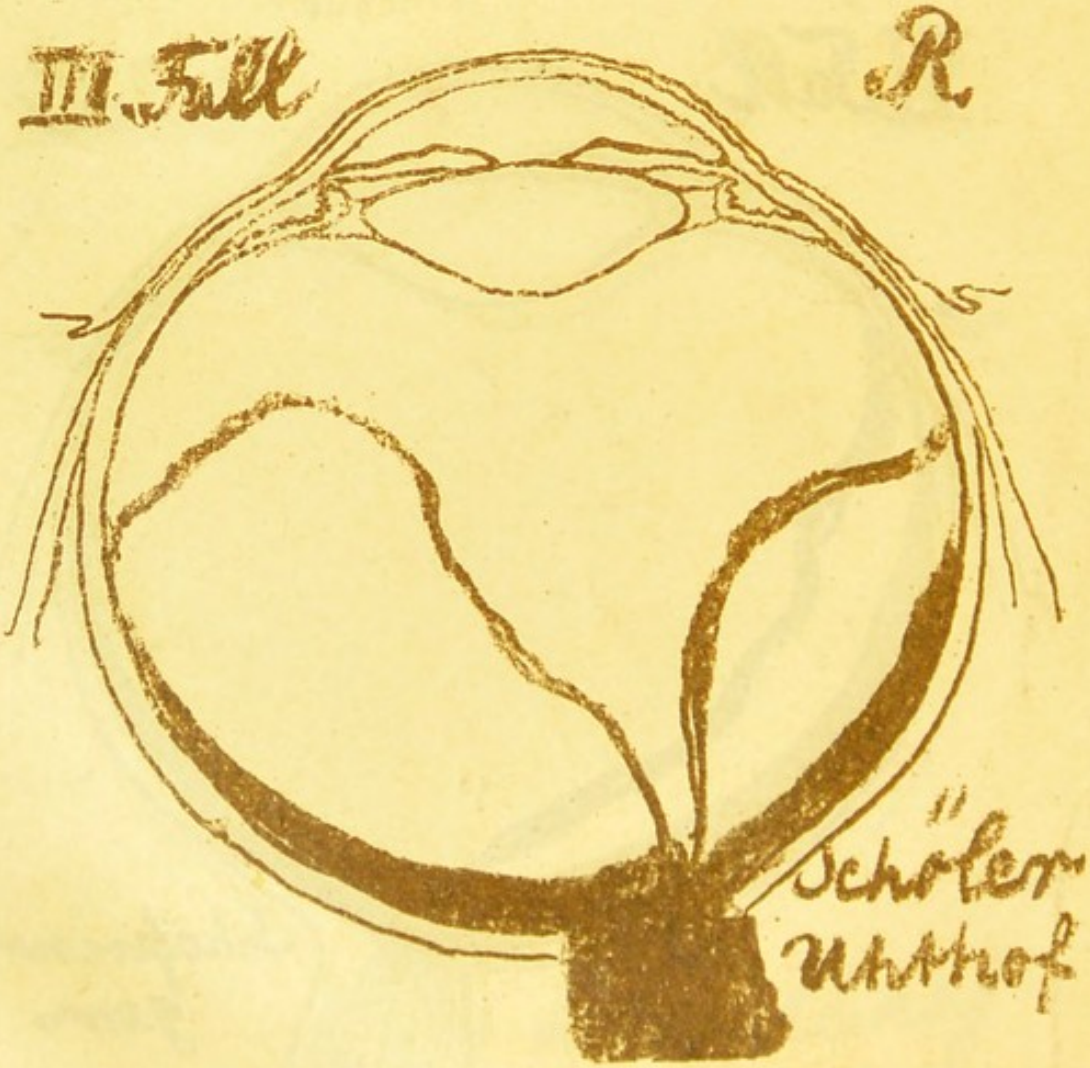

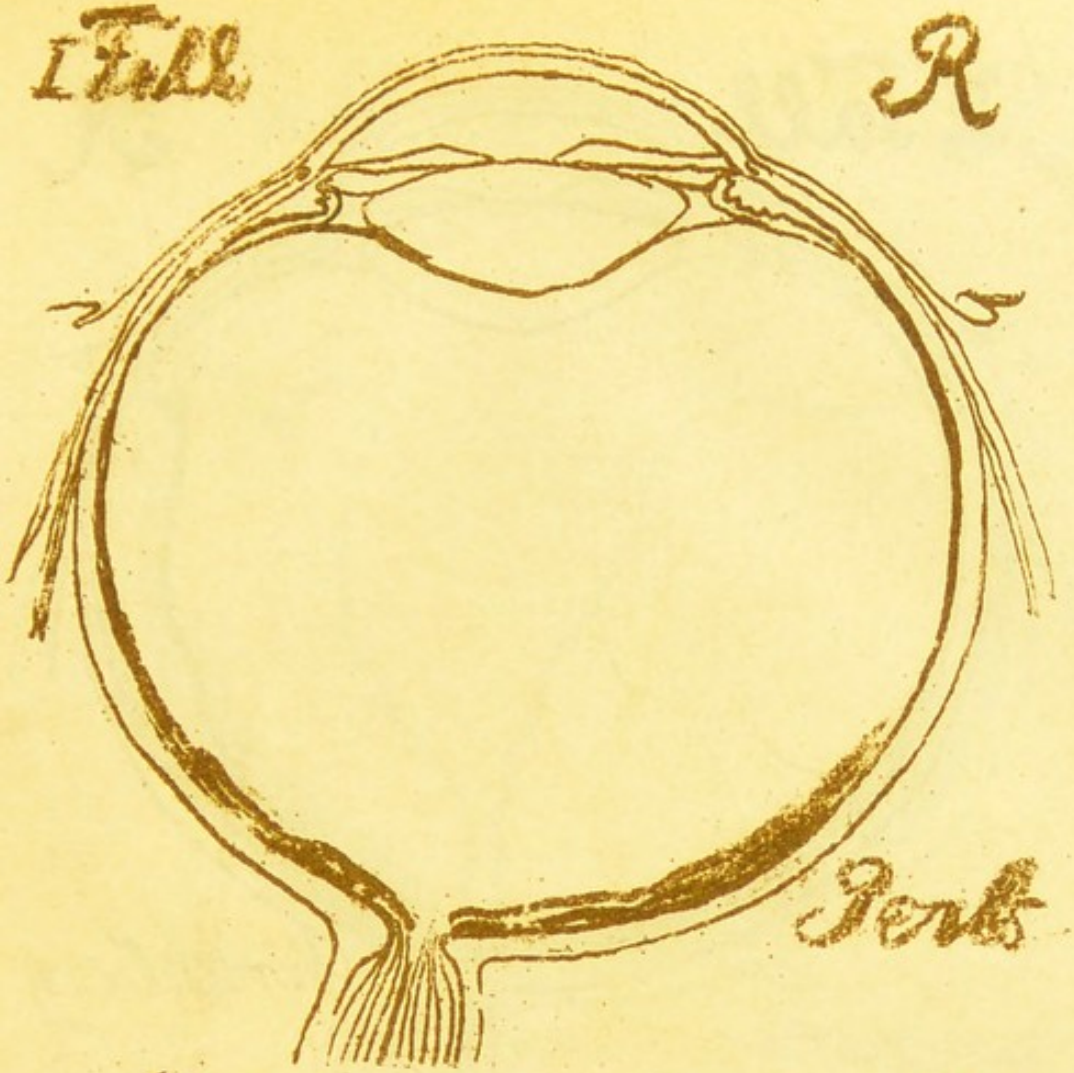
I. Fall
R
Pert


I. Fall
L.
Pert

Fall Fuchs

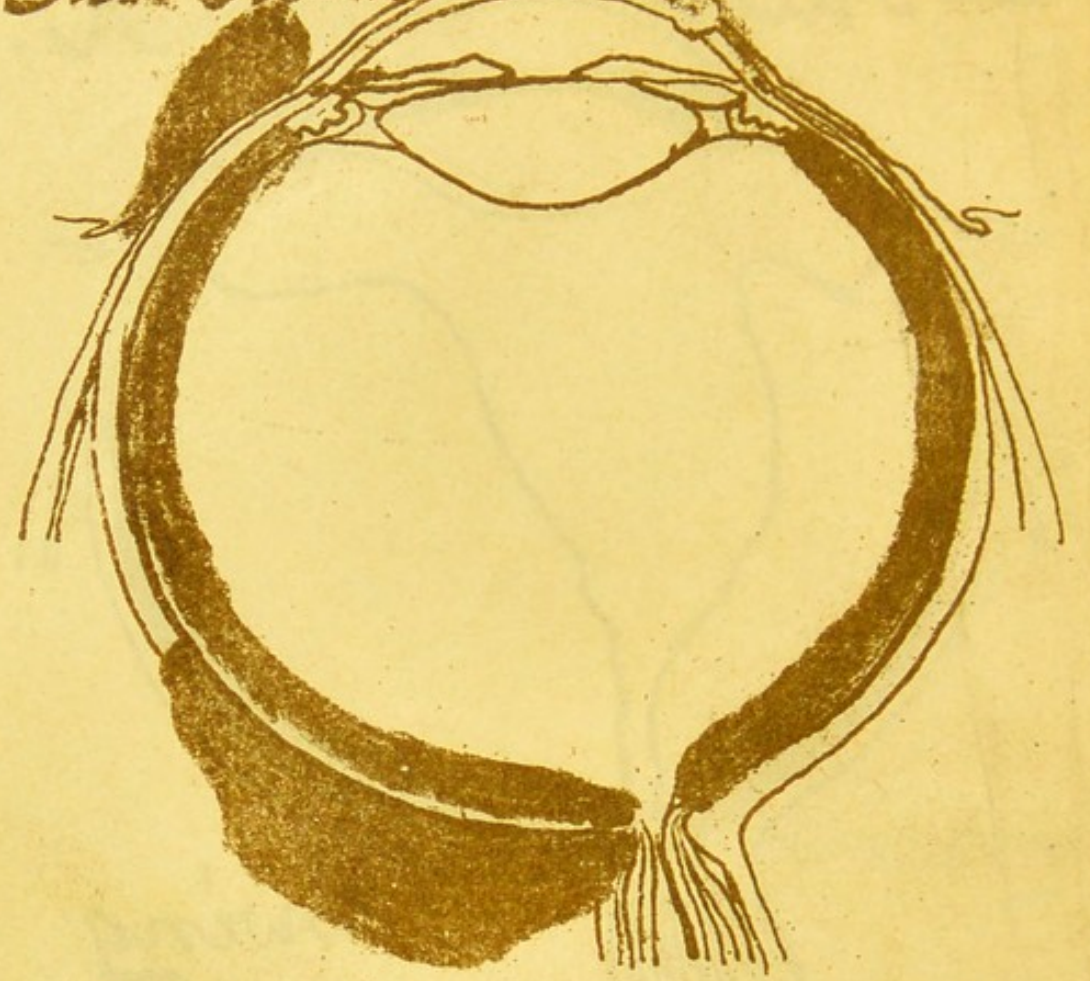

Falls Fuchs

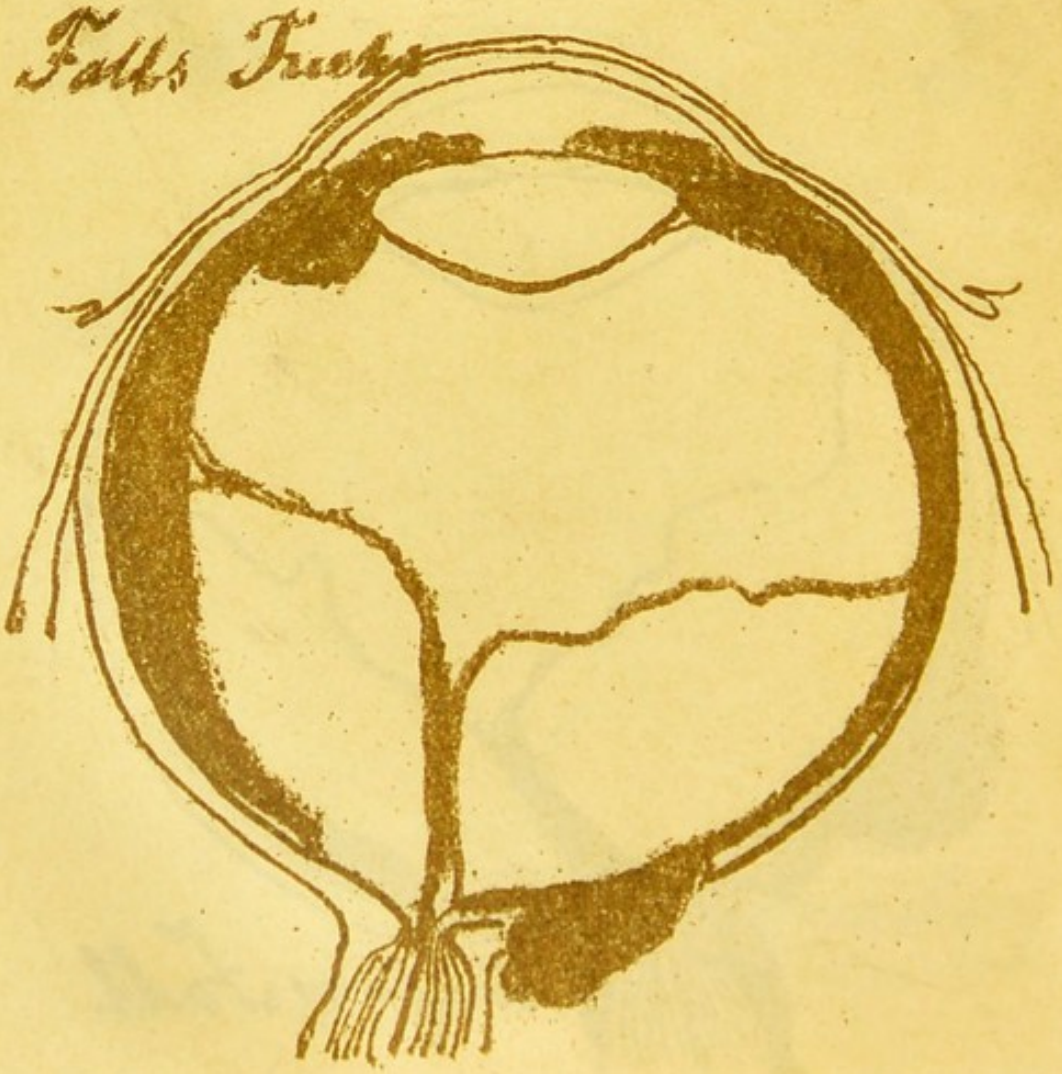

Eine 51 jährige Frau, die vor zwei Jahren wegen rechtsseitigem Mammacarcinom operiert worden war, klagt über rapide Abnahme des Sehvermögens auf dem linken Auge und schnellen Kräfteverfall ihres Körpers.

Die Untersuchung am 30. October 1887 ergiebt: rechtes Auge vollkommen normal, ebenso verhält auch das linke sich äusserlich. Tension ist nicht erhöht. Centrales Skotom.

Ophthalmoscopischer Befund: Die brechenden Medien sind klar und gut zu durchleuchten, die Sehnervenscheibe zeigt eine deutliche Schwellung und rings um den Opticus herum findet sich eine ausgesprochene Trübung des Augenhintergrundes. An der Papille besteht Hypermetropie. + 1.0 Dioptrie. Temporalwärts von der Papille bemerkt man einen schmalen, bläulichen Reflexstreifen, der bis zur Macula lutea reicht. In der Gegend dieser letzteren beträgt die Einstellung + 3.5 Dioptrie. Diese erhöhte Stelle trägt eine marmorierte Verfärbung und ist heller als wir es am normalen Augenhintergrunde finden. Die Netzhaut ist nach unten faltig abgehoben.

Autopsie. Ziemlich allgemein verbreitete Carcinose. Opticus normal. Seitlich davon beginnt mit abgerundetem Rande die dickste Stelle der kuchenförmigen Aderhautverdickung, die ungefähr den doppelten Durchmesser eines normalen Scleraquerschnitts beträgt, während sie gegen die ora serrata zu immer dünner wird, um dort mit einem zugeschärften Rande zu endigen.

Dr. Schapringer findet, dass das Hauptinteresse seines Falles in der pathologisch-anatomischen Untersuchung liegt, er deutet aber auch an, dass solche Fälle auch eine hohe klinische Bedeutung erlangen können: „Für den Augenarzt liegt in unserem Fall ein Wink, jedesmal wenn das Augenspiegelbild mit mehr oder minder grosser Wahrscheinlichkeit auf eine intraoculare Geschwulst hindeutet, die übrigen Körperorgane recht sorgfältig auf eine anderweitig etwa vorhandene primäre Neubildung zu untersuchen. Da speciell Brustdrüsentumoren bekanntlich lange existieren können, ehe die Patientinnen sie selbst gewahr werden, so könnte es vor-

kommen, dass man durch den Augenbefund auf die Erkenntniss des primären Leidens geführt würde.“ — Auch folgende Auffassung Schapringers regt zu weiterem Nachdenken an.

„Nach gewissen, bei doppelseitiger metastatischer Aderhautcarcinose gewonnenen Befunden scheint die zuerst in einem Auge auftretende krebsige Entartung auf dem Wege des Sehnerven und des Chiasma mit der Zeit auf das andere Sehorgan überzugreifen.

VII.

1. Fall Mitvalsky's.

Knapp's Archiv für Augenheilkunde. B. XXI. 4. H. S. 436—460.

Metastatisches Carcinom der Aderhaut des linken Augapfels. Nachdem die 46jährige Frau eines Professors, Franzisca Kucera, im Mai und zum zweiten Male im September 1884 an Mammacarcinom operiert worden war, erschien sie am 16. Februar 1886 bei Professor Schöbl und klagt über starke Abnahme des Sehvermögens auf dem linken Auge. Resultat der Untersuchung: Rechtes Auge sowohl anatomisch als functionell normal. Linkes Auge äusserlich derselbe Befund wie rechts. S. $^{6}/_{120}$. Augenmedien klar und gut zu durchleuchten. Temporalwärts von der Papille ein schmutziggrauer ovalärer Herd und schwarze Pigmentanhäufungen. Die Mitte der Neubildung ragt ungefähr 4 Dioptrie in das Augeninnere hinein. Auf dem Tumor sieht man neugebildete Gefässe. Tension ist normal.

2. Untersuchung am 1. März 1886 ergiebt: Totale Netzhautablösung und Sehkraft vollständig erloschen.

Am 17. desselben Monats Enucleatio bulbi.

Section wird nicht gestattet, jedoch ist die Diagnose mit Sicherheit auf carcinomatöse Metastase in der Lunge und dem Gehirne zu stellen.

Die Untersuchung des enucleierten Augapfels liefert folgenden Befund:

Zwei Dritteile der Aderhaut sind in eine schmutzig graugelbe gefärbte Masse verwandelt, die sich temporalwärts bis über die ora serrata fortsetzt. Die grösste Dicke der-

selben beträgt 2 mm und liegt etwa 2 Papillendurchmesser nach aussen von der Macula lutea; nach beiden Seiten hin verdünnt sich die Oberhaut so allmählich, dass sie ganz unmerklich in die unveränderte Partie übergeht. Die Papille ist ringsum von der Geschwulst umgeben. Der Tumor besteht aus einem festen Gerüst, in welches bröckelige Zwischensubstanz eingelagert ist. Die Netzhaut ist von der Papille bis zur ora serrata trichterförmig abgehoben. Die Zwischenräume vor und hinter der Retina sind von geronnenem Exudat erfüllt, das schmutzig-weissliche Farbe zeigt. Ein gleichartiges Exudat erfüllt auch die vordere Kammer, während Cornea, Iris, Ciliarkörper, Linse und Sclera sich normal verhalten.

„Die Innenfläche der Geschwulst zeigt leichte Vertiefungen, auch die der Sklera anliegende Fläche hat leicht wellige Contouren.

Microscopisch erweist sich die Geschwulst als ein Carcinom, „welches in Bezug auf das Verhältnis des bindegewebigen Stützgerüstes bald als scirrhus, bald als Carcinoma Simplex zu deuten war! Das Bindegewebegerüst zeigt überall Chorioideal-Pigment auf, also von dem Pigmentzellen enthaltenden Strome her. Die Carcinomzellen sind von sehr verschiedener Grösse. Die einzelnen Zellen haben 6 — 10 μ Durchmesser; der Kern nimmt fast den ganzen Zellkörper ein, vielkernige Zellen wurden auch gefunden. Besonders genau sind von Mitvalsky die zahlreich vorhandenen necrotischen Nester studiert.

VIII.

2. Fall Mitvalsky's.

Knapps Archiv für Augenheilkunde. B. XXI. 4. 460 — 470.

Metastatisches Carcinom der Aderhaut auf dem linken Auge bei einem 35jährigen Mann, der im März 1887 wegen eines Scirrhus Mammae operiert worden war, wobei gleichzeitig mitergriffene, geschwollene Axilardrüsen mitentfernt wurden.

Am 4. October 1887 bemerkte der Kranke am linken Auge eine Abnahme des Sehvermögens, die ihm seine Berufsthätigkeit unmöglich machte.

Befund am 25. October 1887: Rechts alles normal. Links bieten sich äusserlich ebenfalls normale Verhältnisse dar; auch die brechenden Medien sind klar. Ophthalmoscopisch erscheint der Augenhintergrund beim Blick gerade aus schmutzig-gelb, grau-weisslich gefärbt. Im umgekehrten Bilde zeigt sich seitlich von der Macula lutea ein kuchenförmiges erhabenes Gebilde, dessen Farbe dunkelgelb, schmutzig, ungleichmässig saturiert ist; weisse Stellen wechseln mit stark pigmentierten ab. Aus der ungleichmässigen Pigmentierung und aus dem Resultat der Refractionsbestimmung an verschiedenen Punkten ist auf höckerige Beschaffenheit der Geschwulst zu schliessen.

Tension ist normal. Sehschärfe $^{6}/_{60}$ bei etwas excentrischer Fixation.

Letzte Untersuchung fand im November statt und ergab: nur quantitative Lichtperception, zahlreiche Glaskörpertrübungen und eine umfangreiche Netzhautablösung.

Die Enucleation des Bulbus wurde nicht gemacht. Die Section des am 31. Dezember 1887 unter dem Bilde der allgemeinen metastatischen Carcinose verstorbenen Patienten wurde nicht gestattet.

IX.

Fall Gayet's (citiert von Mitvalsky), (S. 436. Knapp's Arch. f. p. Aug.)

Archives d' Ophthalmologie. Mai-Juin 1889 tome neuvième S. 205—212.

Metastatischer Aderhautkrebs auf dem rechten Auge.

Merkwürdiger Weise wird Fall Gayet nur kurz erwähnt und nicht genau referiert, trotzdem er doch auch eine carcinomatöse Augenmetastase darstellt. Da nun dieser Fall, abgesehen von der allgemein wichtigen Bedeutung, die er für dieses Capitel der Tumoren des Auges trägt, gerade für uns wegen gewissen Aehnlichkeitspunkten mit dem Unsrigen ein ganz besonderes Interesse in der Vergleichung der beiden

bietet, so fühlte ich mich veranlasst, denselben eingehender zu studieren und will ihn auch im Folgenden etwas genauer als die übrigen Fälle darlegen.

Ein 30 jähriger Mann, ausser kleinen Fieberanfällen nie krank, starker Potator, rechtes Auge vollständig blind, totale Ablösung der retina, das Auge sehr schmerzhaft. Tension erhöht, Ciliarinjection, Enucleation wegen Schmerzen, aber insbesondere wegen der Diagnose tumor chorioideae. Es fand sich „une tumeur large aplatie, de forme lenticulaire et touchant le nerf optique par son côté externe. La coupe est blanche et présente à la loupe une marbrure à lobes arrondis sur fond un peu grisâtre. Au microscope la véritable nature du mal nous est bien révélée, c' est celle d' une glande en tube avec couches d'épithelium cylindrique plus ou moins allongé, à noyaux très-nets et à contenu formé de cellules arrondies plus ou moins granuleuses à noyaux souvent multiples, soit en regression, soit intacts.

Ces tubes dont les une sont isolés, les autres groupés de façon à rappeler dans une certaine mesure des acini sont plongés dans une ganque fibreuse trés développée qui les sépare tout en les réunissant.

Ce n'est pas là néanmoins l'aspect unique de la tumeur: dans son voisinage des parties saines, elle s'avance dans les lamelles de la choroïde en y poussant des espéces de boyaux qui semblent contourner soit les gros vaisseaux, soit les espaces interlamellaires et ménager là des vides qui apparaissent, an sein de la masse comme des taches blanches et rondes. Enfin, en un autre point très-restreint, nous avons trouvé une disparition relative des cellules épithélioïdes et des travées fibreuses; ce qui ramène invicible-ment l'idée vers une formation carcinomateuse.

Quoi qu'il en soit, c'était un second cas de tumeur glandulaire de la choroïde qui s'offrait à notre attention et il méritait une étude toute particulière. Il nous rappela auprès de notre malade et nous fit examiner avec plus de soin son état général.

Dabei fielen am meisten die Brechanfälle, die sich morgens einstellten und etliche Male mit Hämatemesis verbunden waren, auf, da dieselben heftiger als bei einem Alkoholiker sich manifestierten. Magen und Lebergegend sind empfindlich uud schmerzhaft, ausgesprochene Dyspnoë und in der epigastrischen Region ist eine Neubildung durchzufühlen. Da der ganze Befund ein treues Bild carcinomatöser Cachexie lieferte, so wurde er der Kranken-Abtheilung für innere Medizin überwiesen.

Von dort kommen die folgenden Untersuchungsresultate: De rKranke ist cachectisch, die Gesichtsfarbe normal. Starke Schmerzen in der Leber- und Magengegend. Appetit gut, aber der Kranke kann bloss Milch in kleinen Zügen geniessen. Das Schlucken fällt ihm sehr schwer, ist äusserst schmerzhaft und von Würgen begleitet. Die Getränke regurgitiren fast unmittelbar, nachdem er sie eingeführt hat und lassen auf eine Obstruction in der Cardiagegend schliessen.

Die Leber ist sehr hypertrophisch und ragt bis in die Nabelgegend. Ihre Oberfläche fühlt sich nicht höckerig an.

Herz, Lunge sind gesund, auch sind weder Oedeme noch Ascites zu constatieren.

Der schnell dahinsiechende Kranke starb bald nachher plötzlich an einer Hämorrhagie.

Autopsie. Im Magen fand sich ein faustgrosser Tumor, der mit dem tieferen Zellgewebe besonders gegen die Cardia zu verwachsen war.

Die Eingeweide sind aufgebläht und mit geronnenen Blutmassen gefüllt.

Die Leber ist übersäet mit gelblichen Knötchen verschiedener Grösse, welche aber nicht über die Oberfläche hervorragen und eine ziemlich harte Consistenz darbieten.

Nieren und Milz ergeben normales Verhalten.

In der rechten Lunge constatierte man Pleuritis und an der Basis einen harten Herd.

Von seiner anatomischen Untersuchung des enucleirten Bulbus sagt Gayet Folgendes:

Il résulte de l'examen d'un grand nombre de coupes, que le tissu de la membrane vasculaire a été envahit par un tissu, composé de cellules à forme épithéliale ou épithélioide qui s'est infiltré dans les éleménts normaux et particulièrement autour des vaisseaux qu'il n'a pas tardé à oblitérer. Ce tissu a une tendance particulière à affecter la forme tubulée, et c'est à peine s'il exerce tout d'abord une influence irritante sur les parties au sein des quelles il se développe. C'est ansi qu'au niveau des bords mêmes du néoplasme on voit comme les lobes épithéliaux au milieu des tissus sains, sans amener d'acumulations des cellules lymphatiques.

Dans d'autres points l'irritation résultant de la formation nouvelle est plus grande et les cellules embryonnaires se voient en grand nombre, mélangées de cellules pigmentaires plus ou moins altérées. Dans ces points où le tissu normal semble se défendre les cellules epithéliales forment des amas plus ou moins tassés, ou moins lobulés, et ayant l'aspect de l'epithélioma tubulé.

Les regions plus avancées dans l'évolution et qui constituent les marbrures blanches, présentent des glandes parfaitement conformées ou moins developées, et semées dans un tissu fibreux de nouvelle formation qui s'établit leur soutien.

Les tubes glandulaires sont composés d'une rangée unique de cellules d'èpithélium cylindrique serrées les unes contre les autres, remarquables par leur coloration et la présance d'un noyau très foncé. Çà et là s'avancent vers l'intérieur de véritables bourgeonnements, quelques fois des cloisos entières. Dans lumière plus ou moins vaste de ces glandes se voient de grandes cellules vésiculeuses remplies de granulations avec un noyau d'ordinaire en régression, débris probables de la fonte des cellules centrales. Il m'a été impossible de reconnâitre autour de ces glandes une membrane de soutènement, une membrane propre."

In Bezug auf die Frage, ob das Aderhautcarcinom oder der im Magen gefundene Tumor die Primargeschwulst bildete, äussert sich Professor Gayet dahin, dass notwendig das Auge als das secundär afficirte Organ betrachtet werden müsse.

„par la raison que tout ce qui touche la rétine est immédiatement perçu, tandis que ce qui atteint l'estomac peut le laisser assez longlemps silencieux.

X.

Fall Kamocki (Citirt von Gayet).

Archives d'ophtalmologie, Mai-Juin 1889 tome neuvième S. 205—206.

Aus der erreichbaren Literatur geht hervor, dass es sich um einen Tumor handelte, der aus einem versprengten Keime der Thränendrüse hervorgegangen sein sollte.

Dies ist erstens an und für sich höchst unwahrscheinlich und zweitens steht der Fall ganz vereinzelt da; ferner beweist der Fall von Gayet und auch der Unsrige, dass bei exquisit metastatischen Tumoren und selbst malignester Art in der Chorioidea zunächst nicht an eine irgendwo im Körper versteckte Geschwulst gedacht wurde. Besonders wichtig in dieser Beziehung ist unser Fall; denn Manig that länger als zwei Jahre die Arbeit eines kräftigen Mannes und hatte sich dabei doch schon ein metastatischer Prozess manifestiert. Deshalb ist wohl anzunehmen, dass es sich in diesem Falle um eine Metastase gehandelt hat.

Gayet giebt über diesen Fall leider bloss die folgenden wenigen Worte:

„Or, en 1886, je recevais la visite d'un jeune médecin de Varsovie, M. Kamocki qui me donnait une très-curieuse préparation d'une tumeure glandulaire de la choroïde á forme acineuse provenant de l'oeil énucléé d'un jeune et vigoureux paysan. Avant de venir á Lyon Kamocki avait passé par Bordeaux et s'était montré tout aussi libéral vis-á-vis de M. Puech alors chef de la Clinique ophtalmologique de la Faculté de cette ville. celui-ci, dans une communication à la Société d'annatomie et de physiologie fit la description de la tumeur en question, sans l'accompagner d'aucun commentaire éthiologique si j'en juge par le compte rendu donné par le „Journal de médicine“ de Bordeaux, no de 27. Febrier 1887.

De son côté M. Kamocki publiant son observation en langue polonaise, a cherché à interpréter son fait, et il a supposé la possibilité de la pénétration d'un élément glandulaire lacrimal dans l'oeil incomplétement fermé. Cette idée soumise à M. Weigert, de Frankfort, paraît avoir obtenu l'apprrobation de ce savant distingué."

XI.

Fall Schultze.

Knapps Archiv für Augenheilk. B. XXI. 3. Heft.

Metastatisches Carcinom der Aderhaut im linken Auge.

Eine 34 Jahre alte Frau wird im Juli 1888 untersucht. Links Netzhautablösung wahrscheinlich durch intraocularen Tumor Ein Jahr vorher wurde Brustdrüsencarcinom constatiert. Ende 1887 wurde dieses nebst carcinomatösen Axilardrüsen operativ entfernt. September 1888 totale Netzhautablösung, Amaurose. „Oben innen unter der Conjunctiva eine flache rötliche Anschwellung, die ganz das Aussehen einer Episcleritis hatte."

Enucleation 4. September 1888 wegen grosser Schmerzhaftigkeit.

Tension war normal.

Am 12. October stirbt die Patientin wahrscheinlich an multipler Carcinose innerhalb des Wirbelcanals.

Die Untersuchung des Augapfels ergiebt Solutio retinae in toto und zwei Chorioidealtumoren. Beide sind kuchenförmig gestaltet. Der kleinere liegt dicht hinter dem Aequator, der grössere ihm gegenüber und reicht von der Papille bis zur Ora serrata. In der Aequatorialregion bricht derselbe in die Sklera ein. Die Oberflächen beider Tumoren sind höckerig.

Microscopisch bestehen die Tumoren „aus einem zarten bindegewebigen Gerüst, in dessen breiten Lücken Haufen von Zellen liegen, deren Grösse von 10—50 μ schwankt". Ausgedehntere necrotische Herde mit frischen und älteren Blutungen sind nur in dem grösseren Tumor vorhanden.

XII.

Fall Ewing St. Louis. U. S. A.

v. Graefe's Arch. für Oppthalm. B. XXXVI. Nr. 4. S. 120—125.

Metastatisches Carcinom der Chorioidea beider Augen.

Ein 32jähriges Fräulein bemerkte seit August 1887 Abnahme der Sehkraft auf dem rechten Auge. Objectiver Befund: Aeusserlich normal; ophthalmoscopisch Solutio retinae. Im Laufe des nächsten Monats war erhöhte Tension zu constatieren, sowie gleichzeitige Abflachung der vorderen Kammer und Zunahme der Netzhautablösung. Die Diagnose lautete Tumor chorioidea. Von der Basis der Iris geht an der Aussenseite der vorderen Kammer ein schmaler graurötlicher Tumor aus. Derselbe durchsetzt auch die Iris. Die brechenden Augenmedien sind klar. Die Patientin, die über sonstige körperliche Leiden nicht zu klagen hatte, bot ein äusserst elendes und mageres Aussehen dar. Im November wurde der erkrankte Bulbus operativ entfernt.

Während des Krankenlagers wird bei einer sorgfältigen Untersuchung, die wegen des herabgekommenen Zustandes der Patientin stattfindet, ein Carcinom der Brustdrüse diagnosticirt.

Einen Monat später stellte sich die Operierte abermals vor, jetzt wegen eines Leidens, das auf dem linken Auge eingetreten war. Untersuchung ergiebt: Solutio retinae $^{20}/_{200}$ Sehschärfe, Tension erhöht. Wahrscheinlichkeitsdiagnose lautet: Tumor chorioideae metastatischer Natur.

Die anatomische Untersuchung des rechten Bulbus zeigte eine totale solutio retinae kuchenförmige Verdickung der Chorioidea, die vom Sehnerveneintritt bis zum Aequator des Auges reicht und an der dicksten Stelle 2 mm misst. Einen ganz auffallenden Befund bietet die Iris dar. Dieselbe ist nämlich auf der einen Hälfte stark verdickt und tumorartig dergestalt aufgetrieben, dass dieselbe an der Wurzel die Cornea berührt und der Pupillarteil an die Linsenkapsel angeheftet erscheint. Die Dicke der Iris betrug an besagter

Stelle 1,5 mm. Die Conjunctiva, Sklera und Cornea zeigen ganz normale Verhältnisse.

Microscopisch besteht das Neoplasma aus derbem Bindegewebegerüst, dessen Aveolen mit verschiedenartig gestaltete Zellen beherbergenden Nestern und Zapfen angefüllt sind. Diese Zellen haben einen grossen Kern und derbe Zellsubstanz. Die grössten derselben messen 33 μ. Fast die ganze Iris ist in ein derbes blutgefässarmes Bindegewebe umgewandelt. Zwischen den einzelnen Bindegewebszügen finden sich Tumorennester. Ferner sind die Sehnervenscheiden carcinomatös infiltriert und auch im Bezirke des Schlemmnischen Canals sowie in einzelnen benachbarten Gefässen finden sich epitheliale Gebilde.

XIII.

Fall Guende.

Recueil d'opht. N. 6 p. 325. 1890.

Observation clinique de néoplasme choroidien chez une femme agée de 54 ons, atteinte de cancer du sein et morte en état de Cachexie.

Eine Frau, 54 Jahre alt, wird, nachdem sie neun Monate vorher ein Trauma auf dem rechten Auge erlitten hat, wegen grosser Schmerzen und hochgradiger Sehstörung untersucht. Befund: Cyklitis, palpebrales Oedem, starke pericorneale Injection. Ophthalmoscopisch: Eine Vortreibung der Retina in der oberen Partie von + 6 D und Netzhautablösung nach unten. Papillengrenze verwaschen. Sehschärfe beträgt $^1/_{16}$. Tension vermindert. Linkes Auge normal.

Der Sitz des primären Tumor war in der rechten Brustdrüse. Die Art derselben war ein Krebs. Von der Brustdrüse aus liessen sich knotige Anschwellungen nach der Achselhöhle hin verfolgen. Zum Schlusse des Verlaufes der Krankheit war allgemeine Carcinose zu constatieren.

Anatomisch ist der Fall nicht beschrieben.

XIV.

Fall Pflueger.

Knapps Archif für Augenheilk. B. XIV. pag. 129.

Schliesslich muss ich noch diesen Fall anführen, der von besonderer Interesse ist, weil er wahrscheinlich ein metastatisches Sarcom der Chorioidea darstellt.

Ein 30jähriges Fräulein wird am 4. Mai 1882 ophthalmoscopisch untersucht wegen hochgradiger Sehstörung, die sich seit 6 Wochen entwickelt hat. Das linke Auge fast amaurotisch zeigt normalen Befund. Das Rechte bei fast normalem centralen Sehvermögen eine bedeutende Gesichtsfeldbeschränkung, welche erklärt wird durch einen an der Papille beginnenden Tumor der Choroidea. Das linke Auge wurde bald vollständig amaurotisch, ebenso erblindete das rechte Auge, aber später. Die Erblindung des linken Auges ist zurückzuführen auf intracranielle metastatische Tumoren der Chorioidea. Der Tumor des rechten Auges füllte allmählich den ganzen Bulbus aus und erschien an der Aussenfläche Sclera. Der primäre Tumor entwickelte sich aus einem auf dem rechten Jochbogen gelegenen kleinen Pigmentnaevus.

Eine anatomische Untersuchung konnte nicht stattfinden, da das Auge selbstververständlich nicht enucleirt wurde und die Section der im Juli gestorbenen Patientin nicht möglich war.

Die Gesammtsumme der bis jetzt bekannten Fälle von metastatischen Tumoren der Aderhaut beträgt somit, so weit wir solches aus der uns erreichbaren Literatur ersehen können, und wenn wir den unentschiedenen Fall Kamocki's mit hier einrechnen, vierzehn und mit dem Unserigen fünfzehn.

Im Folgenden wollen wir uns nun zur Aufgabe stellen, dieselben einer vergleichsweisen Betrachtung nach verschiedenen Gesichtspunkten hin zu unterwerfen und versuchen ein annähernd typisches Durchschnittsbild eines metastatischen Tumors der Chorioidea zu zeichnen.

Wenn wir zunächst unsere Aufmerksamkeit auf das Alter der betreffenden von diesem Leiden befallenen Kranken lenken, so ersehen wir aus unserer Statistik, dass derselbe bei den einzelnen Individuen ein so verschiedenes Verhalten darbietet, dass wir sagen können, es umfasst eben fast die ganze Periode des Lebens, in welcher man überhaupt Krebs beobachtet. Den Fall Hirschberg-Birnbacher betrifft eine 23jährige Frau als die jüngste der sämmtlichen Erkrankten, während das höchste Alter 54 Jahre beträgt, welcher Fall von Guende mitgetheilt wird. Dabei ergiebt eine genauere Prüfung der Alterszahlen, dass in den wenigen Beobachtungen dieser seltenen Augenerkrankung das 30.—35. Lebensalter eine grössere Bevorzugung für die Krankheit zu besitzen scheint als die übrigen Zeitabschnitte des Lebens. Denn von den mitgeteilten fünfzehn Fällen gehören nicht weniger als sechs diesem fünfjährigen Lebensintervall an, wobei wir den Fall Kamocki's nicht mit in Rechnung gebracht haben; die Summe wird auf sieben erhöht, wenn wir den Patienten Kamozki's, was wir nach den bei Gayet gefundenen Angaben über diesen Fall zu schliessen ziemlich berechtigt sind, da er von einem „jeune vigoureux paysan" spricht, als einen Mann von ungefähr 30—35 Jahren taxieren und mit hier einrechnen. Die Fälle, die hier in Betracht kommen, sind: 1. Fall Pflueger 30jähr. Fräulein; 2. Fall Gayet 30jähr. Mann; 3. Fall Ewing 32jähr. Frau; 4. Fall Schöler-Uhthoff 33jähr. Frau; 5. Fall Schultze 34jähr. Frau; 6. Fall Mitvalsky 35jähr. Mann; 7. Fall Kamocki 35jähr. Mann. Ausser dem Fall Hirschberg-Birnbacher, bei welchem die Patientin ein 28jähr. Fräulein war, gehören die übrigen Fälle den verschiedenen Abschnitten der Lebensperiode von 43—44 an. 1. Fall Perls 43jähr. Mann; 2. unser eigener Fall 45jähr. Mann. 3. Fall Mitvalsky 46jähr. Frau; 4. Fall Manz 50jähr. Frau; 5. Fall Schapringer 51jähr. Frau; 6. Fall Hirschberg 52jähr. Frau 7. Fall Guende 54jähr. Erau.

In Bezug auf das Geschlecht der verschiedenen

Patienten, ergiebt sich aus unserer Tabelle, dass die Anzahl der Frauen bei weitem diejenige der Männer übersteigt. Von den fünfzehn Fällen betreffen zehn weibliche Personen.

Ferner wollen wir uns mit der Beantwortung der Frage beschäftigen, wie oft zeigte sich das Leiden doppelseitig und welche Seite erkrankte mit Vorliebe?

Von den fünfzehn Fällen sind zunächst diejenigen auszuschalten, bei denen nicht gesagt ist, ob das Leiden einseitig oder doppelseitig, respective auf welcher Seite es aufgetreten war. Dieses wissen wir nicht von Kamocki, da Gayet, aus dessen Publication allein wir die Kenntnis dieses Falles schöpfen konnten, nicht näher das Krankheitsbild beschreibt.

Von den übrigen vierzehn Fällen zeigen Fall Hirschberg-Birnbacher, Fall Schapringer, Fall Mitvalsky I und Mitvalsky II, Fall Gayet, Fall Schultze, Fall Pflueger, Fall Guende und unser eigener Fall die Erkrankung einseitig, dagegen stellen Fall Perls, Fall Hirschberg, Fall Schöler-Uhthoff, Fall Manz, Fall Ewing doppelseitige Augenaffectionen vor. Unter dreizehn Fällen finden sich also achtmal einseitige und fünfmal doppelseitige Erkrankung.

Bei Erruirung der eben dargelegten Thatsache ergeben sich weitere Gesichtspunkte, die von ganz besonders hohem theoretischen Interesse zu sein erscheinen, und zwar: wie ist bei der auffallend hohen Anzahl der doppelseitigen Erkrankung das Entstehen des Leidens überhaupt aufzufassen, ist es Matastase auf beiden Augen, und zwar ist es als gleichseitige Metastase zu erklären oder haben wir es mit einer Wiederholung des metastatischen Processes zu thun, oder werden wir uns für die Vermutung von Manz entscheiden, der eher ein Ueberwandern der Krankheit ven einem Sehnerven auf den andern annehmen zu dürfen glaubt?

Durchmustern wir zunächst unser Material mit Rück-

sicht auf die Frage, wie verhalten sich die verschiedenen Fälle bezüglich der Erkrankungszeit beider Augen?

Von den fünf Fällen doppelseitiger Erkrankung lassen sich behufs Lösung der gestellten Frage bloss vier mit absoluter Sicherheit verwerten, da der zuerst mitgeteilte Fall dieser Art, derjenige von Perls, nur anatomisch beschrieben ist und klinisch überhaupt nicht zur Beobachtung kam.

Alle 4 Fälle zeigen Zwischenräume für die Manifestation des Leidens auf beiden Augen.

In den einzelnen Fällen waren dieselben wieder wesentlich verschiedene. So erkrankte bei Fall Hirschberg das zweite Auge nach Verlauf von einem Monat, bei Fall Schöler-Uhthoff „nach etlichen Wochen", bei Fall Manz „bald darauf" und bei Fall Ewing vier Monate später.

Also verhalten sich sämmtliche Fälle doppelseitiger Erkrankung mit Ausnahme Fall Perls derartig, dass ein Zwischenraum bestand zwischen der Erkrankung des einen und dem Befallenwerden des andern Auges. Es ist mit ziemlicher Wahrscheinlichkeit anzunehmen, dass auch Fall Perls so zu deuten ist, wenn wir in Betracht ziehen, dass nach den sehr genauen Mitteilungen des anatomischen Befundes auf dem einen Auge der Process bedeutend grössere Dimensionen angenommen hatte als auf dem andern.

Wenn wir nun doppelseitiges metastatisches Entstehen des Leidens annehmen, so müssen wir sagen, dass zuerst das eine und nach gewisser Zeit zufällig gerade das andere Auge unter einem embolischen Vorgange den Krankheitskeim empfing, oder dass der Uvealtractus für viele mit dem Blute kreisende Carcinomzellen einen besonders günstigen Boden zur Weiterentwickelung darstellt.

Undenkbar ist eine symmetrische Erkrankung beider Augen zu gleicher Zeit oder auch nach einander nicht, wenigstens haben wir Analogien.

Fall Uhthoff zeigt exquisit symmetrische Erkrankung; denn dieser Autor hebt ausdrücklich in seinem Berichte

über den Sectionsbefund symmetrisches Befallensein der Ovarien und der beiden Gehirnhemisphären hervor.

Wenn sich übrigens andere Metastasen in den Carotisgebieten bei den Fällen doppelseitiger Erkrankung beider Augen constatieren lassen, so würde das doppelseitige Befallensein der bulbi noch viel weniger wunderbar erscheinen.

Sehen wir uns deshalb die verschiedenen Fälle in Rücksicht auf diesen Punkt etwas genauer an.

1. Fall Perls, doppelseitige Augencarcinommetastase; ausser dem Primärcarcinom in der Pleura (Zwerchfell und Leber) und den Metastasen in Rippen und Darmcanal finden sich solche im Keilbein.

2. Fall Hirschberg starb an allgemeiner metastatischer Carcinose. Ueber andere Metastasen in den Carotisgebieten neben doppelseitiger Uvealtractuscarcinose ist nichts hervorgehoben. Section wird nicht gemacht.

4. Fall Uhthoff. Die Section ergab neben doppelseitiger Carcinose der Ovarien, Pleuracarcinom und multiple Knoten unter der Haut des Rückens. Ferner erwies sich die dura mater in der linken Schläfengrubengegend carcinomatös entartet; ausserdem wurde in jeder Grosshirnhemisphäre ein Carcinom-Tumor gefunden.

4. Fall Manz. Die Patientin wurde von der Zeit der Erkrankung des zweiten Auges bis zum Tode von heftigen Kopfschmerzen gequält. Da die Section nicht stattfand, so ist auch nicht zu entscheiden, ob die besagten Schmerzen von einer selbständigen Metastase im Schädelraume herrührten oder durch Fortsetzung des Tumors aus dem Auge ins Schädelinnere entstanden waren.

5. Fall Ewing. Metastasen im Carotisgebiet werden nicht erwähnt. Patientin lebt bis zur Publication des Falles, also wenigstens zwei Jahre nach der doppelseitigen Augenerkrankung.

Diese Resultate sind nicht gerade geeignet, die Annahme zu stützen, dass die doppelseitigen Augenaffectionen multiple Metastasierungen sind, wohl aber ergeben sich

verschiedene Punkte, welche den Uebergang der Geschwulst von einem erkrankten Auge auf das andere wahrscheinlich machen könnten; wobei ich mich aber, weil die Anzahl der hier in Betracht kommenden Fälle noch viel zu klein ist, um weder für die eine Theorie noch für die andere entscheiden möchte.

Wir wollen uns vorstellen, dass ein aus Krebszellen bestehender Embolus in das Auge hineingeschleudert wird und einen Tumor bildet (entweder ein kleiner oder nur aus mehreren Krebszellen bestehend) oder es kommt ein grösseres Conglomerat von Krebszellen in das Ciliargefässsystem, zerschellt und bildet multiple Tumoren. Nach einer gewissen Zeit des Wachstums wird der Sehnerv ergriffen und dem Wege wie die sympathische Ophthalmie wandert der Process von dem kranken auf das gesunde Auge über. Hierfür spricht, dass gerade eine gewisse beschränkte Zeit, wie sie auch für die sympathische Ophthalmie characteristisch ist, vergeht, bevor sich das Leiden auf dem zweiten Auge manifestirt, ferner dass der Sehnerv verhältnissmässig stark erkrankt gefunden wurde und in einem Falle auch das Chiasma ergriffen war.

Bezüglich der Zwischenzeit der Manifestation des Processes auf dem einen und dem anderen Auge haben wir schon oben gesehen, dass bei Fall Hirschberg das eine Auge einen Monat später als das andere erkrankte, bei Fall Schöler-Uhthoff auch schon etliche Zeit verstrichen war, bis sich auf dem zweiten Auge ein Krankheitssymptom zeigte. Bei Fall Manz auch erst nach Verlauf einer kurzen Zeit („bald darauf") auf dem zweiten Auge das Leiden bemerkar machte.

Was die Erkrankung des Sehnerven anbetrifft, so wollen wir uns dazu unsere beigefügte Tabelle von halbschematischen Zeichnungen genauer betrachten. Wir erkennen ein deutliches Uebergreifen der perniciösen Wucherung auf den Sehnerven 1. bei Fall Schöler-Uhthoff und aus dem Sectionsberichte Uhthoff wissen wir, dass bei seinem Falle der Sehnerv bis zum Chiasma hinauf carcino-

matös degeneriert und das Chiasma selbst von dem Processe ergriffen war. 2. Bei Ewing und 3. konnten wir an unserem eigenen Falle dasselbe Verhalten constatieren.

Die übrigen mitgeteilten Fälle doppelseitiger Erkrankung sprechen aber keineswegs direct dagegen, dass ein Uebergang des carcinomatösen Processes durch den Sehnerven sich vollzogen hat. Denn bei Fall Perls ist ein diese Auffassung widerlegender positiver Befund nach den Mitteilungen nicht vorhanden, insofern als eine pathologisch anatomomische Untersuchung des Sehnerven und Chiasmas nicht vorgenommen wurde. Fall Manz kam überhaupt nicht zur Section und Fall Ewing ist zur Zeit der Publication noch am Leben.

Es scheint ferner für die Theorie des direkten Ueberganges von einem Auge auf das andere der Umstand zu sprechen, dass da, wo auf dem 2. Auge mit dem Augenspiegel genau beobachtet werden konnte, die Erkrankung in Form kleiner Herde von der Papille ausging.

Den Vorgang des Ueberwanderns der carcinomatösen Wucherung stellen wir uns ungefähr folgendermassen vor. Der Process steigt bis zum Chiasma in die Höhe; nun braucht er sich nicht in derselben Weise bis auf das andere Auge fortzusetzen, sondern es können Keime durch den Lymphstom bis zur Papille verschleppt werden, dort liegen bleiben und einen neuen Krankheitsherd bilden.

Dagegen spricht nun wieder der Umstand, dass, wenn die Erkrankung durch den Sehnerven übertragen wird, so muss doch, wenn auch nicht der ganze zweite Sehnerv degenerirt, mindestens eine Carcinomatöse Papillitis entstehen; eine solche ist nicht beobachtet; ferner die so häufigen Sarkome der Uvea haben allerdings recht oft ausgesprochene Neigung auf den Sehnerven überzugehen, niemals aber von einem Auge auf das andere.

Wäre der Chiasma gleich miterkrankt und auch der Sehnerv, so müsste doch der sichtbaren carcinomatösen Erkrankung eine schwere Sehstörung voraufgehen.

Gehen wir weiter auf die Beantwortung der zweiten Frage über, welches war die Seite, die mit Vorliebe erkrankte?

Fall Kamocki ist bei dieser Betrachtung auszuschalten, weil wir nicht näher unterrichtet sind, welches Auge bei den beiden Fällen das Betroffene war. Von den übrigen neun Fällen einseitiger Erkrankung zeigen sieben das Leiden auf der linken Seite. Fall Hirschberg-Birnbacher, Fall Schapringer, Fall Mitvalsky 1, Fall Mitvalsky 2, Fall Fall Schultze, Fall Pflueger; und unser eigener Fall. Nur in zwei Fällen war das rechte Auge das Leidende und zwar bei Fall Gayet und Guende. Es ist dieser ein so ungleiches und frappantes Verhältnis, dass wir uns nach der Ursache umsehen wollen, die dieses Ueberwiegen der linksseitigen Affection bedingt.

Wenn wir Embolie als den Vorgang der Metastasirung annehmen, dann finden wir in den Gehirnembolien Anologa, die uns auf ein erklärendes Moment zurückführen, das in derselben Weise für das Auge verwertet werden muss. Es betrifft dieses nämlich das anatomische Verhalten der Carotis in Bezug auf ihre Verschiedenheit der Abzweigung links und rechts von der Hauptblutbahn. Denn während die Carotis sinistra direkt aus dem Bogen der Aorta entspringend gerade emporstrebt, kommt die Carotis distra als eine Abzweigung aus der Anonyma und geht unter einem weit stumpferen Winkel ab. Der Weg für embol. Massen auf der linken Seite scheint somit als ein direkterer und kürzerer als auf der rechten zu sein.

Ueber den Primärherd ergiebt unsere Vergleichung ein auffallend häufiges Vorkommen der metastatischen Augenerkrankung bei Mammacarcinom. Denn unter 14 Fällen (Fall Kamocki ist wegen Mangel bezüglicher Mittheilung hier nicht mitgerechnet), war Mamma carcinom zehn mal der primäre Tumor, bei Fall Hirschberg, Schöler-Uhthoff, Hirschberg-Birnbacher, Manz, Schapringer, Mitvalsky 1 und 2, Schultze, Ewing, Guende, zweimal der Magen bei Fall Gayet und bei unserem eigenen; einmal

bildete die Lunge den primären Sitz der Krankheit und bei Fall Pflueger ging das metastatische Sarcom von einem am Jochbein localisirten Naevus aus.

Was den ophtholmoscopischen Befund anbetrifft, so ist er bei den mehr ausgeprägten Fällen ein sehr ähnlicher. Ueberall finden wir ablatio retinae in mehr oder weniger grosser Ausdehnung, entweder Trichterform zeigend oder convolvolusartig nach der Mitte und vorn ziehend. Das Characteristischste ist aber die kuchenförmige Verdickung der Chorioidea, deren Oberfläche kleine höckerig prominirende Stellen in Form von Knötchen, die opak weisse, oder gelblich grau, schmutzig dunkele Farbe tragen, erkennen lässt.

Der Visus ist natürlich bei allen Fällen stark gestört und herabgesetzt.

Die Tension ist im Anfang meistens erhöht, aber dann fast durchaus normal gewesen.

Da es gerade die eigentümliche Topographie des Uvealtumors war, die uns veranlasste, die Diagnose auf Metastase zu stellen, so wollen wir zum Schlusse noch eine Tabelle schematischer Zeichnungen aller uns bekannten metastatischen Tumoren der Chorioidea sowie einiger primären zum Vergleiche beilegen.

Auf unserer Tabelle sind in gleichem Massstabe schematisch gezeichnet sämmtliche mit metastatischen Tumoren behaftete Bulbi, über deren Topographie entweder eine Zeichnung des Autors oder doch eine genauere Beschreibung uns Kenntnis gab.

Sämmtlichen Fällen ist gemeinsam eine im Verhältnis zur Höhe des Tumors sehr bedeutende Breite. Sämmtliche Fäile nur mit Ausnahme von Fall Hirschberg-Birnbacher zeigen geradezu einen flachen kuchenförmigen Tumor, welcher eigentlich den Namen Tumor kaum verdient. Die kuchenförmige Verdickung findet sich bei sämmtlichen

Fällen in der hinteren Hälfte der Chorioidea und ist meistens so lang gestreckt, dass sie vom Sehnerven einseitig oder beiderseitig bis zum Aequator oder bis zur Ora serrata reicht. Hervorgehoben muss werden, dass diejenigen kuchenförmigen Tumoren, welche bloss einen Teil der Strecke zwischen Opticus und Aequator einnehmen, etwa circa $15^0 — 30^0$ Grad von der Papille entfernt ihre höchste Höhe besitzen. Dieser $15^0 — B_0{}^0$ vom Opticus entfernte Bezirk ist demnach in keinem Falle von Erkrankung frei. Liegt dieser Bezirk temporal vom Sehnerven, so betrifft er ungefähr gerade die Gegend der Macula lutea, z. B. Fall Mitvalsky 2.

Nur in einem Falle, nämlich in dem von Ewing, ist die Iris und teilweise auch der Ciliarkörper betroffen. In sämmtlichen Fällen ist die Gegend der ora serrata respektive der Bezirk, in welchem die meistens abgelöste Netzhaut fixirt ist, frei von Erkrankung.

Fragen wir uns, wie diese eigentümliche und so überaus typische Gruppirung der metastatischen Tumoren zu Stande kommt, so liegt folgende Erklärung wohl am nächsten.

Die Pradilectionsstellen des Tumors befinden sich in der Umgebung des Opticus und zwar gerade da, wo die überwiegende Mehrzahl der Ciliararterien in den Bulbus eintritt. Durch die Ciliararterien werden die Keime zugeführt, aus welchen der metastatische Tumor hervorgeht. Es ist wohl plausibel, dass sich vor allen Dingen in diesem Bezirke die metastatischen Keime ablagern. Vergleichen wir damit die Figur unseres eigenen Falles, so zeigt er auf das ganz typische Verhalten. Vollständig frei von Tumormasse ist eigentlich nur die Gegend der Anheftungsstelle der Retina am am Aequator. Am intensivsten und zwar ganz kuchenartig verdickt ist eine etwa 15^0 vom Sehnerven entfernte Partie.

Nun ist wie in Fall Ewing der Ciliarkörper beiderseits hochgradig erkrankt. Die Erklärung hievon dürfte nicht schwer sein. Wie im hinteren Abschnitte der Ge-

fässeintrittsbezirk am meisten erkrankt ist, so ist es auch in der regio ciliaris der Uvea der correspondirende Teil, der Gefässseintrittsbezirk, wo der Process am intensivsten zur Entwickelung gelangte.

Fragen wir, wie sich die primären Tumoren der Uvea verhalten, so finden wir in der ausgezeichneten Monographie von Fuchs „Das Sarkom des Uvealtractus," die besten Aufschlüsse.

Fuchs unterscheidet eine diffuse Form von einer circumscripten. Die letzteren tragen den Typus von knolligen, kugeligen Gebilden, deren Form sogar häufig als polipös bezeichnet werden muss und kommen bei unserer Betrachtung gar nicht in Frage. Die ersteren aber sind so selten, dass die absolute Diagnose bloss mit der grössten Vorsicht zu stellen ist. Denn unter 259 Fällen fand Fuchs bloss 7, die der Beschreibung und den Bedingungen eines primären difusen Sarkoms entsprachen. Diese Seltenheit der diffusen Form und die Richtigkeit des letzteren Satzes von Fuchs beweist ein Ueberblik über die Sarkompräparate der Augenklinik zu Halle. Sehr leicht ist eine Verwechslung mit Chorioidealtuberculose möglich. Denn auch diese tritt in einer ganz ähnlichen Form von kuchenartiger diffuser Verdickung der Aderhaut auf. Ferner unterschieden sich diese Aderhautsarkome auch in der Form beträchtlich, selbst die scheinbar ähnlichsten. Nehmen wir z. B. die beiden der Monographie von Fuchs entnommenen Fälle diffuser Chorioidealsarkome. Während die Chorioidea bei dem einen Falle durch ganz gleichmässige Infiltration verdickt ist und zwar so, dass die Verdickung in demselben Höhendurchmesser continuirlich über die ora serrasa hinauszieht, sehen wir bei dem andern Falle die Geschwulst nasal direkt vom Optikus, temporal ungefähr 4 mm entfernt von der Papille langsam ansteigend beginnen, um am Ciliarkörper in einer verhältnissmässig sehr starken Anschwellung zu endigen.

Der Unterschied von den typischen metastatischen Tumoren ist also immer ein eklatanter, indem diese beiden

Chorioidealsarkome in ihrem Ausbreitungsmodus keine Beziehung zu dem Hauptgefässsystem des Auges verraten.

Nachtrag.

Es wäre nachträglich noch Fall Broemser und Fall Schiess-Gemuseus und Roth hier zu erwähnen.

Fall Broemser. Inauguraldissertion „Ueber einen Fall von secundarem Melanom der Chorioidea". Berlin 1870.

Fall Schiess-Semuseus-Roth. Graefe's Arch. Bd. 25. Seite 177—192.

Dieselben wurden deshalb nicht unter unsere Referate gebracht und auch nicht in die Statistik eingefügt, weil sie nicht vollständig für unsern Zweck zu verwerten waren, indem Fall Broemser unentschieden war, ob metastatisch oder nicht und der Fall Schiess-Semuseus-Roth wohl im Leben als Chorioidealtumor diagnosticiert, bei der Section aber als eine Retinalgeschwulst erkannt wurde.

Zum Schlusse spreche ich Herrn Professor Dr. Bunge-Halle für die bereitwillige Ueberweisung der Arbeit und für die ausserordentlich freundliche Unterstützung bei derselben meinen besten Dank aus.

Autor, Literatur, Alter, Geschlecht	Auge	Primär-Herd Drüsen-anschwellung	Ophthalmoscopischer Befund intra vitam	Tension	anatom. und microscopischer Befund	Enucleation	Dauer des Leidens vom Beginn der 1. metastatischen Störung im Auge
1. Perls Virchow Arch. B. LYI. 43jähr. Mann	R.+L.	Lunge			L. Ablat. retin. 2 mm. starke Chorioideaverdickung, rundliche, opakweisse Knötchen. R. Verdick. der Chlorioidea in Form kleiner Infiltrate von ½—1 mm Höhe.		?
2. Hirschberg Centralbl. T. A. 1882. S. 376 52 jähr. Frau	R. ein Monat später L.	Mamma Axilar und Supra-Claviculardr.	Ablat. retin. gelbe Herde, kuchenförm. Verdickung d. Chorioid	normal			1 Jahr
3. Schöler-Uhthoff. Berlin. Klin. Woch. 1883 N. 7. — und Centralbl. f. pr. Aug. 1883. S. 236 — Centralbl. f. pr. Aug. 1883. S. 412 33 jähr. Frau	R. nach etlichen Wochen L.	Mamma Axilardrüs.	Ablat. retin. grauweisse Ringzone um die Papille opak sclerot. Nester. Trübung der Macula lutea. Spät. l. d. bulbus vorgedrängt	R = + 1 L normal	Allgemeine metastat. Carcinose. R. auf dem bulbus um den Opticus herum eine Geschwulst; Selara und Papille durchsetzt von Geschwulstmassen. Carcinom. Wucherung im Opt. bis zum Chiasma und eine intracranielle Anschwellung. Chorioidea verdickt. L. Haselnussgrosse Geschwulst hinter der Sclara aussen vom Optic. Krebszellen in den Gefässen, welche sie theilweisse obliterieren. Chorioidea 1 mm. verdickt. Beiderseitig: Ablatio retinae.	emulirt an der Leiche	1 Jahr
4. Hirschberg-Birnbacher. v. Graefe's Arch. b. XXX. N. 4. S. 113. — 121. 28 jähr. Frl.	L.	Mamma	Ablat. retin. weissgelbliche Knötchen	— 1	Locales Recidiv. Allg. met. Carcinose. Stark bis ins auch vorspringende Geschwulst, die bis zum Aequat. geht, sehr bindegewebsreich ist und viel Pigment trägt.	an der Leiche	Wenige Monate

5. Manz v. Graefe's Arch. XXXI. N. 4. S. 101—110. 50 jähr. Frau	L. bald darnach R.	Mamma	Solut. ratin.	L — 1 R normal			Wenig Monat
6. Schapringer. The american. journal. of ophthalm. B. V. N. 10. S. 285—297. 51 jähr. Frau	L.	Mamma Axilardr.	Solut. retin. Trübung um den Opticus Macul. lut.-gegend 1 Mtr. vorgetrieben und hell marmorirt entfärbt	normal	Allg. met. Carcinos. Seitlich vom Optic. allmählig nach der ora serrat. zu sich abflachende kuchenförmige Verdickung der Chorioidea.	an der Leiche	4 Mon
7. Mitvalsky. Knapps Arch. 7. Aug. B. XXI. N. 4. 436—460. 46 jähr. Frau	L.	Mamma Axilar und Supra-Clavicul.	neben der Papilla oval schmutzig gelber Fleck, schwarze Pigmentherde wechseln mit helleren Stellen ab. Sol. retin.	normal	met. Carcinose in Lunge und Gehirn. Schmutzig, weissliches Exudat hinter der retina nur in der vordern Kammer. Festes Bindegewebe gemischt mit bröckl. Zwischensubstanz und viel Pigment, zahlreiche necrotische Herde.	wegen unerträglichen Augen-, Stirnkopfschmerzen	3 Mon
8. Mitvalsky. Knapps Arch. 7. Aug. B. XXI. 460—470. 35 jähr. Mann	L.	Mamma Claviculardr. und Axilardrüsen	Solut. retin. Glaskörpertrübungen, Ungleichmässige Pigmentanhäufung, schmutzig-gelbe Herde auf der höckerig verdickten Chorioidea	normal			3 Mon
9. Gayet. Archiv d' ophthalmologie. Mai-Juni 1889. citirt von Mitvalsky. S. 436. 30 jähr. Mann	R.	Magen und Leber	Ciliarinjection Convolvolusablös. der Retina	+ 1	Carcinose in Lunge, Leber und Magen. Lenticularer Tumor der temperalwärts den Opticus berührt. — Glandul. Carcinom. die Alveolen des Bindegewebegerüstes sind mit sehr pigmentierten Carcinomzellen ausgefüllt.	wegen Diagnose Tumor Chorioideae	Kurze nach Operat
10. Kamosky. citirt von Gayet: Arch. d'ophthalmolog. Mai-Juni 89. 30—35? jähr. Mann							

Autor, Literatur, Alter, Geschlecht	Auge	Primär-Herd Drüsen-anschwellung	Ophthalmoscopischer Befund intra vitam	Tension	anatom. und microscopischer Befund	Enucleation
11. Schulze. Knapps Archiv. f. p. A. B. XXI. Heft III. 34 jähr. Frau	L.	Mamma Axilardrüsen	Solut. retin. Pedal. Amaurose Flacher rötlicher Tumor oben, innen, unter der Conj.	normal	Mutipl. Carcinose des Wirbelkanals. 2 Tumor der Chorioid, die Kuchenform hat. Der grösste geht bis zum Aequator Zartes Bindegewebegerüst, in dessen Maschen und breiten Lücken mit Carcin.-Zelle gefüllt sind. Nekrotische Nester und Blutungen.	wegen Schmerzen an der linken Kopfhälfte
12. Ewing. Arch. f. ophthalm. XXXVI. N. 4. 32 jähr. Frau	R. 4 Monat später das L.	Mamma axil. drüs. cervic dr.	Solut. ret. graurötlicher Tumor der Basis des Iris	+ 1	Kuchenförmig verdickte Chorioidea vom Opticus bis zum Aequator. Iristumor. Beginnende Sehnervenaffection. Aveolen mit sehr mannigfaltig gestalteten Zellen. Letztere colosal gross.	wegen Diagnose primären tumor
13. Guende Zchender: VIII. 1890. 54 jähr. Frau	R.	Mamma	Solut. retinae nach unten Verbuckelung, dasselbe oben	— 1		wegen Diagnose Tumor
14. Pflüger. Knapps Archiv. XIV. S. 129. 30 jähr. Frl.	L.	pigmentnaevus um Jochbeinbogen	Sol. retin. amaurose normal tumor an der Papille beginnend	normal		
15. Unser eigener Fall 45 jähr. Mann	L.	Magen	Sol. retin. Injection der Conjunct. und Chemosis, die retina gegen die Linse durch mehrere kugliche gelbe Körper vorgetrieben. Blut in der vorderen Kammer	+ 1	Solut ret. Kuchenartige Verdickung der Aderhaut; freie Stelle an der ora-serrata; Ciliarkörp. beide seitig stark infiltriert, gleichfalls der Sehnerv. Temporal sitzt der sclera ein epibulb. Tumor auf. Die Oberfläche der Ch. ist höckrig und hat eine schmutzig-graue Farbe.	wegen Schmerzen und Diagnose Sarcom der Choroiden

Lebenslauf.

Am 14. April 1863 wurde ich Carl Wagner in Worms als Sohn des Hoteliers Heinr. Wagner, evang. Confession geboren.

Meinen ersten Unterricht erhielt ich in der Volksschule zu Frankenthal. Ebendaselbst absolvierte ich auch die Lateinschule. Die Untersecunda und Obersecunda des Gymnasiums besuchte ich in Speyer, die Unter- und Oberprima in Landau. Nach Abgang vom Gymnasium studierte ich ein Jahr Sprachen und Chemie, um mich dann in New-York der Pharmacie zuzuwenden. Nachdem ich in verschiedenen Apotheken in New-York, Philadelphia, Detroit, theils als Provisor, theils als Verwalter fungiert hatte, bestand ich März 1885 in Michigam das Staatsexamen für Pharmacie. Im Mai 1885 erwarb ich käuflich die Apotheke von Dr. Sillet in Detroit. Im Herbste desselben Jahres imatriculierte ich in der College of medicine in Detroit und studierte seitdem Medizin. Im Herbste 1887 verkaufte ich meine Apotheke und kam nach Europa, um mich eingehender dem medizinischen Studium widmen zu können. Ich studierte an der Universität München, Heidelberg, Genf, Halle, Berlin.

Während meiner Studienzeit in Halle bekleidete ich in der Nervenklinik von Herrn Prof. Dr. Seeligmüller eine Volontairarztstelle 6 Monate lang und eine gleiche von derselben Dauer in der Gräfe'schen Augenklinik unter Herrn Prof. Dr. Bunge.

Als Lehrer verehre ich

Detroit: Prof. Dr. Mc. Graw, Prof. Dr. Lundy, Prof. Dr. Walker, Prof. Dr. Weber, Prof. Dr. Wyman.

München: G. R. Prof. Dr. Rüdinger, G. R. Prof. Dr. von Nussbaum, G. R. Prof. Dr. Voit, G. R. Prof. Dr. Ziemsen, G. R. Prof. Dr. von Winkel.

Heidelberg: G. R. Prof. Arnold, G. R. Prof. Dr. Gegenbauer, G. R. Prof. Dr. Kühne, G. R. Prof. Dr. Czerny, G. R. Prof. Dr. Erb, G. R. Prof. Dr. Leber, G. Hofrat Prof. Dr. Kehrer, Prof. Dr. Bessel-Hagen, Prof. Dr. Lossen, Prof. Dr. Jurazs, Dr. Hoffmann, Dr. Fleiner, Dr. Bernheimer.

Genf: Prof. Dr. Laskowsky, Prof. Dr. Reverdin, Prof. Dr. Schiff, Prof. Dr. Zahn, Prof. Dr. Eternod.

Halle: G. R. Prof. Dr. Kaltenbach, G. R. Prof. Dr. Weber, G. R. Prof. Dr. Hitzig, G. R. Prof. Dr. Graefe, Prof. Dr. Seeligmüller, Prof. Dr. Schwarz, Prof. Dr. Bunge, Prof. Küssner, Prof. Dr. Genzmer, Privatdozent Dr. v. Herf, Privatdoz. Dr. Kromayer, Dr. Köhn.

Berlin: G. R. Prof. Dr. Bardeleben, G. R. Prof. Dr. Olzhausen, G. R. Prof. Dr. Senator, Prof. Dr. Mendel, Privatdozent Dr. Lassar.