

Die netzhautablösung : Untersuchungen über deren pathologische Anatomie und Pathogenese / von Erik Nordenson ; mit einem vorwort von Theodor Leber.

Contributors

Nordenson, Erik Wilhelm, 1847-1919.
Leber, Theodor, 1840-1917.
University College, London. Library Services

Publication/Creation

Wiesbaden : Verlag von J. F. Bergmann, 1887.

Persistent URL

<https://wellcomecollection.org/works/hznqakgn>

Provider

University College London

License and attribution

This material has been provided by This material has been provided by UCL Library Services. The original may be consulted at UCL (University College London) where the originals may be consulted.
This work has been identified as being free of known restrictions under copyright law, including all related and neighbouring rights and is being made available under the Creative Commons, Public Domain Mark.

You can copy, modify, distribute and perform the work, even for commercial purposes, without asking permission.



Wellcome Collection
183 Euston Road
London NW1 2BE UK
T +44 (0)20 7611 8722
E library@wellcomecollection.org
<https://wellcomecollection.org>

111
B-1

DIE
NETZHAUTABLÖSUNG.

UNTERSUCHUNGEN
ÜBER DEREN
PATHOLOGISCHE ANATOMIE UND PATHOGENESE

VON
DR. ERIK NORDENSON
AUS STOCKHOLM.

MIT EINEM VORWORT

VON
DR. THEODOR LEBER,
O. Ö. PROFESSOR AN DER UNIVERSITÄT GÜTTINGEN.

MIT SIEBENUNDZWANZIG TAFELN IN STEINDRUCK.

WIESBADEN.
VERLAG VON J. F. BERGMANN.
1887.



NO. 417/H

J. 52

220



THE INSTITUTE
OF
OPHTHALMOLOGY
LONDON

EX LIBRIS

DIE
NETZHAUTABLÖSUNG.

UNTERSUCHUNGEN

ÜBER DEREN

PATHOLOGISCHE ANATOMIE UND PATHOGENESE

VON

DR. ERIK NORDENSON

AUS STOCKHOLM.



MIT EINEM VORWORT

VON

DR. THEODOR LEBER,

O. Ö. PROFESSOR AN DER UNIVERSITÄT GÖTTINGEN.

MIT SIEBENUNDZWANZIG TAFELN IN STEINDRUCK.

WIESBADEN.
VERLAG VON J. F. BERGMANN.

1887.

2909395961

OPHTHALMOLOGY HC537 NORDEHLSON

DIE
NETZHAUTABLÖSUNG.

UNTERSUCHUNGEN

ÜBER DEREN

PATHOLOGISCHE ANATOMIE UND PATHOGENESE

VON

DR. ERIK NORDENSON

AUS STOCKHOLM.

MIT EINEM VORWORT

VON

DR. THEODOR LEBER,

O. Ö. PROFESSOR AN DER UNIVERSITÄT GÖTTINGEN.

MIT SIEBENUNDZWANZIG TAFELN IN STEINDRUCK.



WIESBADEN.

VERLAG VON J. F. BERGMANN.

1887.

Das Recht der Übersetzung bleibt vorbehalten.

DRUCK VON CARL RITTER IN WIESBADEN.

1803580

Die Untersuchungen über die Netzhautablösung, deren Ergebnisse Herr Dr. NORDENSON in diesem Werke den Fachgenossen vorlegt, sind die Weiterführung und Vollendung einer vor fünf Jahren von mir unternommenen Arbeit über denselben Gegenstand, über die ich nur in einem kurzen Vortrage auf der Heidelberger ophthalmologischen Versammlung vom Jahre 1882 berichtet habe. Gern entspreche ich daher dem Wunsche der Verlagsbuchhandlung, die Herausgabe dieser Untersuchungen mit einem einleitenden Worte zu begleiten.

Die Anschauungen über die Entstehung der spontanen Netzhautablösung, welche ich in dem genannten Vortrage vertreten habe, stützten sich auf Beweise, welche theils klinischen Beobachtungen, theils pathologisch-anatomischen Untersuchungen, theils Versuchsergebnissen an Thieren entnommen waren; sie bedurften aber noch weiterer Bestätigung, insbesondere von Seiten der pathologischen Anatomie.

Herr Dr. NORDENSON stellte sich vor Allem die Aufgabe, den letzteren Weg weiter zu verfolgen und die noch wenig bekannten anatomischen und histologischen Veränderungen bei der spontanen Netzhautablösung mit den neueren Untersuchungsmethoden an dem Material der hiesigen Universitäts-Augenklinik zu erforschen. Das Glück hat ihn hierin begünstigt, indem im Laufe der Zeit ausser einem schon von mir bearbeiteten Auge nicht weniger als drei frisch enucleirte Augen mit spontaner Netzhautablösung sich darboten, darunter eines noch völlig frei von äusserer Entzündung. Die Reichhaltigkeit des Materials gestattete,

die Untersuchungen auch noch auf einige besondere Arten der Netzhautablösung auszudehnen.

Auch nach der klinischen Seite hin hat Herr Dr. NORDENSON das Material der Göttinger Augenklinik verwerthet, indem er die grosse Zahl von Krankengeschichten und Notizen, welche sich besonders seit meinem oben erwähnten Vortrage darüber angehäuft haben, mit Rücksicht auf die Pathogenese der Netzhautablösung bearbeitete. Da sich das Material auf eine Zeit von sechs Jahren erstreckt, dürfen die Ergebnisse mit um so grösserer Sicherheit als zuverlässig betrachtet werden.

Durch diese Arbeiten ist nunmehr die Richtigkeit der Ansicht erwiesen, dass die Netzhautablösung durchweg, von einigen selteneren Formen derselben abgesehen, nicht durch einen primären Erguss von der Aderhaut aus, sondern durch einen Zug von Seiten des schrumpfenden Glaskörpers hervorgebracht wird. NORDENSON'S Untersuchungen lassen keinen Zweifel darüber, dass die gewöhnliche, ophthalmoskopisch zu diagnosticirende Netzhautablösung auf diese Weise entsteht; sie weisen die Schrumpfung nicht nur am Glaskörper selbst, sondern hauptsächlich in ihren Wirkungen an der Netzhaut, einschliesslich der so merkwürdigen Spontanrisse derselben, sowie an den übrigen dem Glaskörper benachbarten Theilen des Auges in der überzeugendsten Weise nach und geben uns Aufschluss darüber, warum dieser Vorgang durch den Augenspiegel allein nicht aufgeklärt werden konnte.

Der Glaskörper erhält bei der von NORDENSON genauer beschriebenen chronischen Verdichtung, ohne Verlust seiner Durchsichtigkeit, eine ausgesprochene lockig-fibrilläre Beschaffenheit und zieht sich auf ein immer kleineres Volum zusammen, wobei der frei werdende Raum durch seröse Flüssigkeit ausgefüllt wird und unter Umständen der mit dem verdichteten Glaskörper fester zusammenhängende vordere Theil der Netzhaut nach einwärts ge-

zogen werden kann. Diese Veränderung des Glaskörpers, welche mit den senilen Gewebsverdichtungen die grösste Ähnlichkeit hat, während in manchen Fällen auch Proliferationsvorgänge dabei eine grössere Rolle zu spielen scheinen, verdankt ihre Entstehung einer chronischen Entzündung der Aderhaut, deren Nachweis regelmässig erbracht werden konnte.

Die erlangten Resultate dürfen auch von Seiten der allgemeinen Pathologie ein nicht geringes Interesse beanspruchen; ihre grosse Bedeutung für die Pathologie der inneren Augenerkrankungen liegt auf der Hand, wie denn auch die noch so wenig befriedigende Therapie der Netzhautablösung am ehesten durch richtigere Anschauungen über die Pathogenese des Leidens Fortschritte erwarten darf.

GÖTTINGEN, den 1. August 1887.

Th. Leber.



Digitized by the Internet Archive
in 2014

<https://archive.org/details/b21285597>

Inhalts-Verzeichniss.

	Seite.
I. Die Kenntnisse von den anatomischen Veränderungen und der Pathogenese der Netzhautablösung vor der Einführung des Augenspiegels in die Diagnostik . .	1
II. Die Kenntnisse von den anatomischen Veränderungen und der Pathogenese der Netzhautablösung seit der Einführung des Augenspiegels in die Diagnostik . .	5
III. Die Netzhautablösung bei Myopie	45
IV. Anatomische Untersuchungen:	
1) von vier Augen mit spontaner ophthalmoskopisch diagnosticirter Netzhautablösung	69
2) eines Auges mit ophthalmoskopisch diagnosticirter Netzhautablösung bei Retinitis albuminurica	140
3) zweier Augen mit ophthalmoskopisch diagnosticirter Netzhautablösung bei Chorioidealtumor	162
V. Bemerkungen über Netzhautablösung in Pferdeaugen	168
VI. Statistische Übersicht über 126 Augen mit spontaner, ophthalmoskopisch diagnosticirter Netzhautablösung aus der Göttinger Universitäts-Augenklinik	171
VII. Schlusswort	237
Literatur	247
Tafeln	259

Herrn Professor

Theodor Leber

sage ich meinen innigsten Dank für seine freundliche Unterstützung bei der Untersuchung des seltenen und werthvollen Materiales, welches er in entgegenkommender Weise zu meiner Verfügung gestellt hat.

Erik Nordenson.



Vorwort.

In dem Folgenden lege ich den Fachgenossen die anatomischen Befunde vor, welche ich an einer Reihe von Augen mit ophthalmoskopisch diagnosticirter Netzhautablösung erhalten habe. Der Darstellung meiner anatomischen Untersuchungen schiebe ich eine Übersicht über die geschichtliche Entwicklung unserer Kenntnisse in der pathologischen Anatomie und der Pathogenese der spontanen Netzhautablösung voraus.

Da fast alle Forscher das Vorkommen der Netzhautablösung in myopischen Augen stets besonders hervorgehoben haben, so scheint es mir zweckmässig, in einem besonderen Abschnitte die verschiedenen Ansichten über Netzhautablösung bei Myopie zusammenzustellen.

Zugleich gebe ich einen statistischen Bericht über 126 in der Göttinger Universitäts-Augenklinik beobachtete Augen mit spontaner ophthalmoskopisch diagnosticirter Netzhautablösung.

Die Resultate der anatomischen Untersuchungen habe ich auf dem Ophthalmologen-Congress in Heidelberg 1885 vorläufig mitgetheilt, den Fall I aber in einer in schwedischer Sprache erschienenen Arbeit „Till Kännedom om spontan Näthinneaflossning“ (Stockholm, Mai 1886) ausführlicher beschrieben und abgebildet.

Göttingen im Juli 1887.

Erik Nordenson.

I.

Die Kenntnisse von den anatomischen Veränderungen und der Pathogenese der Netzhautablösung vor der Einführung des Augenspiegels in die Diagnostik.

Von den Erkrankungen der Netzhaut ist die Ablösung wohl am frühesten erwähnt worden. Man findet schon 1722 in der Literatur eine Angabe und zwar von dem französischen Augenarzte CHARLES DE SAINT-YVES in seinem Werke „*Traité des maladies des yeux*“, wo er anführt, dass die Retina an einer oder mehreren Stellen von der Chorioidea in einer Falte abgehoben sei. Da er nach der Anschauung MARIOTTE'S die Chorioidea als die lichtpercipirende Haut ansah, so nahm er an, dass diese Falten Schatten auf die Chorioidea würfen, die sich während des Lebens als Verdunkelungen im Gesichtsfelde geltend machten. Die Ursache der Krankheit liegt nach SAINT-YVES in einer knotigen Erweiterung der Retinalgefäße, und er hält eine vollkommene Heilung dieses Leidens für unmöglich. Ob dieser Beschreibung wirklich ausgeprägte Fälle von Netzhautablösung zu Grunde gelegen haben, ist aus seinen Angaben nicht mit voller Bestimmtheit zu ersehen. Gleichwohl wollte er von gewissen Augenkranken angeführte Sehstörungen („*des espèces d'ombres de différentes figures, modifiées selon la portion de la partie de la rétine qui est détachée*“) auf partielle Netzhautablösung zurückführen.

Sonst findet man in der Literatur des 18. Jahrhunderts die Netzhautablösung von Ophthalmologen nicht erwähnt; nur die

Anatomen jener Zeit beschreiben einige zufällige Befunde von Netzhautablösung bei der anatomischen Untersuchung von Thieraugen (MORGAGNI 1740) und menschlichen Augen (HALLER 1753, ZINN 1755).

Der Augenarzt, welcher zuerst eine anatomische Beschreibung einer totalen Netzhautablösung eines auch klinisch beobachteten Auges giebt, ist wohl der englische Augenarzt JAMES WARE. Er erwähnt (1805), dass er Gelegenheit gehabt habe, bei der Leichenöffnung eines Kranken, welcher seit mehreren Jahren einseitig erblindet war, die Augen zu untersuchen. Bei der Untersuchung des erblindeten Auges fand WARE die Netzhaut von der Aderhaut vollständig abgehoben und zu einem Strang zusammengeschrumpft.

Einige Jahre später (1818) beschreibt der englische Anatom und Chirurg JAMES WARDROP in seinem Handbuch der pathologischen Anatomie des Auges eine Veränderung, welche er „*dropsy of the choroid coat*“ nennt. Er fasste die Aderhaut als eine seröse Membran auf, von deren äusserer und innerer Fläche seröse Flüssigkeit secernirt werden könnte. Er unterscheidet daher den „*Hydrops chorioideae externus*“ von dem „*Hydrops chorioideae internus*“, von denen letzterer dem Ergüsse zwischen Aderhaut und Netzhaut bei Netzhautablösung entspricht. Die der Arbeit beigegebene Figur ist wohl überhaupt als die zuerst erschienene Abbildung von Netzhautablösung anzusehen.

In der deutschen Literatur dieser Zeit findet man eine Augenkrankheit erwähnt, deren Beschreibung weit vorgerückten Fällen von Netzhautablösung am meisten entspricht. Im zweiten Bande seines Lehrbuches beschreibt BEER (1817) jene Augenkrankheit unter dem Namen des „*amaurotischen Katzenauges*“. Er wählte diesen Namen, weil er oft gefunden hatte, dass gewisse amaurotische Augen im Halbdunkel bei gewissen Stellungen des Augapfels wie Katzenaugen gelblich oder röthlich leuchteten. Er erwähnt, dass er bei genauer Besichtigung eines solchen, gewöhnlich

vollständig erblindeten Auges, sehr weit von der Pupille entfernt, ein sehr zartes Blutgefäßnetz auf dem getrübbten Hintergrunde erblickt habe, welches nur die gewöhnliche Verästelung der Centralschlagader und Blutader zu sein scheine, die auf dem opalisirenden Hintergrund sichtbar werde. BEER sucht auch das Aussehen des amaurotischen Katzenauges durch eine Abbildung „so viel wie möglich zu versinnlichen“, welche jedoch wenig erläuternd ist. Er klagt, dass er nicht die Gelegenheit gehabt habe, ein amaurotisches Katzenauge anatomisch zu untersuchen, indem er sagt: „Wer sieht nicht ein, wie viel Aufschluss die pathologische Anatomie solcher Augen geben könnte; noch hat sich mir aber leider eine solche Gelegenheit nicht dargeboten.“

Abbildungen im Farbendruck von Augen mit abgehobener Netzhaut sind von PANIZZA (1826), v. AMMON (1838) und DALRYMPLE (1852) veröffentlicht.

Das Verdienst, schon zehn Jahre vor der Erfindung des Augenspiegels die Kennzeichen einer hochgradigen Netzhautablösung im lebenden Auge dargestellt zu haben, kommt JULIUS SICHEL zu. Er stellte (1841) in seiner Abhandlung über das Glaukom alle wesentlichen Punkte für die Diagnose der weit fortgeschrittenen Netzhautablösung fest. Er gab als solche das Sichtbarwerden einer hinter der Linse gelegenen und von deutlichen Gefäßen überzogenen Membran an, welche bei schnellen Lageveränderungen des Auges in wellenartige Bewegungen versetzt werde, ferner den der Ablösung entsprechenden Gesichtsfelddefekt. Er erwähnt auch das Vorkommen eines in den letzten Stadien der Krankheit hinzukommenden Staares. SICHEL sagt, dass er weder bei der anatomischen noch bei der klinischen Untersuchung Spuren von Chorioiditis gefunden habe, und ist der Ansicht, dass die Krankheit auf einer Entzündung der Stäbchen-Zapfenschicht beruhe, welche zu jener Zeit als eine seröse Membran aufgefasst und nach dem Anatomen und Augenarzt ARTHUR JACOB in Dublin „*Membrana Jacobi*“ genannt wurde.

Die genauesten Beschreibungen aus dieser Zeit (1847) über die makroskopisch-anatomischen Verhältnisse bei der Netzhaut-

ablösung verdanken wir ARLT, welcher uns Beschreibungen und Abbildungen von Durchschnitten phthisischer und glaukomatöser Augen mit Netzhautablösung geliefert hat. ARLT glaubt auf Grund seiner Beobachtungen, dass die Abhebung der Netzhaut durch das von der entzündeten Chorioidea gelieferte Exsudat verursacht sei. Durch den Druck der abgehobenen Netzhaut auf den Glaskörper sollte dabei eine theilweise Resorption desselben eintreten. Mit dieser Erklärung von der Entstehungsweise der Netzhautablösung findet sich ARLT in Uebereinstimmung mit WARDROP und SICHEL, den Urhebern der Secretionstheorie, wenn er auch hinsichtlich des Ausgangspunktes des Exsudates von dem Letzteren abweicht.

Wie man sieht, war während dieser ersten Zeitperiode die Ansicht, dass die Netzhaut durch einen primären Flüssigkeitserguss von der Aderhaut abgehoben werde, die wir als Secretionstheorie oder Exsudationstheorie bezeichnen wollen, die allein herrschende; nur darin gingen die Ansichten auseinander, dass WARDROP und ARLT die Aderhaut, SICHEL dagegen eine Schicht der Netzhaut für die Membran ansahen, von welcher die Absonderung der in Rede stehenden Flüssigkeit ausgeht.

II.

Die Kenntnisse von den anatomischen Veränderungen und der Pathogenese der Netzhautablösung seit der Einführung des Augenspiegels in die Diagnostik.

Nachdem HELMHOLTZ (1851) durch die Erfindung des Augenspiegels den Einblick in das lebende Auge ermöglicht hatte, machte auch die Lehre von der Netzhautablösung die grössten Fortschritte. War es vorher nur den erfahrensten und geübtesten Beobachtern, wie einem JULIUS SICHEL möglich, in dem lebenden Auge eine weit fortgeschrittene Abhebung der Netzhaut zu erkennen, so wurde es nach dem Jahre 1851 für den Augenarzt ein Leichtes, mit dem Augenspiegel auch die geringeren Grade dieses Übels zu diagnosticiren. Daher erschienen nach dem Bekanntwerden des Augenspiegels neben anderen Befunden am Augenhintergrunde auch eingehendere Beschreibungen nebst Abbildungen von Netzhautablösung. Die Ersten, welche den ophthalmoskopischen Befund der Netzhautablösung und zwar gleichzeitig (1853) mittheilen, sind COCCIUS und VAN TRIGT. Letzterer veranschaulichte den Befund auch durch eine Abbildung. Ein Jahr später (1854) gab E. v. JÄGER in seiner Erstlingsarbeit eine Abbildung eines Falles von Netzhautablösung in Steindruck. Im Herbst (1854) veröffentlichte ALBRECHT v. GRÄFE im ersten Band seines Archivs für Ophthalmologie eine kurze, aber inhaltsreiche Notiz, in welcher er seine durch den Augenspiegel gewonnenen Erfahrungen über Netzhautablösung darlegte. Er beschreibt das Aussehen der abgelösten Netzhaut in verschiedenen Entwicklungsstadien der Krankheit, sowohl die partielle als die mehr ausgedehnte Netzhautablösung, weist auf das gewöhnliche Vorkom-

men der Ablösung in dem unteren Theile des Bulbus und das weit seltenere Auftreten in dem oberen Bulbustheile hin. Unter den subjectiven Erscheinungen des Kranken erwähnt er ein in manchen Fällen über das ganze Gesichtsfeld verbreitetes Krumm- und Schiefsehen. Diese Erscheinungen seien zum Theil durch die in Folge einer secundären Retinitis hervorgerufenen Veränderungen auch der benachbarten Netzhauttheile, zum Theil durch die Ablösung selbst zu erklären. Er macht aufmerksam auf das nicht selten bis zu vollständiger Ablösung sich steigernde Fortschreiten der Krankheit mit Resorption des Glaskörpers, der zuweilen, aber nicht immer, mit membranösen Opacitäten durchsetzt sei, auf die Entwicklung einer *Cataracta mollis dehiscens*, *Cataracta capsulolenticularis*, endlich auf die Complication mit Iritis und *Cataracta accreta*, und auf den nicht seltenen Ausgang in Atrophie des Auges.

Da v. GRÄFE keine Gelegenheit zur anatomischen Untersuchung von Augen mit Netzhautablösung hatte, so konnte er beim Versuch, die Pathogenese der Krankheit zu erklären, sich nur auf den klinischen Verlauf und den Augenspiegelbefund stützen. „Die schnelle Entstehung, der zuweilen von den Kranken angegebene rothe, später in's Gelbe übergehende Schein, die Coincidenz mit Glaskörperblutungen“, das alles spricht nach v. GRÄFE für eine Entstehung durch Hämorrhagien (aus Chorioidealblutungen), „doch möchte es zur Zeit“, fügt v. GRÄFE hinzu, „misslich sein, dieses als die alleinige Entstehungsweise aufzustellen“. „Um ein entzündliches Exsudat“, sagt er, „handelt es sich sicher nicht, denn es fehlen ursprünglich alle entzündlichen Phänomene in den äusseren und in den inneren Theilen des Auges, und stellen sich diese erst später, oft lange nach dem Eintritt der Krankheit ein; aber seröse Ergüsse könnten sich bei dem Gefässreichthum der Chorioidea gleich Haemorrhagien rasch, beinahe augenblicklich, bilden“. Von inneren Ursachen scheint v. GRÄFE nur die Bluterdiathese in Frage zu kommen.

Aus dem Angeführten ist ersichtlich, wie erschöpfend v. GRÄFE schon damals (1854) das Krankheitsbild der Netzhautablösung zu zeichnen vermochte, welches wohl später von ihm selbst in einigen

Einzelheiten berichtet ist, zu welchem die spätere Forschung aber nur wenig hinzugefügt hat. Dagegen ist die Ansicht v. GRÄFE's von der hämorrhagischen Entstehung der gewöhnlichen Form der Netzhautablösung, die nicht auf Beobachtungen, sondern nur auf Vermuthung begründet war, unrichtig und wurde später von ihm selbst stillschweigend zurückgenommen.

Auch von ARLT und SICHEL, welche schon in der vorophthalmoskopischen Zeit wichtige Beiträge zur Lehre von der Netzhautablösung geliefert hatten, wurden jetzt neue Beobachtungen mitgetheilt. ARLT giebt in seinem Lehrbuch eine Beschreibung von dem ophthalmoskopischen Aussehen der abgelösten Netzhaut und spricht die Ansicht aus, dass die Ablösung der Netzhaut wohl nie als Folge von Entzündung der Netzhaut selbst zu betrachten sei, sondern dass dieselbe durch einen serösen Erguss in Folge von Chorioiditis, oder einen blutigen in Folge von Apoplexia chorioideae entstehe. Wenn auch ARLT auf Grund seiner seit 1847 noch mehr erweiterten Erfahrung seine Anschauung beibehält, dass der Druck des von der entzündeten Chorioidea gelieferten Exsudates mechanisch die Netzhautabhebung verursache, so hebt er doch an einer anderen Stelle hervor, dass ein Schrumpfungsprocess im Glaskörper einen bedeutenden Einfluss auf die Lageveränderung der Netzhaut ausübe, indem das höchst wahrscheinlich aus dem Corpus ciliare stammende Exsudat im Glaskörper in faseriges, sehnens- und knorpelähnliches Gewebe umgewandelt werde. ARLT drückt sich in folgender Weise aus: „Während man in der hinteren Partie die Zusammenfaltung der Netzhaut allenfalls als Verdrängung dieser Membran durch das Chorioidealexsudat betrachten dürfe, so könne die Form der vorderen Partie, welche mehr dem Saume der Corolla von Convolvulus gleiche, nur dadurch erklärt werden, dass man annehme, dass das innerhalb des Corpus ciliare in den Glaskörper ausgeschiedene Exsudat die Netzhaut gegen den Ciliarkörper hinziehe“. Man findet in dem Lehrbuche von ARLT ausser den schon früher (1847) veröffentlichten Sectionsbefunden von Augen mit Netzhautablösung anatomische Beschreibungen einiger neuen Fälle theils vom Menschen, theils vom Pferde.

In seiner „Iconographie ophthalmologique“ (1852—1859) spricht JULIUS SICHEL auch über Netzhautablösung und erläutert einen Fall durch ein Augenspiegelbild in Farbendruck. In seiner früheren Beschreibung (1841) hatte SICHEL nach seinen pathologisch-anatomischen Untersuchungen diesen Erguss zwischen Chorioidea und Retina „*Hydropisie souschoroïdienne*“ genannt, welche Bezeichnung er jetzt mit der von der ophthalmoskopischen Untersuchung hergenommenen „*Hydropisie sousrétinienne*“ vertauschte. Bei seinen anatomischen Untersuchungen fand er das Exsudat zwischen den beiden Augenhäuten von wechselnder Beschaffenheit: serös, blutig gefärbt, gelatinös oder fibrinös.

Gegen beide Ansichten, sowohl die Secretionstheorie, als die Annahme einer Chorioidealblutung, trat STELLWAG v. CARION in seinem Werke „Die Ophthalmologie vom naturwissenschaftlichen Standpunkte“ (1853—1858) auf.

„Bei der Annahme, dass der Druck des Ergusses das veranlassende Moment der NetzhautEinstülpung ist, übersieht man“, sagt STELLWAG, „dass bei Integrität des Glaskörpers die Bedingungen zur Absackung wässeriger Produkte fehlen, dass diese sich jedenfalls rings um die Netzhaut vertheilen und auf alle Punkte der letzteren gleichmässig drücken, also eine theilweise Einbuchtung der Netzhaut unmöglich veranlassen können, ausser wenn die Widerstandsfähigkeit eines Segmentes des Glaskörpers eine geringere ist als in der Norm. Es setzt dieser Hydrops subchorioidealialis insofern eine Erkrankung des Glaskörpers und in weiterer Instanz eine Alteration der Netzhaut voraus“. STELLWAG betont besonders, dass ein Flottiren der Netzhaut mit Nothwendigkeit voraussetzt, dass die abgelöste Netzhaut sich zwischen zwei Flüssigkeitsschichten befinde, — zwischen serumähnlichen Ergüssen der Aderhaut und den verflüssigten Resten des Glaskörpers.

Obwohl STELLWAG diese, wie er es nennt, theilweise Verflüssigung der äusseren Schichten des Glaskörpers unmittelbar vor der abgelösten Netzhaut anatomisch nicht nachgewiesen hat, so gelang es ihm doch in weiter fortgeschrittenen Fällen von Netzhautablösung in atrophischen Augen, in denen die Netzhaut klöppelförmig zusammengefaltet war, die fibrilläre Beschaffenheit des

Inhaltes des Glaskörperaumes, die „Faserspaltung“, wie er es nennt, mikroskopisch nachzuweisen. STELLWAG fand nämlich den Inhalt „aus den schönst entwickelten, in Essigsäure schwindenden, parallel und in elegant geschlängeltem Zuge nebeneinander liegenden Fasern bestehen, welche Fasern an den zackigen Objektändern auseinander fahren und den Objekten oft ein schön geflammt Aussehen geben“. Diese faserige Masse bildet sich nach STELLWAG aus der Differenzirung normaler Vitrina und plastischer Elemente, die in normalwidriger Menge in den Glaskörper von den Processus ciliares und der Netzhaut übergeführt wurden. Von diesen Gebilden wird nach STELLWAG der Glaskörper ernährt, weshalb er die Veränderungen des Glaskörpers auf Erkrankungen der Netzhaut zurückführt, die er auch in der That in Fällen von Ablösung verändert fand. Die Veränderung der abgelösten Netzhaut, welche „getrübt, blutig gestriemt und gefleckt“ ist, hält STELLWAG für die primäre, im Gegensatz zu ARLT, nach welchem dieselbe als eine secundäre Erscheinung aufzufassen ist. STELLWAG beschreibt die Netzhautablösung deshalb auch unter dem Namen »*Dictyitis mit gelatinösem Exsudate.*« Da STELLWAG auch in den höchst entwickelten Fällen von Ablösung in der Aderhaut nicht die geringste Spur einer Alteration fand, so erscheint ihm der Verdacht gerechtfertigt, dass der Hydrops subchorioidealis der Netzhaut näher als der Aderhaut stehe, und der Erguss selbst mehr ex vacuo zu erklären sei. Für v. GRÄFE's Annahme von Chorioidealblutungen konnte STELLWAG bei seinen anatomischen Untersuchungen keine Stütze finden. Er fand immer ein seröses oder serös-fibrinöses Exsudat zwischen den beiden von einander getrennten Augenhäuten.

In dieser Darstellung STELLWAG's finden wir zwar keine bestimmte Vorstellung über den Mechanismus der Netzhautablösung ausgesprochen, sie hat aber das grosse Verdienst, die Bedeutung der Veränderungen des Glaskörpers für die Entstehung der Netzhautablösung mehr als bisher zu würdigen, und obwohl STELLWAG nicht geradezu Schrumpfung des Glaskörpers oder der Netzhaut als Ursache von Netzhautablösung bezeichnet, so lässt sich doch seine Vermuthung einer Flüssigkeitsabsonderung ex vacuo nicht

anders deuten, als dass ihm die Vorstellung eines Zuges von innen her auf die Netzhaut vorschwebte. Wenn somit STELLWAG die Retractionstheorie auch nicht direct aufgestellt hat, so hat er sie doch wesentlich mit begründen helfen.

Ich bezeichne als Retractionstheorie oder Schrumpfungstheorie die Ansicht, nach welcher die Ablösung der Netzhaut durch eine Schrumpfung des veränderten Glaskörpers oder der Netzhaut hervorgerufen ist.

Diese Ansicht, dass Netzhautablösung durch Schrumpfung des Glaskörpers entstehen könne, wurde in bestimmter Weise zuerst (1858) von HEINRICH MÜLLER ausgesprochen, welcher im vierten Bande von v. GRÄFE's Archiv seinen bekannten Bericht über eine Reihe wichtiger anatomischer Befunde bei drei erblindeten und von v. GRÄFE wegen anscheinend sympathischer Reizung des anderen Auges enucleirten Augen veröffentlichte. In allen diesen Augen fand H. MÜLLER ausgeprägte Zeichen von Iridochorioiditis mit Netzhautablösung.

In einem dieser Fälle handelte es sich nicht um ein atrophisches Auge, sondern im Gegentheil um ein Auge mit Ektasien in der Ciliargegend, Iridochorioiditis, Ablösung der an einer Stelle zerrissenen Netzhaut, Kapsellinsenstaar sammt stark excavirter Papille. Dieser Fall ist von um so grösserem Interesse, als wahrscheinlich die Netzhautablösung hier spontan entstanden war. In den zwei übrigen Fällen handelt es sich um Atrophia bulbi und Iridochorioiditis mit Netzhautablösung. In allen diesen Fällen hat man es mit ophthalmoskopisch nicht diagnosticirbaren Netzhautablösungen zu thun. Besonders bemerkenswerth ist der Befund an dem nicht atrophischen Auge, welcher H. MÜLLER zu der Ansicht führte, dass die Ursache der Netzhautablösung hier in dem Inhalte des Netzhauttrichters zu suchen sei. „Die abgelöste Retina“, schreibt er, „hatte im Ganzen die bekannte Form eines Trichters, oder, wie ARLT in seiner vortrefflichen Beschreibung ähnlicher Augen sagt, einer Convolvulusblüthe. Von der Eintrittsstelle des Sehnerven ging ein Schlauch 5—6 m.m. gerade nach vorn, ohne erheblich weiter zu werden, auf der Seite des

gelben Flecks mit einem Loch von einigen Millimetern Weite versehen... Die trichterförmig sich ausbreitende Retinapartie war durch unregelmässige Einziehungen tief gefurcht und dazwischen ragten pralle, kugelige, mit einem eingeschnürten Halse aufsitzende Blasen vor. Das Bedingende für diese Formation lag offenbar im Inneren des trichterförmigen Raumes. Derselbe enthielt statt des Glaskörpers ein unregelmässiges Netz fester Stränge und Bälkchen, deren Zwischenräume von Flüssigkeit erfüllt waren... Wo jene Balken an der Retina befestigt waren, war diese eingezogen, dazwischen wurden aber die kugeligen Blasen vorgetrieben. Es war dabei die Innenfläche der Retina von einer ziemlich festen, membranösen Schicht bekleidet, in welche die Stränge übergingen. An der Basis der blasigen Vortreibungen aber war nicht nur die Retina halsähnlich zusammengeschnürt, sondern es war dieser ganz enge Hals auch dadurch verschlossen, dass jene membranöse Schicht nicht in das Innere der Blasen eintrat, vielmehr über deren Mündung hinwegging. Es war somit die Höhle der kugeligen Blasen von der des übrigen Trichters völlig getrennt, und die Wand derselben war dünn und schlaff, nachdem sie geöffnet waren, da dieselbe bloss aus der metamorphosirten Retina bestand... Im vorliegenden Falle weist die Formation der Retina unzweifelhaft darauf hin, dass die Dislocation der Retina nicht durch Druck von hinten, sondern durch Zug von vorn bedingt wurde. Es war offenbar eine Exsudation in der Gegend der Ora serrata erfolgt, und die Stränge im Innern des Retinatrichters dürfen wohl als geschrumpfte Reste des von Exsudat durchsetzten Glaskörpers angesehen werden. Zugleich hat die der Retina fest anliegende Hyaloidea eine beträchtliche Verdickung erfahren. Indem nun diese Massen sich retrahirten, zogen sie die Retina an den Stellen nach sich, wo sie vorzugsweise inserirt waren. Dazwischen buchtete sich die Retina um so mehr nach aussen vor, und diese Stellen wurden schliesslich als blasige Räume völlig abgeschnürt.“

Das Vorhandensein einer der Retina im Allgemeinen fest anliegenden, in diesem Falle beträchtlich verdickten Hyaloidea, welche als eine membranöse Schicht die blasigen Ausstülpungen

der Netzhaut überbrückte, veranlasste H. MÜLLER eine Ablösung der Glashaut von der Netzhaut an den blasigen Ausstülpungen anzunehmen. Diese Lageveränderung der Glashaut, welche H. MÜLLER als eine besondere den Glaskörper umhüllende Membran auffasste, hatte er schon früher (1856) in einem Auge mit Glaukom beschrieben. Er hielt diese Ablösung der Glashaut für analog der Ablösung der Netzhaut von der Chorioidea, und nahm an, dass die Schrumpfung von Strängen, welche im Innern des Glaskörpers durch Exsudate und Extravasate entstanden sind, zweierlei Folgen haben könne: „Entweder wird die Glashaut sammt der Netzhaut von der Chorioidea entfernt, oder es wird in relativ günstigerem Falle die Glashaut von der Netzhaut getrennt, wobei vielleicht vorgängig eine Lockerung des Zusammenhalts der beiden Häute eingetreten sein mag.“

Sowohl in Folge der angeführten anatomischen Befunde als auch aus theoretischen Gründen glaubte H. MÜLLER sich gegen die Ansicht, dass die Netzhautablösung durch ein primäres Exsudat hervorgerufen würde, erklären zu müssen, da ein solches Exsudat eine Vergrößerung des Volumens des Bulbus oder eine entsprechende Verminderung der Masse des Glaskörpers, respective Vorrücken der Linse, erfordern würde. Beide Annahmen aber dürften, sofern es sich bloss um eine durch die Retina wirkende vis a tergo handeln sollte, häufig auf Schwierigkeiten stossen, namentlich wenn der Vorgang in einem kürzeren Zeitraum stattfinden sollte.

Aus der Beschreibung der mikroskopischen Veränderungen der Netzhaut und des Inhaltes des Glaskörperaumes möchte ich noch anführen, dass die Netzhaut nirgends mehr eine regelmässige Schichtung zeigte, sondern aus einer faserigen Masse mit kernartigen Körperchen, die wohl zum grössten Theile Residuen der Körnerschicht waren, bestand, dass die Nervenfasern sich nicht mehr mit Sicherheit erkennen liessen, dass sowohl in der veränderten Netzhaut selbst als an ihrer Innenfläche sich ausgestreutes Pigment befand, welches wahrscheinlich aus Blutergüssen entstanden

war, und dass die verdickte Membrana hyaloidea sich theilweise glashäutig zeigte und theilweise aus bindegewebeähnlichen, in Essigsäure durchsichtiger werdenden Zügen, öfters von netzförmiger Anordnung, bestand. — Von den sonstigen Befunden seien schliesslich hier nur noch die strang- oder zottenförmigen Gebilde (*Chorioidealzotten*, H. MÜLLER) an der Innenfläche der Chorioidea erwähnt, die H. MÜLLER in atrophischen Augen mit Netzhautablösung ziemlich häufig gefunden hat. Er sah sie bisweilen auf sehr dünnen Stielen sitzen, während die drusigen Auswüchse daran sehr dicht und zahlreich waren.

Durch diese Untersuchungen hat H. MÜLLER also gezeigt, dass die Entstehung der Netzhautablösung in Augen mit Iridochorioiditis sich sehr gut erklären lässt nach der von STELLWAG vorher angedeuteten Theorie einer Schrumpfung des Inhaltes des Glaskörperaumes, welche mechanisch die Abziehung der Netzhaut von der Aderhaut bewirkt.

Dieser Ansicht stimmte für die in Rede stehenden Fälle auch v. GRÄFE bei, sowohl in brieflicher Mittheilung an H. MÜLLER, als in einer kurzen Bemerkung in seinem Archiv (Bd. IV: 2, S. 238). Kurz vorher hatte v. GRÄFE selbst (Archiv III: 2, S. 393) eine ähnliche Auffassung von der Entstehungsweise der Netzhautablösung nach penetrirenden Verletzungen mit eindringendem Fremdkörper und massenhafter Blutung in den Glaskörper ausgesprochen. Er glaubte, dass in diesen Fällen die schrumpfenden Glaskörperopacitäten anziehend auf die Netzhaut wirkten. Doch war v. GRÄFE der Ansicht, dass die nach penetrirenden Skleralwunden erst später eintretende Netzhautablösung durch die Narbencontraction in der Sklera bewirkt werde, da er den Glaskörper zu dieser Zeit noch ziemlich unverändert gefunden haben wollte.

1863 konnte SCHWEIGGER anatomisch die Entstehung der Netzhautablösung durch Schrumpfung des veränderten Glaskörpers in einem mit Linsenluxation behafteten Auge nachweisen. An diesem Auge hatte v. GRÄFE eine Iridektomie gemacht (eben wegen der Linsenluxation), wobei etwas Glaskörperverlust erfolgt war. Einige Jahre später nöthigten unerträgliche subjective Lichterscheinungen

zur Enuclation. SCHWEIGGER fand bei der anatomischen Untersuchung dichte, streifige, in die Operationsnarbe am inneren Hornhautrande hineingewachsene Glaskörpermassen, die sich, quer durch den Glaskörperraum hindurchgehend, zum äusseren äquatorialen Theile der Netzhaut erstreckten, wo sie stellenweise fest adhärirten. Die mit ihnen verwachsene Retinalpartie war dadurch scharfwinkelig nach vorn gezogen. Ueber den pathologischen Vorgang äussert sich SCHWEIGGER folgendermaassen: „Da Glaskörpervorfall bei Cataract-Extractionen nicht selten vorkommt, ohne zu Netzhautablösung zu führen, so dürfte der hier wohl nicht zu bezweifelnde Zusammenhang zwischen dem Glaskörpervorfall und der Netzhautablösung doch wohl nur in einem praexistirenden Glaskörperleiden seine Erklärung finden.“

Die Beobachtung HEINRICH MÜLLER's über die Ablösung der Glashaut wurde später von IWANOFF bestätigt. Derselbe vermochte aus dem Complexe von krankhaften Veränderungen, welche die Verfasser unter den Gesamtbegriff *Synchisis corporis vitrei* zusammenfassten, eine durch bestimmte anatomische Kennzeichen charakterisirte Veränderung zu trennen, — die er mit dem Namen *Ablösung des Glaskörpers* bezeichnete.

Mit *Synchisis corporis vitrei* hatten die Verfasser vom anatomischen Standpunkte aus die partielle oder vollständige Verflüssigung des Glaskörpers bezeichnet, und v. GRÄFE hatte (1854) vom klinischen Gesichtspunkte aus zwei Formen von Synchisis festgestellt, — die einfache Verflüssigung des Glaskörpers und die flockige Dissolution desselben. IWANOFF hatte oft bei älteren Personen die Zellen im hintersten Theil des Glaskörpers fettig degenerirt gefunden und betont, dass eine scharfe Grenze zwischen diesen und den gesunden Theilen des Glaskörpers nicht existire; dagegen konnte er in anderen Augen nachweisen, dass der geschrumpfte Glaskörper mit Beibehaltung einer festeren Consistenz sich in der hinteren Hälfte des Auges von der Netzhaut getrennt hatte, und dass der entstandene Zwischenraum zwischen dem Glaskörper und der Netzhaut von einer Flüssigkeit erfüllt war, die von anderen Forschern (ARLT) in ähnlichen Fällen als verflüssigter Glaskörper angesehen wurde. Dass in diesen Fällen der Glas-

körper abgelöst sei, und dass die Flüssigkeit im hinteren Theile des Auges von einem Exsudat und nicht von einer Verflüssigung des Glaskörpers herrühre, sollte daraus hervorgehen, dass die hintere Grenze des abgelösten Glaskörpers stets ganz scharf war, und dass der Glaskörper hier sein normales Aussehen beibehalten hatte. Wäre das Exsudat nicht als solches aufzufassen, sondern als veränderter Glaskörper, so würden die Zellen des Glaskörpers in dem von diesem Exsudate erfüllten Raume gefunden werden. Bei Glaskörperablösung aber stosse man auf ein gerade entgegengesetztes Verhältniss. Im Exsudate finde man keine Zellen; die Zellen zeigten sich erst an der hinteren Grenze des abgelösten Glaskörpers und seien in Bezug auf ihre Form, Grösse, Zahl, Lage und Anordnung ganz dieselben, wie man sie nur in den peripherischen, an die Retina grenzenden Schichten des Corpus vitreum als sogenannte subhyaloideale Zellen antreffe.

In seiner ersten Mittheilung auf dem ophthalmologischen Congress zu Paris (1867) hatte IWANOFF gleich H. MÜLLER die Veränderung unter dem Namen Ablösung der Hyaloidea beschrieben, weil er zu jener Zeit nach H. MÜLLER noch eine besondere *Membrana hyaloidea* annahm. Später stimmte IWANOFF der Ansicht HENLE's bei, dass zwischen dem Glaskörper und der Netzhaut nur eine trennende Membran existire. Nachdem IWANOFF später gefunden hatte, dass diese Membran (*m. limitans hyaloidea*, HENLE) bei der Ablösung des Glaskörpers im Zusammenhang mit der Netzhaut bleibt, bezeichnete er diesen Zustand als Ablösung des Glaskörpers. Diese Veränderung des Glaskörpers fand IWANOFF in 30 Augen, von denen er 14 ausführlicher beschreibt (1869). In elf von diesen Augen handelt es sich um Veränderungen nach Verletzung (mit oder ohne Eindringen eines fremden Körpers) oder nach operativen Eingriffen. Drei von den Augen waren kurzsichtig, stark verlängert und unverletzt. Nur in diesen konnte es sich um eine spontane Glaskörperablösung handeln.

Spätere Forscher haben das Vorkommen von Glaskörperablösung anatomisch bestätigt. Ich erinnere an die Abbildungen von O. BECKER (1874), PAGENSTECHER und GENTH (1875), die

Arbeiten von Herzog CARL THEODOR in Bayern (1879), AUQUIER (1878), CASSIDANIUS (1885). Die zwei letzteren Autoren haben Beschreibungen der Augen mit Glaskörperablösung geliefert, welche sie in der Sammlung der Universitäts-Augenklinik in Lyon vorgefunden haben. MAGNI in Bologna hat (1882) die Glaskörperablösung näher beschrieben und eine Abbildung veröffentlicht, welche die faserige Beschaffenheit des abgelösten Glaskörpers deutlich veranschaulicht. MILLES erwähnt (1886) 45 Fälle mit Glaskörperablösung, welche er bei der Untersuchung von 345 Augen in der Sammlung der Augenklinik in Moorfields Hospital in London gefunden hat.

Die Entstehung der spontanen Glaskörperablösung in den drei verlängerten kurzsichtigen Augen versuchte IWANOFF, wie ich im Abschnitt über Netzhautablösung in myopischen Augen ausführlicher auseinandersetzen will, durch die Verlängerung des Auges zu erklären. Da IWANOFF bei der Untersuchung der Augen von demselben Individuum (Fall VII, VIII, v. GRÄFE's Archiv, Bd. XV: 2, S. 34) in dem einen Auge eine Glaskörperablösung und in dem andern sowohl eine Glaskörper- als eine Netzhautablösung fand, so nahm er an, dass die Glaskörperabhebung der Netzhautablösung vorhergehe. In dem Auge mit Glaskörper- und Netzhautablösung wies IWANOFF zwischen den von einander getrennten Theilen ein amorphes, durch die MÜLLER'sche Flüssigkeit geronnenes Exsudat nach und lieferte hierdurch den pathologisch-anatomischen Beleg zu STELLWAG's Annahme, dass auf beiden Seiten der abgelösten, flottirenden Netzhaut tropfbare Flüssigkeit vorhanden sei.

Durch seine pathologisch-anatomischen Untersuchungen hat IWANOFF die spontane Glaskörperablösung als eine besondere Krankheitsform sicher erwiesen und ausserdem auf das Vorkommen dieser Veränderung vor und bei Beginn der Netzhautablösung aufmerksam gemacht. In der Verlängerung des myopischen Auges sah er eine Ursache der Glaskörper- und Netzhautablösung. Auf eine Erklärung der

Entstehung der spontanen Netzhautablösung in nicht verlängerten Augen ohne Ausbuchtung der Augenhäute ging er nicht ein.

IWANOFF erwähnte auch (1869) die Möglichkeit einer Entstehung der Netzhautablösung in Folge der Berstung von Hohlräumen der ödematösen Netzhaut. Er hatte öfter gesehen, dass die abgelöste Netzhaut aus zwei Lamellen bestand, was ihm ein deutlicher Beweis zu sein schien, dass hier das Exsudat sich ursprünglich in der Retina selbst angehäuft und dieselbe in zwei Schichten getrennt habe, und dass erst nach dem Austritt desselben hinter die Retina diese Membran ganz von der Chorioidea abgehoben worden sei. KUHNT hat später (1881) diese von IWANOFF aufgestellte Ansicht vertheidigt.

Ich habe bei der Anführung von v. GRÄFE'S „Notiz über die Ablösung der Netzhaut von der Chorioidea“ bemerkt, dass dieser Forscher später seine Beschreibung durch neue Beobachtungen und Anschauungen über diese Krankheit vervollständigte und theilweise berichtigte. In seiner Mittheilung von 1854 erwähnte v. GRÄFE, dass die partielle Netzhautablösung meistens den unteren Theil des Auges einnehme, und dass er nur in vier Fällen einen anderen Sitz gefunden habe. Vier Jahre später (1858) konnte v. GRÄFE über zwei Fälle von Netzhautablösung berichten, deren Verlauf er von Anfang an beobachtet hatte. In beiden Fällen war zuerst ein nach oben gelegener Theil der Netzhaut abgelöst, der sich im weiteren Verlauf wieder mehr anlegte, während die Ablösung auf den unteren Theil der Netzhaut überging. v. GRÄFE war der Ansicht, dass die Lageveränderung der Netzhautablösung durch die Senkung des Exsudates verursacht sei. In dem einen dieser Fälle (Prediger ASMIS) betont v. GRÄFE das Vorhandensein einer Perforation in dem zuerst abgelösten Theile der Netzhaut. R. LIEBREICH, der den Fall (1859) genauer beschrieben hat (v. GRÄFE'S Archiv, Bd. V: 2, S. 253), sagt darüber Folgendes: „Bei der ophthalmoskopischen Untersuchung findet man die Netzhaut nach oben hin überall vollkommen glatt angelegt, ihre rothen Gefäße in der übrigens schwach pigmentirten Chorioidea sehr deutlich. In dem Gewebe

der letzteren erscheint beim Blick nach innen oben eine helle Stelle mit dunkel pigmentirtem Rande, von der aus eine länglich runde bläuliche Trübung weit in den Glaskörper hineinragt.“ Man darf wohl vermuthen, dass v. GRÄFE eben diese Stelle als Perforation deutete. In den Schlussfolgerungen, die er aus diesen beiden Fällen zieht, sagt er sodann: „Gleichzeitig mit der Senkung kommt zuweilen Perforation der Netzhaut und durch Erguss des subretinalen Fluidums in den Glaskörperraum bedingte Glaskörperopacität vor. Hierdurch erklärt sich auch die temporäre Verringerung des subretinalen Fluidums, sodass die neu entstandene Netzhautablösung nach unten vor der Hand nicht so erheblich ist als die frühere, hierdurch auch die temporäre Besserung der centralen Sehschärfe (wegen verringerter Spannung der Netzhaut?).“

Diese zwei Fälle sind nicht die ersten, welche v. GRÄFE beobachtet hat. Man erfährt 1863 aus Bemerkungen im IX. Bande seines Archivs, 2. Abth. S. 88, dass seine Aufmerksamkeit schon seit mehreren Jahren auf das Vorkommen von Perforation bei Netzhautablösung gerichtet war; er sagt, dass er deren Vorkommen schon im Anfange der Ophthalmoskopie erwähnt habe. Er beruft sich dabei auf eine Stelle in einer früheren Arbeit (1854), in welcher (Archiv Bd. I: 1, S. 358) von dem Durchbruch von Aderhautblutungen durch die Netzhaut die Rede ist, woraus sich zugleich ergibt, dass die im ersten Bande gemachten Bemerkungen sich auf Fälle von Netzhautablösung mit spontaner Perforation beziehen. v. GRÄFE huldigte, wie oben ausgeführt wurde, im Anfange der ophthalmoskopischen Zeit, veranlasst durch das plötzliche Auftreten der Netzhautablösung, der Ansicht, dass derselben eine Blutung und zwar der Aderhaut zu Grunde liege. Auf dieselbe Ursache führte er auch einen Theil der von ihm beobachteten Glaskörperopacitäten zurück, worüber er ausserdem noch Folgendes anführt: „Wenn intraokulare Blutungen den Ausgangspunkt bildeten, so konnte als der Quell dieser Blutung nach stattgefundenener Resorption immer die Chorioidea nachgewiesen werden, denn es waren alsdann allemal Zeichen von namhaften Cirkulationsanomalieen in derselben, wie Reste alter Ecchymosi-

rungen in den Intervaskularräumen u. s. w. vorhanden, ja ich konnte in einzelnen Fällen den Ort der Blutung und der Netzhautperforation deutlich nachweisen. Es scheint, dass, wenn vom hinteren Theil der Chorioidea Hämorrhagieen ausgehen, die Netzhaut Widerstand leistet, und sich leichter ein ecchymotischer Sack zwischen beiden Membranen bildet, von welchem wir sogleich bei Gelegenheit der Netzhautablösung reden werden, dass dies aber gegen die Ora serrata hin weit seltener vorkommt, als Durchbruch der Retina und Erguss in den Glaskörper. Dieser letztere Ausgang ist für die Erhaltung des Sehvermögens unendlich günstiger, da der meist beschränkte, excentrische Durchbruch, welcher sich später nicht selten durch einen Pigmentfleck verräth, von keinem erheblichen Einfluss ist.“ . . . Auch in einer späteren Mittheilung (Archiv Bd. III: 2, S. 396. 1857) macht v. GRÄFE eine Andeutung über Perforation bei Netzhautablösung, die er auch hier auf eine Blutung zurückführt: „Zuweilen tritt die Netzhautablösung gleichzeitig mit der Effusion in den Glaskörper ein; gewöhnlich folgt sie der letzteren gerade in der Rückbildungsperiode. Dass es sich hier in der Regel um hämorrhagische Ergüsse handelt, glaube ich wie früher auch jetzt annehmen zu müssen und kann dasselbe mit den zur Zeit (Archiv, Bd. III: 2) angeführten Nebenumständen jedenfalls für eine Reihe von Fällen positiv nachweisen.“ Da v. GRÄFE später (1863) im neunten Bande die erwähnte Perforation ausdrücklich als Perforation bei Netzhautablösung aufführt, so ist wohl anzunehmen, dass die vielleicht leichte Ablösung anfänglich übersehen wurde, und dass es sich bei der Perforation eben so wenig als bei der Netzhautablösung um eine Blutung handelte, dass vielmehr die letztere nur aus dem Vorhandensein von Glaskörpertrübungen und der nach Aufhellung der letzteren sichtbar gewordenen Netzhautperforation erschlossen wurde. Dies ist auch insofern von Interesse, weil man sonst nicht recht weiss, was man mit jener Beschreibung anfangen, und auf welche Fälle man sie beziehen soll.

Zur Zeit seiner späteren Arbeit im Jahre 1863 war v. GRÄFE von der Annahme eines hämorrhagischen Ursprungs der Netzhautablösung zurückgekommen, wie es aus seinen Auseinander-

setzungen in dieser Arbeit hervorgeht. Unter den verschiedenen Ursachen dieser Krankheit, welche er hier anführt, erwähnt er spontane Chorioidealblutungen nicht.

LIEBREICH hat in seiner oben citirten Mittheilung noch einen weiteren Fall (Prediger WERNEKE) von Netzhautablösung mit spontaner Perforation erwähnt, den ersten, in welchem eine genauere Beschreibung einer solchen gegeben ist, weshalb ich dieselbe hier ausführlicher einschalten möchte. Die Ablösung sass hier Anfangs nach oben, aussen und unten und ging innerhalb 6 Wochen bei entsprechender Verbesserung des Sehvermögens soweit zurück, dass nur ein kleiner, ganz nach unten gelegener Theil abgelöst blieb. Die früher abgelösten Theile reflectirten aber etwas stärker als in der Norm, und es markirte sich dadurch eine gerade nach oben gelegene Stelle sehr stark, an der die Netzhaut perforirt war. „Im Bereich eines bogenförmigen Fleckes von etwa der doppelten Grösse des Sehnerven erscheinen nämlich einige starke Chorioidealgefässe vollkommen blosgelegt, die man, nachdem sie unter einem leicht bläulichen Wall, dem Rande des Netzhautloches, fortgezogen, noch weiter hinter dem schwachen Schleier der Retina verfolgen kann. Von dem oberen Rande des Loches, in dem man einige rothe Echymosen bemerkt, zieht sich ein graulicher wurstförmiger Strang, halb durchscheinend, mit einzelnen kleinen Fleckchen besetzt, weit in den Glaskörper hinein... Zwei Venen und zwischen ihnen eine Arterie laufen von unten leicht divergirend, auf die Perforationsstelle zu, derart, dass ihr die beiden Venen auf beiden Seiten ausweichen, während die blutleere Arterie nur bis zur Mitte des unteren Randes zu verfolgen und hier offenbar zerrissen ist.“

Der Fall, welchen LIEBREICH (1863) in seinem Atlas, Taf. VII, Fig. 1, abgebildet hat, betrifft eine frische Netzhautablösung nach oben: „Durch den hufeisenförmigen Riss hindurch sieht man Chorioidealgefässe und graue Intervascularräume blosgelegt und daher äusserst scharf hervortreten. Der etwas zusammengeschrumpfte, herunterhängende Netzhautzipfel befindet sich hier noch in einer Ebene mit der übrigen abgelösten Parthie, später, als sich diese wieder beinahe vollkommen anlegte und sich statt dessen eine Ablösung der unteren Netzhauthälfte bildete, ragte jener Zipfel allein

mit seiner Spitze weit in den Glaskörper hinein, und man konnte dann noch deutlicher, als hier in der Abbildung, eine kleine veränderte Stelle der Chorioidea mit dem Rest eines Chorioideal-extravasates und circumscribten Pigmentveränderungen als den muthmaasslichen Ausgangspunkt der Netzhautablösung erkennen.“

In eingehender Weise hat v. GRÄFE seine Ansichten über die Bedeutung der spontanen Perforation bei Netzhautablösung in der Mittheilung über sein Operationsverfahren bei Netzhautablösung auseinander gesetzt. Letzteres geht bekanntlich darauf hinaus, durch Discission der Netzhaut eine Communication zwischen Glaskörperraum und subretinalem Raum herzustellen, um dadurch der subretinalen Flüssigkeit einen Ausweg in den Glaskörperraum zu verschaffen und so die Wiederanlegung der Netzhaut zu ermöglichen, gleichzeitig auch den Druck vor und hinter der Netzhaut auszugleichen, um damit die Netzhaut zu entspannen, ohne durch Flüssigkeitsabfluss nach aussen den Augendruck herabzusetzen und dadurch zu erneuter Flüssigkeitsabsonderung Anlass zu geben. Zu dieser Methode wurde v. GRÄFE, abgesehen von theoretischen Vermuthungen, durch seine Erfahrungen über das günstige Verhalten spontaner Netzhautablösung bei Perforation geführt. „Tritt die Zerreißung“, sagt er, „während des Senkungsphänomens ein, so kommen oft Verhältnisse zu Stande, die eine wahre Heilung vortäuschen, indem die Netzhautablösung ganz flach wird und sich so zu sagen gegen den Aequator zurückzieht. Ich könnte Patienten aus meiner Privatpraxis anführen, bei welchen nach vollendeter Senkung unter Anwesenheit kleinerer Löcher oder grösserer Risse in der Netzhaut 4—5 Jahre ein völliges Stationärbleiben des Sehvermögens (bei befriedigender Sehschärfe und geringer Undeutlichkeit des excentrischen Sehens nach oben) constatirt wurde, ein Verhalten, was sonst gewiss nur höchst selten beobachtet wird, ja ich möchte zur Verständigung in dieser Beziehung rathen, eine jede Netzhautablösung, die derartige lange Stillstände macht, einmal recht genau auf Perforationsstellen zu untersuchen, indem diese, wenn sie peripherisch und kleineren Umfangs sind, leicht der Beobachtung entgehen. Die perforirten Netzhäute behalten auch länger als andere ein transparentes Aus-

sehen, zeigen durchschnittlich nur einen mittleren Grad von Prominenz und erhalten eine bessere Functionsfähigkeit. Allerdings gelten diese klinischen Thatsachen lediglich dann, wenn der Glaskörper nahezu frei ist, anderenfalls mögen theils Verlegungen kleinerer Löcher durch Glaskörpertrübungen, theils die Einwirkung dieser auf die innere Netzhautfläche den günstigen Effect der Perforation vereiteln.“

Fassen wir kurz noch einmal v. GRÄFE's Beobachtungen über Netzhautablösung zusammen, so hat v. GRÄFE zuerst auf das plötzliche Auftreten sowie auf das Vorkommen von Perforation, ferner auf das öftere Auftreten in der oberen Augenhälfte mit nachfolgender Senkung nach unten aufmerksam gemacht. Die Perforation erklärte er durch den Druck der subretinalen Flüssigkeit auf die Netzhaut und glaubte, dass nach erfolgter Perforation die durchgetretene Flüssigkeit die Netzhaut wieder an die Aderhaut andrängen müsste.

Obwohl man v. GRÄFE's Beobachtung des Vorkommens von Perforation der abgelösten Netzhaut nur bestätigen konnte, so wurden doch später gegen seine Anschauung von der Entstehung der Netzhautperforation sowie gegen seine Vorstellung von dem günstigen Einfluss des Risses auf die Ablösung berechtigte Einwände erhoben.

In ersterer Hinsicht ist eine Aeusserung von SCHWEIGGER aus dem Jahre 1864 zu verzeichnen: - „Nicht selten findet man, wenn man Netzhautablösungen genau und möglichst weit bis zur Peripherie untersucht, Zerreißungen der Retina, welche sich durch ihre scharfen, etwas umgerollten Ränder und das deutliche Durchscheinen der Chorioidea characterisiren.“

Entschiedener Widerspruch gegen v. GRÄFE's Ansichten über die Bedeutung der Perforation der abgelösten Netzhaut wurde zuerst durch EDMUND HANSEN (1871) geäußert. Da die meisten Netzhautablösungen flottirende seien, so meint er, könne von einem besonderen Druckunterschied zwischen der äusseren und inneren Fläche der Netzhaut nicht die Rede sein; die Herstellung einer Communicationsöffnung brauche deshalb die Lage der Netzhaut

nicht vollständig zu verändern; bei Flüssigkeitsabsonderungen sei es fraglich, ob der Glaskörper oder die Netzhaut dem Flüssigkeitsdruck einen grösseren Widerstand entgegensetze. Die Zahl der Heilungen nach spontaner Perforation sei sehr gering, meistens sei dabei die Ablösung flacher, woraus man geschlossen habe, dass dabei eine grössere Neigung zum Stationärbleiben vorhanden sei; übrigens kommen, wie HANSEN durch ein Beispiel belegt, auch wirkliche Heilungen ohne Perforation vor.

WECKER führt (1870) an, dass er oft bei der Untersuchung mit dem Augenspiegel in der Peripherie der abgelösten Netzhaut einen Riss gesehen habe, welcher hinsichtlich seiner Lage der Stelle entsprach, wo IWANOFF bei der anatomischen Untersuchung eines myopischen Auges die hintere Grenze des abgelösten Glaskörpers gefunden hatte, und er sucht diese Beobachtung für die Erklärung der Entstehung der Ablösung zu verwerthen. Entgegen der Ansicht v. GRÄFE's, dass die Netzhaut durch den Druck der subretinalen Flüssigkeit zerrissen werde, nimmt WECKER an, dass die Zerreissung das Primäre sei, und dass derselben ein Flüssigkeitserguss nachfolge, welcher die zerrissene Netzhaut von der Aderhaut abhebe. WECKER stützt sich hierbei auf IWANOFF's Darstellung der anatomischen Verhältnisse in einem myopischen Auge mit Sclectasia posterior und Glaskörperabhebung (v. GRÄFE's Archiv, Bd. XV: 2, S. 31, Fall VI). Was letztere anbetrifft, so stimmt er der Ansicht IWANOFF's über das Zustandekommen derselben durch Verlängerung des Auges nach hinten vollkommen bei, weicht jedoch in der Erklärung der nachfolgenden Netzhautablösung von ihm ab. WECKER nimmt an, dass die Netzhaut sowohl in Folge der Ausdehnung der Augenhäute als in Folge des Zuges des nach vorn gedrängten Glaskörpers so stark gedehnt werde, dass sie in der Nähe der hinteren Grenze des abgehobenen Glaskörpers zerresse. „Il est très-probable“, sagt er, „à mesure qu'une hypersécrétion constamment progressive déverse une quantité plus considérable de ce liquide et refoule le corps vitré en avant, que celui-ci, ne se laissant pas comprimer davantage dans la direction de l'axe antéro-postérieur, se détache des parois latérales, en déchirant la rétine, et qu'à ce moment, le liquide fait

brusquement irruption entre la membrane nerveuse et la choroïde en soulevant la rétine sous forme de poche... Dans les décollements par distension il s'exerce sur la rétine une double traction, qui lui vient du corps vitré d'une part, et du refoulement en arrière des membranes enveloppantes de l'autre."... Durch den so entstandenen Netzhautriss soll die hinter dem abgehobenen Glaskörper befindliche Flüssigkeit zwischen Netzhaut und Aderhaut strömen und so eine plötzliche Ablösung der Netzhaut bewirken. WECKER sagt: „Actuellement, l'apparition instantanée d'un décollement considérable de la rétine n'a plus rien de surprenant, car le liquide qui se trouve accumulé au devant de la membrane n'a qu'à fuser derrière elle, à la suite d'une rupture, pour en déterminer le détachement.“

WECKER meint, dass ohne das Auftreten eines Netzhautrisses es sehr schwierig sei, die plötzliche Entstehung der Netzhautablösung zu erklären, da diese eine beinahe augenblickliche Resorption des Glaskörpers voraussetzen würde. Ich werde später in dem Abschnitt über Netzhautablösung bei Myopie näher darauf eingehen, welche Einwände sich gegen WECKER's Theorie erheben lassen. Hier mag nur noch darauf hingewiesen werden, dass dieselbe ebenso wie IWANOFF's Theorie die spontane Netzhautablösung nicht myopischer Augen vollkommen unerklärt lässt. WECKER wollte seine Hypothese auch auf die Fälle von Netzhautablösung anwenden, welche einer Iridochorioiditis nachfolgen, indem er sagt: „Nous pensons aussi que dans cet ordre de décollements, la rétine se détache après avoir livré passage, à travers une déchirure, au liquide accumulé entre elle et le corps vitré préalablement décollé.“

Es gelang jedoch F. PONCET (DE CLUNY) nicht, einen Riss in der abgelösten Netzhaut in Augen mit Iridochorioiditis, welche von WECKER enucleirt waren, nachzuweisen. Die Untersuchungen von PONCET über Netzhautablösung sind in den „Mémoires de la société de biologie“ für das Jahr 1873 unter der Überschrift „Des décollements spontanés et complets de la rétine“ veröffentlicht, wobei jedoch zu bemerken ist, dass PONCET unter diesem Titel nicht allein

die spontane Netzhautablösung begreift. Es handelt sich um Augen mit Netzhautablösung bei Sarkom der Chorioidea, bei Atrophia bulbi nach Blennorrhoea neonatorum mit Perforation der Hornhaut und Verlust der Linse, bei Iridochorioiditis und bei Trauma (Eisensplitter im Ciliarkörper). PONCET versucht die Entstehung der Ablösung in allen Fällen in folgender Weise zu erklären. Die Krankheit beginnt nach ihm mit einer Secretion einer serös-albuminösen Flüssigkeit zwischen Retina und Chorioidea und einer Maceration des Pigmentepithels, welches eine Colloidmetamorphose eingehe. (Diese Colloidmetamorphose des Pigmentepithels ist früher (1855) von DONDERS beschrieben, der geneigt war anzusehen, dass die spontane Netzhautablösung von einer Abart dieses Processes abhängig sei.) Auch die Stäbchen-Zapfenschicht und ebenso, allerdings später, die Körnerschichten sollen, nach PONCET, colloid entarten. Die Netzhaut soll darauf mit dem subretinalen Fluidum und mit den metamorphosirten Elementen des Pigmentepithels infiltrirt werden. Die metamorphosirten Elemente des Pigmentepithels sollen ferner in den Glaskörper hineindringen und dort als fremde Körper eine wahre Entzündung hervorrufen. In Folge dieser Reizung werde der Glaskörper zu einem embryonalen Gewebe umgewandelt, das später zu schrumpfendem Bindegewebe werde. PONCET will also die Entstehung der Ablösung in den von ihm untersuchten Fällen, sowohl durch die Annahme des Druckes des subretinalen Exsudates, als durch die Schrumpfung des in Bindegewebe verwandelten Glaskörpers erklären.

CUIGNET (1874) betrachtet die Entzündung der Netzhaut als das Primäre und als das bedingende Moment der Netzhautablösung.

SAMELSOHN spricht (1875) die Ansicht aus, dass die Ursache der Netzhautablösung in einer Verminderung der Elasticität der Augenkapsel (wie z. B. bei der mit Sclerochorioiditis posterior einhergehenden progressiven Myopie) und einer plötzlichen Abnahme des Secretionsdruckes zu suchen sei.

SCHNABEL hebt (1876) hervor, dass in allen frischen Fällen von Netzhautablösung eine Verminderung des Augendruckes bestehe, und dass die diesem Cardinalsymptome zu Grunde liegende Veränderung als die Bedingung für das Zustandekommen der Ab-

lösung zu betrachten sei. Die Ablösung sei die mechanische Folge der Spannungsabnahme, welche durch eine plötzliche vorangehende Verminderung der Menge der Glasfeuchtigkeit begründet sei. Die letztere soll ihre Ursache haben in einer Störung der Nerven-thätigkeit, welche das Verhältniss zwischen Secretion und Absorption regulirt. Die Ablösung soll also durch eine übermässige Resorption oder durch eine zu geringe Secretion der Glaskörperfeuchtigkeit bedingt sein. Der Erguss hinter die Netzhaut sei etwas secundäres, er sei die Folge, nicht die Ursache. Da die Netzhaut durch den bei der plötzlichen Verminderung der Glaskörperfeuchtigkeit entstandenen negativen Druck im Glaskörperraum von der Aderhaut nach innen gezogen werden soll, so kann man die Hypothese kurzweg die Aspirationshypothese nennen. Als klinisches Symptom für den erniedrigten Druck im Glaskörperraum erwähnt SCHNABEL die in drei von ihm angeführten Fällen beobachtete Vertiefung der vorderen Kammer. In einem Fall von Netzhautablösung fand SCHNABEL am fünften Tage (nach der Entstehung derselben) das Auge normal gespannt, was eigentlich nicht im Einklang mit seiner Hypothese steht. Um diesen Fall nach seiner Theorie zu erklären, findet sich SCHNABEL zu der Annahme gezwungen, „dass der plötzliche Verlust an Glaskörper von einer so reichlichen Transsudation gefolgt war, dass keine Spannungsänderung merkbar wurde.“

Eine für alle Fälle von Netzhautablösung befriedigende Erklärung glaubte RAEHLMANN (1876) gefunden zu haben, indem er eine primäre Veränderung der chemischen Zusammensetzung des Glaskörpers annahm, welche eine Störung der Diffusion zwischen der wässrigen Lösung der Glaskörpersalze und der in den Chorioidealcapillaren strömenden Blutflüssigkeit herbeiführen sollte. Für jene Veränderung des Glaskörpers führt er die bei Netzhautablösung immer im Glaskörper vorkommenden beweglichen Trübungen an. Sowohl die Beweglichkeit dieser Trübungen als das Flottiren der Netzhaut bei Lageveränderungen des Auges veranlassten RAEHLMANN, die vollständige Umwandlung des Glaskörpers in eine Flüssigkeit anzunehmen. Das Zustandekommen der Ablösung ist nach RAEHLMANN so aufzufassen, dass aus dem

chemisch veränderten Glaskörper bestimmte Stoffe, z. B. Salze, in die Blutflüssigkeit übergehen, und dass, da das gelöste Albumin eine grössere endosmotische Verwandtschaft zu Salzlösungen besitzt, und der Diffusionsstrom des Eiweisses mit wachsender Concentration der Salzlösung ziemlich schnell zunimmt, nunmehr gelöstes Eiweiss aus den Capillarwandungen der Aderhautgefässe, welche die Eiweisslösung leicht durchlassen, austritt. Da aber die Eiweisskörper schwer durch Membranen diffundiren und hier an den engeren Poren der Netzhaut einen Widerstand finden, so werden sie die Netzhaut von der Aderhaut abdrängen. Es geht daraus hervor, dass nicht alle Glaskörpererkrankungen Netzhautablösung hervorrufen werden, sondern nur jene, bei welchen diffusible Körper, ohne dass es gerade Salzlösungen sein müssten, im Glaskörper auftreten. Es ist dagegen zu bemerken, dass der Glaskörperraum bei Netzhautablösung mit ganz derselben stark eiweisshaltigen Flüssigkeit erfüllt ist, wie der subretinale Raum. Wäre es so, dass die Diffusion zwischen dem Inhalte des Glaskörperraumes und dem Eiweisse des Blutes in den Chorioidealgefässen durch die lebende Netzhaut in derselben Weise vor sich ginge wie durch eine todte thierische Membran, so könnte man mit Recht fragen, weshalb die Netzhaut nicht durch die angenommene Diffusion immer abgelöst werde. Abgesehen von diesem Einwand und auch davon, dass H. SCHÖLER (1880) gefunden haben will, dass die Netzhaut eines eben enucleirten menschlichen Auges das in den Glaskörper eingespritzte 10% Hühner-Eiweiss oder -Blutserum durchlässt, so scheint es mir doch, dass man nicht berechtigt ist, die Diffusionsversuche mit den üblichen Membranen direct auf lebende Gewebe zu übertragen. RAEHLMANN hat zur Bestätigung seiner Ansicht angeführt, dass nach seinen Versuchen Injection von Chlornatriumlösung in den Glaskörper Netzhautablösung nach sich ziehe. Die benutzten Lösungen waren 6—10%; bei schwächeren Lösungen traten die Erscheinungen später ein. Nach Injectionen von reinem Wasser sollen keinerlei Veränderungen im Augenhintergrunde wahrzunehmen sein. Was diese That-sachen betrifft, so hat TH. LEBER (1882) bei seinen Versuchen allerdings bestätigt, dass Injectionen von Chlornatriumlösung in

den Glaskörper Netzhautablösung nach sich ziehen. Die von LEBER benutzten Lösungen waren aber sehr viel schwächer, nur von $\frac{3}{4}\%$, stimmten also in ihrem Procentgehalt mit dem Chlornatriumgehalt normalen Glaskörpers ungefähr überein, und bei dem physiologisch so geringen Eiweissgehalt des letzteren unterschied sich demnach die injicirte Flüssigkeit von der normalen Glaskörperflüssigkeit so wenig, dass von der Entstehung eines nennenswerthen Diffusionsstromes wohl nicht die Rede sein konnte. Das Zustandekommen der Ablösung erklärt sich nach LEBER vielmehr durch Schrumpfung des Glaskörpers, welche als Folge der Injection auftritt, und welche von einer Trübung des Glaskörpers begleitet wird, die auch von RAEHLMANN bei der ophthalmoskopischen Untersuchung beobachtet worden ist. Schliesslich sei noch betont, dass die RAEHLMANN'sche Hypothese keine genügende Erklärung für die plötzliche Entstehung der Ablösung zu geben vermochte.

Da SCHÖLER sich an einem enucleirten, noch warmen menschlichen Auge von Eiweissdiffusion durch die Netzhaut überzeugt hatte, fand er sich veranlasst, die RAEHLMANN'sche Hypothese dahin zu modificiren: 1) dass nicht ein verändertes quantitatives Verhältniss zwischen dem Eiweiss-, respective Salzgehalt des Glaskörpers und dem Blutserum, sondern die Ansammlung einer allotropen, nicht diffusionsfähigen Modification des Eiweisses (Fibrin?) hinter der Netzhaut, respective Aderhaut, oder 2) eine krankhafte, die Diffusion verhindernde Beschaffenheit der trennenden Scheidewände, Aderhaut, respective Netzhaut, die veranlassende Ursache zur Netzhautablösung in einer noch weiter zu bestimmenden Anzahl von Krankheitsfällen bilde.

ADAMÜK (1878) ist der Ansicht, dass die Verminderung des Volumens des Glaskörpers (wahrscheinlich auch Veränderung seiner chemischen Zusammensetzung) zusammen mit Veränderung des Pigmentepithels die Ansammlung eines Transsudates zwischen Netzhaut und Aderhaut bedingen. ADAMÜK betonte (1882) diese Ansicht besonders gegenüber seinem Landsmann DENISSENKO, welcher behauptete (1882), dass die Ablösung dadurch hervorgerufen werde, dass in Folge von verstärkter Absonderung von Lymphe aus den Gefässen der Netzhaut in der Membrana limitans externa ein Riss

entstehe, durch den diese Lymphe sich zwischen Netz- und Aderhaut ergiesse und erstere von der letzteren dadurch abhebe.

SCHNELLER (1880), der das bedingende Moment für die Entstehung der Netzhautablösung in den Veränderungen der Chorioidea und besonders des Pigmentepithels, sowie in der Bildung eines primären Exsudates sieht, betrachtet die Veränderungen des Glaskörpers als secundäre. Er ist also ein Verfechter der Exsudationstheorie. Im Gegensatz zu RAEHLMANN, der den Satz aufstellte, dass der Glaskörper immer krankhaft verändert sei, wenn überhaupt Netzhautablösung bestehe, und dass jene krankhafte Veränderung der Netzhautablösung vorausgehe, führt RAVA (1880) als Hauptursache der Netzhautablösung eine intraoculare Circulationsstörung und zwar vorzugsweise in der Chorioidea an (passive Congestion durch grössere Ausdehnbarkeit der atrophisch verdünnten Gefässwände). Es sei durchaus nicht nothwendig, dass der Netzhautablösung eine Erkrankung des Glaskörpers vorausgehe, da dieselbe auch in vollkommen gesunden Augen beobachtet werde, in Folge mechanischen Druckes, von der Orbita ausgehend, oder nach blosser Stasis in der Vena ophthalmica.

Im Jahre 1882 entwickelte TH. LEBER auf dem ophthalmologischen Congresse in Heidelberg in einem Vortrage seine Ansicht über die Entstehung der ophthalmoskopisch diagnosticirbaren Netzhautablösung. LEBER führte an, dass er sich von dem plötzlichen Auftreten der ophthalmoskopisch diagnosticirbaren Netzhautablösung überzeugt habe und zwar bei Patienten, welche er seit längerer Zeit an einseitiger Netzhautablösung behandelt hatte, und welche dann auch auf dem anderen, genau überwachten Auge eine Ablösung bekommen hatten. Für die plötzliche Entstehung scheinen LEBER noch besonders die Fälle zu sprechen, wo die Ablösung sich in der oberen Augenhälfte befand, und wo die Sehstörung sich also in der unteren Hälfte des Gesichtsfeldes geltend machte. Da dieser Theil des Gesichtsfeldes vorzugsweise benutzt wird, so hält LEBER für nicht wahrscheinlich, dass die plötzlich bemerkte, hochgradige Störung präexistirt habe. Dies sei um so weniger anzunehmen, als es sich nicht bloss um das Nichtsehen, sondern auch um abnorme Erregungen der Netzhaut handele, die

dem Kranken als Wolke und als Farbenerscheinungen bemerkbar werden. Das plötzliche Auftreten erklärt LEBER dadurch, dass die in diesen Fällen gefundene Ruptur der Netzhaut dem vor derselben befindlichen serösen Transsudat die Möglichkeit gebe, hinter die Netzhaut auszuströmen, um so die Netzhaut blasenartig emporzuheben. Zur Stütze dieser Ansicht konnte LEBER anführen, dass er unter 27 Fällen 14 Mal in der abgelösten Netzhaut eine deutliche Perforation beobachtet hatte. Er hatte auch bei seinen Versuchen über Einführung aseptischer Drahtstücke von oxydirbaren Metallen (Eisen, Kupfer, Blei) in den Glaskörper des Kaninchenauges die Entwicklung von Ablösung und Zerreißung der Netzhaut durch Glaskörperschrumpfung verfolgen können. Dieselben Erscheinungen hatte er ebenfalls nach der Einspritzung von sterilisirter $\frac{3}{4}$ % Kochsalzlösung beobachtet. Auch bei dem menschlichen Auge vermochte LEBER den anatomischen Nachweis der diesen Erscheinungen (Zerreißung und Ablösung der Netzhaut) zu Grunde liegenden Veränderungen zu erbringen, durch anatomische Untersuchung des Auges eines Kranken, den er vorher an hochgradiger Kurzsichtigkeit und spontaner Netzhautablösung behandelt hatte. Es bestand nämlich der Glaskörper, welcher nur in der vorderen Hälfte des Auges mit der Netzhaut zusammenhing, aus einer feinfaserigen Masse, die bei ihrer Schrumpfung die Netzhaut von ihrer Unterlage abgehoben hatte. Auch bei der ophthalmoskopischen Untersuchung fand LEBER, dass das ganze Verhalten der Perforation auf das Entschiedenste dafür sprach, dass dieselbe einem Zuge von innen her ihre Entstehung verdankte. Die Ränder der abgerissenen Netzhaut waren stets nach innen und niemals nach aussen eingerollt, was auf einen auf die Innenfläche der Netzhaut ausgeübten Zug hinweist.

Nach LEBER'S Anschauung entwickelt sich also die spontane, ohne Änderung des Augendruckes plötzlich entstehende Netzhautablösung in folgender Weise: Der vordere Theil des Glaskörpers wird allmählich zu einer feinfaserigen Masse umgewandelt, welche sich zwar verdichtet und schrumpft, trotzdem aber durchsichtig bleiben kann. Die aus dem geschrumpften Glaskörper ausge-

presste Flüssigkeit sammelt sich zwischen dem Glaskörper und der Netzhaut, es kommt somit zu einer Glaskörperablösung. Bei weiter fortschreitender Schrumpfung des Glaskörpers wird auf den mit ihm zusammenhängenden Theil der Netzhaut ein Zug ausgeübt, und bei einem gewissen Grade der Spannung wird die Netzhaut zerrissen. Der mit dem Glaskörper fest zusammenhängende Theil der Netzhaut wird nach innen gezogen, und dem Transsudate im hinteren Theile des Glaskörperaums wird ermöglicht, durch die Öffnung auszufließen und die Netzhaut von der Aderhaut in einer Falte abzuheben.

Sowohl in der durch LEBER's Vortrag angeregten Discussion in Heidelberg (1882), als auch in später erschienenen Aufsätzen haben einige Ophthalmologen sich, theils für, theils gegen die von LEBER ausgesprochene Anschauung geäußert. Es handelt sich dabei besonders um folgende Behauptungen:

- 1) dass die spontane Netzhautablösung plötzlich entsteht;
- 2) dass die Ablösung ohne merkbare Änderung des Augen Druckes eintritt;
- 3) dass die Schrumpfung des feinfaserigen Glaskörpers die Netzhaut zerreißt und dann die Netzhautablösung verursacht.

Ich will hier die Bestätigungen und Einwürfe anführen, welche man gegen jede dieser Behauptungen gemacht hat.

Zur Bestätigung der von LEBER ausgesprochenen Ansicht, dass die Netzhautablösung gewöhnlich plötzlich entsteht, konnten ARLT, O. BECKER und SAMELSOHN bei der Discussion in Heidelberg eigene klinisch beobachtete Fälle anführen. SAMELSOHN hatte sogar Gelegenheit gehabt, eine Netzhautablösung vor seinen Augen entstehen zu sehen. Der einzige, der sowohl in Heidelberg als in einem kurz nachher (1883) erschienenen Aufsätze Zweifel über die plötzliche Entstehung geäußert hat, ist SCHWEIGGER. Er war der Meinung, dass die Netzhautablösungen vielleicht nicht so schnell entstehen, als die Sehstörungen, welche die Patienten beunruhigen. Er führte an, dass er einige Male, allerdings nur sehr selten, peri-

pherische Ablösungen zufällig bei Patienten gesehen habe, welche sich einer Sehstörung nicht bewusst waren. Es wäre möglich, sagt er, dass in diesen Fällen die Ablösungen langsam wachsen, bis sie eine gewisse Grösse erreicht haben und dann plötzliche Sehstörungen machen durch Lageveränderung der Flüssigkeit. So würde z. B. ein temporaler Theil der Netzhaut abgelöst sein können, ohne dass, wegen des geringen Sehvermögens dieses Theiles der Netzhaut, Sehstörungen die Folge davon zu sein brauchten.

Nach E. WALTER's Zusammenstellung (1884) von 300 durch HORNER beobachteten Fällen von Netzhautablösung konnte Letzterer in 150 Fällen die Entstehungsweise genau eruiren. Unter diesen waren

- 41 Mal die Symptome ganz rasch, d. h. in wenigen Stunden aufeinander gefolgt, so dass in kürzester Zeit fast Erblindung eingetreten war.
- 52 Mal war die Ablösung ganz plötzlich, wie mit einem Mal, ohne Vorboten, aufgetreten.
- 57 Mal sollen die Symptome entschieden langsam aufgetreten sein.

Sowohl SCHWEIGGER wie HORNER sind mit LEBER einverstanden, dass der Augendruck bei der frischen Netzhautablösung gewöhnlich unverändert ist. SCHWEIGGER sagt in seinen „Beobachtungen über Netzhautablösung“ (1883), dass bei frischen Fällen in der Regel keine Spannungsveränderung des Auges zu finden ist, und HORNER äussert, dass „bei ganz frischen Ablösungen sich noch am meisten normale Tension findet, während bloss wenige Wochen alte Fälle immer Minustension zeigen.“ BRAILEY (1885) bespricht auch Fälle frischer Netzhautablösung mit normalem Druck. Ganz andere Ansichten sprach SAMELSOHN in Heidelberg aus. Seiner Erfahrung nach soll in den meisten Fällen eine, wenn auch ganz vorübergehende Herabsetzung des intraocularen Druckes bestehen. Die Annahme einer unveränderten Spannung des Auges soll sich dadurch erklären, dass man im Allgemeinen den Druck nur über der vorderen Kammer untersuchte, und dass man nicht den Glaskörperraum und die vordere Kammer gesondert palpирte. Er hatte in Fällen von plötzlich entstehender

Netzhautablösung gefunden, dass der intraoculare Druck, wenn er ihn wie gewöhnlich maass, normal erschien, dass aber, wenn er weit nach hinten die Sklera palpirt, sich eine sehr bedeutende Druckverminderung herausstellte. Als Beweis für die Herabsetzung des intraocularen Druckes im Glaskörperaume führte SAMELSOHN die früher (1876) von SCHNABEL angeführte Vertiefung der vorderen Kammer an, die er bei Netzhautablösung beobachtet hatte. In Anbetracht solcher Fälle glaubte SAMELSOHN, dass man ätiologisch für das Zustandekommen der Netzhautablösung von einer Herabsetzung des intraocularen Druckes füglich nicht absehen könne. Er war der Annahme SCHNABEL's geneigt, dass die erwähnten Erscheinungen (Druckerniedrigung und Vertiefung der vorderen Kammer) einer Neurose zuzuschreiben seien. LEBER entgegnete auf diese Ausführungen SAMELSOHN's, dass er eine Druckerniedrigung, die sehr wohl mit der Schrumpfungstheorie in Einklang stehe, für manche Fälle nicht leugne, obwohl er dieselbe gewöhnlich nicht habe constatiren können. LEBER ist auch ganz damit einverstanden, dass man durch eine tiefe vordere Kammer auf ihr Vorhandensein aufmerksam gemacht werden könne. Er glaubt aber, zumal er in selteneren Fällen auch das Hinzutreten von glaukomatöser Drucksteigerung beobachtet hat, diese inconstanten Druckschwankungen nicht als etwas Wesentliches für die Entstehung der Netzhautablösung ansehen zu können. HORNER hatte ebenfalls in den bloss wenigen Wochen alten Fällen mit herabgesetztem Augendruck gefunden, dass die vordere Kammer tief war.

Was die Behauptung anlangt, dass die spontane Netzhautablösung in Folge von Schrumpfung des Glaskörpers und Zerreißung der Netzhaut entsteht, so wollte SCHWEIGGER die Gültigkeit der Schrumpfungstheorie für gewisse Fälle nicht bestreiten, weil er sich selbst in einem Falle mit Linsenluxation und Netzhautablösung von dem geschrumpften Zustande des Glaskörpers überzeugt hatte. Den Nachweis indessen, dass in allen Fällen Erkrankung oder Schrumpfung des Glaskörpers die Ursache der Netzhautablösung sei, hält SCHWEIGGER noch nicht für erbracht. Er bemerkt, dass frei bewegliche Glaskörpertrübungen, wie sie bei allen Ablösungen so häufig vorhan-

den sind, auch wenn sie schrumpfen, die Retina nicht ablösen können; nur eine an beiden Enden befestigte, strangförmige Masse, wie sie in dem oben beschriebenen Falle vorkam, kann durch Schrumpfung zerrend auf die Retina wirken. Aber, fährt er fort, gerade bei frischen Ablösungen ist recht häufig durchaus keine Abnormität im Glaskörper zu sehen, und man wird sich nur schwer vorstellen können, wie ein ganz normal erscheinender Glaskörper dazu kommen soll, sich plötzlich zusammenzuziehen und die Retina von der Chorioidea abzureissen. SCHWEIGGER nimmt an, dass der Glaskörper in den Fällen von Netzhautablösung, wo er sich durchsichtig zeigt, von normaler Beschaffenheit sei. Die Schrumpfungstheorie vertheidigt auch HAENSELL (1884). Er hat bei der Untersuchung von Augen mit Netzhautablösung gefunden, dass der mit der abgelösten Netzhaut zusammenhängende Glaskörper faserig und geschrumpft war. Ob Fälle spontaner Netzhautablösung diesen Untersuchungen zu Grunde gelegen haben, geht aus HAENSELL's bisherigen Mittheilungen nicht hervor.

Was die Zerreißung durch Glaskörperschrumpfung betrifft, so hält SCHWEIGGER dieselbe für möglich, aber ophthalmoskopisch hat er sie nie bestätigen können, auch hat er die Ränder der abgerissenen Netzhaut und die zungenförmigen Zipfel, welche man gewöhnlich daran findet, im Gegensatz zu LEBER, stets nach aussen umgerollt gesehen, während ein vom Glaskörper aus wirkender Zug ihnen gerade die entgegengesetzte Lage hätte anweisen müssen. SCHWEIGGER's Behauptung steht aber nicht allein mit der Angabe von LEBER im Widerspruch, sondern auch mit der von LIEBREICH (1863), FUCHS (1877), SCHÖLER und UHTHOFF (1880), MASSELON und WECKER (1881), und HORNER (1884). LIEBREICH erwähnt bei der Beschreibung einer frischen Ablösung mit spontaner Perforation, von welcher er in seinem Atlas eine Abbildung gegeben hat, dass er deutlich habe sehen können, wie ein Zipfel der zerissenen Netzhaut mit seiner Spitze weit in den Glaskörper hineinragte. UHTHOFF erwähnt einen in SCHÖLER's Klinik beobachteten Fall, wo die abgelöste Netzhaut eine grosse, viereckige Rupturstelle besass, durch welche man frei auf die Chorioidea sehen konnte. Vor der Rupturstelle sah man ein im Glaskörper frei

schwimmendes, grosses, intensiv weiss reflectirendes, unregelmässiges, aber scharf begrenztes Gebilde, welches nur als ein aus der grossen viereckigen Rupturstelle herausgerissener Retinalfetzen angesprochen werden konnte. MASSELON beschreibt (1881) den Netzhautriss eines Falles mit folgenden Worten: „par l'entrebâillement de la déchirure on distinguait nettement la choroïde mise à nu; les bords de la plaie rétinienne présentaient un reflet argenté très-brillant, et le lambeau triangulaire plissé occupant la concavité de la déchirure proéminait par sa pointe du côté du corps vitré, ainsi qu'on pouvait s'en convaincre en étudiant le déplacement parallaxique de l'image“. HORNER hat nach WALTER in jedem Jahre Rupturen der abgelösten Retina gefunden; die Ruptur erschien in der Regel als ein Bogenriss mit nach innen umgeschlagenen Rändern; doch kamen auch Rupturen mit scharfen, nicht umgeschlagenen Rändern vor. Ein Fall von frischer spontaner Netzhautablösung mit Perforation der Netzhaut ist (1883) von BENSON mitgeteilt. GALEZOWSKI (1883) führt an, dass er unter 649 Augen mit Netzhautablösung 131 Augen mit Ruptur (20,1%) der abgelösten Netzhaut gefunden habe. Er ist der Meinung, dass immer die vorher abgelöste Netzhaut zerrissen werde, und dass der Netzhautriss keine Ursache der Ablösung sei. Als Beweis für das Vorkommen von Netzhautablösung ohne Perforation führen SCHWEIGGER, HORNER und STILLING (1883) Fälle an. Da alle diese Fälle von Netzhautablösung durch ein Trauma oder einen operativen Eingriff hervorgerufen waren, so können sie nicht als Gegenbeweis gegen die Bedeutung der Netzhautperforation als vermittelnde Ursache der spontanen Netzhautablösung angeführt werden.

BOUCHERON, welcher in einigen Mittheilungen (1883, 1884) in der Société française d'Ophthalmologie die Frage über die Entstehung der Netzhautablösung berührt hat, plaidirt für die Exsudationstheorie. Die Abhebung der Netzhaut sei eine Folge des Druckes des von der Chorioidea gelieferten Exsudates. Über die Entstehung der Netzhautperforation äussert er folgendes: „Les perforations rétinienne, dont M. LEBER vient de faire une étude intéressante, nous paraissent être des conséquences soit de l'exsu-

dation choroïdienne (déchirure de la rétine), soit du travail destructif, qui se passe dans la rétine après le décollement.“ Um eine Erklärung anführen zu können sowohl für den normalen Augendruck als für die Erniedrigung des Augendruckes bei der Entstehung eines intraocularen Exsudates nimmt BOUCHERON an, dass in den respectiven Fällen die Abflusswege für die Augenflüssigkeit offen sind. Er drückt sich folgenderweise aus: „à mesure que l'exsudat choroïdien s'augmente, une partie du liquide vitré s'échappe par les voies d'élimination restées libres.“ BOUCHERON plaidirt für die Exsudationstheorie um so viel mehr, als er die Ansicht hegt, dass die Epithelbekleidung an der Innenfläche der Iris und der Chorioidea als eine seröse Haut mit besonderen physiologischen Functionen in den verschiedenen Abschnitten aufzufassen sei. Die Functionen als secernirende und zwar Kammerwasser producirende Zellen glaubt BOUCHERON den Epithelzellen der Hinterfläche der Iris und der processus ciliares zuschreiben zu müssen, weil nach RANVIER der Humor aqueus Blutkörperchen auflöst, also nicht einfach transsudirtes Plasma darstellt. Den Zellen der pars ciliaris retinae schreibt er die Eigenschaft zu, das in dem Glaskörper vorkommende Mucin zu liefern. Die Pigmentepithelschicht der Chorioidea soll den Sehpurpur absondern (BOLL, KÜHNE). Die genannte Zellschicht fasst er als eine seröse Haut mit bestimmten Functionen auf, welche auch der Ausgangspunkt für Entzündungen werden könne. Gleich den serösen Häuten sollen auch diese Epithelzellen beim Einfluss gewisser Reize Anlass zu serösen, serös-fibrinösen und mucinösen Ergüssen geben können, wie bei Iritis, Kyklitis und Irido-Chorioiditis. BOUCHERON erwähnt, dass diese Augenkrankheiten bei Rheumatismus und Gicht vorkommen, wo man so gewöhnlich pathologische Processe in den serösen Häuten antrifft. Da man in den Ergüssen seröser Höhlen die bei jenen Allgemeinerkrankungen im Blute vermehrten Stoffwechselproducte, z. B. Harnsäure, gefunden hat, und es BOUCHERON gelungen ist, Harnsäure im Kammerwasser von einem Kranken mit Iritis bei Gicht nachzuweisen, so vermuthet BOUCHERON, dass die Epithelzellen des Uvealtractus von diesem Stoff gereizt werden, dass sie den Übergang dieses Stoffes in das Kam-

merwasser vermitteln, und dass die gereizten Zellen dann ein Exsudat absetzen sollen. BOUCHERON führt auch an, dass er bei Kranken mit Netzhautablösung im Speichel mit der Murexidprobe Harnsäure gefunden habe, was ihn veranlasst „Uricémie“ zu diagnosticiren und die „Uricémie“ dann als Ursache des Augenleidens anzusehen. BOUCHERON's Angaben sind eine Aufstellung von Vermuthungen, für welche er keine Beweise geliefert hat, die aber mit Recht dazu auffordern, den Allgemeinzustand bei Netzhautablösung möglichst zu berücksichtigen. Dass Augenkrankheiten bei Personen mit Gichtleiden vorkommen, für welche man keine andere Ursache finden kann, als das Grundleiden des Organismus selbst, ist bekannt. Dass auch Veränderungen im Glaskörper vorkommen können, welche durch ein allgemeines Gichtleiden verursacht sind, scheint aus einer Beobachtung von LEBER (1879) hervorzugehen. LEBER hatte ein bedeutendes Glaskörperleiden bei einem schon längere Zeit an gichtischen Gelenkschmerzen und Harngries leidenden Patienten beobachtet, welches durch Gebrauch von Karlsbader Wasser und einer Schwitzcur erheblich gebessert wurde.

Ein Versuch, die ätiologischen Momente aus klinischen Beobachtungen zu eruiren, ist von WALTER (1884) gemacht worden, welcher demselben 300 von HORNER beobachtete Fälle zu Grunde gelegt hat. Als nachweisliche Ursache führt er an: Progressive Myopie, Congestive Momente und Hämorrhagien der Retina und Chorioidea. Es blieb eine Reihe von Fällen übrig, in denen entweder nur congestive Momente, oder Glaskörper-Flocken oder endlich gar keine ätiologischen Anhaltspunkte aufzufinden waren. Diese Fälle sind unter der Überschrift idiopathische Netzhautablösungen aufgeführt. Am Schluss seiner Abhandlung sagt WALTER, dass er sich doch nicht des Gedankens erwehren könne, dass die Ablösung der Retina besonders durch Blutungen eine ganz beträchtliche Rolle spiele. Er findet sich zu der Annahme berechtigt, dass eine Blutung in dem subretinalen Raume in einer Reihe von Fällen die Netzhautablösung veranlasse, weil er in den Krankengeschichten Angaben gefunden hat, welche darauf hinweisen, dass

plötzlich eintretende Netzhautablösungen bei Personen mit Neigung zu Blutungen und mit Zeichen von Veränderungen der Gefäßwände vorkommen.

Diese nur auf klinische Studien gegründete Anschauung stimmt ganz mit der früheren Ansicht v. GRÄFE's überein, dass eine Blutung in der Chorioidea die Ablösung verursache, welche aber für das Gros der Fälle, wie schon erwähnt, sowohl aus klinischen als anatomischen Gründen sich als unhaltbar erwiesen hat. In den in Frage kommenden Fällen fehlt die Drucksteigerung, welche doch wohl ein Blutextravasat mit sich bringen muss, und bei der Untersuchung von enucleirten Augen mit spontaner Netzhautablösung hat man bisher kein Blutextravasat hinter der Netzhaut nachweisen können. Auch vermag die angenommene Blutung nicht das Flottiren der Netzhaut zu erklären, da dieses immer eine Veränderung des Inhaltes im Glaskörperaume voraussetzt. Wenn somit die gewöhnliche spontane Netzhautablösung sicherlich nicht durch eine subretinale Blutung verursacht wird, so ist doch richtig, dass es Fälle von spontaner Netzhautablösung giebt, denen Glaskörperblutungen vorausgingen, oder in welchen gleichzeitig mit der Netzhautablösung Glaskörperblutungen auftraten. Schon v. GRÄFE lenkte (1854) in seiner Beschreibung der im Glaskörper vorkommenden Opacitäten die Aufmerksamkeit auf das Vorkommen von periodisch auftretenden Glaskörperblutungen mit vorübergehender Blindheit bei jugendlichen Individuen in den 20-, 30-, höchstens 40-er Jahren. „In einigen Fällen“, sagt er, „weist die Complication mit apoplektischen Anfällen nicht ohne Wahrscheinlichkeit auf Gefässleiden hin.“ Da v. GRÄFE ausserdem Fälle von einseitiger Blindheit nach Netzhautablösung und Glaskörperblutungen des zweiten Auges und weiter Netzhautablösung in 5 Fällen mit entschiedener Bluterdiathese (besonders bei copiösen Hämorrhagien aus der Nase) beobachtet hatte, so fand er sich zu der Annahme veranlasst, dass die Ablösung durch eine Chorioidealblutung hervorgerufen werde. Wenn auch später diese Annahme als zu weit gehend erkannt wurde, so hat man doch v. GRÄFE's Beobachtungen von periodischen Glaskörperblutungen mit vorübergehender Amblyopie bei anämischen Jünglingen und chlorotischen Mädchen,

wie auch von Glaskörperblutungen mit nachfolgender Netzhautablösung nur bestätigen können (z. B. MOOREN, 1867, STEFFAN, 1874). Wenn man indessen die Angaben WALTER's über den Allgemeinzustand der Kranken, welche an hämorrhagischer Netzhautablösung gelitten haben sollen, genauer ansieht, so scheint es mir, dass man keineswegs stets gezwungen ist, eine Blutung hinter der Netzhaut anzunehmen. Ich glaube, dass man in WALTER's eigenen Angaben eine Stütze dafür finden kann, dass in diesen Fällen vorläufige Veränderungen des Glaskörpers vorhergegangen sind, welche die Netzhautablösung hervorgerufen haben, so dass dieselbe auch hier nach der Schrumpfungstheorie zu erklären ist. Die hämorrhagische Netzhautablösung wurde beobachtet bei anämischen Jünglingen und chlorotischen Mädchen, bei betagten Männern mit allgemeiner Arteriosklerose und zuweilen nachfolgender Apoplexia cerebri, sowie bei Frauen mit Uteruserkrankungen, Menstruationsstörungen und allgemeiner Entkräftung, woraus man ohne Zweifel berechtigt ist, mit WALTER als Ursache der periodischen Glaskörperblutungen eine hämorrhagische Disposition und zu Grunde liegende Veränderungen der Gefässwände anzunehmen. Dass diese Glaskörperblutungen, auch wenn sie von grösserem Umfange sind, resorbirt werden können ohne ophthalmoskopisch nachweisbare Veränderungen im Gefolge zu haben, ist bekannt (EALES, NIEDEN, ABADIE); dass sie aber nicht immer einen so gutartigen Verlauf haben, beweisen die Fälle, wo eine Netzhautablösung früher oder später nachfolgt. Ich glaube auch, dass man aus der Literatur für den Zusammenhang zwischen Glaskörperblutungen und nachfolgender Netzhautablösung Belege anführen kann. Ich erinnere an das Krankheitsbild, welches E. v. JÄGER zuerst (1869) unter dem Namen „*Bindegewebsneubildung im Glaskörper*“ beschrieben und durch Abbildungen erläutert hat, und welches MANZ später (1876) mit dem Namen „*Retinitis proliferans*“ bezeichnete. In seiner Beschreibung erwähnt MANZ, dass er ausser den bindegewebsähnlichen, strangförmigen Bildungen neben den Netzhautgefässen, welche ihn zur Benennung *Retinitis proliferans* veranlasst hatten, auch Glaskörperblutungen gefunden habe. Andere Fachgenossen, wie LEBER, WECKER und MASSELON, haben

zwar den ophthalmoskopischen Befund bestätigen können, aber sie sind hinsichtlich der Benennung *Retinitis proliferans* mit MANZ nicht einverstanden, da sie Gelegenheit gehabt haben zu beobachten, dass die strangförmigen Gebilde aus Blutungen aus den Gefäßen der Papille und der Netzhaut entstanden. LEBER hat (1877) in einem Fall nicht nur die Blutungen und die nachfolgenden, bindegewebsähnlichen Bildungen, sondern auch eine später eintretende Netzhautablösung beobachtet. Im Zusammenhang hiermit will ich Fälle von WEBSTER (1881) und SWANZY (1882) erwähnen.

WEBSTER (1881) beschreibt einen Fall von Hämorrhagie in den Glaskörper mit Netzhautablösung, einen intraocularen Tumor vortäuschend. Das Auge war ohne Zeichen von Entzündung und schmerzlos. Durch den allmählich zunehmenden Druck im Glaskörperraum war die Linse und Iris weit vorgetrieben und dadurch die vordere Kammer sehr eng. Bei der Untersuchung des enucleirten Auges fand man die abgelöste Netzhaut in innigem Zusammenhange mit dem den Glaskörperraum erfüllenden conischen Blutklumpen.

In SWANZY's Fall handelte es sich um Glaskörperblutungen und bindegewebsähnliche Gebilde im Glaskörper des einen Auges und um eine tumorähnliche, hinter der Linse befindliche Masse in dem andern Auge. Das letztgenannte Auge wurde enucleirt. Bei der Untersuchung zeigte sich, dass die tumorähnliche Masse nichts Anderes war, als der durch die Glaskörperblutungen veränderte geschrumpfte Glaskörper.

Diese Fälle sprechen für einen Zusammenhang zwischen den Glaskörperblutungen und der nachfolgenden Glaskörper- und Netzhautablösung. Dieser Zusammenhang scheint mir um so wahrscheinlicher, als MANZ in einem seiner Fälle von *Retinitis proliferans* anatomisch wirklich eine vollständige Netzhautablösung nachgewiesen hat. Wenn man auch mit MANZ annehmen wollte, dass mehr die Schrumpfung der Netzhaut selbst als die Veränderungen des Glaskörpers die Netzhautablösung hervorgerufen habe, so muss man doch mit MANZ zugeben, dass die Lageveränderung

der Netzhaut in diesem Falle nicht durch eine Blutung in den subretinalen Raum veranlasst war. Es sei hier auch gedacht, dass VAN DER LAAN (1881) fünf klinisch beobachtete Fälle von Retinitis proliferans veröffentlicht hat. In zwei Fällen handelte es sich um Patienten mit Glykosurie und in zwei um Patienten mit Syphilis. In den zwei letzteren fand VAN DER LAAN wiederholte Hämorrhagien im Glaskörper und nachfolgende Netzhautablösung, was auch LEBER (1877) früher bei syphilitischer Retinitis gesehen hat.

Die hier in Rede stehenden Fälle bilden eine kleine, klinisch wohl charakterisirte Gruppe, die von der sehr viel häufiger vorkommenden gewöhnlichen Netzhautablösung in ihren Symptomen nicht unerheblich abweicht. Die hämorrhagische Entstehung der Veränderungen ist in der Regel durch dieses oder jenes Merkmal nachzuweisen; sei es durch die Kennzeichen, durch welche sich Glaskörperblutungen als solche verrathen, sei es durch Complication mit mehr oder minder ausgedehnten Netzhautblutungen, die nicht selten als lange Gerinnungstreifen oder Fäden weit über den Augengrund hinziehen, sei es endlich durch die eigenthümlichen, strahligen, weissen Bindegewebszüge im Gewebe und an der inneren Fläche der Retina, welche als Folgen der hämorrhagischen Degeneration dieser Theile bekannt sind. Fehlen diese Symptome und tritt uns das Bild der einfachen, oder mit Zeichen äquatorialer Chorioiditis combinirten Netzhautablösung entgegen, bei welcher übrigens einzelne kleine Blutungen in der Netzhaut hie und da ebenfalls vorkommen, so haben wir diejenige Form der Netzhautablösung vor uns, für welche durch eine genügende Zahl von Sectionsbefunden feststeht, dass das subretinale Fluidum nicht aus Blut, sondern aus klarem, serösem Transsudate besteht. Wir wollen nicht bestreiten, dass „congestive Momente“, wie übermäßige Anstrengung der Augen und des Kopfes, ein warmes Bad, bei der Entstehung der Netzhautablösung eine Rolle spielen können, wie WALTER mit Berufung auf 22% seiner Fälle versichert, zumal darunter 61,5% über 50 Jahre alte Personen betreffen.

Auch unter denjenigen Fällen seiner Statistik von rein idiopathischer Ablösung, bei welcher das Auge nicht die Spur

eines Anhaltspunktes für die Entstehung der Netzhautablösung gab, und bei welcher auch kein congestives Moment den Symptomen vorausgegangen war, handelte es sich durchweg um ältere Personen von 45—80 Jahren. Da bei diesen älteren Personen vielfach allgemeine Arteriosklerose gefunden wurde, so geben wir auch WALTER gerne zu, dass hier das ätiologische Moment in der Altersveränderung der Chorioidealgefäße, in weiterem Sinne in den senilen Vorgängen im Gefäßsysteme überhaupt gesucht werden könne, wir müssen aber bestreiten, dass aus diesen Thatsachen die Annahme einer directen Abhebung der Netzhaut durch einen Bluterguss irgend eine Stütze gewinne.

Das häufige Vorkommen der spontanen Netzhautablösung in den späteren Lebensdekaden ist schon von LEBER und STEFFAN hervorgehoben und wird durch Statistiken von A. PAGENSTECHER, HORSTMANN, GALEZOWSKI, WALTER und PONCET (DE CLUNY) (1887) bewiesen. Es fragt sich aber, ob man die Thatsache nicht eben so gut durch die Schrumpfungstheorie erklären kann. Da statistisch festgestellt ist, dass die Netzhautablösung mit dem Alter häufiger wird, so liegt es nahe, anzunehmen, dass die Krankheit von Altersveränderungen herrühre. Dass diese Altersveränderungen die Gefäße betreffen, wie WALTER annimmt, ist höchst wahrscheinlich, aber es ist damit nicht gesagt, dass es sich um eine Blutung handeln muss. Wir vermuthen vielmehr, dass die Altersveränderungen der Chorioidealgefäße Störungen der Nutrition des Glaskörpers verursachen, die eine Schrumpfung des letzteren und dadurch Netzhautablösung hervorrufen. Hat man doch oft Gelegenheit Fälle von idiopathischer Netzhautablösung bei älteren Personen zu sehen, welche, wie LEBER (1877) besonders betont, sowohl durch das Fehlen entzündlicher Erscheinungen und das nicht selten doppelseitige Auftreten eine gewisse Analogie mit der Katarakt haben, und für welche man darum ähnliche Ursachen, besonders Veränderungen der Gefäßwände zu Grunde zu legen geneigt ist. Altersveränderungen des Glaskörpers sind von erfahrenen Forschern, wie IWANOFF und WEDL beschrieben worden. IWANOFF sagt (1869), dass er vorzugsweise bei Greisen eine senile Verflüssigung des Glaskörpergewebes in Folge fettigen Zerfalles des Stromas und

der Zellen gefunden habe. Dieser immer im hinteren Theile des Auges beginnende und sich diffus in allen Richtungen verbreitende Process wird von IWANOFF einzig und allein als „Synchisis corporis vitrei“ bezeichnet. Dass diese Veränderung des Glaskörpers nicht die einzige ist, welche man bei älteren Personen trifft, geht daraus hervor, dass WEDL (1886) auf Grund seiner Erfahrungen sagt: „Abhebung des Glaskörpers kommt vor als senile Erscheinung“, was ich nach eigenen Befunden (1885) bestätigen kann. Wenn man durch IWANOFF's Darstellung und eigene Erfahrung sich überzeugt hat, dass Glaskörperablösung ein Prodrom der Netzhautablösung ist, so liegt es nicht so ferne anzunehmen, dass „idiopathische Netzhautablösung“ bei älteren Individuen durch Schrumpfung des Glaskörpers hervorgerufen wird. Die Befunde von IWANOFF lassen daran denken, dass die Ablösung hier aus der in Augen älterer Personen so oft vorkommenden cystischen Degeneration der Netzhaut hervorgehen möchte. Es fragt sich jedoch, ob nicht wiederum diese cystische Entartung, die beinahe ausschliesslich in der Gegend der Ora serrata auftritt, als eine Folge der Schrumpfung des Glaskörpers aufzufassen sei. Diese Vermuthung findet man von LEBER (1882) mit folgenden Worten ausgesprochen: „Es ist bei der innigen Beziehung zwischen Netzhautablösung und der cystischen Degeneration der Retina wohl nicht zu weit gegangen, wenn man auch die Bildung der grossen, durch pfeilerartig verlängerte und hypertrophirte Radiärfasern getrennten Hohlräume auf einen von innen her wirkenden Zug zurückführt, womit auch das häufige Auftreten in der Gegend der Ora serrata, wo die stärkste Verdichtung des Glaskörpers stattzufinden pflegt, übereinstimmt.“

* *

Aus vorstehender Übersicht über die Entwicklung der Lehre von der Netzhautablösung seit der Erfindung des Augenspiegels geht hervor, dass man auf sehr verschiedene Weise die Entstehung dieser Krankheit zu erklären versucht hat. Man hat als Ursache einmal ein von der Chorioidea ausgehendes primäres Exsudat (Exsudationstheorie), oder eine von derselben Membran her-

rührende subretinale Blutung (v. GRÄFE) angenommen. Man hat die Ursache in einer primären Veränderung der chemischen Zusammensetzung des Glaskörpers mit nachfolgender Störung hypothetischer Diffusionsverhältnisse in dem Inneren des Auges gesucht (RAEHLMANN). Man hat auch seine Zuflucht zu der Annahme einer Neurose (SCHNABEL) genommen. Die Exsudationstheorie und die Annahme einer subretinalen Blutung waren in der ersten Zeit vorwiegend in Geltung, bis STELLWAG v. CARION seine Einwendungen dagegen erhob. Seit es diesem Forscher und besonders HEINRICH MÜLLER gelang, in Augen mit Netzhautablösung durch anatomische Untersuchungen den geschrumpften Zustand des Glaskörpers nachzuweisen, nahm man die Schrumpfungstheorie für die Ablösung in atrophischen Augen an und in Augen, welche während des Lebens deutliche Zeichen von Iridochoioiditis gezeigt hatten. Obgleich H. MÜLLER die Glaskörperablösung erwähnte, IWANOFF die Glaskörperabhebung als Prodrom der Netzhautablösung hervorhob, und WECKER die Ansicht aussprach, dass der Netzhautablösung Glaskörperabhebung und Zerreißung der Netzhaut vorausgehe, zeigte man sich doch wenig geneigt, die Schrumpfungstheorie für die spontane, ophthalmoskopisch diagnosticirbare Netzhautablösung anzunehmen. Das Verdienst, zuerst anatomische, experimentelle und klinische Belege für die Entstehung der spontanen, ophthalmoskopisch diagnosticirten Netzhautablösung durch Schrumpfung des Glaskörpers und Zerreißung der Netzhaut vorgelegt zu haben, gebührt LEBER.

III.

Die Netzhautablösung bei Myopie.

V. GRÄFE ist wohl der erste, der das Vorkommen von Netzhautablösung in Augen mit Sclerochorioiditis posterior erwähnt hat. Sclerochorioiditis posterior und Myopie waren für V. GRÄFE (1854) beinahe sich deckende Begriffe, weil er gefunden hatte, dass eine einigermaßen entwickelte Sclerochorioiditis posterior allemal einen exquisiten myopischen Bau des Auges verursachte. V. GRÄFE war längere Zeit der Ansicht, dass chronische Entzündungsprocesse der Chorioidea und Sklera in allen Fällen die Verlängerung und Ausbuchtung des Auges (Sclerectasia posterior) verursachten. Später (1869) war er mehr geneigt, wie aus einer seiner Äusserungen (Archiv XV. 3. S. 173) hervorgeht, die Verlängerung und die Ausbuchtung des Auges ursprünglich als Dehnungsphänomene aufzufassen, schrieb aber doch bei den der Ectasia posterior so häufig folgenden Gewebsveränderungen entzündlichen Vorgängen eine wichtige Rolle zu. Über die Netzhautablösung in Augen mit Sclerochorioiditis posterior äussert V. GRÄFE, dass die Prognose gerade hier eine sehr schlechte sei (1857). Da er keine Gelegenheit gehabt hatte, anatomisch ein myopisches Auge mit Netzhautablösung zu untersuchen, so konnte er eine Erklärung der Pathogenese nur aus klinischen Beobachtungen zu gewinnen suchen. V. GRÄFE vermuthet, dass die Verlängerung des myopischen Auges, welche ARLT (1854) zuerst und V. GRÄFE später (Archiv I. S. 390, 1854) anatomisch nachgewiesen hatte, die Ursache der Netzhautablösung sei. „Die Erklärung der Netzhautablösung“, sagt V. GRÄFE (1857), „mag zum Theil in

der inneren Hyperämie, welche die Sclerectasia posterior begleitet, zu finden sein, zum grössten Theil aber ist die Verlängerung des Bulbus selbst wohl ein mechanisches Moment. Wenn die Netzhaut nicht genügend dehnbar ist, so lässt sich wohl begreifen, dass die Verlängerung der Sehaxe allein eine Lockerung des Zusammenhanges zwischen Chorioidea und Retina hervorruft.“ Diese Erklärung der Entstehung der Netzhautablösung bei Axenmyopie ist in die Literatur unter dem Namen „Dehnungstheorie“ aufgenommen.

DONDERS sagt (1866) in seiner Arbeit über Myopie, dass das myopische Auge weit mehr als Augen von anderem Refraktionszustande für Netzhautablösung prädisponirt sei. Seine eigenen Worte darüber sind: „Ablösung der Netzhaut ist eine der schlimmsten Krankheitsformen, der das myopische Auge viel mehr, als jedes andere ausgesetzt ist.“ Zur Erklärung der Entstehung der Netzhautablösung findet er die von v. GRÄFE angegebene Dehnungstheorie sehr wahrscheinlich. „Es ist sehr plausibel“, sagt DONDERS, „anzunehmen, dass die Ausdehnung, welche die Netzhaut bei Staphyloma posticum erleidet, Veranlassung giebt, dass dieselbe leichter von der Chorioidea ablösbar wird, und so scheint sicher zu stehen, dass ein zunehmendes Staphylom die weitere Ablösung befördert. DONDERS fügt noch hinzu: „Ausnahmsweise ist auch ein Bluterguss Ursache der Netzhautablösung, und dies gilt nicht nur von myopischen, sondern auch von andern Augen.“

Seit die Aufmerksamkeit einmal durch DONDERS auf diesen Gegenstand gelenkt war, erschienen auch bald grössere Zusammenstellungen, die das häufigere Vorkommen von Netzhautablösung bei Myopie bestätigten.

Statistische Angaben über das Auftreten von Netzhautablösung bei Kurzsichtigkeit findet man in HORSTMANN's und SCHLEICH's Zusammenstellungen über die während einer Reihe von Jahren beobachteten Fälle von Netzhautablösung bei Myopen in der Augenklinik der Charité in Berlin und in der Universitätsklinik in Tübingen. HORSTMANN fand (1880) unter 3581 kurz-

sichtigen Augen 125 Netzhautablösungen, (3,49%), SCHLEICH (1882) unter 1031 kurzsichtigen Augen 30 Netzhautablösungen (2,9%).

Wie oft man Myopie unter einer bestimmten Anzahl von Netzhautablösungen gefunden hat, erläutert folgende Übersicht:

	Spontane Netzhautablösung	Myopische Augen	
A. PAGENSTECHER	99	43	43,4%
STEFFAN	19	12	57 „
HORSTMANN	141	124	87,8 „
GALEZOWSKI	649	598	92 „
WALTER	251	144	57,3 „

WALTER fand unter 247 Augen mit Netzhautablösung:

156 myopische Augen	= 63%
53 hypermetropische Augen =	21,4%
38 emmetropische Augen	= 15,3%

Nach Abzug der traumatischen Fälle restierten 144 myopische (50,2%) Augen mit spontaner Netzhautablösung.

MAGNUS erwähnt (1883) in seiner Übersicht über die Ursachen der doppelseitigen Blindheit, dass auf 2528 Erblindungen 120 (4,74%) Fälle von Netzhautablösung kamen. Unter 49 Fällen, die er selbst untersucht hatte, waren 21 Personen (42,7%), welche mit Sicherheit kurzsichtig gewesen waren. Diese statistischen Angaben zeigen hinreichend, dass vorzugsweise das kurzsichtige Auge für Netzhautablösung prädisponirt ist, dass aber Augen mit anderem Refraktionszustande nicht davon verschont bleiben.

Lange Zeit hat man das so gewöhnliche Vorkommen von Netzhautablösung bei Myopie nach der von v. GRÄFE angedeuteten Dehnungstheorie zu erklären versucht; Einwendungen sind jedoch nicht ausgeblieben. Man hat gegen jene Theorie hervorgehoben, dass es schwer sei zu verstehen, weshalb die Netzhaut von den Augenhäuten die am wenigsten dehnbare Membran sei und noch schwerer, warum sie, wenn ihre Dehnungsgrenze überschritten werde, nicht eher einreisse, als dass sie von der Chorioidea abge-

hoben werde, zumal der die Dehnung bewirkende Flüssigkeitsdruck doch von innen her auf sie einwirke, sie also gegen ihre Unterlage anpresse.

HIRSCHBERG bemerkt (1874), wie schon vorher MAUTHNER (1868), folgendes: „Bei der Ectasia posterior myopica kann sicherlich nicht die Ausdehnung der Augenhäute allein das ursächliche Moment abgeben; dagegen spricht die klinische Erfahrung und namentlich der wechselnde Verlauf mancher Fälle, während doch die Ektasie stetig zunimmt.“

IWANOFF hatte Gelegenheit drei myopische Augen mit Glaskörperablösung anatomisch zu untersuchen. In einem von diesen Augen (Fall VI, v. GRÄFE's Archiv, Bd. XV: 2, S. 31) mit einer Längensaxe von 30 m.m. fand er eine starke Ausbuchtung am hinteren Pole. Die Ursache der Glaskörperablösung sucht IWANOFF in dem Umstande, dass der Glaskörper bei der allmählichen Ausbuchtung des hinteren Bulbusabschnittes nicht in gleichem Verhältniss wachse, vielmehr sein ursprüngliches Volumen beibehalte und nur durch die Ausbuchtung des Bulbus von den Augenhäuten abgehoben werde. In dem entstandenen Zwischenraume sammelte sich eine seröse Flüssigkeit. Was IWANOFF in diesem Auge als Glaskörperablösung bezeichnet, hat schon ARLT (1856) bei der Beschreibung myopischer Augen erwähnt. ARLT und IWANOFF sind aber verschiedener Ansicht über die Entstehung der Veränderung. Während IWANOFF auf Grund mikroskopischer Untersuchungen sagt, dass der Glaskörper abgehoben und von der Netzhaut durch seröse Flüssigkeit getrennt sei, und dass der abgehobene Glaskörper eine scharfe hintere Grenze habe, ist ARLT der Ansicht, dass die Flüssigkeit zwischen der Netzhaut und dem Glaskörper nichts Anderes sei, als ein Theil des durch Flüssigkeitsaufnahme in der Gegend des hinteren Poles (vielleicht von der Papille her?) verflüssigten Glaskörpers. Diese Ansicht, welche ARLT in seinem Lehrbuche (1856) aussprach, behielt er in seiner Monographie über Kurzsichtigkeit (1876) bei und betonte sie auch auf dem Ophthalmologencongress in Heidelberg im Jahre 1885. ARLT sagt 1876: „Sowohl in künstlich gehärteten als in frisch durchschnittenen, hochgradig myopischen Augen sah ich die restirende Glaskörper-

partie hinten in Flocken oder Fransen auslaufen, welche in seröser Flüssigkeit flottirten.“ Diese Veränderung ist wesentlich verschieden von der, welche IWANOFF als Ablösung des Glaskörpers von der Netzhaut beschrieben hat.

Bei Untersuchung des in Frage stehenden Auges fand IWANOFF den Glaskörper an der Grenze der Abhebung derb und an vielen Stellen so stark mit der Netzhaut verwachsen, dass bei dem Versuche ersteren von letzterer loszureissen immer die ganze Nervenfaserschicht am Corpus vitreum hängen blieb. Dieser Befund veranlasste IWANOFF, die Glaskörperabhebung als ein Prodrom der Netzhautablösung anzusehen. Er nahm an, dass durch eine weitere Zunahme des flüssigen Transsudates zwischen Glaskörper und Netzhaut ein so starker Druck auf den Glaskörper ausgeübt würde, dass dieser den mit ihm fest zusammenhängenden Theil der Netzhaut von der Aderhaut abhobe. IWANOFF's eigene Worte sind folgende: „Wir haben gesehen, dass an der Grenze des abgelösten Glaskörpers dieser so dicht mit der Retina verwachsen ist, dass es leichter fällt, diese letztere von der mit ihr verwachsenen Chorioidea abzureissen, als den Glaskörper von der Limitans zu trennen. Durch diese Verwachsung ist gleichsam das Gebiet der Ablösung des Glaskörpers gegeben. Das sich hier anhäufende Exsudat findet keinen Platz mehr zwischen Glaskörper und Netzhaut; ihm bleibt nichts übrig, als entweder ersteren zu zerreißen und hinein zu dringen, oder durch sein beständiges Drängen die Retina von der Chorioidea abzuheben; das Auftreten einer Netzhautfalte ist hier Ausdruck einer nachfolgenden Ablösung.“

Ich habe IWANOFF's eigene Worte angeführt, um zu zeigen, dass er im lebenden Auge wohl an die Möglichkeit einer Zerreißen des Glaskörpers, aber keineswegs einer Zerreißen der Netzhaut denkt. Bei der Durchmusterung von IWANOFF's Darstellung über die Entstehung der Netzhautablösung habe ich nichts gefunden, was so gedeutet werden kann, dass IWANOFF eine Zerreißen der Netzhaut als Ursache der Ablösung derselben angenommen habe, wie WECKER den Sachverhalt darstellt.

WECKER äussert sich (1884) folgendermassen: „IWANOFF explique le décollement par suite d'une déchirure de l'hyaloïde simultanément avec la rétine au point où le corps vitré refoulé et condensé adhère avec l'hyaloïde . . .; suivant IWANOFF ce serait la rétine et la membrane hyaloïdienne si résistante qui devraient se déchirer à la fois et cela sous la traction du corps vitré refoulé par du liquide.“ (WECKER und LANDOLT, T. II: 2, p. 588.) Vermuthlich hat die oben angeführte Bemerkung IWANOFF's bei der Beschreibung des anatomischen Befundes des betreffenden Auges WECKER zu dem Missverständnisse veranlasst, dass IWANOFF in der Zerreissung der Netzhaut eine Erklärung für die Entstehung der Ablösung gesucht habe. Es ist WECKER selbst, der zuerst die Ansicht ausgesprochen hat, dass die Zerreissung der Netzhaut in myopischen Augen ein die Ablösung bedingendes Moment sei.

Eine Bestätigung seiner Ansicht, dass der Netzhautablösung eine Glaskörperablösung vorausgehe, glaubte IWANOFF darin finden zu können, dass er bei einem und demselben Individuum (Fall VII, VIII, v. GRÄFE's Archiv, Bd. XV: 2, S. 34) in dem einen Auge nur eine Glaskörperablösung, in dem anderen eine solche in Verbindung mit einer Netzhautablösung vorfand. Über die mikroskopische Beschaffenheit des Glaskörpers erwähnt IWANOFF dabei nichts.

Gegen die Hypothese von IWANOFF, dass der Druck der Flüssigkeit den Glaskörper so weit nach vorn dränge, dass er den mit ihm fest zusammenhängenden Theil der Netzhaut von der Aderhaut abhebe, kann man mit Recht einwenden, dass IWANOFF nicht bedacht hat, dass der Flüssigkeitsdruck gleichmässig nach allen Richtungen wirkt und daher vielmehr dazu beitragen muss, die Netzhaut gegen die Aderhaut zu drücken, oder doch höchstens bei einem Übermaasse der Dehnung eine Zerreissung der nicht abgehobenen Netzhaut zu bewirken, dass der Druck aber keineswegs die Netzhaut von ihrer Unterlage abzuheben vermag.

WECKER, der bei der ophthalmoskopischen Untersuchung oft eine Ruptur der abgelösten Netzhaut gesehen hatte, welche hinsichtlich ihrer Lage der hinteren Grenze des abgelösten Glas-

körpers in dem von IWANOFF untersuchten und abgebildeten Auge (Fall VI) entsprach, zauderte nicht daraufhin die Hypothese auszusprechen, dass sowohl die durch die Verlängerung des Auges hervorgerufene Dehnung der Augenhäute, als der Flüssigkeitsdruck die Zerreiſſung der Netzhaut an der hinteren Grenze des abgelösten Glaskörpers bewirke, und dass die Flüssigkeit sich dann hinter die Netzhaut verbreite und sie von der Aderhaut abhebe.

Auch gegen diese Hypothese von WECKER kann man den Einwand machen, dass es sehr schwierig sei, einzusehen, wie die Flüssigkeit vor der Netzhaut ohne ein neu hinzukommendes Moment hinter die Netzhaut treten sollte. Der Flüssigkeitsdruck dürfte vielmehr dazu beitragen, auch die zerrissene Netzhaut fest an die Chorioidea anzudrücken. Nach diesen Einwänden scheint uns auch der von WECKER gemachte Erklärungsversuch der plötzlich entstehenden Netzhautablösung bei Axenmyopie nicht befriedigend.

LEBER, der oft bei der plötzlich entstandenen Netzhautablösung eine Ruptur der Netzhaut gesehen hat, ist zwar darin der Ansicht WECKER's, dass die Zerreiſſung der Netzhaut der Ablösung vorangehe, aber die Ursache der Zerreiſſung schreibt er einer ganz anderen Kraft zu als WECKER. Während WECKER vermuthete, dass der Druck der Flüssigkeit im Glaskörperaume und die bei der Ausbuchtung des Auges hervorgerufene Dehnung der Augenhäute die Zerreiſſung der Netzhaut hervorrufe, ist LEBER der Ansicht, dass die Netzhautzerreiſſung durch die Schrumpfung des faserigen Glaskörpers verursacht werde. Für diese Ansicht fand Leber (1882), wie schon erwähnt, eine Stütze in dem anatomischen Befunde eines geschrumpften, faserigen Glaskörpers in einem hochgradig myopischen Auge mit Netzhautablösung. Wenn man mit LEBER annimmt, dass die Schrumpfung des faserigen Glaskörpers durch den Zug nach innen die Zerreiſſung der Netzhaut verursacht, so ist es auch leicht zu verstehen, wie dieser Vorgang zugleich der Flüssigkeit die Möglichkeit giebt, sich hinter der nach innen gezogenen Netzhaut auszubreiten. LEBER sagt, dass er bei der sponta-

nen Netzhautablösung, die er nicht selten auch in hypermetropischen und emmetropischen Augen gefunden habe, immer Zeichen von Chorioiditis beobachten konnte und vermuthet daher, dass die Schrumpfung des Glaskörpers eine Folge der Chorioiditis sei, und dass die so gewöhnlich in myopischen Augen vorkommende Netzhautablösung ihre Ursache in der bei Myopie so oft auftretenden Chorioiditis habe.

Das Gemeinsame für die dargestellten Anschauungen über die Entstehung der Netzhautablösung ist also die Annahme einer vorher auftretenden Glaskörperablösung, die IWANOFF zuerst in myopischen Augen demonstriert hat, und deren Bedeutung für die Entstehung der Netzhautablösung er mit den Worten: „Die Abhebung des Glaskörpers ist in der Mehrzahl der Fälle wahrscheinlich nur ein Prodrom der Netzhautablösung“ angedeutet hat. In seiner letzten Darstellung (1887) über Netzhautablösung erklärt sich WECKER als Anhänger der von LEBER dargestellten Ansicht, dass die Schrumpfung des Glaskörpers die Abhebung und Zerreißung der Netzhaut vermittelt.

Andere Forscher (ULRICH, UNTERHARNSCHIEDT) haben bei ihren Versuchen, die Entstehung der Ablösung in myopischen Augen zu erklären, den Accommodationsapparat in Betracht gezogen. Nach ULRICH (1880) sollten die sich am Glaskörper festsetzenden Fasern der Zonula durch den intraocularen Druck gedehnt werden; bei der Zusammenziehung des Musculus ciliaris sollten sie durch Zerrung an dem Glaskörper und an der Netzhaut die letztere ablösen können. Die für die Entstehung der Netzhautablösung nothwendige Druckerniedrigung im Glaskörperraum sollte dadurch zu Stande kommen, dass der Abfluss der intraocularen Flüssigkeit an der Corneo-Skleralgrenze in myopischen Augen, wo die vordere Kammer in Folge der Dehnung der Zonulafasern tiefer werde, rascher und leichter vor sich gehe, als in anderen Augen. UNTERHARNSCHIEDT (1881) erklärt sich viele Ablösungen in myopischen Augen so, dass bei momentaner Entspannung des Ciliarmuskels eine plötzliche, starke Abnahme des Glaskörperdruckes erfolge, die nicht immer durch äquivalente

concentrische Zusammenziehung der Augenkapsel ausgeglichen werden könne; dadurch müsse das Gesetz vom Horror vacui zur Geltung kommen.

Da die Accommodation bei den nicht brillentragenden Myopen nicht oder wenig in Frage kommt, so scheinen mir diese Hypothesen auch aus diesem Grunde nicht haltbar zu sein. Wäre die Ursache der Ablösung in der Accommodation und Dehnung der Zonula zu suchen, so würde es schwierig sein zu verstehen, weshalb die Ablösung verhältnissmässig selten in den stark accommodirenden hypermetropischen Augen und so oft in den gewöhnlich nicht accommodirenden myopischen Augen vorkommt.

Seitdem IWANOFF die Aufmerksamkeit auf die spontane Glaskörperabhebung in myopischen Augen gelenkt und die Ansicht ausgesprochen hat, dass sie ein Vorläufer der Netzhautablösung sei, hat man sich bemüht, ihr Vorkommen bei Augen mit verschiedenem Refraktionszustande, insbesondere bei Myopie eingehender zu studiren, und hat gesucht, zu diesem Zwecke ein ophthalmoskopisch erkennbares, diagnostisches Merkmal dafür aufzufinden.

v. GRÄFE bemerkte 1868 auf dem Ophthalmologencongress in Heidelberg in Veranlassung von IWANOFF's Vortrag über Glaskörperablösung, dass er in Augen mit „Ectasia posterior“ in dem hintersten Theile des Glaskörpers eine plötzlich entstehende Trübung gesehen habe, welche sich durch eine scharfe Begrenzung auszeichnete, und der beinahe immer eine Netzhautablösung folgte.

1877 führt GALEZOWSKI an, dass er in hochgradig kurzsichtigen Augen eine halbkreisförmige, scharf begrenzte, grauliche Zone gesehen habe, welche beinahe rings die Papille in einer dem Papillendurchmesser entsprechenden Entfernung umgab und bei Bewegungen des Auges, beziehungsweise des Spiegels paralaktische Verschiebungen zeigte. Bei der Beschreibung eines Falles sagt er, dass er „un arc de cercle grisâtre“ gefunden habe, „qui contourne la papille dans les deux tiers de sa circonference et toujours dans la même distance. Cette tache semilunaire se présente avec des contours bien tranchés à sa face interne. En

même temps elle présente une saillie, de sorte que les vaisseaux rétiniens forment un crochet au niveau de ce cercle noir.“ GALEZOWSKI ist der Ansicht, dass dieser Reflex von der abgelösten Hyaloidea herrühre, welche durch eine seröse Flüssigkeit vorgebuchtet sei.

1879 theilte WEISS auf der Naturforscherversammlung in Baden-Baden mit, dass er bei der ophthalmoskopischen Untersuchung des hinteren Theiles des Glaskörpers myopischer Augen einen hellen Streifen auf der Nasenseite der Papille gesehen habe, welcher die Papille in einigem Abstände bogenförmig umgebe, und die Charaktere eines Lichtreflexes trage. Je höher der Grad der Myopie sei, um so weiter sei der Streifen vom Papillenrande entfernt, und um so weiter liege er auch von der Netzhautebene. WEISS hatte diesen Befund auch bei jugendlichen Emmetropen und Hypermetropen gefunden und deutete jenen Streifen als Zeichen des Überganges zu myopischer Refraction. WEISS, der nachher seine Studien über das Vorkommen des Reflexbogenstreifens an einer grossen Anzahl Augen fortgesetzt hat, glaubt, dass es sich bei diesem Befunde um ein Reflexbild handle, das an der geeignet configurirten Grenzfläche zweier optisch verschiedener Medien entstehe, welche Grenzfläche nach dem Verhalten bei der Augenspiegeluntersuchung mehr oder weniger nahe vor der Netzhautebene im Glaskörperaume zu suchen sei. Um ausfindig zu machen, wie oft diese Erscheinung sowohl im Allgemeinen als auch speciell bei bestimmten Refraktionszuständen vorkomme, hat er sich der Mühe unterzogen, 1094 Augen von Schulkindern daraufhin zu untersuchen.

Bei dieser Untersuchung fand WEISS den Reflexbogenstreif in 415 Augen (38%); von diesen Augen waren 96 (20%) hypermetropisch, 116 (32,6%) emmetropisch, 203 (69,4%) myopisch. Dass die Anzahl der Augen, in welchen WEISS die erwähnte Erscheinung beobachtet hatte, mit der Steigerung der Refraction zunahm, spricht für die Wahrscheinlichkeit der von WEISS ausgesprochenen Vermuthung, dass der Reflexbogenstreif die Verlängerung des Auges andeute. Dafür spricht auch die in 358 Augen (86,3%) gemachte Beobachtung derjenigen Veränderungen

an der Papille, die man bei Axenmyopie sieht, und die man anatomischen Untersuchungen nach als bestimmte Zeichen der Verlängerung des Auges auffasst.

Diese anatomischen Veränderungen sind zuerst von E. v. JÄGER 1861 beschrieben. Er erwähnt, dass er in einzelnen hochgradig kurzsichtigen Augen eine halbmondförmige, schwach pigmentirte Sichel an der nasalen Seite des Opticus gesehen habe, welche in der Fortsetzung der Chorioidea zu liegen schien und gleich einer Coulisse den innersten Theil des natürlichen Querschnittes des Sehnerven deckte, welcher dadurch eine scheinbare Verschmälerung erhielt. Er fügte die anatomische Beschreibung dieser Veränderung von einem Falle bei, in welchem er gefunden hatte, dass die Netzhaut mit der Pigmentepithelschicht in Form einer Sichel nach aussen vor den natürlichen Querschnitt des Sehnerven verschoben war. JÄGER's eigene Worte sind folgende: „Die Netzhaut ist somit im Bereiche des mit dem Augenspiegel sichtbaren, mondsichelförmigen Abschnittes über der Eintrittsstelle des Sehnerven (nach dessen Centrum hin) verschoben, und da diese Abweichung sich erst späterhin in dem ursprünglich mehr oder weniger normal gebauten Auge allmählich entwickelt, so wird gleichzeitig wiederholt Epithelialpigment der Chorioidea und der Netzhaut über den Sehnerven hin verschoben.“

Diese Untersuchungen JÄGER's wurden erst achtzehn Jahre später in gebührender Weise von NAGEL beachtet, der auf der Naturforscherversammlung in Baden-Baden (1879) mittheilte, dass er oft bei der Augenspiegeluntersuchung Gelegenheit gehabt habe, die von JÄGER erwähnte Beobachtung zu constatiren, nicht nur in stark myopischen Augen, sondern auch in Augen mit geringer Myopie. „Insbesondere“, sagt er, „in den frühesten Stadien der Myopie werden die geringeren Grade von Herüberziehung der Chorioidealgrenze über den nasalen Sehnervenrand häufig beobachtet (*Supertractionssichel* am nasalen Rande der Papille). Für unsere Vorstellungen von der Entwicklung der Myopie durch Axenverlängerung erhalten wir hierdurch einen, wie es scheint, nicht unwichtigen Beitrag.“ Anatomische Beweise, welche die Untersuchungen von JÄGER bestätigen und die Ansicht NAGEL's

unterstützen, sind 1882 vom Herzog CARL THEODOR in Bayern und WEISS geliefert. Es ist diesen beiden Forschern gelungen, in Augen, in welchen während des Lebens die erwähnten Veränderungen gefunden waren, anatomisch die Herüberziehung der Chorioidea am nasalen Papillenrande nachzuweisen. Seitdem WEISS bei der Untersuchung von myopischen Augen sich von den anatomischen Verhältnissen überzeugt hatte, welche dem erwähnten ophthalmoskopischen Befunde zu Grunde liegen, und seitdem er diese Veränderungen an der Papille oft zusammen mit dem Reflexbogenstreifen hatte auftreten sehen, forschte er nach, durch welche anatomischen Verhältnisse der Reflexbogenstreifen bedingt sein könnte. In allen sechs von ihm untersuchten myopischen Augen fand WEISS eine Glaskörperablösung. Der Abstand des abgelösten Glaskörpers von der Netzhaut vergrösserte sich mit der Axenverlängerung des Auges. In einem Auge mit einem Längendurchmesser von $24\frac{3}{4}$ m.m. mass der grösste Abstand zwischen dem abgelösten Glaskörper und der Netzhaut $1\frac{1}{2}$ m.m. In demselben Auge sah WEISS die hintere Grenzfläche des abgelösten Glaskörpers eine Krümmung nach vorn machen, gegenüber dem inneren Papillenrande, respective ein wenig nasalwärts davon. Diese Krümmung der hinteren Fläche des abgelösten Glaskörpers an der Grenze zweier optisch verschiedener Medien sollte die Erklärung für das Zustandekommen einer starken Lichtreflexion geben. WEISS glaubt, dass sowohl die Veränderungen an der Papille als die Glaskörperablösung ihre Ursache in einer Zerrung haben, die der Sehnerv auf das Auge ausübt, indem das Orbitalstück des Sehnerven bei der Convergenz der Augen verhältnissmässig zu kurz sei. WEISS hatte bei ungefähr 60 Sectionen die Krümmung und Länge der Sehnerven notirt, sowie beobachtet, ob und wie der Sehnerv gezerzt werde, wenn das Auge nach innen unten rotirt wird. Durch diese Untersuchungen wurde festgestellt, dass der Opticus eine sehr wechselnde Länge hat, dass er auf beiden Augen sehr verschieden lang sein kann, dass seine Krümmung überaus mannigfaltig ist, und dass in der That, wenn er relativ kurz ist, eine Zerrung an der Insertionsstelle stattfindet. Wurde bei relativ und absolut langen Sehnerven, selbst bei aus-

giebigen Bewegungen des Auges keine Zerrung am Sehnerven bemerkt, so fand WEISS an dem excidirten hinteren Bulbusabschnitte die Papille normal, nahezu kreisrund, während sie anderenfalls, wenn bei relativer Kürze der Opticus bei Bewegungen des Bulbus gezerzt wurde, verändert war. Wurde der Sehnerv nach der einen Seite herübergezogen, so war der Befund an der Eintrittsstelle desselben ähnlich dem bei myopischen Augen.

WEISS hat also in myopischen Augen eine spontane Glaskörperablösung anatomisch nachgewiesen und in 69,4% der von ihm ophthalmoskopisch untersuchten myopischen Augen den Reflexbogenstreif beobachtet, den er für ein Zeichen der Glaskörperablösung hält.

Wenn man die anatomische Beschreibung der von WEISS untersuchten Augen durchmustert, so zeigt es sich, dass die Grösse des Abstandes zwischen abgelöstem Glaskörper und Netzhaut wechselt. So findet man, dass in dem Auge mit einem Längendurchmesser von $24\frac{3}{4}$ m.m. der grösste Abstand zwischen Glaskörper und Netzhaut nur $1\frac{1}{2}$ m.m. beträgt, während die hintere Grenze des abgelösten Glaskörpers in den Augen mit einer Längensaxe von respective 30 oder $31\frac{1}{3}$ m.m. sich am Äquator oder vor demselben befindet. Um die Entstehung der Glaskörperablösung zu erklären, nimmt WEISS an, dass die Augenhäute durch den Zug des relativ zu kurzen Sehnerven von dem Glaskörper abgelöst werden. Wenn man auch zugiebt, dass hierdurch eine Trennung der beiden Gebilde in geringerer Ausdehnung zu Stande kommen kann, so wird es doch sehr schwierig zu verstehen, wie eine Glaskörperabhebung bis zum Äquator und noch weiter nach vorn allein durch dieses mechanische Moment hervorgerufen werden soll.

WEISS, der diese Schwierigkeiten wohl eingesehen hat, sucht auch eine Erklärung dafür nicht allein in dem mechanischen Zuge eines verhältnissmässig zu kurzen Sehnerven, sondern nimmt ausserdem an, dass durch Verschiebung der den Sehnervenkopf quer durchsetzenden Faserzüge in temporaler Richtung, sowie durch die sich nach der äusseren Seite fortsetzende Zerrung der Sklera der hier angenommene Lymphabfluss gehemmt werde. Hierdurch komme es somit zu einer Flüssigkeitsansammlung vor der Papille,

welche als ein den intraocularen Druck vermehrendes Moment wirke und mit dazu beitrage, die weiche Sklera des jugendlichen Auges zu ektasiren.

Da anatomische Untersuchungen myopischer Augen mit hinterer Ablösung des Glaskörpers, dessen hintere Grenze sich im Bereiche des Äquators oder vor demselben befindet, vorliegen, und da man in diesen Augen keine Drucksteigerung bemerkt hat, so scheint mir die von WEISS aufgestellte Hypothese nicht haltbar zu sein. Wenn man auch zugeben wollte, dass der von WEISS angenommene behinderte Abfluss eine Flüssigkeitsansammlung zwischen Glaskörper und Netzhaut verursache, und diese durch den nach allen Richtungen hin wirkenden Druck sowohl die Ausbuchtung der Augenhäute als die Abhebung des Glaskörpers hervorrufe, so ist es doch schwierig zu verstehen, weshalb die mechanische Verdrängung des Glaskörpers nicht auch eine Vordrängung der Linse und damit ein Seichtwerden der vorderen Kammer mit sich führt. Da diese Erscheinungen, sowie auch die Drucksteigerung im Allgemeinen in myopischen Augen mit Glaskörperablösung fehlen, und da man Fälle sieht, wo der Druck sogar erniedrigt, und wo die vordere Kammer tiefer als normal ist, so glaube ich, dass man nach einer anderen Erklärung für die Glaskörperablösung suchen muss.

Es scheint mir, dass WEISS bei der Erklärung der Glaskörperablösung zu viel Gewicht auf die angenommenen mechanischen Momente gelegt und zu wenig die anatomische Beschaffenheit des Glaskörpers berücksichtigt hat. Über das mikroskopische Aussehen des Glaskörpers äussert sich WEISS übrigens nicht. Wenn man bei der Untersuchung findet, dass der abgelöste Glaskörper aus einer geschrumpften, faserigen Masse besteht, so scheint es mir wahrscheinlicher, dass die Schrumpfung des Glaskörpers die Abhebung verursacht hat, und um so mehr, als ich diese Entstehungsweise in später genauer zu beschreibenden Fällen glaube nachweisen zu können.

Wenn es sich bestätigen sollte, dass Glaskörperabhebung in allen den Fällen vorhanden ist, wo man den Reflexbogenstreif sieht, so müsste in einer beträchtlichen Anzahl Augen von verschiedener

Refraction Glaskörperabhebung vorkommen, d. h. die anatomische Veränderung, die IWANOFF schon als einen Vorläufer der Netzhautablösung betrachtete. Nach WEISS sollte man also auch in emmetropischen und hypermetropischen Augen mit Reflexbogenstreif eine Glaskörperablösung haben. Es erscheint daher fraglich, ob überhaupt die nach WEISS in Folge mechanischer Momente hervorgerufene Abhebung des Glaskörpers zu der doch nur in einer verhältnissmässig geringen Anzahl Fällen eintretenden Netzhautablösung in so naher Beziehung stehe, dass sie als ein Prodrom der letzteren aufzufassen sei. Gegen eine solche Auffassung spricht doch der Umstand, dass man in den zahlreichen Berichten über ophthalmologischen Untersuchungen von Schülern, von Wehrpflichtigen und von Studenten Netzhautablösung im Allgemeinen nicht erwähnt findet. Es liesse sich wohl einwenden, dass diese Complication erst in einem späteren Alter auftreten könnte. Zu einem solchen Einwande kann man sich veranlasst sehen, wenn man die Resultate der Untersuchungen über das Auftreten von spontaner Netzhautablösung in den verschiedenen Lebensaltern heranzieht. So vertheilten sich die von WALTER zusammengestellten Fälle von spontaner Netzhautablösung bei Myopie in folgender Weise auf die Lebensdekaden:

122 Fälle von Myopie über 2 Dioptrien.	21 Fälle von Myopie bis und mit 2 Dioptrien.
0—10 Jahr . 1 Fall	10—20 Jahr . 1 Fall
10—20 „ . 4 Fälle	20—30 „ . 1 „
20—30 „ . 14 „	30—40 „ . 2 Fälle
30—40 „ . 10 „	40—50 „ . 3 „
40—50 „ . 27 „	50—60 „ . 7 „
50—60 „ . 45 „	60—70 „ . 7 „
60—70 „ . 17 „	21 Fälle.
70—80 „ . 4 „	
122 Fälle.	

Aus dieser Aufstellung geht hervor, dass nicht weniger als 53,6% von den Fällen mit starker Myopie, und dass 66% von

den Fällen mit schwacher Myopie nach dem 50 Jahre vorkommen. Auch HORSTMANN fand bei seinen statistischen Studien, dass die Netzhautablösung am häufigsten nach dem 60 Lebensjahre auftritt. Da man noch keine umfassende Statistik über die Vertheilung der Netzhautablösung auf die verschiedenen Berufsarten in den verschiedenen Lebensjahren hat, so weiss man nicht, eine wie grosse Procentzahl von den kurzsichtigen Schülern, Wehrpflichtigen und Studenten in den höheren Lebensjahren Netzhautablösung bekommen. Es wäre möglich, dass der durch mechanische Zerrung am hinteren Augenpole abgehobene Glaskörper, ungeachtet eines Zusammenhanges mit dem corpus ciliare und einem grossen Theile der Netzhaut, doch hinsichtlich seiner Ernährung leidet und dadurch zur Schrumpfung disponirt wird.

Wenn ich demnach zugeben will, dass der von WEISS hervorgehobene mechanische Zug von Seiten des Sehnerven zur Hervorrufung einer geringen Glaskörperabhebung möglicherweise beitragen kann, so bin ich doch der Ansicht, dass man wenigstens die ausgedehntere Glaskörperablösung in myopischen Augen der Schrumpfung des Glaskörpers zuschreiben muss, und vermuthet, dass die bei solchen Augen so gewöhnliche Schrumpfung und Ablösung des Glaskörpers auch durch die bei Myopie so oft vorkommende Chorioiditis verursacht sei. Über das Vorkommen von Chorioiditis in myopischen Augen giebt die Übersicht von HORSTMANN Auskunft. Er fand in den Journalen der Charité in Berlin unter 3581 myopischen Augen 425 mit Chorioiditis (11,87 %) notirt, während er Chorioiditis in derselben Zeit nur bei 7 emmetropischen und 2 hypermetropischen Augen angegeben fand. Um eine Erklärung für das verhältnissmässig häufigere Vorkommen von Chorioiditis in myopischen Augen zu geben, hat man seine Zuflucht zu zwei von v. GRÄFE ausgesprochenen Vermuthungen genommen. Man hat v. GRÄFE sowohl in seiner Vermuthung, dass die Ausbuchtung und Verlängerung des Auges eine Folge der Sclerochorioiditis sei, als in der Annahme, dass die Dehnung als mechanischer Reiz die Entzündungsprocesse hervorrufe, zugestimmt. Aus den Untersuchungen einer grossen Zahl von Augen hat sich ergeben, dass keine dieser Annahmen für alle Fälle passt.

Wenn es auch sicher gestellt zu sein scheint, dass es eine Form von hochgradiger Myopie mit einer Reihe krankhafter Veränderungen giebt, welche man einer primären Chorioiditis zuzuschreiben hat, so muss man doch zugeben, dass es Fälle von Myopie mit geringer Axenverlängerung giebt, zu welchen die Chorioiditis erst später hinzutritt, und für welche man, in Ermangelung einer anderen Ursache, zwar in der Regel geneigt ist, die Ausdehnung des Auges anzuschuldigen, aber ohne dass die geringe Dehnung dazu ein Recht giebt.

Nach DONDERS hat man im Allgemeinen bislang die Kurzsichtigkeit als eine Krankheit aufgefasst, welche durch die nach überanstrengender Nahearbeit aufgetretene Verlängerung des Auges verursacht sein sollte. Diese Anschauung ist so verbreitet, dass man beinahe ganz übersehen hat, dass DONDERS in seiner Darstellung der Myopie bemerkte, dass er Fälle von Myopie beobachtet habe, für welche er nicht Nahearbeit als Ursache anführen konnte. DONDERS eigene Worte lauten: „Ich muss doch bemerken, dass ausnahmsweise auf dem Lande und in den niedersten Schichten der Bevölkerung in einzelnen Familien selbst die höchsten Grade von Myopie beobachtet werden, und füge noch hinzu, dass ich selbst bei Matrosen, welche ihre Augen nie zum Nahesehen anstrengen, einige Fälle von progressiver Myopie gefunden habe“. Diese Beobachtung von DONDERS über das Vorkommen von hochgradiger Myopie, welche man nicht überanstrengender Nahearbeit zuschreiben kann, ist von späteren Forschern (TSCHERNING, SCHLEICH, SEGGER, KERSCHBAUMER) bestätigt worden.

Durch die von TSCHERNING angestellten Augenuntersuchungen bei Individuen in den wehrpflichtigen Jahren ist nachgewiesen, dass man nicht berechtigt ist, die Myopie als eine einzige, verschiedenartig verlaufende Krankheit aufzufassen, sondern dass sich innerhalb des Begriffes der Myopie verschiedene Zustände finden, die mit Ausnahme des Refraktionszustandes mit einander nichts gemein haben.

TSCHERNING meint, dass bei der typischen Myopie folgende drei Formen auseinander zu halten seien:

1. Eine Form der Myopie, die auf einer zufälligen Nichtübereinstimmung zwischen der Brennweite der brechenden Medien und der normalen Länge der Augenaxe beruht; ein solches Auge ist sonst völlig gesund. Diese Form der Myopie beträgt gewöhnlich nicht mehr als 2 Dioptrien.

2. Eine functionelle Myopie, durch Nahearbeit hervorgerufen, aber ebenfalls ohne irgend einen krankhaften Zustand des Auges zu bedingen. Diese Form erreicht gewöhnlich ihren höchsten Werth im 25 Lebensjahre und übersteigt gewöhnlich nicht 9 Dioptrien.

3. Eine Form der Myopie, welche eine wirkliche Krankheit *sui generis* ist, und deren Natur vielleicht in einer schleichenden Chorioiditis gesucht werden muss. Sie steht in keinem Verhältnisse zur Nahearbeit, ist vielleicht ein wenig häufiger in den niederen Volksklassen (bei Tagelöhnern und bei der Landbevölkerung), wie sie vielleicht auch etwas häufiger bei dem weiblichen Geschlechte vorkommt. Sie tritt auch bei Kindern auf und steigert sich so rasch, dass sie meistens im Alter von 22 Jahren schon über 9 Dioptrien beträgt. Diese Form beruht mit Bestimmtheit nur auf einer Axenverlängerung und würde dem von v. GRÄFE aufgestellten Begriffe *Sclerochorioiditis posterior* entsprechen.

Es ist klar, dass TSCHERNING bei seiner Untersuchung der Wehrpflichtigen, welche im Allgemeinen 22—25 jährige Männer betraf, keinen Überblick über das Verhältniss zwischen den verschiedenen Formen der Myopie und den die Myopie oft begleitenden Complicationen bekommen konnte. Um dieses Verhältniss eruiiren zu können, hat TSCHERNING die Krankengeschichten von 2044 Myopen aus E. HANSEN's Klinik durchmustert. Es ergab sich daraus, dass mehr als die Hälfte aller complicirten Myopien den niederen Klassen angehören und dass, im Ganzen genommen, die Zahlen der Klinik die Resultate der Aushebung bestätigen, indem sie zeigen, dass es eine Form der Myopie geben muss, welche von Nahearbeit unabhängig ist, und dass die excessiven und complicirten Formen gewöhnlich dieser Form angehören. Er fand, dass, während von den in der Klinik untersuchten Myopien < 9 D. nur 6%, von den Myopien > 9 D. 33% complicirte waren. Der Satz, dass die höchsten Grade von Myopie eine procentarisch

stärkere Verbreitung unter den niederen Berufsklassen (Landarbeitern, Tagelöhnern) haben, ist durch SEGCEL's Untersuchungen an Militärmannschaften in München bestätigt worden. SEGCEL konnte jedoch TSCHERNING nicht darin beistimmen, dass die durch Nahearbeit hervorgerufene Kurzsichtigkeit als gutartig aufzufassen sei, er glaubt vielmehr, dass aus der Arbeitsmyopie die deletäre Form sich entwickeln kann, da er von dieser Form fünf sicher erworbene, progressive Fälle gesehen haben will.

SCHLEICH giebt in seinen Mittheilungen über die in der Universitätsklinik zu Tübingen (1876—1880) vorkommenden Fälle von Myopie Folgendes an: „Bei beiden Geschlechtern wird eine ganz auffallend grosse Zahl von Myopen aus der Landbevölkerung gestellt. Betreffs des letzteren Punktes stimmt das Resultat unserer Zusammenstellung nicht mit den gewöhnlichen Anschauungen überein, welche die Myopie vorzugsweise als eine Krankheit der gebildeten Stände in Anspruch nehmen. Dem gegenüber ist die Zahl derjenigen Myopen sehr erheblich, die wohl nie oder nur selten, besonders auch nicht in der Jugend in der Lage gewesen sind, ihren Augen anhaltende Nahearbeit zuzumuthen, und deren Berufsgeschäfte überhaupt nur in gröberen, die Augen nicht anstrengenden Arbeiten bestehen. Besonders auffallend ist dieses Verhältniss beim weiblichen Geschlechte, bei welchem 45,2% aller Myopen von der Landbevölkerung gestellt werden, gegenüber von 30,2% beim männlichen Geschlecht. Wenn auch bei einem Theile derselben entschieden hereditäre Momente zur Geltung kommen, — es liess sich z. B. bei mehreren, sehr hochgradigen Myopen die directe Verbindung constatiren, bei andern wurden in einer und derselben Familie verschiedene hochgradige Myopen, aber ohne verbindende Zwischenglieder nachgewiesen —, so waren doch für einen grossen Theil derselben derartige Einflüsse nicht nachzuweisen. Unvermittelt, ohne Vorgänger unter den Eltern und Grosseltern oder andern Verwandten, ohne greifbare Ursache in dem übrigen Zustande des Auges, fanden sich vielfach gerade die höchsten Myopiegrade bei Leuten aus der Landbevölkerung.“

Da verschiedene Forscher in verschiedenen Ländern nachgewiesen haben, dass es eine Form von excessiv hoch-

gradiger Myopie giebt, welche mit grösster Wahrscheinlichkeit durch eine Chorioiditis bedingt ist, so darf es nicht befremden, dass Chorioiditis und Myopie so oft gleichzeitig vorkommen.

In statistischen Zusammenstellungen findet man auch Angaben, die dafür sprechen, dass bei der Form von Myopie, welche zusammen mit Chorioiditis vorkommt, auch oft Netzhautablösung auftritt. So hat MAGNUS unter 49 von ihm selbst untersuchten, an Netzhautablösung erblindeten Individuen nicht weniger als 21 gefunden, welche über ihren Refraktionszustand genau unterrichtet waren, und insgesamt angaben, dass sie von Jugend auf kurzsichtig gewesen seien. Und zwar sei bei 19 dieser 21 kurzsichtigen Individuen aus ihrer Lebensstellung mit Sicherheit der Schluss abzuleiten, dass die Myopie nicht durch übermässige Anstrengung der Augen in der Schule entstanden sein könne, vielmehr congenitaler Natur gewesen sein dürfte.

Wenn auch aus diesen Angaben hervorgeht, dass die Netzhautablösung besonders die Augen mit excessiv hochgradiger Myopie betrifft, die nicht durch Nahearbeit verursacht war, so ist man doch, wie MAGNUS, SEGGER, J. STILLING, SCHMIDT-RIMPLER, E. PFLÜGER hervorheben, nicht berechtigt zu leugnen, dass auch die Arbeitsmyopie durch Augenkrankheiten complicirt werden kann. Gegen die Annahme von TSCHERNING sprechen die Fälle von doppelseitiger Netzhautablösung mit Erblindung bei Leuten, welche während des ganzen Lebens sich mit Nahearbeit beschäftigt haben (Priester, Beamte). Man hat in der Praxis Gelegenheit, Fälle der gewöhnlichen progressiven Myopie (DONNERS), d. h. der Arbeitsmyopie (TSCHERNING) zu sehen, welche bei einem Individuum von 25 Jahren nicht 8 D. übersteigt, also anscheinend reine Arbeitsmyopie (TSCHERNING), zu der sich dessenungeachtet Netzhautablösung hinzugesellt.

Ähnliche Fälle zeigen, dass die Grenzen zwischen den verschiedenen Formen nicht scharf sind, und dass die von TSCHERNING gewählte Grenze von 9 D. sehr willkürlich ist. Man muss es noch als eine offene Frage betrachten, ein wie grosser Procentsatz von Schülern bei Fortsetzung ihrer gelehrten Studien in den älteren

Jahren wirklich schwereren Augenleiden, wie der Netzhautablösung, mit der erworbenen Arbeitsmyopie entgegen geht.

* * *

Aus dem Angeführten geht hervor, dass man längere Zeit geneigt war, nach der von v. GRÄFE angedeuteten Dehnungstheorie in der Verlängerung des myopischen Auges die Ursache der Abhebung der Netzhaut von der Aderhaut zu sehen. Nachdem IWANOFF die Glaskörperabhebung in myopischen Augen entdeckt hatte, nahm er an, dass die Verlängerung des Auges zuerst eine Glaskörperabhebung zur Folge hätte, und dass später der durch zunehmenden Flüssigkeitsdruck nach vorn gedrängte Glaskörper durch seinen Zug den ihm adhären den Theil der Netzhaut von der Aderhaut ablöste. WECKER modificirte IWANOFF's Ansicht dahin, dass die Verlängerung des Auges und der Zug des nach vorn gedrängten Glaskörpers nicht direkt die Netzhautablösung hervorrufe, sondern zuerst einen Riss in der Netzhaut bewirke, durch welchen die Flüssigkeit des subvitralen Raumes in den subretinalen Raum hinausströme, um die Netzhaut von der Aderhaut zu trennen. Während die genannten Forscher als bedingendes Moment der Netzhautablösung die Verlängerung des Auges ansahen, zeigte LEBER, dass die Zerreißung und Ablösung der Netzhaut bei dem myopischen Auge in einer anatomischen Veränderung des Glaskörpers ihre Erklärung finde, nämlich in der Schrumpfung des faserigen Glaskörpers. Die Geneigtheit zur Schrumpfung des Glaskörpers und zur Netzhautablösung beruhe auf der chronischen Aderhautentzündung, welche man nach statistischen Übersichten verhältnissmäßig oft bei Myopie findet.

Ich gehe jetzt über zu der anatomischen Beschreibung einer Reihe von Fällen von ophthalmoskopisch diagnosticirter Netzhautablösung.

IV.

Anatomische Untersuchungen.

Vier Augen mit spontaner ophthalmoskopisch diagnosticirter Netzhautablösung.

Fall I. (Taf. I—XIII).

29jähriger Mann mit progressiver Myopie von 8 D., September 1883 Lichterscheinungen vor dem linken Auge und im October desselben Jahres Metamorphopsie nach unten. Seichte Netzhautablösung nach oben, welche zurückging. Februar 1884 neue Ablösung nach unten mit grosser Ruptur der Netzhaut und Vertiefung der vorderen Kammer. October 1884 störende Lichterscheinungen sowohl in dem kranken als in dem anderen rechten Auge. Enucleation des linken Auges.

Krankengeschichte.

Herr A . . ., Cand. phil., 29 Jahre alt, ist angeblich stets gesund gewesen. Im Alter von 15 Jahren sollen sich zuerst Beschwerden von Kurzsichtigkeit eingestellt haben, die Patienten nöthigten, zur Brille — $\frac{1}{12}$ zu greifen. Die Kurzsichtigkeit nahm allmählich zu, sodass Patient dem entsprechend zu immer stärkeren Gläsern übergehen musste. Augenblicklich trägt derselbe — $\frac{1}{5}$. Abgesehen von einem sehr gelinden und rasch vorübergehenden Katarrh beider Augen im Jahre 1875 will Patient nie an einer Augenentzündung gelitten haben. Patient giebt an, dass seine verstorbene Mutter sehr kurzsichtig gewesen sei, auch sollen ein noch lebender Onkel, eine Schwester und ein Bruder kurzsichtig sein. Der Bruder trägt — $\frac{1}{6}$.

Herr A . . . war 1882—1883 Mitglied einer Polarexpedition nach Cumberland und hat während dieser Zeit durch magnetische Beobachtungen bei mangelhafter Beleuchtung seine Augen stark angestrengt. Auf der Rückreise *im September 1883* bemerkte er Lichterscheinungen vor dem linken Auge im peripheren Theile des Gesichtsfeldes. Am *20 October* zeigten sich beim Lesen die Buchstaben im unteren Theile des Gesichtsfeldes missgestaltet (*Metamorphopsie*). Bei seiner Ankunft in Bremen consultirte A . . . Herrn Dr. STRUBE, der eine Netzhautablösung diagnosticirte.

Herr Dr. STRUBE war so freundlich mir folgende genauere Aufzeichnungen über den damaligen Befund mitzutheilen:

„*Rechts M — 1/4. Links Netzhautablösung nach oben und aussen bis in die Gegend der Macula, dieselbe frei lassend, ungefähr ein Viertel des Äquators einnehmend. Der Glaskörper unwesentlich getrübt. Patient liest mit Mühe JÄGER No. 16. Gesichtsfeld der Ablösung entsprechend beschränkt. Patient wurde im Dunkeln gehalten, schwitzte jeden Morgen stark mit Decoct. Sarsaparillae und bekam 14 Sublimatinjectionen, wodurch eine sehr rasche Besserung eintrat. Nach 6 Tagen war das Gesichtsfeld frei, und nach dem 16 Tage, bei der ersten genaueren Untersuchung, las Patient ziemlich geläufig JÄGER No. 1. Die Netzhaut war überall wieder angelegt. Ich konnte zu meinem Erstaunen nicht einmal die kleinen, sonst zurückbleibenden Fältelungen erkennen. In der Mitte der früher abgelösten Stelle zeigte sich ein meridional verlaufender Strich von circa 1 1/2 Opticusquerschnitte Länge, der den Eindruck machte wie eine Verklebung nach Zerreißung. Im Januar 1884 stellte sich Herr A . . . wieder vor. Das Sehen war auf JÄGER No. 8 herabgegangen; leichte Trübung des Glaskörpers; periphere, flache Ablösung an der alten Stelle. Wiederholung der Dunkelkur und 10 Sublimat-Einspritzungen. Abermalige Besserung. Das centrale Sehen besserte sich so, dass der Patient JÄGER No. 2 las. Ich konnte weder mit dem Spiegel noch durch die Gesichtsfelduntersuchung eine Spur von der Ablösung mehr nachweisen.*“

21 *Februari 1884* fragte A... Professor LEBER um Rath, der folgenden Befund notirte:

Links Netzhautablösung nach unten. In der oberen Hälfte ein langer schmaler Exsudatstreif hinter der Netzhaut in der Richtung nach aussen oben. Perforation ohne Atropin nicht nachzuweisen. M — 8 D. Finger in 18' gezählt, No. 5 JÄGER mühsam. Gesichtsfelddefect nach oben bei Tageslicht.

Rechts M — 8 D. S $^{20}/_{40-30}$. No. 1 JÄGER geläufig.

Über den weiteren Verlauf wurden von Herrn Professor LEBER folgende Aufzeichnungen gemacht:

30 *Juli 1884* klagt Patient über „Mouches volantes“.

Links Viele flottirende Opacitäten im Glaskörper. Visus idem. Sublimat.

4 *October 1884* berichtet A... , dass eines Tages im August sein Gesichtsfeld plötzlich von zahlreichen „Mouches volantes“ verdunkelt worden sei, die seither fortbestanden. Im Laufe des September beobachtete A... farbige Lichterscheinungen in der Form von Funken und ringförmigen Figuren vor dem rechten Auge, er will auch durch Druck auf das linke Auge farbige Lichterscheinungen vor dem rechten hervorrufen können.

Links M S D., Finger in 6'—7', Worte von No. 19 JÄGER. Hochgradiger Gesichtsfelddefect nach oben, weniger nach innen. Mit Atropin untersucht. Zahlreiche flottirende Glaskörpertrübungen. Die Netzhaut ist in der ganzen unteren Hälfte weit abgelöst, bis nahe an die Papille (auch die Gegend der Macula betheilt); am äusseren Papillenrande eine schmale Sichel von Chorioidealatrophie von $\frac{1}{5}$ Papillardurchmesser, wie am rechten Auge. Etwa in der Äquatorialgegend nach unten hört die Netzhaut plötzlich mit einem ganz scharfen, nach oben

convexen Rand auf, der nach beiden Seiten hin sich ziemlich gleichmässig nach unten wendet und bis zur Grenze des Gesichtsfeldes zu verfolgen ist. Also sehr grosse Perforation der Netzhaut und Abreissung von der Peripherie. In der rothen Lücke im Augengrunde von Netzhautgefässen nichts zu sehen, dagegen flottirende Glaskörpertrübungen, die zum Theil weiter rückwärts liegen als die abgelöste Netzhaut, welche hier sehr weit nach vorn liegt und im aufrechten Bilde mit der grössten Deutlichkeit zu sehen ist. Sublimat 1 Ctgrm. pro die, Prognosis schlecht.

6 Oct. 1884. Der Patient klagt seit einigen Tagen wieder über subjective Lichterscheinungen rechts, die beim Lesen stören, und die er Anfangs auf das linke Auge bezogen hatte. Etwas nach links und oben vom Fixirpunkt bemerkt er drei Figuren, zwei rundliche und eine biscuitförmige, hellglänzende, von einem farbigen Saume umgeben, auf den wieder ein hellerer Streif folgt, das Ganze in flimmernder Bewegung. Sehvermögen gegen früher nicht nachweisbar herabgesetzt.

Rechts M — 8 D., S $\frac{20}{40-30}$. JÄGER No. 1.

7 „ *Rechts*. Mit Atropin ausser einem schmalen „Meniscus“ am äusseren Rande der Papille von ungefähr $\frac{1}{5}$ Papillendurchmesser nichts Abnormes gefunden. Die subjectiven Erscheinungen augenblicklich nicht vorhanden, trotzdem Verdacht beginnender Chorioiditis. Sublimat 2 Ctgrm. pro die.

28 „ *Rechts* nochmals mit Atropin ophthalmoskopisch untersucht. In der Gegend der Macula dunkle marmorirte Zeichnung, aber keine deutliche Epithelveränderung. Subjective Erscheinungen dauern fort.

1 Nov. *Rechts*. M 8 D. S $\frac{20}{40}$ bei hellem Licht. Ophth. unverändert.

26 „ *Rechts*. Lichterscheinungen haben bedeutend abgenommen. Ophth. Status idem. An der *Macula* vielleicht eine

Andeutung von Pigmentveränderung, im Wesentlichen wie vor vier Wochen. Sublimat auf 1 Ctgrm. pro die reducirt.

9 Januar 85. Subjective Lichterscheinungen vermehrt, Patient kann-dieselben durch Druck auf das linke Auge hervorrufen.

Rechts S weniger gut (trotz hellem Tageslichte) und M stärker, — 9, 5 D., S $\frac{20}{40}$. No. 1 JÄGER mühsam. Vor einiger Zeit war nochmals mit Atropineinträufelung untersucht; dabei fand man etwas Pigmentatrophie nach aussen von dem „Meniscus“, aber in der Gegend der Macula keine irgend merklichen frischen Veränderungen. Wegen der störenden Lichterscheinungen wurde die Enucleation vorgeschlagen und von dem Patienten bewilligt.

10 Januar 85. Unmittelbar vor der Enucleation wurde nochmals
Links. eine genaue Untersuchung des linken Auges vorgenommen. Dasselbe ist, wie bisher immer, völlig frei von Injection und zeigt auch sonst keine Spur von Iritis. *Ophthalmoskopische Untersuchung.* Die Papille, die man undeutlich sieht, ist von unten her (im reellen Bilde) von der abgelösten Netzhaut zum Theil überlagert. Grade nach oben scheint die Netzhaut noch anzuliegen. Zu beiden Seiten von der Papille ist sie ebenfalls abgelöst, nach unten weit vorgetrieben. Der abgerissene, nach innen umgerollte Rand der abgelösten Netzhaut ist in der unteren Äquatorialgegend gut zu sehen, doch (bei nicht erweiterter Pupille) etwas weniger klar als früher. Im aufrechten Bilde zarte grauliche Flocken im Glaskörper vor der abgelösten Netzhaut. Leichtes Irisschlottern. Vordere Kammer tiefer als rechts, Iris in der Peripherie leicht retrahirt in einer circulären Falte. Druck normal, wie rechts.

- Links.* Finger in 1 Fuss excentrisch gezählt. Lichtschein kaum niedrige Lampe. Enucleation.
- 11 Januar 85. Patient ist mit dem Erfolge der Operation ausserordentlich zufrieden, da die unangenehmen Lichterscheinungen vor dem rechten Auge durch dieselbe fast gänzlich beseitigt sind.
- 15 Januar 85. Patient als geheilt entlassen; derselbe hat sich seitdem noch öfter wieder vorgestellt; die störenden Lichterscheinungen sind so gut wie völlig verschwunden, und es wird nur ab und zu ein leichtes Flimmern vor dem rechten Auge bemerkt. S ²⁰/₅₀—40.
- 6 April 1886. S ²⁰/₅₀—40. Zuweilen bemerkt Patient „Mouches volantes“ vor seinem rechten Auge.

Anatomische Untersuchung.

Das Auge wurde sofort nach der Enucleation in MÜLLER'sche Flüssigkeit gelegt, worauf man nach einigen Stunden eine deutliche Trübung in der Pupillaröffnung beobachten konnte, die ihre Lage in dem vordersten Theile der Linse zu haben schien. Das während fünf Wochen in MÜLLER'scher Flüssigkeit gehärtete Auge wurde im verticalen Meridiane halbirt, um so einen senkrechten Schnitt durch die Rissöffnung der Netzhaut zu erhalten. Der Schnitt ist durch die Papille und ungefähr 1 m.m. nach aussen von der stark contrahirten Pupille gefallen.

Makroskopische Beschreibung.

Das Auge weicht in Form und Grösse nicht von einem normalen, emmetropischen ab; es misst in

Sagittaler Richtung . . .	24 m.m.
Transversaler Richtung . .	24 „
Verticaler „ . . .	23,5 „

Die *Netzhaut* (Taf. I, Fig. 1) ist von der Papille aus in der oberen Augenhälfte bis zur Mitte des Orbiculus ciliaris und in der unteren Hälfte bis zu dem hinteren Ende der Ciliarfortsätze abgehoben. In der unteren Hälfte ist die Netzhaut weiter von der Aderhaut getrennt als in der oberen, wo die Abhebung sehr

gering ist. Der grösste Abstand zwischen den beiden Häuten beträgt in der oberen Hälfte 2 m.m., in der unteren 6 m.m. Der subretinale Raum ist wie gewöhnlich von bei der Härtung gelatinös geronnener Masse ausgefüllt. Die Netzhaut zeigt makroskopisch in der oberen Hälfte wenig Abnormes; sie ist anscheinend von normaler Dicke, nur in der Nähe der Papille scheint sie etwas verdickt und leicht gefaltet. In der unteren Hälfte jedoch zeigt sie sich bedeutend verändert; schon an der Papille ist sie in Falten gelegt, die nach vorne hin zahlreicher werden; einige von den durch diese Falten gebildeten Furchen sind durch etwas Pigment gekennzeichnet. Die so gefaltete und auf dem Durchschnitte schief getroffene Netzhaut geht in der Äquatorialebene des Auges plötzlich in ein zartes, nach vorn sich noch mehr verdünnendes Häutchen über; letzteres erstreckt sich in fast gerader Linie bis zur Innenseite des Ciliarkörpers, wo es unter annähernd rechtem Winkel sich in den anderen, nicht abgehobenen Theil der Pars ciliaris retinae fortsetzt. Dasselbe bildet eine schmale, aber scharfe Grenze zwischen der Masse, welche den subretinalen Raum ausfüllt, und dem Glaskörper. Der Inhalt der vorderen Hälfte des Netzhautsackes besteht aus einer faltig geschrumpften Masse von faserigem Aussehen. Die Grenze zwischen dieser Masse, die dem zusammengeschrumpften und abgehobenen Glaskörper entspricht, und dem homogenen Inhalte der hinteren Hälfte des Netzhautsackes zeigt sich als eine wellenförmig verlaufende Linie. Die Masse im subvitralen Raume (zwischen dem abgehobenen Glaskörper und der Netzhaut) ist von ganz demselben Aussehen wie die, welche den subretinalen Raum ausfüllt.

An der *Aderhaut*, die der Sklera, mit Ausnahme des vorderen oberen Theiles, anliegt, ist keine Veränderung bemerkbar.

Die *Regenbogenhaut* hat normales Aussehen; bei ihrem Ursprunge ist sie, vorzüglich in der unteren Hälfte (Taf. I, Fig. 2) nach hinten gezogen, wodurch die vordere Kammer hier vertieft wird. Sowohl in der vorderen als in der hinteren Kammer liegen Flocken von bei der Härtung geronnener Masse. *Linse* und *Hornhaut* zeigen nichts Abnormes. Der Querschnitt des *Sch-*

nerven ist von normalem Aussehen und gewöhnlichem Durchmesser.

Untersuchungsmethode.

Die nasale Augenhälfte wurde in üblicher Weise nach Behandlung mit Wasser und Alkohol in Celloidin eingebettet, um mit dem Mikrotom in eine ununterbrochene Reihe von Totalschnitten zerlegt zu werden. Einhundertvierzig so erhaltene Totalschnitte von der nasalen Augenhälfte habe ich meiner Beschreibung zu Grunde gelegt. Die Einbettungsmasse wurde theils im Schnitte belassen, theils mit Alkohol und Äther aufgelöst; in letzterem Falle wurden von fremden Beimengungen ganz freie Präparate des Glaskörpers gewonnen. Als Farbstoffe dienten Hämatoxylin, Hämatoxylin und Eosin, Boraxcarmin und Pikrolithioncarmin (ORTH). Als Einschliessungsmittel benutzte ich meistens Glycerin oder Damarlack, selten Canadabalsam. Die laterale Augenhälfte wurde zur Anfertigung theils von Zerzupfungspräparaten, theils von Schnittserien von kleineren, in Paraffin eingebetteten Stücken benutzt.

Untersuchung der Schnittreihe mit der Loupe.

Bevor ich zur Beschreibung des mikroskopischen Befundes der einzelnen Gewebe übergehe, will ich die Lageverhältnisse der verschiedenen Theile des Auges, die man mit blossem Auge oder mit Hülfe der Loupe an der Schnittreihe beobachten kann, mittheilen.

Der abgehobene *Glaskörper* nimmt an allen Schnitten ungefähr die vordere Hälfte des Netzhautsackes ein, und seine hintere Grenze fällt ungefähr mit der Äquatorialebene des Auges zusammen. In den Schnitten, welche seitlich von der Linse gefallen sind, ist der geschrumpfte Glaskörper sowohl hinten von der Netzhaut als vorne von den Zonulafasern abgehoben. Die Bildung der *postzonulären Spalte* (CZERMAK, H. VIRCHOW) kann nicht der Schrumpfung in Folge der Härtung in Alkohol zugeschrieben werden, da man in der Spalte eine bei der Härtung geronnene Masse findet¹⁾. Diese Spalte hat ihre grösste Breite (ungefähr 1 m.m.) in der oberen

¹⁾ Fig. b, Taf. I, Taf. II.

Hälfte des Auges, wo sie sich nach hinten bis zu der Gegend der Ora serrata erstreckt; in der unteren Hälfte verschmälert sich die Spalte, um in der Nähe des hinteren Endes der Processus ciliares allmählich aufzuhören. Diese vordere Glaskörperablösung findet man in allen Schnitten, die seitwärts von der Linse gefallen sind. Wo die Linse mitgetroffen ist, findet man neben ihr den Glaskörper gleichfalls von der Zonula zurückgezogen, doch ist die postzonuläre Spalte unterhalb der Linse enger als oberhalb, und stellenweise unterbrochen, indem hie und da die Processus ciliares und die Zonulafasern in Zusammenhang mit der vorderen Glaskörperschicht nach hinten gezogen sind. Die hintere Fläche der Linse liegt in allen Schnitten dem Glaskörper vollkommen an. Die Grenze zwischen dem abgehobenen Glaskörper und dem homogenen Inhalt in der hinteren Hälfte des Netzhautsackes ist, wie oben bemerkt, wellenförmig und in der Peripherie besonders scharf. Wo keine Abhebung des Glaskörpers besteht, ist letzterer mit der Netzhaut fest verbunden und zeigt schon ein mit der Loupe sichtbares faseriges Gerüst, welches in der unteren Hälfte stellenweise schwarzes Pigment enthält.

Die *Netzhaut* zeigt sich in allen Schnitten in derselben Ausdehnung von ihrer Unterlage abgehoben, nach oben bis zur Ora serrata und nach unten bis zu dem hinteren Ende der Ciliarfortsätze. In der ganzen Schnittreihe ist die Netzhaut in der unteren Hälfte mehr abgehoben als in der oberen. Der vordere Theil der wenig abgehobenen Netzhaut der oberen Augenhälfte liegt dem Glaskörper an. Weiter nach hinten zeigt die, sowohl von der Aderhaut als auch von dem Glaskörper getrennte Netzhaut einen schwach welligen Verlauf. In dem hinteren Theile der unteren Augenhälfte ist sie überall gefaltet, ganz besonders in der Nähe der Äquatorialebene, wo sie in Folge der Faltungen einen nach vorn stark hervorragenden Wulst bildet¹⁾. Hier hört nun die Faltung plötzlich auf, und die Netzhaut setzt sich nur als ganz dünnes Häutchen fort. Mit Hülfe der Loupe erkennt man an dem gefalteten Theil eine starke Faltung der beiden

¹⁾ Fig. a, Taf. I.

Körnerschichten, besonders der äusseren. An der Aussenfläche dieser Netzhautpartie sieht man an einem Schnitte eine theilweise pigmentirte Auflagerung, die auf einer Stelle zu langen Fäden und Bändern ausgezogen sich strangförmig bis zur Innenfläche der Aderhaut verlängert. Ähnliche Auflagerungen mit Andeutungen von zottenförmigen Verlängerungen findet man auch an anderen Schnitten an der gefalteten Netzhaut in der Nähe des Netzhauttrisses¹⁾. In dreiundvierzig auf einander folgenden Schnitten sieht man da, wo der Netzhautwulst in den dünneren Netzhauttheil übergeht, in einer Ausdehnung von 3—4 m.m. eine Unterbrechung, welche der ophthalmoskopisch beobachteten Rissöffnung entspricht.²⁾ Das Ende des Netzhautwulstes, welches die Öffnung von hinten her begrenzt, hat sich hier vom Glaskörper zurückgezogen und ist nur von der homogenen Gerinnungsmasse umgeben. Die Netzhaut, welche nach vorn von der Ruptur liegt, zeigt dieselben Verhältnisse, wie ich sie an den früheren Schnitten beschrieben habe. Durch die Rissöffnung stehen der subretinale und subvitriale Raum in unmittelbarer Verbindung. Die Pigmentepithelschicht scheint im Allgemeinen erhalten. In mehreren Schnitten findet man in der Gegend der Ora serrata einen kleinen, $\frac{1}{4}$ — $\frac{1}{2}$ m.m. breiten, pigmentirten Herd.

Die Ciliarfortsätze sind nach hinten gezogen. Dadurch wird der Winkel zwischen der hinteren Irisfläche und der vorderen Fläche des Ciliarkörpers, mit einem Worte, der sogenannte hintere Iriswinkel (ARLT) vergrössert. Nach unten, wo die Iris den Processus ciliares dicht anliegt, sind sowohl die Ciliarfortsätze als der peripherische Theil der Iris nach hinten gezerrt. In der postzonulären Spalte, zwischen den Zonulafasern und in der hinteren Kammer liegen Flocken von geronnener Eiweissmasse.

Die *Regenbogenhaut* ist von normaler Dicke und Form. Da die Iriswurzel nach hinten gezogen ist, so fallen dadurch die concentrischen Falten der Iris noch mehr in die Augen. Diese

¹⁾ Taf. VIII.

²⁾ Fig. b, Taf. I.

„Faltung der Iris“ wurde auch, wie in der Krankengeschichte bemerkt ist, bei der klinischen Untersuchung beobachtet.

Die *Hornhaut* zeigt nichts Abnormes; in der Gegend des Plexus venosus, dicht vor der vorderen Insertion des Ciliarmuskels, bemerkt man eine reichliche Pigmentanhäufung.

Mikroskopischer Befund.

Der *Glaskörper*¹⁾. Der abgehobene und zusammengeschrumpfte Glaskörper hat eine feinfaserige Beschaffenheit. Die Fasern erscheinen sämtlich als geschlängelte Linien und liegen zum Theil in grosser Ausdehnung parallel verlaufend neben einander, sodass man den Eindruck gewinnt, als ob grössere Massen des Glaskörpers sich gleichmässig gefaltet haben, zum Theil sind sie zu einzelnen lockigen Bündeln von verschiedenem Verlauf angeordnet. Es giebt theils Bündel, die der Innenfläche der Netzhaut parallel in meridionaler Richtung verlaufen, theils und in überwiegender Anzahl solche, welche eine mehr oder weniger senkrechte Richtung zur Netzhaut einnehmen. Letztere strahlen in breiten Zügen von der Innenfläche der Netzhaut aus, um sich divergirend in den Glaskörper zu verbreiten. Auch sehr stark gefaltete Bündel von unregelmässigem Verlauf treten hier und da auf (Fig. c, Taf. V). Die Grenzschicht des Glaskörpers, welche die postzonuläre Spalte von hinten her begrenzt, ist stark wellenförmig gefaltet (Taf. II). Zwischen den mehr oder weniger gewellten Bündeln findet man Zwischenräume, die von einer feinkörnig aussehenden Masse ausgefüllt sind. Es sind diese feinen Körnchen wohl als quergetroffene Faserbündel zu deuten, theilweise auch als körnig geronnenes Eiweiss. Die dickeren Faserbündel kommen hauptsächlich in dem peripheren Theile des Glaskörpers vor, während man in der Mitte feinkörnige geronnene Eiweissmasse antrifft. Zwischen den einzelnen Fasern findet man ein- bis zweikernige Zellen, die bisweilen sehr feine und lange Ausläufer zwischen die Fasern ausschicken. Diese, oft mit Pigmentkörnchen versehenen, spindelförmigen Zellen kommen aber im Allgemeinen nur sehr spärlich vor. In dem unteren Theile des Glaskörpers ist dagegen

¹⁾ Taf. IV.

der Reichthum an pigmentführenden Zellen auffallend. Dieselben gleichen theils Lymphzellen und sind mit einem oder zwei Kernen versehen, theils gleichen sie Endothelzellen mit Ausläufern. Diese letzteren Zellen, zuweilen von sehr bizarrer Form (Fig. e, Taf. IX), liegen meistens einzeln in der Glaskörpersubstanz, nur in dem unteren Theile desselben findet man sie, wie erwähnt, zu grösseren Haufen zusammengelagert. Hier und da, vorzüglich in dem vorderen unteren Theile des Glaskörpers trifft man grössere, runde Pigmentklümpchen (von 0,04—0,07 m.m. Durchmesser), auf den Faserbündeln und in den von feinkörniger Masse ausgefüllten Zwischenräumen zerstreut. Ausserhalb dieser Klümpchen von Pigment findet man auch frei liegende Pigmentkörnchen. Zellen mit Vacuolen, sogenannte Physaliphoren (IWANOFF) kommen verhältnissmässig selten vor.

Die Wichtigkeit des Gegenstandes veranlasste mich, die Faserung des Glaskörpers auch an Zupfpräparaten zu studiren. An solchen Präparaten von dem nur mit MÜLLER'scher Flüssigkeit und Wasser behandelten Glaskörper wurden dieselben Bilder (Fig. b, Tafel V) von wellenförmigen Bündeln erhalten und auch eine deutliche Spaltung der Bündel in einzelne Fasern beobachtet. Besonders schöne Bilder habe ich von den mit Pikrolithioncarmin (ORTH) oder Eosin gefärbten Präparaten bekommen, doch möchte ich betonen, dass es empfehlenswerth ist, Glycerin als Einschlussmittel zu benutzen, weil in dem stark lichtbrechenden Balsam (Canadabalsam z. B.) die faserige Structur schwer zu erkennen ist. In Damarlack kann man gleichfalls die Fasern erkennen, aber sie treten doch nicht so schön hervor wie in Glycerin.

Werfen wir jetzt noch einen Blick auf das Verhältniss des Glaskörpers zu den angrenzenden Theilen.

Nach oben (im vorderen inneren Quadranten des Auges) an der Grenze gegen die Pars ciliaris retinae hängt der Glaskörper mit der Netzhaut fest zusammen; man sieht die Netzhaut genau der Oberfläche des Glaskörpers folgen. Auf einigen Schnitten ist der Glaskörper von der Netzhaut etwas abgehoben und die über dem abgehobenen Glaskörper gespannte Netzhaut zeigt an einer Stelle einen schmalen Riss,

der durch eine Anhäufung von Pigmentkörnchen enthaltenden Zellen ausgefüllt ist (Fig. a, Taf XIII).

Die Aussenfläche des Glaskörpers verhält sich nach unten (im vorderen inneren Quadranten des Auges) etwas abweichend in den verschiedenen Schnitten. Da, wo die Netzhaut nicht gerissen ist, und wo man einen vorderen, verdünnten Theil, welcher mit dem Glaskörper sehr fest verbunden ist, von einem hinteren, stark gefalteten, vom Glaskörper abgelösten Theile der Netzhaut unterscheiden kann, findet man die äussere Schicht des Glaskörpers weniger uneben, während man in den durch die Ruptur gefallenen Schnitten deutliche Einsenkungen an der Oberfläche des Glaskörpers wahrnimmt, denen die Netzhaut überall vollständig folgt (Fig. b, Taf. I, III).

An keinem dieser oder jener Schnitte aber findet man aus dem Stützgewebe der Netzhaut in den Glaskörper hineinstrahlende netzförmig verzweigte Fasern, wie man sie sonst in manchen Fällen von Netzhautablösung sieht. (IWANOFF, Archiv f. Ophth. XV: 2, Fall II, S. 20; LEBER, 1882). Wie bei der Rissöffnung der Netzhaut in der unteren Augenhälfte, so ist der Glaskörper auch nach hinten, besonders in den peripherischen Theilen scharf begrenzt (Taf. VIII, Taf. X, Fig. b). Die Aussenfläche der Grenzschicht ist von einer einfachen Schicht endothelähnlicher Zellen überzogen.

Der abgehobene Glaskörper bildet also eine faserige verdichtete Masse, welche die vordere Hälfte des Glaskörperaumes einnimmt; doch muss betont werden, dass der centrale Theil des abgehobenen Glaskörpers nicht wie der periphere aus einer dichtfaserigen, sondern aus einer durch die Härtung geronnenen eiweissreichen Masse besteht. Die bei der ophthalmoskopischen Untersuchung im Glaskörperaume beobachteten, bei den Drehungen des Auges in Bewegung versetzten Flocken entsprechen zweifellos den Häufchen von Pigment führenden Zellen, welche bei der anatomischen Untersuchung sowohl in der erwähnten eiweissreichen Flüssigkeit des centralen Theiles des Glaskörpers als in dem subvitralen Raume gefunden wurden.

Die *Zonulafasern und die postzonuläre Spalte*. Die Zonulafasern, die man bis zur Ora serrata verfolgen kann, verlaufen, wie gewöhnlich, in dem Zwischenraume zwischen dem Glaskörper und der Pars ciliaris retinae; doch müssen wir hervorheben, dass man in mehreren Schnitten die Fasern in den Glaskörper selbst hineinstrahlen sieht, um weiterhin, sei es in geradem, sei es in bogenförmigem Verlauf die Innenfläche der Netzhaut zu erreichen (Taf. IV). Diese Fasern, welche nur vereinzelt vorkommen und oft rechtwinklig die Faserbündel des Glaskörpers kreuzen, unterscheiden sich von den Glaskörperfasern nicht nur durch ihre grössere Dicke, sondern auch durch stärkere Lichtbrechung und das glasartige Aussehen, wie wir es eben nur bei Zonulafasern antreffen. Während in der oberen Augenhälfte die Zonula sammt Pars ciliaris retinae der Innenfläche der vorderen Hälfte des Orbiculus ciliaris anliegt, sind in der unteren Augenhälfte beide Theile bis zum vorderen Ende des Orbiculus ciliaris von demselben abgelöst. Der abgelöste Theil der Zonula erscheint hier (Taf. II, III, VII) als ein breites Band, welches über die erwähnten Einsenkungen an der Aussenfläche des geschrumpften Glaskörpers in gerader Richtung nach vorn verläuft, um in der Nähe des hinteren Endes der Ciliarfortsätze unter recht- bis spitzwinkliger Knickung umzubiegen und von da, den Ciliarfortsätzen anliegend; unter der Form des gewöhnlichen Fasergitterwerkes den Äquator der Linse zu erreichen (Taf. II, III, VII). An den stark glänzenden flachen Zonulabändern sieht man bei verschiedenen Einstellungen eine Längsstreifung, welche die einzelnen Fasern des Bandes andeutet (Fig. b, Taf. VII). Ich habe schon bei der makroskopischen Beschreibung erwähnt, dass die postzonuläre Spalte in der unteren Augenhälfte weniger breit ist als in der oberen; mikroskopisch sieht man dieselbe dort an einigen Stellen sogar vollständig aufgehoben durch Anlagerung der Zonulafasern an den Glaskörper (Taf. III).

An den Zonulafasern findet man hier und da einige Lymphzellen und vereinzelte Endothelplättchen mit einem, von einigen Pigmentkörnchen umgebenen ovalen Kern; ausserdem in grösserer Menge Pigmentklumpen, aus denen zuweilen ein gefärbter Kern durchschimmert (Taf. IX, Fig. d). Besonders gross sind die Pigment-

anhäufungen in der unteren Augenhälfte, namentlich an der Knickungsstelle der Zonula und in den Thälern zwischen den Ciliarfortsätzen (Taf. VII, Fig. a). Eine grosse Menge feiner Pigmentkörnchen findet man auch in dem Winkel, den der abgehobene Glaskörper mit der hinteren Linsenfläche bildet (Taf. III).

Die Veränderungen der *Netzhaut in der oberen Augenhälfte*.

a. *Der Ciliartheil der Netzhaut*. Form und Aussehen der Cylinderzellen scheint normal. An einigen Präparaten findet man im Glaskörper Anhäufungen von epitheloiden Zellen mit körnigem Protoplasma und einem bis zwei deutlich hervortretenden Kernen. Diese Anhäufungen hängen, wie einige Schnitte deutlich erkennen lassen, mit den Cylinderzellen der Pars ciliaris retinae zusammen.

b. *Die eigentliche Netzhaut* hat ihre normale Schichtung beibehalten und zeigt an der Ora serrata die hier so häufig vorkommenden Hohlräume. Die Stützfasern treten etwas mehr hervor als gewöhnlich. Bedeutende Veränderungen nimmt man nur an der Stäbchenschicht wahr; die Innenglieder der Stäbchen sind zu durchsichtigen, bläschenförmigen Bildungen umgestaltet, die Aussenglieder sind fadenförmig und oft durcheinander gewirrt. An einigen Schnitten findet man ungefähr 2,5 m.m. hinter der Ora serrata, wie schon in der Beschreibung des Glaskörpers vorläufig mitgeteilt ist, die Netzhaut durch einen schmalen (0,04 m.m.) Riss unterbrochen (Fig. a, Taf. XIII). Das Netzhautstück, welches nach vorn von diesem Risse liegt, ist auf einer kurzen Strecke der Fläche nach gespalten. Die innere Hälfte der so getheilten Netzhaut ist in die Furchen an der Aussenfläche des Glaskörpers hineingezogen, und die äussere Hälfte verliert sich nach hinten in der Rissöffnung. Das Ende der Netzhaut, welches den Riss nach hinten begrenzt, ist quer abgerissen.

Die Veränderungen *des gefalteten Theiles der Netzhaut in der unteren Augenhälfte*. Die Faltung macht sich mikroskopisch an allen Schichten geltend, besonders stark in der äusseren Körnerschicht, wo die secundären Falten papillären Erhebungen gleichen. Die Stützfasern sind verlängert und, während ihre inneren, stark verdickten Enden durch die Faltung einander genähert sind, strahlen sie

nach der Peripherie hin fächerförmig aus. Das zwischen den Stützfasern liegende Gewebe ist netzförmig und enthält in seinen Maschen klares, bei der Härtung geronnenes Transsudat (Taf. XI).

Die Ganglienzellen, vielleicht etwas weniger zahlreich als gewöhnlich, bieten nichts Abnormes. Zwischen denselben und den Nervenfasern trifft man in vermehrter Anzahl blassgefärbte Kerne, die wohl Gliazellen und Lymphzellen angehören. Die Stäbchenschicht zeigt dieselben Veränderungen wie in der oberen Augenhälfte, doch sieht man ausserdem, vorzüglich auf der Höhe der Falten, zwischen den fadenförmig oder kolbenförmig veränderten Stäbchen und Zapfen, einige Zapfen mit ihren Körnern nach aussen von der Membrana limitans externa gerückt. Die Schicht der fadenförmig veränderten Aussenglieder ist oft wellenförmig gefaltet und von der Membrana limitans externa durch tropfenförmige Bildungen abgehoben. An einem Präparate sieht man eine hügelige Erhebung der Grenze der äusseren Körnerschicht durch Auswachsen der Zapfenfasern, welche mit ihren Körnern durch die Limitans weit hindurch gewachsen sind (Fig. d Taf. XIII). Dieser Befund von Zapfen mit Einlagerung eines Kernes, welcher im Aussehen mit äusseren Körnern übereinstimmt, ist früher von DEUTSCHMANN (1879) in einem Auge mit hämorrhagischem Glaukom, KUHNT (1879 und 1885) und TARTUFFERI (1882) erwähnt. In der letzten Zeit hat STÖHR (1886) in den Zapfeninnengliedern eines normalen Auges einen den äusseren Körnern gleichenden Kern gefunden. Die Gefässe sind mit Blut gefüllt, und in den perivascularären Räumen liegen Rundzellen.

Die Veränderungen *des ungefalteten nach vorn sich verdünnenden Theiles der Netzhaut in der unteren Augenhälfte*. Da wo die Faltung aufhört, biegt die Netzhaut nach vorn um. Anfangs ist sie von normaler Dicke und Schichtung, doch verdünnt sie sich allmählich, indem sich die Schichtung in ein kernhaltiges areoläres Gewebe verliert, welches noch mehr verdünnt in die Pars ciliaris retinae übergeht.

Die Veränderungen in dem Theile der *Netzhaut, welcher die Rissöffnung nach hinten begrenzt*. Man findet hier dieselben Ver-

änderungen wie an dem oben beschriebenen gefalteten Theile. Die Stützfasern sind hier noch mächtiger. Der freie Rand der Netzhaut, welcher die Rissöffnung von hinten begrenzt, ist stärker gefaltet, eingerollt und endet verschmälert in der Tiefe einer Falte. Die Taf. XI, von einem verticalen Schnitte durch die Rissöffnung, zeigt, wie das freie Ende des hinteren Theiles der zerrissenen Netzhaut schnabelförmig in der Tiefe einer Falte endet. Einige Gefässe sind blutleer, mit aneinander liegenden Wänden und von pigmentirten Zellen umgeben. Einige der quergetroffenen Gefässe zeigen in dem kleinen Lumen eine von Pikrinsäure gelb gefärbte homogene Masse. Hier und da trifft man in verschiedenen Schichten Herde von rothen Blutkörperchen und in den Furchen massenhafte Pigmentklümpchen, von welchen einige einen gefärbten Kern durchschimmern lassen.

Die Veränderungen in dem Theile der *Netzhaut, welcher die Rissöffnung nach vorn begrenzt*. Der Riss liegt dicht hinter der Ora serrata. Die Abhebung erstreckt sich nach vorn von dem Riss in meridionaler Richtung 3—4 m.m. weit; der abgehobene Theil besteht somit noch aus einem kleinen Stück der eigentlichen Retina und aus der bis zu dem hinteren Ende der Ciliarfortsätze abgehobenen Pars ciliaris retinae. Die Cylinderzellen der abgehobenen Pars ciliaris sitzen in schwach wellenförmiger Anordnung an der Aussenfläche der hier geradlinig verlaufenden Zonulafasern (Taf. VII, Fig. b) und gehen nach hinten über in eine dichte aber dünne Schicht von kernhaltigen Zellen, welche die Furchen an der Aussenfläche des Glaskörpers überziehen (Taf. III). Von dem hinteren Rande dieser so veränderten Netzhaut ist die Rissöffnung nach vorn begrenzt.

Die Papilla nervi optici. An Querschnitten zeigt sich sowohl die Papille als die sie umgebende Netzhaut etwas verdickt, indem die Nervenfasern weit auseinander gerückt sind. Da man weder eine Kernvermehrung noch eine Verdickung der Nervenfasern und des Stützgewebes bemerken kann, so ist wohl als Ursache dieser Verdickung eine Ansammlung von Flüssigkeit in den Zwischenräumen der Nervenfasern anzusehen. Vor der Lamina cribrosa liegt in der Nähe des Chorioidealringes, umgeben von den Nerven-

fasern eine drusenähnliche Bildung, welche eine deutliche concentrische Schichtung zeigt, und kleine rosettenförmig angeordnete Krystalle enthält.

Es erübrigt nun noch die Begrenzung der Netzhaut und des abgelösten Glaskörpers gegen den subvitralen Raum zu beschreiben. Die Innenfläche der Netzhaut findet man stellenweise von einer ein- oder mehrschichtigen Lage von Zellen mit schön hervortretenden, ovalen Kernen bekleidet (Fig. a und b, Taf. X). Hier und da findet man nur vereinzelt Endothelzellen an der Innenfläche der Netzhaut, welche man von der Oberfläche oder von der Seite sieht. Sie haben die Form von dünnen Plättchen, an welchen der Kern eine Erhebung bildet und stimmen mit den Zellen überein, die IWANOFF bei chronischer Retinitis (v. GRÄFE's Archiv XI: 1, S. 141, 164) und Herzog CARL THEODOR in Fällen von Glaskörperablösung beschrieben haben. Die Grenzschiicht des abgelösten Glaskörpers ist gegen den subvitralen Raum von einer einschichtigen Lage von Zellen überzogen, die in Form und Aussehen mit den an der Innenfläche der Netzhaut vorkommenden Zellen übereinstimmen. An der Grenze der Abhebung, wo der Glaskörper und die Netzhaut sich von einander trennen, sieht man sehr schön, wie die gegenüber liegenden Flächen der beiden Gebilde von einem Zellbelage bekleidet sind (Fig. b, Taf. X).

An der Aussenfläche der Stäbchenschicht findet man vereinzelt Pigmentepithelzellen. Hier und da liegen zwischen den Stäbchen und Zapfen einige Drusen, die sich bis in die äussere Körnerschicht erstrecken. Ausserdem sieht man an einigen Schnitten eine neugebildete Auflagerung von spindelförmigen Zellen mit eingestreuten Pigmentzellen und Drusenbildungen. Diese Zellauflagerungen wachsen an einigen Stellen, wie schon in der makroskopischen Beschreibung erwähnt ist, strangförmig in den subretinalen Raum hinein. Äusserlich sind sie von Pigmentepithelzellen bekleidet.

Die Aderhaut. An der Innenfläche der Aderhaut findet man das Pigmentepithel erhalten; nur in der Nähe des lateralen Randes der Papille in einer Ausdehnung, welche der mit dem Augenspiegel beobachteten Sichel entspricht, ist das Pigment in den Zellen

rarificirt; im Bereiche der übrigen Chorioidea findet sich an einzelnen Zellen die gleiche Veränderung. An Flächenpräparaten der Aderhaut zeigen die Pigmentepithelzellen eine auffallend ungleiche Grösse und ungleichmässige Pigmentirung. Man findet eine ungewöhnliche Menge von überall zerstreuten, grossen, bis vierzehn- oder fünfzehneckigen, vielkernigen Zellen, welche von kleineren, stärker pigmentirten Zellen umgeben sind. Die grossen Zellen entsprechen den von KUHNT in normalen Augen unter dem Namen „Gigantenzellen“ beschriebenen (Fig. a, Taf. IX); in diesem Falle sind sie jedoch viel zahlreicher als gewöhnlich, messen 60—90 μ im grössten Flächendurchmesser und sind oft mit 8 bis 10 bis 15, mehrentheils randständigen Kernen versehen (Taf. IX, Fig. b, c). Im Bereiche des Äquators findet man eine schmale, streifenförmige Erhebung, welche nur aus kleinen, stark pigmentirten Epithelzellen besteht.

Bei Beschreibung der Veränderungen der Netzhaut haben wir die an der Aussenfläche derselben vorkommenden Auflagerungen von kernhaltigen Zellen und Drusen und die zottenförmigen Auswüchse (*Chorioidealzotten*, H. MÜLLER) erwähnt. Ähnliche Auflagerungen findet man auch an der Innenfläche der Aderhaut in Form flacher Erhebungen im hinteren Abschnitte des Auges. Viele Schnitte zeigen ausserdem in der Nähe der Ora serrata einen Herd, welcher in meridionaler Richtung eine Ausdehnung von 0,75 m.m. hat und eine Höhe von ungefähr 0,1 m.m. erreicht (Taf. IV). Er setzt sich zusammen aus kernhaltigen Zellen, von denen mehrere spindelförmig sind, und aus Zügen von Pigmentklumpen. Die flachen Auflagerungen im hinteren Abschnitte des Auges bestehen aus von Pikrinsäure gelb gefärbter, theils homogener, theils körniger Masse mit eingestreuten Rundzellen und mehr oder weniger veränderten Pigmentepithelzellen. Vereinzelt kleine Drusen kommen übrigens auch hier vor. — In Flächenpräparaten von der Gegend der Ora serrata findet man zwischen den gewöhnlichen Capillaren, von 0,18 m.m. Durchmesser, und der Basalmembran der Aderhaut das von SATTLER beschriebene Netz von feinen Haargefässen von 0,004—0,006 m.m. Durchmesser. Die gewöhnlichen Capillaren und Venen sind stark mit Blut gefüllt, und in der Um-

gebung einiger Venen liegen Rundzellen herdweise angehäuft. In manchen, sowohl Capillar- als Venenschlingen, sowie in einigen Arterien sieht man kürzere und längere Pfröpfe einer gelblichen, körnigen, trüben Masse, deren Aussehen mit dem übereinstimmt, was SATTLER in der Choriocapillaris in gewissen Fällen von seröser Chorioiditis, hochgradiger Myopie und Glaukom gefunden hat. An manchen Stellen ist die körnige Masse von runden Lücken unterbrochen, und oft sieht man in der Mitte der körnigen Masse Blutkörperchen. Da ich mit Anilinfarben keine Färbung dieser körnigen Masse erhalten habe, welche möglicherweise für eine Anhäufung von Mikroorganismen sprechen könnte, so möchte ich mich der Ansicht SATTLER's zuneigen, dass diese Pfröpfe aus dem Gefässinhalte entstanden seien, lasse aber dahin gestellt, ob *intra vitam* oder *postmortal*. In den Maschen zwischen den Capillaren findet man Rundzellen in mässiger Menge. In der „Schicht der kleinen Gefässe“ und in der „Schicht der grösseren Gefässe“ ist die Infiltration eine stärkere, so dass man hier die Venen stellenweise von dicht beisammen liegenden Rundzellen umgeben sieht. Wo die Gefässe jene oben beschriebenen Pfröpfe enthalten, zeigt die Umgebung im Ganzen nur eine sehr geringe Infiltration mit Rundzellen, in grösserer Menge findet man jedoch letztere öfters dort, wo die Gefässe mit Blutkörperchen angefüllt sind.

Der Ciliarmuskel zeigt auf dem Durchschnitte die von IWANOFF bei myopischen Augen beschriebene Form eines stumpfwinkligen Dreieckes mit vorwaltend längs und schräg verlaufenden Fasern. In dem intermusculären Bindegewebe sieht man vereinzelte kleine Anhäufungen von Rundzellen in der Nähe der Gefässe.

Die Ciliarfortsätze sind, wie bemerkt wurde, nach hinten gezogen, wodurch der Zwischenraum zwischen ihnen und der Hinterfläche der Iris („der hintere Iriswinkel“, ARLT) vergrössert ist. Wenn man genau die Schnittreihe durchmustert, so findet man die Iris und die Ciliarfortsätze nicht überall durch diesen Winkel von einander getrennt, sondern man sieht, dass an einigen Stellen der Ursprung der Ciliarfortsätze auf die Hinterfläche der Iris etwas übergreift. Wie in der eigentlichen Adèrhaut, so giebt es auch in einzelnen Ciliarfortsätzen an manchen Stellen sehr dichte

Anhäufungen von Rundzellen an den Aussenwänden der Venen. In einigen Fortsätzen ist das bindegewebige Stroma kernarm, verdichtet und wird von Pikrinsäure oder Eosin sehr stark gefärbt.

Die Regenbogenhaut. Ausser dem bei der makroskopischen Beschreibung Gesagten ist hier nichts zu erwähnen.

Die Linse. An den mit Pikrolithioncarmin gefärbten Präparaten kann man einen inneren stark gefärbten Kern von einer hell gefärbten Corticalschicht unterscheiden. Die äussersten Lamellen des Kernes sind etwas auseinander gezerrt. Das Kapsel-epithel ist erhalten. Die inneren Kerne des noch vorhandenen Kernwirbels sind klein und verkümmert. In der vorderen Corticalschicht zeigen sich die quergetroffenen Linsenfasern etwas geschwollen mit geblähten Kernen, und zwischen den längsgetroffenen Linsenfasern sieht man stellenweise die zu „Algenbildern“ angeordneten Eiweisstropfen. In dem Theile der Linse, welcher der Pupillaröffnung entspricht, findet man das Epithel von der Corticalschicht durch eine geronnene Eiweissmasse getrennt. Diese Masse ist es wahrscheinlich, welche in Folge ihrer Gerinnung die einige Stunden nach dem Einlegen in MÜLLER'sche Flüssigkeit beobachtete Trübung verursacht hatte. Eine dünne Schicht von zu unregelmässigen Figuren geronnenem Eiweiss zeigt sich auch an der Innenfläche der hinteren Linsenkapsel.

Der Sehnerv. An Querschnitten des Sehnerven findet man in der äussersten Peripherie eine schmale Zone, in welcher die Markscheiden der Nervenfasern fehlen.

An der Corneoskleralgrenze findet man die Bälkchen des Lig. pectinatum hinter dem Plexus venosus dicht von Pigment überzogen, welches man auch an den Aussenwänden der Venen sieht (Taf. XII).

Die beschriebenen pathologisch-anatomischen Veränderungen berechtigen zu folgender Diagnose: Chronische Chorioi-ditis, fibrilläre Verdichtung des Glaskörpers, Ablösung des Glaskörpers, sowohl von der Netzhaut (hintere Glaskörperablösung), als von der Zonula (vordere Glaskörperablösung), Ablösung der Netzhaut mit grosser Ruptur in der unteren, und schmalem, nur mi-

kroskopischem Risse in der oberen Augenhälfte, chronische Retinitis, besonders in der unteren Augenhälfte.

Epikrise.

Bevor ich aus den anatomischen Befunden den Entwicklungsgang der Krankheit klarzulegen versuche, will ich noch kurz aus der Krankheitsgeschichte daran erinnern, dass der Patient im October 1883 von einer seichten Netzhautablösung in der oberen Augenhälfte befallen war, welche während der Behandlung zurückging, und dass er im Februar 1884 eine Netzhautablösung in der unteren Hälfte hatte, an der man im October 1884 eine ganz peripherisch gelegene Ruptur beobachtete.

Bei der anatomischen Untersuchung hat sich gezeigt, dass der Glaskörper die bedeutendsten Veränderungen erfahren hat. Verändert ist auch die Chorioidea, indem sie überall die Zeichen chronischer Entzündung darbietet, während diese in der Retina hauptsächlich nur auf die untere Augenhälfte und vorzüglich auf die Umgebung des Risses beschränkt ist. Die Netzhaut zeigt ausser dem grossen Risse noch einen kleinen (Taf. XIII, Fig. a) in der oberen Augenhälfte. Die Veränderung des Glaskörpers besteht darin, dass derselbe zu einer dichtfaserigen, geschrumpften Masse umgewandelt ist. Der Unterschied im Aussehen zwischen dem wenig und dem stark geschrumpften Theile des Glaskörpers ist aus dem Vergleiche der beiden Abbildungen Taf. IV und Taf. VI klar ersichtlich. Die erste veranschaulicht den Glaskörper des oberen inneren Theiles des Auges, die letztere den stark geschrumpften Glaskörper in der Umgebung der grossen Netzhauruptur. Der so veränderte Glaskörper ist von der Netzhaut bis zu dem Äquator des Auges abgehoben (Taf. I, Fig. a u. b). In der unteren Augenhälfte, wo der Glaskörper am meisten geschrumpft ist, findet man die grosse Ruptur. In diesem Theile des Auges sind auch die Processus ciliares und die Iriswurzel nach hinten gezogen, wodurch die vordere Kammer vertieft ist (Taf. XII). Wenn man berücksichtigt, dass alle diese Veränderungen — die Abhebung des geschrumpften Glaskörpers, die Ablösung der an zwei Stellen zerrissenen Netzhaut und die Vertiefung

der vorderen Kammer — in einem Auge ohne Spannungsveränderung vorkommen, so scheint mir, dass man in der Schrumpfung des Glaskörpers die Ursache der Netzhautablösung zu suchen hat, und glaube ich, dass man den Entwicklungsgang der Ablösung folgendermaassen erklären kann: Die Krankheit hat mit einer schleichenden Chorioiditis angefangen; dabei wurden Aderhaut und Netzhaut stellenweise durch chorioiditische Herde mit einander mehr oder weniger fest verlöthet. Der Glaskörper ist in Folge der durch die Chorioiditis gesetzten Ernährungsstörung zu einem dichtfaserigen Gewebe umgewandelt. Durch die Schrumpfung des fibrillären Gerüsts hat sich der Glaskörper zuerst im hinteren oberen Theile der äusseren Augenhälfte, an der Stelle, wo im October 1883 eine leichte Netzhautablösung ophthalmoskopisch beobachtet war, von der Aderhaut abgehoben. Wahrscheinlich wurde durch den Zug des Glaskörpers die Netzhaut zerrissen, und es ergoss sich dann durch den Riss die in dem subvitralen Raume (zwischen dem abgehobenen Glaskörper und der Netzhaut) befindliche Flüssigkeit hinter die Netzhaut.

Bei seiner weiteren Schrumpfung hat der Glaskörper sich immer mehr von der abgehobenen und zerrissenen Netzhaut abgelöst, und die in der Flüssigkeit zwischen dem abgehobenen Glaskörper und der Aderhaut flottirende Netzhaut konnte bei Bewegungen des Auges und Lageveränderungen des Körpers sich bald mehr dem Glaskörper, bald mehr der Aderhaut nähern. Die Ablösung ging während der Behandlung für einige Zeit zurück. Die vorübergehende Wiederanlegung der Netzhaut findet wohl ihre Erklärung darin, dass die zerrissene und abgehobene Netzhaut besonders durch die Bettruhe Gelegenheit hatte, sich der Aderhaut anzulegen und mit ihr für kurze Zeit zu verlöthen. Der schrumpfende Glaskörper hat sich bis zu dem Äquator des Auges abgelöst; die Schrumpfung desselben ist am stärksten ausgesprochen im unteren inneren Theile der vorderen Augenhälfte. Hier hat die Schrumpfung des Glaskörpers die Netzhaut in grösserer Ausdehnung zerrissen, und durch die grosse Ruptur (Taf. I, Fig. b) wurde es einer grösseren Menge von Flüssigkeit ermöglicht, aus dem subvitralen Raume hinter die Netzhaut

zu fliessen und dieselbe in grosser Ausdehnung von der Aderhaut abzutrennen.

Die chorioiditischen Herde, die mehr oder weniger den normalen Zusammenhang zwischen der Netzhaut und Aderhaut in der Umgebung der Rissstelle verstärkt hatten, wurden bei der Ablösung der Netzhaut zu langen Fäden (Chorioidealzotten) ausgezogen (Taf. VIII).

Wann die grosse Netzhautruptur in der unteren Augenhälfte stattgefunden hat, ist nicht mit Bestimmtheit festzustellen. Wahrscheinlich stand die im August 1884 plötzlich aufgetretene Verdunkelung des Gesichtsfeldes des linken Auges mit fortan zurückbleibenden, massenhaften „Mouches volantes“, in Zusammenhang mit einer Zerreißung der Netzhaut, und ich halte es für sehr wahrscheinlich, dass diese Verdunkelung von einer plötzlich eingetretenen Vergrößerung der schon vorhandenen Netzhautruptur bedingt war. Diese weitere Ausdehnung der Netzhautruptur hat wohl eine Zerreißung der Netzhautgefässe mit sich geführt und zugleich einer grösseren Menge aufgeschwemmten Pigmentes von den Pigmentepithelzellen in den Glaskörperraum einzudringen erlaubt. Eine Blutung und ein Eintreten von Pigment in den Glaskörperraum könnte also die plötzliche Verdunkelung des Gesichtsfeldes mit zurückbleibenden „Mouches volantes“ verursacht haben.

Bei der Erwähnung einer Blutung aus den zerrissenen Gefässen der Netzhaut will ich darauf hinweisen, dass ich überall in dem Auge Anhäufungen von Pigment gefunden habe, so in der Netzhaut in der nächsten Umgebung des Risses, im Glaskörper, in der postzonulären Spalte, an den Zonulafasern, in der vorderen Kammer, an den Balken hinter dem Plexus venosus.

Dieses Pigment trifft man, unter der Form von Körnchen, in den Wanderzellen und Endothelzellen angehäuft oder zu grossen Klumpen zusammengehäuft; die letzteren sind in Folge ihrer Schwere in die untere Augenhälfte herabgesunken; daher findet man sie in der vorderen Kammer nur in der unteren Hälfte, und auch hier im Kammerwinkel selbst. Die Zonulafasern, aber vorzüglich die Balken hinter dem Plexus venosus, sind dicht mit Pigment überzogen. Das Pigment an der letztgenannten Stelle

ist nicht als Umwandlungsproduct einer aus dem Plexus venosus stammenden Blutung anzusehen, weil wir keine Veränderungen finden, die für eine solche sprechen.

Das Pigment ist wohl zu einem geringen Theile als Umwandlungsproduct des bei der Zerreiſſung der Netzhautgefäſſe ausgetretenen Blutes anzusehen, welches mit dem Flüssigkeitsstrom des Auges und mit den Wanderzellen nach vorn hingeschleppt wurde, da ich an einigen Stellen Reaction auf Eisen (Bildung von Berliner Blau beim Zusatz von gelbem Blutlaugensalz mit Salzsäure) erhalten habe. Das Balkenwerk hinter dem Plexus venosus (Taf. XII) ist reichlich mit Pigment austapezirt, und die Anordnung des Pigmentes erinnert an die Bilder, die man vom Ligamentum pectinatum erhält nach Einspritzung von Zinnober oder Tusche in die vordere Kammer (BRUGSCH) oder in den Glaskörper (ULRICH).

Die starke Schrumpfung des Glaskörpers im unteren vorderen Theile der Augenhälfte hat nicht nur auf die Netzhaut, sondern auch auf die vor dem Glaskörper gelegenen Gebilde: Linse, Zonula Zimii und Processus ciliares, einen Zug ausgeübt. In der anatomischen Beschreibung habe ich angeführt, dass die Ciliarfortsätze stellenweise auf die hintere Fläche der Iris übergreifen, und dass an einigen Stellen die Zonulafasern der vorderen Fläche des zusammengeschrumpften Glaskörpers anliegen. Diese anatomische Anordnung giebt eine Erklärung für das Fehlen des hinteren Iriswinkels und die Vertiefung der vorderen Kammer. Es ist nämlich klar, dass die Iriswurzel den durch die Zonulafasern nach hinten gezogenen Ciliarfortsätzen folgen, und somit eine Vertiefung der vorderen Kammer eintreten musste.

Das Vorkommen einer Vertiefung der vorderen Kammer bei der spontanen, ophthalmoskopisch diagnosticirbaren Netzhautablösung in Augen ohne entzündliche Erscheinungen ist wohl von den Ophthalmologen nicht so selten beobachtet, obgleich dieses Symptom in der Literatur sehr wenig berücksichtigt wird. Meines Wissens sind SCHNABEL (1876) und SAMELSOHN (1882) diejenigen, welche zuerst dieses Symptom in Augen mit Netzhautablösung besprochen haben. Diese beiden Forscher nehmen an, dass die

Vertiefung der vorderen Kammer ihre Ursache habe in einer Druckerniedrigung im Glaskörperaume in Folge einer plötzlichen Verminderung der Menge der Glaskörperfeuchtigkeit. SCHNABEL hat in den betreffenden Fällen beinahe immer eine Spannungsverminderung des Auges gefunden, und SAMELSOHN behauptet, dass er ganz deutlich eine abnorme Herabsetzung des intraocularen Druckes im Glaskörperaume bei normalem Druck in der vorderen Kammer gefunden habe, wenn er den Druck gesondert über dem Glaskörperaume und über der vorderen Kammer palpirt. Anatomische Untersuchungen von Augen mit idiopathischer, ophthalmoskopisch diagnosticirter Netzhautablösung und mit Vertiefung der vorderen Kammer haben SCHNABEL und SAMELSOHN nicht Gelegenheit gehabt zu machen. SAMELSOHN erwähnte auf dem Ophthalmologencongress in Heidelberg (1882), dass es ihm gelungen sei, Präparate zu erhalten von einem enucleirten Auge mit traumatischer Ablösung und vertiefter vorderer Kammer, welches er hatte gefrieren lassen; über die mikroskopischen Verhältnisse des Auges hat er sich noch nicht geäußert.

Der vorliegende Fall von idiopathischer Netzhautablösung ohne Zeichen von Entzündung ist um so mehr von Interesse, als das Auge eine normale Spannung bei Vertiefung der vorderen Kammer darbot, und als es bei der anatomischen Untersuchung gelang, nachzuweisen, dass sowohl die Vertiefung der vorderen Kammer, als auch die Ablösung der Netzhaut ihre Ursache in der Schrumpfung des Glaskörpers hatten.

Obgleich es wohl nicht in Zweifel gezogen werden kann, dass die Netzhautablösung in diesem Auge mit normalem, unverändertem Druck durch die Glaskörperschrumpfung hervorgerufen wurde, so will ich doch nicht unterlassen zu bemerken, dass es nicht möglich wäre, die Entstehung der Netzhautablösung in diesem Auge nach der Secretionstheorie zu erklären. Wie wäre es denkbar, dass ein primäres subretinales Exsudat durch Druck von hinten die Netzhaut nicht nur von der Aderhaut abhobe, sondern auch die Netzhaut zerrisse ohne Auftreten einer Drucksteigerung in einem Auge, welches eine Vertiefung der vorderen Kammer zeigte?

Fall II (Taf. XIV—XVIII).

49jähriger Mann, M 16 D. Totale spontane Netzhautablösung des rechten Auges.

AUGUST TROST, 49 Jahr alt, Dachdecker aus Mühlhausen in Thüringen, wurde im Juli und August 1876 in der Augenklinik in Göttingen behandelt, wo Folgendes notirt wurde: Von einer früher überstandenen Variola sind an beiden Augen Hornhauttrübungen zurückgeblieben; Patient führt auch den Ursprung seines sonstigen Augenleidens auf diese Krankheit zurück; vor 8 Jahren will er in Greifswald wegen eines Thränenleidens behandelt worden sein.

Status praesens August 1876. Beiderseits leichte Hornhauttrübungen, *links* auch hintere Synechien; ziemlich grosses Staphyloma posticum, rechts weniger ausgedehnt als links; *rechts* totale Netzhautablösung; Augengrund durch Trübungen der Medien stark verschleiert, *links* flottirende Glaskörpertrübungen; Aderhautveränderungen an der Macula; in der unteren Äquatorialgegend ein breiter Streif von grossen Entfärbungsherden, der sich nach oben durch eine continuirliche Linie absetzt, wie bei rückgängiger Netzhautablösung.

Schvermögen rechts auf quantitative Lichtempfindung reducirt. *Links* M 16 D, S $\frac{1}{4}$, Gesichtsfeld nach allen Richtungen mässig beschränkt; Lichtsinn etwas herabgesetzt. Druck beiderseits etwas niedriger als normal.

Im *Januar 1881* wurde Patient wegen psychischer Störung in die hiesige Irrenanstalt aufgenommen, wo er an den Folgen eines chronischen Nierenleidens, Hydrops universalis und hinzutretender Gangrän verstarb.

Das rechte Auge wurde bei der Section, 16 Stunden nach dem Tode, herausgenommen und in MÜLLER'sche Flüssigkeit gelegt.

Prof. LEBER, welcher diesen Fall in seinem Vortrage über Netzhautablösung auf dem Congress in Heidelberg 1882 besprach,

hat mir freundlichst gestattet, die von ihm begonnene Untersuchung des Auges abzuschliessen und zu veröffentlichen.

Anatomische Untersuchung.

Das Auge ist mässig vergrössert und zugleich etwas verlängert. Die vor der Eröffnung dem gehärteten Auge entnommenen Maasse sind im

Sagittaldurchmesser = 27 m.m.,
verticalen Durchmesser = 26 m.m.

Das Auge wurde zunächst im Äquator halbirt, in verdünnten Alkohol übertragen; später die vordere Hälfte nochmals in meridionaler Richtung durchschnitten und nach Einbettung in Celloidin die verschiedenen Theile an Durchschnitten untersucht.

Die *Retina* ist am Sehnerveneintritte in einen dünnen Strang (Taf. XIV, Fig. b) zusammengezogen, welcher sich nach vorn trichterförmig verbreitert, aber erst in der Gegend der Äquatorialebene ein schmales spaltförmiges Lumen als Rest des Glaskörper-raumes erkennen lässt. Die Retina ist in meridionale Falten gelegt, so dass sie auf dem äquatorialen Durchschnitte ein halskrausenähnliches Aussehen darbietet, zugleich erscheint sie in etwas ungleichmässiger Weise verdickt. Weiter nach vorn, in der Nähe der Linse angelangt, entfernen sich die beiden Blätter von einander und ziehen jederseits nur wenige m.m. von der hinteren Fläche der Linse, respective von der Innenfläche des Ciliarkörpers abgehend, nach der Ora serrata hin, um hier in die Pars ciliaris umzubiegen (Taf. XIV, Fig. c). Blickt man von hinten her auf die vordere Augenhälfte, so erkennt man, dass sich die Retina ringsum nicht gleichmässig, sondern bald etwas früher, bald später der Innenfläche der Aderhaut anlegt (Taf. XIV, Fig. a). Der hintere Theil des noch erhaltenen Glaskörper-raumes ist leer, enthielt somit im Leben weder Glaskörpersubstanz noch eiweissreiches Transsudat, während der vordere Theil im Bereiche der seitlichen Umbiegung der Retina von verdichteter Glaskörpersubstanz eingenommen wird. In der vorderen Hälfte erscheint die Retina von normaler Dicke oder verdünnt.

Mit Hülfe der Loupe sieht man an Meridionalschnitten der

vorderen Augenhälfte, dass der Glaskörper von der Netzhaut bis zu einer Stelle abgehoben ist, welche, ehe die Netzhautablösung eintrat, ungefähr der Äquatorialebene des Auges entsprach. Die Innenfläche der Netzhaut ist in der vorderen Hälfte von einer 0,75—1 m.m. dicken Schicht Glaskörpersubstanz überzogen. Der Winkel, den die Netzhaut in der Gegend der Ora serrata bildet, ist von verdichtetem Glaskörper ausgefüllt. Am hinteren Ende der Ciliarfortsätze verschmälert sich die Glaskörperschicht und setzt sich als eine dünne nur 0,5 m.m. breite Schicht hinter der Linse fort (Taf. XV). Diese dünne Schicht ist seitlich von der Linse von den Zonulafasern etwas abgehoben, und in dem Zwischenraume (der postzonulären Spalte) findet man eine bei der Härtung geronnene Masse. Der übrig bleibende Theil des Glaskörper-raumes ist am Präparate leer und wird wohl im Leben von seröser Flüssigkeit erfüllt gewesen sein.

Wie schon erwähnt, ist die vordere Grenze der Ablösung ringsum nicht ganz gleichmässig; die letztere erstreckt sich aber bis auf den *Orbicularis ciliaris*. An dem Theile des Umfanges, welcher zur Anfertigung von Meridionalschnitten benutzt wurde, war die Netzhaut bis zur Mitte des *Orbicularis ciliaris* abgehoben; dieselbe verhält sich an den beiden Hälften dieser Schnitte (Taf. XV) nicht ganz gleich. An der einen Hälfte verdünnt sie sich nach vorn allmählich, an der anderen dagegen nimmt ihre Dicke in einem Abstände von 6 m.m. von ihrer Umbiegungsstelle in der Nähe der Ora serrata plötzlich ab (Taf. XV), und man findet zwischen dieser Stelle und der Ora serrata an der Aussenfläche des Glaskörpers nur eine sehr dünne Schicht. In dieser Hälfte der Schnitte ist die Netzhaut an ihrer Umbiegungsstelle in der Gegend der Ora serrata durch mehr oder weniger lange Fäden (*Chorioidealzotten*) mit der Aderhaut verbunden (Taf. XVI, Fig. b).

Die Chorioidea ist überall zart und von Pigmentepithel bekleidet, welches nach dem Sehnerveneintritt hin durch diffusen Pigmentschwund allmählich heller wird. Ein *circumscripter Defect* des Pigmentepithels am Sehnervenrande, entsprechend dem

ophthalmoskopischen Befunde des Staphyloma posticum war am makroskopischen Präparate nicht aufgefallen.

Der Ciliarkörper ist leicht verdickt. Auch die *Iris* ist etwas dicker als normal. In der *vorderen Kammer* befindet sich etwas durch die Erhärtung geronnenes, eiweisshaltiges Transsudat. An der *Linse* sieht man keine auffallenden Veränderungen.

Mikroskopische Untersuchung.

Die mikroskopische Untersuchung ergibt zunächst an der ganzen *Retina* die ausgesprochensten Veränderungen wie bei chronischer Chorioretinitis, insbesondere atrophische Degeneration der Stäbchenschicht, starke und ungleichmässige Wucherung des Stützgewebes in allen Schichten, partiellen Schwund der äusseren, weniger der inneren Körner, desgleichen der Nervenfasern und Ganglienzellen nebst theilweiser Pigmenteinlagerung. Der Grad dieser Veränderungen nimmt von hinten nach vorn erheblich zu. Während im hinteren Abschnitte die einzelnen Schichten, mit Ausnahme der Stäbchenschicht überall noch gut zu unterscheiden sind, ist weiter nach vorn die *Retina* in ein areoläres Gewebe verwandelt, in welchem nur noch ein breiter Zug von Körnern den letzten Rest der normalen Schichtung darstellt. Auf äquatorialen Schnitten durch die mittleren Partien des Netzhauttrichters (Taf. XVII) lässt sich besonders schön verfolgen, wie die Schrumpfung des faserigen Glaskörpergewebes an der Innenfläche der Netzhaut die Faltenbildung und Einwärtsziehung derselben verursacht hat. Die Schicht feinfibrillären Glaskörpers an der Innenfläche der Netzhaut zeigt einen ungleichen, meist nur mässigen Reichthum von Kernen. Hie und da sieht man Schlingen von feinen Capillaren und in deren Umgebung mehr oder weniger zahlreiche hämatoidinhaltige Zellen; die Stellen, wo diese Auflagerung sich findet, entsprechen regelmässig einer Falte der abgelösten Netzhaut, von bald grösserer, bald geringerer Tiefe: Hier sieht man eine leichte Einsenkung von der Auflagerungsschicht überbrückt und ausgefüllt, dort erstreckt sich die Wucherung tief bis in den Grund einer engen Falte hinein. Die nach der Falte convergirende Richtung, und

die sehr oft erhebliche Verlängerung und Heranzerrung der Radiärfasern der Retina zeigt klar den von der Innenfläche her ausgeübten Zug. Die starke Faltung hat natürlich zur Folge, dass auch die Aussenflächen von je zwei benachbarten Falten sich gegenseitig berühren, und auch hier kommt es zu gegenseitiger Verwachsung und zwar der entsprechenden Theile der äusseren Körnerschicht, da die Stäbchenschicht hier vollständig geschwunden ist. Es fehlt hier aber die bindegewebige Auflagerung, und die Radiärfasern zeigen auch nicht die dem Zuge entsprechende Converganz; dagegen sind gerade an diesen Stellen, wie es scheint, in Folge des Drucks der gegen einander gepressten Falten die äusseren Körner vollständig verschwunden, während sie auf der Höhe der Falten als continuirliche Schicht, wenn auch nicht in ganz regelmässiger Anordnung erhalten sind. Stellenweise bemerkt man kleine umschriebene Prominenz an der Aussenfläche der äusseren Körnerschicht durch Wucherung des Stützgewebes; an anderen Stellen erscheint diese Schicht in gewisser Ausdehnung verdickt, indem nach aussen von den Körnern auch eine Wucherung des Stützgewebes vorhanden ist.

Die Stäbchenschicht ist nirgends mehr normal erhalten, sondern wird ersetzt durch mehr oder minder zahlreiche, über einander geschichtete Eiweisstropfen, die hie und da noch Andeutungen der durch Quellung verloren gegangenen Form ihrer Elemente erkennen lassen; stellenweise fehlt diese Schicht vollständig. Die *innere Körnerschicht* zeigt eine sehr unregelmässige Begrenzung, besonders an ihrer äusseren Fläche, bedingt durch zahlreiche papillenähnliche Vorsprünge, welche an einer und derselben Falte zu mehreren oder vielen vorkommen und nicht auf die Faltung der ganzen Retina, sondern wohl auf ungleichmässige Wucherung der Körnerschicht selbst zu beziehen sind. Dass auch die Hyperplasie des interstitiellen Gewebes zu Schrumpfung führt, lässt sich aus dem ungleichmässigen, da und dort eingebogenen und welligen Verlaufe der Radiärfasern in den verschiedenen Schichten erschliessen. Zu bemerken ist auch, dass in der Nervenfaserschicht zahlreiche kleine Kerne eingelagert sind, wohl der Neuroglia angehörig, wodurch diese Schicht, bei schwacher Ver-

grösserung, im Aussehen Ähnlichkeit mit einer Körnerschicht erhält. Die Nervenfasern sind noch theilweise erhalten, nach innen davon sieht man die stark verdickten Enden der Radiärfasern, die fast bis zu gegenseitiger Berührung aneinander gerückt, gewissermaassen noch eine neue kernarme Schicht bilden. In das Gewebe der so veränderten Retina sind da und dort mit Hämatoidinkörnchen erfüllte Zellen bald mehr bald minder reichlich eingelagert.

Auf der Aussenfläche der Retina sieht man hier und da vereinzelte Drusenbildungen, die in Vertiefungen der äusseren Schichten liegen. Ausserdem finden sich daselbst zwei eigenthümliche vasculäre Excrescenzen, welche besonders beschrieben zu werden verdienen. An einem der Äquatorialschnitte bemerkt man nämlich an der Aussenfläche der Retina, in einer kleinen Vertiefung derselben eingelagert und in geringem Abstand von einander, zwei rundliche vasculäre Bildungen von etwa 0,25 m.m. Durchmesser; beide sind scharf abgegrenzt, ringsum von verändertem Pigmentepithel bekleidet; die eine (Taf. XVIII, Fig. a) ist durch einen feinen gefässhaltigen Stiel mit der Substanz der Retina in Verbindung, in welche hinein ein Gefäss eine Strecke weit sich hinein verfolgen lässt. Die kleine Geschwulst besteht aus einem feinfaserigen Bindegewebe, in dem zahlreiche Capillargefässe sich verästeln. An einer Stelle bemerkt man zwischen den Gefässen und der Epitheldecke eine feinkörnige Einlagerung ganz von dem Aussehen der Drusen an der Glaslamelle der Chorioidea. Längs den Gefässschlingen sind hier und dort pigmenthaltige Zellen eingelagert.

Auf Durchschnitten durch den Stiel des Retinatrichters zeigt sich in einiger Entfernung vom Sehnerveneintritt, dass ein äusserst schmaler spaltförmiger Rest des Glaskörperaumes inmitten der stark gefalteten Retina vorhanden ist. Letztere selbst zeigt eine äusserst dichte, fast homogen aussehende, bindegewebige Grundsubstanz, in welcher von den Körnern der äusseren Körnerschicht keine ganz continuirliche Lage mehr vorhanden ist, während die inneren Körner sich ziemlich gut erhalten zeigen. Die innersten Lagen der Retina schliessen spärliche, meist kleine Kerne neben

vereinzelt grossen blassen Kernen (vielleicht Resten der Ganglienzellen) ein. Hier finden sich auch zahlreiche Gefässe, welche unmittelbar an der Papille noch reichlicher vorhanden sind. Der Rest des Glaskörperaumes ist hier gänzlich verschwunden, und die Schichtung der Retina ist unkenntlicher geworden. Sehr bemerkenswerth ist das Verhalten des noch stärker degenerirten vordersten Theiles der Retina; meridionale Schnitte von der einen Augenhälfte ergeben darüber Folgendes: Die Netzhaut ist in einzelne grosse Falten gelegt; ihre Innenfläche ist von einer Schicht verdichteten Glaskörpers bedeckt, die nicht über 0,75 bis 1 m.m. dick ist und auch die spaltförmigen Zwischenräume der Falten ausfüllt (der Rest des Glaskörperaumes ist leer). Die Retina dieser Hälfte ist in diesem vorderen Bezirke allenthalben sehr hochgradig degenerirt und atrophirt, sodass vielfach nur eine dünne Schicht reticulären Gewebes mit eingelagerten Körnern von ihr übrig geblieben ist, welches hie und da auch hämatoidinhaltige Zellen einschliesst. Während nun ihre Aussenfläche ziemlich eben erscheint, bietet die Innenfläche eine fortlaufende Reihe bald breiterer, bald spitzer hügeliger Hervorragungen dar, welche aus zierlichen arkadenartig verflochtenen Wucherungen der Stützfasern bestehen. Von diesem nur mit spärlichen Kernen versehenen Gewebe strahlen zahlreiche Fibrillen nach innen in den verdichteten Glaskörper aus, welche sich in den ihn durchsetzenden Faserzügen verlieren (Taf. XVIII, Fig. b). Man erhält den Eindruck, als ob wenigstens die Mehrzahl der Fibrillenzüge des verdichteten Glaskörpers in der angegebenen Weise aus der Retina hervorgingen; eine scharfe Grenze zwischen beiden ist durchaus nicht vorhanden, vielmehr erscheint das zarte Fasergerüst des Glaskörpers mehr wie eine aufgelockerte und verfeinerte Fortsetzung der retinalen Stützsubstanz; von einer Limitans hyaloidea ist an solchen Stellen nichts zu bemerken. Die in den Glaskörper hineinziehenden Fibrillen sind meistens kernlos, doch bemerkt man an einzelnen derselben auch längliche Kerne; der Glaskörper selbst enthält nur spärliche Lymphkörperchen. An anderen Stellen ist der faserig verdichtete Glaskörper von der Netzhaut durch einen spaltförmigen Zwischenraum getrennt. Hier besteht die äussere Schicht des abgehobenen Glas-

körpers bald aus einer Schicht fibrillären Gewebes mit spärlichen Zellen, bald aus einem areolären Gewebe mit endothelähnlichen Zellen. In der Nähe der Ora serrata findet sich eine Stelle, wo das areoläre Gewebe der Retina plötzlich unterbrochen erscheint durch eine viel unregelmässigere Structur mit sehr reichlicher Pigmenteinlagerung und durch eine locale viel stärkere Dickenabnahme, sodass hier früher eine tiefgreifende Zerstörung der Netzhaut, sei es durch Blutung, sei es durch spontane Perforation stattgefunden haben muss; in dieser Gegend erstreckt sich die Ablösung auch noch auf einen Theil der Pars ciliaris retinae.

Die meridionalen Schnitte von dem anderen Theile der vorderen Augenhälfte lassen ein Verhalten der abgelösten Netzhaut erkennen, das noch bestimmter auf eine früher stattgehabte Zerreiſsung derselben hinweist.

Auf der einen Seite stimmt das Verhalten der abgelösten Netzhaut ganz mit den oben beschriebenen der anderen Hälfte überein, namentlich in Bezug auf den hohen Grad von Atrophie und das Verhalten des verdichteten Glaskörpers. Auf der anderen Seite dagegen zeigt sich die abgelöste Netzhaut an der Stelle, wo sie seitlich nach dem Ciliarkörper umbiegt, noch ziemlich gut erhalten; es lassen sich an ihr sämmtliche Schichten unterscheiden, sogar die, wenn auch veränderten Innenglieder der Stäbchenschicht sowie Detritus der Aussenglieder. Die so beschaffene Retina hört nun etwa dem hinteren Ende der Ciliarfortsätze gegenüber mit einem leicht nach innen umgebogenen Rande plötzlich auf (Taf. XV, Taf. XVI, Fig. a), und es findet sich als Fortsetzung derselben nur eine äusserst dünne Schicht reticulären, kernhaltigen Gewebes, welches, wie die Retina, von einer Glaskörperschicht überzogen und nach einem Verlaufe von 6 m.m. nach rückwärts, in der Gegend der Ora serrata, durch lange, von Pigmentzellen bekleidete Fäden (*Chorioidealzotten*) mit der Aderhaut verbunden ist (Taf. XV, Taf. XVI, Fig. b). Diese Schicht an der Aussenfläche des Glaskörpers kann man von der Umbiegungsstelle bei den Chorioidealzotten bis an das umgerollte Ende der Netzhaut verfolgen; von diesem letzteren ist sie durch einen spaltförmigen Zwischenraum getrennt. Dieses Verhalten lässt vermuthen, dass

man es hier nicht mit stark atrophirter Retina, sondern nur mit einer neugebildeten Begrenzungsschicht an der Aussenfläche des verdichteten Glaskörpers zu thun hat, zumal in demselben nirgends etwas von Gefässen zu bemerken ist, während in dem angrenzenden ungerollten Ende der Retina sehr dicke Gefässe sich finden, die zum Theile geschlängelt verlaufen und stellenweise die Retina in ihrer ganzen Dicke schräg bis zur Limitans externa durchsetzen. Doch lässt sich die Möglichkeit nicht sicher ausschliessen, dass hier gleichwohl der peripher höchst atrophische Theil der Retina vorliegt. Auch dann würde aber die eigenthümliche Umbiegung des Endes der nicht atrophirten Retina nicht wohl anders als durch die Annahme zu erklären sein, dass hier früher eine Zerreiſsung stattgefunden hätte, wobei vielleicht die Gefässe in dem centralen Theile allein verblieben, worauf der peripherische Theil höchstgradiger Atrophie anheim fiel.

Der Zwischenraum zwischen dieser stark atrophirten Partie und der Innenfläche des Ciliarkörpers, respective der Chorioidea ist schmal, beträgt hinten nur 0,5 m.m., vorn 1 m.m. und ist vollkommen von verdichtetem Glaskörper ausgefüllt. Weiter nach vorn überzieht der verdichtete Glaskörper die Innenfläche der Retina, wie auf der anderen Seite, in einer Dicke von nicht viel mehr als 1 m.m.

Die Chorioidea zeigt auf der Innenfläche die Epithelschicht mit etwas unregelmässiger Pigmentirung; stark pigmentirte Zellgruppen wechseln mit weniger pigmentirten ab, und hie und da erheben sich Drusen, die mehrentheils in der Mitte pigmentlos und mit stark pigmentirten Zellen umsäumt sind. Übrigens zeigt die Aderhaut einen ziemlichen Kernreichthum, welcher von Einlagerung kleiner Rundzellen herrührt; ähnliche Zellen findet man auch an einzelnen Gefässen in continuirlicher Schicht in der Adventitia eingelagert.

Corpus ciliare. Der Ciliarmuskel zeigt auf dem meridionalen Durchschnitte an seinem inneren Winkel circuläre Fasern, und dieser Winkel ist ungefähr ein rechter, wodurch der Bau des Corpus ciliare sich mehr dem Typus des emmetropischen Auges

nähert. Kernreichthum findet sich sowohl in dem musculären Theile des Corpus ciliare als im Gewebe der Proc. ciliares.

Iris. In der Iris findet man unregelmässig vertheilte Klümpehen von Pigmentkörnchen von wahrscheinlich hämatogenem Ursprung und auf ihrer vorderen Fläche hier und da etwas Extravasat von Blut.

Der Glaskörper. Das Verhalten des Glaskörpers ergibt sich aus der vorhergehenden Beschreibung; zur Ergänzung derselben sei noch Folgendes bemerkt: Der Glaskörper ist bis zum Äquator des Auges abgelöst und fehlt also im hinteren Theile des Retinatrichters, während der vordere Theil der Netzhaut überall von einer mehr oder weniger dicken, aber selten über 1 m.m. starken Schicht verdichteten Glaskörpers bekleidet ist. Hinter der Linse findet man nur eine sehr dünne Schicht Glaskörper, während seitlich von ihr die Zonula von einer bis 1 m.m. dicken Schicht überzogen ist. Der Glaskörperrest hinter der Linse ist blass und feinkörnig und zeigt keine längslaufenden Fibrillen; seitlich von der Linse in der Nähe der Retina ist der an die letztere grenzende Theil noch deutlich, aber sehr zart fibrillär.

Die Linse zeigt kataraktöse Veränderungen, Einlagerung kleiner und grösserer myelinartiger Tröpfchen und Gebilde zwischen den Fasern; die Innenfläche der hinteren Kapsel ist von einer continuirlichen Fortsetzung des Epithels überzogen. An einer umschriebenen Stelle der Innenfläche der vorderen Kapsel findet man eine Auflagerung gewucherter Kapselepithelzellen (Kapselkatarakt).

Die Hornhaut zeigt unregelmässige Verdickung des Epithels und Neubildung von Gefässen. Die BOWMAN'sche Membran ist durch ein dichtes streifiges Gewebe ersetzt.

Pathologisch anatomische Diagnose: Chronische Chorioi-ditis, Verdichtung und Abhebung des fibrillären Glaskörpers; chronische Entzündung, Ablösung und Zerrei-ssung der Netzhaut; Kapselkatarakt.

Epikrise.

Man findet in diesem Falle dieselben Veränderungen, wie im vorherbeschriebenen, nur dass dieselben sich hier in einem weiter

fortgeschrittenen Stadium befinden. Die Chorioidea bietet ausgesprochene Zeichen einer chronischen Entzündung dar. Dass eine Glaskörperabhebung der Netzhautablösung vorausgegangen ist, ergibt sich daraus, dass man in dem Lumen des hinteren stiel förmigen Theiles des Netzhauttrichters nichts mehr vom Glaskörper findet. Die hintere Grenze des abgehobenen Glaskörpers fällt nämlich zusammen mit der Stelle, wo der hintere stiel förmige Theil des Netzhauttrichters in den vorderen weiteren Theil übergeht; in diesem letzteren zeigt sich der abgehobene Glaskörper als eine verdichtete und fibrilläre Schicht an der Innenfläche der Netzhaut, mit welcher er innig zusammenhängt. Im Falle I hatte die Schrumpfung sich vorzugsweise im unteren Theile (Taf. I) des Glaskörpers geltend gemacht, wo auch die Netzhaut zerrissen und am meisten abgehoben war. In diesem Falle ist der Glaskörper dagegen relativ gleichmässiger zusammengeschrumpft. Die Veränderungen der Netzhaut sind im Vergleiche mit dem Aussehen der Netzhaut des vorigen Falles sehr stark hervortretend. Während man dort nur in der unteren Augenhälfte (Taf. I), wo die grosse Ruptur sich befand, eine Hypertrophie des Stützgewebes des zusammengefalteten Theiles der Netzhaut traf (Taf. I, XI), findet man in diesem Falle in der ganzen Ausdehnung der zusammengefalteten Netzhaut eine Schrumpfung des hypertrophirten Stützgewebes. Auch das Verhältniss zwischen der Netzhaut und dem fibrillären Glaskörper ist ein Anderes. In diesem Falle ist nämlich der Zusammenhang zwischen den beiden Gebilden um so inniger, als Fasern aus dem Stützgewebe der Netzhaut in den Glaskörper hineingewachsen sind (Taf. XVIII, Fig. b). In Hinsicht auf die angeführten Veränderungen kann man nicht umhin, als Ursache der Ablösung die Schrumpfung des Glaskörpers anzusehen. Das Zustandekommen der Ablösung wurde aber wesentlich unterstützt durch die Schrumpfung des hypertrophirten Stützgewebes der Netzhaut. Auch in diesem Falle ist es mir gelungen, eine Ruptur der Netzhaut zu finden. Es scheint mir, dass man nach den pathologisch-anatomischen Verhältnissen an der Rissstelle, welche Taf. XV, XVI veranschaulichen, als Ursache der Zerreißung den Zug des schrumpfenden Glaskörpers

annehmen muss. Wie die Zerreißung der Netzhaut zu Stande gekommen ist, lassen die Figuren sehr gut erkennen. Das hintere Ende der zerrissenen Netzhaut ist nach innen eingerollt (Fig. a, Taf. XVI); der vordere Theil derselben (Taf. XV, Taf. XVI, Fig. b) ist durch chorioiditische Herde mit der Netzhaut verbunden. Fig. b (Taf. XVI) zeigt, wie der vorderste Theil der Netzhaut gedehnt ist, wie bei der Dehnung Hohlräume in derselben entstanden, und wie die chorioiditischen Herde zu strangförmigen Bildungen ausgezogen sind. Alle diese Veränderungen finden ihre Erklärung in dem Zuge des geschrumpften Glaskörpers. In diesem Falle wie in Fall I ist es unmöglich, die Entstehung der erwähnten Veränderungen durch den Druck eines primären subretinalen Exsudates zu erklären. Dagegen spricht übrigens auch das klinische Bild: Bei der klinischen Beobachtung des Falles fand man den Augendruck normal oder etwas erniedrigt, aber eine Drucksteigerung ist nicht beobachtet worden, welche doch zu Stande kommen musste, wenn ein primäres Exsudat durch seinen Druck von hinten die erwähnten Veränderungen hervorgerufen haben sollte.

Ich habe oben angedeutet, dass die Veränderungen dieses Auges nur ein späteres Stadium der spontanen Netzhautablösung im Vergleiche mit den Veränderungen im Falle I darstellen. Ich glaube, dass ein Blick auf Taf. I sehr leicht ersehen lässt, wie eine weiter fortgeschrittene Schrumpfung des Glaskörpers zusammen mit einer Hypertrophie und Schrumpfung des Stützgewebes der Netzhaut dort dasselbe anatomische Bild darbieten würde, wie in diesem Fall II. Wir dürfen uns deshalb auch wohl die Pathogenese des Falles genau so vorstellen wie im Falle I, dass nämlich der schrumpfende Glaskörper eine Ruptur der Netzhaut mit nachfolgender Ablösung derselben bewirkt hat. Obwohl es nun sehr wahrscheinlich ist, dass die Ruptur auch hier die vermittelnde Ursache der Ablösung war, so kann es doch nicht sicher behauptet werden, da die Ruptur nicht ophthalmoskopisch beobachtet war. Wann die Ruptur entstanden ist, ob bei der Entstehung der Ablösung oder später, kann nicht sicher entschieden werden.

Die beschriebenen und abgebildeten anatomischen Veränderungen erläutern wohl genügend, dass

in diesem Falle von Myopie die Ablösung und Zer-
reissung der Netzhaut durch Zug von innen in Folge
der Schrumpfung des fibrillären Glaskörpers und
des hypertrophischen Stützgewebes der Netzhaut
verursacht worden ist.

Fall III (Taf. XIX, Fig. b, Taf. XX).

25jähriger Mann mit M 3 D. Plötzliche Seh-
störung am linken Auge; nach 6 Tagen Netzhautab-
lösung nach aussen und zahlreiche Glaskörpertrü-
bungen diagnosticirt; nach 4 Wochen Iritis. Nach
Aufhellung des Glaskörpers in der 12 Woche nach
ausen unten eine Ruptur in der abgelösten Netz-
haut nachzuweisen. Im folgenden Jahre heftige
Schmerzen, Pupillarverschluss und -abschluss mit
Drucksteigerung und Amaurose. Enucleation.

Krankengeschichte.

6. April 1883. WILHELM ST., Gerber aus Northeim, klagt über Seh-
störungen vor dem linken Auge, welche angeb-
lich erst seit 31. März 83 entstanden sind. Bei der oph-
thalmoskopischen Untersuchung finden sich zahlreiche
Glaskörpertrübungen und in der äusseren Augen-
hälfte eine grossblasige, bis zur Papille reichende
Netzhautablösung. Keine Perforation sichtbar, was
auch bei den zahlreichen Glaskörpertrübungen nicht
zu erwarten. Handbewegungen; Gesichtsfeld nicht
zu bestimmen; Druck beiderseits gleich und normal.

Rechts. M 3 D S $\frac{20}{30}$ nahezu, No. 1 JÄGER.

Links. Nur Handbewegungen, Se nicht zu bestimmen. Ord.
Jodkalium.

17. April 83. Finger in 2'—3'. No. 21 JÄGER unsicher, excentrisch nach aussen; zählt Finger nur nach aussen und unten. Gesichtsfeld frei für Bewegungen der Hand.

Rechts. Stat. id.

28. April 83. Finger in 6'—7'. No. 20 JÄGER mühsam; Gesichtsfeld frei; starkes Irisschlottern; Iris grünlich verfärbt (rechts blau); eine hintere Synechie medianwärts. Zahlreiche flottirende Glaskörpertrübungen; in Folge dieser und wegen mangelhaften Offenhaltens der Lider ist das Nachforschen nach einer Perforation erschwert. Dieselbe deshalb nicht nachzuweisen. Ord. Sublimat.

Rechts. M 3 D, S $\frac{20}{30}$ nahezu No. 1.

21. Juli 1883. Glaskörper etwas aufgehellt, beim Blick nach aussen unten schräg verlaufender Rand einer scheinbar abgerissenen Netzhautfalte, wie wenn die Retina nach dieser Richtung hin in grosser Ausdehnung von der vorderen Insertion abgerissen wäre. Visus wie früher.

19. März 1884. Massenhafte Glaskörpertrübungen, so dass nichts von *Links.* der Ablösung zu sehen ist. Handbewegungen.

Rechts. M 3 D, S $\frac{20}{30}$, No. 1.

2. Octob. 1884. Patient klagt seit dem 22 September 1884 über Schmerzen, die sich allmählich verschlimmert haben und in der letzten Woche sehr heftig geworden sind. Keine Besserung nach Atropin.

Links. Starke Ciliarinjection. Auge hart; vordere Kammer in der Mitte von gewöhnlicher Tiefe, aber Iris in der Peripherie der Hornhaut anliegend, stark grünlich verfärbt; Pupille etwa mittelweit, mehrfach adhärent. Katarakt von leicht schillerndem Aussehen, noch nicht ganz vollständig, aber Pupille nicht zu erleuchten. Absolute Amaurose. Enuclation empfohlen, vorläufig verweigert. Cocain 2‰.

4. Octob. 1884. Patient kommt wegen heftiger Schmerzen heute zur Enucleation.

Rechts. Mittelgrosses Staphyloma posticum um die ganze Papille. M 3 D, nahezu S $\frac{20}{40}$. Enucleation.

Anatomische Untersuchung. Makroskopischer Befund.

Das im horizontalen Meridiane durchschnittene Auge lässt an seinem hinteren Pole eine sehr geringe Ausbuchtung erkennen, die sich allmählich in die Umgebung verliert (Taf. XIX, Fig. b). Der sagittale Durchmesser beträgt 25 m.m., der horizontale 24 m.m.

Die Hornhaut ist von normalem Aussehen; *die vordere Kammer* in der Mitte von gewöhnlicher Tiefe und in der Peripherie in ziemlich grosser Ausdehnung vollständig aufgehoben, indem die Iris der Membrana Descemetii hier anliegt. Die Pupillaröffnung zeigt sich von einer der vorderen Kapsel aufliegenden Membran eingenommen. Der mittlere Theil der Iris ist stark vorgebuckelt und dadurch die hintere Kammer vertieft. Letztere ist von einer homogenen Gerinnungsmasse ausgefüllt. *Die Linse* zeigt makroskopisch keine wesentlichen Veränderungen.

Die Netzhaut ist von der Papille bis zur Ora serrata trichterförmig abgelöst. Sowohl die äussere als die innere Hälfte der abgelösten Netzhaut springt buckelförmig nach innen vor, besonders die erstere, welche fast die hintere Fläche der Linse erreicht. Der hintere Theil des Netzhauttrichters ist stielförmig zusammengezogen. Der Raum zwischen dem vorgebuchteten Theil der Netzhaut, dem Corpus ciliare und der Linse ist von einer homogenen Gerinnungsmasse eingenommen. Die Innenfläche der auseinander weichenden Blätter der abgelösten Netzhaut überzieht eine dichte bindegewebsartige Schicht, welche dem mikroskopischen Befunde nach dem zusammengeschrumpften Glaskörper entspricht. An der Stelle, wo der Stiel der abgelösten Netzhaut in die auseinander weichenden Blätter übergeht, hat die erwähnte bindegewebsähnliche Schicht ein opakes gelbliches Aussehen. Auf der lateralen Seite sieht man die bis zur hinteren Linsenfläche vorgebuchtete Netzhaut in einem Abstand von 6 m.m. von der Ora serrata sich plötzlich verdünnen, um sich so in der Gestalt

einer sehr dünnen Grenzschrift zur Ora serrata fortzusetzen. Auf der medialen Seite verläuft die Netzhaut bis zur Ora serrata; im hinteren Theile ist sie, wie schon erwähnt, zu einem Strange zusammengezogen, der abwechselnd weissliche und röthliche Streifung zeigt.

Der subretinale Raum ist von einem eiweissreichen Transsudate eingenommen.

Die Aderhaut, überall sehr dünn, zeigt in der Nähe des Sehnerveneintrittes einige mit Pigment bekleidete Drusenbildungen. *Der Sehnerv* erscheint auf dem Querschnitt etwas verdünnt, misst im Durchmesser ungefähr 4 m.m. im Niveau der Sklera. Der subvaginale Raum ist erweitert und das Zwischenbalkensystem scheint etwas gewuchert. An der Peripherie findet sich eine schmale Zone von hellgelber Farbe, welche lateralwärts etwas breiter ist.

Die mikroskopische Untersuchung.

Der Glaskörper. Von dem Glaskörper findet man nur noch eine dünne Schicht, welche die Innenfläche des Netzhauttrichters im vorderen Abschnitte des Auges überzieht. Der so verdichtete und geschrumpfte Glaskörper besteht aus unter einander parallel verlaufenden Lamellen (Taf. XX, G), welche dicht aneinander liegen und in ihrer Anordnung an die Lamellen der Cornea erinnern; wie diese sind sie stellenweise von einander durch Spalträume getrennt, in welchen je eine kernhaltige Zelle liegt. Neben diesen Lamellen, welche zum Theil ein glasartiges homogenes, zum Theil ein streifiges Aussehen haben, findet man an einigen Stellen Bündel von deutlich wellenförmigen Fibrillen. Hier und da sieht man das verdichtete Glaskörpergewebe von neu gebildeten Gefässen durchzogen, welche mit den Netzhautgefässen communiciren. Stellenweise, besonders in der Nähe der später zu erwähnenden Netzhautrupturen begegnet man auch grossen Herden von Blutkörperchen mit Fibrinnetzen oder Zügen von dicht an einander liegenden Spindel- und Rundzellen sammt Blutpigment. In dem Raume zwischen Ciliarkörper, Linse und dem beschriebenen verdichteten, mit der Innenfläche des vorderen Abschnittes

der Netzhaut innig zusammenhängenden Glaskörper findet man eine amorphe Gerinnungsmasse mit bläschenförmigen Lücken. Diese Masse setzt sich in die hintere Kammer fort. An der Grenze zwischen dem Glaskörper und der Netzhaut sieht man endothelähnliche Zellen.

Die Netzhaut. Die hintere Hälfte des Netzhauttrichters zeigt nur nahe der Papille ein sehr schmales Lumen, indem hier die Netzhautblätter durch etwas Gerinnungsmasse von einander getrennt sind. Das Stützgewebe der Netzhaut ist stark hypertrophirt. Die beiden Körnerschichten sind noch vollkommen vorhanden, die Nervenfaserschicht und die Ganglienzellen dagegen atrophirt. Die Stäbchen und Zapfen sind im Allgemeinen zu Grunde gegangen, stellenweise jedoch und zwar in den Falten der Netzhaut sind sie zu grösseren säulenähnlichen Massen zusammengedrängt, deren Streifung die einzelnen Stäbchen und Zapfenelemente andeutet. An der Stelle in der lateralen Augenhälfte, wo die Faltung der Netzhaut aufhört und der stark gefaltete Theil in den verdünnten vorderen Theil übergeht, sieht man eine Anhäufung von Blutkörperchen und Pigment. Bei der Durchmusterung der Schnitte findet man, dass die Continuität der Netzhaut an dieser Stelle unterbrochen ist (Taf. XX, R.). Einige Schnitte zeigen deutlich einen Zwischenraum zwischen den beiden Enden der zerrissenen Netzhaut, welcher von schwarzem, der Aussenfläche des Glaskörpers anliegendem Pigment angefüllt ist. Bei der Durchmusterung der Schnittreihe der oberen Hälfte des Auges begegnet man einem zweiten Risse der Netzhaut. Derselbe befindet sich nach oben innen 4,5 m.m. von der Ora serrata. Die Breite der Lücke zwischen den beiden, nach innen ungerollten Rändern beträgt ungefähr 0,1 m.m. Es findet sich in der Lücke eine mit Pikrinsäure gelb gefärbte Masse mit veränderten Stäbchen und Zapfen. An der Aussenfläche der Netzhautfalten erblickt man hier und da herdweise gruppirte Auflagerungen von dicht an einander liegenden kernhaltigen Zellen.

Die Iris ist am Pupillarrande mit der vorderen Linsenkapsel ringsum verlöthet (*Seclusio pupillae*), und die Pupille selbst von einer ein- bis zweischichtigen Lage von Zellen auf der vorderen

Fläche der Linsenkapsel eingenommen (*Occlusio pupillae*). Diese Zellschicht steht im unmittelbaren Zusammenhange mit der vorderen Schicht der Iris; ausserdem liegt vor dieser Zellschicht in der Pupillaröffnung eine Schicht netzförmigen Fibrins mit eingemengten rothen und weissen Blutkörperchen; die letztere setzt sich verschmälert auf die Vorderfläche der Iris fort. Die Verklebungsmasse zwischen Pupillarrand und Linsenkapsel besteht aus Pigmentschollen und spindelförmigen Zellen. Die mittlere und periphere Zone der Iris ist durch das homogene amorphe Exsudat in der hinteren Kammer vorgebuchtet und da hierdurch die Iris an die Membrana Descemetii gedrängt wird, so ist die vordere Kammer in der Peripherie aufgehoben. Die hinteren Synechien bilden eine deutliche scharfe Grenze zwischen dem fibrinösen Exsudate in der Pupillaröffnung und dem homogenen amorphen in der vergrösserten hinteren Kammer. Stellenweise sieht man in der Mitte der aus kernhaltigen runden oder spindelförmigen Zellen und Pigmentklumpen bestehenden strangförmigen Synechien blutgefüllte Gefässe. Man sieht auch zapfenförmige Verlängerungen der hinteren Pigmentschicht der Iris und Reste von Pigment an der gegenüberliegenden vorderen Linsenkapsel, welche die Zerreiſung von hinteren Synechien bei der Exsudation in der hinteren Kammer andeuten. Das Irisgewebe ist reichlich mit Rundzellen infiltrirt, und stellenweise trifft man einige Herde von extravasirten rothen Blutkörperchen und eine Menge klumpiger, stark pigmentirter, kernhaltiger Zellen.

Die Aderhaut ist im Allgemeinen von gewöhnlicher Dicke, hat an einzelnen Stellen das Pigment eingebüsst, besonders am lateralen Rande des Fusses des Netzhauttrichters, wo man einen 1 m.m. breiten Meniscus findet. Im Bereiche dieses Meniscus sieht man kein Pigmentepithel, nur eine Masse Rundzellen. Der demselben entsprechende Theil der Sklera, welcher den subvaginalen Raum der Sehnervenscheide überbrückt, ist hier nach hinten gebuchtet, verdünnt und misst an Dicke 0,5 m.m., während die Sklera im übrigen Theile des hinteren Augenabschnittes 1 m.m. dick ist. Am nasalen Rande des Netzhauttrichters giebt es keinen Meniscus; hier erreicht die Aderhaut mit ihrem Pigment den

nasalen Rand des Netzhautstieles an der Papille. In dem hinteren Abschnitte des Auges findet man an der Aderhaut Drusenbildungen und in der inneren Augenhälfte, ganz in der Nähe der Ora serrata, einige kurze Chorioidealzotten zwischen der abgelösten Netzhaut und der Pigmentepithelschicht. In der makroskopischen Beschreibung ist schon erwähnt, dass die Netzhaut in der äusseren Augenhälfte bis zur Mitte oder etwas weiter nach vorn von dem abgeflachten Theile des Ciliarkörpers abgehoben ist. In dem hinteren Theile der Pars plana, unmittelbar hinter der Umbiegung des Ciliartheiles der abgehobenen Netzhaut, befindet sich ein chorioiditischer Herd (Taf. XX, Ch. H.), dessen grösste Höhe 0,75 m.m., dessen grösste Länge in meridionaler Richtung 4 m.m. beträgt; er besteht aus schwarzem Pigment von der gewucherten Pigmentepithelschicht, welches sich in langgestreckten Zügen nach verschiedenen Richtungen verbreitet. Zwischen diesen Pigmentzügen liegen: geronnenes Eiweiss, quer- und längsgetroffene, mit den Chorioidealgefässen zusammenhängende Gefässe und Häufchen von Rundzellen und hellgelbem Blutpigment. Die Gefässe der Chorioidea sind in der Nähe des Herdes strotzend mit Blut gefüllt und von einer grossen Menge Rundzellen umgeben. Die Glasmembran ist gefaltet und zeigt an ihrer Innenfläche eine homogene, glasartige Auflagerung von 0,01 m.m. Dicke.

Das *Corpus ciliare* zeigt in einer grossen Anzahl von Schnitten ein verschiedenes Aussehen in der lateralen und medialen Hälfte des Auges; in der medialen hat der Ciliarkörper die gewöhnliche Form, während er in der lateralen bedeutend verschmälert ist. In der medialen Hälfte kann man die Muskelbündel von dem interstitiellen Bindegewebe gut unterscheiden, und die Bindegewebsschicht zwischen dem Muskel und der Glasmembran ist von gewöhnlichem Aussehen. Das Einzige, was man wohl bemerken kann, ist eine geringfügige Vermehrung von Rundzellen in dem interstitiellen Gewebe und eine geringe Verlängerung der Cylinderzellen des Ciliartheiles der Netzhaut. In der lateralen Hälfte des Auges dagegen ist der Ciliarkörper verschmälert, atrophirt bis zur Hälfte der normalen Dicke; man kann nicht mehr die Muskelbündel von dem interstitiellen Bindegewebe unterscheiden;

der atrophirte Ciliarkörper besteht nur aus einer verdichteten, kernreichen Masse, in welcher man einige Kerne von stäbchenähnlicher Form noch unterscheiden kann. Die Ciliarfortsätze liegen in der eiweissreichen homogenen Masse eingebettet, welche die hintere Kammer und den vorderen Theil des Glaskörperaumes erfüllt; in einigen von den Fortsätzen liegen Häufchen von Rundzellen und in den Thälern kernhaltige Pigmentklumpen.

Die *Linse*. Im Pupillargebiete findet man die Innenfläche der vorderen Kapsel von einer bereits faserig gewordenen Kapselkatarakt überzogen; die Katarakt hat eine Dicke von 0,05—0,07 m.m., die Kapsel von 0,01 m.m. Die ganze Innenfläche der Linsenkapsel ist von einem Epithelbelag überzogen, welchem nach innen wieder mehr oder weniger dicke Lagen von Bläschenzellen anliegen. In der Äquatorialebene findet man keinen Kernwirbel und die nach innen durch die bläschenförmigen Zellen gedrängten Linsenfasern zeigen mehrentheils nur unregelmässig zerstreute, verkümmerte Kerne.

Der *Sehnerv*. Auf Querschnitten des Sehnerven fand sich eine peripherische Zone atrophirt ohne Markscheiden.

Pathologisch-anatomische Diagnose: Chronische Chorioi-ditis; fibrilläre Verdichtung und hintere Abhebung des Glaskörpers; chronische Entzündung, Ablösung und Zerreiſsung der Netzhaut; Iritis mit Pupillar-Verschluss und -Abschluss; Kapselkatarakt.

Epikrise.

Dieser Fall unterscheidet sich in seinem Verlaufe von den vorhergehenden dadurch, dass sich verhältnissmässig früh die Entzündung des Uvealtractus nach vorn verbreitet hat. Aus der Krankengeschichte sieht man, dass die ersten Erscheinungen der Netzhautablösung erst am 31. März aufgetreten waren, und dass schon am 28. des folgenden Monats sich Zeichen von Iritis einstellten. Im Falle I war die Entzündung bis zum Tage der Enucleation auf die eigentliche Chorioidea beschränkt, und das Auge zeigte keine Spur von Iritis. Der Glaskörper verursachte dort durch seine Schrumpfung nicht nur die Zerreiſsung und Abhebung der Netzhaut, sondern

übte auch einen Zug auf die Proc. ciliares, die Linse und die Iris aus, wodurch die vordere Kammer vertieft wurde.

In diesem Fall dagegen haben die Krankheitsveränderungen sich etwas anders entwickelt. Auch hier ist eine Glaskörperabhebung der Netzhautablösung vorausgegangen. Man findet nämlich nichts vom Glaskörper in dem Stiele der abgehobenen Netzhaut. Der geschrumpfte und abgehobene Glaskörper liegt in der Öffnung des Netzhauttrichters. Der Glaskörper hat bei seiner Schrumpfung auch hier die ophthalmoskopisch beobachtete und anatomisch nachgewiesene Ruptur der Netzhaut mit sich geführt, und wahrscheinlich stand die von dem Patienten angegebene plötzliche Sehstörung 31. März 1883 mit der Zerreißung der Netzhaut in Zusammenhang. Die Schrumpfung des Glaskörpers hat in diesem Fall keinen Zug auf die Processus ciliares, die Linse und die Iris ausgeübt. Die hier stark hervorgetretene Entzündung der Iris hat zu einer Seclusio et Oclusio pupillae geführt, wodurch das eiweissreiche Exsudat von den Processus ciliares nicht nur die Iris nach vorn vorgebuchtet, sondern auch den fibrillären, verdichteten und von der Netzhaut abgehobenen Glaskörper nach hinten gedrängt und von der hinteren Linsenfläche getrennt hat, sodass der Glaskörper sich in der Öffnung des Netzhauttrichters zusammengedrängt befindet. Die Absperrung der Pupille und das in der hinteren Kammer angehäufte eiweissreiche Exsudat haben die Vorbuchtung und Anlegung der Iris an die Membrana Descemetii veranlasst und damit die Drucksteigerung verursacht.

Fall IV. (Fig. a, Taf. XIX).

52jährige Bäuerin, Emmetropie, spontane doppel-
seitige Netzhautablösung. Rechts: Ablösung der
Netzhaut mit Ruptur; hinzutretende heftige Irido-
kyklitis; Zurückziehung und Knickung der Iris,
starke Vertiefung der vorderen Kammer; Druck-
steigerung; Eucleation des amaurotischen Auges
der heftigen Schmerzen wegen. Links: Ablösung
der Netzhaut nach unten, ohne nachweisbare Ruptur;

intermittent auftretende Symptome von Iridokykklitis mit vorübergehender Zurückziehung der Iris und vorübergehender Drucksteigerung.

Krankengeschichte.

Frau S. K..., 52 Jahre alt, Bäuerin aus Lemshausen, kam in die Göttinger Klinik am 13. Juni 1884, wo Folgendes notirt wurde:

13. Juni 1884. Patientin will bis 8 Tage vor Pfingsten (22. Mai) gut gesehen haben; von da ab Klagen über schwarze, sich bewegende Flocken vor den Augen, besonders rechts; seit vier Jahren rheumatische Beschwerden.

Ophthalmoskopische Untersuchung:

Links: Ausgedehnte Netzhautablösung nach unten.

Rechts: Ganz in der Peripherie nach aussen Netzhautablösung, wie es scheint, mit totaler Abreissung der Netzhaut, deren hinterer Rand eingerollt ist, während weiter nach vorn von dieser Stelle die von der Netzhaut entblösste Aderhaut sichtbar ist. Die Netzhautgefässe hören an dem Rande der abgerissenen Netzhaut auf. Druck beiderseits gleich, normal.

Rechts: M 1 D, S $\frac{20}{40}$, mit + 1 D No. 3 JÄGER.

Links: S $\frac{20}{70}$, mit + 1.50 D No. 5 JÄGER. Gf. bei Tageslicht beiderseits frei.

23. Juni 1884. Seit 3 Tagen *rechtes Auge* stark injicirt, lebhaft

Rechts: Schmerzen, sowohl spontan als bei Berührung der Ciliargegend; vordere Kammer enorm tief; Iris grün; Pupille starr, mittelweit; mehrere hintere Synechien. Augenhintergrund zu erleuchten, wenn auch ziemlich schwierig. Netzhaut stark buckelförmig abgelöst. Prüfung des Augendruckes bei der grossen Empfindlichkeit der Patientin ausserordentlich schwierig, doch scheint derselbe erhöht. Absolute Amaurose. *Links* Stat. idem. Ord. Pilocarpin-Einträufelungen, warme Umschläge. Natr. salicyl. intern.

27. Juni 1884. Weder die Schmerzhaftigkeit noch die Injection haben
Rechts: bei der bisherigen Behandlung nachgelassen. Das
 Auge ist noch immer sowohl bei Bewegungen, als
 bei der geringsten Berührung in der Gegend des
 Ciliarkörpers, besonders nach oben und oben aussen
 enorm empfindlich. Vordere Kammer noch immer
 sehr vertieft. Pupille starr, mittelweit, ohne sicht-
 bare Synechien, Iris grün verfärbt. Kammerwasser
 und Linse klar. Bei der ophthalmoskopischen Unter-
 suchung erkennt man nur einen grauweissen Reflex,
 der wohl einer diffusen Glaskörpertrübung und einer
 Netzhautablösung zugleich entspricht, ohne jegliche
 Details. Beim Blick ganz nach oben und oben aussen
 erhält man einen gelbrothen Schein, der mit einer
 nach innen hin bogenförmigen Grenze abschliesst.
 Den gleichen Reflex erhält man auch bei intensiver
 focaler Beleuchtung. Augendruck heute niedriger
 als normal. Geringer Lichtschein bei focaler Be-
 leuchtung.
2. Juli 1884. Status idem. Sehr lebhaft Schmerzen. Die Enucleation
 wurde der andauernden unerträglichen Schmerzen
 wegen vorgeschlagen und von der Patientin bewilligt.
3. » » Enucleation des rechten Auges.
30. Sept. » *Links* nach unten steil sich erhebende ausgedehnte
 Netzhautablösung mit mehreren rundlichen Buckeln,
 in einiger Entfernung von der Papille beginnend.
 Perforation (ohne Atropin) nicht nachweisbar. Pa-
 pille deutlich sichtbar. Finger in 10' mit + 2,5 D.
 JÄGER No. 16.
3. Jan. 1885: *Links:* Die Netzhautablösung scheint weniger ausge-
 dehnt. Finger in 15'.
16. März » Vor 8 Tagen ziehende Schmerzen im linken Auge
 und im Kopf; einige Tage nachher Röthung des
 Auges, die allmählich zunahm. Sehvermögen, ab-
 gesehen von etwas Lichtscheu, nicht verschlechtert.

Starke Injection der Conjunctiva und der subconjunctivalen Gefäße und ein wenig Chemosis nach innen. Iris grünlich verfärbt; Pupille mittelweit, nicht merklich reagirend, rund mit Andeutung von zwei feinen Synechien; vordere Kammer sehr tief. Iris in der Peripherie ein wenig retrahirt; nach allen Seiten hin rother Augenhintergrund. Papille undeutlich zu sehen. Nach unten seichte Netzhautablösung. Auge sehr druckempfindlich; der Druck, soweit zu ermitteln, mässig erhöht. Finger in 20'.

Patientin wird in die Klinik aufgenommen und erhält trotz der Drucksteigerung Atropin (2—3 Mal täglich $\frac{1}{2}\%$ Atropinlösung); es wurde vorausgesetzt, dass ein Krampf im Musculus ciliaris zu Grunde liege.

17. März 85. Pupille durch Atropin gut erweitert, vordere Kammer etwas weniger tief, sonst wenig Änderung.
18. » » Schmerzen dauern fort. Objectiv stat. idem. Atropin fortgesetzt. Natr. salicyl. int.
20. » » Bei Fortsetzung der Atropineinträufelung langsame Besserung. Heute Injection auffallend geringer, keine Chemosis mehr. Vordere Kammer weniger tief. Schmerzen kaum vorhanden. Augendruck gestern normal, erscheint heute deutlich herabgesetzt, T—1 oder weniger.
21. » » Injection noch etwas geringer und vordere Kammer noch weniger tief, doch noch nicht normal. Iris weniger verfärbt. Pupille auf Atropin maximal erweitert. Augendruck wie gestern. Augengrund ganz deutlich zu sehen, nur sehr leicht verschleiert. Netzhaut in der Umgebung der Papille anliegend oder nur ganz seicht abgelöst, nach unten in der Äquatorialgegend sich steil erhebend. Finger in 18', mit + 6 D JÄGER No. 14, mühsam, Worte von No. 13 und 12.

24. März 85. Injection noch etwas weiter zurückgegangen, doch noch nicht vollständig verschwunden. Vordere Kammer noch etwas tiefer, als normal. Iris noch ein wenig verfärbt. Finger in 20'. Entlassen mit Atropin.
7. Mai » Finger in 20'. Auge vollkommen blass.
19. Dec. » Nach Mittheilung des Mannes seit einigen Tagen Entzündung des Auges mit Schmerzen und Abnahme des Sehvermögens. Ord. warme Umschläge, Atropin.
27. » » Sehr starke Injection; Trübung des Kammerwassers. Pupille eng; Irisperipherie retrahirt; vordere Kammer tief; Heftige Schmerzen. Druck normal. Warme Umschläge, Atropin, Natr. salicyl.
14. Jan. 1886. Entzündung abgelaufen; das Auge ziemlich frei von Injection. Pupille auf Atropin mittelweit; geringe Reste hinterer Synechien. Viele flottirende Glaskörpertrübungen. Netzhautablösung nach unten. Patientin zählt Finger in 20', liest Buchstaben von No. 20 (JÄGER), Gf. defect nach oben.
7. April » Auge reizlos. Zahlreiche flottirende Glaskörpertrübungen. Finger in 18', Buchstaben von No. 14 (JÄGER).
18. Mai » Auge frei von Entzündung. Kammer von normaler Tiefe. Iris blau, nicht sehr verfärbt; Pupille rund. Reste von hinteren Synechien. Netzhaut nach oben anliegend, nach unten weit abgelöst.
12. Sept. » Das Auge frei von Entzündung. Der Glaskörper wenig trübe. Ablösung nach unten. Ruptur nicht zu sehen. Finger in 18'.
10. März 1887. Das Auge frei von Entzündung. Einige Synechien am Pupillarrande. Netzhaut nach unten in derselben Ausdehnung abgelöst. Finger in 18—20'.

Untersuchungsmethode.

Das enucleirte Auge wurde in MÜLLER'scher Flüssigkeit gehärtet, in einer Kältemischung (Eis und Kochsalz) frieren gelassen und dann im horizontalen Meridiane durchschnitten. Die beiden

Hälften wurden später in Alkohol nachgehärtet, in Celloidin eingebettet und in Totalschnitte zerlegt. Die in diesem Falle benutzte Gefrierungsmethode erlaubte zwar die klinisch beobachtete Vertiefung der vorderen Kammer und die Ruptur der abgehobenen Netzhaut zu bestätigen, bewirkte aber leider eine solche Veränderung der mikroskopischen Structurverhältnisse des Glaskörpers, dass ich keine zuverlässigen Anhaltspunkte zur Beurtheilung der eigentlichen Structur des Glaskörpers erhalten konnte. Nach dieser Erfahrung kann ich nicht umhin, vor dieser von mehreren Fachgenossen benutzten Methode bei der mikroskopischen Untersuchung des Auges zu warnen.

Anatomische Untersuchung. Makroskopischer Befund.

Das Auge, im horizontalen Meridiane dicht oberhalb des Sehnerveneintrittes durchschnitten, ist von normaler Form und Grösse. Die Maasse sind folgende:

in sagittaler	Richtung	=	25	m.m.
„ horizontaler	„	=	25	m.m.
„ verticaler	„	=	24 ³ / ₄	m.m.

Auf der Schnittfläche lassen sich folgende Veränderungen erkennen (Fig. a, Taf. XIX): Die *vordere Kammer* ist sehr stark vertieft, indem die Linse beträchtlich nach hinten gerückt ist, so dass ihre vordere Fläche von der Innenfläche der Cornea fast 4,5 m.m. entfernt ist. Die Pupille ist circa 4 m.m. weit. Die grössere centrale Zone der Iris liegt der Vorderfläche der Linse bis zu deren Rande unmittelbar auf, während die kleinere peripherische Zone vom Linsenrande ab scharf nach vorn und etwas auswärts umbiegt, um zu ihrer Insertion am Sklerocornealrande zu gelangen. Die vordere Kammer ist hiedurch um so viel nach hinten verlängert, als die Rückwärtsbiegung dieses peripheren Theiles der Iris beträgt. (Fig. a, Taf. XIX.) In der vorderen Kammer befindet sich ein durch die MÜLLER'sche Flüssigkeit coagulirtes, eiweisshaltiges Transsudat.

Die *Ciliarfortsätze* sind beträchtlich nach rückwärts ausgezogen und liegen der hinteren Fläche des peripheren, gleichfalls retra-

hirten Theiles der Iris unmittelbar an; sie erscheinen zugleich etwas verlängert; der Ciliarkörper scheint verdickt.

Die Aderhaut ist von der Innenfläche der Sklera ziemlich weit abgehoben, nur am hinteren Pole des Auges liegt sie der Sklera an. Die grösste Entfernung zwischen Aderhaut und Sklera findet sich lateralwärts in der äquatorialen Gegend und beträgt ungefähr 10 m.m. Vor dem Äquator nähert sich die Aderhaut wieder der Sklera, doch ist der ganze Ciliarkörper mit abgehoben. Auf der medialen Seite ist das Verhältniss ein ähnliches, nur dass die Aderhaut sich dicht neben dem Sehnerveneintritt von der Sklera entfernt, und der grösste Abstand in der Gegend des Äquators nur etwa 6 m.m. beträgt, während doch hier die Abhebung sich bis auf den Ciliarkörper erstreckt. Der durch die Abhebung der Chorioidea vergrösserte perichorioideale Raum ist von locker gewonnenem Transsudate erfüllt. Die Chorioidea selbst scheint nicht verdickt.

Das Pigmentepithel ist erhalten.

Die Netzhaut ist allenthalben abgelöst, doch ist der Abstand von der Chorioidea in Folge der Abhebung der letzteren überall kein sehr beträchtlicher. In der medialen Hälfte beträgt der grösste Abstand zwischen den beiden Häuten 2—3 m.m. An der Grenze des Ciliarkörpers legt sich die Retina wieder an die Aderhaut an, sodass die Pars ciliaris retinae sich nicht an der Ablösung betheilt. In der lateralen Augenhälfte verhält sich die Netzhaut anders; sie zieht hier vom Sehnerveneintritte aus in zwei sanften Schlingelungen gerade nach vorn, von der Chorioidea 4—6 m.m. abstehend, und hört 5 m.m. hinter der hinteren Linsenfläche plötzlich auf. Der Durchschnitt des Auges ergiebt mit voller Sicherheit, was schon am lebenden Auge beobachtet wurde, dass die Netzhaut an ihrer vorderen Insertion in grosser Ausdehnung abgerissen und weit nach der Axe des Auges zurückgezogen und aufgerollt ist. Die Abreissung scheint ganz in der Nähe der Ora serrata stattgefunden zu haben; man sieht übrigens in der Gegend der letzteren einen kleinen Streifen nach einwärts ziehen, welcher den Eindruck macht, als ob es sich um den Stumpf der hier abgerissenen Retina handeln könnte. Jeden-

falls communicirt der Glaskörperraum mit dem subretinalen Raume durch eine grosse Lücke. Der subretinale Raum ist von lockerer Gerinnungsmasse eingenommen; der Inhalt des Glaskörperraumes besteht aus einem System von zarten Membranen mit klaren Zwischenräumen. Die Netzhaut erscheint auf dem Durchschnitte von ziemlich normaler Dicke. Die *Linse* ist 4 m.m. dick, 9 m.m. breit, der *Sehnerv* von normalem Durchmesser.

Mikroskopischer Befund.

Die Netzhaut. Zunächst will ich das vordere Ende des zerrissenen lateralen Theiles der Netzhaut beschreiben, welches als abgehobener Stumpf die Perforationsöffnung nach vorn begrenzt. Dieser abgehobene Stumpf besteht aus der hinteren Hälfte der Pars ciliaris retinae und einem Stücke von dem vordersten Theile der eigentlichen Netzhaut. Die Zellen der abgehobenen Pars ciliaris retinae sind verlängert und durch das Auftreten rundlicher Lücken in ihrer Form verändert, wobei der Kern meistens in das äussere verbreiterte Ende der Zelle zu liegen kommt. Das innere Ende ist ebenfalls verbreitert und löst sich in ein dichtes Netzwerk feiner Fibrillen auf, von denen die innersten zum Theil der Oberfläche parallel verlaufen und wohl als eine Schicht verdichteten Glaskörpers zu betrachten sind, von welcher zarte Fortsätze nach innen in den Glaskörperraum ausstrahlen. In der Nähe der Ora serrata nimmt die Pars ciliaris an Dicke zu, man sieht hier eine reichliche Menge kernhaltiger Rundzellen. Auch im Glaskörper, zwischen den in ihn ausstrahlenden Fasern, liegen kernhaltige Zellen. Das Stück eigentlicher Netzhaut zeigt die Schichtung einigermaassen erhalten. Die Stäbchen und Zapfen sind zu Tropfen und kolbenförmigen Bildungen degenerirt, die MÜLLER'schen Fasern hypertrophirt. An der Ora serrata oder etwas weiter nach hinten trennt sich die Schicht verdichteten Glaskörpers von der Netzhaut; die Innenfläche der Netzhaut ist hier mehrfach stark aufgefasert. Die gegenüberliegende Fläche der verdichteten Glaskörpermembran zeigt entsprechende Reste von Fasern, sodass man den Eindruck erhält, als sei letztere von der Netzhaut abgerissen. Das Ende des Stumpfes besteht nur aus den äusseren Schichten und

verdünnt sich allmählich zu einer zarten, zum grössten Theile aus äusseren Körnern bestehenden Schicht, deren Rand die Perforationsöffnung begrenzt. An der inneren Fläche sieht man Fetzen eines areolär angeordneten, kernhaltigen Gewebes. In diesem Stumpfe der abgerissenen Netzhaut findet man keine Gefässe, einige strangförmig gelagerte Pigmentklümpchen sind wohl Andeutungen von atrophirten Gefässen; vereinzelte verkümmerte Ganglienzellen trifft man hier und da. Das hintere Ende der abgerissenen Netzhaut ist nach dem Glaskörperperraume hin eingerollt; das eingerollte Ende, welches nur aus den äusseren Netzhautschichten besteht, verliert sich sodann in der Tiefe einer Netzhautfalte. Ganz in der Nähe sieht man in den inneren Schichten der Netzhaut einen Herd von rothen Blutkörperchen. Übrigens zeigt die Netzhaut eine ganz normale Schichtung. Die Innenglieder der Stäbchen und Zapfen sind bläschenförmig umgewandelt und die Aussenglieder stellenweise zusammengeklebt. Die äusseren Enden der Aussenglieder grenzen an eine Schicht geronnenen Transsudates mit eingebetteten Lymphzellen. Hie und da ist die Stäbchenschicht abgehoben. Die Retinalgefässe sind mit Blut gefüllt, die perivascularären Räume etwas erweitert. Die Ganglienzellen sind von normaler Form und an der Macula lutea das mehrschichtige Ganglienzellenlager gut zu sehen. In der medialen Bulbushälfte ist die Netzhaut bis zur Ora serrata abgelöst und an der Grenze zwischen Ora serrata und Pars ciliaris findet man in die Netzhaut hineingedrungene Drusenbildungen.

Der Glaskörper. Der durch die stark nach hinten verschobene Linse und die abgehobene Netzhaut beträchtlich verkleinerte Glaskörperperraum zeigt sich an den Präparaten eingenommen von einem System von Hohlräumen, die von einander durch Scheidewände getrennt sind. (Fig. a, Taf. XIX.) Doch trifft man diese Scheidewände nur im vorderen Abschnitte, während man im hinteren innerhalb der Netzhautfalten nur einige Flocken findet, die an der Innenfläche der Netzhaut festsitzen. Dass es sich bei den Scheidewänden um membranöse und nicht strangförmige Bildungen handelt, geht daraus hervor, dass an einer grossen Zahl auf einander folgender Schnitte genau dieselbe Configuration des

Maschenwerkes hervortritt. Ein ähnliches Maschenwerk von Membranen von ganz gleichem Aussehen erfüllt auch den subretinalen, den perichorioidealen Raum und die vordere Kammer. Da an der letztgenannten Stelle sonst unter gleichen Umständen derartige Membranen nicht gefunden werden, sondern nur eine homogene, durch das chromsaure Kali coagulierte Eiweissmasse, so ist die Entstehung dieser membranösen Bildungen wohl auf die Wirkung des Gefrierens zurückzuführen. Auch die Membranen im Glaskörper sind daher, wie sie sich hier darstellen, als Kunstproducte zu betrachten, wobei nicht ausgeschlossen ist, dass präexistirende Verdichtungen im Glaskörper in die durch das Gefrieren entstandenen membranartigen Bildungen eingeschlossen wurden. Letzteres wird auch durch die mikroskopische Untersuchung bestätigt, während an den andern Stellen in den mehr erwähnten Bildungen keine geformten Einschlüsse gefunden werden. Die mikroskopische Untersuchung der im perichorioidealen Raume befindlichen Membranbildungen ergibt, dass ausser den gröberen, mit blossem Auge sichtbaren Zügen auch noch feinere vorkommen, wodurch die Zwischenräume der ersteren von einem lockeren Netzwerke erfüllt werden. Es lässt sich hier im Kleinen erkennen, was über die membranöse Beschaffenheit der gröberen Scheidewände aus den Schnittserien erschlossen wurde. Man erhält ganz den Eindruck, als ob die homogene Gerinnungsmasse während des Gefrierens durch den Druck des gefrierenden Wassers zu einzelnen Häuten zusammengepresst wäre. Es ist zu bedauern, dass die Anwendung der sonst so vortrefflichen Gefrierungsmethode den Glaskörper derart verändert hat, dass über das Verhalten desselben am frisch gehärteten Präparate sichere Aufschlüsse nicht zu erhalten sind. Ganz dasselbe System von Lücken mit dazwischenliegenden membranösen Bildungen habe ich beim Gefrieren phthisischer Augen aus den stark eiweisshaltigen Transsudaten zwischen den von einander getrennten Augenhäuten erhalten.

Die erwähnten Scheidewände im vorderen Abschnitte des Glaskörpers gehen in eine Schicht verdichteten Glaskörpergewebes über, welche die Innenseite der Pars ciliaris retinae und des

vorderen Theiles der eigentlichen, abgelösten, Netzhaut bekleidet. Diese auf den Schnitten strangförmigen Bildungen schliessen, wie erwähnt, die Reste der Glaskörpersubstanz ein; sie enthalten in der eiweisshaltigen Grundsubstanz zarte Fibrillen, rothe Blutkörperchen und eine reichliche Menge von Lymphkörperchen, welche hämatogenes Pigment einschliessen. Die Schicht von Glaskörper, welche die Innenfläche der Pars ciliaris retinae bekleidet, zeigt Züge meridional verlaufender Fibrillen mit dazwischen liegenden Zellen. Stellenweise ist diese Schicht schwach wellenförmig gefaltet und hie und da abgehoben, vorzüglich an der Umbiegungsstelle der Netzhaut in der Nähe der Ora serrata. Der Zwischenraum zwischen der Netzhaut und der abgehobenen Glaskörperschicht ist durch wellenförmig gebogene Fibrillen überbrückt. Der schon bei der makroskopischen Beschreibung erwähnte membranöse Zug geschrumpften Glaskörpers, welcher vor der Perforationsöffnung der Netzhaut liegt, zeigt Fetzen eines areolären kernhaltigen Gewebes; ähnliche Gewebsetzen finden sich auf der Innenfläche der gegenüber liegenden Ränder der abgerissenen Netzhaut. An der Perforationsöffnung sieht man die Membranen des veränderten Glaskörpers im Zusammenhange mit strangförmigen Coagulis des subretinalen Raumes stehen.

Die nach hinten gezogenen *Zonulafasern* sind mit zahlreichen pigmenttragenden Zellen besetzt.

Die Hornhaut bietet nichts Abnormes dar.

Die Bindehaut ist unmittelbar jenseits des Limbus etwas geschwellt und von einer mässigen Anzahl Rundzellen infiltrirt. Die conjunctivalen und episkleralen Blutgefässe sind erweitert und mit Blutkörperchen gefüllt. In der vertieften *vorderen Kammer* sieht man ein grobbalkiges Netz von coagulirtem eiweissreichem Transsudat mit vereinzelt Wanderzellen. An der vorderen Fläche der Iris befindet sich in dem Exsudate ein Netz von Fibrinfädchen.

Der periphere Theil der *Iris* liegt, vor ihrer rechtwinkligen Umbiegung in den centralen Theil, den nach hinten ausgezogenen Ciliarfortsätzen dicht an. Die ganze Iris und besonders ihr peripherer Theil ist bedeutend verschmälert; an dem Linsenrande

macht sie eine rechtwinklige Biegung, um sich dicht an die vordere Linsenfläche anzulegen; ihr Gewebe ist stark zusammengedrängt; die normale Fältelung der vorderen Fläche ganz aufgehoben. Das ganze Aussehen der Iris macht den Eindruck, als ob sie einem starken Drucke von Seiten der vorderen Kammer ausgesetzt gewesen wäre. In dem zusammengeschobenen Irisgewebe sieht man Extravasate von rothen Blutkörperchen. Nur an einigen Präparaten der ganzen Schnittreihe findet man die Iris am Pupillenrande durch etwas Pigment mit der vorderen Linsenkapsel verbunden.

Die *Chorioidea* haftet an der Sklera nur in der Gegend des Eintrittes des Sehnerven mittelst der hier eindringenden kurzen Ciliararterien und an der Corneoskleralgrenze durch den Ansatz des Ciliarmuskels. In dem vergrößerten perichorioidealen Raume sind die Lamellen der Suprachorioidea von einander getrennt, und sieht man in den Zwischenräumen Züge von coagulirtem Transsudat. Die auseinander gedrängten Lamellen sind von Rundzellen durchsetzt. In der Schicht der grösseren Gefässe sieht man Rundzellen in reichlicher Menge. Die Venen sind mit Blut gefüllt. An der abgehobenen und gefalteten Aderhaut ist das Pigmentepithel bis an den Rand der Eintrittsstelle des Sehnerven gut erhalten. Da das Corpus ciliare von der Sklera abgehoben, und der periphere, zurückgeschlagene Theil der Iris dicht an dasselbe und an die nach hinten gezogenen Processus ciliares gedrängt ist, so bilden diese gegen einander gepressten Gebilde (Fig. a, Taf. XIX) eine auf dem Durchschnitte keilförmige Scheidewand zwischen der vertieften vorderen Kammer und dem erweiterten perichorioidealen Raume. Das vordere zugespitzte Ende dieser Scheidewand ist an der Corneoskleralgrenze befestigt und besteht aus den zusammengedrückten Fasern des Musculus ciliaris und den Bälkchen des Lig. pectinatum. Die nach hinten verlängerten ausgezogenen Ciliarfortsätze sind dicht an einander gepresst; ihre frontalen Flächen liegen dicht an der hinteren Fläche der zurückgeschlagenen Iris. In den Ciliarfortsätzen sind die Gefässe blutleer, und in ihrer Umgebung liegen Häufchen von Rundzellen. Am vorderen Iriswinkel findet man nicht das ge-

wöhnliche System von Balken und Lücken, sondern die Balken liegen, wie erwähnt, dicht zusammen. Die Balken hinter dem Plexus venosus sind gleichfalls aneinander gedrängt. Da sowohl die zusammengepressten Lamellen des Lig. pectinatum als der Skleralwulst (SCHWALBE) durch den Zug von Seiten des Corpus ciliare und der Iris nach hinten gezogen sind, ist der Canalis Schlemmii erweitert.

Epikrise.

Wir haben es in diesem Falle mit einer spontanen doppel-seitigen Netzhautablösung zu thun, welche sich mit einer eigenthümlichen Form von Iridokyklitis combinirte. Am rechten Auge ergab die Augenspiegeluntersuchung 3 Wochen nach dem Auftreten der ersten Sehstörung Ablösung und Ruptur der Netzhaut. Der Augendruck war beiderseits gleich, normal. Bereits eine Woche später traten ganz unerwartet und ohne bekannte äussere Veranlassung heftige Schmerzen im Auge auf mit allen Symptomen einer Iridokyklitis: pericornealer Injection, bedeutenden Trübungen im Glaskörper und Druckempfindlichkeit der Ciliar-gegend. Ausserdem zeigten sich eine Zurückziehung und starke Knickung der entzündeten Iris mit enormer Vertiefung der vorderen Kammer und Steigerung des vorher normalen Augendruckes.

Bei der anatomischen Untersuchung des Auges konnte man nicht nur die enorme Vertiefung der vorderen Kammer in Folge der Zurückziehung der Linse, der Iris und der Processus ciliares, die Ablösung und Zerreißung der Netzhaut bestätigen, sondern man fand auch eine (klinisch nicht beobachtete) Ablösung der Chorioidea. Beim Blick auf Fig. a, Taf. XIX, erhält man den Eindruck, als ob ein Zug aus dem Innern des Glaskörpers auf alle umgebenden Theile sich geltend gemacht hätte, welcher dieselben zwang, sich dem Mittelpunkte des Auges mehr oder weniger zu nähern. In demselben Maasse, wie der Glaskörperaum und der durch die Netzhautruptur mit demselben communicirende subretinale Raum sich verkleinert haben, sind die umliegenden peripheren Hohl- und Spalträume (die vordere Kammer und der perichorioideale Raum) erweitert.

Es gilt nun zuerst eine Erklärung für die Entstehung der Ablösung und Zerreiſſung der Netzhaut zu finden, und zweitens fragt es sich, wie die Vertiefung der vorderen Kammer, die Ablösung der Chorioidea und die Drucksteigerung in dem so veränderten Auge entstanden seien. Was die erstgenannte Frage betrifft, so ist wohl auch in diesem Falle anzunehmen, dass die chronische Chorioiditis Ernährungsstörungen des Glaskörpers hervorrief, welche zu Schrumpfung und Abhebung desselben mit nachfolgender Zerreiſſung und Ablösung der Netzhaut führten. Da der Druck vor dem Auftreten der Iridokyklitis normal und keineswegs erhöht war, und da die Netzhaut einen Riss darbot, so kann man wohl auch hier, wie in den vorigen Fällen annehmen, dass ein Zug von dem Glaskörper raume her sowohl die Ablösung als auch die Ruptur der Netzhaut bewirkte. Die bei der anatomischen Untersuchung dieses Auges benutzte Gefriermethode hat, wie erwähnt, Kunstproducte in Form von Lücken mit zwischenliegenden Membranen im Glaskörper hervorgebracht, sodass hier nicht dieselbe dichtfaserige Beschaffenheit des abgehobenen Glaskörpers zu demonstrieren ist, wie in den drei vorigen, nach der gewöhnlichen Methode untersuchten Augen. Wenn ich auch durch die Wahl der Gefrierungsmethode, welche die makroskopischen, topographisch-anatomischen Verhältnisse des enucleirten Auges vorzüglich erhalten hat, mich der Möglichkeit beraubt habe, die in den vorigen Fällen gefundenen, mikroskopisch-anatomischen Beweise für die Schrumpfung des dichtfaserigen Glaskörpers als Ursache der Ablösung und Zerreiſſung der Netzhaut in diesem Falle zu erlangen, so glaube ich doch, dass das oben geschilderte ophthalmoskopische Verhalten der Ruptur einen genügenden Beweis für die Entstehung der Ablösung durch Zug vom Glaskörper her liefert. Man wird gewiss berechtigt sein, anzunehmen, dass die Zurückziehung der Linse, der Processus ciliares und der Iris zunächst durch die Schrumpfung des Glaskörpers eingeleitet worden ist, um so mehr, wenn man sich erinnert, wie die vordere Kammer in Fall I in Folge eines Zuges des dichtfaserigen, schrumpfenden Glaskörpers in der Peripherie vertieft war. Es ist

jedoch zu beachten, dass es sich dort um eine allmählich auftretende Vertiefung der vorderen Kammer in einem Auge ohne sichtbare entzündliche Erscheinungen handelt, während hier die Vertiefung der vorderen Kammer rasch entstand, gleichzeitig mit heftiger Iridokyklitis. Es muss also in diesem Falle noch ein anderes zu der Zurückziehung der Iris, zur Vertiefung der vorderen Kammer, zur Erweiterung des perichorioidealen Raumes und zur Drucksteigerung beitragendes Moment hinzugekommen sein.

Eine auffallende Vertiefung der vorderen Kammer in Fällen von spontaner Netzhautablösung ohne entzündliche Erscheinungen und mit erniedrigtem Drucke ist von SCHNABEL klinisch beobachtet und beschrieben. Später hat SAMELSOHN bei der Discussion über Netzhautablösung 1882 in Heidelberg erwähnt, dass er ähnliche Fälle gesehen habe; er hebt besonders einen Fall von idiopathischer Netzhautablösung mit Druckerniedrigung über dem Glaskörperperraume, Zurückziehung und Knickung der Iris sammt Vertiefung der vorderen Kammer hervor. Die genannten Forscher verfechten, wie ich schon angeführt habe, die Ansicht, dass die Druckerniedrigung im Glaskörperperraume das bedingende Moment für die Entstehung der Ablösung sei, und dass die Herabsetzung des Druckes im Glaskörperperraume auf einer plötzlichen Verminderung der Flüssigkeit in dem letzteren beruhe. Die Zurückziehung der Iris und die Vertiefung der vorderen Kammer seien nur Symptome der Druckerniedrigung im Glaskörperperraume. Die angenommene Verminderung der Flüssigkeitsmenge im Glaskörperperraume sollte so zu sagen eine Aspiration der Netzhaut von der Aderhaut weg verursachen, und es sollte sich diese Aspiration auch auf die Linse und die Iris erstrecken und so die Vertiefung der vorderen Kammer hervorrufen. Wenn nun auch zuzugeben ist, dass die angenommene plötzliche Verminderung der Flüssigkeit im Glaskörperperraume die Netzhaut veranlassen kann, sich dem Mittelpunkte des Auges zu nähern und sich in Falten zu legen, so giebt doch diese Hypothese keine Erklärung für die Zerreißung der Netzhaut, während diese durch den Zug des schrumpfenden Glaskörpers vollkommen erklärt werden kann. Dass eine Neigung zur Herabsetzung des Druckes im Glaskörperperraume bei der

Schrumpfung des verdichteten, von verhältnissmässig weniger Flüssigkeit durchtränkten Glaskörpers besteht, ist keinem Zweifel unterworfen. Bei dieser Druckerniedrigung hinter der Linse ist es wohl auch denkbar, dass die Linse zurücksinkt, aber es ist nicht einzusehen, weshalb die (in den von SCHNABEL und SAMELSOHN beschriebenen Fällen) der Linse nicht adhärende Iris zurückgeklappt und geknickt wird, und weshalb sie sich nicht von der zurückgezogenen Linse trennt und frei in der Flüssigkeit flottirt. In Fall I haben wir zwar gesehen, dass die Processus ciliares sammt der Iriswurzel durch den Zug des schrumpfenden Glaskörpers allmählich nach hinten gezogen wurden, aber eine Zurückklappung und Knickung der Iris, wie hier, war doch nicht vorhanden. Die Zurückklappung und Knickung der Iris ist weder durch die Annahme einer Verminderung der Flüssigkeit im Glaskörperaume noch durch die Schrumpfung des verdichteten Glaskörpers allein zu erklären.

Da in diesem Falle die Vertiefung der vorderen Kammer während einer heftigen Iridokyklitis rasch entstand, so liegt es nahe, zu vermuthen, dass die Iridokyklitis hier zu der Vertiefung der vorderen Kammer beigetragen habe.

Es ist bekannt und besonders von MOOREN (1869) hervorgehoben, dass bei der acuten Kyklitis zuweilen eine rasch eintretende Vertiefung der vorderen Kammer vorkommt. Die zunehmende Tiefe der vorderen Kammer betrachtet MOOREN „weniger als Ausdruck der gesteigerten Secretion, wie als Folge der Irisretraction, hervorgerufen durch eine adhäsive Entzündung, die sich zwischen Irisinsertion und dem Ciliarkörper bildet“. Er macht auch auf das Circulationshinderniss aufmerksam, welches durch die Retraction und die Knickung der Iris herbeigeführt werden muss.

In unserem Falle können wir jedoch die Zurückziehung und Knickung der Iris nicht auf eine durch die Iridokyklitis hervorgerufene Verlöthung der Iris mit den Ciliarfortsätzen und der Linse zurückführen. Bei der Durchmusterung der Schnittreihe findet man wohl, dass die Hinterfläche der Iris den Ciliarfort-

sätzen und der Vorderfläche der Linse anliegt, aber die aneinander liegenden Flächen der Iris und der Ciliarfortsätze sind nicht durch Synechien mit einander verbunden. Es ergiebt sich hieraus, dass die Zurückklappung und Knickung der Iris nicht durch eine primäre Verlöthung der Hinterfläche der Iris mit den Ciliarfortsätzen entstanden sein kann.

Ich will versuchen, die Entstehung der geschilderten Veränderungen in anderer Weise zu erklären und theile im Folgenden meine Annahme mit, die ich zwar nicht streng beweisen kann, die mir aber die grösste Wahrscheinlichkeit für sich zu haben scheint.

Nach Abhebung und Zerreißung der Netzhaut hat die zunehmende Schrumpfung des Glaskörpers auch einen Zug auf das Corpus ciliare ausgeübt und so eine Abhebung der Chorioidea eingeleitet. Durch den Zug auf die Zonulafasern sind die Processus ciliares und die Iriswurzel (wie in Fall I), sammt der Linse etwas nach hinten gezogen. Der Pupillarrand ist an einigen Stellen mit der Linsenkapsel durch feine Synechien verbunden, welche schon vor der starken Vertiefung der vorderen Kammer beobachtet und bei der anatomischen Untersuchung bestätigt wurden. In den freien Zwischenräumen konnte die Flüssigkeit am Pupillarrande vorbei aus der hinteren in die vordere Kammer abfließen.

In diesem Zustande befand sich wohl das Auge vor dem Auftreten der Iridokyclitis.

Wie schon bemerkt, kann die acute Vertiefung der vorderen Kammer nicht allein der chronisch verlaufenden Glaskörperschrumpfung zugeschrieben werden, sondern muss wohl in irgend einem Zusammenhange mit der acuten Iridokyclitis stehen. Es gilt somit zu erklären, wie die Zurückklappung und Knickung der Iris mit gleichzeitiger Drucksteigerung durch die Iridokyclitis zu Stande gekommen ist.

Die Iridokyclitis könnte entweder zu einer gesteigerten oder einer verminderten Secretion des Corpus ciliare geführt haben. Nehmen wir zuerst eine vermehrte Secretion an, wofür die Drucksteigerung zu sprechen scheint; in dem Falle hätte das Exsudat entweder den Glaskörper infiltrirt oder sich in der hin-

teren Kammer angesammelt und den Glaskörper abgehoben (vordere Glaskörperabhebung), die Iris bei vorhandenen Synechien vorgebuchtet (wie in Fall III) und an die Cornea angedrückt. Keine von diesen Veränderungen ist in diesem Falle vorhanden, weshalb wir keine Anhaltspunkte für die Annahme einer vermehrten Secretion von Seiten des Corpus ciliare haben.

Wenn wir dagegen annehmen, dass bei dem Auftreten der Iridokyclitis die Secretion des Corpus ciliare sich vermindert oder aufgehört hätte, so wäre wohl eine Druckerniedrigung zu erwarten gewesen und nicht, wie es hier der Fall war, eine Druckerhöhung. Weshalb wurde also unter derartigen Verhältnissen das Auge nicht weich?

Bei der Untersuchung der vorderen Kammer und der umliegenden Theile (Fig. a, Taf. XIX) erhält man durchaus den Eindruck, als ob das Kammerwasser unter einem erhöhten Drucke gestanden und die Iris und Linse nach hinten gedrängt habe. Was besonders für einen erhöhten Druck in der vorderen Kammer spricht, ist das Aussehen der zurückgeschlagenen und geknickten Iris, welche ganz abgeplattet ist. Es fragt sich nun, durch welche Momente eine Drucksteigerung in der vorderen Kammer herbeigeführt werden konnte? In der Beschreibung der anatomischen Verhältnisse des Kammerwinkels habe ich angegeben, dass die Bälkchen hinter dem Plexus venosus durch den Zug der nach hinten gezerrten Iris und des abgehobenen Corpus ciliare aneinander gelegt und gedehnt sind. Das Balkensystem bildet also eine verdichtete, gespannte Wand des Canalis Schlemmii. Es ist fraglich, ob die Filtration durch das zusammengedrückte und gedehnte Ligamentum pectinatum in normaler Weise vor sich gehen konnte, und ob nicht der Abfluss des in diesem Falle eiweissreichen Kammerwassers dadurch erschwert wurde. Ist diese Annahme richtig, so musste ein nunmehr auf die Verengerung der vorderen Kammer zielendes mechanisches Moment eine Drucksteigerung in derselben hervorrufen. Sowohl auf Grund der hier vorliegenden anatomischen Verhältnisse als nach einer Beobachtung am andern Auge der Patientin, an welchem eine Vertiefung der vorderen Kammer mit Drucksteigerung nach Einträufelung von Atropin zurückging,

bin ich geneigt, dieses mechanische Moment in einem Krampfe des Ciliarmuskels zu suchen, welcher zu der Iridokyklitis hinzutrat.

Ich nehme demnach an, dass der krampfartig zusammengezogene und abgehobene Ciliarmuskel, wie dies nach seinen veränderten Lageverhältnissen aus der Figur a, Taf. XIX ersichtlich ist, einen concentrischen Druck auf den Inhalt der vorderen Kammer ausübte, wodurch bei dem verhinderten Abfluss des Kammerwassers der Druck in der vorderen Kammer gesteigert, und die Iris sammt der Linse nach hinten gedrängt wurde. Wie die Figur a, Taf. XIX zeigt, ist die Linse so weit nach hinten zurückgeschoben, dass die Frontalebene der vorderen Linsenfläche sich hinter dem abgehobenen Ciliarkörper befindet. Das abgehobene und durch den Zug des schrumpfenden Glaskörpers nach hinten gezogene Corpus ciliare wurde bei dem Krampfe des Ciliarmuskels der zurückgeschlagenen, geknickten und am Pupillarrand durch einige Synechien an der Linse befestigten Iris dicht angelegt, sodass die hintere Kammer beinahe ganz aufgehoben ist. Die von Seiten des Corpus ciliare abgesonderte Flüssigkeit hat, da sie von dem verdichteten Glaskörper nicht aufgenommen wurde, und da die hintere Kammer stark verschmälert war, keinen anderen Ausweg gehabt, als hinter der nach hinten gezogenen, geknickten Iris, zwischen den Synechien, aus der verschmälerten hinteren Kammer auszuströmen und sich in der vorderen Kammer anzusammeln. Die klinisch beobachtete Steigerung des Augendruckes würde also in diesem Fall durch den erhöhten Druck in der vorderen Kammer bedingt gewesen sein. Ob wirklich eine Druckdifferenz herauszufinden gewesen wäre, wenn man, wie SAMELSOHN, den Glaskörperraum und die vordere Kammer gesondert palpirt hätte, will ich dahin gestellt sein lassen.

Die Ursache der Aderhautablösung ist wohl zu suchen in dem Zuge des Glaskörpers an der Pars ciliaris retinae und in der Druckerniedrigung im Glaskörperraume und in dem subretinalen Raume. Der Erguss in den perichorioidealen Raum ist als ein secundärer aufzufassen, da man bei der mikroskopischen Untersuchung keine bestimmten Anhaltspunkte für die Annahme einer Entzündung dieses Raumes gefunden hat.

Wie sich aus der Krankengeschichte ergibt, ist auch in dem anderen (linken) Auge eine Netzhautablösung ohne nachweisbare Ruptur vorhanden. Dass dieser negative Befund nicht berechtigt, das Vorhandensein einer Ruptur auszuschliessen, zeigt sich aus dem Berichte des Falles II, wo die anatomisch nachgewiesene Ruptur nicht klinisch beobachtet war. Auch in dem linken Auge der Patientin zeigten sich später entzündliche Erscheinungen des vorderen Uvealtractus, und es combinirte sich die Iridokyklitis auch hier mit einer Zurückziehung der Iris von geringerem Grade als auf dem rechten Auge und mit Vertiefung der vorderen Kammer. Die Erscheinungen waren milderer Natur und gingen während der Behandlung mit lauwarmen Umschlägen und Einträufelungen von Atropin zurück.

Da man Gelegenheit gehabt hatte, die anatomischen Verhältnisse des rechten, enucleirten Auges, in welchem klinisch dieselben Erscheinungen in höherem Grade beobachtet waren, zu studiren, und da die am Iriswinkel dieses Auges gefundenen anatomischen Verhältnisse hatten vermuthen lassen, dass ein Krampf des Ciliarmuskels mit im Spiele sei, so sah man sich veranlasst, bei der Behandlung dieses zweiten (linken) Auges, trotz der vorhandenen Drucksteigerung Atropin zu geben, um den Krampf des Musculus ciliaris und die Entzündung zu beseitigen, die Spannung des Ligamentum pectinatum und den Druck in der vorderen Kammer zu vermindern und so die normale Filtration zu ermöglichen.

Die Entzündung ging zurück, die vordere Kammer erhielt wieder normale Tiefe und der Druck nahm ab, um später normal zu werden. Der günstige Erfolg spricht für die angeführte Hypothese, welche die eingeschlagene Behandlung veranlasste.

* * *

Werfen wir jetzt einen Rückblick auf die vier mitgetheilten Fälle, so finden wir, dass die spontane, ophthalmoskopisch diagnosticirte Netzhautablösung drei myopische Augen (deren Myopie respective 3, 8, 16 D. beträgt) und ein emmetropisches betrifft. Hinsichtlich des klinischen Verlaufes handelt es sich in Fall I um eine Netzhautablösung ohne Spur von äusserlich

sichtbaren Entzündungserscheinungen. Bei den übrigen 3 Fällen trat zu der anfänglich reinen Netzhautablösung später eine Kapselkatarakt mit Iridokyklitis hinzu.

Der anatomische Befund ergibt folgende für alle Fälle gemeinsame Veränderungen: Schrumpfung des faserigen Glaskörpers und partielle Abhebung desselben, Abhebung der Netzhaut, Netzhautruptur (welche letztere in drei der Augen ophthalmoskopisch diagnosticirt war), chronische Entzündung der eigentlichen Chorioidea.

Da im Falle I, wo man die seltene Gelegenheit hatte, ein Auge mit spontaner, ophthalmoskopisch diagnosticirter Netzhautablösung ohne entzündliche Erscheinungen von Seiten der Iris und des Corpus ciliare anatomisch zu untersuchen, nur die erwähnten Veränderungen gefunden wurden, so ist dieser Fall von besonderem Interesse für die Beurtheilung der Pathogenese der spontanen Netzhautablösung. Hier liegen anatomische Befunde von einem Auge vor, wo der krankhafte Process auf den hinteren Theil des Auges beschränkt ist. Bei der anatomischen Untersuchung des hinteren Augenabschnittes (des Glaskörpers, der Netzhaut und der Aderhaut) hat sich gezeigt, dass von den Augenhäuten die eigentliche Chorioidea in ihrer ganzen Ausdehnung Zeichen von Entzündung zeigte, während die Netzhaut nur in der Umgebung der Rupturstelle eine deutliche Hypertrophie des Stützgewebes darbot.

Was die Beschaffenheit des abgehobenen Glaskörpers betrifft, so haben wir gesehen, dass der periphere Theil aus in verschiedener Richtung verlaufenden Bündeln von wellenförmigen Fasern, der centrale Theil aus bei der Härtung geronnener Eiweissmasse besteht. Es fragt sich, wie der so beschaffene Glaskörper sich zu der Structur des normalen verhält. Um hierüber klar zu werden, habe ich den Glaskörper von normalen, frisch in MÜLLER'scher Flüssigkeit und Alkohol gehärteten und in Celloidin eingebetteten menschlichen Augen untersucht und, ebenso wie CZERMAK, gefunden, dass der so behandelte normale Glaskörper „aus einer höchst zarten, feinwelligen Fasergrundlage“ besteht. Dieser Befund stimmt auch mit den Angaben von IWANOFF (1869 u. 1872) überein. Derselbe fand, dass der in MÜLLER'scher Flüssigkeit ge-

härtete Glaskörper aus Fasern gebildet sei. Diese Fasern seien im vorderen Theile des Glaskörpers ziemlich deutlich; weniger scharf, aber immerhin noch bemerkbar, in den übrigen Theilen desselben; ihre Hauptrichtung verlaufe parallel zur Oberfläche.

Der Unterschied zwischen dem faserigen Gerüste des normalen Glaskörpers und dem des abgehobenen besteht darin, dass die Fasern hier dichter aneinander liegen und grobe, stark gefaltete Bündel bilden. Die Fasern des normalen Glaskörpers haben in der Gegend der Ora serrata eine fächerförmige Anordnung. Von der Innenfläche der Netzhaut strahlen sie hauptsächlich radienförmig aus. Bei der Betrachtung des Glaskörpers im Falle I (Taf. IV) und beim Vergleiche mit einem normalen Auge findet man, dass die Bündel besonders in dem unteren Theile (Fig. b, Taf. I; Taf. VI) dieses Glaskörpers stark zusammengefaltet sind. Wenn man nur das mikroskopische Aussehen des abgehobenen Glaskörpers in Betracht zöge, könnte man vielleicht geneigt sein, anzunehmen, dass die Faserbündel nur durch Druck von aussen her gezwungen gewesen seien, sich zu falten und dicht aneinander zu legen. Dass dies nicht der Fall ist, sondern dass es sich wirklich um eine active Schrumpfung des faserigen Glaskörpers handelt, geht, wie ich betont habe, mit Nothwendigkeit aus dem anatomischen Studium des ganzen Auges und des Krankheitsverlaufes hervor. Die anatomische Untersuchung ergibt, dass in allen vier Fällen eine hintere Abhebung des Glaskörpers vorhanden ist. Diese Glaskörperabhebung ist durch Schrumpfung des Glaskörpers und nicht durch den Druck eines primären Exsudates an der Innenfläche der Netzhaut bedingt. Bei der anatomischen Untersuchung ergeben sich keine Anhaltspunkte für die Annahme eines primären Exsudates seitens der Netzhaut. In dem Falle IV und besonders im Falle I (Taf. XI), wo die Netzhautablösung verhältnissmässig weniger entwickelt ist, findet man die Netzhautstructur gut erhalten, und in dem Netzhautgewebe selbst trifft man kein Exsudat. Es handelt sich also nicht, wie z. B. bei der Retinitis albuminurica, um eine exsudative Retinitis. Der Zwischenraum zwischen dem abgehobenen Glaskörper und der Netzhaut ist von einer eiweisshaltigen, geronnenen Masse erfüllt, welche nur als ein

secundäres Transsudat aufzufassen ist. In Fall I ist nicht nur eine hintere, sondern auch eine vordere Glaskörperabhebung vorhanden, welche der anatomischen Untersuchung nach auch nicht von einem primären Exsudate bedingt ist, sondern nur durch die Schrumpfung des Glaskörpers ihre Erklärung finden kann. Der entstandene Zwischenraum zwischen dem Glaskörper und den Zonulafasern ist nur von eiweisshaltigem Transsudat erfüllt. Vom klinischen Standpunkte aus ist auch nicht anzunehmen, dass ein Exsudat den Glaskörper von der Netzhaut getrennt habe. Wenn es so gewesen wäre, so hätte wohl der Druck des Exsudates die Entstehung der Netzhautablösung verhindert.

Ob der abgehobene Glaskörper nur aus dem geschrumpften normalen Fasergerüste besteht, oder ob eine Neubildung von Fasern stattgefunden hat, ist schwer zu entscheiden. Was den Fall I betrifft, so scheint es mir hauptsächlich sich um eine Schrumpfung des normalen Fasergerüsts zu handeln. Die geringe Anzahl von Kernen und Zellen zwischen den Fasern spricht wenigstens nicht für eine bedeutende Faserneubildung. Dass in gewissen Fällen eine Vermehrung von Fasern stattfindet, zeigt uns der Fall II (Fig. b, Taf. XVIII), wo solche aus dem Stützgewebe der Netzhaut in den faserigen Glaskörper hineinstrahlen. Die Schrumpfung des normalen faserigen Gerüsts des Glaskörpers ist wohl als eine physikalische Veränderung aufzufassen, welche durch veränderte Ernährungsverhältnisse verursacht ist. Ausserdem darf wohl angenommen werden, dass die aus dem Stützgewebe der Netzhaut in den Glaskörper hineingewachsenen Fasern, wie jedes hypertrophirte und neugebildete Bindegewebe, Neigung zu Schrumpfung haben, dass also in denjenigen Fällen, wo diese Wucherung vorkommt, noch eine weitere Ursache zur Schrumpfung des Glaskörpers hinzutritt.

Ziehen wir in Betracht, dass die Ernährung des gefässlosen Glaskörpers von den umgebenden gefässhaltigen Augenhäuten abhängig ist, und dass die Aderhaut den wichtigsten Einfluss auf dieselbe hat, so liegt es wohl nahe, besonders im Hinblick auf die Fälle I und IV, wo die Netzhaut verhältnissmässig wenig verändert ist, die Veränderungen der Chorioidea als das

ursächliche Moment für die Ernährungsstörung des Glaskörpers anzusehen, welche wiederum die Schrumpfung desselben herbeigeführt hat. In dem Zuge des schrumpfenden Glaskörpers sehen wir die hauptsächlichste Ursache für die Zerreiſung und Ablösung der Netzhaut. Als weiter hierzu beitragendes Moment ist auch die Schrumpfung des hypertrophirten Stützgewebes der Netzhaut in der Umgebung der Rupturstelle (Fall I, IV) und in der ganzen Ausdehnung der Netzhaut (Fall II) zu betrachten. Was besonders für den Zug des schrumpfenden Glaskörpers als ursächliches Moment spricht, ist die in allen vier Fällen anatomisch nachgewiesene Netzhautruptur. Die Entstehung der Ruptur mit nach innen eingerollten Rändern ist durch den Zug des Glaskörpers und die Schrumpfung der Netzhaut sehr verständlich; dagegen ist es unmöglich, nach der Secretionstheorie anzunehmen, dass ein primäres subretinales Exsudat die Netzhaut nicht nur ablöse, sondern auch zerreiſe, da die Entstehung der Netzhautablösung in diesen Fällen mit keiner Drucksteigerung verbunden war, welche doch ein Exsudat zugleich mit den erwähnten Folgezuständen hätte herbeiführen müssen. Was noch entschiedener die Entstehung der Netzhautablösung durch die Glaskörperschrumpfung demonstriert, ist der Fall I, wo der Glaskörper bei seiner Schrumpfung einen Zug nicht nur auf die Netzhaut, sondern auch auf Zonula Zinnii, Linse und Processus ciliares ausgeübt hatte, sodass man in diesem Auge mit unverändertem, normalem Druck nicht nur eine abgehobene und zerriſsene Netzhaut, sondern auch eine vertiefte vordere Kammer fand. Ein solcher Fall kann nicht nach der Secretionstheorie erklärt werden, denn wie wäre es zu verstehen, dass ein subretinales Exsudat die Netzhaut ablöst und zerreiſst, während das Auge nicht nur keine Drucksteigerung, sondern normalen Druck und eine vertiefte vordere Kammer zeigt? Es sei auch erwähnt, dass eine subretinale Blutung vollkommen auszuschliessen ist, da hinter der Netzhaut nur eine bei der Härtung geronnene eiweissreiche Masse, aber keine Blutgerinnsel gefunden wurden. Eine locale Erweichung (ARLT) oder Nekrose der Netzhaut als bedingendes Moment für die Zerreiſung derselben

kann auch nicht in Betracht kommen, da die Netzhautelemente in der Umgebung der Perforationsstelle gut erhalten, und in normaler Weise von Farbstoffen gefärbt sind und keine Zeichen von Gewebsnekrose zeigen. Da wir gefunden haben, dass die Schrumpfung des Glaskörpers der Netzhautablösung sowohl bei hochgradiger Axenmyopie als bei Emmetropie zu Grunde liegt, so stellt sich für uns heraus, dass die Ursache der Krankheit auch nicht in der Dehnung und Verlängerung des Auges zu suchen ist.

Aus dem klinischen und anatomischen Studium dieser Fälle ergibt sich also: dass die spontane, ohne entzündliche Erscheinungen auftretende Netzhautablösung von der Schrumpfung des Glaskörpers, der dabei durchsichtig blieb, bedingt wurde; dass die Schrumpfung des Glaskörpers die Ursache der Zerreissung der Netzhaut und Vertiefung der vorderen Kammer war.

Ich glaube hieraus schliessen zu dürfen, dass man berechtigt ist, bei Augen, an denen man klinisch Netzhautruptur und allmählich auftretende Vertiefung der vorderen Kammer ohne Symptome von Entzündung wahrnimmt, als die anatomische Grundlage dieser Erscheinungen eine Schrumpfung des Glaskörpers zu diagnosticiren.

Netzhautablösung bei Retinitis albuminurica.

Im Jahre 1855 erwähnt v. GRÄFE einen Fall von Retinitis albuminurica mit ausgedehnter Netzhautablösung nach unten bei einer Frau, welche im Puerperium an Morbus Brightii erkrankte; dieser Fall ist nicht nur deshalb von Interesse, weil er der zuerst beschriebene Fall von Netzhautablösung bei Retinitis albuminurica ist, sondern auch, weil v. GRÄFE bei der einige Monate später vorgenommenen Untersuchung gefunden hatte, dass die früher abgelöste Netzhaut ihre normale Lage an der Aderhaut wieder eingenommen hatte. Der Fall war fernerhin interessant, weil die früher so sehr ausgedehnten weissen Plaques vollständig im Verschwinden sich befanden und einige Wochen später wirklich bis auf den letzten Rest verschwunden waren, und die Kranke in den früher abgelösten Netzhautpartien eine entschiedene quantitative, sogar einige qualitative Lichtempfindung erlangte. In Folge dieser Beobachtung sah v. GRÄFE sich veranlasst, seine früher (1854) ausgesprochene Behauptung, dass eine abgelöste Netzhaut später niemals ihre Leitungsfähigkeit wieder erlange, zu berichtigen. Er hebt es auch als besonders physiologisch interessant hervor, dass in Ausnahmefällen ein gewisser Grad functioneller Thätigkeit seitens der früher abgelösten Netzhaut möglich ist. Da v. GRÄFE bei der in Rede stehenden Frau fand, dass es mit der Rückbildung der BRIGHT'schen Krankheit auch zu einer so bedeutenden Besserung des Sehvermögens kam, dass die Patientin, die früher Finger nicht sicher gezählt hatte, wieder dahin gelangte, grössere Druckschrift zu erkennen, lag es nahe, eine weniger ungünstige Prognose für die Netzhautablösung bei Retinitis albuminurica zu stellen. 1860 führt v. GRÄFE an, dass er Gelegenheit gehabt habe, noch zwei Beobachtungen über Netzhautablösung bei Retinitis albuminurica zu machen. Vermuth-

lich ist es einer von diesen Fällen, dem LIEBREICH (1859) die ophthalmoskopische Abbildung von Netzhautablösung bei Retinitis albuminurica entnommen hat. In dem anderen Falle handelte es sich um einen Patienten, welcher einer Nephritis erlag. In dem weiterhin näher besprochenen Sectionsbefunde an den Augen dieses Patienten wird von SCHWEIGGER eine Netzhautablösung bei gleichzeitig vorhandener Retinitis albuminurica angegeben. Ausser diesen drei von v. GRÄFE angeführten Fällen von Netzhautablösung bei Retinitis albuminurica findet man in der Literatur einige spätere Angaben über denselben Befund. Da diese Angaben sehr zerstreut vorkommen, erlaube ich mir, die betreffenden Fälle hier zusammen zu stellen.

Fall IV. BRECHT (1872). — Doppelseitige Retinitis albuminurica und doppelseitige nach erfolgtem Abortus vollständig zurückgebildete Netzhautablösung bei einer 28jährigen Frau mit Nephritis während der Gravidität. Die Patientin bemerkte im 6. Monat der vierten Schwangerschaft Sehstörung auf dem rechten Auge; nach drei Tagen traten eklamptische Anfälle auf; nach weiteren fünf Tagen bemerkte sie Sehstörung auf dem linken Auge, dann Ödem der Knöchel, Chemosis der Conjunctiva und rapide Zunahme der Sehstörung. Mit beiden Augen wurden nur noch Finger gezählt. Der Augenspiegel ergab beiderseits den charakteristischen Befund der Retinitis albuminurica nebst ausgedehnter Netzhautablösung und zahlreichen kleinen Pigmentveränderungen in der Chorioidea. Der Harn enthielt Eiweiss, zahlreiche mit verfettetem Epithel bedeckte Fibrincylinder mit Fettkörnchenzellen.

Etwa 14 Tage nach der ersten Untersuchung trat Frühgeburt ein; vier Tage später war der Urin frei von Eiweiss. Sechs Wochen nach Beginn der Sehstörung war nirgends mehr eine Spur von Netzhautablösung vorhanden; links das centrale Sehen fast normal; rechts bestand ein chorioiditischer Herd an der Macula lutea, welcher wohl das centrale Skotom verursachte; Gesichtsfeld frei; das excentrische Sehen völlig normal; Emmetropie.

Fall V. HEYL (1874). — Doppelseitige Retinitis albuminurica mit Netzhautablösung des rechten Auges bei einer an Morbus Brightii leidenden 45jährigen Frau.

Fall VI. SAMMET (1876). — Retinitis albuminurica bei vorübergehendem, orbitalem und conjunctivalem Ödem sammt doppelseitiger, später zurückgebildeter Netzhautablösung bei einem an Morbus Brightii leidenden 33jährigen Manne.

Zu Ende des Jahres 1874 stellten sich zuerst Müdigkeit und häufiger Drang zum Uriniren bei dem Patienten ein, wozu nach ein Paar Monaten Anschwellung der Füße und des Gesichtes kam. Ungefähr 9 Monate später Kopfschmerzen und Sehstörungen. Patient konnte anfangs noch gut lesen, später, nach kurzer Besserung die Gegenstände nur in ihren Umrissen wahrnehmen, auch glaubte er öfters Funken vor den Augen zu sehen. Man fand leichtes Ödem des Gesichtes und der Füße. Der Puls von sehr starker Spannung; die Herzdämpfung nach allen Richtungen hin stark verbreitert; die nicht vermehrte Resistenz des Spitzenstosses wurde auf gleichzeitig bestehendes Hydropericardium bezogen. Urin reichlicher als normal, stark eiweisshaltig. An den Augen war äusserlich nichts Abnormes wahrnehmbar; erhebliche Amblyopie; am Augenhintergrunde Zeichen von Retinitis albuminurica. Ein Jahr nach dem Auftreten der ersten Symptome eines Nierenleidens klagte der Patient zum ersten Male über stechende Schmerzen in den Augen ohne dass an denselben äusserlich auffällige Veränderungen wahrnehmbar waren. Es wurde nur Schwellung der Lider an beiden Augen bemerkt; zugleich mit dem Auftreten dieser Schwellung vermehrten sich die stechenden Schmerzen; einige Tage später eine starke Schwellung der *Conjunctiva bulbi* des rechten Auges; acht Tage später trat ein heftiger urämischer Anfall auf. Die vorgenommene ophthalmoskopische Untersuchung ergab Folgendes: *Rechtes Auge*: Netzhautablösung fast der ganzen unteren Hälfte bis nahe an die Papille reichend, viele strichförmige, radiär um die Papille gestellte und kleinfleckige Blutextravasate, theils älteren, theils

jüngeren Datums, ferner eine grössere Anzahl grünlich-weisser Infiltrationen, theils im Verlaufe der Gefässe, theils in den Gabelungen derselben gelegen, auf der abgelösten Netzhaut eine Anzahl perlmutterartig schillernder Flecken; in der Macula lutea einige weissliche Fleckchen. *Linkes Auge:* Analoger Befund, nur ist die Ablösung der Netzhaut erst in den unteren peripheren Partien zu constatiren, und die Infiltration in der Gegend der Macula lutea bis auf Papillengrösse vorgeschritten. Auf der unteren Partie der Netzhaut befinden sich wie auf der oberen die grünlich-weissen Flecke. Keine Veränderungen in der Chorioidea. *Ausserer Befund: Rechts:* leichte ödematöse Anschwellung des oberen Lides ohne Betheiligung der Conjunctiva palpebrarum, starke ödematöse Schwellung der Conjunctiva bulbi, auf welcher Gefässe und Structur noch deutlich zu erkennen sind. *Links:* Leichte Röthung der Conjunctiva palpebrarum und beginnende Schwellung der Conjunctiva bulbi. Spannung beider Augen etwas unter der Norm. *Rechts:* S. Finger auf 2'. *Links:* S. Finger auf 1'. Mit den allgemeinen Beschwerden des Patienten nahm auch das Ödem der Conjunctiva auf beiden Augen ab und verlor sich schliesslich vollständig.

RAEHLMANN, der den Patienten längere Zeit beobachtete, fand, als sich jede ödematöse Schwellung des Auges verloren hatte, die vollständige Wiederanlegung der abgelösten Netzhautpartien auf beiden Augen. Der Patient erlag einem Lungenödem.

SAMMET nimmt mit RAEHLMANN an, dass die Netzhautablösung in diesem Falle in Zusammenhang mit einem Ödeme der Orbita zu Stande gekommen sei. Abgesehen davon, dass bei der ersten, beim Eintritte des Patienten in das Spital vorgenommenen ophthalmoskopischen Untersuchung von einer Ablösung nichts zu sehen war, spreche hierfür der Umstand, dass dieselbe auf dem rechten Auge viel weiter vorgeschritten war, als links; rechts reichte sie bis zum Äquator bulbi, während links erst eine beginnende Ablösung der unteren peripheren Partien zu constatiren war; dem entsprechend war auch die ödematöse Schwellung rechts viel weiter vorgeschritten als links. Den hauptsäch-

lichsten Beweis für den causalen Zusammenhang der beiden Erscheinungen biete der Verlauf. Mit der Abnahme des orbitalen Ödems nahm auch die Netzhautablösung ab, und bei dem Verschwinden der ödematösen Schwellung der Conjunctiva legte sich die Netzhaut wieder an.

Fall VII. SCHWEIGGER & HERTER (1877). — Doppelseitige, später zurückgebildete Netzhautablösung mit Retinitis albuminurica bei einem 24jährigen Mädchen mit Nephritis im achten Monat der Schwangerschaft.

Die Patientin hatte eine leichte Diphtheritis (1872) durchgemacht; erst im Juli 1874 bemerkte sie ziemlich plötzlich eine Verschlechterung des Sehvermögens beider Augen, welche seitdem ziemlich schnell zunahm. Bei der Aufnahme (August 1875): weit fortgeschrittene Retinitis albuminurica beiderseits mit Netzhautblutungen und fettglänzenden Plaques; in der Äquatorialgegend hier und da einzelne kleine in Entfärbung des Epithels und Pigmentanhäufung bestehende Chorioidealveränderungen. In den beiden emmetropisch gebauten Augen eine ziemlich umfangreiche Netzhautablösung. Flottirende Bewegungen der abgelösten Netzhaut fehlen. Ein geringer Grad von Exophthalmus beiderseits, der nach Angabe der Patientin erst seit Beginn der Sehstörungen bestehen soll. Chemosis der Conjunctiva fehlt. Das Sehvermögen sehr reducirt: Handbewegungen in 15', Finger in 1' rechts wie links.

Zwei Monate später (October 1875) wurde die Patientin entbunden. Das Sehvermögen besserte sich.

Zwei Jahre später (November 1877) stellte sich die Patientin wieder vor. Bei der ophthalmoskopischen Untersuchung fand man den Opticus weiss und getrübt, die Netzhautgefäße eng, zum Theil dicht am Sehnerv von kurzen hellen Streifen (Verdickung der Adventitia) begleitet. Der Augenhintergrund bot das Bild einer Chorioiditis disseminata: zahlreiche Pigmentveränderungen, schwarze Punkte und helle Flecke im ganzen Augenhintergrunde. Am rechten Auge zieht vom oberen Rande des Opticus ein schmaler weisser Streif über die Macula lutea horizontal hinweg und biegt

dann nach unten um. Der Streif ist am breitesten zwischen Opticus und Macula und ebenfalls mit einigen schwarzen Pigmentpunkten besetzt. Im linken Auge gehen auch zwei ähnliche helle Streifen vom Opticus nach der medialen Seite ab. In der Gegend der Macula lutea einige Pigmentirungen. In beiden Augen ist von der Netzhautablösung keine Spur mehr vorhanden. Das Sehvermögen kaum besser als im August 1875, mit Convex $\frac{1}{6}$ wird No. 4 mühsam gelesen. Da die Untersuchung des Urins und der Circulationsorgane zweifellos ergab, dass es sich um eine bereits längere Zeit bestandene chronische Nephritis mit Ausgang in Nierenatrophie handelte, erscheint es HERTER um so weniger statthaft, das Nierenleiden auf die Schwangerschaft als ursächliches Moment zurückzuführen, als man es weder mit einem Stauungsurin, noch sonst mit Erscheinungen behinderter Circulation zu thun hatte. Er ist deshalb geneigt, die Schwangerschaft vielmehr als eine zufällige Complication der aus anderer Ursache entstandenen Nierenaffection und der von letzterer abhängigen Retinitis albuminurica aufzufassen. In Bezug auf die Ursache der beiderseitigen Netzhautablösung ist HERTER der Ansicht, dass die Netzhautablösung mit den äquatorialen Chorioidealveränderungen in Beziehung gebracht werden könne.

Fall VIII. DAVIDSON (1881). — Doppelseitige Retinitis albuminurica und Netzhautablösung bei einem 14jährigen Mädchen mit Morbus Brightii. Vollständige Erblindung. Tod unter urämischen Symptomen.

Fall IX. QUINLAN (1881). — Doppelseitige Retinitis albuminurica mit Netzhautablösung des linken Auges bei einer 56jährigen Frau mit Morbus Brigthii.

Fall X. NAGEL & LUTZ (1884). — Retinitis albuminurica mit zurückgehender Netzhautablösung an beiden Augen während der Gravidität bei einer 25jährigen Erstgebärenden mit Morbus Brightii.

Die Patientin hatte mit 15 Jahren Gelenkrheumatismus; im 24. Lebensjahre Magenschmerzen mit Erbrechen ohne Blut. Im October 1879 wurde sie grvida. Drei Monate später (24. Januar

1880) traten amblyopische Erscheinungen nebst Erbrechen und Schmerzen in der Magengegend und in den Seiten auf. Keine Ödeme; Blutaustritte unter die Haut; Nasenbluten beim Aufsitzen; viel Eiweiss im Harn. In beiden Augen Netzhautablösung, sowie Trübung der Netzhaut; 25. Januar Blut im Harn; 30. Januar kleine Apoplexien der Netzhaut im rechten Auge.

Elf Tage nach den ersten amblyopischen Erscheinungen (4. Februar 1880) war die Netzhaut beiderseits wieder angelegt. Kleine weisse Herde an der Papille; die infiltrierte und geschwellte Retina intensiv getrübt.

Am 24. Februar 1880 erfolgte die Geburt einer todtfaulen Frucht im 6.—7. Monat. Am 6. April folgender ophthalmoskopischer Befund: Rechts: Hyperopie; Papille normal gefärbt; circumpapilläre Trübung, besonders nach oben aussen, entlang dem Verlaufe der gröberen Gefässe, aussen an der Papille Pigmentunregelmässigkeiten, speciell an einem dünnen, gegen die Macula lutea hinziehenden Gefässe ein dunkler Punkt; ein eben solcher liegt in der Nähe des ersten und unter ihm, jedoch nicht unmittelbar an einem Gefässe; beide Punkte haben eine unregelmässige Gestalt. Gegend der Macula lutea durch eine etwas dunklere Pigmentirung ausgezeichnet; gröbere Anomalien finden sich in derselben nicht; nirgends, auch nicht in der äussersten Peripherie, sind frische Exsudate, Blutungen oder Zeichen von Netzhautablösung wahrzunehmen; in der äussersten Peripherie sind an einzelnen Stellen Unregelmässigkeiten der Chorioidea, schwarze Pigmenthaufen mit heller Nachbarschaft, wahrzunehmen. Links ist im wesentlichen der gleiche Befund; circumpapilläre Trübung, an den Gefässen sich weiter fort erstreckend; in der Nachbarschaft schwärzliche Stellen; etwa eine Papillenbreite über der Macula lutea eine punktförmige rothe Stelle (äusserst kleine Blutung); nirgends Zeichen von Netzhautablösung; die Chorioidealveränderungen in der äussersten Peripherie sind entschieden zahlreicher als auf dem anderen Auge. Bei der Entlassung, 26. Mai 1880, war der Urin noch eiweisshaltig.

Fall XI. HIRSCHBERG (1884). Beiderseitige Netz-

hautablösung und Retinitis albuminurica bei einem 22jährigen Manne, der amaurotisch gestorben ist.

Fall XII. LANDESBURG (1885). Beiderseitige Amaurose bei Retinitis albuminurica sammt Netzhautablösung des rechten Auges bei einem 52jährigen, an Morbus Brightii leidenden Manne.

Ausser diesen Fällen findet man in der Literatur einige kurze Mittheilungen von GOWERS, GALEZOWSKI und SCHLESINGER. GOWERS erwähnt bei der Besprechung der Complicationen des Morbus Brightii, dass er Gelegenheit gehabt habe, einen Fall von doppelseitiger Netzhautablösung bei Retinitis albuminurica zu sehen. GALEZOWSKI sagt, dass er unter 649 Fällen von Netzhautablösung 5 Fälle bei vorhandener Albuminurie gesehen habe. SCHLESINGER fand bei der Durchmusterung der Krankengeschichten von 43 auf SCHÖLER'S Klinik in Berlin behandelten Fällen mit Retinitis albuminurica 2 Fälle mit Netzhautablösung complicirt.

Aus der obigen Zusammenstellung ersieht man, dass Netzhautablösung in Zusammenhang mit Retinitis albuminurica bei beiden Geschlechtern vorkommt: unter den 12 Fällen betrifft die Krankheit 7 Weiber und 5 Männer. Weiter zeigt sich, dass die Netzhautablösung bei Retinitis albuminurica in der Mehrzahl der Fälle doppelseitig ist: in den erwähnten Fällen war sie 10 mal doppelseitig und nur 2 mal einseitig. Die Sehstörungen sind in den Fällen I, IV, VI, VII, X angeblich in kurzer Zeit entstanden. Besonders bemerkenswerth ist der gutartige Verlauf der Netzhautablösung bei Retinitis albuminurica, welche während der Schwangerschaft aufgetreten war. Unter den 4 Fällen bei Schwangerschaft ist die Ablösung mehr oder weniger lange Zeit (elf Tage, sechs Wochen, einige Monate, zwei Jahre) nach der Entbindung vollständig zurückgegangen. Indessen kommt die Wiederanlegung der abgelösten Netzhaut bei Retinitis albuminurica nicht ausschliesslich bei der Schwangerschaftsnephritis vor, wie Fall VI zeigt, wo bei einem Manne eine doppelseitige Netzhautablösung ebenfalls zurückging. In allen vier Fällen trat Besserung des Sehvermögens ein; im Falle IV wurde dasselbe völlig, im Falle X fast normal. Den Grund für den günstigen Verlauf in diesen

beiden Fällen suchen BRECHT und LUTZ darin, dass die Ursache der Ablösung eine vorübergehende gewesen sei; sie vermuthen, dass es sich um einen Flüssigkeitserguss zwischen Chorioidea und Retina gehandelt habe, der ebenso vorübergehend war, wie die bei Nephritis im Gesichte, speciell an den Augenlidern, auftretenden Ödeme. Wie die Ödeme mit dem Rückgange der Nephritis verschwinden, so soll auch die abgelöste Netzhaut, wenn die Flüssigkeit zwischen ihr und der Chorioidea resorbirt wird, sich wieder anlegen. Diese Wiederanlegung der Netzhaut trete besonders leicht bei der Schwangerschaftsnephritis ein, weil diese nach der Entbindung meist rasch rückgängig werde. Im Falle VI waren RAEHLMANN und SAMMET geneigt als erwiesen zu betrachten, dass die Ablösung in Zusammenhang mit dem Ödeme der Orbita stand, mit welchem sie gleichen Schritt hielt. Nach dem Schwinden des Ödems ging die Ablösung allerdings nur langsam zurück, schliesslich legte sich aber die Netzhaut vollkommen wieder an.

Die Beobachter der angeführten Fälle nehmen also an, dass die Ablösung der Netzhaut durch den Druck einer im subretinalen Raume befindlichen Flüssigkeit bedingt sei. HERTER glaubt, dass die im Falle VII vorhandene Chorioiditis das subretinale Exsudat verursacht habe. Die Ansicht von RAEHLMANN und SAMMET, dass der Erguss zwischen der Aderhaut und der Netzhaut von dem mechanischen Drucke des ödematösen Orbitalgewebes auf die Gefässe der Orbita bedingt gewesen sei, scheint mir kaum haltbar zu sein. Wenn auch ein starkes Ödem der Augenlider und Chemosis vorhanden war, so ist man doch nicht berechtigt, bei mangelndem Exophthalmus einen solchen Grad von Ödem des Orbitalgewebes anzunehmen, dass dasselbe durch seinen Druck eine so bedeutende Circulationshemmung hätte herbeiführen können, wie sie zur Entstehung eines Transsudates in dem subretinalen Raume mit Netzhautablösung erforderlich wäre. Wie oft beobachtet man doch stark entwickeltes Ödem der Augenlider und Chemosis bei Patienten mit Nierenleiden, bei welchen man keine Spur von Netzhautablösung findet, und wie äusserst selten sieht man dagegen Netzhautablösung in den Fällen, wo wirklich die orbitalen Gefässe dem Drucke eines Orbitaltumors ausgesetzt sind? Die

Ödeme und die Ergüsse bei Patienten mit Nierenleiden sind übrigens wohl nicht durch mechanischen Druck auf die Gefäße, sondern vielmehr durch entzündliche Veränderungen der Gefäßwände bei der veränderten Zusammensetzung des hydrämischen Blutes bedingt. Ich erinnere an die von COHNHEIM und LICHTHEIM angestellten Thierexperimente mit Injection von „physiologischer“ Kochsalzlösung in das Gefäßsystem, wobei sich zeigte, dass die künstlich hervorgebrachte Hydrämie nicht genügend ist, um Ödem hervorzubringen, wenn die Gefäßwände durchaus intact sind. Nach dieser Anschauung scheint es mir viel wahrscheinlicher, dass das Ödem des Orbitalgewebes, die Ergüsse in dem subretinalen und dem TENON'schen Raume, und die Chemosis ganz von einander unabhängig, und als coordinirte Folgen derselben Ursache zu betrachten sind, indem die Veränderungen der Gefäßwände in den betreffenden Gebieten mehr oder weniger gleichzeitig entzündliche Transsudate entstehen lassen. Die anatomischen Veränderungen der Netzhaut- und Aderhautgefäße bei Patienten mit Retinitis albuminurica sind genugsam bekannt. Dass Veränderungen auch in den Conjunctival- und Skleralgefäßen „arteriitische Processe mit Kerninfiltration“ bei Patienten mit Retinitis albuminurica vorkommen, hat Herzog CARL THEODOR in Bayern (1887) anatomisch nachgewiesen. Hierdurch ist auch eine Erklärung für die bei Patienten mit Nierenleiden auftretende Chemosis und die zuweilen beobachteten spontanen Blutungen unter die Bindehaut gegeben.

Es scheint mir, dass man in den Fällen, wo die Netzhautablösung sich langsam entwickelt hat, und wo die klinischen Symptome (z. B. Fehlen von flottirenden Bewegungen, Fall VII) nicht gegen das Exsudat als primäre Ursache der Ablösung sprechen, annehmen darf, dass die entzündlichen Veränderungen der Netz- und Aderhaut den subretinalen Erguss verursacht haben. Es darf nicht in Zweifel gezogen werden, dass ein primäres Exsudat zwischen Aderhaut und Netzhaut die Ablösung der letzteren verursachen kann ohne merkbare Steigerung des Augendruckes mit sich zu führen, wenn es sich langsam entwickelt. Entsteht das Exsudat dagegen rasch in einem Auge mit normalem Glaskörper,

so muss es den Augendruck, wenn auch nur vorübergehend, steigern. Wird bei rascher Entstehung einer ausgedehnten Netzhautablösung der Augendruck nicht gesteigert, so hat man an eine Schrumpfung des Glaskörpers zu denken, durch welche die Netzhaut von ihrer Unterlage abgezogen wird.

Durchmustern wir die angeführten Krankengeschichten, so finden wir, dass die Ablösung in den Fällen I, IV, X sich rasch entwickelt haben soll. Leider fehlen Angaben über die Druckverhältnisse der betreffenden Augen. Nur in einer von den Krankengeschichten (Fall VI) findet man die Bemerkung, dass der Druck unter der Norm war. Hinsichtlich dieses Falles darf man sagen, dass der erniedrigte Druck mehr für die Entstehung der Ablösung durch Zug von vorne als durch Druck von hinten her spricht. Bestimmte klinische Anhaltspunkte (Ruptur der Netzhaut, Vertiefung der vorderen Kammer) für die Entstehung der Ablösung durch Zug des schrumpfenden Glaskörpers fehlen oder werden wenigstens nicht erwähnt. Dass dessenungeachtet eine Ernährungsstörung des Glaskörpers, welche zu einer Schrumpfung desselben geführt hat, wenigstens in einigen Fällen vorhanden sein könnte, finde ich nicht unmöglich. Bei der ophthalmoskopischen Untersuchung dieser Fälle sind nicht nur in der Netzhaut, sondern auch in der Aderhaut Zeichen von Entzündung gefunden worden, welche möglicherweise eine Veränderung des Glaskörpers mit Schrumpfung desselben hervorgerufen haben. Da uns in diesen Fällen nur klinische Beobachtungen vorliegen, so können wir hinsichtlich der Entstehung und des Zurückgehens der Netzhautablösung nur Vermuthungen aufstellen. Findet man sich veranlasst, die Ursache der Netzhautablösung dem Drucke eines primären Exsudates zuzuschreiben, so muss man wohl annehmen, dass die Wiederanlegung der Netzhaut (Fälle I, IV, VII, X) dadurch zu Stande gekommen ist, dass das Exsudat sich regressiv verändert hat und resorbirt worden ist. Ist dagegen die Netzhaut durch Zug des veränderten Glaskörpers abgehoben, so kommt wohl die Wiederanlegung in der Weise zu Stande, dass die Netzhaut zerreisst, und die zerrissene Netzhaut, besonders bei Rückenlage des Patienten, sich der Aderhaut wieder anlegt, während die Flüssigkeit durch den Riss aus dem subreti-

nalen in den subvitralen Raum hineinströmt. Eine Einsicht in die Genese und Rückbildung der Netzhautablösung haben wir nur von pathologisch-anatomischen Untersuchungen von Augen mit Netzhautablösung bei Retinitis albuminurica zu erwarten. Gelegenheit dazu hat man, meines Wissens, nur zweimal gehabt. Die beiden Fälle waren von v. GRÄFE klinisch beobachtet. Die anatomischen Veränderungen der Augen in dem ersten Falle sind von SCHWEIGGER beschrieben worden.

v. GRÄFE hatte dabei folgende Diagnose notirt: „Infiltration der Netzhaut mit noch nicht oder spärlich entwickelter fettiger Entartung (Fehlen weisser Plaques und der eigenthümlichen Veränderungen um die Macula lutea); Apoplexien, welche zum grossen Theile hinter den Gefässen liegen; wahrscheinlich mikroskopische Netzhautveränderungen, welche sich bedeutend über die Grenzen der Infiltration erstrecken (auf Grund der functionellen Störungen), leichte Glaskörpertrübung (wenigstens im rechten Auge constatirt), periphere Netzhautablösung ungewiss (wegen Unvollständigkeit der beiden letzten Untersuchungen).“

SCHWEIGGER's Sectionsbefund der Augen lautet: „Hypertrophie, Sclerose und fettige Degeneration der bindegewebigen, sclerotische und seröse Anschwellung der nervösen Netzhautelemente; Infiltration der Retina; Netzhautablösung; Sclerose der Choriocapillaris; lokale Entfärbung des Pigmentepithels in der Chorioidea; diffuse Glaskörpertrübung.“

Über die nur auf dem rechten Auge vorhandene Netzhautablösung macht SCHWEIGGER folgende Angaben: „An der Nasenseite liegt zwischen Retina und Chorioidea eine etwa bohnen-grosse, ganz amorphe Gerinnungsmasse. Die dadurch bewirkte Netzhautablösung erstreckt sich, nahe an der Ora serrata beginnend, bis etwas hinter den Äquator, misst in äquatorialer Richtung 12 m.m., in meridionaler 10 m.m., und ist 3—4 m.m. tief.“ Da SCHWEIGGER die Localisation dieser Netzhautablösung ungewöhnlich fand, so vermuthete er, dass der Flüssigkeitserguss zwischen der Netzhaut und der Aderhaut post mortem, bei verminderter Spannung der Membranen vor der Gerinnung, durch Senkung den angegebenen

Ort eingenommen hätte, weil das Auge wahrscheinlich mit der inneren Seite nach unten in der Härtingsflüssigkeit lag.

Die Krankengeschichte des zweiten, aus der v. GRÄFE'schen Klinik stammenden Falles von Netzhautablösung bei Retinitis albuminurica, ist leider nicht mehr vorhanden. Der makroskopische Befund am betreffenden Auge wurde von LEBER in seiner Monographie über die Krankheiten der Netzhaut in GRÄFE-SÄMISCH's Handbuch (Bd. V, S. 576, 701) zugleich mit einer Abbildung vom Durchschnitte der hinteren Hälfte des Auges mitgetheilt.

Taf. (XXI—XXIV).

Makroskopischer Befund.

Das Auge ist durch einen äquatorialen und einen horizontalen Schnitt in vier Theile zerlegt.

Die Papille ist geschwollen; die Netzhaut von der Aderhaut abgehoben und in Falten gelegt. Die Abhebungen befinden sich theils rings um die Papille in einer Ausdehnung von 6 m.m., gemessen von dem Papillarrande, theils in und vor der Äquatorialgegend. Die grösste Höhe der Abhebung beträgt neben der Papille $1\frac{3}{4}$ —2 m.m. und in der Äquatorialgegend 3—4 m.m. Die zwischenliegenden Falten sind weniger hervortretend und haben eine Höhe von 1,5 m.m. Die Netzhaut ist verdickt, besonders in der Nähe der Papille. Die Hornhaut, das Corpus ciliare und die Aderhaut zeigen keine erwähnenswerthen makroskopischen Veränderungen.

Mikroskopischer Befund.

Wie die Taf. XXI veranschaulicht, ist die *Netzhaut* besonders in der Nähe der Papille verdickt. Schon bei schwächerer Vergrößerung sieht man die von der Aderhaut abgehobene Netzhaut an ihrer äusseren Fläche von einem Exsudate bedeckt, die Zwischenkörnerschicht verbreitert, und die äussere Körnerschicht wellenförmig gefaltet. An der lateralen Seite der Papille ist die Netzhaut besonders verdickt und bildet eine wallförmige Erhebung. Auf Schnitten von der vorderen Hälfte und der Äquatorialgegend der Netzhaut sind die Elemente in regelmässiger Schichtung vorhanden. Die MÜLLER'schen Fasern sind etwas verdickt, und

zwischen den Nervenfasern sieht man eine grosse Menge wahrscheinlich Lymphzellen zugehöriger Kerne. Die Stäbchen und Zapfen zeigen sich an ihren Aussengliedern etwas verlängert und sind auf ihrer äusseren Fläche von einer homogenen, transsudatähnlichen Masse bedeckt. Je mehr man sich vom Äquator dem peripapillären, abgehobenen Theile der Netzhaut nähert, um so mehr findet man die normale Schichtung gestört und die pathologischen Veränderungen hervortretend. Alle Schichten sind verdickt, in höherem Grade aber die äusseren, besonders die Zwischenkörner- und Stäbchenschicht. Die Zwischenkörnerschicht ist verbreitert durch Verlängerung der stark verdickten Stützfaser und durch Einlagerung von Fibrinnetzen und zelligen Elementen, insbesondere kernhaltigen Fettkörnchenzellen. Durch die ungleichmässige Dickenzunahme der Zwischenkörnerschicht und der äusseren Körnerschicht erscheint die Grenze der letzteren gegen die Stäbchenschicht mehr oder weniger wellig; diese Ungleichheiten werden aber durch verschiedene Dicke der Stäbchenschicht grösstentheils wieder ausgeglichen. Die Aussenfläche der Stäbchenschicht steht in inniger Verbindung mit dem bei der Härtung geronnenen, eiweisshaltigen, subretinalen Ergüsse; die feinkörnig aussehende Substanz enthält zarte Fibrinnetze eingelagert, von denen sie stellenweise spärlich, stellenweise dicht durchsetzt ist. Eine scharfe Grenze zwischen dem Exsudate und den Aussengliedern der Stäbchenschicht ist nicht überall zu sehen. An manchen Stellen sind die Enden der Stäbchen durch ihre Verlängerung so fein und blass, dass nur bei scharfer Einstellung ihre Grenze gegen die subretinale Eiweisschicht erkennbar wird (Fig. b, Taf. XXII). Auch scheinen die Zwischenräume zwischen den Stäbchen ebenfalls von derselben eiweisshaltigen Flüssigkeit durchtränkt zu sein, welche man in dem subretinalen Raume findet. Anderwärts wieder, wo sich an die Enden der Stäbchen unmittelbar ein Fibrinnetz anschliesst, scheinen sich die Enden der Aussenglieder in den Maschen dieses Netzes zu verlieren, indem die radiäre Streifung der ersteren ohne scharfe Grenze allmählich in die netzförmige Anordnung der Fibrinfäden übergeht. An anderen Stellen ist dagegen die in Rede stehende Grenze ganz besonders scharf, indem sich eine schmale, stark lichtbrechende

Grenzschicht einschiebt, die mit vereinzelt, spindelförmig erscheinenden Zellen belegt ist. Stellenweise ist das Fibrinnetz dichter und stärker von Farbstoffen tingirt, wodurch mitunter eine der Oberfläche der Retina parallele Schichtung hervorgebracht wird. Die eine sehr ungleiche Dicke bietende Stäbchenschicht zeigt nur in ihrem an die Körnerschicht grenzenden Theile ein Aussehen, das dem normalen einigermaassen gleicht, indem man hier mit Eosin gefärbte Innenglieder der Zapfen und Stäbchen in der undeutlich faserigen Substanz erkennen kann. Der äussere Theil derselben ist auf grosse Strecken hin mehr oder weniger stark verbreitert und zeigt sich hier aus äusserst feinen und blassen, oft sehr stark verlängerten Fasern zusammengesetzt (Fig. b, Taf. XXII). Diese Fasern sind hier und da an der Grenze der Stäbchenschicht von solcher Feinheit, dass sie nur bei genauer Einstellung wahrgenommen werden. Sie erscheinen bald zierlich parallel geordnet, bald etwas durch einander geflochten, bald gleichmässig gestreckt, bald etwas wellig. Nicht immer ist ihre Richtung genau senkrecht zur Oberfläche der Retina; stellenweise verlaufen sie vielmehr schräg, ja hier und da zeigen sie sogar eine der Oberfläche fast parallel gehende Richtung. Wie schon bemerkt, ist die Dicke der Stäbchenschicht ungleich, indem die Einsenkungen an der äusseren Fläche der äusseren Körnerschicht durch grössere Mächtigkeit der ersteren ausgeglichen werden. Im Bereiche dieser faltenartigen Einsenkungen ist die beschriebene Verlängerung der Stäbchen besonders stark, und sind dieselben hier deutlich als radiär verlaufende Fibrillen zu erkennen; je weiter nach der äusseren Fläche hin, um so feiner werden dieselben. Die Fasern, welche von beiden Seiten dieser Einsenkungen einander entgegenwachsen, erreichen oft eine ungleiche Länge, wie wenn die der einen Seite an den stärker verlängerten der anderen Seite einen Widerstand für ihr Wachsthum fänden. Oft sieht man auch die Fasern seitlich umbiegen und mehr in die Richtung der Fläche übergehen, wodurch auch zierliche und wirbelartige Figuren entstehen. Auch an anderen Stellen biegen die äusseren Enden der Fasern um und verlaufen flächenartig, zuweilen in geringer Dicke die anderen überragend, was vielleicht

durch den Druck zu erklären ist, den sie bei ihrer Verlängerung erfahren. Stellenweise erhält man den Eindruck, als ob auch der Zug von Fibringerinnsehn, die der Stäbchenschicht anliegen, auf diese Richtungsänderung der Elemente von Einfluss sein könnte.

Eine Verlängerung der Stäbchen und Zapfen ist früher von NETTLESHIP (1874) beobachtet worden. Derselbe hatte diesen Befund in Augen mit Ödem der Netzhaut gemacht und die Verlängerung, besonders in einem Auge mit Embolie der Arteria centralis retinae, welches wegen Secundärglaukom enucleirt war, erwähnt. Dieselbe Veränderung hat LEBER (1877) bei einem Gliom der Netzhaut im Bereiche der Netzhautablösung an der Grenze der Geschwulst gefunden und »*Hypertrophische Degeneration der Stäbchenschicht*« benannt. In einem Auge mit Retinitis albuminurica hat GOWERS (1879) die Verlängerung der Stäbchen und Zapfen getroffen und abgebildet. In seiner Beschreibung führt er an, dass „the layer of rods and cones was in this region greatly thickened and altered, presenting a fine vertical fibrillation.“ Diese Verlängerung der Stäbchen und Zapfen bei Retinitis albuminurica ist auch von ALT (1880) und Herzog CARL THEODOR in Bayern (1887) beschrieben worden. Es sei auch erwähnt, dass LEBER (1881) in Augen von Kaninchen, in welchen durch Einführung von aseptischen Drahtstücken in den Glaskörper Schrumpfung desselben mit nachfolgender Netzhautablösung hervorgerufen worden war, bei mikroskopischer Untersuchung die Stäbchen zum Theil bedeutend verlängert und in die Zellen des Pigmentepithels hineingewachsen fand, so dass die verlängerten Stäbchen bis zur Glaslamelle der Aderhaut reichten.

Auf der Höhe der Falten, den gewucherten Stellen der äusseren Körnerschicht entsprechend, ist die Verlängerung der Stäbchen im Ganzen gering und vielfach sogar von den Aussengliedern sehr wenig zu erkennen (Fig. a, Taf. XXII). Man sieht hier meistens nur kolbenförmige Gebilde an der Stelle der Stäbchen und Zapfen, die zum Theil als veränderte Innenglieder, wohl vorzugsweise der Zapfen, anzusehen sind, zum Theil aber auch durch ihren Kerngehalt sich als die gleich zu beschreibenden, in diese Schicht hineingewachsenen Zapfenkörner erkennen lassen. Der innere Ab-

schnitt der Stäbchenschicht enthält nämlich, ausser mehr oder weniger veränderten Innengliedern, auch noch in grosser Zahl spindelförmige oder kolbige, kernhaltige Gebilde, die sich nach der äusseren Körnerschicht hin oft sehr deutlich in eine Faser fortsetzen, zuweilen auch an ihren äusseren Enden in ein blaskörniges Gebilde von der Form eines Zapfeninnengliedes übergehen, welches letztere sogar zuweilen noch das Anfangsstück des Zapfenaussengliedes in Form eines kleinen Kegelchens trägt. Dem ganzen Aussehen nach scheint es sich hier um die in die Stäbchenschicht hineingewachsenen Zapfenkörner zu handeln. Das Zapfeninnenglied, welches mit diesen Körnern in Verbindung steht, zeigt zuweilen auch eine blasige Degeneration. Die Zahl der so nach aussen gewachsenen Zapfenkörner ist stellenweise sehr beträchtlich, so dass sie nicht nur eine continuirliche Reihe bilden, sondern sogar in mehreren Reihen übereinander zu liegen scheinen. Da die Zahl der normalen Zapfenkörner nicht so gross ist, so könnte man an eine Vermehrung derselben denken; doch erklärt sich das beschriebene Bild wohl eher durch den Umstand, dass die Schnitte wegen der Faltung der Netzhaut vielfach die letztere in schräger Richtung getroffen haben. Bei genauer Betrachtung der Membrana limitans externa sieht man mehrfach die durch sie hindurchtretenden Zapfenfasern, mitunter selbst das Ende eines Zapfenkornes eben noch in ihr steckend. An anderen Stellen ist die Continuität der Limitans externa auf grosse Strecken unterbrochen, indem dicht aneinander gelagerte Zapfenkörner sich in die Stäbchenschicht vordrängen.

Die geschilderte Veränderung der Zapfen ist ganz dieselbe, welche von DEUTSCHMANN (1879) in einem Falle von hämorrhagischem Glaukom beschrieben wurde, und welche ich in der Beschreibung eines myopischen Auges (Fall I, S. 84) oben erwähnt habe. Ähnliche Veränderungen der Zapfen bei Retinitis albuminurica scheint schon SCHWEIGGER (1860) beobachtet zu haben. Er sagt, dass er in der Stäbchenschicht Körper gefunden habe, welche „veränderte Zapfen“ zu sein schienen. „Sie waren kolbig, gewöhnlich mit einem, selten mit zwei (einander gegenüberstehenden) kurzen fadigen Ausläufern versehen, bis 0,022 m.m. gross,

stark lichtbrechend, im Innern granulirt und häufig ein kernähnliches Körperchen enthaltend.“

An dem lateralwärts dicht neben der Papille gelegenen Theile der Netzhaut, wo deren Dickenzunahme, vorzugsweise durch Wucherung der äusseren und mittleren Schichten, am beträchtlichsten ist, hat die veränderte Stäbchenschicht in Folge der papillären Vorragungen der an sie grenzenden Schichten eine höchst eigenthümliche Configuration erlangt. Dieselbe ist nämlich sehr stark wellig gebogen und gefaltet, sodass die zwei benachbarten Falten angehörenden Aussenglieder oft in grösserer Ausdehnung einander dicht anliegen, und dass selbst förmlich mäandrische Windungen der hier zugleich von den Innengliedern eine Strecke weit durch Exsudat abgehobenen Schicht der Aussenglieder entstehen. Abgesehen von der hier erwähnten Abhebung der Aussenglieder von der mehr oder weniger veränderten Schicht der Innenglieder ist an anderen Stellen auch die Stäbchenschicht in toto von der äusseren Körnerschicht abgelöst, und der übrigens geringe Zwischenraum mit demselben Exsudate und mit Eiweisstropfen erfüllt. An einer Stelle sieht man (Fig. a, Taf. XXIII) die abgelöste Stäbchenschicht eine mehr oder weniger zusammengerollte Masse bilden, deren parallele Streifung die Zusammensetzung aus Stäbchen- und Zapfenelementen andeutet. Nebenbei liegen wachsartig glänzende, stark von Eosin gefärbte Schollen.

Die Wucherung der äusseren Körnerschicht und Zwischenkörnerschicht tritt am deutlichsten hervor an der unregelmässig welligen Oberfläche der ersteren, welche, wie bemerkt, in der Umgebung der Papille in einem Bereiche von 3 bis 4 m.m. ein ganz papilläres Aussehen bietet, am stärksten auf der lateralen Seite. Die grösste dieser Hervorragungen legt sich seitlich über den benachbarten Theil der äusseren Körnerschicht hinüber, so dass die letztere hier auf eine Strecke von fast 1 m.m. doppelt erscheint. Die Verdickung betrifft hauptsächlich die Zwischenkörnerschicht, in welcher man eine beträchtliche Verlängerung, Vermehrung und Dickenzunahme der Radiärfasern, Infiltration mit netzförmig geronnenem Fibrin, Fettkörnchenzellen, stellenweise auch Blutextravasate wahrnimmt. Die Radiärfasern

sind zu dicken, reichlich verzweigten Pfeilern entwickelt, zwischen welchen scharf begrenzte Lücken bleiben, welche von den Fibrinnetzen ausgefüllt werden. Sehr eigenthümlich ist dabei an manchen Stellen das Verhalten der Fibringerinnsel. Dieselben senden nämlich nach aussen zwischen die äusseren Körner hinein schmale lange Fortsätze, welche an einzelnen Stellen sogar durch eine Lücke in der Limitans bis in die Stäbchenschicht vorragen. Es findet sich dies regelmässig da, wo Zapfenfasern in etwas grösserer Menge in die Stäbchenschicht hinein gewachsen sind.

Die Veränderungen der übrigen Schichten der Netzhaut, wie auch die beschriebenen der äusseren Körnerschicht und Zwischenkörnerschicht stimmen durchaus mit dem Befunde überein, welcher auch sonst bei vorgeschrittener Retinitis albuminurica angetroffen wird. Die Wucherung des Stützgewebes ist auch in diesen Schichten entsprechend der Dickenzunahme eine beträchtliche. Einlagerung von kernhaltigen Fettkörnchenzellen findet sich besonders in der Zwischenkörnerschicht; in den inneren Schichten ist sie nur stellenweise reichlich. Fibringerinnsel finden sich zum Theil in der inneren Körnerschicht und bis in die Nervenfaserschicht hinein. Hie und da trifft man ausgedehnte Blutextravasate, namentlich in beiden Körnerschichten und in der Zwischenkörnerschicht; durch dieselben werden zum Theil die äusseren und inneren Körner aus ihrer regelmässigen Lage gebracht. Abgesehen hiervon sind die Körner ziemlich gut erhalten, desgleichen auch die Ganglienzellen; zwischen letzteren, besonders in der Nähe der Gefässe, liegt eine grössere Zahl von normal nicht vorkommenden, mit Farbstoffen stärker tingirbaren Kernen, zum Theil wohl Lymphoidzellen angehörend. Die Gefässe sind verdickt und ihre Wände stellenweise sklerosirt, kernlos von homogen glänzendem Aussehen. Einige so beschaffene Arterien sind von homogener, von Eosin roth gefärbter Masse ausgefüllt (Thrombose).

Das Verhalten der Papille entspricht ebenfalls dem, was von ausgesprochener Retinitis albuminurica bekannt ist. Die Schwellung der Papillensubstanz selbst ist nur eine mässige, entsprechend der nicht sehr erheblichen Wucherung der Faserschicht, während

sofort neben dem Rande der Papille die Netzhaut durch Verdickung der übrigen Lagen, insbesondere auf der lateralen Seite (Taf. XXI), eine beträchtliche Dicke erreicht, um von da an allmählich wieder zu einem geringen Grade von Verdickung überzugehen. Die Kerninfiltration der Papille ist etwa mittleren Grades. Die Dickenzunahme wird ausser durch die Hyperplasie des Stützgewebes besonders auch durch starke Auflockerung und Imbibition mit Flüssigkeit hervorgebracht. Im Centrum der Papille findet sich eine kleine Excavation, in deren Grunde die grossen Gefässe zum Vorschein kommen. Zwischen ihnen und dem sie bedeckenden *Meniscus* (KUHN) finden sich ziemlich weite Hohlräume, die von schmalen Bindegewebszügen getrennt werden und einzelne Lymphkörperchen und eiweisshaltige geronnene Flüssigkeit einschliessen.

Die Aderhaut. Das Retinalpigment ist fast überall auf der Innenfläche der Aderhaut sitzen geblieben und zeigt keine auffallenden Anomalien. Die Glaslamelle ist ungleichmässig verdickt; die Aderhaut zeigt ebenfalls eine beträchtliche Dickenzunahme und reichliche Einlagerung von Lymphkörperchen. Die Gefässwände sind durchweg verdickt und viele Capillaren ganz sklerosirt.

Im hinteren Theile des *Glaskörpers* findet man einen grossen Reichthum an Zellen, welche stellenweise gross, rundlich, theils ein-, theils mehrkernig sind, und von denen einzelne auch fettartig glänzende Körner enthalten; ausserdem finden sich sehr grosse blasse, mit Ausläufern versehene, bald spindelförmige, bald mehrstrahlige Zellen, deren breite Ausläufer zart fibrillär erscheinen und netzförmig mit einander verbunden sind; allmählich feiner werdend, lassen die letzteren sich auf sehr grosse Strecken hin verfolgen, wobei sie sich vielfach in ein kaum sichtbares Netzwerk von zarten Fibrillen aufzulösen scheinen. An anderen Stellen, und zwar im hinteren Theile, wo der Glaskörper reich an Rundzellen ist, zeigt er sich von Fibrinnetzen durchsetzt, deren Fäden stärker lichtbrechend von den letzten Zellenausläufern leicht zu unterscheiden sind. Vielfach treten diese Netze in Gestalt von kleinen Flöckchen oder sternartigen Figuren auf, welche im Centrum meistens eine der erwähnten Rundzellen einschliessen (Fig. e, Taf. XXIII). An anderen Stellen treten die Fibrinfäden

mehr isolirt auf. Häufig sieht man nur eine kurze steife Faser an den beiden Enden zugespitzt; durch Aneinanderlagerung solcher Fasern entstehen dann wieder einfachere oder complicirtere Figuren. Diese spindelförmigen, oft an beiden Enden zugespitzten Figuren entsprechen denjenigen, welche HEINRICH MÜLLER im Glaskörper eines Auges mit Retinitis albuminurica beschrieben hat. (Fig. f, Taf. XXIII). Der vordere Abschnitt des Glaskörpers, besonders in der Nähe des am Äquator des Auges abgehobenen Theiles der Netzhaut, ist dichtfaserig und stark zusammengefaltet.

Die Linse zeigt keine erwähnenswerthen mikroskopischen Veränderungen.

Im vorliegenden Falle findet man also eine leichte Abhebung der Netzhaut rings um die Papille, und eine weiter fortgeschrittene Ablösung in der Äquatorialgegend des Auges. Die letztere ist es wohl gewesen, auf welche v. GRÄFE seine klinische Diagnose von Netzhautablösung begründete, da die seichte Abhebung in der Umgebung der Papille bei der gleichzeitigen Trübung und Schwellung der betreffenden Netzhautpartie als solche wohl nicht diagnosticirbar war. Hier ist die Netzhaut nur durch eine dünne Schicht fibrinösen Exsudates von dem Pigmentepithel etwas abgehoben; in und vor dem Äquator des Auges dagegen ist sie durch eine homogene, bei der Härtung in MÜLLER'scher Flüssigkeit geronnene Eiweissmasse weiter von dem Pigmentepithel abgelöst. Die leichte circumpapilläre Abhebung ist durch das fibrinöse Exsudat bedingt, welches man da trifft, wo die Veränderungen der Gefäßwände und die Verstopfung der Netzhautgefäße durch Thromben vorhanden sind, und wo die fibrinösen Einlagerungen in dem Netzhautgewebe vorkommen. Hier hat man es mit einem primären Exsudate in dem subretinalen Raume zu thun. Die Ablösung der wenig veränderten Netzhaut in der Äquatorialgegend ist dagegen als durch Schrumpfung des dichtfaserigen Glaskörpers im vorderen Abschnitte des Auges entstanden aufzufassen, und ist die Netzhaut in diesem Falle, da wir keinen Riss gefunden haben, bei dem Zuge des Glaskörpers nicht zerrissen worden. Die Verdichtung und partielle Schrumpfung des faserigen Glas-

körpers kann man wohl nur als Folge einer durch die Veränderungen der Netzhaut- und Aderhautgefäße herbeigeführte Ernährungsstörung desselben auffassen.

Der anatomische Befund dieses Falles, für welchen uns klinische Anhaltspunkte fehlen, lehrt, dass man bei der Erklärung der Netzhautablösung in Augen mit *Retinitis albuminurica* sowohl die Bildung eines primären Exsudates in dem subretinalen Raume als auch die Verdichtung und Schrumpfung des Glaskörpers in Betracht ziehen muss.

Netzhautablösung bei Chorioidealtumoren.

Um die Entstehung der Netzhautablösung in Augen mit Chorioidealtumoren zu erklären, hat man im Allgemeinen mit v. GRÄFE (1858) angenommen, dass der Tumor durch seinen Druck auf die Venen der Aderhaut eine venöse Stasis mit serösem Erguss in den subretinalen Raum verursache, und dass hierdurch die Ablösung der Netzhaut hervorgerufen werde. Da man Gelegenheit gehabt hat, Augen mit totaler Netzhautabhebung zu untersuchen, in welchen ein Tumor von geringeren Dimensionen eine solche Lage einnahm, dass er keinen erheblichen Druck auf die grösseren Venenstämme des Auges ausüben konnte, ist auch, wie LEBER (1877) hervorhebt, die Möglichkeit in Betracht zu ziehen, dass die Flüssigkeit von der Geschwulst selbst abgesondert werde, was bei dem grossen Gefässreichthume der Aderhauttumoren denkbar ist. Da weiter in den meisten Fällen der Augendruck erhöht ist, und da die Netzhaut nicht selten von allen Seiten her bis zum vollständigen Verschwinden des Glaskörperaumes zusammengedrückt wird, so dass man auf einem meridionalen Durchschnitte die beiden Blätter der abgelösten Netzhaut in der Axe des Auges vom Sehnerveneintritte bis zur Linse dicht aneinander liegend findet (LEBER), so hat man um so weniger Bedenken gehabt, die Entstehung der Netzhautablösung in Augen mit Chorioidealtumoren nach der Secretionstheorie zu erklären. So sagt FUCHS (1882), dass die Ursache der serösen Netzhautablösung bei Aderhautsarkomen in der Circulationsstörung liege, welche der Tumor in der Aderhaut hervorrufe, und dass der Glaskörper stets eine passive Rolle spiele, indem er durch den wachsenden Tumor und besonders durch die abgehobene Netzhaut immer mehr eingeengt werde. Indessen fehlt es auch nicht an Versuchen, die Entstehung der

Netzhautablösung bei Aderhautsarkomen durch vorhergehende Schrumpfung des Glaskörpers zu erklären. IWANOFF beschreibt einen Fall von Geschwulstbildung (kleinzelliges Sarkom) der Chorioidea, wo sowohl der verdichtete, deutlich faserige Glaskörper von der Netzhaut, als auch die letztere von der Aderhaut abgehoben war. In Bezug auf diesen Fall (v. GRÄFE's Archiv Bd. XV: 2, S. 27, Fall V) sieht IWANOFF (1869) sich veranlasst zu äussern, „dass auch in Augen mit Geschwülsten der Aderhaut die Abhebung des Glaskörpers derjenigen der Netzhaut vorangeht.“ Bei Durchsicht des Berichtes über diesen Fall findet man jedoch, dass es nicht ein ganz reiner Fall ist. IWANOFF giebt nämlich an, dass das Auge in Folge einer Verletzung durch einen Fremdkörper, (welcher nicht zu finden war), enucleirt wurde. Es handelte sich also möglicherweise um eine traumatische Netzhautablösung. WECKER (1870) adoptirte ohne Bedenken IWANOFF's Ansicht von einer vorhergehenden Glaskörperablösung bei der Netzhautablösung in Augen mit Aderhauttumoren. Seine Worte sind folgende: *Le décollement de la rétine dans les cas de tumeurs choroïdiennes doit en quelque sorte être précédé et préparé par un décollement du corps vitré. Qu'on n'aille donc pas supposer que dans des cas de tumeurs, il s'agit d'un simple soulèvement de la rétine, dans le vrai sens du mot.* BRAILEY (1883) sagt, auf Grund seiner anatomischen Untersuchungen, dass die seröse Netzhautablösung schon vorhanden sei zu einer Zeit, wo der Tumor erst geringe Dimensionen habe und in seinem ersten Entwicklungsstadium sich befinde, und dass der Glaskörper abgehoben und geschrumpft sei in Augen mit Tumoren, bei denen der intraoculare Druck noch nicht gesteigert sei. BRAILEY äussert sich folgendermassen: *„In intra-ocular tumours the vitreous shrinks even more rapidly than the tumour grows, so that the retina is found detached unless the growth be in its very earliest stages. This shrinking of the vitreous is observed long before any increase in the intra-ocular tension has taken place. It may result in its almost total disappearance, so that we might infer that the process is not an inflammatory one.“* Aus diesen Worten geht hervor, dass BRAILEY der Schrumpfung des Glaskörpers einen Einfluss

auf die Entstehung der Netzhautablösung in Augen mit Tumoren zuschreibt. Dass er jedoch als hauptsächliche Ursache den Druck der subretinalen Flüssigkeit betrachtet, geht aus einer anderen, weiter unten in derselben Arbeit sich findenden Äusserung hervor. Er sagt nämlich: „in choroidal tumours the detachment of the retina is caused rather by an accumulation of subretinal fluid than by the shrinking of the vitreous.“

Da ich bei der Untersuchung eines Auges mit Chorioideal-sarkom und Netzhautablösung den geschrumpften, abgehobenen Glaskörper stark faserig fand, konnte ich nicht den Gedanken unterdrücken, dass man nicht ohne eingehendere Untersuchungen berechtigt sei, für alle Fälle die Ursache der Netzhautablösung bei Tumoren nur von dem Drucke des Tumors und der subretinalen Flüssigkeit herzuleiten. Es war mir deshalb von grossem Interesse ein Auge mit Chorioidealtumor und Netzhautablösung zu untersuchen, welches ich vor der Enucleation gesehen hatte.

Es handelte sich um einen 62jährigen Mann, H. L. G, der am 8. Februar 1885 in der Göttinger Augenklinik sich einstellte. Er klagte über Sehstörungen vor dem rechten Auge, welche er seit vier Wochen bemerkt hatte. E. S $^{20}/_{100}$; Gesichtsfeld-Defect nach unten aussen; Druck gesteigert; Pupille erweitert. In der Gegend des Ciliarkörpers nasalwärts erschien bei focaler Beleuchtung eine gut sichtbare, tumorähnliche Masse. Netzhautablösung nach unten. 11. Februar 1885 wurde das Auge enucleirt.

Anatomische Untersuchung.

Das in MÜLLER'scher Flüssigkeit gehärtete Auge wurde im horizontalen Meridiane durchschnitten. Das Auge misst

im sagittalen	Durchmesser	24	m.m.
„ horizontalen	„	23 $\frac{1}{2}$	m.m.
„ verticalen	„	23	m.m.

Von der nasalen Seite der vorderen Augenhälfte erhebt sich ein Tumor, welcher die Netzhaut buckelförmig vorwölbt, besonders in dem oberen Theile der vorderen Augenhälfte, wo der Tumor seine höchste Erhebung zeigt. Die Netzhaut ist im Bereiche des

Tumors mit ihm verbunden, übrigens von der Aderhaut abgelöst und in Falten gelegt.

Die beiden Hälften des Auges wurden in Alkohol nachgehärtet, in Celloidin eingebettet und in Totalschnitte zerlegt.

Bei der Durchmusterung der Schnittreihe findet man, dass die Geschwulst ihre grösste Ausdehnung in der oberen Augenhälfte hat, wo sie ihre höchste Erhebung ($12\frac{1}{2}$ m.m.) über das Niveau der Sklera zeigt. Die Länge der Basis von vorn nach hinten beträgt 12 m.m. (Fig. b, Taf. XXV); in der unteren Augenhälfte (Fig. b, Taf. XXVI) ist die Geschwulst bedeutend verschmälert.

Die Geschwulst erstreckt sich vom Orbiculus ciliaris bis zum Äquator oder bis zu einer Stelle gleich hinter dem Äquator. Sie ist in der Mitte, an der Stelle der grössten Erhebung, durch die Glasmembran und durch das Pigmentepithel gedrungen und mit der Netzhaut verwachsen, in welche sie auch hineingewuchert ist.

Die Geschwulst besteht aus langgestreckten Zügen von dicht aneinander liegenden spindelförmigen Sarkomzellen und ist von sparsam vorkommenden, mit Blut gefüllten Gefässen von sehr weitem Lumen durchzogen. Die Interzellulärsubstanz ist sehr spärlich. Pigment findet man nur an einigen Stellen in geringer Menge und zwar als Rest des Pigmentepithels. Im inneren Theile der Geschwulst liegen ausserhalb der Gefässe ziemlich grosse Herde von rothen Blutkörperchen. An den Stellen der Chorioidea, wo die Geschwulst nicht diese Haut durchbrochen hat, findet man Sarkomzellen, besonders in der Schicht der grossen Gefässe, von welcher die Geschwulst wahrscheinlich ausgegangen ist.

Der Glaskörper. Bei der Untersuchung der Schnittreihe zeigt sich, dass der Glaskörper aus einer in der MÜLLER'schen Flüssigkeit geronnenen, eiweissreichen, körnigen Masse besteht, welche von einer peripheren faserigen Schicht umgeben wird. In ihrer ganzen Ausdehnung ist diese Schicht dichtfaserig und stark zusammengefaltet. Die Fältelung des dichtfaserigen Glaskörpers ist in der ganzen Peripherie desselben vorhanden, aber tritt besonders schön bei der Ora serrata hervor, wie die Taf. XXVII veranschaulicht. Wenn man das Verhältniss des Glaskörpers zu der abgehobenen Netzhaut untersucht, so findet man, dass dieser

hier und da von der letzteren abgehoben ist, und dass in dem Zwischenraume eine geronnene körnige Eiweissmasse sich befindet (Fig. a u. b, Taf. XXVI). Die vordere Schicht des Glaskörpers ist wellenförmig gefaltet und zwischen dem Glaskörper und den Zonulafasern wie auch zwischen den einzelnen Zonulafasern befinden sich Flocken von geronnener Eiweissmasse.

Die abgehobene *Netzhaut* hat im Allgemeinen die normale Schichtung beibehalten; da wo sie mit der Geschwulst verbunden ist, findet man indessen nicht mehr die Elemente der Netzhaut vor, sondern nur in die letztere hinein bis zu der Grenze des Glaskörpers gewucherte Sarkomzellen. An der Ora serrata trifft man in der Netzhaut grosse, mit coagulirter Eiweissmasse erfüllte Hohlräume.

Die Aderhaut. Die Venen sind stark mit Blut gefüllt; in der Umgebung der Gefässe Häufchen von Lymphoidzellen; die Processus ciliares sind etwas nach hinten gezogen.

Die Iris zeigt keine Veränderungen und befindet sich in normaler Lage; der Kammerwinkel ist offen; in der vorderen Kammer liegen einige Flocken geronnener Eiweissmasse.

Die Hornhaut ist normal; Plexus venosus mit Blutkörperchen gefüllt.

Epikrise.

Die Netzhaut ist in diesem Falle durch den mechanischen Druck des Chorioidealtumors von der Aderhaut abgedrängt. Der Tumor hat wohl auch durch seinen Druck auf die Aderhautvenen eine Stasis mit serösem Erguss in den subretinalen Raum hervorgerufen. Der subretinale Erguss hat zu der Abhebung der Netzhaut, besonders in der unteren Augenhälfte, wo der Tumor wenig entwickelt ist (Fig. b, Taf. XXVI), beigetragen. Da der intraoculare Druck in diesem Falle gesteigert war, so liegt es sehr nahe anzunehmen, dass die Abhebung der Netzhaut und die Zusammenfaltung des faserigen Glaskörpers nur durch den Druck von Seiten des Tumors und der subretinalen Flüssigkeit verursacht wurden. Da sich jedoch bei der Untersuchung des Glaskörpers herausgestellt hat, dass derselbe stellenweise von der Netzhaut abgehoben war, und dass in dem so entstandenen Zwischenraume geronnene

Eiweissmasse lag, was dafür spricht, dass diese Abhebungen bereits im lebenden Auge vorhanden und nicht etwa durch die Härtung hervorgerufen waren, so muss man eine Schrumpfung des Glaskörpers als mitwirkende Ursache der Netzhautablösung annehmen. Hiermit ist auch anatomisch nachgewiesen, dass es, wie BRAILEY hervorgehoben hat, Fälle von Netzhautablösung bei Chorioidealtumoren giebt, in denen die Schrumpfung des Glaskörpers zu der Ablösung beiträgt. Wie bekannt hat BRAILEY (1881) bemerkt, dass eine Herabsetzung des intraocularen Druckes im ersten Stadium der Geschwulstbildung vorkommt. HIRSCHBERG und BIRNBACHER (1884) haben ausserdem einen Fall von metastatischem Aderhautkrebs mit Netzhautablösung beschrieben, in welchem eine Druckerniedrigung bis zum Tode bestehen blieb.

Es bleibt weiteren Untersuchungen vorbehalten, zu eruiiren, wie oft die Schrumpfung des Glaskörpers als beitragende Ursache für die Netzhautablösung bei Aderhauttumoren in Betracht kommt, und wodurch die von BRAILEY bemerkte Druckerniedrigung im ersten Stadium der Geschwulstbildung verursacht wird.

V.

Bemerkungen über Netzhautablösung im Pferdeauge.

Eine Beschreibung der anatomischen Veränderungen in Augen von Pferden, welche an »*periodischer Augenentzündung*« (»*Mondblindheit*«, »*Fluxion periodique*«, »*Ophthalmie intermittente*«) gelitten haben, findet man in dem „*Traité des maladies des yeux observées sur les principaux animaux domestiques, principalement le cheval*“ von LEBLANC (1824). Er erwähnt die Atrophie des ganzen Auges, die Schrumpfung und die Trübung der Hornhaut, die Iritis, die Luxation der verkalkten Linse in den Glaskörperraum, die Resorption der luxierten Linse. Was die Netzhaut betrifft, so sagt er nur, dass er sie „*quelquefois détruite*“ gefunden habe. Eine eingehendere Beschreibung des Befundes bei Ablösung der Netzhaut in Pferdeaugen mit „*Ophthalmie intermittente*“ habe ich in der Arbeit von LEBLANC nicht gefunden.

W. ROSER (1852), JULIUS SICHEL und ARLT haben genaue makroskopisch-anatomische Beschreibungen über die Netzhautablösung in Pferdeaugen geliefert. Eine Zerreissung der abgehobenen Netzhaut im Pferdeauge findet man zuerst von ARLT erwähnt. Er sagt (1854) in seinem Lehrbuche, dass er bei der Section von Pferdeaugen gesehen habe, dass die abgehobene Netzhaut in manchen Fällen „*zufolge der entzündlichen Erweichung mitten durchreisst (oder ganz aufgelöst wird) und dann in dem Exsudate (und verflüssigten Glaskörper?) herumflattert*“. ROSER und ARLT waren der Ansicht, dass eine Chorioiditis den „*Hydrops chorioideae*“ hervorgerufen hätte, und dass die Netzhaut durch den Druck des chorioiditischen Exsudates nach vorn gedrängt wäre. Später sind BERLIN (1877) und EVERS-BUSCH (1882) auf Grund ihrer Erfahrungen für die Ansicht eingetreten, dass die Abhebung der Netzhaut in Pferdeaugen nicht

durch Druck von hinten, sondern durch Zug von vorne bedingt werde. BERLIN hatte Gelegenheit, Netzhautablösung in drei Pferdeaugen mit „periodischer Augenentzündung“ ophthalmoskopisch zu diagnosticiren. In diesen Fällen konnte er sich von der Richtigkeit des ophthalmoskopischen Befundes bei der Section überzeugen, und fand er die Netzhaut zerrissen. Ich habe eine Reihe von Pferdeaugen mit abgelaufener „periodischer Augenentzündung“ und undurchsichtigen Medien anatomisch untersucht und habe in allen eine Zerreißung der abgehobenen Netzhaut gefunden. Die abgehobene und gewöhnlich mit dem Glaskörper zu einer sehnigen Membran zusammengeschrumpfte Netzhaut war bald durchlöchert und zerfetzt, bald zeigte sich in derselben nur ein scharfgerandetes Loch (Fig. a, Taf. XXV). In einem Falle fand ich die verkalkte Linse in dem subretinalen Raume an der Chorioidea festgewachsen. Sie war durch das Loch der abgehobenen, zerrissenen Netzhaut in den genannten Raum gesunken. In anderen Fällen war die kataraktöse Linse von dem geschrumpften Glaskörper nach vorn getrieben und in die vordere Kammer luxirt.

Bei Betrachtung der angeführten, weit vorgeschrittenen Veränderungen kann man nicht umhin, mit BERLIN und EVERSBUCH als Ursache der Ablösung die Schrumpfung des Glaskörpers anzunehmen. Da es sich bei den bisherigen anatomischen Untersuchungen von Pferdeaugen mit Netzhautablösung meist um Augen mit weit vorgeschrittenen Entzündungserscheinungen in dem vorderen Uvealtractus gehandelt hat, so ist es immer möglich, dass die Ablösung von der Iridokyclitis abhängig war. Die angeführten anatomischen Befunde, und besonders die von BERLIN ophthalmoskopisch beobachtete und anatomisch nachgewiesene Ruptur der Netzhaut sprechen immerhin dafür, dass die Ablösung und Zerreißung der Netzhaut in Pferdeaugen mit „periodischer Augenentzündung“ von der Schrumpfung des Inhaltes im Glaskörperaume abhängig ist.

VI.

Statistische Übersicht über 126 Augen mit
spontaner, ophthalmoskopisch diagnosticirter
Netzhautablösung aus der Göttinger
Universitäts - Augenklinik.

Nachdem es gelungen ist, die Ruptur der Netzhaut in Augen mit spontaner, ophthalmoskopisch diagnosticirter Netzhautablösung anatomisch nachzuweisen, und auf der Basis von anatomischen Befunden die Schrumpfung des veränderten Glaskörpers als Ursache der Ablösung und der Zerreißung der Netzhaut zu erkennen, scheint es mir von Interesse zu sein, den klinischen Entwicklungsgang der spontanen Netzhautablösung in einer grösseren Anzahl von Fällen näher zu betrachten. Ich sehe mich um so mehr veranlasst, einen klinischen Beitrag zu dieser Frage zu geben, als ich durch die Güte von Professor LEBER in der Lage bin, meinen Studien nicht nur die Journale der Göttinger Universitäts-Augenklinik, sondern auch von Professor LEBER selbst abgefasste Krankengeschichten zu Grunde zu legen. Zum Gegenstande meines Studiums habe ich die Fälle von ophthalmoskopisch diagnosticirter Netzhautablösung gewählt, welche während der letzten sechs Jahre (August 1880 bis einschliesslich August 1886) auf der genannten Klinik bei 117 Patienten vorgekommen sind. Ausgeschlossen sind alle die Fälle, in deren Krankengeschichten ein Trauma des Auges erwähnt, oder in welchen ein intraocularer Tumor oder Cysticercus diagnosticirt ist.

Da 9 von 117 Patienten doppelseitige Ablösung zeigten, handelt es sich um 126 Augen mit Netzhautablösung. Von diesen 117 Patienten sind 85 männlichen und 32 weiblichen Geschlechts. In 16 Fällen ist die Netzhautablösung in dem einzigen noch sehtüchtigen Auge bei Patienten gefunden, deren anderes Auge mehr oder weniger lange Zeit vorher das Sehvermögen verloren hatte.

Wie die Fälle von Netzhautablösung sich auf die verschiedenen Lebensalter vertheilen, geht aus folgender Übersicht her-

vor, in welcher ich zum Vergleich auch Angaben von WALTER mit angeführt habe:

**Vertheilung der Fälle von spontaner Netzhautablösung
auf die Lebensdekaden.**

	Alter der Patienten									Gesamt- zahl der Fälle.
	1—10	10—20	20—30	30—40	40—50	50—60	60—70	70—80	80—90	
WALTER	1	15	30	20	40	79	51	15	—	251
Göttinger Klinik	6	—	17	10	22	29	26	6	1	117

Die mitgetheilten Ziffern zeigen, dass die spontane Netzhautablösung mit dem Alter gewöhnlicher wird und eine auffallende Frequenz in dem Zeitraum von 50—60 Jahren zeigt. Von den 117 in der Göttinger Klinik beobachteten Fällen betreffen 62 Fälle (52,9%) Patienten, die über 50 Jahre alt sind. Von den Patienten mit doppelseitiger Netzhautablösung befinden sich 8 in einem Alter von 38—66 Jahren; von diesen waren sechs über 50 Jahre alt. In dem neunten Falle handelte es sich um doppelseitige Ablösung bei einer hochgradigen Myopie.

Dass die Häufigkeit der spontanen Netzhautablösung mit dem Alter zunimmt, ergibt sich ebenfalls aus der Übersicht über eine grosse Anzahl von verschiedenen Ärzten beobachteter Fälle von Netzhautablösung, welche PONCET (DE CLUNY) 1887 in der Société française d'Ophthalmologie vorgelegt hat. Er äussert sich in folgender Weise: „La période d'état existe entre 40 et 70 ans avec un maximum à 60. Après 70 ans la diminution est brusque. Les décollements traumatiques ont leur maximum à 20 ans“.

Intraocularer Druck.

Was den intraocularen Druck betrifft, so wurde bei der üblichen Prüfung durch Palpation gefunden, dass derselbe in 62 Augen normal war und in einigen von diesen während des Krankheitsverlaufes unter die Norm fiel. In den Fällen mit ganz frischer Netzhautablösung ist in den Krankengeschichten notirt, dass der Druck normal war. In 58 Augen, wo es sich bei der ersten Untersuchung um seit mehr oder weniger langer Zeit bestehende

Netzhautablösung handelte, fand man den Druck erniedrigt. Es bestätigt sich somit die allgemeine Erfahrung, dass der intraoculare Druck bei der spontanen, uncomplicirten Netzhautablösung normal oder herabgesetzt ist. Gesteigerter Druck wurde nur in 6 Augen beobachtet; in einem von diesen war nach Entstehung der Ablösung eine Iridokyclitis aufgetreten, welche zu vollständiger Pupillarabsperrung geführt hatte (Fall III, S. 107), in dreien von jenen Augen ferner war zu der Ablösung eine acute Iridokyclitis sammt Vertiefung der vorderen Kammer hinzugetreten, in beiden Augen eines Patienten endlich bestand neben der Netzhautablösung ein Glaukom. Wegen der Seltenheit dieses Zusammenstreffens wird der letzterwähnte Fall unten näher besprochen werden. Was die drei Augen mit Drucksteigerung bei später hinzutretender acuter Iridokyclitis sammt Vertiefung der vorderen Kammer betrifft, so gehören zwei einer und derselben Patientin an, und ist der Krankheitsverlauf weiter oben schon ausführlich beschrieben worden. (Fall IV, S. 115.) Hier füge ich die klinischen Notizen hinzu, welche sich auf das dritte hierhergehörige Auge mit vorübergehender Drucksteigerung beziehen, wo im Verlaufe der ersten sechs Wochen nach dem acuten Auftreten einer Netzhautablösung mit Zerreißung vor der Bildung von hinteren Synechien ein Anfall von Drucksteigerung beobachtet wurde, und wo auf Eserin die Drucksteigerung bald zurückging.

St., 66 Jahre alt, Postsecretär.

10. August 80. Hochgradige Netzhautablösung nach oben, ganz vor kurzem Seh-
Rechts: störung bemerkt, M 7 D S. Finger in $\frac{1}{2}'$. Gf. defect nach innen und unten.

Links: M 7 D, S $\frac{20}{70-50}$, No. 1. Gf. frei. Hat Brille — 3,5 D.

Patient wurde zunächst ambulatorisch mit Verband behandelt, wobei im Verlauf von 8 Tagen das Sehvermögen sich bis auf Fingerzählen in 10' hob, aber Ciliarinjection, grünliche Verfärbung der Iris und leichte diffuse Hornhauttrübung sich einstellte.

19. August 80. Die Injection und die Verfärbung der Iris etwas abgenommen.
Rechts:

19. August 80. Nach Atropin Pupille mässig erweitert, ohne Synechien. Man sieht
Rechts: die Papille und in kleiner Entfernung darüber eine sehr scharf begrenzte, beutelförmige Ablösung nach innen oben. Es befindet sich in derselben eine ziemlich grosse, klaffende Lücke mit

einem gefetzten und einem glatten Rand. Flottirende Glaskörpertrübungen nicht gesehen. Verband weiter.

21. August 80. M 5,5 D, S Finger in 15'.
Rechts:
23. August 80. M 4 D, Finger in 15'.
Rechts:
3. Septemb. 80. Heute glaukomatöser Anfall: Auge sehr hart, Pupille maximalweit.
Rechts: Kammerwasser trüb. Papille sichtbar, roth, nicht excavirt, vordere Kammer sehr tief. Ord. Eserin.
5. October 80. Keine Injection mehr. Iris stark grün. Augendruck etwas unter
Rechts: der Norm. Pupille mittelweit, etwas unregelmässig; ausgedehnte Netzhautablösung. Irisperipherie etwas retrahirt, Kammer sonst von normaler Tiefe. Starkes Iris- und Linsenschlottern.
26. October 80. Status idem.
Rechts:
19. Juni 82. Stellt sich gelegentlich vor. Das Auge seitdem frei von Injection
Rechts: zarte Pupillarmembran, auch wohl Linsentrübung. Iris kaum verfärbt. Augendruck sehr wenig herabgesetzt. S Handbewegungen.

Es war dieser Fall, den LEBER 1882 in Heidelberg anführte, als Beispiel für das Vorkommen von vorübergehender Drucksteigerung in einem Auge, wo eine Netzhautablösung schon bestand, und wo sich hintere Synechien erst bildeten, nachdem die Drucksteigerung schon vorübergegangen war.

Iris und Corpus ciliare.

In 17 Augen zeigte sich mehr oder weniger lange Zeit (1 Monat bis 3 Jahre) nach der Entstehung der Netzhautablösung Iritis. In einem von diesen 17 Augen zeigte sich Iritis mit rasch verschwindendem Hypopyon. Irisschlottern wurde in 10 Augen bemerkt. In drei Augen ist eine acute Iridokyclitis mit heftigen Schmerzen nach der Entstehung der Ablösung aufgetreten; zwei von diesen Augen (Fall III, S. 107, Fall IV, S. 115) waren amaurotisch und wurden der heftigen Schmerzen wegen enucleirt. Als ein gemeinsames charakteristisches Zeichen für alle hier zusammengestellten Fälle kann man hervorheben, dass das Auge keine äusseren, merkbaren Entzündungserscheinungen darbot; nur in den angeführten 17 Augen sind nach der Entstehung der Ablösung bei hinzutretender Iritis oder Iridokyclitis Zeichen von Entzündung beobachtet worden.

Vordere Kammer.

In 6 Augen mit Zeichen von Iritis war die Iris zurückgezogen und dadurch die vordere Kammer vertieft; in dreien von diesen Fällen war die Netzhaut zerrissen (1, 33, 41 der Tabelle); in einem Auge mit zerrissener, abgelöster Netzhaut zeigte sich bei hinzutretender acuter Kyklitis eine rasch entstehende Vertiefung der vorderen Kammer (Fall IV, S. 115). In zwei Augen ohne Spur von Iritis war die vordere Kammer in Folge der Irisretraction peripherisch vertieft; in beiden Fällen war die abgelöste Netzhaut zerrissen (32, 34 der Tabelle); das eine dieser Augen ist anatomisch untersucht und oben (Fall I, S. 69) beschrieben.

* *

Ich will jetzt anführen, welche Veränderungen bei der ophthalmoskopischen Untersuchung hinsichtlich der Linse, des Glaskörpers, der Netzhaut, der Chorioidea und der Papilla nervi optici gefunden wurden.

Die Linse.

In 17 Augen sind partielle Trübungen unter der Form von radiären Streifen, und Trübungen der vorderen und der hinteren Corticalis beobachtet worden.

Der Glaskörper.

Veränderungen im Glaskörper fanden sich in 97 Augen; in den übrigen 29 sind solche nicht erwähnt; in 11 von diesen letzteren Augen wurde ein Netzhautriss gefunden. Die beobachteten Veränderungen zeigten sich

- in 3 Augen als zarte, nur mit dem Planspiegel sichtbare, staubartige Trübungen; in allen diesen Fällen zeigte sich die Netzhaut zerrissen;
- in 39 Augen als zahlreiche, sehr feine, bewegliche, flockige und membranöse Trübungen, durch welche das Bild des Augenhintergrundes nur wenig verschleiert war; in 25 von diesen Fällen wurde ein Netzhautriss beobachtet;
- in 51 Augen war der Glaskörper diffus trüb; 6 mal wurde Netzhautruptur gefunden;

in 4 Augen wurden Blutungen im Glaskörper beobachtet, und später fanden sich neben den Blutherden weisse, bindegewebsähnliche Stränge, welche dem Aussehen nach mit den Veränderungen übereinstimmten, die MANZ unter der Benennung „Retinitis proliferans“ beschrieben hat; später fand man bei diesen vier Fällen Netzhautablösung; in einem derselben war eine Netzhautruptur vorhanden.

Die Netzhaut.

Bei der ophthalmoskopischen Untersuchung wurde gefunden, dass der abgelöste Theil der Netzhaut in den verschiedenen Augen eine verschiedene Lage hatte. Was die Ausdehnung und den Ort des abgelösten Netzhauttheiles betrifft, so stellt sich bei der Zusammenstellung der ophthalmoskopischen Befunde heraus, dass in 27 Augen die Netzhaut im ganzen, der ophthalmoskopischen Untersuchung zugänglichen Theile des Augenhintergrundes abgehoben war. Die Ablösung war also in 27 Augen total.

Die Ablösung lag

in 22 Augen nach oben,	
„ 1 Auge	„ „ und aussen unten,
„ 1 „	„ innen oben und nach unten,
„ 5 Augen	„ aussen oben und nach unten,
„ 14 „	„ aussen oben und unten,
„ 6 „	„ innen „ „ „
„ 2 „	„ „ „
„ 9 „	„ aussen „
„ 31 „	„ unten,
„ 7 „	„ aussen unten,
„ <u>1 Auge</u>	in der Gegend der Macula lutea.

126 Augen.

Nach dieser Übersicht findet man, dass es unter den 126 Augen nur 39 giebt, in welchen die Netzhaut nicht in der oberen Augenhälfte abgelöst war.

Die abgelöste Netzhaut bot in der Mehrzahl der Fälle das gewöhnliche Bild einer bei Bewegungen des Auges flottirenden,

mehr oder weniger trüben, zuweilen einige Pigmentflecke zeigenden Membran dar.

Auf das Vorhandensein einer Netzhautruptur sind 119 von den 126 Augen untersucht worden; unter diesen 119 Augen ist Netzhautruptur in 46 gefunden. Es sind also von den 119 Fällen

46 positiv (38,6%)

73 negativ (61,3%).

Ich will zuerst die positiven besprechen. Um eine Übersicht über dieselben zu geben, habe ich in folgender Tabelle die klinischen Befunde der einzelnen Fälle zusammengestellt.

Übersichtstabelle über 45 Fälle mit

No.	Name	Stand	Geschlecht	Alter	Anamnestiche Daten	Rechtes Auge	Linkes Auge	Lage und Aussehen der Netzhautruptur
1	ST	Post-secretär	M.	66	Die Sehstörung scheint sich <i>langsam</i> entwickelt zu haben.	Stat. praes. 10. Aug. 1880 Netzhaut-Ablösung <i>innen oben</i> .		<i>R:</i> <i>Innen oben</i> ziemlich grosse klaffende Lücke mit einem vorderen gefetzten und einem hinteren glatten Rande.
2	Ho . . .	Stations-assistent	M.	59	Patient bemerkte vor drei Wochen (Septb. 80) vor dem rechten Auge dunkle Streifen, wenn er das linke Auge zuhielt.	Stat. praes. 3. Nov. 1880 Netzhaut-Ablösung <i>nach oben</i> .		<i>R:</i> Die Perforationsstelle <i>nach oben</i> hat eine grosse Ausdehnung; der untere Rand ist leicht umgeklappt; schräg über dieselbe ein ganz isolirtes Netzhautgefäss, das offenbar der Zerreissung widerstanden hat.
3	APEL	Ziegelbrennerei-besitzer	M.	64	Vor drei Wochen (Oct. 1880) bemerkte er <i>plötzlich</i> eine <i>von unten</i> her kommende Verfinsternung des Schfeldes, die sich im Laufe der nächsten Zeit allmählich nach oben erstreckte. Vor dieser Zeit will er niemals bewegliche Opacitäten („Mouches volantes“) vor dem Auge wahrgenommen haben.		Stat. praes. 17. Nov. 1880 Netzhaut-Ablösung <i>nach oben</i> .	<i>L:</i> <i>Nach oben</i> jenseits der Äquatorialgegend an der Grenze des ophthalmoskopischen Gesichtsfeldes ein verticaler, schmaler Riss in der hier nur ziemlich leicht abgelösten Netzhaut. Der Riss ist nach unten zu etwas mehr klaffend, nach oben sich verschmälernd; durch denselben tritt scharf abgesetzt rother Augengrund zum Vorschein.
4	HACKFELD		W.	57	Vor circa fünf Wochen (Septb. 1880) bemerkte sie zuerst, wie wenn <i>von der rechten Seite her ein dunkler Gegenstand</i> sich über das Gesichtsfeld legte; Abends im Dunkeln schien im Gegentheil nach derselben Richtung hin öfters ein heller Schein aufzutreten. Eine erheblichere Verschlimmerung scheint in den letzten 14 Tagen nicht eingetreten zu sein, während der Zustand sich in den ersten 3 Wochen noch etwas verschlimmert hatte. Patient sieht jetzt mit diesem Auge wie durch einen dicken Flor.	Stat. praes. 16. Nov. 1880 Netzhaut-Ablösung <i>nach</i> $\left\{ \begin{array}{l} \text{oben} \\ \text{und} \\ \text{innen} \end{array} \right\}$ <i>unten</i> .		<i>R:</i> <i>Innen oben</i> in der Äquatorialgegend ein klaffender Riss in der abgelösten Partie, von welchem sich der halb abgerissene Lappen nach vorn etwas in den Glaskörper hinein erstreckt, die anhaftende Basis am oberen Rande. Durch den Riss tritt rother Augenhintergrund mit feinen, kleinen Pigmentflecken scharf hervor. Der Lappen selbst scheint noch eine kleine Lücke darzubieten.
5	SANDROCK	Arbeitsmann	M.	50	Pat. bemerkte im Oct. 1880 eine Sehstörung auf dem rechten Auge, die im Nov. schlimmer gewesen	Stat. praes. 18. Dec. 1880 Netzhaut-Ablösung		<i>R:</i> <i>Aussen oben</i> in der Äquatorialgegend ein hufeisenförmiger Riss in der hier nur leicht abgelösten Retina,

Ruptur in der abgelösten Netzhaut.

Chorioidea	Glaskörper	Linse	Iris und Corpus ciliare	Vordere Kammer	Druck	Refraction und Sehschärfe	Gesichtsfeld.
<i>R:</i> In der Chorioidea Entfärbungs-herde.	<i>R:</i> Der ganze Glaskörper von zarten, nur mit dem Planspiegel sichtbaren, staubartigen Trübungen und feinen Flöckchen durchsetzt.	<i>R:</i> später (Oct. 80) Linsenschlottern. <i>R:</i> Einige radiäre Trübungsstreifen.	16. Aug. 80 Iritis ohne Synechien, 3. Septbr. 80 glaucomatöser Anfall. <i>R:</i> Iris grünlich verfärbt.	<i>R:</i> Sehr tief (Septbr. 80) in Folge von Irisretraction.	Nach der Erscheinung der Ablösung vorübergehende Drucksteigerung. Normal, kein Unterschied gegen links.	<i>R:</i> M 7 D, Finger in 15'. <i>R:</i> H 1 D, S $\frac{20}{200}$, + 3 D Nr. 10. <i>L:</i> E, S $\frac{20}{30}$.	<i>R:</i> Defect nach unten. Defect nach unten.
<i>L:</i> Ganz nach unten, jenseits der Äquatorialgegend, leichte Unregelmässigkeit der Pigmentirung des Augenhintergrundes.	<i>L:</i> Zahlreiche sehr feine bewegliche flockige u. membranöse Trübungen, durch welche das Bild des Augenhintergrundes nur wenig verschleiert wird.	<i>L:</i> In der hinteren Corticalis der Linse nach innen unten eine kleine Trübung.	<i>L:</i> 3. Dec. 80 Iritis mit Synechien, welche später zurückging.		Druck beiderseits gleich, normal.	<i>R:</i> H 1,5 D, S $\frac{20}{40}$, + 4 D Nr. 1. <i>L:</i> Finger 10', später 6'.	<i>L:</i> Handbewegungen in der ganzen Peripherie, aber keine Finger gezählt.
<i>R:</i> Nach unten in der Äquatorialgegend eine scharf abgesetzt beginnende, aber ziemlich weit verbreitete Entfärbung des Pigmentepithels, wie bei Ret. pigmentosa, in deren Ausdehnung die theils rothen, bluthaltigen, theils gelben sklerosirten Aderhautgefässe mit dunklen Intervasculararräumen scharf zu Tage treten und auf denselben vereinzelte, kohlschwarze, ästige Pigmentflecke in ziemlicher Menge.	<i>R:</i> Zarte flottirende Membranen.				Augendruck normal.	<i>L:</i> M 0,5 D, S $\frac{20}{40-30}$, + 3 D, Nr. 3. <i>R:</i> S $\frac{20}{100-70}$.	<i>R:</i> Defect nach unten.
					Normal, an beiden gleich.	<i>L:</i> E. S $\frac{10}{70}$, Nr. 1. <i>R:</i> bei Tageslicht	<i>R:</i> Handbewegungen im ganzen Se; bei

No.	Name	Stand	Geschlecht	Alter	Anamnestiche Daten	Rechtes Auge	Linkes Auge	Lage und Aussehen der Netzhautruptur
6	FÜLLGRABE	Schneider	M.	68	sein soll. Flottirende Trübungen will er niemals bemerkt haben, etwas Genaueres ist übrigens vom Pat. nicht herauszubringen. Patient bemerkte eines Tages im Januar 1881 plötzlich zwei Mal hintereinander wie einen vor dem Auge vorübergehenden Blitzstrahl, ohne dass ihm aber gleich nachher eine Sehstörung auffiel; zwei Tage später stellte sich eine von der Nasenseite und etwas von unten herkommende Verdunkelung des Gesichtsfeldes ein, wobei Patient die Vorstellung hatte, als ob seine Nase angeschwollen sei (Metamorphopsie).	nach oben und aussen unten.	Stat. praes. 20. April 1881 Netzhaut-Ablösung nach oben.	durch welchen man sehr deutlich die bloss gelegte Aderhaut auch mit einigen am Rande scharf abgeschnitten erscheinenden Aderhautgefässen wahrnimmt. Der Zipfel ist deutlich etwas abstehend, am Rande etwas gefaltet und zeigt an der Spitze einige schwarze Fleckchen. L: Aussen oben findet sich in der stark abgelösten Partie ein stark klaffender Riss der Netzhaut von unregelmässig rautenförmiger Gestalt, dessen peripherischer Rand einen Zipfel in den Glaskörper vorstreckt, offenbar der zusammen gefaltete Lappen. Im Bereiche der Netzhautruptur treten einige dunkle Intervascularräume zum Vorschein.
7	SIHNBACH	Steuer-einnehmer	M.	56	Eine erhebliche plötzliche Sehstörung am rechten Auge vor 6 Wochen (Mai 1881) in Gestalt einer Wolke, die sich von unten aussen vorschob.	Stat. praes. 6. Juli 1881 Netzhaut-Ablösung nach oben; die subretinale Flüssigkeit senkte sich später nach unten.	R: Nach innen oben in der Äquatorialgegend ein ganz kleines, dreieckiges Loch in der Retina; die Spitze nach oben gerichtet; der Rand von etwas stärkerer, weisslicher Trübung umgeben. Man sieht in der Ausdehnung des Loches den Augen Grund so scharf und lebhaft roth, dass man an eine Blutung denken könnte. Es ist aber, so klein die Lücke ist, doch ein dahinter befindliches Aderhautgefäss hindurch zu erkennen und die parallaktische Verschiebung gegenüber dem Rand der Lücke wahrzunehmen. Von der breiten Seite des Loches zieht sich eine stärkere getrübte Falte nach unten und nach aussen in einem leichten Bogen, an dessen Ende sich noch eine weitere, ganz ähnlich aussehende dreieckige Lücke mit nach oben gekehrter Spitze findet. (Zwei Monate später, Sept. 1881, war die Perforation nicht mehr deutlich zu sehen.)	

No.	Name	Stand	Geschlecht	Alter	Anamnestiche Daten	Rechtes Auge	Linkes Auge	Lage und Aussehen der Netzhautruptur
8	KLAUS		W.	59	An dem rechten Auge ziemlich rasch erblindet 1878. Pat. weiss nicht anzugeben, von welcher Seite die Verdunkelung angefangen hat; es ist also nicht festzustellen, ob sie der Stelle der Perforation entspricht. Sie will früher nicht kurzsichtig gewesen sein. Allmählich trat dann auch am linken Auge Sehstörung auf.	Stat. praes. 8. Juli 1881 Totale Ablösung.		<i>R:</i> <i>Innen oben</i> eine Ruptur. Nach längerem Suchen gelingt es im umgekehrten Bild mit + 22 D ganz deutlich eine Lücke in der abgelösten Retina zu sehen, deren Ränder ein wenig gefetzt erscheinen.
9	BECKE		M.	61	Ende April 1881 <i>plötzliche</i> Seh-Störung mit Funkensehen und Metamorphopsie am rechten Auge.	Stat. praes. 7. Sept. 1881 Totale Ablösung.		<i>R:</i> Nach <i>ausssen oben</i> eine sehr grosse Perforation, durch welche der Augengrund roth durchleuchtet. Die Perforation ist wie es scheint von einem nicht zerrissenen Netzhautgefäss überbrückt. Die Buckel der abgelösten Netzhaut sind sehr weit vorgetrieben.
10	H.	Musik-director	M.	45	Herabgesetztes Sehvermögen des linken Auges seit der Kindheit. Seit einigen Wochen die jetzige hochgradige Sehstörung mit Schwanken und Wellenbewegung der Contouren der Gegenstände.		Stat. praes. 1. Octob. 1881 Totale Ablösung, Staphyloma posticum.	<i>L:</i> Nach <i>ausssen oben</i> ein scharf begrenzter klaffender Riss von dreieckiger Gestalt, durch welchen die rothe Chorioidea durchscheint.
11	MICHEL	Maurer	M.	54	Das <i>linke Auge</i> durch Trauma vor sechs Jahren (1875) amaurotisch geworden. Vor acht Tagen <i>rechts plötzliche</i> Sehstörung in Gestalt einer von <i>innen unten aufsteigenden Wolke</i> .	Stat. praes. 13. Oct. 1881 <i>R:</i> Grosse beutelförmige Netzhautablösung im äusseren oberen Abschnitte.	Stat. praes. 13. Oct. 1881 Einfache weisse Sehnervenatrophie. <i>Absolute Amaurose.</i>	<i>R:</i> Peripherisch nach <i>ausssen oben</i> hin nimmt die Prominenz der abgelösten Netzhaut plötzlich ab, und man sieht rothen Augengrund. Der periphere Rand der abgelösten Netzhaut ist nach innen umgekrempt. In die Falte hinein sieht man Netzhautgefässe ziehen, aber jenseits in dem rothen Feld erscheint kein einziges Gefäss.
12	DEKE	Köchin	W.	17	Klagt seit acht Tagen über einen Nebel vor dem <i>linken Auge</i> , welcher stetig zugenommen hat.		Stat. praes. 22. Nov. 1881 Netzhaut-Ablösung nach <i>unten</i> und <i>ausssen oben</i> .	<i>L:</i> <i>Temporalwärts</i> etwa im horizontalen Meridiane an der Grenze des ophthalmoskopischen Gesichtsfeldes bei Atropinerweiterung, also <i>vor dem Äquator</i> , befindet sich ein ziemlich <i>grosses rundes Loch</i> in der hier nur seicht abgelösten Retina. Die Ränder sind scharf begrenzt und der centrale (der Papille zugekehrte) Rand ein wenig umgekrempt. Dicht daneben sieht man feine Netz-

Chorioidea	Glaskörper	Linse	Iris und Corpus ciliare	Vordere Kammer	Druck	Refraction und Sehschärfe	Gesichtsfeld.
	<i>R</i> : Diffuse Trübung.	<i>R</i> : Partielle Linsentrübung mit zarten radiären Streifen in der vorderen und hinteren Corticalis. <i>L</i> : Cataracta provecta. Papille kaum sichtbar.			Beiderseits gleich, normal.	<i>R</i> : Finger in nächster Nähe. <i>L</i> : Finger in 8'—10'.	<i>R</i> : Handbewegungen bei Tageslicht nach allen Seiten. Kein Lichtschein bei niederster Lampe. Projection gut. <i>L</i> : Lichtschein, Projection gut.
<i>R</i> : An der Grenze des ophthalmoskopischen Gesichtsfeldes ein rundlicher Entfärbungsherd.	<i>R</i> : Medien wenig getrübt. Im Glaskörper keine flottirenden Opacitäten.				Normal.	<i>R</i> : Handbewegungen, Lichtschein ungenügend. <i>L</i> : E. S ²⁰ /50-40.	
<i>L</i> : Staphyloma posticum.	<i>L</i> : Zahlreiche flottirende Glaskörpertrübungen, wodurch der Augengrund verschleiert wird. <i>R</i> : Zarte flottirende staubförmige Opacitäten.		<i>L</i> : Später (8. Mai 1883) Iritis mit Synechien.		Normal.	<i>R</i> : H 1 D, S ²⁰ /40. <i>L</i> : Finger 3'—5'.	<i>L</i> : Handbewegungen nach allen Seiten bei Tageslicht.
					Normal.	<i>R</i> : E. S ²⁰ /200, +5 D Nr. 3. <i>L</i> : Absolute Amaurose.	<i>R</i> : Defect nach unten und unten innen bis zum Fixationspunkt.
<i>L</i> : Staphyloma posticum.	<i>L</i> : Kleine flottirende Glaskörpertrübungen bemerkt.				Normal.	<i>R</i> : M 8 D. <i>L</i> : M 9 D.	Defect besonders nach innen oben.

No.	Name	Stand	Geschlecht	Alter	Anamnestiche Daten	Rechtes Auge	Linkes Auge	Lage und Aussehen der Netzhautruptur
13	BECKER	Buchbinder	M.	45	Seit drei Tagen am <i>linken Auge</i> eine <i>plötzliche</i> erhebliche Verschlechterung des Sehens. Er bemerkte farbige Trübungen vor dem Auge und <i>rechts hin</i> eine <i>Verschleierung</i> des Sehfeldes. <i>Rechts</i> 1873 Verletzung durch Stoss mit einem Hammer. 1875 Cataracta matura mollis, in Quellung.	Stat. praes. 7. Dec. 1881 Cataracta mit unvollständiger Luxation. Lichtschein bei hoher Lampe; Projection unsicher.	Stat. praes. 7. Dec. 1881 Blasige Netzhaut-Ablösung <i>aussen oben</i> . Staphyloma posticum.	hautgefässe im Bereich der Ablösung verlaufen. Peripherisch (nach der Ora serrata zu) ist neben dem Rande der Lücke die Retina wie stark zusammengefaltet, anscheinend das abgelöste Stück hier zusammengezogen, darauf einige Pigmentflecken. Später 1. Dec. 1881 wurden gerade <i>nach unten</i> nahe der Grenze des ophthalmoskopischen Gesichtsfeldes <i>noch zwei kleinere Rupturen</i> gefunden; die grössere derselben hat die Gestalt eines horizontalen Halbmondes mit oberem geradem Rand, an welchem man die abgerissene Partie zusammengezogen als eine schmalere hellere Wulstung erkennt; die andere noch kleiner, regelmässig rund, liegt mehr nasalwärts von der vorigen. In den Lücken treten sehr schön hellrothe Aderhautgefässe zum Vorschein. <i>L:</i> Man findet nach <i>aussen oben</i> ziemlich weit nach der Peripherie hin eine weitklaffende Lücke in der abgelösten Retina, in welche von oben her ein kleiner Zipfel hineinragt und durch welche hindurch man hellrothe Chorioidea mit Andeutungen von Intervascularräumen erkennt.
14	Bo	Förster	M.	58	Ist früher wiederholt wegen beiderseitiger Iritis rheumatica behandelt. Vor 3 Wochen verspürte Pat. eines Tages <i>plötzlich vor dem linken Auge</i> einen starken Nebel, der sich seitdem nicht verloren hat. Die Richtung, von welcher die Ablösung entstanden ist, kann man aus den Angaben nicht mit Sicherheit ermitteln.		Stat. praes. Netzhaut-Ablösung nach <i>oben</i> .	<i>L:</i> Nach <i>aussen und oben</i> ein nahezu horizontal gestellter, sichelförmiger Riss in der Retina, durch welchen die rothe Chorioidea klar zu Tage tritt. Der obere periphere Rand ist ein wenig gefetzt.
15	BESCHEN		M.	59		Stat. praes. 22. Aug. 1882 Netzhaut-Ablösung nach <i>oben</i> .		<i>R:</i> Perforation nach <i>aussen oben</i> ; grosser Schlitz, an dem oberen peripheren Ende kleiner Zipfel, der nach einwärts gegen den Glaskörper ragt.

Chorioidea	Glaskörper	Linse	Iris und Corpus ciliare	Vordere Kammer	Druck	Refraction und Sehschärfe	Gesichtsfeld.
<i>L:</i> Staphyloma posticum.	<i>L:</i> Einige zarte, leicht bewegliche Glaskörperopacitäten.				Normal.	<i>L:</i> M 6 D. <i>R:</i> Lichtschein bei hoher Lampe.	<i>L:</i> Handbewegungen im ganzen Gesichtsfelde. <i>R:</i> Projection unsicher.
<i>L:</i> Nach aussen oben neben der Netzhautablösung ein grösserer Herd, der aus unregelmässig gestalteten, unter einander zusammenhängenden Pigmentflecken besteht. Diese Pigmentflecke zeigen leicht entfärbten Saum.			<i>L:</i> Iritis rheumatica, vollständig abgelaufen. Synechien. <i>R:</i> Iritis rheumatica, abgelaufen. Synechien.		Normal.	<i>R:</i> M 0,5 D, S $\frac{20}{50}$. <i>L:</i> M 1 D, S $\frac{20}{20-30}$.	
Um die Papille Entfärbungsring.	<i>R:</i> Vor der Papille eine flottirende Glaskörpertrübung.				Normal.	<i>L:</i> E. S $\frac{20}{20}$. <i>R:</i> H 2 D, Finger in 12'.	<i>R:</i> Defect nach innen und nach unten.

No.	Name	Stand	Geschlecht	Alter	Anamnestiche Daten	Rechtes Auge	Linkes Auge	Lage und Aussehen der Netzhautruptur
16	H	Kaufmann	M.	45	Eines Tages Aug. 1885 <i>plötzliche</i> Verdunkelung nach innen unten vor dem linken Auge in einem halmondförmigen Bezirke, später allmählich nach oben und links sich ausbreitend.	Stat. praes. 26. April 1886 Breite, temporale Sichel, die Papille umgreifend.	Stat. praes. 26. April 1886 Netzhaut-Ablösung der lateralen Hälfte; später senkte sich die subretinale Flüssigkeit nach unten. Schmale temp. Sichel.	L: Nach aussen oben eine Perforation der Netzhaut.
17	SUCKOW		M.	42	Sehstörung begann im Centrum des Gesichtsfeldes und dehnte sich allmählich nach den Seiten aus.		Stat. praes. 3. Aug. 1882 Sehr vorgetriebene totale Netzhaut-Ablösung.	L: In der Peripherie nach oben ist die Netzhaut an einer Stelle perforirt.
18	SIEGEL	Arbeiter	M.	24	R: Seit der Kindheit erblindet. L: Plötzliche Sehstörung, Sommer 1881; will nicht kurzsichtig gewesen sein.	Stat. praes. 30. Oct. 1882 Absolute Amaurose. Cataracta matura.	Stat. praes. 30. Oct. 1882 Netzhaut-Ablösung nach unten, kein Staphyl. posticum.	L: In der Peripherie nach unten ist die Retina in grosser Ausdehnung am vorderen Rande horizontal abgerissen.
19	HUCK	Bäcker	M.	45	Von Kindheit an stets hochgradig kurzsichtige Augen. Das linke Auge erblindete (vor 11 Jahren, 1871) im Verlauf eines Jahres vollständig, ohne dass daran äusserlich etwas Abnormes zu sehen war. Am 25. Juli 1882 stellte sich plötzlich rechts unter Funkenerscheinung hochgradige Verdunkelung ein, in Gestalt einer von oben herunter ziehenden Wolke, welche Sehstörung im Verlauf von wenigen Tagen so rapide zunahm, dass Patient nicht mehr zu lesen im Stande war.	Stat. praes. 20. Nov. 1882 Hochgradiges Staphyloma posticum. Netzhaut-Ablösung nach unten.	Stat. praes. 20. Nov. 1882 Cataracta cretacea. Totale Amaurose.	R: Nach unten in der Äquatorialgegend oder etwas nach vorn davon eine kleine vertical gerichtete Netzhautperforation. Durch den Spalt erkennt man deutlich etwas von den Aderhautgefässen.
20	RATHGEBER	Arbeiter	M.	63	Früher Iritis, sehr rasch zurückgegangen.	Stat. praes. 22. Sept. 1878 Synechien; keine Injection. Netzhaut-Ablösung nach oben und unten.		R: Nach aussen oben ein deutlicher etwas gefetzter Riss in der abgelösten Netzhaut.

Chorioidea	Glaskörper	Linse	Iris und Corpus ciliare	Vordere Kammer	Druck	Refraction und Sehschärfe	Gesichtsfeld
					Normal.	<i>R</i> : M 8 D, S $\frac{20}{30}$, Nr. 1 geläufig. <i>L</i> : M 5 D, Finger 6'—7'.	<i>L</i> : Defect nach unten.
	<i>L</i> : Zarte Glaskörper- trübungen.	<i>L</i> : Cataracta incipiens.			Normal.	Absolute Amaurose.	
<i>R</i> : Entfärbungs- ring um die Papille. Staphyloma posticum.					Ziemlich normal, vielleicht etwas erniedrigt.	<i>R</i> : M 16 D, Finger in 6', Nr. 3 sehr mühsam. <i>L</i> : Totale Amaurose.	<i>R</i> : Defect nach oben.
	<i>L</i> : Flockig- membranöse, flottirende Glas- körpertrübung, wodurch der Augengrund nur mässig verschleiert ist.				Normal.		

No.	Name	Stand	Geschlecht	Alter	Anamnestiche Daten	Rechtes Auge	Linkes Auge	Lage und Aussehen der Netzhautruptur
21	FASST	Acker- mann	M.	57	Patient bemerkte vor 14 Tagen Sehstörung vor dem <i>linken Auge</i> in Gestalt von beweglichen Trübungen, auf welche ein paar Tage später sich eine Verdunkelung in Form einer <i>Wolke von der Nasenseite</i> und etwas nach oben vor das Gesichtsfeld vorschob. Dieselbe dehnte sich später noch etwas mehr in der Richtung nach unten aus.		Stat. praes. 1. März 1883 Netzhaut- Ablösung nach $\left\{ \begin{array}{l} \text{oben} \\ \text{und} \\ \text{ausssen} \\ \text{unten.} \end{array} \right.$	<i>L:</i> Nach <i>ausssen</i> und etwas nach <i>oben</i> in der Äquatorialgegend eine ungefähr <i>horizontal gerichtete</i> unregelmässig sichelförmige <i>Perforationsstelle</i> durch welche der rothe Augen- grund hervortritt. Die Gegend ist durch Glaskörpertrübung ein wenig verschleiert. In geringer Entfernung davon nach oben etwas Pigmentirung in der abgelösten Netzhaut.
22	STÖCKICHT	Gerber	M.	25	Angeblich <i>plötzliche</i> Sehstörung am 31. März 1883.		Stat. praes. 6. April 1883 Netzhaut- Ablösung $\left\{ \begin{array}{l} \text{oben} \\ \text{und} \\ \text{ausssen} \\ \text{unten.} \end{array} \right.$	<i>L:</i> Beim Blick nach <i>ausssen unten</i> schräg verlaufender Rand einer wie abgerissenen Netzhautfalte, wie wenn die Retina nach dieser Richtung hin in grosser Ausdehnung von der vorderen Insertion abgerissen wäre.
23	OHLING		W.	17	Seit sieben Wochen Abnahme des Sehvermögens, vorzugsweise am <i>rechten Auge</i> , während das <i>linke</i> , wie es scheint, schon früher schwach-sichtig war, ohne dass darauf besonders geachtet wurde.	Stat. praes. 21. April 1883 Neuro- retinitis mit Netzhaut- Ablösung, theilweise rückgängig auf der nasa- len Seite. Ablösung $\left\{ \begin{array}{l} \text{oben} \\ \text{und} \\ \text{innen} \\ \text{unten.} \end{array} \right.$	Stat. praes. 21. April 1883 Strabismus divergens. Hand- bewegungen. Pupille mittelweit, träge. <i>Schnerven- atrophie</i> neuritischen Ursprungs.	<i>R:</i> Die Ablösung erstreckt sich ziemlich auf den ganzen nasalen Abschnitt, nach oben hin eher etwas stärker, sie bleibt bis weit nach der Peripherie ziemlich seicht und erhebt sich dann plötzlich zu einer breiten vertical gerichteten Falte, auf deren Oberfläche man die Netzhautgefässe deutlich verfolgen kann und jenseits deren der rothe Augengrund frei zu Tage tritt. Die Netzhaut ist hier von ihrem vorderen Rande <i>in grösserer Ausdehnung abgerissen</i> . Nach oben und unten lässt sich <i>der Riss bis an die Grenze des Gesichtsfeldes verfolgen</i> . Man sieht zwar den Rand der Netzhautfalte sich etwas einbiegen, kommt aber nicht deutlich an die Grenze der Ruptur.
24	HOFF- MANN	Buch- drucker	M.	64	Pat. wurde am 25. Jan. 1881 am <i>linken Auge</i> und am 19. Novemb. 1881 am <i>rechten Auge</i> durch mod. Linearextr. mit gutem Erfolg an Katarakt operirt. Operation ohne Zufall, kein Glaskörperverlust. Pat. sah am 1. Dec. 1881 <i>R.</i> mit +12 D; Finger in 20', +18 D Nr. 4; <i>L.</i> mit +12 D, S ²⁰ / ₂₀₀ .	Stat. praes. Juni 1883 Untersuchung etwas erschwert durch die zarte Kapsel-trübung. Netzhaut- Ablösung besonders nach <i>oben</i> .		<i>R:</i> Nach <i>ausssen oben</i> grosser klaffender Riss in der Retina, dessen peripheres Ende gar nicht zu erreichen ist. Man sieht an dem Rande die Netzhaut etwas umgeklappt nach vorn in den Glaskörper vorragen. In dem Riss erscheint die Aderhaut hellroth; auf derselben einige dunkle Flecke. Später Oct. 1883

Chorioidea	Glaskörper	Linse	Iris und Corpus ciliare	Vordere Kammer	Druck	Refraction und Sehschärfe	Gesichtsfeld.
	<i>L</i> : Flockig membranöse, flottirende Glaskörpertrübungen, wodurch der Augengrund nur mässig verschleiert ist.				Normal.	<i>R</i> : H 0,5 D, S ²⁰ / ₄₀ , + 3 D Nr. 1. <i>L</i> : Finger in 4', Nr. 21.	<i>L</i> : Defect nach oben und innen.
<i>L</i> : Staphyloma posticum, Chorioiditische Herde.	<i>L</i> : Zahlreiche Glaskörpertrübungen.	<i>L</i> : Cataracta capsularis.	Später Iridokyklitis, Seclusio pupillae mit Drucksteigerung.		Im Anfang kein Unterschied im Druck der beiden Augen, später <i>L</i> : Drucksteigerung nach Seclusio pupillae. Normal.	<i>R</i> : M 3 D, S ²⁰ / ₃₀ , nahezu Nr. 1. <i>L</i> : Handbewegungen. <i>L</i> : Handbewegungen. <i>R</i> : Finger in 11'. Worte Nr. 16.	Nicht zu bestimmen.
<i>R</i> : In dem Riss der Netzhaut erscheint die Aderhaut hellroth und auf derselben einige dunkle Flecke.					Beiderseits gleich, normal.	19. Juni 1883. <i>R</i> : + 10 D Handbewegungen. Lichtschein nur bei hoher Lampe. <i>L</i> : + 12 D S ²⁰ / ₂₀₀₋₁₀₀ , + 18 D Nr. 1.	

No.	Name	Stand	Geschlecht	Alter	Anamnestiche Daten	Rechtes Auge	Linkes Auge	Lage und Aussehen der Netzhautruptur
25	HINZE		W.	22	+ 18 D Nr. 1 geläufig. Pat. bemerkt am 15. Juni 1883, anderthalb Jahre nach der Cataractoperation gegen Abend <i>plötzlich eine starke Verdunkelung vor dem rechten Auge.</i> Die Sehstörung scheint sich langsam entwickelt zu haben, doch ist schwer etwas Sicheres zu eruiren.	Stat. praes. 9. Jan. 1884 Netzhaut-Ablösung nach <i>oben</i> ; später senkt sich die subretinale Flüssigkeit nach unten.		Netzhautablösung beinahe total und die Perforation nicht mehr deutlich zu sehen. <i>R:</i> Nach <i>innen oben</i> eine Perforation, welche später, seit die Netzhaut sich in der oberen Hälfte der Aderhaut angelegt hatte, weniger kenntlich war. Die Perforation zeigte sich nur als ein länglicher grauer Fleck und ist entweder ganz oder fast ganz geschlossen.
26	Köps		W.	52	Vor 14 Tagen <i>plötzliche</i> Verdunkelung von oben her.	Stat. praes. 26. Oct. 1883 Netzhaut-Ablösung nach <i>unten</i> ; beginnt in einiger Entfernung von der Papille; nach unten ziemlich ausgedehnt und buckelförmig.		<i>R:</i> Beim Blick der Patientin <i>nach unten</i> findet man ganz in der Peripherie des ophthalmoskopischen Gesichtsfeldes eine Perforation.
27	ROBBING		M.	55	Die Entstehung nicht zu eruiren.	Netzhaut-Ablösung nach <i>oben</i> .		<i>R:</i> Nach <i>aussen oben</i> kleine Perforation.
28	WILD-HAHN		M.	44	Vor 14 Tagen eine <i>plötzliche</i> Verschlechterung des Sehvermögens des <i>linken</i> Auges.		Stat. praes. 17. Nov. 1883 Netzhaut-Ablösung total.	<i>L:</i> Nach <i>aussen unten</i> dreieckige Perforation mit gezackten Rändern, die sich theilweise zusammengezogen haben.
29	S.	Gymnasiast	M.	18	Sehstörung scheint sich <i>langsam</i> entwickelt zu haben.	Stat. praes. 29. Nov. 1883 Seichte Netzhaut-Ablösung <i>innen</i> { <i>oben</i> <i>und</i> <i>unten.</i>		<i>R:</i> Nach <i>innen und unten</i> an der Grenze des ophthalmoskopischen Gesichtsfeldes ist die Netzhaut weit abgerissen in ganz scharfer Abgrenzung.
30	NOLTING		M.	64	Will früher mit beiden Augen gut gesehen haben und bemerkte Anfangs Sept. 1883 vor seinem rechten Auge Seh-	Stat. praes. 10. Dec. 1883 Äusseres des Auges ganz normal.		<i>R:</i> Nach <i>aussen oben</i> etwa in der Äquatorialgegend ein klaffender <i>Riss in der abgelösten Netzhaut</i> von spindelförmiger Gestalt, von

Chorioidea	Glaskörper	Linse	Iris und Corpus ciliare	Vordere Kammer	Druck	Refraction und Sehschärfe	Gesichtsfeld.
					Beiderseits gleich, normal.	<i>L:</i> M 10 D, S $\frac{20}{100}$, Nr. 1. <i>R:</i> Ohne Correction Finger 14'; mit Gläsern schlechter. Nach Atropin + 4 D Nr. 7.	<i>R:</i> Defect der oberen Hälfte und in der Peripherie undeutlich nach unten.
					Beiderseits gleich, normal.	<i>L:</i> E. S $\frac{20}{70}$, + 3 D Nr. 1.	<i>R:</i> undeutlich nach oben.
	<i>R:</i> Zahlreiche flottirende Glaskörper- trübungen.				Normal.	<i>L:</i> M 1 D S $\frac{20}{70}$, + 4 D, Nr. 1 mühsam. <i>R:</i> + 3 D, S $\frac{20}{100}$, + 7 D Nr. 9 mühsam.	Undeutlichkeit des Gesichts- feldes nach unten.
	<i>L:</i> Feine Glaskörper- trübungen.				Normal.	<i>R:</i> H 0,5 D S $\frac{20}{20}$, + 1,5 D Nr. 1.	
	Leichte, flockig- membranöse Glaskörper- trübungen.				Normal.	<i>R:</i> H 1,5 D, S $\frac{20}{30}$. <i>L:</i> Finger in 10'.	<i>L:</i> Defect nach oben und nach innen.
	<i>R:</i> Zarte flockige Glaskörper- trübung. Papille mässig stark verschleiert.		Später, 15. Dec. 1883, zeigte sich Iritis, welche jedoch rasch vorüberging.		Normal.	<i>L:</i> E. S $\frac{20}{30}$, + 4 D Nr. 1. <i>R:</i> Finger in 4'—5'.	<i>R:</i> Handbewe- gungen nach allen Seiten, undeutlich in der ganzen

No.	Name	Stand	Geschlecht	Alter	Anamnestiche Daten	Rechtes Auge	Linkes Auge	Lage und Aussehen der Netzhautruptur
31	K	Regierungs-rath	M.	58	<p>störung, die von da an allmählich zunahm.</p> <p>Vor 16—17 Tagen vor dem <i>linken Auge</i> plötzliche Sehstörung in Gestalt einer Wolke, die in wenigen Tagen <i>von unten</i> her sich bis zur Mitte erstreckte.</p>	<p>Netzhaut-Ablösung <i>nach oben</i>.</p> <p>Stat. praes. 6. April 1883 Ausgedehnte Netzhaut-Ablösung <i>nach oben</i>.</p>	<p>Stat. praes. 6. April 1886 Grosse beutelförmige Netzhaut-Ablösung <i>nach oben</i>. Später senkte sich die subretinale Flüssigkeit nach unten und fand man eine bucklige Netzhaut-Ablösung nach unten.</p>	<p>dessen peripherischem Ende ein zusammengezogener Lappen in das Bereich der Lücke hineinragt, zugleich auch etwas in den Glaskörperraum eingezogen ist. In der Ausdehnung des Risses bemerkt man sehr deutlich rothen Augengrund.</p> <p><i>R:</i> <i>Aussen oben</i> kleine Perforation. <i>L:</i> <i>Aussen oben</i> kleine rissförmige Perforation; später 24. Juli 1883 die Perforation ganz geschlossen, bildet eine schmale weissliche Linie, nahezu horizontal gerichtet.</p>
32	HORSCHLER		M.	18	<p>Seit sechs Jahren das <i>linke Auge</i> erblindet. Das <i>rechte Auge</i> soll kurzzeitig gewesen sein. Am Tage nach Neujahr 1884 entstand an demselben eine plötzliche Sehstörung, die in einigen Tagen zu vollständiger Erblindung führte, bis Neujahr will er mit demselben noch gelesen haben.</p>	<p>Stat. praes. 8. Jan. 1884 Ausgedehnte Netzhaut-Ablösung <i>nach oben</i> mit einem grossen stark vorspringenden Buckel die ganze Papille überdeckend, scharf abgegrenzt. Später senkte sich die subretinale Flüssigkeit nach unten, so dass die Pap. u. ein grosses Staphyloma posticum zu Tage trat.</p>	<p>Stat. praes. 8. Jan. 1884 Katarakt von auffallend gelblicher Färbung. Absolute Amaurose.</p>	<p><i>R:</i> Nach <i>aussen oben</i> auf der Höhe des vorspringenden Buckels der abgelösten Netzhaut befindet sich eine grosse weit klaffende Perforation. Die Ränder der Perforation sind nach innen umgeschlagen. Im unteren Theil derselben befindet sich ein schmaler, mehrfach gegabelter Streifen Retina über die Lücke herübergespannt.</p>
33	DEIKE		W.	46	<p>Pat. von Kindheit an auf beiden Augen kurz-sichtig, bemerkte vor 3 Wochen eine plötzliche Sehstörung am <i>rechten Auge</i> in Gestalt einer anfangs dunklen, später bunten <i>Wolke</i>, die sich <i>von aussen</i> her vor das Auge zog. Innerhalb we-</p>	<p>Stat. praes. 20. Febr. 1884 Hochgradiges Staphyloma posticum. Sichel am temp. Rande von $\frac{3}{4}$ Papill.-Breite über den oberen</p>	<p>Stat. praes. 20. Febr. 1884 Hochgradiges Staphyloma posticum.</p>	<p><i>R:</i> <i>Innen oben</i> etwa 4 Papill-breiten vom nasalen Papillenrande beginnt eine ziemlich lange schlitzförmige Perforation, deren oberer peripherischer Rand etwas gefetzt und zusammengekrempt ist.</p>

Chorioidea	Glaskörper	Linse	Iris und Corpus ciliare	Vordere Kammer	Druck	Refraction und Sehschärfe	Gesichtsfeld.
			Kammerwasser war trübe und Hypopyon von $\frac{1}{2}$ m.m. Höhe. Hypopyon war am folgenden Tage verschwunden.				medialen Hälfte. Finger ge- zählt nur nach aussen; am deutlichsten aussen oben.
	Nur sehr zarte Glaskörper- trübungen.		Während des Verlaufes wurde die Iris nach unten in der Peripherie retrahirt. Weder Synechien noch andere Zeichen von Iritis.	Während des Krank- heits- verlaufs Vertiefung der vorderen Kammer in Folge der Iris- retraction.	Beiderseits gleich, normal.	<i>R</i> : M 4 D. <i>L</i> : M 2,5 D.	Defect nach unten beiderseits.
Aderhautverän- derungen, hochgradiges Staph. posticum; beiderseits von demselben ein Streif entfärbten Pigmentepithels bis in die Gegend der Macula; in	<i>R</i> : Feine flottirende Glaskörper- trübungen.	Linse durch- sichtig, etwas schlot- ternd.	<i>R</i> : Iris- peripherie in einer circulären Falte zurück- gezogen.	<i>R</i> : Vordere Kammer vertieft.	<i>R</i> : Stark herabgesetzt.	<i>L</i> : M 12 D, S $\frac{20}{70}$, Nr. 1. <i>R</i> : Mit starken Concav- gläsern Finger in 8'—9', Nr. 14.	

No.	Name	Stand	Geschlecht	Alter	Anamnestiche Daten	Rechtes Auge	Linkes Auge	Lage und Aussehen der Netzhautruptur
34	A	Candidat	M.	29	niger Tage schob sich die Verdunkelung über den Fixationspunkt hinüber, so dass nur nach der Nasenseite eine kleine helle Stelle frei blieb. Septb. 1883 bemerkte der Patient Lichterscheinungen vor dem linken Auge im peripherischen Theil des Gesichtsfeldes. 20. October zeigten sich beim Lesen die Buchstaben <i>im unteren Theil des Gesichtsfeldes</i> missgestaltet. (<i>Metamorphopsie</i>). Seichte Netzhautablösung <i>nach oben</i> , welche zurückging. Verdacht auf Perforation. August 1884 <i>plötzliche</i> Verschlechterung des Sehvermögens.	und unteren Rand hinübergreifend. Netzhautablösung <i>innen</i> { <i>oben</i> und <i>unten</i> .	Stat. praes. Febr. 1884 Netzhautablösung im unteren Theil des Auges. Die Netzhaut ist in der ganzen unteren Hälfte weit abgelöst.	Stat. praes. 4. October 1884. <i>L:</i> Etwa in der Äquatorialgegend nach <i>unten</i> hört die Netzhaut plötzlich mit einem nach innen umgerollten Rand auf, der nach beiden Seiten hin sich ziemlich gleichmässig nach unten wendet und bis zur Grenze des Gesichtsfeldes zu verfolgen ist. Also sehr grosse Perforation der Netzhaut und Abreissung von der Peripherie. In der rothen Lücke im Augengrunde von Netzhautgefässen nichts zu sehen.
35	HAUSSMANN		M.	64	Sehstörungen seit vier Wochen in Gestalt einer Wolke.	Totale Netzhautablösung.		<i>R:</i> Horizontal verlaufende Perforation nach <i>unten</i> .
36	KNAUFF		W.	52	Patient. will bis Ende Mai 1884 gut gesehen haben. Von da ab Klagen über schwarze sich bewegendes Flocken vor den Augen. Klagt jetzt über erhebliche Sehstörungen, besonders rechts.	Stat. praes. 13. Juni 1884 Ganz in der Peripherie Netzhautablösung nach unten.	Stat. praes. 13. Juni 1884 Ausgedehnte Netzhautablösung nach unten.	<i>R:</i> Die nach unten abgelöste Netzhaut scheint nach aussen abgerissen zu sein. Der hintere Rand der abgerissenen Netzhaut ist eingerollt, während weiter nach vorn von dieser Stelle die von der Netzhaut entblösste Aderhaut sichtbar ist. Die Netzhautgefässe hören mit dem Rande der abgerissenen Netzhaut auf.
37	KALLER		M.	30	Sehstörungen seit Ende 1883, welche allmählich zugenommen haben sollen, März 1884 Glaskörper- und Netzhautblutungen <i>rechts</i> , 7 Monate später Netzhautblutungen <i>links</i> .	Stat. praes. 22. Nov. 1884 Netzhautablösung <i>aussen</i> { <i>oben</i> und <i>unten</i> . Nach oben weisse Streifen u. seichte Ablösung, nach unten ausgedehnte Ablösung.		<i>R:</i> <i>Aussen oben</i> kleine runde klaffende Perforation ohne sichtbaren Lappen.
38	CHARLES		M.	21	Seit vier Jahren Sehstörungen, welche seitdem noch zugenommen haben sollen. Bestimmte		Stat. praes. 7. Nov. 1884 Totale Netzhaut-	<i>L:</i> <i>Aussen oben</i> ist die Netzhaut zerfetzt und von mehreren kleinen Lücken durchbrochen.

Chorioidea	Glaskörper	Linse	Iris und Corpus ciliare	Vordere Kammer	Druck	Refraction und Sehschärfe	Gesichtsfeld.
der Gegend des Entfärbungs- saumes findet sich das Stroma- pigment in mässigem Grade verdünnt.							
Chorioidit. Herde, „Netzhaut- stränge“.	Zahlreiche flottirende Glaskörper- trübungen.		<i>L</i> : Leichtes Iris- schlottern. Iris ist in der Peripherie leicht retrahirt in einer circulären Falte.	<i>L</i> : Ver- tiefung der vorderen Kammer, besonders nach unten.	Normal wie rechts.	<i>R</i> : M 8 D, S $^{20}/_{40-30}$ Nr. 1. <i>L</i> : M 8 D, Finger 18', Nr. 5. 10. Jan. 1885. Kaum Lichtschein bei niedriger Lampe.	
<i>R</i> : Chorioidit. Herde.	<i>R</i> : Diffuse Glaskörper- trübung.		Juli 1884. <i>R</i> : Heftige Iridokyclitis mit Ver- tiefung der vorderen Kammer.	Ver- tiefung der vorderen Kammer.	Erniedrigt. Der Druck war beim Auftreten der acuten Iridokyclitis erhöht, so weit man es bei der starken Druck- empfindlichkeit beurtheilen konnte.	<i>R</i> : E, S $^{20}/_{30}$. + 4 D Nr. 1. <i>L</i> : E, S $^{20}/_{70}$. + 1.5 D Nr. 5. <i>R</i> : M 1 D, S $^{20}/_{40}$. + 1 D Nr. 3. (siehe oben S. 115).	
					Beiderseits gleich, normal.	<i>L</i> : E, S $^{20}/_{20}$. 31. März 1884. <i>R</i> : E, S $^{20}/_{20}$ 11. Sept. 1884 Hand- bewegungen.	Gesichtsfeld- defect besonders nach innen oben.
					Erniedrigt.	<i>R</i> : E, S $^{20}/_{20}$ Nr. 1.	Hand- bewegungen im ganzen Gesichtsfeld.

No.	Name	Stand	Geschlecht	Alter	Anamnestiche Daten	Rechtes Auge	Linkes Auge	Lage und Aussehen der Netzhautruptur
39	HARTWIG		W.	21	Ursachen nicht angegeben. Die Sehstörung wahrscheinlich nur zufällig bemerkt.		<p>Ablösung. Papille undeutlich zu sehen. 25. Mai 1887 Befund wie früher; die Netzhaut verhältnissmässig weit zurückliegend, ihre Oberfläche zeigt eine gleichmässige, nach vorn gekehrte Concavität.</p> <p>Stat. praes. 6. Jan. 1884 Netzhaut-Ablösung <i>aussen</i> $\left\{ \begin{array}{l} \text{oben} \\ \text{und} \\ \text{unten,} \end{array} \right.$ nach aussen oben sehr seicht, nach unten etwas weiter vorgebuckelt, doch auch nur mässig. 16. Sept. 1885 Netzhaut-Ablösung in der ganzen unteren Hälfte.</p>	<p><i>L:</i> <i>Aussen oben</i> in der Äquatorialgegend ein kleiner Riss in der hier mehr seicht abgehobenen Retina. Später (16. September 1884) Perforation nicht mehr sicher nachzuweisen.</p>
40	RODE		M.	62	Vor 6 bis 7 Wochen Mückensehen vor dem linken Auge, auf- und abschwebende Verdunkelungen und etwas später mehr gleichmässige Verdunkelung des Gesichtsfeldes, wobei sich die fliegenden Opacitäten verloren.		<p>Stat. praes. 26. Jan. 1884 Bild des Augengrundes leicht getrübt, aber keine umschriebene Trübungen in den Medien. Netzhaut-Ablösung nach <i>oben</i>. Etwa eine Pap.-Breite oberhalb der Papille beginnt ein grosser Buckel abgelöster Netzhaut, der sich etwas mehr</p>	<p><i>L:</i> Etwa 4—5 Papillenbreiten vom Rande der Papille entfernt nach <i>oben</i> beginnt ein sehr grosser weit klaffender <i>Riss</i> in der abgelösten Netzhaut von 2 bis 3 Papillenhöhen und mindestens 5 Papillenbreiten, der sich ringsum umgrenzen lässt. Der der Papille zugekehrte untere Rand ist breit nach unten gegen die Papille umgekrempt und ragt zugleich etwas in den Glaskörper vor. Die Breite des umgekrempten Theiles erreicht bis 1 Papillenbreite, der periphere obere Rand ist mehrfach gezackt. Innerhalb der peripherischen Ablösung in der <i>unteren Hälfte</i> bemerkt</p>

Chorioidea	Glaskörper	Linse	Iris und Corpus ciliare	Vordere Kammer	Druck	Refraction und Sehschärfe	Gesichtsfeld.
Chorioiditische Herde in beiden Augen. Staphyloma posticum.					Beiderseits gleich, normal.	M 8 D	<i>L</i> : Defect nach innen. Farbendefect nach innen.
Pigment- veränderungen. In der Peripherie des ophthalmosko- pischen Gesichtsfeldes nach oben ein Pigmentstreifen von äquatorialer Richtung.	Gleich- mässig trübe.				Normal.	<i>R</i> : M 1.75 D, S $\frac{20}{50}$ Nr. 2. <i>L</i> : M, Finger 6', 8', Nr. 23.	<i>L</i> : Nach unten stark eingeschränkt. <i>R</i> : Frei.

No.	Name	Stand	Geschlecht	Alter	Anamnestiche Daten	Rechtes Auge	Linkes Auge	Lage und Aussehen der Netzhautruptur
41	SCHÜDDE-KOPF		M.	63	Vor 8 Tagen <i>plötzliche</i> Sehstörung <i>rechts</i> in Gestalt einer blaugrauen Wolke von <i>innen unten</i> her aufsteigend.	Stat. praes. 9. Febr. 1885 Grosse blasige Netzhaut-Ablösung nach <i>aussen oben</i> bis nahe an die Papille reichend. <i>Später</i> , 28. Febr. 1885, hatte sich die subretinale Flüssigkeit gesenkt.	nach aussen hin erstreckt. In der unteren Hälfte ist die Netzhaut grösstentheils anliegend. Nur ganz in der Peripherie zeigt sich eine seichte Abhebung.	man an einer Stelle ganz deutlich einen <i>zweiten</i> , aber <i>schmaleren Riss</i> von äquatorialer Richtung, der etwas länger als der obere ist. Noch etwas peripherisch davon findet sich ein schmaler Pigmentstreif, ebenfalls von äquatorialer Richtung. <i>R:</i> In der Äquatorialgegend <i>aussen oben</i> eine kleine etwas rundliche Lücke, daneben zwei feine und kleine Pigmentpünktchen. Später, seitdem die subretinale Flüssigkeit sich gesenkt hatte, war die Perforationsstelle weniger deutlich hervortretend.
42	KLEI		M.	50	Vor 3 Wochen <i>plötzliche</i> Verdunkelung des Gesichtsfeldes vor dem <i>linken Auge</i> , von der Nase, also von <i>innen unten</i> her.		Stat. praes. 15. Dec. 1885 Netzhaut-Ablösung nach oben.	<i>L:</i> Sichelförmige Perforation nach <i>aussen oben</i> . Die Ränder der Lappen leicht nach innen gezogen, etwas pigmentirt.
43	Ö.....	Schullehrer	M.	27	Am 9. März 1886 klagt Patient über Flimmern vor dem <i>rechten</i> Auge, das seit einigen Tagen bestehen soll.	Stat. praes. 9. März 1886 Netzhaut-Ablösung nach $\left. \begin{array}{l} \text{oben} \\ \text{und} \\ \text{aussen} \end{array} \right\} \text{unten}$. Am temporalen Rande schmale Sichel. Die Ablösung weit vorgerieben nach unten; nach oben ist sie sehr seicht. Perforation ist nicht nachzuweisen.	Stat. praes. 29. Mai 1886 Flache circumscripte Netzhaut-Ablösung nach <i>aussen unten</i> , ganz in der Äquatorialgegend. Die Ablösung ist sehr seicht.	<i>L:</i> In der Äquatorialgegend nach aussen unten zwei feine spaltförmige und eine rundliche Lücke in der abgelösten Membran, dazwischen einige weissliche Fleckchen, wie wenn die Netzhaut in der Gegend rissig geworden wäre.
44	WILHELM		W.	23	Vor 14 Tagen <i>plötzlich auftretende</i> Sehstörungen mit Flimmern.		Stat. praes. 9. April 1886 Ausgedehnte Netzhaut-Ablösung nach unten.	<i>L:</i> Nach <i>aussen unten</i> an der Peripherie des ophthalmoskopischen Gesichtsfeldes erscheint die hier weit abgelöste Retina in grosser Ausdehnung abgerissen

Chorioidea	Glaskörper	Linse	Iris und Corpus ciliare	Vordere Kammer	Druck	Refraction und Sehschärfe	Gesichtsfeld.
		9. Nov. 1885 Cataracta mollis.	Später nach einem Stoss am rechten Auge vorüber- gehende Irido- cyclitis mit vorüber- gehender Zurückziehung der Iris ohne Veränderung des Druckes. 9. Nov. 1885 Totale hintere Synechien, Occlusio pup.	Vorüber- gehende Vertiefung der vorderen Kammer.	Beiderseits gleich, normal. Später rechts niedriger als links.	<i>L</i> : M 1,5 D, S $\frac{20}{50}$. <i>R</i> : Finger in 3'—4'.	9. Feb. 1885 Undeutlich nach innen und oben. 28. Feb. 1885 Undeutlich nach innen und nach oben, weniger nach unten.
	Mässige flottirende Glaskörper- trübungen.				Normal.	<i>L</i> : M 3 D. Finger in 3' - 4'. <i>R</i> : M 3 D, S $\frac{20}{100}$, Nr. 3.	Defect nach innen unten.
	<i>R</i> : Mit Planspiegel einige feinste flottirende Glaskörper- trübungen.				Beiderseits gleich, normal.	<i>L</i> : M 9 D, S $\frac{20}{20}$, Nr. 1. <i>R</i> : M 8 D, S $\frac{20}{20}$, Nr. 8 mühsam.	<i>R</i> : Defect besonders nach oben. <i>L</i> : 29. Mai 1886. Bei Unter- suchung des Gesichtsfeldes findet sich bei mittlerer Lampe ent- schieden Undeutlichkeit des excentri- schen Sehens.
					Beiderseits gleich, normal.	<i>L</i> : M 1 D, S $\frac{20}{30-20}$, Nr. 1. <i>R</i> : M 0,5 D, S $\frac{20}{20}$.	<i>L</i> : Defect nach oben aussen und oben innen.

No.	Name	Stand	Geschlecht	Alter	Anamnästische Daten	Rechtes Auge	Linkes Auge	Lage und Aussehen der Netzhautruptur
45	BÜTTMANN		M.	78	Sehstörungen seit $\frac{3}{4}$ Jahr.		Stat. praes. 5. Mai 1886 Totale Ablösung, besonders stark nach unten.	und endigt mit einem leicht nach innen umgebogenen Rand. <i>R:</i> An einer Stelle nach <i>oben</i> , wo die Ablösung seicht ist, kommt eine längliche Perforation zum Vorschein.

Unter den 45 in der Tabelle angeführten Patienten finden sich drei (31, 36, 43) mit doppelseitiger Ablösung. Da im Falle 31 eine Netzhautruptur in beiden Augen gefunden wurde, so haben wir bei 45 Patienten 48 Augen mit Netzhautablösung und 46 Augen mit Ruptur der abgelösten Netzhaut.

Bei Durchmusterung der Tabelle findet man, dass die Netzhautruptur in allen vier Quadranten des Augenhintergrundes vorkommt, aber vorzugsweise in dem oberen äusseren.

Die Ruptur befand sich

23 mal aussen oben,
7 „ innen oben,
6 „ unten,
5 „ oben,
4 „ aussen unten,
1 „ innen unten.

In zwei Augen kam mehr als eine Ruptur vor. Im Fall 7 waren die zwei, durch einen kleinen Zwischenraum von einander getrennten Rupturen in dem inneren oberen Quadranten gelegen. Im Fall 12 sah man drei verschiedene Perforationsstellen, eine grössere temporalwärts in der oberen und zwei kleinere nahe beisammen in der unteren Augenhälfte.

In keinem Falle sass die Ruptur im centralen Theile des Augenhintergrundes, sondern in allen mehr oder weniger peripherisch. So war die Ruptur in elf Fällen sehr excentrisch, „in der Äquatorialgegend“, und in drei Fällen noch mehr excentrisch,

Chorioidea	Glaskörper	Linse	Iris und Corpus ciliare	Vordere Kammer	Druck	Refraction und Sehschärfe	Gesichtsfeld.
					Erniedrigt.	L: E, S ²⁰ / ₂₀ . R: Hand- bewegungen.	Defect nach oben.

„jenseits der Äquatorialgegend, an der Grenze des ophthalmoskopischen Gesichtsfeldes“ gelegen.

Hinsichtlich der Form der Ruptur ergibt sich aus der Tabelle, dass dieselbe das Aussehen eines runden oder dreieckigen Loches oder eines klaffenden Risses hatte. Der Riss zeigte sich halbmond-, sichel-, hufeisen- oder rautenförmig; die Längsrichtung desselben war horizontal oder vertical; in vier Fällen (7, 12, 38, 43) war die Netzhaut an der Rupturstelle wie durchlöchert.

In 28 Fällen waren die Ränder des Risses zerfetzt, gefaltet oder nach innen umgekrepelt, niemals aber nach aussen umgerollt. In 7 von diesen 28 Fällen (4, 5, 6, 11, 13, 15 und 30) bildete der vordere, periphere Rand des Risses einen langen, mehr oder weniger zungenförmigen Zipfel, welcher nach innen in den Glaskörper hineinragte. Das Aussehen der Ruptur und des vorderen Randes des Risses stimmte mit den ophthalmoskopischen Bildern von Netzhautruptur überein, welche man in LIEBREICH's Atlas und WECKER's und MASSELON's „Ophthalmoscopie clinique“ findet.

In 7 anderen von den 28 Fällen (18, 22, 23, 29, 34, 36 und 44) war die Netzhaut vor dem Äquator in grösserer Ausdehnung abgerissen.

Abgesehen von diesen letzteren Fällen war die Grösse des Risses wechselnd; sie zeigte sich als eine sehr kleine Lücke oder als ein rundes Loch (8, 27, 37, 38, 39, 41 und 43). Die grösste

Ausdehnung des Risses wurde im Fall 40 beobachtet; die Ruptur betrug in verticaler Richtung 2—3 Papillenbreiten und in horizontaler 5 Papillenbreiten.

In fünf Augen, (7, 24, 31, 39, 41) war eine Ruptur sicher beobachtet und beschrieben worden, welche man bei späterer Untersuchung nicht mehr deutlich sehen konnte, da sie in einigen Fällen von einer Falte der vorgebuchteten Netzhaut verdeckt, in anderen Fällen wieder geschlossen war. In letzterem Falle bildete die geschlossene Perforationsstelle eine schmale, weissliche Linie (25, 31). In fünf Fällen (7, 16, 25, 31, 41) hatte man Gelegenheit zu sehen, wie die Netzhaut zuerst in der oberen Hälfte abgehoben und zerrissen war, und wie die subretinale Flüssigkeit sich später nach unten senkte, und die Netzhaut in der unteren Augenhälfte von der Aderhaut abtrennte. Da nach der Senkung der Flüssigkeit die zuerst abgehobene und zerrissene Netzhaut in der oberen Augenhälfte sich wieder der Aderhaut angelegt hatte, war es oft sehr schwierig, die Rupturstelle an der wieder angelegten Netzhaut zu erkennen.

Nachdem wir jetzt die Lage, die Form und das Aussehen der Ruptur besprochen haben, wollen wir an der Hand der Krankheitssymptome und der klinischen Befunde versuchen, zu eruiern, wann die Netzhaut zerrissen wurde, ob dieses vor, bei oder nach der Entstehung der Ablösung geschah.

Um eine Antwort auf diese Frage zu erhalten, muss man vorzugsweise Fälle frischer Netzhautablösung in Betracht ziehen, die man von Anfang an verfolgt hat. Unter den oben tabellarisch zusammengestellten Fällen findet man nach den Angaben der Kranken, dass die Sehstörung 26 mal plötzlich und 11 mal langsam aufgetreten ist; in 9 Fällen war es nicht möglich, mit Sicherheit herauszubringen, wie die Sehstörung aufgetreten war.

Es ergibt sich, dass die Ablösung bei vorgefundener Ruptur öfter von plötzlich, als von allmählich entstandener Sehstörung begleitet war, gleichviel ob man jene 9 Fälle, in welchen die Entstehungsweise der Sehstörung unbekannt ist, in Betracht zieht oder nicht. Obgleich es höchst

wahrscheinlich ist, dass die in den 26 Augen plötzlich bemerkte Sehstörung von einer plötzlichen Entstehung der Netzhautablösung bedingt war, so will ich doch die Aufmerksamkeit hauptsächlich auf die Fälle der Reihe lenken, welche meines Erachtens unbedingt als Beispiele plötzlich entstandener Ablösung dienen können. Es ist nämlich von Interesse, durch klinische Beobachtungen festzustellen, dass es wirklich Fälle giebt, wo die plötzlich bemerkte Sehstörung von plötzlich entstandener Netzhautablösung verursacht ist, weil man die Ansicht ausgesprochen hat, dass „vielleicht die Netzhautablösungen nicht so schnell entstehen als die Sehstörungen, welche die Patienten beunruhigen“. Zu dieser Bemerkung findet sich SCHWEIGGER (1883) veranlasst, da er „einige Male, allerdings sehr selten, peripherische Ablösungen zufällig bei Patienten gesehen hat, welche sich einer Sehstörung nicht bewusst waren“. „Immerhin“, fährt er fort, „wäre es möglich, dass Ablösungen langsam wachsen, bis sie eine gewisse Grösse erreicht haben und dann plötzliche Sehstörungen machen durch Lageveränderung der Flüssigkeit“. Zur Stütze dieser Ansicht führt SCHWEIGGER (1887) einen Fall an, wo er im oberen inneren Theile des linken, mit sehr geringem Glaskörperabfluss staaroperirten Auges eine kleine Zerreiſung der Netzhaut mit beginnender Ablösung gelegentlich bei der Spiegeluntersuchung gefunden hatte. Der Patient selbst bemerkte erst zwei Tage später das ihm widerfahrene Unglück, „was den Beweis liefert“, sagt SCHWEIGGER, „dass, wenn auch Netzhautablösung meistens plötzlich von den Patienten bemerkt wird (sobald sie nämlich dem hinteren Pole näher rückt), sie doch schon vorher unbemerkt an der Peripherie bestanden haben kann“. In diesem Falle war das andere Auge kurzsichtig mit unregelmässigen Trübungen am hinteren Linsenpol; ob das Gesichtsfeld dieses Auges frei war oder nicht, wird nicht erwähnt. Wenn es auch möglich ist, dass eine kleine Zerreiſung der Netzhaut mit beginnender Ablösung in der äussersten Peripherie des einen staaroperirten Auges ein Paar Tage bestanden hatte ohne Sehstörung herbeizuführen, so lange das Gesichtsfeld des anderen Auges noch frei war, so steht doch fest, dass in mehreren Fällen von Netzhautablösung die plötzlich bemerkte Sehstörung von der plötzlichen Entstehung der

Ablösung abhängig gewesen ist. Ein besonderes Interesse scheint mir der von SCHWEIGGER erwähnte Fall insofern zu haben, als derselbe zeigt, wie eine sich allmählich entwickelnde Ablösung nach Staaroperation mit geringer Glaskörperablösung in Zusammenhang mit einer Zerreiſung auftrat, die zu einer Zeit beobachtet wurde, als die Abhebung erst eine geringe Ausdehnung hatte.

Es liegt mir jetzt ob, aus der Statistik solche Fälle anzuführen, welche die Abhängigkeit der plötzlichen Sehstörung von der plötzlichen Entstehung der Ablösung zeigen.

Unter den 16 einseitig erblindeten Patienten mit Netzhautablösung an dem noch sehtüchtigen Auge haben nicht weniger als 13 plötzlich bemerkte Sehstörungen bestimmt angegeben. Unter diesen 13 wurde bei 5 eine Zerreiſung der Netzhaut beobachtet (11, 13, 18, 19, 32).

Von letzteren 5 Fällen, in welchen es sich also um plötzlich bemerkte Sehstörung bei Personen handelt, deren anderes Auge seit längerer Zeit erblindet war, will ich drei (11, 13, 32) hervorheben, als besonders demonstrative Beispiele für die Zerreiſung der Netzhaut mit plötzlicher Entstehung der Ablösung ohne Spannungsveränderung des Auges. Es ist nicht zu bezweifeln, dass hier die Ablösung plötzlich entstand, sowie dass Zerreiſung und Ablösung gleichzeitig auftraten. Die drei in Rede stehenden Personen waren bei ihrer ersten Vorstellung seit sechs Jahren einseitig blind. Die Untersuchung des „erblindeten“ Auges ergab bei zweien der Patienten vollständige Amaurose, und bei dem dritten Lichtschein nur bei hoher Lampe. Da diese Personen angaben, dass sie auf ihrem noch sehtüchtigen Auge plötzlich eine Sehstörung in dem unteren Theile des Gesichtsfeldes bekommen hätten, und da man 3 oder 8 Tage nach der Entstehung der Sehstörung in der oberen Augenhälfte eine grossblasige Ablösung und Ruptur der Netzhaut fand, so kann man wohl nicht bezweifeln, dass die plötzlich bemerkte Sehstörung durch die plötzliche Entstehung der Ablösung bedingt wurde. Es ist doch wohl nicht anzunehmen, dass die Ablösung bei diesen so zu sagen einäugigen Individuen längere Zeit bestanden oder langsam sich entwickelt haben sollte, ohne Seh-

störung hervorzurufen. Die Ablösung in der oberen Augenhälfte des einzigen sehtüchtigen Auges muss wohl um so mehr eine Sehstörung im unteren Theile des Gesichtsfeldes hervorrufen, als dieser Theil vorzugsweise benutzt wird, besonders dann, wenn das andere Auge seit mehreren Jahren erblindet ist.

Es ist zwar an und für sich wohl denkbar, dass eine Ablösung sich ohne Perforation langsam bis zu einem gewissen geringen Grade entwickelt, ohne von dem Patienten bemerkt zu werden und dann plötzlich eine bedeutende Zunahme erfährt. Allein diese plötzliche Zunahme lässt sich ohne hinzugetretene Perforation bei gleich bleibendem Augendruck eben so wenig erklären, wie das plötzliche Auftreten einer bedeutenden Ablösung bei vorher völlig anliegender Netzhaut. Auch eine Lageveränderung der Flüssigkeit ist nicht annehmbar, da sie anfangs unten gewesen und dann emporgestiegen sein müsste.

Dass die Entstehung der Ablösung in einem bestimmten Zusammenhange mit der Zerreißung der Netzhaut steht, dafür spricht nicht nur der Verlauf dieser Fälle, sondern auch das klinische Bild von 12 anderen in der Tabelle aufgeführten Fällen mit plötzlich bemerkter Sehstörung (3, 4, 6, 7, 16, 19, 21, 26, 31, 33, 41, 42). In den Krankengeschichten dieser 12 Fälle findet man erwähnt, dass der Patient in einem bestimmten Theile des Gesichtsfeldes eine Sehstörung, gewöhnlich in der Form einer Wolke, bemerkte. Bei der ophthalmoskopischen Untersuchung hat man in allen diesen Fällen in dem Bereiche des Augenhintergrundes, welcher dem Theile des Gesichtsfeldes entsprach, wo die plötzliche Sehstörung sich zuerst gezeigt hatte, eine Ablösung mit Ruptur der Netzhaut gefunden. Wo die Ablösung begonnen hatte, da fand man auch die Ruptur. Diese Erfahrung hat LEBER veranlasst, bei der klinischen Untersuchung von Patienten mit Netzhautablösung immer danach zu fragen, von welcher Seite her sich zuerst die Verdunkelung oder Wolke über das Gesichtsfeld herübergeschoben habe, um so in dem entsprechenden Theil des Augenhintergrundes die Ruptur zu suchen. Eine solche Frage empfiehlt sich besonders bei der Untersuchung älterer Ablösungen, bei denen, wegen der Senkung der subreti-

nalen Flüssigkeit nach unten, die ursprüngliche Lage der Ablösung oft sehr schwer zu erkennen ist.

Sowohl das Vorhandensein eines Risses der abgelösten Netzhaut in Fällen, wo die Abhängigkeit der plötzlich bemerkten Sehstörung von der Ablösung der Netzhaut nicht in Zweifel gezogen werden kann, als auch das Auftreten des Risses an einer demjenigen Theile des Gesichtsfeldes entsprechenden Stelle, in welchem die Sehstörung zuerst bemerkt wurde, spricht dafür, dass die Netzhaut in den 26 Fällen vor oder gleichzeitig mit der Ablösung zerriss. Das ophthalmoskopische Bild des Risses mit den nach innen umgerollten Rändern und mit den nach innen und vorn gezogenen Zipfeln des vorderen Randes lässt einen vom Glaskörperaume her wirkenden Zug annehmen.

Aus den Krankengeschichten ergibt sich, dass die Perforation in 15 Fällen die Form eines klaffendes Risses hatte und gross war, oder dass die Netzhaut in grosser Ausdehnung vor dem Äquator abgerissen war; nur in 5 Fällen ist angegeben, dass die Perforation klein war und die Form eines Loches hatte. In 5 Fällen ist die Form und die Grösse nicht angegeben. Die Netzhaut war in allen Fällen stark vorgebuckelt und in den meisten Fällen in sehr grosser Ausdehnung abgehoben.

Dass die Secretionstheorie die Entstehung der Ablösung und Zerreißung der Netzhaut in diesen Fällen nicht erklären kann, ist ersichtlich, wenn man sich nur an die plötzliche Entstehung bei unverändertem Druck erinnern will.

Es fragt sich jetzt, wann die Netzhaut in den 11 Fällen mit allmählich sich entwickelnder Sehstörung zerrissen ist. Aus dem klinischen Studium dieser Fälle ist es schwierig zu entscheiden, ob die Netzhaut vor, bei oder nach der Entstehung der Ablösung zerrissen ist, weil die Patienten sich oft erst längere Zeit (4 Wochen bis 4 Jahre) nach der Entstehung der Ablösung vorstellten. In diesen Fällen (1, 2, 5, 10, 20, 23, 29, 30, 37, 40, 43) zeigte die abgelöste Netzhaut eine grosse Lücke oder einen klaffenden Riss oder war mit kleineren Löchern versehen. Wenn die Ablösung sich langsam entwickelt, so ist wohl anzunehmen, dass anatomische Verhältnisse vorhanden gewesen sind, unter welchen

die zwischen Glaskörper und Netzhaut befindliche Flüssigkeit nur langsam durch den mehr oder weniger grossen Riss in den subretinalen Raum aussickern konnte. Dass eine Netzhautablösung mit Ruptur sich langsam entwickeln kann, ohne bemerkbare Sehstörungen hervorzurufen, zeigte die Beobachtung des linken Auges 43, wo eine seichte Netzhautablösung in der Äquatorialgegend nach aussen unten gelegen war. Eine bei kleiner Ruptur sich allmählich entwickelnde Ablösung hat auch SCHWEIGGER, wie schon erwähnt wurde, zu sehen Gelegenheit gehabt.

Da aus der von v. GRÄFE (1863) gegebenen Beschreibung spontaner Perforation der abgelösten Netzhaut hervorzugehen scheint, dass er eine ZerreiSSung der schon lange fast total abgelösten Netzhaut gesehen hat, und da später sowohl SAMELSOHN (1882) als auch HORNER (nach WALTER 1884) Gelegenheit hatten direct zu beobachten, wie eine abgelöste Netzhaut während der Behandlung mittelst Druckverband zerriss, so könnte die Annahme gerechtfertigt erscheinen, dass die Ablösung mit allmählich bemerkter Sehstörung ohne ZerreiSSung der Netzhaut aufgetreten, und die schon abgelöste Netzhaut später zerrissen wäre. Was die erwähnten Fälle betrifft, so lässt sich doch einwenden, dass möglicherweise eine bereits bestehende Ruptur zu Anfang der Beobachtung nicht sichtbar war, oder aber dass ausser der beobachteten ZerreiSSung der schon abgelösten Netzhaut eine zweite Ruptur bestand, welche bei der Entstehung der Ablösung aufgetreten und bei der Augenspiegeluntersuchung nicht zu Gesichte gekommen war. Hat man doch Fälle von Netzhautablösung mit mehreren, weit von einander gelegenen Rupturen gesehen, z. B. Fall 12 der Tabelle. Wenn wir auch zugeben, dass Fälle von langsam sich entwickelnder Netzhautablösung ohne primäre Ruptur vorkommen, in welchen die vorher abgelöste Netzhaut erst später zerrissen wird, so sind wir doch bestimmt der Ansicht, dass auch die erst nach der Entstehung der Ablösung eintretende ZerreiSSung der Netzhaut ein Beweis für die Entstehung der Ablösung durch Schrumpfung des Glaskörpers ist, und dass bei dem Vorhandensein mehrerer Perforationen der Zug des Glaskörpers

auf verschiedene, ganz umschriebene Stellen der Netzhaut eingewirkt hat.

Wenn wir den Brechungszustand der verschiedenen Augen mit zerrissener, abgelöster Netzhaut in Betracht ziehen, so finden wir

	in 23 Augen Myopie,
„ 18 „	Emmetropie,
„ 5 „	Hypermetropie.

Aus diesen Ziffern geht hervor, dass die Mehrzahl der betroffenen Augen myopisch war, dass die Zerreiſsung der abgelösten Netzhaut aber auch in emmetropischen und hypermetropischen Augen vorkam. Aus diesem letzteren Umstande geht hervor, dass die Ursache der Netzhautruptur bei spontaner Ablösung nicht in einer Dehnung der Augenhäute zu suchen ist. Wenn man auch geneigt wäre mit SCHWEIGGER übereinzustimmen, wenn er sagt: „man kann sich überhaupt wohl vorstellen, dass die gespannte und verdünnte Netzhaut myopischer Augen schon durch geringfügige Ursachen, vielleicht durch das Übermaass der Spannung selbst, zum Zerreiſsen gebracht werden kann“, — so muss man doch hervorheben, dass diese Hypothese nicht als Erklärung gelten kann für Fälle von Netzhautruptur in hypermetropischen und emmetropischen Augen, in denen keine abnorme Dehnung der Augenhäute durch Verlängerung des Auges vorhanden ist. Da wir überdies bei der anatomischen Untersuchung eine Schrumpfung des noch durchsichtigen Glaskörpers bei spontaner Netzhautablösung gefunden haben, so glauben wir, dass die Zerreiſung und Ablösung der Netzhaut sowohl in myopischen als in nicht myopischen Augen von dem Zuge des schrumpfenden Glaskörpers abhängig ist. In den 46 Augen mit Netzhautriss konnte man die blossgelegte Aderhaut sehen, was für eine seröse durchsichtige Beschaffenheit der subretinalen Flüssigkeit und gegen das Vorhandensein einer Blutung spricht.

Betrachten wir jetzt die 73 negativen Fälle, d. h. die Fälle, in welchen bei der Untersuchung mit dem Augenspiegel keine Ruptur gefunden wurde. Hier ergab die Anamnese, dass die Sehstörung im betroffenen Auge 38 mal plötzlich und 13 mal

allmählich entstanden war, während für 22 Augen sichere Angaben fehlten.

Auch in dieser Gruppe findet man also, dass die Mehrzahl der Patienten über plötzlich auftretende Sehstörungen klagten. Es ist zu bemerken, dass es sich hier öfter als in der Reihe mit gefundener Ruptur um Fälle handelt, welche erst längere Zeit nach der Entstehung der Ablösung untersucht wurden. Dass man in diesen Fällen nicht berechtigt ist, eine Ruptur auszuschliessen, obgleich man sie nicht bei der Untersuchung mit dem Spiegel gesehen hat, wird klar, wenn man alle die Umstände berücksichtigt, welche das Auffinden der Ruptur bei der ophthalmoskopischen Untersuchung erschweren und unmöglich machen können.

Es kommt hierbei in Betracht:

1. dass eine Trübung der brechenden Medien, speciell des Glaskörpers, den Nachweis der Ruptur verhindern kann. So geht aus den bei Besprechung des Glaskörpers zusammengestellten Zahlen hervor, dass die Anzahl der Fälle, in denen eine Ruptur gefunden wurde, mit zunehmender Glaskörpertrübung abnimmt;
2. dass bei sehr excentrischer Lage der Ruptur das Auffinden derselben schwierig oder unmöglich werden kann. In Übereinstimmung mit den Angaben von SCHWEIGGER und WECKER geht auch aus der oben gegebenen Übersicht hervor, dass die Ruptur sich nicht selten im Bereiche des Äquators oder vor demselben befand; unter diesen Umständen wird es um so schwieriger, die Perforationsstelle zu Gesicht zu bekommen, besonders wenn die Medien trübe sind, und wenn man die Untersuchung bei enger Pupille des untersuchten Auges machen muss;
3. dass die Ruptur von einer Netzhautfalte verdeckt sein kann;
4. dass eine im Anfange der Krankheit vorhanden gewesene Ruptur sich möglicherweise später geschlossen hat (wie in den Fällen 25 und 31 der Tabelle);
5. dass die zuerst abgelöste und möglicherweise zerrissene Netzhaut, in Folge der Senkung der subretinalen Flüssig-

keit nach unten, sich der Aderhaut wieder angelegt hat. Unter diesen Umständen kann es leicht geschehen, dass man sich nicht veranlasst sieht, die zuerst abgelöste und später wieder angelegte Netzhautpartie zu durchmustern; aber, wenn man auch dieses thut, kann doch leicht die Narbe an der Rupturstelle dem Beobachter entgehen.

Dass man nicht berechtigt ist, eine Netzhautruptur auszuschliessen, wenn man auch bei der Augenspiegeluntersuchung sie nicht gesehen hat, geht weiter aus der Betrachtung des Falles II, S. 95, hervor, wo die klinisch nicht beobachtete Ruptur bei der anatomischen Untersuchung gefunden wurde. Indessen wenn auch kein Riss der Netzhaut vorhanden wäre, so meine ich dessenungeachtet, dass der in diesen Fällen beobachtete normale oder erniedrigte Druck mehr für die Entstehung der Ablösung durch Zug vom Glaskörperraum als durch Druck von einem hinter der Netzhaut befindlichen Exsudat spricht.

Papilla nervi optici.

Bei zwei Patienten zeigte die Papille eine deutliche Druckexcavation. Bei dem einen, dessen Augen auch die sonstigen Symptome des Glaukoms zeigten, fand man Netzhautablösung auf den beiden Augen. In dem zweiten Falle fand man nur in einem Auge Netzhautablösung. Diese Fälle will ich unten besonders besprechen. In Fall 23 der Tabelle wurde Netzhautablösung in dem rechten Auge eines Mädchens mit doppelseitiger Papillitis gefunden.

Chorioidea.

Veränderungen der Chorioidea wurden in 32 Augen ophthalmoskopisch beobachtet; in 16 sind chorioiditische Herde beobachtet, und in 16 hat man Unregelmässigkeit der Pigmentirung mit pigmentlosen Zwischenräumen getroffen. Staphyloma posticum von grösserer Ausdehnung wurde in 20 myopischen Augen bemerkt; die Myopie schwankte zwischen 3 und 8 D.

Refraction.

Unter den 126 Augen mit Netzhautablösung wurde an 97 die Refraction bestimmt; von diesen 97 Augen sind 58 myopisch,

26 emmetropisch, 13 hypermetropisch. Die grösste Myopie betrug 18 D; $M =$ oder > 6 D fand sich in 28 Augen, $M < 6$ D in 24; in 6 Fällen war der Grad der Myopie nicht bestimmt.

Subjective Symptome.

Bei der Durchmusterung der in den Anamnesen erwähnten Sehstörungen, über welche die Kranken klagten, findet man, dass in 64 Augen eine plötzliche Sehstörung, gewöhnlich in Form einer von irgend einer Seite des Gesichtsfeldes sich ausbreitenden Wolke angegeben wurde. In 31 Augen scheint die Ablösung sich ohne plötzlich auftretende Sehstörung entwickelt zu haben, und hat die Verschlechterung des Sehvermögens sich allmählich ausgebildet. Bei den übrigen 31 Augen konnte die Entwicklung der Sehstörung nicht mit Bestimmtheit eruirt werden.

Netzhautablösung in drei Augen mit chronischem Glaukom.

Bei der Besprechung des intraocularen Druckes wurden die Fälle erwähnt, wo zu der schon vorhandenen Netzhautablösung eine Iridokyclitis mit Pupillarabschluss und secundärer Drucksteigerung hinzutrat. Es wurden auch Fälle mit Netzhautablösung angeführt, wo eine vorübergehende Drucksteigerung mit Vertiefung der vorderen Kammer vor der Bildung von Synechien zur Beobachtung kam.

Es ist bekannt, dass ein Glaukom zuweilen nach dem Auftreten einer Iridokyclitis mit einer secundären Glaskörper- oder Netzhautablösung complicirt wird.

So hat HEINRICH MÜLLER schon (1856) Glaskörperablösung in zwei Augen mit glaukomatöser Excavation der Papille und (1858) Netzhautablösung in einem Auge mit excavirter Papille und Sklerekiasien (oben S. 10) nachgewiesen. Für diese Fälle fehlen jedoch Angaben über den Zustand während des Lebens.

In einem von SCHWEIGGER (1863) mitgetheilten Falle war von v. GRÄFE ein erblindetes, glaukomatöses Auge während eines neuen heftigen Entzündungsanfalles enucleirt worden; bei der Section fand sich neben der tiefen Druckexcavation der Papille eine frische Netzhautablösung vor.

Man hat, obgleich sehr selten, auch bei der klinischen Untersuchung Gelegenheit gehabt, sich mittelst des Augenspiegels von dem Vorhandensein einer Netzhautablösung in Augen mit deutlicher Excavation der Papille und erhöhtem intraocularem Drucke zu überzeugen. Zwei solche Fälle sind von RAEHLMANN (1876) erwähnt. UHTHOFF führt ebenfalls (1880) eine in der SCHÖLER'schen Klinik beobachtete Netzhautablösung in einem Auge mit beginnender glaukomatöser Excavation und mit erheblicher Drucksteigerung an. Da man in Bezug auf diese Fälle einwenden kann, dass möglicherweise ein Tumor vorgelegen habe, wodurch die Ablösung und die glaukomatösen Symptome veranlasst sein könnten, will ich nicht unterlassen, auf folgenden in FUCHS' Monographie „über das Sarkom des Uvealtractus“, S. 261) mitgetheilten Fall aufmerksam zu machen. Dieser Fall ist von um so grösserem Interesse, als das klinisch beobachtete Auge enucleirt und anatomisch untersucht worden ist. FUCHS giebt folgendes an: „Im Juni 1879 wurde eine 56jährige Frau in die v. ARLT'sche Klinik aufgenommen, bei welcher Professor v. ARLT schon vor drei Jahren Netzhautablösung nach unten gefunden und wegen der ziemlich hohen Spannung Aderhautsarkom vermuthet hatte. Die Frau wollte von einer Operation nichts wissen und reiste in ihre Heimath zurück. Im Januar 1880 traten plötzlich sehr heftige Schmerzen im Auge auf, welche seitdem, wenn auch in verminderter Intensität, fortdauerten. Das Auge bot das Bild eines absoluten Glaukomes mit beginnender Linsentrübung dar. Es wurde enucleirt. Die Untersuchung ergab totale Abhebung der Netzhaut durch Serum nebst den Zeichen der Drucksteigerung (periphere Irisanwachsung und tiefe Sehnervenexcavation), doch keine Spur von der vermutheten intraocularen Geschwulst. Das andere, rechte Auge war vollkommen gesund.“

CAMPART erwähnt (1884) einen von FIEUZAL beobachteten Fall von Netzhautablösung im rechten Auge eines Patienten, dessen beide Sehnervenpapillen glaukomatöse Excavation zeigten; ähnliche Fälle führt auch DRANSART (1884) an. Diesen, gelegentlich

in der Literatur gefundenen, kann ich zwei erwähnenswerthe Fälle aus dem vorliegenden Materiale anreihen, deren Krankengeschichten ich folgen lasse.

Fall I.

Doppelseitiges chronisches Glaukom und doppel- seitige Netzhautablösung nach unten.

W. HORBEIN, Bäcker, 66 Jahre alt, aus Heyerode.

8. Juli 1881. Patient klagt seit October vorigen Jahres über Sehstörung, die zuerst das linke, einige Wochen später auch das rechte Auge betraf und nur langsam fortschritt. Die Augen machen auf den ersten Anblick den Eindruck des chronischen Glaukoms, indem beiderseits die vorderen Ciliarvenen etwas ausgedehnt sind; vordere Kammer ein wenig seicht, Pupillen normal, Augendruck erweist sich bei wiederholter Prüfung links ziemlich bedeutend gesteigert, rechts viel weniger hoch, aber doch ebenfalls etwas höher als normal; um so mehr überrascht das Vorhandensein doppel-
seitiger Netzhautablösung, die mit beginnender Druck-
excavation sich combinirt zeigt.

Ophthalmoskopische Untersuchung.

Rechts: Papille deutlich in toto leicht excavirt, besonders ausgesprochen am oberen Rande, auch parallaktische Verschiebung vorhanden; ganz das Bild beginnender Druckexcavation; Papille übrigens nicht auffallend entfärbt; das ganze Bild etwas trübe. Gleich unterhalb der Papille beginnt die Netzhaut sich abzuheben und zeigt in der ganzen unteren Hälfte eine nach der Peripherie hin ziemlich tiefe Ablösung mit charakteristischen Falten; eine Perforation nicht nachweisbar; Linse durchsichtig.

Links: Es schwebt vor der Papille ein Kranz kleiner, sehr dunkler Glaskörpertrübungen, wodurch dieselbe nur auf Augenblicke und sehr undeutlich zu sehen ist; sie scheint ebenfalls excavirt zu sein. Netzhaut nach allen Seiten abgelöst, am meisten in der unteren Hälfte; hier sehr weit vorgetrieben; hinter der Netzhaut oder in den äusseren Schichten derselben sieht man im unteren Abschnitte weisse Streifen von ziemlich hellem Aussehen, die den Verlauf der Gefässe kreuzen und sich ziemlich weit ausdehnen. Linsen-
trübung nicht vorhanden.

Rechts: Finger in circa 10', mit Concavgläsern nur wenig deutlicher, No. 9 JÄGER Worte. Gesichtsfelddefect nach oben.

Links: Finger in circa 2', hochgradiger Gesichtsfelddefect nach oben, aussen und innen.

Im Harn geringe Mengen Eiweiss, sowie hyaline Cylinder.

13. *Juli 1881.* Am Tage nach der Aufnahme war nach zweimaliger Eserin-einträufelung der Augendruck bedeutend heruntergegangen, rechts schon normal, links nur noch mässig gesteigert, am folgenden Tage rechts eher etwas niedrig, links noch immer höher, aber nicht mehr sicher pathologisch; heute beiderseits gleich und entschieden niedrig, unter dem physiologischen Mittel. Ausdehnung der vorderen Ciliarvenen unverändert. Die ophthalmoskopische Untersuchung sehr mühsam und unsicher wegen der verengten Pupille, giebt kein Resultat.

Beiderseits Finger in 5', in der Nähe keine Schrift gelesen. — Eserin ausgesetzt.

16. *Juli 1881.* Finger in 6'.
Rechts:

Links: Finger in 3'—4'. Heute Nacht Klagen über Schmerzen in den Augen. Augendruck wieder etwas höher, rechts noch normal, links ein wenig härter.

17. *Juli 1881.* Heute wieder Schmerzen in den Augen. Keine objectiven Veränderungen.

Ord. Natr. salicyl. 2 Grm. 2 mal täglich.

18. » » Schmerzen vorüber. *Rechts:* Finger in 10'. *Links:* Finger in 5'. Augendruck beiderseits gleich und normal.

Ophthalmoskopische Untersuchung.

Rechts: Medien viel klarer. Papille ganz deutlich zu sehen, leicht excavirt. Netzhautablösung nur nach unten.

Links: Medien ebenfalls klarer, Papille jetzt sehr deutlich als excavirt zu erkennen und leicht verfärbt, der Kranz dunkler Glaskörpertrübungen vor derselben noch vorhanden. Netzhautablösung auf die untere Hälfte beschränkt, ausgedehnter und stärker vorgerieben, stellenweise die gelbweiss glänzenden Flecken dahinter noch deutlicher zu erkennen.

Später hat der Patient sich nicht wieder vorgestellt.

Fall II.

Doppelseitiges chronisches Glaukom mit Netzhautablösung nach unten im rechten Auge.

J. SCHRADER, Arbeitsmann, 50 Jahre alt, aus Bockendorf.

6. *Januar 1881.* Patient litt vor 2 Jahren fast $\frac{1}{4}$ Jahr lang an hochgradiger Schwäche der Extremitäten, vorzugsweise der rechten, mit heftigen Schmerzen

im Kreuz und der Hinterseite des Oberschenkels; er ging dabei am Stock herum, war aber niemals bettlägerig; Störungen der Blasenfunction waren nicht vorhanden; vermuthlich handelte es sich um Ischias. Im vorigen Sommer traten die Schmerzen in geringerem Grade und nur vorübergehend wieder auf; auch stellte sich ab und zu ein Schmerz in der rechten Schulter ein, wobei Patient den Arm nicht recht heben konnte. Von sonstigen Krankheiten weiss Patient sich nur zu erinnern, dass er in früheren Jahren wiederholt an Gesichtsschmerzen gelitten hat, die aber seit circa 10 Jahren nicht wiedergekehrt sind. Im Laufe des letzten Sommers bemerkte Patient, dass er mit dem rechten Auge zeitweise schlecht sehe, wie wenn ein Spinnweben davor wäre, achtete aber nicht viel darauf; im October vorigen Jahres trat plötzlich eine stärkere Sehstörung ein, welche sich im Laufe der nächsten Zeit bedeutend verschlimmerte, um seitdem unverändert zu bleiben. Dieselbe zeigte sich in Gestalt eines sich von der rechten Seite vorschiebenden Schleiers, der sich allmählich nach oben und unten weiter ausdehnte ohne Schmerz und sonstige Entzündungserscheinungen. Am linken Auge hat Patient keine nennenswerthe Ahnahme des Sehvermögens bemerkt, nur scheint es ihm, als wenn nach innen unten das Gesichtsfeld undeutlich wäre.

Rechts: M 3 D, Finger 10' G.-F. defect nach oben.

Links: M 3 D S $\frac{20}{40}$ G.-F. defect nach innen und unten innen.

Ophthalmoskopische Untersuchung.

Rechts: Zarte, bewegliche Glaskörpertrübungen, wodurch der Augenhintergrund mässig stark verschleiert ist, man bemerkt auch im umgekehrten Bilde mit starkem Convexglase eine vor der Papille schwebende, zarte, membranöse Trübung; ausgesprochene Druckexcavation; Papille von einem ziemlich gleichmässig breiten hellen Ringe umgeben; Gefässe am Rande der Excavation deutlich geknickt und abgeschnitten; Papille weisslich verfärbt; gleich unterhalb der Papille beginnt eine seichte, allmählich sich erhebende Netzhautablösung, die hauptsächlich durch das dunkle Aussehen der Gefässe kenntlich wird; erst in der Äquatorialgegend beginnt die Retina mit mehreren horizontal gerichteten Falten sich steiler zu erheben; nach den anderen Richtungen hin, insbesondere in der oberen Hälfte ist die Retina theils anliegend, theils nur sehr seicht abgelöst. In der Peripherie nach oben erkennt man auch Ungleichmässigkeiten der Pigmentirung, hellere Stellen und dunkle Flecke, die nicht ganz sicher zu localisiren sind. In der Linse nur einige feinste Pünktchen, die möglicherweise an der hinteren Fläche sitzen.

Linkes Auge: Nach aussen oben ein Paar sehr feine Trübungsstreifen in der Linse. Einige bewegliche, zarte Glaskörpertrübungen, sehr aus-

gesprochene Druckexcavation von mässiger Tiefe; um die Papille ein Saum entfärbten Pigmentepithels, temporalwärts breiter, Gefässe theils geknickt, theils abgeschnitten. Arterien auf der Papille eng, ebenso in der Netzhaut, Venen etwas gestaut. Papille bläulich weiss gefärbt, leicht gefleckt. Netzhaut überall anliegend, in der Peripherie des Augenhintergrundes an einer Stelle ein kleines Pigmentfleckchen in der Epithelschicht sichtbar, sonst nur ganz leichte Ungleichmässigkeit der Pigmentirung. Pupillarreaction erhalten. Augendruck beiderseits vollkommen normal.

Ophthalmoskopische Untersuchung.

8. Januar 1881. Untersuchung bei Atropinmydriasis, wobei wiederum eine Perforationsstelle nicht mit Sicherheit gefunden werden kann, doch sieht man medialwärts an der äussersten Grenze des ophthalmoskopischen Gesichtsfeldes eine eigenthümlich aussehende Stelle, einen graulichen Fleck mit lebhaft rother Färbung in der Umgebung; diese Partie könnte, abgesehen von der sehr verschwommenen Begrenzung, ihrer Configuration nach wohl für eine Perforationsstelle gehalten werden. Das Bild ist aber wegen der peripherischen Lage nicht hinreichend deutlich.
10. Januar 81. Status idem. Die möglicherweise eine Perforation bedeutende Stelle
Rechts: heute nicht deutlicher zu sehen. Glaskörper, abgesehen von einigen zarten Flocken, von einer staubförmigen Trübung durchsetzt.
Rechts: M 3 D, Finger in circa 8'. Augendruck auch nach Atropin nicht höher.
11. Januar 81. Entlassen mit $\frac{1}{4}\%$ Eserinlösung.
9. März 81. Rechtes Auge mit — 2 D Finger in 6', G.-F. defect nach innen und oben. Linkes Auge mit — 2 D S $\frac{20}{100-70}$ G.-F. frei, mit + 1 D No. 3 JÄGER. *Ophthalmosk.* Status idem. Augendruck ganz normal.

In Anbetracht des normalen Druckes wurde von Iridektomie vorläufig abgesehen, und der Kranke zur regelmässigen Beobachtung wieder bestellt; derselbe blieb jedoch aus.

* * *

In diesen beiden Fällen, wo beiderseits eine charakteristische Druckexcavation sich vorfand, und wo die Augen keine äusserlich wahrnehmbare Entzündungserscheinungen (mit Ausnahme von Erweiterung der Ciliarvenenstämme im Fall I) zeigten, wurde doppelseitiges Glaukom diagnosticirt. Im Fall I wurde beiderseits neben den glaukomatösen Erscheinungen (Druckexcavation, Spannungserhöhung, erweiterte vordere Ciliarvenen) eine Netzhautablösung gefunden. Im Falle II, wo keine Drucksteigerung wahrgenommen wurde, und wo die Druckexcavation und die Beschaffen-

heit des Gesichtsfeldes zur Diagnose eines doppelseitigen Glaukoms führten, wurde nur in dem rechten Auge eine Netzhautablösung nach unten beobachtet.

In welchem Verhältnisse stehen nun die in diesen drei Augen beobachteten glaukomatösen Symptome zu der vorhandenen Netzhautablösung? Besteht zwischen den beiden Affectionen — Netzhautablösung und Glaukom — ein ursächlicher Zusammenhang? Hat etwa die Netzhautablösung als primäre Veränderung ihrerseits die glaukomatösen Erscheinungen hervorgerufen? Wenn man bedenkt, dass bei der spontanen, uncomplicirten Netzhautablösung Drucksteigerung höchst selten beobachtet wird, so scheint es mir unwahrscheinlich, dass die glaukomatösen Symptome durch die Netzhautablösung bedingt wären. Gegen die Annahme, dass die Netzhautablösung das Primäre sei, scheint mir übrigens der Fall II zu sprechen. Hier war in beiden Augen Druckexcavation vorhanden, aber Netzhautablösung nur im rechten Auge; aus diesem Umstande ergibt sich als viel plausibler, dass das Glaukom das Primäre, und dass die Netzhautablösung eine hinzutretende Complication sei. Es ist auch wohl nicht anzunehmen, dass die Netzhautablösung in Augen (Fall I), wo schon Glaukom mit Druckerhöhung vorhanden ist, durch ein primäres, subretinales Exsudat hervorgerufen wird. Die schon vorhandene glaukomatöse Drucksteigerung ist wohl vielmehr ein Hinderniss für das Auftreten eines subretinalen Exsudates. Ist es nicht wahrscheinlicher, dass die beiden Affectionen sich mehr oder weniger gleichzeitig, als von einander ganz unabhängige Processe entwickelten, und dass jede Affection für sich durch bestimmte, anatomische Veränderungen bedingt wurde?

Entzündliche Veränderungen im Bereiche des Uvealtractus sind sowohl in Augen mit chronischem Glaukom als auch in solchen mit Netzhautablösung anatomisch nachgewiesen worden. Ist es nicht anzunehmen, dass jene Veränderungen des Uvealtractus in dem einen Falle hauptsächlich z. B. längs der Venen bei deren skleralen Emissarien (BIRNBACHER, CZERMAK) oder im Kammerwinkel hervortreten, wo sie eine Verlegung der Filtrationswege und damit eine Drucksteigerung herbeiführen können, im anderen

Falle aber eine Ernährungsstörung und Veränderung des Glaskörpers mit nachfolgender Schrumpfung desselben und Ablösung der Netzhaut bewirken? Ist es nicht denkbar, dass in Fällen, wie in den hier angeführten, sowohl die Drucksteigerung als auch die Glaskörperschrumpfung gleichzeitig und unabhängig von einander durch Veränderungen in der Gefäßhaut bedingt wären?

Es ist zu erwarten, dass bei einer künftigen anatomischen Untersuchung eines Auges mit Netzhautablösung und Glaukom mit noch durchsichtigen Medien, wie in den angeführten Fällen, der anatomische Befund am Glaskörper dazu berechtigen wird, die Ursache der Netzhautablösung auf eine Schrumpfung desselben zurückzuführen.

Vier Fälle von doppelseitigen Netzhaut- und Glaskörperblutungen sammt nachfolgender Netzhautablösung im rechten Auge.

Bei Besprechung der ophthalmoskopischen Untersuchung des Glaskörpers wurde hervorgehoben, dass derselbe in 122 von den 126 Augen feine, staubartige, fadenförmige, membranöse Trübungen oder bewegliche Flocken, oder eine diffuse Trübung zeigte; in allen diesen Fällen liess weder der klinische Verlauf, noch die Farbe oder das Aussehen des Glaskörpers und der Netzhaut einen Verdacht auf Blutung im Glaskörperraume oder in der Netzhaut aufkommen, und in den Fällen mit Netzhautruptur konnte man durch den Riss die blossgelegte Aderhaut beobachten, was für eine durchsichtige seröse Beschaffenheit der subretinalen Flüssigkeit spricht. In den vier übrigen Augen sind dagegen deutliche Blutungen sowohl in der Netzhaut als auch im Glaskörper beobachtet worden. Es handelt sich in diesen Fällen um 21- bis 32jährige Männer mit doppelseitigen, schubweise auftretenden, grösseren oder kleineren Netzhaut- und Glaskörperblutungen. Man hat es hier jedoch nicht mit den bei jungen Leuten vorkommenden „spontanen“, ohne jede nachweisbare Ursache periodisch auftretenden Blutungen zu thun, welche resorbirt werden, ohne für das betreffende Auge schädliche Folgen mit sich zu bringen, und bei welchen eine vollkommene Wiederherstellung des Sehvermögens

stattfindet. In den vier zu besprechenden Fällen konnte man bei der im Verlaufe der Beobachtung (2 Wochen, 11 Monate, 2 Jahre 3 Monate, 5 Jahre) wiederholten ophthalmoskopischen Untersuchung verfolgen, wie neben und nach den Blutungen bläulich weisse oder grünliche, zerklüftete, in den Glaskörper sich strahlig verzweigende Bildungen auftraten und wie ebenso in der Netzhaut neben und nach Blutungen weisse Flecke oder strangförmige, stark weiss reflectirende, gabelig verzweigte Züge an der Innenfläche der Netzhaut oder in dem Gewebe derselben vorkamen. Mit der Entwicklung dieser Veränderungen nahm das Sehvermögen ungeachtet geringer vorübergehender Besserung ab. Da in vier Augen zu den angeführten Veränderungen eine Netzhautablösung hinzutrat, theile ich die betreffenden Krankheitsgeschichten mit.

Fall I.

30jähriger Mann mit doppelseitigen Netzhaut- und Glaskörperblutungen sammt nachfolgender Ablösung und Ruptur der Netzhaut des rechten Auges. Im März 1884. *Rechts*: Glaskörper- und Netzhautblutungen; ungefähr 7 Monate später Netzhautblutungen und retinale Degenerationsherde des linken Auges. Rechts fanden sich neben den Blutungen später auch weisse Flecke und weissliche, verzweigte Streifen in der Netzhaut; ungefähr 8 Monate nach dem Auftreten der ersten Blutungen zeigte sich eine Ablösung mit Ruptur der Netzhaut.

Krankengeschichte.

W. KALLER, 30 Jahre alt.

31. März 1884. Sehstörungen seit Ende 1883, welche allmählich zugenommen haben sollen.

Rechts: E. S ²⁰/₂₀ No. 2 JÄGER mühsam; Sehfeld frei. Ophthalmoskopisch: Zahlreiche flottirende Glaskörpertrübungen von dunkler Farbe. Die Netzhaut etwas getrübt nach aussen von der Papille. Hier ein grosser hämorrhagischer Herd.

Links: E. S ²⁰/₂₀ No. 1 JÄGER. Ophthalmoskopisch: normal. Keine Symptome von Lues. Harn frei von Eiweiss und Zucker. Bei der Untersuchung des Herzens ergibt sich, dass der erste Ton

etwas unrein ist, sonst normale Verhältnisse. Keine Verbreiterung der Dämpfung.

Ord.: Jodkalium.

Patient stellt sich erst nach fast $3\frac{1}{2}$ Monaten wieder vor, da inzwischen das rechte Auge sich bedeutend verschlimmert hat.

10. Juli 1884. Finger in 3'; Sehfeld undeutlich nach innen oben. Glaskörpertrübungen.

Rechts:

Ord.: Schwitzkur, Fussbäder.

15. Sept. 1884. Patient kommt wieder, klagt über Kopfschmerzen und Schwindel, erkennt rechts nur noch Handbewegungen. Ophthalmoskopisch: Glaskörper total getrübt.

Links: S wie früher, normal. Harn normal.

Ord.: Tinctura Ferri.

28. Oct. 1884. Status idem.

11. Nov. ² Sehvermögen unverändert. Ophthalmoskopisch lässt sich jetzt, *Rechts:* nach theilweiser Aufhellung des Glaskörpers, nach unten eine grosse blasige Netzhautablösung nachweisen, deren unterer und medialer Rand scharf abgegrenzt ist.

Links: Der ophthalmoskopische Befund ist heute auch nicht mehr normal, obwohl Patient nicht über Sehstörung klagt und noch S $\frac{20}{20}$ bei freiem Gesichtsfeld gefunden wird. Beim Blick nach oben etwas jenseits der Äquatorialgegend finden sich streifige, weisse Flecke auf der Netzhaut, daneben kleine Reste von Blutextravasaten.

2. Febr. 1885. Auch nach oben aussen seichte Ablösung, Trübung der Netzhaut mit weisslichen, verzweigten Trübungsstreifen; nach unten ausgedehnte blasige Abhebung, etwas lateralwärts kleine rundliche klaffende Perforation der Netzhaut ohne sichtbaren Lappen.

Links: Hauptsächlich kleine Netzhautblutungen in der Peripherie wahrzunehmen.

Fall II.

21 jähriger Mann mit doppelseitigen Glaskörperblutungen im Februar 1886; einen Monat später wurde rechts nach oben eine grosse weisse Netzhauttrübung mit partieller Netzhautablösung beobachtet.

Krankengeschichte.

W. STÜCKHARD, 21 Jahr alt. Vor 2 Monaten plötzlich leichtere Sehstörung vor dem linken Auge in Gestalt von 3 röthlichen Ringen, die sich seitdem allmählich gebessert hat. Vor $2\frac{1}{2}$ Wochen plötzlich starke Verdunkelung vor dem rechten Auge.

23. Febr. 1886. Hochgradige Glaskörperblutungen. Augengrund stark verschleiert,
Rechts: Kaum etwas rothes Licht zu erhalten. Mit focaler Beleuchtung, bei Atropinmydriasis, einige rothe Coagula im Glaskörper zu erkennen. Druck beiderseits gleich, normal.
Links: Bewegliche Glaskörpertrübungen, darunter ein grösseres flockiges Gebilde. Augengrund wenig verschleiert.
4. März 1886. Glaskörper nach oben etwas aufgehellt. Nach oben grosse weisse
Rechts: Netzhauttrübungen mit partieller Netzhautablösung. Finger in nächster Nähe. Gf. defect nach aussen und oben.
Links: E $\frac{20}{30}$ No. 1 JÄGER. Sehfeld frei.
10. März 1886. Harn enthält mässige Menge Eiweiss, keinen Zucker. Dämpfung über der rechten Lungenspitze. In der letzten Zeit continuirliche Temperatursteigerung. Keine Lues.

Fall III.

32 jähriger Ackermann; doppelseitige Glaskörperblutungen mit Netzhautablösung im rechten Auge.
Rechts: Glaskörper- und Netzhautblutungen, blasenförmige Netzhautablösung, chorioiditische Herde; Iritis und Synechien. Zwei Jahre später: *Rechts:* Iridokyklitis, Pupillarverschluss und -abschluss mit Drucksteigerung; *Links:* flockig-membranöse Glaskörpertrübungen, vermuthlich hämorrhagischen Ursprungs; in der Äquatorialgegend ein grosser, weisser Degenerationsherd der Retina mit hämorrhagischem Saum.

Krankengeschichte.

- H. HILLE, 32 Jahre alt, Ackermann aus Beienrode.
25. Mai 1882. Patient giebt an, als Kind öfters an Entzündung, anscheinend phlyctänulärer Natur an beiden Augen gelitten zu haben; in späteren Jahren sei es ab und zu, jedoch in geringerem Grade zum Auftreten von »Blättern auf den Augen« gekommen. Neuerdings klagt er seit vier Wochen über Sehstörung am rechten Auge. Von sonstigen Krankheiten weiss er noch zu erzählen, dass er im Alter von 11—12 Jahren an einer Brustaffection, die als eine Lungenentzündung bezeichnet wurde, mehrere Wochen gelitten hat. Dieselbe sei später noch wiederholt recidivirt, einmal im Alter von 17 Jahren und später wieder im Anfang dieses Jahres. Auch in der Zwischenzeit will er öfters an Husten gelitten haben. In diesem Frühjahr war das Auftreten der Sehstörung von Frost und Stechen auf der rechten Seite und Husten mit schleimigem Auswurf begleitet (doch war Patient nur wenige Tage bettlägerig). Rheumatismus und Lues in Abrede gestellt.

25. *Mai 1882.* Iritis mit multiplen hinteren Synechien und einer kleinen grauen
Rechts: Wucherung im unteren Kammerwinkel; nur sehr leichte Ciliar-
 injection.

Ophthalmoskopisch: beim Blick nach unten eigenthümliche Veränderung im Augenhintergrunde, Netzhautablösung von kolbiger Gestalt mit scharfem, gelblich glänzenden Rande. In der Mitte der abhängigsten Stelle schliesst sich noch eine kleine kaum papillengrosse runde Stelle abgelöster Retina an. Nach aussen davon zwei glänzende, gelbweisse Flecke, an welche sich nach innen ein Paar grössere Herde theils von entfärbtem Pigmentepithel, theils von Pigmentwucherung anschliessen. Ganz nach oben und innen einige streifige Blutungen. Der Befund erweckt auf den ersten Blick Verdacht auf einen Cysticercus, der sich aber bei genauerer Untersuchung nicht bestätigt.

Rechts: E. S $\frac{20}{200-100}$, + 4 D Worte von JÄGER No. 5; Sehfeld, nur mit Fingerzählen geprüft, frei.

Links: E. S $\frac{20}{30}$ No. 1 JÄGER; mehrere ältere Hornhautflecke.

Patient wurde nur mit Atropin behandelt, wobei sich das Sehvermögen rechts bis zum

27. *Juni 1882.* auf S $\frac{20}{70}$ hob.

12. *Juli 1882.* Der anfängliche Verdacht auf Cysticercus wurde aufgegeben, da

Rechts: bei fortgesetzter Beobachtung hinter der blasenförmigen Netzhautablösung kein Entozoon zu erkennen war; auch machten die Veränderungen in der Umgebung mehr den Eindruck von Chorioiditis, wie denn in einiger Entfernung davon einige ganz charakteristische Herde von disseminirter Chorioiditis nachweisbar waren.

16. *Juli 1884.* Patient stellt sich heute erst wieder vor, da seit vier Tagen sich eine frische Entzündung mit rascher Abnahme des Sehvermögens am rechten Auge eingestellt hat, nachdem dasselbe in der Zwischenzeit bis dahin unverändert geblieben war; klagt über heftige Schmerzen im rechten Auge; im Anfange dieses Jahres hatte er wieder einen Anfall von Lungenentzündung durchzumachen mit Frost, Stichen in der rechten Seite, Husten und schleimigem Auswurf, wobei er wieder nur wenige Tage bettlägerig war.

Rechts: Starke Ciliarinjection, Trübung des Kammerwassers, viele zarte Beschläge der Hornhaut, Iris grünlich, vorgebuckelt, Pupille unregelmässig, totale hintere Synechie und zarte Pupillarmembran. Pupille nicht mehr zu erleuchten. Auge sehr hart; S Handbewegungen. Lichtschein bei niederster Lampe; Projection unsicher, fehlt nach oben aussen.

Am linken Auge hat Pat. selbst keine Veränderung bemerkt und hält dasselbe für so gut wie früher, während bei der Prüfung doch eine leichte Veränderung gegen früher sich herausstellt.

E. S $\frac{20}{30}$, No. 1 mühsam, Sehfeld frei.

Ophthalmoskopisch: Mehrere ältere Hornhautflecke, wodurch das Bild des Augengrundes ein wenig undeutlich gemacht wird. Eine Anzahl beweglicher Glaskörpertrübungen in Gestalt von kleinen graulichen Klümpchen, die durch zarte Membranen zusammenhängen. Ein grösseres, unregelmässig cylindrisch geformtes Exsudat, etwas gewunden, schwebt frei in der oberen Hälfte des Glaskörpers, nicht sehr weit von dem Augenhintergrund. Dasselbe ist bei Untersuchung im umgekehrten Bilde mit starkem Convexglas gleichzeitig mit dem Augengrund deutlich zu sehen und von weisslicher Farbe; es ist nach allen Seiten hin zu umgrenzen und hängt nicht mit dem Augengrund zusammen. Beim Blick nach aussen unten in der Äquatorialgegend bis an die Grenze des Gesichtsfeldes sehr ausgedehnte Veränderungen. Man sieht hier einen zusammenhängenden grossen weissen Fleck von etwas wolkiger Begrenzung, an dessen Grenze ein Saum von kleinen und grösseren zum Theil ausgedehnten Hämorrhagien sich hinzieht. An einer Stelle zeigen die Netzhautgefässe auf dieser weissen Fläche einen eigenthümlich schwanken Verlauf und man erhält auch den Eindruck, als ob die getrübte Netzhaut emporgehoben wäre. Nach den übrigen Richtungen sind ähnliche Veränderungen nicht aufzufinden. Patient wurde mit Natron salicylicum behandelt, wobei bis zum 23. Juni eine geringe Besserung am rechten Auge eintrat:

23. Juni 1884. Finger in 4'.

Rechts:

Links: E. S $\frac{20}{50}$. Druck beiderseits gleich, normal. Mit Natr. salicyl. entlassen.

Der Urin enthält vorübergehend ganz leichten Eiweissgehalt und liefert nach 24 stündigem Stehen sehr reichlichen Absatz von Uraten mit zahlreichen octaedrischen Krystallen von oxalsaurem Kalk.

11. Oct. 1884. Finger in 5'—6'.

Rechts:

Links: S $\frac{20}{200-100}$, No. 3 JÄGER mühsam; Sehfeld frei. (Sehr dunkler Tag.) Urin nicht zu haben. Ophthalmoskopisch: Frische, flockig membranöse Glaskörpertrübungen. Nach aussen unten die alten Veränderungen, vielleicht mit etwas frischen Blutungen dazwischen.

30. Oct. 1884. Visus idem. Zur Aufnahme bestellt. Vorläufig Jodkal. weiter.

4. Nov. 1884. Patient kommt heute zur Aufnahme; von gestern auf heute wieder plötzlich beträchtliche Verschlimmerung.

Links: Ophthalmoskopisch: Medien ziemlich trübe, ohne Atropin Papille nicht zu sehen, nach aussen und aussen unten das Bild klarer; die alten Veränderungen ohne auffallende neue.

8. Nov. 1884. Heute mit Atropin untersucht. Pupille weit, Glaskörper stark

Links: getrübt. Papille sehr erheblich verschleiert. Nach aussen und aussen unten offenbar auch frische Veränderungen, zarte, weiss-

liche, flockige membranöse, in den Glaskörper vorragende Bildungen mit Blut daneben, vermuthlich Fibrin. Urin von 24 Stunden 1500 Ccm. Spec. Gewicht 1,027, Reaction sauer; frei von Eiweiss und Zucker; im Spitzglas stehen gelassen, nach 24 Stunden untersucht, sehr viel Epithelien. Kein Oxalat. Auch am folgenden Tage kein Oxalat.

Finger in 20'.

12. Nov. 1884. Finger 5'—6'. L. S $\frac{20}{200}$, No. 12 buchstabirt. Pat. nimmt seit
Rechts: 4. November Aqua Regia 3 mal täglich 20 Tropfen.

Die klinische Beobachtung dauerte noch bis zum 1. December 1884, wobei S am R. Auge unverändert blieb, während am L. einige Besserung eintrat bis auf S $\frac{20}{200-100}$, wobei auch die Medien sich merklich aufgehellt zeigten. Auch bei fortgesetzter Beobachtung im Harn weder Eiweiss noch Zucker gefunden.

8. December 84 entlassen mit Jodkalium.

Fall IV.

21 jähriger Mann; doppelseitige Glaskörperblutungen und rechtsseitige Netzhautablösung. *Links*: Sehvermögen verschlechterte sich allmählich, besonders im November 1881; im Glaskörper Blutungen und Massen von bläulich grauem Reflex, welche den Augenhintergrund bedecken; rother Schein nur nach innen oben; mit der Aufhellung des Glaskörpers Verbesserung des Sehvermögens; fünf Monate später (März 1882) im Glaskörper, nach aussen oben, in der Nähe der Netzhaut gabelig sich vertheilende, verdichtete, hellweiss reflectirende Streifen; vier Jahre und 8 Monate später (November 1886) Katarakt und Amaurose. *Rechts*: Sehstörung seit November 1881. Im December 1881: Glaskörper: fädige Trübungen im unteren inneren Abschnitte; nach oben in der Nähe der Netzhaut eine stärkere Verdichtung, die sich in zarten, membranösen und flockigen Opacitäten verliert. Netzhaut temporalwärts abgelöst, dicht gefaltet; nach unten hängt der abgelöste Theil der Netzhaut durch strahlige weisse Ausläufer mit den Flocken des Glaskörpers zusammen. Sehvermögen verbesserte sich, obgleich das ophthalmoskopische Bild sich ziemlich unverändert hielt. Fünf Jahre später (November 1886) traumatische Conjunctivitis. Sehvermögen verschlechtert; im Glaskörper ausgedehnte bläuliche, weiss reflectirende, membranöse Bildungen und dunklere Opacitäten; temporalwärts abgelöste Netzhautpartien, welche in Zusammenhang mit

in den Glaskörper vorspringenden, membranösen Streifen stehen. Gegenüber dem oberen Papillenrande schwebt nahe der Retina eine zerklüftete flockige Masse von braunrother Farbe.

Krankengeschichte.

GRÜNBERG, 21 Jahre alt, aus Klein-Bernten. Will niemals krank gewesen sein; auch sonst keine ätiologische Anhaltspunkte. Anfang der Sehstörung links seit $\frac{3}{4}$ Jahr, allmählich sich verschlechternd, wie wenn ein Haar vor dem Auge wäre. Dann vorübergehende Verbesserung. Seit dem 9. November 1881 erhebliche Sehstörung, wobei jetzt auch das rechte Auge betheilt war.

7. Dec. 1881. Linse durchsichtig, im Glaskörper, abgesehen von der noch näher
- Rechts:* zu beschreibenden Membran, einzelne fädige Trübungen, welche schräg durch den unteren inneren Abschnitt desselben ausgespannt sind. Im umgekehrten Bilde nur das temporale Drittel der Papille sichtbar, indem sich eine wohl für die abgelöste Retina zu haltende Membran, welche von oben nach unten gerichtet in zahlreiche dichte Falten gelegt ist, von innen her über sie hinüber schiebt. Diese Membran breitet sich nach unten hin mehr nach der Seite aus und hört nasalwärts mit einem nach vorn gekehrten, mehrfach gezackten Rande auf, jenseits dessen wieder rother Augen Grund zu sehen ist; weiter nach unten ist die seitliche Begrenzung weniger scharf, die Membran scheint sich hier nach der Seite hin mehr allmählich zu verlieren. In diesem zusammengefalteten Theile erkennt man sehr deutlich sowohl im umgekehrten, als auch im aufrechten Bilde Netzhautgefäße; verfolgt man diese abgelöste Partie weiter nach abwärts, so verschmälert sie sich allmählich, nachdem sie vorher noch verschiedene strahlige Ausläufer abgegeben hat, nimmt ein etwas dunkleres Aussehen an und hört nahe an der Grenze des Sehfeldes auf. Der äusserste Theil des Sehfeldes, dicht davor und seitlich, wird hier von ziemlich ausgedehnten dunklen Flocken eingenommen, welche, wo sie dünner sind, eine deutlich rothe Farbe haben und sich dadurch als Blutungen zu erkennen geben. Nach oben hin von der Papille lässt sich die erwähnte Netzhautfalte nur eine kleine Strecke in schräg nach aussen gehender Richtung verfolgen, dagegen findet sich etwas weiter oberhalb der Papille eine ganz ähnlich aussehende strahlige weisse Masse im Glaskörper, welche nicht deutlich mit der Netzhaut zusammenhängt und wohl eher für eine selbständige Glaskörperverdichtung zu halten ist; dieselbe verliert sich weiterhin in zartere membranöse und flockige Opacitäten. Der oben erwähnte, scharf abgegrenzte Rand der Netzhautfalte lässt daran denken, ob hier möglicherweise die Netzhaut abgerissen sei; das Bild ist aber nicht hinreichend klar, um erkennen

zu lassen, ob auf dem rothen Grund daneben Netzhautgefäße verlaufen oder nicht. (Wegen des freien Gesichtsfeldes ist auch nicht wohl eine Ruptur der Retina anzunehmen.)

Links: Die Linse scheint durchsichtig; das Bild des Augengrundes aber sehr erheblich getrübt; rothes Licht erhält man eigentlich nur beim Blick nach aussen oben, während nach innen und oben ein bläulich grauer Reflex, wie von abgelöster Netzhaut, entgegen tritt. Mit focaler Beleuchtung sieht man nach unten hin, dicht hinter der Linse einen horizontalen rothen Streifen von einem Blutcoagulum im Glaskörper herrührend. Augendruck beiderseits etwas niedrig.

Rechts: E. S $\frac{20}{100}$, No. 3 JÄGER, Worte von No. 2, bei mittlerer Lampe No. 5 mühsam. Zählt auch bei mittlerer Lampe Finger im ganzen Sehfeld; bei niederer Lampe nicht nach unten und nach innen.

Links: Finger in 18' Handbewegungen im ganzen Sehfeld.

Urin frei von Eiweiss und Zucker, enthält einige Spermatozoen und viel oxalsauren Kalk.

20. Dec. 1881. Während einer Schwitzcur bei innerlichem Gebrauche von Jodkalium hat sich das Sehvermögen merklich gebessert:

Rechts: E. S $\frac{20}{100-70}$, No. 1.

Links: E. S $\frac{20}{100}$, No. 11; zählt Finger beiderseits im ganzen Sehfeld.

22. Dec. 1881. Seit gestern am rechten Auge beträchtliche Verschlechterung eingetreten, während sich das linke noch weiter gebessert hat. Patient bemerkte vor dem rechten Auge zuerst wie eine Art Haar und dann eine mehr gleichmässige Verdunkelung, heute mit einem gelben Schein.

Rechts: Ophthalmoskopisch: Keine auffallenden Veränderungen wahrzunehmen, insbesondere keine frischen Blutungen.

Finger in 12', No. 14 JÄGER.

Links: Die Medien haben sich etwas mehr gelichtet, so dass man die Papille deutlich erkennt.

E. $\frac{20}{100}$, No. 3 JÄGER.

Harn enthält weder Eiweiss noch Zucker, aber viel Harnsäure und oxalsauren Kalk.

Ord.: Aq. regia int.

25. Dec. 1881. Besserung angegeben. Ophthalmoskopisch: Keine besondere Veränderung.

Links: Mehr aufgehellt, Papille zu sehen, aber sonst keine weiteren Einheiten. Der rothe Streif hinter der Linse nicht mehr gesehen.

26. Dec. 1881. Noch mehr gebessert; Finger in 16', No. 11 geläufig.

Rechts: Wieder Verschlechterung; Finger in 8', No. 16 mühsam.

4. Jan. 1882. S $\frac{20}{50}$ nahezu, No. 2. Sehfeld frei.

23. Jan. 1882. Während des weiteren Aufenthalts in der Klinik besserte sich das Sehvermögen im Ganzen recht erheblich, doch traten wieder-

holt bald an diesem, bald an jenem Auge mehr oder minder starke Verdunkelungen auf, die aber stets in einigen Tagen wieder zurückgingen und seit 9 Tagen sich nicht wiederholt haben. Auffallend war dabei, dass der objective Befund während der Verdunkelungen keine auffallende Veränderungen erkennen liess; ebensowenig nach eingetretener Besserung am rechten Auge. Hier sind, wie nicht anders zu erwarten, die Veränderungen der Retina noch ganz in derselben Weise zu sehen wie früher. Dagegen hat sich am linken Auge der Glaskörper sehr bedeutend aufgehellt. Der früher bemerkte rothe Streif hinter der Linse ist lange verschwunden; man kann die Papille, wenn auch undeutlich, erkennen und weiter nach der Peripherie im nasalen Abschnitt und nach oben einige hellglänzende, zum Theil verzweigte Streifen, wie am rechten Auge, nur etwas weniger ausgebildet, wahrnehmen.

Patient wurde vom 23. December an mit Aqua regia und vom 14. Januar wieder mit Jodkalium behandelt; ob die dabei eingetretene Besserung auf die Medication zu beziehen ist, ist zweifelhaft.

Im Harn sind die Krystalle von oxalsaurem Kalk wenige Tage nach Beginn des Säuregebrauchs verschwunden und sind auch jetzt während der Jodkaliumbehandlung nicht wieder erschienen.

Patient mit Jodkalium nach Hause entlassen, stellte sich am 6. März 1882 mit recht befriedigendem Sehvermögen wieder vor.

Rechts: Der ophthalmoskopische Befund ist gegen früher wenig verändert; der mediale Theil der Papille noch immer durch die vertical gerichtete weissliche Falte bedeckt, die nach oben und unten hin in den Augengrund einstrahlt, und zum Theil sehr deutlich und weit in den Glaskörperaum vorspringt. Netzhautgefässe sind darauf immer noch stellenweise zu erkennen. Der Glaskörper sonst im Ganzen klar. Beim Blick stark nach unten bemerkt man im Augengrund ausgedehnte dunkle Flecke, dazwischen einige kleinere und an der äussersten Peripherie grosse braunrothe Extravasate.

Links: Der Glaskörper ist so weit aufgehellt, dass die Papille als solche gut zu erkennen ist; doch erscheint sie fast in ihrer ganzen Ausdehnung nur mit Ausnahme des lateralen Randes von einer schleierartigen Trübung bedeckt, die sich vorzugsweise nach oben in die Netzhaut hineinzieht. Die Gefässe, Arterien wie Venen, ziemlich stark ausgedehnt. In der oberen Hälfte der Netzhaut bemerkt man bis in die Äquatorialgegend nur eine leichte, mehr gleichmässige Verschleierung, die sich alsdann nach aussen oben wieder zu einem stärker hervortretenden weisslichen Streif verdichtet, der nach der Peripherie hin sich gabelig theilt, etwas weiter nach vorn liegt als der Augenhintergrund und auch Andeutung von Gefässen erkennen lässt. Nach innen unten tritt in der Äquatorialgegend

wieder eine sehr ausgedehnte hellweis reflectirende Fläche zum Vorschein; im Übrigen ist die Verschleierung eine mehr gleichmässige, aber intensiver als in der oberen Hälfte. Sehfeld frei auch bei herabgesetzter Beleuchtung.

Rechts: S $\frac{20}{20}$ nahezu, No. 1 ziemlich geläufig.

Links: S $\frac{20}{50}$, No. 3 mühsam.

Bei Prüfung an der Tafel scharf begrenzte und ziemlich erhebliche Gesichtsfeldbeschränkung nach innen, aber bei hellem Tageslicht werden in den defecten Theilen auch Finger gezählt.

Der Harn liefert ein sehr geringes wolkiges Sediment, mit vereinzelt kleinen Ocetaedern von oxalsaurem Kalk und ohne Spermatozoen.

13. Nov. 1886. Patient kommt heute wieder mit der Klage, dass ihm vor 6 Tagen ein Stückchen Sohlleder in das rechte Auge geflogen sei und dass sich seitdem das Sehvermögen auf demselben verschlimmert habe; er will bis dahin mit diesem Auge Schuhmacherarbeit verrichtet haben, während das linke Auge sich schon im Herbst 1882 mehr und mehr verschlechterte und schon seit 2—3 Jahren erblindet ist.

Rechts: Mässige Conjunctivitis am unteren Lid, sonst äusserlich normal.

Ophthalmoskopisch: Im aufrechten Bilde sieht man im Glaskörper theils bläulich-weiss reflectirende, ziemlich weit ausgedehnte membranöse Bildungen, theils auch dunklere Opacitäten, erstere sind theils als neugebildete Glaskörpermembranen anzusprechen, theils aber auch durch das Auftreten von Gefässen für partielle Netzhautablösungen zu halten. Im umgekehrten Bilde sieht man eine solche Membran schräg vor dem medialen Papillenrande in einem ziemlichen Abstände von demselben vorüberziehen. Verfolgt man dieselbe nach oben (reell), so geht sie in einigem Abstand in eine etwas stärker reflectirende und unregelmässig gestaltete glänzend weisse Partie über, auf welcher man keine Retinalgefässe wahrnimmt; dieselbe Falte lässt sich auch nach unten verfolgen und strahlt hier gabelig getheilt in zwei divergenten Zügen in den Glaskörper aus. Zwischen diesen weit in den Glaskörper vorspringenden membranösen Streifen sieht man weiter zurückliegend eine ähnlich aussehende Partie, auf welcher man Retinalgefässe wahrnimmt; dieselbe hat die eigenthümliche strahlige Beschaffenheit der sogenannten *Retinitis proliferans* und liegt jedenfalls nicht weit vom Augenhintergrund; es handelt sich um partielle Bindegewebsdegeneration und wahrscheinlich nur seichte Netzhautablösung. Nach der Papille hin geht diese ausgedehntere Veränderung in einen schmalen Streif über, welcher hinter einer noch nicht erwähnten Glaskörpertrübung am unteren Papillenrande hinweg bis auf die Papille zu verfolgen ist, über deren medialen Theil sie wegzieht, um noch eine kleine Strecke weit über den oberen

Rand hinüber in die Retina auszustrahlen. Gegenüber dem unteren Papillenrande schwebt, ziemlich nahe der Retina, eine zerklüftete flockige Masse, die an der braunrothen Farbe mit Sicherheit als Blutextravasat zu erkennen ist. Im lateralen Theile des Glaskörpers finden sich noch ausgedehnte weisse Trübungen suspendirt von zart netzförmiger, stellenweise auch mehr compacter Beschaffenheit, bei Bewegungen des Auges deutlich flottirend und sich faltend. Beim Blick nach unten kommt jenseits der zuerst geschilderten Veränderungen noch eine Anzahl von mässig grossen rundlichen Extravasatflecken zum Vorschein, stellenweise auch einige Pigmentpünktchen.

Links: Vollständig ausgebildete Katarakt, deren Vorderfläche ziemlich tief liegt, von grauer Farbe, wenig deutlicher Streifung und mit einigen feinen etwas mehr glänzenden Pünktchen. Corticalis wenig getrübt.

Rechts: E S $\frac{20}{100-70}$, + 4 D No. 3 mühsam. Sehfeld frei.

Links: Absolute Amaurose.

* * *

In diesen Fällen wurde die schon früher von LEBER und später von WECKER, MASSELON und SWANZY gemachte Beobachtung bestätigt, dass neben und nach spontanen Glaskörper- und Netzhautblutungen Bildungen von demselben ophthalmoskopischen Aussehen entstehen, wie diejenigen, welche MANZ unter dem Namen „Retinitis proliferans“ beschrieben hat, und welche man auch in Augen nach Verletzungen mit massenhaftem Bluterguss in den Glaskörper und in die Augenhäute oder bei dem Vorhandensein einer Cysticercusblase findet. Es zeigte sich in den oben mitgetheilten Fällen auf dem rechten Auge eine Netzhautablösung (im Falle I „eine grosse blasige nach unten und eine seichte Ablösung nach oben“, im Falle II eine „partielle“, im Falle III eine „blasenförmige“ und im Falle IV eine „dichtfaltige“ Ablösung). Diese Complication mit spontanen Blutungen und „Bindegewebsbildung in der Netzhaut und im Glaskörper“ ist auch früher von LEBER und VAN DER LAAN klinisch beobachtet worden. Es fragt sich, wie die in diesen Fällen sich langsam entwickelnde Netzhautablösung entstanden, ob die Ablösung durch die ophthalmoskopisch beobachteten Veränderungen im Glaskörper und in der Netzhaut verursacht sei? Dass die Ablösung in irgend einer Abhängigkeit von diesen Veränderungen steht, scheint mir höchst wahrscheinlich. Dafür spricht meiner Meinung nach schon der Umstand, dass man constatiren konnte, dass die Netzhaut nach dem Auf-

treten der Blutungen und der bindegewebsähnlichen Veränderungen abgelöst wurde. So konnte man in den Fällen I und II beobachten, dass die Ablösung acht, respective einen Monat nach dem ersten Erscheinen der Blutungen auftrat. Es liegt nahe anzunehmen, dass die Blutgerinnsel sich organisirten, schrumpften und hierbei einen Zug auf die Netzhaut ausübten, und dass auf diese Weise die Netzhautablösung verursacht wurde. Für diese Annahme sprechen auch gewisse ophthalmoskopische Befunde. So konnte man in dem Falle III sehen, wie die „temporalwärts abgelöste Netzhautpartie in Zusammenhang mit den in den Glaskörper vorspringenden, membranösen Streifen stand“ und in dem Falle IV, wie eine abgelöste Partie sich allmählich verschmälerte, nachdem sie vorher noch verschiedene strahlige Ausläufer abgegeben hatte. Bei Betrachtung dieser Verhältnisse erhielt man den Eindruck, als ob die bindegewebsähnlichen Verzweigungen durch Zug die Netzhaut von der Aderhaut abgehoben hätten. Auf eine Entstehung der Ablösung durch Schrumpfung scheint mir weiter der Befund einer „kleinen, rundlichen, klaffenden Perforation“ (Fall I) hinzuweisen. Wenn man nach dem ophthalmoskopischen Befunde alle Veranlassung hat, die Ursache der Ablösung in dem Zuge der veränderten Blutgerinnsel zu suchen, so darf man doch nicht ausser Acht lassen, dass auch das Glaskörpergerüst selbst in diesen, wie in den von uns anatomisch untersuchten Fällen von spontaner Ablösung ohne Blutung, in eine dichtfaserige geschrumpfte Masse verwandelt sein könnte.

Gelegenheit zu anatomischer Untersuchung von Augen mit den beschriebenen, spontan entstandenen Veränderungen hat man meines Wissens nur zweimal gehabt. Die betreffenden Sectionsbefunde dieser Fälle, welche ähnliche Krankheitsbilder wie die mitgetheilten darboten, sind von SWANZY und MANZ veröffentlicht.

SWANZY beobachtete bei einem 35jährigen Manne in dem rechten Auge spontane Blutungen in dem peripheren, besonders dem nasalen Theile der Netzhaut, und nach einigen Wochen fand er neben der Papille eine weisse, ungefähr 3 m.m. lange, strangförmige Bildung, welche eine Netzhautvene theilweise überbrückte und sich so nahe der Netzhaut befand, dass keine

parallaktische Verschiebung erhalten werden konnte; in dem peripheren, nasalen Theile des Augenhintergrundes, wo bei der ersten Untersuchung Netzhautblutungen gesehen wurden, fand er in den am meisten peripheren Schichten des Glaskörpers eine schmale, weisse, sich verzweigende strangförmige Bildung. In dem linken, vollkommen entzündungsfreien Auge, mit normalem Drucke, fand er bei der klinischen Untersuchung eine hinter der Linse sich befindende graue Masse ohne sichtbare Gefässe; diese Masse erinnerte im Aussehen an eine vor längerer Zeit abgelöste Netzhaut; in der grauen Masse, welche nur an einer kleinen Stelle in geringer Ausdehnung flottirte, waren keine Gefässe zu sehen. Das centrale Sehvermögen war auf quantitative Lichtperception reducirt und in dem peripheren Gesichtsfelde wurde nach innen oben ein Sehfelddefect constatirt. Dieser Sehfelddefect veranlasste, dass SWANZY trotz dem normalen Augendruck sich nicht für berechtigt hielt, das Vorhandensein eines Tumors auszuschliessen und es wurde in Folge dessen das Auge enucleirt. Bei der anatomischen Untersuchung fand man keinen Tumor, dagegen kleine Blutungen in der in normaler Lage sich befindenden Netzhaut, und eine vollständige Ablösung des Glaskörpers, welcher als eine zusammengeschrumpfte Masse dicht an dem Corpus ciliare und der hinteren Linsenfläche in dem vorderen Theile des übrigens von Flüssigkeit erfüllten Glaskörperaumes lag.

Die mikroskopische Untersuchung von mit dem Gefriermikrotom erhaltenen Schnitten ergab, dass der abgelöste Glaskörper von Blut durchsetzt war. In den übrigen Augentheilen fand man nichts Abnormes. Aus dem von SWANZY sehr kurz mitgetheilten anatomischen Befunde lässt sich soviel mit Sicherheit entnehmen, dass Blutungen im Glaskörper die Umwandlung desselben in eine bei ophthalmoskopischer Untersuchung grau aussehende Masse und totale Glaskörperablösung zur Folge haben kann, ohne eine Netzhautablösung herbeizuführen.

MANZ hatte (1880) Gelegenheit ein Auge von einem Patienten mit doppelseitiger „Retinitis proliferans“ anatomisch zu untersuchen. In diesem Auge wurden mit dem Augenspiegel im Glaskörper Blutungen und eine faltige, mit Gefässen versehene Masse

beobachtet, welche die Papille und den ganzen Fundus verdeckte. Später zeigte sich Katarakt. Das amaurotische, für Druck empfindliche Auge wurde enucleirt. Bei der anatomischen Untersuchung stellte sich heraus, dass die mit dem Augenspiegel beobachtete Veränderung im Glaskörperaume die Netzhaut betraf; letztere war total abgelöst, ungleichmässig verdickt; von ihrer Innenfläche ragten in den Glaskörperaume, im Bereiche der Centralgefäße gelegene Wucherungen herein, welche aus zartem Fasergewebe mit allerlei Kerngestalten, wie auch aus geschrumpften rothen Blutkörperchen zusammengesetzt waren. Diese Wucherungen entsprachen hinsichtlich ihrer Lage den mit dem Augenspiegel beobachteten Bindegewebsveränderungen längs den Gefäßen. Auf Grund der anatomischen Untersuchungen dieser Bildungen ist MANZ der Ansicht, dass sie durch hypertrophische Wucherung der MÜLLER'schen Fasern entstanden und nicht als organisirte Blutungen anzusehen sind, obgleich in denselben geschrumpfte Blutkörperchen getroffen wurden. Was die Entstehung der Netzhautablösung in diesem Falle betrifft, so geht aus MANZ' Auseinandersetzungen hervor, dass er die Ursache derselben in einer Schrumpfung der veränderten Netzhaut sucht.

Obgleich die klinischen Befunde an den betreffenden Augen auf einen Schrumpfungsprocess von Seiten des veränderten Glaskörpers und der Netzhaut hindeuten, so kann man Angesichts der im Glaskörper und in der Netzhaut vorhandenen Blutungen nicht leugnen, dass auch eine subretinale Blutung stattgefunden haben könnte. Die Möglichkeit einer solchen Blutung zugegeben, müssen wir jedoch mit Rücksicht darauf, dass die Ablösung sich nach dem Auftreten der erwähnten Veränderungen im Glaskörper und in der Netzhaut entwickelte, dass ferner die Bindegewebsstränge mit der abgelösten Partie zusammenhängen, und dass ein Riss in der abgelösten Netzhaut (Fall I) zu Stande kam, die Hauptursache der Ablösung in einer Schrumpfung des veränderten Glaskörpers und der Netzhaut sehen. Es verdient auch hervorgehoben zu werden, dass man hier in zwei Fällen (I, III) mittelst des Augenspiegels sich davon überzeugen konnte, dass die Flüssigkeit hinter der noch durchsichtigen abgelösten Netzhaut das bei seröser Netz-

hautablösung gewöhnliche Aussehen zeigte, was nicht für eine subretinale Blutung spricht.

Wir finden also, dass sowohl die ophthalmoskopischen Befunde von den angeführten Fällen mit Netzhautablösung bei Blutungen und bindegewebsähnlichen Veränderungen, als auch die bisher bekannten anatomischen Befunde ähnlicher Fälle für die Entstehung der Ablösung durch Schrumpfung sprechen. Was den klinischen Verlauf betrifft, so ergibt sich aus den Krankengeschichten, dass das Auge auch hier (Fall III, IV) wie bei der gewöhnlichen Netzhautablösung zuletzt von Katarakt und Phthisis bulbi betroffen wird. Weshalb die Blutgerinnsel in diesen Fällen sich organisiren und bindegewebsähnliche Züge bei den Blutungen sich bilden und weshalb die Hämorrhagien hier nicht wie die „idiopathischen“ der jungen Leute resorbirt werden, ist aus den Krankengeschichten nicht zu eruiren. Es handelt sich hier wohl um Männer von schwacher Constitution, aber bestimmte Zeichen einer Allgemeinkrankheit, einer Krankheit des Blutgefässsystems oder eines anderen bedeutenden Organleidens giebt es nicht. Das Einzige was man notirt findet, ist ein geringer Grad von Albuminurie bei einem Lungenleiden (Fall II). Was die in der Literatur früher erwähnten Fälle betrifft, so findet man angegeben, dass die betreffenden Patienten mit der in Frage stehenden Augenerkrankung Veränderungen an Syphilis (LEBER, VAN DER LAAN), Glykosurie (VAN DER LAAN) oder Oxalurie (MACKENZIE, LEBER) gelitten haben. Mit Rücksicht auf derartige Angaben über allgemeine Störungen könnte man geneigt sein zu vermuthen, dass Veränderungen der Gefässwände vorliegen, welche die Blutungen vermitteln und dass das Blut entzündungserregende Elemente oder chemische Stoffe mit sich führt, welche entzündliche Veränderungen in den Geweben einleiten.

Die Einwirkung eines im Blute enthaltenen Entzündungserregers beschränkt sich bald nur auf die nächste Umgebung des Blutherdes, wie in den Fällen, wo die bindegewebsähnliche Veränderung nur in der Umgebung des letzteren sich befindet, während die Netzhaut und der Glaskörper im Übrigen ein normales Aussehen darbieten, bald macht sich die entzündliche Einwirkung in der ganzen Netzhaut oder in dem ganzen Glaskörper geltend.

In Ermangelung eingehender anatomischer Befunde kann man nur Vermuthungen aussprechen. Die bisherige Erfahrung lehrt uns jedoch, dass wir uns in Fällen von recidivirenden Netzhaut- und Glaskörperblutungen über die Prognose vorsichtig aussprechen müssen.

* * *

Aus dem Studium des vorliegenden klinischen Materiales von spontaner, ophthalmoskopisch diagnosticirter Netzhautablösung er giebt sich:

dass die Ablösung öfter mit plötzlich bemerkter als mit allmählich sich entwickelnder Sehstörung aufgetreten ist;

dass eine Ruptur der abgelösten Netzhaut sowohl in Fällen mit plötzlich als in denjenigen mit langsam aufgetretener Sehstörung gefunden wurde;

dass die Ablösung und Zerreißung der Netzhaut entschieden plötzlich, ohne Änderung des Augendruckes, entstanden ist in dem noch sehtüchtigen Auge bei Patienten, deren anderes Auge seit mehreren Jahren erblindet war;

dass in mehreren Fällen nachgewiesen werden konnte, dass die Ruptur der abgelösten Netzhaut in dem Theile des Augenhintergrundes gelegen war, welcher dem Bereiche der zuerst wahrgenommenen Sehstörung im Gesichtsfelde entsprach;

dass Augen von allen Refraktionszuständen betroffen waren, aber vorzugsweise Myopen;

dass eine grössere Anzahl Männer, als Weiber von der Krankheit betroffen war;

dass mit dem Alter die absolute Häufigkeit der Ablösung bis zu dem sechzigsten Lebensjahre allmählich zunimmt;

dass in seltenen Fällen spontane Netzhautablösung neben chronischem Glaukom in Augen mit durchsichtigen Medien und ohne acute Entzündungserscheinungen vorkommt;

dass bisweilen neben der Ablösung und Zerreißung der Netzhaut eine Vertiefung der vorderen Kammer vorhanden ist;

dass Netzhautablösung in Augen mit Blutungen im Glaskörper und in der Netzhaut und mit nachfolgenden bindegewebsähnlichen Veränderungen auftritt.

VII.

S c h l u s s w o r t .

Zum Schlusse will ich meine Anschauung, die ich aus dem Studium des vorliegenden klinischen und pathologisch-anatomischen Materiales über die Genese der spontanen, ophthalmoskopisch diagnosticirbaren Netzhautablösung gewonnen habe, in Kürze darlegen. Der Netzhautablösung geht eine Veränderung des Glaskörpers voraus, welche darin besteht, dass derselbe, schon in normalem Zustande von feinfaseriger Beschaffenheit, dichtfaseriger wird; der so veränderte Glaskörper erinnert im mikroskopischen Aussehen an ein anderes mesodermatisches Gewebe, an dasjenige des hyalinen Knorpels, z. B. des Rippenknorpels, welcher auch, besonders bei alten Leuten, einer faserigen Zerklüftung oder „asbestartigen“ Degeneration anheimfällt. Der dichtfaserig gewordene Glaskörper schrumpft, und die Schrumpfung führt zu einer Ablösung zunächst des Glaskörpers, dann aber auch der Netzhaut. Ob eine Netzhautablösung entsteht oder ausbleibt, hängt davon ab, ob der Glaskörper mit der Netzhaut innig zusammenhängt oder nicht. Zuweilen wird der Glaskörper bei seiner Schrumpfung bis zu der Ora serrata abgehoben, wobei er die Form eines Trichters annimmt, dessen Spitze noch mit der Papille zusammenhängt. Unter diesen Umständen hat man eine totale Glaskörperabhebung, die man bei der anatomischen Untersuchung von krankhaft veränderten Augen bisweilen antrifft.

Gewöhnlich kommt es zu einer partiellen Ablösung des Glaskörpers in dem hinteren Abschnitte des Auges oder zu einer solchen der ganzen hinteren Hälfte desselben bis zu der Äquatorialgegend des Auges. Diese Form der Glaskörperabhebung ist wohl dadurch bedingt, dass der Glaskörper im normalen Auge nur vor dem Äquator verhältnissmässig fest mit der Netzhaut zusammenhängt, und es ist wahrscheinlich, dass Glaskörper und Netzhaut

auch beim Menschen in dem hinteren Abschnitte des Auges (wie in Schaaf- und Schweinaugen, SCHWALBE 1872) durch einen injicirbaren Spaltraum (zwischen *Margo limitans* und *Membrana hyaloidea*) von einander getrennt sind. Solche Verhältnisse machen es verständlich, weshalb der schrumpfende Glaskörper oft nur bis zu dem Äquator des Auges abgehoben wird. Wenn der Glaskörper durch seine Schrumpfung bis zu einer bestimmten Grenze, z. B. bis zu dem Äquator des Auges abgehoben ist und immer weiter schrumpft, so übt er einen Zug besonders auf den mit ihm zusammenhängenden Theil der Netzhaut aus. Dieser Zug kann eine Zerreißung der Netzhaut bewirken. Wenn die Ruptur z. B. an der Grenze des abgehobenen Glaskörpers stattfindet, so kann die zwischen abgehobenem Glaskörper und Netzhaut befindliche Flüssigkeit durch den Riss in den subretinalen Raum einströmen, d. h. zwischen das Pigmentepithel und den vorderen, mit dem Glaskörper zusammenhängenden Theil der Netzhaut, welcher durch den Zug des schrumpfenden Glaskörpers von der Aderhaut abgezogen wird. Die Flüssigkeit dringt auch unter den hinteren Theil der zerrissenen Netzhaut, von welchem der Glaskörper abgehoben war. Dieses Einströmen der Flüssigkeit unter den hinteren Theil der Netzhaut geschieht um so leichter, wenn der Zusammenhang zwischen dem Pigmentepithel und der veränderten Stäbchen-Zapfenschicht gelockert ist, und wenn die Netzhaut, deren Stützgewebe in der Umgebung des Risses hypertrophirt sein kann (Fall I, Taf. XI), sich an der Rissstelle mit ihrem Rande nach innen einrollt. Der hintere Theil der Netzhaut, von welchem der Glaskörper abgehoben ist, wird ferner noch leichter bei Lageveränderungen des Körpers und bei Drehungen des Auges durch die Flüssigkeit von der Aderhaut abgehoben. Das Einströmen der zwischen der Netzhaut und dem abgehobenen Glaskörper befindlichen Flüssigkeit in den subretinalen Raum kommt um so rascher zu Stande, je grösser der Netzhautriss ist. Die in Folge des Ortswechsels des Transsudates abgehobene, gefaltete Netzhaut schwebt jetzt in Flüssigkeit und zeigt bei den Augendrehungen wellenförmige Bewegungen, kann sich bald der Aderhaut, bald der Hinterfläche des abgehobenen Glaskörpers nähern, während

die Flüssigkeit durch den Riss hin und her strömt. Wenn die Flüssigkeit sich hinter der Netzhaut angesammelt hat, so kann die letztere stark vorgetrieben und so fest an die Hinterfläche des abgehobenen Glaskörpers angepresst werden, dass sie nicht mehr in wellenförmige Bewegungen versetzt wird.

In der geschilderten Weise kann, wie LEBER es in seinem Vortrage 1882 in Heidelberg dargestellt hat, die spontane, ophthalmoskopisch diagnosticirbare Netzhautablösung plötzlich und ohne Drucksteigerung entstehen. Die Annahme einer solchen Genese, für welche in dem Vorhergehenden klinische und anatomische Belege angeführt sind, lässt uns verstehen, wie eine bedeutende, stark in den Glaskörperaum vorspringende Netzhautablösung innerhalb eines Tages, oft über Nacht, ja plötzlich, und zwar ohne jede Steigerung des intraocularen Druckes entstehen kann. Es muss jedoch besonders betont werden, dass LEBER in dem erwähnten Vortrage diese Entwicklungsweise: vorhergehende Glaskörperabhebung, Riss der Netzhaut, Austritt des Transsudates im Glaskörperaum unter die Netzhaut nur für die plötzlich und ohne Änderung des Augendruckes auftretende Abhebung postulirt hat, da er sagt: „ich muss also annehmen, dass bei der gewöhnlichen, ophthalmoskopisch zu diagnosticirenden Netzhautablösung, mindestens in allen Fällen, wo die Ablösung rasch entsteht, eine Netzhautperforation vorhanden ist“, und da er weiter in demselben Vortrage anführt: „wir haben also gefunden, dass die plötzliche Entstehung der Netzhautablösung ohne Änderung des Augendruckes sich erklärt durch das Auftreten einer Perforation, welche den Austritt des Transsudates im Glaskörperaum unter die Netzhaut gestattet, so dass es sich um einen blossen Ortswechsel dieser Flüssigkeit handelt.“

Dass die in der geschilderten Weise abgehobene Netzhaut sich wieder anlegen kann, besonders während ruhiger Rückenlage des Patienten, kann nicht befremden; es ist dann der zerrissenen Netzhaut ermöglicht, zurückzusinken und sich der Aderhaut anzulegen, während die unter der abgelösten Netzhaut befindliche Flüssigkeit aus dem subretinalen in den subvitrealen Raum zurückströmt. Fälle dieser Art waren es ohne Zweifel, in welchen schon

v. GRÄFE eine spontane Wiederanlegung der abgelösten Netzhaut constatiren konnte. Man kann sagen, dass in solchen Fällen die Netzhautruptur einerseits ein für die Entstehung der Ablösung nothwendiges Moment, andererseits aber auch einen für den Verlauf günstigen Factor bildet, da ihr Vorhandensein eine Wiederanlegung der Netzhaut erlaubt. Sollte die Perforation sich verlegen, so ist eine Wiederanlegung der Netzhaut nur möglich, wenn eine neue Perforation spontan oder durch operativen Eingriff zu Stande kommt. Das günstige Resultat, welches v. GRÄFE bei künstlicher Zerreißung der abgelösten Netzhaut erhielt, war wohl davon abhängig, dass die Flüssigkeit beim Zurücksinken der Netzhaut Gelegenheit hatte, durch den operativen Riss oder gleichzeitig durch diesen und die ursprüngliche, die Ablösung bewirkende spontane Ruptur zurückzufließen. Die Wiederanlegung der Netzhaut in Folge einer meridionalen Incision der Sklera und Chorioidea, von welcher besonders WOLFE günstige Resultate berichtet hat, kommt bei den in Frage stehenden Fällen wohl so zu Stande, dass die Netzhaut von der durch die Incision ausströmenden Flüssigkeit mitgerissen und an die Innenfläche der Aderhaut angelegt wird, was besonders durch die Rückenlage des Patienten im Bette begünstigt werden kann.

Dass auf eine primäre Ruptur der Netzhaut eine langsam entstehende Ablösung folgt, ist unter bestimmten Verhältnissen auch möglich und wird durch Beobachtungen belegt. Wenn bei dem Zuge des Glaskörpers eine Ruptur der Netzhaut da zu Stande kommt, wo der Glaskörper noch in Zusammenhang mit der Netzhaut geblieben ist und also keine Glaskörperabhebung und kein Transsudat zwischen Glaskörper und Netzhaut vorhanden ist, entwickelt sich auch nach erfolgter Ruptur der Netzhaut eine Ablösung derselben nur in dem Maasse, als die Schrumpfung des Glaskörpers fortschreitet und dabei Flüssigkeit aus dem Glaskörper ausgepresst wird oder als Transsudat ex vacuo hinter der Netzhaut sich sammelt.

Wenn auch zur Entstehung der plötzlich auftretenden Netzhautablösung bei unverändertem intraocularem Drucke die Netzhautperforation als vermittelndes Moment nothwendig ist, so ist

damit nicht gesagt, dass jede Ablösung der Netzhaut mit Zerreissung derselben verbunden ist, und dass nicht eine secundäre Ruptur der schon abgelösten Netzhaut auftreten kann. Wenn der Glaskörper nur in einer geringen Ausdehnung von der Netzhaut abgehoben worden ist und im Übrigen derselben anhaftet, oder wenn er mit der Netzhaut in der ganzen Ausdehnung zusammenhängt, so kann die Schrumpfung des Glaskörpers, welche als ein chronischer, langsam verlaufender Process aufzufassen ist, die Netzhaut allmählich von der Aderhaut abziehen, indem Flüssigkeit *ex vacuo* sich hinter der Netzhaut sammelt. Auf diese Weise entsteht die Netzhautablösung langsam. Hierbei kann während des weiteren Verlaufes durch den Zug des Glaskörpers die Netzhaut zerrissen werden, aber die Ruptur ist dann secundär und spielt nicht die Rolle eines die Ablösung bedingenden Momentes. Ist die Ablösung in dieser Weise entstanden, so kann die mit dem Glaskörper verbundene Netzhaut bei Augendrehungen keine flottirenden Bewegungen zeigen. Es ist klar, dass weder eine Incision der Aussenhäute noch eine Perforation der Netzhaut eine Wiederanlegung der mit dem Glaskörper zusammenhängenden Netzhaut herbeiführen kann.

Die Schrumpfung des Glaskörpers kann auch einen Zug auf Linse, Zonula Zinnii, Processus ciliares und Iris ausüben. Wenn nämlich der Zusammenhang zwischen der Vorderfläche des Glaskörpers und den Zonulafasern ein inniger ist, so können die letzteren und mit ihnen die Processus ciliares und die Iriswurzel von dem schrumpfenden Glaskörper nach hinten gezogen werden. Hierdurch kann eine Vertiefung der vorderen Kammer zu Stande kommen, die unter Umständen diagnostische Bedeutung gewinnt, indem sie auf die Schrumpfung des Glaskörpers hinweist.

Wenn wir auch nicht annehmen können, dass ein primäres Exsudat zwischen Aderhaut und Netzhaut plötzlich entsteht und zu einer grossblasigen, stark hervorspringenden Netzhautablösung führt, ohne den intraocularen Druck zu erhöhen oder die Linse nach vorne zu drängen, so ist es doch denkbar, dass ein Exsudat, z. B. bei Retinitis albuminurica sich langsam und ohne Drucksteigerung bildet und allmählich eine Abtrennung der Netzhaut

von ihrem Pigmentepithel bewirkt. Hierbei ist jedoch zu bemerken, dass die in dieser Weise abgehobene Netzhaut durch den Druck des Exsudates an die Hinterfläche des Glaskörpers angedrückt werden muss und nicht flottieren kann. Wenn die abgehobene Netzhaut bei Bewegungen des Auges flottiert, so ist das ein Zeichen dafür, dass sich auch vor der Netzhaut Flüssigkeit befindet. Das Vorhandensein von Flüssigkeit vor der abgehobenen Netzhaut aber hat, unserer anatomischen Erfahrung nach, seinen Grund in einer vorhergehenden Schrumpfung und Abhebung des Glaskörpers. Demnach würde das Flottieren der abgehobenen Netzhaut gegen die Entstehung der Ablösung durch den Druck eines primären Exsudates sprechen. Wenn man in Anbetracht der langsamen Entstehung der Ablösung und des Ausbleibens flottirender Bewegungen der Netzhaut bei Drehungen des Auges veranlasst ist, anzunehmen, dass ein primäres Exsudat die Ursache der Ablösung ist, so darf man von einer Incision der Aussenhäute, sei es mit künstlicher Zerreißung der Netzhaut oder ohne dieselbe den Erfolg einer Wiederanlegung der Netzhaut nur dann erwarten, wenn die letztere nicht mit dem Glaskörper zusammenhängt. Die spontane Wiederanlegung in diesen Fällen scheint mir nur möglich zu sein nach Resorption des primären Exsudates, wodurch die Netzhaut wohl wieder an die Aderhaut herangezogen werden kann.

Für die Entstehung einer spontanen ophthalmoskopisch diagnostizierten plötzlich auftretenden Netzhautablösung, ohne Änderung des Augendruckes, durch Blutung in den subretinalen Raum fehlen bisher sowohl klinische als anatomische Belege. Dagegen sind solche Fälle von Netzhautablösung klinisch beobachtet worden, in welchen nach Glaskörper- und Netzhautblutungen bindegewebsähnliche Bildungen sowohl des Glaskörpers als der Netzhaut aufgetreten waren, welche mit den unter dem Namen *Retinitis proliferans* beschriebenen übereinstimmten.

Die Ursache einer Umwandlung des noch durchsichtigen Glaskörpers in dichtfaserige Masse und einer Schrumpfung desselben ist wohl in einer Ernährungsstörung zu suchen, hervorgerufen durch entzündliche Vorgänge besonders in der Chorioidea, die man bei

den bisherigen Untersuchungen stets gefunden hat. Die bekannte aus statistischen Zusammenstellungen sich ergebende Thatsache, dass die Netzhautablösung häufiger myopische Augen befällt als solche mit anderem Refraktionszustande, dürfte wohl darin seinen Grund haben, dass Chorioiditis in myopischen Augen besonders häufig vorkommt und dass es eine hochgradige Form von Myopie giebt, die aller Wahrscheinlichkeit nach durch Chorioiditis verursacht wird.

Die Schrumpfung des noch durchsichtigen Glaskörpers macht sich zuweilen auch bei intraocularen Tumoren geltend und kann somit auch hier zur Entstehung der Netzhautablösung beitragen.

Auch in Augen mit chronischem Glaukom scheint die Schrumpfung des durchsichtigen Glaskörpers als Ursache einer neben den charakteristischen Symptomen des Glaukoms auftretenden Netzhautablösung vorzukommen.

Literatur.

- Abadie**, Des hémorrhagies profuses de l'oeil. Annales d'oculistiques 1886.
- Adamük, E.**, Ophthalmologische Beobachtungen aus der Universitäts-Augenklinik in Kasan, 1878, (nach Centralblatt f. Augenheilkunde 1879).
- Zur Lehre von der Netzhautablösung. Bemerkungen zum Aufsätze des Dr. Denissenko. (Wratschebnjja Wjedomosti 1882 Nr. 13—15). (Nach Centralblatt f. Augenheilkunde 1882).
- Alt**, Compendium der normalen und pathologischen Histologie des Auges. Wiesbaden 1880. S. 185.
- v. Ammon**, Klinische Darstellungen der Krankheiten und Bildungsfehler der Augen, Theil I, Taf. XV, XIX, XX. 1838.
- Arlt, F.**, Zur pathologischen Anatomie des Auges. Vierteljahrschrift für praktische Augenheilkunde. IV. Jahrgang, 2. Bd. Prag 1847.
- Die Krankheiten des Auges. Prag 1854—56. II, S. 158 u. folg., III, S. 20—23 und S. 119.
- Über die Ursachen und die Entstehung der Kurzsichtigkeit. Wien 1876. S. 8.
- Auquier**, Du décollement hyaloïdien. Paris 1878.
- Becker, O.**, Atlas der pathologischen Topographie des Auges. Wien 1874. Lief. I, Taf. I.
- Beer**, Lehre von den Augenkrankheiten. Wien 1813, 1817. Vol. II, S. 495. Taf. IV, Fig. 1.
- Benson**, Case showing a rent in a detached retina. Transactions of the ophthalmological Society 1883.
- Berlin**, Verhandlungen der Heidelberger Ophthalmolog. Gesellschaft 1877.
- Boucheron**, Sur l'épithélium aquipare et vitréipare des procès ciliaires. Sur le décollement de la rétine par exsudat choroïdien. Bulletins et Mémoires de la Société Française d'Ophthalmologie 1883, 1884.

- Brailey, On the relation of tumours of the eye to intraocular tension. Royal Ophthalmic Hospital Reports X: p. 2. London 1881.
- On the vitreous body in its relation to various diseases of the eye, Guy's Hospital Reports, Vol. XLI, London 1883.
- Remarks on three recent cases of detachment of the retina. Transactions of the ophthalmological Society of the United Kingdom. Vol. V. 1885.
- Brecht, Ein Fall von Retinitis albuminurica mit hochgradiger Netzhautablösung während der Schwangerschaft entstanden. Archiv f. Ophthalm. Bd. XVIII: 2. 1872.
- Campart, Annales d'Oculistique Tome XCI p. 149. 1884.
- Carl Theodor, Herzog in Bayern, Beiträge zur Anatomie und Pathologie des Glaskörpers. Archiv für Ophthalm. Bd. XXV: 3. 1879.
- Über einige anatomische Befunde bei der Myopie. Rothmund und Eversbusch, Mittheilungen aus der Universitäts-Augenklinik zu München. 1882.
- Ein Beitrag zur pathologischen Anatomie des Auges bei Nierenleiden. Wiesbaden 1887.
- Cassidanius, Contribution à l'étude du décollement du corps vitré. Thèse Lyon. 1885.
- Coccius, Über die Anwendung des Augenspiegels. Leipzig 1853. S. 128.
- Cuignet, Quelques observations sur le décollement de la rétine. Recueil d'Ophthalmologie p. 327—338. 1874.
- Czermak, W., Zur Zonulafrage. Archiv f. Ophthalm. Bd. XXXI: 1. 1885.
- Dalrymple, Pathology of the human eye. London 1852.
- Davidson, A specimen showing total detachment of retina in renal retinitis. Transactions of the Ophthalmological Society of the United Kingdom. Vol. I. 1881.
- Denissenko, Zur Lehre von der Ablösung der Netzhaut. (Wratschebnija Wjedomosti 1882 Nr. 1—4 u. 6). (Nach Centralblatt f. Augenheilkunde 1882).
- Zur Frage der Netzhautablösung. Medicinsky Wjestnik Nr. 34—36. (Nach Centralblatt f. Augenheilkunde 1883).
- Deutschmann, Zur pathologischen Anatomie des haemorrhagischen Glaucoms. Archiv f. Ophthalm. Bd. XXV: 3. 1879.
- Donders, Beiträge zur pathologischen Anatomie des Auges. Archiv f. Ophthalm. Bd. I: 2, S. 113, 1885.

- Donders, Die Anomalien der Refraction und Accommodation des Auges. Wien 1866. S. 287, 335 u. folg.
- Dransart, Annales d'Oculistique. 1884, p. 30.
- Eales, Primary retinal haemorrhage in young man. Ophthalmic Review I, p. 41. 1882.
- Eversbusch, O., Über die sogenannte periodische Augenentzündung. Deutsche Zeitschrift für Thiermedizin Bd. VII. Leipzig 1882.
- Fuchs, E., Ruptura retinae. Klinische Monatsblätter für Augenheilkunde (1877).
— Das Sarcom des Uvealtractus. Wien 1882. S. 218, 261.
- Galezowski, Étude sur le décollement de la membrane hyaloïdienne. Gazette médicale, 1877.
— Des différentes variétés des décollements de la rétine et de leur traitement. Recueil d'Ophthalmologie 1883.
- v. Gräfe, Notiz über die im Glaskörper vorkommenden Opacitäten. Archiv f. Ophthalmologie Bd. I: 1, 1854. S. 351.
— Zwei Sektionsbefunde bei Sclerotico-chorioiditis posterior und Bemerkungen über diese Krankheit. Archiv für Ophthalmologie Bd. I: 1, 1854. S. 390.
— Nachträgliche Bemerkung über Sclerotico-chorioiditis posterior. Archiv f. Ophthalmologie Bd. I: 2, 1855. S. 307.
— Über eine Krebsablagerung im Innern des Auges, deren ursprünglicher Sitz zwischen Sclera und Chorioidea war. Archiv f. Ophthalmologie Bd. II: 1, 1855. S. 222.
— Über die Entstehung von Netzhautablösung nach perforirenden Scleralwunden. Archiv f. Ophthalm. Bd. III: 2, 1857. S. 391.
— Zur Prognose der Netzhautablösung. Archiv f. Ophthalm. Bd. III: 2, 1857. S. 394—396.
— Zur Lehre von der Netzhautablösung. Archiv f. Ophthalm. Bd. IV: 2, 1858. S. 235.
— Perforation von abgelösten Netzhäuten und Glaskörpermembranen. Archiv f. Ophthalm. Bd. IX: 2, 1863. S. 85.
— Beiträge zur Pathologie und Therapie des Glaucoms. Archiv f. Ophthalm. Bd. XV: 3, 1869. S. 173.
- v. Gräfe und Schweigger, (1860), Beiträge zur anatomischen Klinik der Augenkrankheiten. Netzhautdegeneration in Folge diffuser Nephritis (Sectionsbefund von Schweigger). Archiv für Ophthalm. Bd. VI: 2. 1860.
- Gowers, Medical Ophthalmoscopy. London 1882. p. 191, 321—323.

- Haensell, P.**, Recherches sur le corps vitré. Bulletin de la clinique nationale ophthalmologique de l'hospice des Quinze-Vingts. Paris 1884.
- Haller**, Dissertationem Inauguralem Joannis Adriani Theodori Sproegelii indicit et observationes de induratis corporis humani partibus addit Albertus Haller. Gottingae 1753.
- Hansen, E.**, Hospitalstidende 14 Aargang No. 1. Kjøbenhavn 1871.
- Heyl**, Case of retinal separation in the right eye and amaurosis uraemica in the left occurring simultaneously. American Journal of medical sciences Vol. 68. 1874.
- Hirschberg**, Klinische Beobachtungen, Wien 1874, S. 56.
 — Amaurose durch albuminurische Netzhautentzündung mit ausgedehnter Netzhautablösung beiderseits. Centralblatt f. Augenheilkunde 1884, S. 244.
- Hirschberg und Birnbacher**, Über metastatischen Aderhautkrebs. v. Gräfe's Archiv Bd. XXX: 4, 1884. S. 113.
- Horstmann**, Beiträge zur Myopiefrage. Charité-Annalen, Berlin 1880.
- Iwanoff**, Décollement de l'hyaloïde d'avec la rétine. Compte-Rendu du Congrès périodique international d'Ophthalmologie, Paris 1867, p. 121—123.
 — Glaskörperablösung. Sitzungsbericht der Ophthalmologischen Gesellschaft in Heidelberg im Jahre 1868, S. 297—302.
 — Beiträge zur Ablösung des Glaskörpers. Archiv f. Ophthalmologie Bd. XV: 2. 1869.
 — Das Oedem der Netzhaut. Archiv für Ophthalmologie Bd. XV: 2. 1869.
 — Glaskörper, in: Stricker, Handbuch der Gewebelehre 1872.
- Jacob, Arthur**, On account of a membrana in the eye, new first described. Philosophical Transactions of the royal society of London 1819, p. 300.
- Jäger, E. v.**, Über Star und Staaroperationen. Wien 1854. Taf. IV, Fig. XXVI, S. 101.
 — Über die Einstellungen des dioptischen Apparates im menschlichen Auge. Wien 1861. S. 66, 67, Fig. 28, 29, 37.
 — Ophthalmoscop. Handatlas, 1869, Taf. XVIII Fig. 84.
- Kerschbaumer**, Die Blinden des Herzogthums Salzburg nebst Bemerkungen über die Verbreitung und die Ursachen der Blindheit im Allgemeinen. Wiesbaden 1886. S. 49.
- Knapp**, Die intraocularen Geschwülste. Carlsruhe 1868. Ablösung der m. hyaloidea von der Netzhaut. S. 200.

- Kuhnt, Über einige Altersveränderungen im menschlichen Auge. Bericht der ophthalm. Gesellschaft in Heidelberg 1881.
- Laan, van der, Cinco casos de „retinite proliferante“. Periodico de oftalmologia practica Nr. 5 e 6. 1881.
- Landesberg, Amaurose in Folge von Retinitis e Morbo Brightii. Centralbl. für Augenheilkunde 1885, S. 106.
- Leber, Th., Die Krankheiten der Netzhaut und des Sehnerven. Gräfe-Sämisch V. Band, 1877, S. 576, 670 und folg.
- Beiträge zur Ätiologie innerlicher Augenentzündungen. Bericht über die zwölfte Versammlung der Ophthalmologischen Gesellschaft Heidelberg 1879.
- Über die Wirkung von Fremdkörpern im Inneren des Auges. International medical Congress London 1881.
- Über die Entstehung der Netzhautablösung. Bericht über die vierzehnte Versammlung der Ophthalmologischen Gesellschaft Heidelberg 1882.
- Leblanc, Traité des maladies des yeux observées sur les principaux animaux domestiques, principalement le cheval. Paris 1824.
- Liebreich, R., Netzhautablösung. Archiv für Ophthalm. Bd. V: 2, 1859. S. 251.
- Ophthalmoskopischer Befund bei Morbus Brightii. Archiv f. Ophthalm. Bd. V: 2. 1859.
- Atlas der Ophthalmoskopie, Berlin 1863, Taf. VII Fig. 1.
- Lutz, Georg, Augenerkrankungen während der Gravidität und im Puerperium. Nagel, Mittheilungen aus der ophthalmiatrie Klinik in Tübingen, 1884, Bd. 2, Heft 1.
- Magni, Considerazioni intorno alla formazione e costituzione definitiva del vitreo nell'occhio umano, e intorno ai distacchi di ialoide esistenti nella sezione patologica della collezione anatomica della clinica oculistica. Rivista clinica di Bologna Nr. 6, 1882.
- Magnus, Die Blindheit, ihre Entstehung und ihre Verhütung, Breslau 1883.
- Manz, Retinitis proliferans. Archiv f. Ophthalm. Bd. XXII: 3. 1876.
- Anatomische Untersuchung eines mit Retinitis proliferans behafteten Auges. Archiv f. Ophthalm. Bd. XXVI: 2. 1880.
- Masselon, Chorio-rétinite spécifique, Paris 1883. p. 12, 13.
- Mauthner, Lehrbuch der Ophthalmoskopie, Wien 1868. S. 394, 395.
- Milles, Detachment of the vitreous body. Royal London Ophthalmic Hospital Reports. Vol. XI, Part 1. Jan. 1886.

- Mooren, Ophthalmiatische Beobachtungen, Berlin 1867. S. 199.
 — Über sympathische Gesichtsstörungen, Berlin 1869. S. 12 u. folg.
- Morgagni, Epistolae anatomicae. Venetiis 1740. Epist. XVIII. Art. 38.
- Müller, H., Anatomische Beiträge zur Ophthalmologie. Archiv für Ophthalm. Bd. IV: 1, 1858. S. 363.
- Müller, H., Erkrankung von Chorioidea, Glaskörper und Retina bei Morbus Brightii. Gesammelte Abhandlungen herausgegeben von O. Becker. Leipzig 1872.
- Nagel, Über den ophthalmoskopischen Befund in myopischen Augen. Mittheilungen aus der ophthalmiatischen Klinik in Tübingen. 1880.
- Nettleship, Embolism of central artery of retina, Microscopical Examination. Ophthalmic Hospital Reports London, VIII, p. 19. 1874.
- Nieden, Über recidivirende, idiopathische Glaskörperblutung bei jungen Leuten. Bericht über die vierzehnte Versammlung der Ophthalmolog. Gesellschaft, Heidelberg 1882.
- Nordenson, E., Vorläufige Mittheilung über die pathologisch-anatomischen Veränderungen bei Netzhautablösung (und Discussion). Bericht der Ophthalmologischen Gesellschaft zu Heidelberg 1885.
 — Till Kännedomen om spontan Näthinneaflossning. Stockholm 1886.
- Pagenstecher, A., Klinische Beobachtungen aus der Augenheilanstalt zu Wiesbaden. Drittes Heft. Wiesbaden 1866. S. 48.
- Pagenstecher, H., Über Erweiterung des sog. Petit'schen Canals und consecutive Ablösung des vorderen Theils des Glaskörpers. Archiv f. Ophthalm. Bd. XXII: 2. 1876.
- Pagenstecher und Genth, (1875), Atlas der pathologischen Anatomie des Auges, Taf. IX. Wiesbaden 1875.
- Panizza, Sul fungo midollare dell'Occhio, S. 22. Pavia 1826.
- Poncet (de Cluny), Des décollements spontanés et complets de la rétine. Mémoires de la Société de Biologie, 1874.
 — Atlas d'Anatomie pathologique de l'oeil, Paris 1879. Pl. 42, 44.
 — Conclusion du rapport sur l'enquête de la Société Française d'Ophthalmologie relativement aux décollements de la rétine. Progrès Médical Nr. 19, 1887.
- Quinlan, Case of retinal detachment with renal retinitis. Transactions of the ophth. Society of the United Kingdom, Vol. I, 1881. pag. 58.
- Raehlmann, (1876), Über die Netzhautablösung und die Ursache ihrer Entstehung. Archiv f. Ophthalm. Bd. XXII: 4.
- Rava, Intorno il distacco della retina. Annal. di Ottalmologia IX, 1, 1880. p. 24.

- Roser, W., Chirurgische Aphorismen, Zur Lehre von der Chorioiditis. Archiv für Physiologische Heilkunde. Elfter Jahrgang. Stuttgart 1852.
- Saint-Yves, Nouveau traité des maladies des yeux, Chap. XXV. Paris 1722. p. 331.
- Samelsohn, Über mechanische Behandlung der Netzhautablösung. Centralblatt für medicinische Wissenschaften, 1875.
- Sammet, Rudolf, Der ophthalmoskopische Befund bei Retinitis albuminurica in seinem Verhältniss zu demjenigen einiger anderer Netzhauterkrankungen. Inaugural-Dissertation Strassburg. Darmstadt 1876.
- Sattler, Über den feineren Bau der Chorioidea des Menschen nebst Beiträgen zur pathologischen und vergleichenden Anatomie der Aderhaut. Archiv f. Ophthalm. Bd. XXII: 2. 1876.
- Schleich, Klinisch-statistische Beiträge zur Lehre von der Myopie. Mittheilungen aus der ophthalmiatischen Klinik in Tübingen, herausgegeben von Nagel. 1882.
- Schlesinger, Ismar, Beiträge zur Lehre von den Beziehungen der Pathologie der Netzhaut zum Morbus Brightii. Dissertation. Berlin 1884.
- Schmidt-Rimpler, Zur Frage der Schulmyopie. Archiv für Ophthalmologie Bd. XXI: 4. 1885.
- Schnabel, Über Glaucom und Iridectomie. Archiv f. Augenheilkunde, 1876, S. 67—74.
- Schneller, Zur Lehre von der Ernährung der Netzhaut. Archiv f. Ophthalm. Bd. XXVI: 1. 1880.
- Schöler, Zur Entstehung der Netzhautablösung. Jahresbericht. Berlin 1880.
- Schweigger, Zur pathologischen Anatomie der Chorioidea. Archiv f. Ophthalmologie Bd. IX: 1, 1863. S. 192.
- Vorlesungen über den Gebrauch des Augenspiegels, 1864. S. 120.
- Beobachtungen über Netzhautablösung. Archiv für Augenheilkunde, 1883.
- Über Staar- und Nachstaar-Operationen. Archiv für Augenheilkunde Bd. XVII: 2, 1887. S. 140.
- Schweigger und Herter, Charité-Annalen, 2. Jahrg. 1877. Berlin. S. 519.
- Seggel, Über normale Sehschärfe. Archiv für Ophthalmologie Bd. XXX: 2. 1884.
- Sichel, J., Mémoire sur le Glaucom § 22. Annales d'oculistiques. Tome V. Sept. 1841.
- Iconographie Ophthalmologique, Paris 1852—1859, S. 498, 510, 811; Pl. LXXX Fig. 4.

- Steffan, Jahresbericht über die Verwaltung des Medicinalwesens in Frankfurt a. Main 1873 und 1874, S. 18 - 20, 163.
- Stilling, J., Zur Genese der Netzhautablösung. Archiv für Augenheilkunde Bd. XII, 1883. S. 332.
- Eine Studie zur Kurzsichtigkeitsfrage. Archiv f. Augenheilkunde 1885.
- Stellwag v. Carion, Die Ophthalmologie von naturwissenschaftlichem Standpunkte aus. (1853—1858). Bd. I, S. 704—713; Bd. II, S. 107—108, 508—606, 688.
- Stöhr, Beiträge zur mikroskopischen Anatomie des menschlichen Körpers. Würzburg 1886.
- Swanzy, Multiple retinal haemorrhages, with detachment of the vitreous humour, causing blindness. Transactions of the ophthalmological Society of the United Kingdom, Vol. II. London 1882.
- Tartuferi, Über einige krankhafte Veränderungen der Neuroepithelschicht der Netzhaut. Centralblatt für die medicin. Wissenschaften. 1882.
- Trigt, van, Der Augenspiegel, übers. von Schauenburg. Dreiunddreissigste Beob. Fig. XII. Lahr 1854.
- Tscherning, Studien über die Ätiologie der Myopie. Gräfe, Archiv für Ophthalmologie Bd. XXIX: 1. 1883.
- Uhthoff, Casuistischer Beitrag zur Prognose der Netzhautablösung. Jahresbericht aus Schöler's Klinik, S. 49. Berlin 1880.
- Ulrich, Zur Anatomie und Physiologie des Canalis Petiti und der ausstossenden Gewebe. Archiv f. Ophthalm. Bd. XXVI: 2, S. 40. 1880.
- Studien über die Pathogenese des Glaucoms. Archiv f. Ophthalm. Bd. XXX: 4, 1884. S. 241.
- Unterharnscheidt, Zur Entstehungsweise der Netzhautablösung bei Myopie. Berliner Klinische Wochenschrift 1881.
- Virchow, H., Über den Bau der Zonula und des Petit'schen Kanales. Archiv f. Physiologie. Du Bois-Reymond 1885, S. 164.
- Walter, E., Klinische Studien über Netzhautablösung. Dissertation. Zürich 1884.
- Wardrop, James, Essays on the morbid anatomy of the human eye, London 1808, Vol. II, 1818, Cap. XXIX, Pl. XV.
- Ware, Chirurgical observations relative to the eye, London 1805, p. 234—242.
- Webster, A remarkable case of detachment of the retina with haemorrhage into the vitreous, simulating intraocular tumor. Knapp, Archives of Ophthalmology Vol. IX, Nr. 3, 1880.

- Wecker, *Traité des maladies du fond de l'oeil*, Paris 1870. Décollement de la rétine, p. 151—158.
- Wecker et Landolt, *Traité complet d'ophtalmologie*, Paris 1884, II, 2, p. 556, 557, 588 u. folg.; III, p. 151, 1887.
- Wecker et Masselon, *Ophthalmoscopie clinique*, Paris 1881, Fig. 26, p. 157, 158.
- Wedl, *Pathologische Anatomie des Auges*, Wien 1886. S. 186.
- Weiss, L., *Beiträge zur Anatomie des myopischen Auges. Mittheilungen aus der ophthalmiatischen Klinik in Tübingen*, herausg. von Nagel. Tübingen 1882, 1884.
- Über Länge und Krümmung des Orbitalstückes des Sehnerven und deren Einfluss auf die Entstehung der Kurzsichtigkeit. *Tageblatt der 58. Versammlung deutscher Naturforscher u. Ärzte in Strassburg*, 1885, p. 498.
- Wolfe, *Ponction à travers la sclérotique dans le décollement de la rétine. Annales d'Oculistiques*, Tome XCI, 1884, p. 149.
- Zinn, *Descriptio anatomica oculi humani*, p. 28—31. Gottingae 1755.
-

Herrn O. Peters in Göttingen

*möchte ich an dieser Stelle meinen Dank aussprechen
für seine Bereitwilligkeit, mit anerkannter Künstlerschaft
die Zeichnungen auszuführen, nach welchen die folgenden
Steindrucke angefertigt sind.*

Erik Nordenson.

Tafel I.

—

Erklärung der Tafel I (Fall I, S. 69 u. f.)

Spontane Netzhautablösung.

Fig. 1. Senkrechter Durchschnitt des Auges. Vergrößerung $\frac{4}{1}$.

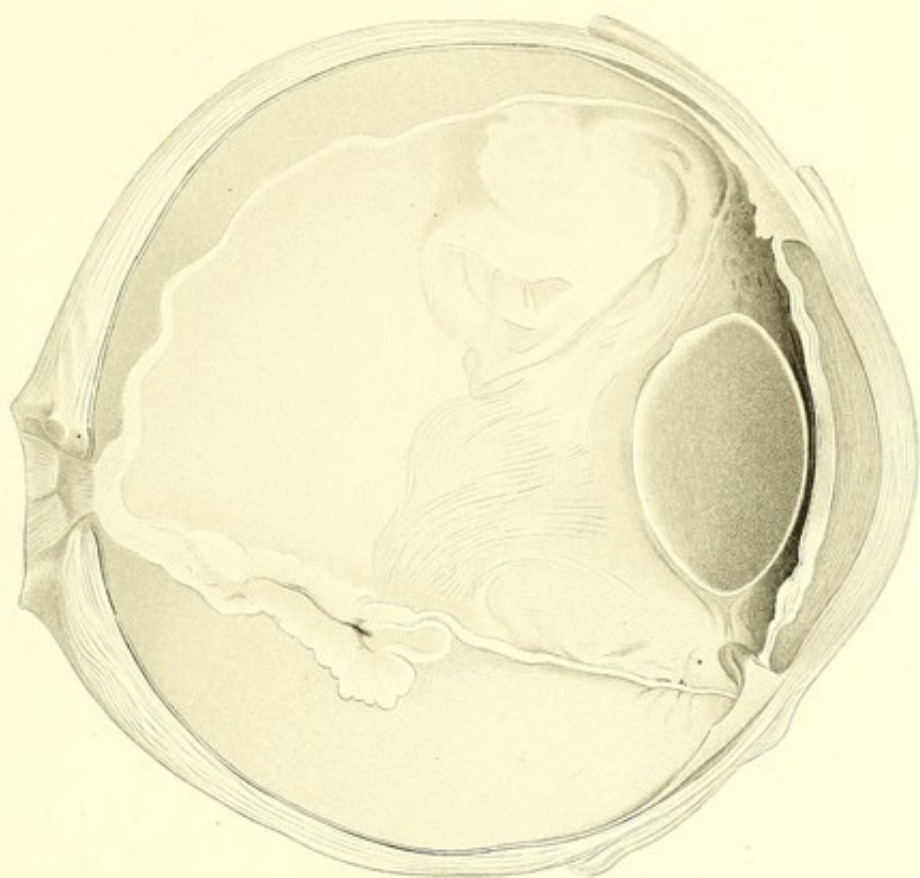
Der Glaskörper ist geschrumpft, im hinteren Theile des Auges bis zum Äquator abgelöst. Die abgelöste Netzhaut ist in ihrem hinteren unteren Abschnitte stark gefaltet, nimmt etwa im Äquator plötzlich stark an Dicke ab und verläuft von da an als dünnes Häutchen geradlinig zur Innenseite des Corpus ciliare.

Fig. 2. Senkrechter durch die Ruptur gefallener Durchschnitt des Auges. Vergrößerung $\frac{4}{1}$. Die faserige Structur des Glaskörpers ist bei einer Vergrößerung $\frac{60}{1}$ gezeichnet.

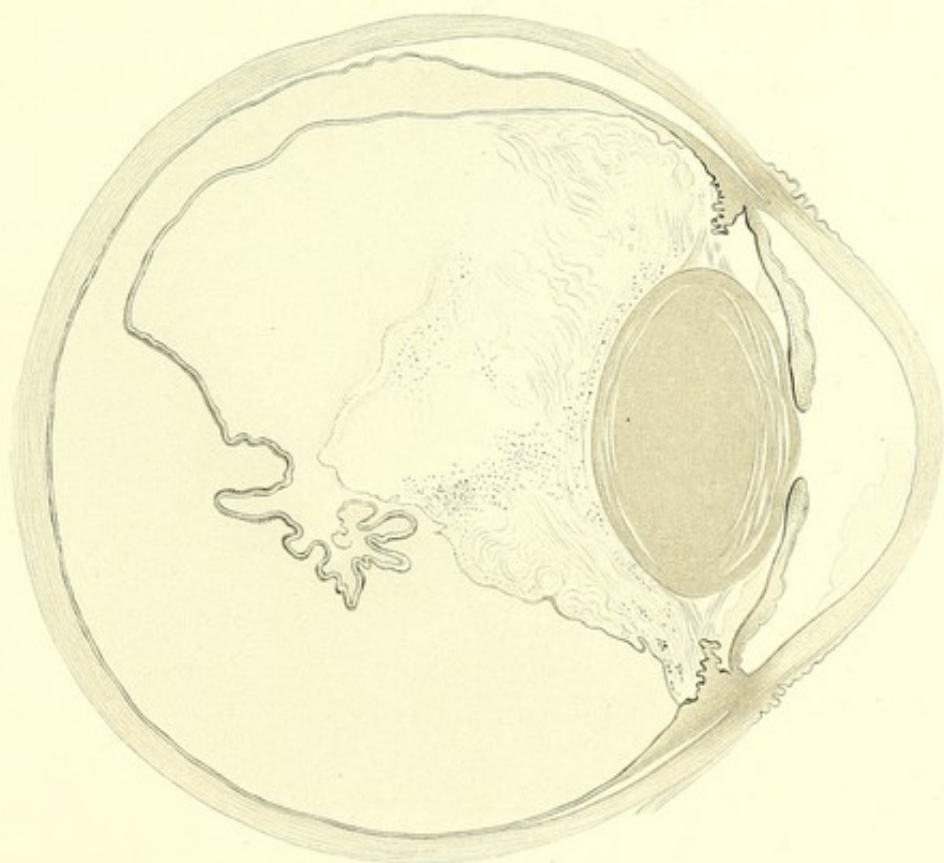
Schnittpräparat (Celloidin, Pikrolithionkarmin, Canadabalsam).

Dem nach unten stärker geschrumpften Glaskörper liegt der vordere Theil der abgerissenen Netzhaut dicht an; der hintere Theil der letzteren ist gefaltet und nach innen eingerollt. Subretinaler und subvitraler Raum sind durch die Perforationsöffnung mit einander in offener Verbindung.

a.



b.



Tafel II.



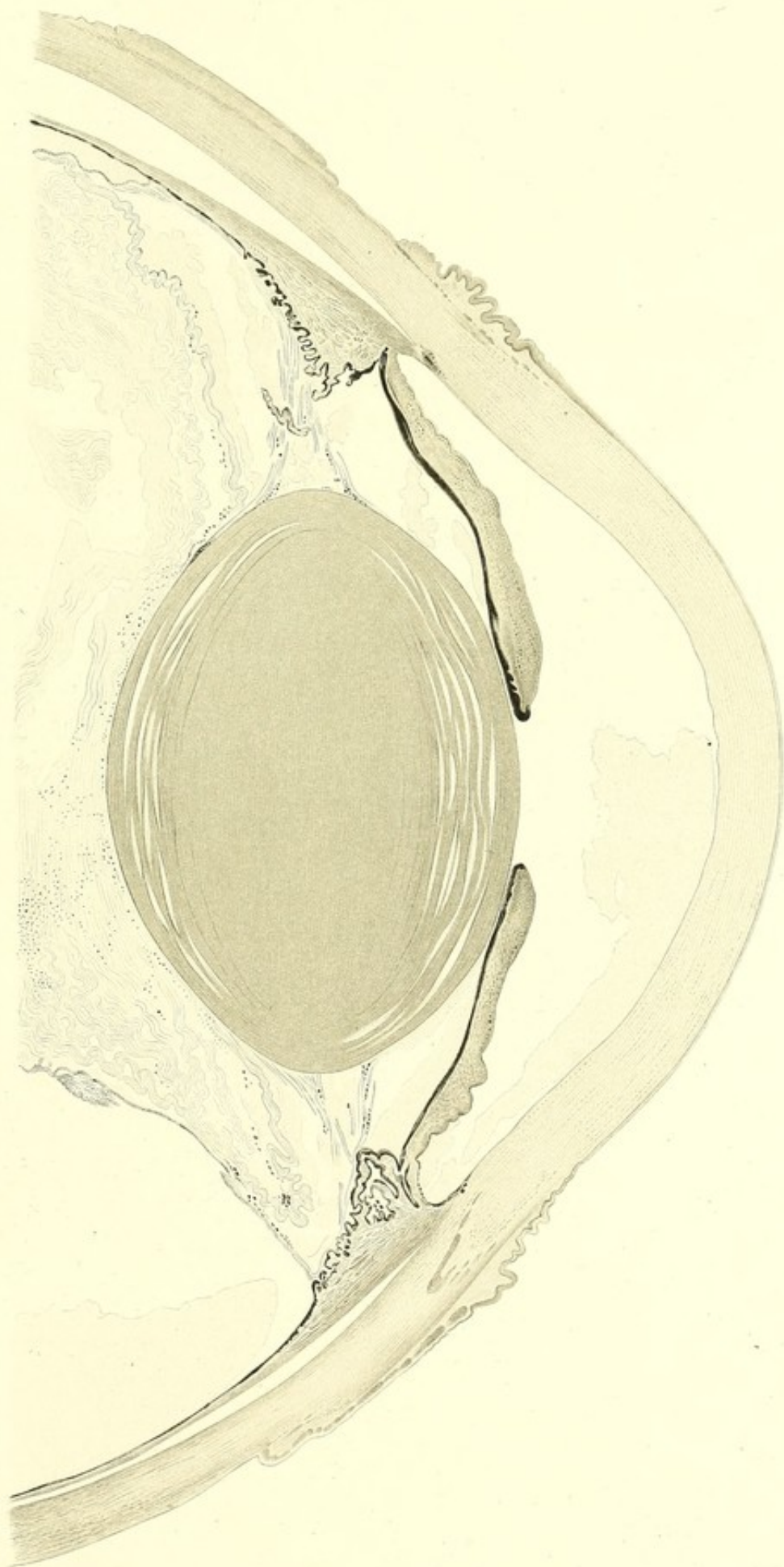
Erklärung der Tafel II (Fall I, S. 69 u. f.)

Spontane Netzhautablösung.

Senkrechter Durchschnitt des Auges, vorderer Theil. Vergrößerung $10/1$. Strukturverhältnisse des Glaskörpers und der Zonulafasern bei einer Vergrößerung von $52/1$ gezeichnet.

Schnittpräparat (Celloidin, Pikrolithionkarmin, Glycerin).

Die vordere Schicht des faserigen Glaskörpers ist von der Zonula abgehoben und hier stark gefaltet. In der erweiterten postzonulären Spalte und in der vorderen und hinteren Kammer befindet sich durch die Härtingsflüssigkeit geronnene Eiweissmasse. Im unteren Theile liegt die Iriswurzel der vordern Fläche der Ciliarfortsätze dicht an und ist zugleich nach hinten gezogen. Im Glaskörper und an den Zonulafasern befinden sich zahlreiche Pigmenthäufchen.



Tafel III.

—

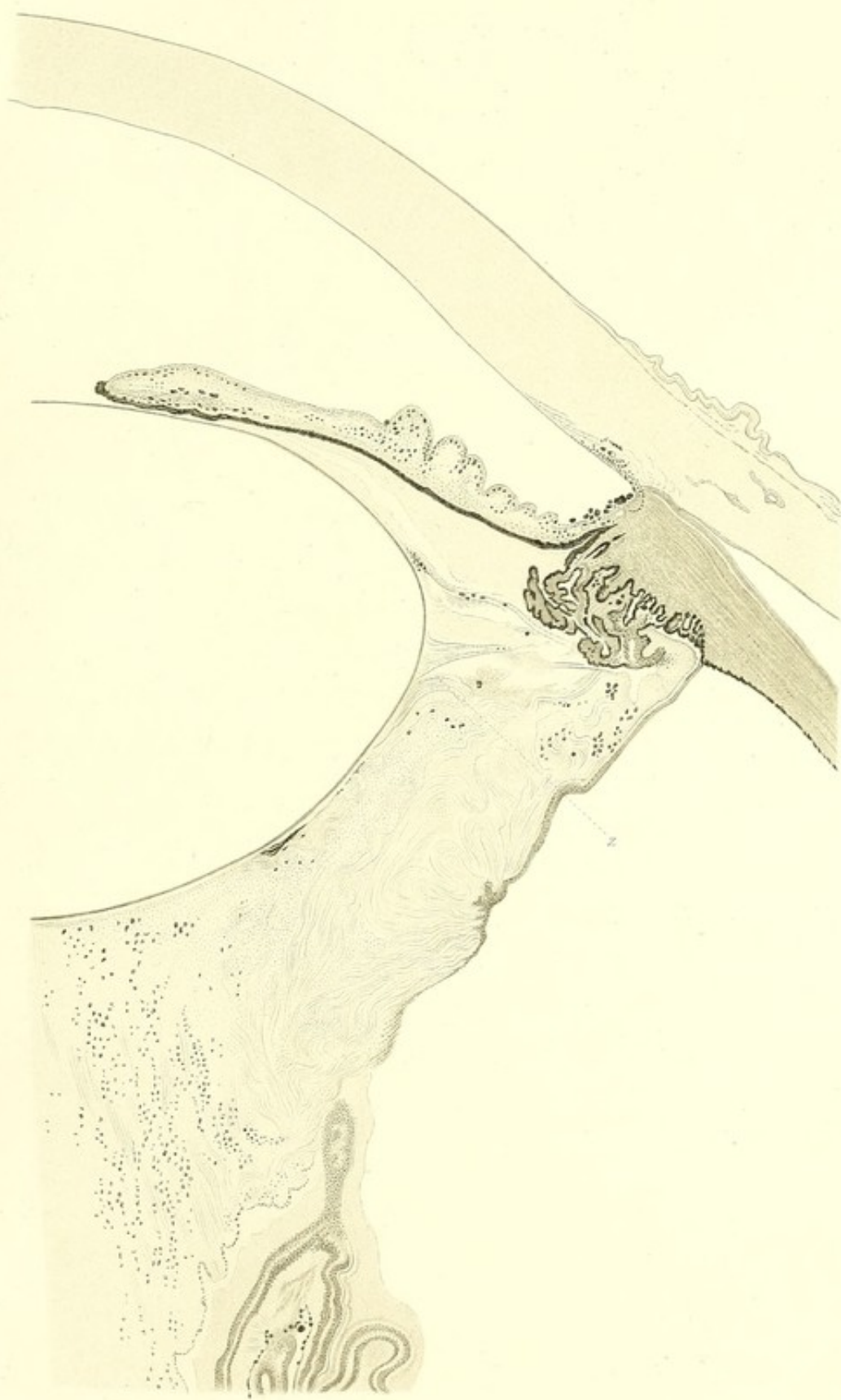
Erklärung der Tafel III (Fall I, S. 69 u. f.)

Spontane Netzhautablösung.

Senkrechter durch die Perforationsöffnung der Netzhaut gefallener Durchschnitt des Auges, vorderer unterer Theil. Vergrößerung $\frac{52}{1}$. Strukturverhältnisse des Glaskörpers bei einer Vergrößerung von $\frac{230}{1}$ gezeichnet.

Schnittpräparat (Celloidin, Boraxkarmin, Glycerin).

Die Iris ist an ihrem Ursprung nach hinten gezogen und liegt der Vorderfläche der Ciliarfortsätze an. Der Glaskörper, welcher besonders in der Umgebung des Netzhauttrisses stark geschrumpft ist, besteht aus gefalteten Faserbündeln. Einige Zonulafasern (*z*) in der Nähe des Linsenrandes sind nach hinten gebogen und liegen dem Glaskörper dicht an. Der vordere Theil der abgerissenen Netzhaut bekleidet die unebene Aussenfläche des geschrumpften Glaskörpers. Der hintere Theil der abgerissenen Netzhaut ist gefaltet und vom Glaskörper getrennt. Im Glaskörper befindet sich eine Menge von Pigment. Eine grössere Anhäufung von Pigment sieht man an einer Stelle zwischen Linse und Glaskörper, ferner an den Zonulafasern und im vorderen Kammerwinkel.



Tafel IV.

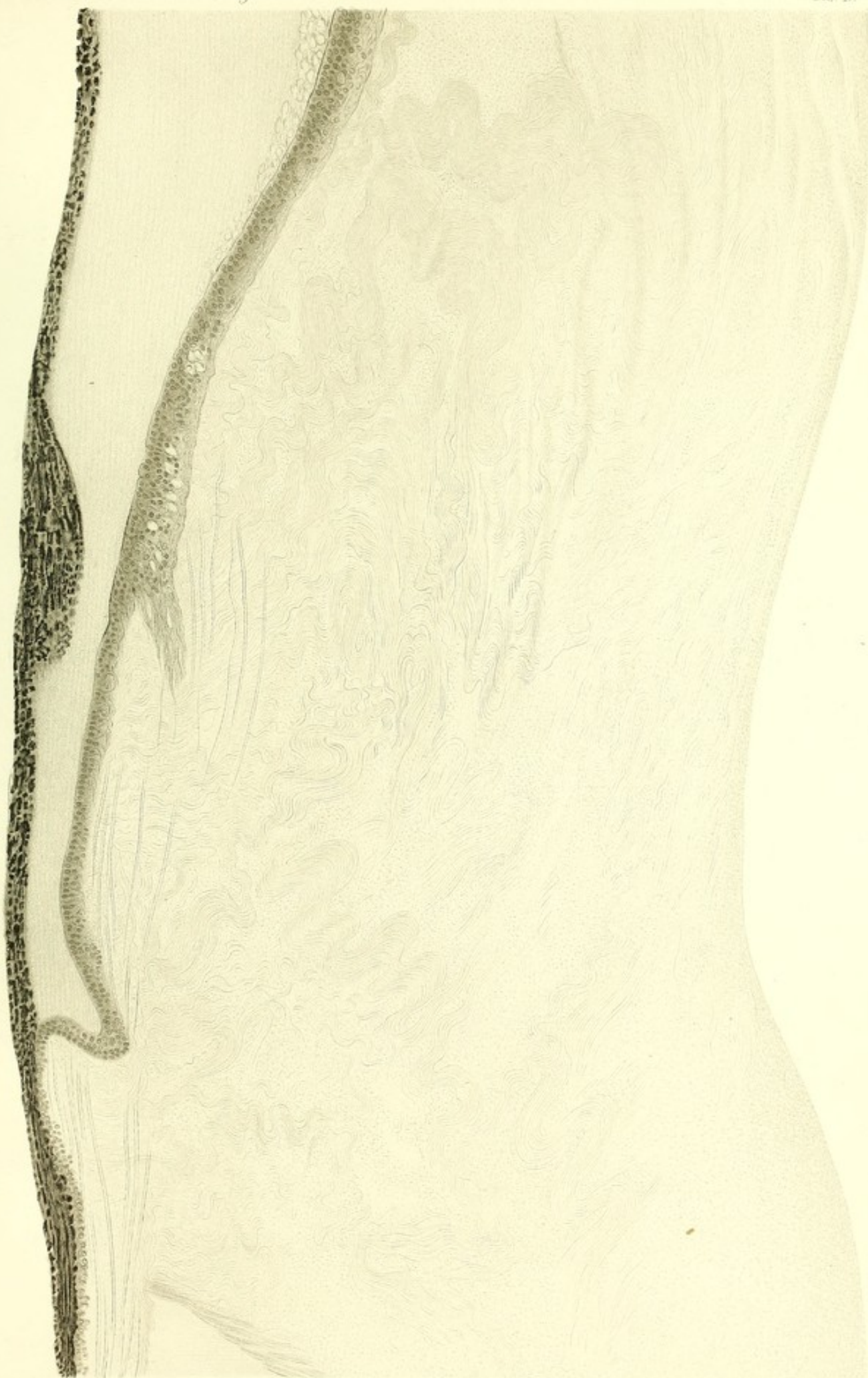
—

Erklärung der Tafel IV (Fall I, S. 69 u. f.)

Spontane Netzhautablösung.

Der Glaskörper im vorderen oberen Theile der inneren Augenhälfte. Vergrößerung $\frac{230}{1}$. Schnittpräparat (Celloidin, Boraxkarmin, Glycerin).

Der Glaskörper besteht hier aus bündelförmig angeordneten Fasern von wellenförmigem Verlauf. In der Nähe der Ora serrata werden die Faserbündel des Glaskörpers von doppelcontourirten Zonulafasern gekreuzt. Gegenüber der Ora serrata an der Innenfläche der Aderhaut befindet sich ein chorioiditischer Herd.



Tafel V.

Erklärung der Tafel V (Fall I, S. 69 u. f.)

Spontane Netzhautablösung.

Fig. a. Veranschaulicht die faserige Structur des Glaskörpers im vorderen oberen Theile der inneren Augenhälfte an der Grenze zwischen Pars ciliaris retinae und Ora serrata. Vergrößerung $\frac{360}{1}$.

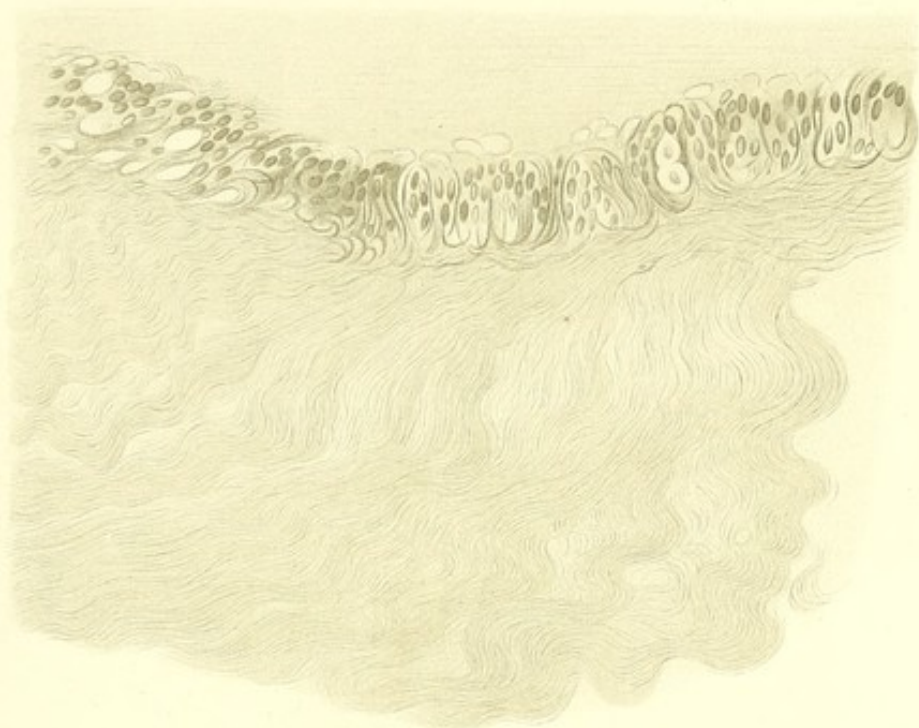
Schnittpräparat mit Hämatoxylin und Eosin gefärbt, nach Auflösung des Celloidin in Glycerin eingeschlossen.

Fig. b. Faserige Structur des Glaskörpers bei Vergrößerung $\frac{570}{1}$. Zerzupfungspräparat, in MÜLLER'scher Flüssigkeit gehärtet, in Wasser und Glycerin zerzupft, mit Pikrolithionkarmin gefärbt und in Glycerin eingeschlossen.

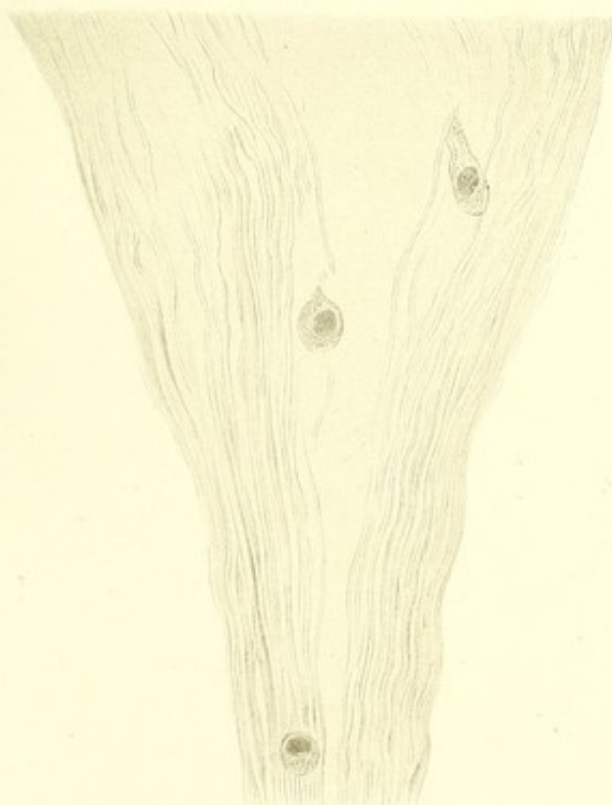
Fig. c. Stark geschlängelte Faserbündel aus dem Glaskörper der vorderen oberen Augenhälfte. Vergrößerung $\frac{570}{1}$.

Schnittpräparat (Celloidin, Pikrolithionkarmin, Glycerin).

a.



b.



c.



Tafel VI.

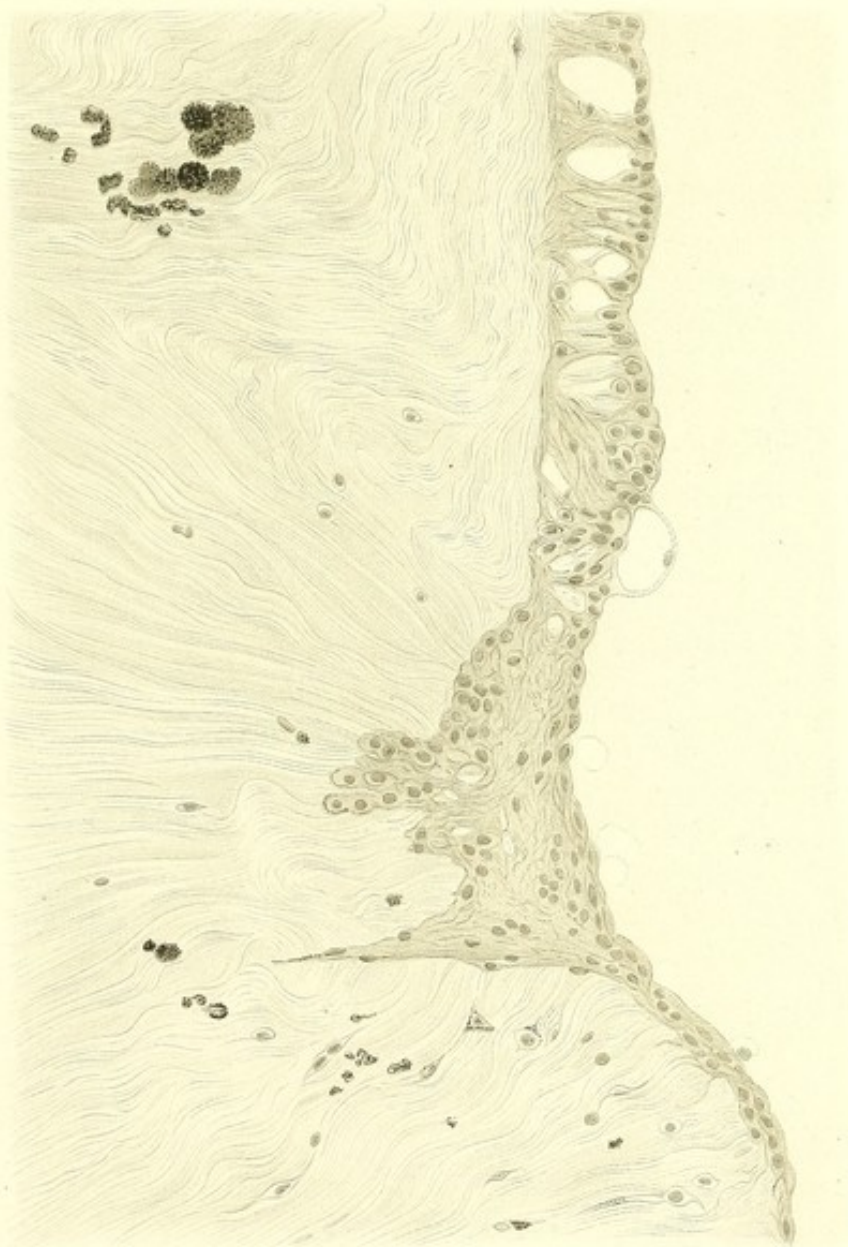—


Erklärung der Tafel VI (Fall I, S. 69 u. f.)

Spontane Netzhautablösung.

Der geschrumpfte Glaskörper an der grossen Netzhaut-Ruptur.
Vergrösserung $\frac{230}{1}$. Schnittpräparat (Celloidin, Pikrolithionkarmin,
Glycerin).

Zwischen den dicht zusammengedrängten Faserbündeln des
Glaskörpers sieht man hier und da einzelne pigmentirte Zellen
und Häufchen von Pigmentklumpen.





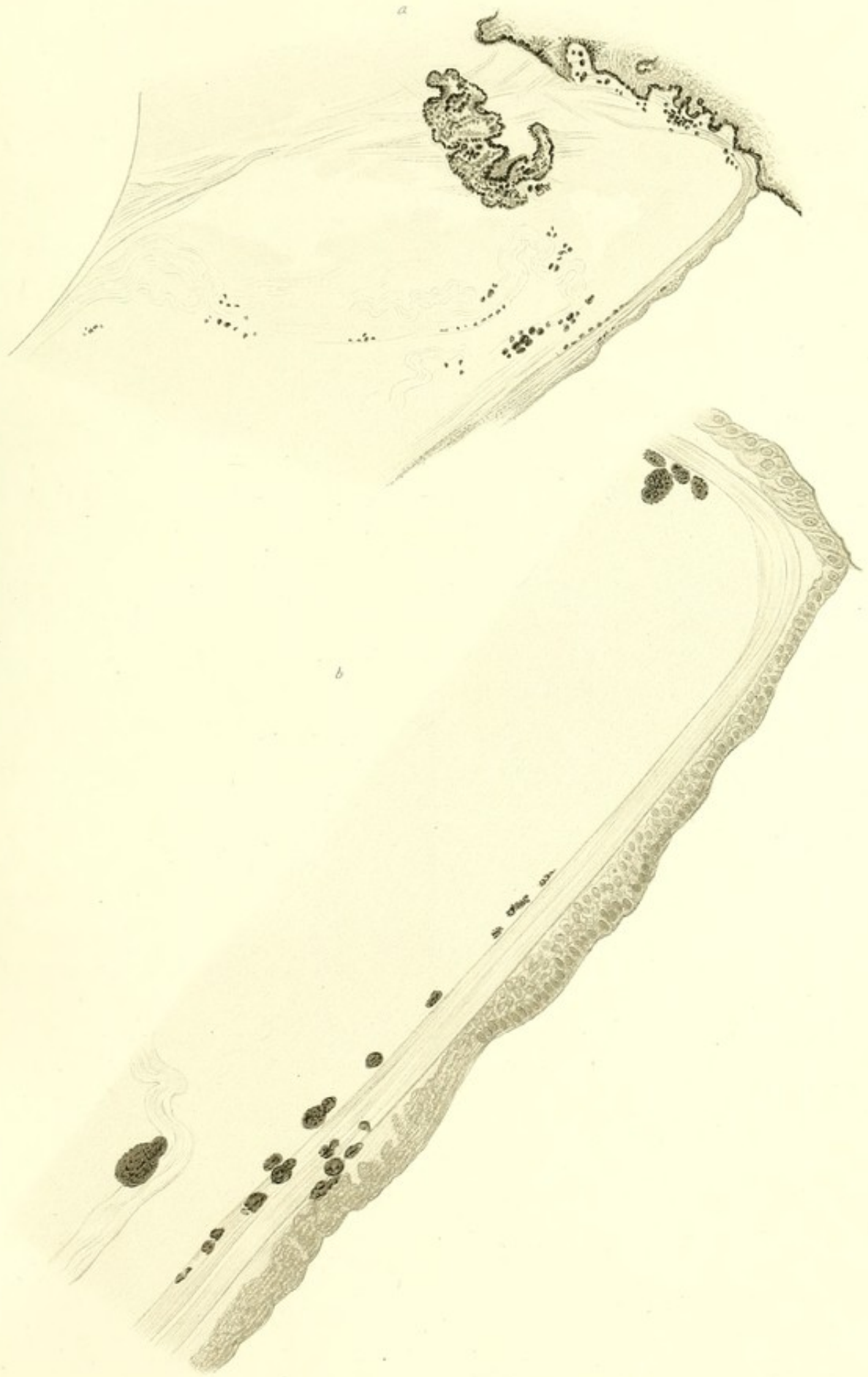Tafel VII.




Erklärung der Tafel VII (Fall I, S. 69 u. f.)

Spontane Netzhautablösung.

- Fig. a. Veranschaulicht die Abhebung des Glaskörpers von den Zonulafasern („vordere Glaskörperabhebung“) in dem vorderen unteren Theile der inneren Augenhälfte. Vergrößerung $\frac{230}{1}$. Schnittpräparat (Celloidin, Pikrolithionkarmin, Glycerin). In dem Zwischenraume zwischen der vorderen Schicht des gefalteten Glaskörpers und den Zonulafasern sieht man durch die Härtingsflüssigkeit geronnene Eiweissmasse. Die Zonulafasern sind in ihrem hinteren Theile gedehnt und verlaufen in beinahe gerader Linie zu dem hinteren Ende der Ciliarfortsätze, wo sie unter rechtwinkliger Knickung nach vorn umbiegen. Im Glaskörper, an den Zonulafasern und in den Thälern zwischen den Ciliarfortsätzen liegen grosse Klumpen von Pigment.
- Fig. b. Veranschaulicht die gedehnten zusammengedrängten Zonulafasern und ihre Umbiegung an der Innenfläche des Ciliarkörpers. Der Zwischenraum zwischen den Zonulafasern und der vordern gefalteten Schicht des Glaskörpers („der postzonuläre Raum“, CZERMAK, H. VIRCHOW) ist von durch die Härtingsflüssigkeit geronnener Masse erfüllt, Vergrößerung $\frac{510}{1}$.
-





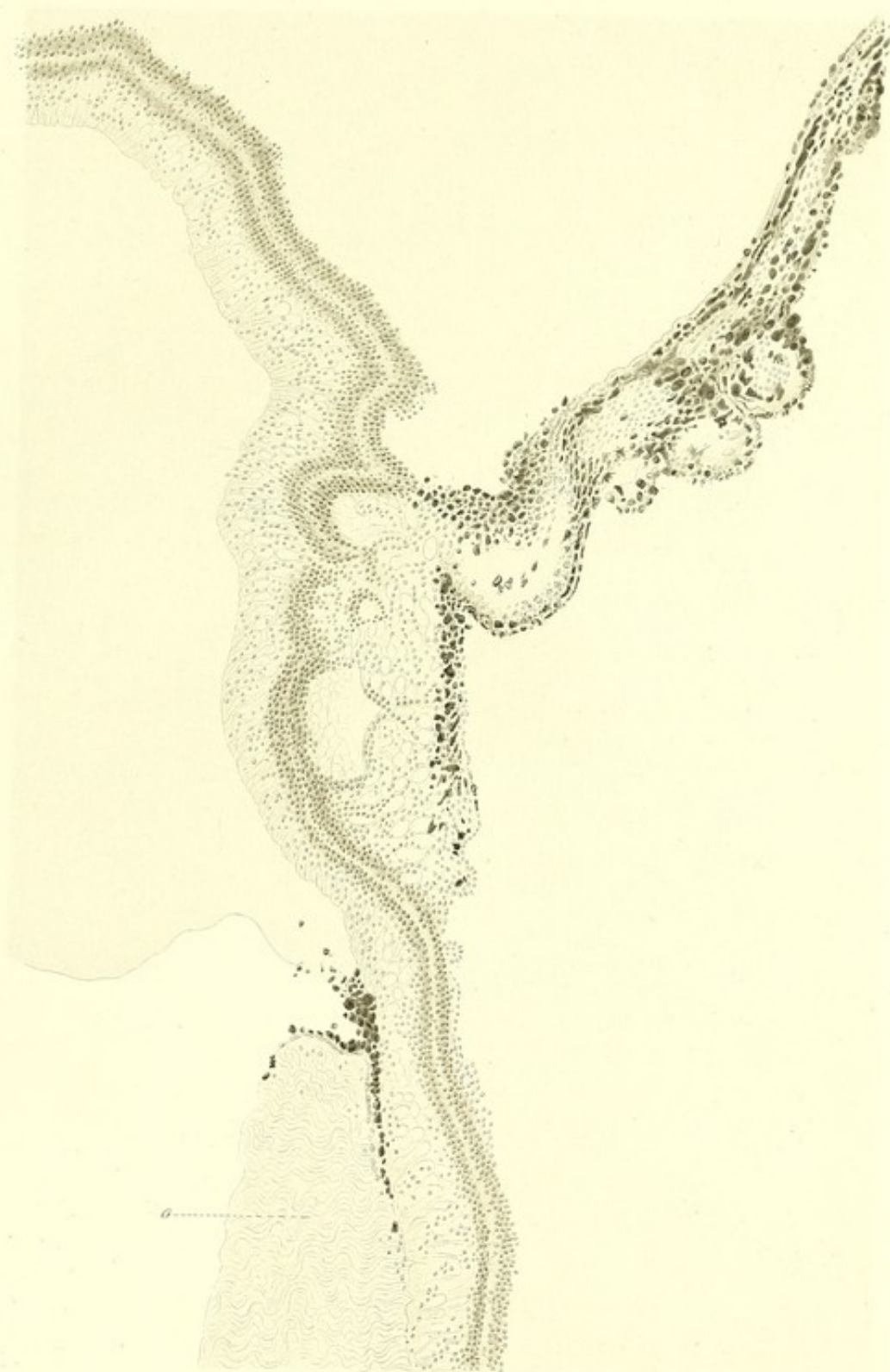Tafel VIII.

Erklärung der Tafel VIII (Fall I, S. 69 u. f.)

Spontane Netzhautablösung.

Der untere Theil eines neben der grossen Netzhautruptur geführten Verticalschnittes. Vergrösserung $^{52}_1$. Schnittpräparat (Celloidin, Hämatoxylin, Damarharz).

In dem Winkel zwischen dem scharf begrenzten dichtfasrigen Glaskörper (*G*) und der Netzhaut sieht man eine grosse Menge von Pigmentklumpen. An der Aussenseite der Netzhaut befindet sich eine mit Pigmentklumpen und pigmentirten Zellen bekleidete »*Chorioidealzotte*«.



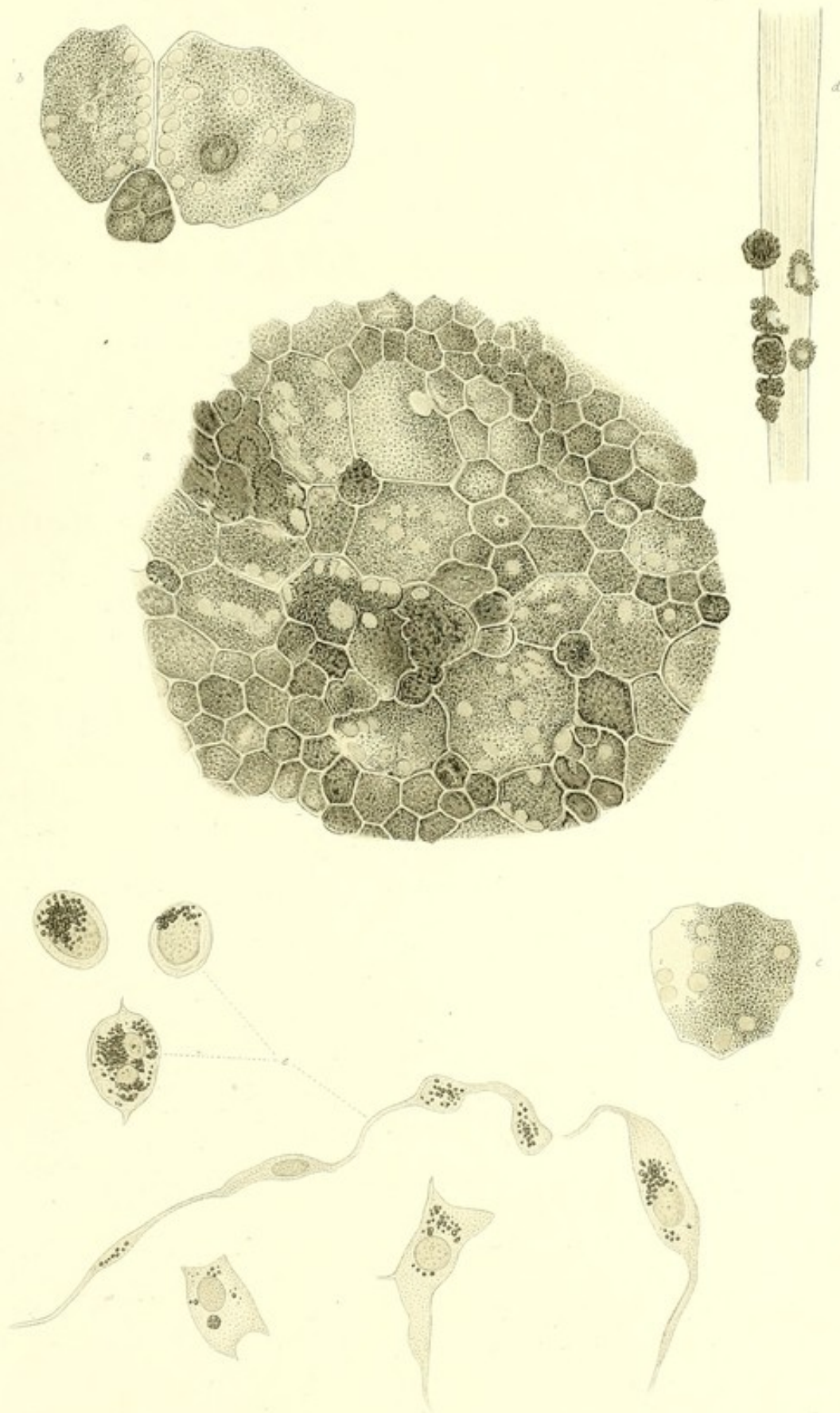
Tafel IX.

—

Erklärung der Tafel IX (Fall I, S. 69 u. f.)

Spontane Netzhautablösung.

- Fig. a. Pigmentepithel aus der Äquatorialgegend des Auges. Vergrößerung $540/1$.
- Fig. b u. c. Mehreckige u. mehrkernige „Gigantenzellen“ (KUHNT) aus der Äquatorialgegend des Auges. Vergrößerung $810/1$. Oelimmersion.
- Fig. d. Mit Pigmentklumpen besetzte Zonulafaser. In zwei Pigmentklumpen sieht man in der Mitte einen deutlichen Kern. Vergrößerung $570/1$.
- Fig. e. Pigmentirte Zellen aus dem Glaskörper. Vergrößerung $810/1$. Oelimmersion.
-



Tafel X.

—

Erklärung der Tafel X (Fall I, S. 69 u. f.)

Spontane Netzhautablösung.

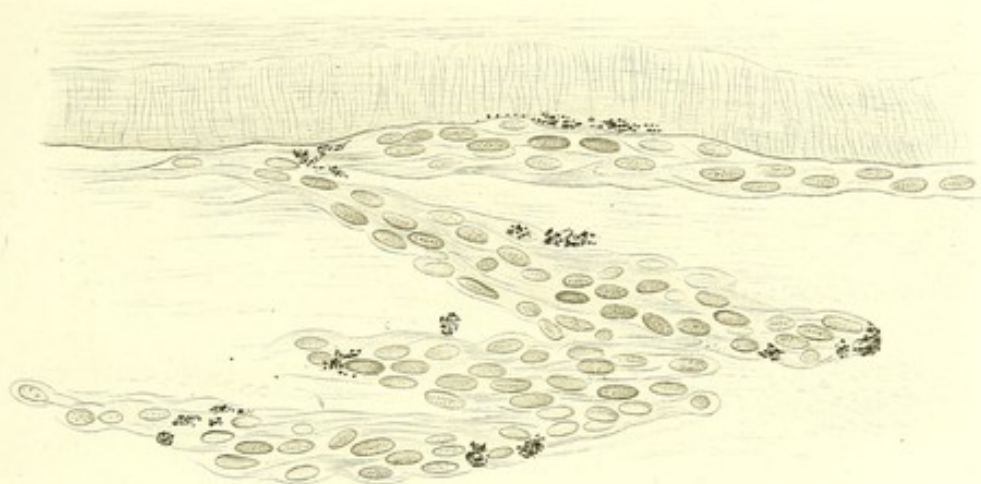
Fig. a. Die aus endothelähnlichen Zellen zusammengesetzte gefaltete Auskleidung der Innenfläche der Netzhaut.

Vergrosserung $540/1$. Schnittpräparat (Celloidin, Pikro-lithionkarmin, Canadabalsam).

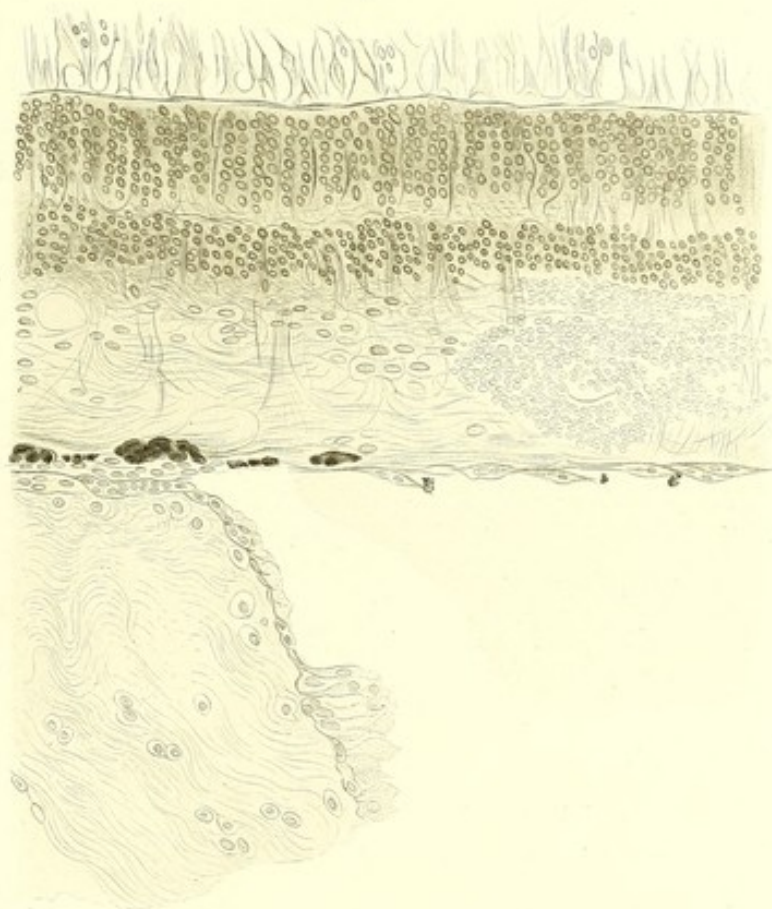
Fig. b. Verticalschnitt durch die hintere Grenze des abgehobenen Glaskörpers. Die einander gegenüber liegenden Flächen des Glaskörpers und der Netzhaut sind mit endothelähnlichen Zellen bekleidet. Blutungsherd in der Netzhaut.

Vergrosserung $230/1$. Schnittpräparat: Hämatoxylin, Damarharz.

a.



b.



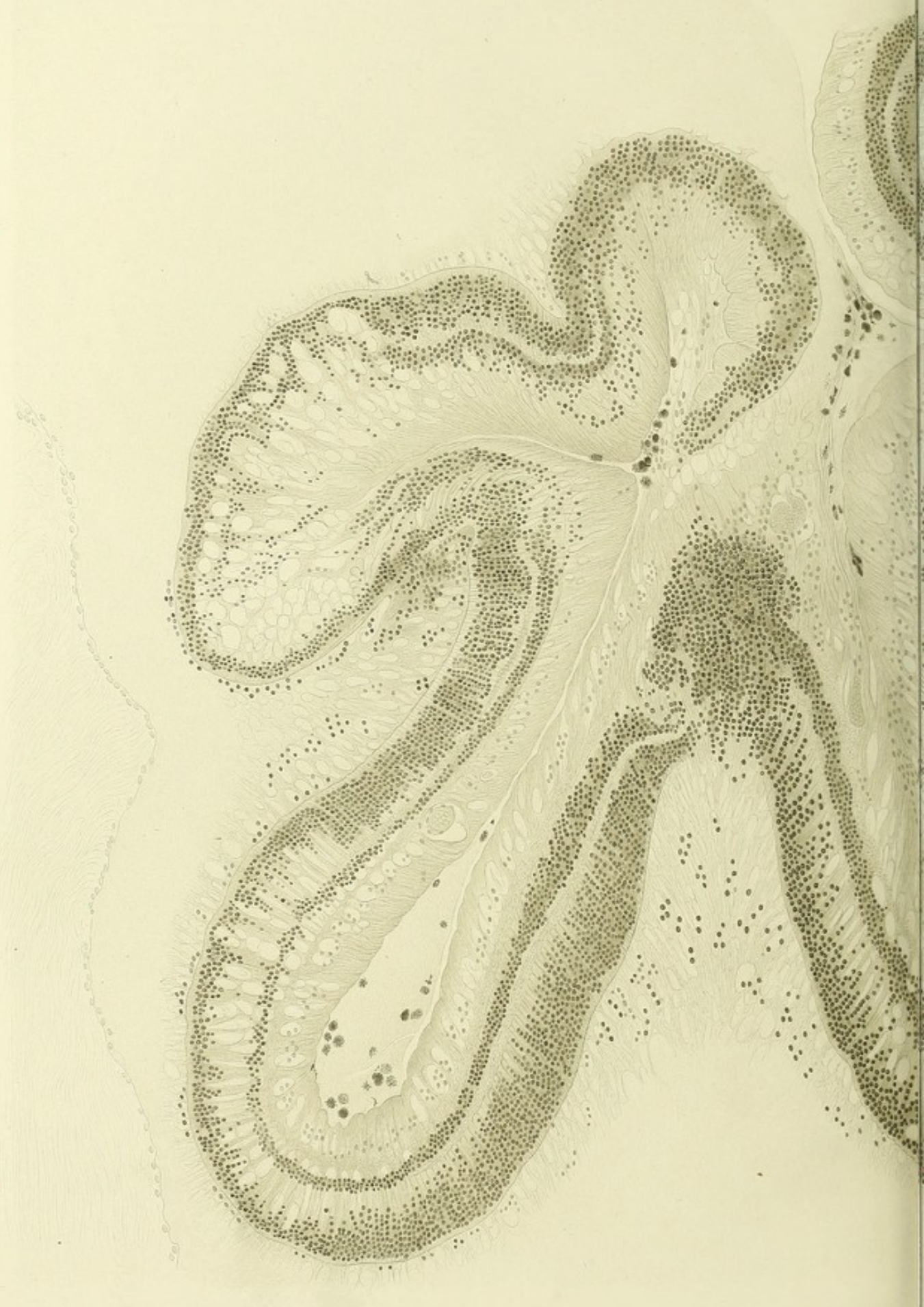Tafel XI.

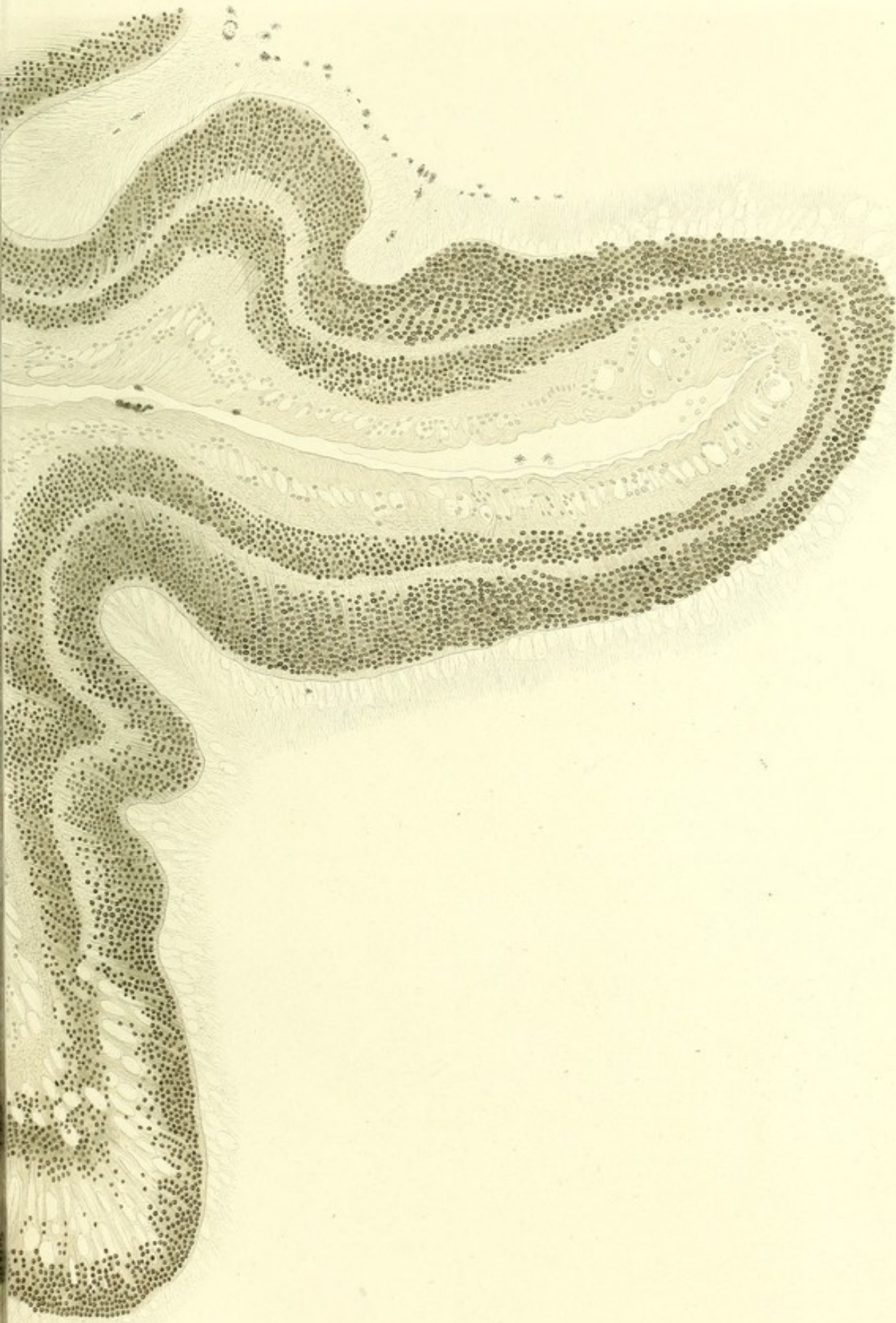Erklärung der Tafel XI (Fall I, S. 69 u. f.)

Spontane Netzhautablösung.

Verticalschnitt des Auges durch die Netzhautruptur. Der hintere, in Falten gelegte und nach innen gerollte Theil der zerrissenen Netzhaut. Nach oben davon der an seiner Aussenfläche mit endothelähnlichen Zellen bekleidete Glaskörper. Die Netzhaut ist von dem Glaskörper durch einen Zwischenraum getrennt, welcher von einer durch die Härtingsflüssigkeit geronnenen Masse ausgefüllt ist. Die MÜLLER'schen Fasern erscheinen verdickt. Die inneren Glieder der Stäbchen und Zapfen sind zu bläschenförmigen Gebilden umgewandelt, die Aussenglieder zu feinen Fasern ausgezogen.

Hier und da erkennt man in der Stäbchenschicht kernähnliche Gebilde, welche bei stärkerer Vergrößerung (Taf. XIII, *c*) äusseren Körnern ähnlich sind. An der Aussenfläche der Stäbchen-Zapfenschicht befindet sich von der Pigmentschicht abgelöstes Pigment. In den inneren Vertiefungen zwischen den Falten liegen Pigmentklumpen und geronnene Eiweissmasse. Gezeichnet bei Vergrößerung $230/1$. Schnittpräparat (Celloidin, Pikrolithionkarmin, Canadabalsam).






Lab. Anat. v. Minor & Minor, Frankfurt 1874

Verlag v. J.F. Bergmann, Wiesbaden.

O. Fuchs del.



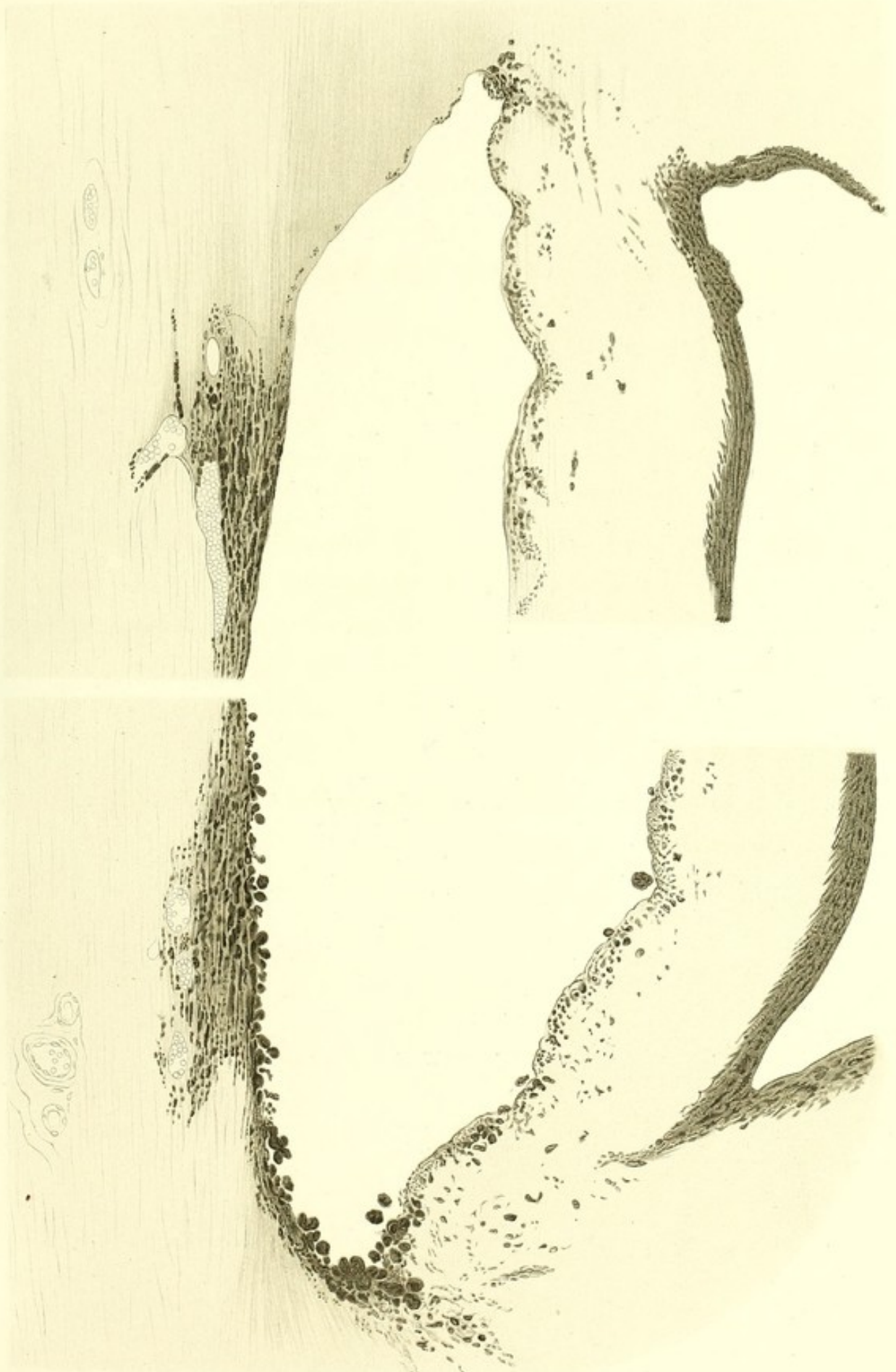Tafel XII.

Erklärung der Tafel XII (Fall I, S. 69 u. f.)

Spontane Netzhautablösung.

Die Figuren veranschaulichen die verschiedene Tiefe der vorderen Kammer in dem oberen und dem unteren Theile desselben Verticalschnittes des Auges. Die untere Figur zeigt die Zurückziehung der Iriswurzel und die dadurch verursachte Vertiefung der vorderen Kammer. Im Kammerwinkel liegen eine Menge Pigmentklumpen. Das Balkenwerk hinter dem mit Blutkörperchen erfüllten Plexus venosus ist reichlich mit Pigment austapeziert. Auch in den Spalten des Skleralgewebes in der Nähe der Gefässe liegen kleinere Pigmentklumpen.

Vergrößerung $\frac{300}{1}$. Schnittpräparat (Celloidin, Hämatoxylin, Damarharz).





Tafel XIII.

Erklärung der Tafel XIII (Fall I, S. 69 u. f.)

Spontane Netzhautablösung.

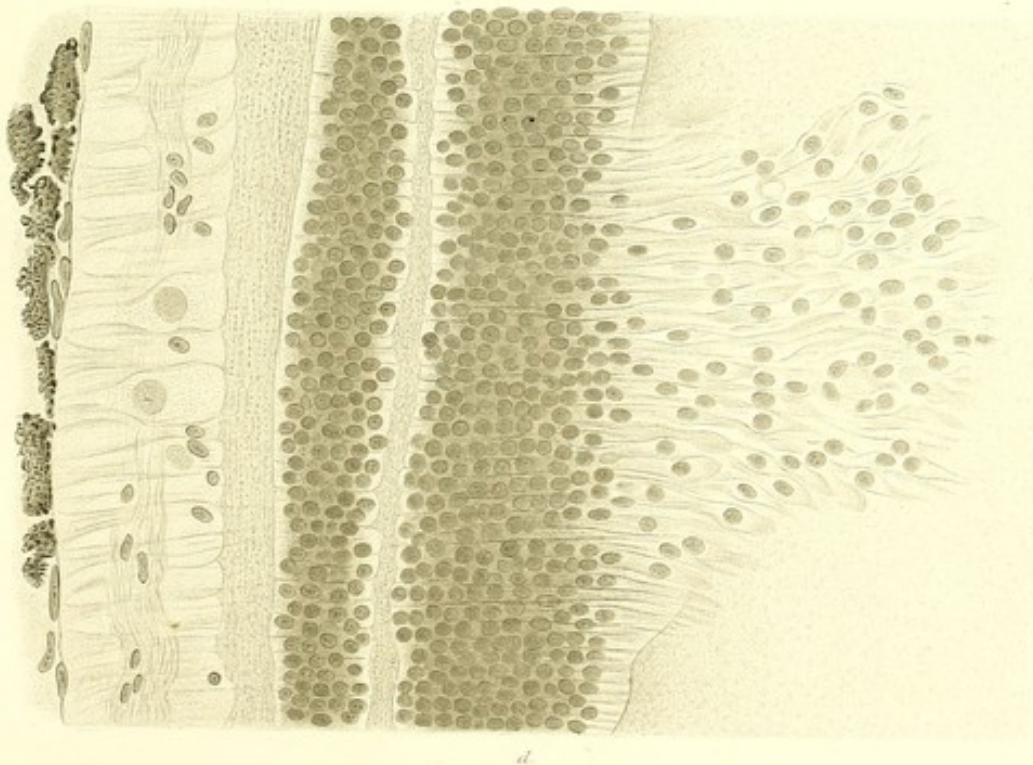
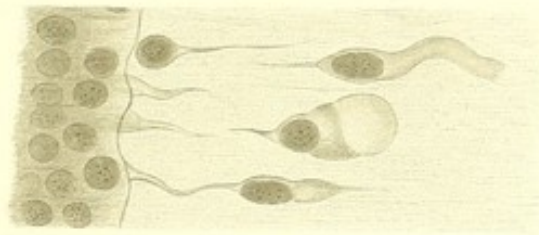
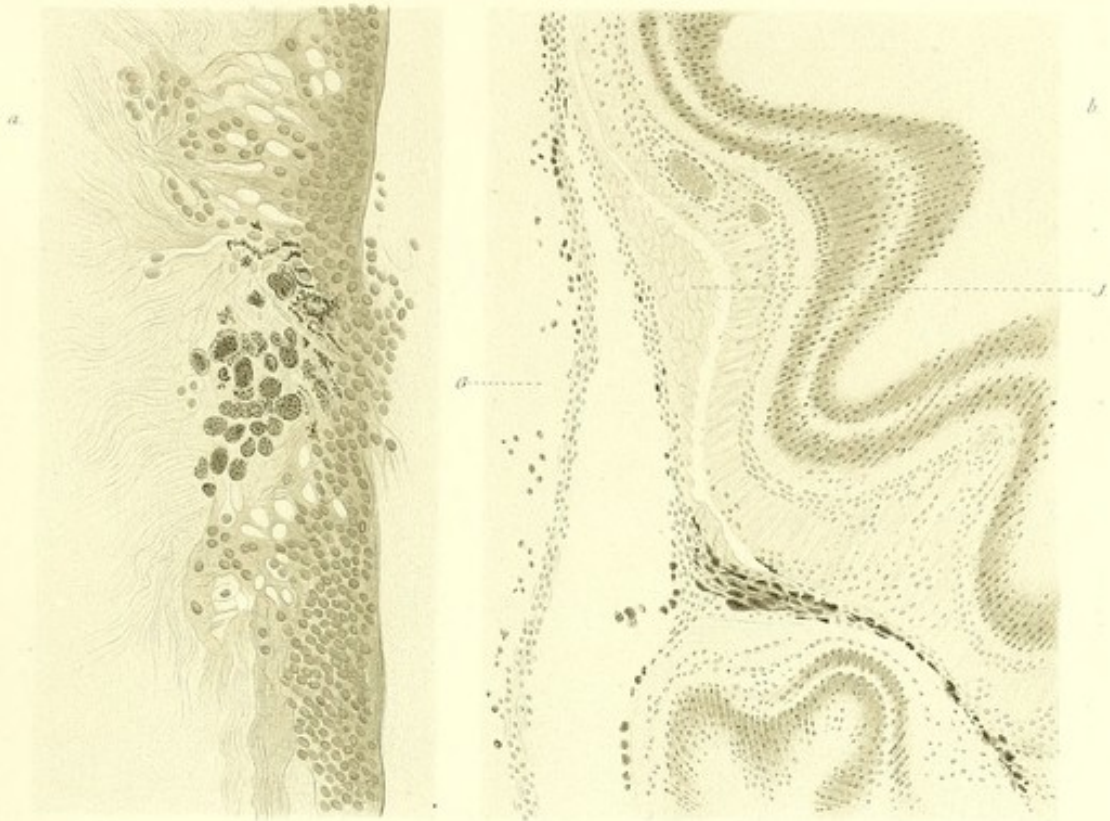
Fig. a. Netzhautriss im oberen vorderen Theile der inneren Augenhälfte.

Innerhalb des Risses befinden sich zahlreiche Pigmentklumpen. Schnittpräparat (Celloidin, Pikrolithionkarmin, Canadabalsam). Gezeichnet bei Vergrößerung $\frac{51}{1}$.

Fig. b. Zwischen der gefalteten Netzhaut und dem Glaskörper (*g*) ist ein mit geronnener Eiweissmasse angefüllter Zwischenraum. Die einander zugekehrten Flächen des Glaskörpers und der Netzhaut sind mit endothelähnlichen Zellen begleitet. An einer Stelle sind die endothelähnlichen Zellen in Form einer Membran von der Netzhaut abgehoben und in dem Zwischenraume liegen die IWANOFF'schen Tropfen. Schnittpräparat (Celloidin, Pikrolithionkarmin, Canadabalsam). Vergrößerung $\frac{52}{1}$.

Fig. c. Weit herausgerückte, deformirte, kernhaltige Zapfen. Vergrößerung $\frac{810}{1}$. Schnittpräparat.

Fig. d. Netzhaut mit durch die Membrana limitans externa gerückten Stäbchen und Zapfen. Vergrößerung $\frac{540}{1}$. Schnittpräparat (Celloidin, Pikrolithionkarmin, Canadabalsam). An der Innenfläche der Netzhaut endothelähnliche Zellen und Pigmentklumpen.



Tafel XIV.

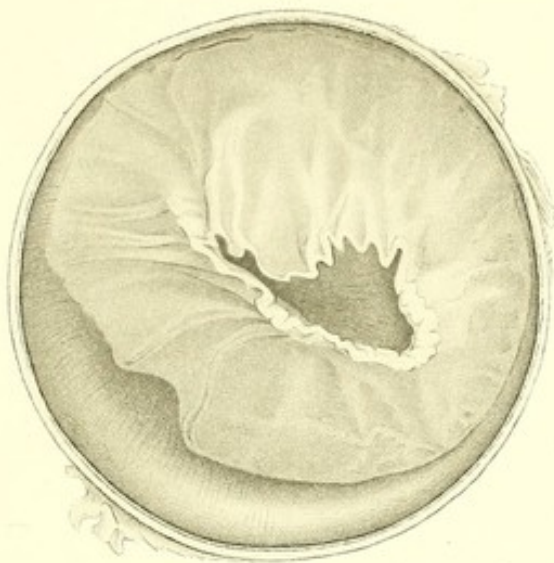—

Erklärung der Tafel XIV (Fall II, S. 95 u. f.)

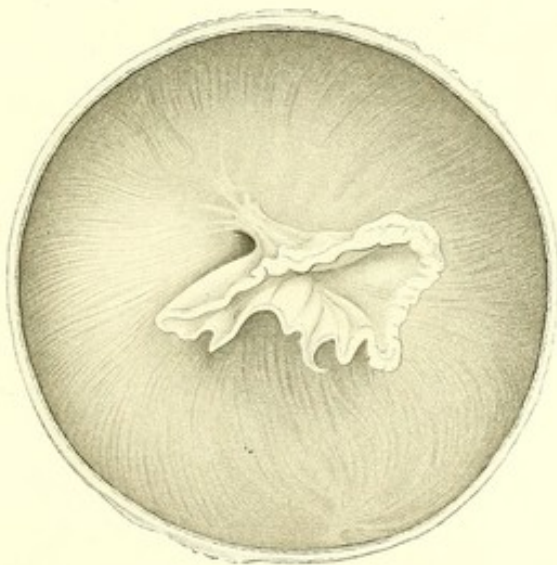Spontane Netzhautablösung.

- Fig. a. Die vordere Hälfte des im Äquator durchschnittenen Auges von hinten gesehen. Man sieht die in meridionalen Falten halskrausenähnlich zusammengezogene Retina. Vergrößerung $\frac{3}{1}$.
- Fig. b. Die hintere Hälfte des durchschnittenen Auges mit der stielförmig zusammengezogenen Netzhaut. Vergrößerung $\frac{3}{1}$.
- Fig. c. Durchschnittsfläche der meridional getheilten vorderen Hälfte des Auges. Vergrößerung $\frac{3}{1}$.
-

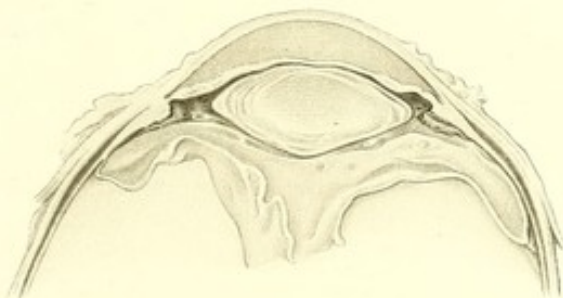
a.



b.



c.





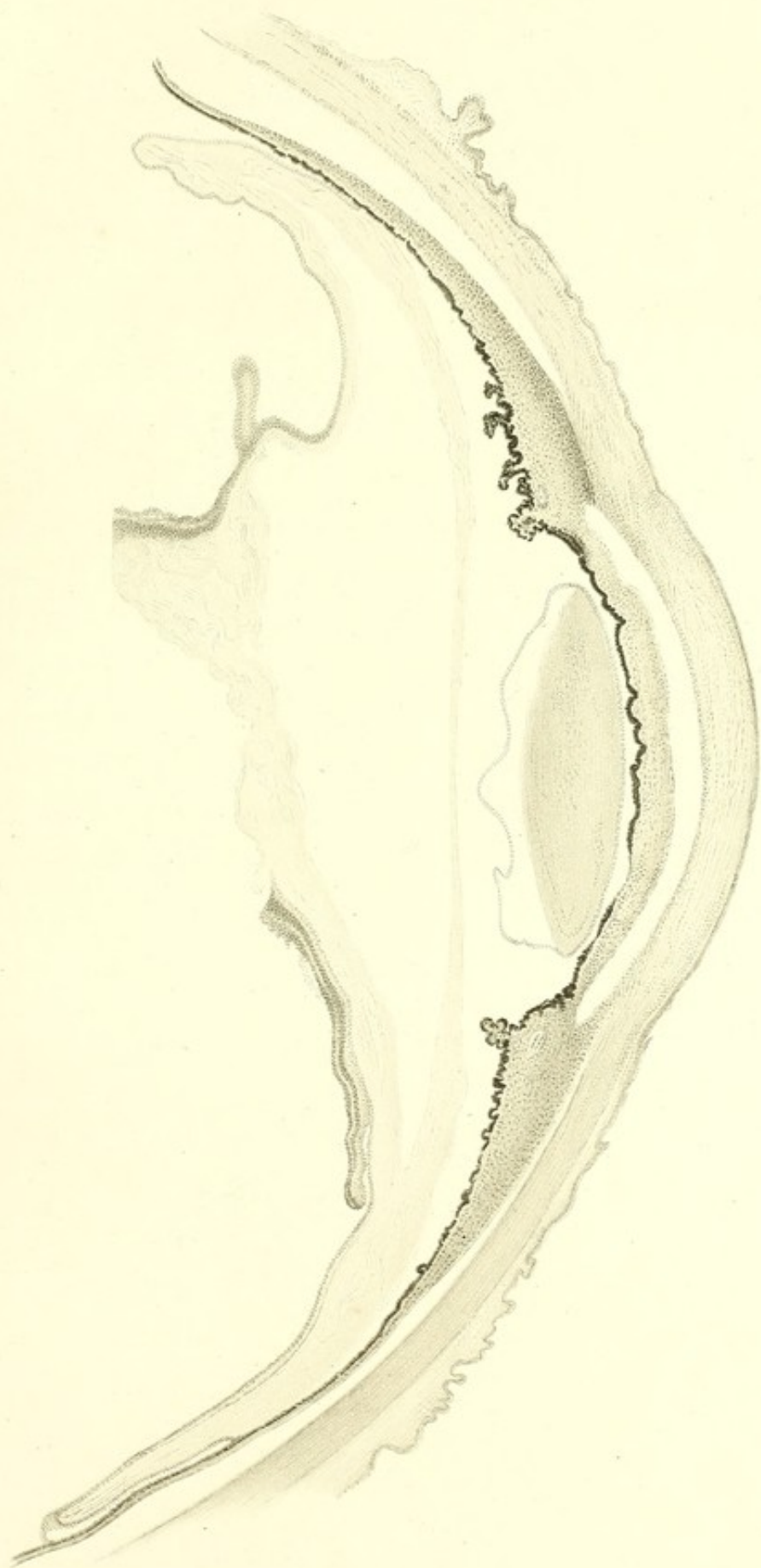
Tafel XV.

—

Erklärung der Tafel XV (Fall II, S. 95 u. f.)

Spontane Netzhautablösung.

Meridionalschnitt der vorderen Augenhälfte. Vom Glaskörper sieht man nur eine peripherische Schicht fibrillärer Substanz. Die Netzhaut ist bei *a* abgerissen; das hintere Ende der abgerissenen Netzhaut ist nach innen umgerollt, das vordere Ende liegt dicht an der Aussenfläche des Glaskörpers und verliert sich in eine dünne kernhaltige Schicht. Bei *b* sieht man eine Chorioidealzotte, durch welche die abgehobene Netzhaut noch mit der Aderhaut verbunden ist. Vergrößerung $\frac{8}{1}$. Strukturverhältnisse des Glaskörpers $\frac{230}{1}$. Schnittpräparat (Celloidin, Boraxkarmin, Damarharz).

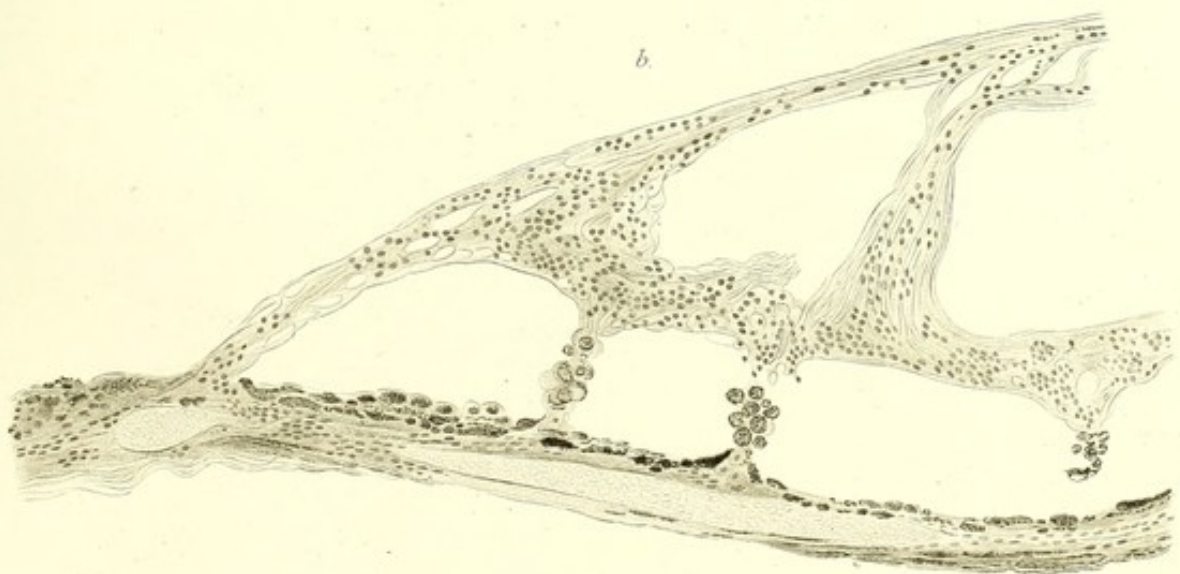
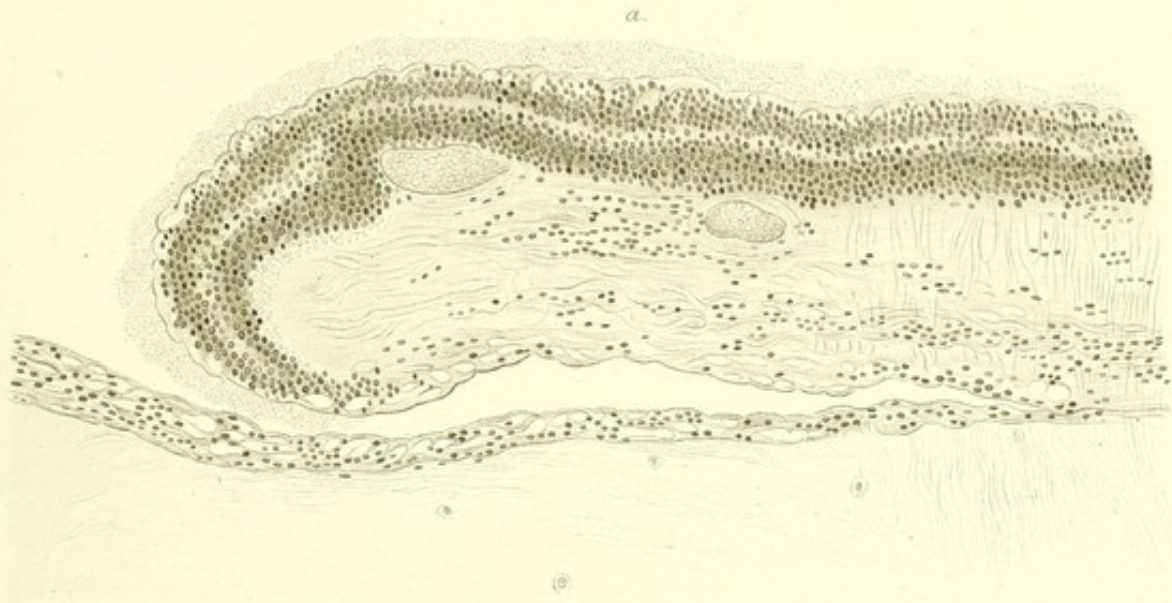


Tafel XVI.

Erklärung der Tafel XVI (Fall II, S. 95 u. f.)

Spontane Netzhautablösung.

- Fig. a. Zeigt das hintere umgerollte Ende der abgerissenen Netzhaut. Dieses Stück der Netzhaut ist von dem Glaskörper durch einen spaltförmigen Zwischenraum getrennt. Die Aussenfläche des Glaskörpers ist von kernhaltigen, zu einem areolären Gewebe angeordneten Zellen überzogen. Vergrößerung $\frac{230}{1}$. Schnittpräparat (Celloidin, Boraxkarmin, Damarharz).
- Fig. b. Zeigt die mit Pigmentepithelzellen überzogenen Chorioidealzotten zwischen der Ader- und Netzhaut. In der Netzhaut sieht man die durch die Dehnung entstandenen grossen Lücken. Vergrößerung $\frac{230}{1}$. Schnittpräparat (Celloidin, Boraxkarmin, Damarharz).
-

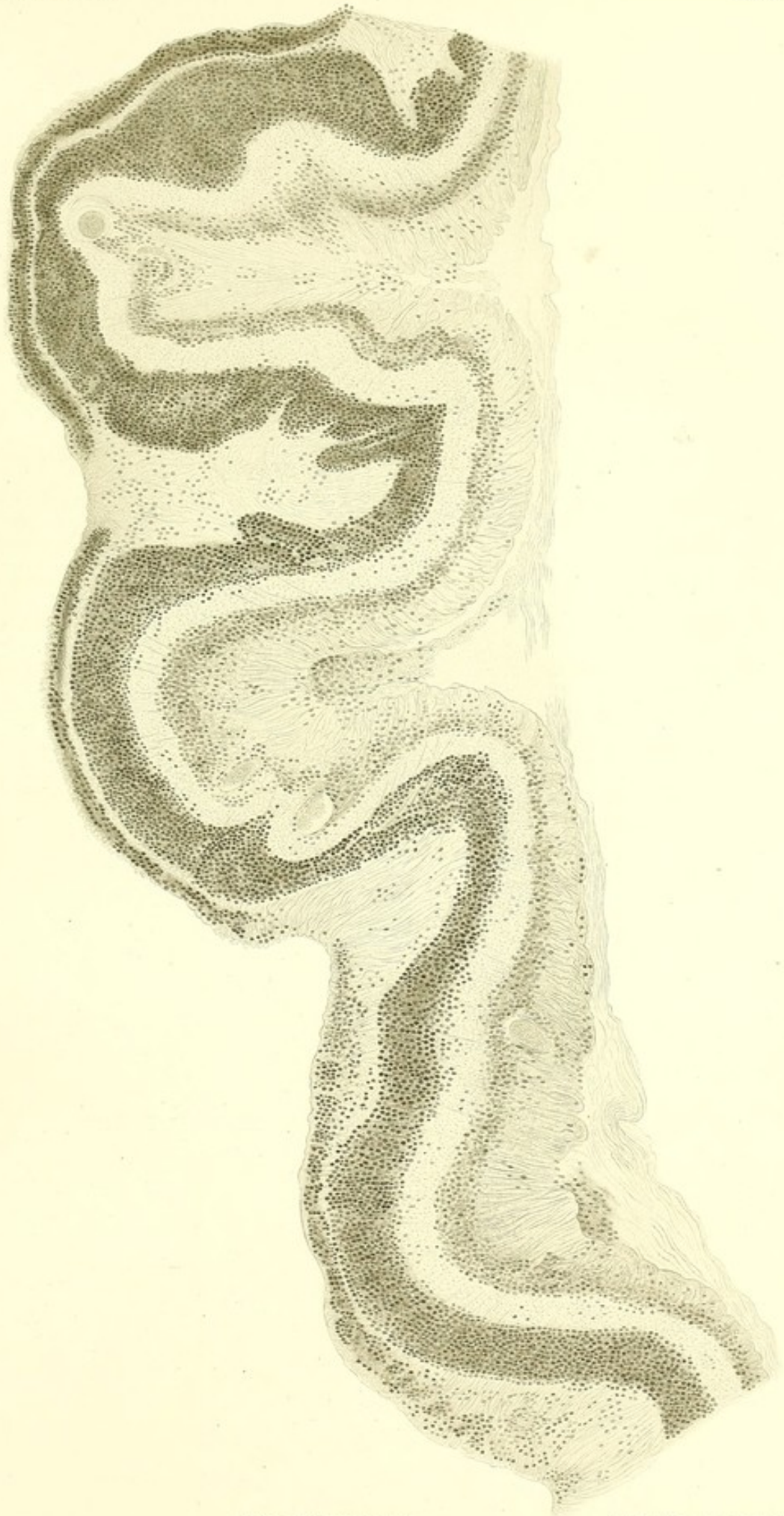

Tafel XVII.

Erklärung der Tafel XVII (Fall II, S. 95 u. f.)

Spontane Netzhautablösung.

Äquatorialschnitt der Netzhaut. Die Netzhaut zeigt sich stark zusammengefaltet. Die MÜLLER'schen Fasern sind stark hypertrophirt und an ihren Basalstücken ausserordentlich zusammengedrängt. Die äussere Körnerschicht ist theilweise atrophirt und geschwunden, die innere Körnerschicht mit papillenförmigen Wucherungen besetzt. In der Nervenfaserschicht erkennt man eine grosse Menge kernhaltiger Zellen. An der Innenfläche der Netzhaut befindet sich eine Schicht Glaskörpergewebes mit Fibrillen von wellenförmigem Verlauf. In der Tiefe der Netzhautfalten liegen Häufchen von Zellen. Vergrösserung $\frac{230}{1}$. Schnittpräparat von Prof. LEBER (Celloidin, Hämatoxylin, Damarharz).



Tafel XVIII.

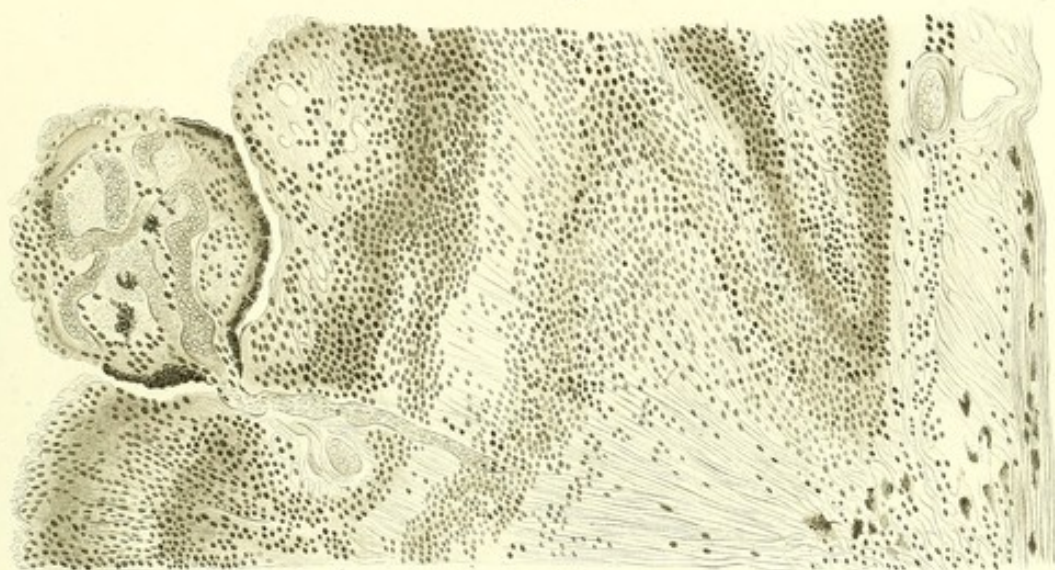—

Erklärung der Tafel XVIII (Fall II, S. 95 u. f.)

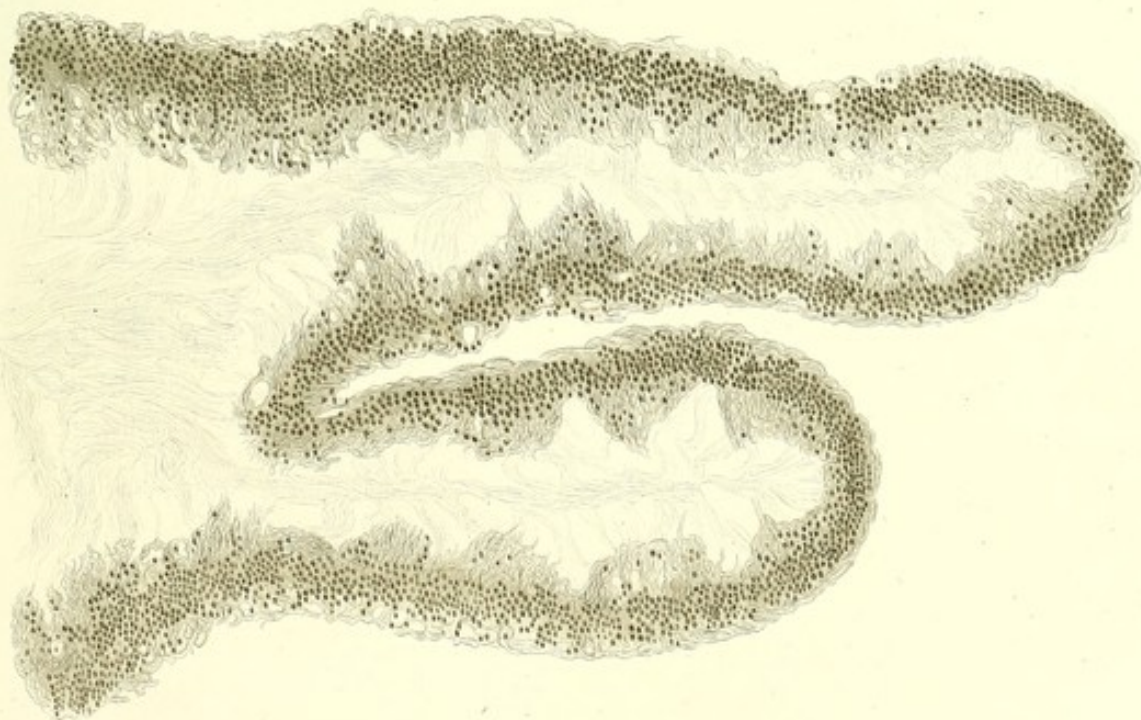
Spontane Netzhautablösung.

- Fig. a. Querschnitt der Netzhaut mit einer an der Aussenfläche derselben sich befindenden gefäßhaltigen, aus feinkörniger Masse mit Rundzellen bestehenden Excrescenz. Gezeichnet bei Vergrößerung $\frac{230}{1}$. Schnittpräparat von Prof. LEBER (Celloidin, Hämatoxylin, Glycerin).
- Fig. b. Meridionalschnitt der Netzhaut aus der Gegend der Ora serrata; derselbe zeigt die hügeligen Auswüchse an der Innenfläche der Netzhaut und die faserigen Ausstrahlungen in den Glaskörper. Gezeichnet bei Vergrößerung $\frac{230}{1}$. Schnittpräparat von Prof. LEBER (Celloidin, Hämatoxylin, Glycerin).
-

a.



b.





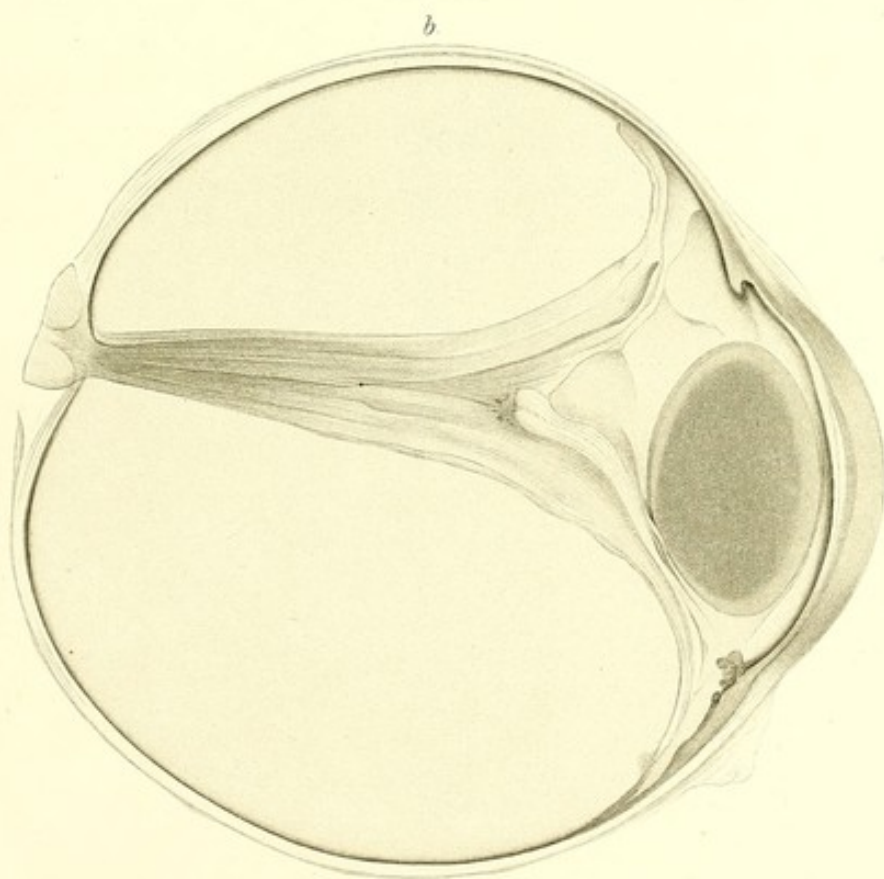
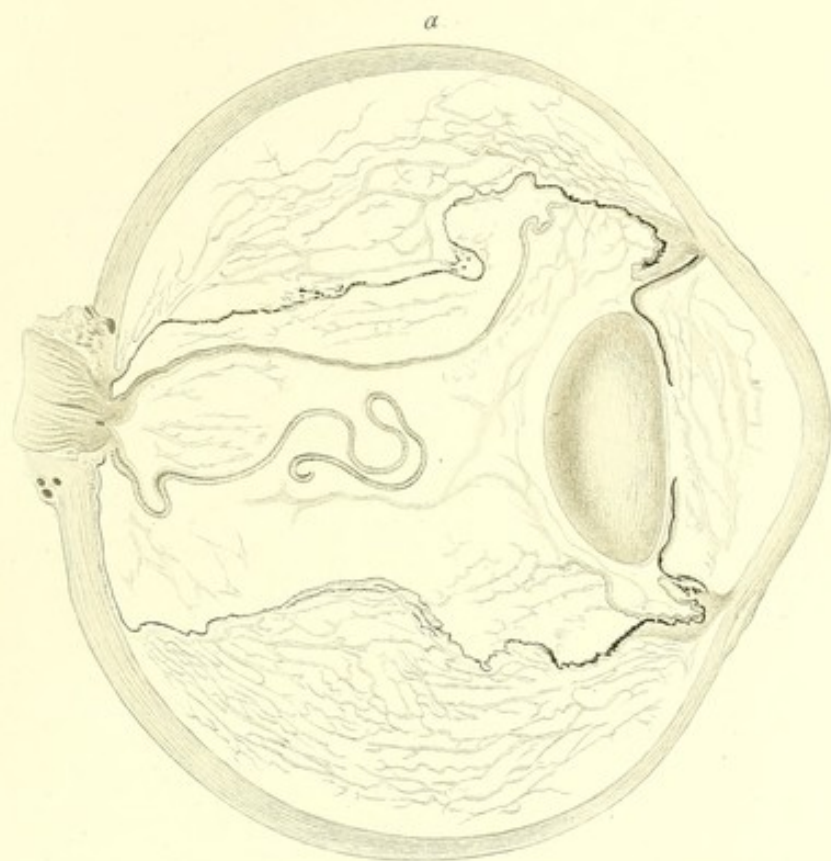
Tafel XIX.

—

**Erklärung der Tafel XIX (Fall III, S. 107 u. Fall IV,
S. 115).**

Spontane Netzhautablösung.

- Fig. a. Horizontaler Durchschnitt des gefrorenen Auges (Fall IV). In der vertieften vorderen Kammer befindet sich durch die Härtingsflüssigkeit geronnenes, eiweissreiches Transsudat, welches in Folge der Gefrierung eine netzförmige Anordnung zeigt. Die Iris ist mit dem Corpus ciliare verlöthet, zurückgeschlagen und geknickt. Die Netzhaut ist abgehoben und zerrissen. Die Chorioidea ist ebenfalls abgehoben.
- Fig. b. (Fall III). Horizontaler Durchschnitt des Auges. (Obere Augenhälfte.) Die periphere Zone der Iris liegt der Hornhaut an. Der Schnitt ist seitlich von der Pupille gefallen, weshalb die Verlöthung des Pupillarrandes mit der Linsenkapsel hier nicht zu sehen ist. In der Vertiefung zwischen den auseinander weichenden Blättern der abgelösten Netzhaut liegt der geschrumpfte Glaskörper. Zwischen der vorgebuchteten Iris, dem Corpus ciliare und dem nach hinten gedrängten Glaskörper befindet sich eiweissreiches Transsudat. Vergrößerung $\frac{1}{1}$.
-





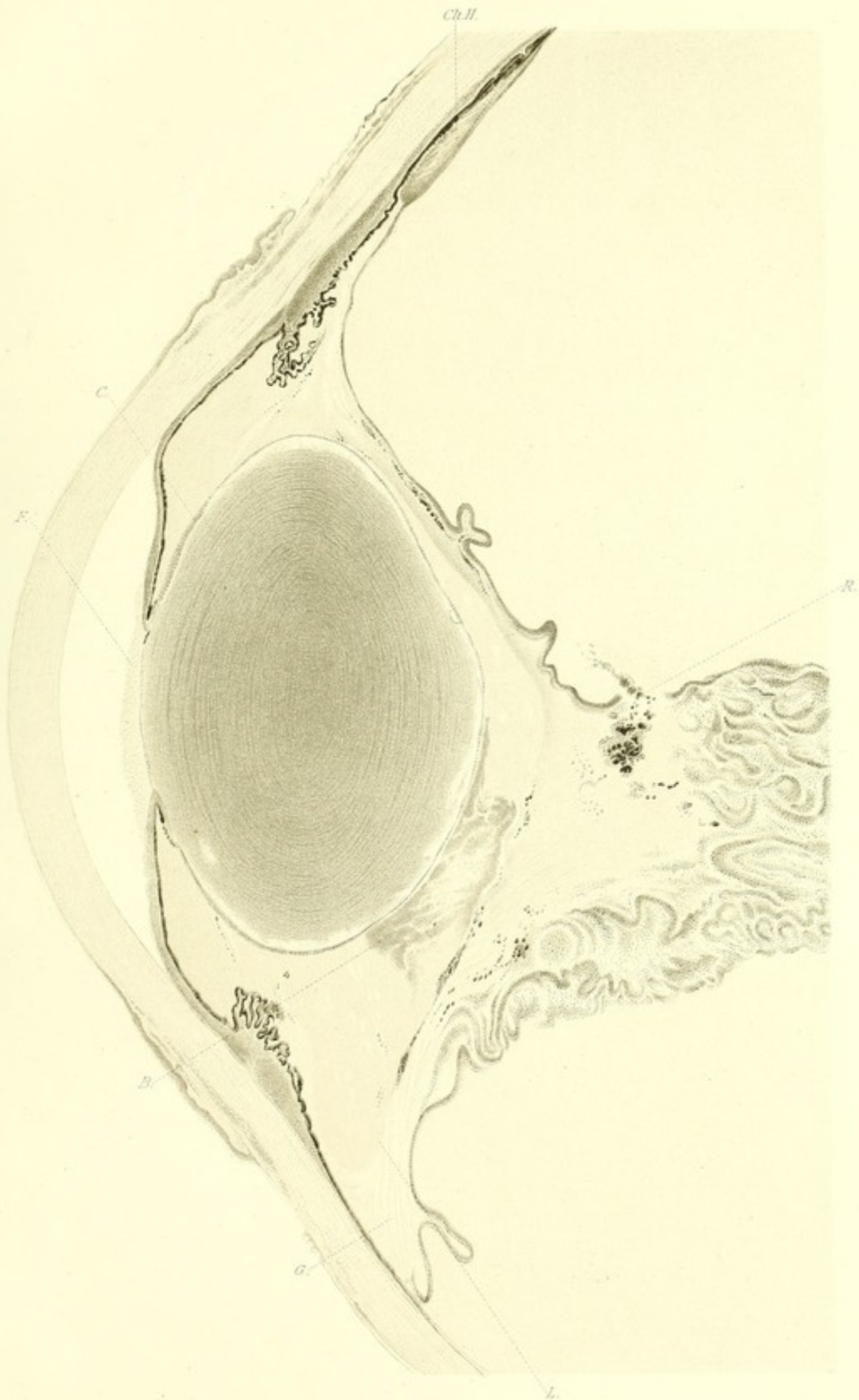
Tafel XX.

Erklärung der Tafel XX (Fall III, S. 107 u. f.)

Spontane Netzhautablösung.

Vordere Hälfte eines horizontalen Durchschnittes der unteren Augenhälfte. Die Abbildung ist in der Tafel vertical gestellt, so dass, was oben liegt, dem lateralen Theile des Auges entspricht. In der Pupillaröffnung (*F*) befindet sich eine Schicht fibrinösen Exsudates. Der Pupillarrand ist mit der vorderen Linsenkapsel verlöthet, der periphere Theil der Iris vorgebuchtet und der Membrana Descemetii anliegend. Sowohl in der hinteren Kammer als auch hinter der Linse, zwischen derselben und dem nach hinten gedrängten verdichteten Glaskörper befindet sich ein eiweissreiches Transsudat. Bei *L* sieht man die Grenze zwischen diesem Transsudat und dem verdichteten Glaskörper. Ein Blutherd (*B*) liegt in dem Transsudat, zwischen der hinteren Linsenfläche und dem Glaskörper. In der total abgehobenen, stark zusammengefalteten Netzhaut findet man eine Stelle (*R*), wo die Netzhaut in ihrer Continuität unterbrochen ist. In der Umgebung der Ruptur liegen Klumpen von Pigment. An der Linse sieht man eine vordere Kapselkatarakt (*C*).

Gezeichnet bei Vergrößerung $\frac{10}{1}$. Schnittpräparat (Celloidin, Hämatoxylin, Damarharz).



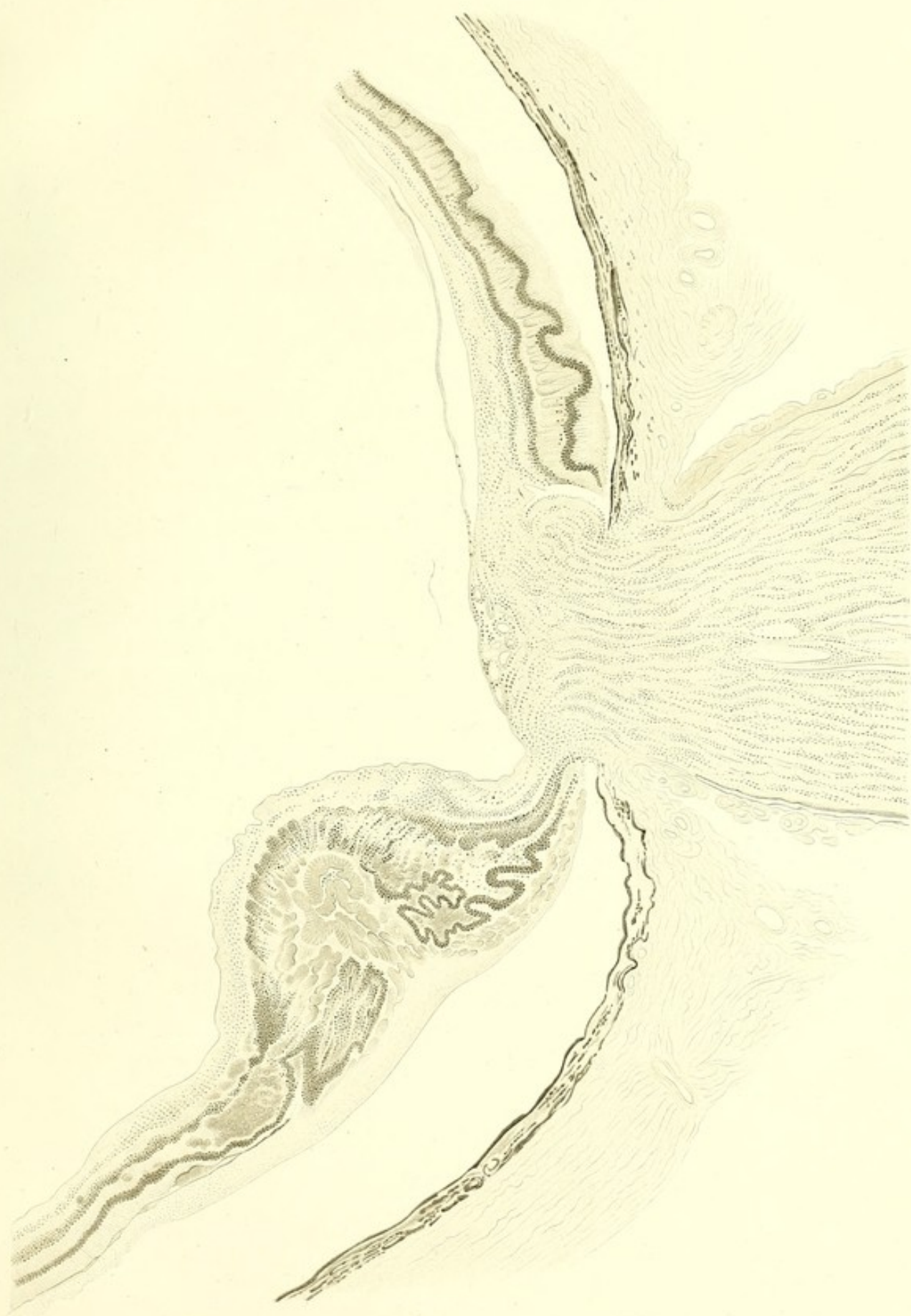


Tafel XXI.

Erklärung der Tafel XXI.

Netzhautablösung bei Retinitis albuminurica (S. 162 u. f.).

Querschnitt durch die Sehnervenpapille. Lateralwärts ist die Netzhaut stark verdickt und bildet eine wallförmige Erhebung. An der Aussenfläche der Netzhaut eine Schicht von fibrinösem Exsudat; sowohl in diesem als in der Netzhaut selbst sieht man Einlagerungen von homogenen, stark durch Eosin gefärbten Schollen von colloidem Aussehen. In der Zwischenkörnerschicht Herde von Blut und Einlagerungen von fibrinösem Exsudat. Vergrößerung $\frac{52}{1}$. Schnittpräparat (Celloidin, Hämatoxylin und Eosin, Canadabalsam.)



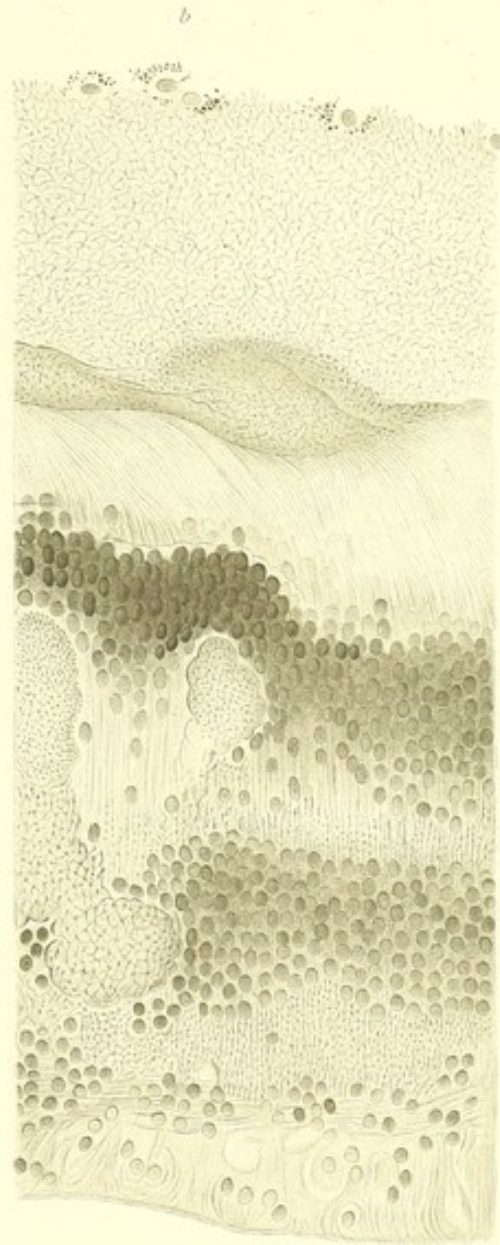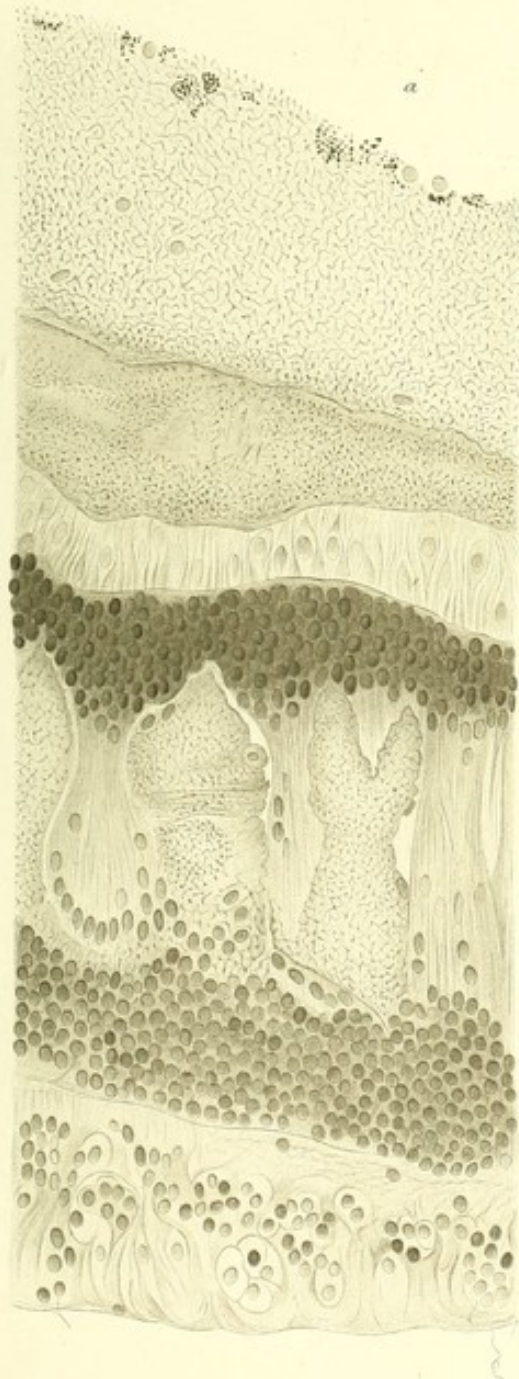
Tafel XXII.



Erklärung der Tafel XXII.

Netzhautablösung bei Retinitis albuminurica (S. 152 u. f.).

- Fig. a. Querschnitt der Netzhaut. Die MÜLLER'schen Fasern stark sklerosirt. In der Zwischenkörnerschicht Einlagerungen von netzförmig angeordnetem fibrinösem Exsudat. Die Aussenglieder der Stäbchen und Zapfen sind zu Grunde gegangen. In der Stäbchen-Zapfenschicht sieht man Kerne, welche wohl äusseren Körnern entsprechen, die ausserhalb der Membrana limitans externa liegen. An der Aussenfläche der Stäbchen-Zapfenschicht eine Schicht von netzförmig angeordnetem fibrinösem Exsudat. Die fibrinöse Masse ist in der Nähe der Zapfenschicht dichter, stärker durch Eosin gefärbt. Nach aussen ist die fibrinöse Schicht weniger dicht. Vergrösserung $\frac{540}{1}$. Schnittpräparat (Celloidin, Hämatoxylin und Eosin, Canadabalsam.)
- Fig. b. Veranschaulicht ungefähr dieselben Veränderungen der Netzhaut. In der Stäbchen-Zapfenschicht sind die Aussenglieder zu langen feinen Fasern ausgezogen. In dem inneren Theil sieht man ausserhalb der Membrana limitans externa liegende äussere Körner. Vergrösserung $\frac{540}{1}$. Schnittpräparat (Celloidin, Hämatoxylin und Eosin, Canadabalsam.)
-





Tafel XXIII.

—

Erklärung der Tafel XXIII.

Netzhautablösung bei Retinitis albuminurica (S. 152 u. f.).

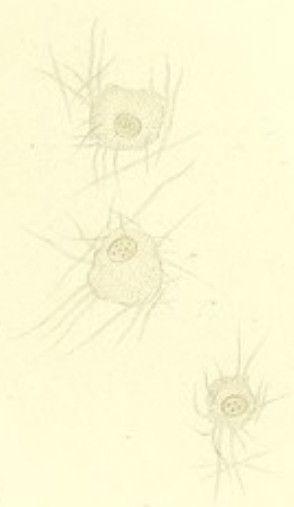
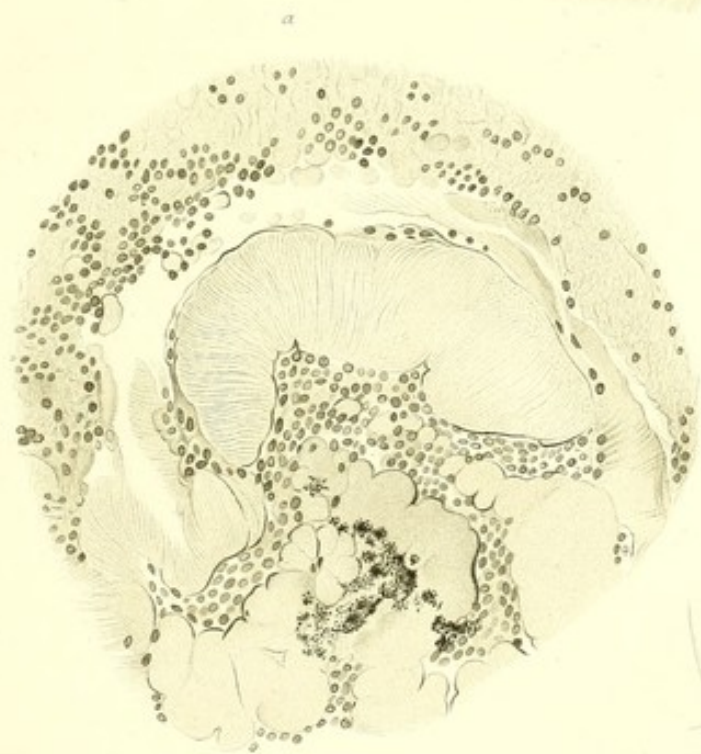

Fig. a. In der Mitte der Figur sieht man eine Masse, deren Querstreifung die Zusammensetzung aus den zusammengedrängten Aussengliedern der Stäbchen- und Zapfenschicht andeutet. Nebenbei liegen homogene Schollen von colloidem Aussehen. Vergrößerung $360/1$. Schnittpräparat (Celloidin, Hämatoxylin und Eosin, Damarharz.)

Fig. b u. c. Veränderte Zapfen mit ausserhalb der Membrana limitans liegenden äusseren Körnern. Vergrößerung $810/1$. Schnittpräparat (Celloidin, Pikrolithionkarmin, Damarharz.)

Fig. d. Zeigt die fibrilläre Beschaffenheit des verdichteten Glaskörpers. Vergrößerung $360/1$. Zerzupfungspräparat in Glycerin.

Fig. e. Zellen aus dem Glaskörper mit anhaftenden nadel-förmigen und spindelförmigen Fibrinbildungen. Vergrößerung $540/1$. Zerzupfungspräparat in Glycerin.

Fig. f. Die im Glaskörper vorkommenden spindelförmigen Fibrinbildungen. Vergrößerung $810/1$. Zerzupfungspräparat in Glycerin.



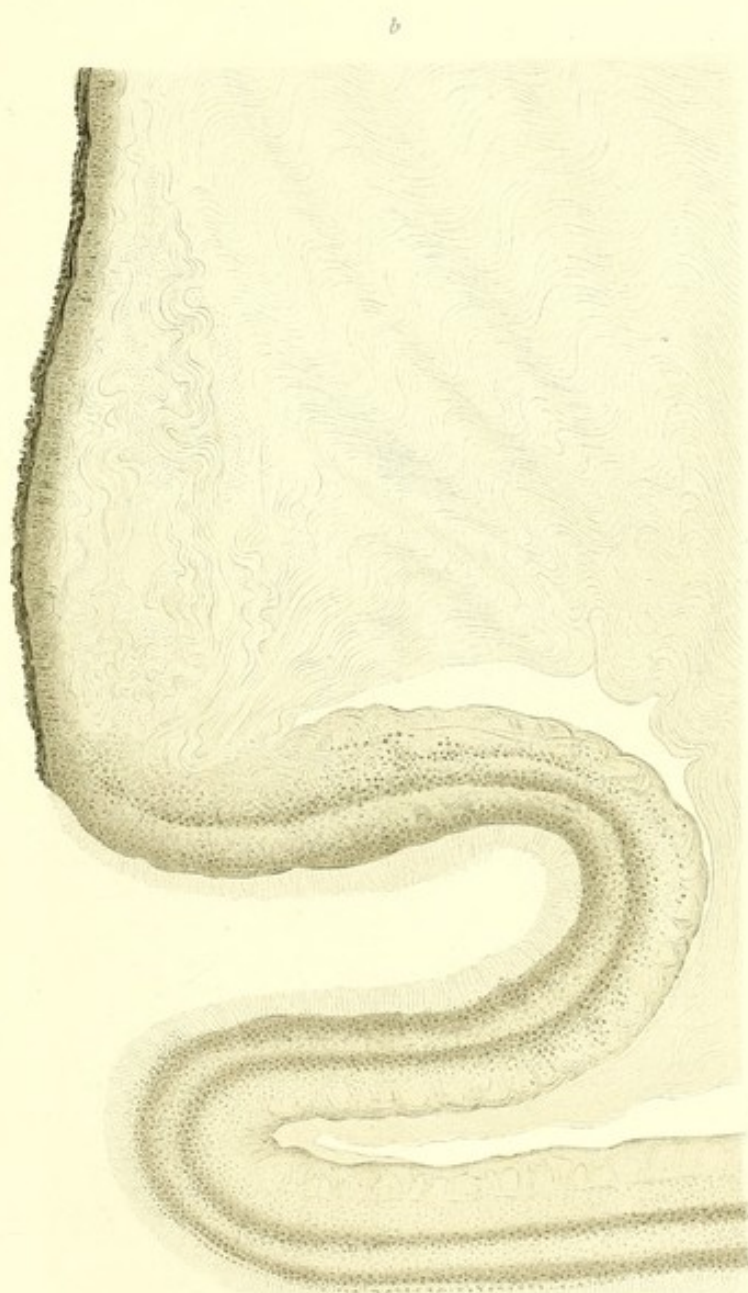
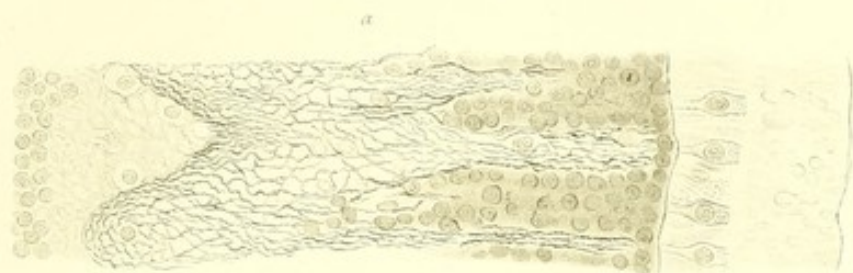


Tafel XXIV.

Erklärung der Tafel XXIV.

Netzhautablösung bei Retinitis albuminurica (S. 152 u. f.).

- Fig. a. Das in dem Raum zwischen äusserer und innerer Körnerschicht eingelagerte Fibrinnetz, welches sich auch zwischen den äusseren Körnern verzweigt. In der Stäbchen-Zapfenschicht veränderte Zapfen mit herausgerückten äusseren Körnern. Vergrösserung $\frac{540}{1}$. Schnittpräparat (Hämatoxylin und Eosin, Damarharz.)
- Fig. b. Der bei der Netzhautablösung in der Nähe der Ora serrata verdichtete fibrilläre Glaskörper. Gezeichnet bei Vergrösserung $\frac{230}{1}$.
-





Tafel XXV.

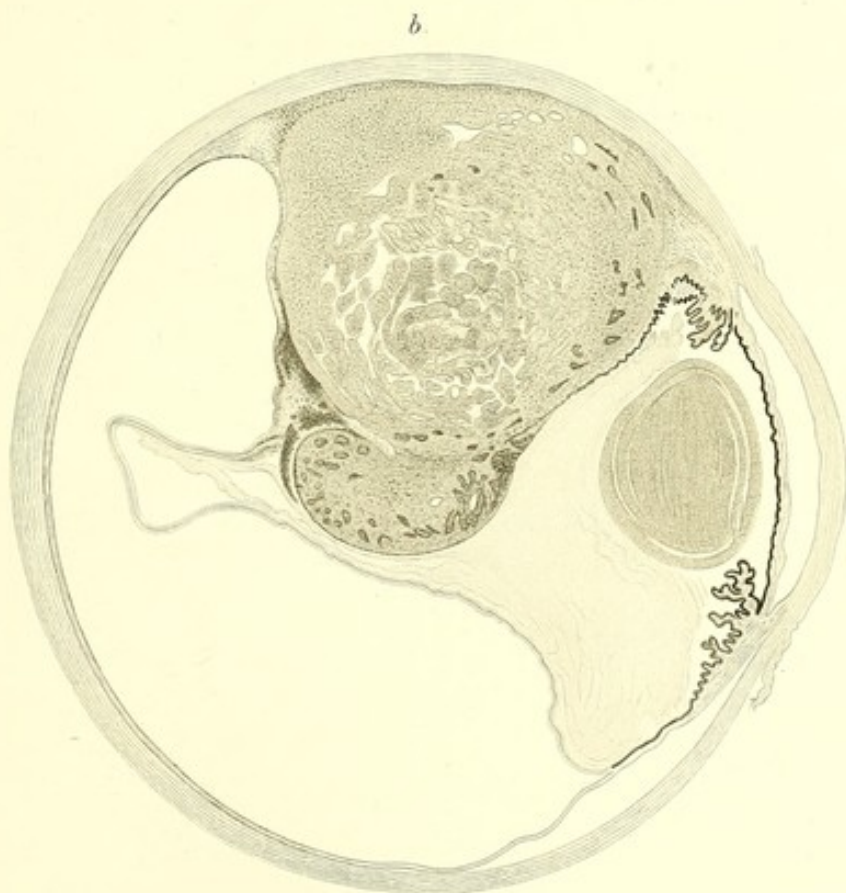
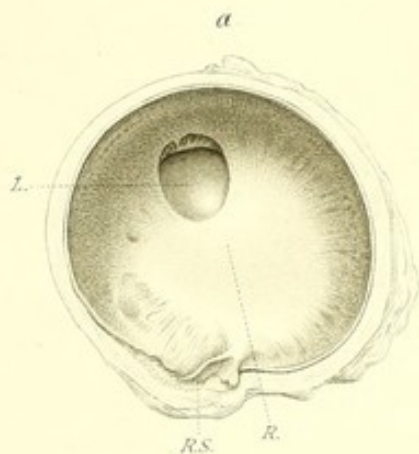
Erklärung der Tafel XXV.

Netzhautablösung beim Pferde (S. 168 u. f.).

- Fig. a. Vordere Hälfte eines ungefähr in der Äquatorialebene durchschnittenen Pferdeauges mit Netzhautablösung, von hinten gesehen. Die abgehobene Netzhaut ist zu einer sehnigen, der hinteren Linsenfläche dicht anliegenden Membran (*R*) umgewandelt. Bei (*RS*) sieht man den durchschnittenen, fadenförmigen Stiel der stark zusammengeschrumpften Netzhaut; nach oben ein Loch in der Netzhaut, durch welches die Linse (*L*) sichtbar ist. Natürliche Grösse.

Netzhautablösung bei Chorioidealtumor (S. 162 u. f.).

- Fig. b. Totalschnitt von der oberen Hälfte eines Auges mit Chorioidealtumor und Netzhautablösung. Der periphere Theil des Glaskörper besteht aus einer faserigen Masse; in der Mitte des Glaskörpers geronnene Eiweissmasse; nach hinten ist der Glaskörper von der Netzhaut abgehoben.
-



Tafel XXVI.

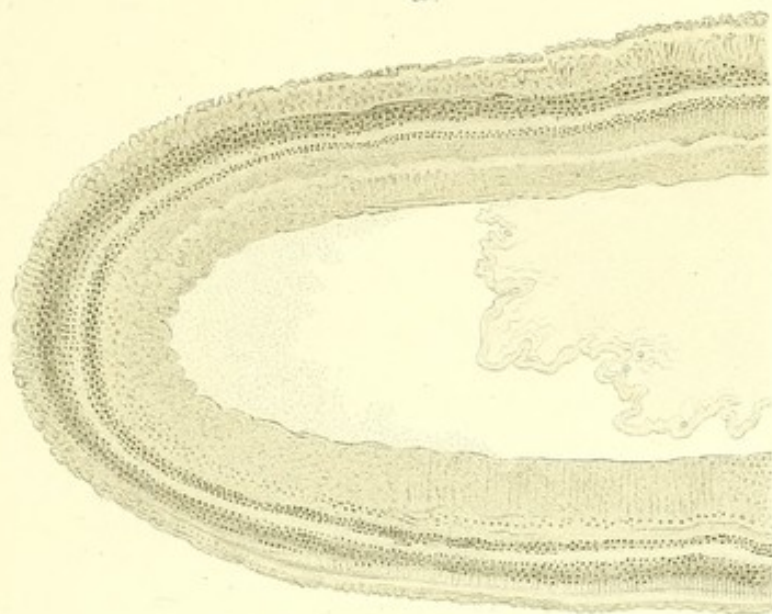
—

Erklärung der Tafel XXVI.

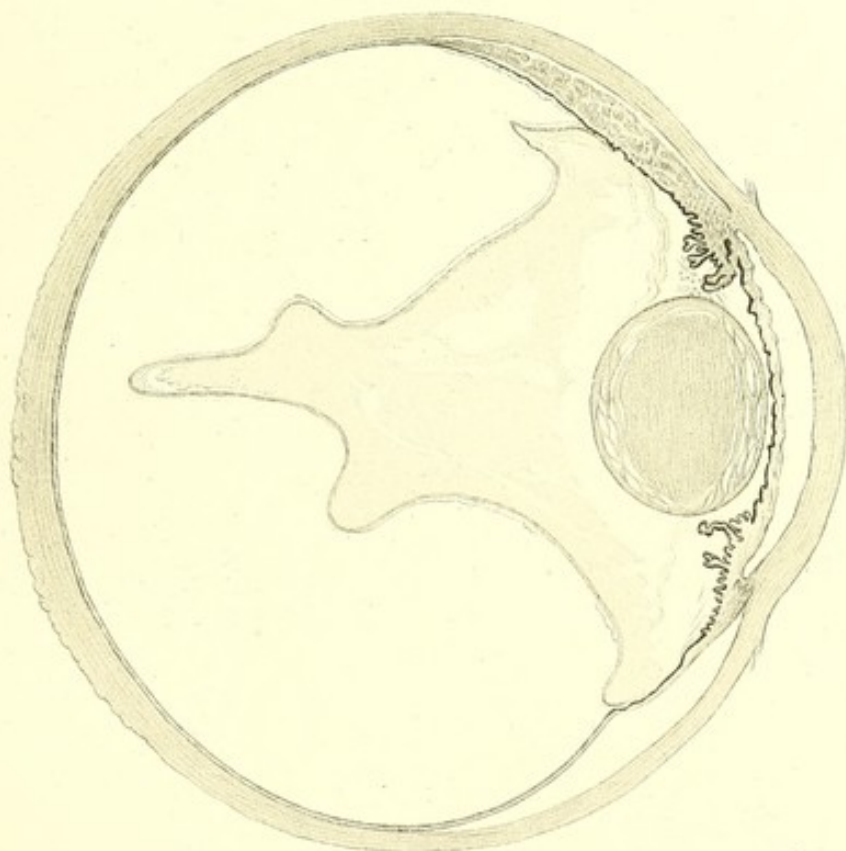
Netzhautablösung bei Chorioidealtumor (S. 162 u. f.).

- Fig. a. Zeigt den Zwischenraum zwischen dem abgehobenen Glaskörper und der Netzhaut und die in dem Zwischenraume sich findende geronnene Eiweissmasse. Vergrößerung $\frac{50}{1}$.
- Fig. b. Totalschnitt von der unteren Hälfte des Auges mit Chorioidealtumor und Netzhautablösung. Vergrößerung $\frac{4}{1}$.
-

a.



b.



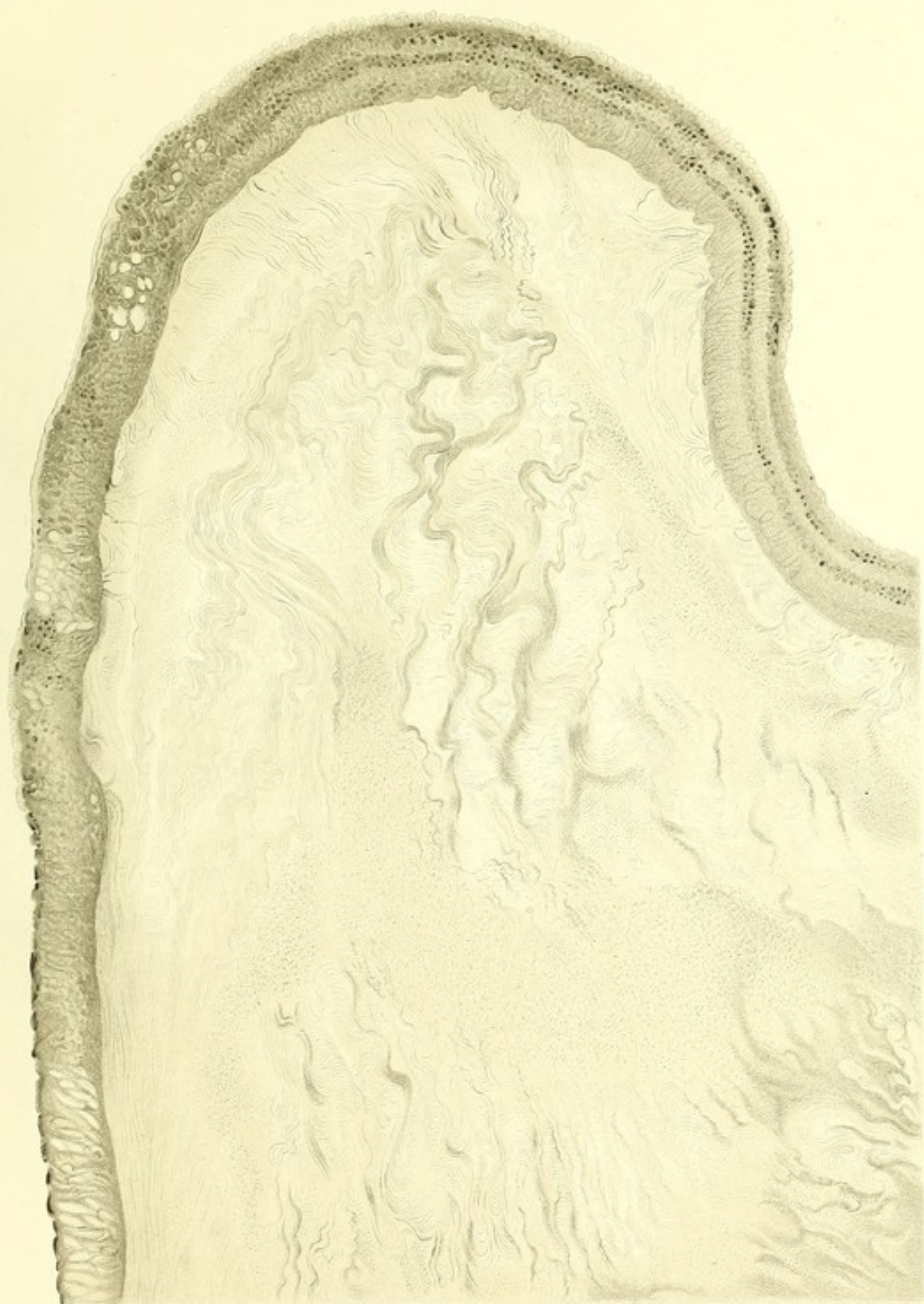
Tafel XXVII.


—


Erklärung der Tafel XXVII.

Netzhautablösung bei Chorioidealtumor (S. 162 u. f.).

Die Figur zeigt den dichtfaserigen, zusammengefalteten Glaskörper vom vorderen Abschnitte eines Auges mit Chorioidealtumor. Gezeichnet bei Vergrößerung $\frac{230}{1}$. Schnittpräparat (Celloidin, Hämatoxylin und Eosin, Glycerin).







DRUCK VON CARL RITTER IN WIESBADEN.

