P. JUNIUS UND H. KUHNT

DIE SCHEIBENFÖRMIGE ENTARTUNG DER NETZHAUTMITTE

(DEGENERATIO MACULAE LUTEAE DISCIFORMIS)

VERLAG VON S. KARGER IN BERLIN



Scheibenförmige Entartung der Netzhautmitte

DIE SCHEIBENFÖRMIGE ENTARTUNG DER NETZHAUTMITTE

(DEGENERATIO MACULAE LUTEAE DISCIFORMIS)

VON

DR. PAUL JUNIUS
A. O. PROFESSOR
AN DER UNIVERSITÄT BONN

UND

DR. HERMANN KUHNT †
GEHEIMER MEDIZINALRAT,
O. Ö. PROFESSOR I. R. AN DER UNIVERSITÄT BONN

MIT 42 ZUM GROSSEN TEIL FARBIGEN ABBILDUNGEN

BERLIN 1926
VERLAG VON S. KARGER
KARLSTRASSE 15

Piererscher Hofbuchdruckerei Stephan Geibel & Co., Altenburg (Thür.).

Vorwort.

Die Grundlage unseres Buches bilden klinische Erfahrungen, die wir in langjähriger gemeinsamer Arbeit an den Universitäts-Augenkliniken *Königsberg* und *Bonn* zu gewinnen Gelegenheit hatten.

Aus den Beobachtungsergebnissen an einzelnen, sehr eigenartig verlaufenden und neuartig erscheinenden Krankheitsfällen, die zunächst als seltenes Material gesammelt und mit besonderem Interesse möglichst lange verfolgt wurden, ergaben sich uns im Laufe der Zeit die wesentlichen Züge eines größeren, in sich abgerundeten und praktisch wichtigen Krankheitsbildes, das in der Abhandlung dargestellt ist.

Durch die Gewährung einer Druckkostenunterstützung von seiten der *Notgemeinschaft der Deutschen Wissenschaft*, für die wir auch an dieser Stelle unseren Dank sagen, wurde die Veröffentlichung einer monographischen Bearbeitung des Themas jetzt ermöglicht.

Wir hoffen, daß die Publikation das Interesse der Fachkreise, vor allem auch der praktischen Augenärzte finden wird, die sie zu weiteren Beobachtungen anregen möchte. Die Mitwirkung aller ist erwünscht, um die Fälle fortan häufiger herauszufinden und noch genauer zu ergründen.

Auch unsere Publikation ist in dem vorliegenden Umfang nur dadurch zustande gekommen, daß noch weitere, für unsere Wissenschaft und ihren Fortschritt interessierte Kräfte uns unterstützten.

Unser Dank gebührt Herrn Sanitätsrat Dr. *Ulrich*, Augenarzt in *Königsberg i. Pr.*, der zwei in seiner Praxis zugehende Fälle (Fall II und X) zur Mitbeobachtung überwies, ferner den Herren Prof. *W. Reis-Bonn* und Prof. *R. Cords-Köln*, ehemals Sekundärärzten an der Universitäts-Augenklinik *Bonn* (Mitbeobachtung von Fall I und III).

Die farbigen Abbildungen sind zum größeren Teil von der Malerin Frl. *Gertrud Burdach-Königsberg* mit feinem Verständnis und reifer Tech-

nik gemalt. Eine Anzahl vortrefflicher Bilder verdanken wir auch dem wissenschaftlichen Zeichner und Maler Herrn *Michael Delfosse-Bonn*, sowie Herrn Dr. *Max Eversheim*, Augenarzt in Coblenz.

Die ausgezeichnete Wiedergabe dieser Bilder im Text der Abhandlung ist der Sorgfalt und Liberalität des Verlages S. Karger zu danken, der allen unseren Wünschen in dieser Hinsicht bereitwilligst entgegenkam.

Paul Junius. Hermann Kuhnt.

Hermann Kuhnt ist am 31. Oktober 1925 aus dieser Zeitlichkeit abberufen worden.

Bonn, im Januar 1926.

P. Junius.

Inhaltsverzeichnis.

Einleitung und historische Übersicht.

In dem „*Atlas der Ophthalmoskopie*“ von *J. Oeller*[1]), der in den Jahren 1893—1896 erschien, findet sich im *Abschnitt C* auf *Tafel XXVII* ein seltsames Bild. *Oeller* hat es damals als „*Chorio-Retinitis centralis. Anastomosis arterio-venosa*“ bezeichnet.

Das Bild sei hier nach einem von dem Original aufgenommenen Lichtbilde reproduziert (*Abbildung 1*).

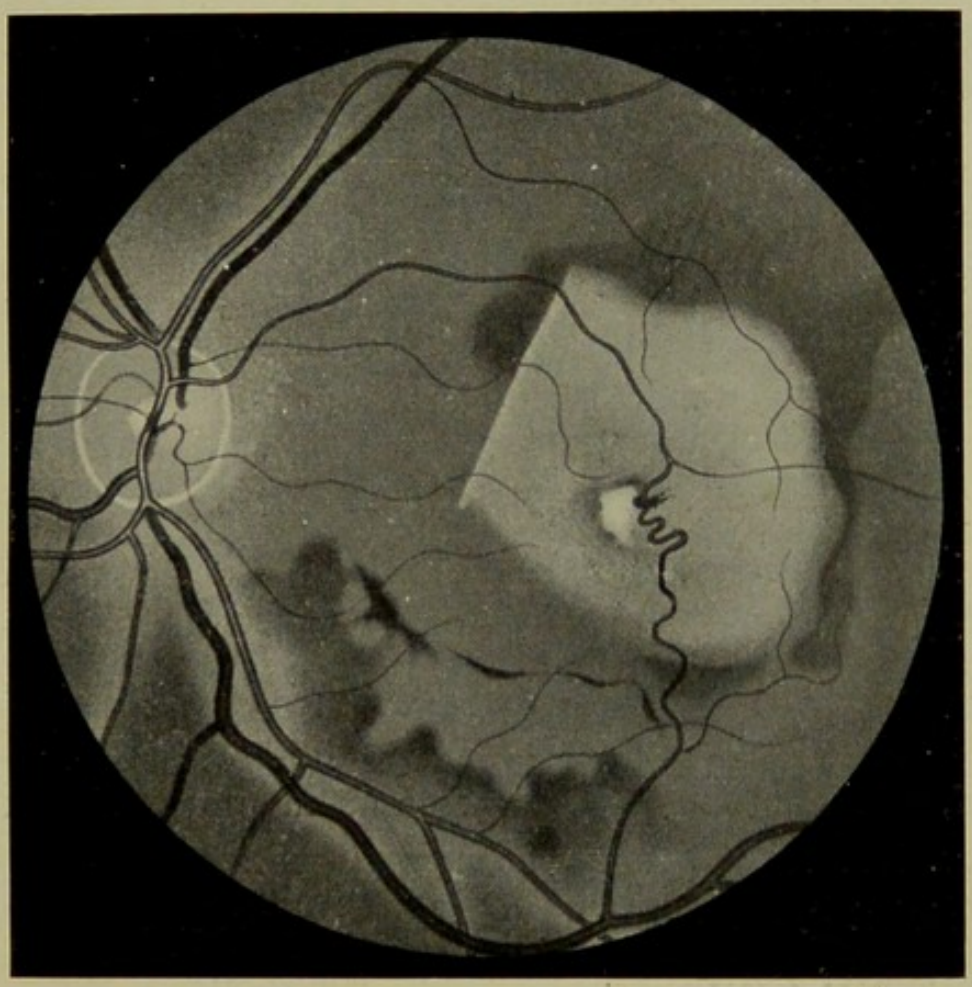

Abbildung 1. Nach *J. Oeller.* (l. c.)

Es handelte sich um das Auge einer 48jährigen Frau, die an langwierigen Magenblutungen und Lymphdrüsenvereiterung gelitten hatte, aber auf Lues und Tuberkulose nicht verdächtig war. — Im Jahre 1892 hatte die Kranke zufällig bemerkt, daß sie auf dem linken Auge fast blind sei.

In 1893 traten auf diesem Auge beunruhigende Erscheinungen auf. Patientin hatte das Gefühl, als ob, zuweilen tagelang, ein violett-goldiges Rädchen sich in ihrem Auge rastlos drehe. Kein Schmerz, keine Entzündung. Zweites Auge beschwerdefrei. *Objektiv* wurde gefunden:

[1]) *Oeller, J., Atlas der Ophthalmoskopie. Wiesbaden 1893/96. J. F. Bergmann.*

Linkes Auge: Äußerlich entzündungsfrei, Medien klar. Am Fundus als auffälligster Befund: Ein vier Papillendiameter großer hellgelbgrauer „Fleck" *in der Gegend der Macula lutea*, annähernd von der Form eines schiefliegenden *Vierecks*, dessen Enden abgerundet sind. Nasaler Rand scharf gezeichnet, geradlinig, fast wie eine vorspringende *Leiste*. Übrige Umrandung unbestimmt und etwas *wellig*. — *Inmitten* dieses Fleckes war noch ein fast weißer vierkantiger kleiner Herd sichtbar, welcher prominenter erschien als der übrige, auch etwas erhabene Herd, der oben und außen von dünngeschichteter älterer, rotbrauner Blutung umgeben war. Über den Herd zogen die sacht hinaufsteigenden Netzhautgefäße ohne Abknickung hinweg. Ein Ast der Art. temp. sup. und ein Ast der Vena temp. inf. schienen auf dem Krankheitsherde zu *anastomosieren*. Sicher war das nicht festzustellen; denn gerade an der vermeintlichen Vereinigungsstelle deckte ein Pigmentfleck die Sicht. *Oeller* nahm es aber an. Die Gefäße, von denen die gewundene Vene auch eine ungewöhnliche Form hatte, tauchten jedenfalls hier in den Krankheitsherd ein, genauer gesagt, in den kleinen Gipfel innerhalb des Herdes.

Oeller sah das eigenartige Krankheitsbild damals zum ersten Male.

Nach vier Jahren stellte sich die Kranke wieder vor. Aus dem grauweißen *vier*eckigen macularen Herde war nunmehr ein fast *runder*, gleichgroßer, scharf begrenzter *Herd* geworden, der den Eindruck einer leicht eingezogenen *chorio-retinalen Narbe* machte. Die Farbe war jetzt blendend *weiß*. Aus den Einzelheiten des damals erhobenen Befundes soll hier nur noch erwähnt werden, daß die Gefäße in der früheren Anordnung vorhanden waren, aber nun in eine seichte *Grube* eintauchten. Der nasale Rand der etwas strahlig erscheinenden Narbe war scharf, wie mit dem Messer geschnitten und stellenweise leicht pigmentiert. Das *rechte* Auge war *normal* geblieben. —

Die zunächst gegebene Erklärung hat *Oeller* selbst nicht befriedigt. Er hat sie später berichtigt.

Im „*Atlas seltener ophthalmoskopischer Befunde*"[1]), die in einzelnen Abschnitten seit dem Jahre 1903 erschienen, hat *Oeller* im Abschnitt C auf Tafel XII einen anderen seltenen Augenspiegelbefund niedergelegt und als „*Degeneratio maculae luteae disciformis*" bezeichnet.

Auch dieses Bild sei hier reproduziert (*Abbildung 2*).

Es handelte sich um das linke Auge eines 79jährigen Mannes, der seit ¾ Jahr Schlechtsehen auf dem rechten Auge bemerkt hatte. Weil neuerlich auch das

[1]) *Oeller, J., Atlas seltener ophthalmoskopischer Befunde. Wiesbaden 1903 ff. J. F. Bergmann.*

linke Auge sehschwächer wurde, stellte sich der Kranke im Juni 1903 in der (*Münchener*) Klinik ein.

Bei dem rüstigen, nierengesunden, auch sonst nicht erweislich kranken Manne wurde gefunden:

Rechtes Auge:

Paramacular eine Blutung von der Größe einer halben Papille. Mehrere andere Hämorrhagien in nächster Umgebung. Temporal von der Papille einzelne

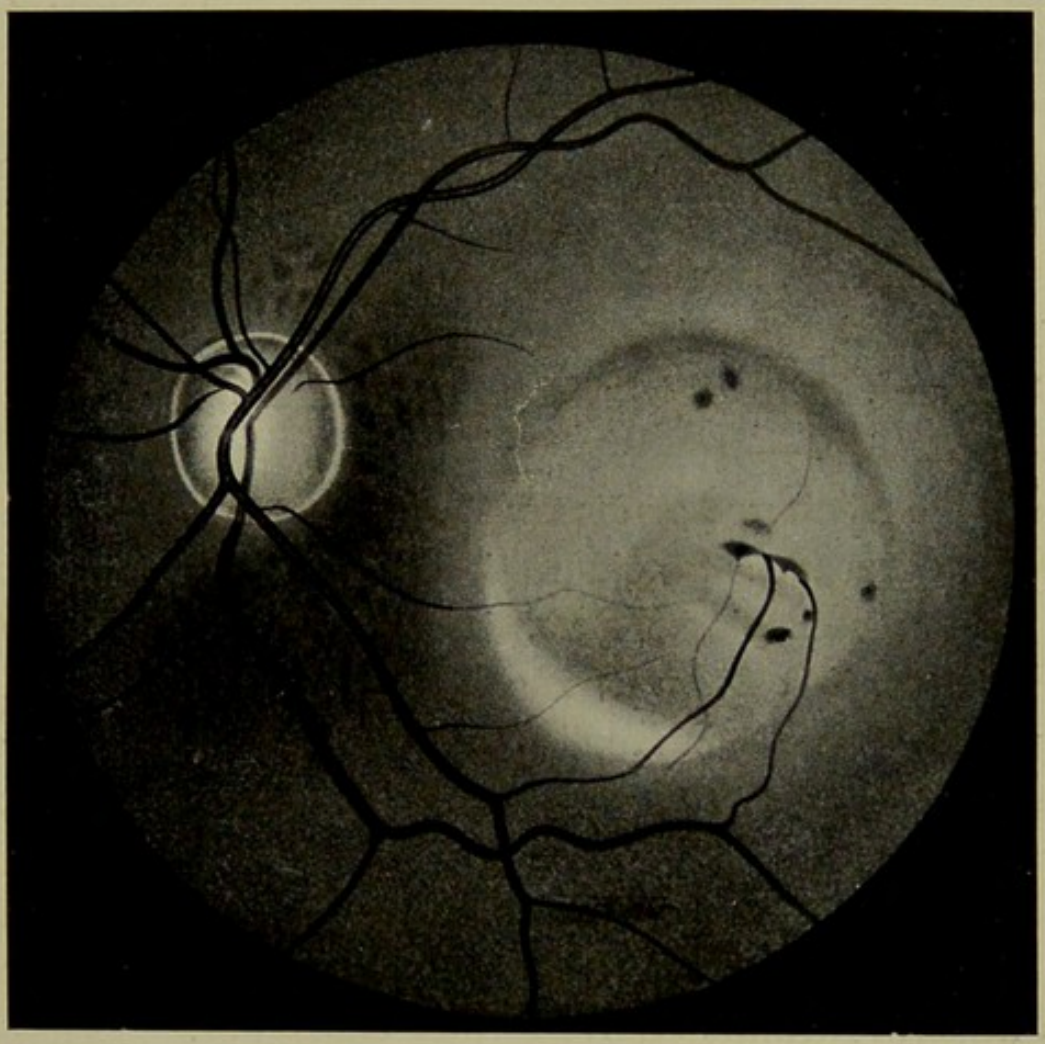

Abbildung 2. Nach *J. Oeller.* (l. c.)

kleine weißliche, chorioiditische Herde. (Außerdem spärliche Glaskörpertrübungen, beginnende Katarakt.) S = 6/60.

Linkes Auge (*Abbildung 2*):

Äußerlich entzündungsfrei. Geringe Linsentrübungen. Cholestearinkristalle im Glaskörper.

Hauptbefund am *Fundus:*

In der *Maculagegend* ein großer *runder,* in der Fläche über 2½ Papillendiameter großer, prominenter *Herd* von grauweißer bis gelblicher Farbe. Keine Blutungen. Bezüglich der Einzelheiten sei auf das Original verwiesen. Hier interessiert nur, daß *Oeller* auch hier an den wenigen Gefäßen, die auf den

Krankheitsherd hinaufstiegen, *Anomalien* annehmen zu müssen glaubte, welche ihm bedeutungsvoll für den Krankheitsprozeß erschienen.

Als nach zwei Jahren — in 1905 — der Kranke sich wieder vorstellte, war am linken Auge die große „*scheibenförmige*" Figur (der Name ist hier wohl zum ersten Male gebraucht!) nicht mehr vorhanden. An seiner Stelle lag jetzt ein kleinerer, gelblichweißer, nicht scharf begrenzter, auch nicht mehr deutlich prominenter *Fleck*, in welchen zwei Gefäße noch in der Anordnung wie früher eintauchten. Um den Herd, der nun wohl eine Narbe darstellte, gruppierten sich kleine gelbweiße Fleckchen. Im Narbenrest des Herdes waren wenige Pigmente eingelagert.

Auf dem anderen, dem *rechten* Auge, bestanden zentral am Fundus eine größere Zahl von spindelförmigen, horizontal gelagerten braunroten *Blutungen*. Darüber lag ein gelblichweißer „Fleck" mit grauem Pigmentpünktchen. —

Oeller sagte erläuternd zu diesem Befunde: Es muß sich, wenigstens bei dem vorliegenden Stadium dieses Krankheitsbildes, um eine seltene ophthalmoskopische Erscheinung handeln. In den Atlanten von *Jäger*, *Liebreich*, *Magnus*, *Haab*, *Wecker*, *Adams-Frost* ist keine Abbildung zu finden, die Ähnlichkeit mit dem beschriebenen Falle hätte, für den echter Tumor, Lues, Tuberkulose als Ursache ausscheiden.

Oeller verweist dann auf die Ähnlichkeit des Bildes mit dem Befund in dem hier schon erwähnten Falle *(Abbildung 1)*, der zunächst von ihm als „*Chorio-Retinitis centralis*" bezeichnet war.

Auf Grund dieser neuen Beobachtung nahm *Oeller* nunmehr eine *Entzündung* als Ursache für den ersten Fall *nicht* mehr an, sondern hielt *beide* Fälle für verschiedene Stadien *eines* Krankheitsprozesses, für den er vorläufig die Bezeichnung „*Degeneratio maculae luteae disciformis*" prägte, um nichts über die Genese damit auszusagen. Der Zusammenhang des macularen *Pseudotumors* mit *Blutungen* schien ihm aber naheliegend, zumal im zweiten Falle Blutungen am hinteren Pol des anderen Auges — doch dort *ohne* tumorartige Bildung — Richtzeichen zu sein schienen. Das spärliche Pigment konnte ebenfalls aus Blutungen zurückgeblieben sein. Der große Herd sei demnach

in der Hauptsache ein *nekrotischer* Bezirk, der langsam vernarbe. Die in beiden Fällen beobachteten *Gefäßanomalien* an den macularen Gefäßen seien vielleicht so zu erklären, daß tiefgreifende Exsudate oder größere Blutungen in der Makula das an dieser Stelle besonders zarte Gewebe zerstören, und daß im Zusammenhang damit (spätere Narbenbildung, Aussprießen neugebildeter Gefäße!) Anlaß zu Gefäßanomalien gegeben werde.

Soweit *Oeller*.

Seine Annahme, daß bis dahin *nichts* über einen derartigen Krankheitsprozeß in der Literatur bekanntgegeben sei, ist aber nicht ganz zutreffend.

Richtig ist wohl, daß der Krankheitsprozeß in seinem Wesen bis dahin von niemand klar erfaßt werden konnte. Es sind aber in der Literatur mehrfach Beobachtungen niedergelegt, die unzweifelhaft dasselbe Leiden betrafen. *Sie verbergen sich nur unter fremden Titeln.*

Abgesehen von ausländischen Mitteilungen, die noch zu erwähnen sein werden, ist eine wichtige Arbeit von *J. Michel* aus dem Jahre 1878[1]) hervorzuheben, in welcher dieser die klinischen Symptome des Krankheitsbildes an Hand eines von ihm beobachteten Falles beschrieb, illustrierte und einen sorgfältig durchgearbeiteten anatomischen Befund beifügte.

Der Fall, welcher anscheinend der Vergessenheit anheimgefallen ist, denn er wurde auch später unseres Wissens nie zitiert, ist der folgende:

Die 68 jährige Kranke hatte immer schlecht in die Ferne gesehen. Seit 8 Wochen bemerkte sie eine bedeutende *Sehstörung* auf dem *rechten* Auge.

Bei der ersten augenärztlichen Untersuchung war Visus rechten Auges = Fingerzählen auf 2—3 Zoll, Visus linken Auges = ⅓ bis ½. Da die Kranke geistig stumpf war, konnte auf Gesichtsfeld und zentrales Skotom nicht genau untersucht werden.

Damaliger *ophthalmoskopischer Befund* (gekürzt!):

Rechtes Auge: Die *Gegend der Macula und ihre nächste Umgebung* ist von einer Veränderung eingenommen, welche horizontal 3 Papillendiameter, vertikal 4 Papillendiameter mißt. Die Grenzen des Herdes sind ungemein scharf, an einzelnen Stellen etwas pigmentiert, an einigen Stellen eingebogen oder leicht

[1]) *Michel, J., Über Geschwülste des Uvealtractus. A. v. Graefes Arch. f. Ophthalm.* 1878. Band 24. 1. S. 131.

ausgezackt. Färbung im allgemeinen grauweißlich. Die Prominenz ist im allgemeinen eine gleichmäßige. Die Gefäße der Retina gehen am Rande der Veränderung mit mäßiger parallaktischer Verschiebung auf dieselbe über, sind scharf gezeichnet. Besonders deutlich treten die feinen Verzweigungen hervor. Die Gefäße sind auf dem Herd etwas stärker geschlängelt als außerhalb desselben. Im Bereich des Herdes sind eine Reihe von mehr bräunlichgrauen, scheinbar *falten*artigen, in der Richtung von oben nach unten verlaufenden Streifen sichtbar. An der Stelle der hypothetischen Fovea befindet sich ein kleiner rundlicher schwarzroter Punkt, welcher von einem stärkeren, bräunlichgrauen Reflex umgeben ist. Hiervon ausgehend, nach oben außen mit einer schwachen Konvexität, verläuft ein bläulich durchscheinender Streifen mit

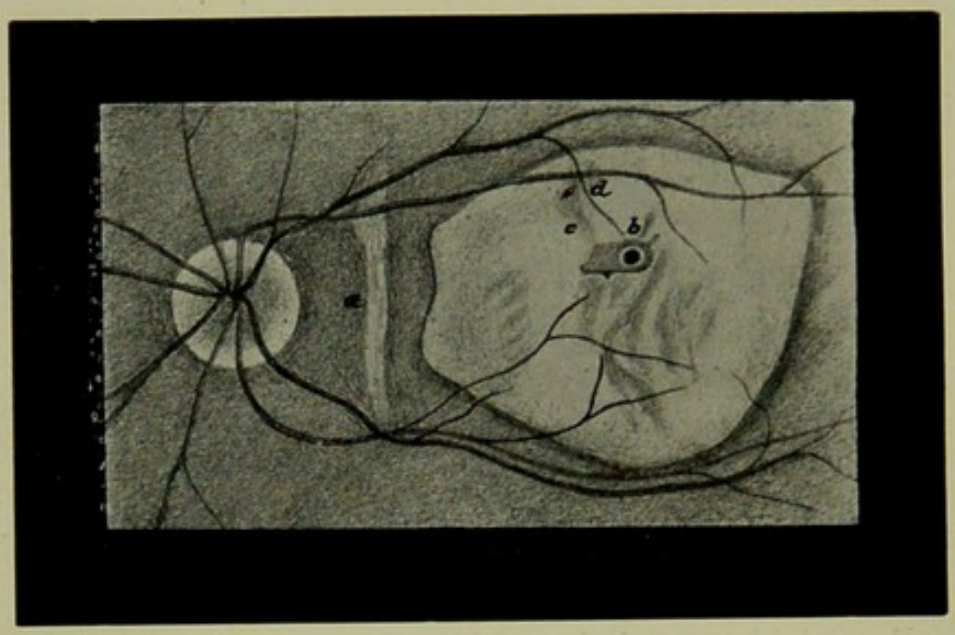

Abbildung 3. Aus *Graefes Archiv.* 24. Band, 1878. Nach *J. Michel.* Macula-Erkrankung r. Auges. (Umgekehrtes ophthalmoskopisches Bild.)

einer Verbreiterung nach oben und einer geringen Pigmentierung an dieser Stelle. — Papille ohne Krankheitsbefund. In der Mitte zwischen Macula und der Außengrenze der Sehnervenscheibe liegt ein breiter, atrophisch verfärbter Streifen der Chorioidea. Das Chorioidalgewebe in diesem Bezirk zeigt überhaupt eine leichte Verfärbung. Das Pigmentepithel dürfte hier gelockert sein.

Linkes Auge: Zur Zeit dieser Untersuchung *ohne* erweisbare Veränderungen in der Macula und in der Peripherie.

In der Folgezeit (3 Monate) nahm der Prozeß am *rechten* Auge einen geringen Fortgang, und zwar nach oben innen. Zur gleichen Zeit konnten atrophische Plaques in der Peripherie der Chorioidea gefunden werden. S. = annähernd unverändert.

Inzwischen war aber am *linken* Auge stärkere Sehstörung eingetreten (V. = $^1/_{10}$), und es fanden sich jetzt auch *hier* Veränderungen, welche diese Ab-

nahme erklären konnten. *In der Maculagegend* zeigte sich nun eine leichte *grauweißliche nachweisbare Prominenz.* Der *Fovea centralis* entsprechend war ein *rötlich-schwarzer* Fleck sichtbar. Ausdehnung des Herdes 1 P.-D. in horizontaler und ¾ P.-D. in vertikaler Richtung. Der Visus verfiel auf Fingerzählen auf 16 Zoll. — In der Peripherie waren einige unbedeutende, verstreute, abgegrenzte Plaques von weißgelber Farbe, doch ohne Pigmentsaum sichtbar.

Michel hat den Fall damals unter die *Geschwulstbildungen der Uvea* eingereiht. Diese Diagnose befriedigte ihn selbst aber nicht, zumal ihm kein Fall bekannt war, wo in so kurzem Zeitraum und zugleich an *symmetrisch* gelegenen Stellen *beider* Augen sich Neubildungen entwickelt hätten. Die Beobachtungszeit betrug im ganzen 8 Monate.

Ob ein *Stoß* gegen das rechte Auge, den die Kranke als vermeintliche Ursache der Verschlimmerung des rechten Auges angegeben hatte, von Bedeutung gewesen sei, ließ *Michel* unerörtert.

Die Kranke starb bald. (Letzte augenärztliche Untersuchung zwei Monate vor dem Tode!) Die *Sektion* ergab:

Bronchitis und Emphysem, Hydrothorax, Hydroperikardium, Hypertrophie des Herzens, Hyperplasie sämtlicher Lymphdrüsen, Milzschwellung, Schwellung der *Peyer*schen Plaques und der Solitärfollikel. Allgemeine Anämie, Ödem der unteren Extremitäten und anderes.

Beide *Bulbi* wurden in äquatorialer Richtung eröffnet. Die *hintere* Hälfte derselben wurde einer *makro-* und *mikroskopischen Untersuchung* unterzogen.

Anatomischer Befund:

Makroskopisch: Die Optici und ihre Scheiden boten nichts Besonderes. Im *rechten* hinteren Bulbusabschnitt befand sich 1½ mm nach außen von der Papille eine 8 mm lange, 5 mm breite, grauweiße Prominenz, welcher die Retina überall anlag. Die Konturen waren scharf; nur an einzelnen Stellen, besonders nach oben, unregelmäßig geschwungen. Ungefähr in der Mitte der Prominenz, entsprechend der Verlängerung des horizontalen Durchmessers der Papille, lief von der der Papille zugekehrten Seite nach außen eine *furchen*ähnliche Einziehung von 4 mm Länge. Nach außen hiervon fand sich eine rundliche Ausbuchtung, die der Stelle der Fovea centralis entsprach. Die gewöhnliche gelbe Färbung der Maculagegend war auch hier zu konstatieren. — Abgesehen von den genannten Niveauveränderungen erschien auch im allgemeinen die Oberfläche

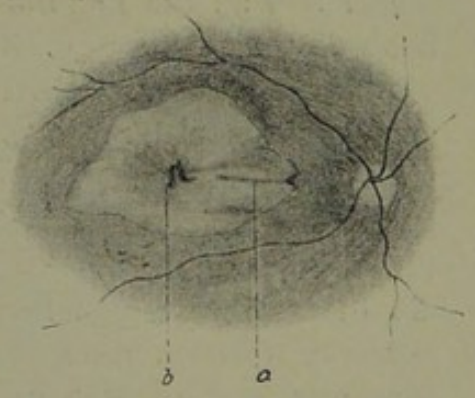

Abbildung 4. Aus *Graefes Archiv.* 24. Band, 1878. Nach *J. Michel.* Neubildung in der Maculagegend recht. Auges. (Makroskopisches Bild.)

etwas uneben. Die stärkste Erhebung befand sich gegen die Papille zu. Letztere erschien von normaler Färbung, ebenso war an Gefäßen, Chorioidea und Retina nichts Abnormes nachzuweisen.

Am *linken* Auge war der Befund nicht wesentlich anders (doch geringere Ausdehnung des Herdes).

Nach *Härtung in Muellers Flüssigkeit* wurde ein sagittaler Schnitt durch die veränderte Stelle des rechten Auges gelegt. Die eine Hälfte des Bulbus wurde danach *makroskopisch*, die andere *mikroskopisch* untersucht.

Es zeigte sich schon makroskopisch *zwischen* Retina und Chorioidea ein Gewebe von ziemlich derber Konsistenz und grauer Farbe, das an einigen Stellen auch *transparent* im Aussehen war, wie Knorpelgewebe. Die Dicke der Schicht an der stärkst entwickelten Stelle betrug 1 mm (gegenüber 1¼ mm Dicke der Sklera!). Die Retina erschien von normaler Dicke, die Chorioidea dagegen in ihrem Dickendurchmesser etwas *verringert*. Das zwischen Retina und Chorioidea *eingeschobene* Gewebe war in *losem* Zusammenhang mit der *Aderhaut*, in etwas *festerem* Konnex mit der *Retina. Nach leichtem Zerren fiel die ganze Neubildung heraus und präsentierte sich als eine tellerartige Erhabenheit, welche nach der Chorioidalseite hin mit etwas Pigmentresten besetzt war.*

Mikroskopischer Befund (der von der *unberührt* gebliebenen zweiten Bulbushälfte gewonnen wurde!):

Es schien, daß der krankhafte Prozeß von der *Lamina elastica der Chorioidea* seinen *Ausgang* genommen hatte (?). Besonders an den Grenzen der Neubildung war die Feststellung dieses Ausgangspunktes dadurch erleichtert, daß die Auflagerung dort erst einen geringen Dickendurchmesser aufzuweisen hatte. Mikrometrisch gemessen betrug der Durchmesser der Neubildung 0,6 mm, für die Retina 0,3 mm, für die Chorioidea 0,25 mm. — Die Neubildung schloß sich nach *außen* fest an die *Lamina elastica* mit einem derselben parallelen Verlauf an, nach *innen* zeigte ihre Oberfläche Vertiefungen und Erhöhungen sowie steil abfallende Ränder. Sie bestand aus *Bindegewebs*fibrillenbündeln, welche im allgemeinen einen der Bulbusfläche *parallelen* Verlauf aufwiesen; doch war auch an einigen Stellen eine *konzentrische* Anordnung von Fibrillenbündeln zu bemerken. Innerhalb dieses Bindegewebes befanden sich *Rund*zellen, welche hauptsächlich in den der Retina zugewandten Teilen sich fanden. Ferner Zellplatten, die in Spalträumen gelegen waren, außerdem *Knorpelzellen*, diese verstreut, selten in Nestern, alle fast nur in den mittleren Partien der Neubildung. Gefäße waren äußerst spärlich und nur in der der Chorioidea zugewandten Hälfte zu sehen. — Das Pigmentepithel der Retina war in spärlicher Menge innerhalb der Neubildung selbst anzutreffen. Es bildete nicht selten eigenartige hakenförmige Figuren, am häufigsten in den Bindegewebsschichten, die sich räumlich nahe an der *Lamina elastica* entwickelt hatten. Zwischen den einzelnen Pigmentzellen war *freies* Pigment zu finden. An gewissen Stellen war auch *nur* solches vorhanden. Gewöhnlich waren Rundzellen dazwischen eingestreut. Eine *Proliferation* der *Pigment*zellen *selbst schien stattgefunden zu haben.* — Die mikrometrisch nachgewiesene *Abnahme* der Dicke der Chorioidea gegenüber der Norm

wurde auf Abnahme der Dicke des Gewebes zurückgeführt. Die *Pigment*zellen hatten an Zahl eingebüßt. Die noch vorhandenen Pigmentzellen zeigten eine weit geringere Anzahl von Ausläufern als unter normalen Verhältnissen. — *Von Gefäßveränderungen, Entzündungsprozessen usw. innerhalb der Chorioidea war weder auf Flächenpräparaten noch auf Durchschnitten etwas zu bemerken.* In sehr bedeutender Weise zeigte aber die Lamina elastica die bekannten *drusigen* Auflagerungen, die sich hier durch ihre große Anzahl und Höhe auszeichneten.

Eigentümliche Lageveränderungen hatte die *Retina* aufzuweisen. An der Fovea centralis waren keine Zapfen vorhanden. Die Körnerschicht erschien direkt mit der Oberfläche der Neubildung verwachsen. Die Zahl der Körner erschien vermehrt. *Der übrige Teil der Retina war in arkadenförmiger Weise über die Neubildung gleichsam ausgespannt.* Die *Arkaden* wurden dadurch hervorgebracht, daß in kurzen Zwischenräumen *Verwachsungen*, wie an der Fovea centralis, zugleich mit Wucherung der Körnerschicht vorhanden waren, während *zwischen* den einzelnen Verwachsungszellen die Zapfenlage auf größere Ausdehnung hin wieder sichtbar wurde, indem zwischen der Zapfenschicht und der Oberfläche der Neubildung ein kleiner Spaltraum sich zeigte. Es ist anzunehmen, daß hier *kleine partielle Netzhautablösungen*, durch einen Erguß zwischen Neubildung und Retina bewirkt, *intra vitam* vorhanden waren. Eine ausgedehntere Netzhautablösung wurde wohl durch die Verwachsungen verhindert. — Am Rande der Neubildung war eine förmliche Auf-

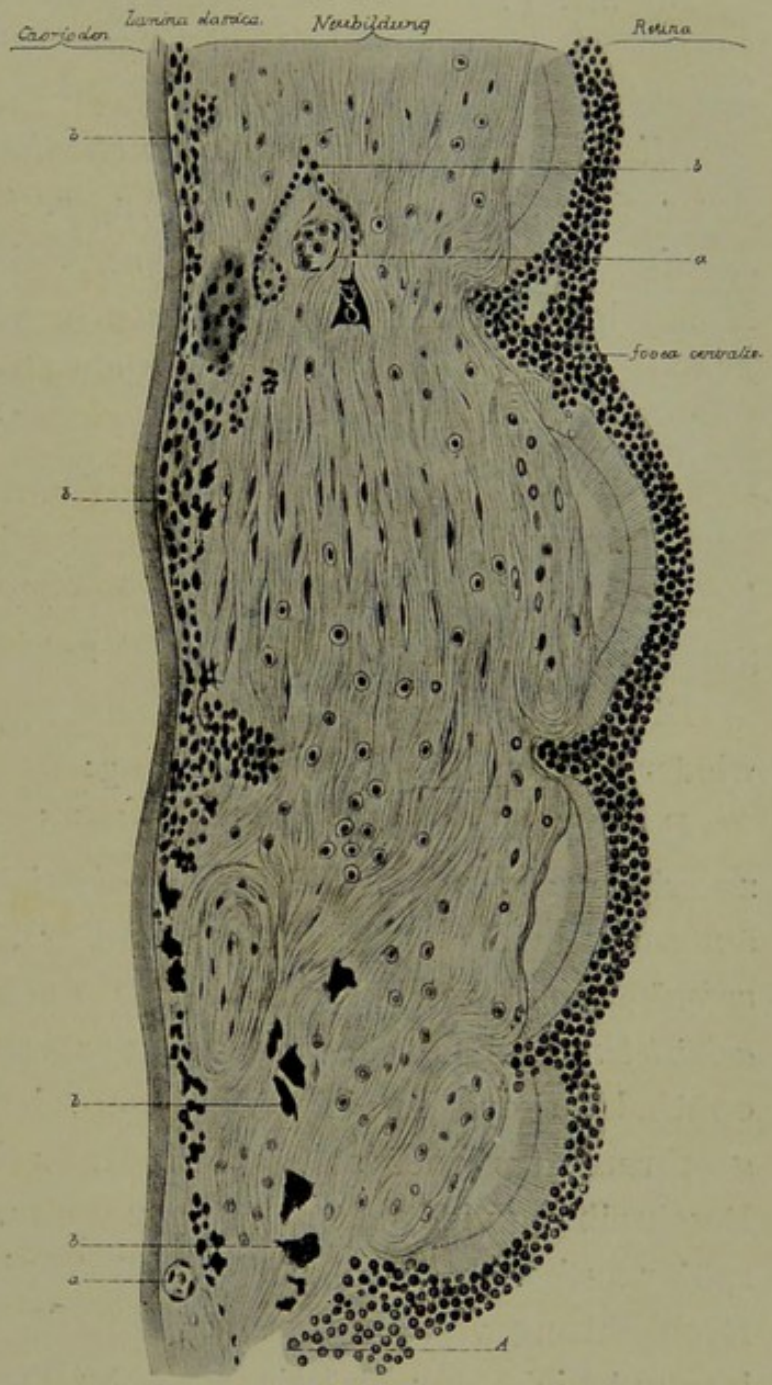

Abbildung 5. Aus *Graefes Archiv*, 24. Band, 1878. Nach *J. Michel.* Querschnitt durch die Neubildung in der Maculagegend. (Arkadenartige Verwachsungen der Retina.)

lösung der Zapfenschicht vorhanden, so daß hier durcheinandergewirrte Zapfen, mit Körnern untermischt, gelagert waren. Die übrigen Schichten der Retina erwiesen sich als normal. —

Am *linken* Auge war im allgemeinen der gleiche histologische Befund vorhanden. Die Neubildung hatte hier einen Dickendurchmesser von 0,1 mm. Es *fehlten* die Knorpelzellen.

Michel stellte damals die *anatomische* Diagnose: *Fibrochondrom* des rechten, *Fibrom* des linken Auges. Als Ausgangspunkt wurde die *Lamina elastica chorioideae* (?) angesehen. Daß diese Binde- bzw. Knorpelgewebe produzieren können, erschien ihm besonders auffällig. *Michel* nahm an, daß sich später ein Ossifikationsprozeß an die Verknorpelung angeschlossen haben würde, wenn nicht der Tod der Kranken die Entwicklung der Neubildung am Auge unterbrochen hätte.

Michel erwähnt, ein ähnliches anatomisches Bild im *Atlas der Pathologischen Anatomie des Augapfels* von *Pagenstecher* und *Genth*[1]) (1875) gesehen zu haben. Die Angabe ist zutreffend.

Die Beobachtung von *Hermann Pagenstecher* aus 1875 sei hier wiedergegeben mit der Anmerkung:

Pagenstecher hat den Fall *klinisch* in seiner Bedeutung noch nicht zu erkennen vermocht. Das *makroskopische* Bild der eigenartigen Veränderung in der Netzhaut, welches er „*in Flächenansicht bei Lupenvergrößerung*" zeichnen ließ, also doch wohl nach Eröffnung des *gehärteten* Bulbus (denn der Fundus war infolge Leucoma adhaerens ophthalmoskopisch nicht sichtbar!), ist gewiß ein unvollkommenes, geschrumpftes oder sonst verändertes Gebilde. Daher ist auch die Beschreibung vielleicht nicht ganz genau. Die Ähnlichkeit mit unserem später zu berichtenden Falle VI (S. 71) ist aber eine so große, daß die Beobachtung von *Pagenstecher* trotz ihrer Mängel sehr beachtenswert ist und nicht nur historisches Interesse besitzt.

Der *mikroskopische* Befund, mag er auch nicht in *allen* Einzelheiten *ganz* genau sein, ist eine hochwillkommene Ergänzung unserer sonstigen Erfahrungen.

Wir haben in dem Falle *Pagenstecher* vermutlich den wirklich

---

[1]) *Pagenstecher, H.*, und *Genth, Atlas der pathologischen Anatomie des Augapfels. Wiesbaden 1875. C. W. Kreidel.*

ersten anatomischen Befund einer „*scheibenförmigen* Erkrankung in der Netzhautmitte" vor uns.

Die folgende Beschreibung ist im wesentlichen wörtlich nach der Mitteilung von *Pagenstecher* gegeben. Die Bilder sind reproduziert, da der Atlas wohl nur noch wenigen Fachgenossen zugänglich sein dürfte.

Männlicher Kranker, Alter nicht angegeben, erlitt vor einem Jahr eine Verletzung im Bergwerk. Im Zusammenhang hiermit bildete sich am rechten Auge ein *Leucoma adhaerens corneae fere totale* mit Erhöhung des Augendruckes, so daß Entfernung des Augapfels notwendig wurde.

Abbildung 6. Nach *Pagenstecher* und *Genth.* (l. c.) (*Atlas*, Tafel XXVI, Fig. 1.)

Bezeichnung der Krankheit am Fundus: Chorioido-Retinitis in regione Maculae luteae.

Beschreibung der Abbildung 6:

Zwischen Papille und Macula lutea liegt ein weißer, nach unten an Ausdehnung und Glanz zunehmender, in eine scharfe Spitze auslaufender *Fleck*. Derselbe ist nach oben und außen von dichten Pigmentlagen umgeben. Die Chorioidalgefäße fehlen in diesem Bereich fast vollständig. Auch die Gefäße der Retina, soweit sie über den Fleck ziehen, zeigen schmäleres Kaliber. Die *Macula lutea* ist etwas *prominent* und von einem weißlichen, unregelmäßigen Ring umgeben.

Abbildung 7. Nach *Pagenstecher* und *Genth.* (l. c.) (*Atlas*, Tafel XXVI, Fig. 2.)

Beschreibung von Abbildung 7: Schnitt durch die Spitze des weißen Flecks (aus Abbildung 6).

Die Chorioidea, welche nach links (in der Abbildung) ihre einzelnen Schichten noch erkennen läßt, geht hier allmählich in einem dichten Bindegewebe unter.

Dasselbe zieht sich nach links noch über die Chorioidea hinüber und *schiebt sich zwischen letztere und die Retina ein.* Nach rechts hin verdickt es sich zu einem kleinen *Tumor.* Die *Retina* ist zum größten Teil mit diesem Bindegewebe *verwachsen* und *atrophisch.* Erst jenseits des kleinen Tumors (nach rechts in der Abbildung) treten die einzelnen Retinallagen wieder auf.

Beschreibung einer hier *nicht* wiedergegebenen Abbildung der Originalmitteilung: *Querschnitt durch die Spitze des weißen Fleckes.*

Es ist eine stärkere Vergrößerung der in Figur 7 bereits abgebildeten Verhältnisse gegeben.

Das Präparat ist einer *Übergangsstelle* der normalen Chorioidea in den „weißen Fleck" entnommen. — Nach rechts (im Bilde) lassen sich die einzelnen Schichten der Chorioidea noch unterscheiden. Nach links verschwinden dieselben und sind ersetzt durch ein gefäßloses, pigmentarmes, derbfasriges Bindegewebe, welches nach oben *zwischen Retina und Chorioidea hineinwuchert.* Hier zeigen die einzelnen Fasern einen leicht welligen Verlauf und sind in Bündel angeordnet, welche sich in verschiedenen Richtungen durchkreuzen. Viele derselben sind daher im Querschnitt getroffen. — Nach unten ist dieses Gewebe mit dem abgelösten Chorioidalpigment, nach oben mit der atrophischen Retina verwachsen.

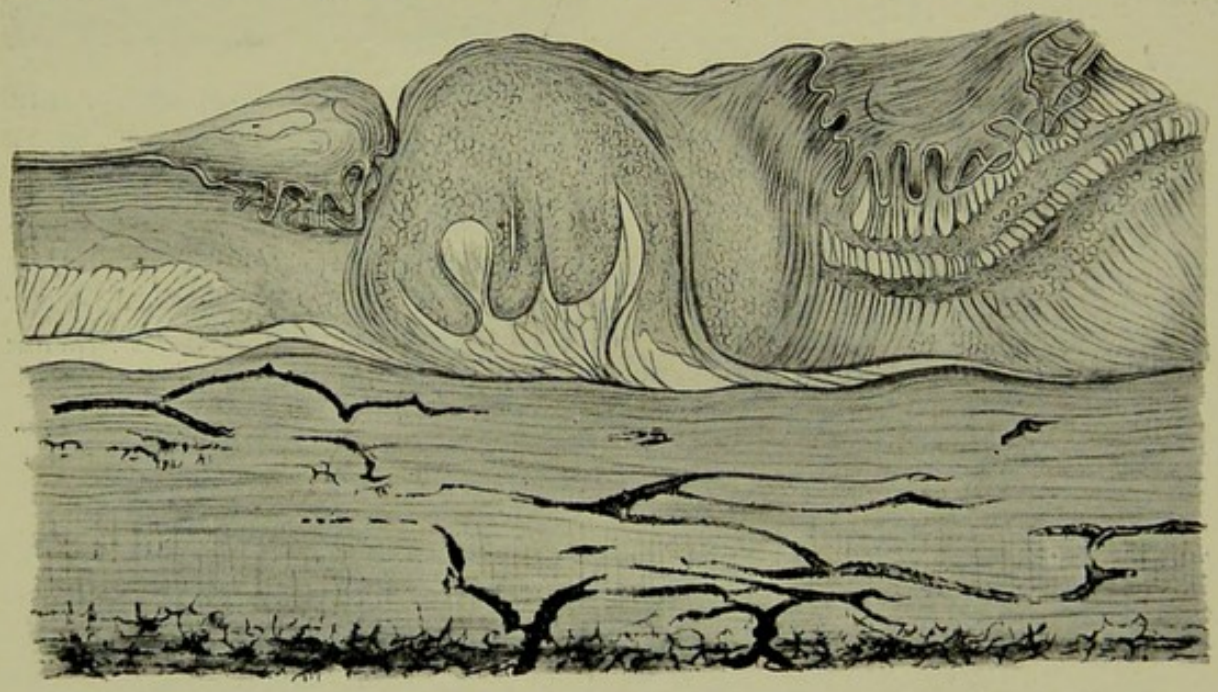

Abbildung 8. Nach *Pagenstecher* und *Genth.* (l. c.) *Atlas,* Tafel XXVI, Fig. 4.)

Beschreibung von Abbildung 8: Schnitt durch die Macula lutea (aus Abbildung 6).

In der Mitte der Abbildung findet sich an Stelle der Macula lutea eine über das übrige Retinalniveau etwas *erhabene* Stelle. Dieselbe wird durch *Faltungen der Retina* gebildet, in welcher mit Ausnahme der Körnerschichten die übrigen Schichten der Retina untergegangen sind. Zu beiden Seiten dieser prominenten

Stelle lassen sich in der Retina wieder einzelne Schichten, wie die Körner- und Zwischenkörnerschichten, deutlich differenzieren. *Stäbchen- und Zapfenschicht nebst Ganglienzellenschicht sind untergegangen.* An deren Stelle sowohl, wie im Bereiche der Nervenfaserschicht finden sich Züge von *Bindegewebe.* Die *Limitans interna* bildet zu beiden Seiten der prominenten Stelle zahlreiche *Faltungen* und *Schlingen,* zwischen denen ein äußerst dichtes und feinfaseriges Gewebe liegt. Hierdurch ist der in Abbildung 6 erwähnte unregelmäßige, *um* die Macula lutea verlaufende helle Ring gebildet. Unterhalb der Retina und mit derselben durch feinfaserige Bindegewebszüge verwachsen, findet sich ein von der Chorioidea ausgehendes derbfaseriges Bindegewebe, in welchem zahlreiche stark pigmentierte, schlauchförmige Bildungen verlaufen. Dieses Gewebe geht kontinuierlich in die Chorioidea über, in welcher sich die einzelnen Schichten nicht mehr differenzieren lassen. —

Anmerkung: Es erscheint uns nicht zweifelhaft, daß der Augenhintergrundsbefund in dem Falle von *Pagenstecher,* der im vorstehenden wiedergegeben ist, *nichts* zu tun hat mit der Verletzung, derentwegen das Auge enukleiert werden mußte. Die Fundus-erkrankung muß unabhängig davon zustandegekommen sein. Das makroskopische Bild entspricht im übrigen, wie schon erwähnt wurde, ganz dem ophthalmoskopischen in *unserem* Falle VI (vgl. S. 71).

Fast ein Jahrzehnt verging seit *Oellers* Mitteilungen aus 1906, ehe — nahezu 40 Jahre nach der erwähnten Publikation von *J. Michel* — wieder ein größerer Beitrag zu dieser Frage in der *deutschen* Literatur erschien.

Axenfeld[1]) veröffentlichte im Jahre 1915 im Festbande des *A. v. Graefe* Archives zu *Hubert Sattlers* 70. Geburtstage folgenden Fall, dem er auch einen anatomischen Befund beifügen konnte.

Der im Jahre 1913, als *Axenfeld* ihn untersuchte, 63 jährige Kranke war immer kurzsichtig gewesen (—1,5 D bis schließlich — 4 D).

Bei innerer Untersuchung war bisher nie ein körperliches Allgemeinleiden gefunden worden.

Im *Februar 1908* hatte der Kranke erstmalig einen „*dunklen Schatten*" vor dem *rechten* Auge bemerkt, außerdem Verzerrung der Gegenstände, die er ins Auge faßte.

---

[1]) *Axenfeld, Th., Retinitis externa exsudativa mit Knochenbildung im sehfähigen Auge. A. von Graefes Arch. für Ophthalmologie. Bd. 90. 1915. S. 452.* (Der Fall ist erstmalig von *Axenfeld* in der *Société belge d'Ophthalmologie* in *Gent* im Jahre 1913 vorgetragen. Vgl. *Axenfeld* in *Bulletin de la société belge,* 1913, Nr. 36, und *Klin. Monatsblätter für Augenheilkunde,* 1913, Bd. 51, 2, S. 427.)

Ein Augenarzt, den der Kranke damals befragte, vermochte keinen *objektiven* Krankheitsbefund am rechten Auge festzustellen. V. r. Auges in 1908: 4/25. In Leseweite feinste Schrift mühsam. Kein Nieren- oder sonstiges Leiden.

Die *subjektiven* Beschwerden besserten sich in der Folgezeit ein wenig.

Am *19. 2. 1909* waren erstmalig vereinzelte *gelbliche Pünktchen* in der Macula sichtbar. V. r. Auges = 4/50 bis 4/30.

Im *Juli 1909* auffällige Verschlechterung. Am Fundus wurden erstmalig einige, in einem Bogen oberhalb der „*graulich verfärbten*" *Macula* angeordnete, unbedeutende und bald konfluierende Blutungen sichtbar.

Nach vorübergehender Besserung wurden im *September 1909* oberhalb und unterhalb der Macula erneut einzelne kleine bogenförmige Blutungen festgestellt.

Im *Oktober 1910* war V. r. Auges auf 5/35 exzentrisch gesunken. Großes *zentrales Skotom*. Außengrenzen des Gesichtsfeldes normal. Ophthalmoskopisch wurde gefunden: In der Maculagegend liegt, scharf begrenzt, eine *weißliche*, fast glänzende *Masse* hinter den Retinalgefäßen. Der Herd ist frei von Hämorrhagien, deutlich prominent. Die Gefäße knicken beim Übergang auf den Herd ab. T = 32—37 gegen 30—32 am l. Auge. Es wurde an die Möglichkeit eines pigmentfreien *Sarkoms* gedacht.

Da sich das Gebilde bis *Mitte November 1910* weiter vergrößerte, ohne daß entzündliche oder hämorrhagische Erscheinungen sichtbar waren, wurde nach Beratung mit einem zweiten, sehr erfahrenen Augenarzt das kranke Auge enukleiert.

Das *linke* Auge blieb bis zum Jahre 1912 anscheinend normal. Dann entwickelte sich aber auch auf diesem Auge der gleichartige Krankheitsprozeß wie rechts.

Einzelnes vom *linken* Auge: Im *Oktober 1912* zentrale Sehstörung wie rechts. Am Fundus damals vier kleine *Blut*punkte. Im *Dezember 1912* ein *grauer Fleck in der Macula* von der Größe einer Sehnervenscheibe. An seinem oberen Rande einige Blutpunkte. — Der Fleck nahm an Größe zu, wurde mattrot, blieb aber durch schmale oder breitere Blutstreifen, die ihn umrahmten, vom übrigen, in der Farbe sonst nicht sehr verschiedenen Fundus abgegrenzt. Die randständigen Hämorrhagien wechselten an Größe und Zahl, während der Herd an Größe zunahm.

Der vorstehende Bericht ist vom *erst*behandelnden Augenarzt gegeben. *Axenfeld* sah selbst im *Juni 1913* das folgende Bild am *linken* Auge:

Der gut 4 P.-D. in der Fläche große, leicht prominente *maculare Herd* ist von *rundlicher* Gestalt (aber mit scharfer *bogiger* Grenzlinie nasal!). Farbe: graurötlich. In dem Herd schimmern einige stärkere blaßrötliche Streifen durch, „wie überdeckte Gefäße". Kleine Netzhautgefäße „biegen über den Herd hinweg". An seinem Rande sind einige Hämorrhagien sichtbar, die den Herd eigenartig umsäumen. Ihre Form ist wechselnd, nicht etwa nur punktförmig. Der periphere Augengrund und der Sehnerv erschienen normal. Im Bereich der Art. und Vena retinae waren deutliche Gefäßveränderungen nicht sichtbar.

Visus linken Auges = Fingererkennen auf 4 m. — Der Kranke machte eine Badekur durch. Im Juli 1913 war Visus linken Auges = 1/35.

Im *August 1913* war die Farbe des makularen Herdes grauweiß. Eine deutliche Prominenz war nicht mehr erkennbar. *Am oberen Rande umgab ein schmaler Blutstreifen den Herd.* Andere Blutungen, die inzwischen gekommen waren, erschienen bis auf Reste resorbiert.

Es sind dann in der Folgezeit bei etwa monatlicher Untersuchung durch den heimatlichen Augenarzt bis zur letzten Untersuchung im *April 1915* neue Blutungen nicht mehr beobachtet worden.

Der Fleck wurde nicht mehr größer, auch nicht wieder prominent. Visus linken Auges = 1/20 exzentrisch (mit — 3,5 D). In Leseweite wurde noch grober Schriftdruck (Nieden 7) mühsam entziffert.

Es bestand im April 1915 der Eindruck, daß der Krankheitsprozeß beendigt sei.

Die Übereinstimmung im Krankheitsbild *beider* Augen war offensichtlich. Wenn es am *zweiten* Auge auch nicht zu einer tumorartigen Verdickung in der Retina kam, sondern im Gegenteil die anfangs vorhandene Prominenz sich wieder abflachte, anscheinend unter Vernarbung, so hatte *Axenfeld* doch keine Bedenken, den anatomischen Untersuchungsbefund als gültig für *beide* Augen zu erachten.

Anatomischer Untersuchungsbefund des rechten Auges.

Das Ergebnis gilt natürlich nur für ein *vorgeschrittenes* Stadium der Krankheit, was bei Beurteilung des *gesamten* klinischen Krankheitsbildes zu beachten ist.

Es fand sich *keine* echte *Geschwulst*, sondern eine *bindegewebige Masse*, deren Vorderseite mit der Retina zusammenhing, deren Rückseite der Chorioidea anlag. Die Retina war im Bereich der Masse um 2—2 ½ mm vorgewölbt. Der Rand fiel allmählich gegen die Umgebung ab. Die äußeren Schichten der Netzhaut waren in der bindegewebigen Masse aufgegangen. Diese lag *vor* der Chorioidea, *von dieser durch die scharfgezeichnete Lamina vitrea getrennt.* Nur an einzelnen Stellen war die Lamina vitrea *undeutlich.* Man hatte hier den Eindruck, daß chorioidale Bindegewebselemente in den Pseudotumor übergegangen seien. *An einer Stelle war auch mit Sicherheit das Einbiegen eines dünnwandigen Gefäßes aus der Aderhaut in die davorliegende Schwarte deutlich zu erkennen.* Nur im Umkreis dieser Verbindungen zwischen Aderhautgewebe und Pseudotumor *fehlte* die *Choriokapillaris.* Sonst war sie überall unverändert vorhanden, nur *verschmälert*, „wie durch eine Kompression". — Die Hauptmasse des Tumors bestand aus schwartigen Lamellen und Trabekeln, die meist annähernd parallel zur Retina verliefen. Die Gefäße innerhalb der Schwarte waren spärlich, nicht differenziert. Es waren einfache endothelumkleidete Röhrchen. Einzelne von ihnen wiesen größere blutgefüllte Hohlräume auf. *Diese neuen Gefäßchen entstammten wohl vorwiegend der Choriokapillaris.* Ein Zusammenhang mit stärkeren Gefäßen der inneren Netzhautschichten war jedenfalls *nicht* nachzuweisen. Die tiefen retinalen Kapillaren waren aber wohl auch an der Vaskularisation beteiligt. — Die Arterien und Venen in der gesund erscheinenden Nachbarschaft des Herdes ließen keine auffälligen Veränderungen erkennen. —

Die *Lamina vitrea* erschien auf der einen Seite weit *über* den Rand des Herdes hinaus *verdoppelt*. Auf der anderen Seite *fehlte* eine solche Verdoppelung. Hier lag aber unmittelbar an der Lamina vitrea, das Pigmentepithel abdrängend, eine gelbliche homogene Schicht. Das *Pigmentepithel* selbst war hier in *mehr*facher Schicht vorhanden und ungleich pigmentiert. *Zellstränge gewucherten Pigmentepithels gingen in die Schwarte über.* Die Pigmentepithelien änderten dabei ihre Gestalt, wurden länglich und farblos. *Es bestand der Eindruck, daß die gewucherten Epithelien am Aufbau des Krankheitsherdes wesentlich beteiligt waren.* — Die *Retina* war in ihren äußeren Schichten zugrunde gegangen. (Das Neuroepithel fehlte ganz; die äußere Körnerschicht war nur noch in Resten nachweisbar.) Die nervösen Elemente und die inneren Schichten waren ebenfalls degeneriert, aber weniger stark beschädigt. Das Stützgewebe war gewuchert, vielfach unter Bildung von Hohlräumen. Am bindegewebigen Aufbau des Krankheitsherdes waren die inneren Schichten der Retina jedenfalls wenig beteiligt. — Im ganzen war die Netzhaut stärker verändert als die Chorioidea. Schon in den seitlichen zwei Dritteln, also in den progressiven Teilen des Herdes, wurde die *Aderhaut* völlig normal befunden. Dies auch weiterhin bis in die Peripherie des Fundus. Die *Netzhaut* zeigte dagegen noch über den Bereich der Schwartenbildung hinaus erhebliche Veränderungen in den äußeren Schichten (Degeneration des Neuroepithels, Verschmälerung der äußeren und inneren Zwischenkörnerschicht und anderes). Nirgends waren noch Blutungen oder erkennbare Reste davon vorhanden.

Im *Innern* des Pseudotumors war echte *Knochen*bildung zu erkennen. Der Typus dieser Neubildung entsprach der sogenannten „Verknöcherung der Chorioidea".

Axenfeld benannte seine Mitteilung: „*Retinitis externa exsudativa mit Knochenbildung im sehfähigen Auge*".

Er faßte das doppelseitige Augenleiden als einen *entzündlichen* Krankheitsprozeß auf, der sich wesentlich *sub*retinal bzw. in den äußeren Schichten der *Retina* selbst abgespielt habe.

Die Beteiligung der Chorioidea erschien ihm sekundär und die Entstehung der Gewebswucherung aus Blutungen nicht erweisbar zu sein.

Die Frage des Ursprunges der Knochenlamellen im Auge gilt allgemein noch als ungeklärt.

Axenfeld hat, gewiß unter Mitberücksichtigung der Forschungsergebnisse von *G. Coats* über „*Retinal disease with massive Exsudation*", später „*Retinitis exsudativa haemorrhagica*" (*Coats*) benannt, seinen Fall dieser Krankheitsgruppe zugerechnet.

Die Arbeiten von *Coats*[1]) waren in den Jahren 1908—1912 erschienen und hatten einen umgestaltenden Einfluß auf manche unserer Anschauungen ausgeübt. Das Krankheitsbild des „*Pseudo-Glioms*" bei jugendlichen Personen wurde dadurch in einer Reihe von Fällen aufgeklärt. Darüber hinaus waren aber befruchtende Gedanken gegeben.

Die Anschauungen über die bisher ungeklärten Krankheitsprozesse bei älteren Personen, welche in den Rahmen der Retinitis *Coats* vielleicht hineingehören, sind auch jetzt noch im Fluß.

Im Jahre 1919 hat dann *Elschnig*[2]), um seine Mitteilung vorwegzunehmen, noch einen *anatomischen* Befund — wohl von einem etwas früheren Stadium der hier in Betracht kommenden und von uns als „*scheibenförmige Erkrankung der Netzhautmitte*" bezeichneten Krankheit — mitgeteilt.

Elschnig hat seine Publikation betitelt: „*Tumorähnliche Gewebswucherung in der Macula lutea*".

Der Fall war folgender:

66 jähriger Mann stellte sich am 5. 10. 1916 vor. Es bestand kein Anhalt für frühere Lues, Nierenkrankheit oder sonstiges körperliches Leiden. Mäßig ausgesprochene allgemeine Arteriosklerose war festzustellen.

Augenbefund: In der *Macula*gegend befanden sich an *beiden* Augen, rechts dichter gruppiert, *gelbliche,* anscheinend in den mittleren oder tiefsten Netzhautschichten gelegene *Fleckchen,* die meist kreis*rund* waren, drusenähnlich erschienen, aber zweifellos *in* der Retina selbst lagen. Keine sonstigen Veränderungen in der Netzhaut oder am Sehnerv, insbesondere keine Umscheidungen der Gefäße.

Visus rechten Auges = 6/36. Absolutes zentrales *Skotom* für blau und gelb, relatives Skotom für andere Farben.

Visus linken Auges = 6/6. *Relatives* Zentral*skotom* für Farben.

Es erfolgte kurze Behandlung.

Im *Januar 1917* kehrte der Kranke wieder. Er gab an, daß ein auswärtiger berühmter Augenarzt „*Tumor der Chorioidea*" diagnostiziert habe.

Am *rechten Auge* war *jetzt* in der Maculagegend ein hellgrau-weißer *Herd* sichtbar (etwa 2 P.-D. hoch, 1½ P.-D. breit). Der Herd war prominent, scharf

[1]) *Coats, G., Über Retinitis exsudativa (Ret. haemorrhagica externa). A. v. Graefes Arch. f. Ophthalm.* Bd. 81. S. 275; ferner: *Royal London Ophthalmic Hospital Reports,* 1908, vol. XVII, p. 440 und a. a. O.

[2]) *Elschnig, A., Tumorähnliche Gewebswucherung in der Macula lutea. Klin. Monatsbl. f. Augenheilkunde.* 1919. 1. Bd. 62, S. 145.

begrenzt, zeigte spärliche Pigmentierung am Rande. Die Fovea markierte sich nicht. Refraktion H_3 bis H_1. (Die größte Prominenz lag am unteren Rande!) Sonstiger Befund unverändert. Visus rechten Auges = Fingerzählen exzentrisch. Absolutes Zentralskotom.

Der Herd nahm bei weiterer Beobachtung an Größe und Prominenz zu. Seine Farbe wurde heller. Auch das Pigmentepithel in der unmittelbaren Begrenzungszone erschien heller gefleckt. Am Rande der tumorähnlichen Bildung, über welche die Retinalgefäße in *klarer* Netzhaut hinwegzogen, waren spärliche und unbedeutende Pigmentflecke erkennbar. Mitte *Januar 1917* waren in der Mitte des Herdes noch keine neugebildeten Gefäße sichtbar. Untersuchung mit der Diasklerallampe von *Zeiß* und mit *Hertzells* Ophthalmodiaskop ergab immer wieder einen Schatten. *Elschnig* konnte sich aber doch nicht zur Diagnose „Tumor" entschließen, der seine Mitarbeiter zuneigten. *Ende Januar 1917* zeigten sich hellrote *Gefäß*schlingen am Rande der Neubildung, diese *umspinnend*. Die Prominenz des Herdes nahm kaum zu. Der Glaskörper blieb klar. Die Netzhaut in der Umgebung des Herdes erschien zart graulich. Das Pigmentepithel erschien undeutlicher (also flache Netzhautabhebung?):

Visus rechten Auges = Fingererkennen vor dem Auge, exzentrisch. Großes absolutes Zentralskotom.

Elschnig lehnte die Enukleation des Auges ab, welche der Kranke selbst wünschte.

Im *Februar 1917* stellte sich der Kranke nochmals vor, verlangte die Entfernung des kranken Auges, da von erfahrenster Seite auswärts eine *bösartige Geschwulst* mit Sicherheit angenommen sei.

Diesem Verlangen wurde nun entsprochen.

Das *linke* Auge wies zu jener Zeit noch unverändert die schon früher festgestellten kleinen Herdchen in der Maculagegend auf. Das Sehvermögen *linken* Auges war noch fast normal.

Seit *Mai 1917* ist dann auch an diesem Auge Zunahme der Fleckchen in der Macula erfolgt, die unmittelbar am lateralen Rande der Fovea zu einem gelblichweißen Herde zusammenflossen, der langsam an Größe zunahm, prominent wurde und zunächst ein relatives, später ein absolutes parazentrales Skotom erzeugte.

Trotz Behandlung und Badekuren wuchs der Herd lateralwärts, aber auch in die Fovea hinein weiter. — Die Degenerationsherde in der umgebenden Netzhaut nahmen zu. Im *Oktober 1917* war Visus linken Auges nur noch 6/60 (mit + 1,25 = D 6/18). — Zentralskotom, medianwärts breiter.

Am *29. 10. 1918* war der Befund am Herde *linken* Auges nahezu identisch mit dem Befunde des inzwischen enukleierten *rechten* Auges zur Zeit der Entfernung diese Auges.

Anatomischer Befund des rechten Auges:

Die mikroskopische Untersuchung ergab *keine* bösartige Neubildung. Das Gebilde in der Macula bestand vielmehr in der Hauptsache aus faserigem,

reich vaskularisiertem *Bindegewebe* mit hyaliner Degeneration. Glia und Pigmentepithel hatten Teil an der Wucherung. Als *Ausgangspunkt* der Neubildung war sicher die *Netzhaut selbst* anzusehen. Der scheinbare Tumor war wesentlich im Bindegewebe der Gefäßwände, nur zum geringen Teil in der Glia gelegen. Die Bildung war nach *Elschnig* in die Gruppe der *chronisch-entzündlich-degenerativen Veränderungen* einzugliedern, als deren primäre Ursache vorwiegend die außerdem vorgefundene Atherose der Ziliargefäße, beziehungsweise der Aderhautgefäße anzunehmen sei. — Die Hyalineinlagerungen gehörten den ältesten Teilen des Herdes an. Sie wurden als sekundär entstanden angesehen.

Aus den *Einzelheiten* des Befundes sei noch hervorgehoben:

In der ganzen Schnittserie erschien die *Lamina elastica chorioideae* absolut *regelrecht*. Ein Zusammenhang mit der vor ihr liegenden, von der Netzhaut herstammenden Bindegewebs- und Gefäßneubildung war *nicht* zu erweisen. (Dies im Gegensatz zu *Axenfelds* Fall!)

Das Pigmentepithel war lebhaft beteiligt. Straßen und Züge hiervon wucherten in die tieferen Teile des Herdes hinein. An einzelnen Stellen bestanden Nester von Pigmentzellen. Die Pigmentzellen zeigten veränderte Form und veränderten Pigmentgehalt.

Das faserige Bindegewebe *durchbrach* an verschiedenen Stellen die Netzhautoberfläche und schob sich zwischen diese *und* die M. limitans *interna* hinein. Die *Lamina interna war auch vielfach abgehoben oder gefaltet.* Glaskörperwärts war sie reichlich mit blassen spindelförmigen Kernen belegt und an einzelnen Stellen *durchbrochen*, so daß feinste Bindegewebszüge sich *in* den Glaskörper hinein erstreckten.

Die *Netzhaut* war zwischen Neubildung und Papille durch eine eiweißartige Flüssigkeit *abgehoben*, dies auch lateralwärts vom „Tumor" auf geringe Strecke hin.

In der ganzen Umgebung der Neubildung, medial fast bis zur Papille hin, *fehlte* die Stäbchen-Zapfenschicht fast völlig.

Die äußeren und inneren Körnerschichten waren beschädigt. Die Schicht der Ganglienzellen desgleichen.

Die Aderhaut war im Bereich des Herdes *dünner* als normal. Es *fehlte* jedenfalls die im normalen Auge zu beobachtende Dickenzunahme der Chorioidea in der Maculagegend.

Die *Lamina elastica chorioideae* war voll erhalten und erschien unbeschädigt, wie schon erwähnt ist.

Die *Choriokapillaris* im Bereich des Krankheitsherdes war außerordentlich unregelmäßig. Auffällig gering erschien die Zahl der kleinen Gefäße. Thrombosierte Gefäße waren aber nicht auffindbar.

Die größeren Gefäße der Retina in der Umgebung des Herdes wiesen nur die dem Lebensalter entsprechenden Veränderungen auf.

Die großen Gefäße sowohl der Aderhaut wie auch der Sklera und außerhalb derselben zeigten hochgradige *atheromatöse* Veränderungen, vor allem Verdickungen der Intima mit unregelmäßigem und vermehrtem Endothelbelag. Der *N. opticus* erwies sich *frei* von Veränderungen. —

Auf Grund der klinischen Beobachtung und dieses anatomischen Befundes lehnte Elschnig für seinen Fall das Bestehen von Beziehungen zur sogenannten Retinitis exsudativa Coats ab.

Außer diesen Beobachtungen von *H. Pagenstecher*, *J. Michel*, *Axenfeld* und *Elschnig*, die besonders wichtig erscheinen, weil sie durch anatomische Befunde kontrolliert werden konnten, sind aus der *deutschen* Literatur noch zu erwähnen:

Ein Fall von *Possek*[1]) aus dem Jahre 1905: „*Über senile Maculaveränderung bei Arteriosklerose.*"

78 jähriger Mann war vor 2 Jahren am linken Auge erkrankt und fast erblindet. In der *Macula* befand sich eine 3 D. prominente, 2×2½ P.-D. in der Fläche große, *weißgraue bis weiße Verfärbung in der Retina*, unten zart pigmentiert. Die Fovea war *nabelartig eingezogen*. Vom unteren Rande zog zur Papille ein orangefarbener, weiß gesprenkelter Streifen, Die Maculagefäße waren auffällig geschlängelt; die Gefäßwände waren stellenweise bis zum Verschwinden der Blutsäule verdickt. Auch an der Art. temp. inferior und an der oberen Maculararterie bestand starke Vaskulitis. In der Umgebung des Herdes lagen kleine weiße stellenweise glänzende Pünktchen, zum Teil pigmentiert.

Am *rechten* Auge bestand eine ähnliche weiße Verfärbung in der Macula, doch ohne Pigmentierung, mit geringer Niveaudifferenz. —

Possek hatte für den Krankheitszustand am *linken* Auge das Vorliegen eines *Tumors* in Betracht gezogen, führte die Veränderung aber doch auf eine „*Verdickung der Netzhaut, atheromatöse Verdickung der Choriokapillaris und der nächstanliegenden Gefäße*" zurück, wobei auch eine *zwischen* der Netzhaut und Chorioidea *neu* gebildete Schicht — auf Grund eines früheren Flüssigkeitsergusses — beteiligt sein kann. Ursache: *Arteriosklerose.*

Auch *Hegner*[2]) hat im Jahre 1916 über einen Fall von doppelseitiger Krankheit berichtet, der wohl hierher gehört. Der Fall galt bisher nicht als „rein", weil daneben auch *Lymphogranulomatose* vorlag.

70 jähriger Mann. Der *graugelbliche Herd in der Maculagegend* war besonders am *rechten* Auge ausgeprägt, unregelmäßig prominent. Er erschien solide und

[1]) *Possek, Über senile Maculaveränderung bei Arteriosklerose. Zeitschrift f. Augenheilkunde.* Bd. 13. S. 771.

[2]) *Hegner, Retinitis exsudativa bei Lymphogranulomatosis. Klin. Monatsbl. f. Augenheilkunde.* 1916. 57. S. 27.

erinnerte an das Bild einer Aderhautneubildung. Drei Jahre später hatte der Herd eine *graue* Farbe angenommen, war scharf umschrieben und hatte jetzt ein narbiges Aussehen. Die Prominenz war geringer geworden; das Krankheitsbild ähnelte jetzt mehr einer chronischen Chorioiditis. Der Kranke starb bald darauf (Allgemeinleiden).

Bei der *anatomischen* Untersuchung wurde eine bedeutende *sub*retinal gelegene Bindegewebsneubildung gefunden.

Th. Leber[1]) hat die „*scheibenförmige Erkrankung der Netzhautmitte*" in seinem letzten großen Werk, der Bearbeitung der Krankheiten der Netzhaut für das *Handbuch der gesamten Augenheilkunde (Graefe-Saemisch)*, erschienen im Jahre 1916, als solche *nicht* beschrieben.

Leber erwähnt den im vorstehenden geschilderten Fall von *Possek* und gliedert ihn in die größere Gruppe der *langsam progressiven, selten über die Macula herausgehenden Gewebsveränderungen bei Greisen ein.* Hier sei von Drusenbildungen und den von *Haab* zuerst beschriebenen *Retino-chorioiditischen* Veränderungen eine ganz *seltene* Form abzutrennen, bei welcher die Erkrankung *zu einer derartigen Dickenzunahme bzw. Vortreibung der Retina führe, daß die Abgrenzung gegenüber einem echten Tumor der Aderhaut bzw. Netzhaut beträchtliche Schwierigkeiten bieten könne.*

Th. Leber selbst verfügte aus eigener Beobachtung nur über *einen* Fall doppelseitiger Krankheit dieser Art, den er zudem nicht eingehend untersuchen konnte.

Auf dem *rechten* Auge des betreffenden Kranken wurde eine *zarte grauliche Trübung in der Netzhautmitte* beobachtet, die sich im Verlaufe von ½ Jahr zu einer deutlicher abgegrenzten Netzhauttrübung von 1½ facher Papillengröße verdichtete. Über den Herd liefen Netzhautgefäße hinweg. Am Rande des Herdes war eine kleine Blutung nachweisbar. Das zentrale Sehen war aufgehoben.

Auf dem *linken* Auge war der Krankheitsprozeß mit Hinterlassung eines absoluten zentralen Skotoms und einer dichten narbigen Trübung in der Netzhautmitte bereits zum Abschluß gekommen.

Im *Jahre 1919* ist dann in der *deutschen* Literatur noch die schon besprochene Mitteilung von *Elschnig* (mit anatomischem Befund, siehe oben) erschienen.

---

[1]) *Th. Leber, Die Krankheiten der Netzhaut. Graefe-Saemisch, Handbuch der Augenheilkunde.* 2. Aufl. 1916. VII. Bd. A. *Leipzig* 1916, *W. Engelmann.*

Im *Jahre 1920* ist aus der Universitäts-Augenklinik *Bonn* eine *Dissertation* von *H. Noethen*[1]) hervorgegangen: „*Über Vortäuschung von Tumoren in der Maculagegend durch Retinitis exsudativa haemorrhagica Coats.*"

Dort ist über *zwei* Fälle — 67 jährige Frau, 63 jähriger Mann — berichtet.

Auf die beiden Fälle wird später noch eingegangen werden. Damit dürfte die *deutsche* Literatur über das Thema vollständig wiedergegeben sein.

Die Mitteilungen in der *ausländischen* Fachliteratur über das eigenartige Leiden sind spärlich. Manches mag an schwer zugänglicher Stelle verstreut sein.

In *England* ist das Interesse für die Erkennung dieser Krankheit allerdings immer rege gewesen. Das Thema ist öfter auf Kongressen besprochen. Die nachfolgenden Referate stammen sämtlich aus Kongreßberichten.

C. H. Walkers[2]) Kranker (1897) war 73 Jahre alt. Die körperliche Untersuchung ergab nichts für Tuberkulose, Syphilis oder sonstige Krankheit. Patient hatte vor einem Jahr Schattenbilder vor dem linken Auge bemerkt. Mehrere Monate danach stellte er zufällig fest, daß er links fast blind sei. Ophthalmoskopisch war am *linken* Auge eine *weißliche runde Vorwölbung in der Maculagegend* von gut 1½ P.-D. Ausdehnung in der Fläche nachzuweisen. Die Neubildung schien den tieferen Schichten der Netzhaut anzugehören, hatte abschüssige Ränder und zeigte oberflächlich liegende Hämorrhagien. Zahlreiche kleine Gefäße zogen über die „klumpige" Masse hinweg, ließen aber das glänzend weiße Zentrum derselben frei. Refraktion H_2 auf dem Gipfel der Vorwölbung. — Auf dem *rechten* Auge wurde an der Macula und nasal von der Papille eine „*kleinfleckige Chorioiditis und einige Herde von seniler Chorioiditis guttata*" gefunden.

Walker selbst hielt eine Geschwulst am l. Auge für vorliegend. In der Aussprache erklärte man sich gegen Tumor. Ein Aderhautsarkom prominiere stärker; auch sprächen die gleichzeitig vorhandenen Veränderungen am 2. Auge gegen Tumor. *Frost* und andere hielten eine *senile Chorioiditis centralis mit Bindegewebsbildung* für vorliegend. *Visus:* rechtes Auge = 5/24, linkes Auge = 5/60. Skotom für Weiß. T = normal.

---

[1]) *H. Nöthen, Über Vortäuschung von Tumoren in der Maculagegend durch Retinitis exsudativa haemorrhagica externa Coats. Inaug.-Diss. Bonn,* 1920.

[2]) *C. H. Walker, A case of new growth in the macular region. Transactions of the ophth. soc. of the united Kingdom.* 1897. Vol. XVII. p. 4.

Quarry Silcock[1]) (1899) sah einen 69 jährigen Kranken, der seit einigen Monaten allmähliches Nachlassen der Sehkraft *rechten* Auges bemerkt hatte und seit dieser Zeit auch an Schwindelgefühl litt. Am *rechten* Auge war in der *Macula*gegend ein *unregelmäßig gestalteter weißer Fleck* zu beobachten, der in der Mitte eine Prominenz von + 2 D. zeigte.

V = Fingererkennen auf 2 m vom Auge. T = normal. — Da die Kniesehnenreflexe nicht auslösbar waren, wurde an ein *Gumma* der Chorioidea gedacht. Zu diagnostischen Zwecken wurde der Herd auch *punktiert*. Die Punktion war erfolglos. Es wurde kein Blut erhalten. — Nach einem Monat hatte der Herd einen Durchmesser von 4 P.-D. Unterhalb des Herdes waren chorioiditische Veränderungen sichtbar. — Die Erkrankung blieb *ein*seitig. Der N. opticus erschien unverändert. — Etwa 1½ Jahr nach Beginn der Erkrankung hatte sich der Herd noch nicht wesentlich verändert. Es wurde eine ungewöhnliche Form von *Chorioiditis luetica* angenommen.

In der Aussprache waren die Ansichten über den Fall geteilt. Einige Redner hielten das Auge für tumorverdächtig, rieten zur Operation. Andere glaubten, von Entfernung des Auges abraten zu sollen.

Jessop[2]) (1903) beobachtete eine 63 jährige Frau, die zweimal eine leichte *Kopfverletzung* erlitten hatte. Vor 15 Jahren Sturz auf den Hinterkopf, wovon dauernd Schmerzen an der Verletzungsstelle zurückgeblieben waren. Vor 9 Monaten Stoß gegen das rechte Auge — ohne weitere Folgen.

Befund: Am *rechten* Auge sah die Sehnervenscheibe bei klaren Medien verwaschen aus. In der *Maculagegend* befand sich eine ovale, von der Netzhaut bedeckte, nicht transparente *Vorwölbung* von 3½ P.-D. im vertikalen und 3 P.-D. im horizontalen Durchmesser. Die Umrandung war scharf, außen flacher als innen. Farbe hell*grau*, teilweise weiß. Struktur *netz*ähnlich. Die Retinalgefäße liefen über die Geschwulst hinweg. Die größte Prominenz betrug 4 D. An zwei Stellen sah man schwarzes Pigment. Temporal glänzend weiße Pünktchen (Cholestearin), ferner in streifenartiger Anordnung unterhalb der Papille Retinalpigmentflecke. *Zentrales Skotom* für Rot, nicht für Weiß. Visus rechten Auges = 6/60. T = normal. Über den Zustand des *linken* Auges ist nichts berichtet (V = 6/18).

Jessop hielt den Herd für einen „*Connective tissu tumor*".

Hartridge[3]) sprach sich in der Diskussion dagegen aus. Er kenne

---

[1]) *Quarry Silcock, Transactions of the Ophth. soc. of the united Kingdom.* 1899. Vol. XIX. p. 69.

[2]) *W. H. Jessop, Tumor in region of jellow spot. Transaction of the ophthalm. soc. of the united Kingdom.* 1903. Vol. XXIII. p. 127.

[3]) *Hartridge* siehe unter *Jessop* (*Diskussion*).

ähnliche Fälle, deren langjährige Beobachtung einen solchen Verdacht nicht bestätigt habe.

R. Battens[1]) Beobachtung (1904) betraf einen Kranken von 58 Jahren. Die Mitteilung ist benannt: „*Eigenartige symmetrische Anschwellungen in der Maculagegend unter dem Bilde einer subretinalen Blutung.*"

Das ophthalmoskopische Bild ließ am rechten Auge in der Maculagegend eine „*Schwellung*" mit abgerundeten Rändern erkennen. Diese glich in Form und Farbe einer *subhyaloiden Blutung*. Gegen die Annahme einer solchen sprach jedoch der Verlauf der Gefäße, die über die Bildung hinwegzogen. Oberhalb des Herdes befanden sich Blutungen. — Am *linken* Auge war eine ähnliche Bildung von etwas größerer Ausdehnung und blasserer Farbe nachweisbar. — Die *Chorioidea* erschien stark *verdünnt*. Außerdem bestanden noch Degenerationserscheinungen. — Die Sehstörung bestand am rechten Auge seit 2 Monaten, am linken Auge seit 1½ Jahren. Der Urin war eiweiß- und zuckerfrei.

Aus dem Jahre 1911 ist die Mitteilung von *Lawford*[2]) zu erwähnen:

77 jährige Frau. Sehschwäche des *linken* Auges seit etwa 1 Jahr. Visus zur Zeit der Vorstellung = Handbewegungen vor dem Auge. (Rechtes Auge = 6/9).

Befund: Rechtes Auge. Geringe degenerative retino-chorioidale Veränderungen, zentral.

Linkes Auge: In der *Maculagegend großer rötlichgelber, erhabener Herd*, der bis + 4 D. prominent ist. Die Retinalgefäße zogen darüber hinweg. Nasal blieb der Herd noch gut ¾ P.-D. vom N. opticus entfernt. Oben grenzte er an die Vena temp. superior, unten erreichte er die V. temp. inferior nicht ganz, breitete sich also im Raume zwischen den temporalen Gefäßbögen aus (4 bzw. 3½ P.-D. im horizontalen, bzw. vertikalen Durchmesser). Refraktion in der Mitte etwa + 4 D. Herd im allgemeinen scharf abgegrenzt, am wenigsten nasal. Die Retinalgefäße zogen unverändert über den Herd in klarer Netzhaut hinweg. Die Venen waren vielleicht etwas stärker gefüllt als normal. Kleine Blutungen mit etwas Pigment am unteren Rande (bandförmig). — Retina über dem Herd in den zentralen Partien gestippt. Zahlreiche feine Linien zogen fächerartig von außen her über den Herd zum Opticus hin. Sie stellten wahrscheinlich eine feine Fältelung der Netzhaut dar, glänzten bei Auffall von Licht. Oberhalb des Herdes Degenerationserscheinungen in der Retina, unterhalb desselben einige Pigmentverschiebungen. Patientin war bei guter Gesundheit. — Über den Verlauf des Leidens ist nichts berichtet.

---

[1]) *R. Batten, Peculiar symmetrical swellings in the macular region, apparently due to subretinal haemorrhage. Transactions of the ophthalm. soc. of the united Kingdom.* 1904. XXIV. S. 127.

[2]) *J. B. Lawford, A case of subretinal new growth of doubtful nature. Transactions of the ophthalm. soc. of the united Kingdom.* 1911. Vol. XXXI. p. 257.

In diesem bisher selten in der deutschen Fachliteratur zitierten Falle von *Lawford*, der durch die beigegebene farbige Abbildung besonders anschaulich wirkt und möglichst im Original eingesehen werden sollte, ist die „*Scheibenform*" des Krankheitsherdes, der sich innerhalb der temporalen Gefäßbögen ausbreitet, besonders charakteristisch. Die Mitteilung ist aber betitelt: „*Ein Fall von Neubildung zweifelhafter Natur.*"

Hepburn[1]) berichtete 1913 über einen Fall von „*Affektion der Chorioidealgefäße in der Maculagegend, wahrscheinlich Thrombosis.*"

40 jährige Kranke. In der Maculagegend befand sich eine *kreisförmige* Stelle von weißem, fibrösem Gewebe, das in der Mitte dichter und am Rande von Pigment umgeben war. Verfasser vermutete eine infektiöse (septische?) Thrombosis als Ursache.

Der Fall wird der Vollständigkeit halber erwähnt. Es bleibt dabei zweifelhaft, ob er hierher gehört.

Auf dem Ophthalmologischen Kongreß in *Oxford* 1923 hat dann *R. D. Batten*[2]) in einem Vortrag mit bildlichen Darstellungen über das Thema „*Die Einteilung der Macula-Erkrankungen*" sich verbreitet. Es ist aus dem Bericht nicht ersichtlich, daß er sich auch über „scheibenförmige Erkrankung in der Netzhautmitte" oder ein dem ähnlich erscheinendes Krankheitsbild geäußert hätte. Möglicherweise geht es nur aus dem Bericht nicht hervor. Denn *Batten* kennt ein dahin gehöriges Krankheitsbild (vgl. das vorstehende Referat über seine Mitteilung aus 1904). Vielleicht gehört auch seine Mitteilung[3]): „*Symmetrische Zerstörung oder Defekt der Macula*" aus 1922 hierher.

67 jährige Frau. Visus = 3/30 beiderseits. In der Macula beiderseits *symmetrischer, scharf begrenzter Fleck,* in dem die Retina fehlt. Fleck mit dunkelbraunen Pigmentkörnchen überstreut. In seinem Grunde zahlreiche Chorioidalgefäße. — Verdacht auf organisches Nervenleiden außerdem.

---

[1]) *Hepburn, Chorioidal vascular affection of the macula, probably thrombosis. Transact. of the ophthalm. soc.* 1913. Vol. XXXIII. p. 85.

[2]) *Rayner D. Batten, The classification of macular diseases illustrated by ophthalmic drawings. Transactions of the ophthalm. soc. of the united Kingdom.* 1923. Vol. XLIII. p. 550.

[3]) *R. D. Batten, Symmetrische Zerstörung oder Defekt der Makula* (englisch). *Transact. of the ophthalm. soc. of the united Kingdom.* 1922. Vol. XLII p. 109.

Es könnte sich hier wohl um einen *abgelaufenen* Fall gehandelt haben. Auf unsere späteren Darlegungen wird verwiesen (S. 62).

Auch der Fall von *Humphrey Neame*[1]) aus 1923 gehört möglicherweise hierher, obgleich er als *Retinitis circinata* beschrieben ist.

Der „*Macula*"-Fleck erschien dem Beobachter des Falles zunächst als eine „*runde graue Anschwellung über der Macula*", später wie eine *Zyste* in der Retina. Die weißen Tüpfelchen nach Art der Retinitis circinata waren nur angedeutet.

Die Darbietungen aus der *englischen* Literatur sind damit wahrscheinlich noch nicht erschöpft. Es mag das betont werden. Eines soll noch hervorgehoben werden:

Vielleicht hat *Hutchinson* das hier in Betracht kommende Krankheitsbild auch schon gekannt, aber nicht klar von anderen Krankheitsprozessen unterschieden.

Er beschrieb im Jahre 1876 in einer später oft zitierten und verschieden gewerteten Mitteilung [2]) [3]) [4]) als: „*Symmetrische zentrale Retino-Chorioiditis bei alten Personen*[2])" das folgende Krankheitsbild:

Befallen werden ältere, sonst gesunde Personen, vorwiegend Frauen. Sie leiden sämtlich an bedeutender Herabsetzung der Sehschärfe (zentrales Skotom). Die Papille ist normal, ebenso die Netzhautgefäße. Es finden sich Veränderungen in der Netzhaut*mitte*, bestehend aus gelblichweißen, glänzenden (opaleszierenden) Flecken, die miteinander *konfluieren* können und sodann zu *großen Plaques* werden, mit unregelmäßigen Rändern. Die Flecke sind nicht von Pigment eingesäumt. Wo Pigment sich findet, ist es ein Rest von Netzhaut*blutungen*, die in der Regel vorkommen. Namentlich sind Hämorrhagien in der Gegend des gelben Fleckes häufig. Die Peripherie der Netzhaut ist gesund.

---

[1]) *Neame Humphrey, A case of retinitis circinata. Proc. of the roy. Soc. of med.* Bd. 16, Nr. 4, *sect. of ophthalm.* 1923. S. 11/12.

[2]) *Hutchinson, Symmetrical central chorioido-retinal disease occurring in senile persons. Ophthalmic Hospital Reports.* 1876. VIII.

[3]) Vgl. hierzu auch die Bemerkung von *Th. Leber* in „*Die Krankheiten der Netzhaut*". Handbuch *Graefe-Saemisch.* 1916. 2. Aufl. VII. Bd. A. S. 1242. Nach *Lebers* Annahme hat *Hutchinson* damals „*Chorioiditis guttata*" beschrieben. Die kaum noch sicher zu klärende Angelegenheit hat im übrigen nur noch historisches Interesse.

[4]) *Goldzieher, Die Hutchinsonsche Veränderung des Augenhintergrundes. Ret. circ. Fuchs. Archiv f. Augenheilkunde (Knapp-Schweigger).* 1897 Bd. 34, S. 112 und *Wiener Med. Wochenschrift.* 1887. Nr. 26.

In der *ungarischen* Literatur hat *Goldzieher*[1]) in einer Mitteilung vom Jahre 1897 auf diese Arbeit von *Hutchinson* zurückgegriffen und eigene Beobachtungen damit in Einklang zu bringen gesucht. *Goldzieher*[2]) hat dann auch in deutscher Sprache hierüber publiziert. Es sei hierauf nur kurz verwiesen.

Goldzieher machte geltend, daß er schon 1887 fünf Fälle beschrieb, welche er als *Hutchinsons Veränderung des Augenhintergrundes* bezeichnete, die aber mit der von *Ernst Fuchs*[3]) zuerst 1893 klinisch klar beschriebenen *Retinitis circinata* identisch seien. *Goldzieher* hielt einen *degenerativen* Prozeß in der Netzhaut für vorliegend. Er faßte das Krankheitsbild zusammen wie folgt:

„Es handelt sich um ein Leiden, das schon frühzeitig mit schweren Sehstörungen einhergeht, die durch ein zentrales Skotom bedingt werden.

Als Grund der Sehstörung findet sich eine *Degeneration der Netzhautmitte*. Diese drückt sich aus durch eine Anhäufung weißer, von Pigment eingefaßter Flecke und Stippchen, die sich kreisförmig um die ursprünglich intakte Fovea lagern, bei Mangel aller entzündlichen Erscheinungen an der Papille und bei vollkommener Durchsichtigkeit der Augenmedien. Die Netzhautgefäße sind krank. Zu den häufigsten Komplikationen gehören Blutungen. Das Übel ist ein chronisches, der Ausgang kaum je ein günstiger. Die Netzhautmitte wird vollkommen atrophisch. Gänzliche Erblindung tritt jedoch nicht ein, da die Netzhautperipherie funktionsfähig bleibt. Die Krankheit ist mit Arteriosklerose vergesellschaftet und beruht wahrscheinlich auf einer disseminierten Erweichung der Ratinalsubstanz."

Goldzieher hat gewiß scharf beobachtet. Von den neun Fällen, über die er l. c. berichtete, ist mindestens *Fall 7* hierher gehörig, in welchem ein „*mächtiger Herd in der Maculagegend*" festgestellt wurde. Die anderen Fälle mögen mehr oder weniger typische Fälle aus der Gruppe der *Retinitis circinata Fuchs* sein.

Auf die Beziehungen dieses Leidens zu der hier als „scheibenförmige Entartung der Netzhautmitte" bezeichneten Krankheit näher einzugehen, wird sich später noch Gelegenheit ergeben.

---

[1]) *Goldzieher, A szem fenèk Hutchinson-féle elvàtozàza. Retinitis circinata Fuchs.* Szemézet 1897. Jubiläumsband.

[2]) Siehe Anmerkung 4 auf S. 26.

[3]) *E. Fuchs, Retinitis circinata. A. v. Graefes Archiv f. Ophthalm.* 1893. 39, 3. S. 229 ff.

Goldzieher hat, wie wohl auch *Hutchinson* und erfahrenste Fachgenossen seiner Zeit, verschiedene Krankheitsbilder nicht auseinanderzuhalten vermocht.

Der Schwierigkeit, den Kern aus den Berichten über einzelne als seltsam und wertvoll mitgeteilte Krankheitsbeobachtungen herauszuschälen, begegnen wir auch in der Literatur *anderer* Länder.

Wahrscheinlich sind auch in der älteren *französischen* Literatur derartige Beobachtungen unter verschiedener Bezeichnung niedergelegt. Es seien hier nur die Namen *L. Wecker* und *Masselon* genannt. Auch in den Publikationen von *Rohmer* und anderen wird man danach fahnden müssen.

Allerdings sind *französische* Arbeiten in einer neuen Mitteilung aus der *belgischen* Literatur (aus 1923) nicht erwähnt.

In dieser neuesten *belgischen* Publikation haben *H. Coppez* und *Danis*[1]) unter dem Titel „*Rétinite exsudative maculaire sénile*" auf Grund der Beobachtung an sieben Fällen ein Krankheitsbild beschrieben, das nach ihrer Ansicht als *selbständiges* zu werten ist und insbesondere zu der *Retinitis exsudativa Coats* keine erkennbaren Beziehungen aufweise.

Die Mitteilung von *Coppez* und *Danis*, die im folgenden nur kurz referiert wird, ist auch farbig illustriert. Sie sollte möglichst im Original eingesehen werden. Unzweifelhaft sind Fälle von „*scheibenförmiger*" Netzhauterkrankung dort beschrieben.

Die Erkrankung beginnt im höheren Lebensalter. Abgesehen von einer leichten Arteriosklerose und gelegentlich einer Hypertonie und leichten Nierenstörungen war der Allgemeinbefund normal. Zuerst zeigt sich auf einem Auge ein positives Skotom mit ausgesprochener Metamorphopsie.

Die Erscheinungen verschwinden meist nach einiger Zeit, kehren aber nach Wochen oder Monaten wieder. Dann beginnen gewöhnlich die ersten ophthalmoskopischen Erscheinungen sichtbar zu werden, und zwar in Form von *weißgelben Punkten in der Maculagegend*. Die Flecke fließen zusammen und bilden einen exsudativen Herd, um den herum größere oder kleinere Blutungen sichtbar werden. Papille, Gefäße, Glaskörper bleiben ohne erkennbare Veränderungen.

---

[1]) *H. Coppez* und *M. Danis (Brüssel), Rétinite exsudative maculaire sénile. Arch. d'Ophthalmologie.* März 1923. Bd. 40. S. 129. (und: *Soc. Franç. d'Ophth.*, 1924; *Annal. d'Ocul.* 1924, Vol. 161, p. 467; *Arch. d'Ophth.*, Vol. 41, p. 501.)

Einige Monate später entwickelt sich dann in der Mitte der Exsudation ein an Größe zunehmender opaker weißer Herd, der sich tumorähnlich gegen den Glaskörper vorwölbt. Auch hier treten wiederum größere und kleinere Blutungen auf. Gelegentlich sind Pigmentierungen in der Umgebung des Herdes oder auch auf seiner Oberfläche zu finden. Häufig entwickeln sich später neben diesem Hauptherd mehrere kleinere Herde, die denselben Entwicklungsgang nehmen. Die Herabsetzung des Visus schreitet allmählich bis zur Erblindung fort. — Auf einen Teil der oben referierten englischen Beobachtungen sowie auf die Mitteilungen von *Axenfeld, Hegner* (l. c.) und *Holm* (siehe unten) wird verwiesen. Die Autoren halten also *gleichartige* Krankheitsbilder für vorliegend.

Aus der *belgischen* Literatur ist *außerdem* zu erwähnen:

J. P. Nuël[1])[2]) machte 1908 und 1896 Mitteilungen über das Krankheitsbild des „*bläschenförmigen Ödems der Macula*" im Senium und bei Personen reiferen Alters mit vorzeitig gealtertem Gefäßsystem.

Nuël, der in 1908 über fünf Fälle dieser Art berichtete (bei Personen von 48—70 Jahren), hielt eine seltene *besondere* Krankheit für vorliegend, nicht etwa nur Erscheinungen von Altersarteriosklerose an den Augen.

Charakteristisch für das Symptombild erschien ihm:

„Das Leiden macht sich bemerkbar durch eine *zentrale* Sehstörung. Es war meist ein negatives, in einem Falle aber auch ein positives *Skotom* nachweisbar, während die Außenseiten des Gesichtsfeldes der Kranken normal blieben. Ophthalmoskopisch fielen in der Macula gelbliche ‚*Flecken*' (Bläschen) von $^1/_{15}$ bis $^1/_{10}$ oder mehr der Größe der Sehnervenscheibe auf, die in ihrem Zentrum mehr ‚klar', nach außen hin mehr ‚*verwischt*' (‚estompés') erschienen und ohne scharfe Grenze im übrigen, normal gezeichneten Fundus sich verloren. Die Flecke waren annähernd rund, nicht immer gleichgroß und in den einzelnen Fällen in wechselnder Zahl vorhanden. Sie erschienen meist in mehreren ‚Zirkeln', d. h. Kreisen in der Macula angeordnet, blieben immer auf die Macula beschränkt, die sie öfters nicht voll einnahmen, hatten aber eine verschiedene Lage zur *Fovea* centralis (über, unter, außerhalb, auch ‚innerhalb' der Fovea in den einzelnen Fällen).

Zwischen den Flecken waren zuweilen kleinste Netzhautblutungen sichtbar.

Die Veränderungen gehörten der *Netzhaut* an, hatten mit ‚Drusen' *nichts* zu tun, waren auch sicher zu unterscheiden von den bei Retinitis albuminurica üblichen Netzhautveränderungen. *Nuël* faßte sie als umschriebenes ‚*Ödem*' der

[1]) *J. P. Nuël, Oedème vésiculaire de la macula. Arch. d'Ophthalmologie.* 1908. Bd. 28. S. 737.

[2]) *J. P. Nuël, Altérations de la macula lutea. Arch. d'Ophthalmologie.* 1896. Bd. 16. S. 145—186.

Netzhaut auf. (Ein anatomischer Befund von einem Auge, das allerdings ein Trauma erlitten hatte, schien, in Verbindung mit Befunden von *Haab*, Atlas der Ophthalmoskopie, diese Ansicht zu stützen.) Das Leiden trat meist doppelseitig auf. Der Verlauf war *chronisch*. Es kam nie zur vollen Erblindung. Heilung wurde aber nicht beobachtet. Das ophthalmoskopische Bild bestand in einigen Fällen mehrere Jahre hindurch ziemlich unverändert fort. Nur *ein* Fall verlief *besonders*. Nach einigen Monaten war bei *diesem* Kranken ein *ganz verändertes* Augenspiegelbild vorhanden. ‚*Die ganze Macula hatte ein gleichmäßig graues Aussehen angenommen(!)*' (l. c. S. 744, Mitteilung aus 1908). — Der Sehnerv erschien bei allen Kranken nicht ganz normal, wenn auch nicht ausgesprochen atrophisch.

Ob und inwieweit das von *Nuël* dargestellte Krankheitsbild zu der hier in Frage kommenden „*scheibenförmigen*" Erkrankung der Netzhautmitte Beziehungen haben könnte, wird sich aus dem Weiteren beurteilen lassen.

Aus der *italienischen* Literatur ist die Arbeit von *Mosso*[1]: „*Degenerazione disziforme della malcula. Anastomosi arterio-venosa*" aus 1912 zu erwähnen.

Nach dem Referat von *Oblath* beschrieb *Mosso* eine eigentümliche Veränderung der Macula, wobei daselbst eine Anastomose zwischen einem Zweige der Arteria temp. superior und der Vena temp. inferior bestand.

Mosso übernimmt also den von *Oeller* gebrauchten Ausdruck „scheibenförmige Entartung" und legt auch Wert auf die Gefäßanomalien.

Nach Einsichtnahme in die Originalmitteilung erscheint es uns aber zweifelhaft, ob der Fall von *Mosso* hierher gehört. Es handelte sich um einen nur 21 jährigen, also sehr *jungen* Mann. Auch abgesehen hiervon bestehen Unstimmigkeiten.

In der uns zugänglichen *amerikanischen* Fachliteratur aus älterer Zeit haben wir Beiträge zu unserem Thema nicht aufgefunden.

Im Jahre 1924 hat aber *M. Feingold*[2]) (*New Orleans*) bei der Jahresversammlung der *Amerikanischen Ophthalmologischen Gesellschaft* einen

[1]) *Mosso, Degenerazione disziforme della Macula. Anastomosi arter.-venosa. Annali di ottalmologia.* 1912. 41. S. 325.

[2]) *M. Feingold, Senile Exsudative Macular Retinitis with remarks on similar Tumor in a case of Angoid-streakes. Transactions of the American Ophthalmological Society.* 16. Annual Meeting. 1924. Vol. XXII. 1924. p. 268—284.

Vortrag über „*Senile Retinitis externa exsudativa macularis mit Bemerkungen über einen ähnlichen Tumor in einem Falle von Angoidstreifen*" gehalten.

Feingold berichtet über 7 Fälle eigener Beobachtung bei sonst gesund erscheinenden Personen im Alter von 58—78 Jahren (darunter 6 Fälle von doppelseitiger Funduserkrankung). Krankhaft verändert erschien nur die Gegend der *Macula*. Hier wurden opake, tumorähnliche, 2—5 Dioptrien prominente Krankheitsherde von runder, ovaler, polygonaler oder auch ganz bizarrer Form und weißer, grauer, brauner oder auch grünlicher Farbe gefunden. Hämorrhagien waren *auf* oder in der nächsten Umgebung der Herde oft sichtbar; desgleichen spärliches Pigment an den Rändern oder auf den Krankheitsherden. Gelegentlich waren auch Cholestearinkristalle vorhanden. Die retinalen Gefäße zogen über die Herde hinweg. Sie erschienen ophthalmoskopisch normal. (Bei einem Kranken bestand generalisierte Arteriosklerose.)

Feingold konnte seine Fälle jeweils nur immer einige Tage beobachten. Es handelte sich um vorgeschrittene Stadien bei Kranken, die oft von weither kamen. Die ophthalmoskopischen Befunde sind aber genau beschrieben und durch Skizzen oder farbige Bilder erläutert. Auf die Originalarbeit wird verwiesen.

Die von dem Autor mitgeteilten Fälle gehören ohne Zweifel dem hier zur Erörterung gestellten Krankheitsbilde zu, welchen Namen man diesem auch geben mag.

Feingold ist geneigt, eine *entzündliche* Grundlage anzunehmen, weil Exsudation zu beobachten war. Er betont aber, daß man ein richtiges Bild von dem Wesen der Krankheit erst erhalten könne, wenn noch mehr Fälle als bisher, von *Beginn* an gesehen, länger verfolgt und möglichst auch anatomisch nachgeprüft sein werden.

Die Krankheit sei jedenfalls verschieden von der Maculaveränderung bei alten Leuten, die *Haab* beschrieb. Sie sei auch getrennt zu halten von der *Retinitis externa exsudativa Coats*, die zwar auch die äußeren Schichten der Retina betreffe, aber doch einen anderen Verlauf nehme.

In der Aussprache über den Vortrag ergab sich, daß die Krankheit auch von anderen selten gesehen wurde.

Arnold Knapp (New York) hat Kenntnis von *drei* gleichartigen (einseitigen) Fällen, die bisher nicht veröffentlicht wurden.

H. M. Langdon (Philadelphia) und *T. B. Holloway (Philadelphia)* sahen je *einen* derartigen Fall.

G. S. Derby (Boston) beobachtete in seiner Praxis *zwei* derartige Kranke. Dem einen dieser Patienten war von einem sehr erfahrenen Okulisten die Entfernung des Auges wegen Verdacht auf bösartigen Tumor angeraten.

In der *skandinavischen* Literatur hat *Eyler Holm*[1]) (1917) in einer Arbeit über „*Retinitis exsudativa externa*" über zehn Fälle bei jungen *und* alten Personen berichtet, die aus verschiedenen Spitälern in *Kopenhagen* gesammelt waren und seltene Formen *verschiedenartiger* Netzhauterkrankungen darstellen.

Von diesen Fällen gehören zum mindesten die Beobachtungen unter V, VI und VII zum Krankheitsbild der „*scheibenförmigen*" Netzhauterkrankung.

Da die lesenswerte, auch reich illustrierte Mitteilung an leicht zugänglicher Stelle erschienen ist, soll hier nur darauf verwiesen und kurz erwähnt werden, daß *Holm*, der *alle* seine Fälle der *Retinitis exsudativa externa* zurechnete, doch gewisse Bedenken bezüglich einiger Fälle hatte. Denn er sagt am Schluß:

„In bezug auf die Gruppierung der Fälle scheinen die *senilen* Fälle, die *Coats* in seine Untersuchungen nicht aufnahm, deren ophthalmoskopische und anatomische Zusammengehörigkeit die späteren Verfasser aber gezeigt haben, doch *eine Gruppe für sich* auszumachen. Sie sind in der Regel *doppelseitig* und lokalisieren sich mit *absoluter Vorliebe* in der *Macula*region. Es wird keine Verschleierung der Papille und Netzhaut gesehen, die bei den juvenilen Fällen häufig ist. Das zentrale Exsudat wird selten stark prominent und hat eine regelmäßige Begrenzung. Die umgebende Retina kann normal bleiben, aber oft treten Veränderungen ein, wie die kleinfleckigen Exsudate, die in Form und Lokalisation denen der *Retinitis circinata* glichen, sowie auch Hämorrhagien."

Holm erwähnt auch, daß in der *holländischen* Literatur *van der Hoeve*[2]), der 1915 einen Fall von „*Retinitis exsudativa externa*" demonstrierte, sich dahin aussprach, daß man *zwei* Formen derselben unterscheiden müsse, eine *juvenile*, die „*Coats* disease im *engeren* Sinne" und eine *senile*, die zur Arteriosklerose gerechnet werden muß (und der auch die *Retinitis circinata* zu subsummieren wäre!). —

Wenn wir nun am Schluß dieser historischen Betrachtung uns vergegenwärtigen wollen, was über das Krankheitsbild der „*scheibenförmigen Erkrankung der Netzhautmitte*", die aber meist anders bezeichnet wurde (!), bereits bekannt *ist*, so ist eines unzweifelhaft:

---

[1]) *Holm, Eyler (Kopenhagen), Retinitis exsudativa externa. Klin. Monatsblätter f. Augenheilkunde.* 1917. 2. Bd. 59. S. 319.

[2]) *Van der Hoeve, Niederländische Ophthalmologische Gesellschaft.* 1915.

Es handelt sich um ein *selbständiges* Krankheitsbild, das wir als solches festhalten, aus etwa noch vorhandenen Irrtümern herausheben und im Interesse weiterer Erforschung gegen alle bekannten anderen Netzhautleiden möglichst scharf abgrenzen sollten, insbesondere auch gegen die *Retinitis exsudativa externa Coats.*

Zunächst steht jedenfalls fest: *Retinitis exsudativa Coats* ist eine vorwiegend bei *Jugendlichen* beobachtete Krankheit, welche in der Netzhaut und subretinal *diffuse* Veränderungen setzt und in der bekannten Weise auszugehen pflegt (oft mit Entartung des ganzen Augapfels). Die Macula bleibt dabei öfter vom Krankheitsprozeß verschont oder wird sekundär beteiligt. Die Krankheit ist auch selten doppelseitig.

Die „*scheibenförmige*" Netzhauterkrankung ist in charakteristischer Form *bisher* nur bei älteren Personen beobachtet. Sie ist *immer* im Raume zwischen den temporalen Gefäßbögen mit Einschluß der Maculagegend lokalisiert und beteiligt danach die Netzhaut nur in einem kleineren, *beschränkten* Bezirk.

Das *Anatomische* im einzelnen wird später zusammenzufassen sein. Diese Symptome sind gewiß bedeutungsvoll. Mag man sie aber für grundsätzlich bedeutend oder für unwesentlich erachten: sie sind jedenfalls Richtzeichen, die das hier in Frage kommende Krankheitsbild gut charakterisieren und von anderen Netzhauterkrankungen klinisch unterscheiden lassen. (Man vergleiche beispielsweise die verwirrende Fülle der ophthalmoskopischen Bilder von nur zehn Fällen bei *Holm* [l. c.].)

Über das *Wesen* der Krankheit sagt die Bezeichnung „*scheibenförmige Netzhauterkrankung*" natürlich nichts aus. Die Definition nach neuen Erfahrungen wird später festzustellen sein.

Bisher ist das Leiden verschieden aufgefaßt. Aus den Reihen der älteren Autoren gibt man an dieser Stelle, um die — nicht unbestrittene — Auffassung jener Zeit zu kennzeichnen, wohl am besten *Goldzieher* das Wort, dessen Definition schon zitiert wurde (S. 27). Er hält das Leiden, das er gewiß nur unvollkommen gekannt hat, ebenso wie später *Oeller* für einen *degenerativen* Prozeß in der Netzhaut.

In der neueren Literatur ist der Krankheitsprozeß den chronisch *entzündlichen* Vorgängen in der Netzhaut zugerechnet und daher als

Retinitis (exsudativa!) bezeichnet worden. Aber die Anschauungen darüber sind noch im Fluß.

Aus unserer Übersicht ergibt sich noch ein anderes:

Daß die Krankheit wahrscheinlich nicht so ganz besonders selten sein dürfte, wie wir bisher geglaubt haben. Mancher Fall, der zum Arzt kam, mag unter anderer Krankheitsbezeichnung geführt sein.

Ein häufiges Leiden liegt nun allerdings gewiß auch nicht vor. Es *kann* dem Praktiker aber jederzeit in der Sprechstunde begegnen. Die Abgrenzung gegen bösartigen Tumor kann im einzelnen Fall sehr schwierig sein.

An der schärferen Erfassung und weiteren Aufklärung haben daher, ganz abgesehen von dem wissenschaftlichen Wert der einzelnen Fälle, *alle* augenärztlichen Praktiker ein großes Interesse. Es scheint doch, daß Augen dieser Art immer noch operativ entfernt werden. Eine dringende Anzeige dazu liegt aber *nicht* vor, denn derartige Augen sind entzündungs-, schmerzfrei und nicht gefahrbringend. Sie behalten auch ein gewisses, meist allerdings nur geringes Sehvermögen.

Außerordentlich beunruhigend auf den Kranken — und auch auf den Arzt, der zur Operation riet — muß es aber wirken, wenn bald nach Entfernung des *einen* Auges der gleichartige Krankheitsprozeß auch auf dem *zweiten* Auge sich auszubilden beginnt, wie es nach den vorstehenden Mitteilungen öfter beobachtet wurde.

Es wird unser Bestreben sein müssen, die richtige Diagnose schon in einem möglichst frühen Stadium des chronisch verlaufenden Leidens zu stellen. Gerade über die *ersten* Erscheinungen der Krankheit ist wenig bekannt, aber gewiß noch mehr zu ermitteln, wenn die allgemeine Aufmerksamkeit der Augenärzte auf die Erkennung gelenkt wird. Die Fälle entwickeln sich anscheinend doch nicht so gleichförmig, wie es nach den bisher bekannt gegebenen Erfahrungen scheinen möchte. Das Krankheitsbild ist wechselnd, lehrreich und ungewöhnlich interessant, wenn man sich in die Einzelheiten versenkt.

Der Förderung unserer Kenntnis auf diesem Gebiet zu dienen, sind die nachfolgenden Darlegungen bestimmt.

Eigene Beobachtungen.

Fall I.

Der 47 jährige Schachtmeister Johann R. war früher nie augenkrank gewesen. Beide Augen sollen gleichmäßig gut und scharf gesehen haben.

Am *6. 8. 1908* erlitt er einen *Unfall* dadurch, daß ein Drahtseil des elektrischen Aufzuges für Kieswagen von der Führungsrolle abglitt und ihn heftig gegen das rechte Bein traf. Er kam zu Fall, wurde aber nicht bewußtlos. Über eine Seh-

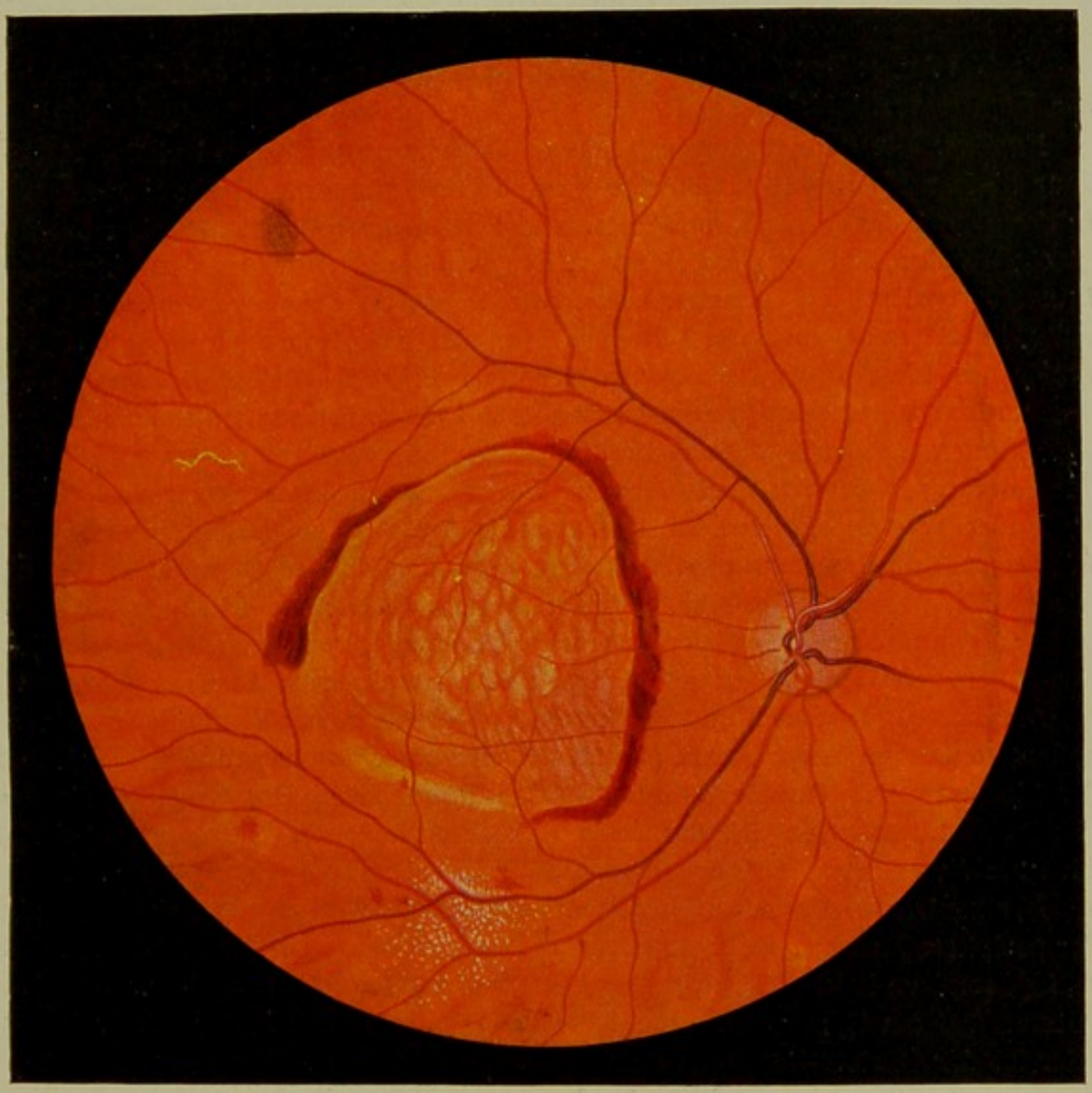

Abbildung 9. Fall I. R. Auge. Scheibenförmige Entartung der Netzhautmitte mit umrandendem Blutstreifen. (Auf der Höhe der Erkrankung.)

störung am *rechten* Auge hat der Kranke nachweislich erst 3 Wochen *nach* dem Unfall geklagt. (Eine spätere Angabe, daß er schon am Tage des Unfalles eine Schwäche des rechten Auges bemerkt habe, war nicht erweisbar.) — Entzündung oder Schmerz am rechten Auge waren nie aufgefallen.

Befund vom 17. 12. 1908: Kräftiger, gesund und dem Lebensalter entsprechend aussehender Mann. Bei der inneren Körperuntersuchung wurde ein Herz-, Nieren- oder Gefäßleiden *nicht* nachgewiesen. Auch die Arteria radialis fühlte sich nicht übermäßig hart an. Nichts für Lues oder Tuberkulose. Der Kranke war aber ein ausgesprochener *Trinker* (Alkohol).

Augenbefund vom 17. 12. 1908 (Über einen noch *früheren* Augenbefund vom 1. 9. 1908 vgl. unten S. 40):

Linkes Auge: Äußerlich und innerlich ohne erkennbare Abweichungen von der Regel, insbesondere keine Veränderungen am Fundus. Visus linken Auges = 6/6.

Rechtes Auge: Das Auge ist äußerlich entzündungs- und reizfrei. Medien klar. Die Pupille verhält sich regelrecht.

Fundus: Die Sehnervenscheibe ist scharf begrenzt, temporal vielleicht eine Spur blasser als nasal. Als einzige Veränderung am Fundus wurde gefunden: *In der Gegend der Macula lutea,* diese und ihre nächste Umgebung einnehmend, ist ein *scheibenförmiger Herd* sichtbar, der annähernd die Form eines stumpfen *Dreieckes* besitzt. Die Basis desselben liegt fast an der Vena temp. inferior, während die ganz stumpfe Spitze hart an die Art. temp. superior angrenzt. Breite des Herdes etwa 4 Papillendiameter, Höhe 5—5½ P.-D. Im Bereich des Herdes erscheint der Fundus leicht getrübt, als ob Exsudation *in,* beziehungsweise *unterhalb* der Netzhaut bestände. Am ausgeprägtesten erscheint diese Veränderung in der *Mitte* des Herdes, die der Macula lutea entspricht.

Außerdem besteht eine leichte *Atrophie* der Netzhaut, richtiger wohl des *Pigmentepithels der Retina,* so daß sich, besonders in der Gegend der Macula lutea, die Anordnung der Chorioidalgefäße aufs deutlichste erkennen läßt.

Der ganze Herd wird ziemlich scharf begrenzt von einer sehr schmalen, wenig hervortretenden, graugelblichen, nicht prominenten *Leiste.*

Als besonders auffällige Erscheinung präsentiert sich unmittelbar nach außen von dieser Leiste, hart an sie angrenzend, eine eigentümliche, offenbar der hintersten Netzhautschicht angehörige *Blutung von Hufeisenform,* die den Herd einschließt. Nur die Basis des Herdes entlang der Vena temp. inferior wird *nicht* von einer Blutung begrenzt.

Der zentrale Rand dieser hufeisenförmigen Blutung ist ziemlich geradlinig, der periphere Rand dagegen ausgezackt. Der Blutstreifen selbst ist nicht gleichmäßig, sondern bald etwas schmäler, bald breiter. Am breitesten ist er nahe dem unteren inneren Rande, am schmalsten nahe der stumpfen Spitze des Dreieckes. Hier ist der Blutstreifen auch an einer kleinen Stelle unterbrochen.

Die eigentümliche Zackung und Unregelmäßigkeit des peripheren Blutrandes spricht mit großer Wahrscheinlichkeit dafür, daß es sich *nicht um eine einzige Blutung* handelt, sondern daß die gesamte hufeisenförmige Blutung entstanden ist durch *Zusammentreten und Ineinanderfließen massenhafter kleiner ursprünglich distinkter und isolierter Apoplexien.* — Die macularen Netzhautgefäße ziehen von allen Seiten deutlichst über den Blutstreifen, beziehungsweise über die graue Leiste hinweg in das Gebiet des scheibenförmigen Herdes hinein.

Entlang der Vena temp. inf. findet sich, und zwar fast ausschließlich an der dem Herde zugekehrten Seite des Gefäßes, eine Anzahl größerer und kleinerer *trauben*förmiger Apoplexien. Ferner finden sich massenhafte, oft in dichten Agglomeraten zusammenstehende kleine gelblichweiße, etwas glänzende, rundliche Herdchen in dieser Gegend, die der Netzhaut angehören, also *keine* Drusen der Glaslamelle sein können, aber vielleicht Fettkörnchen darstellen.

In der Peripherie des Fundus ist, auch beim Absuchen bis weit nach vorn, nichts Abnormes zu entdecken. Keine Andeutungen für Wandveränderungen an den Gefäßen, auch nicht an den Gefäßen, welchen traubige Blutungen aufsitzen.

Gesichtsfeld: Es besteht ein umfangreiches absolutes *zentrales Skotom*, das sich mehr nach unten als nach oben entwickelt hat und etwa 30 Grad Horizontal-, 25 Grad Vertikalausdehnung besitzt. Die Außengrenzen des Gesichtsfeldes sind annähernd normal.

Visus rechten Auges = Fingerzählen vor dem Auge, exzentrisch und unsicher.

Bei der erstmaligen Entlassung des Kranken, der nur zu Beobachtungszwecken in die Klinik eingewiesen war, das heißt nach 7 Tagen, am 23. 12. 1908, war der Befund kaum verändert.

Wiedervorstellung des Kranken erfolgte am 5. 1. 1909. Weitere Beobachtung und Behandlung war bis 8. 2. 1909 möglich.

Befund am 5. 1. 1909: Im wesentlichen ist das Bild unverändert. Es fällt aber auf, daß die Netzhaut*trübung* im Bereich des Herdes, speziell in der Maculagegend, sich fast vollständig *zurückgebildet* hat. Die Atrophie der *Retina* und nunmehr auch der *Chorioidea* tritt jetzt noch deutlicher zutage als im Dezember 1908. Man sieht jetzt die *Sklera* in der Gegend der Macula weißlich durchschimmern.

Die Aderhautgefäße erscheinen weniger zahlreich im Bereich des Herdes. Ferner ist bemerkenswert, daß die den Herd umfassende Blutung am unteren Ende des temporalen Schenkels sich um ein ganzes Stück vorgeschoben hat, und zwar entlang dem zart gelbgrauen Randstreifen. An dem neuen Abschnitt der Blutung erkennt man jetzt aufs deutlichste, daß es sich *nicht* um ein *kontinuierliches Vorrücken der Blutung* gehandelt hat, sondern daß *distinkte* Apoplexien *neu* aufgetreten sind und in der Fortsetzung des Blutstreifens durch Zusammenfließen eine Verlängerung desselben gebildet haben.

Auch entlang dem gelbgrauen Randstreifen, der *Leiste*, die deutlich verbreitert, aber unschärfer erscheint, sind vereinzelte kleine Blutungen aufgetreten, die stellenweise zusammenfließen.

Die drusenähnlichen, gelbweißen kleinen Fleckchen in der Netzhaut entlang der Vena temp. inf. haben an Zahl bedeutend zugenommen und erstrecken sich bis weit über den Äquator hinaus, wie eine Milchstraße nach abwärts. Dagegen scheinen die kleinen Apoplexien entlang dem macularen Rande der Vena temp. sup. an Zahl abgenommen zu haben. Auch der hufeisenförmige Blutstreifen erscheint im ganzen etwas lichter, im übrigen aber in seiner Form unverändert.

Nach oben außen vom dreieckigen *scheibenförmigen* Herde, etwa 3 P.-D. von der stumpfen Spitze entfernt, da, wo die Vena temp. sup. einen kleinen Ast abgibt, liegt ein unscharfer, verwaschener Herd von ovaler Form und zart oliven*grünem* Farbton. Andere Veränderungen sind am Fundus nicht nachzuweisen. Insbesondere wurden auch bei sorgfältigster Untersuchung irgendwelche Wandveränderungen an den Gefäßen *nicht* gefunden.

Ein *weiterer* zusammenfassender *Befund* ist vom *20. 1. 1909* vorhanden. Es ist als auffällig notiert, daß die am 5. 1. als *neu* aufgetreten verzeichneten Blutungen in der Fortsetzung des temporalen Schenkels des hufeisenförmigen Blutstreifens sich in den letzten Tagen spurlos zurückgebildet haben. Ebenso sind die kleinen distinkten Blutungen entlang dem basalen Streifen bis auf eine einzige kleine Apoplexie restlos verschwunden. Auch die umschriebenen Blutungen entlang der Vena temp. inferior haben noch weiter an Zahl abgenommen, beziehungsweise sind kleiner geworden.

Die ganze Hufeisenblutung hat sich etwas weiter gelichtet. Man sieht besonders an der stumpfen Spitze deutliche Rarefikation innerhalb des Blutstreifens.

Der nach innen an den Blutstreifen anschließende hellere leistenförmige Grenzstreifen ist jetzt in seiner ganzen Zirkumferenz *breiter*, gleichzeitig aber auch verwaschener geworden. Innerhalb des Herdes über einer deutlich atrophischen Aderhautpartie im Bereich der Macula lutea erscheint die *M. limitans interna retinae* ganz flach in Form eines horizontalen, wurstförmigen, mit scharfer oberer und unterer Kontur versehenen Prominenz *abgehoben* (vorgetrieben). Diese transparente, je nach der Spiegelhaltung verschieden reflektierende Partie macht eine sehr starke parallaktische Verschiebung gegen die weiter dahintergelegenen Gefäße des atrophischen Aderhautbezirkes. *Auch sieht man* — immer im aufrechten Bilde — *feine Netzhautgefäße aus dem Niveau glaskörperwärts ausbiegen und auf die blasenförmig abgehobene transparente Partie weiter verlaufen.* Es ist also wohl nicht nur die *M. limitans interna*, sondern auch die hier hochgradig atrophische (!) *Netzhaut selbst* in diesem Bezirk glaskörperwärts *abgehoben*.

Befund vom 30. 1. 1909:

In den letzten Tagen ist beobachtet, daß neben restloser Aufsaugung von Blutungen wiederholt neue kleine Apoplexien aufgetreten sind, und zwar sowohl im Bereich des Blutstreifens als auch im Bezirk der distinkten kleinen und größeren Blutungen entlang der Vena temp. inf. Im ganzen ist jedoch eine deutliche Lichtung und Verschmälerung der hufeisenförmigen Blutung festzustellen.

5. 2. 1909: Auf der Höhe der wurstförmig abgehobenen Partie der *Membrana limitans interna*, bzw. der Netzhaut wird heute — im aufrechten Bilde — ein scharfbegrenzter, *lochförmiger Defekt* festgestellt, der scharfrandig, wie mit dem Locheisen herausgeschlagen, erscheint. Dieses *Loch* der Limitans interna liegt über der am meisten atrophisch erscheinenden Aderhautpartie unmittelbar neben einem noch guterhaltenen, unregelmäßig vertikal verlaufenden Aderhautgefäß.

8. 2. 1909: Vorläufige Entlassung bei unverändertem Befunde.

Wiedervorstellung am 24. 2. 1909:

Im wesentlichen bestehen die gleichen Veränderungen wie am 8. 2. 1909. Die hufeisenförmige Blutung ist als solche noch ebenso deutlich ausgesprochen wie früher, aber im ganzen schmäler, und namentlich im nasalen Schenkel stärker rarefiziert. Der graugelbe Grenzstreifen nach innen davon ist etwas breiter geworden, aber jetzt weniger grau gesättigt in der Farbe.

Die *Atrophie der Aderhaut* ist besonders ausgesprochen in der Mitte des scheibenförmigen Herdes, obwohl auch hier noch einzelne größere Gefäßchen erhalten sind.

Ganz unverkennbar ist jetzt eine *vielfache Anastomosenbildung zwischen Netzhaut- und Aderhautgefäßen, von denen einzelne der letzteren* (das heißt der Chorioidalgefäße) *von zahlreichen feinen* (neugebildeten!) *Retinalgefäßen „wie umsponnen"* erscheinen.

Die wurstförmige Vortreibung der *M. limitans interna* über der atrophischen zentralen Aderhautpartie ist geschwunden. Dagegen ist die *loch*förmige Lücke in der Limitans nach innen von einem vertikal ziehenden Aderhautgefäß noch sehr deutlich erkennbar. *Daneben* ist, auf der anderen Seite des erwähnten Gefäßes, jetzt noch ein *zweites, etwas kleineres Loch in der Limitans* zu sehen.

Die Blutungen entlang der Vena temp. inferior sind bis auf eine einzige resorbiert.

Die kleinen gelbglänzenden Herdchen (Fettherde?) im unteren Abschnitt des Fundus sind unverändert vorhanden. An einer Stelle findet sich zwischen ihnen ein größerer, unregelmäßiger heller Plaque. In der Nähe davon eine kleine Apoplexie.

Die Sehnervenscheibe erscheint jetzt auffällig blaß.

Die farbige *Abbildung 9* ist von Herrn Dr. *Eversheim*, Augenarzt in *Coblenz*, zu jener Zeit Assistenzarzt der Universitäts-Augenklinik *Bonn*, mit bekannter Kunst gemalt und illustriert gut den im Krankenbericht niedergelegten Befund aus Januar 1909.

Wie fremdartig der ganze Fall klinisch damals erschien, geht auch aus einem Brief hervor, den ein sehr bekannter Praktiker, (der den Kranken *inzwischen* einmal beraten hatte), an *H. Kuhnt* richtete. In diesem Schreiben heißt es:

„In der Macula lutea lag am 12. 9. 1908 ein so eigentümliches Spiegelbild vor, wie ich es noch nie gesehen hatte. Ich sende die sofort angefertigte Skizze, damit ersichtlich wird, wie sich mir das Ganze darstellte. Es bestand der Eindruck eines *Einrisses* in der Netzhaut. Als Ursache war, da keine Verletzung des Auges vorlag, vielleicht eine Erschütterung des Körpers bei dem Unfall am 6. 8. 1908 — auf Grund einer gegebenen krankhaften Disposition — zu vermuten. (Lochbildung wie von *Haab* und *Kuhnt* beschrieben? — Hier aber wie

ein großer halbkreisförmiger Einriß aussehend!) Unzweifelhaft bestanden auch Hämorrhagien in der *Umgebung* der ‚roten Stelle', über die aber doch Netzhautgefäße hinwegzogen, was seinerseits *gegen* Netzhauteinriß spricht. Die umgebende Netzhaut war auch getrübt. — Patient hat sich mir dann am 11. 12. 1908 nochmals vorgestellt. Damals war das Augenspiegelbild kaum verändert. Am 23. 12. 1908 habe ich den Kranken, der aus der Klinik kam und sich auch mir vorstellte, noch einmal gesehen. Im Laufe dieser 12 Tage hatte sich die Form der ‚roten Stelle' in ihrer Ausdehnung sehr geändert, so daß mir die Annahme eines ‚Risses in der Netzhaut' jetzt zweifelhaft erscheint." —

Die Mitteilung ergibt, daß die später einen macularen scheibenförmigen *Herd* umrandende Blutung (vgl. Befund der Klinik vom 17. 12. 1908) in ihren Anfängen schon im September 1908, also kurz nach Krankheitsbeginn, vorhanden, zunächst aber noch nicht klar zu bezeichnen war.

Es handelte sich um ein *neu*artiges Krankheitsbild, das einem sehr erfahrenen Praktiker noch nicht zur Beobachtung gekommen war.

Der Kranke hat sich in der Klinik *Bonn* niemals wieder vorgestellt. Durch spätere Nachfrage ist festgestellt, daß er Deutschland verlassen hatte, um beim Bau der *Bagdadbahn* tätig zu sein.

Dort ist er durch einen Unglücksfall (Sturz mit dem Pferde in einen Abgrund) zugrunde gegangen. Nach Tagebuchnotizen, die er hinterließ, ist das *zweite* Auge bis zum Tode *gesund* geblieben. —

Es ist nun noch eine *Anmerkung* zu machen über den *allerersten* Beginn der Krankheit und die in diesem Falle damit verknüpfte Frage der Begutachtung des Unfalles, für den Entschädigungsansprüche geltend gemacht waren.

Die überhaupt *erste* augenärztliche Untersuchung war am 1. 9. 1908 erfolgt. Damals lag der Unfall, der sich am 6. 8. 1908 ereignet hatte, 25 Tage zurück.

Über den Untersuchungsbefund vom 1. 9. 1908, der in einer auswärtigen Augenheilanstalt, also an einer *dritten* Untersuchungsstelle, erhoben wurde, ist folgendes noch zu ermitteln gewesen:

Das *linke* Auge war, abgesehen von geringer Kurzsichtigkeit (— 0,5 D), völlig normal.

Auf dem *rechten* (entzündungs- und reizfreien) Auge bestand eine geringe Herabsetzung des zentralen Sehvermögens, die mit dem korrigierenden Glase von — 0,5 D = zylindrisch — 0,5 D, Axe 90°, aber noch 6/8 der Regel betrug.

Bei der ophthalmoskopischen Untersuchung wurde *an der Stelle des direkten Sehens* eine „leicht *grauweißlich verfärbte*" Stelle gefunden. Um diese herum und im Verlauf des unteren, zur Netzhautmitte hinziehenden Gefäßes lagen Netzhautblutungen von relativer Frische. Das Gesichtsfeld zeigte einen *völligen* Ausfall in der oberen Hälfte bis zu 10 Grad mit Freibleiben eines kleinen, zentral gelegenen Teiles, ferner einen teilweisen Ausfall, der zwischen dem 15. und 25. Grade gelegen war. Die äußeren Gesichtsfeldgrenzen wurden normal befunden. Die subjektiven Störungen bestanden in Verschiebungen der fixierten Gegenstände und im Auftreten von „Wolken" im Gesichtsfelde.

Bis zu einer weiteren Untersuchung, die am 24. 9. 1908 stattfand, hatten die Blutungen am Fundus sich ausgebreitet. Die *grauweißliche Stelle in der Macula* hatte einen helleren Farbton angenommen und war von Pigmentstreifen durchsetzt.

Die *zentrale Sehschärfe* war auf $^1/_{36}$ (!) gesunken. Auch große Druckschrift konnte nicht mehr gelesen werden. — Der *völlige* Ausfall im Gesichtsfelde betrug nach allen Seiten vom Zentrum, dieses mit einschließend, 8—10 Grad. Der *teilweise* Ausfall war nach Lage und Größe dem der letzten Untersuchung gleichgeblieben. Die äußeren Grenzen des Gesichtsfeldes waren normal geblieben.

Anmerkung: Auf die Frage des etwaigen Zusammenhanges der Augenkrankheit mit dem Betriebsunfall vom 6. 8. 1908 wird in der Zusammenfassung kurz eingegangen werden.

Zusammenfassung von Fall I.

Zur Zeit der Beobachtung des Kranken — im Jahre 1908/09 — war noch kein ähnlicher Krankheitsfall in der Literatur beschrieben worden.

Die „*Scheiben*form" des Krankheitsherdes erinnerte an die erwähnten Fälle von *Oeller*, in welchen aber *tumorähnliche Verdickung* der Netzhaut in der Macularegion gesehen wurde, während hier Gewebsschwund, also *Atrophie der Netzhautelemente*, neben eigenartigen Blutungen das Bild beherrschte.

Die wesentlichsten Punkte aus der Krankengeschichte sollen hier nochmals kurz zusammengefaßt werden:

Ein Mann auf der Höhe des Lebens, der körperlich so gesund und kräftig erschien, daß er später noch beim Bahnbau im Auslande (Kleinasien) als Betriebsführer tätig sein konnte, hatte einen Unfall erlitten, der mit starker Körpererschütterung verbunden war, aber *nicht die Augen* betraf (Beinverletzung, die ohne dauernd schädliche Folgen am verletzten Körperteil geheilt wurde). Es war auch nicht wahr-

scheinlich, daß ein Aufschlagen des Kopfes auf eine Eisenschiene oder dergleichen erfolgt war.

Über eine *Seh*störung am rechten, früher angeblich scharf sehenden Auge hat der Kranke erst *drei* Wochen *nach* dem Unfall geklagt.

Er wurde darauf von dem behandelnden Chirurgen *sogleich* einer Augenheilanstalt zur Mitbeurteilung überwiesen. Die erste *augen*ärztliche Untersuchung hatte das oben mitgeteilte Ergebnis: Rechtes Auge entzündungsfrei, Medien klar. Am *Fundus:* eine *„grauweißlich verfärbte Stelle in der Macularegion"*. Verhältnismäßig frische Netzhautblutungen in nächster Umgebung dieses Maculaherdes. Zentrales Skotom. Subjektiv Metamorphopsie. Visus = 2/3.

Drei Wochen später war die zentrale Sehschärfe rechten Auges schon auf 1/35 gesunken. Der grauweißliche Herd in der Macula „hatte einen helleren Farbenton angenommen".

Umfangreiche krankhafte Veränderungen in der Netzhaut müssen sich in der Folge sehr *schnell* entwickelt haben, denn bei der ersten Untersuchung in der Universitäts-Augenklinik *Bonn*, welche etwa *drei Monate* nach Auftreten der Sehstörung erfolgte, wurde ein *großer „scheibenförmiger"* Herd in der Netzhaut festgestellt *(Abbildung 9,* S. 35).

Als *wesentliche* Kennzeichen dieses Krankheitsherdes erschienen:

Die *scharfe Begrenzung* des etwa *dreieckigen*, nicht ersichtlich prominenten Herdes durch einen grau-gelben Saum, der seinerseits außen durch einen umrandenden *Blutstreifen von Hufeisenform* eingeschlossen war.

Dieser Blutstreifen war dadurch entstanden, daß zahlreiche distinkte *punkt*förmige Blutungen, welche vermutlich den Gefäßen der tiefsten Netzhautschichten entstammten, *zusammengeflossen* waren.

Kleinste traubenförmige Apoplexien wurden auch an der Art. temp. inferior außerhalb des Herdes, aber nur an ihm zugewandten Stellen gesehen. *Trübung der Netzhaut* an verschiedenen Stellen innerhalb des Herdes fiel auf. An den Retinalgefäßen war ophthalmoskopisch nichts Ungewöhnliches festzustellen. Peripherer Fundus normal.

Vier Monate nach Krankheitsbeginn war die Netzhauttrübung im Herdbereich geschwunden. *Atrophie des Pigmentepithels der Netzhaut*

und der Aderhaut im Krankheitsgebiete hatte sich ausgebildet. *Man sah die Sklera in der innersten Macula durchschimmern.* Die Menge der im Bereich des Herdes sichtbaren *Ader*hautgefäße war auffällig *spärlich.* Die hufeisenförmige Randblutung hatte sich teils verbreitert, teils gelichtet. Der graue Grenzsaum war breiter, aber auch verwaschener geworden.

Die *auffälligste* Veränderung aber war:

Flache *Abhebung* der *M. Limitans interna Retinae,* richtiger wohl der *ganzen,* hier sehr verdünnten Netzhaut über einem besonders deutlich atrophischen Aderhautbezirk inmitten des Herdes, vier Monate nach Krankheitsbeginn.

Auf der Höhe der transparenten, „wurstförmig" abgehobenen Partie der Netzhaut entstand sehr bald danach *spontan* ein scharf begrenzter *lochförmiger Defekt* an *zwei* Stellen.

Auch vielfache *Anastomosenbildung* zwischen Netzhaut- und Aderhautgefäßen war zu beobachten.

Die *Sehnervenscheibe* wurde allmählich etwas blaß.

Schmerz oder Entzündung am kranken Auge traten niemals in Erscheinung.

Der Kranke ist früh gestorben, allerdings nicht durch Krankheit, sondern durch einen Unglücksfall.

Das *zweite* Auge ist bis zum Tode *gesund* geblieben.

Auf die allgemeine Bedeutung der an diesem Krankheitsfalle gemachten Beobachtungen soll später eingegangen werden. Hier sollen nur noch einige Worte zur Frage des etwaigen Zusammenhanges der beschriebenen Krankheit mit dem erwähnten *Unfall* gesagt werden.

Die Wahrscheinlichkeit eines Zusammenhanges zwischen Augenkrankheit und Unfall wurde *verneint* und ein zufälliges zeitliches Zusammentreffen beider Ereignisse als gegeben angenommen.

Diese Beurteilung erscheint uns auch heute noch berechtigt.

Unsere Auffassung des ganzen Falles ist:

Es lag ein degenerativer Prozeß in der Netzhautmitte vor, wahrscheinlich unter Mitwirkung von Schädigung des Gefäßsystems durch Alkoholmißbrauch.

Zum Schluß seien noch zwei Anmerkungen gemacht:

1. Dem Befund einer *Loch*bildung in der Netzhaut der Art, wie sie in diesem Falle festgestellt wurde, ist wohl überhaupt nur *ein* Befund aus der Literatur — bei ganz anderer Krankheit! — als *gewisses* Analogon an die Seite zu stellen, der des hohen allgemeinen Interesses wegen hier erwähnt werden möge: der Fall I in der Mitteilung von *Deutschmann*[1]) aus 1912 (mit farbiger Tafel!).

2. Auf die Ähnlichkeit unserer farbigen *Abbildung 9* mit dem Bilde in einer späteren Publikation von *H. Coppez* und *Danis* (l. c.) (Fall IV, farbige Tafel VII, Bild 1, 59 jähriges Fräulein) aus dem Jahre 1923 sei verwiesen. Das Bild gibt jedoch ein etwas späteres Stadium wieder wie unsere Abbildung 9. Es *fehlt* im Bilde von *Coppez* der „*Blutrandstreifen*". An seiner Stelle sind atrophische Veränderungen sichtbar geworden.

Jedenfalls handelt es sich bei diesen *beiden* Bildern um ein *typisches* Zustandsbild in einem gewissen Stadium der „*scheibenförmigen Erkrankung in der Netzhautmitte*", die aber, wie wir noch sehen werden, auch in wesentlich anderer Form verlaufen kann, also wohl in *verschiedenen* Typen vorkommt.

---

[1]) *F. Deutschmann, Über Lochbildung in der Macula. Zeitschrift f. Augenheilkunde.* 1912. Bd. 27. S. 11.

Fall II.

Die 76 jährige Frau P. suchte erstmalig am 21. 8. 1907 augenärztlichen Rat nach. Sie klagte über Abnahme der Sehkraft auf *beiden* Augen seit etwa ½ Jahr. Seit 2 Monaten war die Sehschwäche besonders auffällig geworden. Hin und wieder war auch *„roter Nebel"* vor den Augen bemerkt. Eine Krankheit anderer Art war nicht vorausgegangen. Es war auch sonst keine Ursache für das Augenleiden bekannt.

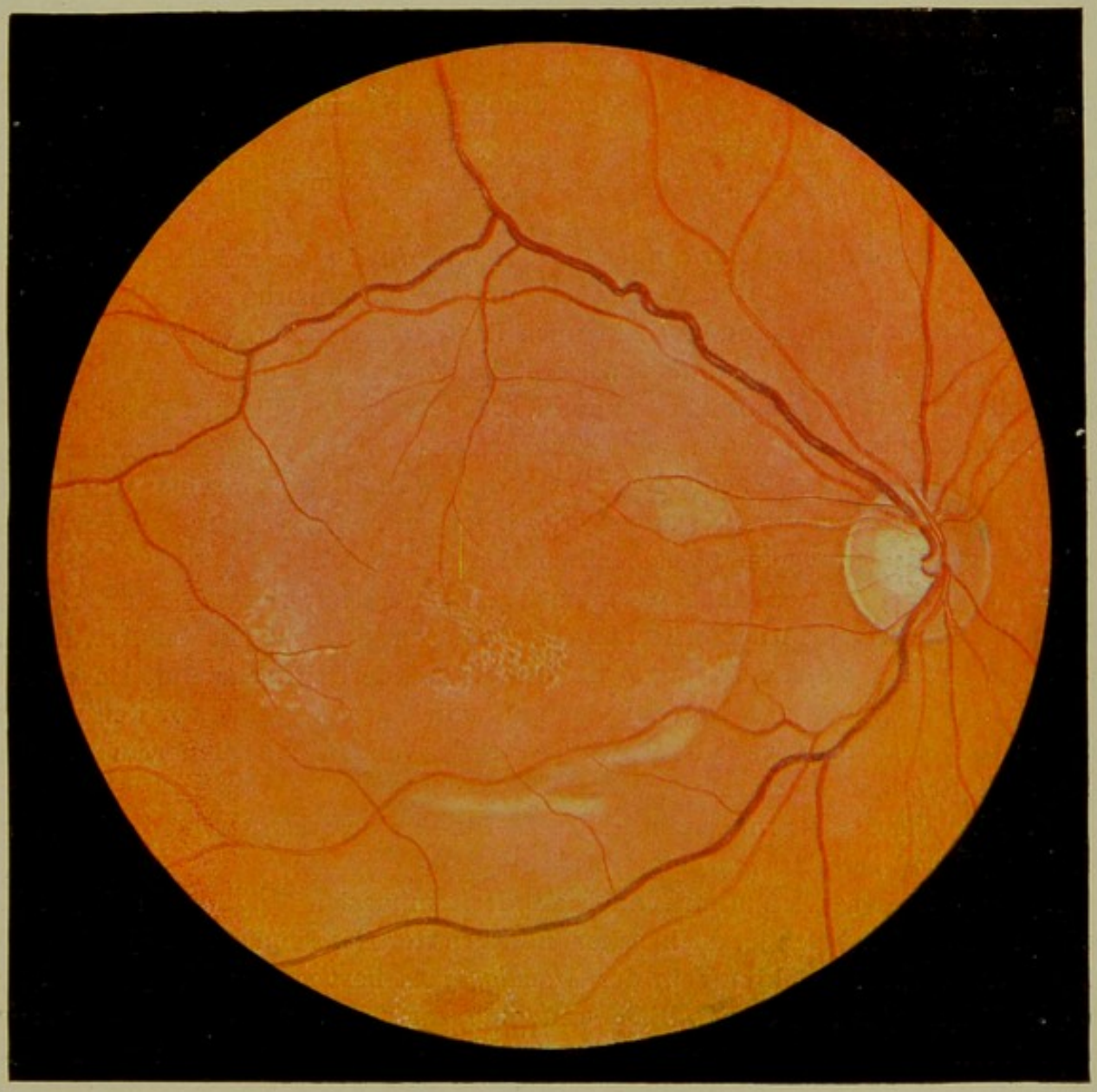

Abbildung 10. Fall II. R. Auge. Scheibenförmige Entartung der Netzhautmitte. (Frühes Stadium.)

Bei der körperlichen Untersuchung wurden außer Resten einer alten N.-facialis-Lähmung Gesundheitsstörungen nicht gefunden. Auch der Urin der noch körperlich rüstigen Frau war frei von Eiweiß, Zucker und Formelementen.

Bei der *ophthalmoskopischen* Untersuchung wurde eine *Erkrankung der Netzhaut* in der Gegend der Macula *beider* Augen festgestellt.

Von dem Zustand an der Retina rechten Auges gibt die am 4. 11. 1907, also 3 Monate später gemalte farbige *Abbildung 10* eine gute Vorstellung. Einige zarte Farbentöne sind in der Reproduktion allerdings nicht ganz naturgetreu wiederzugeben gewesen [1]).

Über den *Beginn* und Verlauf der Krankheit orientieren die nachfolgenden Berichte (gekürzter Befund!).

Rechtes Auge:

Erster Befund am *21. 8. 1907: Rechtes Auge* äußerlich entzündungs- und reizfrei (wie auch das *linke* Auge). Medien diaphan. Iris und Pupille normal.

Visus rechten Auges = ¼ der Regel. Sine correctione. — In Leseweite wird grober Schriftdruck (Schriftproben *Nieden* Nr. 5) mühsam mit sph. + 5 D entziffert.

Befund am *Fundus: Zarte milchige Trübung in der Gegend der eigentlichen Macula.* Fundus im übrigen *ohne* erkennbare Veränderungen. Die Grenze zwischen krank und gesund erscheinenden Partien in der Netzhaut ist unscharf.

5. 9.: Visus = 1/10. *Zunahme der* Netzhauttrübung in der Fläche, die jetzt ein großes Gebiet innerhalb der temporalen Gefäßbögen einnimmt. Es sind auch mattrote, anscheinend tief in der *Retina* gelegene Blutungsflecke sichtbar, die in der Umgebung der Macula liegen. An den Wandungen einzelner arterieller Netzhautgefäße sind Veränderungen erkennbar geworden. (Zarte Umscheidung, beziehungsweise unregelmäßiges Kaliber der Gefäße.)

23. 9: Visus rechten Auges = weniger als 1/10. Die Sklerose der arteriellen Retinalgefäße tritt deutlicher hervor, besonders am unteren Ast der Art. temp. sup. Die *Art* der Netzhauttrübung ist kaum verändert. Frische Blutflecke sind sichtbar. Die Kranke gibt an, daß der anfänglich *„rote“* Nebel vor den Augen sich in zeitweise auftretenden *„blauen“ Nebel* verwandelt habe, innerhalb dessen sich auch *tief*blaue Flecken befänden.

4. 10.: Visus = kaum verändert. Am *Fundus* des rechten Auges ist aber eine *auffällige Veränderung* eingetreten.:

Aus der im zentralen Bezirk innerhalb der temporalen Gefäßbögen allgemein trüben Retina hebt sich jetzt ein scharf konturierter *Herd* von etwa 1 ½ Papillendiameter Flächenausdehnung in der *Maculagegend* hervor, der eine *gleichmäßig runde Scheibenform* erkennen läßt und eine zart*milchige* bis graurote Farbe besitzt. An einzelnen Stellen markieren sich Gruppen von glänzenden Fleckchen. Blutungen sind im Bereich des Krankheitsherdes nicht wahrnehmbar, doch sind schmale Blutungen am oberen und unteren Rande der Scheibe sichtbar, welche an Äste der Arteria temporalis (superior und inferior) heranreichen. Im übrigen keine wesentlichen Veränderungen gegen früher.

---

[1]) In den gesunden Teilen erschien der Fundus ophthalmoskopisch in der normalen roten Farbe. Der Ton ist in der Abbildung wohl etwas abweichend ausgefallen.

Im einzelnen ist der Herd in diesen Tagen noch folgendermaßen beschrieben worden: Eine *Prominenz* ist *nicht* zu erweisen. Über dem Herde liegt es wie ein zarter Schleier, welcher Einzelheiten innerhalb des Herdes zu erkennen nicht gestattet. Der grau-rötliche Farbenton in der Mitte des Herdes geht an der Peripherie in einen weißgrauen Ton über, was sich deutlich markiert. An der Peripherie treten auch Gruppen von zarten, glänzend weißen Fleckchen besonders hervor. Die *Wand*erkrankung einzelner Gefäße ist an ihrem starken weißlichen Glanz oder an Unregelmäßigkeiten des Kalibers erkennbar. Oben und nasal bildet eine schmale Blutlache die äußere Begrenzung des Herdes. Besonders an einem Ästchen der Arteria temporalis superior ist die Wanderkrankung stark auffällig. Außerhalb des Gebietes der temporalen Gefäßbögen ist der Fundus normal. Die Papille ist scharf begrenzt und dem Alter der Kranken entsprechend gefärbt.

9. 10.: Visus rechten Auges = Fingererkennen auf ½ m Abstand vom Auge.

20. 10.: Die Blutungen am oberen und nasalen Rande der Scheibe sind völlig aufgesogen. Der maculare Herd hebt sich daher weniger von der Umgebung ab. Das Aussehen des Maculaherdes ist sonst kaum verändert.

26. 10.: Die Begrenzung des macularen Herdes markiert sich von neuem stärker. Neue Hämorrhagien sind im Gebiet der Vena temporalis inferior aufgetreten, haben jedoch keine erkennbaren Beziehungen zur Herderkrankung.

5. 11.: An *diesem* Tage ist die *farbige Abbildung 10 gemalt.*

Die *ärztliche* Notiz von diesem Tage lautet:

Die zarte graue Trübung der Netzhaut zwischen den temporalen Gefäßbögen ist sehr *wechselnd* (!), bald mehr, bald weniger ausgesprochen. Dementsprechend ist der Herd bald stärker, bald weniger stark markiert.

Visus rechten Auges = Fingererkennen auf 1½—2 m. Großes absolutes Skotom, welches sich allseitig bis zum 20. Grad erstreckt. Farbenerkennen noch vorhanden.

Der Maculaherd selbst hat eine rötliche Farbe angenommen und läßt im gefäßlosen Teil eine Anzahl unscharf begrenzter, punktförmiger weißer Fleckchen erkennen, die in der *Netzhaut* gelegen sein dürften. Der kaum prominente Herd ist *kreisförmig begrenzt* von einer *grauweißen Trübungszone,* die, milchig in der Farbe, verschwommene Konturen aufweist. Verhältnismäßig scharf setzt die Grenzlinie papillenwärts in einem richtigen Kreisbogen sich ab. Oben wird die Vena temporalis stellenweise ein wenig überschritten, unten reicht die Trübung gerade an die Vena temporalis inferior heran. Blutungen sind im Bereich des Herdes und seiner unmittelbaren Umgebung nicht nachzuweisen. Nur unterhalb der Vena temporalis inferior ist eine lachenförmige Blutung vorhanden, die von weiß-punktförmigen Fleckchen umgeben ist. Die Gefäße sind nicht von der Trübung verdeckt, ziehen vielmehr darüber hinweg und sind bis zur normalen Endigung zu verfolgen.

Das *farbige Bild* läßt die wesentlichsten Eigenarten des Befundes wohl gut erkennen. Man beachte außerdem den Füllungszustand der Gefäße.

25. 11.: Die weißen Herdchen an Vena temporalis inferior haben an Zahl zugenommen. Diese Vene zeigt jetzt auch eine deutliche *Umscheidung.*

4. 12.: Die rötliche Farbe des macularen Herdes ist weniger ausgesprochen erkennbar. Die graue Umgrenzungszone ist in Ausbreitung und Farbe kaum verändert.

Im *Januar 1908:* Der zentrale Teil des Herdes in der Macula ist wenig verändert. Die äußere Begrenzungszone der ganzen Trübung in der zentralen Netzhaut hat sich aber gegen früher *verändert:* Sie besteht *jetzt* aus einem *breiten*, glänzend *weißen Ring*, der oben und temporal die *Breite von gut ½ P.-D.* hat. — In der Peripherie des Fundus sind jetzt auch zahlreiche glänzend weiße Fleckchen sichtbar.

Im *Februar 1908:* Der glänzende Ring der Grenzzone ist *noch* breiter geworden. Die Farbe der *weiterhin* umgebenden Retina ist jetzt auch trüb graurot geworden, *„wie eine Gewitterwolke"*.

Die Erkrankung der Retinal*gefäße* tritt immer markanter in Erscheinung. Sie ist stärker ausgesprochen an allen Ästen der Art. temp. sup., weniger an den Zweigen der Art. temp. inf. — Vornehmlich ist Verengerung der Gefäßrohre zu erkennen, weniger adventitielle Veränderungen.

Ende März 1908: Das Bild am Fundus ist wenig verändert. Die Zahl der kleinen weißen Fleckchen im unteren äußeren Quadranten der Peripherie, also *außerhalb* des macularen Herdes, hat abgenommen. Visus kaum verändert, vielleicht ein Weniges besser.

Im *Juni 1908:* Die Herderkrankung ist unbestimmter ausgesprochen. Das ganze Gebiet zwischen den temporalen Gefäßbögen ist jetzt *gleichmäßig weißlich getrübt*. Nach der Papille hin besteht eine *noch schärfer bogenförmige* Begrenzung wie früher. Auf der temporalen Seite dagegen ist die Begrenzung fast *geradlinig* geworden. Die weißliche Trübung verliert sich allmählich im normalen Rot des Fundus.

Im *Oktober 1908: Der Krankheitsherd ist* wieder *scharf abgegrenzt und bildet jetzt ein stehendes Oval.* Größte Breite etwa 2 P.-D. Das *Oval* überschreitet oben den oberen Ast der Art. temp. superior. Unten wird der untere zweite Ast der Art. temp. inferior erreicht. Die Arterie erfährt hier eine zweimalige, fast rechtwinklige Abknickung.

Der Farbenton im veränderten Bezirk ist weißgrau mit Beimischung eines leicht rötlichen Tones. Oben schließt sich an das Oval ein zackiger, gut abgegrenzter Herd von gelblichweißer Farbe. — Der aufsteigende Ast der Vena temp. sup. ist in unmittelbarer Nähe der Papille bis zur ersten Gabelung auf beiden Seiten von schmalen, weißgelblichen Bändern eingefaßt. Die Venen der Retina sind auffällig breit und stärker blutgefüllt als die Arterien. — Blutungen sind nicht mehr wahrnehmbar.

Weitere Beobachtung der Kranken ist nicht möglich gewesen.

Am *linken* Auge der Kranken bestand annähernd der gleichartige Krankheitsprozeß wie am *rechten* Auge. Er war etwa *gleichzeitig* zur Entwicklung gekommen. (Visus linken Auges im August 1907 = Fingererkennen auf 2—3 m. Großes zentrales *Skotom* für Farben.) Die Krankheitserscheinungen in der Gegend der

Macula und im Raume zwischen den temporalen Gefäßbögen waren aber im ganzen zarter und weniger markiert wie am rechten Auge. Von einer besonderen Beschreibung ist daher abgesehen.

Die Kranke ist im *Jahre 1909,* also etwa 2 Jahre nach der ersten augenärztlichen Befundaufnahme, *gestorben.*

Zusammenfassung von Fall II.

Bei einer 76 jährigen, rüstigen, bisher gesunden Frau, die seit zwei Monaten zunehmende Sehstörung ohne bekannte Ursache bemerkt hatte, lag eine gleichartige *Fundus*erkrankung an *beiden* Augen vor, die mit starker Herabsetzung des zentralen Sehens und mit zentralem Skotom verbunden war. Sonst normale Verhältnisse an den Augen.

Die Krankheit hatte mit einer *zart milchig und verwaschen aussehenden Trübung der Netzhaut* in der innersten Macula *begonnen,* die gegen den übrigen, bis in die Peripherie hinein normal erscheinenden Fundus unscharf abgesetzt und nicht ersichtlich prominent war.

Im Laufe der nächsten Wochen nahm die Netzhauttrübung in der Fläche allmählich zu, so daß bald ein großer Bezirk innerhalb der temporalen Gefäßbögen, mit Einschluß der Macula, davon eingenommen war. Mattrote, anscheinend tief in der Retina gelegene Blutungsflecke traten namentlich in der Macularegion auf und verschwanden wieder. Die zur Macula hinstrebenden Gefäße ließen Kaliberschwankungen, auch Umscheidungen erkennen.

Nach *zwei* Monaten hob sich erstmalig ein *schärfer konturierter Krankheitsherd von gleichmäßig runder Scheibenform* in der *Macula* ab. Farbe grau-rötlich im Zentrum, in der Peripherie weißmilchig. Größe des Herdes zunächst 1½ P.-D. Über dem Herde lag es wie ein zarter Schleier. Glänzendweiße Fleckchen markierten sich am *Rande.* Blutungen am *Rande* kamen und gingen. Der Befund war tageweise sehr wechselnd.

Nach *drei Monaten* (*Abbildung 10,* S. 45) war in der Netzhautmitte ein *großer, bis zu den temporalen Gefäßbögen sich erstreckender Krankheitsherd* nachweisbar von zart grau-rötlichem Grundton, der in der Region der innersten Macula viele unscharf begrenzte, weiße punktförmige

Fleckchen erkennen ließ. Die *Rand*zone war jetzt in besonders auffälliger Weise stärker grauweiß getrübt, papillenwärts mit scharfer Grenzlinie abgesetzt. Blutungen waren im Bereich des Herdes nicht mehr nachzuweisen. Derselbe war nicht deutlich prominent.

Fünf Monate nach Krankheitsbeginn war aus dem unvollkommenen grauen *Grenz*saum ein kompletter *breiter*, glänzend weißer Grenz*ring* (von gut ½ P.-D. Durchmesser) geworden. Der rötliche Grundton des Herdes war weniger ausgesprochen.

Nach *sechs Monaten* war der den scheibenförmigen Herd umgrenzende Ring *noch breiter* geworden. Auch die den Ring *außen* angrenzende Retina sah jetzt in schmälerer Zone trüb-graurot aus, „*wie eine Gewitterwolke*".

Dieser Zustand blieb mit geringen Änderungen längere Zeit bestehen.

Nach *zehn Monaten* war die Herderkrankung wieder unbestimmter ausgesprochen. Das ganze Krankheitsgebiet erschien damals gleichmäßig *weißlich* getrübt. Die Begrenzung nach der Papille zu war dabei noch schärfer bogenförmig geworden, temporal dagegen fast eine gerade Linie.

Nach *vierzehn Monaten* präsentierte sich der früher kreis*runde* Krankheitsherd mit seinem Grenzsaum als ein stehendes, *scharf* abgegrenztes *Oval*, das unten den temporalen Gefäßbogen gerade erreichte, oben ein wenig überschritt. Farbe: weißgrau bis rötlich. Auffällige Füllung der Venen fiel auf. Neue Blutungen waren nicht aufgetreten. Gefäß*verstopfungen* sind nicht gesehen worden. Fundus und peripheres Gesichtsfeld waren normal geblieben. (V = Fingererkennen auf ½ m.)

Am *linken* Auge waren Verlauf und Ausgang des Leidens etwa derselbe. Zwei Jahre nach Beginn des Augenleidens ist die Kranke *gestorben*.

Unsere Auffassung des Falles ist:

Es handelte sich um einen *rein degenerativen, auf dem Boden einer senilen Gefäßerkrankung in der Macularegion entstandenen Krankheitsprozeß in der Netzhautmitte.*

Fall III.

Die 65 jährige Frau A. stammte aus gesunder Familie, war niemals ernstlich krank gewesen. Der Ehemann starb im 60. Lebensjahre an Schwindsucht. *10* Geburten. 1: Sohn von 21 Jahren, lungenkrank. 2—4: Fehlgeburten. Das 5. Kind starb im Alter von 4 Jahren „an Rückenmarkschwindsucht". Das 6. Kind starb im Alter von 5 Jahren „an Krämpfen". Das 7. Kind starb 9 Jahre alt an „Herzschlag". 8.—10. Kind leben und sind gesund.

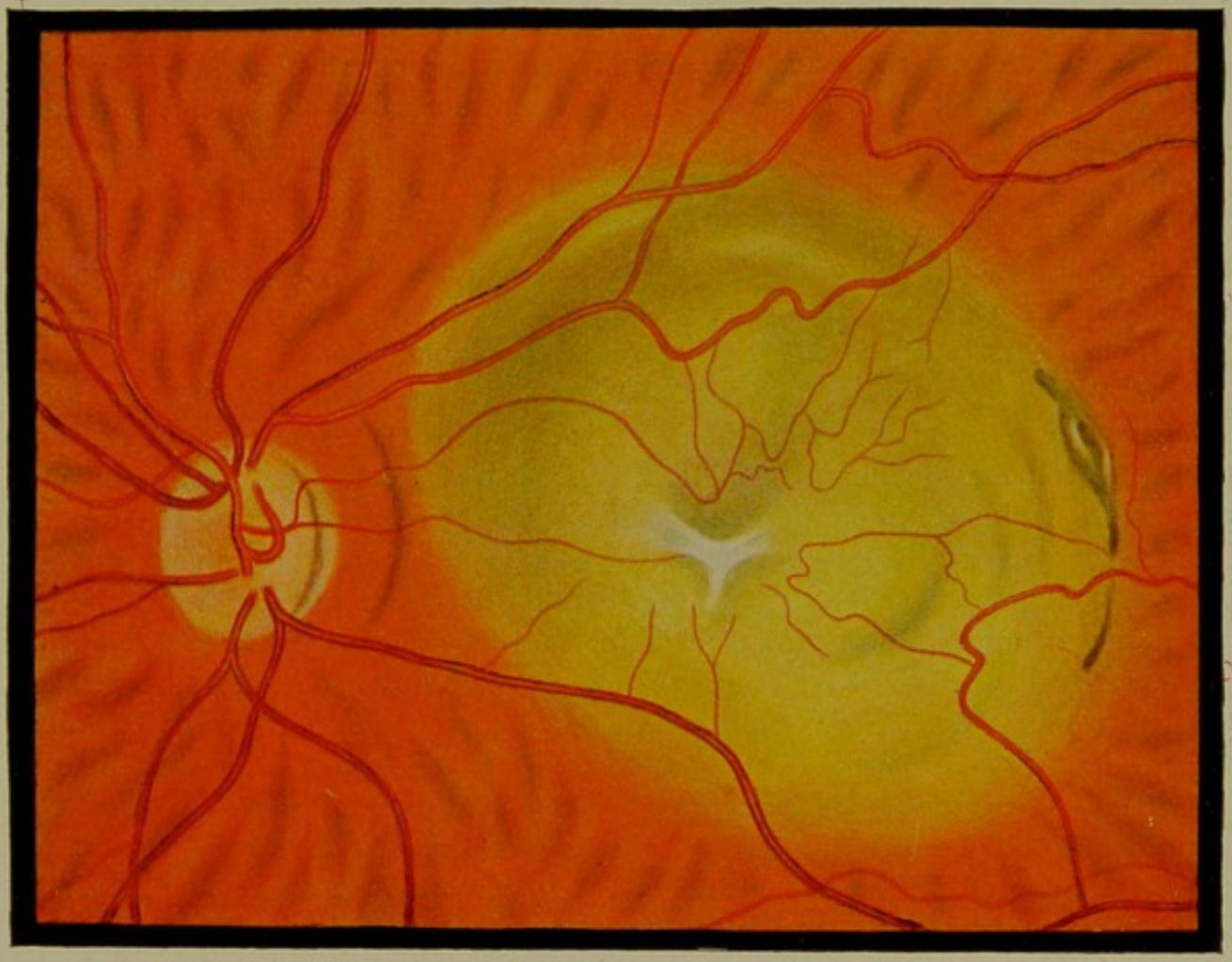

Abbildung 11. Fall III. L. Auge. Scheibenförmige Entartung der Netzhautmitte. (Tumorähnlich.)

Im Oktober 1912 bemerkte die Kranke zuerst eine *Sehstörung* des *linken* Auges. Das Sehvermögen nahm *langsam* ab. Eines Tages bemerkte sie, daß sie ein Licht nur noch ganz dunkel sah. Kein Schmerz, keine Entzündung. Das *rechte* Auge war zu dieser Zeit noch sehtüchtig und beschwerdefrei.

Ein Augenarzt, den die Kranke damals befragte, hielt eine *bösartige Geschwulst* am linken Auge für vorliegend und riet zur Entfernung dieses Auges.

Da die Kranke sich hierzu nicht entschließen konnte, suchte sie die Universitäts-Augenklinik *Bonn* auf. Hier wurde folgendes festgestellt:

Erste Untersuchung am 2. 3. 1913:

Es handelte sich um eine kräftige, dem Alter entsprechend aussehende, rüstige Frau in gutem Ernährungszustande. Die tastbaren Schlagadern fühlten sich nicht besonders hart an. Der Blutdruck, nach *Riva-Rocci* gemessen, betrug aber 160 mm Hg. Das Herz war nicht erweislich vergrößert. Der zweite Aortenton erschien nicht besonders klappend. Der Urin war frei von Eiweiß, Zucker und Formelementen. Die Wassermannreaktion fiel negativ aus.

Linkes Auge (Befund vom *2. 3. 1913*): Hierzu *Abbildung 11.*

Auge entzündungs- und reizfrei. Iris und Pupille ohne Besonderheiten.

Fundus: Die Sehnervenscheibe ist in der inneren Hälfte vielleicht als etwas blaß, sonst als regelrecht zu bezeichnen. Eine kleine physiologische Exkavation ist vorhanden. Temporal ist Skleral- und Chorioidalring angedeutet. Gefäßverlauf und Gefäßfüllung auf der Sehnervenscheibe sind als normal zu bezeichnen. Darüber hinaus zeigen aber einzelne Gefäße Einscheidungen und Verdickungen. Der Augenhintergrund ist gleichmäßig leicht getäfelt. Die Netzhaut erscheint überall durchsichtig. In der Umgebung der Papille sieht man, namentlich in der Nähe der venösen Äste, kleine, unscharf begrenzte, weiße, beziehungsweise gelbweiße Pünktchen, die *hinter* den Netzhautgefäßen liegen. Temporal von der Sehnervenscheibe, gut ½ P.-D.-Breite davon beginnend, liegt ein *großer, gelblichweißer,* teilweise auch graugelblicher *Herd,* von etwa 4 P.-D.-Breiten- und 4 P.-D.-Höhenausdehnung. Der Herd, welcher den Bezirk der *Macula* mit einnimmt, liegt im Raume zwischen den temporalen Gefäßbögen. Er hat die Form eines schrägen Ovals. Die Abgrenzung gegen die Umgebung ist oben und schläfenwärts vollkommen scharf, während sie nasenwärts mehr verschwommen ist. Der umgebende Hintergrund erscheint normal. Die Netzhautgefäße ziehen über den Herd hinweg. Der Herd ist prominent (siehe unten). Bei der stereoskopischen Betrachtung an *Gullstrands* Ophthalmoskop imponiert der Herd als *flache Blase, durch deren Wand man undeutlich hindurchblickt.* Hinter der Blase sieht man in der Tiefe einen dunkleren Fleck und in dessen Mitte eine gelbliche Partie. Die vordere Wand des Herdes läßt an der temporalen Grenze etwas Pigment erkennen. Sehr eigenartig ist die ungefähr in der Mitte gelegene Stelle, welche vielleicht der früheren Fovea entspricht. Hier sieht man einen glänzend weißen, etwas in den Glaskörper hervorragenden „Gewebsknopf" von fast ½ P.-D. Durchmesser, der wie eine strahlige „Narbe" aussieht. Zur Basis dieses Knopfes ziehen von der unteren temporalen Vene zwei ziemlich starke Äste, von denen der eine plötzlich in ihr endet, während der andere, der sich vorher gegabelt hat, mit seinen Zweigen ebenfalls *im* Herd verschwindet. Im aufrechten Bilde wird die Refraktion des Herdes in Nähe des Papillenrandes auf + 1 D, im Durchschnitt an anderen Stellen auf + 2 D, am „Gewebskopf" auf + 3,5 bis + 4 D festgestellt.

In der Oberfläche des Herdes ist auch andeutungsweise eine leichte radiäre Streifung zu erkennen. Mit *Hertzells* Diaphanoskop ist ein deutlicher Schatten nicht festzustellen.

Visus *linken* Auges = Fingererkennen vor dem Auge, exzentrisch. Großes zentrales *Skotom* (bis 30—40 Grad vom Fixierpunkt).

Das *rechte* Auge erschien an diesem Tage bei genauer Untersuchung *noch völlig normal,* das heißt: entzündungsfrei. Medien rein. Am Fundus keine erkennbaren Abweichungen von der Regel. Insbesondere bestand regelrechte Füllung der gleichmäßig breiten Gefäße. Die Sehnervenscheibe erschien normal gefärbt und scharf begrenzt. In der Gegend der Macula fiel nichts Ungewöhnliches auf. Visus linken Auges = 6/8 bis 6/10 s. C. In Leseweite wird feinerer Schriftdruck noch gelesen (Schriftproben Jaeger 2 mit + 4 D).

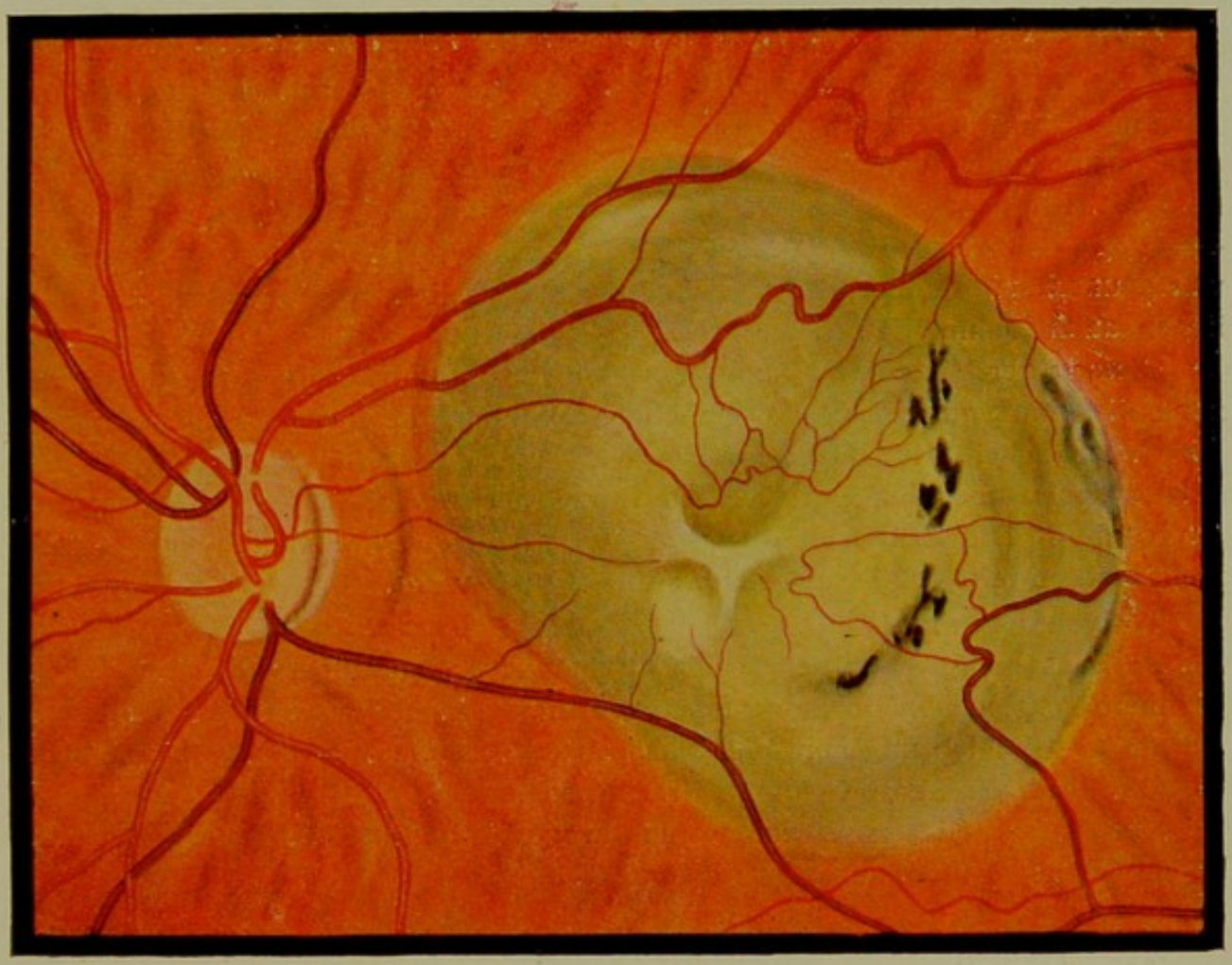

Abbildung 12. Fall III. L. Auge. Nach vier Jahren.

Am *5. 5. 1913* stellte die Kranke sich wieder vor. Damals wurde angegeben: Am kranken *linken* Auge sei alles unverändert geblieben. *Seit der letzten Untersuchung vor 2 Monaten sei aber nun auch eine Verschlechterung des Sehens am rechten Auge aufgetreten* und habe allmählich zugenommen.

Kein Schmerz, keine Entzündung, doch zuweilen *Flimmern* vor dem linken Auge, das auch in der Dunkelheit „wie ein helles Licht" auftrat.

Hier sei zunächst über den Verlauf der Krankheit am *linken* Auge *weiter* berichtet. Über den sehr lehrreichen Verlauf des nun auch am *rechten* Auge beginnenden, zweifellos *gleichartigen* Leidens wird im Anschluß daran zusammenhängend berichtet werden.

Linkes Auge am *5. 5. 1913:* Seit der Untersuchung am 3. 3. 1913 ist eine wesentliche Änderung nicht eingetreten. T = 17—18. Visus linken Auges = 3/20.

Linkes Auge am *16. 7. 1913:* Keine wesentliche Veränderung. Das „blasenförmige" Aussehen des Maculaherdes ist, stereoskopisch betrachtet, noch sehr deutlich. In der Tiefe sind einige Gefäßästchen sichtbar. Die größeren Gefäße verschwinden im Herd.

Linkes Auge am *2. 12. 1913:* Keine wesentliche Veränderung. Die strahlige weiße Figur im Zentrum des Herdes besteht fort.

Linkes Auge am *25. 1. 1918, also nach vier Jahren* (!).

Auge entzündungsfrei. Medien klar. Papille ohne Besonderheiten. In der Maculagegend und ihrer weiteren Umgebung bis zu den temporalen Gefäßbögen sich erstreckend, liegt ein Krankheitsherd, der sich als *große gelbliche Scheibe* darstellt. Die Form des Herdes ist ein schräg gestelltes *Oval.* Größte Höhe etwa 4—4½ P.-D. in der Fläche. Größte Breite etwa 4 P.-D. Der Herd ist papillenwärts unscharf, temporalwärts ganz scharf begrenzt. Am temporalen Rande liegen auch kleine Pigmentpunkte.

Etwa in der Mitte der Scheibe (etwas mehr nasal und nach unten) sieht man noch die glänzend weiße „narbenartige" Bildung, die nasal strahlig ausgeht. Die ganze Scheibe ist leicht erhaben, vor allem in der Mitte. Die Netzhautgefäße ziehen über den Herd glatt hinweg. Mehrere Gefäße verschwinden aber *im* Herd. — Die Erhabenheit des Herdes wird in der Mitte mit fast + 3 D, mehr seitlich mit + 2 D, am Rande mit 0 D bestimmt.

Linkes Auge am *14. 5. 1918:*

Das Aussehen des Herdes ist fast unverändert. Neu aufgetreten sind größere Pigmentflecke, die in bogenförmiger Anordnung in der temporalen Hälfte des Herdes in der Richtung von oben nach unten verlaufen. — Visus linken Auges = 2/60. Zentrales Skotom von 15 Grad Ausdehnung.

Aus dieser Zeit stammt auch die farbige Abbildung 12, welche den hier geschilderten Befund gut veranschaulicht.

Vom *rechten* Auge ist zu berichten:

Das rechte Auge erschien bei der ersten Untersuchung wegen Sehstörung am linken Auge am 2. 3. 1913 in bezug auf den Fundus noch normal bei Visus = 6/8—6/10. Näheres siehe oben.

Seit 6—8 Wochen war, wie schon erwähnt, auch an *diesem* Auge eine Sehstörung bemerkt. Erstmalige Feststellung *krankhaften* Befundes am *rechten* Auge erfolgte bei der Wiedervorstellung am *5. 5. 1913.*

Rechtes Auge am *5. 5. 1913 (Abbildung 13):*

Auge entzündungsfrei. T = 17—18. Iris und Pupille normal. Medien klar.

Fundus: Sehnervenscheibe und Gefäße am ganzen Augenhintergrund ohne Besonderheiten. Augengrund leicht getäfelt. Netzhaut im allgemeinen durch-

sichtig, nur in der Gegend der Papille hauchartig getrübt. Am hinteren Pol hat die Retina ein schwach gelbliches Aussehen. In der *Maculagegend* markiert sich ein *kreisrunder,* graulicher *Herd,* der einen Durchmesser von 1 ½ P.-D. in der Fläche hat und nicht meßbar prominent ist. An der Stelle der Fovea centralis fällt eine sehr zarte grauweiße Figur auf. Der Herd ist umgeben von zahlreichen glänzend *weißen,* nasal meist *radiär* gestellten *Fleckchen.* Auch temporal sind sie radiär, fließen hier aber vielfach zu größeren weißen Flecken zusammen. Die

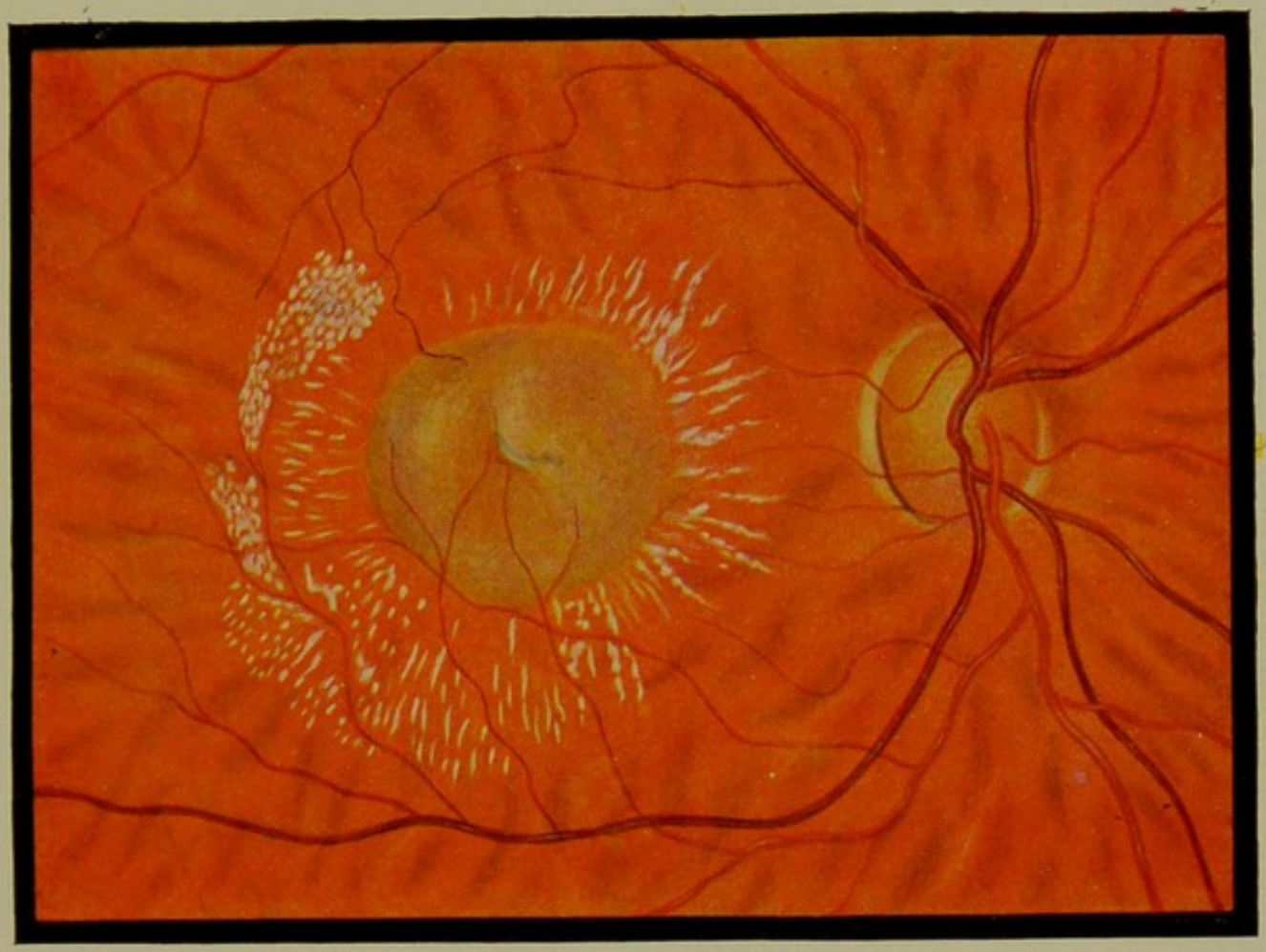

Abbildung 13. Fall III. R. Auge. Scheibenförmige Entartung der Netzhautmitte. (In der Form an „*Retinitis circinata*" erinnernd.)

Netzhautgefäße ziehen sowohl über diese weißen Pünktchen wie über den zentralen Herd unbehindert hinweg.

Visus rechten Auges = 3/36 s. C. In Leseweite wird mit sphär. + 4 D ganz grober Druck noch erkannt (Schriftproben *Jäger* 14). Zentrales Skotom für alle Farben.

Rechtes Auge am *16. 7. 1913:*

Der zentrale Krankheitsherd erscheint jetzt schärfer abgegrenzt und „marmoriert" (= ungleichmäßig graurötlich). Einige distinktere Pigmentflecke sind auf dem Herde sichtbar geworden. Eine Prominenz ist nicht deutlich erweisbar. Das weiße Fleckchen im Zentrum des macularen Herdes ist *nicht* mehr sichtbar.

Die Zahl der weißen „Spritzer" und weißen Fleckchen in der Umgebung ist wesentlich geringer geworden. Visus rechten Auges = 3/36.

Rechtes Auge am *3. 9. 1913 (Abbildung 14):*

Die weißen Fleckchen und „Spritzer" in der Umgebung des macularen Herdes, welche der ganzen Veränderung fast das Aussehen einer *Retinitis circinata* gaben, sind bis auf geringe Reste *verschwunden.* Sie begrenzen den Maculaherd fast nur noch temporal in Form von feinen weißen Flecken. Der

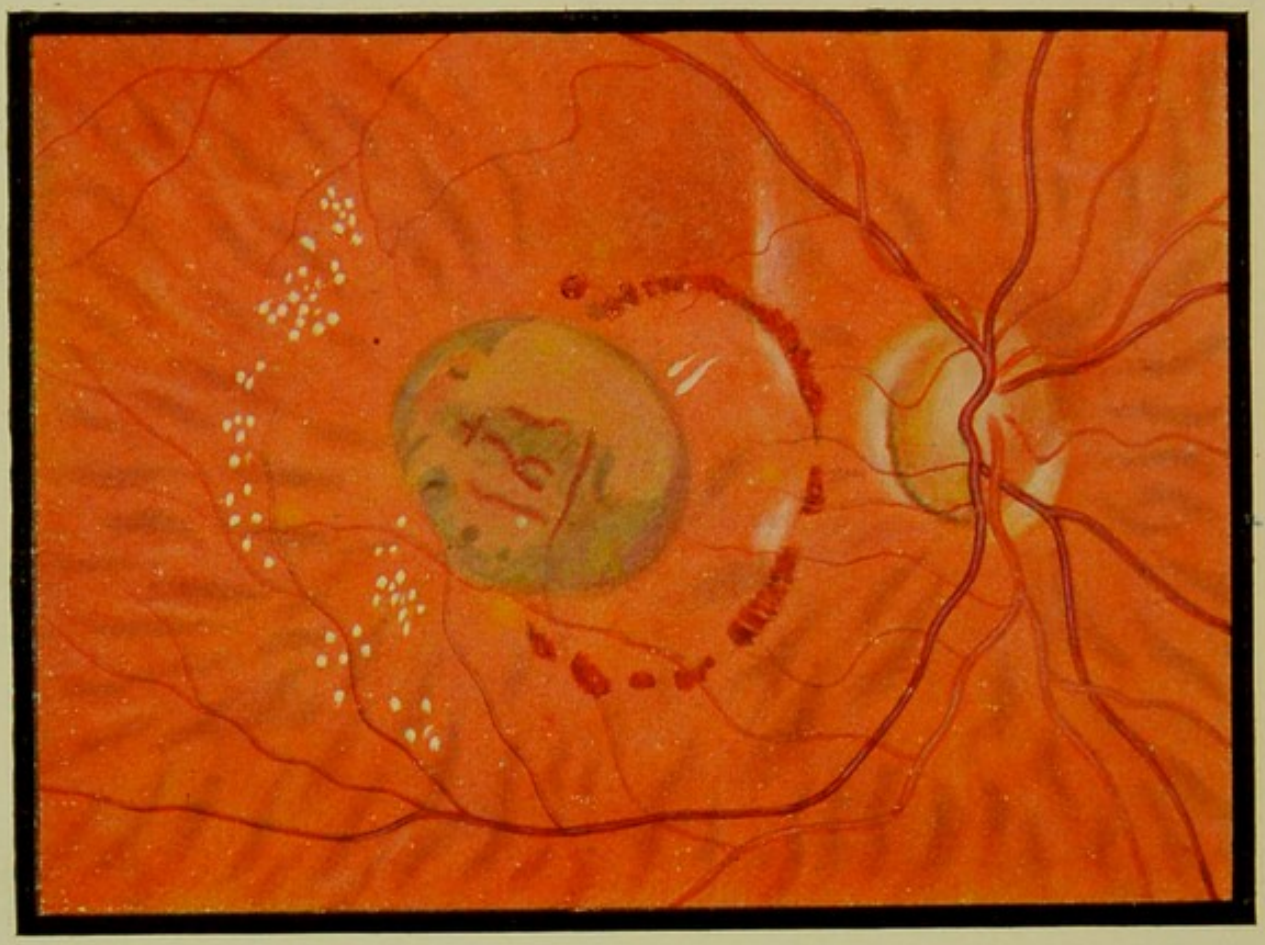

Abbildung 14. Fall III. R. Auge. Vier Monate später. (Ein Kranz frischer Netzhautblutungen um den Macula-Herd.)

Maculaherd selbst zeigt eine deutliche *Pigmentierung,* nämlich mehrere schwarze Punkte auf graugelblich prominentem Grunde. Größe des Herdes jetzt etwas mehr als 1 ½ P.-D. in der Fläche. *Halbwegs* zwischen Maculaherd und Sehnervenscheibe ist eine größere Anzahl markanter, *im Halbkreis gestellter, konzentrisch zum Maculaherd angeordneter Fleckblutungen* sichtbar geworden, die frisch aufgetreten sein müssen und aus *tiefen* Gefäßen der Retina herzurühren scheinen.

Ein hell*gelblicher,* unscharf begrenzter, in der Retina gelegener *Längs*streif zieht von der Vena temporalis superior zu diesem Blutkranz herab. (Diese Veränderung erinnert an die Bildung *a* in *Abbildung 3,* Fall von *J. Michel.*)

Die Netzhautgefäße verlaufen über alle in der Retina sichtbaren Veränderungen und über die Blutungsflecke ungestört hinweg. Visus = 2/36.

Rechtes Auge am 4. 12. 1913:

Der zentral gelegene Krankheitsherd ist jetzt annähernd *kreisrund*, hat nunmehr einen Durchmesser von etwa 3½ P.-D. Er ist leicht prominent. Vorwölbung aber höchstens + 1 D. Der Herd hat eine graurote Farbe und weist an einigen Stellen leichte Pigmentierung auf. Nur unten und oben nasenwärts

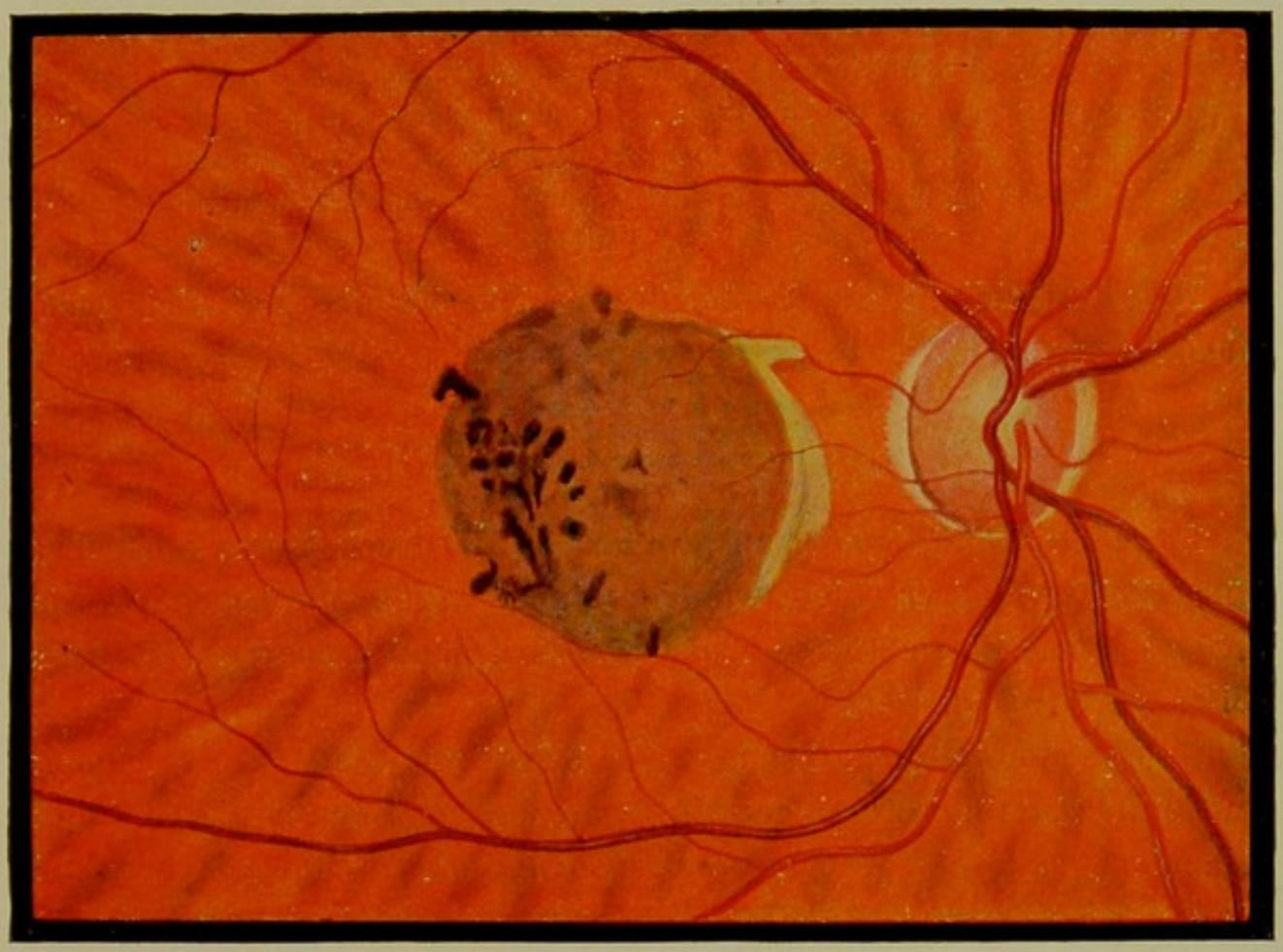

Abbildung 15. Fall III. R. Auge. Nach vier Jahren.

ist eine scharfe Abgrenzung vorhanden. Etwa im Zentrum finden sich einzelne unregelmäßige Pigmentierungen sowie kleine punktförmige Blutungen und weiße Streifen.

Inmitten dieses Herdes ist eine zentrale Partie abzugrenzen, die *sehr* grau aussieht, und deren Rand leicht pigmentiert ist. Unterhalb des Herdes ist eine ältere, wohl retinale Blutung sichtbar, an deren Rand unten temporal weißgelbe glänzende, kristallähnliche Massen liegen. Die Blutung ist sehr gleichmäßig und scharf begrenzt. Eine ähnliche Blutung findet sich am temporalen Rande, oben. Im aufrechten Bilde erkennt man in der ganzen Umgebung des Herdes, nahe den Gefäßen, zahlreiche hellere Pünktchen. Über alle Veränderungen ziehen die Netzhautgefäße unbehindert hinweg.

Rechtes Auge am 25. 1. 1918, *also nach vier Jahren:*

Netzhautgefäße ohne Besonderheiten, Sehnerv desgleichen. Er ist nicht als atrophisch zu bezeichnen. Kreisrunder, scheibenförmiger, ungleichmäßig grauroter Krankheitsherd in der Macula. Am temporalen Rande dieses Herdes liegt jetzt viel Pigment und bildet eine eigenartige, fast baumförmige Figur. Der Herd ist unscharf begrenzt. Keine weißen Herde. Visus = 1/60.

Rechtes Auge am 14. 5. 1918 *(Abbildung 15):*

Die Pigmentierung am temporalen Rande des macularen Herdes ist wesentlich stärker geworden und hat sich nach oben verbreitert. Der Herd wird papillenwärts begrenzt durch eine *weiße, sichelförmige Figur.* Die Färbung des zentralen Teiles des Herdes ist etwas heller als in den mehr peripheren Teilen. Hier fehlt das Pigment bis auf einen scharf begrenzten Fleck am unteren Rande. Nasal ist wieder leichte Pigmentierung vorhanden. Die Netzhautgefäße laufen über den Herd hinweg. Visus = 2/20. Zentrales Skotom von 15 Grad.

Hiermit schließt die Beobachtung. Die Kranke hat sich nicht wieder vorgestellt.

Zusammenfassung von Fall III.

Bei einer 65 jährigen Frau, die hohen Blutdruck hatte, sonst aber körperlich gesund erschien, war von einem erfahrenen Augenarzt *bösartige Geschwulst* am linken Auge für vorliegend erachtet. Das Auge sollte entfernt werden.

Sechs Monate nach Beginn der Sehstörung, die ohne Schmerz und ohne Entzündung eingetreten war, lag am Fundus linken Auges (Maculagegend) ein *großer, grauweißer Krankheitsherd* vor, der sich bis zu den temporalen Gefäßbögen erstreckte *(Abbildung 11,* S. 51). Die Form war etwa schräg oval, die Umgrenzung scharf, die Ausdehnung fast vier Papillendurchmesser, die Prominenz 4—1 D in verschiedenen Teilen des Herdes, über den die Retinalgefäße in durchsichtiger Netzhaut hinwegzogen.

Es handelte sich also nach dem ophthalmoskopischen Bilde gewiß um ein tumorverdächtiges Gebilde, über dessen Lage, ob noch *in* oder *hinter* der *Netzhaut,* nichts Sicheres auszusagen war.

Gegen Tumor sprach, daß man an *Gullstrands* Augenspiegel den Eindruck hatte, fast in eine *Blase* hineinzusehen, wenn auf den Herd eingestellt wurde. Mit der Durchleuchtungslampe war kein dunkler Schatten erweisbar.

Es wurde die von *Oeller* beschriebene „*scheibenförmige Entartung der Macula lutea*" mit starker Proliferation des Gewebes in der Netzhautmitte als vorliegend angenommen.

Nach *vier* Jahren war der Krankheitsherd flacher, aber immerhin noch stark prominent, auch in der Größe kaum verändert. Er präsentierte sich als große, gelbliche, *schräg-ovale*, eigenartig pigmentierte *Scheibe* (*Abb. 12*, S. 53). Der Herd hatte sich also auffallend wenig verändert, konnte auch jetzt vielleicht noch als „Tumor" angesprochen werden.

Dagegen sprach aber die Entwicklung des Krankheitsbildes am *zweiten* (rechten) Auge, das zeitlich etwas später erkrankte. Die Krankheit nahm hier einen etwas anderen Verlauf.

Dieses Auge war kurz *vor* Auftreten der Sehstörung untersucht worden. Der Fundus erschien damals normal. Bei erneuter Untersuchung *nach zwei Monaten* erschien die Retina am hinteren Pol allgemein „verdickt" und gelblich in der Farbe. In der *Macula*gegend lag ein großer kreisrunder, graulicher, prominenter Krankheitsherd, der also sehr schnell entstanden sein mußte. Der maculare Herd war in gewissem Abstand von einer Art weißem Fleckengürtel wie bei der *Retinitis circinata* umgeben (*Abbildung 13*, S. 55).

Nach *vier* Monaten war dieser weiße Fleckengürtel fast verschwunden. Nasal vom noch größer gewordenen Maculaherde markierten sich damals aber eine Reihe von halbkreisförmig gestellten, *konzentrisch* zum Herde angeordneten frischen Fleck*blutungen*, die aus tiefen Retinalgefäßen stammten (*Abbildung 14*, S. 56).

Der Krankheitsherd erreichte in weiterer Entwicklung eine Größe von etwa 3½ P.-D. in der Fläche. Er wurde aber im Gegensatz zum macularen Krankheitsherde am anderen Auge *nicht* stark prominent.

Nach vier Jahren war eine kreisrunde, flache, eigenartig pigmentierte, nur wenig erhabene „Scheibe" in der Maculagegend vorhanden, der eine Sichel „atrophischen" Gewebes nasal angelagert war (*Abb. 15*, S. 57).

Als Ursache des Krankheitsprozesses an *beiden* Augen wurden angenommen: *Degenerative* und *produktive Veränderungen in Netz-* und *Aderhaut, die auf den Bereich der Macula beschränkt blieben und vermutlich auf dem Boden einer örtlichen Gefäßerkrankung bei einer älteren Frau entstanden waren, die hart gearbeitet hatte und Mutter von zehn Kindern geworden war.*

Fall IV.

Wenzel S., russischer Kaufmann, 72 Jahre alt.

Der Kranke erinnerte sich nicht, je an ernster körperlicher Krankheit gelitten zu haben. Insbesondere war er früher auch immer augengesund. Vor *2 Jahren* ließ die Sehkraft des *rechten* Auges nach. Die Sehschärfe verfiel *allmählich*. Das Auge war bald zum Lesen nicht mehr zu gebrauchen. Die heimatlichen Ärzte konnten nicht helfen.

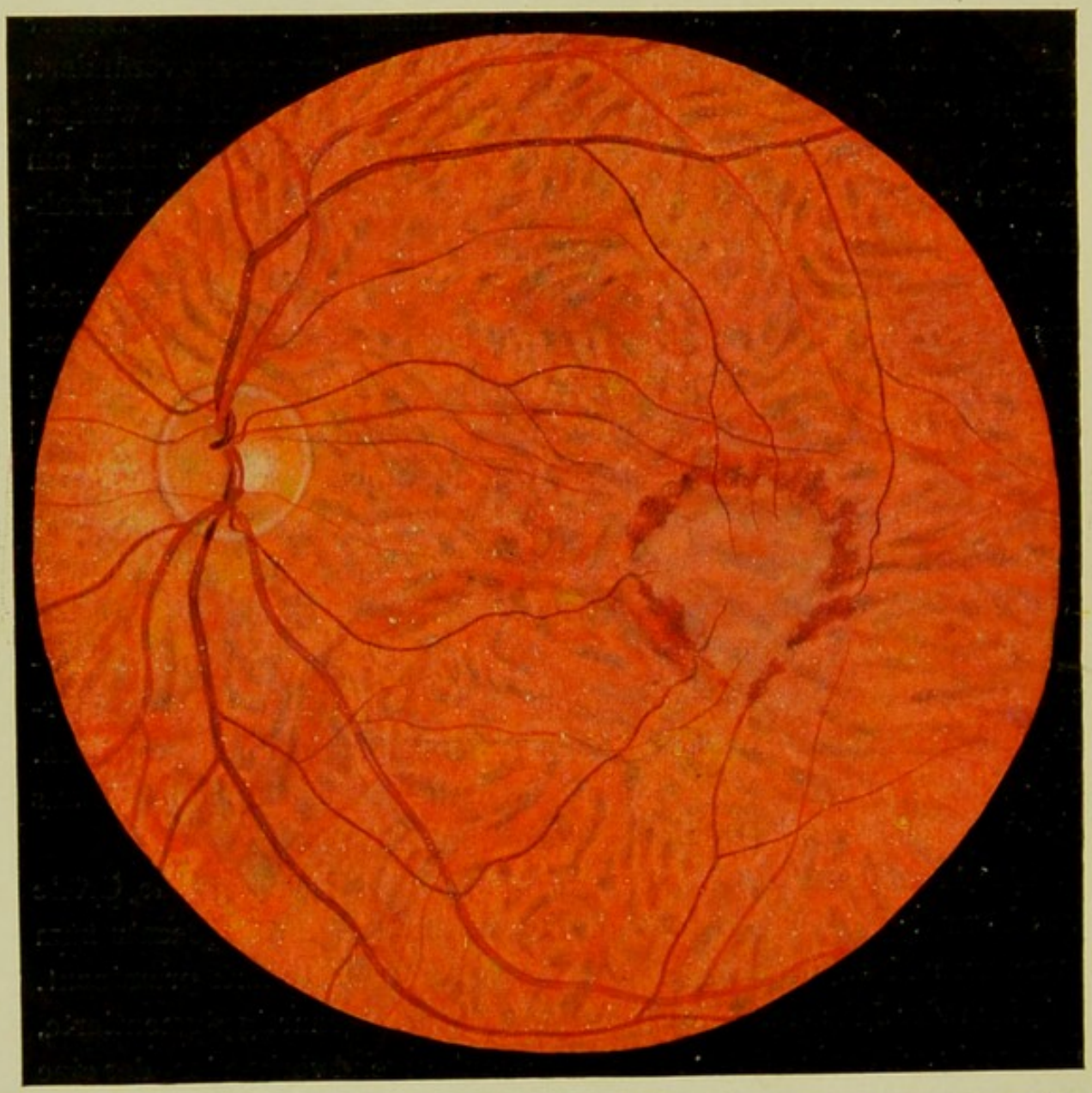

Abbildung 16. Fall IV. L. Auge. Scheibenförmige Entartung der innersten Macula. (Ein Kranz frischer Netzhautblutungen um die maculare Veränderung.)

Seit 2 Monaten ist nun auch das *linke* Auge sehschwach geworden. Daher suchte er jetzt augenärztlichen Rat in der Universitäts-Augenklinik in *Königsberg*.

Es war nur eine vierzehntägige Krankenbeobachtung im Oktober 1906 möglich.

Zwei farbige Bilder, die in jener Zeit gemalt wurden, erläutern aber gut, welche Art von Augenleiden bei dem Patienten vorlag, beziehungsweise vorgelegen hatte.

Körperlich war S. ein für sein Alter rüstiger, gesund aussehender Mann. Bei der allgemeinen Körperuntersuchung wurde ein inneres Leiden nicht nachgewiesen, insbesondere waren die Nieren gesund.

Zustand des Gefäßsystems im allgemeinen: Dem Alter entsprechend.

Augenbefund:

Linkes Auge im Oktober 1906 *(Abbildung 16):*

Auge äußerlich entzündungs- und reizfrei. Pupille und Iris ohne Besonderheiten. Medien klar. T = n.

Fundus: Über der zentralen Netzhaut bis zur Papille hin liegt ein zarter Hauch. Eine gewisse Trübung markiert sich aber nur am hinteren Pol, erkennbar an den unscharfen Konturen der Retinalgefäße.

Die Gegend der innersten Macula wird von einem nahezu geschlossenen *Blut*ring umgrenzt. Die Blutung gehört der Netzhaut an. Netzhautgefäße, die oben zur Macula streben, lassen sich bei scharfer Einstellung über den Blutring hinweg bis zur normalen Endigung verfolgen, mit Ausnahme eines macularen Astes (siehe unten), der kurz vor der Makula eine geringe spindelige Erweiterung zeigt. Nachdem diese überwunden ist, geht das Gefäß in den oberen Teil des Blutringes über, ohne daß man es weiter verfolgen könnte. Auch einige kleinste andere Ästchen der von unten her kommenden Arterien und Venen kann man nur bis etwa zum Blutring, nicht aber bis zur letzten Endigung verfolgen. Der zentrale, von dem erwähnten Blutring eingeschlossene Bezirk der Netzhaut, die innerste *Macula*, ist gleichmäßig *trüb-graurot verfärbt*, aber nicht deutlich prominent. Er markiert sich als besonderer Krankheits*herd*. Die Chorioidalgefäße schimmern noch andeutungsweise hindurch. Über den Blutring ist noch im besonderen zu sagen, daß derselbe leicht gezackt aussieht. Er stellt keine *homogene* Leiste dar, sondern macht den Eindruck, als ob er aus *einer großen Menge kleinster Hämorrhagien zusammengesetzt* sei, die teilweise isoliert blieben, an anderen Stellen aber zusammengeflossen sind. Auch verschiedene Einbuchtungen, die der „Ring" zeigt, werden dadurch erklärlich. Es handelte sich im übrigen zunächst nur um einen oberen „*Halb*ring". Während der vierzehntägigen Beobachtung trat durch Hinzukommen immer neuer „punktförmiger" Blutungen die volle *Ring*form allmählich auf. Es wurde auch direkt beobachtet, daß ein Venenästchen zunächst ein Blutknöpfchen von Zitronenform plötzlich zeigte, aus dem dann bald ein längerer Blutstreif entstand. Blutpunkte an anderer Stelle, die neu beobachtet wurden, zeigten keine erweisbaren Beziehungen zu sichtbaren Gefäßen, müssen demnach aus unsichtbar bleibenden Gefäßchen stammen. Außerhalb des „Blutringes" wurden Blutungen damals *nicht* gesehen.

Die Sehnervenscheibe war scharf begrenzt und dem Alter entsprechend gefärbt, also *nicht* atrophisch. Die Art. temp. sup. gabelte sich unmittelbar

oberhalb der Papille. Die Arterie zeigte sehr bald, auch in ihren Zweigen, eine deutliche Kaliberschwankung. Der Ramus nasalis erschien schon vom Ursprung an deutlich dünner. Ein macularer Ast, der schon erwähnt ist, zeigte eine spindelartige Erweiterung. Ein Ast der Art. temp. inferior, der schon auf der Sehnervenscheibe abgeht, war dünner als der erste Ast der Art. temp. sup. und auf der Papille selbst dünner als außerhalb derselben. Keine Fundusveränderungen außerhalb des erwähnten Herdes, abgesehen von leichter Trübung der Retina

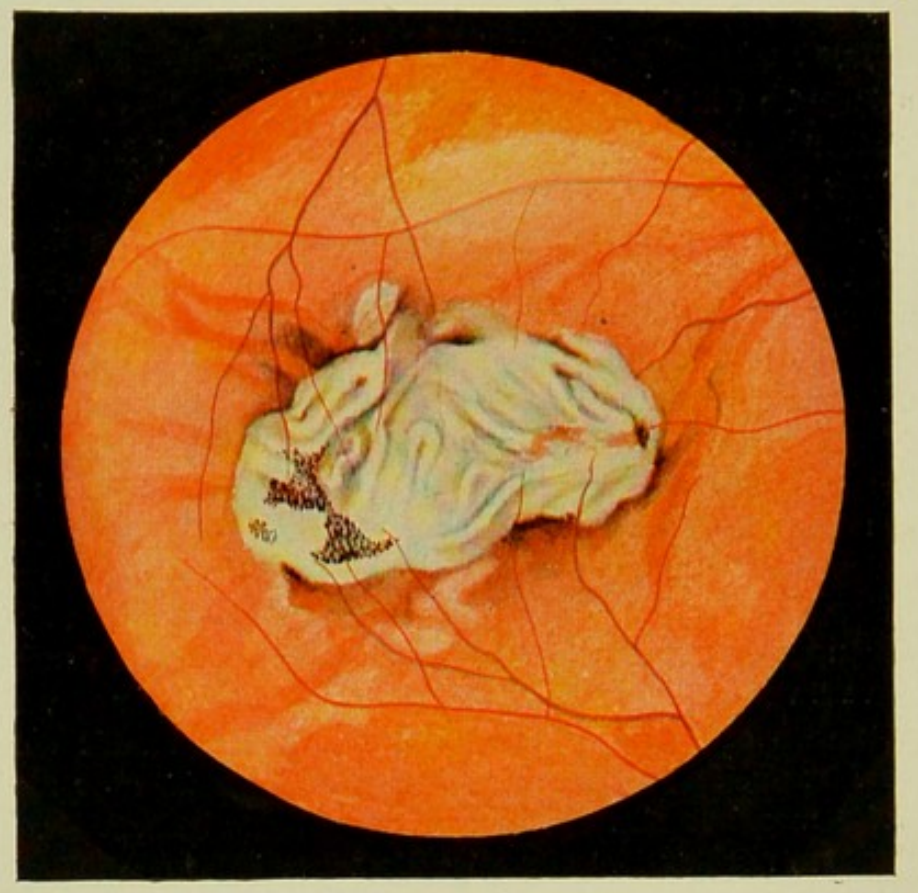

Abbildung 17. Fall IV. R. Auge. Abgelaufener Fall von scheibenförmiger Entartung der Netzhautmitte. (Verdickte, wellige Narbe.)

in einem größeren Bezirk um den Herd. Die Chorioidalgefäße schimmern überall undeutlich durch. *Visus* linken Auges = Fingererkennen auf etwa 3 m vor dem Auge, exzentrisch. Zentrales *Skotom* bis etwa zum 15. Grad. Außengrenzen des Gesichtsfeldes annähernd normal.

Rechtes Auge im *Oktober 1906 (Abbildung 17):*

Auge entzündungs- und reizfrei. Medien klar. Iris und Pupille ohne Besonderheiten.

Fundus: Am ganzen Hintergrunde treten die Chorioidalgefäße ziemlich deutlich hervor. In der Umgebung der Sehnervenscheibe, die etwas blaß, aber nicht deutlich atrophisch aussieht, erscheint die Chorioidea weniger lebhaft rot

als sonst am Fundus. Die *Gegend der Macula lutea* und ihre nähere Umgebung wird eingenommen von einem großen weißen Gebilde, das die Form eines liegenden *Ovals* hat. Langer Durchmesser gut 2½ P.-D. Kurzer Durchmesser 1½ P.-D.

Bezüglich des Aussehens des „Fleckes" im einzelnen wird am besten auf das *farbige Bild 17* verwiesen. In demselben ist zu beachten: Die etwas *wellige* Form des Herdes. Ferner die Anordnung des darauf sichtbaren Pigmentes und schließlich der rötliche Streifen im nasalen Teil, der horizontal verläuft. Die Begrenzung des Fleckes ist scharf. Die macularen Gefäße laufen darüber hin und sind bis zu ihrem normalen Ende zu verfolgen. Der weiße Fleck ist damals als *Narbe* in Netz- und Aderhaut aufgefaßt. In der Umgebung waren einige große Aderhautgefäße streckenweise regelwidrig deutlich zu erkennen. Es bestand also Atrophie des normalen Netz- und Aderhautgewebes auch in der Umgebung der eigenartig *„dicken"*, welligen, großen Narbe. Einige weiße Flecke, die wohl noch der Netzhaut angehörten, waren außerdem sichtbar.

Der im Bilde *nicht* wiedergegebene *periphere* Fundus ließ Regelwidrigkeiten nicht erkennen.

Visus rechten Auges = Fingerzählen auf 2 m vor dem Auge, exzentrisch. Zentrales Skotom bis zum 20. Grad. Außengrenzen des Gesichtsfeldes annähernd normal erhalten.

Der Kranke kehrte nach Rußland zurück, hat sich später nicht wieder vorgestellt.

Zusammenfassung von Fall IV.

Es handelte sich bei einem 72 jährigen Manne, dessen innere Organe, bis auf Altersarteriosklerose, gesund erschienen, um einen *frischen* Krankheitsprozeß am *linken* Auge, der vor zwei Monaten begonnen haben mochte.

Gesehen wurde: ein *kreisrunder, scheibenförmiger, trüb-grauroter, noch nicht prominenter Krankheitsherd in der Netzhaut, Gegend der innersten Macula, umgeben von einem eigenartigen Blutringe* (*Abbildung 16*).

Die Ausbildung dieses zunächst unvollkommenen *Blut*ringes aus isolierten *punkt*förmigen Blutungen, die aus *retinalen* Gefäßen stammten, wurde während vierzehntägiger Behandlung des Kranken beobachtet. Diese Gefäße waren sichtbar krank.

Einzelne Blutungen stammten auch aus ophthalmoskopisch *un*sichtbaren Gefäßen der Netzhaut.

Ein zarter Hauch lag über weiteren zentralen Partien der Netzhaut bis zur Papille hin. Der periphere Fundus erschien normal.

Am *rechten* Auge des Kranken, das zwei Jahre zuvor erkrankt war, lag ein *abgelaufener* Prozeß vor: ein großer weißer Fleck in der Macularegion, d. h. *ein atrophischer Bezirk, in dem Netz- und Aderhaut in ihrer normalen Gestaltung zugrunde gegangen* waren. Es war aber eine Narbe eigener Art: „*dick*" aussehend, von *welliger* Form, fast an Gehirnwindungen erinnernd, also doch wohl durch *Schrumpfungsprozesse in Netz- bzw. Aderhaut* weitgehend beeinflußt (*Abbildung 17*, S. 62).

Auch in der nächsten Umgebung der Narbe waren Retina und Chorioidea leicht verändert.

Nach unserer Auffassung lag am *linken* Auge eine *beginnende „scheibenförmige Entartung der Macula lutea"* vor; am *rechten* Auge der *Ausgang* einer gleichartigen Erkrankung in der Netzhautmitte, die hier wahrscheinlich mit *progressiven* Gewebsveränderungen in der Netzhaut früher verbunden gewesen war.

Fall V.

H., 51 jährige Frau.

Familienanamnese ohne Besonderheiten. Ernsterer Krankheit entsinnt sich die Kranke nicht. Mit 21 Jahren hatte sie eine außereheliche Totgeburt, später gebar sie noch ein Kind, das gesund zur Welt kam, aber bald starb. In später geschlossener Ehe hatte Patientin noch eine Fehlgeburt, dann aber einen Sohn, der erwuchs. Der Ehemann soll gesund gewesen sein. Die Kranke hatte bisher kein Augenleiden, bemerkte nur beginnende Alterssichtigkeit beim Nähen. Vor 3 Monaten wurde ein „dunkler Schatten" vor dem *linken* Auge beobachtet. Es fiel nun auch große Sehschwäche des linken Auges auf, wenn das sehtüchtige *rechte* Auge verdeckt wurde. Die Kranke gab an, auch einmal eine kleine Verletzung des linken Auges erlitten zu haben. Beim Holzzerkleinern sollte ein Span gegen das linke Auge geflogen sein. Der Unfall war aber nicht erweisbar, aller Wahrscheinlichkeit nach auch belanglos gewesen.

Im November 1901 wurde folgender *Befund* erhoben:

Rüstige, den Jahren entsprechend aussehende Frau. Keine Zeichen für Lues oder Tuberkulose. Keine Nieren- oder erweisbare Herzkrankheit, keine Spuren früherer Verletzung an den Augen oder ihrer Umgebung.

Linkes Auge im *November 1901:*

Auge äußerlich entzündungs- und reizfrei. Medien klar. Pupille ohne Besonderheiten.

Fundus: Die Sehnervenscheibe ist normal gefärbt, gut begrenzt. Die Arterien und Venen stehen im richtigen Verhältnis zueinander und haben die dem Alter entsprechende Füllung. Keine Kaliberschwankungen. In der *Maculagegend*, diese genau und zentral einnehmend, findet sich folgende Veränderung: Die innerste Macula, also einschließlich der Stelle der Fovea, ist in einem ziemlich genau *kreisrunden* Bezirk *graubläulich verfärbt*, und zwar die Peripherie intensiver als die Mitte, in der daneben auch ein gelblicher Farbenton erscheint. Die Grenze des Herdes gegen die Umgebung ist unscharf, verwischt. Unten, wo ein kleines Gefäß auf die veränderte Stelle hinaufzieht, gewinnt man den Eindruck einer geringen *Prominenz* (also flache *Ablatio* retinae cicumscripta?). Etwas über dem horizontalen Meridian, also oberhalb des Herdes, ist eine augenscheinlich schon zerklüftete Hämorrhagie sichtbar. Oben innen eine weitere strichförmige Blutung, die bis an den Rand des Herdes heranreicht. Außerdem Reste alter Blutungen, die konzentrisch zum oberen Rande des Herdes angeordnet waren, zwei Venenbreiten davon entfernt blieben und selbst etwa zwei Venenbreiten maßen. Temporal war diese Blutung an einer Stelle bis unmittelbar an den Rand des Herdes herangerückt. Da auch unten ähnliche Blutungen vorhanden sind, wird fast der ganze Herd von einem nicht völlig geschlossenen Blutringe umsäumt. Die unscharfe Begrenzung und die mattrötliche Farbe sprechen für schon längeres Bestehen. Die Lage wird in der Netzhaut angenommen. Die Netzhaut vor der veränderten zentralen Partie ist nicht durchsichtig, sondern erscheint leicht getrübt. Der übrige Fundus bietet *nichts* Auffälliges.

Visus linken Auges = Fingererkennen auf etwa 4 m vor dem Auge. Mit sphär + 1,5 D = 5/50 — 5/35 unsicher.

In der nächsten Zeit änderte sich an dem Krankheitsherde nichts Wesentliches. Auf dem macularen Fleck trat nur eine frische kleine Blutung auf, die sich zusehends vergrößerte. Ein Fortsatz derselben vereinigte sich anscheinend mit dem älteren Blutring in seinem oberen Teil.

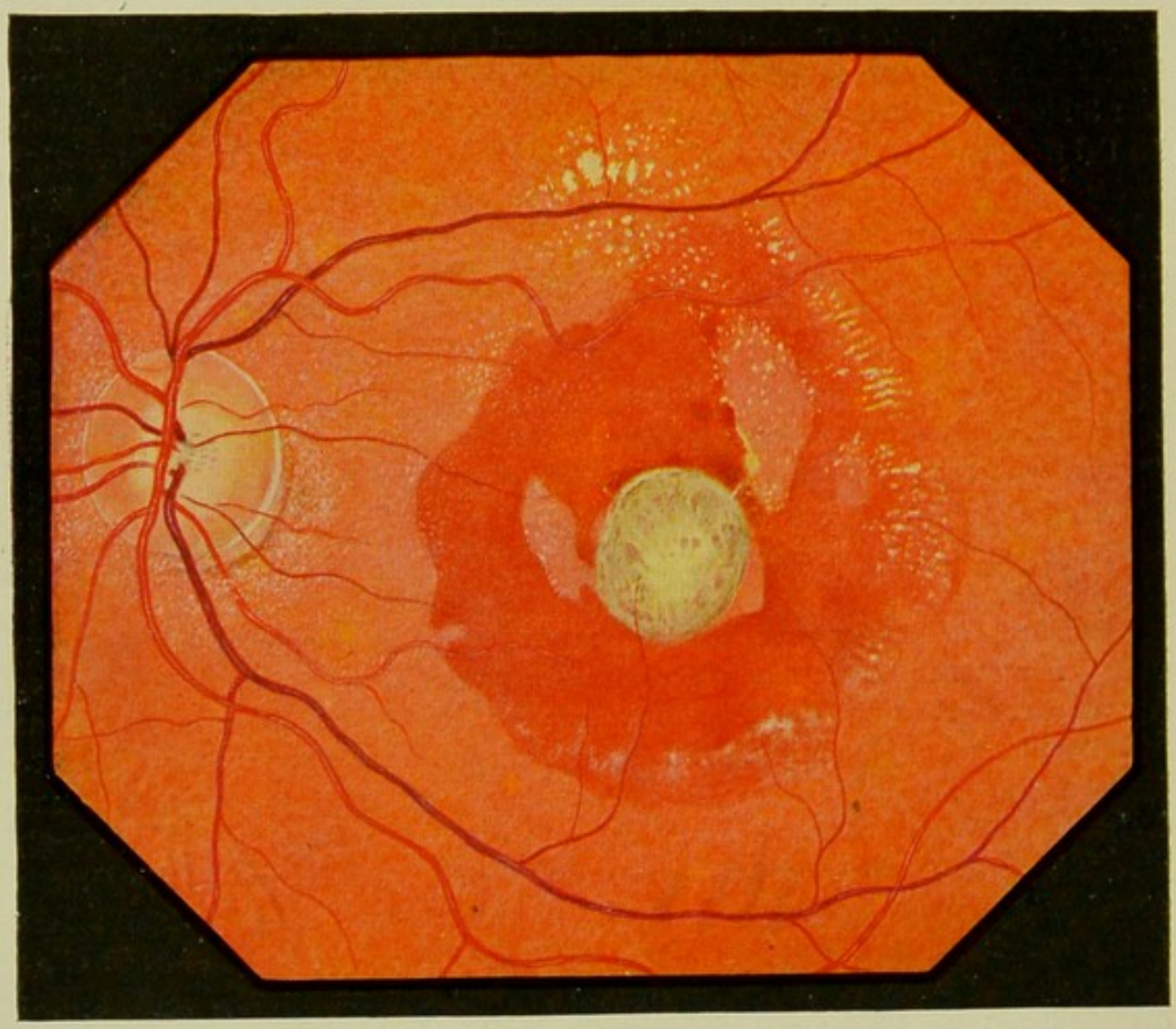

Abbildung 18. Fall V. L. Auge. Scheibenförmige Erkrankung der Netzhautmitte. (Flächige Netzhautblutungen um einen zentralen blasigen Herd.)

Das *rechte* Auge war zu dieser Zeit äußerlich und innerlich ohne erweisbaren krankhaften Befund. V. r. A. = 5/5 (mit sphär + 1,5 D). In Leseweite feinster Schriftdruck mit sphär + 3 D.

Die Kranke ist dann ausgeblieben und stellte sich zuerst wieder im *Juli 1902* vor.

Linkes Auge am *9. 7. 1902:*

Fundus: Der Fundus bietet nunmehr ein klareres Bild (Abbildung 18). Papille nicht krankhaft verändert. Temporal von der Sehnervenscheibe, also

macularwärts, fast an die Papille sich anschließend, ist jetzt in einem ziemlich breiten, konzentrisch zur Papille gelegenen Streifen die Netzhaut milchig getrübt. Innerhalb des Bezirkes, der sich ziemlich scharf in der Farbe vom gesunden Fundus abhebt, sind die ihn durchziehenden Gefäße nicht ganz scharf konturiert. Die Marmorierung des Hintergrundes ist hier auch nicht deutlich erkennbar. Der ursprüngliche Veränderungsherd in der innersten Macula ist *größer* geworden (fast 1 P.D. in der Fläche). Er ist *scharf* abgesetzt und deutlich prominent. Die Oberfläche des Herdes erscheint jetzt uneben und „*riffig*", die Netzhaut teilweise verdünnt, der ganze Herd wie „gekammert". Die Veränderung ist fast allseitig umgeben von einer intensiv roten Zone, die mehr als 1 P.D. breit ist und eine ältere *Blutung* darstellt. *In* dieser Zone markieren sich: einzelne runde kapilläre, frische Blutungen, ferner einige von Blutung freigebliebene „milchige", d. h. krankhaft veränderte Netzhautzonen. Außerdem massenhaft einzelstehende, intensiv weißgelb glänzende, aus kleinen und kleinsten Pünktchen und Fleckchen bestehende weiße Spritzer. Dieselben fanden sich spärlich auch zwischen Papille und Macula, stärker entwickelt und *radiär* zur Macula gestellt nach oben außen vom Herd an seinem Rande. Sie haben selten eine erweisbare Beziehung zu *sichtbaren* Gefäßen. In einem größeren Bezirk nach oben außen vom Herd wurde beobachtet, daß kristallglänzend weiße Punkte sich in milchig verfärbten Partien massenhaft bildeten. Die erwähnte Partie war am Tage zuvor rein milchig aussehend. In wenigen Stunden haben sich dort massenhaft kristallglänzende Punkte eingefunden.

Der maculare, jetzt grau-weiße runde Herd und die ihn ringförmig umgebende, ebenfalls im ganzen *kreisrunde* Zone krankhaft veränderter Netzhaut, in der Blutung das Bild beherrscht, aber auch „milchige" Gewebszonen sich finden, liegen also innerhalb der temporalen Gefäßbögen, diese nicht erreichend. Es ergibt sich im ganzen das Bild eines *scheibenförmigen*, annähernd kreisrunden Krankheitsherdes in der Netzhautmitte.

Größter Längendurchmesser von Maculaherd *und* Blutungsring etwa 3 P.-D., Breitendurchmesser annähernd dasselbe.

Die weißen Flecke und Punkte scheinen in der innersten Retina gelegen zu sein. Man sieht gelegentlich Blutgefäße der Netzhaut darüber verlaufen.

Peripherer Fundus ohne wesentlichen Befund.

Zu dieser Zeit ist die farbige Abbildung 18 gemalt, welche die *wesentlichen* der mitgeteilten Veränderungen erkennen lassen wird.

Linkes Auge am *1. 8. 1902:*

Papille unverändert (nicht atrophisch). An den von der Papille aus sich verbreitenden Gefäßen sind Kaliberschwankungen nicht, jedenfalls nicht sicher festzustellen. Die peripapilläre (konzentrisch zu ihr angeordnete) milchige Trübungszone ist verschwunden, ohne Spuren zu hinterlassen. Am Maculaherd sind *wesentliche* Veränderungen sichtbar: der grau-weißliche Herd ist kleiner geworden. Er sieht jetzt mehr grünlich aus. Früher mit ihm verbundene milchige Ausläufer in der Retina sind nicht mehr sichtbar. Nur oben außen besteht noch *eine* Andeutung von einer solchen Partie. Der früher breite um-

gebende Blutbezirk ist verschmälert. Die weißen Degenerationsflecke, welche konzentrisch zur Macula gestellt, in weiterer Umgebung derselben sich fanden, sind noch vorhanden.

Linkes Auge am *5. 8. 1902:*

Sehnervenscheibe und unmittelbare Umgebung: wie früher. Der maculare, früher annähernd *runde* Herd zeigt jetzt einzelne vorspringende *Ecken,* ist

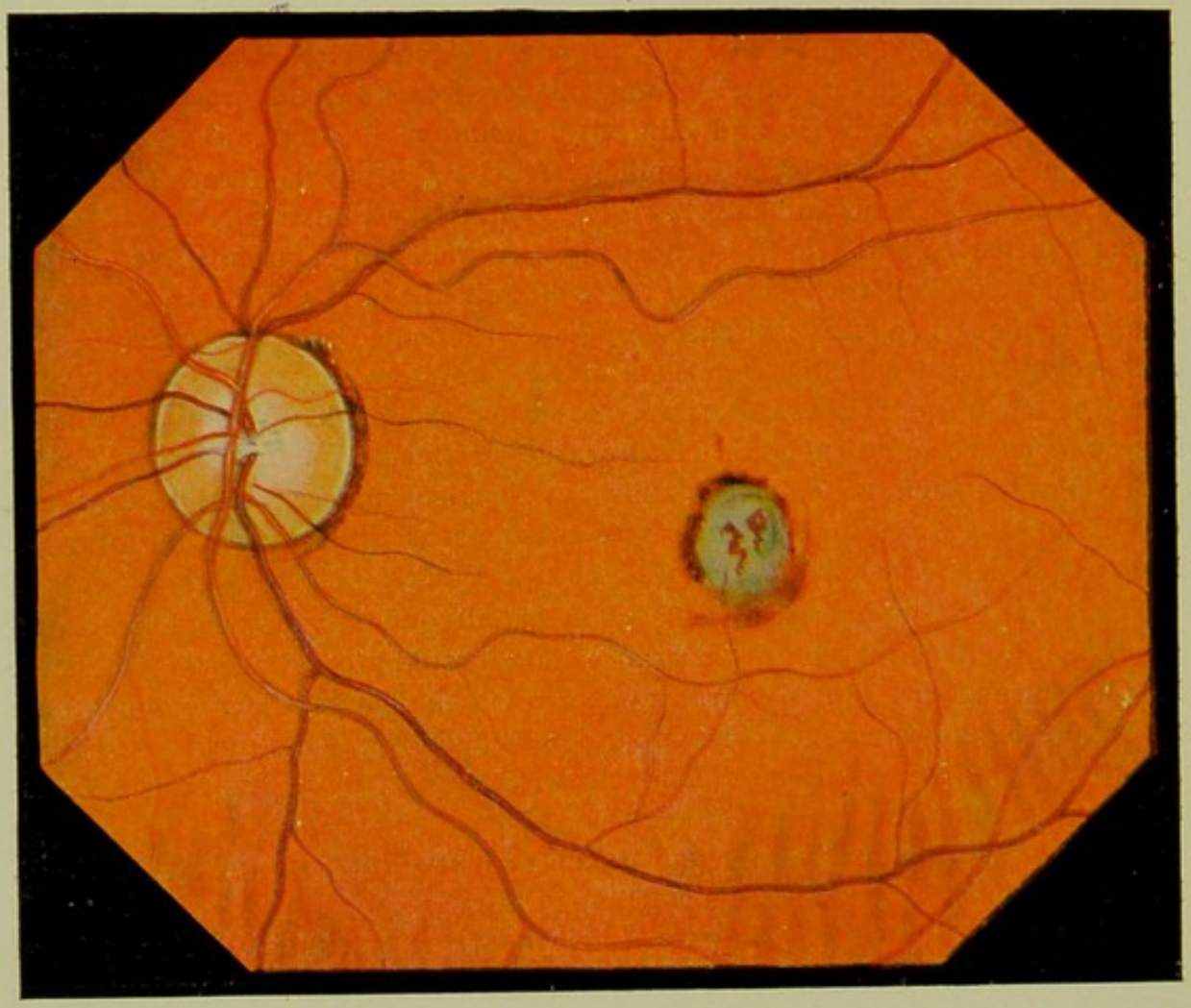

Abbildung 19. Fall V. L. Auge. $1^1/_4$ Jahr später. (Zentraler blasiger Herd verkleinert und abgeflacht. Schmaler Blutrandstreifen.)

viel deutlicher weiß in der Farbe, mit etwas Beimengung von Blau. *In* dem Herd sieht man noch eine Andeutung der ehemals vorgewölbten Partie. Hier treten grau-rote Flecke besonders hervor, welche etwa ovale Form haben und vom Rande des Herdes etwas entfernt bleiben. Diese Flecke sind durch *graugrüne Septen voneinander getrennt.* Hierdurch wird das Bild der Unebenheit, Zerklüftung und Kammerung des Herdes besonders hervorgerufen. Herd scharf abgesetzt, nicht mehr erweislich prominent, umgeben von einer nicht mehr ringförmig schließenden Blutzone. Die ehemals mit dem Maculaherd durch

Verbindungsbrücken zusammenhängenden milchigen Zonen bestehen nicht mehr. Als Reste der milchigen Flecke sind noch milchig gefärbte Punkte zu sehen. Die radiär zur Macula angeordneten weißen „Spritzer" stehen noch zum Teil. Einige artielle Gefäße erscheinen jetzt regelwidrig eng. — Der kleine Venenast, der von unten her auf den Herd heraufzog, ist noch sichtbar. Gerade bei Beobachtung seines Verlaufes gewinnt man jetzt den Eindruck, daß es sich bei dem macularen Herd nicht mehr um „blasige" Vorwölbung handelt.

Linkes Auge am *7. 11. 1903*, also mehr als *ein Jahr später:*

Damals ist die *Abbildung 19* gemalt.

Der die innerste Macula einnehmende Krankheitsherd ist um mehr als die Hälfte der früheren Größe (vgl. *Abbildung 18*) verkleinert, erscheint jetzt in der Farbe einheitlich weiß-*grünlich*. Eigenartige Blutfiguren auf dem Herde. Form: längsoval; Herd nicht mehr prominent, im ganzen scharf abgesetzt gegen gesund erscheinenden Fundus. Oben und medial ist der Herd noch von einem wie angenagt aussehenden *schmalen* Blutring umschlossen. Sehnervenscheibe jetzt blaß. Die Äste der Art. temp. sup. sowohl wie die der Art. temp. inf. erscheinen jetzt im Vergleich zu früher im Kaliber enger. Wandumscheidung wird an einzelnen Gefäßen sichtbar. Peripherer Fundus normal.

Visus linken Auges: Fingererkennen auf gut 1 m Abstand vom Auge. Gesichtsfeld wegen geistiger Stumpfheit der Kranken nicht aufzunehmen.

Damit schließt die Beobachtung bei dieser Kranken, welche sich nicht wieder vorgestellt hat.

Das *rechte* Auge war bis zum Schluß der Beobachtung *normal* und sehtüchtig geblieben.

Zusammenfassung von Fall V.

Bei einer 51 jährigen Frau, die körperlich gesund erschien, aber Fehl- und Totgeburten durchgemacht hatte und auf alte Lues etwas verdächtig war, hatte die *Fundus*erkrankung am *linken* Auge mit *blau-graulicher Verfärbung der Netzhaut in der Macula* begonnen. Die Retina erschien hier in einem kreis*runden* Bezirk *wie flach abgehoben*. Der Krankheitsbezirk war von kleinen strichförmigen und mehr flächigen, frischen und älteren Netzhautblutungen umgeben, die oben *konzentrisch* zum Rande des macularen Herdes angeordnet erschienen.

Nach *sieben* Monaten war ein klarerer Befund vorhanden (*Abb. 18*, S. 66). Es bestand jetzt ein *scharf abgesetzter, grauweißer, deutlich prominenter, blasiger* Krankheitsherd in der *Macula* von gut 1 P.-D. Größe in der Fläche. Die Oberfläche des Herdes war uneben, „*riffig*"; der ganze Herd wie gekammert durch feine Scheidewände.

Dieser maculare, im wesentlichen offenbar durch lokale *Netzhautablösungs*vorgänge entstandene *Krankheitsherd* war aber nur ein *Teil* einer größeren, etwa *kreisrunden*, bis zu den temporalen Gefäßbögen sich erstreckenden Veränderung in der Netzhautmitte, die überwiegend durch eine umfangreiche flächenhafte *Blutung* in der Netzhaut *verdeckt* war.

In der Blutzone markierten sich einzelne kapilläre frischere Blutflecke. Außerdem waren darin noch schmale *milchige* Zonen sichtbar, d. h. von Blutung freigebliebenes, krankhaft verändertes Netzhautgewebe (in dessen Bereich die Bildung flüchtiger weißer Flecke und kristallglänzender gelbweißer Punkte oft beobachtet wurde). — Radiär gestellte weiße „Spritzer" fielen am Rande des Krankheitsherdes auf.

Der periphere Fundus erschien normal. Wandumscheidungen an einzelnen artiellen Gefäßen wurden allmählich sichtbar.

Nach *einem Jahre* schien die Krankheit zu einem gewissen *Abschluß* gekommen zu sein: Der zentrale, früher graue und „blasige" Herd war stark verkleinert, nicht mehr prominent, in der Farbe einheitlich *weiß-grün*. Er war noch umgeben von einem nunmehr ganz schmalen *Blut*randstreifen (*Abbildung 19*, S. 68). Vgl. hierzu auch Fall IV (*Abbildung 16*, S. 60).

Nach unserer Auffassung gehört auch dieser Fall, der durch eigenartige *zentrale Netzhautablösung, Erkrankung der Gefäße in der Macula und einen großen Krankheitsherd in der Netzhautmitte* gekennzeichnet war, in das Gebiet der „*scheibenförmigen Erkrankung der Macula lutea*".

Soweit bekannt, ist die Krankheit einseitig geblieben.

Fall VI.

67 jährige Frau P., die früher immer gesund gewesen sein will, bemerkte gegen *Ende* des Jahres *1918* eine allmähliche Verschlechterung des *linken* Auges. Im Laufe der nächsten *Monate* soll dann auch das Sehvermögen des *rechten* Auges sich zunehmend verschlechtert haben.

Linkes Auge am *10. 2. 1919* (*erster* augenärztlicher Untersuchungs*befund*).

Auge reiz- und entzündungsfrei. Medien klar.

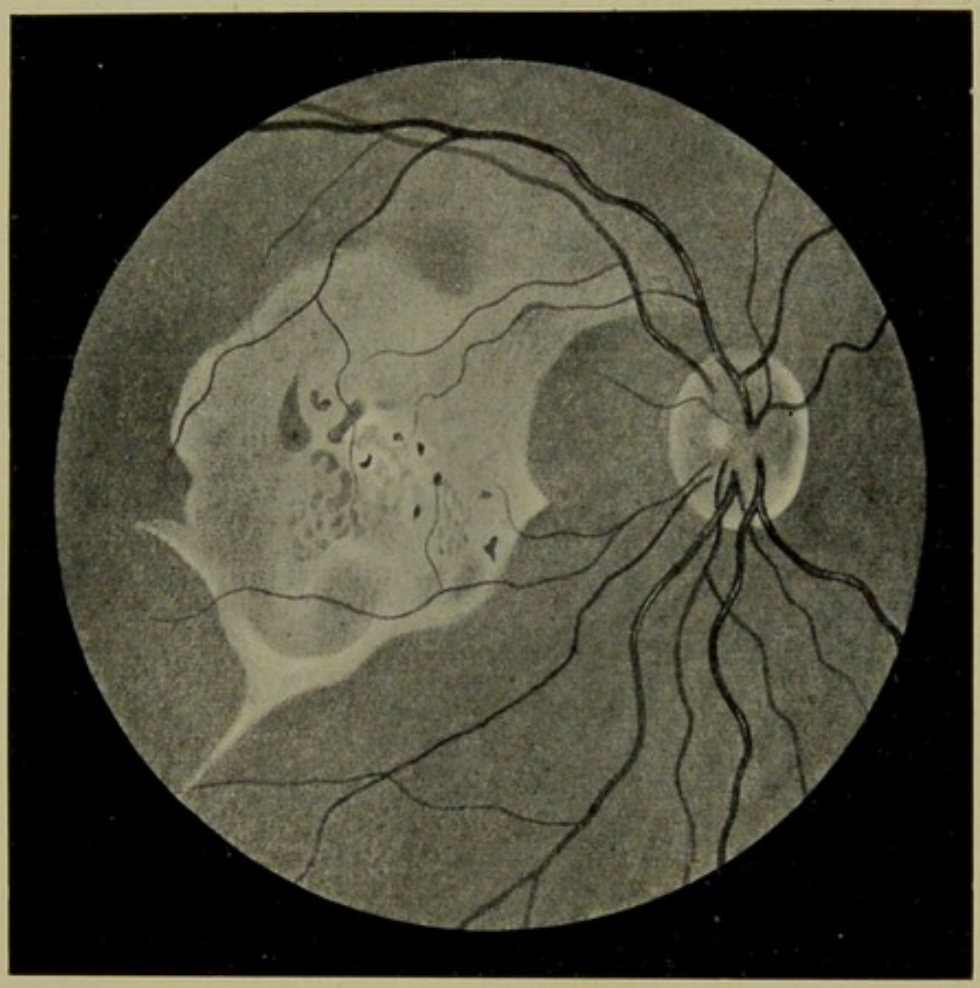

Abbildung 20. Fall VI. L. Auge. Scheibenförmige Entartung der Netzhautmitte. (Unregelmäßige Begrenzung des macularen Herdes wie in *Abbildung 6.*) Umgekehrtes ophthalmosk. Bild.

Fundus: Im Gebiet zwischen den temporalen Gefäßbögen liegt ein großer grau-weißer Krankheits*herd*, der das Gebiet der *Macula* mit einnimmt. Er erstreckt sich nach oben bis zur Art. temporalis sup., reicht unten etwas über einen großen Ast der Art. temp. inferior hinaus. Der *scheibenförmige* Herd hat etwa die Form eines langgezogenen verschieften *Vierecks*. Die seitlichen Grenzlinien zeigen aber Ausbuchtungen und Eindellungen. An der nasalen Seite fällt besonders eine *bogen*förmige Begrenzungslinie auf, die mit ihrer konkaven Wölbung der noch etwa 1 P.-D. davon entfernt bleibenden Sehnervenscheibe

gegenüberliegt. Unten außen sind Ausläufer an dem Herd sichtbar. Das Bild 20 wird das Gesagte veranschaulichen. Der Herd war dem Anscheine nach in der *Netzhaut* gelegen. Zentral waren auf demselben einige grauweiße Flecke und schwärzliche Pigmenthäufchen erkennbar, ferner mehrere kleine (miliare) Blutungen. Die Netzhautgefäße zogen ungestört über den Herd hinweg.

Die Erhabenheit des Herdes an der vorspringendsten Stelle wurde mit + 6 D gegenüber der gesund erscheinenden Netzhaut in der Umgebung bestimmt. An den Gefäßen im Bereich des Herdes waren Veränderungen nicht erkennbar.

Außerhalb des Herdes zeigten einige Venen Kaliberschwankungen. Schläfenwärts unten ist abseits vom Herde noch eine ihm vorgelagerte halbmondförmige, grauweiße Trübung gesehen, die von dem großen Herd durch einen schmalen Streifen normal erscheinenden Augenhintergrunds getrennt war.

Die Peripherie des Fundus erschien vollkommen normal.

Visus linken Auges = Erkennen von Handbewegungen dicht vor dem Auge.

Rechtes Auge (am 10. 2. 1919):

Das Auge zeigte einen noch nicht vollreifen, aber operationsfähigen *Altersstar*. — Nach Operation und Nachstardiszission war *Visus* rechten Auges = 5/15 mit Starglas (+ 12 D). Der Fundus *rechten* Auges, der nun sichtbar wurde, erwies sich *frei* von Veränderungen.

Bei der Entlassung aus der Klinik hatte sich am Krankheitsherd des *rechten* Auges noch nichts Wesentliches verändert. Über den Verlauf in späterer Zeit, insbesondere über etwaige Netzhauterkrankung des *rechten* Auges, ist nichts auszusagen. Die Kranke hat sich später *nicht* wieder vorgestellt.

Zusammenfassung von Fall VI.

Dieser Fall ist Fall 1 aus der Inauguraldissertation von *Noethen* aus der *Universitäts-Augenklinik Bonn* (1920).

Es handelte sich um einen etwa *viereckigen*, scheibenförmigen, sehr großen Herd, der zur Zeit der Beobachtung (1919) sich ziemlich genau innerhalb der temporalen Gefäßbögen ausdehnte. Alles Nähere ist aus dem kurzgefaßten speziellen Befund und aus dem *Bilde 20* ersichtlich, das wohl alle bemerkenswerten Einzelheiten erkennen läßt.

Interessant ist das Zusammentreffen von *scheibenförmiger* Erkrankung der Netzhaut an *einem* Auge mit Alters*star* am *anderen* Auge. Erst als das Starauge *auch* sehschwach wurde, suchte die Kranke die Klinik auf. Das früher erkrankte linke Auge war also wohl ganz

allmählich sehschwach geworden und hatte keinerlei Beschwerden verursacht.

Glücklicherweise erwies sich das staroperierte Auge, nachdem Einblick auf den Fundus möglich geworden war, *frei* von Veränderungen. Man konnte das *vorher* gewiß nicht voraussagen.

Es ist also wichtig, zu wissen, daß die *scheibenförmige Netzhauterkrankung* häufig *doppelseitig* vorkommt. Auch für die Zukunft ist das staroperierte Auge gewiß noch gefährdet gewesen. Über das weitere Schicksal des Auges ist aber nichts bekannt geworden, da die Kranke anscheinend sich nicht wieder eingestellt hat.

Dieser Fall, welcher in der Dissertation anders aufgefaßt ist, als es hier geschieht (vgl. den Titel der Dissertation, S. 22), gewinnt nun noch ein besonderes Interesse dadurch, daß die *Form* des Krankheitsherdes, die mehr eine Art Rechteck, weniger ein gewöhnliches Viereck war, im Aussehen ziemlich genau mit der von *Pagenstecher* im Bilde wiedergegebenen Veränderung in dem von ihm beschriebenen Falle übereinstimmt (vgl. *Abbildung 6*, S. 11).

Von *Pagenstechers* Fall kennen wir den in dieser Mitteilung bereits rekapitulierten *anatomischen* Befund (S. 11 und die *Abbildungen 7* und *8*).

Man wird auf eine Analogie der zugrundeliegenden Gewebsveränderungen immerhin schließen können.

Fall VII.

Ein 63 jähriger Mann bemerkte seit etwa einem Jahr Abnahme des früher guten Sehens auf *beiden* Augen. Auch seine Lesebrille nützte ihm nichts mehr. Nachdem er bei verschiedenen Ärzten Rat gesucht hatte, kam er zur Klinik (*Bonn*).

Im *Jahre 1919* wurde der folgende *Befund* erhoben:

Rechtes Auge (im Jahre 1919):

Auge äußerlich entzündungs- und reizfrei. Medien klar (bis auf Arcus senilis corneae und unbedeutende Linsentrübungen). Pupille und Iris ohne Besonderheiten.

Fundus: Sehnervenscheibe etwas stärker mit Blut gefüllt, als nach dem

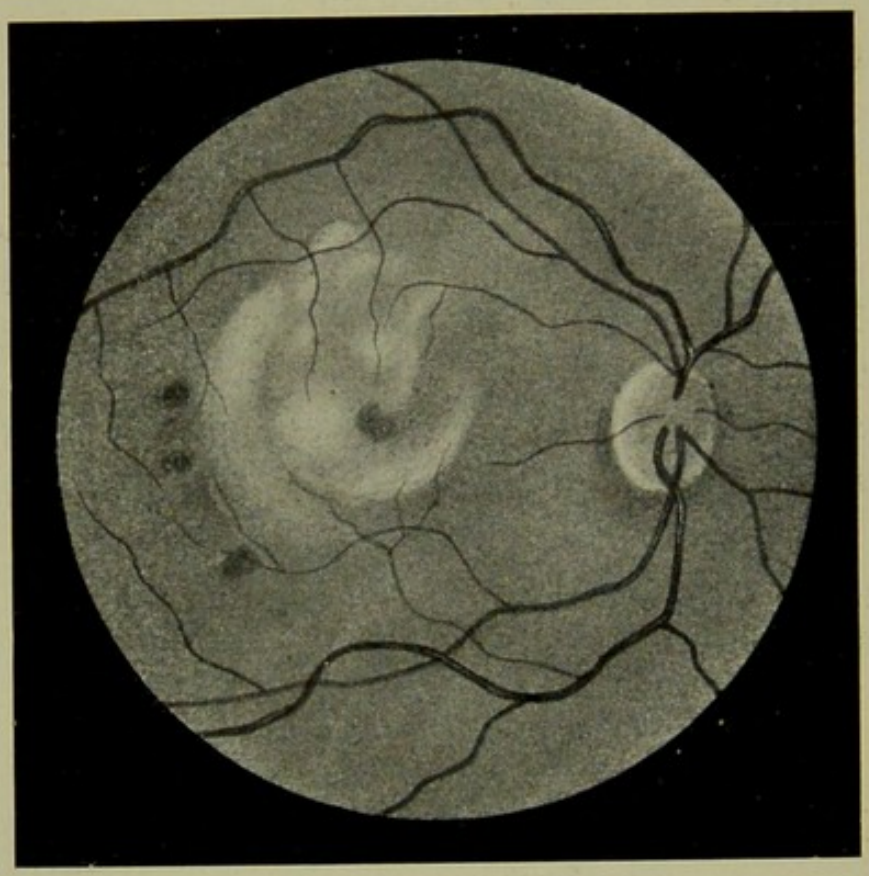

Abbildung 21. Fall VII. R. Auge. Scheibenförmige Entartung der Netzhautmitte. (Tumorähnlich.)

Alter des Kranken zu erwarten war. Eine kleine physiologische Exkavation hebt sich jedoch gut ab. Die nasale Grenze der Sehnervenscheibe erscheint leicht verwaschen, die temporale ist scharf gezeichnet. Die Netzhautarterien sind eng, die Venen etwas überfüllt, zeigen deutliche Kaliberschwankungen, sonst aber keine Veränderungen. In der *Macula*gegend liegt ein verwaschen aussehender, annähernd *ovaler, grauweißer Herd* von etwa 3 Papillendiameter Längen- und 4 P.-D. Breitendurchmesser, welcher der Netzhaut anzugehören scheint. Die Farbe ist, genauer bezeichnet, im allgemeinen ein schmutziges Grau.

Dazwischen sind intensiv weiße Stellen sichtbar. Im Zentrum des Herdes sieht man einen fast *kirschroten* Fleck (von etwa ½ P.-D. Größe), außerdem zartgraue streifige Trübungen. Einige Gefäße ziehen von oben her auf den Herd hinauf. Am Verlauf dieser Gefäße kann man erkennen, daß der Herd *erhaben* ist. Die Niveaudifferenz zwischen der Umgebung des Herdes und seiner Kuppe beträgt etwa + 1½ D. Die äußeren Ränder des Herdes sind buchtig und unscharf. In den peripheren Teilen des Maculaherdes finden sich drei große Hämorrhagien mit einem Durchmesser von etwa ½ P.-D. (temporal gelegen). Pigmentwucherungen sind nirgends festzustellen, auch nicht am Rande des Herdes.

Visus rechten Auges = 3/50. Zentrales absolutes *Skotom* für Weiß und Farben von 10—15° Ausdehnung.

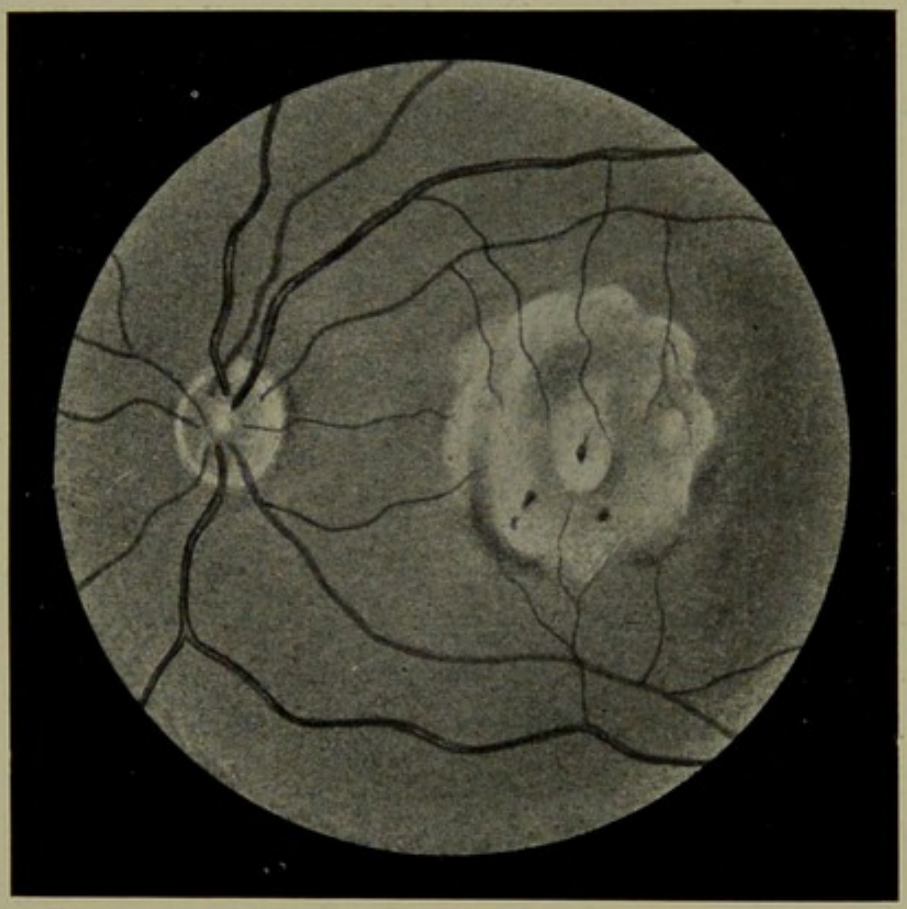

Abbildung 22. Fall VII. L. Auge. Scheibenförmige Entartung der Netzhautmitte. (Tumorähnlich.)

Linkes Auge (zur gleichen Zeit!).

Auge entzündungsfrei. Medien annähernd klar. Sehnerv etwa wie rechts. In der *Macula*gegend liegt ein großer, *grauweißer Herd,* der annähernd *rund* ist. (Höhen- und Breitendurchmesser etwa je 3½ P.-D.) Der Herd zeigt eine schmutziggraue Farbe. Nur am oberen und unteren Rande, ferner in der Mitte ist er stellenweise intensiv weiß und glänzend. Die Gegend der Foveola ist nicht erkennbar. Gefäße ziehen von allen Seiten auf den Fleck hinauf, erscheinen zum Teil erweitert und stärker gefüllt als der Norm entspricht. Keine sonstigen

Veränderungen an diesen Gefäßen. — In den zentralen Teilen des Herdes sind mehrere schwärzliche Pigmentfleckchen von $^1/_5$—$^1/_8$ P.-D. Größe sichtbar. An der Peripherie des Herdes sieht man eine kleinste, etwa $^1/_8$ P.-D. große rundliche Hämorrhagie. Mehrere größere rundliche Hämorrhagien finden sich in der Netzhaut außerhalb, doch in naher Umgebung des Krankheitsherdes. Der Rand des macularen Herdes ist zum Teil „buchtig". An einzelnen Stellen sind feine Ausläufer erkennbar, die sich flammenartig in die Umgebung erstrecken. Am Rande des Herdes ist auch stärkere Pigmentierung des Augengrundes festzustellen. Prominenz des Maculaherdes etwa + 2 D.

Visus linken Auges = 2/50. Zentrales Skotom für Weiß von etwa 25° Ausdehnung (20° nach rechts und 5° nach links vom Fixierpunkt).

Anmerkung: Der Herd am *rechten* Auge schien der *jüngere* Krankheitsherd zu sein. — Über den weiteren Verlauf ist nichts auszusagen, da der Kranke sich später *nicht* wieder vorgestellt hat.

Zusammenfassung von Fall VII.

Dieser Fall ist Fall 2 aus der Inauguraldissertation von *Noethen* aus der *Universitäts-Augenklinik Bonn* (1920).

Es handelte sich um je einen in der Farbe *grauweißen Krankheitsherd* von *ovaler* bzw. *runder* Form und mäßiger Erhabenheit an *symmetrischer* Stelle der Netzhaut beider Augen — in der Macularegion bei einem 63 jährigen Manne. Das Leiden hatte sich innerhalb von etwa einem Jahr an beiden Augen allmählich, aber fast gleichzeitig entwickelt. Das Nähere ergeben der spezielle Befund und die *Abbildungen 21* und *22*.

Das ophthalmoskopische Bild erinnerte am meisten an den Fall 2 von *J. Oeller* (vgl. diese Mitteilung S. 3) und unseren Fall III (*Abbildungen 11—15*).

Nach unserer jetzigen Auffassung gehört auch dieser Krankheitsfall in das Gebiet der scheibenförmigen Erkrankung der Netzhautmitte, in die Gruppe der Fälle mit starker Gewebsproliferation in der Macula.

Fall VIII.

Der 55 jährige Kaufmann X war angeblich immer gesund gewesen — bis auf *Lues* vor 25 Jahren, die mit den Heilmitteln jener Zeit (1880—1890) sorgfältig behandelt und, wie der Kranke und sein Arzt glaubten, geheilt war. Beide Augen hatten bisher scharf gesehen.

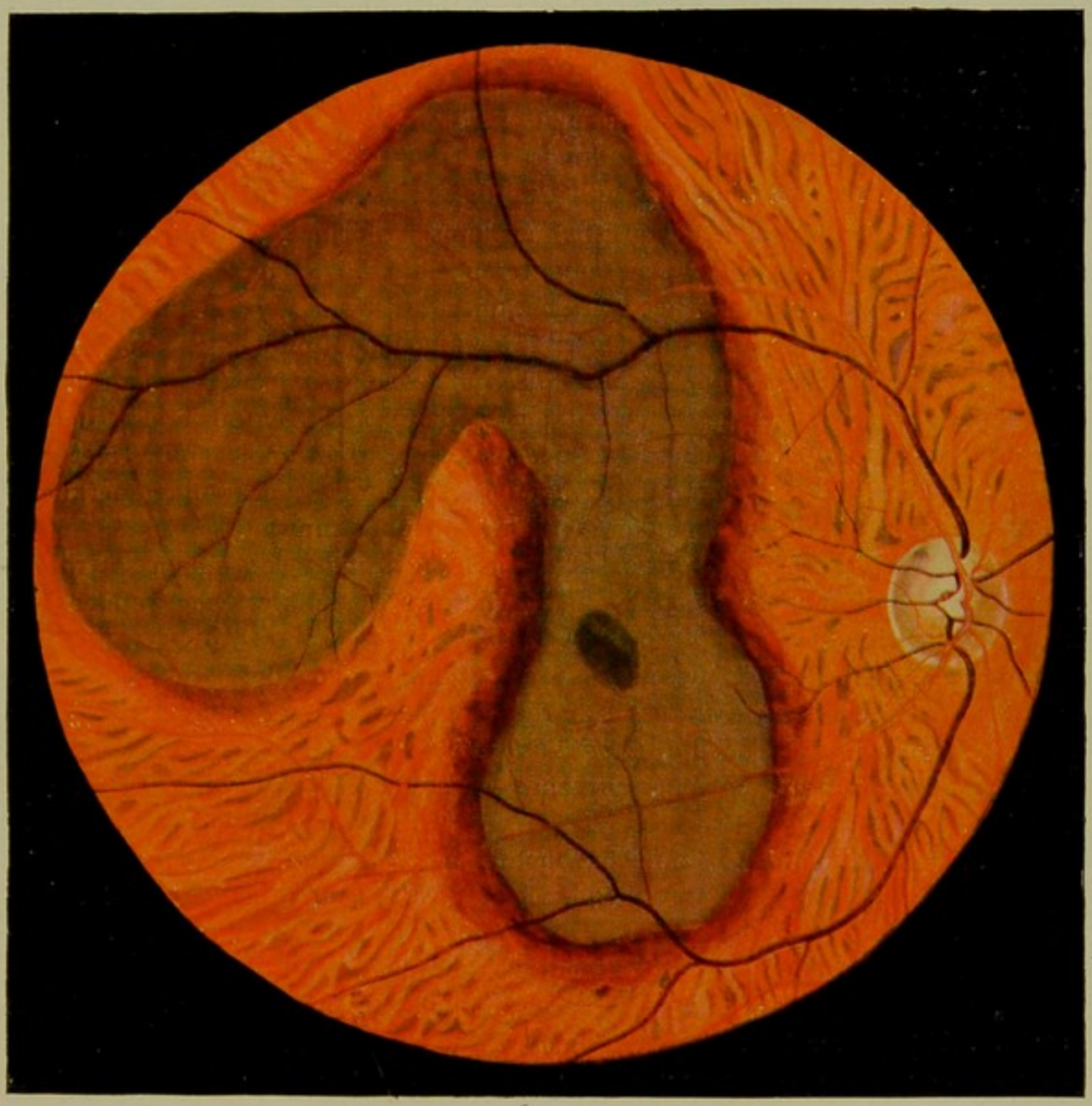

Abbildung 23. Fall VIII. R. Auge. Hämatomartige Blutung in der Netzhautmitte.

Am 9. 1. 1906 bemerkte X beim Kartenspiel am Abend eine *dunkle Wolke* vor dem *rechten* Auge. Zunächst waren große Gegenstände noch wie durch einen Schleier erkennbar. Bald aber wurde es „Nacht vor dem Auge". Schmerz oder Rötung des Auges trat nicht auf.

Das sonstige Befinden war völlig ungestört.

Erster augenärztlicher Befund am 13. 1. 1906, also *vier Tage nach dem Vorfall:*

Allgemeines: Mittelkräftiger, dem Alter entsprechend und gesund aussehender Mann.

Kein inneres Leiden, bis auf unreine Herztöne an der *Aorta.* Jedenfalls keine ausgesprochenen Zeichen für Herzklappenfehler oder Aneurysma. Kein auffällig hoher Blutdruck oder stärkere Arteriosklerose an den tastbaren Arterien. Auch von Fachärzten wurde (mit den Hilfsmitteln des Jahres 1906!) *nichts* für manifeste Lues bei dem Kranken nachgewiesen.

Augenbefund:

Linkes Auge in allen Teilen normal V = 5/5.

Rechtes Auge: Äußerlich entzündungs- und reizfrei. *Visus:* Handbewegungen vor dem Auge. Medien klar. Iris und Pupille ohne Abweichungen.

Fundus: Sehnervenscheibe ophthalmoskopisch normal. *Zentral* am Augengrunde, im Raume zwischen den temporalen Gefäßbögen und darüber hinaus (oben die Art. temp. superior beträchtlich, unten die Vena tempor. inferior kaum überschreitend) lag ein auch die Gegend der Macula miteinnehmender *umfangreicher Krankheitsherd von graubrauner Farbe und etwa „Hammerform".* (*Abb. 23.*)

Ganz sacht erhob sich der Herd aus dem übrigen Fundusniveau heraus (Prominenz H_5 im oberen Teile, H_3 in der Mitte, H_2 im unteren Teil des Herdes). Die retinalen Gefäße zogen mit geringer Verschiebung, doch ohne merkliche Abknickung in klar erscheinender Netzhaut darüber hinweg.

Der *ganze* Krankheitsherd war fast überall *umrandet* von einem sattroten, „wolkigen" *tief*liegenden *Blut*streifen, der herdwärts dunkler, nach außen hin heller rot erschien.

Innerhalb des Herdes, in seiner unteren Hälfte, nahe der inneren Macula, markierte sich ein *schiefergrauer,* scharf abgegrenzter Fleck von etwa ⅓ der Größe einer Sehnervenscheibe. (*Abbildung 23.*)

Peripherer Fundus normal. Nirgends erkennbare Veränderungen an den Gefäßen.

Das Krankheitsbild war zunächst nicht klar zu deuten. Eine *hämatomartige Blutung in Netz- und Aderhaut und Folgezustände hiervon* schienen vor allem in Betracht zu kommen.



a am 20. 1. 1906 — b am 26. 1. 1906

Abbildung 24 a und *b. Fall VIII.* Rückbildungserscheinungen am schiefergrauen Fleck.

Die Möglichkeit von Gumma oder *malignem Tumor* wurde außerdem berücksichtigt.

Eine Woche hindurch bestand dieser ophthalmoskopische Befund ziemlich unverändert. Dann begann zuerst der *schiefergraue* Fleck *im* großen Krankheitsherd sich zu differenzieren. Blaßgelbrötliche kleinere Flecke traten darin auf. Der ganze Fleck wurde zerklüftet und spitzwinklig. Vgl. die *Skizzen 24 a* und *b.*

Der große *graubraune* Herd („Hammer"form), dessen Farbe gelegentlich auch ein grüner Ton beigemischt erschien, flachte sich etwas ab. (Größte

Prominenz H_3 gegen H_5 vor 14 Tagen.) Im Bereich der größten *Enge* dieses Herdes trat nach 2 Wochen „gesprenkelte" Aderhaut zutage, wurde aber durch frische Blutung wieder verdeckt. Insbesondere fiel *ein* neuer, *tief* gelegener Blutstreif auf, der den großen Herd in der Mitte *quer zerteilte.*

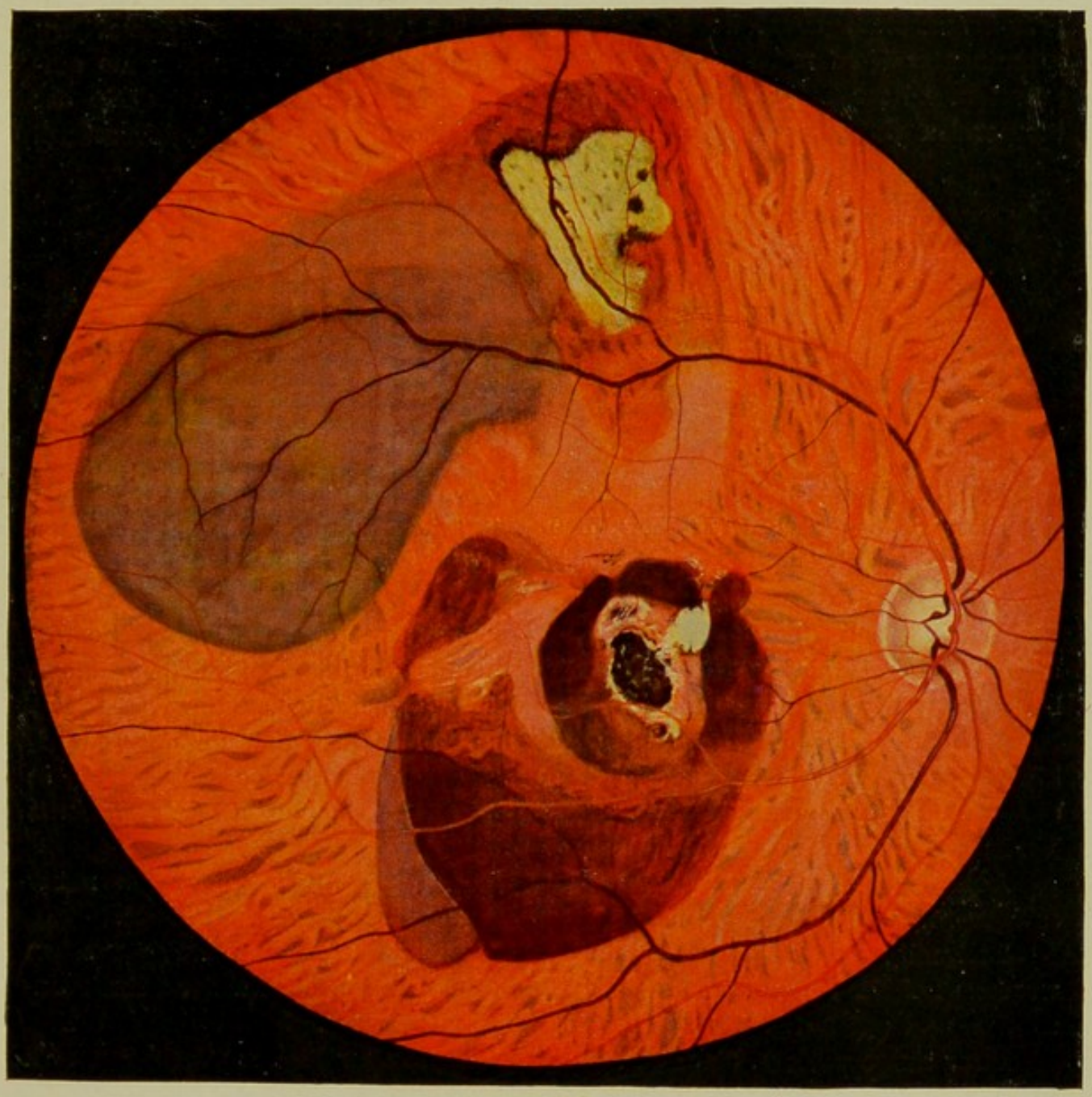

Abbildung 25. Fall VIII. R. Auge. Zerteilung des macularen Krankheitsherdes. Frischer „speckiger" retinaler Herd in Gegend der V. temp. sup.

Nach Beschaffenheit und Lage dieser Blutung war eine Analogie zu dem den *ganzen* Herd *umrandenden* Blutstreifen gegeben (tiefe *retinale* Blutung, möglicherweise unter Mitbeteiligung von Aderhautgefäßen).

Im einzelnen wechselte das ophthalmoskopische Bild fast täglich. Nach etwa 2½ Monaten bestand in der *Haupt*sache der folgende *Zustand* (*Abb. 25*):

Temporal *oben* war der die Art. temp. superior überragende *kolbige* Teil des Herdes in Gestalt, Farbe und Größe wenig verändert. Er war aber verschwommener und flacher geworden, hatte sich auch vom Hauptteil fast gelöst. Der umrandende *Blut*streif war größtenteils verschwunden. *Nasal*, am vertikalen Ast der Vena temp. sup., war an Stelle des früher auch hier vorhandenen, grau-braunroten, ebenfalls kolbigen Herdteiles ein *gelb-weißer, „speckiger"* prominenter *Herd* mit gezackten Rändern und peripherem Pigmentsaum aufgetreten. Dieser Teil wurde allmählich von dem großen Herde innerhalb der temporalen Gefäßbögen abgesprengt und in Herd*inseln* aufgelöst, die schnell

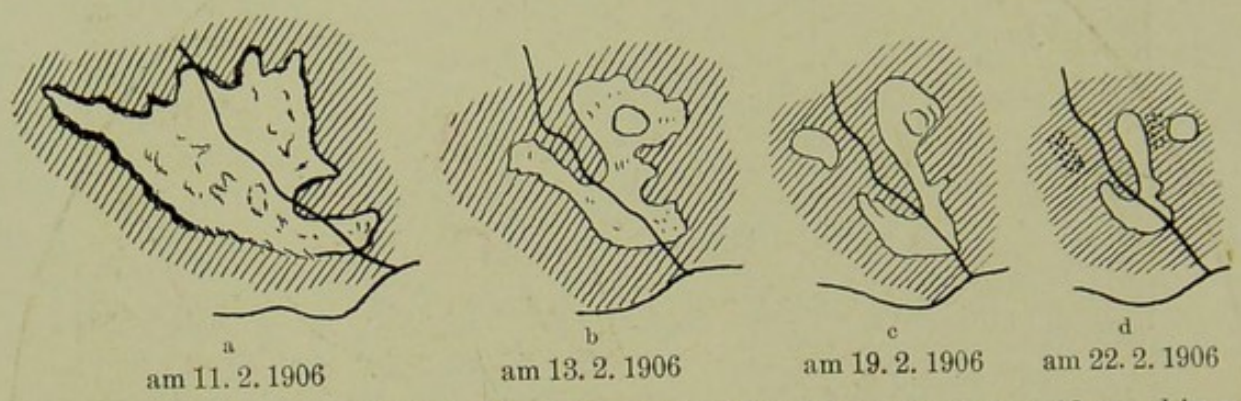

Abbildung 26 a—d. Fall VIII. Zerklüftung und Rückbildung des weiß-speckigen Herdes aus *Abbildung 25.*

wieder zerfielen. (*Abbildung 26 a—d.*) Pigmentierte Chorioidea war schließlich an Stelle der Herde sichtbar. Die hier ziehenden Retinalgefäße ließen allmählich kleinwellige Schlängelungen, aber keine Kaliberschwankungen erkennen.

So blieb, 40 Tage nach Krankheitsbeginn, im wesentlichen nur noch ein H_3 bis H_0 prominenter Krankheitsherd *innerhalb* der temporalen Gefäßbögen in der Gegend der Macula zurück. In diesem Gebiet spielten sich die weiteren Veränderungen in der Folge zunächst ab.

Innerhalb dieses Herdes war *im Laufe von 24 Stunden* noch ein neuer *schiefergrauer* Fleck entstanden, unter dem ein Bluthof sich markierte.

Erstmalig ist damals auch eine unbedeutende *Gefäßveränderung* gesehen worden: Leichte Verengerung der Art. temp. inferior am Rande der Sehnervenscheibe und auf kurze Strecke hin im weiteren Verlauf.

Über einige weitere, hier nicht näher erwähnte Einzelheiten (Veränderungen in den Blutungsbezirken, kleine reaktive Gewebsbildungen) orientiert die *Abbildung 25.*

In der Folge (2.—4. Krankheitsmonat, März—Mai 1906) wurde das Bild beherrscht durch *neue Blutungen im macularen Bezirk*, die kamen und vergingen, ohne das Gesamtbild zunächst wesentlich zu verändern, ferner durch einen neuen *Krankheitsherd* an der Vena temp. *inferior* (früheres Aussehen dieser Gegend, vgl. *Abbildung 25* S. 79). *Hier entstand über Nacht, d. h. in knapp 15 Stunden,* am 13. 3. 1906, *ganz gleichartig, wie einst an der Vena temp. superior im beschriebenen „Insel"gebiet ein großer, matt grauweißer, speckig aussehender*

Krankheitsherd, der die früher hier vorhandenen Veränderungen verdeckte, gezackte Ränder hatte und sich scharf markierte. Die Retinalvene zog darüber hinweg. Der Fundus unterhalb zeigte normale Zeichnung. Es sah aus, als ob eine *frische Ausscheidung in die Retina* sogleich wieder am Rande einschmelze.

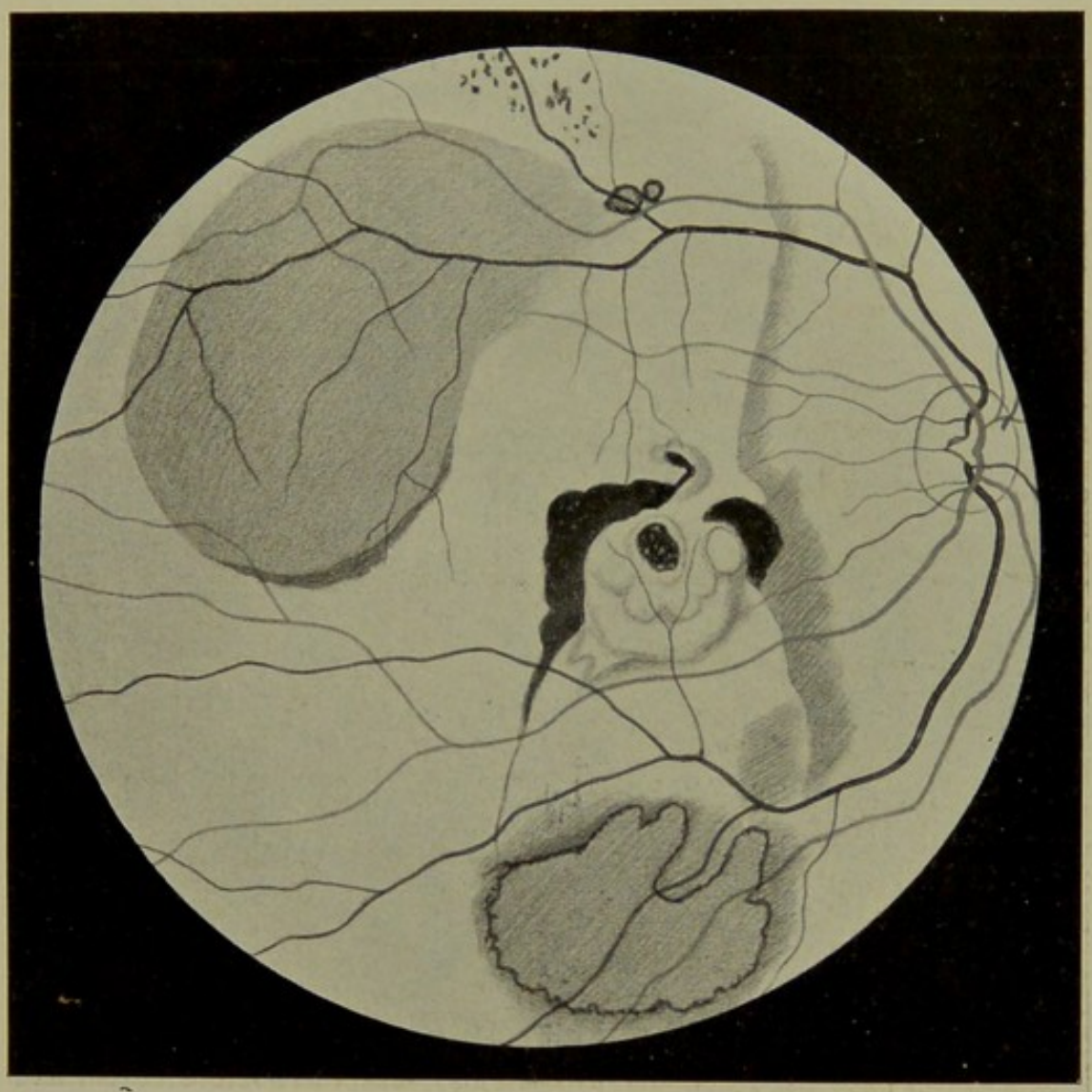

Abbildung 27. Fall VIII. R. Auge. Frischer Ausscheidungsherd in der Retina in der Gegend der V. temp. inf. (Nach einer ärztl. Bleistift-Skizze.)

Ein ungefähres Bild vom Zustande zu dieser Zeit (Mitte März 1906) gibt die *Bildskizze 27.*

Vier Wochen später war dieser neue weißspeckige Herd in seinem *unteren* Teile *fast verschwunden.* Grauschwärzliche Pigmentflecke, „wie hingespritzt", waren in hellem Grund als einzige Reste zurückgeblieben.

Was aus dem *oberen* Teil des Herdes geworden war, konnte nicht festgestellt werden, denn hier war eine *neue* Erscheinung eingetreten: Eine frische, mächtige, unregelmäßig *hufeisenförmige Blutungszone* verdeckte hier den Herdbezirk vom 13. 3. 1906 und *umklammerte* auch den *älteren* macularen Herd vom

Januar 1906, soweit er damals noch vorhanden war. Die *Bildskizze 28* erläutert das wohl gut.

Man ersieht aus dem Bilde auch, daß die *neue* graurotbräunliche Blutherdzone nasal schmal, temporal breit war. *Hier erreichte sie auch den Rest des alten (temporalen) kolbigen Herdes (vom Januar 1906), überdeckte ihn stellenweise sogar.*

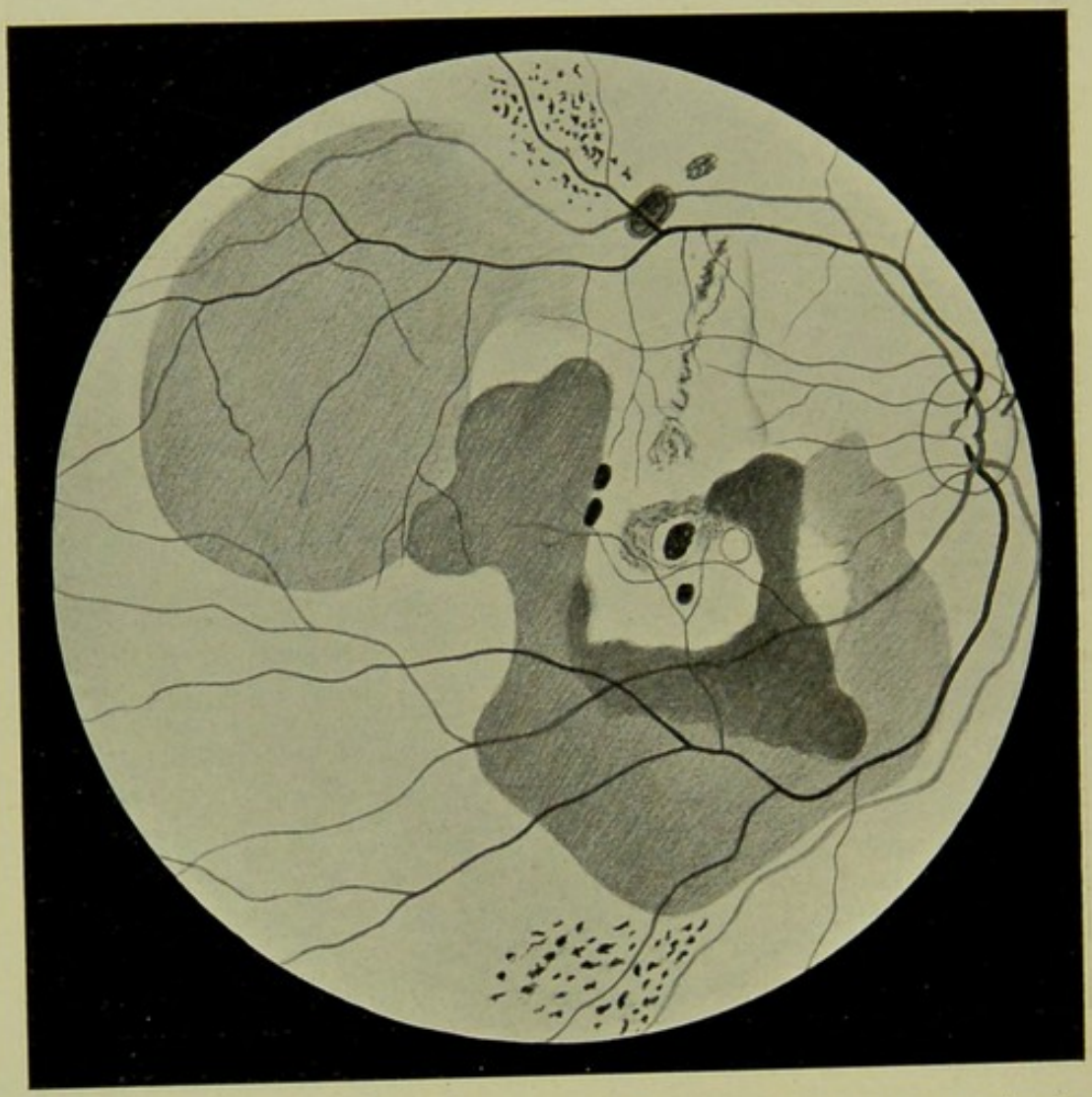

Abbildung 28. Fall VIII. R. Auge. Mächtige frische Blutung in der Netzhautmitte, hufeisenförmig, die innerste Macula umklammernd. (Nach einer ärztlichen Bleistift-Skizze.)

Der äußere Rand der neuen Zone war zum Teil lappig (außen) bzw. gezahnt (innen). Die untere Grenze lag etwa da, wo früher (z. B. in *Abbildung 25* S. 79) die wie eine Mauer abschließende sattrote untere Grenzlinie zu sehen war. Diese wurde *verdeckt*. Nach oben zu war die Klammer *offen*. Prominenz der neuen Blutungszone nicht über 1 D.-P. *Sie okkupierte also temporal auch Fundusteile, die früher noch annähernd normale Funduszeichnung aufgewiesen hatten.*

Im offenen Halbring der „*Klammer*" lag der älteste *schiefer*graue Herd (Befund vom 13. 1. 1906), der vorübergehend blaßrötlich gewesen war, allmählich aber die jetzige Form angenommen hatte (2 D prominent). Darunter lag ein *später* entstandener kleinerer *schiefer*grauer Herd. Beide waren gut markiert, von hellem Hof und anderen, hier nicht näher wiedergegebenen Veränderungen umgeben.

In Bildskizze 28 sind an der *temporalen* Seite der neuen Umklammerungsmauer auch noch zwei größere, distinkt *schwarze* (in Wirklichkeit *rote!)* Flecke sichtbar, die aus früherer Kenntnis als *Rest*stücke einer *alten* „Blutumwallung" des macularen Herdes zu erkennen sind.

Auch die neue, hier beschriebene Blutzone war ihrerseits von einem weiteren schmalen, verschwommenen *Blut*streifen *umrandet,* der „wie eine rote Dunstwolke" die distinkte Blutzone umgab.

Es war hier also dieselbe Erscheinung vorliegend, wie einst auch bei dem Herd vom 13. 1. 1906 (tiefe *retinale,* vielleicht auch Aderhautblutung. *Abb. 23*).

Zu Anfang des *fünften Krankheitsmonats* (Ende Mai 1906) ist die *farbige Abbildung 29* S. 84, gemalt, die eine gute Vorstellung vom damaligen Zustande am Fundus des rechten Auges vermittelt.

Es seien nur wenige erläuternde Worte dazu gesagt.

Im Raume zwischen den temporalen Gefäßbögen (Maculagegend) fällt ein großes *weißes Gebilde* auf, das *neu* entstanden ist. *Es liegt sum Teil in dem von der letzten großen Neublutung umschlossen gewesenen Bezirk (Abbildung 28* S. 82). Diese Blutung ist zum großen Teil *verschwunden.* Die davon noch verbliebenen *Reste* sind bei Vergleich der *Abbildungen 28* und *29* leicht festzustellen. Beachtenswert erscheint: An Stelle der temporalen Hälfte der ehemaligen Blutklammer, die bis zu dem *alten* (temporalen) *kolbigen* Herde vom Januar 1906 heranreichte (vgl. *Abbildung 28*), sieht man teilweise Chorioidea wieder durchschimmern.

Neu ist hier entstanden ein *ei*förmiger *schiefer*grauer Herd und ein *schiefer*grauer Gewebsstreifen von der Form eines „Winkeleisens". Nasal und nach unten wird der weiße „*Schleier*" von einer *großen frischen Blutung* umfaßt, die im unteren Teil wie eine Blut*senkung* aussieht (retinal oder *prä*retinal?).

Auf das *jetzige* Aussehen der *Pigmente* an Vena temp. superior und Vena temp. inferior, sowie das Bild des kolbigen temporalen alten Herdes sei hier nur nebenbei verwiesen.

Der *Sehnerv* erschien blaß, aber nicht deutlich atrophisch.

Als der Kranke sich *nach einem Jahr* wieder vorstellte, war als *Haupt*eindruck *Stillstand des Krankheitsprozesses* am rechten Auge und *Rückbildungserscheinungen* an den mannigfachen, früher beobachteten Veränderungen festznstellen. Es soll hier jedoch nur ein späterer Befund vom *November 1906,* 1¾ Jahre nach Krankheitsbeginn, kurz beschrieben werden, der wieder im Bilde festgehalten ist *(Abbildung 30).*

Der *temporale „kolbige" Herdteil,* der sich lange in fast ursprünglicher Gestalt erhalten hatte (vgl. hierzu *Abbildung 29* und frühere), war nunmehr *gänzlich verschwunden.* An seiner Stelle lag wieder Chorioidalzeichnung vor, die auffällig wenig

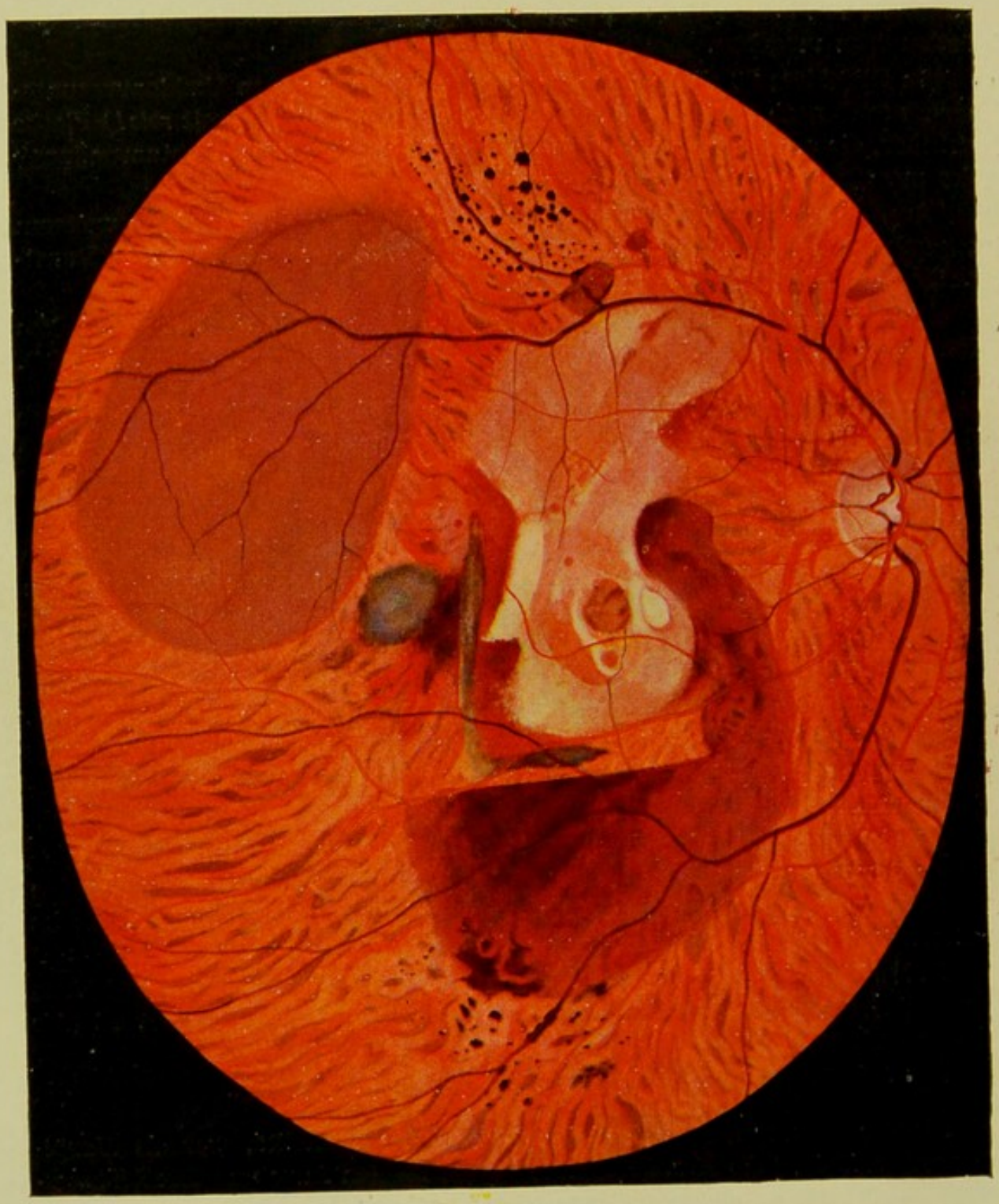

Abbildung 29. Fall VIII. R. Auge. Rückbildungserscheinungen. Bildung eines weißen „Gewebsschleiers" in der Netzhautmitte. — Neue schiefergraue Gewebsveränderungen. — Frische retinale und präretinale Blutung.

verändert aussah. Nur an der äußersten Stelle des *ehemaligen* Herdgebietes lag jetzt ein offenbar verhältnismäßig frischer, *runder*, anscheinend der Retina angehöriger *grauweißer Herd*. Die Art. temp. superior zog ungestört darüber hinweg.

In Gegend der Vena temp. superior bzw. inferior lagen in der Netzhaut *Pigmente* an Stelle der ehemaligen Herde, wie das Bild 30 sie zeigt.

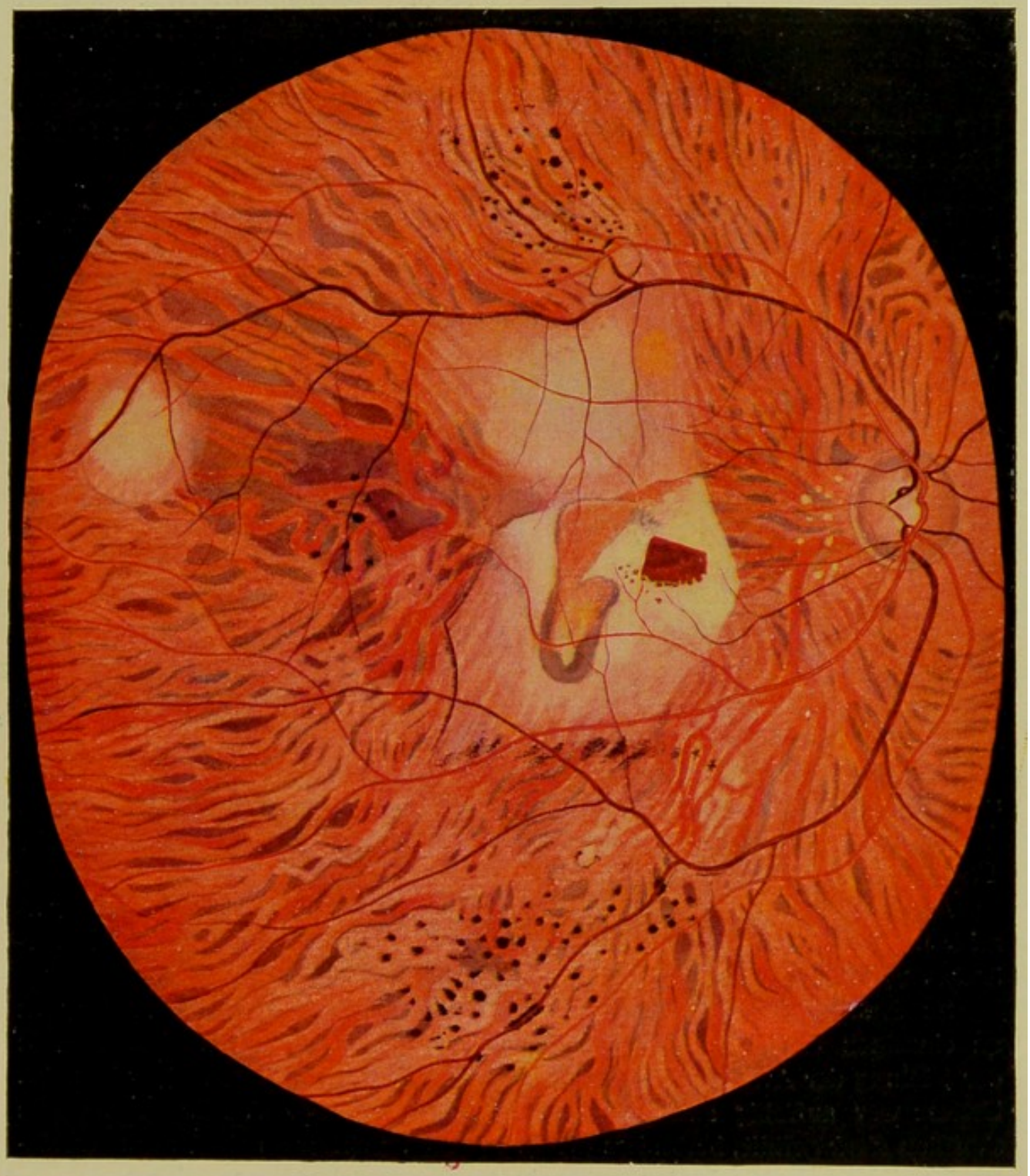

Abbildung 30. Fall VIII. R. Auge. Stillstand im Krankheitsprozeß. — Weit vorgeschrittene Rückbildung. — Weißer Gewebsschleier innerhalb der Gefäßbögen. — Temporal oben frischer Ausscheidungsherd in der Retina.

Im macularen Gebiet und in seiner weiteren Umgebung, bis zu den Gefäßbögen hin, lag ein *in der Mitte geteilter, oben graugelblicher, unten mehr weißlicher, zum Teil rein weißer Gewebs„schleier"*. Grenzen im einzelnen wie *Abb. 30.* Oben und unten bildete ein Gefäß die scharfe Grenze für den Schleier.

Im unteren nasalen Quadranten der weißen Bildung (die nicht mehr prominent war), lag eine eigentümlich gestaltete *Blutung*, einer Krone ähnlich.

In der weiteren Umgebung war wenig veränderte Chorioidea überall deutlich erkennbar.

Die Retinalgefäße und der periphere Fundus boten nichts Besonderes. Der Kranke gab damals auch die ersten *subjektiven* Beschwerden an: feurige Ringe und andere Lichterscheinungen in der Dunkelheit.

Im Laufe des Jahres 1907 sind dann aber bei dem Kranken wieder mehrfach leichtere und auch sehr schwere *Blutungen* aufgetreten, die *retinaler* oder retinaler *und* chorioidaler Art waren. Zeitweise traten auch nur zarte Blutschleier auf, die als *prä*retinal angesehen werden mußten. Der Glaskörper blieb dabei immer klar.

In der farbigen *Abbildung 31* vom Juni 1907 ist die *schwerste* Veränderung dieser Art wiedergegeben. Das Bild ist übersichtlich. Es ist wohl nur hinzuzufügen:

Man beachte die tief*schwarze Farbe* der Blutung, ferner ihre *Ausdehnung* (oben den temporalen Gefäßbogen weit, unten kaum überschreitend), die *Form* (etwa keulenförmig), die *Umgebung* (schmaler sattroter Bluthof, in weiterer Umgebung ein hell-roter, sehr großer Bluthof). Temporalwärts schloß sich daran wieder eine Kuppe *graubrauner Verfärbung des Gewebes*, wie wir sie aus dem *ersten* Befund vom 13. 1. 1906 her bereits kennen und bis zum vollen Verschwinden im November 1906 verfolgen konnten. Die jetzige Veränderung ist also *neu*.

Die Retinalgefäße (nur am ersten Tage leicht verdeckt), zogen über die Blutung *hinweg*, die also tiefer gelegen sein mußte.

In der *Macula*gegend war ein *großer dreieckiger Bezirk*, der sich durch seine helle Farbe abhebt, *frei von Blutung geblieben* (außer aus lokalen Gefäßchen!).

Hier waren offenbar Verwachsungen eingetreten, welche Ausbreitung der Blutung in der Retina verhinderten.

Auch diese bisher schwerste Blutung blieb auf den Bezirk der *Netzhautmitte* beschränkt. Abgesehen von einer Blutung ganz nahe der zentralen Veränderung blieb der periphere Fundus normal.

Zu dieser Zeit sind auch Verengerungen, aber kaum Wandschädigungen an einzelnen Retinalgefäßen zunehmend gesehen worden. Eine Differenz in der Füllung der Art. temp. superior und inferior fiel allmählich besonders auf. Erstere war auffällig *dünn*, letztere *stärker* gefüllt. Die Venenstämme waren sämtlich *stark* gefüllt, besonders die Vena temp. inferior im Gebiet des Maculaherdes. Diese Gefäße hatten auch ein stark unregelmäßiges Kaliber.

Unmittelbar nach der großen Blutung im Juni 1907 war aufgefallen, daß die Farbe des von der Blutung eingeschlossenen, aber blut*frei* gebliebenen *macularen Dreiecks* immer leuchtender *weiß* wurde.

Ein neuer weißer *Gewebsschleier* war hier wohl in Bildung begriffen, wie nach einer früheren Blutung im Mai 1906 (vgl. Abbildung 29 S. 84).

Nach einem weiteren Halbjahr, im Januar 1908, also *zwei* Jahre nach Krankheitsbeginn, war aber nicht nur dieser Bereich, sondern auch eine ganze

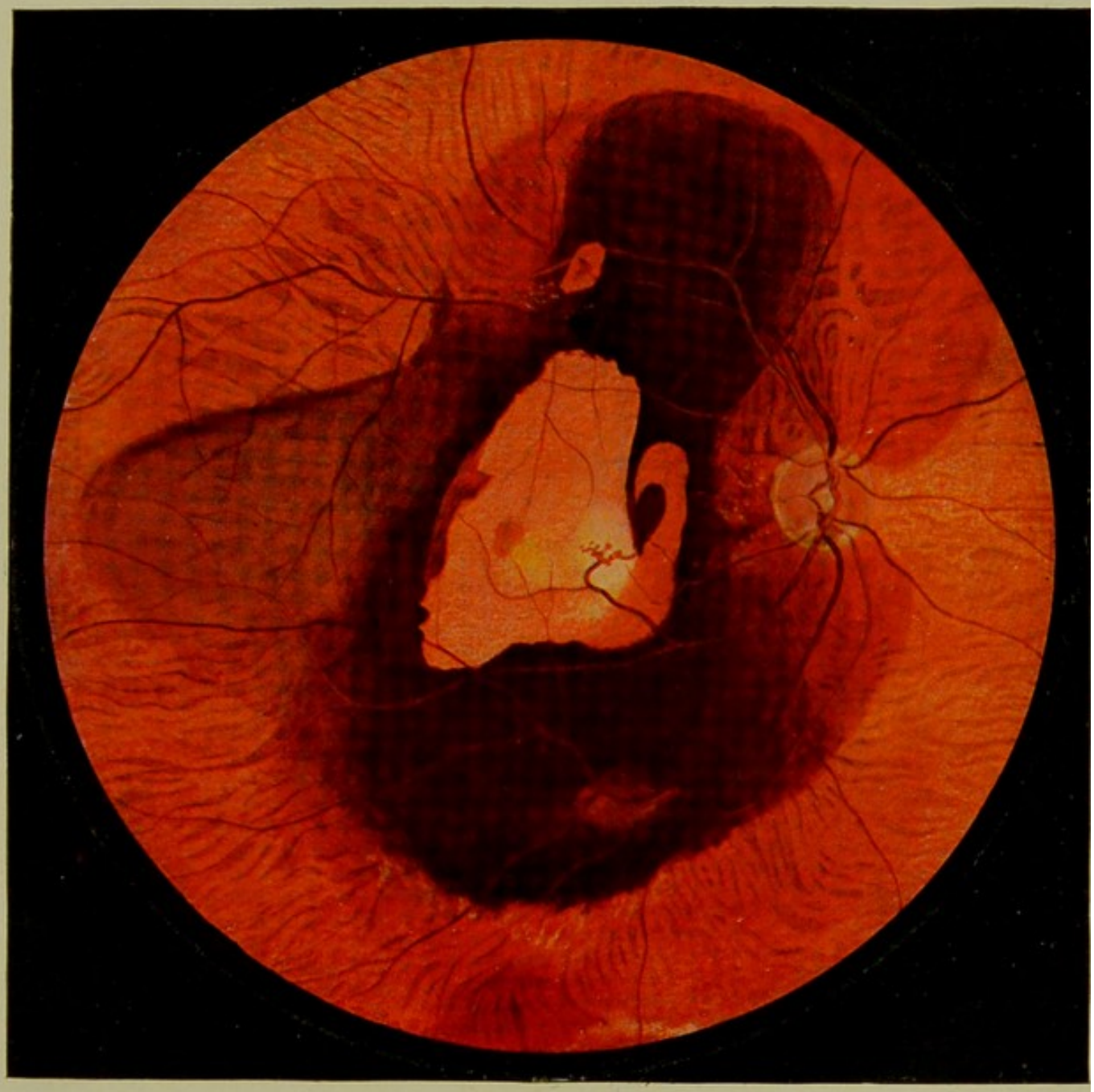

Abbildung 31. Fall VIII. R. Auge. Mächtige frische tiefe (sub?-)retinale Blutung und präretinaler (?) Blutschleier. — Blutfreier Narbenbezirk in der Macula-Gegend.

große Zone zwischen den temporalen Gefäßbögen in ein glänzend *weißgraues* Gewebe verwandelt, das sich als eine *scheibenförmige Bildung von Rhombusform* mit eigenartigen *bogigen* Begrenzungslinien präsentierte und deutlich eine Proninenz von 2—3 D erkennen ließ.

Das damals gemalte Bild *(Abbildung 32)* ergibt das Nähere. Besonders bemerkenswert erschien noch, was auch in der Abbildung gut zum Ausdruck kommt: das Vorhandensein von drei *ovalen* grubenförmigen *Einsenkungen,* in

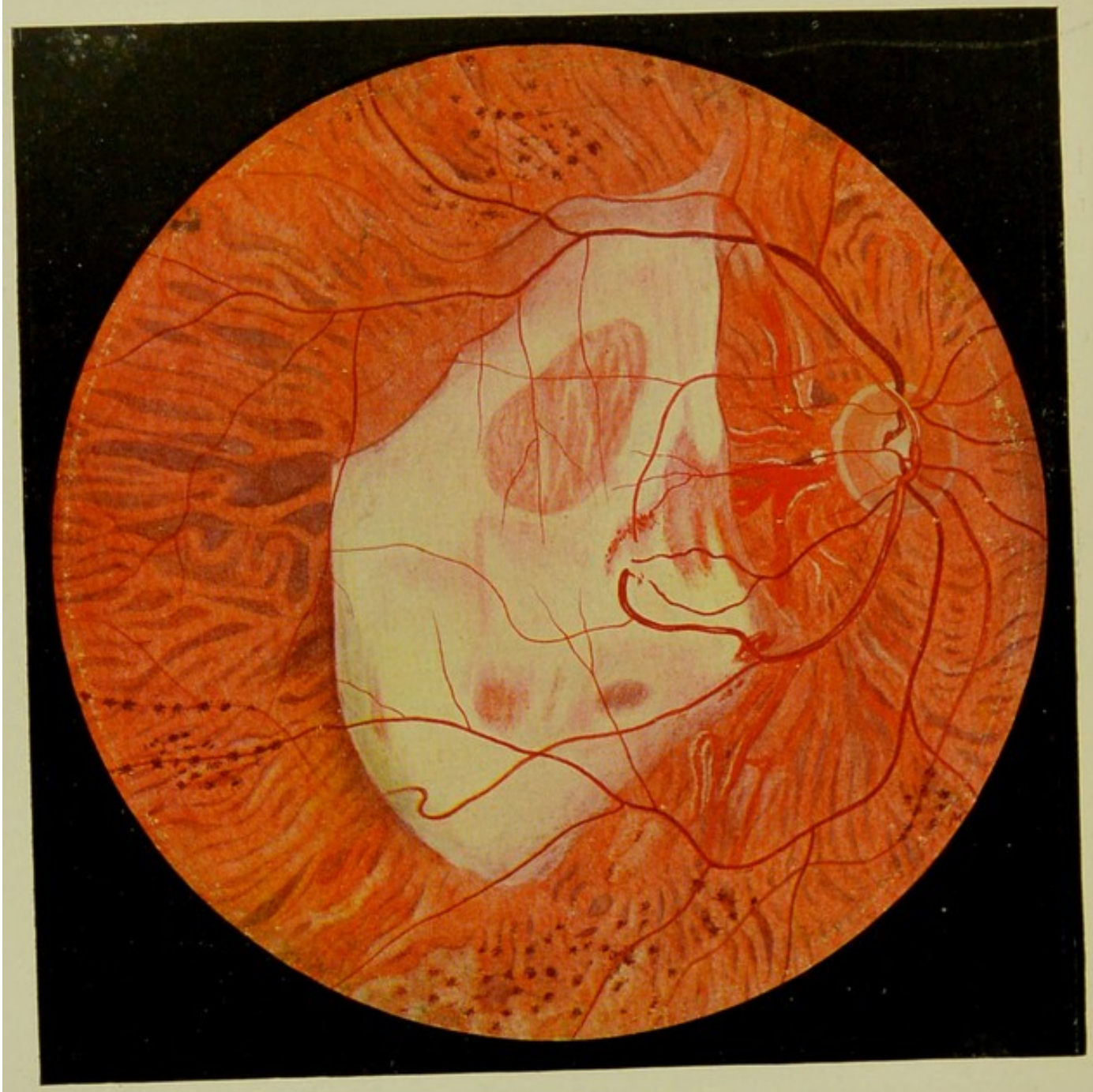

Abbildung 32. Fall VIII. R. Auge. Scheibenförmige Gewebsbildung in der Netzhautmitte. Scharfe Grenzlinien. Drei grubenförmige Einsenkungen. — Gefäßanomalien.

deren Grunde neben etwas Rot *weißes Geäder* durchschimmerte. Es handelte sich hierbei offenbar um *sklerosierte Aderhautgefäße.*

Die *Abbildung 32* läßt auch die Beziehungen des Herdes zu den temporalen Gefäßbögen erkennen, *innerhalb* deren er in der Hauptsache gelegen war.

Ferner zeigt das Bild auch die eigenartigen *Gefäßveränderungen*, welche sich herausgebildet hatten. (Man beachte z. B. die starke Entwicklung eines Astes der Art. temp. inferior *im* kranken Bezirk, ihren Verlauf und das plötzliche *Verschwinden* eines Gefäßes *im* Herd, wie in den von *Oeller* berichteten Fällen.)

Der Kranke hat sich noch einmal nach ¾ Jahr, im September 1908, vorgestellt. Der Befund war im wesentlichen derselbe geblieben, wie er in der *Abbildung 32* vom Januar 1908 dargestellt ist.

Es erinnerte also jetzt *nichts* mehr an den ursprünglichen Krankheitsherd vom 13. 1. 1906 *(Abbildung 23)*. Die *scheibenförmige* Gewebsbildung bestand annähernd unverändert in Form und Ausdehnung fort, war auch noch prominent.

Neue Blutungen waren kaum aufgetreten. Einige zarte *Pigmente* waren hinzugekommen. Rings um den Herd trat das *Chorioidalstroma* sehr deutlich hervor.

Der Krankheitsprozeß *schien* also abgelaufen zu sein. Es war aber gewiß noch kein aller*letztes* Stadium, das an dieser noch prominenten Scheibe damals gesehen wurde.

Die Beobachtung schloß damit.

Es sei hier noch eine Anmerkung gemacht:

Das *Sehvermögen* des *kranken* rechten Auges betrug bei Beginn der Beobachtung: Erkennen von Handbewegungen in ¼ m Abstand vom Auge (nur seitlich). Im Laufe der Behandlung wurde ein Sehvermögen von: Erkennen von Handbewegungen auf 2—3 m (seitlich) erzielt. Zum Schluß der Beobachtung war das Sehen sehr gering: Erkennen von Handbewegungen in ¼—½ m Abstand vom Auge. Peripheres Gesichtsfeld war vorhanden. Zentral bestand ein den Veränderungen entsprechender Ausfall. Das Auge war schmerzfrei, hatte klare Medien und war jedenfalls nicht vollblind. — V. linken Auges = 4/4.

Antiluetische Behandlung, die natürlich nochmals sorgfältig durchgeführt wurde, hatte keinen ersichtlichen Erfolg auf den Krankheitsprozeß gehabt.

Der Kranke hat sich später nicht wieder gezeigt. Es ist bekannt geworden, daß er noch *vor* Erreichung des 60. Lebensjahres gestorben ist.

Die Hoffnung, das kranke rechte Auge nach dem Tode zur anatomischen Untersuchung zu erhalten, hat sich *nicht* erfüllt.

Zusammenfassung von Fall VIII.

Der Fall ist ausführlich mitgeteilt und illustriert, weil die Möglichkeit, einen derartigen seltenen Krankheitsfall in solcher Vollständigkeit zu beobachten und das Gesehene in vielen Bildern festzuhalten, nicht oft wiederkehren dürfte.

Bei Eingruppierung der Krankheit in das Gebiet der *scheibenförmigen Erkrankung der Netzhautmitte*, die wir trotz gewisser Bedenken für berechtigt halten, bietet das dargestellte Krankheitsbild wohl auch ein größeres allgemeines und grundsätzliches Interesse.

Bei einem 55 jährigen Manne (früher Lues, Aorta nicht intakt!) hatte die Krankheit mit *einseitiger* plötzlicher Sehstörung begonnen.

Gesehen wurde, vier Tage nach dem Ereignis, ein *mächtiger, eigentümlich grau-brauner prominenter Krankheitsherd in der Netzhautmitte (Abbildung 23, S. 77)*.

Vermutlich war durch eine frische *Blutung*, welche die Fovea centralis in Mitleidenschaft gezogen hatte, die fast momentane Vernichtung des zentralen Sehens bedingt gewesen. Damit war aber das Krankheitsbild zunächst nicht voll erklärt.

An *Gumma* und *bösartige Neubildung* war außerdem zu denken.

Auf Grund des weiteren Verlaufes kamen wir aber zu der Annahme, daß eine *Erkrankung der retinalen, und in diesem Falle wohl auch der chorioidalen Gefäße im macularen Bezirk*, sowie davon abhängige *reaktive* und *degenerative* Veränderungen in Netz- und Aderhaut die *alleinige* Grundlage des ganzen, in seinem eigenartigen Verlauf in den Hauptzügen geschilderten Leidens gebildet hatten.

Der ursprüngliche Krankheitsherd hatte also in der Tat in der Hauptsache eine *hämatomartige* Blutung in der Netz- bzw. Aderhaut dargestellt, die im wesentlichen in der Macula lokalisiert war.

Der *Ausgang* der Krankheit nach *zwei Jahren* war:

Bildung einer umfangreichen grauweißen Gewebsmasse im Gebiet zwischen den temporalen Gefäßbögen mit Einschluß der Macula, vorwiegend in der Netzhaut. (*Abbildung 32.*)

Das Gebilde hatte *Rhombus*form, zeigte eigenartige *bogige* Begrenzungslinien, war *prominent*, ließ grubenartige *Einsenkungen* erkennen. Im ganzen war für die Bildung die Form einer *flach erhabenen viereckigen Scheibe gegeben*, die äußerlich am meisten an die Form des in unserem *Falle VI (Abbildung 20, S. 71)* beobachteten Gebildes erinnerte.

Diese *narben*artige, aber von einer gewöhnlichen Narbe doch sehr verschiedene Bildung war der *Rest*zustand aus einer Reihe von Veränderungen, welche die *Netz-* und, in diesem Falle, sicher auch die *Ader-*

haut infolge vielfacher *Blutungen* erlitten hatten, die auf den *maculaven* Bezirk und seine nächste Umgebung beschränkt geblieben waren.

Die sehr große Resorptionsfähigkeit des Auges für selbst massige Blutungen, die vielfach schnell und oft restlos wieder verschwanden, war allerdings aufgefallen. Es blieb auch erstaunlich, daß bei verzögerter Resorption und langsamer Rückbildung damit verbundener Gewebsschädigungen an vielen Stellen *fast normale* Funduszeichnung wieder auftrat, meist auch *ohne* die sonst bei Schädigung dieser Gewebe doch gewöhnlich auftretende Bildung regelwidriger *Pigmente*.

Die Annahme wird berechtigt sein, daß in unserem Falle *schwere Ernährungsstörungen* mit der Folge von *Entartung* der besonders betroffenen Gewebsteile, vor allem der zarten Retina in der Maculagegend eintrat, deren Erscheinungsformen wir in den verschiedenen, hier wiedergegebenen Bildern vor uns haben.

Mehrmals (z. B. Abbildung 30 S. 85 und Abbildung 31 S. 87) ist gesehen worden, daß in einem von einem Blutwall *eingeschlossenen*, an sich blut*frei* gebliebenen Bezirk ein weißer „*Gewebsschleier*" auftrat, offenbar eine reaktiv-*degenerative* Funktion des betroffenen Gewebes, die letzten Endes zu *Narben*bildung führen mußte.

Auch die Art des Entstehens und Wiedervergehens der beiden großen *Ausscheidungsherde* an der Vena temp. *superior* und Vena temp. *inferior* (im Jahre 1906, vgl. Abbildung 25 S. 79 und Abbildung 27 S. 81), von denen der Herd an der Vena temp. *inferior* sich nachweislich *innerhalb von 15 Stunden* entwickelte, sowie der spätere runde Herd in Abbildung 30 S. 85 (oben außen); Herde, bei denen im weiteren Verlauf die Bildung von *Pigmenten* beobachtet werden konnte, spricht unseres Erachtens nur für eine besonders *heftige* Reaktion auf eine plötzliche Ernährungsstörung in diesen Gebieten, also *für* Entartung und *gegen* Entzündung aus fremdartiger, auf das Gewebe einwirkender Krankheitsursache.

Besonders interessant bei Vertiefung in das Wesen des geschilderten Krankheitsbildes, aber auch grundsätzlich bemerkenswert in einem weiteren Sinne war das große maculare „*Dreieck*", welches bei der schweren Blutung im Juni 1907, die sicher Netz- *und* Aderhaut betraf, blut*frei* blieb (*Abbildung 31 S. 87*). Hier waren offenbar Verwachsungslinien vor-

handen, die natürlich bei jeder Schädigung der genannten Membranen eintreten können, aber im Rahmen des charakteristischen Krankheitsbildes einer *Entartung der Netzhautmitte* ein besonderes Interesse bieten.

In diesem „Dreieck" *begann* jedenfalls nach der letzten beobachteten schweren Blutung die endgültige Degeneration des Gewebes, die dann schnell zur Bildung des Vorstadiums einer großen, ein umfangreiches Gebiet zwischen den temporalen Gefäßbögen einnehmenden flächenhaften Narbe führte, dem eigentümlichen *scheibenförmigen Gebilde von Rhombusform.*

Die in diesem Bezirk zuletzt sichtbaren Gefäßanomalien sind ebenfalls *geworden*, nicht etwa *präformiert* (vgl. hierzu *Oeller*, diese Abhandlung, S. 4).

Der Fall nimmt eine Sonderstellung ein, nicht nur bezüglich des extrem *schweren* Verlaufes, sondern auch bezüglich der Genese.

Daß das *zweite* Auge in den wenigen Jahren, die X. nach Beginn der Erkrankung am ersten Auge noch zu leben vergönnt waren, *nicht* erkrankte, spricht *nicht* gegen das Vorliegen einer tieferen Krankheitsursache, als die wir in diesem Falle doch wohl in erster Linie eine allgemeine Schädigung des Gefäßsystems durch die vorausgegangene Lues anzusehen haben.

Lues war aber nach unserer Ansicht *nicht direkte* Ursache. Die spezifische Therapie versagte. Wie kennen auf luetischer Grundlage auch kein Krankheitsbild der Art, wie es bei X. vorlag. Die Netzhaut*mitte eines* Auges war ausschließlich betroffen. Die Retinalgefäße ließen erst ganz allmählich einen krankhaften Befund ophthalmoskopisch erkennen. Gefäßverschluß (Thrombose oder Embolie) ist nie gesehen worden. Es müssen noch andere Krankheitsursachen mitwirkend gewesen sein, um das ganz eigentümliche Krankheitsbild zustandekommen zu lassen. Schädigung durch *Tabak* (russische Zigaretten) und durch *besonders* schweren *Alkohol* (landesübliches Getränk am Wohnort) kamen in Frage. An *vasomotorische Störungen* (erregbarer Geschäftsmann) ist außerdem zu denken.

Der Fall, der noch im Zusammenhang mit den anderen Beobachtungen betrachtet werden soll, wird ätiologisch damit noch nicht ganz befriedigend aufgeklärt.

Allgemeine Schlußfolgerungen.

Es sollen nun noch einmal die *acht* Fälle, über die im Vorstehenden berichtet wurde, im *Zusammenhange* kurz betrachtet werden.

Die Erkenntnis, daß unsere Fälle, zu denen noch die Kenntnis einiger weiterer, hier vorläufig nicht mitgeteilter Beobachtungen kommt, *zusammen*gehören, ist naturgemäß auch erst im Laufe der Jahre gereift. Die Fälle sind zunächst als seltenes Material gesammelt.

Was jetzt bei rückschauender Betrachtung und Übersicht über den ganzen Verlauf einer Reihe von Fällen, die hier in Wort und Bild vorgeführt wurden, sehr einfach scheint, war bei Beginn der Krankenbeobachtung durchaus neuartig, aus der allgemeinen klinischen Erfahrung herausfallend und daher unklar.

Seit 50 Jahren tastet man in aller Welt um das interessante Krankheitsbild herum, ohne daß es bisher klar umrissen werden konnte, wie unsere historische Übersicht zeigt.

Wir vertreten auf Grund aller jetzt vorliegenden Erfahrungen, um dieses vorwegzunehmen, die Anschauung, daß unsere 8 Fälle mit den vorerwähnten Beobachtungen von *H. Pagenstecher* bis *Elschnig* in der *deutschen*, von *Hutchinson* oder jedenfalls von *Walker* bis *Lawford* in der *britischen* und von *M. Feingold* in der amerikanischen Literatur, ferner auch mit den in der *belgischen* Mitteilung von *H. Coppez* und *Danis* mitgeteilten Fällen zusammengehören.

Vermutlich gehört auch einer der von *Goldzieher* mitgeteilten Fälle (Fall VII, S. 129 l. c.), ferner 3 Fälle des Dänen *Holm* (Fall IV, VI, VII, S. 338 l. c.) zu unserem Krankheitsbilde.

Es erscheint uns berechtigt und aus Gründen des Unterrichtes sowie in Hinsicht auf die Praxis auch wünschenswert, unsere Fälle und die gleichartigen, in der Literatur unter *anderem* Namen beschriebenen Beobachtungen, die zunächst unklar blieben, weil sie nur in einzelnen *Phasen* gesehen werden konnten, in *eine* Gruppe zusammenzufassen und mit einem einheitlichen Namen zu versehen.

Dann wird es in Zukunft möglich sein, dieses gar nicht so besonders langsam zur Höhe seines Entwicklungsganges verlaufenden, aber in sehr verschiedenen und *oft wechselnden* Zustandsbildern sich uns

darbietende Leiden von allen anderen Netzhauterkrankungen klinisch klar zu unterscheiden.

Am treffendsten erscheint uns die von *J. Oeller* vorgeschlagene Bezeichnung: „*Degeneratio Maculae luteae disciformis*", die wir mit „*Scheibenförmige Erkrankung der Netzhautmitte*" übersetzen möchten, wobei unter „*Mitte*" der zentrale Netzhautbezirk bis zu den temporalen Gefäßbögen hin zu verstehen ist.

Damit ist gewiß nur ein *Kenn*wort gegeben, aber ein Wort, das nach unserer jetzigen Kenntnis vom Wesen der Krankheit und seinen vielgestaltigen Erscheinungsformen doch schon mit einem lebendigen Inhalt gefüllt und ein Richtzeichen für den Praktiker ist, der die Diagnose meist doch zuerst zu stellen und die Therapie zu leiten haben wird.

Bevor nun auf Einzelheiten eingegangen wird, empfiehlt es sich wohl, eine grundsätzliche Frage kurz zu streifen:

Lagen *Entzündungs*zustände oder nur *Degenerations*vorgänge am Augenhintergrunde vor?

Wir sind gewohnt, bei Krankheitsprozessen an der Netzhaut den Begriff der „Entzündung" *weit* zu fassen. Wir müssen es tun; denn die Grenzen zwischen *entzündlichen* Zuständen und Gewebs*entartung* sind aus bekannten Gründen gerade hier fließend, oft nicht erkennbar (Beispiel: die Retinitis *circinata*, R. *diabetica* usw.). Wo es aber möglich erscheint, auf Grund erweiterter Erfahrung die Trennung schärfer durchzuführen, sollte es geschehen.

In unseren, sehr verschiedenartig verlaufenden Fällen sprach nach unserer Auffassung nichts für Entzündung als *primäre* und wesentliche Krankheitsursache, alles aber für *Degenerations*vorgänge und deren Folgezustände an Gefäßen und Geweben, einschließlich der mehr oder weniger starken *reaktiven Gewebsbildungen*, denen eine Atrophie der Netz- und Aderhautelemente vorausging.

Auch die Beobachtungen in unserem *Falle VIII*, bei dem große — flüchtige — Ausscheidungsherde kamen und gingen, lassen sich mit dieser Anschauung noch vereinigen. Der Fall überrascht wohl überhaupt nur durch die ungewöhnlichen Größenverhältnisse aller an ihm im Augenspiegelbilde zu studierenden Krankheitsvorgänge.

Als *neues* Moment ist hinzugekommen, daß mit *partiellen zentralen Netzhautabhebungen* und den damit verbundenen *Flüssigkeitsergüssen* auch zu rechnen ist.

Worin ist nun in unseren Fällen das *Gemeinsame* zu sehen, das ihre Zusammengehörigkeit dokumentiert?

Das Alter der Kranken war 47—76 Jahre. Das Leiden kam vorwiegend bei Greisen, aber auch bei Personen in der Vollkraft der Jahre zur Beobachtung, *wenn* besondere Bedingungen gegeben waren.

Die Kranken bemerkten den *Beginn* des Leidens immer an einer *Störung des zentralen Sehens*. Einmal wurde Metamorphopsie, einmal, in einem ganz extremen Falle, plötzliche Erblindung, sonst immer *allmähliches* Herabgehen des Sehvermögens angegeben.

Ein *zentrales Skotom* war sogleich oder sehr bald nach Beginn der Beschwerden nachweisbar.

Das in Fall I drei Monate nach Beginn der Krankheit vom Patienten selbst aufgezeichnete *positive* Skotom sei hier der Anschaulichkeit halber wiedergegeben (*Abb. 33*).

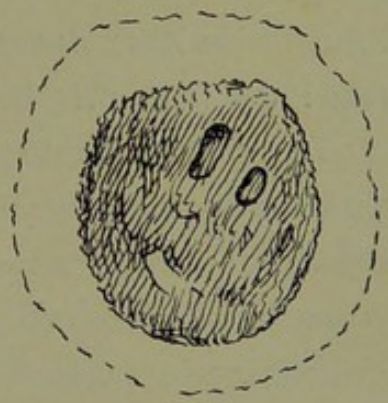

Abbildung 33. Zu Fall I.

In unseren acht Fällen war zu dem Zeitpunkt, in dem sich die Kranken vorstellten, auch immer ein *objektiver* Befund am Fundus nachweisbar.

Bei *H. Coppez* (l. c.) ist berichtet, daß Kliniker wie *J. B. Coppez* und *Nuël* in dem Falle eines besonders aufmerksamen Kranken zunächst *keinen* objektiven Befund feststellen konnten. (Es wurde daher zunächst an *Neuritis retrobulbaris* gedacht!) Auch von anderer Seite ist ähnliches angegeben.

Die *subjektiven* Beschwerden können also gewiß dem erkennbaren ophthalmoskopischen Krankheitsbefund gelegentlich etwas vorausgehen.

Als erster *objektiver* Befund ist in unserem ganz *früh* zur Beobachtung gelangten *Falle I* auswärts angegeben: „*Eine leicht grauweißlich verfärbte Stelle in der Macula.*“ Außerdem *Netzhautblutungen.*

In unserem ebenfalls *frisch* gesehenen *Falle II* wurde von uns selbst „*eine zarte milchige Trübung in der Netzhaut, Maculagegend*

gefunden, die sich unscharf gegen normal erscheinenden Fundus abgrenzte".

Die ersten Erscheinungen sind also wechselnd, jedenfalls noch wenig charakteristisch.

Axenfeld, Elschnig sowie *H. Coppez* haben als erste erkennbare Erscheinungen am Fundus das „*Auftreten gelblicher Punkte*" berichtet, die in den mittleren und tiefen Schichten der Retina, Maculagegend, gelegen waren.

Die ärztliche Erfahrung bestätigt also, daß die Krankheit tatsächlich mit einer *Affektion der Netzhaut in der innersten Region der Macula beginnt.*

Schneller Verfall der zentralen Sehschärfe kommt vor, ist z. B. in unserem *Falle I* beobachtet (von S = 6/8 auf 1/35 in drei Wochen).

In diesem Falle wurde auch sicher gesehen: *Atrophie* der Netzhaut, verbunden mit besonders auffällig werdender Schädigung des *Pigmentepithels* der Retina und der äußeren Netzhautschichten. Ferner partielle Verwölbung der verdünnten Retina, also flache Netzhaut*abhebung*, in der sich über einer sehr atrophisch erscheinenden Aderhautpartie kurz darauf auch das Auftreten von spontaner *Lochbildung* (an zwei Stellen!) beobachten ließ.

Diese Erscheinungen sind bisher an keinem weiteren Fall ophthalmoskopisch *gesehen* worden. Man mag zweifeln, ob in allen Fällen diese Phase vorkommt, zumal dann, wenn produktive Gewebsneubildung (Gewebsschleier oder massigere Bildungen bis zu tumorähnlichen Formen, wie in Fall III!) lediglich gesehen werden konnten.

Es gibt aber ein klinisches Zeichen, welches zum mindesten die Schädigung der *Limitans interna* auch in diesen Fällen erkennen läßt: Das Auftreten zarter *prä*retinaler Blutschleier neben stärkeren retinalen Blutungen, z. B. in unserem Falle VIII.

„*Verdickung*" der Netzhaut ist eine weitere Phase im Krankheitsbild. Blutungen geben der Krankheit einen eigenen Rahmen.

Die *sichtbar* werdenden Blutungen sind immer als wesentlich *retinaler* Art angesehen worden.

Daß aber auch die *Choriokapillaris* öfter mitbeteiligt war, ist wohl nicht zweifelhaft. Sklerosierung von Aderhautgefäßen als *Spät*folge ist gesehen worden.

Aufsaugung der Blutungen erfolgte immer im großen Stil. *Die Blutungen an sich können nicht Ursache der Gewebsveränderungen gewesen sein.*

Es war im übrigen geradezu auffallend, wie nach dem Verschwinden von großen Blutflecken die darunter gelegene Chorioidea sich — zunächst wenigstens — kaum oder wenig verändert wieder zeigte, also in fast normal erscheinendem Zustande.

Die Blutungen sind aber *Begleit*erscheinungen einer Erkrankung der die zentrale Netzhaut ernährenden Gefäße, die sich natürlich an dem zartesten und zur höchsten physiologischen Leistung bestimmten Teile der Retina, der Macula, in erster Linie auswirken muß.

Vom *Sitz* und der *Stärke* der Gefäßschädigung wird die *Art* der Wirkung, das heißt wesentlich auch die *Form* des bald auftretenden macularen Herdes abhängig sein, der in sehr verschiedener Gestalt gesehen wurde: *rund*, *drei*eckig, *viel*eckig (viereckig, langgezogen rechteckig, rhombisch) oder auch *oval* —, bei demselben Kranken öfter die Form wechselnd.

Das Bild einer „*Scheibe*", die öfter nur wenig mehr als die innerste Macula einnahm oder auch sich bis zu den temporalen Gefäßbögen erstreckte, dann aber stets die Macula mit einschließend, war immer bald irgendwie gegeben. Jedenfalls war sie nach einigen Vorstadien meist das markante Zeichen der Krankheit im ophthalmoskopischen Bilde.

Vielleicht ist es nur dadurch, daß wir die plastische Vorstellung einer „*scheibenförmigen*" Netzhauterkrankung immer gegenwärtig hatten und auch bei minder deutlicher Ausbildung im Beginn jeder darauf irgendwie verdächtigen Krankenbeobachtung festhielten, möglich geworden, unsere Fälle sogleich — oder nach kurzer Beobachtung — als etwas *Besonderes* aus der Masse der übrigen Fälle von vornherein auszusondern und als solche weiterzuverfolgen.

Noch eine grundsätzlich wichtige Veränderung ist in unserem Falle I gesehen worden, (der verhältnismäßig schnell zu dem in *Abbildung 9* wiedergegebenen Stadium sich entwickelte!). Sie wird auch in anderen Fällen, dort aber unbemerkt, vorgekommen sein:

Es wurde beobachtet, daß gegen Ende des fünften Krankheitsmonats im Bereich des macularen Krankheitsherdes vielfache *Ana-*

stomosen zwischen Netz- und Aderhautgefäßen sich *entwickelten*. Einzelne neugebildete feine Netzhautgefäße schienen verschiedene Aderhautgefäße direkt zu umspinnen (am Augenspiegel von *Thorner* beobachtet).

Diese Beobachtung beweist doch wohl, daß in dem betreffenden Fall sehr früh Störungen der normalen Blutversorgung in der Maculagegend eingetreten waren, für die der Organismus einen Ausgleich zu schaffen versuchte. Auch das Schwanken im ophthalmoskopischen Zustandsbilde, in der Art des Skotoms, sowie zeitweilige Verbesserungen der Sehschärfe (z. B. in unserem Falle II) dürften hierauf zurückzuführen sein. Eine nachhaltige Besserung oder Heilung wurde dadurch aber in *keinem* Falle erreicht.

Unseren acht Fällen war also im Grunde nur die *Basis* gemeinsam, eine *Erkrankung der Gefäße in einem Prädilektionsgebiet, dem zentralen Netzhautbezirk innerhalb der temporalen Gefäßbögen mit Einschluß der Macula.*

Mit gewisser Regelmäßigkeit erkrankten wohl immer die gleichen Gefäße. Es lag aber keine absolut gleichartige, an genau denselben Gefäßzweigen sich stetig wiederholende Erkrankung vor. Daher wohl auch das individuell immer etwas, öfter auch *stark* verschiedene Fundusbild.

Die klinische Beobachtung bei unseren acht Fällen zeigte nun, daß Gefäßwanderkrankungen und Kaliberschwankungen in der Retina nur ganz allmählich und wenig auffällig erkennbar wurden, während die Krankheit derweilen schon auf einem Höhestadium angelangt zu sein schien. Unzweifelhaft hatten bereits vorher, vermutlich zu Beginn der Sehstörung, also mindestens zur Zeit der ersten erkennbar werdenden *ophthalmoskopischen* Befunde in der Macula schon Krankheitszustände an *un*sichtbaren Gefäßen bestanden, als deren *sichtbarer* Ausdruck kleinere Blutungen und als deren *Begleit*erscheinungen (Ernährungsstörungen, Exsudationen und anderes) die Zustandsveränderungen in der Netzhaut anzusehen waren.

Schmerz oder äußere *Entzündung* trat in keinem unserer acht Fälle in Erscheinung. Nur über „*Licht*"erscheinungen ist gelegentlich eine Angabe gemacht, z. B. in unserem *Falle II* und in *Fall VIII*, wie auch in *Fall I* von *J. Oeller*.

Die *Ursache* der Gefäßerkrankung in der Retina (und sekundär in der Chorioidea) war in unseren Fällen gewiß eine *verschiedene.*

Bei *Fall I* (47 jähriger, vollkräftiger Mann) lag *Trunksucht* vor. Der Kranke war ein ausgesprochener *Alkoholiker.*

Bei *Fall II* (76 jährige Frau) und *Fall IV* (72 jähriger Mann) kam nur *Altersarteriosklerose* als *erkennbare* Schädigung der Gefäße in Frage. Besondere Schädigungen durch vorausgegangene Infektionskrankheiten (Grippe und dergleichen) waren nicht erweisbar.

Bei *Fall III* (65 jährige Frau) war außer Beanspruchung des Organismus durch zehn Geburten sowie durch körperliche Abnutzung in einem Leben voll Arbeit hoher Blutdruck nachweisbar und ein leichter Verdacht auf eine gefäßschädigende Nebenkomponente durch Lues gegeben. Es war das aber nicht sicher festzustellen.

Bei *Fall V* (51 jährige Frau) lag wohl vorzeitige Arteriosklerose der Gefäße vor.

Bei *Fall VI* und *VII* (67 jährige Frau, 63 jähriger Mann) waren nur Altersveränderungen der Gefäße erweisbar.

Ganz besonders lag und verlief *Fall VIII:*

Es handelte sich um einen 55 jährigen Kaufmann, dessen Nerven, Gefäße und Blutdruck gewiß durch viele geschäftliche Aufregungen stark in Anspruch genommen waren. Er hatte außerdem vor 25 Jahren eine *gut* behandelte *Lues* durchgemacht. Der Kranke war, wie das an der russischen Grenze landesüblich war, starker *Zigaretten*raucher, doch, angeblich, *kein* Alkohol*trinker.*

Gerade in seiner Wohngegend war aber, damals jedenfalls, ein besonders scharfer Trank, eine Art „Punsch" landesüblich, den die Einwohner durchaus nicht als Mißbrauch empfanden.

So können bei dem Kranken Schädigungskomponenten verschiedener Art zusammengewirkt haben, um eine sehr schwere Gefäßschädigung zu erzeugen, die sich aus zur Zeit noch nicht zu übersehenden Gründen lokal nur an *einem* Auge ausgewirkt hat.

Am *Herzen* und an den *großen Gefäßen* wurden mit Ausnahme von *Fall VIII* (leichtere Schädigung der *Aorta*) besondere Veränderungen nicht nachgewiesen. Sicher waren aber auch bei den jüngeren

Kranken arteriosklerotische Veränderungen an peripheren Gefäßen vorhanden. (Der Kranke von *Fall VIII* ist *vor* Erreichung des 60. Lebensjahres gestorben. *Fall I*, der durch Unglücksfall starb, hatte gewiß keine längere Lebensdauer zu erwarten.)

Verfeinerte Methoden werden in der Folge vielleicht mehr pathologische Veränderungen an den großen Gefäßen und am Gefäß*nervensystem* bei Kranken dieser Art erkennen lassen und unseren Blick dafür schärfen, ob nicht neben *anatomischen* Veränderungen der Gefäßwand (aus verschiedener Ursache, wie oben!), auch *vasomotorische Störungen* (Vasolabilität) anzunehmen sind, welche eine für diese Fälle vielleicht *bedeutungsvolle funktionelle Minderwertigkeit des intraokularen Gefäßapparates zur Folge haben könnten.*

Es müssen doch noch „*individuelle*" Krankheitsmomente vorhanden sein, welche das seltene Augenleiden nur bei ganz wenigen Personen zustandekommen lassen, obgleich Lues in der Vorgeschichte und schwerer Mißbrauch von Genußgiften so häufig vorkommt, und Arteriosklerose ein Attribut des Alters ist.

Eines dieser zu unserem Verständnis des Krankheitsvorganges noch *fehlenden* Ursachenglieder könnte in einer Störung des *vasomotorischen Nervensystems* bei diesen Patienten gegeben sein.

Was mit dieser Erkenntnis gewonnen wäre, ist zunächst allerdings noch nicht vorauszusagen. Wir stehen noch am Anfange unserer bezüglichen allgemeinen Kenntnisse [1]).

Die neuere experimentelle Forschung in unserer Fachwissenschaft [2]) ergibt gewisse Anhaltspunkte dafür, daß Störungen dieser Art, welche

---

[1]) Vgl. über den gegenwärtigen Standpunkt unseres Wissens bezüglich der Beziehungen zwischen sympathischem Nervensystem und Arteriosklerose: *L. R. Müller, Die Lebensnerven, ihr Aufbau, ihre Leistung, ihre Erkrankungen.* 2. Auflage von: *Das vegetative Nervensystem.* Berlin 1924. *J. Springer*, S. 583. Dort ist verwiesen auf: *Stämmler, Zur Pathologie des sympathischen Nervensystems, insbesondere seine Bedeutung für die Entstehung der Arteriosklerose: Beiträge zur allgemeinen Pathologie 71.* Jena 1923, *G. Fischer.*

[2]) Vgl. zu diesen Fragen die zurzeit neueste Publikation aus diesem Gebiet: *W. Dieter, Über den Zusammenhang zwischen osmotischem Druck, insbesondere Kapillardruck und Augendruck nach neuen experimentellen und klinischen Untersuchungen. Archiv für Augenheilkunde.* Bd. 96. 1925. H. 3/4. S. 179.

auf Wandspannung, Gefäßweite, Füllungszustand, Strömungsgeschwindigkeit, insbesondere der *präkapillaren Arteriolen*, einwirken, am Auge folgenschwere Veränderungen einleiten können.

Dasselbe ist wohl von der Rolle kranker *Kapillaren* zu sagen, von denen wir aus der neuen Forschung über Anatomie und Physiologie der Kapillaren[1]) jedenfalls das Eine sicher wissen, daß sie nicht nur einfache, *passiv* leitende Blutröhrchen sind, sondern höchst *aktive* Gebilde mit eigener Kontraktilität, die nach besonderen Gesetzen sich öffnen, schließen, verengern oder erweitern. Nervöse *und* besondere hormonale Einflüsse wirken dabei zusammen.

Sind diese Kleingefäße in Beziehung auf ihren tonischen Zustand oder ihre Wandung geschädigt, so muß das jedenfalls in der Netzhautmitte, wo in jeder Sekunde die kompliziertesten chemischen Umsätze vor sich gehen, von Bedeutung sein.

Diese Gesichtspunkte sind bei unserem Krankheitsbilde gewiß in Zukunft weiterer Beachtung wert, insbesondere für die spätere endgültige Beurteilung der hier wieder angeschnittenen Frage: Primäre Ernährungsstörung und Gewebs*degeneration* oder wesentliche Mitwirkung von *Entzündungs*zuständen als Grundursache des Leidens.

Wenn wir nun daraufhin unsere Befunde noch einmal überschauen, so ergibt sich als in diesem Zusammenhange wesentlich:

Es wurde zu Beginn und auch im Verlauf der Beobachtung einzelner Fälle öfter ein auffälliges Mißverhältnis zwischen dem fehlenden oder geringen abweichenden Befund an den retinalen Gefäßen und dem schweren sonstigen Krankheitsbilde in der Netzhaut empfunden. Kaliberschwankungen oder Wandveränderungen bildeten sich an arteriellen Gefäßen erst allmählich aus.

In anderen Fällen beobachteten wir die Entstehung traubenförmiger Apoplexien an den feinen Ästen der großen temporalen Venenstämme. Wir sahen Blutknöpfchen an kleinsten Venenzweigen entstehen und zu Blutstreifen sich entwickeln. Wir konnten die Bildung von Blut*ringen* um die Krankheitsherde aus zunächst isolierten *Punkt*blutungen verfolgen.

[1]) *A. Krogh, Anatomie und Physiologie der Kapillaren.* Berlin 1924, *J. Springer.* (In deutscher Übersetzung von *U. Ebbecke.*)

Vielfach, in einzelnen Fällen wahrscheinlich hauptsächlich, erfolgten aber Blutungen aus *unsichtbaren* Gefäßen. Diese Blutungen zeigten dann aber auch oft die eigenartige konzentrische Anordnung zur Macula.

Arteriolen und *Kapillaren* der Netzhautmitte waren also *krank*, nach unserer Ansicht *primär* und *in erster Linie* affiziert.

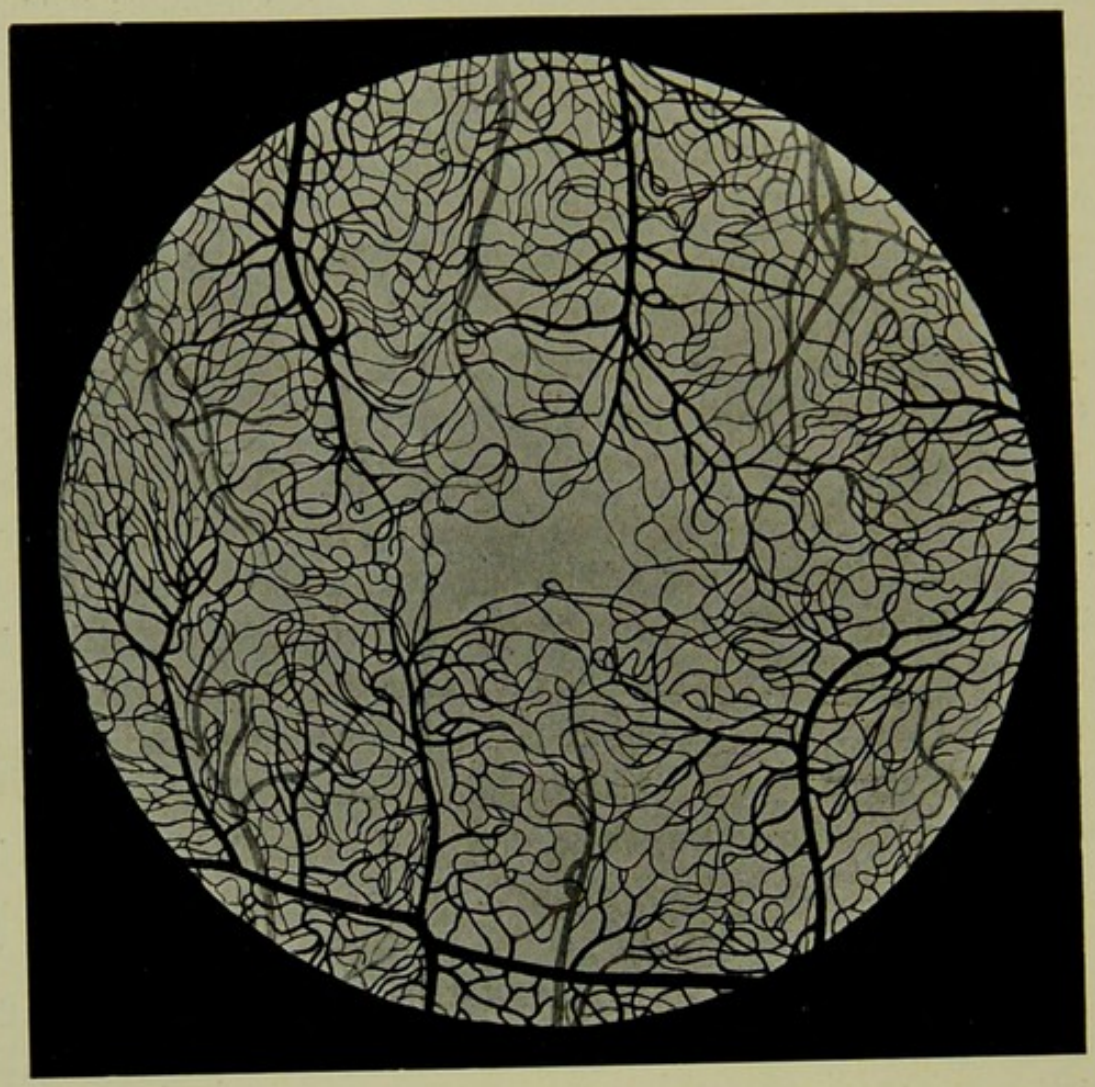

Abbildung 34. Aus *Graefes Archiv*, Bd. 27, 1881. Nach *Otto Becker*.

Um zu demonstrieren, *wie* und *wo* diese Blutungen zustandegekommen sein können, sei hier eines der bekannten Bilder von Blutgefäßinjektionspräparaten des Anatomen *Heinr. Müller* reproduziert, die *Otto Becker* seinerzeit publizierte [1]).

[1]) *O. Becker, Die Gefäße der menschlichen Macula lutea, abgebildet nach einem Injektionspräparat von Heinr. Müller. A. v. Graefes Arch. f. Ophthalm.* 1881. Bd. 27, 1. S. 1.

Die in der Originalabbildung *rot* gezeichneten Arteriolen sind in diesem Lichtbilde *schwarz* wiedergegeben, die im Original blauen Venen *grau*. Die Kapillaren sind neutral. Der gefäßlose Bezirk ist bei Vergrößerung von etwa 50: 1 im Bilde gut sichtbar.

Dieses Bild der *physiologischen* Blutversorgung der Netzhaut in der Macula veranschaulicht uns also den Bezirk der ophthalmoskopisch gewöhnlich *unsichtbaren* Gefäße.

Die Nutzanwendung auf die krankhaften Befunde in unseren Fällen und ein ungefährer Begriff von der Bedeutung einer Störung oder des Ausfalles von Ernährungsbahnen in diesem Gebiet ergibt sich von selbst. —

Eine neue, vorläufig ganz kurze Mitteilung über den Verlauf der Kapillaren in der Retina ist in der amerikanischen Literatur von *Jonas S. Friedenwald*[1]) gegeben, der in Injektionspräparaten *zwei* Kapillarnetze nachweisen zu können glaubte. In einem mehr *oberflächlich* gelegenen Netz verlaufen die Kapillaren parallel zu den Nervenfasern. Außerdem existiert ein *tiefer* gelegenes Kapillarnetz, das nur durch spärliche Kanäle mit dem Oberflächennetz verbunden, also in der Hauptsache von ihm unabhängig ist.

Auf die interessante, mit Illustrationen versehene Mitteilung sei verwiesen. — Die Hoffnung, daß wir im rotfreien Licht auch im ophthalmoskopischen Bilde fortan mehr von diesen Dingen, zumal unter pathologischen Verhältnissen, vielleicht erkennen werden, erscheint nicht unberechtigt. —

Einige Worte sind noch dazu zu sagen, wie die eigenartig bogigen, richtiger *halbbogenförmigen Begrenzungslinien* der maculaten Krankheitsherde (z. B. in *Abbildung 20*, S. 71) wohl zu deuten sind.

Unseres Erachtens ergeben sich hierfür Anhaltspunkte, wenn wir uns die ophthalmoskopischen Bilder in Erinnerung rufen, welche bei Verschluß (Embolie) von *Ästen* der Arteria centralis retinae entstehen und uns an — passageren — Bildern die Wirkung vom Verschluß der ernährenden größeren Blutgefäße für die betroffenen Netzhaut-

[1]) *Jonas S. Friedenwald, Ophthalmoscopy with Yellow-Green Light. American Journal of Ophthalmology.* 1925. *Vol.* 8. No. 3 (März).

bezirke im großen demonstrieren. Auch hier finden wir meist wellige oder halbbogenförmige Begrenzungslinien der entstehenden Gewebs-„schleier".

Derartige Fälle kommen nicht sehr häufig zur Beobachtung, sind aber in guten Bildern wiedergegeben (vgl. z. B. bei *Oeller, Atlas der Ophthalmoskopie*; bei *Haab*, bei *Leber*, Netzhautkrankheiten; bei *Groenouw, Auge und Allgemeinkrankheiten*).

In der englischen Fachliteratur hat neuerdings (in 1920) *J. Percival Hay*[1]) in einer Mitteilung: „*Ernährungsreserve für die Region der Macula lutea im Licht eines Falles von Embolie der Art. temporalis inferior*" sich mit hierher gehörigen Fragen beschäftigt. Auf diese Mitteilung sei verwiesen.

Embolische oder thrombotische Prozesse sind in unseren Krankheitsfällen nie sicher *gesehen* worden. Ein allmähliches Versagen von ernährungswichtigen, größeren Gefäßzweigen ist aber wohl sicher öfter zustandegekommen, so daß eine gewisse Analogie sich ergibt. —

Wenn wir ferner berücksichtigen, daß, wie in Einzelbefunden erläutert wurde, das *Pigment*epithel der Retina im makularen Krankheitsbezirk immer besonders geschädigt war — wohl auch infolge der Gefäßerkrankungen! —, so ergibt sich aus Ursache und Folge, das heißt aus der Erkrankung der wichtigsten Kleingefäße in der Macula und der Beschädigung des Pigmentepithels eine Hauptgrundlage unserer Krankheit. Denn wir wissen aus anatomischen Befunden, daß die Pigmentepithelien der Retina unter pathologischen Verhältnissen nicht nur pigmentfrei werden oder mit ihren Pigmenten auswandern können, sondern auch, daß die Zellen wuchern und dann eine ganz andere Gestalt annehmen, „*bindegewebig*" werden können. *Axenfeld* und *Elschnig* haben in ihren bereits zitierten anatomischen Befunden bei unserer Krankheit das Herauswachsen ganzer Straßen und Gewebszüge veränderten Pigmentepithels in die *inneren* Schichten der Retina gesehen. Die *äußeren* Netzhautschichten waren in ihrer eigentlichen

[1]) *J. Percival Hay, The nutritive supply of the macular region in the light of a case of embolisme of the inf. temp. Artery.*, Meeting held at *Bradfort*, Dez. 8 1920. *Transact. of the ophthalm soc. of the united kingdom.* 1921. *XLI.*

Gestaltung zugrundegegangen. *Am Aufbau der bindegewebigen Neubildung, die in einzelnen Fällen im ophthalmoskopischen Bilde den Verdacht eines Tumors erweckte, dürfte also gewuchertes Pigmentepithel der Retina besonders stark beteiligt gewesen sein.*

Wovon es im einzelnen Fall abhängt, ob *stark* progressive Gewebsbildung zustandekommt oder nur eine *bescheidene* Netzhautverdickung, wird durch möglichst vollständige Beobachtung weiterer Fälle noch zu ergründen sein. Die *Art* und der *Bereich* der immer etwas variierenden Gefäßerkrankung sowie die individuelle Reaktionsfähigkeit des Patienten dürften dabei ausschlaggebend wirken.

Zufolge einer Eigenart, die wir beachten müssen, bleibt die Krankheit in jedem Falle auf den Bereich der Netzhautmitte, das heißt den Bezirk innerhalb der temporalen Gefäßbögen einschließlich der Macula, in der Hauptsache beschränkt.

Alle *außerhalb* dieses Bereiches gelegentlich gesehenen kleinen Krankheitsherde waren ganz unbedeutend und sind unwesentlich für die Beurteilung des gesamten Krankheitsbildes.

Die Beantwortung der weiterhin sich ergebenden Frage: *Wo* ist der *Ausgangspunkt* der Krankheit und ihr eigentlicher *Sitz*? ist eine Angelegenheit der pathologischen Anatomie. Hierüber ist in der historischen Übersicht schon berichtet worden. Die Befunde wären hier nur noch einmal von einem zusammenfassenden Standpunkt aus zu betrachten.

Wir haben selbst nicht die Möglichkeit gehabt, neue anatomische Befunde beizubringen. Alle unsere darauf gerichteten Bemühungen, die betreffenden Augen *post mortem* zur Untersuchung zu erhalten, sind vergeblich gewesen. Enukleation intra vitam aus therapeutischen Gründen kam aber bei unseren Fällen *nicht* in Frage.

Die ziemlich lückenlose *ophthalmoskopische* Beobachtung einer Reihe von Fällen, die zum Zeil vom Beginn der Erkrankung an möglich war, wird einen gewissen Ersatz dafür bieten können.

Bei dem schnellen Wechsel des ophthalmoskopischen Bildes am Fundus ist diese Beobachtungsreihe wohl ein notwendiges Bindeglied gewesen, um einzelne anatomische Befunde überhaupt richtig verstehen

zu können. *Ophthalmoskopische* Untersuchung wird auch in Zukunft von größtem Wert für die Ergründung der letzten Ursachen des seltsamen Leidens bleiben. Es mag das zur Anregung des allgemeinen Interesses an der sorgfältigsten Verfolgung derartiger Fälle in der Praxis hier gesagt sein.

Jeder neue *anatomische* Befund, der erhältlich ist, wird natürlich von besonderem Interesse sein und sollte zur Untersuchung an bestgeeignete Stellen geleitet werden.

Wir glaubten, bisher nur *zwei* vollständige anatomische Befunde zu besitzen (je einen von *Axenfeld* und *Elschnig*). Es ist uns gelungen, zwei weitere wertvolle Befunde aus älterer Zeit noch herauszufinden, die der Vergessenheit anheimgefallen waren (je eine Beobachtung von *Hermann Pagenstecher* und *J. Michel*).

Wenn wir nun diese *vier* Befunde überblicken und alle klinischen Erfahrungen außerdem in Berücksichtigung ziehen, so ergibt sich uns ein ziemlich vollkommenes Bild der Krankheit, das natürlich in Zukunft noch in manchen Punkten zu ergänzen sein wird. Aber schon jetzt fügen sich viele, früher unvermittelt dastehende und seltsam anmutende klinische Beobachtungen (z. B. *prä*retinale Blutungen, partielle zentrale Netzhaut*abhebungen* u. a.) nunmehr zwanglos in das allmählich klar vor unseren Augen entstehende große Krankheitsbild der „*Scheibenförmigen Entartung der Netzhautmitte*" ein.

Die anatomischen Befunde im besondern lehren uns:

Echte Geschwulstbildung, Tuberkulose und Lues scheiden als Ursachen aus (Lues war aber in der *Vor*geschichte einiger Kranker!).

Die *Haupt*veränderungen wurden in der *Netzhaut* selbst gefunden, wobei aber anzumerken ist, daß die äußeren Netzhautschichten bis auf Reste zugrundegegangen waren, also besonders das Neuro- und das Pigmentepithel. Auch die Körner- und Ganglienzellen waren stark, aber doch in minderem Maße beschädigt.

Der Ausfall an normalem Netzhautgewebe war durch derbfaseriges Bindegewebe ersetzt, mit dem die atrophische Netzhaut *fest* verwachsen, die Chorioidea (insbesondere nach *J. Michels* Feststellung, S. 8) nur *locker* verbunden schien. Diese neugebildete Bindegewebsschicht, die wie eine *Schwarte* aussah, war aber stark verdickt, so daß sie als

ein Gewebe eigener Art zwischen Chorioidea und Netzhaut *eingeschoben* erschien.

Michel fand dieses Gewebe an dem *einen* Auge seiner doppelseitig erkrankten Patientin auch mit *Knorpel*zellen durchsetzt.

Axenfeld wies in seinem Falle *Knochen*lamellen darin nach.

Pagenstecher und *Elschnig* haben etwas Derartiges noch nicht gefunden. Ihnen lagen wohl jüngere Krankheitsstadien vor.

Die starke Beteiligung des *Pigmentepithels der Retina* an dem Pseudotumor in der Macula ist, wie schon erwähnt wurde, von allen vier Autoren berichtet worden, die anatomische Befunde beschrieben haben.

Elschnig ist der Ansicht, daß auch das Bindegewebe der Gefäßwände daneben etwas, die Glia kaum beteiligt sein könnte. — Gefäß*thrombosen* wurden bisher nicht nachgewiesen.

Übereinstimmung herrscht ferner darüber, daß die Chorioidea irgendwie *mit*beteiligt sei, jedenfalls mit *leidet*. Sie wurde gegenüber der Norm verschmälert befunden. Daß sie nicht hauptsächlich am Krankheitsprozeß beteiligt sei, wurde darin gesehen, daß in der näheren Umgebung des macularen Krankheitsherdes die Netzhaut noch streckenweise stärker verändert erschien, während die Chorioidea dort schon wieder normal aussah.

Über Einzelheiten gehen nun die Ansichten auseinander, — soweit je *ein* Befund aus vorgeschrittenem Stadium der Krankheit dafür überhaupt maßgebend sein kann.

Michel hatte als *Ausgangs*punkt des Leidens, welches nach aller Meinung sich wesentlich in der Retina selbst, beziehungsweise in einer *zwischen* Retina und Chorioidea neugebildeten Gewebsschicht abspielt, noch die *Lamina elastica chorioideae* angesehen, weil sie über den Bereich des Krankheitsherdes hinaus in seinem Falle an beiden Augen noch krankhaft verändert erschien.

Diese Auffassung ist nicht mehr diskutierbar. Die Lamina elastica kann nach unserer heutigen Anschauung *nicht* Ausgangspunkt von Bindegewebs-, Knorpel- oder Knochenneubildung sein.

Elschnig sah den *Ausgangspunkt* der Krankheit in der *Netzhaut* selbst. Er fand die Lamina elastica auch völlig intakt.

Axenfeld sah dagegen die Lamina elastica an einzelnen Stellen undeutlich gezeichnet. Die Choriokapillaris war in diesem Bereich unregelmäßig oder sie fehlte auch. An einzelnen Stellen bogen jedenfalls anscheinend *neu*gebildete Gefäßchen von der Chorioidea in die Retina ein. *Axenfeld* nahm daher eine gewisse Beteiligung der Chorioidea am speziellen Krankheitsvorgang an.

Pagenstecher fand in seinem Falle, daß die *Chorioidea* im Krankheitsherd stellenweise in dichtem Bindegewebe *aufgegangen* und mit der atrophischen *Retina* verwachsen war.

Wir halten die Beteiligung der *Chorioidea* für einen *sekundären* Vorgang, der einem *primär* in der *Retina* einsetzenden Krankheitsprozeß folgt.

Noch einen anderen Befund verdanken wir *J. Michel*, der im Lichte des späteren anatomischen Befundes von *Elschnig* und unserer klinischen Beobachtungen ein neues eminentes Interesse gewinnt. *Michel* fand die innere Netzhautoberfläche „*arkadenartig*" über dem Rest der atrophischen Retina und der damit verwachsenen neugebildeten Bindegewebsschicht ausgespannt, zweifellos infolge lokaler Verwachsungen an mehreren Stellen. Schon *Michel* sagte: Hier muß intra vitam partielle Netzhautabhebung mit Flüssigkeitserguß stattgehabt haben.

Elschnig hat das auch anatomisch bestätigt, das heißt, er hat einen Erguß eiweißartiger Flüssigkeit an einzelnen Stellen in oder nahe der Macula unter abgehobener Netzhaut nachgewiesen. *Elschnig* fand auch vielfache Fältelungen der M. limitans interna.

Schon *Pagenstecher* hatte dasselbe gefunden. In einem seiner Bilder (Abbildung 8) sehen wir es sogar in enormer Ausdehnung. Man wird mit Recht einwenden können, daß das anatomische Präparat *Pagenstechers* wohl nicht pfleglich behandelt war, und daß dadurch unnatürliche Schrumpfungen eingetreten sein könnten. Aber das Grundbild wird dadurch nur etwas verschoben, in der Hauptsache wird die Darstellung immerhin zutreffend sein.

Elschnig hat noch etwas anderes nachgewiesen: Er fand, daß die bindegewebige Neubildung stellenweise die Netzhautoberfläche durchsetzte und sich zwischen diese *und* die M. limitans *interna* einschob.

Er sah die *Limitans interna* sogar gelegentlich *durchbrochen* und sah feine Netzhautgefäße in den Glaskörper hineinziehen. Mit dieser Beobachtung ist, wie schon erwähnt wurde, die *anatomische* Grundlage für die von uns auch *ophthalmoskopisch* gesehenen zarten *prä*retinalen Blutungen gegeben.

Für eigentliche „Entzündung" ist von keinem der Autoren eine anatomisch sichere Unterlage gefunden worden.

Elschnig wollte seinen Fall in die Gruppe der *chronisch-entzündlich degenerativen* Veränderungen an der Netzhaut eingegliedert wissen.

Wir glauben, alle unsere Fälle den *rein degenerativen* Erkrankungen der Netzhaut zurechnen zu müssen, um das *Wesentliche* damit möglichst klar hervorzuheben. Einige Zweifelpunkte mögen bleiben.

Mehr ist in kurzer Zusammenfassung der Hauptergebnisse aus den vorliegenden anatomischen Befunden hier wohl nicht zu sagen.

Das anatomische Bild der Krankheit ist in allen Hauptzügen klar. Es wird sich vermutlich in Zukunft nur noch in Einzelheiten ändern.

Wenn wir nun auch die den acht Fällen beigegebenen *Abbildungen* noch einmal durchblättern, so fällt schon hierbei, insbesondere bei *Fall III, Abbildung 13*, die äußere Ähnlichkeit des Krankheitsbildes in gewisser Phase mit einer anderen Krankheit auf: der sogenannten *Retinitis circinata. Ernst Fuchs*[1]) hat in 1893 dieses Leiden als erster genau umrissen und ihm den jetzigen Namen gegeben — auf Grund der Beobachtung von elf Fällen in 7½ Jahren klinischer Tätigkeit in *Wien*. Es handelt sich also auch bei dieser Krankheit um ein seltenes Leiden, das meist bei Personen im höheren Alter, selten schon im vierten Lebensjahrzehnt gesehen wurde.

Das Wesentliche im ophthalmoskopischen Bilde sah *Fuchs* in einer Erkrankung der Macula, welche in gewisser Entfernung von einer Zone weißer Flecken umkreist wird, also in einem „*Macula*flecken" und in einem „Flecken*gürtel*".

Fuchs beschrieb die Krankheit in 1893 in der Hauptsache wie folgt:

---

[1]) *E. Fuchs Retinitis circinata.* A. v. Graefes Arch. f. Ophthalm. 1893. 39,3. S. 229.

Der Maculaflecken war nur in dem frischesten Falle (Fall 1 bei *Fuchs)* ganz klein und *scharf* begrenzt, sonst von einem Umfange, welcher die Größe der Sehnervenscheibe übertraf, oft um ein Mehrfaches.

Größere Maculaflecken waren meist *unscharf* begrenzt. Die Retina erschien im erkrankten Bezirk bald zart, bald stärker getrübt, so daß sie eine *graue* oder *gelbe* Farbe annahm. Die Trübung des Netzhautgewebes hatte *hinter* den Retinalgefäßen ihren Sitz, denn diese zogen über den Maculafleck unverschleiert hinweg.

In *schweren* Fällen war auch eine *Verdickung* der Netzhaut vorhanden, die aus der geringeren Refraktion an dieser Stelle erweisbar wurde. Kleine Blutaustritte kamen innerhalb der Maculaflecken vor; Pigmente nur in älteren Fällen.

Der Flecken*gürtel*, nach dem die Krankheit ihren Namen erhielt: „*Retinitis circinata*", umgibt den Maculafleck, *bleibt von ihm aber stets durch eine Zone verhältnismäßig wenig veränderten Netzhautgewebes getrennt.* — Die Lage des Gürtels zur Sehnervenscheibe ist verschieden. In der Regel zieht der Fleckengürtel an der äußeren Seite derselben vorbei. Selten schließt er die Papille ein. Dann kommt die Sehnervenscheibe in einen Ausschnitt des *Ringes* zu liegen (der immer die Macula umkreist!).

Der Fleckengürtel ist fast immer unvollständig, d. h. durch Lücken unterbrochen. Diese Unterbrechungen liegen meist nasal und temporal, so daß Halbbögen des Fleckengürtels zustandekommen.

In frischeren Fällen ist der Fleckengürtel nur durch Bruchstücke angedeutet. Der Gürtel bildet im übrigen nach den Beobachtungen von *Fuchs* keinen Kreis, sondern eine liegende Ellipse.

Dieser Fleckengürtel liegt im Raume zwischen den temporalen Gefäßbögen, zuweilen *mit*, oft aber auch *ohne* ersichtliche Beziehungen zu den hier verlaufenden großen Gefäßen der Retina. Denn der Gürtel bleibt öfter räumlich von diesen Gefäßen getrennt. Wenn die Flecken aber streckenweise größeren Gefäßen entlang verlaufen und die bekannten baumförmigen oder gelappten Figuren bilden, so sind innigere Beziehungen der Blutgefäße zu den weißen Flecken nicht zu verkennen.

Die weißen Flecken konfluieren oft, treten vielleicht zuweilen schon als größere Plaques von vornherein auf. Sie sind öfter prominent, liegen aber immer hinter den ophthalmoskopisch sichtbaren Netzhautgefäßen. *Diese Gefäße ließen in bezug auf Wandung und Kaliber nur ganz selten Veränderungen erkennen.* Punktförmige, aber auch größere Blutungen wurden beobachtet.

Die Zone zwischen *Macula*fleck und Flecken*gürtel* erschien *anfänglich normal.* Bei weiter gediehenen Fällen war aber bei aufmerksamer Betrachtung auch im Bereich dieser Zone eine zarte weißfleckige Trübung der Retina zu erkennen. — Der Glaskörper dieser Augen blieb klar, die Papille erschien normal, nur gelegentlich ein wenig hyperämisch.

Der Verlauf war chronisch. Zuweilen blieben Maculafleck und Fleckengürtel Jahre hindurch ziemlich unverändert bestehen. In anderen Fällen kam

es zur Rückbildung der Exsudate oder auch zu mächtigen *Verdickungen* der Netzhaut. Einmal ist von *Fuchs* fast volle Rückbildung des Fleckengürtels gesehen worden, desgleichen Verschwinden des Maculafleckes.

In einem anderen Falle waren nach zwei Jahren die Infiltrationen der Netzhaut zwar auch fast völlig zurückgebildet; es waren aber bedeutende *Pigment*veränderungen verblieben, welche vom Pigmentepithel der Netzhaut ihren Ausgang genommen hatten. Dieses war zerstört, zum Teil auch in die Netzhaut eingewandert. Im früheren Krankheitsbezirk (Macula *und* Fleckenring!) *fehlte* das Pigmentepithel fast völlig, so daß die Aderhaut mit ihren Gefäßen frei lag. Im Bereich des ehemaligen Maculaflecks und in dessen Umgebung lag schwarzes Pigment, das stellenweise die Netzhautgefäße überdeckte.

In noch anderen Fällen kam es zu mächtiger *Verdickung* der Retina. In Fall X von *E. Fuchs* (den er selbst als *atypisch* bezeichnete), war die *Maculagegend von einer unregelmäßigen grauweißen Masse eingenommen, welche wie Bindegewebe aussah. Sie war prominent. — Ähnliche grauweiße Massen traten in anderen Fällen auch an die Stelle des Fleckengürtels.* — Diese hatten die Ringform beibehalten, waren aber nicht mehr aus Fleckchen zusammengesetzt. Auch sie *erhoben* sich deutlich über das sonstige Niveau des Fundus. Eine gewisse Zusammenziehung des Fleckengürtels auf etwas kleineren Raum war erkennbar.

Ältere Fälle zeigten ausgedehnte Blutextravasate. Eine direkte Entstehung des Fleckengürtels *aus* Blutungen nimmt *Fuchs* aber *nicht* an (entgegen der bekannten Auffassung *de Weckers*). Die aus Blutflecken gelegentlich entstehenden weißen Fleckchen sind anderer Art.

Die *Sehschärfe* verfiel anscheinend allmählich. Metamorphopsie, Hemeralopie, Nyktalopie wurden nicht angegeben; Photopsien einmal. *Zentrales Skotom* war nachweisbar. Es bestand starke Herabsetzung der zentralen Sehschärfe, die in älteren Fällen bis auf Erkennen von Fingern in nächster Nähe des Auges gesunken war. Diese Sehschwäche blieb dauernd bestehen. Die Außengrenzen des Gesichtsfeldes verhielten sich annähernd normal.

Anatomische Befunde standen *Fuchs* noch nicht zur Verfügung. Er war also bezüglich der Ätiologie und des genaueren Sitzes der Veränderungen auf Vermutungen angewiesen, die er auf S. 263—266 seiner jetzt klassisch gewordenen, auch mit farbigen Bildern ausgestatteten Mitteilung erörtert.

Die Krankheit trat öfter *doppel*seitig auf. Schon hierdurch war auf eine *tiefere* Ursache hingewiesen.

Auch die differentialdiagnostisch in Betracht kommenden Krankheiten wurden von *E. Fuchs* damals besprochen.

Gegen *Goldziehers* Mitteilungen wandte *Fuchs* ein, daß dieser in 1887 das *Frei*bleiben der Macula lutea betont habe.

Goldzieher selbst hat das als ein Mißverständnis bezeichnet und in einer späteren Arbeit (1897) erläutert, daß er das Krankheitsbild so, wie *Fuchs* es beschrieb, gesehen und geschildert habe, d. h. *mit* Erkrankung der Macula, von der nur der gefäßlose Teil, die *Fovea* centralis, freibleibe. —

Auf die Literatur über Retinitis circinata *nach* Fuchs in ihrer *Gesamtheit* soll hier nicht eingegangen werden. Diese Literatur, insbesondere auch die uns schwerer zugänglichen Publikationen des Auslandes, wenigstens die bis zum Jahre 1913 erschienenen, sind in der Arbeit von *Heinricy* und *Harms* (siehe unten) in übersichtlicher Zusammenstellung zu finden.

Hier wird nur auf einzelne Mitteilungen Bezug genommen werden.

Schon *Fuchs* hatte unter seinen Fällen einige *atypische* beschrieben. Er war selbst im Zweifel darüber, ob sie der Retinitis circinata zuzurechnen seien, z. B. die Fälle X und VI in seiner Mitteilung (Fall *Feuereisen* und Fall *Rattai*). Auf Grund unserer jetzigen Erfahrungen wird die Frage zu stellen sein, ob diese Krankheitsformen nicht besser der hier beschriebenen „*scheibenförmigen*" *Degeneration der Netzhautmitte* einzugliedern wären.

In *Fall X* z. B. sah *Fuchs* an Stelle eines Flecken*gürtels* einen aus einer einheitlichen Masse bestehenden *kompakten* grauen Begrenzungs*ring*, der prominent erschien. Innerhalb desselben, also einschließlich der Maculagegend, erschien die Netzhaut „*abgelöst und wie in einem Rahmen ausgespannt*" (l. c. S. 250).

Sehr seltsame Formen der *Retinitis circinata*, die das von *E. Fuchs* umrissene klinische Bild erheblich variieren würden, *wenn* sie als *echte* Fälle von Retinitis circinata anzuerkennen sind, haben *Heinricy* und *Harms*[1]) unter Fall II und IV ihrer Publikation aus 1913 beschrieben und abgebildet.

In einem Falle handelte es sich um einen Flecken„gürtel" von *Rhombus*form *um* den Maculaherd, im zweiten Falle um einen Maculaherd und *mehrere* Fleckenringe, die aber, zur Zeit der Beobachtung wenigstens, nicht die *Macula* umkreisten, sondern an verschiedenen *anderen*, ganz ungewöhnlichen Stellen lagen.

Sehr beachtenswert ist auch das Bild zu *Fall VII* bei *Heinricy* und *Harms* (Beobachtung von Dr. *Cauer*, Stettin). Leider ist die dazu ge-

[1]) *O. Heinricy* und *Cl. Harms, Klinische Beiträge zur Degeneratio circinata retinae (Ret. circinata Fuchs) mit besonderer Berücksichtigung der atypischen Formen des Krankheitsbildes. A. von Graefes Arch. f. Ophthalm.* 1913. Bd. 86, 3. S. 514.

gebene Krankengeschichte nur unvollkommen. Man vergleiche das Bild mit dem später noch zu erwähnenden Falle *Mac Mullen*.

Die Mitteilung von *Heinricy* und *Harms* bringt also interessante klinische Beobachtungen, die aber unseres Erachtens in mancher Hinsicht noch der Deutung und Auswertung bedürfen. Vorläufig bleibt es ungewiß, ob alle dort beschriebenen Fälle wirklich der Retinitis circinata zuzurechnen sind.

In demselben Jahre (1913) erschien noch eine Mitteilung von *E. Bachstez*[1]) aus der *Wiener* Klinik (Professor *Dimmer*). Auch dieser Fall bleibt vorläufig zweifelhaft.

Daß *van der Hoeve* in 1915 dem Gedanken Raum gab, man sollte die *Retinitis circinata* der *Retinitis exsudativa Coats* „im *weiteren* Sinne" subsummieren, das heißt einer *senilen* Form, die *Coats* selbst noch nicht ausgearbeitet habe, ist bereits erwähnt (S. 32).

In gewissem Gegensatz hierzu ist nach einer Mitteilung aus 1922 *Clausen*[2]) der Meinung, daß man auch die Krankheitsfälle von *Retinitis exsudativa Coats* bei *jugendlichen* Personen kaum noch von der *Retinitis circinata*, aber auch nicht von der *Angiomatosis retinae* scharf trennen könne, da Übergangsformen sich fänden.

Die klinische Definition der *Retinitis circinata* von *Ernst Fuchs*, die uns so fest begründet erschien, und der auch *Th. Leber* in seiner Darstellung der *Krankheiten der Netzhaut* in 1916 (l. c.) nichts wesentlich Neues hinzufügte, ist also in Gefahr.

Sie ist neuerdings wieder in den Fluß der Meinungen gekommen, und es ist zu vermuten, daß die Frage nicht zur Ruhe kommen wird, bis eine befriedigende Antwort auf die Zweifelfragen gegeben werden kann.

Die hier noch folgenden Mitteilungen sollen einen Beitrag zu diesen Fragen liefern.

---

[1]) *E. Bachstez, Ein Fall von atypischer Retinitis circinata. Klin. Monatsbl. f. Augenheilkunde.* Bd. 51. 1913. 2. S. 232.

[2]) *Clausen,* Übergänge von *Retinitis circinata* zu *Retinitis exsudativa (Coats)* mit Demonstrationen. Vortrag in der Vereinigung der Augenärzte der Provinz Sachsen usw. Sitzung vom 19. Nov. 1922. Referat in: *Klin. Monatsbl. f. Augenheilkunde.* 1923. Bd. 69 (Dezember). S. 844 und *Zentralbl. f. d. ges. Ophth.* 1923. Bd. X. H. 6. S. 315.

„Scheibenförmige Entartung der Netzhautmitte“ und „Retinitis circinata“.

Fall IX.

Y., 36 jähriger Mann, war früher immer gesund und hatte scharfe Augen. Sechs Jahre vor Beginn der *Augen*krankheit infizierte er sich *luetisch* (extragenital?). Es erfolgte sorgfältige Behandlung der Krankheit. Die Behandlung wurde nach zwei Jahren durch eine Kur in *Aachen* abgeschlossen. In der Folge merkte er nichts mehr von der Krankheit. Seit zwei Monaten wurde aber zunehmende Sehverschlechterung des linken Auges beobachtet. Im März 1902 stellte Y. sich daher in der Klinik (Univ. Augenklinik *Königsberg)* vor.

Allgemeiner Körperbefund: Kräftiger, blühend und gesund aussehender Mann. Klinisch wurden keine Zeichen für Syphilis gefunden (interner, dermatologischer und Hals-Facharzt). Der Urin enthielt nur einmal eine Spur Eiweiß, doch keine Zylinder. Ein Herzfehler war nicht nachzuweisen.

Augenbefund im *April 1902:*

Rechtes Auge in allen Teilen normal. Visus = 5/5.

Linkes Auge: äußerlich entzündungs- und reizfrei. Medien klar.

Fundus: Sehnervenscheibe in der äußeren Hälfte vielleicht etwas lebhafter gefärbt, sonst normal, auch gut begrenzt. Schmaler Skleral- und Chorioidalring angedeutet. Die Ursprünge der großen Arterien auf der Sehnervenscheibe sind weiß umscheidet (aber *nur* im Bereich der Papille, nicht im weiteren Verlauf!). Dieselbe Erscheinung an einer großen Vene.

Die *Regio macularis (Abbildung 35)* ist von einem annähernd dreieckigen, intensiv weißen *Krankheitsherd* eingenommen (Flächenausdehnung etwa 2 ½ P.-D).

Diese im oberen Teil gleichmäßig weiße Masse (wie Zuckerguß!) löst sich nach den Grenzlinien zu in weiße „Spritzer“ auf, die ihrerseits noch eine Zusammensetzung aus feineren weißen Punkttrübungen erkennen lassen. An einer Stelle schiebt sich eine Zone grauweißer Pünktchen dazwischen ein. — Sämtliche zur Macula strebenden Retinalgefäße ziehen ohne erkennbare Niveauunterschiede über den Krankheitsherd hinweg.

Die Fovea centralis ist nicht sichtbar, muß innerhalb des Herdes liegen. Gelegentlich wird die rote Chorioidea spärlich zwischen den weißen Flecken sichtbar. Sie erscheint dann normal.

Der große weiße maculare Herd mit seinen Ausläufern ist aber nur ein *Teil* einer Gruppe von gleichartigen kleineren weißen Herden, die mehr peripher, doch in der Zone zwischen den großen temporalen Gefäßen gelegen sind und im ganzen ein Oval (aber keinen ganz geschlossenen Ring) bilden. Die Anordnung ist die bekannte wie bei *Retinitis circinata.*

Der ganze Netzhautbezirk *innerhalb* des Fleckengürtels hat einen dunklen, nach grau-rot schattierenden Unterton und markiert sich gegenüber dem helleren normalen Fundus *außerhalb* des Fleckengürtels als krankhaft verändert. In diesem Krankheitsbezirk sind auch punkt- und streifenförmige Hämorrhagien

sichtbar, die in der Retina gelegen und relativ frisch sein dürften. Einzelne stehen senkrecht zur Verlaufsrichtung von Gefäßen, zu denen sie Beziehung

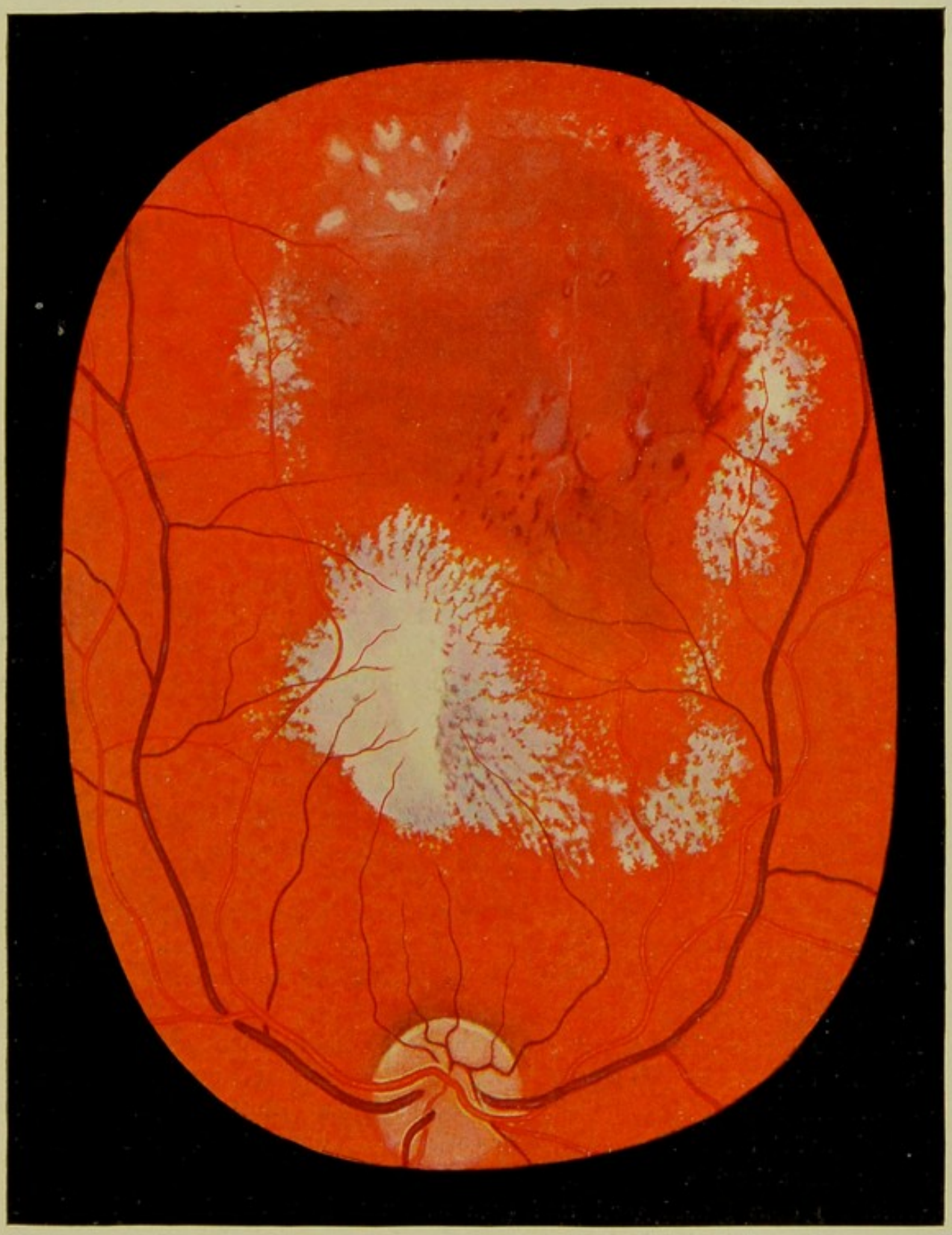

Abb. 35. Fall IX. L. Auge. 36 jähr. Mann. Erkrankung der Netzhautmitte nach Art der *Retinitis circinata.*

zu haben scheinen. Andere liegen abseits von sichtbaren Gefäßen. Einige kleine stärker blaugraue Bezirke markieren sich außerdem *in* dieser Zone, werden teilweise von Blutstreifen umfaßt.

Die farbige *Abbildung 35* gibt wohl den Befund gut wieder.

Nach *drei* Monaten *(im Juni 1902)* wurde die Sehnervenscheibe unverändert befunden. Der große *maculare* Herd war etwa gleichgroß geblieben, erschien aber nunmehr gleichmäßig *schneeweiß* und kristallglänzend. Es *fehlten* also jetzt die früher gesehenen grauen Stellen *im* Herd. Die kleineren weißen Flecke, welche temporal sich anschlossen und das Oval bildeten, waren noch vorhanden und vielleicht etwas größer geworden. Eine rosenkranzförmige Blutung um ein paramaculares Gefäß, die früher gesehen war, schien noch in Resten erkennbar. Ausgestreute kristallglänzende weiße Pünktchen schienen in *diaphaner* Netzhaut zu liegen.

Nach *sechs* Monaten (im September 1902) war an den beschriebenen Krankheitsherden eine wesentliche Veränderung im objektiven Befund kaum erkennbar. — *Peripher* am Fundus, also außerhalb des erwähnten Krankheitsbezirkes sind damals jedoch einige unbedeutende chorioidale Herde beobachtet worden. Sie erschienen gelblich und zeigten etwas Pigment.

Visus linken Auges = 5/35. Großes *zentrales Skotom*, doch normale Außengrenzen des Gesichtsfeldes.

Die Behandlung war neben anderen Maßnahmen auch eine antiluetische. Ein erkennbarer Erfolg war dadurch *nicht* zu erreichen. Das *rechte* Auge blieb normal.

Nach *vierzehn* Monaten (im Mai 1903) bestand am linken Auge der in der farbigen *Abbildung 36* wiedergegebene Befund, d. h. die Papille erschien normal gefärbt, und das Kaliber der Gefäße auf der Sehnervenscheibe war regelrecht. Die Umscheidungen bestanden noch. Wesentlich verändert erschien der *maculare* Herd, der sich *jetzt* als wesentlich verkleinerter, scharf abgegrenzter *bläulich-grauer*, in der Form etwa *dreieckiger* Herd präsentierte, der tief in der Retina gelegen zu sein schien. Die Retinalgefäße zogen darüber hinweg. In den Netzhautschichten *über* dem Herd war eine große Anzahl kleinster glitzernder kristallähnlicher *Ringe* und *Punkte* sichtbar geworden, die in *verschiedenen* Ebenen der Retina lagen.

Der früher temporalwärts anschließende ovale *weiße* Flecken*gürtel* war in *dieser* Form *verschwunden*. Dafür war jetzt ein etwa hufeisenförmiger weißer Bezirk — zum Teil an *anderer* Stelle als im April 1902! — *neu* entstanden, wie *Abbildung 36* es zeigt.

Innerhalb dieses „Hufeisens“ sah man die Netzhaut leicht getrübt, ferner Blutungen; diese zum Teil entlang von Gefäßen. Ferner waren neue graue, mehr verschwommene Herde im Zusammenhang mit Blutflecken erkennbar. Der Fleckengürtel war also *gewandert*. Desgleichen der von ihm *umschlossene* kranke Netzhautbezirk.

Zwischen dem Maculaherd *und* dem neuen weißen „Hufeisen“ lag jetzt eine etwa 1 P.-D. breite Netzhautzone, die aber auch *nicht ganz intakt* war. (Auch hier außerdem glitzernde Ringe und Pünktchen.)

Die Netzhaut um die Papille herum war nicht ganz diaphan.

Die übrigen Blutgefäße zeigten keine erkennbaren Abweichungen.

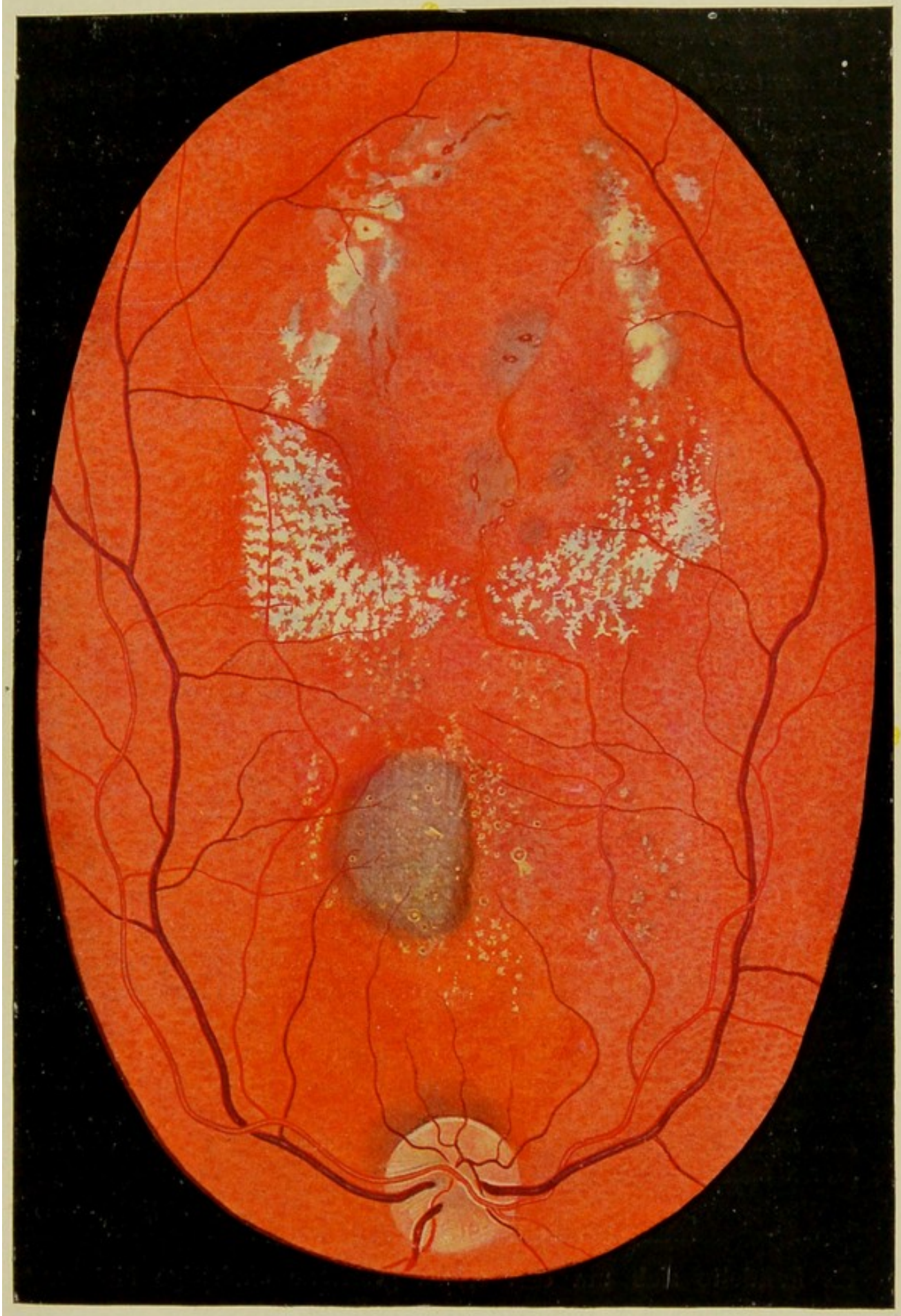

Abbildung 36. Fall IX. L. Auge. Vierzehn Monate später.

Visus linken Auges = 5/25.

Das rechte Auge war *gesund* geblieben.

Im *Juni 1925,* also *23 Jahre (!) nach Beginn der Krankheit,* ist nochmalige Untersuchung des Patienten möglich geworden.

Befund vom Juni 1925 (von Prof. Dr. *Birch-Hirschfeld-Königsberg* mitgeteilt). (Gekürzt!) Hierzu *Abbildung 37:*

Kräftiger, gesund aussehender, jetzt 59 jähriger Mann, der körperliches Wohlbefinden angibt.

Linkes Auge: Medien klar. Iris und Pupille ohne Besonderheiten.

Fundus: In der Maculagegend lag ein *großer weißer, unregelmäßiger, scharf begrenzter Herd in der Netzhaut* mit zentraler Pigmenteinlagerung *(alt). Frische* Herde waren an einem Aste der Arteria temporalis inf. nachzuweisen, der weiß eingescheidet war und neben sich mehrere grauweiße, unscharf begrenzte Herde und feine Blutungen in der Netzhaut erkennen ließ. Die *Sehnervenscheibe* erschien scharf begrenzt, in der temporalen Hälfte blaß. — Peripher waren mehrere rundliche, scharf begrenzte, nach dem Ergebnis der Untersuchung mit *Gullstrands* Augenspiegel im Bereich der *Aderhaut* liegenden Herdchen nachzuweisen. Daneben einzelne, der Netzhaut angehörige helle Stippchen und vereinzelte Pigmentherde.

Visus linken Auges = 6/60 mit sphär. + 2 D. Zentrales, nicht genau abgrenzbares *Skotom.* Peripheres Gesichtsfeld frei.

Rechtes Auge normal, insbesondere am Fundus. Visus = 5/5.

Die im *Juni 1925* gemalte *Abbildung 37* ergibt das Nähere. Beachtenswert erscheint an dem Bilde:

Über den Bereich des zentralen macularen Herdes hinaus erscheint der Fundus in einem, im ganzen etwa viereckigen Bezirk *entfärbt.* Die allerfeinsten weiteren dort vorhandenen Veränderungen sind im Bilde schwer wiederzugeben gewesen. Man wird aber nicht fehlgehen, wenn man eine Entartung der Netzhaut, speziell ein Zugrundegehen des Pigmentepithels der Retina als vorliegend annimmt. Eine wesentliche Verdickung der Membran ist nicht sichtbar.

Die punkt- und kleinfleckförmigen *Blutungen* im Bereiche der Art. temporalis inferior sind, wie uns mitgeteilt wurde, zum Teil erst im Juni 1925 *frisch* entstanden, in den Tagen, welche zur Beobachtung des Kranken und zur Vollendung des Bildes erforderlich waren.

Einige der in jenem Bezirk festgestellten unscharfen weißen Krankheitsherdchen bestanden jedoch schon länger, aber allem Anschein nach noch nicht *sehr* lange.

Das erwähnte Gefäß, die Arteria temporalis inferior, befand sich also nach 23 Jahren immer noch in einem gewissen Krankheitszustande.

Zusammenfassung von Fall IX.

Es handelte sich um eine frisch gesehene *ein*seitige Netzhauterkrankung nach Art der *Retinitis circinata* bei einem 36 jährigen

Manne, der vor sechs Jahren eine schwere *Lues* durchgemacht hatte, zu jener Zeit aber körperlich gesund erschien.

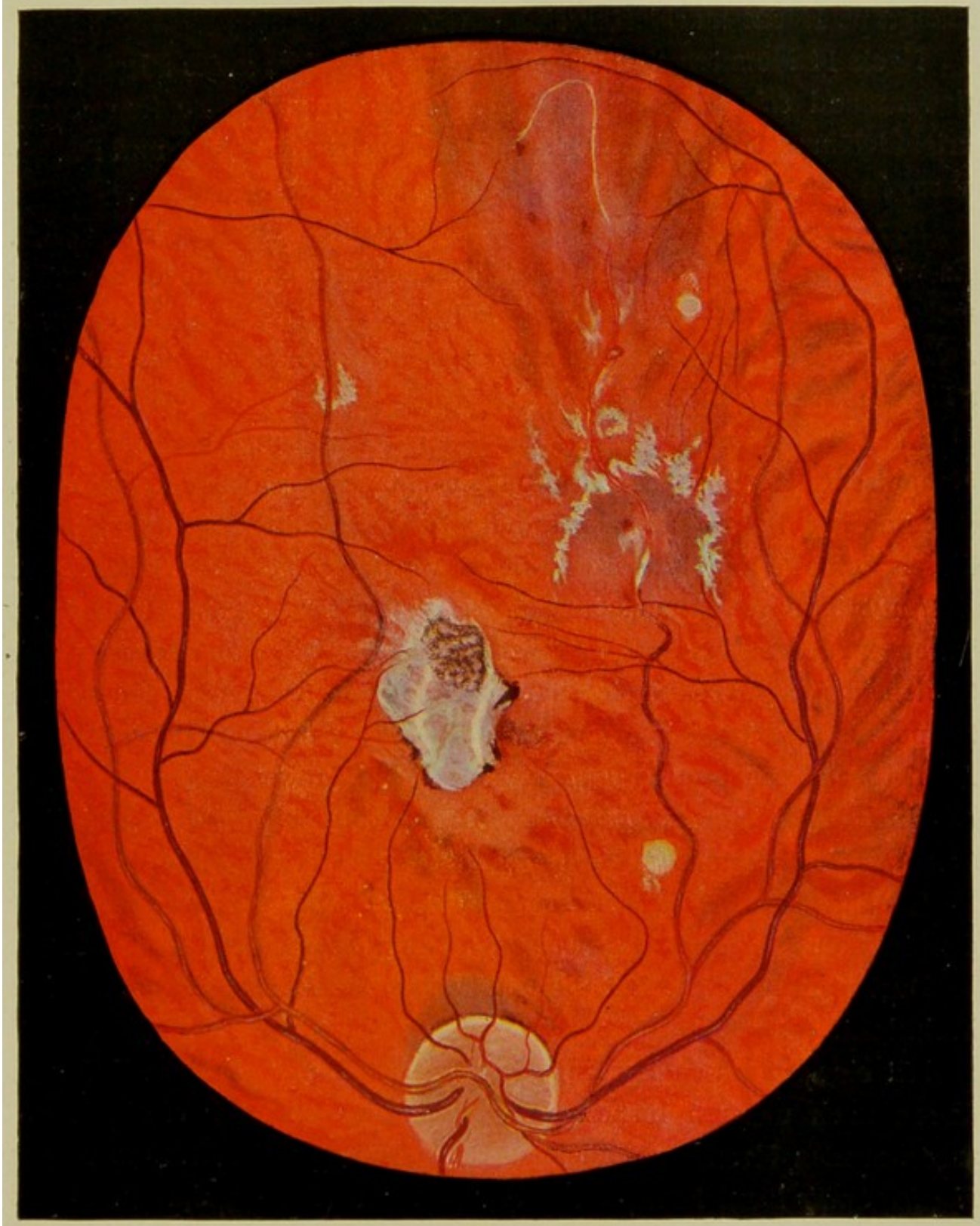

Abbildung 37. Fall IX. L. Auge. Nach 23 Jahren.

Das Aussehen der krankhaften Veränderungen an der Netzhaut ergibt sich aus *Abbildung 35.* Der in diesem Falle zunächst schnee-

weiße maculare Fleck war in den Fleckengürtel *einbezogen*. Der *ganze* vom Flecken*ring* eingeschlossene Netzhautbezirk war aber *auch* erweislich *krank*. Er erschien *trüb graurot*. Blutungsflecke und distinktere blaugraue Herde markierten sich darin.

Nach 14 Monaten war der prominente *maculare weiße* Fleck etwas flacher und *schiefergrau* geworden. In der Ebene über ihm waren kristallglänzende Degenerationsprodukte (gelbweiße Ringe und Pünktchen) in der klar erscheinenden Netzhaut sichtbar geworden.

Der *umgebende* Flecken*ring* war in der alten Form *verschwunden*. Es war ein zum Teil *neuer* weißer Fleckengürtel entstanden, der nunmehr aber *abseits* vom Maculafleck lag *(Abbildung 36). Auch innerhalb dieses Fleckengürtels war wiederum die ganze eingeschlossene Zone trüb graurot oder in anderer Weise krank.* —

Nach *23 Jahren* (!), *Abb. 37*, lag ein großer weißer, scharf begrenzter atrophischer Herd mit einigen Pigmenteinlagerungen in der Netzhaut, Maculagegend, noch vor. Der Fundus in der unmittelbaren Umgebung dieser Veränderung war in einem etwa *vier*eckigen Bezirk entfärbt.

Außerhalb der Macula, aber *innerhalb* der temporalen Gefäßbögen, waren außerdem *unscharf* begrenzte weiße Herdchen an verschiedenen Stellen in der Netzhaut sichtbar, insbesondere im Gebiet der Arteria temporalis *inferior*. Diese mußten als *frische* Herde gedeutet werden. Auch frische Netzhaut*blutungen* waren hier nachweisbar.

Der Krankheitsprozeß war an der Arteria temporalis inferior noch nicht zum Abschluß gekommen. Der periphere Fundus war normal geblieben.

Die Diagnose *Retinitis circinata* wurde trotz des jugendlichen Alters des Kranken auf Grund des erhobenen Befundes ohne Bedenken gestellt.

Durch antiluetische Behandlung wurde der Krankheitsprozeß *nicht* beeinflußt. —

Mit einer gewissen Berechtigung könnte man, nach dem Befunde, diesen nach unseren bisherigen Normen der *Retinitis circinata* zuzurechnenden Krankheitsfall auch als *scheibenförmige Erkrankung der Netzhautmitte* bezeichnen — auf Grund von *Gefäß*erkrankung und mit der *Folge* von Entartungsvorgängen im Netzhautgewebe des *maculaven* Bezirkes und in seiner nächsten Umgebung.

Fall X.

Frau Caroline L., 76 Jahre alt, war innerlich nie ernstlich krank gewesen. Vor 20 Jahren hatte die Patientin ernstere Augenkrankheit durchgemacht, die aber geheilt wurde *(Iritis* aus damals nicht zu klärender Ursache). Dreimal hat die Kranke Fehlgeburten gehabt. Zwei Kinder erwuchsen, leben und sollen gesund sein.

Jetzt bestehen nur gewisse Altersbeschwerden.

Die Kranke wurde am 10. 3. 1902 von San.-Rat Dr. *Ulrich,* Augenarzt in *Königsberg,* der Universitäts-Augenklinik zur Mitbeobachtung zugewiesen mit folgendem Befund:

„Die Kranke hat eine interessante *Maculaaffektion* auf dem *linken* Auge. Die erste Vorstellung erfolgte am 18. 9. 1901. *Damals erschien die Macula gesund.* Visus linken Auges war = 5/24. In Leseweite mit sphär. + 2,5 D wurde feinster Schriftdruck gelesen (Schriftproben *Nieden* 1).

Die zweite Vorstellung erfolgte am 2. 2. 1902 wegen *akut* aufgetretener Sehstörung. Visus linken Auges damals = Fingererkennen auf 2½ m. Zentrale Verdunkelung für sämtliche Farben. In der Regio macularis, temporal von der Fovea, bestanden damals weiße Flecken. Diese haben sich im Laufe der letzten Wochen allmählich vermehrt. Dadurch hat sich das jetzige Bild ausgebildet. Der Urin ist wiederholt auf Albumen, Formelemente usw. untersucht worden. Das Resultat war stets negativ."

Die farbige *Abbildung 38* gibt den ophthalmoskopischen Zustand am *Fundus linken Auges* aus Mitte März 1902 wieder.

Augenbefund. Linkes Auge (Mitte *März 1902): Abbildung 38.*

Auge äußerlich entzündungs- und reizfrei. Medien diaphan. Sehnervenscheibe dem Alter entsprechend, eher etwas lebhafter gefärbt, gut begrenzt. Einzelne Arterienstämme sind auf der Papille leicht umscheidet (aber nicht im weiteren Verlauf!). Sonst bieten die Gefäße am Fundus im allgemeinen nichts Besonderes (mit Ausnahme einiger noch zu erwähnender Abweichungen im macularen Bezirk). Man hatte nur den Eindruck, daß die Venen verhältnismäßig enger waren, als zu erwarten war.

Die Gegend der Macula erschien matt, d. h. glanzlos und nicht vollkommen diaphan. Es liegt hier „wie ein Hauch" über der Retina. Infolgedessen ist auch die Konturierung der hier verlaufenden Gefäße unscharf. Die Gegend der Fovea centralis ist nicht markiert.

In einem weiten Bogen um die Macula (temporal) ist ein fast zu ¾ geschlossener, nach der Papille zu offener, kristallglänzender „*Ring*" vorhanden, der, wie es scheint, konzentrisch zur Macula angeordnet ist. Der „Ring" ist temporal am breitesten (½—¾ P.-D.), wird nach der Papille zu allmählich schmäler. Er besteht aus gelben bzw. weißen Punkten und kleineren Flecken, die wohl durch Zusammenfließen von „Punkten" entstanden sind. Einzelheiten wie im Bilde. Sowohl nach außen als nach innen vom „Ring" springen einzelne Punktkonglomerate aus der Bogenlinie heraus. Auch in der eigentlichen Macula

sieht man einige weiße Pünktchen. Dieselben erscheinen hier mattgelb, sind auch nur in der unteren Hälfte der Macula etwas zahlreicher.

Alle erwähnten Einlagerungen in der Netzhaut müssen in ihren äußeren Schichten gelegen sein, denn sämtliche macularen Gefäßchen ziehen darüber hinweg. Man sieht andererseits auch nie eine Auflagerung von weißen Punkten *auf* den Gefäßen.

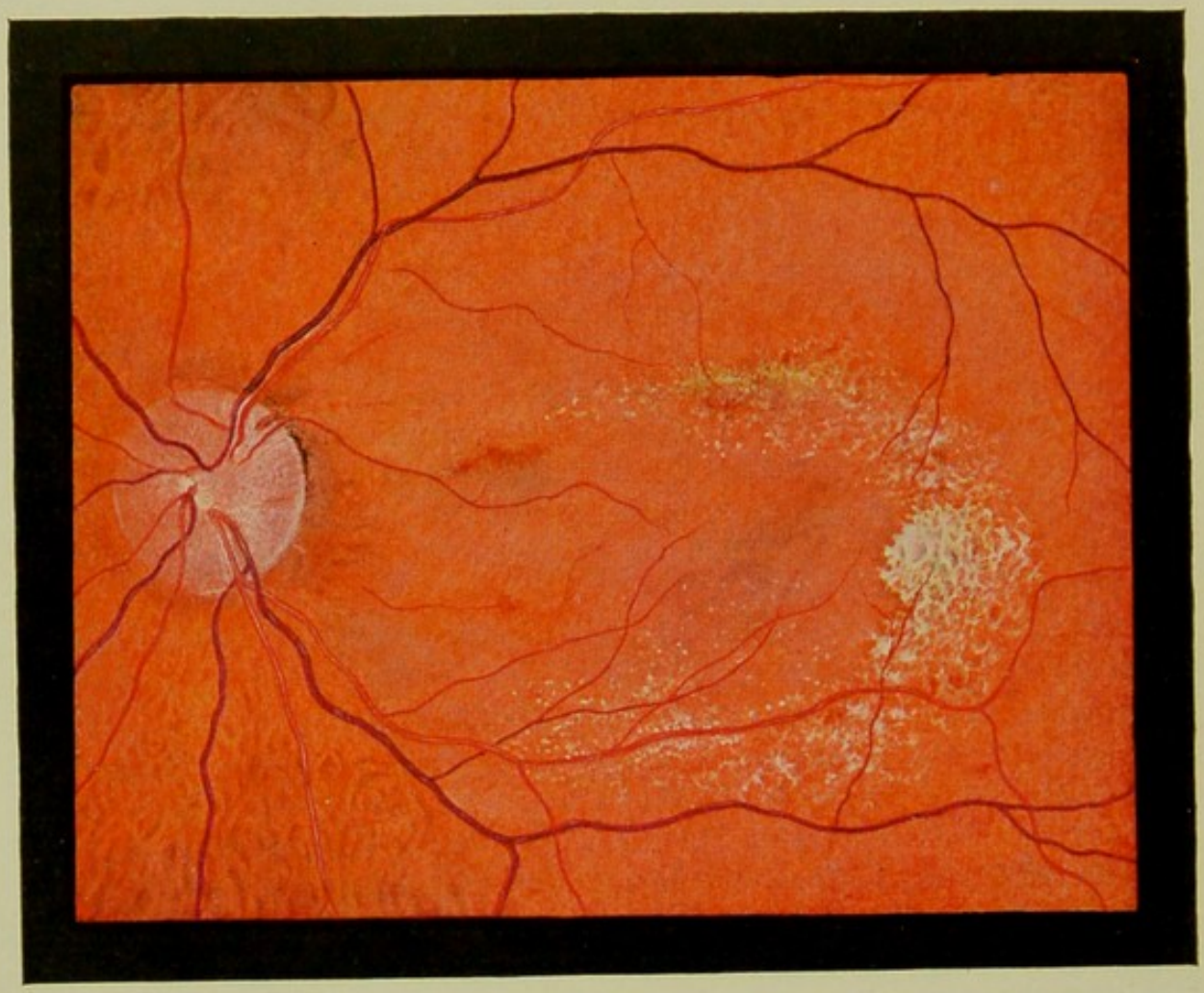

Abbildung 38. Fall X. L. Auge. 76 jähr. Frau. Erkrankung der Netzhautmitte nach Art der *Retinitis circinata.* — Kein typischer „Macula-Fleck“.

Hämorrhagien waren nur vereinzelt sichtbar. Eine ganz unbedeutende Blutung bestand am oberen äußeren Rande der Papille, dort eine kleinste Vene überlagernd. Ferner eine langgezogene, aber nicht sehr markierte Blutung um einen Ast der Vena macularis superior. Beide Blutungen waren retinal.

Der Fundus um die Papille erschien getäfelt und normal. Im *macularen,* krankhaft veränderten Bezirk (siehe unten) blieben die Chorioidalgefäße unsichtbar. Temporal von den beschriebenen weißgelben Ringen waren Andeutungen von Chorioidalgefäßen erst in gewissem Abstande sichtbar, etwa um 1 P.-D. entfernt.

Drei Monate später (im Juni 1902) war am *linken* Auge der in *Abbildung 39* wiedergegebene Zustand am Fundus vorhanden, d. h. es bestand nunmehr ausgesprochener das Bild einer *Retinitis circinata.*

Der *Fleckengürtel um* die Macula war *breiter,* massiger und heller weiß geworden. Isolierte Punkte und Fleckchen, diese kreidiggelb, zum Teil in netzartiger Anordnung, waren nur noch spärlich darin sichtbar. Im allgemeinen erschien die krankhafte Masse des Ringes jetzt fast *homogen.* Kleine Blutflecke

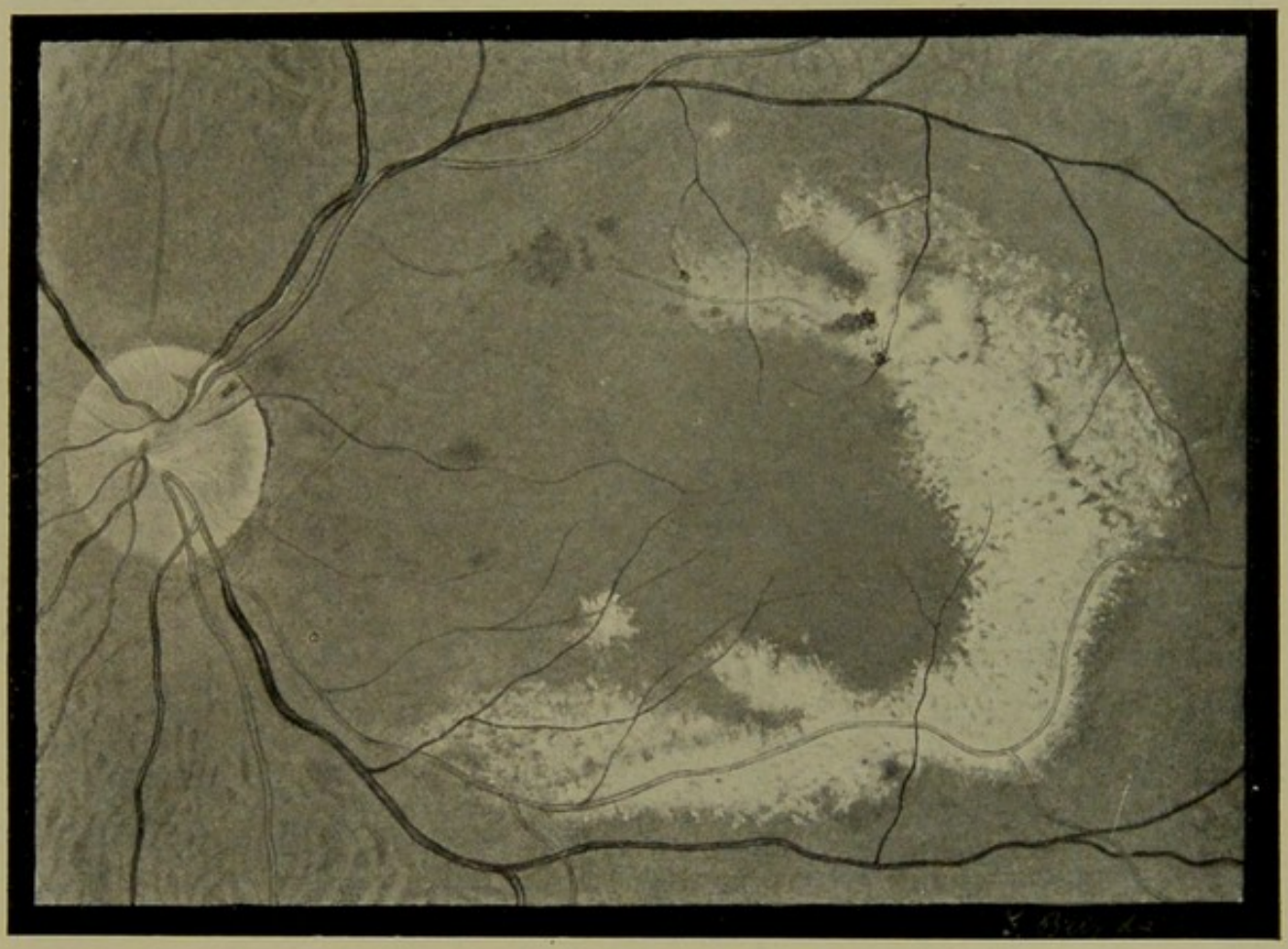

Abbildung 39. Fall X. L. Auge. Drei Monate später.

markierten sich darin. Spärliche Pigmentstriche umgrenzten an einzelnen Stellen. Die räumliche Lage zur Papille war kaum verändert. Der ganze Bezirk der innersten *Macula* erschien gelb-graurot gefärbt, opak, frei von Pigmenten. Man hatte fast den Eindruck, als befinde sich hier an der Oberfläche der Retina, die einen matten Glanz aufwies, eine *zarte Gewebsbildung, welche unregelmäßig wolkig den zentralen Teil der Macula deckte.* Die Undeutlichkeit nahm peripher noch etwas zu, so daß die Endäste der macularen Gefäße unsichtbar wurden. Leider besitzen wir kein farbiges Bild, welches den damaligen Zustand an der Netzhaut naturgetreu illustriert. Die schwarze Abbildung 39 und die Beschreibung werden aber den Befund zur Genüge kennzeichnen.

Visus linken Auges = Fingererkennen auf knapp 4 m. In Leseweite wurde nur noch gröbster Schriftdruck gelesen (Schriftproben Nieden 12).

Es existiert noch ein *letzter* Befund vom *linken* Auge aus März 1903, also neun Monate später und 1½ Jahre nach Krankheits*beginn*, den wir in diesem frisch gesehenen Falle ziemlich genau abschätzen konnten.

Das Bild in der *Macula* und am Flecken*ring* war damals nicht *wesentlich*

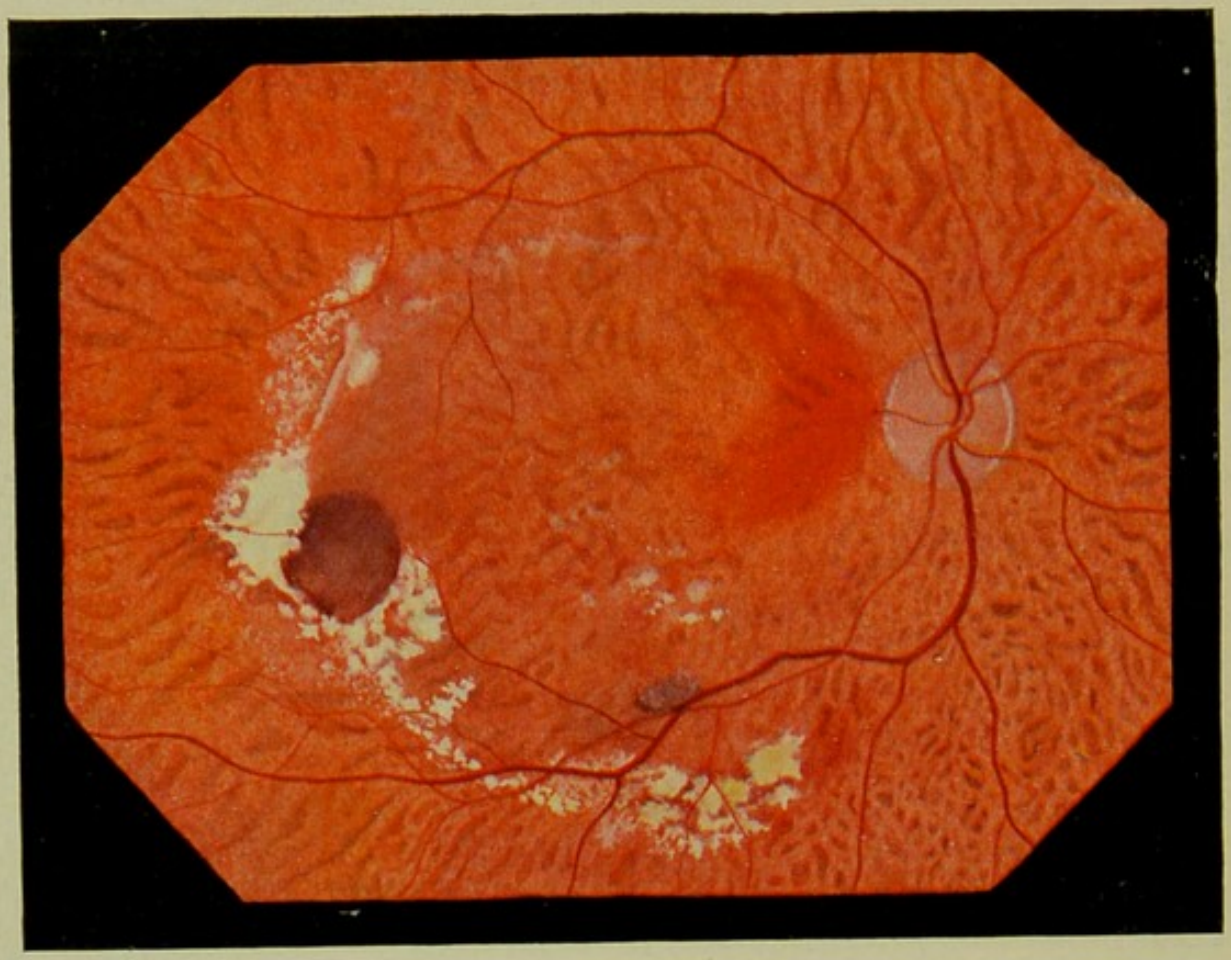

Abbildung 40. Fall X. R. Auge. Erkrankung der Netzhautmitte nach Art der *Retinitis circinata*-Blutung in der Macula-Gegend. — Kein typischer Macula-„Fleck“.

verändert. Als *neue* Erscheinung ist nur eine „haubenförmige“, perimaculäre Blutung von beträchtlicher Ausdehnung (über 1½ P.-D. in der Fläche an der breitesten Stelle) gesehen worden, die *retinal* war, aber unter den Netzhautgefäßen lag.

Ein „*Maculafleck*“, wie wir ihn nach *Fuchs* bei der *typischen Retinitis circinata* erwarten, war bis dahin jedenfalls noch nicht zur Ausbildung gekommen, doch die erwähnten andersartigen Veränderungen.

Die Diagnose *Retinitis circinata* wurde aber gestellt. —

Auch das *rechte* Auge der Patientin ist, zeitlich *nach* dem Beginn des Leidens auf dem *linken* Auge, in *gleichartiger* Weise erkrankt.

Wir besitzen zwei farbige Bilder von dem Krankheitszustand an diesem Auge, *Abbildung 40* vom 5. 2. 1903 und *Abbildung 41* vom 29. 4. 1903. Die Bilder sprechen für sich.

Es bestand also: ein weißer Fleckenhalbring wie bei *Retinitis circinata. Darin* im *ersten* Bilde *(Abbildung 40)* eine große halbkuglige Blutung. Außerdem beachte man: die große halbmondförmige dünne, hellrote, flächenhafte Blutung, die temporal an der Papille beginnt und die Macula teilweise *mit*

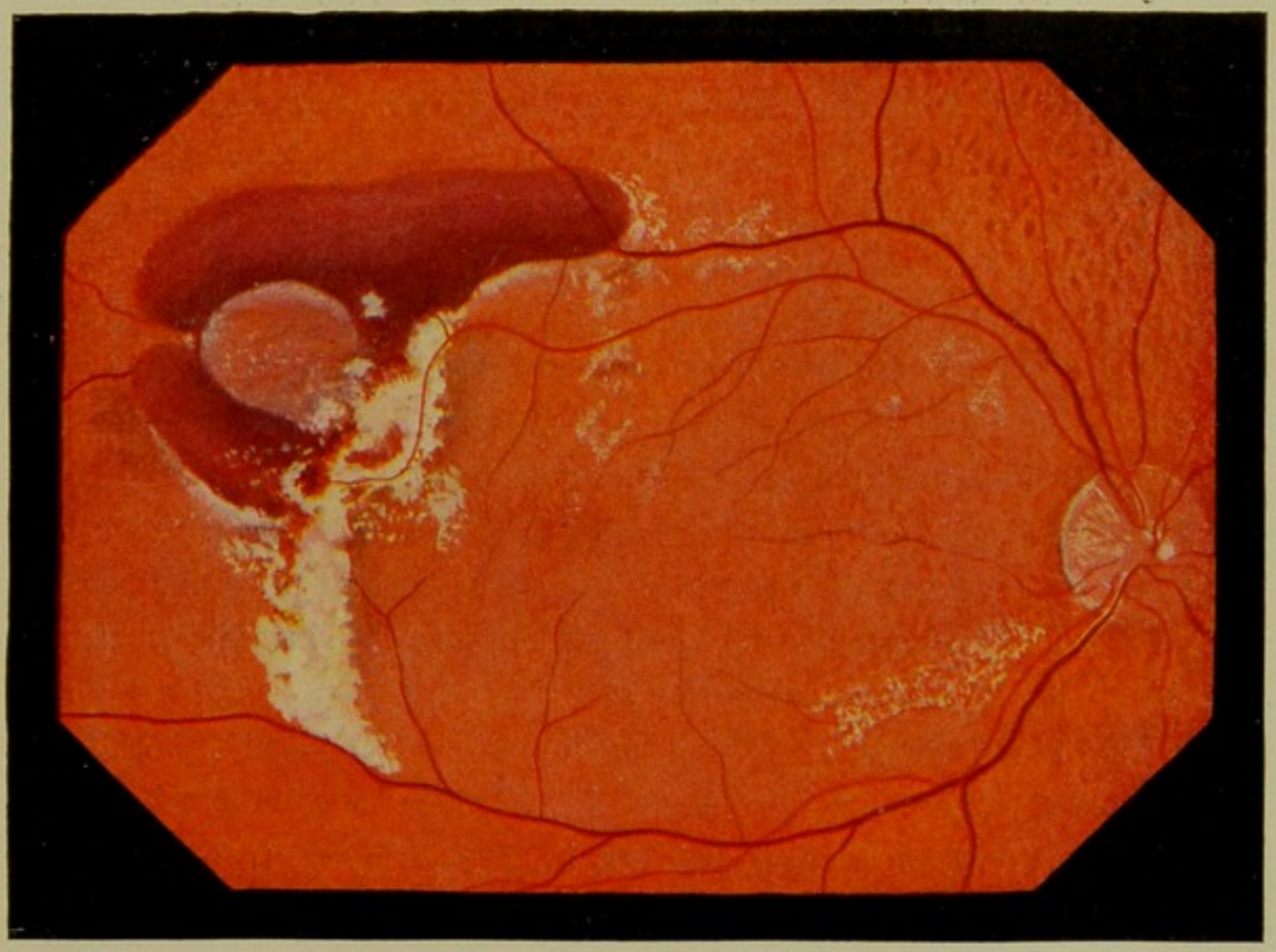

Abbildung 41. Fall X. R. Auge. Etwa drei Monate später.

einnimmt. Die Blutung ist als *retinale* angesehen worden. Die *Regio macularis* war trübe. In der Umgebung einige grauweise Flecke, ferner Reste kleinerer Blutungen. *Kein* ausgesprochener Macula„*herd*“, aber Macula zweifellos *erkrankt.* Bemerkenswert ist auch das Aussehen der Chorioidea, die überall abnorm deutlich, nur im makularen Bezirk undeutlich erkennbar ist.

Ein *weiteres* Bild ist am 20. 4. 1903, also 2½ Monate später gemalt *(Abb. 41)*. Man beachte die große Blutung, die den Fleckengürtel teilweise verdeckt und über den die Gefäße der Retina, soweit sie nicht überdeckt sind, mit leichter bogiger Abbiegung hinwegziehen. Der maculare Bezirk war inzwischen ausgesprochen trübe, „opak“ geworden. Die früher hier vorhandene Blutung war *aufgesogen.* Netzförmige weiße Fleckenbezirke zeigten sich jetzt auch nahe der Papille.

Visus rechten Auges = Fingererkennen auf etwa 3—4 m. Man beachte auch die Chorioidea. Innerhalb der temporalen Gefäßbögen, also im Krankheitsbezirk, ist sie *nicht* sichtbar; ober- und unterhalb der Papille dagegen abnorm deutlich.

Über das weitere Schicksal der Augen und die Lebensdauer der Kranken ist leider nichts bekannt geworden.

Zusammenfassung von Fall X.

Bei einer nach der Vorgeschichte auf frühere Lues immerhin etwas verdächtigen 76 jährigen Frau wurde, zunächst an *einem* Auge, das Auftreten eines *weißen Fleckengürtels* wie bei *Retinitis circinata* gesehen. Ein „*Maculafleck*", wie wir ihn bei diesem Leiden nach den Bildern von *E. Fuchs* zu sehen gewohnt sind (vgl. auch unseren *Fall IX*, S. 115), lag bei der Kranken *nicht* vor. Die *Region der innersten Macula*, an welche der Fleckengürtel sehr nahe herantrat, war aber offenbar *krank* (trüb graurot und andere Veränderungen. *Abbildung 38*).

Die Krankheit hatte mit einer Störung des *zentralen* Sehens *begonnen*. Zunächst hatte ein sehr erfahrener Augenarzt aber nur herabgesetzte Sehschärfe, doch noch keinen objektiven Krankheitsbefund am Fundus des Auges feststellen können.

Erst als die Sehstörung sich nach einigen Monaten „plötzlich" wiederholte, wurden „weiße Flecke" in der Macularegion gesehen.

Die *maculare*, später deutlicher in Erscheinung tretende Veränderung muß nach der Art des Krankheitsbeginnes als *wesentlich* im Krankheitsbilde angesprochen werden.

Ein prominenter oder sonst stärker markierter „*Maculafleck*" kam auch später nicht zustande (Beobachtungszeit 1½ Jahre). Es dominierte im ophthalmoskopischen Bilde der weiße Fleckengürtel.

Die Diagnose wurde auf *Retinitis circinata* gestellt.

Man hätte in diesem Falle aber auch mit einer gewissen Berechtigung von einer „*scheibenförmigen Erkrankung der Netzhautmitte*" sprechen können, wenn man den weißen, in diesem Falle sehr breiten und einen Teil der Macularegion mit einnehmendem Fleckenring *und* den von ihm eingeschlossenen kranken Teil der innersten Makula als *Ganzes* betrachten wollte.

Am *zweiten* Auge, das zeitlich später in *gleichartiger* Weise erkrankte, wurde gesehen: Der *macularen* Veränderung ging hier eine *umfangreiche, halbmondförmig gestaltete retinale Blutung voraus*, wie *Abbildung 40* es zeigt.

Im Flecken*gürtel* markierten sich an diesem Auge größere halbkugelige Blutungsflecke, die den weißen Fleckenring streckenweise etwas verdeckten.

Dieser „Ring" war aber gewiß nicht aus „*Blut*" entstanden, das nachweislich meist schnell aufgesogen wurde, sondern Ausdruck einer besonderen Schädigung der Netzhaut in einem ringförmigen Bezirk infolge Erkrankung lokaler, diesen Bereich ernährender Retinalgefäße.

Das *Primäre* in diesem Falle war eine Affektion der *innersten* Macula.

Wenn man den Fall als der *Retinitis circinata* zugehörig erachtet, so stellt er, jedenfalls am ersterkrankten Auge, das früheste überhaupt je gesehene Stadium dieser Krankheit dar.

Zu Beginn des Leidens mußte in Anbetracht der angeblich „plötzlich" aufgetretenen Sehstörung auch an einen Gefäßverschluß gedacht werden. Objektiv ist das aber nicht erweisbar gewesen.

Von diesen beiden, aus der Zahl unserer Beobachtungen über *Retinitis circinata* ausgewählten Fällen stellt jeder uns wohl ein besonders bemerkenswertes Bild vor Augen.

In *Fall IX* (36 jähriger Mann) war also das *typische* Symptombild „*Maculafleck*" und „*Fleckenring*" vorhanden. Der Maculafleck, der in den Ring in diesem Falle, wie es öfters beobachtet ist, *einbezogen*, aber — als Seltenheit — zunächst *schneeweiß* war, wurde später, doch wohl unter Mitwirkung von Veränderungen im *Pigment*epithel der Netzhaut, *schiefergrau*.

Im *Fall X* (76 jährige Frau) war ein solcher Maculafleck nicht vorhanden. Es bestanden hier aber variable Veränderungen anderer Art. Es muß als wenig wahrscheinlich erachtet werden, daß in diesem bezüglich des ersterkrankten Auges durch 1 ½ Jahre beobachteten Falle später noch ein „Maculafleck" in der typischen Form sich herausgebildet haben sollte.

In *beiden* Fällen, in denen beachtlicher Weise *Lues* als besonderes gefäßschädigendes Moment vorausgegangen, und der Ablauf der Krankheit zur Höhe der Entwicklung ein auffällig *schneller* war, ließ sich aber erkennen, daß der *ganze* vom weißen Fleckenring eingeschlossene maculare Netzhautbezirk *krank* war. Unsere Bilder demonstrieren das Nähere in anschaulicher Weise.

Als der weiße Fleckengürtel in Fall IX seine Lage *veränderte*, war in dem neuen, von ihm umschlossenen Netzhautbezirk wieder die *ganze* Fläche offensichtlich krank *(Abbildung 36*, S. 117*)*.

Wir haben die Frage, ob auf der Grundlage der von *Fuchs* gegebenen Krankheitsdefinition unsere Fälle als der *Retinitis circinata* zugehörig zu bezeichnen seien, bejaht, Fall IX als *typische*, Fall X als *atypische* Form angesehen.

Auch *E. Fuchs* war in Schwierigkeiten, wie das Leiden abzugrenzen sei. Seine Diskussion mit *Goldzieher* bewegt sich auf dieser Linie.

Anatomische Befunde, die größere Klarheit vielleicht hätten bringen können, sind auch in der Folge nicht mitgeteilt.

Wenn man die Darstellung der *Retinitis circinata* bei *Th. Leber* aus 1916, also fast 25 Jahre nach *E. Fuchs*' erster Beschreibung studiert, so ergibt sich, daß wir in der schärferen Erfassung des Krankheitsbildes kaum vorwärts gekommen sind.

Die von *Leber* [1]) wiedergegebene Abbildung eines Falles von *Hartridge* [2]) aus 1896 erinnert in etwas an unseren Fall III *(Abbildung 13*, S. 55), der tumorähnlich sich entwickelte; die ebenfalls dort wiedergegebene Abbildung eines Falles von *E. C. Fischer* [3]) an unseren *Fall II (Abbildung 10*, S. 45).

Wenn man alle diese Bilder überschaut und in Beziehung zu unseren gesamten jetzigen Erfahrungen setzt, so ergibt sich zwingend der Gedankengang, daß zwischen gewissen Fällen der *Retinitis circinata*

---

[1]) *Th. Leber.* In: „Die Krankheiten der Netzhaut.“ *Handbuch der ges. Augenheilkunde von Graefe-Saemisch.* 1916. 2. Aufl. VII. Bd. A. 2. Hälfte. S. 1242. „*Die Retinitis circinata. Degeneratio retinae circinata.*“

[2]) *Hartridge, Case of Retinitis circinata. Ophthalm. Soc. Tr. XVI.* p. 90. Taf. V.

[3]) *Fischer, E. C., Retinitis circinata. Ophth. Soc. Tr. XVIII.* p. 167. Taf. IV.

(Fuchs) und dem von uns geschilderten Krankheitsbilde der „*scheibenförmigen Erkrankung der Netzhautmitte*“ nähere Beziehungen bestehen müssen, die bisher nicht voll gewürdigt werden konnten.

Dieser Eindruck wird noch verstärkt, wenn man sich in der Literatur nach weiteren Beobachtungen Anderer und *guten* Abbildungen derartiger Fälle aus neuer Zeit umsieht.

Es sei hier das nach einer Lichtbildaufnahme reproduzierte Bild der Mitteilung von *Mac Mullen*, „*Case of retinitis circinata*“, aus 1911

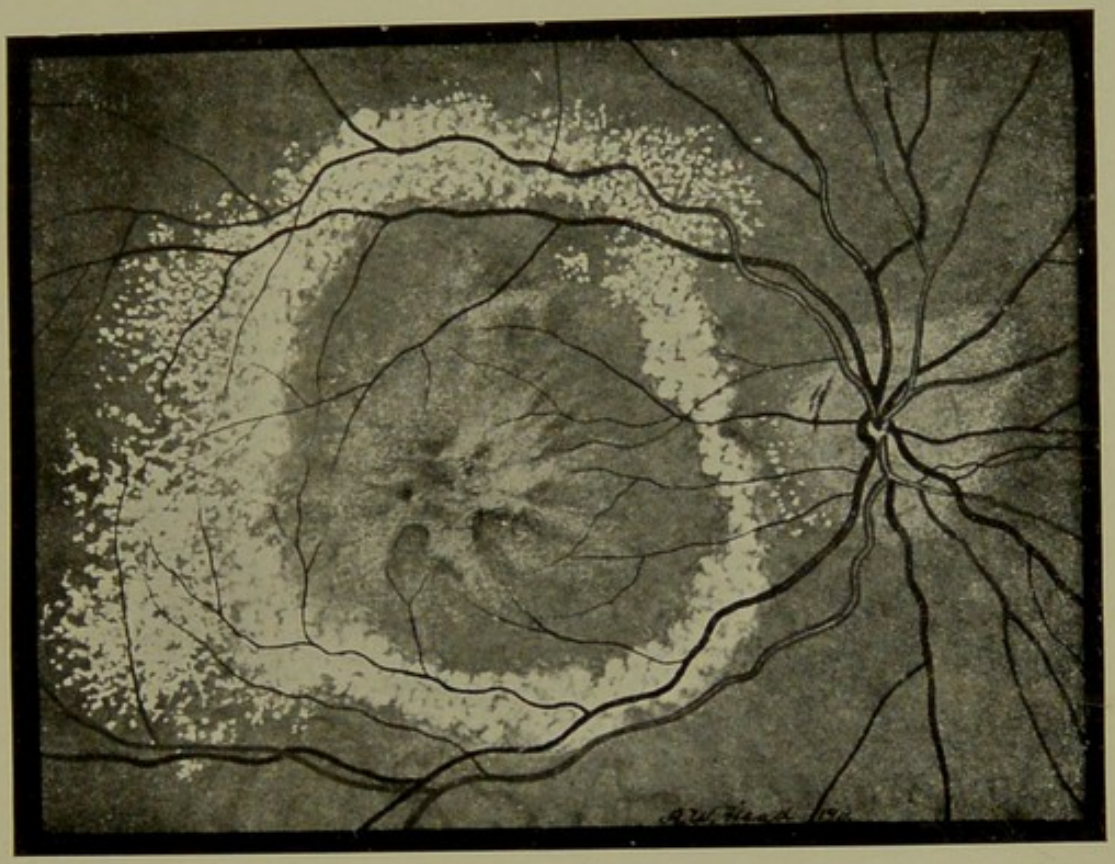

Abbildung 42. Nach *Mac Mullen.* (l. c.)

wiedergegeben (Tafel XXV zu S. 266 der *Transactions of the ophthalm. society of the united Kingdom*), das im Original zweifellos von Künstlerhand gemalt wurde.

Mac Mullen[1]) gibt dem Bilde die folgende knappe, hier noch etwas gekürzte Beschreibung bei:

68 jährige Frau wurde im Mai 1911 im königlichen *Westminster-Augenhospital* gesehen. Sie klagte über allmähliches Nachlassen des Sehens seit

[1]) *Mac Mullen, Case of retinitis circinata. Transact. of the ophthalm. soc. the united Kingdom.* 1911. Vol. XXXI. Tafel XXV zu p. 266.

3—4 Jahren. Im letzten Jahre waren öfter „fliegende Sterne“ vor beiden Augen gesehen.

Status praesens: Rechtes Auge: Handbewegungen; linkes Auge = 6/30, mit sphär. + 2 D = 6/12.

Rechtes Auge: Großes zentrales, relatives Skotom. Pupillen ohne Besonderheiten. T = beiderseits normal.

Fundus: Am rechten Auge hat der Augenhintergrund in der Maculagegend ein auffällig graues Aussehen, zeigt auch unregelmäßige Pigmente. Diese zentrale, veränderte Partie umgibt ein nicht ganz gleichmäßig breiter, aber *vollständiger* Ring, der aus kleinen weißen Flecken („dots“) besteht, von denen ein großer Teil konfluiert ist. Die Flecke scheinen nicht erhaben zu sein. Sie liegen *unter* den Retinalgefäßen. Der *Ring* ist außen am breitesten, innen am schmalsten. Nach oben erstreckt sich der Ring bis zur Art. temp. superior, unten erreicht er nicht ganz die Art. temp. inferior. An einigen Stellen finden sich Pigmentpunkte neben und zwischen den weißen Flecken. — Bei der ersten Untersuchung waren keine retinalen Blutungen in der Umgebung des Ringes erkennbar. Später wurden ausgedehnte retinale Hämorrhagien gesehen, besonders nasal. Diese Blutungen schienen den tieferen Schichten der Retina anzugehören.

Am linken Auge war eine Trübung der Netzhaut in der macularen Region festzustellen. Auch irreguläre Pigmente zeigten sich dort. Einige Chorioidalgefäße waren sklerosiert.

Zwischen der Macula und der Papille lagen einige blasse, runde Flecke. Sie bildeten aber am *linken* Auge *keinen* die Macula umgebenden Ring.

Die allgemeine Gesundheit der Kranken war gut. Kein Nierenleiden. Gefäßsystem für das Alter verhältnismäßig gut.

Die Hauptpunkte des Interesses an dem Falle sah der Autor in: *dem Vorhandensein eines kompletten Ringes von weißen Flecken und in dem Auftreten von zahlreichen retinalen Blutungen, die einen Monat zuvor noch nicht nachweisbar gewesen waren.* —

Dem „*Maculafleck*“, der in diesem Falle eine etwa „*spinnenartige*“ Figur bildet, hat *Mac Mullen* hiernach *keine* besondere Beschreibung gewidmet.

Nach den Mitteilungen von *E. Fuchs* in seinem Falle X aus 1893 (*atypische* Form der *Retinitis circinata*) und nach unseren jetzigen anatomischen Kenntnissen (Befund von *J. Michel* l. c.) sowie auf Grund unserer neu mitgeteilten *klinischen* Beobachtungen werden wir in der „*riffigen*“ Maculafigur bei *Mac Mullen* wohl die Zeichen von Netzhautablösung bzw. von danach entstandenen Verwachsungslinien zu erkennen glauben.

Es fällt bei Durchsicht der Literatur, auch der deutschen, allgemein auf, daß *nach E. Fuchs* bei Beschreibung von eigenartigen *Retinitis*

circinata-Fällen wesentlich immer der Flecken*gürtel*, seine Lage und Eigenheiten ausführlich beschrieben wurden, die *Macula*-Veränderung aber nur nebenher erwähnt ist, z. B. auch in der letzten umfangreichen Mitteilung zu dem Thema von *Heinricy* und *Harms* (siehe oben).

Es entsteht die Frage, ob die Affektion des Netzhaut*zentrums* im engeren Sinne, der „*Maculafleck*“ von *Fuchs* und die oft unscheinbaren Veränderungen in der Zone *zwischen* „Fleck“ und „Ring“ im Krankheitsbilde der *Retinitis circinata* nicht zu Unrecht in den Hintergrund unseres allgemeinen Interesses getreten sind. Allem Anschein nach gebührt ihnen sogar die *größere* Bedeutung.

Genaue Verfolgung der dort sich abspielenden Krankheitsvorgänge läßt wohl noch interessante Aufschlüsse erwarten, die uns das Wesen der eigenartigen Krankheit besser als bisher erschließen dürften.

Uns will es scheinen, daß die „*Retinitis circinata*“ und die „*Scheibenförmige Erkrankung der Netzhautmitte*“ in *eine* große Krankheitsgruppe zusammengehören, deren Hauptsymptome dargestellt sind.

Gewiß stellen sie verschiedene Typen eines mehrgestaltigen, aber im Grunde *einheitlichen* Krankheitsbildes dar. *Degenerative Veränderungen in der Netzhaut als Folge von Gefäßkrankheit im makularen Ernährungsbezirk, welche in verschieden langen Zeiträumen ablaufen und im wesentlichen auf den zentralen Netzhautbezirk innerhalb der temporalen Gefäßbögen beschränkt bleiben, sind neben progressiven Gewebsbildungen variabler Art der „Retinitis circinata“ und der „Scheibenförmigen Erkrankung der Netzhautmitte“ gemeinsam.*

Wenn man die innere Verwandtschaft der beiden Krankheiten *anerkennt*, ergibt sich ohne weiteres ein besseres Verständnis für die Auffassung der *atypischen* Formen der „*Retinitis circinata*“.

Der Begriff der „*Entzündung*“ ist mit dem Wesen der beiden Krankheiten, wie wir es sehen, allerdings nicht mehr gut vereinbar.

A potiori fit denominatio! Zur Nomenklatur wäre daher noch zu sagen:

E. Fuchs hat für das von ihm beschriebene Krankheitsbild den Namen *Retinitis circinata* gewählt, der in aller Welt anerkannt und eingebürgert ist. Schon *Th. Leber* (l. c.) hat als *Neben*bezeichnung die Benennung *Degeneratio* circinata retinae gebraucht.

Sie würde unseres Erachtens den jetzigen Standpunkt unseres Wissens besser präzisieren und doch der dem Namen *Ernst Fuchs* gebührenden Verehrung Rechnung tragen. —

Die Bezeichnung „*Scheibenförmige Erkrankung der Netzhautmitte*" *(Degeneratio maculae luteae disciformis)* für die von uns auf Grund neuer Beobachtungen geschilderte Krankheitsgruppe mag etwas farblos erscheinen, hat aber auf Grund der gegebenen Erläuterungen so lange Sinn und Berechtigung für die Charakterisierung dieses scharf abgrenzbaren, mit keinem anderen Leiden der Netzhaut zu identifizierenden und daher *selbständigen* Krankheitsbildes, bis ein treffenderer Name dafür gefunden wird.

Beziehungen der beiden Krankheiten zur „*Retinitis exsudativa Coats*" ergaben sich uns *nicht*.

Auch die Bezeichnung „*Retinitis macularis senilis*", die von *belgischen* Autoren und in *Amerika* gebraucht ist, wird dem Wesen der Krankheit nicht gerecht.

Das „*Oedème vésiculaire de la macula*" *Nuëls* (vgl. S. 29) ist von dem hier beschriebenen Krankheitsbild ebenfalls getrennt zu halten, jedenfalls vorläufig.

Die Darstellung des „Ödems" der Macula, das nach unseren Erfahrungen in verschiedenen Erscheinungs- und Verlaufsformen, gelegentlich auch schon bei Personen jugendlicheren Alters vorkommt, muß einer besonderen Bearbeitung vorbehalten bleiben.
