

## **Zur Lehre vom Glaucom / von Ferdinand Arlt.**

### **Contributors**

Arlt, Ferdinand, 1812-1887.  
University College, London. Library Services

### **Publication/Creation**

Wien : Wilhelm Braumüller, 1881.

### **Persistent URL**

<https://wellcomecollection.org/works/nyvfkaq8>

### **Provider**

University College London

### **License and attribution**

This material has been provided by This material has been provided by UCL Library Services. The original may be consulted at UCL (University College London) where the originals may be consulted.

This work has been identified as being free of known restrictions under copyright law, including all related and neighbouring rights and is being made available under the Creative Commons, Public Domain Mark.

You can copy, modify, distribute and perform the work, even for commercial purposes, without asking permission.



Wellcome Collection  
183 Euston Road  
London NW1 2BE UK  
T +44 (0)20 7611 8722  
E [library@wellcomecollection.org](mailto:library@wellcomecollection.org)  
<https://wellcomecollection.org>





No. 411 D

32

260



THE INSTITUTE  
OF  
OPHTHALMOLOGY  
LONDON

EX LIBRIS



BIC 2811013601

$$\checkmark \frac{\pi}{H \cdot b.}$$

OPHTHALMOLOGY HCLG QRLT (2)

B. 1.  $\frac{2}{20}$

—



ZUR LEHRE



VOM

G L A U C O M.

VON

DR. FERDINAND ARLT

EMER. PROFESSOR DER AUGENHEILKUNDE, K. K. HOFRATH UND RITTER DES ORDENS  
DER EISERNEN KRONE.

MIT 6 TAFELN UND 12 ABBILDUNGEN IM TEXTE.

---

WIEN, 1884.

WILHELM BRAUMÜLLER

K. K. HOF- UND UNIVERSITÄTSBUCHHÄNDLER.



1670560

DEM ANDENKEN

AN

ALBRECHT VON GRAEFE

GEWIDMET.



## I. Abschnitt.

### Begriffsbestimmung. Aeltere Symptomatologie.

---

Wenn wir den Process, welcher den Erscheinungen zu Grunde liegt, die wir unter dem Namen Glaucoma zusammenfassen, näher kennen lernen wollen, so müssen wir die Krankheit bei einem und demselben und bei verschiedenen Individuen von den ersten Spuren bis zu den letzten wahrnehmbaren Erscheinungen beobachten, wir müssen die anatomischen und die functionellen Veränderungen, welche sich während des Lebens feststellen lassen, mit den Leichenbefunden in den successiven Entwicklungsphasen vergleichen und, so weit das möglich, auch Experimente an Thieren zu Hilfe nehmen, um irriger Deutung des Befundes im Leben und im Tode möglichst vorzubeugen. Die geistige Verarbeitung des auf diesen Wegen gewonnenen Materiales setzt selbstverständlich genaue Kenntniss der anatomischen und physiologischen Verhältnisse des gesunden Auges wie des ganzen Körpers und Vertrautsein mit den allgemeinen Grundsätzen der pathologischen Anatomie voraus.

Vor der Einführung des Augenspiegels in die Diagnostik konnte man das Vorhandensein des glaucomatösen Processes gemeinhin erst dann erkennen, wenn derselbe bereits zu auffallender Sehstörung (oder Erblindung) und zu gewissen eigenthümlichen Veränderungen in den vorderen Ciliargefässen, in der Iris und insbesondere zu einem grünlichen (oder rauchigen) Reflexe aus der Tiefe der starren und erweiterten Pupille geführt hatte.

Bezüglich des Zustandekommens des Symptomencomplexes, den man nach dem genannten Reflexe (dem besonders auffälligen und beachteten Symptome) Glaucoma benannte, wusste man namentlich nach Beer,<sup>1)</sup> „dass das Glaucom ziemlich häufig nicht allein als eine wahre Folgekrankheit der Augenentzündung (die er als Iritis arthritica geschildert), sondern auch zuweilen ohne alle vorhergegangene Entzündung sich einstelle“. In gleichem Sinne sprach sich Rosas<sup>2)</sup> aus. Er unterscheidet vorerst zwischen Iritis, Chorioiditis und Ophthalmitis arthritica. In seiner Schilderung der Chorioiditis und der Ophthalmitis arthritica (p. 486) erkennen wir leicht das bekannte Bild, jene Erscheinungsform des Glaucoms, welches seit Donders als Glaucoma cum inflammatione, heutzutage gewöhnlich als entzündliches Glaucom bezeichnet wird. Das Glaucom bilde sich entweder langsam oder, in Folge von Entzündung, schnell aus. Für den ersteren Verlauf wählt er den Ausdruck Glaucoma cachecticum. Dieses brauche oft Jahre lang, bevor es zur Ausbildung komme, während das Glaucom entzündlicher Abkunft meistens schon in wenig Wochen, oft Tagen, zur höchsten Ausbildung gelange. Bei weiterem Fortschreiten des kachectischen Glaucoms treten drückende Schmerzen an der Stirn auf, oft tage-, wochenlang aussetzend, die Gegenstände erscheinen nach und nach in einen immer dichterem Nebel gehüllt, bis das Sehvermögen gänzlich schwindet; die Kranken zählen helle und dunkle Tage, oft an demselben Tage helle und dunkle Stunden; die Kerzenflamme erscheint von Regenbogenfarben umgeben, die Cornea wird unreiner, die Gefässe auf der schmutzig gewordenen Sklera werden varicös, die anfangs träg bewegliche Iris wird missfarbig, gegen die Cornea gedrängt, die Pupille unbeweglich, erweitert, gegen die Winkel

---

<sup>1)</sup> Lehre von den Augenkrankheiten, Wien 1792, pag. 258, mit einer sehr instructiven Abbildung auf Taf. V, Fig. 37, und Wien 1817, II. Bd., pag. 254, mit Taf. III, Fig. 5, und I. Bd. (1813), pag. 581, mit Taf. II, Fig. 6, Taf. III, Fig. 1.

<sup>2)</sup> Handbuch der Augenheilkunde, Wien 1830, II. Bd., pag. 486 und 721.

hin, wohl auch nach oben oder unten, unregelmässig, zeigt die bekannte graugrünliche Trübung und der Augapfel wird härter als gewöhnlich. Beim höchsten Entwicklungsgrade werden die Schmerzen heftiger, doch noch immer aussetzend, es schwindet die Lichtempfindung, dagegen quälen den Kranken Lichterscheinungen, die Varicosität des Bulbus nimmt zu, im Umfange der Cornea erscheinen kropfartige Venengeschwülste, die Cornea wird bläulichgrau, die Iris varicös, der Pupillenrand nach aussen gestülpt und bisweilen so erweitert, dass man kaum noch etwas von dem Irisgewebe erblickt, der Krystallkörper erscheint gelblich graugrün und tritt endlich mit der Cornea in Berührung. — „Ist Entzündung vorausgegangen, so sind die Erscheinungen viel heftiger und gelangt das Krankheitsbild meistens in wenig Wochen, selbst Tagen zur höchsten Ausbildung.“

Noch bestimmter hat sich J. N. Fischer<sup>1)</sup> über das Entstehen von Glaucom ohne entzündliche Zufälle ausgesprochen, pag. 231: „Mehrere der Glaucome waren ohne wahrnehmbare Entzündung und ohne allen Schmerz entstanden. Die Form des Glaucoms war eine und dieselbe, es mochte durch eine äussere offenbare Entzündung oder ohne dieselbe, mit oder ohne Kopf- und Augenschmerz entstanden sein. Manchmal sah ich in meiner Privatpraxis das Glaucom ohne wahrnehmbares Allgemeinleiden und ohne örtlichen Schmerz oder Entzündung entstehen und erst nach dessen vollkommener Ausbildung heftige dumpfe oder stechend-reisende Kopf- und Augenschmerzen oder deutliche Merkmale anomaler Gicht an anderen Organen der Körpers auftreten.“ Und pag. 236: „Es sind mir mehrere Individuen bekannt, welche, seit 8 bis 15 Jahren schon glaucomatös erblindet, mit dem anderen Auge noch vollkommen sahen, ohne sich einer besonderen Cur unterzogen zu haben. Fischer kannte, wie aus dem Texte und aus den mitgetheilten Krankengeschichten hervorgeht, das Matt- und Trübsein der Cornea, das Verhalten der Iris, besonders das Verzogensein der Pupille (ohne hintere Synechien), die Lateralstaphylome der Sklera,

<sup>1)</sup> Klinischer Unterricht, Prag 1832.

die Härte des Bulbus, das Sehen von Regenbogenfarben um die Kerzenflammen, das Wechseln der Sehschärfe an verschiedenen Tagen und zu verschiedenen Stunden des Tages, endlich das salzige Aussehen der Hornhaut nach längerem Bestande bei völliger Blindheit, das Auftreten erweiterter Venen in dem nicht atrophischen Theile der Iris und den Ausgang in *Atrophia bulbi*, welche, wie schon Beer bemerkt hatte, gewöhnlich den Schmerzen in der Augengegend ein Ziel setzt.

Makenzie<sup>1)</sup> bespricht die *Iritis arthritica* ganz nach Beer und lässt aus einer Form derselben *Glaucom* hervorgehen (pag. 438). Bei Erörterung der differentiellen Diagnosis zwischen *Cataracta* und *Glaucoma* (pag. 555) hebt er zunächst die erhöhte Resistenz des Bulbus bei der glaucomatösen *Amaurosis* hervor und bemerkt, dass beim *Glaucom* oft Jahre vergehen, ohne dass eine grössere Verdunklung entsteht als diejenige, welche zuerst bemerkt worden ist, und mit geringem oder gar keinem weiteren Verluste des Sehvermögens. Indem er pag. 686 sagt, *Glaucoma* sei häufig mit arthritischer Entzündung verbunden, gibt er offenbar auch zu, dass Entzündung nicht ein nothwendiges Attribut des *Glaucoma* sei. Doch ist zu bemerken, dass er auch Fälle von *Cataracta simplex* als *Glaucoma* auffasste, wenn die Pupille den für pathognomonisch gehaltenen grünlichen Reflex darbot. Aus seiner Aufstellung von sechs Stadien des *Glaucoms*<sup>2)</sup> geht hervor, dass für ihn der eigenthümliche Reflex aus der Pupille das massgebende Kennzeichen für die Diagnosis war, und dass er daher auch bei solchem Reflexe eine Staaroperation (*Disscission* der vorderen Kapsel — wie bei dem Kranken Shaw —) für zulässig und heilsam hielt, sofern nicht zugleich Zeichen von *Amaurosis* vorhanden waren.

---

<sup>1)</sup> Praktische Abhandlung über die Krankheiten des Auges (1831), deutsch Weimar 1832.

<sup>2)</sup> *Ann. d'ocul.*, T. X, pag. 241 (vergl. *Analekten der Prager Vierteljahrschrift* 1844, Quartal 4, pag. 208, und *Traité des maladies de l'œil*, par Makenzie, IV<sup>e</sup> édition (1854) traduite par Warlomont 1856, T. II, pag. 610.

Makenzie ist übrigens der Erste, welcher angibt (Weimar 1832, pag. 686), „in manchen Fällen sei das glaucomatöse Auge noch immer empfindlich für Gegenstände, welche auf die eine oder die andere Seite des Patienten gesetzt werden, während es in keiner anderen Richtung etwas zu unterscheiden vermag“. (Einschränkung des Gesichtsfeldes.)

Sichel,<sup>1)</sup> welcher gleich Makenzie bei Stellung der Diagnosis das Hauptgewicht auf den grünlichen Reflex legt, das Wesentliche jedoch in Entzündung der Chorioidea erkennt, gibt an (V, pag. 178), dass in manchen Fällen dem Glaucom, d. i. dem eigenthümlichen grünen Reflexe aus der erweiterten, starren und fast immer ovalen Pupille einfach Amaurosis vorausgehe. „Dans le commencement, selon quelques auteurs, la pupille peut encore conserver un peu de mobilité et de regularité; elle peut ne présenter qu'un aspect terne, qu'un teinte grisâtre, qui plus tard devient verdâtre. Ceci encore, selon nous, s'applique à l'amaurose qui peut précéder le glaucôme, car tant que cette teinte verdâtre n'existe point, la maladie n'est pas encore un véritable glaucôme.“ Pag. 191: „Dans quelques cas le glaucôme succède à une simple amblyopie amaurotique ou à une amaurose déjà complète. On conçoit que la congestion ou la phlogose dans la rétine puissent précéder celle de la choroïde.“ „Dans quelques cas rares la marche est très-rapide, présentant les symptômes d'une choroidite aiguë ou sub-aiguë ou d'une *congestion oculaire foudroyante*, d'une véritable apoplexie oculaire. Dans la variété que nous avons exposée comme un *glaucôme nerveux*, il y a probablement aussi une *congestion soudaine* et une sub-inflammation, mais moins violente, qui cependant, à cause de la constitution nerveuse du malade et des maladies antérieures

---

<sup>1)</sup> Mémoire sur le glaucôme in Ann. d'ocul., T. V, VI und VII (1841 und 1842). Diese inhaltreiche Arbeit, an welche sich auch eine vollständige Geschichte der Lehre vom Glaucom anreihet, dürften alle Fachgenossen, welche die vorophtalmoskopische Literatur nicht näher kennen, mit grossem Interesse lesen. Sie ist eine wahre Fundgrube wichtiger Thatsachen der Beobachtung während des Lebens.



des centres nerveux, entraîne immédiatement ou sous peu de temps la *cécité complète, sans devenir apparente dans le commencement.*“

Desmarres<sup>1)</sup> (Sichel's Schüler) hebt ausdrücklich hervor, dass er Glaucom ohne äusserlich wahrnehmbare Entzündungserscheinungen entstehen gesehen habe, und gibt bei der Beschreibung der Veränderungen in den verschiedenen Bestandtheilen des Auges auch solche an, welche nur auf Fälle bezogen werden können, in denen äusserliche Entzündungszufälle (wenigstens anfangs) fehlten. So bemerkt er bezüglich der vorderen Kammer, dass man dieselbe in jeder Beziehung unverändert finden könne, sowohl in einer sehr vorgerückten Periode als im Anfange, während sie in anderen später aufgehoben erscheint. Sehr genau beschreibt er, gleich Sichel, die Veränderungen an der Iris. „Sie ist im Allgemeinen blässer und matter, man sieht hie und da an ihr bleigraue isolirte Stellen,“ wie sie Beer bereits abgebildet hat, „bewirkt durch Schwund des Gewebes zunächst im grossen Kreise.“ „Diese Flecke und eine schiefergraue Verfärbung der Iris zeigen sich manchmal schon zu einer Zeit, in welcher der Kranke nur wenig über Sehstörung klagt.“ „Die Iris zieht sich allmählig und stets ungleichmässig gegen den Ciliarrand zurück und in ausnahmsweisen Fällen so beträchtlich, dass die Iris blos einen Reifen darstellt, welcher höchstens 1<sup>mm</sup> breit oder auch an einzelnen Stellen ganz unsichtbar ist. Die Pupille verliert anfangs an Beweglichkeit, ist mehr weniger unregelmässig, manchmal uneben und zackig, nur ausnahmsweise an die Kapsel angeheftet. Das Uvealblatt, welches den freien Rand der Iris umsäumt, ist stellenweise verschwunden, so dass man oft einen weissen Streifen wie eine eiweiss-faserstoffige Leiste sieht und die Pupille daselbst durch einen weisslichen Reifen begrenzt erscheint, welcher auf Kosten des Diaphragmas gebildet ist, welches nach vorn umstülpt erscheint, und zwar selbst in Fällen, in welchen die Kammer noch die nor-

<sup>1)</sup> Traité des maladies des yeux, Paris 1847, pag. 761.

male Grösse zeigt. In der Tiefe der Pupille sieht man zu Anfang der Krankheit eine gewisse Trübung, ähnlich einem graulichen Dunste (Rauche), welche dem Auge ein ganz eigenthümliches mattes (trübes) Aussehen gibt.“

Diese Citate genügen, darzuthun, dass man vor der Einführung der Ophthalmoskopie die allmälige Entwicklung von Glaucom ohne äusserlich wahrnehmbare Entzündungserscheinungen beobachtet, dass man das, was dann A. v. Graefe als Amaurosis mit Sehnervenexcavation und Donders als Glaucoma simplex bezeichnete, als zur glaucomatösen Erkrankung gehörig aufgefasst hatte. Sieht man von den Erscheinungen ab, welche nur mittelst des Augenspiegels wahrgenommen werden können, so waren zu Ende der ersten Hälfte unseres Jahrhunderts beinahe alle Symptome und Merkmale des Glaucoms in ihrem Auftreten neben und nach einander bekannt, bis auf die verminderte, oder aufgehobene Empfindlichkeit der Cornea und die präcisere Bestimmung der Sehschärfe (des Licht- und Farbensinnes) und des Gesichtsfeldes. Auf die Beeinträchtigung der Accommodation, auf die transitorische Trübung der Hornhaut und des Kammerwassers (während des entzündlichen Anfalles oder Nachschubes) und auf die Störung des Farbensinnes (in manchen Fällen) hatte schliesslich ich in meinem Anfangs Jänner 1853 erschienenen Handbuche aufmerksam gemacht.<sup>1)</sup> Dasselbst (pag. 187) ist auch ein Fall ausführlich mitgetheilt, in welchem sich das Bild des Glaucoms erst nach neunjährigem Bestande einer Amblyopie oder, wie man jetzt sagen könnte, eines Glaucoma simplex entwickelt hatte.

Der Begriff von Glaucoma war also in der vorphthalmoskopischen Zeit durch die äusserlich wahrnehmbaren Veränderungen (neben und nach einander) ein bestimmt abgegrenzter, wenn auch die Ansichten über das diesen Erscheinungen zu Grunde Liegende, speciell über die anatomischen Veränderungen bedeutend differirten oder ganz unklar

---

<sup>1)</sup> Arlt, Krankheiten des Auges (Sklera, Iris, Chorioidea), Prag 1853, pag. 173, 178, 190—197.

blieben. Wenn auch Manche, wie namentlich Makenzie und Siehel, bezüglich der Diagnosis zu viel Gewicht auf den grünlichen Reflex aus der Pupille legten, so wurde doch anerkannt, dass auch Fälle ohne solchen Reflex (im Anfange) und ohne entzündliche Erscheinungen zum Glaucom gerechnet werden müssen. Auch nach A. v. Graefe's epochemachenden Publicationen<sup>1)</sup> blieb dieser Begriff im Ganzen eine Zeit lang unverändert — wurde die Diagnostik und die theoretische Auffassung des Glaucoms zunächst nur darin modificirt, dass man das Hauptgewicht fortan auf die bloß mit dem Augenspiegel nachweisbare Veränderung an der Papilla nervi optici legte und deren Zustandekommen auf Steigerung des intraoculären Druckes bezog. Eine wesentliche Alterirung wurde jedoch herbeigeführt, als Graefe durch Ueberschätzung der Drucksteigerung — wenn man so sagen darf — überall von Glaucoma sprach, wo sich Drucksteigerung als Mittelglied zwischen irgend einer deutlich nachweisbaren Organerkrankung in einem Auge und dessen Erblindung (durch Druck auf den Sehnerven) nachweisen liess.<sup>2)</sup> Wenngleich er für solche Fälle den Namen Secundärglaucom einführte, so hat diese Lehre doch wesentlich zur Begriffsverwirrung beigetragen. Sie hat ihre Adepten verleitet, anatomisch, klinisch und ätiologisch verschiedene Processe auch prognostisch und therapeutisch nicht auseinander zu halten. Ein wesentlicher Unterschied zeigt sich schon darin, dass das zweite Auge bei dem eigentlichen Glaucom stets, bei dem sogenannten Secundärglaucom niemals (durch denselben Process) bedroht ist. Will man die anatomische Grundlage des dunklen Processes, den man nach seinen äusserlichen Erscheinungen Glaucom genannt hat, näher kennen lernen, so müssen jene Fälle, in welchen greifbare Veranlassungen zur Drucksteigerung, respective zur Erblindung vorliegen, vorläufig ganz ausser Spiel bleiben. Wenn ich also weiterhin vom Glaucom sprechen werde, so will ich darunter nur jenen Krank-

<sup>1)</sup> Archiv für Ophthalmologie, 1854, I.a, pag. 371 und 382, und I.b, pag. 299; II.a, pag. 248, II.b, pag. 291, und III.b, pag. 456.

<sup>2)</sup> A. f. O. IV.b, pag. 147—156.

heitsprocess verstanden wissen, welcher heutzutage allenfalls Primärglaucom genannt zu werden pflegt.

Dem Glaucome kommen nebst dem genannten Complexe von Symptomen, deren keines als constant (in jedem Einzelfalle vorfindlich) bezeichnet werden kann, noch sehr beachtenswerthe Eigenthümlichkeiten zu.

1. Eine gewisse, durch Re- oder Intermissionen gegebene Fluctuation nicht nur in den subjectiven, sondern auch in den objectiven Symptomen, besonders bei langsamer Entwicklung. Selbst in Fällen, in welchen ein bislang wenigstens dem Anscheine nach ganz gesundes Auge binnen einigen Tagen (oder Stunden) vollständig erblindet ist, werden Fluctuationen nicht nur in den Schmerzen, sondern auch in den lästigen Lichterscheinungen (sogenannten hellen und dunklen Tagen) noch eine Zeit lang wahrgenommen, bis endlich — nach wiederholten Entzündungsanfällen — *Atrophia bulbi* eintritt. In den meisten der langsam sich entwickelnden Glaucome sind der manifest ausgesprochenen Krankheit Anfälle von Schmerzen im Auge oder in seiner Umgebung (1. oder 2. Ast des Trigemini), von Trübung des Gesichtes und von Regenbogenfarben um die Kerzenflamme durch Wochen, Monate, Jahre vorausgegangen und kann in den Intervallen vielleicht ausser der Accommodationsbeschränkung nichts Krankhaftes aufgefunden werden. Werden solche Augen während des Anfalles ärztlich untersucht, so kann man, besonders wenn das andere Auge intact ist, eine leichte Veränderung in der Farbe und Beweglichkeit der Iris, wenn nicht auch überdies eine leichte Trübung der Cornea (und des Kammerwassers), wohl auch einige Erweiterung der Pupille und etwas stärkere Füllung der vorderen Ciliargefässe constatiren. Graefe hat während solcher Anfälle auch einige Einschränkung des Gesichtsfeldes vorgefunden (A. f. O. III. b, pag. 472). Allmähig kehren solche Anfälle in kürzeren und längeren Intervallen wieder, dauern länger und werden intensiver, bis ein heftigerer Anfall entweder continuirlich zur Vernichtung der Sehkraft führt oder nach Linderung der Zufälle und Besserung des Sehvermögens — doch nicht bis zu

dem vor dem Anfall bestandenen Grade — Wochen, Monate, Jahre lang mit Remissionen fortbesteht. Fluctuationen im Sehen, sehr oft mit einer gewissen Regelmässigkeit zu derselben Tageszeit wiederkehrend, werden auch häufig in Fällen bestimmt angegeben, in welchen sich nie eine Spur von Entzündung äusserlich kundgab.

2. Das Glaucom gehört zu jenen Krankheiten, welche immer beide Augen ergreifen, unabhängig von einander, in Zwischenräumen von einigen Tagen, Wochen, Monaten; doch sind hie und da auch Fälle beobachtet worden, in welchen das zweite Auge durch viele Jahre frei blieb (nach Fischer sogar durch 15 Jahre). Die Art und Weise des Auftretens ist gewöhnlich die gleiche; auf beiden Augen mit entzündlichen Zufällen acut oder subacut, oder blos mit successiver Abnahme der Sehkraft, aber auch verschieden: auf dem einen Auge ganz unvermerkt, auf dem andern mit manifesten Erscheinungen. Nicht selten treten sichtbare Entzündungserscheinungen in einem Auge erst nach mehr weniger langem Bestande von Glaucom auf, welches bereits eine beträchtliche Herabsetzung der Sehkraft, namentlich des peripheren Sehens, oder bereits völlige Blindheit herbeigeführt hat. — Die Enucleation des glaucomatösen Auges gibt keine Sicherheit vor früherer oder späterer glaucomatöser Erkrankung des zweiten Auges; auch die Sistirung des Processes durch Iridektomie an dem einen Auge kann nicht als Präservativ für das zweite betrachtet werden. Es liegen sogar verlässliche Beobachtungen vor, dass nach der Iridektomie auf dem einen Auge das andere, an welchem bei der Tags vorher vorgenommenen Untersuchung nicht die Spur von Glaucom vorgefunden werden konnte und auch von dem Kranken nie eines der sogenannten Prodromalsymptome bemerkt worden war, am zweiten oder dritten Tage (oder etwas später) von Glaucom mit deutlichen Entzündungserscheinungen befallen wurde. Bezüglich solcher Fälle schliesse ich mich der Auffassung jener Fachgenossen an, welche annehmen, dass bei gegebener Disposition, welche vorauszusetzen man aus anderen Gründen berechtigt ist, der mit der Vornahme einer Augenoperation

verbundene deprimirende Gemüthsaffect hinreicht, den Ausbruch des Leidens hervorzurufen, zu beschleunigen. Sieht man doch auch mitunter Staaroperirte, auch wenn sie nicht an übermässigen Spirituosengenuss gewöhnt, wohl aber sehr ängstlicher Natur sind, während der Zeit, wo die Augen verbunden sind, in krankhafte psychische Aufregung verfallen; die Gefahr des Glaucomausbruches auf dem zweiten Auge kann beinahe mit absoluter Gewissheit dadurch beseitigt werden, dass man vor der Operation auch in das zweite Auge Physostigmin oder Pilocarpin einträufelt.

Anmerkung. Ich habe durch viele Jahre die Gefahr des Glaucomausbruches auf dem zweiten Auge in den ersten Tagen nach der Iridektomie dadurch zu verhüten gesucht, dass ich nicht mehr, wie früher, beide Augen, sondern nur das operirte unter Verband hielt, ziehe es aber jetzt vor, Eserin oder Pilocarpin als Schutzmittel anzuwenden.

3. Während sich über den causalen Zusammenhang des Glaucoms mit anderweitigen Gesundheitsstörungen nichts Bestimmtes angeben lässt, ist durch verlässliche Beobachtungen sichergestellt, dass deprimirende Gemüthsaffecte (Aerger, Angst, Gram, Kummer u. dgl.) auf den Ausbruch eines Glaucomanfalles entschieden Einfluss nehmen. Laqueur<sup>1)</sup> bezeichnet auch intensives Hungergefühl, Schlaflosigkeit, körperliche Anstrengungen, Nausea und Aufenthalt in schlechter verdorbener Luft als Momente, welche bei gegebener Disposition den Anstoss zum Ausbruche eines Anfalles bieten. „Es begünstigt Alles den Ausbruch des Glaucoms, was als schwächende Potenz auf den Organismus wirkt und einen pupillenerweiternden Einfluss hat.“ Dieser Einfluss tritt besonders dann deutlich hervor, wenn der erste Anfall wieder vollständig oder nahezu vollständig (mit unbeachtet bleibender Sehstörung) vorübergeht und in verschieden langen Intervallen nach Wiederkehr eines solchen Gemüthsaffectedes neuerdings auftritt.

4. Auch bezüglich des Lebensalters, in welchem das Glaucom aufzutreten pflegt, bezüglich des Baues der Augen,

---

<sup>1)</sup> Das Prodromalstadium des Glaucoms, A. f. O. XXVI. b, pag. 1—58.

resp. des ständigen Refraktionszustandes und dadurch, dass in vielen Fällen Erblichkeit nachgewiesen werden kann — wovon im IV. Abschnitte die Rede sein wird — unterscheidet sich das Glaucom von anderen ähnlichen Augenaffectionen, insbesondere von den sogenannten Secundärglaucomen.

Ist es nun möglich und ist es gerechtfertigt (lässt es sich nachweisen), dass einem so verschiedenartig gestalteten Symptomencomplexe, der unter dem Namen Glaucoma zusammengefasst wurde, ein und derselbe Krankheitsprocess, wenn auch in verschiedenen Phasen, zu Grunde liege, dass die Erkrankung von einem und demselben Gebilde ausgehe, oder einmal vom Sehnerven, welcher schliesslich doch in allen Fällen leidet, ein andermal von dem Uvealtractus, auf dessen Erkrankung wenigstens in Fällen, die mit Entzündungserscheinungen einhergehen, geschlossen werden muss, oder endlich von irgend einem andern Gebilde? Gibt es für das Glaucom überhaupt eine gemeinschaftliche nächste Ursache und worin besteht dieselbe?

Sehen wir zunächst nach, was die Sectionsbefunde bisher gezeigt haben.

## II. Abschnitt.

### Sectionsbefunde.

---

Die älteren Sectionsbefunde, von Brisseau (1709) bis incl. Warnatz (1844)<sup>1)</sup>, sind kaum zu verwerthen. Sie wurden grösstentheils ohne Angabe des Zustandes während des Lebens, aber auch dann sozusagen nur zu dem Behufe aufgenommen, den Grund des glaucomatösen Reflexes aufzufinden; eine detaillirte Beschreibung des Zustandes aller einzelnen Gebilde wurde nicht gegeben. Die Angaben, grösstentheils ungenau und unklar, beschränken sich meistens auf den Zustand der Linse, des Glaskörpers, der Retina und der Chorioidea. Eine rühmliche Ausnahme macht nur die Beschreibung eines Falles von Sichel,<sup>2)</sup> welche ich für jene Leser, denen das Original nicht leicht zugänglich sein möchte, hier wortgetreu mittheile.

„Le 8 janvier 1832 j'examine les yeux d'une femme âgée de 63 ans, aveugle depuis un an. Il y a 13 ans qu'elle ne voit point de l'œil gauche. C'est à partir de la même époque qu'elle a ressenti de diverses douleurs dans l'œil droit, qu'elle ne tarda pas à perdre la vue baissant de plus en plus chaque année. *L'œil gauche* présente une cicatrice centrale crétaquée, mais lisse, de la cornée, en haut et en dedans; à travers une portion transparente de la cornée on voit une *cataracte glaucômateuse*. Entre cette cataracte et l'iris, en bas et en dedans, il y a un interstice noirâtre; en haut et en dedans la surface de la cataracte semble légèrement inégale. *L'œil droit* est affecté d'une cataracte glaucômateuse, d'un blanc terne; en dedans l'iris est plus étroit, ce qui rend la pupille un peu transversalement ovalaire et

---

<sup>1)</sup> Warnatz, Ueber das Glaucom, neue Bearbeitung einer von der Redaction der Ann. d'ocul. gekrönten Preisschrift, Leipzig 1844 (Pathologische Anatomie des Glaucoms), pag. 76.

<sup>2)</sup> Sichel, Ann. d'ocul., T. VI, pag. 156 (Jänner 1842).



pointue en dedans. Les bords des deux pupilles sont brunes et un peu renversés en dehors.

Cette malade est morte le 25 Novembre 1833. (Nach eilf Monaten gänzlicher Blindheit.)

Dissection. *Oeil droit.* La pupille est large et transversalement ovale; son bord brun, assez large, est un peu déchiqueté. On voit une cataracte glaucômateuse de couleur blanc grisâtre, sale, mêlée d'une légère teinte verdâtre. Le cristallin semble ramolli; il y a un aspect nuageux qui semble tenir à quelque chose qui paraît flotter sous la cornée. Au bord de son tiers postérieur la sclérotique est fortement attachée à la choroïde en deux points, par quelques filaments rougeâtres. Des vaisseaux sanguins rouges écarlate rampant à la surface externe de la choroïde, commençaient auprès de trois groupes des vaisseaux vortiqueux qui étaient eux-mêmes blanc grisâtre, comme recouverts d'une légère couche fibro-albumine. Ces vaisseaux rouges étaient assez nombreux; un ou deux étaient recurbés à leur extrémité; ils allaient presque jusqu'à l'extrémité antérieure de la choroïde.

Le pigmentum de la surface interne de la choroïde se détachait en beaucoup d'endroits, en forme de lambeaux membraneux très-minces et incolores, recouverts presque partout de flocons brunclair, ce qui lui donnait un aspect velouté et une teinte beaucoup plus claire.

La rétine, dans laquelle je ne trouvai ni tache jaune, ni pli, ni trou central, était couverte à sa face externe de taches rouges très-nombreuses, rondes, dont les unes étaient petites et les autres grandes comme une grosse tête d'épingle ou une petite lentille, c'est-à-dire, de deux millim. à deux millim.  $\frac{1}{2}$  de diamètre. La choroïde était adhérente à la rétine sous quelques-uns de ces points rouges. L'artère centrale de la rétine était injectée de sang, très-forte, très-ramifiée; les ramifications les plus fines étaient très-près du bord antérieur de la rétine. Sur la surface interne de celle-ci on voyait très-bien toutes ces ramifications, et l'on reconnaissait parfaitement que toutes les taches rouges, petites ou grandes, se trouvaient près de leurs extrémités périphériques et semblaient être de petits épanchements sanguins déposés par ces extrémités mêmes.

La couleur, la forme, la consistance du corps vitré et la couleur de la surface externe de la choroïde sont à l'état normal. En avant il n'y a aucune trace d'adhérence ou d'amincissement de cette dernière membrane. Il est seulement un peu difficile de détacher la cornée du cercle ciliaire. Une membrane très-fine, diaphane, tapisse toute la chambre antérieure; elle se détache facilement de la cornée, adhère au contraire au bord externe du grand cercle de l'iris et semble même se replier sur toute la surface iridienne antérieure. On pourrait croire que c'est la membrane de l'humeur aqueuse qui se serait détachée de la cornée, en formant un petit sac, ouvert seulement dans la pupille bouchée par la cataracte. C'est en effet l'opinion à laquelle je m'arrête définitivement, puisqu'à la surface interne de la cornée je ne trouve aucune trace de la membrane de l'humeur aqueuse.

Une fois détachée, cette cataracte ne semble pas différer notablement d'une cataracte lenticulaire ordinaire. Sa couleur, plus claire, plus diaphane au pourtour, est plus jaune, plus opaque dans le noyau.

La cornée est tout-à-fait normale; aucun lambeau semblable à une portion de la membrane de l'humeur aqueuse ne peut en être arraché. Des vaisseaux variqueux rampent sur la conjunctive et sur la sclérotique.

*Oeil gauche.* La pupille, très-large transversalement, est irrégulièrement découpée. Son bord est large et brun foncé. L'iris, fortement poussée en avant, est d'un bleu grisâtre; sa couleur est peu tranchée, peu nette; il semble désorganisé; près de son bord externe il y a une strie blanchâtre de fibro-albumine. Le petit cercle du côté interne est décoloré, comme dans le cas ou après la mort le pigmentum se détache; mais cette décoloration est ici l'effet de la maladie. Dans la cornée, ou sous cette membrane, il semble exister plusieurs stries blanchâtres ondulées, qui me paraissent révéler l'existence d'une seconde fausse membrane semblable à celle trouvée dans l'œil droit.

Il y a au centre de la cornée une tache blanche laiteuse semblable à une cicatrice bien lisse, entourée d'une tache jaune et opaque plus foncée, ressemblant parfaitement à une végétation de la capsule. Cette partie jaune était entourée elle-même par une portion claire, semitransparente et grisâtre du cristallin.

Il n'y avait aucune adhérence entre la sclérotique et la choroïde dans les deux tiers postérieurs; mais la choroïde, plus rouge qu'à l'état normal, avait pris d'une manière évidente la teinte rouge écarlate des vaisseaux de la même membrane dans l'autre œil. Ici ces vaisseaux n'étaient pas en troncs isolés, ils formaient de véritables nappes de couleur rouge peu élevées et comme veloutées. La surface de la choroïde ne formait point un segment de sphère lisse; cette membrane en général était flasque, comme bosselée et ridée dans certains endroits, sans que la sclérotique eût éprouvé aucun changement notable. En avant la choroïde était amincie, décolorée, et adhérente à la sclérotique autour du cercle ciliaire. Le bandeau de stries noires (prolongement des procès ciliaires) qui entoure ce cercle était plus foncé. Au centre de la surface antérieure du feuillet antérieur de la cristalloïde, il y avait une végétation circonscrite et assez élevée d'environ 3<sup>mm</sup> de diamètre, qui adhérait fortement à la tache centrale de la cornée. Autour de la végétation la capsule, transparente, était marquée çà et là de quelques taches jaunâtres de fibro-albumine et séparée du cristallin opaque par un interstice rempli par l'humeur morgagnienne. L'iris adhérait à la cornée, et je ne pus l'en détacher qu'en quelques endroits. Entre la cornée et la végétation il y avait une fausse membrane mince et diaphane, plus épaisse que celle que nous avons vue dans l'autre œil, et n'ayant pas comme celle-ci la forme d'une bourse présentant de plis, parce que l'iris était appliquée tout-à-fait contre la cornée.

La rétine avait une couleur un peu plus jaunâtre que d'ordinaire; elle était flasque, peu injectée, et ne présentait pas de taches. A la surface interne, très-près du nerf optique, elle était dégénérée. Cet endroit de la membrane semblait converti en un tissu réticulaire, blanc, fibreux et presque fonqueux. Le corps vitré avait sa couleur normale, mais il ne présentait plus que le tiers environ de son volumen accoutumée. Il était liquéfié, de manière que des gouttes liquides en tombaient, quand on le soulevait. Cependant il était encore beaucoup plus consistant que l'humeur aqueuse.

Ce plissement de la choroïde, joint à cette dégénérescence fibreuse de la rétine et à la résorption du corps vitré indique un acheminement à l'atrophie du globe commençant par ces membranes internes. C'est en partie pour ces particularités assez rares que nous avons rapporté cette observation, curieuse à d'autres titres."

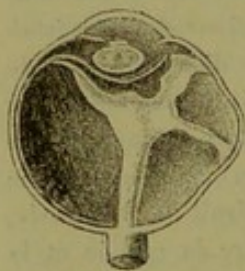
In diesem mit grosser Umsicht und Sachkenntniss (für damals) vorgenommenen Befunde vermessen wir nur die Angaben über das Verhalten der Sklera, der Iris und des Ciliarkörpers in den verschiedenen Meridianen, der Ciliarnerven und der Papilla nervi optici.

Im Jahre 1847 habe ich<sup>1)</sup> in meinen „Beiträgen zur pathol. Anatomie des Auges“ auf pag. 56 folgenden Befund veröffentlicht :

„R. D., 76 Jahre alt, war vor sieben Jahren auf dem rechten Auge unter heftigen Schmerzen und Röthe des Weissen im Auge, dann unter geringeren Zufällen allmählig auch auf dem linken Auge erblindet. Beide Augen boten alle Attribute eines vollkommen ausgebildeten Glaucoms dar. Am 16. Juli 1846 wurde sie im allgemeinen Krankenhause secirt. Das Magenleiden (Carcinom), welches den Tod herbeigeführt, hatte sich erst zwei Jahre vorher kundgegeben.

Befund des rechten Auges. Sagittaler Durchmesser  $11\frac{1}{3}$ “, äquatorialer 11“. Nach oben und aussen, zwischen dem M. rectus sup. und ext. und hinter dem Aequator ist die Sklera hügelartig erhoben und dunkelblau. Die Hornhaut matt, jedoch vollkommen durchsichtig, bis

Fig. 1.



auf einige schwärzliche Punkte in ihrer unteren Hälfte, die sich nach Eröffnung des Auges als Anlagerungen von Pigment an die Descemet'sche Membran erwiesen. Der Bulbus wurde von vorn nach hinten durchschnitten, so dass der Schnitt etwas oberhalb des M. rectus externus (also durch die bläuliche Ausbauchung der Sklera) und unterhalb des M. rectus internus verlief. Man sah nun im Innern des Bulbus eine Höhle, in welcher eine klare Flüssigkeit enthalten war, die beim Erhitzen grösstentheils gerann. Mitten durch diese Höhle verläuft ein gelblichgrauer Strang, die zusammengefaltete Netzhaut, welche sich von der Eintrittsstelle des Sehnerven bis zur Ora serrata erstreckt, jedoch nach oben und aussen einen Ausläufer bildet, der sich zur Mitte der oberwähnten Skleralausbuchtung begibt. Von der Gegend an, wo eine durch den Aequator bulbi gelegte Ebene die Netzhaut durchschneiden würde, verwandelt sich die Netzhaut, indem sie zur Ora serrata verläuft, gleichsam in einen Trichter, in dessen Höhlung man deutlich Reste des Glaskörpers erkennt.

<sup>1)</sup> Vierteljahrschrift für praktische Heilkunde, Prag 1847, II. Bd., pag. 44, mit einer colorirten Abbildung, und Krankheiten des Auges, Prag 1853, II. Bd., pag. 161.

Die Chorioidea, durchaus an die Sklera angelagert, ist von der Lamina cribrosa bis zur Ora serrata ringsum sehr verdünnt und blässbläulich-grau, in der nächsten Umgebung der Lamina cribrosa aber ganz pigmentlos. An der Stelle, welche von aussen bläulich und hervorgetrieben erschien, ist die Chorioidea im Umfange von beiläufig 3<sup>mm</sup> Durchmesser fest mit der hier auffallend verdünnten Sklera verwachsen, durch einzelne Pigmentpunkte und Flecke braun und blau (wie von Pulverkörnern in der Gesichtshaut) gesprenkelt, und zur Mitte dieser Stelle ist der obgenannte Ausläufer der Retina durch innige Verwachsung mit der Chorioidea und Sklera hingezogen. Die Vortices vasorum Stenonis lassen sich nicht mehr wahrnehmen; von den Ciliarnerven sind nur hie und da dünne Zweigchen zu erkennen. (Die Ciliarnerven innerhalb der Sklera theils dünner, theils nach oben und aussen, also entsprechend der Stelle des Skleralstaphyloms und der stärksten Schrumpfung der Uvea, vor und hinter dem Staphylom ganz fehlend.) Der Ciliarkörper ist da, wo hinter ihm das Skleralstaphylom liegt, derart atrophisch, dass man vom Ligamentum ciliare gar nichts mehr sieht; an der Nasenseite scheint er nicht verändert zu sein. Die Ciliarfortsätze sind nicht kleiner, werden jedoch erst dann sichtbar, wenn man eine Exsudatschicht, welche von der Zonula Zinnii in den rudimentären Glaskörper hineinreicht, mit einiger Gewalt abgezogen hat. Die Netzhaut, an der Ora serrata fixirt, ist so gegen den flachen Theil des Corpus ciliare (dessen innere Fläche) hingezogen, dass eine Ebene, durch die Ora serrata gelegt, noch einen guten Theil von der Netzhaut abschneiden würde, d. h. sie erstreckt sich auf ihrem Wege von der Mitte zur Peripherie gewölbt nach vorn und biegt dann, um zur Ora serrata zu gelangen, wieder nach hinten um. (Form wie die Corolla von Convolvulus.) Die dunkelbraune, stellenweise schiefergraue Iris ist nach oben und aussen, d. i. da, wo hinter ihr das Corpus ciliare atrophisch und die Sklera staphylomatös ist, auf einen so schmalen Saum reducirt, dass man, durch die Cornea ins Auge blickend, denselben gar nicht wahrnehmen konnte. An dem nicht geschwundenen Theile der Iris war der Pupillarrand röthlich und durch Exsudat locker mit der vorderen Kapsel verklebt. An der hinteren Fläche der Iris sieht man einige weissgraue Stellen, Exsudat auf der Iris, welches die Stelle der Pigmentlage einnimmt und mit der Iris innig zusammenhängt. Mit Ausnahme dieser Stellen erscheint die Pigmentlage der Iris normal. Die dunkelgelbe, im Kerne fast braune und sehr harte Linse liegt sammt der Kapsel etwas weiter vorwärts als im normalen Zustande. Deshalb und weil der Ciliarkörper (nach aussen und oben) geschrumpft ist, erscheint der freie Theil der Zonula Zinnii ausgedehnt und die Verbindung der Kapsel mit dem Ciliarkörper gelockert. Auch die hintere Kapsel ist mit der etwas getrübbten und verdickten Hyaloidea in der tellerförmigen Grube nur lose verbunden. Man könnte demnach die Linse sammt der Kapsel leicht aus ihrer Grube herausheben. Die vordere Kapsel ist in ihrem mittleren Theile verdickt, hart, undurchsichtig, bläulichweiss; diese von dem vollkommen durchsichtigen Randtheile scharf, jedoch unregelmässig abgegrenzte Stelle misst gegen 2<sup>mm</sup> im Durchmesser und gleicht einem flachen, mitten auf die Kapsel aufgeklebten Knopfe. Der Rand dieses Knopfes hing mit dem Pupillarrande der Iris locker zusammen.

Linkes Auge. Die Durchmesser dieses Bulbus etwas grösser als die des rechten. Die Sklera hinter dem Aequator in grosser Ausdehnung bläulich und hervorgetrieben. Der Bulbus wurde ohngefähr in der Gegend und Richtung des Aequators geöffnet, der Schnitt rings herum geführt. Es entleerte sich eine klare gelbliche, eiweisshaltige Flüssigkeit. Da man von der Eintrittsstelle des Sehnerven einen weissgrauen Kegel vorwärts verlaufen sah, so ergab sich, dass dies die Netzhaut sei, und dass der Schnitt ringsherum auch die Chorioidea in eine vordere und hintere Hälfte zerlegt hatte. Es gelang mit leichter Mühe, die vordere Hälfte der Sklera und Chorioidea sammt der Iris von der Netzhaut, Zonula und Linse abzulösen, da das Auge schon ein wenig macerirt und die Verbindung zwischen Corpus ciliare und Zonula Zinnii hiedurch gelockert worden war. Die Chorioidea erscheint rings um die Eintrittsstelle des Sehnerven herum dunkelbraun. Diese Färbung erstreckt sich an der Nasenseite bis in die Nähe des Aequators, an der Schläfenseite jedoch ist sie nur 2—3<sup>'''</sup> breit. In der vorderen Hälfte ist die Chorioidea auffallend verdünnt, blass, ganz pigmentlos, an der Schläfenseite jedoch, und zwar entsprechend der Ausbauchung der Sklera, marmorirt, mit zahlreichen dunkelblauen Punkten und Flecken besetzt und zugleich mit der auffallend verdünnten Skleralpartie unzertrennlich verwachsen. Im Corpus ciliare fällt nur die Dünneheit des Ligamentum ciliare als abnorm auf. Die Iris, von vorn stellenweise schiefergrau, hinten fast durchaus gehörig mit Pigment belegt, ist auf einen nicht ganz 1<sup>'''</sup> breiten Saum geschrumpft. Die Linse getrübt, zwischen sechs centripetalen weissgrauen Streifen der Rindensubstanz und durch die vollkommen durchsichtige Kapsel ambragelb durchscheinend, etwas weiter als im normalen Zustande vorwärts gerückt. In dem von der Netzhaut gebildeten Trichter ist ein circa zuckererbsengrosser halbdurchsichtiger Rest des Glaskörpers eingeschlossen. Die zur Iris verlaufenden Ciliarnerven auffallend dünn, an der Schläfenseite fehlend.

Im Jahre 1851<sup>1)</sup> bekam ich das linke Auge einer Frau von 60 Jahren zur Zergliederung, welche 1843 auf diesem, 1847 unter meiner Behandlung auf dem rechten Auge (unter heftigen Zufällen) erblindet war. Sagittaler Durchmesser 10<sup>3/4</sup><sup>'''</sup>, im Aequator horizontal 11<sup>1/2</sup><sup>'''</sup>, vertical 10<sup>1/2</sup><sup>'''</sup>. An der Schläfenseite in der Gegend des Aequators ein Skleralstaphylom von etwa 1<sup>'''</sup> Höhe, 2—3 Quadratlinien Basis. Eröffnung von vorn nach hinten; der Schnitt verlief durch den obern Rand der Cornea, dann durch das Skleralstaphylom und endete knapp oberhalb des Opticus. Sieht man nun von oben in die bei Weitem grössere untere Hälfte des Bulbus hinein, so bemerkt man Folgendes: Die Sklera nur in der Gegend des Staphyloms verdünnt. Die Chorioidea rings um die Lamina cribrosa und an der Nasenseite bis zur Ora serrata auffallend dunkelbraun, jedoch in der Umgebung des Skleralstaphyloms an der Schläfenseite und von da nach oben und unten bis zur Ora serrata ganz blass, pigmentlos und verdünnt, an der Stelle des Staphyloms selbst nach aussen mit der Sklera, nach innen an einer kleinen Stelle mit einem Theile der Netzhaut unzertrennlich verwachsen. Die Partie der Verwachsung ist so stark mit Pigment durchsetzt, dass die Sklera auch von

<sup>1)</sup> Arlt, Krankheiten des Auges, 1853, II. Bd., pag. 163.

aussen schwarzblau marmorirt erscheint. Die Netzhaut ist in einen Trichter verwandelt, mit der Spitze an der Eintrittsstelle des Sehnerven, mit der Basis an der Ora serrata befestigt, undurchsichtig, weissgrau. Gegen die Schläfenseite verläuft etwas hinter dem Aequator eine Ausstülpung derselben, deren Spitze fest mit der Chorioidea und Sklera verwachsen ist. Der durch den Bulbus geführte Schnitt hat sowohl den Haupt- als den Nebentrichter von vorn nach hinten geöffnet. Der Raum zwischen Chorioidea und Retina war von einer klaren eiweisshaltigen Flüssigkeit ausgefüllt. In der Höhlung der Netzhaut findet man Rudimente des Glaskörpers, welche nächst der Hyaloidea in der tellerförmigen Grube noch vollkommen durchsichtig sind. An der letztgenannten Stelle ist auch die Hyaloidea noch vollkommen durchsichtig. Gegen die Zonula Zinnii hin (an der innern Fläche des Ciliarkörpers) ist der Glaskörper trüb, weisslich, von lichten Fäden durchzogen, mit dem Ciliarkörper sowohl als mit der Netzhaut fest vereinigt (d. h. mit der innern, früher dem Glaskörper zugekehrten Fläche der Netzhaut). Auch in diesem Falle würde eine Ebene, durch die Ora serrata gelegt, einen guten Theil der Netzhaut mit abschneiden, indem diese, bevor sie zur Ora serrata gelangt, weiter vorwärts gezogen erscheint und dann erst wieder zur Ora serrata zurückläuft. Das Ciliarband ist so geschrumpft, dass man es auf dem meridionalen Durchschnitte kaum erkennt; die Ciliarfortsätze wurden erst dann wieder sichtbar, als ich jene weissliche Masse, welche innerhalb des Corpus ciliare den Glaskörper durchzieht, mit einiger Gewalt davon abgezogen hatte. Die Linse lässt sich sammt ihrer Kapsel leicht aus einer Höhle hervorheben, welche hinten von der Hyaloidea, zur Seite von den Ciliarfortsätzen, vorn von der Iris gebildet wird. Die Linse ist etwas geschrumpft, ihre Rindensubstanz theilweise verkalkt, der Kern hart, bräunlichgelb. Der mittlere Theil der vorderen Kapsel ist getrübt, verdickt, knorpelähnlich, aussen glatt, innen rauh. Die dunkelbraune, stellenweise schiefergraue Iris ist gegen  $1\frac{1}{2}$ ''' breit, die Pupille hat 2''' im Durchmesser; sie ist unregelmässig rund und durch eine Exsudatmembran verlegt, welche sich über die ganze hintere Fläche der Iris bis zu den Ciliarfortsätzen hin ausbreitet. Dadurch, dass das Ciliarband ganz verschrumpft und das Linsensystem etwas weiter vorwärts gelagert erscheint, ist auch die Iris so weit gegen die Cornea vorgerückt, dass sie dieselbe beinahe berührt.<sup>4</sup>

Diese Beschreibungen des Befundes bei Glaucom in einem weiter vorgerückten Stadium sind gleich einer analogen Beobachtung von Schroeder van der Kolk<sup>1)</sup> wenig beachtet worden, vielleicht wegen irriger Deutung des Zustandekommens der Netzhautabhebung, wahrscheinlicher deshalb, weil man nach der Einführung des Augenspiegels

<sup>1)</sup> Anatomisch-pathologische Opmerkingen, Verhandelingen van het Genootschap ter bevordering der Genees- en Heelkunde te Amsterdam. Amsterdam 1841, pag. 35, mit colorirten Kupfertafeln, citirt von Sichel in A. d. O., T. VII, pag. 220.

in die diagnostischen Hilfsmittel an glaucomatösen Augen so lange keine Zeichen subretinalen Exsudates finden konnte, als überhaupt — auch bei vollständiger Erblindung — der Augengrund noch deutlich zu sehen war.

Anmerkung. Schroeder van der Kolk fand in den Augen einer bejahrten Frau, deren eines wegen Cataracta durch Keratonyxis fruchtlos operirt worden, während das andere amaurotisch war (pag. 44), eine dicke Lage plastischer Lymphe zwischen Retina und Chorioidea und bemühte sich nun, sämtliche Erscheinungen bei Glaucom überhaupt auf Chorioiditis zu beziehen. Seine Abbildung dieses Auges (Fig. III) kann nicht als naturgetreue Zeichnung, sondern nur als eine beiläufige Skizze des anatomischen Befundes angesehen werden. Ein genauer Sectionsbefund wird vermisst. Ich habe den Artikel im Originale nachgelesen.

Meine Deutung des Sectionsbefundes war eine irrige insofern, als ich die Einschaltung von Exsudat zwischen Chorioidea und Retina als das Vorausgehende aufgefasst hatte, während sie, wie H. Müller<sup>1)</sup> nachgewiesen hat, das Consecutive ist. Die Retina wird in solchen Fällen nicht durch ein zwischen Retina und Chorioidea eingeschaltetes Exsudat verdrängt, sondern sammt der Hyaloidea durch Schrumpfung eines in den Glaskörper gesetzten Exsudates ein- und vorwärts gezogen, mit Ausnahme ihrer Fixpunkte (an der Eintrittsstelle des Sehnerven und an der Ora serrata), und in dem Maasse, als dies geschieht, erfolgt dann zwischen Retina und Chorioidea ein seröser, gewöhnlich eiweiss-, selten faserstoffhaltiger Erguss.

Bei Beschreibung eines durch Irido-Chorioiditis mit Netzhautablösung erblindeten Auges sagt H. Müller l. c. pag. 370:

„Die abgelöste Retina hatte im Ganzen die bekannte Form eines Trichters oder, wie Arlt in seiner vortrefflichen Beschreibung ähnlicher Augen sagt, einer Convolvulus-Blüthe. Von der Eintrittsstelle des Sehnerven ging ein Schlauch 5—6<sup>mm</sup> gerade nach vorn, ohne erheblich weiter zu werden, auf der Seite des gelben Flecks mit einem Loche von einigen Millimetern Weite versehen. Dann erweiterte sich der Raum und die Retina heftete sich in einer unregelmässigen, bald vor, bald hinter der Ora serrata gelegenen Linie an die Aderhaut an, nachdem sie an mehreren Stellen schon etwas weiter vor (gegen die Hornhaut) gezerzt worden war. Wo die

<sup>1)</sup> A. f. O., 1858, IV. a, pag. 363.

Retina erst vor der Ora serrata den Ciliarkörper erreichte, war ein entsprechendes Stück der Pars ciliaris retinae sammt dem pigmentirten Chorioidealepithel mit abgelöst. An der Insertion der Retina lief fast ringsum ein unregelmässiger, nicht über einige Millimeter breiter, fester, sehniger Streifen, der bald bläulichweiss glänzte, bald rostfarben pigmentirt war. Derselbe verlor sich alsbald nach rückwärts an der Innenfläche der Chorioidea. Die trichterförmig sich ausbreitende Retinapartie war durch unregelmässige Einziehungen tief gefurcht und dazwischen ragten pralle, 3—5mm im Durchmesser haltende kugelige, mit einem eingeschnürten Halse aufsitzende Blasen hervor. Das Bedingende für diese Formation lag offenbar im Innern des trichterförmigen Raumes. Derselbe enthielt statt des Glaskörpers ein unregelmässiges Netz fester Stränge und Bälkchen, deren Zwischenräume von Flüssigkeit erfüllt waren. Dieses Balkenwerk erstreckte sich bis an den Ciliarkörper, an dessen äusseren, nicht gefalteten Theil dasselbe da und dort fest angeheftet war. In der Gegend der Achse ging dasselbe nach vorn in mehr membranöse Massen über, welche einen hinter der Iris befindlichen Raum abschliessen. In diesem Raume war die Linse mit ihrer Kapsel an einigen Stellen locker aufgehangen. Wo nun jene Balken an der Retina befestigt waren, war diese eingezogen, dazwischen wurden aber die kugeligen Blasen vorgetrieben. Es war dabei die Innenfläche der Retina von einer ziemlich festen membranösen Schicht bekleidet, in welche die Stränge übergingen. An der Basis der blasigen Vortreibungen aber war nicht nur die Retina halsähnlich zusammengeschnürt, sondern es war dieser ganz enge Hals auch dadurch verschlossen, dass jene membranöse Schicht nicht in das Innere der Blasen eintrat, vielmehr über deren Mündung hinwegging. Es war somit die Höhle der kugeligen Blasen von der des übrigen Trichters völlig getrennt, und die Wand derselben war dünn und schlaff, nachdem sie geöffnet waren, da dieselben blos aus der metamorphosirten Retina bestand.

„Das beschriebene Verhalten gibt im Zusammenhalt mit dem Befund in anderen Fällen zu einigen Bemerkungen über das Zustandekommen der Netzhautablösungen Anlass. Die am meisten verbreitete Meinung geht, wenn ich nicht irre, dahin, dass diese Ablösung in der Regel das mechanische Resultat einer Chorioidealexsudation sei, in der Weise, dass die exsudirte Flüssigkeit die Retina vor sich her von der Chorioidea wegdränge. Es ergibt sich jedoch hierbei das Bedenken, dass die Exsudation einer grösseren Menge von Flüssigkeit zwischen Chorioidea und Retina gleichzeitig entweder eine Vergrösserung des Volums des Bulbus oder eine entsprechende Verminderung der Masse des Glaskörpers, resp. Vorrücken der Linse erfordern würde. Beide Annahmen dürften, sofern es sich blos um eine durch die Retina wirkende vis a tergo handeln sollte, häufig Schwierigkeiten haben, namentlich wenn der Vorgang in einem kürzeren Zeitraume stattfinden sollte. Dazu kommt, dass in Fällen, wie der vorliegende, man annehmen müsste, es sei die Menge der ergossenen Flüssigkeit so gross gewesen, dass sie die Retina überall dislocirte, auch an Stellen, wo die Chorioidea nicht erkrankt war. Denn es ist nicht wahrscheinlich, dass eine Chorioidealexsudation, welche im Stande ist, die Retina vor sich her zu schieben, die Zellen des Pigmentepithels ziemlich intact lassen würde, wie dies hier im Hintergrunde des Auges der Fall war.



„Hingegen weist im vorliegenden Falle die Formation der Retina unzweifelhaft darauf hin, dass die Dislocation der Retina nicht durch Druck von hinten, sondern durch Zug von vorn bedingt wurde. Es war offenbar eine Exsudation in der Gegend der Ora serrata erfolgt, und die Stränge im Innern des Retinaltrichters dürfen wohl als geschrumpfte Reste des von Exsudat durchsetzten Glaskörpers angesehen werden. Zugleich hat die der Retina fest anliegende Hyaloidea eine beträchtliche Verdickung erfahren. Indem nun diese Massen sich retrahirten, zogen sie die Retina an den Stellen nach sich, an welchen sie vorzugsweise inserirt waren. Dazwischen buchtete sich die Retina um so mehr nach aussen, und diese Stellen wurden schliesslich als blasige Räume völlig abgeschnürt. Das Schrumpfen der Exsudate, welche namentlich in der Gegend des Ciliarkörpers vorkommen, ist bekannt genug, und Arlt hat bereits darauf aufmerksam gemacht, dass die Form der vorderen Partie der Retina, welche wie die Corolle von Convolvulus umgeschlagen sei, dadurch erklärt werden müsse, dass das Exsudat die Netzhaut gegen den Ciliarkörper hin ziehe. Es scheint mir dasselbe Moment eben auch für viele Fälle von beträchtlicher Netzhautablösung im Hintergrunde des Auges angenommen werden zu müssen, indem ich ähnliche Verhältnisse wie in dem vorliegenden Falle, nur nicht so exquisit, auch sonst getroffen habe.“

Wie genau H. Müller ein pathologisches Auge in allen Theilen zu untersuchen gewohnt war, geht aus folgender Stelle (pag. 377) hervor.

„Endlich ist noch die Eintrittsstelle des Sehnerven zu erwähnen. Dieselbe bildete eine Grube, von deren Rand die Retina ringsum senkrecht aufstieg. Die Wände der Grube senkten sich von ihrem oberen, durch die normale Faserung der Chorioidea gebildeten Rand aus zuerst sehr steil ein, so zwar, dass an manchen Stellen dieser Rand sogar etwas überhing, dann war der Boden der Grube gegen die Mitte zu concav. Die Tiefe der Grube betrug etwa 1<sup>mm</sup> und es ragte dieselbe somit beträchtlich über das Niveau der Chorioidea in die Sklera hinein. Am Boden der Grube verliefen die Aeste der Centralgefässe, welche (Arteria und Vena) bereits in mehrere Aeste gespalten den steilen Wänden dicht anlagen, bis sie den Rand der Chorioidea erreichten, wo die Retina ausser den Gefässen nur von einer geringen Menge Fasersubstanz gebildet war. In der Tiefe der Grube sass um die Gefässe etwas lockeres, da und dort pigmentirtes, mit unbestimmzelligen Körperchen durchsetztes faserig-körniges Gewebe. Dahinter lagen dann die beträchtlich concav gewordenen Reste der Lamina cribrosa.“

Dieser Befund gestattet den Schluss, dass der trichterförmigen Ablösung der Retina ein Zustand mit erhöhter Steigerung des intraoculären Druckes in Folge der Irido-Chorioiditis vorausgegangen war, umsomehr, als auch Sklerekta sie vorgefunden wurde. Allem Anscheine nach würde ich in den von mir untersuchten (oben beschriebenen) Fällen gleichfalls eine

Excavation an der Eintrittsstelle des Sehnerven gefunden haben, wenn ich dieselbe genauer zu untersuchen Veranlassung gehabt hätte.

A. v. Graefe<sup>1)</sup> hat 1854 den Sectionsbefund zweier glaucomatöser Augen von einem 63jährigen Manne beschrieben, welchen er während eines Jahres beobachtet hatte.

„Das rechte Auge war seit mehreren Jahren vollständig blind, das linke hatte in den letzten Lebensmonaten eine etwas grössere trägere Pupille und intercurirende Obnubilationen des Gesichtes gezeigt. Die Section erwies hochgradige atheromatöse Entartung der Gefässe an der Basis cranii und Verstopfung einzelner derselben. Die rechte Art. ophthalmica exquisit atheromatös, alle Arterien der Retina dieser Seite im höchsten Grade erkrankt, ebenso die Arterien der Chorioidea.

„Die Elemente der Netzhaut schienen noch leidlich erhalten, jedoch zeigten sich an mehreren Stellen graugelbe Flecke, welche zum Theil von Convoluten atheromatöser Gefässe feinsten Calibers, zum Theil von fettiger Entartung der Netzhautgebilde selbst herrührten. Uebrigens war trotz des lange bestehenden Processes kein entzündliches Exsudat in der Chorioidea oder zwischen dieser und der Netzhaut vorhanden. Nur mit zahlreichen Ecchymosen war die Chorioidea wie die Iris behaftet. An dem linken Auge waren die Arterien weniger erkrankt. Auf die Veränderungen des Opticus-eintrittes habe ich leider bei der Section keine Rücksicht genommen, weil ich deren Bedeutung zu jener Zeit noch nicht kannte.“

H. Müller<sup>2)</sup> sprach Anfangs März 1856 in der Sitzung der physikalisch-medicinischen Gesellschaft über Glaucom und berichtete unter Vorlage von Präparaten über den anatomischen Befund an den Augen einer 83jährigen, seit langer Zeit erblindeten Person.

1. An der Eintrittsstelle des Sehnerven wurde eine Veränderung constatirt, welche den eigenthümlichen ophthalmoskopischen Effect, den diese Stelle in anderen Fällen von Glaucom gibt, zu erklären vermag. Jene bildete nämlich eine ziemlich tiefe Grube, an deren Wänden die Aeste der Centralgefässe dicht anlagen. Diese waren schon vor dem Eintritte in die Höhle des Bulbus in etwa zehn Aeste getheilt, welche dann getrennt im Umfang der Eintrittsstelle zum Vorschein kamen. Sie adhärirten dabei fest an der Sklerotika, weniger an der Chorioidea. In einem Auge sass in der erwähnten Grube ein etwas trübes und pigmentirtes Klümpchen, welches dem Glaskörper angehörte und unter Anderem Canäle von 0.02<sup>mm</sup> Weite enthielt, in denen jedoch kein Blut gefunden wurde.

---

<sup>1)</sup> A. f. O., I., pag. 380.

<sup>2)</sup> H. Müller's gesammelte und hinterlassene Schriften, I. Bd., von Otto Becker, Leipzig 1872, pag. 340.

Anmerkung. Im A. f. O., IV, pag. 6 lautet diese Stelle: „Die Eintrittsstelle des Sehnerven bildet in beiden Augen bei Betrachtung von Innen her eine deutliche Grube, welche, mit steilen Rändern sich einsenkend, offenbar in die Sklera hineinragt. Am Rande kommen die Aeste der Centralgefäße heraus, etwa zehn, die kleinen ungerechnet. Dieselben liegen dem Rande der Chorioidea dicht an, wo sie umbiegen, und die Dicke der Retina scheint dort nicht grösser zu sein, als eben durch die Gefäße bedingt ist. Uebrigens ist die Umgebung der Eintrittsstelle unverändert. An einem Auge war der Sehnerv dicht hinter der Sklera abgeschnitten worden. Die erwähnten Aeste der Centralgefäße aber blieben demungeachtet an dem Rande dieser Oeffnung angeheftet, also an einer Stelle der Sklera, von der sie sonst ringsum durch die aufsteigenden Bündel des Sehnerven getrennt sind. An dem zweiten Auge zeigte sich der Rand der Grube ganz steil, theilweise überhängend, der Boden schwach concav. Die Gefäße der Retina erleiden eine zweimalige scharfe Knickung. Die Tiefe der Grube beträgt circa 0.5<sup>mm</sup>, vom Niveau der Chorioidea aus gemessen, da die Dicke der Retina nicht gut zu bestimmen ist (wegen Maceration). Die Lamina cribrosa ist sehr beträchtlich concav und zusammengedrängt hinter der zunächst aus etwas lockerem Fasergewebe gebildeten Wand der Grube zu sehen.“

2. Der Glaskörper war hinten zum grössten Theile flüssig, nach vorne dagegen hinter der Zonula sass ein ringförmiger Wall von ziemlich fester Gallerte. Die weisse Trübung oder bräunliche Färbung einzelner Stellen rührte von blassen Molekülen oder von rothbraunen Pigmentklumpen her. Müller glaubte hier wie in anderen Fällen eine Ablösung der Glashaut von der Netzhaut zu erkennen, welche der Ablösung der Netzhaut von der Chorioidea in manchen Beziehungen analog ist.

3. Die Netzhaut lag der Chorioidea überall an, war sogar in den peripheren Partien theilweise mit ihr verklebt. Sie war ferner, vorzugsweise an den letztgenannten Stellen, atrophisch und durch Einlagerung von rothbraunem, zum Theil in Zellen enthaltenem Pigment streifig marmorirt. Das Pigment lag hauptsächlich in der Nachbarschaft der Gefäße, in den Wandungen und im Lumen derselben, welches dadurch in grösseren oder kleineren Stellen obturirt war. Es war somit nicht zu bezweifeln, dass dieses Pigment durch Metamorphose von Blut neugebildet war. Ausserdem waren manche Gefäße durch eine gelbliche körnige Masse verstopft. Diese Veränderungen an den Gefässen erstreckten sich auch auf ein Stück des Sehnerven.

Anmerkung. Im A. f. O., IV, pag. 6 lautet die Beschreibung der Netzhaut: „Die Netzhaut liegt der Chorioidea überall an, ist mit den verdünnten Stellen derselben theilweise verklebt, jedoch trennbar. Genauere Angaben über die Elemente gestattet die beginnende Maceration nicht, doch zeigt sich eine Atrophie der vorderen Partien in der Weise, dass diese fast nur aus verdickter Limitans mit dem faserigen Gerüste bestehen, weshalb die Netzhaut dort im Wasser kaum trüb wird. Ausserdem ist dieselbe an vielen Stellen beider Augen braun gestreift und marmorirt. Das rothe bis braune Pigment ist zum Theil in Zellen enthalten, folgt besonders dem Laufe der Gefäße, liegt auch streckenweise in deren Lumen. Ausser-

dem sind einzelne Gefässe von einer blassgelblichen körnigen Masse verstopft. Diese Veränderungen finden sich theils ganz nahe an der Ora serrata, theils dicht an der Eintrittsstelle an den grossen Gefässen.“

4. Die Chorioidea zeigte im Hintergrunde des Auges keine beträchtlichen Veränderungen, dagegen waren die vorderen Partien derselben zum Theil von hochgradiger Atrophie mit Verödung der Gefässe betroffen. Diese Stellen waren zugleich mit der Retina und noch fester mit der Sklerotica verklebt. Die Suprachorioidea war fast überall etwas atrophirt, und ebenso der Ciliarmuskel an manchen Stellen, der Ciliarkörper wenig verändert, in hohem Grade dagegen die Iris. Der sehr atrophische Ciliarrand hing zum Theil fester an der Hornhaut als am Ciliarkörper, mit welchem die Verbindung mehr lose war; theils pigmentirte, theils farblose Massen obturirten streckenweise die Gefässe und lagen auch sonst in der anderwärts stark verdünnten Membran. In dem einen (wahrscheinlich durch Keratonyxis operirten) Auge war ein Theil der Pupille durch einen Pfropf verschlossen, der zugleich an der Linse wie an der Hornhaut fest haftete. Müller glaubt, dass ein Theil der genannten Veränderungen, wie auch derjenigen, welche sich am Sehnerveneintritt fanden, mit der durch v. Graefe hervorgehobenen Vermehrung des Druckes im Augapfel zusammenhänge, welche sich bei dergleichen Leiden findet.

5. Die Linse war beiderseits etwas getrübt, namentlich die corticalen Schichten verändert, die Kapsel durch Auflagerungen getrübt, welche in der Mitte der Vorderwand am stärksten waren. In einem Auge war die Linse etwas aus ihrer Lage verschoben.

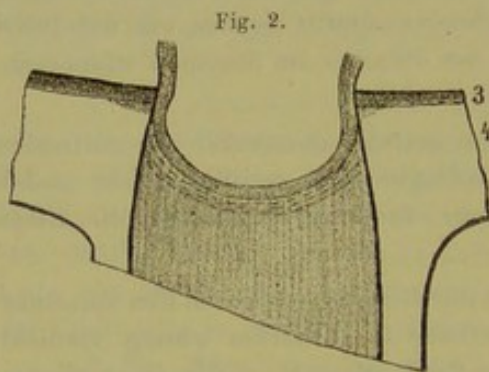
6. Die Hornhaut selbst war fast durchsichtig, zwischen den einzelnen Lamellen etwas pigmentirt, die Descemet'sche Haut stärker warzig, verdickt und mit Auflagerungen versehen, welche theils glashell, theils durch fibröse Structur weiss erscheinen. Ein merkwürdiges Verhalten zeigte die vordere Fläche der Hornhaut. Dieselbe war nämlich beiderseits von einer weisslich-trüben, ziemlich gleichmässigen, membranösen Schicht überzogen, welche leicht über die ganze Hornhaut weg abgezogen werden konnte. Diese Schicht bestand aus einer streifigen Masse, mit zahlreichen, den Hornhautkörperchen ähnlichen, ästigen Zellen, war mit Gefässen versehen und an der freien Fläche mit einem Epithel bekleidet, welches durch geringe oder mangelnde Schichtung und eigenthümliche drüsenähnliche Einstülpungen ausgezeichnet war. Dabei war hervorzuheben, dass die ganze Schicht über der sehr wohl ausgeprägten vorderen Glaslamelle der Hornhaut lag.

7. An den beiden Augenarterien und ihren grösseren Aesten war keine Verknöcherung oder sonst erhebliche Veränderung aufzufinden, ebenso wenig an den grossen Gefässen nächst dem Herzen.

8. Die Ciliargefässe zeigten eine Abweichung von dem Zustande, wie er gewöhnlich beschrieben wird, darin, dass die langen, sowie die vorderen Ciliararterien eine grössere Anzahl ziemlich beträchtlicher Zweige über die Ora serrata rückwärts zur eigentlichen Chorioidea sendeten. Uebrigens hat Müller eine ähnliche Anordnung auch bei anderen Augen bereits angetroffen und ist der Ansicht, dass die Bedeutung dieses Verhaltens erst weiter zu verfolgen ist.

Kurze Zeit nach dieser umfassenden Beschreibung des Sectionsbefundes bei Glaucoma veröffentlichte H. Müller<sup>1)</sup> seine klassische Untersuchung über die „Niveauveränderungen an der Eintrittsstelle des Sehnerven“, respective über die Excavation bei Glaucom. Er wiederholt zunächst das Wesentliche des eben citirten Sectionsbefundes und fügt eine skizzirte Abbildung der Excavation (von dem genannten Falle) hinzu. Die Tiefe der Grube an der Eintrittsstelle betrug  $0.5\text{mm}$ . Die Lamina cribrosa war sehr beträchtlich concav und zusammengedrängt hinter der zunächst aus etwas lockerem Fasergewebe gebildeten Wand der Grube zu sehen.

In einem zweiten Falle beschränkt sich die Beschreibung des Sectionsbefundes fast nur auf die Eintrittsstelle des Seh-



(Müller, Fig. 6.)

nerven. „Die Bulbi stammten von einem 83 Jahre alten Manne, welcher nur auf dem rechten Auge noch einen Schein gehabt haben soll, waren gross (Achse 26, äquatorialer Durchmesser  $25-27\text{mm}$ ) und etwas viereckig, und zeigten einen starken Arcus senilis, die Sklera

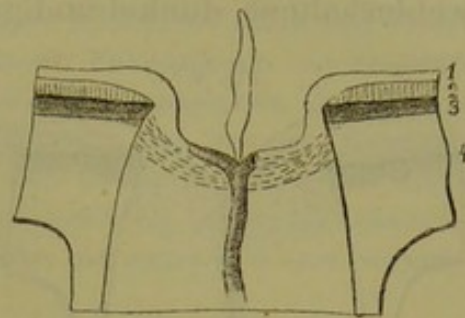
hie und da verdünnt, die Durchtrittsstellen der vorderen Ciliargefässe sehr deutlich.“

Linkes Auge. „Der Sehnerv ist atrophisch, grau, enthält nur wenige dunkelrandige Tröpfchen als Reste des Nervenmarks. Die Retina ist vor Allem durch Atrophie der Nervenfaserschicht ausgezeichnet, während die äusseren Schichten relativ wohl erhalten sind. Doch sind die Stäbchen nur hie und da zu erkennen (zum Theile cadaverös?) und es kommen unter Anderem Erweiterung und Varicosität der Blutgefässe, leichte Pigmentirung u. dgl. vor, sowie auch die Zellen spärlich und rudimentär sind, eher kleiner und undeutlicher als die inneren Körner. In der Nähe der Eintrittsstelle messen die äusseren Schichten  $0.18\text{mm}$ , in  $0.2-3\text{mm}$  Entfernung vom Rande

<sup>1)</sup> A. f. O., 1858, IV. b, pag. 6.

noch  $0.15^{\text{mm}}$ , dann schärfen sie sich rasch zu. Die Nervenschicht misst  $0.2^{\text{mm}}$ , vom Rande nur  $0.1^{\text{mm}}$ , auf dem Rande selbst nur  $0.16^{\text{mm}}$ , und dies nur durch die darin befindlichen Gefässstämmchen. Zwischen diesen ist die Höhe geringer. Die Eintrittsstelle selbst (s. die Skizze Fig. 5 von einem Schnitte nahezu im senkrechten Meridian) bildet eine Grube, deren etwas concaver Grund ca.  $0.5^{\text{mm}}$  hinter das Niveau der Chorioidea hinausreicht. Rechnet man die Dicke der Retina hinzu, so ergibt sich als totale Tiefe der Grube etwa  $\frac{3}{4}^{\text{mm}}$ , während die Weite im Niveau der Chorioidea etwa  $1\frac{1}{4}^{\text{mm}}$  ausmacht. Diese Grube ist zunächst ausgekleidet von einem die Blutgefässe umhüllenden, mit der Nervenschicht der Retina continuirlichen Fasergewebe. Wo diese Schicht am Rande der Chorioidea vorbeigeht, beträgt der Abstand der Oberfläche horizontal gemessen  $0.1-0.15^{\text{mm}}$ , je nachdem ein Gefäss dort liegt oder nicht. Sie steigt an der Seitenwand der Grube ganz steil hinab, um dann wieder an dem Boden derselben umzubiegen. Die Centralarterie steigt im Sehnerven gegen die Mitte des Grubenbodens auf, um sich dort in ihre Hauptäste zu spalten, welche sich schon innerhalb der Grube wieder weiter theilen, indem sie an deren Wänden hinankriechen, wo sie den Rand der Chorioidea unmittelbar berühren. Von der Haupttheilungsstelle der Arterie ragt in den grossentheils verflüssigten Glaskörper ein structurlos-streifiger Zapfen vor. Unter der erwähnten lockeren Schicht liegt dann ein sehr dichtes, von der Gegend der Lamina fusca ausgehendes Gewebe, welches eine am Rand der Grube stark nach hinten geneigte, in der Mitte dagegen schwächer concave Lamelle bildet. An diese schliessen sich dann, allmählig weniger nach hinten gekrümmt, schwächere Faserzüge an, welche den hinteren Theil der Lamina cribrosa darstellen. Die dichte Wand der Grube zeigt hinter der Chorioidea eine an manchen Schnitten sehr beträchtliche

Fig. 3.

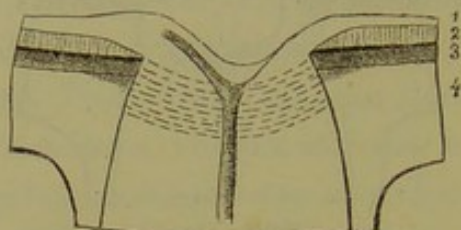


(Müller, Fig. 5.)

seitliche Ausbuchtung, so dass der Rand der Chorioidea bedeutend vorragt.“

Rechtes Auge. „Der Sehnerv enthält hier noch meistens wohlerhaltene dunkelrandige Fasern; nur einzelne Bündel sind

Fig. 4.



(Müller, Fig. 4.)

in Atrophie begriffen. In der Retina ist die Nervenschicht viel weniger atrophisch, sind die Zellen z. B. am gelben Fleck gut zu sehen, die Stäbchen aber ebenfalls nicht wohl erhalten. Von der Eintrittsstelle gibt Fig. 4 die Skizze eines Schnittes im horizontalen

Meridian. Die Grube ist trichterförmig, mit Ausnahme des engen Grundes von convexen Wänden begrenzt. Ihr Grund ragt etwa  $0.2\text{mm}$  über das Niveau der Chorioidea hinaus, noch um die Hälfte mehr, wenn man bis zur dichteren Substanz rechnet, wo die Gefäße liegen. (Es ist an dünnen Schnitten schwer, die durchsichtige Schicht, welche über den Grund der Grube zieht, nicht zu über- oder unterschätzen.) Die Weite der Grube im Niveau der Chorioidea beträgt circa  $0.7\text{mm}$ . Sie liegt etwas mehr gegen die Seite der Macula lutea, wo die Nervenschicht auch hier geringer ist. Die Höhe der Retina über dem Rande der Chorioidea beträgt auf dieser Seite  $0.3$ , auf der anderen  $0.35\text{mm}$ , so dass sich eine totale Tiefe der Grube von etwa  $0.6\text{mm}$  ergibt (links  $\frac{3}{4}\text{mm}$ ). Vom Rande der Chorioidea stehen die Wände derselben beträchtlich weiter ab als im linken Auge,  $0.25-0.3$  auf der Seite der Macula,  $0.4-0.5$  auf der anderen, je nachdem Gefäße getroffen sind oder nicht. Eines der Centralgefäße theilt sich gerade am Grund der Grube, also hinter dem Niveau der Chorioidea, aber die Aeste, welche nahe der Oberfläche aufsteigen, gelangen hier (noch) nicht in unmittelbare Nachbarschaft des Chorioidealrandes. Die äusseren Schichten der Retina verdünnen sich schon vor dem Rande etwas, doch nicht in dem Masse wie sonst bisweilen. Die Faserung der Lamina cribrosa ist in der vorderen Partie vom Rand her noch wenig rückwärts geneigt,

während sie dicht am Grunde der Grube ziemlich stark und plötzlich nach hinten ausweicht. Die hintere Partie derselben ist kaum auffällig verschoben.“

Anmerkung. Wenn man diese Befunde H. Müller's liest und wieder liest, besonders aber wenn man sie mit späteren Publicationen von Sectionsbefunden vergleicht, so muss man staunen über die Genauigkeit, Umsicht und Objectivität dieser anatomischen Untersuchungen. Bei genauer Kenntniss und Würdigung derselben, wenigstens bei dem Bestreben, dieselben durch Controluntersuchungen zu widerlegen oder zu bestätigen, würde die Glaucomlehre viel mehr gefördert worden sein, als dies auf anderen Wegen versucht worden ist.

A. Pagenstecher's<sup>1)</sup> ausführliche Beschreibung des Sectionsbefundes der Bulbi einer 56jährigen Frau, welche an den Folgen von Morbus Brighti chronicus gestorben und während des Bestehens dieser Krankheit zwei Jahre vor ihrem Tode sehr rasch unter glaucomatösen Erscheinungen erblindet war, möge hier übergangen werden, weil sich nicht entscheiden lässt, wie weit die vorgefundenen Veränderungen etwa von dem Morbus Brighti beeinflusst worden waren, und weil Pagenstecher sein Augenmerk hauptsächlich auf die Veränderungen (Gefässneubildung) im Glaskörper gerichtet hat.

Von hohem Interesse ist die bekannte Beobachtung von Coccius,<sup>2)</sup> wengleich dieselbe, besonders was die Untersuchung der Eintrittsstelle des Sehnerven, der Iris und des Ciliarkörpers betrifft, nähere Angaben vermissen lässt.

„Im Jahre 1860 erhielt ich die Augen einer 71 Jahre alten Frau, welche ich Anfangs Februar 1859 wegen Glaucom beider Augen in Behandlung genommen hatte. Die Kranke, früher in guten Verhältnissen, war schwächlich und litt nach ihrer Aussage erst seit neun Wochen an Gesichtsabnahme unter Ciliarneurose. Das Gesicht war so weit erloschen, dass sie geführt werden musste; sie zählte mit dem rechten Auge noch mühsam Finger; mit dem linken Auge, welches übrigens eine umfangreiche, central gelegene, grau-gelbe Hornhauttrübung (von einer Entzündung in der Jugend) darbot, vermochte sie nur den Schein einer bewegten Hand wahrzunehmen. Die Ciliargefässe waren mässig injicirt, die Hornhäute rauchig getrübt, die vorderen Kammern von mittlerer Tiefe, die Pupillen mässig erweitert, die Iris starr, der Hintergrund nur leuchtend, keine Besichtigung der Netzhaut möglich, beide Bulbi sehr gespannt. Iridektomie. Nach derselben sank die Hornhaut, besonders des rechten Auges, stark ein. Das rechte Auge war nach acht

<sup>1)</sup> A. f. O., 1860, VII. a, pag. 92.

<sup>2)</sup> A. f. O., 1863, IX. a, pag. 1.



Tagen so weit gebessert, dass sie mittelgrossen Druck, nach vier Wochen Jäger Nr. 4 las. Das linke Auge vermochte nur Nr. 16 zu lesen. Das Gesicht des rechten Auges hatte sich bis zu ihrem Tode ungestört erhalten. Von den Augen wurden die Cornea, die Iris und die Linse entfernt und die Bulbi mit Chromsäure behandelt. Die Cornea beider Augen war mit starkem Greisbogen versehen, sonst, ausser der Trübung am linken Auge, normal, die Linsen gelblich, der Glaskörper in seinem Innern etwas erweicht und es fanden sich in ihm theils fettig entartete Zellen, theils Zellen mit mehreren Kernen versehen, theils freie Kerne mit Uebergängen zu jungen Zellen vor. Der Form nach waren jene theils Spindel-, theils Epithelialform und hie und da mit verästelten Fortsätzen versehen. Die Retina bot in beiden Augen weder abnorme Verbindungen, noch besondere Veränderungen in der Zellschicht dar; die Excavation des N. opticus war in beiden in mässigem Grade auf Querschnitten zu sehen. Die Aderhaut war gleichmässig mit dunklem Epithel versehen, nur an einzelnen kleinen Stellen vor der Aequatorialgegend war dasselbe etwas lichter; im Bindegewebsstroma erschienen die Zellen mehr oder weniger platt gedrückt, das ganze Aderhautstroma überhaupt resistenter, steifer als im Normalzustande, am meisten zeigte sich dies an der Glaslamelle derselben; von den sternförmigen Zellen war eine Anzahl fettig entartet.

„An der Sklera fiel mir die Steifigkeit, Resistenz und gelbliche Farbe bei der Besichtigung und bei der Section etwas auf; ich untersuchte die Skleren von ihrem vorderen Theile bis zur Eintrittsstelle des Sehnerven auf Quer- und Horizontalschnitten. Hiebei ergab sich von vorn bis hinten durchgehends eine fettige Metamorphose der Sklera, und zwar in einem solchen Grade, wie ich sie in dieser Membran noch nie gesehen hatte, obgleich ich früher bei einer Arbeit über die Hornhaut genug Skleren älterer Leute untersucht hatte. Ich fand das Bindegewebsnetz der Sklera zum grössten Theil fettig entartet. Die Grundsubstanz erschien gelblicher und dichter als im Normalzustande, die fettig entarteten Bindegewebskörper zeigten sich alle vollständig mit Fettkörnchen erfüllt, ausserdem war noch vieles Fett diffus und in Herden zwischen den Skleralfasern vorhanden. Diese krankhafte Veränderung zeigte sich nicht an allen Stellen gleichmässig in Bezug auf die Tiefe, an manchen Stellen mehr in der äusseren Skleralschicht, an manchen mehr in der inneren und mittleren, an wieder anderen Stellen fast gleichmässig auf dem Querschnitt. Ebenso war zwischen den vorderen, mittleren und hinteren Theilen der Sklera eine vorzugsweise Erkrankung nicht in dem Grade vorhanden, so dass etwa ein Theil derselben frei zu nennen gewesen wäre; doch kamen die vollendetsten Bilder der Degeneration vorzüglich auf Querschnitten in der Aequatorialgegend und von da nach hinten zu vor. Die Entartung der Zellen ging im hinteren Theile nicht allein bis dicht an die Grenze der Lamina cribrosa heran, sondern zeigte sich noch ebenso in der Lamina cribrosa selbst. Gefässe habe ich aber in der Sklera überhaupt nicht fettig entartet angetroffen, so dass ich allein das saftführende Bindegewebsnetz als den Hauptsitz und Ursprung der Erkrankung der Sklera angeben muss.“ Er hält diese Veränderung in der Sklera für identisch mit der Veränderung der Intima der Arterienhäute nach Virchow (Cellularpathologie) und schliesst mit den Worten: „Wir können somit das

Wesen des Glaucoms für den vorliegenden Fall als eine fettige Degeneration der Sklera aussprechen, welche durch die genannte Ernährungsstörung eine Schrumpfung einging und hiedurch den von ihr umfassten Bulbusinhalt unter einen erhöhten Druck versetzte, der durch die Iridektomie geheilt wurde.“ In der 1868 erschienenen Arbeit über den Mechanismus der Accommodation beruft sich Coccius auf pag. 92 noch auf zwei Fälle von senilem Glaucom, in welchen er das chronische Glaucom auf Einengung des Bulbusinhaltes durch Schrumpfung des Skleralgewebes in Folge fettiger Entartung seiner Bindegewebskörper zurückzuführen sich veranlasst sah.

Der von Herm. Pagenstecher<sup>1)</sup> veröffentlichte Sectionsbefund eines Auges, welches vor zwei Jahren unter heftigen Schmerzen im Verlaufe mehrerer Wochen erblindet war, keine quantitative Lichtempfindung mehr zeigte und wegen zeitweise auftretender Ciliarneuralgie enucleirt worden war, zeigte trichterförmige Netzhautabhebung, eine sonst nirgends beobachtete eigenthümliche Veränderung der Cornea, periphere Anlagerung der atrophischen Iris an die Cornea, Verkleinerung der nach vorn verschobenen Ciliarfortsätze, im Ciliarmuskel eine grosse Menge von ovalen, spindel- und sternförmigen pigmenthaltigen Zellen, eine 1.2<sup>mm</sup> tiefe Excavation, deren Boden von einer querverlaufenden durchscheinenden Faserlage gebildet wurde und deren Höhlung von einem äusserst zellen- und gefässreichen Gewebe eingenommen wurde, welches sich noch zum Theil in den eigentlichen Glaskörperraum hinein erstreckte.

Magni,<sup>2)</sup> dessen Aufmerksamkeit bereits 1862 vorzugsweise auf den atrophischen Zustand der Ciliarnerven in glaucomatösen Augen gelenkt worden war und der auf Grundlage seiner einschlägigen Befunde das Wesen des Glaucoms auf diesen Zustand zurückführen zu können vermeinte,<sup>3)</sup> veröffentlichte im Februar 1871 höchst interessante Befunde an glaucomatösen Augen und illustrierte dieselben durch ausgezeichnet schöne Abbildungen, deren einige hier beizufügen ich für zweckmässig erachte.

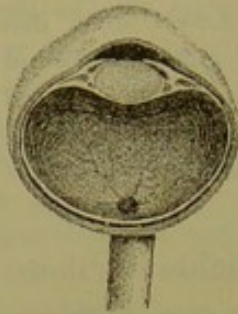
<sup>1)</sup> A. f. O. (1871), XVII. b, pag. 117.

<sup>2)</sup> Contribuzione allo studio del Glaucoma (con tavola), estratto dal Giornale la Rivista clinica, Febbraio 1871.

<sup>3)</sup> Il processo glaucomatoso considerato da nuovo punto di vista, Bologna 1862.

Fig. 1 zeigt den Durchschnitt des rechten Auges einer Frau mit Glaucoma simplex, an welchem Magni zur Aufhaltung des Processes die Iridektomie gemacht hatte. Die Frau konnte bis zu ihrem vier Jahre später erfolgten Tode mit entsprechenden Convexgläsern lesen. Der Bulbus mass transversal (mit Einschluss der Sklera) 24mm, sagittal 24mm mit Hinzurechnung der hinten 1mm dicken Sklera.

Fig. 5.

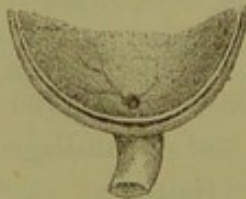


(Magni, Fig. 1.)

Anmerkung  $\alpha$ . Nach Schnabel (Archiv für Augen- und Ohrenheilkunde, VII, pag. 121) betrug bei 26 Augen von 14 weiblichen Individuen, deren jüngstes 63, deren ältestes 85 Jahre alt war, die Augenaxe mindestens 21, höchstens 23.7mm (durchschnittlich sagittal 22.4, quer 22.1, senkrecht 21.2mm), bei 9 Männeraugen (vom 59. bis zum 82. Jahre) die kürzeste Achse 23.4, die längste 24.8mm (durchschnittlich sagittal 23.9, quer 23.4, senkrecht 22.8mm).

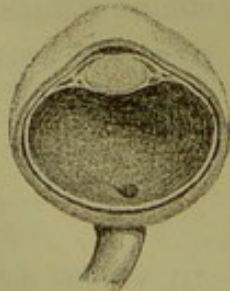
Die vordere Kammer war auf ein Minimum reducirt. Der Glaskörper war sehr eingedickt (denso).  
Anmerkung  $\beta$ . Leber bemerkt im A. f. O., XV. c, pag. 239: „Ich habe wiederholt an pathologisch veränderten Augen diesen Gerinnungsprocess in verschiedenen Stadien zu untersuchen Gelegenheit gehabt und mich dabei überzeugt, dass die flüssigen Exsudate im Inneren des Auges, welche sich immer durch einen bedeutenden Gehalt von Albuminaten auszeichnen pflegen, durch die allmähliche Einwirkung einer Lösung von chromsaurem Kali, wie sie besonders beim Erhärten des uneröffneten Auges stattfindet, in eigenthümlich gallertiger Weise gerinnen. Die Substanz behält zum grössten Theile ihre Durchsichtigkeit. Durch längere Einwirkung des Reagens bekommt sie einen immer zunehmenden Grad von Härte, behält jedoch immer noch ihr durchscheinendes Aussehen.“

Fig. 6.



(Magni, Fig. 3.)

Fig. 7.



(Magni, Fig. 5.)

Die Papille in charakteristischer Weise, doch nicht vollständig excavirt.

Auf der Fig. 2, welche die Aussenfläche der Chorioidea (eine Hälfte davon) zur Anschauung bringt, findet man nicht einmal die Hälfte der gewöhnlichen Zahl der Ciliarnerven.

Fig. 3 zeigt ein hinteres Segment des linken Auges von derselben Dame, welches wegen vollständiger Blindheit nicht hatte operirt werden können. Es hatte eine sehr tiefe Excavation, Steinhärte, atrophische Mydriasis und vollständig aufgehobene Vorderkammer dargeboten. Die sagittale Achse betrug (mit Einschluss der 1.3mm dicken Sklera) 22.3mm, der transversale Durchmesser 24mm. An der Aussenfläche der Chorioidea (Fig. 4) ist die Lamina fusca kaum nachzuweisen und sieht man (in der abgebildeten Hemisphäre) nur drei von den Ciliarnerven und diese sichtlich in vorgerückter Atrophie.

Fig. 5 zeigt den Durchschnitt eines an Glaucoma simplex vollständig erblindeten Auges von Steinhärte, mit Atrophie der Iris, Aufhebung der vorderen

Kammer und tiefer charakteristischer Excavation. Der Glaskörper war sehr eingedickt (*densissimo*) und der sagittale Durchmesser betrug 19·5mm, mit Hinzurechnung der hinten 1·5mm dicken Sklera demnach 21·0mm, der transversale (samt Sklera) 19mm. An der Aussenfläche der Chorioidea war (wie Fig. 6 zeigt) keine Spur von *Lamina fusca* sowohl als von Ciliarnerven zu sehen.

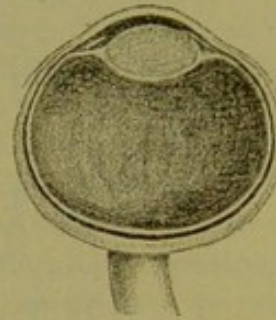
Fig. 10. Durchschnitt eines linken, wegen *Glaucoma simplex iridektomirten* Auges mit deutlich ausgesprochener Excavation. An der äusseren Seite sieht man das Fehlen der Iris und daher einen kleinen Kammerraum. Ein sehr eingedickter Glaskörper ist auf eine sehr kleine Masse reducirt, da das Auge lange in Chromsäure gelegen war und dem Glaskörper der grössere Theil der wässerigen Bestandtheile entzogen worden war. Der Abstand der vorderen Fläche der Cornea von der vorderen Kapsel betrug 1mm, der zwischen der vorderen und hinteren Kapsel 6mm, zwischen letzterer und dem hinteren Pole 14mm (die Dicke der Sklera 1mm), der transversale Durchmesser 24·5mm, der sagittale demnach 21mm.

Wenn man demnach ein Auge mit *Glaucoma simplex* anatomisch untersucht, so findet man, dass es nach dem Tode nicht so welk wird wie ein normales oder hydrophthalmisches, weder in demselben Grade noch nach der gleichen Zeit, vermöge der Gefässfüllung und vermöge der Verdunstung des wässerigen Theiles seines Inhaltes. Auf dem Durchschnitte sieht man die Cornealkrümmung verflacht, die Grösse der Schnittfläche der Cornea, Sklera und Retina über die Norm erhöht, und in der Retina ist die cadaveröse Falte am gelben Flecke fehlend oder kaum wahrnehmbar, wogegen die Fovea centralis sehr tief erscheint. Im Uvealtractus findet man deutliche Zeichen der Atrophie; er ist von vorn nach hinten kürzer, Iris und *Lamina fusca* sind atrophisch, die Ciliarnerven vermindert oder ganz fehlend, die Chorioidea weniger weich. Die Kammer ist auf ein Minimum reducirt, der Glaskörper dichter, der Rauminhalt desselben merklich vermindert.

Fig. 15 gibt den mikroskopisch vergrösserten Durchschnitt der Sehnerveneintrittsstelle eines nicht ganz erblindeten glaucomatösen Auges. Man sieht die Nervenmasse auf der einen Seite ganz fehlen, auf der anderen reducirt auf ein Sehnervenfaserbündel, welches um den peripapillaren Rand der Chorioidea umbiegt, sowie das verdichtete durchsichtige Bindegewebe, welches sich zwischen den einzelnen Bündeln des Sehnervenkopfes vorfindet; dieses bindegewebige Geflecht ist wohl nur eine Modification der Nervenbündelscheiden und setzt sich dann in die Netzhaut fort, um die Bindegewebshülle zu bilden, die man beim Glaucom sichtlich sklerosirt findet. Bei stärkerer Vergrösserung sieht man sowohl die *Membrana limitans* mehr verdickt und wellenförmig verbogen, als auch die Schichte der Sehnervenfaser verdünnt. Die Chorioidea zeigt auf dem Durchschnitte sehr deutlich die Glaslamelle, welche sonst im normalen Zustande nicht leicht zu sehen ist, und Atrophie des Pigmentes in den Pigmentzellen, welche die Gefässe umgeben und wie gewöhnliche Bindegewebskörperchen aussehen. In der Sklera erscheint die Faserung viel trockener, derber und dichter, daher auch die Durch-

Arlt. Zur Lehre vom Glaucom.

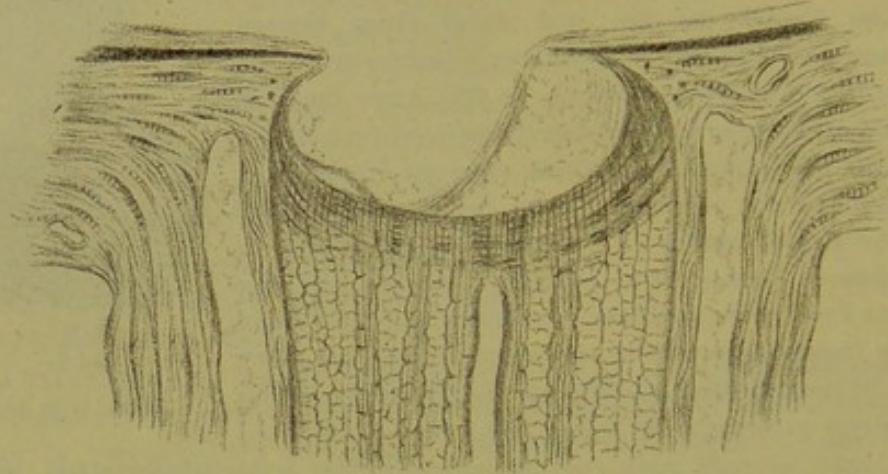
Fig. 8.



(Magni, Fig. 10.)

schnitte der direct in entgegengesetzter Richtung verlaufenden Bündel viel näher aneinander gerückt. Der Opticus ist auf seinem Durchschnitte sehr durchsichtig und gelingt es nur wenige Nervenbündel deutlich abzugrenzen, da die bindegewebigen Scheiden theils geschwunden, theils sklerosirt sind. Die horizontalen (queren) Verbindungen dieser Scheiden — welche ja die Lamina cribrosa bilden — sind dichter (enger) aneinander gedrängt und die

Fig. 9.



(Magni, Fig. 15.)

Lamina selbst erscheint weit concaver; jedoch ist die Oeffnung bei solcher Form der Lamina cribrosa und der Excavation viel enger als die Area der Lamina selbst. Der Zwischenraum zwischen der inneren und äusseren Opticus-scheide ist vergrößert und mit normalen Bindegewebsbündeln erfüllt. Die Tiefe verdankt die Excavation wohl zum Theil auch der Verdichtung der Bündel der Lamina cribrosa, als nothwendiger Folge der Atrophie der Nervenbündel in der Retina.

Von Knies' <sup>1)</sup> fünfzehn Befunden, bei deren Aufnahme das Augenmerk besonders auf den sogenannten Fontana'schen Raum und dessen Nachbarschaft gerichtet war, können eigentlich nur die drei letzten hier angezogen werden; bei den übrigen lag entweder nicht einfach ein Glaucom vor oder wurde nicht der gesammte Zustand des Bulbus aufgenommen.

Frau G., <sup>2)</sup> 40 Jahre alt, trat am 22. Juli 1874 wegen einer seit vier Wochen bestehenden Sehstörung des linken Auges in Dr. Hirschberg's Behandlung. Das rechte Auge war und blieb unversehrt. Links: Finger in 12', concentrische Gesichtsfeldbeschränkung, Pericornealinjection, Verfärbung der Iris, Pupille mittelweit, auf Licht schwach reagirend; leichte diffuse Trübung der Medien, zahlreiche rundliche Blutungen im Centrum der Netzhaut, grössere

<sup>1)</sup> A. f. O., 1876, XXII. c, pag. 163.

<sup>2)</sup> Ibid. pag. 177; vergl. Hirschberg, Beiträge zur prakt. Augenheilkunde, Berlin 1876.

in der Peripherie, Netzhautvenen stark hyperämisch, Papille seicht, aber in toto excavirt. Kurz vor der Iridektomie am 20. August: Bedeutende Gesichtsfeldeinschränkung nach innen, Auge reizlos, Pupille ad maximum erweitert, Spannung erhöht; ganz feine Trübung der Medien, so dass das Bild des Augengrundes wie angehaucht erscheint, flache Totalexcavation; im Areal der Papille spontane Pulsation des ganzen arteriellen Gebietes, die Blutungen in der Netzhaut noch vorhanden. Am 28. August frische Netzhautblutungen, kein Pulsiren, Spannung normal. Am 2. September frische Blutungen an der Papille. „Da die Schmerzen nicht abnahmen und die Wundregion vorgerieben blieb, wurde Ende September neben der ersten noch eine zweite Iridektomie gemacht.“ Die Narbenregion blieb bläulich und leicht prominent wie ein flaches wurstförmiges Staphyloma ciliare. Allmählig entwickelte sich tiefe weisse Totalexcavation und gänzliche Blindheit, die Medien wurden rein, die Blutextravasate schwanden bis auf geringe Spuren. Wegen Schmerzen in dem Auge wurde das Auge Ende April 1875 enucleirt. Makroskopischer Befund: Hornhaut flach, nach unten ektatische Narbe; vordere Kammer flach, Iris atrophisch und peripher mit der Hornhaut verwachsen. Linsenachse 7<sup>mm</sup>. Glaskörper anliegend, von Strängen durchsetzt, die vorwiegend von der Gegend der Papilla gegen den hinteren Linsenpol hinziehen; die Netzhaut überall anliegend, von Blutungen nicht viel zu sehen; tiefe Sehnervenexcavation. Mikroskopischer Befund: Corpus ciliare im muskulösen Theile sehr atrophirt; Iris an der Stelle der Verwachsung (mit der Cornea) bis fast auf das hintere Pigment atrophirt, das letztere am freien Rande etwas nach vorn herübergezogen; an der Iridektomienarbe sieht man, dass der Irisstumpf mit den beiden Wundlippen verwachsen und dass die ganze ektatische Narbe von auseinandergezerrem Irisgewebe ausgekleidet ist; die Chorioidea normal, nur ganz in der Peripherie finden sich vereinzelte Verdickungen der Lamina elastica; von zelliger Infiltration keine Spur vorhanden; die Excavation zeigt anderen gegenüber keine Besonderheiten; die Nervenfaserschicht der nur stellenweise etwas gefalteten Netzhaut, besonders aber die Ganglienzellschicht sind einfach atrophirt; die Stäbchen- und Zapfenschicht zeigt neben vereinzelten normalen Gebilden die sonderbarsten verästelten, kolbig angeschwollenen Formen; dieselben sind offenbar Auswüchse der Limitans externa und stehen mit Körnern der äusseren Körnerschicht in nachweislichem Zusammenhange. Von den Blutungen sieht man nur noch einzelne Pigmenthaufen, besonders an den Gabelungen der Gefässe; diese selbst sind durchaus normal; von atheromatöser Entartung der Gefässe war nichts nachzuweisen. Die Limitans interna zeigte sich kolossal verdickt und lamellös geschichtet, mit nicht ganz scharfer Grenze gegen den Glaskörper. Durch theilweise concentrische Schrumpfung war die Netzhaut stellenweise gefaltet und die Falten nach der Chorioidea hin mit amorphem Exsudat erfüllt.

Frau B., 71 Jahre alt, kam am 24. Februar 1874 zu Hirschberg in Behandlung. Sie sah seit zwei Jahren auf dem rechten Auge schlecht, seit Weihnachten 1873 auch auf dem linken mit periodischen Verschlimmerungen, welche mit lebhaften Kopfschmerzen einhergingen. Rechts S = 0, Pupille mittelweit, starr, Bulbus steinhart, episklerale Venen entwickelt, diffuse Trübung der brechenden Medien, so dass die Papilla nur eben noch als excavirt

erkannt werden kann. Links leichte Pericornealinjection, Pupille weiter als rechts, mit einzelnen Synechien. Papilla excavirt mit exquisitem Arterienpuls. Peripapilläre Aderhautatrophie. Tension + 1 bis + 2. Finger auf mehrere Fuss bei Kerzenlicht. 25. Februar 1874 beiderseits Iridektomie. Die Kopfschmerzen lassen sofort nach. 26. Februar ist die Sehschärfe besser. Der Augenspiegel zeigt jetzt rechts deutlich eine tiefe, gefässlose Excavation mit ringförmiger Aderhautatrophie; links hat der Arterienpuls aufgehört, die Excavation der Papilla stellt ein flaches Tonnengewölbe vor und zwei mittelgrosse Extravasate am Rande der Papilla. Am 6. März Sn. 50 in 15', mit  $+ \frac{1}{6}$  Sn. 2 in 7'', geringer Gesichtsfelddefect nach innen. Links blieb die Sehschärfe immer gut; kein Recidiv des glaucomatösen Processes. Am 16. April 1875 exitus lethalis; Section am 17. April. Rechtes Auge: Glaskörper anliegend, Grundsubstanz körnig und streifig mit Rundzellen in mässiger Anzahl. Die Cornea zeigt die Erscheinungen der gewöhnlichen cadaverösen Schwellung, Descemetis und deren Epithel gut erhalten. Fontanascher Raum völlig obliterirt. Iris atrophisch, am Ansatz völliges Narbengewebe, hinteres Pigment am freien Rande nach vorn umgeschlagen. Ciliarkörper ausgesprochen hypermetropisch, nach vorn gezogen. Ueberhaupt bietet die ganze Gegend den Anblick einer gegen den Schlemm'schen Canal hin, der weit klaffend gefunden wird, sich retrahirenden Narbe. Sehnerv excavirt, zeigt nichts Besonderes. Iris in der Iridektomienarbe zum grössten Theil eingeheilt. Das linke Auge zeigt einen im Ganzen ähnlichen Befund; auch hier concentrirt er sich wesentlich um den Schlemm'schen Canal. Die Irisperipherie ist mit der Descemetis verwachsen, aber noch nicht verdünnt, das Irispigment ist nicht nach vorn umgeschlagen, auch ist der Ciliarkörper noch an seiner normalen Stelle; sodann ist die Umgebung des Schlemm'schen Canales mässig mit Zellen infiltrirt. Auch hier ist der Irisstumpf theilweise in die Iridektomienarbe eingeheilt. Im Uebrigen ausser der Sehnervenexcavation und einer Glaskörperabhebung nichts Abnormes zu finden; insbesondere war Chorioidea und Sklera bei beiden Augen völlig normal.“

Schnabel's<sup>1)</sup> Beschreibungen anatomischer Befunde erstrecken sich in sehr eingehender Weise auf die Veränderungen in der Kammerbucht (respective im Fontana'schen Raume) und auf die Art der Wundheilung nach der Iridektomie. Von 15 Augen war die Iridektomie an zwei (Nr. 14 und 15) wegen Leucoma adhaerens, an zwei (Nr. 12 und 13) wegen Secundärglaucom gemacht worden. Bei den Fällen Nr. 3 (Complication mit Morbus Brighti), Nr. 4 (mit Retinitis pigmentosa), Nr. 6 (nach Iridektomie, Luxation und Entfernung der Linse), Nr. 7 (Sklerotomie mit nachfolgender Kyklitis) und Nr. 8 (eitrige Keratitis cum hypopyo) lässt sich nicht mit Sicherheit

<sup>1)</sup> Archiv für Augen- und Ohrenheilkunde, 1878, VII. a, pag. 99.

entscheiden, in welchem Grade die durch den glaucomatösen Process gesetzten Veränderungen durch die vorausgegangene, noch nachgefolgte Complication beeinflusst wurden. Für die Fälle 5, 9 und 10 fehlen die anamnestischen Angaben. Was den Fall mit Nr. 1 und 2 betrifft, so war auf dem linken, fünf Jahre vor dem Tode wegen weit vorgeschrittenen Glaucoms iridektomirten Auge allmählig *Atrophia bulbi* eingetreten und constatirte die Section Abhebung der Netzhaut (strangförmig um den Rest des Glaskörpers gefaltet); auf dem rechten, wegen Glaucoma relativ zeitig iridektomirten Auge, mit welchem der Mann bis zu seinem Lebensende noch kleinen Druck lesen gekonnt hatte, wurden keine auf den früheren (von Dr. Friedrich constatirten) Bestand von Glaucom deutenden Veränderungen vorgefunden, darf man also folgern, dass der glaucomatöse Process vollständig sistirt, respective rückgängig geworden war. Hervorzuheben ist, dass in allen übrigen Fällen von Glaucom (mit Ausschluss der Secundärglaucome) totale oder partielle (auf einzelne Stellen beschränkte) Atrophie des Ciliarkörpers von Schnabel vorgefunden wurde. Angaben über die Ciliarnerven, sowie über die Gewebsveränderungen an der Excavation und deren Umgebung fehlen.

Auch Weber's<sup>1)</sup> Befunde müssen als einseitig und ich möchte sagen mit Voreingenommenheit aufgefasste bezeichnet werden. Dieser um die Glaucomlehre so verdiente Forscher, welcher bekanntlich gezeigt hat, dass das ophthalmoskopische Bild an der Papilla n. opt. auf Vertiefung, nicht auf Aufwölbung zu beziehen sei, hat sich, wie es scheint, durch den ersten Befund in einem glaucomatösen Auge bestimmen lassen, in der enormen Schwellung der Ciliarfortsätze und in der dadurch bewirkten Verlegung des Fontana'schen Raumes (Verschluss der Abfuhrwege für die Augenflüssigkeit) das Wesentliche des glaucomatösen Processes zu sehen. Die Ursache dieser Schwellung sucht er in allgemeinen Gesundheitsstörungen mit langandauernder Herabsetzung des (Arterien-) Herzdruckes oder in Zuständen, welche ebenfalls zu passiven Hyperämien disponiren

---

<sup>1)</sup> A. f. O., XXIII. a, pag. 1.



(pag. 66). Ueber die Frage, wie sich die Netzhaut verhalten habe, sowie über das verschiedene Verhalten der Iris, der Ciliarfortsätze und der Ciliarnerven in verschiedenen Meridianen findet sich in Weber's sonst so beachtenswerther Arbeit keinerlei Aufschluss.

Was die zahlreichen Sectionsbefunde von Brailey <sup>1)</sup> betrifft, von denen sich 29 auf Primärglaucom aus verschiedenen, meistens jedoch weiter vorgerückten Stadien beziehen, so erstrecken sich dieselben in Summa wohl auf sämtliche Gewebe, bieten aber, wenn man jeden Fall einzeln für sich betrachtet, beträchtliche Lücken und geben, wie das von einer tabellarischen Zusammenstellung kaum anders verlangt werden kann, keine klare Einsicht in den Zusammenhang der vorgefundenen Veränderungen zu einander und zu den vorausgegangenen Erscheinungen während des Lebens.

Die Veränderungen glaucomatöser Augen, welche Wedl <sup>2)</sup> in jüngster Zeit geschildert hat, würden unserem Verständnisse offenbar viel näher gerückt sein, wenn sie nicht summarisch aufgezählt, sondern so beschrieben worden wären, wie sie in jedem Auge für sich nebeneinander vorgefunden wurden. Trotz der zahlreichen wichtigen Angaben über das Verhalten der verschiedenen Gebilde fehlen Aussagen über das Verhalten der sogenannten Lamina cribrosa, über den Inhalt der Grube an der Stelle der Papilla, über das Verhalten der Chorioidea in der Umgebung des Sehnerven (Gegend des sogenannten Halo glaucomatosus), über das Verhalten der Retina in den verschiedenen Regionen bei noch mehr weniger erhaltenem Sehvermögen im Centrum, und über das relative Verhältniss einzelner Partien der Iris und des dahinter gelegenen Ciliarkörpers (bei theilweiser Atrophie der Iris).

Ueber manche dieser wichtigen anatomischen Fragen hoffe ich im IV. Abschnitte nähere Andeutungen geben zu können.

---

<sup>1)</sup> Ophth. Hosp. Rep. Vol. X, part 1.

<sup>2)</sup> Abhandlungen aus dem Gebiete der praktischen Augenheilkunde von Stellwag v. Carion, Wien 1882, pag. 137.

### III. Abschnitt.

#### Symptomatologie. Nosogenie.

---

Wollen wir nun die Erscheinungen während des Lebens analysiren und uns von dem Vorgange in einem glaucomatösen Auge, von dem glaucomatösen Prozesse überhaupt eine richtige Vorstellung machen, so müssen wir drei Stadien oder Phasen unterscheiden: das der Stauung, das der Entzündung und das der Degeneration.

I. Das Stadium der Stauung kann von so kurzer Dauer sein, dass die Erkrankung gewissermassen gleich mit entzündlichen Erscheinungen zu Tage tritt; es kann aber auch Jahre lang mit mehr weniger deutlichen Remissionen, selbst Intermissionen fortbestehen, ohne dass manifeste Entzündungserscheinungen auftreten.

Die Stauung geht, wie wir weiterhin sehen werden, von einer oder von mehreren der Wirbelvenen der Chorioidea aus und kann vielleicht an und für sich genügen, den Inhalt des hinteren Augenraumes, dessen Hauptmasse der Glaskörper bildet, zu vermehren — durch stärkere Gefässfüllung — führt aber bei längerer Dauer oder grösserer Intensität wahrscheinlich zugleich zum Austreten seröser Flüssigkeit (Transsudat) in den Glaskörper, wo dieselbe verbleiben oder auch wieder verschwinden kann (durch Resorption, durch Ausscheidung mittelst der natürlichen Abflusswege, namentlich an der Corneoskleralgrenze). Die Steigerung des intraoculären Druckes, von den Wirbelvenen ausgehend und durch vermehrte Venenfüllung im Uvealtractus mit oder ohne Transsudat gegeben,

setzt dem Eindringen des arteriellen Blutes um so mehr Widerstand entgegen, je weniger die Sklera beim Andringen der Blutwelle momentan nachgibt, je weniger elastisch dehnbar dieselbe geworden ist.

Anmerkung. Wenn ich — in meinem 72. Jahre — Abends rasch zwei Treppen hoch gestiegen bin und mich in einen finsternen Ort begeben, so sehe ich durch mehrere Secunden ein Aufleuchten des Gesichtsfeldes, ein Phosphén, welches mit dem Pulsschlage synchronisch auftritt und schwindet (rhythmisches Steigen und Fallen des intraoculären Druckes); ich erinnere mich nicht, in früheren Jahren unter gleichen Verhältnissen dieses Phänomén bemerkt zu haben, und finde sonst keine krankhaften Erscheinungen an mir.

Das Stadium der Stauung kann unvermerkt eintreten und mit geringen, meistens nicht beachteten Schwankungen fortbestehen, oder es kündigt sich von Zeit zu Zeit durch heftige Zufälle an, nach deren Verschwinden das Auge wieder normal zu sein scheint.

1. In einer relativ geringen Zahl von Fällen tritt das Stadium der Stauung unvermerkt ein und schreitet continuirlich — wenigstens nicht mit manifesten Schwankungen — bis zur Vernichtung der Sehkraft fort, ohne sich durch äusserlich sichtbare oder durch subjective Symptome (bis auf die Sehstörung) kund zu geben. Früher diagnosticirte man in solchen Fällen bezüglich der Sehstörung Amblyopie oder Amaurosis (im engeren Sinne) meistens so lange, bis das Auftreten des bekannten grünlichen Reflexes und der weiten starren Pupille oder das Auftreten entzündlicher Erscheinungen (Uebergang in das zweite Stadium) die Diagnosis Glaucoma ermöglichte. Erst einige Zeit nach der Einführung des Augenspiegels wurde es möglich, das Glaucom schon in diesem Stadium bestimmt zu erkennen.

In den meisten Fällen geben sich Fluctuationen, oft mit einer gewissen Regelmässigkeit in der Wiederkehr der Verschärfung durch Zunahme der Sehstörung unter vermehrter Spannung des Bulbus, mitunter auch durch dumpfen Schmerz, seltener durch Sehen von Regenbogenfarben um eine Kerzen- oder Lampenflamme kund. Einige Kranke, welche nie über eigentliche Schmerzen geklagt hatten, gaben mir nach der Iridektomie an, dass sie erst jetzt ihr Auge erleichtert, freier

fühlen; andere hatten nur über ein Gefühl von Spannung im Auge geklagt, bei Vielen waren von Zeit zu Zeit halbseitige Kopfschmerzen vorausgegangen, deren Zusammenhang mit dem Augenleiden erst später, beim Eintreten von Sehstörung, beachtet (geahnt) wurde. Geringe Schwankungen in den subjectiven Zufällen werden sehr oft nicht beachtet, besonders wenn das andere Auge noch gut fungirt. Die Remissionen geben sich durch intercurrentes Bessersehen in den Morgenstunden, besonders nach ruhigem Schlafe kund.

Blindheit und Härte des Auges bei relativ oder absolut unbeweglicher Iris können die einzigen Zeichen unvermerkt entstandenen und vorgeschrittenen Glaucoms sein und bis zum Tode bleiben. Doch pflegen nach längerer Dauer, wenn auch nicht gerade manifeste Zeichen von Entzündung, so doch oft genug einige Veränderungen hinzuzutreten, welche niemals bei Amaurosis von primärer Erkrankung des Sehnerven, wohl aber constant nach Glaucoma mit entzündlichem Verlaufe beobachtet werden, namentlich zunächst Herabsetzung des Lichtsinnes bei relativ gut erhaltenem Farbensinn, ungleichmässige Erweiterung der Pupille, Verengerung der vorderen Kammer und Erweiterung einzelner der vorderen Ciliarvenen. Findet sich die Sehstörung, welche den Kranken zum Arzte treibt, zur Zeit der Vorstellung blos an einem Auge vor, während das andere intact ist, so kann man fast in allen Fällen einen Unterschied in der Farbe der Iris und in der Grösse der Pupille feststellen. Die Iris erscheint etwas matter und die Pupille ein wenig grösser; mitunter lässt sich auch eine Differenz in der Füllung (Zahl und Weite) der episkleralen Venen zu Ungunsten des allein erkrankten oder in der Erkrankung weiter vorgeschrittenen Auges nachweisen. In weiter vorgeschrittenen Fällen lässt sich auch oft partielle oder allgemeine Unempfindlichkeit der Hornhaut constatiren. Entschiedene Vermehrung der Spannung des Bulbus kann zur Zeit der Untersuchung fehlen oder doch zweifelhaft erscheinen.

In manchen Fällen dieses kaum oder gar nicht bemerkten Verlaufes treten nach mehr weniger langem Bestande des Leidens, mitunter erst nach mehreren Jahren, schon vor oder

aber erst nach völliger Erblindung entzündliche Zufälle auf, bei bilateraler Erkrankung wohl auch nur auf dem einen Auge, und die hiemit deutlich in das zweite Stadium eingetretene Krankheit nimmt weiterhin denselben Verlauf wie in Fällen, welche gleich zu Anfang oder doch bald darauf unter dem Bilde der glaucomatösen Entzündung aufgetreten waren.

Donders<sup>1)</sup> hat die Krankheit in dieser Phase als *Glaucoma simplex* bezeichnet. Als Typus dafür theilt Haffmans (Original pag. 360) folgenden Fall mit (dem ich noch einen zweiten von demselben Autor anreihe).

Herr de W. bemerkte (1847) bei zufälligem Schliessen des linken Auges, dass das Sehen des rechten abgenommen habe. Einige Wochen später begann auch das linke schlechter zu sehen und es kam ihm von Zeit zu Zeit vor, als ob ihn Rauch umgebe. Er hatte während der Zeit der Gesichtsabnahme wohl an Kopf-, doch nicht an Augenschmerzen gelitten; das Sehvermögen nahm langsam ohne Schmerzen ab. In der ersten Zeit sah er des Morgens noch besser. Eine Einträufung von Atrop. sulf. machte sehr starke Erweiterung der bereits etwas grösseren Pupille und weitere Abnahme des Sehvermögens. Es dauerte lange, bis die Pupille den früheren Umfang wieder erlangte und das Gesicht sich wieder verbesserte. Er konnte noch die blaue Farbe unterscheiden, während ihm helles Roth seit geraumer Zeit unsichtbar geworden war. Im Jahre 1851 verlor er erst auf dem rechten, kurze Zeit darauf auch auf dem linken alle Lichtempfindung. Status praesens 1860: die Bulbi sehr hart, die Sklera rein, die conjunctivalen und subconjunctivalen Gefässe nicht erweitert, die Hornhäute klar, bei Betastung empfindlich, die Vorderkammer seicht; die Regenbogenhäute haben ihre normale Farbe und Structur behalten; auf dem rechten Auge ist die Pupille etwas verzogen (zwei kleine Synechien an der Schläfenseite); linkerseits ist der Pupillenrand vollkommen frei und die Pupille einigermassen queroval. Die rechte Pupille gibt einen grau-, die linke einen dunkelmeergrünen Reflex. Die Papillen sind steil bis an den Rand tief ausgehöhlt mit Gefässverschiebung und Arterienpuls bei mässig starkem Fingerdruck. In der jüngsten Zeit ist auf dem rechten Auge eine diffuse centrale Katarakt entstanden, neben welcher man den Fundus noch sehen kann; links sind die Medien noch vollkommen rein. — Dieser Mann ist seit 1847 bis jetzt in Beobachtung des Professor Donders gestanden. Von entzündlichen Erscheinungen war niemals die Rede. Die zwei kleinen Synechien auf dem rechten Auge stammen wahrscheinlich von einem Anfall von Iritis in der Jugend. Der Mann war bereits vor der Einführung der Iridektomie bei Glaucom ganz erblindet.“

<sup>1)</sup> Jaarlijksch Verslag over het Nederlandsch Gasthuis voor Ooglijders, Utrecht, Mai 1861. J. H. A. Haffmans Bijdrage tot de Kennis van het Glaucoma. Deutsch bearbeitet von M. Schmidt in A. f. O., VIII. b, pag. 124.

„Eine Frau von 41 Jahren stellte sich im August 1859 vor. Sie hatte bemerkt, dass seit zwei Jahren das Sehvermögen des rechten Auges allmählig ohne Schmerzen und ohne andere Erscheinungen schwächer wurde, so dass dieses Auge jetzt schlechte Lichtempfindung darbot. Seit drei Wochen kam auch vor das linke Auge ein Nebel, der an Dunkelheit und Grösse stetig zunahm. Der rechte Bulbus war hart, die Pupille weit, oval, beinahe unbeweglich, ihr Reflex grünlich, Linse und Iris nach vorn gedrängt, die Hornhaut rein, die conjunctivalen und subconjunctivalen Gefässe kaum erweitert. Aushöhlung der Papilla mit Gefässverschiebung und bei mässigem Fingerdruck Arterienpuls. Links dieselbe Symptomengruppe, doch minder stark ausgeprägt. Aeusserlich war dieses Auge gleichfalls nicht entzündet, selbst die Gefässe waren nicht erweitert. Die Farbe der Sklera rein, die Farbe und Structur der Iris normal. Dieses Auge las mit  $\frac{1}{10}$  schlecht Nr. 16 und zeigte Einschränkung des Gesichtsfeldes (Defect nach innen — unten bis nahe an den Fixirpunkt). Beiderseits ausgiebige Iridectomie. Das rechte Auge (mit schlechter Lichtempfindung) gewann durch die Operation beinahe gar nichts; das linke Auge verbesserte sich ansehnlich, las drei Wochen darnach mit  $\frac{1}{10}$  Jäger Nr. 3 und zeigte eine geringere Gesichtsfeldeinschränkung. Bei der im Mai 1861 wieder vorgenommenen Prüfung war das Sehvermögen in jeder Beziehung noch verbessert; die Papillen waren ausgehöhlt geblieben.“

Alle diese Symptome lassen sich, wie wir später zeigen werden, auf permanente oder zeitweilige, öfter wiederkehrende Steigerung des intraoculären Druckes zurückführen; ob sich dafür auch eine andere Erklärung aufstellen lasse, möge vorläufig unerörtert bleiben. Vor Allem darf das Fluctuiren in den Erscheinungen nicht ausser Acht gelassen werden.

Gibt man zu, dass Stauung in den Wirbelvenen allein oder mit Hinzutritt von Transsudat im Glaskörper im Stande sei, den intraoculären Druck zu steigern, dann kann man leicht begreifen, dass die Pars minoris resistentiae allmählig oder ruckweise nachgibt, dass die Lamina cribrosa zurückgedrängt und die in und vor derselben befindliche Sehnervenmasse durch den Glaskörper comprimirt werde, dass an die Stelle der Papilla eine bis an den Skleralbord reichende Vertiefung mit steil abfallendem Rande treten kann, welche, wenn nicht besondere (später zu besprechende) Hindernisse entgegenstehen, sich der Form einer Halbkugel und weiterhin einer Ampulla (Blase mit engerem Halse) um so mehr annähern muss, je mehr sie an Tiefe gewinnt. Denn die Oeffnung, welche die Sklera für den Opticus lässt, ist an

der inneren Skleralfäche beträchtlich enger als an der äusseren, sie ist nicht cylindrisch, sondern konisch,<sup>1)</sup> und die Lamina cribrosa ist durchaus von gleicher Textur, respective überall gleich compressibel und nachgiebig (wie später noch näher angegeben werden wird). Die Form der Excavation lässt sich demnach vollkommen begreifen, wenn man annimmt, die Excavation werde durch pathologisch gesteigerten Druck eingeleitet; hat dieselbe einen gewissen Grad erreicht und eine gewisse Zeit lang bestanden, dann wird sie auch bei Herabsetzung des Druckes fortbestehen können, sofern die Lamina cribrosa bereits eine feste Gestalt und Lage angenommen hat. Dass eine noch wenig tiefe (etwa 3—4 Dioptrien betragende) und noch nicht sehr lange bestehende Excavation nach der Iridektomie ganz verschwinden könne, ist schon längst ophthalmoskopisch nachgewiesen. Graefe<sup>2)</sup> hat auch die Umstände näher angegeben, unter welchen die Rückbildung einer Excavation nach der Iridektomie einzutreten pflegt; namentlich muss der Bulbus entspannt bleiben. Die Art und Weise, wie die Sehkraft bei diesem Vorgange geschädigt werde, möge erst später auseinandergesetzt werden.

Zwei gewichtige Momente sind der eben ausgesprochenen Anschauung über das Zustandekommen der Excavation entgegengestellt worden.

1. Dass viele Fälle vorgekommen sind, in welchen man trotz des Bestandes einer solchen Excavation (bis an den Rand reichend und dort steil absetzend) auch bei länger fortgesetzter Beobachtung niemals Steigerung des intraoculären Druckes nachweisen konnte. Dieser Einwand ist nicht stichhältig. Denn erstens schwankt schon der physiologische Druck bei verschiedenen Individuen innerhalb nicht sehr enger Grenzen und gehört die Beurtheilung, ob in einem gegebenen Falle eine pathologische Drucksteigerung vorhanden sei, zu den subtilsten Aufgaben des praktischen

<sup>1)</sup> Der Durchmesser des Sehnerven sinkt nach Schwalbe innerhalb der Sklera von 3 auf 1.5 mm.

<sup>2)</sup> A. f. O., IV. b, pag. 137.

Arztes; zweitens müsste man die Prüfung der Spannung des verdächtigen Bulbus sehr oft, zu verschiedenen Zeiten, wohl auch in der Nacht vornehmen können, weil Schwankungen in der Blutstauung gewiss in den meisten Fällen des sogenannten Glaucoma simplex so gut wie bei Glaucom mit entzündlichen Zufällen vorkommen. Darauf deuten namentlich die zeitweilige Verschlimmerung im Sehen, sowie die zeitweiligen Schmerzen im Auge, in dessen Umgebung; es kommen auch Fälle von Glaucom ohne entzündliche Zufälle vor, in welchen man bei einer Untersuchung die Spannung erhöht, bei Wiederholung der Prüfung — vielleicht schon am nächsten Tage — dieselbe wieder nicht erhöht findet. Wenn wir nun in Fällen, in welchen wir zur Zeit der Untersuchung — selbst wiederholt — Drucksteigerung nachzuweisen nicht vermögen, an der Papilla genau dieselben Veränderungen sehen, welche wir in Fällen mit unzweifelhafter Drucksteigerung finden, so liegt es doch wohl näher anzunehmen, dass diesem selben ophthalmoskopischen Bilde dieselbe Ursache — Drucksteigerung — zu Grunde liege, als zu behaupten, dass die Drucksteigerung überhaupt, auch die zeitweilig auftretende oder früher vorhanden gewesene, auszuschliessen sei. Wer sich durch den Vorwurf, am Autoritätsglauben zu hängen, nicht abschrecken lässt, der lese die Erörterungen über die Drucksteigerung zwischen Donders und Graefe<sup>1)</sup> nach. Er wird daraus wenigstens das entnehmen, dass die Entscheidung, ob in einem gegebenen Falle pathologische Drucksteigerung vorhanden sei, auch für geübte Beobachter sehr schwierig ist. Dazu kommt nun als wichtiges Argument, dass das Entstehen von Excavation mit den obgenannten Charakteren aus keiner anderen Ursache abgeleitet werden kann. Die Annahme einer präexistirenden geringeren Widerstandsfähigkeit der Lamina cribrosa ist ebenso willkürlich als überflüssig. Gegen die Annahme, dass Erkrankung der Papilla, von dem Skleroticalgefässkranze aus, das Zurückweichen der Lamina cribrosa — auch bei physiologischem Drucke — bewirken könne,

---

<sup>1)</sup> A. f. O., VIII. b, pag. 271.



spricht, wie wir später sehen werden, ganz entschieden die Eigenthümlichkeit der Functionsstörung bei Glaucom.

Ed. v. Jäger<sup>1)</sup> suchte die Ursache der Excavation nicht in pathologischer Steigerung des intraoculären Druckes und auch nicht in präexistirender (disponirender) geringerer Widerstandsfähigkeit der Eintrittsstelle des Sehnerven, sondern in einem pathologischen Ernährungsvorgange im Gefässbezirke des Skleralgefässkranzes, welcher nicht nur den betreffenden Theil der Sklerotica, sondern auch den die Sklerotica durchbohrenden Theil des Sehnerven und einen beträchtlichen Theil der Chorioidea umfasst. Er bezeichnet diesen Zustand als glaucomatöses Sehnervenleiden, während man ihn gewöhnlich glaucomatöse Excavation nenne. „Man beobachtet häufig Glaucombildung, ohne dass eine erhebliche Druckzunahme und ohne dass eine auffallende Volumszunahme oder Trübung der Medien nachgewiesen werden kann.“ „Während sich häufig nach der Iridektomie Ektasien in den Formhäuten zurückbilden, ergaben sich gleiche Beobachtungen bei dem glaucomatösen Sehnervenleiden, der sein sollenden Ektasie im Sehnervenquerschnitte nicht.“ Jäger hat für seine Ansicht keine Sectionsbefunde beigebracht. Für den gleichen Effect der Iridektomie bei Sehnervenexcavation wie bei Staphylomen liegen, wie oben erwähnt, ganz unzweifelhafte Beobachtungen vor. Wir werden aber weiter unten noch Thatsachen anführen, welche beweisen, dass die Erblindung, mag man nun Compression oder undefinirte Ernährungsstörung im Sehnervenkopfe supponiren, nicht von einer Veränderung in diesem, sondern von der Peripherie der Sehnervenfasern aus erfolge, dass die schliessliche Atrophie der Sehnervenfasern im Auge nicht in centrifugaler, sondern in centripetaler Richtung vor sich gehe. Demnach kann nicht die Erkrankung der Papilla, respective des Sehnerven der Ausgangspunkt der glaucomatösen Erblindung sein.

2. Der zweite Einwurf bezieht sich auf den Umstand, dass man nicht selten bei tiefer Excavation noch ein

---

<sup>1)</sup> Zeitschrift der Gesellschaft der Aerzte in Wien, Juli 1858, pag. 465.

gutes oder doch relativ gutes Sehvermögen vorfindet, dass das ophthalmoskopische Bild nicht immer mit der Functionsstörung in Einklang gebracht werden kann. Der Erörterung dieses Einwurfes muss offenbar die Beantwortung zweier Fragen vorausgehen: *a)* wie (der Zeit und dem Raume nach) erfolgt die Erblindung? *b)* welche anatomische Veränderungen können oder müssen als die nächste Ursache der Functionsstörung betrachtet werden?

*a) α.* In manchen unter entzündlichen Erscheinungen *a cut* auftretenden Fällen erfolgt die Erblindung — vollständig oder bis zu bloß quantitativer Lichtempfindung — in wenig Tagen, selbst in wenig Stunden, auch wenn vor dem Anfalle gar keine oder nur geringe Sehstörung wahrgenommen worden war. Das Sehvermögen kann vernichtet bleiben oder auch trotz fortdauernd erhöhter Spannung des Auges allmähig und mitunter so weit sich erholen, dass der Kranke meint, die Gefahr sei vorüber, und man findet, sobald die Medien wieder hinreichend klar geworden sind, keine Excavation der Papilla; diese stellt sich erst später ein. Das Sehvermögen kann durch den glaucomatösen Process gänzlich und für immer vernichtet sein, ohne dass eine Spur von Excavation vorhanden ist; diese folgt jedoch im Verlaufe einiger Wochen nach.

*β.* In anderen Fällen tritt ein mehr weniger ausgesprochener Entzündungsanfall ein, nachdem Zufälle, welche für Bestand des ersten Stadiums sprechen, unzweifelhaft oder doch höchst wahrscheinlich vorher zugegen gewesen waren, oder es tritt ein solcher Entzündungsanfall gleichsam als Wiederholung eines ähnlichen Anfalles auf; auch in diesen Fällen kann sich mit dem Nachlasse der entzündlichen Zufälle das Sehvermögen wieder erholen, doch im Allgemeinen nicht bis zu dem Grade, welcher vor diesem Anfalle bestanden hatte, und wir finden nach Klärung der Medien die Zeichen der Excavation mehr weniger stark ausgeprägt, zugleich aber auch das Gesichtsfeld mehr weniger eingeschränkt, in der Regel von der Nasenseite her, schliesslich wohl auch allseitig.

γ. Auch in Fällen, welche niemals äusserliche Zeichen von Entzündung dargeboten haben, tritt allmählig Einschränkung des Gesichtsfeldes ein, und wenn es zu beträchtlicher Herabsetzung, endlich zum Schwinden der Function des Centrums gekommen ist, bleibt so wie in jenen Fällen, in welchen äusserlich merkbare Entzündung vorausgegangen, eine excentrische, meistens mediale Partie der Netzhaut, mitunter nur eine ganz kleine, unweit von der Papilla gelegene Partie noch mehr weniger functionsfähig. In solchen Fällen verläuft der Process immer äusserst langsam, mehrere Monate — Jahre lang; es besteht oft trotz tiefer Excavation durch lange Zeit ein auffallend gutes, wenn auch auf ein kleines Gebiet beschränktes Sehvermögen.

b) In den unter α. besprochenen Fällen kann die Erblindung, wie bereits Graefe<sup>1)</sup> nachgewiesen hat, unmöglich von der Compression der lichtaufnehmenden oder der die Lichteinwirkung fortleitenden Elemente der Netzhaut abgeleitet werden; die Annahme, dass die durch den hohen intraoculären Druck bewirkte, einen gewissen Grad und eine gewisse Dauer übersteigende Ischämie der Netzhaut deren Functionstüchtigkeit für immer vernichte, hat durch Experimente, durch von aussen auf den Bulbus angewandten starken Druck (plötzlich und anhaltend) eine feste Stütze gewonnen. (Vergl. Donders in A. f. O., I., pag. 6.)

In den unter β. subsummirten Fällen — und diese sind die häufigsten von allen Glaucomfällen — findet man, sobald die Medien die Einsicht gestatten, constant eine mehr weniger tiefe Excavation, oft auch Arterienpuls (spontanen) und die Spannung des Bulbus unzweifelhaft erhöht. Hier lag es sehr nahe, anzunehmen, dass der Druck auf die Nervenfasern und ihre Knickung am Rande der Skleralöffnung es sei, welche die Leitung der Nervenfasern aufhebt, und diese Annahme erhielt eine gewaltige Stütze in der Wirkung, welche die Iridektomie, indem sie die Drucksteigerung momentan und in der Regel auch dauernd beseitigt, zur Folge hat. Allein diese Wirkung

---

<sup>1)</sup> A. f. O., XV. a, pag. 108—112.

auf die Netzhautfunction kann offenbar auch dadurch zu Stande kommen, dass die Herabsetzung des Druckes durch die Iridektomie zugleich das Circulationshinderniss in der Netzhaut beseitigt und schliesslich die Circulationsverhältnisse im Innern des Auges überhaupt günstiger gestaltet. Für alle Fälle, in denen man pathologische Drucksteigerung nachweisen kann, muss zugegeben werden, dass der abnorme Druck auch auf die Gefässe der Netzhaut, auf die Versorgung dieser mit arteriellem Blute, nachtheilig einwirken könne. Wenn aber die letztere Annahme, für die Fälle  $\alpha$ . die einzig zulässige, auch für die Fälle  $\beta$ . sehr wahrscheinlich ist, so fragt es sich nur, ob in den unter  $\gamma$ . erwähnten Fällen eine andere Erklärung der successiven Functionsstörung aufgebracht werden kann.

Alle Schwierigkeiten der Erklärung bezüglich des scheinbaren Widerspruches zwischen der Excavation und der Functionsstörung entfallen, sobald man mit Rydel<sup>1)</sup> annimmt, dass die Function der Netzhaut nicht direct durch den Druck auf die Nervenfasern (durch die Excavation), sondern indirect, nämlich durch mangelhafte Versorgung der Netzhaut mit arteriellem Blute vermindert, endlich aufgehoben werde.

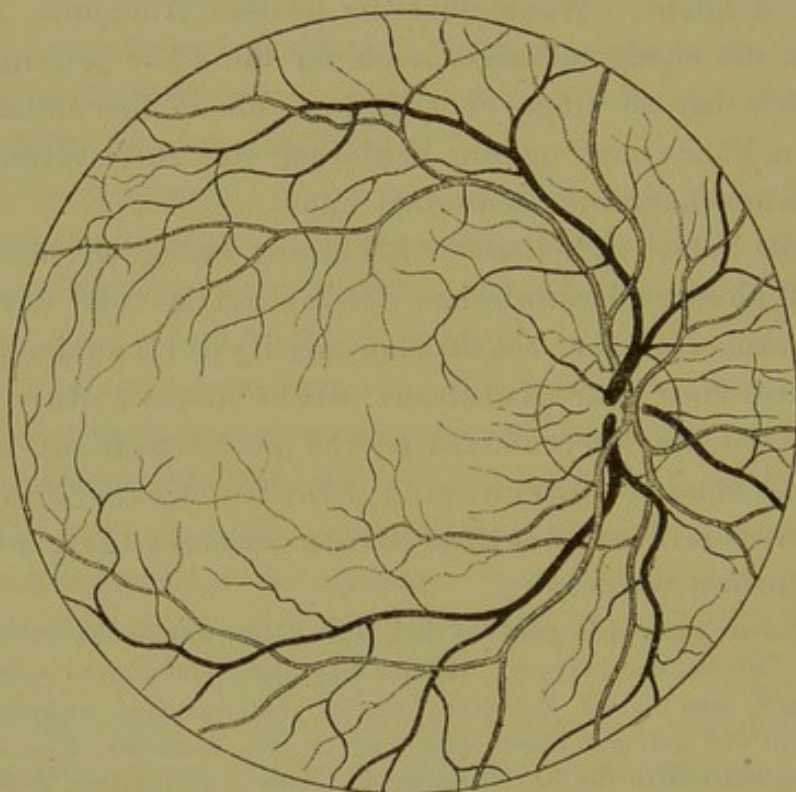
„Indem man sich gewöhnt hat, die glaucomatöse Functionsstörung von dem Drucke, der Zerrung und Knickung der Nervenfasern selbst abzuleiten, griff man behufs Erklärung dieses Widerspruches zwischen tiefer Excavation und geringer Functionsstörung zu der Annahme, dass in diesen exceptionellen Fällen die Nervenfasern mit einer merkwürdigen Widerstandskraft gegen Druck ausgerüstet seien, worauf wahrscheinlich der Umstand einen Einfluss habe, dass die Aushöhlung sich langsam entwickle, die Nervenfasern demnach den neuen Verhältnissen sich zu accommodiren vermögen. Bei gleicher Excavation wäre dann die Atrophie geringer. Ich habe gegen diese Erklärung nichts einzuwenden, umso mehr als wir, wie Haffmans bemerkt, ein ähnliches Verhalten auch im Gehirn antreffen, in welchem wichtige Theile bei langsam steigendem Drucke ihre Form bedeutend ändern können, ohne dass eine entsprechende Functionsstörung während des Lebens bemerkt wird, und hätte nur hinzuzufügen, dass, wenn die Nervenfasern sich den neuen Verhältnissen zu accommodiren und der Atrophie sich zu entziehen vermögen, sie dies nicht allein der langsamen Zunahme der Compression, Zerrung und Knickung, sondern auch zum Theil dem Umstande zu verdanken

<sup>1)</sup> A. f. O., XVIII. a, pag. 1—17.

haben, dass durch ein langsames und unvermerktes Anwachsen der Drucksteigerung der behinderten Netzhautcirculation Zeit und Gelegenheit gegeben wird, sich den neuen Verhältnissen anzupassen und die Ernährung insofern im Gang zu erhalten, dass die Function keine oder doch keine wesentliche Störung zu erfahren braucht.

„Eine andere Erscheinung des glaucomatösen Erblindungsvorganges, welche nach meiner Ansicht einzig und allein richtig durch die Behinderung der Netzhautcirculation erklärt werden kann, ist das allen Formen des Glaucoms eigenthümliche, frühzeitige Erlöschen des excentrischen Sehvermögens. Donders erklärt diese Erscheinung dadurch, dass der Druck,

Fig. 10.



Netzhautgefäße nach Leber (Ed. v. Jäger).

welcher die Eintrittsstelle des Sehnerven trifft, zu allererst auf die oberflächlichen Nervenfasern comprimirend wirke. Diese oberflächlich gelegenen Nervenfasern sind es aber gerade, deren Verlauf bis an die äusserste Peripherie der Netzhaut reicht, während die tieferen schon in der Nachbarschaft des Sehnerven in die Nervenzellenschichte der Netzhaut sich einsenken. Die durch Druck aufgehobene Leitungsfähigkeit müsste demnach zuerst die peripherischen Nervenendungen der Netzhaut und erst später deren Centralpartien treffen. — Abgesehen davon, dass die Annahme einer Leitungsunterbrechung durch den Druck nach von Graefe nicht statthaft erscheint, wird dadurch gar nicht erklärt, warum die peripheren Nervenendungen in der temporalen Netzhauthälfte, mit seltenen Ausnahmen, früher vom Drucke getroffen und beschädigt werden als die in der nasalen

Netzhauthälfte, warum also die Einschränkung des Gesichtsfeldes in der Regel von der Nasenseite her beginnt. Da der intraoculäre Druck hydrostatischen Gesetzen gemäss auf eine jede Masseinheit der Bulbuskapsel gleichmässig wirkt und auch im Verlaufe der zur Peripherie der inneren und äusseren Netzhauthälfte ziehenden Nervenfasern kein genügender Grund zu finden ist, warum die Peripherie der äusseren Netzhauthälfte früher den nachtheiligen Einfluss des Druckes erleiden sollte, so bleibt die Donders'sche Erklärungsweise für die hier behandelte Frage die Antwort einfach schuldig. Auch der von Leber angeführte Umstand, dass die zur Peripherie der Netzhaut gehenden Fasern die Siebmembran in der Mitte, also an jenem Theile zu passiren scheinen, welcher bei der Excavation die grösste Verschiebung und Dehnung erfährt, während die zur Macula lutea streichenden Fasern wahrscheinlich an der äussersten Peripherie des Nervenstammes gelegen sind und daher beim Zurückweichen der Lamina cribrosa verhältnissmässig wenig leiden, könnte höchstens den Grund für das frühere Erlöschen des peripheren Sehens im Allgemeinen, keinesfalls aber die Erklärung des fraglichen Phänomens abgeben.

„Ich glaube die Sache ganz einfach in folgender Weise erklären zu können. Die arteriellen Hauptgefässstämme schlagen, nachdem sie gewöhnlich etwas nach einwärts vom Centrum der Papilla hervorgetreten sind, die Richtung nach oben und unten ein. Zur inneren Netzhauthälfte zieht zwar kein Hauptstamm, wohl aber mehrere ansehnliche, von den Hauptstämmen noch im Bereiche der Papilla abgegebene Aeste, während nach aussen gegen die Macula lutea nur 2—4 ganz zarte Gefässchen verlaufen. Nachdem die Hauptstämme die Grenze der Sehnervenscheibe überschritten haben, verfolgen sie in ihrem weiteren Verlaufe die ursprüngliche Richtung nach oben und unten noch eine ziemlich lange Strecke weit, geben Seitenäste nach allen Richtungen ab, biegen dann nach aussen um, und indem sie in weiten Bögen die Macula lutea umkreisen, zerfallen sie in immer feinere Zweige, welche die äussere Netzhauthälfte versorgen. Diese Vertheilung bringt es mit sich, dass die innere Netzhauthälfte reichlicher mit Gefässen versehen ist als die äussere. Wichtiger scheint jedoch der Umstand zu sein, dass das Centrum der Papilla nicht im Centrum der Netzhaut, sondern etwa 4<sup>mm</sup> nach einwärts von demselben liegt, und dass die für die äussere Netzhauthälfte bestimmten Gefässzweige nicht wie die nach innen abgehenden auf dem kürzesten Wege von der Gefässpforte an ihren Bestimmungsort gelangen, sondern erst auf einem weiten Umwege. Daher liegt die Peripherie der äussern Netzhauthälfte beträchtlich weiter vom Centrum des Gefässsystems. — Der Einfluss dieser anatomischen Anordnung auf die Circulations- und Ernährungsverhältnisse in den beiden Netzhauthälften wird uns klar, wenn wir erwägen, wie nach den Gesetzen der Hämatodynamik die Blutzufuhr zur Peripherie der äusseren Netzhauthälfte hierdurch erschwert wird. Nach dem Poiseuille'schen Gesetze wird durch die Reibung der einzelnen Bluttheile hauptsächlich in der Nähe der Gefässwandungen der Blutlauf so erschwert und verlangsamt, dass durch ein Gefäss von bestimmter Länge nur ein halb so grosses Blutquantum fliesst wie in derselben Zeit und unter übrigens gleichen Umständen durch ein um die Hälfte kürzeres Gefäss, mit anderen Worten: das durchfliessende Blutquantum ist entgegengesetzt proportional zur Länge des

Gefässes. Einen noch grösseren Einfluss auf die Bewegung des Blutes hat das Gefässlumen. Durch eine Röhre von bestimmtem Durchmesser fliesst in derselben Zeit und unter übrigens gleichen Umständen sechzehnmal so viel Flüssigkeit ab als durch eine andere, deren Durchmesser nur halb so gross ist. Demnach befindet sich schon im normalen Zustande die äussere Netzhautperipherie in weniger günstigen Circulations- und Ernährungsverhältnissen als die innere. Wenn nun in Folge intraoculärer Drucksteigerung die Widerstände bis zu einem gewissen Grade steigen, so kann die arterielle Blutzufuhr leicht eine solche Behinderung erfahren, dass hierdurch die Functionsfähigkeit der Netzhaut in der temporalen Hälfte bereits herabgesetzt oder aufgehoben ist, während sie an der nasalen Hälfte noch gut oder leidlich fortbesteht. Wenn ausnahmsweise die Einschränkung des Gesichtsfeldes von einer anderen Stelle der Netzhautperipherie aus beginnt und fortschreitet, mögen wohl exceptionelle, uns noch unbekannte Abweichungen in der Gefässbildung dem zu Grunde liegen.“

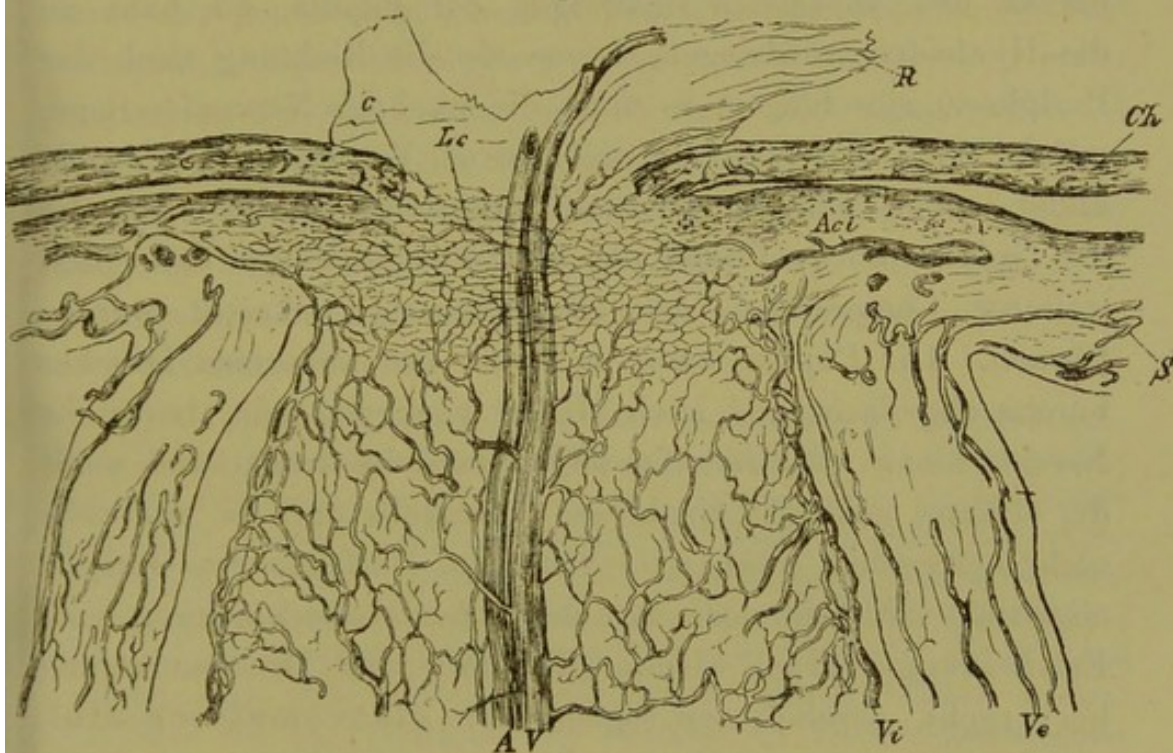
In jenen Fällen, in welchen spontaner Arterienpuls gesehen wird (und der kommt mitunter auch bei Glaucoma simplex vor), spricht eben diese Erscheinung dafür, dass der normalen Speisung der Retina mit arteriellem Blute vermöge des gesteigerten intraoculären Druckes ein Hinderniss entgegensteht. Auch in jenen Fällen, in welchen schon ein gelinder Druck mit dem Finger auf das Auge Arterienpuls hervorzurufen vermag, darf füglich angenommen werden, dass die Circulation in den Netzhautarterien erschwert sei. In Fällen jedoch, in welchen dieser Versuch kein positives, mindestens kein unzweifelhaft verlässliches Resultat ergibt, kann auf das continuirliche oder zeitweise Bestehen eines solchen Hindernisses nicht direct, wohl aber aus einigen anderen Erscheinungen geschlossen werden. Diese sind: das Breiterwerden der Netzhautvenen gegen ihre Einmündung in die Papilla, allmäliges Blässerwerden der Papilla, noch bevor die Niveaudifferenz einen messbaren Grad erreicht hat, und die Art der Ausbreitung des Gesichtsfelddefectes.

Das Anschwellen der Venenstämme vor ihrem Eintreten ins Papillenbereich kann man schon durch einen mässigen Fingerdruck auf ein gesundes Auge bewirken; man hat also guten Grund, dasselbe auf Erhöhung des intraoculären Druckes zu beziehen, wenn es an einem Auge mit Excavation vorkommt und wenn überdies folgende Erscheinungen auf dieselbe Ursache hindeuten.

Anmerkung. „Der erhöhte Druck macht, dass nur bei der Herz- systole Blut in die Centralarterien eindringen kann, dass also sehr wenig Blut durch die Netzhaut strömt. Bei stärkerem Drucke scheint es, dass die positive Welle mit grosser Schnelligkeit sich in die Venen fortsetzt, wodurch das Blut, für welches jetzt kein Platz im Auge mehr vorhanden ist, beinahe gleichmässig durch die Arterien ein- und durch die Venen ausströmt. Die Verdunklung des Gesichtes bei starkem Fingerdruck ist dem gestörten Blutlaufe und dem hiedurch gestörten Stoffwechsel in der Netzhaut zuzuschreiben.“ Donders, A. f. O., I. b, pag. 99.

Das allmälige Schwinden der schönen röthlichen Farbe des Sehnervenkopfes (der Cauda equina), welche

Fig. 11.



Längsschnitt durch die Eintrittsstelle des Opticus, nach Leber (Wolfring).<sup>1)</sup>

S Sklera; Ch Chorioidea; R Retina; Ve äussere, Vi innere Opticusscheide; A Arteria centralis retinae; V Vena centralis retinae; Lc Lamina cribrosa; Ac kurze hintere Ciliararterie, die einen Zweig zum Opticus abgibt; c Gefässverbindungen zwischen Chorioidea und Opticus.

offenbar auf Füllung der Capillargefässe beruht, die den Sehnerven im Bereiche der Lamina cribrosa durchsetzen, wird oft, selbst bevor man eine deutliche Knickung der Centralgefässe am Rande der Sehnervenscheibe bemerken kann, wahrgenommen und kann füglich auf die Compression bezogen werden, welche diese Capillaren durch den gesteigerten Druck

<sup>1)</sup> Handbuch von Graefe-Saemisch, II. Bd., pag. 305.



erleiden; geringere, selbst mittlere Grade dieser Erblässung schwinden nach der Iridektomie.

Wir sind gewöhnt, bei der Frage, ob Zeichen von Drucksteigerung, respective von Compression der Cauda equina ophthalmoskopisch nachweisbar seien, auf das Verhalten der Centralgefäße am Rande der Papilla allein zu achten. Die Knickung der Gefäße daselbst kann aber erst nach längerer Dauer (resp. öfterer Wiederkehr) der Drucksteigerung erfolgen, denn der Vertiefung muss offenbar eine Verflachung der Papilla vorhergehen. Da die Centralgefäße von der Pforte aus bis zu den vordersten Faserlagen der Papilla, bis nahe an die Hyaloidea vordringen, bevor sie die Richtung nach der Peripherie einschlagen, so muss die mächtige Nervenfasermasse, welche eben den Wall um die centrale Vertiefung der Papilla bildet, schon sehr beträchtlich comprimirt worden sein, ehe die Gefäße an den Rand der Sclerotica gedrängt und, nach weiterer Compression der Nervenmasse, geknickt werden können. Die Papilla kann in Folge des abnormen Druckes bereits abgeflacht und auch blässer geworden sein, bevor ihr Niveau hinter das der Chorioidea zurückgedrängt und somit die Gefäße geknickt erscheinen. Deshalb darf es uns auch nicht befremden, wenn wir einmal am Umfange des Opticus-eintrittes, vielleicht noch vor deutlicher Gefässknickung, eine Erscheinung finden, welche gleichfalls aus Drucksteigerung hervorgeht, nämlich den sogenannten glaucomatösen Hof, auf den wir später noch zurückkommen werden.

Es kann vorkommen, dass bei Glaucom die Papilla in toto röther aussieht als im normalen Zustande. Diese abnorme Röthe kann eine scheinbare sein, wenn nämlich die noch nicht völlig erblasste Papilla durch ein trübes Medium gesehen wird, wie etwa die Sonnenscheibe durch starken Dunst; es kann aber auch sein, dass man in einem Momente ophthalmoskopirt, welchem eben eine stärkere Compression der Papilla vorausgegangen ist, in welchem der Druck, der auf den Capillaren lastete, eben relativ geringer geworden ist. — Blutaustretungen sind leicht als solche zu erkennen. — Später, wenn sich das Auge schon dem Stadium der Degene-

ration nähert, oder längere Zeit nach einer etwas spät vorgenommenen Iridektomie sieht man die Farbe der Höhle in manchen Fällen durch grössere (neu gebildete?) Gefässe verändert.

Ausserdem sieht man, wenn die Capillaren im Sehnervenkopfe blutleer und verödet sind und nur noch das sie umhüllende Bindegewebe (ihre Adventitia) übrig geblieben ist, im Grunde der Grube dunkle, graublaue Tüpfel. Diese sind nicht, wie man gemeint hat, durch Lücken in der Lamina cribrosa bedingt; sie liegen hinter der Lamina. Das Weisse des Grundes der Grube oder Höhle entspricht dem vorderen Ende der markhaltigen Sehnervenfasern und dem sie fest zusammenhaltenden Bindegewebe; die Tüpfel entsprechen jenen Stellen, an welchen Fasern eines Bündels oder einzelne Bündel ihr Mark früher (weiter hinten) verlieren. An den Stellen, wo zahlreiche Fasern früher aufhören, markhaltig zu sein, wo also das vom Spiegel hineingeworfene Licht erst von einer tiefer gelegenen Stelle zurückgeworfen wird, entstehen Schatten, d. i. bläuliche Tüpfel.

Anmerkung. Solche bei künstlicher Beleuchtung ins Bläuliche spielende Tüpfel kommen auch im physiologischen Zustande (bei breiter physiologischer Excavation) zum Vorschein, nur meistens reiner und deutlicher ausgeprägt. Dass die Opticusfaserbündel ihr Mark nicht alle in gleicher Entfernung vor ihrem Eintritte in den Bulbus verlieren, sondern einzelne früher, andere später, sah ich an Präparaten, an welchen Dr. Paltauf bloss das Mark der Sehnervenfaserbündel gefärbt hatte. Könnten wir in einem normalen Auge das Capillarnetz der Lamina cribrosa blutleer machen, so würden wir den Augengrund im Bereiche des Sehnervenquerschnittes jederzeit so getüpfelt sehen. Bei der physiologischen Excavation ist eben nur ein mehr weniger breiter Reifen der Opticusscheibe roth; gegen die Mitte zu erhalten wir mehr und mehr rein weisses Licht (von den bis zur Lamina cribrosa markhaltenden Faserbündeln), nebstdem aber nicht selten dunkle (bläuliche) Tüpfel, d. i. Mangel des weissen Reflexes an den Stellen, wo die entsprechenden Bündel (oder zahlreiche Fasern eines Bündels) schon früher (weiter hinten) ihr Mark verloren haben. Wenn einmal das Mark in allen Fasern (Faserbündeln) in gleicher Flucht hinter der Lamina enden würde, dann würde die Bedingung zur Entstehung der dunklen Tüpfel (Schatten) fehlen.

Diese auf anatomische Thatsachen gestützte Ansicht steht im Einklange mit der Thatsache, dass man bei physiologischer Excavation, um die Tüpfel deutlich zu sehen, 1.5 bis 2 Dioptrien concav anwenden muss, falls die Umgebung der Papilla Emmetropie zeigt. Die Umgebung der Tüpfel liegt um 1.5—2 Dioptrien hinter der Umgebung der Sehnervenscheibe, d. i. um

0.5 mm, demnach hinter der Rückfläche der Lamina. Diese Messungen stützen sich auf acht Beobachtungen von Dr. v. Reuss und fünfzig von D. Dimmer.

Wenn einmal die Opticusfasern, deren Divergenz im Bereiche der Lamina cribrosa beginnt und eine trichterförmige Vertiefung bildet, in grösserer Anzahl nebeneinander (en masse) schon das Mark verlieren, daher durchsichtig werden, bevor sie die hintere Grenze der Lamina erreichen, so kann man sehr tief in den Opticus selbst hineinsehen; dann fehlt aber auch das Sichtbarwerden der genannten Tüpfel, namentlich nächst den Centralgefässen. Ed. v. Jäger<sup>1)</sup> hat sowohl die physiologische Excavation auf Taf. VIII, als auch die glaucomatöse auf Taf. X, XI und XII naturgetreu abgebildet, die in Rede stehenden Tüpfel jedoch als Lücken der Lamina bezeichnet.

Die Art und Weise, in welcher das periphere Sehen nach und nach geschädigt wird, und die Form, welche der Gesichtsfelddefect allmählig erlangt, sprechen entschieden dafür, dass diese Functionsstörung durch Druck auf die Netzhautgefässe, und zwar durch ungenügende, endlich mangelnde Versorgung der Retina mit arteriellem Blute bewirkt wird, in Folge deren alsdann auch Atrophie der Sehnervenfaserschicht eintritt. Diese Atrophirung erfolgt nach dieser Auffassung nicht, wie man bisher annahm, von der Papilla aus gegen die Ora serrata, sondern in umgekehrter Richtung. Anfangs ist da, wo später das Gesichtsfeld vollständig defect ist, nur eine Herabsetzung der dieser Partie de norma zukommenden Sehschärfe vorhanden, werden nur kleinere und minder beleuchtete Gegenstände nicht wahrgenommen. Die Grenzen des Defectes (mit dem Perimeter bestimmt) sind durchschnittlich nicht geradlinig, noch bogenförmig, noch scharf markirt, sondern meistens zackig und mehr weniger verwaschen. Dazu kommt noch, dass nicht selten auch bei tadelloser Durchsichtigkeit der Medien neben gleich grosser Einschränkung des Gesichtsfeldes (in verschiedenen Fällen) die centrale Region bald mehr bald weniger mitleidet, was bei der Annahme, dass die Sehstörung von Compression der Sehnervenfasern im Bereiche der Papilla herrühre, nicht er-

<sup>1)</sup> Jäger, Ophthalmoskopischer Handatlas, Wien 1869.

klärlich wäre, weil ja die am Skleralborde eintretenden Fasern eben so stark comprimirt und noch stärker geknickt werden müssen als die mehr im Centrum des Sehnervenkopfes eintretenden. Dass die Stäbchen- und Zapfenschicht, somit auch die gefässlose Stelle der Macula lutea, ihren Nahrungsstoff von der Chorio-capillaris aus erhalte, ist mindestens höchst wahrscheinlich.

„Die Bedeutung der Chorio-capillaris für die Ernährung der Netzhaut wird vor Allem in jenen Fällen auf das Augenfälligste demonstrirt, wo die letztere selbst ganz oder zum grössten Theile gefässlos ist und eine andere Einrichtung, welche diesen Mangel ersetzen könnte, fehlt (Hase, Pferd etc.). Dass ein solcher Einfluss aber auch bei gefässhaltigen Netzhäuten nicht unberücksichtigt bleiben darf, scheint mir daraus hervorzugehen, dass, wie schon H. Müller bemerkt hat, die Capillaren der Chorioidea den Stäbchen und Zapfen überall näher liegen als die Netzhautgefässe, und dass ferner in der Gegend der Macula lutea, wo Gefässe in der Netzhaut fehlen, die Capillarmaschen der Chorioidea am engsten sind. — Inwieweit der Chorio-capillaris auch in Bezug auf die Ernährungsverhältnisse des Glaskörpers ein Einfluss zuzuschreiben sei, ist noch nicht hinreichend sichergestellt. Jedenfalls scheint in Betreff dieses letzteren derjenige Theil des gefässreichen Ciliarkörpers, welcher hinter dem Petit'schen Canale gelegen ist, die wichtigste Rolle einzunehmen.“<sup>1)</sup>

Wenn auch die Stauung zunächst in dem vorderen Abschnitte des Uvealtractus auftritt, so kann dieselbe doch weiterhin nicht auf diesen allein beschränkt bleiben; sie muss sich auch nach hinten auf die eigentliche Chorioidea ausbreiten; Störungen der Circulation in der Chorio-capillaris müssen die Function der Stäbchen und Zapfen dann mehr weniger alteriren. Bei heftigen entzündlichen Anfällen dürfte dies bereits sehr früh eintreten. Dem gegenüber muss ich jedoch hervorheben, dass ich auch bei weit vorgeschrittener Excavation, bei vollständiger Blindheit der Bulbi, wenn diese — wie nach der Enucleation — frühzeitig in Müller'sche Flüssigkeit gelegt worden waren, mit dem Mikroskope eine merkliche Veränderung der Stäbchen- und Zapfenschicht (wenigstens in der nächsten Umgebung der Papilla) zu erkennen nicht im Stande war. Vergl. die beigeschlossenen Tafeln.

---

<sup>1)</sup> Sattler, A. f. O., XXII. b, pag. 38.

Erfolgt aber die Atrophirung der Sehnervenfasern im Auge nicht in der Richtung von der Papilla gegen die Ora serrata, sondern als Folge der von der Peripherie her fortschreitenden mangelhaften Speisung der Retina mit arteriellem Blute, so lässt sich auch die Eigenthümlichkeit im Gange der Functionsstörung, dass der Farbensinn ungleich länger erhalten bleibt als der Lichtsinn, recht gut in Einklang bringen mit der Thatsache, dass bei Amblyopie centralen Ursprunges das Erlöschen des Farbensinnes dem des Lichtsinnes vorangeht. Gerade in dieser Thatsache erhält die Rydel'sche Theorie eine beachtenswerthe Stütze, sobald man zugibt, dass die Nervenfasern im Sehnervenkopfe bis zur Grubenbildung verdrängt und comprimirt sein können, ohne ihre Leitungsfähigkeit eingebüsst zu haben. In der That geht aus den Sectionsbefunden von Coccius, Magni und Knies hervor, dass Augen, welche noch kleinen Druck lesen konnten, in cadavere eine manifeste Excavation darboten, und die klassische Beschreibung, welche H. Müller von der anatomischen Veränderung der Lamina cribrosa glaucomatöser Augen entworfen hat, genügt an sich schon, Compression als Ursache der Excavation plausibel zu machen. (Vergl. den Sectionsbefund, wo es heisst: „Die Faserung der Lamina cribrosa ist an der vorderen Partie vom Rande her noch wenig rückwärts geneigt, während sie am Grunde der Grube ziemlich stark und plötzlich nach hinten ausweicht. Die hintere Partie derselben ist kaum auffällig verschoben.“) Die pathologische Anatomie hat im Allgemeinen längst nachgewiesen, dass Nervenfasern überhaupt einer staunenswerthen Compression oder Distension ausgesetzt sein können, ohne ihre Function einzubüßen, wenn nur Druck oder Dehnung pedetentim erfolgen und die Blutzufuhr (die Ernährung) dabei nicht aufgehoben ist. Ein Blick auf Magni's meisterhafte Zeichnung Fig. 1 genügt, eine Excavation im secirten Auge einer Frau zu zeigen, welche mit demselben noch bis zum Tode gewöhnlichen Druck gelesen hatte. Nebst H. Müller hat auch Schweigger nach seinen anatomischen Untersuchungen bestimmt ausgesprochen, dass man in der Grube nebst den Gefässen Glaskörper und

Nervenfasern findet, welche während des Lebens durchsichtig sind.

Anmerkung. Schön (Lehre vom Gesichtsfelde nach Nagel's Jahresbericht für 1874) sagt bezüglich des Glaucoms: „Die Farbengrenzen haben sich von den Aussengrenzen zurückgezogen, zum Zeichen, dass die Peripherie der Retina durch den Druck und die mangelnde Blutzufuhr mehr gelitten hat, dagegen werden die Farben noch alle erkannt, selbst in so sehr eingeeengten Gesichtsfeldern, dass, wenn es sich um Atrophie handelte, absolute Farbenblindheit herrschen würde.“ „Je weniger dieses Zurückweichen vorhanden ist, desto günstiger sind die Aussichten für die Iridektomie.“

Der Umstand, dass in der Regel noch eine an der Nasenseite gelegene Partie der Netzhaut functionsfähig bleibt, nachdem die Erblindung successive von der Nasen- zur Schläfenseite erfolgt ist, und dass, die Einschränkung mag von wo immer, z. B. von oben oder von unten ausgegangen sein, mitunter eine kleine excentrisch gelegene Netzhautpartie noch einige Zeit functionsfähig bleibt, lässt sich leicht begreifen, wenn man die Erblindung nach Rydel's Anschauung von der mangelhaften Blutversorgung der Netzhaut ableitet. Sicherlich ist bei der Erschwerung der Circulation in den Netzhautgefässen nicht blos die Entfernung eines Bezirkes von der Gefässpforte und das Caliber des diesen Bezirk versorgenden Gefässes in Anschlag zu bringen, was Rydel betont hat, sondern auch der Umstand, ob dieses Gefäss seinen Verlauf unverändert bewahrt, oder aber eine Verdrängung, eine Zerrung, eine Knickung erlitten hat. Wolfring<sup>1)</sup> bemerkt, dass man an der Lamina cribrosa sehr oft findet, „dass sowohl die Nervenbündel, als auch die dieselben scheidenden Elemente nach der Nasenseite dichter zusammengedrängt sind als auf der Schläfenseite“, und in der Regel beginnt die Excavation an der Schläfenseite und liegt, wenn der sogenannte glaucomatöse Hof keinen geschlossenen Ring, sondern nur einen Bogen (Meniscus) bildet, dieser nicht an der Nasen-, sondern an der Schläfenseite. Da die Gefässpforte in tiefen Excavationen, wenn überhaupt, nur nach der Nasen-, nie nach der Schläfenseite verschoben erscheint, so gewinnt die Anschauung von Rydel auch durch diesen Befund an Wahr-

<sup>1)</sup> A. f. O., XVIII. b, pag. 10.

scheinlichkeit. Die Knickung, welche die für die nasale Netzhautpartie bestimmten Arterien erleiden, ist allem Anscheine nach geringer als die der Arterien, welche die temporale Partie versorgen. Die Centralgefässe erleiden aber, wie schon H. Müller angegeben hat, bei der in Rede stehenden Excavation eine zweifache Knickung und, wie später gezeigt werden wird, auch eine namhafte Verlängerung (resp. Dehnung). Bei jeder ampullenförmigen Excavation ist die Knickung am Skleralborde eine spitzwinkelige. Jacobson<sup>1)</sup> sah „die bekannten Gefässverschiebungen erst am oberen und unteren, dann am temporalen, zuletzt am nasalen Papillenrande auftreten.“

Steht aber der Satz aufrecht, dass die Excavation auch in jenen Fällen, in welchen man zur Zeit der Untersuchung und selbst bei deren Wiederholung keine tastbare Drucksteigerung nachweisen kann, dennoch die Folge früherer oder zeitweilig wiederkehrender Drucksteigerung ist, und ferner, dass die Functionsstörung gleich der Excavation durch Druck, wenngleich nicht vermöge der Compression der Sehnervenfasern, sondern vermöge ungenügender Versorgung der Netzhaut mit arteriellem Blute erfolgt, so sind die wesentlichen Erscheinungen und deren Reihenfolge für alle jene Fälle erklärt, welche trotz des Mangels aller äusserlich wahrnehmbaren Entzündungserscheinungen als Glaucom, als erstes Stadium desselben, aufgefasst werden müssen. Das Wesentliche der Graefe'schen Glaucomlehre, dass bei Glaucom die Erblindung durch Steigerung des intraoculären Druckes erfolge, bleibt aufrecht, und dieser Auffassung des glaucomatösen Processes verdanken wir die grösste praktische Leistung, welche die Augenheilkunde seit der Erfindung des Augenspiegels aufzuweisen hat. Sie erstreckt sich nicht bloß auf das Gebiet des Glaucoms im eigentlichen (engeren) Sinne des Wortes, sondern auch auf die zahlreichen Fälle des sogenannten Secundärglaucoms und rettet auch viele von diesen vor der sonst unheilbaren Erblindung.

---

<sup>1)</sup> A. f. O., XXX. a, pag. 205.

2. In einer anderen Reihe von Fällen — ungleich zahlreicher — kündigt sich das Stadium der Stauung durch heftigere subjective Zufälle an, welchen sich mitunter auch objective Erscheinungen anschliessen, die schon mehr weniger auf einen entzündlichen Zustand hindeuten. Es sind dies die Zufälle, welche A. v. Graefe<sup>1)</sup> als Prodromalsymptome des sogenannten entzündlichen Glaucoms für die Praktiker so meisterhaft geschildert hat. Später hat Laqueur<sup>2)</sup> vom klinischen Standpunkte aus sich sehr eingehend damit befasst.

In den hierher gehörenden Fällen ist es Trübsehen (wie durch Rauch oder Nebel), nicht selten begleitet von dumpfen oder selbst heftigen Schmerzen im Bereiche des Nervus supra- oder infraorbitalis, welches den Kranken anfallsweise belästigt; in manchen Fällen gehen Anfälle halbseitiger Kopfschmerzen voraus. Die Anfälle kehren in der ersten Zeit in grösseren Zwischenräumen (Wochen, Monate, Jahre) und mehr flüchtig (durch einige Stunden), dann aber in kürzeren Intervallen und länger andauernd wieder. Gewöhnlich werden bei den Anfällen mit Verschleierung des Gesichtes auch Regenbogenfarben (um eine Kerzenflamme) wahrgenommen. Nach Laqueur „sehen manche Kranke während eines stärkeren Anfalles bei geschlossenem Auge in der Peripherie ihres Gesichtsfeldes nach vorn, kaum über den Aequator hinaus, in rascher Folge an verschiedenen Punkten kleine farbige Lichtblitze aufschliessen, am meisten nach innen, unten und aussen, viel weniger nach oben; sie beschreiben das Phänomen wie ein Feuerwerk, in welchem von allen Seiten, nur nicht nach vorn, eine Unzahl farbiger Raketen aufschliessen“.

Wird der Kranke zur Zeit eines solchen Anfalles untersucht, so kann die centrale Sehschärfe etwas herabgesetzt, aber auch unverändert vorgefunden werden. Bei heftigeren Anfällen lässt sich, wenn nicht ein Defect im Gesichtsfelde, so doch Herabsetzung der Sehschärfe in der Peripherie nachweisen. Der Bulbus ist dabei unzweifelhaft

<sup>1)</sup> A. f. O., III. b, pag. 472.

<sup>2)</sup> A. f. O., XXVI. b, pag. 1.



abnorm gespannt. Die Iris erscheint nur wenig lichter, matt und etwas träger, die Pupille relativ zu der des gesunden Auges erweitert, doch rund, wenn nicht etwa schon heftigere Anfälle vorausgegangen sind. Mit freiem Auge oder mittelst focaler Beleuchtung (manchmal nur bei durchfallendem Lichte) lässt sich eine leichte diffuse Hornhauttrübung bei glatter Oberfläche nachweisen, welche, da sie vorzugsweise das Centrum einnimmt, die ophthalmoskopische Untersuchung erschwert oder unmöglich macht. Diese Trübung muss als die Ursache der farbigen Ringe um die Kerzenflamme angesehen werden. Wenn die Medien die Einsicht gestatten, findet man, wenigstens in manchen Fällen, spontanen Arterienpuls.

Die Einschränkung der Accommodation, welche Graefe als rasche Zunahme der bereits vorhandenen Presbyopie bezeichnete, kommt dem ersten Stadium des Glaucoms wahrscheinlich constant zu, gleichviel ob es in der unter 1. oder in der unter 2. beschriebenen Verlaufsweise in die Erscheinung tritt. In jenen Fällen, in welchen die Linse vermöge Steigerung des intraoculären Druckes, die vom hinteren Augenraume ausgeht, etwas nach vorn gedrängt wird — unter entsprechender Abnahme des Kammerwassers — muss die Spannung der Zonula bleibend erhöht sein, wird demnach der gleichen Contraction des Accommodationsmuskels nicht eine der Elasticität der Linse entsprechende Wölbung der Linse an ihrer Vorderfläche erfolgen können, wie bei normaler Zonulaspannung. Es ist immerhin denkbar, dass in Augen mit erschwertem Rückflusse des Blutes aus dem Uvealtractus der Druck im hinteren Augenraume bereits auf die Linse wirke, bevor sich derselbe noch anderweitig geltend und wahrnehmbar macht, namentlich so lange, als die vordere Kammerbucht frei ist. In manchen Fällen ändert sich der Refraktionszustand in dem Sinne, dass ein emmetropisches Auge anfängt, mit Concavgläsern besser in die Entfernung zu sehen. Diese Erscheinung hängt wahrscheinlich vom senilen Härterwerden des Linsenkernes ab, welche nicht selten — auch ohne Glaucom — der Kataraktbildung vorangeht.

Der Anfall, der plötzlich eingetreten war, schwindet allmählig, meistens noch an demselben Tage oder doch nach dem nächsten ruhigen Schläfe vollständig und lässt keine Erscheinung zurück, welche auf den Fortbestand der Krankheit schliessen lässt. Bezüglich des Verschwindens solcher Anfälle bemerkt Laqueur: „a) Die Zufälle verschwinden von selbst; dies geschieht nur bei leichten Anfällen; die Patienten sehen dann (zuweilen unter dem Einflusse einer geistigen Zerstreuung oder auch eines Spazierganges) den Nebel nach und nach sich aufhellen, die Farbenringe erblasen, die völlige Klarheit des Sehens wiederkehren. Bei längerem Bestehen der Krankheit wird diese spontane Beendigung der Zufälle immer seltener. b) Die eigentliche physiologische Lösung des Anfalles besteht im Schläfe. Niemals überdauert der Anfall den nächtlichen Schlaf, ja ein kurzer Mittagsschlaf reicht hin, den Anfall vorüber zu führen. c) Das einzige Mittel, den Anfall künstlich zu coupiren, ist die Einträufelung einer Physostigminlösung ins Auge. Die Verengerung der Pupille, welche bei gesunden Augen nach einem Tropfen einer 0.5 % - Lösung in 5—10 Minuten eintritt, erfolgt hier erst in 10 Minuten und erreicht ihr Maximum erst in 20 bis 25 Minuten. Die Abnahme der Druckerhöhung wird erst nach einer Stunde deutlich bemerkbar.“ Laqueur bemerkt noch, sein Assistent Dr. Ulrich habe in einem Falle Gelegenheit gehabt, sich davon zu überzeugen, dass ein vorher vorhandener spontaner Arterienpuls nach der Einwirkung des Physostigmins völlig verschwunden ist.

„Die häufigen Wiederholungen der Anfälle — fährt Laqueur fort — bei welchen von einer regelmässigen Intermittenz niemals die Rede ist (auch da, wo sie scheinbar regelmässig zu derselben Tageszeit wiederkehren, lässt sich nachweisen, dass sie durch die Wiederkehr der nämlichen Schädlichkeiten hervorgerufen werden), werden von manchen Augen in überraschender Weise durch eine Reihe von Jahren ertragen, ohne dass dieselben dauernden Schaden nehmen; sie kehren in den Intervallen immer wieder vollständig zur Norm zurück. Mehrere jugendliche Glaucomatöse boten auch nach langem Be-

stehen des Prodromalstadiums durchaus keine pathologischen Veränderungen dar. Andere verhalten sich freilich anders. Bei einer Patientin, welche ausserhalb der Anfälle spontanen Arterienpuls zeigte (bei völlig klarem Sehen, aber erhöhter mittlerer Spannung), deren linkes Auge ich vor sechs Jahren wegen subacuten Glaucoms iridectomirt habe und deren rechtes an Prodromen leidendes Auge ich von den allerersten Anfängen der Erkrankung an beobachten konnte, liess sich schon ein Jahr nach dem ersten Auftreten der Prodromalerscheinungen bei nicht einmal häufig wiederkehrenden Anfällen eine Sehnervenexcavation nachweisen, welche gleichsam unter meinen Augen entstand, an der temporalen Seite anfang und sich nach einiger Zeit über die ganze Papilla erstreckte. (Centrale Sehschärfe, Refraction und Accommodation hatten auch hier nicht gelitten, wohl aber war eine Undeutlichkeit im indirecten Sehen nach innen — unten eingetreten.)“

Die in Rede stehenden Fälle unterscheiden sich von den unter 1. geschilderten zunächst dadurch, dass die Recrudescenzen nicht mit Re-, sondern mit Intermittenz auftreten. Die Heftigkeit der Zufälle nimmt die Aufmerksamkeit der Kranken so stark in Anspruch, dass sie die leichteren Fluctuationen in der Zwischenzeit der Anfälle meistens nicht beachten. Denn die Krankheit besteht ununterbrochen fort. Das anatomische Hinderniss, welches die freie Circulation erschwert, erhält durch besondere Schädlichkeiten einen Succurs, wodurch die Zufälle, welche den Anfall kennzeichnen, rasch hervorgerufen werden. Diese rasche Steigerung wird offenbar durch Beeinflussung der vasomotorischen Nerven eingeleitet. Die Schädlichkeiten, welche auf die vasomotorischen Nerven nachtheilig einwirken, sind: deprimirende Gemüths-affecte, Schlaflosigkeit, Herabgekommensein durch Mangel an Nahrung, an frischer Luft, schmerzhaftes körperliche Leiden. Wir können mit Laqueur sagen: „es begünstigt eben Alles den Ausbruch des Glaucoms, was als schwächende Potenz auf den Organismus wirkt“; wenn er hinzufügt: „und was einen pupillenerweiternden Einfluss hat“, so wollen wir vorläufig den letzten Theil seiner Thesis nicht in Betracht

ziehen; der erstere beruht auf längst constatirten Thatsachen der Beobachtung. Da das fortbestehende anatomische Hinderniss, welches nur durch das Hinzutreten der Störung seitens der vasomotorischen Nerven eine höhere Bedeutung gewinnt, an und für sich nicht hinreicht, die Circulation beträchtlich und andauernd zu stören, so kann nach günstiger Beeinflussung der vasomotorischen Nerven, z. B. durch Pilocarpin, das Transsudat, welches vermöge der stärkeren Stauung im Uvealtractus gesetzt wurde, auch wieder eliminirt werden und das Auge wenigstens scheinbar sich wie ein gesundes verhalten, bis endlich die Wiederkehr einer der genannten Schädlichkeiten den Uebergang in das zweite Stadium (das der manifesten Entzündung) bewirkt. Zu beachten scheint mir, dass Anfälle, welche durch jahrelange Intervalle von einander getrennt auftreten, meistens bei jüngeren Individuen vorkommen, oft schon aus den dreissiger Jahren datiren. Was es sei, wodurch die Ausgleichung erleichtert werde, ist allerdings kaum zu entscheiden; vielleicht ist es die Beschaffenheit der Gefässwandungen. Offenbar hat nach längerem Bestande dieses Zustandes und mit weiter vorgerücktem Alter auch das anatomische Hinderniss zugenommen und reichen dann schon geringere Grade der genannten Schädlichkeiten hin, solche Anfälle hervorzurufen, bis es endlich während eines solchen Anfalles zur förmlichen Entzündung kommt.

Was bei den hier besprochenen Fällen ganz besonders hervorgehoben werden muss, ist die Flüchtigkeit nicht nur der subjectiven, sondern auch der objectiven Erscheinungen. Sie ist wohl zu unterscheiden von den regelmässigen Fluctuationen, welche bereits unter 1. beschrieben wurden und welche, wie wir weiterhin sehen werden, auch später, selbst nach vollständiger Erblindung Glaucomatöse täglich durch einige Stunden um dieselbe Zeit belästigen. Diese Exacerbationen, wenn man so sagen darf, treten unabhängig von der Lebensweise und trotz aller Vorsichten gegen die Schädlichkeiten, welche die flüchtigen Anfälle hervorzurufen pflegen, in die Erscheinung und hören erst nach Atrophirung oder eitriger Zerstörung des Bulbus ganz auf.

Unter den flüchtigen Erscheinungen vorzugsweise auffallend ist die Hornhauttrübung und das damit gleichzeitige Auftreten von Regenbogenfarben. Ich hatte die diffuse Trübung der Hornhaut bei entzündlichen Glaucomanfällen vom klinischen Standpunkte aus als *acutes Oedem* bezeichnet.<sup>1)</sup> In neuerer Zeit hat Schnabel<sup>2)</sup> sich sehr eingehend damit befasst und sie als Ansammlung trüber Flüssigkeit in der Hornhaut erklärt. Er betont, dass dieselbe zumeist nur den mittleren Theil der Cornea einnehme, eine mehr oder weniger breite Randzone frei lasse und dass dabei der Glanz der Cornea nicht mitleide. Sie allein sei es, welche die Einsicht (mit dem Ophthalmoskop) in den Grund des Auges behindere, das Kammerwasser und der Glaskörper seien dabei nicht getrübt. Laqueur l. c. bezeichnet die Trübung bei stärkeren Anfällen und besonders nach längerer Dauer der Krankheit als leicht und diffus — bei seitlicher Beleuchtung — die Oberfläche vollkommen glatt; bei gewöhnlichem Tageslichte verrathe sich die Trübung der Hornhaut dadurch, dass die Details der Iriszeichnung weniger klar hervortreten. Erst Fuchs<sup>3)</sup> hat durch mikroskopische Untersuchungen nachgewiesen, dass diese Trübung als Oedem der Hornhaut aufzufassen sei, wengleich in etwas anderem Sinne, als ich gemeint hatte und noch meine. Da diese Trübung vorzugsweise bei entzündlichen Anfällen, also im zweiten Stadium vorkommt, werden wir erst bei II. näher auf deren Entstehung eingehen. Auch die Frage, ob nebst dieser Trübung der Cornea auch noch Trübung des Kammerwassers und des Glaskörpers vorhanden sein könne, kann füglich erst bei Betrachtung des zweiten Stadiums zur Erörterung gelangen.

Das Sehen von Regenbogenfarben, welches, wie besonders Laqueur erörtert hat, ganz bestimmt nur von einer vor der Linse, also in der Cornea oder in der Kammer befindlichen Trübung abgeleitet werden kann, tritt in diesem Stadium gewöhnlich nur während des Anfalles auf; es kommt aber

---

<sup>1)</sup> Arlt, Krankheiten des Auges, 1853, II. Bd., pag. 178.

<sup>2)</sup> A. f. A. und O., V. a, pag. 53.

<sup>3)</sup> A. f. O., XXVII. c, pag. 66.

auch ausser der Zeit vor und pflegt dann Fluctuationen zu zeigen, welche an gewisse Stunden des Tages, respective der Nacht gebunden sind. Daraus darf man schliessen, dass eine Veränderung in den vor der Linse gelegenen Medien von so geringem Grade vorhanden sein muss, dass sie weder die Sehschärfe merklich beeinträchtigt, noch durch Beobachtung von aussen (bei seitlicher Beleuchtung, bei durchfallendem Lichte mittelst des Spiegels) wahrgenommen werden kann.

## II. Das Stadium der Entzündung.

a. Aeusserlich sichtbare Entzündungszufälle können auftreten in Augen, welche, kurz vorher untersucht, weder ophthalmoskopisch, noch functionell — prämatüre Presbyopie allenfalls ausgenommen — Verdacht auf Glaucom erregten. Dies konnte man wiederholt constatiren, als man bei Vornahme der Iridektomie auf dem einen an entzündlichem Glaucom erkrankten Auge noch nicht die Vorsicht gebrauchte, in das gesund erscheinende früher Physostigmin oder Pilocarpin einzuträufeln. Es gibt auch Fälle, in welchen die Angabe des Kranken verlässlich erscheint, dass er unmittelbar vor dem Auftreten der Erscheinungen, welche den Ausbruch der Entzündung anzeigten, keine Störung an dem Auge bemerkt habe. In anderen Fällen geht den entzündlichen Erscheinungen durch kurze Zeit (circa einen Tag) sehr rasches Erlöschen der Sehkraft — im Verlaufe weniger Stunden — voraus, welches wohl nur durch rasch herbeigeführte Stauung im Uvealtractus und durch rasch entstandene Ischämie der Netzhaut erklärt werden kann. Sichel wählte für solche Fälle den Ausdruck „congestion oculaire foudroyante“, Graefe bezeichnete sie als *Glaucoma fulminans*.

„Solche Fälle<sup>1)</sup> zeichnen sich zuweilen durch eine sehr rasche Entwicklung der anderen Druckzeichen aus, durch eine in kürzester Zeit ihr Maximum erreichende Pupillar-erweiterung, plötzliche Abflachung der vorderen Kammer, steinerne Härte des Bulbus, Anästhesie der Hornhaut und Heftigkeit der Ciliarneurose. Zuweilen aber treten diese Zeichen

<sup>1)</sup> Graefe, A. f. O., VIII. b, pag. 244.

nicht in vorwiegendem Grade hervor, und doch ist das Sehvermögen in einigen Stunden, selbst in einer halben Stunde, absolut erloschen. Der Augenspiegel zeigt dann in der Regel eine diffuse Trübung des Humor aqueus und des Glaskörpers und, so weit diese die Beurtheilung gestattet, eine sehr erhebliche Ueberfüllung der Netzhautvenen. Es bildet sich verhältnissmässig sehr rasch Schwund der Arterien und Sehnervenexcavation aus, welche letztere ich einmal schon wenige Wochen nach dem Auftreten der Krankheit in einer sehr tiefen Form beobachtete. Die Injectionsphänomene können allerdings gleichzeitig mit der Erblindung auftreten, zuweilen schleppen sie aber in eigenthümlicher Weise nach.“ „Ich habe diese Fälle von fulminirendem Glaucom bis jetzt nur bei alten Leuten jenseits 55 Jahren beobachtet.“ Nach der Mittheilung von vier Fällen, von denen insbesondere der vierte im Original auf pag. 249—253 nachgelesen zu werden verdient, bemerkt Graefe: „Die ungewöhnlich starken Hämorrhagien, welche eigentlich in allen Fällen von fulminirendem Glaucom der Iridektomie folgten, argumentiren wohl ebenfalls dafür, dass eine enorme Stauung des Blutes in den Venen von Anbeginn der Krankheit stattfindet. Ob die absolute Erblindung mehr auf Rechnung der Circulationsstörung, nämlich des unterdrückten Bluteintritts und Blutaustritts, oder auf directe Compression der Leitungsfasern zu setzen ist, bleibt wie überhaupt für acutes Glaucom zweifelhaft. Die ungewöhnlich rasche Ausbildung einer tiefen Druckexcavation fällt in letzterem Sinne in die Wagschale, aber es gehen beide Momente so Hand in Hand, dass ich die Möglichkeit einer Entscheidung ohne Willkür nicht einsehe.“ „Es könnte die Frage aufgeworfen werden,“ fügt Graefe auf pag. 280 hinzu, „ob nicht eine Steigerung des intraoculären Druckes die Netzhautfunction zu lähmen im Stande wäre, ohne dass der Sehnerv weicht. Für eine gewisse Zeit lang findet dies notorisch statt. Wir rufen dann theils die Abschneidung der arteriellen Blutzufuhr (Donders), theils auch die directe Compression der Netzhaut zu Hilfe. Auf die Dauer aber scheint es ein für die Diagnostik sehr günstiger Umstand zu sein, dass eine

jede Drucksteigerung, welche auf die Netzhautleitung influirt, auch zu der charakteristischen Sehnervenexcavation führt.“ — Später, im 15. Bande c. pag. 112, spricht sich Graefe schon viel entschiedener aus. „Bei dem acutentzündlichen Glaucom haben wir die Erblindung der Hauptsache nach als ischämische Netzhautparalyse aufzufassen.“ „Unzulässig ist jedenfalls die Annahme, dass die Vermehrung des Druckes die nervöse Leitung als solche hemmt.“ „Das Vermittelnde bleibt die Aufhebung oder Behinderung der arteriellen Blutzufuhr.“

b. In der Mehrzahl der Fälle von Glaucom, welche mit äusserlich wahrnehmbaren, auf Entzündung deutenden Zeichen zur Beobachtung kommen, sind entweder deutlich inter- oder remittirende Anfälle mit Sehstörung vorausgegangen oder ergibt sich aus den Angaben des Kranken, aus der Functionsprüfung und aus der ophthalmoskopischen Untersuchung, dass die Krankheit seit langer Zeit bereits latent (als Glaucoma simplex) bestanden habe. Wir können den Eintritt oder Anfang eines entzündlichen Vorganges im Auge, also das Austreten nicht bloß wässeriger, sondern auch zelliger oder plastischer Elemente aus den Gefäßen im Auge, erst von dem Zeitpunkte datiren, in welcher unter mehr weniger deutlicher Ciliarinjection rings um die Cornea sehr bald Trübung in den Medien mit bald kaum beachteten (sehr gelinden), bald sehr heftigen (sozusagen unerträglichen) Reizerscheinungen im Bereiche des Ciliarnervensystems auftreten. Nicht selten sind solche Augen entschieden lichtscheu und gegen Betastung der Ciliarkörperregion empfindlich.

Im weiteren Verlaufe unserer Betrachtungen werden wir sehen, dass mitunter auch in solchen Fällen, in welchen niemals eine Spur von entzündlichen Erscheinungen vorhanden gewesen sein soll, Veränderungen vorgefunden werden, namentlich in der Iris, welche nur auf vorausgegangene Entzündung im Uvealtractus zurückgeführt werden können. Daraus ergibt sich mit grösster Wahrscheinlichkeit, dass es Fälle gibt, in welchen die genannten, auf eine Entzündung deutenden Merkmale auch sehr wenig ausgeprägt erscheinen.



Wenn die Entzündung sehr rasch ansteigt und einen hohen Grad erreicht, unter heftigen halbseitigen Kopfschmerzen, Thränen, Lichtscheu und rapider Abnahme des Sehvermögens, manchmal auch mit Photopsien, so finden wir am ersten oder doch am zweiten Tage die Augenlider entzündlich ödematös geschwollen, die Conjunctiva an den Lidern geröthet, doch ohne Schleimfluss, am Bulbus chemotisch, einen förmlichen, wenn auch meistens nicht gerade prallen Wall um die Cornea bildend, von einem schüttereren Gefässnetze durchzogen, daher die darunter liegende dichte und violette Ciliarinjection durchscheinen lassend, die Cornea nicht nur trüb, sondern auch matt, meistens partiell oder durchaus gegen Berührung unempfindlich, die Pupille (mit seltenen Ausnahmen) stark erweitert, doch rund und eher einen rauchigen als einen grünlichen Reflex darbietend, das Auge hart und schmerzhaft anzufühlen; der Bulbus ist spontan beweglich, verschiebbar, nicht aus der Orbita hervorgeedrängt. Appetitlosigkeit, Erbrechen, fieberhafte Aufregung sind dabei nicht selten vorhanden. In diesem Zustande kann es unmöglich sein, eine kunstgerechte Iridektomie vorzunehmen; eine Punktion kann genügen, die heftigen Schmerzen zu lindern, bis die Chemosis so weit zurückgegangen ist, dass man den Einstich zur Iridektomie hinreichend peripher anlegen kann. Das Oedem der Lider und der Conjunctiva bulbi pflegt nach 5—6 Tagen von selbst zu verschwinden. Alsdann beginnt das Auge sich zu klären, die Schmerzen mildern sich; die Sehkraft kann vernichtet bleiben oder bis zu einem gewissen Grade wiederkehren, aber das Aussehen der Iris und die Härte des Bulbus ändern sich nicht merklich und von der Ciliarinjection bleibt eine schmutzige Färbung des episkleralen Bindegewebes mit einzelnen erweiterten Ciliarvenen zurück. Die Cornealtrübung hält viele Tage (acht und darüber) an, bevor sie ganz verschwindet; sie ist nicht selten von saturirteren, einander unregelmässig kreuzenden, grauen oder gelblichgrauen Streifen durchzogen. — Im weiteren Verlaufe unterscheiden sich solche Fälle von den minder heftig aufgetretenen nicht besonders, doch pflegen sich später bei frischen Nachschüben (oder auch

ohne solche) Lateralstaphylome der Sklera zu entwickeln, deren Entstehung wir später erörtern werden.

In minder stürmisch auftretenden Fällen geben theils die starre Erweiterung und rauchige Trübung der Pupille, theils die Trübung und Glanzlosigkeit der Hornhaut, vorzüglich aber die dunkle Injection der vorderen Ciliargefäße rings um die Hornhaut und die schlaffe, von einem schütterten Gefäßnetze durchzogene *Conjunctiva bulbi* dem Auge ein ganz eigenthümliches Aussehen, welches, einmal gut beobachtet, bei ferneren Beobachtungen sofort wieder seiner Bedeutung nach erkannt wird, wovon ich mich bei meinen Studenten oft überzeugt habe. Die Herabsetzung des Sehvermögens, theils durch Trübung der Medien, theils durch Veränderungen in der Netzhaut bedingt, erholt sich mehr und mehr, wenn auch nicht zu dem Status quo ante insultum, bis ein frischer Nachschub, früher oder später, mehr oder minder heftig, den Reigen wiederholt und der Process nach und nach mehr einen chronischen Verlauf mit Remissionen annimmt. Die nach längerem Bestande auftretenden Veränderungen, namentlich an der Iris und an der Sklera, werden bei Betrachtung der Veränderungen in den einzelnen Gebilden näher besprochen werden; ebenso die hier seltenere Staphylombildung in der Sklera.

Ein gelinder Anfall, mag er nun als erster oder als Wiederholung (Verschärfung) früherer aufzufassen sein, charakterisirt sich zunächst dadurch, dass die mehr weniger auffallende Sehstörung keine flüchtige, in einigen Stunden vorübergehende ist, durch mehr weniger deutliche Schmerzen im Auge und in der Umgebung, durch ringförmige Ciliarinjection, Trübung der Medien, verminderte oder aufgehobene Beweglichkeit und Farben-, wohl auch Lage- und Gestaltveränderung der Iris, erhöhte Spannung des Auges, Einschränkung des Gesichtsfeldes und, sobald die Besichtigung des Augenhintergrundes möglich ist, durch die für die Drucksteigerung charakteristischen Veränderungen desselben (Arterienpuls, Excavation der Papilla und den glaucomatösen Hof).

Als Sitz der Entzündung und gewissermassen als Ausgangspunkt aller zu Anfang und im weiteren Verlaufe auf-

tretenden Erscheinungen ist der vor einem oder vor mehreren Wirbeln der Venen gelegene Theil der Chorioidea mit Einschluss des flachen Theiles vom Ciliarkörper (des *Orbicularis ciliaris*) zu bezeichnen.

Sobald der Abfluss des Blutes durch eine oder einige der Wirbelvenen erschwert ist, bedarf es, selbst wenn es noch nicht zu anhaltender Stauung (mit oder ohne Transsudat in den Glaskörper) gekommen ist, wohl nur eines geringen Einflusses auf die vasomotorischen Nerven, auf dass es zu rasch ansteigender Stauung und sofort zu vermehrter Ausscheidung nicht blos flüssiger, sondern auch mehr weniger plastischer Elemente aus den Gefässen kommt. Sattler<sup>1)</sup> bemerkt in seiner Arbeit über den Bau der Chorioidea, p. 34:

Schliesslich haben wir noch eines eigenthümlichen Vorkommnisses zu gedenken, welches an der Uebergangsstelle der eigentlichen Chorioidea in den Ciliarkörper in sehr wechselnder Ausprägung in etwas weniger als der Hälfte aller Augen, die ich darauf untersucht habe, anzutreffen war. In solchen Fällen fand ich nämlich anstatt und neben den gewöhnlichen Capillaren ein Netz von Haargefässen, welche in jeder Beziehung von den ersteren so auffallend differirten, dass sich mir beim ersten Anblick die Idee aufdrängte, es handle sich um pathologische Gefässneubildung. Während die gewöhnlichen Capillaren gerade an der vorderen Grenze ihre grösste Weite (0.018—0.038 mm) erreichen, und die Maschen ebenfalls am grössten, namentlich stark in die Länge gezogen erscheinen, besitzen jene eigenthümlichen Capillaren ein äusserst feines Lumen (von 0.004—0.006; nur wenige erreichen 0.008 mm), so dass rothe Blutkörperchen nur in einfacher Reihe sich durch dieselben hindurchwinden können. Die Maschen sind vorwiegend rundlich und zeigen in Bezug auf ihre Weite die denkbar grössten Schwankungen. Neben solchen mit einem mittleren Durchmesser von 0.120 mm finden sich andere, die enger sind als die engsten Capillarmaschen in der Nähe des Sehnerveneintrittes. Während die Wandkerne der gewöhnlichen Capillaren der Chorioidea eine schön ovale Form und einen Längsdurchmesser von 0.008—0.01 mm besitzen, sind sie hier in der Regel viel länger und schmaler. Auch folgen sie in viel kürzeren und ganz unregelmässigen Abständen auf einander. Nicht selten sieht man lang gestreckte Adventitialzellen der Capillarwand äusserlich anliegen. Dieses eigenartige Gefässnetz findet sich zunächst unter der Glaslamelle der Chorioidea und liegt den gewöhnlichen Capillaren, mit denen es mehrfach, namentlich gegen sein hinteres Ende zu, in Communication steht, unmittelbar auf. Stellenweise fehlen aber in seinem Bereiche die gewöhnlichen Capillaren ganz, werden also durch jenes Netz ersetzt, oder es sind die Maschen der ersteren weiter als sonst und reichen

<sup>1)</sup> Ueber den feineren Bau der Chorioidea des Menschen. A. f. O., XXII. b, pag. 1—100.

weniger weit nach vorn. Hingegen erstrecken sich in Fällen, wo das eigenthümliche Capillarnetz besonders stark ausgebildet ist, dessen vorderste Ausläufer bis auf den Anfang des reticulären Theiles der Glashaut, wo sie dann mit den unter den Firsten des Reticulum verlaufenden zarten Gefässen, von denen oben die Rede war, in Zusammenhang treten. Die Kerne des subcapillären Endothelhäutchens erscheinen bei dieser Varietät des Capillarnetzes nicht alterirt. Nur in den Fällen, wo das letztere bis an das Reticulum der Glaslamella sich erstreckt, werden die Endothelkerne rasch spärlicher und hören noch vor dem Ende der Capillarschicht gänzlich auf. Während in den meisten Fällen, in welchen die besprochene Anomalie vorkam, dieselbe nur auf kurze Strecken beschränkt blieb, bisweilen aber an mehreren Stellen der vordersten Capillarzone desselben Auges anzutreffen war, umfasste sie in drei Fällen den grössten Theil der gürtelförmigen Zone an der Ora serrata und erreichte einmal (in dem Auge einer 64 jährigen Frau) eine Breite von 3<sup>mm</sup>, so dass ca. 1<sup>mm</sup> davon vor und 2<sup>mm</sup> hinter der Ora serrata zu liegen kamen. Dass wir es nicht in der That mit dem Resultat eines pathologischen Vorganges zu thun haben, ergibt sich einmal schon aus der relativen Häufigkeit der geringeren Grade dieser Anomalie, ferner aus dem vollständigen Fehlen aller krankhaften Veränderungen in Aderhaut, Ciliarkörper, Netzhaut und Glaskörper, wenn wir absehen von geringen Graden von Oedema retinae (Iwanoff), das in einigen dieser Fälle anzutreffen war, endlich auch aus allmäligen Uebergängen, welche in einzelnen Fällen zwischen den beiden so verschiedenen Formen der Capillarröhren und deren Maschen zu finden waren.

Es ist kein Zweifel, dass durch die Einschaltung eines so engen Netzes feinsten Haargefässe zwischen die weiten Capillaren der vorderen Chorioidealzone und die zum Theil sehr feinen Venen des Orbiculus ciliaris ein nicht unbeträchtliches Hinderniss in den Blutstrom der Aderhaut eingeführt wird. Wenn wir weiterhin bedenken, dass jene zarten Gefässe, zwischen der unnachgiebigen Glashaut und den verhältnissmässig mächtigen Capillaren der unmittelbar tieferen Lage eingeschaltet, durch einen stärkeren Füllungsgrad der letzteren nothwendig ungünstig beeinflusst werden müssen, so scheint es nicht unwahrscheinlich, dass in Augen, in denen die besprochene Anomalie vorkommt, innerhalb jener feinen Capillaren leichter Circulationsstörungen solcher Art zu Stande kommen können, welche jenen Complex von Erscheinungen, den wir als Entzündung bezeichnen, im Gefolge haben, als in anderen Augen. Da nun gerade bei jenen Entzündungsformen, die wir nach von Graefe als Chorioiditis serosa anterior bezeichnen, und welche sich vorzugsweise durch punktförmige und flockige Glaskörpertrübung geltend machen, der Sitz der Erkrankung in den vordersten Abschnitt der Chorioidea verlegt werden muss, und diese Supposition durch die genaue anatomische Untersuchung eines frischen Falles, die ich anzustellen Gelegenheit hatte, und dessen histiologische Details ich in einem folgenden Artikel ausführlich auseinandersetzen werde, gerechtfertigt wurde, so kann ich mich der Vermuthung nicht entschlagen, dass durch die eben beschriebene anatomische Einrichtung eine besondere Disposition zum leichteren Auftreten dieser Erkrankung gegeben sei. Das wird umsomehr plausibel, als die gedachten Processe, welche gerade bei schwächlichen, anämischen, zu Circulationsstörungen ge-

neigten Individuen nicht selten vorkommen, in der Mehrzahl der Fälle ohne eclatante nachweisbare äussere Veranlassung auftreten.“

Die eigenthümliche Beschaffenheit der Gefässbildung im *Orbicularis ciliaris* und in der nächst angrenzenden Zone der *Chorioidea*, insbesondere die, welche Sattler in beinahe der Hälfte der darauf anatomisch untersuchten Augen gefunden hat, macht es an und für sich — abgesehen von dem Verhalten der Sklera — sehr wahrscheinlich, dass es in dieser Zone oder in einem Bezirke derselben leicht zu Stauung im Gebiete der Capillargefässe und weiterhin zur Entzündung kommen könne. Dass aber der Anstoss zu einem solchen Vorgange von dem Stamme einer oder einiger Wirbelvenen ausgehen könne, wird nach Versuchen von Leber<sup>1)</sup> sehr wahrscheinlich. Bei seinen Studien über den Flüssigkeitswechsel im Auge schritt er auch zur Unterbindung der Vortexvenen und berichtet über deren Folgen bezüglich unserer Frage auf pag. 145: „Der Augendruck erfährt nach der Unterbindung der Vortexvenen eine bedeutende Steigerung, das Auge fühlt sich nach Unterbindung sämtlicher Venen sehr hart an und es entwickelt sich nach kurzer Zeit eine enorme venöse Hyperämie der Iris und der Ciliarfortsätze und ein starkes Oedem der Bindehaut. Die Hornhaut verhielt sich aber, nachdem dieser Zustand seinen Höhepunkt erreicht hatte, nicht anders als ohne Unterbindung der Venen. Eine sehr hochgradige Steigerung des Augendruckes ist demnach im Leben nicht im Stande, Flüssigkeit durch die Hornhaut durchzupressen. Es wäre indess zu weit gegangen, wenn man auf Grund dieser Versuche das Eindringen von Humor aqueus in die Hornhaut bei glaucomatösen Processen und überhaupt bei pathologischen Zuständen ganz in Abrede stellen wollte. Eine längere Dauer der Drucksteigerung könnte anders wirken, als es sich bei der relativ kurzen Beobachtungszeit meiner Versuche herausstellte, die Hornhaut könnte Veränderungen erlitten haben, welche sie zur Filtration geeigneter machen“ u. s. w.

„Ein grosser Theil der glaucomatösen Trübung der Medien ist bekanntlich bedingt durch die diffuse Trübung des Kammer-

<sup>1)</sup> A. f. O., XIX. b, pag. 141.

wassers und des Glaskörpers und wohl auch des Hornhaut-epithels. Wie viel nach Abzug dieser Elemente für die Wirkung des Druckes noch übrig bleibt, dürfte ohne besondere Untersuchung nicht zu entscheiden sein.“ Noch zwei andere Beobachtungen konnten bei diesen Unterbindungen gemacht werden:

„1. Trat nach Unterbindung dieser Venen nicht nur eine enorm starke venöse Hyperämie der Iris und Aderhaut auf, sondern das Gewebe war auch fast gleichmässig von rothen Blutkörperchen durchsetzt. Dieselben schienen allenthalben in enormer Menge durch die Gefässwandungen hindurchgetreten zu sein.“

„2. Beschränkte sich die Stauung, wenn nur eine oder einige der Wirbelvenen unterbunden waren, ganz scharf auf den Theil der Iris und diejenigen Ciliarfortsätze, welche diesen Venen entsprachen. Besonders am Ciliarkörper war der Unterschied zwischen den dunkelroth und prall injicirten Fortsätzen am einen Theil des Umfanges und dem blutleeren anderer höchst auffallend. Trotz den zahlreichen Communicationen zwischen den Zweigen zweier benachbarter Venae vorticosae kommt also kurze Zeit nach der Unterbindung doch keine merkliche collaterale Ausgleichung zu Stande.“

Diese Untersuchungen von Leber zeigen uns nicht nur, dass rasche Hemmung des Blutabflusses durch die Wirbelvenen im Stande ist, den intraoculären Druck bis zu deutlich tastbarer Härte des Bulbus zu steigern und überdies Oedem der Conjunctiva bulbi hervorzurufen, sondern sie geben uns auch eine Andeutung zur Erklärung einer Erscheinung bei Glaucom, welche in Augen, die bereits in das zweite Stadium eingetreten sind, fast constant vorkommt, mitunter jedoch auch in glaucomatösen Augen nachweisbar ist, die (wenigstens nach den Aussagen der Kranken) niemals äusserlich wahrnehmbare Entzündungserscheinungen dargeboten haben. Es ist dies das Verzogensein der Pupille nach irgend einer Richtung hin, gewöhnlich als Ovalsein der Pupille bezeichnet, beruhend auf dem Schmälersein eines aliquoten

Theiles der Iris. Der Längendurchmesser der ohngefähr ovalen Pupille streicht nicht immer horizontal, wie Beer angab, er kann auch vertical oder diagonal verlaufen.

Das Leber'sche Experiment hat bestätigt, was ich vor mehr als 30 Jahren aus Sectionsbefunden und aus klinischen Beobachtungen gefolgert hatte, dass nämlich das Schmäler- und Atrophischwerden der Iris, stellenweise oder durchaus, mit entzündlichen Veränderungen in dem vorderen Abschnitte der Chorioidea in Causalnexus stehe. Damals wurde die Kyclitis noch mit zur Chorioiditis gerechnet und die Ophthalmoskopie stand noch auf sehr schwachen Füßen. „Diese Chorioiditis<sup>1)</sup> ist in der Regel längst durch Stasis in den Chorioidealgefässen vorbereitet. Sie beginnt wahrscheinlich im vorderen Umfange der eigentlichen Chorioidea (am Scheitel des einen oder des anderen Gefässwirbels) als umschriebene Affection, welche zunächst zu Verwachsung der Chorioidea mit der Sklera allein oder auch mit der Netzhaut führt. Bald nach längerem Bestande einer oder mehrerer solcher partieller Affectionen, bald gleichzeitig damit erfolgt der serös-albuminöse Erguss, welcher die Netzhaut von der Aderhaut trennt und je nach seiner langsamen oder raschen Zunahme allmälige oder plötzliche Erblindung bewirkt.“

Ich hatte einige Fälle von Glaucom gesehen, in welchen bei noch gutem Sehvermögen nur eine Partie der Iris schmaler und unbeweglich erschien, während der grösste Theil derselben normal aussah und auf Licht und Schatten prompt reagirte. Ich wusste, dass, wenn ein Skleralstaphylom vorhanden war, dieses in demselben Meridian lag, in welchem die Iris am schmalsten war, und gerade das Vorhandensein einer schmalen atrophischen Irispartie in irgend einem Falle führte mich mitunter erst zur Auffindung eines Lateralstaphyloms hinter derselben, welches mir sonst vielleicht entgangen sein würde. Ich hatte endlich einige Male nach der Reclination von Cataracta eine solche ungleichmässige Erweiterung der Pupille beobachtet, wenn der Erfolg der Opera-

---

<sup>1)</sup> Arlt, Krankheiten des Auges, 1853, II. Bd., pag. 182 und 190—197.

tion nicht durch nachfolgende allgemeine (ausgebreitete) Chorioiditis vereitelt wurde. „Die Iris war nach unten oder nach unten — aussen schmaler; dabei war aber auch auf der Sklera unmittelbar hinter dieser Irispartie intensive Röthe, selbst leichte ödematöse Schwellung der Conjunctiva bulbi zu bemerken. Vielleicht muss mit der ungleichmässigen Erweiterung der Pupille der an glaucomatösen Augen beobachtete Sectionsbefund in Zusammenhang gebracht werden, dass die Iris an ihrer hinteren Fläche (stellenweise oder durchaus) mit faserstoffigem Exsudate belegt erschien.“

Da das Venenblut von der Iris nur durch den Ciliartheil der Chorioidea zu den Vortexvenen gelangen kann, und ferner die Unterbindung blos einer Vortexvene nur in dem vor derselben befindlichen Gebiete des Ciliarkörpers und der Iris Stauung hervorruft, so kann die partielle Affection der Iris zunächst nur mit dieser partiellen Stauung in ursächlichen Zusammenhang gebracht werden; wodurch aber die später an dieser umschriebenen Stelle der Iris mehr und mehr hervortretende Atrophie des Irisgewebes hervorgerufen werde, bleibt vorläufig noch fraglich. Alle Theorien, welche bisher über die Entstehung des Glaucoms aufgestellt wurden, sind über diesen wichtigen Punkt, die ungleichmässige Erweiterung der Pupille und die wenigstens in der ersten Zeit auf einen Theil der Iris beschränkte Veränderung ihres Gewebes, mit Stillschweigen hinweggeglitten. Man hat sich bezüglich der Iris mit dem Worte Iridoplegie begnügt und die Lähmung der Ciliarnerven als Folge des gesteigerten Druckes hingestellt, obwohl man sah, dass nicht nur die Affection der Iris, sondern auch die aus derselben Quelle abgeleitete Unempfindlichkeit der Hornhaut sehr oft nur eine partielle war. Da aber die Compression durch Steigerung des intraoculären Druckes gewiss alle Theile der Cornea und der Iris zugleich und in gleichem Grade trifft, so kann sie offenbar nicht die Ursache sein, dass nur einzelne Partien verändert werden, andere nicht. Ueberdies vertragen die Ciliarnerven eine hochgradige Compression, welche pedetentim erfolgt, wahrscheinlich eben so gut wie die Retinalnervenfaser. Hiemit soll nicht gesagt



sein, dass eine momentane heftige Druckerhöhung nicht im Stande sei, die Function dieser Nerven für einige Zeit zu unterdrücken. Dass die Unterdrückung der Leitungsfähigkeit der Ciliarnerven in der Cornea durch rasche Steigerung des intraoculären Druckes bedingt sein könne, dafür spricht die rasche Wiederkehr der Empfindlichkeit der Cornea gegen Betastung nach der Punction oder Iridektomie. Doch könnten auch Veränderungen in der Cornea, auf welche Fuchs hingewiesen hat — wovon später — hier im Spiele sein. Tritt aber später in dem Gewebe, in welchem sie verlaufen, nach vorausgegangener Entzündung desselben Atrophie ein, so verfallen auch diese Nerven der Atrophie. Die Atrophie von Ciliarnerven in glaucomatösen Augen ist mikroskopisch sehr genau von Wedl<sup>1)</sup> nachgewiesen worden und Magni<sup>2)</sup> hat dieselbe sogar theilweise (ohngefähr zur halben Anzahl) in einem Auge vorgefunden, welches noch kleine Druckschrift lesen konnte. Da glaucomatöse Augen oft lange nach dem Eintritte völliger Erblindung von heftigen Schmerzen gequält werden, so kann sich in solchen Fällen die Atrophie längere Zeit hindurch wohl nur auf einzelne Partien der Ciliarnerven erstrecken. Erst durch neue Entzündungsherde oder Weitergreifen solcher Herde werden endlich alle Ciliarnerven in den Atrophirungsprocess einbezogen.

Wenn wir von den Merkmalen absehen, welche uns der Augenspiegel für die Erkenntniss des Glaucoms darbietet und welche nur bei genügender Durchsichtigkeit der Medien, also nicht in allen Fällen, respective nicht zu jeder Zeit verwerthbar sind, so ist es neben der Spannung des Augapfels, der Füllung der vorderen Ciliargefässe und der Functionsstörung vorzugsweise das Verhalten der Iris, welches uns auf das Vorhandensein des glaucomatösen Processes führt.

Gleichmässige Erweiterung der Pupille, bei mässigem Grade der Entzündung mit verminderter, bei hohem mit aufgehobener Beweglichkeit der Iris, welche dabei zugleich

---

<sup>1)</sup> Atlas der pathologischen Anatomie des Auges, Leipzig 1860, Iris-Chorioidea V, Fig. 48.

<sup>2)</sup> Contribuzione allo studio del Glaucoma, estratto dai giornale la rivista clinica, Febbraio 1871, pag. 3, Fig. 1 et 2.

eine allgemeine Farbenveränderung zeigt, kommt im Vereine mit abnormer Ciliarinjection nur bei Glaucom im Stadium der Entzündung oder bei rasch ansteigender Stauung vor. Nur hie und da findet man einen Fall von Kyklitis (sogenannter Iritis serosa) mit merklicher Erweiterung der Pupille und mehr weniger deutlicher Druckerhöhung. Man schreibt diese gleichmässige Pupillenerweiterung, die wir als Glaucommydriasis bezeichnen wollen, allgemein der Compression der Ciliarnerven durch die rasch erfolgte Drucksteigerung zu und bezeichnet sie als Iridoplegie. Warum die Pupille in den meisten Fällen beim Eintreten des entzündlichen Stadiums sich so auffallend erweitere, ist eigentlich noch gar nicht aufgeklärt. Wir wissen, dass mässige und nicht gar lange bestehende Glaucommydriasis nicht nur im ersten Stadium (bei intermittirenden Anfällen), sondern auch im zweiten Stadium (bei nicht zu stürmischem Auftreten) durch Physostigmin (Pilocarpin) auf einige Zeit behoben werden kann, und dass Atropin, auf ein glaucomatöses Auge mit mässiger Mydriasis angewendet, diese beträchtlich steigert und länger als in normalen Augen unterhält. Wir wissen ferner, dass, wenn nicht etwa das Gewebe der Iris sichtlich verändert (in Atrophirung begriffen) erscheint, die Pupille bei der Punction der Cornea sich gleichmässig verengert, und dass in solchen Fällen nach der Iridektomie die Iris wieder gute Reaction auf verschiedene Reize zeigt. Nach diesen Wahrnehmungen möchte man die Ursache der Glaucommydriasis wohl eher in Störung der Circulationsverhältnisse als in der durch Druck aufgehobenen Nervenleitung zu suchen haben.

Es lässt sich mit Wahrscheinlichkeit annehmen, dass die Action des Sphinkters durch seröse (serös-albuminöse) Durchtränkung des Gewebes, respective seiner Fasern beeinträchtigt werde, denn der Sphinkter liegt von der Stelle der Stauung am weitesten entfernt. Durch die Einwirkung der Myotica auf die vasomotorischen Nerven wird wahrscheinlich die Stauung und somit auch das Oedem für einige Zeit und, wenn das anatomische Circulationshinderniss nicht zu bedeutend ist, für lange Zeit beseitigt.

Diese Art von Mydriasis ist eigentlich transitorisch und nicht zu verwechseln mit der erst nach längerem Bestande des glaucomatösen Processes auftretenden ungleichmässigen Erweiterung, welche auf sichtbarer Gewebeveränderung der Iris beruht und jedem Myoticum Widerstand leistet. „Mitunter kommt es vor, dass man bei manifester glaucomatöser Erblindung die Pupille weder bedeutend vergrössert, noch merklich entrundet findet. Ich habe dies auch in einigen Fällen gesehen, wo in einem früheren Zeitraume beide Erscheinungen deutlich ausgesprochen gewesen waren. Arlt, II. Bd., pag. 191.

Man darf auch nicht bei jedem entzündlichen Glaucomanfälle erwarten, dass die Pupille stark erweitert sein werde; sie ist hie und da nur wenig erweitert, auch bei florider Entzündung, ohne dass man Synechien als Ursache davon auffinden kann; die Iris erscheint dabei etwas verfärbt, gewissermassen geschwellt oder aufgelockert, besonders im kleinen Kreise und ganz oder nahezu starr. Ich habe diesen Zustand gleichzeitig mit streifiger Hornhauttrübung, sehr enger Vorderkammer und chemotischer Schwellung der Conjunctiva bulbi gesehen.

Graefe<sup>1)</sup> behauptete, dass die Iris beim acuten Glaucom allemal, wengleich in verschiedenem Grade, entzündlich mit erkrankt. „Auch in Fällen, wo keine Synechien vorhanden waren, zeigte sich das bei der Iridektomie excidirte Stück steif und infiltrirt.“ Schnabel<sup>2)</sup> gibt an, er habe sich überzeugt, dass die Iris, wie Graefe angegeben, zuweilen auffallend steif sei, fügt aber hinzu, dass wir deshalb doch unmöglich vom Vorhandensein einer Iritis sprechen können. Die mikroskopische Untersuchung ist auch er uns schuldig geblieben. Leider habe ich gleichfalls keine mikroskopischen Untersuchungen vorgenommen. Die umfangreichen mikroskopischen Untersuchungen von Michel<sup>3)</sup> geben bezüglich des Glaucoms nur die nachfolgende kurze Mittheilung.

„In einer Reihe von Fällen von Primärglaucom hatte ich kürzere oder längere Zeit nach einem acuten Anfall die Iridektomie vorzunehmen; das

<sup>1)</sup> A. f. O., III. b, pag. 478.

<sup>2)</sup> A. f. A. und O., V. a, pag. 63.

<sup>3)</sup> A. f. O., XXVII. b, pag. 260.

übereinstimmende Bild, welches das excidirte Irisstück darbietet, war dasjenige einer Störung der Circulation: Extravasate, hochgradige Stauung in den venösen Gefässen, besonders derjenigen des Sphinktertheils, nicht selten venöse Ausbuchtungen derselben. Auch fand sich in der Gefässlage der ganzen Iris eine diffuse Ansammlung von Lymphkörperchen; am Pupillartheil ist die Hauptansammlung direct über der vorderen Fläche des Musculus sphinkter vorhanden.“ — „In einem Falle von Glaucoma simplex mit tiefer napfförmiger Excavation der Eintrittsstelle des Sehnerven, welcher mehrere Jahre bestanden, zu vollkommener Amaurose geführt und niemals entzündliche Erscheinungen dargeboten hatte, hatte die Untersuchung der Iris und des vorderen Bulbusabschnittes (die Bulbi standen vollständig zu Gebote) nur nach einer Richtung ein positives Resultat zu verzeichnen: es waren nämlich in spärlicher Anzahl Ansammlungen von Lymphkörperchen um die Gefässe des ciliaren Theiles vorhanden, die als Knötchen erschienen, und zwar von ovaler oder spindelförmiger Form; sie sind als Auswanderungsherde anzusehen.“ — „Die vorliegenden Untersuchungen berechtigen daher zur Annahme einer Circulationsstörung; erreicht dieselbe einen gewissen Grad, so werden die Auswanderungen von weissen Blutkörperchen, selbst Blutungen eintreten können. Leicht verbindet sich hiermit die Vorstellung, dass hierbei vasomotorische Einflüsse massgebend sind.“

Ulrich's<sup>1)</sup> Sectionsbefunde der Iris beziehen sich auf Stücke derselben, welche bei der Iridektomie gewonnen wurden, nur in einem Falle auf die Iris eines wegen Schmerzhaftigkeit enucleirten Bulbus. Hier fand er den Sphinkter atrophisch, die Textur der Iris dichter als normal, das Bindegewebe sammt den Gefässen stark geschlängelt; die Iriswurzel glich einem fibrösen, von Pigment durchsetzten, an der Cornea adhären den Bindegewebsstrange; an den Gefässen zeigte sich durchgehends ausgesprochene hyaline Degeneration der Wand mit Verfettung des innersten Theiles des Gefässrohres; eine grosse Anzahl Gefässe fand er in der äusseren Zone gänzlich verschlossen, in der Gegend des Sphinkters die Gefässquerschnitte dilatirt. — An den durch Iridektomie gewonnenen Stücken fand er in der inneren Zone das Irisgewebe dichter, die Gefässe stark geschlängelt und mit Blut gefüllt oder enorm erweitert, in der äusseren zahlreiche Gefässe hyalin entartet, andere durch Endarteriitis verschlossen.

Eine Iritis mit Synechienbildung kommt beim Eintreten des entzündlichen Stadiums wohl nur ganz ausnahmsweise vor; Synechien erfolgen, wenn überhaupt, meistens erst bei wiederholten entzündlichen Nachschüben. Es steht das ganz im Einklange mit der auch in den übrigen Theilen des Uvealtractus bei Glaucom beobachteten Thatsache, dass das Exsudat arm an plastischen Elementen ist und dass man meistens erst nach wiederholten Entzündungsanfällen festes Exsudat an der Innen-

<sup>1)</sup> A. f. O., XXVIII. b, pag. 252.

fläche des Corpus ciliare vorfindet. Das Aussehen eines Auges, welches an Kyklitis mit Pupillenerweiterung leidet und, wie schon erwähnt wurde, öfters auch eine merkbar erhöhte Spannung zeigt, unterscheidet sich von dem eines Auges in einem entzündlichen Glaucomanfälle, wenn nicht schon durch eine und die andere Synechie, so entschieden durch einen gleichmässigen, gewöhnlich aber durch einen punktirten Beschlag der Membr. Descemeti, welchem mehr weniger Pigment beige-mengt ist, also durch entschieden faserstoffiges, gerinnbares Exsudat.

Es ist sehr wahrscheinlich, dass an der Trübung, welche das Sehen von Regenbogenfarben verursacht, auch eine Veränderung des Inhaltes der vorderen Kammer einen Antheil hat. Wenn man glaucomatöse Augen zur Zeit des entzündlichen Anfalles mit freiem Auge betrachtet, so bekommt man sehr oft den Eindruck, als ob Tusch im Kammerwasser suspendirt wäre; in manchen Fällen sieht es aus, als ob eine bräunliche Wolke vor der Pupille schwebe. Untersucht man bei seitlicher Beleuchtung, so erhält man — falls nicht etwa graue oder gelblichgraue Streifen in der Cornea vorhanden sind — den Eindruck, dass die Cornea an der concentrirt beleuchteten Stelle mehr als gewöhnlich Licht zurückwerfe, also trübe sei. Das berechtigt noch nicht unbedingt zu dem Schlusse, dass das Licht direct von der Cornea komme; es kann auch von einem Gegenstande kommen, welcher sich unmittelbar hinter der kaum 1<sup>mm</sup>. dicken Hornhaut befindet. Es kann auch dem schärfsten und geübtesten Beobachter passiren, dass er etwas, was Licht zurückwirft, dem Sitze nach in die Cornea verlegt, während die nachfolgende Punction über dessen Sitz in der Vorderkammer keinen Zweifel übrig lässt. Einen schlagenden Beleg für solche Täuschung selbst bei wiederholter und sorgfältiger Untersuchung (mit allen möglichen Hilfsmitteln) hat mir ein Fall mit Ansammlung von Cholestearinkrystallen in der vorderen Kammer gegeben, gegen deren angeblichen Sitz in der Cornea ich nichts Anderes einzuwenden vermochte, als dass ich Cholestearinbildung in der Cornealsubstanz überhaupt niemals beobachtet habe; nach der Punction erwies

sich die Cornea, deren Glanz nicht gelitten hatte, vollkommen frei.

In jenen Fällen, in welchen bei der Punction eines glaucomatösen Auges die Trübung sozusagen augenblicklich — mit dem Kammerwasserabfluss — verschwindet, hat die Trübung ihren Grund höchst wahrscheinlich in der Veränderung des Kammerwassers. Mauthner<sup>1)</sup> erwähnt eines Falles von Glaucom „mit colossaler Kammerwassertrübung, die nach dem Einstiche (behufs Iridektomie) augenblicklich und für immer verschwand“. Fuchs<sup>2)</sup> hat in dem abgezapften Kammerwasser, und zwar in frischen enucleirten Augen entschieden vermehrten Eiweissgehalt nachgewiesen. Es ist ganz irrelevant, ob das abgezapfte Kammerwasser, wie Graefe angegeben, trübe gefunden wird oder nicht. Man kann, wenn man gerade will, immer sagen, das Kammerwasser sei kaum ohne Beimengung von Bindehautsecret oder Blut aufzufangen. Schnabel,<sup>3)</sup> ein entschiedener Gegner der Graefe'schen Entzündungstheorie, gibt an, er habe sich ebensowenig wie Schweigger jemals von der Kammerwassertrübung überzeugen können, müsse jedoch bemerken, dass er zu wiederholten Malen die Pupille in der That gleich nach Abfluss des Kammerwassers ganz entschieden klar werden sah. Eine Trübung, durch Flüssigkeit in der Cornea bedingt, kann wohl nicht augenblicklich verschwinden. Wenn ferner Beobachter wie Graefe ganz bestimmt angeben, die Trübung des Kammerwassers und der Beschlag der hinteren Hornhautfläche bilden neben der Mydriasis und der gelben Linse den Hauptfactor für die glaucomatöse Farbe der Pupille, wenn Residuen eines solchen Beschlages — nach abgelaufener Entzündung — nicht nur während des Lebens, sondern auch im Cadaver (wie in meinen publicirten Beobachtungen) nachgewiesen sind, so kann der Behauptung eines Einzelnen, dass ihm ein solcher Beschlag noch nicht zu Gesichte

---

1) A. f. A. und O., VII. b, pag. 461.

2) A. f. O., XXVII. c, pag. 79.

3) A. f. A. und O., V. a, pag. 63.

gekommen sei, mindestens keine Beweiskraft für das Intactsein des Kammerinhaltes beigelegt werden.

Bezüglich der Beurtheilung der brechenden Medien, namentlich des Kammerwassers und des Glaskörpers rücksichtlich ihrer Durchsichtigkeit, hat sich Graefe<sup>1)</sup> sehr treffend ausgesprochen. „Ist unter Einfluss einer rasch auftretenden und mächtig auf das Gefässsystem einwirkenden Ursache der Austritt zelliger Elemente in die Augenflüssigkeiten ein massenhafter, so entsteht dadurch eine für unser Auge erkennbare Trübung, während bei einer spärlichen Beimischung, unter langsamer Einwirkung und geringerer Intensität der Ursache, die Klarheit der Medien nicht in sichtbarer Weise zu leiden braucht.“ — Ich habe wohl nicht nöthig zu wiederholen, dass man die Veränderung des Kammerwassers nicht gerade von einem Entzündungsprocesse in der Iris selbst abzuleiten genöthigt ist; sie kann auch von den Ciliarfortsätzen, der Quelle des Kammerwassers, ausgehen, wie wir in manchen Fällen von Kyklitis ganz deutlich sehen.

Dass neben dieser Veränderung in der Kammer auch die Durchsichtigkeit der Cornea selbst leiden könne und, wie wir später sehen werden, gewöhnlich mitleidet — oder auch allein — ist, wie wir später zeigen werden, unzweifelhaft. Die Cornealtrübung im Degenerationsstadium bietet ganz andere Merkmale dar und ist bleibend, daher von der eben erwähnten verschieden.

Die ungleichmässige Erweiterung der Pupille, die Ausbuchtung derselben nach einer oder der anderen Richtung, gewöhnlich als ovale Form bezeichnet, ist durch Veränderung des Gewebes der Iris, schliesslich durch förmliche Atrophie bedingt und kommt erst nach längerem Bestande des glaucomatösen Processes vor, am häufigsten nach wiederholten entzündlichen Anfällen, aber auch manchmal nach längerem Bestande des ersten Stadiums; bei entzündlichen Anfällen in Augen, welche vor dem ersten Entzündungsanfalle wenig oder nur kurze Zeit gelitten haben, wird sie vermisst.

---

<sup>1)</sup> A. f. O., XV. c, pag. 198.

An der schmälern Partie der Iris kann man zunächst den Unterschied zwischen dem grossen und kleinen Kreise nicht mehr deutlich wahrnehmen. Die Farbe dieser Partie fängt an, meistens vom Ciliarrande her, verändert zu werden, erst ins Schiefer- oder Bleigraue, dann schwindet der faserige Bau, die entfärbte Stelle wird glatt und endlich bis zum Durchscheinen dünn. In dem Masse, als diese Parenchymveränderung und Verschmälerung der betreffenden Partie fortschreitet, erscheint dann der Pigmentsaum des Pupillarrandes breiter, gleichsam nach vorn umstülpt, hie und da rissig, zackig. Erst lange Zeit nach dem Entzündungsanfälle, gewöhnlich erst nach wiederholten Anfällen wird die Iris ringsum oder grösstentheils schmaler, stellenweise so beträchtlich, dass man zwischen dem Rande der Linse und den Ciliarfortsätzen, welche gleichfalls atrophisch geworden, in die Tiefe blicken, respective aus diesem Zwischenraume mittelst des Augenspiegels rothes Licht erhalten kann. In dem relativ gut erhaltenen Theile der Iris sieht man manchmal, nachdem jede Spur von Bewegung verschwunden, erweiterte dunkelrothe Gefässe entwickelt. In manchen Fällen ist ein relativ breit gebliebener Theil der Iris durch Synechien an die Kapsel angelöthet. Verschieden von den schiefer- oder bleigrauen Stellen der Iris nicht nur im Aussehen, sondern auch in ihrer Bedeutung, sind dunkelbraune Punkte in der Iris, welche zum glaucomatösen Prozesse meistens in keiner Beziehung stehen dürften, da solche Punkte von ganz gleichem Aussehen überhaupt in der Iris älterer Personen nicht selten eingesprengt vorkommen; sie deuten weder auf Entzündung noch auf Atrophie des Gewebes der Iris.

Die in Rede stehende partielle Veränderung der Iris wird mitunter schon während des ersten Stadiums — deutlich oder angedeutet — vorgefunden. Wenn sie während eines entzündlichen Anfalles vorhanden ist, darf man, falls die Anamnese es nicht sicherstellt, annehmen, dass sie schon vor dem Anfalle bestanden habe. Denn sie entsteht auch nach heftigen Anfällen erst in einigen Wochen oder Monaten. Ich habe auch mehrmal an iridektomirten Glaucomaugen erst nachträg-



lich schiefergraue Stellen an der Iris auftreten gesehen, ohne dass ein frischer Anfall von Entzündung nachgekommen war; sie können also unvermerkt vorbereitet sein. Wird die Excision der Iris an einer Stelle vorgenommen, welche die in Rede stehende Veränderung deutlich zeigt oder doch vermuthen lässt, so nützt die Iridektomie nichts; man muss immer eine möglichst gut conservirte Partie der Iris zur Excision wählen; Einträufelung von Pilocarpin kann zur Eruirung günstiger Partien für die Excision sehr nützlich sein. Findet man das excidirte Stück Iris sehr dünn und mürbe, so ist von dem Erfolge der Operation wenig oder nichts zu erwarten.

Ein sehr seltener und noch nicht hinreichend aufgeklärter Befund ist der, dass man bei der Iridektomie — meine Beobachtungen beziehen sich nur auf die Iridektomie in der oberen Hälfte — unmittelbar nach der Excision im peripheren Drittel der Lücke einen weissen Streifen sieht, ein membranähnliches Gebilde, welches den Rand der Linse und die Zonula bedeckt, von welchem jedoch nur der centrale, scharf begrenzte Rand sichtbar ist. Schnabel<sup>1)</sup> ist meines Wissens der erste

---

<sup>1)</sup> A. f. A. und O., VII. a, pag. 113. „Einmal begegnete ich in der hinteren Kammer einem pathologischen Gebilde, welches mit dem glaucomatösen Prozesse vielleicht in einem wichtigen Zusammenhange steht. Ich operirte einen 71jährigen Mann wegen Glaucoma simplex beider Augen. Die Spannung war sehr erhöht. Die Sehschärfe war rechts durch vorbestandene Chorioiditis bei Staphyloma posticum fast null geworden. Bei der Iridektomie stürzte mit und hinter der Iris eine grauliche Masse vor, welche die grösste Aehnlichkeit mit einem Klümpchen halbgetrüebter Rindensubstanz hatte. Diese Masse war zwei- bis dreimal dicker als das ausgeschnittene Irisstück und hatte eine ebenso grosse Fläche wie dieses; sie hing mit der Iris nicht zusammen, sondern lagerte der Uvea einfach an. Vor der Operation waren die vordere Kammer, die Iris, die Pupillenbewegung so beschaffen, dass sie mir keinen Verdacht nach irgend einer Richtung erweckten; auch nach der Operation bot das Auge keine Abweichung von der normalen Erscheinung eines iridektomirten Auges. Unter dem Mikroskope erschien die dünne, weissgefärbte Masse von zarten, gestreckt oder gewunden verlaufenden Bindegewebsfibrillen durchsetzt, welchen elastische Fasern in geringer Menge beigemischt waren. Sie war von ziemlich zahlreichen grösseren und kleineren, mit rothen Blutkörperchen gefüllten Gefässen durchzogen, welchen zunächst in reichlicher Menge fibrilläres Bindegewebe, durchsetzt von Zellen, sich angehäuft fand. Stellenweise fanden sich kleine rundliche, braune Pigmentkörperchen oberflächlich aufgelagert. Das ausgeschnittene Irisstück war

Beobachter, welcher eines ähnlichen Befundes erwähnt. So viel ich mich erinnere, war von diesem Streifen nach beendeter Wundheilung nichts mehr zu sehen; er scheint gegen die Peripherie zurückgewichen zu sein. Ob die in meinen Sectionsbefunden angegebenen weissgrauen Exsudate an der hinteren Fläche der Iris auch schon früher vorkommen — in beiden Fällen war es bereits zu Netzhautabhebung gekommen — vermag ich nicht zu entscheiden.

Die Lageveränderung der Iris nach vorn geht Hand in Hand mit der gleichnamigen Verschiebung der Linse. Allmählig pflegt dabei auch der vordere Iriswinkel (die Kammerbucht) verloren zu gehen. Auf diese Veränderung bei Glaucom hat Knies<sup>1)</sup> zuerst unsere Aufmerksamkeit gelenkt; für Fälle chronischer Iritis hatte ich dieselbe bereits in meinem Handbuche, II. Bd., pag. 46, beschrieben. Auch H. Müller war dieselbe (bei Glaucom) nicht entgangen. Knies bezeichnete sie als Obliteration des sogenannten Fontana'schen Raumes und meinte in ihr die Ursache der Drucksteigerung gefunden

---

dünner als normal, sonst aber liess es keine Veränderung erkennen. Als ich nachträglich das aus dem linken Auge (welches  $\frac{6}{9}$  Sehschärfe dargeboten hatte) ausgeschnittene Irisstück ausbreitete und genauer untersuchte, fand ich auch hier der Uvea leicht anklebend eine pathologische Membran von weit geringerer Mächtigkeit als rechts, deren Hauptmasse aus endothelialen Zellen bestand, wie sie Professor Schott bei der mikroskopischen Untersuchung rechts gefunden hatte. Blutgefässe fanden sich hier nicht. — Professor Jäger theilte mir mit, dass er von einem ähnlichen Vorkommen bei drei Glaucomiridektomien überrascht worden sei. Auch Dr. Kerzendorfer hat einen ähnlichen Fall beobachtet.“

Ich glaube dasselbe oder Aehnliches wie Schnabel einige Male gesehen zu haben; noch in jüngster Zeit lag nach der Iridektomie wegen subacuten entzündlichen Glaucoms, als ich die Wundränder adaptiren wollte, eine hyaline gelbliche Masse, die man für Corticalis der Linse halten konnte, in und vor der Wunde und liess sich mit dem Deviel'schen Löffel vollständig abstreifen. Dass ich weder Linsen- noch Glaskörpertheile vor mir hatte, ist unzweifelhaft. Der Bulbus fühlte sich unmittelbar nach der Operation noch ungewöhnlich hart an und die Linse zeigte nach 14 Tagen nicht die Spur einer Trübung. Glaskörpervorfall („Einlagerung von Glaskörper in die Wunde trotz regulär ausgeführter peripherer Iridektomie“), von welchem Jacobson (A. f. O., XXX. a, pag. 194) spricht, habe ich nicht beobachtet. Ich halte die gelbliche hyaline Masse für Exsudat in der Kammer.

<sup>1)</sup> A. f. O., XXII. c, pag. 163.

zu haben. Es wurde aber bald nachgewiesen, dass Glaucom auch ohne anatomische Veränderung in und um den Fontana'schen Raum vorkommt und dass die vorgefundenen Veränderungen vielmehr als Folge des glaucomatösen Processes aufzufassen sind. Der Umstand, dass die Obliteration zumeist ringsum gleichmässig stattfindet, spricht für deren Zustandekommen durch Compression; ob die Einwanderung zelliger Elemente vom Ciliarkörper mit im Spiele sei, so dass man an primäre Verklebung zwischen Iriswurzel und Corneoskleralrand zu denken hätte, bleibt dahingestellt. Die Verödung der Kammerbucht lässt sich oft schon während des Lebens erkennen; sie tritt namentlich an der temporalen und nasalen Seite deutlich zu Tage, was vielleicht mit anatomischen Verhältnissen — den hinteren langen Ciliararterien — in Verbindung zu bringen sein dürfte. Jedenfalls darf bei Schlüssen auf die Ursache der Lageveränderung der Iris bei Glaucom nie ausser Acht gelassen werden, dass die Iris stets nur gleichzeitig und gleichmässig mit der Linse nach vorn rückt; die Kammerbucht kann (nach Iridokyklitis) ringsum vollständig verödet sein, ohne dass die Linse nach vorn gerückt ist, wie wir aus dem Rückwärtsgezogenensein des mit der Kapsel verlötheten Pupillarrandes in solchen Fällen ersehen.

Von hoher Bedeutung in nosogenetischer Beziehung ist das Verhalten der vorderen Ciliargefässe, namentlich der Venen. Der Ausbruch der Entzündung, sowie jede Verschärfung bringt stärkere Injection der vorderen Ciliararterien in Form eines mehr weniger breiten und intensiven rothen Hofes um die Cornea mit sich. Auch die arteriellen Zweige zeigen dabei durchschnittlich eine dunklere Färbung. Besonders aber ist es das Verhalten der Venen, welches die Aufmerksamkeit des Beobachters während und nach dem entzündlichen Anfalle fesselt. Die stärkere Füllung der episkleralen Venen und Arterien gibt der zonenförmigen Röthe einen eigenthümlich dunklen Ton. Ist der Limbus conjunctivae vermöge höheren Alters bereits rigider geworden, so bleibt er von der Injection des episkleralen Bindegewebes frei und erscheint als lichtgrauer Ring auf dem Rande der Cornea (Beer's Annulus

arthriticus). Dieser graue Reifen ist verschieden von Sichel's *cercle veineux*.<sup>1)</sup> Wenn nämlich der entzündliche Anfall und mit ihm die arterielle Injection vorübergegangen ist, sieht man bald früher, bald später unter der schmutziggelb tingirten, hie und da noch von erweiterten Venen durchzogenen Bindehaut aus der Gegend eines *Musculus rectus*, zumeist des *internus* oder *externus*, eine auffallend erweiterte dunkelrothe Vene (oder einige) auftauchen, welche, wenn wir sie in ihrem Verlaufe gegen den Hornhautrand hin verfolgen, diesen nicht erreicht, sondern 1—1.5<sup>mm</sup> vor demselben nach der einen oder der anderen Richtung umbiegt und längs des Hornhautrandes einen Bogen beschreibend fortläuft. Manchmal spaltet sich eine solche Vene, anstatt einfach umzubiegen, in zwei divergirende Aeste, deren jeder längs des Hornhautrandes fortläuft. Ein förmlicher Zirkel um die *Cornea* pflegt zu Stande zu kommen, wenn z. B. eine an der Nasen- und eine an der Schläfenseite auftretende Vene sich in einen auf- und in einen absteigenden Ast spaltet und diese Aeste oben und unten mit einander in Verbindung treten. Die Zweige, welche zu diesen Aesten zusammentreten, sind schon an der Stelle, wo sie aus der *Sklera* hervortreten, auffallend dick. Oft tauchen sie so nahe am Hornhautrande auf, dass es aussieht, als kämen sie aus dem *Schlemm'schen Canale*.

Diese Gefässerweiterung pflegt umsomehr ausgeprägt hervorzutreten, je mehr sich das Auge dem degenerativen Stadium nähert. In diesem — um es gleich *anticipando* zu erwähnen — sieht man mitunter auch in der Hornhautsubstanz, unweit von dem unteren Rande, ein gabelförmig gespaltenes dunkelrothes Gefäss entwickelt, dessen Aeste nach innen — oben und aussen — oben verlaufen. In manchen Fällen erfolgt, auch ohne dass man Gefässentwicklung in der Hornhautsubstanz sieht, Bluterguss in der vorderen Kammer. Der Entwicklung ausgedehnter Venen in einer relativ breit gebliebenen Partie der *Iris* wurde schon oben erwähnt.

---

<sup>1)</sup> *Ann. d'ocul.*, T. V, pag. 183.

Die Entwicklung dieser Venen, welche Beer — conform der Anschauung über das causale Moment des Glaucoms — *Vasa abdominalia* benannte, wurde bereits von Sichel als Folge der Chorioidealveränderungen aufgefasst und von mir als Collateralkreislauf dargestellt. „Die stärkere Entwicklung der Venen tritt erst dann auf, wenn der Rückfluss des Blutes durch die hinteren Ciliarvenen vermöge des Druckes behindert ist“ (II. Bd., pag. 174). Erst in neuerer Zeit hat sich Leber <sup>1)</sup> dagegen erklärt, dass die Erweiterung der vorderen Ciliarvenen als collaterale Erscheinung wegen gehemmten Abflusses durch die Vortexvenen anzusehen sei. „Die starke Ausdehnung der auf der Sklera sichtbaren Stämmchen der vorderen Ciliarvenen bei dem chronisch entzündlichen Glaucom kann nicht nach der gewöhnlich verbreiteten Ansicht durch collateral verstärkten Zufluss in Folge von Compression der *Venae vorticosae* erklärt werden. Sie fehlt überdies bei dem *Glaucoma simplex* trotz der Drucksteigerung und kann auch, wenigstens in gewissem Grade, bei chronischen Entzündungen des Uvealtractus ohne Drucksteigerung vorkommen. Es ist demnach wahrscheinlicher, dass es sich um bleibend gewordene Ausdehnung dieser Venen nach häufig wiederholter und lange dauernder entzündlicher Hyperämie handelt.“ Ich habe darauf nur zu erwidern, dass man diese starke Erweiterung der vorderen Ciliarvenen auch an Augen sieht, in welchen sich ein *Sarcoma chorioideae* entwickelt, auf dessen Gegenwart der Kranke durch gar nichts als durch die Sehstörung (entsprechenden Ausfall im Gesichtsfelde) aufmerksam gemacht wurde. Diese erweiterten Gefässe erscheinen anfangs nur in dem Meridiane, in welchem hinter der Iris das Sarcom sitzt, und treten erst bei weiterer Ausbreitung des Sarcoms in einem grösseren Bezirke oder ringsherum auf. In manchen Fällen, wenn die Krankheit noch nicht weit vorgeschritten ist und die Neubildung z. B. an der nasalen Wandung des Bulbus sitzt, sieht man zwei bis drei sehr auffällig dicke Venen knapp am Hornhautrande, gleichsam aus dem Schlemm'schen Canal

<sup>1)</sup> Graefe und Sämisch, Handbuch, II, pag. 356.

hervortreten und gegen die Peripherie verlaufen, ohne dass die Sklera oder das episklerale Bindegewebe an dieser oder an einer anderen Stelle eine Spur von Abnormität zeigt. — Nebenbei sei hier noch erwähnt, dass stärkere Entwicklung von Ciliarvenen — allerdings sehr selten — auch an Augen vorkommt, welche keine Spur von vorausgegangener oder noch bestehender Erkrankung darbieten. Wahrscheinlich ist diese Anomalie angeboren. Schliesslich ist gegen Leber's Anschauung noch hervorzuheben, dass stärkere Entwicklung der Ciliarvenen bei Glaucom nicht immer erst nach längerem Bestande des zweiten Stadiums auffällt, sondern schon in der ersten Zeit desselben und mitunter auch schon im ersten Stadium (bei Glaucoma simplex) vorkommt.

Was die Trübung des Glaskörpers betrifft, von welcher zuerst Graefe<sup>1)</sup> gesprochen hat, und zwar mit einer Bestimmtheit und mit einer so weit auf Einzelheiten eingehenden Schilderung, dass man kaum an einen Fehler in der Beobachtung, an eine Täuschung durch Hornhauttrübung — wie man ihm entgegengehalten hat — denken konnte, so meine ich dieselbe gleichfalls wiederholt und bestimmt gesehen zu haben. Da indess Schweigger und viele Andere behaupten, eine Glaskörpertrübung als Begleit- oder Folgeerscheinung des glaucomatösen Processes niemals gesehen zu haben, weder diffus, noch irgendwie geformt, so bleibt nichts übrig, als diese Frage vorläufig in suspenso zu lassen. Für diejenigen, welche für den glaucomatösen Process überhaupt keinen entzündlichen Vorgang im Uvealtractus gelten lassen wollten, haben auch die anatomischen Untersuchungen von Sattler<sup>2)</sup> keine zwingende Bedeutung gehabt, die Einwanderung zelliger Elemente aus dem vorderen Abschnitte des Uvealtractus in den Glaskörper zuzugeben; wir werden aber bei Besprechung des dritten Stadiums sehen, dass die Sectionsbefunde glaucomatöser Augen mit Netzhautabhebung, insbesondere die klassischen mikroskopischen Untersuchungen von H. Müller, durchaus nicht

---

<sup>1)</sup> A. f. O., III. b, pag. 479.

<sup>2)</sup> Anzeiger der Gesellschaft der Aerzte in Wien, 1875, Nr. 8, pag. 39.

anders gedeutet werden können, als wenn man zugesteht, dass diesem Befunde ein Zustand vorausgegangen sein muss, welcher mit Einwanderung zelliger Elemente in den Glaskörper, also auch mit mehr weniger deutlicher Trübung des Glaskörpers einherging.

An der Hornhaut treten während des entzündlichen Anfalles zwei Veränderungen auf, welche nach demselben wieder verschwinden, bei öfterer Wiederkehr und nach heftigeren Anfällen aber persistiren: Trübung mit vermindertem Glanze und theilweise oder allgemeine Unempfindlichkeit gegen Berührung (mit einem feinen nassen Pinsel oder Federbarte). Nach der Schilderung von Fuchs,<sup>1)</sup> welche mit meinen Wahrnehmungen am meisten übereinstimmt, verhält sie sich folgendermassen. „In Fällen von Drucksteigerung findet man eine eigenthümliche Trübung der Hornhaut gleichzeitig mit Verlust des Glanzes derselben, welche von der durch Entzündung bedingten Hornhauttrübung wesentlich verschieden ist. Sie ist direct von der Drucksteigerung abhängig, was sich am leichtesten im Prodromalstadium des Glaucoms constatiren lässt. Zu dieser Zeit ist die Drucksteigerung noch nicht dauernd etablirt, sondern tritt nur zeitweilig, anfallsweise auf. Wenn man das Auge während eines solchen Anfalles, der sich dem Kranken durch Umnebelung und Sehen von Regenbogenfarben um das Licht kundgibt, untersucht, findet man die noch vor wenigen Stunden klare und glänzende Hornhaut matt, glanzlos und von einer zarten Trübung wie angehaucht. In den intensiveren Fällen erscheint die Trübung rauchig, von einer schmutziggrauen, zuweilen sogar ins Bräunliche spielenden Farbe. Stets ist die Trübung in der Mitte der Hornhaut am intensivsten, wovon man sich bei den geringeren Graden der Trübung im durchfallenden Lichte, mittelst des Augenspiegels, überzeugen kann. Im Gegensatze zu den Verhältnissen, welche man bei beginnender interstitieller Keratitis findet, lässt sich diese Trübung mit der Loupe in der Regel<sup>2)</sup> nicht in ein-

<sup>1)</sup> A. f. O., XXVII. c, pag. 66.

<sup>2)</sup> In heftigen entzündlichen Anfällen sieht man die Cornea nicht nur trüb und matt, sondern auch meistens in der mittleren Region gestrichelt

zelne Flecken oder Streifen auflösen, sondern behält auch da ihr gleichmässiges Aussehen bei. Zuweilen entdeckt man oft mitten in den am stärksten getrübten Partien einzelne Flecken oder Streifen, welche vollkommen klar sind, gerade so, wie wenn man auf einer angehauchten Fensterscheibe mit dem Finger Punkte oder Striche zeichnete. Es ist für diese Trübung charakteristisch, dass sie, falls noch nicht anderweitige Veränderungen in der Hornhaut eingeleitet sind, bei Herabsetzung des intraoculären Druckes in kürzester Zeit, zuweilen binnen weniger als einer Stunde, verschwindet, ohne die geringste Spur zu hinterlassen.“

Durch die mikroskopische Untersuchung hat Fuchs den Nachweis geliefert, dass die Veränderungen im Hornhautparenchyme sich kurz als Oedem der Hornhaut bezeichnen lassen. „Die Regel ist, dass das Oedem nach vorne hin zunimmt; überdies findet sich auch Oedemflüssigkeit zwischen den vorderen Hornhautlamellen und der Bowman'schen Membran angesammelt.“ Diese Membran wird in ödematösen Hornhäuten von sehr feinen dunklen Linien in der Richtung von vorn nach hinten durchsetzt; dieselben sind nichts Anderes als die Nerven, welche durch die Bowman'sche Membran hindurchtreten, um sich zum Epithel zu begeben.“ An diese Erscheinungen schliessen sich sehr auffallende Veränderungen im vorderen Epithel an. Die Oberfläche des Epithels ist gewöhnlich vollkommen glatt, so dass von einem Ausfallen einzelner Epithelzellen, worauf man das matte Aussehen der Hornhaut zurückführen wollte, keine Rede ist. Die Veränderungen bestehen vielmehr darin, dass man zunächst in der tiefsten Schicht des Epithels kleinste Tröpfchen findet, welche zumeist unmittelbar über der Bowman'schen Membran zwischen den Füßen der Basalzellen sitzen. Es besteht nun ein bestimmtes Verhältniss zwischen den Nervencanälchen in der Bowman'schen Membran und den Tröpfchen in der Weise, dass letztere

---

(streifig getrübt) und diese Trübung ist noch lange, nachdem sich die Peripherie der Cornea schon aufgehellt hat, wahrzunehmen, geht endlich nach wiederholten Anfällen gar nicht mehr zurück. Die weiteren Veränderungen folgen bei Beschreibung des degenerativen Stadiums.



vorzüglich am vorderen Ende der Nervencanälchen sitzen, so dass offenbar die Flüssigkeit durch die Canälchen unter das Epithel getreten ist. Fast in jeder derartig veränderten Hornhaut finden sich Stellen, wo die Flüssigkeitsansammlung einen so hohen Grad erreicht hat, dass das Epithel dadurch in Form kleinster Hügel oder Bläschen abgehoben wird.“ — Die in Rede stehende Flüssigkeit bezeichnet Fuchs als eiweisshaltig. Er meint, sie stamme aus der in solchen Fällen gleichfalls stark eiweisshaltigen vorderen Kammer. Ihr Eindringen in die Hornhaut werde beim Bestehen hohen Binnendruckes durch Veränderung des Epithels der Descemet'schen Membran (Breiterwerden der Kittleisten zwischen den Endothelien) ermöglicht. Gegen diese Deutung lässt sich viel einwenden. Mir ist es wahrscheinlicher, dass dieses in den vorderen (oberflächlichen) Lagen der Hornhaut auftretende Oedem zu dem Randschlingen-Gefässnetze der Cornea in causaler Beziehung stehe, dass es als Provenienz aus diesen Gefässen aufzufassen sei. Ist der Rückfluss des Blutes aus diesem Gefässbezirke erschwert, dann muss das davon abhängige Oedem zuerst und am stärksten in dem davon am weitesten entfernten Gebiete, also in der Mitte der Cornea auftreten. Auch die Bildung grauer Streifen und die späteren Veränderungen an und in der Bowman'schen Membran, welche unter III. zur Sprache kommen werden, lassen sich erklären, wenn man annimmt, dass es in der Cornea so gut wie im Glaskörper anfangs nur zur Transsudation, später aber zur Ausscheidung zelliger Elemente aus dem Randschlingennetze der Cornea komme.

Was die theilweise oder allgemeine Unempfindlichkeit der Cornea bei und nach dem entzündlichen Glaucom-anfalle betrifft, so meint Fuchs, die Herabsetzung oder gänzliche Aufhebung der Sensibilität könne dadurch bewirkt werden, dass die Nervenfasern innerhalb der genannten Canälchen in der Bowman'schen Membran, von einer ungewöhnlichen Flüssigkeitsmenge umspült und durchtränkt, von derselben gedrückt und gelähmt, und an Stellen, wo es zu bläschenförmiger Abhebung des Epithels kommt, sogar ganz abgerissen werden können. Diese Deutung kann, wenn über-

haupt, auch dann richtig sein, wenn die Quelle des Oedems nicht in das Kammerwasser, sondern in das Randschlingennetz der Hornhaut verlegt wird. Da die Nerven, welche die Cornea versorgen, grösstentheils aus dem reichen, mit Ganglienzellen versehenen Plexus stammen, welcher im Ciliarmuskel liegt (nur wenige der Cornealnerven kommen von der Conjunctiva her), so könnte man den Grund der Unempfindlichkeit auch in dem raschen Ansteigen des intraoculären Druckes annehmen. Doch hat diese Deutung kaum etwas für sich, schon deshalb, weil die Unempfindlichkeit manchmal partiell auftritt, und weil solche theilweise oder allgemeine Unempfindlichkeit der Cornea auch bei Keratitis interstitialis selbst mit verminderter Spannung des Bulbus beobachtet werden kann.

Der glaucomatöse Hof um die Eintrittsstelle des Sehnerven wurde bereits auf pag. 54 als Folge der Drucksteigerung bezeichnet. Er bildet in der Regel bei der ophthalmoskopischen Untersuchung einen blassgelben Reifen um die Sehnervenscheibe, dessen centraler Rand durchaus scharf begrenzt ist, während der periphere meistens etwas verwaschen aussieht und sich in manchen Fällen von dem centralen stellenweise mehr entfernt, so dass der Reifen hie und da schmaler, hie und da — besonders an der temporalen Seite — breiter erscheint. In manchen Fällen ist er nicht geschlossen, sondern nach innen oder innen — oben offen, und die beiden Enden erscheinen nicht abgestutzt, sondern spitz auslaufend. Ed. v. Jäger, <sup>1)</sup> dessen naturgetreue Abbildungen die hier obwaltenden Verhältnisse in unübertroffener Weise zur Anschauung bringen, hebt auch ausdrücklich hervor, dass dieser Reifen nächst des centralen Randes gleichmässig weissgelb, daher stark leuchtend, gegen die Peripherie hin aber mehr gelbröthlich, mehr und mehr gekörnt (wie der übrige Augengrund) und mitunter auch etwas pigmentirt erscheint. So heisst es z. B. pag. 84:

„Dieser den Sehnervenquerschnitt ringförmig umgebende lichte Hof hat nicht allenthalben die gleiche Breite, welche von  $\frac{1}{2}$  bis etwas über einen ganzen Opticusquerdurchmesser variirt und am grössten gegen die

---

<sup>1)</sup> Ophthalmoskopischer Handatlas, Wien 1869, Fig. 52—60.

Macula lutea hin ist. Seine dem Centrum zugekehrte Peripherie ist durch den Sehnervenrand scharf markirt; seine äussere besitzt keine scharfe Grenzlinie. In seiner Fläche zum grösseren Theile nahezu gleichmässig gelblich gefärbt, zeigt er allenthalben eine äusserst zarte, ganz schwach röthliche Körnung, sowie eine undeutliche längliche Fleckung von eben solcher Farbe; in seiner äusseren Peripherie nimmt die Körnung zu, ebenso wird auch die Färbung intensiver und geht allmählig in den normalen Farbenton des Augengrundes über.“

Schon aus diesen Merkmalen lässt sich vermuthen, dass dieser Erscheinung eine mechanisch wirkende Ursache zu Grunde liege, nämlich Dehnung der Verbindung zwischen Lamina cribrosa und Chorioidea, welche zu Verdünnung und Atrophirung der angrenzenden Partie der Chorioidea führt, in analoger Weise wie bei Myopie in Folge von Verlängerung der sagittalen Glaskörperachse. Während bei Myopie die mit dem Skleralrande und der Lamina cribrosa verbundene Chorioidea gegen die am meisten zurückgewichene Partie der Bulbuswand (in der Regel den hinteren Pol) hingezogen wird, so dass sich an die Sehnervenscheibe eine meniscoide oder konische Stelle anschliesst, an welcher die verdünnte Sklerotika gleichsam blossliegt, daher fast nur weisses Licht zurückwirft, scheint es bei Glaucom die Zurückdrängung der Lamina cribrosa zu sein, durch welche die Verbindung der Lamina mit der Chorioidea gedehnt und letztere dann mehr weniger weit zur Atrophirung gebracht wird. Daher tritt diese, wenn nicht ringsum, am frühesten und am breitesten an der temporalen Seite auf, an welcher die Lamina nach Wolfring etwas weniger widerstandsfähig ist als an der Nasenseite, an welcher sich auch die Excavation (die Gefässknickung) früher als an der Nasenseite kundzugeben pflegt. Aus diesem Grunde erscheint auch die periphere Begrenzung des Halo meistens weder als scharfe noch als regelmässige Linie. Dass aber die Chorioidea in der Zone, in welcher der Halo gesehen wird, in der That atrophisch sei, dafür bürgen die anatomischen Untersuchungen von Schweigger.<sup>1)</sup> „Ich fand die Chorioidea an dieser Stelle in ein sehr verdünntes, vollkommen durchsichtiges Häutchen verwandelt, ganz wie bei hochgradiger Atrophie durch Ver-

<sup>1)</sup> Gebrauch des Augenspiegels, Berlin 1864, pag. 130.

längerung der Sehachse, nur mit dem Unterschiede, dass bei Myopie die complet atrophirte Stelle sich an ein ebenfalls, aber in geringerem Grade atrophirtes Terrain der Chorioidea anschliesst, während der die Excavation umgebende vollständig atrophirte Theil der Chorioidea sich scharf gegen ein vollständig normales Chorioidealgewebe absetzte.“

Entgegen dieser Ansicht hat Mauthner<sup>1)</sup> den glaucomatösen Hof als eine „Exsudatbildung rings um den Sehnerven“ aufgefasst. Diese Ansicht stützt sich nicht auf anatomische Untersuchungen. Ich selbst konnte bei zahlreichen mikroskopischen Untersuchungen nie eine Spur von Exsudat an der fraglichen Stelle vorfinden; mir ist auch ein solcher Befund von Anderen nicht bekannt. Eine Exsudatmasse, welche im Stande wäre, Licht in solchem Grade zurückzuwerfen, müsste schon sehr mächtig und sehr dicht sein und könnte mit der Zeit wohl flacher werden, aber nicht, wie dieser Ring, an Breite zunehmen, um schliesslich doch der Atrophie Platz zu machen, welche Mauthner als Endausgang zulässt. In seiner Glaucomtheorie sagt Mauthner auf pag. 204: „Es dürfte sich beim Glaucom um eine an Formelementen arme Entzündung handeln, welche im ganzen Bereiche des Ciliargefässsystems sich etablirt und nur im Bereiche des Skleralgefässkranzes (am Orte des Glaucomhofes) zu massigeren Exsudationen führt.“

Der hintere Skleralgefässkranz, auf welchen besonders Ed. von Jäger die Aufmerksamkeit gelenkt hat, geht bekanntlich aus zwei bis vier Stämmchen der hinteren kurzen Ciliararterien hervor, indem sie in der Sklera rings um die Lamina cribrosa sich entgegen kommende Aestchen abgeben. Von diesem Kranze gehen nach Leber (Graefe—Sämisch II., pag. 306) einerseits zahlreiche Aeste zur Chorioidea, andererseits ebenso zahlreiche nach innen zum Sehnerven und dessen Scheide; letztere entsprechen in ihrem Verhalten ganz den Gefässen der inneren Sehnervenscheide, mit denen sie auch

---

<sup>1)</sup> A. f. A. und O., VII. b, pag. 442 und Glaucomtheorie 1882.  
Arlt. Zur Lehre vom Glaucom.

durch rückwärtsgehende Ausläufer zusammenhängen. „Venen, deren Verlauf dem der eben beschriebenen Arterien entspräche, habe ich ebenso wenig auffinden können als frühere Beobachter. Anders verhält es sich mit der unmittelbaren Verbindung zwischen den Gefässen der Chorioidea und des Sehnerven. Zahlreiche Aeste, sowohl Venen als Arterien, treten aus dem Aderhautrand in den Sehnervenquerschnitt ein, und es setzt sich selbst das feine Capillarnetz der Chorioidea unmittelbar in das weitmaschigere, die Nervenbündel umstrickende Gefässnetz des intraoculären Sehnervenendes fort.“ Es ist kaum denkbar, übrigens auch durch Sectionsbefunde nicht nachgewiesen, dass in einem und demselben Gefässgebiete (in dem des Skleralgefässkranzes) durch einen entzündlichen Process Erweichung des Bindegewebes, und zwar ohne Nachtheil für die durchtretenden Nervenfasern, in der unmittelbaren Umgebung aber scharf begrenzte Ablagerung plastischen Exsudates erfolgen sollte. Noch nie ist an Stelle des glaucomatösen Hofes etwas Anderes als Atrophie der Chorioidea vorgefunden worden.

Nach Mauthner (Glaucomtheorie, pag. 186) sollen wir uns nämlich auf Grund klinischer Thatsachen vorstellen, „dass der glaucomatöse Process am Sehnerven in einem entzündlichen Vorgange beruht, durch welchen es zunächst zu einer Erweichung des Bindegewebes der Lamina cribrosa und im Sehnerven, so zum Zurücksinken der Lamina und der Gefässe im Sehnervenkopfe kommt. Der Nachweis des Zurücksinkens der Gefässe in dem durchsichtig gewordenen Sehnervenkopfe sei zwar bisher noch nicht gegeben, aber die Thatsache, dass bei Glaucom im Sehnervenkopfe regelmässig entzündliche Processe im Spiele sind, habe Brailey nachgewiesen, und dieser Forscher habe die Meinung scharf betont, dass bei Erörterung der Frage, ob diese entzündlichen Vorgänge der Spannungserhöhung vorangehen oder nachfolgen, es sich um eine präglaucomatöse krankhafte Veränderung im Nerven handle“. „Nach Brailey (Ophth. Hopp. Rep. X, pag. 88) geht dem klinischen Bilde des Glaucoms eine Neuritis optica voraus.“

Indem Brailey eine Glaucomtheorie aufstellt — auf Grund seiner anatomischen Untersuchungen an enucleirten Augen — gibt er bei Besprechung der Gruppe IV. (Secundär-glaucom nach eitriger Hornhautentzündung) an, Neuritis mit Entzündung des Gewebes zwischen der inneren und äusseren Sehnervenscheide trete sehr schnell nach dem Auftreten der Cornealaffection und vor dem Auftreten der Drucksteigerung ein. Diese Stelle kann also nicht auf das Primärglaucom bezogen werden. Später heisst es: „Jede Glaucomtheorie, gegründet auf was immer für eine Menge von Untersuchungen von Augen, welche wegen schwerer Erkrankung enucleirt wurden, lässt den Einwand offen, dass die Veränderungen, auf denen sie beruht, nach dem Auftreten der Drucksteigerung entstanden sein können. Es würden Untersuchungen von Augen in frühen Stadien nothwendig sein, um zu zeigen, dass die Entzündung, Atrophie und Sklerosis des Ciliarmuskels oder des Nerven vorhanden sind.“ In dem Artikel von Brailey und Edmunds über den Zustand des Sehnerven, des Ciliar-körpers und der Iris bei Drucksteigerung wird die Meinung ausgesprochen, dass bei primärem Glaucom krankhafte Veränderungen im Sehnerven vor dem Auftreten des Glaucoms vorhanden seien, aber hinzugefügt: „In den Fällen von Cornealgeschwüren und Wunden haben wir Beweise, dass die Neuritis der Cornealentzündung auf dem Fusse folgt und der Drucksteigerung vorangeht.“ Auf Grund dieser Publication allein möchte ich nicht behaupten, dass dem Glaucom, respective der Drucksteigerung ein entzündlicher Zustand im Sehnerven vorausgehe.

Die Centralgefässe der Retina, welche sich bereits hinter der Lamina in je einen oberen und unteren Ast gespalten haben und noch im Bereiche der Papilla, besonders nasenwärts, zahlreiche Aestchen abgeben, sind am Rande des Sehnervenquerschnittes sowohl oben als unten meistens durch je zwei Zweige vertreten. Bei der glaucomatösen Excavation liegen diese Gefässe, sowohl die Arterien als die Venen dort, wo sie zur Vertiefung hinabsteigen, daher gebogen oder geknickt erscheinen, dicht am Rande der Chorioideal- und Skleralöffnung

an und können auf dem Grunde der Grube erst bei Einstellung des beobachtenden Auges für eine grössere Entfernung deutlich gesehen werden. Diese Gefässe müssen bei dieser Lageveränderung, ganz besonders bei der Ampullenform der Grube, offenbar eine längere Strecke vom Papillenrande bis zur Einmündung in die Centralstämme zurücklegen, sie müssen also nicht bloß geknickt, sondern auch gedehnt worden sein. Der markhaltige (hinter der Lamina liegende) Theil des Sehnerven wird endlich förmlich aus dem Bereiche der Sklerotika hinausgedrängt, der Grund der Grube liegt dann fünf und mehr Dioptrien hinter dem Grunde des betreffenden Auges. Indem die Centralgefässe im Grunde der Grube wieder nach einem Punkte zusammentreten, müssen sie auch an der Einmündung in die Hauptstämme eine gewisse Knickung erleiden. Da die Sehnervenfasern, sobald sie marklos geworden sind, also circa 0.5<sup>mm</sup> hinter der Innenfläche der Chorioidea zu divergiren beginnen, etwa wie die Halme einer Getreidegarbe, welche man vor dem sie zusammenhaltenden Bande in der Mitte auseinanderstülpt, und da die Centralgefässe, erst in je zwei, dann in vier oder mehr Stämmchen ausfahrend, in ihrem Verlaufe mit den Nervenfasern nach der Peripherie umbiegen, was insbesondere bei ausgesprochener physiologischer Excavation sehr schön zu sehen ist, so wird es begreiflich, dass die Excavation, welche durch Drucksteigerung bewirkt wird, sich in der Regel von der Gefässpforte aus entwickelt, und dass dann die nach hinten gedrängten Gefässe zugleich nach der Peripherie geschoben werden. Die Mitte der Papilla, wo die Nervenfaserbündel eine trichterförmige Lücke lassen, ist wohl bei steigendem intraoculären Drucke zunächst als Locus minoris resistentiae zu betrachten. Die grösseren Gefässe selbst aber dürften dem Drucke länger widerstehen als ihre Umgebung, und darin mag der Grund liegen, dass partielle Druckexcavationen vorkommen, oder dass die totalen einzelne Nebenausbuchtungen darbieten. Diese Verhältnisse werden nach einfach physikalischen Gesetzen leicht verständlich; wir brauchen nicht zu sagen, dass etwas nach hinten, oben oder seitwärts sinkt. Vergleiche die Tafeln II, IV, V und VI.

### III. Stadium der Degeneration.

Die hier zu besprechenden Veränderungen erfolgen nie, ohne dass das Auge vorher in das Stadium der Entzündung eingetreten war; sie sind stets nur die Folgen eines acuten oder chronischen Entzündungsprocesses; sie kommen zum Theil schon während desselben zum Vorschein, und sie schliessen selbst das neuerliche und wiederholte Auftreten entzündlicher Nachschübe nicht aus, bis endlich manifeste Verschrumpfung des Bulbus entsteht, worauf dann ein ruhiger stationärer Zustand erfolgt.

Was die Spannung und die Form des an Glaucom erblindeten Auges betrifft, so bleibt erstere nach Ablauf eines entzündlichen Anfalles noch bedeutend erhöht, in Fällen mit Skleralektasien und Vergrößerung des Bulbus wohl meistens für immer. Nach wiederholten Anfällen, welche von vermehrter Injection und von heftigen Schmerzen begleitet sind, kann Nachlass der Spannung eintreten und der weicher gewordene Bulbus kleiner, in der Gegend eines oder aller Musculi recti abgeflacht erscheinen, was, wie wir sehen werden, mit der Schrumpfung des Glaskörpers und der consecutiven Netzhautabhebung zusammenhängt. Die Vergrößerung des Bulbus und das Auftreten eines oder mehrerer Skleralstaphylome in der Aequatorialgegend pflegt nach heftigen Anfällen sehr bald, in minder heftigen erst nach längerer Dauer des zweiten Stadiums ohne oder mit entzündlichen Nachschüben allmählig aufzutreten. Diese Staphylome können dann leicht übersehen werden, wenn man nicht ausdrücklich darauf untersucht. Sie bilden mitunter ganz flache bläulichweisse Hügel; sie setzen, was ihre Entstehung betrifft, Verwachsung der Sklera mit der Chorioidea, meistens auch mit der Netzhaut voraus und sind in dieser Beziehung ganz verschieden von hirsekorngrossen Hügeln an einer oder der anderen Austrittsstelle einer Ciliarvene, welche ungleich seltener zur Beobachtung gelangen. Staphylome im Bereiche des Corpus ciliare kommen selten, Intercalarstaphylome niemals vor.

An der Sklera tritt die ins Schmutziggraugelbe spielende Verfärbung und die Erweiterung der Emissarien, so lange die



Härte des Bulbus anhält, meistens noch deutlicher hervor; manchmal nimmt eine oder die andere Stelle der Sklera im vorderen Umfange eine schiefergraue Farbe an, ohne eine Spur von Hervortreibung zu zeigen. Die speciellen Veränderungen des Skleralgewebes bei Glaucom werden im vierten Abschnitte besprochen werden.

Von hoher Bedeutung sind die Veränderungen in der Hornhaut. Sie sind nur eine weitere Entwicklung der während des ersten, gewöhnlich während eines wiederholten entzündlichen Anfalles gesetzten Veränderungen, welche bereits auf pag. 92 beschrieben wurden. Sobald es nämlich zum Austreten zelliger Elemente aus dem Randschlingennetze gekommen ist, kann es zu streifiger Trübung, zu trüben Flecken in der Substanz, endlich auch zur Bildung einer structurlosen Membran zwischen der Bowman'schen Membran und der Epithellage kommen, wie sie H. Müller angedeutet, aber erst Fuchs l. c. pag. 77 näher beschrieben hat. „In solchen Glaucomfällen, wo das veränderte Aussehen der Hornhaut schon längere Zeit besteht, findet man nebst den Flüssigkeitströpfchen auch noch Rundzellen, anfangs nur vereinzelt zwischen den Basalzellen des Epithels, später in ganzen Gruppen, ohne dass sich diese Stellen schon durch eine Erhebung der Oberfläche des Epithels kund zu geben brauchen, was erst bei bedeutender Anhäufung von Zellen oder Flüssigkeit geschieht. In den grössten unter den Zellenhaufen werden dann Blutgefässe bemerkbar, welche vom Limbus corneae herkommen. Wahrscheinlich unter Beihilfe dieser Gefässe findet eine weitere Organisation der Zellenhaufen statt, aus welcher sich ein faseriges, zellenarmes, zuweilen der Hornhaut sehr ähnliches Gewebe bildet, welches der Bowman'schen Membran aufliegt. Es sind dies jene halbdurchscheinenden, zuweilen wie sulzig aussehenden Auflagerungen, welche man an Augen trifft, die bereits seit längerer Zeit an Glaucom erblindet sind.“ Diese Art der Hornhautdegeneration reicht nicht bis in die Randzone, nimmt nur die mittlere Region ein. „Zuweilen bildet das auf der Bowman'schen Membran aufgelagerte Gewebe nicht unregelmässige Höcker, sondern stellt eine fast

gleichmässig dicke faserige Membran dar, wie sie Leber<sup>1)</sup> beschrieben und abgebildet hat. Dieselbe besteht aus breiten derben Bindegewebsfasern mit sehr wenig Zellen und wenigen oder gar keinen Gefässen; manchmal besitzt diese Membran grosse Aehnlichkeit mit der Hornhautsubstanz selbst.“ — „In jenen Fällen, wo eine faserige resistente Membran in grösserer Ausdehnung der Hornhaut aufgelagert ist, kann es durch Ansammlung von Flüssigkeit unter derselben leicht zur Bildung einer grösseren Blase kommen — Keratitis bullosa.“ — In manchen Fällen findet man in der auf die genannte Art veränderten Cornea grau- oder gelblichweisse Körner oberflächlich eingebettet, ähnlich denen, wie sie Nettleship<sup>2)</sup> bei der Band-Keratitis (Graefe) beschrieben hat; in anderen nimmt die Cornea zunächst in der Mitte, dann auch bis zum Rande ein knorpelähnliches Aussehen an; in einem solchen Falle, in welchem zugleich flache Aequatorialstaphylome vorhanden waren, hatte die Cornea eine Aehnlichkeit mit einem dickwandigen, doch nur wenig aufgewölbten Staphylom (doch ohne sichtbare Gefässe). In anderen Fällen tritt Entzündung und Verschwärung der Hornhaut dazu, von selbst oder nach Einwirkung äusserer Schädlichkeiten, oder wenn die Linse bis an die Cornea vorgerückt ist. Heftige Blutung pflegt die nächste, allgemeine Entzündung des Augapfels mit eitriger Consumption desselben die weitere Folge des Cornealdurchbruches zu sein. Von spontaner Berstung des Bulbus ohne vorhergehende Geschwürsbildung in der Cornea ist mir kein Fall bekannt.<sup>3)</sup> Der Blutgefässentwicklung in der Tiefe der Cornea wurde bereits auf pag. 89 erwähnt. Wenn allmählig Atrophie des Bulbus eingetreten ist, kann die Cornea ganz rein und glatt aussehen, aber der Durchmesser ihrer Basis pflegt kleiner, ihre Oberfläche stärker und unregelmässig gekrümmt zu sein.

Blutergüsse in der vorderen Kammer kommen meistens erst dann vor, wenn die Sehkraft gänzlich erloschen ist

<sup>1)</sup> A. f. O., XXIV. a, pag. 285 mit Taf. IV, Fig. 5.

<sup>2)</sup> Knapp's Archiv, IX. Bd., pag. 198.

<sup>3)</sup> Arlt, Krankheiten des Auges, II. Bd., pag. 197.

und auch andere Veränderungen, namentlich in der Iris, bereits auf Degeneration hinweisen.

Die degenerativen Veränderungen in der Iris wurden bereits pag. 85 angeführt. Ist ein Theil des Pupillarandes an die Kapsel angelöthet, so wird die entsprechende Partie der Iris mitunter zum Durchscheinen dünn.

Dass der glaucomatöse Process schliesslich auch Veränderungen der Linse herbeiführt, ist männiglich bekannt. Abgesehen von der Vorwärtsdrängung ist es besonders die Trübung, welche manche Eigenthümlichkeiten darbietet, sobald das Auge in das degenerative Stadium eingetreten ist. Der glaucomatöse Staar, früher als Gicht- oder grüner Staar bezeichnet, wird nebst der Disposition, welche das Senium mit sich bringt, wahrscheinlich durch die chemische Veränderung des Glaskörpers und durch die entzündlicher, schliesslich atrophischen Veränderungen des Ciliarkörpers eingeleitet oder doch begünstigt. Es kann sein, dass sich Cataracta unabhängig von den letztgenannten Veränderungen entwickelt, entweder schon vor dem Auftreten des glaucomatösen Processes, oder auch während des Ganges desselben. Von Cataracta glaucomatosa kann man jedenfalls erst dann sprechen, wenn die Function der Netzhaut völlig erloschen ist. Der Stellung dieser Diagnose muss daher jederzeit eine genaue Functionsprüfung vorausgehen. So lange wenigstens noch ein Theil der Netzhaut deutliche Lichtempfindung zeigt und der Zustand der Iris es gestattet, ist mehr weniger Aussicht vorhanden, durch eine Iridektomie das Auge zu einer (acht bis zehn Wochen später vorzunehmenden) Extraction der Cataracta geeignet zu machen. Wird die Extraction selbst bei guter Lichtempfindung und Projection vor der Herabsetzung des gesteigerten intraoculären Druckes (durch die Iridektomie) vorgenommen, so muss man auf heftige Hämorrhagie (aus der Aussenfläche der Chorioidea, daher wohl auch Hervorgedrängtwerden dieser Membran aus der Extractionswunde) bei oder bald nach der Operation gefasst sein. Der bekannte grünliche Reflex, welchen die weite Pupille entzündlich glaucomatöser Augen nach Klärung der Medien vor der Linse zurückwirft, und an dessen Zustande-

kommen, wie Sichel und Makenzie gezeigt haben, die senile gelbe Farbe der Linse (eigentlich des Kernes der Linse) wesentlichen Antheil hat, pflegt auch nach erfolgter Trübung der Linse nicht ganz zu verschwinden, daher die *Cataracta viridis* schon seit langer Zeit als eine *Noli me tangere* angesehen wurde. Die Veränderung der Linse macht übrigens dieselben Phasen durch, welche man bei einfacher seniler *Cataracta* zu beobachten pflegt; anfangs tritt Quellung der Rindensubstanz ein, welche um so auffallender erscheint, je mehr die Linse nach vorn gedrängt ist; in diesem Stadium zeigt die Linse gewöhnlich seiden- oder perlmutterglänzende, speichenartig angeordnete Streifen der *Corticalis*; weiterhin kommt es bei *Cataracta glaucomatosa* ungemein oft zur Bildung eines vorderen Kapselstaares, welcher die mittlere Region der Kapsel einnimmt; manchmal kommt es zur Einschrumpfung, wohl auch zur Verkalkung der Linse. Verflüssigung der Rindensubstanz (sogenannte *Cataracta Morgagni*) glaube ich hier niemals gesehen zu haben; dagegen kommt es manchmal zu seitlichem Ausweichen der Linse sammt der getrübbten und verdickten Kapsel, und nicht selten zu solcher Vordrängung der cataractösen Linse, dass diese die *Cornea* berührt. Zurückziehung der Linse kommt nur dann vor, wenn der *Bulbus* atrophisch wird.

Die wichtigste Veränderung beim Uebergange in das degenerative Stadium oder während desselben in Folge wiederholter entzündlicher Anfälle ist wohl die Netzhautabhebung. Sie wird bedingt durch die Setzung plastischen Exsudates an der Innenfläche des *Corpus ciliare* und der vordersten Zone der *Chorioidea* in Folge eines einzigen sehr heftigen, oder in Folge wiederholter entzündlicher Anfälle. Indem auch Exsudat in den Glaskörper gesetzt wird, wird auch dessen Ernährung gehemmt und dessen Stroma und Umhüllung durch das daran haftende Exsudat zur Schrumpfung gebracht, somit die Netzhaut sammt der *Hyaloida* gegen den hinteren Pol der Linse und gegen die Verbindungslinie zwischen diesem und der Eintrittsstelle des Sehnerven hingezogen; zugleich wird aber auch der zwischen *Retina* und *Chorioidea* entstehende

Raum durch serös-albuminösen Erguss oder durch Blut erfüllt. Dieser Vorgang, welcher aus meinen älteren Sectionsbefunden unzweifelhaft ersichtlich wird, ist zuerst von H. Müller richtig erkannt und geschildert worden. Er findet nicht blos bei Glaucom, sondern auch bei anderweitig bedingter Kyklitis statt und gibt den Schlüssel zu der schon von Beer und seinen Nachfolgern constatirten Thatsache, dass solche Bulbi schliesslich weicher und atrophisch werden. In den Fällen, in denen ich den Ausgang in Atrophie lange genug zu beobachten Gelegenheit hatte, schrumpfte der Bulbus immer auf einen sehr kleinen Stumpf zusammen; diese Fälle waren acut aufgetreten und die Atrophie war in Zeit von ein bis zwei Jahren vollendet.

Zur Vervollständigung des Krankheitsbildes in diesem Stadium muss endlich noch angeführt werden das typische Auftreten heller und dunkler Tage oder Stunden nach völliger Erblindung. „An den dunklen Tagen herrscht das Gefühl völliger Dunkelheit vor dem Auge vor; an denselben glaubt der Kranke, er müsse sehen, wenn nur der lichte, aber dicke Nebel vor den Augen etwas dünner wäre. Der Wechsel zwischen der Empfindung des Dunkeln und des Lichten tritt oft durch viele Tage oder Wochen nach einander immer zur selben Stunde ein, z. B. des Morgens 4 Uhr, wenn auch aussen völlige Dunkelheit herrscht. Oder es tritt die Empfindung des Hellen täglich durch einige Stunden, z. B. regelmässig von 1 bis 4 Uhr Nachmittags, ein. Dieser Wechsel dauert gewöhnlich so lange, bis das Auge atrophisch zu werden anfängt. Er erhält die Kranken meistens in einer sehr unangenehmen Gemüthsaufregung und verhindert, dass sie sich mit dem Gedanken unheilbarer Erblindung befreunden.“<sup>1)</sup> Dieser Umstand, besonders aber hartnäckig anhaltende oder wiederkehrende Schmerzen rechtfertigen die Enuclation des erblindeten Auges, sobald die Iris ringsum so weit atrophirt erscheint, dass man von der Iridektomie nicht mehr eine entspannende Wirkung erwarten kann. Die Punction nach Makenzie

---

<sup>1)</sup> Arlt, Krankheiten des Auges, II. Bd., pag. 192.

(Entleerung verflüssigten Glaskörpers oder subretinalen Ergusses durch Skleralpunction), welche ich früher vorgenommen habe (l. c. pag. 208), kann ich nicht für rathsam erklären, weil sie von der Gefahr, auf dem zweiten Auge Iridokyklitis sympathica einzuleiten, nicht freigesprochen werden kann. Ein glaucomatöses Auge zu enucleiren, um den Ausbruch auf dem anderen Auge zu verhüten, ist ein ganz unsicheres Unternehmen; einerseits kann man das Ausbleiben des glaucomatösen Processes auf dem zweiten Auge nicht verbürgen oder auch nur mit überwiegender Wahrscheinlichkeit vorhersagen, und andererseits können nach meiner Erfahrung 11, nach Fischer sogar 15 Jahre verstreichen, ohne dass es zur Entwicklung von Glaucom auf dem zweiten Auge kommt.

---

## IV. Abschnitt.

### Aetiologie. Anatomische Untersuchungen.

---

Das Glaucom ist, wie längst bekannt und auch meistens anerkannt, eine Krankheit des höheren Alters; der Ausbruch vor dem 40. Lebensjahre ist relativ sehr selten. In analoger Weise sehen wir jene charakteristische Hornhauttrübung, welche wir — um ihre Beziehung zum höheren Alter anzuzeigen — arcus senilis nennen, ausnahmsweise schon bei einem 36, selbst 30 Jahre alten Individuum ausgebildet, ohne eine bestimmte anderweitige Veranlassung dazu (z. B. vorausgegangene Entzündung) auffinden zu können.

Von 388 Personen, 200 weiblichen, 188 männlichen Geschlechtes, welche in den letzten zehn Jahren vor Ostern 1883 zur Glaucomoperation auf meine Klinik aufgenommen wurden, fällt rücksichtlich des Lebensjahres der Erkrankung, soweit dasselbe ausgemittelt werden konnte, die grösste Zahl zwischen das 50. und 60. Jahr (67 Weiber, 62 Männer) mit 129, die nächste zwischen das 60. und 70. Jahr (53 Weiber, 57 Männer) mit 110, die dritte zwischen das 40. und 50. Jahr (49 Weiber, 44 Männer) mit 93. Dazu kommen 8 Weiber und 9 Männer, bei welchen der Ausbruch wahrscheinlich erst nach dem 70. Lebensjahre erfolgt war. Wenn man berücksichtigt, dass die Zahl der Individuen, welche das 60. Jahr überleben, viel kleiner ist als die des vorhergehenden Decenniums, und dass nur relativ sehr wenig Menschen das 70. Lebensjahr erreichen, so erhält der Ausspruch, dass die relative Frequenz des Glaucoms vom 40. Lebensjahre an zunimmt, durch diese Zahlen nur abermals Bestätigung. Gegen die Gesamtsumme der Glaucomatösen jenseits des 39. Jahres = 349 ist die Zahl der vor dem 40. Jahre Erkrankten = 39 eine sehr geringe. Von diesen standen Weiber 15 zwischen dem 35. und 40., 5 zwischen dem 30. und 35., 2 zwischen dem 25. und 30., 1 im 20. Lebensjahre; von den männlichen Individuen standen 14 zwischen dem 30. und 40. Jahre, 1 im 29. und 1 im 16. Jahre. Bei solcher prämaturer Erkrankung dürfte wohl öfters Erbllichkeit

im Spiele sein, mitunter vielleicht auch ein Fall als Glaucom aufgefasst werden, welcher, indem die Drucksteigerung von primärer Erkrankung der Netz- oder Aderhaut ausging, eigentlich zu den Secundärglaucomen gehört.

Bekannt ist ferner, dass Glaucom selten bei myopischem Bau des Auges auftritt, eher bei Emmetropie, am häufigsten bei Hypermetropie. Obwohl an dem klinischen Materiale der Refractionszustand vor und nach der Operation nur in relativ wenigen Fällen bestimmt werden konnte, erwies sich doch die Zahl der bestimmt myopischen Glaucomkranken als eine fast verschwindend kleine.

Sichergestellt ist auch, dass erbliche Anlage bezüglich des Ausbruches des Glaucoms eine grosse Rolle spielt. Es ist dies nicht nur bei einzelnen Familien vielfach constatirt worden, es liefert auch ein ganzer Volksstamm, der der Israeliten, dafür zahlreiche Beweise. Vielleicht ist auch die Angabe, dass dunkle Augen relativ öfter an Glaucom erkranken, zum Theil mit auf die letztgenannte Thatsache zurückzuführen.<sup>1)</sup>

Während diese Momente: Alter, Bau des Auges und erbliche Anlage als permanent disponirende anzusehen sind, müssen andere, nicht immanente, gewissermassen als excitirende betrachtet werden. Hieher gehören vorzugsweise: Herabgekommensein des Körpers durch schwere körperliche Leiden, schlechte Nahrung, Kummer, Sorgen, deprimirende Gemüthsaffecte überhaupt, wie bereits pag. 11 und 64 angegeben wurde. Diese Momente wirken höchst wahrscheinlich

<sup>1)</sup> Nach Alter und Geschlecht verhielt sich die Zahl der Juden zu den Christen:

Alter:	Unter 20	20—30	30—35	35—40	40—50	50—60	60—70	über 70	Summa
Weibl.	1:0	—	2:3	10:5	23:26	16:51	16:37	2:6	70:130
Männl.	0:1	0:1	—	5:9	20:24	21:41	11:46	4:5	61:127
									131:257 = 388

Das Verhältniss der Juden zu den Christen erscheint hier enorm gross, gewiss deshalb, weil die Juden aus den Provinzen, namentlich aus Galizien und Ungarn, viel leichter Mittel und Wege nach Wien finden und bezüglich ihrer Gesundheit weit weniger indolent sind als die Christen, wenigstens jene, welche vermöge ihrer Vermögensverhältnisse auf die Hilfe in einem Spital angewiesen sind.



dadurch nachtheilig, dass sie den Rückfluss des Blutes durch die Venen retardiren.

Bei erblicher Anlage, welche sich durch keine objectiven Merkmale, nur durch Kenntniss der Familienverhältnisse constatiren lässt, kann der Ausbruch der Krankheit relativ frühzeitig, bei gutem Allgemeinbefinden, unter günstigen Lebensverhältnissen und auch ohne besonders stark excitirende Momente erfolgen.

Ich glaube im III. Abschnitte dargethan zu haben, dass sich der Ausbruch und der weitere Verlauf des Glaucoms leicht begreifen lässt, wenn man annimmt, dass Stauung in den Vortexvenen, respective in dem eigenthümlichen Capillargefässnetze der Chorioidea vor den Stämmen der Vortexvenen die erste Veränderung im Bulbus sei, in Folge deren es dann zur Ausscheidung wässeriger, weiterhin auch zelliger Elemente in den Glaskörper und in den vorderen Theil des Uvealtractus kommen kann. Während ich in den ersten Jahren meiner Studien über das Glaucom die Ursache dieser Stauung in einem Allgemeinleiden suchen zu müssen vermeinte, bestimmten mich namentlich die Erfolge der Iridektomie, die Ursache in örtlichen Störungen, im Auge selbst, zu suchen. Ich meine nun die Ursache in zunehmender, in abnormer Rigidität der Sklera gefunden zu haben, nicht in dem Sinne, in welchem Coccius, Cusco und Magni angenommen haben, nämlich dass sich vermöge seniler Veränderungen der Sklera der Bulbus gleichsam in sich selbst zusammenziehe und deshalb (gleichsam durch Compression des Inhalts) härter werde, sondern in der Weise, dass durch diese Veränderung der Sklera der Abfluss des Venenblutes aus dem Uvealtractus durch die Vasa vorticoza erschwert werde, und dass diese Veränderung den Anstoss zu Ueberfüllung des Auges gebe oder doch geben könne.

Ich ging zunächst daran, mich über das Verhalten der Vortexvenen in der Strecke, welche diese Gefässe innerhalb des Skleralgewebes durchlaufen, zu informiren. Das reichliche Material dazu (über 80 Bulbi zwischen dem Alter von 19—70 Jahren) stellte mir Hofrath Langer, dem ich

hiemit bestens danke, aus dem Secirsaale zur Verfügung.<sup>1)</sup> Die feinere Untersuchung besorgte mir Dr. Hochenegg. Das Ergebniss war, dass jeder der Vortexvenenstämme von seinem Eintritte in die Sklerotika bis zum Austritte einen Canal von 3·2<sup>mm</sup> Länge (von vorn nach hinten) passirt.

Die Fragen, welche ich dem Dr. Hochenegg zur Beantwortung vorgelegt hatte, waren: 1. wie lang ist das im Skleralgewebe gelegene Stück der Vortexvene? 2. wie gross ist das Lumen derselben in der Sklera? und 3. unterscheidet sich die Dicke der Sklera in der Gegend des Venendurchtrittes nach dem verschiedenen Lebensalter? Nach verschiedenen Versuchen an frischen wie an gehärteten Stücken der Sklera liessen sich endlich nur mit dem Gefriermikrotome brauchbare Schnitte erhalten, welche in der Richtung des durchscheinenden Gefässes senkrecht durch die Sklera geführt wurden. „Das weitere Verfahren, um die Schnitte unter das Mikroskop zu bringen, ergab Ungenauigkeiten.“ „Ich bekam entsprechend dem Durchtritte der Vene zwei Stücke Sklera, die nur durch das Chorioidealgewebe an der Innen- und durch das episklerale Bindegewebe an der Aussenseite lose zusammengehalten wurden. Auch litt die Dicke der Sklera theils durch den Druck des Deckglases, theils durch Imbibition mit den Flüssigkeiten, in denen ich die Schnitte betrachtete. Ich liess daher das die Vene einschliessende Skleralstück gefrieren und führte so lange Schnitte, bis ich einen vollkommenen Durchschnitt der Vortexvene ihrer Länge nach bekam, und mass dasselbe mittelst Zirkel, ohne es vom Objecttische des Mikrotoms wegzubringen oder wieder aufthauen zu lassen. Dann las ich die Grösse der Distanz zwischen den Zirkelspitzen auf einem Maassstabe ab. Resultate: 1. Die Länge des im-Skleralgewebe eingeschlossenen Stückes der Vortexvene schwankt in 26 gemessenen Fällen zwischen 3—4<sup>mm</sup> und betrug in 14 Fällen davon 3·2<sup>mm</sup>. 2. Die Dicke der Sklera an den Durchtrittsstellen schwankt zwischen 1·2 und 1·5<sup>mm</sup>. Einen besonderen Unterschied je nach dem Alter konnte ich (bezüglich der Dicke) nicht herausfinden, obwohl unter den 26 Augen 12 über 50, 5 über 60, 3 über 70 Jahre alt waren. Bezüglich der zweiten Frage wage ich keine bestimmte Aussage; ich kenne keine Methode, welche gegen zufällig irrigte Schätzung des Gefässlumens Sicherheit gäbe.“ Zur Beantwortung der dritten Frage mangelte dem Dr. Hochenegg die er-

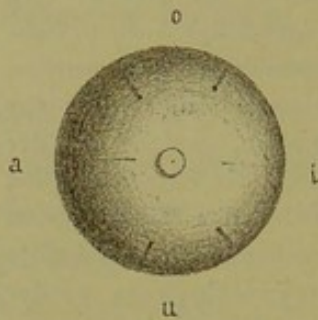
---

<sup>1)</sup> Den grössten Theil dieser Bulbi benützte ich zur Gewinnung rein herauspräparirten Glaskörpers behufs chemischer Untersuchung durch Professor Ludwig, welcher das Resultat derselben separat veröffentlichen wird. Ob sich bei Glaucom chemische Veränderungen des Glaskörpers werden nachweisen lassen, bleibt späteren Untersuchungen vorbehalten. Um zu diesen gewissermassen eine Basis zu bieten, habe ich Professor Ludwig zu dieser Arbeit eingeladen. Ist einmal eine verlässliche Methode zur chemischen Untersuchung gegeben, dann wird es wahrscheinlich möglich sein, den Glaskörper auch eines einzelnen glaucomatösen Auges bezüglich seiner Qualität zu prüfen.

forderliche Zeit; dafür machte mir Prosector Dr. Weichselbaum die weiter unten folgenden Mittheilungen.

In der Regel fand ich im hinteren Drittel des Bulbus vier ohngefähr rosshaardicke Venen aus der Sklerotika hervortreten, mehr weniger mit Blut gefüllt und dann noch circa 2<sup>mm</sup> vor dem völligen Austritte durch Skleralgewebe durchscheinend, hie und da auch nach diesem Austritte noch in einer seichten Furche des Skleralgewebes rückwärts laufend und bis in die nächste Nähe

Fig. 12.



der Duralscheide des Nervus opticus innerhalb der Tunica vaginalis liegen (leicht verschiebbar). Sie liegen, wie in Fig. 12 dargestellt ist, symmetrisch um den Sehnerven herum, zwei in der oberen, zwei in der unteren Hälfte, die oberen circa 7, die unteren circa 6<sup>mm</sup> von einander entfernt (also ohngefähr um die Breite des Musculus rectus superior et inferior). Ihre Entfernung von der Sehnervenscheide, je nach der Länge des sagittalen Bulbusdurchmessers zwischen 7 und 10<sup>mm</sup> schwankend, ist an der Nasenseite kleiner als an der Schläfenseite. (Bei zwei Augen von 27<sup>mm</sup> sa-

gittaler Achse betrug rechts der Abstand oben — aussen und unten — aussen je 12<sup>mm</sup>, oben — innen 10·5, unten — innen 10<sup>mm</sup>, links oben — aussen 11, oben — unten 10, unten — aussen 10, unten — innen 10·5<sup>mm</sup>). Bezüglich der Musculi obliqui fällt die Ausmündung der oberen — äusseren Vene rückwärts von der Muskelinsertion des Obliquus superior und ist die Lage des Obliquus inferior zu den unteren Venen eine solche, dass bei stark nach innen und unten gerichteter Sehachse wohl ein Druck auf diese Gefässe möglich erscheint. Wenn einer oder einige der vier Hauptstämme durch je zwei kleinere vertreten, daher 5—7 Vortexvenen äusserlich sichtbar sind, so ist der Abstand der zwei äussersten Stämmchen von einander, sei es oben, sei es unten, nicht merklich grösser als in jenen Fällen, wo nur zwei Hauptstämme vorhanden sind (6—7<sup>mm</sup>). In obiger Figur sind noch die Eintrittsstellen der hinteren langen Ciliararterien eingezeichnet; man kann das Durchscheinen dieser Gefässe durch die dünne Lage der Sklera, welche sie anfangs deckt, nicht selten bis in die Gegend des Aequator bulbi verfolgen.

Nach dieser Untersuchung ging ich daran, aus eigener Anschauung kennen zu lernen, welche Veränderungen im lebenden Auge die Unterbindung der Vortexvenen knapp hinter ihrem Austritte aus der Sklerotika bewirken werde. Ich fand die Angaben von Leber bestätigt, dass nach der Unterbindung von ein oder zwei Venen in dem entsprechenden Bezirke der Iris beträchtliche Stauung in den Venen derselben auftritt, wie bereits oben pag. 74 angegeben wurde.

Da ich mir nicht die zu Vivisectionen nöthige Fertigkeit zumuthen konnte, war Professor Exner so freundlich, die Unterbindung bei vier weissen

Kaninchen beiderseits an den zwei oberen Vortexvenen in meiner Gegenwart vorzunehmen (nach und nach, im Verlaufe einiger Wochen). Nach Durchschneidung der Bindehaut oberhalb der Hornhaut gelang es leicht, die nasale und die temporale Vene nahe hinter ihrem Austritte aus der Sklerotika mit einer Sonde zu umgehen und mit einem feinen Faden zu unterbinden. Die Wundreaction war unbedeutend, besonders bei den zwei letztoperirten (etwas kleineren) Thieren, bei welchen — auf Exner's Rath — die Vernähung der Bindehautwunde nicht vorgenommen worden war. Veränderungen, welche auf die Unterbindung direct bezogen werden konnten, beobachteten wir nur in der Iris, und zwar deutlich ausgeprägt nur bei den zwei kleineren, später (wahrscheinlich auch besser) operirten Thieren. An dem linken Auge des einen erschien die Iris am nächsten Tage stark hyperämisch, an dem rechten zeigte sich am dritten Tage deutliche Gefässentwicklung besonders in der oberen Hälfte der Iris; am fünften Tage sah man in der oberen Hälfte nicht nur zahlreichere und dickere Gefässe vom Pupillar- gegen den Ciliarrand verlaufen, sondern auch (mit der Loupe) längs derselben Blutpunkte aneinander gereiht; nach 14 Tagen war auch diese Erscheinung spurlos verschwunden. An dem rechten Auge des zweiten (kleineren) Thieres erschien die Iris am zweiten Tage sehr hyperämisch mit deutlich stärkerer Gefässfüllung; am dritten und vierten Tage sah man am peripheren Rande des Sphinkters sehr dicke Gefässe auftauchen und radiär verlaufen; unterhalb der Pupille sass ein rother Fleck an der Iris, welcher wie ein Extravasat aussah; am fünften Tage war dieses fast verschwunden, während die Gefässerweiterung in der oberen Hälfte fortbestand. Am achten Tage war das Extravasat ganz verschwunden und konnte man deutlich sehen, dass in der oberen Hälfte der Iris längs der erweiterten Gefässe Blutpunkte an diese angelagert waren; die Pupille blieb dabei rein und rund. An dem linken, fünf Tage später operirten Auge trat sowohl oben als unten deutliche Gefässerweiterung ein, doch oben viel stärker; auch hier war längs der Gefässe Blut in das Gewebe ausgetreten. Vierzehn Tage nach der Unterbindung erschien in allen Fällen die Iris wieder wie vor der Operation. Erhöhte Spannung des Bulbus, deutliche Erweiterung oder Entrundung der Pupille, Trübung des Kammerwassers oder der Cornea liess sich in keinem der acht operirten Augen auffinden. Wir erhielten also von den Resultaten Leber's das eine eclatant, dass sich nämlich die Stauung in der Iris zumeist in jenem Bezirke zeigte, welcher vor der unterbundenen Vene lag.

Die Ansicht, dass Verminderung der elastischen Dehnbarkeit der Sklerotika genüge, intraoculäre Drucksteigerung zu erklären, wurde von Stellwag zuerst in seiner Abhandlung über den intraoculären Druck (1868) ausgesprochen und neuerdings in seinen „Abhandlungen aus dem Gebiete der praktischen Augenheilkunde (1882)“ durch gewichtige klinische und anatomische Thatsachen weiter begründet. Die letzteren sind vorzugsweise den mikroskopischen Unter-

suchungen von Wedl<sup>1)</sup> entlehnt. „In der grössten Mehrzahl der Fälle, namentlich beim Primärglaucome, wird man während der ersten Phasen des Processes im Binnenraume selbst vergeblich nach auffälligen Erweiterungen der Arterien oder nach Verstopfungen grösserer Capillarbezirke und Blutaderstämme suchen. Wo man auf solche stösst, wird man gewöhnlich allen Grund haben, dieselben als secundäre Zustände, als Folgen der bereits bestehenden Drucksteigerung oder vielmehr der diese letztere bedingenden krankhaften Verhältnisse aufzufassen. Und doch ist auch in diesen Fällen die Stauung, wenigstens in dem Venengebiete, eine überaus deutliche und zwingt förmlich zur Annahme von Strömungshindernissen, welche, da sie im Binnenraume selbst nicht bestehen und da jenseits der Sklera gelegene Venenstauungen auf das Binnenstromgebiet nur einen sehr untergeordneten Einfluss üben, nothwendig in die Lederhautemissarien verlegt werden müssen.“ — „Mit viel grösserer Bestimmtheit lässt sich der Bestand von Venenstauungen aus dem Befunde bei glaucomatösen Augen erschliessen, welche auf operativem Wege lebenden Kranken entnommen und der anatomischen Untersuchung zugeführt worden sind. Es ist in denselben nämlich, wenn mit der gehörigen Vorsicht zu Werke gegangen wird, in der Regel und vielleicht immer eine sehr beträchtliche Blutüberfüllung des Uvealgebietes, vornehmlich des Strahlenkranzes und der Aderhaut, sowie der Netzhaut nachzuweisen.“ Stellwag macht nun auf die Umstände aufmerksam, welche darauf Einfluss haben, ob man diese Ueberfüllung, sei es post mortem, sei es post enucleationem, vorfinde oder nicht (was die verschiedenen Angaben hierüber erkläre), und fügt dann pag. 188 hinzu: „Um die Verstopfung und gänzliche Unwegsamkeit einer oder mehrerer Wirbelvenen im Bereiche ihrer Lederhautdurchlässe handelt es sich jedoch in der Regel gewiss nicht, kann und darf es sich nicht handeln. Dies schliesse nämlich die Ausgleichsfähigkeit der

---

<sup>1)</sup> „Zur pathologischen Anatomie des Glaucoms“ in Stellwag's Abhandlungen aus dem Gebiete der praktischen Augenheilkunde, pag. 137.

Drucksteigerung aus, und doch hat man derlei Ausgleiche beim beginnenden Glaucom in den oft typischen Schwankungen der Druckhöhe tagtäglich vor Augen. Auch erzielt man selbe in vielen Fällen leicht und sicher durch Anwendung des Eserin, sowie auf operativem Wege.“ Im Wesentlichen stimmen also gegenwärtig Stellwag's und meine Ansicht über das Glaucom (über dessen Entstehung) überein.

Die Angaben Wedl's über die Veränderungen der Sklera in glaucomatösen Augen sind folgende: „Es ist bekannt, dass die Elasticität aller Gewebe mit dem fortschreitenden Alter abnimmt und in jenen Organen, welche Ernährungsstörungen erleiden, insbesondere sich geltend macht und daselbst auch vorzeitig eine Abnahme auftreten kann. — Die Ernährungsstörungen der Sklera in dem glaucomatösen Auge geben sich insbesondere bei chronischem Verlaufe durch Verfettung zu erkennen, welche mitunter einen so hohen Grad erreichen kann, dass die Sklera durch Einlagerung von winzigen Fettkörnchen in das Gewebe wolkig getrübt erscheint. Diese fettkörnigen Trübungen sind bisweilen in dem hinteren Abschnitte der Sklera sehr auffällig.“ — „Eine andere Erscheinung, welche auf Rigidität hindeutet, macht sich nicht selten in dem glaucomatösen Bulbus bemerkbar. Die inneren Lagen der Skleralfaserbündel zeigen daselbst einen mehr parallelen Zug, als ob sie näher an einander gedrängt wären, und ein erhöhtes Lichtbrechungsvermögen, d. h. die sich durchkreuzenden Bündel sind weniger markirt, das Skleralgewebe erhält ein mehr homogenes Ansehen.“ — „An den zumeist hinter der Aequatorialebene befindlichen Skleralcanälen der Wirbelvenen, der hinteren Ciliararterien und der hinteren Ciliarnerven beobachtet man bekanntlich nach Abzug der Chorioidea mondsichelartige Klappen. Diese bestehen, wie Durchschnitte lehren, aus mehrfachen Lagen elastischer Lamellen. Die Lamina fusca mit ihren pigmentirten Zellen begleitet eine Strecke weit die Gefässe und Nerven durch die schief von aussen und rückwärts nach innen und vorwärts führenden Canäle der Sklera.“

Um nun Genaueres über das Verhalten der Sklera zu den Wirbelvenen nicht nur bei Glaucom, sondern in den verschiedenen Lebensaltern überhaupt zu erfahren, habe ich Herrn Prosector Weichselbaum ersucht, diese mühsame Arbeit zu übernehmen. Dieser theilte mir nun als Resultat seiner Untersuchungen Folgendes mit:

1. Mikroskopische Untersuchungen über Glaucom.

„Diesen liegen die Präparate aus der Sammlung der Frau Dr. Rosa Kerschbaumer zu Grunde, welche von fünf glaucomatösen Augen stammen und durchaus vorgeschrittene Stadien des glaucomatösen Processes zeigen. (Im ersten Falle war das Auge 2 Jahre, in zwei Fällen 4 Jahre, im vierten Falle 5 und im fünften Falle 7 Jahre nach der Erblindung enucleirt worden.)

„Was die Veränderungen der einzelnen Bestandtheile des Auges in den fünf untersuchten Fällen betrifft, so zeigt die Sklera in allen Fällen einerseits eine fettige Degeneration, indem ihre Bindegewebsbündel mit zahlreichen feinsten Fetttropfchen wie bestäubt sind, andererseits erscheint das Gewebe der Sklera, besonders in ihren hinteren Abschnitten, im Allgemeinen zellenärmer, dichter und von mehr homogener Beschaffenheit. Die erstere Veränderung, d. i. die fettige Degeneration musste eine Abnahme der Elasticität, die zweite dagegen eine Zunahme der Härte und Rigidität bedingen.“

„Was den Sehnerven betrifft, so besteht in allen fünf Fällen eine ausgeprägte Excavation, welche besonders in drei Fällen sehr tief ist. Der Form nach erscheint dieselbe entweder deutlich ampullenförmig oder blos trichterförmig; in einem Falle zeigt ihr Grund noch zwei secundäre seichte Ausbuchtungen. — In zwei Fällen ist im Orbitalstücke des Sehnerven eine Neuritis nachzuweisen, indem das interstitielle Bindegewebe des Opticus von sehr zahlreichen Rundzellen durchsetzt ist und die Nervenfasern selbst in Atrophie begriffen sind. — In der Chorioidea besteht in allen fünf Fällen eine ausgeprägte venöse Stauung und Hyperämie; die Wurzeln der Wirbelvenen sind nämlich erweitert, zeigen auf Querschnitten ein kreisrundes Lumen und sind meistens strotzend mit Blut gefüllt. In einem Falle sind in der vorderen Hälfte der Chorioidea auch Zeichen einer intensiven Entzündung vorhanden, da man in der nächsten Umgebung der Blutgefäße sehr reichliche Anhäufungen von Rundzellen findet. Diese zellige Infiltration lässt sich in diesem Falle auch noch in der inneren Schicht

der Sklera und in der hinteren Begrenzungs lamelle der Iris nachweisen. In einem anderen Falle findet man in den hinteren Partien der Chorioidea eine zarte Knochenlamelle eingelagert.

„Was die Ciliarfortsätze und den Ciliarmuskel betrifft, so zeigen diese in zwei Fällen deutliche Atrophie, besonders der letztere, dessen Fasern nur mehr schmalen Strängen gleichen, in denen keine deutlichen Kerne zu erkennen sind. Auch die Iris ist in zwei Fällen verdünnt und an einer Stelle mit der Hornhaut verwachsen.

„Die Netzhaut zeigt in einem Falle nahe der Ora serrata einen Zustand, welcher von den Einen (Iwanoff) als Oedem, von Anderen (Nettelship) als cystoide Entartung oder als eine Wucherung des Bindegewebsgerüsts (Wedl) bezeichnet wird. Man findet nämlich in den Körnerschichten grössere ovale oder runde Hohlräume, welche durch arkadenähnliche, aus kernhaltigen Fasern bestehende Balken getrennt sind. In demselben Falle zeigen auch die Arterien in der Netzhaut eine sehr verdickte sklerosirte Wandung und enges Lumen, während in einem anderen Falle theils auf der Innenfläche der Netzhaut theils unter der Membrana limitans interna Hämorrhagien zu constatiren sind.“ Weichselbaum.

2. Bezüglich der anatomischen Beschaffenheit der Sklera je nach dem verschiedenen Lebensalter theilte mir Weichselbaum als kurzes Resultat seiner bisherigen Untersuchungen — die er nicht als abgeschlossen betrachtet haben will — vorläufig Folgendes mit.

„Zum Behufe des Studiums der senilen Veränderungen der Sklera wurden Bulbi aus verschiedenen Altersstufen untersucht, und zwar vom ersten Decennium bis zum neunten. Das älteste Individuum war 83 Jahre alt. Um postmortale Veränderungen auszuschliessen, wurden die Bulbi wenige Stunden nach dem Tode enucleirt.

„Wenn man den enucleirten Bulbus eines älteren Individuums betastet, so nimmt man eine gewisse Rigidität und Härte wahr, welche um so deutlicher wird, je älter das Individuum ist, so dass sie bei Personen, die über 70 Jahre alt sind, schon in sehr auffälliger Weise hervortritt.

„Diese Eigenschaft des Bulbus kommt aber nur auf Rechnung der Sklera, wovon man sich leicht überzeugt, wenn man den Bulbus eröffnet und den Glaskörper und Kammerinhalt ausfliessen lässt. Trennt man hiebei den Bulbus im Aequator durch, so findet man bei älteren Individuen, dass die beiden Bulbushälften viel weniger nachgiebig und compressibel sind als bei jungen Personen. Bei letzteren bleibt



das Lumen der Bulbushälften nicht klaffend, der Bulbus collabirt mehr oder weniger und die Wände desselben geben bis zu einem gewissen Grade dem Fingerdrucke nach. Anders bei alten Leuten; hier bleibt das Lumen der beiden Bulbushälften klaffend, die Wände sind starr und weniger leicht zusammendrückbar. Aus diesen Eigenschaften allein kann man sicher schon entscheiden, ob ein zur Untersuchung vorliegender Bulbus einem jüngeren oder älteren Individuum angehört.“

Ich fand dasselbe in den zahlreichen Augen, welche ich laut Anmerkung auf pag. 111 behufs Gewinnung reinen Glaskörpers eröffnete, indem ich rings um die Eintrittsstelle des Opticus bis zu der Zone, welche durch die Austrittsstellen der Vortexvenen markirt wird, Sklera, Chorioidea und Retina schichtenweise abtrug, um dann mit Hilfe einer feinen krummen Scheere den Glaskörper ringsum von der Netzhaut und dann von der hinteren Kapsel auszuschneiden (auszuschälen) und gegen Verunreinigung des Glaskörpers, von dem selbstverständlich immer ein Drittel oder ein Viertel im Bulbus zurückblieb, sicher zu sein.

„Dieser Veränderung in der physikalischen Beschaffenheit der Sklera entspricht folgender mikroskopische Befund. Wenn man die Sklera von Personen verschiedenen Lebensalters untersucht, so findet man zunächst, dass die Zahl der Bindegewebszellen mit dem fortschreitenden Alter abnimmt, eine Erscheinung, die besonders deutlich in die Augen tritt, wenn man z. B. eine Sklera aus dem ersten oder zweiten Decennium untersucht und hiemit die Sklera eines 70- oder 80jährigen Individuums vergleicht. Die Abnahme der Zellen ist hiebei nicht überall eine gleichmässige; ich finde wenigstens, dass sie in den inneren Schichten der Sklera am deutlichsten hervortritt. — Weiterhin beobachtet man bei älteren Personen eine grössere Dichtigkeit im Gefüge der Sklera. Es sind nämlich die Bindegewebsbündel mehr zusammengeschoben; sie liegen dichter aneinander und verlaufen mehr gestreckt, während in demselben Masse die Spalträume des Bindegewebes sich verkleinern und verengern. Aber in den einzelnen Bündeln selbst scheinen die Fibrillen

dichter an einander gedrängt zu sein, wenigstens deutet darauf der Umstand, dass die Bündel mehr homogen und stärker lichtbrechend sind als bei jungen Individuen. Durch das innigere Aneinanderrücken der Skleralfaserbündel und die Verkleinerung der Spalträume müssen begreiflicherweise die in letzteren enthaltenen Bindegewebszellen comprimirt und abgeplattet werden; aus diesem Grunde erscheinen dieselben, respective ihre Kerne in Profilansichten auffallend schmaler, oder sie entziehen sich schliesslich ganz der Wahrnehmung.

„Was die Gefässcanäle der Sklera betrifft, so sind bekanntlich in denselben die Blutgefässe durch eine deutlich wahrnehmbare Schicht lockeren Bindegewebes mit dem angrenzenden Skleralgewebe verbunden. Auch diese Schicht verschmälert sich in der Sklera alter Leute, und die Blutgefässe berühren dann fast unmittelbar das Skleralgewebe.

„All' die angeführten mikroskopischen Veränderungen erklären ganz gut die für das Gefühl wahrnehmbare Rigidität und Härte der Sklera, respective des Bulbus alter Personen. Ebenso liegt es auf der Hand, dass diese Veränderungen auch auf die Blutcirculation von Einfluss sind, indem sie den Rückfluss des venösen Blutes durch die Vortexvenen erschweren und hemmen können.“

Schliesslich hat mir Weichselbaum über den mikroskopischen Befund eines glaucomatösen Bulbus, welchen ich einem Manne von 55 Jahren vor einigen Jahren in der Privatpraxis enucleirt und in Müller'sche Flüssigkeit gelegt hatte, folgende Notiz mitgetheilt. (Vide Taf. IV.)

„Am Sehnerveneintritte besteht eine ganz seichte muldenförmige Excavation, deren Grund nur etwas hinter die Chorioidea reicht. Zwischen demselben und der Lamina cribrosa befindet sich noch eine schmale Lage von comprimirten Sehnervenfasern. Die Aeste der Arteria centralis liegen zwar dem Rande der Chorioidea noch nicht an, sind aber demselben schon sehr nahe gerückt. Die Lamina cribrosa ist bedeutend schmaler (von vorn nach hinten) und in Folge der Zusammenschiebung ihrer einzelnen Strata auch viel dichter. Von ihrem vorderen Antheile, der bekanntlich mit der Chorioidea zu-

sammenhängt und aus schwächeren Balken besteht, ist nichts mehr sichtbar. Zugleich bildet die Lamina cribrosa eine ganz schwach convexe Krümmung nach rückwärts. In der nächsten Umgebung der Vena centralis findet man eine sehr dichte Anhäufung von Rundzellen, während in der Umgebung der Arteria centralis und im übrigen Sehnerven keine Veränderungen wahrzunehmen sind.

„Retina. In derselben sind nicht nur die Venen von Blut erfüllt, sondern in der Umgebung einzelner davon finden sich auch kleine Blutextravasate. Die kleineren Arterienäste sind nicht sichtbar.

„Chorioidea. In dieser sind die meisten Wirbelvenen strotzend mit Blut gefüllt und auch die Lumina der leeren Venen klaffend.

„Die Processus ciliares, der Musculus ciliaris und die Iris sind atrophisch. Die Ciliarfortsätze bestehen aus einem derben, sehr zellenarmen und fast homogenen Bindegewebe. Die Iris ist stellenweise bedeutend verdünnt, auch ihre Substanz, besonders in den centralen Partien, bildet ein homogenes, äusserst zellenarmes Gewebe. Die Wandung ihrer Blutgefässe ist verdickt und das Lumen verengert; mehrere davon sind bereits obliterirt. — Der Ciliarmuskel ist bedeutend schmaler, seine Muskelbündel dünn und durch ein zellenarmes Bindegewebe auseinander gedrängt.

„Sklera. In der vorderen Hälfte des Bulbus findet man in der äusseren Schicht der Sklera und im episkleralen Bindegewebe die Venae ciliares strotzend mit Blut gefüllt und in ihrer Umgebung Anhäufungen von Rundzellen, die stellenweise sogar sehr reichlich und ausgedehnt sind. Auch in der Conjunctiva sind die kleinen Venenäste mit Blut gefüllt und von Rundzellenanhäufungen umgeben. Vom Hornhautrande erstrecken sich noch ziemlich weit in die Hornhaut hinein kleine Blutgefässe, die in den vordersten Schichten der Hornhaut liegen und ebenfalls von ausgewanderten weissen Blutkörperchen umgeben sind. Ferner sind in den vorderen Lagen der Hornhaut die Hornhautkörperchen in Trübung begriffen. Um

den Schlemm'schen Canal befindet sich ebenfalls eine Anhäufung von Rundzellen.“

Anmerkung. Dieses Auge war nach einem wiederholten entzündlichen Anfalle mit Drucksteigerung und heftigen Schmerzen enucleirt worden, weil die Chancen für die Iridektomie vermöge des Aussehens der Iris wenig günstig waren, und weil nach den Angaben des Kranken der Verdacht auf Bestand eines intraoculären Tumors nahegelegt war. — Von fettiger Degeneration der Sklera wurde in diesem Falle nichts vorgefunden.

Welchen Antheil möglicherweise etwa senile Veränderungen in den Gefässen, namentlich in den Arterien, an der Circulationsstörung in der Chorioidea nehmen, darüber liegen noch keine genaueren Untersuchungen vor. Selbst beim Glaucoma haemorrhagicum sind nur die Arterien der Netzhaut untersucht worden.

Als ich im vorigen Herbste den Entschluss fasste, meine Ansichten über das Glaucom systematisch geordnet zusammenzustellen, hoffte ich dieselben durch Sectionsbefunde weiter begründen zu können. Leider war mir das nur in sehr geringem Masse möglich; dennoch entschloss ich mich, das Gebotene trotz mancher Lücken schon jetzt zu publiciren, theils um Andere zu weiteren Forschungen in analoger Weise anzuregen, theils aber deshalb, weil — nach den diesjährigen Erfahrungen zu schliessen — zur Acquirirung des gewünschten Materiales wohl mehr Zeit erforderlich sein dürfte, als mir wahrscheinlich noch zugemessen ist. Sollte es mir vergönnt sein, glaucomatöse Augen kurze Zeit nach Beginn des Leidens oder nach günstigem Erfolge einer Iridektomie möglichst frisch zur anatomischen Untersuchung zu erhalten, so werde ich nicht ermangeln, das Ergebniss als Nachtrag zu publiciren.

## V. Abschnitt.

### Iridektomie.

---

Auf die Frage, in welcher Weise die Iridektomie gegen den glaucomatösen Process wirke, vermag ich nur mit einer allgemeinen Andeutung zu antworten. Die günstige Wirkung der Iridektomie kann nicht auf die Herabsetzung des gesteigerten Druckes an und für sich, nicht auf die Wiederherstellung der Kammerbucht, nicht auf eine Veränderung des Skleralgewebes und Einschaltung einer Narbe (Filtrationsnarbe) u. dgl. bezogen werden; sie muss offenbar auf Einleitung günstigerer Circulationsverhältnisse im vorderen Abschnitt des Uvealtractus zurückgeführt werden, vermöge welcher dann auch die Nutritionsverhältnisse im Glaskörper zur Norm zurückkehren können; ohne diese Normalisirung kann wohl von Verbesserung oder Erhaltung der Netzhautfunction nicht die Rede sein. Die anatomischen Veränderungen, durch welche die Wiederherstellung der freien Circulation im Uvealtractus vermittelt wird, sind zwar bereits vor mehr als 12 Jahren von Exner angegeben und erörtert, aber gleich der Theorie von Rydel nicht gebührend beachtet worden.

Die Iridektomie, von Beer zunächst nur wegen dioptrischer Hindernisse eingeführt, endlich von Graefe auch zu ganz anderen Zwecken verwendet, bietet uns sowohl bei ihrer Vornahme, als während und nach der Wundheilung sehr beachtenswerthe Erscheinungen dar, welche je nach dem Zustande, welcher die Operation indicirt, sehr verschieden und



wohl geeignet sind, uns einige Andeutungen über die Art ihres Eingreifens in das Leben, in die Oekonomie des Auges zu geben.

Betrachten wir zunächst, welche Veränderungen während des Lebens an einem normalen Auge nach einer regelrechten Iridektomie zum Vorschein kommen. Hierüber liegen zahlreiche Beobachtungen vor, seit Graefe die Iridektomie bei Schichtstaar in die Praxis eingeführt hat. Bei der Operation selbst ist gegenüber anderen Fällen, welche die Iridektomie erheischen, namentlich gegenüber dem Glaucom hervorzuheben, dass man (bei Vermeidung gleichzeitiger Iridodialysis) kaum je einen Bluterguss in der Vorderkammer bekommt, und dass, falls nicht Iriseinklemmung in der Wunde gleich zurückblieb oder nachträglich durch gewaltsame Wundsprennung herbeigeführt wurde, die Wunde in einigen Stunden verklebt ist; das Auge zeigt nach wenigen Tagen nebst dem Kolobom und der flachen Narbe kaum eine Spur von der Verwundung. War Hyphaema eingetreten, so wird es binnen 24, längstens 48 Stunden resorbirt. Aber auch später, selbst nach mehr als 25 Jahren, konnte ich an solchen glatt operirten und geheilten Fällen keine Spur einer auf die Operation beziehbaren Veränderung auffinden. Die Spannung bleibt intact.

Iridektomirt man wegen einzelner Synechien, weil man guten Grund hat, in ihnen allein die Ursache wiederholter Anfälle von Iritis zu erkennen, so verhalten sich solche Augen durchschnittlich bei und nach der Operation wie normale, wengleich mitunter noch Recidive von Entzündung, allerdings nicht in der Iris, sondern im Corpus ciliare, vorkommen; auch hier bleibt die Spannung normal.

Machen wir die Iridektomie ganz wie bei Glaucom an Augen mit ektatischer Hornhautnarbe, Iriseinheilung und consecutiver Drucksteigerung, so erhalten wir in der Mehrzahl der Fälle Sistirung der Gesichtsfeldeinschränkung, Rückbildung der Ektasie und Normalisirung der Spannung, doch ist auf den einen wie auf den anderen Erfolg nicht mit Sicherheit zu rechnen, selbst unter scheinbar ganz gleichen günstigen Aussichten; es ist eben schwer zu beurtheilen, welchen Einfluss die Zerrung der theilweise an der Hornhaut haftenden

Iris, selbst nach correcter Iridektomie, noch haben werde, abgesehen davon, dass in manchen Fällen auch eine Lageveränderung der Linse den Effect der Iridektomie zu vereiteln im Stande sein mag. Wurde Entspannung (und Abflachung der Ektasie) erzielt, dann verliert sich auch die Erweiterung der episkleralen Venen und können solche Augen fortan unverändert bleiben. In solchen Fällen erhalten wir nach correcter Iridektomie nur selten Hyphaema und, ungestörte Wundheilung vorausgesetzt, kaum je Wiederverschluss des Kolobom.

Unternehmen wir die Iridektomie wegen Drucksteigerung in Folge von Seclusio pupillae zu einer Zeit, wo Lichtschein und Projection noch Aussicht auf Erfolg gewähren, so können wir auf diesen mit Sicherheit rechnen, sofern es gelingt, auch die etwa vorhandene Exsudatschwarte hinter der Iris zu durchbrechen, die Communication zwischen der hinteren und vorderen Kammer wieder herzustellen. Die Iris, an ihrer Peripherie ringsum oder grösstentheils mit der Cornea verklebt, ist manchmal schon am nächsten Tage in ihre normale Lage zurückgekehrt, die vordere Kammer gewinnt mehr und mehr an Tiefe, früher sichtbare Gefässchen in der Iris verschwinden, Farbe und Faserung der Iris nähern sich mehr und mehr der Norm; Extravasate in der Kammer verschwinden durchschnittlich erst nach mehreren Tagen und scheinen öfters den Anstoss zur Wiederverlöthung der erhaltenen Lücke des Diaphragma zwischen Vorder- und Hinterkammer zu geben. Mitunter ist eine mehr- (fünf- bis sechs-) malige Wiederholung der Excision nöthig, bevor man eine bleibende Lücke für den Lichteinfall erhält.

Anmerkung. In diesen wie auch in anderweitig bedingten Fällen von Drucksteigerung (bei dem sogenannten Secundärglaucom) erfolgt die Einschränkung des Gesichtsfeldes gleichfalls in der Regel von der Nasenseite her. Dieser Umstand scheint mir für die Frage, wodurch die Erblindung bewirkt werde, ob durch Compression der Sehnervenfasern oder durch Behinderung der Circulation in der Netzhaut, sehr beachtenswerth zu sein. Die Excavation ist, wie Graefe nachgewiesen hat, in solchen Fällen so gut wie die von mir bei ektatischen Hornhautnarben constatirte Spannungszunahme sicher vorhanden, das Sehnervenleiden sicher consecutiv; der Annahme, dass die mangelhafte Versorgung der Netzhaut mit arteriellem Blute zur Erblindung führe, steht auch in diesen Fällen nichts entgegen.

Sehr beachtenswerth ist die Thatsache, dass, wenn sich Pupillarverschluss nach einer *Extractio cataractae* entwickelt, sei es, weil — nach der Graefe'schen Methode — die Kolobomschenkel, oben in der Narbe engagirt, die mehr weniger freie Pupille aufwärts zerren, sei es, weil Linsen- und Kapselreste den Anstoss zum Pupillarverschluss gaben, allmählig die nach Beseitigung der Linse abnorm tief gewordene Kammerbucht abgeflacht, endlich ganz oder theilweise verlegt und dann die Iris durchaus oder stellenweise bucklich vorgetrieben wird. Auch hier ist es wohl Zerrung an der Iris, welche auf die Circulation im *Corpus ciliare* einwirkt und nicht nur zu vermehrter Transsudation in den Glaskörper, sondern oft auch zu Verflüssigung des Glaskörpers führt. Wird ein solches Diaphragma mittelst Iridotomie durchbrochen, so erscheint die ausfliessende Glaskörperportion nicht nur oft wässerig, kaum etwas klebrig, sondern auch gelblich oder röthlichgelb tingirt. Auch in solchen Fällen wird nicht selten durch Iridektomie mit später nachgeschickter Dissection oder auch sofort durch Iridotomie noch ein ganz befriedigender Zustand erzielt und kann namentlich die Füllung des Bulbus nach mehreren Wochen oder Monaten der normalen gleich werden. Die Kammerbucht kann also auch bei Mangel der Linse und bei Abziehung der Firsten der Ciliarfortsätze gegen das schrumpfende Diaphragma, welches die linsenlose Kapsel zwischen *Humor aqueus* und *Humor vitreus* bildet, verlegt werden.

Eine der wichtigsten, aber bei unserer Frage bisher, wie mir scheint, nicht in Rechnung gebrachte Thatsache ist die, dass Bulbi, welche in Folge chronischer Iridoklyktitis bereits weicher geworden sind, nach der Iridektomie wieder die normale Füllung, respective Spannung erlangen, ausserdem aber unrettbar der Atrophie verfallen. „Ich habe in meiner Klinik eine grosse Reihe von Fällen in dieser Weise behandelt, bei welchen der Bulbus schon sehr weich und die Abplattungen in der Gegend der geraden Augenmuskeln schon sehr entwickelt waren, und bei welchen schliesslich eine vollkommene Ausfüllung zu Stande



kam.“<sup>1)</sup> Auch in solchen Fällen findet man nicht nur die Kammer eng, sondern auch die Peripherie der Iris ringsum oder grossentheils an die Cornea angelegt; auch hier werden erweiterte Venen in der Iris alsbald unsichtbar, und auch in diesen Fällen restituirt sich sofort nach dem Wundschlusse die vordere Kammer vollständig und kehrt allmähig auch die Füllung und Form des Bulbus wieder, wenn überhaupt die Atrophie desselben noch nicht eine gewisse Grenze überschritten hat (Lichtempfindung und Projection nicht bereits auf Netzhautabhebung hindeuten<sup>2)</sup>). In diesen Fällen können wir bezüglich des Heilungsvorganges nicht wie in den vorher besprochenen auf Herabsetzung des intraoculären Druckes recurriren; die Rückkehr normaler Füllung des Bulbus deutet auf Veränderung der Nutritions-, respective der Circulationsverhältnisse in dem Corpus ciliare, der Matrix des Glaskörpers (und wohl auch des Kammerwassers) hin. Es handelt sich bei diesen wie bei den in den beiden vorhergehenden Absätzen besprochenen Fällen durchschnittlich um eine chronische Entzündung in dem vorderen Abschnitte des Uvealtractus, bei welcher die ausgeschiedenen Stoffe mehr weniger reich sind an plastischen Elementen, worauf schon der häufig wiedererfolgende Verschluss der durch Iridektomie erzielten Lücke hindeutet.

Anmerkung. Ich habe zu wiederholten Malen darauf hingewiesen, zuletzt in meiner Operationslehre, dass wir die Expulsion der Linse bei der Beer'schen Extraction nicht einer gewissen Elasticität der Sklera zuzuschreiben haben, vermöge welcher sich diese in sich zusammenziehe und die Linse vorwärts dränge. An Augen, welche bereits eine Abplattung zeigten und nach der Iridektomie wieder die frühere Grösse erlangen, müsste dieselbe supponirte Kraft, welche den Bulbus zusammengezogen haben sollte, wieder durch die allmähige Füllung des Auges überwunden werden. Die in Rede stehenden Fälle enden, wenn die Iridektomie nicht oder zu spät gemacht wird, mit Atrophia bulbi; die Section zeigt Abhebung der Netzhaut durch den in sich selbst zusammenschrumpfenden Glaskörper.

Anders gestalten sich die Verhältnisse bei der Glaucom-iridektomie sowohl bei als nach der Operation. Auch nach

<sup>1)</sup> Graefe in A. f. O., II. b, pag. 219.

<sup>2)</sup> Arlt, Operationslehre in Graefe-Sämisch, III, pag. 351.

regelrechter Excision erhalten wir relativ öfter als in den eben genannten Kategorien Bluterguss in der vorderen Kammer, sogleich oder bei den nächsten Visiten, und dessen Resorption lässt oft viele Tage auf sich warten. Man kann ferner oft keine äussere Veranlassung zu einem Hyphaema finden, welches sich erst nach einem oder einigen Tagen eingestellt hat. Die Wunde muss wohl spontan aufgegangen sein, wenn man auch die Kammer wieder hergestellt findet. In nicht seltenen Fällen erfolgt, auch wenn man nichts von der Iris in der Wunde findet, der Wundschluss erst nach mehreren Tagen; in anderen deutet Einlagerung einer Irispartie in die Wundwinkel darauf, dass die Wunde wieder aufgegangen war; in anderen endlich entwickelt sich allmählig, ohne dass man deutliche Herausdrängung einer Partie Iris sieht, eine cystoide Vernarbung, allem Anscheine nach deshalb, weil noch einige Zeit nach der Iridektomie beständig oder zeitweilig erhöhter intraoculärer Druck obwaltete, welcher die noch nicht fest verklebten Corneoskleralwundränder auseinander drängte, während das bereits vernarbte episklerale Bindegewebe bloß gedehnt, nicht gesprengt wurde. Einheilung von Iris in einem oder in beiden Wundwinkeln, sowie cystoide Narbenbildung schliessen allerdings die heilsame Wirkung der Iridektomie bei Glaucom nicht unbedingt aus, machen aber nicht selten eine Iridektomie an der entgegengesetzten Seite oder unmittelbar neben dem bereits bestehenden Kolobom (mit Excision des gegen die Narbe gezerrten Kolobomschenkels) nothwendig. Wenn in einem oder dem anderen Falle nach incorrecter Iridektomie oder nach gestörter Wundheilung dennoch Sistirung des glaucomatösen Processes eintritt, so darf uns das nicht verleiten zu einem laxen Vorgange bei und nach der Operation. Die meiste Sicherheit gegen Wiederkehr der Drucksteigerung gewähren unstreitig flache, später dem freien Auge kaum sichtbare Narben, in deren Bereiche die Kolobomschenkel in die Tiefe, nach der Wurzel oder Anheftungsstelle der Iris (im normalen Zustande) hinziehen.

Zur Beurtheilung der Veränderungen, welche in glaucomatösen Augen bei und nach der Iridektomie vor sich gehen,

müssen noch zwei Thatsachen ins Auge gefasst werden. Die eine bezieht sich auf die Ecchymosen, welche man nach der Iridektomie in der Netzhaut ziemlich oft zu sehen bekommt, die andere auf den Verlust des Auges, wenn man an einem glaucomatösen Auge die Extraction der Linse vornimmt.

Die Gefässberstung kann wohl nicht auf die plötzliche Herabsetzung des auf den Gefässen bestandenen Druckes allein bezogen werden; man muss annehmen, dass eine gewisse Disposition dazu vorhanden war, sei es nun die stärkere Füllung der Venen, die wir an der Netzhaut deutlich sehen, sei es eine gewisse Rigidität (Brüchigkeit) der arteriellen Gefässe, welche ja bei älteren Individuen nichts Seltenes ist. Schweigger (Sammlung klinischer Vorträge von Volkmann) erklärt die Netzhautblutung dadurch, dass einzelne Gefässbezirke der Netzhaut auf der Höhe des Druckstadiums von der Circulation ausgeschlossen gewesen sind, während in den übrigen der Kreislauf fortbestand. „Wenn nun bei der Operation der intraoculäre Druck plötzlich sinkt, so strömt das Blut in die vorher blutleeren Gefässe plötzlich ein und diese zerreißen unter diesen Umständen, wie Cohnheim experimentell nachgewiesen hat.“<sup>1)</sup> Bei dem sogenannten Glaucoma haemorrhagicum sind die Ecchymosen in der Netzhaut schon sehr frühzeitig, bei oder kurz nach Beginn der Krankheit, vorhanden. Hier darf, nach zahlreichen anatomischen Befunden zu schliessen, eine atheromatöse Veränderung der Netzhautarterien als Ursache der Berstung angesehen werden. In den zum Glück seltenen Fällen von Glaucom, in welchem der Bulbus unmittelbar nach der Punction und auch nach der Iridektomie hart bleibt, die Kammer sich nicht mehr herstellt und das Gesicht unrettbar verloren ist (Glaucoma malignum), lässt sich der ganze Vorgang kaum anders erklären, als dass in dem Momente der Kammerwasserentleerung eine massenhafte Blutaustretung in dem hinteren Augenraume (zwischen Ader- und Lederhaut?) erfolgt sei. Ich habe diesen traurigen Ausgang bei der kaum 50 Jahre alten Frau eines Collegen auf beiden Augen erhalten, obwohl

---

<sup>1)</sup> Nagel's Jahresbericht für 1877.

ich das circa ein Jahr später erkrankte zweite Auge frühzeitig und, in Erinnerung an den Verlauf auf dem ersten Auge, mit aller möglichen Vorsicht iridektomirt hatte.

Anmerkung. Nebenbei will ich hier erwähnen, dass nicht gar so selten Fälle vorkommen, in denen die Cornea gleich bei der Punction oder doch beim Einführen der Irespincette collabirt, was an und für sich prognostisch gleichgiltig zu sein scheint. Dieses Collabiren der Hornhaut habe ich auch bei Augen gesehen, deren Spannung vor der Iridektomie unzweifelhaft erhöht gewesen war.

Wenn man an einem Auge mit Cataracta das gleichzeitige Vorhandensein von Glaucoma übersieht, vielleicht weil Lichtschein und Projection sich so wie bei einfacher Cataracta verhalten, so kann Einem leicht passiren, was unseren Vorfahren bei Vornahme einer *Extractio cataractae glaucomatosae* oder bei der Abtragung eines Hornhautstaphyloms an einem durch Drucksteigerung amaurotisch gewordenen Auge widerfuhr, nämlich, dass man gleich nach dem Hornhautschnitte oder einige Stunden darauf eine heftige Blutung aus dem Auge bekommt, indem Gefässe an der Aussenfläche der Chorioidea bersten und das zwischen Sklera und Chorioidea ergossene Blut die Chorioidea sammt Allem, was davor sich befindet, zur Oeffnung herausdrängt und den Bulbus schliesslich auch der Form nach zerstört. Seit wir nun im Stande sind, Glaucom, welches in einem cataractösen Auge auftritt, auch dann, wenn es nicht in das zweite Stadium eingetreten ist, mit Sicherheit zu erkennen oder doch mit gutem Grunde als wahrscheinlich anzunehmen, vermögen wir auch solche Augen vor dem sicheren Untergange zu schützen dadurch, dass wir der Extraction eine Iridektomie vorausgehen lassen (mindestens sechs Wochen). Auch diese Errungenschaft haben wir Graefe zu verdanken. Die Thatsache selbst wüsste ich nicht besser zu erklären als durch die Annahme, dass durch die Iridektomie in einem solchen Auge allerdings der auf den Binnengefässen lastende Druck, welcher sich übrigens nicht immer mit Bestimmtheit nachweisen lässt, herabgesetzt (normalisirt) wird, zugleich aber auch dadurch, dass die Circulation in der Choriocapillaris freier wird, demnach ein neuerliches, etwa von den vasomotorischen Nerven aus angeregtes Circu-

lationshinderniss leicht unschädlich gemacht (wieder ausgeglichen) wird.

In welcher Weise nun die Circulation in den Capillaren des vorderen Abschnittes des Uvealtractus nach der Iridektomie erleichtert werde, dafür kenne ich noch keine bessere Erklärung als die von Exner<sup>1)</sup> gegebene. Bei dem innigen, directen Zusammenhange der Circulation in der Iris mit der in den Ciliarfortsätzen lässt es sich sehr wohl denken, dass durch die Ausschaltung eines Irisstückes und durch Vermittlung des Ueberganges von Blut aus den Arterien in die Venen (ohne Behinderung durch ein enges Capillargefässnetz) die Circulation ringsum freier, leichter werde, nicht nur in der Iris, sondern auch im Corpus ciliare.

Um dem Leser das Aufsuchen und Nachschlagen der Originalarbeit zu ersparen, will ich die wichtigsten Stellen derselben hier anführen. „Man muss als feststehende Thatsache betrachten, dass der stationäre intraoculäre Druck abhängig ist von dem mittleren Gefässdrucke im Auge, dass sein Steigen und Sinken bedingt ist durch Secretion und Resorption von Flüssigkeit durch die Gefässwände, und dass diese wieder von der Grösse der Differenz zwischen intra- und extraoculärem Druck abhängt. — Durch Beobachtungen an injicirten Albinoaugen (Hunde, Kaninchen) nach zwei bis vier Wochen vorausgeschickter Iridektomie habe ich mich überzeugt, dass sich fast immer directe Anastomosen nachweisen lassen, welche nach auswärts vom excidirten Irisstücke Irisarterien und Irisvenen verbinden.“ „Wird nun, wie dies bei der Iridektomie am Menschen der Fall ist, pupillarwärts vom Circulus arteriosus iridis major die Iris abgeschnitten, dann bleiben Arterienstümpfe und Venenstümpfe stehen, der grösste Theil ihrer Verzweigungen und des ihnen gehörigen Capillarnetzes aber ist entfernt. Das Blut, das in die Arterien eindringt und dem der normale Weg verschlossen ist, bildet sich nun, wahrscheinlich aus früher dagewesenen engen Gefässen, weite Anastomosen aus, so dass das arterielle Blut, ohne ein eigentliches Capillargebiet zu passiren, allsogleich in das Bett der Venen gelangt.“ „An Präparaten von der hiesigen Augenklinik (von Augen nach exacter Iridektomie und mit constatirter druckherabsetzender Wirkung) war zu ersehen, dass der übrigbleibende periphere Irisrand viel breiter ist, als man gewöhnlich anzunehmen scheint, und dass Platz im Ueberfluss da ist zur Ausbildung von noch in der Iris gelegenen Anastomosen. Diese selbst konnte ich leider am Menschen nicht unmittelbar beobachten, da mir nur mikroskopische Präparate von uninjicirten und meridional geschnittenen Augen zu Gebote standen, doch sah ich die Durchschnitte grösserer Gefässe so hart am Narbenrande, dass ich dieselben kaum für etwas Anderes als für Anastomosen ansehen kann.“ „Gewiss ist, dass am iridektomirten Auge die

<sup>1)</sup> Wiener medicinische Jahrbücher, 1873.

dünnen Gefässe weder jenen weiter geschlängelten Verlauf bis zum Pupillarrande, noch die Auflösung an demselben in das bekannte überaus feine Capillarnetz zu erleiden haben.“

„Wenn man nun bedenkt, dass von Darcy durch Rechnung, von Girard, Hagen und Poiseuille durch den Versuch gefunden wurde, dass die Widerstände, welche Röhren von geringerer Dicke als  $\frac{1}{2}$  mm der durchströmenden Flüssigkeit entgegensetzen, proportional ihrer Länge und umgekehrt proportional den Quadraten ihrer Radien sind, und wenn man ferner bedenkt, dass der Seitendruck in irgend einem Röhrenquerschnitt bedingt ist durch die Grösse der Widerstände, welche die Flüssigkeit hinter demselben noch zu überwinden hat, so wird man leicht einsehen, welche Wirkung auf den Druck innerhalb einer Irisarterie das Wegfallen des langen und engen Capillargebietes und die Substitution desselben durch weite Anastomosen ausüben muss.“ „Aber nicht nur der Druck in dem Stumpf der Irisarterie, welche das excidirte Stück mit Blut versorgt hatte, muss sinken, sondern auch der Druck im ganzen Circulus arteriosus iridis major, aus welchem sie entspringt, und somit in sämtlichen Irisarterien, die nun alle ihr Blut unter geringerem Drucke aus dem Circulus empfangen. Da endlich der Circulus arteriosus iridis major durch die Rami recurrentes auch mit den arteriellen Gefässen der Chorioidea in Verbindung steht, so muss auch in den arteriellen Gefässen der Chorioidea der Druck sinken, wenn auch in geringerem Grade. Da der intraoculäre Druck direct von dem durchschnittlichen Gefässdruck innerhalb des Bulbus abhängt und dieser in der Iris beträchtlich, in der Chorioidea gleichfalls, wenn auch weniger, herabgesetzt wird, so erklärt sich auf diese Weise die Wirkung der Iridectomie. Das Anlegen eines breiten Koloboms erhöht die Wahrscheinlichkeit der Anastomosenbildung überhaupt und der Anzahl der Anastomosen insbesondere; die Tiefe des Koloboms wird dadurch von Wichtigkeit, dass die Wirkung um so grösser sein muss, je mehr von den engen Gefässen weggenommen, je dicker die gebildeten Anastomosen sind. Wird an der Stelle des ausgeschnittenen Sectors die Iris losgelöst, so wird hier der Stromlauf im Circulus arteriosus iridis major unterbrochen, und die Folge davon muss sein, dass, was immer für Druckverhältnisse sich einstellen mögen, sie nicht ihre Wirkung auf den übrigen Theil der Iris- und Chorioidealgefässe ausüben können, da ja das vermittelnde Gefäss als solches nicht mehr existirt. Der an irgend einer Stelle unterbrochene Circulus hat seine Bedeutung als Regulator des Irisdruckes verloren und verhält sich zu den Irisarterien nur mehr wie irgend eine grössere zu ihren kleineren Aesten.“ „Bei der Iridodialysis wird gewiss der Strom im Circulus arteriosus iridis unterbrochen. Totale Entfernung der Iris durch Dialysis kann den Druck nicht herabsetzen, eher steigern.“

Wenn Stellwag (Abhandlungen, pag. 211) sagt, Alt's anatomische Untersuchungen iridektomirter Thier- und Menschenaugen haben den von Exner vorausgesetzten Verheilungsmodus der Schnitttränder als ganz irrthümlich herausgestellt“, so kann ich es dem Leser ruhig überlassen, Exner's citirte Arbeit mit der von Alt<sup>1)</sup> zu vergleichen. Alt hat ein ein-

<sup>1)</sup> A. f. A. und O. von Knapp, IV. b, pag. 239.

ziges Menschaugen mikroskopisch untersucht, und dieses liess, wie aus der ganzen Beschreibung hervorgeht, bezüglich der in Rede stehenden Frage schon a priori keinen Aufschluss erwarten. Alt hat an den iridektomirten Kaninchenaugen keine Injectionen der Gefässe vorgenommen, behauptete aber doch, „er sei bezüglich des Verhaltens der Gefässe nie im Stande gewesen etwas zu sehen, was an die von Exner beschriebene directe Ueberleitung des Blutes aus den Arterien in die Venen erinnert hätte.“ So sicher scheint er indess doch seiner Sache nicht gewesen zu sein, denn er fügt hinzu: „Freilich gilt es, bei der Untersuchung über das Verhalten der Gefässe die grösste Vorsicht zu gebrauchen, da eine Täuschung nur allzuleicht möglich ist und dadurch bedingt wird, dass (bei der mikroskopischen Untersuchung) der Schnitt nicht das Ende, sondern irgend eine der unzähligen Windungen und Schlingelungen der Irisgefässe getroffen hat, was natürlich die mannigfachsten Bilder bedingt.“

Ein Blick auf den Durchschnitt des Auges (Taf. I) genügt, begreiflich zu machen, dass bei jeder regelrechten Iridektomie an der Basis des Koloboms ein mindestens 1<sup>mm</sup> breiter Streifen von Iris am Corpus ciliare sitzen bleiben muss. Denn wenn auch die Wunde in der Descemet'schen Haut gerade vor der Iriswurzel (und nicht wie gewöhnlich etwas centralwärts davon) zu liegen käme, und wenn auch die Wunde senkrecht durch die Cornea ginge (was beim Lanzenmesserstich nur in dem mittleren Theile der Wunde möglich ist), so kann doch die, wenn auch mit der Pincette stramm angezogene Irispartie nur vor der Cornea abgeschnitten, und muss darauf gerechnet werden, dass sich der beim Abschneiden im Wundcanale befindliche Irisstreifen nachher aus der Wunde zurückziehe und am Corpus ciliare haften bleibe. Wenn behauptet wird, man habe an gut, d. h. ohne Iridodialysis iridektomirten Augen im Cadaver keinen Irisstumpf im Kolobome vorgefunden, so darf an der Genauigkeit der mikroskopischen Untersuchung solcher Augen wohl gezweifelt werden, da selbst ein später atrophisch gewordenes Rudiment sich auffinden lassen müsste. Exner's Behauptung, dass man an regelrecht iridektomirten Augen einen Irisstumpf vorfinde, und zwar etwas breiter, als man gewöhnlich angenommen habe, bleibt also aufrecht. Die Beobachtung, dass eine Iridektomie, bei welcher dem Operateur das Malheur begegnete, dass er Iridodialysis bewirkte, indem er beim Vorschieben der Lanze die aufgespiesste Iris centralwärts verschob, oder dass er die Iris des-

halb ablöste, weil er zu stark anzog oder weil der Bulbus eine unvermuthete (nicht rechtzeitig ausparirte) Wendung machte, durchschnittlich erfolglos sei, hatte ich auf meiner Klinik (nach eigener und fremder Erfahrung) wiederholt gemacht. Sie steht mit Exner's Theorie vollkommen im Einklange. Auch was Exner bezüglich der Breite des Koloboms sagt, stimmt durchaus mit meiner Erfahrung hierüber überein. Eine Breite der Kolobombasis von 3—4<sup>mm</sup> ist durchschnittlich als genügend zu bezeichnen. Wird der Hornhautschnitt so geführt, dass er die Membrana Descemeti nicht vor der Iriswurzel (oder nächst derselben) trifft, sondern viel weiter centralwärts, so kann die Iris nicht hinreichend peripher excidirt werden. Kann nach solch' fehlerhafter Incision blos der Sphinkter ausgeschnitten werden, so erweist sich die Iridektomie als nutzlos; wird aber der mit der Pincette gefasste Sphinkter stärker hervorgezogen, so erhält man eher eine Iridodialysis als eine richtige Excision. Del Monte (Nagel's Jahresbericht für 1871) theilte einen Fall mit, in welchem bei entzündlichem Glaucom durch die Iridektomie nur ein schmales Stück der Irisperipherie excidirt wurde, der Sphinkter stehen blieb und dennoch dauernde Entspannung des Bulbus eintrat. Verlegt man den Einstich weit in die Sklera, um auch bei minder steil aufgesetzter Lanze die Descemeti doch nahe an der Iriswurzel zu durchtrennen, so erhält die Länge der Wunde (in der Richtung zwischen der Conjunctiva und der Descemet'schen Membran) eine ungebührliche Grösse; dann bleibt der Irisstumpf, auch wenn man ihn knapp am Bulbus abschneidet, leicht im Wundcanale stecken, indem er sich nicht vollständig bis in die Kammer zurückzieht. — Auch eine technisch tadellos ausgeführte Iridektomie bleibt erfolglos, wenn die Iris an der excidirten Stelle ein gewisses Maass von Atrophie erlangt hat; sie kann erfolglos bleiben, wenn der Stumpf der Iris, oder wenn ein (beide) Schenkel des Koloboms gleich oder später (vor festem Wundschlusse) in die Wunde eingeklemmt, in der Narbe fixirt werden. Exner sah den Uebergang von Arterien in Venen nur in den wenigen Fällen, in welchen es gelungen war, correcte Wundheilung



(ohne Einbeziehung in die Cornealnarbe) zu erhalten. Ich habe wiederholt erst dadurch bleibende Entspannung erzielt, dass ich da, wo ein oder wo beide Kolobomschenkel zur Narbe strichen, unmittelbar nebenan einen Einstich machte und das Kolobom durch Excision des fehlerhaft angehefteten Schenkels vergrösserte<sup>1)</sup>.

Die Iridektomie, in diesem Sinne ausgeführt, kann zunächst nur in die Circulationsvorgänge des Uvealtractus, speciell der Iris und des Ciliarkörpers ändernd eingreifen; weiterhin, nachdem die Circulation hier freier geworden, können sich dann die Nutritionsverhältnisse, namentlich im Glaskörper, günstiger gestalten; erst wenn dies geschehen, kann bleibende Entlastung der Netzhautgefässe erfolgen und hiemit auch Besserung in der Netzhautfunction eintreten. Ein gewisser Percentsatz der Besserung des Sehens ist bei Augen, die sich im entzündlichen Stadium befinden, auf Klärung der Medien zu beziehen; diese erfolgt oft genug in Zeit von einigen Stunden oder Tagen auch ohne Iridektomie (von selbst nach Pilocarpin, Physostigmin). Die eigentliche Besserung als Endergebniss der Iridektomie erfolgt erst im Verlaufe einiger Tage oder Wochen nach und nach, und zwar in dem Maasse, als die Circulation in der Netzhaut mehr und mehr frei wird, so weit es überhaupt noch möglich ist. Wir dürfen nicht übersehen, dass die Circulation in den Netzhautgefässen nicht blos durch den abnormen Druck leidet, welcher auf ihnen vermöge der Ueberfüllung des Glaskörpers lastet, sondern auch — in den Fällen mit manifester Excavation — durch die zweifache Knickung, welcher die Centralgefässe in der excavirten Papilla unterliegen. Bei ampullenförmiger Excavation ist wenigstens die eine der Knickungen eine spitzwinklige. Dann ist es aber auch einleuchtend, dass der Einfluss der Iridektomie, sobald einmal tiefe Excavation eingetreten ist, bezüglich der Verbesserung der Netzhautfunction nur ein geringer sein kann. Die Iridektomie vermag nicht die Excavation, nicht die Knickung, nicht die oft ophthalmoskopisch

---

<sup>1)</sup> Vergl. Arlt, Operationslehre, in Graefe-Sämisch' Handbuch III.

nachweisbare Verdünnung der Arterien rückgängig zu machen. Eine lang fortbestehende Excavation hat auch die Capillaren der Lamina cribrosa unwegsam gemacht und deren Bindegewebsfasern in eine starre Form gebracht. Die an die Wandung und an den Grund der Grube angedrückten Centralgefässe sind, wie H. Müller gefunden hat, in dieser Lage endlich durch Adhäsionen fixirt. Welche Veränderungen in einer solchen Grube nach der Iridektomie (mit bleibender Entspannung des Bulbus) eintreten, lässt sich nur vermuthen, ist noch nicht anatomisch nachgewiesen. Man kann sich vorstellen, dass mit der bleibenden Entlastung der Grubenwandung von dem Glaskörperdrucke auch die Form der Grube eine Veränderung erleiden werde. Der Sehnerv ist nur im Bereiche der circa 0.5<sup>mm</sup> mächtigen Lamina cribrosa fest mit der Sklerotika verbunden, dahinter, also von der Stelle an, wo seine Fasern anfangen markhaltig zu sein, ist er ringsum durch den Intervaginalraum gewissermassen isolirt, nur durch Gefässe zwischen der inneren und äusseren Scheide lose an die Sklera angeheftet, daher innerhalb des hinteren (grösseren) Theiles der Oeffnung, welche die Sklera für ihn frei lässt, leicht verschiebbar. Bevor nicht etwa krankhafte Adhäsionen zwischen Pial- und Duralscheide eingetreten sind, könnte es, wie mir scheint, wohl geschehen, dass der noch unveränderte, nunmehr bis hinter die Rückfläche der Sklerotika verdrängte markhaltige Theil des Sehnerven vermöge seiner Prallheit von der Zeit an, wo das verschiebende Moment entfallen ist, plötzlich oder allmähig in seine ursprüngliche Lage zurückkehre. Diese Lageveränderung des Fundus der Grube dürfte wohl für die darin enthaltenen marklosen Nervenfasern und Gefässe nicht ohne weiter störenden Einfluss bleiben (vielleicht die Gefässknickung vermehren).

Eine Iridektomie, welche zu bleibender Entspannung des Bulbus führte, kann zwar ohne Einfluss auf die Function der Netzhaut bleiben, ja selbst zu rascherem Sinken derselben führen, aber sie verhindert — laut zahlreichen Beobachtungen — die Wiederkehr entzündlicher Anfälle selbst in Fällen völliger Erblindung, falls sie überhaupt noch gehörig ausgeführt

werden konnte. Mir ist auch kein Fall bekannt, dass in einem wegen Glaucoma simplex correct iridektomirten Auge, selbst nachdem es trotz der Operation erblindet war, sich später ein entzündlicher Glaucomanfall eingestellt hätte, was in Augen, die an Glaucoma simplex erkrankten und nicht iridektomirt wurden, bekanntlich nicht gar so selten vorkommt.

Die Wirkung der Iridektomie auf das Sehvermögen bleibt aus bei Glaucoma fulminans, namentlich wenn die Operation nicht sehr bald — einige Stunden nach dem Eintreten der Zufälle — vorgenommen werden kann. Die Ursache liegt sicherlich in der Ischämie. Die Wirkung, selbst bezüglich der Entspannung, bleibt aus in den Fällen von Glaucoma malignum; diese lassen sich ihrer Natur nach nicht im vorhinein erkennen; die Ursache liegt wahrscheinlich in Blutung aus den Chorioidealvenen an der Aussenfläche der Chorioidea. Die Iridektomie ist fast immer in jeder Beziehung nutzlos bei Glaucoma haemorrhagicum vermöge der Berstung von Netzhautgefässen wegen atheromatöser Veränderung der Arterien. Sie verliert an Sicherheit bezüglich der Erhaltung des Sehvermögens bei Glaucoma inflammatorium, wenn die Einschränkung des Gesichtsfeldes weiter herein, bis an den Fixirpunkt oder gar noch darüber hinaus, vorgeschritten ist; dann ist auch die Excavation bereits tiefer geworden, sei es wegen wiederholter Anfälle, sei es wegen Ablauf längerer Zeit seit dem einen Anfalle. Wenngleich die Excavation Drucksteigerung als den einen Factor voraussetzt, so hängt ihre Tiefe doch weit mehr von der Dauer als von der Höhe der Drucksteigerung ab. Nebst der Dauer und Tiefe der Excavation ist, abgesehen von den Ergebnissen der Functionsprüfung, wohl die Füllung, respective das sichtbare Dünnersein der Netzhautarterien prognostisch wichtig. Sie scheint mir hauptsächlich von der Gefässknickung abhängig zu sein. Die günstigsten Resultate der Iridektomie liefern die Fälle, welche im sogenannten Prodromalstadium operirt wurden; ihnen gleich oder doch sehr nahe stehen die Fälle, welche während oder kurze Zeit nach einem entzündlichen Anfalle operirt wurden, falls nicht vorher

schon merkliche Einschränkung des Gesichtsfeldes bestanden hatte.

Wenn jene Fälle des ersten Stadiums, welche Donders als *Glaucoma simplex* bezeichnet hat, für die Iridektomie eine relativ minder günstige Prognosis gestatten, wenn sogar mitunter nach derselben nicht nur keine Wendung zur Verbesserung, sondern sogar relativ rasche Verschlimmerung eintritt, so liegt die Ursache davon, wie paradox diese Behauptung auch klingen mag, höchst wahrscheinlich in der zu späten Vornahme der Operation. Die Veränderungen in den Netzhautgefäßen sind eben zu weit vorgeschritten, als dass ihre Entlastung von dem abnormen Drucke genügen könnte, eine für die Ernährung der Retinalfasern ausreichende Circulation des arteriellen Blutes wieder zuzulassen. Wenn einmal die Hauptzweige der Centralarterien deutlich dünner erscheinen, wenn die Form der Excavation scharfe (spitzwinklige) Knickung der Centralgefäße aufweist oder höchst wahrscheinlich macht, wenn endlich überdies Einschränkung des Gesichtsfeldes auf ungenügende Speisung der Retinalfasern mit arteriellem Blute hindeutet, so muss der Erfolg als unsicher bezeichnet werden, gleichviel ob deutliche Erhöhung der Spannung und beträchtliche Herabsetzung der centralen Sehschärfe besteht oder nicht.

Man hat Anstand genommen, ein Auge, welches noch nahezu normal fungirt und sonst keine lästigen Zufälle erregt, einer Operation zu unterwerfen oder auch nur sie vorzuschlagen. In der Mehrzahl der Fälle von *Glaucoma simplex* wird der Arzt erst dann befragt, wenn starke Einengung des Gesichtsfeldes oder erhebliche Abnahme der centralen Sehschärfe dem Kranken das Leiden bedenklich erscheinen macht. Ueberdies ist mitunter wohl auch Bedenken erhoben worden, an Augen, welche zur Zeit der (selbst wiederholten) Untersuchung keine manifeste Spannungserhöhung darboten, eine Operation vorzunehmen, als deren Zweck principiell die Entlastung der Sehnervenfasern von abnormem Drucke betrachtet wurde. Endlich ist wohl oft (anfangs auch von Graefe) auf das Ausbleiben des erwarteten Erfolges bei *Glaucoma simplex*

gegenüber den günstigen Resultaten bei Glaucoma inflammatorium hingewiesen worden. Bezüglich des letzten Punktes hat bereits Donders gezeigt, dass sich auch bei Glaucoma simplex durch die Iridektomie sehr dankenswerthe Resultate erreichen lassen. Ich für meine Person habe durchschnittlich dasselbe beobachtet. Von plötzlichem oder nachweisbar rascherem Verfall der Sehkraft, als er wahrscheinlich ohne Iridektomie erfolgt sein würde, habe ich kaum einen oder den anderen Fall beobachtet; ich muss indess hinzufügen, dass sich die grösste Zahl der von mir an Glaucom Operirten auf die im Spitale Verpflegten bezieht und mir somit grösstentheils nur 8—14 Tage zur nachträglichen Beobachtung vergönnt waren. Da ich demnach keine verlässliche Statistik über die Enderfolge der Iridektomie bei Glaucoma simplex aus eigener Erfahrung beibringen kann und in neuerer Zeit von manchen Autoren, namentlich von Mauthner, die Iridektomie bei Glaucoma simplex als gefährlich dargestellt wurde, möge es gerechtfertigt erscheinen, wenn ich die Aeusserung einiger anderer Collegen über diesen Punkt hier citire. So sagt Schweigger<sup>1)</sup> in Volkmann's Vorträgen: „Beim Glaucoma simplex wird durch die Iridektomie meistens, aber nicht immer, der Status quo erhalten; es kann die bereits eingeleitete atrophische Degeneration des Sehnerven auch nach der Operation langsam fortschreiten, oder es verfällt das Sehvermögen plötzlich auf durchaus unerklärliche Weise.“ Hirschberg (ibidem pag. 302): „Bei acutem Glaucom war in 17 Fällen die Iridektomie sechzehnmal erfolgreich. Bei chronisch entzündlichem Glaucom war von 10 Fällen, die heilbar erschienen, der Erfolg der Iridektomie neunmal ein guter. Bei Glaucoma simplex, wo *S* noch nicht unter  $\frac{1}{10}$  gesunken war, war sie in 13 Fällen einmal wirkungslos, zweimal bewirkte sie einen Stillstand von einjähriger Dauer; in neun Fällen schien sie dauernd wirksam gewesen zu sein (1—12 Jahre). In einem Falle von Glaucoma simplex myopicum mit Gesichtsfelddefect, der den Fixirpunkt berührte, ging die centrale

---

<sup>1)</sup> Nagel's Jahresbericht für das Jahr 1877, pag. 294.

Fixation unmittelbar nach der Iridektomie verloren. — Bei den vorgeschrittenen Fällen von Glaucoma simplex und secundärem Glaucom war die Iridektomie zum Theil wirkungslos. Einmal war sie bei hämorrhagischem Glaucom von günstigem Erfolge.“ Sulzer<sup>1)</sup> (Dissertation) hat das Glaucommaterial der Züricher Augenklinik von Horner aus den Jahren 1861 bis 1881 zusammengestellt und, so weit es ihm möglich war, Nachrichten über das spätere Befinden der Operirten eingezogen. „Von 103 Fällen von Glaucoma simplex wurden gebessert 22·3<sup>0</sup>/<sub>0</sub>; in 37<sup>0</sup>/<sub>0</sub> der Fälle blieb das Sehvermögen das gleiche, während 23<sup>0</sup>/<sub>0</sub> ein zwar vermindertes, aber doch noch genügendes Sehvermögen aufwiesen; in 3·8<sup>0</sup>/<sub>0</sub> verfiel das Sehvermögen unmittelbar nach der Operation, während in 13·6<sup>0</sup>/<sub>0</sub> dasselbe erst später herabsank.“ „Unter den 149 Fällen von Glaucoma inflammatorium waren 45<sup>0</sup>/<sub>0</sub> acut, 55<sup>0</sup>/<sub>0</sub> chronisch; 72·5<sup>0</sup>/<sub>0</sub> wurden durch die Iridektomie gebessert, in 11·3<sup>0</sup>/<sub>0</sub> blieb das Sehvermögen wie vor der Operation, in 10·1<sup>0</sup>/<sub>0</sub> theilweise erhalten; in 4·8<sup>0</sup>/<sub>0</sub>, beziehungsweise 2·02<sup>0</sup>/<sub>0</sub> trat sofortiger, beziehungsweise später Verfall der Sehschärfe ein. Mit Vergnügen ersehe ich am Schlusse meiner Betrachtungen, dass auch Jacobson in seiner jüngsten Publication<sup>2)</sup> für möglichst frühzeitige Iridektomie bei Glaucoma simplex eingetreten ist.

Bezüglich der Sklerotomie, welche ich nur sechsmal — nach Wecker's Vorgange — gemacht habe, muss ich mich vorläufig jedes Urtheils enthalten.

---

<sup>1)</sup> Nagel's Jahresbericht für das Jahr 1882, pag. 411.

<sup>2)</sup> A. f. O., XXX. a, pag. 188,

Wien, Ende Juli 1884.

## Erklärung der Tafeln.

---

**Tafel I.** Horizontaler Durchschnitt eines emmetropischen Auges, nach dem Arlt-Elfinger'schen Durchschnitte mit einigen Correcturen gezeichnet von dem Med. Candidaten C. Henning, von welchem auch die Zeichnungen der mikroskopischen Präparate, Tafel II bis VI, mit grösster Treue hergestellt sind.

**Tafel II.** Horizontaler Durchschnitt der Eintrittsstelle des Sehnerven von einem normalen Auge, nach einem mikroskopischen Präparate von Prosector Weichselbaum gezeichnet (R. Oc. II, Obj. 3), photographisch reducirt auf  $\frac{5}{6}$  von C. Angerer und Göschl.

Da der Bulbus kurze Zeit post mortem in Müller'sche Flüssigkeit gelegt worden war, erschien die Netzhaut in sämtlichen Schichten gut erhalten.

**Tafel III, Fig. 1.** Horizontaler Durchschnitt der Eintrittsstelle des Sehnerven, nach einem mikroskopischen Präparate von Dr. Paltauf, Assistenten des Professors Kundrat. Die markhaltigen Sehnervenfasern sind mit Hämatoxylin gefärbt, daher schwarz gezeichnet. Der intraoculäre Theil des Sehnerven ist, da namentlich die äusseren Schichten der Netzhaut nicht mehr gut erhalten waren, schematisch (nach Tafel II) zur Ergänzung des Bildes eingezeichnet ( $\frac{3}{4}$  der Vergrösserung mit H. Oc. III, Obj. 2).

Fig. 2 bis 6 stellen mikroskopische Querschnitte durch den Sehnerven nach Tingirung des Nervenmarkes dar. Um zu wissen, aus welcher Gegend (wie weit hinter der Innenfläche der Sklera) jeder Querschnitt stamme, wurde der Sehnervenkopf vorher durch einen Horizontalschnitt halbirt; die Grenze zwischen markhaltigen und marklosen Fasern liess sich jetzt mit freiem Auge leicht erkennen. Der erste (hinterste) Schnitt, dargestellt durch Fig. 2,

zeigte noch durchaus — bis zur nächsten Umgebung der Centralgefäße — markhaltige Faserbündel, die innersten schon etwas weniger saturirt.

In dem unmittelbar davor erhaltenen Schnitte — Fig. 3 — enthalten die nächst den Gefäßen liegenden Faserbündel nur wenige markhaltige Fasern. Noch stärker und in weiterem Umfange ist der Mangel markhaltiger Fasern in dem dritten, unmittelbar darauf folgenden Schnitte — Fig. 4 — ausgesprochen. Der Durchschnitt Fig. 5, durch einen nicht zum Zeichnen verwendbaren Schnitt von dem vorigen getrennt, zeigt nur noch an der Peripherie markhaltige Fasern, welche endlich in einem noch etwas weiter vorn geführten Schnitte — Fig. 6 — vollständig fehlen.

Das frühere oder spätere Aufhören des Markes in einzelnen Fasern, Fasergruppen oder ganzen Bündeln habe ich in verschiedenen Präparaten und in verschiedenen Augen, allerdings immer in verschiedener Weise, so oft gesehen, dass ich dasselbe nicht auf Fehler im Tingiren oder im Durchschneiden beziehen kann.

**Tafel IV**, gezeichnet — gleich den folgenden zwei — mit R. Oc. I, Obj. 3 unter Controle von Weichselbaum, gibt einen horizontalen Durchschnitt durch die Mitte des Sehnervenkopfes, respective der Excavation von dem Auge des 55jährigen Mannes, dessen Befund auf pag. 119 mitgetheilt wurde. Die Faserbündel sind nicht der Länge nach, sondern grösstentheils schräg durchschnitten. Zwei der Centralgefäße sind dem Rande der Excavation nahe gerückt, doch noch nicht an denselben angedrückt.

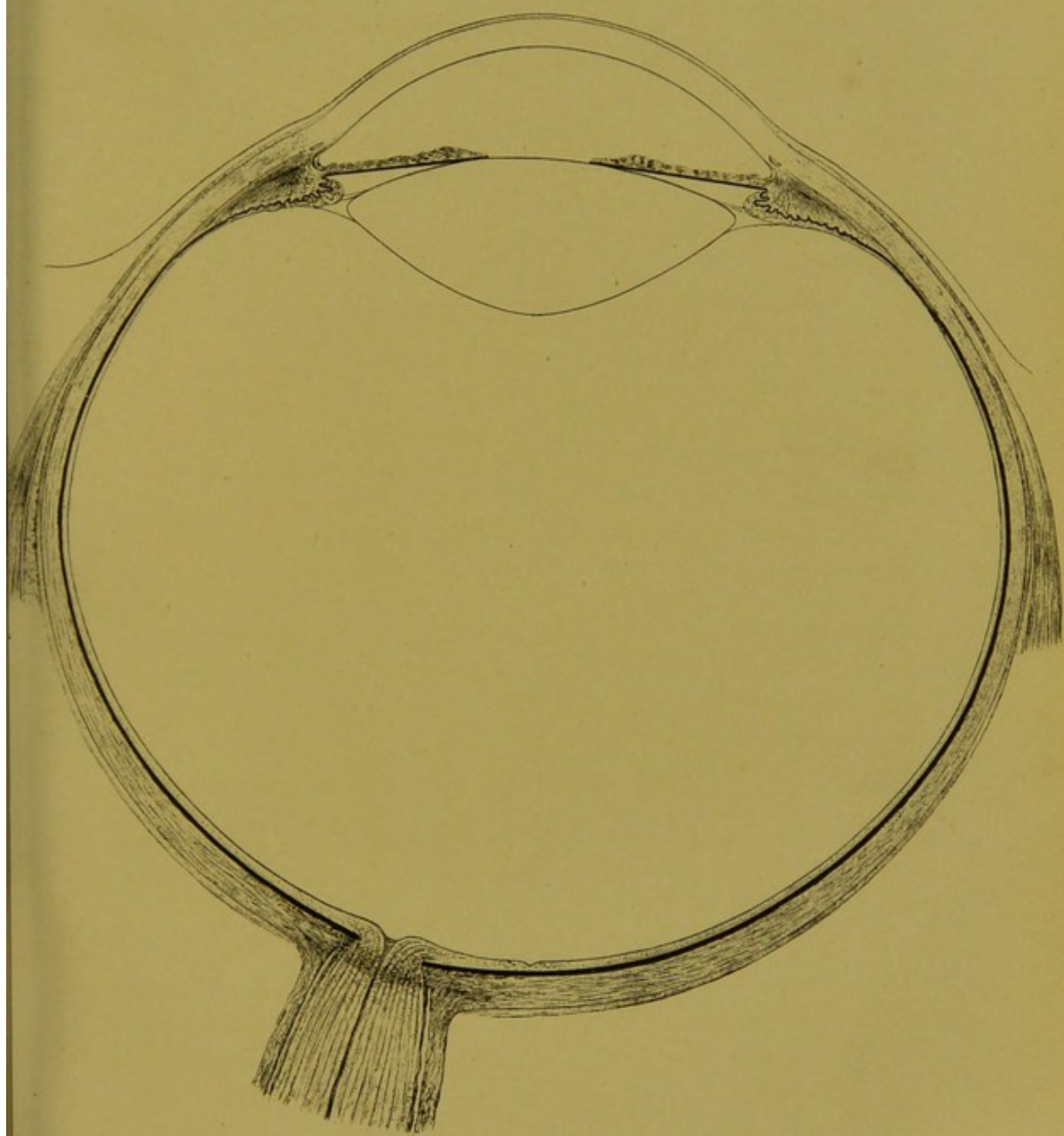
**Tafel V** gibt einen der zahlreichen mikroskopischen Durchschnitte, welche mir Herr und Frau Doctor Kerschbaumer zum Studium der anatomischen Veränderungen bei Glaucom zur Disposition gestellt haben. (Vergl. pag. 116.) Er stammt von einer Frauensperson (56 Jahre alt), bei welcher, da noch Lichtempfindung vorhanden gewesen, Anfangs 1880 eine Iridektomie, dann aber, wegen wiederkehrender Schmerzen, im April 1882 die Enucleation (oc. dextri) vorgenommen worden war.


**Tafel VI.** Dieser Durchschnitt stammt von dem linken Auge eines 25jährigen Mannes, welches, im 5. Lebensjahre durch Hornhauttotalstaphylom erblindet, seit einigen Jahren beträchtlich grösser und schmerzhaft geworden war. Der enucleirte Bulbus mass vor der Erhärtung sagittal 36<sup>mm</sup>, frontal 29<sup>mm</sup> (4. December 1883).

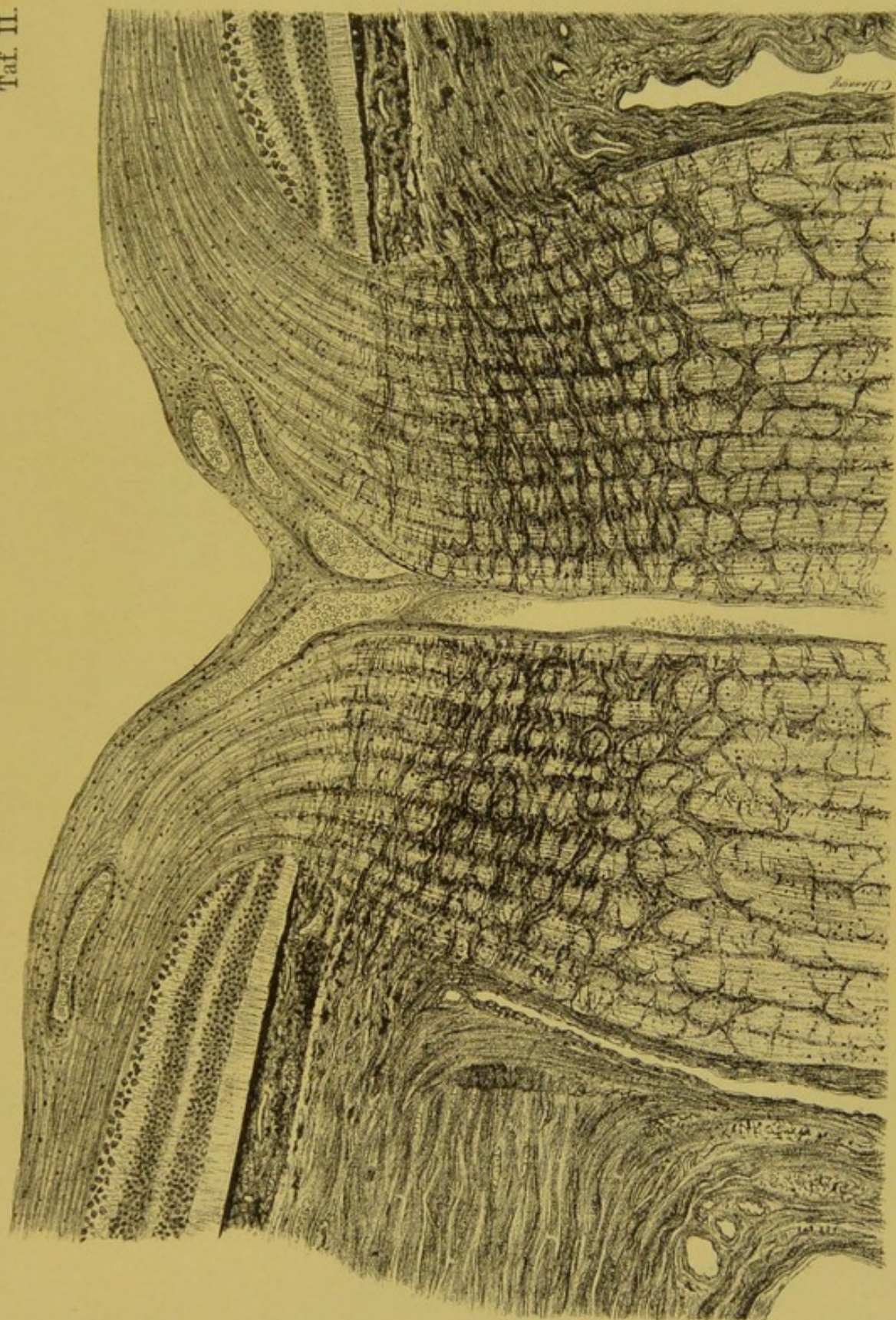


Ich habe diese Zeichnung (von Secundärglaucom) aufnehmen lassen, weil sie totale Atrophie der Sehnervenfasern (trotz guter Erhaltung der äusseren Netzhautschichten), auffallende Erweiterung der Eingangsoffnung zur Höhle und nebstdem kleine Nebenausbuchtungen der letzteren zeigt. Dieser Fall ist in den pag. 116 erwähnten Fällen nicht mit inbegriffen.












Fig. 1.

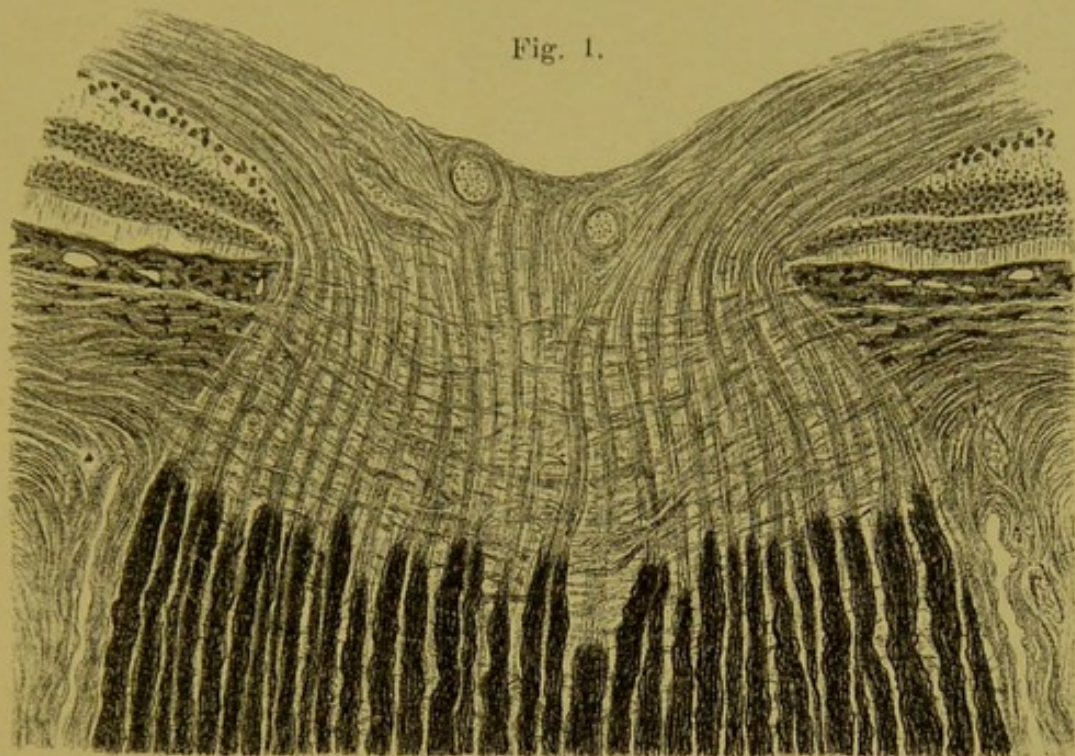


Fig. 2.

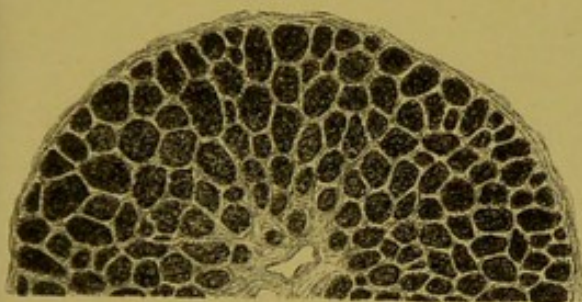


Fig. 3.

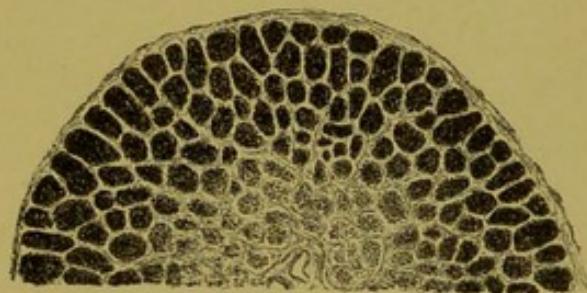


Fig. 4.

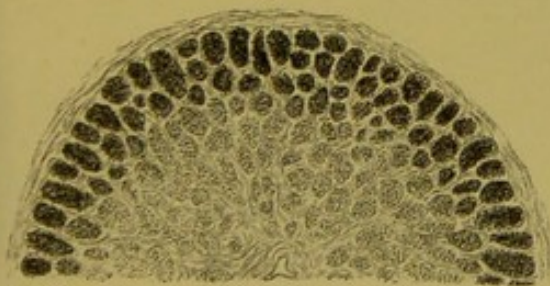

Fig. 5.

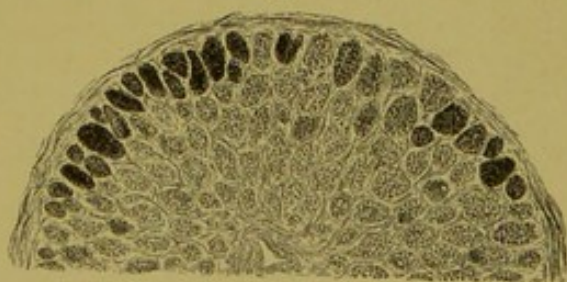
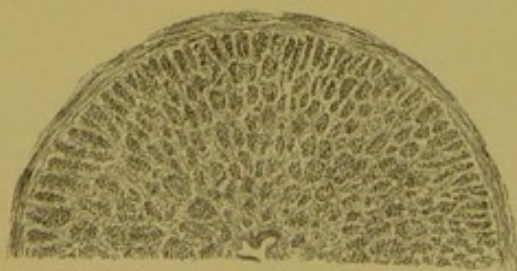



Fig. 6.





Taf. IV.

