

Handbuch der cystoskopie / von Leopold Casper.

Contributors

Casper, Leopold, 1859-1959.
Augustus Long Health Sciences Library

Publication/Creation

Leipzig : Georg Thieme, 1898.

Persistent URL

<https://wellcomecollection.org/works/et2nzw39>

License and attribution

This material has been provided by This material has been provided by the Augustus C. Long Health Sciences Library at Columbia University and Columbia University Libraries/Information Services, through the Medical Heritage Library. The original may be consulted at the the Augustus C. Long Health Sciences Library at Columbia University and Columbia University. where the originals may be consulted.

This work has been identified as being free of known restrictions under copyright law, including all related and neighbouring rights and is being made available under the Creative Commons, Public Domain Mark.

You can copy, modify, distribute and perform the work, even for commercial purposes, without asking permission.

**wellcome
collection**

Wellcome Collection
183 Euston Road
London NW1 2BE UK
T +44 (0)20 7611 8722
E library@wellcomecollection.org
<https://wellcomecollection.org>

COLUMBIA LIBRARIES OFFSITE
HEALTH SCIENCES STANDARD



HX64134563

RC920 .C27

Handbuch der cystosk

RECAP

RC920


C27

Columbia University
in the City of New York

COLLEGE OF
PHYSICIANS AND SURGEONS
LIBRARY



HANDBUCH
DER
CYSTOSKOPIE.



Digitized by the Internet Archive
in 2010 with funding from
Open Knowledge Commons

COLUMBIA
UNIVERSITY
MEDICAL LIBRARY

HANDBUCH

DER

CYSTOSKOPIE

VON

DR. LEOPOLD CASPER

PRIVATDOCENT AN DER UNIVERSITÄT BERLIN.

MIT 7 TAFELN UND 57 HOLZSCHNITTEN IM TEXT.

—♦—

LEIPZIG

VERLAG VON GEORG THIEME

1898.

1788

UNIVERSITY
OF TORONTO
LIBRARY

RC920

C27

Vorwort.

Die Cystoskopie hat sich schwer und langsam diejenige Stellung unter den diagnostischen Methoden erobert, die ihr gebührt. Neunzehn Jahre sind es her, seit Nitze in der K. K. Gesellschaft der Aerzte in Wien zum ersten Male seine cystoskopischen Instrumente demonstirte. Was vordem geschah, verdient kaum den Namen „Cystoskopie“, da es niemals gelungen ist, mit einem der Instrumente der vorelektrischen Zeit die Blase in ihrer Totalität zu sehen.

Dass sich die Cystoskopie so langsam eingebürgert hat, dafür kann man nicht ausschliesslich die Thatsache verantwortlich machen, dass alle Neuerungen erfahrungsgemäss auf den Widerstand derer stossen, die ausreichende Kenntniss zu besitzen und im Bewusstsein ihrer Weisheit neuer Hilfsmittel entrathen zu können glauben.

Zum Theil war vielmehr die Unhandlichkeit und Complicirtheit der ursprünglichen Apparate Schuld, so dass selbst emsige Förderer der Cystoskopie in ihrem Eifer zu erlahmen drohten.

Erst als vor etwa zehn Jahren das Instrumentarium eine wesentliche Vereinfachung erfuhr, als die Edisonlampen beim Cystoskop eingeführt wurden, da erwachte die Lust an dieser Disciplin von Neuem.

Man kann aber nicht sagen, dass sie nun schnell allgemeine Anerkennung fand. Jetzt machte sich das erwähnte Moment, das Widerstreben gegen alles Neue, geltend. Ich erinnere mich lebhaft, wie an hervorragender Stelle der Standpunkt vertreten wurde, dass man mit dem Cystoskop zwar einen Tumor oder Stein in der Blase sehen könne, dass es aber kaum einen Fall gäbe, in welchem man dessen zur Stellung der Diagnose bedurfte.

Heut nach einem Jahrzehnt ist der Widerstand aufgegeben. Die Cystoskopie ist eine allseitig anerkannte, mustergültige Untersuchungsmethode, die sichere und durch kein anderes Verfahren zu ersetzende Resultate liefert. Es ist Nitze, der diese Methode im Wesentlichen geschaffen und an ihrem Ausbau mit Eifer und Erfolg gearbeitet hat.

Sein Lehrbuch der Cystoskopie war das erste, etwas später erschien ein englisches von Fenwick. Inzwischen sind eine lange Reihe von Jahren verstrichen, das Gebiet der Cystoskopie hat sich erweitert, von vielen Orten sind gewichtige Beiträge zu dieser Disciplin geliefert worden, aus der diagnostischen ist zugleich auch eine therapeutische Methode geworden, ich selbst habe eigene Erfahrungen sammeln können.

Alles dies habe ich in dem vorliegenden Werke in Kürze zusammenzufassen versucht. Auf Mittheilungen von Krankengeschichten habe ich in dem ersten Theil des Buches verzichtet, weil die fraglichen Krankheiten schon seit Längerem zu den bekannten zu rechnen sind.

Im zweiten Theil, der von den neueren Forschungen, wie z. B. vom Ureteren-Katheterismus handelt, sind einige markante Krankengeschichten mitgetheilt worden.

Das Instrumentarium, die Technik der Untersuchungen sind ausführlich behandelt worden, und besondere Aufmerksamkeit habe ich den Irrthümern und Verwechslungen, die bei der Deutung der Bilder in Frage kommen, schenken zu sollen geglaubt.

Der Lernende wird in seinen Bemühungen, die gesehenen Bilder zu verstehen, unterstützt werden durch ein genaues Studium der Abbildungen, die sich am Schluss auf sieben Tafeln finden. Es sind, mit Ausnahme von zweien, sämmtlich Originalphotographien von Fällen meiner Praxis, bei deren Aufnahme mich Herr Alfred Hirschmann in liebenswürdiger Weise unterstützt hat.

Die Vergrößerung der kleinen Originalphotogramme hat Herr Hofphotograph Günther (Berlin) besorgt. Es ist an den Bildern nichts retouchirt worden, um sie ganz getreu zu haben. Ich habe um diesen Preis der Treue kleine Fehler auf einigen Platten (Schmutzflecke und dergleichen), die der Eingeweihte leicht als solche erkennt, in den Kauf genommen.

Da aber Photographien dem weniger Geübten keine rechte Vorstellung der Bilder verschaffen, so habe ich sie nach der Natur malen lassen, eine Aufgabe, die der wissenschaftliche Zeichner und Maler Herr Wira (Berlin) mit vielem Geschick gelöst hat. Nur die aus

Hamburg stammenden Bilder No. 24 und 25 sind nach der Photographie gemalt worden. Die Nebeneinanderstellung der Photographien und Gemälde erleichtert das Verständniss der Bilder ausserordentlich.

Die schwarzen Bilder sind in Zinkographie reproducirt und dann mittels Umdruck auf den Stein übertragen, die bunten sind direkt auf den Stein lithographirt worden.

Für den Abschnitt der Röntgenphotographie war Herr Dr. Levy-Dorn (Berlin) so freundlich, seine reichen Erfahrungen mitzutheilen.

Allen diesen Herren spreche ich für ihre freundliche Unterstützung an dieser Stelle meinen aufrichtigen Dank aus.

Mögen die folgenden Zeilen dazu mitwirken, die Kenntniss der Cystoskopie, als einer segensreichen Untersuchungsmethode, in immer weitere Kreise zu tragen.

Berlin, im Januar 1898.

Leopold Casper.

Inhalt.

Vorwort	Seite V
-------------------	------------

Erster Abschnitt.

Geschichte der Cystoskopie.

Zwei Epochen. Die erste mit aussen befindlicher Lichtquelle. Bozzini's Lichtleiter, Désormeaux' Endoskop. Gas, Petroleum, Gazogen, Magnesiumlicht	1
Die zweite Epoche, die moderne Cystoskopie, Verwendung des elektrischen Lichtes. Bruck's Diaphanoskopie. Trouvé, Nitze. Einführung der Lichtquelle in die Blase. Der optische Apparat von Bénèche . . .	5
Die Nitze-Leiter'schen Instrumente. Fehler derselben. Die Edisonlampe. Fortfall der Spülvorrichtung	7

Zweiter Abschnitt.

Das Instrumentarium der modernen Cystoskopie.

1. Grundprincipien der modernen Cystoskopie	11
Der optische Apparat oder das cystoskopische Fernrohr und das terrestrische Fernrohr. Das innere Gesichtsfeld, Grösse und Helligkeit desselben. Vergrösserung und Verkleinerung der durch das Fernrohr gesehenen Bilder. Scheitelwinkel des Kegelmantels. Natürliche Grösse des Objectes	12
2. Das Nitze-Dittel'sche Glühlampen-Cystoskop. Das Prisma, optische Wirkung desselben. Batterie und Accumulator, Centralbeleuchtungs-Anlage. Das Glasfenster Leiter's	16
Das Nitze'sche Cystoskop No. 2 mit dem Prisma im convexen Theil. Untersuchung des Fundus, Cystoskop Nitze No. 3	22
3. Das Cystoskop von Berkley-Hill zur Irrigation	23
4. Nitze's Irrigationseystoskop	23
5. Das Fenwick'sche Cystoskop	25
6. Das Megaloskop Boisseau du Rocher's	26
7. Lohnstein's Modification	27
8. Güterbock's Cystoskop	28

Dritter Abschnitt.

Anatomie und Physiologie der Harnröhre und Harnblase.

	Seite
Länge der Harnröhre, Caliber derselben, Richtung derselben. Einführung des Cystoskops, drei Etappen genau wie die Einführung eines Metallkatheters	31
Lage der Blase, ihre Gestalt in leerem und gefülltem Zustande. Capacität der Blase. Innenfläche der Blase, die untere Wand, Trigonum und Bas fond, Ligamentum interuretericum. Gleichgewichtslage des Cystoskopes. Schwierigkeit der Einführung bei Prostatikern	33

Vierter Abschnitt.

Technik der Cystoskopie.

Vorbedingungen für die Cystoskopie	41
1. Die Harnröhre muss das Cystoskop passiren lassen. Stricturen der Harnröhre und Prostata-Hypertrophie. Spasmen.	
2. Die Blase muss eine gewisse Ausdehnbarkeit besitzen. Mittelmaass 150 ccm. Reizbare Blase. Cystitis. Schrumpfbhase. Grosse Tumoren und Steine.	
3. Die Blase muss mit einem durchsichtigen Medium gefüllt sein. Borsäurelösung.	
Lagerung des Kranken, Desinfection. Wahl des Katheters. Glycerin. Spülung der Blase	45
Verunreinigungen des Prismas und der Lampe	46
Vermeidung derselben durch Anwendung des Güterbock'schen Cystoskopes	
Sterilisirung des Cystoskopes	47
Ausprobiren des Lichtes	49
Vorbuchtung der Blase durch den Cystoskopschnabel in verschieden hohem Grade, dadurch Verfinsterung.	
Absuchen der Blase durch Bewegungen mit dem Cystoskop in der Blase	
a) von vorn nach hinten und vice versa, b) um seine Längsachse,	
c) Heben, Senken, nach der Seite Wenden	53

Fünfter Abschnitt.

Die Bilder der normalen Blase.

Uebungen am Phantom	59
Farbe und Glanz der gesunden Blasenschleimhaut. Umgebung des Sphincters. Differenz der Farbe von anderen Theilen. Helles Licht	60
Blutgefässe: Arterien und Venen am ausgesprochensten am Sphincter .	62
Oberfläche der Schleimhaut glatt bis leicht uneben. Trabekelchen, kleine Knoten, flache Einsenkungen. Faltungen der Schleimhaut	63
Das Orificium internum vesicae ein sichelartig geformter Schleier, dunkelroth bis schwarz aussehend, der durchleuchtete Blasensphincter, verschiedene Dichtigkeit. Uebergang des Sphincters auf den Blasenboden	65
Luftblasen frei beweglich	68

	Seite
Bewegungen der Blase durch Darmperistaltik, durch Athmung, durch Uretercontraction und Berührung mit dem Cystoskop	69
Blasenboden, Ureterwülste, Uretermündungen, Bas-fond, Ligamentum interuretericum, Trigonum Lientaudii. Aufsuchen der Uretermündungen, ausnahmsweise Schwierigkeiten dabei	70
Ueberlagerung der Ureterenmündungen durch Balkenzüge, Beobachtung der Harnausspritzung, dieselbe selten synchron. Der Harnwirbel .	74
Salzniederschläge auf der Blasenwand: Urate, häufiger Phosphate . .	77
Schatten in der Blase: Vom Ureterwulst, von kleinen Salzpartikelchen, von vorspringenden Falten	78

Sechster Abschnitt.

Die Bilder der pathologischen Blase.

Balken und Divertikel, vessie à colonnes, Taschen, Zellen, tiefe Buchten. Angeborene Divertikel	81
Cystitis. Schwierigkeit der Untersuchung. Tenesmus, trüber Blaseninhalt. Acute und chronische Cystitis. Cystocollitis und Cystitis corporis, circumscriphte und diffuse Processe. Veränderung der Farbe: roth in allen Abstufungen, Erhöhung des Glanzes. Gefässinjection, grössere Gefässe erweitert. Undeutlichwerden der Schleimhaut. Hämorrhagien. Wulstung und Auflockerung der Schleimhaut, sammetartige Beschaffenheit. Verwechslung mit Neubildungen. Producte des Katarrhs: Eiterfetzen in der Flüssigkeit schwimmend und auf der Blasenwand aufsitzend. — Unterscheidung der verschiedenen Cystitisarten: Cystitis gonorrhoeica, ammoniacalis, cum retentione, tuberculosa. Geschwüre, Tuberkelknötchen, descendirende und ascendirende Tuberculose . .	82
Prostata-Hypertrophie: Schwierigkeit der Untersuchung, Veränderungen der Sphincterfalte, Einlagerungen, Vorbuchtungen und Einsenkungen. Home'sche Lappen, Arteriosklerose.	97
Blasensteine: Körperlich vorspringend, Schatten, Farbe der Steine, Grösse, Anzahl, gleichzeitig bestehende Veränderung in der Blase. In Divertikeln liegende Steine, eingekapselte Steine. Verwechslung mit incrustirtem Tumor. Sehr kleine Steinchen. Nachprüfung nach der Litholapaxie	102
Blasentumoren: Körperliches Abheben, Schatten. Zottengeschwülste, Polypen, multiple Tumoren, brombeerartige Gebilde. Maligne Tumoren. Tumoren der Nachbarschaft der Blase. Verwechslungen der Tumoren mit Blutoagula, Eiterpfröpfchen und Stein. Nutzen des Irrigationscystoskops. Grösse des Tumors. Benignität und Malignität. Frühzeitige Diagnose durch die Cystoskopie ermöglicht. Leichtes Bluten, Untersuchung während der Blutung	107
Fremdkörper der Blase: Nadel, Katheterstücke, Wachsklumpen, freie Beweglichkeit und Lage derselben. Seidenligaturen	120
Verletzungen und Narben der Blase	124
Blasige und cystische Gebilde der Harnblase: Luftblasen, wasserhelle Blasen am Sphincter. Ranulaartige Bläschen Albarran's. Die von Viertel beschriebenen Bläschen. Irritable Bladder. — Bullöses Oedem. — Hydatidenblasen	125

	Seite
Leukoplakia vesicae. — Pachydermie	131
Lues vesicae. — Parasiten der Blase	133
Ureteraffectionen: Leergehen des Ureters, Stein im Ureter, Prolapsus mucosae ureteris	134

Siebenter Abschnitt.

Die Bedeutung der Cystoskopie und des Harnleiter-Katheterismus für die Diagnostik der Krankheiten der Blase und Nieren.

Katheterismus der Ureteren. Geschichte und Instrumentarium desselben. Vorgängige Operationen. Versuche auf cystoskopischem Wege bei der Frau, dann beim Mann. Nitze's Uretercystoskop, Fehler desselben. Casper's Uretercystoskop. Technik des Harnleiter-Katheterismus, Aenderung der Krümmung des Ureterkatheters. Der Harnabfluss durch den Ureterkatheter. Verschieben des Katheters bis zum Nierenbecken. Gefahrlosigkeit des Harnleiter-Katheterismus: Infection, Reizung, Blutung sind bei genügender Vorsicht nicht zu besorgen. Ergebnisse des Harnleiter-Katheterismus in normalen Fällen: Harnmenge, spezifisches Gewicht, Pausen der Harnausspritzung, Leukocyten, rothe Zellen	138
Differentialdiagnose der Krankheiten der Blase und Nieren; die alten Methoden: klinisches Bild, subjective Symptome, Prüfung des Harnes, Palpation, Punction. Die Leistungen der Cystoskopie: Entscheidung, ob eine oder zwei Nieren vorhanden sind, ob und wie weit jede von beiden functionstüchtig ist. Irrthümer der Palpation und der Cystoskopie. Nephritis und Amyloid der Niere im Verhältniss zum Ureterkatheterismus. Entscheidung, ob Niere oder Blase Sitz der Erkrankung ist. Hindernisse im Ureter, Steineinklemmung, Ort derselben. Stricturen und Spasmen im Ureter. Blasen- und Ureterfisteln. Vermeidung von Ureterverletzung bei gynäkologischen Operationen	156

Achter Abschnitt.

Einige Sonderheiten der Bilder der weiblichen Blase.

Orientirung in der weiblichen Blase schwieriger als in der männlichen; unregelmässige Entfaltung der Blase in der Norm und besonders bei Adnexerkrankungen. Winter'sche Modification des Cystoskops für das Weib. Fisteln des Harn- und Genitalapparates; Blasen- oder Ureterfistel; Einführung des Ureterkatheters. Retropositio uteri, Retroflexio uteri, Cystocele, Formveränderung der Blase in der Schwangerschaft. Bilder der Blase bei Adnexerkrankungen, z. B. Pyosalpinx. Oedema bullosum	173
Carcinome, die sich der Blasenwand nähern. Ureterenkatheterismus beim Weibe	181

Neunter Abschnitt.

Die cystoskopische Therapie.

	Seite
Geschichte der cystoskopischen Therapie. Nitze's erste Publication. Das Uretercystoskop im Dienste der Therapie: Pelveo-renale Injectionen bei Pyelitis; Steineinklemmungen im Ureter. Harnleiterfistel . . .	186
Das Operationcystoskop: der Cystoskopapparat, der Brenner, die kalte Schlinge, die galvanokaustische Schlinge, unbrauchbare und gute Schlingenform, der Schlingenbilder, Armirung des Katheters mit dem Schlingendraht, verschiedene Form der Brenner und Schlingenträger. Lithotriptor und Zange	194
Operationcystoskop für die weibliche Blase nach Mainzer und Kolischer	205

Zehnter Abschnitt.

Die Photographie der Blasenbilder.

Geschichte der Blasenphotographie. Erfolglose Versuche Béla Hermann's. Kutner's Bemühungen um die Blasenphotographie. Nitze's Photographirecystoskop. Das von Hirschmann construirte Photographirecystoskop	209
---	-----

Elfter Abschnitt.

Verwerthbarkeit der Röntgenstrahlen für die Diagnose der Krankheiten der Harnorgane.

Eigene Erfahrungen: völlig negatives Resultat. Mittheilungen des Dr. Levy-Dorn: im Wesentlichen auch negative Resultate	213
—————	
Sachregister	217
Autorenregister	222
Erklärungen der Tafeln I—VII.	

Erster Abschnitt.

Geschichte der Cystoskopie.

Zwei Epochen. Die erste mit aussen befindlicher Lichtquelle. Bozzini's Lichtleiter, Désormeaux' Endoskop. Gas, Petroleum, Gazogen, Magnesiumlicht. Die zweite Epoche, die moderne Cystoskopie, Verwendung des elektrischen Lichtes. Bruck's Diaphanoskopie. Trouvé, Nitze. Einführung der Lichtquelle in die Blase. Der optische Apparat von Bénéche. Die Nitze-Leiter'schen Instrumente. Fehler derselben. Die Edisonlampe, Fortfall der Spülvorrichtung.

Cystoskopie nennt man die Methode, das Blaseninnere durch ein per urethram eingeführtes Instrument dem untersuchenden Auge sichtbar zu machen. Die Versuche, die dieses Ziel zu erreichen trachteten, reichen bis in den Anfang dieses Jahrhunderts zurück. Man kann zwei Epochen unterscheiden, die erste, in der zahlreiche Instrumente für diesen Zweck erdacht und construirt worden sind, ohne dass auch nur eines verbreitete Anwendung gefunden hätte, und die zweite, die mit der Einführung des elektrischen Lichtes in der Heilkunde beginnt und die man zweckmässig die der modernen Cystoskopie nennt.

Allen Methoden der ersten Epoche war bis auf unwesentliche Abweichungen Folgendes gemeinsam: man führte ein Rohr durch die Harnröhre in die Blase und reflectirte Licht von einer ausserhalb des Körpers befindlichen Lichtquelle mittelst eines Spiegels durch das Rohr in die Blase hinein.

Der erste, der, so weit bekannt, einen derartigen Apparat construirt, war Bozzini¹⁾, Arzt in Frankfurt a. M. Mit seinem sogenannten

¹⁾ Lichtleiter, eine Erfindung zur Anschauung innerer Theile und Krankheiten. Journal der praktischen Arznei- und Wundarzneikunst. XXIV. Jahrgang 1806, pag. 107—124.

„Lichtleiter“ sollte man verschiedene Canäle und Höhlen des menschlichen Körpers besichtigen können. Er ist demnach als der Erfinder der Endoskopie zu bezeichnen. Ihm folgten Ségalas¹⁾, Bombalini²⁾, John D. Fisher³⁾, John Avery⁴⁾, Désormeaux⁵⁾, Cruise⁶⁾, S. Stein⁷⁾ und Grünfeld⁸⁾. Noch eine stattliche Reihe von Forschern gaben Instrumente für die Beleuchtung der Harnröhre an, erhoben aber nicht, wie die genannten, den Anspruch, auch die Blase dem Auge zugänglich machen zu können.

Wir brauchen nun nicht die Apparate jener Autoren zu beschreiben, um so mehr, als keiner sich Verbreitung verschafft hat. Wer sich dafür interessirt, lese die interessante historische Skizze von Grünfeld⁹⁾, wir wollen nur als Prototyp dieser ganzen Klasse das Instrument des Begründers der Endoskopie und dasjenige von Désormeaux, das am meisten bekannt geworden ist, skizziren.

Bozzini's Lichtleiter besteht nach der Schilderung von Grünfeld¹⁰⁾ aus dem Lichtbehälter, den Lichtleitungen und den Reflexionsleitungen. a) Der Lichtbehälter hat die Form einer vierkantigen Vase, innerhalb welcher sich die Reflexionsleitungen, das Licht und der Hohlspiegel befinden; an der Vorderwand desselben ist eine rundliche, durch eine verticale Wand in zwei Theile getheilte Oeffnung angebracht, so, dass aus der linken Hälfte das Licht ausströmt, während in der anderen die Reflexionsleitungen enthalten sind. b) Diese letzteren laufen bis gegen die Hinterwand, wo sie in eine länglich-ovale Oeffnung auslaufen. Das Licht steckt in einer Lichtscheide und wird durch eine gewundene Drahtfeder nachgeschoben. c) Die Lichtleitungen bilden jenen Theil, welcher in die Höhlen und Zwischenräume des lebenden

1) Comptes rendues de l'académie des sciences. 1826.

2) Arch. générales. Jan. 1827.

3) Philadelph. Journ. of the Phys. and Med. Sciences für 1827, XIV. Dr. Js. Hays.

4) Citirt von Fürstenheim, Deutsche Klinik 1863, 32; von Czermak, Der Kehlkopfspiegel, Leipzig 1863; von Türck, Klinik der Krankheiten des Kehlkopfes. Wien 1866, S. 5.

5) Bulletin de l'académie de médecine. 1855.

6) The utility of the Endoscope. Dublin Quarterly Journal of med. Science. May 1865.

7) Sechshundvierzigste Naturforscherversammlung 1873: Urethroskopie und Beleuchtung der Harnblase mittelst Magnesiumlichtes. Allgem. med. Centralzeitung 1874. S. 140.

8) Sitzungsbericht der K. K. Gesellschaft der Aerzte in Wien, 13. Februar 1874.

9) Med. Jahrbücher 1879. III. u. IV. Heft.

10) Med. Jahrbücher 1879.

animalischen Körpers geführt wird. Die Lichtleitungen für grössere Höhlen sind aus vier Blättern bestehend construirt, die für kleine Höhlen haben nur zwei Theile. Die Reflexionsleitungen nehmen ihren Anfang schon in den Lichtleitungen, passiren die Höhle des Lichtbehälters, an dessen hinterer Wand sie mit einer ovalen Oeffnung (Augenöffnung) endigen.

Dem *Désormeaux'schen* Endoskop liegt im Wesentlichen folgende Idee zu Grunde: Die von einer Flamme (Gazogen) ausgehenden Lichtstrahlen werden von einem Concavspiegel reflectirt und fallen divergent auf eine Sammellinse. Durch diese concentrirt fallen sie auf einen durchbohrten Planspiegel, hinter welchem das untersuchende Auge sich befindet und welcher sie rechtwinkelig in die zu untersuchende Körperhöhle hineinreflectirt. *Figur 2 und 3* machen das Gesagte deutlich.

Nach diesem Princip sind alle die erwähnten Apparate gebaut, sie bestehen sämtlich aus einer Lichtquelle, einem Reflector und einem Tubus; sie unterscheiden sich nur dadurch von einander, dass die drei Bestandtheile bald zu einem unzertrennbaren Ganzen vereinigt wurden, bald aus Gründen der Handlichkeit getrennt blieben, dass die einen Gas-, die anderen Petroleum-, Gazogen- oder Magnesiumlicht verwendeten, dass die Tuben bald offene, bald gefensterte Röhren darstellten.

Es leuchtet ein, dass das ganz nebensächliche Dinge waren, um die man sich abmühte, denn ob man dieses oder jenes Licht wählt, ist gleichgültig, es muss nur seinen Zweck erfüllen, d. i. die Blase genügend erleuchten. Ob man die Bestandtheile trennt oder vereinigt, das ist Sache der Bequemlichkeit, aber sonst ohne Belang. Dass offene Tuben unbrauchbar sind, sah man sehr schnell ein; denn bei offenen Tuben fliesst der Blaseninhalt aus und die Blasenwände legen sich einander an. Dann ist es natürlich unmöglich, die kleinen dem Tubendurchmesser ent-

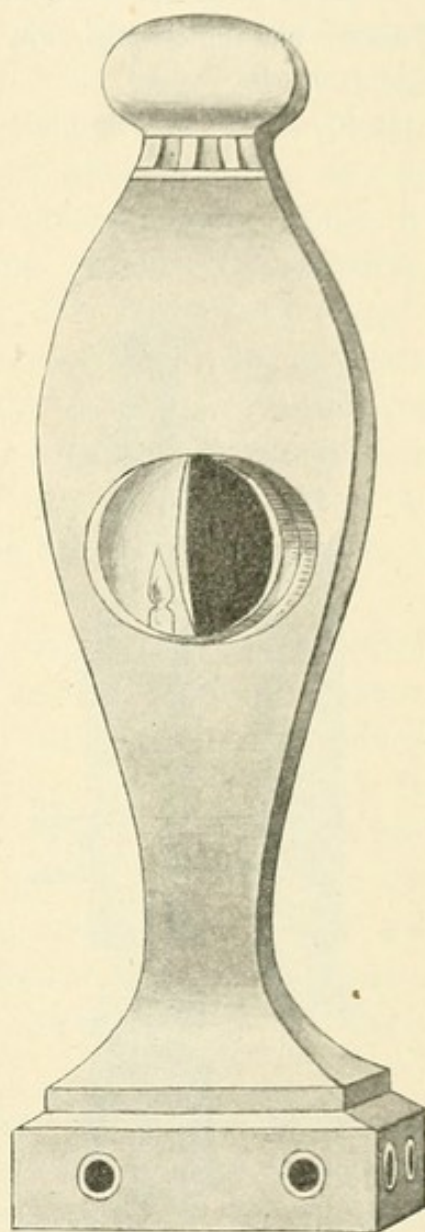


Fig. 1.

Bozzini's Lichtleiter.

sprechenden Bilder der Blasenwand zu combiniren, denn die Blase collabirt, sobald sie leer ist, und es kommen beim Verschieben des Tubus von einander getrennte, jedenfalls nicht sicher zusammengehörige Theile der Schleimhaut zu Gesicht.

Aber auch das ist nebensächlich, selbst bei Anwendung gefensterter Tuben, bei denen also die Blase gefüllt sein konnte, waren alle diese

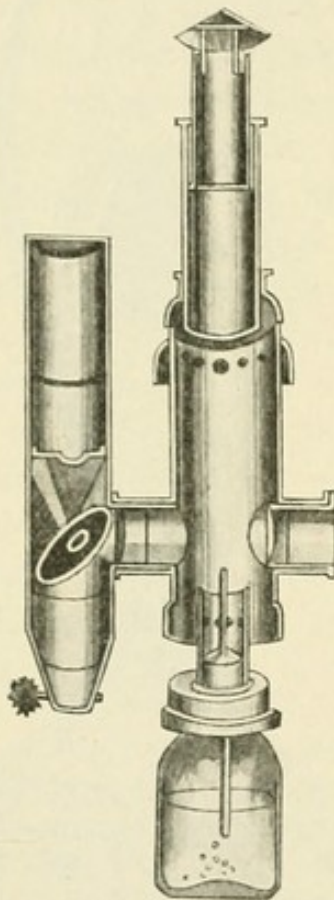


Fig. 2.
Désormeaux' Endoskop.

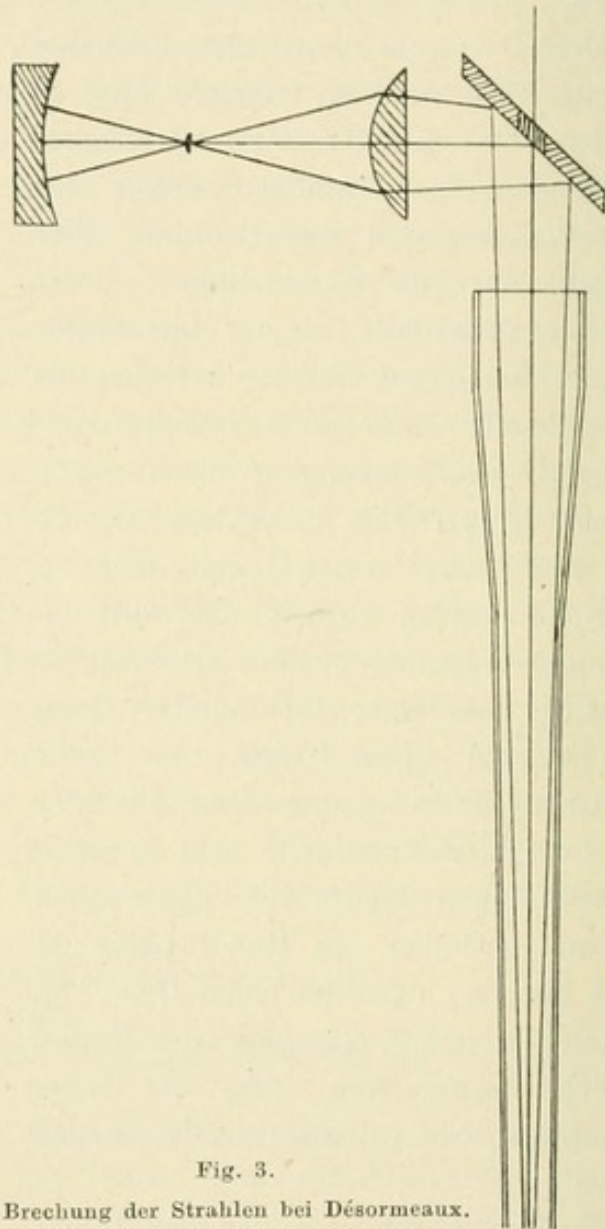


Fig. 3.
Brechung der Strahlen bei Désormeaux.

Verfahren unbrauchbar und vermochten das gesteckte Ziel nicht zu erreichen.

Einmal war keine der von aussen reflectirten Lichtquellen, mochte sie auch noch so stark sein, beim Manne ausreichend. Bei der Frau würde die Lichtstärke ausreichen, beim Manne aber ist der Weg, den das Licht zurückzulegen hat, mindestens 20 cm. Nimmt man dazu die enge Lichtung des Tubus, die durch die Harnröhre geboten ist, so ist eine ausgiebige Beleuchtung der Blase kaum denkbar. Wenn Désormeaux

trotzdem Steine in der Blase sah und zeigte, so muss man einerseits seine Kunst bewundern, auf der anderen Seite aber sich sagen, dass von Allem Steine gerade am leichtesten zu sehen sind.

Die Sachlage änderte sich mit der Einführung des elektrischen Lichtes in die Heilwissenschaft, womit die zweite Epoche, die moderne Cystoskopie beginnt. War Middeldorpf¹⁾ der Erste, der die Galvano-kaustik verwerthete, so muss Dr. Julius Bruck jun.²⁾ als derjenige angesehen werden, der zuerst das Platinglühlicht zu Beleuchtungszwecken in der Heilkunde anwandte. Er gab zwei Methoden an, die eine war die directe Beleuchtung der zu untersuchenden Höhle, indem er weissglühenden Platindraht in diese einführte (Stomatoskop), die andere war eine Durchleuchtung, die Diaphanoskopie.

Letztere wollte er für die Blase angewendet wissen, der auf elektrischem Wege glühend gemachte Platindraht mit entsprechender Vorrichtung sollte in das Rectum eingeführt und dadurch die benachbarte Blase hell erleuchtet werden, durch einen mit einer Glasscheibe versehenen Katheter, der in die erhellte Blase eingeführt war, wollte er dann diese besichtigen.

Die durch das Glühen des Platindrahtes entstehende Wärme wurde durch einen Strom kalten Wassers, der beständig in geschlossenen Röhren die Platinspirale umfloss, eliminirt. Fand auch diese Methode der Blasendurchleuchtung keine Anwendung, so hat doch Bruck das Verdienst, einen Beleuchtungsmodus angegeben zu haben, der den noch heute gebrauchten Cystoskopen als Vorbild gedient hat. Es war der Weg beschritten, der einzig und allein zu einer genügenden Beleuchtung einer geschlossenen Höhle führen konnte, nämlich die Einführung des Lichtes in die Körperhöhle selbst.

Nächst ihm beschäftigte sich Trouvé³⁾, ein Pariser Mechaniker, mit der Sache, er construirte ein Polyskop, das vermöge Einführung von weissglühendem Platindraht in die entsprechende Höhle Mund, Magen und Blase zu beleuchten im Stande sein sollte. Es hat wohl vereinzelte Anwendung gefunden (Trélat, Péan, Collin) doch ist es dabei geblieben.

Glücklicher war Nitze, der über ein Jahrzehnt später auf die Bruck'sche Methode zurückgriff. Er war der Meinung, dass ein

1) Galvanokaustik, ein Beitrag zur operativen Medicin. Breslau 1854.

2) Das Urethroskop und Stomatoskop durch galvanisches Licht, Breslau 1867.

3) F. Müller, Die elektrische Beleuchtung der natürlichen Körperhöhlen. Oesterreichische ärztliche Vereinszeitung. Wien 1879. Seite 6.

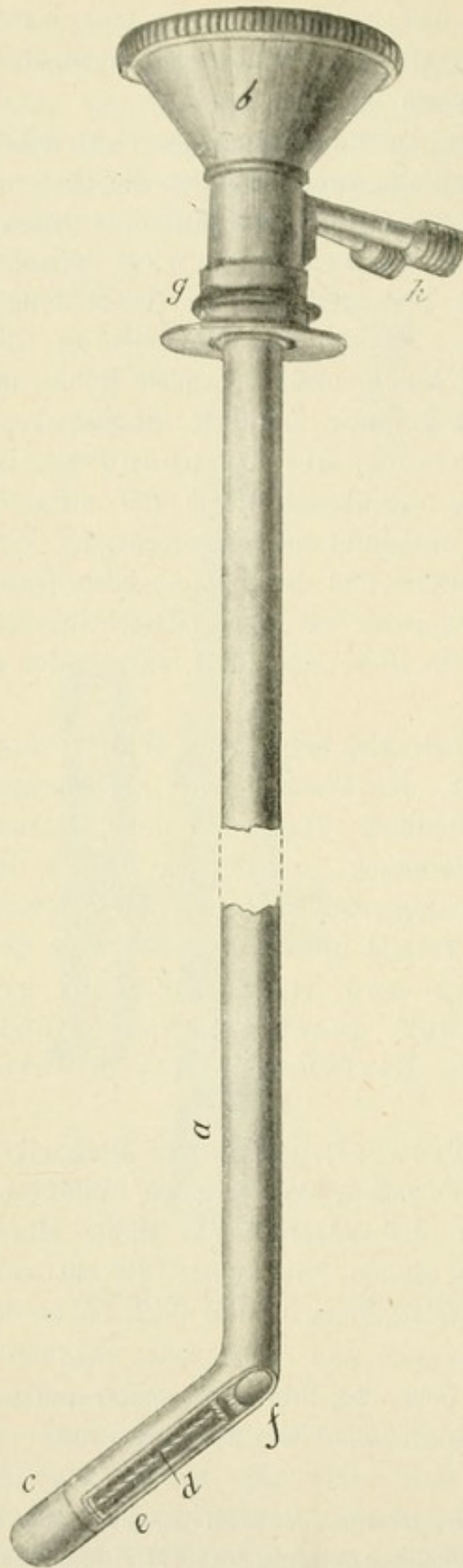


Fig. 4.
Das Nitze-Leiter'sche Cystoskop.

durch einen langen engen Canal mit der Aussenfläche des Körpers verbundenes Hohlorgan, wie es die Blase ist, nur dann genügend erhellt werden kann, wenn man das Licht in diese selbst einführt. Die technischen Schwierigkeiten, um das zu erreichen, waren durch Bruck überwunden. Bruck hatte einen von Wasser umspülten durch Electricität weissglühend gemachten Platindraht in den Mastdarm eingeführt, um die Blase zu durchleuchten, einen ebensolchen in entsprechender Form in die Mundhöhle, um sie theils zu durchleuchten, theils zu beleuchten. Nitze¹⁾ nun führte ein zweckmässig geformtes Instrument mit der Bruck'schen Beleuchtungs- und Abkühlungseinrichtung in die Blase, um diese direct zu erhellen.

Trotz dieser Verbesserung wäre aber die Cystoskopie geblieben, was sie Jahrzehnte hindurch gewesen war, wenn nicht gleichzeitig ein anderer Uebelstand beseitigt worden wäre, nämlich der, dass man zu Folge der Enge der Röhre, die ja das Lumen der Urethra nicht übersteigen durfte, immer nur minimale Antheile der Blasenwand zu Gesicht bekam. Das Schfeld war kaum grösser als die Lichtung des Katheterrohres. Es galt, die Aufgabe zu lösen, mit einem Blick einen ausgedehnten Theil der Blase übersehen zu können,

1) Wiener medicinische Wochenschrift 1879, No. 24—30.

eine Aufgabe, die der Optiker Bénéche¹⁾ mit vielem Geschick auf Anregung von Nitze löste. Er construirte eine in ein Rohr gefasste Linsencombination nach der Art des terrestrischen Fernrohrs, welche das Gesichtsfeld erweiterte. Wir kommen auf diesen Punkt bei Besprechung der jetzt gebräuchlichen Instrumente zurück.

Mit Hülfe dieser beiden Principien, der Einführung der Lichtquelle in die Blase und der Erweiterung des Gesichtsfeldes durch den optischen Apparat, construirte der Wiener Instrumentenmacher Leiter zwei Cystoskope, die den Namen Nitze-Leiter'sche Cystoskope trugen und die, weit entfernt, vollkommen zu sein, dennoch den Grundstein für die jetzt gebräuchlichen Instrumente abgaben und deswegen von historischer Bedeutung geworden sind. Das ist der Grund, weshalb wir ihre Construction hier in Kürze angeben. Ich folge hierbei der Beschreibung Lewandowsky's.²⁾

Das erste (siehe Fig. 4) bestand aus dem allseitig geschlossenen Katheterrohr a, das an seinem Einführungsende nach Art der Steinsonde stumpfwinkelig abgebogen war. Elektrische Leitung und Wassercanäle waren derart angebracht, dass in das 7 mm dicke Rohr ein 5 mm Durchmesser habendes geschoben und mit dem ersteren excentrisch verlöthet wurde, wodurch ein halbmondförmiger Zwischenraum entstand, der durch Scheidewände in die beiden Räume a und b (Fig. 5) für die Wasserspülung und c für den elektrischen Leitungsdraht geschieden war. Der Schnabel des Instrumentes hatte an der Aussenfläche ein Fenster, das ebenso wie die zum directen Durchsehen dienende Oeffnung f des Schaftes von einer Bergkrystallplatte e gedeckt war. Die abschraubbare Kuppe c diente zur Erneuerung des Platindrahtes d. Die Canäle für die Wasserleitung reichten bis zur Spitze c. Durch den Trichter b wurde das terrestrische Fernrohr eingeführt und bis zum Fenster f vorgeschoben. h sind die Ansätze für die Schläuche

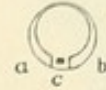


Fig. 5.

Canäle für die Wasserspülung und die elektrische Leitung.

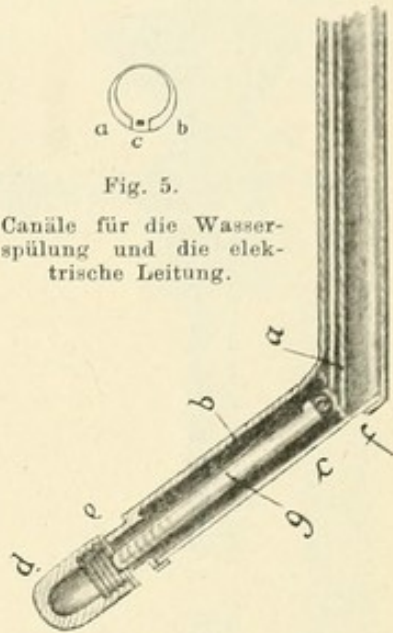


Fig. 6.

Ende des Cystoskopschaftes.

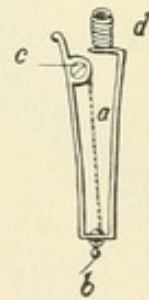


Fig. 7.

Federnde Spange

1) Lewandowsky, Das elektrische Licht in der Heilkunde. Wien 1892. Seite 18.

2) Op. cit. p. 22.

der Wasserspülung, g die von einander isolirten Metallringe zum Einschalten des elektrischen Stromes. Figur 6 zeigt das Ende des Schaftes und den Schnabel im Längsdurchschnitt. Der isolirte Silberdraht mündete hier bei a mittelst eines kleinen Nöpfchens in den Raum b des Schnabels.

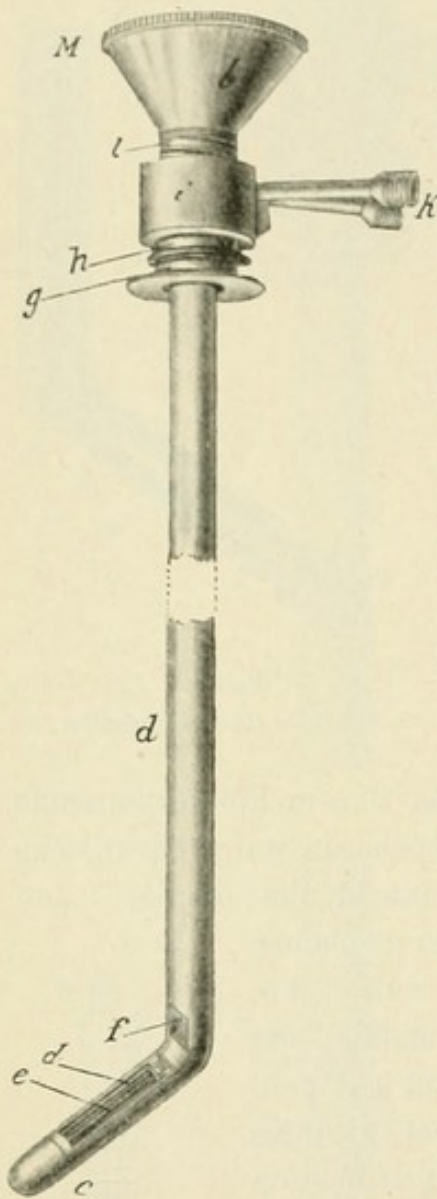


Fig. 8.

Das Nitze-Leiter'sche Cystoskop mit der Lichtquelle an der Vorderseite des Schnabels.

Nachdem der Silberdraht g wie eine Gewehrpatrone eingeführt war, wurde die Kuppe d über das Gewinde e geschraubt. c stellt in dieser Figur die den Raum b sowie das Fenster f verschliessende Bergkrystallplatte dar. Der Platindraht a (Fig. 7) war in einer federnden Spange c d so befestigt, dass das in ein Knöpfchen ausgehende Ende b durch eine Glasperle gegen die Metallspange isolirt war, das freie Ende bei e festgeschraubt wurde. Nach Einführung dieser federnden Spange gerieth b (Fig. 7) mit der Pfanne a (Fig. 6) in Contact; durch sie wurde b (Fig. 7) mit dem isolirten Draht in Verbindung gebracht und damit war die Einschaltung des Platindrahtes in die Strombahn besorgt. Das Fenster liess in einer Entfernung von 5—6 cm eine circa 10 qcm grosse Fläche bei heller Beleuchtung gut erkennen. Dieses Instrument war geeignet, da man geradeaus sah, den Fundus, die hintere Blasenwand und die hinteren Theile der seitlichen Wände zu Gesicht zu bringen.

Um den übrigen grösseren Theil der Blase sehen zu können, verfertigte Leiter ein zweites, das dem ersten ganz und gar gleich, nur befand sich die Lichtquelle d (Fig. 8) an der Vorderseite des Schnabels c. Ausserdem war da, wo Schaft und Schnabel zusammenstossen, im ersteren ein rechtwinkliges Glasprisma e (Fig. 9) eingesetzt, welches durch totale Reflexion die beleuchteten Blasenpartien wie ein unter 45° geneigter Planspiegel als Bilder in das Lumen des Katheterrohres reflectirte.

Nachdem diese Instrumente gebrauchsfähig fertig gestellt und in der Klinik Professors v. Dittels durch Nitze erprobt worden waren, wurden sie am 9. Mai 1879 in der Sitzung der K. K. Gesellschaft der

Aerzte in Wien besprochen und demonstriert.¹⁾ Dittel nahm sich der Sache warm an, und es folgten ihm bald andere Autoren wie Schustler, Antal, Zaufal und Nicoladoni.

Allein die Methode der Cystoskopie erlangte nicht die erhoffte und erwünschte Verbreitung, wiewohl Einzelne voll waren von enthusiastischen Lobeserhebungen. Bis auf einige wenige Forscher fand sie keine Anwendung, und selbst diese erlahmten allmählich in ihrem Eifer durch die vielfachen Schwierigkeiten, die sich dem Untersucher in praxi entgegenstellten. Ich war selbst oft genug Zeuge auf der Dittel'schen Klinik, wie Dittel nach mannigfachen resultatlosen Bemühungen das Instrument bei Seite legen musste. Bald war das Licht nicht hell genug, bald brannte der Platindraht durch, bald versagte die Wasserspülung und das Instrument wurde zu heiss, kurz, so gross die Hoffnungen waren, die man auf die neue Methode gesetzt hatte, so gross war die Enttäuschung. Keiner derjenigen, die mit den neuen Cystoskopen arbeiteten, selbst die Geübtesten, leisteten Erspriessliches, wenn auch hin und wieder ein Fall bekannt wurde, in dem man etwas „gesehen“ hatte.

So war denn der Enthusiasmus verraucht, die Methode schien abgethan, da wurde sie zu neuem Leben durch Dittel erweckt, der eine bedeutsame Veränderung der Instrumente vornahm, welche den complicirten schwerfälligen Apparat in einen handlichen und sicher arbeitenden verwandelte. An Stelle des Platindrahtes wurde an die Spitze des Schnabels ein sogenanntes Mignonglühlämpchen, eine Edisonlampe angeschraubt, die, mit einer Batterie oder einem Accumulator in Verbindung gebracht, vorzügliches helles Licht verbreitet, wenig erwärmt und beim Unbrauchbarwerden sofort sehr bequem ersetzt werden kann. Die Spülvorrichtung fiel als überflüssig fort, das Instrument wurde in Folge dessen auch dünner, es war einfach und handlich und konnte leicht wie ein silberner Katheter eingeführt werden. Im Jahre 1880 waren diese Lampen bei uns bekannt geworden, stammte doch das Patent Edison's für die Glühlampen mit Kohlenfilament erst vom 10. November 1879. Die für das Cystoskop

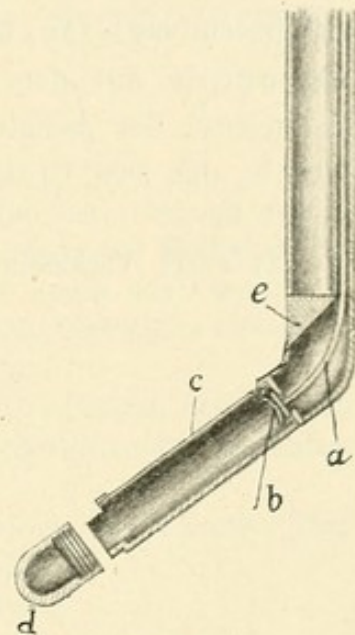


Fig. 9.

Das Glasprisma des Cystoskops.

1) Wiener medicinische Presse No. 26, 1879. Wiener medicinische Wochenschrift No. 25, 1879.

wichtigste Eigenschaft dieser Lampen ist die, dass bekanntlich der Kohlenfaden im luftleeren Raum glüht, wodurch ein Erhitzen der Glashülle wenn auch nicht ganz verhindert, so doch sehr vermindert wird, da der Wärmeleiter, die Luft, fehlt.

Diese Erfindung griff Dittel auf und war unablässig bemüht, sie für das Cystoskop zu verwerthen. Leiter hat auf seine Veranlassung lange vergeblich gearbeitet, bis er im August 1886 ein mit einer Mignonlampe armirtes Cystoskop fertig stellte. Im Beginne des Jahres 1887 hatte ich die Freude, von Dittel zur Besichtigung dieses neuen Cystoskopes eingeladen zu werden; ich fuhr sogleich nach Wien und konnte mich überzeugen, dass nun endlich das Problem der Cystoskopie gelöst war. Das neue Instrument demonstirte auf dem Chirurgen-Congress in Berlin im Jahre 1887 Brenner, der Assistent v. Dittel's, und gleichzeitig mit ihm auch Nitze, der sein Cystoskop in gleicher Weise verändert hatte.¹⁾

1) Vergl. Verhandlungen der Deutschen Gesellschaft für Chirurgie 1887.

Zweiter Abschnitt.

Das Instrumentarium der modernen Cystoskopie.

1. Grundprincipien der modernen Cystoskopie.

Der optische Apparat oder das cystoskopische Fernrohr und das terrestrische Fernrohr. Das innere Gesichtsfeld, Grösse und Helligkeit desselben. Vergrösserung und Verkleinerung der durch das Fernrohr gesehenen Bilder. Scheitelwinkel des Kegelmantels. Natürliche Grösse des Objectes.

2. Das Nitze-Dittel'sche Glühlampen-Cystoskop. Das Prisma, optische Wirkung desselben. Batterie und Accumulator, Centralbeleuchtungs-Anlage. Das Glasfenster Leiter's.

Das Nitze'sche Cystoskop No. 2 mit dem Prisma im convexen Theil. Untersuchung des Fundus, Cystoskop Nitze No. 3.

3. Das Cystoskop von Berkley-Hill zur Irrigation.
4. Nitze's Irrigationcystoskop.
5. Das Fenwick'sche Cystoskop.
6. Das Megaloskop Boisseau du Rocher's.
7. Lohnstein's Modification.
8. Güterbock's Cystoskop.

1. Die Grundprincipien der modernen Cystoskopie.

Bei allen jetzt gebräuchlichen und im Handel erschienenen Cystoskopen sind die beiden geschilderten Grundprincipien: die Anordnung der elektrischen Glühlampe an dem Blasenende des Instrumentes, die Erweiterung des Gesichtsfeldes durch einen eingeführten optischen Apparat verwendet. Ehe wir die Instrumente selbst beschreiben, müssen wir den optischen Apparat, der, wie erwähnt, von Bénèche construiert worden ist, verstehen lernen.

Er stellt ein terrestrisches Fernrohr R dar (Fig. 10), dessen vesicales Ende ein Objectiv O, dessen äusserer Theil ein Ocular L enthält. Das Objectiv stellt eine Sammellinse oder ein System von solchen

dar, die eine ihrem Brechungsindex entsprechende Grösse des gegenüberliegenden Objectes B (Blase) als umgekehrtes verkleinertes Bild (B^1) in das Innere des Rohrs projicirt. Hier liegt das Bild dicht hinter dem Objectiv und wird von dort durch eine etwa in der Mitte des Rohres befindliche Linse (U) umgekehrt und an das äussere Ende (B^2) dicht vor das Ocular L verlegt, welches letzteres als Lupe wirkt, also das nunmehr aufrechte Bild vergrössert.

Diese Linsencombination, die in ein festes Rohr (R) gefasst ist, welches in das alsbald zu besprechende Cystoskop eingeschoben wird, entspricht derjenigen, die wir an dem terrestrischem Fernrohr kennen. Bei dem letzteren entwirft das Objectiv C (Fig. 11) ein umgekehrtes Bild des Objectes A B nach a b. Durch die Linsen H K wird von A B ein zweites reelles Bild $a^1 b^1$ in aufrechter Lage erzeugt, welches durch die Ocularlinse O betrachtet wird. Aus den beiden Zeichnungen ist der Unterschied zwischen dem gewöhnlichen terrestrischen Fernrohr

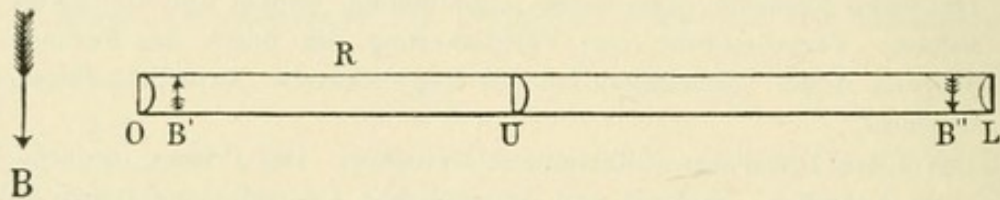


Fig. 10.
Der optische Apparat.

und dem cystoskopischen Fernrohr ersichtlich. Er besteht darin, dass bei dem letzteren das Bild unmittelbar hinter das Objectiv verlegt wird, während es bei dem terrestrischen Fernrohr weiter aufwärts in das Rohr hinein projicirt wird.

Diese Anordnung des cystoskopischen Fernrohrs ist sehr sinnreich. Je kleiner die Brennweite des Objectivs ist, oder — mit anderen Worten — je näher der Hauptbrennpunkt der Linse liegt, eine um so grössere Fläche des gegenüberliegenden Objectes wird in das Rohr hineinbezogen, um so grösser ist also die Erweiterung des Gesichtsfeldes. Man erreicht dadurch, dass eine möglichst grosse Fläche des Objectes bei einer gewissen Entfernung desselben stark verkleinert zu einem reellen Bilde im Rohr unmittelbar hinter der Linse vereinigt wird. Die hierdurch bewirkte Verkleinerung ist so stark, dass das Gesehene undeutlich würde. Deshalb wird das Bild, nachdem es durch die mittlere Linse nochmals umgekehrt und an das äussere Ende des Rohres verlegt worden ist, durch das Ocular vergrössert.

Um sich eine Vorstellung von der Wirkungsweise des optischen Apparates zu machen, entfernt man denselben am besten aus dem

Cystoskop und orientirt sich, indem man davor gehaltene gut beleuchtete Schriftproben oder Bilder betrachtet. Sieht man durch das Ocular L hindurch, so sieht man eine runde Scheibe, umgeben von einem hellen, mehr oder weniger breiten Ringe, welcher durch Reflexion von den Lichtstrahlen der Wand des Rohres entsteht. Dieser Reflex stört Anfangs, doch lernt man ihn bald übersehen und seine Aufmerksamkeit auf die runde Scheibe richten, auf welcher die Bilder des zu betrachtenden Objectes erscheinen. Diese Scheibe nennen wir nach Nitze das „innere Gesichtsfeld“.

Es ist bei einem und demselben Instrument immer gleich gross und in seiner Grösse abhängig von der Stärke des Oculars. Je schwächer letzteres, um so kleiner die Scheibe, dafür aber auch um so heller das Licht; je stärker das Ocular, um so grösser die Scheibe, um so lichtschwächer sind dafür aber auch die auf ihr erscheinenden Bilder. Die Vergrösserung des inneren Gesichtsfeldes geschieht also

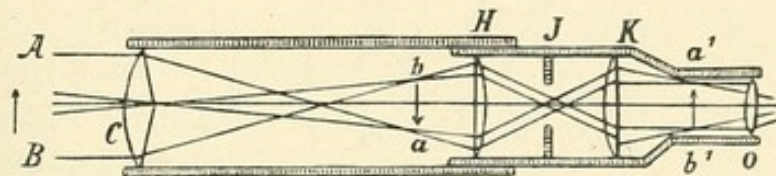


Fig. 11.

Das terrestrische Fernrohr.

auf Kosten der Helligkeit. Da aber helles Licht eine Hauptbedingung für gutes Sehen ist, so ist weisses Maasshalten am Platze. Die jetzt gebräuchlichen Instrumente haben, eine gute Optik vorausgesetzt, nach meinem Dafürhalten noch dann ein gutes Licht, wenn ihr inneres Gesichtsfeld nicht grösser als ein Dreimarkstück ist.

Sieht man nun mit dem Fernrohr auf eine darunter gehaltene Schriftprobe, so erscheint im inneren Gesichtsfeld eine kreisrunde Fläche derselben. Diese wechselt in ihrer Ausdehnung je nach der Entfernung, in welcher sich die Schrift vom Objectiv befindet. Man sieht um so mehr von der Schrift, je weiter das Objectiv von ihr entfernt ist; um so weniger, je näher es derselben kommt. Man überzeugt sich von dem Gesagten am besten dadurch, dass man eine Art Schiessscheibe im Kleinen mit dem Fernrohr betrachtet (Fig. 12). Der innerste Ring werde mit 1 bezeichnet, der zweite von innen mit 2 u. s. f. Je weiter man nun das Objectiv von der Scheibe entfernt hält, um so mehr von den Ringen fallen in das innere Gesichtsfeld hinein; je näher man es bringt, um so weniger Ringe sieht man, bis bei nächster Nähe nur noch der innerste zu sehen ist. Gleichzeitig erkennt man, wie in der

Nähe das Bild vergrössert wird, während beim weiteren Entfernen starke Verkleinerung eintritt, so dass die die Ringe bezeichnenden Zahlen kaum noch lesbar sind.

Nehmen wir nun statt der Scheibe eine Hohlkugel (Blase) und blicken durch das Fernrohr in diese hinein, so sehen wir einen grösseren oder kleineren Antheil der Kugelfinnenwand, je nach der Entfernung des Objectives von der Wand; allgemein ausgedrückt nach Nitze¹⁾ sieht man demnach von einem gegenüberliegenden Gegenstand im inneren Gesichtsfeld stets die Partie, die sich innerhalb eines ideellen Kegelmantels befindet, dessen Achse die Verlängerung der Fernrohrachse

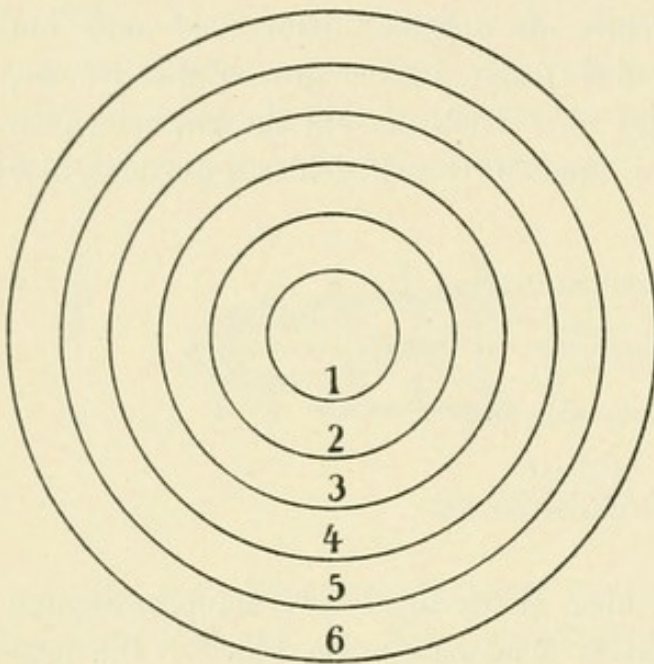


Fig. 12.
Schiessscheibe.

bildet und dessen Spitze auf der Fläche des Objectives ruht. Die Grundfläche dieses ideellen Kegels wechselt in ihrer Grösse. Sie ist um so erheblicher, je passender die das Objectiv darstellende Linsencombination gewählt ist.

Abgesehen hiervon, ist die Grösse der von dem Kegelmantel begrenzten zu übersehenden Grundfläche der Hohlkugel abhängig, wie schon erwähnt, von der Entfernung, in welcher sich das Objectiv befindet. Je

mehr sich letzteres der Wand der Hohlkugel nähert, um so kleiner ist der Kugelsector, der im inneren Gesichtsfeld erscheint; je weiter es entfernt wird, um so mehr vergrössert sich dieser Sector, den wir übersehen und dessen Bild wir im Gegensatz zu dem sich stets gleich bleibenden inneren Gesichtsfeld „äusseres Gesichtsfeld“ nennen.

Der Scheitelwinkel des ideellen Kegels, dessen Grundfläche zu Gesicht kommt, den wir bei bester Optik erzielen, beträgt ungefähr 85 bis 90°. Nehmen wir an, wir hätten ein solches mit einem Winkel von 90°, so würde von der dem Fernrohr gegenüberliegenden Blasenwand (Fig. 13) bei einer Entfernung von 2 cm (sx) die von dem Kegel-

1) Lehrbuch der Cystoskopie, 1889.

mantel begrenzte Fläche AB zu sehen sein. Liegt das Fernrohr weiter entfernt von der Blasenwand (s y), so würde von der Blasenwand CD zu sehen sein. Bei noch weiterer Entfernung (s z) würde E F sichtbar werden, da, wie aus der Zeichnung ersichtlich, immer das in das Gesichtsfeld des Fernrohrs hineinfällt, was von dem 90° betragenden Scheitelwinkel des Kegels begrenzt wird.

Bedenken wir nun, dass wir bei einem Gegenstand mehr oder weniger von seiner Oberfläche sehen, je nach der Entfernung desselben vom Objectiv, dass aber die Scheibe, auf welcher wir diese verschiedenen grossen Theile erblicken, stets gleich gross bleibt, so folgt daraus, dass

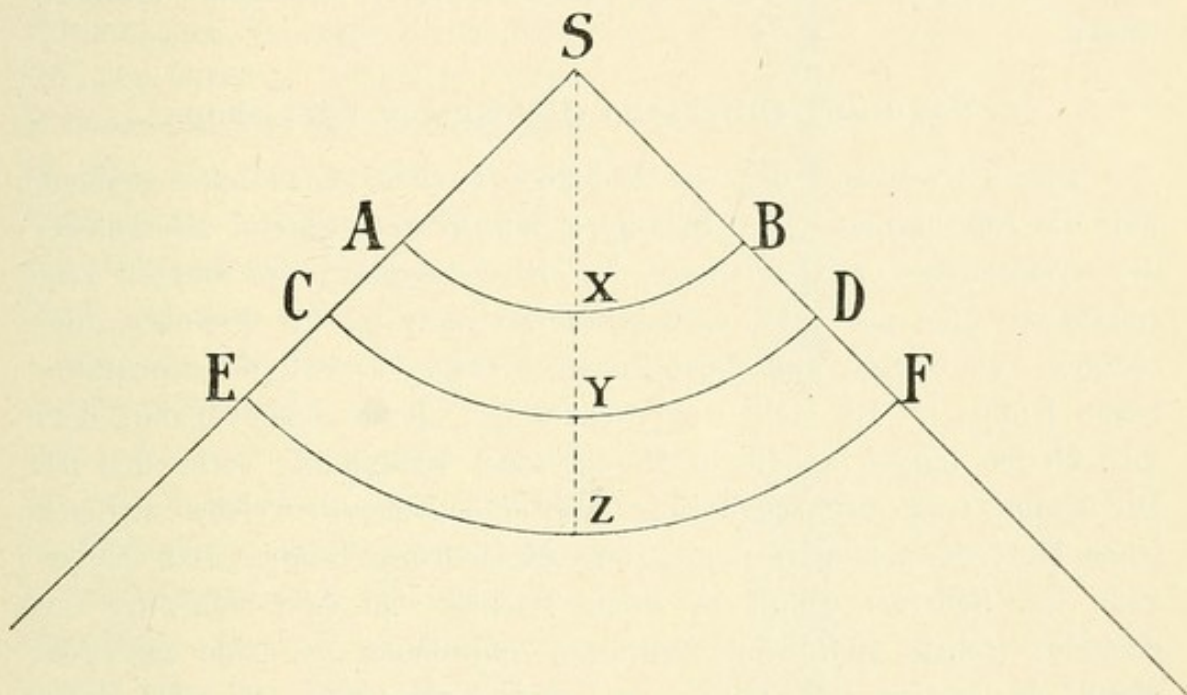


Fig. 13.

Scheitelwinkel des Kegelmantels.

die Details der grösseren, d. h. der vom Objectiv entfernter liegenden Flächen kleiner erscheinen als die der kleineren, d. h. der dem Objectiv näher liegenden Flächen. Mit anderen Worten: die Details der von dem Object gewonnenen Bilder werden um so undeutlicher, je weiter sich das Objectiv vom Object entfernt, — dafür sehen wir aber vom Object mehr; sie werden um so klarer, je näher das Objectiv dem Object rückt, — dafür sehen wir aber weniger vom Object. Im ersteren Falle sind die Bilder kleiner, als das Object in Wirklichkeit ist, im letzteren sind sie vergrössert. In natürlicher Grösse sieht man also einen gegenüberliegenden Gegenstand nur in einer ganz bestimmten Entfernung, die etwa 2 cm beträgt.

Aus diesen Darlegungen ergeben sich für das praktische Untersuchen zwei Dinge, die schon hier erwähnt werden müssen:

1. dass man durch die Vergrösserung oder Verkleinerung eines Objectes sich über die natürliche Grösse des Gesehenen täuschen lassen kann, dass man also erst durch die zu wechselnde Entfernung des Objectivs ein Urtheil über die Grösse des beobachteten Gegenstandes sich zu bilden suchen muss;

2. dass körperliche Gegenstände verzerrt gesehen werden müssen, da seine entfernter gelegenen Theile verkleinert, die näher liegenden vergrössert erscheinen.

Wenn der Untersucher diese Thatsachen kennt und berücksichtigt, so wird er bei einiger Uebung sowohl die Verzerrung der gesehenen Bilder auszuschalten als auch die Grösse derselben richtig zu schätzen wissen.

2. Das Nitze-Dittel'sche Glühlampen-Cystoskop.

Dieses Cystoskop, das wir deshalb Nitze-Dittel'sches nennen, weil die Einrichtung der Glühlampen, wie in dem Capitel „Geschichte der Cystoskopie“ erwähnt wurde, von Dittel stammt, die übrigen Einrichtungen aber auf Nitze zurückzuführen sind, ist der Prototyp aller übrigen. Es besteht aus einem Schaft a (Fig. 14) und der abschraubbaren Kuppe f. Es stellt eine Sonde dar, deren Schnabel mit dem 23—25 cm langen Schaft in Mercier'scher Krümmung verbunden ist. Die Kuppe trägt das kegelförmige Edisonlämpchen l, welches zugleich einen Theil der äusseren Begrenzung dieser Kuppe bildet. Das Ocularende des Schaftes endigt in einen Trichter, an dem sich zwei von einander isolirte Metallringe befinden, von denen der eine mit dem Metall des ganzen Instruments, der andere mit einem in einer Rinne des Schaftes verlaufenden, isolirt eingelagerten Leitungsdraht verbunden ist. In diesen Metallring passt eine Zange hinein, welche mit einer elektrischen Batterie oder einem Accumulator in Verbindung gebracht wird. In dem concaven Theil des Winkels, in dem Schaft und Schnabel zusammenstossen, befindet sich ein rechtwinkeliges Prisma, derart, dass die Hypotenuse in der Verlängerung des Schnabels liegt, während die eine Kathete auf der Längsachse des Schaftes senkrecht steht, die andere senkrecht auf dieser parallel dem Schafte verläuft. Die hypotenutische Fläche ist mit Spiegelbelag versehen, so dass man, durch den am äussern Ende des Instrumentes befindlichen Trichter sehend, die der freien Kante des Prismas b gegenüberliegenden Gegenstände erblickt.

An die das Cystoskoprohr abschliessende Kathete des Prismas legt sich der vorher beschriebene optische Apparat, so dass man durch diesen sehend nunmehr diejenigen Theile der gegenüberliegenden Blasenwand erblickt, welche die Grundfläche eines Kegels bilden, dessen Achse

senkrecht zur Achse des optischen Apparates, also auch senkrecht auf der zweiten Kathete des Prismas steht.

Es ist ja, allgemein ausgedrückt, die Wirkung eines rechtwinkligen Prismas die, dass es die Sehebene um 90 Grad verlegt. Sehen wir durch ein rechtwinkliges Prisma durch, so erblicken wir statt derjenigen Ebene, die wir vorher ohne Prisma sahen, diejenige, deren Achse auf der ersteren senkrecht steht. Wenden wir dies auf das Cystoskop an (Fig. 15), in dem sich vor dem Fernrohr *a c f* mit seinem Objectiv *d* das rechtwinkelige Prisma *a b c* befindet, so wird der Gesichtswinkel *e d g*, den wir ohne Prisma durch das Fernrohr sehen, nach *i h k* verlegt. Aus der Zeichnung erhellt, dass wir, durch Prisma und Fernrohr des Cystoskops sehend, jedesmal denjenigen Kegelmantel erblicken, dessen Basis durch zwei Linien begrenzt wird, von denen die eine die Verlängerung der Hypotenuse darstellt (*b i*), während die andere, auf dieser senkrecht stehend, die Spitze des Prismas *c* durchschneidet (*c k*).

Das Schnabelende des Schaftes (Fig. 14) wird abgeschlossen durch eine einschraubbare Silberkapsel *f*, deren untere Hälfte ein Schraubengewinde trägt, welches in die auf den Schaft befindliche Schraubennutter *d* eingeschraubt wird. Die Platindrähte der Edisonlampe werden dabei mit den Leitungen des Schaftes in Verbindung gebracht,

Casper, Handbuch der Cystoskopie.

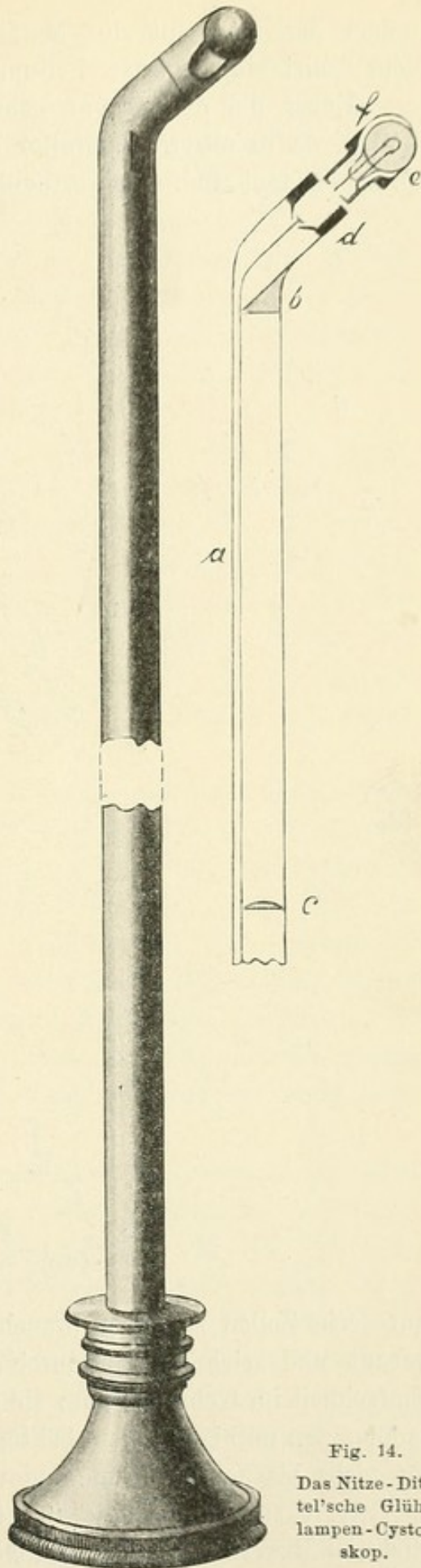


Fig. 14.
Das Nitze-Dittel'sche Glühlampen-Cystoskop.

indem der eine mit der Metallfassung der Kuppel, der andere mit dem isolirt eingelagerten Leitungsdraht zusammenstösst.

Ueber die den Strom gebende Batterie sind nur wenige Worte nöthig, da in unserem Zeitalter der Elektrizität wohl allen Lesern diese Dinge bekannt sind. Am vortheilhaftesten sind kleine Accumulatoren, die

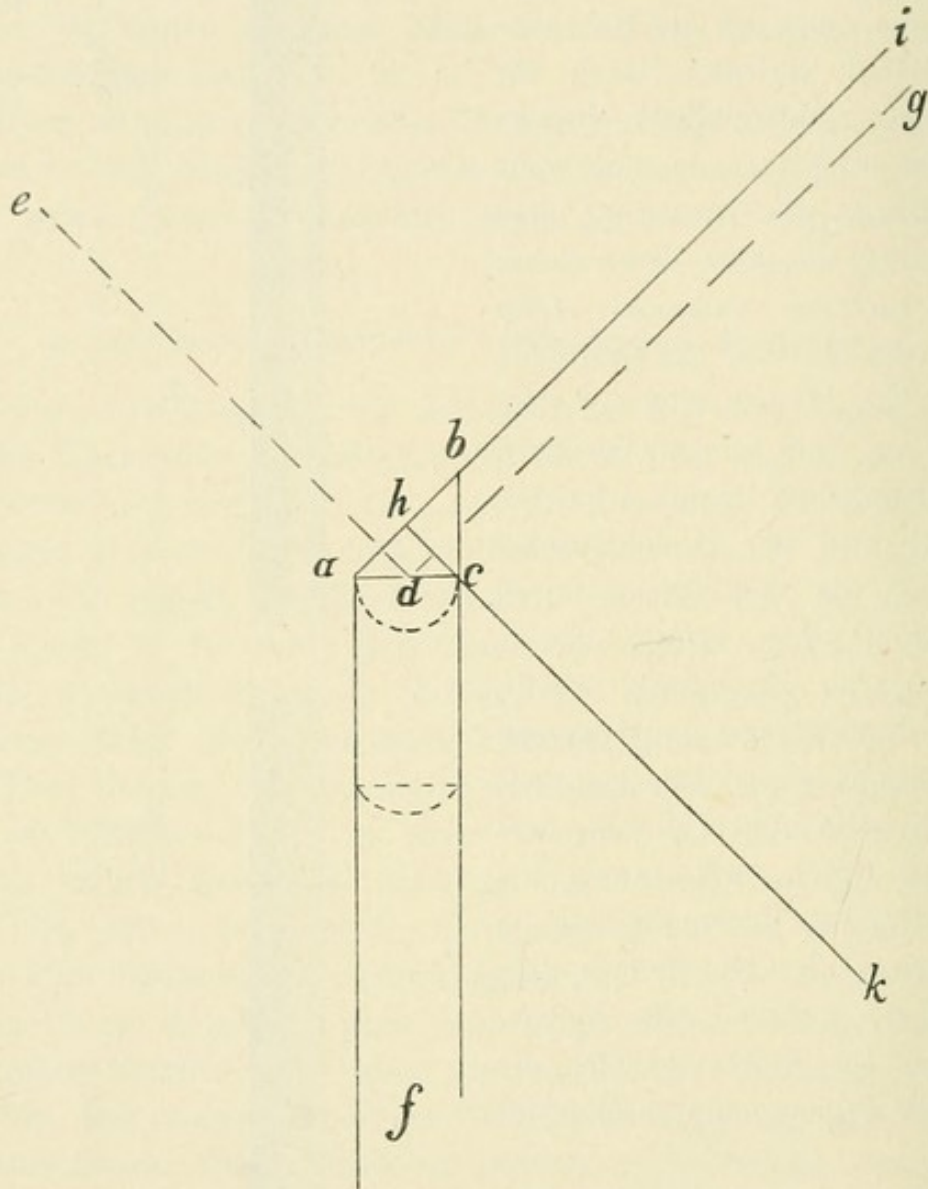


Fig. 15.

Die optische Wirkung des Prismas.

nur sechs Zellen zu haben brauchen. Sie sind nach dem System Tudor gebaut und zeichnen sich durch ihre Zuverlässigkeit, Sauberkeit und Einfachheit im Gebrauch aus; sie liefern den zur Beleuchtung der Cystoskoplampen nöthigen Strom bei täglichem Gebrauch von $\frac{1}{4}$ bis $\frac{1}{2}$ Stunde für sechs bis acht Wochen und werden dann von Neuem geladen.

Aerzte allerdings, die in Städten wohnen, in denen noch kein Elektrizitätswerk vorhanden ist, können Accumulatoren nicht verwenden,

weil die Ladung das Fortsenden des Accumulators nöthig machen würde, was zu viel Kosten und Umstände verursacht. Diese müssen sich mit einer Batterie behelfen, die, wenn auch nicht so prompt und angenehm, doch ausreichend arbeitet. Eine Zinkkohle-Chromsäure-Batterie mit acht Zellen ist völlig genügend. Wichtig ist nur, dass sich ein Rheostat an ihr befindet, durch den man die Stromstärke reguliren kann. Ohne dies würden die kleinen Glühlampen gar zu oft durchbrennen. Wenn auch eine Batterie ohne Rheostat etwas billiger ist, so ist der Vortheil eines Rheostaten, der in einer bequemen und sicheren Handhabung des Cystoskopes und einer Schonung der Glühlampen liegt, derart, dass die geringen Mehrausgaben aufgewogen werden.

Für diejenigen Fälle, in denen es möglich ist, den für die Beleuchtungsinstrumente erforderlichen Strom aus einer Centralbeleuchtungsanlage zu entnehmen, was für Krankenhäuser sehr oft möglich sein wird, ist das auch für Cystoskope sehr brauchbar und wegen seiner Einfachheit empfehlenswerth. Selbstverständlich müssen die hierzu nothwendigen Regulirwiderstände (Rheostat) eingefügt werden und derartig functioniren, dass sie auch eine für die hierzu zu verwendenden kleinen Glühlampen erforderliche Abstufung in der Stromstärke zulassen.

Ganz nach denselben Principien, nur einige technische Unterschiede aufweisend, sind die Leiter'schen Cystoskope gebaut, so dass eine Beschreibung derselben unnöthig erscheint. Es sei nur hervorgehoben, dass die Glühlampe bei diesen längliche Gestalt hat und durch ein Glasfenster gedeckt ist. Das geschah deshalb, weil man Anfangs befürchtete, dass beim Zerbrechen der Glühlampen Glassplitter in die Blase fallen könnten; doch hat sich diese Furcht als unbegründet erwiesen. Die Lampen sind so fest gearbeitet, dass das niemals passiert. Ich habe das, obwohl ich über tausend Untersuchungen gemacht habe, noch niemals erlebt.

Denken wir uns nun das oben geschilderte Cystoskop in die Blase eingeführt (Fig. 16), so fällt ein von einem Kegelmantel begrenztes Stück der Blaseninnenfläche in das Gesichtsfeld. In der Figur 16 sieht der Schnabel nach oben, in der Figur 17 nach unten. Wenn wir nun auch dem Schnabel die verschiedensten Richtungen geben können, so ist doch schon jetzt ersichtlich, dass mit diesem Instrument nicht alle Theile der Blasenwand zu Gesicht gebracht werden können, — ein Punkt, auf den wir später ausführlich zurückkommen.

Es eignet sich für die Untersuchung der ganzen Blase mit Ausnahme eines Theiles des Fundus, der hinteren Blasenwand und der das Orificium unmittelbar umgebenden Theile.

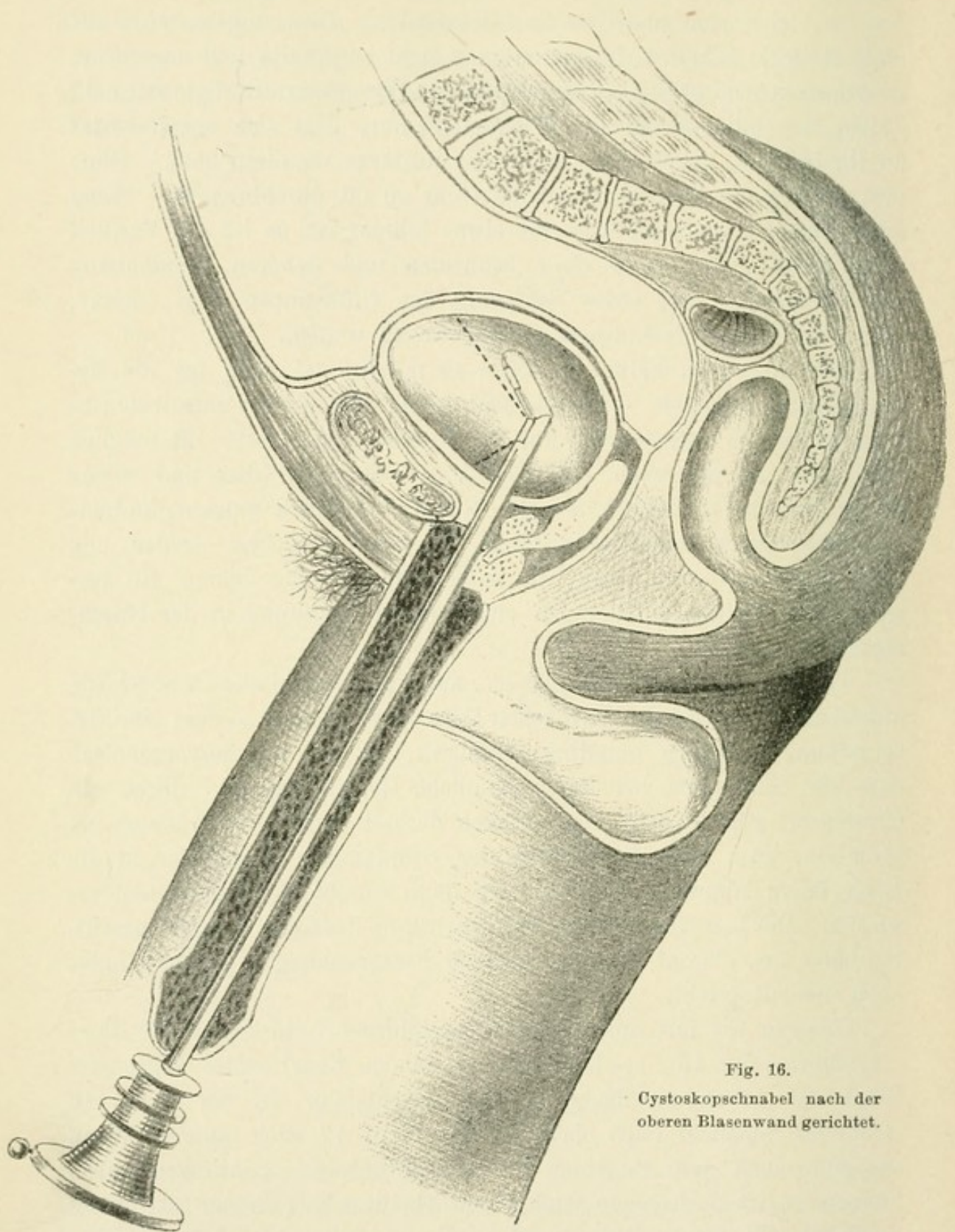


Fig. 16.
Cystoskopschnabel nach der
oberen Blasenwand gerichtet.

Um sich nun auch diese zu Gesicht bringen zu können, hat Nitze ein zweites Cystoskop construirt, dass sich von dem ersten nur dadurch unterscheidet, dass das Prisma sich im convexen Theile befindet

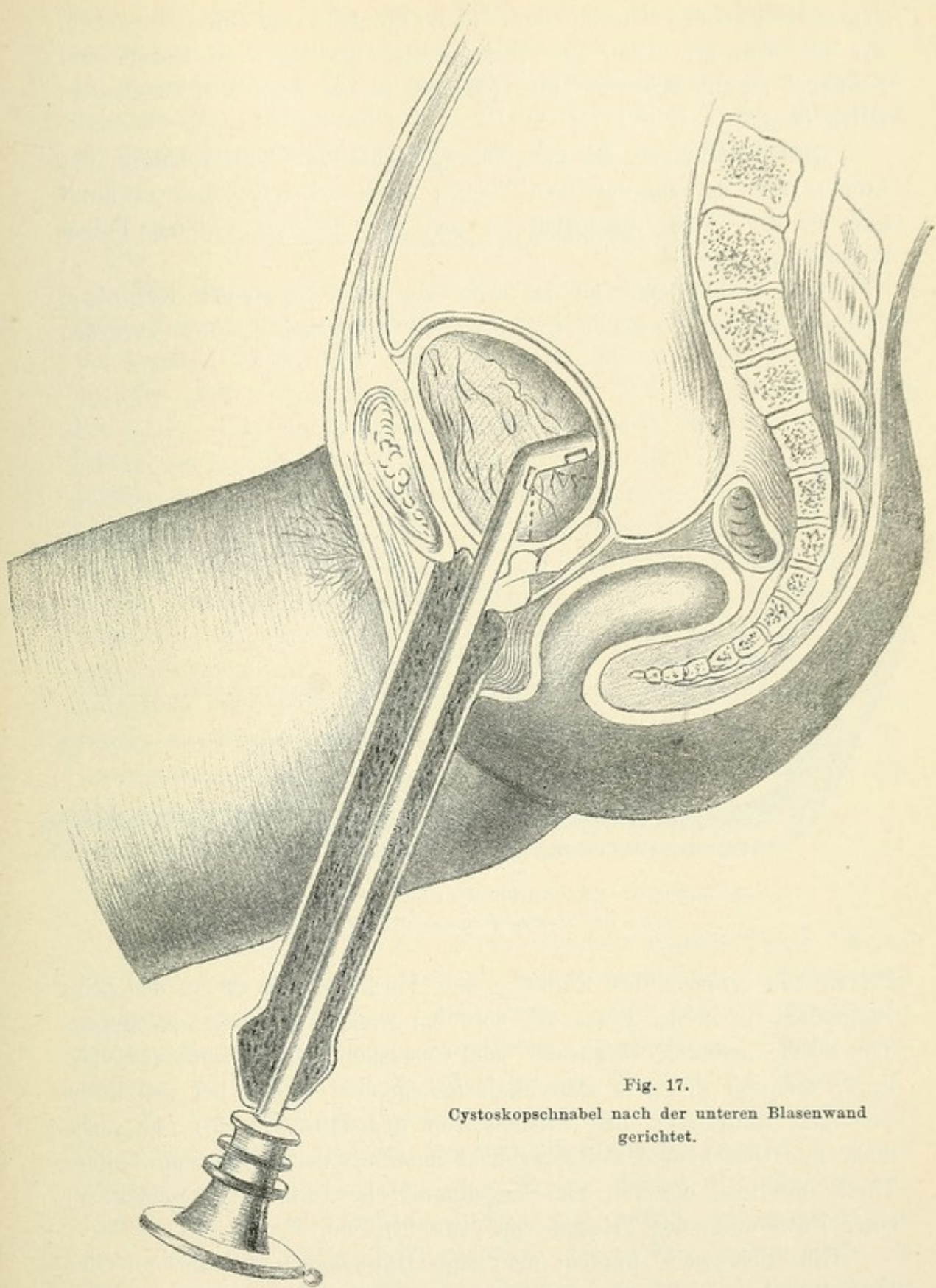


Fig. 17.
Cystoskopschnabel nach der unteren Blasenwand
gerichtet.

(siehe Fig. 18). Die eine Kathete liegt in der Achse des Schnabels, die andere steht senkrecht darauf. Die Hypotenuse ist mit Spiegelbelag versehen. Die letztere fängt die der freien Kante des Prismas

gegenüberliegenden Objecte auf, wirft ihr Bild auf den Spiegel *h*, der im convexen Theil des Instrumentes da liegt, wo Schaft und Schnabel zusammenstossen und dasselbe in das Auge des Beschauers fallen lässt.

Dies Instrument ist besonders geeignet zur Untersuchung des Fundus und der angrenzenden Theile; doch sei schon hier erwähnt, dass es fast völlig entbehrlich ist und nur in ganz seltenen Fällen nothwendig wird.

Noch entbehrlicher ist das dritte von Nitze construirte Cystoskop, das sich von dem zweiten nur dadurch unterscheidet, dass sich das

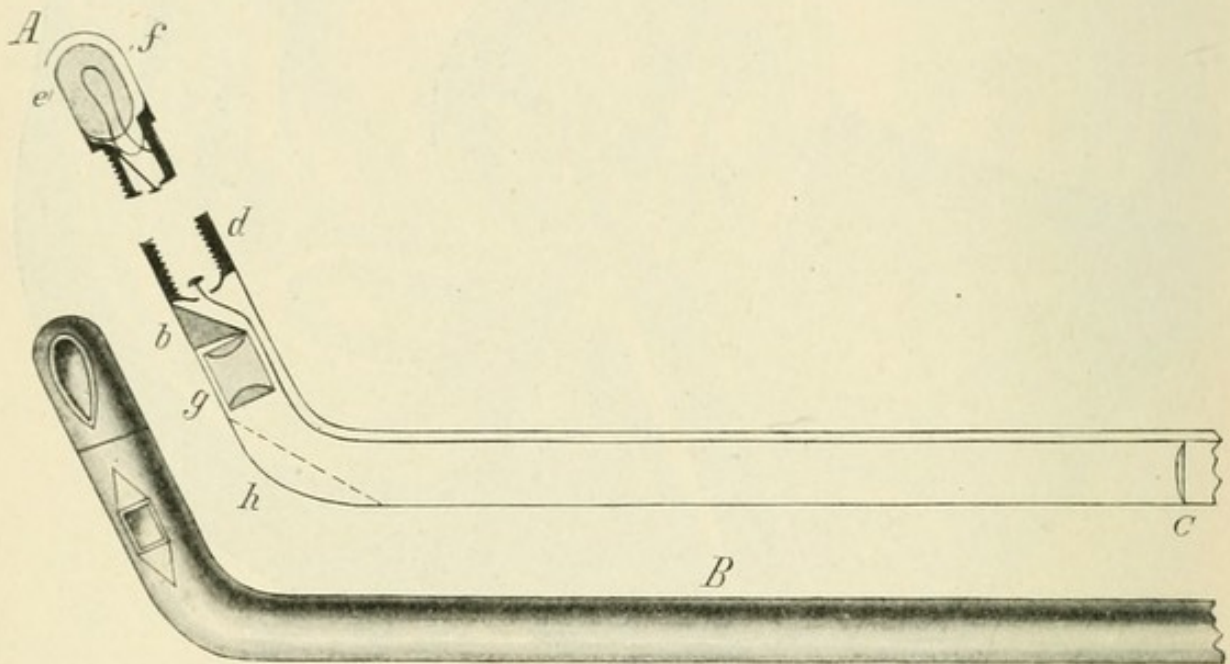


Fig 18.

Das Nitze'sche Cystoskop Nr 2.

Prisma mit seiner freien Kante an der Vorderseite, d. h. an der beim Eingeführtsein in die Blase der vorderen Blasenwand gegenüberliegenden Fläche befindet. Während beim Cystoskop 1 das Prisma im Schaft liegt, wodurch die dem Blasenhal anliegenden Theile bei der nothwendigen Entfernung des Prismas von demselben (2 cm) gar nicht mehr in's Gesichtsfeld fallen, erblickt man mit dem Cystoskop 3 diese Theile als Basis der von dem Kegelmantel begrenzten Blasenfläche in einer Entfernung des Prismas von etwa $2\frac{1}{2}$ cm.

Glücklicherweise braucht man zum Untersuchen die hier nur der Vollständigkeit halber angeführten Instrumente 2 und 3 nicht. Wären sie nothwendig, so würde das den Werth der Cystoskopie für praktische Zwecke wesentlich beeinträchtigen, wenn nicht gar illusorisch machen. Man kann sich mit dem ersten Instrument, wenn man es gut zu

behandeln versteht, die ganze Blase bis auf einen minimalen Rest zugänglich machen, wovon wir nachher noch sprechen werden. Nur die überaus seltenen Fälle, in denen Verdacht besteht, dass sich in dem winzigen, nicht gesehenen Theil eine Abnormität findet, erheischen die Anwendung des zweiten, eventuell des dritten Instruments.

3. Das Cystoskop von Berkley-Hill.

Wir werden später bei der Besprechung der Technik der Cystoskopie kennen lernen, wie wichtig es ist, dass das Prisma sauber bleibt. Bei kranken Blasen setzt sich leicht Eiter, Schleim oder gar Blut auf dasselbe und verhindert das Sehen. Um dies zu vermeiden, hat Berkley-Hill ein Irrigationscystoskop construirt, das nach dem Einführen des Instrumentes in die Blase gestattet, das Prisma durch einen Wasserstrahl zu reinigen. Es hat eine Irrigationsvorrichtung derart dass durch einen Gummiballon oder eine Druckpumpe über die Aufnahmefläche des Prismas Wasser in ziemlich kräftigem Strahl gespült werden kann, wodurch Schleim oder Blutcoagula beseitigt, eventuell auch, wenn sich das Wasser in der Blase getrübt haben sollte, frisches eingeführt werden kann. An der Vorderfläche der Schnabelseite ist ein Canal von minimalem Durchmesser eingelegt, der unmittelbar vor dem Ansatz des Prismas mündet. Dieser Canal geht am Trichterende des Instrumentes in eine kleine Olive aus, auf welcher der Schlauch zum Einspritzen des Wassers angebracht wird.

4. Das Nitze'sche Irrigations-Cystoskop.

Wie Berkley-Hill hat auch Nitze ein dem gleichen Zweck dienendes Instrument construirt. Auch mit diesem kann man das Prisma von etwaigen Verunreinigungen säubern oder, sollte das Füllungsmedium getrübt sein, wieder neues, durchsichtiges einspritzen. Ueber seinen weiteren Werth handeln wir später bei der Diagnose der Tumoren.

Es hat ganz die Construction des Cystoskopes Nitze-Dittel 1 (Fig. 19). Zudem aber befinden sich unterhalb des Prismas (P) einige kleine Löcher, die in einem Canal münden, der bis zum Trichterende läuft. Eine grössere Oeffnung befindet sich seitlich, die gleichfalls in einen hinten endenden Canal mündet. Die beiden Canäle laufen in die in der Abbildung gezeichnete, durch Hähne verschliessbaren Zapfen B C aus. Auf diese werden Gummischläuche angesetzt, und während man untersucht, spritzt ein Assistent mit einer Spritze klare Flüssigkeit durch denjenigen Zapfen ein, der seinen Canal in die feinen, unter-

halb des Prismas befindlichen Löcher führt. Auf diese Weise wird das Prisma gespült und von etwa aufsitzendem Blute oder Schleim

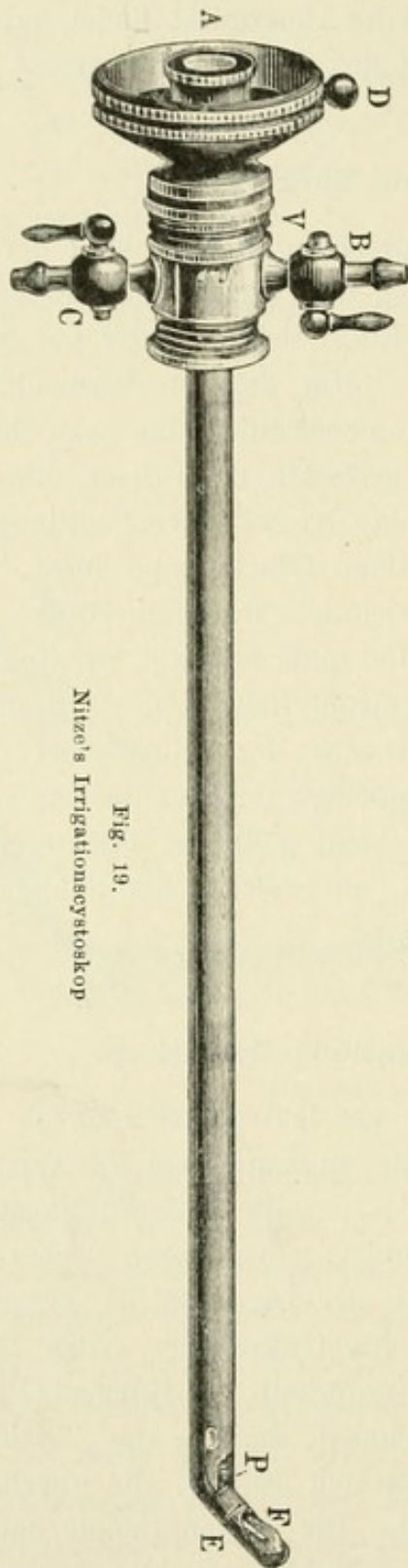


Fig. 19.
Nitzel's Irrigationscystoskop

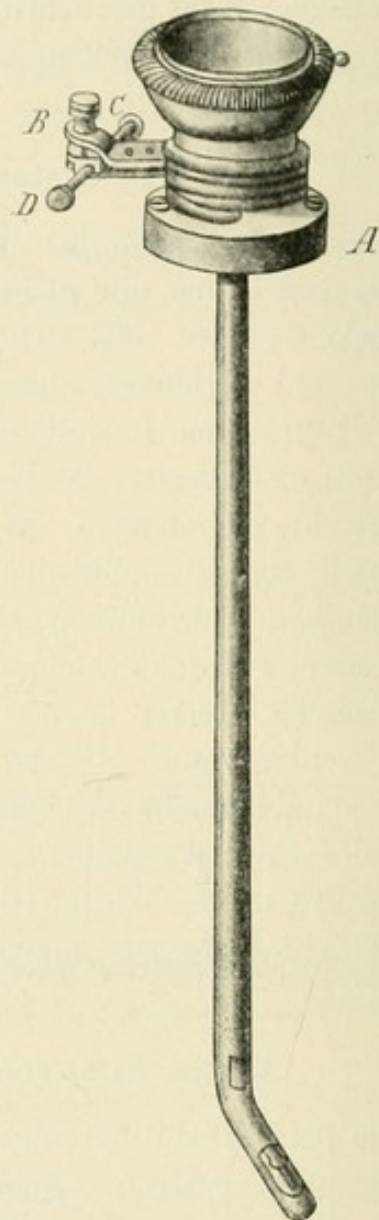


Fig. 20.
Das Fenwick'sche Cystoskop.

befreit. Gleichzeitig öffnet man den anderen Hahn ganz oder theilweise, um die trübe Flüssigkeit ablaufen zu lassen.

Diese Vorrichtung hat auch ihre Nachteile: sie bringt es naturgemäss mit sich, dass einmal das innere Gesichtsfeld des Fernrohrs unter Beibehaltung seiner Helligkeit kleiner ist als bei den übrigen Cystoskopen, während das ganze

Instrument stärker ausfällt. Es hat die Stärke von 24—25 der Charrière'schen Scala. Man wird es demnach nur dann gebrauchen, wenn die Nothwendigkeit vorliegt.

Neuerdings haben Nitze und Lohnstein Irrigationscystoskope construirt, bei denen nicht wie bei dem ursprünglichen drei feine Oeffnungen unterhalb des Prismas, sondern eine grössere dort mündet. Das ist zweckmässig, weil die feinen Oeffnungen sich allzu leicht verstopfen.

5. Das Fenwick'sche Cystoskop.

E. Hurry Fenwick hat ein Cystoskop angegeben, das gewisse Uebelstände des Nitze'schen zu vermeiden geeignet sein soll. Es ist nach dem Leiter'schen Princip gebaut (Fig. 20), trägt also ein die Lampe bedeckendes Bergkrystallglas C F. Damit nun die Metallfassung der Lampe beim längeren Brennen sich nicht zu stark erhitzte und die Blasenwand bei der eventuellen Berührung beschädige, hat er die Kuppe, welche die Lampe trägt, durchbohrt, so dass die Lampe unmittelbar von dem sie bespülenden Wasser umgeben ist. Es hat weiter eine Vorrichtung, die gestattet, das ganze Instrument um seine Längsachse zu drehen, ohne dass die Leitungsschnüre mit bewegt zu werden brauchen, C D. Diese Drehbarkeit des Instrumentes ist jetzt auch bei unseren Cystoskopen vorhanden. Auch würde ich auf die Durchbohrung der Lampenkuppe keinen grossen Werth legen, da ja schon an und für sich die Fassung der Lampe von der in der Blase befindlichen Flüssigkeit umgeben ist.

6. Das Megaloskop Boisseau du Rocher's.

Dieses Instrument (Fig. 21) unterscheidet sich von allen vorher genannten vor Allem dadurch, dass es kein Prisma hat, sondern dass man durch den Trichter M die der in der Blase befindlichen Oeffnung O gegenüberliegenden Theile sieht. Es trägt das Glühlämpchen L auf der hinteren Seite des Schnabels. Das Fernrohr, das ebenso gebaut ist wie bei den bereits geschilderten Cystoskopen, wird erst nachträglich in das Instrument eingeschoben. Der für dieses bestimmte Canal, der in O endigt, wird während der Einführung durch einen Mandrin verschlossen. Liegt der Schnabel in der Blase, so nimmt man durch diesen Canal die Spülung der Blase vor und führt, wenn der Inhalt klar ist, das Fernrohr ein. Ausserdem ist noch eine doppel-

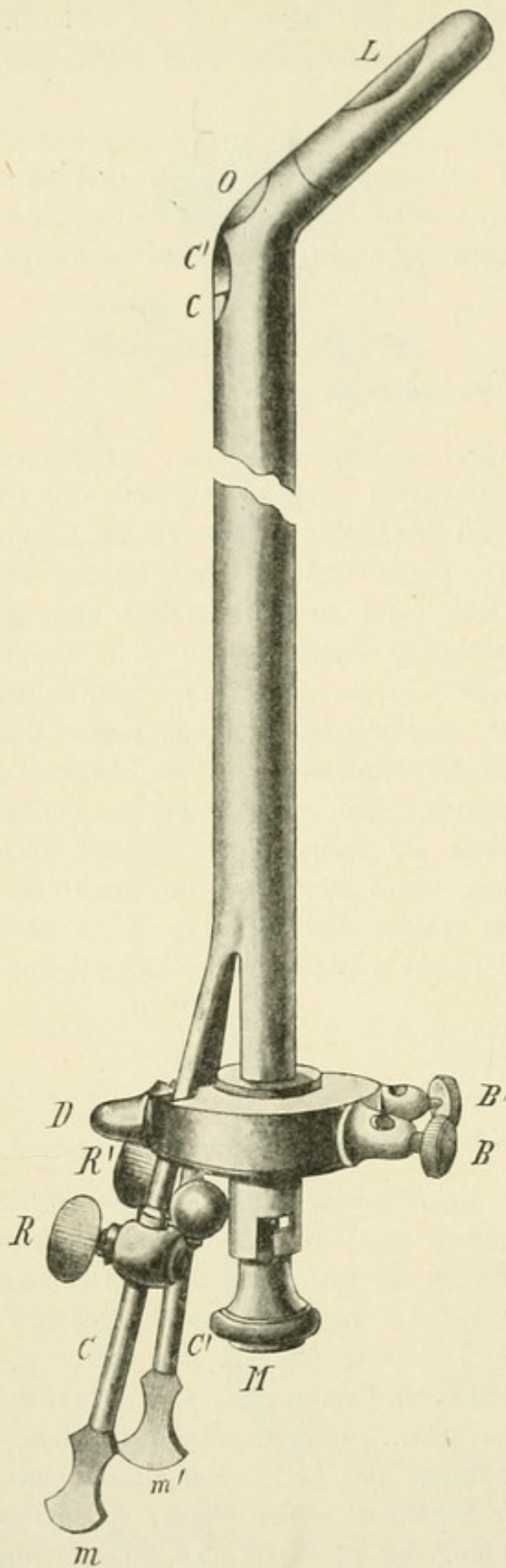


Fig. 21. Das Megaloskop Boisseau du Rocher's.

läufige Spülvorrichtung angebracht, die man ähnlich wie beim Irrigationseystoskop dazu benutzen kann, während der Untersuchung der Blase Wasser durchzuspritzen, die aber auch zur Einführung von Kathetern in die Ureteren geeignet sein sollen. Wir kommen auf diesen Punkt zurück.

Als besonderer Vorzug dieses Instrumentes wird das grosse Gesichtsfeld gerühmt: man könne damit den grössten Theil der Blase mit einem Blick überschauen, auch eigne es sich besonders zur Untersuchung des Fundus (Fig. 22).

Ich kann mich diesem Lobe nicht anschliessen. Nachdem ich das Instrument geprüft habe, finde ich einmal, dass das Caliber viel zu dick und der Schnabel zu lang ist. Es ist schwer und nur unter Schmerzen des Patienten zu hantiren, wenn man andere Theile als den Fundus besichtigen will. Gewisse Theile der Blase können damit überhaupt nicht zu Gesicht gebracht werden. Das Gesichtsfeld ist nicht grösser als das bei unseren gebräuchlichen Instrumenten. Es ist gänzlich ungeeignet zur Sondirung der Ureteren, — kurz, es hat nur Nachteile, aber keine Vorzüge gegenüber den vorher beschriebenen Apparaten.

7. Die Lohnstein'sche Modification.

Ausgehend von der Thatsache, dass die Untersuchung mit dem gewöhnlichen Nitze-Cystoskop 1 mehrfach später zu besprechende Uebelstände darbietet, hat Dr. Lohnstein ein Cystoskop construirt, das sich von dem Nitze'schen durch die veränderte Lage der Edisonlampe unterscheidet. Auf den Schaft wird eine Edisonlampe (Fig. 23) aufgeschraubt, welche nach ihrer Befestigung die geradlinige Verlängerung des Schaftes

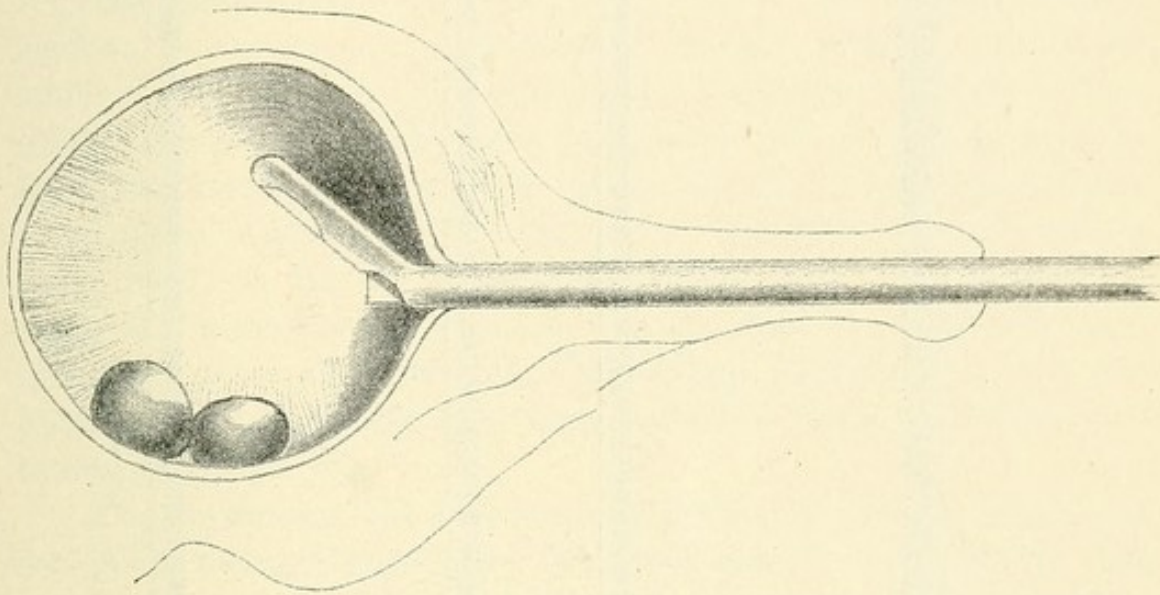


Fig. 22.

Blick durch Boisseau's Cystoskop.

bildet und sich oberhalb des Prismas P befindet. Die Lampe T ist distalwärts mit einem Metallfortsatz S versehen, dessen Form und Dimensionen im Allgemeinen dem Schnabel der gebräuchlichen Cystoskope entsprechen, jedoch je nach dem Bedürfniss beliebig verändert werden können. Es unterscheidet sich also von dem Cystoskop 1 durch die relative Lagerung von Prisma und Lampe zu einander und dadurch, dass der Schnabel des Instrumentes nur als Führung dient, ohne gleichzeitig die Lichtquelle zu enthalten. — Es sei nur diese technische Seite des Instrumentes erwähnt. Welche Vortheile es gewährt, werden die folgenden Betrachtungen zeigen.

8. Das Güterbock'sche Cystoskop.

Einen weiteren Fortschritt stellt ein neuerdings von Güterbock angegebenes Cystoskop dar. Es hat die Form eines kurzschnabeligen Metallkatheters und stimmt in beiden Hauptprincipien der Beleuchtung

durch eine Edisonlampe und der Vergrößerung des Gesichtsfeldes durch ein Fernrohr mit dem Nitze-Dittel'schen Cystoskop überein. Die Unterschiede gegenüber dem letzteren liegen darin, dass Lampe, Prisma

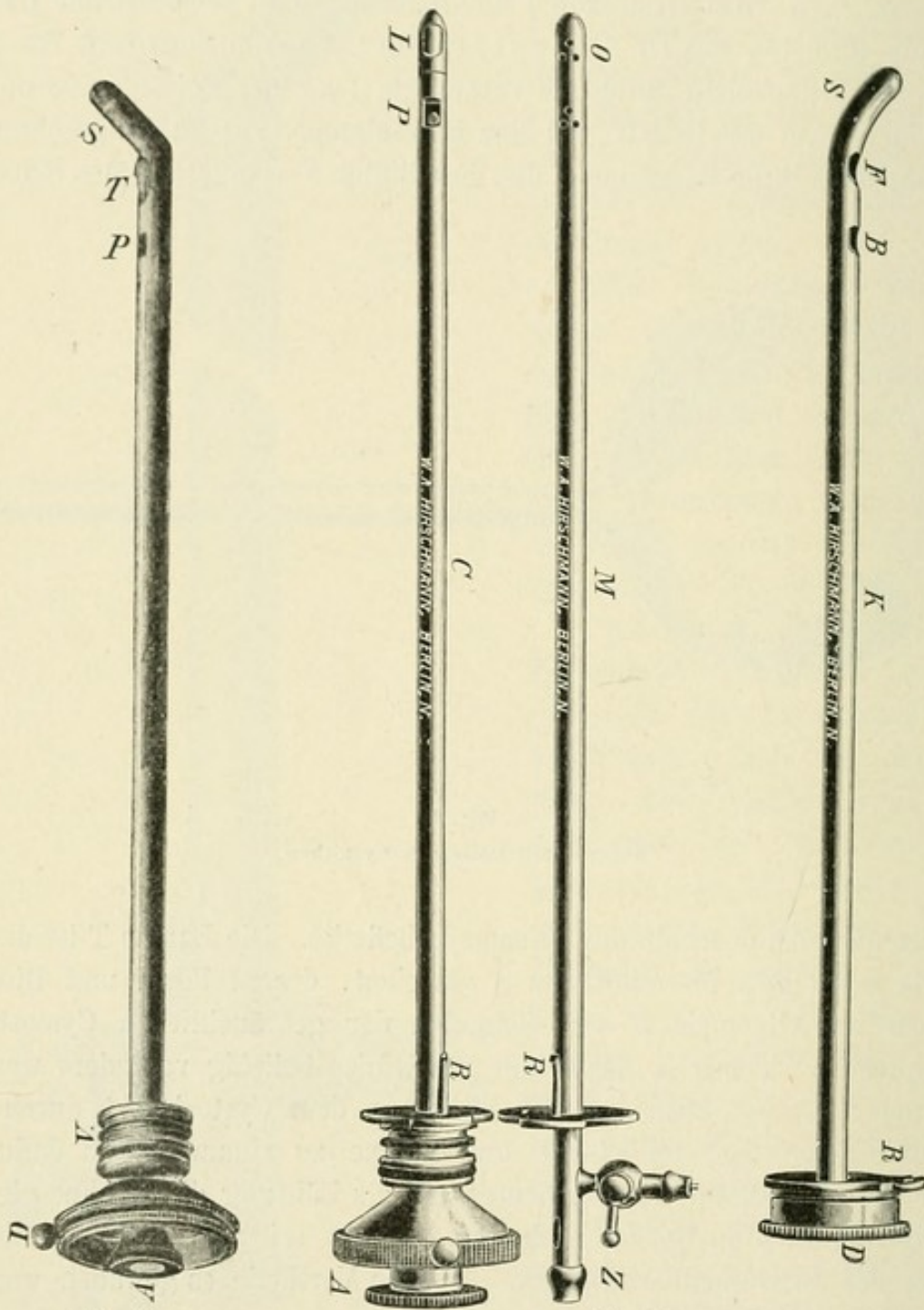


Fig. 23.

Lohnstein's Modification.

Fig. 24.

Güterbock's Cystoskop.

und Fernrohr zusammen in einen Mandrin eingearbeitet sind, der in den in die Blase eingeführten Metallkatheter eingeschoben wird (Fig. 24). Die Oeffnung für das Edisonlämpchen F und das Prisma B befinden sich beide wie bei Lohnstein am Schaft des Instrumentes der Con-

cavität entsprechend, und zwar das Fenster für das Lämpchen dicht am Uebergang des Schaftes in den Schnabel, das für das Prisma mehr peripher in der üblichen Entfernung von jenem, wie bei Boisseau-du-Rocher's Megaloskop, aber Beleuchtungs- und optischer Apparat sind von dem mit diesen zwei Fenstern versehenen Katheterrohr trennbar. Die Edisonlampe und das Fernrohr befinden sich den Fenstern entsprechend in einem hohlen, geradlinigen Mandrin c, welcher wasserdicht in den Schaft des Catheterrohrs passt und genau bis zum Abgang des solid construirten Schnabels S reicht.

Das Katheterrohr soll nun nicht sogleich mit dem Cystoskopmandrin C, sondern mit einem anderen ebenfalls geraden, wasserdicht schliessenden, bis an's Ende des Schaftes reichenden Mandrin M eingeführt werden. Dieser Mandrin ist hohl und hat an seinem vesicalen Ende eine kleine Oeffnung O, an seinem äusseren Theile befindet sich ein seitliches Ausflussrohr mit Hahn (Z). Das Ende ist nach aussen völlig offen, so dass die Spitze einer Spritze oder eines Irrigations-schlauches angesetzt werden kann. Dieser Mandrin dient zum Aus-spülen der Blase als Voract ihrer künstlichen Beleuchtung. Ist dies Flüssigkeit klar, so zieht man diesen Mandrin heraus und führt den Cystoskopmandrin ein.

Dies Instrument bietet neben einigen Mängeln gewisse Vorzüge vor den gewöhnlichen Cystoskopen, bei denen Lampen und Prisma vom Metallrohr untrennbar sind. Doch würde ich rathen, den Spülmandrin ganz fortzulassen. Man kann durch den Hohlkatheter die Blase aus-spülen und reinigen, und zwar kann man das besser als durch den Spülmandrin, da die Oeffnungen grösser sind, also Schleim und andere Unsauberkeiten der Blase sich besser entfernen lassen als durch die dünnen Oeffnungen des Spülmandrins.

Dann aber muss der Cystoskopmandrin leichter einschiebbar sein in den Hohlkatheter, als es bei den mir zur Prüfung übergebenen Instrumenten der Fall war. Die stossenden Bewegungen, die unvermeidlich sind, sobald sich das eine Rohr schwer in das andere einfügt, verursachen dem Kranken Schmerzen und erschweren die Untersuchung. Auch müsste das ganze Instrument stärker im Caliber gearbeitet sein, damit das Gesichtsfeld die Grösse behält, die es bei dem Cystoskop Nitze-Dittel hat.

Um zu verhindern, dass, ehe man den Cystoskopmandrin einführt, das Wasser aus der Blase herausläuft, muss man den Hohlkatheter mit dem Schnabel bis zum Blasenhalss zurückziehen, so dass das Auge desselben in der Harnröhre liegt. Dann bleibt die Flüssigkeit in der Blase.

Das hat aber auch sein Unangenehmes, denn abgesehen davon, dass dies Hin- und Herziehen dem Kranken Schmerzen verursacht, entstehen dadurch leicht Blutungen. Der grösste Nachtheil aber bleibt der, dass die Verminderung des Calibers des eigentlichen Cystoskopes, die dadurch bedingt ist, dass dieses von dem Hohlkatheter umgeben ist, eine kleinere Lampe und ein kleineres Prisma erforderlich macht, wodurch das Licht schwächer und das Gesichtsfeld kleiner wird. Beide Nachtheile lassen sich dann ausgleichen, wenn man ein stärkeres Caliber wählt.

Es giebt Fälle, in denen die Anwendung dieses Cystoskopes besser zum Ziele führt, als die des gewöhnlichen, für diese später zu besprechenden wäre das Güterbock'sche Cystoskop zu reserviren.

Dritter Abschnitt.

Anatomie und Physiologie der Harnröhre und Harnblase.

Länge der Harnröhre, Caliber derselben, Richtung derselben. Einführung des Cystoskops, drei Etappen genau wie die Einführung eines Metallkatheters. Lage der Blase, ihre Gestalt in leerem und gefülltem Zustande. Capacität der Blase. Innenfläche der Blase, die untere Wand, Trigonum und Bas fond, Ligam. interuretericum. Gleichgewichtslage des Cystoskopes. Schwierigkeit der Einführung bei Prostatikern.

Für uns kommen nur diejenigen anatomischen Momente in Betracht, die für die Einführung eines Instrumentes in die Blase und für die Betrachtung derselben von Wichtigkeit sind.

Was zunächst die Harnröhre (des Mannes) betrifft, so wissen wir, dass sie eine Durchschnittslänge von 18—20 cm hat, von denen etwa 14 cm auf die sogenannte Urethra anterior, die bis zum Bulbus reicht, der Rest auf die Urethra posterior entfallen. Die Cystoskope müssen also, vom Trichter bis zum Beginn des Schnabels gerechnet, mindestens eine Länge von 20 cm haben, damit sich der Schnabel frei in der Blase bewegen kann. Kürzere Instrumente sind unbrauchbar. Wenn auch die Urethra in der Pars mobilis comprimirt werden kann, so ist doch damit zu rechnen, dass in gewissen pathologischen Fällen, die ganz besonders cystoskopischen Untersuchungen unterliegen, die Harnröhre sehr verlängert ist. Es leidet nun naturgemäss unter der Länge des Instrumentes die Lichtstärke desselben, so dass es wünschenswerth ist, gewisse Schranken inne zu halten. 20—22 cm würde die vortheilhafteste Länge darstellen.

Das Caliber der Harnröhre ist ausserordentlich wechselnd. Bekanntlich ist das Orificium cutaneum die engste Stelle. Als Durchschnittsmaass desselben können wir (bei Erwachsenen) 22 der Charrière'schen Scala annehmen. Die gewöhnlichen Cystoskope, die keinem besonderen Zwecke dienen, sollen also nicht stärker als 22 Charrière sein. Erfordert der

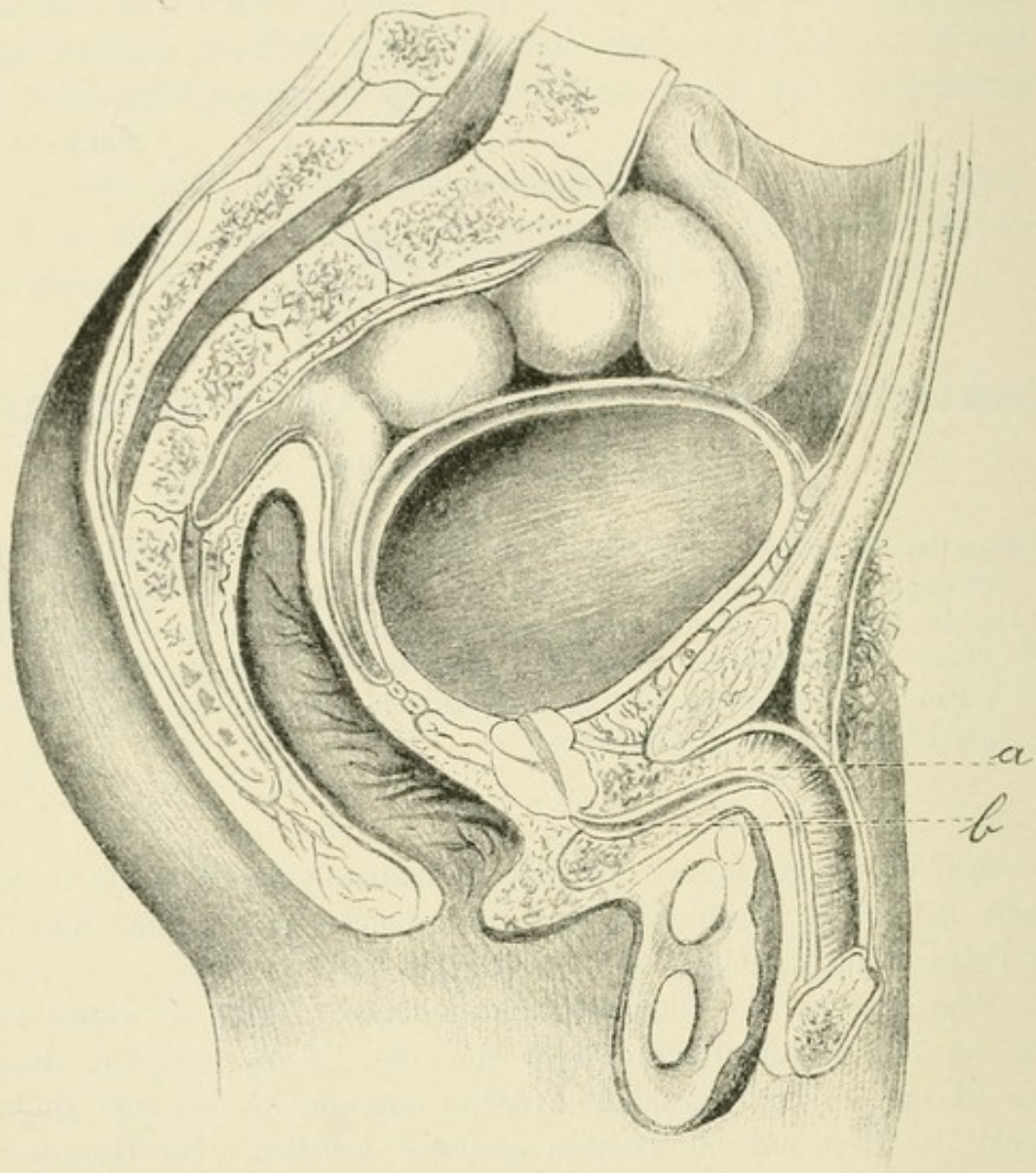


Fig. 25.
Richtung der Harnröhre.

Fall die Anwendung des Irrigationcystoskopes oder Uretercystoskopes, dann muss, wenn nöthig, das Orificium gespalten und die Harnröhre vorher so dilatirt werden, dass eine Metallsonde Nr. 24 leicht passirt. Bei Kindern, die einer cystoskopischen Untersuchung unterworfen werden müssen, kann man natürlich nur schwächere Instrumente verwenden. Es giebt jetzt solche, die Nr. 16 der Charrière'schen Scala nicht überschreiten.

Die Richtung der Harnröhre ist bekanntlich die eines liegenden S (Fig. 25). Sie macht also zwei Bogen, von denen der erste (bei a) durch Eleviren des Penis vollkommen ausgeglichen wird, während der zweite (bei b), der um die Symphyse herumgeht, bestehen bleibt. Die Cystoskope nun sind, ihrer Form nach betrachtet, kurz-schnablige Metallsonden, ähnlich wie die üblichen Steinsonden. Sie werden wie diese eingeführt. Der kurze Schnabel muss den weiten Bogen (b Fig. 25) umschreiben, um in die Blase zu gelangen.

Die Einführung muss mit grösster Schonung vorgenommen werden, denn die geringste Verletzung kann eine Blutung verursachen. Das Blut setzt sich auf das Prisma, klebt dort fest an, so dass es durch das umgebende Wasser in der Blase nicht fortgespült wird, und dann bekommt man natürlich kein ordentliches Bild. Das Gesichtsfeld ist trübe und diffus roth.

Eine Verletzung mit dem Cystoskop findet nun um so leichter statt, da der Schnabel und Schaft einen Winkel bilden. Man nehme deshalb die Einführung mit äusserster Langsamkeit und unter Vermeidung auch jeder Spur von Gewalt vor. Man vergegenwärtige sich die Einführung des Instrumentes durch die drei nebenbeigefügten Zeichnungen (Fig. 26, 27, 28).

Der erste Theil der Einführung bringt das Instrument bis zum Bulbus. Der äussere Trichter entfernt sich dabei wenig von der Bauchwand (Fig. 26). Im zweiten Theil überschreitet die Instrumentenspitze den Bulbus und dringt in die Pars membranacea ein; zur Erreichung dieses Zweckes ist es vortheilhaft, auf der convexen Seite des Instrumentes, die man am Perineum durchfühlt, einen Druck nach oben auszuüben (Fig. 27). Im dritten Theil schiebt man das Instrument nach vorn, indem man gleichzeitig den Pavillon noch mehr senkt (Fig. 28).

Die Harnblase liegt im kleinen Becken hinter der Symphyse; ihre Gestalt, Grösse und Lage ist verschieden, je nachdem sie leer oder gefüllt ist. Während sie im leeren Zustande mit ihrem höchsten Theil den oberen Rand der Symphysis ossium pubis eben noch erreicht, erhebt sich bei der Füllung ihr oberer Abschnitt aus dem kleinen Becken und steigt oberhalb der Schoossbeine gegen den Nabel empor.

Ihre Gestalt gleicht in leerem Zustande einem aus gekrümmten Linien bestehenden gleichschenkeligen Dreieck und wird bei der Füllung eiförmig, derart, dass die grosse Achse dieses Ovoids vertical und der spitzere Theil (Vertex) nach oben gerichtet ist, während der von vorn nach hinten gehende Durchmesser zum kleinsten wird.

Ihre physiologische Capacität ist bei den einzelnen Individuen sehr verschieden, sie wechselt zwischen 200 und 400 ccm. Während ihrer Füllung erweitern sich die verschiedenen Durchmesser, indem sich zuerst der transversale ad maximum (etwa 10 cm) ausdehnt. Ist dieses erreicht, so geht die weitere Vergrößerung auf Kosten der anderen Durchmesser vor sich. Die vordere Fläche der Blase ist frei vom

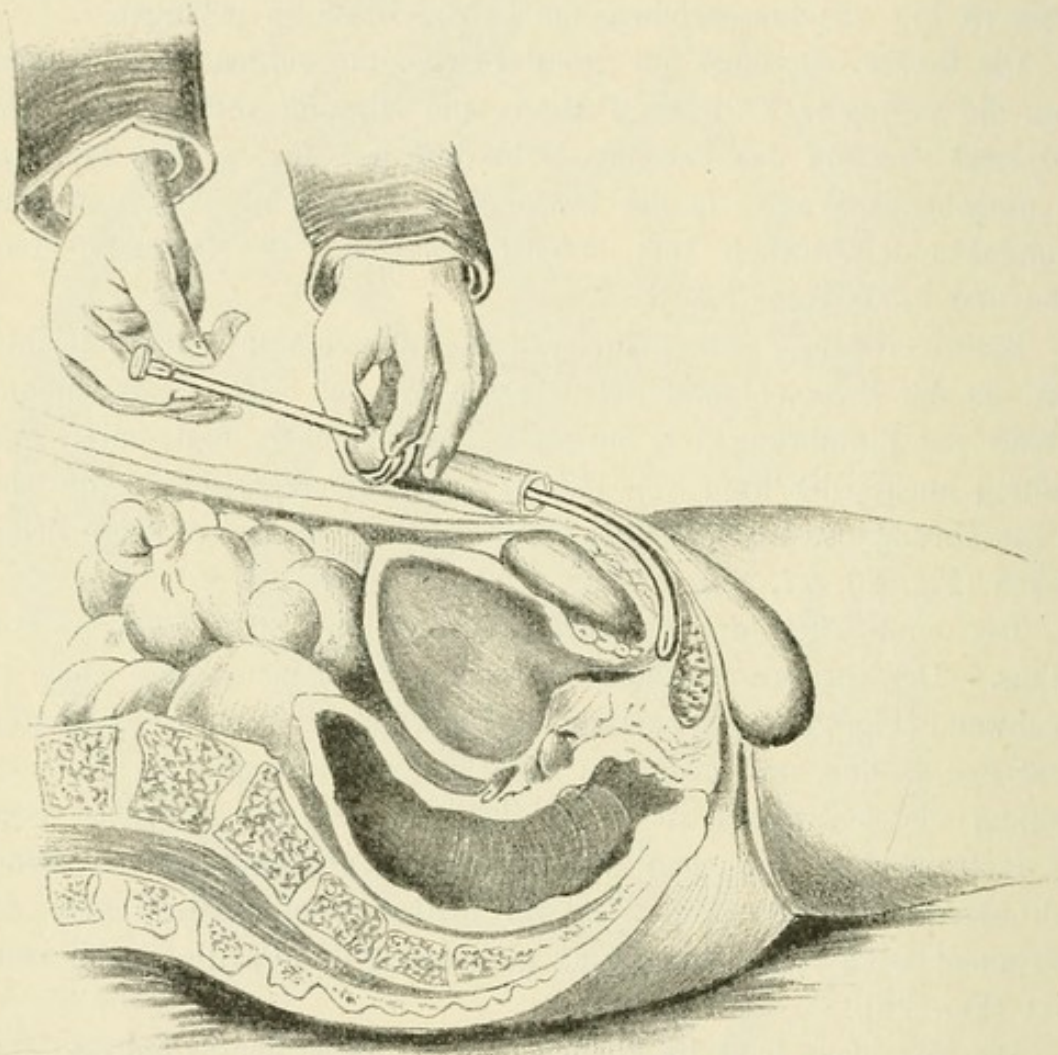


Fig. 26.

Einführung des Cystoskops. 1. Etappe.

Peritoneum. Hinter und über der Symphyse wird sie durch eine starke Schicht des dehnbaren Bindegewebes mit der vorderen Bauchwand verbunden. Die Dehnbarkeit dieser Bindegewebsmasse ist es, die der Blase gestattet, sich bei grösserer Ausdehnung über die Symphyse zu erheben. Weiter abwärts tritt an die Stelle dieses losen Bindegewebes straffes, fibröses Gewebe, welches unter dem Namen der Ligamenta pubo-vesicalia beschrieben wird. Die hintere Fläche der Blase ist wiederum vom Bauchfell überzogen, welches von der vorderen Wand

auf sie übergeht und sich von ihrem untersten Theile beim Manne auf den Mastdarm, beim Weibe auf den Uterus weiter fortsetzt (Bardleben).

Die Innenfläche der Blase ist im Allgemeinen, besonders bei jüngeren Individuen, glatt; in seltenen Fällen sieht man minimale Vorsprünge, die etwas stärker entwickelten Muskelfasern, der inneren Schicht des

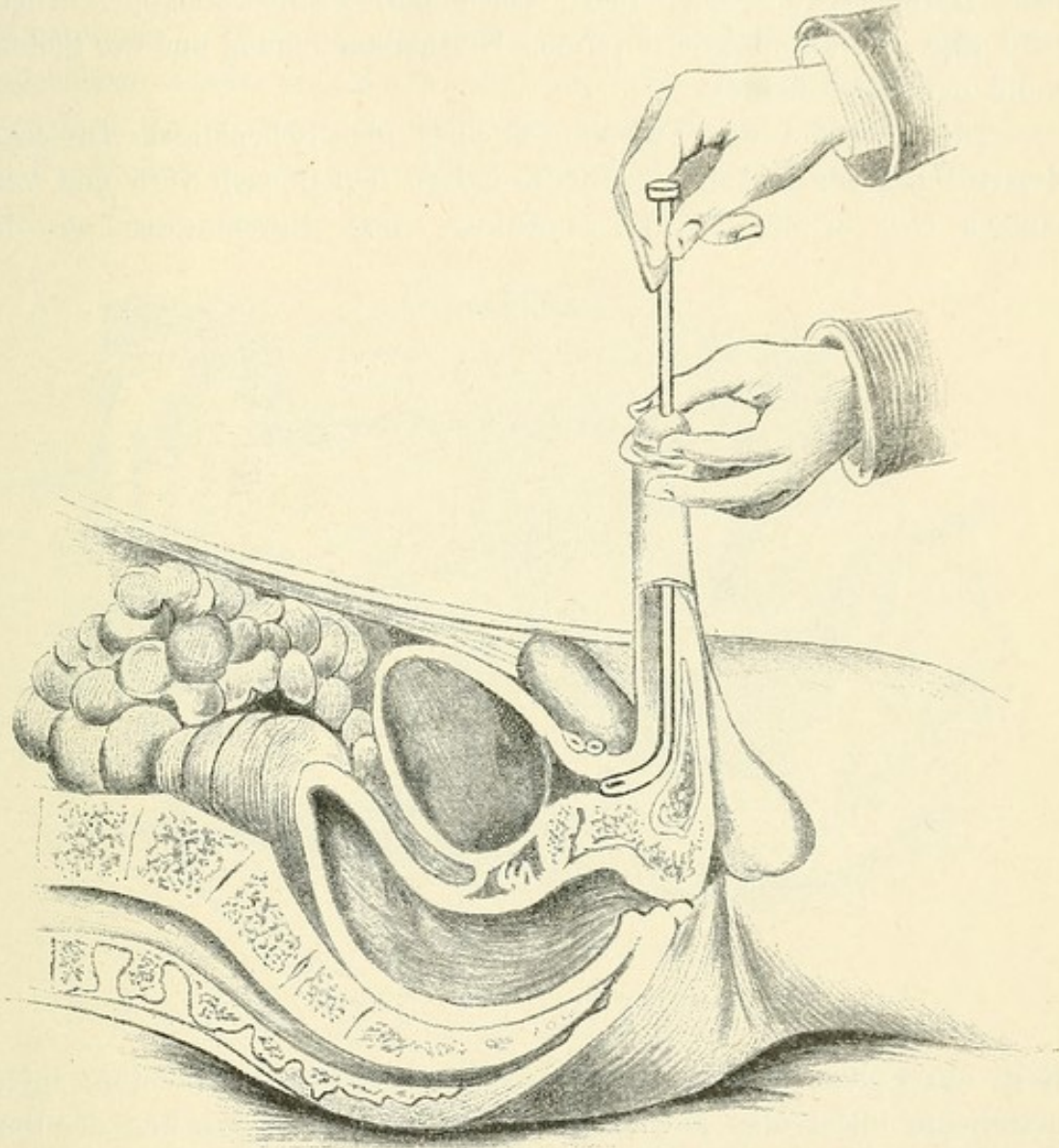


Fig. 27.

Einführung des Cystoskops. 2. Etappe.

Detrusor entsprechen. Wir unterscheiden an der Innenfläche der Blase die vordere und hintere Wand, die obere und untere und die seitlichen Wände.

Die untere Wand (Blasenboden) wird wiederum in zwei Theile getheilt: den vorderen Theil derselben, das Trigonum (A), und den hinteren, den Blasengrund, Bas fond (B) genannt. Das Trigonum (Fig. 29) wird nach hinten begrenzt von einem mehr oder weniger prominenten Wulst,

welcher den Blasengrund von einer Seite zur anderen quer durchschneidet (a a). Diesen strangförmigen Vorsprung nennen wir Ligamentum interuretericum. Seitlich, doch nicht ganz am Ende des Vorsprungs, mündet jederseits ein Harnleiter c c, deren Entfernung von einander $2-2\frac{1}{2}$ cm beträgt. Die Fortsetzung dieses Vorsprungs nennt man Harnleiterwulst oder (nach Tuchmann) Harnleiterklappe. Diese wird also jederseits begrenzt von der Uretherenmündung und der Seitenwand der Blase (a—c).

Die Schenkel des Trigonums, eines gleichschenkligen Dreiecks, dessen Basis wir soeben beschrieben haben, laufen nach vorn und vereinigen sich in der Harnröhrenöffnung. Sein Durchmesser von der

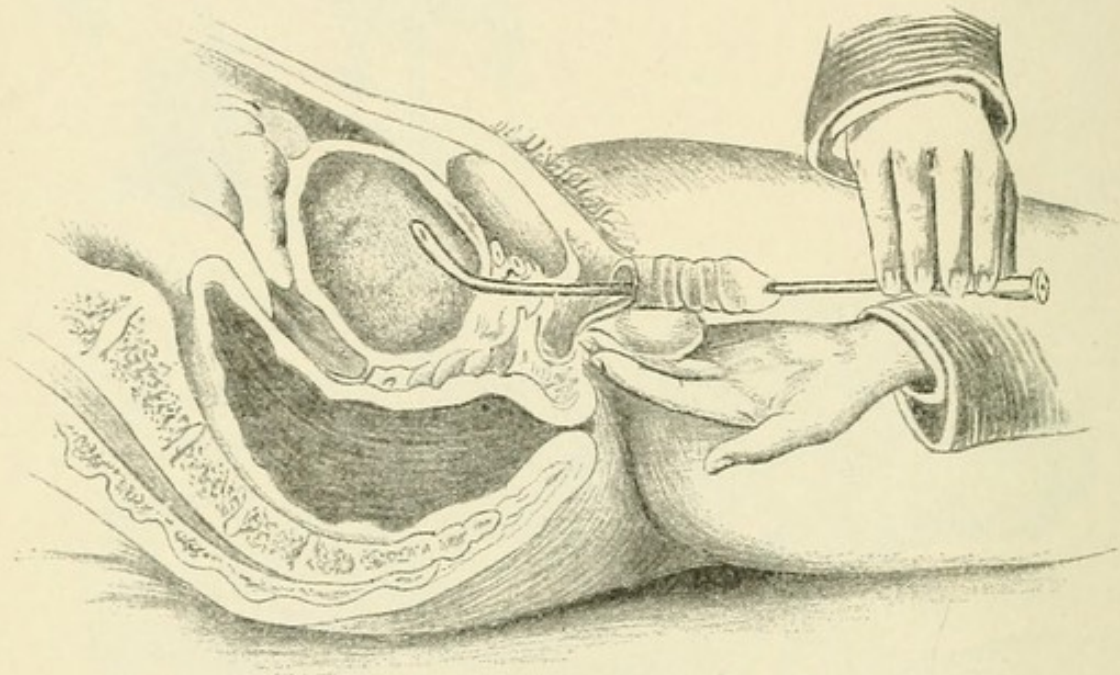


Fig. 28.

Einführung des Cystoskops. 3. Etappe.

Basis zur Spitze beträgt etwa $2-2\frac{1}{2}$ cm. Das Ligamentum interuretericum bildet aber auch zugleich die vordere Begrenzung des Basfond (B), der nach hinten durch die hintere Blasenwand begrenzt wird. Dieselbe kennzeichnet sich durch ein stärker vorspringendes, halbmondförmiges, gegen den Bas fond mit seiner Concavität gerichtetes breiteres Muskelbündel (C). Die Entfernung dieses Muskelbündels vom Ligamentum interuretericum ist sehr gering und beträgt kaum mehr als $1-1\frac{1}{2}$ cm.

Aus alledem geht hervor, dass der gesammte Blasenboden eine sehr geringe Ausdehnung hat, und Tuchmann fügt hinzu, dass auch seine Ausdehnbarkeit minimal ist. Man kann sich davon sehr leicht überzeugen, wenn man eine kurzschnabelige Metallsonde in der leeren

Blase auf dem Blasenboden nach hinten vorschiebt. Man gelangt dann sehr bald an die hintere Blasenwand und bemerkt, dass eine ganz erhebliche Gewalt dazu gehört, um den hinteren Theil des Blasenbodens gegen den Mastdarm vorzudrängen. Diese Unnachgiebigkeit, die sich durch das feste Verwachsensein der Blasenwand mit ihrer Unterlage erklärt, bezieht sich aber nur auf den unteren Theil der hinteren Blasenwand. Weiter nach oben gelingt es leicht durch eine vorgeschobene Sonde, die Blasenwand nach hinten auszustülpen.

Wie der Basfond ist auch das Trigonum mit seiner Unterlage so fest verbunden, dass die Schleimhautfläche spiegelglatt ist. Nächst-

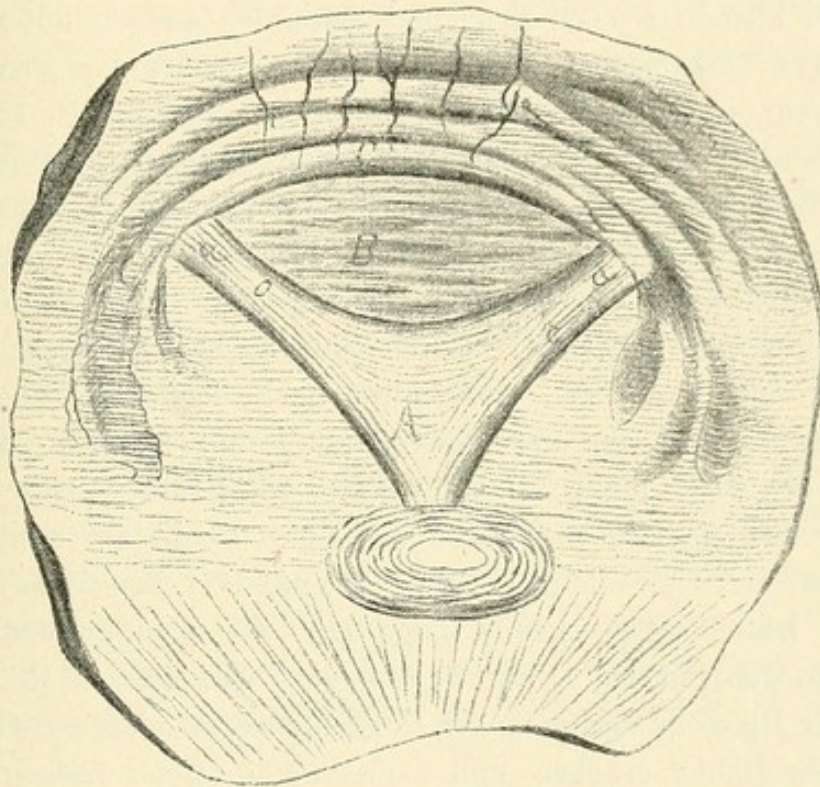


Fig. 29.

Die untere Blasenwand (Blasenboden).

dem ist auch die vordere Wand noch ziemlich glatt, während der obere Theil der hinteren Wand und die seitlichen Wände lockerer gefügt sind und deshalb zuweilen ein höckeriges, ja sogar faltiges Aussehen erkennen lassen.

Die Verhältnisse ändern sich nun, sobald die Füllung der Blase zunimmt. Die Veränderungen beziehen sich sowohl auf das Aussehen der Innenfläche der Blase wie auch auf ihre Lage. Von der Veränderung der Form ist bereits gesprochen worden. Bei den cystoskopischen Untersuchungen ist es wünschenswerth, — aus Gründen, die wir später kennen lernen werden —, die Beleuchtung bei einem

gewissen Füllungsgrade der Blase vorzunehmen. Im Allgemeinen dürften 150—200 ccm das geeignete Quantum, mit dem die Blase zu füllen ist, darstellen, wiewohl hiervon natürlich mehrfache Abweichungen sowohl nach oben wie nach unten vorkommen. Ist die Blase nun mit etwa 150 ccm Wasser gefüllt, so gleichen sich die Faltungen, die sich vorher besonders an den seitlichen Wänden darboten, aus, und es bleiben nur leichte Vorsprünge als Zeichen der im leeren Zustande vorhandenen Faltungen übrig. Dies betrifft besonders die seitlichen Theile, während Vorderwand und Blasenwand straff und glatt sind.

Die bei der Füllung der Blase sich zeigende Lageveränderung besteht in einem Aufwärtssteigen derselben; während sie in leerem Zustand im kleinen Becken liegt und kaum bis an den unteren Rand der Symphyse heranreicht, steigt sie um so höher aus dem kleinen Becken hervor, je mehr sich Flüssigkeit in ihr ansammelt, so dass sie bei 200 ccm Füllung etwa zur Mitte der Symphyse gekommen ist.

Natürlich richtet sich das des Näheren danach, in welcher Lage die Blase sich vor der Füllung befand. Sie liegt bei Kindern anders als bei Erwachsenen, und bei Greisen, die eine vergrösserte Prostata haben, anders als bei jenen. Durch eine grosse Prostata wird der Blasenboden und damit die ganze Blase nach oben verschoben.

Führen wir nun ein kurzschabliges Metallinstrument oder, was dasselbe sagen will, ein Cystoskop in die so gefüllte Blase nach beschriebener Art ein und überlassen dasselbe, sobald der Schnabel das Blasencavum erreicht hat, sich selbst, so nimmt es eine dem jeweiligen Stand der Blase entsprechende Lage ein, die man treffend Gleichgewichtslage genannt hat. Wir wissen, dass wir, um ein Metallinstrument in die Blase zu bringen, den Sondenpavillon oder den Cystoskoptrichter vom Bauch erheben und dann um so tiefer senken müssen, je höher die Blase steht. Bei Kindern ist der Schnabel des Instrumentes schon in der Blase, wenn Cystoskoptrichter und Bauchwand noch einen spitzen Winkel bilden, bei Erwachsenen muss der Trichter so weit abwärts geführt werden, dass er den rechten Winkel überschreitet; bei alten Leuten mit grosser Prostata muss der Trichter so stark gesenkt werden, dass der Winkel, den Bauchwand und Cystoskop bilden, beinahe ein gestreckter ist.

In letzterem Falle kann es sogar unmöglich sein, ein kurzschabliges Instrument überhaupt in die Blase hineinzubringen. Das ist ein Grund, weshalb Lohstein sein Cystoskop angegeben hat, dem man einen beliebig grossen Schnabel ansetzen kann, da sich die Lampe im Schaft des Instrumentes befindet. Je grösser und krummer der Schnabel des Instrumentes ist, um so leichter kommt man bei

Prostatahypertrophie in die Blase, um so weniger tief braucht man das äussere Ende des Cystoskops zu senken; denn das Cystoskop arbeitet wie ein zweiarmiger Hebel, dessen fester Punkt unterhalb der Symphyse liegt: Wird der äussere Hebelarm gesenkt, so steigt der innere empor und umgekehrt.

Will man also das Cystoskop aus der eben geschilderten Gleichgewichtslage, bei welcher sich der Schnabel frei in der Blase befindet, ohne die Wände derselben zu berühren, herausbringen, so muss man den Trichter senken oder heben, je nach der intendirten Bewegung. Will man den Blasenboden mit dem Schnabel berühren, so wird der Trichter gehoben; will man an die obere Blasenwand anstossen, so muss man ihn senken, Bewegungen, die in ihrer Ausdehnung abhängig sind von dem Caliber und vor Allem von der Beweglichkeit der Harnröhre.

Die Veränderung, welche die Harnröhre bei der Einführung einer starren Sonde erfährt, sind zum Theil schon geschildert worden. Der erste Bogen wird durch Eleviren des Penis ausgeglichen, der zweite durch Senken des Instrumentes umschrieben. Befindet sich der Schnabel in der Blase, so ist die Harnröhre gerade gestreckt; sie bildet nunmehr eine gerade Linie, die naturgemäss kürzer ist, als die Urethra zuvor war. Letztere wird nach oben fixirt durch das Ligamentum suspensorium, das den Penis und mit ihm die Urethra an die Symphyse anheftet, und nach unten durch die Prostata, die sie gegen das Rectum zu festhält. Ihre Ruhelage entspricht also der Diagonale des Parallelogramms dieser beiden Kräfte. Aus der Nachgiebigkeit des einen oder des anderen Factors ergiebt sich ihre Beweglichkeit, von der naturgemäss auch zum grossen Theile die Beweglichkeit des Cystoskops abhängt.

Ueber die Einführung des Cystoskopes bei der Frau ist nichts zu sagen. Die Harnröhre ist so kurz und weit, das jedes der gebräuchlichen Instrumente leicht eingebracht werden kann.

Vierter Abschnitt.

Technik der Cystoskopie.

Vorbedingungen für die Cystoskopie:

1. Die Harnröhre muss das Cystoskop passiren lassen. Stricturen der Harnröhre und Prostatahypertrophie. Spasmen.
2. Die Blase muss eine gewisse Ausdehnbarkeit besitzen. Mittelmaass 150 ccm. Reizbare Blase. Cystitis. Schrumpfbhase. Grosse Tumoren und Steine.
3. Die Blase muss mit einem durchsichtigen Medium gefüllt sein. Bor-säurelösung.

Lagerung des Kranken, Desinfection, Wahl des Katheters. Glycerin. Spü-lung der Blase.

Verunreinigungen des Prismas und der Lampe.

Vermeidung derselben durch Anwendung des Güterbock'schen Cystoskopes.
Sterilisirung des Cystoskopes.

Ausprobiren des Lichtes.

Vorbuchtung der Blase durch den Cystoskopschnabel in verschieden hohem Grade, dadurch Verfinsterung.

Absuchen der Blase durch Bewegungen mit dem Cystoskop in der Blase
a) von vorn nach hinten und vice versa, b) um seine Längsachse, c) Heben, Senken, nach der Seite Wenden.

Die Ausführung der cystoskopischen Untersuchung ist an drei Vorbedingungen gebunden:

1. die Harnröhre muss das Cystoskop passiren lassen,
2. die Blase muss eine gewisse Ausdehnbarkeit besitzen,
3. die Blase muss mit einem durchsichtigen Me-dium gefüllt sein.

Nur wenn diese Bedingungen erfüllt sind, kann man cystoskopiren; anderenfalls ist die Methode nicht verwerthbar oder muss bis zur Erfüllung jener vertagt werden.

1. Die Harnröhre muss das Cystoskop passiren lassen.

Zwei pathologische Processe sind es, die dem Einführen des Cystoskops zuweilen Hindernisse bereiten: die Stricturen der Harnröhre und die Prostatahypertrophien.

Da die guten jetzt gebräuchlichen Cystoskope ein Caliber von Charrière No. 21 haben — ausgenommen die Kindercystoskope, deren Weite No. 15 bis 16 der Charrière'schen Scala entspricht — so muss die Harnröhre mindestens dieses Caliber besitzen, ja, es ist nöthig, dass sie eine noch grössere Weite hat, weil sonst beim Einführen gar zu leicht kleine Läsionen der Urethra entstehen, welche das Prisma mit Blut verunreinigen, und die Bewegung des Instrumentes in der Harnröhre, selbst nachdem seine Einführung gelungen ist, grosse Schmerzen verursachen würde. Besteht also eine oder mehrere Stricturen der Harnröhre, so müssen nothwendiger Weise diese bis auf 22 (Charrière) dilatirt werden. Erfordern irgend welche Umstände die möglichst schnelle Vornahme der cystoskopischen Untersuchung, so würden andere, schneller wirkende Methoden der Stricturbehandlung am Platze sein. Ist das Orificium urethrae cutaneum — was bei sonst gesunden Harnröhren öfters vorkommt — zu eng, so wird dasselbe mit einem Schnitt nach unten nach dem Frenulum zu mit oder ohne Cocainanästhesie incidirt und die Blutung durch Compression oder Naht gestillt, so dass dem Einführen des Cystoskopes in derselben oder einer späteren Sitzung kein Hinderniss mehr im Wege steht.

Schwieriger liegen die Verhältnisse zuweilen bei Prostatahypertrophie. Es giebt eine grosse Reihe von diesen Fällen, in denen das Cystoskop ganz leicht in die Blase hineingeht. In anderen aber ist die Einführung des kurzschnabligen Instrumentes überhaupt gänzlich oder nur unter Auftreten von Blutungen zu ermöglichen. Ueber diese Schwierigkeiten helfen zwei Wege hinweg: entweder man nimmt das Irrigationcystoskop und spült, sollte die Einführung gelungen sein, das auf dem Prisma oder der Lampe aufsitzende Blut fort, oder man verwendet das Güterbock'sche Cystoskop, welches gestattet, den Cystoskopmandrin erst einzuführen, nachdem die Spülflüssigkeit von Schleim, Eiter und Blut frei ist.

Spasmen sowohl des Sphincter externus (Compressor partis membranaceae urethrae) als auch des eigentlichen Schliessmuskels der

Blase, des Sphincter internus, bilden niemals ein ernstes Hinderniss für die Cystoskopie. Der Spasmus weicht dem leicht aber dauernd angewandten Druck des Cystoskopschnabels allmählich und sicher.

2. Die Blase muss eine gewisse Ausdehnbarkeit besitzen.

Wie schon früher erwähnt, liegen die Wände der Blase, sobald sie leer ist, in Falten einander an. Wollte man in der leeren Blase das Cystoskop brennen lassen, so würde man mit der heiss gewordenen Fassung der Lampe die Wand derselben berühren und verbrennen, ohne irgend etwas zu sehen; denn sobald die Lampe unmittelbar von einer Gewebsschicht bedeckt ist, zeigt sich das innere Gesichtsfeld roth und dunkel; es wird das betreffende Blasenwandstück durchleuchtet, nicht aber die Blase beleuchtet.

Füllt man eine normale Blase des Erwachsenen mit etwa 150 ccm Flüssigkeit, so sind die Wände entfaltet, die Schleimhautfalten ausgeglichen, so dass man auch die vorher zwischen den Falten liegenden Buchten sehen kann. Fasst nun auch die Blase meist mehr als 150 ccm Flüssigkeit, so ist es doch nicht vortheilhaft, viel mehr zu injiciren; denn je grösser wir die Blasenhöhle machen, um so weiter werden die einzelnen Stellen der Blasenwand von der Lampe und dem Prisma entfernt sein, um so dunkler wird also ihr Bild erscheinen. Zudem dauert die Untersuchung länger, da die Zahl der einzustellenden Blasen-theile naturgemäss mit der Grösse der Blasenwand wächst. Wir wählen also für gewöhnlich eine Ausdehnung von 150 ccm, in einzelnen Fällen, in denen Blasendistension vorliegt, ist ein grösseres Quantum, etwa 200 ccm, vortheilhaft. Es ist wünschenswerth, dass man möglichst bei der gleichen Füllung zu untersuchen sich gewöhnt, damit man es immer mit den gleichen Entfernungen, nach denen sich ja die Beurtheilung der Grösse des Objects bemisst, zu thun hat und damit das Lageverhältniss der einzelnen Theile der Blase zu einander bei den verschiedenen Fällen möglichst dasselbe bleibt.

Auch in dieser Beziehung können der Cystoskopie Hindernisse entstehen. Zunächst sind es die sogenannten reizbaren Blasen, mit und ohne Cystitis, in denen die geringste künstliche Ausdehnung der Blase starke Schmerzanfälle hervorruft. Diese Fälle sind jedoch leicht durch eine Cocaininjection zu überwinden. Man spritzt dann Cocainlösung 2 : 100 in die Blase, lässt sie fünf Minuten darin und kann dann leicht die Spülung der Blase und endgültige Füllung derselben vornehmen. Man führe zur Cocainisirung den Katheter nur so weit ein, dass sein Auge in der Pars membranacea liegt, damit die Cocain-

lösung beim Einspritzen langsam durch die Urethra posterior läuft und diesen empfindlichsten Theil anästhesirt. Die reizbare Blase ohne Cystitis reagirt darauf sehr prompt.

Ich möchte jedoch rathen nur in der äussersten Noth von diesem Verfahren Gebrauch zu machen, weil es zu gefährlich ist. Nachdem mehrere Fälle von auf diese Weise entstandener Cocainintoxication mit letalem Ausgang berichtet worden sind, habe ich gänzlich auf die Cocainisirung der Blase verzichtet und cocainisire nur die Urethra und Blasenhal. Ich spritze etwa 4—5 ccm einer 3 procentigen Cocainlösung in die Urethra, halte den Meatus externus einige Minuten lang zu und suche währenddem durch Streichen am unteren Theil der Harnröhre bis zum Damm hin, die Lösung in die Pars posterior zu bringen, was bei einiger Uebung und Geduld meist gelingt.

Besteht eine Cystitis mit starker Schwellung der Blasenschleimhaut, die auf jeden stärkeren Zug mit heftigen Schmerzen antwortet, so muss man sich mit derjenigen Ausdehnung der Blase begnügen, die noch gerade möglich ist. Als untere Grenze möchte ich 60 bis 75 ccm angeben. Fasst die Blase das nicht einmal, so muss die Cystoskopie verschoben werden, bis die Entzündungserscheinungen sich gelegt haben. Ich würde rathen, in jedem solchen Falle, in dem die Cystoskopie aufschiebbar ist, mit derselben zu warten, bis, begünstigt durch die geeignete Therapie (heisse Sitzbäder, Kataplasmen, Ruhe, Morphinum) das entzündliche Stadium gewichen ist. Liegt eine strenge Indication vor, die Untersuchung sofort vorzunehmen, so möge man Chloroform- oder Aethernarkose anwenden. Dieselbe muss dann aber recht tief sein; denn die Blasenreflexe gehören mit zu denjenigen, die zu allerletzt fortfallen. Für die gewöhnlichen Fälle, die der Schwierigkeiten entbehren, ist die Narkose vollkommen unnöthig; eine vorsichtig und zart ausgeführte cystoskopische Untersuchung ist kaum schmerzhafter als die Einführung irgend eines Metallinstrumentes in die Blase.

Unüberwindliche Schwierigkeiten kann die Cystoskopie erfahren, wenn die Capacitätsverringernng der Blase eine dauernde geworden ist. Das kommt am häufigsten vor bei den sogenannten Schrumpfblassen, in denen durch parenchymatöse Entzündung der Blasenwand diese auf Kosten des Blasencavums sich verdickt hat. Mässige Grade dieses Leidens, in denen die Blase noch 75—100 ccm Flüssigkeit fasst, bieten kein absolutes Hinderniss für die Untersuchung; aber es giebt Blasen, die kaum 40—50 ccm Flüssigkeit aufnehmen, Fälle, in denen nicht selten eine vorgeschrittene Cystitis tuberculosa (siehe

diese) vorliegt. In solchen Fällen ist die Cystoskopie schwer anwendbar und nicht rathsam.

Auch sehr grosse Tumoren und Steine können die Blase so ausfüllen, dass die cystoskopische Untersuchung gar nicht oder nur unter grossen Schwierigkeiten ausführbar ist. Häufig legen sich die frei in das Blasencavum hereinragenden Geschwulsttheile unmittelbar auf das Prisma und die Lampe und verdunkeln dadurch das innere Gesichtsfeld, so dass man nicht deutlich sehen kann. Zuweilen hilft hier die Anwendung des Irrigationcystokopes, indem es gelingt, während man durch das Cystoskop hindurch sieht, durch einen kräftigen Wasserstrahl die Geschwulsttheile vom Prisma zeitweise zu entfernen.

3. Die Blase muss mit einem durchsichtigen Medium gefüllt sein.

Die Durchsichtigkeit ist so nothwendig wie die vorgenannten Bedingungen; denn wenn diejenige Schicht, die Blasenwand und Prisma trennt, nicht völlig klar ist, so kann man kein deutliches Bild der ersteren erhalten. Durchsichtiger Medien giebt es zwei: entweder Luft oder Flüssigkeit. Auf die Anwendung der Luft muss von vornherein verzichtet werden; denn die Luft ist ein guter Wärmeleiter, würde also beim Brennen der Lampe in der Blase sehr leicht warm werden und deshalb die Untersuchung nur ganz kurze Zeit gestatten. Beim längeren Untersuchen würden unerträgliche Schmerzen auftreten. Wir sind deshalb auf Flüssigkeiten angewiesen, und zwar auf solche, welche wasserhell und klar sind. Von diesen kommt bis jetzt einzig und allein Borsäurelösung in Betracht. Es ist ein begreifliches Verlangen, eine antiseptische oder, wenn das nicht thunlich ist, wenigstens eine möglichst aseptische Flüssigkeit in die Blase zu bringen. Wir sind dazu um so mehr verpflichtet, als wir selbst bei der grössten Vorsicht das Einführen von inficirenden Keimen mit dem Cystoskop nicht immer sicher zu verhindern im Stande sind. Zugegeben, dass das Cystoskop selbst steril sei, so beherbergt bekanntlich die gesunde Harnröhre Mikroorganismen, die für die Urethra nicht pathogen sind, von denen wir aber nicht wissen, ob sie es nicht unter gewissen Verhältnissen in der Blase werden. Bei kranken Harnröhren, z. B. bei einer Urethritis, ist die Gefahr der Einschleppung pathogener Keime natürlich eine noch grössere, daher ist äusserste Vorsicht gewiss am Platze.

Wir verlangen aber von der Flüssigkeit noch eine andere Eigenschaft: sie darf die Blase nicht reizen; denn sonst entsteht schmerzhafter Harndrang, der seinerseits die Ausführung der Untersuchung unmöglich machen würde. Daher fallen Carbolsäure und Sublimat

fort, und wir sind auf die dreiprocentige Borsäure angewiesen, die sich durch Wasser zu einer völlig klaren, durchsichtigen Flüssigkeit löst, gänzlich reizlos und wenn auch nicht streng antiseptisch ist, so doch wenigstens dem nahe kommt.

Die Ausführung der Untersuchung.

Man achte wohl darauf, den Kranken recht zu lagern. Die cystoskopische Untersuchung ist eine so delicate und muss so zart vorgenommen werden, dass eine ungünstige Lagerung des Kranken und eine dadurch verursachte ungeschickte Bewegung von Seiten dieses oder des Arztes Alles vereiteln kann. Man lässt den Kranken am besten Steinschnittlage auf einem ziemlich hohen Tisch einnehmen, so dass der Steiss mit der Tischkante abschneidet, während die Beine auf seitlich angebrachten Stützen im Kniegelenk ruhen.

Es folgt eine gründliche Desinfection der Glans penis, man reibt dieselbe mit einem in $\frac{1}{2}$ procentige Lysol- oder 1promillige Sublimatlösung getauchten Wattebausch tüchtig ab und führt nun einen Katheter nach den üblichen Regeln ein.

Man wählt diejenige Katheterart, von der man weiss, dass sie die betreffende Harnröhre gut passirt, wenn angängig, einen Nélaton; denn je weicher der Katheter ist, um so weniger besteht Gefahr, die Harnröhre zu verletzen. Es ist selbstverständlich, dass der Katheter vorher sterilisirt sein muss. Was sein Caliber betrifft, so ist das stärkste, welches die Harnröhre leicht aufzunehmen vermag, das geeignetste; denn je grösser das Auge des Katheters ist, um so besser lassen sich die Unsauberkeiten der Blase herauspülen. Vor der Einführung wird er mit Glycerin eingefettet; Oel und Vaseline sind unbrauchbar, weil sie das Prisma verschmieren und dadurch die Bilder undeutlich machen würden. Glycerinum purissimum nach Wolf zweckmässig mit 20procentiger Zuckerlösung versetzt hat auch den Vorzug, dass es gekocht und dadurch sterilisirt werden kann.

Befindet sich nun der Katheter in der Blase, dann spült man mit einer Handspritze von 100—150 ccm Gehalt oder mit einem graduirten Irrigator die Blase nach den bekannten Regeln aus. Die Lösungen sollen Körpertemperatur haben; es wird nie mehr von derselben eingespritzt, als der physiologischen Kapazität der Blase entspricht. Im Allgemeinen dürften 100—150 ccm die richtige Menge sein. Ist die Blase damit gefüllt, so lässt man die Flüssigkeit erst wieder ablaufen, ehe man von Neuem einspritzt. Hat man es mit einer Blase zu thun, die klaren Harn entleerte, so braucht man gar nicht viel spülen; nach

einigen Malen Zu- und Ablassen wird die auslaufende Flüssigkeit ganz wasserklar sein, was man dadurch feststellt, dass man dieselbe in einem Wasser- oder Becherglase auffängt.

Handelt es sich um eine Cystitis mit stark schmutzigem Harn oder um eine blutende Blase, dann muss man freilich lange spülen, ehe die gewünschte Durchsichtigkeit erreicht wird. Es giebt Fälle, in denen ich ununterbrochen eine halbe Stunde lang habe spülen lassen, in denen zehn Liter Spülflüssigkeit verbraucht wurden. Die Schleim- und Eiterfetzen, welche die Flüssigkeit trüben, haften der Blasenwand oft ausserordentlich fest an. Bei starker eitriger Pyelitis kommen immer neue Eitermassen aus dem Nierenbecken herab. In solchen Fällen ist es ein vergebliches Bemühen, die Blase ganz sauber bekommen zu wollen; sie bleibt schmutzig. Hier spritze man erst recht nur kleine Mengen auf einmal ein und lasse sie langsam abfliessen, um die trüben auf dem Boden liegenden Eitermassen nicht aufzurühren. Aus dem gleichen Grunde lässt man nicht Alles ablaufen, sondern spritzt, ehe der letzte Rest abfliessen will, von Neuem ein. Dann gelingt es selbst in solchen Fällen, deutliche Bilder der Blasenwand zu erhalten.

Aber es kommen auch Fälle vor, in denen trotz eifriger und zweckmässig ausgeführter Spülung so viel Eiter und trübe Massen in der Blase zurückbleiben, dass die cystoskopische Untersuchung aufgegeben oder verschoben werden muss. Es betrifft das meistens schwere, grosse Eitermengen absondernde Cystitiden oder Pyelitiden oder Divertikelbildungen in der Blase, in denen die trüben Massen ungeachtet der Spülung liegen bleiben, während sie bei der Untersuchung mit dem Cystoskop durch eine minimale Berührung desselben mit der Blasenwand in die eigentliche Blasenhöhle hineingebracht werden.

Zuweilen passirt es einem Untersucher, dass das Spülwasser ganz klar abgeflossen war, dass aber trotzdem, nachdem man das Cystoskop eingeführt und erhellt hat, die Flüssigkeit trübe und undurchsichtig erscheint, so dass kein klares Bild der Blasenwand zu Stande kommt. Das kann darin seinen Grund haben, dass bei der Passage des Instrumentes durch die Harnröhre Schleim, Eiter oder Blut sich auf das Prisma, auf die Lampe oder auf beide Theile gesetzt hatte. Diese Auflagerungen können ganz minimal sein, sie genügen aber, um ein deutliches Sehen zu verhindern. Das nimmt nicht Wunder, wenn wir uns erinnern, dass hinter dem Prisma ein Fernrohr liegt, das die gegenüber liegenden Objecte um so mehr vergrössert, je näher sie sich diesem befinden. Liegt ein undurchsichtiges Schleimpartikelchen auf

dem Prisma, so liegt es also dem Objectiv denkbarst nahe und wird deshalb sehr stark vergrössert.

Ist nun die Harnröhre katarrhalisch afficirt, so setzen sich katarrhalische Producte sehr leicht auf die Prismasfläche. Aber auch bei der gesunden Harnröhre wird beim Passiren des Cystoskopes, besonders wenn es im Verhältniss zur Harnröhre ein starkes Caliber hat, normales aber undurchsichtiges Secret aus den juxta-urethralen Drüsen der Harnröhre (Schleim-, Cowpersche- und Vorsteherdrüse) herausgepresst und dadurch Prisma und Lampe verunreinigt. Letzteres spült sich allerdings meist leicht in der Blase ab, während eitrige Massen und Blut zäher haften.

Man versuche, wenn dieser Fall vorliegt, sich damit zu helfen, dass man Prisma und Lampe am Blasenhal abwischt, indem man das Instrument um seine Längsachse dreht, nachdem man es bis zum Blasenhal zurückgezogen hat. Ist das ohne Erfolg, so bleibt nichts übrig, als das Instrument zurückzuziehen, zu reinigen und von Neuem einzuführen.

Hierbei will ich aber nicht unterlassen, auf eine kleine Maassnahme aufmerksam zu machen, die oft verhindert, dass dieser Uebelstand eintritt. Nachdem man die Blase ausgespült und gefüllt hat, reinige man die Harnröhre gründlich. Man thut das in der Weise, dass man, während man den Katheter aus der Harnröhre entfernt, durch denselben Borlösung in starkem Strahl einspritzt. Solange das Auge des Katheters sich in der Pars posterior befindet, werden etwaige Unsauberkeiten mit dem Strahl in die Blase geführt, woselbst sie die Untersuchung nicht stören. Von dem Augenblicke an, wo das Katheterauge in den Bulbus gelangt, fliesst die eingespritzte Borlösung, alle Schleim- und Eiterpartikel mit sich reissend, an den Wänden des Katheters entlang zum Orificium cutaneum zurück.

Wenig Werth hat für den gedachten Fall das Irrigationcystoskop. Löst sich nämlich der Prismabelag leicht, so thut er dies ohne Weiteres in der Blasenflüssigkeit; löst er sich aber schwer, so vermag ihn meistens auch der Wasserstrahl, der über das Prisma von aussen hingeleitet wird, nicht zu entfernen (vergleiche Irrigationcystoskop Seite 24).

Um diesen Schwierigkeiten zu begegnen, hat Güterbock sein Instrument angegeben, in dem ja, wie ausgeführt (Seite 28), Prisma und Lampe erst nachträglich in das Katheterrohr eingeschoben werden. Hier findet eine Verunreinigung schwerer statt. Sie kann nur dadurch entstehen, dass sich irgend welche Theile in der Blase auf die Glasflächen aufsetzen. Sollte das der Fall gewesen sein, so braucht man nur den

Cystoskopmandrin, auf dem sich die Lampe und Prisma befinden, herausziehen, reinigen und von Neuem in den Hohlkatheter einschieben. Das ist also ein Vorzug des Güterbock'schen Cystoskops, nur ist zu wünschen, dass er nicht durch die früher gekennzeichneten Nachtheile (Seite 29) wieder in Schatten gestellt werde.

Wir hatten vorher vorausgesetzt, dass das Cystoskop vor der Einführung steril ist. Was nun das Sterilisiren betrifft, so kann man die Cystoskope weder kochen noch der Hitze des Dampfes aussetzen. Das Prisma ist in das Metallrohr eingekittet, und Kitt verträgt so hohe Temperatur nicht. Wir müssen deshalb eine andere Methode der Sterilisation wählen, und in dieser Beziehung rathe ich zu dreiprocentiger Carbonsäure. Diese Lösung vertragen die Cystoskope sehr gut; man kann sie beliebig lange Zeit darin lassen.

Nur ist dabei auf eine nothgedrungene Vorsicht aufmerksam zu machen; man darf das Instrument in die Carbonsäure nicht so hineinlegen, dass der Trichter desselben unter die Flüssigkeit kommt, sonst ist das Instrument alsbald unbrauchbar. Wenn nämlich die Flüssigkeit zwischen Fernrohr und Prisma eindringt, ist das Bild, das man beim Durchsehen durch das Cystoskop bekommt, unklar und undeutlich. Denken wir uns einen stecknadelknopfgrossen Wassertropfen auf dem Objectiv haften, während der übrige Theil des Objectivs frei von Wasser ist, so ergiebt sich die Unklarheit des Bildes als eine nothwendige Folge der verschiedenen Brechungsverhältnisse, die Wasser und Luft darbieten. Auch wenn das Wasser verdampft ist, bleibt das Instrument untauglich, weil die nach dem Verdampfen zurückbleibenden Oxydationsproducte, welche durch die Einwirkung der Carbonsäure auf die Metalltheile entstehen, das Objectiv verunreinigen. Das Eindringen von Wasser zwischen dem Fernrohr und Cystoskop muss also durchaus vermieden werden. Ich hänge deshalb die Cystoskope in die Carbonsäure hinein, so dass der Trichter aussen bleibt. Man braucht zweckmässig dazu eine mit Carbollösung bis zum Hals gefüllte Weinflasche, in welche man das Cystoskop hineinsteckt. Dort lässt man das Instrument vierundzwanzig Stunden, um es dann mit einem sterilen Tupfer abzutrocknen und sauber aufzubewahren.

Sollte man dasselbe Cystoskop zweimal an einem Tage brauchen, so darf man es vorher mit einer weichen Bürste und Seife reinigen, achte aber auch hier wieder darauf, dass kein Wasser an den Trichter herankommt.

Auf der Naturforscherversammlung zu Lübeck 1895 hat E. W. Frank eine Methode der Sterilisation durch Formalindämpfe angegeben. Das Cystoskop wird in eine eigens dazu hergerichtete Flasche, auf deren

Boden eine Formalintablette liegt, gethan und unterliegt dort der Einwirkung der aus den Tabletten sich entwickelnden Formalindämpfe. Nach vierundzwanzigstündiger Einwirkung ist das Cystoskop steril. Es wird vom Dampfe nicht angegriffen und verursacht, in die Harnröhre eingeführt, keine Reizung. Die Thatsache der Sterilisation nach vierundzwanzigstündigem Aussetzen der Instrumente durch Formalin glaubt Frank durch bacteriologische Untersuchungen festgestellt zu haben. Ein Vortheil gegenüber der Sterilisirung durch Carbonsäure ist aber nicht einzusehen.¹⁾

Ist das Cystoskop nun so präparirt, so erprobt man es erst, ehe man es in die Blase einführt. Man setzt die Zange ein, verbindet diese mit der Leitungsschnur und mit ihr den Accumulator oder die Batterie. Man taucht sodann das Cystoskop in ein mit gekochtem Wasser oder Carbonsäurelösung gefülltes, durchsichtiges Gefäss, stellt die Verbindung durch Herabziehen des an der Zange befindlichen Schiebers her und setzt den Rheostaten, der vorher auf 0 eingestellt war, so weit in Thätigkeit, bis die Lampe helles, weisses, strahlendes Licht giebt. Das Licht muss so stark sein, dass die Kohlenbügel des Lämpchens kaum noch als solche zu erkennen sind. Dann unterbricht man den Strom durch Aufwärtsbewegung des Zangenschiebers und führt nun das Instrument nach den vorher gegebenen Regeln ein.

Dieses Ausprobiren des Lichtes vor der Einführung ist ausserordentlich wichtig. Es giebt eine Reihe von Umständen, die bewirken, dass das eingeführte Cystoskop kein klares Bild der Blasenwand erkennen lässt. Es sei nur an das Schmutzigwerden des Prismas erinnert. Hat man nun den Accumulator vorher nicht richtig eingestellt, so ist man gar zu leicht versucht, zu glauben, dass die Undeutlichkeit oder Dunkelheit in der Blase auf zu schwachem Leuchten der Lampe beruht und verstärkt deshalb den Strom. Die Folge ist dann, dass die Lampe durchbrennt und das Cystoskop wieder herausgezogen und mit einer anderen Lampe versehen werden muss. Solche Irrthümer vermeidet man also, wenn man vorher das Instrument unter Wasser ausprobirt und den Accumulator oder die Batterie für die erforderliche Helligkeit einstellt. Wird während der Untersuchung das Licht dunkler, was vorkommt, da die Leuchtkraft der Lampe allmählich nachlässt, so kann man noch nachträglich durch den Rheostaten den Strom etwas verstärken, um der Lampe wieder die volle Leuchtkraft zu geben.

1) Berliner Klinische Wochenschrift 21. X. 1895.

Während das Cystoskop durch die Harnröhre geführt wird, muss der Strom unterbrochen sein; denn sonst würde man die Harnröhre

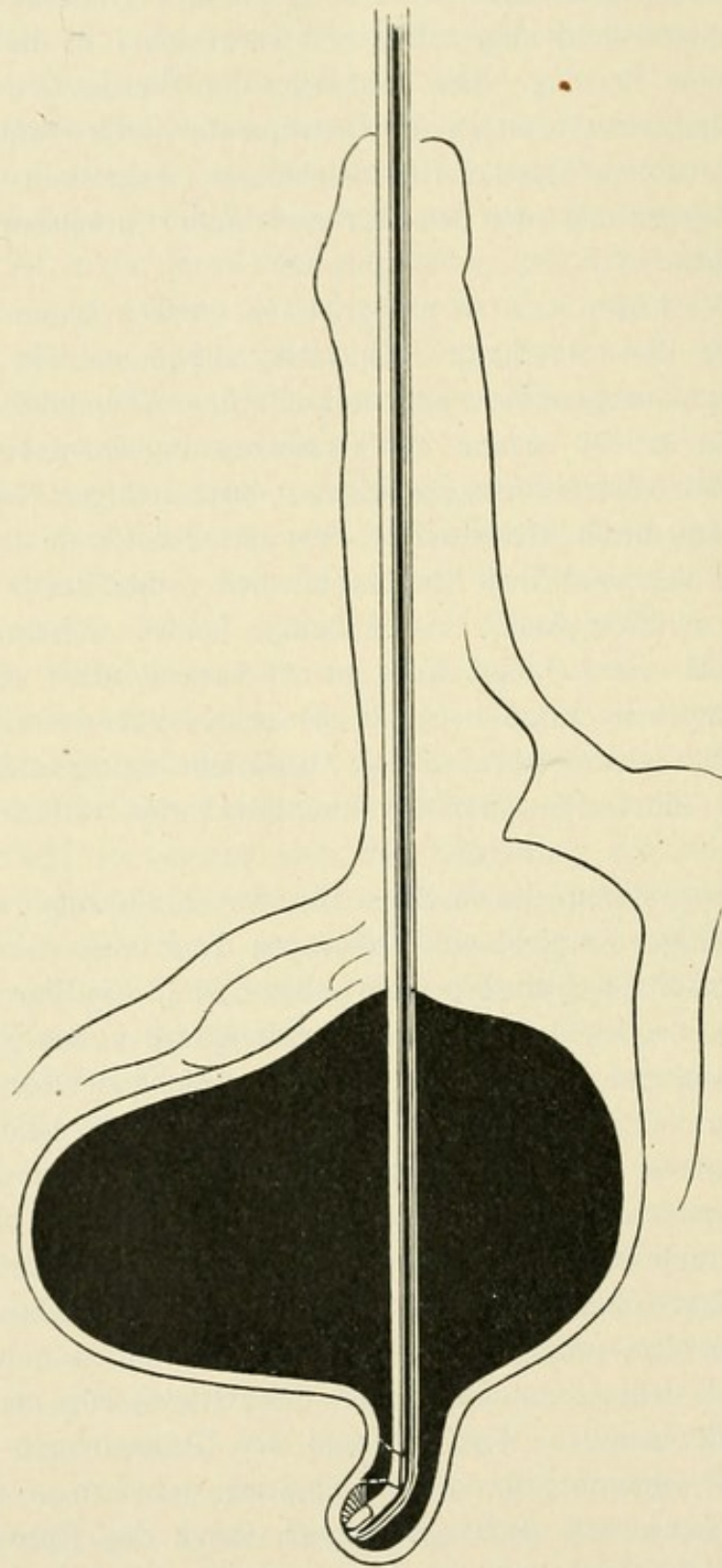


Fig. 30.
Verbuchung der Blase durch den Cystoskopschnabel.

verbrennen. Selbstverständlich gilt das Gleiche für das Herausziehen des Instrumentes; man schliesst den Strom durch Herabziehen des Schiebers erst dann, wenn man völlig sicher ist, dass der Schnabel

des Instrumentes sich in der Blase befindet. Wie bei einer Sonde die freie Beweglichkeit des Schnabels dies beweist, so auch beim Cystoskop. Erst nachdem man versucht hat, den Schnabel nach verschie-

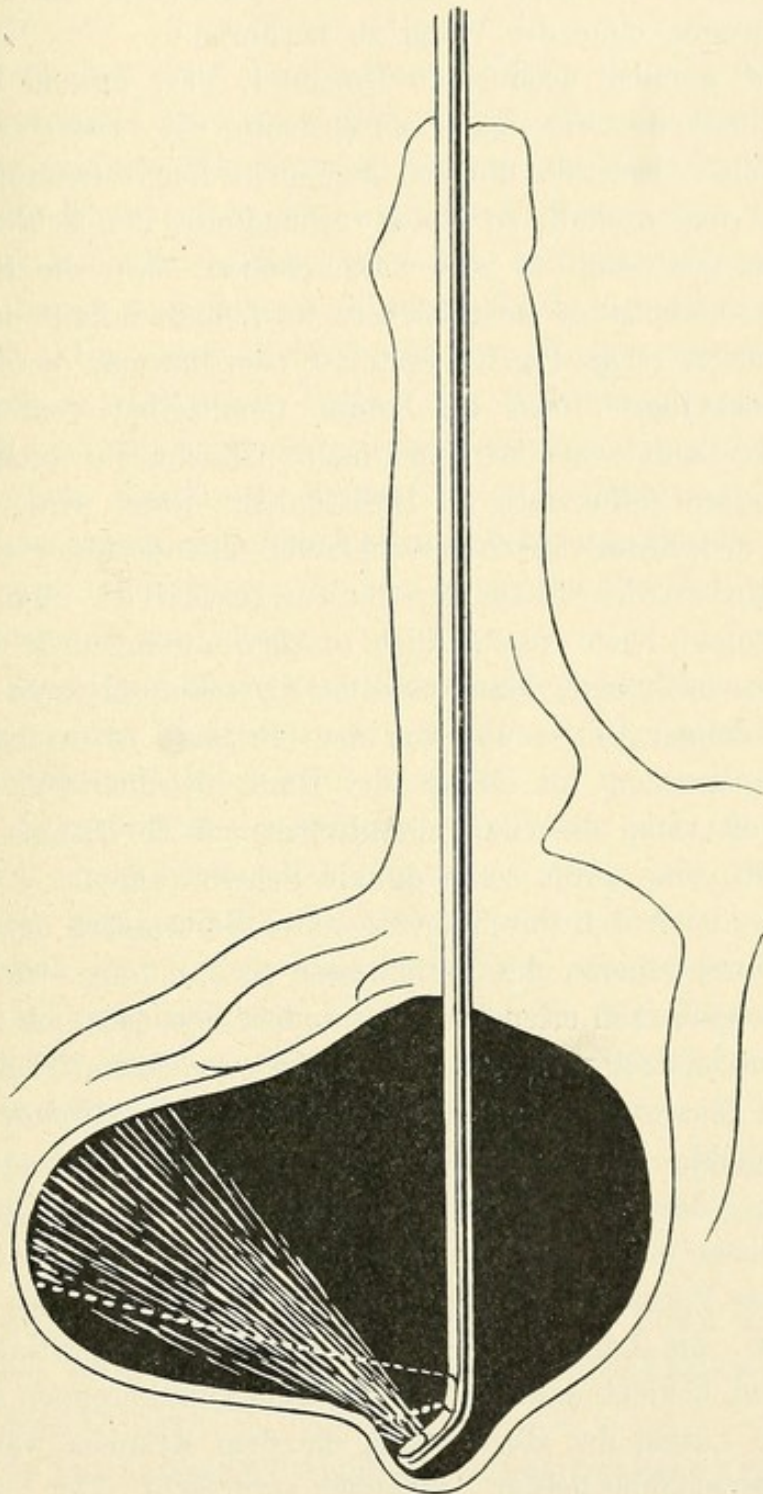


Fig. 31.
Geringe Ausbuchtung der Blase durch den Cystoskopschnabel.

denen Richtungen herumzudrehen, und erst nachdem dies anstandslos gelungen ist, giebt man Licht.

Am besten ist es: man wartet damit einige Augenblicke, nachdem das Cystoskop in die Blase eingedrungen ist. Hat man festgestellt,

dass der Schnabel in der Blase frei beweglich ist, so überlässt man das Instrument sich selbst, es nimmt dann die sogenannte Gleichgewichtslage ein, von der wir gesehen haben, dass in ihr bei den meisten Individuen der nach oben sehende Schnabel frei in dem Cavum der Blase schwebt, ohne die Wand zu berühren.

Es giebt nämlich noch einen Umstand, der, obwohl die Lampe hell brennt und die Flüssigkeit durchsichtig ist, eine Verdunklung des Gesichtsfeldes bewirkt, die von den nicht Sachverständigen falsch gedeutet wird und deshalb zu einem verhängnissvollen Fehler verleitet. Hat man das Cystoskop so weit vorgeschoben, dass die Blasenwand durch die Cystoskopspitze ausgebuchtet wird und deshalb unmittelbar die Lampe bedeckt (siehe Fig. 30, Seite 50) oder hat man das Instrument so weit zurückgezogen, dass die Lampe unmittelbar vom Blasenhals bedeckt wird, dann sehen wir das innere Gesichtsfeld nicht hell erleuchtet, sondern diffus roth im Halbdunkel. Dann wird, wie schon erwähnt, das betreffende in das Gesichtsfeld fallende Stück der Blasenwand nicht beleuchtet, sondern durchleuchtet. Man kann sich diese Verhältnisse leicht verständlich machen, wenn man sie ausserhalb der Blase nachahmt. Man lasse das Cystoskop brennen und halte die Hand in einiger Entfernung von dem Prisma; es erscheint, durch das Cystoskop gesehen, ein Stück der Hand deutlich hell erleuchtet. Dann aber halte man die Hand unmittelbar auf die Lampe, und man wird undeutlich eine diffus rothe dunkle Scheibe sehen.

Zuweilen bieten sich durch ein zu weites Vorschieben des Schnabels an die Blasenwand heran die Verhältnisse so dar, dass ein Theil des Gesichtsfeldes ganz hell erleuchtet, der andere aber ziemlich dunkel ist. Das wird dann eintreten, wenn die Lampe von einem Theil der sich vorstülpenden Blasenwand bedeckt ist, während der restirende Theil der Lampe frei bleibt. Dieser letztere wirft die Strahlen dann auf die in unmittelbarer Nähe gelegene Blasenwand und lässt sie in hellstem Lichte erscheinen (siehe Fig. 31, Seite 51).

Wer diese Verhältnisse nicht kennt, der wird, wenn sie vorliegen, leicht glauben, die Lampe sei nicht hell genug, er verstärkt deshalb den Strom und bewirkt dadurch entweder ein Durchbrennen der Lampe oder gar eine Läsion der Blasenwand, die dem Kranken während und nach der Untersuchung heftige Schmerzen verursacht. Der Sachkundige dagegen wird schnell den Strom unterbrechen, dem Cystoskop eine andere Lage geben und prüfen, ob jetzt das innere Gesichtsfeld erleuchtet ist. Das ist der Grund, weshalb man den Strom erst in der Gleichgewichtslage, in welcher der Schnabel des Instrumentes die Blasenwand nicht berührt, schliessen soll.

Nachdem wir uns alle diese Vorsichtsmaassregeln eingeprägt haben, wollen wir nun das Cystoskop, unter dem, wenn nichts Näheres gesagt ist, immer das Cystoskop Nitze's Nr. 1 verstanden wird, in die Blase einführen und zusehen, in welcher Weise man die Untersuchung vorzunehmen hat.

Da man bei einer bestimmten Stellung des Cystoskopes immer nur eine bestimmte Partie der Blase sieht, unsere Aufgabe aber darin besteht, die gesamte Blase uns zu Gesicht zu bringen, so ist es klar, dass wir die Blase durch eine Reihe von Bewegungen, die mit dem Cystoskop vorzunehmen sind, absuchen müssen. Jede verschiedene Bewegung bringt uns eine verschiedene Partie der Blasenwand in das Gesichtsfeld. Um keine Stelle zu übersehen, wird es wünschenswerth sein, immer anschliessende Partien der Blasenwand einzustellen, aus denen sich zusammengenommen die gesammte Innenfläche der Blase zusammensetzt. Zu diesem Behufe ist es zweckmässig, nicht planlos in dem Blasencavum mit dem Instrument herumzufahren, sondern sich an einen ganz bestimmten, für den gedachten Zweck geeigneten Plan der Untersuchung zu halten.

Man kann denselben gut mit demjenigen vergleichen, der bei der Untersuchung der Blase mit der Steinsonde angewendet wird. Man führt die Steinsonde bekanntlich, nachdem sie in die Blasenhöhle eingedrungen ist, während der Schnabel nach oben sieht, leicht von vorn nach hinten, dreht etwas nach rechts, zieht das Instrument nun von hinten nach vorn, macht dasselbe Manöver links, geht mit dem Schnabel noch weiter nach links und unten, schiebt den Schnabel vor, zieht ihn in entsprechender Lage rechts zu dem Blasenhalss zurück, um schliesslich mit dem nach unten gekehrten Schnabel den Blasenboden abzusuchen.

In ähnlicher Weise vollziehen sich die Bewegungen mit dem Cystoskop. Sie sind streng genommen und isoliert betrachtet dreifacher Art:

1. das Instrument bewegt sich von vorn nach hinten und vice versa, also in der Verlängerung seiner Längsachse;
2. das Instrument wird um seine feststehende Längsachse rotirt, wodurch der Schnabel mehr oder weniger nach rechts oder links gedreht wird;
3. das Instrument wird mit seiner Längsachse gehoben oder gesenkt, nach links oder nach rechts gewendet.

In praxi werden diese drei Bewegungen, von denen jede eine andere Partie der Blase einstellt, mit einander combinirt, so wie es für den zu besichtigenden Theil am vortheilhaftesten ist.

Wir führen also das Instrument so ein, dass der Schnabel nach oben sieht. Hier sei bemerkt, dass das aussen am Cystoskop erkennbar sein muss. Bei unseren Instrumenten ist derjenige Punkt, der dem Schnabel entspricht, an dem Trichter durch einen Knopf markirt. Knopf und Schnabel sehen also nach oben. Letzterer befindet sich ziemlich nahe dem Blasenhalss. Dann fällt die vordere obere Wand in das Gesichtsfeld. Nunmehr schieben wir den Schnabel etwas

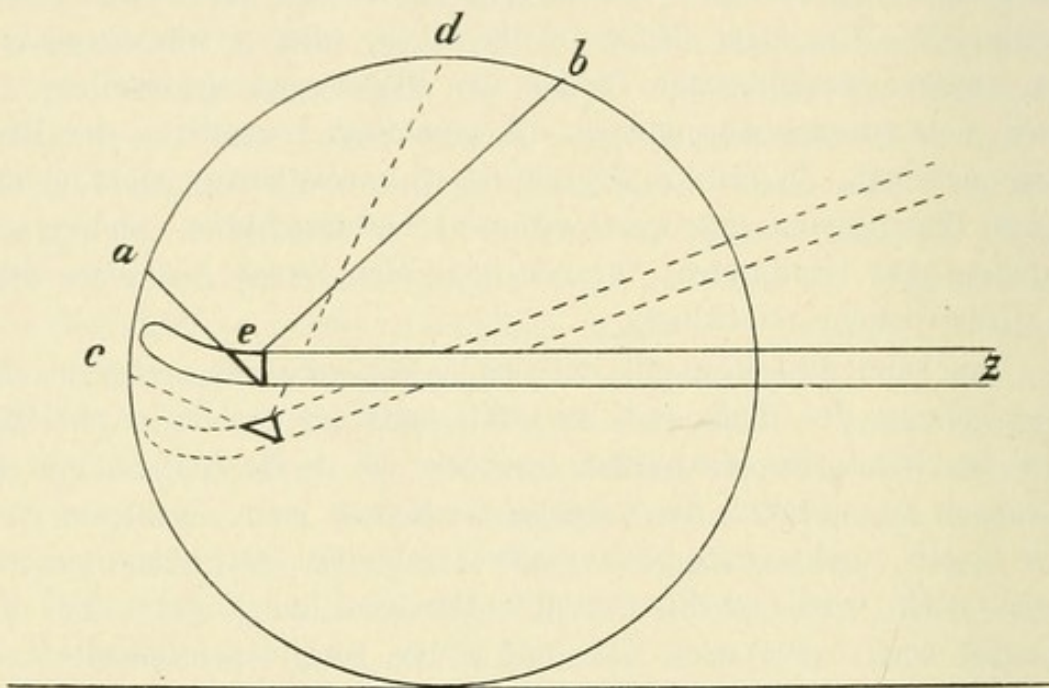


Fig. 32.

Heben des Cystoskopstrichters.

weiter vor, und wir bekommen die weiter nach hinten gelegene Partie der oberen Blasenwand zu Gesicht. Nunmehr drehen wir das Instrument um seine Längsachse rechts so weit, dass der Schnabel mit derjenigen Linie, die er verlassen hat, etwa einen halben rechten Winkel ausmacht. Dann sehen wir von der rechten Seitenwand den hinteren oberen Antheil. Ziehen wir das Instrument mit gleicher Schnabelrichtung weiter zum Blasenhalss vor, so würde der vordere obere Antheil einfallen. Wir drehen nun um weitere 30 Grad und erblicken den vorderen unteren Theil der rechten Blasenwand, schieben das Instrument nach hinten, und der hintere untere Theil der rechten Seite wird sich uns einstellen. Dieselben Bewegungen links ergeben uns die gleichen Theile auf der linken Seite. Dann drehen wir

den Schnabel nach unten und machen uns durch Vor- und Zurückziehen den gesammten Blasenboden sichtbar.

Diese eben angeführten Bewegungen entsprechen den vorher unter No. 1 und 2 beschriebenen und werden wirksam ergänzt durch die dritte, die den äusseren Antheil des Instrumentes, den Trichter, hebt oder senkt, nach rechts oder nach links wendet. Die ersten beiden beschriebenen Bewegungen würden nicht ausreichen, uns die gesammte Blaseninnenfläche zu Gesicht zu bringen. Wir sehen bekanntlich diejenige Partie der gegenüberliegenden Blasenwand, welche die Grundfläche eines Kegels bildet, dessen Achse senkrecht auf der Achse des

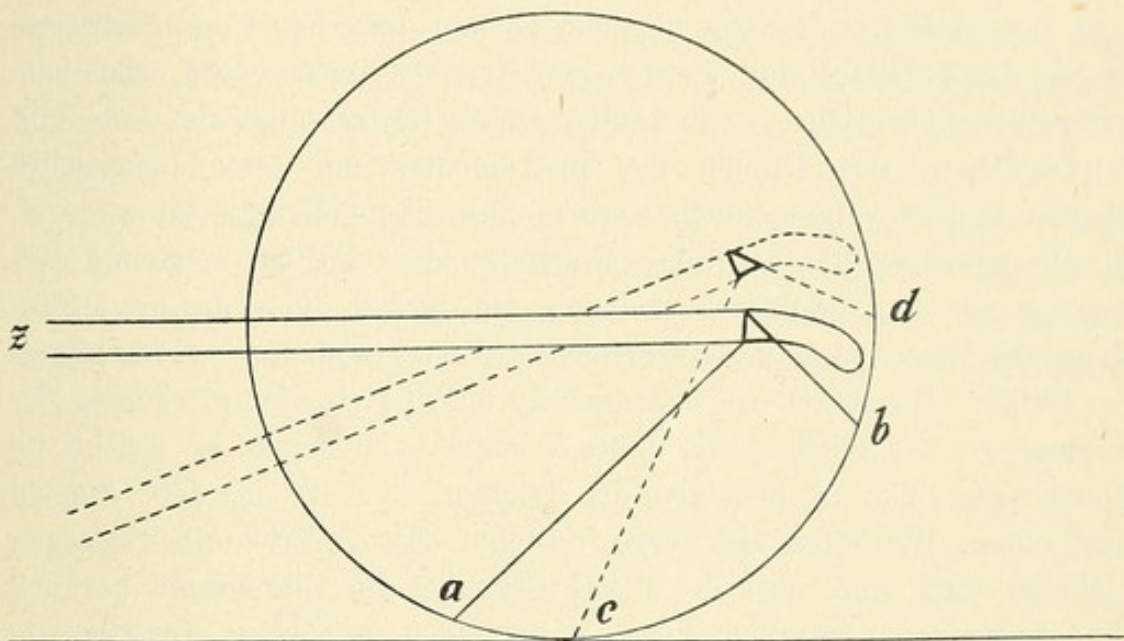


Fig. 33.

Senken des Cystoskoptrichters.

Fernrohrs steht, bei der Stellung des Cystoskops *z* in Figur 32 *a e b*: In diesem Falle, wo der Schnabel die hintere Blasenwand fast berührt, würde also der Theil der hinteren Blasenwand, der abwärts von *a* liegt, nicht mehr zu sehen sein, und das wiederholt sich bei jeder Stellung des Cystoskops. Wir missen stets diejenige Partie, die zwischen der den Schnabel begrenzenden Blasenwand und der gedachten hypotenusischen Verlängerung *ae* liegt.

Wenn wir jetzt den Trichter heben (Fig. 32) dann werden wir das vorher nicht gesehene unterhalb *a* gelegene Stück der hinteren Blasenwand *a c*, das innerhalb des jetzigen Gesichtsfeldes *cd* liegt, überblicken können. Ebenso hat man zu verfahren, wenn der Schnabel nach unten sieht.

Bei Lage des Cystoskops z (Fig. 33) sieht man von der unteren Blasenwand das Stück a b. Um den Theil der Blasenwand, der aufwärts von b liegt, einzustellen, senken wir den Trichter des Cystoskops z (punktirte Linie in Fig. 33), dann erblicken wir das Stück d b, das innerhalb des jetzigen Gesichtsfeldes c d liegt. Wollen wir den unteren Theil der hinteren Blasenwand sehen, so senken wir den Trichter; wollen wir die vordere Partie des Blasenbodens, das Trigonum, sehen, so heben wir ihn. Sollen die seitlichen Wände völlig abgesucht werden, so wenden wir den Trichter, combinirt mit den anderen Bewegungen des Instrumentes, nach rechts für die rechte und nach links für die linke Seite.

Diese letzteren Bewegungen, das Heben, das Senken und Seitwärtsbiegen des Trichters sind es, die dem Kranken nicht selten erhebliche Schmerzen verursachen. Die beiden ersten Bewegungen, das Vor- und Zurückziehen, das Drehen des Instrumentes um seine Längsachse können so zart vorgenommen werden, dass sie der Kranke kaum merkt. Sobald wir aber die hebende, senkende oder seitlich wendende Bewegung mit dem Trichter vornehmen, nähert sich die Spitze des Cystoskops der Blasenwand und verursacht meist schon dadurch ein brennendes Gefühl. Die Spitze des Instrumentes macht stets die umgekehrte Bewegung wie der Trichter. Geht der Trichter nach rechts, so weicht die Spitze nach links ab, hebt man den Trichter, so senkt sich der Schnabel nach unten. Wir haben also Sorge zu tragen, dass die Trichterbewegungen nicht so stark sind, dass der heisse Schnabel die Blasenwand berührt.

Andererseits machen diese Bewegungen mit dem Instrumente schon an und für sich Schmerzen, selbst wenn der Schnabel ganz kalt wäre; denn sie haben die Beweglichkeit des Penis und der Urethra zur Voraussetzung. So gross diese auch in der Pars mobilis urethrae ist, so gering ist sie in der Pars fixa. Die Urethra ist mitsammt dem Membrum durch das Ligamentum suspensorium an der Symphyse fixirt. Senken wir das Instrument stark, so ziehen wir Urethra und Penis mit herab und dehnen dadurch gewaltsam das Ligamentum suspensorium; heben wir es stark, so zerren wir die Urethra, die durch die Prostata mit ihrer Unterlage fest verwachsen ist, nach oben, ein Vorgang, der von dem Kranken als Schmerz empfunden wird. Dieser Schmerz wird um so grösser sein, je ausgiebiger diese Bewegungen sind und je plötzlicher sie gemacht werden. Deshalb empfiehlt es sich, diese Manipulation bei der Untersuchung langsam und allmählich vorzunehmen und mit den beiden anderen Arten der Hantirung des Cystoskops zu combiniren. Dann entstehen trichterförmige Bewegungen, die den Kranken weniger belästigen.

Wer das Cystoskop in dieser Weise zu gebrauchen versteht, dem wird es fast immer gelingen, mit diesem Cystoskop 1 die ganze Blase abzusuchen. Nur die unmittelbare Umgebung des Sphincter internus und der hintere Theil des Blasenbodens erfordern zuweilen die Anwendung der beiden anderen Instrumente.

Sobald man das Cystoskop 2 so weit vorgeschoben hat, dass das Prisma sich in der Blase befindet, sieht man bei leicht erhobenem Trichter den vorderen Theil des Blasenbodens und bei weiterem Vorschieben des Instrumentes nach hinten den hinteren Theil desselben.

Das dritte Cystoskop endlich wird, sobald das Prisma die Blase erreicht hat, noch etwa um zwei Centimeter vorgeschoben und dann um seine Längsachse gedreht. Dann tritt die ganze Umgebung des Sphincter internus vesicae in natürlicher Grösse nach einander in das Gesichtsfeld.

Es sei zum Schluss nur kurz erwähnt, dass sich selbstverständlich nur der Ungeübte an die eben besprochenen Schulbewegungen zu halten braucht; der Geübtere wird freier verfahren und sein Augenmerk zuerst auf diejenigen Partien richten, die ihm verdächtig erscheinen.

Fünfter Abschnitt.

Die Bilder der normalen Blase.

Uebungen am Phantom.

Farbe und Glanz der gesunden Blasenschleimhaut. Umgebung des Sphincters.

Differenz der Farbe von anderen Theilen. Helles Licht.

Blutgefäße: Arterien und Venen am ausgesprochensten am Sphincter.

Oberfläche der Schleimhaut glatt bis leicht uneben. Trabekelchen, kleine Knoten, flache Einsenkungen. Faltungen der Schleimhaut.

Das Orificium internum vesicae ein sichelartig geformter Schleier, dunkelroth bis schwarz aussehend, der durchleuchtete Blasensphincter, verschiedene Dichtigkeit. Uebergang des Sphincters auf den Blasenboden.

Luftblasen frei beweglich.

Bewegungen der Blase durch Darmperistaltik, durch Athmung, durch Ureter-contraction und Berührung mit dem Cystoskop.

Blasenboden, Ureterwülste, Uretermündungen, Bas-fond, Ligamentum inter-uretericum, Trigonum Lieutandii. Aufsuchen der Uretermündungen, ausnahmsweise Schwierigkeiten dabei.

Ueberlagerung der Ureterenmündungen durch Balkenzüge, Beobachtung der Harnausspritzung, dieselbe selten synchron. Der Harnwirbel.

Salzniederschläge auf der Blasenwand: Urate, häufiger Phosphate.

Schatten in der Blase: Vom Ureterwulst, von kleinen Salzpartikelchen, von vorspringenden Falten.

Ehe der Lernende sich anschiekt, die Blase am Lebenden zu untersuchen, sollte er einige Vorstudien am Phantom gemacht haben. Man könnte auch daran denken, die Cystoskopie an der Leiche einzuüben; allein die Leichenuntersuchung ist aus vielfachen Gründen schwieriger als die am Lebenden. Schon die Einführung eines Instrumentes in die Blase macht grössere Schwierigkeiten, weil die Theile ihre Elasticität verloren haben; noch schwerer gelingt die Reinigung der Blase, und beim Durchführen des Cystoskopes durch die Harn-

röhre wird das Prisma und die Lampe fast jedes Mal so beschmutzt, dass keine deutlichen Bilder zu Stande kommen. Ich würde deshalb rathen, auf die Uebung an der Leiche zu verzichten und statt dessen ein Phantom zu benutzen.

Solcher Phantome giebt es mehrere im Handel. Leiter in Wien (siehe Fig. 34), Nitze, Frank und Wossidlo¹⁾ in Berlin haben verschiedene Arten construiert. Für das Studium der normalen Blase ist das Nitze'sche recht brauchbar, weil es die natürlichen Verrhältnisse gut nachahmt. Es sind hier am Blasenboden zwei Canäle eingebohrt, und man kann sogar das Spritzen aus den Ureteren-

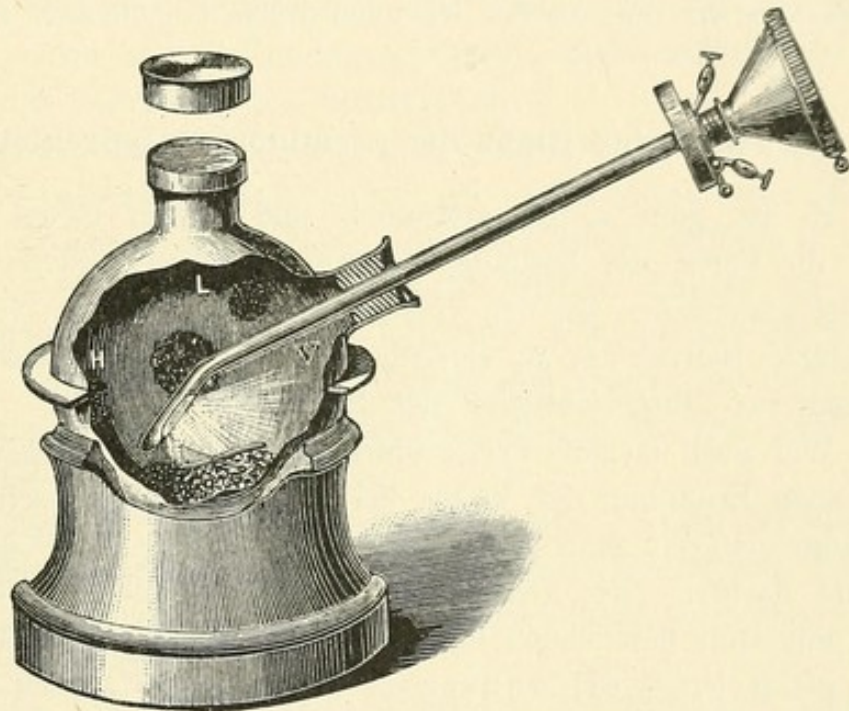


Fig. 34.

Blasenphantom nach Leiter.

mündungen an diesem Phantom nachahmen. Eine Reihe von gut nachgeahmten pathologischen Bildern, verschiedenartige Tumoren zeigt das Leiter'sche; das Frank'sche ähnelt dem Nitze'schen, ist nicht ganz so gut wie dieses; aber dafür auch erheblich billiger. Das Wossidlo'sche ist aus Gummi gefertigt, um die Elasticität der lebenden Blase nachzuahmen und erscheint deshalb vortheilhaft.

Ich lege keinen Werth darauf, welches man zum Lernen wählt; es thut's ein jedes von ihnen. Das Phantom wird mit Wasser gefüllt.

1) Sämmtlich bei A. W. Hirschmann, Johannisstrasse 14, Berlin, zu haben.

Man führt das Cystoskop ein und geht nun ganz systematisch vor, wie wir es oben (Seite 53 ff.) beschrieben haben. Ich erinnere nochmals daran, dass der Knopf am Trichter der Schnabelseite, also auch der freien Fläche des Prismas entspricht.¹⁾ Sieht der Knopf nach oben, so erblickt man also die obere Wand; sieht er nach rechts, die rechte u. s. w. Man suche sich zu orientiren, indem man den Schnabel nach rechts, links, oben, unten wendet, den Trichter hebt und senkt; man vergegenwärtige sich die Aenderung der Bilder, die dadurch entstehen, dass man mit dem Prisma an die betreffende Partie näher herangeht oder weiter fortrückt; man achte auf die Farbe, den Glanz, die Blutgefässe und studire besonders den Blasenboden mit den Verhältnissen, die wir nun an der lebenden Blase eingehender besprechen.

1. Farbe und Glanz der gesunden Blasenschleimhaut.

Es ist ganz selbstverständlich und bedarf keiner Begründung, dass die Farbe der gesunden Blasenschleimhaut Differenzen aufweist. Sie ist verschieden bei den verschiedenen Individuen, verschieden bei demselben Individuum an verschiedenen Stellen der Blase, verschieden je nach der Durchsichtigkeit des Mediums.

Wer noch niemals cystoskopirt und die lebende Blasenschleimhaut nur nach Eröffnung der Vesica bei der Sectio alta gesehen hat, wird erstaunt sein, ein ganz anderes Colorit zu finden, als es die Operationswunde darbot. Hier zeigte sich die Blasenwand tief roth, fast wie eine mit Blut bestrichene Fläche. Im cystoskopischen Bilde erscheint sie gelb bis gelblich-rosa bis grau. Denken wir uns das Cystoskop in der Gleichgewichtslage ruhen, so dass das Prisma der Blasenwand weder sehr nahe noch sehr entfernt sich befindet, so hat das Colorit einen aus diesen drei Farben zusammengesetzten Ton. Bei anämischen Individuen überwiegt das Grau, die Farbe ist blasser, etwa so wie eine ganz anämische Conjunctiva; bei Vollblütigeren gleicht sie mehr der Mundschleimhaut, die den harten Gaumen überzieht (siehe Taf. I, Fig. 1 und 2).

Fast die ganze Blasenschleimhaut ist gleichartig gefärbt, immer vorausgesetzt, dass wir die einzelnen Stellen in derselben Entfernung von der Lampe untersuchen; nur der Blasenboden und die unmittelbare Umgebung des Sphincter macht eine Ausnahme, er ist stärker geröthet, was mit Sicherheit auf eine stärkere Gefäss-

1) Wenn nichts Besonderes erwähnt ist, beziehen sich alle Beschreibungen auf die Untersuchungen mit dem Cystoskop I.

entwicklung dieser Theile zurückzuführen ist. Man hüte sich also, aus der stärkeren Röthung daselbst auf eine Entzündung schliessen zu wollen, sie ist durchaus normal.

Dass uns die Nachbarpartien des Sphincters und des Blasenbodens röther als die anderen Theile der Blase erscheinen, hat auch darin seinen Grund, dass wir sie in grösserer Nähe sehen. Je näher wir nämlich mit der Lampe dem Objecte gehen, um so heller wird es erleuchtet, die hellere Beleuchtung lässt aber den gelben Ton mehr zum Vorschein kommen, während bei grösserer Entfernung die graue Farbe in den Vordergrund tritt. Auch spielt hierbei die durch die Nähe des Prismas und Objectivs gegebene Vergrösserung eine Rolle. Die bei stärkerer Annäherung gegebene Vergrösserung der submucösen Gefässverzweigungen, die ja den rothen Ton hervorbringen, muss naturgemäss ein Ueberwiegen des rothen Colorits verursachen.

Daraus folgt, dass man einzelne Theile der Blase, die Einem verdächtig erscheinen, in verschiedener Entfernung ansehen soll. Sehen wir eine Stelle auffallend roth, so werden wir erst prüfen, ob wir nicht mit der Lampe zu nahe waren; wir werden die Lampe etwas entfernen, während wir die Stelle unverrückt im Auge behalten. Dann muss sich zeigen, ob die Stelle thatsächlich abnorm geröthet ist oder ob sie dies nur der Nähe der Lampe verdankt.

Befindet sich die Lampe mit ihrer erwärmten Fassung der Blasenwand sehr nahe, so bewirkt auch die ausstrahlende Wärme eine Hyperämie. Auch darin liegt eine Quelle der Täuschung, die man aber bald zu vermeiden lernen wird.

Das Gleiche gilt von der Durchsichtigkeit des Mediums. Anfangs sahen wir die Blase mit klarer, durchsichtiger Borlösung gefüllt; während der Untersuchung aber kommt der gelblich-röthliche Harn aus den Nieren hinzu und verändert das Medium. Je mehr Harn in die Blase eintritt und je concentrirter er ist, um so dunkler in der Farbe, um so röthlicher wird uns die Blasenwand erscheinen. Deshalb ist es ganz unzulässig, die Untersuchung ohne vorgängige Spülung in der mit Harn gefüllten Blase vorzunehmen, wie Fenwick¹⁾ will.

Endlich ist noch darauf aufmerksam zu machen, dass das Licht der Lampe allmählich nachlassen und dadurch abnorme Färbung der Schleimhaut vortäuschen kann. Jene hellgelb, matt rosaartige Farbe zeigt die Blase nur bei hellster Beleuchtung, wenn die Lampe weisses, strahlendes Licht giebt, so dass die Kohlenbügel nicht mehr zu sehen

1) The electric Illumination of the Bladder and Urethra, London 1889.

sind. Lässt die Lampe während der Untersuchung nach, dann wird das Licht röther, und auch die Schleimhaut erscheint röther, ein Umstand, dessen Kenntniss den Kundigen vor Täuschungen bewahren wird. Man hat nur nöthig, durch weiteres Einschalten des Rheostaten das gute Licht wieder herzustellen, und die abnorme Röthung wird verschwinden.

An allen Theilen der Blase ist die Schleimhaut feucht-glänzend, wie die Schleimhaut der anderen Organe. Völliges Stumpfsein und Fehlen des Glanzes bedeutet eine pathologische Veränderung. Der Grad des Glanzes ist fast überall der gleiche. Er erscheint da höher, wo auch die Schleimhaut röther ist, also im Blasenboden und in der Umgebung des Sphincter internus.

2. Die Blutgefässe.

Die gesunde Schleimhaut zeigt ein Netz arterieller und venöser Gefässe in der mannigfachsten Weise. Bei einer gewissen Entfernung des Prismas von der Wand sieht man zuweilen gar keine Gefässe. Geht man an dieselbe näher heran, so erscheinen feine, zarte Verästelungen, aus einem oder mehreren Stämmen entstehend, und meist nicht mit einander anastomosirend (siehe Taf. I, Fig. 2 und 4). Diese Gefässe sind so dünn, dass sie bei grösserer Entfernung des Prismas nicht gesehen werden. Hat man sie einmal wahrgenommen und verfolgt sie nun nach der Seite hin, wo sie stärker werden, so kommt man auf ziemlich grosse Arterien, die zum Theil parallel verlaufen und vom Sphincter internus kommen. Hier ist die Blase am stärksten vascularisirt. Geht man an diese Partie mit dem Prisma näher heran, so treten die Gefässe so stark in den Vordergrund, dass man nur noch schmale Schleimhautstreifen zwischen den starken rothen Arterien wahrnimmt. Man darf solche Bilder nicht für pathologisch halten; sie erklären sich einfach durch die Vergrösserung der an und für sich schon an dieser Partie zahlreichen ziemlich grossen Gefässe. Verfolgt man einen solchen Gefässstamm nach der Seite zu, wo er sich verdünnt, so treten die Gefässe immer mehr zu Gunsten der gelblichen Blasenschleimhautoberfläche in den Hintergrund, bis sie schliesslich ganz verschwinden. Durch sehr starke Annäherung des Prismas an diese Theile gelingt es sogar bisweilen, das Capillarnetz deutlich zu sehen (siehe Taf. I, Fig. 1).

Gegenüber diesen hochrothen Arterien treten die Venen ganz in den Hintergrund. Man sieht sie bei den gewöhnlichen Untersuchungen fast nie. Nur am Blasenhalss kann man sie zuweilen beobachten, wenn

man sich ihnen mit dem Prisma nähert. An anderen Theilen der Blase habe ich sie, von pathologischen Processen abgesehen (siehe Blasen-hämorrhoiden), selten wahrgenommen. Sie bilden nicht die Verästelungen wie die Arterien, sondern verlaufen mehr als Stämme, um plötzlich in der Tiefe der Blasenwand zu verschwinden. In der Farbe unterscheiden sie sich dadurch von den Arterien, dass sie im Gegensatz zu diesen bläulich aussehen. Das Bild der normalen Blasenschleimhaut, in welcher zarte Gefäße verlaufen, erinnert lebhaft an das des Augenhintergrundes, das man beim Ophthalmoskopiren bekommt.

3. Die Oberfläche der Blasenschleimhaut.

Bereits bei Besprechung der Anatomie der Blase hatten wir hervorgehoben, dass die Vesica nicht überall gleich fest mit ihrer Nachbarschaft verwachsen ist. Die untere Wand und der vordere Theil der oberen Wand haben eine ziemlich innige Verbindung, die erstere mit der Prostata, der letztere durch die Ligamenta pubo-vesicalia mit der Symphyse. Freier sind der obere Theil der hinteren Wand, die seitlichen Wände und der oberste Theil der vorderen Wand, die durch eine lockere Bindegewebsmasse mit der vorderen Bauchwand verbunden ist.

Diesen anatomischen Verhältnissen entspricht auch das Bild der Blasenoberfläche im Cystoskop. Sie ist im Allgemeinen völlig glatt, ganz besonders aber an den eben benannten Theilen, an denen sie mit ihrer Umgebung fest verknüpft ist (siehe Taf. I, Fig. 1, 2, 3 und 4). So sehen wir den Blasenboden, der auf der Prostata liegt, und auch den angrenzenden Theil der hinteren Blasenwand meist spiegelglatt; das Gleiche gilt von dem unteren Antheil der vorderen Blasenwand. Die seitlichen Wände, der obere Theil der hinteren und vorderen Wand dagegen zeigen oft Unebenheiten von verschiedener Form. Auch hier kann die Oberfläche glatt erscheinen, und sie erscheint so bei jungen Individuen, deren Blase durch die eingespritzte Flüssigkeit ziemlich ausgedehnt ist.

Häufig aber begegnen wir auch hier, und um so häufiger, je älter das untersuchte Individuum ist, Hervorwölbungen, die den Eindruck von feinen bandartigen Streifen machen (siehe Taf. 2, Fig. 6). Diese Bänder laufen zum Theil parallel, zum Theil kreuzen sie sich; an einzelnen Stellen zeigen sie in ihrem Verlauf einen knotenartigen Vorsprung.

Es leuchtet ein, dass wir in diesen Bildungen etwas stärker ausgeprägte Muskelbündel der inneren Schicht des Detrusor vesicae zu suchen haben, die, von der Mucosa überzogen, den Eindruck von kleinen

Trabekelchen machen. Sind die betreffenden Muskelbündel nur an einzelnen circumscribten Stellen stärker ausgeprägt, so springen sie in das Blasencavum nicht als Bündel, sondern als kleine Knoten vor. Häufig ist Beides mit einander combinirt: man sieht feine Bänder, in deren Verlauf an verschiedenen Stellen sich knopfförmige Hervorwölbungen noch besonders bemerkbar machen. Man darf weder die Bündel noch die Knötchen als etwas Pathologisches betrachten. Man ist dazu besonders geneigt, wenn die Knötchen die Bänder überwiegen, wie es zuweilen vorkommt. Dann zeigen sich eine Reihe von durch normale Schleimhaut getrennten Hervorragungen, die etwas grauer oder weisser aussehen, als die zwischen ihnen liegenden Theile. Wir werden später bei der Besprechung der Tuberculose der Blase in ihrem Anfangsstadium Bilder kennen lernen, die damit verwechselt werden könnten. Davor schützt aber die Thatsache, dass die Blase im Uebrigen ganz normal ist; davor schützt ferner eine genaue Einstellung eines solchen Knötchens, indem man mit dem Prisma nahe an dasselbe herangeht. Dann zeigt sich, dass es eigentlich kein Knötchen, sondern eine tiefliegende, von Schleimhaut überzogene Hervorbuchtung ist, mit der wir es hier zu thun haben.

Selbst eine noch stärkere Ausbildung einzelner Detrusorenbündel liegt noch innerhalb der physiologischen Grenze. Wir beobachten bei ganz gesunden Leuten, die keinerlei Beschwerde haben, Bilder, in denen die Schleimhautoberfläche fast durchweg trabekelartige Vorsprünge erkennen lässt. Einzelne Theile, besonders der Blasenboden, bleiben wohl glatt, sonst aber sieht die Oberfläche netzförmig aus. Bündel von verschiedener Dicke — einzelne so fein wie ein Fädchen, andere so stark wie ein dünner Bleistift — laufen die Kreuz und die Quer, schneiden einander in verschiedenen Winkeln, laufen aber auch parallel nebeneinander her.

Zwischen den Balken zeigen sich kleine Einsenkungen, Vertiefungen von verschiedenster Gestalt, bald rund, bald oval, bald dreieckig, bald vieleckig. Ihre Gestalt ist durch den Verlauf der Trabekel bedingt. Es sind das die sogenannten Taschen der Blase, die man als die Vorläufer der sogenannten Blasenhernien ansehen kann. Sie kommen dadurch zu Stande, dass ihre Wand ärmer an Muskelgewebe ist, als die sie einschliessenden Trabekel.

So lange sich dieser Zustand in gewissen Grenzen hält, können wir, wie gesagt, ihn als durchaus normal ansehen. Wir beobachten ihn bei jungen Leuten, bei denen sich weder subjectiv noch objectiv irgend welche Störungen vorfinden, häufiger allerdings im vorgeschrittenen Alter. Er ist aufzufassen als das Resultat einer erhöhten Arbeits-

leistung der Blase, deren Folge eine kräftige Entwicklung gewisser Muskelbündel des Detrusor ist. Wird die Bildung dieser Muskelzüge und der zwischen ihnen liegenden Zellen excessiv, dann haben wir es mit einem pathologischen Vorgang zu thun, dessen Beschreibung unter dem Capitel der Balkenblase und der Divertikel der Blase erfolgt (siehe diese).

Noch einer anderen zuweilen vorkommenden Gestaltung der Oberfläche, die aber durchaus als normal zu betrachten ist, sei hier erwähnt. Man beobachtet in einer ganz gesunden Blase bisweilen Faltungen der Oberfläche, die den Unkundigen glauben machen, man habe es mit Tumoren zu thun. Wenn verhältnissmässig grosse Blasen mit lockerer Mucosa mit kleinen Mengen Flüssigkeit gefüllt werden, so werden nicht alle Falten, die die Blase in leerem Zustande zeigt, ausgeglichen. Bekommt man eine solche Falte von der Seite zu sehen und ist man gar noch mit dem Prisma recht nahe bei ihr, so erweckt sie ganz den Eindruck von Zotten, wie wir sie bei dem Papilloma villosum (siehe dieses) zu sehen gewohnt sind. Sie sind ganz verschieden von den eben besprochenen Balken, die ein festes nicht durchsichtiges Gefüge haben. Diese Schleimhautfalten sind zart, erscheinen in der Flüssigkeit wie schwimmend und besonders an ihrer freien Kuppe durchscheinend. Will man sich vor Täuschung bewahren, so verfehle man nicht, solche Gebilde von verschiedenen Seiten und aus verschiedener Entfernung zu betrachten. Hatte man sie im Profil gesehen, so richte man das Prisma so, dass man sie en face sieht, und sie werden sich alsbald als leichte Schleimhautgewächse entpuppen.

4. Das Orificium internum vesicae.

Wir gehen wieder von der Gleichgewichtslage des Cystoskopes aus, bei dem der Schnabel nach oben sieht. Beim Durchblicken durch den Trichter beobachtet man das innere Gesichtsfeld eingenommen von einer hellen runden gelb-weißen Fläche mit oder ohne Gefässe, mit oder ohne Streifung, wie wir es eben beschrieben haben. Zieht man nun das Instrument etwas nach aussen zurück, so stellt sich an dem unteren Theile des inneren Gesichtsfeldes eine Falte ein, die um so breiter wird, je mehr man das Cystoskop zurückzieht. Anfangs nur einen schmalen Saum bildend, vergrössert sie sich so, dass sie fast das ganze Gesichtsfeld bedeckt; während der restirende weiter rückwärts gelegene Antheil im oberen Gesichtsfeld immer noch hellgelb erscheint, sieht diese Falte dunkelroth bis schwarz aus. Sie hat meist eine halbmondförmige Gestalt mit der Concavität nach


oben (siehe Taf. I, Fig. 2). Zuweilen ist sie auch etwas flacher, so dass sie einen ganz schwach nach oben offenen Bogen darstellt. Ja auch diese Höhlung kann fehlen, so dass der obere Rand der Falte glatt erscheint (siehe Taf. I, Fig. 2). Zieht man nun das Cystoskop noch weiter zurück, so verschwindet auch der letzte Rest des hellen Streifens, und das ganze innere Gesichtsfeld erscheint tief roth in Dunkel gehüllt. Versucht man das Instrument bei brennender Lampe noch weiter nach aussen zu bringen, so empfindet der Kranke bald einen brennenden Schmerz, das Gesichtsfeld wird völlig dunkel, so dass man gar nichts mehr sieht.

Wird das Cystoskop nun umgekehrt wieder vorgeschoben, so erscheint wiederum die Falte, anfangs den grössten Theil des inneren Gesichtsfeldes, und zwar den unteren Theil desselben, einnehmend. Je weiter das Instrument eindringt, um so schmaler wird die Falte, um so grösser dagegen die dahinter liegende helle gelbe Fläche.

Diese Falte ist das *Orificium internum vesicae*. Dass sie sich im cystoskopischen Bilde wie geschildert darstellt, ergibt eine einfache Ueberlegung. Nachdem wir das Cystoskop aus der Gleichgewichtslage mit nach oben sehendem Schnabel so weit zurückgezogen haben, dass die nach dem Trichter zu sehende Kante der freien Prismafläche von dem *Orificium internum vesicae*, d. h. dem Uebergang der Blase in die Harnröhre, bedeckt ist, kann offenbar nur noch der freie, d. h. von Geweben unbedeckte Theil des Primas ein Bild der gegenüberliegenden Blasenwand aufnehmen. Der bedeckte Theil des Prismas liefert uns den durchleuchteten Blasen-sphincter, und zwar so viel von ihm, als innerhalb des schon mehrfach gedachten ideellen Kegelmantels fällt. Ein Theil der dem Prisma gegenüberliegenden Fläche ist also Blasenwand, ein Theil Sphincter. Je mehr von dem Prisma in die Harnröhre einbezogen wird, einen um so grösseren Theil des Sphincter sehen wir, um so grösser ist also die Falte; je mehr wir das Instrument verschieben oder mit anderen Worten, je mehr von dem Prisma vom Sphincter unbedeckt bleibt, um so kleiner wird die Falte, um so mehr Blasenwand erblicken wir.

Diese Falte nun, die sich wie ein Vorhang vor der Blasenwand präsentirt, hat, wie bereits ausgeführt, verschiedene Formen. Sie verläuft meist mit einem nach oben offenen Bogen. Sie ist an ihrer freien Kante heller und durchsichtiger als an ihrem unteren Theil. Das hat darin seinen Grund, dass die Gewebsschicht, die nach der freien Kante zu liegt und das Prisma bedeckt, dünner und daher auch durchscheinender ist als die mehr nach aussen liegende.

Bei jungen Individuen, deren Sphincter mässig entwickelt ist, stellt die Falte einen zarten Saum dar, bei stärkerer Entwicklung wird sie derber. Man sieht dann in ihr Einlagerungen, die ein festeres, stärker entwickeltes Gefüge verrathen. Auch ist der Saum dann oft nicht mehr glatt, sondern leicht zackig oder eingekerbt.

Dass wir die Falten im unteren Theil des oberen Gesichtsfeldes erblicken, obwohl der Schnabel des Cystoskopes nach oben sieht, die eingestellte Partie also die obere Partie des Sphincter darstellt, ist leicht verständlich, wenn wir uns erinnern, dass wir es mit einem Spiegelbild zu thun haben. In diesem erscheint oben, was unten ist, und umgekehrt. Man mache sich das dadurch deutlich, dass man einen kleinen Taschenspiegel, leicht nach vorn gebeugt, hinter das nebengezeichnete Bildchen  halte. Dann erscheint im Spiegel die gekrümmte obere Fläche des Bildchens a unten, und die gerade untere b oben.

Drehen wir nun das Cystoskop, das gleich weit eingeschoben bleibt, so dass das innere Gesichtsfeld zum Theil vom Sphincter, zum Theil von der Blasenwand eingenommen ist, um seine Längsachse nach der linken Seite des Patienten, so erscheint der Sphincter auf der rechten Seite des Kranken, oder, mit anderen Worten, im linken Theile des inneren Gesichtsfeldes; drehen wir es nach der rechten Patientenseite so erblicken wir ihn im rechten Gesichtsfeldantheil.

Sobald aber der Schnabel nach unten gegen den Blasenboden sieht, sind wir überrascht zu beobachten, dass die Falte überhaupt verschwindet. Statt des scharf contourirten Vorhangs, den wir sowohl bei der Stellung des Schnabels nach oben als nach beiden Seiten beobachteten, sehen wir eine schief abwärts verlaufende Fläche, die sich in seltenen Fällen zu einer Andeutung von Wulst erhebt. Das hat seinen Grund in den anatomischen Verhältnissen. Während Blase und Blasen Hals, wie wir kurzweg den Uebergang der hinteren Harnröhre in die Blase bezeichnen, oben und an den Seiten einen scharf ausgebildeten Winkel bilden und diesen Winkel auch nach der Einführung des Cystoskopes beibehalten, wird der Winkel, den der Blasen Hals und Blasenboden bildet, durch das Einführen des Instrumentes fast völlig ausgeglichen.

Aus dem Mitgetheilten erhellt ohne Weiteres, dass der Falte des Orificium int. für die cystoskopische Untersuchung eine erhebliche Bedeutung innewohnt. Einmal dient sie zur Orientirung. Wir haben soeben besprochen, dass wir aus der Grösse der Falte genau bemessen können, wie weit das Prisma in die Blase eingedrungen ist. Wir haben ferner den Unterschied des oberen Blasen Halsantheils vom unteren

kennen gelernt, wir haben also an der Sphincterfalte einen Maassstab zur Beurtheilung der Lage des Cystoskopes. Wir werden später sehen, wie in gewissen pathologischen Fällen die Falte verändert ist. Wir erkennen also auch aus dem Bilde der Falte, ob wir es mit normalen Verhältnissen zu thun haben oder nicht.

5. Luftblasen.

Wenn man einen Kranken katheterisirt und ihm die Blase ausspült, so ist es unvermeidlich, dass etwas Luft in die Blase eindringt. Bei der Einführung der jetzt gebräuchlichen offenen Katheter wird die Luft, die sich im Katheter befindet, in die Blase hineingepresst. Man könnte mit Leichtigkeit Vorrichtungen construiren, die das verhüten, doch ist das nach jeder Richtung hin überflüssig. Die minimale Menge eingespritzter Luft hat noch niemals Jemandem geschadet, und für die cystoskopische Untersuchung bedeutet die Luftblase eher einen Vortheil als einen Nachtheil.

Wenn man das Cystoskop eingeführt hat und ruhig sich selbst überlässt, so dass der Schnabel nach oben sieht, so gewahrt man ein helles, glänzendes Bläschen, das einen silberartigen Reflex darbietet. In diesem Reflex erkennt man zuweilen, wenn die Lampe nicht so stark brennt, dass die Kohlenbügel nicht mehr als einzelne Stäbchen erkennbar sind, die beiden Kohlenfäden wieder. Giebt die Lampe strahlendes Licht, so dass die Kohlenfädchen nicht mehr sichtbar sind, so sieht man die Luftblase als ein weissgraues Bläschen mit silberhellem Fleck. Ihre Grösse wechselt: zuweilen hat sie nur die Grösse einer Erbse, zuweilen ist sie grösser als eine Bohne; ebenso ist ihre Gestalt verschieden, runde, ovale, längliche, ja sogar sanduhrartige Formen kommen vor. Nicht immer ist nur eine Luftblase vorhanden; zuweilen sind es deren mehrere, die isolirt bleiben oder aber sich zu einer vereinigen.

Die Luftblase nimmt naturgemäss den höchsten Punkt der Blase ein, daher bemerken wir sie an der vorderen oberen Blasenwand. Wir sehen sie dementsprechend oft schon, wenn das Prisma nur zum Theil in die Blasenhöhle hineinragt, wenn also ein Theil des inneren Gesichtsfeldes noch von der Sphincterfalte ausgefüllt wird. Schieben wir das Cystoskop etwas weiter nach hinten, so folgt sie meist und bleibt sichtbar, wenn das ganze Gesichtsfeld bereits Blasenwand zeigt.

Sie ist also, wie wir hieraus ersehen, frei beweglich. Jede Bewegung, die der Kranke macht oder die wir durch Lageveränderung des Cystoskops verursachen, macht sie mit. Man kann sagen, sie tanzt und hängt an der oberen Blasenwand wie eine Seifenblase am Rande eines Gefässes.

Dass ihre Gestalt wechselt, hat nichts Wunderbares, wenn wir berücksichtigen, dass sie der Blasenwand gleichsam anklebt. Indem sie sich der Wandung der Oberfläche anschmiegt, wird sie lang gezogen oder bleibt rund, je nach der Gestaltung des Blasenabschnittes, dem sie anliegt.

Unschädlich, wie gesagt, bietet sie beim Cystoskopiren einen Orientirungspunkt, indem sie meist an dem höchsten Punkt der Blase liegt; doch kommen auch hiervon Ausnahmen vor. Sie wird zuweilen an einem der tiefsten Theile der Blasenwand festgehalten.

6. Bewegungen der Blase.

Die Blase zeigt mehrfache Arten von Bewegung, die man nicht immer, aber doch häufig beim Cystoskopiren wahrnimmt. Diese Bewegungen haben mannigfache Ursachen. Zum Theil beruhen sie auf Fortpflanzung der peristaltischen Darmbewegung; dann sind sie unregelmässig. Demgegenüber beobachten wir ganz regelmässige Bewegungen der Blase. Rhythmisch bei jeder Inspiration wölbt sich die Blasenwand langsam vor, um bei der Expiration wieder zurückzutreten. Schneller und kürzer verlaufen die Bewegungen, die durch die Pulsation benachbarter Arterien verursacht sind. Diese letzteren sind auch recht selten, während die zufolge der In- oder Expiration auftretenden Bewegungen häufig beobachtet werden.

Ausser diesen spontan auftretenden Bewegungen der Blase, die sich alle nur durch Vor- und Zurücktreten der Blasenwand bemerklich machen, kommen noch solche vor, die durch Berührung des Cystoskopes mit der Blasenwand hervorgerufen werden. Sie stellen ganz kurz dauernde Contractionen eines begrenzten Bezirks der Blasenwand dar, die nicht selten so ausgiebig sind, dass sie einen Wirbel in der Blasenflüssigkeit veranlassen, während man Veränderungen in der Gestaltung der Blasenwand selbst nicht sieht.

Auch bei der Ureterthätigkeit sieht man oft die Blase sich bewegen. Kurz ehe der Harnstrom dem Ureter entquillt, entsteht eine Ureterwulst, eine wellenartig verlaufende Hervorwölbung, die mit der Harnentleerung wieder zurücktritt. Die Grösse

dieser partiellen Blasenwandcontraction ist ausser von anderen Umständen vor Allem von dem Quantum des auszuspritzenden Harnes und der Intensität, mit welcher das geschieht, abhängig.

7. Der Blasenboden, die Ureterwülste, die Uretermündungen.

Der wichtigste Theil der Untersuchung bezieht sich auf den Blasenboden, mit dessen Beschaffenheit im cystoskopischen Bilde wir uns jetzt eingehender beschäftigen wollen.

Wir hatten schon bei Besprechung der anatomischen Verhältnisse der Blase hervorgehoben, dass der Blasenboden in zwei Theile zerlegt wird, in das Trigonum Lieutaudii und dem hinter diesen gelegenen Basfond (siehe Fig. 29, Seite 37). Wenn wir das Cystoskop I gebrauchen, und nach seiner Einführung den Schnabel nach unten drehen, so sehen wir einen Theil des Blasenbodens (siehe Figur 17, Seite 21). Um den hinteren Theil, den Basfond, in das Gesichtsfeld zu bringen, schieben wir das Instrument mit leicht gesenktem Trichter nach hinten und senken nun den Trichter so weit, als es eben geht. Dann werden wir in der grossen Mehrzahl der Fälle den gesuchten Blasengrund eingestellt haben.

Die vordere Grenze dieses Blasengrundes oder Basfond bildet eine Leiste, die man *Ligamentum interuretericum* nennt, weil sie von einer Ureteröffnung zur anderen zieht. Diese Leiste ist ganz verschieden stark entwickelt, so dass man sie im cystoskopischen Bilde zuweilen als deutliche prominente Falte erkennt, während sie in anderen Fällen kaum angedeutet erscheint und nur durch eine gedachte Verbindung der beiden Uretermündungen construirt werden muss.

Ziehen wir das Cystoskop, das soeben auf diese Leiste eingestellt war, also mit dem Schnabel gerade nach unten sieht, gegen den Blasenbals langsam vor, so erblicken wir den mittleren Antheil des Trigonum Lieutaudii, dessen Basis die eben genannte Leiste bildet, und dessen Spitze im Sphincter vesicae liegt. Dieser Antheil des Dreiecks bietet im cystoskopischen Bilde den Anblick einer glatten, hellgelben glänzenden Fläche dar, auf der ein schön entwickeltes Blutgefässsystem in die Augen springt. Je mehr das Cystoskop nach vorn, d. h. gegen die Symphyse kommt, um so breiter wird die diffus rothe Fläche, die sich von oben her das innere Gesichtsfeld erobert. Sie ist der Uebergang des Blasenbodens in die Harnröhre, von dem wir schon früher erwähnt haben, dass er nicht, wie oben und seitlich, eine scharfe Kante bildet, sondern durch

das eingeführte Cystoskop zu einer geneigten Fläche verzogen wird.

Die grösste Aufmerksamkeit aber am Blasenboden wenden wir den seitlichen Theilen des Trigonum Lieutaudii zu, die durch die Ureterenwülste gebildet werden.

Denken wir uns das Cystoskop in Gleichgewichtslage in der Blase ruhend mit dem Schnabel nach oben gerichtet und ziehen wir es nun so weit zurück, dass der Sphincter als scharf markirter Vorhang im unteren Theil gerade in das innere Gesichtsfeld eintritt, und drehen nun in dieser Lage das Cystoskop nach rechts oder nach links, so kommen wir zu einem Punkt, wo die scharfe Grenze des Sphincter gegen die Blase aufhört und sich der allmähliche eben beschriebene Uebergang bemerkbar macht. Hier sehen wir dann, nachdem wir das Instrument wieder ein klein wenig nach hinten geschoben haben, einen mehr oder weniger starken Wulst hervorragen, welcher der Harnleiterwulst ist und auf seiner Spitze die Harnleiteröffnung trägt.

Die Form dieses Harnleiterwulstes, seine Prominenz und seine Lage ist nun bei den einzelnen Individuen verschieden und macht auch bei demselben Individuum einen verschiedenen Eindruck je nach der Art der Einstellung.

Was zunächst seine Form und Prominenz betrifft, so erscheint er uns zuweilen als ein cylindrischer Balken von wechselnder Wölbung. Die letztere kann ausserordentlich stark, aber auch sehr gering sein. Sie wird uns um so grösser vorkommen, je näher wir mit dem Prisma an den Wulst herangehen (siehe Taf. III, Fig. 10). In anderen Fällen sieht man ihn als Kegel, dessen Basis nach der Medianlinie und dessen Spitze nach der Seite zu gerichtet ist. Selbst prismaartige Bildungen kommen vor. Die Kanten des Prismas liegen oben und unten, die Basis median-, die Spitze lateralwärts. In seitenen Fällen zeigt der Blasenboden durch Verzogensein gerade umgekehrte Verhältnisse. Andererseits fehlt bisweilen jede Andeutung eines Wulstes. Die Blaseschleimhaut ist nicht im Mindesten prominent. Man sieht einen Schlitz, der die Ureteröffnung darstellt, und weiss nur deshalb, dass hier der Ureterwulst liegen müsste (siehe Taf. III, Fig. 9—12).

Springt der Ureterwulst stark in die Blase vor, so entsteht vor demselben, also nach dem Sphincter hin, eine förmliche Höhle, eine Art Ausbuchtung nach hinten. Je flacher der Wulst ist, um so flacher ist diese Bucht. Fehlt die Ureterprominenz gänzlich, so zeigt

sich diese Gegend als eine plane schräg nach vorn und unten verlaufende Fläche.

Es ist bemerkenswerth, dass die beiden Harnleiterwülste eines gesunden Menschen durchaus nicht immer gleichartig ausgebildet sind. Wir sahen normale Fälle, in denen der eine erheblich prominenter war als der andere, ohne dass sich diese Differenz aus einer verschiedenen Haltung des Cystoskopes erklärt.


Was sodann die Lage der Ureterenwülste mit ihren Oeffnungen angeht, so ist sie in der Mehrzahl immer die gleiche. Durch das Ligamentum interuretericum verbunden, liegen sie in ziemlicher Nähe des Sphincter; doch giebt es äusserst bemerkenswerthe Abweichungen. Man findet sie zuweilen unmittelbar hinter dem Sphincter, so dass man das Cystoskop stark gegen diesen vorschieben muss, um sie zu Gesicht zu bringen. In anderen Fällen liegen sie wieder so weit hinten am Blasenboden, dass man das Instrument ein gut Stück in die Blase hineinschieben muss, ehe sie in das Gesichtsfeld eintreten.

Auf der Höhe der Harnleiterwülste befindet sich die Harnleitermündung, deren Gestalt anatomisch die eines kleinen Ritzes ist, welcher von der Mitte und unten nach der Seite und oben verläuft. Cystoskopisch bieten sie ausserordentliche Verschiedenheiten dar, die zum kleinen Theil auf anatomischen Unterschieden beruhen, grösseren Theils aber durch verschiedene Einstellung bedingt werden.

Die Oeffnung zeigt die Form eines kleinen Schlitzes, dessen Grösse von 2 bis zu 6 mm variirt; sie ist in anderen Bildern rund, in noch anderen oval wie ein Grübchen (Taf. III, Fig. 9—12). Zu diesen Grübchen ziehen fein geästelte Gefässe. So weit man das Innere des Grübchens sehen kann, erscheint es dunkel. Geht man mit dem Prisma näher an dasselbe heran, indem man, während man es im Auge behält, den Trichter des Cystoskopes stark hebt und nach der entgegengesetzten Seite drängt, so wird es erheblich grösser und meist auch hochroth durchleuchtet, indem die Lampe durch das Gewebe der Ureterwand hindurchscheint.

Der Verlauf des Harnleiterschlitzes ist ganz und gar abhängig von der Stellung des Cystoskopes zu demselben. Wir erinnern uns hier wieder daran, dass wir es mit einem Spiegelbild zu thun haben. Liegt das Cystoskop mit seinem Schnabel nach unten gerichtet, so verläuft der Ureterschlitz quer von rechts nach links. Drehen wir, den auf diese Weise

eingestellten linken Ureterspalt im Auge haltend, das Cystoskop so, dass der Schnabel nach der linken Seite des Patienten geneigt ist, so verläuft der Ureter von medianwärts und unten nach lateralwärts und oben; je weiter wir den Schnabel und damit auch den Spiegel nach links drehen, um so mehr verläuft der Schlitz von unten nach oben, bis bei der Querstellung des Instruments, so also, dass der Schnabel grad nach der Seite sieht, der Ureter gänzlich von unten nach oben zu verlaufen scheint. Dasselbe gilt natürlich für die Drehung nach rechts. Hatte der Schnabel ursprünglich die seitliche Richtung und verlief also demgemäss der Ureterschlitz senkrecht im Gesichtsfeld, so wird er mehr und mehr seitliche Richtung annehmen, je mehr wir den Schnabel nach unten zu drehen.

Man mache sich diese Verhältnisse dadurch klar, dass man hinter nebenstehendem Bilde a b  einen kleinen Spiegel leicht nach vorn gesenkt halte. Das gleicht der Stellung des Cystoskopes mit nach unten gerichtetem Schnabel. Nun drehe man, wie vorher beschrieben, den Spiegel allmählich nach links, und man wird das Bild nach und nach senkrechte Richtung annehmen sehen, so dass a unten und b oben ist.

Nach diesen Ausführungen ist es leicht, sich klar zu machen, wie man die Ureterwülste und ihre Mündungen aufzusuchen hat. Befindet sich das Cystoskop in Gleichgewichtslage, der Schnabel nach oben gerichtet, so zieht man es so weit zurück, dass der Sphincter grad ins Gesichtsfeld zu treten beginnt. Nun dreht man den Schnabel nach derjenigen Seite, deren Harnleiter man aufzufinden wünscht. Ist der Schnabel ungefähr in der Richtung angekommen, die in der Mitte desjenigen Winkels liegt, welchen der Schnabel bildet, wenn man ihn sich einmal nach unten und dann nach der Seite sehend denkt, so tritt in den meisten Fällen der Harnleiterwulst mit seiner Oeffnung in das Gesichtsfeld. Ist das nicht der Fall, so braucht man den Schnabel, diesen immer in der gleichen Lage haltend, nur etwas vorschieben oder zurückschieben. Je nachdem der Ureterwulst mit seiner Oeffnung weiter nach dem Sphincter hin oder entfernter von ihm liegt, wird man ihn dann sicher auffinden.

Hat man die eine Harnleiteröffnung gefunden, dann ist die andere um so leichter einzustellen. Man dreht den Schnabel des Instrumentes, indem man ihn in der gleichen Lage hält, das heisst ihn weder vorschiebt noch zurückzieht, nach der anderen Seite. Sobald er correspondirend der ersten Lage sich befindet, erscheint das Orificium des Ureters im Gesichtsfeld.

Man kann diese Drehung nach oben herum oder nach unten herum vornehmen. Nach oben herum ist der Weg weiter und deshalb die Möglichkeit, dabei das Instrument in seiner Lage unzuweckmässig zu verändern, grösser. Deshalb ist es besser, den Schnabel nach unten herum zu drehen. Bei einiger Uebung gelingt das Einstellen des zweiten Harnleiters so leicht, dass man dabei gar nicht durch das Cystoskop hindurchzusehen braucht. Man dreht den Schnabel blind bis zur correspondirenden Lage der anderen Seite und wird dann beim Durchsehen die Oeffnung meist sofort entdecken.

Es giebt aber Ausnahmefälle, in denen bei sonst gesunder Blase die Ureterenöffnungen sehr schwer oder gar nicht zu finden sind.

Zuweilen sind sie nur durch einen kaum bemerkbaren Strich, der wie der Theil eines Blutgefässes aussieht, angedeutet. In solchem Falle muss man mit dem Prisma sehr nahe herangehen, um eine möglichst starke Vergrösserung zu erzielen. Oder man muss so lange beobachtend zuwarten, bis man eine Ausspritzung von Harn aus den vermutheten Ureteröffnungen wahrnimmt.

Auch die Lagerung in unmittelbarer Nähe des Sphincters erschwert zuweilen ihr Auffinden; sie sehen dann wie kleine roth erleuchtete Grübchen aus.

Ferner können Schwierigkeiten entstehen, wenn die Schleimhaut der Blase sehr stark gefaltet ist, so dass die Füllung von 150 ccm nicht ausreicht, die Falten auszugleichen; dann kann die Uretermündung zwischen solchen Falten versteckt bleiben. Das ist ein Umstand, dem sehr leicht dadurch abzuhelfen ist, dass man die Blase mit einer grösseren Quantität Flüssigkeit füllt. Die Falten verstreichen dann und die Uretermündungen werden sichtbar.

Wenn diese aber abnorm weit hinten liegen, so dass man, um sie sich sichtbar zu machen, den Schnabel des Instrumentes bis zur hinteren Blasenwand verschieben müsste, dann ist die starke Füllung der Blase für die Auffindung eher hinderlich; denn dann werden sie künstlich noch weiter nach hinten verlegt. Dann ist umgekehrt eine geringere Füllung der Vesica das Zweckmässige, um zum Ziele zu gelangen.

Endlich kommt noch ein Fall vor, in dem die Uretermündungen nicht aufzufinden sind, der aber eigentlich schon ausserhalb der Grenze des Normalen liegt, das ist eine Ueberlagerung der Ureterenmündungen durch vorspringende Balkenzüge.

Wir werden später bei Besprechung der Balkenblase sehen, wie zuweilen starke, mächtige Querbalken so durch die Blase ziehen, dass ihre Wand Berg und Thal vorstellt. Ich habe wiederholt Fälle untersucht, in denen die Uretermündungen überhaupt nicht zu finden waren; sie waren offenbar so von Balken überlagert, dass es unmöglich war, sie zu Gesicht zu bekommen.

Nehmen wir nun an, wir haben uns nach der soeben beschriebenen Methode die Harnleiterwülste und auf ihrer Höhe die Harnleitermündungen aufgesucht, dann gilt es, das Phänomen der Harnentleerung an ihnen zu beobachten.

Ich setze als bekannt voraus, dass der Harn nicht durch die Ureteren in die Blase hineinfiltrirt, wie etwa Flüssigkeit durch ein Filter, sondern dass er in gewissen Zwischenräumen durch Contractionen der Ureteren in die Blase geschleudert wird. Schon ehe man cystoskopiren konnte, wurde das mehrfach bei Fällen von Ectopia vesicae und Vesico-Vaginalfisteln beobachtet. Man konnte da auch feststellen, dass die Contractionen der beiden Ureteren meist unabhängig von einander zu verschiedenen Zeiten erfolgen, dass sie selten synchron sind, dass auch die Zahl der Contractionen der beiden Ureteren in einem gegebenen Zeitraum variirt.

Diese Beobachtungen werden durch die cystoskopischen Untersuchungen durchaus bestätigt. Das Studium der Harnleitercontractionen und der damit verbundenen Harnentleerung gehört mit zu den reizvollsten in der Cystoskopie. Zwei Dinge sind es, die wir hierbei zu unterscheiden haben: einmal die Gestaltveränderung des Harnleiterwulstes und seiner Oeffnungen selbst und das Eintreten des Harnes in die Blasenflüssigkeit. Um dies beobachten zu können, muss man sich den Harnleiterwulst so einstellen, dass seine Mündung in der Mitte des Gesichtsfeldes liegt. Denn wenn er seitlich zu liegen kommt, kann er leicht durch die Gestaltveränderung bei der Contraction aus dem Gesichtsfelde verschwinden.

Man hält also den Schnabel des Cystoskopes ungefähr in der Mitte zwischen der Richtung nach unten und nach seitwärts, nach links für den linken, nach rechts für den rechten Ureter. Dann verläuft der Schlitz der Harnleitermündung leicht von medianwärts und unten nach lateralwärts und oben. Hat man diesen Schlitz oder das Grübchen, welches die Mündung gerade darstellt, in die Mitte des Gesichtsfeldes gebracht, dann halte man das Instrument recht ruhig und beobachte unverwandten Auges. Dann wird man eine Bewegung in der Blasenwand da, wo der Harnleiter liegt, wahrnehmen,

eine Bewegung, die den Eindruck macht, als ob die unmittelbare Umgebung der Harnleitermündung in das Blasencavum hineingedrängt wird. Man bemerkt also eine Ausbuchtung des Harnleiterwulstes, die begleitet ist von einer Erweiterung des Grübchens oder des Schlitzes.

Aus dem Schlitz wird ein Loch, anfänglich ganz klein, dann grösser, bis man plötzlich, von diesem Loch ausgehend, einen Wirbel in der Blasenflüssigkeit entstehen sieht. Die Verwandlung des Schlitzes oder des Grübchens in ein grösseres Loch geschieht nicht immer auf gleiche Weise. Während meist die ganze Gegend vorgewölbt erscheint in dem Moment, in welchem sich der unterste, innerhalb der Blasenwand gelegene Harnleiterantheil seines Inhalts zu entleeren bestrebt ist, erscheint es in anderen Fällen, als ob sich der Harnleiterwulst nach hinten zurückzieht, während sich seine Mündung quallenartig öffnet. Der Harnleiterwulst weicht gleichsam über die vordringende Harnsäule zurück.

Diesen Bewegungen der Blasenwand geht unmittelbar ein Ausstritzen der Flüssigkeit aus der Mündung voraus. Sobald der Harn in die Blase tritt, entsteht ein Wirbel, der in der Richtung von der Uretermündung herkommt und sich in dem Blasenfluidum verliert. Die Grösse dieses Wirbels ist naturgemäss abhängig von der Menge der auf einmal entleerten Flüssigkeit und von der Kraft der betreffenden Uretercontraction.

In normalen Fällen, wenn also der Harn klar ist, sieht man ihm seine Farbe nicht an. Man sollte das annehmen, weil ja doch die die Blase füllende Flüssigkeit wasserhell ist. Doch ist das, wie gesagt, nicht der Fall: der Wirbel zeigt die Farbe der Blasenflüssigkeit, mag der Harn auch noch so concentrirt sein. Das ist ein bemerkenswerther Punkt, auf den wir bei Besprechung der Diagnostik der Nierenerkrankungen noch ausführlich zurückkommen.

Es ist wichtig, während der Beobachtung der Harnleitermündung das Instrument möglichst ruhig zu halten. Wir sahen schon vorher, dass durch zufällige Berührung der Blasenwand mit dem Cystoskop Contractionen der betreffenden Blasenpartien entstehen können. Durch diese werden dann auch Flüssigkeitswirbel ausgelöst, welche die Beobachtung der aus den Ureteren stammenden Wirbel beeinträchtigen. Ebenso vermag das blosses Umherbewegen des Instrumentes in der Blasenflüssigkeit, ohne dass es an die Wand stösst, Wirbel zu erzeugen, die in gleicher Weise störend wirken.

Die Beobachtung der Harnleiterwülste und ihrer Mündungen verlangt also absolute Ruhe, und zwar dies auf eine ziemliche Zeit. Wenn auch im Allgemeinen die Harnleitercontractionen schnell hinter einander erfolgen, so dass wir in der Minute deren meistens zwei bis drei sehen, so haben wir doch auch schon minutenlang gewartet, ohne auch nur den leisesten Wirbel oder eine Veränderung der Ureteröffnung wahrnehmen zu können.

Da man nicht annehmen kann, dass die Niere gesunder Menschen in gewissen Intervallen nicht secernirt, so ist es wahrscheinlich, dass das Nierenbecken wechselnde Mengen Harns aufnimmt, ehe es den Ureter zu einer Contraction veranlasst. Aus diesem Grunde scheint es auch zweckmässig, in jedem Falle, dessen Untersuchung sich vornehmlich auf die Harnleiterbeobachtung erstreckt, den Kranken vorher viel Flüssigkeit trinken zu lassen. Weissbier oder kohlensaure Wässer erzeugen am wirksamsten eine Harnfluth. Bei dieser sehen wir dann die Ureteren oft functioniren und können unsere Beobachtung machen, ohne das Auge durch allzu langes Warten zu sehr zu ermüden.

8. Salzniederschläge auf der Blasenwand.

Es ist mir wiederholt vorgekommen, und ich lege deshalb Werth darauf, es hier mitzutheilen, dass ich bei ganz gesunden Individuen, die aus irgend einem hier nicht zu erwähnenden Grunde cystoskopirt wurden, bei der Untersuchung Niederschläge auf der Blasenwand gefunden habe. Ich sah zuweilen rothe, öfter aber weissgraue sandartige Partikelchen auf der Blasenwand aufsitzen. Es versteht sich von selbst, dass die Blase vorher tüchtig gespült worden war, so dass die Borsäurelösung absolut klar abfloss. Diese Partikelchen stellen Harngries dar, der sich in den Fällen, in denen er roth erschien, als aus Uraten und in den anderen als aus Phosphaten zusammengesetzt erwies.

Wir wissen ja, dass sich beide Arten Gries schon in den Nieren bilden, und es ist gar nicht wunderbar, dass sich feine Splitterchen davon der unebenen buchtigen Blasenschleimhaut so anheften, dass sie selbst beim Spülen nicht mit herausbefördert werden. Man muss das wissen, sonst kommt man bei Beobachtung solcher Bilder in grosse Verlegenheit. Ich hörte sie als Eiterbröckelchen, ja als Tuberkelknötchen deuten. Man wird jeden Irrthum vermeiden, wenn man, ein solches Partikelchen im Auge haltend, mit dem Prisma ganz nahe an dasselbe herangeht. Dann sieht man, dass es kantige Ecken hat und dass es auf der Blasenwand aufliegt. Es kann vorkommen,

dass solche feine Splitterchen, die sich an der Blasenwand festgesetzt haben, Schmerzen verursachen — ich habe einige derartige Fälle beobachtet — in der Mehrzahl aber fühlen die Kranken davon nichts. Es ist also eine solche vorübergehende Ablagerung von feinstem Harngries als innerhalb der Grenze des Normalen zu betrachten und eine Therapie nicht nöthig.

9. Die Schatten in der Blase.

Am Schlusse der Betrachtung der Bilder der normalen Blase habe ich noch eine kurze Bemerkung über die Schatten, die bei der Cystoskopie eine Rolle spielen, zu machen. Bekanntlich entsteht ein Schatten, d. h. ein unbeleuchteter Raum, dann, wenn die Verbreitung der Lichtstrahlen durch einen undurchsichtigen Körper gehindert wird. An den Grenzen des Schattens findet ein allmählicher Uebergang vom Licht zur Finsterniss statt, indem die in dem sogenannten Halbschatten gelegenen Theile des Raumes noch von einem Theil der Oberfläche des leuchtenden Körpers Strahlen empfangen, während die in dem Kernschatten liegenden Punkte ganz verfinstert sind.

Wenden wir das auf die cystoskopische Untersuchung der Blase an, so wird es begreiflich, dass wir es mehrfach mit Schattenbildern zu thun haben werden. Denn wir haben einen geschlossenen Raum, in welchem ein Licht brennt, so dass also von allen denjenigen Theilen, die sich zwischen das Licht und die beleuchtete Blasenwand stellen, ein Schatten auf diese geworfen werden muss. Diese Schatten und ihre richtige Deutung spielen eine noch grössere Rolle bei den pathologischen Bildern; doch auch schon in der normalen Blase begegnen wir ihnen. Deshalb müssen wir sie schon jetzt kennen, verstehen und würdigen lernen.

Wenn z. B. der Ureterwulst in Form eines Cylinders in das Blasencavum vorspringt, so beschattet er naturgemäss die hinter ihm liegende Blasenwand. In dem Bilde (siehe Taf. III) sehen wir unterhalb des Ureterwulstes und hinter demselben eine dunkle, tiefrothe Stelle, d. i. den Kernschatten, und noch tiefer den Halbschatten der Uretervorwölbung.

Von den kleinen Stein- oder Griespartikelchen, von denen wir soeben sprachen, entsteht ein minimales Schattenbild und wird besonders deutlich, wenn wir mit dem Licht und Prisma nahe an dasselbe herangehen. Die Falten der normalen Blasenschleimhaut, von der wir gehandelt haben, werfen unter Umständen diffuse Schatten

nach einer Richtung, die abhängig ist von der Haltung des Lichtes. Befindet sich das Licht der Falte en face, so entsteht kein Schatten; befindet es sich aber seitlich von der Falte, so dass diese zwischen Blasenwand und Licht liegt, so entsteht hinter ihr, d. h. nächst der Blasenwand, ein schmaler schattiger Saum.

Doch wie bereits hervorgehoben, haben die Schatten eine grössere Bedeutung in pathologischen Fällen, in denen wir mancherlei körperartige Gebilde zwischen Licht und beleuchteter Blasenwand liegend finden werden.

Sechster Abschnitt.

Die Bilder der pathologischen Blase.

- Balken und Divertikel, vessie à colonnes, Taschen, Zellen, tiefe Buchten.
Angeborene Divertikel.
- Cystitis. Schwierigkeit der Untersuchung. Tenesmus, trüber Blaseninhalt.
Acute und chronische Cystitis. Cystocollitis und Cystitis corporis, circumscrip-
te und diffuse Prozesse. Veränderung der Farbe: roth in allen Ab-
stufungen, Erhöhung des Glanzes. Gefässinjection, grössere Gefässe er-
weitert. Undeutlichwerden der Schleimhaut. Hämorrhagien. Wulstung
und Auflockerung der Schleimhaut, sammetartige Beschaffenheit. Ver-
wechslung mit Neubildungen. Producte des Katarrhs: Eiterfetzen in der
Flüssigkeit schwimmend und auf der Blasenwand aufsitzend. — Unter-
scheidung der verschiedenen Cystitisarten: Cystitis gonorrhoeica, amonia-
calis, cum retentione, tuberculosa. Geschwüre, Tuberkelknötchen, descen-
dirende und ascendirende Tuberculose.
- Prostatahypertrophie: Schwierigkeit der Untersuchung, Veränderungen
der Sphincterfalte, Einlagerungen, Vorbuchtungen und Einsenkungen.
Home'sche Lappen, Arteriosklerose.
- Blasensteine: Körperlich vorspringend, Schatten, Farbe der Steine,
Grösse, Anzahl, gleichzeitig bestehende Veränderung in der Blase. In
Divertikeln liegende Steine, eingekapselte Steine. Verwechslung mit
incrustirtem Tumor. Sehr kleine Steinchen. Nachprüfung nach der
Litholapaxie.
- Blasentumoren: Körperliches Abheben, Schatten. Zottengeschwülste,
Polypen, multiple Tumoren, brombeerartige Gebilde. Maligne Tumoren.
Tumoren der Nachbarschaft der Blase. Verwechslungen der Tumoren
mit Blutcoagala, Eiterpröpfchen und Stein. Nutzen des Irrigationcysto-
skops. Grösse des Tumors, Benignität und Malignität. Frühzeitige Diagnose
durch die Cystoskopie ermöglicht. — Leichtes Bluten, Untersuchung während
der Blutung.
- Fremdkörper der Blase: Nadel, Katheterstücke, Wachsklumpen, freie
Beweglichkeit und Lage derselben. Seidenligaturen.
- Verletzungen und Narben der Blase.

Blasige und cystische Gebilde der Harnblase: Luftblasen, wasserhelle Blasen am Sphincter. Ranulaartige Bläschen Albarrau's. Die von Viertel beschriebenen Bläschen. Irritable Bladder. — Bullöses Oedem. — Hydatiden-Blasen.

Leukoplakia vesicae. — Pachydermie.

Lues vesicae. — Parasiten der Blase.

Ureteraffectionen: Leergehen des Ureters, Stein im Ureter, Prolaps der Ureterschleimhaut.

1. Die Balkenblase und die Divertikelblase.

Wir hatten bereits bei Besprechung der Bilder der normalen Blase erwähnt, dass die Schleimhaut nicht immer und nicht in allen Theilen eine glatte Oberfläche zeigt, sondern dass leichte bandförmige Streifungen und auch knotige Hervorragungen vorkommen, die meist an den Seitenwänden gelegen und noch als normal zu betrachten sind. Wenn diese Bildungen aber stärker werden, dann haben wir es mit einem pathologischen Zustand zu thun, den man als Balkenblase, trabeculäre Hypertrophie oder auch *vessie à colonnes* bezeichnet hat.

Die Bilder dieser Affection sind ausserordentlich plastisch und so typisch, dass, wer sie einmal gesehen hat, sie nicht wieder vergessen wird. Sie entstehen immer nur dann, wenn die Blase längere Zeit aussergewöhnliche Anstrengungen behufs Entleerung ihres Inhalts machen musste. Wir finden sie deshalb fast regelmässig bei alten Leuten mit und ohne Cystitis. Denn der Detrusor nimmt, wie alle Muskeln des Körpers, mit dem Alter an Kraft ab und hat erhöhte Anstrengungen zur Leistung der ihm obliegenden Arbeit aufzuwenden. Wir finden sie fast bei allen Affectionen, in welchen die Blase Hindernisse beim Austreiben des Harns zu überwinden hatte, demnach bei Hypertrophie der Prostata, bei Parese der Blase, bei Stricturen der Harnröhre, und bei gewissen Neurosen. In letzteren beiden Arten betrifft sie nicht selten junge Leute. Bei Frauen habe ich sie äusserst selten gesehen, was die Richtigkeit der Erklärung bekräftigt.

Hat man das Cystoskop eingeführt, so präsentirt sich einem statt der glatten Oberfläche der normalen Blase ein balkiges, maschiges Gefüge, als ob wir ein Flechtwerk betrachten. Dicke Balken von dem Umfang eines Bleistiftes laufen die Kreuz und die Quer, schneiden einander in verschiedenen Winkeln, kleine und grosse Felder zwischen sich bildend. Diese Felder stellen glatte Wände dar, oder aber sie bilden Ausbuchtungen, deren hintere Wände dem Auge gar nicht mehr sichtbar sind. Das sind die Taschen und Zellen der Blase

oder die Divertikel, wie man sie nennt, wenn sie grössere Dimensionen angenommen haben.

Haben die vorspringenden Balken häufig eine weisse glänzende Farbe, so erscheinen die zelligen Buchten zwischen ihnen viel dunkler. Nicht selten sehen sie wie ein schwarzes Loch aus. Ihre Grösse ist ausserordentlich verschieden. Sie variiren von kleinsten feinen Ausstülpungen bis zu grossen kutenartigen Buchten. Die Oeffnung der grösseren ist meist rund oder oval, die der kleineren sehr vielgestaltig, viereckig, vieleckig, rautenartig oder unregelmässig. Es hängt das ganz und gar von dem Verlauf der Muskelbündel, aus denen ja die Balkenzüge bestehen, ab. Die dickeren Balken werden meist von feineren dünneren durchschnitten, so dass es aussieht, als ob in das Flechtwerk ein Netz eingefügt ist.

Charakteristisch für die Affection ist, dass sich die Trabekel fast überall in der Blase finden, wenn auch die Seitenwände bevorzugt sind. Selbst auf dem Fundus werden sie angetroffen. Bei starker Ausbildung in der Gegend der Ureteren ist es nicht selten, dass die Uretermündungen völlig verdeckt werden, so dass man sie nicht zu Gesicht bekommen kann. Wenn zwei Balken in der Uretergegend nahe an einander liegen, so entstehen zuweilen schlitzartige oder kutenförmige Oeffnungen zwischen ihnen, die zu Verwechslung mit den Harnleiteröffnungen Veranlassung geben können.

Principiell verschieden von den eben beschriebenen erworbenen Divertikeln sind diejenigen, die angeboren vorkommen. Sie gehören zu den Seltenheiten. Sie zeichnen sich dadurch vor den vorhergenannten aus, dass sie gewöhnlich solitär sind, grössere Dimensionen haben und sich in einer sonst meist normal aussehenden Blase finden. Ihre Oeffnung ist regelmässig und fast immer mehr oder weniger rund.

2. Cystitis.

Bei der cystoskopischen Untersuchung der cystitischen Blase begegnen wir einer ausserordentlichen Mannigfaltigkeit der Bilder. Das kann nicht überraschen, wenn wir bedenken, dass ja Cystitis eigentlich ein Sammelbegriff ist, der die verschiedenartigsten Affectionen, verschieden ihrer Provenienz und ihrer pathologisch-anatomischen Beschaffenheit nach, mit einem Namen zusammenfasst.

Im Allgemeinen sind cystitische Blasen schwer zu cystoskopiren. Die acuten Formen und diejenigen mit starker Schwellung der Schleimhaut gestatten nur eine mässige Füllung der Blase, so dass die Wände

nicht genügend entfaltet werden können. Sobald man mehr einspritzt, entstehen krampfartige Schmerzen mit heftigem Tenesmus, welcher die in der Blase befindliche Flüssigkeit mit Gewalt herausschleudert. Selbst nachdem sich die Blase wieder beruhigt hat, verursacht die Einführung des Cystoskopes solche Schmerzen, dass man von der Untersuchung absehen muss. Man bekämpft diese Reizzustände mit Vorsicht durch Cocainisirung der Blase und vor Allem des Blasenhalses, eventuell auch durch Narkose.

Gemeinhin gilt die Regel, dass acute Fälle überhaupt nicht cystoskopisch untersucht werden sollen, es sei denn, dass eine strenge Indication vorliegt. Wenn das nicht der Fall ist, so warte man in einem solchen Falle ruhig ab und suche den Entzündungszustand der Blase vorher durch Narkotika, Diluentien und Wärme in verschiedener Form zu beseitigen. Man kann dann, wenn das erreicht ist, mit grösserer Ruhe untersuchen und erspart dem Kranken die unerträglichen Beschwerden, welche die Einführung und Anwendung des Cystoskops in einer acut entzündeten Blase unerlässlich mit sich bringt.

Aber auch chronische Fälle bieten oft ausserordentliche Schwierigkeiten dar. Wir sehen von den Fällen *excessiver Schrumpfb*lase ab, bei denen die Capacität der Blase so gering ist, dass die Einführung des Cystoskops unmöglich wird (vergl. Seite 43). Das ist ein unüberwindbares Hinderniss für die Cystoskopie.

Wir haben jetzt mehr die Klarmachung des Mediums im Auge. Wenn wir es mit normalen Blasen zu thun haben, so genügt ein ein- bis zweimaliges Ein- und Auslassen von Borsäure. Die abfliessende Flüssigkeit ist dann krystallhell und klar, und wir können das Cystoskop sogleich einführen. Bei chronischem Blasenkatarrh aber werden wir die Beobachtung machen, dass zuweilen selbst unaufhörliches Spülen nicht zum Ziele, d. h. zu einer Klärung der eingespritzten Flüssigkeit führt. In vielen Fällen gestaltet es sich so, dass die Flüssigkeit anfänglich trübe und mit Katarrhproducten durchsetzt zurückkommt, dass aber Trübung und Beimischung mit jeder ausgelassenen Menge geringer werden, bis die Flüssigkeit wasserklar abläuft. Allein in anderen Fällen muss man die Erfahrung machen, dass eine Klärung des Blaseninhalts nicht zu erreichen ist; solange man auch einspritzen möge, die Flüssigkeit kommt immer trübe zurück, ja, oft nachdem man schon eine halbe Stunde lang oder länger mit Auswaschungen verbracht hat, läuft die Borsäure plötzlich wieder ganz trübe ab.

Das ist aber nun kein absolutes Hinderniss für die Untersuchung. Auch im ersteren Falle, wenn die ausgespritzte Borlösung ganz klar zurückkam, wird man oft überrascht sein, sobald das Cystoskop in die

Blase eingedrungen ist, die Lösung in der Blase nichts weniger als klar zu finden. Das Secret des Blasenkatarrhs ist zum Theil leicht löslich, zum Theil aber nicht; es haftet der Blasenwand fest an, -so dass das Wasser klar ablaufen kann, trotzdem aber Eiterfetzen in der Flüssigkeit herumschwimmen, die sich eben erst von der Wand abgelöst haben, möglicher Weise auch während der Untersuchungsmanipulationen secernirt worden sind. Besonders wenn es sich um Pyelitiden handelt, dann ist es charakteristisch, dass die Auswaschung der Blase bald klare Lösungen zu Tage fördert, dass aber sehr schnell der Blaseninhalt wieder trübe wird, weil immer von Neuem Eitermassen aus den Nieren absteigen und sich dem Blasenmedium beimischen.

Liegt der zweite eben gedachte Fall vor, dass nicht einmal die abfliessende Flüssigkeit klar zu bekommen ist, dann handelt es sich gewöhnlich um grosse Eitermassen, die auf dem Blasenboden und zwischen den gewulsteten Blasenfalten liegen, von denen jedes Mal etwas mit herausbefördert wird, das Gros aber in der Vesica zurückbleibt. Man braucht dabei gar nicht an Divertikel zu denken, von denen noch später die Rede sein wird, in denen sich dicke Katarrhmassen festsetzen, sondern schon die dicken Schleimhautwülste der katarrhalisch erkrankten Blase bilden vollkommene Buchten, zwischen denen sich das Secret ablagert. Jede neue Einspritzung wühlt dasselbe auf und wirbelt etwas davon in die Blasenflüssigkeit hinein, gleichsam wie eine Welle des Meeres Sand und Stein mit sich reisst und ans Ufer schleudert.

Hat man sich diese Thatsachen klar gemacht, dann wird man auch nicht die Zeit mit unnöthigem Spülen verbringen, das, im Uebermaass ausgeführt, eine Reizung der Blase verursachen und dadurch die Ausführung der Untersuchung vereiteln kann. Im Gegentheil, man spritze dann jedes Mal nur ein kleines Quantum Flüssigkeit möglichst langsam und ohne Druck ein, um die Eitermassen nicht aufzurühren, fülle mit circa 150 g Lösung und führe alsbald das Cystoskop ein.

Man wird dann natürlich keine absolut klaren Bilder bekommen, da Eiter die Lösung immer etwas trübt; aber man kann doch oft erreichen, dass man die Blase so weit absuchen kann, um sagen zu können, ob ein Fremdkörper, Tumor etc., darin ist oder nicht.

Hierfür ist es sehr wichtig, das Cystoskop möglichst ruhig zu halten, nachdem man es eingeführt hat, damit man mit diesem nicht die Secretmasse aufwirbelt und die Durchsichtigkeit des Mediums noch verschlechtert. Berührungen der Blasenwand

mit dem Instrument bewirken Contraction der ersteren und haben den gleichen Effect. Ist einmal ein solcher Schmutzwirbel aufgetreten, dann heisst es wieder zuwarten, bis sich die Eitermassen gesetzt haben. Auf diese Weise wird man in einer Reihe von Fällen noch die Untersuchung ermöglichen; in einer Mehrzahl dagegen, das muss zugestanden werden, ist die Untersuchung unausführbar oder wenigstens werthlos zu nennen, da die Schmutzigkeit des Blaseninnern nicht gestattet, mit Sicherheit ein Urtheil abzugeben über das, was man gesehen, und noch viel weniger darüber, was man eventuell übersehen hat.

Wenn wir nun zu den Bildern übergehen, die die Cystitis liefert, so sind es folgende Dinge, die uns gegenüber der normalen Blase in die Augen springen: Die Veränderung der Farbe und des Glanzes der Blasenschleimhaut; die Veränderung des Blutgefässsystems; die Schwellung der Scheimhaut und das Secret des Katarrhs.

Unter diesen Abweichungen von der Norm walten nun die grössten Verschiedenheiten ob, je nach dem Grade der Ausdehnung und der Localisation des cystitischen Processes. Wir unterscheiden auch cystoskopisch die mehr acute Form von der chronischen. Im ersteren Falle ist die Röthung der Schleimhaut besonders ausgeprägt, im letzteren tritt diese mehr gegen Schwellungszustände zurück. Wir unterscheiden zwischen dem Sitz der Entzündung am Blasenhal, der Cystocollitis, und am Körper, der eigentlichen Cystitis; wir haben es bald mit circumscribten, bald mit diffusen Processen zu thun. In gewissen Formen und in sehr schweren Fällen werden deutliche Geschwürsflächen auf der Schleimhaut bemerkbar. Das Secretionsproduct des Katarrhs lässt sich bald als feines, dünnes, flockiges, bald als schmieriges, eitriges Material erkennen. Allen diesen verschiedenartigen Formen sind aber, wenn auch in verschiedenem Grade jene oben genannten in die Augen springenden Veränderungen der Blasenschleimhaut gemeinsam, mit denen wir uns jetzt etwas eingehender beschäftigen wollen.

Um zuerst von der Farbe und den Blutgefässen zu sprechen, so kommen hier alle erdenklichen Abstufungen vor. Wir erinnern uns, dass die normale Blase grau-weisslich-gelbliches Aussehen darbietet. Diese Farben finden wir nun bei der Cystitis ersetzt durch ein Roth, dessen Intensität vom Mattrosa bis zu tiefem Blutroth wechselt. Ganze Partien der Blase oder auch einzelne Stellen erscheinen röthlich entzündet, wie etwa der Rachen bei der Pharyngitis. Derartige glänzende hellrothe Stellen wechseln mit solchen.

die ein tiefes Dunkelroth erkennen lassen, wie man es bei der Phlegmone zu sehen gewohnt ist. Die Röthung erstreckt sich auf kleine Stellen, zwischen denen die Schleimhaut anscheinend normal aussieht; sie überzieht grosse Theile des Blaseninnern oder gar die ganze Innenfläche. Auch können die einzelnen gerötheten Partien durch streifenartige Züge mit einander verbunden sein. Je acuter der Process, um so stärker die Röthung; je chronischer, um so mehr verliert sich die Röthe in ein mattes Rosa, ja chronisch entzündliche Partien können durchaus grau bis schmutzigweiss aussehen.

Die stärkere Röthung bedingt auch einen stärkeren Glanz. Auch die normale Schleimhaut ist glänzend, sie zeigt den Grad von Glanz, den alle übrigen Schleimhäute darbieten, wie z. B. die Conjunctiva und die Rachenschleimhaut. Ihr Glanz steigert sich nun bei den acuten Formen, so dass man von intensiv gerötheten Partien glänzende Reflexe auftreten sieht. Umgekehrt ist der Glanz geringer als normal bei chronischen Formen. Die Klarheit und Deutlichkeit des Bildes macht einer Unbestimmtheit und Stumpfheit Platz.

Diese Differenzen des Glanzes finden ihre natürliche Erklärung in den anatomischen Verhältnissen. Der Glanz der Schleimhaut beruht auf ihrer Vascularisation. Je stärker das Blutgefässnetz entwickelt ist, um so glänzender erscheint die Oberfläche. Das aber ist bei der acuten Entzündung, wie bekannt, der Fall. Wir werden hierauf sogleich näher einzugehen haben. Die chronischen Formen gehen vielfach mit einer starken Verdickung des Epithels einher. Die Schichtung des Epithels nimmt in ihrer Dicke zu. Die oberflächlichen Lagen sind zum Theil todt und Schollen gleich zu achten. Das bedingt eine gewisse Undurchsichtigkeit, es vermindert die seröse Durchtränkung des Gewebes, welche letztere den Glanz erhöhen hilft. Daher resultirt aus diesen anatomischen Veränderungen die stumpfe, glanzlose Beschaffenheit der chronisch ergriffenen Cystitispartien.

Die Veränderungen des Blutgefässsystems stellen sich auch verschieden dar. Entweder sehen wir die einzelnen mit einander anastomosirenden Stämme und ihre Verzweigungen stark erweitert, oder wir sehen sogar das Capillarnetz im Zustande der Injection ähnlich wie die tiefsitzende die Cornea umgebende Gefässinjection bei Iritis.

In den acuten Fällen ist dieses Verhalten der Gefässe das Vorherrschende, und zwar ist die Gefässinjection um so grösser, je acuter die Entzündung ist. In den chronischen ist

das Charakteristische, dass die Blutgefässe überhaupt undeutlich werden, so dass sie gar nicht mehr einzeln als solche zu erkennen sind.

Auch hier kommen Abstufungen vor; neben deutlich sichtbaren erweiterten Arterien finden wir Stellen, auf denen die Gefässe fast errathen werden müssen und nur durch ganz nahes Herangehen mit dem Prisma zu Gesicht gebracht werden können. Sie verlaufen undeutlich, verschwommen, nicht so scharf begrenzt, wie in den vorher gezeichneten Bildern. Endlich aber gehen sie dem Auge ganz verloren. Auf der matten, röthlichgrauen, chronisch entzündlichen Schleimhautpartie, sind überhaupt keine Gefässe mehr nachweisbar; die Stelle ist diffus roth, wie mit einer Farbe bestrichen. Hier verhindert offenbar die Infiltration und die Epithelverdickung, die Gefässe als einzelne Stämme, Zweige oder als Netz zu erkennen.

Fast immer lässt die acute Form der Cystitis auch Blutungen erkennen. Man sieht kleinere oder grössere Stellen blutig tingirt. Man erkennt sie, wenn man sie genauer und in möglichster Nähe betrachtet, als oberflächliche Hämorrhagien von unregelmässiger Begrenzung. Die leiseste Berührung mit dem Cystoskop reicht aus, sofort eine Blutung aus diesen Stellen hervorzurufen. Dann sieht man im Bilde das Blut wie aus einer Quelle hervorrieseln. Das Gesichtsfeld wird alsbald so undeutlich, dass nichts mehr zu erkennen ist. Man muss sich davor also hüten. Ist die Blutung sehr gering, so zieht das Blut als ein rother Schleier am Gesichtsfeld vorüber, senkt sich zu Boden und stört dann die weitere Untersuchung nicht.

Doch auch in chronischen Fällen fehlen solche Ecchymosen nicht, nur pflegen sie ihrer Ausdehnung nach geringer und von weniger intensiver Röthe zu sein. Sie erscheinen als kleine, stecknadelkopf- bis erbsen- bis bohngrosse unregelmässige Blutflecken, deren Farbe roth bis braun bis schwärzlich aussieht. Je älter die Hämorrhagie ist, um so mehr verliert sie von der rothen Farbe. Solcher Blutflecken sieht man oft eine grosse Anzahl in nächster Nähe neben einander liegend, von verhältnissmässig gesunder Schleimhaut getrennt. Sie liegen aber auch in verschiedenen Theilen der Blase, weit von einander entfernt, bald rechts, bald links. Sehr häufig finden sie sich am Fundus unterhalb der Ureterenmündung.

Zu diesen Veränderungen der Farbe, des Glanzes und des Gefässnetzes gesellt sich die Wulstung und Auflockerung der Schleimhaut. Erschien die Wand der gesunden Blase grösstentheils glatt und straff mit nur leichten, streifenartigen Hervorwölbungen,

so zeigt die cystitische Schleimhaut deutlich erkennbare Verdickung und Schwellung, die die verschiedensten Grade erreicht und die mannigfachsten Gestaltungen darbietet. Die Schwellungen erstrecken sich selten über die ganze Wand, sie betreffen meist nur grössere oder geringere Theile derselben. Sie sind am geringsten bei den acuten Fällen und werden bei einzelnen chronischen Fällen so excessiv, dass es schwer ist, zu unterscheiden, ob wir es noch mit idioplastischen Wulstungen oder mit Tumorenbildungen zu thun haben.

Die geschwollenen Stellen haben nicht mehr den Glanz der glatten Blasenoberfläche. Sie erscheinen trübe, von lockerem Gefüge, sammetartig. Die Details der normalen Schleimhaut sind verloren gegangen; man sieht nichts mehr als eine rothe, wulstige, sammetartig aufgelockerte, sich gegen die normale Umgebung abhebende Masse. Erstrecken sich die Schwellungen auf kleine Bezirke, so sieht die Blase unregelmässig, fleckig und uneben aus. Befindet sich die Schwellung und Wulstung in der Gegend der Ureteren, so sind oft die Oeffnungen derselben nicht aufzufinden; sie sind wie in ihnen begraben; nur durch das Herausspritzen der Flüssigkeit und den dadurch auftretenden Wirbel in der Flüssigkeit erschliesst man, dass hier die Ureteren münden müssen.

Halten sich die Schwellungen in gewissen Grenzen, so ist ein Irrthum nicht möglich; sie sind dann stets als solche cystitischer Herkunft zu erkennen. Bei stärkerer Entwicklung aber können verwirrende Bilder entstehen. Die Schleimhautwülste können derart in das Blasencavum hineinragen, dass man sie für Tumoren ansieht. Diese Gefahr liegt besonders dann vor, wenn sie die Form von keilförmigen polypenartigen Auswüchsen annehmen. Ist man ihnen noch dazu mit dem Prisma ziemlich nahe, so trägt die künstliche Vergrösserung dazu bei, diesen Eindruck zu verstärken.

Man sei sich deshalb der Möglichkeit dieser Verwechslung stets bewusst, ehe man die Diagnose auf Tumor der Blase stellt. Man untersuche den gedachten tumorartigen Vorsprung von allen Seiten, in verschiedenen Entfernungen und zu verschiedenen Zeiten. Man bedenke, dass Polypen nur selten multipel vorkommen, während man bei der Cystitis mehrere solcher klumpiger Protuberanzen entdecken wird. Die Tumoren finden sich auch oft ohne gleichzeitige katarrhalische Erkrankung der Blase. Sie können aber auch natürlich mit dieser combinirt auftreten. Eine entsprechende Therapie, z. B. die Ausspülung der Blase mit Höllensteinlösung, werden die Tumoren unverändert lassen,

die Schwellungszustände der Blase aber in den zu beeinflussenden Fällen verringern oder gar verschwinden machen.

Weniger schwer zu deuten sind solche Cystitisfälle, in denen die Schleimhautwülste faltige, hahnenkammartig vorspringende Gebilde darstellen. Man sieht eine Reihe von runzligen, hügeligen Kuppen, die nicht selten beinahe parallel zu einander verlaufen und sich von den derben Balkenzügen der vessie à colonnes (siehe diese) durch ihre feine, zarte, durchsichtige Structur auszeichnen. Wir haben mehrere solcher Fälle beobachtet, und auch Hurry Fenwick¹⁾ beschreibt einen Fall, der als classisch gelten kann. In einer Zeichnung giebt er ein deutliches Bild von demselben. Auf der rechten Seite der Blase befinden sich zahlreiche aufwärts stehende, in die Blasenöhle hineinragende Falten von tief rother Farbe; die zwischen ihnen liegende Mucosa ist etwas heller. Die Falten werden allmählich nach der Mitte zu flacher und gehen nach rechts in völlig gesunde, glatte und glänzende Schleimhaut über. Es handelt sich um eine Cystitis haemorrhagia, die reichlich extravasirtes Blut erkennen liess.

Wenn man in solchen Fällen die besprochene Vorsicht anwendet, die Falten von verschiedenen Seiten einstellt, sie häufiger und genau untersucht, so wird sich jeder Irrthum leicht vermeiden lassen.

Zu all diesen Eigenthümlichkeiten der cystitischen Bilder kommt endlich noch das sichtbare Product des Katarrhs hinzu. Es ist richtig, dass dasselbe auch ganz fehlen kann. Wir haben oben schon erwähnt, wie verschieden sich die einzelnen Fälle von Blasenkatarrh verhalten, wie in einigen das Spülwasser sehr bald klar wird, in anderen aber selbst nach andauerndstem Spülen trübe bleibt.

Das von dem Katarrh producirt Secret, Schleim und Eiter, löst sich bekanntlich im Harn, worauf die Trübung des Harns in solchen Fällen beruht. Wenn nun wenig und leicht lösliches Material vorhanden ist, so wird dasselbe durch Ausspülen der Blase aus dieser völlig entfernt. Führt man das Cystoskop ein, so beobachtet man die Röthung, Schwellung, Auflockerung und Glanzveränderung der Schleimhaut, aber von Eiter sieht man nichts.

Doch stellt das in Wirklichkeit die Ausnahme dar; selbst wenn nur wenig Secret vorhanden ist, so bleibt davon fast immer etwas in der Blase zurück. Es klebt meist den Wänden derart fest an, dass es selbst durch energischstes Ausspülen nicht mit herausbefördert wird. Eine solche klebrige Beschaffenheit nimmt das Secret des Blasenkatarrhs bekanntlich dann besonders an, wenn der Harn

1) Op. cit.

alkalisch ist. Das Alkali verbindet sich mit dem Eiter zu rotzartigen Fetzen.

Wir sehen dann auf der geschilderten Schleimhaut hier und da ein Flöckchen aufsitzen, das bald grau, bald weiss, bald gross, bald klein ist, bald in seiner ganzen Ausdehnung fest an der Wand klebt, bald gänzlich frei in der Flüssigkeit herumschwimmt oder endlich mit einem Theil von der Wand festgehalten wird, mit dem anderen Theil in der Borlösung flottirt. Dieses flockige Material ist von verschiedener Dichtigkeit. Es liegt auf der Oberfläche wie eine feine Membran, oder es stellt einen Klumpen dar, einer dicken Schneeflocke vergleichbar. Es kann so grosse Dimensionen haben, dass man es für einen Fremdkörper, einen Stein oder einen Tumor hält. Geht man aber mit dem Prisma nahe heran, so entpuppt es sich durch sein lockeres, ungleichmässiges Gefüge als zusammengeballter Eiter. Während jene Gebilde scharf umschriebene Grenzen haben, sendet es Fortsätze aus, die bald membranartig, bald als feine Fäserchen in der Flüssigkeit hin- und herflattern. Oefter haben diese Gebilde mehr das Ansehen von Fetzen; sie stellen dann sicherlich abgestossene, mit Pus durchsetzte Schleimhautstücke dar. Auch ganz feine Schuppen, Schollen und Blättchen finden sich auf der Mucosa aufgelagert oder frei im Blasencavum herumschwimmend. Sie können so zahlreich sein, dass die Flüssigkeit etwa so aussieht wie Bier, in welchem der Bodensatz aufgerührt wird.

Dieses Bild bekommt man besonders dann, wenn grosse, mit trüber Flüssigkeit gefüllte Divertikel vorhanden sind, welche mit der Blase durch eine grosse Oeffnung communiciren. Wir erwähnten schon früher, dass man in solchen Fällen nur wenig Flüssigkeit auf einmal und diese möglichst langsam einspritzen soll, um die trüben Massen, die doch nicht herauszuschaffen sind, nicht aufzuwirbeln. Hat aber ein solcher Wirbel stattgefunden, sei es durch Berührung des Cystoskops mit der Wand oder durch zu heftige Bewegung des Instrumentes in der Flüssigkeit oder durch spontane partielle Contraction der Blasenwand, dann präsentirt sich uns das eben gezeichnete Bild. Die Flüssigkeit kann dann so mit Flocken und Schollen durchsetzt sein, dass man durch sie nicht hindurchsehen kann; von der Blasenwand ist dann gar nichts zu erblicken, oder sie ist noch grade undeutlich als solche zu erkennen.

In diesem Falle besteht sehr häufig eine trabeculäre Hypertrophie und Divertikelbildung. Handelt es sich doch vielfach um chronische Fälle: Dann sehen wir neben den gerötheten Stellen, neben den Wulstungen starke Balkenzüge, die sich von den

ersteren durch ihr festes, derbes Gefüge und durch ihre langgestreckte Form unterscheiden. Zwischen ihrem Flechtwerk lagern sich die Eiter- und Schleimhautfetzen ab und werden dort festgehalten. Auch aus den Divertikeln hängen sie zum Theil heraus und schweben dort fixirt wie eine Wasserblume im Wasser. Zwischen allen diesen Formen kommen selbstverständlich die mannigfachsten Abstufungen vor, die man unmöglich alle schildern kann, die man aber durch häufiges Anschauen bald erkennen und verstehen lernen wird. Es genügt, die hauptsächlichsten Typen, wie sie sich uns darstellen, hier geschildert zu haben.

Nunmehr drängt sich die Frage auf, ob auch die verschiedenen Arten der Cystitis im cystoskopischen Bilde ein verschiedenes Gepräge haben, ob einzelne derselben vielleicht Charakteristika aufweisen.

Wir wissen, die Cystitiden sind nach den mannigfachsten Einteilungsprincipien eingetheilt worden. Die Beschaffenheit des katarhalischen Products liess die Begriffe der Cystitis purulenta, ammoniacalis und haemorrhagica entstehen. Das Ergriffensein verschiedener Theile der Blase liess die Cystitis colli von der Cystitis corporis unterscheiden. Je nachdem der Process nur die Mucosa oder auch Muskel und Serosa betrifft, spricht man von einer Cystitis mucosae, parenchymatosa und Pericystitis. Das ursächliche Moment wird noch immer am häufigsten für die Benennung der Cystitis verwerthet. Man unterscheidet die Cystitis gonorrhoeica, die Cystitis calculosa, die Cystitis e strictura, die Cystitis tuberculosa u. s. w.

Im Allgemeinen, darf man nun sagen, bieten die einzelnen Formen der Cystitis keine bemerkenswerthen Eigenthümlichkeiten dar. Fast jede Cystitis zeigt kaleidoskopartig wechselnde Bilder, je nach dem Stadium, nach der Intensität und Ausdehnung der Krankheit, Bilder, die sich bei dieser und jener Form wiederholen oder wenigstens ähneln. Nur einige markante Punkte verdienen besonders hervorgehoben zu werden.

Den Unterschied der acuten Form von der chronischen haben wir schon besprochen. Während im ersteren Falle die Röthung der Schleimhaut die Gefässinjectionen überwiegt und die Krankheit herdartig aufzutreten scheint, beherrschen bei den chronischen Fällen die Schwellungszustände und Auflockerungen der Mucosa, die sich über grössere Bezirke der Blase erstrecken, das Bild. Zwar finden sich auch bei den letzteren zuweilen Ecchymosen, wie wir gleich sehen werden,

doch ist das verhältnissmässig selten. In den acuten Cystitiden oder in den exacerbirten chronischen ist es aber sehr häufig, und es bedarf oft nur der leisesten Berührung mit dem Schnabel des Instrumentes, um aus diesen hochrothen entzündlichen Partien eine Blutung hervorzurufen, die sehr bald den Blaseninhalt trübt und das Sehen erschwert. Zudem sind die Kranken bei der acuten Cystitis sehr empfindlich; die Blase verträgt schon das Anfüllen mit einer so reizlosen Lösung wie Borsäure sehr schlecht. Man wird deshalb gut thun, acute Fälle überhaupt nicht cystoskopisch zu untersuchen oder wenigstens so lange zu warten, bis die hauptsächlichsten Entzündungs- und Reizerscheinungen zurückgegangen sind.

Ganz besonders gilt das von der Cystitis acuta gonorrhoeica, die anfangs immer eine Cystitis colli oder Cystocollitis ist. Ich cystoskopire diese principiell nicht, weil man dem Kranken nur schadet. Aber es kann ja vorkommen, dass man einen derartigen Fall nicht als solchen diagnosticirt hat und deshalb doch die Beleuchtung vornimmt. Dann präsentirt sich einem das Bild, das Finger¹⁾ treffend gezeichnet hat:

„Die mit dem Endoskop wahrzunehmenden Veränderungen der Schleimhaut der Blase bestanden je nach der Extensität und Intensität der Prozesse in einer mehr oder weniger bedeutenden, sich besonders am Blasenhalse als unregelmässig hüglige Wulstung kennzeichnenden Schwellung der Schleimhaut. Dieselbe war entweder von dendritisch verzweigten, erweiterten, stark mit Blut gefüllten Gefässen durchzogen, oder in intensiveren Fällen theils in Flecken, theils über grosse Strecken ausgebreitet, diffus dunkelroth. Das Epithel war theilweise in Fetzen abgehoben, die, an dünnen Fäden mit der Unterlage zusammenhängend, in dem Blaseninhalt flottirten, theils vollständig losgelöst in demselben herumschwammen und, mit dem Harn entleert, bei mikroskopischer Untersuchung eben als Blasenepithel constatirt werden konnten.“

Hinzufügen will ich nur, dass man mit Regelmässigkeit bei der gonorrhoeischen Cystitis Blutextravasate antrifft, die ihren Sitz meist in der Nähe des Sphincter internus haben. Die Eitermengen sind hier, wie bei allen acuten Formen, nicht so gross wie bei den chronischen; die Blase reinigt sich also schneller.

Für die chronischen mit ammoniacalischer Harngährung einhergehenden Formen ist es charakteristisch, dass die Blase selbst mit grösster Mühe kaum sauber zu bekommen ist. Wohl läuft das Spülwasser

1) Wiener medicinische Presse, 1880. Seite 997.

klar ab; aber das eingeführte Cystoskop lässt sofort grosse fetzige Massen erkennen, die fest an der Wand kleben, diese entweder ganz bedecken oder zum Theil festsitzen, zum Theil aber in der Flüssigkeit flottiren. Das hat seinen Grund in der alkalischen Beschaffenheit des Harns, dessen Alkali den Eiter bekanntlich in eine zähe, klebrige Masse verwandelt.

Alle Cystitisformen, denen die Schwierigkeit der Harnentleerung gemeinsam ist, bei denen also entweder ein Hinderniss für die Austreibung des Urins besteht oder bestand, so die Cystitis, die man bei und nach Stricturen der Harnröhre, bei der Hypertrophie der Prostata, bei hochgradiger Arteriosklerose des Uro-Genitaltractus, bei Paralyse und Parese der Blase antrifft, zeichnen sich durch eine neben dem Katarrh in die Erscheinung tretende trabeculäre Hypertrophie und mehr oder weniger stark ausgeprägte Divertikelbildung aus.

Die parenchymatösen Formen, meist Erkrankungen sehr alten Datums, bei denen der Process in die Muskelwand der Blase hineingegangen ist, sind gekennzeichnet durch eine Verkleinerung des Blasen-cavums, die auf einer geringeren Ausdehnbarkeit der verdickten Blasenwand beruht. Diese Fälle vertragen also wenig Flüssigkeit in der Blase und lassen sich deshalb schwer untersuchen.

Am ausgesprochensten begegnen wir diesem Zustand bei der leider viel häufiger, als man glaubt, vorkommenden Cystitis tuberculosa, die in mehrfacher Hinsicht unsere Aufmerksamkeit in Anspruch nimmt.

Allen tuberculösen Katarrhen der Blase ist ausnahmslos die Neigung zur Schrumpfung eigen, so dass wir bei vorgeschrittenen Fällen immer eine ausgesprochene Schrumpfblass finden. Der Grad der Schrumpfung ist natürlich abhängig von der Ausdehnung des tuberculösen Processes. Wir haben Fälle beobachtet, in denen die Blase nur 100 g Flüssigkeit vertrug, bis zu solchen, in denen 30 g das Höchstmaass war. Solche Fälle sind der cystoskopischen Untersuchung überhaupt nicht zugänglich. Aber auch die geringeren Grade der Krankheit, in denen die Blase noch 100—150 g Lösung fasst, sind schwierig zu untersuchen, weil die Patienten gegen diesen Eingriff sehr empfindlich sind und leicht eine Verschlechterung des Zustandes danach eintritt. Ausgenommen sind hiervon nur die Fälle, in denen der tuberculöse Process noch ganz circumscrip sitzt, Fälle, in denen es sich oft um secundäre Affectionen, um ein Absteigen der Nephrophthise durch den Ureter in die Blase handelt. Wir haben gegenwärtig mehrere

solcher Patienten in Beobachtung, die die Cystoskopie wiederholt ohne Beschwerden und ohne nachtheilige Folgen vertragen haben. Das Gleiche gilt von der primären Blasentuberculose in ihrem Anfangsstadium.

Es muss von vorn herein bemerkt werden, dass es sehr selten angeht, aus dem cystoskopischen Bilde allein die bestimmte Diagnose auf Tuberculose zu stellen. So unzweideutig sind die Bilder nicht; dennoch aber zeigen sie manche Charakteristika, die eine Vermuthung auf Tuberculose rechtfertigen.

Dazu gehört vor Allem das Auftreten von Geschwüren in der Blase. Die Ulcera, die wir gesehen haben, zeigen in keiner Weise etwas für Tuberculose Typisches; sie sind bald gross, bald klein, bald rund, bald zackig, haben aufgeworfene Ränder oder übergehen ohne Erhebung in das Nachbargebiet. Ihre Oberfläche kann tief und flach sein; sie können einen reinen Grund haben oder mit schmierigem Belag oder Incrustationen bedeckt sein. Zuweilen hängen Blutcoagula an dem Geschwür und flattern in der Flüssigkeit wie eine Fahne in der Luft. Alle diese Formen haben wir beobachtet und als tuberculöse Geschwüre durch den Nachweis der Bacillen oder durch den Verlauf des Falles erweisen können. Wir haben aber demgegenüber auch Fälle von schwerem Blasenkatarrh mit ganz ähnlichen Geschwüren gesehen, in denen die Abwesenheit der Tuberkelbacillen wie der baldige Uebergang in Heilung den Beweis geliefert hat, dass sie nicht tuberculöser Natur waren. In jedem Falle ist ein Geschwür, wenn man von den seltenen durch Trauma entstandenen absieht, auf der Blasenschleimhaut in hohem Grade für Tuberculose verdächtig, und es ist das in noch höherem Grade der Fall, wenn wir deren mehrere antreffen.

Dies ist das Resultat meiner Beobachtung. Antal¹⁾ aber beschreibt einen Fall, in dem das Aussehen des Geschwürs die Charaktere der Tuberculose an sich trug: „Auf hellrother und aus der fast intacten Umgebung sich bedeutend erhebenden Schleimhautbasis von unebener Oberfläche sitzen in der Nähe der Blasenmündung zwei grössere Geschwüre mit aufgeworfenen gelblichen Rändern, von welchen das rechtsseitige von mehreren kleineren Geschwüren umgeben ist und die Vergrösserung des Geschwürs durch Zusammenfliessen mehrerer kleinen Geschwüre zeigt; in dem Zwischenraum zwischen den beiden Geschwüren ist die Oberfläche der Schleimhaut mit theils gelben, theils weisslich-grauen Knötchen bedeckt.“

1) Pathologie und Therapie der Harnröhre und Blase, 1888. Seite 230.

Niemals aber habe ich Ecchymosen bei der Tuberculose fehlen sehen. Sie waren ihrer Zahl und Grösse nach verschieden; aber sie waren immer vorhanden. Bald stellen sie nur kleine stecknadelknopfgrosse Pünktchen dar; meist sind sie aber grösser, von unregelmässiger Gestalt. Sie pflegen gruppenweise neben einander auf entzündeter rother Schleimhautfläche zu liegen. Mehrfach habe ich sie in Form von unter einander liegenden Striae beobachtet.

Es ist mir nur dreimal gelungen, Tuberkelknötchen sicher als solche anzusprechen zu können. Wohl waren in einer ziemlichen Reihe von Fällen Gebilde vorhanden, die dem ähnlich sahen und so gedeutet werden konnten; aber ich kann nicht sagen, dass diese mit Sicherheit als Tuberkelknötchen angesehen werden mussten. Auch J. Israel giebt an, miliare Tuberkelknötchen bei einer Nephrophthisis descendens um die Uretermündung herumliegend gesehen zu haben.

So viel ist sicher, dass vielfach andere Gebilde als Tuberkelknötchen angesprochen worden sind. Denn wenn die Tuberkelknötchen so häufig zu sehen wären, wie behauptet wird, so hätte ich bei der grossen Zahl von Blasentuberculosefällen, die ich beobachtet habe, öfter auf solche stossen müssen. In vielen Fällen waren kleine, runde Knötchen sichtbar, die dem Ungeübten oder schnell Urtheilenden wohl den Eindruck von miliaren Tuberkelknötchen machten. Wenn man aber genau zusah, besonders wenn man mit dem Prisma recht nahe an sie heranging, dann lösten sie sich als feine, aus Secret bestehende Bröckelchen auf, die der Blasenwand adhärent waren.

Wie erwähnt, nur dreimal waren diese Gebilde wirklich Tuberkelknötchen. Der eine Fall betraf eine weit im Organismus verbreitete Tuberculose, die mir Herr College A. Kutner zur Untersuchung überwies. Die Patienten hatten die üblichen Beschwerden, heftigen, durch kein Mittel zu bekämpfenden Harndrang, Schrumpfblyse und anhaltende geringfügige Blutungen aus der Blase. Bei einem Blick durch das Cystoskop zeigte sich der Blasenboden besät mit Knötchen, hirsekorngross, von grauer Farbe. An anderen Stellen sah man einige kleine schmierige Ulcerationen.

Der andere Fall betraf die Gattin eines ungarischen Collegen. Hier war die Blase secundär ergriffen, das Primäre war eine rechtsseitige Nephrophthise. In der Umgebung des rechten Ureters, dessen Wulst glasig gequollen und geröthet aussah, erblickte man deutlich prominente, runde, stecknadelknopfgrosse Knötchen.

Sodann ist noch ein Fall bemerkenswerth, gleichfalls eine Nephrophthisis dextra. Die Blase der Patientin war absolut gesund, wunderschön grauweiss, glänzend, mit scharfen, deutlichen Gefässen bis auf die Gegend der rechten Uretermündung. Hier sah man unterhalb derselben vier ringförmige Gebilde, die völlig den Ringen bei *Herpes tonsurans* glichen, nur war das Roth intensiver. Das Centrum schien blass. Bei genauem Zusehen konnte man diese Ringe als kreisrunde Geschwüre mit aufgeworfenem rothen Rande und vertieftem Centrum erkennen. Diese Ulcerationen sind nach Entfernungen der rechten Niere spontan ausgeheilt.

Als ganz besonders markant für die Tuberculose möchte ich es bezeichnen, wenn neben Geschwüren und zahlreichen Blutextravasaten der restirende Theil der Blasen-schleimhaut völlig oder fast normal gefunden wird. Wir haben schon vorher gesehen, dass auch bei andersartigen Processen die Cystitis herd- und fleckenweise auftritt; niemals aber ist das so ausgeprägt wie bei der Tuberculose. Während auch bei den anderen Processen mehr die katarrhalischen Veränderungen, die Röthung und Schwellung, wenn sie umschrieben sind, in den Vordergrund treten, so sind es bei der Tuberculose die Blutflecken und Geschwüre, die sich gänzlich isolirt neben gesunder Schleimhaut präsentiren. Begreiflicher Weise trifft das nur für die Anfangstadien der Krankheit zu oder für solche Fälle, die lange stationär bleiben. Ist der Process weiter vorgeschritten, dann ergreift er mehr und mehr von der Blasenoberfläche, und diejenigen Veränderungen, die wir bei anderen Cystitiden kennen gelernt haben, machen sich mehr und mehr geltend.

Endlich ist noch ein Punkt von Bedeutung, das ist der Sitz des Geschwüres. Es versteht sich, dass die tuberculösen Geschwüre überall sitzen können und deshalb auch an allen Theilen der Blase angetroffen werden. Aber es giebt gewisse Lieblings-sitze, das ist die hintere Blasenwand, die Gegend der Ureteren und der Fundus; an den Seitenwänden und an der vorderen Wand sieht man sie verhältnissmässig selten.

Nun gestattet der Sitz des Geschwürs nicht, einen absolut sicheren Schluss über die Art der Entstehung und Verbreitung der Tuberculose zu ziehen; aber er bietet gewisse Anhaltspunkte für die Entscheidung der oft so schwierigen Frage, ob wir es mit einer primären oder secundären Blasentuberculose zu thun haben.

Wir haben jüngst einen Fall beobachtet, in welchem die ganze Blase bei trübem, eitrigem, tuberkelbacillenhaltigem Harn gesund

befunden wurde, bis auf diejenigen Stellen, wo der rechte Ureter liegen musste. Dieser war nicht aufzufinden. Da, wo er zu vermuthen war, zeigte sich eine hochrothe, geschwollene, aufgelockerte, ödematös durchtränkte, gelatineartig aussehende, etwa markstückgrosse Fläche. In dieser lag begraben die Ureteröffnung, die uns nach einiger Mühe zu entriren gelang. Die Tuberkelbacillen wurden in dem aus dem rechten Nierenbecken aufgefangenen eitrigen Harn aufgefunden. Es lag also eine Nephrophthise und eine circumscriphte Tuberculose der Blase vor.

Aehnlich diesem Fall haben wir mehrere beobachtet, in denen bei absteigender Tuberculose sich der Erkrankungsprocess in der Blase zunächst in der Gegend der Ureteren etablirte. In anderen Fällen sodann, in welchen die Prostata Tuberkelknoten durch die Palpation nachweisen liess, fanden wir die Geschwüre vorzugsweise im Fundus, während bei denjenigen Patienten, die eine primäre Blasentuberculose hatten, die Geschwüre recht häufig an der hinteren Blasenwand entdeckt wurden.

Ich glaube deshalb sagen zu können, dass bei descendirender Tuberculose die letztere in der Blase ihren Sitz nächst den Ureteren aufschlägt; dass bei von der Prostata oder den Samenblasen fortgeleiteter Blasenphthise der Fundus der Prädilectionsort der Erkrankung ist, während die primäre Blasentuberculose häufig an der hinteren Blasenwand beginnt. Je mehr der Process vorschreitet, um so mehr verwischen sich naturgemäss diese Unterschiede, so dass schliesslich aus dem cystoskopischen Bilde über die Provenienz des tuberculösen Processes nichts mehr auszusagen möglich ist.

Die Prostata-Hypertrophie.

Im Allgemeinen muss man sagen, dass sich Fälle von Prostata-Hypertrophie wenig für die cystoskopische Untersuchung eignen. Wer viele Patienten mit diesem Leiden katheterisirt hat, wird wissen, wie schwierig oft die Einführung eines Katheters, ja wie es nicht selten unmöglich ist, mit einem bestimmten Katheter in die Blase einzudringen. Das liegt ja im Wesen der Krankheit und erklärt sich aus den pathologisch-anatomischen Verhältnissen.

Wir kennen die Veränderungen in der Harnröhre, welche die Vergrösserung der Vorsteherdrüse mit sich bringt; die Pars prostatica erhält verschiedenartige Gestaltung, je nachdem

der rechte oder der linke Lappen oder beide oder ein sogenannter mittlerer Lappen sich stärker entwickelt. Bald ist sie nach rechts, bald nach links, bald S-förmig verzogen, bald stellt sie in ihrem Verlauf ein Y dar, bald ist sie am Blasenaustritt durch eine Klappe wie das Dach von Dachziegeln verschlossen.

Fast immer ist die Harnröhre verlängert, und zwar in extremem Grade, so, dass die Länge des Cystoskopes nicht hinreicht, den Schnabel in die Blase hineinzubringen. Aber auch wenn dieser letztere Mifsstand nicht obwaltet, erwachsen der Einführung oft unüberwindliche Hindernisse. Das Cystoskop ist ein starres Instrument mit kurzem Schnabel von beinahe Mercier'scher Krümmung. Diese letztere ist bei weichen, biegsamen Kathetern für Prostatiker sehr zweckmässig, von Metallkathetern aber wissen wir, dass wir mit ihnen um so leichter in die Blase kommen, je grösser die Krümmung ist.

Das war mit ein Grund, weshalb Dr. Lohnstein die Lampe des Cystoskops in den Schaft verlegte, um an diesen Schnäbel beliebiger erwünschter Krümmung anschrauben zu können. Es wird hierdurch die Einführung des Cystoskopes in vielen Fällen sicherlich erleichtert, aber es entsteht eine neue Schwierigkeit, nämlich die, ein so krumm- und langschnabliges Instrument in der Blase frei bewegen zu können, was doch zum Absuchen bei der Cystoskopie nothwendig ist. Schon die kurzschnabligen gewöhnlichen Cystoskope sind in der Blase des Prostatikers der Bewegung nicht so zugänglich wie in Fällen ohne Vergrösserung der Vorsteherdrüse. Gelingt auch das Vorwärtsschieben und Drehen um die Längsachse des Instrumentes, so ist das Heben und Senken des Trichters ausserordentlich erschwert, mit grossen Schmerzen für den Kranken verbunden und oft unausführbar.

Diese Schwierigkeiten der Einführung und Hantirung des Cystoskopes haben noch eine andere Bedeutung, insofern nämlich, als Läsionen, die zweifellos zuweilen unvermeidbar sind, bei Prostatikern ein viel ernsteres Geschehniss vorstellen als bei anderen Patienten. Sind doch Läsionen bei diesem Grade dasjenige Moment, welches die Entstehung der Infection begünstigt.

Wir machen häufig genug die Erfahrung, dass eine geringe Verletzung in der Harnröhre oder Vesica eines jungen Mannes, der seine Blase ganz entleert, höchst selten nachtheilige Folgen hinterlässt, dass ihr aber bei alten Leuten, die nicht mehr die Fähigkeit haben, den ganzen Harn aus ihrer Vesica herauszubefördern, nur all zu häufig Infections-Cystitiden folgen. Werden bei jenen die inficirenden

Mikroorganismen mit dem kräftigen Harnstrahl herausgeschafft, so haben sie bei der insuffizienten Blase durch die Stauung Zeit, sich zu entwickeln und zu vermehren; und steht ihnen dann noch eine so bequeme Eingangspforte zur Verfügung, wie sie die Läsion bietet, dann ist die Infection fertig.

Aus Allem würde ich den Schluss ziehen, dass cystoskopische Untersuchungen bei Prostatikern, bei denen die Diagnose feststeht und bei denen nicht andere Umstände die Beleuchtung der Blase wünschenswerth machen, zu unterlassen sind.

Nun giebt es aber Fälle genug, in welchen die Cystoskopie zum Zwecke der Diagnosenstellung vorgenommen werden muss, weil sie ohne diese nicht erreicht werden kann, und andere, in denen zwar das Vorhandensein einer Prostata-Hypertrophie bekannt ist, in denen aber begleitende Symptome, wie etwa Blutungen, einen Verdacht auf noch andere Affectionen erwecken und deshalb zur Hebung jeden Zweifels die Untersuchung geradezu gebieten. In diesen sei man doppelt vorsichtig und bleibe sich der Gefahren, welche die Cystoskopie birgt, bewusst.

Um die Bilder, die wir bei der Vergrösserung der Vorsteherdrüse erhalten, verstehen zu können, vergegenwärtigen wir uns die Lage dieses Organs. Es liegt von der Gestalt einer Kastanie zwischen dem unteren und hinteren Rande des Arcus pubis und dem Mastdarm und wird von dem unmittelbar vor dem Blasenausgang gelegenen Theil der Harnröhre so durchbohrt, dass sein grösserer Antheil unten, sein kleinerer oben verbleibt.

Naturgemäss spielen sich daher die Veränderungen in der Gestalt und Grösse der Drüse im cystoskopischen Bilde am Sphincter internus ab. Wir erinnern uns, dass die Falte desselben als ein mehr oder weniger halbmondförmiger Schleier erschien, dessen concave Seite immer nach dem freien Rande zu liegt, und der sich gleichsam vor die Blasenwand wie ein Vorhang vor die Bühne zu schieben pflegt (siehe Taf. I, Fig. 1—3). Diese Falte nimmt den grösseren Theil des Gesichtsfeldes ein, je mehr wir das Cystoskop nach aussen ziehen; sie wird um so kleiner, je weiter wir es in die Blase hineinschieben, bis sie schliesslich ganz verschwindet und nur noch Blasenwand sichtbar bleibt. Da wir ein Spiegelbild der Falte sehen, so erscheint der obere Sphincterrand am unteren Theil des inneren Gesichtsfeldes, der linke im linken, der rechte im rechten. Drehen wir den Schnabel des Cystoskopes nach unten, so übergeht die scharf-

kantige Falte in eine abhangartige Fläche von stärkerer Röthung, als sie die übrige Blasenwand zeigt.

Haben wir es nun mit einer Prostatavergrößerung geringen Grades zu thun, so beobachten wir, dass die Sphincterfalte zwar noch glatt und scharfkantig ist, dass aber in ihrem unteren Abschnitt derbe Einlagerungen, die sich als dunklere Flecke markiren, sichtbar werden. In anderen Fällen, in denen die Vorsteherdrüse zufolge ihres Wachstums die Blasenwand vor sich herdrängt, sehen wir den normaler Weise nach oben concaven Rand convex werden. War die Vergrößerung nicht gleichmässig, sondern an einzelnen Punkten stärker als an anderen, so kommen Vorbuchtungen, Ausstülpungen und Einziehungen der Sphincterfalte zu Gesicht, der Rand sieht zackig aus, er hat Berg und Thal, er gleicht einem Gebirgskamm mit Erhebungen und Einsenkungen. Diese Formationen können oben rechts und links auftreten, je nach dem Ort, an welchem die Geschwulstbildung sitzt.

Nicht selten ist der ganze Rand normal, bis auf eine Stelle, wo sich ein Buckel in das Blaseninnere hervorzuschieben scheint. Sind die beiden Seitenlappen stark vergrößert, so entsteht ein Bild, das zwei starke Bergkegel erkennen lässt, zwischen denen sich eine tiefe Schlucht befindet (siehe Taf. IV, Fig. 14). Ist der mittlere Lappen ausschliesslich Sitz des Wachstums, so können ganz verwirrende Bilder zu Stande kommen. Entweder man sieht den Wulst sich auf dem Blasenboden erheben und erkennt, dass die Blasenschleimhaut nur vorgestülpt ist, oder es macht den Eindruck, als habe man es mit einem Tumor zu thun, der vom Blasenboden ausgegangen ist. Hierbei sei man sich aber dessen bewusst, dass man die Bilder in starker Vergrößerung erblickt, weil das Prisma dem Gesehenen sehr nahe sich befindet. Die natürliche Grösse präsentirt sich uns bei ungefähr 2 cm betragender Entfernung des Prismas vom Gegenstand.

Das sind Fälle mit ausgeprägtem Home'schen Lappen, die diagnostisch und therapeutisch ein ganz besonderes Interesse darbieten, diagnostisch deshalb, weil ihre Erkennung oft auf andere Weise nicht möglich ist. Ein Fall kann die Symptome einer Prostata-Hypertrophie darbieten, ohne dass sich durch Palpation vom Rectum aus oder durch Einführung einer Sonde von der Urethra aus irgendwelche Abweichungen der Drüse nachweisen lassen. Die Kranken können schwer harnen, sie haben Schmerzen dabei, die Blase entleert sich nicht völlig, wir finden Residualharn von wechselnder Menge. Der Harn kann klar sein oder bereits die Charaktere der Cystitis haben. Nicht selten

handelt es sich hier um ältere Veränderungen der Blasenmuskulatur. In Folge arteriosklerotischer Erkrankungen der Gefässe des Urogenitaltractus ist der Detrusor ganz oder theilweise degenerirt, fibrös entartet, in Folge wovon ihm die Fähigkeit, sich ausgiebig zu contrahiren, mangelt. Das Resultat ist Zurückbleiben von Harn in der Blase. Dabei ist die Prostata von normaler Grösse oder sogar atrophisch.

In anderen Fällen, die ganz gleiche Symptome darbieten und in denen die Rectalpalpation auch keine Vergrösserung der Vorsteherdrüse ergibt, handelt es sich um den sogenannten Home'schen Lappen, der das Hinderniss für die Harnentleerung darbietet und zu gleichen Consequenzen führt, wie wir sie eben bei der Arteriosklerose des Urinaltractus geschildert haben.

Die Unterscheidung dieser beiden Formen ist praktisch von grösster Wichtigkeit; bei der Arteriosklerose sind wir machtlos, wir können die verkalkten Arterien und ihre Folgezustände nicht wieder zur Norm zurückbringen. Den Home'schen Lappen können wir beseitigen, sei es durch Prostatektomie, sei es durch Castration, ein Punkt, dessen Besprechung ausserhalb unseres Gebietes liegt.

Hier galt es nur, zu zeigen, wie praktisch werthvoll die Cystoskopie werden kann, da sie uns Mittel an die Hand giebt, die Differentialdiagnose zwischen diesen beiden Affectionen zu stellen, die auf andere Weise zu gewinnen unmöglich ist. Denn den Home'schen Lappen kann man weder vom Mastdarm, noch vom Bauch her palpiren, die Arteriosklerose kann nur den Harntractus betreffen, die anderen fühlbaren Gefässe können frei von dieser Veränderung sein. Die Cystoskopie allein zeigt uns direct, ob die behinderte Harnentleerung durch eine den Blasenhalss verschliessende Klappe verlegt wird oder nicht.

Vielfach sehen wir die Prostata-Hypertrophie combinirt mit Trabekel- und Divertikelblasen und mit cystitischen Veränderungen, wie das in der Natur der Sache liegt. Wenn der Blasenmuskel erhöhte Anstrengungen machen muss, um die ihm obliegende Arbeit zu leisten, so entstehen eben als Ausdruck dieser gesteigerten Arbeitslast die verstärkten Muskelbündel, das sind die Balken, die zwischen sich die Taschen und Zellen, die Divertikel fassen. Die Cystitis pflegt nicht lange auf sich warten zu lassen, wenschon es Fälle giebt, die usque ad finem vitae frei davon bleiben, dann gesellen sich Schwellungen, Röthungen, trübe, undeutliche Partien der Blaseschleimhaut mit dem Product des Katarrhs behaftet, zu den gezeichneten Bildern (siehe Taf. IV, Fig. 14).

4. Blasensteine.

Die Blasensteine sind diejenige Affection, bei welcher der Werth der Cystoskopie am meisten gelegnet worden ist und noch heute gelegnet wird. Wie sehr das mit Unrecht geschieht, werden wir alsbald sehen. Vorerst wollen wir die Bilder kennen lernen, die uns das Cystoskop bei Vorhandensein von Steinen in der Blase bietet. Sie gehören mit zu dem Schönsten, was man sehen kann, und Niemand, der sich bei dieser Krankheit einmal angewendet hat.

Sobald das Prisma in die Blasenöhle vorgedrungen ist, präsentiren sich uns ein oder mehrere Steine in geradezu überraschender Deutlichkeit. Ist die Blase nicht katarrhalisch erkrankt, ihr Spülungsmedium klar und durchsichtig, so sehen wir den Stein genau so, als ob wir in ein Glas Wasser hineingucken, auf dessen Boden der Stein liegt. Wir finden ihn, wenn er nicht irgendwo an der Wand festgehalten wird, im Fundus der Blase, sei es in der Mitte, etwas rechts oder links davon liegend, körperlich vorspringend, sich von der umgebenden Blasenschleimhaut abhebend (siehe Taf. V, Fig. 18 und 19). Wir sehen seinen Schatten auf der Blasenwand, seine Grösse, seine Form, wir erkennen die Farben und die Beschaffenheit seiner Oberfläche. Besteht gleichzeitig Cystitis mit aufgelockerter Schleimhaut und mehr oder weniger trüber Flüssigkeit in der Blase, dann sind die Bilder nicht so markant, immerhin aber kann man sich genau über die genannten Qualitäten des Steines informiren, indem man mit dem Prisma näher an ihn herangeht und ihn von verschiedenen Seiten aus betrachtet.

Was zunächst die Farbe der Steine betrifft, so treffen wir weisse, bräunlich schwarze und gelbe in der Blase an. Gelb ist die Farbe der Urate, weiss die der Phosphate und Kalksteine, braun bis schwarz die der Oxalate. Diese Farbdifferenzen sind bei gut gespülter Blase mit aller Deutlichkeit zu erkennen. Selbstredend aber gestattet das nur einen Schluss auf die Beschaffenheit der äusseren Schicht oder Schale des Steines; denn wir wissen, dass Phosphate oft einen Uratkern und Urate oft einen kalkigen Kern haben, dass weiter eine Reihe anderer Combinationen vorkommen. Schon in dieser Beziehung unterliegt die Steinsonde im Vergleich mit dem Cystoskop, von dem noch jetzt manche Chirurgen sagen, dass es überflüssig für die Diagnostik der Steine sei. Mit der Steinsonde können wir uns im besten Falle ein ungewisses Urtheil über die Härte des Steines verschaffen und daraus einen Rück-

schluss auf die Zusammensetzung desselben ableiten. Ist der Klang hell, so ist der Stein hart, ist er dumpf, so spricht das für ein weicheres Material, doch weiss jeder Erfahrene, wie unzuverlässig dieses Hülfsmittel ist.

Auch die Grösse des Steines ist besser mit dem Cystoskop als mit der Steinsonde abzuschätzen, wiewohl man hier lernen muss, den Stein nicht für zu gross und nicht für zu klein zu halten, da ja bekanntermaassen die Grösse mit der Entfernung des Objectes vom Prisma wechselnd erscheint. Man kennt den Füllungsgrad der Blase, man kennt die Lage des Steines, man berechnet die Entfernung des Prismas von demselben aus der Lage des letzteren zur Sphincterfalte, man zieht endlich die Grösse des gleichzeitig mit dem Stein gesehenen Blasenwandstücks in Betracht und wird sich danach ungefähr eine Vorstellung von der Grösse desselben machen können. Ohne Weiteres muss aber zugegeben werden, dass der Lithotriptor, der den Stein zwischen seine Branchen in verschiedenen Positionen gefasst hat, uns genaueren Aufschluss über die Grösse giebt.

Handelt es sich darum, zu wissen, ob ein oder mehrere Steine in der Vesica vorhanden sind, so wird ein sehr geschickter Untersucher nach vielen Mühen auch mit der Steinsonde zurechtkommen. Das Cystoskop belehrt uns darüber mit einem oder wenigstens einigen Blicken. Oft zeigt schon die gut erkennbare Facettirung einer oder mehrerer Flächen, dass noch ein anderer oder andere Steine vorhanden sein mögen. Vielfach sind zwei oder mehrere Steine, wenn sie nahe an einander liegen, gleichzeitig sichtbar (siehe Taf. V, Fig. 19).

Das Cystoskop lässt uns auch die Veränderungen erkennen, die neben der Steinbildung in der Blase vorliegen. Es sind ja die Minderzahl der Steinfälle, in denen die Blasenwand nicht afficirt ist, meist sehen wir gleichzeitig die beschriebenen cystitischen Veränderungen. Der Stein liegt eingebettet in locker gefügten Schleimhautwülsten. Er ist ganz oder theilweise bedeckt mit Eiter oder Schleim oder Fetzen der Blasenwand. Sehr oft finden sich Hämorrhagien in seiner nächsten Nachbarschaft (siehe Taf. V), die auf Läsionen zurückzuführen sind, welche ihrerseits durch die Bewegung des Steines entstehen. Ist die Blutung frisch, so findet man wohl auch Blutgerinnsel, die den Stein oder seine Umgebung umlagern.

Von besonderem Werth im Hinblick auf die Therapie sind diejenigen Fälle, wo der Stein in einer Blasenausbuchtung

oder gar in einem Divertikel liegt. Bei alten Leuten, speciell bei Prostatikern, ist die Einsackung hinter dem Fundus ein Lieblingsaufenthalt der Steine. Hier liegen sie, wenn auch nicht gerade festgewachsen, so doch in völliger Ruhe, woraus es sich erklärt, dass bei alten Leuten bei der Autopsie so oft Steine gefunden werden; die *intra vitam* gar keine Symptome gemacht haben. Sie sind cystoskopisch nicht so leicht zu sehen wie die auf glatter Blasenwand befindlichen. Wenn man aber genau nachforscht und sich die Ausbuchtung genau einstellt, so werden sie einem nicht entgehen können.

Fenwick beschreibt einen Fall, der diese Verhältnisse veranschaulicht. Heftige Blutung, die bei einem 66jährigen Mann bestand, war er geneigt, auf einen Tumor vesicae zurückzuführen. Sobald er das Cystoskop eingeführt und gegen das Trigonum gewendet hatte, sah er in einer sonst gesunden, etwas trabeculären Blase hinter einem aufwärts ragenden Prostatawulst wie in einer Tasche einen glänzend weissen, zum Theil mit einem frischen Blutklümpchen bedeckten Stein liegen, der durch *Sectio alta* entfernt wurde.

Diese Fälle bilden den Uebergang zu den sogenannten eingekapselten Steinen, die als solche erkannt zu haben von grösster Wichtigkeit für die einzuschlagende Behandlung ist. Freie, nicht zu harte und nicht zu grosse Steine entfernen wir heutzutage mit der *Litholapaxie*, die, von geschickten Händen ausgeführt, einen weit geringeren Eingriff darstellt als irgend eine schneidende Operation. Fest gewachsene Steine dagegen müssen durch Schnitt entfernt werden. Hier können die Zertrümmerungsversuche die Blasenwand beschädigen; deshalb sind sie für diese Fälle zu verwerfen. Ob ein Stein eingekapselt ist oder frei liegt, können wir zwar zuweilen auch mit der Steinsonde ermitteln; oft aber vergewissert uns darüber erst die Cystoskopie.

Schustler hat den Fall eines 68jährigen Mannes mit Prostata-Hypertrophie und grossen Blasensteinen beschrieben, den man durch die *Lithotomia lateralis* zu entfernen versuchte. Hierbei brach der Stein in Stücke, die einzeln herausgeholt wurden. Noch nach der Operation gingen Trümmer ab. Da aber noch immer lästige Blasensymptome fortbestanden, wurde cystoskopirt, und dabei fand man zur allgemeinen Ueberraschung einen Stein, der in einem tief am Blasenboden gelegenen Divertikel lag und nur mit seinem kleinsten Antheil aus diesem frei herausragte. Der Stein sass vollkommen fest, und alle Versuche, ihn zu entfernen, schlugen fehl.

Aehnlich erging es mir in einem Fall, in welchem der Stein, den ich mit der Sonde gefühlt hatte, rechterseits auf dem Blasenboden lag. Meine Versuche, ihn durch die Litholapaxie zu entfernen, misslangen, die Sectio alta zeigte, dass er den ganzen Umfang eines Divertikels ausfüllte, aus dem er nur mit der grössten Mühe gleichsam herausgeschält werden konnte. Eine vorgängige cystoskopische Untersuchung hätte dies klar gelegt und dem Kranken die Zertrümmerungsversuche erspart.

Noch eclatanter erweist sich der grosse Werth des Cystoskopes für Fälle von *incrusted* Tumor, die ohne diese Methode oft überhaupt nicht zu diagnosticiren sind. Als Beleg hierfür wird mir folgender Fall unvergesslich bleiben.

Ein 62jähriger Mann klagte seit langer Zeit über häufiges Harnen und leichte Schmerzen beim Uriniren. Seine Beschwerden steigerten sich nach einer Jagd, wie er glaubte, durch eine Erkältung. Die Schmerzen wurden sehr heftig, sassen an der Spitze des Membrum; die Harnentleerung wurde immer häufiger. Der Harn war trüb, eitrig, blutig, alkalisch, mit einem Sediment von Tripelphosphaten. Die Prostata war recht gross, der Residualharn betrug 400,0. Nach mehrtägigen Spülungen und Behandlung mit Narcoticis waren die schmerzhaften Symptome zurückgegangen, ich führte eine Steinsonde in die Blase, die alsbald an einen harten Körper an der vorderen Blasenwand stiess. Obwohl meine Diagnose fertig war — ich glaubte einen Stein vor mir zu haben, und zwar einen eingekapselten; denn der harte Gegenstand war an der vorderen Blasenwand fixirt — versuchte ich zu cystoskopiren, was wegen der grossen Prostata erst nach vielen Bemühungen gelang. Die Blase war aber so schmutzig, dass ich ein klares Bild nicht erlangen konnte. Hinter dem trüben Medium glaube ich einen höckrigen, grauweissen Stein wahrgenommen zu haben. Es wurde die Sectio alta gemacht, die einen ulcerirten, völlig mit Phosphatconcrementen *incrusted* Tumor ergab. Der Tumor von über Wallnussgrösse war ein Carcinom. Der Patient ging etwa $\frac{3}{4}$ Jahr nach der Operation zu Grunde. Damals gab es das Irrigationcystoskop noch nicht. Ich zweifle nicht, dass ich mit diesem zum Ziele gekommen wäre. Bei fleissigem Spülen während der Beobachtung hätte es gelingen müssen, den Tumor als solchen zu erkennen.

Aehnlich und ebenso lehrreich ist der Fall, den Fenwick berichtet. Ein 35jähriger Patient consultirte Fenwick wegen langandauernder Hämaturie und Blasenbeschwerden. Heftige Schmerzen und gesteigerte Frequenz der Mictionen waren neben den Blutungen

die Hauptsymptome. Bei der Beleuchtung der Blase sah Fenwick einen braunen, unregelmässigen, in Schleim eingebetteten Körper, welcher letzteren er durch Waschen vergeblich zu entfernen versuchte. Der Körper erhob sich auf dem linken Blasenboden in der Gegend der linken Ureters. Fenwick schwankte in seiner Diagnose zwischen einem incrustirten Tumor und einem eingekapselten Stein. Die eingeführte Sonde entschied für einen Stein, den mit dem Lithotripter zu fassen jedoch nicht gelang. Das Instrument rutschte immer ab und zeigte bei seiner Herausnahme bräunliche, mit Schleim durchsetzte Phosphattrümmer. Der Kranke ging bald darauf zu Grunde, und die Autopsie ergab ein breit aufsitzendes, mit dicken Schichten von phosphorsaurem Kalk incrustirtes Epithelium.

Auch dieser Fall, glaube ich, wäre bei wiederholter Untersuchung mit dem Irrigationscystoskop als ein Tumor richtig erkannt worden. So viel geht aber aus diesen Mittheilungen hervor; wenn überhaupt eine Diagnose dieser schwierigen Fälle möglich ist, so ist sie es durch die Cystoskopie, die allerdings viel Geduld von Seiten des Kranken und Arztes und grosse Erfahrung des letzteren erheischt.

Endlich sind es sehr kleine Steine und Steintrümmer nach der Litholapaxie und die sogenannten latenten Steine, die durch das Cystoskop mit Sicherheit gefunden werden, während die anderen Methoden im Stich lassen können. Was die latenten Steine betrifft, wie man diejenigen Fälle mit Blasenstein genannt hat, in denen gar keine Steinsymptome vorhanden sind, Fälle, deren wir schon oben erwähnt haben und die gar nicht so selten vorkommen, so wird sie eine genaue cystoskopische Untersuchung immer auffinden lassen, während sie die Steinsonde oft nicht entdeckt. Das trifft dann besonders zu, wenn sie in einer Bucht oder einem Divertikel versteckt, stets auf derselben Stelle liegen bleiben.

Bei sehr kleinen Steinchen ist es begreiflich, dass sie mit der Sonde nicht gefühlt werden. Sie können selbst erfahrenen Untersuchern entgehen. Immer aber sind sie gross genug, um mit Leichtigkeit gesehen zu werden.

Deshalb ist es auch richtig, nach vollendeter Litholapaxie noch eine cystoskopische Untersuchung vorzunehmen. Es muss zugegeben werden, dass der Vorschlag von Schönborn, bei der Evacuation nach der Lithotripsie das Ohr auf die Blasengegend zu legen, um zu hören, ob etwa noch ein Steintrümmerchen gegen den Metallkatheter aufschlägt, ohne diesen

zu passiren, die Cystoskopie oft entbehrlich macht. Dies Verfahren hielt ich so lange für ausreichend, bis ich mich einmal überzeugte, dass mich mein Gehör getäuscht hatte. Ich hatte mit dem Ohr nichts mehr anschlagen hören, und dennoch entdeckte das Cystoskop ein etwa linsengrosses Steinstückchen. Das Auge ist dem Ohr hier zweifellos überlegen, und ich rathe deshalb, stets die Blasenbesichtigung nach der Litholapaxie vorzunehmen. Dazu bedarf man keines besonderen Instrumentes, wie es Nitze angegeben hat. Er hat den Evacuationskatheter mit einem Cystoskop verbunden, derart, dass man das letztere in den ersteren hineinschieben kann. Die bei der Litholapaxie stets stark dilatirte Harnröhre gestattet mit Leichtigkeit die Einführung des gewöhnlichen Cystoskopes zur Vornahme dieser Untersuchung.

Nur sehr grosse Steine bieten zuweilen der cystoskopischen Untersuchung Schwierigkeiten. Bekanntlich giebt es Steine, die die Grösse eines Hühnereis und darüber erreichen. Hierbei ist regelmässig die Blase cystitisch erkrankt und daher nicht so ausdehnbar wie sonst. In extremen Fällen füllt der Stein die ganze Blase aus. Da darf es nicht Wunder nehmen, wenn sich der Stein mit dem Cystoskop nicht einstellen lässt; er legt sich so zwischen Prisma und Lampe, dass das Gesichtsfeld dunkel bleibt.

5. Die Blasentumoren.

Von Allem, was uns die Cystoskopie zeigt, geben wohl die Blasentumoren die markantesten und im Sinne der Pathologie schönsten Bilder. Ich entsinne mich nicht eines einzigen Fachgenossen, der, nachdem ihm zum ersten Mal ein Blasentumor durch das Cystoskop gezeigt worden war, nicht voll Bewunderung und Lob über die Untersuchungsmethode gewesen wäre. Und in der That gewährt es ein Gefühl der Befriedigung und Freude, wenn man die Quelle oder den Sitz der scheinbar verborgenen Krankheit mit Exactheit und Gewissheit vor sich sieht.

Die Bilder der Blasentumoren sind ziemlich mannigfach, abhängig von der Art und dem Wachsthum der Geschwulst und dem gleichzeitigen Verhalten der Blase. Man wird sie nicht alle schildern können; aber je ein Repräsentant der hauptsächlichsten Arten soll hier skizzirt werden.

Was die Tumoren von allen anderen Bildern der Blase unterscheidet, ist, dass wir sie als etwas Körperliches von der Blasenwand sich abheben sehen. Immer ragt etwas

von der Geschwulst in das Blasencavum hinein. Es liegt nicht in der Blasenwand, sondern springt von dieser vor. Je stärker dieses Körperhafte der Tumoren ausgebildet ist, um so leichter sind sie zu erkennen. Je flächenhafter die Ausbreitung derselben ist, um so schwerer wird es sein, sich vor Verwechslungen zu schützen und sie als wirkliche Geschwulst zu verificiren.

Die Verhältnisse sind ferner leichter zu beurtheilen, wenn die gesammte Blasenwand bis auf die Stelle der Geschwulst gesund ist. Diese sieht dann glatt aus, vielleicht hier und da von einem feinen Bälkchen durchkreuzt, während sich der Tumor mit unverkennbarer Deutlichkeit von ihr abhebt und als isolirter Körper ins Blasenlumen hineinragt. Man sieht die uns schon bekannte, gelblich-grauweisse Blasenwand mit ihrer deutlichen Zeichnung, die in ihrer typischen Regelmässigkeit sich von der atypischen Tumormasse unterscheidet. Die Körperlichkeit bedingt es, dass wir häufig die Gestalt des Tumors nachahmende Schatten auf der Blasenwand wahrnehmen, die ihre Lage mit der Lageveränderung des Lichtes wechseln.

Ist dagegen die Blase auch noch sonst ausser dem Tumor erkrankt, besteht eine Cystitis, dann können Bilder entstehen, die der Deutung Schwierigkeiten verursachen. Wir wollen absehen davon, dass cystitische Blasen durch noch so lange Spülung nicht sauber zu bekommen sind, so dass die Spülflüssigkeit mehr oder weniger trübe bleibt und das Hindurchsehen bis auf die Blasenwand sehr erschwert ist. In solchen Fällen muss man so verfahren, wie wir es bei der Besprechung der chronischen Cystitis beschrieben haben. Man muss mit vergrösserter Ausdauer und Geduld wenig Flüssigkeit auf einmal einspritzen, von Neuem in die Blase einlaufen lassen, ehe sie ganz entleert ist, damit nicht durch starke Blasencontraction Eitermassen sei es vom Boden der Blase, sei es von etwa bestehenden Divertikeln aufgeschüttelt und in der Flüssigkeit herumgewirbelt werden. Hier ist es vorzuziehen, wenn die Flüssigkeit leidlich klar ist, eine kurze Zeit zu warten, bis die körperlichen Bestandtheile sich auf dem Boden niedergeschlagen haben und dann die Besichtigung der Blase zu versuchen.

Schwieriger liegt es, wenn die Blasenwand selbst starke Verdickungen und Wulstungen aufweist. Wir haben früher betont, dass in manchen Fällen chronischer Cystitis die Blasenschleimhaut zu förmlich tumorartigen Buckeln aufwächst, die vollkommen körperlich sind und den Unerfahrenen

verleiten können, einen Tumor zu diagnosticiren (siehe Taf. III, Fig. 9 bis 11).

Die Schwierigkeiten häufen sich, wenn die Geschwulst verhältnissmässig flach und die Schleimhautvorsprünge relativ erhaben sind. Es kann geradezu unmöglich sein, zu entscheiden, ob das vorliegende Object ein Tumor proprie sic dictum oder nur eine Blasenschleimhautprominenz ist. Thatsächlich sind zuweilen beide Dinge dasselbe mit verschiedenen Namen. Wir kennen Tumoren, die nichts Anderes als gewucherte, mit starker Epithelverdickung bedeckte papilläre Excrencenzen der Submucosa vorstellen.

Ein Unterschied, der nicht immer, aber häufig zutrifft, ist der, dass die tumorartigen Gebilde *circumscript* sind, während die Schleimhautwulstungen und -Schwellungen fast immer *diffus* auftreten. Die letzteren sind auch meist *multipel*, was bei den Tumoren auch der Fall sein kann, aber nicht so häufig ist wie bei den ersteren.

Von allen Tumoren sind am leichtesten zu erkennen und bieten die schönsten Bilder die *Zottengeschwülste*. Das liegt daran, dass sie vielfach bei sonst ganz gesunder Blase vorkommen und schon in einem Stadium zur Untersuchung gelangen, wo die übrige Blasenwand noch ihr normales Gepräge hat. Zudem sind sie immer Gebilde von grösster körperlicher Ausdehnung, die weit in die Blasenhöhle prominiren. Sie können schmal ansitzen; dann nennt man sie mit Recht *Polypen* und wegen ihrer Zottenform *Zottenpolypen*. Ihr einheitlicher Stiel gabelt sich nach oben in einzelne kleine Zotten, von denen jede eine von der Basis nach der Spitze und von dort zur Basis wieder zurückkehrende Blutgefässschlinge enthält, die zuweilen im cystoskopischen Bilde deutlich sichtbar wird. Das ereignet sich besonders dann, wenn sich die ziemlich dünne Zottenschicht zwischen Prisma und Lampe befindet, so dass sie diaphanoskopisch durchleuchtet wird.

Ein vorzügliches Exemplar eines solchen *Zottenpolypen* zeigt Tafel VI, Figur 21, das von einem jungen Mann in den dreissiger Jahren stammt, dessen einziges Symptom die halbjährlich wiederkehrenden Blutungen waren. Man sieht auf der rechten seitlichen Blasenwand eine nicht sehr breite Basis, von der zwei Zweige abgehen, welche ihrerseits wiederum je zwei kleinere Aestchen aufweisen. Diese Tumoren tragen auch den Namen *Papilloma vesicae*, doch wäre es wünschenswerth, diesen Namen auszurotten, da durch denselben der Eindruck erweckt wird, als handle es sich um eine maligne Neubildung, während diese *Zottenpolypen* durchaus gutartiger Natur sind.

In dieselbe Kategorie gehört das Bild, welches Figur 22, Tafel VI vorstellt. Es zeigt einen auf dem Blasenboden breit aufsitzenden Tumor von zartem Gefüge und lockerem Bau. Die Ränder dieser Geschwulst sind ausgefrantzt wie die Franzen eines Tuches. Aus diesem Grunde hat man ein solches Gebilde *Papilloma fimbriatum* genannt. Auch hier kehrt also der Name *Papillom* wieder, und zwar ebenso ungerechtfertigt wie für die vorher beschriebenen Geschwülste; denn auch sie sind gutartiger Natur. Der Tumor stammt von einem 36jährigen Mann, der äusserst selten Blutungen hatte und sonst ganz symptomlos war.

Das Vorhandensein und Aussehen multipler Tumoren demonstriert uns Tafel VII, Figur 27. Wir sehen hier auf der rechten Blasenwand, etwa in der Mitte derselben, eine pilzartige Geschwulst. Der relativ dünne Stiel ist bedacht von einer breiteren Kappe, deren Ende, besonders nach oben hin, deutlich ausgefrantzt ist. An der oberen Blasenwand; ein wenig nach links, sitzt ein zweiter Tumor, der ein wesentlich festeres Gefüge hat und von dem unten aufsitzenden völlig isolirt ist. Er sitzt breit auf, läuft an seinem freien Ende spitz zu und hat die Gestalt eines flachen Hügels. Auch hier handelt es sich um gutartige Geschwülste, die in dem Befinden des Kranken keine Störung machten, es sei denn eine gelegentlich und selten auftretende Blutung.

Eine sehr grosse und seit über zehn Jahre bestehende gutartige Geschwulst zeigt Tafel VII, Figur 26. Der Fall betrifft eine Dame, bei der vor neun Jahren durch Palpation nach Erweiterung der Urethra ein Tumor gefühlt worden war. Eine damals vorgeschlagene Operation hat die Kranke nicht vornehmen lassen, weil nach der Untersuchung neun Jahre hindurch eine Blutung nicht mehr aufgetreten und die Kranke in keiner Weise irgendwie belästigt war. Sie hielt sich für völlig gesund. Nach Ablauf dieser auffallend langen Zeit trat wieder eine Blutung auf, der Harn trug die Charakteristika des Katarrhs, und die Beleuchtung liess jene grosse Geschwulst auf den ersten Blick erkennen. Sie sitzt, wie ersichtlich, sehr breit auf dem unteren Blasenboden auf und hat rechts eine Einkerbung. Sie ist an der Basis fester, nach der Spitze zu lockerer gefügt, was man aus der verschiedenen Durchsichtigkeit dieser Theile erschliessen kann. Einzelne Stellen des graufarbigem Gewächses sind blutig tingirt. Blutflecken, roth und braun aussehend, lagern auf. Die convexe, nach der rechten Seite der Blase hinsehende Fläche ist mit schneeartig aussehenden Eitermassen bedeckt. Das Ganze ist so ausgeprägt körperlich, dass mit dem ersten Blick jeder Zweifel beseitigt ist.

Gänzlich verschieden hiervon ist der Tumor, den uns Tafel V, Figur 20 vorführt. Wir sehen hier auf dem etwas überexponirten Bilde in seinem unteren Antheil brombeerartige Gebilde von der Grösse einer Erbse bis zu einer Linse herab. Denkt man sich eine Zahl von Brombeeren, verschieden gross, an einander gruppirt, so kommt das Bild zu Stande, das wir vor uns haben. Jeder dieser kleinen hügeligen Tumoren hat deutlich höckrige oder körnige Beschaffenheit. Nach unten hin ist das ganze innere Gesichtsfeld von dem Tumor ausgefüllt, nach oben geht es in die hell beleuchtete glatte Blasenwand über. Die Beschwerden des Kranken waren die eines leichten Blasenkatarrhs mit gelegentlichen Blutungen.

Einen sehr grossen, exquisit malignen Tumor zeigt uns Tafel VII, Figur 28. Von der rechten unteren Blasenwand unmittelbar hinter dem Sphincter, der als noch eben convexe Falte am linken Blasentheile angedeutet ist, erhebt sich ein massiger Körper mit einer in's Blasen-cavum hineinspringenden, nach vorn gerichteten Kante. Er ist mit Blut und Eitermassen bedeckt. Nach oben hin sieht man eine tiefe Einbuchtung des Tumors, eingerahmt von zwei massiven Zacken, von denen die im rechten Theile des Bildes befindliche grösser und breiter als die linke ist. In dieser von dem Tumor gebildeten und von den Zinken umfassten Höhle sieht man zwei rundlich-ovale Gebilde, die sich bei nahem Herangehen mit dem Prisma als deutlich röthlich-weiße Blasen ansprechen lassen. Der Kranke, ein alter Mann, war ausserordentlich kachektisch, litt an den Erscheinungen eines starken Blasenkatarrhs und hatte ununterbrochene Blutungen.

Alle diese Fälle bieten für die Diagnose keine besonderen Schwierigkeiten. Die Körperlichkeit, das pilzartige Hervorwachsen aus der Blasenwand sind typisch für die Geschwulstbilder. Viel schwieriger liegt die Sache, wenn ein die Blasenwand infiltrirender Tumor vorliegt, der sich flächenhaft ausbreitet und kaum mehr aus derselben herauspringt als Schleimhautwülste. Solche Tumoren sind unter Umständen gar nicht aus dem cystoskopischen Bilde zu diagnosticiren; doch ist das glücklicher Weise die grosse Seltenheit. Fast immer durchbrechen sie früher oder später die Schleimhaut und werden dann leicht als das erkannt, was sie sind.

Aehnlich, doch günstiger liegt es mit den Tumoren der Nachbarschaft, welche die Blasenschleimhaut tumorartig vorstülpen. Kommen doch hier fast ausschliesslich die Prostata-Hypertrophie und die Prostata-Tumoren in Betracht, die sich durch ihre immer an gleicher Stelle wiederkehrende Lage charakteri-

siren. In der Nähe des Blasenhalbes sieht man mit röthlich-grauer Schleimhaut überdeckte Hügel aufsteigen, die bald einem spitzen Bergkegel, bald einem breiten Hügelrücken gleichen. Bei der Vergrößerung der Seitenlappen hat es zuweilen den Anschein, als ob ein tiefes Thal zwischen Hügelketten eingesenkt ist (Taf. IV, Fig. 14). Lässt schon die Lage aller dieser Bildungen mit ziemlicher Sicherheit bestimmen, um was es sich handelt, so unterscheiden sie sich noch dadurch von den echten Blasentumoren, dass sie von verhältnissmässig normaler glatter Schleimhaut überzogen sind. Ein Tumor zeigt fast ausnahmslos Unebenheiten der Oberfläche, Zacken, buchtige, höckrige und franzenartige Ausläufer. Die vergrösserte Prostata ist von glatter Schleimhaut überzogen, die nach dem Grad der Cystitis mehr oder weniger geschwollen, verdickt und ödematös sein kann.

Ausser den schon erwähnten Schleimhautexcrencenzen, die zuweilen schwer von Tumoren zu unterscheiden sind, will ich noch auf einige Möglichkeiten der Verwechslung aufmerksam machen, von denen ich einige mit angesehen habe. Das eine sind Blutcoagula, das andere dicke Eiterpfröpfe und drittens Incrustationen eines Tumors.

Ich sah in einer hervorragenden urologischen Klinik einen Fall, in welchem bei mehrmaliger, an zwei auf einander folgenden Tagen vorgenommener Cystoskopie ein gestielter Tumor von grauweisser Farbe gesehen worden war, wegen dessen die Sectio alta unternommen wurde. Der vermeintliche Tumor war lang, dünn, mehrzackig, der Wand fest aufsitzend, und in der Flüssigkeit der Blase flottirend. Nach Eröffnung der Blase wurde zur allgemeinen Ueberraschung ein ebenso geformtes, der Blasenwand fest angeklebtes Blutcoagulum entfernt.

In dem zweiten Fall lag in einer kleinen Nische der Blasenwand ein grauweisser, festgeballter Eiterklumpen von der Grösse einer kleinen Wallnuss. Das Gefüge dieser Masse war so dicht und deutlich höckrig, dass man einen brombeerartigen Tumor vor sich zu haben glaubte.

Die dritte Verwechslung ist mir selbst passirt. Sie betraf einen alten Mann, bei dem ich bei der ersten Untersuchung mit der Steinsonde ein deutliches Anschlagen des Sondenschnabels an eine harte Masse vernahm, so dass ich a priori einen Stein annahm. Die Cystoskopie zeigte an der vorderen oberen Blasenwand einen weissgrauen, runden, haselnussgrossen körnigen Vorsprung, den ich als den Stein ansprach, den ich vorher gefühlt hatte. Der hohe Blasenschnitt brachte

nach Eröffnung der Blase einen auffallenden Befund. Es sass an jener Stelle ein runder Tumor, der auf seiner ganzen Oberfläche von Phosphatmassen so regelmässig incrustirt war, dass er in der That, auch mit dem blossen Auge gesehen, den Eindruck eines Steines machte. Der Tumor war ein Carcinom. Patient erlag $\frac{3}{4}$ Jahr nach der Operation (siehe auch Seite 105).

Von ähnlichen Verwechslungen erzählt mein hochverehrter Lehrer v. Dittel¹⁾, der, wie er selbst sagte, der Cystoskopie die Siegeslaufbahn eröffnete und gerade um den wahren Werth der Methode zu verherrlichen, die begangenen Irrthümer offen bekennen möchte. Auch er hielt eine blutende Schleimhautfalte für einen blutenden Tumor. Er sprach Blutgerinnungen, die in der Form von überlagerten Wülsten sichtbar waren, für Polypen an. Er sah in einem mit Phosphaten bestäubten Tumor ein Phosphatconcrement. Das sind die nämlichen Irrthümer, von denen ich berichtet habe.

Eine andere Verwechslung, die mir noch nicht passirt ist, von der ich aber glaube, dass sie jedem erfahrenen Cystoskopiker gelegentlich passiren kann, ist von höchst bemerkenswerther Art.

Bei einem Patienten mit häufigem Harndrang und qualvollen Schmerzen lautete die cystoskopische Diagnose: flaches infiltrirtes Carcinom. Man sah rechts am Trigonum zwei flache, schief nach aussen und oben parallel verlaufende, durch eine Rinne von einander getrennte und sich wieder vereinigende leicht gefurchte Wülste. Die Schleimhaut der Blase war in toto hyperämisch. Um Linderung zu schaffen, wurde eine perineale Blasenfistel angelegt und bei dieser Gelegenheit die Innenfläche der Blase abgetastet. Der Finger bekommt den Eindruck des cystoskopischen Bildes. Die endoskopische Diagnose wird als bestätigt angesehen. Die Operation hatte auf die schmerzhaften Zustände keine heilsame Wirkung. Zustand trostlos. Nach einer starken Blutung und Collabiren des Patienten erholt sich derselbe wider Erwarten. Die Erscheinungen der Cystitis treten zurück. Die Schmerzen schwinden. Der Kranke genest vollkommen. Eine darauf vorgenommene Cystoskopie constatirt normale Harnblase. Von den Wülsten keine Spur. Nunmehr lautete die nachträgliche Diagnose: circumscripte Phlegmone der Blasen-schleimhaut.

1) Endoskopische Täuschungen. Wiener klinische Wochenschrift, No. 20, 1895.

Auch das Uebersehen eines Tumors kann vorkommen. Dittel beschreibt einen Fall, in welchem die Cystoskopie auf der linken Seite der hinteren Blasenwand einen breit aufsitzenden, kleinapfelgrossen, blumenkohlartig aussehenden, an der Oberfläche mit feinen Zotten besetzten Tumor, der durch tiefe Furchen in mehrere Lappen getheilt war, erkennen liess. Sectio alta, gründliche Entfernung des Tumor an seiner Basis. Tod durch intercurrente Pneumonie. Bei der Section wird in der Blase ein in seinem Ausgang etwa wallnussgrosser Divertikel gefunden, in dessen Grund ein Papillom versteckt war. Da dieses nicht aus der Oeffnung des Divertikels herausragte, war es ganz unmöglich, dasselbe zu sehen.

Ich habe diese Möglichkeiten der Irrthümer ausführlich mitgetheilt, nicht etwa um zu zeigen, dass die Cystoskopie eine Methode von strittigem Werthe sei, sondern im Gegentheil, die Lernenden vor solchen Irrthümern zu schützen und ihnen vor Augen zu führen, welche Combinationen sie bei der Deutung der gesehenen Bilder in Betracht zu ziehen haben. Das Sehen der Bilder selbst ist leicht, ihre Deutung ist zuweilen schwierig, und das lehren die mitgetheilten Fälle zur Evidenz. Sie geben aber auch einen Anhaltspunkt, mit welchen Mitteln wir solche Irrthümer zu vermeiden im Stande sein werden.

Zunächst wird es wünschenswerth erscheinen, einen Fall, der in seiner Deutung irgendwie zweifelhaft ist, öfter zu untersuchen und die Resultate mit einander zu vergleichen; dann aber bietet uns das Irrigationscystoskop eine werthvolle Hülfe.

Wenn man einen fraglichen Fall mit dem Irrigationscystoskop untersucht, so wird Manches klar werden, was vorher zweifelhaft war. Das trifft zunächst für diejenigen Fälle zu, in welchen die Blase sehr schmutzig und durch Spülung absolut nicht klar zu bekommen ist. Wir können dann durch die leicht getrübe Blasenflüssigkeit nur undeutlich hindurchsehen und sind zur Auslegung des Gesehenen gezwungen, statt dass wir ein deutliches Bild vor uns haben sollten. Richtet man nun mit dem Irrigationscystoskop sein Augenmerk auf eine solche zweifelhafte Stelle der Blase und lässt unterdessen einen Assistenten fleissig klare Borlösung durchspülen, so klärt sich das Gesichtsfeld für Zeitmomente, die genügend sind, das Pathologische an jenem Ort mit Präcision fest zu stellen.

Die Verwechslung von Tumoren mit Blutcoagulis wird dadurch nicht sicher vermieden, aber wenigstens eingeschränkt werden können. Häufig wird durch den starken Irrigationsstrom ein

derartiges der Blasenwand adhärentes Gerinnsel abgerissen, und damit wäre der Irrthum schon beseitigt. Häufig wird durch den Strom die Stelle, wo es der Blase ansitzt, so deutlich, dass einem wenigstens die Wahrscheinlichkeit, dass es sich nicht um einen Polypen, sondern um ein Gerinnsel handelt, die wiederholte Untersuchung nahe legt, ehe man zur Operation schreitet. Die Farbe des Gerinnsels kann täuschen. Alle Gerinnsel sind nicht roth, sondern, wenn sie sich lange im Harn aufgehalten haben, so wird der Farbstoff ausgelaugt, und sie erscheinen grau-gelblich. Auch nimmt die zähe Consistenz mit der Zeit eher zu.

Seitdem wir aber das intra-vesicale Operationsverfahren besitzen, sind die in dieser Hinsicht vorkommenden Täuschungen nicht so verhängnissvoll. Denn heute wird Niemand mehr wegen eines isolirten Polypen die Sectio alta machen. Heute tragen wir einen solchen Tumor mit der Schlinge ab (siehe den betreffenden Abschnitt), und da wäre also das Schlimmste, dass das Abgetragene ein Blutgerinnsel und kein Tumor ist.

Durch das Irrigationscystoskop werden wir auch im Stande sein, Irrthümer zu vermeiden, wie den, dass man einen dicken, geballten Eiterflock für einen Tumor ansieht. Denn meist gelingt es bei kräftigem, wiederholtem Spülen, auf der Blasenwand aufliegende Eitermassen von ihrer Unterlage fortzuschaffen. Das würde dann die Unterscheidung geben gegenüber einem an die Wand angewachsenen Tumor. Das Gleiche gilt von der Verwechslung der phlegmonösen Entzündung mit dem Tumor. Auch hier wird das Irrigiren während der Besichtigung klare Bilder schaffen.

Hat man sich nun Gewissheit verschafft, dass es sich um einen Tumor handelt, dann kommen die feineren Details zur Beobachtung. Dann suche man zu eruiren, ob ausser den gesehenen noch andere Geschwülste in der Blase vorhanden sind. Man orientire sich über die Grösse, den Sitz des Tumors und wenn zugänglich über die Art, wie er der Blasenwand angewachsen ist.

Was die Grösse betrifft, so wäre hier nur zu wiederholen, was wir über die Beurtheilung der Grösse der Bilder schon im Beginn gesagt haben. Man ist leicht geneigt, die Grösse zu überschätzen. Handelt es sich um Zottengebilde, so kommen diese dem Prisma oft sehr nahe und erwecken dadurch den Eindruck ganz erheblicher Grösse; zudem kommt, dass sie in der Blasenflüssigkeit etwas gequollen erscheinen. Man wird nur dann eine richtige Vorstellung von der Grösse des Tumors bekommen, wenn

man ihn von verschiedenen Punkten aus in verschiedener Entfernung betrachtet.

Leicht wird es jedem geübten Cystoskopiker sein, über den Sitz des Tumors Genaueres auszusagen. Wir wissen, dass das Prisma immer dem Knopf am Trichterende entspricht. Wir sehen also an diesem, ob wir rechts, links, oben oder unten sind; wir wissen ferner aus dem Gehoben- oder Gesenktsein, aus dem nach rechts oder nach links Gebogensein des Instrumentes, wo oben oder unten, wo rechts oder links das Prisma und mit ihm der erblickte Tumor sich befindet.

Viel schwieriger kann es sein, darüber etwas auszusagen, ob der Tumor schmal oder breit aufsitzt, ob er gestielt ist oder nicht. In vielen Fällen ist das ohne Weiteres, wenn man einen Blick auf den Tumor wirft, klar. In anderen aber ist eine längere Beobachtung und Zuhülfenahme des Irrigationscystoskopes nothwendig, um darüber Aufschluss zu gewinnen. Die wenig ins Blasencavum vorspringenden Geschwülste pflegen eine breite Basis zu haben. Man stelle sie sich so ein, dass der Rand des Tumors noch gerade in's Gesichtsfeld kommt, und suche dann den ganzen Rand des Tumors an der Grenze der tumorfreien Blase ab.

Liegt ein Tumor vor, dessen Ausläufer frei in der Flüssigkeit flottiren, so steigern sich die Schwierigkeiten: zunächst wird das Gesichtsfeld zuweilen plötzlich dunkel oder kaum roth durchleuchtet. Dann hat sich wahrscheinlich ein freier beweglicher Theil des Tumors auf das Prisma oder auf die Lampe oder zwischen Prisma und Lampe gelegt. Dann tritt eben das ein, was wir bei Besprechung der normalen Blasenbilder gezeigt und in Figur 30 und 31 skizzirt haben. Das Gewebe der Zotten verdeckt das Licht; im inneren Gesichtsfeld erscheint die halb dunkle durchleuchtete Tumormasse, an der Näheres überhaupt nicht zu erkennen ist. Für solche Ereignisse ist das Irrigationscystoskop von hohem Werth; wenn irrigirt wird, so wird die Zotte aus dem Gesichtsfeld verdrängt, letzteres ist wieder frei und vermittelt die erwünschten Bilder.

Das gleiche Hilfsmittel möge man gebrauchen, wenn ein Gewächs unbeweglich auf der Blasenwand liegt und man nicht ohne Weiteres feststellen kann, wie die Stielverhältnisse sind. Man wird zunächst versuchen, sich den Tumor von verschiedenen Seiten her einzustellen, und gleichzeitig während der Beobachtung irrigiren lassen. Dadurch gelingt es zuweilen, den Tumor von der Blasenwand etwas abzuheben, so dass man eine Vorstellung über seinen Stiel gewinnen kann. Ich habe wiederholt

Tumoren gesehen, die pilzkappenartig breite Oberflächen hatten und dadurch den Eindruck einer sehr breit aufsitzenden Geschwulst erweckten, während ihr Stiel verhältnissmässig dünn war. In einzelnen Fällen werden wir darauf verzichten müssen, uns durch Anschauen und Beobachten des Tumors ein Urtheil darüber zu bilden, wie er aufsitzt.

Ebenso geht es in vielen Fällen nicht an, ausschliesslich auf Grund cystoskopischer Betrachtung etwas über die Benignität oder Malignität eines Gewächses aussagen zu wollen.

Wir kennen einzelne typische Gebilde, so die wohl charakterisirten Zottenpolypen mit ihren quallenartigen Auswüchsen, die auf den ersten Blick als gutartige Tumoren angesprochen werden dürfen. Aber bei soliden Tumoren ist das schwierig, ja meist unthunlich. Die klinischen Symptome und das Befinden des Kranken helfen hier auch nur in wenigen Fällen. Es ist durchaus falsch, anzunehmen, dass ein gutartiger Tumor weniger blutet als ein bösartiger. Darüber giebt es gar keine Regeln. Ein Zottenpolyp kann viel heftigere und anhaltendere Blutungen machen als ein ulcerirtes Carcinom.

Bei dem letzteren können Schmerzen fehlen, während sie bei einfachen polypösen Excrescenzen vorhanden sind. Das hängt von dem Sitz des Uebels ab. Besonders die am Blasenhalssitzenden Geschwülste geben zu Harnkrampf und Schmerz Anlass, ganz gleich, ob sie gut- oder bösartig sind.

Auch das Allgemeinbefinden gewährt wenig Anhalt; denn wir wissen, dass Carcinome und Sarkome der Blase viele, viele Jahre bestehen können, ohne dass der Kranke merklich herunterkommt, und andererseits können stark blutende benigne Gewächse durch den Blutverlust den Kranken sehr herunterbringen. Immerhin wird eine genaue und längere Zeit fortgesetzte Beobachtung des Kranken im Verein mit dem cystoskopischen Bilde uns weiter bringen, als wenn wir des letzteren entbehren müssten. Auch sind wir jetzt so weit gekommen, dass wir ohne Gefahr für den Kranken ein Stückchen des Tumors intravesical behufs mikroskopischer Untersuchung abtragen können. Hierbei ist nur nicht zu vergessen, dass die Oberfläche des Tumors gutartige idioplastische Structur haben kann, während in der Tiefe Charakteristika der malignen Neubildung vorhanden sind.

Von welcher weittragender Bedeutung die Cystoskopie gerade für die Blasentumoren ist, bedarf nach dem eben Dargelegten keiner weiteren Ausführung. Zunächst setzt sie uns in den Stand, die Diagnose mit Sicherheit zu stellen, während wir früher auf Vermuthungen angewiesen waren. Ich sage mit Sicherheit; denn dass einzelne Fälle irrthümlicher Diagnosen vorkommen, thut der Methode keinen Abbruch. Es irrt der Mensch, so lang' er strebt. Jede Untersuchungsmethode hat ihre Grenzen, und diese sind auch der Cystoskopie für die Diagnostik der Blasengeschwülste gesteckt. Das betrifft aber immer nur die Ausnahmen, während in der Regel werthvolle Aufschlüsse geliefert werden.

Aber nicht nur das Vorhandensein eines Tumors kann durch sie erkannt werden, auch die demnächst in Betracht kommenden Fragen über die Art desselben und die Aussichten seiner Entfernung, Dinge, die im Interesse der Heilung des Kranken eine gleich grosse Bedeutung beanspruchen, werden durch sie gelöst oder der Lösung nahe gebracht. Inwieweit das geschieht und welche Einschränkungen andererseits gemacht werden müssen, ist oben aus einander gesetzt worden.

Dass ein Tumor in der Blase um so leichter entfernt werden und dass seine Entfernung mit um so geringerer Gefahr für den Kranken vorgenommen werden kann, sei es auf intravesicalem Wege, sei es nach Eröffnung der Blase, je kleiner er ist, erscheint einleuchtend genug, um nicht näher besprochen werden zu müssen. Welche andere Methode aber giebt es, die uns so frühzeitig das Leiden zu erkennen gestattet, als die Cystoskopie? Und darin sehe ich ihren Hauptwerth.

Es giebt zahlreiche Tumorfälle, in denen die erste Blutung auf zehn Jahre und noch länger zurückverlegt wird. Die Blutung war vielleicht das einzige Symptom, sie blieb lange fort, die nächste Blutung ging schnell vorüber, der Kranke hatte im Gefolge keine Schmerzen, und so wurde das Leiden nicht beachtet. Das ist der häufige Verlauf der Blasentumoren, und da kann es nicht Wunder nehmen, dass wir meist ausgebildete Exemplare zu sehen bekommen, deren Beseitigung manchmal unmöglich ist, in jedem Falle aber grösseren Schwierigkeiten unterliegt, als wenn der Tumor frühzeitig entdeckt worden wäre. Die frühe Diagnose der Blasentumoren also ist es, durch die vermöge der Cystoskopie dem Kranken und dem Arzte unschätzbare Dienste geleistet werden. Deshalb soll es unser Grundsatz sein, in jedem suspecten Falle, bestimmt aber in jedem Falle spontaner Hämaturie die Beleuchtung der Blase vorzunehmen.

Was nun schliesslich die Untersuchung selbst betrifft, so ist den früher allgemein gegebenen Regeln auch für die Untersuchung bei Blasentumoren kaum etwas zuzufügen. Es ist begreiflich, dass hier ganz besonderer Werth auf eine möglichst zarte Handhabung der Instrumente gelegt werden muss. Manche Blasengeschwülste fangen schon bei geringer Ausdehnung der Blase an zu bluten. Da aber Blut die Durchsichtigkeit des Blasenmediums arg beeinträchtigt, so muss danach gestrebt werden, dieses Vorkommniss auf alle mögliche Weise zu vermeiden. Ein Patient, bei dem man einen Blasentumor vermuthet und dessen Blase leicht blutet, muss unter Umständen erst für die Cystoskopie vorbereitet werden.

Es trifft das besonders für die Fälle zu, die mit starkem Blasenkatarrh complicirt und sehr empfindlich sind. Die Empfindlichkeit der Blase wie die Capacitätsverminderung derselben durch stark gewucherte Geschwulstmassen kann die Untersuchung sehr erschweren. Im letzteren Falle ist vom Zuwarten nichts zu hoffen; da muss man eben bei geringerer Füllung der Blase cystoskopiren und sein Augenmerk darauf richten, möglichst mit dem Cystoskopschnabel in der Blasenhöhle zu bleiben, ohne die Tumormasse zu berühren, damit dadurch nicht eine störende Blutung verursacht werde. Das ist begreiflicher Weise um so schwerer, je weniger die Blase entfaltet ist.

Ist Empfindlichkeit der Blasenwände die Ursache, so spüle man den Kranken einige Tage zuvor mit leichter Argentinum-nitricum-Lösung 1:1000 bis 1:2000 aus, indem man nicht mehr in die Blase einlaufen lässt, als diese, ohne dass Schmerz entsteht, verträgt. Für solche Fälle ist es geeigneter, eine Handspritze zu nehmen als einen Irrigator, weil man den Widerstand, welchen der Blasenmuskel leistet, besser im Gefühl hat. Es ist mir in fast allen Fällen durch solche Vorbereitungen gelungen, Blasen zu beleuchten, die anfangs absolut keine Flüssigkeit vertrugen.

Man kann in dieser Vorbereitungsperiode durch Morphinum unterstützend wirken, dagegen warne ich vor dem Cocainisiren. Gerade Tumorenfälle, bei denen oberflächliche Ulcerationen nicht so selten vorkommen, resorbiren die Blasenflüssigkeit schnell und sind daher zu einer Cocainvergiftung besonders disponirt.

Ausnahmsweise kann es auch nöthig sein, einen Fall während der Blutung untersuchen zu müssen. Das geht ganz gut, wenn die Blutung nicht gar zu heftig ist, mit dem Irrigationcystoskop. Blutet es in der Blase so stark, dass sich Gerinnsel bilden, dann nützt auch dies nicht; denn die Gerinnsel können durch die feinen Irrigationscanäle nicht abgehen, sondern verstopfen sich sehr schnell. Bei

schwächerer Blutung aber ist dieses Instrument ganz vortrefflich. Man lässt, während man cystoskopirt, unaufhörlich in langsamem Tempo irrigiren und bekommt dadurch zeitweise ein freies Gesichtsfeld mit deutlichem Einblick auf die Blasenwand. Von wie grosser Tragweite das ist, erhellt aus der Ueberlegung, dass in manchen Fällen die Blutungen Monate lang ununterbrochen anhalten, so dass eine Verschiebung der Untersuchung bis zur blutfreien Zeit aus verschiedenen nahe liegenden Gründen nicht rathsam ist.

6. Einige seltenere Erkrankungen der Blase.

a) Fremdkörper in der Blase.

Beim Mann gehören Fremdkörper der Blase zu den ausserordentlichen Seltenheiten. Fast immer handelt es sich hier um abgebrochene Katheterstücke, die in der Urethra stecken geblieben und bei dem Versuch, dieselben zu entfernen, in die Blase hineingerutscht waren. Häufiger findet man Fremdkörper in der Blase von Frauen, die zum Zwecke der Masturbation mit verschiedenartigen Instrumenten an den Genitalien herumhantiren, wobei zu Folge der Kürze der Harnröhre der Gegenstand unschwer in die Blase gelangen kann.

Es kann nicht Wunder nehmen, dass die Cystoskopie, die die feinsten Details der Schleimhaut zeigt, so grobe Objecte in ausserordentlich charakteristischer Weise dem Auge vorführt. Oft wird man zum Nachweis des Fremdkörpers des Cystoskopes entbehren können, da ja die Anamnese in den meisten Fällen das Vorhandensein eines solchen darthut. Doch sind Fälle von in die Blase gewanderten Seidenligaturen bekannt, die auf andere Weise gar nicht zu diagnostizieren gewesen wären, und zudem kann der Nachweis eines Fremdkörpers einen direct therapeutischen Werth haben, indem es durch Bestimmung der Grösse, der Lage, der Beweglichkeit desselben gelingt, ihn auf unblutigem Wege zu entfernen.

Unsere Aufgabe besteht also in derartigen Fällen nicht nur darin, festzustellen, ob ein Fremdkörper vorhanden ist oder nicht, sondern wir haben uns über alle diejenigen Verhältnisse zu orientiren, die im Interesse seiner Entfernung wissenswerth sind. In den meisten Fällen ist das sehr leicht. Ein Blick mit dem Cystoskop genügt oft, uns zu zeigen, dass ein Katheterstück oder eine Stecknadel oder eine Haarnadel sich in der Blase befindet, dass der Gegenstand in dieser oder jener Richtung liegt, dass er frei

beweglich oder fixirt ist, dass er diese oder jene Grösse hat. Für die Bestimmung der letzteren gelten die Regeln, die früher angegeben worden sind. Man erinnere sich daher, dass die Entfernung des Gegenstandes vom Prisma seine scheinbare Grösse bedingt, dass wir ihn vergrössert sehen, wenn wir sehr nahe mit dem Prisma herangehen und umgekehrt. Man betrachte ihn also von verschiedenen Entfernungen und von verschiedenen Seiten; dann wird man sich bei einiger Uebung ein Bild von seiner Grösse machen können. Im Allgemeinen hält man die Gegenstände für grösser, als sie der Natur nach sind.

Ob der Gegenstand beweglich ist oder nicht, das ergibt sich, wenn wir ihn mit dem Cystoskopschnabel fortzubewegen versuchen, eventuell wenn wir während der Besichtigung den Kranken die Lage ändern lassen, was ja allerdings nur in beschränktem Maasse möglich ist.

In untrügerischer Weise zeigt uns das Bild die Lage des Gegenstandes, ob er von rechts nach links, von oben nach unten verläuft, ob sein dickeres Ende nach vorn oder nach hinten liegt u. s. w. Hierbei richte man das Augenmerk auch auf den Schatten, der, die Form des Gegenstandes nachahmend, mit der Lageveränderung desselben und mit der Verlegung der Lampe wechselt.

Ist die Untersuchung auch im Allgemeinen leicht, so können doch Schwierigkeiten entstehen, die zuweilen unüberwindlich sind. Hat sich ein Fremdkörper längere Zeit, zuweilen auch nur einen Tag, in der Blase aufgehalten, so verursacht er starke Reizung und giebt zur Entstehung von Blutungen und Entzündungen der Blasenschleimhaut Veranlassung. Die Blutungen sind kaum je so bedeutend, dass man nicht trotz derselben die Untersuchung ausführen könnte. Wenn das allein Ursache des Misslingens der Beleuchtung sein sollte, so greife man zum Irrigationscystoskop, welches die durch die Blutung bedingte Störung leicht beseitigen dürfte, zudem handelt es sich fast stets um grössere Objecte, die in ihren Umrissen sogar noch durch eine leicht blutige Füllflüssigkeit zu erkennen sind.

Unmöglich kann die Untersuchung sein, wenn die Empfindlichkeit der Blase so gross ist, dass sie keine Füllflüssigkeit fasst. Dann bleibt nichts übrig, als zu versuchen, durch Narkotika die Empfindlichkeit der Blase herabzusetzen, eventuell die Untersuchung in der Narkose vorzunehmen, wobei eine vorgängige Morphiuminjection sehr günstig wirkt.

Es dürfte kaum passiren, dass man einen Fremdkörper übersieht. Es kann das nur in Frage kommen, wenn derselbe in einem Divertikel

oder einer tiefen Einbuchtung der Blase steckt, wie solche bei Prostata-Hypertrophie vorkommen. Im letzteren Falle könnte ein Recteurynter eingeführt und so stark gefüllt werden, dass er den Blasenboden ausreichend hervorwölbt. Dadurch dürfte der gesuchte Fremdkörper zur Ansicht gebracht werden.

Von den bekannt gewordenen Fällen erwähne ich den zuerst beschriebenen von Fillenbaum¹⁾, in welchem bei einem 54jährigen Manne, der nach dem Katheterisiren eingeschlafen war, der Nélatonkatheter völlig in die Blase rutschte. Weder Sonde, noch Katheter, noch Grünfeld's Endoskop konnte ihn entdecken, während man mit dem Cystoskop alsbald in aller Deutlichkeit einen symmetrisch länglichen, gelblich-braunen Gegenstand erblickte, der mit einem gelblichen Harnsediment bedeckt war. Entfernung mit einem kleinen Lithotriptor.

Aehnlich ist Schustler's Fall und ein von mir selbst beobachteter. Ich wurde zu einem alten Herrn gerufen, der mit einem Nélaton katheterisirt worden war, wonach beim Versuch des Herausziehens ein Theil des Instrumentes in der Blase und hinteren Harnröhre stecken blieb. Angeschlossene Extractionsversuche brachten nur ein kleines Stück des Katheters heraus, während der Rest zurückblieb. Am nächsten Tage, als ich den Kranken untersuchte, war in der Harnröhre nichts mehr nachzuweisen; sogleich aber sah man mit dem Cystoskop ein langes rothes Katheterstück, das mit dem Lithotriptor nicht zu entfernen gelang. Ich machte die Sectio alta und entfernte das etwa 12 cm lange Katheterstück. Der Kranke ist genesen.

Sodann berichtet und zeichnet Burckhardt²⁾ zwei frei in der Blase schwimmende Wachsklumpen bei einem Manne von 63 Jahren. „Sondenurethritis nach Dilatation einer sehr engen und harten gonorrhöischen Stricture. Einlegen von adstringirenden Suppositorien. Bald darauf Störung der Miction: unterbrochener Strahl, mangelhafte Entleerung. Diagnose mittelst Cystoskop. Zerquetschung der Fremdkörper mit dem Lithotriptor. Injection heisser Borlösung. Aspiration der erweichten Bröckel. Heilung.“

Besonderes Interesse verdient sodann der Fall von Nicolaoni.³⁾ Er betraf einen jungen Mann von 18 Jahren, der sich neun

1) Deutsche Zeitschrift für Chirurgie. Band XX, 1884.

2) Atlas der Cystoskopie 1891.

3) Wiener medicinische Wochenschrift 1886. No. 7 und 8.

Tage zuvor eine Stecknadel in die Urethra gesteckt hatte, die ihm unter den Fingern entwand und durch das Cystoskop in der Blase entdeckt wurde. Man sah den metallischen Glanz der Nadel, welche in der rechten vorderen Blasenwand, mit der Spitze gegen die untere Blasenwand gerichtet, steckte und in ihrem freien Theil etwa 2 cm mass. Sie warf einen deutlichen Schatten auf die Blasenwand, der entsprechend einer leichten Krümmung der Nadel einen Bogen aufwies. Entfernung durch den hohen Blasenschnitt. Heilung.

Häufiger, wie erwähnt, sieht man Fremdkörper bei Frauen, bei denen Stecknadeln, Haarnadeln, Katheterstücke, Siegellackklumpen und Seidenligaturen gefunden worden sind.

Für ganz besonders wichtig halte ich den hierher gehörigen, von Nitze¹⁾ beschriebenen Fall. Er betrifft ein 35jähriges Mädchen, die Jahre zuvor ovariectomirt worden war. Die Untersuchung mit der Sonde ergab einen Stein, der zertrümmert wurde, worauf die Patientin mit dem Harn einen 1 $\frac{1}{2}$ cm langen Seidenfaden entleerte. Die nunmehr vorgenommene Untersuchung mit dem Cystoskop liess noch ein Stück des Steines erkennen, der zertrümmert wurde, worauf wiederum eine dicke Seidenligatur abging. Bei einer erneuten Sitzung der Lithotripsie wurde nach der Zertrümmerung das Instrument in der Blase festgehalten, obgleich es frei darin beweglich war. Nach einigem Ziehen gelang es dann, dasselbe heraus zu bringen. Man fand nun die Ursache des Zurückgehaltenwerdens des Lithotriptors: zwischen den Backen desselben sass eine Seidenligatur, die offenbar von denjenigen herrührte, die zur Versorgung des Ovarialtumorstiels verwandt worden waren. Sie war durch die Blasenwand gewandert und hatte in der Blase die Ursache der Entstehung des Steines und der Cystitiden abgegeben. Auf die geschilderte Weise wurden noch weitere Fäden in der Blase entdeckt, ihr Sitz genau bestimmt und diese dann mit dem Lithotriptor entfernt.

Der Fall hat deshalb eine principielle Bedeutung, weil er zeigt, was die Cystoskopie für die Entdeckung solch seltener Gebilde und ihre Entfernung auf unblutigem Wege zu leisten vermag.

Dass man übrigens derartige Fremdkörper in der geschilderten Weise entfernt, d. h. zuerst ihren Sitz mit dem Cystoskop bestimmt und dann sie mit dem Lithotriptor zu fassen sucht, dafür dürfte die Zeit vorüber sein. Ich habe ein Instrument anfertigen lassen, mit dem es gelingt, kleine oder längliche Objecte in der Blase unter Leitung

1) Lehrbuch der Cystoskopie.

des Auges zu fassen und per vias naturales zusammen mit dem Cystoskop zu entfernen.

Für die Frau liegen die Verhältnisse ja noch wesentlich günstiger. Bei dieser ist es sehr einfach, durch ein mit dem Cystoskop verbundenes Rohr eine Zange zu schieben und mit dieser Fremdkörper der genannten Art zu fassen und zu entfernen. Auf diese Weise ist es mir gelungen, incrustirte Seidenligaturen aus der Blase einer Frau zu entfernen, die mir durch Professor Dührssen überwiesen worden war. Näheres siehe darüber im Abschnitt über die intravesicalen Operationen.

b) Verletzungen und Narben der Blase.

Ein sehr seltenes Bild, das, so weit mir bekannt, erst einmal beschrieben worden ist, sehen wir in den Narben der Blasenwand, die entweder nach ausgeführter Operation oder nach einer abgelaufenen Verletzung durch ein per urethram eingeführtes Instrument zu Stande kommen. Ich bin der Meinung, dass man die Bilder häufiger zu sehen bekommen würde, wenn man danach suchte; denn die intravesicalen Verletzungen sind nicht so selten, wie sie sein sollten.

Ist die Verletzung eine sehr geringfügige, so sieht man in solchen Fällen die betreffende Stelle der Blase blutig tingirt. Naturgemäss können von diesen Hämorrhagien auch mehrere vorhanden sein. Je älter die Verletzung ist, um so blasser wird der Blutfleck. Oft sieht man auch als Folge eines Traumas ein richtiges Ulcus von meist geringer Grösse.

Es hat die gewöhnlichen Charaktere eines Geschwürs und ist nur dadurch von den sonst in der Blase vorkommenden Geschwüren zu unterscheiden, dass die Erkrankung der Umgebung nicht im Verhältniss steht zu einer so intensiven Erkrankung, wie sie Geschwüre der Blase darstellen. Bei den sonst vorkommenden Geschwüren der Blase, besonders also den tuberculösen oder diphtherischen, sind neben dem in Frage stehenden Geschwür auch andere Theile der Blase afficirt; entweder es besteht gleichzeitig eine Cystitis, oder es finden sich mehrere Ulcera oder die Blasencapacität ist beträchtlich vermindert. In beiden Fällen pflegt auch das Geschwür von eitrig-fetzigem, blutig tingirtem Belag bedeckt zu sein, während die traumatischen Geschwüre ziemlich rein aussehen. Ihre Umrandung ist scharf und meist regelmässig, wogegen jene unregelmässig sind und mit verwischten Grenzen in die Nachbarschaft übergehen.

Ist nun ein solches Geschwür verheilt oder hat sich nach einer Sectio alta die Blasenwunde geschlossen und man beleuchtet die Blase, so wird man bei klarer Füllflüssigkeit die Narbe entdecken, die eine mehr oder weniger grosse, unregelmässig begrenzte, weissgraue, sehnenartig glänzende Stelle darbietet. Geht man mit dem Prisma möglichst nahe heran, so kann man beobachten, dass jede Vascularisation im Gegensatz zu den übrigen Theilen der Blasenwand fehlt; oft ist die Umgebung derselben stärker vascularisirt als andere Partien der Schleimhaut.

Ein recht gutes Bild eines solchen Falles hat Burckhardt¹⁾ gezeichnet: Narben der vorderen Blasenwand nach Cystotomie. Aus der hellgelben Umgebung der flachen weissen Narbe heben sich einige feine radiär zu letzterer hinziehende Gefässe ab. Die Cystotomia suprapubica war wegen tuberculöser Ulcerationen vorgenommen worden. Reactionslose Heilung der Operationswunde. Der Befund ist drei Monate post operationem aufgenommen.

c) Blasige und cystische Gebilde der Harnblase.

Wer viel cystoskopirt, dem werden gelegentlich Blasen bei der Untersuchung zu Gesicht kommen, die den Unbewanderten überraschen und ihm Schwierigkeiten für die Deutung bieten. Wir haben im Ganzen drei Arten von Blasen in der Vesica angetroffen, solche, die ganz wasserhell sind, solche, die ein rothes durchscheinendes Aussehen haben und endlich solche, die wie mit einer gelatineartigen Masse angefüllt erscheinen.

Was die wasserhellen Blasen betrifft, so schliessen wir die Luftblasen aus und verweisen hierfür auf das früher Gesagte. Wir erinnern daran, dass sie wechselnde Gestalt haben, ihre Lage verändern, meist an der höchsten Stelle der Blasenschleimhaut sich anlegen und oft einen Reflex des Kohlenbügels der Lampe aufweisen. Sie gleichen Perlen.

Eine gewisse Aehnlichkeit mit diesen bieten nun Blasenbildungen dar, welche ich in zwei Fällen zu sehen Gelegenheit hatte. Der eine betraf eine Dame in den vierziger Jahren, die über lästigen Harndrang klagte, ohne dass es möglich war, im Harn irgend etwas Pathologisches zu entdecken. Die sorgfältig ausgeführte Cystoskopie wies eine absolut gesund und normal aussehende Schleimhaut auf, bis auf eine Partie am oberen Sphincterrand, woselbst sich eine halbkugelförmige, ganz

1) Burckhardt, Atlas der Cystoskopie.

durchsichtige helle Blase von der Grösse einer halben Bohne befand. Sie sass mit ihrer Halbkugelfläche dem inneren Schliessmuskel auf. Ein derartiger Befund war mir noch nicht vorgekommen. Ich untersuchte deshalb die Kranke nach Verlauf einer Woche von Neuem und fand das gleiche Gebilde an gleicher Stelle, auch waren die Beschwerden dieselben geblieben.

Nicht lange Zeit darauf untersuchte ich einen Mann im Anfang der dreissiger Jahre, der die Symptome einer Irritable Bladder darbot. Er hatte ganz normalen Harn, klagte über Harndrang bei Tage, während er Nachts durchschlief, ohne Harn lassen zu müssen. Das Cystoskop liess eine absolut gesunde Blasenschleimhaut erkennen, nur sah man am Sphincter links eine halbkugelförmige, mit klarem, durchsichtigem Medium gefüllte Blase von der Grösse einer halben Bohne, genau so wie bei jener Frau. Am rechten Sphincterrand sassen zwei kleinere Gebilde von der gleichen Beschaffenheit. Die am linken Sphincterrand liegende habe ich photographirt, und Tafel II, Figur 5, die vorzüglich gelungen ist, giebt eine deutliche Anschauung des Befundes. Auch in diesem Falle blieb die Blase constant. Der Kranke wurde noch zweimal in längeren Zwischenräumen untersucht und jedesmal derselbe Befund erhoben, auch blieben die Beschwerden trotz der von uns eingeleiteten antinervösen Therapie bestehen.

Ich vermag eine bestimmte Deutung dieser Bilder nicht zu geben. Nach dem Aussehen kann es sich nur um eine Epithelabhebung handeln, in deren Höhle durchsichtige Flüssigkeit transsudirt ist.

Wie bekannt, ist die Frage, ob Drüsen in der Blasenschleimhaut vorkommen, noch durchaus strittig. Albarran¹⁾ hat ranulaartige Bläschen beschrieben, Hey²⁾ kommt in einer sehr sorgfältig gefertigten Arbeit zu dem Schluss, es gebe keine Drüsen in der normalen Blase, Aschoff³⁾ ist der gegentheiligen Ansicht. Nach dem Letzteren handelt es sich um Epithelabschnürungen und Wucherungen secundärer Gänge aus den primären Epithelprossen. Sie sind mit mehrschichtigem Cylinderepithel bekleidet und begrenzen ein Lumen, das sich gegen die Schleimhautoberfläche der Blase breit abschliesst und mit einem durchsichtigen transsudirten Fluidum gefüllt ist. Er lässt es unentschieden, ob diese Bildungen als pathologisch anzusehen sind.

1) Tumeurs de la vessie.

2) Ueber Drüsenpapillen u. s. w. der Harnblase. Tübingen 1894.

3) Virchow's Archiv, Bd. 138, Heft 1 und 2. 1894.

Aehnliche Fälle wie diese hier mitgetheilten sind bisher nicht beschrieben, es sei denn, dass eine von Fenwick gemachte Beobachtung in die gleiche Kategorie zu bringen ist. Allerdings weicht die Krankengeschichte seines Patienten wesentlich von der meinigen ab.

Der Fall betraf einen Kaufmann von 37 Jahren, der leicht trüben und mehrfach auch blutigen Harn entleerte, aber weder Harndrang noch Schmerzen beim Harnen hatte. Man nahm allgemein eine renale Affection an, und bei der sehr leicht auszuführenden Cystoskopie, die während der Blutperiode ausgeführt wurde, sah man auch Blut aus dem linken Ureter kommen, während die Blase normal erschien, nur dass die Gegend des Orificium etwas faltig aussah. Auf dem Boden der Blase sah man verschiedene ranulaartige Körper, offenbar, wie er sich ausdrückt, Schleimdrüsen, die genau denjenigen glichen, die man an den Lippen zuweilen beobachtet. Bei einer nach vierzehn Tagen vorgenommenen Untersuchung schienen andere Drüsen emporgeschossen zu sein, während die früher beobachteten verschwunden waren.

Wir gehen wohl nicht fehl, wenn wir hierher die von Viertel-Breslau in dem Veit'schen Handbuch der Gynäkologie beschriebenen Blasenbildungen rechnen. Er sagt von ihnen, dass sie besonders am Blasenboden vorkommen und sich in gänzlich normalen Blasen finden. Er rechnet sie deshalb nicht zu den pathologischen Vorkommnissen.

Es scheint, wenn in der Beobachtung kein Irrthum vorliegt, dass diese Blasen sich besonders bei Frauen vorfinden. Ich entsinne mich nicht, sie gesehen zu haben. Es wäre möglich, dass sie vorher bei den zwei Fällen von Irritable Bladder beschriebenen Bläschen mit den Viertel'schen identisch sind, allein sie unterscheiden sich von jenen durch ihren markanten Sitz am Blasenhal.

Ob die Erscheinungen der reizbaren Blase, die in meinen beiden Fällen vorhanden waren, mit den gefundenen Bläschen in Zusammenhang zu bringen sind, vermag ich nicht zu sagen. Immerhin erscheint die Gleichartigkeit beider Fälle bemerkenswerth, und man ist versucht, an einen Herpes mucosae vesicae zu denken. Die Aufklärung werden weiter zu beobachtende Fälle geben. Es genüge hier, die geschilderten Befunde bekannt gegeben zu haben.

Gänzlich verschieden hiervon ist nun ein Befund von Blasenbildung, die Fenwick Vesiculation der Blaseschleimhaut, Kolischer aber treffender „Bullöses Oedem“ genannt hat und dem man ver-

hältnissmässig häufig begegnet. Man sieht an einer oder mehreren Stellen der Blase eine Reihe von traubenartigen Massen, die entweder dicht an einander liegen oder durch verhältnissmässig glatte Schleimhaut getrennt sind. Ihre Grösse wechselt von der einer Erbse bis zu einer Bohne. Ihre Gestalt ist rund oder auch länglich ausgezogen. Sie sind durchscheinend, von gelblich-rothem Schein und mit einer glasig gequollenen, sulzigen, sammetartigen Schleimhaut überzogen. Liegen sie dicht zusammen, so sieht das ganze Gebilde aus wie eine Weintraubenstaude. Die einzelnen Trauben scheinen sich an einander zu quetschen, genau wie bei einer dicht besetzten, üppig gewachsenen Weinstauden. Die Bilder sind vermöge ihrer Transparenz wunderschön und plastisch und können mit den vorher beschriebenen Blasen niemals verwechselt werden; jene sind wasserhell und klar, diese gelblich-röthlich; in jenen ist die Wand von äusserster Zartheit und Düntheit, in diesen ist sie dick und ödematös.

Auch Fenwick citirt einen von Silcock beschriebenen Fall, der nach der etwas kurzen Beschreibung dem zu entsprechen scheint, was wir gesehen haben. Niemals findet man diese Cysten in einer ganz gesunden Blase. Die Schleimhaut ist total oder partiell entzündet. Hervorgerufen werden sie durch Circulationsstörungen der Blasenwand, als deren Folge sich die Schleimhaut in Fältchen abhebt, die sich mit einer serös blutigen Flüssigkeit füllen und dadurch zu hügeligen Gestaltungen führen. Demnach ist der Name Bullöses Oedem sehr glücklich gewählt.

Ihr Sitz ist da, wo sich die Beeinträchtigung des Blutkreislaufes am meisten geltend macht, daher in der Mehrzahl der Fälle auf dem Blasenboden oder den seitlichen Wänden. Die Gynäkologen werden sie häufiger beobachten als die Andrologen.

Denn Winter¹⁾ sagt ganz richtig, dass die parametritischen Exsudate oder Tumoren Hervorwölbungen der benachbarten Blasenwand verursachen, die zunächst von glatter Schleimhaut überzogen sind. Sobald aber die Entzündung der Blasenwand sich nähert und zu Circulationsstörungen in derselben führt, legt sich die Schleimhaut in Falten, die allmählich zu jenen Bläschen sich umformen.

Doch auch bei Männern habe ich sie mehrfach beobachtet, so besonders bei hoch hinauf ragenden Prostatatumoren. In diesem Falle finden sie sich am Blasenboden. Einmal sah ich sie an der oberen Blasenwand. Die Blasen waren hier von einander getrennt

1) Gynäkologische Diagnostik. 1896.

und von so ausserordentlicher Deutlichkeit und Schönheit, dass sie das Erstaunen des Auditoriums erregten. Der Fall gehörte Herrn Professor Eugen Hahn. Es handelte sich um einen prävesicalen Tumor, der sich nachher als ein prävesicaler Abscess entpuppte. Somit war auch das Auftreten dieses bullösen Oedems an der oberen Blasenwand erklärt.

Die gleichen Bilder sieht man auch in der Nachbarschaft von Blasentumoren, ein Umstand, der nach der gegebenen Erklärung nicht überraschen kann, da ja der Tumor in seiner nächsten Umgebung zu Störungen des Gefässnetzes disponirt. Man wird dann rings um den Tumor herum einen Kranz solcher Blasen sehen, die sich durch ihre Transparenz deutlich genug von dem soliden Tumor unterscheiden.

Das gilt auch ganz allgemein für eine etwaige Verwechslung dieser Affection mit Geschwülsten. Es giebt trauben-, himbeer- oder brombeerartige Geschwülste, von denen ich gern zugeben will, dass sie manchmal von einem bullösen Oedem nicht zu differenziren sind. Das einzige Unterscheidungsmerkmal ist, wie gesagt, ihre Durchleuchtbarkeit, während die Tumormassen mehr solid sind. Wirklich durchscheinend sind von den Geschwülsten fast nur die Zottenpolypen, deren Verwechslung mit dem bullösen Oedem ja nicht in Frage kommen kann. Unterstützend für die etwa zweifelhafte Diagnose wird auch die klinische Beobachtung des Patienten sein. Denn das bullöse Oedem an sich ist ganz harmlos; ich habe Fälle gesehen, die auf Jahre hinaus nicht bluteten, während den Tumoren sich wiederholende Blutungen eigen sind.

Ausser diesem ziemlich häufig anzutreffenden bullösen Oedem kommen noch zwei Arten von Blasenbildungen in der Vesica vor, das sind Cysten im eigentlichen pathologisch-anatomischen Sinne und die Hydatiden-Blasen.

Von den eigentlichen Cysten habe ich cystoskopisch nur einen einzigen sicheren Fall beobachtet. Er betraf einen Mann in der Mitte der vierziger Jahre mit den Symptomen leichten Harndranges und Blasenkatarrhs. Die Beleuchtung der Blase liess dementsprechend eine leichte diffuse Trübung und Schwellung der Schleimhaut erkennen und zudem an der einen Seitenwand sechs Cysten in kleinen Abständen von einander sich nicht berührend. Ihre Grösse war die einer Bohne, ihre Gestalt rundlich, theilweise oval und ihre Wand glatt, scheinbar nicht verdickt. Der Inhalt, so weit man das sehen kann, schien limpid gelatineartig zu sein. Diese Cysten be-

standen lange Zeit an derselben Stelle, was durch wiederholte Untersuchungen controllirt wurde.

Es hat sich hier offenbar um Cysten gehandelt, die den anderwärts beschriebenen gleichen, nur dass in jenen kein cystoskopischer Befund erhoben wurde. Silcock, Litten, Chiari, Limbeck und andere haben Fälle mitgetheilt, bei denen kleine Cystchen vorhanden waren, von denen Limbeck sagt, sie glichen Caviarkügelchen, und die Litten mit Fischeiern vergleicht. Von allen diesen Cystenbildungen nimmt man an, dass sie in der Mucosa und Submucosa der Blasenschleimhaut entstanden sind, während Segond noch einen Fall mittheilt, in dem die Cysten extravescicalen Ursprungs waren und bei ihrer Weiterentwicklung die Wand der Blase durchbrochen hatten; die ersteren sind also primäre Cysten der Blase, entstanden, sei es durch circumscribte Abschnürung des Epithels der Blasenschleimhaut und secundäre cystische Transformation oder durch Adhärenz und Verwachsung benachbarter Blasenschleimhautbezirke. Der Segond'sche Fall dagegen ist eigentlich eine extravescicale Geschwulst mit zufälligem Durchbruch in die Blase.

Das leitet uns zu den Hydatiden-Cysten über, von denen, so weit mir bekannt, cystoskopisch noch kein Fall beobachtet worden ist, die aber, da dieses Vorkommen auf andere Weise festgestellt worden ist, bei der Deutung cystoskopisch sichtbarer Blasenbildung nicht vergessen werden dürfen.

Auch mir ist weder cystoskopisch noch sonst ein Fall vorgekommen, in welchem ich diese Diagnose hätte stellen können, doch spricht Albarran in seiner ausgezeichneten Monographie über Blasentumoren von einigen derartigen Beobachtungen. Nachdem er früher zu dieser Kategorie gerechnete Fälle ausgeschaltet hat, weil sie alle subperitoneale Cysten darstellten, citirt er die beiden übrig bleibenden wahren Fälle von Hydatiden-Cysten der Blase.

In dem Falle von Pize fand man bei der Section ausser mehreren Hydatiden-Cysten des Abdomen eine solche an der Spitze der Blase und mehrere kleine an der hinteren Fläche der Blasenschleimhaut. Dieselben enthielten Hydatiden.

In dem anderen von Savage mitgetheilten Falle fand man gleichfalls bei der Section mehrere abdominelle Cysten; eine lag zwischen Blase und Rectum und hatte intra vitam Harnverhaltung verursacht. Sie brach schliesslich in die Blase durch. Zudem war die hintere Blasenöhle, die gleichzeitig die vordere Wand des Rectum vorstellte, von Cysten ausgefüllt, in welchen glatte Musculatur nachgewiesen wurde, zum Beweise dessen, dass sich die Cysten unter der Blasen-

schleimhaut entwickelt hatten und in die Blasenöhle durchgebrochen waren. Albarran hebt die Seltenheit der Hydatiden-Cysten in der Blase hervor und theilt dann noch zwei eigene Beobachtungen mit, in denen auch die Cysten anfangs in der Nachbarschaft sassen und dann nach der Blase hin sich öffneten.

Liegen auch cystoskopische Befunde dieses Leidens bisher nicht vor, so beweisen doch die mitgetheilten Beobachtungen, dass Hydatiden-Cysten in der Blase vorkommen, weshalb man bei der Deutung von in der Vesica aufgefundenen cystischen Gebilden sie mit in Rechnung ziehen muss.

d) Leukoplakia vesicae.

Vor Jahresfrist wurde von Brick¹⁾ in Wien ein cystoskopisches Bild beschrieben, das beschäftigte Cystoskopiker sicherlich schon mehrfach gesehen, aber wohl nicht sonderlich beachtet haben. Er fand in der Gegend des Blasenbodens unbewegliche Flecken von heller weisser Farbe, die allmählich weiter um sich griffen. Aehnliche Bilder haben Dittel und Antal beschrieben. Dittel²⁾ berichtet von einem Fall mit den Erscheinungen der Cystitis und Pyelitis, in welchem er an vielen Stellen der Schleimhaut unbewegliche, unregelmässige, nicht prominirende mattweisse Flecken vom Umfange eines Fingernagels, einige etwas grösser, einige kleiner sah. Er hielt diese Flecken für Narben. Die Section des an einer intercurrenten Krankheit gestorbenen Patienten erwies aber, dass jene weissen Plaques dicke Schichten verhornten Epithels sind, ähnlich wie sie nach lange bestehenden chronischen Urethritiden bei stricturirten Harnröhren sich auf der Schleimhaut ablagern.

Auch Antal³⁾ bemerkt, „dass der Entzündungsprocess in Form von Flecken und Inseln auftritt und dass sich dieser meist auf die Blasenmündung und den Blasengrund erstreckt“. Er bezeichnet die Plaques als „gelblich glänzende, mit blassblau verwaschenen Rändern versehene Inseln, welche das Bild der Schleimhautxerose bilden“.

Nach der Veröffentlichung von Brick sah auch ich einen hierhergehörigen Fall, der Herrn Collegen Lohnstein angehört und dessen Güte ich die von ihm aufgenommene Photographie verdanke (siehe

1) Wiener medicinische Presse 1896, No. 36, 37.

2) Wiener klinische Wochenschrift 1895.

3) Sein Lehrbuch. 1888.

Taf. V, Fig. 17). Man sieht hier mit Deutlichkeit eine ganze Menge von unregelmässig begrenzten, etwa 2 cm im Durchmesser betragenden runden weiss glänzenden Flecken, deren Ränder nicht glatt erscheinen und die durch Partien verhältnissmässig normaler Schleimhaut von einander getrennt sind. Sie befanden sich am Blasenboden und an der vorderen oberen Blasenwand und zeichneten sich durch ihre Beständigkeit aus, indem sie bei mehrfacher cystoskopischer Untersuchung immer wieder gefunden wurden. Verschiedene therapeutische Versuche, sie zum Schwinden zu bringen, verliefen resultatlos.

Diese Leukoplakie, die also in einer Ueberschichtung des Epithels und Trübung desselben, bedingt durch Ablagerung von Keratohyalin, welches letzteres die grauweisse Verfärbung hervorruft, besteht, ist bemerkenswerth, weil aus Analogie von anderen Körperstellen, wo sie vorkommen, die Gefahr, dass sie zu Ausgangspunkten von Carcinom werden, nicht ohne Weiteres von der Hand zu weisen ist. Man kennt solche Plaques an der Mund- und Zungenschleimhaut unter dem Namen der Leukoplakia buccalis bei Syphilitikern und bei starken Rauchern. Sie sind an der Conjunctiva beschrieben von Leber, an der Nasenschleimhaut und im Larynx von Virchow (*Pachydermia laryngis*) und an der Vaginal- und Uterusschleimhaut von Zeller. An der Blase hat sie schon Rokitansky als Epidermiswucherung bezeichnet, und im vorigen Jahre hat sich Hallé (Paris) in einer Arbeit, betitelt: *Leukoplasies et cancroïdes dans l'appareil urinaire*, eingehend mit ihr beschäftigt.

Cystoskopisch wichtig ist die Möglichkeit, diese Affection diagnostisch von anderen zu unterscheiden. Brick führt aus, dass man sie mit Schleimflocken, mit Narbenulceration und Neubildungen verwechseln könnte.

Die Stabilität der Flecken, ihre hellweisse Farbe sind die Unterscheidungsmerkmale gegen Schleimflocken, die sich an der Blaseschleimhaut ablagern.

Die Plaques von Ulcerationen zu unterscheiden, dürfte nicht sehr schwer sein, da der Geschwürsrand immer von einer hellrothen Zone umgeben ist, die den Plaques fehlt.

Schwer dagegen ist die sichere Unterscheidung gegenüber Narben- und Neubildungen; was die Narben betrifft, so lerne man aus dem oben mitgetheilten Fall von Dittel. Die papilläre Form der Leukoplakie ist manchmal im cystoskopischen Bilde überhaupt nicht von Tumoren zu differenzieren. Hier räth Brick, mit den wiederholten cystoskopischen Untersuchungen Prüfungen des Sediments zu

verbinden. Wenn man immer wieder eine grosse Menge von Schuppen findet, die sich unter dem Mikroskop als Epithelialgebilde darstellen, deren Kern nicht deutlich erscheint und die sich nicht mehr färben, Umstände, die für die Verhornung der Epithelien charakteristisch sind, dann sind dies unterstützende Momente für die Diagnose der Leukoplakie.

e) Lues der Blase.

Soweit mir bekannt, ist noch kein einziger Fall beschrieben worden, in welchem bei Lebzeiten Syphilis der Blase durch die Cystoskopie gefunden worden wäre. Der Einzige, der die Lues im Zusammenhang mit der Cystoskopie erwähnt, ist Fenwick. Er sagt, dass er selbst keine Erfahrungen darüber gemacht habe, aber dass man nicht die Möglichkeit des Auftretens der Lues an der Blasenschleimhaut übersehen möchte.

Er berichtet dann über einen Fall aus den „Post mortem records des London Hospital“ von 1879, der dem Cystoskopiker zu denken giebt. Ein 23jähriger junger Mann wurde wegen einer Stichwunde in's London Hospital aufgenommen, der er erlag. Die Section beschreibt ausser den gefundenen Verletzungen einen harten Schanker am Penis, Adenitis der Inguinal- und Lumbaldrüsen, auf der Schleimhaut der Blase wurden erhabene Flecken gefunden, die Condylomata ähnlich sahen.

Nach diesen Befunden dürfte es wünschenswerth sein, künftighin mehr auf die Möglichkeit solcher Vorkommnisse zu achten, um so mehr als die kürzlich beschriebene Leukoplakia vesicae (Brick) offenbar ähnliche Bilder giebt, wie man sie von Condylomen erwarten darf.

f) Parasiten in der Blase.

Dass Blutungen der Blase zuweilen auf daselbst wohnende Parasiten zurückzuführen sind, ist bekannt. In letzterer Zeit sind mehrere solcher Fälle mitgetheilt worden. Unsere cystoskopischen Kenntnisse über diese Affection sind noch ausserordentlich gering.

Die meisten Erfahrungen hierüber scheint Fenwick¹⁾ zu haben. Er giebt an, dass sich in den Anfangsstadien die durch Anwesenheit von Parasiten entstandenen Bilder der Blasenschleimhaut von denen der Cystitis kaum unterscheiden

1) Op. cit.

lassen. Die Schleimhaut ist stellenweise geschwollen, undeutlich verwaschen, mit zahlreichen oft punktförmigen Blutextravasaten versehen. In späteren Stadien sieht man *circumscripte* Gewächse, von der Natur einer entzündlichen Neubildung, von verschiedenen Theilen der Blasenwand ausgehen. Diese Neubildungen können später, wie er glaubt, durch den von den Parasiten erzeugten Reiz zu Epitheliomen ausarten. Es werden einige Fälle mitgetheilt, so der von Harrison¹⁾, in welchem bei der Section in der Blasenwand zahlreiche kleine Tumoren gefunden wurden, welche mit Eiern von *Bilharzia haematobia* gefüllt waren.

Fred. S. Eve²⁾ hatte einen Fall, in welchem ein fleckiger pilzartiger Tumor vom Boden der Blase entsprang. Er erwies sich als eine entzündliche Neubildung, an deren Oberfläche zahlreiche *Bilharziaeier* sassen.

Diese Fälle waren aber nicht mit dem Cystoskop angesehen worden. Fenwick hat aber zwei eigene Fälle von *Bilharzia* der Blase, welche er cystoskopirt hat. Der eine Patient, der seit fünf Jahren an Hämaturien litt, entleerte mit seinem Harn eine grosse Zahl von *Bilharziaeiern*.

Der Boden der Blase war in seiner ganzen Ausdehnung geschwollen und mit fleckigen Hämorrhagien besetzt, der zweite Fall von „Cap-Hämaturie“, die seit Jahren bestand, ging während der Beobachtung im Anschluss an eine sehr heftige Blutung zu Grunde. Man sah die Blase angefüllt mit knotigen Epitheliommassen, die von den Seitenwänden der Blase ausgingen, während der Boden frei geblieben war. In den Tumormassen fand Fenwick keine Parasiteneier; solche waren aber vorher von „competenten Beobachtern“ als vorhanden festgestellt worden.

Diese Beobachtungen mahnen uns, bei cystoskopischen Untersuchungen dieser bei uns seltenen Affectionen nicht zu vergessen.

g) Ureter-Affectionen.

Nur in sehr wenigen Fällen vermag man den Ureterenwülsten und -Mündungen im cystoskopischen Bilde anzusehen, dass eine Abweichung von der Norm vorliegt. Man muss berücksichtigen, dass normaler Weise sehr grosse Differenzen im Aus-

1) Fenwick's Cystoskopie et Path. Trans. vol. XXXVIII. 1887.

2) Fenwick's Cystoskopie et Path. Trans. vol. XXXIX. 1888.

sehen der Wülste und der Mündungen der Harnleiter existiren.

Bald ist der Wulst wie ein förmlicher von rechts nach links und meist auch leicht nach oben ziehender Balken gestaltet, hinter welchem die Blasenwand steil abfällt, bald hat er mehr die Form eines spitzen Kegels, dessen Basis median-, dessen Spitze lateralwärts liegt; in anderen Fällen sieht man nur ein feines Fältchen, welches die Uretereinpflanzung in die Blasenwand markirt, in noch anderen Fällen fehlt jede Andeutung davon.

Die Mündungen selbst sind bald kleine Löcher von der Grösse eines Stecknadelknopfes bis zu der einer Erbse, rund oder oval oder klappenförmig, bald sieht man nur einen kleinen Querstrich andeuten, wo die Harnleiter münden.

Ebenso ist die Art, wie sich die Gestalt der Wülste und der Mündungen bei der Contraction des Harnleiters ändert, verschieden. Bald scheint sich der Wulst nach hinten zurückzuziehen, während die Flüssigkeit ausspritzt, bald macht er eine Ausbuchtung nach vorn; die Mündung erweitert sich quallenartig, oder der Schlitz wird zum Loch oder umgekehrt das runde Löchelchen zum Schlitz.

Diese innerhalb der Grenzen des Normalen liegenden Verschiedenheiten müssen gekannt sein, um wirklich pathologische Erscheinungen deuten zu können. Drei Dinge sind es, die ich an den Ureteren beobachtet habe: einmal das Leergehen des Ureters bei der Contraction, dann Verstopfung des Ureters durch einen Stein und endlich einen aus dem Ureter herauswachsenden Tumor.

Unter Leergehen des Ureters — ein Ausdruck, der in treffender Weise zuerst von Viertel¹⁾ gebraucht worden ist — verstehen wir eine Contraction des Ureterwulstes, ohne dass Harn aus dem Harnleiter herauskommt. Viertel sah dieses Phänomen bei Verstopfung des Ureters, Winter²⁾ in einem Falle von Ureterfistel, ich selbst in einem Falle gleicher Art.

Winter macht darauf aufmerksam, dass die Beobachtung dieses Phänomens bei nachgewiesener Ureterfistel zur Entscheidung der Frage dienen könne, ob es sich um eine vollständige Continuitätstrennung der Ureterwand oder nur um eine seitliche Fistelöffnung handele, indem bei vollständiger Durchtrennung die Uretercontraction überhaupt fehlt, da die peristaltische Bewegung

1) Veit'sches Handbuch der Gynäkologie. Bd. II.

2) Zeitschrift für Geburtshilfe und Gynäkologie. Bd. XXXVI.

sich nicht bis zur Blase fortsetzen kann, während bei seitlicher Oeffnung der Ureter eine „leere Contraction“ zeigen wird. Hier ist allerdings zu bedenken, dass manchmal das Ausspritzen des Harns so gering ist, dass es übersehen werden kann. Ich sah wiederholt nichts weiter als eine durch Vorbeiziehen von feinsten Bröckelchen erkenntliche Bewegung in der Füllflüssigkeit der Blase. Man muss also sehr genau zusehen, ehe man sagen darf, dass der Ureter leer gehe.

Dass ein Stein im Ureterantheil der Blase sitzt, konnte ich in einem Falle zwar nicht mit Bestimmtheit sehen, wohl aber aus dem cystoskopischen Bilde vermuthen. Die Krankengeschichte — heftiger, anhaltender, in Zwischenräumen sich verstärkender Schmerz in der Gegend, in welcher der untere Ureter verläuft — legte den Gedanken an einen Ureterstein nahe. Bei Beleuchtung der Blase sah man an der verdächtigen Seite eine länglich wurstartige Vorwölbung des Ureterwulstes. Der nicht lange nachher erfolgte Abgang eines Steines mit Nachlass der Beschwerden bewies die Richtigkeit der Annahme. Mit Hülfe des Ureterkatheterismus werden wir jetzt leichter in der Lage sein, Steineinklemmungen zu verificiren.

Ein eigenthümlich schönes Bild sah ich dann in einem Fall einer Dame mit atypischen Blasenbeschwerden, die allen therapeutischen Versuchen trotzten. Der linke Ureterwulst war hier aufgebläht, die Oeffnung des Ureters selbst war nicht direct zu sehen. An der unteren Fläche des Wulstes sass ein Gebilde, etwa wie eine Blutblase aussehend, durch das Licht in tiefem Roth erstrahlend. Die Ureteröffnung war hier nicht beleuchtet, sondern durchleuchtet, wie man es manchmal auch sieht, wenn dieselbe sehr nahe dem Sphincter gelegen ist. Der Befund jenes Falles war constant; denn einige Monate nachher wurde dasselbe Bild gesehen. Leider ist mir der Fall nachher aus den Augen gekommen. Es ist mir nicht zweifelhaft, dass es sich um einen vom Ureter ausgehenden und diesen theilweise vorstülpenden Pro-lapsus mucosae ureteris gehandelt hat.

Siebenter Abschnitt.

Die Bedeutung der Cystoskopie und des Harnleiter-Katheterismus für die Diagnostik der Krankheiten der Blase und Nieren.

Katheterismus der Ureteren. Geschichte und Instrumentarium desselben. Vorgängige Operationen. Versuche auf cystoskopischem Wege bei der Frau, dann beim Mann. Nitze's Uretercystoskop, Fehler desselben. Casper's Uretercystoskop. Technik des Harnleiter-Katheterismus, Aenderung der Krümmung des Ureterkatheters. Der Harnabfluss durch den Ureterkatheter. Verschieben des Katheters bis zum Nierenbecken. Gefahrlosigkeit des Harnleiter-Katheterismus: Infection, Reizung, Blutung sind bei genügender Vorsicht nicht zu besorgen. Ergebnisse des Harnleiter-Katheterismus in normalen Fällen: Harnmenge, specifisches Gewicht, Pausen der Harnausspritzung, Leukocyten, rothe Zellen.

Differentialdiagnose der Krankheiten der Blase und Nieren; die alten Methoden: klinisches Bild, subjective Symptome, Prüfung des Harnes, Palpation, Punction. Die Leistungen der Cystoskopie: Entscheidung, ob eine oder zwei Nieren vorhanden sind, ob und wie weit jede von beiden functionstüchtig ist. Irrthümer der Palpation und der Cystoskopie. Nephritis und Amyloid der Niere im Verhältniss zum Ureter-Katheterismus. Entscheidung, ob Niere oder Blase Sitz der Erkrankung ist. Hindernisse im Ureter, Steineinklemmung, Ort derselben. Stricturen und Spasmen im Ureter. Blasen- und Ureterfisteln. Vermeidung von Ureterverletzung bei gynäkologischen Operationen.

Den gewaltigen Aufschwung, den die Nierenchirurgie in dem letzten Jahrzehnt genommen hat, verdankt sie nicht zum Mindesten der Cystoskopie. Ihr Siegeslauf wäre gehemmt worden, hätte ihr nicht die Cystoskopie hülfreich zur Seite gestanden. Diese liefert werthvolle diagnostische

Aufschlüsse, die auf andere Weise nicht zu erhalten sind und die wir eingehend zu erörtern haben werden. Eng verbunden aber mit dieser Materie ist der Harnleiter-Katheterismus, der in brauchbarer Weise erst durch die Cystoskopie möglich geworden ist. Er tritt ergänzend bei der Diagnostik derjenigen Fälle ein, in denen die einfache Beleuchtung der Blase nicht ausreicht. Es ist deshalb nöthig, zunächst den Katheterismus der Ureteren kennen und verstehen zu lernen, ehe wir an die Erörterung der Diagnostik der Nierenaffectionen gehen.

1. Der Katheterismus der Ureteren.

a) Die Geschichte und das Instrumentarium des Harnleiter-Katheterismus.

Von der Wichtigkeit der Aufgabe überzeugt, ist man seit Langem bestrebt gewesen, die Harnleiter zu katheterisiren oder an Stelle dessen ein Verfahren zu setzen, das zum gleichen Ziele führt, nämlich den Urin jeder Niere gesondert aufzufangen. Eine Reihe von Forschern schickten grössere Operationen voraus, um daran den Harnleiter-Katheterismus anzuschliessen, noch andere suchten den Ureter für gewisse Zeit auf irgend eine Weise zu verschliessen oder abzuklemmen, ein englischer Arzt versuchte den Harn aus einem Ureter zu aspiriren, und drittens endlich bemühte man sich, den Katheterismus der Ureteren ohne Operation auszuführen.

Was zunächst die Operationen betrifft, so wurden die Ureteren katheterisirt nach ausgeführter Sectio alta von Harrison¹⁾, Iversen²⁾, Guyon³⁾ und Albarran.⁴⁾ Auch machte Harrison⁵⁾ den Vorschlag, beim Manne den Perinealschnitt voranzuschicken, um dann den Katheterismus vornehmen zu können. Bozemann⁶⁾ und Emmet⁷⁾ riethen zur Colpocystotomie: nach Spaltung des Septum vesico-vaginale könne die Blasenschleimhaut vorgezogen, umgestülpt und dann die Ureteren leicht katheterisirt werden. Hegar⁸⁾ und Sänger⁹⁾ endlich

1) Versuch an der Leiche. Lancet 2. Februar 1884.

2) Centralblatt für Chirurgie 1888.

3) Société de biologie 4 juillet 1891. Annales des maladies génito-urinaires 1891, S. 744.

4) Ibidem.

5) Citirt nach Müller, Deutsche med. Wochenschrift 1887, No. 31.

6) Virchow-Hirsch 1888, S. 312.

7) Citirt nach Müller, Deutsche med. Wochenschrift 1887, No. 31.

8) Archiv für Gynäkologie 1886.

9) Archiv für Gynäkologie 1886, Bd. 28.

empfehlen beim Weibe die Umstechung und zeitweilige Ligatur des Ureters, Letzterer besonders gestützt auf Leichenversuche, die War-kalla¹⁾ angestellt hatte.

Sehen wir von diesen mehr oder weniger eingreifenden Operationen ab, die für den gedachten Zweck doch nur dann eine Berechtigung hätten, wenn es mildere Methoden nicht gäbe, und wenden uns zu den Verschlussversuchen, so finden wir Tuchmann²⁾ als den Ersten, der bemüht war, die Abklemmung des Harnleiters durch ein in die Blase einzuführendes lithotriptorähnliches Instrument zu erreichen. Ihm folgten Ebermann³⁾, Weir⁴⁾, Sands⁵⁾, Silbermann⁶⁾, Polk⁷⁾ und P. Müller.⁸⁾

Ebermann construirte eine Harnleiterklemme, deren eine Branche in die Blase, deren andere in das Rectum eingeführt wird, der Ureter soll an seinem untersten Rande abgeklemmt werden.

Weir und Sands wollten vom Mastdarm aus comprimiren, der Erstere mit einem Mastdarmhebel, der Letztere durch Digitalcompression.

Silbermann's Instrument stellte einen mit einem Ballon versehenen Katheter dar, aus dem nach Einführung in die Blase der Ballon austreten und mit Quecksilber gefüllt werden kann, so dass er den einen Ureter verschliesst.

Polk sodann comprimirt die Ureteren beim Manne und beim Weibe zwischen einem in die Blase eingeführten Katheter und dem gleichzeitig in den Mastdarm gebrachten Finger.

Endlich hat Müller ein auf genaue anatomische Studien beruhendes Verfahren der Compression vom Rectum aus vermittels einer Art Ballon angegeben.

Allen diesen Verfahren nun, so sinnreich sie auch erdacht sind, fehlt eines: es ist die Sicherheit, dass wir wirklich den Ureter ganz verschlossen haben. Ich glaube, am nächsten kommt Silbermann dem Ziele. Doch bleibt, alle seine Mittheilungen als correct zugegeben, der Einwand unwiderlegt, dass möglicher Weise der Ureter zum Theil, aber nicht ganz verschlossen war. Das ist auch

1) Archiv für Gynäkologie Bd. 29.

2) Wiener med. Wochenschrift 1874, No. 31 und 32. — Deutsche Zeitschrift für Chirurgie 1876, S. 560.

3) Citirt nach P. Müller, Deutsche med. Wochenschrift 1887, No. 31.

4) Ibidem.

5) Ibidem.

6) Berliner klin. Wochenschrift 1883, No. 34.

7) New York med. Journal 1883.

8) Deutsche med. Wochenschrift 1887, No. 31.

der Grund, dass alle diese Forscher keine Nachahmer für ihre Methoden gefunden haben.

Ebenso steht es mit dem Fenwick'schen¹⁾ Vorschlag, dem zu Folge in die entleerte Blase ein Katheter mit seitlichem Auge derart eingeführt wird, dass dieses auf die Uretermündung zu liegen kommt. Dann soll man durch Ansaugen vermittelst eines Ballons Harn aus der einen Niere aspiriren können.

Gehen wir nun zum Katheterismus der Ureteren über, so hätten wir zunächst Gustav Simon²⁾ auszuschliessen, dem er unter Leitung des Fingers beim Weibe fünfzehn Mal gelang, weil er für sein Verfahren die Harnröhre zuvor in der Narkose dilatiren musste, also eigentlich eine vorbereitende Operation nothwendig war.³⁾

Auch Pawlick⁴⁾ schlug anfangs die Dilatation der weiblichen Harnröhre vor, um die Ureteren katheterisiren zu können, und wiederholte sogar noch 1894 auf dem Congress in Rom diesen Vorschlag, erwähnte aber gleichzeitig, dass ihm auch ohne Erweiterung der Urethra mit dem Cystoskop der Katheterismus gelungen sei.⁵⁾

In ähnlicher Weise haben dann mit Hülfe cystoskopischer Vorrichtungen David Newman⁶⁾, Hirst⁷⁾, Hamill⁸⁾, Howard Kelly⁹⁾ und Goldschmidt¹⁰⁾ beim Weibe reussirt.

Waren auch diese Erfolge mit Freuden zu begrüßen, so konnte das Problem immer noch nicht als gelöst angesehen werden, denn einmal darf die Anwendbarkeit der Methode nicht auf weibliche Patienten beschränkt werden, dann aber muss sie so sicher und einfach sein, dass sie nicht Kunstgriff Einzelner bleibt, sondern von Allen gehandhabt werden kann, die Uebung in derartigen Untersuchungen haben. Das ist aber bei keiner der genannten Methoden der Fall, wie Ein-

1) E. Hurry Fenwick, Suction of the male ureters. *Lancet* 1886. 18. September.

2) Volkmann's Sammlung klinischer Vorträge 1875, No. 88.

3) Es ist bezeichnend für die Unsicherheit der Methode, dass Winckel angiebt, er habe trotz grosser Ausdauer die Ureteren nach Simon nicht zu sondiren vermocht. *Schmidt's Jahrbücher* 1882, Bd. 196.

4) *Archiv für klin. Chirurgie* 1888, Bd. 33.

5) *Centralblatt für die gesammte Medicin* 1894, No. 18, S. 418.

6) *The Glasgow med. Journal* 1883, S. 131. Newman bemängelt selbst sein Verfahren und hält es nicht für sicher genug.

7) *Society of obstetrics in Philadelphia. New York med. Journ.*, Dec. 1887.

8) *Ibidem*, siehe auch Guyon's *Annalen* 1888, S. 134.

9) *Amer. journal of obstetrics*, Januar 1894.

10) *Therapeutische Monatshefte* 1889, October.

zelne dieser Autoren selbst zugeben. Daher darf es nicht Wunder nehmen, dass sich auch keine eingebürgert hat.

Endlich nun folgen die Forscher, die um die Uretersondirung auch beim Manne bemüht waren. Es sind dies der Zeitfolge nach Boisseau du Rocher¹⁾, Brenner²⁾, Poirier³⁾, James Brown⁴⁾ und Nitze.⁵⁾

Brenner's, Boisseau's und Brown's Instrumente gleichen einander; es sind Cystoskope, in deren geraden Theil ohne jedes Prisma ein optischer vergrößernder Apparat und daneben ein Canal für die Uretersonde eingearbeitet ist. Während aber Brenner angiebt, dass ihm der Katheterismus damit beim Manne nicht gelungen sei, will Poirier mehrfach Erfolg gehabt haben. Ich habe diese Art Instrumente, mit denen man also geradeaus sieht, erprobt und sie unzweckmässig für den Ureterkatheterismus beim Manne gefunden. Man muss den äusseren Theil des Instrumentes sehr hoch heben, um die Ureteröffnung zu Gesicht zu bekommen, oft gelingt es auch dann nicht. Hat man sie gefunden und schiebt die Uretersonde vor, so trifft diese den Ureter in einem spitzen Winkel, also in der denkbar ungünstigsten Weise, um den Ureter zu entriren. Auch Güterbock⁶⁾ hebt hervor, dass man die Verwendbarkeit des Boisseau'schen Instrumentes erst abwarten müsse, und sagt dann später⁷⁾, dass die Uretersondirung Boisseau's noch nicht über die Vorversuche hinausgekommen sei.

Neuerdings aber ist von Zuckerkandl in Wien mitgetheilt worden, dass man auch beim Manne mit dem Brenner'schen Cystoskop ganz gut die Ureteren katheterisiren könne. Ich bin der Meinung, dass das wohl hier und da einmal gelingen möge, aber in der Mehrzahl der Fälle wird man auf unüberwindliche Schwierigkeiten stossen.

Brown giebt seinem Katheter durch einen Mandrin eine Krümmung, die ihm den Eintritt in die Ureterenmündung erleichtert, und ist mehrmals auch beim Manne zum Ziel gekommen.

Es erfüllen aber diese Instrumente nicht dasjenige Postulat, das man, wie ich glaube, an dieselben stellen muss, dass es nämlich möglich sei, den Ureterkatheter liegen zu lassen, während man das Metallinstrument entfernt.

1) Krankheiten der Harnblase. Von Paul Güterbock. 1890, S. 282.

2) Katalog vom Instrumentenmacher Leiter, Wien 1887, S. 8.

3) Annales des maladies des organes génito-urinaires 1889, S. 625.

4) Bulletin of the Johns Hopkins Hospital, Baltimore September 1893.

5) Diagnostisches Lexicon, Wien 1894, Bd. 4, S. 191.

6) l. cit. 283.

7) Steine u. Fremdkörper d. Harnblase. Von Paul Güterbock. 1894, S. 812.

Diese Möglichkeit soll, wie Nitze¹⁾ angiebt, ein von ihm für gedachten Zweck construirtes Instrument haben. Es hat eine feste




Fig. 35.
Nitze's Harnleiterkatheter.

Hülse, durch die die Uretersonde hindurchgebracht wird (siehe Fig. 35). Diese feste Hülse ist, während das Instrument eingeführt wird, mit dem eigentlichen Cystoskop verbunden. Nachdem das Ganze die Blase erreicht hat, wird der Cystoskopantheil vorgeschoben, so dass die Spitze der Hülse von dem durch das Cystoskop schauenden Auge gesehen wird. Die mit dem Cystoskop sich vereinigende Hülse ist doppelt gebogen, sowohl am vesicalen als auch am äusseren Antheil. Die Krümmung, welche der Vesicaltheil der Hülse hat, soll geeignet sein, leicht auf die Uretermündung eingestellt zu werden, so dass ein durch die Hülse geführter Katheter in den Harnleiter eindringt.

Um den Katheter im Ureter liegen zu lassen, will Nitze, nachdem er ihn tief eingeführt hat, das Metallinstrument allmählich zurückziehen, während er den Katheter immer wieder etwas vorschiebt. Eines meiner früheren Modelle war derart eingerichtet; ich habe mich überzeugt, dass das Liegenlassen des Katheters auf diese Weise nicht gelingt.²⁾ Der Katheter rutscht jedes Mal mit dem Herausziehen des Metallinstrumentes in die Blase, da die Reibung zwischen ihm und dem Metall viel zu gross ist. Dazu kommt die Beschädigung des Ureters,

1) Diagnostisches Lexicon 1894, Wien, Bd. 4, S. 191, siehe auch Tageblatt der 66. Versammlung deutscher Naturforscher und Aerzte in Wien 1894, S. 208 und Centralblatt für Chirurgie 1895, No. 9.

2) Hölscher von der Esmarch'schen Klinik hält es zwar für „sehr gut möglich“, meint aber doch: „mit dem Nitze'schen Instrument ist die Sache nicht so einfach“ und hat es beim Manne noch nicht ausgeführt. Siehe Münchener medicinische Wochenschrift 1897, No. 50.

die bei dem fortgesetzten Nachschieben unvermeidlich ist, und, selbst wenn es gelänge, den diagnostischen Werth des Verfahrens arg beeinträchtigen müsste.

Ausserdem haftet dem Instrument ein zweiter fundamentaler Mangel an. Es muss nämlich möglich sein, dem austretenden Ureterkatheter verschiedene Richtungen zu geben. Im Anfang, in der Blasenwand, verläuft der Harnleiter nach aussen, hinten und oben, späterhin verliert er die Richtung nach aussen mehr und mehr, er wechselt sogar vielfach seine Richtung und verläuft gewunden. Man braucht also im ersten Theil der Einführung eine andere Krümmung der Harnleitersonde als im zweiten. Bei dem Nitze'schen Instrument hat der austretende Katheter die Richtung der leicht seitwärts gekrümmten Hülse, die zum Enttiren der Uretermündung in vielen Fällen, wie ich mich überzeugt habe, wohl geeignet ist. Da aber der Katheter zu Folge der festgelegten Hülse diese Krümmung beizubehalten bestrebt ist, so muss seine Spitze im Verlauf des Ureters gegen dessen Wand anbohren und sie verletzen. Man dürfte mit diesem Instrument wohl kaum eine Untersuchung machen können, die nicht Blutharn zu Tage fördert, ein Umstand, der geeignet ist, den Werth der ganzen Methode zu beeinträchtigen.

Alle diese Mängel haften dem von mir angegebenen Uretercystoskop, dessen Construction die folgende ist, nicht an.

1. Unterhalb des Canals, der den optischen Apparat trägt, verläuft ein zweiter Canal, der nach vorn hin etwa

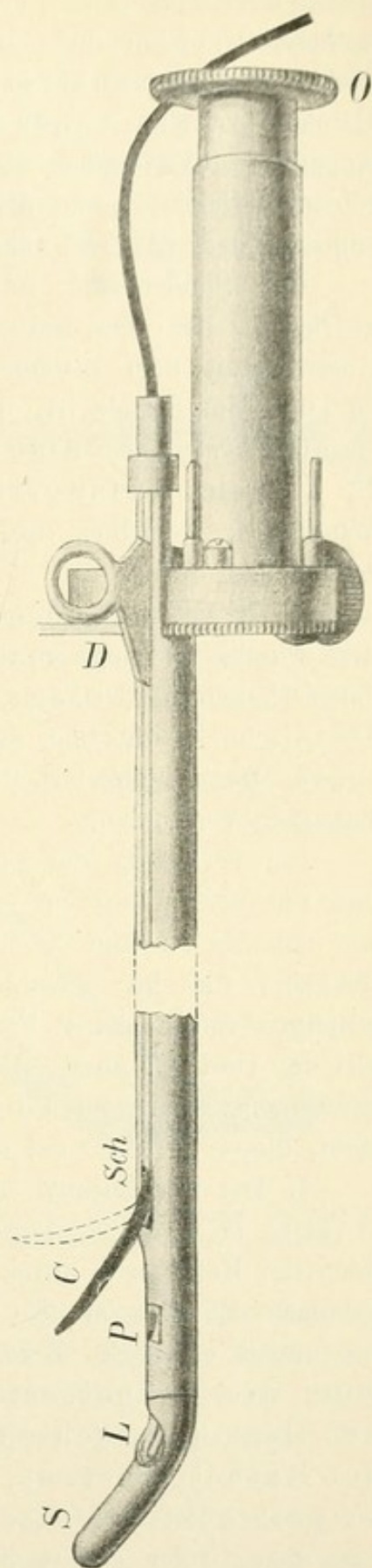


Fig. 36.
Casper's Uretercystoskop.

6 mm unterhalb des Prismas P mündet und bestimmt ist, den Ureterkatheter C aufzunehmen. Dieses Verhältniss des Canals zum Prisma bewirkt, dass der austretende Katheter dauernd unter der Controlle des Auges bleibt. Der Canal ist mit dem optischen Apparat fest verbunden, wodurch das Instrument dauerhaft, seine Einführung erleichtert und der Umfang desselben auf das möglichst geringste Maass (22—24 Charrière) zurückgeführt wird.

Der Sondencanal ist an seinem vesicalen Theil derart ausgearbeitet, dass der Katheter C, der gut biegsam sein muss, beim Austritt mit dem Instrument einen beliebig grossen Winkel zu bilden im Stande ist. So kann man dem Katheter je nach Bedürfniss diejenige Richtung geben, die der Ureter in seinem Anfangstheil hat. Den weiter oben folgenden Windungen desselben bequemt er sich um so besser an, je geschmeidiger er ist.

2. Die Glühlampe L liegt nicht wie bei den übrigen Cystoskopen in dem winklig abgebogenen Schnabel S, sondern hinter dem Prisma P, in der Verlängerung der Längsachse des Instrumentes. Dies ist die Lohnstein'sche Modification, die ich für meinen Zweck verwerthet habe.

3. Der Schnabel S des Instrumentes ist mit der Fassung der Lampe L verbunden.

Die Verlegung der Lampe L in die Längsachse des Cystoskopes und die Verbindung des Schnabels S mit der Fassung der Lampe, wie sub No. 2 und 3 beschrieben, gewährt die Möglichkeit, dem Schnabel die für verschiedene Fälle (Prostata-Hypertrophie) nothwendigen verschiedenen Formen zu geben, und verhindert, dass man mit der vorderen äusseren Kante dort, wo sonst Lampe und Fassung zusammenstossen und wo die Lampe dem Blasenboden am nächsten steht, diesen berührt und eventuell beschädigt.

4. Der Sondencanal kann durch einen herausziehbaren Deckel in eine Rinne verwandelt werden. Aus dieser wird dann der Katheter C durch einen nachgeschobenen Mandrin M herausgehoben. So kann er also im Ureter liegen, während man das Metallinstrument entfernt. Zudem gestattet die Deckeleinrichtung die Katheterrichtung zu ändern. Je mehr man den Deckel vorschiebt, um so stärker gebogen kommt der Katheter heraus, je mehr man ihn zurückzieht, um so gestreckter ist sein Lauf (siehe Fig. 36 und 37). Sobald man den Ureter entriert hat, zieht man deshalb den Deckel etwas zurück, wodurch der Katheter mehr dem Verlauf des Harnleiters sich anschmiegt.

5. Um den Deckel (D), welcher den Sondencanal verschliesst, bequem entfernen und die Sonde in gerader Richtung einführen zu können, ist es nothwendig, den optischen Apparat derartig zu modificiren, dass das Bild nicht in der Achse bleibt, sondern durch ein Doppelpisma etwas nach unten verlegt wird, so dass also die Ocularöffnung O ungefähr 2 cm unterhalb des Sondencanals liegt. Das ist eine wichtige Modification des cystoskopischen Instrumentes, insofern




Fig. 37.

Albarran's Uretercystoskop.

als der optische Apparat vollkommen festliegt und der für die Uretersonde und für eventuell bei operativen Zwecken einzuführende Instrumente benutzte Weg vollständig gerade bleibt und deshalb eine handliche Führung ermöglicht.

In der allerneuesten Zeit nun sind noch einige dieses Gebiet betreffende Neuerungen mitgetheilt worden, die der Vollständigkeit halber besprochen werden mögen.

Es ist ein neues Uretercystoskop von Albarran¹⁾ (Paris), ein Verfahren von Rose (Hamburg) und ein solches von Neumann (Guben).

Albarran hat ein Uretercystoskop construiren lassen, dessen Princip dem des meinigen gleicht. Man ist mit demselben in der Lage, dem zum Eintritt in den Ureter bestimmten Katheter verschiedene Richtungen geben zu können. Er erreicht das dadurch, dass er den Katheter auf einem Metallstab ruhen lässt, der durch eine entsprechende Vorrichtung aufgerichtet werden kann. Mit dem Stab richtet sich der Katheter auf und zwar um so steiler, je steiler der Metallstab gestellt wird.

Die Vorrichtung ist ohne Weiteres verständlich, wenn man die Figuren 37 und 38 betrachtet. Figur 37 zeigt das Albarran'sche

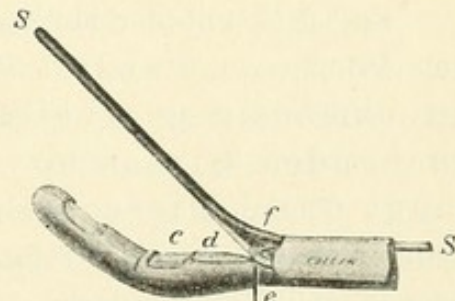


Fig. 38.

Albarran's Uretercystoskop; der Stab f und mit ihm die Sonde S gehoben.

1) Revue de Gynécologie et de Chirurgie abdominale. Mai-Juin 1897.
Casper, Handbuch der Cystoskopie. 10

Uretercystoskop, während der Metallstab f dem Cystoskop anliegt. In Figur 38 ist der Stab f angehoben, und auf ihm ruht der Katheter S. Die Vorrichtung, den Stab f zu heben, wird durch Verbindung des Stabes f mit dem Hebel G ermöglicht (siehe Fig. 38).

Diese ganze Vorrichtung, welche zur Katheterisirung der Ureteren dient, kann man von dem Cystoskop entfernen, so dass dann ein einfaches, gewöhnliches Untersuchungscystoskop übrig bleibt.

Ich habe das Instrument Albarran's nicht geprüft, einfach deshalb, weil es mir überflüssig erscheint und das meinige in jeder Beziehung ausreicht. Ich glaube aber schon nach der Beschreibung sagen zu dürfen, dass es unpraktisch ist. Es ist viel zu complicirt, als dass man zu dem sicheren Functioniren, das doch unabweislich nothwendig ist, Vertrauen haben sollte. Immerhin aber muss anerkannt werden, dass der Hauptpunkt, nämlich das Princip, dem Ureterkatheter eine variable Krümmung geben zu können, in ausserordentlich geschickter und origineller Weise gelöst worden ist.

Weniger Anerkennung verdient, dass, nachdem man nun nach Jahrzehnte langem Bemühen endlich zu einem brauchbaren, sicheren Verfahren, den Harn jeder Niere gesondert aufzufangen, gekommen ist, von Neuem versucht wird, auf die alten Methoden zurückzugreifen, von denen man schon annehmen zu dürfen glaubte, dass sie als minderwerthig bei Seite gelegt sind.

So ist es mit der Methode von Rose¹⁾ (Hamburg), der ganz nach dem Princip von Pawlick und Kelly verfährt. Rose bringt ein zweckmässig gearbeitetes Speculum an den zu untersuchenden Ureter bis zu dessen Oeffnung heran und fängt durch dieses den Harn direct auf. Dieses Verfahren kann nach meiner Ueberzeugung keinen Anspruch darauf machen, allgemein geübt zu werden.

Zunächst leidet es daran, dass es nur für die Frau anwendbar ist. Wir brauchen aber doch ein Verfahren, das sowohl für die Frau als für den Mann verwerthbar ist. Auch der Katheterismus der Ureteren bei der Frau ist, mit unserem Instrument ausgeführt, eine so einfache, sichere und gefahrlose Manipulation, dass gar kein Grund einzusehen ist, warum man zu der hässlichen Beckenhochlagerung der Frau und zu der mehr oder weniger starken Erweiterung der Urethra greifen soll, welche das Verfahren von Rose als Vorbedingung erheischt. Endlich ist das Wichtigste noch nicht einmal bewiesen, ob es auch wirklich

1) Centralblatt für Gynäkologie 1897, No. 5 und 21.

zuverlässig ist, dass heisst, ob nicht gelegentlich einmal Harn aus der anderen Niere oder aus der Blase sich beimischt.

Aeusserst originell ist die Methode, die Neumann¹⁾ (Guben) für den gedachten Zweck vorschlägt. Er versucht vermitteltst einer künstlichen Scheidewand einen wasserdichten Abschluss im unteren Theil der Blase herzustellen, so dass auf beiden Seiten der Scheidewand je eine Abtheilung der Blase gebildet wird, in die sich die gleichseitigen Secrete der Nieren gesondert entleeren und von wo aus sie gesondert nach aussen abgeführt werden können.

Das Instrument, das er zu diesem Zweck anfertigen liess, besteht aus einem 4 cm langen, 1 cm dicken Rohr aus dünnem Metall, welches in seinem Lumen eine solide Scheidewand trägt, die sich nach der proximalen Seite 4 cm weiter fortsetzt, so dass also die Scheidewand, welche Harnröhre und Blase in eine rechts- und linksseitige Abtheilung zu trennen bestimmt ist, die Länge von 8 cm besitzt. Am distalen Ende der Röhre sind als Fortsetzung der beiderseitigen Abtheilungen je ein rechtes und linkes Röhrchen divergirend angebracht, an deren Enden Reagenzgläschen aufgehängt werden können.

„Die Handhabung des Instrumentes ist nun folgende: Die Patientin sitzt knapp auf der Kante des Operationstisches und stützt sich mit den gestreckten gespreizten Beinen auf den Fussboden, resp. auf das untergeschobene Trittbrett; das conisch zugespitzte proximale Ende des Instrumentes wird nun, die concave Fläche nach vorn gerichtet, in die Urethra eingeführt und gleitet, da das Instrument nur wenig dicker ist als die normale Weite der Harnröhre (1 cm gegenüber 6—8 mm) leicht in die Blase, aus der sich sofort der etwa vorhandene Urin entleert. Nun wird eine der beiden Röhrchen mit einem Irrigator in Verbindung gebracht und die Blase mit warmer Borsäurelösung ausgespült. Nachdem man sich dann überzeugt hat, eventuell durch mehrmaliges Zurückziehen und sanftes Vorschieben, dass alle Spülflüssigkeit abgeflossen ist, geht man zu dem Act des Urinabfangens über, indem man den Zeigefinger in die Vagina einführt, mit der Kuppe desselben unter streichender Bewegung — behufs Glättung und Anspannung der hinteren Blasenwand — entlang dem durchgefühlten Instrument aufwärts gleitet und die Spitze desselben zu erreichen sucht, die man möglichst genau in der Mittellinie des Körpers nach vorn gegen die

1) Deutsche medicinische Wochenschrift No. 43, 1897.

Symphyse sanft angedrückt erhält. Da die Ureterenmündungen circa 3 cm von einander entfernt liegen, so ist die Gefahr, dass die Scheidewand nicht zwischen die Mündungen zu liegen komme, nicht bedeutend.“

Man muss thatsächlich mit Bewunderung die Originalität des Verfassers anerkennen, allein wir können seine Methode doch nicht gut heissen. Man mag absehen davon, dass sie nur für die Frau brauchbar ist. Aber was giebt uns denn die Garantie, dass bei dieser der Zweck **sicher** erreicht wird, den wir erstreben? Kann man jemals mit Sicherheit ausschliessen, dass nicht Harn der anderen Seite dazu gekommen ist? Unberechenbare Momente, wie Blasencontractionen, abweichende Lage der Uretermündungen und manches Andere zwingen, diese Fragen zu verneinen, und damit ist das Urtheil über die Methode gesprochen.

b) Die Technik des Harnleiter-Katheterismus.

Man kann nicht sagen, dass das Einführen des Katheters in die Harnleiter im Allgemeinen eine schwierige Aufgabe sei, vorausgesetzt, dass man das geeignete Instrumentarium besitzt.

Das Eindringen in die Ureteren gelingt leicht und sicher in allen Fällen, in denen man die Ureterenmündungen deutlich sehen kann. Zuweilen sind sie, so besonders bei schwerer Cystitis, in dicke Schleimhautwülste eingebettet und deshalb unsichtbar; in anderen Fällen sind sie von Balken überlagert; in noch anderen sind sie so verzerrt oder so zart angedeutet, dass sie dem suchenden Auge entgehen können. Doch sind dies Ausnahmefälle, die den Werth der Methode in keiner Weise beeinträchtigen. Wie jede Untersuchungsmethode, so hat auch diese ihre Grenzen.

Zu Folge der Construction, die es ermöglicht, die Richtung des austretenden Katheters zu ändern, geschieht die Sondirung des Harnleiters meist ohne auch nur die minimalste Läsion in der Wand des Ureters zu verursachen.

Die Vorrichtung, den Sondenkanal in eine Rinne verwandeln zu können, verdanke ich der Anregung des Herrn Collegen Rehfish; sie ermöglicht es, in jedem Falle den Katheter im Ureter liegen zu lassen, während man das Metallinstrument entfernt.

Die Methode ist nicht schwer zu erlernen. Sie setzt natürlich voraus, dass man im Stande ist, die Ureterenmündungen cystoskopisch

leicht aufzufinden. Ich habe sie bei etwa dreihundert Patienten, zum weitaus grössten Theil Männern, bei den verschiedensten Affectionen angewendet. Nur in wenigen Fällen bestanden Schwierigkeiten, in die Ureteren hineinzukommen, in noch weniger Fällen stiess man mit dem Ureterkatheter im Ureter auf ein Hinderniss, und in keinem missglückte der unternommene Versuch, den Katheter im Ureter zu lassen und das Metallinstrument zu entfernen.

Von einer besonderen Schmerzhaftigkeit des Verfahrens kann man nicht sprechen. Natürlich verursacht die Einführung eines Metallinstrumentes von etwa 23 Charrière in die Blase Schmerzen, die verschieden sind je nach der Empfindlichkeit des Patienten. Diese Schmerzen kann man beseitigen oder wenigstens erheblich mindern, wenn man die Harnröhre in ihrer ganzen Ausdehnung gut cocainisirt.

Ist einmal das Cystoskop in der Blase, so fühlt der Kranke das Vorschieben des Ureterkatheters überhaupt nicht, wenn man Sorge trägt, dass die Spitze des austretenden Katheters die Blasenwand nirgends berührt. Das ist sehr leicht zu erreichen; denn die Blase ist durch 150—200 ccm Flüssigkeit gut ausgedehnt. Man braucht nur, ehe man das Austretenlassen der Uretersonde vornimmt, mit dem Cystoskop etwas weiter in das Blasencavum hineinzugehen. Die Berührung der Blasenwand mit der Spitze des Katheters ist auch deshalb zu vermeiden, weil namentlich bei Cystitis mit aufgelockerter Schleimhaut leicht eine Blutung eintritt, die das klare Bild trübt.

Hat man nun nach sorgfältiger Einführung die Ureteröffnung gefunden, was ja in der grossen Mehrzahl der Fälle sehr leicht ist, so folgt der Versuch, den Ureterkatheter in die Harnleiteröffnung hineinzubringen. Man stellt sich dieselbe zweckmässig so ein, dass sie an der unteren Grenze des inneren Gesichtsfeldes liegt. Nun schiebt man den Katheter langsam, nicht ruckweise, vor und beobachtet, welche Richtung die Spitze nimmt. Man kann durch Heben und Senken, Vorwärts- und Rückwärtsziehen, nach rechts oder nach links Biegen des Cystoskopes so genau localisiren, dass die Katheterspitze die Oeffnung finden muss; eventuell lässt man die Spitze, wenn sie die Blasenwand vorher berührt hat, zur Ureteröffnung hin auf der Blasenwand entlang gleiten.

Sehr zweckmässig ist es, an die Ureteröffnung möglichst nahe heranzugehen, mit anderen Worten, will man den linken Ureter katheterisiren, das Ocularende des Instrumentes nach rechts zu wenden und vice versa. Auch wenn man den äusseren Antheil des Instrumentes hebt, kommt der vesicale Theil näher dem

Blasenboden und so auch der Harnleitermündung. Wenn man das Cystoskop in dieser Weise handhabt, findet die Katheterspitze die Uretermündung meist leicht.

Gelingt es aber nicht, geht z. B. die Spitze des Katheters seitlich vor der Harnleiteröffnung vorbei, dann muss man die Richtung des austretenden Katheters ändern, und das geschieht in leichtester Weise dadurch, dass man den Deckel der Rinne, welcher die Uretersonde umschliesst, etwas weiter vorschiebt (siehe Figur 36 und 39). Dadurch wird die austretende Sonde (C) schärfer gekrümmt und gelangt in Ebenen, die mit der vorigen Krümmung nicht zu erreichen waren.

Umgekehrt wird es manchmal nöthig sein, den Deckel etwas zurückzuziehen. Dadurch wird die Krümmung des Ureterkatheters eine geringere. Kurzum, und das ist das Hauptprincip meines

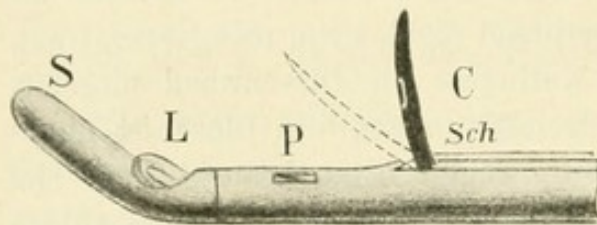


Fig. 39.

Das Casper'sche Uretercystoskop mit sehr starker Krümmung C. Die punctirten Linien deuten die geringe Krümmung des Katheters an, die er bei weiter zurückgezogenem Deckel (siehe Fig. 36) einnahm. Der Schlitz (Sch) ist hier kleiner als in Figur 36.

Instrumentes, man besitzt durch das Vor- und Zurück-schieben des Deckels die Möglichkeit, dem Ureterkatheter verschiedene Richtungen geben zu können. Das ist deshalb von grösster Wichtigkeit, weil die Ureterenöffnungen nicht in allen Fällen an gleicher Stelle liegen, sondern bald näher, bald weiter vom Sphincter vesicae entfernt sich befinden. Je näher sie demselben liegen, um so stärker muss die Krümmung des Katheters sein, je entfernter vom Schliessmuskel sie einmünden, um so gestreckter darf der Ureterkatheter aus dem Cystoskop austreten. Sehr zu empfehlen ist es, sich das Katheterisiren der Ureteren am Phantom, das zu diesem Zwecke construirt worden ist (siehe Fig. 40), einzuüben.

Hat man nun glücklich die Harnleiteröffnung entriert, so zieht man den Cystoskopdeckel etwas zurück, um die Krümmung des Katheters entsprechend dem Lauf des Ureters in der Blasenwand zu vermindern, und schiebt den Katheter um einige Centimeter vor. Man braucht also zum Entriren des Harnleiters eine andere Krümmung als zum Weiteraufwärtsgehen im Harnleiter selbst. Nun entfernt man den Mandrin, der übrigens beim Einführen nicht bis an die Spitze des Katheters reichen darf, weil dadurch der vordere Theil des Katheters zu steif wird. Derselbe bleibt vielmehr 10—15 cm, von der Spitze an gerechnet,

Instrumentes, man besitzt durch das Vor- und Zurück-schieben des Deckels die Möglichkeit, dem Ureterkatheter verschiedene Richtungen geben zu können. Das ist deshalb von grösster Wichtigkeit, weil die Ureterenöffnungen nicht in allen Fällen an gleicher Stelle liegen, sondern bald näher, bald weiter

ohne Mandrin. Ist letzterer entfernt, so wird man in den meisten Fällen sogleich oder nach einigen Minuten Harn tropfenweise in wechselnden Intervallen herauskommen sehen. Der Harn tropft nicht beständig ab, wie wenn der Katheter in der Blase liegt, sondern er kommt, entsprechend den Contractionen des Ureters zum Vorschein. Manchmal kommen zwei bis drei, manchmal zehn bis zwanzig Tropfen hinter einander; dann tritt eine kleine Pause ein und die Träufelung beginnt von Neuem. Dass der Harn nicht im Strahl kommt, erklärt sich aus der Dünne und Länge des Katheters, welcher letztere 70 cm beträgt. In einigen Fällen kommt der gesammte Harn der entsprechenden Niere aus dem Katheter, in anderen bloss ein Theil, während der Rest in die Blase neben dem Katheter gepresst wird. Das hängt von den Dimensionen des Ureters ab, die wechselnd sind.

Das intermittirende Abtröpfeln des Harns ist ein Kriterium, dass der Katheter auch wirklich im Ureter liegt. Man braucht ein solches Kriterium in denjenigen Fällen, in denen man die Metalltheile entfernt hat, während man den Katheter im Ureter liegen lassen will. Tropft der Harn continuirlich, so besteht hohe Wahrscheinlichkeit, dass der Katheter in die Blase gerückt ist.

Fast immer genügt es, den Katheter nur einige Centimeter in den Ureter vorgeschoben zu haben, um Harn aufzufangen. Kommt dann kein Urin, so muss man den Katheter etwas weiter vorschieben, doch soll das nicht ohne Grund geschehen. Dass kein Harn kommt, kann verschiedene Ursachen haben. Zuweilen knickt sich der Katheter, so dass sein Lumen verschlossen ist; zuweilen legt sich Ureterschleimhaut fest auf das Auge, so dass keine Flüssigkeit durch kann, u. s. w.

Wenn man bei solchen Gelegenheiten versucht, den Katheter weiter nach oben zu schieben, so passirt es einem, dass der Katheter sich krümmt, die Spitze will nicht vordringen. In manchen dieser Fälle ist die Katheterkrümmung eine fehlerhafte. Man suche

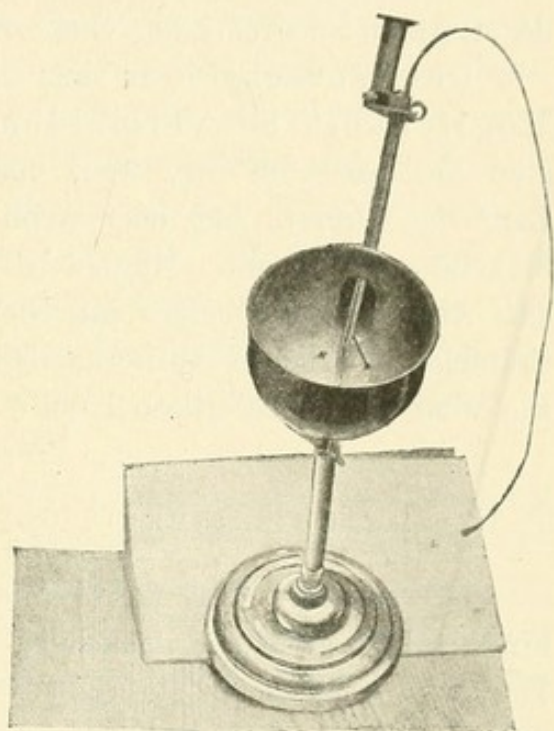


Fig. 40.

Phantom zum Einüben des Katheterismus der Ureteren.

sie dann durch Zurückziehen des Deckels zu reguliren, in anderen besteht wohl ein Krampf des Ureters, der sich nach einiger Zeit zu lösen pflegt.

Man hüte sich also, aus solchem Vorkommnis eine Stricture oder ein anderes Hinderniss diagnosticiren zu wollen. Das gelegentliche Festsitzen des Katheters ist durch die mechanisch-anatomischen Verhältnisse begründet. Wenn kein Harn durch den eingeführten Katheter abtropft, so kann man sich, auch ehe man den Katheter weiter vorschiebt, dadurch zu helfen versuchen, dass man mit einer kleinen Spritze einige Cubikcentimeter Wasser einspritzt. Dann pflegt das Wasser wieder abzufließen und der Harn der betreffenden Niere wiederzukommen.

Das Vorschieben des Katheters ist dagegen nach Möglichkeit zu vermeiden. Bis zum Nierenbecken schiebt man ihn nur dann vor, wenn man Verdacht auf ein Hinderniss im Lauf des Ureters hat oder wenn man eine Ausspülung des Nierenbeckens machen will. Hierbei ist noch zu betonen, dass dann, sobald das Auge des Katheters im Nierenbecken ruht, das unterbrochene Träufeln des Harnes aufhört; dann tropft der Harn continuirlich ab, wie wenn er in der Blase läge.

c) Die Gefahrlosigkeit des Harnleiter-Katheterismus.

Ist nun aber auch der Harnleiter-Katheterismus gefahrlos? Diese Frage wird von jedem denkenden Leser aufgeworfen werden. In der That wird man sie erst bejahen und die Bejahung einwandfrei begründen müssen, ehe man die Anwendung dieser Methode empfehlen kann.

Der wichtigste Punkt hierbei ist die Infectionsgefahr. Das muss man fordern, dass ein Verfahren, diene es nun diagnostischen oder therapeutischen Zwecken, nicht schädigend wirke. Bei oberflächlicher Betrachtung der Sachlage könnte man nun wirklich meinen, dass ein Organ des Kranken inficirt werden könne, das ohne Anwendung dieser Methode davon verschont bleiben würde.

Die Infection könnte ausgehen von den Instrumenten, oder es könnten beim Durchgehen des Katheters durch die Blase inficirende Keime in die Ureteren hineinverschleppt werden. Glücklicher Weise sind wir in der Lage, Beides zu vermeiden.

Was zunächst das Hineinbringen von Keimen mit den Instrumenten betrifft, so ist es Sache des Operateurs, dieselben mit peinlichster Gewissenhaftigkeit zu säubern und zu desinficiren. Das ist nicht schwer,

verlangt aber eine grosse Sorgfalt. Nach vielem Hin- und Herprobiren bin ich zu folgender Art der Vorbereitung der Instrumente gekommen:

Das Cystoskop desinficiren wir durch Carbolsäure, indem wir es 24 Stunden in 3—4procentiger Lösung eingetaucht stehen lassen. War es vorher gebraucht worden, so muss es von seinen fettigen Bestandtheilen, mit denen es behufs der Einführung bestrichen war (Glycerin und Vaseline), durch Abreiben mit sterilen Gazetupfern befreit werden, ehe man es in die Carbolsäure steckt. Man entferne den Deckel des Instrumentes und wische auch die Rinne gut aus. Niemals lege man ein undesinficirtes Instrument in den Cystoskopkasten, der noch immer unzweckmässiger Weise gefuttert wird und dadurch einen guten Staubfänger darstellt. Die Cystoskope gehören in einen eigens dazu gearbeiteten Holzkasten. Muss man das Cystoskop an einem Tage mehrmals gebrauchen, so seife man es mit der Bürste und heissem Wasser gehörig ab, halte aber immer den Schnabel nach unten, damit kein Wasser durch das Ocular in das Rohr hineinlaufe. Will man auf den Ureterkathetercanal eine Gummidichtung setzen (dieselbe kann aber fortgelassen werden, wenn der Katheter das richtige Caliber hat, so dass er den Canal ausfüllt), so muss sie vorher stundenlang in 1 : 1000 Sublimatlösung gelegen haben.

Mit Sublimatlösung desinficiren wir auch den Ureterkatheter. Es ist selbstverständlich, dass derselbe in der 1 : 1000 Lösung nicht hängen darf, sondern liegen muss, damit das Sublimat auch in die Lichtung eindringt. Der Mandrin, der zum Zwecke der Einführung in den Katheter eingeführt wird, muss besonders desinficirt werden. Er muss vernickelt oder vergoldet sein, damit er durch die Nässe nicht rostet. Man legt ihn in 3—4procentige Carbolsäure und belässt ihn 24 Stunden darin. Katheter und Mandrin werden nach der Desinfection gesondert in geschlossenen Kästen oder Papierhüllen aufbewahrt. Vor dem Gebrauch werden sie nochmals mit steriler Gaze abgerieben. Zum Einfetten des Katheters, damit er sich leichter im Uretercanal des Cystoskops schiebt, nimmt man Glycerin oder Lanolinerême, Beides aseptische Substanzen. Letztere darf aber niemals bis zum Auge des Katheters gebracht werden, weil dasselbe sonst leicht verschmiert wird und den Harn nicht durchlaufen lässt.

In dieser Weise vorbereitet, wird der Katheter im Ureter keinen Schaden stiften, und er wird es auch nicht thun, selbst wenn er eine inficirte Blase passirt. Es ist richtig, dass wir es meist mit kranken, pathogene Mikroorganismen beherbergenden Blasen zu thun haben, und es ist nicht ausgeschlossen, dass hier oder da mit dem Katheter solche

Keime in die Ureteren verschleppt werden. Besonders wären Eiterflocken, die in der Blase herumschwimmen und mit dem Katheter in Berührung kämen, gefährlich. Nun, die Eiterflocken kann man mit absoluter Sicherheit vermeiden. Man sieht die Spitze des Katheters, man sieht die Eiterflocken, man hat es also völlig in der Hand, dieselben zu umgehen. Ein geschickter Operateur wird die Spitze des Ureterkatheters so auf die Ureterenöffnungen richten, dass er jedweden überflüssigen Anstoss, sei es mit in der Flüssigkeit herumschwimmenden Brocken, sei es mit der erkrankten Blasenwand, vermeidet.

Auch ist nicht zu vergessen, dass die Blase vorher sorgfältig gespült worden ist, dass die Borsäurelösung, mit der das geschieht, zwar keine antiseptische, aber doch eine aseptische Flüssigkeit ist, die zum mindesten die mit ihr in Berührung gekommenen Keime in ihrer Entwicklungsfähigkeit beeinträchtigen wird.

Und selbst, wenn noch entwicklungsfähige Mikroben in die Ureteren hineinkommen sollten, so wissen wir, dass sie in den seltensten Fällen Infectionen machen. Der Harn, der in kurzen Intervallen aus den Ureteren herausgeschleudert wird, schleudert auch diese Keime mit heraus und schützt auf diese Weise die Ureterwand vor Infectionen. Nur dadurch ist es zu erklären, dass so wenige der zahlreichen schweren Cystitiden zu Pyelitis führen. Endlich aber habe ich schon in meiner zweiten Arbeit über den Katheterismus der Ureteren¹⁾ ein probates Mittel zur sicheren Verhütung der Infection vorgeschlagen, nämlich eine Spülung des Ureters mit *Argentum nitricum* 1 : 1000, analog dem, wie es Guyon mit der Blase macht.

Diesen Ueberlegungen entsprechen auch meine Erfahrungen. Ich habe nunmehr die Ureteren in wohl über dreihundert Fällen katheterisirt und nicht ein einziges Mal nachdem eine Infection constatiren können. Deshalb stehe ich nicht an, zu behaupten, für denjenigen, der die Technik und das Desinfectionsverfahren dieser peniblen Untersuchungsmethode beherrscht, existirt die Gefahr der Infection nicht. Unberufene mögen die Hand davon lassen. Von ihnen will ich gern glauben, dass sie damit mehr schaden als nützen können.

Ebenso wenig sind Reizungen und Blutungen zu fürchten. Die ersteren habe ich niemals beobachtet, und eine nennenswerthe Blutung habe ich nur einmal im Anfange meiner Studien gehabt.

1) Die diagnostische Bedeutung des Katheterismus der Ureteren. Berlin 1896.

Auch hier macht, wie überall, Übung den Meister. Und nachdem einmal die Methode in ihren Einzelheiten genau beschrieben und ausgearbeitet ist, wird man Zufälligkeiten, die dem Forschenden begegnen, vermeiden können.

d) Das Ergebniss des Ureterkatheterismus in normalen Fällen.

Um nun die Resultate des Harnleiter-Katheterismus bei pathologischen Fällen für die Diagnose verwerthen zu können, müssen wir uns kurz vor Augen führen, was die normalen Verhältnisse lehren.

Die Harnmenge, die sich in einer gewissen Zeit durch den Ureterkatheter aus dem Nierenbecken entleert, ist so verschieden und von so vielen unberechenbaren Factoren abhängig, dass wir diagnostisch keinen Schluss daraus zu ziehen vermögen. Durchschnittlich werden in etwa 15 Minuten 6—10 ccm Urin entleert.

Das specifische Gewicht des Harns kann nur eine Berücksichtigung verdienen, wenn man es in Beziehung setzt zu der abgesonderten Menge. Da die letztere aber mit Bezug auf die wirkliche Thätigkeit der Niere sich der Beurtheilung entzieht, so entfällt auch die Bedeutung der specifischen Gewichtsbestimmung für die Diagnose.

Ebenso können die Zwischenpausen, in welchen der Harn aus dem Ureter ausgespritzt wird, keinen Aufschluss geben über das Functioniren der Niere, da sehr viel andere Momente hinzukommen, die bald eine raschere, bald eine langsamere Contraction der Ureteren bedingen.

Die körperlichen Bestandtheile des Harnes, die aus der Niere stammen, sind in dem Nierenharn, d. h. in dem durch den Ureterkatheter aufgefangenen Harn in relativ grösserer Menge vorhanden als in dem Blasenarn, d. h. demjenigen, der sich aus beiden Nieren in der Blase angesammelt hat.

Leukocyten finden sich im normalen Harn nicht oder ganz vereinzelt. Selbst nach stundenlangem Liegenlassen des Katheters im Ureter waren dieselben nicht zu beobachten.

Rothe Blutzellen zeigen sich in normalen Verhältnissen in der Hälfte der Fälle. Die Blutung wird entweder verursacht durch ein Trauma oder durch die Hyperämie, welche ihrerseits durch das Anliegen des Katheters an die Ureterwand veranlasst wird. Diese beiden Arten von Blutungen sind aber gut aus einander zu halten. Bei einem durch den Katheter gesetzten Trauma ist die Blutung Anfangs am stärksten und nimmt

mit der Zeit ab, was sich deutlich präsentirt, wenn man den Harn in mehreren kleinen Portionen in Reagenzgläschen auffängt. Bei der durch Hyperämie bedingten Diapedese der rothen Blutzellen fehlen die letzteren im Anfang und stellen sich erst nach einer gewissen Zeit ein. Je länger der Katheter liegt, um so zahlreicher werden sie. In beiden Fällen verschwinden die rothen Blutzellen aus dem aufgefangenen Harn, wenn man den Katheter etwas weiter hinaufschiebt, in dem einen Falle also das Trauma und in dem anderen die hyperämische Stelle ausschaltet.

2. Die Differentialdiagnose der Krankheiten der Blase und Nieren.

a) Die alten Methoden.

Im Besitze unserer jetzigen diagnostischen Hilfsmittel ist es schwer verständlich, wie die Medicin ohne dieselben mit den oft äusserst schwierigen Diagnosen bei Erkrankungen der oberen Harnwege fertig geworden ist. Entweder man hat viele Krankheitsfälle gar nicht erkannt, beziehungsweise verkannt, oder die Aerzte müssen mit einem divinatorischen Blick und Erkennungsvermögen begabt gewesen sein. Denn viele der Erkennungs- und Unterscheidungsmerkmale, mit denen sie arbeiteten und auf welche sie ihre Diagnose stützten, haben sich als trügerisch und nicht stichhaltig erwiesen.

Die Beobachtung des gesammten klinischen Bildes, gewisse charakteristische subjective Symptome, die genaue Prüfung des Harnes und die aus ihm objectiv erkennbaren Veränderungen, endlich die Palpation und Punction, das waren die Mittel, die wir vor der Cystoskopie in der Hand hatten, um schwierige diagnostische Aufgaben am Urinaltractus zu lösen.

Es soll nicht bestritten werden, dass jeder dieser Momente für sich und in noch höherem Grade im Zusammenhang werthvolle Stützen für die Diagnose bietet; aber in vielen Fällen bleiben sie unzureichend.

Das gesammte klinische Bild kann nur dann die Diagnose stützen oder vergewissern, wenn andere unzweideutige subjective oder objective Merkmale vorliegen. Fehlen diese, dann kann das klinische Bild in seiner Gesammtheit betrachtet nur zu leicht irre führen. Wollte man beispielsweise in einem Falle, in dem eine vergrösserte Niere als Sitz der Krankheit erkannt ist, aus der Kachexie auf einen malignen Tumor dieser Niere schliessen, so wäre das fehlerhaft. Denn es giebt

Nierenaffectionen, die an sich gutartiger Natur sind, die aber durch ihr blosses Fortbestehen den Organismus gewaltig herunterbringen. Man beobachtet Pyonephrosen, bei denen die Patienten vollkommen verfallen sind, während andererseits Nierencarcinome lange Zeit bestehen können, ehe sie das Allgemeinbefinden angreifen.

Trügerisch sind auch die sogenannten charakteristischen Symptome. Wir wissen, dass Schmerz in der rechten Niere vorhanden sein kann, wenn die linke krank ist, und vice versa; häufig bestehen bei Blasen- und Nierensteinen Schmerzen; zuweilen fehlen sie aber auch gänzlich. Der starke Harndrang wird meist auf den Sitz des Leidens am Blasenhalß bezogen, auch Nierensteine und Nierenbeckeneiterung können quälenden Harndrang auslösen; der Schmerz wird in die Glans penis verlegt, dabei kann die Krankheit in der Blase oder in der Niere localisirt sein. Der Schmerz kann in Attacken auftreten, wie es für Nierensteine das Gewöhnliche ist. Aber auch bei Nierenbeckeneiterung und zeitweiligen Verlegungen des Ureters, ja sogar bei Abwesenheit jeder objectiv nachweisbaren Erkrankung werden Nierenkoliken beobachtet. Diese Beispiele zeigen zur Genüge, dass auf die subjectiven Symptome kein Verlass ist.

Was nun die objectiven Anzeichen betrifft, so weit sie aus Veränderungen des Harns zu erkennen sind, so war es die Reaction des Harnes, die Beimengung von Blut, von Eiter, von Epithelien der Harnwege, von Geschwulstzellen, der Eiweissgehalt, aus deren verschiedenem Verhalten man glaubte, Schlüsse ziehen zu dürfen.

Dass eine Pyelitis immer sauren, eine Cystitis stets alkalischen Harn habe, solche Behauptungen gehören der Vergangenheit an und können füglich übergangen werden. Es giebt genug Cystitiden mit saurem und Pyelitiden mit alkalischem Harn.

Auf gleichem Niveau rangirt die Ansicht, dass brauner Harn von einer Nierenblutung, rother Harn von einer Blasenblutung stamme. Gerade diese Frage, woher das Blut in jedem Falle rühre, ob aus der Blase oder aus der Niere und aus welcher von beiden, begegnete grossen Schwierigkeiten.

Die Art der Blutung sollte charakteristisch sein: eine Blutung, die sich auf Körperbewegung zurückführen liesse, spreche für einen Stein, entweder der Blase oder der Niere. Eine unmotivirt auftretende und ebenso wieder verschwindende Blutung sei meist durch einen Tumor verursacht, die erstere stehe leicht und sei gering an Menge, die letztere sei profus und schwer zu beeinflussen.

Zweifellos ist das für eine grosse Zahl von Fällen richtig, aber auch Steine können heftige Blutungen verursachen, und auch diese kommen scheinbar unbegründet, während Tumoren leicht intermittirende Blutungen machen können, die sich an Körperbewegungen anzuschliessen scheinen. Heftige, monatelang anhaltende Blutungen sind beobachtet worden, ohne dass irgend eine anatomisch nachweisbare Krankheit nachzuweisen war, Fälle, denen Senator den Namen „renale Hämophilie“ beigelegt hat. Auch einige Fälle von beginnender Tuberculose, in denen sich bei der Operation nur ein paar isolirte Knötchen fanden, haben zu profusen Blutungen Veranlassung gegeben.

Mechanische Mittel wurden zur Hülfe genommen, um so zu entscheiden, ob Blase oder Niere Sitz der Blutung sei. Man schlug vor, die Blase auszuwaschen, so lange bis das Spülwasser klar abläuft, und eine Bewegung mit dem Katheter in der Blase vorzunehmen. Zeigte sich nunmehr frisches Blut, so schloss man, es komme aus der Blase. Auch das trifft für viele Fälle zu, aber ist zu unsicher, um darauf eine Diagnose aufzubauen; denn wenn die Blutung aus der Niere stark ist, so kann das frische Blut auch aus der Niere stammen.

Man spritzte Jodkalilösung in die Blase und versuchte es im Speichel nachzuweisen. Wurde es aufgefunden, so nahm man die Blase als Quelle der Blutung an, weil die lädirte Blase leichter resorbirt; fand man es nicht, so wurde die Krankheit in die Niere verlegt. Wir haben uns aber durch vielfache Experimente überzeugt, dass diese Untersuchungsmethode unzuverlässig ist: bei ulcerösen Blasen konnten wir das Jod fast stets im Speichel nachweisen, nicht aber bei stark blutenden Blasen, und umgekehrt haben wir es auch nach Einspritzungen in völlig gesunde Blasen im Speichel auffinden können.

Auch aus der Form der rothen Blutkörperchen kann man bindende Schlüsse nicht ziehen. Die Gumpertz'sche Ansicht, dass die bekannten Formenveränderungen der rothen Zellen auf eine Nierenkrankheit hindeuten, indem sie durch den im Nierenparenchym in concentrirter Lösung vorhandenen Harnstoff hervorgebracht werden, ist noch unwiderlegt.

Aber selbst wenn sie richtig ist, kann sie für die vorliegende Frage keine Verwerthung finden; denn die Blutung kann bei ganz gesundem Nierenparenchym aus dem Nierenbecken stammen. Dann würden also die rothen Zellen keine Abschnürung etc. zeigen, obwohl sie nicht von der Blase herrühren.

Die Eitermenge ist gewöhnlich grösser bei der Pyelitis als bei der Cystitis, und ebenso ist die Albumenmenge bei Nierenbeckeneiterung, wo häufig das in das Nierenbecken eintauchende Nierenparenchym mit ergriffen ist, grösser, als dem Pusgehalt entspricht. Aber wer möchte auf solche Schätzungen hin eine sichere Diagnose aufzustellen wagen? Ein Katarrh in einer Divertikelblase kann ungeheure Mengen Pus produciren, und Pyelitiden können bestehen, ohne dass das Nierengewebe ergriffen ist, und deshalb nicht mehr Eiweiss zeigen, als dem Eitergehalt entspricht.

Unzuverlässig ist auch die Polyurie trouble Guyons, die für die Pyelitis als Charakteristikum galt. Denn eine uncomplicirte Prostata-Hypertrophie geht meist mit reichlicher Harnabsonderung einher, und ob der trübe Harn nach dem Sedimentiren über der Sedimentschicht klar wird oder trübe bleibt, das hängt von der Schwere und Menge der im Harn vorhandenen Mikroorganismen ab. Ist ihre Zahl gering und ihr specifisches Gewicht relativ leicht, so bleiben sie suspendirt, der Harn erscheint trübe in seiner Totalität, gleichviel, ob diese Mikroorganismen aus der Blase oder aus dem Nierenbecken stammen.

Dass der Form der im Harn vorhandenen Epithelien kein unterscheidender Wert zukommt, ist allgemein anerkannt. Die geschwänzten und dachziegelartig auf einander gelagerten Epithelien, die man früher als dem Nierenbecken eigenthümlich ansah, kommen auch in den tiefen Schichten des Epithels der unteren Harnwege vor.

Doch genug der Negationen! Prüfen wir, was die Cystoskopie in dieser Beziehung Positives leistet!

b) Die Leistungen der Cystoskopie.

Schon die fundamentale Frage, ob im vorliegenden Falle der Patient eine oder zwei Nieren hat, findet für die Mehrzahl aller Fälle durch die Cystoskopie sichere Entscheidung. Hierüber darf man niemals sich zu vergewissern unterlassen, wenn man einen chirurgischen Eingriff an einer Niere vornehmen will. Ist das Vorhandensein nur einer Niere auch eine Seltenheit, so sind doch solche Fälle mehrfach beobachtet.

Herr Geheimrath Schulze (Jena) erzählte mir einen Fall, wo der Nephrectomie sehr bald der Exitus letalis folgte und wo, wie

sich bei der Section herausstellte, eine zweite Niere gar nicht vorhanden war.¹⁾

Mit dem Cystoskop kann man in jedem einzelnen Falle feststellen, ob zwei Uretermündungen vorhanden sind. Extrem selten dürften die Fälle sein, wo durch abnorme Lagerung, z. B. durch Ueberdeckung eines prominenten Balkens, eine vorhandene Ureteröffnung nicht einstellbar ist. Auch pflegt man in solchen Fällen aus der Gegend, wo der vermisste Ureter liegen sollte, in gewissen Intervallen einen Wirbel aufsteigen zu sehen, zum Zeichen, dass eine secernirende Niere auf dieser Seite vorhanden ist.

Freilich kann die Entscheidung, ob eine Niere, deren Ureteröffnung gut sichtbar ist, secernirt, grosse Schwierigkeiten machen. Im Allgemeinen sieht man ja die Uretermündung sich contrahiren und der Contraction einen Harnausfluss folgen. In anderen Fällen setzt aber die Uretercontraction auf lange Zeit aus, ein Umstand, dem man dadurch begegnen mag, dass man den Kranken vorher viel Flüssigkeit zu sich nehmen lässt. Der Flüssigkeitsaustritt kann aber auch bei mangelnder Gestaltsveränderung der Uretermündung so gering sein, dass er dem prüfenden Auge entgeht. Da ist die Cystoskopie an der Grenze dessen angelangt, was sie zu leisten vermag, und da setzt der Ureterkatheterismus ergänzend ein.

Liegt der Fall so unklar, dass man weder mit Sicherheit bejahen noch verneinen kann, ob Harn aus der Niere herauskommt, dann führe man einen Katheter in die Ureteren hinein. Liefert die Niere Secret, so wird unfehlbar dieses aus dem Katheter abtropfen. Geht kein Harn ab, so ist es selbstverständlich, dass man die Fehlerquellen, durch die bei secernirender Niere der Harnabfluss behindert werden kann, ausschliessen muss. Man wird also bei mangelnder Secretion erst nachdem man den Katheter verschiedentlich weit vorgeschoben und sich davon überzeugt hat, dass er nicht abgeknickt ist, nachdem man Flüssigkeit durch den Katheter von aussen eingespritzt hat und alles dieses ohne Erfolg geblieben ist, den Schluss wagen dürfen: die betreffende Niere secernirt nicht.

Charakteristisch für dieses Verhalten ist der folgende von mir beobachtete Fall. Bei einer Patientin, die seit etwa einem Jahre

1) Inzwischen sind mir noch zwei weitere Fälle dieser Art bekannt geworden. In dem einen, einer Nierentuberculose, habe ich selbst gerathen, den Ureterkatheterismus vor der Operation vornehmen zu lassen. Das wurde verweigert. Der Kranke wurde von anderer Seite operirt. Die Section ergab das Fehlen der anderen Niere.

Blutharnen hatte, zur Zeit meiner Untersuchung sehr anämisch war und abnorm wenig Harn producirte, sah man cystoskopisch aus dem linken Ureter einen feinen Blutstreifen heraushängen. Trotz der eine halbe Stunde fortgesetzten Beobachtung konnte eine Contraction der Uretermündung nicht wahrgenommen werden. Auch bei der am folgenden Tage vorgenommenen Untersuchung contrahirte sich die Uretermündung nicht. Man sah dauernd Blut an derselben hängen. Der Ureterkatheterismus förderte keinen Harn zu Tage. Der Katheter selbst war mit fast reinem Blut gefüllt. Die Palpation liess einen grossen harten Tumor der linken Niere erkennen. Demgemäss musste angenommen werden, dass die linke Niere fast völlig in Tumormasse umgewandelt worden und von absonderndem Nierengewebe so gut wie nichts übrig geblieben war.

Es hat nämlich den Anschein, wenn schon ich es nicht mit Sicherheit behaupten will, dass trotz mangelnder Function der Niere der betreffende Ureter nicht verödet, sondern offen und katheterisirbar bleibt. Dafür spricht wenigstens ein Fall, in welchem, wie die Operation ergab, die Niere absolut kein secernirendes Parenchym mehr besass, und in welchem beim zuvor ausgeführten Ureterkatheterismus der keinen Harn zu Tage fördernde Katheter bis zum Nierenbecken vorgeschoben werden konnte, ohne auf Widerstand zu stossen.

Die Cystoskopie und der Harnleiter-Katheterismus werden uns also fast ausnahmslos darüber aufklären, ob überhaupt nur eine Niere vorhanden oder in wie weit dieselbe degenerirt und zur Secretion unbrauchbar geworden ist. Wenn auch die Menge des abgesonderten Harns keinen absolut sicheren Schluss auf die Leistungsfähigkeit der Niere gestattet, so dürfen wir doch annehmen, dass, wenn sich durch den Ureterkatheter wiederholt auffallend geringe Mengen eines dünnen specifisch leichten Harnes absondern und Fehlerquellen ausgeschlossen sind, die untersuchte Niere wenig secernirendes Parenchym besitzt. Jedenfalls ist das die einzige Methode, die über diesen Punkt einigermaßen Sicheres zu erfahren gestattet. Sie ist allen anderen Untersuchungsmethoden, speciell der vielgerühmten Palpation, überlegen.

Dass auch sie irre leiten kann, wird kein Einsichtiger leugnen. Giebt es doch Fälle, wo aus einer Niere zwei Ureteren an den üblichen Stellen der Blase einmünden. In einem solchen würde der Schluss: weil zwei harnausspritzende Ureteren vorhanden sind, müssen auch zwei Nieren da sein, bei vollzogener Nephrectomie verhängnissvoll werden, glücklicher Weise sind derartige Vorkommnisse extrem selten.

Ohne die Wichtigkeit der Palpation zu verkennen, muss doch hier betont werden, zu welchem verhängnissvollen Irrthümern diese Untersuchung führen kann, wenn man auf diese **allein** baut. Wenn ein Organ aus irgend welchen Gründen degenerirt ist, so tritt in dem anderen eine compensatorische Hypertrophie ein. Die degenerirte kranke Niere braucht der Palpation nicht zugänglich zu sein, während man auf der gesunden Seite ein vergrössertes Organ vorfindet. Wollte man aus der Vergrösserung desselben auf seine Erkrankung schliessen und in dieser Annahme die Niere freilegen, so hätte man in manchen Fällen nur eine nutzlose, in anderen aber eine in ihren Folgen unberechenbare, das Leben gefährdende Operation ausgeführt.

Ein classischer Fall dieser Art wird mir unvergesslich bleiben. Langdauernde profuse Blutung aus dem Urinaltractus, die das betreffende Individuum schon ganz anämisch gemacht hatte, liess angeblich die Ausführung der Cystoskopie unmöglich erscheinen. Durch die Palpation konnte man lange Zeit nichts Abnormes erkennen. Die Nieren waren überhaupt nicht zu fühlen, ein Vorkommniss, das selbst bei erkrankten, aber nicht vergrösserten Organen durchaus nicht selten ist, da die Niere oft unter dem Rippenbogen versteckt liegt und trotz tiefster Athmung unpalpirbar bleibt. Rechts dagegen hatte man ein vergrössertes, in seiner Oberfläche ebenes, aber gegenüber dem normalen etwas härteres Organ gefühlt. Somit wurde die Diagnose auf einen Tumor der rechten Niere gestellt. Die Operation stellte eine zwar grosse, aber durchaus gesunde rechte Niere fest, während die einige Tage darauf unternommene linksseitige Nephrotomie ein völlig entartetes Organ entdeckte, dessen Becken von einem Stein ausgefüllt war, während eigentliches Nierenparenchym kaum noch existirte.

Freilich muss zugegeben werden, dass auch die Cystoskopie irre führen kann, und auch davon will ich einen Fall mittheilen.

Eine Dame, die sich fünf Wochen nach ihrer Entbindung befand und durch profuse Blutung aus den Harnwegen total anämisch geworden war, untersuchte ich in Gemeinschaft mit Herrn Geheimrath Senator. Wir constatirten eine Vergrösserung und auffallende Härte der linken Niere, während die rechte nicht palpabel war. Die Cystoskopie liess mit Leichtigkeit erkennen, dass die Blutung aus der linken Niere stammte. Die Patientin war so pulslos, dass ich die allein nach Lage der Sache in Frage kommende linksseitige Blosslegung der Niere als hoffnungslos ablehnte. Das Gleiche geschah durch einen am selben Tage nach uns hinzugezogenen Chirurgen. Die am folgenden Tage vorgenommene

Autopsie ergab ein überraschendes Resultat. Die linke Niere beherbergte zwar einen Stein, war aber sonst ziemlich gut erhalten, während die rechte, also die von uns als verhältnissmässig gesund supponirte Niere eine fast ausschliesslich fibröse um einen Stein gelagerte Masse vorstellte. Hier hatte also Cystoskopie und Palpation zu einer irrigen Annahme geführt.

Wenn man aber den Fall scharf in's Auge fasst, so wird man erkennen, dass nur die üblen Umstände und am meisten die Palpation an der Täuschung Schuld waren. Die Kranke war so elend, dass zu sorgfältigen wiederholten Untersuchungen keine Zeit blieb. Hätten diese vorgenommen werden können, so hätte vielleicht schon die Cystoskopie, mit Sicherheit aber der Harnleiter-Katheterismus die Thatsache, dass die linke Niere so gut wie nichts secernirte, aufhellen müssen, und damit wäre eine andere Auffassung des Falles gegeben gewesen.

Das aber gerade ist es, was uns in solchen Fällen Noth thut. Die richtige Auffassung und Beurtheilung des Krankheitsfalles und die sich daraus ergebenden Maassnahmen retten oder verlängern das Leben des Kranken, während ein Irrthum sein Ende beschleunigt.

Nehmen wir den Fall an, dass die Krankheit einer Niere festgestellt sei — es handle sich um einen Tumor, der zur Beseitigung die Nephrectomie erheischt —, so hängt Alles davon ab, wie das Schwesterorgan beschaffen ist. Ist es in seiner Functionskraft so reducirt, dass es als Eliminationsorgan des Organismus nicht genügt, so wird die Entfernung der anderen Niere, die zwar krankes, aber noch immer arbeitstüchtiges Parenchym enthalten kann, den Exitus beschleunigen. Deshalb ist es ein unabweisliches Postulat, sich in jedem solchen Falle vor der Operation über die Beschaffenheit der anderen Niere zu vergewissern.

Es ist ein Verdienst P. Wagner's, die Reaction gegen das Uebermaass der Nephrectomien angebahnt zu haben. In seiner Arbeit „die Grenzen der Nierenexstirpation“ weist er nachdrücklich darauf hin, dass wir über das spätere Schicksal „einnierig“ Gewordener noch wenig wissen, dass uns ein abgeschlossenes Urtheil darüber, wie die übrig gebliebene Niere die erhöhte Arbeitsleistung für den Organismus zu bewältigen vermag, bislang noch fehlt.

Ein **annähernd** sicheres Urtheil über die Functionstüchtigkeit der zweiten Niere aber vermag von allen bekannten Methoden allein der Harnleiter-Katheterismus zu geben. Wie sehr die Palpation trügt, haben wir schon ausgeführt; denn eine normal grosse, der Palpation zugängliche

Niere kann gesund sein; eine abnorm grosse Niere kann krank oder gesund sein. Wenn nicht markante Differenzen in der Consistenz bestehen, so kann das Gefühl die Diagnose nicht fördern.

Auch die Cystoskopie versagt hier; denn sie lässt uns nur erkennen, ob der Harn, der aus der Niere strömt, klar ist oder nicht; ob aber der klare Harn normal sei, das besagt sie nicht. Das ist ein Triumph dieser neuesten Untersuchungsmethode, des Harnleiter-Katheterismus, dass er in diesem Falle mit an Sicherheit grenzender Wahrscheinlichkeit entscheiden kann: die nicht zu operirende Niere ist gut und functionstüchtig, in jenem: die Niere ist krank, der Harn ist albumenreich.

Ich citire hier kurz zum Belege dessen einige schon früher beschriebene Fälle¹⁾:

Die Harnuntersuchungen, Cystoskopie und Harnleiter-Katheterismus, hatten eine Nephrophthisis dextra ergeben, Tuberkelbacillen waren in dem direct aus der rechten Niere aufgefangenen Harn gefunden worden. Der linke Ureter wurde katheterisirt und zeitigte völlig klaren, albumenfreien Harn zu Tage. Nephrectomie rechts, Heilung. Die Patientin hat in dem halben Jahr nach der Operation zwanzig Pfund zugenommen.

In einem anderen, Herrn Geheimrat Hahn gehörigen Falle bestand links eine leicht erkennbare Pyonephrose. Die Untersuchung des rechten Harnleiters zeigte, dass auch die rechte Niere pyelonephritisch erkrankt war, deshalb wurde von einer Operation Abstand genommen.

In einem ganz ähnlichen Falle mit enormer rechtsseitiger Pyonephrose bewies der Katheterismus der linken Seite eine Pyelonephritis sinistra. Ich entschloss mich dennoch zur Operation, deren schnelle Folge der Exitus der Patientin war.

In dieselbe Kategorie gehört jener Fall, in welchem rechts eine Granulationsgeschwulst der Niere durch die Nephrectomie beseitigt wurde, obwohl zuvor durch den linksseitigen Harnleiter-Katheterismus festgestellt worden war, dass die linke Niere amyloid erkrankt war. Der Patient ist genesen. Das Albumen ist geschwunden.

Diese drei Fälle lehren in ihrer Aneinanderreihung, auf das Prägnanteste, dass man bei auch nur einigermaßen vorgeschrittener pyelonephritischer Erkrankung der ver-

1) Die diagnostische Bedeutung des Katheterismus der Ureteren. Berlin 1896, Coblenz.

hältnissmässig gesunden Seite nicht operiren soll, es sei denn, dass eine zwingende Indication vorliegt. Der Hahn'sche Kranke hat dieser Maxime sicher eine Verlängerung seines Lebens zu verdanken, während der meinige beweist, wie schlechte Chancen eingreifende Nierenoperationen bei elenden Kranken, deren zweite Niere gleichfalls erheblich erkrankt ist, für die Operation bieten. Der letztgenannte Fall endlich ermuthigt uns in Fällen von amyloider Degeneration, die als Folge der Eiterung der anderen Niere aufzufassen sind, so fern die Entartung nicht gar zu weit vorgeschritten ist, die Quelle des amyloiden Processes, d. h. die eiternde Niere, zu entfernen.

Den Einwand, den Israel gegen die Zuverlässigkeit der Untersuchung durch den Harnleiter-Katheterismus erhoben hat, kann ich nicht gelten lassen. Er meint, Nephritiden und Amyloidentartung der Niere zeigen wechselnden Gehalt an Eiweiss, ja dasselbe fehle bisweilen, so dass das Auffangen albumenfreien Harnes nicht beweisend sei für die Gesundheit der untersuchten Niere.

In ähnlicher Weise hat sich jüngst Holländer¹⁾ gegen die Beweiskraft des Ureter-Katheterismus ausgesprochen.

Holländer schätzt die Ergebnisse, die uns der Harnleiter-Katheterismus in dieser Beziehung liefert, deshalb für gering, weil, wenn Albumen in dem Nierenharn gefunden wird, das keine Nephritis beweise und umgekehrt, wenn man albumenfreien Harn findet, die Niere dennoch nephritisch oder amyloid erkrankt sein kann.

Was zunächst die Würdigung des gefundenen Albumens betrifft, so ist ohne Weiteres zuzugeben, dass das Schwierigkeiten machen kann. Die Thatsache, dass wir bei den mannigfachsten Störungen im Organismus Albumen vorfinden, das lediglich Ausdruck der Toxicität ist und mit Entfernung der Noxe wieder schwindet, ist bekannt. Es gelingt aber dem geübten Diagnostiker meist, diese Fälle von wahren Nephritiden zu unterscheiden. Sie zeichnen sich im Allgemeinen dadurch aus, dass die charakteristischen körperlichen Bestandtheile der Niere, die verschiedenen Arten von Cylinder, im Harn fehlen; auch ist die Albumenmenge geringer, als bei der eigentlichen Nephritis.

Bezüglich des zweiten Punktes, dass, wenn man aus der einen Niere gesunden, eiweissfreien Harn aufgefangen hat, durch diesen negativen Befund der Beweis nicht geliefert ist, dass die betreffende

1) Berliner klinische Wochenschrift 1897, No. 34. Siehe auch die Entgegnung des Autors ibidem No. 38.

Niere gesund ist, da man aus dem Urinbefunde eine Nephritis oder Amyloidenentartung nicht diagnosticiren könne, so ist damit gemeint, dass bei chronischer Nephritis und Amyloidniere **zuweilen** diejenigen Charakteristika, Albumen und Cylinder, fehlen, die im Allgemeinen jene Erkrankung kennzeichnen.

Es ist richtig, wie schon erwähnt, dass Albumen und Cylinder bei jenen Krankheiten zeitweise sehr gering sind, zeitweise ganz fehlen. Uebersieht man hier das Wort „zeitweise“, so würde daraus folgen, dass man von keinem Menschen sagen kann, dass er keine Nephritis und keine amyloide Niere habe; denn jedes Mal, wenn man seinen Harn frei von den Bestandtheilen gefunden hat, könnte dies ein Zufall sein; hätte man zu anderen Zeiten untersucht, so hätte man diese vielleicht gefunden.

Wenn das richtig ist, dann ist auch richtig, dass man durch den Ureterkatheterismus diese Krankheiten nicht erkennen kann; aber nur dann, denn sonst wird man, da man den Ureterkatheterismus oft genug ohne Schaden für den Kranken wiederholen kann, aus dem durch den Ureterkatheter aufgefangenen Harn ebenso gut wie aus dem Blasen-harn diagnosticiren können, wenn man oft und sorgsam untersucht, ob Jemand eine Nephritis oder amyloide Niere hat oder nicht. Gewiss ist es für den Kranken lästig, sich diesen Manipulationen zu wiederholten Malen unterziehen zu müssen. Das darf aber nicht maassgebend sein, wenn es sich um eine Operation (Nephrectomie) handelt, die bei gesunder zweiter Niere lebensrettend, aber bei schwer erkrankter geradezu lebenszerstörend wirken kann.

Endlich welche höhere Beruhigung als den Harn der anderen Niere frei von Albumen und morphologischen Elementen zu finden, kann es für den gewissenhaften Operateur geben! Mehr zu eruiren dürfte kaum möglich sein.

Deshalb dürfen wir es getrost aussprechen: die Cystoskopie und der cystoskopische Harnleiter-Katheterismus ist die souveräne Methode, wenn es gilt, die Fragen zu entscheiden: ist nur eine Niere vorhanden oder mehrere? welche Niere ist die erkrankte? wie weit ist bei bekannter Krankheit des einen Organs das andere mit ergriffen? wie weit ist es noch im Stande, die ihr vom Organismus gestellte Arbeit zu verrichten?

Es gereicht mir zur Freude, dass abgesehen von anderen in neuester Zeit von autoritativer Stelle, nämlich aus der Universitätsklinik zu Kiel

von Hölscher¹⁾ die Bedeutung der in Frage stehenden Untersuchung auf Grund von klinischen Erfahrungen anerkannt worden ist.

Er schliesst seine Arbeit mit den Worten:

„Wenn bis jetzt auch die an unserer Klinik über die Katheterisation der Ureteren gemachten Erfahrungen naturgemäss noch geringe sind, so zeigen sie doch, welch wichtiger Factor diese Untersuchungsmethode für die Nierenchirurgie geworden ist. Trotzdem gerade in jüngster Zeit von Holländer die diagnostische Bedeutung dieses Verfahrens angezweifelt, seine Gefährlichkeit, die sich allerdings nicht leugnen lässt, zu sehr hervorgehoben wird, so wird doch jetzt und in Zukunft kein Chirurg an eine eingreifende Nierenoperation herangehen, ehe er sich nicht durch Ureterenkatheterisation ein Urtheil über Function und Zustand jeder Niere verschafft hat.“

Ja, auch die einfachere Aufgabe als die eben besprochene, die Beurtheilung, ob Niere oder Blase oder beide im Einzelfalle krank sind, auch diese kann in vielen Fällen einzig und allein die Cystoskopie oder der Harnleiter-Katheterismus lösen. Es bedarf keiner Erwähnung, dass hier nicht Fälle gemeint sind, in denen ein Zweifel überhaupt nicht obwalten kann. Wenn Jemand eine prall gefüllte fluctuirende Geschwulst in der Nierengegend hat und stark eitrigen Harn producirt, dann ist die Diagnose ohne Weiteres klar. Gilt es doch aber, gerade Fälle zu erkennen, die noch nicht so weit vorgeschritten sind, in denen man noch nichts palpiren kann, in denen das einzige Symptom die Pyurie oder die Hämaturie ist! Wir haben schon aus einander gesetzt, wie alles das, worauf man früher baute, bei genauer Betrachtung im Stich lässt. Die Cystoskopie und der Ureterkatheterismus geben auch hier ebenso leicht wie sicher selbst in den schwierigsten Fällen unzweideutigen Aufschluss.

Man braucht nur das Cystoskop einzuführen, um in vielen Fällen aus einem Ureter dicke Eitermassen oder Strudel rothgefärbten Harnes herauskommen zu sehen, und man wird über die Quelle der Eiterung oder der Blutung nicht mehr zweifelhaft sein können. In anderen Fällen wird man klare Flüssigkeit aus der Harnletermündung herausspritzen sehen, dafür aber in der Blase einen Stein oder Tumor oder ein Ulcus als Ursache der aus der Blase stammenden Blutung erkennen oder die starke Schwellung der Schleimhaut, belagert mit eitrigen

1) Münchener medicinische Wochenschrift 1897, No. 50.

Fetzen, aus Divertikeln herauswirbelnde Eiterbröckel werden uns den Grund der starken anhaltenden Pyurie klar machen.

Ferner bietet uns der Harnleiter-Katheterismus eine werthvolle Handhabe für die Erkennung von Hindernissen im Ureter. Als Ursache der Unwegsamkeit des Ureters kennen wir daselbst eingeklemmte Steine, angeborene oder erworbene Obliterationen und Stenosen, Knickung und Achsendrehung und endlich spastische Contractur desselben.

Was zunächst die Steineinklemmungen betrifft, so sind diejenigen Fälle, in denen Steine nur auf der einen Seite vorhanden sind, gewöhnlich unschwer zu diagnosticiren. Bei genauer Untersuchung und sorgfältiger Beobachtung aller Symptome wird es meist gelingen, zu entscheiden, ob die Einklemmung links oder rechts vorhanden ist. Wenn aber eine Calculose beider Nieren besteht — ein Vorkommniß, das durchaus nicht so selten beobachtet wird — dann kann die für die Operation unerlässliche Unterscheidung, auf welcher Seite sich die Einklemmung befindet, unmöglich sein. Der Katheterismus der Harnleiter löst diese Frage sicher und leicht.

Noch schwieriger aber ist es, darüber etwas auszusagen, wo im Verlauf des Ureters sich die Einklemmung befindet, eine Thatsache, die zu wissen für das Leben des Kranken entscheidend sein kann. Der beste Kenner dieses Gebietes, James Israel, sprach noch vor Kurzem in der Berliner medicinischen Gesellschaft die Ansicht aus, dass diese Frage nur zu entscheiden sei durch Freilegung der Niere, Sectionsschnitt und Sondirung des Harnleiters von dem Nierenbecken her. Den Harnleiter-Katheterismus bezeichnete er als eine Methode der Zukunft. Ich hielt mich schon damals für verpflichtet, dem gegenüber den Harnleiter-Katheterismus als die Methode der Gegenwart zu proclamiren und kann das heute meinen Erfahrungen zu Folge mit noch grösserem Nachdruck thun.

Wenn Jemand, sei es, dass er mehrere Nierenkoliken durchgemacht hat oder nicht, plötzlich eine totale oder partielle Anurie mit heftigen Schmerzen im Rücken bekommt, — andere begleitende Symptome mögen vorhanden sein oder fehlen — man katheterisirt den Ureter der betreffenden Seite ein- oder zweimal und stösst mit dem Katheter auf ein unüberwindbares Hinderniss, ohne dass Harn aus dem Katheter abtropft, wollte dann Jemand noch zweifeln, dass diese Stelle des Hindernisses auch die Stelle der Steineinklemmung sei? Wenn Israel meinte, Spasmen im Ureter oder Stricturen, die bei Leuten mit vorangegangenen Nierenkoliken sehr häufig seien, könnten

auch die Ursache abgeben, dass der Katheter festsitze, so sei hier betont, dass Stricturen des Ureters zwar das Vordringen des Katheters hemmen, aber den Ausfluss von Harn aus dem Katheter nicht hindern, dass bei über dreissig Kranken mit Nierensteinkoliken, deren Ureter ich katheterisirte, ich niemals eine Strictur gefunden habe, wenigstens keine solche, die das Vorschieben des Katheters behinderte.

Spasmen im Ureter sodann sind selten, jedenfalls seltener als man sie diagnosticirt. Hier ist es wie mit den Spasmen der Urethra, die, wie Thompson treffend bemerkt, eine ausgezeichnete Verlegenheitsdiagnose abgeben für diejenigen, die nicht ordentlich katheterisiren können. Wer die Ureteren gut sondiren kann, wird selten auf ein Hinderniss im Vorschieben des Katheters stossen, es sei denn, es ist wirklich eines vorhanden. Auch hier gilt es vor Allem, die Technik der Methode zu beherrschen. Dann wird man, namentlich zusammen mit einer sachverständigen Würdigung der klinischen Geschichte des Falles, Spasmen von wirklichen Einklemmungen des Ureters zu unterscheiden vermögen.

Nur einmal ist es mir nicht gelungen, eine Stelle eines Ureters trotz vielfacher Versuche zu passiren, und das war ein Fall, in dem der Ureter vielleicht stricturirt, vielleicht aber auch geknickt oder verzerrt war. Hier lag aber eine bestimmte erklärbare Ursache vor. Bei der betreffenden Patientin war nach Exstirpation von Uterusmyomen eine Harnleiterscheidenfistel entstanden, die spontan heilte. Offenbar hat der Ureter bei dieser Verheilung Verzerrungen erfahren, die den Weg des Harnleiters so veränderten, dass ein Katheter nicht passiren konnte. Das hinderte aber nicht, dass der Harn aus diesem Ureter sowohl gut und kräftig herausspritzte als auch durch den bis zum Hinderniss geführten Ureterkatheter ganz normal abtropfte.

Von wie weittragender Bedeutung aber für den Kranken es ist, dass der Sitz der Einklemmung schnell erkannt werde, das wird klar werden, wenn wir uns die Verhältnisse bei dieser gefährlichen Krankheit vergegenwärtigen. Zunächst wissen wir, wie spät meist solche Kranke an die richtige Quelle kommen. Zuweilen wird eine bestehende Anurie gar nicht erkannt, und wenn sie erkannt wird, so versucht man, und zwar mit Recht, durch Diuretica, heisse Bäder u. s. w. die Einklemmung zu heben. Gelingt das nicht innerhalb der nächsten ein bis zwei Tage, so wird der Zustand des Kranken bald ein bedrohlicher, weshalb Israel mit Recht mahnte,

solche Fälle nach spätestens 48 Stunden dem geeigneten Operateur zu überweisen.

In solchem Zustande äusserster Schwäche und Gesunkenseins müssen nun die Kranken operirt werden; da ist es lebensrettend, alsbald an der richtigen Stelle einzuschneiden. Alle Fälle, in denen der Stein im Ureter wenige Centimeter oberhalb der Blase bis zum Nierenbecken hinauf sitzt, müssen durch die Nephrotomie operirt werden, denjenigen aber, in denen der Stein den Harnleiter im Blasenantheil verstopft, wird man mit geringerer Gefahr für den Kranken und schneller durch die Sectio alta beikommen. So sagte mir Israel selbst im Anschluss an jene Discussion: Ich erinnere mich eines Falles von Anuria calculosa, wo von der Niere aus eingegangen wurde, der Stein aber, der in der Blasenmündung des Ureters sass, nicht gefunden wurde. Der Kranke war im äussersten Grade hinfällig und erlag der eingreifenden fruchtlosen Operation, der Freilegung der Niere und des Ureters, während man doch vermittelst der Sectio alta den Stein sogleich hätte finden müssen. Hier wäre der Harnleiter-Katheterismus, der ja die richtige Diagnose mit Leichtigkeit gestellt hätte, lebensrettend gewesen.

Mit der Zeit werden zweifellos mehrere derartige Fälle zu unserer Kenntniss kommen, und ich glaube deshalb mit Recht es aussprechen zu dürfen: in jedem Falle von Anuria calculosa muss, so weit es die Umstände gestatten, der Harnleiter-Katheterismus als diagnostisches Hülfsmittel zur Feststellung des Sitzes der Einklemmung der Operation vorangeschickt werden.

Mit wie gutem Recht ich diese Indication aufgestellt habe, das beweisen die neuesten Mittheilungen Kolischer's, die mir während der Drucklegung bekannt geworden sind. Er ist glücklicher gewesen als ich, was mir bisher nicht glücken sollte, gelang ihm: er konnte mit der Sonde einen Stein im Ureter direct fühlen.¹⁾ Das Anstossen der in den Ureter eingeführten Sonde an das eingekleilte Concrement gab ein charakteristisches Gefühl. In einem von ihm mitgetheilten Fall spritzte er durch den Katheter 3 g Vaselineöl in den Ureter, kurze Zeit nachher entleerte die Kranke unter völliger Erleichterung den zuvor eingeklemmten erbsengrossen Stein.

Mit dem von mir beschriebenen Fall von Steineinklemmung, in welchem ich durch Anstossen mit dem Metallknopf der Uretersonde den

1) Ich will hinzufügen, dass ich inzwischen Gelegenheit gehabt habe, mich von der Richtigkeit der Ansicht Kolischer's zu überzeugen, ich konnte einen Stein im Harnleiter durch das Gefühl mit dem Metallknopf einer Sonde nachweisen.

Stein zertrümmerte, haben wir nun schon zwei Beobachtungen, die den diagnostischen und zugleich auch therapeutischen Werth der Methode bei dieser gefährlichen Krankheit illustriren. Um irrthümlichen Auffassungen vorzubeugen, will ich gleich hinzufügen, dass ich nicht der Meinung bin, alle Steineinklemmungen könnten auf diese Weise gehoben werden; in wie viel Fällen das gelingt, wird erst die Erfahrung lehren. Aber der diagnostische Nachweis durch den Ureter-Katheterismus ist für mich ohne jeden Zweifel.

Eine Stricture des Ureters habe ich ausser dem genannten Fall nicht wieder zur Beobachtung bekommen, doch hat Kelly einen derartigen Fall beschrieben, in welchem er die Ureterstricture wie eine Urethralverengung durch Bougirung vermöge seines Harnleiter-Cystoskopes dilatirte.

Spasmen im Ureter kommen zuweilen vor. Ich habe einen typischen Fall in meiner citirten Monographie beschrieben. Sie klären, wie ich schon damals andeutete, gewisse Fälle von Nephralgie auf. Man darf sich vorstellen, dass irgend welche Reize, z. B. solche, die durch im Harn befindliche, wenn auch mikroskopisch nicht sichtbare Krystalle gesetzt werden, eine Contractur des Ureters auslösen, dadurch eine vorübergehende Verstopfung herbeiführen und so durch die Stauung Ursache der Schmerzanfälle werden können. Mit dem Harnleiter-Cystoskop vermag man solche Fälle zu diagnostizieren, indem der Harnleiter-Katheter an der Stelle der Contractur ein Hinderniss findet. Im Gegensatz zu den eingeklemmten Steinfällen aber ist das Hinderniss meist zu überschreiten. Auch fehlen in den anfallsfreien Zeiten dem Harn Blutbeimischungen, die man bei Steinniern oder gar Uretersteinen kaum je vermissen wird.

Endlich hat uns der Ureterkatheterismus eine präzisere Diagnostik bei Blasen- und Ureterfisteln ermöglicht. Ich habe schon früher an anderer Stelle betont, dass zwar im Allgemeinen kein Zweifel besteht, auf welcher Seite sich eine Ureterfistel befindet, dass aber zuweilen auch Schwierigkeiten für die Entscheidung dieses Punktes entstehen können. Das trifft besonders für diejenigen Fälle zu, in welchen die Ureterenverletzung nicht bei der Operation geschehen, sondern später als Folge von Druckgangrän aufgetreten ist. Häufig wird nun ein Blick mit dem Cystoskop uns lehren, dass der eine Ureter spritzt, der andere sich ruhig verhält. Da aber zuweilen auch ein gesunder Ureter auf längere Zeit unthätig bleibt, so ist es sicherer, einen Katheter in den Ureter einzuführen, der ja absolute Klarheit schafft und zudem uns darüber belehrt, in welcher Höhe sich die Verletzung befindet.

Um nach Möglichkeit Ureterverletzungen bei gynäkologischen Operationen zu vermeiden, ist vorgeschlagen worden, vor der Operation beiderseits Katheter in die Ureteren einzuführen und dieselben mit Mandrins bewaffnet während der Operation liegen zu lassen. Dann wird der Operateur leichter controlliren können, ob er in die gefährliche Nähe des Ureters kommt und die vermeidbare Verletzung mit diesem Hilfsmittel besser als ohne dasselbe verhüten. Professor Dührssen hat diese Methode acceptirt und ist sehr befriedigt von derselben.

Eine ähnliche Verwendung hat der Harnleiter-Katheterismus als Hilfsmittel zur Verhütung von Verletzungen der Harnleiter durch Professor Landau gefunden. Dr. Mainzer hat einen Fall berichtet, in welchem sich über dem rechten Ureter eine erbsengrosse Oeffnung in der Blase vorfand. Bei dem operativen Schluss der Fistel wurde ein Katheter in den rechten Ureter eingeführt, um so der Gefahr zu entgehen, durch die Naht den Ureter mitzufassen. Die Patientin ist geheilt worden.

Auch Winter meint, dass sich diese Methode bei schweren Vaginal- und abdominalen Uterusexstirpationen, bei der Exstirpation intraligamentärer Tumoren empfehlen würde, wenn man auch bedenken muss, dass gerade hier durch die den Ureter umgebenden Carcinome und die denselben dislocirenden Tumoren dem Katheterismus grosse Schwierigkeiten bereitet werden können.

Achter Abschnitt.

Einige Sonderheiten der Bilder der weiblichen Blase.

Orientirung in der weiblichen Blase schwieriger als in der männlichen; unregelmässige Entfaltung der Blase in der Norm und besonders bei Adnexerkrankungen. Winter'sche Modification des Cystoskops für das Weib. Fisteln des Harn- und Genitalapparates; Blasen- oder Ureterfistel; Einführung des Ureterkatheters. Retropositio uteri, Retroflexio uteri, Cystocele, Formveränderung der Blase in der Schwangerschaft. Bilder der Blase bei Adnexerkrankungen, z. B. Pyosalpinx. Oedema bullosum. Carcinome, die sich der Blasenwand nähern. Ureterenkatheterismus beim Weibe.

Kolischer (Wien), Howard Kelly (Baltimore), Viertel (Breslau), Winter und Mainzer (Berlin) sind es gewesen, die sich um die Ausbildung der Cystoskopie beim Weibe verdient gemacht haben. Bis zu den Veröffentlichungen dieser Autoren ist dieselbe von Seiten der Gynäkologen auffallend vernachlässigt worden, was um so merkwürdiger ist, als sie speciell für die Genitalerkrankungen des Weibes neue Einblicke gestattet, die der Pathologie und Therapie derselben zu Gute kommen.

Was die Einführung des Cystokops betrifft, so ist die Technik leichter als beim Mann, da die Schwierigkeit des Einführens durch ein so langes und bogenförmiges Organ, wie die männliche Harnröhre es darstellt, fortfällt. Schwieriger aber ist die Orientirung in der Blase des Weibes, Winter, der sich mit grossem Geschick und Eifer in die cystoskopische Methode hineingearbeitet hat, schreibt: „Eine der Hauptbedingungen für die Erfolge der Cystoskopie ist bekanntlich die gleichmässige Entfaltung der Blasenwand; nirgends

soll irgend ein Falte oder Tasche bleiben, welche sich schwerer beleuchten und übersehen lässt. Hier liegt der Hauptunterschied der weiblichen von der männlichen Blase; letztere entwickelt sich bei der Füllung frei nach der Bauchhöhle zu und ist durch nichts an der Ausdehnung zur Kugelgestalt gehindert. Selbst Prostata-Hypertrophien bilden kein wesentliches Hinderniss. Anders beim Weibe. Die Blase ist in ihrem hinteren Abschnitt mit der vorderen Cervix- oder dem oberen Theil der Vaginalwand verbunden, und der Uteruskörper liegt der Blase beweglich auf. Beide Factoren beeinflussen die Form der Blase beträchtlich und stehen ihrer Entfaltung zu einer Kugel, wie die Cystoskopie sie wünschenswerth macht, entgegen. Schon die leere Blase hat eine andere Gestalt als beim Manne. Sie ist nicht rund, sondern an ihrer Basis flach ausgezogen, namentlich von vorn nach hinten, während die obere Wand sich schüsselförmig auf die untere legt, so dass beide Wände in ziemlich scharfem Winkel in einander umbiegen. Wenn noch ausserdem der Uterus auf der Blase lastet, so weicht bei der Anfüllung der Blase zunächst der Urin oder die Füllflüssigkeit in die seitlichen Theile, und eine Ausrundung der Blase unter Emporheben des Uterus findet erst bei viel stärkerer Anfüllung statt.“

Beim Manne werden gewöhnlich 150 g eingespritzt, beim Weibe ändern 150 g die Gestalt der Blase wenig. Es sind viel grössere Flüssigkeitsmengen nöthig, um sie annähernd vollständig zu entfalten, Mengen, welche bei den die Cystoskopie erfordernden Leiden häufig nicht vertragen werden und die genügende Beleuchtung der Blase beeinträchtigen würden. Deshalb ist es besser, auf die vollständige Ausrundung zu verzichten, die Blase nur mit 150—200 g Flüssigkeit zu füllen und mit dem Schnabel des Instrumentes in die seitlichen Taschen hineinzuleuchten.

„Diese unter normalen Verhältnissen nicht übermässigen Schwierigkeiten steigern sich aber beträchtlich und oft bis ins Unüberwindliche, wenn die Blase dislocirt wird durch Lageveränderung des Uterus, durch Tumoren desselben und seiner Adnexe oder vor allen Dingen durch Tumoren des Cervix in der vorderen Scheidewand; letztere sind ganz besonders störend, weil sie den Blasenboden so weit verschieben können, dass eine Entfernung des Prismas bis zur richtigen Weite unmöglich wird. Namentlich Retroflexionen, inoperable Cervixcarcinome, tiefliegende parametrale Exsudate machen eine erfolgreiche Cystoskopie häufig unmöglich. In der Dislocation des Blasenbodens und mit ihm der Ureterenmündungen liegt die Hauptschwierigkeit der Cystoskopie beim Weibe.“

Das Instrument, mit welchem die weibliche Blase untersucht wird, ist das Nitze'sche Cystoskop I. Man kann dasselbe etwas kürzer und dicker herstellen lassen, was das Licht und die Grösse des Gesichtsfeldes verstärken würde, doch ist das nicht wesentlich, da die beim Manne gebrauchten Instrumente vollkommen ausreichen. Wesentlich ist nur die Aenderung, die Winter mit dem Schnabel des männlichen Cystoskops vorgenommen hat. Die beim Manne unerlässliche winkelige Abbiegung des Schnabels hat er aufgegeben und statt dessen einen flach abgebogenen Schnabel eingeführt, der die Beleuchtung des Blasenbodens gestattet, ohne den Schaft des Instrumentes tief senken zu müssen (siehe Fig. 41).

In Bezug auf die Erkrankungen des Harnapparates sind kaum irgend welche Aenderungen von den Bildern, die wir vom Manne her kennen, zu verzeichnen. Bei der Cystitis sieht man wie dort Gefässinjectionen der Schleimhaut in den verschiedensten Graden. Dieselbe betrifft die grösseren Gefässe, besonders am Blasenboden, während die capillären Injectionen, die der Schleimhaut ein diffus geröthetes Aussehen geben, überall zu finden sind. Durch Wechsel in der Stärke der Injection bekommt die Schleimhaut ein marmorirtes Aussehen von schmutzig rother Farbe, ein Bild, das Winter am häufigsten bei schwerer Cystitis im Puerperium und bei Infectionscystitiden nach unsauberem Katheterismus antraf.

Von diesen diffusen Röthungen sind zu sondern die weniger schweren oder mehr chronischen Formen, in welchen die Injection circumscripte rothe Flecke verursacht, welche ihre Prädilectionsstelle am Trigonum Lieutaudii haben und besonders häufig bei der chronischen Cystitis gonorrhoeica gefunden werden. Die Schwellung der Schleimhaut hält sich in sehr verschiedenen Grenzen: sie verliert fast immer ihren Glanz, wird rauh, stumpf-sammetartig; in Einzelfällen ist sie so hochgradig geschwollen, dass sie dem état mamellonné der Magenschleimhaut oder sogar den gefalteten Gehirnwindungen gleicht.

Ueber die Blasentumoren, Blasensteine, Fremdkörper im Nierenbecken und Nierenerkrankungen ist nichts Besonderes zu erwähnen. Die Verhältnisse gleichen hier völlig denjenigen, wie wir sie beim Manne beschrieben haben.




Fig. 41.

Nitze'sches Cystoskop I (für die weibliche Blase modificirt von Winter).

Ein wichtiges Gebiet, das speciell den Frauenarzt interessirt, bilden die Fisteln des Harn- und Genitalapparates. Der Nachweis der Fistel durch die Cystoskopie ist oft nicht von Nöthen, da das Bestehen einer solchen auf andere Weise leicht erkannt werden kann. In anderen Fällen gelingt es nicht. Die Fistelöffnungen sind so fein, dass sie dem Auge entgehen, oder sie sind von Schleimhautwülsten überdacht. Es handelt sich auch viel öfter darum, ihre Lage zum Ureter zu bestimmen, und da konnte sich Winter dadurch helfen, dass er ein Hölzchen oder eine Sonde von der Scheide aus durch die Fistel steckte, die natürlich nunmehr leicht zu entdecken war. Die direct messbare Entfernung vom Ureter zu kennen ist für die operative Schliessung der Fistel von Wichtigkeit.

Auch zur Entscheidung der Frage, ob es sich um eine Blasen- oder Ureterfistel handelt, kann die Cystoskopie beitragen. Handelt es sich um eine Ureterfistel, so wird der Ureter „leer gehen“ oder gar keine Contraction zeigen. Bei einer Blasenfistel müsste man beide Ureteren functioniren sehen. Findet man keine Fistelöffnung in der Blase, so darf daraus nicht der Schluss gezogen werden, dass keine Fistel vorhanden ist; denn dieselbe kann bestehen, aber unsichtbar sein.

Und auch die Beobachtung der Ureterenausspritzung hat etwas Missliches. Abgesehen davon, dass dieselbe sehr ermüdend ist, kommt es, wie schon erwähnt, normaler Weise vor, dass ein Ureter arbeitet, ohne Spuren davon im cystoskopischen Bilde zu zeigen; so gering kann die Contraction der Blasenwand und so minimal kann der Austritt von Harn aus dem Harnleiter sein. Ich halte es deshalb in solchen zweifelhaften Fällen für rathsam, auf den Ureterkatheterismus zu recurriren.

Besteht eine Blasenfistel, so wird nach der Einführung des Katheters in die Ureteren aus jedem Harn abgehen, besteht eine Harnleiterfistel, so wird auf der defecten Seite entweder gar kein Harn aus dem Ureterkatheter abtröpfeln, oder die aufgefangene Menge wird geringer sein als die aus dem anderen Ureter in gleicher Zeit gewonnene. Ich habe fünf Fälle von Ureterfisteln in dieser Weise untersucht, in allen konnte man im Gegensatz zu dem gesunden Harnleiter den Katheter nur bis zur Stelle der Fistel vorschieben, und in allen entleerte sich aus dem Katheter kein Tropfen Harn.

Was sodann die Untersuchungsbefunde der Cystoskopie bei den eigentlichen Genitalerkrankungen der Frau betrifft, so besitze ich darüber nur wenig eigene Erfahrungen. Ich folge deshalb

den Ausführungen Winters¹⁾, die das Resultat sorgfältiger Studien und selbst gewonnener Beobachtungen sind.

Nach ihm muss es als selbstverständlich erscheinen, dass Lageveränderungen des Cervix, der vorderen Scheidenwand, des Corpus uteri, die Gestalt der Blase wesentlich beeinflussen. „Je mehr sich das Corpus uteri von der Blase abhebt, um so freier kann sich dieselbe nach oben entfalten, und wenn dann die Portio vaginalis an ihrer normalen Stelle bleibt, so steht der Austreibung der Kugelgestalt nichts im Wege. Demnach findet man bei Retropositio uteri eine fast runde Gestalt der Blase; diese Lagen sind für die Vornahme der Cystoskopie am geeignetsten.

Casuistik. Frau H. Cystoskopischer Befund: Blase ziemlich rund, beide Ureterenmündungen liegen fast symmetrisch, nahe der hinteren Falte — Blasenschleimhaut blass, dreieckige Injection des Blasenbodens bis an die Ureterenmündung. Andeutung von Trabekeln. Der Uterus liegt retroponirt mit etwas nach rechts verzogenem Cervix.

Bei Retroflexio uteri ist der Befund ein ganz anderer, ob schon eine ungehinderte Entfaltung der Blase nach oben ausmünden kann, weil der Blasenboden durch das Nachvortreten des Cervix und des oberen Theiles des Scheidengewölbes stark nach vorn gedrängt wird. Dadurch wird die Blase in ihrem unteren Abschnitt von vorn nach hinten stark verengt, und ein Ueberblicken des Trigonum Lieutaudii oft nur durch starkes Senken des Cystoskopschaftes ermöglicht. Durch das Hereintreten des Cervix in den Blasenboden werden zu gleicher Zeit die beiden Uretermündungen aus einander gedrängt, so dass sie einen weit grösseren Abstand von einander haben als bei normaler Lage des Uterus. (Allerdings darf man sich dadurch nicht täuschen lassen, dass der dem Cystoskop näher liegende Blasenboden stärker vergrössert erscheint und die Ureterenmündungen scheinbar weiter aus einander liegend zeigt.) Diese Veränderungen in der Lage des Blasenbodens sind so charakteristisch, dass ich einige Male die Retroflexio uteri von der Blase aus diagnosticiren konnte.

Casuistik. Frau B. Es fällt auf, dass der Blasenboden stark nach vorn gedrängt ist, so dass das Cystoskop zur Besichtigung desselben stark gesenkt werden muss. Die beiden Ureterenmündungen scheinen weit aus einander gedrängt und bilateral dislocirt, so dass man sie nur mit starker Drehung des Instrumentes einstellen kann.

1) Zeitschrift für Geburtshilfe und Gynäkologie. Bd. XXXVI, S. 497 ff.
Casper, Handbuch der Cystoskopie.

Der Uterus liegt stark reflectirt, die Portio vaginalis ist in der Medianlinie stehend, hart an die Symphyse herangedrängt.

Seitliche Verschiebungen des Cervix bei Lateropositionen und -Versionen führen oft zu starker Verziehung des Blasenbodens und zu unsymmetrischer Lage der Ureterenmündungen, der Art, dass im Allgemeinen bei starker Seitenabweichung die Uretermündung etwas nach derselben Seite rückt.

Casuistik. Frau F. Die Blase erscheint ziemlich rund, die Ureterenmündungen weit von der hinteren Falte entfernt, liegen nicht ganz symmetrisch; die rechte ist etwas weiter nach hinten verschoben. Der Uterus liegt retroponirt in leichter Sinistroversion, der Cervix steht etwas rechts von der Mittellinie.

Am auffallendsten sind natürlich die Veränderungen der Blasen-gestalt bei Prolapsen, die sogenannten Cystocelen. Man sieht den oberen in situ befindlichen Theil der Blase unverändert in seiner Gestalt, während der unmittelbar an die untere Urethralfalte anstossende Theil, also der Blasenboden, sich nach unten aussackt. Den Eingang zur Cystocele fand ich in einzelnen Fällen verlegt durch die sich berührende vordere und hintere Wand, in einem anderen Falle offen, so dass man weit hineinsehen konnte. Ein Ableuchten bis auf den Grund war auch mit dem tief in die Cystocele eingeführten Instrument nicht möglich. Dabei trat ein Durchleuchten der Scheidenwand ein, welche die Cystocele im schönsten Glühen zeigte.

Diese Durchleuchtung des Septum vesico-vaginale von der Blase aus ist vielleicht differentialdiagnostisch verwertbar für die Unterscheidung von Cysten und soliden Tumoren in demselben.

Für die Entscheidung der Frage, ob die Ureteren in den in sich befindlichen Theil der Blase oder in die Cystocele münden, kann ich nur einen Beitrag liefern; ich sah nur einmal die Mündung der Ureteren gerade auf dem Grenzrand der Cystocele; in den anderen Fällen kamen sie nicht zu Gesicht.

Casuistik. Frau K. Blase bietet nach oben keine Gestaltsveränderung. Verfolgt man die Urethralfalte, so sieht man überall den allmählichen Uebergang in die anliegende Wand; nach unten dagegen senkt sich hinter dem stark gewulsteten Orificium internum der Eingang zu einer Tasche herunter, welche, so weit man sehen kann, mit Schleimhaut ausgekleidet ist. Ein Beleuchten bis auf den Grund der Cystocele gelingt nicht; Ureterenmündungen sind nicht zu sehen.

Eine gewisse Aehnlichkeit mit diesen Zuständen haben die Formveränderungen der Blase in der Schwangerschaft. Bei einer nicht kleinen Zahl von Graviditäten, welche ich in den ersten vier Monaten untersuchte, fand ich zunächst eine starke Vorwölbung der oberen Wand durch das auf ihr liegende vergrösserte, meist antelectirte Corpus. Je nach dem Grad der Impression der oberen Wand findet man alle Uebergänge von der leichten Vorwölbung bis zur tiefen Einstülpung mit spaltförmiger Verengerung des Blasenlumens. In letzterem Fall sieht man dann seitlich die obere in die untere Wand mit spitzem Winkel umbiegen und hinter der eingedrückten oberen Wand einen Recessus entstehen, welcher schwer abzuleuchten ist; in ihm pflegt sich die Luftblase zu verkriechen.

Zwei weitere Veränderungen, welche ich in der Schwangerschaft fand, sind die fast regelmässig vorhandene stärkere Füllung grösserer und kleinerer Gefässe am Blasenboden und eine mehrfach aufgefallene grössere Dicke des Ureterwulstes. Die erstgenannte Erscheinung, welche von Zuckerkandl¹⁾ beobachtet worden ist, spricht dafür, dass auch der Blasenboden sich an der allgemeinen Hyperämie der Beckenorgane betheiltigt und dass wir höchst wahrscheinlich nicht in der räumlichen Beeinträchtigung der Blase, sondern in der stärkeren Blutfüllung und Schwellung der Schleimhaut die Ursache für den gesteigerten Harndrang in der Schwangerschaft zu suchen haben.

Die Verdickung des Ureterenwulstes ist eine Ergänzung der von Sänger gemachten Beobachtung, dass die Ureteren in der Schwangerschaft anschwellen und dadurch deutlich von der Scheide aus palpirt werden.

Casuistik. Frau L. Die obere Wand der Blase ist stark schüsselförmig eingedrückt, so dass zwischen ihr und der unteren Wand hinten ein spaltförmiger Raum sich gebildet hat, in welchem die Luftblase liegt. Auf der linken Seite gehen die beiden Wandungen fast in einem spitzen Winkel in einander über.

Der Blasenboden ist stark injicirt.

Der im dritten Monat schwangere Uterus liegt in voller Antelexion dem vorderen Scheidengewöbe dicht auf.

Frau B. Die Blase ist ziemlich gut ausgerundet, nur rechts oben flach eingedrückt, keine spaltförmige Verengerung nach hinten. Starke Injection am Blasengrunde, beide Ureterenwülste erscheinen stark ver-

1) Ueber eine Form der irritablen Blase. Wiener medicinische Presse. Bd. XXXV, S. 757.

dickt. Man sieht deutlich die peristaltischen Darmbewegungen auf der oberen Blasenwand entlang laufen. Der Uterus liegt der Blasenwand nicht auf.

Ganz ähnliche Veränderungen entstehen, wenn Myome, Ovarial- und Tubentumoren, Exsudate, grosse carcinomatöse Tumoren des Cervix der Blase anliegen und sie in ihrem Raum beengen.

Ganz andere cystoskopische Bilder beobachtet man, wenn die Blasenwand an der Erkrankung, welche sich ihr von aussen nähert, selbst Theil nimmt, sei es dass ein Exsudat sich auf die Blasenwand fortsetzt, ein Pyosalpinx mit ihr breit verwächst und sie in das Bereich der Entzündung mit hineinzieht oder ein Carcinom von aussen her die Blasenwand ergreift. Die über diesen Tumoren liegende Wand erscheint dann, abgesehen von ihrer Formveränderung, stark verdickt, geschwollen und in Falten gelegt, welche, meist parallel ziehend, plump und dick aussehen und tiefe Thäler zwischen sich lassen. Diese, mit stärkerer Injection einhergehende Veränderung findet sich ganz circumscripirt auf der erkrankten Stelle und setzt sich meistens scharf gegen die gesunde, blass erscheinende Schleimhaut ab. In einzelnen Fällen führen diese Circulationsstörungen in der Blasenwand zum Oedem, und dann sieht man das Epithel durch das Serum zu kleinen transparenten Bläschen abgehoben, welche, namentlich auf der Höhe der Falten stehend, ein reizendes Bild gewähren.

Kolischer¹⁾ hat deren Zustand als bullöses Oedem bezeichnet, eine Benennung, welche ich als zutreffend bezeichnen möchte.

Casuistik. Frau L. Links oben in der Blasenwand sieht man eine ca. drei- bis fünfmarkstückgrosse locale Veränderung der Schleimhaut, Falten von verschiedener Dicke, meist parallel ziehend auf der Höhe derselben, stellenweise wie Trauben zusammenstehend, kleine Bläschen, welche durch Abheben der oberen Epithellagen entstanden sind. Bei bimanueller Palpation findet man, an der eben beschriebenen Stelle anliegend, ein parametrisches Exsudat.

Diese Veränderungen zeigen also immer an, dass die Blasenwand selbst in Mitleidenschaft gezogen ist, und pflegen der Perforation eines Exsudats in die Blase voranzugehen. Wenn dieselbe eingetreten ist, so entleert sich längere Zeit Eiter in die Blase und zwar, wie ich es an einem Fall von parametritischem Exsudat beobachten konnte, durch eine ganz kleine fistulöse Oeffnung, welche in dem circumscripirt

1) Centralblatt für Gynäkologie XIX, S. 723.

Bereich der oben beschriebenen Blasenveränderung liegt. Man sieht dann reinen Eiter in dünnem Faden sich in die Blase entleeren, aber nicht, wie man annehmen sollte, in dem Füllwasser sich vertheilen, sondern in Schnüren sich zu Boden senken und zierlich verschlungene Haufen desselben bilden.“

In einem Fall von Exsudatblasenfistel, den ich selbst beobachtet habe, bot sich ein etwas anderes, aber äusserst markantes cystoskopisches Bild dar. Die Dame litt seit anderthalb Jahren an einem parametritischen Exsudat, welches zwischen linkem Rand des Uterus, linkem Scheidengewölbe und Rectum liegt. Sie hat zuweilen heftige Schmerzen beim Harnen, zuweilen ist sie ganz schmerzfrei. Der Harn ist meist blutig tingirt und dickeitrig, zeitweise aber weniger trübe. Sie harnt alle halben Stunden, und zwar nicht mehr als 30—40 cbcm.

Mit grösster Mühe gelang es, die Blase mit 50,0 g Flüssigkeit zu füllen und die cystoskopische Untersuchung vorzunehmen. Es zeigte sich an der Grenze der oberen und hinteren Wand, etwas seitlich nach links, eine taubenei-grosse höckrige Stelle, aus deren Mitte ein stielartiges Gebilde vorspringt nach Art eines Pilzes. Es ist das ein dicker Granulationsknoten, dessen Umgebung hyperämisch geröthet und stellenweise mit Hämorrhagien und Eiterfetzen bedeckt ist. Bei Druck auf das Exsudat wölbt sich diese etwa dreimarkstückgrosse Stelle vor, aber es tritt kein Eiter in die Blase durch.

Ich führe dann noch Veränderungen an, die Winter beobachtet hat, welche in der Blase vor sich gehen, wenn sich Carcinome von aussen derselben nähern.

„Sie gleichen im Allgemeinen den oben beschriebenen. Ich habe mir genaue Aufzeichnungen gemacht bei vierunddreissig Carcinomen und neun Recidiven; ein Unterschied im Befund zwischen beiden besteht nicht. Wenn sich das Carcinom von aussen der Blasenwand nähert, meistens von unten und seitlich her, so wird dieselbe zunächst vorgewölbt bis zur starken Verdrängung des Blasenbodens; dann beginnt die Schleimhaut über der ergriffenen Stelle diffus allmählich anzuschwellen und sich in dicke Falten zu legen, welche zu mehreren parallel neben einander verlaufen, oft tiefe Thäler zwischen sich lassend. Zuweilen erscheinen die Falten etwas blasig ödematös, während es zur wirklichen Blasenbildung seltener kommt. Dabei findet sich häufig eine stark vermehrte Füllung der grösseren Gefässe, seltener diffuse Injectionen, gelegentlich auch wohl Suggillationen.

Cystitis fehlt selbst bei hochgradigen Veränderungen der Blasenwand meistens.

Verhältnissmässig selten habe ich Carcinom selbst in der Blasenwand nachgewiesen; einmal sah ich es in Gestalt linsengrosser Knötchen, und einmal als fünfzigpfennigstückgrossen flachen Tumor, welcher oberflächlich in der Mitte ulcerirt, an der Peripherie markig glänzend und Gefässe tragend, erscheint.

Casuistik. Frau Z. Carcinom des Cervix, vordere Wand durch Ulceration bis nahe an das Parametrium zerstört. Cystoskopie: Urethralfalte in der ganzen Peripherie scharf, nur hinten geht sie in eine Wandpartie über, welche in einer Ausdehnung eines Fünfmaststückes deutliche Falten von verschiedener Dicke zeigt; einzelne derselben sind sehr gequollen. Epithel scheint noch überall auf den Falten vorhanden; an einer Stelle sieht man zwischen denselben ödematöse, glasige Wülste, wie Beeren, stehen. Der übrige Theil der Blasen-schleimhaut ist normal. Bei der nächsten Untersuchung sieht man an der linken Wand oberhalb der ödematösen Falten eine flache Hervorragung mit weissen gangränösen Schleimhautfetzen bedeckt; es scheint sich um einen in der Blaseschleimhaut entwickelten Carcinomknollen zu handeln.

Es fragt sich nun, in welchen Fällen von Carcinomen man die oben geschilderten Veränderungen findet und, welche Bedeutung sie für die Prognose und Therapie des einzelnen Falles haben. Nach dem Vergleich mit dem localen Befund des Carcinoms kann ich behaupten, dass die Blasenveränderungen sich nur dann entwickeln, wenn das Carcinom sich von der **vorderen** und **seitlichen** Cervix- und Scheidenwand der Blase nähert, während bei sehr ausgedehnten Zerstörungen in der **hinteren** Wand und hinteren Abschnitten des Parametrium jede Veränderung fehlen kann.

Bei vollständig freien Parametrien, also bei nach allgemeinen Anschauungen operablen Carcinomen, fand ich niemals Blasenveränderungen, muss aber erwähnen, dass sich zufällig kein Fall unter meinen findet, wo isolirt die vordere Wand des Cervix der Ort der Zerstörung war. Im Ganzen entstehen diese Blasenveränderungen sehr spät und in meinen bis jetzt beobachteten Fällen nur bei inoperablen Carcinomen.

Diese Veränderungen scheinen mir vor Allem einen Werth zu haben für die Beurtheilung des Zustandes, in welchem sich das Septum vesico-vaginale befindet. Da dieser Abschnitt des Parametrium sich der sicheren Palpation entzieht und selbst beim Untersuchen

auf dem in die Base eingeführten Katheter nur die Dicke der noch restirenden Gewebsschicht, aber nicht der Zustand des Septum sicher zu beurtheilen ist, so glaube ich, sollten wir auf diese Veränderungen Werth legen; sie sind jedenfalls ein viel sichereres Zeichen für die Betheiligung der Blase als Katarrhe und Blasenbeschwerden, welche sich selbst bei hochgradigen Veränderungen durchaus nicht immer fanden.

Wenn man die bei Carcinom auftretenden Veränderungen mit den oben beschriebenen, bei paravesicalen Entzündungsprocessen sich entwickelnden vergleicht, so findet man, dass dieselben bis auf die seltenen Fälle von Carcinomknötchen in der Blasenwand sich ziemlich ähnlich sind; sie beruhen eben in beiden Fällen auf Anschwellung der Schleimhaut durch Circulationsstörungen.“

Was sodann den Ureterkatheterismus bei der Frau betrifft, so bestehen kaum Differenzen von der Methode, wie sie im vorigen Abschnitt aus einander gesetzt worden ist. Nur ist auch hier zu berücksichtigen, dass das Katheterisiren der Ureteren beim Weib in noch erheblicherer Weise als beim Cystoskopiren erschwert wird durch die Verschiebung des Blasenbodens mit den Harnleitermündungen, wie sie am häufigsten bei Lageveränderungen des Uterus und der Vagina entsteht. Nach Winter lässt sich durch einen kleinen Kunstgriff das Aufsuchen der Ureterenmündungen und das Einlegen des Katheters erleichtern, indem man eine Kugelzange in's vordere Scheidengewölbe rechts oder links einsetzt und damit den Blasenboden nach Wunsch vorzieht oder verschiebt.

Neunter Abschnitt.

Die cystoskopische Therapie.

Geschichte der cystoskopischen Therapie. Nitze's erste Publication. Das Uretercystoskop im Dienste der Therapie: Pelveo-renale Injectionen bei Pyelitis; Steineinklemmungen im Ureter. Harnleiterfistel.

Das Operationcystoskop: der Cystoskopapparat, der Brenner, die kalte Schlinge, die galvanokaustische Schlinge, unbrauchbare und gute Schlingenform, der Schlingenbilder, Armirung des Katheters mit dem Schlingendraht, verschiedene Form der Brenner und Schlingenträger. Lithotriptor und Zange.

Operationcystoskop für die weibliche Blase nach Mainzer und Kolischer.

1. Geschichtliches.

Die Idee, Operationen in der Blase vorzunehmen, ohne dieselbe zu eröffnen, ist schon sehr alt. Der Erste, der das versucht hat, war Civiale. Es ist bekannt, dass es ihm nach seinen Angaben gelungen ist, mit seinem Trilob durch die normale Harnröhre mehrmals Geschwülste aus der Blase zu entfernen.

Nach ihm hat Antal versucht, zunächst mit dem Cystoskop sich über Sitz und Art der Geschwulst in der Blase zu orientiren, um sie nachher um so leichter mit dem Lithotriptor fassen und abreißen zu können.

Diese beiden Forscher haben also im Dunkelen operirt. Die erste Operation in der Blase unter Leitung des Auges ist von Grünfeld in Wien ausgeführt worden, dem es glückte, mit Hülfe des offenen endoskopischen Tubus unter Controlle des Auges kleinere Geschwülste per vias naturales gänzlich oder theilweise zu entfernen.

Es zeugt das von meisterhafter Geschicklichkeit. Die Art seines Vorgehens ist aber niemals zur Methode erhoben worden, denn es muss als ein Curiosum und besonders glücklicher Zufall angesehen werden, der sich aus der günstigen Lage der Tumoren erklärt; auch ist diese Art zu cystoskopiren durch das Nitze'sche Cystoskop derart überholt worden, dass Grünfeld's Methode obsolet ist und nur noch historisches Interesse beansprucht.

Nachdem wir jetzt mit den modernen Cystoskopen in der Lage sind, jede oder wenigstens fast jede Stelle der Blase genau zu sehen, war es ein naheliegender Gedanke, diese diagnostische Methode auch zu einer therapeutischen zu machen.

Es war im Jahre 1891, als Nitze¹⁾ eine Veröffentlichung erscheinen liess, in der er mittheilte, er habe ein Instrument construirt, mit dem man in der Blase unter Controlle des Auges schneiden, brennen, abklemmen, cauterisiren u. s. w. könne. Allein das in dieser Publication abgebildete Instrument erschien niemals im Handel, ja noch im Jahre 1895 war es nicht möglich, ein Operationsinstrument nach Nitze, das mehrfach verändert und verbessert sein sollte, käuflich zu erwerben. Als Ursache wurde angegeben, dass die technischen Schwierigkeiten so gross seien, dass es noch nicht möglich sei, die Instrumente verkaufsfähig herzustellen.

Das war für mich die Veranlassung, mir ein eigenes Instrument zum Zwecke von intravesicalen Operationen zu construiren.²⁾ Ich hielt mich dazu im Interesse meiner Clientel verpflichtet, um so mehr, als ich aus vollster Ueberzeugung dem Ideengang Nitze's bezüglich der Indication für die intravesicale Methode zustimme.

Die Beobachtung, dass gutartige Tumoren nach ausgeführter Sectio alta recidiviren und so eine wiederholte Eröffnung der Blase nöthig machen würden, spricht ja ohne Weiteres dafür, dass es einen grossen Fortschritt im Interesse der unglücklichen Kranken darstellen würde, wenn es gelänge, diese Tumoren per vias naturales auf verhältnissmässig leichte und ungefährliche Weise zu entfernen. Und heute dürfen wir sagen, dass dieser Fortschritt, dank den Anregungen und Bemühungen Nitze's erreicht worden ist.

Dies genüge, um die Entstehungsgeschichte der intravesicalen cystoskopischen Therapie zu illustriren, und nunmehr wollen wir

1) Centralblatt für Chirurgie 1891, No. 51.

2) Um die Anfertigung hat sich Herr Georg Hirschmann in der Firma W. A. Hirschmann ausserordentlich verdient gemacht.

betrachten, was wir bis jetzt in dieser Beziehung zu leisten vermögen. Wir verwenden zwei Instrumente, das Uretercystoskop und das sogenannte Operationcystoskop, zu therapeutischem Zweck.

2. Das Uretercystoskop im Dienste der Therapie.

Nachdem es mir in überraschend leichter Weise gelungen war, den Ureterkatheter in der Mehrzahl aller Fälle bis zum Nierenbecken vorzuschieben, war der Gedanke, dieses auch in therapeutischer Hinsicht auszunutzen, gegeben. Ich überzeugte mich zunächst, dass es ein Leichtes sei, ein gewisses Quantum Flüssigkeit, bis zu 30 g, in das Nierenbecken einzuspritzen, ohne dadurch dem Kranken Schmerzen zu verursachen. Ich konnte beobachten, dass ein Theil der Flüssigkeit im Nierenbecken blieb, während ein anderer den Ureter entlang in die Blase zurückfloss. Nur wenn man den Katheter nicht hoch genug heraufgeschoben hat, so dass er noch ein Stück vom Nierenbecken entfernt liegt, entstehen, zwar nicht immer, aber doch öfters beim Einspritzen von Flüssigkeit kolikartige Schmerzen. Das wäre also zu vermeiden.

Eine Indication nun für diese pelveo-renalen Injectionen bieten chronische ascendirende Pyelitiden und ausnahmsweise auch acute infectiöse Nierenbeckenkatarrhe. Dass die Pyelitis eine viel häufigere Krankheit ist, als man vor der Entdeckung des Uretercystoskops geglaubt hat, davon haben wir uns bei häufiger Anwendung desselben überzeugen können. In Ermangelung irgend welcher charakteristischer Symptome war es vordem in vielen Fällen unmöglich, festzustellen, dass die Eiterung aus dem Nierenbecken stamme.

Was zunächst die chronischen Pyelitiden betrifft, so habe ich bis jetzt fünf Fälle mit gutem Erfolge durch das Uretercystoskop behandelt. In vier Fällen handelte es sich um gonorrhoeische, in einem um eine Pyelitis im Anschluss an eine mit Prostatahypertrophie complicirte Cystitis. Es bedarf für den Kundigen keiner Auseinandersetzung, dass hier nur ascendirende Katarrhe in Frage kommen können. Sobald das Nierenparenchym primär erkrankt ist, hüte man sich vor jeglichen derartigen Versuchen; man würde das Leiden nur verschlimmern.

Ferner ist noch zu betonen, dass die Mehrzahl aller Pyelitiden spontan oder unter Anwendung der gebräuchlichen Mittel, wie z. B. verschiedener Brunnen, ausheilen. Erst dann, also wenn diese milderen Methoden im Stiche lassen und der langen Dauer der Krankheit

wegen keine Aussicht auf Erfolg mehr eröffnen, mögen die Einspritzungen in das Nierenbecken Platz greifen. Ich beschreibe als Prototyp der beobachteten Fälle, die alle ziemlich gleich verliefen, einen derselben.

Er betrifft den 28jährigen Beamten B., einen kräftigen, grossen, bisher stets gesund gewesenen, von gesunden Eltern stammenden Mann.

Im Frühjahr 1894 bekam er eine Gonorrhoe, von der er nie ganz genesen ist. Er wurde mit Injectionen behandelt, und als der Ausfluss verschwunden schien, hielt er sich für gesund und entzog sich der ärztlichen Aufsicht. Seit dem Herbst desselben Jahres merkte er jedoch, dass sein Uebel sich wieder eingestellt habe. Er musste oft und unter Schmerzen harnen. Einspritzungen und Arzneien brachten mehrmals vorübergehende Besserung.

Im Januar dieses Jahres kam er in meine Behandlung, seine Klagen bezogen sich auf Schmerzen beim Uriniren, Häufigkeit der Mictionen, trübes Aussehen des Harnes, Mattigkeit und Abmagerung. Er harnt alle ein bis anderthalb Stunden. Die Schmerzen treten besonders am Schluss der Harnentleerung auf und halten einige Minuten darnach an. Sie sassen in der Glans penis und erstreckten sich bis in die linke Nierengegend. Der Harn war trübe, sauer und enthielt grosse Mengen Pus, Epithelien der verschiedensten Formen, vereinzelte rothe Blutkörperchen und vielerlei Mikroorganismen; keine Cylinder, keine Gonococcen, keine Tuberkelbacillen, ziemlich erhebliche Mengen Albumen.

Die Cystoskopie liess eine schmutzige, stark cystitisch erkrankte Blase erkennen. Auf der hochroth, sammetartig geschwollenen Schleimhaut sassen grosse Fetzen von Eiter. Die linke Ureterenöffnung ist auffallend gross, erheblich grösser als die rechte (siehe Taf. III, Fig. 10), der Harnleiterwulst stärker ausgeprägt als rechts. Die aus den Ureteren herausstritzende Flüssigkeit konnte nicht als abnorm erkannt werden.

Entsprechend der hiernach gestellten Diagnose, Cystitis gonorrhoeica, wurden Ausspülungen mit Argentum und Bor, innerlich Salol und Balsamica verordnet. Nach zweimonatlicher Behandlung war von einem Erfolg nicht zu sprechen; der Zustand war im Wesentlichen derselbe geblieben.

Ich entschloss mich deshalb zum Katheterismus des verdächtigen linken Harnleiters. Derselbe gelang leicht, ohne dass es nöthig gewesen wäre, die Blase zu anästhesiren. Es entleerte sich eine mässige

trübe Flüssigkeit von saurer Reaction, in der das Mikroskop Rundzellen, sehr viele Ureterepithelien und vereinzelte rothe Blutzellen nachwies. Der Albumengehalt dieser Flüssigkeit war beträchtlich.

Somit war die Diagnose: Cystitis, Ureteritis, Pyelitis sinistra erwiesen. Es wurde eine Auswaschung mit Borsäure angeschlossen. Wir konnten 60 ccm einspritzen, ein Beweis, dass das Nierenbecken schon dilatirt war, dass also eine beginnende Pyonephrose vorlag, denn neben dem Katheter war nichts von dem Eingespritzten in die Blase entwichen, wie durch Controlle des Auges festgestellt wurde. Bei dem Versuch, mehr zu injiciren, entstand ein heftiger Schmerz in der linken Nierengegend. Nach Ablass der Flüssigkeit wurden Argentumlösungen 1 : 500 eingespritzt und der Patient nach Hause geschickt.

Es wurde nun abwechselnd die Blase und das linke Nierenbecken mit Argentum 1 : 1000 in Zwischenräumen von je zwei Tagen ausgespült, das Nierenbecken im Ganzen sechs Mal, die Blase gegen zwanzig Mal. Gleichzeitig wurde der Kranke angewiesen, viel Wildunger und Fachinger Brunnen und diluirende Thees zu trinken. Schon beim zweiten Mal war der linke Nierenharn gebessert, Pus- und Albumengehalt hatten abgenommen und zeigten sich weiter bei jeder neuen Untersuchung vermindert; beim sechsten Mal war der Harn ganz klar und mit Ausnahme von einigen Ureterepithelien frei von Formelementen.

In Uebereinstimmung damit besserte sich der Blasenharn und die subjectiven Beschwerden des Kranken. Ende April konnte derselbe als völlig geheilt entlassen werden. Er war frei von jedem Unbehagen, der Harn klar, ohne Pus und Albumen.

Spricht dieser Fall schon für den Erfolg der Therapie, so war er bei einer acuten gonorrhoeischen Pyelitis geradezu frappirend.

Er betrifft den 34jährigen Kaufmann K., einen Mann von mittlerer Grösse, kräftiger Statur, starkem Knochenbau, der von gesunden Eltern stammt, seiner Militärflicht genügt und sich guter Gesundheit erfreute, bis er im November 1893 eine Gonorrhoe acquirirte. Dieselbe war im Januar 1894 geheilt.

Im August desselben Jahres constatirte sein Hausarzt von Neuem eine Gonorrhoe und Cystitis leichten Grades, welche er mit dünnen Argentumspülungen behandelte; es wurden acht Spülungen in einem Zeitraum von vier Wochen gemacht. Dieselben hatten eine so günstige Wirkung, dass der Patient, der frei von Beschwerden war, sich gesund fühlte und gegen den Willen seines Hausarztes aus der Behandlung fortblieb.

Anfang December suchte er denselben jedoch wieder auf, da sich sein Leiden in verschlimmertem Maasse wieder eingestellt hatte. Herr Dr. Danielius hatte die Güte, ihn mir zuzuführen, und ich verzeichnete folgenden Befund:

Der Kranke hat heftige Schmerzen beim Harnen, die am Ende der Harnentleerung sich gewaltig steigern und auch nach derselben längere Zeit andauern. Dieser Schmerz sitzt fast ausschliesslich in der Spitze des Penis und ist so stark, dass der Kranke alle möglichen Manipulationen macht, um ihn zu lindern. Es besteht ausgeprägter Tenesmus sowohl der Blase als des Darmes. Der Patient muss alle Viertelstunden harnen, wobei durch krampfhaftes Pressen ein regelrechter Prolaps der Rectalschleimhaut eintritt. Die Krampfstände der Blase sucht Patient zu mindern, indem er längere Zeit in gekrümmter hockender Stellung verbleibt. Er berichtet, dass öfters Blut mit dem Urin komme und fast immer am Ende der Miction.

Unter diesen qualvollen Leiden hat der Allgemeinzustand sehr gelitten, der Appetit ist mässig, der Schlaf durch das ofte Harnbedürfniss, das auch während des Nachts anhält, gestört. Stuhl erfolgt täglich zwei bis drei Mal, oft unwillkürlich während des Pressens beim Wasserlassen. Herz, Lunge, Leber lassen keine Abnormitäten erkennen; es besteht weder Fieber noch Erbrechen. An dem Orificium cutaneum ist Ausfluss nicht wahrnehmbar. Die Prostata ist normal, die Harnröhre durchgängig.

Der Harn, in zwei Portionen aufgefangen, ist in beiden trübe, dick, von Stücken durchsetzt, reagirt sauer, enthält grosse Mengen Pus, wenig Albumen, rothe Blutzellen, grosse polymorphe Blasenepithelien, geschwänzte und birnenförmige Epithelien, Bacterien und Coccen verschiedener Art, aber keine Tuberkelbacillen und keine Cylinder; auch wurden Diplococcen, die sich sicher als Gonococcen verificiren liessen, nicht gefunden. Die Cystoskopie wurde versucht, war aber wegen der geringen Ausdehnbarkeit der Blase, die kaum 30 ccm Flüssigkeit vertrug, nicht ausführbar.

Ich stellte die Diagnose: Cystitis colli gonorrhoeica und verordnete Spülungen der Urethra und des Blasenhalsses mit Argentum nitricum-Lösungen, dazu reichliches Trinken, Narcotica und Salicylsäure. Diese Maassnahmen waren von geringem und nur vorübergehendem Erfolge. Der Kranke litt sehr und nahm zusehends ab. Er wurde deshalb am 30. Januar dieses Jahres in die Klinik aufgenommen, ein Verweilkatheter eingelegt und stündlich Spülungen der Blase mit Borsäurelösung, jeden zweiten Tag eine solche mit Höllensteinsolution vor-

genommen. Man konnte nie mehr als 40 ccm Flüssigkeit einspritzen, sonst entstand ein heftiger, nach der linken Nierengegend ausstrahlender Schmerz. Das Befinden besserte sich und war erträglich, so lange der Katheter lag. Es geschah dies acht Tage lang. Von dem Tage, wo ich den Katheter entfernte, traten die vorher gekennzeichneten Beschwerden wieder auf.

Ich versuchte nun 2procentige Argentinum nitricum-Instillationen nach Guyon sowohl in den Blasenbals, als auch in die Urethra posterior, innerlich diluirende Getränke, Salol, Kal. chloric. und Balsamica hinter einander. Da auch dieses ohne Erfolg blieb und der Kranke inzwischen sehr heruntergekommen war — er hatte etwa fünfundzwanzig Pfund verloren —, griff ich wieder zum Verweilkatheter, der schon einmal Linderung gebracht hatte. Diese blieb auch nicht aus; mit dem Entfernen der Sonde à demeure aber traten die wüthenden krampfartigen Schmerzen wieder ein. Der Eitergehalt des Harnes war sehr stark, Albumen war mehr, als der Eitermenge entsprechend, vorhanden, rothe Blutzellen fehlten selten. Die Blase vertrug nicht mehr als 50 ccm eingespritzter Flüssigkeit, dem entsprachen auch die Mengen des jedes Mal spontan gelassenen Harnes. Die Gesammtmenge in vierundzwanzig Stunden betrug durchschnittlich zwei Liter. Es bestand kein Fieber.

Auf Grund dieses Verlaufes und der Erfolglosigkeit der sonst bei gonorrhöischer Cystitis selten im Stich lassenden Therapie, der grossen Eiter- und Albumenmenge, den immer ausgeprägter auftretenden, nach der linken Nierengegend ausstrahlenden Schmerzen glaubte ich annehmen zu dürfen, dass der gonorrhöische entzündliche Process durch den linken Ureter in das Nierenbecken aufgestiegen sei.

Um die Diagnose sicher zu stellen, wurde Patient am 3. März unter Assistenz der Herren Collegen Danelius und Ries narcotisirt und bei einer Füllung der Blase von nur 60 ccm der linke Ureter ohne jede Schwierigkeit katheterisirt. Es entleert sich eine dicke weisse Masse, die nicht wie Harn, sondern wie reiner Eiter aussieht. Thatsächlich besteht sie zum grossen Theil aus Rundzellen, darunter befinden sich vereinzelte rothe Blutkörperchen und Blut-schatten. Bei diesem Ergebniss der Untersuchung beschloss ich, den Katheter zur Drainage liegen zu lassen, schob denselben, der 57 cm lang war, ohne auf Schwierigkeiten zu stossen, so weit vor, dass er nur 7 cm aus dem Metallinstrument herausah und entfernte das letztere. Der Harn tropfte aus dem dünnen Katheter, der bis zum Nierenbecken reichte, ab und behielt annähernd das Aussehen, das er zu Beginn gehabt hatte. Nach dem Erwachen war

der Kranke frei von Schmerz und klagte nur über ein stechendes unbehagliches Gefühl im Membrum. Er wurde angewiesen, beim Harnen den Katheter vorsichtig festzuhalten. Morphiuminjection.

4. März. Patient fieberfrei. Pausen der Harnentleerung dreiviertel Stunden. Der krampfartige Schmerz am Ende des Harnens etwas geringer. Der Blasenharn eitrig, trübe; der linke Nierenharn sieht besser aus, als Tags zuvor, ist aber noch stark trübe mit hohem eitrigem Bodensatz.

Es werden nun durch den Ureterkatheter 15 ccm 3procentige Borsäurelösung in das Nierenbecken eingespritzt, ohne irgend welchen Schmerz zu verursachen. Nach Abfluss derselben spritzen wir zwei Mal 15 ccm 1procentiger Argentum nitricum-Lösung in einer Zwischenpause von zehn Minuten in das Pelvis renis, wonach ein leichtes Brennen entsteht, dessen Ort der Kranke nicht genau angeben kann. Appetit befriedigend, Allgemeinbefinden besser als gestern. Der Nierenbecken-Verweilkatheter bleibt liegen; Abends normale Temperatur.

5. März. Kein Fieber. Befinden besser; Schmerzen beim Harnen geringer, Harnpausen eine Stunde, der Blasenharn blutig und eitrig, der linke Nierenharn trübe, aber weniger Sediment aufweisend als am vorhergehenden Tage.

Es werden zunächst Borsäure-, dann 20 ccm 1procentiger Höllensteinlösung in das Nierenbecken gespritzt, wobei ein krampfartiger Schmerz entsteht, der sich besonders in der Spitze des Penis markiert. Die eingespritzte Flüssigkeit tropft mit einem Niederschlag von Chlor-silber ab; bei Druck auf die linke Nierengegend verdichten sich die Tropfen zu einem Strahl. Verweilkatheter bleibt liegen. Temperatur Abends normal.

6. März. Kein Fieber, Befinden besser, Harnpausen $1\frac{1}{2}$ Stunden. Tenesmus alvi bedeutend verringert. Blasenharn trübe und eitrig, der linke Ureterharn sieht erheblich besser aus, die Pusmenge ist viel geringer. Es wird Bor- und darauf 10 g einer 2procentigen Höllensteinlösung in das Nierenbecken gespritzt, und es werden weitere 5 g der Silberlösung längs des ganzen Ureters während des Herausziehens des Katheters instilliert. Starker Schmerz an der Spitze des Gliedes und Tenesmus. Abends normale Temperatur.

7. März. Wohlbefinden. Fieberfrei. Tenesmus der Blase und des Darmes hat nachgelassen. Harnpausen $1\frac{1}{2}$ Stunden. Urin sieht wesentlich besser aus, so wie ihn Arzt und Patient seit vier Monaten

nicht gesehen haben. Der Kranke hat ein stechendes Gefühl im Penis. Spülung der Blase mit *Argentum nitricum* 1 : 500.

8. März. Patient fieberfrei, befindet sich besser, Schmerzen geringer. Harnentleerung $1\frac{1}{2}$ stündlich. Zunge feucht, nicht belegt. Harnmenge zwei Liter, etwas trüber als am 7. März; Albumen wesentlich weniger als am Anfange.

Argentumspülung der Blase 1 : 1000.

9. März. Temperatur normal. Allgemeinbefinden gut. Schmerzen nach dem Uriniren wesentlich mässiger als früher; Harn leicht getrübt.

11. März. Wohlbefinden bis auf Stechen im Gliede beim Uriniren. Tenesmus alvi fast verschwunden. Der Harn nur ganz leicht trübe. Patient nimmt täglich zwei bis drei Flaschen Wildunger Brunnen, *Oleum Terebinthin* und Thee aus *Folia Bucco*.

13. März. Patient hält den Urin zwei Stunden, derselbe ist leicht trübe. Die Trübung besteht aus Pus.

14. März. Nachdem der Zustand noch immer nicht ganz befriedigend war, so beschloss ich, in der Annahme, es könnte der ascendirende Process auch die rechte Seite ergriffen haben, auch die rechte Niere zu untersuchen. Katheterismus gelingt leicht und entleert Harn von ganz geringer Trübung, welche auf Anwesenheit von sehr reichlichen Rundzellen beruht. 10 ccm 2procentiger *Argentum nitricum*-Lösung werden in das Nierenbecken gespritzt, 5 ccm im Ureter in seiner ganzen Länge instillirt. Katheter wird sogleich entfernt. Sehr starke Schmerzen nach dem Erwachen, Abends kein Fieber.

15. März. Harn trüber als zuvor und blutig.

16. März. Harn klarer, Schmerzen geringer. Patient hält den Harn zwei Stunden.

19. März. Allgemeinbefinden gut. Appetit vortrefflich, Zunge feucht; Harn in seinem oberen Theil ganz klar; auf dem Boden ein Sediment, das aus weissen und wenig rothen Blutzellen, Epithelien und Bacterien besteht. Albumengehalt minimal, entsprechend der Menge des Eiters. Der Kranke harnt 150 g auf einmal in Pausen von je $2\frac{1}{2}$ Stunden. In der Nacht vom 18. zum 19. hat Patient nur drei Mal Wasser gelassen; früher, auf der Höhe der Krankheit, geschah das 10 bis 12 Mal. Borsäurespülung der Blase.

21. März. Status idem. Bor- und Argentumspülungen der Blase.

22. März. Der Patient erwachte leider mit einer Epididymitis, die offenbar auf die zahlreichen Katheterismen zurückzuführen ist. Eisumschläge; Temperatur 38,8.

23. März. Temperatur 37,5. Compressivverband für den Hoden. Befinden befriedigend, Harnbeschwerden gering.

In den folgenden Wochen wurde jede locale Behandlung ausgesetzt, innerlich Diluentien und Balsamica verabreicht.

20. April. Der Kranke fühlt sich wohl, urinirt alle drei Stunden. Der Harn enthält minimale Mengen Pus und etwas Schleim. Albumen nur in Spuren nachweisbar. Es werden nun wöchentlich drei Mal Ausspülungen der Blase, abwechselnd mit Bor- und dünnen Argentumlösungen verordnet.

2. Mai. Patient ist ganz schmerzfrei, hält den Harn drei bis vier Stunden. Derselbe ist völlig klar. Nachcur in Wildungen. Patient hat 20 Pfund zugenommen, harnt vier bis fünf Mal täglich, Nachts gar nicht. Pus und Albumen im Harn nicht mehr nachweisbar. Der Kranke wird als geheilt entlassen.

An diesem Falle ist bemerkenswerth die grosse Aehnlichkeit im Verlauf und im Einfluss der Therapie mit der Cystitis colli gonorrhoeica. Ebenso wie die grösste Zahl derselben unter allgemeiner Ruhe, Diät und internen calmirenden Mitteln in das chronische schmerzfreie Stadium übergeht, so ist es auch mit den acuten Pyeliden der Fall. Dem stehen aber Fälle gegenüber, in welchen trotz der grössten Morphiump Dosen und allen denkbaren beruhigenden Applicationen die schmerzhaften krampfartigen Anfälle nicht nachlassen. In diesen hilft geradezu zauberhaft eine Durchspülung mit Argentum nitricum-Lösung durch den Blasenhalss. Gerade so war es in diesem Falle mit der Pyelitis. Nachdem Alles im Stich gelassen hatte, trat von Stund an, nachdem das Nierenbecken geätzt worden war, ein Nachlass der quälenden Schmerzen und eine allgemeine und unverkennbare Besserung ein.

Falsch wäre es aber, aus diesen Beobachtungen die Berechtigung herleiten zu wollen, jeden Fall von Pyelitis in dieser Weise zu behandeln; sowohl von den chronischen wie von den acuten sind es nur die widerstrebenden, die den anderen therapeutischen Mitteln trotzen, die eine Indication für die intrapelveo-renalen Spülungen mit oder ohne Verweilkatheter abgeben.

Schon vor mir hat Kelly Nierenbecken-Eiterungen erfolgreich mit Spülungen des Ureters von der Blase aus behandelt und unlängst hat Pawlick¹⁾ mehrere Fälle von Pyelitis und Pyonephrose beschrieben, in denen er die Affection durch intrapelveo-renale Ausspülungen zur Ausheilung gebracht hat.

1) Pawlick, Revue de Gynécologie et de Chirurgie abdomin. October 1897.
Casper, Handbuch der Cystoskopie.

Weiter ist zu berichten von zwei glücklichen Erfolgen bei Steineinklemmungen im Ureter. Den einen Fall hat Kolischer mitgetheilt, den anderen habe ich selbst beobachtet. Da ich beider Fälle schon beim Kapitel des Ureterkatheterismus gedacht habe, so fasse ich hier nur kurz zusammen, dass nach den vorliegenden Beobachtungen es eines Versuchs werth erscheint, den Stein durch den Ureterkatheter oder die Sonde aus der Einklemmung zu lösen. Die Sonde muss einen metallenen Knopf haben, mit dem man an den Stein stösst. Es ist einleuchtend, dass diese Manipulationen nur bei weichen Steinen Aussicht auf Erfolg eröffnen. Wirksamer dürfte das Verfahren von Kolischer sein, durch Oelinspritzungen zu versuchen, eine Befreiung des Steines aus seiner Einschnürung zu bewirken. Wie oft das glücken wird, kann erst die weitere Erfahrung lehren.

Ebenso bleibt es unentschieden, wie weit es möglich sein wird, den Ureterkatheter zur Entleerung von Hydronephrosen in therapeutischer Hinsicht zu benutzen. Auch darüber fehlen noch Beobachtungen, wenschon die citirte Arbeit Pawlick's auch in dieser Beziehung Einiges hoffen lässt.

Endlich ist noch zu erwähnen, dass es Albarran¹⁾ gelungen ist, durch Einlegen eines Dauerkatheters in den Ureter eine Harnleiterfistel zur Heilung zu bringen. Die Sonde blieb zehn Tage liegen, die Fistel schloss sich. Auch hier fehlen bestätigende Mittheilungen, was bei der kurzen Zeit, während welcher das Verfahren geübt wird, nicht Wunder nehmen kann.

3. Das Operationscystoskop.

Das Operationscystoskop setzt sich aus mehreren katheterförmigen Instrumenten, von denen das eine als galvanokaustischer Brenner, das zweite als kalte Schlinge, das dritte als galvanokaustische Schlinge, das vierte als Lithotriptor und das fünfte als Zange benutzt werden soll, zusammen. Diese katheterförmigen Theile des Instrumentariums sind derartig eingerichtet, dass sie einen Cystoskopapparat, d. h. Glühlampe, Prisma und optischen

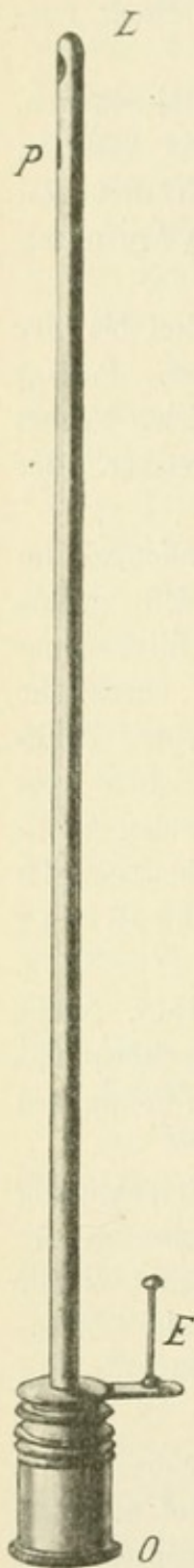


Fig. 42.

Der Cystoskopapparat des Operationscystoskopes.

1) L'association française d'urologie. Paris 1896. p. 26 u. 27.

Apparat, aufnehmen können. Die Cystoskope sind so construirt, dass, ähnlich wie beim Güterbock'schen Cystoskop die Lampe (Fig. 42 L) nicht in Winkelstellung der Achse des Instrumentes steht, sondern in der Verlängerung der Achse des optischen Apparates sich befindet, so dass das Cystoskop demnach geradlinig wird (siehe Fig. 42).

Die Einführung in die verschiedenen für operative Zwecke bestimmten Katheter geschieht in der Weise, dass man das Cystoskop durch das Katheterrohr hindurchführt, worauf die Lampe frei in die Blase hineinragt und das Prisma sich so einstellt, dass es die für die operativen Eingriffe bestimmten Brenner resp. Schlingen in's Gesichtsfeld hineinbringt, und zwar derartig, dass die Grösse desselben durch diese Theile keinen nennenswerthen Verlust erleidet.

Die Form der Katheter entspricht hinsichtlich des Schnabels ungefähr dem Mercier'schen Instrument, so dass bezüglich der Einführung des Instrumentariums besondere Vorschriften nicht gemacht zu werden brauchen und besondere Schwierigkeiten nicht vorhanden sind.

a) Der Brenner.

Der galvanokaustische Brenner (s. Fig. 43) wird gebildet durch einen an der Spitze des Instruments befindlichen Porcellanknopf, über den hinüber der zum Glühen zu bringende Platindraht geführt wird. Diese Brenner sind abschraubbar, so dass sie nach Bedarf erneuert werden können. Als Stromleiter für den Brenner ist der Aussenmantel des Katheters und eine in einem geschlossenen Canal, der seitlich von dem Katheterrohr verläuft, gelegene isolirte Leitung vorgesehen. Am unteren Ende des Instrumentes (K) werden die galvanokaustischen Kabel angesetzt; sie sind derartig befestigt, dass sie bei Bewegung des Instrumentes eine störende Belastung nicht verursachen. Neben dem Canal für die isolirte Stromleitung befindet sich ein zweiter schwächerer Canal, der am vesicalen

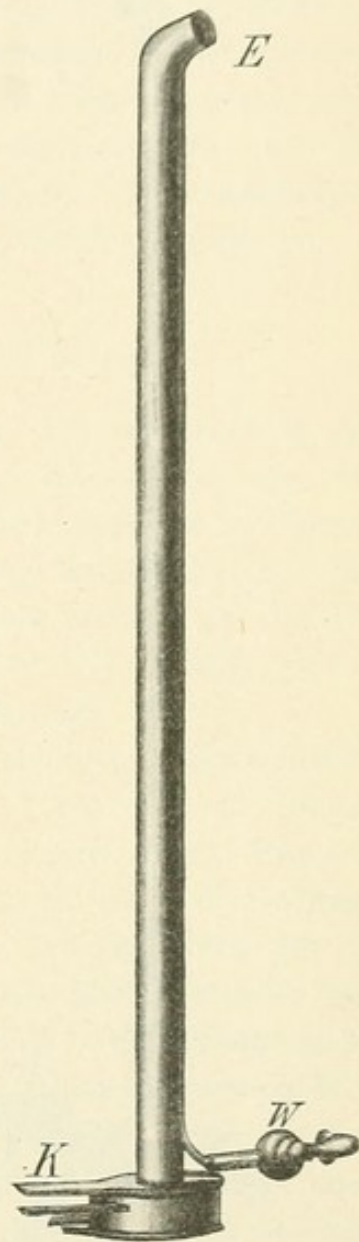


Fig. 43.
Der Brenner.

Ende des Katheters geöffnet ist und am unteren Ende des Instrumentes mit einem Hahn (W) in Verbindung steht, um nach der Einführung des Instrumentes die Blase beliebig stark füllen oder

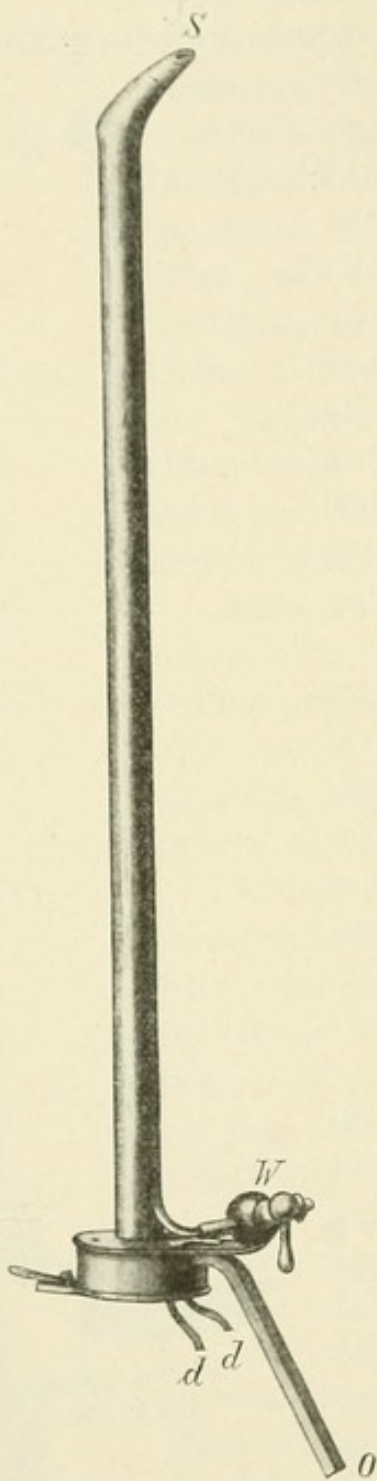


Fig. 44.
Die kalte Schlinge.

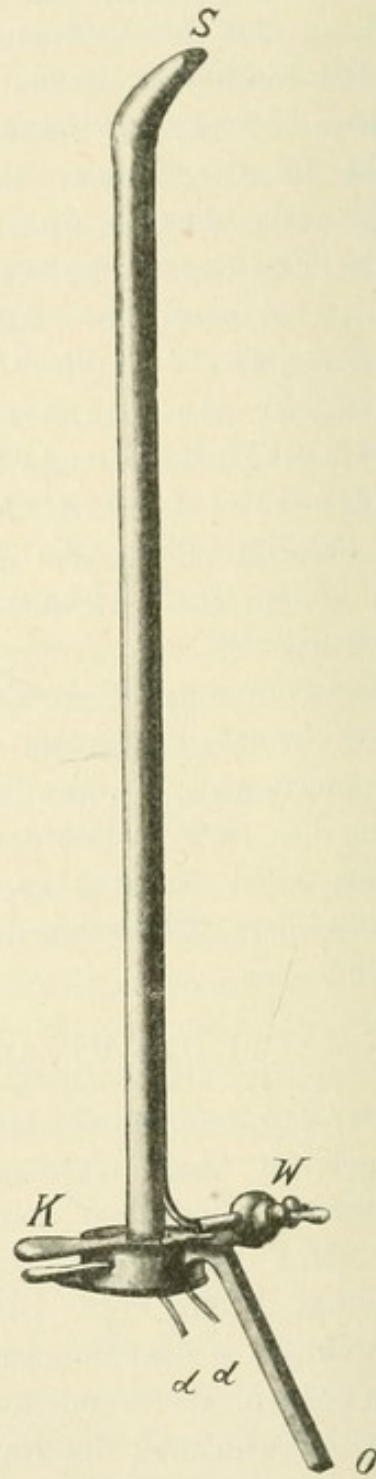


Fig. 45.
Die galvanokaustische Schlinge.

entleeren zu können. Durch das Anbringen dieser Canäle wird die Form des Katheters oval. Es ist das für alle diese zu operativen Eingriffen bestimmten Instrumente die übliche Form.

b) Die kalte Schlinge.

Der Katheter, welcher in Verbindung gebracht ist mit der kalten Schlinge (siehe Fig. 44), besitzt zwei zum Durchführen der die Schlinge bildenden Stahldrähte bestimmte Röhren (dd) und zwischen diesen ebenfalls wieder ein Leitungsrohr zur Durchföhrung von Wasser. Auch dieser Canal ist durch Hahn (W) verschliessbar. Als Schlinge für diese Instrumente wird ein 0,4—0,5 mm starker Stahldracht in Anwendung gebracht. Doch habe ich es in letzter Zeit für zweckmässig befunden, auch für die kalte Schlinge Platindraht anzuwenden. Derselbe ist geschmeidiger, wickelt sich besser auf und lässt sich dadurch leichter handhaben.

c) Die galvanokaustische Schlinge.

Die galvanokaustische Schlinge (siehe Fig. 45) entspricht in der Ausführung dem Katheter mit kalter Schlinge, nur ist der eine der Canäle (dd) weiter gewählt, um ein isolirtes Rohr aufnehmen zu können, wodurch die zur Schlinge führende Rückleitung ermöglicht ist. Die Zuleitung bewirkt wie bei dem galvanokaustischen Brenner der Aussenmantel des Katheters. Die Befestigung des Kables (K) geschieht in der gleichen Weise wie beim galvanokaustischen Brenner.

Die Hauptaufgabe für die Verwendung der schlingenförmigen Instrumente besteht in der Herstellung einer Schlingenform innerhalb der Blase, welche eine genügende Sicherheit bietet, Tumoren fassen zu können; es ist diese Form dann erreicht, wenn die Schlinge selbst möglichst kreisförmig ist. Da innerhalb des Katheters, der die Schlingendrähte aufnimmt, die beiden Drähte dicht neben einander verlaufen müssen, so genügt ein einfaches Verschieben beider Drähte nicht, um eine Schlinge zu erhalten, weil durch das verhältnissmässig feste Zusammengedrücktsein der beiden Drähte die Elasticität des in Anwendung kommenden Drahtes überwunden ist und eine, wenn auch nicht vollkommene, so doch die selbstthätige Ausbreitung der Schlinge verhindernde Knickung entsteht. Es würde sich beim Vorwärtsbewegen der beiden innerhalb der Canäle verlaufenden Drähte eine Schlingenform ergeben, welche der Figur 46 entspricht.

Es entsteht nunmehr die Aufgabe, die Knickung, welche die Bildung einer kreisförmigen Schlinge verhindert, zu beseitigen, und zwar selbstverständlich innerhalb der Blase, nachdem das Instrument eingeföhrt ist. Es ist für diesen Zweck eine Vorrichtung construiert worden, welche unabhängig vom Instrument ist und nach der Einföh rung des Cystokops auf den unteren Theil (O) hinaufgebracht wird.

d) Der Schlingenbilder.

Dieses Instrument (Fig. 49) hat den Zweck, das eine Ende der durch die Canäle verlaufenden Drähte festzuhalten, während das zweite Ende durch einen zu beschreibenden Mechanismus nach vorn geschoben werden kann. Der Zweck dieser Bewegung ist, eine Strecke des elastischen Stahldrahts in die Blase hinein zu transportiren, der in Folge seiner Elasticität die Bildung einer guten Schlinge gestattet. Das fixirte Ende des Drahts wird mittels der Fixirungsvorrichtung selbst aus der Blase herausgezogen und damit auch die innerhalb der Blase liegende Strecke des Drahts, die vorher die Knickung zeigte, durch welche die Bildung der Schlinge verhindert wurde. Ist die eine Strecke des Drahtes weit genug in den Canal hineingezogen und das andere Ende des Drahtes weit genug nach vorn transportirt, so

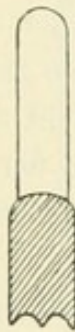


Fig. 46.

Unbrauchbare Schlingenform.

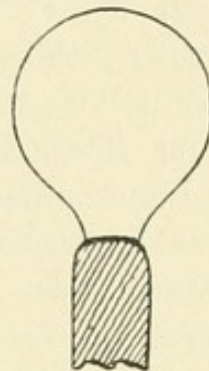


Fig. 47.

Gute Schlingenform.

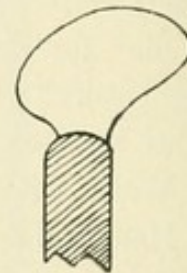


Fig. 48.

Mangelhafte Schlingenform.

hat sich die Schlinge entwickelt und die günstigste Form erreicht, die in Figur 47 dargestellt ist. Wenn der Draht nicht mittelst der Fixirungsvorrichtung zurückgezogen wird, würde sich eine Schlingenform Figur 48 ergeben, die besser als die erste, aber immer noch mangelhaft zu nennen wäre.

Erreicht wird diese Beweglichkeit des Schlingendrahtes durch eine verhältnissmässig sehr einfache Vorrichtung. Ein Schieber (siehe Fig. 49) ist mit dem unteren Theil des Instrumentes verbunden und besitzt zwei Canäle, die die Verlängerung der innerhalb des Katheterrohres verlaufenden Röhre bilden, so dass also die beiden Drähte innerhalb dieser Röhre verlaufen können. Der eine der Drähte wird durch eine windenförmige Vorrichtung (W) gefasst und festgehalten. Durch Drehung dieser Winde mittelst der Scheibe (K) wickelt sich der innerhalb des Canals verlaufende Draht auf und kann somit aus dem Rohr herausgezogen werden. Die zweite Seite des Schiebers besitzt eine zangenförmige Vorrichtung (P), die einen Draht bei E fassen

kann und ihn durch Bewegen der Zange nach vorn schiebt. Die Zange wird nur nach einer bestimmten Richtung hin, nämlich vorwärts schiebend bewegt, so dass bei jedem Fassen des Drahtes der Draht selbst etwa 4 mm nach vorn geschoben und mit jeder Bewegung des Drahtes 4 mm weiter in die Blase hinein gebracht wird. Es lässt sich daher ohne Weiteres durch einfaches Zählen ermessen, wie gross die Schlinge sein muss, die innerhalb der Blase liegt. Ist demnach bei der Entwicklung der Schlinge der Draht durch achtmaliges Anspannen und Vorwärtsbewegen der Zange, das ohne irgendwelche Kraftaufwendung und Zeitverlust vor sich geht, 32 mm in die Blase hineintransportirt worden, so kann man durch die windenförmige Vorrichtung durch einige Umdrehungen schon eine Strecke des Drahtes wieder aus der Blase herausziehen, um die Knickung, welche noch innerhalb der Blase liegen muss, heraus zu befördern. Weiteres Vorwärtsschieben des Drahtes um vielleicht 20 mm gestattet dann ein abermaliges Zurückziehen einer kürzeren Strecke des Drahtes, so dass man dann eine absolut gleichmässige Drahtstrecke, welche die Schlingen gebildet hat, in der Blase besitzt. Die Manipulation selbst geht sehr leicht vor sich, das Formiren der Schlinge gelingt mit absoluter Sicherheit.

Die Armirung des Katheters mit dem Schlingendraht erfolgt in der Weise, dass man den Schlingendraht zuerst, bevor das Instrument eingeführt wird, ohne besondere Hilfsmittel in das genügend weite Rohr des Katheters hineinführt. Ist er durch das Rohr hindurchgegangen und an dem vesicalen Ende des Cystoskops herausgetreten, so zieht man ihn weit genug durch, um ihn durch das andere Rohr wieder zurückzuschieben. Es ist für diesen Vorgang kein weiteres Instrument nöthig. Man kann den Draht mit den Fingern genügend fest halten. Will man das nicht, so genügt es, den Draht mit einem kleinen Stückchen ganz feinen Schmirgelpapiers zu fassen, was besonders bei etwas feuchten Händen die Vorwärtsbewegung des Drahtes erleichtert, oder aber man kann den Draht mittelst einer flachen Zange fassen und auch so durch die Röhre hindurchschieben. Ist der Draht aus dem zweiten Rohr herausgetreten und überragt er dasselbe um ungefähr 3—4 cm, so bringt man den Schlingenformer auf das Cystoskop hinauf. Derselbe gleitet in der Hülse (u Fig. 49) auf einem viereckigen Stab, der fest mit dem unteren Theil des Cystoskops in Verbindung steht (siehe Fig. 44 und 45 O). So wird das lange Ende des Drahtes,

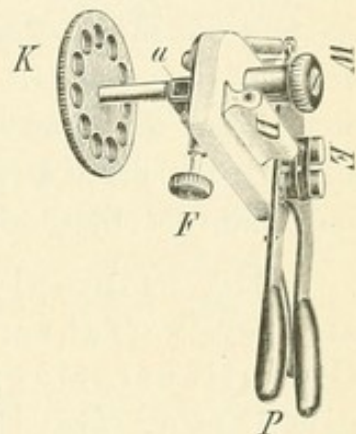


Fig. 49.
Der Schlingenbilder.

aus dem rechten Rohr heraustretend, in die rechte Oeffnung des Schlingenformers hineingebracht und durchgezogen, wobei es auch gleichzeitig durch die Oeffnung der Zange bei E Figur 49 geht. Dann wird der Schieber auf einen Führungsstab hinaufgebracht, der ihn fest hält und an den er durch eine Fixirungsschraube befestigt wird. Das kurze Ende des Drahtes geht in die andere Oeffnung des Schlingenformers hinein und wird durch die Winde gefasst. Einige Umdrehungen derselben ziehen dann die Schlinge vollständig fest, so dass sie am vorderen Ende des Katheters nicht mehr fühlbar ist und somit die Einführung nicht erschwert.

Die einzelnen Handgriffe, welche diese Formation der Schlinge ermöglichen, sind langsamer beschrieben als in Wirklichkeit ausgeführt. Es ist selbstverständlich, dass bei der Benutzung eines derartigen Instrumentariums der Operateur sich vorher erst an die Handhabung etwas gewöhnen muss. Jedenfalls ist sie nicht schwer zu erlernen und ergeben sich die einzelnen Griffe leicht durch Uebung, wenn man den Zweck im Auge behält, den die ganze Vorrichtung haben soll, nämlich nur eine einfache Schlinge in günstigster Form innerhalb der Blase zu formiren.

Die Principien, nach denen bei diesen Instrumenten verfahren wurde, bestimmte die Absicht, die Operationsinstrumente unabhängig von dem Cystoskop einführen, sie liegen lassen und das Cystoskop für sich herausnehmen zu können, um den Störungen zu entgehen, welche durch Trübung des Blaseninhalts, Beschmutzung des Prismas und Durchbrennen der Lampe gegeben werden können. Es wurde deswegen das Cystoskopinstrument geradlinig gewählt, so dass ein freier Durchgang durch den Kathetercanal möglich ist.

Liegt demnach der zu den operativen Eingriffen bestimmte katheterförmige Theil des Instrumentariums in der Blase, so kann vor der Entfernung des Cystoskops ohne Weiteres eine ausgiebige Spülung vorgenommen werden. Wenn auch an dem Cystoskop selbst noch ein Canal für Wasserzuleitung und -Ableitung vorhanden ist, so würde jedoch für eine ausgedehnte Spülung eine etwas zu grosse Zeit verloren gehen; auch sonst gestattet ein so enger Canal nicht eine Reinigung der Blase, wie sie für unsere Zwecke wünschenswerth ist. Bestimmt sind derartige Canäle eigentlich nur dazu, den Inhalt der Blase beliebig verringern, eventuell vergrössern zu können.

Die Einführung der verschiedenen Operationskatheter geschieht mittelst Mandrins, durch welchen die am vesicalen Ende befindlichen, den Durchtritt ermöglichende Oeffnung geschlossen wird.

Die galvanokaustischen Brenner, welche abschraubbar sind, besitzen verschiedene Längen, so dass man im Stande ist, je nach Bedürfniss die längere und kürzere Form in Anwendung zu bringen. Für die Fälle, in welchen es wünschenswerth ist, ohne das Instrument zu entfernen, dem Instrument näher liegende Flächen galvanokaustisch zu behandeln, genügt es, um die Gesamttform des in der Blase liegenden Theiles für diesen Fall günstig zu verändern, das Cystoskop selbst etwas zurückzuziehen, so dass es weniger weit aus dem Operationskatheter herausragt. Es rückt dann selbstverständlich der Brenner mehr in das Gesichtsfeld hinein. Jedoch ist das weniger störend, nachdem einmal das Operationsfeld übersehen und der erstrebte zu ätzende Punkt localisirt worden ist.

Ebenso hat es sich als zweckmässig herausgestellt, auch Schlingenträger in verschiedener Länge zu benutzen; wir haben deren drei anfertigen lassen: einen ganz kurzen für Tumoren nahe dem Blasenhal, einen mittleren und einen mit langem Schnabel, der besonders für die an der hinteren Wand sitzenden Neoplasmen geeignet ist.

Der cystoskopische Lithotripter ist in Figur 50 und 51 dargestellt. Er ist so gearbeitet, dass durch den Schaft das eigentliche Cystoskop (A P L Fig. 50) durchgeschoben wird. Dann liegen die Arme des Lithotriptors O derart, dass der weibliche in das Gesichtsfeld des Prismas (P) fällt und von der Lampe (L) erleuchtet wird. Die Zusammenführung der beiden Arme geschieht durch die am äusseren Ende des Instrumentes befindliche Schraube (R).

Dieser Lithotripter hat eine ziemliche Kraft, er soll dazu dienen, **kleine Steintrümmerchen**, die bei der Litholapaxie der Zertrümmerung entgangen und schwer zu fassen sind, wenn man im Dunkelen arbeitet und auf das Gefühl angewiesen ist, zu zerdrücken.

Der Vorwurf, den man der Litholapaxie stets gemacht hat, dass leicht kleine Stückchen zurückbleiben und dadurch zu Recidiven Veranlassung geben, dürfte aus der Welt geschafft sein, wenn man mit diesem cystoskopischen Lithotripter zu arbeiten gelernt hat.

Die Lithotripterarme sind löffelartig gearbeitet oder mit Zähnen versehen, immerhin könnten aber doch Schwierigkeiten für das Fassen

eines kleinen Concrementes entstehen, weil man nur den einen Arm sieht, während der zweite durch den ersten verdeckt wird.

Dann kann mit Vortheil die cystoskopische Zange verwendet werden, die in Figur 52, 53 und 54 dargestellt ist. Es erübrigt sich eine Beschreibung, da das Instrument nach dem Vorangegangenen aus den Zeichnungen vollkommen verständlich ist.




Fig. 50.



Fig. 51.

Der cystoskopische Lithotriptor.

Lithotriptor nach Herausnahme des Cystoskops.

Man sieht, dass die Branchen der Zange seitlich auseinander gehen, so dass sie beide beim Auseinandergehen dem beobachtenden Auge sichtbar bleiben. Das Zusammenschrauben geschieht durch die am äusseren Ende des Instrumentes befindliche Schraube (siehe Fig. 52 und 53).

Auch die Kraft dieses Instrumentes ist eine ziemlich beträchtliche, und es gelingt leicht, damit nicht allzu feste Concremente

zu zerdrücken. Ebenso eignet sie sich zum Fassen von kleinen Fremdkörpern, z. B. von Seidenligaturen.

Was nun die mit diesem gesammten Operationsinstrumentarium gewonnenen Resultate betrifft, so sind meine Erfahrungen noch gering, erheblich geringer als die von Nitze publicirten, der ja sein Instrument viel länger besitzt und schon seit längerer Zeit damit arbeitet.




Fig. 52.

Die cystoskopische Zange.



Fig. 53.

Zange nach Entfernung des Cystoskops.




Fig. 54.

Cystoskop zum Durchschieben durch die Zange.

Ich möchte deshalb mit meinem Urtheil sowohl über die Indication für die Verwendung dieses Verfahrens als auch über die damit erzielten Ergebnisse zurückhaltend sein und nur mittheilen, dass ich drei Tumoren, zwei mit der galvanokaustischen, einen mit der kalten Schlinge operirt habe, dass ich einmal eine incrustirte Seidenligatur gleichfalls durch die kalte Schlinge entfernt und einmal ein Concrement mit der cystoskopischen Zange zerdrückt habe.

Was die Tumoren betrifft, so handelte es sich in dem einen Fall nur darum, ein Stück behufs mikroskopischer Untersuchung zu gewinnen. Das geschah leicht; da sich dasselbe als ein Carcinom erwies, wurde von einer weiteren Operation Abstand genommen. Herr College von Fedorow in Moskau hat, wie er mir vor Kurzem mittheilte, denselben Fall dann später durch die Sectio alta zu operiren versucht, aber auch den Tumor nicht radical entfernen können.

Ueber das Operiren von malignen Tumoren ist hier nicht der Ort zu sprechen, über die Aussichten des Erfolges und die thatsächlich gewonnenen Resultate, über das Befinden der Kranken vor und nach der Operation soll an anderer Stelle berichtet werden.

Nur das möge noch betont werden, dass, wenn die mikroskopische Untersuchung eines Geschwulsttheilchens nichts Malignes ergeben hat, daraus noch nicht der Schluss berechtigt ist, dass nun der ganze Tumor auch wirklich ein benigner sei, denn die Basis kann sich anders verhalten als die Oberfläche.

Die beiden anderen Fälle waren Papillome, von denen das eine in vier, das andere in drei Sitzungen entfernt werden konnte. Beide Male wurde nachträglich die Ansatzstelle mit dem Brenner verschorft.

In dem Falle der incrustirten Seidenligatur musste ich die Schlinge anwenden, weil meine Zange nicht fertig gestellt war, die cystoskopische Zange eignet sich jedoch besser dafür.

Sollte die solche Zustände meist begleitende Cystitis so stark sein, dass sich die Blase nicht genügend füllen lässt, dann schicke man Ausspülungen der Blase mit Argentum nitricum 1 : 2000 bis 1 : 800 voraus. In wenigen Tagen pflegt sich die Empfindlichkeit der Vesica so weit zu legen, dass man die kleine Operation ausführen kann.

Diese **vorbereitenden Argentumausspülungen** kann ich ganz allgemein empfehlen; sie bessern das Leiden des Kranken und erleichtern dem Arzt die Untersuchung und die Operation. Die Beschwerden der Patienten werden in den meisten Fällen vielmehr durch die Cystitis als durch den Tumor, Stein oder Fremdkörper verursacht.

So war es auch in dem Steinfall, in welchem ich das zurückbleibende, mit dem Lithotriptor nicht zu entfernende Fragment leicht mit der cystoskopischen Zange zu zerdrücken vermochte, nachdem die Cystitis durch Höllensteinspülungen gebessert worden war.

e) Das Operationscystoskop für die weibliche Blase.

Für die weibliche Blase hat Dr. F. Mainzer, Assistent der Landau'schen Frauenklinik, Berlin, das Operationscystoskop modificirt. Die von ihm gebrauchten Instrumente bestehen aus dem eigentlichen Cystoskope und den durch dies hindurchzusteckenden Theilen: Pincette, Curette, Scheere und Schlinge.

Das Instrument (Fig. 55) ist nach dem gleichen Princip gearbeitet wie das Brenner'sche, so dass man mit demselben geradeaus sieht. Der optische Apparat kann gleichfalls verschoben und isolirt entfernt werden. Jedoch ist nach dem bei meinem Uretercystoskop verwendeten Princip der optische Apparat durch ein Doppelprisma geknickt, so dass der Leitcanal für die Operationsinstrumente geradlinig verläuft und bequeme Handhabung derselben gestattet.

Das Instrument ist ausserdem mit Wasserspülung versehen und in seinem Umfang so dünn gehalten, dass es ohne Erweiterung oder Cocainisirung der Urethra eingeführt werden kann (24 Charrière).

Die dazu gehörigen Instrumente bestehen in einer einfachen Pincette zur Extraction von Fremdkörpern, einer scharfen Doppelpincette zur Entnahme kleiner Partikel zwecks mikroskopischer Untersuchung und endlich einer kleinen, scharfen Scheere zur Abtragung gestielter Tumoren. Ebenso kann mit dem Instrument eine kalte Schlinge in Anwendung gebracht werden. Das ganze Instrumentarium (gleichfalls von W. A. Hirschmann, Berlin hergestellt) ist nicht wesentlich kostspieliger, als die gewöhnlichen Cystoskope.

Auch Kolischer (Wien) hat sich von Leiter (Wien) ein Operationsinstrument anfertigen lassen, welches eine Vermehrung der endovesicalen Eingriffe bei weiblichen Individuen gestattet. Es

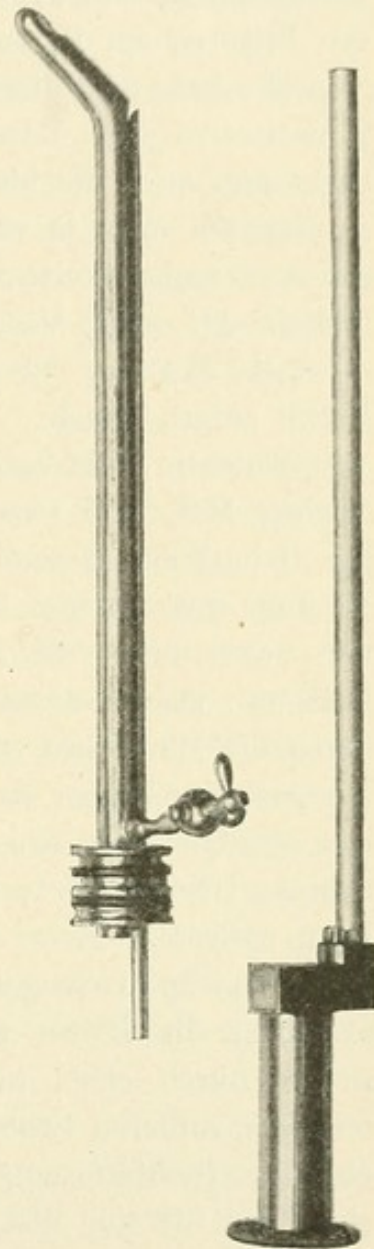


Fig. 55.

Mainzer's Operationscystoskop.

sind dies Zängelchen und Scheerchen zur Entfernung von in die Blasenwand eingewanderten Ligaturen, ferner schneidende Instrumente und schlingentragende zur Abschnürung kleiner polypöser Geschwülste; weiters zur Behandlung von der Argentumtherapie trotzen den Geschwüren kleine Curetten mit geradem oder abknickbarem Stiele; schliesslich ein Galvanokauter zur Verglühung von Fissuren am Blasenhalse.

Er hat mit diesem Instrument durch endovesicale Galvanokauterisation eine Blasenscheidenfistel zur Heilung gebracht. Steht nun auch die blutige Therapie der Blasen fisteln im Vordergrund, so erscheint doch in einzelnen Fällen die endovesicale Methode eines Versuches werth, und ich will deshalb den Fall Kolischer's und die Art seines Vorgehens mit seinen eigenen Worten beschreiben¹⁾:

„B., Marie, 22 Jahre alt, wird am 4. November 1897 auf die Klinik aufgenommen.

Patientin, die vorher immer gesund gewesen sein soll, hat ein einziges Mal, und zwar am 3. September 1897 geboren, und wurde die Geburt durch einen praktischen Arzt mittelst Forceps beendet. 14 Tage post partum bemerkte Patientin, dass der Urin fortwährend, und zwar durch die Scheide abgehe. Nur wenn Patientin ausser Bett war, konnte sie etwas Urin halten und dann geringe Quantitäten durch die Harnröhre entleeren.

Genaueres über das Wochenbett weiss Patientin nicht anzugeben; ihre gegenwärtige Klage geht dahin, dass sie fortwährend aus der Scheide Urin verliere, trotzdem sie zeitweise per urethram willkürlich Harn entleere.

Stat. praes. gyn. Vulva und Analfalte mässig geröthet und excoriirt; die Portio stark zerklüftet, besonders die hintere Lippe, welche durch einen tiefen Spalt in zwei Theile zerlegt ist; in der rechten, vorderen Scheidewand eine gegen den Fornix ziehende, nach oben zu trichterförmig eingezogene Narbe, an deren oberstem Ende eine eben für eine dicke Sonde passbare, in die Blase führende Fistel sitzt; die Fistelumrandung ist weich, beweglich, das innere Genitale normal. Der Austritt von Urin aus der Fistel geschieht nur tropfenweise.

Die Existenz der Fistel als Blasenscheidenfistel wurde nachgewiesen:

durch Einspritzung von Milch in die Blase und Austreten der Milchtröpfchen aus der oben bezeichneten Oeffnung;

1) Wiener medicinische Presse 1897, No. 52.

durch den metallischen Contact zwischen einer per urethram und einer zweiten von der Oeffnung in der Scheidenwand in die Blase eingeführten Sonde;

endlich durch Sondirung von der Blase aus vermittelt eines durch ein Ureterencystoskop durchgeleiteten Katheters.

Das Kaliber der Fistel wird als eben durch eine Sonde Charrière No. 9 passirbar festgestellt.

Bezüglich der Therapie waren nun folgende Erwägungen maassgebend:

Bei der cystoskopischen Untersuchung ergab sich (die Cystoskopie war leicht durchführbar, da durch das enge Lumen des Fistelcanals das Abfliessen der Füllflüssigkeit nur tropfenweise erfolgte und die Blase auch sonst tolerant war), dass das vesicale Ende des Fistelcanales kaum einen Centimeter entfernt von der rechten Ureterenöffnung lag.

Es war nun diese immerhin nicht gleichgültige, eine blutige Operation eventuell sehr complicirende Nähe des Ureters, welche zunächst gegen einen Nahtverschluss der Fistel sprach. Ferner war die Fistel sehr enge, so dass man mit Recht annehmen konnte, ein Versuch des Fistelverschlusses durch Kauterisation sei nicht aussichtslos.

Die Anhänger der Kauterisationstherapie machten immer geltend, dass sehr viel darauf ankomme, dass auch die Blasenschleimhaut in der Umgebung des Defectes kauterisirt werde; da nun die Cystoskopie in diesem Falle so leicht durchführbar war, so war nichts nahe liegender, als mit dem Operationcystoskope zu arbeiten. Es wurde also mit dem einfachen Galvanokauter des Operationcystoskopes der ganze Fistelcanal einschliesslich der vesicalen und vaginalen Oeffnung nach Einführung eines Tampons in die Scheide zwar vorsichtig, aber vollständig verglüht (17. November 1897).

Unmittelbar nach erfolgtem Eingriffe, der ohne jede Narkose oder Localanästhesie vorgenommen wurde und auch der Patientin keinen nennenswerthen Schmerz verursachte, konnte die Kranke den Urin vollständig halten; es war dies sofortige Resultat wohl eine Folge einerseits der Schorfbildung, andererseits der reactiven Schwellung der Umgebung.

Von diesem Zeitpunkte an wurde Patientin kein einziges Mal mehr durch spontan abgehenden Urin benässt, sondern entleerte ihren Harn regelmässig und ohne Anstand durch die Harnröhre.

Am 22. November wurde Patientin über ihr eigenes Ansuchen von der Klinik entlassen, stellte sich jedoch regelmässig in der Ambulanz vor.

Die letzte Untersuchung fand am 7. December 1897 statt.

Das als Einziehung noch zu erkennende vesicale Fistelende ist cystoskopisch noch recht gut neben der rechten Ureteröffnung zu sehen, für eine Sonde jedoch absolut nicht mehr entriirbar; die Schorfe sind abgefallen, die Narbe glatt; trotz ad maximum mit Wasser gefüllter Blase tritt kein Tropfen in der Vagina aus; auch vermag man in das vaginale Fistelende durchaus nicht mehr einzudringen.

Patientin giebt an, keinerlei Störung in der Urinentleerung bemerken zu können oder je durch spontan abfliessenden Urin benässt zu werden.

Es ist also aus subjectiven und objectiven Gründen Heilung zu constatiren.“

Zehnter Abschnitt.

Die Photographie der Blasenbilder.

Geschichte der Blasenphotographie. Erfolgreiche Versuche Béla Hermann's. Kutner's Bemühungen um die Blasenphotographie. Nitze's Photographircystoskop. Das von Hirschmann construirte Photographircystoskop.

Der Versuch, photographische Bilder des Blaseninneren zu gewinnen, wurde zuerst von Béla Hermann, einem Assistenten Antal's, gemacht; vorher hatte Nitze in seinem Lehrbuch schon theoretisch einen Weg angegeben, auf welchem es möglich sein sollte, derartige Bilder zu erlangen. Dieser Weg erwies sich jedoch als ein nicht zum Ziele führender und ebenso verlief Béla Hermann's Versuch erfolglos insofern, als er keine Bilder gewann, die auf praktische Verwerthbarkeit Anspruch erheben konnten.

Die ersten wirklich brauchbaren Bilder des Blaseninneren (und hiermit des Inneren von Körperhöhlen überhaupt) erzielte mittelst der von ihm erdachten neuartigen Methode R. Kutner (Berlin).¹⁾ Er gab u. A. die ersten photographischen Darstellungen der Trabekelblase, des Steins und der normalen bzw. pathologisch (z. B. durch Prostata-Hypertrophie) veränderten Schleimhautfalten, welche am Orificium internum die Harnröhre nach der Blase zu abgrenzen.

Seine Methode ist gekennzeichnet durch eine zum Anschrauben an die Cystoskopmündung eingerichtete Camera und durch einen für

1) „Ueber Photographie innerer Körperhöhlen (insbesondere der Harnblase und des Magens).“ Deutsche med. Wochenschrift 1891, No. 48 und Therapeutische Monatshefte 1892, Januar.

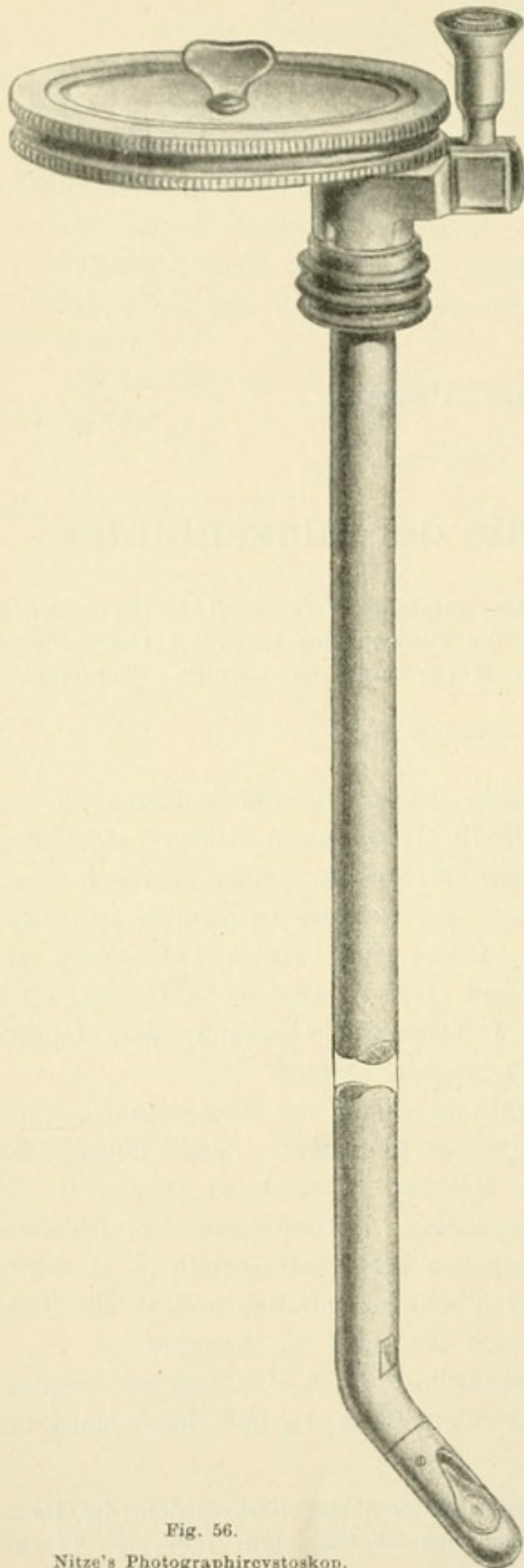


Fig. 56.
Nitze's Photographircystoskop.

diese Zwecke construirten Bildzeiger; Kutner photographirt das unfern der äusseren Mündung des Cystoskops befindliche, im Rohre desselben frei schwebende kleine Bildchen des Blaseninneren, nachdem er die Stelle, wo es schwebt, durch den Bildzeiger genau ermittelt hat. Die gewonnenen kleinen Photogramme werden dann vergrössert.

Diese Methode wurde von Nitze später verbessert, indem er ein Instrument von grösserem Caliber mit stärkerer Lampe und starkem optischen Apparat construirte, welches die photographischen Aufnahmen bei gleichzeitiger Beobachtung des Objectes gestattet. An dem Trichterende des Cystoskopes 1 befindet sich eine dem Cystoskopschaft excentrisch aufsitze Camera in Form einer flachen Schachtel (siehe Fig. 56). Auf der Fläche derselben befindet sich eine mit Löchern versehene drehbare Scheibe. Die Löcher entsprechen in ihrer Grösse genau dem Lumen des Instrumentes, so dass bei gewissen Stellungen der Scheibe das Loch derselben gerade auf der Lichtung des Cystoskopes ruht.

Legt man nun eine runde, in die Schachtel passende photographische Platte mit ihrer lichtempfindlichen Seite nach unten, so fällt bei gewisser Drehung der Schachtel das zu fixirende Bild auf die Platte. Durch Umdrehen der Schachtel kann man nun mehrere Kreise der Platte, die sich mit dreht, auf der Cystoskoplichtung einstellen, so dass auf einer Platte eine Reihe von Aufnahmen gemacht werden können.

Das Ocular ist durch ein Doppelprisma seitlich verlegt und kann durch eine drehbare Vorrichtung ein- und ausgeschaltet werden. Wird es eingeschaltet, so sieht man das zu photographirende Bild der Blase und stellt es nun scharf ein. Dann wird das Ocular ausgeschaltet, und es fällt nun das eingestellte Bild auf die lichtempfindliche Platte. Jetzt schliesst man den Strom, um der Lampe Licht zu geben, exponirt einige Secunden, manchmal bis zu 30 Secunden, unterbricht den Strom, bringt den nächsten Kreis der lichtempfindlichen Platte durch Drehung der Schachtel auf das Cystoskoplumen und verfährt wie vordem. So gewinnt man eine Reihe von Aufnahmen, die dann vergrössert werden. Die damit zu erzielenden Bilder sind thatsächlich ganz ausgezeichnet. Die grosse Mehrzahl unserer in diesem Buch gegebenen Bilder sind mit diesem Apparat gewonnen.

Die Technik ist eine ausserordentlich einfache. Vor Allem gilt es, das Object scharf einzustellen und dann das Cystoskop möglichst unbeweglich zu fixiren. Dazu bedienen wir uns eines Stativs, das von dem Instrumentenmacher Hirschmann construirt worden ist. Eine weitere Vorbedingung für ein Gelingen der Photographie ist eine möglichst feinkörnige Platte. Im Anfang hatten wir damit Schwierigkeiten, jetzt werden dieselben in ganz guter Qualität von der Firma Schippang geliefert.

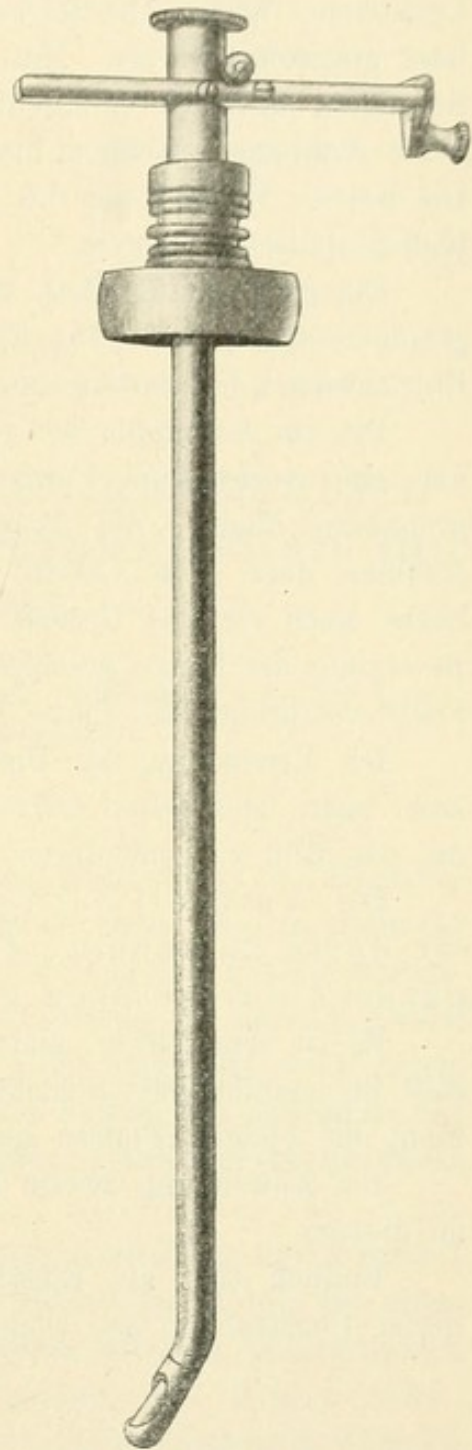


Fig. 57.
Hirschmann's Photographircystoskop.

Hat man nun das Object eingestellt und das Cystoskop sicher fixirt, dann schraubt man das Ocular bei Seite, so dass nunmehr die vorher aufgesetzte Camera, da, wo sich Loch No. 1 befindet, das Lumen des Cystoskopes deckt. Die Stärke des Lichtes ist vorher mit dem Accumulator ausprobiert worden. Man schliesst nun den Strom, exponirt einige Secunden, etwa 10—20 genügen, macht von demselben Object eine zweite Aufnahme, nachdem man die Scheibe auf No. 2 gedreht hat, u. s. w. Die weitere Behandlung des Negativs geschieht nach den allgemeinen photographischen Regeln.

Ein ganz vorzügliches, auf denselben Principien beruhendes Photographirecystoskop (siehe Fig. 57) mit etwas einfacheren und bequemeren Einrichtungen hat Instrumentenmacher W. A. Hirschmann construirt.

Die zur Aufnahme der photographischen Platte bestimmte Casette hat eine rechteckige Form und dementsprechend auch die photographische Platte, die innerhalb der Casette in einem besonderen Rahmen liegt. Die Casette ist mit vier Löchern versehen, die der Reihe nach vor die Cystoskopöffnung gebracht werden können. Die Bewegung der Platte geschieht durch ein Zahnrad, so dass, wenn eine Feder vorspringt, die Platte vor der Cystoskopöffnung liegt.

Die Erneuerung der Platte geschieht ohne Schwierigkeit, ebenso kann man nach jeder Aufnahme sofort wieder das Ocular einstellen, um das Bild zu controlliren.

Der Vortheil der Verwerthung rechteckiger Platten ist darin zu suchen, dass dieselben für das Cystoskop passend aus grossen geschnitten werden können.

Es ist sehr schwer, kleine lichtempfindliche Platten so herzustellen, dass die empfindliche Schicht absolut gleichmässig ist. Es sollen vielmehr die kleinen Platten aus den grossen herausgeschnitten werden.

Bei Anwendung zweier Platten ist es nöthig, jede Platte einzeln zu giessen.

Endlich fällt zur Einstellung und Beobachtung des Bildes dank dieser Construction das Doppelprisma fort.

Elfter Abschnitt.

Verwerthbarkeit der Röntgenstrahlen für die Diagnose der Krankheiten der Harnorgane.

Eigene Erfahrungen: völlig negatives Resultat. Mittheilungen des Dr. Levy-Dorn: im Wesentlichen auch negative Resultate.

Nicht lange nach der epochemachenden Entdeckung der Röntgenstrahlen wurde vielfach die Hoffnung ausgesprochen, dass es nunmehr möglich werden würde, die schmerzhafteste cystoskopische Untersuchungsmethode durch die der Skiagraphie zur Aufdeckung von dunklen Fällen (Blasen- und Nierensteine) zu ersetzen. Und man darf wohl sagen, dass, wenn es thatsächlich gelungen wäre, Steine am Lebenden mit Sicherheit zu erkennen, dadurch das Gebiet der Cystoskopie eingeschränkt worden wäre.

Ich habe mich sehr bald mit der Frage beschäftigt und zunächst eine Reihe der verschiedenartigsten Steine meiner Sammlung, die unter ein dickes Buch gelegt worden waren, nach Röntgen photographirt. Es ergab sich, dass am durchlässigsten die Urate sind, dass sie aber immerhin noch als ausreichend starke Schatten im Bilde erkennbar sind. Dann kommen die Cystinsteine, noch deutlichere dunkle Flecken geben die Phosphate und am undurchlässigsten für die X-Strahlen sind die Oxalate.

Diese Unterschiede präsentiren sich besonders schön in gemischten Steinen. Ich besitze das Bild eines Oxalates mit Uratkern, der letztere ist deutlich heller als die ihn umgebende Oxalatschale.

Nachdem dies festgestellt worden war, wurde ein Patient mit Blasenstein und drei Patienten mit Nierensteinen nach Röntgen photographirt. Das Resultat war ein völlig negatives, wenigstens in so weit, als man doch eine Sicherheit des Urtheils verlangen muss.

Wohl zeigte sich auf dem Blasensteinbild ein unregelmässiger Schatten, ebenso auf zweien der anderen Bilder in der Gegend der kranken Niere hellere und dunklere Partien. Doch war es unmöglich, irgend etwas mit Sicherheit darüber auszusagen, ob diese Stellen Cybala oder sonst etwas bedeuten; man kam über Wahrscheinlichkeiten nicht hinaus.

Man kann es demnach kaum unternehmen, die Methode der Röntgen-Photographie in dieser Hinsicht überhaupt nur in einen Vergleich zu bringen mit der Cystoskopie, einer Methode, die so sichere und untrügliche Resultate liefert.

Da uns aber von den Forschern, die sich mit der Skiagraphie beschäftigen, gelehrt wird, dass man die Bilder erst deuten lernen muss, so hielt ich meine geringe Erfahrung nicht für ausreichend. Ich wandte mich an Herrn Collegen Levy-Dorn, der dieses Gebiet zu seinem besonderen Studium gemacht hat, und bat ihn um Mittheilung seiner diesbezüglichen Anschauungen und Erfahrungen.

Er hat mir ein kurzes Exposé gesandt, das im Wesentlichen mit meinen obigen Ausführungen übereinstimmt und das ich ipsissimis verbis hier folgen lasse:

„In der ersten Zeit nach dem Bekanntwerden der Röntgen'schen Entdeckung waren wohl Viele überzeugt, dass nunmehr der Schlüssel für die Diagnose der Steinkrankheiten gefunden sei. Man dachte sich, dass die harten Gebilde, welche man mit dem Namen Stein belegt, ganz besonders schwer durchgängig für X-Strahlen seien und sich daher bei Untersuchungen damit von den Weichtheilen deutlich abheben müssten. Aber die genaue Forschung deckte bald die grossen Schwierigkeiten auf, welche auch der neuen Methode durch jene Crux der ärztlichen Diagnostik bereitet werden.

Die Stoffe, aus denen sich die im thierischen Organismus vorkommenden Steine zusammensetzen, bieten nämlich kein grosses Hinderniss für den Durchtritt der Röntgenstrahlen. Die uns hier interessirenden Nieren- und Blasensteine zeigen aber in dieser Beziehung immerhin günstigere Verhältnisse als die Gallensteine, und zwar geben die kräftigsten Bilder die Oxalate, ihnen schliessen sich die Phosphate an, während die häufigen Urate nur lichtere Schatten werfen. Das seltene Cystin würde in der eben angeführten Reihe vor der Harnsäure stehen.

Ausser der Zusammensetzung der Steine spielen natürlich noch die genauere Lage derselben und das Verhältniss ihrer Dicke zu derjenigen der Weichtheile eine wesentliche Rolle bei der Untersuchung.

Es ist wohl bisher noch Niemandem gelungen, einen Nierenstein am Lebenden deutlich in seinen Umrissen auf die Platte zu bringen. Dagegen fehlt es nicht an Berichten — und ich habe selbst einmal so viel erreicht — dass die Seite der erkrankten Niere sich durch dunklere Schattirungen von der gesunden abhob. Einige Autoren haben den Befund durch die Operation controllirt und bestätigt gefunden.

Dagegen ist es bewiesen, dass sich auf Schattenbildern von erhaltenen Cadavern (nicht allein herausgenommenen Nieren) die Nierensteine gut ausprägen können.

Die Untersuchungen auf Blasensteine haben mehr Glück gehabt. Wir sind unter nicht zu ungünstigen Bedingungen im Stande, über das Dasein von Steinen Auskunft und selbst über ihre Gestalt Anhaltspunkte zu erhalten. Grösserer Umfang der Steine, jugendliches Alter, dünnere Weichtheile vermehren die Sicherheit des Erfolges.

Die Urethralsteine bieten der Skiagraphie nur dann besondere Schwierigkeiten, wenn sie im Anfangstheil der Harnröhre sitzen. Sie können dann im Bilde leicht durch die Beckenknochen verdeckt werden. Doch kann man meist die Diagnose auf einfachere Weise sicher stellen.

Endlich lassen sich die X-Strahlen für die Analyse der bereits entleerten oder durch Operation gewonnenen Steine verwerthen. Sie können die zeitraubende chemische Untersuchung zum Theil ersetzen und ergänzen. Ob der Stein gleichmässig zusammengesetzt, ob er geschichtet ist, einen Kern besitzt, ob er sich aus verschiedenen Stoffen aufbaut, kann das Skiagramm verrathen und dadurch unter Umständen verhüten, dass ein kostbarer Sammlungsgegenstand zertrümmert wird. Zum Beispiel erscheint ein Urat mit oxalsaurem Kern im Röntgenbilde als ein dunkles Centrum, das von einer hellen Scheibe umgeben ist.

Für Röntgenstrahlen schwer durchgängige Fremdkörper, besonders also metallische bilden, wie in den übrigen Körpergegenden, so auch im Urinaltractus eine Anzeige für die neue Untersuchungsmethode. Die Casuistik theilt, so weit ich sehe, nur den Befund von Haarnadeln in der Blase mit. — Die abgebrochenen Stücke weicher Katheter kommen freilich auf Skiagrammen nicht zum Ausdruck.

Grosse Tumoren besonders magerer Personen können sich — schon auf dem Fluorescenzschirm — markiren. Doch giebt es wohl kaum einen Fall, in welchem die übrigen Untersuchungsmethoden nicht zuverlässigere und bessere Resultate liefern.

Das Gleiche gilt für die Diagnose verlagelter Nieren, nur dass dabei die Untersuchung mit Röntgenstrahlen gelegentlich eine bessere Uebersicht über die Form und Grösse der Niere zu liefern vermag. Dafür kann aber auch in anderen Fällen die verlagerte, sehr wohl palpable Niere der Untersuchung mit Röntgenstrahlen entgehen.

Aus den eben mitgetheilten Thatsachen lassen sich leicht eine Reihe Indicationen für eine Untersuchung des Urinaltractus mit Röntgenstrahlen ableiten:

1. Verdacht auf Nierenstein.

Wenn die anderen Untersuchungsmethoden ohne genügendes Ergebniss blieben, werden wir im Interesse der Patienten skiagraphiren; wenn der Stein mit Sicherheit festgestellt ist, ganz besonders wenn eine Operation geplant ist, sollte man es bei der Seltenheit solcher Fälle immer thun, um die neue Untersuchungsmethodê zu prüfen, zu umgrenzen und weiter zu bilden.

2. Verdacht auf Blasenstein — besonders bei ungeberdigen Kindern, um, wo möglich, die Sondirung und Cystoskopie zu ersparen oder zu ergänzen.

3. Urethralsteine, deren Lage im Bilde zu fixiren gewünscht wird.

4. Die Untersuchung des Baues und der chemischen Zusammensetzung der entleerten Steine.

5. Fremdkörper.

6. Verlagerungen der Niere und Tumoren (gelegentlich).

Stets ist im Auge zu behalten, dass nur die positiven Resultate, wie ja bei den meisten unserer Untersuchungsmethoden, zu verwerthen sind.“

Sachregister.

A.

Accumulatoren 18.
Amyloid der Niere 165.
Anuria calculosa 170.
Antiseptische Lösung zur Füllung der Blase 44.
Argentumausspülungen, vorbereitende 204.
Arterien der Blase 62.
Arteriosklerose 101.
Atrophie der Prostata 101.
Ausdehnbarkeit der Blase 42.

B.

Balkenblase 81.
Bandartige Streifen in der Blase 63.
Bas-fond 35. 70.
Batterie, Zink-Kohle-Chromsäure 19.
Beleuchtung der Blase, ungleichmässige 51. 52.
Bewegungen der Blase durch Arterienpulsation 69.
— der Blase durch Cystoskopberührung 69.
— der Blase durch Darmperistaltik 69.
— der Blase durch Ex- und Inspiration 69.
— der Blase durch Ureterthätigkeit 69.
— mit dem Cystoskop in der Blase 53.
Blase, weibliche 174.

Blasen in der Vesica 126.
—, wasserhelle 125.
Blasenboden 35. 70.
Blasenboden, Dislocation desselben beim Weibe 174.
Blasenblutung 157.
Blasenfisteln 171.
Blasenscheidenfistel 206.
Blasensteine 102.
Blasentumoren 107.
Blut im Harn 157.
Blutcoagula 112. 114.
Blutgefässe der Blase 62.
Blutung bei Tumoren 117.
Borsäurelösung zur Füllung 44.
Brenner, cystoskopischer 195.
Bullöses Oedem 127. 180.

C.

Calculus vesicae 102.
Camera, photographische 210.
Carbolsäuredesinfection 48.
Carcinom der Blasenumgebung 181.
Cocainisirung der Blase 42. 119.
Cocainisirung der Harnröhre 43.
Condylomata 133.
Corpus alienum 120.
Cylinder 165.
Cysten 129.
Cysten auf der Blasenwand 125.
Cystinsteine, Durchlässigkeit für X-Strahlen 213.
Cystitis acuta 85.

Cystitis chronica 86.
 — gonorrhoeica 92.
 — tuberculosa 93.
 Gystocele 178.
 Cystocollitis 91. 92.
 Cystoskop, Einführung desselben 33.
 — nach Güterbock 27.
 — nach Lohnstein 27.
 — Nitze's No. 2 20.
 — — No. 3 22.
 — mit Glühlampen 16.
 Cystoskopcaliber 32.
 Cystoskope Leiter's 7. 8.

D.

Dauerkatheter im Ureter 148.
 Desinfection der Genitalien 45.
 Detrusor vesicae 63.
 Diaphanoskopie 5.
 Divertikel, erworbene 81.
 —, angeborene 82.
 Divertikelblase 81.
 Drüsen der Blasenschleimhaut 127.
 Durchleuchtung der Blase 5.
 Durchsichtigkeit des Füllungsmediums
 44.

E.

Ecchymosen 87. 95.
 Edisonlampe 9.
 Einkapselte Steine 104.
 Eiter im Harn 157.
 Eitermassen 84.
 Epithelien, Gestalt derselben 159.
 Epitheliom 134.
 Evacuationskatheter 107.
 Exsudatblasenfistel 181.

F.

Faltungen der Blasenschleimhaut 65.
 Farbe der Blasenschleimhaut 60.
 Fernrohr terrestrisches 6.
 Fistel der Blase 171. 176.
 — des Ureters 171. 176.
 — des Harnapparates 176.
 Formalinsterilisation 48.

Fremdkörper der Blase 120.
 — in einem Divertikel 121.
 Frühdiagnose der Blasentumoren 118.
 Füllung der Blase 38.

G.

Gazogen 3.
 Genitalerkrankungen des Weibes 176
 Geschichte der Cystoskopie 1.
 Geschwür, traumatisches der Blase 124.
 Gesichtsfeld, äusseres 14.
 —, inneres 13.
 Gesichtsfelderweiterung 12.
 Glanz der Blasenschleimhaut 62.
 Glasfenster 19.
 Gleichgewichtslage des Cystoskopes 52.
 Glühlampen 9.
 Glycerin zum Einfetten 45.
 Grösse, natürliche der Bilder 15.

H.

Hämorrhagien 87. 95.
 Harnausspritzung 75.
 Harnblase, Gestalt derselben 33.
 —, Lage derselben 33.
 Harngries 77.
 Harnleiterfistel 194.
 Harnleiterkatheterismus 138.
 —, Technik desselben 148.
 —, Gefahrlosigkeit desselben 152.
 Harnröhre, Richtung derselben 33.
 —, Länge derselben 31.
 Harnveränderung bei Nierenkrank-
 heiten 157.
 Heben des Cystoskopes 54.
 Herpes mucosae vesicae 127.
 Hinderniss im Ureter 168.
 Home'sche Lappen der Prostata 100.
 Hydatidenblasen 129.

I.

Infectionszystitiden 98.
 Infektionsgefahr beim Katheterisiren
 der Ureteren 152.
 Insufficienz der Blase 100.
 Intravesicale Operationsverfahren 115.

Irrigationscystoskop 114.
 — nach Berkley-Hill 23.
 — nach Nitze 23.
 Irritable Bladder 127.

K.

Kalksteine 102.
 Katheterismus der Ureteren 138.
 Knoten, kleine, in der Blase 64.
 Knötchen auf der Blasenschleimhaut 95.

L.

Lagerung des Kranken 45.
 Leichenuntersuchung mit dem Cystoskop 58.
 Leukoplacia vesicae 131.
 Lichtleiter 2.
 Lichtquelle Bruck's 5.
 —, äussere 1.
 Ligamentum interuretericum 36. 70.
 — suspensorium 56.
 Litholapaxie 201.
 Lithotriptor 106.
 —, cystoskopischer 201.
 Lues der Blase 133.
 Luftblasen im cystoskopischen Bilde 68.

M.

Magnesiumlicht 3.
 Megaloskop 25.
 Mignonlämpchen 9.
 Morphinum 119.

N.

Narben der Blasenwand 124.
 Narkose 43.
 Nephralgie 171.
 Nephritis 165.
 Nephrophthisis 95.
 Netzförmige Oberfläche 64.
 Niere, singuläre 159.
 —, eine mit zwei Ureteren 161.
 Nierenbeckenausspülungen 186.
 Nierenblutung 157.
 Nierenkolik 168.
 Nierenpalpation 162.

O.

Oberfläche der Blasenschleimhaut 63.
 Objectiv, Brennweite 12.
 Operationscystoskop 194.
 —, für die weibliche Blase nach Mainzer 205.
 — —, nach Kolischer 206.
 Optischer Apparat 11. 12.
 Orificium cutaneum 32.
 — vesicae 65.
 Oxalate, Durchlässigkeit für X-Strahlen 213.

P.

Papilloma fimbriatum 110.
 — vesicae 109.
 Parasiten in der Blase 133.
 Parasiteneier 133.
 Paravesicale Processe 180.
 Pelveo-renale Injectionen 186.
 Petroleumlicht 3.
 Phantom der Blase 58.
 Phlegmone der Blasenschleimhaut 113.
 Phosphate 102.
 Phosphatablagerungen 77.
 Phosphate, Durchlässigkeit für X-Strahlen 213.
 Photographie der Blase 209.
 Photographirecystoskop nach Nitze 210.
 — nach Hirschmann 211.
 Platindraht als Lichtquelle 5.
 Polyurie trouble 159.
 Polypen 109.
 Polyskop 5.
 Prävesicaler Abscess 129.
 Prisma 16. 17.
 Prostata-Hypertrophie 97.
 Prostatatumor 128.
 Pyelitis 84. 157. 186.
 Pyonephrose 188.
 Pyosalpinx 180.

R.

Recteurynter 122.
 Reizbare Blase 42. 127.
 Renale Hämophilie 158.

Resorptionsmethode bei Blasenkrankungen 158.
Retroflexio uteri 177.
Rheostat 19.
Röntgenstrahlen 213.
Rothe Blutkörperchen, Form derselben 158.

S.

Salzablagerungen auf der Blasenwand 77.
Schatten in der Blase 78. 108.
Schleimhautexcrencenzen 108.
Schlinge, galvanokaustische 197.
—, kalte 196.
Schlingenbilder 199.
Schlingenform 198.
Schmerz bei Nierenerkrankungen 157.
Schrumpfblase 43. 83.
Schwangerschaft 179.
Schwellungen der Schleimhaut 88.
Schwierigkeiten der Cystoskopie 44.
Seidenligaturen, in die Blase gewanderte 123. 203.
Senken des Cystoskops 55.
Skiagraphie 212.
Sphincter, verschiedene Formen desselben 66.
Sphincter internus vesicae 65.
Sphincterbild bei Prostata - Hypertrophie 99.
Sphincterfalte 65.
Spasmen der Schliessmuskel 41.
— im Ureter 168.
Spiegelbild 67.
Steine der Blase 102.
—, Grösse derselben 103.
—, latente 106.
Steineinklemmung 168. 194.
Steinsonde 106.
Sterilisirung der Cystoskope 48.
Stomatoskop 5.
Strictur des Ureters 171.
Stricturen der Harnröhre 41.

T.

Taschen der Blase 64.
Trabeculäre Hypertrophie 81.

Trauma der Blasenwand 124.
Trigonum 35.
Tuben, gefenstert 4.
Tuberculosis ascendens 96.
— descendens 95.
—, primäre 94. 96.
Tuberkelbacillen im Nierenharn 164.
Tuberkelknötchen 95.
Tumor der Blase, incrustirt 105.
—, benign und malign 109. 117.
—, gestielter 116.
—, Grösse desselben 115.
—, Sitz desselben 115.
— zwischen Prisma und Lampe 116.
Tumoren der Blase 107.
—, brombeerartige 111.
—, infiltrirende 111.
—, multiple 109.

U.

Ulcera 94.
Untersuchungsplan, cystoskopischer 53.
Uratablagerungen 77.
Urate 102.
—, Durchlässigkeit für Röntgenstrahlen 213.
Ureter, Leergehen desselben 135.
—, Prolaps desselben 136.
—, Stein im 136.
Ureteraffectionen 134.
Uretercystoskop von Albarran 145.
— von Casper 143. 150.
— von Nitze 142.
Ureterenmündungen, Ueberlagerung derselben 75.
Ureterensondirung 26.
Ureterfistel 135. 171.
Ureterkatheterismus 138.
Uretermündung, Gestaltveränderung derselben 75.
—, unsymmetrische Lagerung derselben 178.
Uretermündungen 70.
—, Aufsuchen derselben 72.
—, Form derselben 72.
—, Lage derselben 72.
Ureterwulst 70.

V.

Venen der Blase 62.
Vergrößerung des Bildes 14.
Verkleinerung des Bildes 14.
Verletzung der Blasenwand 124.
Verunreinigung des Prismas 47.
Verweilkatheter im Nierenbecken 191.
— im Ureter 172.
Verzerrung des Ureters 169.
Vesiculation der Blase 127.
Vessie à colonnes 81.
Vorbuchtung der Blase durch das
Cystoskop 50. 52.
Vorsteherdrüsen-Vergrößerung 97.

W.

Wasserumspülung 5. 9.
Wirbel in der Blasenflüssigkeit 76.
Wulstung der Schleimhaut 88.

X.

X-Strahlen 213.

Z.

Zange, cystoskopische 202.
Zottengeschwülste 109.
Zottenpolypen 109.

Autorenregister.

- A**lbarran 126. 130. 138. 145. 194.
Antal 8. 94. 131. 184. 209.
Aschoff 126.
Avery, John 2.
- B**énèche 6.
Berkley-Hill 23.
Boisseau du Rocher 25. 141.
Bombalini 2.
Bozemann 138.
Bozzini 1.
Brenner 141.
Brick 131.
Brown, James 141.
Bruck, Julius 5.
Burekhardt 122.
- C**hiari 130.
Civiale 184.
Collin 5.
Cruise 2.
- D**anelius 189. 190.
Désormeaux 2.
Dittel 8. 16. 114. 131.
Dührssen 124. 172.
- E**bermann 139.
Emmet 138.
Eve, Frederik S. 134.
- F**edorow 204.
Fenwick 25. 61. 89. 104. 127.
Fillenbaum 122.
Fischer, John D. 2.
Frank, E. W. 48. 59.
- G**oldschmidt 140.
Grünfeld 2. 184.
Gumpertz 158.
Güterbock 27.
Guyon 138. 159. 190.
- H**ahn, Eugen 129. 164.
Hallé 132.
Hamill 140.
Harrison 134. 138.
Hegar 138.
Hermann, Béla 209.
Hey 126.
Hirschmann 59. 208.
Hirst 140.
Holländer 165.
Hölscher 165.
Home 100.
- I**srael, J., 95. 165. 168.
Iversen 138.
- K**elly, Howard 140. 171. 173. 193.
Kolischer 127. 170. 173. 180. 194.
205.
Kutner, R. 95. 209.
- L**andau, L. 172. 205.
Leber 132.
Leiter 7. 59. 205.
Levy-Dorn 214.
Lewandowsky 6. 7.
Limbeck 130.
Litten 130.
Lohnstein 25. 27. 131.

Mainzer 172. 173. 205.

Mercier 98.

Middeldorpf 5.

Müller, P. 139.

Neumann (Guben) 147.

Newman, David 140.

Nicoladoni 8. 122.

Nitze 5. 16. 59. 141. 185. 209.

Pawlick 140. 193.

Péan 5.

Pize 130.

Poirier 141.

Polk 139.

Rehfisch 148.

Ries 190.

Rokitansky 132.

Rose (Hamburg) 146.

Sands 139.

Sänger 138.

Savage 130.

Schippang 211.

Schönborn 106.

Schulze (Jena) 159.

Schustler 8. 104. 122.

Ségalas 2.

Segond 130.

Senator 158. 162.

Silbermann 139.

Silcock 128.

Simon, Gustav 140.

Stein 2.

Thompson, Sir Henry 169.

Trouvé 5.

Tuchmann 36. 139.

Tudor 18.

Veit 135.

Viertel 127. 135. 173.

Virchow 132.

Wagner, P. 163.

Warkalla 139.


Weir 139.

Winter 128. 135. 172. 173. 177.

Wossidlo 59.

Zeller 132.

Zuckerandl 179.



TAFEL I.

Erklärung zu Tafel I.

Fig. 1. Die normale Blase mit feinem netzartigem, zartem Blutgefässsystem. Links der Sphincter als zarte sichelförmige Falte sichtbar. Der Rand der Falte ist glatt, gegen die hellere Blasenwand scharf absetzend und leicht concav gebogen.

Es befindet sich bei dieser Aufnahme der hintere Theil des Prismas in der Urethra.

Das gemalte Bild zeigt die gelblich graue Farbe der Blasen-schleimhaut und die dunklere tiefroth erscheinende des Orificium urethrae internum. Es ist der linke Antheil desselben, der im linken Gesichtsfeld-Abschnitt (vom Beschauer aus gerechnet) sichtbar ist.

Fig. 2. Normale Blase mit dem oberen Sphincter-Antheil in der unteren Gesichtsfeldpartie. Die Sphincter-Falte ist gleichmässig dicht, scharf gegen die Blase abschneidend und nach oben concav.

Die Blutgefässe zeigen eine mehr astartige Form, die Blasenwand ist leicht röthlich.

Hier liegt ein etwas grösserer Theil des Prismas in der Harnröhre als bei Figur 1, deshalb sieht man mehr vom Sphincter und weniger von der Schleimhaut der Blase.


Fig. 3. Unterer Sphincter-Antheil einer normalen Blase. Der Uebergang von der Blase in den Sphincter ist nicht so scharf markirt wie an dem oberen und den seitlichen Abschnitten (vergl. Fig. 1 und 2).

Der untere Sphincter-Theil liegt im oberen Gesichtsfeld; man sieht von ihm ein grosses Stück, der Uebergang zur Blase ist durch einen helleren Streifen markirt; die Niveau-Differenzen zwischen Sphincter und Blase sind geringer als in den vorigen Bildern.

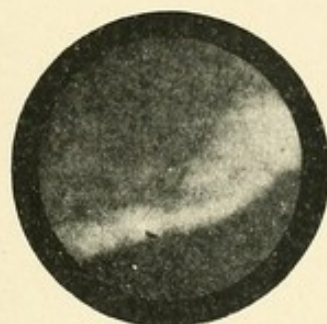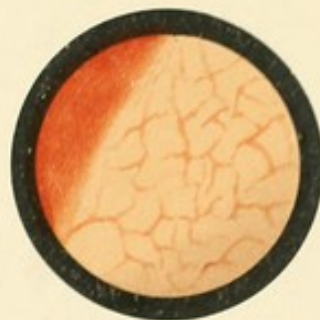Fig. 4. Normale Blase mit kräftig ausgeprägtem Blutgefäss. Das Prisma lag bei dieser Aufnahme der Blasenwand sehr nahe, sodass der Gefässast stark vergrössert erscheint.

Die Farbe der Blase ist graugelb mit einem Stich ins röthliche.

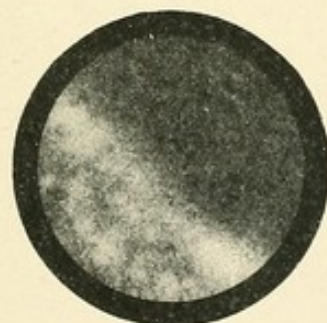





1.



2.




3.



4.





TAFEL II.

Erklärung zu Tafel II.

Fig. 5. Normale Blase mit scharfkantigem Sphincterrand, der einen helleren Saum zeigt. Der Rand verläuft ziemlich gradlinig. Die Blasenwand ist vollkommen glatt.

Auf dem linken Theil des Sphincters sieht man eine wasserhelle durchsichtige Blase schweben in Gestalt einer halben Bohne und ebensolcher Grösse. Sie glänzt nicht wie eine Luftblase, sitzt auch nicht auf der Blasenwand, wo diese sich stets befinden, sondern entspringt vom Sphincter und sieht aus wie eine farblose Seifenblase.


Fig. 6. Normale Blase. Gegenüber dem vorigen Bild (Fig. 5) mit glatter Wand fällt hier eine leichte Strichelung auf, die im Grossen und Ganzen von der einen Seite zur anderen verläuft. Es sind leichte querverlaufende Streifen, eine Andeutung von Balkenblase; doch liegt diese ganze Faltung der Blaseschleimhaut noch innerhalb der Grenzen des Normalen.

Fig. 7. Vessie à colonnes mit dünnem Gebälk. Hier sieht man deutlich vorspringende Bälkchen, die zum grossen Theil von links unten nach rechts oben verlaufen, doch zieht ein stärkerer Balken von oben nach unten. Die Vorsprünge sind noch so gering, dass Ausbuchtungen zwischen denselben nicht wahrgenommen werden.



Fig. 8. Vessie à colonnes mit starken dickkalibrigen Balken, die in den verschiedensten Richtungen die Blasenwand kreuzen. Hier sieht man deutlich Berg und Thal, Vorsprünge und Buchten.

Im oberen Gesichtsfeld liegt ein deutliches schwarzes, im bunten Bild braunschwarzes Divertikel dessen linke Wand durch einen gradlinigen Balken begrenzt wird und deshalb gradlinig verläuft, die andere Begrenzung bildet ein bogenförmig auf dem ersten sich aufsetzender Balken.

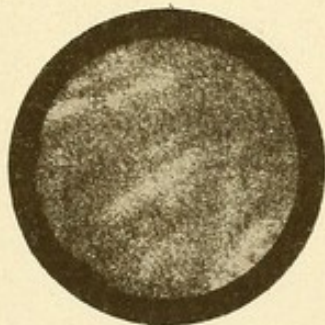
An den Seiten der hellen Vorsprünge sieht man die tiefer liegenden dunkleren Schatten.



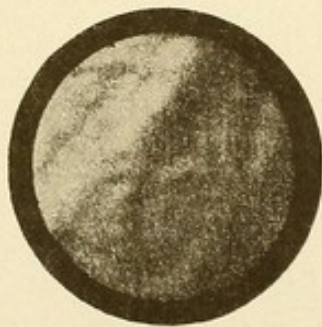
5.



6.




7.



8.





TAFEL III.

Erklärung zu Tafel III.

Fig. 9. Uretermündung rechts unmittelbar vor der Contraction des Ureters behufs Entleerung. Der Schlitz verläuft von links oben nach rechts unten. Man sieht in die Uretermündung hinein, die Umgebung derselben, besonders der untere Abschnitt erscheint kuglig vorgewölbt.

Die Blasenwand in der Nachbarschaft der Uretermündung zeigt unten diffuse fleckige Cystitis mit Wulstung der Schleimhaut, während nach oben hin die Wand normale Verhältnisse aufweist.

Fig. 10. Enorm grosse Ureteröffnung, links bei einem Fall von Pyelitis. Die Oeffnung klafft, hat eine ovale Gestalt und liegt auf dem ziemlich gut ausgeprägten Ureter-Wulst.

Gleichzeitig besteht Cystitis, die Schleimhaut ist ganz undeutlich und verwaschen, man sieht keine Zeichnung auf ihr.

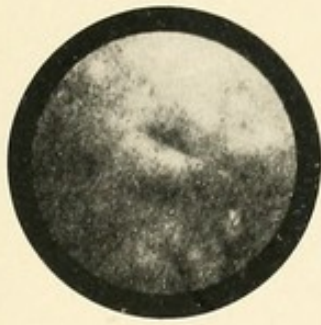Fig. 11. Uretermündung links. Dieselbe hat schlitzförmige Gestalt, der Schlitz verläuft von links unten nach rechts oben.

Der Ureter-Wulst hebt sich als ein in gleicher Richtung ziehender Balken besonders gegen die darunter befindliche helle Blasenwandfläche gut ab. Die Mündung des Ureters liegt nicht am äussersten Ende des Wulstes wie in Bild 10 sondern etwas mehr medianwärts.

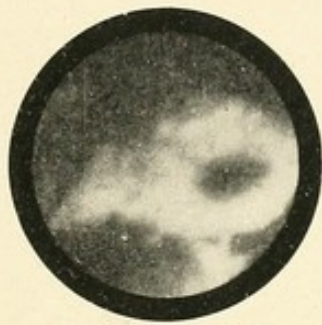
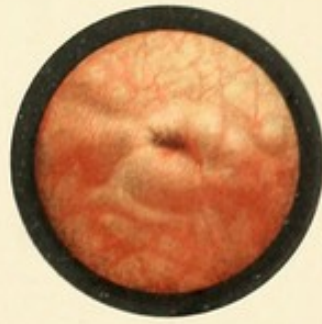Im oberen Gesichtsfeld sieht man leichte cystitische Schwellung, der untere Abschnitt ist verhältnissmässig normal.

Fig. 12. Uretermündung links. Sie hat lochförmige Gestalt und ist von der Grösse eines starken Stecknadelkopfes. Ein Ureterwulst ist nicht wahrzunehmen.

Diffuse fleckige Cystitis, das Bild der Blasenwand erscheint undeutlich, man sieht keine Gefässe, eine abnorme Röthe nimmt fast das ganze Gesichtsfeld ein, nur ein kleiner Umkreis rechts und unterhalb vom Ureter erscheint verhältnissmässig wenig afficirt.



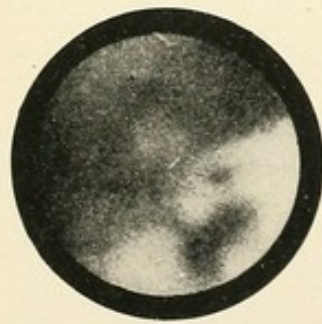9.



10.




11.



12.





TAFEL IV.

Erklärung zu Tafel IV.

Fig. 13. Katheter im linken Ureter liegend; der Katheter zieht in einem leichten nach oben concaven Bogen von links nach rechts, seine Spitze verschwindet in der Blasenwand, so dass in dem rechten Theil des Gesichtsfeldes nur Blasenwand zu sehen ist. Die Ureter-Oeffnung ist lochförmig und wird von dem Katheter völlig ausgefüllt.

Oberhalb des Katheters sieht man in aller Deutlichkeit den seine Gestalt nachahmenden Schatten in gleicher Richtung verlaufen.

Fig. 14. Hypertrophia Prostatae eines 57jährigen Mannes, stark eitrige Cystitis.

Die Seitenlappen der Prostata springen als zwei an den einander zugekehrten Flächen convexe Wülste in das Blasen-cavum hinein, sie verengern den Blaseneingang sichtlich, man vergleiche denselben mit demjenigen auf Figur 1 und 2. Der obere Sphincter-antheil verläuft im unteren Gesichtsfeld als eine ziemlich gradlinige Kante.

Die Prostata-Wülste sind tief roth, sammtartig, sie erscheinen sulzig und geschwollen.

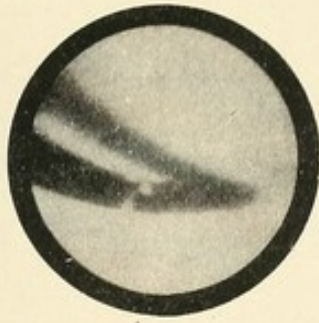
Auf dem glatten Schliessmuskel-Antheil sitzen schleimig-eitrige Auflagerungen von weisser Farbe; in der Mitte der Blase liegt ein grosser, zackig ausgefranzter Eiterklumpen, in dessen Umgebung einige kleine Eiterflöckchen; die Wand der Blase ist diffus geröthet und lässt keine deutliche Zeichnung erkennen.

Fig. 15. Cystitis tuberculosa eines jungen Mädchens. Die Blasenwand selbst ist cystitisch nur unerheblich erkrankt, sie ist wenig geröthet, glatt, im unteren Gesichtsfeld sieht man zwei parallel verlaufende Falten, die einen helleren Streifen Blasenwand einschliessen.

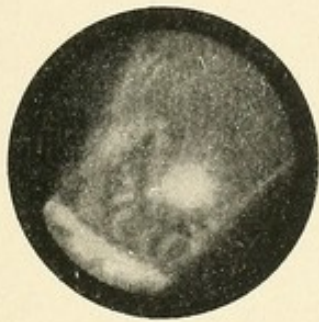In dieser Partie befindet sich ein isolirtes Tuberkelknötchen, nahe demselben eine Reihe anderer auch isolirter Knoten, oben links eine grössere-Menge aneinander stossender Knötchen.

Fig. 16. Cystitis tuberculosa. Derselbe Fall wie in Fig. 15. Das Prisma ist in grössere Nähe der Knötchen gebracht, daher sind diese stark vergrössert. Man sieht das isolirte Knötchen auf dem helleren Streifen und zwei unmittelbar unter dem Streifen befindliche, endlich eines tief unten grad am Rande des Gesichtsfeldes.

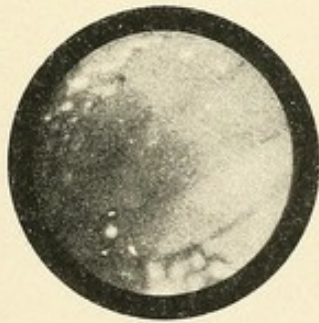(Einige Schmutzflecke auf der Platte.)



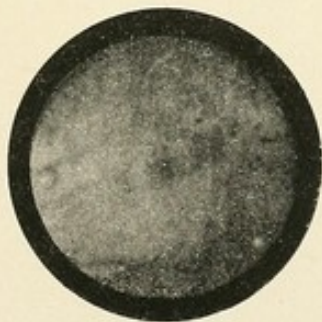
13.



14.



15.



16.



TAFEL V.

Erklärung zu Tafel V.

Fig. 17. Lenkoplacia vesicae.

Man sieht im unteren Theil des Gesichtsfeldes etwa acht runde bis länglich gestaltete Flecke von weisslicher Farbe, zum Theil berühren sie einander, zum Theil sind sie durch röthliche Blasenschleimhaut von einander getrennt.

Die Blasenwand im oberen Gesichtsfeld ist geröthet, weist leichte Wulstungen in Form von winklig in einander verlaufenden Leisten auf.

(Der Fall ist aus der Poliklinik des Herrn Dr. Lohnstein, der ihn mir gütigst zum Photographieren überliess).

Fig. 18. Grosser Blasenstein unmittelbar hinter dem Sphincter vesicae liegend.

Der Stein hat eine Eiform, ist rauh und zeigt gelblich bräunliche Farbe, es ist ein schoener Urat.

Der Sphincter verläuft glatt von links oben nach rechts unten.

Die Blasenwand ist stark geröthet und sammtartig gequollen, starke Cystitis.

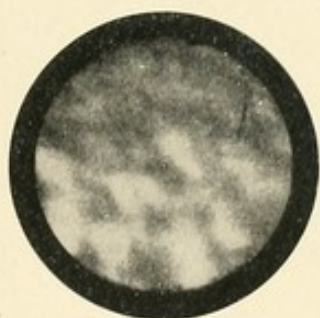
Fig. 19. Zwei Blasensteine auf dem Boden der Blase liegend, so eingestellt, dass der Sphincter nicht sichtbar ist und von jedem Stein ein Theil in das Gesichtsfeld hineinragt. Rechts liegt der grössere, links der kleinere Stein; der untere ist fast rund, der zweite mehr länglich. Die Farbe ist weissgrau, es sind Phosphatsteine.

Die Blase selbst ist ziemlich normal, die Schleimhaut hat einen gelbgrauen Ton.


Von dem Stein links hebt sich der Schatten deutlich auf der helleren Blasenwand ab.

Fig. 20. Oedema bullosum. Das Bild zeigt eine Reihe von blasigen Gebilden von verschiedenen Grössen. Die Blasen sind von der Grösse einer starken Erbse bis zu der eines Stecknadelkopfes. Die Blasen sind röthlich durchscheinend, wie mit heller Flüssigkeit gefüllt, ähnlich in der Farbe, wie wenn man eine Hydrocele durchleuchtet.

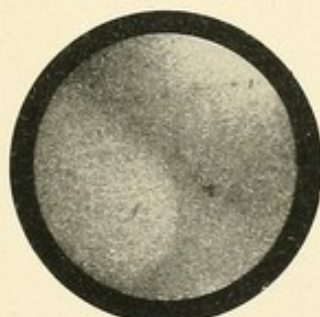
Der Blasenantheil im oberen Gesichtsfeld ist normal. Der Fall betrifft einen 70 jährigen Mann mit hochhinaufgehender vergrösserter Vorsteherdrüse. Derselbe hatte normalen Harn und niemals Blutungen gehabt.




17.



18.



19.



20.



TAFEL VI.

Erklärung zu Tafel VI.

Fig. 21. Zottenpolyp eines jungen 30jährigen Mannes, der im Ganzen zweimal Haematurie in Zwischenräumen von einem Vierteljahr ohne jedes andere Symptom gehabt hatte.

Von der rechten Blasenwand (im Gesichtsfeld links) hebt sich ein röthlich durchscheinender Buckel ab, von dem sich im Ganzen vier Zotten abtheilen; von diesen haben je zwei einen gemeinsamen Stamm. Es ist ein deutlich gestielter gutartiger Tumor.

Die Blasenwand ist, soweit sie abgesehen von dem durch den Tumor bedeckten Theil sichtbar wird, fast ganz normal, eine leichte Röthung ist bemerkbar.

Fig. 22. Papilloma fimbriatum. Ein nahe dem Blasenhals breitaufsitzendes Neoplasma, das selten Blutungen verursacht hatte. Die Neubildung erhebt sich in ziemlicher Breite vom Blasenboden und behält diesen Umfang bis zur Peripherie bei; von dort gehen feine Fransen (Fimbrien) aus.

Die Blasenwand ist stark injicirt und geröthet (Cystitis diffusa).

Fig. 23. Papilloma fimbriatum. Neubildung von dem Charakter der vorigen. (Fig. 22.) Dieselbe ist noch breitbasiger, der Zerfall in Zotten beginnt näher der Basis, die Fimbrien sind stärker, die Ausläufer isolirter. Leichte Cystitis diffusa.

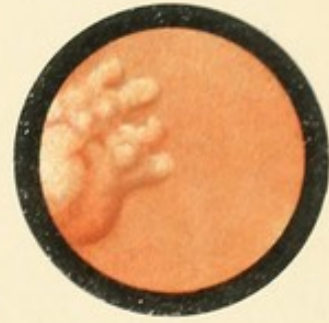
Fig. 24. Mächtiger, buckliger und buchtiger, breitaufsitzender Tumor, der den grossen Theil des Gesichtsfeldes einnimmt und sich deutlich körperlich von der Blasenwand abhebt.

(Links der weisse Fleck ist ein Fehler auf der Platte.)


(Das kleine Original aufgenommen von Dr. Opitz aus dem Hamburger städtischen Krankenhaus zu Eppendorf, Abtheilung des Dr. Kümmel.)



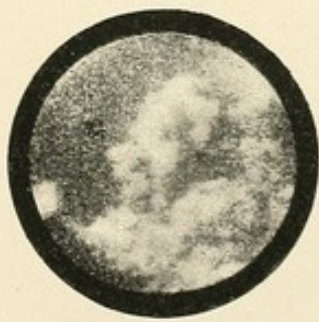21.



22.




23.



24.





TAFEL VII.

Erklärung zu Tafel VII.

Fig. 25. Breitbasig aufsitzender Tumor; die Peripherie hat eine hügelartige Configuration. Der Tumor ist an seiner Basis solid, im oberen Theil dünner und durchscheinend.

(Das kleine Original aufgenommen von Dr. Opitz aus dem Hamburger städtischen Krankenhaus zu Eppendorf, Abtheilung des Dr. Kümmel.)

Fig. 26. Buchtiges solides Neoplasma seit zehn Jahren bestehend; es erhebt sich vom Blasenboden links, überdeckt die Uretermündung. Es hat eine nach rechts sehende Einkerbung, seine Oberfläche ist mit kleinen Bläschen bedeckt.


Starke Cystitis; sobald diese durch Spülungen gebessert wird, fehlt jegliches Symptom.

Fig. 27. Pilzartiger Tumor mit ziemlich starkem Stiel, dieser ist überdacht von einer breiten Kappe mit ausgefranzten Rändern. Die Neubildung hebt sich plastisch von der Blasenwand ab.

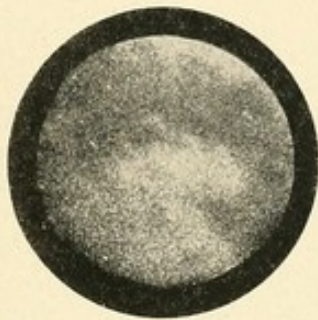Leichte Cystitis, Blasenwand glatt, geringe Röthung.

Fig. 28. Mächtiges Neoplasma (Carcinom) eines alten Mannes, das seit drei Monaten unausgesetzt Blutungen machte. Starke Kachexie. Die Neubildung springt bucklig in das Blasencavum hinein, nimmt das ganze Gesichtsfeld ein und sendet dünnere Ausläufer nach allen Richtungen.

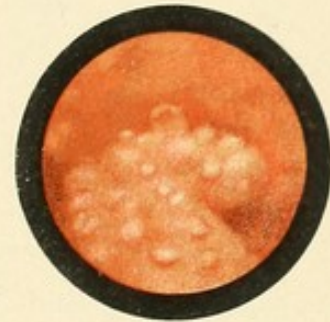
Im Gesichtsfeld rechts unten ein kleiner Antheil des Sphincter mit nach oben convexem Rand; starke Cystitis.



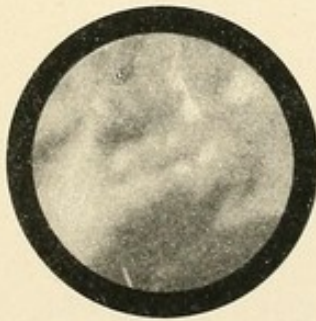
25.



26.




27.




28.









C27

RC920

Casper

Handbuch der cystoskopie.

4-20-42

Preparations

