Précis d'opérations de chirurgie / par E. Charvot.

Contributors

Chauvel, Jules F. M. 1841-1908.
Augustus Long Health Sciences Library

Publication/Creation

Paris : Bailliére, 1883.

Persistent URL

https://wellcomecollection.org/works/u82akbfw

License and attribution

This material has been provided by This material has been provided by the Augustus C. Long Health Sciences Library at Columbia University and Columbia University Libraries/Information Services, through the Medical Heritage Library. The original may be consulted at the the Augustus C. Long Health Sciences Library at Columbia University and Columbia University. where the originals may be consulted.
This work has been identified as being free of known restrictions under copyright law, including all related and neighbouring rights and is being made available under the Creative Commons, Public Domain Mark.

You can copy, modify, distribute and perform the work, even for commercial purposes, without asking permission.

wellcome collection

Wellcome Collection
183 Euston Road
London NW1 2BE UK
T +44 (0)20 7611 8722
E library@wellcomecollection.org
https://wellcomecollection.org

COLUMBIA LIBRARIES OFFSITE
HEALTH SCIENCES STANDARD
HX64057046
RD32 C39 1883 Precis doperations d
RECAP


COLLEGE OF PHYSICIANS AND SURGEONS
COLUMBIA UNIVERSITY
1545 GASPAR TALIACOTIUS 1599
THE JEROME P. WEBSTER
LIBRARY OF PLASTIC SURGERY

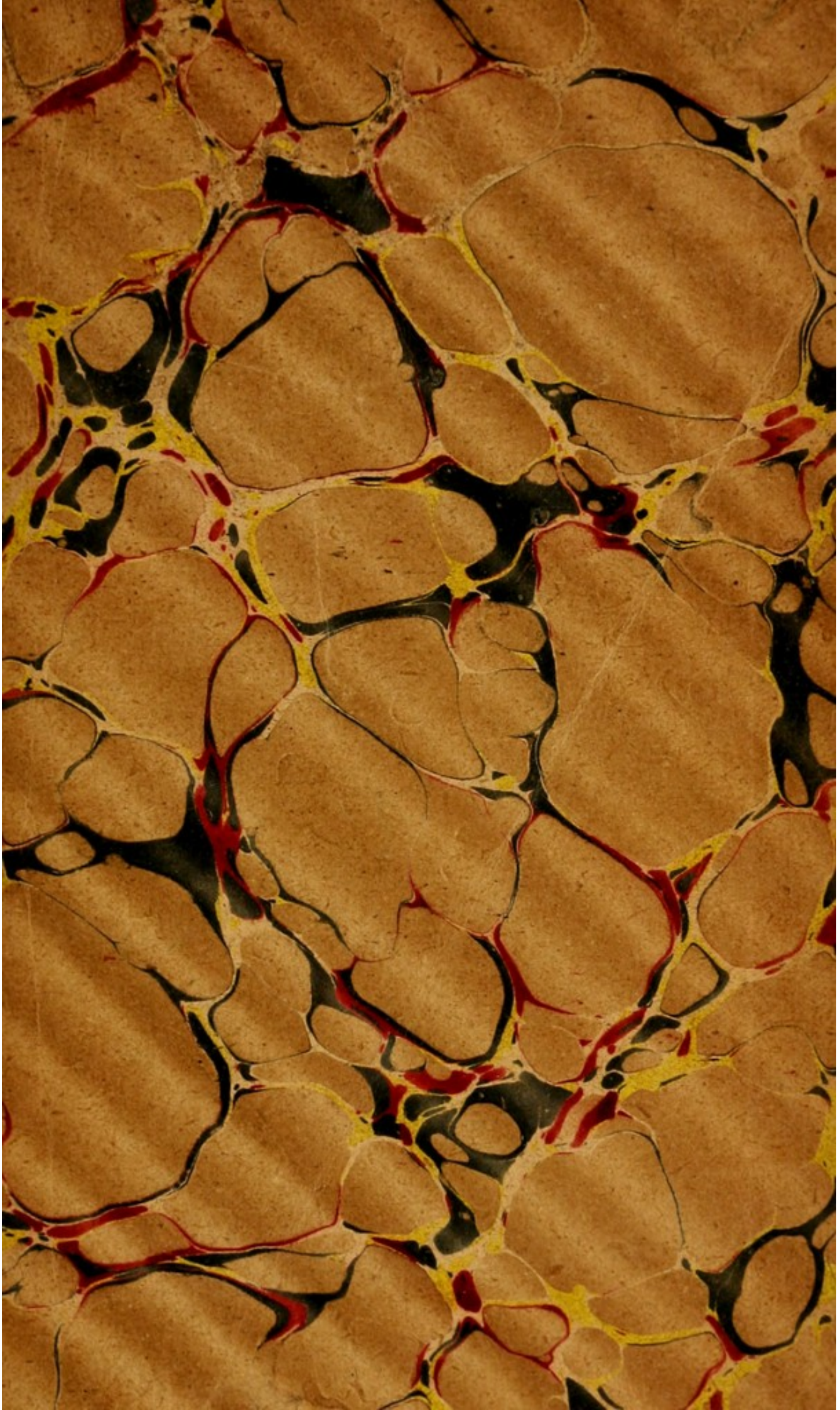

PRÉCIS D'OPÉRATIONS

DE

CHIRURGIE

PUBLICATIONS PRINCIPALES DU Dr J. CHAUVEL

Sur les ruptures de l'aorte (*Gazette médicale de Paris*, 1865).

Anatomie pathologique des moignons d'amputés (Académie de médecine, prix Godard, 1869. Extrait in *Arch. génér. de médecine*, t. XIII, sixième série, 1869).

De la valeur relative des amputations sous-astragalienne, tibio-tarsienne, et sus-malléolaire. Prix Laborie, 1869 (*Mémoires de la Société de chirurgie de Paris*, t. VII, 1873).

Note pour servir à l'histoire de la cataracte pyramidale (*Arch. génér. de médecine*, 1874).

De la compression élastique par l'emploi de l'appareil d'Esmarch (Société de chirurgie, Prix Laborie, 1874. Extrait in *Arch. génér. de médecine.* 1875).

Article JAMBE, *médecine opératoire* Article MAIN. *médecine opératoire* (*Nouveau Dictionnaire de médecine et de chirurgie pratiques*, t. XIX 1874; t. XXII, 1875).

Articles: CYSTITE, CYSTOTOMIE, OMOPLATE, ORBITE, SACRO-COCCYGIENNE, SACRO-VERTÉBRALE, SACRO-ILIAQUE, SEPTICÉMIE, etc. (*Dictionnaire Encyclopédique des sciences médicales).*

De l'action de l'air sur les plaies (*Recueil des mémoires de médecine militaire*, 1878).

Des intoxications chirurgicales (*Recueil des mémoires de médecine militaire*, 1880).

De l'élongation des nerfs. Revue critique (*Archives génér. de médecine.* Juin et juillet, 1881).

De la tarsotomie dans le pied-bot invétéré (*Arch. génér. de médecine.* Avril et mai, 1882.

Précis théorique et pratique de l'examen de l'œil et de la vision. Paris, 188

PRÉCIS D'OPÉRATIONS

DE

CHIRURGIE

PAR

LE Dr J. CHAUVEL

MÉDECIN-PRINCIPAL DE L'ARMÉE
PROFESSEUR DE MÉDECINE OPÉRATOIRE A L'ÉCOLE DU VAL-DE-GRACE
MEMBRE DE LA SOCIÉTÉ DE CHIRURGIE

DEUXIÈME ÉDITION REVUE ET AUGMENTÉE

Avec 303 figures dessinées par le Dr E. CHARVOT



PARIS

LIBRAIRIE J.-B. BAILLIÈRE ET FILS

19, RUE HAUTEFEUILLE, PRÈS DU BOULEVARD SAINT-GERMAIN

1883

Tous droits réservés

~~Webster library~~
RD32
C39
1883

NOV 27 1943 DLG

A MESSIEURS

L. LEGOUEST ET MAURICE PERRIN

MES MAITRES DANS LA CHIRURGIE D'ARMEE

AVERTISSEMENT DE LA PREMIÈRE ÉDITION

Écrit à l'amphithéâtre, ce livre est un guide pour les exercices opératoires. Il n'y faut chercher ni les indications cliniques, ni l'appréciation de la valeur des méthodes et des procédés.

J'ai suivi dans le classement des opérations le programme essentiellement pratique du cours fait au Val-de-Grâce par mon excellent maître, M. le professeur Maurice Perrin, à l'enseignement duquel j'ai largement puisé.

La première partie du livre, la plus importante et la plus considérable, est consacrée à l'exposé des *opérations générales :* ligatures des artères, amputations des membres, résections des os et des nerfs, ténotomie.

La seconde partie comprend les *opérations spéciales* qui peuvent être répétées ou simulées sur le cadavre.

Je lui ai donné un moindre développement qu'à la première ; non que les exercices me paraissent ici moins utiles, mais parce que la pratique de l'amphithéâtre s'éloigne davantage de l'application sur le vivant. Pour ne pas dévier de la voie que je m'étais tracée, j'ai dû adopter une classification assez arbitraire, et ranger ces diverses opérations dans de nombreux articles, fort différents au point de vue de leur importance et de leur composition.

Ne faisant point œuvre de critique, je n'avais pas à faire un choix entre les méthodes et les procédés. Sous ce rapport, je me suis montré aussi large que possible, et j'ai donné place à tous, n'exceptant que ceux qui sont aujourd'hui universellement condamnés. Cependant, je le confesse, j'ai fait une plus large part aux méthodes reconnues les meilleures.

Je me suis principalement attaché à donner aux descriptions du Manuel opératoire autant d'exactitude et de précision que possible.

Pour la facilité de l'étude, et plus encore pour la régularité de l'exécution, j'ai divisé chaque opération en un certain nombre de temps indiqués par les chiffres 1°, 2°, 3°, etc., placés en tête des alinéas. Je crois que cette division présente une réelle utilité dans les exercices opératoires. Ceux qui voudront bien s'astreindre à opérer ainsi, temps par temps, à ne pas faire un mouvement qui ne soit régulier, à ne jamais donner, au

hasard, un coup de couteau ou de bistouri, ne tarderont pas à s'en convaincre.

Lorsqu'on fait une incision, l'instrument est, en règle générale, conduit de la gauche à la droite de l'opérateur. Je dois faire remarquer, pour éviter toute erreur, que dans la description des procédés opératoires, principalement pour les amputations des membres, je me suis souvent servi, dans ce sens, des expressions, *côté gauche*, *bord gauche; côté droit*, *bord droit* de la main, du bras, du pied, etc. Il ne s'agit pas de la gauche ou de la droite du sujet, mais de la gauche ou de la droite de l'opérateur. J'ai pu de cette façon éviter souvent de donner une description spéciale de l'amputation pour chaque côté du corps.

Un grand nombre de figures sont intercalées dans le texte de l'ouvrage. Elles en rendront, je l'espère, la lecture plus aisée, et faciliteront aussi les exercices à l'amphithéâtre.

Principalement dans les chapitres des amputations et des résections osseuses, je me suis arrêté à des représentations fort simples et presque schématiques. Les os y sont figurés par un pointillé fin, les incisions cutanées par un trait plein pour la partie en vue, par de petits traits espacés pour la face opposée du membre. Persuadé que la pratique régulière des premiers temps est pour beaucoup dans l'exécution méthodique de l'opération, je crois que ces planches seront d'une utilité plus

grande que des dessins plus compliqués. Mais elles n'auront cette utilité que si l'on s'est bien pénétré, tout d'abord, des règles générales applicables à chaque catégorie d'opérations.

Toutes ces figures ont été dessinées sous mes yeux, par M. le docteur E. Charvot, médecin major de deuxième classe, professeur agrégé à l'École du Val-de-Grâce. Qu'il me permette de le remercier ici de son bienveillant et précieux concours.

Une grande partie des figures d'instruments est empruntée à l'*Arsenal de chirurgie contemporaine* de MM. Gaujot et Spillmann. Je me suis borné aux plus nécessaires.

Être utile : telle est l'épigraphe que j'ai donnée à ce livre. J'ai fait tous mes efforts pour la justifier, mais je m'estimerais déjà fort heureux, si je m'étais approché du but.

Dr J. Chauvel.

Paris, Val de-Grâce, le 25 juillet 1876.

PRÉFACE DE LA DEUXIEME ÉDITION

Améliorer son œuvre, en profitant de l'expérience acquise et des observations critiques; la maintenir au courant des progrès de la science, doit être la constante préoccupation d'un auteur. Dans cette seconde édition, nous avons fait le possible pour réaliser ces améliorations.

Nous avons consacré des articles nouveaux à la ligature des artères plantaires, à l'amputation du bras avec l'omoplate, à la résection des os du tarse, à l'élongation des nerfs; opérations admises aujourd'hui par les chirurgiens de tous les pays. La transfusion du sang, bien que toujours discutée, mérite d'être étudiée; nous lui avons donné place. La laparotomie, la néphrectomie, l'énervatien du globe oculaire, etc., etc., forment autant de chapitres ajoutés à l'édition précédente.

Il nous est impossible d'entrer dans le détail des nombreux remaniements que nous avons fait subir à presque tous les articles. En ce qui concerne spécialement les amputations des membres, nous y avons introduit, autant qu'il nous l'a semblé utile, les procédés conseillés et décrits par FARABEUF, dans son traité si original et si personnel; mais nous avons conservé les méthodes et les procédés anciens, persuadé qu'il est nécessaire pour le chirurgien de les connaître et de les savoir pratiquer.

La chirurgie antiseptique a changé du tout au tout les résultats des opérations. Si parmi les méthodes d'amputations, quelques-unes s'adaptent mieux au pansement listérien et à la réunion immédiate, il n'est que juste, il nous semble, de leur faire une place plus large. En résulte-t-il que les autres doivent être complètement abandonnées désormais et qu'il faille les passer sous silence? Les résultats définitifs des sections des membres, au point de vue de l'utilité fonctionnelle, de la valeur comparative des moignons donnés par les divers procédés opératoires, ne sont pas jusqu'ici absolument déterminés. Des tentatives nouvelles (désarticulations sous-périostées), peuvent modifier une fois encore les manœuvres actuellement acceptées. Il ne convient donc pas de se montrer absolu, exclusif, dans un livre destiné aux élèves et aux praticiens. Tel a été notre guide dans la rédaction de cet important chapitre.

En ce qui concerne les opérations spéciales, nous avons décrit les modifications récentes apportées à leur exécution, lorsque l'expérience les a consacrées.

En somme, cette seconde édition, nous en avons la ferme espérance, réalise un réel progrès. L'addition de figures nouvelles, dues, comme les anciennes, à l'habile crayon de notre excellent collègue et ami, le docteur Charvot ; l'emploi de caractères typographiques différents pour les notions d'anatomie, bornées au strict nécessaire, et pour la partie descriptive des opérations, montrent le soin que nos éditeurs ont apporté, de leur côté, pour rendre cette nouvelle édition digne en tous points de l'accueil que le public médical a fait à celle qui l'a précédée.

Dr J. CHAUVEL

Paris, Val-de-Grâce, le 15 février 1883.

TABLE ANATOMIQUE ET ALPHABÉTIQUE

Abdomen. Paracentèse, p. 652; laparotomie, p. 667.
Amygdales. Excision, p. 629; amygdalotomie, p. 629.
Anus artificiel (formation d'un), p. 675.
Artères (Ligature des). Règles générales. p. 1; ligature médiate, p. 2; ligature immédiate. p. 3.
Astragale. Résection, p. 458; Amputation sous-astragalienne, p. 280.
Autoplasties. Règles générales, p. 518.
Avant-bras. Amputation, p. 206; résections, p. 399.
Axillaire (artère). Ligature, p. 49.
Brachio-céphalique (Tronc). Ligature. p. 18.
Bras. Amputation. p. 223; résection, p. 410.
Bronchotomie, p. 632.
Calcanéum. Résection, p. 460.
Carotide (artère). I. Primitive, ligature, p. 22; II, externe, ligature, p. 27; III, interne, ligature, p. 29.
Carpe (Résection des os du), p. 391.
Carpo-métacarpienne (Désarticulation), p. 200.
Cataracte (Opération de la), p. 578. abaissement, p. 578; extraction, p. 580; discision, p. 604.
Clavicule. Résection. p. 419.
Coccyx. Résection, p. 427.
Côlon descendant ou ascendant. Ouverture, p. 676.
Cornée. Paracentèse de la chambre antérieure, p. 563.
Côtes. Résection, p. 426.
Cou-de-pied. Résection, p. 463.
Coude. Amputation, p. 213; Résection, p. 402.
Coxo-fémorale. Désarticulation, p. 358.
Crâne. Trépanation des os, p. 489.
Cubitale (artère). Ligature, p. 65.
Cubitus. Résection, [p. 399. 400; extirpation, p. 402.
Cuisse. Amputation, p. 347.
Dentaire inférieur (nerf). Section et résection, p. 501.
Doigts (Amputation des), p. 156; résection des os, p. 382.
Épaule. Amputation, p. 238; résection, p. 412.
Épigastrique (artère). Ligature, p. 83.
Estomac. Gastrostomie, p. 664; gastrotomie, p. 666.
Faciale (artère). Ligature, p. 33.
Fémorale (artère). Ligature, p. 85.
Fémur. Résection, p. 478.
Fessière (artère). Ligature, p. 74.
Genou. Amputation, p. 341; résection, p. 473.
Hanche. Amputation, p. 358; désarticulation, p. 358; résection, p. 479
Hernies. Kélotomie, p. 656; kélotomie inguinale, p. 656; kélotomi-

crurale, p. 662; kélotomie ombilicale, p. 663; cure radicale, p. 655.
Honteuse interne (artère). Ligature, p. 80.
Humérale (artère). Ligature, p. 55.
Humérus. Résection, p. 410.
Hypogastrique (artère). Ligature, p. 73.
Hypogastrique (taille). Chez l'homme, p. 752; chez la femme, p. 779.
Iliaque primitive (artère). Ligature, p. 69; iliaque interne (artère), ligature, p. 73; iliaque externe (artère), ligature, p. 80.
Intestin. Entérostomie, p. 668; sutures intestinales, p. 670; entérotomie, 675.
Iris (Opérations sur l'), p. 564; iridectomie, p. 564; iridorhexis, p. 572; iridésis, p. 572; corélysis, p. 573; iridotomie, p. 574.
Ischiatique (artère). Ligature, p. 78.
Jambe. Amputation, p. 313; résection, des os, p. 469.
Lacrymal (Sac). Ouverture artificielle, p. 560.
Lacrymale (Glande). Extirpation, p. 554; lacrymales (voies), opérations qui s'y pratiquent, p. 555; injections, p. 556.
Lacrymaux (Conduits). Cathétérisme, p. 555; division, p. 556.
Lacrymaux (Points). Cathétérisme, p. 555.
Larynx Laryngotomie, p. 632, 633, 634; laryngo-trachéotomie, p. 634.
Lèvres. Cheiloplastie, p. 529; bec-de-lièvre, p. 538.
Linguale (artère). Ligature, p. 31; Lingual (nerf), section et résection, p. 502.
Main. Amputation totale, p. 300.
Malléolaire. Amputation sus-malléolaire, p. 313.
Mammaire interne (artère). Ligature, p. 47.
Mastoïde (apophyse). Trépanation, p. 494.
Maxillaire: I, inférieur, résection, p. 447; II, supérieur, résection, p. 428; trépanation du sinus, p. 494.
Membres (Amputations des). Règles générales, p. 118; désarticulations, règles générales, p. 145.
Métacarpiens. Amputation, p. 170, désarticulation, p. 181; résection, p. 386; extirpation, p. 389.
Métacarpo-phalangiennes. Amputations, p. 156; résection des articulations, p. 385.
Métatarsiens. Amputation, p. 250; désarticulation, p. 256; résection, p. 455.
Nasal (Canal). Cathétérisme, p. 555; dilatation temporaire, p. 558; dilatation permanente, p. 560; cautérisation, p. 561; incision interne p. 562.
Nasales (Fosses). Tamponnement, p. 618.
Nerfs. Elongation, p. 503; section et résection, p. 495.
Nez. Rinoplastie, p. 525.
Occipitale (artère). Ligature, p. 35.
Œil. Section des muscles, ténotomie oculaire, p. 606; énervation, p. 612; extirpation, p. 613.
Œsophage. Cathétérisme, p. 645; dilatation, p. 646; œsophagotomie interne, p. 648; œsophagotomie externe, p. 651; corps étrangers, p. 649.
Omoplate. Amputation, p. 237; résection, p. 421, 426; extirpation, p. 422.
Orbite. Extirpation du contenu, p. 614.
Oreille. Opération sur l'appareil auditif, p. 615.
Orteils. Amputation, p. 239; résection, p. 455.
Os. Résections osseuses. Règles générales, p. 372.
Palais (voile du). Staphylorrhapie, p. 619; palatine (voûte). Uranoplastie, p. 626.
Paupières. Blépharoplastie, p. 520; canthoplastie, p. 542; symblépharon, p. 542; trichiasis, p. 544; entropion, p. 546; ectropion, p. 549.
Pédieuse (artère). Ligature, p. 100.
Périnée. Tailles périnéales. Chez l'homme, p. 752; chez la femme, p. 779.
Péroné. Résection, p. 470, 471; extirpation, p. 472.
Péronière (artère). Ligature, p. 115
Phalanges des doigts. Amputation, p. 147; résection, p. 382; des orteils, amputation, p. 239.

Pied (Amputation totale du), p. 293.
Plantaires (artères). Ligature, p. 107.
Poignet. Amputation, p. 200; résection, p. 392.
Poplitée (artère). Ligature, p. 91.
Pouce. Amputation, p. 165, désossement, p. 384.
Prépuce. Incision, p. 686: excision, circoncision, p. 687.
Radiale (artère). Ligature, p. 58.
Radio-carpienne. Désarticulation, p. 200.
Radius. Résection, 399, 400, 400; extirpation, p. 401.
Recto-vésicale (Taille), p. 758.
Rectum. Dilatation, p. 679; rectotomie, p. 679; extirpation, p. 680.
Rein. Néphrectomie, p. 681.
S iliaque. Ouverture, p. 675.
Sclérotique. Sclérotomie. p. 563.
Sous-clavière (artère). Ligature, p. 38.
Sterno-cleido-mastoïdien. Ténotomie, p. 509.
Sus-orbitaire (Nerf). Section et résection, p. 496; Sous-orbitaire (nerf), section et résection, p. 498.
Tarse (Résection des os du), p. 457.
Tarsienne. Amputation médio-tarsienne, p. 273; amputation tibio-tarsienne, p. 293.
Tarso-métatarsienne. Amputation, p. 264.
Temporale (artère). Ligature, p. 37
Tendon d'Achille. Ténotomie, p. 506.
Ténotomie. Règles générales, p. 505.
Testicules. Castration, p. 683.
Thorax. Thoracocentèse, empyème, p. 641.
Thyroïdienne (artère), I, supérieure, ligature, p. 29; II, inférieure, ligature. p. 44.
Tibia. Amputation dans les condyles p. 340; résection, p. 470, 471.
Tibiale (artère). Ligature : I, antérieure, p. 97; II, postérieure, p. 103.
Tibio-calcanéenne. Résection, p. 304.
tibio-tarsienne, amputation, p. 293.
Tibio-péronier (Tronc). Ligature, p. 102.
Trachée. Trachéotomie, p. 637.
Transfusion du sang, p. 510.
Trompe d'Eustache. Cathétérisme, p. 617.
Tympan (membrane du). Ouverture p. 615.
Urètre. Cathétérisme, chez l'homme, p. 692; chez la femme, p. 707; rétrécissements, p. 708; urétrotomie interne, p. 713; urétrotomie, externe, p. 716; boutonnière, p 720; corps étrangers, p. 727.
Verge. Amputation, p. 689.
Vertébrale (artère). Ligature, p. 45.
Vessie. Ponction, p. 722: corps étrangers, p. 736; calculs, lithotritie p. 740: taille chez l'homme, p. 752; taille chez la femme, p. 779; lithotritie périnéale, p. 782.

PRÉCIS D'OPÉRATIONS
DE
CHIRURGIE

PREMIÈRE PARTIE
OPÉRATIONS GÉNÉRALES

CHAPITRE PREMIER
LIGATURE DES ARTÈRES

Règles générales des ligatures d'artères.

Définition. — Pratiquer la ligature d'une artère, c'est étreindre avec un lien le vaisseau mis à découvert, de façon à y interrompre le cours du sang. Le mot **ligature** sert à la fois pour désigner le lien et l'opération qui a pour but de le mettre en place.

Position. — La ligature est appliquée, soit sur la continuité d'une artère, soit sur l'extrémité du vaisseau divisé.

Liens. — 1° Fils de chanvre ou de lin, préalablement cirés pour empêcher leur glissement. 2° Fils de soie, plus résistants sous le même volume. Bouillis dans une solution phé-

niquée forte, ils peuvent, choisis très fins, être résorbés dans les plaies. 3° Fils de caoutchouc, peu irritants, mais rarement utilisés. 4° Fils dits de *Catgut*, aujourd'hui généralement adoptés comme antiseptiques et susceptibles de disparaître par résorption au sein des tissus, s'ils sont de bonne qualité et de volume convenable (n°s 1 et 2). Bien essuyés, puis trempés dans l'eau phéniquée, ils s'appliquent exactement sur les vaisseaux et les oblitèrent sans diviser leurs tuniques. Il faut faire d'abord le *nœud du chirurgien* et le maintenir serré pendant quelques secondes avant de pratiquer le second nœud (Bœckel). Les liens doivent être ronds, d'une grosseur proportionnée au calibre du vaisseau, mais toujours suffisante pour assurer leur solidité, qu'il faut avoir soin d'éprouver à l'avance. Leur longueur ne doit pas dépasser 35 à 40 centimètres. La ligature est : a) *médiate*, b) *immédiate*, selon que le lien est ou n'est pas en contact direct avec la tunique externe de l'artère.

§ Ier. — LIGATURE MÉDIATE

Malgré ses inconvénients et ses dangers bien connus, la ligature médiate des artères est quelquefois nécessaire. Ainsi dans une plaie profonde et anfractueuse, il est souvent impossible de saisir et de lier directement l'extrémité d'un vaisseau. Il faut alors embrasser dans l'anse du fil, en même temps que l'artère, les parties molles qui l'entourent.

On se sert dans ce but d'une aiguille courbe ou du ténaculum.

1° *Aiguille courbe.— a)* Si le vaisseau court parallèlement à la surface de la plaie, on fait passer au-dessous de lui et à distance aussi petite que possible l'aiguille et le fil dont elle est armée, et l'on étreint, dans l'anse fermée par un double nœud, les parties embrassées.

b) L'artère est perpendiculaire à la surface de la plaie. L'aiguille courbe, armée d'un fil, est enfoncée dans les tissus à quelque distance de l'orifice vasculaire et vient sortir au point directement opposé. Réintroduite par le trou de sortie, elle contourne le vaisseau, et ramenée hors de la plaie par son

premier point d'entrée, elle embrasse l'artère et les parties molles voisines dans une anse complète que l'on ferme par un double nœud. On coupe un des chefs du fil, tout près du nœud, l'autre chef est conduit au dehors.

2° *Ténaculum.* — On nomme ainsi un crochet d'acier, mince, terminé par une pointe acérée et monté sur un manche. Ce crochet est passé sous le vaisseau qui donne et saisit avec l'artère les parties molles voisines. On soulève l'instrument pour s'assurer que le sang ne coule plus, et l'on en fait saillir la pointe au-dessus de la surface de la plaie. Un aide embrasse les parties soulevées avec une anse de fil placée sous la convexité du crochet et les étreint fortement. L'instrument enlevé, l'aide fait un second nœud, coupe un des chefs du fil près de la ligature et conduit l'autre chef au dehors de la plaie.

§ II. — LIGATURE IMMÉDIATE

1. — A LA SURFACE D'UNE PLAIE

La ligature immédiate des bouts d'une artère, divisée à la surface d'une plaie, est une des exigences les plus fréquentes de la pratique. Pour saisir l'extrémité du vaisseau, on se sert des pinces à ligatures, des pinces à coulant ou du ténaculum.

a) Pinces. — Deux pinces sont nécessaires. Leurs mors sont cannelés en travers et suffisamment larges ; ils doivent s'engrener très exactement et ne pas glisser latéralement l'un sur l'autre ; le ressort ne doit être ni trop dur ni trop flexible. Les pinces anglaises, à branches courbes et convexes en dehors offrent plus de sécurité.

Avec une des pinces tenue de la main droite, le chirurgien saisit l'extrémité béante du vaisseau, dans le sens de sa longueur et l'attire au dehors par une légère traction, pendant qu'avec la seconde pince tenue de la main gauche, il l'isole avec soin des parties voisines, dans une étendue de 1/2 à 1 centimètre, suivant son calibre.

Cet isolement est indispensable pour éviter de comprendre

dans la ligature les veines et les nerfs, d'habitude accolés très intimement au tube artériel, et contenus dans la même gaine celluleuse. L'artère isolée, le chirurgien la saisit en travers avec une des pinces, à quelques millimètres de son extrémité; il l'aplatit par une légère pression, et fait saillir en avant le bout de la pince, pour la bien dégager des tissus.

Tenant entre les doigts de chaque main les chefs du fil dont la longueur ne doit pas dépasser 35 à 40 centimètres, l'aide en porte le milieu au-dessous ou au-dessus de la pince, en faisant glisser une de ses mains sous ou sur l'avant-bras du chirurgien. Il relève alors les mains ou les abaisse, croise les chefs du fil, et forme une anse simple, qu'il resserre peu à peu en rapprochant de la pince ses deux indicateurs, dont la pulpe est appliquée sur le lien solidement maintenu. Il engage ainsi l'anse du fil au-dessous ou au-dessus de l'extrémité des pinces, évitant avec soin de les comprendre dans la ligature, ce qui obligerait à recommencer la manœuvre. Avant de faire le premier nœud, il doit également veiller à ce que les fils ne soient pas tordus, afin d'obtenir un *nœud droit*.

Pour serrer le nœud sans casser le lien, l'aide rapproche peu à peu l'extrémité de ses index, opposés dos à dos, les faisant glisser le long du fil qui se réfléchit sur leur pulpe, et lorsqu'ils sont presque en contact, il exerce sur les chefs une traction suffisante pour couper les tuniques internes du vaisseau. L'anse doit être placée bien perpendiculairement à l'axe de l'artère, pour éviter qu'elle glisse et se desserre.

Les doigts indicateurs, plus longs, plus minces, sont plus commodes pour porter un fil dans une plaie profonde. On peut, si la plaie est plate, se servir des pouces, que l'on rapproche peu à peu, dos à dos, en les maintenant fléchis, le lien formant poulie sur leur extrémité. Un simple mouvement d'extension de ces doigts suffit pour serrer le nœud.

Avec les pinces à *coulant*, l'artère saisie, on ferme l'instrument. Son poids suffit pour attirer au dehors l'extrémité du vaisseau et permet au chirurgien de placer lui-même l'anse du fil, d'après les règles indiquées.

Le premier fil bien serré, l'aide fait un second nœud pour

l'assurer, et la pince est retirée. On coupe un des chefs du fil près du nœud, le second chef est conduit au dehors et fixé sur un des bords de la plaie. Si plusieurs ligatures sont appliquées dans une plaie, on réunit tous les fils vers un de ses angles, ou bien on les fait sortir isolément vers le bord le plus rapproché, suivant le mode de réunion adopté.

Lorsqu'on se sert du catgut, les deux chefs du lien sont coupés à ras du second nœud. La constriction ne doit pas être portée jusqu'à diviser les tuniques artérielles.

b) Ténaculum. — La pointe effilée de l'instrument doit traverser de part en part les parois du vaisseau, à 1 ou 2 millimètres de son extrémité. Une traction légère fait saillir l'artère, la dégage des parties molles voisines et permet à l'aide d'appliquer le lien immédiatement au-dessous de la convexité de l'instrument. La formation de l'anse et la constriction du vaisseau se font comme avec la pince. Cette constriction doit être proportionnée au volume du vaisseau.

2. — DANS LA CONTINUITÉ DU VAISSEAU

Conditions de la ligature. — a) La ligature doit être éloignée de 2 centimètres environ de l'embouchure de toute collatérale volumineuse, afin de laisser au caillot oblitérateur une longueur et une résistance suffisantes. Ce précepte, auquel *Giraldès* n'attribue qu'une valeur purement théorique, ne doit être enfreint cependant que dans les cas d'absolue nécessité. Avec le catgut, son utilité est douteuse.

b) La ligature doit être suffisamment serrée pour fournir au caillot oblitérateur un point d'appui solide contre le choc du sang et déterminer la section et le rebroussement des deux tuniques internes de l'artère ; mais, d'un autre côté, la constriction ne doit pas être assez énergique pour amener la mortification et la section de la tunique celluleuse, avant que le caillot ne soit bien formé et n'adhère à la paroi du vaisseau. Avec le catgut, il suffirait d'obtenir l'accollement des parois vasculaires.

c) Les parties doivent être placées dans une position telle que les artères puissent se rétracter aisément. Pour

les ligatures dans la continuité, ce retrait ne peut se faire qu'après la section complète de la tunique celluleuse. Cette tension des tuniques vasculaires est une condition défavorable. *Chassaignac* a proposé d'appliquer deux ligatures sur les artères susceptibles de présenter à la fois le choc direct et le choc récurrent, et *A. Cooper*, de couper le vaisseau entre ces deux ligatures pour assurer le retrait des deux bouts.

Appareil instrumental. — L'opérateur s'assure que l'appareil instrumental est complet et que les diverses pièces en sont en bon état. Il comprend des bistouris, des pinces, des sondes cannelées, des stylets aiguillés, des aiguilles de *Cooper*, de *Deschamps*, de *Marcellin Duval*, des crochets mousses, des fils cirés. L'aiguille de *Cooper* (B) est mousse, pourvue d'un œil près de son extrémité et

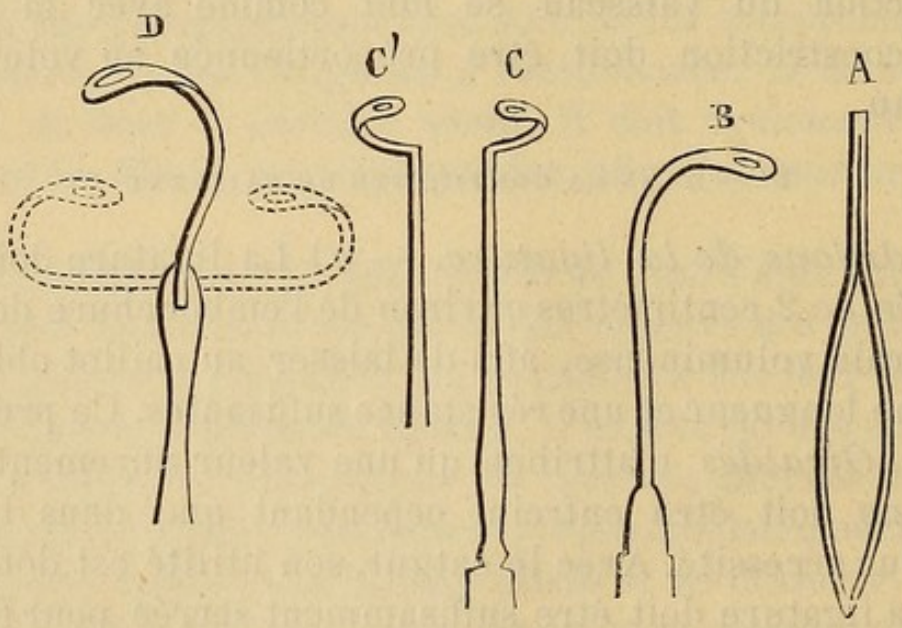

FIG. 1. — Appareil instrumental.

A, pinces anglaises; B, aiguille de COOPER; C,C', aiguille, de DESCHAMPS; D, aiguille de M. DUVAL.

courbe dans le sens de sa longueur. Les aiguilles de *Deschamps* (C, C') ont leur courbure perpendiculaire à l'axe du manche. L'aiguille à ligature de *Marcellin Duval* (D) est mobile sur son manche, de façon à pouvoir remplacer, à volonté, l'une ou l'autre des précédentes. *Lefort* se sert d'une aiguille à courbure plus petite que l'on fixe sur *une pince porte-aiguille* ordinaire.

L'attention doit se porter sur les pinces, les sondes cannelées souvent trop aiguës ou trop flexibles. Les crochets mousses pèchent presque toujours par leur étroitesse ; des écarteurs plus larges conviennent mieux pour les ligatures profondes.

J'ai fait construire de larges crochets mousses, à deux et trois branches, perpendiculaires à la partie plane de l'instrument et légèrement recourbées à leur extrémité, pour mieux assurer l'écartement et le maintien des lèvres de la plaie. Ces écarteurs agissent profondément, ne glissent pas, et sont de la plus grande utilité pour les ligatures d'artères ainsi que pour les résections.

L'appareil de pansement est soigneusement préparé, les aides spécialement désignés pour chaque fonction.

Mode opératoire. — L'opération comprend trois parties :

A, Mise à jour de l'artère ;

B, Isolement de l'artère ;

C, Placement de la ligature.

A. — Mise a jour de l'artère

L'opérateur doit posséder à fond l'anatomie chirurgicale de la région. La position du vaisseau est déterminée à l'aide :

1° *Des données anatomiques :* saillies osseuses et musculaires, tendons, etc. Ce sont toujours les plus sûres.

2° *Des données physiologiques :* contraction d'un muscle, attitudes spéciales, etc.

3° *Des données conventionnelles :* mensurations, lignes conventionnelles, angles, etc.

4° *Des battements* du vaisseau, qu'il faut toujours rechercher sur le vivant, comme l'indication la plus précise.

5° *Des points de repère.* On désigne plus spécialement sous ce nom, les diverses parties qui guident le chirurgien dans la recherche du vaisseau. Les muscles et leurs interstices, les bords osseux, les nerfs peuvent fournir des repères. Ceux-ci ne doivent pas être trop nombreux, mais bien choisis et connus par avance. Dans sa route vers l'ar-

tère, l'opérateur doit marcher de repère en repère, les reconnaissant tous, et dans l'ordre voulu, l'un après l'autre, avec la vue ou le doigt.

La table à opération est disposée de façon que les parties sur lesquelles on opère soient en pleine lumière, et l'on donne au sujet la position la plus favorable à la manœuvre, celle qui permet d'atteindre le vaisseau par le chemin le plus court, le plus direct et le plus sûr.

Cette position varie comme la ligature. Cependant il est en général deux attitudes qui se succèdent dans le cours de l'opération :

a) Attitude d'incision ; la peau doit être tendue.

b) Attitude de recherche ; les muscles doivent être relâchés.

L'opérateur et les aides prennent une position qui diffère suivant le vaisseau à lier.

Opération.— Une ligature d'artère, comme toute opération réglée, comprend un certain nombre de *temps*, que l'opérateur doit exécuter successivement et dans un ordre déterminé. Chacun de ces temps conduit, en général, sur un point de repère, qu'il est indispensable de reconnaître avant de passer au delà. L'exécution régulière et successive de ces divers temps, la reconnaissance méthodique des points de repère, sont d'une importance capitale, si l'on ne veut opérer à tâtons et tout à fait au hasard.

Premier temps. *Incision de la peau.* — Elle doit se faire suivant une direction précise, nettement déterminée pour chaque ligature. Mieux vaut tracer la ligne d'incision avec de l'encre, le crayon d'aniline, ou de la teinture d'iode qui sèche très rapidement, que de se fier à la mémoire pour conduire le bistouri.

La longueur de la section cutanée varie avec la profondeur de l'artère à découvrir, il ne faut pas craindre de l'exagérer un peu. Une boutonnière étroite rend la manœuvre excessivement laborieuse et n'assure pas une guérison plus rapide. Le milieu de l'incision doit être à la hauteur du point où sera placé le lien. Les téguments doivent être rasés si la région est pourvue de poils.

Pour faire nettement l'incision, il faut que la peau soit fixée et tendue sans être déplacée. Cette tension est obtenue, soit par l'application de chaque côté de la ligne d'incision, du pouce et de l'indicateur gauche exerçant une légère pression, soit par l'application du pouce et du bord cubital

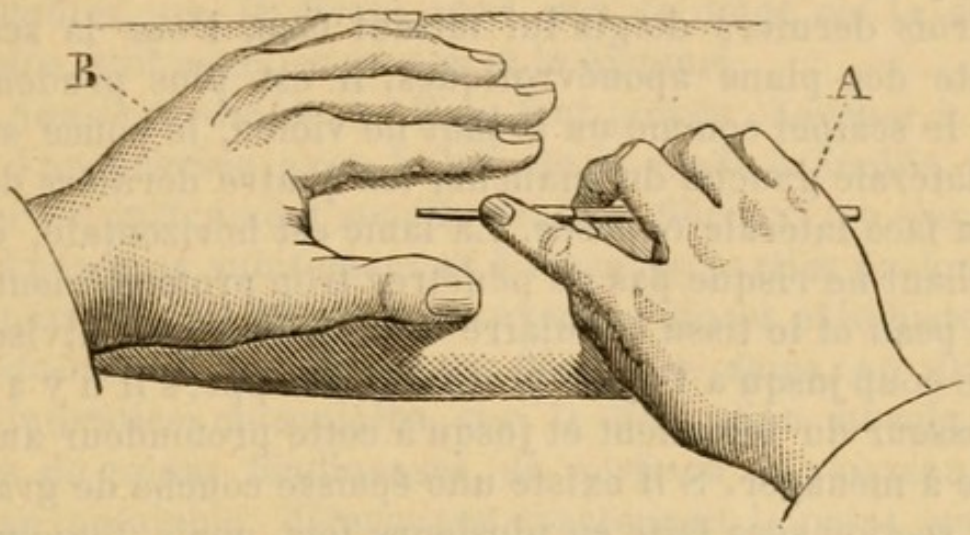

FIG. 2. — Incision de la peau.

A, main droite ; B, main gauche.

de la même main, agissant d'une façon analogue. La traction fort légère qui en résulte doit se faire à la fois dans le sens perpendiculaire à la ligne d'incision et suivant la direction de cette ligne, dans le sens opposé à la marche du bistouri. Elle ne doit amener aucun déplacement des parties. La main d'un aide peut également être employée dans quelques cas pour fixer les téguments.

Le bistouri droit ou le bistouri convexe sont employés pour diviser la peau ; le bistouri à manche fixe, à tranchant légèrement convexe, est d'un usage commode. Tenant le bistouri de la main droite comme un couteau de table, la lame presque perpendiculaire à la surface cutanée, on pique prudemment la peau, puis abaissant l'instrument, on coupe avec le tranchant et on le relève en terminant l'incision, pour éviter de faire une queue. Le section doit être nette et faite d'un seul coup, de gauche à droite.

La tenue du bistouri est chose importante et trop négligée des élèves. Il faut couper, non de la pointe, mais du tran-

chant et diviser les tissus d'une extrémité à l'autre de la plaie. Si l'on tient l'instrument comme une plume à écrire, la pointe seule agit, et la section est incomplète le plus souvent ou rarement trop profonde. Le bistouri, *fixe*, est pris de la main droite, l'index appuyant sur le dos de la lame, près de son talon, le manche fixé entre le pouce et les trois derniers doigts lui faisant face. Pour la section directe des plans aponévrotiques, il est plus prudent de tenir le scalpel comme un archet de violon, le pouce sur la face latérale gauche du manche, les quatre derniers doigts sur la face latérale opposée. La lame est horizontale, et le tranchant ne risque pas de pénétrer trop profondément.

La peau et le tissu cellulaire sous-jacent sont divisés du même coup jusqu'à l'aponévrose d'enveloppe, s'il n'y a dans l'épaisseur du tégument et jusqu'à cette profondeur aucune partie à ménager. S'il existe une épaisse couche de graisse, cette section sera faite en plusieurs fois, mais toujours le bistouri sera conduit d'une extrémité à l'autre de la plaie, coupant les tissus à la même profondeur, et plus du tranchant que de la pointe.

Souvent on rencontre dans la peau ou le tissu cellulaire sous-cutané des veines ou des branches nerveuses, que l'on doit épargner. La section se fait alors en plusieurs temps. Les veines et les nerfs mis à découvert sont isolés dans une étendue suffisante, d'un coup de sonde cannelée, et réclinés par un aide du côté le plus favorable.

La mince couche de tissu cellulaire condensé *(fascia pellucida)*, qui recouvre immédiatement l'aponévrose, jouit, en général, d'une grande mobilité, se laisse facilement infiltrer par le sang et cache ainsi les tissus. *Chassaignac* recommande avec raison de la diviser nettement.

Deuxième temps. *Ouverture de l'aponévrose d'enveloppe.* — La peau et le tissu cellulaire divisés, l'aponévrose superficielle, ou aponévrose d'enveloppe de la région, *doit être* mise à nu, dans *toute* l'étendue de la plaie. Autrement, une partie de l'incision devient par là même inutile.

L'aponévrose est, en général, divisée dans le sens de

l'incision cutanée. Si cette lame fibreuse ne recouvre aucune partie importante, on la coupe directement avec le bistouri, évitant toutefois d'enfoncer la lame plus profondément.

Si l'aponévrose recouvre immédiatement des parties importantes, on la divise, soit sur le doigt ou la sonde cannelée, soit avec les pinces et le bistouri.

a) Sonde cannelée. — Il ne faut jamais chercher à perforer l'aponévrose avec le bec de la sonde cannelée, pour glisser cet instrument sous le feuillet fibreux. On s'expose ainsi à pénétrer subitement et à léser les parties profondes. L'aponévrose doit être ouverte avec les pinces et le bistouri, *en dédolant*. Cette ouverture devant se faire, au niveau d'un interstice musculaire, sur le bord d'un muscle, en dehors de gaines tendineuses, de nerfs ou de vaisseaux, il faut, au préalable, déterminer exactement le point spécial où elle sera placée.

La main gauche armée des pinces, dont les mors sont écartés de quelques millimètres, les porte sur l'aponévrose, perpendiculairement à la direction de ses fibres, et à l'une

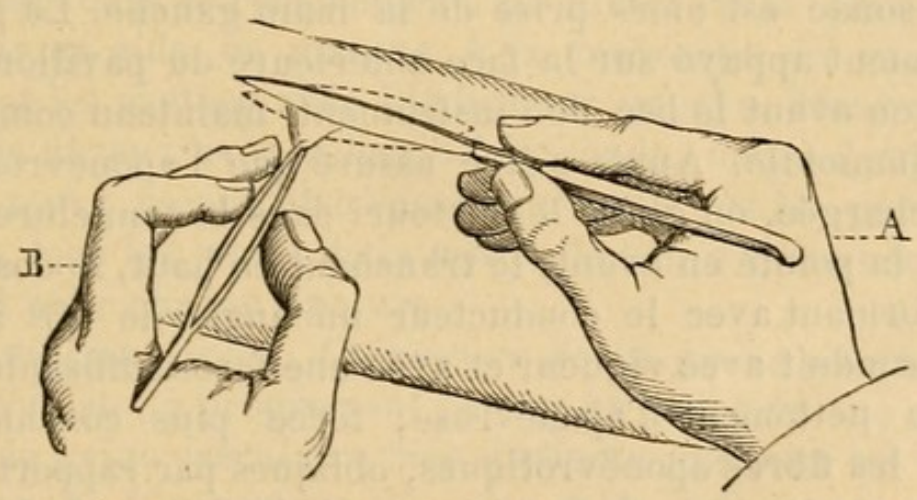

Fig. 3. — Ouverture d'une aponévrose en dédolant.

A, main droite ; B, main gauche.

des extrémités de la plaie. Les mors, rapprochés en exerçant une pression assez forte, saisissent un pli comprenant toute l'épaisseur de la lame fibreuse et le soulèvent légèrement.

La pointe du bistouri, tenu de la main droite, la lame à

plat sur l'aponévrose, coupe en dédolant, tout contre l'extrémité des pinces, le pli soulevé, et fait ainsi une petite ouverture à la toile fibreuse. On dépose le bistouri, la pince restant fixe.

La sonde cannelée tenue de la main droite, comme une plume à écrire, la main en supination, ou mieux en pronation complète, les doigts sur un des côtés de la tige, le pouce sur le côté opposé, la cannelure en haut, est glissée par cette boutonnière, immédiatement au-dessous de l'aponévrose. Par de petits mouvements de latéralité, on fait avancer lentement le bec de l'instrument jusqu'à l'extrémité opposée de la plaie. Ce bec doit rester intimement accolé à la face profonde du feuillet aponévrotique, pour ne pas charger sur la sonde des parties étrangères. Il faut surtout agir avec une grande prudence quand le paquet vasculaire est immédiatement sous l'aponévrose. La déchirure du feuillet fibreux avec deux pinces ou avec une pince et le bec de la sonde, telle qu'elle sera décrite à propos de l'isolement du vaisseau, nous semble même dans ce cas plus sûre et plus avantageuse.

La sonde est alors prise de la main gauche. Le pouce, légèrement appuyé sur la face antérieure du pavillon, fait saillir en avant le bec de l'instrument, maintenu complètement immobile. Après s'être assuré que l'aponévrose est seule chargée, on glisse le bistouri dans la cannelure de la sonde, la pointe en avant, le tranchant en haut, le dos de la lame formant avec le conducteur un angle de 25° à 30°. On le conduit avec vigueur et avec une force suffisante pour diviser nettement l'aponévrose; force plus considérable quand les fibres aponévrotiques, obliques par rapport à la section, présentent de la résistance. La pointe du bistouri parvenue à l'extrémité de la cannelure, on relève la lame à angle droit et on retire ensemble les deux instruments, donnant à la section de l'aponévrose la même longueur qu'à l'incision cutanée.

b) Doigt comme conducteur. — L'aponévrose ouverte en dédolant, comme nous l'avons dit, mais un peu plus largement, on introduit l'indicateur gauche dans cette bou-

tonnière. Sur la pulpe du doigt, on glisse à plat un bistouri boutonné, dont le tranchant relevé en avant divise la toile fibreuse, en même temps que le doigt conducteur est poussé peu à peu jusqu'à l'autre extrémité de la plaie. L'usage du doigt comme conducteur est préférable, surtout quand on doit diviser l'aponévrose au niveau d'interstices musculaires qu'il permet d'écarter progressivement. Dans ces conditions, il faut toujours agir de bas en haut, de la partie tendineuse des muscles vers leur portion charnue, où les interstices sont moins faciles à reconnaître et à ouvrir.

c) Pinces et bistouri, ciseaux mousses. — La boutonnière faite, comme nous l'avons indiqué, on saisit une de ses lèvres avec les pinces, on la soulève et on agrandit l'incision à petits coups, jusqu'à ce que l'aponévrose ait été divisée dans toute l'étendue de la plaie.

Il peut être nécessaire de couper l'aponévrose perpendiculairement à la direction de l'incision cutanée, quand elle bride fortement les tissus sous-jacents. On se sert, suivant les cas, d'un des procédés que nous venons d'indiquer.

Troisième temps. *Recherche du vaisseau.* — Les parties mises dans le relâchement, les lèvres de la plaie écartées par un aide, on marche à la recherche du vaisseau, écartant les parties avec l'indicateur gauche, déchirant les feuillets fibreux avec le bec de la sonde, mais s'attachant avant tout à reconnaître successivement tous les points de repère, tous les jalons de la route. Ce temps varie nécessairement pour chaque ligature.

Quatrième temps. *Ouverture de la gaine vasculaire.* — Il n'existe, à proprement parler, au point de vue opératoire, de gaine vasculaire bien distincte que pour les troncs principaux. L'ouverture de cette toile celluleuse se fait soit par incision, sur une sonde cannelée mousse et légèrement recourbée, soit plus sûrement par déchirure avec le bec de la sonde cannelée ou à l'aide de deux pinces. Habituellement ce temps se confond avec l'isolement du vaisseau et se pratique comme nous allons l'indiquer.

B. — ISOLEMENT DE L'ARTÈRE

Le paquet vasculo-nerveux mis à découvert reste enveloppé dans une toile celluleuse, habituellement de résistance médiocre. Le bistouri, désormais inutile et dangereux, doit être définitivement abandonné. Faisant maintenir les parties dans le relâchement, l'opérateur place lui-même les écarteurs sur les lèvres de la plaie, puis les confie aux aides. Par la vue et le toucher, l'index gauche explorant le fond de la plaie, il reconnaît, au travers de la gaîne celluleuse, les éléments du paquet vasculo-nerveux.

Les nerfs se présentent comme des cordons blancs, arrondis et pleins. Les veines se distinguent par leur coloration noire ou bleu foncé, leur aplatissement facile et la minceur de leurs parois. Les grosses artères forment des rubans jaunâtres ou gris rosé, à parois épaisses. Saisies entre les doigts ou pressées contre un plan résistant, elles se laissent aplatir, donnant la sensation d'un tube de caoutchouc. Les petites artères n'offrent plus ces caractères spécifiques, et souvent leur position seule permet de les distinguer des veines collatérales.

Il faut bien se garder de mobiliser par quelques grands coups de sonde tout le paquet vasculo-nerveux, car l'absence de fixité rend beaucoup plus difficile l'isolement de l'artère.

L'opérateur prend une pince de la main gauche. Ses mors légèrement écartés sont appliqués sur la gaîne celluleuse, directement sur l'artère et suivant sa longueur, avec une certaine force. En les rapprochant, on saisit un pli de la gaîne que l'on soulève légèrement pour bien l'isoler du vaisseau. La sonde cannelée est tenue de la main droite, les doigts assez rapprochés de son extrémité pour donner plus de précision et de force aux mouvements de son bec. Avec ce bec, on accroche et on déchire la gaine celluleuse dans une petite étendue, près des pinces et sous le pli soulevé.

Pendant que la pince maintient soulevée une des lèvres de la boutonnière faite à la gaine vasculaire, on dénude avec précaution l'artère, engageant le bec de la sonde entre ses parois et les parties voisines (veine ou nerf), et, par de

légers mouvements de va-et-vient, le faisant glisser jusque sous sa face profonde.

On prend alors avec la pince la lèvre opposée de l'ouver-

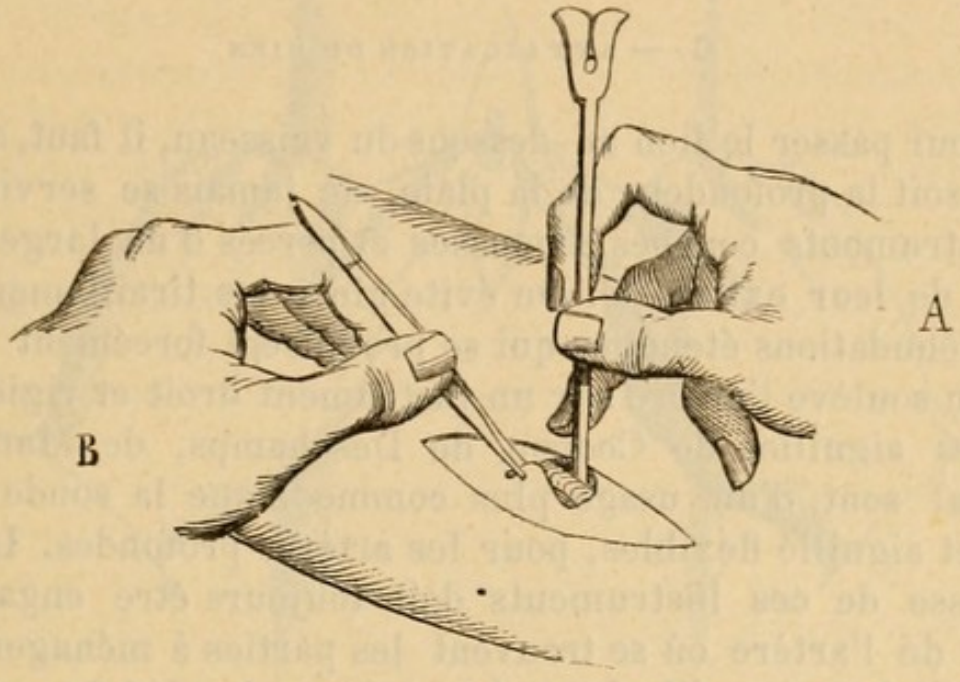

Fig. 4. — Isolement d'une artère.

A, main droite, sonde ; B, main gauche, pinces.

ture de la gaine, on la soulève, et le bec de la sonde isole l'artère de ce côté. On s'assure que l'isolement est complet par la possibilité d'engager facilement la sonde sous la face profonde du vaisseau.

L'isolement de l'artère ne doit se faire que sur une petite étendue, 1 centimètre à 1 centimètre 1/2 tout au plus. Aucun des éléments du paquet vasculaire ne doit être tiraillé ou contus. Il ne faut donc jamais saisir entre les mors de la pince les nerfs, les veines ou l'artère elle-même. Les sondes d'acier, droites et résistantes, nous paraissent les meilleures pour cette dénudation.

Si l'artère est fixe, sa gaine mince et peu résistante, la pince est inutile. L'index gauche maintient le vaisseau, pendant que le bec de la sonde, accroche, déchire et refoule la tunique celluleuse.

On peut également isoler l'artère, en se servant de deux pinces qui saisissent la gaine aussi près que possible l'une de l'autre et la déchirent par leur écartement ; mais ce

procédé est d'une exécution plus délicate que le précédent.

L'artère dénudée ne doit *jamais* être chargée sur la sonde cannelée pour l'amener au dehors.

C. — APPLICATION DU LIEN

Pour passer le lien au-dessous du vaisseau, il faut, quelle que soit la profondeur de la plaie, ne jamais se servir que d'instruments courbes, mousses et percés d'un large chas près de leur extrémité. On évite ainsi les tiraillements et les dénudations étendues qui se produisent forcément lorsqu'on soulève l'artère sur un instrument droit et rigide.

Les aiguilles de Cooper, de Deschamps, de Marcellin Duval sont d'un usage plus commode que la sonde ou le stylet aiguillé flexibles, pour les artères profondes. Le bec mousse de ces instruments doit toujours être engagé du côté de l'artère où se trouvent les parties à ménager : du côté de la veine s'il n'en existe qu'une, du côté du nerf s'il y a deux veines collatérales.

L'aiguille armée d'un fil est tenue de la main droite, les lèvres de la plaie sont largement écartées par les aides.

L'opérateur saisit avec les pinces, tenues de la main gauche, la lèvre de la boutonnière faite à la gaîne vasculaire, du côté où l'aiguille doit pénétrer. Il la soulève, et par de légers mouvements engage le bec de l'instrument au-dessous du vaisseau. Il prend alors avec les pinces la lèvre opposée de la boutonnière, et imprimant à l'aiguille un mouvement de rotation autour de son centre de courbure, il fait saillir son bec sans déplacer l'artère. Si la dénudation n'est pas complète, le bec reste coiffé par un peu de tissu cellulaire. Abandonnant les pinces, on porte alors l'indicateur et le pouce gauche sur le bec de l'aiguille et on le dégage par une pression suffisante, que l'application des doigts rend sans aucun danger.

Si la dénudation est faite sous et contre l'index, le doigt reste en place, il fixe l'artère, écarte et protège les organes voisins, pendant le passage de l'aiguille, qu'il reçoit et accompagne à sa sortie.

Avec les doigts ou les pinces on saisit un des chefs du fil, on l'amène au dehors, puis on retire l'aiguille, faisant sortir son bec par le point où il est entré, pour dégager l'autre

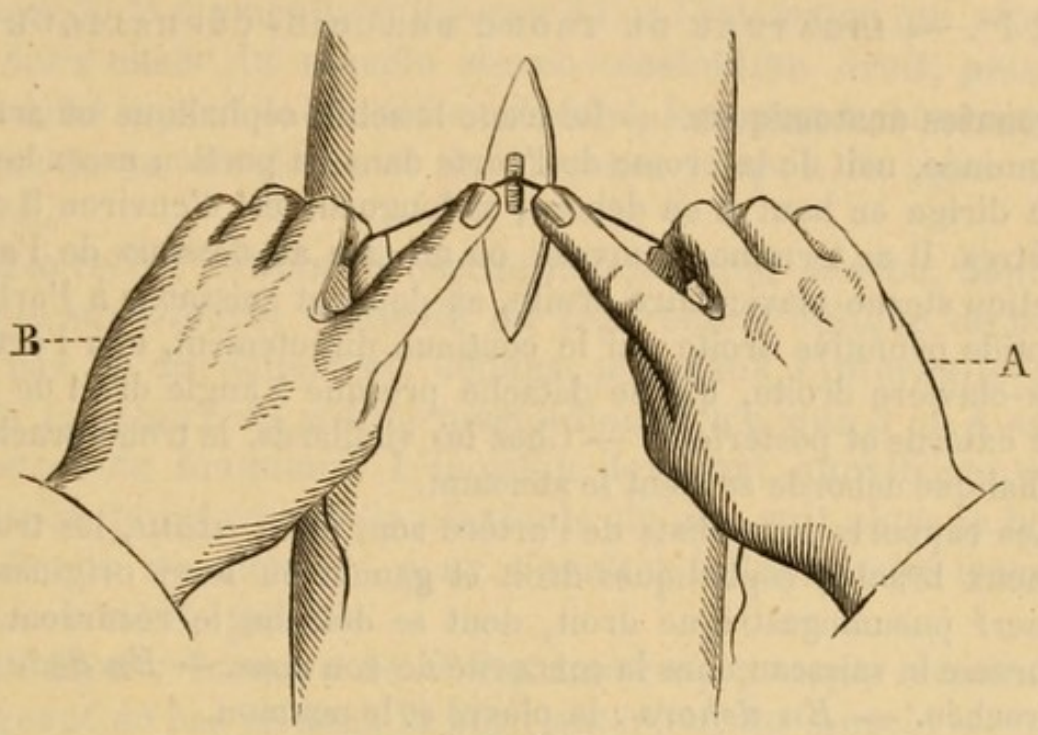

Fig. 5. — Constriction de l'artère.

chef. Le lien retenu par les doigts de la main gauche se trouve placé sous le vaisseau.

On s'assure, par la vue et le toucher, que l'artère est bien saisie et qu'elle est seule saisie ; on s'assure qu'aucune collatérale ne naît dans le voisinage. Prenant alors les deux chefs du fil, sans déplacer l'artère, l'opérateur forme un nœud simple et droit et le serre à l'aide de ses indicateurs ou de ses pouces, comme nous l'avons indiqué. Un second nœud maintient le premier, puis on coupe près du nœud un des chefs du fil, pendant que l'autre est conduit et fixé au dehors.

Avec le catgut, on fait d'abord le nœud du chirurgien, puis un second nœud simple ; les fils sont coupés ras.

Règles spéciales pour la ligature de chaque artère

§ Ier. — LIGATURE DU TRONC BRACHIO-CÉPHALIQUE

Données anatomiques. — Le tronc brachio-céphalique ou artère innominée, naît de la crosse de l'aorte dans sa portion ascendante. Il se dirige en haut et en dehors; sa longueur est d'environ 3 centimètres. Il se termine au niveau ou un peu au-dessous de l'articulation sterno-claviculaire droite, en donnant naissance à l'artère carotide primitive droite qui le continue directement, et à l'artère sous-clavière droite, qui se détache presque à angle droit de son côté externe et postérieur. — Chez les vieillards, le tronc brachio-céphalique déborde souvent le sternum.

Les rapports immédiats de l'artère sont : *En avant*, les troncs veineux brachio-céphaliques droit et gauche ou leurs origines, et le nerf pneumogastrique droit, dont se détache le récurrent qui embrasse le vaisseau dans la concavité de son anse. — *En dedans :* la trachée. — *En dehors :* la plèvre et le poumon.

Superposition des plans. — 1. Peau et peaucier.

2. Tissu sous-cutané, contenant des veines thyroïdiennes.

3. Aponévrose superficielle.

4. Muscle sterno-cléido-mastoïdien.

5. Aponévrose cervicale moyenne. Au-dessous de ce feuillet fibreux ou dans son épaisseur, un grand nombre de veines, souvent volumineuses et à multiples anastomoses. On doit les éviter ou les couper entre deux ligatures.

6. Les couches superposées des muscles sterno-hyoïdien et sterno-thyroïdien. Très développés, ils recouvrent et cachent complètement le vaisseau.

7. Le faisceau vasculaire et sa gaine celluleuse, habituellement assez lâche. L'union avec les veines est intime et l'artère doit être dénudée avec précaution.

Procédés opératoires. — Ils sont fort nombreux, mais ne diffèrent guère que par la forme et la position de l'incision cutanée. — Les procédés à incision unique, verticale *(King)*, oblique *(Sédillot)* ou transversale *(Manec)* ne donnent pas assez de jour.

Les procédés à incision courbe convexe en bas et en dehors *(Farabeuf, Marcellin Duval)* ou à incision com-

posée *(V. Mott)*, dans lesquels on divise le chef sternal du muscle sterno-cléido-mastoïdien, sont plus avantageux.

Farabeuf fait une incision qui part à 6 centimètres au-dessus de la clavicule, suit jusqu'à l'os l'interstice qui sépare les deux chefs du muscle sterno-mastoïdien droit, puis se recourbe horizontalement en dedans, longeant le bord supérieur de la clavicule et du sternum jusqu'à la ligne médiane.

Marcellin Duval conseille une incision courbe, dont la partie supérieure, verticale ou légèrement oblique de haut en bas et de dehors en dedans, siège sur l'intervalle des deux faisceaux du sterno-mastoïdien et n'a que 3 ou 4 centimètres de longueur. L'incision devenant curviligne vers l'extrémité interne de la clavicule droite, suit alors le bord supérieur du sternum pour s'arrêter à l'extrémité interne de la clavicule gauche.

V. Mott : Incision de 9 centimètres, presque verticale, longeant de bas en haut le bord antérieur du muscle sterno-mastoïdien droit, depuis l'articulation sterno-claviculaire. Incision horizontale de 9 centimètres, qui longe le bord supérieur de la clavicule et vient rejoindre l'extrémité inférieure de la précédente.

L'opération se pratique comme suit :

Exploration. — On reconnaît la position exacte de la fourchette sternale, des articulations sterno-claviculaires et du bord antérieur du sterno-mastoïdien droit jusqu'à la hauteur du tubercule carotidien. Avec l'indicateur, on comprime dans le creux sus-sternal pour faire saillir les veines superficielles, s'assurer des battements du vaisseau, de sa profondeur probable, et reconnaître l'existence possible de quelque anomalie artérielle.

Opération. *Position d'incision.* — Décubitus dorsal, les épaules soulevées, la tête renversée en arrière et la face inclinée du côté gauche. L'opérateur se place à droite et à hauteur du cou du patient. Un aide, armé d'un large crochet mousse, se tient du côté opposé.

1° *a)* Incision de 8 centimètres, longeant le bord antérieur du sterno-mastoïdien droit, de haut en bas, et se

terminant au niveau de l'articulation sterno-claviculaire droite, ou un peu en dedans, sans empiéter sur le sternum (fig. 6, A).

b) Incision de 6 centimètres, longeant de dehors en dedans le bord supérieur de la clavicule droite, pour rejoindre l'extrémité inférieure de la précédente. Ces deux incisions n'intéressent que la peau.

2° Mêmes incisions du peaucier. Si l'on rencontre des veines jugulaires antérieures, on les récline vers un des bords de la plaie ou on les divise entre deux ligatures. La rétraction des parties donne à la plaie la forme d'un croissant dont la concavité est dirigée en haut et en dehors. Le bord interne du muscle sterno-mastoïdien droit est à découvert.

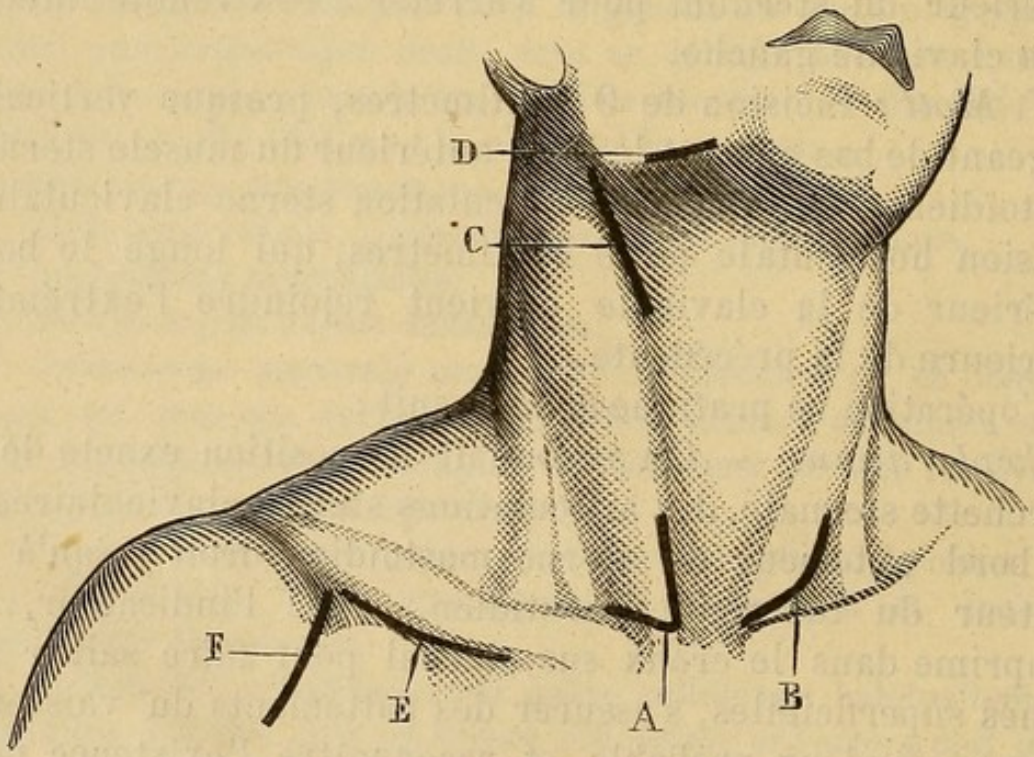

Fig 6. — Ligature des artères.

A, tronc brachio-céphalique; B, carotide primitive; C, carotide externe; D, faciale, incision transversale; E, axillaire sous la clavicule; F, axillaire sous le petit pectoral.

3° On sépare avec le bec de la sonde cannelée les faisceaux sternal et claviculaire du sterno-mastoïdien droit à 1 centimètre au-dessus de la clavicule. Sous le faisceau sternal, on passe de dedans en dehors, en glissant contre la face postérieure du muscle, une sonde cannelée ou le doigt

indicateur gauche. On s'assure que le chef musculaire est seul soulevé et on le divise, soit directement et d'un seul coup sur la sonde ; soit de dehors en dedans, à petits coups, en soulevant les fibres charnues avec une pince et les coupant avec la pointe du bistouri.

4° On fait récliner en dehors le sterno-mastoïdien et la lèvre externe de la plaie, et on reconnaît les muscles sterno-hyoïdien et sterno-thyroïdien, dont le bord externe recouvre et cache les vaisseaux. On divise leurs fibres externes transversalement et de dehors en dedans, sur la sonde cannelée, ou avec une pince et la pointe du bistouri.

La rétraction des fibres musculaires divisées met à découvert le feuillet aponévrotique profond.

5° *Position de recherche.* — La tête fléchie, la face légèrement inclinée à droite. Avec le bec de la sonde cannelée on déchire l'aponévrose et la gaîne vasculaire. On reconnaît la carotide primitive, et en la suivant de haut en bas, vers son bord externe, on découvre l'origine de la sous-clavière droite, et plus bas la terminaison de l'innominée.

6° Les gros troncs veineux qui passent devant l'artère sont dégagés avec précaution et reclinés en dehors par un écarteur confié à un aide. L'indicateur gauche s'enfonce peu à peu sous le sternum, en suivant le côté interne du vaisseau, et sert de guide à la sonde cannelée avec laquelle on procède très lentement à une dénudation attentive et complète. Ce temps est pénible, car on agit à une grande profondeur, avec peu de jour, et au milieu d'énormes troncs veineux qu'il faut avant tout ménager. L'artère doit être dénudée, au moins 1 centimètre au-dessous de sa bifurcation.

7° Une aiguille de *Deschamps*, dont la pointe mousse est glissée le long de l'indicateur gauche, sert pour passer de dehors en dedans et d'avant en arrière, sous le vaisseau, un fil ciré très fort. La pulpe de l'index gauche guide le bec de l'instrument à son entrée et le reçoit quand il vient sortir au côté interne de l'artère. Le fil mis en place est serré au moyen des deux indicateurs. Il faut éviter qu'il

ne remonte à ce moment et vienne se placer immédiatement au-dessous de la bifurcation du vaisseau.

§ II. — LIGATURE DE L'ARTÈRE CAROTIDE PRIMITIVE

Données anatomiques. — Les carotides primitives diffèrent notablement à leur partie inférieure. La carotide gauche, née directement de l'aorte, est plus profonde à son origine. Elle se porte en haut, en dehors et en avant, longeant la trachée dont la sépare le lobe du thyroïde et voisine de l'œsophage.

La carotide droite, plus courte, naît du tronc brachio-céphalique, au niveau ou un peu au-dessous de l'articulation sterno-claviculaire droite, elle se porte également en haut et en dehors, et présente dans les parties moyenne et supérieure de son parcours les mêmes rapports que la carotide gauche.

Les carotides primitives se terminent un peu au-dessus ou au niveau du bord supérieur du cartilage thyroïde chez l'homme, plus bas chez la femme. Normalement elles ne fournissent aucune branche.

Leur direction est à peu près celle d'une ligne étendue de l'espace parotidien à l'articulation sterno-claviculaire ou un peu en dehors, surtout du côté gauche.

Le sterno-mastoïdien, muscle satellite, recouvre complètement les vaisseaux à la partie inférieure du cou. A la partie supérieure, il se porte en dehors et laisse l'artère à découvert. En bas, le paquet vasculaire est recouvert par les bords externes des muscles sterno-hyoïdien et sterno-thyroïdien; l'omo-hyoïdien le croise vers le milieu de sa longueur et le sépare, ainsi que les muscles précédents, du sterno-mastoïdien.

La veine jugulaire interne, très volumineuse, est située au côté externe de l'artère, qu'elle recouvre presque complètement quand elle est gonflée par le sang. Derrière les vaisseaux, le nerf pneumogastrique qui leur est intimement accolé et plus en arrière, séparé par une aponévrose, le tronc cervical du grand sympathique. En avant, la branche descendante interne du plexus cervical. Couchées sur la face antérieure des apophyses transverses des vertèbres, les carotides peuvent être avec facilité comprimées contre ce plan osseux. Le tubercule antérieur de la sixième vertèbre cervicale, tubercule de *Chassaignac*, est un bon point de repère pour leur recherche.

Lieu d'opération. — La carotide primitive peut être liée dans toute sa longueur. Mais la ligature est habituellement placée, soit près de son origine, en bas, *lieu de nécessité ;* soit à 1 ou 2 centimètres au-dessous de sa bifurcation, *lieu d'élection*.

A. *Lieu de nécessité*. — La ligature de l'artère carotide primitive dans sa partie inférieure, au-dessous du muscle omoplat-hyoïdien, peut être pratiquée, soit à l'aide d'une incision unique rectiligne *(Malgaigne, Sédillot)*, soit à l'aide d'une incision curviligne, à convexité inféro-interne *(Dubrueil)* ou à convexité inféro-externe *(Marcellin Duval)*.

Quel que soit le procédé employé, il est nécessaire pour se donner du jour, de sectionner le faisceau interne du sterno-mastoïdien.

Sédillot place son incision entre les deux chefs du sterno-mastoïdien. La plaie est bridée latéralement, et conduit sur la veine jugulaire interne.

Malgaigne fait une incision de 5 à 6 centimètres, qui part de l'articulation sterno-claviculaire pour se porter vers la symphyse du menton. Elle ne donne pas assez de jour.

Dubrueil pratique une incision courbe, convexe en dedans, qui, partant du bord antérieur du sterno-cléido-mastoïdien, à l'union de son quart inférieur avec ses trois quarts supérieurs, vient se terminer sur le bord antérieur de la clavicule, dans l'interstice des faisceaux sternal et claviculaire.

Marcellin Duval conseille soit une incision de 7 centimètres, longeant le bord antérieur du sterno-mastoïdien jusqu'à la clavicule, soit une incision courbe qui, partant à 6 centimètres au-dessus de la clavicule, entre les deux chefs du sterno-mastoïdien, suit cet interstice et s'arrondit en bas pour se porter jusqu'au bord interne de ce muscle, obliquement ou parallèlement à l'os (fig. 6, B).

Opération. — On reconnaît le bord antérieur du sterno-mastoïdien, l'articulation sterno-claviculaire, le bord supérieur de la clavicule.

Attitude d'incision. — Décubitus dorsal, les épaules soulevées, la tête dans l'extension et la face dirigée vers le côté sain ; l'opérateur en dehors, du côté où se fait la ligature.

1° A 6 centimètres au-dessus de la clavicule, sur le bord antérieur du sterno-mastoïdien, on commence une incision qui longe le muscle de haut en bas, s'arrondit à 1 centimètre au-dessus de l'extrémité interne de la clavicule, et se dirige en dehors, suivant le bord supérieur de cet os dans une étendue de 3 à 4 centimètres. On divise la peau, le tissu sous-cutané et l'aponévrose d'enveloppe, pour mettre à découvert le faisceau sternal du sterno-mastoïdien.

2° Après avoir dégagé ce faisceau, on le divise à 1 centimètre au-dessus de son insertion, soit sur la sonde cannelée, soit de dehors en dedans, avec la pince et le bistouri. Le lambeau musculo-cutané, ainsi formé, est soulevé et tiré en dehors par un aide avec un large écarteur.

3° On reconnaît les muscles sterno-hyoïdien et sterno-thyroïdien; on soulève leur bord externe qui cache les vaisseaux et on le divise sur la sonde ou avec la pince et le bistouri, de dehors en dedans.

4° *Position de recherche.* — La tête modérément fléchie et la face légèrement inclinée du côté de l'opération. L'indicateur gauche porté contre la trachée point de ralliement, et ramené lentement de dedans en dehors, comprimant sur le rachis, reconnaît les vaisseaux. Avec la sonde cannelée, on déchire à petits coups la gaîne vasculaire, pendant que l'index porte en dehors et met à l'abri la veine jugulaire interne. L'artère est dénudée, en commençant par son bord interne.

5° L'index gauche restant en place et protégeant la veine jugulaire, on passe le fil sous l'artère à l'aide d'une aiguille de Cooper, dont le bec est introduit entre les deux vaisseaux, c'est-à-dire de dehors en dedans, et d'avant en arrière. Le fil doit toujours être placé à 2 centimètres au moins au-dessus de la naissance de la carotide.

B. *Partie moyenne.* — On peut lier l'artère carotide primitive à sa partie moyenne. Le procédé ne diffère de celui que nous allons décrire que par la présence du muscle omoplat-hyoïdien, qu'il est toujours sans danger de diviser si l'on ne peut le recliner vers un des bords de la plaie.

C. *Lieu d'élection.* — Le fil doit être placé à 2 centi-

mètres au-dessous de la bifurcation de l'artère, soit à 2 centimètres au-dessous du bord supérieur du cartilage thyroïde. Le point de repère superficiel est le bord antérieur du sterno-mastoïdien.

Opération. *Attitude d'incision.* — Les épaules élevées, la tête étendue, la face dirigée vers le côté sain ; l'opérateur en dehors, du côté de l'artère à lier.

1° On fait, le long du bord antérieur du sterno-mastoïdien ou un peu en dehors, une incision de 8 centimètres de lon-

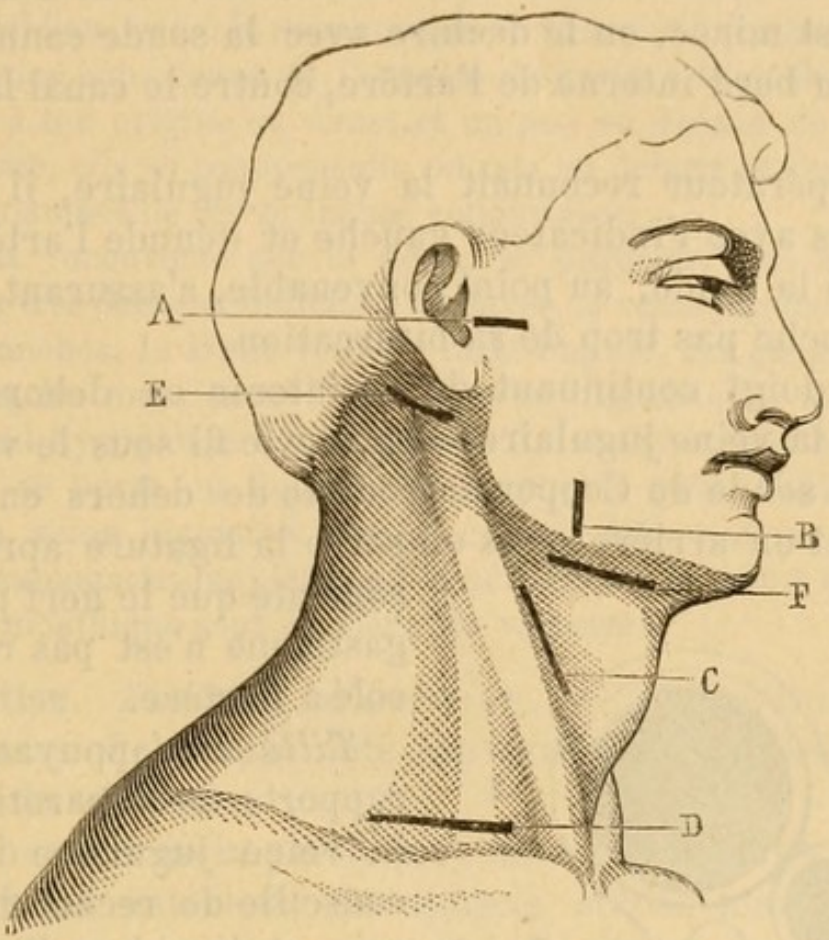

Fig. 7. — Ligature des artères.

A, temporale superficielle; B, faciale, incision verticale; C carotide primitive, lieu d'élection; D, sous-clavière, entre les scalènes; E, occipitale, sous l'apophyse mastoïde; F, linguale.

gueur, dont le milieu correspond à 1 centimètre au-dessous du bord supérieur du cartilage thyroïde. On coupe la peau, le peaucier et la couche sous-cutanée, en faisant récliner les veines superficielles ou les divisant entre deux ligatures (fig. 7, C).

2° On divise l'aponévrose superficielle sur le muscle

même, dans toute l'étendue de la plaie cutanée, et l'on met ses fibres à découvert.

3° Avec le bec de la sonde cannelée ou le doigt, on décolle le muscle de la paroi postérieure de sa gaine et on le récline en dehors, le faisant maintenir par un écarteur.

4° *Attitude de recherche.* — Décubitus dorsal, la tête droite ou légèrement fléchie, et la face un peu inclinée du côté de l'opération. Avec une pince, on saisit et on soulève le feuillet postérieur de la gaine musculaire, on l'ouvre en dédolant et on le divise sur une sonde cannelée. Si ce feuillet est mince, on le déchire avec la sonde cannelée, au niveau du bord interne de l'artère, contre le canal laryngo-trachéal.

5° L'opérateur reconnaît la veine jugulaire, il l'écarte en dehors avec l'indicateur gauche et dénude l'artère avec le bec de la sonde, au point convenable, s'assurant qu'il ne se rapproche pas trop de sa bifurcation.

6° Le doigt continuant de maintenir en dehors et de protéger la veine jugulaire, on passe le fil sous le vaisseau, avec une sonde de Cooper introduite de dehors en dedans et d'avant en arrière, puis on serre la ligature après avoir constaté que le nerf pneumo-gastrique n'est pas resté accolé à l'artère.

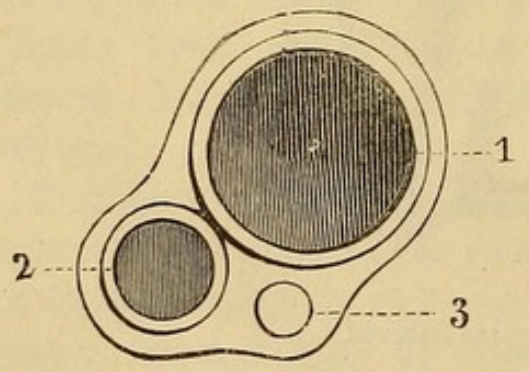

Fig. 8. — Rapports de l'artère carotide primitive (côté gauche).

1, veine jugulaire interne; 2, carotide; 3, nerf pneumo-gastrique.

Tillaux, s'appuyant sur les rapports de la carotide avec la veine jugulaire interne, conseille de rechercher avec soin et de suivre l'interstice qui sépare le sterno-mastoïdien du sterno-hyoïdien pour arriver sur les vaisseaux. Au lieu de rejeter en arrière le bord du sterno-mastoïdien, ce qui conduit sur la jugulaire, il fait porter en avant le canal laryngo-trachéal. On aperçoit l'artère sans que la veine soit même découverte.

§ III. — LIGATURE DE L'ARTÈRE CAROTIDE EXTERNE

Données anatomiques. — L'artère carotide externe née de la carotide primitive, au niveau du bord supérieur du cartilage thyroïde chez l'homme, un peu au-dessous de ce bord chez la femme, se porte en haut dans l'espace parotidien, et se termine au niveau du col du condyle de la mâchoire inférieure par deux branches, la temporale superficielle et la maxillaire interne. Au point de vue de la ligature, le tronc de la carotide externe ne présente que 1 ou 1 centimètre 1/2 de longueur, car on ne la lie que dans l'espace hyo-thyroïdien, entre la naissance de sa branche inférieure, l'artère thyroïdienne supérieure et l'origine de l'artère linguale.

Située à son origine en avant et un peu en dedans de la carotide interne, elle se porte ensuite un peu en dehors et s'en distingue par la naissance de ses branches collatérales.

Elle est recouverte par la peau, le peaucier, une aponévrose feuilletée très dense et difficile à déchirer, la veine jugulaire externe et ses branches, le tronc veineux facio-lingual, des ganglions lymphatiques, les muscles stylo-hyoïdien et digastrique, et l'anse du nerf grand hypoglosse qui la croisent. Le sterno-mastoïdien, muscle satellite, se porte en dehors, d'autant plus qu'on s'élève davantage. La veine jugulaire interne est en dehors et en avant; les nerfs pneumogastrique, laryngé supérieur, et le tronc cervical du grand sympathique sont derrière les vaisseaux.

Opération. *Position d'incision.* — Décubitus dorsal, les épaules élevées, la tête renversée en arrière, la face tournée du côté sain.

1° A hauteur de la partie moyenne du cartilage thyroïde, sur le bord antérieur du muscle sterno-mastoïdien, on commence une incision qui, conduite directement en haut, dans une étendue de 8 à 9 centimètres, se termine un peu en arrière du bord postérieur de la branche du maxillaire supérieur, dans le creux parotidien (fig. 6, C).

On divise successivement la peau, le peaucier et la couche sous-cutanée, faisant récliner par un aide, du côté le plus favorable, la veine jugulaire externe et ses branches.

2° On divise l'aponévrose superficielle sur le bord antérieur du sterno-mastoïdien, mettant à découvert les fibres musculaires.

3° Le bord du muscle décollé avec le doigt ou la sonde cannelée est légèrement écarté en dehors.

4° *Position de recherche.* — Les épaules abaissées, la tête droite ou légèrement fléchie, la face un peu inclinée du côté de la ligature. Avec le bec de la sonde, solidement tenue de la main droite, on attaque à petits coups, le feuillet aponévrotique feuilleté qui recouvre les vaisseaux. On écarte ou on enlève les ganglions, on dégage et on fait récliner les veines, pendant que l'indicateur gauche dirige le bec de la sonde et abrite les troncs veineux.

5° L'indicateur gauche écarte en dehors la veine jugulaire interne; avec prudence, on attaque la gaîne vasculaire du côté interne et on dénude le vaisseau qui se pré-

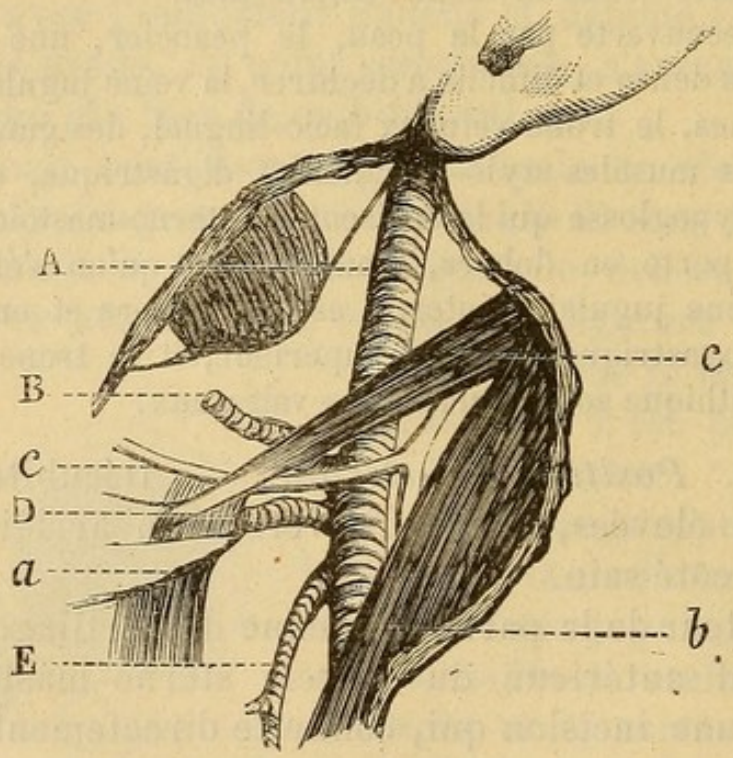

FIG. 9. — Rapports de l'artère carotide externe (côté gauche).

A, artère carotide externe; B, artère faciale; C, nerf grand hypoglosse; D, artère linguale E, artère thyroïdienne supérieure; *a*, os hyoïde; *b*, muscle sterno-mastoïdien; *c*, muscle digastrique.

sente. La naissance de branches collatérales indique que ce vaisseau est l'artère carotide externe.

6° Avec une aiguille de Cooper, on passe le fil de dehors en dedans et d'avant en arrière; puis avant de le serrer, on

s'assure de nouveau par la cessation des battements de la temporale, que le vaisseau soulevé par le lien est bien la carotide externe. La ligature est placée à égale distance de la thyroïdienne et de la linguale. Si le tronc carotidien est très court, on lie en même temps la thyroïdienne supérieure.

Tillaux conseille de faire une incision cutanée, légèrement oblique, partant en haut de l'angle de la mâchoire inférieure pour aboutir en bas au bord antérieur du sterno-mastoïdien, à peu près au niveau du bord supérieur du cartilage thyroïde. En poursuivant cette incision couche par couche, sans dévier, ni en avant ni en arrière, en faisant écarter également les bords de la plaie, on arrive nécessairement tout droit sur l'artère; on y arrive d'autant plus sûrement que la direction de l'incision croise légèrement celle du vaisseau.

Ce procédé conduit souvent à lier au-dessus des branches faciale et linguale, ce qui nous paraît un grave inconvénient (figure 9).

§ IV. — LIGATURE DE L'ARTÈRE CAROTIDE INTERNE

Située à sa naissance, un peu en dehors et en arrière de la carotide externe, cette artère monte directement vers le crâne, sans émettre dans son trajet aucune branche collatérale. Le procédé que nous venons de décrire permet de la mettre à découvert à son origine et d'en pratiquer la ligature.

§ V. — LIGATURE DE L'ARTÈRE THYROÏDIENNE SUPÉRIEURE

Données anatomiques. — Née de la carotide externe près de son origine, ou quelquefois de la carotide primitive près de sa bifurcation, l'artère thyroïdienne supérieure se porte en dedans, en décrivant une courbe à concavité inférieure pour gagner le corps thyroïde. Une veine l'accompagne. Son volume varie avec le développement du corps thyroïde.

Recouverte par la peau, le peaucier, l'aponévrose, le sterno-mastoïdien et sa gaîne profonde, elle est dans le même plan que les vaisseaux carotidiens. Quand le corps thyroïde est très développé, il peut cacher complètement et l'artère thyroïdienne et la carotide; il faut le faire soulever par une érigne et chercher les vaisseaux au-dessous.

Opération. — On reconnaît l'os hyoïde, le cartilage thyroïde, le bord antérieur du muscle sterno-mastoïdien, premier repère.

1° *Position d'incision.* — Décubitus dorsal; les épaules élevées, la tête dans l'extension, la face tournée vers le côté sain. On pratique sur le bord antérieur du muscle sterno-mastoïdien une incision de 8 centimètres de longueur, dont le milieu répond au bord supérieur du cartilage thyroïde. On divise successivement la peau, le peaucier, le tissu sous-cutané, faisant récliner les veines superficielles ou les coupant entre deux ligatures.

2° On divise l'aponévrose sur le bord antérieur du sterno-mastoïdien, mettant à nu les fibres musculaires.

3° On décolle le muscle avec le doigt ou la sonde et on le fait porter en dehors.

4° *Position de recherche.* — Épaules abaissées, tête droite ou légèrement fléchie. On déchire avec le bec de la sonde ou on coupe sur la sonde le feuillet postérieur de la gaine musculaire. Par la vue et le toucher, on reconnaît dans sa gaîne le paquet vasculaire carotidien.

5° Sans toucher, si c'est possible, à la gaîne vasculaire, on récline doucement en dehors avec l'index gauche tout le paquet, dégagé au besoin par quelques coups de sonde du côté de la trachée.

6° Entre la carotide et le lobe thyroïdien, en dedans du vaisseau et dans le même plan, on déchire le tissu cellulaire avec le bec de la sonde, et on découvre la thyroïdienne supérieure, dont la direction est presque transversale.

7° La veine thyroïdienne supérieure rejetée en haut, on passe le fil avec une aiguille de Cooper, introduite du côté de la veine, et on lie l'artère près de son origine.

§ VI. — LIGATURE DE L'ARTÈRE LINGUALE

Données anatomiques. — Née au niveau ou un peu au dessus de l'os hyoïde, l'artère linguale, d'abord légèrement oblique en haut et en avant, vient ensuite se placer à quelques millimètres au-dessus de la grande corne hyoïdienne, qu'elle suit jusqu'au bord externe du génio-glosse sur lequel elle remonte pour s'enfoncer dans la langue.

Dans sa portion oblique, elle est très profonde, irrégulière dans sa position, cachée sous les muscles digastrique, stylo-hyoïdien et le nerf hypoglosse, et recouverte par le confluent veineux facio-lingual. Sa ligature en ce point est difficile et dangereuse.

Dans sa portion horizontale, elle est recouverte par la peau, le peaucier, l'aponévrose d'enveloppe, la glande sous-maxillaire, le digastrique, le nerf hypoglosse et le muscle hyo-glosse, à fibres obliques en haut et en dedans. Sur ce muscle, on trouve souvent une ou deux veines, qu'il ne faut pas confondre avec l'artère placée au-dessous et couchée sur le constricteur moyen du pharynx.

L'artère peut être liée en deux points de sa portion horizontale.

A. — ENTRE LES DEUX CHEFS DU DIGASTRIQUE

Opération. — On reconnaît avec soin l'os hyoïde et sa grande corne. Un aide, placé du côté sain, refoule cet os vers l'opérateur.

1° *Attitude d'incision.* — Décubitus dorsal, les épaules soulevées, la tête renversée en arrière et inclinée vers le côté sain. A 4 ou 5 millimètres au-dessus de la grande corne de l'os hyoïde et parallèlement à cette corne, on fait une incision de 5 centimètres qui, commencée à 1 centimètre en dehors de la ligne médiane, s'arrête au bord antérieur du sterno-mastoïdien. On divise successivement la peau, le peaucier, le tissu sous-cutané, faisant récliner les veines superficielles (fig. 7, F).

2° Les bords de la plaie s'écartent et la glande sous-maxillaire apparaît au travers de l'aponévrose (1er repère). On ouvre la gaîne de la glande, on va chercher son bord inférieur, on le dégage et on soulève et relève la glande, que l'on fait maintenir à l'aide d'une érigne double.

3° Le feuillet aponévrotique formant la paroi postérieure

de la gaine glandulaire est très mince. On distingue au-dessous de lui les deux tendons nacrés du muscle digastrique (2e repère) et leur insertion à l'os hyoïde. Ils forment les deux côtés d'un triangle, dont la base est le nerf grand hypoglosse (3e repère), ordinairement apparent, mais qu'il faut quelquefois dégager.

4° L'os hyoïde est fixé à l'aide d'un ténaculum qui l'attire en bas. Avec des pinces, on soulève quelques fibres du muscle hyo-glosse, dans l'aire du triangle précité et à égale distance du nerf hypoglosse et de l'os hyoïde. On les divise en dédolant avec la pointe du bistouri, et l'on fait au muscle hyo-glosse une boutonnière de quelques millimètres, parallèlement à la corne hyoïdienne, en ménageant les veines qui courent sur la face antérieure du muscle.

5° Les lèvres de la boutonnière musculaire écartées, on rencontre l'artère linguale, souvent isolée, quelquefois accompagnée par une veine. On l'isole avec le bec de la sonde, lentement et dans une petite étendue, sans trop la mobiliser.

6° Le fil est passé sous l'artère, avec une aiguille courbe engagée du côté de la veine, s'il y en a une ; du côté de l'hypoglosse, s'il n'existe pas de veine collatérale.

Ce procédé conduit loin de l'origine de l'artère et souvent au delà de la naissance de la dorsale de la langue.

B. — ENTRE LA GRANDE CORNE DE L'HYOÏDE ET LE TENDON POSTÉRIEUR DU MUSCLE DIGASTRIQUE

Opération. 1° *Attitude d'incision.* — La même que pour le procédé précédent. L'incision, commencée à 2 ou 2 centimètres 1/2 en dehors de la ligne médiane, est conduite au-dessus de l'os hyoïde et parallèlement à sa grande corne, dans une étendue de 5 centimètres. Elle atteint le bord antérieur du sterno-mastoïdien. On divise successivement la peau, le peaucier, le tissu sous-cutané, en ménageant les veines superficielles.

2° On reconnaît la glande sous-maxillaire. Si elle descend très bas, on ouvre sa gaîne, on la relève et on la fait maintenir par une érigne. Il faut éviter, dans ce temps, la

lésion de la veine faciale dans l'angle externe de la plaie. Si la glande gêne peu, on se contente de dégager et de relever son bord inférieur.

3° On reconnaît le tendon postérieur du muscle digastrique et l'angle à sinus postérieur, souvent très aigu, qu'il forme avec la grande corne de l'hyoïde. Le nerf hypoglosse est placé un peu au-dessus de l'os. On fait fixer en bas l'os hyoïde, et relever doucement le tendon du digastrique ; on coupe son aponévrose sous le tendon ; puis, écartant en dehors le tronc veineux facio-lingual, on dégage avec la sonde le bord postérieur du muscle hyo-glosse.

4° On peut glisser la sonde cannelée sous le muscle hyo-glosse par son bord postérieur, et le diviser sur ce conducteur de dehors en dedans, à 1 ou 2 millimètres au-dessus de la grande corne hyoïdienne, mais il nous paraît plus sûr de soulever les fibres charnues avec la pince et de les couper à petits coups avec la pointe du bistouri.

5° La rétraction des fibres musculaires divisées met à découvert l'artère linguale, couchée sur le constricteur moyen du pharynx. On l'isole dans une petite étendue, et on passe le fil au-dessous avec une aiguille courbe.

Ce procédé plus difficile que le précédent, en raison de la profondeur de l'artère et de la présence de veines volumineuses dans l'angle externe de la plaie, conduit plus près de l'origine du vaisseau, avant la naissance de la dorsale de la langue.

§ VII. — LIGATURE DE L'ARTÈRE FACIALE

Données anatomiques. — Branche de la carotide externe, l'artère faciale naît souvent par un tronc commun avec l'artère linguale. Elle se porte obliquement en haut en dedans et en avant, pour atteindre le maxillaire inférieur, au devant du muscle masséter.

Très profonde à son origine, où elle présente les mêmes rapports que l'artère linguale, elle se loge bientôt dans une gouttière ou un canal de la glande sous-maxillaire, et devient sous-aponévrotique à la face, sur le bord inférieur de la mâchoire inférieure. En ce point, elle est recouverte par la peau, le peaucier, l'aponévrose massétérine, et plongée dans un tissu cellulo-fibreux dense et

serré, difficile à déchirer avec le bec de la sonde. La veine faciale est en dehors et en arrière de l'artère.

Points de repère. — Une dépression sensible au doigt sur le bord inférieur du maxillaire, à l'union de son tiers postérieur avec ses deux tiers antérieurs, soit 3 ou 4 centimètres en avant de l'angle de la mâchoire. La saillie formée par le bord antérieur du masséter. Les battements du vaisseau.

Procédés opératoires. — A. *Au devant du masséter.* Portion faciale.

On a conseillé : une incision parallèle au bord antérieur du masséter et sur ce bord *(Sédillot, Marcellin Duval)* ; une incision oblique croisant le trajet du vaisseau ; une incision parallèle au bord inférieur du maxillaire inférieur (fig. 6, D, et fig. 7, B).

Opération. *Attitude.* — Décubitus dorsal, la tête reposant sur un corps résistant, la face inclinée du côté sain.

1° On fait sur le bord du maxillaire inférieur, et parallèlement à ce bord, une incision de 4 centimètres, dont le milieu correspond au passage de l'artère. On divise successivement la peau, le peaucier, le feuillet aponévrotique, dépendance de la gaîne du masséter.

2° On reconnaît le bord antérieur du masséter, la dépression du bord du maxillaire ; on explore la plaie avec le doigt, qui sent un cordon dur et roulant, le vaisseau.

3° Avec le bec de la sonde cannelée on déchire lentement le tissu cellulo-fibreux, on sépare la veine de l'artère, et celle-ci suffisamment dénudée, on passe le fil de dehors en dedans ou d'arrière en avant.

B. *Près de son origine.* — Portion cervicale *(Marcellin Duval).*

Opération. — Même position du sujet, la tête légèrement renversée en arrière.

1° On commence, à 1 centimètre au-dessus du bord inférieur du maxillaire inférieur et à 1 centimètre en avant de l'artère, une incision cutanée qui se dirige en arrière et suit le bord de l'os jusqu'à l'angle de la mâchoire. Elle

s'arrondit alors et marche de haut en bas, jusqu'à 3 centimètres au-dessous de l'angle. On met à découvert la portion superficielle ou faciale du vaisseau.

2° On suit l'artère de haut en bas, divisant sur la sonde cannelée, parallèlement au bord inférieur de l'os et jusqu'à son angle, le feuillet antérieur de la glande sous-maxillaire. Abaissant la glande, on découvre la faciale, dans le sillon qu'elle parcourt, et on la lie plus ou moins près de sa naissance. La veine faciale est habituellement portée en dehors, en arrière et en haut. Si la veine sous-mentale est volumineuse et doit être épargnée, il faut porter la veine faciale en dedans et en bas.

§ VIII. LIGATURE DE L'ARTÈRE OCCIPITALE

Données anatomiques. — Branche postérieure de l'artère carotide externe, l'occipitale, très profonde à son origine, monte vers l'apophyse mastoïde et passe sous les muscles qui s'y insèrent, pour se porter au cuir chevelu. Au point de vue chirurgical, elle présente trois parties :

1° De sa naissance au tubercule transverse de l'atlas. Très profonde, elle est en rapport avec le nerf hypoglosse ; recouverte par la portion curviligne du nerf, elle passe plus haut en dehors et en arrière de sa portion verticale. Ce nerf peut servir de repère pour la ligature du vaisseau. Ses rapports médiats sont : en dehors, avec le ventre postérieur du digastrique ; en arrière, avec la veine jugulaire interne ; en dedans, avec l'artère carotide interne.

2° Du tubercule transverso-atloïdien à la suture occipito-mastoïdienne. Elle est inabordable.

3° De la suture occipito-mastoïdienne au milieu de la ligne courbe supérieure de l'occipital, sous l'apophyse mastoïde. Elle est recouverte à ce niveau par la peau, les attaches du sterno-mastoïdien, le splénius et quelquefois le petit complexus. On la cherche entre le ventre postérieur du digastrique en avant et l'oblique supérieur de la tête en arrière.

A. — LIGATURE A SON ORIGINE *(Tharsile Valette)*

Opération. *Position.* — Décubitus dorsal, la tête du sujet renversée en arrière, le menton tiré du côté sain.

1° Incision cutanée rectiligne qui, partant du bord supérieur du cartilage thyroïde, rase le bord parotidien du maxillaire inférieur et se termine sur le milieu de la ligne qui joint l'angle de la mâchoire au lobule de l'oreille.

2° Diviser le peaucier à petits coups, dans la même étendue.

3° Couper successivement sur la sonde cannelée les feuillets superficiel et moyen de l'aponévrose cervicale, en ménageant la veine jugulaire externe et refoulant en haut la glande sous-maxillaire, si elle se présente dans la plaie.

4° Diviser avec précaution le feuillet profond de l'aponévrose cervicale, en ménageant les veines que l'on peut rencontrer dans l'angle inférieur de la plaie. Si l'on trouve des ganglions lymphatiques gênants, on les enlève par énucléation.

5° Repousser en avant le tronc commun des veines faciale et linguale, reconnaître dans l'angle supérieur de la plaie le tendon postérieur du digastrique.

6° Rechercher et isoler la portion horizontale du nerf grand hypoglosse, à égale distance du tendon du digastrique et de la grande corne de l'os hyoïde.

7° Remontant le long du nerf, isoler sa portion curviligne et le commencement de sa portion verticale ; récliner en arrière la veine jugulaire interne.

8° Déchirer lentement le tissu cellulaire entre la portion horizontale de l'hypoglosse et le tendon postérieur du digastrique, et reconnaître l'artère occipitale en se servant au besoin, comme point de repère, du tubercule transverse de l'atlas.

9° Dénuder l'artère et passer le fil au-dessous, dans l'angle supérieur de la plaie, à l'aide d'une aiguille de Deschamps, qu'on enfonce entre la veine jugulaire interne et l'occipitale, pour la faire sortir entre l'occipitale et le nerf hypoglosse.

Le même procédé permet de lier les artères carotides interne et externe à quelques centimètres au-dessus de leur point d'origine.

B. — LIGATURE SOUS L'APOPHYSE MASTOÏDE

Points de repère. — Le bord postérieur et la pointe de l'apophyse mastoïde. Dans la profondeur, la rainure digastrique et le ventre postérieur du muscle digastrique (fig. 7, E).

Position. — Décubitus dorsal, les épaules soulevées, la tête étendue et la face tournée vers le côté sain.

Opération. — 1° On commence, à 1 centimètre au-dessous et en avant de la pointe de l'apophyse mastoïde, une incision que l'on conduit en arrière, dans une étendue de 5 centimètres, parallèlement au bord postérieur de cette apophyse. On divise la peau, le tissu sous-cutané et l'aponévrose d'enveloppe.

2° On coupe directement, dans toute l'étendue de la plaie, le sterno-mastoïdien et son aponévrose d'insertion.

3° On divise de même le splénius et son aponévrose à fibres nacrées resplendissantes. Le doigt enfoncé dans la plaie sent la rainure digastrique.

4° On soulève avec des pinces et on coupe à petits coups une mince aponévrose qui tapisse la face antérieure du splénius.

5° Partant du ventre postérieur du digastrique, dans l'angle antérieur de la plaie, on déchire et on écarte avec le bec de la sonde le tissu cellulaire. On dénude l'artère et on passe le fil au-dessous avec une aiguille courbe engagée du côté de la veine.

§ IX. — LIGATURE DE L'ARTÈRE TEMPORALE SUPERFICIELLE

Données anatomiques. — Branche de terminaison de la carotide externe, l'artère temporale superficielle émerge de la glande parotide et se porte verticalement en haut entre le tragus et la racine de l'arcade zygomatique. Elle est recouverte par la peau et plongée dans un tissu cellulaire dense où l'on trouve quelquefois des ganglions lymphatiques. La veine temporale est en arrière, plus

superficielle; le nerf articulo-temporal quelquefois accolé aux vaisseaux.

Points de repère. — Le tragus, l'arcade zygomatique, les battements de l'artère.

Position. — Décubitus dorsal, la tête reposant sur un appui solide, la face complètement tournée vers le côté sain.

Opération. — 1° *a)* Incision cutanée verticale de 3 centimètres, à égale distance du tragus et de la racine de l'arcade zygomatique; le milieu correspond à l'arcade.

b) Incision cutanée transversale de 3 centimètres, commencée sur le tragus et conduite en avant. Elle croise le trajet du vaisseau et expose moins à l'erreur que la précédente (fig. 7, A).

2° Déchirure du tissu cellulaire avec le bec de la sonde cannelée. On reconnaît les vaisseaux.

3° On écarte la veine en arrière, on dénude l'artère avec soin et le fil est passé sous le vaisseau d'arrière en avant.

§ X. — LIGATURE DE L'ARTÈRE SOUS-CLAVIÈRE

L'artère sous-clavière naît, à droite, du tronc brachio-céphalique, au niveau ou un peu au-dessous de l'articulation sterno-claviculaire. A gauche, elle vient directement de la crosse de l'aorte. Se portant en haut et en dehors, elle passe sur la face supérieure de la première côte, puis descend derrière la clavicule et prend au-dessous de cet os le nom d'artère axillaire. On lui considère trois portions et on peut la lier dans ces trois portions ; nous étudierons les rapports anatomiques avant de décrire chacune de ces ligatures.

A. — EN DEDANS DES SCALÈNES

Données anatomiques. — Les rapports anatomiques diffèrent pour les deux côtés du corps.

Gauche. Née de la crosse aortique, l'artère, plus profonde qu'à droite, se porte directement en haut et se recourbe à angle droit sur le sommet du poumon. Elle est immédiatement appliquée sur

la plèvre et se tient un peu en dehors de l'articulation sterno-clavi-culaire. Les nerfs phrénique et pneumogastrique la séparent de la carotide primitive gauche; la veine sous clavière droite la croise perpendiculairement en avant, au niveau de l'extrémité interne de la clavicule, dont elle est séparée par les muscles sterno-hyoïdien et sterno-thyroïdien. Sa longueur est de 6 à 7 centimètres.

Droite. Née du tronc brachio-céphalique, elle se porte en haut et en dehors, décrivant une courbe à convexité supérieure. Séparée de l'articulation sterno-claviculaire par les muscles sterno-hyoïdien et sterno-thyroïdien, elle est en rapport : en avant, avec les nerfs phrénique et pneumogastrique, et recouverte par le confluent des veines jugulaire interne et sous-clavière ou le tronc veineux brachio-céphalique droit; le récurrent l'embrasse dans son anse; en dehors, avec la plèvre et le poumon; en dedans, avec l'origine de la carotide. Sa longueur est de 3 à 4 centimètres. Plusieurs branches naissent dans cette portion.

Procédés opératoires. — L'artère sous-clavière peut être liée à son origine par les procédés indiqués pour la recherche du tronc brachio-céphalique. Mais l'opération, difficile par la présence des veines, des nerfs qui entourent le vaisseau et le voisinage de la plèvre, était jadis presque forcément inutile, le tronc artériel étant trop court pour la formation du caillot oblitérateur.

Actuellement, l'emploi de liens résorbables, en assurant la réunion immédiate de la plaie, en mettant à l'abri des hémorrhagies secondaires, autorise à la pratiquer.

B. — entre les scalènes

Données anatomiques. — L'artère, horizontale, est couchée sur la face supérieure plane et large de la première côte. Elle est recouverte par la peau, le peaucier, l'aponévrose d'enveloppe, le faisceau claviculaire du sterno-mastoïdien, la veine sous-clavière et le scalène antérieur, dont le bord interne est longé par le nerf phrénique. Dans le triangle formé par les deux scalènes et la première côte, l'artère occupe la base ou le côté inférieur; les nerfs du plexus brachial placés au-dessus sont dirigés en bas et en dehors. La sous-clavière fournit souvent des branches dans cette portion de son trajet. Sa veine, placée en avant du muscle scalène antérieur, est volumineuse et déborde souvent la clavicule en haut.

Procédés opératoires. — *Marcellin Duval.* Incision courbe à convexité inféro-interne ou incision coudée, dont la branche verticale, de 4 centimètres de longueur, descend entre les deux faisceaux du sterno-mastoïdien jusqu'au bord supérieur de la clavicule. La branche transversale partie de ce point, suit en dehors le bord supérieur de la clavicule, dans une étendue de 6 centimètres. Bon procédé, mais sans avantage sur le suivant.

Opération. — On reconnaît l'extrémité interne de la clavicule et son bord supérieur, la veine jugulaire externe dans le creux sus-claviculaire.

Attitude d'incision. — Décubitus dorsal, la poitrine un peu élevée, la tête étendue et la face inclinée du côté sain, l'épaule malade abaissée. Le jour doit venir du côté de la tête, *derrière* la clavicule.

1° On commence au bord externe du trapèze, et l'on conduit jusqu'à 1 centimètre de l'articulation sterno-claviculaire, ou inversement, suivant le côté du corps où l'on opère, une incision parallèle au bord supérieur de la clavicule et placée à 1 centimètre au-dessus de ce bord. On divise la peau, puis le peaucier avec précaution (fig. 7, D).

2° La veine jugulaire externe reconnue est mobilisée par quelques coups de sonde et réclinée en dehors. L'aponévrose superficielle divisée met à découvert le faisceau claviculaire du sterno-mastoïdien.

3° On divise ce faisceau de dehors en dedans, dans toute l'étendue de la plaie, en soulevant les fibres charnues avec la pince et les coupant à petits coups, de la superficie vers la profondeur.

4° *Attitude de recherche.* — La tête droite ou légèrement fléchie, la face tournée du côté de l'opération, l'épaule malade toujours abaissée et le creux sus-claviculaire bien au jour.

On déchire avec le bec de la sonde cannelée le tissu cellulaire et l'aponévrose omo-claviculaire, en évitant avec soin la veine sous-clavière, qui, volumineuse, déborde souvent la clavicule et repose sur la face antérieure du scalène antérieur.

5° Le muscle scalène antérieur, mis à découvert, est dégagé avec le doigt à 1 centimètre 1/2 ou 2 centimètres au-dessus de son insertion. On l'attaque par son bord interne ou externe avec le bistouri conduit sur l'indicateur gauche, et on le coupe à petits coups, en ayant soin de ne léser, ni les veines voisines (sous-clavière en avant, jugulaire interne en dedans), ni le nerf phrénique couché sur son bord interne, ni les branches que l'artère émet à ce niveau.

6° Le muscle coupé se rétracte et laisse à nu l'artère. On la dénude avec précaution et on passe le fil avec une aiguille courbe engagée du côté de la veine, c'est-à-dire d'avant en arrière et de bas en haut. Le fil est serré, en s'éloignant autant que possible des branches collatérales qu'il est prudent de lier près de leur point d'origine.

C. — EN DEHORS DES SCALÈNES; LIEU D'ÉLECTION

Données anatomiques. — L'artère, plus superficielle, est oblique en bas et en dehors, et ne fournit aucune branche dans cette partie de son trajet. Elle croise la première côte immédiatement en dehors du tubercule d'insertion du muscle scalène antérieur.

Elle est recouverte par la peau, le peaucier, l'aponévrose superficielle ou feuillet sterno-trapézien, un tissu cellulaire lâche avec des ganglions lymphatiques, la portion profonde de la veine jugulaire externe et ses affluents, l'aponévrose omo-claviculaire, du tissu cellulaire où rampent les artères scapulaires supérieure et postérieure, et un feuillet fibreux des scalènes, dépendance de l'aponévrose profonde.

La veine sous-clavière s'accole à l'artère dans la partie externe; elle est placée en avant d'elle, cachée derrière la clavicule. Les nerfs du plexus brachial sont en arrière, en dehors et au-dessus du vaisseau.

La veine jugulaire externe, oblique en bas et en dehors dans sa partie superficielle, décrit une courbe à concavité interne pour traverser l'aponévrose, le feuillet omo-claviculaire, le tissu cellulaire, et venir se jeter dans la veine sous-clavière un peu en dehors de son confluent avec la jugulaire interne. L'omoplat-hyoïdien, souvent accolé à la clavicule, doit être récliné en haut et en dehors.

Le tubercule du scalène antérieur est à 5 ou 6 centimètres en

dehors de l'articulation sterno-claviculaire; l'embouchure de la jugulaire externe à 1 centimètre plus en dehors.

Procédés opératoires. — Ils sont très nombreux et peuvent être classés en :

a) Incision transversale (Hogdson, Lisfranc, A. Cooper).

b) Incision verticale (Roux, Fouilloy).

c) Incision oblique (Blizard, Post, Dubled).

d) Incision courbe (Green, Fergusson, Skey, M. Duval).

e) Incision composée (Ramsden, Marjolin, Physick, Marcellin Duval).

Procédé conseillé. — Quoique les incisions courbes ou composées présentent l'avantage de donner une plus large plaie, l'incision transversale est suffisante et généralement préférée (fig. 10, A).

Opération. *Position d'incision.* — Décubitus dorsal, la poitrine soulevée par un coussin placé sous le cou et l'épaule saine, la tête renversée en arrière et la face tournée vers le côté sain. L'épaule malade porte à faux et est abaissée par un aide qui tire sur le bras appliqué le long du corps, pour diminuer la profondeur du creux sus-claviculaire. La lumière doit venir du côté de la tête et bien éclairer la région.

On reconnaît le bord supérieur de la clavicule, son extrémité interne, la veine jugulaire externe, la profondeur du creux sus-claviculaire.

1° On commence, à 2 centimètres en dehors de l'articulation sterno-claviculaire, une incision cutanée que l'on conduit en dehors, parallèlement au bord supérieur de la clavicule et à 1 centimètre au-dessus de ce bord, dans une étendue de 8 à 9 centimètres. On coupe successivement la peau, le peaucier ; on mobilise la veine jugulaire externe et on la fait récliner en dehors. Si ce vaisseau est déjà sous-aponévrotique, on se conduit de même lorsqu'on le rencontre dans la plaie.

2° On divise l'aponévrose superficielle et les fibres externes

du faisceau claviculaire du sterno-mastoïdien, si ce muscle s'étend beaucoup en dehors.

3° Écartant avec le doigt le tissu cellulaire et les ganglions, on reconnaît le muscle omoplat-hyoïdien ; au besoin, on va le chercher de bas en haut, derrière la clavicule à laquelle il est accolé. On déchire son aponévrose avec le

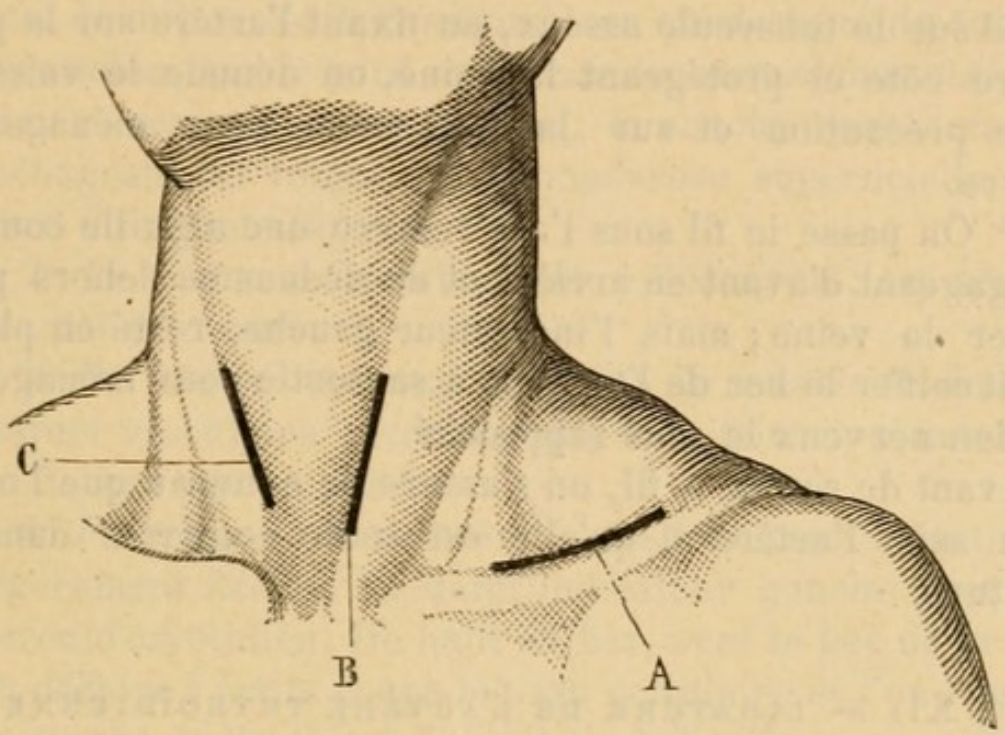

FIG. 10. Ligature des artères.

A, sous-clavière en dehors des scalènes ; B, vertébrale ; C, thyroïdienne inférieure.

bec de la sonde, et le corps charnu est porté en haut et en dehors.

4° *Position de recherche.* — Tête droite ou légèrement fléchie, la face tournée du côté de l'opération, l'épaule malade fortement abaissée, la plaie bien éclairée et ses bords largement écartés.

L'index gauche porté dans la plaie, sous la clavicule, sent la face supérieure de la première côte ; sa pulpe, appliquée contre l'os, le suit de dehors en dedans jusqu'au tubercule d'insertion du scalène antérieur. Si cette saillie est peu marquée, le doigt reconnaît le tendon du muscle, en longeant le bord antérieur de la côte. Immédiatement en dehors du tubercule, le doigt touche et reconnaît l'artère, à ses battements et à sa consistance. La veine est en avant,

derrière la clavicule et fort à craindre, si l'on porte le bec de la sonde de ce côté. Les nerfs sont au-dessus et en arrière de l'artère, obliques en bas et en dehors, faciles à confondre avec elle.

5° On déchire avec le doigt ou le bec de la sonde, le tissu cellulaire qui recouvre l'artère, et on la reconnaît.

6° S'aidant de la vue et du toucher, l'indicateur gauche placé sur le tubercule osseux, ou fixant l'artère sur la première côte et protégeant la veine, on dénude le vaisseau avec précaution et sur la côte même pour ménager la plèvre.

7° On passe le fil sous l'artère avec une aiguille courbe, l'engageant d'avant en arrière et de dedans en dehors pour éviter la veine ; mais l'indicateur gauche, resté en place, vient coiffer le bec de l'aiguille à sa sortie pour ménager le cordon nerveux le plus rapproché.

Avant de serrer le fil, on s'assure de nouveau que l'on a bien saisi l'artère et qu'elle est seule comprise dans la ligature.

§ XI. — LIGATURE DE L'ARTÈRE THYROÏDIENNE INFÉRIEURE

Données anatomiques. — Très variable en volume, en direction et en origine, l'artère thyroïdienne inférieure, branche supérieure de la sous-clavière, naît souvent d'un tronc commun avec la vertébrale. Pour arriver au corps thyroïde, elle se porte d'abord directement en haut, puis décrit une courbe à convexité supérieure dont le sommet, d'après *Paulet*, se trouverait chez l'adulte, à 1 centimètre 1/2 au-dessous du tubercule carotidien. Chez les vieillards, la courbe est placée plus haut. Située en dedans du scalène antérieur, l'artère thyroïdienne inférieure est séparée de la vertébrale par l'aponévrose profonde ou prévertébrale.

Elle est recouverte par la peau et la couche sous-cutanée, l'aponévrose d'enveloppe, le sterno-mastoïdien et le feuillet postérieur de sa gaîne, la carotide primitive et la jugulaire interne, les nerfs pneumogastrique et grand sympathique.

Elle est séparée des vaisseaux carotidiens par un feuillet aponévrotique souvent celluleux, mais qu'il faut nécessairement déchirer pour la mettre à découvert.

Opération. *Position d'incision.* — Décubitus dorsal, les épaules élevées, la tête dans l'extension, la face tournée vers le côté sain.

Points de repère. — Le bord antérieur du sterno-mastoïdien, les vaisseaux carotidiens, le tubercule de Chassaignac.

1° Incision cutanée de 8 à 9 centimètres de longueur, dont le milieu est à 2 centimètres au-dessous du tubercule carotidien, sur le bord antérieur du sterno-mastoïdien. On divise successivement la peau, la couche sous-cutanée en ménageant les veines, et l'aponévrose superficielle sur le bord du muscle (fig. 10, C).

2° Le sterno-mastoïdien, mis à découvert, est dégagé et récliné en dehors.

3° On déchire la gaîne profonde du muscle en dedans du paquet vasculaire reconnu, que l'on fait en masse attirer en dehors par un aide.

4° *Position de recherche.* — La tête dans la rectitude et légèrement fléchie. Le doigt indicateur gauche sent le tubercule carotidien. De haut en bas, avec le bec de la sonde, on déchire à petits coups le tissu cellulaire et l'on rencontre la courbe de l'artère à la hauteur indiquée.

5° On dénude le vaisseau avec précaution sans le mobiliser, et l'on passe le fil au-dessous avec une aiguille courbe, engagée du côté de la veine.

§ XII. — LIGATURE DE L'ARTÈRE VERTÉBRALE

Données anatomiques. — Branche supérieure de l'artère sous-clavière, l'artère vertébrale naît souvent par un tronc commun avec la thyroïdienne inférieure. Profonde dans tout son trajet, elle se porte en haut et en arrière, passe entre le long du cou et le scalène antérieur, et s'enfonce dans le trou dont est creusée la base de l'apophyse tranverse de la sixième vertèbre cervicale. Elle remonte ainsi jusqu'au crâne dans le canal formé par les trous des apophyses transverses, et pourrait au besoin être recherchée au niveau de la courbe qu'elle décrit entre l'atlas et l'occipital; mais d'habitude on ne la lie qu'à son origine. Elle présente quelques anomalies de naissance et de position; tantôt pénétrant

dans un trou creusé dans la base de l'apophyse transverse de la septième vertèbre cervicale, tantôt placée en avant de ces apophyses et ne s'engageant dans son canal que par le trou des cinquième, quatrième, troisième et même de la deuxième vertèbre du cou. Une veine l'accompagne, placée en avant.

Elle est recouverte par la peau, le tissu sous-cutané, l'aponévrose superficielle, le sterno-mastoïdien, le paquet vasculaire carotidien, l'aponévrose prévertébrale et les muscles entre lesquels elle est placée. Son point d'origine est à 3 ou 4 centimètres au-dessus de la clavicule et répond à l'interstice des deux faisceaux du sterno-mastoïdien.

Points de repère. — Le sterno-mastoïdien. Le tubercule antérieur de l'apophyse transverse de la sixième vertèbre cervicale, tubercule carotidien ou de Chassaignac, que l'on trouve en remontant de bas en haut sur les faces antéro-latérales du cou, en moyenne à 6 centimètres au-dessus de la clavicule.

Procédés opératoires. — Les procédés de *Sédillot*, *Dubrueil*, *Marcellin Duval*, pour la recherche de la carotide primitive à sa partie inférieure, sont applicables à l'artère vertébrale. On peut, avec *Chassaignac*, inciser le long du bord postérieur du sterno-mastoïdien. On évite ainsi plus sûrement les vaisseaux carotidiens, mais on est trop en arrière si le muscle est large, et il faut couper une partie de son faisceau claviculaire.

Opération. *Position d'incision.* — Décubitus dorsal, les épaules élevées, la tête étendue, la face tournée vers le côté sain, le cou en pleine lumière. On reconnaît le bord antérieur du sterno-mastoïdien et le tubercule carotidien.

1° Sur le bord antérieur du sterno-mastoïdien on pratique une incision cutanée de 9 à 10 centimètres, dont le milieu est à 1 centimètre au-dessous du tubercule carotidien; elle descend donc presque jusqu'à la clavicule. On divise la peau, le peaucier, l'aponévrose superficielle (fig. 10, B).

2° Le sterno-mastoïdien mis à découvert est dégagé de sa gaine et attiré en dehors. A travers le feuillet postérieur de la gaine du muscle, on cherche à reconnaître la veine jugulaire interne à sa coloration bleuâtre.

Si l'on rencontre le muscle omoplat-hyoïdien dans la plaie, on le récline en haut et en dehors, en déchirant ou coupant l'aponévrose omo-claviculaire sous son bord inférieur.

3° *Position de recherche.* — Tête droite ou légèrement fléchie, la face tournée du côté malade. On ouvre le feuillet postérieur de la gaine du sterno-mastoïdien en dehors de la veine jugulaire interne, et, attirant en dedans le paquet vasculo-nerveux dans sa gaine celluleuse, on le fait maintenir par un aide avec un large écarteur que l'on a soin de placer convenablement.

4° L'index gauche enfoncé dans la plaie reconnaît le tubercule carotidien. Au-dessous du tubercule, à 1 centimètre environ, on reconnaît l'interstice du long du cou et du scalène antérieur. Si l'on rencontre, chemin faisant, la thyroïdienne inférieure ou sa branche cervicale ascendante, on les rejette en dedans. L'aponévrose prévertébrale déchirée, on écarte les muscles, on trouve la veine vertébrale que l'on éloigne et plus profondément l'artère.

5° Après s'être bien assuré par sa position que l'on a affaire à l'artère vertébrale, on la dénude avec précaution et on passe le fil avec une aiguille de Deschamps de courbure appropriée, dont le bec est engagé entre la veine et l'artère. Puis on lie.

§ XIII. — LIGATURE DE L'ARTÈRE MAMMAIRE INTERNE

Données anatomiques. — Branche inférieure de la sous-clavière, l'artère mammaire interne, passant derrière la clavicule, se dirige d'abord obliquement en bas et en dedans, puis à partir de la seconde côte, devient verticale et descend le long du bord du sternum, à 5, 6, 8 millimètres de distance en dehors. Elle est accompagnée d'une veine placée à son côté interne ou de deux veines collatérales. Couchée sur la plèvre, elle est recouverte dans les espaces intercostaux par la peau et le tissu sous-cutané, l'aponévrose superficielle, le muscle grand pectoral, l'aponévrose qui fait suite au muscle intercostal externe, les fibres charnues de l'intercostal interne, souvent coupées par des fibres nacrées ten-

dineuses, et plongée dans un tissu cellulo-graisseux. On la lie dans les deuxième, troisième et quatrième espaces intercostaux, qui sont les plus larges. Plus bas, elle s'éloigne du sternum et la place fait défaut.

Procédés opératoires. — *a)* Incision transversale de 3 à 4 centimètres sur la partie moyenne de l'espace intercostal choisi, ou le long du bord inférieur du cartilage costal supérieur. Elle commence à 1 centimètre en dedans du bord du sternum. Les fibres du grand pectoral sont seulement écartées, ce qui donne peu de jour *(Lisfranc, Sédillot, Farabeuf).*

b) Incision oblique, soit en bas et en dedans *(Goyrand)*, soit en bas et en dehors. Cette dernière est préférable.

Opération. *Position.* — Décubitus dorsal. On reconnaît le bord du sternum et les cartilages costaux.

1° Incision oblique en bas et en dehors qui, commencée sur le sternum, à un demi-centimètre au-dessus et en dedans de l'articulation sterno-costale supérieure, se porte à l'articulation avec la côte du cartilage costal inférieur de l'espace choisi, formant avec l'axe du corps un angle de 45° ouvert en bas. On divise successivement la peau, le tissu sous-cutané et l'aponévrose superficielle.

2° On coupe les fibres du grand pectoral dans la direction de l'incision, et on fait écarter les bords de la plaie.

3° On divise l'aponévrose de l'intercostal externe, puis à petits coups, et en les soulevant avec une pince, les fibres de l'intercostal interne, dans toute l'étendue de la plaie.

4° Reconnaissant le bord du sternum, on déchire avec le bec de la sonde, lentement et de dedans en dehors, le tissu cellulaire lâche où sont placés les vaisseaux. On agit avec la plus grande prudence pour ménager la plèvre.

5° Les vaisseaux mis à découvert, on isole l'artère et on passe le fil sous le vaisseau avec une aiguille courbe engagée du côté de la veine.

§ XIV. — LIGATURE DE L'ARTÈRE AXILLAIRE

Née au-dessous de la clavicule, vers la portion moyenne de cet os, l'artère axillaire se porte obliquement en bas et en dehors, pour gagner la face interne du bras. Elle se termine au bord inférieur du grand pectoral. Sa direction est rectiligne, ses anomalies peu fréquentes et relatives surtout à sa distribution et à l'origine de ses collatérales. Une veine l'accompagne et les nerfs du plexus brachial ont avec elle des rapports immédiats.

On lui étudie trois parties : A, au-dessus du petit pectoral; B, derrière le petit pectoral; C, au-dessous du petit pectoral ou dans l'aisselle. On la lie dans ses trois portions.

A. — AU-DESSUS DU PETIT PECTORAL

Données anatomiques. — L'axillaire, au-dessus du petit pectoral, est comprise dans l'aire d'un triangle formé par le bord inférieur de la clavicule, le bord supérieur du petit pectoral et la paroi thoracique.

Elle est recouverte : par la peau, le tissu sous-cutané avec quelques fibres du peaucier, les branches sus-claviculaires du plexus cervical superficiel, l'aponévrose d'enveloppe, le faisceau claviculaire du muscle grand pectoral, l'aponévrose coraco-clavi-axillaire, assez forte pour avoir reçu le nom de ligament coraco-claviculaire interne. Cette aponévrose se dédouble pour envelopper le petit pectoral; en haut, elle s'attache à la gaîne fibreuse du muscle sous-clavier; en dedans sous l'os et contre le thorax, elle est traversée par la veine céphalique qui la perfore pour se jeter dans la veine axillaire. Quelquefois la jugulaire externe descend au-devant de la clavicule pour venir se jeter dans la veine céphalique; ou bien la céphalique passe entre la clavicule et le muscle sous-clavier pour rejoindre la jugulaire externe. L'aponévrose coraco-axillaire est également traversée par les branches de l'acromio-thoracique.

Au-dessous de l'aponévrose, un tissu celluleux où l'on trouve la veine axillaire, accolée au thorax, et placée en dedans et en avant de l'artère qu'elle recouvre presque complètement.

Il existe souvent un canal veineux collatéral au côté externe de l'artère, déjà cachée par le confluent des veines céphalique et

axillaire. Les nerfs du plexus brachial sont, en dehors des vaisseaux, très rapprochés.

L'artère ne fournit de branches qu'à hauteur du petit pectoral, mais l'acromio-thoracique émerge et se divise au bord supérieur de ce muscle.

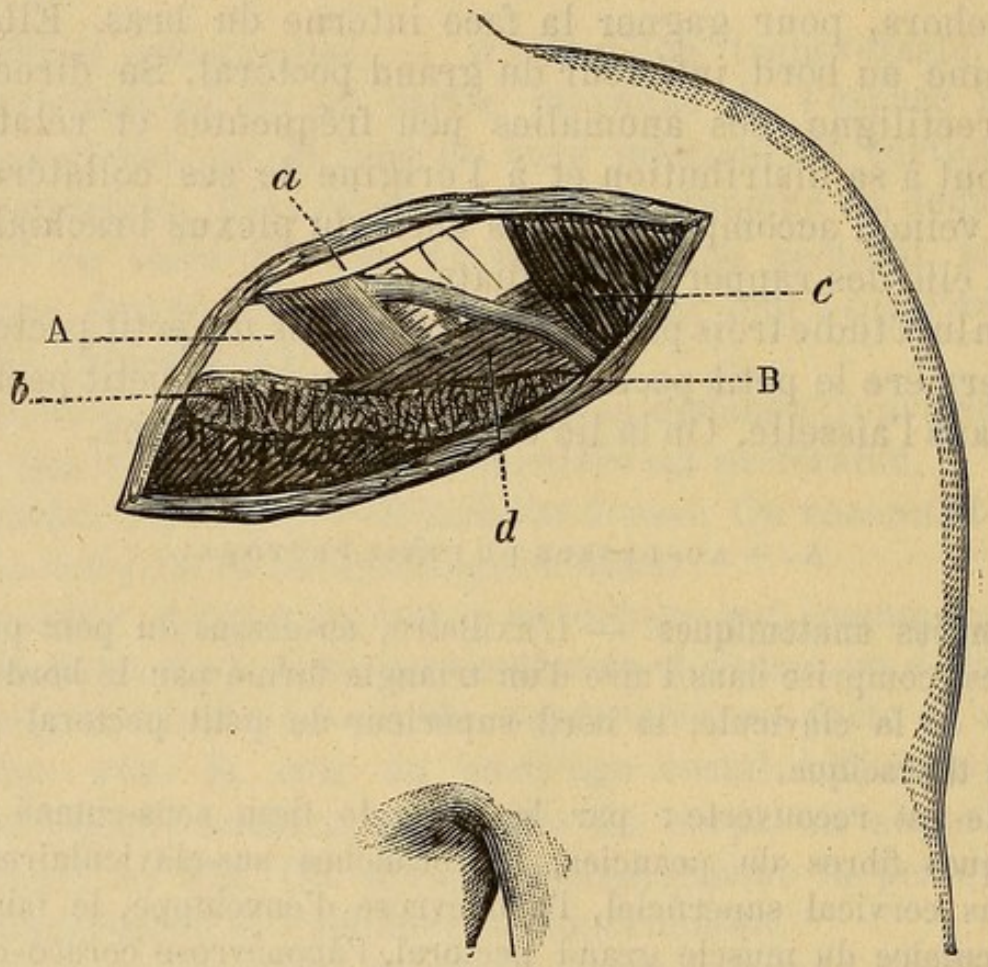

FIG. 11. — Rapports de l'artère axillaire au-dessus du petit pectoral (côté gauche).

A, veine axillaire ; B, section de la peau ; *a*, clavicule ; *b*, section du grand pectoral ; *c*, deltoïde ; *d*, petit pectoral.

PROCÉDÉS OPÉRATOIRES. — On a conseillé :

a) Une incision oblique en bas et en dehors *(Keate, Ph. Roux, Lisfranc)* ; elle conduit sur le petit pectoral.

b) Une incision verticale *(Marchal de Calvi)*, très gênante.

c) Une incision semi-lunaire, convexe en bas *(Hogdson)*.

d) Une incision en L, dont une branche est transversale, l'autre oblique en bas et en dehors et plus courte *(Chamberlaine, Marcellin Duval)*. Bonne, mais non indispensable.

e) Une incision transversale, parallèle au bord inférieur de la clavicule (fig. 6, E).

Opération. Procédé conseillé. *Position d'incision.* — Décubitus dorsal, le moignon de l'épaule malade un peu relevé et porté en arrière, le bras dans une légère abduction. On reconnaît la clavicule, l'apophyse coracoïde, la branche de communication entre les veines céphalique et jugulaire externe, qui passe devant la clavicule.

1° Immédiatement, ou un demi-centimètre au-dessous de la clavicule, on fait une incision transversale qui, commencée près de l'apophyse coracoïde et de l'interstice deltoïdo-pectoral, se porte en dedans, dans une étendue de 9 à 10 centimètres. On coupe la peau, le peaucier, la couche sous-cutanée et l'aponévrose superficielle, en ménageant la veine céphalique dans l'angle externe de la plaie.

2° On divise directement les fibres du grand pectoral au ras de la clavicule, dans toute la longueur de la plaie.

3° L'aponévrose coraco-claviculaire est à découvert. On la déchire avec le bec d'une forte sonde cannelée, car elle est très résistante, aussi près que possible de la clavicule, sous le sous-clavier, en ménageant l'embouchure et la partie profonde de la veine céphalique que l'on attire en bas et en dedans.

4° *Position de recherche.* — Le bras est légèrement rapproché du thorax. Écartant doucement le tissu cellulo-graisseux, on se porte dans la partie interne de la plaie, contre la paroi thoracique. On reconnaît la veine axillaire, volumineuse et cachant complètement l'artère.

5° Dégageant délicatement la veine à son bord externe, on l'attire en avant et en dedans vers le thorax, avec un crochet mousse ou avec l'indicateur gauche qui la met à l'abri.

6° En dehors et au-dessous de la veine on trouve l'artère; on la dénude et on passe un fil au-dessous avec une aiguille courbe engagée de bas en haut et de dedans en dehors du côté de la veine. L'index gauche porté au côté externe de l'artère écarte les nerfs et reçoit le bec de l'instrument qu'il amène au dehors. On s'assure de nouveau

que le cordon soulevé par la ligature est bien l'artère, et l'artère seule; puis on serre le fil en se rapprochant autant que possible de la clavicule pour s'éloigner de l'origine de l'acromio-thoracique.

B. — DERRIÈRE LE PETIT PECTORAL

Données anatomiques. — L'artère est placée entre les deux branches d'origine du nerf médian, la veine est en avant et en dedans. Presque toutes les collatérales naissent de cette partie du vaisseau. L'artère est recouverte par la peau, le tissu sous-cutané où rampe la veine céphalique dans l'interstice deltoïdo-pectoral, le muscle grand pectoral, le petit pectoral dans un dédoublement de l'aponévrose coraco-clavi-axillaire, et du tissu cellulo-graisseux.

Opération. *Position d'incision.* — Décubitus dorsal, le bras moyennement écarté du tronc. On reconnaît l'interstice deltoïdo-pectoral à la vue et au toucher.

1° On commence sur le bord inférieur de la clavicule, à quelques millimètres en dedans de l'interstice deltoïdo-pectoral, une incision cutanée que l'on conduit en bas et en dehors, parallèlement à cet interstice, dans une étendue de 7 à 8 centimètres. Elle n'intéresse que la peau (fig. 6, F).

2° Faisant réclíner en dehors la veine céphalique dégagée, on ouvre l'interstice deltoïdo-pectoral ou, pour plus de sécurité, on divise avec le bistouri la couche charnue en dedans de l'interstice, laissant dans la lèvre externe de la plaie quelques fibres du grand pectoral.

3° *Position de recherche.* — Ramenant le bras dans l'adduction, on met à découvert le petit pectoral. On le dégage et on l'isole avec l'indicateur gauche, puis glissant le doigt sous le muscle, de bas en haut, on l'accroche et on le divise à petits coups avec un bistouri boutonné, conduit sur la pulpe du doigt. On évite l'acromio-thoracique couchée sur son bord supérieur.

4° Écartant largement les lèvres de cette plaie profonde, on déchire le tissu cellulaire et l'on tombe sur le paquet vasculo-nerveux. La veine axillaire est laissée en dedans ; l'artère entre les branches d'origine du médian est lentement

dénudée, puis on passe le fil avec une aiguille courbe, engagée du côté de la veine, en s'éloignant autant que possible de la naissance des collatérales.

C. — AU-DESSOUS DU PETIT PECTORAL OU DANS L'AISSELLE

L'artère est superficielle et facilement accessible, elle ne fournit aucune collatérale dans cette partie. La veine axillaire est en dedans et en arrière de l'artère, plus rapprochée de la peau ; les nerfs médian et musculo-cutané en avant, les autres troncs nerveux en arrière du vaisseau.

L'artère est recouverte par la peau, le tissu sous-cutané et l'aponévrose axillaire sous laquelle rampe la veine basilique.

Points de repère. — La saillie du paquet vasculo-nerveux, le coraco-brachial, les troncs nerveux du bras.

Opération. — Décubitus dorsal.

Position d'incision. — Le bras dans l'abduction complète, la main en position moyenne. L'opérateur, pour le côté droit, se place en arrière de l'épaule, le corps fortement penché en avant. A gauche, il se place contre le flanc du malade, en dedans du bras et s'accroupit légèrement. L'aisselle doit être bien éclairée, un aide maintient le membre.

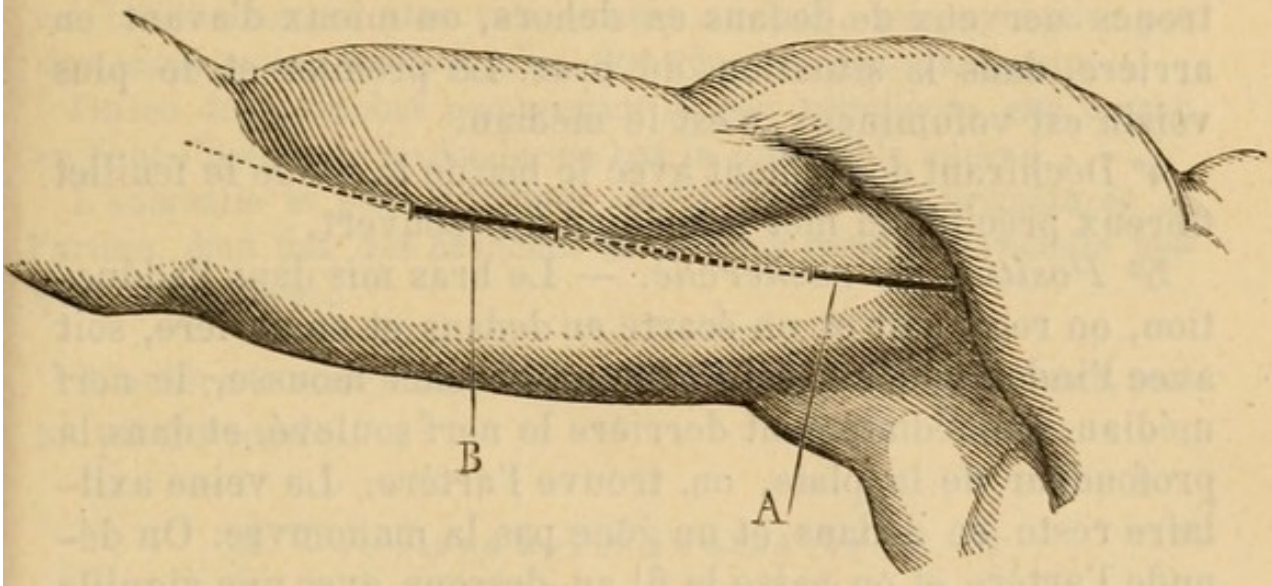

FIG. 12. — Ligature des artères.
A, axillaire dans l'aisselle ; B, humérale, partie moyenne du bras.

On sent avec le doigt, on voit souvent, à la réunion du tiers antérieur avec le tiers moyen de l'aisselle, sous le

bord tendu du grand pectoral, la saillie formée par le paquet vasculo-nerveux, dirigé dans l'axe du bras (fig. 12, A).

1° Tout à fait au sommet de l'aisselle, et non au delà ou en deçà, sur sa paroi externe, en dehors et un peu en avant du paquet vasculo-nerveux reconnu, derrière le bord du grand pectoral, on commence une incision cutanée, que l'on conduit de haut en bas, parallèlement aux vaisseaux, dans une étendue de 7 à 8 centimètres. On divise successivement la peau et la couche sous-cutanée, ménageant la veine basilique qu'on fait porter en arrière, si elle est encore superficielle.

2° Sur la sonde cannelée, après avoir reconnu le muscle coraco-brachial, en avant de la veine basilique, on divise l'aponévrose de bas en haut, mettant à découvert le bord interne de ce muscle et ses fibres charnues.

3° Au travers du mince feuillet fibreux qui forme la paroi postérieure de la gaine du coraco-brachial, on reconnaît les troncs nerveux de dedans en dehors, ou mieux d'avant en arrière, dans la situation du bras. Le premier et le plus voisin est volumineux, c'est le médian.

4° Déchirant doucement avec le bec de la sonde le feuillet fibreux précité, on met le médian à découvert.

5° *Position de recherche.* — Le bras mis dans l'adduction, on reconnaît et on écarte en dedans et en arrière, soit avec l'index gauche, soit avec un crochet mousse, le nerf médian. Immédiatement derrière le nerf soulevé, et dans la profondeur de la plaie, on trouve l'artère. La veine axillaire reste en dedans et ne gêne pas la manœuvre. On dénude l'artère et on passe le fil au-dessous, avec une aiguille courbe engagée du côté de la veine, c'est-à-dire de dedans en dehors et d'arrière en avant.

Au lieu de récliner le nerf médian en dedans et en arrière, on peut l'écarter en dehors et en avant ; on trouvera l'artère à son côté interne et plus profondément. On peut enfin compter deux troncs nerveux, de dedans en dehors ou inversement, et, les écartant des nerfs voisins, pénétrer dans la profondeur; on tombe sur l'artère.

§ XV. — LIGATURE DE L'ARTÈRE HUMÉRALE

Données anatomiques. — L'artère humérale, continuation de l'axillaire, s'étend du bord inférieur du grand pectoral à la partie supérieure de l'avant-bras. Son trajet est marqué par une ligne qui, de l'union des tiers moyen et antérieur de la paroi externe de l'aisselle, se porte au milieu du pli du coude. D'abord placée à la face interne du bras, contre le bord interne du coraco-brachial, puis du biceps, muscle satellite qui la recouvre chez les sujets très musclés, elle s'incline en avant à la partie inférieure du membre.

Recouverte par la peau, le tissu sous-cutané où rampe la veine basilique et l'aponévrose brachiale, elle est accompagnée par le nerf médian qui d'abord à son côté externe, la croise en avant, vers le milieu du bras, pour se porter en dedans.

En arrière, elle repose sur l'aponévrose intermusculaire interne qui cache le nerf cubital ; en dehors, sur l'humérus et le brachial antérieur. Elle est accompagnée par deux veines, dont l'interne est habituellement plus volumineuse en haut, veines réunies par des anastomoses transversales, fort gênantes pour la ligature.

Outre des branches nombreuses et peu régulières, elle fournit en haut l'humérale profonde, en bas la collatérale interne.

L'anomalie la plus fréquente est la bifurcation prématurée de l'artère, dont une des branches de division reste superficielle jusqu'à l'avant-bras.

L'artère humérale se lie, soit au tiers moyen du bras, soit au pli du coude.

A. — AU TIERS MOYEN DU BRAS (fig. 12, B)

Opération. *Position d'incision.* — Décubitus dorsal. Le bras écarté du tronc à angle droit, la main et l'avant-bras dans une position moyenne, maintenus et soutenus par un aide, le malade sur le bord du lit. L'opérateur se place en dehors ou en dedans du membre.

Il reconnaît le bord interne du biceps, la corde du médian, les battements de l'artère, la ligne de direction, le trajet de la veine basilique.

1° En avant du cordon du médian, sur le bord interne

du biceps, dans le tiers moyen du bras, on fait une incision de 6 à 7 centimètres. On divise successivement la peau, puis avec précaution le tissu sous-cutané, ménageant la veine basilique, qui est réclinée vers la lèvre postérieure de la plaie.

2° On coupe l'aponévrose sur le bord interne du biceps, dont les fibres charnues sont mises à découvert, premier point de ralliement. Ce muscle, s'il est volumineux, cache l'artère ou la fait porter un peu en avant.

3° *Position de recherche.* — L'avant-bras légèrement fléchi. Au travers de la gaîne postérieure du biceps, on reconnaît le paquet vasculo-nerveux. On déchire doucement ce feuillet avec le bec de la sonde cannelée, on dégage le nerf médian, second point de ralliement et on l'attire en dehors.

4° On sépare l'artère de ses veines satellites, évitant les canaux de communication, et on passe le fil avec une aiguille courbe, engagée du côté du nerf médian.

Si l'on incise la peau et l'aponévrose directement sur le paquet vasculaire ou en dedans du biceps, on s'expose à ouvrir la cloison musculaire interne, et, prenant le nerf cubital pour le médian, à s'égarer dans les fibres du triceps brachial.

B. — AU PLI DU COUDE (fig. 13, E)

Données anatomiques. — L'artère est recouverte par la peau, la couche sous-cutanée, où rampe la veine médiane basilique parallèlement au vaisseau et souvent directement au-dessus, l'aponévrose d'enveloppe et l'expansion aponévrotique du biceps. Elle est accompagnée par deux veines placées en dehors et en dedans, ou en avant et en arrière, et reliées par des canaux de communication nombreux et gênants.

Le nerf médian est en dedans de l'artère, quelquefois à près d'un centimètre. La ligature doit être faite exactement au pli du coude, déterminé par la flexion de l'avant-bras.

Opération. *Position d'incision.* — Décubitus dorsal ; le bras légèrement écarté du tronc, l'avant-bras étendu, la

main dans la supination; le membre repose sur le lit ou est maintenu par un aide. On reconnaît : le trajet de la veine médiane basilique, le tendon du biceps, les battements du vaisseau; on s'assure qu'il n'y a pas d'anomalie.

1° On fait le long du bord interne du biceps et de son tendon une incision de 6 centimètres, dont le milieu répond exactement au pli du coude. Elle est oblique en bas et en dehors et n'intéresse que la peau.

3° On reconnaît la veine médiane basilique; on divise le fascia superficialis, le long de son bord externe, et on la fait réclíner en dedans, côté de ses affluents.

3° On coupe l'aponévrose sur la sonde dans toute l'étendue de la plaie. La sonde est glissée de haut en bas, sous l'expansion aponévrotique du biceps, le long du tendon de ce muscle. On soulève ce feuillet fibreux sur la sonde et on le coupe, le bistouri tenu ferme, à cause de l'obliquité de ses fibres.

4° *Position de recherche.* — On fait fléchir légèrement l'avant-bras. Près du bord interne du tendon bicipital, on trouve l'artère et ses veines couchées sur le brachial antérieur. Le nerf médian est très en dedans; habituellement on ne le voit pas. Si on le prend comme point de ralliement, ce qui ne doit se faire qu'exceptionnellement et pour se remettre sur la voie, il faut cher-

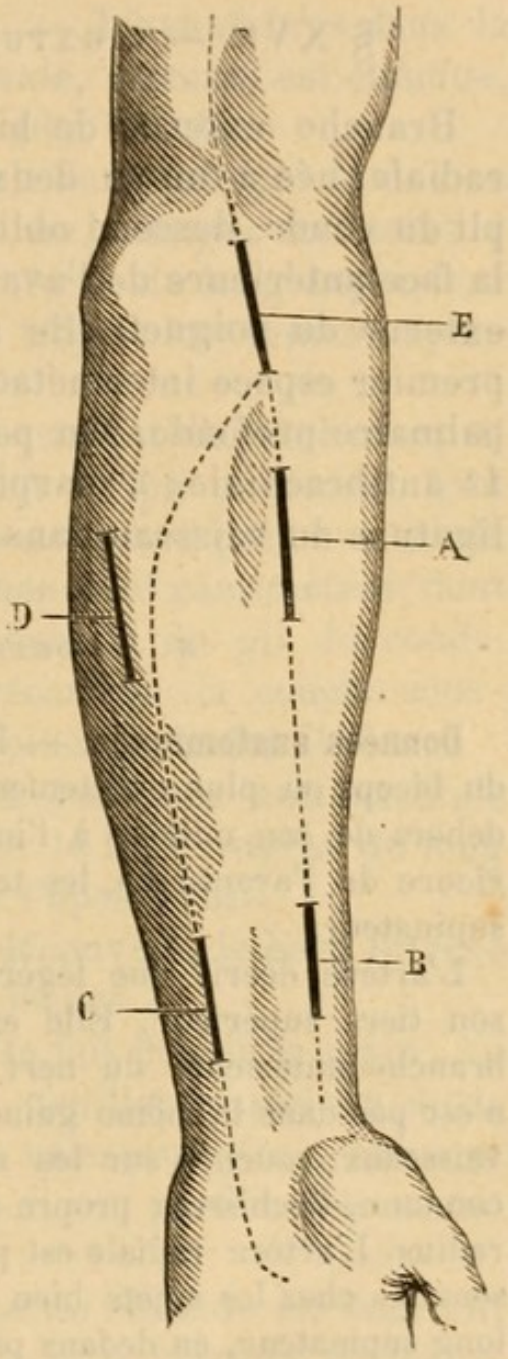

Fig. 13. — Ligature des artères.
A, radiale au tiers supérieur; B, radiale au tiers inférieur; C, cubitale au tiers inférieur; D, cubitale au tiers moyen; E, humérale au pli du coude.

cher les vaisseaux à son côté externe. L'artère, dénudée, on passe le fil de dedans en dehors.

§ XVI. — LIGATURE DE L'ARTÈRE RADIALE

Branche externe de bifurcation de l'humérale, l'artère radiale, née à un ou deux travers de doigt au-dessous du pli du coude, descend obliquement en bas et en dehors sur la face antérieure de l'avant-bras ; puis contournant le bord externe du poignet, elle se porte en arrière, traverse le premier espace intermétacarpien et se termine par l'arcade palmaire profonde. On peut lui considérer trois parties : 1° antibrachiale ; 2° carpienne ; 3° palmaire. On pratique la ligature du vaisseau dans les trois portions de son trajet.

A. — PORTION ANTIBRACHIALE

Données anatomiques. — Ligne tirée du bord interne du tendon du biceps ou plus exactement du pli du coude, à 1 centimètre en dehors de son milieu, à l'interstice qui sépare, à la partie inférieure de l'avant-bras, les tendons du grand palmaire et du long supinateur.

L'artère décrit une légère courbe à convexité externe, dans son tiers supérieur. Elle est accompagnée par deux veines. La branche antérieure du nerf radial est placée plus en dehors et n'est pas dans la même gaîne ; en bas, elle s'éloigne beaucoup des vaisseaux, couchés sur les muscles court supinateur, fléchisseur commun, fléchisseur propre du pouce, carré pronateur, et sur le radius. L'artère radiale est placée dans la gouttière antibrachiale, sensible chez les sujets bien musclés, et formée en dehors par le long supinateur, en dedans par le rond pronateur et le grand palmaire. Elle est quelquefois cachée sous le bord interne du long supinateur.

On la lie au tiers supérieur et au tiers inférieur de l'avant-bras.

a. Tiers supérieur. — L'artère placée entre le long supinateur et le rond pronateur, est recouverte par : la peau, la couche sous-cutanée où rampe la veine médiane commune ou la veine

radiale inférieure *(M. Duval)*, l'aponévrose d'enveloppe, le bord interne du long supinateur et une aponévrose profonde. Deux veines l'accompagnent, le nerf radial est plus en dehors.

Opération. *Position d'incision.* — L'avant-bras dans la supination repose sur sa face dorsale, la main est étendue, l'opérateur en dehors du membre (fig. 13, A).

Repères. — On reconnaît le pli du coude par la flexion de l'avant-bras, son milieu, et on marque un point à 1 centimètre en dehors, le bord interne du long supinateur et la gouttière antibrachiale, le trajet des veines superficielles.

1° Sur le trajet d'une ligne qui, partant du point marqué, à 1 centimètre en dehors du milieu du pli du coude, irait aboutir en bas, entre les tendons du grand palmaire et du long supinateur, on fait une incision de 6 centimètres, dont le milieu est à quatre doigts au-dessous du pli du coude. On divise la peau, puis avec précaution la couche sous-cutanée, écartant en dehors les veines superficielles.

2° Sur la lèvre externe de la gouttière antibrachiale indiquée par une ligne blanche, sur le bord interne du long supinateur, on coupe directement l'aponévrose.

3° Les fibres charnues mises à découvert, le bord interne du long supinateur est écarté en dehors.

4° *Position de recherche.* — On fait fléchir la main. Au travers de l'aponévrose profonde, feuillet postérieur de la gaine musculaire, on reconnaît les vaisseaux. On déchire ce feuillet avec le bec de la sonde; il est parfois très résistant.

3° On isole l'artère dans une petite étendue en écartant ses deux veines, et on passe le fil sous le vaisseau de dehors en dedans.

b. Tiers inférieur — L'artère est sous-aponévrotique, placée entre les tendons du grand palmaire et du long supinateur, et accompagnée par deux veines. Le nerf radial est très éloigné, en dehors des vaisseaux.

Repères. — Les tendons sus-indiqués, les battements du vaisseau.

Opération. *Position d'incision.* — L'avant-bras dans la supination repose sur sa face dorsale ; la main dans l'extension, l'opérateur en dehors du membre (fig. 13, B).

1° Sur la ligne de direction indiquée, entre les tendons du grand palmaire et du long supinateur, on fait une incision de 5 centimètres, dont le milieu est à quatre doigts au-dessus du poignet. On coupe avec précaution la peau et le tissu sous-cutané.

2° Écartant les bords de la plaie, on aperçoit les vaisseaux au-dessous de l'aponévrose. On fait une boutonnière à cette toile fibreuse, on glisse la sonde cannelée au-dessous, et on la divise dans toute l'étendue de la plaie.

3° *Position de recherche.* — La main légèrement fléchie, on isole l'artère et on passe le fil au-dessous, indifféremment, de l'un ou de l'autre côté.

B. — PORTION CARPIENNE; DANS LA TABATIÈRE ANATOMIQUE

Profonde, couchée sur le trapèze, l'artère radiale se porte obliquement en bas, en dedans et en arrière, de l'apophyse styloïde du radius à la partie supérieure du premier espace intermétacarpien, dans lequel elle s'engage pour arriver à la paume de la main. Elle est recouverte par : la peau, la couche sous-cutanée où rampent la veine céphalique du pouce et des filets du nerf radial, l'aponévrose d'enveloppe, du tissu graisseux et un mince feuillet fibreux qui l'applique contre les os. Elle traverse obliquement l'espace triangulaire à base supérieure, limité en dehors par les tendons réunis du long abducteur et du court extenseur du pouce, en dedans par le tendon de son long extenseur. Cet espace est connu sous le nom de *Tabatière anatomique.*

Opération. — La main dans une position moyenne, repose sur son bord cubital. Un aide écarte le pouce pour faire saillir les tendons précipités et maintenir les autres doigts.

Repères. — L'apophyse styloïde radiale, les tendons qui limitent la tabatière, les battements du vaisseau difficiles à percevoir.

1° On fait une incision de 4 centimètres qui, de la pointe de l'apophyse styloïde du radius, se dirige vers le bord

interne de la base du premier métacarpien. Elle ne divise que la peau.

2° Avec la sonde, on dégage et on écarte la veine céphalique du pouce et les branches nerveuses.

3° On coupe l'aponévrose sur la sonde, en se tenant à distance des tendons et parallèlement à leur direction pour ménager leurs gaines.

4° La main inclinée vers le bord radial, le pouce dans l'adduction, on déchire avec le bec de la sonde le tissu graisseux et le feuillet aponévrotique qui recouvrent les vaisseaux. On trouve l'artère à l'angle inférieur de la plaie, près de son extrémité métacarpienne.

5° On isole l'artère de ses veines et on passe le fil au-dessous du vaisseau avec une aiguille courbe et de dehors en dedans.

C. — PORTION PALMAIRE; ARCADE PALMAIRE PROFONDE

Données anatomiques. — L'arcade palmaire profonde s'étend du deuxième métacarpien à l'axe du quatrième. Branche de terminaison de la radiale; elle s'abouche en dedans, à plein canal, avec une branche cubitale qui se détache le plus souvent du tronc principal dans la paume de la main, à 3 centimètres au-dessous du pisiforme. Elle repose sur le plan interosseux, recouverte par l'aponévrose profonde. L'axe du troisième métacarpien la divise en deux parties de direction différente; l'une, interne, transversale; l'autre, externe, oblique en haut et en dehors.

Delorme a décrit des procédés multiples pour sa ligature dans toute son étendue.

1° *Ligature de l'arcade à sa partie moyenne. Incision palmaire moyenne.*

Opération. — 1° A partir de l'angle de réunion des éminences thénar et hypothénar, on dirige une incision oblique vers le deuxième espace interdigital. Cette incision s'arrête à un doigt de la commissure, elle ne comprend que la peau.

2° On dissèque la face profonde de la peau, au ras de l'aponévrose, dans une faible étendue.

3° On glisse une sonde cannelée, sous le pont fibreux,

sous lequel s'engagent les troncs vasculo-nerveux collatéraux de l'index et du médius. La sonde engagée, en s'aidant de mouvements de latéralité, jusqu'au niveau du ligament an-

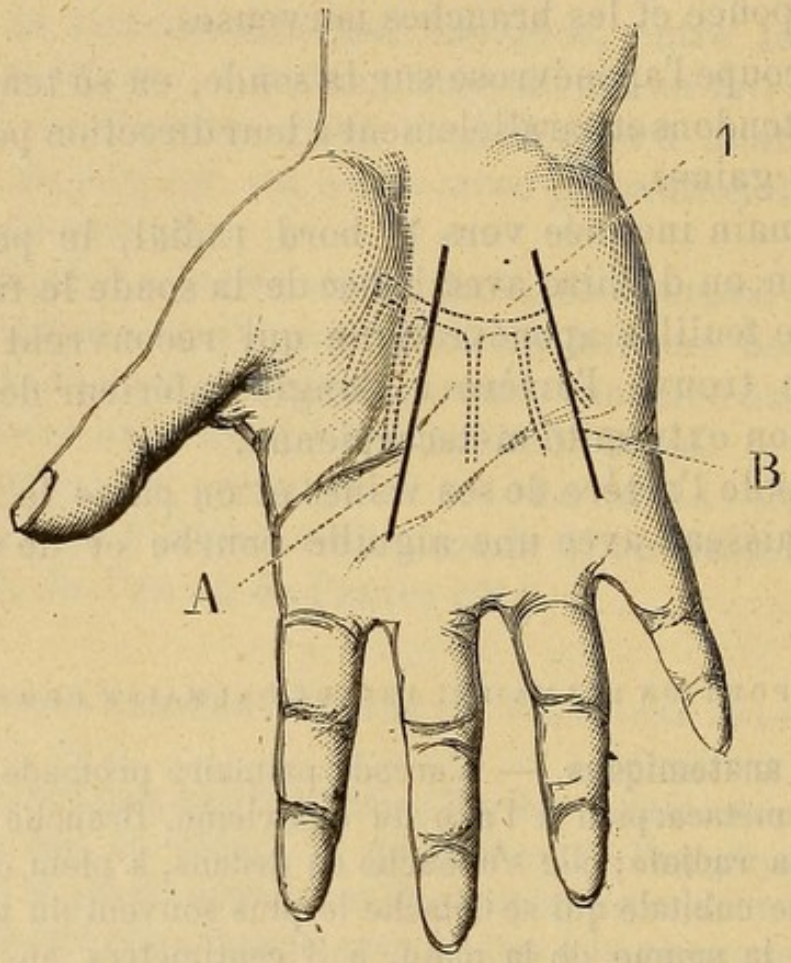

FIG. 14. — Ligature de l'artère palmaire profonde (DELORME).

1, arcade palmaire profonde ; A, incision palmaire moyenne; B, incision palmaire interne

nulaire, on pèse sur son extrémité manuelle pour faire saillir son bec. Le bistouri, conduit dans la cannelure, coupe l'aponévrose superficielle.

4° On aperçoit alors le lombrical du médius, recouvert par les troncs vasculo-nerveux collatéraux de l'index et du médius, et croisé par l'arcade superficielle ; plus en dehors, les tendons de l'index fixés contre l'adducteur du pouce par une cloison fibreuse presque verticale. On coupe l'arcade superficielle entre deux ligatures.

5° Après avoir libéré par un ou deux coups de sonde cannelée le bord externe du lombrical du médius, le chirurgien fléchissant légèrement les trois derniers doigts, insinue son index sous ce muscle, la pulpe appuyée contre le plan

profond, et par des mouvements de haut en bas, aussi étendus que possible, il dégage les trois tendons fléchisseurs profonds internes.

6° Alors commence un temps des plus importants, l'écartement des lèvres de la plaie. Avec un écarteur terminé par une longue spatule coudée à angle droit sur le manche, et tenu près de son extrémité engagée, on soulève et on porte en dedans les tendons fléchisseurs. La lèvre externe de la plaie est directement portée en dehors.

7° Si le sujet est maigre, l'opérateur aperçoit, vers la limite supérieure de la plaie, sous l'aponévrose profonde, un cordon d'un blanc nacré. C'est la branche profonde du nerf cubital. Ce nerf croise l'artère en avant ou en arrière, Quelques coups de sonde cannelée, portés en dehors ou en dedans de lui, dans le sens transversal, dégagent les vaisseaux. Ailleurs on trouve, au-dessus et au-dessous de l'aponévrose profonde, interosseuse, qui recouvre l'artère, quelques pelotons adipeux qu'il faut écarter.

8° On isole le vaisseau et on le charge avec une aiguille de Cooper à très petite courbure.

Ce procédé permet de découvrir l'artère, du quatrième au troisième métacarpien. Pour l'atteindre plus en dehors, sous l'adducteur, qui la recouvre à partir du troisième métacarpien, il faut d'abord libérer les tendons de l'index, en coupant sur l'adducteur du pouce, la cloison aponévrotique presque verticale qui les y fixe. Ces tendons libérés, on peut, en déchirant obliquement en haut et en dehors les fibres de l'adducteur du pouce, poursuivre le vaisseau jusqu'à l'axe du second métacarpien.

2° *Ligature de l'arcade à son origine cubitale. Incision palmaire interne.* — L'arcade naît le plus souvent dans la paume de la main, à 3 centimètres au-dessous du pisiforme, soit de la collatérale interne du petit doigt, soit de la branche terminale palmaire de la cubitale. Après s'être insinuée dans l'interstice compris entre la masse de l'hypothénar et les tendons fléchisseurs du petit doigt, qu'elle contourne, elle se porte transversalement dans la paume.

Opération. — 1° Incision cutanée, oblique de dehors en

dedans, suivant le bord externe de l'éminence hypothénar, commençant à un travers de doigt au-dessous du pisiforme et s'arrêtant à la branche inférieure de l'M palmaire.

2° Dissection des deux lèvres de la plaie, au ras de la face profonde de la peau.

3° Les deux lèvres de la plaie écartées, on aperçoit la masse de l'hypothénar ; puis, près de son bord externe, le nerf collatéral interne du petit doigt et l'artère qui l'accompagne. On les dégage, on les récline en dedans ; puis, avec la sonde cannelée, dirigée vers la masse musculaire, on commence à dégager avec beaucoup de soin les tendons fléchisseurs du petit doigt, sans blesser la synoviale interne.

4° Quand le dégagement est suffisant, on insinue l'index dans la paume, on achève de dégager le plan tendineux.

5° On le soulève alors avec un écarteur à longue spatule, et l'on aperçoit, vers la partie supérieure de la plaie, l'origine cubitale de l'arcade palmaire profonde, contournant le bord interne de la masse tendineuse, et contre le plan interosseux sa portion transversale.

6° On isole, on charge et on lie le vaisseau.

3° *Ligature de l'arcade à son origine radiale. Incision dorsale externe.*

Opération. — Au moment où elle s'enfonce dans le premier espace intermétacarpien, la radiale se divise en trois branches d'égal volume : le tronc des collatérales du pouce ; le tronc des collatérales de l'index ; l'arcade palmaire profonde.

a) Pour découvrir les deux derniers :

1° La main reposant sur son bord cubital, on fait, sur le bord externe du deuxième métacarpien, à partir du tubercule saillant de son extrémité supérieure, une incision qu'on prolonge jusqu'au tiers inférieur de la longueur de l'os.

2° Avec le bistouri d'abord, avec la sonde cannelée ensuite, on dégage les insertions du premier interosseux dorsal presque au ras de l'os. Quand on arrive près du bord antérieur du métacarpien, la sonde cannelée rase exactement le plan métacarpien.

3° Un écarteur à longue spatule, enfoncé profondément, déprime la lèvre externe de la plaie.

4° Dans cette plaie profonde, on peut dégager et lier l'arcade profonde, jusque près de l'axe du troisième métacarpien, et le tronc collatéral de l'index, dans toute son étendue.

b) Une incision rasant le bord interne du premier métacarpien dans ses deux tiers moyens, puis le dégagement des insertions à cet os du premier interosseux dorsal, permettent d'atteindre le tronc collatéral du pouce.

§ XVII. — LIGATURE DE L'ARTÈRE CUBITALE

Données anatomiques. — L'artère cubitale, née à deux doigts environ au-dessous du pli du coude, se porte d'abord obliquement en bas et en dedans vers le tiers supérieur du cubitus, en décrivant une courbe à convexité supérieure et interne. Elle devient ensuite verticale, descend le long du muscle cubital antérieur qui la recouvre, puis au côté externe du tendon de ce muscle, passe sur le ligament annulaire antérieur du carpe et se termine à la paume de la main par l'arcade palmaire superficielle. On lui considère trois parties : 1° antibrachiale; 2° carpienne; 3° palmaire.

A. — PORTION ANTIBRACHIALE

a. Tiers supérieur. — L'artère, obliquement dirigée en bas et en dedans, est recouverte par le faisceau des muscles épitrochléens, qu'il faut couper en travers pour la découvrir. Accompagnée par deux veines, elle fournit à cette hauteur des branches volumineuses, les récurrentes et le tronc des interosseuses. Le nerf cubital, tout à fait en dedans du vaisseau au niveau du coude, s'en rapproche peu à peu, en formant avec lui un angle ouvert en haut.

On ne la lie qu'exceptionnellement dans cette partie de son trajet.

b. Tiers moyen. — L'artère cubitale est recouverte par les muscles cubital antérieur et fléchisseur superficiel, couchée sur le muscle fléchisseur commun profond et recouverte par son aponévrose. Elle est placée entre le cubital antérieur en dedans et le fléchisseur superficiel en dehors, et accompagnée par deux veines. Le nerf cubital est à son côté interne.

Opération. — Décubitus dorsal, le bras écarté du tronc, l'avant-bras dans la supination, la main dans l'extension.

Position d'incision. — L'opérateur se courbe en avant

s'il est placé en dehors, s'accroupit s'il est placé en dedans, pour avoir devant les yeux la face interne du membre (fig. 13, D).

Repères. — La saillie de l'épitrochlée ; le bord externe du cubital antérieur et l'interstice, sensible au doigt, de bas en haut, qui le sépare du fléchisseur superficiel ; le pisiforme.

1° Sur le trajet d'une ligne qui va de l'épitrochlée au bord externe du pisiforme, évitant de déplacer la peau en la fixant, on fait une incision de 8 centimètres, dont le milieu répond au tiers moyen de l'avant-bras. On divise la peau, puis avec précaution le tissu sous-cutané, en ménageant les veines cubitales superficielles. L'aponévrose doit être mise bien à découvert.

2° Portant en arrière avec le pouce gauche la lèvre interne de la plaie, on cherche, à partir du bord postérieur du cubitus, le premier interstice musculaire. Il est marqué au doigt par une dépression légère, à la vue par une ligne blanchâtre, plus nette à l'angle inférieur de la plaie. C'est l'interstice du cubital antérieur en dedans et du fléchisseur superficiel en dehors. On ouvre l'aponévrose à la partie inférieure de la plaie, un peu en avant et en dehors de l'interstice, pour tomber sur le fléchisseur. L'ouverture faite, on y engage l'extrémité de l'index gauche qui, pénétrant dans l'interstice, sert de conducteur pour l'ouvrir de bas en haut avec la pointe du bistouri.

3° *Position de recherche.* — Ces muscles séparés, on fléchit légèrement l'avant-bras et la main qu'on incline vers le bord cubital. Le muscle cubital antérieur est refoulé en dedans ; puis un crochet mousse placé sous le fléchisseur superficiel le soulève en avant et en dehors pour mettre les vaisseaux à découvert.

4° On reconnaît le paquet vasculo-nerveux ; on déchire avec le bec de la sonde le feuillet fibreux qui le recouvre, laissant en dedans le nerf cubital. L'artère est bien isolée de ses veines et le fil passé sous le vaisseau avec une aiguille courbe engagée de dedans en dehors, c'est-à-dire du côté du nerf cubital.

c. Tiers inférieur. — L'artère n'est recouverte que par la peau, l'aponévrose d'enveloppe, le bord externe du muscle cubital antérieur ou son tendon et un feuillet fibreux profond. Le nerf est en dedans des vaisseaux qu'accompagnent deux veines superficielles. En portant la main dans l'extension forcée, on peut sentir les battements du vaisseau.

Repères. — La ligne de direction indiquée, le bord externe du tendon du cubital antérieur.

Opération. *Position d'incision.* — Le bras écarté du tronc, l'avant-bras étendu et en supination, la main étendue (fig. 13, C).

1° Sur la ligne de direction indiquée ou sur le bord externe du cubital antérieur ou de son tendon, on fait une incision de 4 à 5 centimètres, dont le milieu est à quatre doigts au-dessus du poignet. On divise la peau et l'aponévrose d'enveloppe.

2° *Position de recherche.* — On fléchit la main et on l'incline vers le bord cubital. Le tendon du cubital antérieur, légèrement attiré en dedans, laisse voir, sous l'aponévrose profonde, le paquet vasculo-nerveux.

3° On déchire ce feuillet fibreux avec le bec de la sonde; on isole l'artère et on passe le fil de dedans en dehors pour ménager le nerf cubital.

B. — portion carpienne

L'artère, accompagnée de deux veines, longe le côté externe de l'os pisiforme, dont la sépare le nerf cubital. Elle est recouverte par la peau, du tissu cellulo-graisseux, quelques fibres du muscle palmaire cutané et un mince feuillet aponévrotique, dépendance du ligament annulaire antérieur du carpe sur lequel elle repose (fig. 15, A).

Opération. — 1° La main renversée en arrière et dans la supination, on fait une incision de 4 centimètres de longueur, à 4 ou 5 millimètres en dehors du pisiforme et parallèlement à l'axe du membre. On coupe la peau, la couche sous-cutanée dont on excise les pelotons graisseux s'ils viennent faire hernie dans la plaie, les fibres du palmaire cutané.

2° Faisant fléchir la main et la portant dans l'adduction, on déchire l'aponévrose, on isole l'artère, et le fil est passé de dedans en dehors pour ménager le nerf cubital.

C. — PORTION PALMAIRE; ARCADE PALMAIRE SUPERFICIELLE

A la paume de la main, l'artère cubitale recouverte par la peau, le tissu sous-cutané et l'aponévrose palmaire interne et

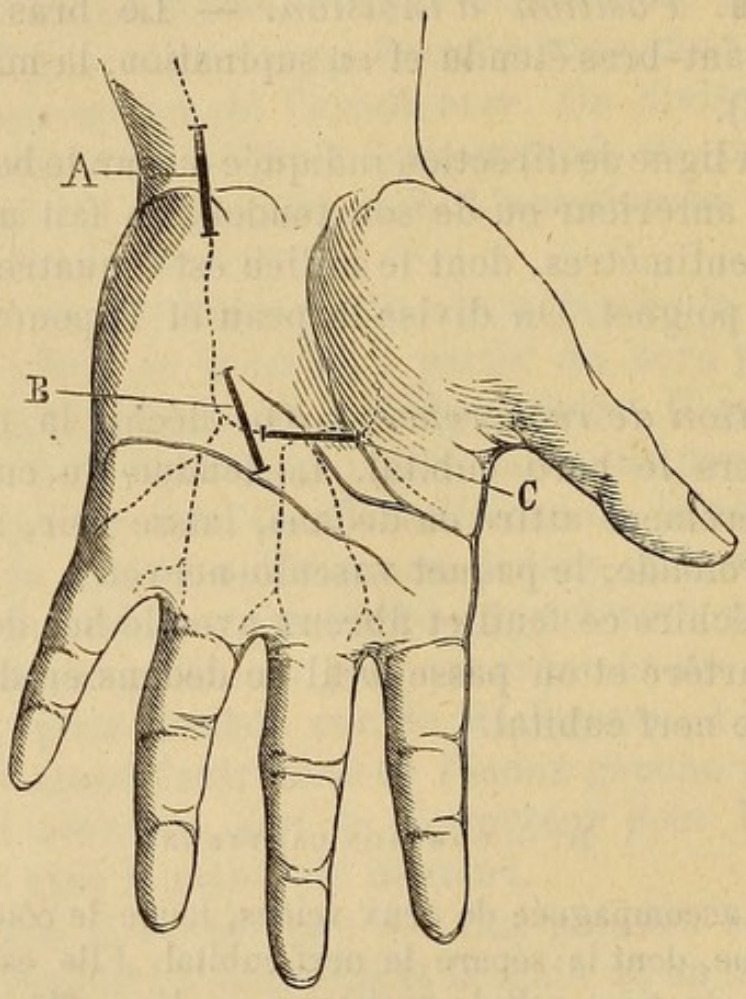

FIG. 15. — Ligature de l'artère cubitale.

A, au poignet; B, à la paume de la main (MICHEL), l'incision est trop interne à sa partie inférieure; C, à la paume de la main (E. BŒCKEL).

moyenne, décrit une courbe à concavité supérieure qui descend à 1 centimètre environ au-dessus du pli moyen du creux de la main. Ses anomalies sont très communes.

On peut lier l'arcade palmaire à son origine, en plaçant un doigt plus bas l'incision qui permet de découvrir l'artère cubitale au poignet.

Pour sa ligature dans la paume de la main, nous avons les procédés suivants :

1° *E. Bœckel* (1861). Le pouce dans l'abduction forcée, on trace dans la paume de la main une ligne qui prolongerait le bord cubital de ce doigt. A égale distance de cette ligne et du pli cutané moyen, on pratique une incision transversale de 3 à 4 centimètres, qui croise le trajet de l'arcade (fig. 15, C).

2° *E. Bœckel* (1869). Incision courbe sur le trajet d'une ligne qui, du côté externe du pisiforme se porterait à la base du second espace interosseux, vers le centre de l'angle formé par le pli cutané moyen et le pli de l'éminence thénar. C'est le trajet ordinaire de l'arcade, la courbe a sa convexité en bas.

3° *Michel* (de Nancy). Vers le milieu de la paume de la main, faire une incision de 3 à 4 centimètres, dans la direction d'une ligne qui, du second espace interdigital, irait aboutir au bord externe du pisiforme (fig. 15, B).

4° *Pingaud*. Incision suivant la bissectrice de l'angle formé par la rencontre des plis palmaires moyen et supérieur.

Dans tous ces procédés, on divise successivement la peau, le tissu cellulo-graisseux qui la double, puis avec précaution l'aponévrose palmaire. Faisant alors fléchir les doigts, on écarte les lèvres de la plaie et on trouve l'artère sur un coussinet graisseux qui la sépare des tendons et des nerfs.

§ XVIII. — LIGATURE DE L'ARTÈRE ILIAQUE PRIMITIVE

Données anatomiques. — Née de l'aorte abdominale, au voisinage de l'angle sacro-vertébral, à hauteur du corps de la quatrième ou de la cinquième vertèbre lombaire, l'artère iliaque primitive se dirige en bas et en dehors, et se termine au niveau de l'articulation sacro-iliaque. Sa longueur est de 5 centimètres environ.

Du côté *gauche*, la veine iliaque primitive est située en dedans et en arrière de l'artère correspondante; puis elle passe sous

l'artère iliaque primitive droite, qu'elle croise à angle droit, pour aller se jeter dans la veine cave inférieure.

La veine iliaque primitive *droite*, est placée au-dessous, puis en dehors de l'artère correspondante.

Les artères iliaques primitives sont couchées sur le bord interne du muscle psoas, maintenues contre ce muscle par un feuillet celluleux très mince, et plongées dans le tissu cellulo-graisseux sous-péritonéal. L'uretère et les vaisseaux spermatiques, l'artère mésentérique inférieure à gauche les croisent en avant.

L'artère est recouverte d'arrière en avant par le péritoine postérieur, l'intestin, le péritoine antérieur et toute l'épaisseur de la paroi abdominale (fascia transversalis, muscles transverse et petit oblique, aponévrose du grand oblique, aponévrose d'enveloppe et peau doublée d'une couche graisseuse souvent fort épaisse, qu contient les vaisseaux sous-cutanés abdominaux). L'artère épigastrique, placée dans un dédoublement du fascia transversalis, suit la direction d'une ligne qui, du milieu de l'arcade crurale, se porterait à un ou deux doigts en dehors de l'ombilic. Il faut la ménager.

Rappelons enfin que le péritoine est bien plus intimement uni à la paroi abdominale antérieure en haut et vers la ligne médiane que vers les fosses iliaques.

Procédés opératoires. — On peut atteindre l'artère iliaque primitive, soit en traversant le péritoine *(Garviso)*, soit en ménageant cette séreuse, conduite plus prudente et aujourd'hui généralement adoptée.

Les procédés opératoires dans lesquels l'incision de la paroi abdominale, oblique de bas en haut et de dehors en dedans, se rapproche de la direction du vaisseau *(Guthrie, Abernethy, Malgaigne)* ont tous l'inconvénient de conduire, dans l'angle supérieur de la plaie, sur un péritoine très adhérent à la paroi et excessivement difficile à en séparer.

Si l'on porte l'incision tout à fait vers le flanc, comme *Crampton* et *Salomon*, on s'éloigne beaucoup du vaisseau. Les procédés à incision semi-lunaire, parallèle à l'arcade crurale *(V. Mott, A. Cooper)*, ou à incision composée *(M. Duval)*, sont exempts de ces inconvénients (fig. 16, A et D).

Opération. *Position d'incision.* — Décubitus dorsal, les membres inférieurs étendus, le sujet couché sur le bord du lit, du côté malade, au besoin légèrement incliné de ce côté. On se munit de pinces, de sondes, d'écarteurs très longs. Une aiguille de Deschamps est indispensable.

L'opérateur reconnaît l'épine iliaque antéro-supérieure et le trajet de l'arcade crurale.

1° Il fait une incision de 10 à 12 centimètres au moins, qui, commencée à trois doigts au-dessus et à deux doigts en dedans de l'épine iliaque antéro-supérieure, descend ensuite

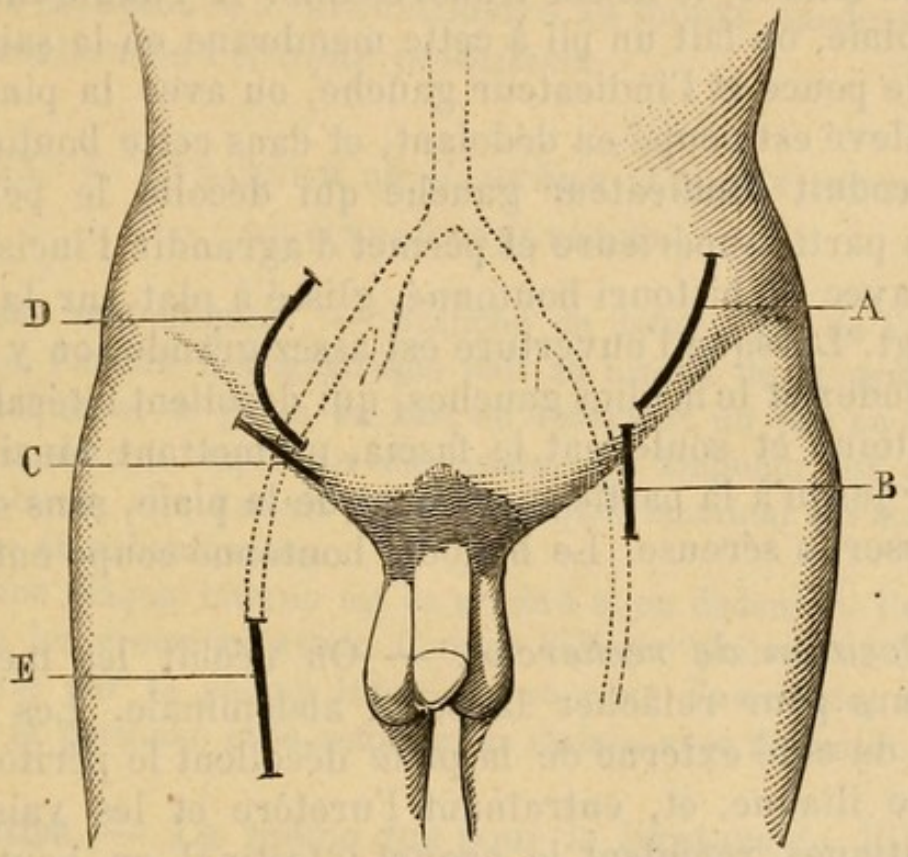

FIG. 16. — Ligature des artères.

A, iliaque primitive et interne ; B, fémorale sous l'arcade crurale ; C, épigastrique ; D, iliaques (M. DUVAL) ; E, fémorale (triangle de Scarpa).

parallèlement à l'arcade crurale dont elle se rapproche peu à peu, et se termine en dehors de l'anneau inguinal interne, de l'épigastrique et de la sous-cutanée, un doigt en dehors du milieu du ligament de Fallope. Cette incision peut être prolongée en haut, de 2 centimètres ou plus, si la paroi du ventre est très épaisse (fig. 16, A).

On divise la peau, la couche sous-cutanée, l'aponévrose

d'enveloppe, et on met à découvert l'aponévrose du grand oblique dans toute l'étendue de la plaie.

2° On coupe directement ou sur la sonde l'aponévrose du grand oblique, et on met à nu les fibres charnues du petit oblique.

3° La couche musculaire est divisée avec précaution en soulevant les fibres charnues avec la pince et les coupant lentement, pour éviter que le bistouri ne pénètre trop profondément.

4° Sous la couche musculaire divisée apparaît une toile fibreuse tendue, le fascia transversalis. A l'angle inférieur de la plaie, on fait un pli à cette membrane en la saisissant entre le pouce et l'indicateur gauche, ou avec la pince. Le pli soulevé est coupé en dédolant, et dans cette boutonnière on introduit l'indicateur gauche qui décolle le péritoine vers la partie supérieure et permet d'agrandir l'incision du fascia avec un bistouri boutonné, glissé à plat sur la pulpe du doigt. Lorsque l'ouverture est assez grande, on y introduit l'index et le médius gauches, qui décollent latéralement le péritoine et soulèvent le fascia, permettant ainsi de le diviser jusqu'à la partie supérieure de la plaie, sans danger de blesser la séreuse. Le bistouri boutonné coupe entre ces doigts.

5° *Position de recherche.* — On fléchit les membres inférieurs pour relâcher la paroi abdominale. Les doigts glissés du côté externe de la plaie décollent le péritoine de la fosse iliaque, et, entraînant l'uretère et les vaisseaux spermatiques, refoulent le paquet intestinal en haut et en dedans vers la ligne médiane.

6° Confiant à un aide le soin de maintenir la séreuse et les viscères dans cette position, soit avec un large écarteur, soit mieux avec les doigts profondément enfoncés dans le ventre, l'opérateur reconnaît le psoas, puis le paquet vasculaire couché sur son bord interne.

S'aidant de la vue et du toucher, il remonte avec l'index gauche le long de l'artère, sent la symphyse sacro-iliaque et la bifurcation de l'artère et s'arrête un peu au-dessus.

7° Fixant toujours le vaisseau avec l'indicateur gauche,

il prend de la main droite une longue pince ou une sonde cannelée et l'isole de sa veine satellite avec infiniment de douceur. Le doigt s'assure de temps en temps de la dénudation, mais ne doit jamais abandonner l'artère.

8° Lorsque l'isolement est complet, une aiguille de Deschamps, de courbure convenable, est conduite jusqu'au vaisseau. Son bec, guidé par l'index gauche, contourne l'artère de dedans en dehors, et est reçu à la sortie sur la pulpe du doigt qui protège la veine. L'instrument retiré, on serre le fil aussi haut que possible, en ayant soin que la ligature soit placée à un centimètre au moins au-dessus de la bifurcation de l'*iliaque primitive.*

§ XIX — LIGATURE DE L'ARTÈRE ILIAQUE INTERNE OU HYPOGASTRIQUE

Données anatomiques. — Branche de bifurcation de l'iliaque primitive, l'artère hypogastrique naît au niveau de la symphyse sacro-iliaque, et se porte en bas, en dedans et un peu en arrière contre le détroit supérieur du bassin. Sa longueur est de 2 à 5 centimètres, elle fournit par son bouquet terminal des branches multiples et volumineuses.

La veine iliaque interne est en arrière et en dedans de l'artère, l'uretère les croise en avant. Comme l'iliaque primitive, elle est recouverte par le paquet intestinal, et pour l'atteindre, il faut décoller le péritoine et le refouler en dedans avec l'intestin.

Opération. — La même que pour la ligature de l'iliaque primitive. Mêmes points de repère.

Position d'incision. — Décubitus dorsal, extension des membres inférieurs (fig. 16, A).

1° Incision de 12 centimètres, commencée à trois doigts au-dessus et à deux en dedans de l'épine iliaque antéro-supérieure, descendant en bas et en avant parallèlement à l'arcade crurale, sans dépasser l'anneau inguinal interne.

Peau, tissu sous-cutané, aponévrose d'enveloppe.

2° Division de l'aponévrose du grand oblique.

3° Division de la couche musculaire, petit oblique et transverse abdominal.

4° Division du fascia transversalis, de bas en haut, avec le bistouri boutonné, les doigts décollant et refoulant le péritoine antérieur.

5° *Position de recherche.* — Flexion des membres inférieurs, décollement du péritoine de la fosse iliaque ; refoulement de l'intestin en haut et en dedans.

6° Un aide maintenant les viscères dans cette position, l'opérateur reconnaît le psoas et le paquet vasculaire couché sur son bord interne. Remontant avec l'index gauche jusqu'à la symphyse sacro-iliaque, il reconnaît la bifurcation de l'iliaque primitive, et l'origine de l'artère hypogastrique, qu'il suit avec le doigt contre la paroi du bassin.

7° Fixant le vaisseau avec son indicateur gauche, il écarte doucement avec une longue pince ou une sonde maniée avec infiniment de précaution, sa veine satellite placée en arrière et en dedans.

8° L'isolement complet, il passe le fil avec une aiguille de Deschamps, dont le bec engagé de dedans en dehors, est reçu à la sortie par l'indicateur gauche, pour ménager sûrement la veine iliaque externe, souvent accolée au côté externe de l'artère hypogastrique. On s'assurera de plus que le fil n'est placé ni trop près de la naissance de l'artère ni trop près de l'origine d'une collatérale.

§ XX. — LIGATURE DE L'ARTÈRE FESSIÈRE

Données anatomiques. — L'artère fessière, branche de l'iliaque interne, sort du bassin par le point le plus élevé de la grande échancrure sciatique, entre le bord supérieur du pyramidal, en bas, et le bord inférieur du moyen fessier, en haut. Elle décrit une courbe à concavité supérieure, embrassant le bord de l'os iliaque. La longueur de son tronc est tout au plus de 1 à 2 centimètres en dehors du bassin ; souvent même elle se divise à l'intérieur de la cavité pelvienne. Le nerf fessier supérieur est en dessous et en dehors de l'artère ; un bouquet de grosses veines, à parois très minces, l'accompagne et l'enveloppe. Ces veines sont en bas et en arrière, plus superficielles que l'artère et difficiles à ménager. Ouvertes, elles donnent une hémorragie considérable et gênent fort l'isolement du vaisseau.

Le volume de la fessière permet quelquefois de la reconnaître par le toucher. Si, arrivé sur le feuillet fibreux profond, l'on porte le doigt à la réunion du sacrum et de l'os iliaque et qu'on le ramène lentement en dehors en suivant le bord supérieur de la grande échancrure sciatique, on sent ordinairement à 2 ou 3 centimètres en dehors du bord inférieur de la symphyse sacro-iliaque un petit tubercule osseux, qui marque le passage de l'artère, ou l'artère elle-même formant un cordon plat et le nerf en dehors d'elle.

La fessière est recouverte par la peau, le tissu sous-cutané, l'aponévrose superficielle, le muscle grand fessier et le feuillet profond de sa gaîne, aponévrose sous-fessière, souvent assez résistante. Ces couches forment, d'arrière en avant, une épaisseur de tissus considérable.

Procédés opératoires. — Pour atteindre l'artère, on peut, ou bien écarter les fibres du grand fessier, ou les couper en travers. Le premier procédé est plus simple ; le second donne plus de jour par la rétraction des fibres charnues divisées. On peut encore, avec *Farabeuf*, *M. Duval*, *Champenois*, former de véritables lambeaux, pour s'ouvrir une voie plus large et plus facile.

A. — ÉCARTEMENT DES FIBRES DU GRAND FESSIER

a) Procédé de Diday. — Tendre un fil de la pointe du coccyx au point le plus élevé de la crête iliaque. Sur le milieu de ce fil (déterminé à l'instant en le doublant sur lui-même), tirer une perpendiculaire idéale. Elle indique la direction à donner à l'incision. L'artère émerge du bassin exactement à l'intersection de ces deux lignes. Le second repère est difficile à préciser.

b) Procédé ordinaire. — La fessière sort de l'échancrure sciatique, à l'union du tiers supérieur avec le tiers moyen d'une ligne qui joint l'épine iliaque postéro-supérieure au bord postérieur du grand trochanter, ou aboutit un peu en dedans de ce bord, entre le grand trochanter et la tubérosité sciatique (fig. 17, A).

Position d'incision. — Le malade, couché sur le ventre, très près du bord du lit, la pointe du pied en dedans, on reconnaît l'épine iliaque postéro-supérieure, le sommet du

grand trochanter, ainsi que son bord postérieur, le relief de la crête sacrée. Ces repères sont nettement déterminés, par le toucher attentif, et marqués à l'iode. L'épine postéro-supérieure se reconnaît au défaut, à la dépression qui la suit en bas et en dedans. Le trochanter est suivi de bas en haut, entre les doigts qui le pressent, en même temps qu'on imprime au fémur de petits mouvements de rotation.

1° A 3 centimètres au-dessous de l'épine et à 5 centimètres en dehors de la crête sacrée, on commence une incision qui se porte obliquement en bas et en dehors vers le grand

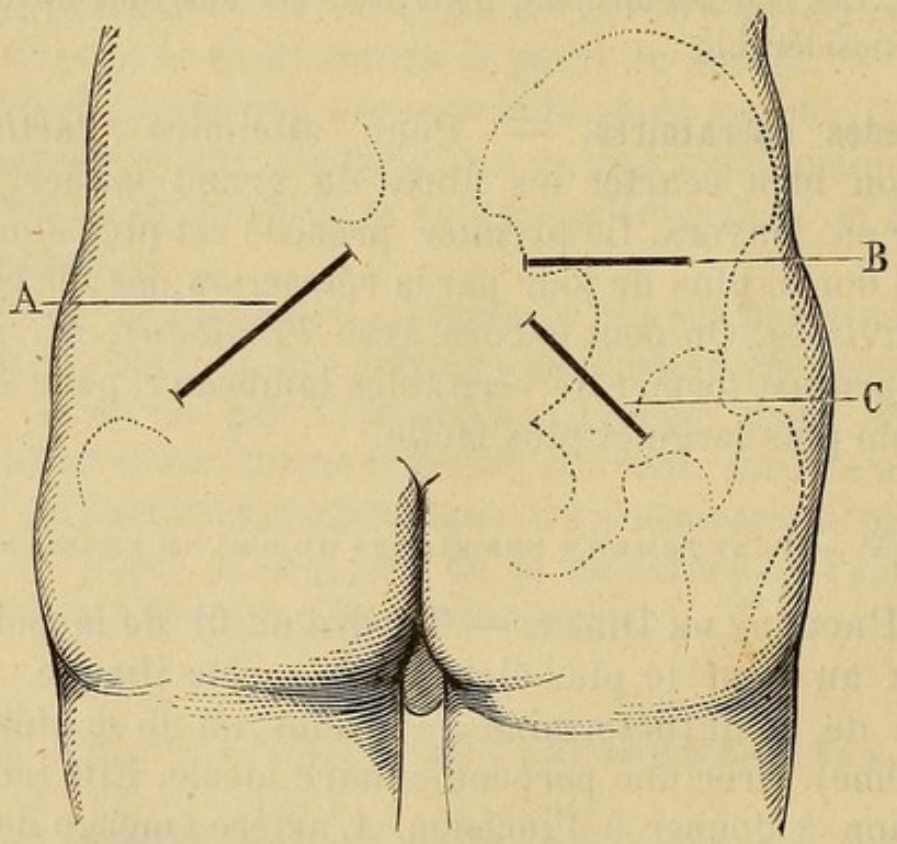

FIG. 17. — Ligature des artères.

A, fessière, procédé ordinaire; B, fessière (BOUISSON); C, ischiatique.

trochanter, dans la direction des fibres du grand fessier. Cette incision, qu'il est bon de couder légèrement en bas à sa partie interne pour débrider la lèvre inférieure de la plaie, doit avoir 12 à 15 centimètres ; l'artère correspond à son tiers interne ou à son milieu. On divise, couche par couche, tous les tissus jusqu'au grand fessier.

2° Avec les doigts ou le bistouri, on sépare les fibres du grand fessier dans l'interstice de deux de ses faisceaux cor-

respondant à la plaie, en ayant soin de ne pas dédoubler le muscle.

3° *Position de recherche.* — La pointe du pied est ramenée en dehors. Avec l'indicateur gauche, se portant vers le flanc du patient, l'opérateur cherche le point le plus élevé de la grande échancrure sciatique, il déchire à ce niveau l'aponévrose profonde, et a sous les yeux les branches du vaisseau et surtout les veines gorgées de sang. Il repousse en bas le bord supérieur du pyramidal.

4° L'index gauche porté contre le sacrum, dans l'angle interne de la plaie, remonte en dehors, le long du rebord supérieur de l'échancrure sciatique, et sent le petit tubercule osseux près duquel passe l'artère. Le vaisseau peut quelquefois donner au doigt la sensation d'un cordon aplati qu'on fait rouler sur le rebord osseux. Avec de larges écarteurs placés aussi profondément que possible, on ouvre la plaie et on la met en pleine lumière. Puis, se guidant sur l'index gauche et sur les branches vasculaires, on va, jusque sur l'os et presque dans le bassin, dénuder le tronc artériel. La séparation des veines qui le recouvrent est toujours chose fort délicate.

L'index gauche fixant l'artère et éloignant les veines, on passe le fil au-dessous avec une aiguille courbe engagée du côté de la veine la plus volumineuse, ordinairement de bas en haut et de dedans en dehors, et dont le bec est coiffé à sa sortie par la pulpe du doigt. On serre le fil après s'être assuré que l'on a pris l'artère et non une de ses branches ; le lien est placé sous l'arcade même dans le bassin.

c) Procédé de Farabœuf. — Il substitue à l'incision rectiligne une incision coudée dont la petite branche, la branche interne, oblique en bas et en dedans, permet de détruire les insertions sacro-ilio-ligamenteuses du faisceau musculaire qui va former la lèvre inférieure de la plaie. La longue branche, branche externe de l'incision, suit la direction des fibres du fessier. On abaisse le lambeau musculo-cutané ainsi formé pour se donner plus de jour,

B. — DIVISION DES FIBRES DU GRAND FESSIER

a) Procédé de Bouisson. — Incision transversale de 6 à 7 centimètres de longueur, dont le milieu correspond au point d'émergence du vaisseau. On divise successivement la peau, le tissu sous-cutané, le grand fessier et on met l'aponévrose à découvert dans une ligne tangente à la courbe de l'échancrure sciatique. L'aponévrose coupée sur la sonde, la recherche de l'artère se fait suivant les règles indiquées (fig. 17, B).

b) Procédé de Marcellin Duval. — Il préconise un lambeau musculo-cutané, taillé par une incision curviligne formant environ une demi-circonférence dont le centre est au point d'émergence de l'artère, et dont le rayon est de 4 centimètres de longueur. La base de ce lambeau est placée en haut ou en bas, en dedans ou en dehors, mais toujours un peu obliquement.

c) Procédé de Champenois. — Il taille un grand lambeau en V à base postérieure par deux incisions, la supérieure parallèle et l'inférieure perpendiculaire aux fibres du grand fessier.

§ XXI. — LIGATURE DE L'ARTÈRE ISCHIATIQUE

Données anatomiques. — Branche de l'hypogastrique, l'artère ischiatique sort du bassin par la grande échancrure sciatique, au-dessous du muscle pyramidal, au-dessus du petit ligament sacro-sciatique sur lequel elle repose, et se divise presque immédiatement. Elle est accompagnée d'une veine située à son côté postérieur et interne et recouverte par la peau, le tissu sous-cutané, le muscle grand fessier et son aponévrose profonde. Son point d'émergence est séparé de celui de l'artère fessière par la hauteur du muscle pyramidal, soit de 3 à 5 centimètres. Les procédés mis en usage pour sa recherche offrent la plus grande analogie avec ceux que nous venons de décrire.

A. — ÉCARTEMENT DES FIBRES DU GRAND FESSIER

Procédés opératoires. *a)* Procédé ordinaire. — L'artère ischiatique sort du bassin à l'union du tiers postérieur avec

les deux tiers antérieurs d'une ligne qui joint l'épine iliaque postéro-inférieure au sommet du grand trochanter (fig. 17, E).

Position d'incision. — Malade couché sur le ventre, la pointe du pied en dedans ; on reconnaît l'épine iliaque postéro-inférieure et le sommet du grand trochanter.

1° Suivant la ligne qui joint ces deux points, on fait une incision de 12 à 15 centimètres, qui commence à 3 centimètres de la crête sacrée. On divise tous les tissus, couche par couche, jusqu'au grand fessier.

2° On sépare les fibres du grand fessier dans l'interstice de deux de ses faisceaux correspondant à la plaie.

3° *Position de recherche.* — La pointe du pied ramenée en dehors, on reconnaît le bord inférieur du pyramidal, l'épine sciatique et le bord supérieur du petit ligament sacro-sciatique. On déchire l'aponévrose profonde à ce niveau avec le bec de la sonde. L'artère est en dedans de l'épine sciatique, les nerfs sont en dehors du vaisseau.

4° On reconnaît l'artère, on la sépare de sa veine et on passe le fil avec une aiguille courbe, de bas en haut et de dedans en dehors, pour ménager la veine.

b) Procédé de Farabeuf.—Même incision coudée que pour la ligature de la fessière, mais à 6 centimètres au-dessous de l'épine iliaque postéro-supérieure.

B. — DIVISION DES FIBRES DU GRAND FESSIER

a) Procédé de Buisson.—L'artère émerge du bassin sur le milieu d'une ligne qui joint l'épine iliaque postéro-supérieure à la tubérosité sciatique. En ce point on pratique une incision transversale de 6 à 7 centimètres. On divise la peau, le tissu sous-cutané, le grand fessier et l'aponévrose profonde, on reconnaît l'artère, on l'isole et on passe le fil comme nous l'avons indiqué.

b) Procédé de Marcelin Duval.— Mêmes lambeaux que pour la ligature de la fessière, mais placés à 4 centimètres plus bas.

c) Procédé de Sappey. — Incision verticale de 4 centi-

mètres, à égale distance de la tubérosité sciatique et du grand trochanter.

§ XXII. — LIGATURE DE L'ARTÈRE HONTEUSE INTERNE

Données anatomiques. — Branche de l'iliaque interne, l'artère honteuse sort du bassin au-dessous du pyramidal, sur le bord supérieur de l'épine sciatique qu'elle contourne pour rentrer dans la cavité pelvienne. Elle est appliquée alors contre la face interne de la tubérosité de l'ischion. Une ou deux veines l'accompagnent. D'après Bouisson, M. Duval et Paulet, elle se trouve à quelques millimètres en dedans de l'artère ischiatique. *Farabeuf* la place à quelques millimètres en dehors.

Elle est, comme la précédente, recouverte par la peau, la couche sous-cutanée, le grand fessier et son aponévrose profonde.

Opération. — Les mêmes procédés lui sont applicables. Parvenu sur l'aponévrose profonde, l'opérateur reconnaît le bord inférieur du pyramidal, le sommet de l'épine sciatique et son bord supérieur. Le feuillet aponévrotique déchiré, le doigt promené sur le bord supérieur de l'épine sciatique, de dedans en dehors, reconnaît l'artère. On l'isole avec précaution et on passe le fil au-dessous en évitant les veines et le nerf honteux qui l'accompagnent.

§ XXIII. — LIGATURE DE L'ARTÈRE ILIAQUE EXTERNE

Données anatomiques. — Née de l'iliaque primitive au niveau de la symphyse sacro-iliaque, l'artère iliaque externe se porte en bas et en dehors, couchée sur le bord interne du muscle psoas, et se termine sous l'arcade crurale, au milieu ou un peu en dehors de la partie moyenne de ce ligament.

Elle fournit, à sa partie inférieure, l'épigastrique et la circonflexe iliaque. Le point d'origine de ces branches s'élève rarement à plus de 3 centimètres au-dessus de l'arcade de Fallope. La veine iliaque externe est placée en dedans et en arrière de l'artère, le nerf génito-crural en avant des vaisseaux. Les veines épigastrique et circonflexe iliaque croisent l'artère en avant pour se jeter dans sa veine.

La direction de l'iliaque externe est marquée par une ligne menée, du milieu de l'arcade crurale, à deux doigts en dehors de

l'ombilic. Son muscle satellite est le psoas. Elle est recouverte en haut : par le péritoine postérieur, l'intestin et la paroi abdominale antérieure; l'uretère passe en avant.

En bas, le péritoine n'existe plus, mais l'artère est recouverte par le cordon des vaisseaux spermatiques ou le ligament rond, l'épigastrique et les veines épigastrique et circonflexe iliaque.

On lie l'artère en deux points : en haut, dans sa portion péritonéale ; en bas, immédiatement au-dessus de l'origine de ses branches.

A. — PORTION SUPÉRIEURE ; PÉRITONÉALE

Des nombreux procédés conseillés, les uns, divisant la paroi abdominale dans la direction du vaisseau *(Abernethy*, 1er procédé, 1796, — *Malgaigne)*, exposent à la lésion du péritoine dans l'angle supérieur de la plaie ; les autres, attaquant la paroi ventrale plus en dehors *(Abernethy*, 2e procédé, — *A. Cooper*, — *Ph. Roux*, — *Velpeau*,— *Lisfranc)*, se rapprochent tous plus ou moins d'une incision parallèle à l'arcade crurale. *Marcellin Duval* a réuni fort avantageusement ces deux incisions.

Opération. PROCÉDÉ CONSEILLÉ. *Position d'incision.* — Décubitus dorsal, les épaules légèrement élevées, le malade un peu incliné vers le côté sain, au bord du lit. On reconnaît l'épine iliaque antéro-supérieure et l'arcade crurale.

1° A deux doigts en dedans et un doigt au-dessus de l'épine iliaque antéro-supérieure, on commence une incision qui, convexe en bas et en dehors, descend en se rapprochant un peu de l'arcade fémorale, et s'arrête à 1 centimètre en dehors du milieu de cette arcade, au côté externe de l'anneau inguinal interne. On épargne ainsi l'épigastrique, la sous-cutanée, le cordon spermatique, qui restent en dedans de l'incision, la circonflexe iliaque placée au-dessous. On divise la peau, la couche sous-cutanée et le feuillet celluleux d'enveloppe.

2° L'aponévrose blanche nacrée du muscle grand oblique mise à jour est coupée sur la sonde, ou directement et sans conducteur, dans toute l'étendue de la plaie.

3° Avec la pince et le bistouri, on divise à petits coups la couche musculaire, petit oblique et transverse, pour mettre à jour le fascia transversalis.

4° Pinçant cette aponévrose, on l'ouvre en dédolant à la partie inférieure interne de la plaie. Dans cette boutonnière on introduit l'indicateur gauche, puis le médius, qui refoulent le péritoine et servent de conducteurs pour diviser le fascia transversalis avec un bistouri boutonné, jusqu'à l'angle supérieur de la plaie et sans danger de blesser la séreuse.

5° *Position de recherche.* — Les membres inférieurs sont un peu fléchis. Avec les doigts de la main droite, puis la main tout entière, on décolle le péritoine de la fosse iliaque et on le refoule avec le paquet intestinal en haut et en dedans.

6° Un aide maintient l'intestin refoulé. L'opérateur portant l'index gauche dans la plaie, reconnaît le psoas et, sur son bord interne, le paquet vasculaire. Avec une longue pince ou le bec de la sonde guidés par le doigt, il dénude lentement l'artère, à 2 centimètres au-dessous de son point d'origine.

7° Maintenant le doigt sur l'artère, il passe le fil au-dessous du vaisseau avec une aiguille de Deschamps engagée du côté de la veine, de dedans en dehors.

B. — PORTION INFÉRIEURE ; AU-DESSUS DE L'ARCADE FÉMORALE

Opération. *Position d'incision.* — Décubitus dorsal, les épaules un peu élevées, les membres inférieurs dans l'extension. On reconnaît l'épine iliaque antéro-supérieure et l'épine du pubis, l'arcade fémorale.

1° Immédiatement ou à quelques millimètres au-dessus de l'arcade crurale, on fait une incision de 8 centimètres, parallèle à cette arcade et dont les extrémités sont également distantes de l'épine iliaque antéro-supérieure en dehors, et de l'épine pubienne en dedans. On divise la peau et la couche sous cutanée, on lie la sous-cutanée abdominale.

2° On coupe sur la sonde et de dedans en dehors l'aponévrose du grand oblique ; le canal inguinal est ouvert en avant.

3° On décolle avec le doigt, de la paroi inférieure du canal,

le cordon spermatique et le bord inférieur des muscles petit oblique et transverse ; on les soulève avec un large écarteur et on les fait porter en haut et en dedans.

4° La paroi postérieure du canal inguinal, formée par le fascia transversalis, est mise à découvert. Le doigt cherche l'anneau inguinal interne et y pénètre ; il sert de guide au bistouri boutonné qui divise le fascia du côté externe de l'anneau, dans la partie externe de la plaie.

5° *Position de recherche.* — Membres inférieurs légèrement fléchis. Avec le même doigt, on écarte le tissu cellulaire, on reconnaît le psoas et son bord interne, et, se guidant au besoin sur l'artère épigastrique suivie jusqu'à son point d'origine, on aborde l'artère par son côté externe.

6° On dénude le vaisseau au-dessus de l'origine de ses branches et, protégeant la veine avec l'index gauche, on passe le fil avec une aiguille engagée de dedans en dehors. Ce procédé, qui emprunte à A. Cooper le décollement et le relèvement des muscles petit oblique et transverse, permet difficilement de placer le lien à plus de 3 centimètres au-dessus de l'arcade crurale. Il est, sous ce rapport, inférieur au précédent.

§ XXIV. — LIGATURE DE L'ARTÈRE ÉPIGASTRIQUE

Données anatomiques. — Branche de l'artère iliaque externe, l'épigastrique naît habituellement à quelques millimètres au-dessus de l'arcade crurale. Souvent son point d'origine est plus élevé ou se confond avec celui de l'obturatrice. Elle décrit, derrière le pilier interne de l'anneau inguinal interne, une courbe à concavité antéro-externe, embrassée par le cordon spermatique chez l'homme et le ligament rond chez la femme. Elle se dirige ensuite en haut et en dedans vers l'ombilic, accompagnée par une ou deux veines satellites.

Placée à sa naissance dans le tissu graisseux sous-péritonéal, elle est recouverte par la peau, le tissu sous-cutané où rampent l'artère et la veine sous-cutanée abdominale, l'aponévrose du grand oblique, les muscles petit oblique et transverse, le cordon spermatique et le fascia transversalis. Plus haut, elle est logée entre deux feuillets de ce fascia et le perfore enfin pour se porter dans la couche musculaire.

On peut lier cette artère, soit près de son origine, au-dessous du cordon spermatique, soit plus haut, au-dessus de ce cordon.

A. — AU-DESSOUS DU CORDON SPERMATIQUE, A SON ORIGINE (FIG. 16, C)

Opération. *Position d'incision.* — Décubitus dorsal, membres inférieurs étendus, épaules légèrement élevées. On reconnaît l'épine iliaque antéro-supérieure, le trajet de l'arcade crurale et la symphyse pubienne. L'artère est à un doigt environ en dedans du milieu de l'arcade.

1° Immédiatement au-dessus de l'arcade, et dans sa direction, on pratique une incision de 6 centimètres de longueur dont le milieu est à un doigt en dedans de la partie moyenne de l'arcade. On divise la peau, le tissu sous-cutané, on lie l'artère tégumenteuse abdominale,

2° L'aponévrose du grand oblique, mise à découvert, est incisée sur la sonde, de dedans en dehors, à son attache au ligament de Fallope.

3° Le doigt, suivant d'avant en arrière la concavité de l'arcade, décolle, puis soulève les muscles petit oblique et transverse et le cordon spermatique. On les fait attirer par un aide en haut et en dedans. Le fascia transversalis est mis à nu.

4° Le doigt reconnaît l'anneau inguinal interne et son pilier interne. A quelques millimètres en dedans, on déchire avec deux pinces le fascia transversalis, au travers duquel on peut souvent sentir la corde formée par les vaisseaux, et voir ces vaisseaux par transparence.

5° Dans le tissu sous-péritonéal, fouillé avec précaution, on rencontre les vaisseaux. On isole l'artère dans une petite étendue, et on passe le fil à distance convenable de son point d'origine, à l'aide d'une aiguille courbe engagée du côté de la veine. Ce procédé, conduisant près de la naissance de l'épigastrique, doit être préféré à la méthode suivante.

B. — AU-DESSUS DU CORDON SPERMATIQUE

L'artère est un peu moins profonde, souvent placée dans l'épaisseur du fascia transversalis.

Opération. — Même position du patient. 1° L'incision, longue de 6 centimètres et parallèle à l'arcade crurale, est placée à deux doigts au-dessus de ce ligament, son milieu au point de passage de l'artère. On divise la peau et le tissu sous-cutané.

2° Section directe de l'aponévrose du grand oblique.

3° Écartement avec le bec de la sonde ou section avec le bistouri des fibres charnues du petit oblique et du transverse dans la direction de l'incision. Le cordon est refoulé en bas avec la lèvre inférieure de la plaie.

4° On déchire avec la sonde le fascia transversalis ou son feuillet antérieur seulement. Au-dessous, on trouve l'artère épigastrique avec sa veine satellite.

5° On isole l'artère et on passe le fil au-dessous avec un aiguille courbe engagée du côté de la veine.

§ XXV. — LIGATURE DE L'ARTÈRE FÉMORALE

Données anatomiques. — L'artère fémorale naît sous l'arcade crurale, à peu près au milieu de cette arcade. Elle se porte en bas, en dedans et en arrière, contournant le fémur de dehors en dedans et se termine au tiers inférieur de la cuisse, à sa sortie de l'anneau des adducteurs. La veine fémorale, placée en dedans de l'artère à la partie supérieure du membre, se porte peu à peu à son côté postérieur. Souvent dans l'anneau des adducteurs on rencontre un canal veineux collatéral situé en avant et en dehors de l'artère. A ce niveau les vaisseaux sont très intimement unis.

Le nerf crural est séparé des vaisseaux à la partie supérieure de la cuisse par l'aponévrose du psoas au-dessous de laquelle il est placé. Vers la partie moyenne du membre, le nerf saphène interne pénètre dans la gaine vasculaire; il se place en avant et en dehors de l'artère et l'accompagne jusqu'à l'anneau des adducteurs, dont il sort par une ouverture distincte. L'accessoire du nerf saphène interne croise les vaisseaux en avant et sort de la gaîne vasculaire au milieu de la cuisse.

L'artère fémorale fournit en haut une branche considérable, l'artère fémorale profonde, dont le point d'origine est de 2 à 6 centimètres au-dessous du ligament de Fallope. La grande anastomotique, branche inférieure, naît dans l'anneau des adducteurs.

En arrière, l'artère fémorale repose sur l'éminence iléo-pectinée, le muscle pectiné, puis le premier et le troisième ou grand adducteur. En avant, le couturier, muscle satellite, est d'abord placé en dehors; il l'aborde bientôt par son bord interne, la recouvre dans le tiers moyen du membre, puis passe en dedans et en arrière, n'ayant plus de rapports avec le paquet vasculaire que par son bord externe ou antérieur.

En haut le psoas, plus bas le vaste interne, séparent l'artère du fémur avec lequel elle se trouve quelquefois en contact immédiat au niveau de l'articulation coxo-fémorale. Ces muscles forment la paroi externe de la gouttière, sensible au doigt, où sont couchés les vaisseaux, gouttière dont la paroi interne est formée par le pectiné et les muscles adducteurs. La veine saphène interne, sous-cutanée, suit à peu près le trajet de l'artère.

On lie l'artère fémorale : 1° sous l'arcade crurale; 2° au sommet du triangle de Scarpa ; 3° à la partie moyenne de la cuisse ; 4° dans l'anneau des adducteurs.

A. — SOUS L'ARCADE CRURALE (FIG. 16, B, ET FIG. 18, A)

La ligature doit être placée entre la naissance de l'épigastrique et de la circonflexe iliaque, en haut, et l'origine de la fémorale profonde, en bas.

L'artère est recouverte par la peau, le tissu sous-cutané contenant de nombreux vaisseaux et ganglions lymphatiques, et le fascia cribiformis, dépendance du fascia lata, qui forme la paroi antérieure du canal crural.

Repères. — On reconnaît l'arcade de Fallope, le condyle interne du fémur, on sent les battements du vaisseau. L'arcade de Fallope va de l'épine iliaque antéro-supérieure à l'épine, et non à la symphyse du pubis.

Opération. *Position d'incision.* — Décubitus dorsal. Membre inférieur étendu et dans une légère abduction. L'opérateur en dehors.

1° Sur le trajet d'une ligne, menée du milieu de l'arcade crurale, au bord postérieur du condyle interne du fémur,

derrière le condyle, on pratique une incision de 6 centimètres de longueur. Commencée à 2 centimètres au-dessus de l'arcade crurale, elle descend à 4 centimètres au-dessous, n'intéressant que la peau.

2° On divise à petits coups et couche par couche le tissu sous-cutané, écartant ou extirpant par énucléation les ganglions lymphatiques. On met à découvert, le feuillet superficiel du fascia lata (fascia cribriformis), qui forme la paroi antérieure du canal cural.

3° On divise cette aponévrose sur la sonde, avec précaution ou on la déchire, et plutôt en dehors qu'en dedans du paquet vasculaire, pour éviter la lésion de la veine fémorale et de ses branches afférentes.

4° Le membre très légèrement fléchi *(position de recherche)*, on attaque la gaine vasculaire par son côté externe, on reconnaît l'artère, et on l'isole avec précaution, s'assurant du point d'origine de la fémorale profonde.

5° Le fil est placé avec une aiguille courbe, engagée du côté de la veine, de dedans en dehors, et serré au moins à 2 centimètres au-dessus de la naissance de la fémorale profonde.

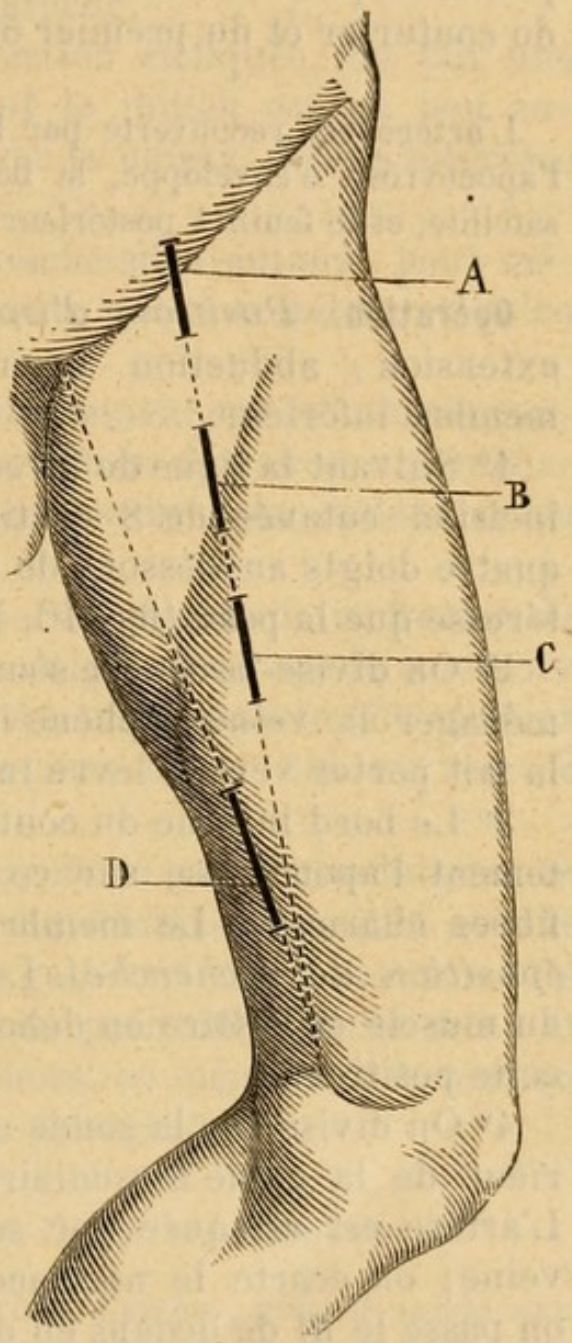

FIG. 18. — Ligature de l'artère fémorale.

A, sous l'arcade crurale; B, au tiers supérieur; C, au tiers moyen; D, dans l'anneau de adducteurs.

B. — AU SOMMET DU TRIANGLE DE SCARPA; TIERS SUPÉRIEUR

Le fil est placé au-dessous de la naissance de la fémorale profonde, près du sommet du triangle formé par la rencontre du couturier et du premier ou moyen adducteur.

L'artère est recouverte par la peau, la couche sous-cutanée, l'aponévrose d'enveloppe, le bord interne du couturier, muscle satellite, et le feuillet postérieur de la gaine musculaire.

Opération. *Position d'incision.* — Décubitus dorsal, extension, abduction et rotation légère en dehors du membre inférieur.

1° Suivant la ligne de direction indiquée, on pratique une incision cutanée de 8 centimètres, que l'on commence à quatre doigts au-dessous de l'arcade de Fallope. Elle n'intéresse que la peau (fig. 16, E, et fig. 18, B).

2° On divise la couche sous-cutanée avec précaution pour ménager la veine saphène interne. Si on la rencontre, on la fait porter vers la lèvre interne de la plaie.

3° Le bord interne du couturier reconnu, on coupe directement l'aponévrose sur ce bord pour mettre à jour les fibres charnues. Le membre est alors légèrement fléchi *(position de recherche)*. Le doigt décolle le bord interne du muscle et l'attire en dehors. Un aide le maintient dans cette position.

4° On divise sur la sonde ou on déchire le feuillet postérieur de la gaine musculaire qui recouvre les vaisseaux. L'artère est attaquée par son bord externe, isolée de la veine; on écarte le nerf accessoire du saphène interne et on passe le fil de dedans en dehors.

C. — A LA PARTIE MOYENNE DE LA CUISSE

L'artère est recouverte par la peau, la couche sous-cutanée, l'aponévrose d'enveloppe, le couturier qui la déborde de chaque côté.

Opération. — Chirurgien en dehors du membre et penché en avant, pour voir sa face interne.

Position d'incision. — Décubitus dorsal. La cuisse, légèrement fléchie, est dans l'abduction et la rotation en dehors, la jambe elle-même est un peu fléchie. On reconnaît le trajet de la veine saphène interne.

1° Suivant la ligne de direction indiquée, on fait une incision de 8 centimètres, dont le milieu est un peu au-dessus de la partie moyenne de la cuisse. Elle n'intéresse que la peau (fig. 18, C).

2° On coupe lentement la couche sous-cutanée pour ménager la veine saphène interne, qu'on mobilise et qu'on récline en dedans.

3° On divise l'aponévrose directement sur le muscle couturier, on met à découvert ses fibres charnues, reconnaissables à leur direction oblique en bas, en dedans et en arrière.

4° *Position de recherche.* — On augmente la flexion de la jambe sur la cuisse. Avec le doigt, on sépare le couturier de sa gaine, on dégage son bord interne et on le fait récliner en dehors. On se porte en arrière et en dehors vers le fémur.

5° Sous le feuillet postérieur de la gaine musculaire, on voit et on sent les vaisseaux. On déchire ce feuillet avec le bec de la sonde, attaquant la gaine artérielle par son côté externe. L'artère est isolée avec précaution de la veine et on passe le fil de dedans en dehors, en ménageant le nerf ou les nerfs qui accompagnent les vaisseaux.

D. — DANS LE CANAL OU L'ANNEAU DES ADDUCTEURS

La veine fémorale est en arrière de l'artère, mais il existe souvent une branche veineuse collatérale placée en avant de l'artère. Le nerf saphène interne, en dehors ou en avant, sort du canal des adducteurs à sa partie inférieure et fournit un guide précieux. L'artère est couchée dans un canal prismatique triangulaire dont la paroi externe est formée par le vaste interne, la paroi interne par les fibres du second et le tendon du troisième adducteur, la paroi antérieure par des fibres aponévrotiques qui cachent les

vaisseaux. Ces fibres, arciformes à concavité supérieure, remontent jusqu'à 6 ou 8 centimètres au-dessus de l'anneau proprement dit. L'artère est recouverte par la peau, le tissu sous-cutané, l'aponévrose d'enveloppe, le muscle couturier et les fibres qui forment la paroi antérieure du canal des adducteurs. Elle doit être liée à l'union du tiers moyen avec le tiers inférieur du membre, si l'on ne veut s'exposer à placer le fil sur l'origine de la poplitée. On descend souvent trop bas.

Opération. *Position d'incision.* — Décubitus dorsal. La cuisse dans la flexion, l'abduction légère et la rotation en dehors, pour faire saillir le tendon du troisième adducteur, repose sur sa face externe; la jambe est fléchie sur la cuisse. L'opérateur est en dehors du membre, incliné en avant, pour voir sa face interne.

Farabeuf insiste sur l'inconvénient de mettre la cuisse dans l'abduction dès le début de l'opération. Cette position exposerait à manquer le couturier qui se porte, dans la flexion du membre, en dedans et en arrière. De plus, l'extrémité inférieure de la ligne d'incision, n'aboutirait plus *derrière* le condyle interne du fémur, mais au tubercule d'insertion du troisième adducteur, d'où double danger de tomber sur le vaste interne. La flexion et l'abduction devraient être réservées pour le quatrième temps. Nous croyons que les inconvénients de cette position sont fort exagérés, principalement si l'on accepte pour l'incision la ligne de direction que nous recommandons.

Repères. — L'épine du pubis, le bord postérieur du condyle interne du fémur, le tendon du grand adducteur, le couturier, le nerf saphène interne.

1° Sur le trajet d'une ligne menée de l'épine du pubis au bord postérieur du condyle interne du fémur, on pratique une incision de 10 centimètres, dont le milieu correspond à la réunion du tiers moyen et du tiers inférieur de la cuisse. Elle n'intéresse que la peau (fig. 18, D).

2° On divise le tissu sous-cutané en ménageant la veine saphène interne, qu'on fait récliner en arrière avec la lèvre postérieure de la plaie.

3° On coupe l'aponévrose directement sur le couturier.

Ses fibres charnues mises à nu sont reconnues à leur direction oblique en bas, en dedans et en arrière; les fibres du vaste interne sont obliques en bas et en dehors.

4° *Position de recherche.*— Le muscle dégagé à son bord externe (antérieur) est attiré en arrière. Augmentant alors la flexion et l'abduction de la cuisse, on voit et on sent avec le doigt enfoncé dans la plaie la corde formée par le tendon du grand adducteur, et l'aponévrose qui le relie au vaste interne. Si cette lame aponévrotique est voilée par un peu de tissu celluleux, on déchire ce tissu avec le bec de la sonde pour la mettre bien à découvert. Au-dessous sont les vaisseaux. Une dépression sensible au doigt indique la gouttière où ils sont couchés, en dehors du tendon et contre ce tendon.

5° On cherche le nerf saphène interne dans l'angle inférieur de la plaie. Par son trou de sortie, on fait pénétrer la sonde cannelée de bas en haut, sous l'aponévrose seule soulevée, et on coupe cette dernière. Si l'on ne trouve pas le nerf saphène, on fait une boutonnière au feuillet aponévrotique tout contre le tendon de l'adducteur; on glisse la sonde par cette ouverture, de bas en haut, immédiatement contre le tendon, et on coupe l'aponévrose. On évite ainsi de tomber dans les fibres du muscle vaste interne.

6° Le canal est ouvert. Faisant rejeter ou laissant en dehors le nerf saphène interne, on attaque la gaine vasculaire au côté externe de l'artère; on isole ce vaisseau de la veine qui lui est intimement adhérente, et on passe le fil avec une aiguille courbe engagée de dedans en dehors, en ayant soin de ménager à la sortie le canal veineux collatéral. Avant de serrer le fil, on s'assure qu'il est placé à une distance suffisante de la grande anastomotique.

§ XXVI. — LIGATURE DE L'ARTÈRE POPLITÉE

Données anatomiques. — Née au tiers inférieur de la cuisse, l'artère poplitée s'étend de l'anneau des adducteurs, en haut, à l'anneau du soléaire (quart supérieur de la jambe), en bas. Formant presque la diagonale du losange poplité, elle est légèrement oblique en dehors dans sa moitié supérieure, jusqu'au pli du jarret; dans sa partie inférieure, elle est sensiblement verticale.

La veine poplitée toujours plus superficielle que l'artère, longe son côté interne et postérieur en haut, puis se place directement en arrière. Elle reçoit, dans le creux du jarret, la veine saphène externe.

Le nerf sciatique poplité interne, d'abord situé en dehors des vaisseaux, s'en rapproche et se place en arrière, plus superficiellement; en bas, il tend même à se porter en dedans.

En avant l'artère repose, de haut en bas, sur le troisième adducteur, le fémur, le ligament postérieur du genou et le muscle poplité. En dedans, elle est en rapport avec le demi-membraneux, le condyle interne du fémur et le jumeau interne. En dehors, avec la courte portion du biceps fémoral, le condyle externe du fémur, le plantaire grêle et le jumeau externe. Elle est recouverte, d'arrière en avant, par la peau, le tissu sous-cutané où rampe en bas la veine saphène externe, l'aponévrose, les muscles précités, un tissu cellulo-graisseux très abondant avec des vaisseaux et des glandes lymphatiques, enfin le nerf sciatique poplité interne et la veine poplitée.

La veine et l'artère sont très intimement unies, et la première présente souvent des parois assez épaisses pour être facilement confondue avec l'artère. Les nombreuses branches que fournit cette dernière gênent beaucoup pour le placement du lien.

On lie l'artère poplitée dans toute sa longueur.

A. — A LA PARTIE SUPÉRIEURE

a) PROCÉDÉ ORDINAIRE. *Face postérieure* (fig. 19, A). *Position d'incision.* — Sujet couché sur le ventre, les membres inférieurs dans l'extension. On reconnaît le pli du jarret et les bords supérieurs du losange poplité.

1° On fait une incision qui, partant du sommet du losange poplité, se termine à 1 centimètre au-dessus du milieu du pli du jarret, pour ménager l'embouchure de la veine saphène externe. L'incision est un peu en dehors du trajet du vaisseau. On divise la peau et le tissu cellulaire.

2° On reconnaît avec le doigt le relief du muscle demi-membraneux qui forme le côté interne et supérieur du losange. On divise l'aponévrose le long du bord externe de ce muscle.

3° *Position de recherche.* — Un aide fléchit la jambe à

demi. Le doigt suivant le bord externe du demi-membraneux écarte le tissu cellulaire. On rencontre le nerf, puis au-dessous la veine poplitée, on les attire et on les fait récliner en dehors. L'artère est plus profondément, au côté interne de la veine.

4° Les bords de la plaie largement écartés et l'indicateur gauche protégeant la veine, on isole l'artère avec précau tion et on passe le fil au-dessous, avec une aiguille courbe engagée de dehors en dedans.

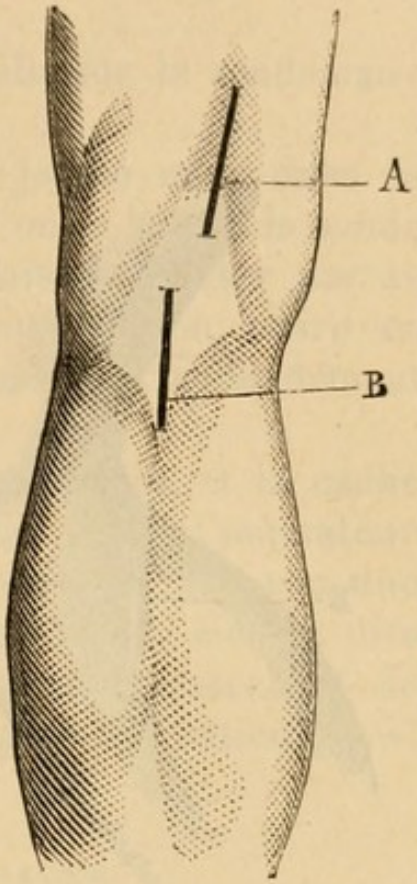

Fig. 19. — Ligature de l'artère poplitée, par la face postérieure du membre.

A, partie supérieure; B, partie inférieure.

b) Procédé de Jobert (de Lamballe). *Face interne.*— L'absence d'insertion du muscle demi-membraneux à la ligne âpre du fémur permet d'atteindre l'artère poplitée dans sa partie supérieure, en passant entre le demi-membraneux et le tendon du grand adducteur.

Position d'incision. — Décubitus dorsal, la cuisse dans la flexion, l'abduction et la rotation en dehors, pour faire saillir le tendon du troisième adducteur, la jambe fléchie sur la cuisse. Opérateur en dehors, très rapproché du membre et fortement penché en avant, pour voir la face interne de la cuisse, qui sera vivement éclairée.

1° Le tendon du grand adducteur reconnu, on commence, à un doigt au-dessus du condyle interne du fémur, immédiatement derrière le tendon précité, une incision que l'on conduit de bas en haut, dans une étendue de 10 centimètres, en longeant le bord postérieur de la corde tendineuse. On divise la peau (fig. 20, A).

2° On coupe le tissu sous-cutané avec précaution pour ménager la veine saphène interne que l'on récline vers la lèvre antérieure de la plaie.

3° On divise l'aponévrose immédiatement au-dessous du tendon de l'adducteur.

4° *Position de recherche.* — La jambe est complètement fléchie, l'opérateur se penche encore davantage en avant. Il dégage et fait récliner en dedans et en arrière les muscles postéro-internes de la cuisse (couturier, demi-tendineux et demi-membraneux); et se portant en dehors d'eux, tout contre le fémur, il met à découvert le paquet vasculaire.

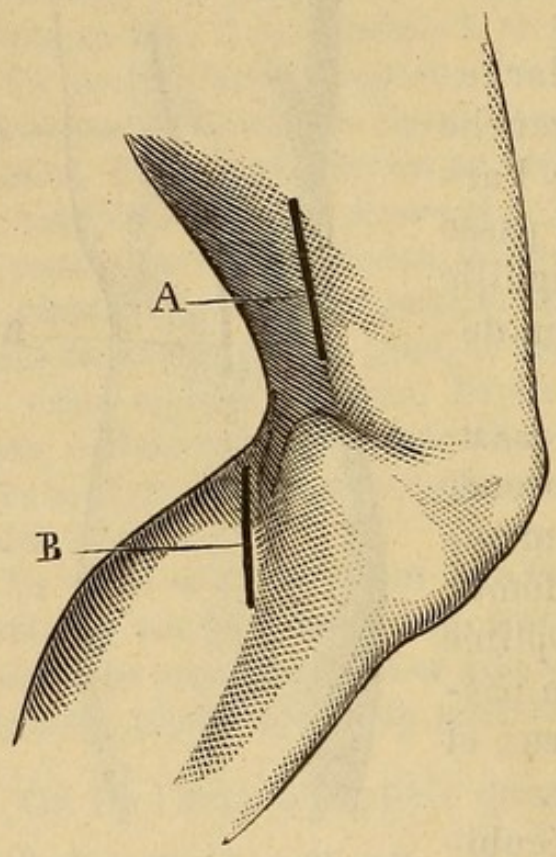

FIG. 20. — Ligature de l'artère poplitée, par la face interne du membre.

A, partie supérieure (JOBERT, de Lamballe)
B, partie inférieure (MARCHAL, de Calvi).

5° Avec le bec de la sonde, on attaque la gaine vasculaire par son côté interne; on isole avec précaution l'artère et on passe un fil au-dessous avec une aiguille courbe engagée du côté de la veine que protège l'indicateur gauche. Ce procédé, inférieur au précédent, donne une plaie très profonde et peu favorable à l'écoulement du pus.

B. — A LA PARTIE MOYENNE

L'artère est dans l'axe du losange poplité, recouverte d'arrière en avant par la peau, le tissu sous-cutané, la veine saphène externe, un tissu graisseux abondant avec des ganglions lymphatiques au-dessous de l'aponévrose, le nerf sciatique poplité interne et la veine poplitée placés un peu en dehors. Elle fournit plusieurs branches dans cette partie de son trajet.

Opération. *Position d'incision.* — Sujet couché sur le ventre, le membre dans l'extension, l'opérateur en dehors.

1° Dans l'axe du losange poplité, on pratique une incision

de 10 à 12 centimètres, dont le milieu répond au pli du jarret. Elle n'intéresse que la peau.

2° On divise avec précaution la couche sous-cutanée, ménageant la veine saphène externe dans la partie inférieure de la plaie.

3° On coupe l'aponévrose superficielle sur la sonde cannelée.

4° *Position de recherche.* — La jambe mise dans la demi-flexion, on déchire avec le doigt ou le bec de la sonde le tissu graisseux du creux poplité, faisant écarter par un aide les muscles latéraux. On reconnaît et on attire en dehors le nerf sciatique poplité interne, et plus profondément la veine poplitée.

5° La veine est intimement unie à l'artère, et la cache presque complètement; on la protège avec l'indicateur gauche pendant la dénudation. On passe le fil avec une aiguille courbe engagée du côté de la veine, c'est-à-dire de dehors en dedans et d'arrière en avant, s'assurant de l'éloignement suffisant du point d'origine des articulaires.

C. — A LA PARTIE INFÉRIEURE

En ce point, les vaisseaux sont recouverts par la peau, la couche sous-cutanée, où rampe la veine saphène externe, l'aponévrose, les jumeaux et le nerf sciatique poplité interne.

a) PROCÉDÉ ORDINAIRE. *Par la face postérieure du membre. Position d'incision.* — Sujet couché sur le ventre, membre inférieur dans l'extension, chirurgien en dehors.

1° On commence à 1 centimètre au-dessous du milieu du pli du jarret une incision qui descend entre les jumeaux, dont l'interstice a été reconnu. Sa longueur est de 8 à 10 centimètres. D'habitude elle se trouve un peu en dehors de la ligne médiane du mollet, en raison des dimensions plus considérables du muscle jumeau interne. On divise la peau seulement (fig. 19, B).

2° On coupe avec précaution le tissu sous-cutané, pour

ménager la veine saphène externe placée dans l'interstice des jumeaux ; on la fait récliner du côté le plus favorable.

3° On divise sur la sonde l'aponévrose jambière dans toute l'étendue de la plaie.

4° *Position de recherche.*— Jambe dans la demi-flexion. De haut en bas, on écarte les jumeaux avec le doigt. Au besoin, on les divise avec le bistouri dans l'angle inférieur de la plaie. On respecte, si possible, les artères et les veines jumelles.

5° On reconnaît le paquet vasculo-nerveux. On écarte le nerf, la veine, plus superficiels, et, les protégeant avec le doigt ou les faisant récliner, on isole l'artère. Le fil est placé avec une aiguille courbe engagée entre les deux vaisseaux.

b) Procédé de Marchal, de Calvi. *Par la face interne du membre.* — On peut atteindre l'artère poplitée à sa partie inférieure, en passant entre le bord interne du jumeau interne et le condyle interne du tibia. On aborde le paquet vasculo-nerveux par sa face profonde.

Position d'incision. — Décubitus dorsal; la cuisse dans l'abduction et la rotation en dehors, la jambe très légèrement fléchie sur la cuisse, le membre reposant sur sa face externe. S'assurer du trajet de la veine saphène interne. Opérateur en dehors du membre, très rapproché et incliné en avant pour voir sa face interne qui doit être en pleine lumière.

1° Sur le bord interne du tibia, à 1 centimètre au-dessous de la tubérosité interne de cet os, et sur le bord interne du jumeau interne, on commence (ou on termine) une incision que l'on conduit en haut, en dehors et en arrière, le long du bord interne du jumeau, jusqu'à l'union des tiers interne et moyen du creux du jarret. Elle n'intéresse que la peau (fig. 20, B).

2° On divise avec précaution la couche sous-cutanée, pour ménager la veine saphène interne, qui reste ou qu'on attire en avant.

3° On reconnait le tendon du muscle couturier. Sur son bord postérieur, on coupe l'aponévrose, et, saisissant tous

les tendons de la patte d'oie avec un crochet mousse, on les fait porter en avant.

4° *Position de recherche.*—Jambe complètement fléchie. Le doigt glisse sous le bord interne du jumeau interne, l'écarte de la face postérieure du tibia, le soulève et met à découvert le paquet vasculo-nerveux.

5° On reconnaît ses éléments, on écarte en dehors le nerf et la veine. L'artère est isolée avec précaution, et on place le fil avec une aiguille courbe, qui la contourne de bas en haut et de dehors en dedans, pour ménager la veine et le nerf, réclinés en dehors.

§ XXVII. — LIGATURE DE L'ARTÈRE TIBIALE ANTÉRIEURE

Données anatomiques. — Branche de bifurcation de l'artère poplitée, la tibiale antérieure s'étend depuis la partie supérieure de la jambe où elle traverse le ligament interosseux jusqu'au ligament annulaire antérieur du tarse. Légèrement oblique en bas et en dedans, elle suit le trajet d'une ligne qui, du tubercule du jambier antérieur ou mieux de l'espace qui sépare cette éminence de la tête du péroné (dépression antépéronière), irait aboutir au milieu ou un peu en dedans de l'espace intermalléolaire antérieur.

Couchée sur le ligament interosseux en haut, plus bas sur la face antérieure du tibia, elle y est maintenue par un mince feuillet celluleux. Dans sa partie supérieure, elle chemine entre le jambier antérieur et l'extenseur commun des orteils; dans sa partie inférieure, elle est placée entre le jambier et l'extenseur propre du gros orteil. Elle se trouve donc constamment dans le premier interstice musculaire, en partant de la crête du tibia, à la face antérieure de la jambe.

Le nerf tibial antérieur, placé d'abord à son côté externe, la croise en avant vers la partie moyenne du membre et se trouve un peu en dedans au cou-de-pied. Elle est accompagnée de deux veines reliées par de nombreuses branches transversales qui la croisent en avant.

Très profonde au tiers supérieur, elle devient plus superficielle à mesure qu'elle descend, les muscles étant, à cette hauteur, remplacés par leurs tendons.

L'artère tibiale antérieure peut être découverte à son point d'origine par les procédés indiqués plus loin pour la recherche du tronc tibio-péronier.

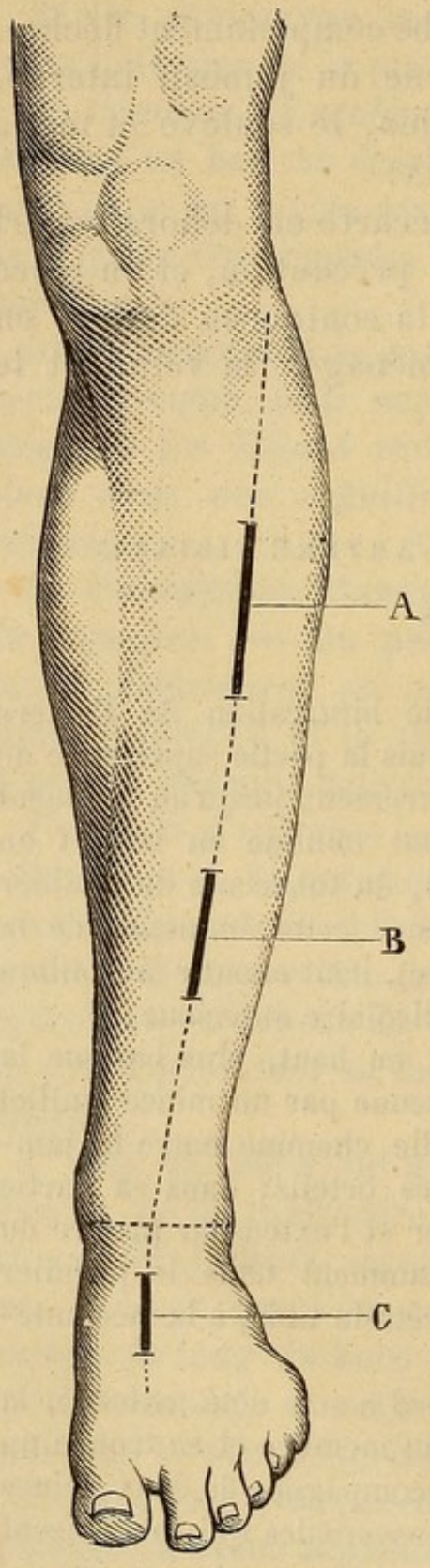

Fig. 21. — Ligature des artères.

A, tibiale antérieure, tiers supérieur; B, tibiale antérieure, tiers inférieur; C, pédieuse.

A. — AU TIERS SUPÉRIEUR DE LA JAMBE

L'artère très profonde (3 à 5 centimètres) est placée entre le jambier antérieur et l'extenseur commun des orteils.

a) Procédé conseillé. *Position d'incision* (fig. 21, A). — Décubitus dorsal, la jambe dans l'extension, le pied étendu et dans l'adduction. On reconnaît la dépression antépéronière, la gouttière qui répond à l'interstice du jambier antérieur et de l'extenseur commun des orteils, et le milieu de l'espace intermalléolaire antérieur. On détermine avec soin la ligne de direction qui réunit ces deux points.

1° Suivant la ligne de direction indiquée, on fait une incision de 8 à 9 centimètres, dont le milieu correspond à la réunion du tiers supérieur de la jambe avec le tiers moyen. On divise la peau et le tissu cellulaire, et on met l'aponévrose bien à découvert.

2° Portant jusqu'à la crête du tibia la lèvre interne de la plaie, on cherche de dedans en dehors le premier interstice musculaire. A la vue, il est marqué par une ligne blanche ou jaunâtre, plus visible dans l'angle inférieur de la

plaie ; au toucher, par une dépression où s'enfonce le doigt. On ouvre l'interstice en bas, et, glissant le doigt entre les deux muscles, on les sépare de bas en haut. Pour se donner du jour, il est nécessaire de diviser l'aponévrose en travers. On le fait, en glissant la lame du bistouri à plat sous l'aponévrose, de dehors en dedans, au milieu de la plaie, jusqu'à la crête tibiale, et relevant alors l'instrument, le tranchant dirigé en avant. Il n'est pas nécessaire de débrider l'aponévrose en travers sur la lèvre externe de la plaie, à moins qu'elle ne soit très résistante.

Lisfranc et *Farabeuf* conseillent de diviser d'abord l'aponévrose en travers pour ne pas manquer l'interstice. La sonde, perforant l'aponévrose près de la crête tibiale, est poussée directement en dehors, jusqu'à ce qu'elle soit arrêtée par la forte cloison qui sépare les péroniers de l'extenseur commun. On fait ensuite la section longitudinale.

3° *Position de recherche.* — Le pied fléchi et mis dans l'abduction, on enfonce le doigt entre les muscles pour mettre à découvert le paquet vasculo-nerveux. L'opérateur place profondément deux larges crochets mousses et fait écarter par un aide les deux lèvres de la plaie, jusque dans la profondeur.

4° Il isole l'artère avec précaution, sans mobiliser tout le paquet vasculaire, et passe le fil au-dessous du vaisseau avec une aiguille de Deschamps, engagée de dehors en dedans, pour ménager le nerf tibial.

b) Procédé de Lisfranc. — Incision cutanée de 9 centimètres de longueur, oblique en haut et en dehors, partant de la crête tibiale pour se porter vers le péroné.

c) Procédé de Chassaignac et M. Duval. — Ligne d'incision oblique en bas et en dedans, de la tête du péroné au bord antérieur de la malléole interne.

B. — au tiers moyen

Même ligne d'incision, même procédé. Si l'on rencontre dans l'angle inférieur de l'incision la partie supérieure de

l'extenseur propre du gros orteil, on se porte entre ce muscle et le jambier antérieur.

C. — AU TIERS INFÉRIEUR

L'artère est placée entre le tendon du jambier antérieur et l'extenseur propre du gros orteil, habituellement charnu jusque près du cou-de-pied.

Opération. PROCÉDÉ CONSEILLÉ. *Position d'incision.* — Décubitus dorsal, le pied dans l'extension et l'adduction, le gros orteil fléchi. Mêmes repères.

1° Suivant la ligne de direction indiquée, de la dépression antépéronière au milieu de l'espace intermalléolaire antérieur, on pratique une incision longue de 6 à 7 centimètres, dont le milieu répond à l'union du tiers moyen avec le tiers inférieur de la jambe. On divise la peau, le tissu cellulaire, et on met l'aponévrose à découvert (fig. 21, B).

2° A partir du bord antérieur du tibia, on reconnaît le premier interstice musculaire. Suivant cet interstice, on divise l'aponévrose de bas en haut.

3° Le doigt glisse sous la lèvre interne de l'aponévrose soulevée sur la sonde, va toucher le tibia, et, se portant en dehors, il reconnaît le tendon le plus interne.

4° *Position de recherche.* — Le pied dans la flexion forcée, on sépare avec l'index gauche, de bas en haut, le tendon du jambier antérieur de l'extenseur propre du gros orteil. Les muscles écartés par un aide, on reconnaît le paquet vasculo-nerveux.

5° On isole l'artère, en évitant de mobiliser tout le paquet vasculaire, et on place le fil avec une aiguille courbe, de dehors en dedans, la paroi externe de la gouttière, où est logé le vaisseau, étant moins saillante en avant que la paroi tibiale. L'index gauche coiffe le bec de l'aiguille à sa sortie, et protège le nerf tibial.

§ XXVIII. — LIGATURE DE L'ARTÈRE PÉDIEUSE

Données anatomiques. — Continuation de la tibiale antérieure, l'artère pédieuse s'étend du ligament annulaire antérieur du cou-

de-pied à la partie postérieure du premier espace intermétatarsien, dans lequel elle s'enfonce pour se porter à la plante du pied.

Deux veines l'accompagnent. Le nerf pédieux profond interne est habituellement en dedans de l'artère. Quelquefois on le trouve en dehors, ou bien il croise les vaisseaux en avant.

Le tendon du long extenseur propre du gros orteil est au côté interne des vaisseaux; le muscle pédieux les recouvre ordinairement, puis son premier tendon passe en avant d'eux pour se porter en dedans.

L'artère est donc recouverte par la peau, la couche sous-cutanée, où rampent des veines et les branches du nerf musculo-cutané, l'aponévrose superficielle, le bord interne du pédieux et une aponévrose profonde. Sa direction est marquée par une ligne qui, du milieu de l'espace intermalléolaire antérieur, irait aboutir à la partie postérieure du premier espace intermétatarsien.

Opération. PROCÉDÉ CONSEILLÉ. *Position d'incision.* — Décubitus dorsal, le pied dans l'extension, les orteils fléchis, le tendon de l'extenseur propre du gros orteil reconnu.

1° Suivant la ligne de direction indiquée, on pratique une incision qui commence à un doigt au-dessous du bord inférieur du ligament annulaire antérieur du tarse et se continue en avant dans une étendue de 4 à 5 centimètres. On divise la peau, puis avec précaution le tissu sous-cutané, en évitant les veines et les nerfs superficiels (fig. 21, C).

2° On coupe l'aponévrose d'enveloppe sur la sonde, en dehors du tendon de l'extenseur propre du gros orteil, sur le bord interne du pédieux, dont les fibres charnues sont mises à découvert.

3° *Position de recherche.* — Le pied fléchi, les orteils étendus, on récline en dehors le bord interne du muscle pédieux, et au travers du feuillet postérieur de sa gaine, on reconnait le paquet vasculo-nerveaux. On coupe sur la sonde; on déchire ce feuillet, suivant sa résistance.

4° On isole l'artère et on place le fil de dedans en dehors pour ménager le nerf pédieux profond.

Farabeuf conseille de placer l'incision plus en avant, pour la faire aboutir au point de terminaison de l'artère,

dans le premier espace intermétatarsien. On peut ainsi la lier soit en dedans (partie supérieure de la plaie), soit en dehors (partie inférieure de la plaie) du premier tendon du muscle pédieux, et on la rencontre, même lorsqu'elle vient de la péronière.

§ XXIX. — LIGATURE DU TRONC TIBIO-PÉRONIER

Continuation de l'artère poplitée au-dessous de l'arcade du soléaire le tronc tibio-péronier n'a que 4 à 5 centimètres de longueur et se bifurque bientôt pour donner naissance à la tibiale postérieure et à la péronière.

Données anatomiques. — Recouvert par la masse des muscles superficiels de la région jambière postérieure et par l'aponévrose profonde, le tronc tibio-péronier répond à l'interstice des jumeaux où passent la veine et le nerf saphène externe dans le tissu cellulaire sous-cutané. La veine tibio-péronière est en arrière de l'artère, plus superficielle; quelquefois il y en a deux, une de chaque côté de l'artère. Le nerf sciatique poplité interne, plus superficiel encore que les vaisseaux, se rapproche de leur côté interne, surtout en bas.

Deux voies peuvent être suivies pour arriver sur le tronc tibio-péronier.

a) Par la partie postérieure du membre. — On suit le procédé indiqué pour la ligature de l'artère poplitée à sa partie inférieure, en pratiquant l'incision quelques centimètres plus bas. Après avoir divisé la peau, le tissu cellulaire, l'aponévrose d'enveloppe, sur la ligne médiane postérieure, en ménageant le nerf sciatique poplité interne et la veine saphène externe, on coupe d'arrière en avant les jumeaux et le soléaire, couche par couche, jusqu'à l'aponévrose profonde, au-dessous de laquelle on reconnaît le paquet vasculo-nerveux. On déchire ce feuillet avec le bec de la sonde, on écarte le nerf et la veine, et l'artère dénudée, on passe le fil avec une aiguille courbe engagée entre les deux vaisseaux.

b) Par la face interne du membre. — Même procédé que

pour l'artère poplitée à sa partie inférieure, l'incision placée un centimètre plus bas. Si l'on se trouve trop bridé, après avoir soulevé le jumeau interne, on détache la partie supérieure des insertions du soléaire à la ligne oblique du tibia.

§ XXX. — LIGATURE DE L'ARTÈRE TIBIALE POSTÉRIEURE

Données anatomiques. — Branche de bifurcation du tronc tibio-péronier, l'artère tibiale postérieure s'étend de l'arcade du soléaire à la voûte calcanéenne interne. Légèrement oblique en bas et en dedans dans son tiers supérieur, elle descend ensuite verticalement jusqu'à la malléole interne, au-dessous de laquelle elle décrit une nouvelle courbe pour s'enfoncer dans la plante du pied.

Elle repose en avant sur les muscles jambier postérieur et fléchisseur commun des orteils, puis se place en arrière de leurs tendons. En haut, elle est recouverte par la peau, le tissu sous-cutané où rampent les veines saphènes externe et interne et les nerfs qui les accompagnent, l'aponévrose d'enveloppe, les jumeaux, le soléaire et l'aponévrose profonde. Plus bas, elle se place en avant du tendon d'Achille et n'est plus protégée que par les téguments, deux feuillets aponévrotiques et du tissu cellulo-graisseux.

Elle est accompagnée de deux veines volumineuses, souvent variqueuses, à parois très épaisses.

Le nerf tibial postérieur, placé à son côté externe puis en dehors et en arrière, est un excellent repère.

On peut lier l'artère tibiale postérieure dans toute la longueur de la jambe.

A. — AU QUART SUPÉRIEUR

On peut atteindre l'artère, soit par la face postérieure du membre, en coupant les tissus qui la recouvrent sur la ligne médiane, soit par la face interne, en décollant les attaches supérieures du soléaire. Ces procédés ont été décrits pour la ligature de l'artère poplitée à sa partie inférieure et pour la recherche du tronc tibio-péronier.

B. — AU TIERS SUPÉRIEUR

On peut atteindre l'artère, soit en coupant les fibres du

soléaire, soit en détruisant les attaches de ce muscle à la face postérieure du tibia.

a) **Détachement des insertions du soléaire au tibia.** *Position d'incision.* — Décubitus dorsal; la cuise dans l'abduction et la rotation en dehors, la jambe légèrement fléchie sur la cuisse et reposant sur sa face externe. On reconnaît le bord interne du tibia. L'opérateur, placé en dehors du membre, s'incline en avant pour bien voir sa face interne.

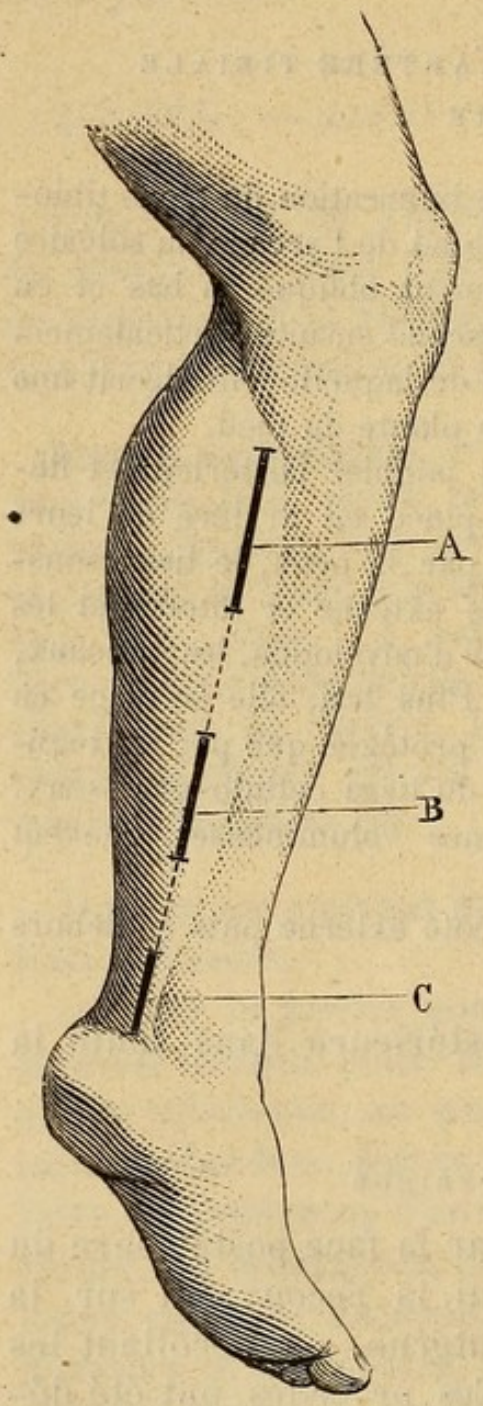

Fig. 22.— Ligature de l'artère tibiale postérieure.

A, tiers supérieur; B, tiers moyen; C, derrière la malléole interne.

1° A un doigt en arrière du bord interne du tibia et parallèlement à ce bord, on pratique une incision de 10 à 12 centimètres, dont le milieu répond à l'union du tiers supérieur de la jambe avec le tiers moyen. On divise la peau, puis avec précaution la couche sous-cutanée, pour ménager la veine saphène interne, qui est réclinée avec la lèvre antérieure de la plaie.

2° On coupe l'aponévrose d'enveloppe directement, le long du bord interne du jumeau interne, que l'on fait porter en arrière.

3° On reconnaît les insertions du soléaire au bord interne et à la face postérieure du tibia. On les détache de bas en haut et l'on coupe au besoin les fibres musculaires placées au-dessous, pour se donner du jour.

4° *Position de recherche.* — Pied dans l'extension forcée. Le bord interne du soléaire décollé est porté en arrière par un

large écarteur. On reconnaît l'aponévrose profonde, assez mince pour qu'on puisse distinguer au-dessous le paquet vasculo-nerveux. Avec le bec de la sonde on déchire avec précaution le feuillet fibreux profond.

5° Laissant le nerf en dehors, on isole doucement l'artère et on passe le fil d'arrière en avant et de dehors en dedans.

b) **Section des fibres charnues du soléaire** (fig. 22, A). — Même position d'incision, le genou portant à faux sur le bord de la table, pour mettre bien à jour la face interne et postérieure de la jambe. Même situation de l'opérateur.

1° A un grand doigt (2 centimètres) en arrière du bord interne du tibia et parallèlement à ce bord on pratique une incision de 10 à 12 centimètres, dont le milieu répond à l'union du tiers supérieur avec le tiers moyen de la jambe.

On divise la peau, puis avec précaution la couche sous-cutanée, pour ménager la veine saphène interne et le nerf qui l'accompagne. On les récline en avant.

2° On coupe l'aponévrose d'enveloppe le long du bord interne du jumeau interne, que l'on fait récliner en arrière. L'aponévrose doit être divisée crucialement si cette section est nécessaire pour mobiliser le jumeau.

3° La face postérieure du soléaire est mise à découvert, L'opérateur courbé en avant et tenant son bistouri horizontalement comme s'il voulait arriver sur la face postérieure du tibia, attaque le muscle à 2 centimètres environ du bord interne de cet os. Il le divise lentement, couche par couche, tirant en dedans la lèvre antérieure de la plaie avec l'index gauche, pendant qu'un aide attire en arrière la lèvre opposée. Quand apparaît l'aponévrose intra-musculaire du soléaire, blanche et nacrée, on la soulève avec la pince, et on l'ouvre en dédolant, puis on la divise sur la sonde. Si l'on rencontre au-dessous de cette aponévrose, quelques fibres musculaires, on les déchire avec le bec de la sonde ou on les divise avec précaution.

4° Le feuillet fibreux profond mis à découvert laisse voir par transparence le paquet vasculo-nerveux. On déchire avec précaution cette aponévrose se guidant sur le nerf tibial.

5° On isole l'artère et on passe le fil avec une aiguille courbe, de dehors en dedans, pour ménager le nerf tibial postérieur.

Marcellin Duval conseille une incision curviligne à convexité supéro-interne, qui suit plus exactement le trajet de l'artère.

C. — AU TIERS MOYEN (FIG. 22, B)

L'artère est placée au-dessous du soléaire, entre le tendon d'Achille et le bord interne du tibia; elle est recouverte par la peau, la couche sous-cutanée, deux feuillets aponévrotiques et du tissu cellulo-graisseux, quelquefois le soléaire.

Opération. PROCÉDÉ CONSEILLÉ *Position d'incision.* — Décubitus dorsal, la cuisse dans l'abduction et la rotation en dehors, la jambe légèrement fléchie et reposant sur sa face externe, le pied fléchi. On reconnaît le bord interne du tibia et le tendon d'Achille, le trajet de la veine saphène interne. L'opérateur en dehors et penché en avant.

1° A un doigt en arrière du bord interne du tibia et parallèlement à ce bord, ou à égale distance du bord interne du tibia et du tendon d'Achille, on pratique une incision de 7 à 8 centimètres, dans le tiers moyen de la jambe. On divise la peau et le tissu sous-cutané en ménageant la veine saphène interne.

2° On coupe l'aponévrose superficielle. Si le soléaire se montre dans l'angle supérieur de la plaie, on le fait récliner en haut et en arrière.

3° *Position de recherche.* — Le pied dans l'extension, on divise sur la sonde ou on déchire le feuillet aponévrotique profond.

4° On isole l'artère et on passe le fil de dehors en dedans et d'arrière en avant.

D. — DERRIÈRE LA MALLÉOLE INTERNE (FIG. 22, C)

L'artère placée à distance égale du tendon d'Achille et du bord postérieur de la malléole interne est recouverte par la peau, deux feuillets aponévrotiques et du tissu cellulo-graisseux. Dans la

gouttière calcanéenne interne, l'aponévrose devient le ligament annulaire interne du tarse, à fibres transversales très fortes. En avant des vaisseaux sont les tendons du jambier postérieur et des fléchisseurs des orteils dont il faut ménager les gaines synoviales. La veine saphène interne ou ses branches d'origine rampent dans le tissu sous-cutané.

Procédés opératoires.— On a conseillé une incision transversale *(Mott, Robert)*; une incision courbe *(Velpeau)*, ou courbe seulement dans sa moitié inférieure qui embrasse le sommet de la malléole interne *(Lisfranc, Marcellin Duval)*, enfin une incision verticale. L'incision verticale ou l'incision curviligne dans sa partie inférieure doit être préférée, suivant qu'on veut lier l'artère à la base de la malléole ou dans la gouttière calcanéenne.

Opération. Procédé conseellé. *Position d'incision.* — Décubitus dorsal, la cuisse dans l'abduction et la rotation en dehors; la jambe légèrement fléchie repose sur sa face externe ; opérateur en dehors et incliné en avant.

1° A égale distance du bord postérieur de la malléole interne et du tendon d'Achille, on pratique une incision de 5 à 6 centimètres, parallèle au bord malléolaire. On divise la peau, puis avec précaution le tissu sous-cutané pour ménager la veine saphène interne.

2° On coupe l'aponévrose superficielle vers la lèvre postérieure de la plaie, pour éviter sûrement les gaines tendineuses.

3° Accrochant et attirant les tendons en avant, on déchire l'aponévrose profonde, sur le paquet vasculo-nerveux reconnu.

4° Sans mobiliser les vaisseaux, dont les rapports doivent être conservés avec le plus grand soin, parce que les veines ont souvent des parois épaisses et ne se distinguent pas par leur aspect, on isole l'artère, et on passe le fil d'arrière en avant et de dehors en dedans avec une aiguille courbe.

§ XXXI. — LIGATURE DES ARTÈRES PLANTAIRES

Dans le canal calcanéen, l'artère tibiale postérieure se divise en deux branches : les plantaires interne et externe.

Delorme a décrit de multiples procédés pour la ligature de ces vaisseaux dans les différentes parties de leur trajet.

1° *Procédé à incision plantaire postérieure.*

A. — ARTÈRE PLANTAIRE INTERNE

De son point d'origine jusqu'au niveau du scaphoïde et même au delà.

Opération. *Position* — Le pied repose sur son bord externe. On reconnaît la saillie du scaphoïde, et plus en arrière, la saillie de la petite apophyse du calcanéum, à 2 1/2 ou 3 centimètres au-dessous de la pointe de la malléole interne et dans le prolongement de son axe. On les réunit par une ligne continuée jusqu'à la verticale qui prolonge vers la plante le bord postérieur de la malléole interne. On trace le trajet de la plantaire externe dans sa portion calcanéenne et le trajet courbe de la plantaire interne jusqu'au tubercule scaphoïdien.

1° Sur le trajet de la ligne scaphoïdo-calcanéenne, à partir du scaphoïde, on fait une incision que l'on conduit en arrière jusqu'à un grand doigt de la ligne malléolaire. La peau divisée, l'aponévrose est immédiatement au-dessous.

2° On dissèque légèrement la lèvre inférieure de la plaie en rasant exactement l'aponévrose.

3° Suivant l'incision et dans toute son étendue, on coupe directement avec précaution l'aponévrose près du bord supérieur de l'adducteur du gros orteil, en ayant soin de tomber sur les fibres du muscle.

4° On détache, dans toute la plaie, avec le bec de la sonde, la face profonde de l'adducteur, de l'aponévrose nacrée très résistante qui correspond à cette face. Un aide écarte, avec deux crochets mousses, la masse de l'adducteur dégagé.

5° Sur le trajet prolongé de la ligne post-malléolaire, à la hauteur du tubercule calcanéen reconnu à nouveau, c'est-à-dire au niveau du point d'origine du vaisseau, on coupe l'aponévrose en dédolant.

6° La sonde est engagée par cette ouverture et glissée

parallèlement au bord interne du pied, sans force, et en lui imprimant de légers mouvements de va-et-vient. Elle pénètre ainsi presque d'elle-même sous le tunnel aponévrotique occupé par la plantaire interne. On pèse légèrement sur le pavillon de la sonde pour que son bec suive exactement la face profonde de l'aponévrose et ne charge pas le vaisseau.

7° L'aponévrose incisée lentement, le paquet vasculaire est mis à découvert. L'artère est entre ses deux veines satellites; le nerf plus profond et caché par les vaisseaux, les croise et protège les gaines synoviales.

B. — ARTÈRE PLANTAIRE EXTERNE

De sa naissance jusqu'en un point correspondant au milieu de la loge moyenne.

Opération. — Même position du pie et mêmes repères.

Les cinq premiers temps sont absolument les mêmes que pour la ligature de l'artère plantaire interne.

6° Glisser la sonde, engagée par l'ouverture de l'aponévrose, suivant la direction de l'artère, c'est-à-dire obliquement de haut en bas et d'arrière en avant. La diriger, sans force, par de légers mouvements de va-et-vient, ayant soin que son bec pointe plutôt vers la surface, suive exactement l'aponévrose et ne charge pas les vaisseaux. Ainsi dirigée, la sonde suit d'elle-même le paquet vasculo-nerveux dans la loge moyenne.

7° L'aponévrose incisée sur la sonde, on peut poursuivre l'artère jusqu'à 7 centimètres de son origine, et même plus loin, si l'on coupe, à la limite inférieure de la plaie, l'éperon aponévrotique qui, inséré sur la petite apophyse du calcanéum, sépare les deux plantaires à leur naissance. Cette section doit se faire, suivant l'axe du pied et en avant, seulement de 1 à 1 1/2 centimètre, pour ne pas blesser la branche externe de la plantaire interne et le nerf qui l'accompagne.

L'artère, comprise entre deux veines satellites volumineuses, est dégagée et liée. Le nerf plantaire externe, plus

profond, croise les vaisseaux dans la majeure partie de leur portion découverte. Vers la limite inférieure de la plaie, le nerf est en avant et en dedans de la veine antérieure.

C. — ARTÈRE PLANTAIRE EXTERNE

Dans son trajet calcanéen.

2e PROCÉDÉ. *Incision plantaire postéro-interne.* — Le pied maintenu à angle droit avec la jambe, prolonger sous la plante la ligne post-malléolaire interne. Tracer la ligne de direction de l'artère plantaire externe dans son trajet calcanéen.

Opération. *Position.* — Sujet sur le ventre, la jambe fléchie à angle droit sur la cuisse, la plante du pied bien en vue.

1° A partir de la ligne post-malléolaire ou un peu au-dessous, tracer une incision cutanée de 8 centimètres, un peu en dehors d'une ligne, allant du premier espace interdigital à l'union du quart interne avec les 3/4 externes du diamètre du talon.

2° Large dissection et écartement des lèvres de la plaie. Un aide fixant solidement le talon de sa main droite, étend de la gauche les orteils fortement et fait saillir l'éminence médiane du pied. Ablation des pelotons graisseux et mise à nu de l'aponévrose plantaire moyenne.

3° Incision directe de l'aponévrose en se rapprochant de la lèvre externe de la plaie.

4° L'aide fléchit les orteils. L'opérateur dégage avec la sonde le bord interne du court fléchisseur; puis, avec les index recourbés en crochet, il libère la face profonde de ce muscle.

5° Le muscle écarté, on distingue, appliqué sur la face plantaire de l'accessoire du long fléchisseur commun et recouvert par son aponévrose résistante, le nerf plantaire externe, oblique en avant et en dehors. En arrière et en dehors du nerf, est l'artère entre deux veines satellites.

6° Dénudation et ligature de l'artère.

D. — BRANCHE PRINCIPALE DE LA PLANTAIRE INTERNE

Accompagnée par le nerf plantaire interne et accolée à la cloison inter-musculaire interne qu'on rase lors du dégagement du bord interne du court fléchisseur, elle peut être liée par le procédé précédent.

E. — ARTÈRE PLANTAIRE EXTERNE

Dans son trajet calcanéo-cuboïdo-métatarsien.

INCISION PLANTAIRE POSTÉRO-EXTERNE. *Repères.* — Direction du vaisseau. Ligne transversale post-malléolaire interne prolongée sous la plante du pied.

Opération. *Position.* — Malade couché sur le ventre, la jambe demi-fléchie, les orteils étendus.

1° Sur une ligne allant du milieu du talon au troisième espace interdigital interne, à partir de la ligne plantaire transversale, on fait une incision de 6 à 8 centimètres.

2° Dissection des lèvres de la plaie en se rapprochant de la face profonde de la peau.

3° Un aide étend le pied et les orteils pour augmenter la saillie plantaire moyenne et en bien marquer les sillons. Vers l'extrémité inférieure de la plaie, on reconnaît l'aponévrose moyenne et la rainure qui résulte de son adossement à l'aponévrose externe. On incise directement l'aponévrose moyenne, un peu en dedans de cette rainure, de bas en haut, dans toute l'étendue de la plaie et suivant sa direction.

4° Pied étendu, orteils fléchis. L'opérateur, avec le bec de la sonde, dégage le bord externe du court fléchisseur, de bas en haut, où il adhère faiblement à la face profonde de son aponévrose.

5° Avec les deux index glissés contre la face profonde de son aponévrose, on libère complètement le court fléchisseur, puis on le fait écarter par un aide.

6° On reconnaît le paquet vasculo-nerveux, couvert par un feuillet aponévrotique, appliqué d'abord sur la face superficielle de l'accessoire du long fléchisseur commun et

correspondant plus bas à la cloison intermusculaire externe. En haut, le nerf est à quelques millimètres en avant de l'artère dont le sépare une des deux veines satellites. En bas, il se rapproche de l'artère et la recouvre vers l'extrémité postérieure du cinquième métatarsien.

7° Isolement de l'artère. On passe le fil : en haut, d'avant en arrière; en bas, transversalement de dedans en dehors,

La même incision peut servir pour lier la plantaire externe au moment où elle contourne l'abducteur oblique. Prolongée en bas de 1 à 2 centimètres, elle permet de découvrir l'arcade plantaire dans toute son étendue.

F. — ARCADE PLANTAIRE

a) INCISION PLANTAIRE ANTÉRO-EXTERNE. — On recherche l'artère recouverte par l'abducteur oblique du gros orteil et appliquée sur le plan des interosseux.

Repères. — Marquer le trajet du vaisseau.

Opération. *Position.* — Sujet sur le ventre, la jambe fléchie, le pied présentant sa face plantaire et maintenu immobile.

1° Incision de 6 à 8 centimètres dont le milieu correspond au point d'entrecroisement de la ligne qui, du cinquième métatarsien, va aboutir au sésamoïde interne du gros orteil, et de celle qui, du troisième espace interdigital, va aboutir au milieu du diamètre transversal du talon près de son extrémité postérieure. Cette incision est un peu en dedans de la ligne digito-calcanéenne, dans la direction de la cloison intermusculaire externe.

2° Dissection des lèvres de la plaie, les orteils étendus pour faire proéminer la sáillie moyenne du pied.

3° Les lèvres de la plaie écartées, reconnaître l'aponévrose moyenne, dégagée au besoin par l'ablation de pelotons graisseux.

4° Incision de l'aponévrose sur la sonde, dans toute l'étendue de la plaie et dans sa direction, un peu en dedans de la rainure externe.

5° Avec la sonde, dégager le bord externe du premier

plan musculo-tendineux (court fléchisseur), puis du second plan (tendons du long fléchisseur commun et muscle accessoire).

6° Les deux index, glissés dans la plaie, séparent ces deux plans de celui qui est constitué par l'abducteur oblique du gros orteil en dedans, et par les derniers interosseux en dehors. On est sûr d'avoir atteint ce dernier plan quand la masse des tendons a été soulevée en totalité.

7° On fléchit les orteils et l'on écarte les fléchisseurs relâchés. L'opérateur recherche le bord externe de la masse de l'abducteur oblique qu'il reconnaît aisément. S'il ne le reconnaît pas, au niveau du point où la branche interne ou profonde du nerf plantaire externe dont la blancheur saute à l'œil et disparaît sous le muscle, il engage délicatement le bec de la sonde entre le muscle et le nerf, la fait glisser de haut en bas et presque à plat et dégage le bord externe du muscle, puis sa face profonde. La manœuvre est aisée si l'on suit exactement le plan des interosseux. On sectionne avec des ciseaux les quelques filets de la branche profonde du nerf plantaire externe qui relient les deux plans charnus.

8° Le muscle dégagé, le membre est porté en totalité dans l'adduction et la rotation en dedans pour que le plan des interosseux, d'oblique qu'il était, se rapproche de la verticale et que l'œil puisse en embrasser toute l'étendue. On fait écarter la masse de l'abducteur oblique par deux érignes doubles, engagées le plus loin possible avec précaution et attirées fortement en haut.

9° L'artère, appliquée sur le plan des interosseux et recouverte par leur aponévrose, correspond presque aux insertions supérieures de l'abducteur. Elle est accompagnée par une seule ou par deux veines satellites. Le nerf croise et cache l'artère jusque vers le troisième métatarsien; c'est un bon repère. On isole le vaisseau et on applique le lien.

b) Incision plantaire antéro interne. *Repères.* — Tubercule interne du premier métatarsien. Tracer sous la plante : 1° une ligne transversale bien perpendiculaire à l'axe du pied, à 8 millimètres en avant de ce tuberbule;

2° une ligne allant du premier espace interdigital à la réunion du quart interne avec les trois quarts externes du diamètre transversal du talon.

Opération. *Position.* — Malade sur le ventre, la jambe fléchie, la plante du pied bien à jour.

1° Sur la ligne verticale digito-calcanéenne, ou mieux un peu en dehors, faire une incision de 6 à 8 centimètres, dont le milieu répond à la ligne métatarsienne transversale.

2° La peau incisée avec précaution, disséquer en rasant l'aponévrose les deux lèvres de la plaie.

3° L'aponévrose moyenne dénudée est coupée dans toute l'étendue de la plaie, dans la direction indiquée, soit directement, soit mieux sur la sonde engagée sous le premier pont fibreux fourni par le passage des artères et nerfs collatéraux. Ce pont est indiqué par une boule graisseuse herniée, à l'extrémité inférieure de la plaie.

4° Reconnaître à la partie supérieure de la plaie, contre le bord interne du court fléchisseur, la branche externe du nerf plantaire interne, le tronc qui lui fait suite et fournit les collatéraux externe du premier et interne du second orteil; la branche externe de l'artère plantaire interne qui accompagne le nerf et se divise comme lui. Reconnaître à la limite supérieure de la plaie le tendon du long fléchisseur propre du gros orteil recouvert par l'aponévrose. Il suit la direction de la plaie. On le laisse en dedans.

5° Dégager avec la sonde et récliner en dehors les branches nerveuses et artérielles plantaires internes. Dégager et récliner en dehors le bord interne du court fléchisseur commun, puis celui du premier lombrical plus profond.

6° Les orteils fléchis, avec les deux index, libérer les plans confondus du court fléchisseur, des lombricaux et dn long fléchisseur commun profond. On tombe sur le plan formé par le chef externe du court fléchisseur et l'abducteur oblique.

7° Pénétrer entre ces deux derniers muscles. Unis en arrière à la cloison intermusculaire interne, ils sont séparés en avant par un interstice celluleux, triangulaire, très appréciable. On cherche cet interstice suivant l'axe du

deuxième métatarsien, en avant de l'articulation du premier. Avec le bec de la sonde, on décolle; puis on sépare ces deux muscles de bas en haut.

8° La masse externe du court fléchisseur du gros orteil est réclinée en dedans et en haut par une érigne double. La face inférieure de l'abducteur oblique décollée, ce muscle est porté en dehors et en haut par une érigne double.

9° On imprime au membre un mouvement de rotation relevant le bord externe du pied et abaissant l'interne, pour distinguer facilement le vaisseau sous l'extrémité postérieure du premier métatarsien qui surplombe le second.

10° Le doigt, dans la plaie, cherche le tubercule d'insertion du tendon du long péronier latéral. Sur un plan vertical correspondant à ce tubercule ou à quelques millimètres au-dessous et à une profondeur de 1 centimètre, on trouve le vaisseau sur le deuxième métatarsien.

11° L'artère est recouverte par l'aponévrose interosseuse. Dégagée de sa veine ou de ses veines satellites, elle peut être liée depuis le premier jusqu'au quatrième métatarsien. Il faut placer un fil sur les collatérales voisines.

Ce procédé peut servir pour lier les artères interosseuses, et le tronc externe de la plantaire interne ou ses branches terminales anormalement développées.

§ XXXII. — LIGATURE DE L'ARTÈRE PÉRONIÈRE

Données anatomiques. — Branche de bifurcation du tronc tibio-péronier, l'artère péronière s'étend de l'arcade du soléaire à la partie inférieure de la jambe.

Légèrement oblique en bas et en dehors à son origine, elle gagne le côté interne du péroné, puis descend verticalement le long de la face postérieure de cet os, jusqu'au quart inférieur de la jambe, où elle s'incline en dedans pour se terminer à l'extrémité inférieure du ligament interosseux.

Elle est accompagnée par deux veines, volumineuses, souvent variqueuses et à parois très épaisses. Le nerf tibial postérieur, plus superficiel, la croise à son origine, puis se place à son côté interne et s'en éloigne dans la moitié inférieure de la jambe. Recouverte par le triceps sural et l'aponévrose profonde, elle se

loge bientôt dans l'interstice des muscles jambier postérieur en dedans et fléchisseur propre du gros orteil en dehors, puis s'enfonce sous ce dernier muscle, appliquée directement contre la face postérieure du péroné.

On ne lie l'artère péronière qu'au tiers supérieur ou au tiers moyen de la jambe.

A. *A son origine.* — On peut atteindre l'artère péronière à sa naissance, par les procédés indiqués pour la ligature du tronc tibio-péronier.

B. *Au tiers supérieur.* — Les procédés par décollement et incision du soléaire, qui ont été décrits plus haut pour la ligature de l'artère tibiale postérieure au tiers supérieur de la jambe peuvent être appliqués à la recherche de l'artère péronière. L'incision cutanée est placée à un doigt en dedans du bord externe du péroné, point de repère; on récline le jumeau externe, et on détache les insertions du soléaire au péroné, ou l'on incise directement le corps charnu de ce muscle d'arrière en avant. L'artère est placée sous l'aponévrose profonde, entourée de deux veines, le nerf tibial postérieur en dedans. Le fil doit être passé de dedans en dehors.

C. *Au tiers moyen* (fig. 23, A). **Procédés opératoires.** *Position.* — Le malade peut être couché sur le ventre, le membre inférieur dans la rotation en dehors. Si le patient est dans le décubitus dorsal, il faut porter le pied en dedans autant que possible, pour entraîner tout le membre dans la rotation en dedans. Enfin, le sujet peut être couché sur le côté sain, la jambe fléchie sur la cuisse, et le talon solidement fixé sur la table. La face externe de la jambe doit être en pleine lumière. Opérateur en dehors.

Lisfranc conseille une incision oblique en haut et en dehors du tendon d'Achille vers le bord externe du péroné; *Sédillot*, une incision oblique en bas et en dehors, croisant le trajet du vaisseau.

a) Procédé ordinaire. — 1° A 1 centimètre en arrière du bord externe du péroné, et paralèllement à ce bord, on pratique une incision de 10 centimètres dans le tiers moyen de la jambe.

On divise la peau et la couche sous-cutanée.

2° On coupe directement l'aponévrose d'enveloppe dans toute l'étendue de la plaie.

3° On cherche et on ouvre l'interstice du soléaire et des péroniers latéraux. On détache, de bas en haut, les insertions du soléaire à la face postérieure du péroné.

4° L'aponévrose profonde est mise à découvert. On reconnaît de nouveau avec le doigt le bord externe du péroné, puis on divise sur la sonde le feuillet fibreux qui recouvre le fléchisseur propre du gros orteil, le plus externe des muscles de la couche profonde.

5° Le soléaire et la lèvre interne de l'incision, fortement attirés en dedans et en arrière par un aide, on cherche de l'œil et du doigt, lentement, en se portant de dehors en dedans à partir du bord externe du péroné, l'interstice qui sépare le fléchisseur propre du gros orteil du jambier postérieur. On ouvre cet interstice.

6° Attirant en dehors avec l'index gauche le bord interne du fléchisseur propre, on reconnaît le nerf tibial postérieur, et plus en dehors, sous le muscle, les vaisseaux péroniers. On isole l'artère avec précaution, pour ne pas blesser les veines, et on passe le fil de dedans en dehors avec une aiguille courbe.

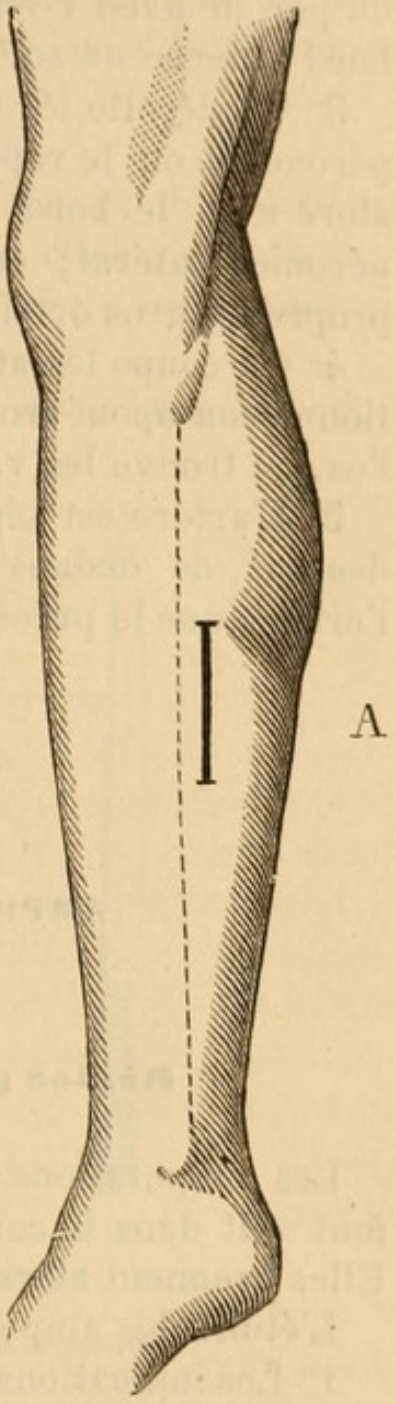

Fig. 23. — Ligature de l'artère péronière.
A, au tiers moyen de la jambe.

b) Décollement du long fléchisseur propre du gros orteil *(Malgaigne)*. — 1° On cherche d'abord le bord externe du péroné, point essentiel de ralliement, et à 3 ou 4 millimètres en arrière, parallèlement à l'os, on fait une inci-

sion de 7 à 8 centimètres, intéressant la peau et le tissu cellulaire.

2° On divise l'aponévrose directement. On reconnaît le bord du péroné avec l'œil et le doigt, s'il n'est pas caché par le bord externe du soléaire.

3° On décolle légèrement le soléaire de ses insertions au péroné et on le repousse en dedans avec le doigt. On voit alors à nu le bord externe du péroné; en avant, le long péronier latéral; en dedans et en arrière, le fléchisseur propre du gros orteil.

4° On coupe les attaches de ce muscle au péroné, on sectionne son aponévrose profonde, et au-dessous, tout contre l'os, on trouve les vaisseaux péroniers.

5° L'artère est séparée de ses veines, et le fil est passé au-dessous, de dedans en dehors. Ce procédé expose moins à l'erreur que le précédent; il nous paraît préférable.

CHAPITRE II

AMPUTATIONS DES MEMBRES

Règles générales des amputations

Les amputations qui se pratiquent sur les membres se font soit dans la continuité des os, soit dans la contiguïté. Elles prennent alors le nom spécial de *désarticulations*.

L'étude des amputations en général comprend :

1° Les indications et les contre-indications.

2° La pratique de l'opération et les soins ultérieurs qu'elle nécessite.

3° L'appréciation des résultats, tant au point de vue de la conservation de la vie que sous le rapport de la conservation des fonctions.

De ces trois parties, celle qui a trait au manuel opératoire, à la pratique de l'amputation, doit seule fixer notre attention.

Nous laisserons de côté les méthodes d'amputation que l'on pourrait appeler *exceptionnelles :* amputation par les caustiques, par l'écraseur linéaire, par les constricteurs, par la galvano-caustique, par la ligature élastique, pour ne nous occuper que des amputations pratiquées avec l'instrument tranchant.

Appareil instrumental. — Il comprend :

1° Des couteaux à amputation de forme et de grandeur variables. Les couteaux concaves, mousses, interosseux, n'ont, dans aucun cas, une supériorité réelle sur le couteau *droit* ordinaire.

La pointe du couteau répond à l'axe de la lame, elle doit

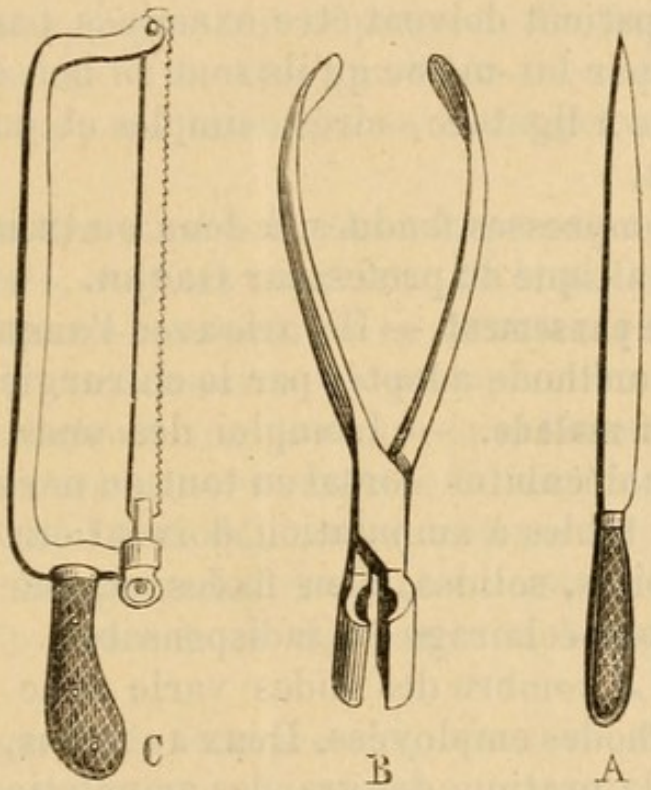

FIG. 24.

A, couteau ; B, pince coupante ; C, scie ordinaire.

être fine et solide. La lame de l'instrument est d'acier bien trempé, à tranchant acéré, elle est peu large, plane, et d'un tiers au moins plus longue que l'épaisseur du membre à amputer ; son dos est fort, épais et biseauté.

Le manche du couteau est long, gros, cannelé et plus lourd que la lame, afin d'être bien en main (fig., 24, A). Les petits couteaux, à lame de 12 à 15 centimètres, à pointe tra-

chante, sont d'un emploi journalier. Pour la dissection des lambeaux, pour les désarticulations, ils rendent de réels services, par leur solidité et la précision de leur action.

2° Des bistouris droits et convexes à manche fixe.

3° Deux scies ordinaires, ou une scie avec lame de rechange, une scie à chantourner.

4° Une ou plusieurs pinces incisives (fig., 24, B).

5° Des pinces à ligature, à torsion et à pression continue.

6° Un ténaculum, un davier droit à double articulation.

7° Des ciseaux droits et courbes, des érignes doubles.

8° Quelques rugines d'Ollier, des crochets mousses.

9° Des épingles et des aiguilles à suture.

Ces instruments disposés sur une planchette et soustraits à la vue du patient doivent être examinés par l'opérateur, qui s'assure par lui-même qu'ils sont en bon état.

10° Des fils à ligature, cirés, simples et doubles, ou des fils de catgut.

11° Des compresses fendues, à deux ou trois chefs; le rétracteur métallique du professeur Gaujot.

Appareil de pansement. — Il varie avec l'amputation et surtout avec la méthode adoptée par le chirurgien.

Position du malade. — L'emploi des anesthésiques rend nécessaire le décubitus dorsal ou tout au moins le décubitus latéral. Les tables à amputation doivent être suffisamment élevées, étroites, solides, bien fixées et pourvues d'un dos mobile. Un bon éclairage est indispensable.

Aides. — Le nombre des aides varie avec l'opération et avec les méthodes employées. Deux au moins, sont indispensables pour la pratique des grandes amputations. Le premier maintient la partie supérieure du membre, relève la peau et les chairs; le second fixe la partie inférieure du membre, lui imprime les mouvements nécessaires et fait les ligatures. Tous les deux doivent être au courant du manuel opératoire, car bien souvent le défaut d'intelligence des aides est le plus grand obstacle à l'action du chirurgien. Je ne parle pas de l'aide chargé de l'anesthésie, de ceux qui maintiennent le patient ou présentent les instruments; on les retrouve dans toute grande opération,

Hémostase préventive. — Le garrot, le tourniquet, les divers compresseurs des artères, peuvent, à défaut d'un aide exercé, servir pour assurer l'hémostase pendant les amputations. La compression digitale est généralement préférée, mais elle nécessite un auxiliaire habile. Pour le membre inférieur, on comprime l'artère fémorale sur l'éminence iléo-pectinée.

Farabeuf comprime volontiers la fémorale avec le dos des deux dernières phalanges de l'index, appliquées de manière à croiser à angle aigu à la fois la direction de l'artère et celle du pubis, sur lequel elles sont à cheval. Le poids du corps est transmis à cette espèce de pelote sensible par la première phalange du même doigt, et surtout par le pouce, qui vient appuyer sur la pulpe de l'index. Toujours l'aide qui comprime doit être placé de façon à utiliser le poids de son corps ; au besoin, il se met à genoux sur le lit d'opération.

Pour le membre supérieur, la compression se fait sur l'artère humérale, au tiers supérieur du bras, en dedans du biceps ou du coraco-brachial. Si la section doit porter sur le bras, il devient nécessaire de pratiquer la compression sur l'artère axillaire à son passage dans l'aisselle, mais la présence de gros troncs nerveux dans le voisinage immédiat du vaisseau la rend très délicate et souvent très difficile à supporter. La compression de l'artère sous-clavière, sur la première côte, en dehors des scalènes, est plus infidèle encore.

L'aide chargé de la compression s'assure du trajet du vaisseau, et prenant avec le pouce un point d'appui sur l'épine iliaque antéro-supérieure, ou sur la surface externe de l'humérus, il applique l'artère contre l'éminence iléo-pectinée (fémorale), ou la face interne de l'humérus (humérale), perpendiculairement à la surface osseuse, avec ses quatre derniers doigts légèrement fléchis. Placé au-dessus du membre, debout, il agit par son poids bien plus que par un effort musculaire.

Théoriquement, il ne doit déployer que la force suffisante pour aplatir l'artère, afin d'éviter la fatigue en général

fort rapide; théoriquement aussi il ne doit comprimer que l'artère. Fatigué, il applique sa main restée libre sur les doigts compresseurs, ou se fait remplacer par un autre aide, qui saisit le vaisseau un peu plus bas; mais c'est toujours chose fort délicate dans le cours d'une opération.

La compression de la sous-clavière sur la première côte de l'iliaque externe contre le détroit supérieur du bassin de l'aorte sur le corps des vertèbres lombaires offre toujours peu de sécurité. On a souvent recours, dans ces cas, à la ligature préalable de l'artère principale du membre.

Reprochant à la compression digitale de déterminer des phlébites par la contusion des troncs veineux, *Verneuil* a décrit des procédés opératoires qui permettent de pratiquer les amputations sans compression des vaisseaux, en découvrant et en liant les grosses artères dans le cours de l'opération. *Marcellin Duval* l'avait depuis longtemps précédé dans cette voie.

Mais ces méthodes ne mettent pas le malade à l'abri de la perte du sang contenu dans les vaisseaux de la partie retranchée, et cette perte peut être mortelle pour des sujets épuisés. *Esmarch* pourvoit à cette indication par la compression élastique. Son appareil se compose de deux pièces : une bande de tissu élastique, dont l'enroulement de bas en haut fait refluer vers le tronc tout le sang contenu dans la partie, et un boyau ou un fort lac de caoutchouc, véritable compresseur artériel, qu'on applique au-dessus du point de section (fig. 25). *Nicaise* a remplacé le tube de caoutchouc par une bande élastique munie d'un crochet et d'œillets multiples pour le fixer. Son emploi est plus aisé.

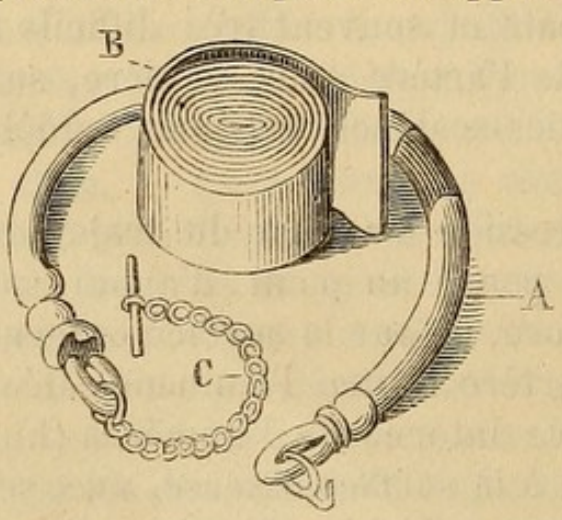

Fig. 25. — Appareil d'Esmarch.
A, tube de caoutchouc ; B, bande élastique ; C, chaînette à fixation.

Ce bandage procure une anémie locale absolue, presque

effrayante. Mais il expose à des hémorrhagies post-opératoires considérables, peut-être à des hémorrhagies consécutives, et son utilité est aujourd'hui fort contestée. La compression digitale, combinée avec l'élévation préalable du membre, donne de bons résultats.

Position de l'opérateur. — Elle varie avec le membre à amputer et avec l'appréciation du chirurgien. Règle ordinaire : Pour le bras et la cuisse, l'opérateur se tient en dehors, position presque forcée ; pour l'avant-bras et la jambe, il se place en dedans, du côté de l'os le plus fixe ; pour la main et le pied, et en général pour le dernier temps de toutes les désarticulations, vis-à-vis de la partie à enlever.

Méthodes opératoires. — Les méthodes opératoires en usage, tant pour les amputations dans la continuité que pour les désarticulations, sont au nombre de cinq :

1° Méthode circulaire ;
2° Méthode ovalaire ;
3° Méthode à deux lambeaux ;
4° Méthode à un lambeau ;
5° Méthode elliptique.

Simplifiant cette classification, *Malgaigne*, et, après lui, *Michel* de Nancy, ont formé de ces méthodes *deux* groupes, suivant que la réunion des parties molles divisées, se fait au centre de la plaie ou vers un de ses bords.

a) Méthodes à réunion médiane, opposite, centrale. — 1° Circulaire ; 2° Ovalaire ; 3° A deux lambeaux ;
b) Méthodes à réunion latérale, excentrique. — 4° A un lambeau ; 5° Elliptique.

Farabeuf insiste sur la position de la cicatrice, position qui doit être déterminée par l'usage du moignon. De là, quatre grandes classes.

1° *Cicatrice terminale*, moignon utilisable par toute sa circonférence. Méthodes : circulaire ; elliptique peu oblique ; quelquefois mixte à deux courts lambeaux.

2° *Cicatrice latérale*, moignon utilisable par son extrémité et par la moitié de sa circonférence. Méthodes : à lam-

beau unique, elliptique très oblique, à deux lambeaux très inégaux.

3° *Cicatrice termino-unilatérale*, moignon utilisable par trois de ses faces. Méthodes : ovalaire, rarement incision elliptique fermée suivant le grand axe.

4° *Cicatrice termino-bilatérale*, moignon utilisable par deux de ses faces. Méthode à deux lambeaux, grands et sensiblement égaux.

Cependant les différences que présentent ces méthodes dans leur mode d'exécution nous engagent à conserver la première classification.

A. — Méthode circulaire

Dans toute amputation, il faut conserver assez de parties molles, pour que l'extrémité des os coupés ou mis à nu soit parfaitement recouverte. Or, pour avoir *assez* de couverture, il faut, si l'on peut dire, en prendre *trop*, car la rétraction agit sans relâche jusqu'à la complète cicatrisation de la plaie, pour en diminuer l'étendue.

Dans la méthode circulaire, la peau et les parties molles du membre sont divisées perpendiculairement à l'os ou aux os, mais à des hauteurs différentes et avec des manières de faire variables suivant les conditions anatomiques. De là les deux modes : *cylindrique* ou à manchette cutanée pure, et *infundibuliforme* ou à section conique des muscles.

Nous avons donc à étudier :

1° La section de la peau ;

2° La section des parties molles sous-jacentes jusqu'à l'os ;

3° La section de l'os ou des os.

Nous laisserons un instant de côté les désarticulations.

Déterminer exactement le point où doit porter la scie, marquer ce point au besoin, telle doit être la première précaution du chirurgien pour les amputations dans la continuité.

1° Section de la peau. — On se souviendra tout d'abord que les couteaux, comme les bistouris, sont des scies à dents extrêmement fines, c'est-à-dire qu'ils n'agissent pas par

simple pression, mais bien par des mouvements de va-et-vient, imprimés à la lame de l'instrument.

Où doit se faire la section de la peau ? Pour déterminer ce point, deux éléments entrent en jeu : le volume du membre et la rétraction des téguments.

La rétraction de la peau varie avec les sujets, avec l'épaisseur de la couche sous-cutanée et les adhérences du tégument aux parties sous-jacentes. Pour l'avant-bras et la jambe, la cuisse et le bras, elle est en moyenne de 3 à 4 centimètres au moins.

Pour obtenir l'épaisseur du membre, on peut recourir à la mensuration de sa circonférence et en prendre le tiers, ou plus simplement déterminer approximativement le diamètre de la partie avec la lame du couteau. En ajoutant à la rétraction présumée de la peau le demi-diamètre du membre au point de section des os, on obtient théoriquement, au-dessous du lieu d'amputation, la distance à laquelle les téguments doivent être divisés. En pratique, il est bon d'y ajouter 1 à 2 centimètre de plus, ce ne sera jamais *trop*.

Pour beaucoup de chirurgiens, la rétraction des parties doit être évaluée au tiers de la hauteur totale du lambeau ou de la manchette, mesurée du point de section osseuse, au point le plus bas de l'incision cutanée. Il faut donc ajouter à la hauteur désirée la moitié de sa mesure pour obtenir les dimensions à prendre sur le patient. Cette appréciation est assez juste. Il est toujours prudent de marquer le point de section de la peau.

La partie doit être rasée préalablement, si elle est couverte de poils, et rasée avec soin pour ne pas ébrécher les instruments.

Tenant le manche du couteau à pleine main, la pointe en bas, le tranchant tourné de son côté, l'opérateur s'approche du membre à amputer. De la main gauche, il embrasse la partie, au-dessus ou au-dessous du point de section, selon qu'il est placé, et tire doucement les téguments. L'aide en fait autant de l'autre côté, avec une égale force (fig. 26). Le membre saisi entre ses mains croisées, il doit se garder

d'enfoncer ses doigts dans les tissus et de les trop comprimer.

La peau doit être tendue pour que la section en soit nette et facile, mais elle doit être tendue également si l'on ne veut transformer l'incision circulaire en un ovale plus ou moins irrégulier.

Le membre est maintenu à bonne hauteur. Le chirurgien se place obliquement, le côté gauche près du membre, le pied gauche en avant, le pied droit en arrière et en équerre, les jambes rapprochées, le corps effacé et reposant surtout sur le membre inférieur droit. Cette position doit être conservée pendant toute l'opération ; seule, elle permet l'exécution facile de ses temps successifs, et la section de l'os.

L'écartement des pieds est à la fois disgracieux et gênant. Si l'on met la jambe droite en avant, il devient nécessaire de la reporter en arrière pour faire la section des os.

Fléchissant légèrement sur les genoux, l'opérateur fait passer le couteau au-dessous du membre et le porte sur le côté le plus éloigné de lui, la pointe en haut, le tranchant appliqué sur les parties à diviser, près du talon, et la lame perpendiculaire aux téguments et à l'axe du membre (fig. 26). Ramenant le couteau vers soi, par des mouvements de va-et-vient, du talon à la pointe et inversement, il coupe la peau dans les trois quarts de la circonférence, à la hauteur déterminée. A la fin de ce temps, le couteau se trouve placé du côté du membre qui fait face à l'opérateur, la pointe en bas, la main droite en supination. Reportant alors le couteau par-dessus le membre, au point de départ de la première incision, on achève en le ramenant vers soi, la division des téguments, sur la face supérieure épargnée jusque-là (fig. 27). La division complète de toute la peau en un seul temps nécessite un mouvement de renversement forcé de la main, qui peut amener des échappées et n'offre aucun avantage.

Avec de l'habitude, on arrive à apprécier assez exactement la résistance des téguments, pour les couper du premier coup dans toute leur épaisseur. Si la section n'a pas

été complète, ce dont il faut toujours s'assurer, on reporte

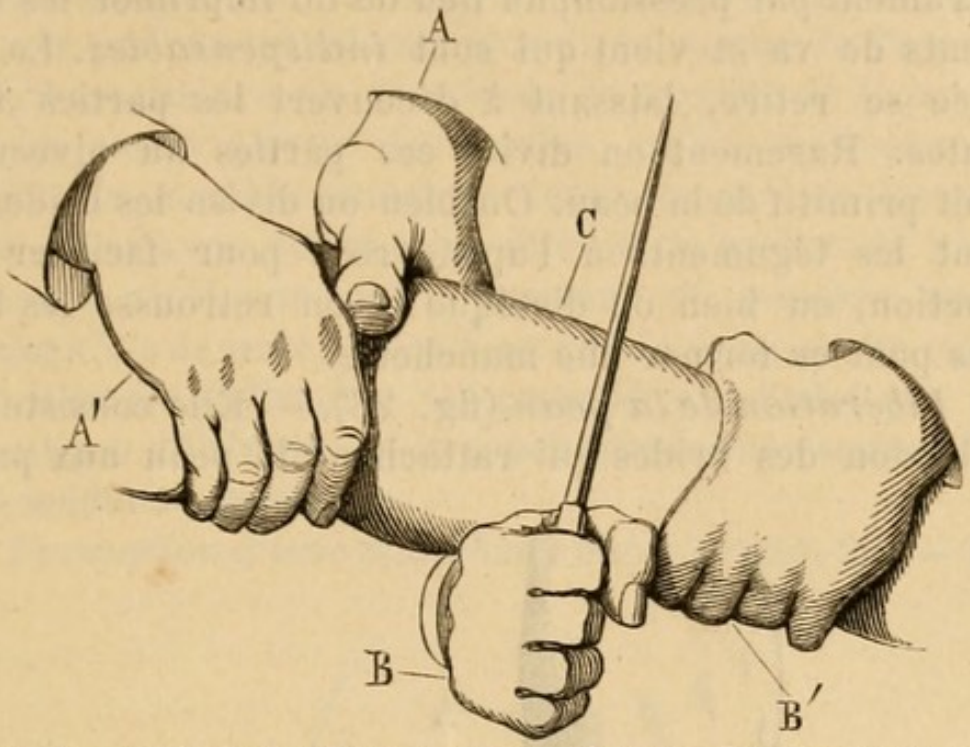

FIG. 26.— Méthode circulaire, section de la peau. Premier moment. $\frac{1}{3}$
A, A', mains de l'aide rétractant la peau ; B, B', main gauche ; C, membre à amputer.

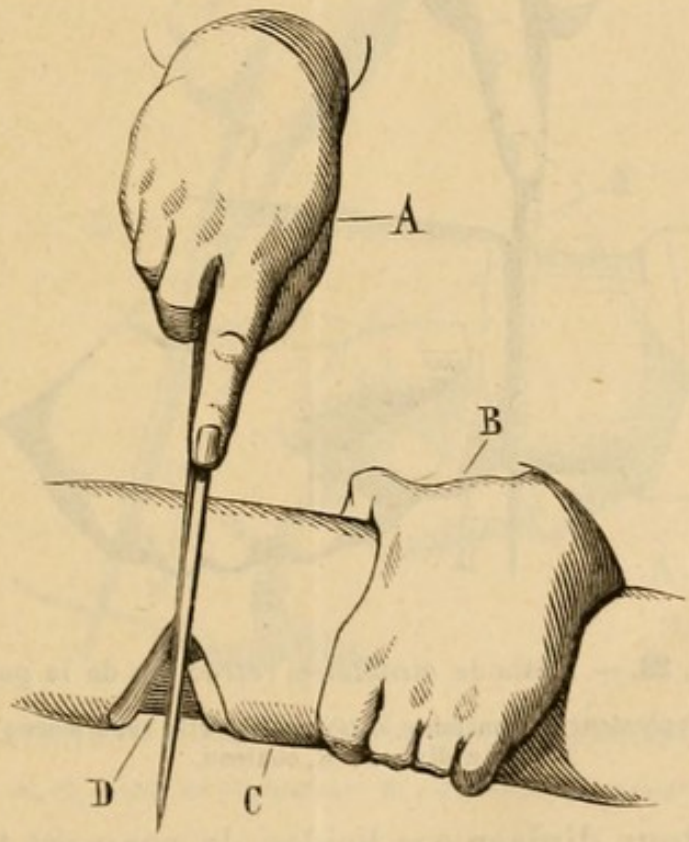

FIG. 27.— Méthode circulaire, section de la peau. Deuxième moment
A, main droite de l'opérateur ; B, main gauche ; C, membre à amputer ; D, incision faite dans le premier moment.

la lame du couteau sur les parties épargnées. La division

incomplète provient le plus souvent de ce qu'on a fait agir l'instrument par pression, au lieu de lui imprimer les mouvements de va-et-vient qui sont *indispensables*. La peau divisée se retire, laissant à découvert les parties sous-jacentes. Rarement on divise ces parties au niveau du retrait primitif de la peau. Ou bien on divise les brides qui relient les téguments à l'aponévrose pour faciliter leur rétraction, ou bien on dissèque et on retrousse les téguments pour en former une manchette.

a) Libération de la peau (fig. 28). — Elle consiste dans la division des brides qui rattachent la peau aux parties

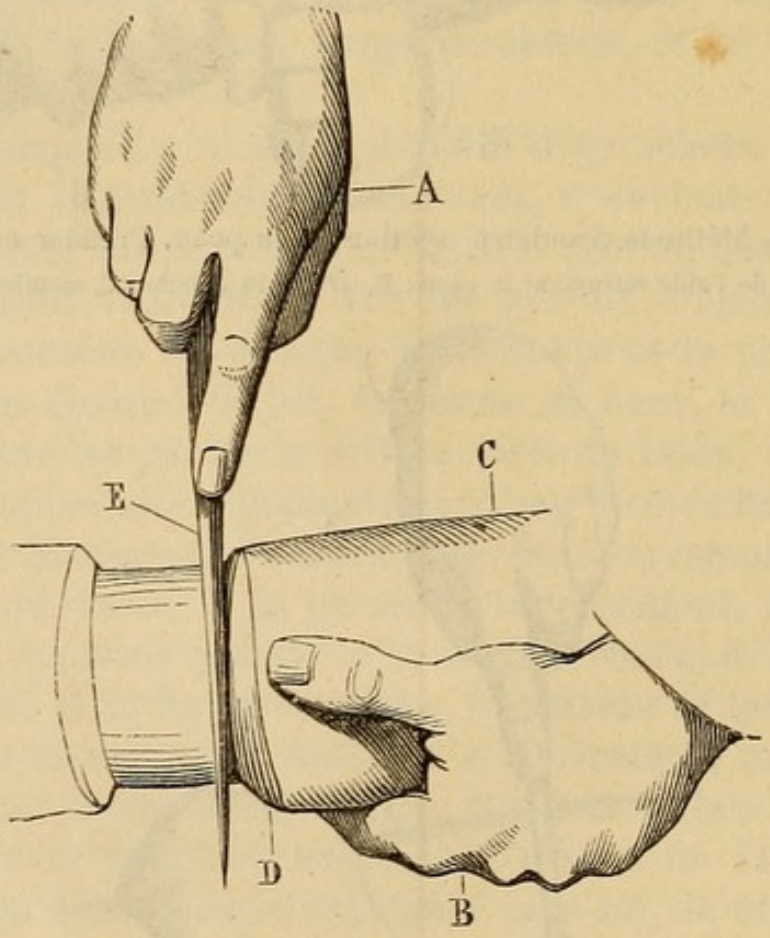

Fig. 28. — Méthode circulaire, rétraction de la peau.

A, B, mains de l'opérateur; C, membre à amputer, partie supérieure ; D, tranche de la peau divisée ; E, couteau.

profondes. Pour diviser ces brides, la peau est tirée vers la racine du membre et aussi fortement que possible, soit par la main gauche de l'opérateur, soit par un aide, pendant que le tranchant du couteau est promené circulairement

sur l'aponévrose d'enveloppe mise à découvert 1/2 centimètre au-dessous de la section cutanée. L'instrument doit agir par son tranchant, plus du talon que de la pointe, et à 1/2 centimètre au-dessous de la tranche de la peau. Il ne doit jamais quitter les parties, qu'un mouvement de rotation du membre amène successivement sous les yeux. On le manœuvre comme une scie ou un archet de violon. On coupe ainsi, sur tout le pourtour du membre, une ou plusieurs fois de suite, jusqu'à ce que la peau ait été relevée à une hauteur suffisante. Ce procédé n'a d'effet que si la peau est peu adhérente, et la couche graisseuse sous-cutanée d'une médiocre épaisseur.

b) Formation d'une manchette cutanée (fig. 29).— Pour

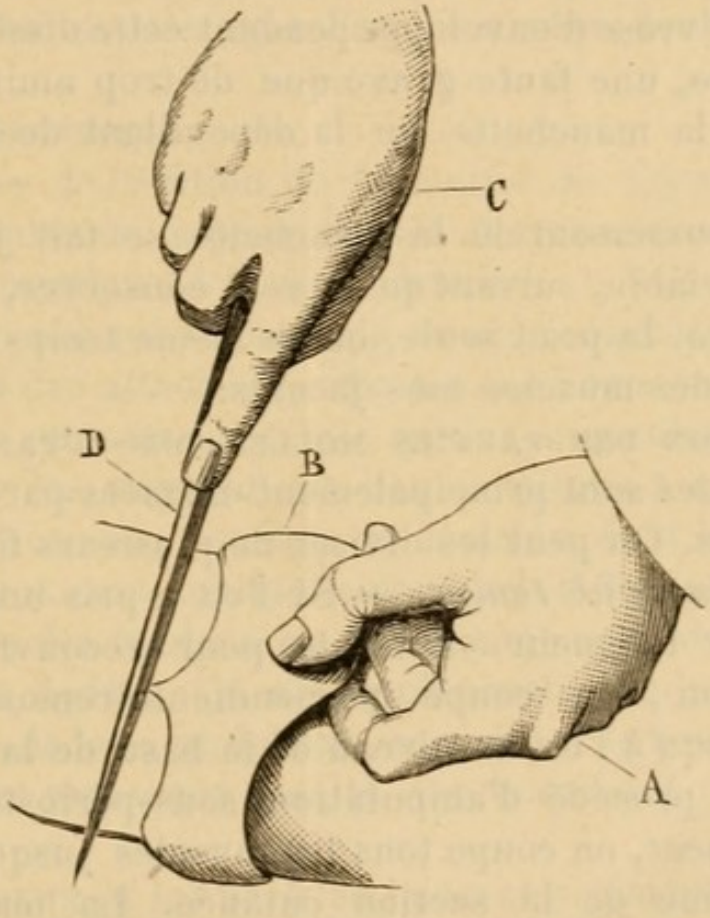

Fig. 29. — Dissection d'une manchette cutanée.

A, C, mains de l'opérateur; B, manchette; D, couteau.

faire une manchette, l'opérateur, après avoir favorisé la rétraction de la peau, pour la libérer près de son point de section, du côté de la racine du membre, saisit sa tranche entre le pouce et les derniers doigts de la main gauche, et

la *retrousse*, c'est-à-dire la renverse sur elle-même, amenant sa face saignante au dehors.

Il dissèque alors la manchette dans une étendue convenable, en promenant circulairement le couteau autour du membre, pendant que l'aide qui tient la partie inférieure amène, par des mouvements convenables, les diverses faces sous le tranchant de l'instrument. La section des brides ne doit pas se faire avec la pointe du couteau, mais avec la partie de la lame voisine du talon. Celle-ci ne doit pas être inclinée sur les parties, mais tenue perpendiculairement aux surfaces et toujours à un bon demi-centimètre au-dessous du repli de la manchette. C'est le seul moyen de conserver une peau bien doublée et dans de bonnes conditions de vitalité. Il n'y a aucun inconvénient à attaquer l'aponévrose d'enveloppe pendant cette dissection ; c'est, au contraire, une faute grave que de trop amincir la peau qui forme la manchette en la dépouillant de sa doublure celluleuse.

Le retroussement de la manchette se fait jusqu'à une hauteur variable, suivant qu'on veut conserver, pour recouvrir la plaie, la peau seule, ou en même temps que la peau une partie des muscles sous-jacents.

2° Section des parties molles sous-cutanées. — Ces parties molles sont principalement formées par les masses musculaires. On peut les diviser de plusieurs façons :

a) En un seul temps. — Si l'on a pris une manchette cutanée de longueur suffisante pour recouvrir la plaie d'amputation, on coupe perpendiculairement tous les muscles jusqu'à l'os, au niveau de la base de la manchette.

Dans le procédé d'amputation sous-périostée conseillé par *F. Poncet*, on coupe tous les muscles jusqu'à l'os, au niveau même de la section cutanée. La manchette est formée par le périoste décollé et relevé à une hauteur convenable.

b) En deux temps. — Procédés multiples.

Celse. — 1° Section perpendiculaire de la peau et des muscles jusqu'à l'os ; 2° formation par rétraction d'un cône musculaire que l'on coupe au point de section de l'os.

Louis. — 1° Section de la peau et des muscles superficiels à la même hauteur, rétraction des parties divisées; 2° section des muscles profonds.

Desault. — 1° Section des muscles superficiels au niveau de la peau divisée et rétractée; 2° section des muscles profonds.

Alanson. — 1° Section oblique des muscles, en inclinant en haut le tranchant du couteau, de façon à former un cône à base inférieure; 2° division des attaches musculaires profondes avec la pointe de l'instrument

Bell. — Section des muscles jusqu'à l'os, au niveau de la peau divisée et rétractée; 2° la lame du couteau glissée parallèlement à l'axe du membre, entre les chairs et l'os, contourne ce dernier, en détachant les muscles dans une hauteur suffisante. On scie l'os au niveau des chairs relevées.

c) En trois temps.

Sédillot. — 1° Section de la moitié de l'épaisseur des chairs au niveau de la peau divisée et rétractée. Formation d'un cône musculaire à base supérieure.

2° Section oblique en haut de ce cône musculaire.

3° Section des attaches profondes sur l'os même.

La double ou même la triple section musculaire est employée pour les amputations des membres à un seul os, présentant plusieurs couches de muscles, dont la longueur et la rétraction sont habituellement très différentes.

La section des tendons se fait comme celle des muscles, de dehors en dedans. Ce n'est qu'exceptionnellement qu'on les coupe de dedans en dehors, en passant le couteau à plat au-dessous et ramenant ensuite son tranchant directement en avant.

Les vaisseaux et les nerfs se laissent aisément diviser. Il est souvent utile de réséquer l'extrémité des gros troncs nerveux. Ils se rétractent très peu après leur section et leurs bouts s'enflamment, se gonflent dans la plaie, et donnent naissance à des névromes cicatriciels toujours fort douloureux à la pression et suffisant pour rendre impossible la prothèse et l'usage du membre.

Embrassant de la main gauche la partie supérieure du membre, maintenant les téguments libérés ou la manchette cutanée et fixant bien les masses charnues, l'opérateur attaque d'abord les muscles du côté le plus éloigné de lui, avec le talon du couteau, sous la tranche de la peau, et, par des mouvements de va-et-vient, il les divise dans les trois quarts de la circonférence du membre. Reportant alors le couteau par-dessus le membre, au point de départ, il achève la section musculaire, dans le quart supérieur, fixant de sa main gauche les chairs devenues mobiles. Si l'aide fait la rétraction, il doit suivre des doigts les mouvements du couteau et tirer en haut sur les muscles que l'instrument va diviser. La seconde et la troisième section musculaire, si elles sont jugées nécessaires, se font de la même façon, mais ne portent que sur les chairs profondes, mises à découvert par la rétraction des muscles superficiels. Le dernier coup de couteau cerne nettement le cylindre osseux. *Marc Sée* fend en deux lambeaux le cône musculaire profond et relève ces lambeaux avec ou sans le périoste.

La section des muscles interosseux sera décrite avec l'amputation de la jambe au lieu d'élection.

3° Section des os. — Pour mettre les parties molles à l'abri de la scie, on les relève soit avec la main, soit à l'aide d'une compresse fendue, dont le plein est appliqué sur un des côtés du membre, les chefs entre croisés de l'autre côté, soit avec un rétracteur métallique.

On divise circulairement le périoste au niveau de la rétraction des chairs profondes, et si l'on veut en conserver une manchette ou un lambeau, on le détache avec le couteau ou une rugine dans l'étendue convenable, et on le relève avec les chairs.

L'opérateur, toujours dans la position indiquée, le pied gauche en avant, le corps effacé, se tient très rapproché du membre. De la main gauche, il saisit l'os à pleine main, le fixe aussi solidement que possible et applique l'ongle de son pouce gauche fléchi à angle droit directement sur l'os, au niveau de la section du périoste ou de la base de la manchette périostique. Un aide embrasse le membre de l'autre côté, et

applique ses doigts aussi près que possible du point d'amputation, sur l'os même s'il le peut, de façon à le maintenir tout à fait immobile. La scie est tenue de la main droite, bien serrée et bien en main. La lame est appliquée perpendiculairement à la surface osseuse, tout contre son talon et soutenue par l'ongle du pouce gauche; on trace sa voie avec

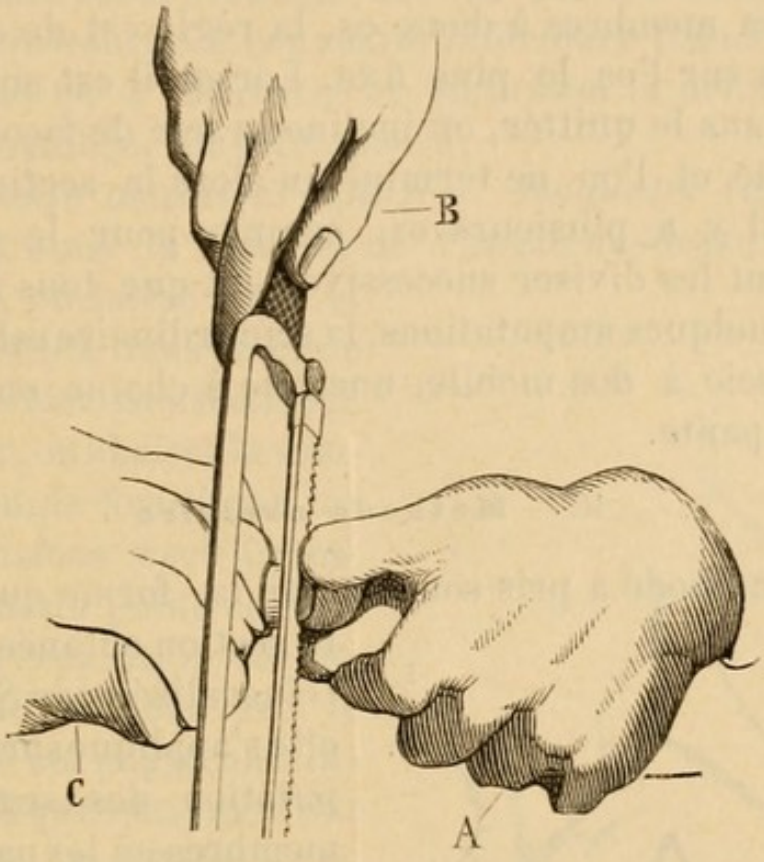

Fig. 30. — Section de l'os.

A, B, mains de l'opérateur; C, partie supérieure du membre avec le rétracteur.
Nota. — *La scie est mal placée; ses dents doivent être en contact avec la compresse rétracteur, et non à 1 centimètre au-dessous.*

une certaine lenteur et par de petits mouvements de va-et-vient, pour éviter toute échappée. Quand la voie est tracée, on retire le pouce gauche un peu en arrière, et l'on imprime à l'instrument des mouvements plus rapides, en même temps qu'on fait marcher la lame dans toute sa longueur. Pour faire agir la scie, l'épaule droite de l'opérateur doit rester complètement immobile, le bras presque accolé au tronc; l'avant-bras, seul, mobile, se fléchit et s'étend alternativement.

L'aide chargé de maintenir le membre ne doit ni le relever, ce qui rendrait impossible la marche de la scie, ni

l'abaisser, ce qui exposerait à une fracture de l'os. Comme l'opérateur, il doit exercer une traction suivant l'axe del'os.

Lorsque la section approche de sa fin, on ralentit progressivement le mouvement de la scie, pour éviter l'éclatement des dernières lamelles osseuses. S'il se fait quelques éclats, on enlève avec une pince incisive les aspérités de la surface de section.

Pour les membres à deux os, la règle est de commencer la section sur l'os le plus fixe. Lorsqu'il est suffisamment entamé, sans le quitter, on incline la scie de façon à diviser l'os mobile et l'on ne termine qu'alors la section du premier. S'il y a plusieurs os, comme pour le métacarpe, mieux vaut les diviser successivement que tous à la fois.

Pour quelques amputations, la scie ordinaire est remplacée par une scie à dos mobile, une scie à chaine ou une forte pince coupante.

B. — Méthode ovalaire

Cette méthode a pris son nom de la forme que présente la section cutanée, un *ovale*. Généralisée par *Scoutetten*, elle s'applique surtout à l'amputation des segments des membres où les parties charnues inégalement réparties font presque défaut de l'un des côtés. Cette disposition se rencontre souvent au niveau des articulations.

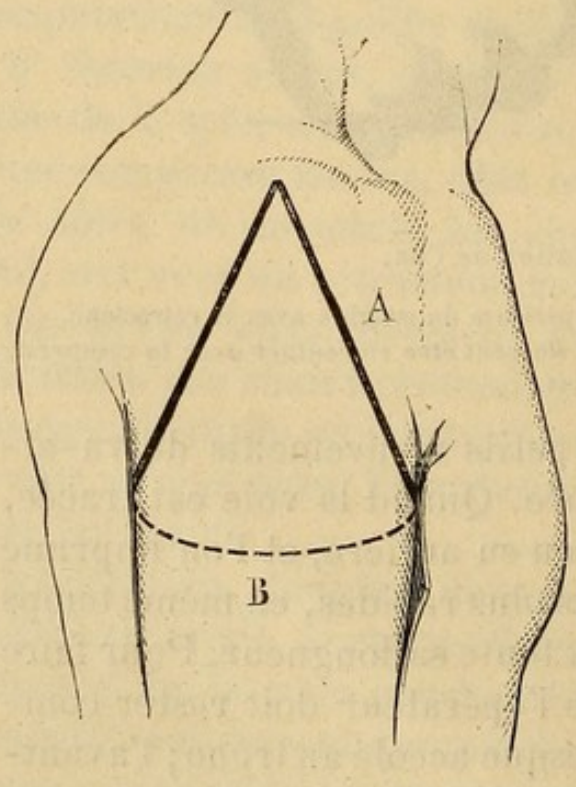

Fig. 31. — Méthode ovalaire pure. Tracé des incisions cutanées.

A, face antérieure; B, face postérieure.

1° Section cutanée. — La section ovalaire permet de renvoyer au dernier temps de l'opération la division des gros vaisseaux et de les comprimer ou de les lier directement dans la plaie.

a) Méthode ovalaire pure (fig. 31). — *Scoutetten* donne

à la section cutanée la forme d'un V renversé, dont les deux branches sont réunies par une incision curviligne. Il fait cette section par trois incisions. Les deux premières sont rectilignes, placées sur la face du membre la moins pourvue de parties molles, et forment un angle ouvert en bas, dont le sommet est placé au-dessus du point de section des os, dont les deux côtés viennent aboutir sur les faces latérales. Une incision courbe à convexité inférieure réunit les deux branches de ce V renversé et embrasse la demi-circonférence du membre, du côté opposé.

b) Méthode ovalaire modifiée. Raquette (fig. 32). — En plaçant ainsi le sommet de l'angle au-dessus du point de section, on laisse à nu et sans protection dans la plaie les extrémités osseuses. Pour y remédier, on abaisse le sommet de l'angle formé par les deux incisions rectilignes, au-dessous du point de section ou de séparation des os, et l'on fait tomber sur le sommet de cet angle une incision pratiquée suivant l'axe de la partie. On obtient ainsi, au lieu d'un V un Y renversé, dont les branches sont réunies à leur extrémité par une incision curviligne. C'est ce qu'on nomme la *raquette*. Si les incisions cutanées latérales, au lieu d'être rectilignes sont légèrement arrondies, la raquette devient une véritable *croupière*. Poursuivant cette voie, on arrive à former la raquette par une incision circulaire et perpendiculaire à l'axe du membre, sur laquelle vient tomber une incision longitudinale. Les lèvres de la raquette disséquées et relevées donnent une plaie qui se rapproche sensiblement de celle que fournissait

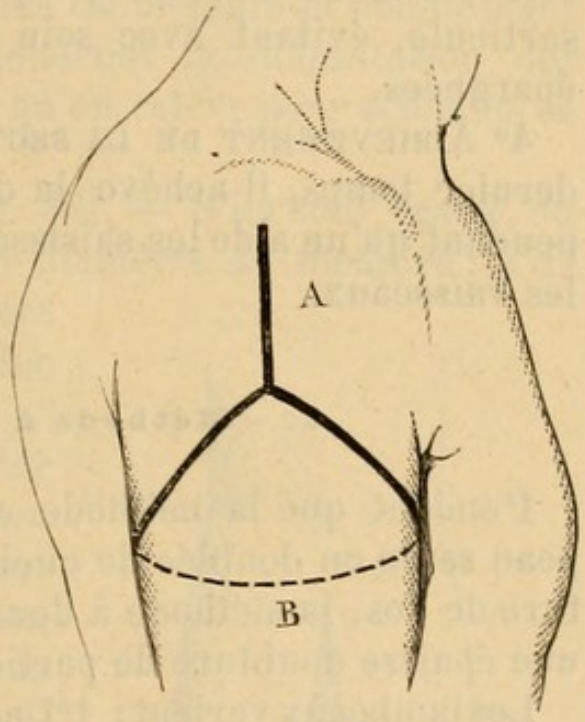

Fig. 32. — Méthode ovalaire modifiée. Tracé des incisions cutanées.

A, face antérieure; B, face postérieure.

la méthode ovalaire pure, mais sans en avoir l'inconvénient signalé.

2° Section partielle des parties molles. — La peau libérée dans tout le pourtour de l'incision par la division des brides celluleuses qui la rattachent à l'aponévrose, l'opérateur attaque les chairs. Il les divise à petits coups, le long des branches de la raquette, plus ou moins obliquement de bas en haut, pour arriver jusqu'au point de section ou de séparation de l'os, qu'il dégage complètement à ce niveau. Du côté des vaisseaux et des nerfs principaux, les parties molles sont épargnées avec soin; leur division ne se fait qu'après la section de l'os ou la désarticulation.

3° Section de l'os ou désarticulation. — Les chairs relevées et mises à l'abri, l'opérateur sectionne l'os ou le désarticule, évitant avec soin d'attaquer les parties molles épargnées.

4° Achèvement de la section des chairs. — Dans un dernier temps, il achève la division des chairs épargnées, pendant qu'un aide les saisissant à pleines mains, comprime les vaisseaux.

C. — **Méthode à deux lambeaux**

Pendant que la méthode circulaire ne conserve que la peau seule ou doublée de quelques muscles, comme couverture de l'os, la méthode à deux lambeaux assure au moignon une épaisse doublure de parties molles.

Les lambeaux varient : 1° Dans leur longueur : il sont égaux ou inégaux ; 2° dans leur forme : ils sont carrés ou arrondis ; 3° dans leur façon : ils sont taillés par transfixion, de dehors en dedans, ou par un procédé mixte. Dans le calcul de la hauteur ou de la longueur à donner aux lambeaux charnus, il faut tenir compte de la rétraction des téguments et des muscles divisés. La rétraction totale n'est presque jamais moindre du tiers de la hauteur ; elle peut être plus considérable pour les muscles très longs, sectionnés près de leur insertion inférieure.

1° *Lambeaux carrés égaux.* — Sur une incision circu-

laire divisant toutes les parties molles jusqu'à l'os, on fait tomber deux incisions longitudinales, placées aux deux extrémités de l'un des diamètres du membre, et conduites également jusqu'à l'os. Les lambeaux comprennent toutes les parties molles; on les dissèque, on les relève et l'on scie l'os à leur base. Chacun d'eux doit avoir une hauteur égale au demi-diamètre du membre.

2° *Lambeaux carrés inégaux.* — On donne au grand lambeau une hauteur égale au diamètre de la partie; le second n'a que le quart de cette longueur, il contient les vaisseaux et les nerfs principaux *(Teale)*. On pratique d'abord deux incisions longitudinales, pénétrant jusqu'aux os et égales en longueur au diamètre du membre. Deux incisions semi-circulaires, perpendiculaires à l'axe du membre et comprenant toutes les parties molles, achèvent la délimitation des lambeaux que l'on dissèque et qu'on relève pour scier les os à leur base.

3° *Lambeaux arrondis* (fig. 33). — S'ils sont égaux, on leur donne en hauteur le demi-diamètre du membre; s'ils sont inégaux, leurs longueurs réunies doivent au moins égaler ce diamètre.

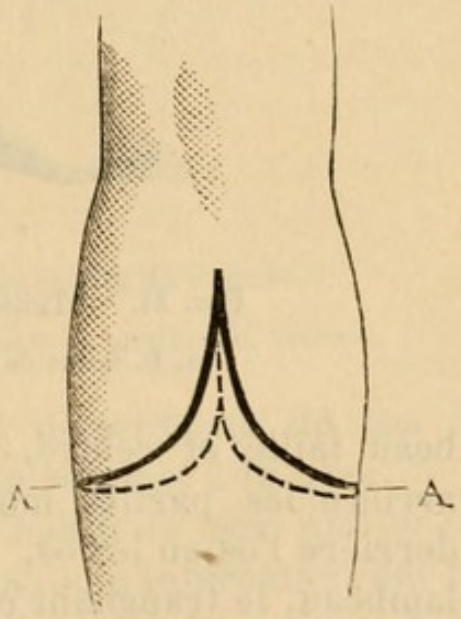

FIG. 33. — Méthode à deux lambeaux. Lambeaux égaux, arrondis.

Taille des lambeaux. *a) Par transfixion ou de dedans en dehors.* — Pour tailler des lambeaux par transfixion, il est bon, afin de ne pas les échancrer à la base, de frayer une voie au couteau par une petite incision pratiquée au point où il va pénétrer. Le couteau doit entrer et sortir aux deux extrémités du même diamètre. Saisissant de la main gauche les parties molles qui vont former le premier lambeau et les soulevant légèrement, l'opérateur enfonce la pointe du couteau au point déterminé et traverse le membre de part en part, se rapprochant plus ou moins de l'os, suivant

l'épaisseur de chairs qu'il tient à conserver. La lame de l'instrument doit être bien à plat, le tranchant dirigé en bas. La lame de l'instrument, bien dégagée de l'autre côté du membre, il coupe par des mouvements de va-et-vient les parties molles soulevées, dans l'étendue convenable, et, en terminant, il tourne le tranchant du couteau directement en avant pour ne pas faire de biseau à la peau. Le premier lam-

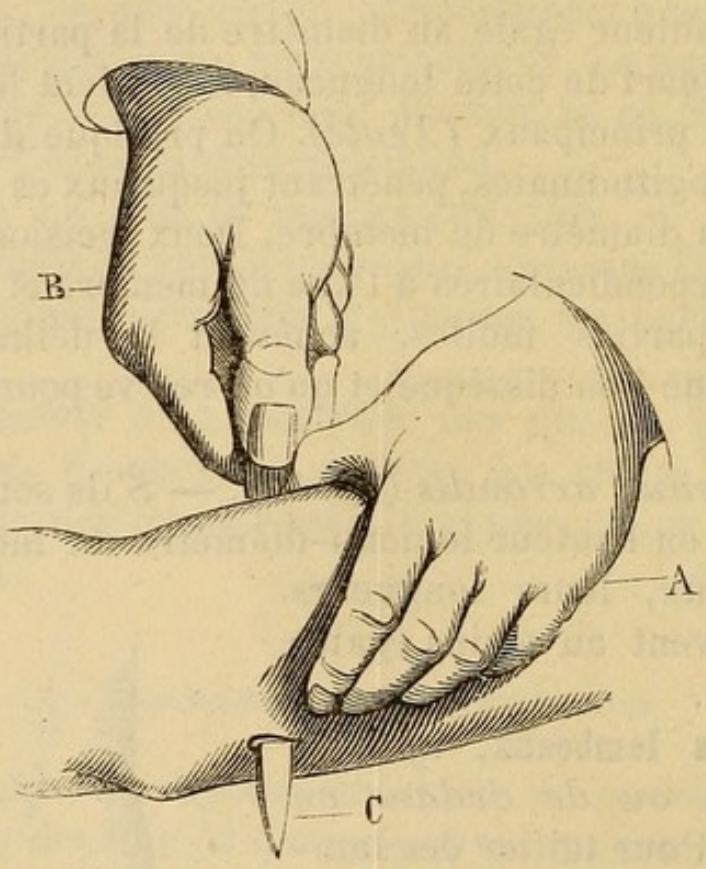

Fig. 34. — Taille d'un lambeau par transfixion.

A, B, mains de l'opérateur ; C, pointe du couteau.

beau taillé et relevé, l'opérateur attirant légèrement en arrière les parties molles respectées, engage le couteau derrière l'os ou les os, le dos en haut, contre la racine du lambeau, le tranchant en bas. La pointe bien dégagée dans la plaie, dont le pouce gauche repousse et met à l'abri le bord tégumentaire, des mouvements de va-et-vient de l'instrument achèvent la section du second lambeau. La peau est coupée nettement, sans biseau, en dirigeant le tranchant directement en arrière et en favorisant la section par la tension des tissus.

Cette façon d'agir donne des lambeaux épais, et l'inégalité de la rétraction fait que les muscles dépassent presque toujours la section de la peau. On y obvie en traçant d'abord le lambeau avec la pointe du couteau, qui n'intéresse que le tégument. La peau rétractée, on coupe les chairs par transfixion en faisant suivre au couteau le tracé des incisions cutanées.

b) Par dissection ou de dehors en dedans. — *Langenbeck*, saisissant de la main gauche les parties à diviser et les

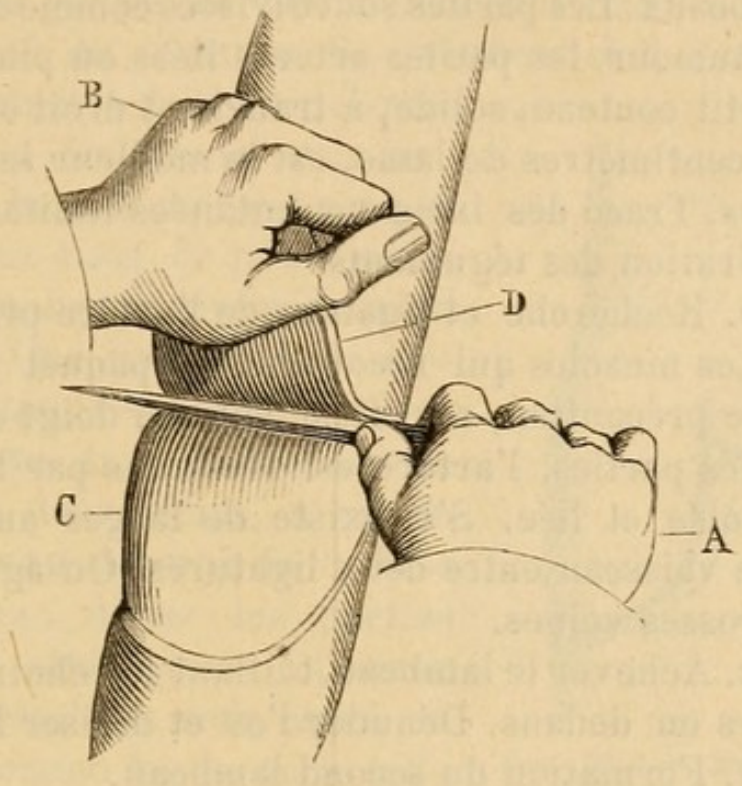

FIG. 35. — Taille d'un lambeau de dehors en dedans.

A, B, mains de l'opérateur; C, partie inférieure du membre; D, lambeau.

soulevant légèrement, les coupait directement de bas en haut, taillant ainsi ses lambeaux du sommet à la base.

Actuellement, on commence d'habitude par limiter les lambeaux avec la pointe du couteau, en n'intéressant que les téguments dans cette première section. On leur donne ainsi plus facilement la forme et les dimensions convenables. La peau légèrement rétractée, on saisit entre le pouce et l'index gauche, puis à pleine main, le sommet du lambeau, et on le taille de bas en haut, en y comprenant aussi peu de chairs qu'on le juge à propos. On peut ainsi faire des lambeaux

carrés ou arrondis, égaux ou inégaux, selon la méthode adoptée. Mais toujours il faut avoir soin de calculer largement leurs dimensions, en tenant compte de la rétraction des parties molles.

Chacun de ces procédés peut trouver son application ; mais au point de vue de la réunion, les lambeaux de longueur inégale se rapprochent plus des méthodes à réunion latérale que des méthodes à réunion opposite.

Verneuil accepte comme générale la méthode d'amputation à deux lambeaux. Les parties sont divisées comme dans l'ablation d'une tumeur, les petites artères liées ou pincées à mesure. Un petit couteau, solide, à tranchant droit ou convexe, de 12 à 15 centimètres de lame, est le meilleur instrument.

1er *temps*. Tracé des incisions cutanées limitant les lambeaux, libération des téguments.

2e *temps*. Recherche et ligature de l'artère principale du membre. Les muscles qui recouvrent le paquet vasculaire, coupés avec précaution, se rétractent. Le doigt écartant ou déchirant les parties, l'artère est reconnue par la vue et le toucher, isolée et liée. S'il existe de larges anastomoses, on coupe le vaisseau entre deux ligatures. On agit de même pour les grosses veines.

3e *temps*. Achever le lambeau, taillant les chairs en biseau et de dehors en dedans. Dénuder l'os et diviser le périoste.

4e *temps*. Formation du second lambeau.

5e *temps*. Section de l'os.

On peut, après l'achèvement complet du premier lambeau, dénuder l'os et le sectionner sur un corps mousse qui protège les chairs sous-jacentes. On termine alors en taillant le second lambeau, de dehors en dedans ou inversement, selon qu'on le trouve plus commode.

Méthode mixte. — Sous ce nom, *Sédillot* a décrit un procédé qui consiste, après avoir taillé deux petits lambeaux égaux arrondis ne comprenant que la peau et les muscles superficiels, à diviser obliquement de bas en haut les muscles profonds, comme dans la méthode circulaire. On obtient ainsi un cône creux de profondeur suffisante, et l'on n'a pas à craindre la saillie des os.

D. **Méthode à un lambeau** (fig. 36)

On lui attribue l'avantage de s'opposer à la saillie de l'os, de donner une cicatrice latérale peu exposée et de fournir au moignon une couverture épaisse et solide favorable à la prothèse.

Le lambeau unique offre toujours une grande ressource dans les cas où les parties molles sont restées saines sur un seul côté du membre. Sa longueur doit être au moins égale au diamètre de la partie après la rétraction des tissus, et la largeur de sa base comprendre à peu près les deux tiers de la circonférence du membre au niveau du point de section. Une incision demi-circulaire pratiquée perpendiculairement à l'axe du membre, en un seul ou en deux temps, à un ou deux doigts au-dessous de la base du lambeau, divise les parties molles du côté opposé. Comme forme, le lambeau sera carré ou arrondi : comme façon, on le taillera par transfixion ou mieux de dehors en dedans, en ayant soin de le délimiter tout d'abord. Le lambeau disséqué et relevé, on scie l'os à la hauteur de sa base.

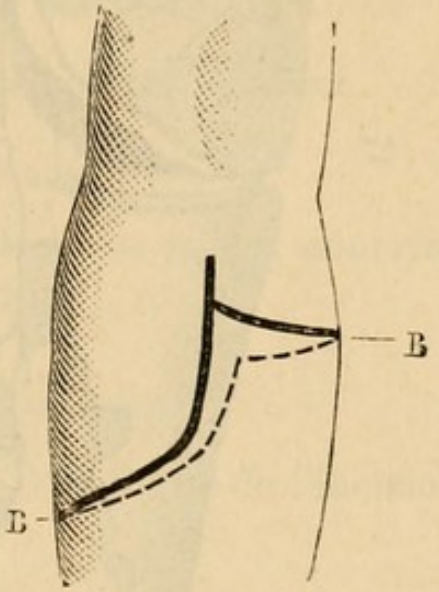

FIG. 36. — Méthode à un lambeau. Tracé des incisions.

Rejetant, en règle générale, la taille par transfixion, qui donne le plus souvent des lambeaux irréguliers au sommet avec saillie des muscles, nous conseillons d'opérer de la façon suivante. Le lambeau ayant pour hauteur la demi-circonférence du membre au point de section des os, et pour largeur, à sa base, les deux tiers de cette circonférence, est tracé à l'iode. Son sommet doit être large, sa forme celle d'un U. Il est ensuite limité, en coupant les téguments avec la pointe du couteau, bien perpendiculairement, et par de

petits mouvements de scie. La main gauche fixe et tend les tissus. Promené à quelques millimètres de la tranche cutanée, le scalpel permet la rétraction de la peau. L'opérateur attaque alors les masses musculaires, soit obliquement de bas en haut, soit directement jusqu'aux os, suivant l'épaisseur des chairs qu'il veut conserver. Tantôt il marche du sommet vers la base du lambeau par des mouvements de va-et-vient, tantôt il dégage d'abord l'un des côtés pour s'assurer des vaisseaux, tantôt enfin il coupe muscle par muscle, liant au fur et à mesure les artères sectionnées. Le lambeau relevé, il divise la peau épargnée un peu au-dessous de sa base, la libère, sectionne les chairs restantes et termine par la dénudation et la section de l'os ou par la désarticulation.

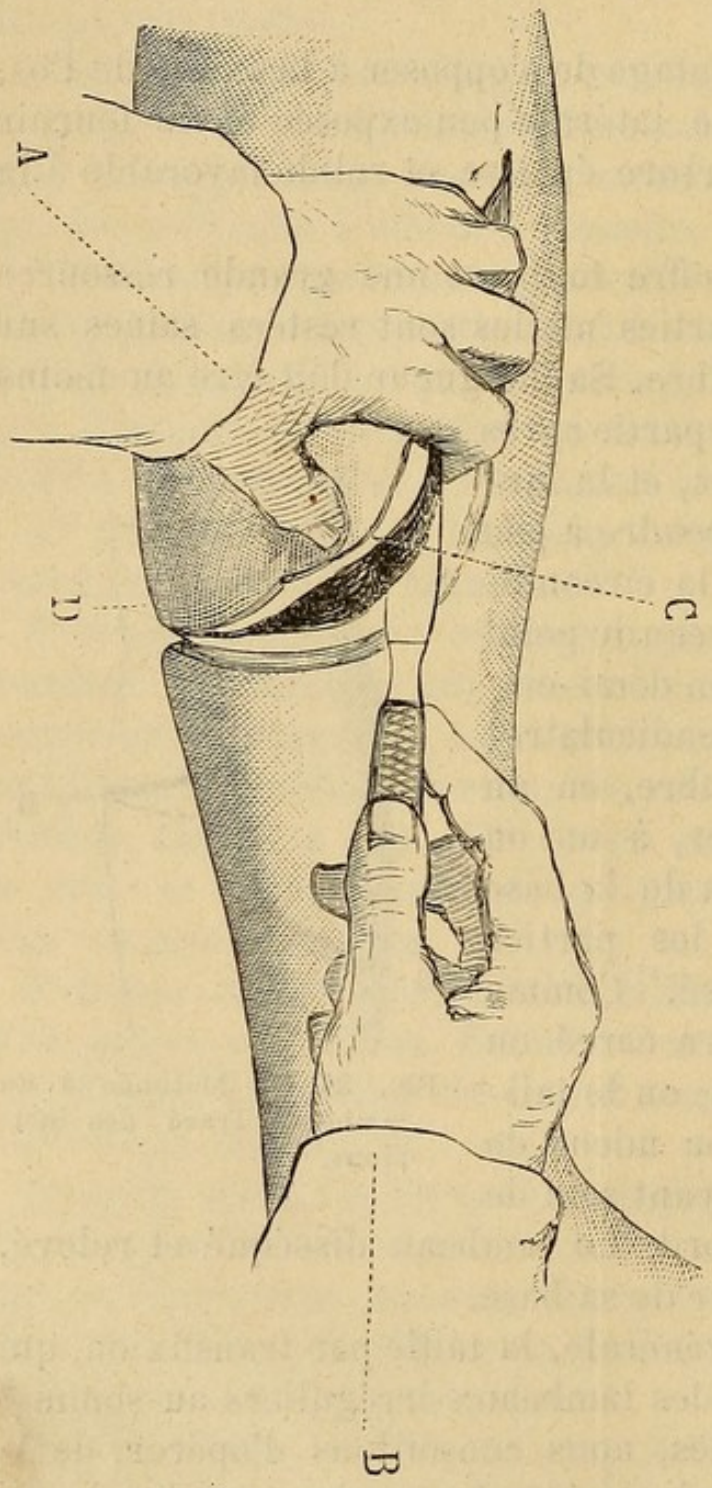

Fig. 37. — Taille d'un lambeau de dehors en dedans.

A, main gauche de l'opérateur accrochant le lambeau; B, main droite de l'opérateur tenant le bistouri; C, lambeau en partie détaché; D, section cutanée ou tracé du lambeau.

La position la plus favorable pour le lambeau unique est celle où il tombe

naturellement sur la plaie à recouvrir. Mais la disposition des parties molles commande surtout le choix de sa position ;

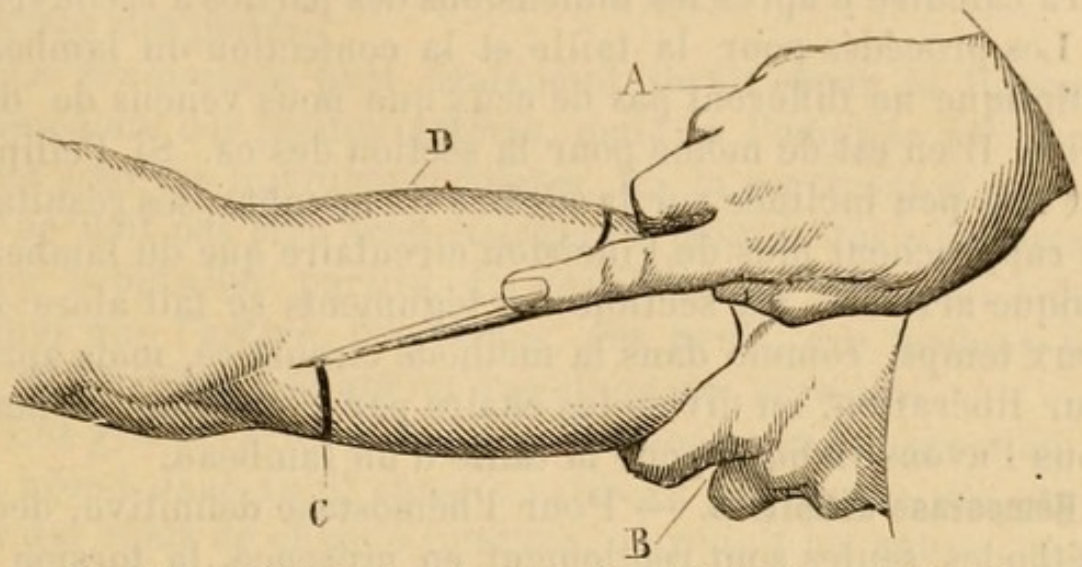

Fig. 38 — Méthode à un lambeau. Tracé du lambeau de dehors en dedans.

A, B, mains de l'opérateur; C, incision; D, membre.

les plus épaisses, les plus résistantes, les mieux nourries doivent être employées à sa confection.

E. — **Méthode elliptique** (fig. 39)

Cette méthode emprunte son nom à la forme de l'incision cutanée. En réalité, l'ellipse, quand elle est suffisamment inclinée ou oblique sur l'axe du membre, ne donne pas autre chose qu'un lambeau unique arrondi, mais la forme arrondie de ce lambeau permet de mieux recouvrir les extrémités osseuses. L'ellipse cutanée est alors formée par deux incisions courbes ; l'une supérieure, convexe en haut, a son sommet un peu au-dessous du point de section, elle est placée sur le côté du membre le moins fourni de parties molles. La seconde incision, plus étendue, a son sommet en bas et sa convexité dans le même sens.

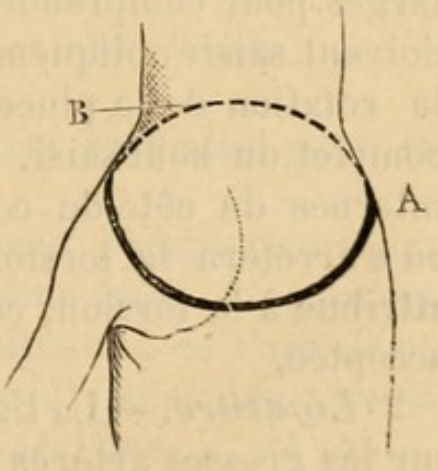

Fig. 39. — Méthode elliptique. Tracé des incisions curvilignes.

A, inférieure; B, supérieure.

La longueur du lambeau elliptique ou du grand axe de l'ellipse doit égaler la demi-circonférence du membre, elle sera calculée d'après les dimensions des parties à recouvrir.

Les procédés pour la taille et la confection du lambeau elliptique ne diffèrent pas de ceux que nous venons de décrire. Il en est de même pour la section des os. Si l'ellipse est très peu inclinée sur la surface du membre, ses résultats se rapprochent plus de l'incision circulaire que du lambeau unique arrondi. La section des téguments se fait alors en deux temps, comme dans la méthode circulaire, mais après leur libération, on divise les chairs par dissection, comme nous l'avons indiqué pour la taille d'un lambeau.

Hémostase définitive. — Pour l'hémostase définitive, deux méthodes seules sont réellement en présence, la torsion et la ligature. L'acupressure, l'acufilo-pressure, la cautérisation, le refoulement, la perplication, la forcipressure aussi bien que l'uncipressure ne sont que des modes exceptionnels, qu'il est aussi utile de connaître qu'il serait mauvais de vouloir les généraliser.

1° *Torsion.* — La torsion, avec ou sans refoulement, a été mise en usage pour les plus grosses artères par *Hill*, en Angleterre, et par *Tillaux*, en France. Ce dernier emploie une seule pince, à ailettes, et dont les mors sont assez larges pour comprendre toute la largeur de l'artère qu'ils doivent saisir obliquement. Le vaisseau est alors tordu, par la rotation de la pince sur son axe, jusqu'au détachement complet du bout saisi. Il est inutile de refouler les tuniques internes du côté du cœur et de limiter d'avance le point où s'arrêtera la torsion. Malgré les avantages que Tillaux attribue à la torsion, cette méthode n'est pas généralement acceptée.

2° *Ligature.* — La ligature doitêtre appliquée tout d'abord sur les grosses artères que leur position permet de trouver facilement et pendant le maintien de la compression. Le chirurgien saisit l'extrémité du vaisseau, suivant sa longueur, avec une première pince, l'attire doucement au dehors, le sépare avec soin des nerfs et des veines avoisinantes, puis le prend en travers avec une seconde pince

près de son extrémité. L'aide entoure l'artère d'un fil, comme nous l'avons indiqué en traitant des ligatures à la surface des plaies.

Le *tenaculum* peut également servir pour la ligature immédiate des petites artères, mais on l'emploie plus souvent pour les ligatures médiates. Ici la constriction avec le fil ne doit pas être trop énergique, pour éviter une section trop rapide des parties. La possibilité de saisir, en même temps que l'artère, des veines, des nerfs, des tendons fait de la ligature médiate un expédient de nécessité.

Les grosses artères liées, on fait cesser la compression, et on prend dans un fil chaque vaisseau qui donne. On coupe un des chefs de chaque ligature, on réunit les autres en un seul faisceau et on le fixe sur un des bords de la plaie. Si l'on emploie le catgut pour la ligature des vaisseaux, les deux chefs du lien sont coupés au ras du nœud. L'hémostase complète, il faut *parer* le moignon, c'est-à-dire réséquer les nerfs, couper les tendons flottants, emporter avec des ciseaux courbes les lambeaux de muscle ou d'aponévrose saillants et en partie détachés. Le membre bien nettoyé, on procède alors à l'application des sutures et au pansement adopté.

Règles spéciales aux désarticulations

Nous avons à ajouter quelques règles spéciales pour la pratique des désarticulations.

L'appareil instrumental est le même; l'hémostase temporaire ou définitive s'exécute de la même façon. La position de l'opérateur est déterminée par la situation de l'article et par la méthode mise en usage pour la division des parties molles. Mais avant de commencer l'opération, il est indispensable de constater exactement la position de l'articulation. La connaissance précise de l'anatomie de la région, des rapports osseux et musculaires, de la forme et de la disposition des ligaments et des surfaces articulaires est de toute nécessité pour l'opérateur.

La position de la jointure est déterminée par des points

de repère. Ces points de repère sont ou conventionnels, ou physiologiques, ou enfin anatomiques.

a) Repères conventionnels. — Ce sont les moins sûrs et les moins précis. Les mensurations en lignes ou en millimètres, les angles à sinus de tant et tant de degrés, préconisées par *Lisfranc*, sont à peu près abandonnées, tant en raison des variations individuelles qu'en raison des déformations morbides qui les modifient dans chaque cas particulier.

b) Repères physiologiques. — Fournis par les mouvements, les contractions musculaires, ils sont utiles dans un certain nombre de cas.

c) Repères anatomiques. — Les indications fournies par la disposition des parties molles, plis cutanés, saillies musculaires et tendineuses, sont bien souvent altérées par le gonflement morbide des tissus. Les repères fournis par le squelette, tubérosités ou enfoncements osseux, qu'ils appartiennent aux surfaces articulaires ou aux os du voisinage, sont les guides les plus sûrs, ceux qui trompent le plus rarement. En cas d'œdème, des pressions méthodiques permettent presque toujours de retrouver les repères osseux.

L'articulation reconnue, la division des parties molles se pratique d'après une des cinq méthodes indiquées ; mais il ne faut jamais oublier que la disposition des surfaces articulaires nécessite presque toujours une très large couverture.

Arrivé sur la jointure, l'opérateur saisit de la main gauche les parties à enlever, afin de pouvoir imprimer aux os les mouvements nécessaires, pendant qu'un aide relève les chairs pour les mettre à l'abri. Les repères osseux sont de nouveau reconnus avec le plus grand soin pour éviter toute erreur.

Les ligaments périphériques sont divisés à petits coups, sans chercher à faire pénétrer la pointe ou la lame du couteau entre les surfaces articulaires. On se souviendra, comme l'indiquait *Lisfranc*, que ces ligaments présentent toujours quatre fois plus de surface pour le chirurgien que

pour l'anatomiste. Pas n'est besoin que la section de ces liens fibreux soit faite exactement au niveau des interlignes articulaires, il suffit qu'ils soient divisés pour obtenir l'écartement des surfaees qu'ils unissent. Pour favoriser cette section, l'opérateur doit tendre ces ligaments, en imprimant au membre, qu'il embrasse de la main gauche au-dessous de la jointure, les mouvements convenables.

Les liens périphériques divisés, les surfaces articulaires s'écartent et mettent à jour les ligaments profonds ou interosseux. Pour les couper, on fait glisser la pointe du couteau entre les os, à une profondeur et dans une direction convenables, et on fait agir l'instrument à l'aide de légers mouvements imprimés au manche. Les règles spéciales seront indiquées pour chaque opération. Jamais ces ligaments ne doivent être déchirés par un écartement forcé des surfaces, le couteau seul doit être employé pour les diviser.

C'est dans ces cas que des connaissanees anatomiques précises sont indispensables pour ne pas se fourvoyer, tailler les os et les cartilages, briser dans la jointure la pointe de son instrument ou en émousser la lame.

La désarticulation achevée, on assure l'hémostase définitive par la ligature des artères, comme nous l'avons indiqué à propos des amputations.

Règles spéciales à chaque amputation

§ Ier. — AMPUTATION DES PHALANGES DES DOIGTS

A. — DANS LA CONTINUITÉ

Données anatomiques. — La peau et la couche cellulo-adipeuse qui la double, les tendons extenseurs et fléchisseurs, sont les seules parties à diviser pour arriver jusqu'à l'os.

La peau de la face palmaire des doigts, dense et épaisse, est plus avantageuse pour la confection des lambeaux. Une cicatrice dorsale, quoique plus apparente, est préférable, parce qu'elle est à l'abri des frottements et des traumatismes et ne gêne en rien les fonctions de la main.

Instruments.— Un bistouri droit, à lame longue, étroite et forte, une scie à phalanges ou une pince coupante.

a) **Méthode à deux lambeaux.** — *Lambeaux carrés, égaux, dorsal et palmaire.* — La main dans la pronation, le doigt malade dans l'extension complète, l'opérateur saisit et maintient avec le pouce et l'indicateur gauches l'extrémité inférieure de la phalange à amputer. Un aide écarte les doigts voisins ou les fléchit fortement pour les mettre à l'abri, et, embrassant la partie supérieure de la phalange, il attire les téguments vers la racine du doigt.

1° Appliquant le talon de la lame du bistouri sur la gauche de la phalange, le chirurgien divise circulairement la peau à 1 centimètre au-dessous du point où l'os doit être sectionné. Cette section se fait en un ou mieux en deux temps, la première incision intéressant le tégument dans les trois quarts du pourtour de la phalange.

2° L'aide imprimant à la main des mouvements de rotation qui mettent successivement à jour les faces latérales du doigt malade, l'opérateur pratique sur le milieu de ces faces, de haut en bas et suivant l'axe de la phalange, une incision rectiligne de 1 centimètre de longueur, qui part à hauteur du point de section de l'os, pour aboutir à l'incision circulaire. Elle intéresse la peau et le tissu sous-cutané, pénétrant du coup jusqu'à l'os.

3° Les deux lambeaux dorsal et palmaire, ainsi tracés, sont saisis par leur sommet entre le pouce et l'index gauches, et disséqués de bas en haut, en leur conservant une doublure celluleuse aussi épaisse que possible.

4° L'aide relève et maintient les lambeaux. L'opérateur coupe au niveau de leur base, sur l'os, les tendons extenseurs et fléchisseurs, divise circulairement le périoste, et termine en sciant la phalange à la même hauteur.

La scie fine donne une section plus nette que la pince coupante, mais il est indispensable que la phalange soit très solidement fixée pendant l'action de l'instrument.

Aucun vaisseau à lier ; si les collatérales donnent, on les tord. Cicatrice terminale, procédé de nécessité.

b) **Méthode à un lambeau** (fig. 43, A). *Lambeau pal-*

maire. — Le lambeau unique est pris à la face palmaire et taillé par transfixion.

La main du patient est en supination, le doigt malade étendu, les autres doigts fléchis dans la paume ou écartés par l'aide, qui fixe en même temps la base de la phalange à amputer et tire la peau vers la racine du doigt. L'opérateur saisit de la main gauche l'extrémité inférieure de la phalange, son pouce appliqué sur la face palmaire, ses autres doigts couchés en travers sous la face dorsale, de façon que la seconde phalange de son index corresponde exactement au point de section de l'os.

1° Il tient le bistouri de la main droite, en plume à écrire, le tranchant de son côté, la main en supination et le talon de la lame reposant à plat, sur la pulpe de la phalangette de son médius droit. Dans cette position, il porte la pointe de l'instrument sur la face latérale *droite* de la phalange à amputer, près de son dos et applique le plat de la lame sur la pulpe de la phalangette de son indicateur gauche, en abaissant légèrement le manche du bistouri, pour donner au lambeau une grande largeur. Pour ne pas échancrer la peau à la base du lambeau, il est bon de pratiquer tout d'abord, sur la face droite de la phalange, une incision longitudinale de 1 centimètre de longueur qui donne voie au bistouri.

2° La pointe touche l'os et, contournant sa face latérale d'arrière en avant, arrive à la face palmaire. Le manche du bistouri est alors ramené à l'horizontale, et la lame, poussée transversalement de droite à gauche glisse sur la face palmaire de l'os. Quand la pointe approche du côté opposé, on relève le manche de l'instrument, et, contournant la phalange d'avant en arrière, on vient sortir sur la face latérale opposée, exactement à la même hauteur qu'au point d'entrée. On continue de pousser la lame, jusqu'à ce que son talon soit arrêté par la plaie d'entrée.

3° L'opérateur ramenant vers lui le bistouri, dont la lame reste appliquée sur la face palmaire de l'os sous le tendon fléchisseur, taille, par des mouvements de va-et-vient, un lambeau de 15 millimètres de longueur environ, et, pour le terminer bien carrément, il porte le tranchant de l'instrument

directement en avant. La peau se trouve ainsi coupée nettement et sans biseau. Pendant la formation du lambeau, le pouce gauche du chirurgien est peu à peu retiré vers l'extrémité du doigt.

4° L'aide saisit le lambeau et le relève, la main du malade est mise en pronation. Une incision demi-circulaire, au niveau de la base du lambeau, coupe les téguments de la face dorsale et le tendon extenseur. Si le lambeau palmaire a été pris trop court, on taille un petit lambeau dorsal ; si son sommet est arrondi l'incision dorsale sera légèrement concave en bas. La plaie forme dans ce cas une ellipse très allongée.

5° On divise circulairement le périoste, puis on scie la phalange à hauteur de la base du lambeau, perpendiculairement à son axe. Cicatrice dorsale, procédé préférable.

B. — DANS LA CONTIGUÏTÉ

Désarticulation de la dernière phalange du pouce, des deuxième et troisième phalanges des autres doigts.

Données anatomiques. — La face palmaire des phalanges est concave et présente, immédiatement au dessous de son plateau terminal supérieur, une petite crête transversale qui peut arrêter le bistouri. La face dorsale est convexe et sans obstacles. Les articulations phalangiennes sont des ginglymes à grand diamètre transversal. La tête de la phalange supérieure a la forme d'une poulie, creusée d'une gorge où vient s'enfoncer la crête médiane de la base de la phalange inférieure.

Ainsi que le remarque *Chassaignac*, les articulations phalangiennes du médius sont seules transversales, les articles des autres doigts présentent une obliquité légère, telle que les faces latérales des phalangettes se touchent immédiatement.

Les moyens d'union sont : en avant, le ligament glénoïdien, formé par le côté postérieur de la gaine des tendons fléchisseurs ; en arrière, le tendon extenseur ; sur les parties latérales, deux trousseaux fibreux triangulaires, les ligaments latéraux. La peau immédiatement appliquée sur les tendons ou leur gaine, est mince et lâche sur le dos du doigt, dense et épaisse à la face palmaire.

Points de repère. — Les plis dorsaux sont peu réguliers et disparaissent par le plus léger gonflement ; le pli moyen,

transversal correspond à peu près à l'interligne. Les plis palmaires sont constants, plus réguliers et moins sujets à s'effacer. Celui qui se trouve à l'union des première et deuxième

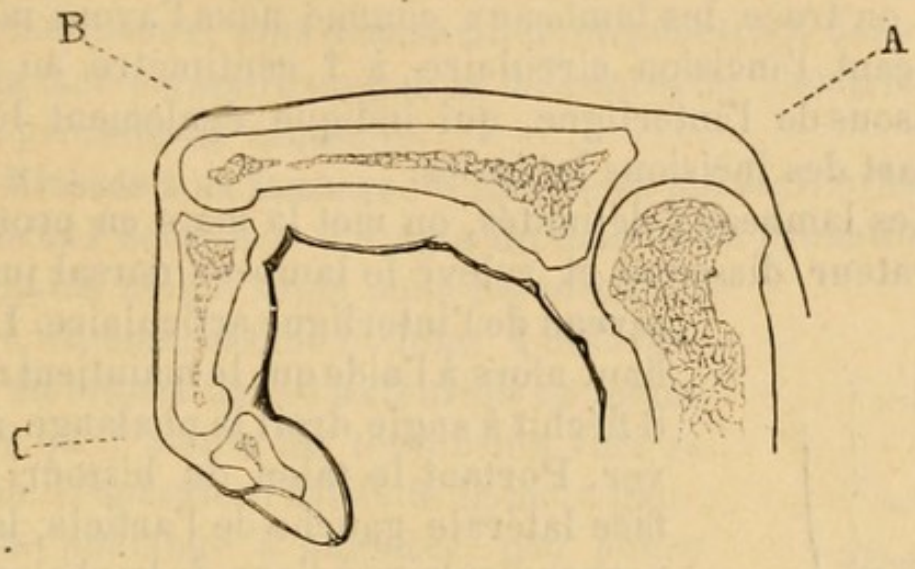

FIG. 40. — Section longitudinale et médiane d'un doigt.

A, article métacarpo-phalangien ; B, article phalango-phalanginien ; C, article phalangino-phalangettien.

phalanges correspond à l'interligne ; celui que l'on rencontre entre la phalangine et la phalangette est à 2 ou 3 millimètres au-dessus de l'article.

Si l'on saisit entre le pouce et l'index les faces latérales d'une phalange et si l'on fait glisser lentement les doigts vers son extrémité inférieure, on est arrêté par les petits tubercules qui forment sa poulie terminale. L'interligne est à 2 ou 3 millimètres au-dessous de ces saillies. De même, si l'on remonte de bas en haut, le long des faces latérales de la phalange pressée entre les doigts, ceux-ci sont arrêtés par les tubercules qui forment son plateau supérieur. L'interligne est à 2 ou 3 millimètres au-dessus.

Faisons remarquer enfin que, dans la flexion à angle droit de la phalange inférieure, la poulie de la phalange supérieure est à moitié découverte. Une incision transversale faite au-dessous de l'angle de flexion, la lame du bistouri, placée comme si l'on voulait couper en deux, suivant sa longueur, la phalange supérieure, conduit sûrement dans l'article.

Méthodes opératoires. — Les mêmes que pour l'amputa-

tion dans la continuité. Un fort bistouri à lame longue et étroite.

a) **Méthode à deux lambeaux.** — *Deux lambeaux carrés égaux, dorsal et palmaire* (fig. 41, A). — 1° L'article reconnu, on trace les lambeaux comme nous l'avons indiqué, en plaçant l'incision circulaire à 1 centimètre au moins au-dessous de l'interligne, qui indique également le point de départ des incisions latérales.

2° Les lambeaux délimités, on met la main en pronation. L'opérateur dissèque et relève le lambeau dorsal jusqu'au niveau de l'interligne articulaire. Le confiant alors à l'aide qui le maintient relevé, il fléchit à angle droit la phalange à enlever. Portant le talon du bistouri sur la face latérale gauche de l'article, la lame perpendiculaire à l'axe de la phalange, la pointe en bas et en arrière, il coupe le ligament latéral de ce côté. Sans quitter les os, il conduit l'instrument de gauche à droite, coupe en travers le tendon extenseur, puis, abaissant le manche du bistouri et le portant un peu en arrière, il divise dans toute sa hauteur le second ligament latéral.

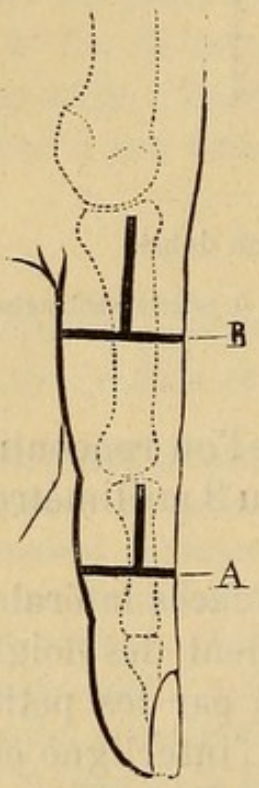

FIG. 41.

A, amputation dans la contiguïté des phalanges (deux lambeaux carrés, égaux dorsal et palmaire); B, amputation d'un doigt dans l'article (même procédé).

3° L'article est largement ouvert. La lame du bistouri est engagée d'arrière en avant entre les surfaces articulaires, et contourne la crête de la phalange inférieure pour se porter à la face palmaire. Le chirurgien facilite son passage en tirant fortement sur l'extrémité du doigt et en luxant peu à peu en arrière la base de la phalange à retrancher. Le tranchant de l'instrument s'engage dans les incisions latérales, qu'il doit suivre pour ne pas échancrer les lambeaux.

4° Relevant fortement la main et le doigt pour mettre à jour la face palmaire, l'opérateur ramène le bistouri de son côté, sans quitter les incisions latérales, et achève

le dégagement du second lambeau, en faisant sortir l'instrument par l'incision circulaire tracée dans le premier temps.

On pourrait également disséquer et relever d'abord les deux lambeaux, puis désarticuler, en pénétrant dans l'article par la face palmaire ou par la face dorsale. Cicatrice terminale, procédé de nécessité.

b) **Méthode à un lambeau.** — *Lambeau palmaire* (fig. 42, C). Premier Procédé. — La main du malade en pronation, l'aide fléchit les doigts sains pour les mettre à l'abri, et, embrassant le doigt à enlever, il le maintient dans l'extension en même temps qu'il attire les téguments vers sa racine. L'opérateur saisit de la main gauche la phalange à amputer, son pouce appliqué sur la face dorsale, les autres doigts couchés sous la face palmaire, le coude gauche porté en bas et en dedans; il la place dans la flexion à angle droit.

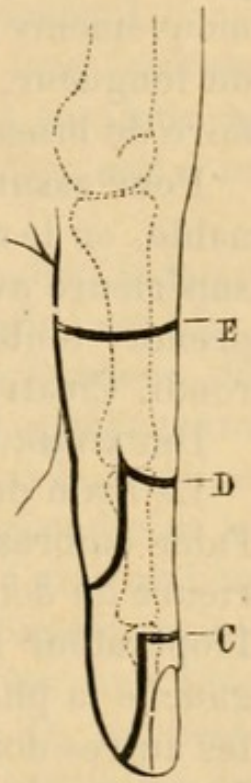

Fig. 42.

C, désarti ulation de la phalangette (lambeau palmaire); D, désarticulation de la deuxième phalange (lambeau palmaire); E, désarticulation d'un doigt (deux lambeaux latéraux, tracé de l'incision sur la face latérale de la première phalange).

1° Appliquant le talon du bistouri sur la face latérale gauche de l'article, à 3 millimètres au-dessous du sommet de l'angle de flexion des phalanges, il pratique, de gauche à droite, une incision transversale ou légèrement convexe en bas, qui intéresse la peau, le tendon extenseur, une partie des ligaments latéraux, et ouvre l'article. Pour achever la section, si elle est incomplète, le bistouri refait en sens inverse, c'est-à-dire de droite à gauche, le trajet parcouru.

2° La rétraction de la peau met à découvert les ligaments latéraux. Le gauche est divisé avec le tranchant du bistouri porté en bas et un peu en arrière; le droit est sectionné avec le talon de l'instrument, dont le manche est alors porté en bas et en arrière. La lame doit toujours rester perpendiculaire aux tissus qu'elle attaque.

3° L'article est largement ouvert. Le bistouri le traverse d'arrière en avant, pendant que l'opérateur porte en arrière la base de la phalange, par la pression du pouce sur son extrémité inférieure, et la lame, rasant la face antérieure de l'os se trouve placée à la face palmaire, le tranchant en avant. Une petite incision de dégagement sur la face latérale droite de la phalange, évite la mâchure de la peau à la base du lambeau.

4° Le chirurgien relève le doigt pour mettre à jour sa face palmaire, et, ramenant vers lui le bistouri, il taille par des mouvements de va-et-vient un lambeau de 15 millimètres de longueur, qu'il coupe carrément à son extrémité, sans faire de biseau à la peau.

Pour assurer au lambeau palmaire une longueur convenable, on le mesure, en l'appliquant sur la tête de la phalange supérieure avant de l'achever. A la phalangette, il doit comprendre toute la pulpe du doigt, son bord inférieur est arrondi. Cicatrice dorsale, excellent procédé.

Deuxième Procédé.— *Par transfixion* (fig. 42, C, D.).

La main du malade en supination, les doigts sains fléchis, l'aide embrasse et fixe dans l'extension la phalange supérieure du doigt à amputer et tire la peau vers sa racine. L'opérateur ayant reconnu l'articulation saisit de la main gauche la phalange à enlever, son pouce sur la face palmaire, les autres doigts couchés en travers sous la face dorsale, de façon que la seconde phalange de son indicateur gauche corresponde exactement à l'articulation qu'il doit ouvrir.

1° Il tient le bistouri de la main droite, en plume à écrire, le tranchant de son côté, la main en supination, et le talon de la lame reposant à plat sur la pulpe de la phalangette de son médius droit. Dans cette position, il porte la pointe de l'instrument sur la face latérale droite de l'article, près de son dos, et au niveau de l'interligne articulaire, c'est-à-dire à hauteur du pli palmaire pour la jointure phalango-phalanginienne, et à 2 millimètres au-dessous de ce pli pour l'articulation de la phalangine avec la phalangette. Il applique le plat de la lame sur la pulpe de la phalangette de son index gauche, en abaissant légèrement le manche du bistouri pour

donner au lambeau une grande largeur. Ici, encore, une incision sur la face latérale droite de la phalange, favorise l'engagement du bistouri, rendu plus difficile par la crête osseuse antérieure sous-articulaire.

2° La pointe touche l'os et, contournant d'arrière en avant la face latérale de l'article, arrive à la face palmaire. Le manche du bistouri est alors ramené à l'horizontale, et la lame poussée transversalement de droite à gauche glisse sur la face palmaire. Quand la pointe approche du côté opposé, on relève le manche de l'instrument et, contournant l'article d'avant en arrière, on vient sortir sur la face latérale gauche, à la même hauteur qu'à l'entrée. On continue de pousser la lame au dehors jusqu'à ce que son talon soit à la plaie d'entrée.

3° L'opérateur, ramenant vers lui le bistouri, dont la lame reste appliquée sur la face palmaire de la phalange à enlever, taille par des mouvements de va-et-vient un lambeau de 15 millimètres de longueur pour la phalangine, comprenant toute la pulpe du doigt pour la phalangette, et il le termine par une section nette, carrée ou légèrement arrondie de la peau. Le tendon fléchisseur est coupé et l'articulation ouverte, si la lame du bistouri a été bien exactement maintenue sur l'os. Ce temps doit être exécuté avec une certaine lenteur pour ne pas taillader les bords du lambeau et le pouce gauche ramené peu à peu vers l'extrémité du doigt.

4° L'aide maintenant le lambeau relevé, l'opérateur divise successivement les deux ligaments latéraux déjà entamés. Tirant sur le doigt, comme pour l'arracher, il traverse l'article d'avant en arrière en contournant la crête médiane de la base de la phalange inférieure et fait sortir le bistouri à la face dorsale, en coupant carrément le tendon extenseur et la peau. On a conseillé un petit lambeau dorsal pour mieux recouvrir l'os mis à nu. Cette précaution est inutile, si l'aide prend soin de tirer fortement les téguments vers la racine du doigt, comme nous l'avons indiqué.

La désarticulation *d'avant en arrière* s'exécute presque aussi facilement que d'arrière en avant. On peut cependant

recourir à ce dernier procédé. Le lambeau palmaire taillé, puis relevé par l'aide, la main du malade est mise en pronation (1°-2°).

3° Fixant solidement la phalange à enlever, son pouce gauche sur la face dorsale, les autres doigts couchés sous la face palmaire, l'opérateur la fléchit à angle droit. Une incision demi-circulaire, pratiquée à 3 millimètres au-dessous de l'angle de flexion, et de gauche à droite, divise les téguments dorsaux et le tendon extenseur, et se confond à ses extrémités avec les bords du lambeau palmaire.

4° Avec la pointe et le talon du bistouri on divise successivement les deux ligaments latéraux ; puis la lame, traversant l'article d'arrière en avant, vient sortir à la face palmaire et achève le détachement de la phalange.

Pas de ligature, torsion des artères collatérales. Ce procédé est d'une exécution moins aisée que le précédent, le résultat est le même.

§ II. — AMPUTATIONS MÉTACARPO-PHALANGIENNES

Données anatomiques. — Les articulations métacarpo-phalangiennes sont des condylarthroses, la surface légèrement excavée de la base des premières phalanges roulant sur la tête convexe et allongée des métacarpiens. Le grand axe de l'article est antéro-postérieur. Les moyens d'union sont : un ligament glénoïdien antérieur et deux ligaments latéraux, ou une capsule lâche, plus forte en avant et sur les côtés ; les tendons extenseurs et fléchisseurs. Les parties molles ne sont formées que par la peau et les tendons. La peau, mince, lâche et mobile sur le dos de la main, présente à la face palmaire une épaisseur et une vitalité bien plus grandes, mais ne s'y laisse que fort peu déplacer. Un pli profond sépare la face palmaire de la première phalange des téguments de la paume de la main ; il correspond au bord inférieur du repli cutané interdigital. Les artères collatérales des doigts, placées sur les faces latérales, exigent souvent la ligature.

Points de repère. — Le pli cutané digito-palmaire est environ à 1 1/2 centimètre au dessous de l'interligne. C'est un repère peu précis. Dans la flexion des doigts, la tête des

métacarpiens fait sur le dos de la main une saillie facile à reconnaître, l'article est au-dessous. Si l'on applique le pouce et l'indicateur sur les faces latèrales de la première phalange, et si on les fait glisser lentement vers la racine du doigt, on rencontre à sa base deux saillies osseuses et, un peu au delà, une dépression très nette dans laquelle l'ongle peut pénétrer. C'est la rainure inter-articulaire.

En tirant sur le doigt, comme pour l'arracher, on voit sur le dos de la main, à la racine du doigt, se former un sillon profond, où l'ongle peut pénétrer. Cette dépression résulte de l'écartement des surfaces de la jointure.

A. — AMPUTATION D'UN DOIGT DANS L'ARTICLE

a) **Méthode à deux lambeaux.** *α. Lambeaux carrés, égaux, dorsal et palmaire* (fig. 41, B). — La main du malade en pronation, un aide la fixe en écartant les doigts sains et attirant la peau vers le poignet. L'opérateur saisit de la main gauche le doigt à enlever et le met dans l'extension.

1° Au niveau ou un peu au-dessous du pli digito-palmaire, il divise circulairement, en un ou deux temps, les téguments de la première phalange. Sur cette section, il fait tomber deux incisions rectilignes, qu'il conduit de haut en bas sur le milieu des faces latérales de la phalange, en les faisant passer aussi près que possible de l'articulation. L'existence des replis cutanés interdigitaux ne permet pas de faire remonter jusqu'à l'interligne ces incisions latérales.

2° L'aide maintenant le doigt dans l'extension, l'opérateur saisit entre le pouce et l'index gauches le sommet du lambeau dorsal cutané, le dissèque et le relève jusqu'à l'interligne.

3° Confiant à l'aide le lambeau relevé, le chirurgien reprend la phalange, la fléchit légèrement et reconnaît de nouveau l'interligne. Pénétrant dans l'article par la face dorsale, il coupe le tendon extenseur; puis, tirant à lui la phalange, il lui imprime des mouvements de rotation pour

tendre les ligaments latéraux, qu'il attaque et détruit successivement avec la pointe du bistouri.

4° Luxant en arrière la base de la phalange, il traverse l'article d'arrière en avant, et conduit à la face palmaire, le tranchant de son côté, la lame du bistouri. Il la ramène alors vers soi, en rasant la face palmaire de l'os, et la maintenant dans les incisions latérales pratiquées dans le premier temps; puis, renversant le doigt pour mettre à jour sa face palmaire, il fait sortir son bistouri, en coupant les tendons fléchisseurs, au niveau du sommet du lambeau antérieur. Le doigt se trouve ainsi complètement détaché.

On pourrait également, après le tracé des incisions (1) et le relèvement (2) du lambeau dorsal, mettre la main en supination, puis (3) disséquer et relever le lambeau palmaire. Plaçant alors la main en pronation, on détacherait le doigt (4) en attaquant l'articulation par la face dorsale et en détruisant ses moyens d'union comme nous l'avons indiqué. Cicatrice terminale, résultat satisfaisant.

β. *Deux lambeaux latéraux.* — Procédés multiples.

J.-L. Petit taillait les deux lambeaux de dehors en dedans, les disséquait et les relevait avant de désarticuler. *Rossi* les taillait tous les deux par transfixion. *Lisfranc* trace d'abord le lambeau externe qu'il fait beauconp plus large; il le dissèque en rasant l'os de bas en haut, le fait relever, et contournant la base de la phalange, pénètre dans la jointure par un de ses côtés latéraux. Avec la pointe du bistouri, il traverse l'article, en tirant la peau en dedans pour la ménager sûrement, et amenant la lame de l'instrument sur la face latérale de la phalange du côté opposé, il la fait glisser d'arrière en avant, appliquée contre cette face, et taille par transfixion le second lambeau. Ce procédé, d'une exécution difficile, exige une grande dextérité manuelle.

Procédé conseillé. — La main du malade en pronation, un aide la fixe en écartant les doigts sains, et attire vers le poignet les téguments dorsaux. L'opérateur saisit de la main gauche le doigt à enlever, son pouce appliqué sur le dos de la première phalange, les autres doigts sous la face palmaire,

Ayant reconnu l'interligne, il fléchit légèrement le doigt, pour tendre la peau dorsale.

1° Portant la pointe du bistouri sur le milieu de la face dorsale de la première phalange, au niveau de l'interligne articulaire et abaissant le manche de l'instrument, il divise

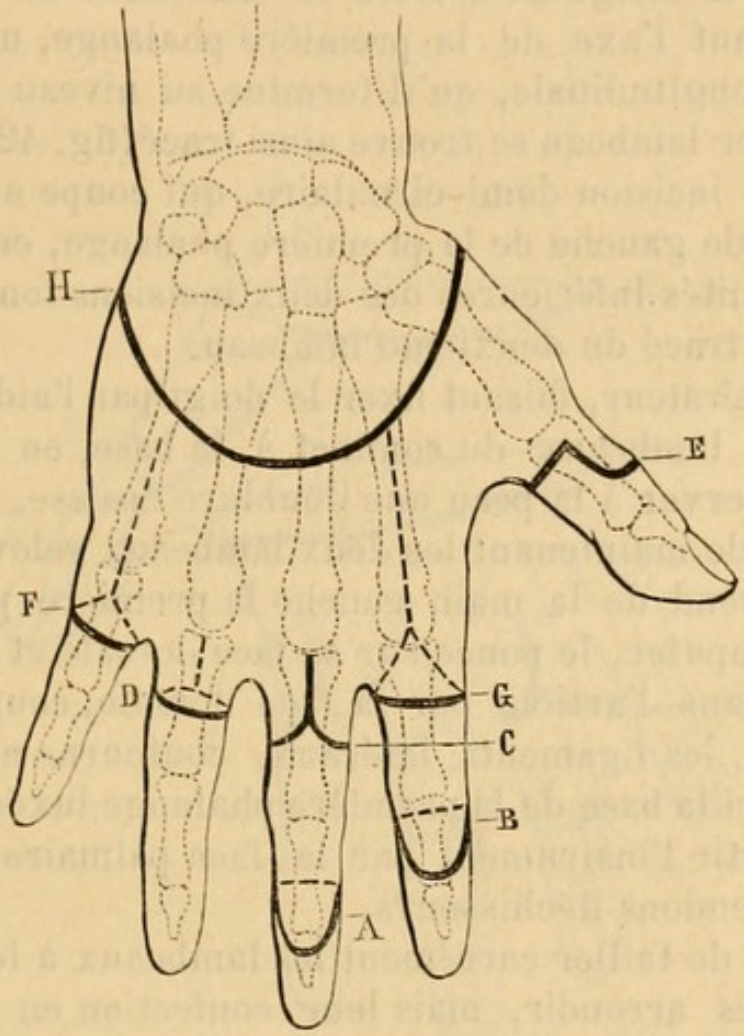

Fig. 43. — Main, face palmaire.

A, amputation d'une phalange dans la continuité, un lambeau palmaire; B, désarticulation d'une phalange, un lambeau palmaire; C, désarticulation d'un doigt, deux lambeaux latéraux; D, désarticulation d'un doigt, raquette; E, désarticulation du pouce, lambeau externe; F, amputation du cinquième métacarpien dans la continuité, raquette; G, amputation du deuxième métacarpien, continuité, raquette; H, amputation du poignet, ellipse à lambeau palmaire, tracé de l'incision.

la peau de haut en bas, dans l'axe du doigt, jusqu'à la hauteur du pli digito-palmaire. Inclinant alors le doigt malade vers la gauche, pour mettre à jour sa face latérale droite, il abaisse le manche de l'instrument et donne à la lame une direction verticale. Le tranchant, devenu perpendiculaire à l'axe de la phalange, en parcourt d'arrière en avant toute

la face latérale, coupant nettement et carrément le sommet du lambeau.

2° L'opérateur redresse alors le doigt malade, en appliquant son pouce gauche sur la face palmaire, et continue l'incision demi-circulaire jusqu'à la ligne médiane. A ce moment, il dirige en arrière le tranchant du bistouri, et fait, suivant l'axe de la première phalange, une nouvelle incision longitudinale, qu'il termine au niveau de l'article. Le premier lambeau se trouve ainsi tracé (fig. 42, E, 43, C).

3° Une incision demi-circulaire, qui coupe en travers la face latérale gauche de la première phalange, en réunissant les extrémités inférieures des deux incisions longitudinales, achève le tracé du deuxième lambeau.

4° L'opérateur, faisant fixer le doigt par l'aide, dissèque les deux lambeaux du sommet à la base, en rasant l'os, pour conserver à la peau une doublure épaisse.

5° L'aide maintenant les deux lambeaux relevés, l'opérateur reprend de la main gauche la première phalange du doigt à amputer, le pouce sur sa face dorsale et la fléchit. Il pénètre dans l'article par la face dorsale, coupe le tendon extenseur, les ligaments latéraux, contourne avec la lame du bistouri la base de la première phalange luxée en arrière et fait sortir l'instrument par la face palmaire en sectionnant les tendons fléchisseurs.

Au lieu de tailler carrément les lambeaux à leur sommet, on peut les arrondir, mais leur confection en est rendue plus difficile. Ce procédé, en raison de la situation de la cicatrice terminale et en partie palmaire, doit être réservé aux cas de nécessité.

b) **Méthode ovalaire modifiée.** — *Raquette* (fig. 43, D). — La position de la main malade, des doigts de l'aide et de l'opérateur est la même que pour l'amputation à deux lambeaux latéraux.

1° Fléchissant légèrement la première phalange du doigt à enlever, l'opérateur commence sur le milieu de la face dorsale, au niveau ou à quelques millimètres au-dessus de l'interligne articulaire, une incision cutanée qu'il conduit, suivant l'axe du doigt, jusqu'à hauteur du pli digito-pal-

maire. Abaissant alors peu à peu le manche du bistouri, de façon que la lame soit toujours perpendiculaire aux tissus à diviser, il vient, en obliquant un peu en avant, rejoindre la face latérale droite de la première phalange. Il la contourne pour atteindre la face palmaire, qu'il coupe transversalement

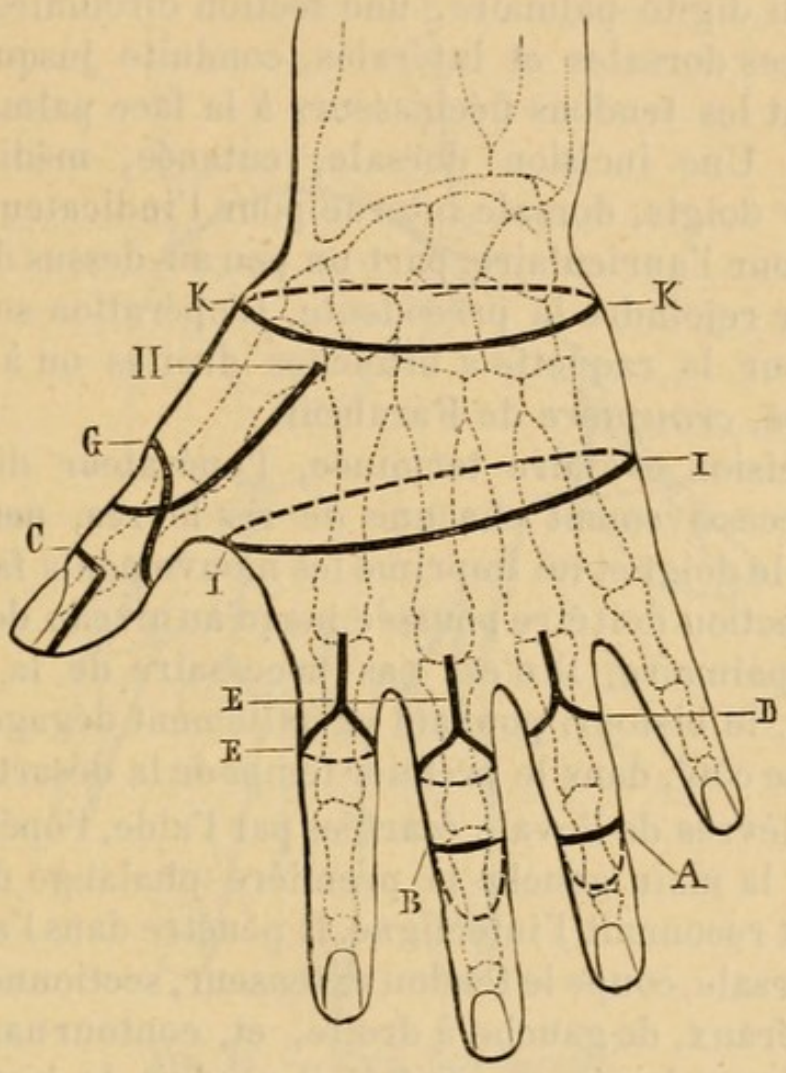

FIG. 44. — Main, face dorsale.

A, amputation d'une phalange dans la continuité, un lambeau palmaire; B, désarticulation d'une phalange, un lambeau palmaire; C, désarticulation de la phalangette du pouce, un lambeau palmaire; D, désarticulation d'un doigt, deux lambeaux latéraux; E, désarticulation d'un doigt, raquette; G, désarticulation du pouce, ellipse à lambeau palmaire; H, désarticulation du premier métacarpien, lambeau externe; I, désarticulation des quatre derniers métacarpiens, méthode circulaire; K, désarticulation du poignet, méthode circulaire.

à 5 millimètres au-dessous du pli digito-palmaire, jusqu'à l'os, en ayant soin de relever en même temps le doigt malade pour suivre toujours des yeux la marche du bistouri.

2° Le doigt abaissé, il porte le talon du bistouri à la fin de l'incision précédente, la pointe en bas, et traverse obliquement la face latérale gauche de la première phalange, d'avant

en arrière, pour rejoindre l'incision dorsale rectiligne à hauteur du pli digito-palmaire. Il a donc tracé une raquette, dont l'incision longitudinale est placée sur le dos du doigt et dont l'ovale embrasse la première phalange. Au lieu de tracer une raquette, il est plus facile de faire, un peu au-dessous du pli digito-palmaire, une section circulaire, cutanée sur les faces dorsales et latérales, conduite jusque sur l'os et divisant les tendons fléchisseurs à la face palmaire de la phalange. Une incision dorsale, cutanée, médiane pour les 3e et 4e doigts, dorsale interne pour l'indicateur, dorsale externe pour l'auriculaire, part un peu au-dessus de l'interligne pour rejoindre la précédente. L'opération se continue comme pour la raquette à branches droites ou à branches recourbées, *croupière* de Farabeuf.

3° L'incision ovalaire terminée, l'opérateur dissèque et relève successivement chacune de ses lèvres, pendant que l'aide fixe le doigt et lui imprime les mouvements favorables. Cette dissection doit être poussée jusqu'au niveau de l'article. A la face palmaire, il n'est pas nécessaire de la conduire aussi loin, le bistouri pouvant parfaitement dégager la phalange de ce côté, dans le premier temps de la désarticulation.

4° Les lèvres de l'ovale écartées par l'aide, l'opérateur reprend de la main gauche la première phalange du doigt à enlever, et reconnaît l'interligne. Il pénètre dans l'article par la face dorsale, coupe le tendon extenseur, sectionne les ligaments latéraux, de gauche à droite, et, contournant la base de la phalange luxée en arrière, il conduit le bistouri à sa face antérieure.

5° Portant le doigt malade dans l'extension forcée, il ramène le bistouri vers soi et le fait sortir par l'incision palmaire, en détruisant les dernières attaches. Excellent procédé, cicatrice termino-dorsale.

B. — DÉSARTICULATION DE L'INDEX

Pour porter la cicatrice en dedans, la queue de la raquette sera placée sur le bord interne de la face dorsale (fig. 45) et la branche externe descendra jusqu'à 1 centimètre au-dessous du pli palmaire digital.

Méthode à un lambeau. *Lambeau externe et palmaire. (Farabeuf)* (fig. 45, B). — 1° De l'interligne articulaire, en dehors du tendon extenseur, sur la limite des faces dorsale et externe, descend une incision longitudinale qui suit cette

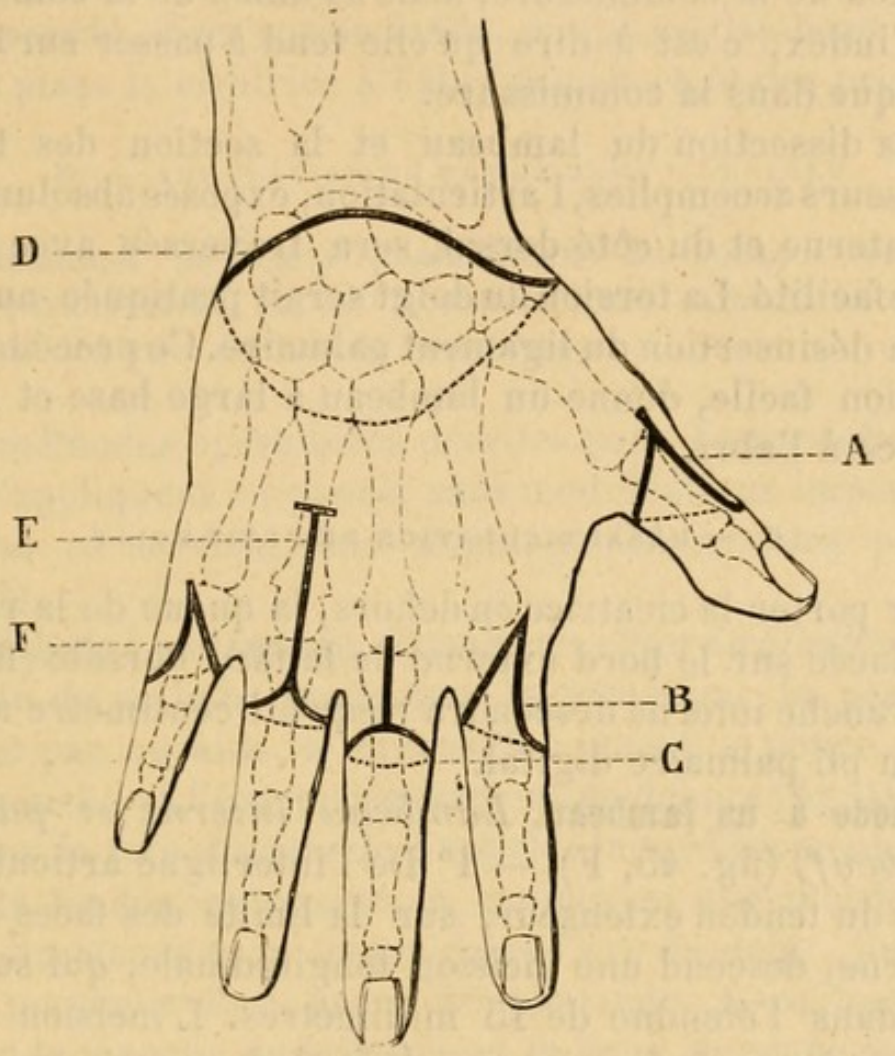

Fig. 45. — Main, face dorsale.

A, désarticulation du pouce, lambeau palmaire externe; B, désarticulation de l'index, lambeau palmaire externe; C, désarticulation du médius, raquette modifiée; D, désarticulation du poignet, ellipse palmaire; E, amputation de l'annulaire, raquette; F, désarticulation du petit doigt, lambeau palmaire interne.

limite dans l'étendue de 15 millimètres, au niveau du pli palmaire. L'incision entame alors un peu la face externe de la phalange, s'arrondissant et descendant toujours. Au moment où elle gagne la face palmaire, elle doit, au minimum, passer à 1 centimètre au-dessous du pli digito-palmaire. Elle coupe ensuite obliquement la face palmaire du doigt, et va se terminer dans l'extrémité interne de ce pli, du côté du médius, attaquant quelque peu la paume de la main.

2° Avant de disséquer le lambeau, une seconde incision traverse obliquement les faces dorsale et interne du doigt, unissant les extrémités de la première par le plus court chemin. Elle correspond d'abord à l'interligne ; puis, non point au milieu de la commissure, mais à l'union de la commissure et de l'index, c'est-à-dire qu'elle tend à passer sur l'index, plutôt que dans la commissure.

3° La dissection du lambeau et la section des tendons fléchisseurs accomplies, l'articulation, exposée absolument du côté interne et du côté dorsal, sera traversée avec la plus grande facilité. La torsion du doigt serait pratiquée au besoin pour la désinsertion du ligament palmaire. Ce procédé, d'une exécution facile, donne un lambeau à large base et met la cicatrice à l'abri.

C. — DÉSARTICULATION DU PETIT DOIGT

Pour porter la cicatrice en dehors, la queue de la raquette sera placée sur le bord externe de la face dorsale (fig. 45), et la branche interne descendra jusqu'à 1 centimètre au-dessous du pli palmaire digital.

Méthode à un lambeau. *Lambeau interne et palmaire (Farabeuf)* (fig. 45, F). — 1° De l'interligne articulaire en dedans du tendon extenseur, sur la limite des faces dorsale et interne, descend une incision longitudinale, qui suit cette limite dans l'étendue de 15 millimètres. L'incision entame alors peu à peu la face interne de la phalange, s'arrondissant et descendant toujours. Au moment où elle gagne la face palmaire, elle doit être à 1 centimètre au-dessous du pli digito-palmaire. Elle coupe la face palmaire obliquement, et se termine dans l'extrémité externe de ce pli, du côté de l'annulaire, attaquant quelque peu la paume de la main.

2° Avant de disséquer le lambeau, une seconde incisiou traverse obliquement les faces dorsale et interne du doigt, unissant les deux extrémités de la première par le plus court chemin. Elle correspond d'abord à l'interligne articulaire; puis, non pas au milieu de la commissure, mais à l'union de cette commissure avec le petit doigt, c'est-à-dire qu'elle tend à passer sur le petit doigt plutôt que dans la commissure.

3° La dissection du lambeau et la section des tendons fléchisseurs accomplies, l'articulation exposée absolument du côté externe et du côté dorsal, sera traversée avec la plus grande facilité. La torsion du doigt sera pratiquée au besoin, pour désinsérer le ligament palmaire.

Ce procédé, d'exécution facile, donne un lambeau à large base et place la cicatrice à l'abri des chocs et des pressions.

D. — AMPUTATION DU POUCE DANS L'ARTICLE

L'articulation métacarpo-phalangienne du pouce a son grand diamètre transversal, sur sa face antérieure existent deux petits os sésamoïdes qu'il est bon de conserver.

Les méthodes opératoires décrites pour l'amputation d'un doigt s'appliquent au pouce, sans modifications importantes, mais on se servira plus avantageusement des procédés suivants.

a) **Méthode à un lambeau.** *Lambeau externe (Dubrueil).*— La main du malade placée dans la pronation, la peau tirée en haut par un aide, le chirurgien saisit le pouce avec sa main gauche et l'écarte légèrement en dehors (fig. 46 et 47).

1° Sur la face dorsale de l'article, immédiatement en dedans du tendon extenseur, il commence une incision qu'il porte directement en avant dans l'axe du doigt, jusqu'à la partie moyenne de la première phalange. A ce moment, il abaisse le manche du bistouri, et la lame, devenue perpendiculaire à l'axe du doigt, coupe en travers les téguments de la face latérale externe. Le pouce malade est peu à peu relevé et l'incision transversale conduite jusque sur la ligne médiane de sa face palmaire. Une incision longitudinale, partie de ce point pour venir se terminer à la hauteur de l'article, en dedans du tendon du long fléchisseur, achève le tracé du lambeau. Il est inutile, dans ce premier temps, de sectionner les tendons; la peau seule doit être intéressée, mais il faut mettre tous ses soins à tailler bien carrément le sommet du lambeau.

2° Le lambeau ainsi tracé, l'opérateur le dissèque jusqu'à sa base, puis le confie à l'aide qui le maintient relevé.

3° Par une section perpendiculaire qui correspond au côté interne de l'article, il réunit les deux extrémités de la base du lambeau.

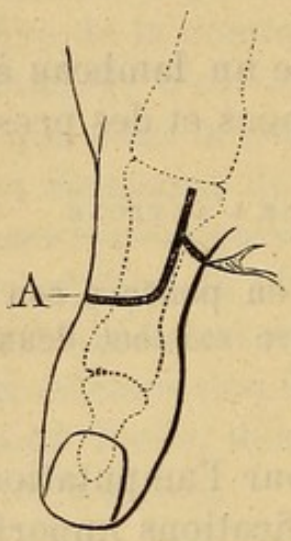

FIG. 46. — Désarticulation du pouce, Un lambeau externe. Face dorsale, tracé de l'incision ; A.

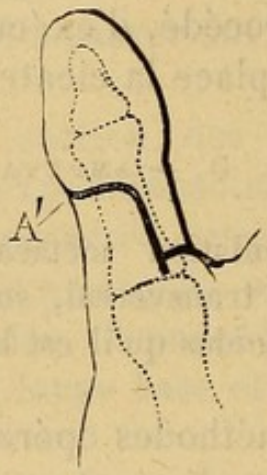

FIG. 47. — Désarticulation du pouce. Un lambeau externe. Face palmaire, tracé de l'incision ; A'.

4° Le bistouri porté sur la face dorsale de l'article coupe le tendon extenseur, les ligaments latéraux et vient sortir à la face palmaire, où il détache les os sésamoïdes et achève la séparation du doigt.

b) **Méthode elliptique.** *a. Lambeau palmaire (Malgaigne).* — 1° La main placée dans une position moyenne, on fait avec le bistouri une incision dorsale à convexité supérieure, dont la partie moyenne passe à 2 ou 3 millimètres au-dessous de l'interligne articulaire, et dont les extrémités aboutissent sur les faces latérales de la phalange, au pli palmaire inférieur (fig. 54, A).

2° Le pouce étant alors fortement relevé, on fait à la face palmaire une deuxième incision à convexité inférieure qui, rejoignant sur les côtés les extrémités de la première, descend par sa partie moyenne à mi-chemin du pli palmaire inférieur et de l'autre pli qui accuse l'articulation phalango-phalangettienne, ou mieux 1/2 centimètre plus bas.

3° Le lambeau disséqué et la peau attirée en haut par un aide, on ouvre l'articulation par sa face dorsale, on divise la capsule sur les côtés. Arrivé aux os sésamoïdes, pour les

détacher rapidement, il faut, le pouce étant tenu horizontalement et sa face dorsale tournée en haut, porter la pointe du bistouri entre eux et la surface articulaire, en la dirigeant en bas et en avant, de manière à former avec l'os métacarpien un angle d'environ 45°. Enfin on divise les tendons et les muscles du côté palmaire.

β. *Lambeau externe.* — La main du malade, en pronation, fixée par un aide qui attire vers le poignet les téguments de la racine du pouce, l'opérateur saisit de la main gauche la première phalange de ce doigt et la porte en dehors.

1° Il pratique sur la face interne de la première phalange du pouce une incision curviligne à convexité supérieure, dont le sommet atteint le repli interdigital et dont les extrémités vont aboutir au milieu des faces dorsale et palmaire de la phalange (fig. 55, A).

2° Portant le pouce dans l'adduction, il fait sur sa face externe une seconde incision curviligne, dont les extrémités se confondent avec celles de la précédente, et dont le sommet atteint le niveau de l'article inter-phalangien sur la face externe du doigt.

3° On dissèque et on relève ce lambeau, en n'y comprenant que la peau; puis l'aide le maintenant relevé et tirant fortement la peau en haut, on attaque l'article par la face dorsale, on divise ses moyens d'union, et, le traversant d'arrière en avant, on fait sortir le bistouri à la face palmaire pour achever le dégagement du doigt. Excellent procédé.

D. — AMPUTATION SIMULTANÉE DES QUATRE DERNIERS DOIGTS DANS L'ARTICLE

Les têtes des quatre derniers métacarpiens font sur la face dorsale de la main des saillies très prononcées dans la flexion des doigts. Ces saillies ne sont pas sur une ligne exactement transversale, mais sur une ligne légèrement convexe en bas, de l'auriculaire vers l'indicateur.

a) **Méthode circulaire.** — La main dans la supination est fixée par un aide qui écarte le pouce et tire les téguments vers le poignet. L'opérateur saisit les doigts dans sa main gauche, et, les écartant à mesure :

1° Il pratique sur la face palmaire, suivant les plis cutanés

qui séparent les doigts de la paume de la main, une incision transversale qui coupe la peau et les tendons fléchisseurs (fig. 52, B).

2° La main mise en pronation, il divise les téguments de la face dorsale sur le même niveau, pénétrant entre les doigts.

3° La manchette est disséquée et relevée à la face dorsale jusqu'au niveau des articles reconnus par le toucher.

4° On attaque les articulations par la face dorsale, en fléchissant légèrement les doigts ; on coupe successivement, de gauche à droite, les tendons extenseurs et les ligaments latéraux de chacune d'elles ; puis, faisant glisser le couteau en avant de la base des phalanges luxées en arrière, on le fait sortir par l'incision palmaire en achevant le détachement des doigts.

b) **Méthode à deux lambeaux.** — 1°-2° Mêmes incisions palmaire et dorsale que dans la méthode circulaire, en les portant aussi en avant que possible dans les espaces interdigitaux, ouverts successivement par l'écartement des doigts.

3° On pratique sur la face externe du deuxième doigt et sur la face interne du cinquième une incision rectiligne qui, partant de l'articulation métacarpo-phalangienne, vient aboutir à l'incision circulaire.

4° Le lambeau dorsal cutané disséqué et relevé, on détruit successivement, d'arrière en avant et de gauche à droite, chacune des articulations, et, contournant la base des premières phalanges luxées en arrière, on fait passer le couteau à leur face antérieure. Le ramenant vers soi, pendant qu'on relève les doigts, on le fait sortir par l'incision palmaire achevant ainsi le détachement des doigts. Ce procédé, d'exécution plus facile que le précédent, donne comme lui un bon résultat, si l'on a soin de conduire les incisions transversales aussi bas que possible sur les phalanges, surtout pour le 2e et le 5e doigt.

c) **Méthode elliptique.** *Lambeau palmaire* (fig. 48, A). — La main du malade en pronation, l'aide tirant fortement vers le poignet les téguments de la face dorsale, et écartant le pouce en dehors, l'opérateur reconnaît les extrémités interne et externe de l'interligne articulaire.

1° Fléchissant légèrement les doigts du patient qu'il embrasse avec sa main gauche, il trace de gauche à droite une incision courbe à convexité supérieure qui, commencée sur le bord latéral gauche de la main (interne ou externe, suivant qu'il opère sur la main droite ou sur la main gauche),

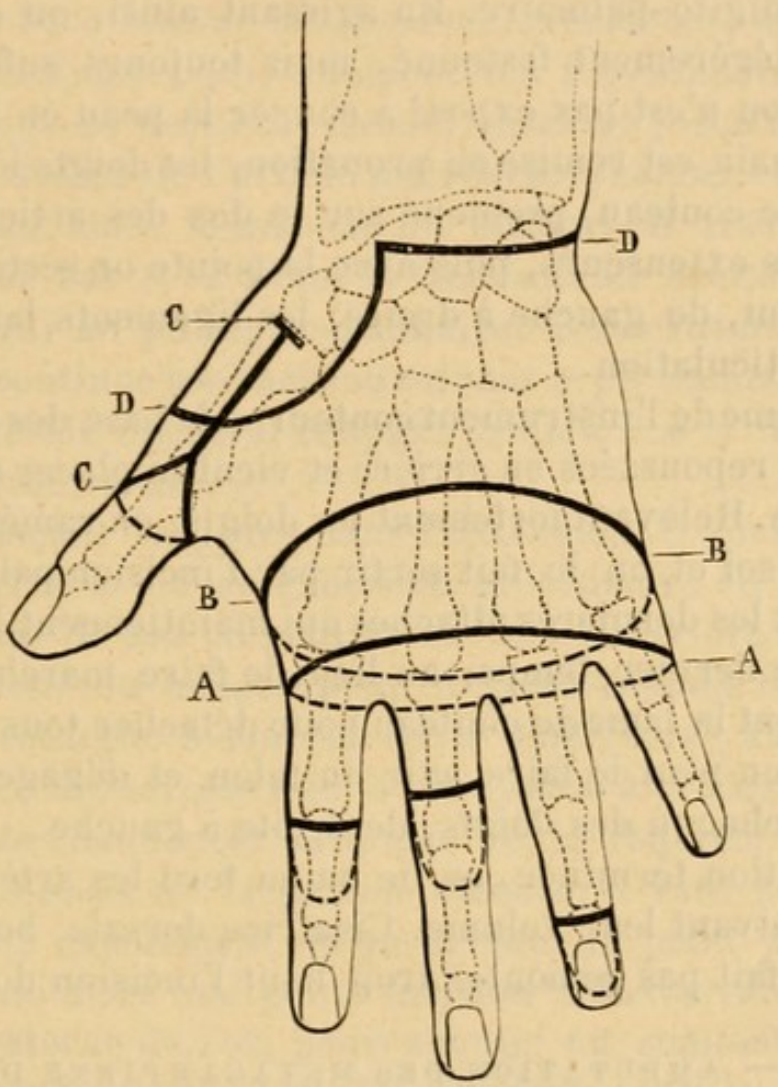

FIG. 48. — Main, face dorsale.

A, amputation simultanée des quatre derniers doigts, ellipse à lambeau palmaire ; B, amputation des quatre derniers métacarpiens dans la continuité, ellipse à lambeau palmaire ; C, désarticulation du premier métacarpien, raquette ; D, désarticulation du poignet, tracé du lambeau externe.

1 centimètre au-dessous de l'article, vient rejoindre le bord opposé à la même hauteur, en passant à son sommet à quelques millimètres au-dessous de la tête du troisième métacarpien. Cette incision ne doit intéresser que la peau.

2° Plaçant la main du malade dans l'extension forcée pour mettre à jour sa face palmaire, il reporte le couteau au point de départ de l'incision dorsale. Avec la pointe de l'instru-

ment, maintenue constamment perpendiculaire aux tissus à diviser, il trace le lambeau, en pénétrant aussi avant que possible dans les espaces interdigitaux. Pour cela, il écarte successivement les doigts, afin d'en tendre les replis, et sur les premières phalanges il conduit l'instrument un peu au delà du sillon digito-palmaire. En agissant ainsi, on obtient un lambeau légèrement festonné, mais toujours suffisamment long, et l'on n'est pas exposé à couper la peau en biseau.

3° La main est remise en pronation, les doigts légèrement fléchis. Le couteau, promené sur le dos des articles, coupe les tendons extenseurs, puis avec la pointe on sectionne successivement, de gauche à droite, les ligaments latéraux de chaque articulation.

4° La lame de l'instrument contourne la base des premières phalanges repoussées en arrière et vient se placer à leur face antérieure. Relevant fortement les doigts, on ramène le couteau vers soi et on le fait sortir par l'incision palmaire, en détruisant les dernières attaches qui maintiennent les doigts.

Dans ce dernier temps, au lieu de faire marcher transversalement la lame du couteau pour détacher tous les doigts à la fois, on peut le faire agir du talon et dégager successivement chacun des doigts, de droite à gauche.

L'opération terminée, on lie ou on tord les artères collatérales, suivant leur volume. Cicatrice dorsale, bon procédé si l'on ne fait pas remonter trop haut l'incision dorsale.

§ III. — AMPUTATION DES MÉTACARPIENS DANS LA CONTINUITÉ

A. — AMPUTATION DU PREMIER MÉTACARPIEN DANS LA CONTINUITÉ

Données anatomiques. — Le premier métacarpien est aplati d'avant en arrière et présente une face dorsale, convexe ; une face palmaire, concave, et deux bords latéraux. Sa face dorsale n'est recouverte que par la peau et les tendons extenseurs. Sur les autres côtés, il est entouré par les masses charnues de l'éminence thénar, qui le débordent en dehors. Il jouit d'une grande mobilité, et est complètement isolé du reste de la main, sauf en dedans.

a) **Méthode ovalaire modifiée.** *Raquette* (fig. 49, D). — La main du malade, mise en pronation, est fixée par un

saide qui attire les téguments du premier métacarpien vers le poignet et écarte les doigts sains. L'opérateur saisit le pouce par sa première phalange et le met dans l'extension.

1° Il pratique de haut en bas, sur le milieu de la face dorsale du premier métacarpien, ou mieux un peu en dedans, le long du bord interne des tendons extenseurs, une incision cutanée rectiligne, qui, commencée à 1 centimètre au-dessus du point de section osseuse, descend jusqu'à 1 centimètre au-dessus de l'article métacarpo-phalangien.

Abaissant alors le manche du bistouri, il traverse obliquement en bas et en avant la face latérale droite du pouce, pour aboutir au pli digito-palmaire. Relevant fortement le pouce, il continue son incision suivant le pli palmaire jusqu'à la face latérale opposée, coupant jusqu'à l'os et divisant les tendons fléchisseurs.

2° Replaçant le pouce dans l'extension, il porte le talon du bistouri à la fin de l'incision précédente, et, traversan obliquement de bas en haut et d'avant en arrière la face latérale gauche du métacarpien, il vient rejoindre l'incision dorsale rectiligne à son extrémité inférieure. La raquette ainsi tracée n'intéresse que la peau, sauf à la face palmaire. Au lieu de commencer la queue de la raquette à 1 centimètre au-dessus de la section osseuse, il vaut mieux ne la faire partir exactement qu'au niveau du point de section. On y ajoute alors une petite incision transversale, qui part du bord externe de l'os, pour aboutir au sommet de l'incision longitudinale (fig. 49, D). On évite ainsi la dénudation du métacarpien, au-dessus du point où doit porter la scie.

3° L'aide fixant le pouce, l'opérateur dissèque légèrement les lèvres de la raquette, il coupe de dedans en dehors les tendons extenseurs au niveau de la section osseuse, puis rase successivement de haut en bas les deux faces latérales de l'os, pour en détacher les parties molles. Pour pratiquer ce détachement, le bistouri doit être tenu obliquement, la pointe contre l'os, le tranchant appliqué sur la face palmaire et le bord latéral du métacarpien, le serrant d'aussi près que possible. Pendant que le pouce et les derniers doigts de la gauche de l'opérateur tordent le pouce du patient et le

métacarpien correspondant, l'index gauche du chirurgien écarte les chairs et favorise l'action du scalpel qu'il suit de haut en bas, successivement de chaque côté. Il termine en contournant avec le bistouri la face palmaire de l'os et les sésamoïdes. Ramenant l'instrument vers soi, il le fait sortir par l'incision palmaire, pour achever le dégagement du métacarpien.

4° Les parties molles relevées avec une compresse fendue, l'opérateur coupe circulairement le périoste et divise l'os transversalement avec une petite scie. Procédé de choix, cicatrice dorsale interne.

b) **Méthode à un lambeau.** *Lambeau externe* (fig. 53, C). *α. Par transfixion.* — La main du malade est en supination pour le côté droit, en pronation pour le côté gauche; un aide la maintient, écarte les doigts sains et tire en haut les téguments. Côté gauche :

1° L'opérateur saisit de la main gauche les parties molles qui débordent le côté externe du métacarpien et les attire en dehors. Il pratique sur le milieu de la face dorsale de l'os, à hauteur du point de section, une incision cutanée de 1 centimètre de longueur. Par cette incision, il fait pénétrer la pointe du couteau tenu verticalement et le tranchant en avant, contourne avec l'instrument le bord externe, puis la face palmaire du métacarpien, et le poussant en bas, en même temps qu'il en renverse le manche en dehors, il fait sortir le bistouri aussi en dedans que possible à la face palmaire, pour donner à la base du lambeau une grande largeur.

Ramenant le couteau vers soi, en rasant l'os, et contournant au plus près la face externe de l'articulation métacarpo-phalangienne, il taille de haut en bas, par des mouvements de va-et-vient, un lambeau qu'il termine carrément au milieu de la première phalange, en dirigeant en dehors le tranchant de l'instrument.

2° Saisissant alors de la main gauche les parties molles qui tapissent la face interne du métacarpien, pendant que l'aide porte le pouce en dehors, l'opérateur attire la peau en dedans. Il introduit le bistouri dans la plaie dorsale, à la base du lambeau, contourne d'arrière en avant le bord in-

terne du métacarpien et fait sortir l'instrument à la partie supérieure de l'incision palmaire, le tranchant de son côté. Il rase l'os de haut en bas, en détache les chairs, et vient sortir dans la commissure interdigitale.

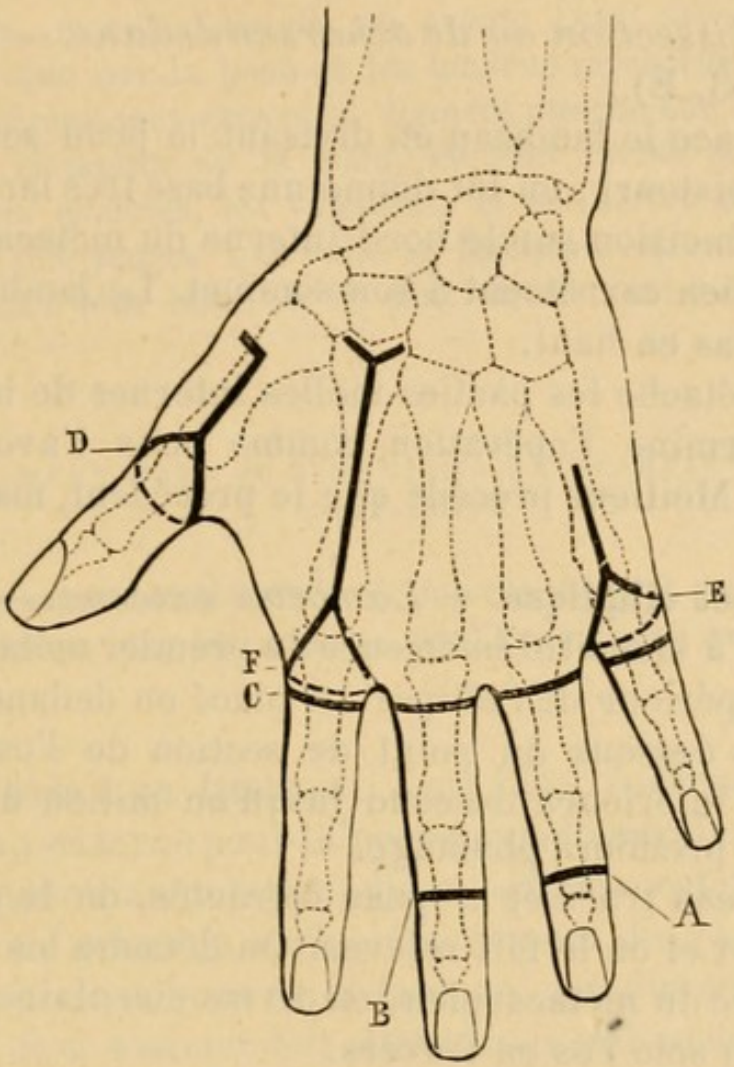

Fig. 49. — Main, face dorsale.

A, amputation d'une phalange dans la continuité, deux lambeaux carrés, dorsal et palmaire, incision sur la face dorsale; B, désarticulation d'une phalange, même procédé; C, amputation des quatre derniers doigts dans l'article; D, amputation du premier; métacarpien dans la continuité, raquette; E, amputation du cinquième métacarpien dans la continuité, raquette; F, désarticulation du deuxième métacarpien, raquette.

3° Les parties molles relevées, l'opérateur divise les chairs épargnées au niveau de la base du lambeau et coupe circulairement le périoste.

4° Il coupe l'os en travers, à hauteur de la base du lambeau.

On peut également commencer par détacher les chairs sur le bord interne du métacarpien, soit de haut en bas par

transfixion, soit de bas en haut, le pouce dans l'abduction, les parties molles attirées en dehors, le bistouri coupant droit devant lui et rasant l'os. On termine alors par la taille du lambeau externe. Procédé défectueux, cicatrice palmaire.

β. *Par dissection ou de dehors en dedans.* — Même position (fig. 53, E).

1° On trace le lambeau en divisant la peau seule avec la pointe du bistouri ; on lui donne une base très large en commençant l'incision sur le bord interne du métacarpien et on le coupe bien carrément à son sommet. Le lambeau est disséqué de bas en haut.

2° On détache les parties molles internes de bas en haut, et l'on termine l'opération comme nous l'avons indiqué plus haut. Meilleur procédé que le précédent, mais cicatrice palmaire.

c) **Méthode elliptique.** α. *Lambeau externe.* — Il n'est applicable qu'à la moitié inférieure du premier métacarpien. Le sommet supérieur de l'ellipse est placé en dedans à 1/2 centimètre au-dessous du point de section de l'os. L'incision curviligne inférieure descend jusqu'au milieu du bord externe de la première phalange.

Le lambeau tracé et la peau retractée, on le dissèque de bas en haut et on le fait relever. On détache les chairs à la face interne du métacarpien, on divise circulairement le périoste et on scie l'os en travers.

β. *Lambeau palmaire.* — Procédé applicable à toute la longueur du métacarpien. Le sommet supérieur de l'ellipse est placé sur la face dorsale de l'os, à 1/2 centimètre au-dessous du point de section; l'incision curviligne inférieure passe dans le pli palmaire digital ou un peu au-dessous.

Après avoir tracé le lambeau, on fait relever le pouce, et on dissèque le lambeau de bas en haut. On achève le détachement des parties molles, on divise le périoste, et on coupe l'os perpendiculairement à son axe. Cicatrice terminale, procédé à conserver.

B. — AMPUTATION ISOLÉE D'UN DES QUATRE DERNIERS MÉTACARPIENS, DANS LA CONTINUITÉ

Le corps des quatre derniers métacarpiens est prismatique triangulaire, à arête dirigée en avant. Leur face dorsale n'est recouverte que par la peau et les tendons extenseurs. Leurs faces latérales, légèrement excavées, donnent attache aux muscles interosseux. A la paume de la main, ils sont cachés par des parties molles assez épaisses, les vaisseaux et les nerfs. Renflés à leurs extrémités inférieures que relie le ligament intermétacarpien, ils s'élargissent à leur base, où ils sont étroitement unis par de forts ligaments.

I. — AMPUTATION DU CINQUIÈME MÉTACARPIEN DANS LA CONTINUITÉ

Presque sous-cutané à la face dorsale, libre à son bord interne, il est recouvert par les muscles de l'hypothénar qui le débordent en dedans.

a) **Méthode à un lambeau.** *Lambeau interne.* — Comme le lambeau externe pour le premier métacarpien, le lambeau interne pour l'amputation du cinquième est taillé : α. par transfixion, avant ou après détachement des chairs à sa face externe ; β. de dehors en dedans ou par dissection, procédé plus sûr. Son sommet doit atteindre le milieu du bord interne de la première phalange. Cicatrice palmaire, procédé défectueux.

b) **Méthode ovalaire modifiée.** *Raquette* (fig. 49, E). — On fait une raquette dont l'incision longitudinale, placée sur la face dorsale de l'os, commence à 1 centimètre au-dessus du point de section du métacarpien, et descend jusqu'à 1 centimètre au-dessus du pli digito-palmaire. L'incision ovalaire, commencée à l'extrémité inférieure de la précédente, embrasse obliquement la racine du doigt, en passant dans la rainure palmaire digitale.

Les lèvres de la raquette légèrement disséquées, on détache les chairs de haut en bas sur les faces latérales du

métacarpien et sur sa face palmaire, et, les faisant relever et protéger, on coupe l'os un peu obliquement de haut en bas et dedans en dehors. Cicatrice dorsale, procédé de choix.

II. — AMPUTATION ISOLÉE DES DEUXIÈME, TROISIÈME ET QUATRIÈME MÉTACARPIENS, DANS LA CONTINUITÉ

Chacun de ces os est rattaché par des muscles aux deux métacarpiens voisins.

a) **Méthode à deux lambeaux.** *Lambeaux latéraux.* — 1° La main en pronation, les doigts voisins écartés par un aide qui tire fortement les téguments vers le poignet, l'opérateur pratique sur le milieu de la face dorsale du métacarpien, au niveau ou un peu au-dessus du point de section osseuse, une incision de 1/2 à 1 centimètre de longueur. Par cette incision, il fait pénétrer la pointe du bistouri, dont le tranchant, dirigé en avant, contourne un des bords et une des faces latérales de l'os et vient sortir à la face palmaire à la même hauteur. Il ramène alors le bistouri vers lui, et, rasant l'os, le fait sortir dans la commissure interdigitale, en taillant par des mouvements de va et-vient un des lambeaux latéraux.

2° Reportant son bistouri au point de départ, l'opérateur contourne la face opposée du métacarpien, fait sortir l'instrument par l'incision palmaire, et, rasant l'os de haut en bas, taille le second lambeau.

5° Il coupe alors les tendons et les chairs adhérentes à l'os, divise le périoste, passe la compresse-rétracteur et sectionne l'os avec la scie à chaîne ou une scie étroite de Larrey.

Pour les troisième et quatrième métacarpiens, la section de l'os doit être transversale; pour le deuxième, elle est oblique en bas et en dedans. Cicatrice palmaire, procédé de nécessité.

b) **Méthode ovalaire modifiée.** *Raquette.* — On pratique une raquette dont l'incision longitudinale, placée sur la face dorsale de l'os, commence à 1 centimètre au-dessus

du point de section de l'os, et descend à 1 centimètre au-dessus du pli digito-palmaire. Mieux vaut commencer la raquette exactement à hauteur de la section osseuse, en pratiquant à son sommet une incision transversale de 1 centimètre, qui facilite le dégagement du métacarpien à ce niveau. L'incision ovalaire, partant de l'extrémité inférieure de la précédente, embrasse la racine du doigt en passant par le pli digito-palmaire. On dissèque les lèvres de la raquette, on détache les chairs sur les faces latérales et palmaires de l'os, et on divise celui-ci au point déterminé avec la scie à chaîne ou une pince de Liston. Cicatrice dorsale, procédé de choix.

C. — AMPUTATION DE DEUX MÉTACARPIENS CONTIGUS DANS LA CONTINUITÉ

Méthode ovalaire modifiée. *Raquette. Procédé de choix.* — 1° La main en pronation, les doigts sains écartés et la peau tirée en haut par un aide, on pratique une incision longitudinale, qui, commencée à 1 centimètre au-dessous du point de section des os, sur le milieu de la face dorsale de l'espace intermétacarpien, descend de haut en bas jusqu'à hauteur de la tête des métacarpiens. De son extrémité supérieure partent deux petites incisions obliques, formant un V à sommet inférieur, qui vont aboutir aux bords latéraux extérieurs des os à enlever, à hauteur de la section osseuse. De son extrémité inférieure, part l'incision ovalaire qui embrasse la racine des deux doigts, en passant dans les plis palmaires digitaux.

2° L'opérateur dissèque les lèvres de la raquette, il coupe les tendons extenseurs, puis détache de haut en bas les parties molles, sur les faces latérales des métacarpiens, du côté des parties saines. Il divise ensuite les chairs qui séparent les deux métacarpiens et les dénude avec soin au point de section osseuse.

3° Les deux os sont successivement divisés avec la scie à chaîne ou une pince coupante, en protégeant les chairs avec une sonde de Blandin ou une plaque de carton.

4° Soulevant vers la face dorsale le bout inférieur des métacarpiens divisés, on achève avec le bistouri le détachement des parties molles à leur face palmaire, et on fait sortir la lame par l'incision palmaire.

Pour amputer ensemble les quatrième et cinquième métacarpiens, on peut faire l'incision longitudinale de la raquette sur le dos du quatrième métacarpien. Une incision oblique en haut et en dedans, partant de l'extrémité carpienne de la précédente, va rejoindre le bord interne du cinquième os du métacarpe. L'incision ovalaire se fait comme nous l'avons dit. On obtient ainsi un lambeau dorsal interne qui, disséqué et relevé, permet de dégager les os et de les sectionner aisément en commençant par le cinquième.

Pour l'amputation simultanée du deuxième et du troisième métacarpien, l'incision longitudinale de la raquette est faite sur le dos du troisième métacarpien. De son extrémité carpienne part une incision oblique en haut et en dehors, qui va rejoindre le bord externe du second. On obtient ainsi un lambeau dorsal externe qui, disséqué et rejeté en dehors, permet de dégager et de scier aisément les deux os.

D. — AMPUTATION SIMULTANÉE DES DEUXIÈME, TROISIÈME ET QUATRIÈME MÉTACARPIENS, DANS LA CONTINUITÉ

Méthode ovalaire modifiée. *Raquette.* — L'incision longitudinale de la raquette est placée sur le dos du troisième métacarpien. De son extrémité inférieure part l'ovale, qui embrasse la racine des trois doigts, en passant dans les plis digito-palmaires. De son extrémité carpienne partent deux incisions obliques en haut, vers le quatrième et le deuxième os du métacarpe. On obtient ainsi un petit lambeau dorsal supérieur en V, à pointe inférieure, et deux lambeaux latéraux qui sont disséqués et rejetés en dedans et en dehors.

On dénude la face interne du quatrième et la face externe du second métacarpien, de haut en bas, à partir du point de section osseuse; on coupe les chairs intermétacarpiennes, on divise le périoste, et on sectionne successivement chacun des os, avec la scie à chaîne ou la pince de Liston. Soulevant

alors le bout supérieur du fragment inférieur des métacarpiens divisés, on détache les chairs à leur face antérieure, et l'on fait sortir le bistouri par l'incision palmaire.

E. — AMPUTATION SIMULTANÉE DES QUATRE DERNIERS MÉTACARPIENS, DANS LA CONTINUITÉ

a) **Méthode circulaire.** — La main en position moyenne; un aide la fixe, écarte le pouce en dehors et tire fortement la peau vers le poignet. L'opérateur embrasse dans sa main gauche les doigts à enlever.

1° Il divise, de gauche à droite, la peau de la face dorsale de la main, à 4 centimètres au-dessous du point de section osseuse.

2° Renversant la main dans l'extension forcée, il pratique à la face palmaire une incision transversale cutanée, qui réunit les extrémités de la précédente.

3° Il dissèque la manchette cutanée, il la relève et la fait maintenir par l'aide.

4° L'opérateur, reprenant les doigts, divise les parties molles sur le bord externe du deuxième métacarpien, dans les espaces interosseux et sur le bord interne du cinquième métacarpien ou inversement, au niveau ou un peu au-dessous de la base de la manchette, et perpendiculairement aux os. Chacun d'eux dénudé avec soin, il passe une compresse à cinq chefs, avec laquelle l'aide relève les chairs et les met à l'abri.

5° Plaçant alors la main en position moyenne, il scie séparément et successivement chaque métacarpien, en suivant l'obliquité indiquée.

Si l'on ampute un peu haut, il est indispensable de détacher les chairs de la face externe du deuxième métacarpien, en rasant cet os de haut en bas. Cicatrice terminale, exécution difficile.

b) **Méthode à deux lambeaux.** *Deux lambeaux carrés, dorsal et palmaire.* — Même position. Sur l'incision circulaire précitée, on fait tomber deux incisions rectilignes qui suivent, de haut en bas, à partir du point de section

osseuse, le bord interne du cinquième et le bord externe du deuxième métacarpien. Les deux lambeaux disséqués et relevés, on divise les chairs et les os, comme dans la méthode circulaire. D'une exécution plus aisée que le précédent, ce procédé donne la même cicatrice terminale, par conséquent un peu exposée. Le peu de chairs disponibles peut obliger à y recourir.

c) **Méthode elliptique.** *Lambeau palmaire* (fig. 48, B). — Même position.

1° L'opérateur pratique sur la face dorsale de la main une incision cutanée, curviligne, à convexité supérieure qui, commencée sur le bord gauche de la main, à 1 centimètre au-dessous du point de section des os, remonte sur le troisième métacarpien à hauteur de la section osseuse, puis descend obliquement en bas, pour atteindre le bord droit de la main, au même niveau qu'à son point de départ.

2° Plaçant la main dans l'extension forcée, il fait, sur la face palmaire, une incision convexe en bas qui, partant sur les faces latérales des extrémités de l'incision dorsale, vient passer dans les plis digito-palmaires.

8° L'aide, fixant la main et les doigts dans l'extension forcée, on dissèque et on relève, de bas en haut, le grand lambeau palmaire, en y comprenant toutes les parties molles.

4° Plaçant de nouveau la main en pronation, l'opérateur promène le couteau près de l'incision dorsale, rétracte les téguments et divise à ce niveau les tendons extenseurs. Il coupe alors les chairs interosseuses, divise le périoste et passe la compresse à cinq chefs, avec laquelle l'aide relève le lambeau et abrite les chairs.

5° La main en position moyenne, on scie successivement et isolément chacun des métacarpiens.

Il faut se souvenir que l'incision ovalaire doit contourner en dehors le bord externe du deuxième métacarpien, le suivre de haut en bas jusqu'à la commissure interdigitale, et qu'il est nécessaire de détacher les chairs en rasant ce bord osseux, quand l'amputation se fait dans la moitié supérieure des métacarpiens. Cicatrice dorsale, procédé de choix.

§ IV. AMPUTATION DES MÉTACARPIENS DANS LA CONTIGUITÉ

A. — DÉSARTICULATION DU PREMIER MÉTACARPIEN

Le premier métacarpien s'articule avec le trapèze par emboîtement réciproque. L'interligne articulaire forme une courbe légèrement convexe en haut; sa direction dans sa partie interne est oblique en bas et en dedans; prolongée, elle vient couper le cinquième métacarpien vers son tiers inférieur. La synoviale est isolée. Sous-cutané en arrière et en dehors, l'article est recouvert en avant par les muscles de l'éminence thénar. En dedans, il est séparé de l'articulation du deuxième métacarpien avec le trapèze, par une rainure large de 1 à 2 millimètres où passe l'artère radiale. Il faut aussi ménager l'articulation supérieure du second métacarpien dont la synoviale communique avec la grande synoviale carpienne.

L'extrémité supérieure externe du premier métacarpien donne attache aux tendons du long abducteur et du court extenseur du pouce. Une capsule fibreuse, lâche, maintient en contact les surfaces articulaires et permet une grande mobilité.

Points de repère. — Le doigt, longeant de bas en haut le bord externe du premier métacarpien, rencontre à sa partie supérieure une petite saillie osseuse, l'interligne articulaire est à 2 ou 3 millimètres au-dessus de ce tubercule. Chez les sujets maigres, on reconnaît aisément, à la face dorsale, l'extrémité supérieure du premier métacarpien. Dans l'adduction, le tubercule externe de l'os fait saillie en dehors, l'article est au-dessus. Dans l'abduction, le trapèze fait saillie sur le dos de la main, l'interligne est au dessous. Des mouvements de torsion imprimés au pouce, rendent plus facile la perception des saillies peri-articulaires. Enfin l'article est placé sur le bord externe de la main, à 3 centimètres au-dessous de l'apophyse styloïde du radius.

a) **Méthode ovalaire modifiée.** *Raquette* (fig. 50, A, et 48, E).— Cicatrice dorsale, procédé de choix.

La main du malade en pronation, fixée par un aide qui

tire la peau vers le poignet et écarte les doigts sains, l'opérateur saisit le pouce avec sa main gauche, le porte en dehors et fléchit légèrement la première phalange pour tendre les téguments dorsaux.

1° L'interligne reconnu, il commence à 1 centimètre au-dessus de l'extrémité supérieure du métacarpien, sur le

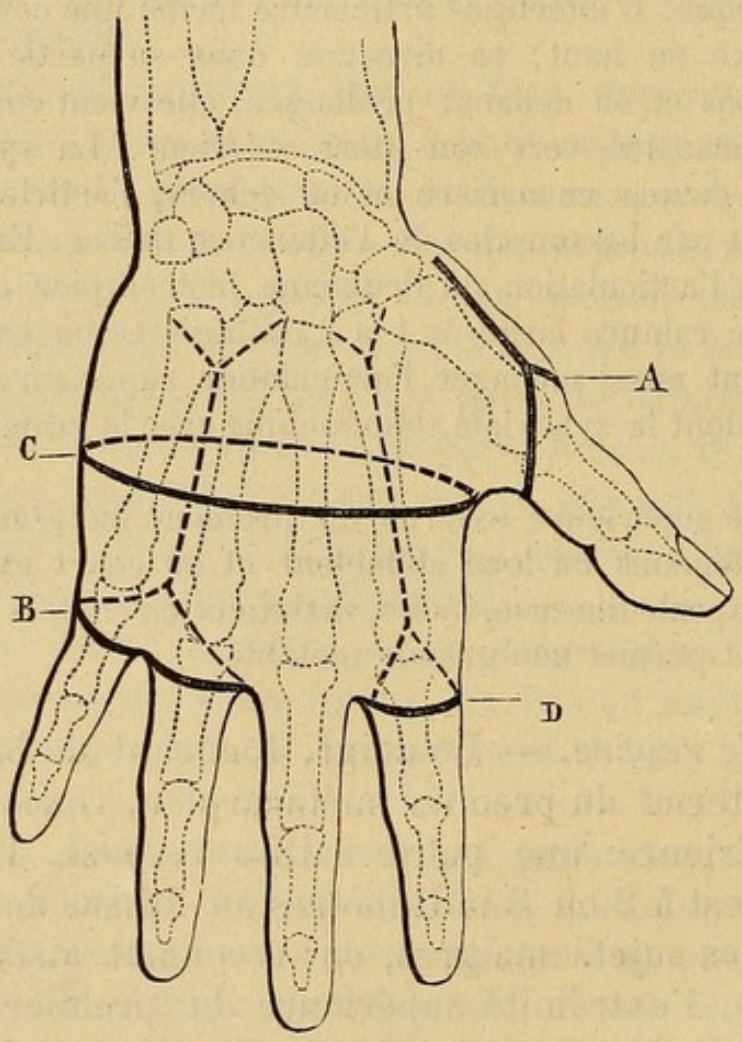

Fig. 50. — Main, face palmaire.

A, désarticulation du premier métacarpien, raquette ; B, désarticulation simultanée du quatrième et du cinquième métacarpien, raquette ; C, désarticulation simultanée des quatre derniers métacarpiens, méthode circulaire ; D, désarticulation du deuxième métacarpien, raquette.

milieu de sa face dorsale, une incision longitudinale qu'il prolonge de haut en bas dans la direction de l'axe de cet os. Arrivé au tiers inférieur du métacarpien, il abaisse le manche du bistouri, et traversant obliquement en bas et en avant la face latérale droite, il vient rejoindre le pli digito-palmaire. Relevant alors le pouce, il continue l'incision

dans le pli digito-palmaire jusqu'au bord opposé, coupant jusqu'à l'os et divisant les tendons fléchisseurs.

2° Le pouce abaissé, il porte le talon du bistouri à l'extrémité inférieure de l'incision précédente, et, traversant obliquement de bas en haut et d'avant en arrière la face latérale gauche, vient rejoindre l'incision dorsale au tiers inférieur du métacarpien. Ces incisions n'intéressent que la peau et le tissu cellulaire sous cutané, sauf à la face palmaire.

3° L'aide fixant le pouce dans une abduction légère, l'opérateur dissèque les lèvres de la raquette, ou les fait rétracter en promenant à quelque distance le tranchant du bistouri. A la face palmaire, il pousse la dissection un peu au delà de l'articulation métacarpo-phalangienne, rasant les sésamoïdes, pour permettre au bistouri de contourner l'os, sans échancrer les téguments dans le dernier temps de l'opération.

4° Les bords de la raquette écartés, il divise les tendons extenseurs au niveau de l'article ; puis, de haut en bas, il détache successivement les chairs sur les faces latérales de l'os, limitant l'action du couteau pour ne pas blesser les parties profondes, tordant le pouce et glissant l'index gauche entre l'os et les chairs pour favoriser leur détachement.

5° Il pénètre alors dans l'article, coupe les ligaments dorsaux, et faisant saillir en arrière l'extrémité supérieure du métacarpien en même temps qu'il lui imprime des mouvements de rotation, il divise toute la capsule. La pointe du bistouri doit toujours rester appliquée contre l'os, pour ménager l'artère radiale et ne pas ouvrir l'articulation trapézienne du second métacarpien. Le pouce gauche, faisant coin entre le 1er et le 2e métacarpien, facilite l'attaque, du côté interne de l'article. Soulevant le métacarpien par en haut, on détache toutes les chairs de sa moitié supérieure.

6° Prenant alors le bistouri comme un couteau à découper, et faisant écarter par l'aide la lèvre droite de la plaie, l'opérateur tenant le pouce, de sa main gauche, place parallèlement à l'os la lame de l'instrument, sa pointe au-

dessus du milieu du métacarpien. Faisant glisser la pointe sous l'os, pendant que le talon du bistouri suit en bas ce mouvement, il contourne de droite à gauche la face palmaire du métacarpien et fait saillir la lame sur le dos de la main, au côté gauche de l'os. Ramenant le tranchant vers soi, il achève de détacher les chairs palmaires de la partie inférieure de l'os, passe sous les sésamoïdes et vient sortir par l'incision faite dans le pli palmaire digital.

Pour bien contourner l'os, il faut un bistouri à lame longue, étroite et un peu flexible, et si l'on n'a pas pris soin de disséquer la peau à la face palmaire, on l'échancre presque constamment. On doit éviter d'ouvrir l'articulation métacarpo-phalangienne dans les premiers temps de l'opération, car c'est à l'aide du pouce que l'opérateur imprime au métacarpien des mouvements de rotation.

Farabeuf commence un peu plus haut la queue de la raquette et ne lui donne que 2 centimètres de longueur. Il fait passer l'incision ovalaire dans le *pli d'opposition*, à la face palmaire, pour bien découvrir les sésamoïdes et diviser les muscles circulairement sur la gorge du métacarpien. Les chairs détachées de bas en haut, en rasant l'os, il pénètre dans l'article par le côté interne, coupe la partie dorsale de la capsule, et attaquant de nouveau les ligaments du côté de l'artère radiale pour la ménager sûrement, il achève la désarticulation, en s'aidant de mouvements de torsion (fig. 52).

b) **Méthode à un lambeau.** *Lambeau externe* (fig. 44, H). — Cicatrice palmaire, résultat défectueux.

a. Par transfixion après désarticulation. — La main dans la pronation ou la supination, suivant qu'on opère à gauche ou à droite, le pouce fortement écarté en dehors, la peau tirée en haut par un aide.

1° L'opérateur applique le tranchant du bistouri sur la commissure interdigitale, tout près du pouce et la pointe en haut. Il le conduit d'avant en arrière et coupe toutes les parties molles du premier espace intermétacarpien, en rasant avec soin le bord interne du premier métacarpien, surtout dans sa moitié supérieure, pour ménager l'artère radiale

et éviter d'entrer dans l'articulation trapézienne du second os du métacarpe.

2° Écartant le pouce autant que possible, l'opérateur, dirigeant en haut et en dehors le tranchant du bistouri, pénètre dans l'article par son côté interne. A mesure que la lame s'enfonce entre les surfaces articulaires et divise la capsule, l'aide attire en dehors les parties molles pour les mettre à l'abri.

3° L'article traversé, le tranchant de l'instrument est ramené en avant. Longeant de haut en bas le bord externe et un peu la face antérieure du métacarpien, le chirurgien taille un lambeau, qu'il prolonge jusqu'au milieu de la première phalange du pouce, et termine carrément, en tournant directement en dehors la lame du bistouri.

β. *Par transfixion avant désarticulation.* — 1° Le pouce légèrement écarté, on pratique, sur le milieu de la face dorsale de l'article, une petite incision longitudinale. Par cette incision, on introduit le bistouri, le tranchant en avant. La lame contourne le bord externe, puis la face palmaire du métacarpien, et vient sortir à la paume de la main, aussi en dedans que possible.

2° Attirant en dehors les parties molles externes, l'opérateur ramène le bistouri vers soi, en rasant l'os, contourne l'articulation métacarpo-phalangienne, et termine carrément le lambeau ainsi taillé, au milieu de la première phalange du pouce.

3° Le lambeau relevé, il désarticule de dehors en dedans, contourne la base du métacarpien, et portant le tranchant du bistouri en avant, il le ramène vers soi en rasant le bord interne de l'os et détachant les chairs du premier espace.

γ. *Par dissection, ou de dehors en dedans.* — On trace le lambeau avec la pointe du couteau, on le dissèque de bas en haut, en le faisant relever par un aide, on désarticule, et l'on termine par la section des chairs du premier espace, comme dans le procédé précédent.

B. — DÉSARTICULATION DU CINQUIÈME MÉTACARPIEN

Le cinquième métacarpien, à son extrémité supérieure, s'articule avec l'os crochu et avec le quatrième métacarpien. L'articulation

avec l'unciforme est une arthrodie. L'interligne articulaire est oblique en bas et en dehors; prolongé, il vient couper le second os du métacarpe à la partie moyenne. L'articulation latérale des quatrième et cinquième métacarpiens est également une arthrodie; elle ne prolonge pas exactement l'axe du dernier espace intermétacarpien, mais est légèrement oblique en haut et en dehors.

Les moyens d'union sont des ligaments dorsaux et palmaires, et un fort trousseau fibreux qui, placé entre le quatrième et le cinquième métacarpien les maintient solidement unis. Le tendon du cubital postérieur en arrière, une expansion tendineuse du cubital antérieur en avant s'insèrent à la base du métacarpien.

La synoviale est commune aux articulations carpiennes du quatrième et du cinquième os du métacarpe, mais habituellement isolée de la grande synoviale carpienne.

Sous-cutané en arrière, l'article est recouvert en avant et en dedans par les masses charnues de l'éminence hypothénar.

Points de repère. — Le doigt longeant le bord interne ou la face dorsale du cinquième métacarpien de bas en haut, est arrêté à sa partie supérieure par une saillie osseuse; 2 à 3 millimètres plus haut, est l'interligne articulaire. Au-dessus de l'article, une seconde saillie qui appartient à l'os crochu. L'interligne est à deux doigts au-dessous de l'apophyse styloïde du cubitus.

Méthode ovalaire modifiée. *a) Raquette.* — 1° L'incision longitudinale, commencée à 1 centimètre au-dessus de l'interligne, suit de haut en bas le milieu de la face dorsale du métacarpien et s'arrête à 2 centimètres au-dessus de l'articulation métacarpo-phalangienne. L'incision ovalaire embrasse la racine du petit doigt, en passant dans le pli digito-palmaire. On dissèque les lèvres de la raquette, coupant à fond à la face palmaire.

2° L'os dénudé sur ses faces latérales, on divise les ligaments dorsaux. Pour séparer les deux métacarpiens, le bistouri est enfoncé dans le quatrième espace, son tranchant tourné vers le carpe; la pointe poussée en haut et en avant, pénètre entre les deux os. On évite de l'enfoncer trop profondément, pour ne pas blesser les chairs palmaires. Le pouce gauche de l'opérateur servant de point d'appui au dos de l'instrument pousse peu à peu la lame entre les sur-

faces articulaires, pendant que, par des mouvements alternatifs d'abaissement et d'élévation du manche, la pointe du bistouri coupe d'avant en arrière le ligament interosseux. Il

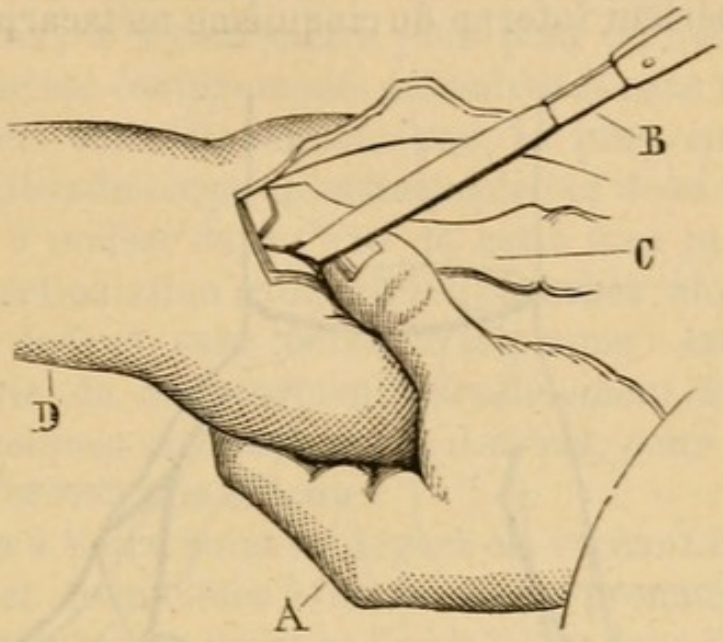

Fig. 51. — Section d'un ligament interosseux. Désarticulation d'un métacarpien.

A, main gauche de l'opérateur; B, bistouri; C, métacarpien à enlever; D, main de l'opéré.

faut avoir soin de donner à la lame l'obliquité légère en haut et en dehors que présente l'interligne (fig. 51).

Cette façon d'agir n'est pas tout à fait celle que *Lisfranc* avait appelée le *tour de maître*. Ce chirurgien, enfonçant en haut et en avant la lame du bistouri dans l'espace intermétacarpien, relevait ensuite le manche perpendiculairement, la pointe restant immobile. Dans le procédé que nous avons indiqué, le tranchant du couteau attaque le ligament interosseux par la face palmaire, c'est-à-dire par le point le plus accessible, et d'avant en arrière; la lame ne pénètre entre les os, que lorsque la section des liens fibreux profonds a permis leur écartement.

3° Le ligament interosseux sectionné, l'opérateur entre dans l'article par sa face dorsale; imprimant au métacarpien des mouvements de rotation, il coupe successivement tous les ligaments, et, l'os luxé en arrière, il achève de dégager son extrémité supérieure. Il termine en contournant avec

le bistouri la moitié inférieure de l'os pour en détacher les chairs, et vient sortir dans le pli digito-palmaire. Cicatrice dorsale, procédé de choix.

b) Valve interne (Farabeuf). — Reconnaissez le tubercule supérieur interne du cinquième métacarpien, explo-

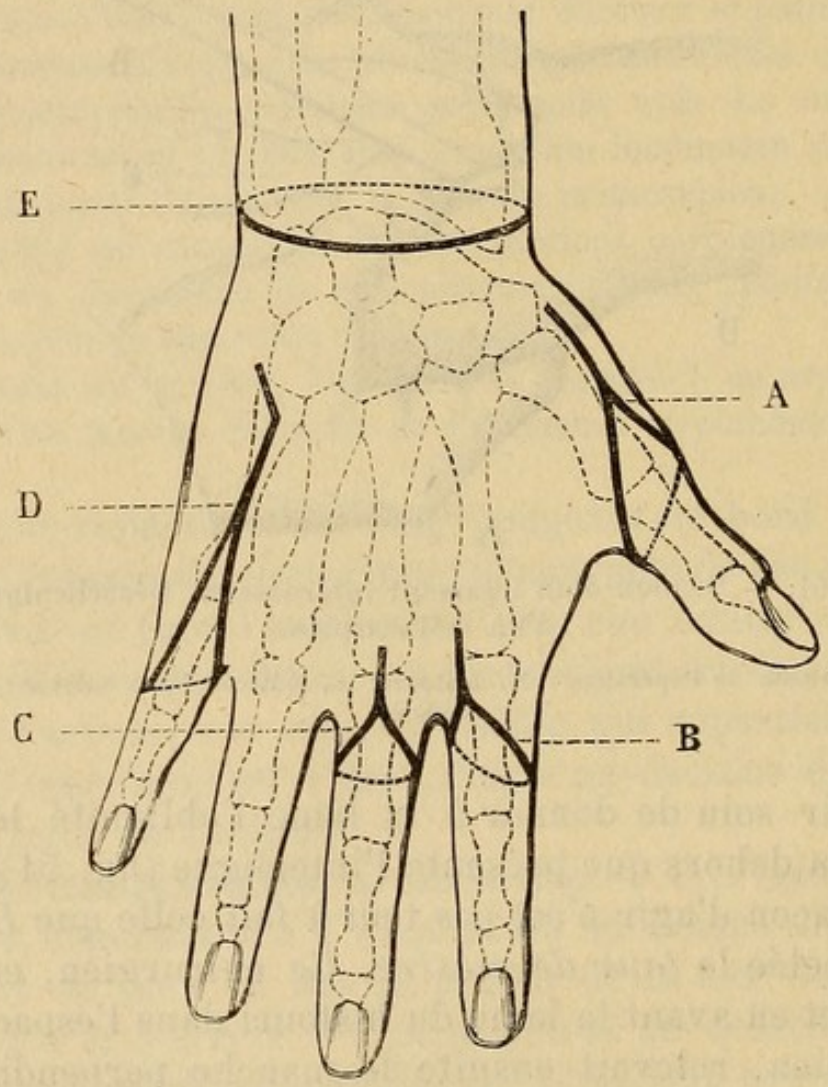

FIG. 52 — Main, face dorsale.

A, désarticulation du premier métacarpien, raquette ; B, désarticulation de l'index, raquette inclinée ; C, désarticulation du médius, raquette simple ; D, désarticulation du cinquième métacarpien, raquette modifiée ; E, désarticulation du poignet, méthode circulaire.

rez avec le doigt la face dorsale de cet os et marquez à l'iode ou à l'encre l'interligne intermétacarpien.

Quel que soit le côté opéré, le coude est fléchi et la main tenue par l'aide, à peu près verticalement dressée, mais pas très haute.

1° Vous avez devant les yeux le bord cubital de la partie

malade. De la main gauche saisissez le petit doigt à enlever, tordez-le pour exagérer encore la pronation et voir sa face palmaire, appliquez le tranchant de la pointe du couteau sous la racine du doigt : dans le pli digito-palmaire, du côté externe ; à 1 centimètre plus près de l'ongle, du côté interne. Incisez les téguments palmaires et sans faire d'angle; dirigez-vous immédiatement, par le plus court chemin, vers le milieu du corps du métacarpien et de sa face dorsale ; continuez à inciser dans l'axe de cette face jusqu'au voisinage de l'articulation à ouvrir. Recourbez alors votre incision en dedans sans entamer la paume : croisez donc la base élargie du métacarpien, parallèlement à l'interligne, mais à quelques millimètres au-dessous, pour découvrir le tubercule et non l'os crochu.

Revenez à votre point de départ et, tordant le petit doigt, cette fois-ci de manière à diminuer la pronation, remettez le couteau entre ce doigt et l'annulaire dans le commencement de votre première incision. Coupez les téguments sur le petit doigt plutôt que dans la commissure, et gagnez en ligne droite la partie longitudinale et dorsale de l'incision déjà faite que vous rejoindrez à angle très aigu.

Les tendons extenseurs ont été coupés dans ce premier passage du couteau, ou bien ils vont l'être dans le second temps de l'opération.

2° Donnez maintenant le petit doigt à l'un de vos aides qui le tordra et l'inclinera suivant les besoins. Isolez le métacarpien de chaque côté successivement, en commençant de préférence par décoller les chairs de la valve interne.

Pour séparer les parties molles de la face correspondante du squelette du doigt, tenez le bistouri comme une plume et rasez la base de la phalange, la tête, puis le flanc du métacarpien sur toute sa longueur. Ce faisant, et au besoin à plusieurs reprises, sachez contourner les saillies osseuses, en les serrant de près.

Pendant que vous décollez la valve interne, que votre pouce ou votre index gauche s'enfonce toujours dans la plaie pour faire la voie du bistouri. Celui-ci, chemin faisant, pourra se tourner sur les tendons fléchisseurs, les couper

immédiatement au-dessus de la tête du métacarpien et dénuder ensuite la face palmaire de l'os, d'un bout à l'autre.

Vous tiendrez vous-même le petit doigt pendant que vous détacherez les chairs de l'espace interosseux. Si, de chaque côté, vous avez su incliner votre lame suivant le besoin, l'isolement du squelette doit être complet. Assurez-vous du doigt que la tête métacarpienne notamment n'est plus reliée à la tête voisine par quelques débris du ligament transverse.

3° Il ne reste plus qu'à désarticuler.

L'aide, armé d'un crochet mousse, écarte la peau et découvre la région de l'interligne. La main gauche de l'opérateur a saisi le petit doigt ; le bistouri, tenu comme une plume et très court, est porté de champ dans l'intervalle des bases du 4e et du 5e métacarpien. Il n'y a rien à faire du côté dorsal. Au contraire, la pointe enfoncée obliquement comme pour aller sortir devant l'apophyse styloïde du radius, mais seulement à 1 centimètre de profondeur, travaille efficacement du côté palmaire. Bientôt la main gauche aidant et luxant le petit doigt en dedans, l'articulation intermétacarpienne s'entr'ouvre. Le couteau y pénètre et le tranchant de sa pointe, arrêté par l'os crochu, est retiré presque complètement pour se porter obliquement au-dessous et couper la partie dorsale de la capsule. Revenu sur ses pas, l'instrument divise de même les ligaments palmaires que la béance de l'articulation permet d'atteindre.

Dès lors, votre gauche peut renverser le métacarpien en dedans et amener ainsi le tendon du muscle cubital postérieur sur le plein tranchant disposé d'avance pour le recevoir et le couper.

Ce procédé, modification de la raquette simple, peut s'exécuter comme elle. Il rend la désarticulation plus facile et assure la couverture de l'os crochu, qu'une incision droite oblige forcément à dénuder.

C. — DÉSARTICULATION DU DEUXIÈME MÉTACARPIEN

Le second métacarpien, par son extrémité supérieure, s'articule avec le trapèze, le trapézoïde et le troisième os du métacarpe.

Toutes ces articulations sont des arthrodies, maintenues par des ligaments dorsaux et palmaires, plus un fort trousseau fibreux entre le troisième et le second métacarpien. L'extrémité supérieure de ce dernier os donne attache, en arrière, au tendon du premier radial externe; en avant, au tendon du grand palmaire. Les ligaments dorsaux sont peu résistants; les ligaments palmaires et interosseux sont plus solides et plus difficiles à atteindre.

L'ensemble de l'interligne articulaire, sur la face dorsale, présente la forme d'un M majuscule. Le côté externe, formé par la jointure trapézo-métacarpienne, est le plus court; sa direction est oblique en haut et en dedans, vers l'extrémité inférieure du cubitus. L'articulation trapézoïdo-métacarpienne présente deux petites facettes, formant par leur réunion une sorte de V à pointe digitale. La première ou l'externe est oblique en bas et en dedans; la seconde, plus étendue, se dirige en haut et en dedans. En ce point, le second métacarpien se trouve en contact avec le grand os. Enfin, la quatrième branche, le côté interne de l'M, est formée par l'articulation latérale des troisième et deuxième métacarpiens. Elle continue à peu près directement l'axe du second espace interméta-carpien. Cette disposition est peu variable.

La synoviale des articulations postérieures du deuxième métacarpien rentre dans la grande synoviale carpienne et communique avec celle du troisième os du métacarpe. La face dorsale du second métacarpien n'est recouverte que par la peau et les tendons extenseurs; le doigt, promené de bas en haut sur le dos de l'os, reconnaît aisément l'interligne articulaire.

A. **Méthode ovalaire modifiée.** *Raquette.* — En raison de la largeur de l'article et de la nécesssité d'avoir du jour, on commence l'incision longitudinale de la raquette, à 1 1/2 centimètre au-dessus de l'interligne, sur la face dorsale et dans l'axe prolongé du métacarpien. Il vaut mieux commencer l'incision au niveau ou un peu au-dessous de l'article et mettre celui-ci à découvert par une incision transversale de 1 à 2 centimètres, ou deux petites incisions obliques, circonscrivant un lambeau en V à base supérieure. On évite ainsi de taillader la peau.

Les lèvres de la raquette disséquées et les chairs détachées des faces latérales du métacarpien, on ouvre l'article par la face dorsale en suivant les indications anatomiques. On coupe, comme nous l'avons indiqué, d'avant en arrière, le ligament

interosseux qui unit le deuxième et le troisième métacarpien. L'instrument est alors porté dans le premier espace ; il longe de bas en haut la face externe du deuxième métacarpien, évite ainsi l'artère radiale, et vient ouvrir de dehors en dedans l'articulation de cet os avec le trapèze.

L'opérateur fait saillir en arrière l'extrémité postérieure du métacarpien, et, pénétrant entre les surfaces, attaque avec la pointe du bistouri les ligaments palmaires. Il s'aide de mouvements de torsion imprimés à l'indicateur pour les tendre et les amener sous le tranchant de l'instrument. La désarticulation achevée, il termine en détachant les chairs de la partie inférieure, par le mouvement de contournement indiqué.

Il est peut-être moins brillant, mais il est à coup sûr plus facile de dégager complètement le métacarpien avant d'attaquer ses articulations carpiennes. Les ligaments dorsaux et interosseux sectionnés, l'opérateur soulève le métacarpien et peut attaquer par la face antérieure les ligaments palmaires, bien plus accessibles de ce côté. Le détachement des chairs, le long des faces latérales du métacarpien, s'exécute aisément de bas en haut, de la tête vers la base de cet os. L'opérateur, placé sur le côté du membre, en arrière de la main légèrement élevée par l'aide, fait glisser la lame du bistouri, obliquement inclinée, successivement le long de chaque face latérale, évitant d'intéresser les parties profondes de la paume. Arrivé à la base de l'os, il insinue la lame entre les deux métacarpiens, et abaissant et relevant alternativement le manche de l'instrument, il attaque de la pointe et coupe plus facilement les ligaments interosseux.

D. — DÉSARTICULATION DU TROISIÈME MÉTACARPIEN (fig. 55, D)

Le troisième métacarpien, à son extrémité supérieure, s'articule avec le grand os et les faces latérales des deux métacarpiens contigus. Ces articulations sont des arthrodies maintenues par des ligaments dorsaux, palmaires et interosseux. Le ligament interosseux qui unit le troisième et le quatrième métacarpien est très développé. L'extrémité supérieure du troisième métacarpien donne attache, par sa face dorsale, au tendon du second radial externe,

L'interligne articulaire entre le grand os et le troisième métacarpien est un peu ondulé et très oblique en haut et en dehors. Cette obliquité tient à ce que la base du troisième métacarpien présente une véritable apophyse externe. Les interlignes intermétacarpiens continuent presque directement l'axe des espaces intermétacarpiens correspondants. Le couteau poussé de bas en haut y pénètre sans difficulté.

La synoviale des articulations postérieures du troisième os du métacarpe communique avec la grande synoviale carpienne. Mais, de plus, la section du ligament interosseux qui unit le troisième et le quatrième métacarpien, ouvre la synoviale propre aux articulations du quatrième et du cinquième métacarpien avec l'os crochu.

La face dorsale du troisième métacarpien n'est recouverte que par la peau et les tendons extenseurs; le doigt, longeant l'os de bas en haut, reconnaît aisément l'interligne articulaire.

Méthode opératoire. — La méthode ovalaire modifiée, en suivant les règles indiquées plus haut, nous paraît la seule qu'on doive employer.

E. — DÉSARTICULATION DU QUATRIÈME MÉTACARPIEN

Le quatrième métacarpien, à son extrémité supérieure, s'articule avec le grand os, l'os crochu et les deux métacarpiens voisins. Ces articulations sont des arthrodies maintenues par des ligaments dorsaux, palmaires et interosseux. Nous avons déjà signalé l'importance du ligament interosseux qui unit les faces latérales du troisième et du quatrième métacarpien. L'interligne articulaire qui sépare le quatrième métacarpien du grand os et de l'unciforme, offre une direction sensiblement transversale. Les deux interlignes intermétacarpiens continuent presque directement l'axe des espaces correspondants.

La synoviale des articulations postérieures du quatrième métacarpien appartient également aux articulations du cinquième. Un ligament interosseux la sépare de celle du troisième métacarpien, mais il est détruit dans la désarticulation. La face dorsale du métacarpien n'est recouverte que par la peau et les tendons extenseurs. Le doigt, longeant l'os de bas en haut, reconnaît facilement l'interligne articulaire.

Méthode opératoire. — La méthode en raquette, en suivant les règles indiquées, est la seule à recommander.

F. — DÉSARTICULATION SIMULTANÉE DU DEUXIÈME ET DU TROISIÈME MÉTACARPIEN (fig. 53, B, B)

Méthode ovalaire modifiée. — L'incision dorsale longitudinale commence au niveau de l'article entre les deux os à enlever. On la prolonge de haut en bas, en suivant l'axe du

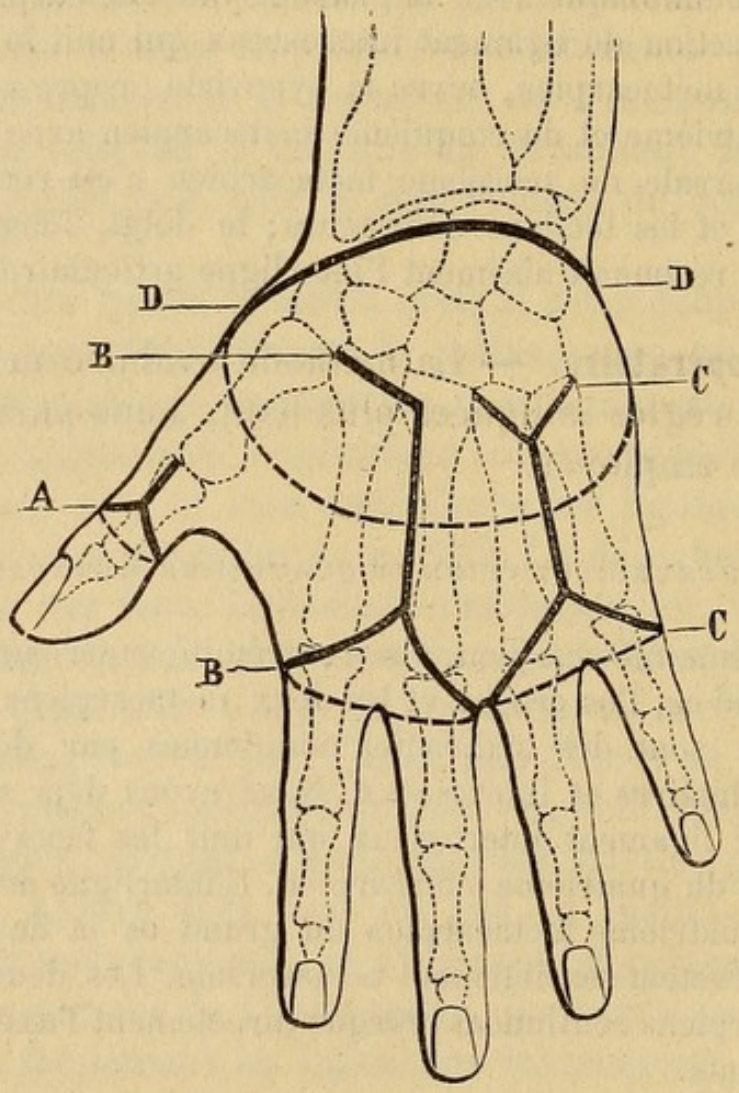

FIG. 53. — Main, face dorsale.

A, désarticulation du pouce, raquette; B, B, désarticulation simultanée du deuxième et du troisième métacarpien, raquette ; C C, désarticulation simultanée du quatrième et du cinquième métacarpien, raquette; D, désarticulation du poignet, ellipse à lambeau palmaire.

second espace intermétacarpien jusqu'à son quart inférieur. De ce point part l'incision ovalaire qui embrasse la racine des doigts médius et indicateur, en passant dans les plis digito-palmaires. Pour se donner du jour, on fait, au sommet

de l'incision dorsale rectiligne, une incision transversale de 3 à 4 centimètres qui découvre les articulations.

Les deux lambeaux ainsi tracés sont disséqués et relevés ; on dénude la face externe du deuxième métacarpien et la face interne du troisième. On ouvre l'article par la face dorsale, on sectionne les ligaments interosseux ; puis, luxant en arrière la base des métacarpiens, on divise les ligaments antérieurs, et passant le couteau sous leur face palmaire, on rase les os de haut en bas, et on fait sortir l'instrument par l'incision pratiquée dans les plis digito-palmaires (fig. 53, B, B).

Au lieu d'une incision transversale au sommet de la raquette, on peut, commençant l'incision longitudinale à 1 centimètre au-dessous des articles, faire partir de ce point deux petites incisions obliques en haut, qui circonscrivent un lambeau en V à pointe digitale. Ce lambeau relevé met à jour l'interligne dorsal.

On peut également placer l'incision longitudinale sur le dos du troisième métacarpien. Une incision oblique en haut et en dehors, partie de l'extrémité supérieure de la précédente, vient aboutir au bord externe et supérieur du deuxième os du métacarpe. On obtient ainsi un lambeau externe dorsal qui, disséqué et récliné en dehors, permet la désarticulation.

G. — DÉSARTICULATION SIMULTANÉE DU QUATRIÈME ET DU CINQUIÈME MÉTACARPIEN

Méthode ovalaire modifiée. — Elle se pratique comme dans l'opération précédente. L'incision longitudinale faite suivant l'axe du quatrième espace intermétacarpien est surmontée d'une incision transversale ou de deux incisions obliques en haut, circonscrivant un V à base supérieure. Si l'on place l'incision dorsale rectiligne sur le dos du quatrième métacarpien, on fait partir de son extrémité supérieure une incision oblique en dedans, qui se termine sar le bord interne de la main, au niveau de l'article. Les lambeaux dorsaux ou le lambeau dorsal interne disséqués et relevés, on détache les chairs latérales, on désarticule par la face

dorsale, et on termine par le dégagement des os à la face palmaire (fig. 53, C, C, et fig. 50, B).

H. — DÉSARTICULATION SIMULTANÉE DES TROIS MÉTACARPIENS MOYENS

Méthode ovalaire modifiée. — L'incision longitudinale est placée sur le dos du troisième métacarpien, qu'elle suit jusqu'à son quart inférieur. Pour découvrir les articulations, on fait tomber sur son extrémité supérieure, deux incisions partant des extrémités supérieures du quatrième et du deuxième métacarpien au niveau de l'interligne. Le lambeau en V ainsi tracé est disséqué et relevé vers le carpe. L'incision ovalaire embrasse la racine des doigts annulaire, médius et index, et passe dans les plis digito-palmaires. L'opération s'exécute ensuite suivant les règles indiquées pour la désarticulation simultanée de deux métacarpiens contigus.

I. — DÉSARTICULATION SIMULTANÉE DES QUATRE DERNIERS MÉTACARPIENS

L'interligne articulaire a été décrit dans la désarticulation isolée de chacun des métacarpiens.

a) **Méthode circulaire** (fig. 44, I, I). — 1° La main en pronation, puis en supination, le pouce écarté et la peau tirée vers le poignet par un aide, on divise circulairement les téguments du dos et de la paume de la main, au niveau de la partie la plus élevée de la première commissure interdigitale.

2° Le tranchant du bistouri appliqué perpendiculairement sur la première commissure interdigitale, la pointe en haut, rase de bas en haut la face externe du second métacarpien en en détachant les chairs.

3° La manchette cutanée est disséquée et relevée. On ouvre tous les articles par la face dorsale, en suivant l'interligne de gauche à droite ; puis, luxant en arrière l'extrémité supérieure des métacarpiens, on achève leur dégagement à la face palmaire.

On pourrait sectionner les chairs du premier espace, en rasant de haut en bas la face externe du deuxième métacarpien, avant de faire l'incision circulaire ; mais il faut surtout s'attacher à maintenir dans ce temps le tranchant du bistouri contre l'os, pour ménager l'artère radiale.

b) **Méthode à deux lambeaux.** *Lambeaux dorsal et palmaire.* — Une incision longitudinale, conduite le long du bord interne du cinquième métacarpien de haut en bas et aboutissant à la section circulaire de la peau, donne deux lambeaux carrés égaux. Les lambeaux disséqués et relevés par un aide, on désarticule comme dans la méthode précédente. Ce procédé donne, comme le précédent, une cicatrice terminale ; mais il peut être commandé par l'état des parties.

c) **Méthode à un lambeau.** *Lambeau palmaire.* α. *Par transfixion avant désarticulation.* — Côté droit : La main en supination, le pouce écarté, on enfonce la pointe du couteau à la base du second métacarpien, sur sa face antérieure, le tranchant de l'instrument dirigé en bas. On fait glisser la pointe sous les chairs, de dehors en dedans ; et elle vient sortir à la racine du cinquième métacarpien. Ramenant le couteau vers soi, en longeant la face antérieure des métacarpiens, on taille un lambeau comprenant toutes les parties molles de la paume de la main. La main en pronation, une incision dorsale transversale découvre les articulations, que l'on détruit d'arrière en avant. Exécution difficile, à rejeter.

β. *Par transfixion après désarticulation.* — La main en pronation, la peau tirée en haut et le pouce écarté par un aide ; l'opérateur embrasse les parties de la main gauche, l'index et le pouce sur les extrémités de l'article.

1° Il pratique sur le dos de la main une incision transversale ou légèrement convexe en bas, aboutissant aux extrémités de l'interligne.

2° Une seconde incision à plein tranchant détache les chairs, en rasant de bas en haut la face externe du second métacarpien et aboutit à l'extrémité externe de la précédente.

3° On sectionne avec la pointe du bistouri les ligaments dorsaux, en suivant le trajet de l'interligne, puis on abaisse le métacarpe pour luxer en arrière la base des quatre métacarpiens.

4° Les ligaments antérieurs divisés, le couteau est glissé sous la face palmaire des os, le tranchant en avant. Relevant alors la main, l'opérateur ramène l'instrument vers soi, et taille, d'arrière en avant, un lambeau qu'il prolonge jusqu'aux plis digito-palmaires. Lambeau souvent irrégulier.

γ. *De dehors en dedans ou par dissection.* — La main en supination, on trace le lambeau avec la pointe de l'instrument. On le dissèque de bas en haut, en y comprenant toutes les parties molles palmaires, et on le fait relever.

La main en pronation, on divise transversalement les parties molles dorsales à la base du lambeau, et on désarticule d'arrière en avant. On obtient ainsi un lambeau régulier, charnu, bien proportionné et d'une taille plus facile. Cicatrice termino-dorsale, bien placée si le lambean est suffisant.

d) **Méthode elliptique.** *Lambeau palmaire* (fig. 54, D, D). Cicatrice dorsale, procédé de choix. — 1° La main en pronation, un aide écarte le pouce et tire en haut les téguments. L'opérateur, tenant de la main gauche les parties à enlever, fait sur la face dorsale une incision à convexité supérieure. Commencée sur la face interne du cinquième métacarpien à son quart supérieur (côté droit), elle remonte en s'arrondissant jusqu'aux articulations carpiennes du quatrième et du troisième métacarpien, puis descend pour venir couper le deuxième métacarpien à son quart supérieur. Elle traverse alors le bord externe du deuxième métacarpien vers la première commissure interdigitale, et contournant sa face latérale au-dessus de son articulation métacarpo-phalangienne, aboutit dans la paume de la main.

2° Les doigts relevés et la main dans l'extension forcée, on décrit, à sa face palmaire, de gauche à droite, une incision courbe à convexité inférieure qui, commencée au point de départ de la précédente, au quart supérieur du bord interne

du cinquième métacarpien, longe cet os jusqu'à son tiers inférieur, et là s'arrondit pour gagner en avant le grand pli de flexion des doigts, qu'elle suit à peu près jusqu'au côté

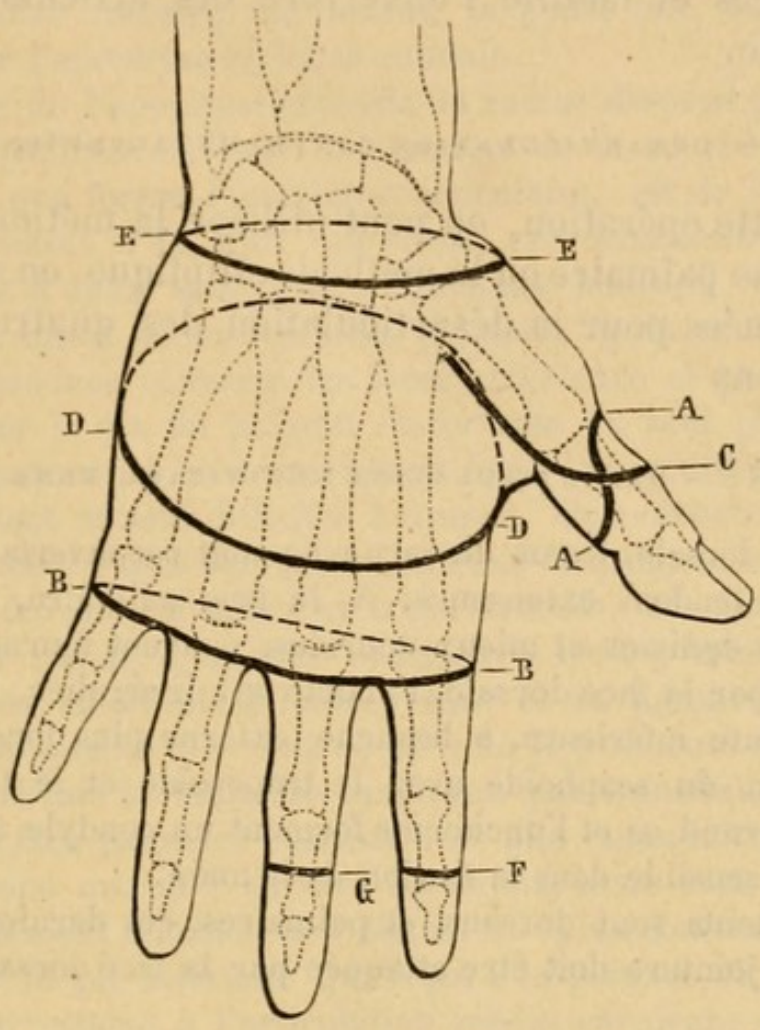

Fig. 54 — Main, face palmaire.

A, A, désarticulation du pouce, ellipse à lambeau palmaire; B, B, désarticulation des quatre derniers doigts, méthode circulaire; C, C, désarticulation du premier métacarpien, lambeau externe; D, D, désarticulation des quatre derniers métacarpiens, ellipse à lambeau palmaire; E, E, désarticulation du poignet, méthode circulaire.

externe du second métacarpien. Les incisions se font en sens inverse pour la main gauche.

3° La main abaissée, on dissèque et on relève les bords de l'ellipse à la face dorsale. On coupe les tendons, on divise les ligaments dorsaux de gauche à droite; puis, luxant en arrière la base des métacarpiens, on détache les ligaments palmaires.

4° Le couteau est alors conduit sur la face antérieure de ces os, et, suivant l'incision palmaire tracée, il détache d'arrière en avant les parties molles de la paume de la main.

On peut disséquer de bas en haut le lambeau palmaire avant de désarticuler. Ce procédé est même préférable, car il permet d'attaquer par la paume les ligaments interosseux et palmaires et facilite l'ouverture des articulations à la face dorsale.

J. — DÉSARTICULATION CARPO-MÉTACARPIENNE

Pour cette opération, on peut utiliser la méthode à lambeau unique palmaire ou la méthode elliptique, en suivant les règles données pour la désarticulation des quatre derniers métacarpiens

K. — DÉSARTICULATION MÉDIO-CARPIENNE

A la face dorsale, les os du carpe ne sont recouverts que par la peau et les tendons extenseurs. A la face palmaire, les parties molles, plus épaisses et mieux nourries, peuvent fournir des lambeaux. Vu par la face dorsale, l'article est irrégulier. En dehors, un V à pointe inférieure, à branche externe plus longue, représente l'union du scaphoïde avec le trapézoïde et le trapèze. En dedans, le grand os et l'unciforme forment un condyle à convexité supérieure, sensible dans la flexion de la main.

Les ligaments sont dorsaux et palmaires, ces derniers plus résistants. La jointure doit être attaquée par la face dorsale.

Repères. — Ils sont fournis par le pisiforme en dedans, par le scaphoïde et le trapèze en dehors. L'article correspond à l'angle dorsal, dans la flexion forcée de la main.

MÉTHODES OPÉRATOIRES. — Elles sont les mêmes que pour l'amputation du poignet, en pratiquant les incisions, un bon travers de doigt plus bas.

§ V. — AMPUTATION DU POIGNET. — DÉSARTICULATION RADIO-CARPIENNE. — AMPUTATION DE LA MAIN

Données anatomiques. — Les surfaces articulaires sont constituées : en bas, par la face supérieure des trois os externes de la première rangée du carpe (scaphoïde, semi-lunaire, pyramidal), qui forment un condyle à convexité transversale; en haut par la

face inférieure du radius, légèrement concave en travers, et le fibro-cartilage triangulaire radio-cubital. Le bord postérieur du radius descend de 2 à 3 millimètres plus bas que le bord antérieur de cet os. En dehors, le radius se termine par une saillie, l'apophyse styloïde radiale; en dedans, la petite tête du cubitus se continue par l'apophyse styloïde cubitale.

La pointe de l'apophyse styloïde du radius descend plus bas que celle de l'apophyse cubitale. Le sommet de la courbe à convexité supérieure que forme l'interligne articulaire, est de 5 à 8 millimètres au-dessus d'un trait qui réunit ces deux saillies osseuses. Les moyens d'union sont : deux ligaments latéraux, un ligament dorsal très mince et un ligament palmaire épais et résistant. De nombreux tendons couvrent les faces antérieure et postérieure de l'article; sur le dos du poignet ils forment un seul plan, mais en avant les tendons fléchisseurs, réunis dans une gouttière profonde, se superposent et sont difficiles à couper. On rencontre également des cordes tendineuses sur la face externe du poignet.

La peau dorsale est mince et très rétractile, très rétractile aussi sur le bord radial; à la face antérieure, les téguments sont plus épais et très adhérents à l'aponévrose et au ligament annulaire. La saillie prononcée que font de ce côté le pisiforme et le trapèze rend très délicate la taille des lambeaux par transfixion.

Sur cette face palmaire existent trois plis cutanés transversaux, plus ou moins marqués suivant les sujets, mais bien vite effacés par le gonflement morbide des tissus. Le plus constant et le plus profond est le pli inférieur qui sépare le poignet du talon de la main. Il correspond à l'articulation médio-carpienne et se trouve à 12 millimètres environ au-dessous de l'interligne radio-carpien. Le second pli répond à l'articulation du poignet; le troisième est à 2 centimètres au-dessus.

La synoviale de l'articulation radio-carpienne communique quelquefois avec la grande synoviale du carpe; elle est séparée de la synoviale distincte de l'articulation radio-cubitale inférieure par le fibro-cartilage triangulaire.

Les vaisseaux et les nerfs principaux sont situés sur la face antérieure de l'article.

Points de repère. — Les plis cutanés antérieurs sont des repères incertains. Les mouvements imprimés à la main peuvent induire en erreur, s'ils se font dans l'articulation médio-carpienne. C'est ainsi que, dans la flexion forcée de

la main, le sommet de l'angle dorsal correspond à l'article médio-carpien.

Les apophyses styloïdes radiale et cubitale fournissent des indications précises. On les cherchera en longeant de haut en bas les faces latérales des os de l'avant-bras, ou de bas en haut les faces latérales du poignet. L'interligne est immédiatement au-dessous. Le saillie du trapèze sur le bord externe du poignet est également facile à reconnaître, l'article est au-dessus.

Si l'on cherche à traverser l'article de dedans en dehors, la lame du couteau est exposée à pénétrer entre les os de la première rangée du carpe. Avec *Lisfranc*, il faut toujours traverser l'article de dehors en dedans, se souvenant que la pointe de l'apophyse styloïde radiale est à 1 centimètre environ au-dessous du sommet de la courbe de l'interligne articulaire.

a) **Méthode circulaire.** — La main du malade en position moyenne, les téguments fortement attirés par un aide vers la racine du membre, l'opérateur se place de façon à tenir de sa main gauche la main à amputer.

1° Au niveau du talon de la main ou plus exactement à hauteur de l'extrémité postérieure des métacarpiens, il divise circulairement la peau et le tissu sous-cutané (fig. 44, K, K, et 54, E,E) en un ou en deux temps.

2° Un aide maintient la main et lui imprime les mouvements convenables. Le chirurgien dissèque et retrousse la manchette jusqu'à l'article, en lui conservant une doublure celluleuse aussi épaisse que possible. En avant, il évite de taillader la peau sur les saillies du trapèze et du pisiforme.

3° Reprenant la main, en position moyenne, le bord radial en avant, l'opérateur sent avec le pouce gauche la pointe de l'apophyse styloïde du radius, et, glissant sur l'ongle de ce doigt la lame du couteau, il pénètre dans l'articulation par son côté externe. L'instrument glisse sous l'apophyse styloïde et parcourt de dehors en dedans l'articulation, en suivant sa courbure. Les tendons sont divisés à mesure; pour faciliter leur section, on tire directement sur la main comme

pour l'arracher. Cicatrice médiane, bien à l'abri des chocs et des pressions, excellent procédé.

b) **Méthode à deux lambeaux**. *Lambeaux dorsal et palmaire. α. Procédé ancien.* — La main en pronation, on pratique sur le dos du poignet une incision semi-lunaire à convexité inférieure, dont le sommet est à 5 centimètres au-dessous de l'interligne, les extrémités sous la pointe des apophyses styloïdes. On dissèque et on fait relever ce lambeau. Fléchissant la main, on divise les tendons extenseurs et l'on pénètre dans l'article par la face dorsale. Le couteau, contournant le carpe luxé en arrière, vient tailler sur la face antérieure du poignet et de la main, placée dans l'extension forcée, un second lambeau qu'on prolonge jusqu'à la base des métacarpiens.

β. *Lisfranc* taille d'abord par transfixion le lambeau palmaire, la main étant en supination. Le lambeau, relevé par un aide, il met la main en pronation, taille un second lambeau par une incision convexe en bas faite sur le dos du poignet, et coupe les tendons extenseurs. Plaçant alors la main en position moyenne, il traverse l'article de dehors en dedans.

γ. *De dehors en dedans.* — La main en supination, on trace avec la pointe du couteau le lambeau palmaire n'intéressant que la peau et le tissu sous-cutané, et lui donnant les dimensions indiquées. On le dissèque de bas en haut, coupant obliquement les tendons fléchisseurs, et on le fait relever. La main en pronation, on trace, on dissèque et on fait relever le lambeau dorsal. On désarticule de dehors en dedans, la main en position moyenne.

La grande difficulté, dans les procédés par transfixion, est de contourner les saillies du trapèze et du pisiforme en avant, sans échancrer le lambeau palmaire. Cicatrice terminale, médiane. La taille des lambeaux par transfixion doit être rejetée. Ne pas dénuder les extrémités osseuses.

c) **Méthode à un lambeau**. *α. Lambeau externe. Dubreuil* (fig. 48, D, D, et 55, E, E). — La main en pronation, le chirurgien commence à 1/2 centimètre au-dessous de l'article, à la réunion du tiers externe avec le tiers

moyen de la face dorsale, une incision convexe, arrivant par son sommet jusqu'au milieu de la face dorsale du premier métacarpien et se terminant en avant au-dessous de la face palmaire de l'article, à la jonction du tiers externe

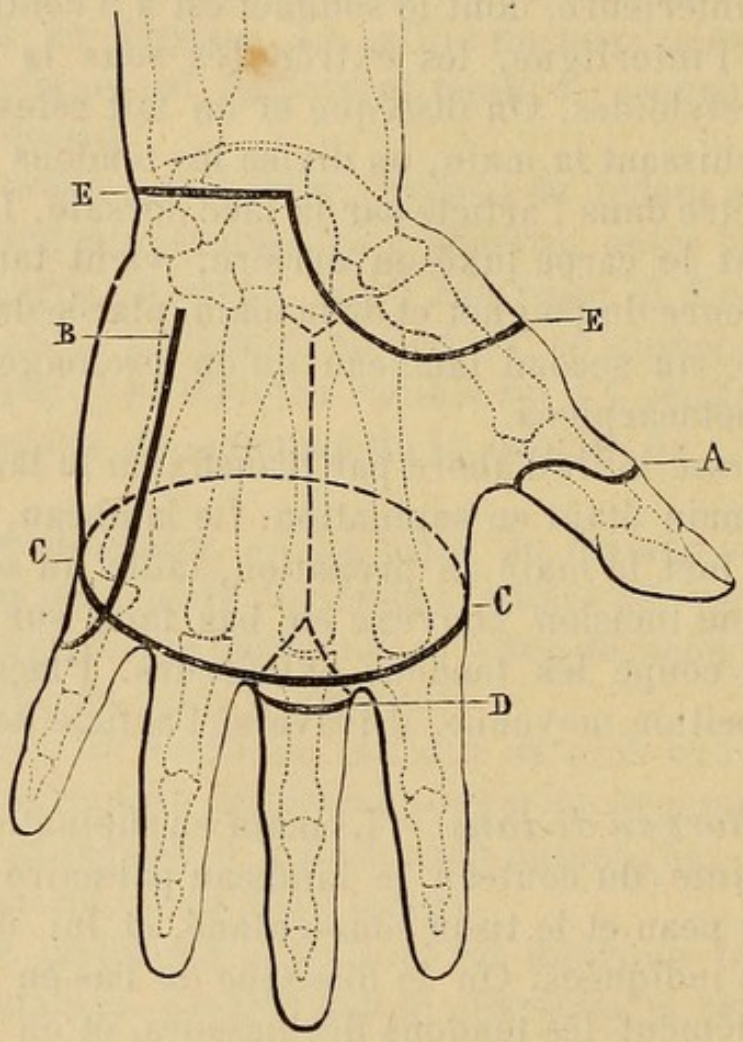

Fig. 55. — Main, face palmaire.

A, désarticulation du pouce, ellipse à lambeau externe ; B, désarticulation du cinquième métacarpien, lambeau interne ; C, C, amputation des quatre derniers métacarpiens dans la continuité, ellipse à lambeau palmaire ; D, désarticulation du troisième métacarpien, raquette ; E, E, désarticulation du poignet, lambeau externe.

avec le tiers moyen. Le lambeau, ainsi circonscrit, est disséqué et relevé, puis les deux extrémités de sa base sont réunies par une incision perpendiculaire à l'axe de l'avant-bras. Enfin on désarticule en commençant par le côté radial. Procédé de nécessité.

β. *Lambeau palmaire.* — On le taille par transfixion ou mieux de dehors en dedans. Ce lambeau, convexe en bas, doit

atteindre le milieu du troisième métacarpien. On le dissèque de bas en haut, on le fait relever, et, plaçant la main en pronation, on réunit les deux extrémités de sa base par une incision dorsale demi-circulaire, tout à fait transversale ou légèrement convexe en haut. On traverse ensuite l'article de dehors en dedans. Cicatrice terminale, dorsale; résultat moins bon que par la méthode elliptique. Bien recouvrir les apophyses styloïdes, en donnant à l'incision dorsale une légère convexité supérieure et en l'abaissant vers les bords latéraux du poignet.

d) **Méthode elliptique**. *Lambeau palmaire* (fig. 56, A, B). — La main dans la pronation, un aide tirant fortement les téguments vers la racine du membre, l'opérateur saisit de la main gauche la partie à enlever et la fléchit légèrement.

1° Sur le bord gauche du poignet, à 1 1/2 centimètre au dessous de l'apophyse styloïde de ce côté, il commence une incision curviligne à convexité supérieure, dont le sommet passe à 1 centimètre environ au-dessous du point le plus élevé de l'interligne articulaire. L'incision descend ensuite en s'arrondissant vers le bord droit du carpe, qu'elle vient couper obliquement à 1 1/2 centimètre au-dessous de l'apophyse styloïde. Elle n'intéresse que les téguments. On favorise la rétraction de la peau, en divisant les brides celluleuses (fig. 53, D, D).

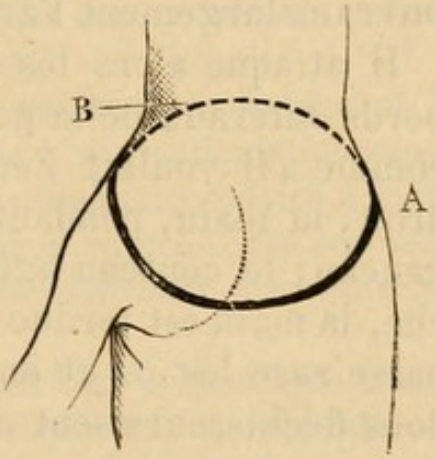

Fig. 56. — Amputation du poignet. Ellipse à lambeau palmaire.

2° La main en supination, le pouce écarté, l'opérateur réunit les deux extrémités de l'incision précédente, par une incision palmaire curviligne à convexité digitale, dont le sommet descend jusqu'au tiers supérieur du troisième métacarpien (fig. 56). Sur les bords latéraux du poignet, la section doit rester dans l'axe du membre, pour conserver à la base du lambeau autant de largeur que possible.

3° Le lambeau palmaire ainsi tracé est disséqué ou dé-

collé avec le doigt, de bas en haut, jusqu'à l'article, puis confié à l'aide qui le relève pour mettre à jour la jointure. Les tendons fléchisseurs ne sont pas divisés.

4° La main en position moyenne, le couteau pénètre dans l'article par son bord radial, et le traverse de dehors en dedans en sectionnant les tendons palmaires et dorsaux.

Richet, pour mieux assurer la couverture des extrémités osseuses, donne à l'incision dorsale la forme d'un S couché transversalement (ꝏ).

Farabeuf place le sommet de l'incision palmaire à trois doigts, et mieux à deux doigts seulement au-dessous de la pointe du radius. Un tel lambeau nous paraît bien court. L'incision dorsale, en forme d'ogive, est pratiquée après le tracé du lambeau palmaire. La main dans la flexion forcée, l'opérateur divise successivement le ligament latéral gauche, les tendons dorsaux, puis le ligament latéral droit, ouvrant largement l'article.

Il attaque alors les insertions du ligament palmaire aux bords latéraux de la gouttière carpienne, tenant le couteau comme s'il voulait l'engainer dans le canal. Pour le côté droit, la main, pendante et fortement fléchie, est tordue à gauche; le couteau agit la pointe haute. Pour le côté gauche, la main est tordue à droite, l'instrument tenu la pointe basse rase les os et en sépare les parties molles. Les tendons fléchisseurs sont attaqués à plein tranchant, sans tirer dessus et coupés en sciant à 3 centimètres au-dessous du radius. On relève alors la main malade et le couteau sort à la face palmaire, en achevant le détachement du lambeau.

Nous préférons à cette manière de faire, très longue et assez délicate, la désarticulation de dehors en dedans, telle que nous l'avons décrite. L'ellipse palmaire donne une cicatrice dorsale; c'est un très bon procédé.

§ VI. — AMPUTATION DE L'AVANT-BRAS

Données anatomiques. — L'avant-bras présente chez l'enfant et chez la femme la forme d'un cône allongé à base supérieure; chez les hommes fortement musclés, une forme irrégulièrement prisma-

tique. Il est alors aplati dans le sens transversal et offre deux faces, l'une antérieure et l'autre postérieure, et deux bords, l'un interne et l'autre externe.

La peau est mince et glabre en avant, velue en haut et en arrière, mobile et très rétractile, sauf sur la crête du cubitus où elle s'insère. Elle est tapissée par une couche de graisse plus ou moins épaisse et séparée de l'aponévrose par un fascia lamelleux où rampent les veines et les nerfs sous-cutanés. L'aponévrose est très adhérente en haut à la masse musculaire interne et entraînée de ce côté par la rétraction du biceps, en raison de son expansion aponévrotique.

Les muscles forment trois grandes masses, interne, externe et postérieure. Charnus en haut, ils sont presque tous tendineux en bas. La plus grande longueur des fibres des muscles radiaux et long supinateur fait que la peau coupée circulairement remonte plus en dehors qu'en dedans. La section des tendons, au tiers inférieur de l'avant-bras, présente quelques difficultés.

Les vaisseaux sont : les artères radiale et cubitale et les deux interosseuses dans la moitié supérieure. Les nerfs : médian, radial, cubital et leurs branches.

Les os sont au nombre de deux, le cubitus en dedans et le radius en dehors. Ce dernier, très mobile à son articulation supérieure, est arrondi en haut, puis prismatique triangulaire à arête interne, et presque sous-cutané par sa face externe dans ses deux tiers inférieurs. En bas il s'élargit considérablement pour concourir à la formation du poignet.

Le cubitus est, au contraire, arrondi en bas, prismatique triangulaire en haut, à arête externe, et sous-cutané par sa face interne. Il s'articule solidement en haut avec l'humérus, et forme pour l'amputation l'os fixe de l'avant-bras.

Entre les deux os est l'espace interosseux qui n'existe réellement qu'au-dessous de la tubérosité bicipitale, et se continue large de près de 1 centimètre, jusqu'à la partie inférieure de l'avant-bras. Il est comblé par le ligament interosseux sur lequel prennent attache presque tous les muscles profonds, et sur lequel rampe l'artère interosseuse antérieure. Cet espace présente sa plus grande largeur dans la position moyenne de la main.

Au point de vue de l'amputation, l'avant-bras peut être divisé en trois parties :

a) Tiers inférieur. — Le membre est aplati, les os sont situés

latéralement et ne sont recouverts que par la peau et les tendons ; la méthode circulaire est seule applicable.

Méthode circulaire. — La main en position moyenne, un aide fixe l'avant-bras et tire la peau vers la racine du membre. L'opérateur se place en dedans, de façon à pouvoir agir sur le cubitus dans la section des os, ou autrement, de façon à avoir toujours sa main gauche en haut pour faciliter la dissection de la manchette.

1° Armé d'un petit couteau à lame très étroite, il pratique en deux temps une incision circulaire de la peau immédiatement au-dessus du poignet. Il forme alors une manchette de 2 centimètres de hauteur, qu'il dissèque et retrousse.

2° Pour diviser les tendons antérieurs, le couteau rasant la face antérieure des os, le tranchant en bas, est glissé à plat au-dessous des tendons, à hauteur de la base de la manchette, puis relevé et ramené directement en avant. On coupe de la même manière les tendons postérieurs et externes, en rasant la face postérieure des os. Sur le vivant, les tendons se laissent assez aisément diviser de dehors en dedans, si l'on a soin de les tendre. Il faut veiller à la section des tendons externes, qui peuvent échapper par leur situation latérale.

3° On divise en travers les muscles et le ligament interosseux avec la pointe du couteau. A ce niveau, le 8 de chiffre n'est guère praticable ; on se contente de détacher le ligament interosseux avec la pointe du couteau, en rasant les os de chaque côté et de haut en bas.

4° On divise circulairement le périoste et on le détache dans une hauteur de 1 centimètre environ, formant une petite manchette périostique pour bien assurer la couverture des os. On place alors la compresse à trois chefs, engageant le chef moyen dans l'espace interosseux, et on la confie à l'aide qui la tire vers le coude pour abriter les parties molles.

5° La main en position moyenne, l'opérateur porte la scie sur le cubitus, fraie sa voie, puis l'abaisse sur le radius qu'il attaque et coupe en entier sans quitter le premier os. Il

achève alors la section du cubitus. La position moyenne de l'avant-bras doit être maintenue pendant la section des os, parce que c'est celle qu'on doit donner au membre pendant la cicatrisation.

On lie les artères radiale, cubitale et l'interosseuse antérieure si elle est volumineuse. S'il existe une artère accompagnant le nerf médian, il faut éviter avec soin de comprendre ce nerf dans la ligature.

Cicatrice centrale, procédé de choix.

Réséquer les nerfs, s'ils sont saillants dans la plaie.

b) Tiers moyen. — A cette hauteur, le membre est fortement conique, les masses musculaires surtout en avant, les deux os sous-cutanés sur les faces latérales du membre.

a) **Méthode circulaire**. — Le membre, en position moyenne, est fixé par un aide et la peau tirée en haut ; l'opérateur se place en dedans du membre et en mesure le diamètre avec la lame du couteau, pour calculer la hauteur à donner à la manchette cutanée, hauteur qui doit être égale au rayon du membre augmenté de 2 centimètres pour la rétraction des téguments.

1° Section de la peau, légèrement ovalaire, un peu plus basse du côté externe. Dissection et retroussement d'une manchette cutanée, ayant 4 à 5 centimètres de hauteur. Si le retroussement est trop difficile, on fait une incision de secours sur la face postérieure du membre.

2° Section des muscles. Le couteau, rasant la face antérieure des deux os, à hauteur de la base de la manchette, le tranchant en bas, est ramené directement en avant et coupe les muscles antérieurs de dedans en dehors. On en fait autant à la face postérieure du membre.

3° Section des muscles interosseux ou 8 de chiffre. Le couteau est appliqué sur la face postérieure des deux os, perpendiculairement à leur longueur et la pointe en bas. En le faisant remonter, on coupe les chairs sur les deux os. La pointe, rendue au bord externe du cubitus, entre dans l'espace interosseux, coupe en travers le liga-

ment, le détache en bas en rasant successivement les arêtes de chaque os dans l'étendue de 1 centimètre et sort en coupant sur le radius.

Le couteau est alors reporté en avant, la pointe en bas, et appliqué sur la face antérieure des deux os. Remonté, il décrit absolument la même manœuvre que du côté postérieur. On s'assure avec les doigts que toutes les chairs interosseuses sont bien coupées, et au besoin on divise les dernières avec la pointe du couteau.

4° Section circulaire du périoste et formation d'une manchette périostique de 1 centimètre de hauteur ; passage du rétracteur.

5° Le membre en position moyenne, on applique la scie sur le cubitus, et on divise les deux os comme nous l'avons indiqué. Bon procédé, cicatrice centrale.

L'amputation circulaire n'est pas pratiquée de cette manière par tous les chirurgiens. *Malgaigne* conseille le procédé suivant, il nous paraît sans grands avantages.

Procédé de Malgaigne. — L'avant-bras est mis en supination pour que les deux os soient parallèles et l'espace interosseux aussi large que possible. L'opérateur se place de façon à avoir la main gauche en haut pour rétracter les téguments.

1° Section circulaire de la peau, dissection et retroussement de la manchette.

2° Section circulaire des chairs jusqu'aux os, à la base de la manchette, rétraction des muscles superficiels.

3° Le couteau, glissé à plat, entre les os et les muscles profonds, on tourne son tranchant en dehors et on taille par transfixion un petit lambeau arrondi, d'abord à la face antérieure, puis à la face dorsale.

4° On coupe en travers le ligament interosseux. Avec la pointe du bistouri, on le détache des os dans une petite étendue, ainsi que les muscles adhérents, et l'on achève de diviser le périoste.

5° On place le rétracteur. L'avant-bras en position moyenne, on applique la scie sur le radius d'abord pour lui tracer sa voie, puis sur le cubitus, et l'on scie les deux os à

grands traits, en prenant soin cependant que le cubitus, plus solidement articulé avec l'humérus, soit divisé le dernier et serve jusqu'à la fin d'appui au radius.

b) **Méthode à deux lambeaux.** — I. *Lambeaux antérieur et postérieur égaux* (fig. 57, A, A, et 59, B, B). *α. Par transfixion.* — La face interne du cubitus sert de point de départ. Le bras en position moyenne, la peau tirée en haut par un aide.

1° L'opérateur fait sur la face interne du cubitus, un peu au-dessous du point de section osseuse, une incision longitudinale de 3 à 4 centimètres. Par cette incision, il fait pénétrer le couteau à plat et le tranchant en bas, rase la face antérieure des deux os et du ligament interosseux, et vient sortir au bord externe du membre, à hauteur du point d'entrée. Soulevant de la main gauche les chairs antérieures, il ramène l'instrument vers soi, et, rasant les os, taille, par des mouvements de va-et-vient, un lambeau de 4 à 5 centimètres de longueur, qu'il arrondit à son extrémité.

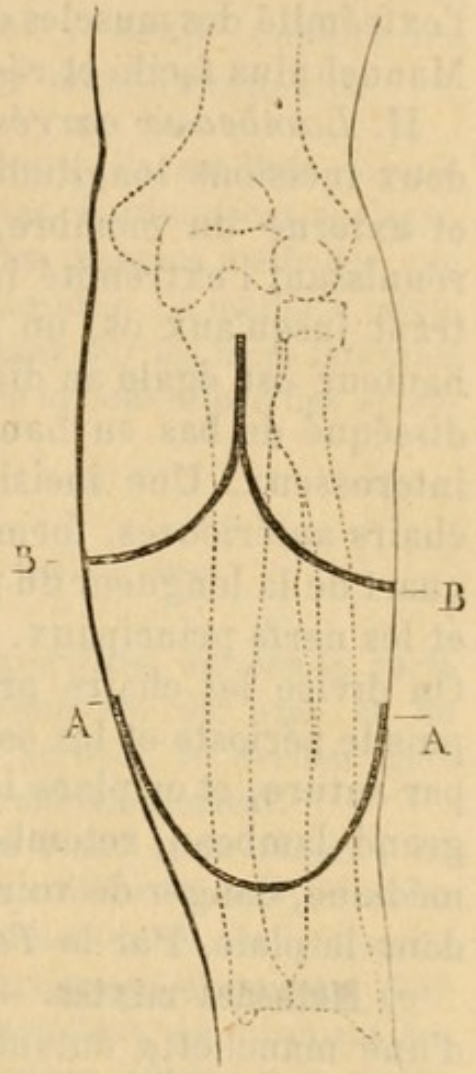

FIG. 57. — Avant-bras. Face antérieure.

A, A, amputation au tiers moyen, deux lambeaux égaux, tracé du lambeau antérieur; B, B, désarticulation du coude, deux lambeaux latéraux.

2° Tirant les parties molles postérieures en arrière, l'opérateur fait rentrer le couteau par la première incision, rase la face postérieure des deux os, et sort en dehors par l'incision externe. Il taille de haut en bas un lambeau postérieur auquel il donne une longueur de 6 à 7 centimètres.

3° Il divise circulairement les muscles profonds à la base des lambeaux relevés, coupe les chairs et le ligament

interosseux, et achève l'opération comme dans la méthode circulaire.

β. *Par dissection ou de dehors en dedans.* — Les deux lambeaux tracés avec la pointe du couteau, on les dissèque de bas en haut et on les fait relever. On évite ainsi que l'extrémité des muscles dépasse en bas la section de la peau. Manuel plus facile et résultat meilleur.

II. *Lambeaux carrés inégaux.* — *Teale* circonscrit par deux incisions longitudinales placées sur les bords interne et externe du membre, et par une section transversale réunissant l'extrémité inférieure des précédentes et pénétrant jusqu'aux os, un grand lambeau postérieur dont la hauteur est égale au diamètre du membre. Ce lambeau est disséqué de bas en haut, en rasant les os et le ligament interosseux. Une incision transversale coupant toutes les chairs antérieures, forme un second lambeau n'ayant que le quart de la longueur du précédent et contenant les vaisseaux et les nerfs principaux. On le dissèque et on le fait relever. On divise les chairs profondes et le ligament interosseux, puis le périoste et les os à la base des lambeaux. On réunit par suture, et on place le membre en pronation, pour que le grand lambeau retombe par son propre poids. Cicatrice médiane, danger de voir les extrémités osseuses faire saillie dans la plaie. Par le *Teale*, la cicatrice est dorsale.

c) **Méthodes mixtes.** — α. *Baudens*, après la formation d'une manchette cutanée, taille de haut en bas par transfixion, en rasant les faces antérieure et postérieure des os, deux petits lambeaux charnus de 3 à 4 centimètres de longueur, destinés à recouvrir les os et à les protéger.

β. *Richet* et *Sédillot* taillent d'abord, par transfixion (il serait mieux de le faire de dehors en dedans), deux petits lambeaux antérieur et postérieur, arrondis et peu charnus. Ces lambeaux relevés, les muscles sont divisés obliquement de bas en haut par une incision circulaire, pour permettre de couper à 1 ou 2 centimètres plus haut les chairs interosseuses et les os, dont on évite ainsi la dénudation et la saillie dans les angles de la plaie. Excellent procédé si le membre est conique.

d) **Méthode à un lambeau.** *Lambeau antérieur.*— On taille par transfixion ou de dehors en dedans un lambeau antérieur long de 10 à 12 centimètres. Ce lambeau relevé, l'opérateur divise la peau et les chairs postérieures, à 1 centimètre au-dessous de sa base, par une incision demi-circulaire perpendiculaire à l'axe du membre. Il coupe ensuite les chairs interosseuses et les os, comme nous l'avons dit.

c) Tiers supérieur. — A cette hauteur, l'avant-bras se rapproche de la forme cylindrique, les masses charnues sont épaisses, et il n'existe que peu de tendons; aussi les diverses méthodes que nous venons de décrire sont toutes applicables. La méthode mixte de *Sédillot*, en prenant les petits lambeaux sur les faces latérales du membre, assure mieux qu'aucune autre la couverture des extrémités osseuses.

§ VII. — AMPUTATION DU COUDE

Données anatomiques. — La forme extérieure du coude varie avec le développement des masses musculaires du bras et de l'avant-bras; le premier, plus étroit et arrondi, le dernier plus large et presque toujours un peu aplati transversalement.

La peau est glabre et très mobile en avant et en dehors ; en arrière elle est adhérente à la crête du cubitus et ne se rétracte qu'après la section des brides qui la réunissent à cet os. La couche sous-cutanée est formée par un tissu graisseux d'épaisseur fort variable, et au-dessous par un fascia lamelleux où rampent les nerfs et les veines superficielles. L'aponévrose adhère à la masse musculaire interne, au cubitus et à l'épitrochlée, elle reçoit en dedans l'expansion du biceps.

La masse musculaire interne se retire peu après sa section, les muscles externes plus longs se rétractent davantage et entraînent les téguments en haut. En avant, le brachial antérieur et le biceps; en arrière, le triceps, sont nécessairement divisés dans la désarticulation.

L'artère humérale, placée en avant, se divise à un ou deux doigts au-dessous du pli du coude. Les veines sont superficielles et profondes. Les gros nerfs sont : le médian en avant, le radial en dehors, le cubital en arrière dans la gouttière épitrochléo-olécrânienne.

Le coude, ginglyme parfait, est formé par l'articulation du

cubitus avec la poulie humérale, engrènement très serré, et par l'union fort lâche de la cupule du radius avec le condyle huméral. L'articulation radio-cubitale supérieure est sans intérêt pour l'amputation. L'extrémité articulaire de l'humérus, très large, exige une large couverture. Le grand axe de l'article est oblique de haut en bas et de dehors en dedans.

L'interligne est formé en dehors par l'article radio-huméral à peu près horizontal, puis en dedans par le bec de l'apophyse coronoïde formant une légère courbe à convexité supérieure que doit suivre la pointe du couteau. — En arrière, l'interligne offre la forme d'un T renversé (⊥), dont l'olécrâne constitue la branche moyenne. Au sommet de cette apophyse s'insère le tendon du triceps brachial, recouvert par une bourse séreuse sous-cutanée. A ce niveau, la peau adhérente à l'os doit être ménagée avec soin.

Les moyens d'union sont, outre les tendons déjà signalés, un ligament antérieur et un ligament postérieur insignifiants et deux forts ligaments latéraux. Le ligament externe qui va de l'épicondyle au ligament annulaire du radius est facilement divisé. Le ligament latéral interne, qui de l'épitrochlée se porte au cubitus, présente un faisceau olécrânien très puissant et doit être coupé à son insertion supérieure.

La synoviale assez lâche se prolonge en arrière sous le tendon tricipital.

Points de repère. — En dedans, le sommet de l'épitrochlée, à 2 centimètres environ au-dessus de l'article ; en dehors, l'épicondyle à 1 centimètre plus bas. La ligne qui joint ces deux apophyses est donc oblique en haut et en dedans, c'est-à-dire en sens opposé de l'interligne. On peut aussi sentir avec le doigt l'interligne radio-huméral au côté externe et postérieur, en faisant tourner sous le doigt la tête du radius.

a) **Méthode circulaire.** — Nous lui conservons ce nom, bien que l'incision cutanée soit en réalité une ellipse, parce que, après la rétraction, la section des téguments devient réellement circulaire. C'est le meilleur procédé, la cicatrice est centrale, petite, linéaire, bien à l'abri. L'avant-bras étendu et en position moyenne, le bras fixé par un aide, l'opérateur se place en dehors du membre ou de façon à

avoir la main gauche en haut pour rétracter lui-même la peau. Un second aide maintient la partie inférieure du membre.

1° Section circulaire de la peau, légèrement inclinée sur l'axe du membre. Elle passe en dehors à cinq doigts au-dessous de l'épicondyle, en dedans à quatre doigts au-dessous de l'épitrochlée. L'incision est donc oblique en sens inverse de l'interligne articulaire, à cause de la rétraction différente de la peau. On dissèque et on retrousse une manchette cutanée de 2 à 3 centimètres de hauteur, en veillant à bien détacher la peau de la crête du cubitus à laquelle elle adhère (fig. 57, 59 et 62).

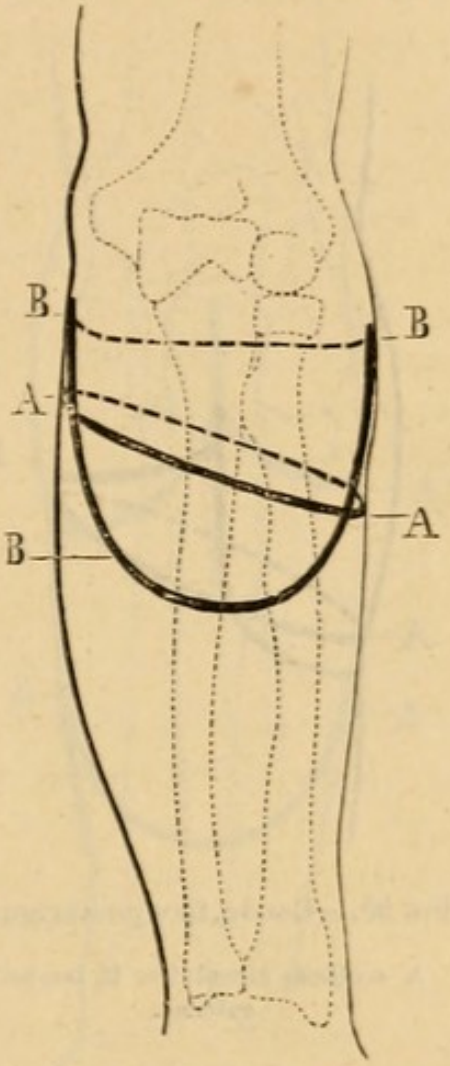

Fig. 58. — Coude, face postérieure.

A, A, méthode circulaire ; B, B, B, ellipse à lambeau antérieur.

2° Section circulaire des muscles jusqu'aux os, perpendiculairement à l'axe du membre, à hauteur de la base de la manchette, l'aide rétractant les téguments.

3° On fait rétracter par un aide les parties coupées, de manière à former un cône musculaire à sommet inférieur. Saisissant alors l'avant-bras, après avoir reconnu avec le doigt, par la flexion, l'interligne radio-huméral, l'opérateur coupe en travers les muscles profonds à la face antérieure de l'articulation, et du même coup pénètre à plein tranchant entre l'humérus et le radius, divisant le ligament latéral externe. Si la première section musculaire est restée trop au-dessous de l'interligne, on coupe obliquement en haut les muscles profonds pour arriver jusqu'à l'article.

4° Le couteau retiré, on divise avec sa pointe les fibres minces du ligament antérieur, en contournant le bec coro-

noïdien, mais sans chercher à pénétrer entre les surfaces osseuses. Le couteau est alors porté sur le bord interne de l'article, et remontant de bas en haut jusque sous l'épitrochlée, il coupe toute la partie antérieure du ligament latéral interne, et le plus possible de son faisceau postérieur. Il faut relever le nerf cubital pour ne pas le diviser deux fois et ménager avec soin les téguments postérieurs, pendant que la lame agit en arrière.

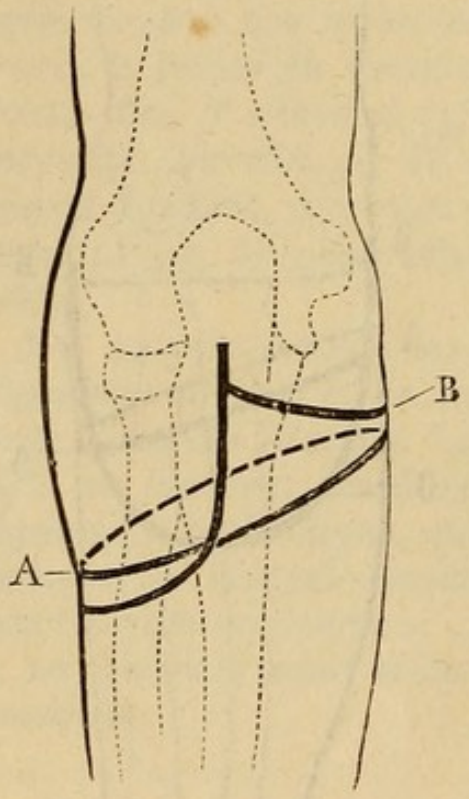

Fig 59.— Coude, face postérieure.

A, méthode circulaire; B, lambeau externe.

5° Le tranchant du couteau est alors reporté sur le bord externe de l'olécrâne, et, remontant le long de cette apophyse, pendant que l'avant-bras est attiré fortement en avant, il achève la division des attaches externes. Il faut bien s'assurer que la peau, en arrière, n'est pas exposée à être échancrée pendant ce mouvement. La même manœuvre, faite de l'autre côté, permet d'abaisser l'olécrâne.

6° Entraînant l'avant-bras dans l'extension forcée, l'opérateur luxe en avant l'olécrâne. Le talon du couteau porté en travers et perpendiculairement sur le bec de cette apophyse, le tranchant contre l'os, en détache le tendon du triceps par des mouvements de va-et-vient; puis, glissant de haut en bas, il achève de séparer la peau en arrière.

La peau, fort mince de ce côté, forme un cul-de-sac favorable au croupissement du pus, et qu'il est bon d'inciser de haut en bas.

b) **Méthode à deux lambeaux.** *a) Lambeaux latéraux.* — L'avant-bras dans la supination et la peau fortement tirée en haut par un aide, l'opérateur saisit la partie inférieure du membre.

1° A deux doigts au-dessous du pli du coude, sur le milieu de la face antérieure de l'avant-bras, il pratique une incision longitudinale, longue de 4 à 5 centimètres, et n'intéressant que la peau. Il la conduit alors en l'arrondissant vers le bord droit du membre qu'elle traverse perpendiculairement, puis en obliquant en haut, jusqu'à la ligne médiane postérieure, le long de laquelle elle remonte dans une étendue de 5 à 6 centimètres, de manière à s'y terminer un doigt plus haut que sur la face antérieure. Dans ce dernier temps, il est plus avantageux de fléchir l'avant-bras pour mettre à jour sa face postérieure. Cette incision limite un petit lambeau latéral de 3 doigts de hauteur environ (fig. 60 et 57).

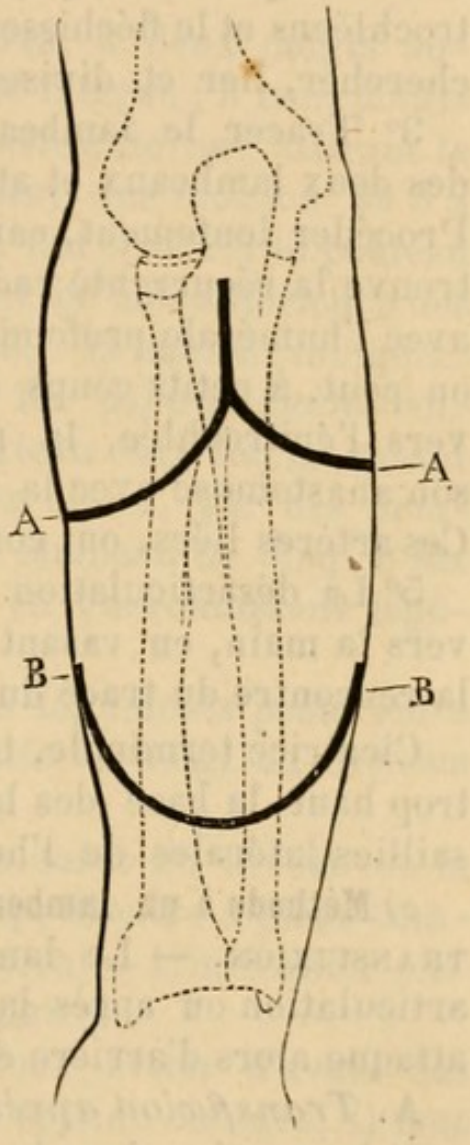

FIG. 60. — Coude et avant-bras, face postérieure.

A, A, amputation du coude, deux lambeaux latéraux; B, B, amputation de l'avant-bras, tiers moyen, deux lambeaux, lambeau postérieur.

2° On pratique la même incision de l'autre côté pour obtenir un second lambeau de même hauteur que le précédent. Il faut se souvenir que, dans la taille, le sommet du lambeau externe doit descendre un doigt environ plus bas que l'interne.

3° Les deux lambeaux ainsi limités sont disséqués de bas en haut, en y comprenant les muscles superficiels, puis confiés à l'aide qui les relève.

4° L'opérateur, reprenant l'avant-bras, divise circulairement les muscles profonds au niveau de la base des lambeaux, et pénètre dans l'articulation radio-humérale. L'opération s'achève comme nous l'avons dit plus haut. Cicatrice médiane, antéro-postérieure. Résultat médiocre, sauf chez les sujets très musclés.

b) Lambeaux antérieur et postérieur (Verneuil). — 1° La main en supination, tracer le lambeau antérieur, peau rétractée par un aide. Section en dédolant du long supinateur, rétraction du muscle, recherche de l'artère radiale que l'on isole et que l'on coupe entre deux ligatures.

2° Couper avec précaution la masse des muscles épitrochléens et le fléchisseur sublime. En arrière de ce muscle, chercher, lier et diviser l'artère cubitale.

3° Tracer le lambeau postérieur, joindre les incisions des deux lambeaux et attaquer l'article par le côté externe. Procéder lentement, car dans la région de l'épicondyle on trouve la récurrente radiale antérieure ou son anastomose avec l'humérale profonde. La lier, puis désarticuler. Avant, on peut, à petits coups et avec précaution, aller chercher vers l'épitrochlée, la récurrente cubitale postérieure ou son anastomose avec la collatérale interne de l'humérale. Ces artères liées, on continue l'opération.

5° La désarticulation terminée, faire glisser le couteau vers la main, en rasant la face postérieure des os, jusqu'à la rencontre du tracé du lambeau postérieur.

Cicatrice terminale, transversale. Ne pas faire remonter trop haut la base des lambeaux, pour bien recouvrir les saillies latérales de l'humérus.

c) **Méthode à un lambeau.** α. *Lambeau antérieur.* I. PAR TRANSFIXION. — Le lambeau peut être taillé avant la désarticulation ou après la destruction de l'article, que l'on attaque alors d'arrière en avant.

A. *Transfixion après désarticulation.* — *Sédillot*, plaçant le membre dans la demi-flexion, fait, à 4 centimètres au-dessous de l'olécrâne, une incision postérieure convexe en bas et n'intéressant que le tiers de la circonférence du membre. La peau rétractée, il coupe le tendon du triceps et les ligaments latéraux et postérieur, puis fait sur le côté droit (interne ou externe) de l'avant-bras, de haut en bas, une incision de 5 à 6 centimètres. Luxant l'avant-bras en arrière, il achève la désarticulation, et, passant le couteau à la face antérieure, en engageant le talon de la lame dans l'incision latérale, il taille un lambeau antérieur de cinq à

six doigts de longueur, contenant peu de muscles et ayant une très large base.

B. *Transfixion avant désarticulation.* — L'avant-bras en supination, la peau tirée en haut par un aide, l'opérateur saisit la partie inférieure du membre et le maintient étendu.

1° Sur le bord droit de l'avant-bras, à deux doigts au-dessous de l'épitrochlée, pour le côté interne ; à trois doigts au-dessous de l'épicondyle, pour le côté externe ; attirant la peau en avant, il fait, de haut en bas, une incision de 3 à 4 centimètres. Par cette incision, il fait pénétrer le couteau à plat, le tranchant en bas, et, rasant la face antérieure des deux os, il vient sortir du côté opposé, à la hauteur indiquée.

2° Soulevant de la main gauche les parties molles antérieures, l'opérateur ramène le couteau vers soi, en rasant toujours la face antérieure des deux os, et, par des mouvements de va-et-vient, il taille un lambeau de cinq à six doigts de longueur, qu'il termine en l'arrondissant légèrement.

3° Le lambeau relevé, il coupe les téguments postérieurs par une incision demi-circulaire, faite un doigt au-dessous de la base du lambeau antérieur.

4° Il divise alors les chairs postérieures au niveau de la rétraction cutanée, et, du même coup, il entre à plein tranchant dans l'articulation radio-humérale. L'opération s'achève comme dans la méthode circulaire.

II. De dehors en dedans. — Pour éviter d'avoir des muscles en saillie au-dessous de la section cutanée, il faut tailler le lambeau de dehors en dedans et le faire descendre un doigt plus bas vers le bord externe. Même position que pour la transfixion.

1° L'opérateur trace un lambeau de cinq à six doigts de hauteur avec la pointe du couteau, en n'intéressant que les téguments. Il lui donne une très large base, en conduisant les incisions jusqu'à la face postérieure du membre ; en dehors, à trois doigts au-dessous de l'épicondyle ; en dedans, à deux doigts au dessous de l'épitrochlée (fig. 61, B, B).

2° La peau rétractée, il dissèque le lambeau de bas en

haut, en n'y comprenant que les muscles superficiels, et le fait relever.

L'opération se continue ensuite comme dans le procédé par transfixion.

β. *Lambeau externe.* — 1° L'avant-bras en supination, l'opérateur pratique sur le milieu de sa face antérieure une incision longue de 4 à 5 centimètres. Elle commence à deux doigts au-dessous du pli du coude, et doit être assez profonde. Le couteau introduit dans l'angle supérieur de cette incision, le tranchant en bas, contourne la face externe du radius, auquel on imprime un mouvement de rotation en portant la main dans la pronation, pour embrasser autant de parties molles que possible. La pointe de l'instrument vient sortir à la face postérieure du membre, aussi près qu'on le peut de son bord interne, et un peu plus bas qu'en avant.

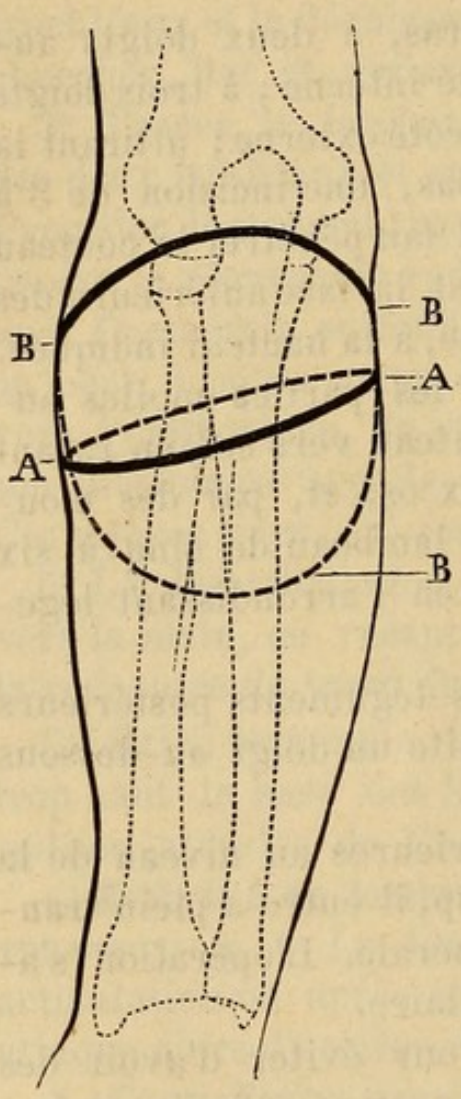

FIG. 61. — Coude, face postérieure

A, A, méthode circulaire; B, B, B, lambeau unique antérieur.

2° Soulevant de la main gauche les parties molles externes, et attirant fortement la peau vers le bras, l'opérateur taille un lambeau de 8 à 10 centimètres de longueur, qu'il termine presque carrément, en ramenant directement en dehors le tranchant du couteau (fig. 62).

3° Le lambeau relevé, il divise la peau du côté interne, par une incision demi-circulaire légèrement convexe en bas, pratiquée à 2 centimètres au-dessous de la base du lambeau.

4° Par une seconde incision, il coupe les muscles au niveau de la rétraction cutanée; puis, divisant les chairs profondes, il pénètre à plein tranchant dans l'articulation huméro-radiale et achève la désarticulation.

Comme les précédents le lambeau externe doit être taillé par dissection pour être plus régulier. L'incision cutanée limitée, et la peau rétractée, on peut sans inconvénient couper les chairs de dedans en dehors, comme nous l'avons indiqué. C'est un procédé de nécessité.

Le lambeau antérieur unique donne une cicatrice terminale, dorsale et rend difficile la protection des saillies de l'humérus.

d) **Méthode elliptique.** *Lambeau antérieur.* *α. Procédé ordinaire.* — 1° L'avant-bras en supination, on pratique sur sa face antérieure une incision courbe convexe en bas. Commencée sur le bord externe et postérieur de l'avant-bras (côté droit), à trois doigts au-dessous de l'épicondyle, l'incision exclusivement cutanée descend en s'arrondissant sur la face antérieure du membre, coupe la ligne médiane à cinq doigts au moins au dessous du pli du coude, et, remontant vers le bord interne, le traverse en arrière à deux doigts au-dessus de l'épitrochlée (fig. 61, B, B). L'ellipse doit être très allongée et suivre les bords latéraux du membre pendant trois doigts, avant de les traverser pour gagner la face antérieure.

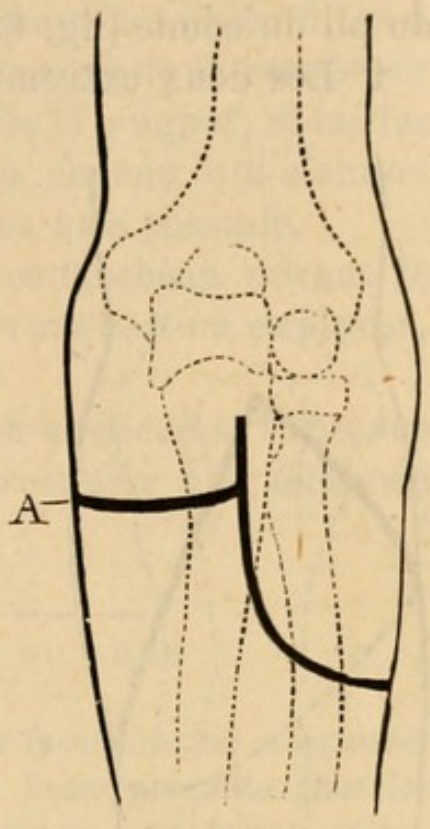

Fig. 62. — Coude, face antérieure

A, tracé du lambeau externe.

2° L'avant-bras en pronation, on réunit les deux extrémités de l'incision antérieure par une incision courbe à convexité supérieure, qui remonte de ce côté à un doigt au-dessous du sommet de l'olécrâne. On fait rétracter la peau, en promenant le couteau près des lèvres de la section cutanée.

3° L'avant-bras remis en supination, l'opérateur dissèque et relève de bas en haut le lambeau antérieur.

4° Il coupe à sa base les muscles profonds, et pénétrant dans l'article par le côté externe, il désarticule suivant les règles données.

β. *Procédé de Farabeuf.* — Le point culminant de l'ellipse est la pointe du coude, la saillie olécranienne; le point infime, diamétralement opposé, est sur le relief du long supinateur, au moins à un travers d'avant-bras au-dessous du pli du coude (fig. 63).

1° Les deux extrémités de l'ellipse marquées, saisissez le poignet malade, de la main gauche, le pouce en dessous, les doigts en dessus, tordant l'avant-bras à droite, tout en le fléchissant. Vous découvrez ainsi le bord gauche de l'avant-bras et l'olécrâne, que vous attaquez avec le talon du couteau, pour vous diriger ensuite, par le plus court chemin, vers le point infime jallonné par le bout de votre petit doigt gauche. Incisez la peau en tirant le couteau et sciant au besoin. A mesure que vous avancez, détordez et étendez l'avant-bras pour mettre au jour sa face antérieure. Arrivé devant le radius, recourbez presque brusquement votre incision et, sans vous interrompre, remontez à votre point de départ en incisant obliquement sur le bord droit de l'avant-bras que votre main gauche tord à gauche, fléchit et relève pour vous amener le champ opératoire sous les yeux.

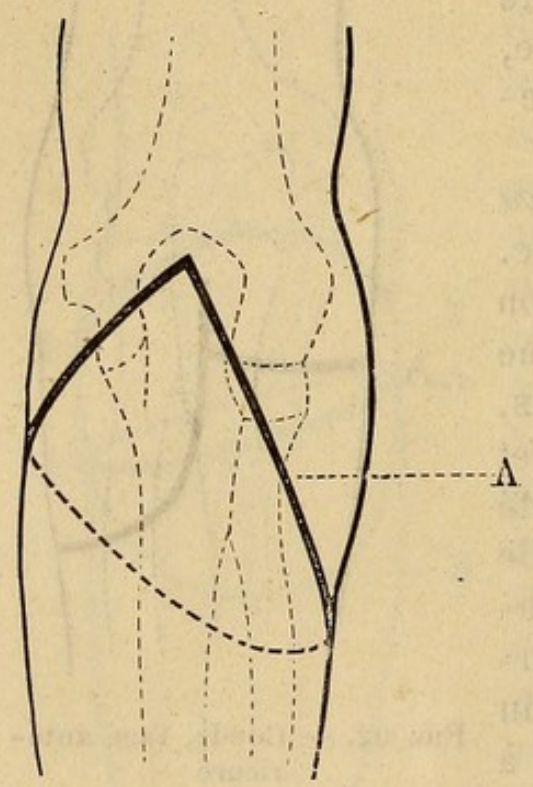

Fig. 63. — Coude, face postérieure. Tracé de l'ellipse antérieure (Farabeuf).

Coupez soigneusement le tissu cellulaire aux environs de l'olécrâne, et vous y verrez l'incision s'arrondir. Ramenez l'avant-bras dans l'extension et la supination ; détruisez, en avant, sans craindre d'attaquer l'aponévrose, toutes les brides celluleuses qui paraissent entraver la rétraction de la peau, rétraction qui doit raccourcir le lambeau de deux travers de doigt.

2° Pour diviser les chairs antérieures, l'avant-bras légèrement fléchi est confié à un aide.

De la main gauche, vous pincez en travers la peau du lambeau pour la rétrécir et la refouler en haut, l'aide rétracteur collaborant avec vous, spécialement pour découvrir les côtés de l'articulation. Enfoncez le couteau devant les os, sous les muscles antérieurs, le plus haut possible; dites à l'aide qui tient la main, si elle existe encore, de la renverser en arrière, pour attirer les muscles vers le poignet, et taillez de haut en bas, en sciant, un lambeau charnu qui s'amincisse, se rétrécisse et se termine le plus vite possible.

3° L'aide rétracteur ayant relevé ce lambeau devant le biceps, il découvre l'articulation qu'il vous reste à explorer, approcher et ouvrir.

Cicatrice terminale postérieure; bon procédé si l'absence de peau, en arrière, ne permet pas de recourir à la méthode circulaire.

§ VIII. — AMPUTATION DU BRAS

Données anatomiques. — Aplati sur ses faces interne et externe chez les hommes fortement musclés, le bras présente chez les femmes, les enfants et les personnes grasses, une forme cylindrique dans ses trois quarts inférieurs. On y remarque, en avant, la saillie du biceps; en arrière, la saillie du triceps. Du pli du coude partent deux sillons : l'un interne, l'autre externe, qui correspondent à la séparation de ces muscles, aux aponévroses intermusculaires et aux bords latéraux de l'humérus. En dehors et en haut, des insertions inférieures du deltoïde, partent également deux sillons répondant aux bords antérieur et postérieur de ce muscle. Dans son quart supérieur, le bras prend une forme conique par l'élargissement du moignon de l'épaule.

La peau est mince, glabre, très mobile en avant et en dedans; en dehors et en arrière, elle est plus épaisse, velue, moins rétractile et même adhérente à l'os au creux deltoïdien. Le tissu cellulaire, plus ou moins épais, possède une couche profonde lamelleuse où rampent les veines superficielles.

L'aponévrose est mince, rattachée aux bords latéraux de l'humérus par les cloisons intermusculaires. En bas, elle se confond avec l'aponévrose antibrachiale.

Muscles. — En bas : la terminaison des masses musculaires interne et externe de l'avant-bras, cette dernière remonte plus

haut. Au milieu du bras : en avant, le biceps, superficiel, non adhérent, et le brachial antérieur appliqué sur l'humérus; en arrière, le triceps qui recouvre la face postérieure de l'os.

Au tiers supérieur du membre, on trouve, outre le biceps et le coraco-brachial qui s'enfoncent dans l'aisselle, le deltoïde en dehors ; et en dedans, les insertions du grand pectoral, du grand rond et du grand dorsal, aux lèvres de la coulisse bicipitale. Ces derniers muscles divisés se retirent vers le tronc. De la rétraction différente de ces muscles résulte la supériorité : de l'amputation circulaire dans la moitié inférieure; de la méthode mixte à deux lambeaux dans le tiers moyen; du lambeau unique au tiers supérieur.

Vaisseaux et nerfs. — L'artère humérale, sous-aponévrotique, couchée le long de l'humérus sous le bord interne du biceps et du coraco-brachial, fournit en haut l'humérale profonde, en bas les collatérales. Les veines sont superficielles et profondes. Le nerf médian, satellite de l'artère, l'accompagne, placé en avant de la cloison intermusculaire interne. Le nerf cubital, caché derrière ce feuillet fibreux, gagne au coude la gouttière épitrochléo-olécrânienne. Le nerf radial contourne l'humérus de dedans en dehors, placé avec l'humérale profonde dans la gouttière de torsion de l'os, dont il faut le dégager.

Os. — Le corps de l'humérus est prismatique et triangulaire, à bords peu prononcés. En bas, il s'élargit et s'aplatit pour former le coude. Il est recouvert directement par le triceps et le brachial antérieur. En haut, il se contourne et s'arrondit pour former la tête humérale; de là résulte la gouttière de torsion où passent le nerf radial et l'artère humérale profonde. Par ses bords latéraux, l'humérus donne attache aux cloisons intermusculaires. Dans sa moitié supérieure il fournit insertion, en dehors au deltoïde, en dedans au coraco-brachial et aux muscles qui forment les parois de l'aisselle.

Le bras peut être amputé dans toute sa longueur.

I. — DANS LES DEUX TIERS INFÉRIEURS

a) **Méthode circulaire.** — Le bras est écarté du corps à angle droit, le malade couché sur le bord du lit et les épaules soulevées. Un aide embrasse avec les deux mains la partie supérieure du membre et tire la peau vers sa racine. Un second aide maintient l'avant-bras dans une position moyenne.

L'opérateur, placé en dehors, saisit de la main gauche la partie supérieure (côté droit) ou la partie inférieure (côté gauche) du bras, et tend les téguments. Il mesure avec le couteau l'épaisseur du membre, pour déterminer le niveau de l'incision cutanée.

1° Section circulaire de la peau. En raison de la rétraction plus considérable à la face interne, la peau doit être coupée un doigt plus bas de ce côté. L'incision cutanée est donc inclinée sur l'axe du membre et forme une ellipse dont le point inférieur est sur la partie antéro-interne du membre. L'aponévrose doit être ménagée avec soin en dedans, pour ne pas blesser l'artère humérale placée immédiatement au-dessous. Rétraction de la peau, sans manchette, dans une hauteur de 3 à 4 centimètres.

2° Section du muscle biceps seul, ou de tous les muscles jusqu'à l'os, perpendiculairement à l'axe du membre, au niveau de la peau rétractée.

3° L'aide, tirant fortement les chairs vers l'épaule, forme un cône musculaire à base supérieure. L'opérateur coupe ce cône à hauteur de sa base, en dirigeant obliquement en haut le tranchant du couteau, si le bras est volumineux.

4° Il divise circulairement le périoste, dégage avec soin le nerf radial, en résèque l'extrémité, et forme, s'il le juge convenable, une petite manchette périostique de 1 centimètre de hauteur.

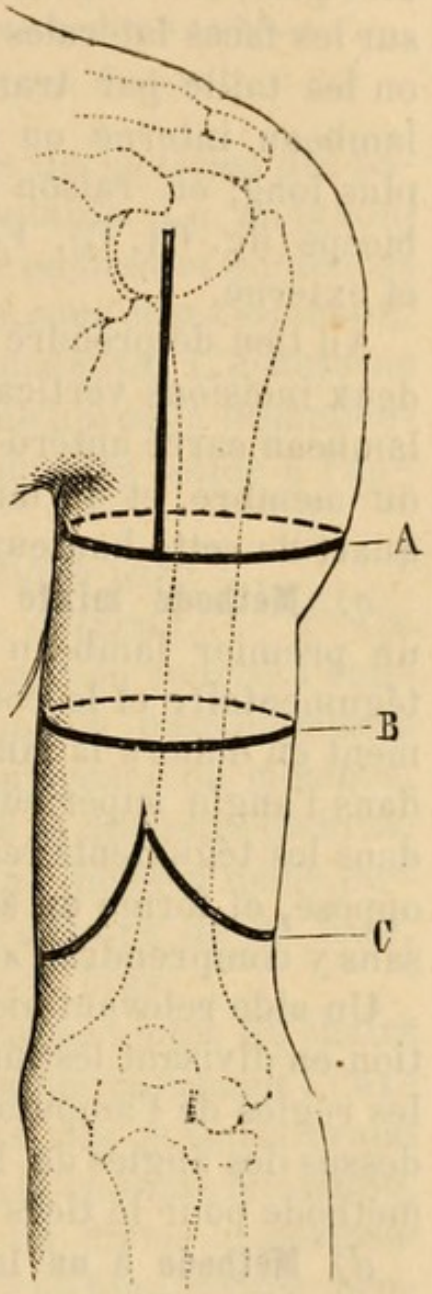

FIG. 64.— Bras, face antérieure.

A, désarticulation de l'épaule, lambeau antéro-externe ; B, amputation du bras, méthode circulaire ; C, amputation du bras, deux lambeaux latéraux.

5° Le rétracteur appliqué, il scie l'os en travers. Cicatrice terminale, procédé de choix pour le tiers inférieur.

b) **Méthode à deux lambeaux.** — Les lambeaux peuvent être pris, soit sur les faces postérieure et antérieure, soit sur les faces latérales du bras. On les fait carrés ou arrondis, on les taille par transfixion ou de dehors en dedans. Le lambeau interne ou antérieur doit toujours être un peu plus long, en raison de la rétraction plus considérable du biceps (fig. 64, C). *Verneuil* prend deux lambeaux interne et externe.

Au lieu de prendre des lambeaux égaux, *Teale* taille, par deux incisions verticales et deux sections transversales, un lambeau carré antéro-externe égal en longueur au diamètre du membre, et un lambeau postéro-interne n'ayant que le quart de cette hauteur et comprenant l'artère humérale.

c) **Méthode mixte** *(Sédillot).* — Il taille par ponction un premier lambeau latéral externe, presque entièrement tégumentaire et le coupe très court, en ramenant obliquement en dehors la lame du couteau. Reportant l'instrument dans l'angle supérieur de la plaie, pendant qu'il tire en dedans les téguments restés intacts, il le fait ressortir au point opposé, et forme un second lambeau semblable au premier, sans y comprendre l'artère humérale.

Un aide relevant alors les lambeaux, on termine l'opération en divisant les vaisseaux et les chairs profondes, d'après les règles de l'amputation circulaire, et en sciant les os au-dessus des angles de la plaie. Cicatrice médiane, excellente méthode pour le tiers moyen du bras.

d) **Méthode à un lambeau.** *Lambeau antérieur (Malgaigne).* — Le chirurgien soulève de la main gauche la moitié des chairs du membre à sa partie antérieure, les traverse de part en part, de manière à laisser les gros vaisseaux en arrière, et taille un lambeau d'une longueur égale au diamètre du bras. A la base de ce lambeau, il divise le reste des chairs par une incision transversale demi-circulaire, coupe circulairement les fibres musculaires adhérentes, au niveau de la rétraction des fibres superficielles, et scie l'os perpendiculairement à son axe.

Ici, comme dans la méthode mixte, il est plus sûr de tailler les lambeaux de dehors en dedans.

II. — DANS LE TIERS SUPÉRIEUR, AMPUTATION INTRA-DELTOÏDIENNE

L'amputation au dessus des attaches des muscles des parois axillaires, est d'une valeur discutable. Le moignon, n'étant plus relié au tronc, est entraîné en haut et en dehors par l'action des muscles sous-scapulaire, sous et sus-épineux. Cependant cette érection n'est pas constante. L'épaule ne s'atrophie pas après l'amputation comme après la désarticulation du bras et fournit un point d'appui plus solide à l'appareil de prothèse.

L'amputation à cette hauteur se pratique par :

a) **Méthode à un lambeau.** *Lambeau externe.* — 1° On taille de dehors en dedans, par une incision courbe à convexité inférieure, un vaste lambeau dont la base embrasse les trois cinquièmes externes de la circonférence du membre, et dont la hauteur est un peu supérieure au diamètre du bras.

2° Le lambeau disséqué et relevé, une incision demi-circulaire, pratiquée à 2 centimètres au-dessous de sa base, divise les téguments de la face interne du bras.

3° La peau rétractée en dedans, on coupe toutes les chairs à hauteur de la base du lambeau, perpendiculairement à l'axe du membre. On détache les insertions des muscles grand pectoral, grand rond et grand dorsal à la coulisse bicipitale, relevant les tendons de bas en haut ; on divise le périoste et on scie l'os en travers. Cicatrice interne bien abritée, procédé de choix.

b) **Méthode oblique elliptique** *(Marcellin Duval).* — Ce procédé, qui sera décrit pour l'amputation de l'épaule, peut être appliqué à l'amputation du bras au tiers supérieur, en abaissant les incisions. Il permet de mettre à découvert et de lier l'artère humérale avant sa section, ce qui rend inutile la compression du vaisseau, souvent délicate quand on opère à cette hauteur.

§ IX. — AMPUTATION DE L'ÉPAULE

Données anatomiques. — L'épaule occupe la racine du membre supérieur, formant un cône à pointe inférieure, plus ou moins arrondi suivant le développement des muscles et l'épaisseur de la couche sous-cutanée. Libre en dehors, en avant et en arrière, l'épaule est rattachée au tronc par les muscles qui forment les parois antérieure et postérieure de l'aisselle.

La peau, mince, lâche, très mobile et très rétractile vers l'aisselle, à la face interne, est plus dense, épaisse et adhérente dans toute la région deltoïdienne.

Muscles. — Les faces externe, antérieure et postérieure de l'épaule sont formées par le deltoïde, muscle épais, triangulaire, séparé de l'article par un tissu celluleux lâche, où se développent facilement des bourses séreuses.

En dedans, le biceps et le coraco-brachial. Ce dernier muscle se porte avec la courte portion du biceps à l'apophyse coracoïde ; le paquet vasculo-nerveux longe son bord interne. Le tendon de la longue portion du biceps, engagé dans sa coulisse, contourne la tête de l'humérus et traverse l'article pour aller se fixer au bord supérieur de la cavité glénoïde.

Aux lèvres de la coulisse bicipitale s'insèrent : en avant, le grand pectoral ; en arrière, le grand dorsal et le grand rond. Les tendons de ces muscles coupés à leur insertion humérale entraînent, en se rétractant, la peau de l'aisselle vers la paroi thoracique. En arrière : la longue portion du triceps. Plus profondément, les tendons qui se fixent aux tubérosités de la tête humérale en renforçant la capsule articulaire. En dehors : le sous-épineux, le sus-épineux et le petit rond, insérés sur la grosse tubérosité et facilement accessibles dans la rotation en dedans ; sur la petite tubérosité : le tendon du sous-scapulaire, plus difficile à atteindre dans la rotation de l'humérus en dehors. Au-dessus de l'article, la voûte acromio-coracoïdienne, qui le protège et le met à l'abri.

Vaisseaux et nerfs. — Les gros vaisseaux et les troncs nerveux sont appliqués contre la face interne de l'article. Les artères circonflexes contournent le col de l'humérus pour aborder le deltoïde par sa face profonde. La postérieure, plus grosse, est accompagnée par le nerf circonflexe.

L'artère axillaire doit être saisie et comprimée par un aide dans

la plaie, ou liée avant sa section, en raison de la difficulté que présente la compression de la sous-clavière sur la première côte.

Articulation. — Une capsule fibreuse lâche, plus large en bas qu'en haut et permettant un écartement considérable des surfaces articulaires, relie la tête humérale au pourtour de la cavité glénoïde de l'omoplate. Elle est renforcée par les tendons des muscles qui s'insèrent aux tubérosités de la tête de l'humérus et se laisse facilement diviser. Une synoviale munie de plusieurs diverticulum tapisse les surfaces articulaires.

La cavité glénoïde du scapulum, petite, légèrement concave, à grand axe vertical, rendue plus profonde par le bourrelet glénoïdien qui tapisse son pourtour, n'offre aucun obstacle à la désarticulation. L'humérus présente une tête volumineuse à calotte articulaire demi-sphérique, et deux tubérosités où s'insèrent les tendons des muscles scapulaires. La capsule fibreuse, plus large à son insertion humérale, doit être divisée sur la tête articulaire.

Repères. — La pointe de l'acromion, le bec de l'apophyse coracoïde, les bords de l'aisselle, servent à reconnaître le siège de l'article, et souvent à déterminer la position des incisions.

Méthode opératoire. — Toutes les méthodes d'amputation ont été appliquées à la désarticulation de l'épaule et les procédés variés à l'infini. Nous ne décrirons que les plus utiles et les plus usités.

a) **Méthode circulaire.** — Cicatrice centrale, bien abritée ; bon procédé, mais d'une exécution très difficile. Le bras écarté du tronc, les téguments tirés en haut par un aide, l'opérateur en dehors.

1° Section circulaire de la peau à quatre ou cinq doigts au-dessous de la pointe de l'acromion. Dissection et retroussement d'une manchette cutanée de deux à trois doigts de hauteur. Le relèvement de la manchette est rendu fort difficile par la forme conique du moignon de l'épaule, il doit être pratiqué surtout en dehors.

2° Un aide relevant la manchette, l'opérateur divise les fibres du deltoïde perpendiculairement, ou mieux obliquement en haut, pour mettre à découvert la capsule articulaire.

3° Saisissant alors le bras de la main gauche, il le ramène vers le thorax et divise la capsule sur la tête humérale.

4° Luxant l'humérus en dehors, il traverse l'article de dehors en dedans, divise les insertions des tendons, et glissant le couteau le long de la face interne de l'os, il termine par la section des vaisseaux et des nerfs. Ce procédé est d'une exécution très difficile chez les sujets un peu musclés.

b) **Méthode ovalaire modifiée.** *Raquette* (fig. 65, A, A). Procédé conseillé. — Le malade est couché, la poitrine

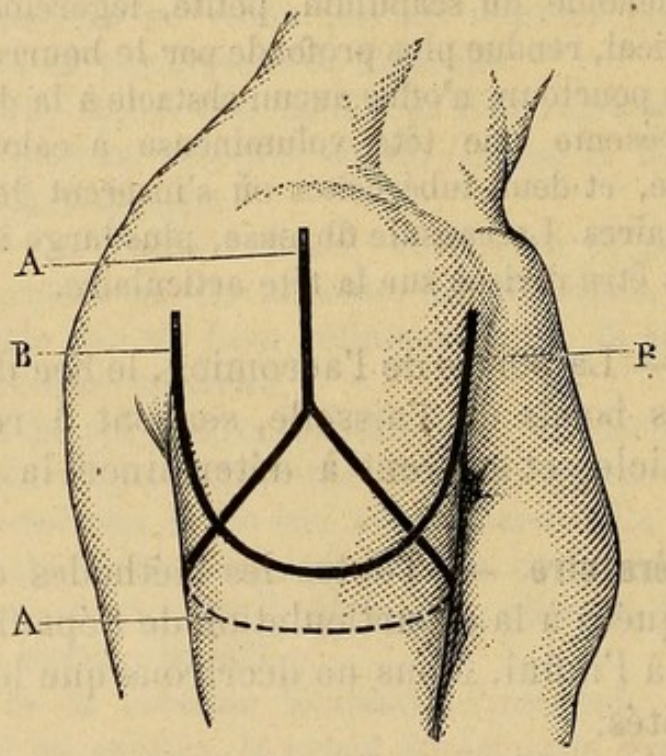

Fig. 65. — Épaule, face externe.

A, A, désarticulation de l'épaule, raquette ; B, B, désarticulation de l'épaule, lambeau externe ou deltoïdien.

un peu élevée, l'épaule malade débordant le lit en dehors. Un aide placé du côté de la tête attire en haut les téguments du moignon de l'épaule. L'opérateur, en dehors du membre, armé d'un petit couteau de 12 à 15 centimètres de lame, à dos fort, saisit le bras malade de la main gauche, l'écarte du tronc, au moins à 45°, et l'abaisse légèrement.

1° Immédiatement en avant et au-dessous du sommet de l'acromion, il commence une incision cutanée, qu'il conduit directement en bas, suivant l'axe du membre, dans une longueur de trois doigts. Inclinant alors le couteau en bas et en avant (bras droit) ou en bas et en arrière (bras gauche), il

vient atteindre la face interne ou externe du bras, à trois doigts au-dessous du bord inférieur de l'aisselle. L'incision devient alors transversale, et coupe toute la demi-circonférence postérieure du bras, pour aboutir à la face latérale opposée. A mesure que l'instrument arrive à la partie postérieure du bras, l'opérateur porte le membre dans l'élévation, pour suivre la marche du couteau.

2° Le bras abaissé et écarté (côté gauche), ou rapproché (côté droit) du thorax, il porte le talon du couteau à la fin de l'incision précédente, et le conduit obliquement en haut, pour rejoindre à la face externe l'extrémité inférieure de l'incision verticale. Il a décrit ainsi une raquette, dont la queue partie de l'acromion descend verticalement sur le moignon de l'épaule, dont l'incision ovalaire embrasse obliquement la partie supérieure du bras, passant à sa face interne trois doigts au-dessous des bords de l'aisselle. L'incision ne doit intéresser que la peau, surtout en dedans, où l'artère est sous-aponévrotique.

3° L'opérateur, promenant le couteau à un demi-centimètre des bords de l'incision, fait rétracter la peau qu'un aide tire fortement en haut. Il évite avec soin d'intéresser l'aponévrose à la face interne du bras.

4° Faisant maintenir le membre dans l'abduction, l'opérateur divise le deltoïde au niveau de la peau rétractée, en dirigeant obliquement en haut la lame du couteau, de façon à remonter les lèvres de la plaie jusqu'au niveau de l'article, et à mettre à découvert la capsule articulaire. En arrière, il coupe largement le deltoïde et le triceps ; en avant, il agit avec précaution et, arrivé sur le tendon du grand pectoral facile à reconnaître à la direction de ses fibres nacrées, il le soulève sur l'index gauche par son bord inférieur, puis le détache de l'os avec la pointe de l'instrument, à petits coups, de bas en haut, et sans aller au delà. Il laisse intacts le biceps et le coraco-brachial qui le séparent encore des vaisseaux. Il dissèque et abaisse le lambeau triangulaire du deltoïde qui recouvre la face externe de la capsule articulaire.

Le biceps, accroché par l'indicateur, est coupé en travers. Incisant la gaine du coraco-brachial, en dehors du paquet

vasculo-nerveux, l'opérateur isole ce muscle, le divise; puis, le refoulant en haut, il met à jour les vaisseaux jusqu'au sommet de l'aisselle. Il recherche et isole l'artère entre les branches du médian et la sectionne entre deux ligatures. Il agit de même pour la veine axillaire, et divise aussi les nerfs, s'il le juge convenable. On évite ainsi la nécessité de faire comprimer l'axillaire dans le lambeau, avant sa division, chose toujours fort délicate.

5° Un aide écarte largement les lèvres de la plaie. L'opérateur saisit le bras malade avec la main gauche, à sa partie inférieure, au coude, s'il existe ; il rapproche le coude du thorax pour faire saillir en dehors la tête humérale, et porte le bras dans la rotation en dehors (côté gauche), ou dans la rotation en dedans (côté droit).

Appliquant le talon du couteau sur la tête de l'humérus, bien perpendiculairement, contre la lèvre gauche de la plaie, la pointe en bas, il lui fait décrire un mouvement demi-circulaire de gauche à droite, en pressant fortement contre la tête osseuse, en même temps qu'il imprime au bras, à l'aide de sa main gauche, un mouvement de rotation en dedans (côté gauche), ou en dehors (côté droit), qui amène la capsule articulaire sous le tranchant de l'instrument. La capsule doit être divisée dans toute sa partie externe, et contre le bord de l'acromion. Si la section est incomplète, ou si le tendon du biceps a été épargné, on achève la division par un second coup de couteau.

6° Pour diviser les attaches du sous-scapulaire, le bras est porté dans l'extrême rotation en dehors, et le tranchant du couteau appliqué perpendiculairement à la direction des fibres tendineuses, la pointe en haut, la lame parallèle à l'axe du membre. Pour couper les attaches des sous et sus-épineux, le bras est porté dons la rotation forcée en dedans. Le couteau ne doit jamais quitter les tubérosités osseuses, pour éviter les échappées.

7° L'opérateur, ramenant le coude malade contre la paroi thoracique, luxe en dehors la tête de l'humérus. Il traverse l'article de dehors en dedans, en contournant les surfaces articulaires, et le tranchant du couteau, maintenu contre

l'os, achève la section des brides capsulaires. Il le fait alors glisser de haut en bas contre la face interne de l'humérus, dont il détache les parties molles, et le descend jusqu'à deux doigts environ au-dessous de la section cutanée. Si la ligature de l'axillaire a été pratiquée, il n'y a plus qu'à diviser les nerfs et les chairs épargnées. Si le vaisseau n'a pas été lié, l'opération se continue comme suit.

8° L'aide placé derrière l'épaule saisit à pleine main la lèvre interne de la raquette, le pouce sur la surface saignante, les autres doigts dans l'aisselle. Il sent les battements de l'artère axillaire et la comprime exactement.

L'opérateur relève alors le couteau le long de la face interne de l'os, le dos de l'instrument en haut. Arrivé à hauteur de la section cutanée, il porte le tranchant directement en dedans et divise nettement et d'un seul coup les muscles et le paquet vasculo-nerveux, achevant ainsi la séparation du bras.

9° On isole et on lie de suite l'humérale. L'aide retire ses doigts et des fils sont placés sur les artères qui donnent.

c) **Méthode à deux lambeaux**. *Lambeaux antérieur et postérieur (Lisfranc).* — Procédé de nécessité, brillant, rapide ; excellent exercice d'amphithéâtre.

α. *Bras gauche.* — Le malade doit être assis ou la poitrine élevée. Le bras malade relevé en dehors presque à angle droit, le chirurgien, placé en arrière, embrasse de la main gauche le moignon de l'épaule, le pouce sur la face postérieure de l'humérus, l'indicateur et le médius sur l'espace acromio-coracoïdien.

1° Armé d'un couteau interosseux long de 24 centimètres, il le plonge parallèlement à l'humérus, au côté externe du bord postérieur de l'aisselle, au-devant des tendons, la lame formant avec l'axe de l'épaule un angle de 45° et le tranchant supérieur porté un peu en avant. Le couteau longe la face postérieure et externe de l'humérus et de sa tête articulaire et arrive sous l'acromion. Là on le fait basculer de façon que la pointe s'abaisse et que le manche s'écarte du bras de 6 à 9 centimètres, formant, avec l'axe de l'article, un angle de 25° environ à sinus inférieur.

Alors la pointe poussée en avant sort au-devant de la clavicule, en dedans de l'acromion, dans le triangle acromio-coracoïdien. Le manche à peu près fixe, on fait marcher la lame du couteau de dedans en dehors et de bas en haut, contournant la tête humérale; puis, dégagé de sous l'acromion, on descend à pleine lame sur le côté externe du bras et l'on taille un lambeau postérieur de 6 à 9 centimètres, qu'un aide relève aussitôt. La capsule articulaire doit être largement ouverte dans ce premier temps.

2° La main basse, le couteau traverse l'article, glisse derrière la tête humérale, la longe en détachant les parties molles, et l'artère, saisie par l'aide, taille un lambeau antérieur de même dimension que le précédent.

β. *Bras droit.* — Ou bien l'opérateur enfonce le couteau dans le triangle acromio-coracoïdien pour le faire sortir en bas au bord postérieur externe de l'aisselle; ou bien il se place derrière l'épaule pour tailler ce lambeau à la façon ordinaire, le couteau conduit de bas en haut, et se porte sur le côté du bras pour faire le lambeau antérieur.

d) **Méthode à un lambeau.** α. *Lambeau externe ou deltoïdien* (Fig. 65, B, B). *Épaulette.* — 1° Une incision courbe à convexité inférieure, pratiquée sur la face externe du moignon de l'épaule, limite un lambeau dont la base embrasse toute les insertions supérieures du deltoïde, dont le sommet est à six doigts au-dessous de la pointe de l'acromion. Cette incision n'intéresse que la peau et le tissu sous-cutané. Ce lambeau doit présenter la forme d'un U; les deux branches parallèles ayant près de cinq doigts de longueur sont réunies en bas par une incision légèrement courbe.

2° Une incision demi-circulaire, passant un doigt au-dessous des bords de l'aisselle, divise la peau de la partie interne du membre, sans entamer l'aponévrose. Rétraction des téguments.

3° On dissèque de bas en haut le lambeau en épaulette et on le fait relever. On détache les insertions du grand pectoral à la coulisse du biceps, de bas en haut, contre l'os.

4° On coupe alors la capsule et les attaches des tendons aux tubérosités humérales; puis, traversant l'article de de-

hors en dedans, on vient séparer et couper les chairs internes et le paquet vasculo-nerveux comme nous l'avons indiqué. Bon procédé, d'exécution facile. On peut diviser le biceps et le coraco-brachial, puis lier préventivement les vaisseaux, avant de désarticuler.

β. *Lambeau antéro-externe (Fleury).* (Fig. 64, A). — 1° Une incision verticale descend du sommet de l'apophyse coracoïde jusqu'à cinq doigts au-dessous, elle pénètre jusqu'à l'os.

2° A son extrémité inférieure, on divise circulairement les téguments du bras et on les fait rétracter.

3° Le lambeau antéro-externe disséqué et relevé, on coupe la capsule et les tendons. Le couteau, traversant l'article, passe en arrière de la tête humérale et, descendant le long de la face interne de l'os, sectionne les chairs et le paquet vasculo-nerveux, à hauteur de la division circulaire de la peau. L'incision première permet la résection. Le résultat final se rapproche beaucoup de la raquette externe.

e) **Méthode elliptique** *(Marcellin Duval).* — Le malade couché, les épaules élevées, le bras écarté du tronc est maintenu horizontalement et dans la rotation en dehors. Un aide, placé entre l'avant-bras et le tronc du malade, fixe le membre ; un deuxième aide, placé en dehors vers la racine du membre, tend la peau et la fait remonter. L'opérateur en dehors.

L'incision cutanée représente, dans son ensemble, une ellipse obliquement dirigée de haut en bas, et du côté externe du moignon de l'épaule vers le creux axillaire ou vers la partie supérieure et interne du bras. L'extrémité externe de l'ellipse est située à 6 centimètres au-dessous du bord inférieur de l'acromion ; l'extrémité interne descend à 4 centimètres plus bas. On trace l'ellipse.

1° Section et dissection de la peau. α. *Section de la peau.* — Avec un scalpel à lame forte, à tranchant convexe et de 5 à 6 centimètres de longueur, tenu comme une plume à écrire, l'opérateur divise la peau en suivant le tracé de l'éllipse, d'un seul coup, et en commençant l'incision à la partie la plus postérieure de la face interne du membre, pour

rejoindre plus facilement son point de départ, à mesure que l'aide porte le bras dans la rotation en dedans.

β. *Dissection de la peau.*— On dissèque la peau en suivant la même marche, tout autour du membre, et à une hauteur suffisante pour permettre de la retrousser en manchette, ou de la faire relever par l'aide, sans manchette.

2° Suivant toujours le tracé de l'incision de dedans en dehors, on accroche avec l'index gauche la partie externe du bord inférieur du grand pectoral, on l'attire, on la fixe entre ce doigt et le pouce, et on la coupe transversalement. On coupe le deltoïde perpendiculairement, ou obliquement de bas en haut, dans toute son épaisseur, en suivant la courbe de l'ellipse, de son bord antérieur à son bord postérieur. De même on divise la longue portion du triceps, si on peut la distinguer.

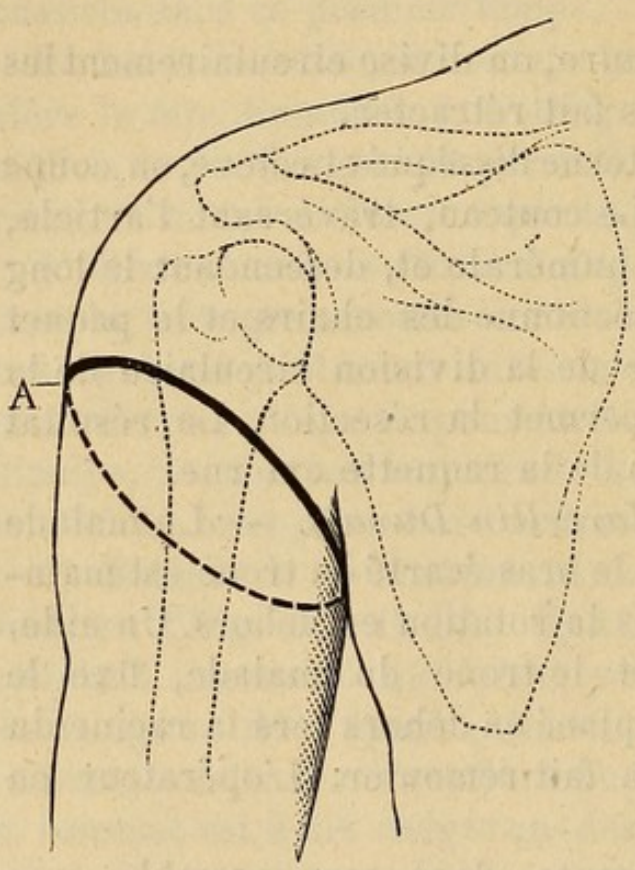

FIG. — 66. Épaule, face postérieure.

A, désarticulation de l'épaule, méthode elliptique (MARCELLIN DUVAL).

La manchette musculo-cutanée est relevée et retroussée. Pour faciliter ce retroussement, on divise l'insertion du tendon du grand pectoral au bord antérieur de la coulisse bicipitale, en faisant marcher le scalpel de bas en haut et parallèlement à ce bord. Enfin, à mesure que l'aide relève et retrousse la manchette, on donne quelques coups de scalpel entre la face profonde du deltoïde et l'articulation.

3° Après avoir bien reconnu la situation du faisceau vasculo-nerveux, et spécialement de l'axillaire, on pratique sur la gaine aponévrotique du coraco-brachial, à 2 ou 3 centimètres en avant et en dehors du faisceau, une incision

longitudinale de 3 à 4 centimètres. Le coraco-brachial et la courte portion du biceps sont alors facilement attirés en avant et en dehors à l'aide de l'index gauche recourbé en crochet. Ces muscles, saisis entre ce doigt et le pouce, sont divisés à 6 centimètres environ au-dessous de l'apophyse coracoïde. Il est facultatif de lier alors l'artère principale.

4° Désarticulation et séparation complète du membre. — Pour le bras droit, qui est d'abord tourné dans la rotation en dedans, on procède d'arrière en avant ; c'est l'inverse pour le bras gauche. Le scalpel est tenu à pleine main.

Bras droit. — On commence la section de la capsule et des muscles péri-articulaires, à la partie postérieure et inférieure, et dans l'ordre suivant : tendons du petit rond, du sous-épineux, du sus-épineux, de la longue portion du biceps, du sous-scapulaire.

Après la désarticulation, on coupe, en descendant le long de la portion supérieure et interne de l'humérus, les tendons du grand dorsal et du grand rond, ainsi que la longue portion du triceps, si elle n'a pas été divisée dans le second temps. A mesure que l'on descend, on rapproche du tronc le coude de l'opéré, afin d'écarter la partie supérieure du bras.

On termine par la section transversale du faisceau vasculo-nerveux, après avoir fait comprimer l'artère par l'aide placé en dedans de l'avant-bras. Enfin on lie l'axillaire, la circonflexe postérieure, etc.

§ X. — Amputation du membre supérieur avec l'omoplate

Données anatomiques. — En dehors des ligaments acromio et coraco-claviculaires, l'omoplate n'est rattachée au tronc que par les muscles, très nombreux, il est vrai, qui s'insèrent à ses bords et à ses apophyses. Autour de l'os, les artères scapulaires forment un véritable cercle vasculaire. Leur section expose à une hémorragie considérable, mais qu'il est possible d'éviter en partie en rasant de très près les surfaces osseuses. Si l'on enlève en même temps que le bras et l'omoplate la partie externe de la clavicule, la ligature de l'artère sous-clavière diminue beaucoup les sources de l'écoulement sanguin.

Opération. — 1° Le sujet est incliné sur le côté sain, l'épaule malade bien à jour. On fait une incision en raquette à double queue. La section ovalaire contourne les bords antérieur et postérieur du moignon de l'épaule à trois doigts en dedans des bords du muscle deltoïde et passe dans le creux axillaire. Les incisions verticales se portent : l'une en haut jusqu'à l'extrémité externe de la clavicule ou un peu au delà; la seconde, directement en bas, dans la verticale de l'aisselle ou un peu en arrière, le long de la paroi thoracique.

2° Si la clavicule doit être conservée, une dernière incision, longeant l'épine scapulaire et l'acromion, de dedans en dehors, vient rejoindre l'extrémité supérieure de la queue de la raquette, au sommet de l'apophyse acromiale. Cette incision peut n'être faite qu'après la ligature des gros vaisseaux. Si la partie externe de la clavicule doit être enlevée, ce qui nous paraît le cas habituel, l'incision transversale indiquée, après avoir atteint le sommet de l'acromion, se prolonge en avant, le long du bord inférieur de la clavicule jusqu'à un bon doigt en dedans de l'apophyse coracoïde. Ces incisions n'intéressent que la peau.

3° Le sujet incliné sur le côté sain, autant que le permet l'anesthésie, l'opérateur promène le couteau le long des téguments sectionnés et favorise leur rétraction.

4° Il détache de dehors en dedans les insertions du deltoïde au bord inférieur de la clavicule, et, revenu à l'interstice deltoïdo-pectoral, ayant lié la veine céphalique, il rejette en dehors le deltoïde détaché et vient couper les tendons du petit pectoral et du coraco-brachial sur le sommet de l'apophyse coracoïde. Glissant le doigt le long du grand pectoral, il suit de dedans en dehors le tendon de ce muscle, et va le sectionner sur l'humérus même ou près de cet os, en le soulevant sur son index gauche.

5° La rétraction du grand pectoral met à jour le paquet vasculo-nerveux. Le chirurgien découvre l'artère axillaire immédiatement au-dessous de la clavicule, avant qu'elle n'ait fourni ses collatérales. Il la dénude, il la lie, et, pour plus de sécurité, la divise entre deux ligatures. Il en fait de même pour la veine axillaire.

Lorsque la moitié externe de la clavicule doit être enlevée, il est préférable de diviser cet os tout d'abord. Sa section facilite la recherche et la ligature des vaisseaux ; elle permet de porter le fil sur l'artère sous-clavière même, plus loin de l'acromio-thoracique.

6° On dissèque rapidement les lambeaux postérieurs, on coupe les insertions musculaires à l'épine scapulaire, et l'on dégage le bord spinal de l'os dans toute son étendue. Si les parties molles sont saines, on rase l'os, conservant les attaches communes des faisceaux musculaires. L'angle inférieur et le bord supérieur dégagés, on peut mobiliser l'omoplate et la renverser d'arrière en avant pour mettre à jour sa face antérieure.

7° Sans s'occuper du sous-scapulaire, des sus et sous-épineux, souvent envahis par le néoplasme, le chirurgien détache rapidement les muscles ronds ; puis, en remontant, le long chef du triceps. Il coupe sur l'humérus le tendon du grand dorsal.

8° Si la clavicule a été respectée, la section des ligaments acromio et coraco claviculaires termine l'opération. La division de ces derniers est très aisée. Il suffit, pour les couper, de glisser le bistouri à plat, de dedans en dehors ou inversement, sous la face inférieure de la clavicule, et de la raser avec précaution. Si cet os est déjà divisé, rien de plus facile que de l'enlever avec l'omoplate. On termine par la section des nerfs aussi haut que possible.

§ XI. — AMPUTATION DES ORTEILS

Le peu d'importance fonctionnelle que présentent les quatre derniers orteils et leurs petites dimensions font qu'on les ampute rarement, dans la continuité ou dans la contiguïté de leurs phalanges. L'amputation de la première phalange dans la continuité est cependant préférable à l'ablation complète du doigt.

La disposition anatomique est la même que celle de la main, les mêmes procédés opératoires applicables, la cica-

trice doit être à l'abri des froissements et des pressions pendant la marche.

Les méthodes à mettre en usage sont :

1°. La méthode à deux lambeaux carrés, dorsal et plantaire, par le procédé de *Ravaton ;*

2° La méthode à un lambeau plantaire unique.

Pour le gros orteil, il faut ménager, autant que possible, l'extrémité antérieure du premier métatarsien et l'articulation métatarso-phalangienne, point d'appui dans la marche. Cet orteil est volumineux, aplati transversalement ; la peau de la face plantaire est épaisse, dure, souvent cornée ; les lambeaux doivent être pris très longs.

A. — AMPUTATION DE LA PHALANGETTE DU GROS ORTEIL DANS LA CONTIGUÏTÉ

L'articulation est un ginglyme à grand axe transversal; son siège est indiqué par une dépression, une rainure transversale, à près de 1 centimètre au-dessous du sommet de l'angle de flexion de la phalangette, sur la face dorsale ; par les deux petits tubercules latéraux qui terminent en avant la première phalange, et par le pli cutané plantaire.

Méthode à un lambeau. *Lambeau plantaire.* — Le talon repose sur la table, le pied est fixé par un aide qui tire en arrière la peau de la face dorsale et écarte en dehors le deuxième orteil. L'opérateur, ayant reconnu l'interligne articulaire, saisit la phalangette à enlever, le pouce gauche sur sa face dorsale, l'index en travers sous sa face plantaire, et la fléchit à angle droit (fig. 67, B).

Une incision dorsale légèrement convexe en bas, commencée au niveau de l'interligne, coupe de gauche à droite les téguments, le tendon extenseur et ouvre l'article. On divise successivement les deux ligaments latéraux. Le pouce gauche de l'opérateur pressant sur l'ongle de la phalangette luxe en haut son extrémité postérieure. Une petite incision faite de haut en bas sur le bord latéral droit de la phalangette facilite le passage du bistouri qui, traversant l'article d'avant en arrière, est porté à la face plantaire. Le tranchant du

bistouri en avant, et l'orteil remis en place, on glisse l'instrument le long de la face plantaire de l'os et on taille par transfixion un lambeau à large base qui comprend toute la pulpe du gros orteil. Mieux vaut commencer par faire les deux incisions latérales longitudinales, le lambeau est plus régulier.

B. — AMPUTATION DE LA PREMIÈRE PHALANGE DU GROS ORTEIL DANS LA CONTINUITÉ

Elle est préférable à la désarticulation, parce qu'elle ménage le point de sustentation du pied en avant. On la pratique par deux méthodes :

a) **Méthode à deux lambeaux.** *Lambeaux carrés, dorsal et plantaire (Ravaton).* — Même position que pour la désarticulation de la phalangette. A un bon doigt au-dessous du point de section osseuse, on divise circulairement, en un ou deux temps, les téguments de l'orteil. Deux incisions cutanées de 1 1/2 centimètre de longueur, faites d'arrière en avant à partir du point de section osseuse, sur le milieu des faces latérales de la phalange, limitent avec l'incision circulaire précitée deux lambeaux carrés, égaux, dorsal et plantaire. Ces lambeaux disséqués du sommet à la base et relevés par l'aide, on coupe les tendons et on scie la phalange en travers à ce niveau. Cicatrice médiane, transversale, procédé de nécessité.

b) **Méthode à un lambeau.** *Lambeau plantaire.* — L'aide prend et donne au pied la position indiquée en A.

1° Saisissant l'orteil entre son pouce, et son index gauche, et l'inclinant de façon convenable, l'opérateur pratique de chaque côté, près de la face dorsale, et d'arrière en avant, à partir du point de section, une incision longitudinale de 2 centimètres, pénétrant jusqu'à l'os. Changeant de position les doigts de sa main gauche, et relevant l'orteil à l'aide du pouce placé sous sa face plantaire, il réunit en avant les deux incisions latérales, par une section transversale comprenant la peau et les tendons fléchisseurs. Le large lambeau plantaire ainsi limité, saisi par son sommet, est disséqué jusqu'à sa base et relevé par l'aide.

2° Une incision dorsale, conduite transversalement à 2 millimètres en avant de la base du lambeau plantaire, divise la peau et le tendon extenseur.

3° Il ne reste plus qu'à couper circulairement le périoste, et à sectionner la phalange en travers à la base du lambeau. Cette section se pratique avec une scie à phalanges, ou avec la pince de Liston. Cicatrice dorsale, procédé de choix.

C. — AMPUTATION ISOLÉE D'UN DES QUATRE DERNIERS ORTEILS DANS L'ARTICLE

Les articulations métatarso-phalangiennes des quatre derniers orteils sont des condylarthroses à grand axe vertical. Les têtes des métatarsiens sont convexes en avant, très aplaties latéralement; la base des premières phalanges est concave en arrière. Deux ligaments latéraux triangulaires, un ligament glénoïdien antérieur et les tendons extenseurs et fléchisseurs maintiennent en contact les surfaces articulaires.

La peau est mince, lâche, mobile et rétractile sur la face dorsale; épaisse et doublée de graisse à la face plantaire. La plante du pied se prolonge en avant des articles, et par la direction oblique en haut et en avant de la première phalange des orteils, les articulations métatarso-phalangiennes sont placées dans un enfoncement dorsal. Pour trouver l'interligne, il faut appuyer fortement avec le doigt sur le dos du pied afin de déprimer les parties molles, et imprimer à l'orteil des mouvements alternatifs de flexion et d'extension. Le mouvement d'arrachement donne ici des résultats bien moins nets que pour les doigts de la main.

Méthode ovalaire modifiée. *Raquette* (fig. 67, C, D). — Le pied, dont le talon repose sur la table, est fixé par un aide, qui tire en arrière la peau de la face dorsale et écarte les doigts voisins. L'opérateur saisit l'orteil à enlever, le pouce gauche sur sa face dorsale, l'index en travers sous sa face plantaire, le fléchit légèrement et reconnaît l'interligne articulaire.

1° A 1/2 centimètre au-dessus de l'article, il commence, sur la face dorsale du pied, une incision cutanée, qui suit en avant l'axe de l'orteil et se termine à 1/2 centimètre en arrière du pli digito-plantaire. Alors le bistouri conduit obliquement en avant et en bas, traverse la face latérale droite de

l'orteil pour atteindre le pli digito-plantaire, coupe la peau et les tendons fléchisseurs au niveau de ce pli, et parcourt obliquement en arrière et en haut la face latérale opposée pour rejoindre l'extrémité antérieure de l'incision dorsale.

2° Les lèvres de la raquette, largement disséquées, et la phalange dégagée d'arrière en avant, l'attirant fortement vers soi comme pour l'arracher, on reconnaît l'interligne dorsal, on divise le tendon extenseur au niveau del'article, on coupe les ligaments latéraux et plantaires avec la pointe du bistouri, en s'aidant de mouvements de torsion imprimés à l'orteil.

3° Luxant en haut l'extrémité postérieure de la première phalange, l'instrument la contourne et vient sortir par l'incision plantaire en achevant le dégagement de l'orteil. Dans ce dernier temps, comme pour l'incision ovalaire, le pouce gauche de l'opérateur est placé sous la face plantaire de l'orteil pour le relever et mettre cette face bien à jour.

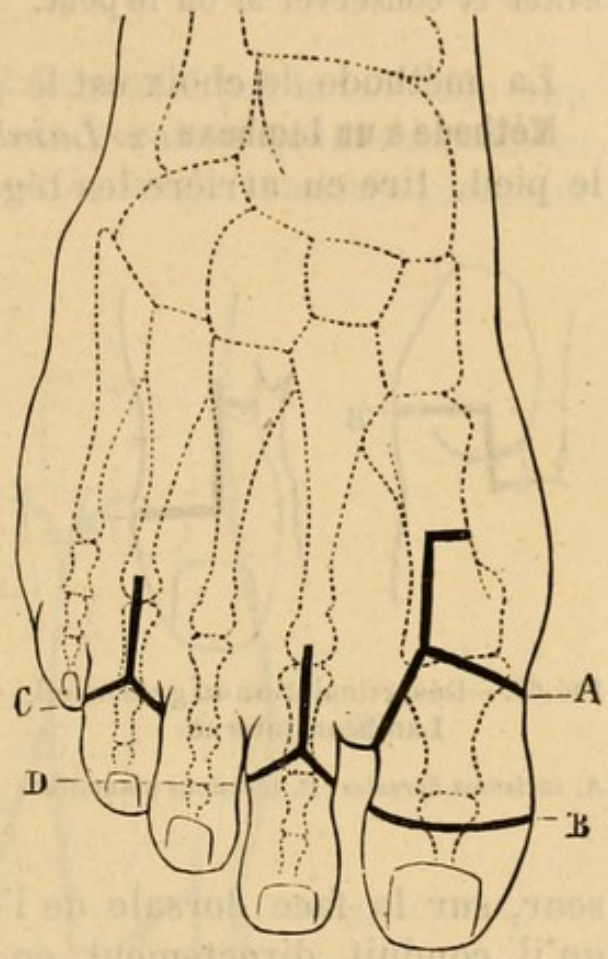

FIG. 67. — Avant-pied, face dorsale.

A, amputation du premier métatarsien dans la continuité, raquette; B, désarticulation de la phalangette du gros orteil, lambeau plantaire, incision dorsale; C, D, désarticulation d'un orteil, raquette.

Ce procédé, excellent si l'on a soin de prendre beaucoup de peau, donne une cicatrice linéaire et dorsale. Pour le petit ou cinquième orteil, il est bon de rejeter en dedans la queue de la raquette. On peut également, avec *Farabeuf*, tailler un lambeau dorsal externe (fig. 69), qui place la cicatrice à l'abri contre l'orteil. Tracé et taillé de dehors en dedans, ce lambeau doit avoir un grand doigt de hauteur.

D. — DÉSARTICULATION ISOLÉE DU GROS ORTEIL

La tête du premier métatarsien est très volumineuse, convexe en avant, à grand axe transversal. Il faut un grand lambeau pour la bien recouvrir, et la cicatrice ne doit être ni plantaire ni interne. Au-dessous de l'article sont trois petits os sésamoïdes qu'il faut éviter et conserver si on le peut.

La méthode de choix est le grand lambeau interne.

Méthode à un lambeau. α. *Lambeau interne.* — Un aide fixe le pied, tire en arrière les téguments de la face dorsale et écarte en dehors le second orteil. L'opérateur saisit le gros orteil, le pouce gauche sur sa face dorsale, l'index en travers sous sa face plantaire.

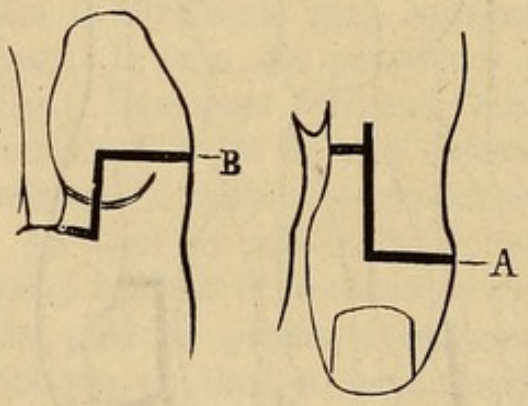

FIG. 68. — Désarticulation du gros orteil. Lambeau interne.

A, incisions dorsales ; B, incisions plantaires.

1° L'article reconnu par la rainure dorsale et par les tubercules latéraux de la base du doigt, il commence, à 2 millimètres en avant de l'interligne et immédiatement en dehors du tendon extenseur, sur la face dorsale de l'orteil, une incision cutanée qu'il conduit directement en avant jusqu'à l'articulation inter-phalangienne. De ce point, part une incision transversale qui coupe carrément la face interne de l'orteil, et se continue sur sa face plantaire jusqu'au bord externe du tendon fléchisseur. L'orteil, relevé par le pouce gauche placé sous sa face plantaire, on fait partir de l'extrémité de la section transversale une incision cutanée qui suit d'avant en arrière le bord externe du tendon fléchisseur et se termine au pli digito-plantaire.

2° Une incision transversale rejoint les deux côtés de la base du lambeau ainsi tracé, en passant sur la face externe du gros orteil dans le pli interdigital.

3° Le lambeau interne est disséqué du sommet à la base,

en rasant l'os, et relevé par l'aide. On coupe le tendon extenseur au niveau de l'article, on sectionne successivement les deux ligaments latéraux, on luxe en haut l'extrémité postérieure de la phalange, et on achève son dégagement en la contournant avec le bistouri qui vient sortir à la face plantaire, en divisant les tendons fléchisseurs.

La cicatrice est placée en dehors, contre le second orteil, tout à fait à l'abri.

Le même lambeau pourrait être taillé par la méthode elliptique, ses angles arrondis s'adapteraient plus exactement.

β. *Lambeau plantaire.* — Un large lambeau plantaire,

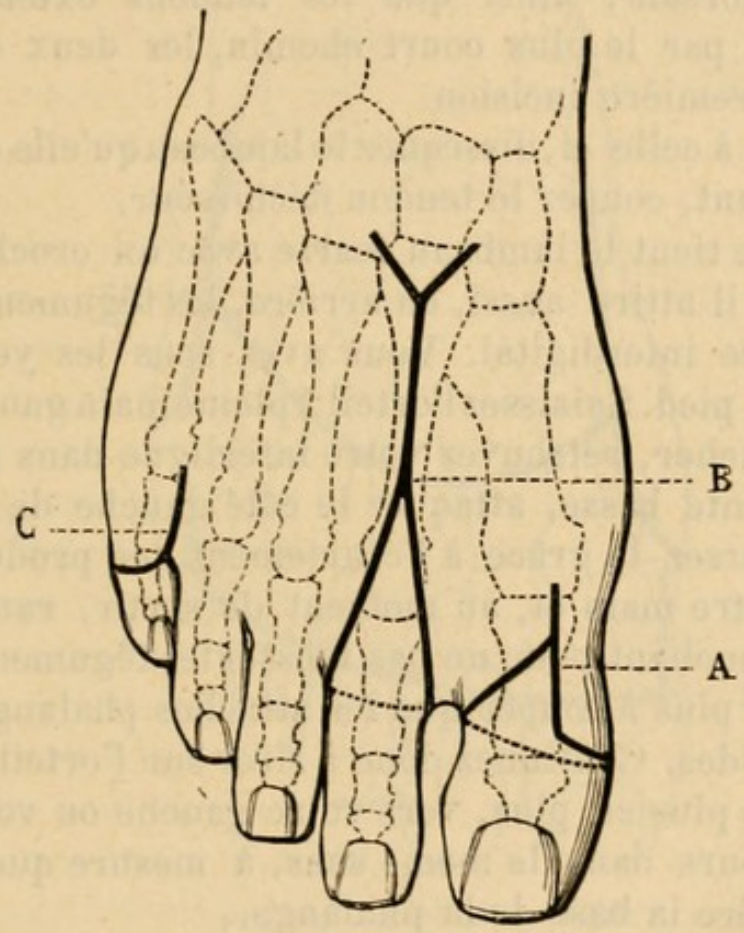

FIG. 69. — Pied, face dorsale.

A, désarticulation du gros orteil, lambeau plantaire interne ; B, désarticulation du deuxième métatarsien ; raquette modifiée ; C, désarticulation du cinquième orteil; lambeau externe et plantaire.

taillé de la même façon, c'est-à-dire carré ou arrondi, nous paraît supérieur à la raquette conseillée par *Malgaine.*

γ. *Lambeau interne et plantaire (Farabeuf)* (fig. 69). — Vous vous mettez au bout et en dedans du pied, afin d'avoir

sous les yeux les faces interne et plantaire du gros orteil, dont vous tenez l'extrémité du bout des doigts gauches. La situation de l'interligne est connue et marquée.

1° A 2 millimètres au-dessous, sur les limites des faces dorsale et interne, commencez une incision longitudinale qui côtoie à distance les tendons extenseurs, dans l'étendue de 2 centimètres. Alors seulement, attaquez, en arrondissant, la face interne de l'orteil sur les limites du durillon, limites que vous suivrez d'abord sur la face inférieure, pour joindre ensuite obliquement l'extrémité externe du pli digito-plantaire. Incisez maintenant les téguments des faces externe et dorsale, ainsi que les tendons extenseurs, en réunissant, par le plus court chemin, les deux extrémités de votre première incision.

Revenez à celle-ci, disséquez le lambeau qu'elle circonscrit et, ce faisant, coupez le tendon fléchisseur.

2° L'aide tient le lambeau écarté avec un crochet mousse ou pointu; il attire aussi, en arrière, les téguments du premier espace interdigital. Vous avez sous les yeux la face dorsale du pied. Saisissez l'orteil à pleine main gauche comme pour l'arracher, retrouvez votre interligne dans la plaie et, avec la pointe basse, attaquez le côté gauche de l'articulation, traversez-le grâce à l'écartement que produit la traction de votre main et, au moment de sortir, ramenez vers vous le tranchant pour ne pas blesser les téguments voisins. Il ne reste plus à couper que les attaches phalangiennes des os sésamoïdes. Continuez donc à tirer sur l'orteil, tout en le tordant de plus en plus, vers votre gauche ou votre droite, mais toujours dans le même sens, à mesure que la pointe rase et libère la base de la phalange.

Cicatrice externe et dorsale, bon procédé.

E. — DÉSARTICULATION SIMULTANÉE DE TOUS LES ORTEILS

Les têtes des métatarsiens forment une courbe convexe en avant dont le sommet correspond au deuxième métatarsien. Le premier et le troisième se terminent à peu près à la même hauteur; le quatrième, un peu en arrière de ceux-ci, et le cinquième plus encore.

Il faut mettre la cicatrice à l'abri et fournir une couverture suffisante aux têtes des métatarsiens, surtout à celle du premier.

La méthode circulaire est d'une exécution très difficile ; le lambeau plantaire unique et la méthode elliptique ne donnent pas assez de tissus pour recouvrir les os.

Méthode à deux lambeaux. *a)* PROCÉDÉ DE CHOIX. *Deux lambeaux carrés, dorsal et plantaire.* — Le pied est fixé

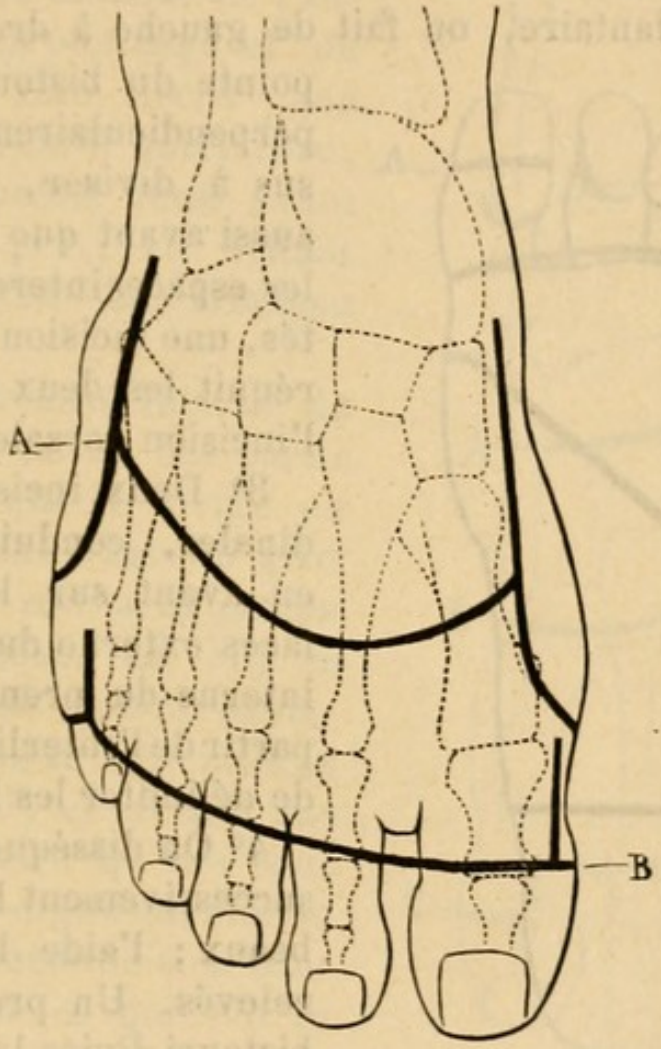

FIG. 70. — Pied, face dorsale.

A, désarticulation médio-tarsienne, incision orsale ; B, désarticulation simultanée de tous les orteils, deux lambeaux carrés, dorsal et plantaire.

sur la table par un aide qui tire en arrière les téguments de la face dorsale. L'opérateur embrasse de la main gauche, le pouce en haut, les orteils à enlever.

1° Une incision demi-circulaire divise de gauche à droite les téguments dorsaux dans les espaces interdigitaux, et

aussi en avant que possible. Pour y arriver, les orteils sont successivement écartés par l'aide ou par l'opérateur, de façon à tendre la peau des espaces interdigitaux mis à jour, et l'on coupe avec la pointe du bistouri tenu droit. L'incision traverse la face dorsale du gros orteil, un peu en arrière de son articulation interphalangienne. On obtient ainsi un lambeau à extrémité festonnée, mais ce festonnement ne persiste pas sur le vivant (fig. 70, B).

2° Les orteils relevés de la main gauche, le pouce sous leur face plantaire, on fait de gauche à droite, avec la pointe du bistouri maintenue perpendiculairement aux tissus à diviser, et pénétrant aussi avant que possible dans les espaces interdigitaux écartés, une incision plantaire qui réunit les deux extrémités de l'incision dorsale (fig. 71, B).

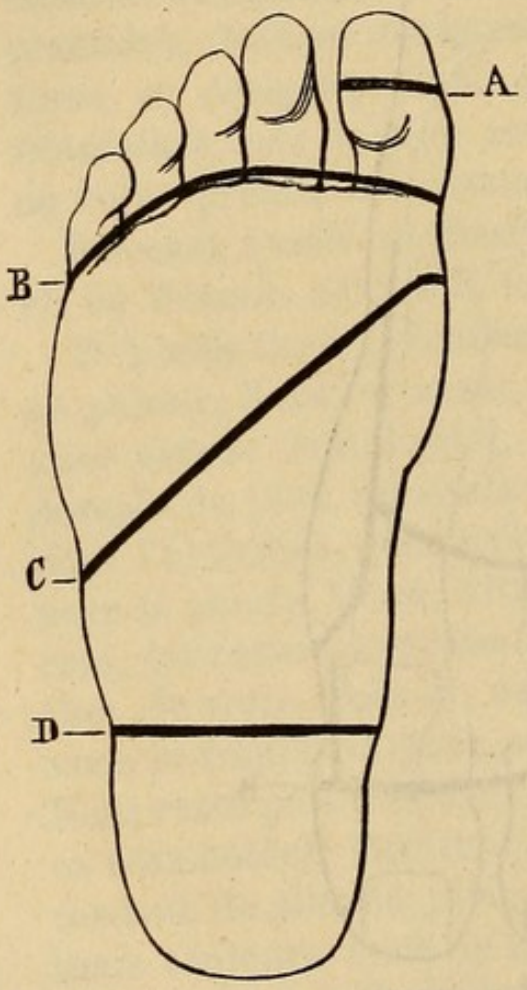

FIG. 71. — Pied, face plantaire.

B, amputation de tous les orteils, incision plantaire ; C, amputation médio-tarsienne ; D, amputation totale du pied.

3° Deux incisions longitudinales, conduites d'arrière en avant sur le milieu des faces externe du cinquième et interne du premier orteil, à partir de l'interligne, achèvent de délimiter les lambeaux.

4° On dissèque et on relève successivement les deux lambeaux ; l'aide les maintient relevés. Un premier coup de bistouri divise les tendons extenseurs, et ouvre toutes les articulations de gauche à droite, les orteils étant légèrement fléchis. Avec la pointe du bistouri, on sectionne ensuite les ligaments latéraux et les ligaments plantaires, toujours dans le même sens.

5° Conduisant alors le bistouri sous les phalanges, à plat, et le tranchant en avant, on les détache successivement, de

droite à gauche, ou toutes ensemble si l'instrument est assez long, en ramenant la lame vers soi et la faisant sortir par l'incision plantaire.

b) Procédé de Dubrueil (fig. 72, C). *Pied droit.* — 1° On fait une première incision dorsale partant de l'articulation métatarso-phalangienne du cinquième orteil et se terminant sur la partie médiane du gros orteil à la hauteur de l'articulation de la phalange et du métatarsien. Elle décrit une courbe à convexité antérieure, que l'on fait passer aussi avant que faire se peut, en évitant toutefois d'avoir un lambeau festonné.

2° De l'extrémité interne de cette incision, on en fait partir une seconde qui se dirige en avant en suivant l'axe du gros orteil jusqu'à son articulation interphalangienne. Là elle se porte en dedans en s'arrondissant, contourne le côté interne du gros orteil, et arrive sur sa face plantaire qu'elle suit jusqu'au sillon digito-plantaire.

3° Une troisième incision convexe en avant et qui suit le sillon digito-plantaire, réunit l'extrémité initiale de la première et l'extrémité terminale de la seconde.

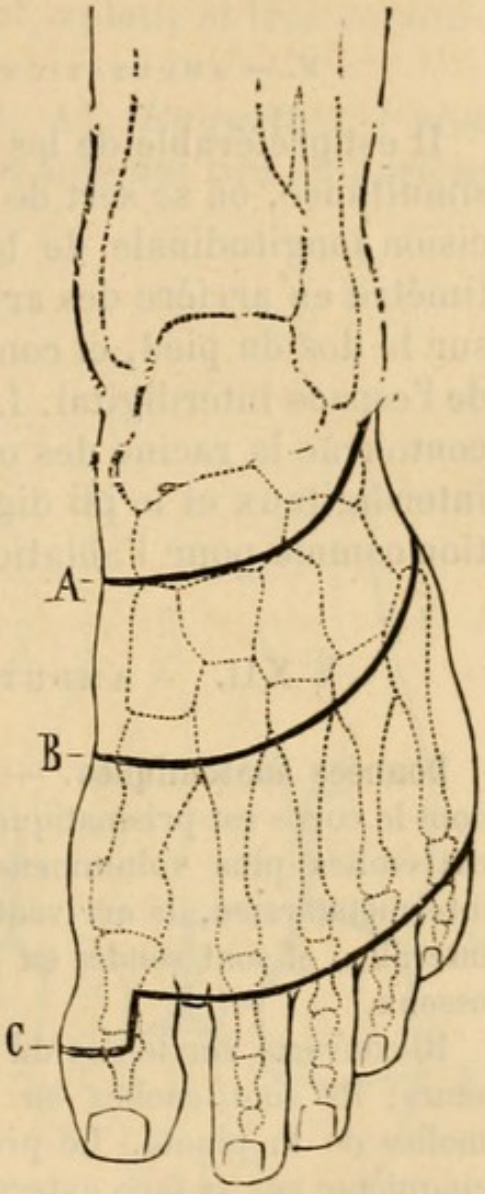

Fig. 72. — Pied, face dorsale.

A, amputation du pied, raquette, incision dorsale; B, amputation sous-astragalienne; C, amputation simultanée de tous les orteils, deux lambeaux (Dubrueil).

4° On revient alors à l'incision dorsale et on désarticule les quatre derniers orteils; puis on dissèque et on fait relever en arrière le lambeau formé sur le côté interne du gros orteil que l'on désarticule. Enfin, pour terminer, on

passe le couteau entre les métatarsiens et les phalanges, et, le retournant à plat, on vient sortir au niveau de l'incision déjà tracée à la face plantaire.

Pour le pied gauche, on commence sur le gros orteil. On peut, si l'on veut, prendre sur le côté externe du cinquième orteil un lambeau analogue.

F. — AMPUTATION DE DEUX ORTEILS CONTIGUS

Il est préférable de les enlever isolément. Pour l'ablation simultanée, on se sert de la méthode ovalaire modifiée. L'incision longitudinale de la raquette est commencée à 1 centimètre en arrière des articles, entre les orteils à enlever, sur le dos du pied, et conduite en avant jusqu'à la naissance de l'espace interdigital. L'incision ovalaire partie de ce point contourne la racine des orteils, en passant dans les sillons interdigitaux et le pli digito-plantaire. Le reste de l'opération comme pour l'ablation isolée d'un orteil.

§ XII. — AMPUTATION DES MÉTATARSIENS

Données anatomiques. — Les métatarsiens sont des os longs, dont le corps est prismatique et triangulaire, à arête plantaire, les extrémités plus volumineuses. Réunis en avant par le ligament intermétatarsien, ils arrivent au contact en arrière, par leurs faces latérales, et sont soudés en quelque sorte par des ligaments interosseux.

Recouverts sur le dos du pied par la peau et les tendons extenseurs, ils sont cachés en bas par toute l'épaisseur des parties molles de la plante. Le premier est libre sur sa face interne, le cinquième sur sa face externe; les espaces inter-métacarpiens sont comblés par des muscles. Les rapports intimes des vaisseaux plantaires avec les métatarsiens nécessitent beaucoup de ménagements dans l'action du bistouri pour le dégagement de ces os.

Comme pour la main, l'amputation dans la continuité des métatarsiens vaut toujours mieux que leur désarticulation, parce qu'elle respecte les synoviales et laisse au pied une plus grande longueur. La cicatrice doit toujours être dorsale, pour éviter les pressions pendant la marche.

A. — Dans la continuité

I. — AMPUTATION DU PREMIER MÉTATARSIEN DANS LA CONTINUITÉ

Le premier métatarsien est court, aplati, et très volumineux.

Méthode ovalaire modifiée (fig. 73, A). *Raquette. Valve interne.* — Le pied est fixé par un aide qui tire en arrière les téguments dorsaux et écarte en dehors le second orteil. L'opérateur saisit de la main gauche le gros orteil, le pouce sur sa face dorsale.

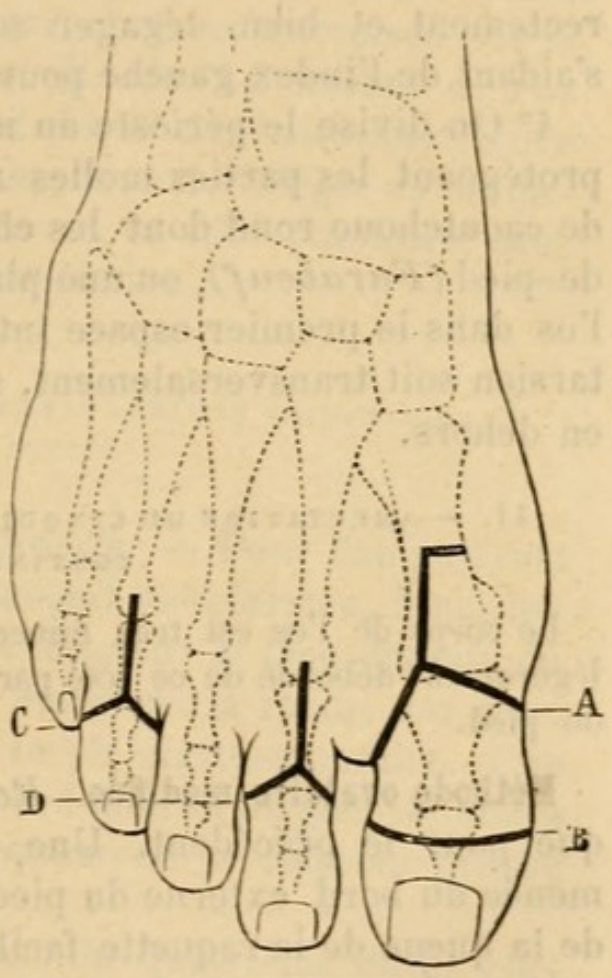

FIG. 73. — Avant-pied, face dorsale.
A, amputation du premier métatarsien dans la continuité, raquette.

1° A 1/2 centimètre en avant du point de section osseuse, sur la face dorsale du métatarsien, et près de son bord externe, il commence une incision cutanée qu'il conduit directement en avant, l'arrêtant près de l'interligne métatarso-phalangien. De ce point part l'incision ovalaire qui contourne obliquement l'orteil, passant dans le sillon interdigital, puis dans le pli plantaire, ou mieux un peu au-dessous, divisant les tendons fléchisseurs, et parcourant d'avant en arrière la face latérale gauche du doigt, pour revenir à son point de départ.

2° Une incision transversale ou légèrement courbe, de 1 1/2 à 2 centimètres de longueur, part du bord interne du

pied, pour aboutir à l'extrémité postérieure de l'incision longitudinale. Elle n'intéresse que la peau.

3° On dissèque largement les lèvres de la raquette, rasant l'os avec soin sur ses faces latérales, d'arrière en avant ou inversement. La lame du bistouri, glissée le long du bord droit du métatarsien, contourne alors sa face plantaire, et la pointe de l'instrument vient sortir à son bord gauche. Attirée directement en avant, elle achève le dégagement du métatarsien. Ce mouvement est rendu difficile par les sésamoïdes de l'articulation métatarso-phalangienne qui gênent le passage du bistouri. Mieux vaut dénuder l'os directement et bien dégager son col et sa face plantaire, s'aidant de l'index gauche pour éloigner les parties molles.

4° On divise le périoste au niveau du point de section, et protégeant les parties molles avec une compresse, un tube de caoutchouc rond dont les chefs sont croisés sur le cou-de-pied *(Farabeuf)*, ou une plaque de carton glissée contre l'os dans le premier espace interosseux, on coupe le métatarsien soit transversalement, soit obliquement en avant et en dehors.

II. — AMPUTATION DU CINQUIÈME MÉTATARSIEN DANS LA CONTINUITÉ

Le corps de l'os est très mince, sous-cutané en dehors, mais légèrement débordé de ce côté par les parties molles de la plante du pied.

Méthode ovalaire modifiée. *Raquette.* — Même opération que pour le précédent. Une petite incision transversale menée du bord externe du pied sur l'extrémité postérieure de la queue de la raquette facilite la dénudation de l'os. Le métatarsien est scié de dehors en dedans, soit transversalement, soit un peu obliquement en avant.

III. — AMPUTATION DES DEUXIÈME, TROISIÈME ET QUATRIÈME MÉTATARSIENS DANS LA CONTINUITÉ

Ces os ne sont sous-cutanés que sur leur face dorsale, les espaces interosseux qui les séparent sont comblés par des muscles et offrent peu de largeur.

Méthode ovalaire modifiée. *Raquette.* — L'incision longitudinale de la raquette commence sur la face dorsale de l'os, un peu au delà du point de section osseuse. Mieux vaut la commencer directement à ce niveau et faire en ce point une petite incision transversale. L'ovale contourne la racine de l'orteil en passant dans le pli digito-plantaire.

L'os bien dégagé, on coupe les tendons dorsaux et le périoste, et on divise le métatarsien soit avec de fortes cisailles, soit avec la scie à chaîne que l'on fait passer au-dessous avec une aiguille courbe. Les parties molles sont mises à l'abri par une compresse à deux chefs entrecroisés sur le dos du pied, et maintenue par un aide. La section de l'os doit être transversale. Soulevant alors l'extrémité postérieure du bout antérieur du métatarsien avec les doigts ou un davier, on achève le dégagement de sa face plantaire, sans danger de blesser les parties profondes.

IV. — AMPUTATION DE DEUX MÉTATARSIENS VOISINS DANS LA CONTINUITÉ

Méthode ovalaire modifiée. *Raquette.* — Pour l'amputation simultanée du premier et du second métatarsien, l'incision longitudinale de la raquette est faite sur la face dorsale du deuxième métatarsien; l'ovale embrasse la racine des deux premiers orteils, passant dans le pli digito-plantaire. Une incision transversale vient du bord interne du pied rejoindre l'extrémité postérieure de la queue de la raquette *(valve interne).*

Pour l'amputation simultanée du quatrième et du cinquième métatarsien, l'incision longitudinale est placée sur la face dorsale du quatrième; une incision transversale vient du bord externe du pied rejoindre son extrémité postérieure *(valve externe).*

Pour l'amputation simultanée de deux autres métatarsiens, l'incision longitudinale est faite au milieu de l'espace qui les sépare, et surmontée d'une incision transversale, ou de deux incisions obliques en arrière qui limitent un petit lambeau en V à base postérieure.

L'incision ovalaire, commencée un peu en arrière des articulations métatarso-phalangiennes, embrasse la racine des deux orteils à enlever en passant dans le pli digito-plantaire.

Les lèvres de la plaie disséquées, les faces extérieures des deux métatarsiens dénudées, on dégage successivement leur face plantaire, on coupe les tendons dorsaux et les chairs interosseuses au niveau du point de section osseuse, on passe une compresse à trois chefs pour mettre à l'abri les parties molles, et on termine en sciant isolément chaque métatarsien.

Pour l'amputation simultanée du premier et du deuxième métatarsien, pour celle du quatrième et du cinquième, la section osseuse se fait avec une scie ordinaire de petite dimension, en attaquant d'abord l'os qui forme le bord du pied. Pour l'amputation simultanée de deux autres métatarsiens, on a recours à la scie à chaîne ou à la pince de Liston.

Les parties molles ne sont pas d'habitude complètement détachées à la face plantaire. Pour achever le dégagement des métatarsiens sectionnés, on soulève leur bout antérieur, et passant le bistouri sous les os, le tranchant en avant, on le ramène au dehors par l'incision plantaire.

V. — AMPUTATION SIMULTANÉE DES CINQ MÉTATARSIENS DANS LA CONTINUITÉ

Elle vaut mieux que la désarticulation de ces os, parce qu'elle respecte les synoviales et conserve au pied une plus grande longueur.

Chacun des métatarsiens doit être scié à part, et la section commune doit former une courbe à convexité antérieure, parallèle à la courbe naturelle que forment les têtes de ces os. La cicatrice doit être dorsale.

Un aide fixe le pied et tire en arrière les téguments de la face dorsale; l'opérateur saisit les orteils de la main gauche, le pouce en dessus.

a) **Méthode à un lambeau.** *Lambeau plantaire.* — 1° A 2 centimètres environ en avant du point de section osseuse, il

fait, sur la face dorsale du pied, de gauche à droite, et d'un bord à l'autre, une incision cutanée légèrement convexe en avant à sa partie moyenne.

La peau rétractée par la section des brides cutanées, il divise dans le même sens les tendons extenseurs.

2° Soulevant les orteils avec le pouce gauche placé au-dessous, il commence, à 1 centimètre en arrière de l'extrémité gauche de la section dorsale, une incision longitudinale, puis demi-circulaire, qui, passant sur les bords du pied à leur union avec la face dorsale, coupe la plante dans les plis digito-plantaires. En ce point, les tissus doivent être divisés à petits coups, avec la pointe du bistouri, pour éviter une section oblique de la peau. L'incision latéro-plantaire se termine à 1 centimètre en arrière de l'extrémité droite de la section dorsale.

3° Le pied fléchi par l'aide qui soulève en même temps les orteils, l'opérateur dissèque le lambeau plantaire du sommet à la base, en rasant les os pour y conserver toutes les masses charnues. Le lambeau est confié à l'aide, qui le maintient relevé.

L'opérateur peut, à son gré, commencer par tracer et disséquer le lambeau plantaire. Revenant alors à la face dorsale, il n'a plus besoin de changer la position du pied.

4° Reprenant sa première position, l'opérateur coupe nettement les chairs interosseuses de chaque espace, au niveau ou un peu en avant du point de section des os. Il place et fait maintenir par l'aide une compresse fendue, dont les six chefs croisés sur le dos du pied protègent les parties molles.

Faisant incliner le pied droit en dedans, le pied gauche en dehors, il divise successivement tous les métatarsiens, de gauche à droite, en suivant la courbe indiquée.

b) **Méthode elliptique.** *Lambeau plantaire.* — Elle ne diffère de l'opération précédente que par la forme convexe en arrière que prend l'incision dorsale, forme qui concorde mal avec la courbe convexe en avant des sections osseuses. Peut-être assure-t-elle un peu mieux la couverture des extrémités sectionnées du premier et du cinquième métatarsien.

B. — Dans la contiguïté

I. — DÉSARTICULATION DU PREMIER MÉTATARSIEN

Données anatomiques. — Sous-cutané sur ses faces interne et dorsale, le premier métatarsien est recouvert en bas par les parties molles de la plante du pied. Le premier espace interosseux, qui le sépare du second métatarsien, est comblé par des fibres charnues.

Cet os est court, volumineux, fortement renflé à ses deux extrémités. Sous sa tête sont appliqués deux ou trois petits sésamoïdes, qu'il faut enlever avec lui. En arrière, il présente une apophyse inféro-externe qui donne insertion au tendon du long péronier latéral et s'enfonce profondément dans la plante du pied.

Il s'articule en arrière avec le premier cunéiforme par une surface à concavité antérieure légère. L'interligne dans sa partie interne, est oblique en avant et en dehors; prolongé, il viendrait couper le cinquième métatarsien près de son milieu. La synoviale est isolée. Les liens articulaires sont : des ligaments dorsaux, interne, et plantaire peu résistants, et un ligament interosseux puissant qui le rattache au deuxième métatarsien et aux cunéiformes.

Le premier espace interosseux est traversé à sa partie postérieure par l'anastomose à plein canal des artères pédieuse et plantaire externe.

Points de repère. — L'article est au milieu du bord interne du pied, mesuré du talon à la pointe du gros orteil.

Le doigt, conduit d'arrière en avant à l'union du bord interne et de la face plantaire du pied, en comprimant les tissus mous, rencontre trois saillies osseuses; la première et la plus volumineuse appartient au scaphoïde, l'article est à 3 centimètres en avant; la seconde appartient au premier cunéiforme, l'article est à 4 millimètres en avant; la troisième saillie appartient au premier métatarsien, l'article est à 2 millimètres en arrière.

Celle-ci peut être reconnue, en longeant d'avant en arrière le côté interne et postérieur du métatarsien; c'est la première que rencontre le doigt, elle est à 2 millimètres en avant de l'article.

Enfin l'interligne est à 2 centimètres en avant d'un plan transversal coupant le pied immédiatement en arrière de

l'extrémité postérieure, toujours facile à trouver, du cinquième métatarsien. La méthode ovalaire modifiée donne les meilleurs résultats.

Méthode ovalaire modifiée. *Raquette* (fig. 74, C). — Le pied fixé par un aide qui tire en arrière les téguments dorsaux, l'opérateur saisit de la main gauche l'orteil à enlever; l'aide écarte en dehors le second orteil.

1° A 1 centimètre en avant de l'article, sur la face dorsale du métatarsien, mais aussi en dehors que possible, on commence une incision longitudinale, cutanée, qui se porte directement en avant, s'arrêtant à 1 centimètre de l'interligne métatarso-phalangien.

2° Du bord interne du pied, un peu en arrière de la précédente, part une incision transversale ou mieux légèrement convexe en avant qui vient rejoindre l'extrémité postérieure de la première. Elle n'intéresse que la peau. On peut aussi, commençant l'incision sur le bord interne du pied, à 1/2 centimètre en avant de l'interligne, la conduire en l'arrondissant, en avant et en dehors, jusqu'au bord dorsal externe du métatarsien où elle devient longitudinale.

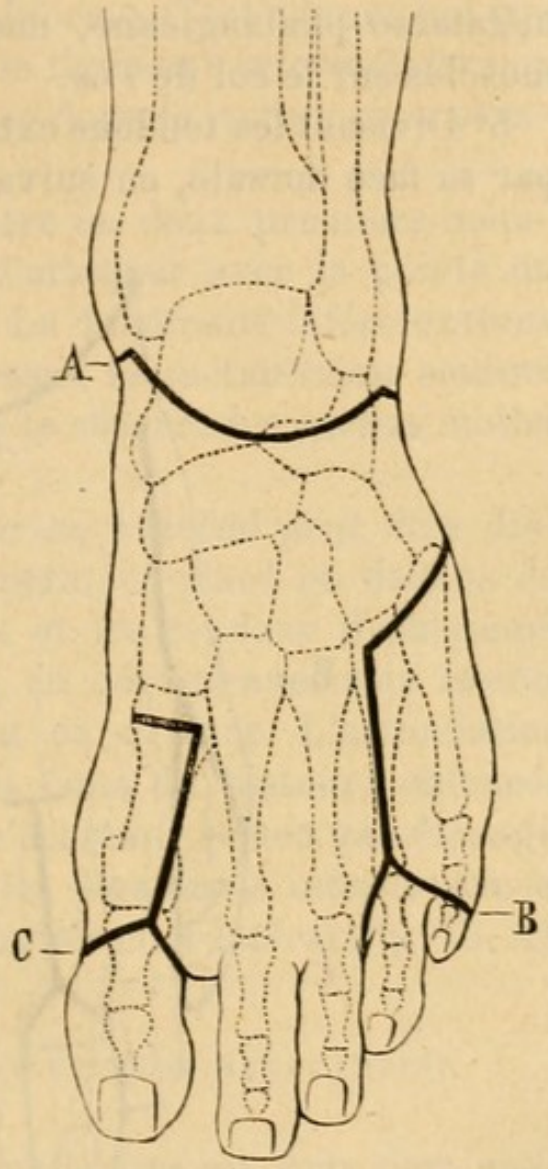

Fig. 74. — Pied, face dorsale.

A, amputation de Pirogoff; B, désarticulation simultanée du quatrième et du cinquième métatarsien, raquette; C, désarticulation du premier métatarsien, raquette.

3° De l'extrémité antérieure de l'incision longitudinale, part l'incision ovalaire qui contourne la racine du gros orteil en passant dans le pli digito-plantaire, et coupe les tendons fléchisseurs.

4° On dissèque légèrement les bords de la raquette, on dégage le métatarsien sur ses faces latérales, puis à sa face plantaire, en le contournant avec le bistouri dont le tranchant est ramené en avant. Dans ce mouvement, il faut passer au-dessous des sésamoïdes, pour ne pas ouvrir l'articulation métatarso-phalangienne, mais couper avec soin tous les muscles sur le col de l'os.

5° Divisant les tendons extenseurs, on ouvre l'articulation par sa face dorsale, en suivant la direction de l'interligne

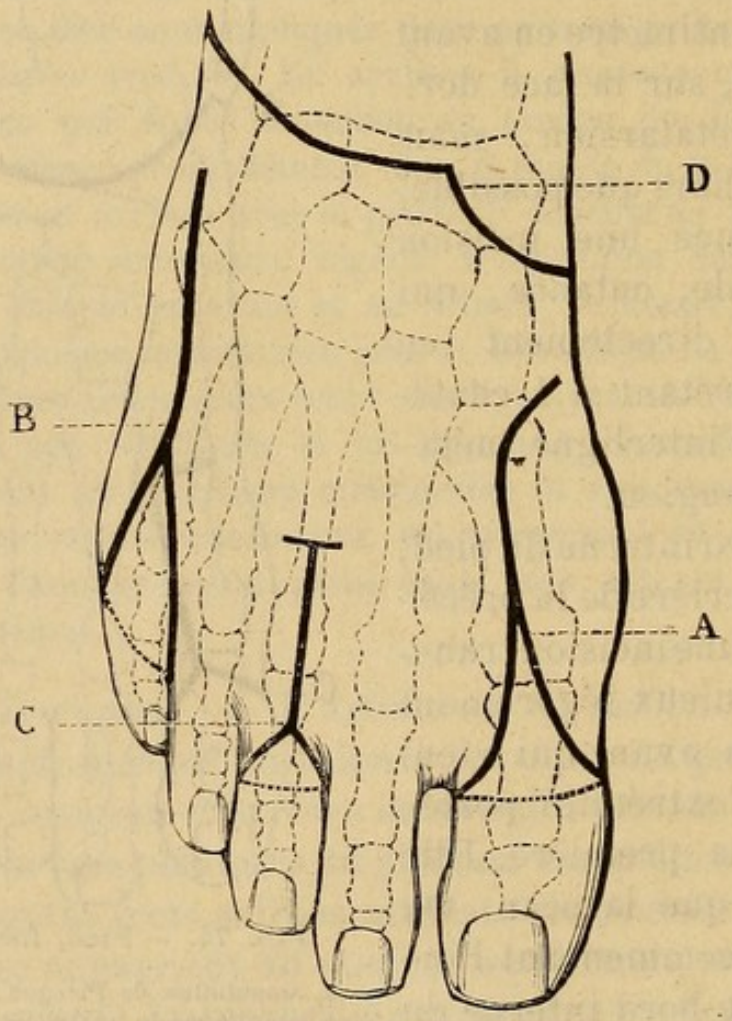

FIG. 75. — Pied, face dorsale.

A, Désarticulation du premier métatarsien, valve interne ; B, désarticulation du cinquième métatarsien, raquette allongée ; C, amputation du troisième métatarsien dans la continuité, raquette ; D, désarticulation tibio-tarsienne, lambeau interne et plantaire.

oblique en avant et en dehors. On sectionne le ligament interosseux, en enfonçant la pointe du bistouri dans le premier espace et poussant la lame en avant avec le pouce gauche faisant coin entre les os, en même temps qu'on imprime au

talon de l'instrument des mouvements successifs d'abaissement et d'élévation qui portent la pointe entre les deux métatarsiens. Les fibres interosseuses sont ainsi divisées à petits coups et de bas en haut. Il faut éviter avec soin de pénétrer trop en arrière et d'ouvrir l'articulation du deuxième métatarsien avec le premier cunéiforme. C'est dans ce but que *Lisfranc* conseille de couper le ligament intermétatarsien d'arrière en avant, et de la face dorsale vers la face plantaire.

6° Le pouce gauche, placé entre les deux premiers métatarsiens, les écarte et permet d'attaquer avec la pointe du bistouri les dernières attaches. La tubérosité inféro-externe dégagée, on passe le bistouri sous le métatarsien soulevé avec les doigts, et on achève de le séparer des parties molles plantaires.

La valve interne obtenue par ce procédé peut être disséquée d'avant en arrière, l'opérateur placé en dedans du pied *(Farabeuf)*. Les muscles et les tendons fléchisseurs coupés derrière les sésamoïdes, on dégage avec soin le côté externe du métatarsien d'avant en arrière. L'articulation ouverte par sa face dorsale, la lame du bistouri enfoncée entre les deux métatarsiens qu'écarte le pouce gauche, agit par sa pointe pour attaquer les ligaments interosseux et plantaires, puis le tendon du long péronier latéral (fig. 75, A).

II. — DÉSARTICULATION DU CINQUIÈME MÉTATARSIEN

Données anatomiques. — Très grêle dans ses deux tiers antérieurs, il s'élargit et s'épaissit à sa base qui se continue par une longue apophyse, saillante en arrière et en dehors. Sa face dorsale est sous-cutanée, son bord externe libre est débordé par les parties molles de la plante du pied.

Il s'articule en arrière avec le cuboïde, par une surface plane, à direction fortement oblique en avant et en dedans. L'interligne prolongé viendrait couper le premier métatarsien dans son tiers antérieur. En dedans, il est en rapport avec la facette latérale externe de la base du quatrième métatarsien auquel il est uni par un ligament interosseux. Les ligaments dorsaux sont minces, les ligaments plantaires très puissants ; le tendon du péronier antérieur

se fixe sur sa face dorsale, le tendon du court péronier latéral à l'extrémité de son apophyse postérieure.

Il existe une seule synoviale pour les articulations cuboïdiennes des quatrième et cinquième métatarsiens; elle est distincte de la grande synoviale tarsienne.

Point de repère. — La saillie de son apophyse postérieure est toujours sensible sur le bord externe du pied.

Méthode ovalaire modifiée. *Raquette, valve externe.* — L'incision longitudinale de la raquette, commencée au bord externe du pied, à 2 millimètres en avant de l'article, suit d'abord la direction oblique de l'interligne, puis la face dorsale de l'os. L'incision ovalaire contourne la racine de l'orteil en passant dans le pli digito-plantaire, pour rejoindre son point de départ, à 1 centimètre en arrière de l'articulation métatarso-phalangienne.

Le lambeau externe disséqué et rabattu en dehors, les faces latérale et plantaire du métatarsien sont dégagées. L'interligne reconnu, on ouvre l'article par la face dorsale, en divisant les tendons des extenseurs, du péronier antérieur, et les ligaments dorsaux. Le pouce gauche écartant les deux os, on coupe d'avant en arrière, avec la pointe du bistouri, le ligament interosseux qui unit le quatrième et le cinquième métatarsien et les ligaments plantaires; puis, contournant avec l'instrument l'apophyse externe pour en détacher le tendon du court péronier, on soulève le métatarsien et on achève, en ramenant le bistouri vers soi, la section des parties molles plantaires. Comme pour le précédent, la valve externe et les chairs peuvent être détachées d'avant en arrière; les ligaments sont également divisés dans ce sens, et l'on termine par la section du tendon péronier.

III. — DÉSARTICULATION DU DEUXIÈME MÉTATARSIEN

Données anatomiques. — Enfoncé comme un coin entre les trois cunéiformes, il s'articule en arrière avec le second de ces os par une surface plane, triangulaire, à base supérieure. En dedans, il est en contact également par des surfaces planes, avec le premier

cunéiforme et le premier métatarsien ; en dehors, avec le troisième cunéiforme et le troisième métatarsien.

L'interligne articulaire postérieur est transversal; il est situé à 8 ou 10 millimètres en arrière de l'articulation du premier métatarsien avec le premier cunéiforme, et à 5 millimètres seulement en arrière de la facette postérieure du troisième métatarsien. Ses articulations latérales sont légèrement inclinées, l'externe en dedans et en bas, l'interne en bas et en dehors.

Les moyens d'union sont des ligaments dorsaux, plantaires et interosseux. De ces derniers, l'interne situé entre les premiers cunéiformes et les premier et deuxième métatarsiens est très puissant; l'externe moins fort se laisse plus facilement diviser. La synoviale fait partie de la grande synoviale tarsienne.

Méthode ovalaire modifiée. *Raquette.* — L'extrémité postérieure de l'incision longitudinale qui suit la face dorsale de l'os est surmontée d'une petite incision transversale au niveau de l'article. L'ovale passe dans le pli digito-plantaire. Le métatarsien dénudé, on coupe d'avant en arrière, avec la pointe du bistouri, le dos de l'instrument appuyé contre l'ongle du pouce gauche, les deux ligaments interosseux ; on sectionne les tendons extenseurs et le ligament dorsal, et on termine en luxant en haut la base du métatarsien, et le contournant avec l'instrument, dont la lame ramenée en avant achève de détacher les parties molles plantaires.

Farabeuf préfère la raquette simple, en prolongeant la queue à 1 centimètre en arrière de l'article. Le métatarsien dégagé à sa tête et sur ses faces latérales, il ouvre le côté dorsal de l'article, reconnu au besoin par une incision en long, où la pointe s'arrête dans l'interligne, pourvu que la tête de l'os soit refoulée vers la plante. L'opérateur se place alors sur le côté du pied, en arrière, ayant les orteils à sa gauche, le métatarsien entre le pouce et l'index qui fait coin. Dans la partie la plus reculée de cet espace, on engage 2 centimètres de pointe pour couper d'avant en arrière, cherchant sa voie, les ligaments métatarsiens jusqu'au niveau de l'article. On agit de même avec le pouce pour l'autre espace.

Le métatarsien est mobile latéralement. On le coupe, avec une cisaille, le plus haut possible. Avec un davier, on saisit le

bout supérieur de l'os de bout en bout, et on cherche à le renverser sur son bout antérieur. Cela ouvrira l'articulation ; la pointe pourra couper au fond le ligament, les expansions tendineuses et les autres adhérences plantaires, à mesure que la pince opèrera le redressement et finalement l'extraction.

IV. — DÉSARTICULATION DU TROISIÈME MÉTATARSIEN

Données anatomiques. — Cet os s'articule en arrière avec la face antérieure du troisième cunéiforme, par une surface plane et triangulaire à base dorsale, sur les côtés avec les facettes latérales également planes des métatarsiens voisins.

L'interligne articulaire postérieur, transversal, est à 5 millimètres en arrière de l'articulation cunéenne du premier métatarsien, 5 millimètres en avant de celle du second et 1 millimètre en avant de l'articulation cuboïdienne du quatrième métatarsien.

Les moyens d'union sont des ligaments dorsaux et interosseux. La synoviale fait partie de la séreuse commune du tarse.

Même méthode opératoire que pour le précédent.

V. — DÉSARTICULATION DU QUATRIÈME MÉTATARSIEN

Données anatomiques. — Cet os s'articule en arrière avec le cuboïde par une surface plane à direction oblique en avant et en dedans. Prolongé, l'interligne viendrait couper le premier métatarsien dans son tiers postérieur. L'article est à 1 millimètre en arrière de l'articulation cunéenne du troisième métatarsien, à 6 millimètres en arrière de celle du premier. Latéralement il est en contact avec les métatarsiens voisins.

Les moyens d'union sont : des ligaments dorsaux, plantaires et interosseux. La synoviale, commune à l'articulation cuboïdienne du cinquième métatarsien, est séparée de la grande synoviale tarsienne par le ligament interosseux qui unit les quatrième et troisième métatarsiens, ligament forcément divisé dans la désarticulation de l'un ou l'autre de ces os.

Méthode ovalaire modifiée, avec une petite incision oblique au niveau et dans la direction de l'article.

VI. — DÉSARTICULATION SIMULTANÉE DES DEUX PREMIERS MÉTATARSIENS

Les données anatomiques, les points de repère ont été indiqués.

Méthode ovalaire modifiée. *Raquette.* — L'incision longitudinale de la raquette part du premier espace interosseux, à 1 centimètre en avant de l'article. Elle se prolonge directement en avant, s'arrête à 1 centimètre en arrière des articulations métatarso-phalangiennes, et se continue avec l'incision ovalaire qui contourne la racine des deux premiers orteils, en passant dans le pli digito-plantaire.

Deux incisions cutanées : l'une oblique en avant et en dehors, partant du bord interne du pied au niveau de l'interligne cunéo-métatarsien ; l'autre, oblique en avant et en dedans, partant du bord externe de la base du deuxième métatarsien, viennent rejoindre l'extrémité postérieure de la raquette. Ces deux incisions circonscrivent un petit lambeau en V, irrégulier, à base postérieure. Ce lambeau, disséqué et relevé, met à jour la face dorsale des articles. On dissèque rapidement les bords de la raquette, puis serrant de près les os, on détache les chairs sur les faces interne du premier et externe du second métatarsien, et l'on dégage avec soin leur extrémité antérieure à la face plantaire, aussi loin que possible. Revenant à la face dorsale, l'opérateur coupe les tendons extenseurs, les ligaments dorsaux et interne ; puis, avec la pointe du bistouri, le ligament interosseux qui relie le second métatarsien au troisième. Le pouce gauche faisant coin écarte en dedans le second métatarsien et permet d'atteindre et de diviser successivement les ligaments plantaires et le tendon du long péronier latéral, en même temps que la lame achève le dégagement des chairs à la plante du pied.

VII. — DÉSARTICULATION SIMULTANÉE DES QUATRIÈME ET CINQUIÈME MÉTATARSIENS

Les données anatomiques, les points de repère sont connus. Comme pour l'opération précédente, on emploie la méthode ovalaire modifiée ou raquette.

Méthode ovalaire modifiée. *Valve externe.* — L'incision longitudinale suit la face dorsale du quatrième métatarsien, sur son extrémité postérieure vient tomber une incision oblique en avant et en dedans, qui part du bord externe du pied, en arrière de l'extrémité postérieure du cinquième métatarsien, et suit l'interligne articulaire. L'incision ovalaire embrasse la racine des deux derniers orteils.

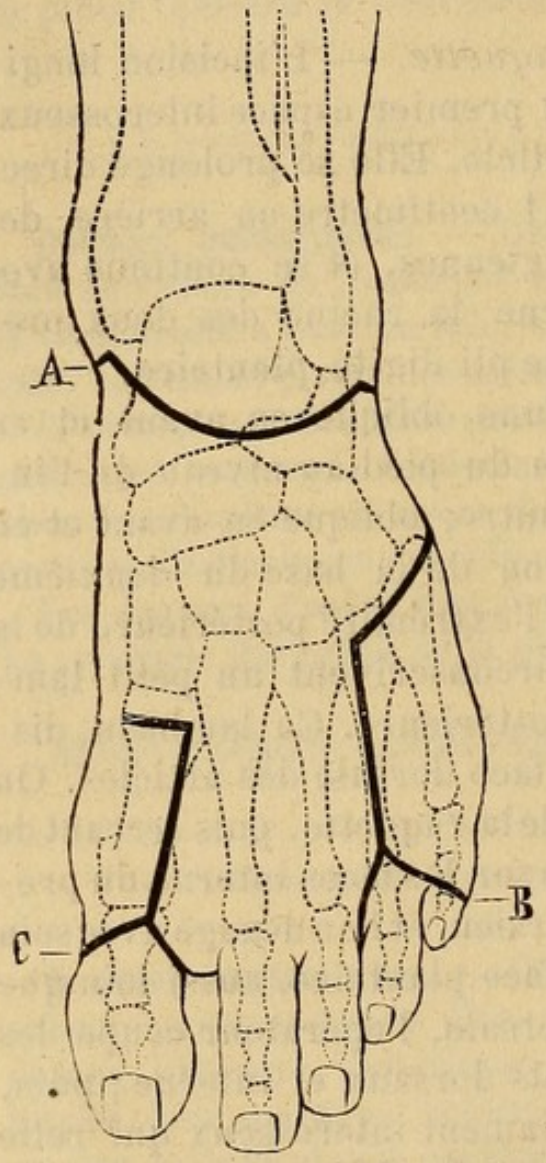

FIG. 76. — Pied, face dorsale.

B, désarticulation simultanée du quatrième et du cinquième métatarsien, raquette.

On obtient ainsi un lambeau externe qu'on dissèque. On dénude la face interne du quatrième métatarsien et la face externe du cinquième, ainsi que la tête de ces os; on coupe le ligament interosseux qui unit le quatrième métatarsien au troisième; on sectionne les ligaments dorsaux et les tendons extenseurs, les tendons du péronier antérieur et du court péronier latéral et les ligaments plantaires. Passant alors le bistouri sous les os soulevés, son tranchant en avant, on ramène l'instrument vers soi, pour achever le détachement des parties molles plantaires.

VII. — DÉSARTICULATION SIMULTANÉE DES CINQ MÉTATARSIENS. DÉSARTICULATION TARSO-MÉTATARSIENNE OU DE LISFRANC

Données anatomiques. — L'ensemble des articles forme une courbe convexe en avant, dont l'extrémité externe est à 2 centimètres plus en arrière que l'extrémité interne. Les articulations, au nombre de cinq, présentent sur le dos du pied et de dehors en dedans les directions suivantes :

Cinquième métatarsien et cuboïde. — Rectiligne, oblique en avant et en dedans, vers la tête du premier métatarsien.

Quatrième métatarsien et cuboïde. — Rectiligne, oblique en avant et en dedans, vers la partie moyenne du premier métatarsien, continue la précédente.

Troisième métatarsien et troisième cunéiforme. — A 1 millimètre en avant de la précédente, à 5 millimètres en avant de la suivante, à peu près transversale.

Deuxième métatarsien et deuxième cunéiforme. — A 5 millimètres en arrière de la précédente, à 8 ou 10 millimètres en arrière de la suivante, rectiligne et transversale. Enfoncé comme dans une mortaise entre les trois cunéiformes, le second métatarsien présente de plus deux interlignes latéraux; l'interne, qui le sépare du premier cunéiforme, est un peu oblique en arrière et en dehors; l'externe, qui le sépare du troisième cunéiforme, est oblique en arrière et en dedans. Cette obliquité légère des faces latérales de la mortaise provient de la diminution de largeur de la base du second métatarsien en arrière.

Premier métatarsien et premier cunéiforme. — A 1 centimètre en avant de la précédente, à 2 centimètres en avant de l'extrémité postérieure du cinquième métatarsien. L'interligne est légèrement oblique en avant et en dehors; prolongé, il couperait le cinquième métatarsien vers sa partie moyenne.

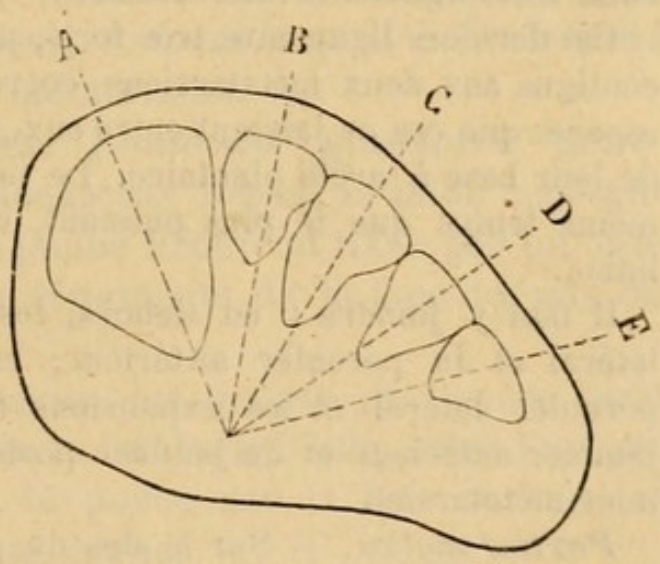

Fig. 77. — Coupe verticale et transversale du pied au niveau de la partie postérieure du métatarse.

A, B, C, D, E, direction des axes passant par le sommet de la pyramide triangulaire des métatarsiens.

La mortaise du second métatarsien varie de profondeur avec les sujets, la saillie du troisième cunéiforme en avant peut aussi manquer complètement.

Vu par la face plantaire, l'article est beaucoup plus étroit. L'arête inférieure du second cunéiforme est presque cachée par la saillie des os voisins, mais les dépressions profondes qui les séparent sont en partie comblées par des trousseaux fibreux. Les interlignes intermétacarpiens ne sont pas parallèles, mais présentent de dedans

en dehors, du premier au cinquième, une direction de plus en plus oblique de haut en bas et de dehors en dedans. Prolongés, ils viendraient se rencontrer en un point placé au-dessous du premier interligne (fig. 77).

Sur le bord interne du pied, l'interligne se trouve entre les saillies du premier cunéiforme et du premier métatarsien; sur le bord externe du pied, derrière l'apophyse postérieure du cinquième métatarsien. Cette apophyse se prolonge quelquefois beaucoup en arrière et s'articule alors avec la face externe du cuboïde.

Synoviales. — Elles sont au nombre de trois. Une pour l'articulation cunéenne du premier métatarsien, une pour les articulations cuboïdiennes du quatrième et du cinquième métatarsien, et enfin pour les articulations du troisième et du quatrième métatarsien, la synoviale commune du tarse.

Moyens d'union. — Trois ligaments dorsaux pour le second métatarsien, un ligament dorsal pour chacun des autres, un ligament interne à fibres minces comme les précédents. En dehors, le tendon du court péronier latéral. Des ligaments plantaires, fortifiés par les expansions fibreuses de la gaine du long péronier, et enfin trois ligaments interosseux.

Ces derniers ligaments, très forts, unissent les deux cunéiformes contigus aux deux métatarsiens correspondants; ils comblent les espaces que ces os laissent entre eux, par suite de la forme conique de leur base à arête plantaire. Le premier et le plus interne, en même temps que le plus puissant, constitue la clef de l'articulation.

Il faut y joindre : en dehors, les tendons du court péronier latéral et du péronier antérieur; en dedans, le tendon du long péronier latéral et les expansions fibreuses que les tendons du jambier antérieur et du jambier postérieur envoient jusqu'au premier métatarsien.

Parties molles. — Sur le dos du pied, la peau est mince, très rétractile, doublée seulement par les tendons de l'extenseur et du pédieux.

A la plante du pied, la peau est épaisse, résistante, doublée par des masses charnues, très peu rétractile, cornée en avant.

Sur le bord interne, la peau est mince et rétractile; sur le bord externe, elle est plus épaisse et se rétracte peu, ainsi que les téguments dorsaux dans son voisinage.

L'artère pédieuse s'anastomose par inosculation à la partie postérieure du premier espace interosseux qu'elle traverse, avec la terminaison de la plantaire externe.

Points de repère. — En dehors, l'extrémité postérieure du cinquième métatarsien toujours sensible au doigt, promené d'avant en arrière, le long du bord externe du pied.

En dedans, l'article est à 2 millimètres en arrière de la tubérosité interne et postérieure du premier métatarsien sensible en longeant avec le doigt, d'avant en arrière, le bord interne du pied sous la plante.

Partant de la malléole interne, le doigt, conduit d'arrière en avant sous le bord interne du pied, rencontre trois saillies osseuses. La première, très forte, appartient au scaphoïde, l'article est à 2 1/2 ou 3 centimètres en avant ; la seconde large et plus effacée appartient au premier cunéiforme, l'article est à 5 ou 6 millimètres en avant ; la troisième, plus étroite, appartient au premier métatarsien, l'article est à 2 ou 3 millimètres en arrière.

L'extrémité interne de l'interligne se trouve au milieu du bord interne du pied, mesuré du talon à l'extrémité du gros orteil. Enfin, l'article, en dedans, est à 2 centimètres en avant d'un plan transversal, coupant le pied à l'extrémité postérieure du cinquième métatarsien.

Méthode à deux lambeaux. *Lambeau plantaire principal.* — Sujet dans le décubitus dorsal, le talon reposant sur le bord de la table, la jambe fléchie et fixée par un aide qui attire en arrière les téguments de la face dorsale du pied.

L'opérateur ayant reconnu les points de repère qu'il marque avec l'ongle ou avec la teinture d'iode, saisit l'avant-pied de la main gauche, le pouce sur la face dorsale, et l'incline légèrement vers sa droite.

Pied gauche. — 1° Armé d'un couteau à amputation, dont la lame dépasse en longueur la largeur de l'avant-pied, il commence, sur la face dorsale du pied, au bord interne du premier métatarsien, à 1 centimètre en avant de son extrémité postérieure, une incision cutanée qui se porte en avant jusqu'au milieu de cet os, parallèlement à l'axe du pied. Elle s'arrondit alors et, formant une courbe à convexité antérieure, à 2 centimètres en arrière de la racine des orteils, arrive jusqu'au bord externe du cinquième métatar-

sien, qu'elle suit d'avant en arrière, pour se terminer à la pointe de son apophyse postérieure. La peau est seule intéressée.

2° Le pouce de sa main gauche placé sous les orteils qu'il redresse, l'opérateur fléchit le pied malade pour mettre à jour sa face plantaire et le porte dans l'abduction. Avec le tranchant du couteau, maintenu constamment perpendiculaire aux tissus à diviser, il fait une seconde incision cutanée qui, partant de l'extrémité interne de la section dorsale avec laquelle elle se confond un instant, longe d'arrière en avant le bord interne du premier métatarsien jusqu'à son extrémité antérieure. Coutournant alors d'arrière en avant la racine du gros orteil, elle atteint la face plantaire. Le pied, toujours fléchi, est ramené à la rectitude. L'incision se continue de dedans en dehors, suivant exactement le bourrelet digito-plantaire, ou un peu plus en arrière, jusqu'au bord externe du pied. La section se fait à petits coups et avec le couteau perpendiculaire aux tissus pour ne pas couper la peau en biseau. Le pied, porté dans la rotation en dedans, et le membre dans le même sens, coupant du tranchant, l'incision contourne la racine du petit orteil et, traversant obliquement d'avant en arrière le bord externe du pied, vient rejoindre la section dorsale vers le tiers antérieur du cinquième métatarsien. Cette incision, qui marque la limite

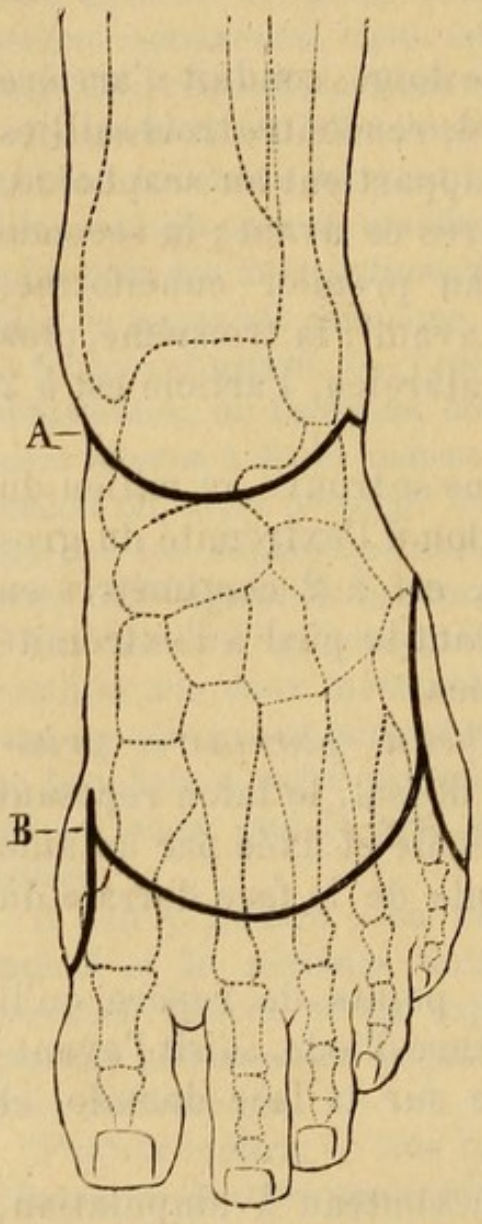

FIG. 78. — Pied, face dorsale.

A, amputation tibio-tarsienne, lambeau talonnier ; B, désarticulation tarso-métatarsienne, incision dorsale.

du lambeau plantaire, est ainsi faite d'un seul coup et sans que le couteau ait quitté les tissus.

3° L'aide saisit et relève les orteils. Le chirurgien pinçant des derniers doigts gauches l'extrémité du lambeau plantaire, l'entaille et le dissèque, rasant de près les os, jusqu'en arrière des têtes des métatarsiens. Il dégage avec soin les sésamoïdes du gros orteil, coupant les insertions musculaires sur le col du premier métatarsien.

4° L'opérateur replace le pied dans l'extension et saisit l'avant-pied de la main gauche, son pouce sur la face dorsale. Un premier coup de couteau, conduit de gauche à droite (de dedans en dehors), un peu en avant de la section dorsale, coupe les brides fibreuses qui rattachent la peau aux parties profondes et complète la rétraction des téguments. Un second coup de couteau divise dans le même sens, au niveau de la peau rétractée, toutes les parties molles dorsales jusqu'aux os. On relève alors le petit lambeau dorsal jusqu'à l'interligne articulaire, en y comprenant toutes les parties molles, et on le confie à l'aide.

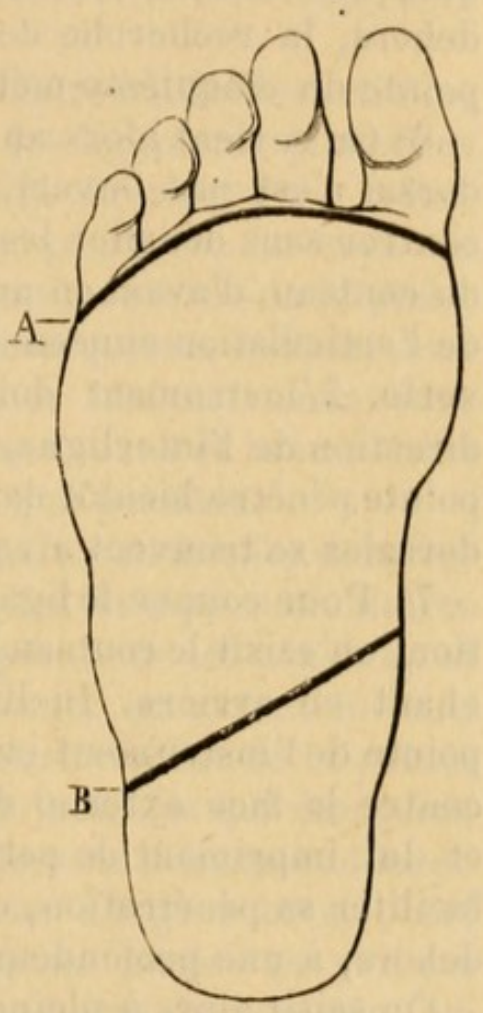

Fig. 79. — Pied, face plantaire.

A, désarticulation tarso-métatarsienne, tracé du lambeau; B, amputation tibio-tarsienne, incision de la raquette.

5° Avec la pointe ou le talon du couteau, portée sur le bord interne du pied, on ouvre l'articulation cunéenne du premier métatarsien dont la direction est légèrement oblique en avant et en dehors. On ouvre de même l'articulation postérieure du troisième métatarsien, presque transversale et située à 5 millimètres en arrière de la précédente, puis les articulations cuboïdiennes du quatrième et du cinquième

métatarsien, fortement obliques en arrière et en dehors. La pointe du couteau doit agir seule et très légèrement ; il ne faut pas chercher à faire pénétrer l'instrument entre les surfaces articulaires, ce qui n'est d'aucune utilité et exposerait à en briser la pointe. Le doigt glissé le long du bord interne du premier métatarsien indique l'interligne placé à quelques millimètres en arrière d'une saillie de cet os. En dehors, la recherche de l'article est encore plus facile, la pointe du cinquième métatarsien l'indique sûrement.

6° On revient alors au second métatarsien, dont l'article dorsal n'est pas ouvert. Pour arriver sûrement à le rencontrer sans dénuder les cunéiformes, on promène la pointe du couteau, d'avant en arrière, sur sa face dorsale, en partant de l'articulation cunéenne du premier métatarsien déjà ouverte. L'instrument doit être conduit parallèlement à la direction de l'interligne, c'est-à-dire transversalement ; sa pointe pénètre bientôt dans l'article. Toutes les articulations dorsales se trouvent ainsi ouvertes.

7° Pour couper le ligament interosseux, clef de l'articulation, on saisit le couteau comme une plume à écrire, le tranchant en arrière. Inclinant la lame à 45°, on enfonce la pointe de l'instrument entre les deux premiers métatarsiens, contre la face externe du premier métatarsien, à sa base, et, lui imprimant de petits mouvements de latéralité pour faciliter sa pénétration, on la pousse en arrière et un peu en dehors, à une profondeur de 2 centimètres environ.

On saisit alors à pleine main le manche du couteau et, le relevant pendant que la pointe reste immobile, on fait pénétrer le tranchant entre les deux métatarsiens, puis entre le premier cunéiforme et le second métatarsien, divisant ainsi les fibres qui les unissent.

Au lieu de relever le manche du couteau, on peut l'abaisser, au contraire, sur l'ongle du pouce gauche, servant de point d'appui au dos de la lame. La pointe du couteau pénètre ainsi de bas en haut dans les intervalles des os, et coupe dans ce sens les fibres interosseuses.

Pour éviter de lacérer les parties molles de la plante du pied, mieux vaudrait peut-être couper les ligaments in-

terosseux, en faisant agir la pointe du couteau de haut en bas, en pénétrant dans les interlignes par la face dorsale, et coupant d'arrière en avant, manœuvre qui présente peu de difficultés. *Lisfranc* se servait d'un couteau à pointe rabattue, et cet instrument est adopté par *Farabeuf*.

On divise de la même façon le second ligament interosseux, en plongeant le couteau entre le second et le troisième métatarsien, ou du dos vers la plante.

8° Abaissant les orteils de façon à faire bâiller les articles, on divise avec la pointe du couteau les ligaments plantaires et l'on dégage avec soin la tubérosité du cinquième métatarsien, coupant le tendon du court péronier. La lame du couteau, obliquement placée dans l'angle externe de la plaie, contourne l'extrémité postérieure du cinquième métatarsien, puis s'engage sous sa face plantaire et successivement sous les autres métatarsiens, de dehors en dedans et le tranchant en avant, en les rasant d'aussi près que possible.

9° Saisissant l'avant-pied de la main gauche, les derniers doigts sous les orteils, le pouce sur les facettes articulaires postérieures des métatarsiens, l'opérateur les soulève, et conduit son couteau d'arrière en avant, en rasant le bord plantaire de ces os, et coupant alternativement de la pointe et du talon, sans sortir des incisions latérales qui marquent les bords du lambeau. Il passe au-dessous des sésamoïdes de l'articulation métatarso-phalangienne du gros orteil, et, attirant vers soi les métatarsiens, pour mettre en vue les parties à diviser, il termine le dégagement du lambeau, en faisant sortir la lame de l'instrument par l'incision plantaire.

Pied droit. — Les incisions pratiquées, le lambeau dorsal relevé, on attaque les articulations dorsales, en commençant par celle du cinquième métatarsien, puis celles des quatrième, troisième et premier os du métatarse.

On revient alors au second métatarsien, on détruit les ligaments interosseux ; puis, divisant les attaches plantaires, on introduit le couteau sous les métatarsiens, de dedans en dehors, en l'engageant d'abord dans l'angle interne de la plaie, et on taille le lambeau plantaire comme nous l'avons dit.

Marcellin Duval, pour épargner plus sûrement la plante du pied, agit comme il suit : Après avoir marqué les points de repères interne et externe, armé d'un bistouri fort et long, il relève le pied de la main gauche et trace un lambeau plantaire de longueur ordinaire. Le pied maintenu par un aide qui soulève les orteils, il dissèque d'avant en arrière le lambeau plantaire, en rasant les os avec soin. Cette dissection est poussée du côté interne, un peu en arrière de l'articulation cunéenne du premier métatarsien, pour mettre à découvert le tendon du long péronier latéral.

On coupe le tendon du long péronier latéral à son insertion, on divise de bas en haut les ligaments interosseux, on détruit l'articulation cunéenne du premier métatarsien, en s'aidant de mouvements de torsion imprimés à cet os.

Le pied mis dans l'extension, on dessine un lambeau dorsal arrondi, qui s'avance jusqu'à 3 centimètres des plis digitaux. On relève ce lambeau, on coupe les tendons extenseurs et les parties molles dorsales au niveau ou un peu en avant de l'article et dans sa direction. On ouvre alors les articulations dorsales, et on achève le détachement des os.

Nous ne ferons que signaler :

1° La désarticulation du second métatarsien avec le premier cunéiforme ; du second et du troisième métatarsien avec les cunéiformes correspondants ; des deux derniers métatarsiens avec le cuboïde, le manuel opératoire étant le même que pour la désarticulation des métatarsiens seuls. L'anatomie indique la forme, le siège des articles, et les points de repère sont fournis par les saillies osseuses du cuboïde, du scaphoïde, du cunéiforme et des métatarsiens.

2° La désarticulation des cinq métatarsiens avec les trois cunéiformes ; le procédé est le même que pour l'amputation tarso-métatarsienne.

3° La désarticulation anté-scaphoïdienne, qui ne diffère de l'amputation médio-tarsienne que par la conservation du scaphoïde.

§ XIII. — DÉSARTICULATION MÉDIO-TARSIENNE, TARSO-TARSIENNE, AMPUTATION DE CHOPART

Données anatomiques. — Deux articulations, l'une interne (astragalo-scaphoïdienne), l'autre externe (calcanéo-cuboïdienne), sont ouvertes dans cette amputation. Elles possèdent chacune une synoviale distincte, ou n'ont qu'une synoviale commune.

Le scaphoïde présente une surface concave, à grand axe presque vertical; l'astragale, une surface convexe dans le même sens. L'interligne se porte en arrière à la plante du pied, le couteau devra suivre cette direction. Les moyens d'union spéciaux sont: un ligament dorsal, fortifié par l'expansion du jambier antérieur; un ligament interne, mince, et un ligament plantaire, fortifié par l'attache du jambier postérieur; en somme, une capsule presque complète.

Le cuboïde présente une surface légèrement convexe transversalement, concave de haut en bas, s'articulant par emboîtement réciproque avec la facette correspondante de la petite tête du calcanéum. Les moyens d'union sont quatre ligaments, dont l'inférieur ou ligament plantaire présente une très grande résistance.

La clef de l'articulation est le ligament interosseux, dit en Y, placé dans la dépression profonde qui sépare en avant et en dehors l'astragale du calcanéum. Pour certains anatomistes il s'insère en arrière à la partie externe du col astragalien; pour d'autres, il naît de la partie interne et antérieure du calcanéum et se divise en deux faisceaux, dont l'interne se porte au scaphoïde, et l'externe au cuboïde. Il forme, comme le dit fort justement *Farabeuf*, une cloison placée de champ, que le couteau doit diviser dans toute sa hauteur, du bord supérieur, très fort et très accessible, jusqu'au bord inférieur, profond et adhérent au ligament plantaire.

L'ensemble de l'interligne, vu par la face dorsale, a été comparé pour sa forme à un *S* italique ($\mathcal{S}$) très allongé dans le sens transversal, comparaison un peu forcée.

Dans la flexion du pied, les deux jointures sont à peu près dans le même plan transversal.

Si le pied est étendu et l'avant-pied porté en dedans, le calcanéum déborde en avant, de quelques millimètres, l'interligne astragalo-scaphoïdien. Il est indispensable de se souvenir de cette disposition, car l'extension est la position habituellement maintenue pendant l'ouverture des articles.

Parties molles. — Les parties molles dorsales sont : la peau, mince, très rétractile ; les tendons des extenseurs, du péronier et du jambier antérieurs ; le muscle pédieux, les vaisseaux et les nerfs pédieux.

A la face plantaire : la peau, épaisse, doublée par des masses charnues ; les tendons des fléchisseurs, des péroniers latéraux et du jambier postérieur, tous également sectionnés pendant l'opération ; les vaisseaux et les nerfs plantaires.

Le tendon d'Achille est donc seul respecté.

Points de repère. — En dedans : la tubérosité interne et postérieure du scaphoïde, première saillie osseuse rencontrée sur le bord interne et inférieur du pied, en avant de la malléole interne. L'article est immédiatement en arrière.

Sur la face dorsale : la saillie que forme la tête de l'astragale dans l'extension forcée du pied, la saillie du bec antérieur du calcanéum dans la même position, et la dépression qui les sépare.

En dehors : la saillie de la petite tête du calcanéum, l'interligne est immédiatement en avant ; l'apophyse postérieure du cinquième métatarsien, l'article est à un doigt en arrière.

On se souviendra de plus que, sur le dos du pied, l'interligne a ses deux extrémités dans un plan sensiblement transversal ; mais que, dans l'extension forcée et l'adduction de l'avant-pied, le calcanéum se trouve à quelques millimètres en avant de l'articulation astragalo-scaphoïdienne.

a) **Méthode à deux lambeaux.** *Lambeau plantaire principal.* — Le pied reposant par le talon sur le bord de la table ou le dépassant légèrement, la jambe demi-fléchie, un aide fixe le membre et tire en arrière les téguments du dos du pied.

α. Pied droit. — L'opérateur s'assure de ses points de repère ; il saisit l'avant-pied de la main gauche, le pouce en dessus, et porte l'avant-pied en dedans, en même temps qu'il étend le pied tout entier, de façon à faire saillir la tête de l'astragale et le bec du calcanéum à la face dorsale.

Armé d'un couteau, dont la lame est d'un tiers plus longue que la largeur du pied :

1° Il commence à 1/2 centimètre en avant de l'interligne, à l'union du bord externe et du dos du pied, sur le cuboïde, une incision cutanée qu'il porte directement en avant jusqu'au tiers postérieur du cinquième métatarsien. L'incision s'arrondit alors, décrivant une courbe à convexité antérieure, pour atteindre la partie moyenne du deuxième

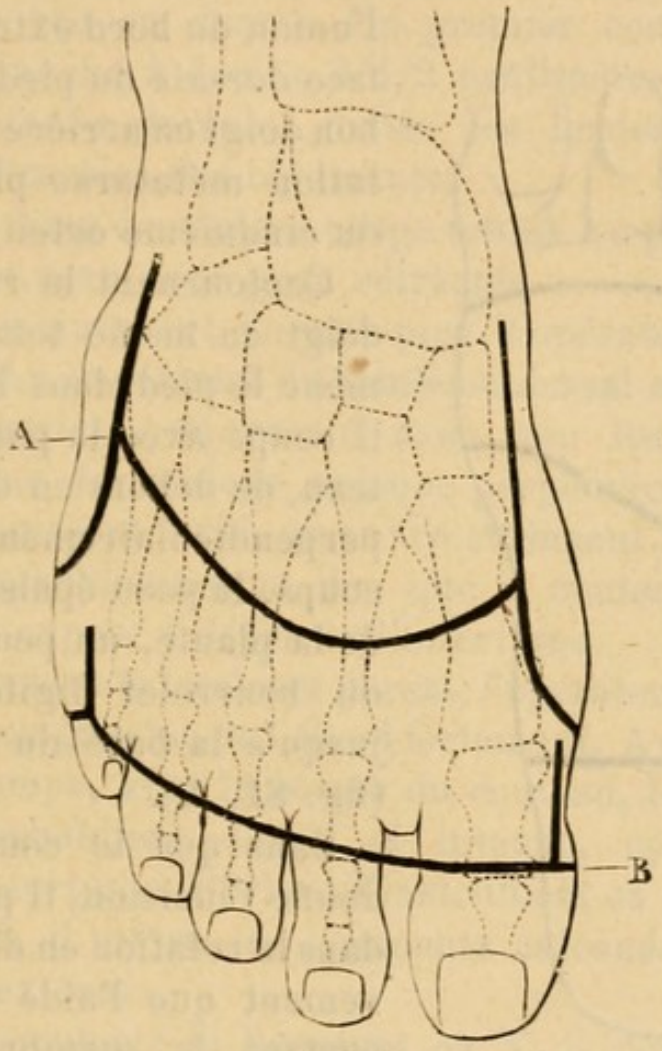

FIG. 80. — Pied, face dorsale.

A, amputation médio-tarsienne, deux lambeaux, incisions dorsales ; B, amputation de tous les orteils.

métatarsien. De là, s'inclinant en dedans et en arrière, elle rejoint le bord interne du pied au tiers postérieur du premier métatarsien et suit ce bord interne à son union avec la face dorsale pour s'arrêter à 1 centimètre en avant de l'articulation astragalo-scaphoïdienne. Cette section limite ainsi le lambeau dorsal (fig. 80, A).

2° Saisissant l'avant-pied de la main gauche, le pouce sous

les orteils, les autres doigts en dessus, il relève le pied et met à jour sa face plantaire, pendant que l'aide porte le membre dans la rotation en dedans.

Avec le tranchant du couteau, maintenu perpendiculaire aux parties, l'opérateur commence une seconde incision au point de départ de la section dorsale. Abaissant légèrement le manche de l'instrument, il conduit son incision en avant, à l'union du bord externe et de la face dorsale du pied, jusqu'à un bon doigt en arrière de l'articulation métatarso-phalangienne du cinquième orteil (fig. 80, A).

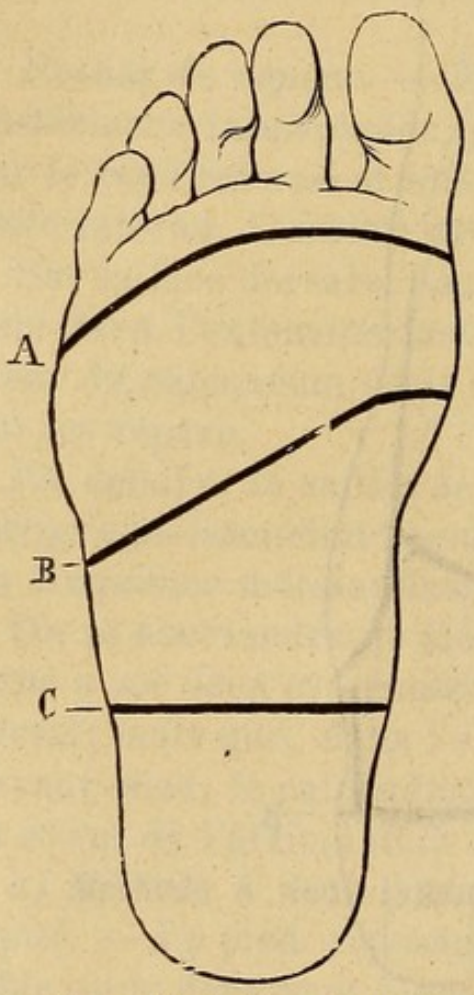

Fig. 81. — Pied, face plantaire.

A, désarticulation médio-tarsienne, tracé du lambeau plantaire; B, amputation sous-astragalienne, incision plantaire; C, amputation tibio-tarsienne, lambeau talonnier.

Contournant la racine de ce doigt en même temps qu'il ramène le pied dans la rectitude, il coupe avec la pointe du couteau, de dehors en dedans, bien perpendiculairement et à petits coups, la peau épaisse et cornée de la plante, un peu en arrière du bourrelet digito-plantaire, jusqu'à la base du gros orteil (fig. 81, A).

Sans que le couteau abandonne l'incision, il porte le pied dans la rotation en dehors, mouvement que l'aide favorise en portant le membre inférieur tout entier dans ce sens, et d'avant en arrière, il divise avec la lame de l'instrument légèrement inclinée les téguments mis à jour, à l'union du bord inférieur et de la face dorsale.

Cette section doit se faire lentement pour éviter les échappées, et vient se terminer au point d'arrivée de l'incision dorsale. On donne ainsi au lambeau plantaire une grande largeur et on évite la mortification de ses bords.

3° L'aide saisit et redresse les orteils. Avec les doigts de la main gauche faisant pince, l'opérateur attire en arrière le sommet du lambeau plantaire, l'entaille et le dissèque, rasant de près les os et surtout les sésamoïdes en dedans, jusqu'au col des métatarsiens et même un peu plus en arrière.

4° Le pied est remis dans l'extension et repris de la main gauche, le pouce en dessus. Un premier coup de couteau conduit de gauche à droite, à 1/2 centimètre en avant de l'incision cutanée dorsale, divise les brides cutanées et permet la rétraction des téguments.

Un second coup de couteau coupe toutes les parties molles dorsales au niveau de la peau rétractée.

5° L'aide maintenant l'avant-pied, l'opérateur saisit de la main gauche le sommet du lambeau dorsal et le dissèque d'avant en arrière, en rasant avec soin les os, mais en tenant la lame du couteau presque perpendiculaire à leur surface. En agissant ainsi, on ouvre sûrement l'articulation astragalo-scaphoïdienne, au lieu que le couteau, maintenu à plat, serait exposé à dépasser l'interligne.

6° L'aide relève le lambeau dorsal, l'opérateur reprend le pied de la main gauche, et l'étend fortement. Ayant reconnu l'article, il coupe, avec la pointe du couteau, les ligaments astragalo-scaphoïdiens dorsal et interne, en suivant la courbe de l'interligne. Portant l'instrument en dehors et un peu en avant, il divise les ligaments calcanéo-cuboïdiens supérieur et externe.

7° Pour sectionner le ligament en Y, il porte la pointe du couteau au côté externe du col et de la tête de l'astragale, en même temps que, par un mouvement d'abaissement et d'adduction imprimé à l'avant-pied, il écarte les surfaces et tend les brides fibreuses. L'instrument doit agir de haut en bas, et sans y mettre de force. Les surfaces écartées mettent à jour les ligaments plantaires, que l'on sectionne aisément.

8° Les derniers doigts de la main gauche placés sous les orteils, le pouce de l'opérateur vient s'appliquer sur la face articulaire postérieure du scaphoïde ou du cuboïde qu'il

soulève. La lame du couteau, introduite par la partie interne et terminale de l'incision plantaire, est engagée sous les os, de dedans en dehors, en divisant les dernières attaches, et se trouve ainsi placée sous leur face plantaire, le tranchant en avant.

9° Soulevant au fur et à mesure, par l'action du pouce gauche, le scaphoïde et le cuboïde, de façon à avoir toujours sous les yeux la face cruentée du lambeau plantaire, l'opérateur le taille d'arrière en avant par des mouvements de va-et-vient du couteau. La lame de l'instument reste toujours dans les incisions tracées, elle évite en les contournant les tubérosités des cunéiformes et des métatarsiens, rase les os de près et vient sortir par l'incision plantaire qui marque le sommet du lambeau inférieur.

β. *Pied gauche.* — La manœuvre est la même, mais les incisions partent du bord interne de l'interligne pour que le couteau marche toujours de gauche à droite. De même, l'articulation astragalo-scaphoïdienne est attaquée la première.

b) **Méthode à un lambeau.** *Lambeau interne (Sédillot).* — Procédé de nécessité.

α. *Pied droit.* — « Le malade couché ou assis, la jambe fléchie sur la cuisse, l'article reconnu, embrassant alors de la main gauche la face dorsale du pied, au niveau des métatarsiens, je place le talon sur le bord d'une table, afin d'avoir un point d'appui résistant pour tendre les ligaments et éloigner l'une de l'autre les surfaces articulaires, dès que les liens fibreux en auront été divisés.

« De la main droite armée d'un petit couteau à amputation, je pratique une première incision transversale, commencée à quelques millimètres en avant de l'articulation calcanéo-cuboïdienne, et terminée sur le milieu de la face dorsale du pied, en dehors du tendon du jambier antérieur.

« De ce point, je fais partir une seconde incision oblique d'arrière en avant et de dehors en dedans, qui contourne le côté interne du pied à un travers de doigt en arrière de l'articulation métatarso-phalangienne du gros orteil, je la ramène en l'arrondissant un peu d'avant en arrière, de dedans en dehors et de haut en bas, sur la face plantaire du

pied, au point de départ de la première incision. J'ai soin de diviser obliquement en biseau, de bas en haut et d'avant en arrière, les téguments plantaires externes, de manière à les dégager le plus possible du tissu cellulo-graisseux qui pourrait faire obstacle à la réunion.

« Je dissèque le lambeau interne jusqu'au tubercule du scaphoïde, sur lequel je me guide pour ouvrir l'articulation médio-tarsienne ; je coupe le ligament interosseux et, glis-

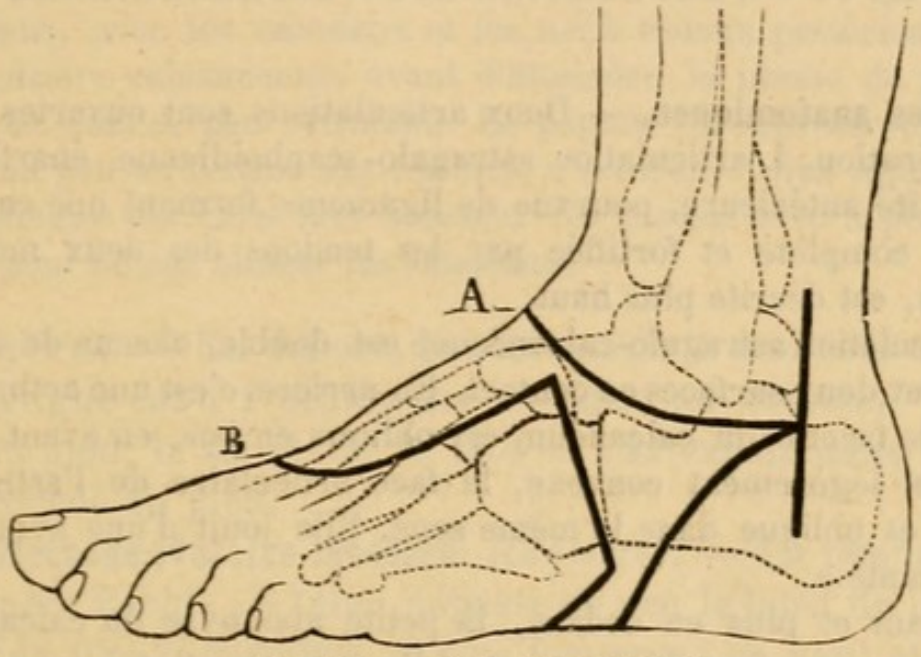

FIG. 82. — Pied, face externe.

A, amputation de Pirogoff, procédé de PASQUIER ; B, amputation médio-tarsienne, lambeau interne (SÉDILLOT).

sant le couteau entre les surfaces osseuses, je termine l'opération en divisant les chairs profondes au niveau de l'incision plantaire. »

β. *Pied gauche.* — « Après les incisions tégumentaires, on peut ouvrir la jointure calcanéo-cuboïdienne, diviser le ligament interosseux, séparer le scaphoïde dont on coupe les liens fibreux avec la pointe du couteau, et, engageant ce dernier à plein tranchant entre le calcanéum et le cuboïde, puis entre l'astragale et le scaphoïde, achever la section des parties molles jusqu'au bord interne du pied, point où l'on contourne avec attention la saillie du scaphoïde, pour ramener le couteau entre elle et les téguments, raser le pre-

mier cunéiforme et la moitié postérieure du premier métatarsien, et détacher ainsi le lambeau interne qui leur correspond. » (Fig. 82, B.)

Le premier procédé de Sédillot est incontestablement supérieur au second, qui expose à n'avoir qu'un lambeau à base étroite, très mince, fort irrégulier.

§ XIV. — AMPUTATION SOUS-ASTRAGALIENNE

Données anatomiques. — Deux articulations sont ouvertes dans cette opération. L'articulation astragalo-scaphoïdienne, énarthrose à convexité antérieure, pourvue de ligaments formant une capsule presque complète et fortifiée par les tendons des deux muscles jambiers, est décrite plus haut.

L'articulation astragalo-calcanéenne est double, chacun de ces os présentant deux surfaces en contact. En arrière, c'est une arthrodie; la grande facette du calcanéum est oblique en bas, en avant et en dedans et légèrement convexe, la face articulaire de l'astragale concave et oblique dans le même sens. Elle jouit d'une synoviale indépendante.

En avant et plus en dedans, la petite apophyse du calcanéum présente une surface légèrement oblique en haut et en avant, un peu concave. La synoviale de cette arthrodie communique avec la séreuse de l'articulation astragalo-scaphoïdienne,

Les ligaments sont périphériques ou interosseux. Dans les premiers, rentrent : le ligament péronéo-calcanéen et les fibres les plus longues du ligament latéral interne du cou-de-pied, qui se portent au calcanéum ; au-dessous de ces fibres, un ligament interne calcanéo-astragalien, renforcé en arrière par la gaine du long fléchisseur du gros orteil.

La clef de l'articulation est le ligament interosseux, qui se porte de la gouttière anfractueuse qui sépare les deux facettes articulaires du calcanéum à une excavation correspondante de la face inférieure de l'astragale. Ses fibres sont courtes, très fortes, entremêlées de pelotons graisseux. Difficile à atteindre au côté interne, il doit être attaqué par le côté externe de l'article.

Parties molles. — Sur le dos du pied : la peau mince, mobile, très rétractile, les tendons des extenseurs, du péronier et du jambier antérieurs, le muscle, les vaisseaux et les nerfs pédieux.

En dehors : une peau dure, épaisse, adhérente au calcanéum, et les tendons des péroniers latéraux.

En arrière : le tendon d'Achille, sa bourse séreuse, les téguments qui le recouvrent, le tissu cellulo-graisseux qui l'entoure, ses expansions fibreuses, et le tendon du long fléchisseur du gros orteil dans la gouttière de l'astragale.

A la plante du pied : la peau cornée, épaisse, doublée de graisse qui forme le talon; puis, en avant, des masses charnues et des tendons.

En dedans : les tendons des fléchisseurs et du jambier postérieur, contenus, avec les vaisseaux et les nerfs tibiaux postérieurs, dans la gouttière calcanéenne, avant d'atteindre la plante du pied. La peau est mince, peu rétractile. Le paquet vasculo-nerveux étant placé un peu en dedans des tendons, c'est-à-dire plus superficiel et plus éloigné des os, il faut ménager ces tendons avec le plus grand soin, pour ne pas blesser les vaisseaux.

Repères. — En dehors, le sommet de la malléole externe, l'interligne est à 1 centimètre environ au-dessous. Sur le dos du pied, la saillie de la tête de l'astragale dans l'extension forcée du pied.

a) **Méthode ovalaire modifiée.** *Raquette.* — La jambe est légèrement fléchie, le talon dépasse un peu le bord de la table. Un aide fixe le membre et tire fortement en haut et en arrière la peau de la face dorsale du pied. L'opérateur saisit l'avant-pied de la main gauche, le pouce sur la face dorsale; il porte le pied dans l'adduction et l'extension, pour mettre à jour sa face externe.

α. *Pied gauche.* — 1° Armé d'un couteau à lame courte et solide, il en applique le tranchant sur la face externe du calcanéum, tout à fait en arrière et à 2 centimètres au-dessous de la pointe de la malléole externe. Du bord externe du talon, il fait partir à ce niveau une incision longitudinale qu'il conduit directement en avant, à l'union du bord externe et de la face dorsale du pied, jusqu'à l'extrémité postérieure du cinquième métatarsien. Cette incision pénètre du premier coup jusqu'aux os.

A partir de ce point, l'incision s'arrondit peu à peu, et, devenue cutanée, elle traverse la face dorsale du pied en formant une courbe à convexité antérieure dont le sommet

atteint le tiers postérieur du troisième métatarsien. Continuée vers le bord interne du pied ramené dans la rectitude, puis dans la rotation en dehors, elle coupe ce bord interne en travers, à hauteur de l'extrémité postérieure du premier métatarsien (fig. 83, B).

2° A ce moment, l'opérateur saisit l'avant-pied, le pouce

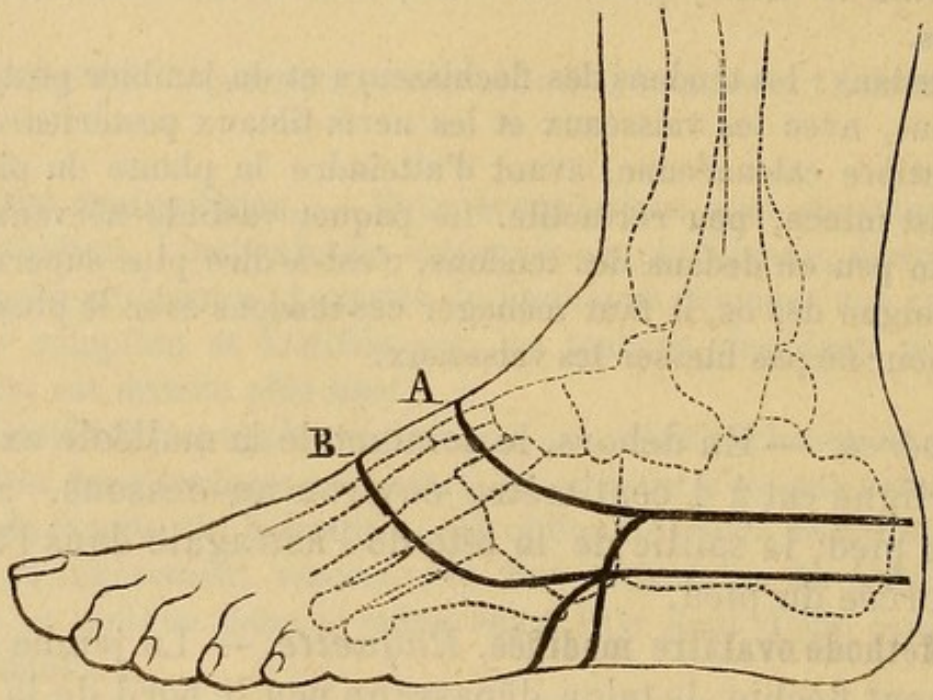

Fig. 83. — Pied, face externe.

A, amputation totale du pied, raquette ; B, amputation sous-astragalienne, raquette.

gauche sous la plante, les autres doigts sur le dos, la main gauche en pronation; il le redresse et le porte dans la flexion forcée pour avoir la face plantaire sous les yeux.

Le couteau perpendiculaire aux tissus à diviser, sa pointe sur les os, traverse à petits coups la face plantaire, divisant toutes les parties. L'instrument suit une ligne légèrement oblique en dehors et en arrière, pour atteindre le bord externe du pied, à hauteur de l'extrémité postérieure du cinquième os du métatarse. Pendant cette incision, le membre inférieur passe progressivement de la rotation en dehors à la rotation en dedans (fig. 84, B). Au besoin, on reporte le couteau dans la plaie et on la parcourt une seconde fois pour tout couper jusqu'aux os.

Arrivé sur le bord externe du pied, on le coupe en travers,

bien perpendiculairement, et inclinant le tranchant du couteau, on vient rejoindre l'incision longitudinale externe, derrière le cinquième métatarsien.

Le couteau a décrit ainsi une raquette, dont l'incision longitudinale (la queue) s'étend du bord externe et postérieur du calcanéum au cinquième métatarsien, dont l'ovale embrasse le pied à la partie postérieure du métatarse. Sur le dos du pied, la peau seule a été divisée.

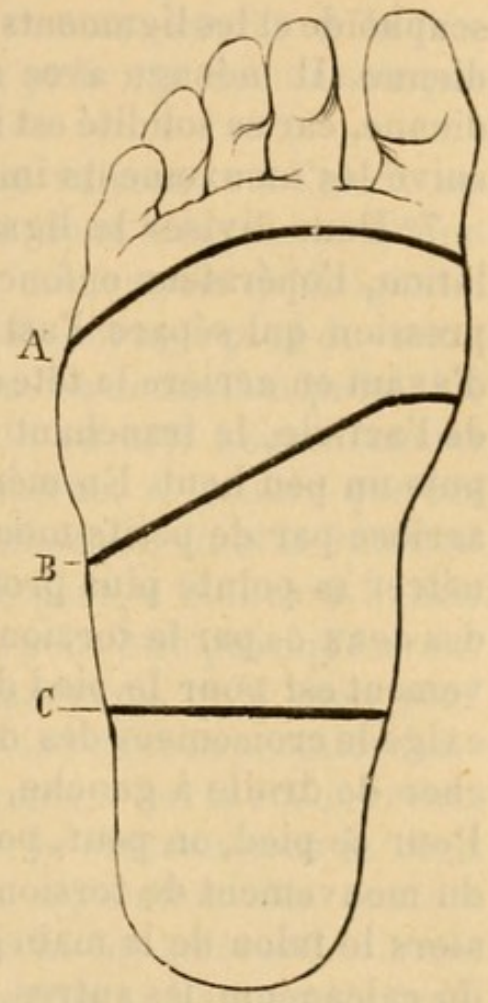

FIG. 84. — Pied, face plantaire.

B, amputation sous-astragalienne, incision plantaire.

3° L'aide maintenant le pied dans la rotation en dedans, l'opérateur dissèque de haut en bas la partie postérieure de la lèvre externe et inférieure de la raquette, dégage en la rasant la face externe du calcanéum et du cuboïde, et poursuit ce détachement aussi loin que possible sur la face plantaire de ces os.

4° Reprenant alors l'avant-pied, le pouce gauche en dessus, il promène le couteau de gauche à droite (de dedans en dehors), à quelques millimètres en avant de l'incision dorsale, coupe les brides cutanées, puis divise toutes les parties molles au niveau de la peau rétractée. En dehors, il sectionne le ligament latéral externe calcanéo-péronéen et les tendons des péroniers latéraux sous la malléole péronière ; sur la face dorsale, les tendons des extenseurs, du péronier et du jambier antérieur, le muscle pédieux, les vaisseaux et les nerfs ; en dedans, les parties épargnées dans la première incision.

5° Le lambeau dorsal est alors disséqué et relevé en rasant les os, en dehors jusqu'à l'interligne calcanéo-astragalien, en avant jusqu'à la tête de l'astragale, en dedans jusqu'à la

petite tubérosité interne du calcanéum, qu'il ne faut pas dépasser. L'aide fixe solidement le pied pendant cette dissection.

6° L'opérateur reprend de nouveau l'avant-pied pour pouvoir lui imprimer les mouvements convenables, afin de tendre toujours les ligaments à diviser. Il coupe avec la pointe du couteau les liens fibreux astragalo-calcanéens externes très faibles, la partie du ligament en Y qui se porte au scaphoïde et les ligaments de l'énarthrose astragalo-scaphoïdienne. Il ménage avec soin l'articulation calcanéo-cuboïdienne, car sa solidité est indispensable pour que le calcanéum suive les mouvements imprimés à l'avant-pied.

7° Pour diviser le ligament interosseux, clef de l'articulation, l'opérateur enfonce la pointe du couteau dans la dépression qui sépare l'astragale du calcanéum, contournant d'avant en arrière la tête et le col du premier, au côté externe de l'article, le tranchant de l'instrument dirigé en arrière, puis un peu haut. En même temps qu'il amène le couteau en arrière par de petits mouvements de va-et-vient et fait pénétrer sa pointe plus profondément, il favorise la séparation des deux os par la torsion en dedans de l'avant-pied. Ce mouvement est pour le pied droit d'une exécution difficile, car il exige le croisement des deux mains, et le couteau doit marcher de droite à gauche, ce qui exige une certaine habileté. Pour ce pied, on peut, pour plus de facilité, charger un aide du mouvement de torsion de l'avant-pied. L'opérateur saisit alors le talon de la main gauche, le pouce sur la face externe du calcanéum, les autres doigts en dedans du pied. La pointe du couteau est glissée entre les facettes de l'arthrodie postérieure, le tranchant dirigé en bas et en avant, et on lui imprime de légers mouvements dans ce sens, en même temps que, par l'action du pouce gauche, on attire et on renverse le calcanéum en bas et en dedans. Les premières fibres sectionnées, les deux os s'écartent et la division s'achève facilement. Enfin on détache prudemment, avec la pointe du couteau, les insertions du ligament interne et on renverse complètement le pied en dedans, ce qui n'offre pas de difficulté si l'articulation astragalo-scaphoïdienne est largement ouverte.

8° Un aide écarte le lambeau avec un large crochet mousse,

Avec la pointe du couteau, conduite avec les plus grands ménagements, on commence la dissection de la base du lambeau, de haut en bas et d'avant en arrière, au niveau de la gouttière calcanéenne et en arrière de la petite apophyse du calcanéum. Là sont les vaisseaux et les nerfs, qu'il faut à tout prix ménager. Le guide le plus sûr est fourni par les tendons du fléchisseur propre et du jambier postérieur, collés contre l'os. Tant que ces tendons restent intacts à la face profonde du lambeau, on est à peu près sûr de n'avoir pas intéressé les vaisseaux.

9° Cette dissection terminée et les vaisseaux à l'abri, on abaisse fortement l'avant-pied et on vient attaquer le tendon d'Achille. La section de ce tendon est longue et fatigante. Le couteau doit toujours rester sur l'os et agir plus du talon que de la pointe pour ménager la peau. La dissection préalable de la lèvre inférieure de la raquette permet heureusement d'attaquer le tendon par le côté externe. A mesure que ses fibres sont divisées, on augmente l'abaissement et la rotation du pied, pendant que l'aide met les parties molles à l'abri. Le détachement du tendon d'Achille peut être pratiqué avant le dégagement de la gouttière calcanéenne, qu'il rend plus facile, mais il ne doit jamais être divisé dans la première incision externe pas plus que les téguments qui le recouvrent.

On termine l'opération en passant le couteau sous la face plantaire des os, pour achever la séparation des parties molles si elle n'est pas complète. On lie les artères pédieuse et plantaires, on résèque les tendons trop saillants, puis l'extrémité du nerf tibial postérieur pour éviter sa compression ultérieure dans le moignon.

β. *Pied droit.* — Le manuel opératoire est le même. Les incisions cutanées sont plus faciles à exécuter, car le couteau marche de gauche à droite sur la face dorsale, et les mains ne sont pas entre-croisées, comme il arrive pour le pied opposé. La section du ligament interosseux est, au contraire, plus difficile à faire d'avant en arrière. Nous avons donné plus haut les moyens de surmonter ou d'éviter ces difficultés.

Ce procédé donne un excellent résultat et assure mieux qu'aucun autre la couverture toujours difficile de la tête de

l'astragale. Dans cette opération, comme dans toutes les amputations du pied, les lambeaux ne sont *jamais* trop longs, et mieux vaut reporter plus haut la section du membre que d'avoir une cicatrice mal placée et un moignon inutile.

b) **Méthode à un lambeau.** LARGE LAMBEAU INTERNE ET PLANTAIRE *(Farabeuf). Procédé de nécessité* (fig. 85 B). — Le tiers inférieur de la jambe malade dépasse le bout du lit. L'aide chargé de relever les téguments et de supporter, quand il le faut, tout le poids du membre, etc., se tient en dehors. Déterminez attentivement les points de repère et le trajet des incisions et armez-vous du couteau à courte lame.

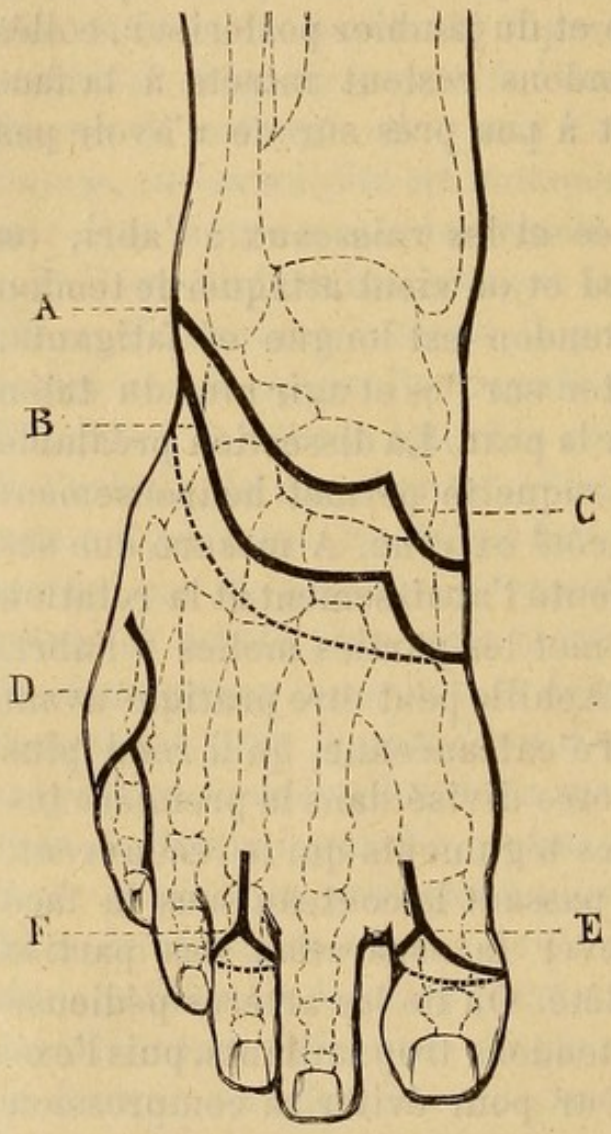

FIG. 85. — Pied, face dorsale.

A, désarticulation du pied, lambeau plantaire interne ; B, désarticulation sous-astragalienne, lambeau plantaire interne, incision dorsale ; C, scaphoïde ; D, désarticulation du cinquième métatarsien, valve externe ; E, désarticulation du gros orteil, raquette latérale ou inclinée ; F, désarticulation du troisième orteil, raquette.

α. *Pied gauche.* — 1° Vous tenez l'avant-pied de la main gauche, abaissé et incliné en dedans. Commencez l'*incision dorsale externe* sous le tendon extenseur propre, à quelques millimètres devant l'articulation scapho-cunéenne. Coupez à fond et marchez transversalement en dehors, dans la direction de la tubérosité du cinquième métatarsien ; mais après un parcours de 5 centimètres, dirigez-vous en arrière, parallèlement au bord plantaire, pour passer, à un doigt au-dessous de la malléole péronière, et gagner enfin, en abaissant un peu l'incision, l'insertion du bord externe du tendon d'Achille.

La jambe est soulevée par l'aide pour vous permettre d'inciser le *contour du lambeau*. Votre main gauche repousse maintenant l'avant-pied en dehors; votre coude et votre avant-bras correspondants sont fortement relevés, afin que, par dessous, vous aperceviez le bord interne du pied et le départ de l'incision dorsale. Remettez-y le bistouri, conduisez-le vers la plante suivant un trajet faiblement convexe en avant, qui l'amène sous l'articulation cunéo-métatarsienne. A ce niveau, entamez la plante transversalement jusqu'en son milieu. Alors seulement, recourbez l'incision, menez-la, *tangente au bord externe du pied*, sous le cuboïde et en arrière (fig. 86, B); puis, sous la tubérosité posté-

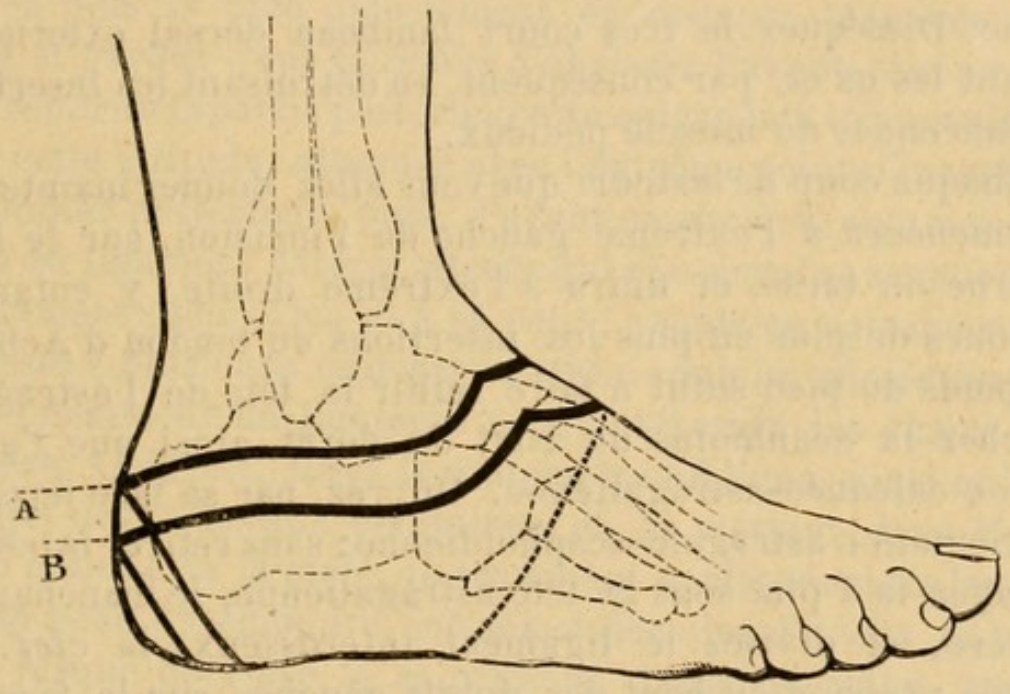

FIG. 86. — Pied, face externe.

A, désarticulation du pied, tracé du lambeau plantaire interne; B, désarticulation sous-astragalienne, même procédé.

rieure du calcanéum, puis enfin (après avoir fait élever le pied), derrière le talon, pour la reporter sur l'insertion du bord externe du tendon d'Achille, dans la terminaison de l'incision première. En traversant la plante, vous devrez secouer la main, afin que la pointe, agitée de mouvements de va-et-vient, coupe dans son premier passage toute l'épaisseur des parties molles. Dussiez-vous ramener le couteau plusieurs fois dans le même chemin, il faut qu'à ce moment

toutes les chairs du lambeau soient coupées à fond, sur toute la longueur de l'incision.

2° Cela étant, l'aide fléchit la jambe à angle droit sur la cuisse ; d'une main, il renverse complètement le genou en dedans ; de l'autre, il fixe la région sus-malléolaire, appuyée sur le bord du lit, et rétracte les téguments dorsaux et externes. Il vous tient sous les yeux et à portée du couteau, la face externe du pied parfaitement horizontale afin que vous *désarticuliez facilement.*

Repassez le couteau de gauche à droite dans l'incision dorsale externe, pour diviser les tendons antérieurs, y compris celui du jambier, s'ils ont été jusqu'ici épargnés, le muscle pédieux, les tendons péroniers et le ligament latéral externe. Disséquez le très court lambeau dorsal externe en rasant les os et, par conséquent, en détruisant les insertions calcanéennes du muscle pédieux.

Chaque coup de bistouri que vous allez donner maintenant commencera à l'extrême gauche de l'incision, sur le bord interne du tarse, et finira à l'extrême droite, y entamant toujours de plus en plus les insertions du tendon d'Achille. Le poids du pied suffit à faire saillir la tête de l'astragale; touchez-la néanmoins du bout du doigt, ainsi que l'excavation calcanéo-astragalienne. Ouvrez, par sa face dorsale, l'articulation astragalo-scaphoïdienne ; sans retirer la pointe, engagez-la à plat sous la tête astragalienne, le tranchant en arrière, et divisez le ligament interosseux, la *clef*. La simple pression du bout des doigts gauches sur la face externe du calcanéum, tournée en haut, vous aidera singulièrement. Aussitôt le ligament interosseux tranché, les articulations calcanéo-astragaliennes s'ouvriront largement : le calcanéum, tournant sur son grand axe, vous présentera sa face supérieure ; votre couteau marchant en arrière, au sortir des articulations calcanéo-astragaliennes, détachera facilement le tissu adipeux sus-calcanéen et s'engagera enfin entre l'os et le tendon d'Achille, pour commencer et avancer la désinsertion de celui-ci.

Reportez le tranchant à l'extrême gauche de l'incision, et parcourez-la de nouveau jusqu'à l'extrême droite, pour

couper, chemin faisant, tout ce qui s'oppose au complet écartement des surfaces articulaires et achever de désinsérer le tendon d'Achille. Prenez bien garde de faire avec la pointe des échappades dans la base de votre lambeau, qu'il s'agit maintenant de séparer de la surface irrégulière que présentent, en dedans, le scaphoïde et le calcanéum.

3° Souvenez-vous de la direction du canal calcanéen, oblique en bas et en avant : il va falloir y conduire la lame, non pour couper, mais pour décoller les nerfs, vaisseaux et tendons qui y passent. De la main gauche en supination, les doigts sous la plante, le pouce sur la grosse apophyse calcanéenne, exagérez la béance de la plaie, en renversant de plus en plus le pied directement en dedans. Ménagez vos forces et gardez-vous toujours d'abaisser l'avant-pied : vous vous rendriez la partie postérieure du calcanéum inaccessible. Dans cette attitude, attaquez avec l'extrême pointe l'insertion du jambier postérieur; puis, d'avant en arrière, entamez les fibres du ligament latéral interne qui s'insèrent au scaphoïde, au ligament glénoïdien et à sa petite apophyse calcanéenne. Repassez à plusieurs reprises l'extrême pointe, afin de couper toute l'épaisseur du ligament sans intéresser les chairs du lambeau. Cela fait, tenez le couteau très oblique, ainsi qu'est le trajet des vaisseaux plantaires, et, le mettant dans l'extrême gauche de la plaie, le tranchant appliqué contre les os, comme pour l'y émoudre, incisez et décollez d'avant en arrière jusque derrière le calcanéum. Dans ce trajet, tenez toujours le plat de la pointe du couteau appliqué aux os, afin que le taillant suive les accidents de la surface du canal calcanéen, comme s'il s'agissait d'en décoller le périoste sans le trouer. Contournez de la même manière, avec les mêmes précautions, la tubérosité interne et la face postérieure du calcanéum. Faites reprendre au couteau plusieurs fois le même chemin : chaque fois, au moment de dépasser la petite apophyse calcanéenne, songez à la profondeur du canal sous-jacent que vous devez évider de tous les tendons, nerfs et vaisseaux, en les touchant, mais sans les blesser. Enfin continuez à promener le couteau de gauche à droite en détachant du calcanéum les muscles plantaires, jusqu'à ce que

le pied, de plus en plus tordu par la main gauche dont le pouce a fini par accrocher la petite apophyse, soit complètement séparé du lambeau.

Parez le moignon. A la surface saignante du lambeau, extirpez, si vous l'avez gardé, le bout deux fois coupé du tendon long péronier latéral; excisez les tendons flottants des muscles fléchisseurs commun et propre. Cherchez le nerf tibial près de l'extrémité des tendons excisés, très haut, par conséquent, saisissez-le avec une pince et, l'ayant dénudé avec de grandes précautions, enlevez-en 2 centimètres d'un coup de ciseaux. Liez le plus d'artérioles que vous pourrez.

Essayez votre lambeau : s'il n'est par trop court, conservez l'astragale en totalité.

Pied droit. — 1° De la main gauche saisissez l'avant-pied pour l'abaisser et le porter à votre droite. Sur l'insertion du bord externe du tendon d'Achille, commencez une incision hardie et profonde, qui marche d'abord en avant et un peu en haut, puis bientôt directement en avant, pour passer horizontalement un doigt au-dessous du sommet de la malléole péronière, atteindre le niveau de l'articulation scapho-cunéenne et se recourber en dedans, à quelques millimètres devant cette articulation, jusqu'au tendon extenseur propre.

A ce moment, vous portez le bout du pied à votre gauche, pour en amener sous vos yeux le bord interne. Continuant l'incision dorsale, faites-la descendre, légèrement convexe en avant, sous le milieu du bord interne du pied. Sans désemparer, mais après avoir relevé le métatarse, aidé par l'assistant qui soulève la jambe, conduisez l'incision à travers la plante jusqu'en son milieu. Alors seulement, recourbez-la en arrière, faites-la toucher le bord externe du pied, sous le cuboïde, et rétrogradez ensuite le long de ce bord, jusque sous la tuberosité postérieure externe du calcanéum. Toujours sans désemparer, mais après avoir commandé à l'aide d'élever davantage la jambe en l'air, conduisez votre incision derrière le talon et enfin sur l'insertion du tendon d'Achille, rejoindre à peu près à angle

droit le départ de l'incision première. Repassez le couteau une ou plusieurs fois afin de couper les parties molles jusqu'aux os, spécialement sous et derrière le talon.

2° Vous avez alors à choisir entre deux partis : disséquer le lambeau avant de désarticuler, ou désarticuler d'abord pour disséquer ensuite le lambeau en renversant le pied droit. Un ambidextre, tenant le couteau de la main gauche, choisirait ce dernier parti. Tout opérateur qui a un peu de souplesse dans le poignet peut en faire autant de la main droite. Voici comment :

L'aide fléchit la jambe à angle droit sur la cuisse : d'une main, il renverse énergiquement le genou en dedans ; de l'autre, il fixe la région sus-malléolaire appuyée sur le bord du lit et rétracte les téguments dorsaux externes. Il vous tient sous les yeux et à portée du couteau, la face externe du pied parfaitement horizontale. Vous repassez le couteau dans l'incision externe et dorsale : aucun tendon, pas même celui du jambier antérieur, n'a dû être épargné. Vous disséquez suffisamment le petit lambeau correspondant, en rasant les os, pour détacher complètement le muscle pédieux et rendre tangibles et visibles le défaut ou creux astragalo-calcanéen et la saillie de la tête astragalienne, que vous mettez à nu d'un coup de pointe.

Celle-ci s'engage facilement dans l'articulation astragalo-calcanéenne postérieure, et, d'arrière en avant, coupe les premiers, puis les seconds faisceaux du ligament interosseux, aidée par la main gauche qui appuie légèrement sur le calcanéum pour entrebâiller l'articulation. S'il est nécessaire, un second coup de pointe donné plus profondément, achève la section du ligament, afin que l'articulation s'ouvre largement.

3° Il faut maintenant exécuter, comme pour le pied gauche, une série d'incisions superposées dans la même voie, de l'extrême gauche à l'extrême droite de la plaie, c'est-à-dire, sur le pied droit, du talon où vous attaquerez le tendon d'Achille en entrant, jusqu'au scaphoïde dont vous séparerez le jambier postérieur en sortant. Chemin faisant, il faudra d'abord détacher le tissu adipeux sus-calcanéen et, plus tard,

couper le ligament interne. Vous devrez ensuite évider le canal calcanéen, en tenant, bien entendu, le couteau dans sa direction, comme pour le sonder. Par conséquent la main droite, armée du couteau, fléchie et en pronation forcée, devra croiser la main gauche.

Si vous voulez *disséquer le lambeau* avant de désarticuler, vous le pouvez, grâce au sacrifice que vous avez fait des téguments de la face externe du talon. A cet effet, aussitôt le contour du lambeau incisé, sans plier la jambe sur la cuisse, vous le détacherez en dessous et en avant dans l'étendue de quelques centimètres; vous disséquerez également, comme à l'ordinaire, la lèvre supérieure de l'incision externe. Puis, faisant renverser fortement les orteils en dehors et tordre le pied pour relâcher les chairs, surtout pour rendre le talon visible et accessible, vous accrocherez, du bout des doigts de la main gauche, la partie postérieure du lambeau et la détacherez, avec le tendon d'Achille, de la face postérieure du calcanéum, de ses tubérosités et de sa face inférieure. Vous relèverez de plus en plus la partie talonnière du lambeau vers la malléole tibiale, à mesure que le couteau parallèle aux tendons et coupant exceptionnellement de droite à gauche, évidera le canal calcanéen.

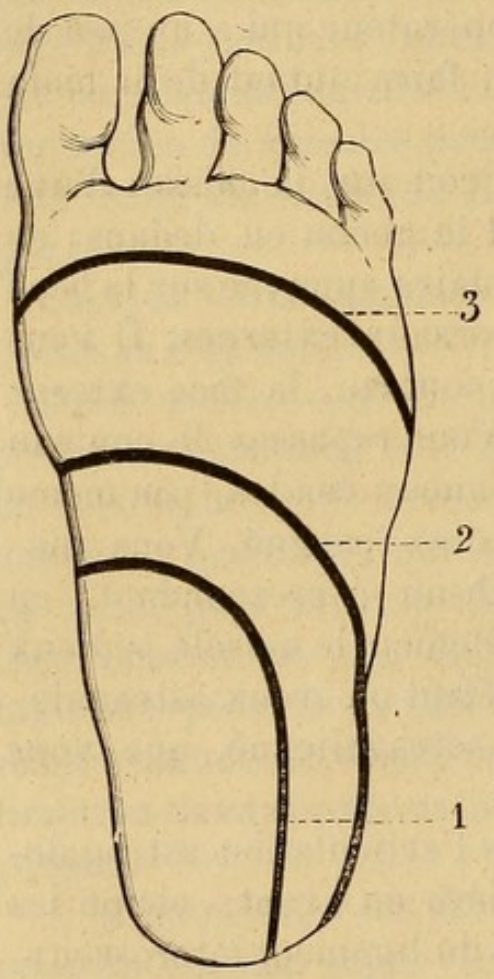

FIG. 87. — Pied, face plantaire.

1, désarticulation du pied, lambeau plantaire interne; 2, désarticulation sous-astragalienne, tracé du lambeau plantaire interne; 3, désarticulation tarso-métatarsienne, tracé du lambeau plantaire.

Lorsque le lambeau sera suffisamment disséqué et le calcanéum dénudé sur toutes ses faces, postérieure, inférieure, interne et supérieure, vous irez attaquer l'articulation par

son côté externe, après avoir ramené la pointe du pied en dedans.

§ XV. — AMPUTATION TIBIO-TARSIENNE
DÉSARTICULATION, AMPUTATION TOTALE DU PIED

Sous le nom commun d'amputation totale du pied sont comprises :

1° La désarticulation du pied sans résection des malléoles ni ablation de la surface cartilagineuse du tibia;

2° La désarticulation avec résection des malléoles et ablation de la surface cartilagineuse du tibia;

3° L'amputation intra-malléolaire;

4° La résection tibio-calcanéenne ou amputation de Pirogoff, qui nécessite une description à part.

Les trois premières opérations peuvent être comprises dans une description commune, les mêmes méthodes leur sont applicables.

Données anatomiques. — L'articulation tibio-tarsienne est un ginglyme. La poulie astragalienne est reçue dans la mortaise tibio-péronière.

La surface articulaire de l'astragale comprend : sa face supérieure convexe d'avant en arrière, concave transversalement, et ses deux facettes latérales.

La mortaise est constituée par la surface inférieure du tibia, et les facettes articulaires des deux malléoles. La malléole interne, située plus en avant, descend à 1 centimètre environ au-dessous du bord supérieur de l'astragale; la malléole externe est plus en arrière, et son sommet descend à 1 centimètre plus bas que la pointe de la malléole tibiale.

Le bord antérieur du tibia est un peu plus élevé que son bord postérieur. La synoviale tibio-tarsienne remonte dans l'articulation tibio-péronéenne inférieure.

Moyens d'union. — En avant, quelques fibres éparses; en arrière, des trousseaux fibreux peu résistants. En dehors, le ligament latéral externe avec ses trois faisceaux, péronéo-calcanéen et péronéo-astragaliens antérieur et postérieur. En dedans, un ligament latéral interne rayonné, qui, du sommet de la malléole tibiale, se porte au calcanéum et à l'astragale.

Parties molles. *En avant.* — La peau, mince, rétractile, les tendons des extenseurs, du péronier et du jambier antérieurs avec leurs gaines synoviales, le ligament annulaire antérieur du tarse, le muscle, les vaisseaux pédieux et les nerfs dorsaux du pied.

En arrière. — La peau assez mince, le tendon d'Achille, sa bourse séreuse, le tissu graisseux qui l'entoure, le tendon du fléchisseur propre du gros orteil, et souvent la partie inférieure du corps charnu de ce muscle.

En dehors. — La peau, mince, adhérente au calcanéum, les tendons des péroniers latéraux.

En dedans. — La peau mince et sensible, de la graisse, les vaisseaux et nerfs tibiaux postérieurs, les tendons des fléchisseurs et du jambier postérieur.

A la plante. — La peau du talon épaisse, à épiderme corné, doublée d'un pannicule adipeux abondant et pelotonné, puis en avant des masses charnues susceptibles de fournir un lambeau bien nourri.

Points de repère. — En avant, la saillie de l'astragale sur le dos du pied, l'article est à 2 centimètres plus haut. En dehors et en dedans, la pointe des malléoles.

a) **Méthode ovalaire modifiée.** *Raquette.* — Cicatrice dorsale externe. D'une exécution plus facile que le lambeau talonnier, la raquette lui est inférieure comme résultat définitif, surtout si on ne lui donne pas toute l'ampleur nécessaire. Décubitus dorsal du patient; le pied dépasse le bord de la table, la jambe, légèrement fléchie, est fixée par un aide qui l'embrasse au-dessus des malléoles et rétracte en haut les téguments de la face antérieure du cou-de-pied.

L'opération comprend quatre temps :

1° Division des parties molles ;

2° Désarticulation ;

3° Section du tendon d'Achille et dissection du lambeau.

4° Résection des malléoles et de la surface articulaire du tibia.

Pied gauche. 1° *Division des parties molles.* — L'opérateur placé devant le pied, le saisit de la main gauche au niveau du métatarse, le pouce en dessus. Il le place dans l'extension et l'adduction, pendant que l'aide porte le membre inférieur dans la rotation en dedans, pour bien mettre à jour la face externe du pied.

Armé d'un couteau à lame courte (10 à 12 centimètres), à dos fort, l'opérateur en applique le tranchant sur le bord externe et postérieur et la face externe du calcanéum et fait d'arrière en avant une incision longitudinale qui passe à 1 centimètre au-dessous de la malléole péronière. Arrivée à l'extrémité antérieure du calcanéum, l'incision s'arrondit, gagne le dos du pied, et, décrivant une courbe à convexité antéro-externe, dont le sommet est en avant de l'articulation astragalo-scaphoïdienne, elle atteint le bord interne du pied sur la face dorsale du premier cunéiforme. Cette incision n'intéresse que la peau. Pendant la marche du couteau de droite à gauche, l'opérateur a progressivement conduit le membre inférieur et le pied, de la rotation en dedans à la rotation en dehors, pour conserver toujours sous les yeux les parties qu'il intéresse (fig. 88, A).

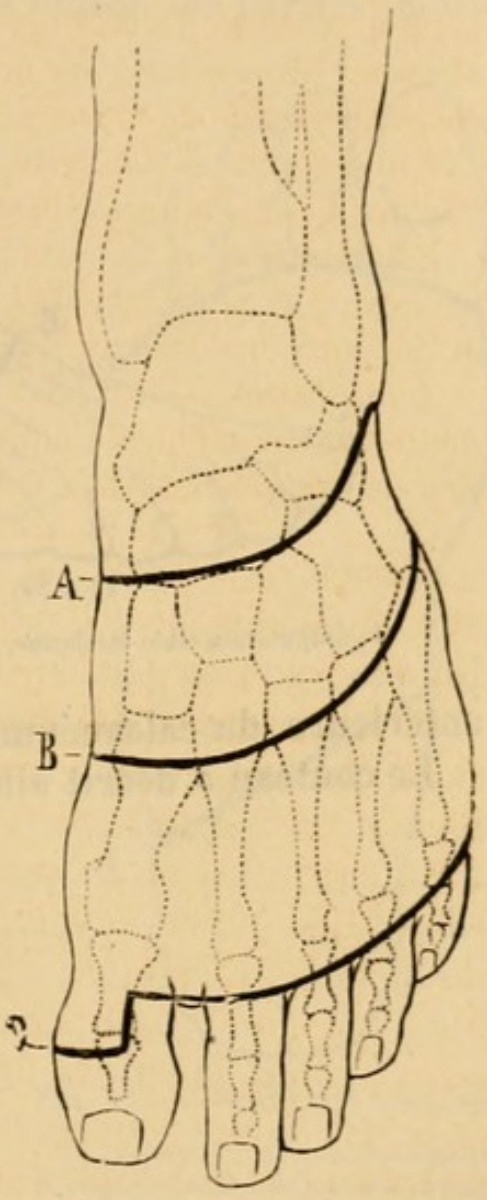

FIG. 88. — Pied, face dorsale.

A, amputation tibio-tarsienne, raquette; B, amputation sous-astragalienne; C, amputation de tous les orteils (DUBRUEIL).

Le couteau traverse alors perpendiculairement le bord interne du pied et arrive à la face plantaire. Le pied saisi de la main gauche, le pouce en dessous, est placé dans la flexion forcée. L'instrument traverse obliquement, de dedans en dehors et d'avant en arrière, la face plantaire, coupant à petits coups et la pointe contre les os, toutes les parties molles. Au besoin, l'opérateur repasse le couteau dans l'incision plantaire, pour que la section des chairs y soit complète. Pendant cette section, le pied est peu à peu ramené dans la rotation

en dedans, et le couteau, traversant directement son bord externe, vient rejoindre l'incision longitudinale à la partie

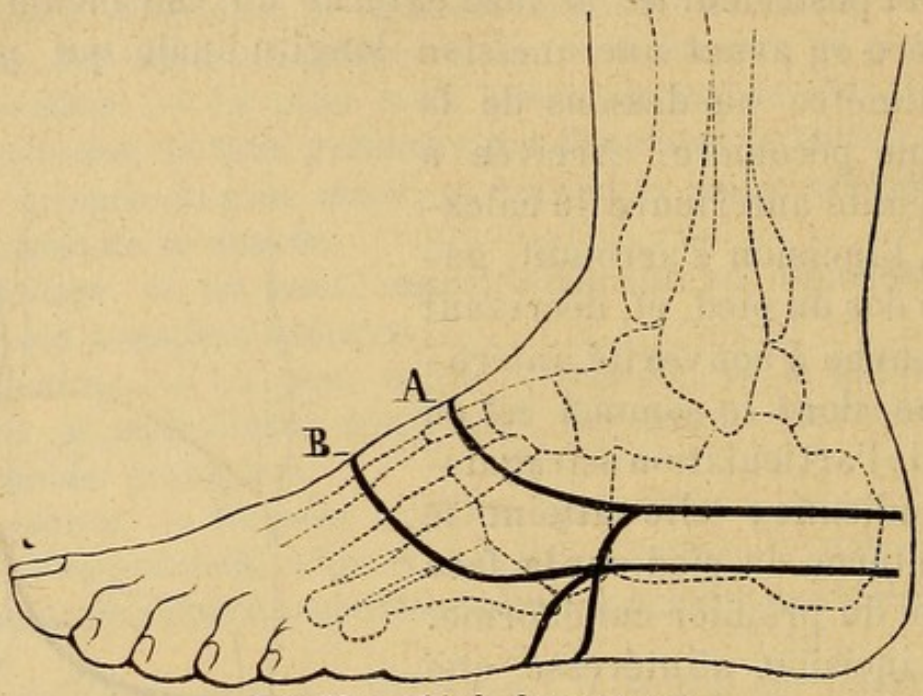

FIG. 89. — Pied, face externe.

A, amputation tibio-tarsienne, raquette ; B, amputation sous-astragalienne.

antérieure du calcanéum, sur la jointure cuboïdienne.

Le couteau a décrit ainsi une raquette dont la queue s'é-

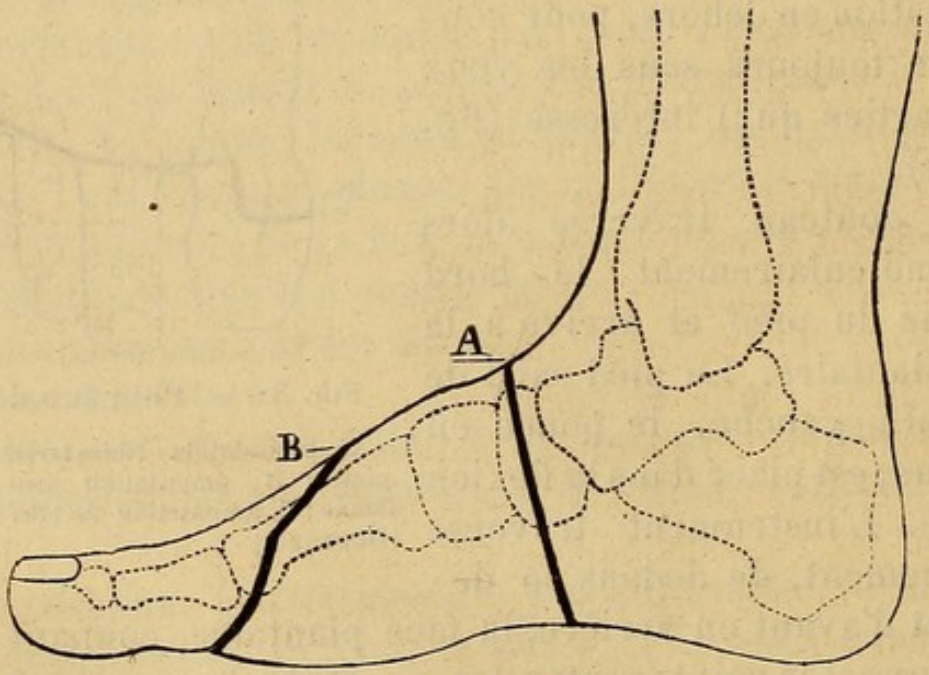

FIG. 90. — Pied, face interne.

A, amputation tibio-tarsienne, raquette ; B, amputation tarso-métatarsienne.

tend sur toute la face externe du calcanéum, dont l'ovale

embrasse presque transversalement le pied en avant de l'articulation médio-tarsienne (fig. 88, 89, 90, 91).

Le pied remis dans l'extension, on promène le couteau un peu en avant de l'incision dorsale; les téguments se rétractent. Un second coup de couteau coupe toutes les parties molles à hauteur de la peau rétractée, savoir : en dehors, les tendons des péroniers latéraux et une partie du ligament latéral externe; en avant, les tendons des extenseurs, du péronier et du jambier antérieurs, les vaisseaux et les nerfs.

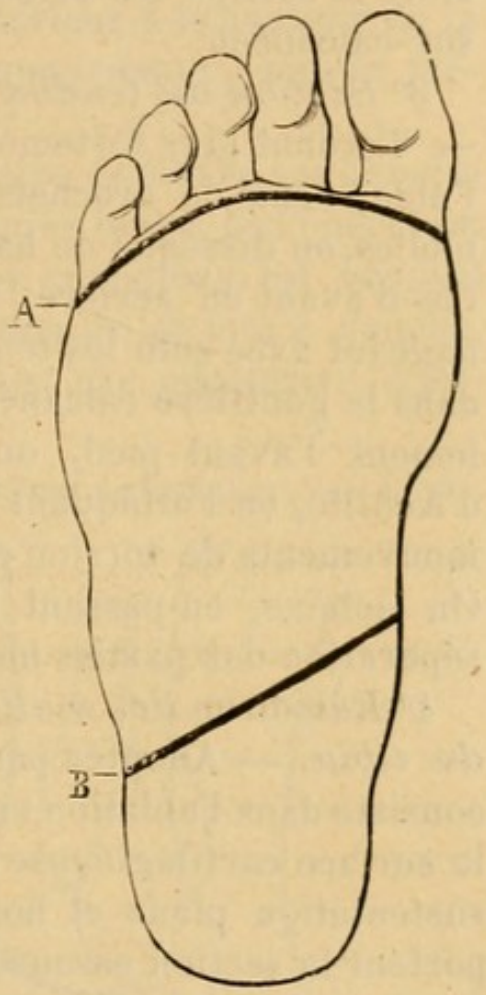

FIG. 91. — Pied, face plantaire.

A, amputation tarso-métatarsienne; B, amputation tibio-tarsienne, raquette.

Confiant le pied à l'aide, qui le maintient dans l'extension et la rotation en dedans, l'opérateur enfonçant le pouce gauche dans la plaie, pour faire la voie, dissèque la lèvre inférieure de la raquette sur la face externe du calcanéum et sur son bord postérieur jusqu'aux attaches du tendon d'Achille; puis à la face plantaire aussi loin que possible, rasant les os avec soin.

Prenant alors la lèvre supérieure de l'incision, il la dissèque en dehors jusqu'au sommet de la malléole péronière; en avant jusqu'à l'article, facilement reconnu par la surface cartilagineuse de la poulie astragalienne; enfin en dedans, en rasant les os, sans dépasser toutefois la petite apophyse du calcanéum qui protège les nerfs et les vaisseaux tibiaux postérieurs.

2° *Désarticulation*. — L'aide relève les téguments antérieurs, l'opérateur reprend le pied de la main gauche, le pouce en dessus. Il l'abaisse et vient couper, sur le bord antérieur du tibia, les minces trousseaux fibreux antérieurs,

Il porte alors le tranchant de l'instrument sous la malléole externe, coupe le ligament latéral externe, et, continuant de renverser le pied en dedans, il luxe l'astragale et divise, en rasant de haut en bas la face interne de cet os, le tranchant sur l'os, les attaches du ligament latéral interne. Il achève alors la section des brides postérieures et du tissu graisseux sus-calcanéen.

3° *Section du tendon d'Achille, dissection du lambeau.* — Tordant plus fortement le pied en dedans, pendant que l'aide, armé de crochets mousses, met à l'abri les parties molles, on dissèque de haut en bas la base du lambeau, rasant l'os d'avant en arrière, avec la pointe du couteau, et ménageant avec soin les tendons et le paquet vasculo-nerveux dans la gouttière calcanéenne interne. Abaissant alors seulement l'avant-pied, on coupe à petits coups le tendon d'Achille, en l'attaquant par le côté externe et s'aidant de mouvements de torsion et d'abaissement imprimés au pied. On achève, en passant le couteau à la face plantaire, la séparation des parties molles.

4° *Résection des malléoles et de la surface articulaire du tibia.* — Adoptée par *Baudens*, *Syme*, *Sédillot*, elle consiste dans l'ablation simple des saillies malléolaires et de la surface cartilagineuse du tibia, pour obtenir une base de sustentation plane et horizontale. *A. Guérin* et *Legouest* portent la section osseuse à près de 1 centimètre au-dessus du plateau du tibia.

Les parties molles, relevées et mises à l'abri par l'aide avec le couteau ou un bistouri, au besoin avec une rugine d'Ollier, on dénude les malléoles et les bords antérieur et postérieur du tibia à la hauteur voulue. On racle les malléoles de bas en haut avec le tranchant de l'instrument, détachant les tendons avec soin. Pour favoriser ce dégagement, l'aide élève la jambe et met à jour sa face postérieure.

On résèque alors les deux malléoles avec une pince coupante, ou mieux on abat d'un seul coup toute l'extrémité inférieure, en appliquant la scie ordinaire sur la face antérieure du tibia et maintenant les os immobiles à l'aide d'un davier fixé sur une des malléoles. Arrivé près du bord pos-

térieur de l'os, on ralentit le mouvement de la scie pour éviter d'intéresser les parties molles et on termine lentement la section.

On lie l'artère pédieuse et les artères plantaires ; on résèque avec des ciseaux les tendons qui présentent une trop grande longueur. Il faut également dégager et réséquer la portion terminale du nerf tibial postérieur à la hauteur de la section osseuse, pour éviter sa compression, source fréquente de névromes douloureux.

Pied droit. — Le manuel opératoire ne diffère pas de celui que nous venons de décrire. Le premier temps de l'opération présente même plus de facilité, car le couteau est conduit directement de gauche à droite, et non de driote à gauche, comme pour le pied gauche, et il n'est pas nécessaire d'entre-croiser les mains.

b) **Méthode à un lambeau.** *α. Lambeau talonnier.* — Cica-

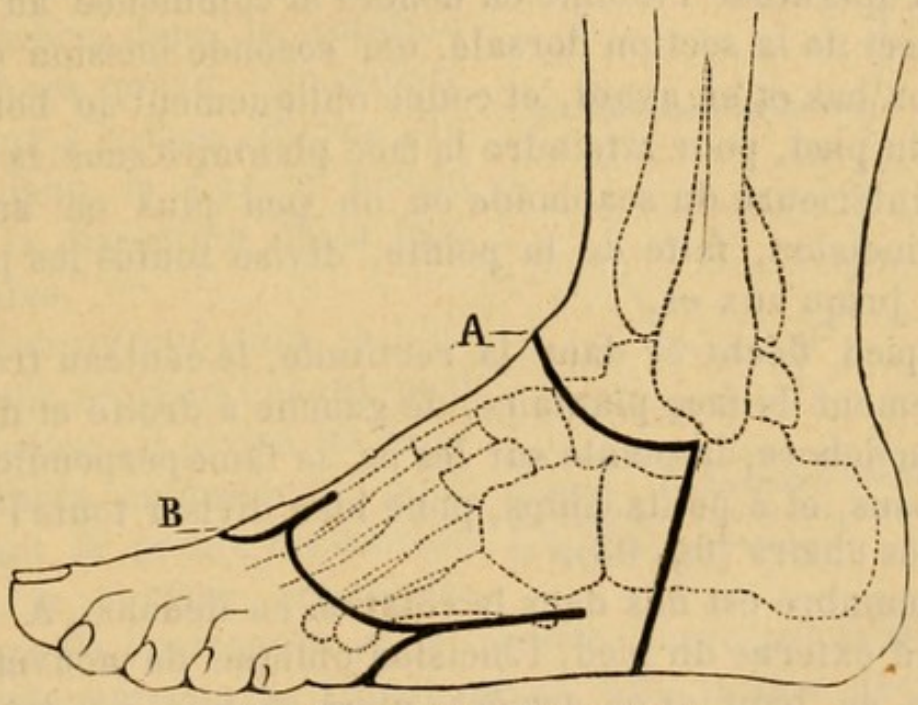

Fig. 92. — Pied, face externe.

A, amputation du pied, lambeau talonnier ; B, amputation tarso-métatarsienne.

trice antérieure. Excellent procédé, mais d'exécution pénible. Si on divise les os de la jambe dans l'épaisseur des malléoles, il est inutile de prendre le lambeau aussi long que nous l'avons figuré. L'incision plantaire sera verticale ou même s'inclinera légèrement en arrière.

Pied gauche. 1° *Division des parties molles.* — Le talon dépasse un peu le bord de la table ; la jambe, légèrement fléchie, est fixée à sa partie inférieure par un aide qui tire en haut la peau de la face dorsale. L'opérateur reconnaît les malléoles et l'interligne articulaire.

Le pied maintenu dans l'extension forcée par la main gauche qui l'embrasse au niveau du métatarse, le pouce en dessus, il commence, à 1/2 centimètre en avant de la pointe de la malléole interne (pour éviter le paquet vasculo-nerveux postérieur), une incision cutanée qui décrit une courbe à convexité antérieure, passant sur le dos du pied au niveau de la tête de l'astragale, et vient se terminer en dehors, tout contre le bord antérieur de la malléole externe, à hauteur du sommet de cette apophyse (fig. 92, A).

Relevant alors le pied, le pouce gauche sous sa face plantaire, l'opérateur l'incline en dehors et commence au point de départ de la section dorsale, une seconde incision qui se porte en bas et en avant, et coupe obliquement le bord interne du pied, pour atteindre la face plantaire sous la tubérosité inférieure du scaphoïde ou un peu plus en arrière. Cette incision, faite de la pointe, divise toutes les parties molles jusqu'aux os.

Le pied fléchi et dans la rectitude, le couteau traverse directement la face plantaire, de gauche à droite et de dedans en dehors, la pointe sur les os, la lame perpendiculaire aux tissus, et à petits coups, pour bien diviser toute l'épaisseur des chairs (fig. 93).

Le membre est mis dans la rotation en dedans. A partir du bord externe du pied, l'incision oblique de nouveau, et, dirigée en haut et en arrière, vient aboutir à l'extrémité externe de l'incision dorsale.

Pour le pied droit, les incisions se font de dehors en dedans, de la malléole externe à la malléole tibiale.

Le pied remis dans l'extension, on promène le couteau un peu en avant du lambeau dorsal, pour favoriser le retrait de la peau ; puis on coupe toutes les parties molles dorsales au niveau de la peau rétractée. Le petit lambeau dorsal est

disséqué et relevé, en rasant les os, jusqu'au bord antérieur de la surface articulaire du tibia.

Le lambeau inférieur est également disséqué ; en dedans jusqu'à la petite apophyse du calcanéum ; à la face plantaire dans une étendue de deux à trois doigts ; en dehors, aussi en arrière que possible. Pendant cette dissection, le pouce gauche de l'opérateur, enfoncé dans la plaie, en écarte les bords et ouvre la voie au couteau ; l'aide maintient le pied et lui imprime les mouvements nécessaires, pour faciliter la tâche de l'opérateur et mettre les parties constamment sous ses yeux. Il porte le membre dans la rotation en dehors quand l'opérateur dissèque à la face interne, le pied dans la flexion forcée pour la dissection de la face plantaire.

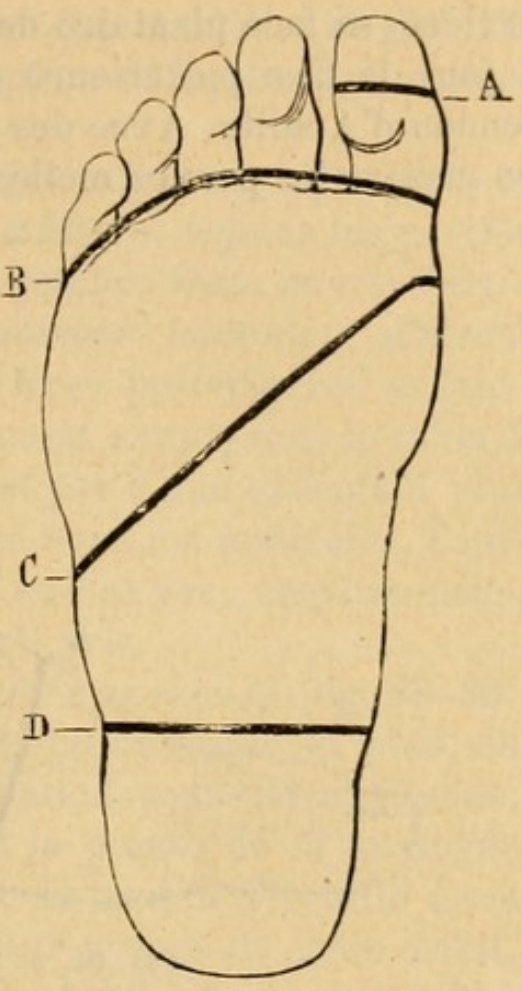

FIG. 93. — Pied, face plantaire.

B, amputation de tous les orteils, incision plantaire ; C, amputation médio-tarsienne, un lambeau interne ; D, amputation du du pied, lambeau talonnier.

2° *Désarticulation.* — L'opérateur reprend l'avant-pied et l'abaisse ; il divise les minces fibres antérieures ; puis, glissant la pointe du couteau entre la surface articulaire externe de l'astragale et la facette correspondante de la malléole externe, le tranchant en bas, il rase de haut en bas la face externe de l'astragale, puis celle du calcanéum, et détruit les attaches du ligament latéral externe. Il agit de même pour le ligament latéral interne, ayant soin de ne pas porter trop en arrière la pointe du couteau, pour ménager le paquet vasculaire postérieur, et d'agir à petits coups, s'arrêtant sitôt que le pied cède et s'abaisse. Le pied se laisse alors facilement luxer en avant, et permet de cou-

per les trousseaux fibreux postérieurs et de dégager l'astragale en arrière.

3° *Section du tendon d'Achille et disseetion du lambean talonnier d'arrière en avant.* — On tire le pied en bas et en avant de toute sa force, puis on le renverse en arrière, sa face plantaire devenant supérieure, pour mettre à jour la face postérieure du calcanéum et l'insertion du tendon d'Achille. Avec des crochets mousses, l'aide attire en arrière les parties molles et les met à l'abri. On dégage

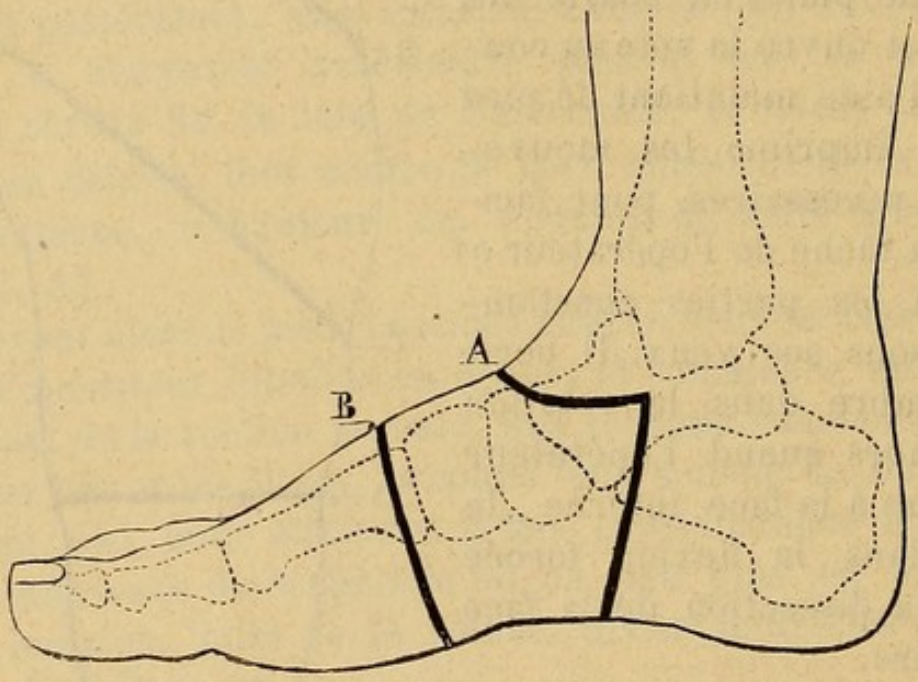

Fig. 94. — Pied, face interne.

A, amputation tibio-tarsienne, lambeau talonnier ; B, amputation sous-astragalienne.

et on récline le tendon du fléchisseur propre du gros orteil, puis on divise à petits coups le tendon d'Achille, en se tenant toujours sur l'os.

Quand le tendon a été détaché, on procède à la dissection du lambeau. Les deux écueils à éviter sont : en dehors, la perforation du mince tégument qui recouvre le calcanéum ; en dedans, la lésion des vaisseaux. Il faut y mettre beaucoup de temps et de ménagements, tenir toujours le couteau contre l'os, et, pour la gouttière calcanéenne interne, se guider sur les tendons, comme nous l'avons indiqué. Des mouvements de torsion imprimés au pied favorisent la dissection que l'aide facilite de son côté, en éloignant de la

lame, du côté où elle travaille, le lambeau talonnier. Le couteau passé sous la plante, le tranchant en avant, achève la séparation des chairs.

4° *Résection des malléoles et du tibia.* — Elle se fait comme nous l'avons dit plus haut.

Remarques. — *a)* La résection des malléoles et du tibia peut être pratiquée avant la dissection du lambeau talonnier, mais sans grand avantage.

b) On peut également faire cette résection, sitôt après le relèvement du lambeau dorsal, en faisant rejeter les parties molles en arrière des os de la jambe. Sans ouvrir l'articulation, on dissèque alors le lambeau talonnier, d'abord de haut en bas pour dégager les faces postérieures et latérales du calcanéum, puis d'arrière en avant, sous le talon, à la plante du pied. Ce procédé n'est pas d'une exécution plus facile et nécessite la section des os dans les malléoles, l'amputation intra-malléolaire, qu'on ne doit pas, croyons-nous, pratiquer ainsi d'emblée et de parti pris.

β. *Lambeau interne amélioré (Farabeuf)* (fig. 85-86-87). — C'est l'application à l'amputation totale du pied, du procédé décrit pour la désarticulation sous-astragalienne. L'incision dorsale externe, rasant la pointe de la malléole péronnière, s'étend du bord externe du tendon d'Achille à son insertion, jusqu'au tendon extenseur propre du gros orteil, devant l'astragale. Contournant le bord interne du pied au niveau de la jointure scapho-cunéenne, la section se prolonge transversalement jusqu'au tiers interne de la plante. Elle se recourbe alors, devient tangente à la ligne médiane plantaire, en décrivant une courbe à convexité en dehors, puis parallèle au bord externe du pied, elle gagne la pointe du talon et vient y rejoindre son point de départ.

Le reste de l'opération s'exécute absolument de la même façon que pour l'amputation sous-astragalienne. L'articulation détruite de dehors en dedans et le lambeau disséqué, on dépouille les malléoles et on les abat à la hauteur déterminée.

Pour le pied droit, si l'on a disséqué le lambeau du sommet à la base, on peut amputer dans les malléoles sans désarticuler.

Cicatrice dorsale externe. Procédé de nécessité. Le lambeau est juste suffisant, il doit être fortement coudé pour ramener son sommet en dehors, et donne comme base de sustentation la peau mince et sensible de la face interne du pied.

§ XVI. — AMPUTATION DE PIROGOFF, RÉSECTION TIBIO-CALCANÉENNE

Données anatomiques. — Nous n'avons pas à revenir sur la disposition des articulations tibio-tarsienne et astragalo-calcanéenne; nous les avons décrites plus haut, ainsi que leurs moyens d'union.

Le calcanéum a son grand axe dirigé en haut et en avant, sa partie externe et postérieure prend seule point d'appui sur le sol et répond au véritable talon. En dedans, il est creusé d'une large gouttière où passent les vaisseaux et le nerf tibial postérieur, les tendons des fléchisseurs des orteils et du jambier postérieur. En arrière et en bas, il donne insertion au tendon d'Achille ; plus haut, il en est séparé par une bourse séreuse. Toute sa grosse tubérosité déborde l'astragale en arrière, et l'on comprend facilement que, sans désunir les deux os, il est possible de porter la lame d'une scie derrière le bord postérieur de l'astragale et de diviser le calcanéum. Si l'on fait la section osseuse de bas en haut, comme *Pélikan* l'a conseillé, il n'est même pas nécessaire d'ouvrir l'articulation du cou-de-pied.

Les trois modifications principales de cette opération ont précisément trait à la direction donnée à la section du calcanéum.

1° On scie le calcanéum verticalement, perpendiculairement à son grand axe, c'est-à-dire en travers, derrière le bord postérieur de l'astragale ; les malléoles et le tibia sont divisés horizontalement *(Pirogoff, Pélikan, Legouest, Pirrie, d'Aberdeen)*.

2° On scie le calcanéum obliquement d'arrière en avant et de haut en bas, du bord postérieur de l'astragale vers l'articulation cuboïdienne ; les malléoles et le tibia sont divisés parallèlement *(Sédillot)*.

3° On scie le calcanéum horizontalement, n'enlevant que son plateau supérieur *(Gaujot, Pasquier, Lefort).*

Ces modifications dans la direction de la section osseuse influent sur le manuel opératoire et rendent nécessaire une description spéciale.

a) **Section verticale du calcanéum.** PIED GAUCHE. — Le pied, dépassant le bord de la table, est dans l'extension, un aide fixe la jambe à sa partie inférieure.

1° *Section des parties molles.* — L'opérateur reconnaît la pointe des malléoles et la saillie de l'astragale sur la face dorsale du pied; de la main gauche, il saisit l'avant-pied, le pouce en dessus, et le met dans l'extension. A 1/2 centimètre en avant de la pointe de la malléole interne, la peau tirée en haut par l'aide, il commence une incision cutanée qui se porte en avant en s'arrondissant, coupe la face dorsale du pied à 2 centimètres au-dessous du bord antérieur du tibia, et vient se terminer en avant de la malléole externe, à hauteur de son point de départ.

Le pied saisi de la main gauche, le pouce sous sa face plantaire, est mis dans la flexion forcée. Une nouvelle incision part du point d'origine de la première, coupe verticalement le bord interne, la plante et le bord externe, pour aboutir au point de terminaison de l'incision dorsale. Toutes les parties molles doivent être divisées, la pointe du couteau sur les os, et l'instrument coupant à petits coups, pendant que le membre passe progressivement de la rotation en dehors à la rotation en dedans.

Le pied remis dans l'extension, on rétracte les téguments en avant, puis on divise toutes les parties molles du dos du pied au niveau de la peau rétractée.

Confiant la fixation du pied à l'aide, l'opérateur dissèque et relève le petit lambeau antérieur jusqu'au bord articulaire du tibia; puis il dégage très légèrement les bords du lambeau talonnier et un peu sa lèvre plantaire, en rasant l'os de très près.

2° *Désarticulation.* — On coupe les ligaments latéraux, en glissant la pointe du couteau entre les malléoles et l'astragale, en même temps que de la main gauche on abaisse l'avant-pied et on le tire fortement vers soi.

3° *Section du tibia et des malléoles.*— L'aide, armé de crochets mousses, tire les parties molles en arrière, pendant que l'opérateur dénude avec précaution le bord antérieur du tibia et dégage avec soin les malléoles, surtout à leur bord postérieur. Saisissant ces dernières avec un linge ou avec un davier à résection, pendant que l'aide protège les parties molles, il applique la scie sur le bord antérieur du tibia, et résèque en même temps que les malléoles, une lamelle de l'extrémité tibiale un peu plus épaisse en arrière, pour obtenir une surface de section plane et horizontale. Tout le cartilage articulaire doit être enlevé. La scie sera conduite avec lenteur en approchant de la face postérieure du tibia, pour éviter la lésion des parties molles. On peut fracturer les dernières lamelles osseuses, puis on les sépare avec le bistouri des parties molles postérieures.

4° *Section du calcanéum.*—Le pied est attiré en avant. Appliquant la scie sur la face supérieure du calcanéum, derrière le bord postérieur de l'astragale, on divise verticalement l'os du talon, en suivant exactement le bord antérieur du lambeau plantaire. Un aide protège les parties molles avec des crochets mousses. Si le contact de son dos avec la face antérieure du tibia rendait impossible l'emploi de la scie ordinaire, on se servirait d'une scie à chaîne ou de la scie à rotation.

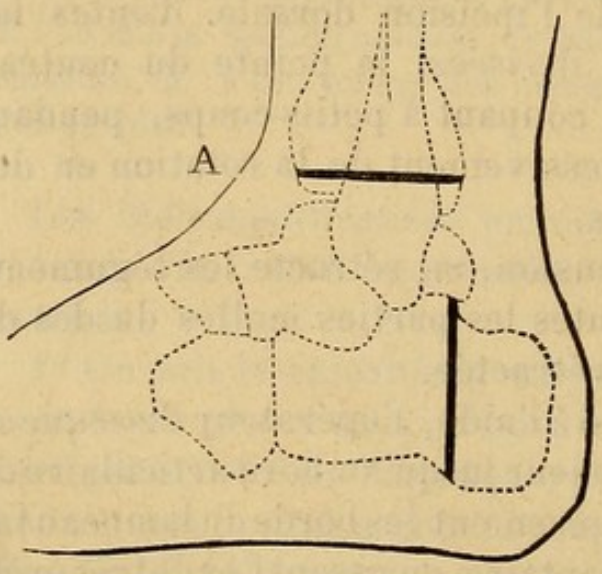

Fig. 95. — Amputation de Pirogoff. Face externe du pied. Section verticale du calcanéum, section horizontale du péroné et du tibia.

Ce temps de l'opération peut, si on le juge plus facile, être interverti avec le précédent. La section préalable du calcanéum rend beaucoup plus aisée la dénudation et la résection des malléoles et du tibia, en permettant de porter le lambeau ostéo-plantaire en arrière. Mais, d'un autre côté, la division

préalable des malléoles et du tibia facilite singulièrement la section du calcanéum, en permettant d'atteindre le bord postérieur de l'astragale et de placer la scie derrière lui.

La surface de section du tibia est horizontale et à grand axe transversal, la surface de section du calcanéum est verticale. Pour les amener au contact, il faut faire basculer complètement le calcanéum, mouvement auquel s'oppose souvent l'arc-boutement de la partie supérieure de la surface de section du calcanéum contre le bord postérieur du tibia. Il résulte aussi de cette disposition une tension excessive du tendon d'Achille, que *Legouest* a conseillé de combattre par la ténotomie préventive.

b) **Section oblique du calcanéum.** — Ces inconvénients ont conduit *Sédillot* à proposer le procédé suivant :

L'incision commence sur le bord interne du cou-de-pied, en avant et à 1 centimètre au-dessus du sommet de la malléole interne. Elle est conduite obliquement, en bas et en avant, pour atteindre la face plantaire au niveau du scaphoïde. Traversant directement la plante du pied, de dedans en dehors, elle vient aboutir sur le bord externe, un peu en avant de l'articulation calcanéo-cuboïdienne.

De ce point, elle remonte sur la face externe du pied, se dirigeant en haut et en arrière, pour se terminer au niveau de son point de départ, un peu en avant et au-dessus de la malléole externe, qui descend plus bas que l'interne, et est située plus en arrière.

En avant, une incision transversale coupe toutes les parties molles du dos du pied, à un doigt au-dessous des extrémités de l'incision plantaire.

L'articulation ouverte et traversée, on abaisse fortement le pied et on le

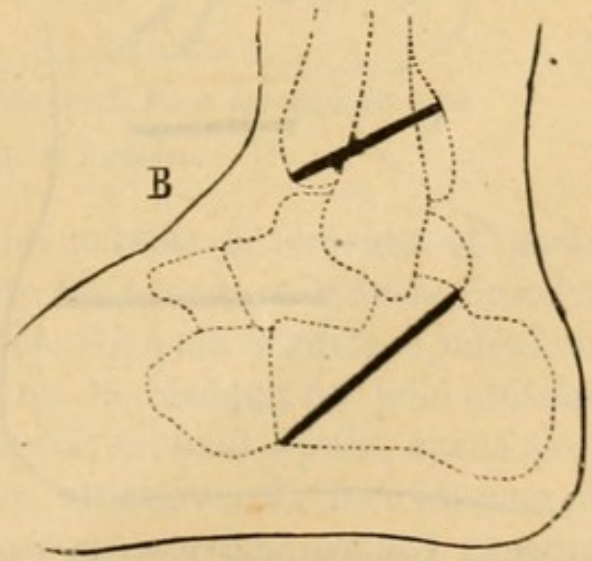

Fig. 96. — Amputation de Pirogoff. Section oblique du calcanéum et des os de la jambe (Sédillot).

tire en avant. On place alors le milieu de la lame d'une scie à chaîne ou à rotation en arrière de l'articulation astragalo-calcanéenne postérieure, indiquée par une saillie de l'astragale qui sert de guide et de point de repère. On n'a plus à s'occuper de l'astragale, qui fait corps avec le calcanéum, et la scie retranche obliquement de ce dernier os toutes les surfaces articulaires, en passant au-dessous de la jointure cuboïdienne, et suivant, pour la division de l'os, l'inclinaison du lambeau.

Il ne reste plus qu'à dégager les extrémités du tibia et du péroné, et à les abattre d'avant en arrière, parallèlement à la surface de section du calcanéum, tandis que le talon est tiré en arrière, pour mettre la peau à l'abri de la scie.

Si le calcanéum avait été coupé trop verticalement, on devrait en enlever une lamelle postéro-supérieure, ou obliquer davantage de bas en haut et d'avant en arrière le trait de scie qui porte sur les os de la jambe.

Le rapprochement des surfaces tibio-calcanéennes se fait bien dans ces conditions et sans bascule du talon. Il faut conserver avec le plus grand soin l'artère tibiale postérieure et le tendon d'Achille, en ménageant la bourse muqueuse qui sépare ce dernier du calcanéum.

c (**Section horizontale du calcanéum.** — Elle a été décrite par le docteur *Pasquier* en 1871, depuis par le professeur *L. Lefort*, et mise à exécution avec un plein succès.

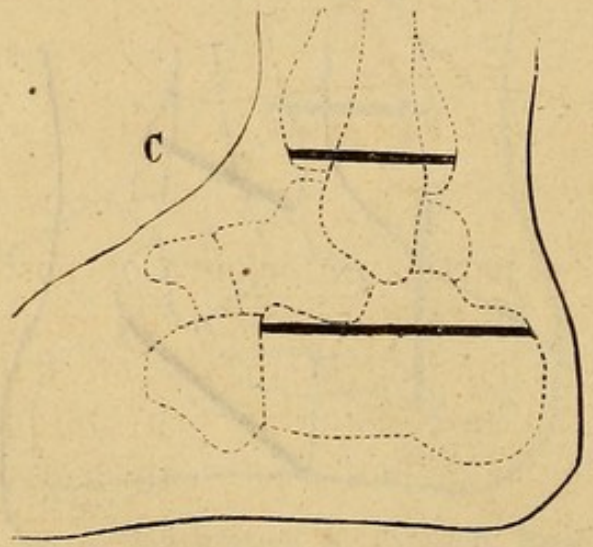

Fig. 97. — Amputation de Pirogoff. Face externe du pied. Section horizontale du calcanéum et des os de la jambe.

α. Procédé de Pasquier. *Pied gauche.* — Une incision verticale de 3 centimètres est pratiquée derrière la malléole externe, à 1/2 centimètre en avant du tendon d'Achille. Du milieu de cette incision en part une seconde qui se dirige en

bas et en avant vers le bord externe du pied, qu'elle atteint au niveau ou un peu en avant de l'articulation calcanéo-cuboïdienne, vient passer sous la plante transversalement, gagne le bord interne et rejoint son point de départ en décrivant, sur la face dorsale, une courbe à concavité supérieure,

On décrit ainsi un ovale dont la grosse extrémité embrasse le bord interne du pied, dont la pointe est placée en dehors et en arrière, au milieu de l'incision verticale.

On dissèque un peu la peau à la région dorsale, sur les parties latérales et à la plante du pied.

On entre alors dans l'articulation tibio-tarsienne par le

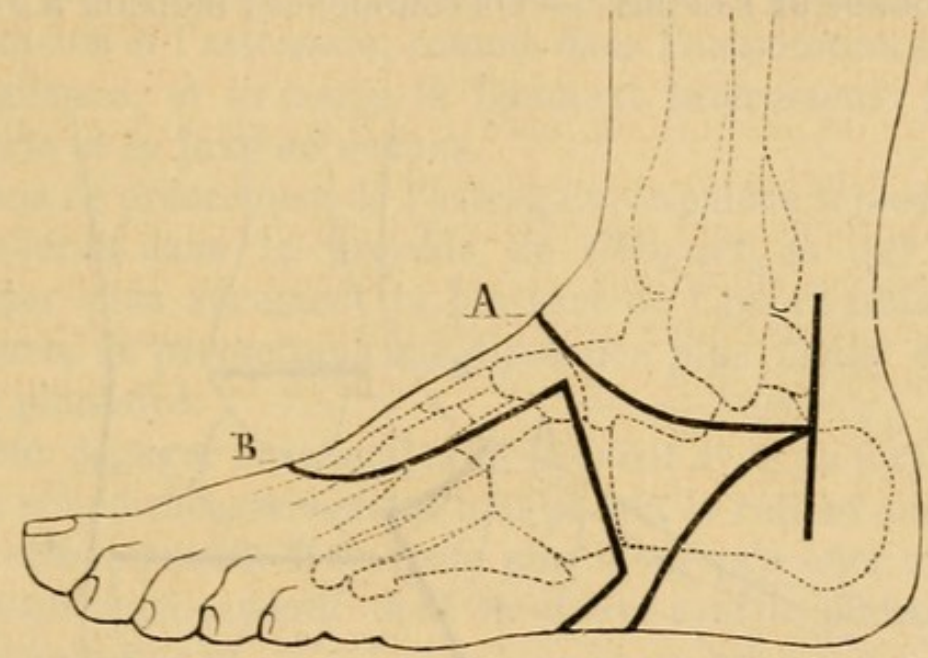

FIG. 98. — Amputation de Pirogoff. Face externe du pied.

A, procédé de PASQUIER.

côté externe, on sectionne les parties antérieure et postérieure de la capsule, ainsi que les tendons, enfin le ligament latéral externe en rasant les os. On isole la surface inférieure du tibia des parties molles, on la résèque un peu obliquement d'avant en arrière et de bas en haut ; puis, après avoir mis à nu, par une dissection attentive, la face interne du calcanéum, pour épargner les tendons et le paquet vasculo-nerveux, on enlève aussi horizontalement que possible une lame du calcanéum, en faisant agir la scie de dedans en dehors.

On peut scier le calcanéum de dehors en dedans, et l'opération est ainsi plus facile ; mais il faut avoir soin de protéger par une lame de carton ou une petite atelle l'artère et le nerf tibial postérieur.

L'incision principale rentre dans la méthode ovalaire; la petite incision verticale permet de mieux disséquer la peau autour du plateau tibial et de la face supérieure du calcanéum. Le passage de la scie en est également facilité. La scie à dos mobile est d'un emploi plus commode. La section du tibia doit être inclinée dans le même sens que celle du calcanéum, presque toujours un peu oblique en avant et en bas.

β. Procédé de Lefort. — On commence l'incision à 2 cen-

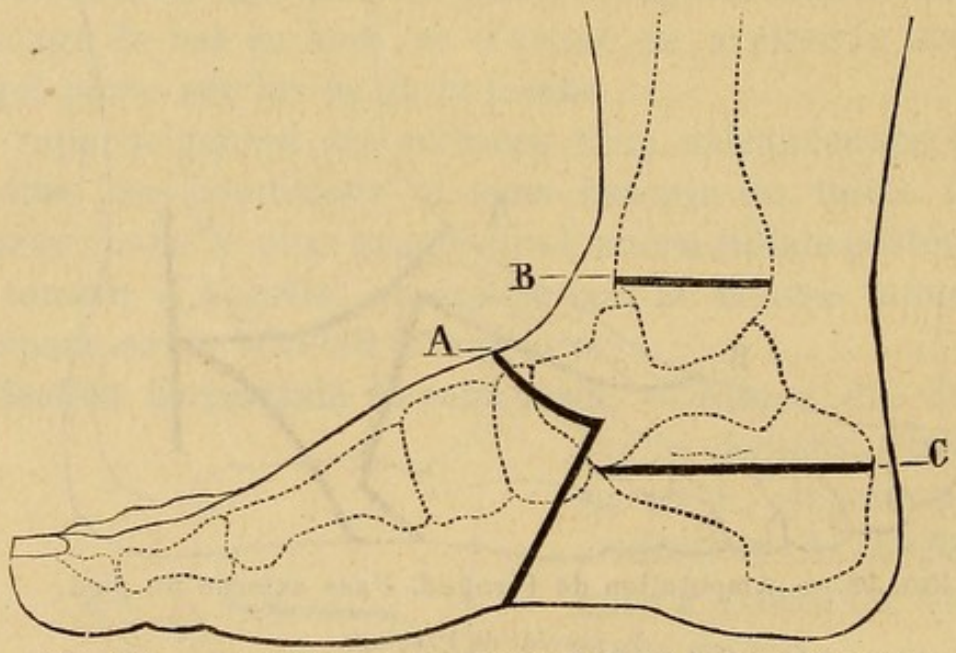

Fig. 99. — Amputation de Pirogoff. Face interne du pied.

A, incisions cutanées ; B, section du tibia ; C, section du calcanéum.

timètres au-dessous de la malléole externe, et on la conduit directement en avant jusqu'au tiers antérieur du calcanéum. Arrivé à ce point, le couteau décrit sur le dos du pied une courbe à convexité antérieure répondant à l'articulation astragalo-scaphoïdienne. Au moment où le couteau arrive vers le bord interne du pied, il se porte en arrière et s'arrête à 3 centimètres en avant de la malléole interne.

Relevant alors le pied, on taille un lambeau plantaire éga-

lement convexe en avant, qui passe transversalement sous la plante du pied, au niveau de la partie postérieure des cunéiformes, et rejoint l'incision externe au-dessus de la malléole externe.

Ceci fait, on dissèque et on fait relever le lambeau dorsal, pour mettre à découvert l'articulation tibio-tarsienne, puis on procède avec grand soin à l'isolement de la partie interne, afin de ne pas blesser l'artère tibiale postérieure au moment où elle passe derrière la malléole interne.

On coupe les ligaments qui relient le pied au péroné ; puis, saisissant alors le pied de la main gauche, si l'on opère sur le pied droit, ou le faisant saisir par un aide si l'on opère sur le pied gauche, on enfonce la pointe du couteau entre le calcanéum et l'astragale, comme dans l'amputation sous-astragalienne, et on coupe le ligament interosseux. Le pied s'écarte et se luxe en dedans.

Sans se préoccuper de l'astragale, on enlève le pied comme on le ferait dans le procédé de *Chopart*, ce qui permet d'éviter plus sûrement la blessure de l'artère tibiale postérieure, en permettant une dissection plus facile du lambeau plantaire.

Pour dégager l'astragale, on le saisit avec un fort davier et on coupe successivement tout ce qui le retient encore au pied et à la jambe. Il ne reste plus alors qu'à scier d'arrière en avant le calcanéum dont on enlève tout le plateau articulaire supérieur.

On peut pratiquer cette opération plus facilement et plus rapidement en faisant la même incision aux parties molles, mais en ouvrant tout de suite l'articulation tibio-tarsienne. Il suffit alors de dégager la face supérieure de la tubérosité postérieure du calcanéum et de porter la scie horizontalement sur cet os. On n'a pas à s'occuper d'ouvrir l'articulation astragalo-calcanéenne, puisque la surface articulaire supérieure du calcanéum s'enlève avec tout le reste du pied, et l'on a même l'avantage pour la section de cet os, de le tenir solidement, puisqu'il fait corps avec tout le pied. Toutefois on s'expose un peu plus à faire une section oblique en bas et en avant.

Cette modification paraît, du moins théoriquement, exempte des défauts du procédé à section verticale : base de sustentation très étroite, renversement du calcanéum, tension du tendon d'Achille, et l'expérience lui est jusqu'ici favorable.

Bérenger-Féraud a conseillé et *Pasquier* a mis en usage la suture des os, pour maintenir la coaptation exacte des surfaces et favoriser leur soudure. C'est un essai à répéter.

Le procédé du professeur *Lefort* est excellent, à condition

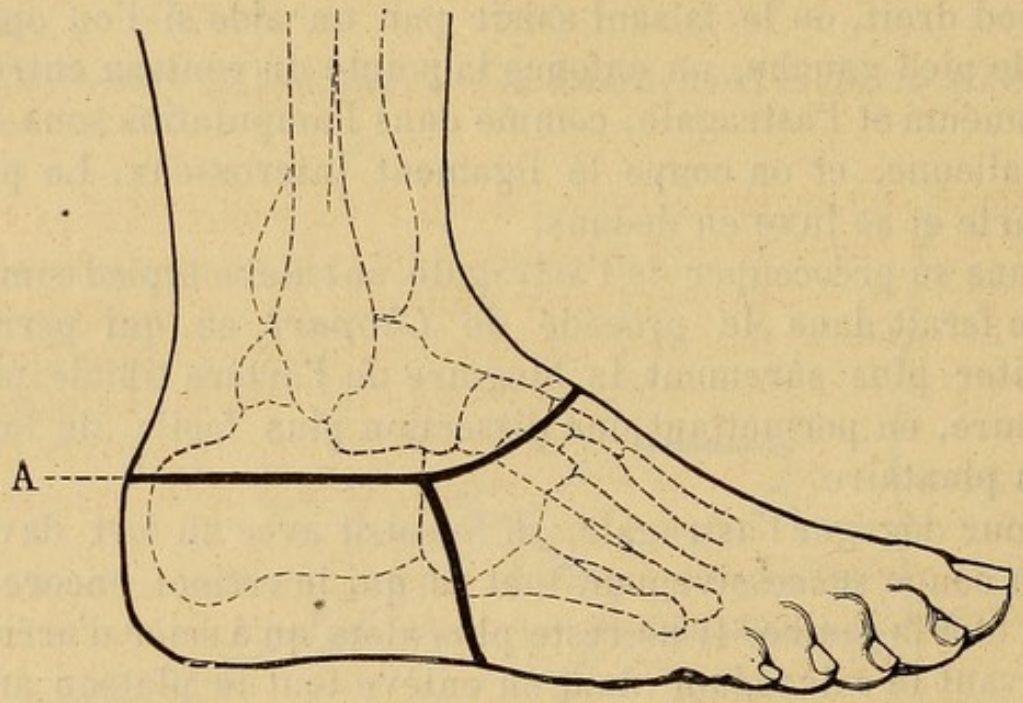

Fig. 100. — Pied, face externe.

A, amputation tibio-tarsienne de Pirogoff. Tracé de la raquette. Procédé de Lefort.

que l'incision externe soit conduite plus en avant, presque jusqu'à la tubérosité supérieure du cinquième métatarsien, pour bien assurer la couverture du calcanéum (fig. 100). La courbe dorsale va jusqu'à la jointure scapho-cunéenne, et l'incision plantaire vient rejoindre la section externe derrière le cinquième métatarsien. Inutile d'enlever l'astragale et l'avant-pied. L'articulation tibio-tarsienne détruite de dehors en dedans, le calcanéum bien dénudé jusqu'au point de section, on saisit l'astragale par ses deux faces latérales, avec le davier de *Farabeuf*, et on tord le pied jusqu'à ce que les

faces interne et externe du calcanéum soient devenues horizontales. La main gauche maintenant l'os dans cette position, avec une scie à dos mobile, on abat la face supérieure du calcanéum, de dedans en dehors, au-dessous du bec de sa petite apophyse et bien horizontalement. En terminant la section, il faut, avec *Farabeuf*, conduire la scie très lentement, si on ne veut faire éclater l'extrémité cuboïdienne du calcanéum.

§ XVII. — AMPUTATION DE LA JAMBE

I. — AMPUTATION SUS-MALLÉOLAIRE

Données anatomiques. — Au-dessous du mollet, les parties molles de la jambe ne sont constituées que par la peau, des tendons, quelques fibres musculaires profondes, les vaisseaux et les nerfs. Le membre, progressivement aminci jusque vers son quart inférieur, se renfle légèrement au-dessus des malléoles. Le péroné en dehors, le tibia en avant et en dedans, ne sont recouverts que par la peau. Ce dernier os s'est arrondi, et sa crête antérieure a disparu.

La peau, plus ou moins velue, rétractile en avant et en arrière, contracte sur les faces interne et externe de la jambe, des adhérences intimes avec les os.

L'aponévrose d'enveloppe, en s'insérant au bord externe du péroné et à la face interne du tibia, se confond avec le périoste qui les double. Elle forme deux loges principales, une antérieure, l'autre postérieure. La loge antérieure est subdivisée par une cloison fibreuse en deux compartiments; l'antérieur proprement dit loge les tendons du jambier antérieur, des extenseurs des orteils avec quelques fibres charnues, le nerf et les vaisseaux tibiaux antérieurs ; le compartiment externe loge les péroniers latéraux.

La loge postérieure est également divisée par une cloison celluleuse transversale en deux compartiments : le superficiel contient le tendon d'Achille et de la graisse ; le profond loge le nerf tibial et les vaisseaux tibiaux postérieurs et péroniers, les muscles de la couche jambière profonde ou leurs tendons. Insérés sur les os et sur le ligament interosseux, à fibres courtes, ces muscles profonds

se rétractent beaucoup moins après leur division que le soléaire et les jumeaux.

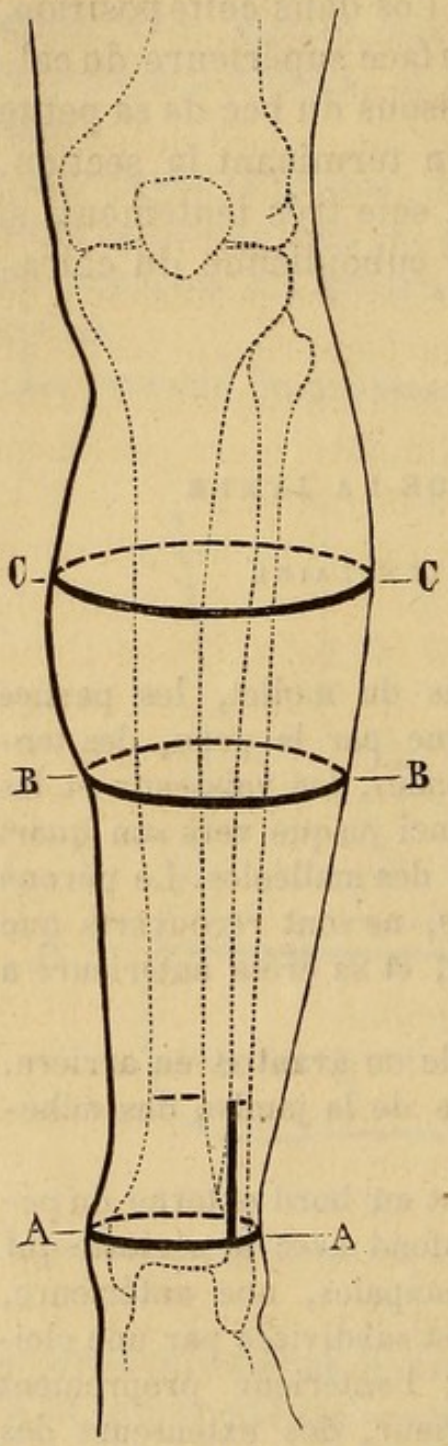

FIG. 101.— Jambe, face antérieure.

A, A, amputation sus-malléolaire, méthode circulaire modifiée ; B, B, amputation au lieu d'élection, méthode circulaire ; C,C, désarticulation du genou, méthode circulaire.

Le ligament interosseux réunit les bords voisins du tibia et du péroné. Il se rétrécit au quart inférieur de la jambe, et disparaît complètement à la partie inférieure où les os arrivent en contact.

Le péroné est mince ; le tibia, os fixe du membre, est plus volumineux et à bords arrondis. De cette disposition anatomique résulte la formation de deux gouttières où sont couchées les parties molles en avant et en arrière du membre, la gouttière postérieure toujours moins profonde que l'antérieure. Le point de section des os ne doit pas remonter à plus de trois doigts au-dessus de la base des malléoles, et doit, au contraire, se rapprocher le plus possible de ces éminences osseuses.

a) **Méthode circulaire.** *Méthode circulaire modifiée (Lenoir).* (fig. 101, A, A). Décubitus dorsal ; le membre faisant saillie hors de la table dans une étendue convenable. Un aide écarte la jambe saine, un second fixe la partie supérieure de la jambe malade et rétracte la peau ; un troisième maintient le pied. Le membre est dans l'extension, l'opérateur se tient en dedans.

1° Section circulaire des téguments, en deux temps, à la base des malléoles.

2° Sur la section circulaire de la peau, on fait tomber à la face antérieure du membre, un peu en dehors du bord antérieur du tibia, une incision

cutanée longue de trois à quatre doigts. On dissèque et on rabat latéralement les deux lèvres de la plaie antérieure, en y conservant tout le tissu cellulaire, mais sans dépasser en arrière les bords du tibia et du péroné.

3° Portant perpendiculairement le tranchant du couteau sur le tendon d'Achille, au niveau de la section de la peau, on le coupe nettement d'arrière en avant. Glissant alors le couteau de bas en haut, le long de la face postérieure des deux os, on forme un petit lambeau comprenant les chairs postérieures, et on le relève jusqu'à la hauteur de l'extrémité supérieure de l'incision verticale antérieure, en faisant remonter avec lui les deux lèvres de la raquette.

4° Ce lambeau soulevé et maintenu par un aide, on coupe circulairement les parties molles antérieures et les muscles profonds postérieurs au niveau de sa base. On sectionne avec la pointe du couteau les chairs interosseuses et le ligament interosseux, et on termine en sciant les deux os à la même hauteur. Cicatrice terminale, ne permettant pas l'appui sur le moignon. Procédé de nécessité.

b) **Méthode à un lambeau.** *Lambeau postérieur.* DE DEHORS EN DEDANS, PAR DISSECTION (fig. 102, A, A). *Pied gauche.* — La jambe dans l'extension et débordant la table est fixée par un aide ; l'opérateur se place en avant du pied, et, le saisissant de la main gauche, le pouce sous la plante, il le porte dans la rotation en dehors.

1° A 1 centimètre au-dessous du point où doit porter la scie, c'est-à-dire à un ou deux doigts au-dessus du sommet de la malléole interne, il commence une incision cutanée qui longe de haut en bas, se tenant à 1/2 centimètre en avant, le bord postérieur du tibia, puis le bord postérieur de la malléole interne, et coupe directement le bord interne du pied pour rejoindre la face plantaire en arrière du scaphoïde.

Le pied relevé, le couteau traverse, de gauche à droite et de dedans en dehors, transversalement, la face plantaire, en coupant perpendiculairement, à petits coups et la pointe sur les os, toutes les parties molles jusqu'au bord externe. Le pied mis dans la rotation en dedans, l'incision remonte

sur son bord externe, puis elle longe la malléole, et le bord postérieur du péroné, jusqu'à hauteur du point de départ de l'incision interne.

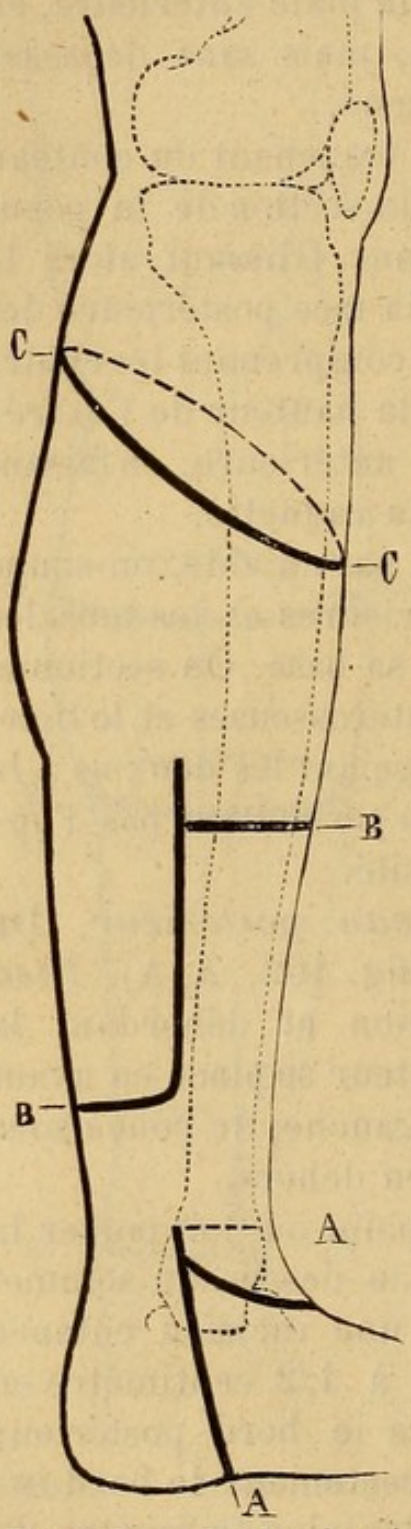

FIG. 102. — Jambe, face interne.

A, A, amputation sus-malléolaire, lambeau postérieur; B, B, amputation à la partie moyenne (HEY); C, C, amputation du genou, méthode ovalaire.

2° L'aide relève la jambe et porte le pied dans la flexion forcée. L'opérateur engage alors le pouce gauche dans l'incision plantaire et, abaissant sa lèvre postérieure, il dissèque et relève d'avant en arrière le lambeau talonnier, en dégageant en même temps ses faces latérales. La dissection de ce vaste capuchon est longue et fatigante. Le couteau ne doit jamais quitter les os, pour épargner la peau en dehors et ménager en dedans le paquet vasculo-nerveux et les tendons, qu'il faut dégager et remonter avec le lambeau.

3° Arrivé sur la face postérieure du talon, la main gauche relevant le lambeau talonnier retroussé, on coupe les insertions du tendon d'Achille au ras de l'os ; puis, au bord supérieur du calcanéum, on porte le couteau directement en avant, jusqu'à ce qu'il soit arrêté par la face postérieure de l'astragale. La jambe est de plus en plus élevée, pour mettre bien à jour sa face postérieure. Rasant de bas en haut la face postérieure des deux os, en dégageant les tendons de leurs coulisses fibreuses, et séparant les muscles profonds du ligament interosseux, l'opérateur dissèque et relève de plus en plus le lambeau postérieur, en

coupant au fur et à mesure les insertions de l'aponévrose aux bords latéraux du tibia et du péroné.

4° Le lambeau relevé et confié à l'aide, on fait abaisser la jambe. On divise transversalement les téguments antérieurs à deux doigts au-dessous de la base du lambeau postérieur, et on les fait rétracter. Passant alors le couteau à plat et le tranchant en bas sous les parties molles antérieures saisies entre les doigts, et rasant le ligament interosseux, on relève directement l'instrument en avant et on coupe les chairs au niveau de la peau rétractée. On dissèque et on relève ce petit lambeau musculo-cutané, en y conservant le nerf et les vaisseaux tibiaux antérieurs.

5° Se plaçant enfin en dedans de la jambe, l'opérateur coupe en travers le ligament interosseux, le détache des bords du tibia et du péroné, divise circulairement le périoste, et termine en sciant les deux os à la même hauteur. Cicatrice antérieure. Moignon excellent, à condition que le lambeau soit exubérant de longueur.

c) **Méthode elliptique.** *Lambeau postérieur* (fig. 103, A, A).

α. Procédé de Marcellin Duval. — Au point de section

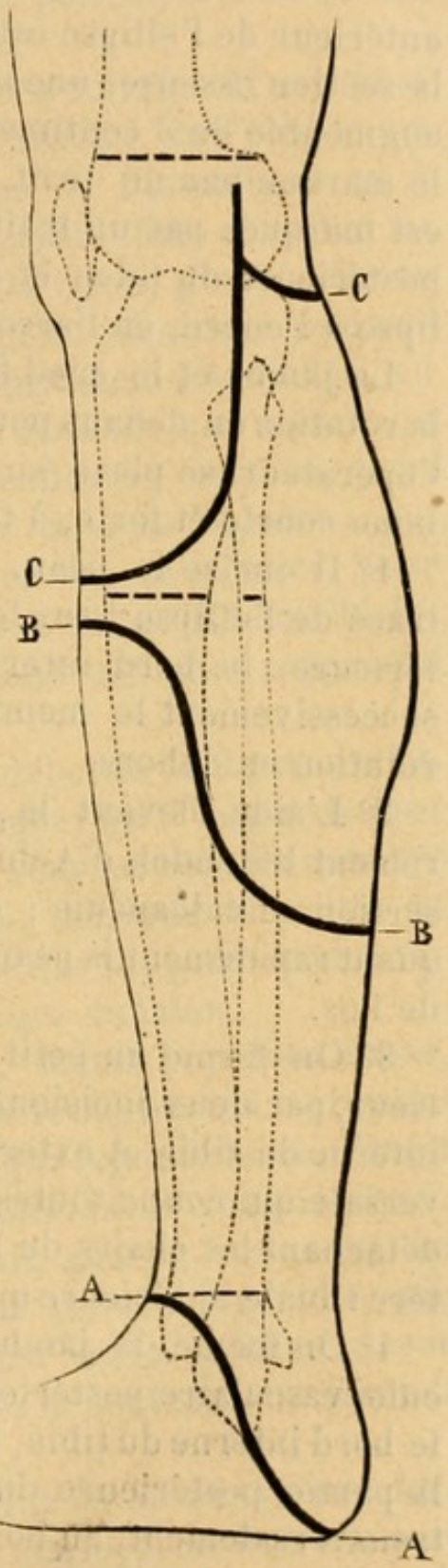

Fig. 103.—Jambe, face externe.

A, A, amputation sus-malléolaire, méthode oblique elliptique; B, B, amputation au lieu d'élection, méthode elliptique; C, C, amputation de la cuisse dans les les condyles, lambeau antérieur unique.

des os, on mesure la circonférence du membre. Le sommet antérieur de l'ellipse est obtenu en mesurant, au-dessous de la section osseuse, une longueur égale au rayon du membre, augmentée de 3 centimètres pour la rétraction de la peau; on le marque par un trait. L'extrémité inférieure de l'ellipse est marquée par un trait transversal sur la limite de la face postérieure du talon et de la plante du pied. On trace l'ellipse à l'encre, en l'arrondissant dans tout son parcours.

La jambe et le pied fixés par des aides, le membre dans la rotation en dedans pour découvrir sa face postéro-externe, l'opérateur se place au côté interne, armé d'un scalpel à lame courte et forte, à tranchant convexe.

1° Il incise la peau, en suivant de dehors en dedans le tracé de l'ellipse : sur le bord externe, puis sur la face antérieure, le bord interne et la plante du pied, en portant successivement le membre dans la rectitude, puis dans la rotation en dehors.

2° L'aide élevant la jambe, on sectionne perpendiculairement le tendon d'Achille, aussi bas que possible, à son insertion au calcanéum ; on le dégage légèrement, et, disséquant rapidement la peau, on la relève jusqu'au bord supérieur de l'os.

3° On forme un petit lambeau musculo-vasculaire antérieur, par deux incisions longitudinales qui suivent les bords interne du tibia et externe du péroné, et une incision transversale qui coupe toutes les parties molles. On le relève en détachant les chairs du ligament interosseux, et on lie l'artère tibiale antérieure qu'il contient.

4° On forme, la jambe relevée, un grand lambeau musculo-vasculaire postérieur. Une incision longitudinale rase le bord interne du tibia, une seconde incision longe en dehors la partie postérieure du péroné. On les réunit en coupant transversalement, au bord supérieur du calcanéum, les nerfs, les vaisseaux et les muscles profonds postérieurs. Le lambeau est relevé de bas en haut, en rasant la face postérieure des os et du ligament interosseux; on lie l'artère tibiale postérieure.

5° On coupe et on dégage le ligament interosseux, et,

plaçant une compresse à deux ou trois chefs pour mettre les parties molles à l'abri, on divise le périoste et on scie les os au niveau de la base des lambeaux.

β. Procédé de Guyon. — Ellipse très oblique. Il est ainsi décrit par *Farabeuf :* Le point culminant de l'ellipse est antérieur et répond au niveau même de l'interligne ou à quelques millimètres au-dessus. Le point infime est situé au sommet de l'arc qui dessine le profil du talon, plutôt dessous que derrière. L'incision, partant du point culminant, se porte d'abord en arrière et en bas, puis directement en bas, en sous-pied, jusqu'à mi-chemin de la distance qui sépare du sol les pointes malléolaires; puis enfin, en arrière, pour aller former fer-à-cheval derrière et sous le talon. Les parties latérales ou descendantes doivent se trouver, pour être symétriques : l'interne, dans l'axe même de la malléole; l'externe, un peu avant, car le péroné est plus rapproché du tendon d'Achille que le tibia.

Opération. — Le pied du malade déborde le bout du lit. Un aide est placé en dehors de la jambe, qu'il devra dresser en l'air à un moment donné. Tenez-vous au bout du membre et, de la main gauche en pronation, saisissez la pointe du pied; renversez-la fortement à votre droite, pour rendre visible et abordable la partie postérieure du talon.

1° Avec une lame courte et forte, tenue la pointe basse, attaquez hardiment, derrière et sous le calcanéum, entamant le plus loin possible, la face latérale qui regarde le sol. Tirant le couteau, divisez les téguments suivant le tracé indiqué; remontez sur le cou-de-pied, la main gauche ramenant les orteils en avant pour les renverser bientôt à gauche, afin que vous puissiez faire redescendre votre incision à son point de départ. Au besoin, repassez le couteau une seconde fois, afin de bien mobiliser la peau.

2° Confiez l'avant-pied à l'aide qui va le renverser fortement en dedans, le tenir fléchi à angle droit et vous permettre de détacher, en premier lieu, le bord externe du lambeau. Dans ce but, pincez et relevez la peau du bout des doigts gauches; avec la pointe du couteau, dénudez la malléole péronière, fendez en long la gaine des tendons péroniers,

pour les y couper courts et les en dégager ; dépouillez la face externe du calcanéum et sa tubérosité correspondante. Que le couteau s'y reprenne à plusieurs fois, toujours de la base du lambeau vers son extrémité, et serre le calcanéum de très près. Vous détachez ainsi et le tissu graisseux sus-calcanéen et le tendon d'Achille lui-même.

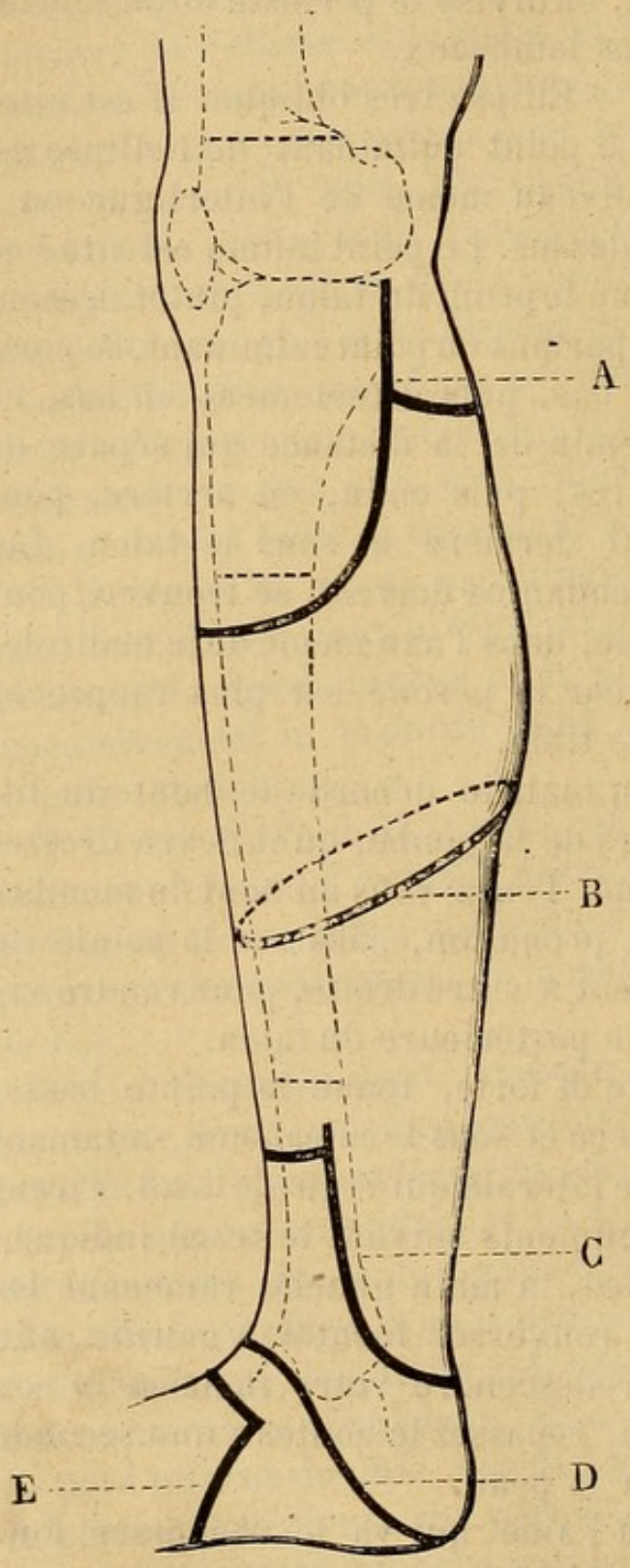

Fig. 104. — Jambe, face interne.

A, Désarticulation du genou, lambeau antérieur ; B, amputation de la jambe au lieu d'élection, méthode circulaire, tracé de la section cutanée ; C, amputation de la jambe au tiers inférieur, lambeau postérieur ; D, amputation sus-malléolaire, méthode oblique elliptique.

Cela fait, l'aide renversant le pied fortement en dehors, vous présente maintenant la partie interne de l'incision. Repassez-y le couteau une ou plusieurs fois pour diviser à fond : tendons, muscles, nerfs et vaisseaux. En vous aidant de la main gauche, dépouillez le bord postérieur de la malléole tibiale ; incisez en long la gaine des tendons pour les y couper courts et les en dégager ensuite ; séparez les chairs de l'excavation calcanéenne et de la tubérosité interne, jusqu'à ce que le lambeau flotte complètement détaché du talon. Faites dresser la jambe en l'air. De la

main gauche, rabattez le lambeau vers le mollet, pour bien dépouiller la face postérieure de l'articulation et des os de la jambe, en les rasant, les raclant même, dans une étendue de deux travers de doigt.

Le moment est venu de ramener la jambe dans la position horizontale pour diviser les tendons extenseurs. A cet effet, ayant relevé le plus possible la peau pour découvrir les bords antérieurs des os, fendez de haut en bas l'aponévrose sur ces bords. Puis, entre le pouce et l'index gauches, pincez et soulevez tout le paquet tendineux pour le couper en travers, en petit lambeau carré de 2 centimètres, dans lequel vous saisirez facilement l'artère quand vous voudrez.

Après vous être assuré que les os sont dénudés à la même hauteur sur toute la périphérie, placez une compresse à deux chefs, le péroné dans la commissure. Sciez de manière que le rebord antérieur de la section tibiale ne soit pas anguleux. Employez la scie à chantourner si vous en avez une bonne ; sinon, abattez d'avance le rebord de la façon suivante. Un peu au-dessus du point où vous devez diviser le squelette, faites mordre la scie, guidée par l'ongle du pouce gauche, lentement et à longs traits. Aussitôt qu'un léger sillon sera tracé, inclinez l'instrument et entamez le tibia obliquement en bas et en arrière. Arrivé au tiers de l'épaisseur de l'os, dégagez le feuillet et reportez-le à quelques millimètres au-dessous du premier trait pour diviser, cette fois complètement, les deux os en travers.

Liez les vaisseaux, réséquez le nerf tibial postérieur, parez, drainez et suturez le moignon.

Ce procédé, comme celui de *Marcellin Duval*, donne un excellent moignon à cicatrice terminale antérieure. Il est d'une exécution plus facile que le grand lambeau talonnier.

II. — AMPUTATION A LA PARTIE MOYENNE

Données anatomiques. — A cette hauteur, la jambe est volumineuse. Les masses musculaires sont surtout considérables en arrière.

La peau est couverte de poils et assez rétractile, sauf sur la face interne du tibia. L'aponévrose superficielle, par ses insertions au bord externe du péroné et à la face interne du tibia, où elle se

confond avec le périoste, forme deux grandes loges. L'une, antéro-externe, est divisée en deux compartiments par une forte cloison fibreuse longitudinale, qui sépare les muscles externes (péroniers latéraux) des mucles antérieurs. Ces muscles ne forment qu'une seule couche ; ils adhèrent aux os ou au ligament interosseux et sont logés dans la gouttière osseuse antérieure.

La loge postérieure est également divisée par une mince cloison aponévrotique, qui sépare les muscles superficiels des muscles profonds. La masse musculaire superficielle (triceps sural) est constituée par des muscles à fibres plus longues ; le soléaire seul prend des insertions à la jambe. Les jumeaux, étendus des condyles fémoraux au calcanéum, se rétractent beaucoup après leur section, entraînant avec eux la peau de la face postérieure. Les muscles profonds postérieurs dont les fibres plus courtes s'insèrent directement sur les os et le ligament interosseux se rétractent beaucoup moins que les précédents.

Une forte cloison fibreuse sépare les péroniers latéraux des muscles postérieurs. En avant, le paquet vasculo-nerveux repose sur le ligament interosseux ; en arrière, les vaisseaux sont placés entre les deux couches musculaires, sauf en bas, où l'artère péronière se cache sous le fléchisseur propre du gros orteil.

Entre les deux os, l'espace interosseux, large d'un doigt environ, est comblé par le ligament interosseux. Le péroné, mince, fragile, est entouré par les chairs et situé dans un plan postérieur. Le tibia, en dedans, os fixe du membre, est volumineux, prismatique, triangulaire. Sa face interne est sous-cutanée, son arête antérieure forme une crête aiguë et saillante dans toute la partie moyenne de la jambe. En haut, cette arête disparaît, en même temps que l'os s'élargit pour former les condyles articulaires, et n'est plus constitué que par du tissu spongieux, revêtu d'une mince couche de tissu compacte.

L'amputation de la jambe à la partie moyenne peut être pratiquée par tous les procédés que nous étudierons pour l'amputation au lieu d'élection ; les deux suivants lui sont plus spécialement applicables.

a) **Méthode à deux lambeaux.** *α. Lambeaux carrés, antérieur et postérieur, inégaux (Teale)* (fig. 105, B, B). — 1° La jambe dans l'extension, soutenue par des aides, on détermine exactement, à l'aide d'un ruban métrique, la demi-circonférence antérieure du membre, à sa partie

moyenne. A ce niveau, on trace de haut en bas, sur les côtés de la jambe, et à partir des extrémités du diamètre transversal, deux incisions cutanées parallèles, dont la longueur est égale à la demi-circonférence mesurée. Ces incisions correspondent à peu près au bord interne du tibia et au bord externe du péroné ; elles n'intéressent que la peau.

2° Ces incisions sont coupées à angle droit par deux incisions transversales comprenant toutes les parties molles. L'incision transversale qui limite le lambeau antérieur réunit les extrémités inférieures des premières incisions. L'incision transversale postérieure est placée de façon à donner au lambeau postérieur le quart seulement de la longueur du précédent. Pour la pratiquer, on fait soulever le membre par les aides. (Au lieu de diviser du même coup la peau et les chairs, il vaut mieux couper la peau d'abord, puis les muscles superficiels au niveau de la rétraction des téguments, et enfin les muscles profonds, qui se rétractent fort peu.)

3° On dissèque de bas en haut le lambeau antérieur, en rasant les os, conservant, avec la peau qui recouvre la face interne du tibia, tout le tissu celluleux qui la double, et détachant avec les chairs le ligament interosseux, pour ménager sûrement les vaisseaux antérieurs.

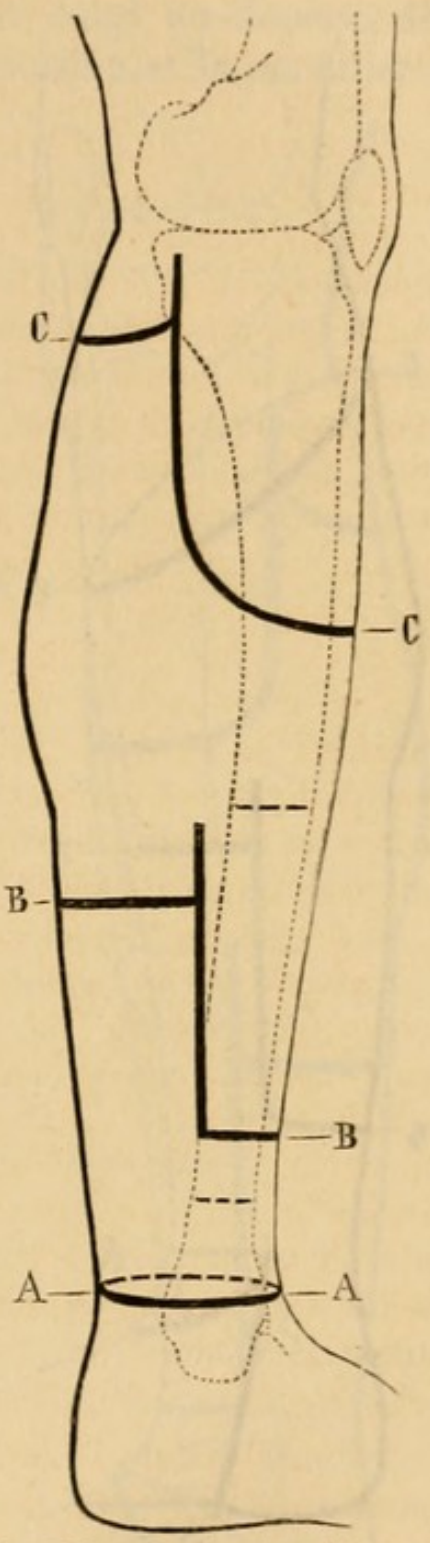

FIG. 105.— Jambe, face interne.

A, A, amputation sus-malléolaire, méthode circulaire pure; B, B, amputation à la partie moyenne, deux lambeaux (TEALE) ; C, C, désarticulation du genou, lambeau antérieur unique.

4° Le grand lambeau antérieur disséqué est relevé par un aide. La jambe soulevée, on dissèque de bas en haut le petit lambeau postérieur, en rasant les os. On peut immédiatement faire la ligature des vaisseaux.

5° Après avoir divisé les chairs interosseuses, qui ont pu être épargnées, on passe une compresse à trois chefs, on coupe le périoste et on scie les deux os à la base des lambeaux.

Le grand lambeau antérieur, replié sur lui-même, s'applique sur la surface de section des os. Des points de suture profonde maintiennent la partie réfléchie et unissent les extrémités des deux lambeaux. Tout pansement est inutile.

β *Grand lambeau postérieur, petit lambeau antérieur (Farabeuf).* — Le malade sera couché de façon que la jambe et le genou dépassent le bout du lit. Ayant l'un des aides en face de vous, placez-vous de préférence en dehors de la jambe droite et en dedans de la jambe gauche, afin de pouvoir relever vous-même, de votre main gauche, les lambeaux que le couteau détachera des os, à la Ravaton.

Marquez d'un point le lieu où passera la scie. Estimez, à ce niveau, le diamètre antéro-postérieur du membre. S'il a 10 centimètres, faites un lambeau postérieur de 10 centimètres et un antérieur trois fois moins long. Mais prenez la précaution de

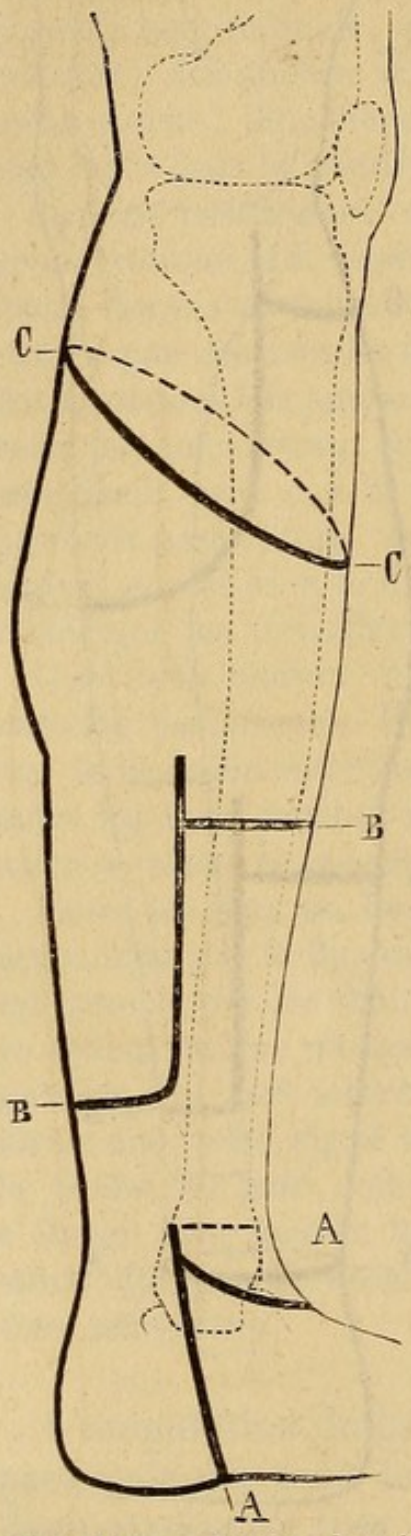

FIG. 106. — Jambe, face interne.

A, A, amputation sus-malléolaire lambeau postérieur; B, B, amputation au tiers moyen, lambeau postérieur; C, C, désarticulation du genou, méthode ovalaire (BAUDENS).

commencer ces lambeaux à un grand doigt au-dessous de la future section osseuse. Après l'incision et la mobilisation des téguments, vous atteindrez facilement, pour la taille des lambeaux charnus, le point où les os doivent être sciés, et vous aurez des parties molles en quantité suffisante.

1° D'abord, tenez vous-même l'avant-pied de la main gauche pour suspendre le membre et laisser libre le talon, sous lequel va évoluer votre avant-bras droit. En effet, armée du couteau, votre droite, passée sous la jambe, tire une incision descendant derrière l'os éloigné, péroné ou tibia, croisant ensuite la face postérieure de la jambe, remontant enfin derrière l'os rapproché. Alors, par un trait légèrement convexe en bas, incisez devant la jambe pour découper le lambeau antérieur. Mobilisez bien les téguments, en arrière comme en avant; disséquez même quelque peu le bord terminal du lambeau cutané postérieur, afin que plus tard il déborde toujours les muscles que vous allez inciser.

2° Faites fléchir la jambe sur la cuisse, rejeter le genou en dehors et fléchir le pied. Après avoir pincé, entre le pouce et l'index gauches, les muscles gastro-cnémiens, tranchez-les au niveau de la peau rétractée. Quand ils se seront retirés,

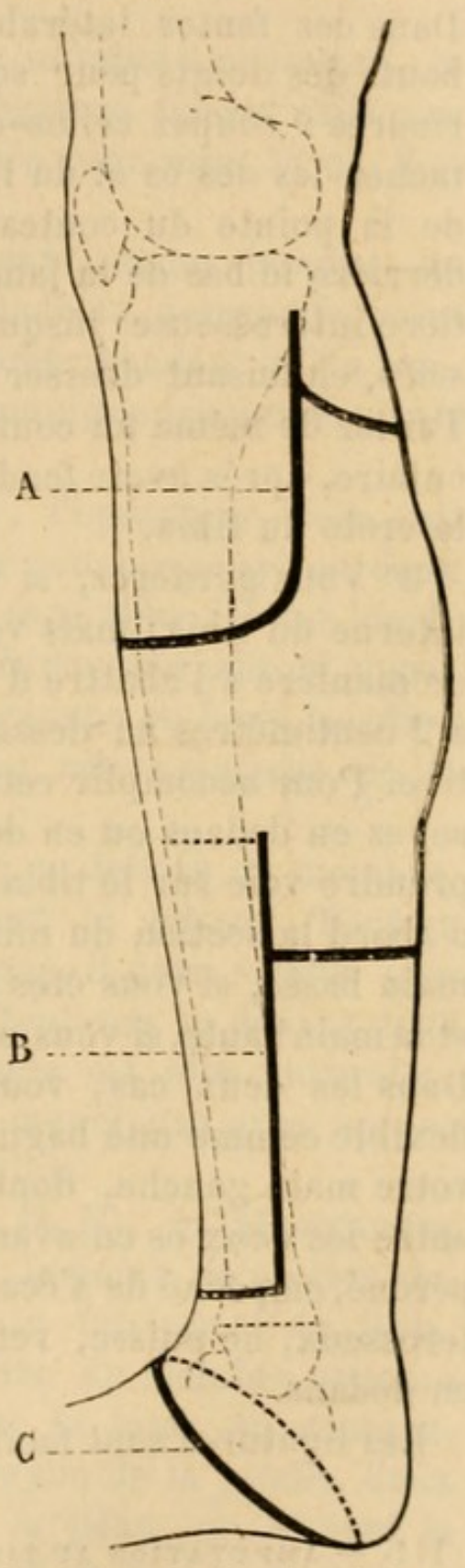

Fig. 107. — Jambe, face interne.

A, désarticulation du genou, lambeau antérieur; B, amputation de la jambe au tiers moyen, lambeau de Teale; C, amputation sus-malléolaire, ellipse.

incisez en long et de haut en bas, immédiatement derrière le bord interne du tibia et derrière le muscle long péronier. Dans ces fentes latérales, mettez le bout du pouce et les bouts des doigts pour soulever les chairs profondes postérieures : coupez celles-ci en travers, assez haut; enfin détachez-les des os et du ligament interosseux à l'aide du plat de la pointe du couteau que vous tenez couché en long derrière le bas de la jambe et le talon. Évidez ainsi la gouttière interosseuse jusqu'au niveau du point où les os seront sciés, en faisant dresser la jambe en l'air si vous voulez. Taillez de même un court lambeau antérieur musculo-vasculaire, après avoir fendu en long l'aponévrose en dehors de la crête du tibia.

3° Vous garderez, si vous voulez, le périoste de la face interne du tibia; mais vous en dénuderez toujours la crête, de manière à l'abattre d'un trait de scie oblique commençant à 2 centimètres au-dessus de la section transversale définitive. Pour accomplir cette section, il importe peu que vous soyez en dedans ou en dehors du membre. Il est de règle de prendre voie sur le tibia, puis d'attaquer tôt et de terminer d'abord la section du mince péroné. Vous scierez donc la main basse, si vous êtes placé en dehors de la jambe droite, et la main haute, si vous opérez en dedans de la jambe gauche. Dans les deux cas, vous vous souviendrez que le péroné, flexible comme une baguette de bois vert, doit être fixé par votre main gauche, dont le pouce et les doigts feront coin entre les deux os en avant et en arrière, de manière que le péroné, empêché de s'écarter en dehors par le ligament interosseux, ne puisse, refoulé par vos doigts, se rapprocher en dedans.

Les ligatures sont faciles dans les lambeaux.

III. — AMPUTATION AU TIERS SUPÉRIEUR, DIT LIEU D'ÉLECTION

Même disposition des parties qu'au tiers moyen; le mollet un peu plus volumineux. Pour éviter la lésion des tendons de la patte d'oie et des bourses séreuses qui les séparent du tibia, lésion qui peut entraîner la flexion et la

rétraction permanente du moignon, il faut diviser les os à quatre doigts au-dessous de la tubérosité antérieure du tibia.

Sujet. — Il est demi-couché sur la table à opération, la plus grande partie des membres inférieurs faisant saillie au delà de ses bords. La jambe est rasée avec soin, là où doit porter le couteau.

Aides. — Un aide écarte la jambe saine étendue ou pliée, un second fixe le membre malade au-dessus du point de section et attire en haut les téguments, pendant qu'un troisième soutient la jambe et lui communique les mouvements nécessaires pendant l'opération.

Opérateur. — Règle générale, l'opérateur doit être placé en dedans de la jambe, afin de pouvoir scier les deux os à la fois et à la même hauteur, sans faire éclater le péroné. Selon d'autres auteurs, le chirurgien doit se placer de façon à avoir toujours la main gauche en haut, position plus favorable à la dissection et au retroussement de la manchette.

Enfin *Lefort* conseille de se tenir en dehors du membre, des deux côtés, pour scier isolément le péroné. Tout en conseillant la section isolée du péroné, il nous semble plus avantageux pour l'opérateur d'être toujours en dedans de la jambe à amputer; la marche de la scie est plus naturelle, plus aisée, et la dissection de la manchette avec un peu d'habitude ne présente pas de difficultés.

a) **Méthode circulaire** (fig. 108, B, B). 1. MANCHETTE CUTANÉE PURE. — On détermine le point de section osseuse, quatre doigts au-dessous de la tubérosité du tibia. A ce niveau, on mesure le diamètre du membre avec un ruban, ou, approximativement, avec la lame du couteau. En ajoutant au demi-diamètre ou rayon de la jambe, deux à trois doigts pour la rétraction de la peau, on obtient la longueur à donner à la manchette et le point où doit se faire l'incision des téguments.

1° *Incision de la peau.* — L'incision cutanée descend un doigt plus bas en avant qu'en arrière. Commencée sur la face externe de la jambe, elle se pratique en deux temps,

le premier comprenant les trois quarts de la circonférence du membre.

Saïsissant entre le pouce et l'index gauches les bords de la peau sectionnée, l'opérateur applique perpendiculairement le tranchant du couteau 1/2 centimètre au-dessous, pour diviser les brides celluleuses qui la rattachent à l'aponévrose. Promenant l'instrument circulairement, sans quitter la partie, il dissèque et retrousse la manchette cutanée, dans une hauteur à peu près égale au rayon de la jambe. Si le retroussement est trop difficile, on le facilite par une petite incision longitudinale de dégagement placée soit en arrière *(Lisfranc)*, soit en dedans *(Linhart)*.

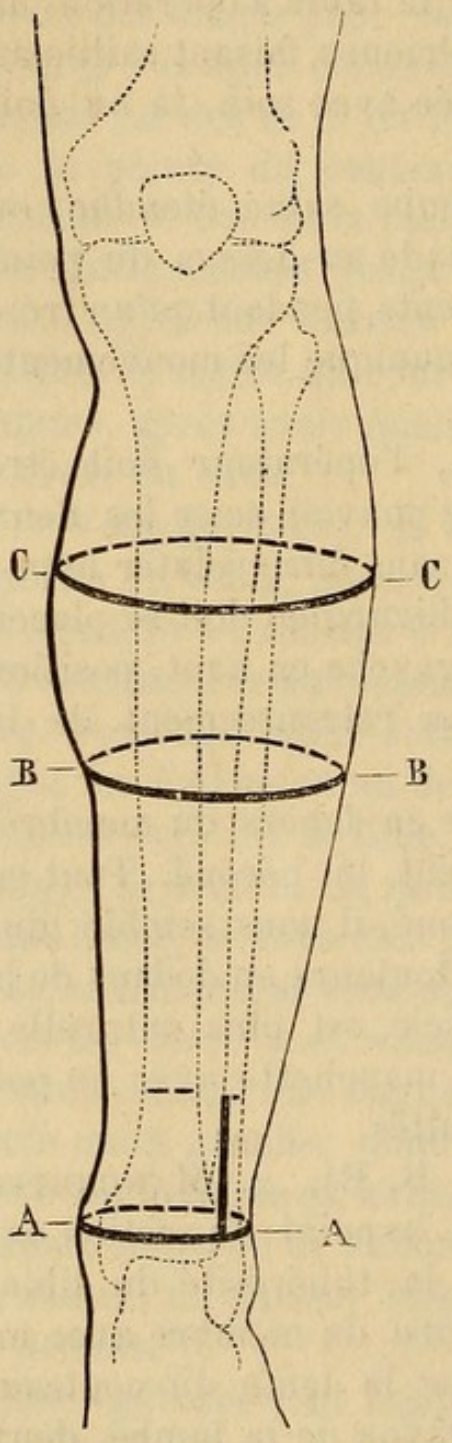

FIG. 108. — Jambe, face antérieure.

A, A, amputation sus-malléolaire, méthode circulaire modifiée; B, B, amputation au lieu d'élection, méthode circulaire; C, C, amputation du genou, méthode circulaire.

2° *Section des muscles.* — En raison de la rétraction plus grande des jumeaux, elle doit se faire en deux temps.

I. Appliquant le tranchant du couteau sur la face postérieure du membre relevé, un doigt au-dessous de la base de la manchette, on coupe obliquement de bas en haut les jumeaux et une partie du soléaire, sans atteindre la face profonde de ce muscle, pour ménager le nerf et les vaisseaux postérieurs. Si, au lieu de retrousser une manchette, on s'est contenté de disséquer la peau en arrière dans une petite étendue sans la renverser, la section des muscles superficiels postérieurs se fait au niveau de la peau rétractée.

Cette section rend beaucoup plus facile le relèvement des téguments à la face antérieure du membre, et permet de le compléter si la peau n'avait pu être relevée assez haut.

II. Reportant le couteau sur la face antéro-externe de la jambe, l'opérateur divise circulairement toutes les chairs à la base de la manchette. Habituellement, les muscles antérieurs logés dans la gouttière profonde que forment le

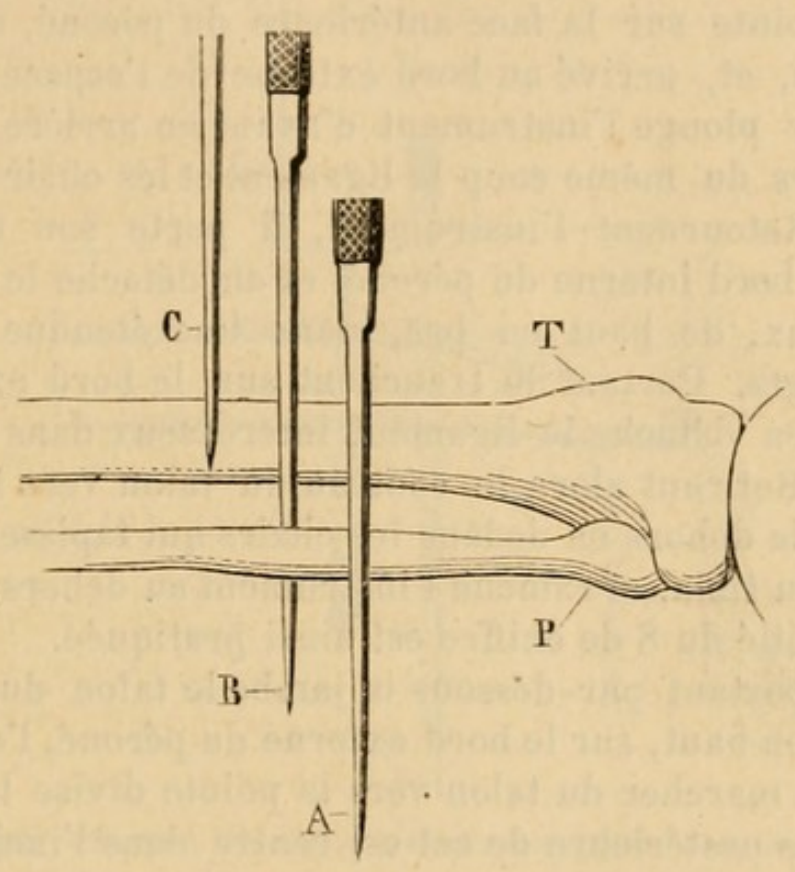

Fig. 109. — Section des chairs interosseuses. Face antérieure. Premier temps.

T, tibia; P, péroné; A, couteau, première position; B, couteau, deuxième position; C, couteau, troisième position.

tibia et le péroné sont à peine atteints par l'instrument. Il faut alors les couper à part, soit de dehors en dedans avec la pointe du couteau, soit de dedans en dehors, en passant la lame au-dessous des chairs, et la ramenant directement en avant.

3° *Section des chairs interosseuses et du ligament interosseux.* — On ne se sert plus aujourd'hui du couteau interosseux, qui permet de faire le 8 de chiffre en un seul

temps, mais d'un couteau ordinaire à lame assez étroite pour passer facilement dans l'espace interosseux.

I. Appliquant par dessus le membre, le tranchant du couteau, près de son talon, la pointe en bas et bien perpendiculairement, sur la face externe du péroné au niveau de la rétraction des muscles profonds, l'opérateur coupe les dernières fibres des péroniers latéraux, en faisant marcher l'instrument du talon à la pointe. Sans quitter l'os, il coupe avec la pointe sur la face antérieure du péroné, de dehors en dedans, et, arrivé au bord externe de l'espace interosseux, il y plonge l'instrument d'avant en arrière, divisant en travers du même coup le ligament et les chairs interosseuses. Retournant l'instrument, il porte son tranchant contre le bord interne du péroné, et en détache le ligament interosseux, de haut en bas, dans une étendue de un à deux doigts. Portant le tranchant sur le bord externe du tibia, il en détache le ligament interosseux dans la même étendue. Retirant alors le couteau du talon vers la pointe, il coupe de dehors en dedans les chairs qui tapissent la face externe du tibia, et ramène l'instrument au dehors. La première moitié du 8 de chiffre est ainsi pratiquée.

II. Reportant par-déssous la jambe le talon du couteau, la pointe en haut, sur le bord externe du péroné, l'opérateur le faisant marcher du talon vers la pointe divise les chairs sur la face postérieure de cet os, rentre dans l'incision déjà faite au ligament interosseux pour achever la section des fibres épargnées, et, retirant l'instrument vers soi, achève la seconde moitié du 8 de chiffre en coupant sur la face postérieure du tibia.

Attribuant au 8 de chiffre le grave inconvenient de diviser les muscles interosseux à une hauteur différente en avant et en arrière, de mâcher les chairs et d'intéresser les vaisseaux en plusieurs points, *Sédillot* propose le procédé suivant : « Les muscles de la face antéro-externe du membre sont coupés avec soin et sans mâchure jusqu'aux os et au ligament interosseux, au niveau de la rétraction du mollet et sur les points où portera la scie ; puis la pointe du couteau est transversalement engagée dans l'espace interosseux

qu'elle traverse et qu'elle divise verticalement de haut en bas, afin de donner du jour à l'opérateur, et il devient facile de porter le couteau en arrière, dans l'espace vide qui est produit, et d'achever la section complète des chairs, en tournant successivement le tranchant de l'instrument vers le tibia et le péroné. »

4° *Manchette périostique.* — Incisant circulairement le

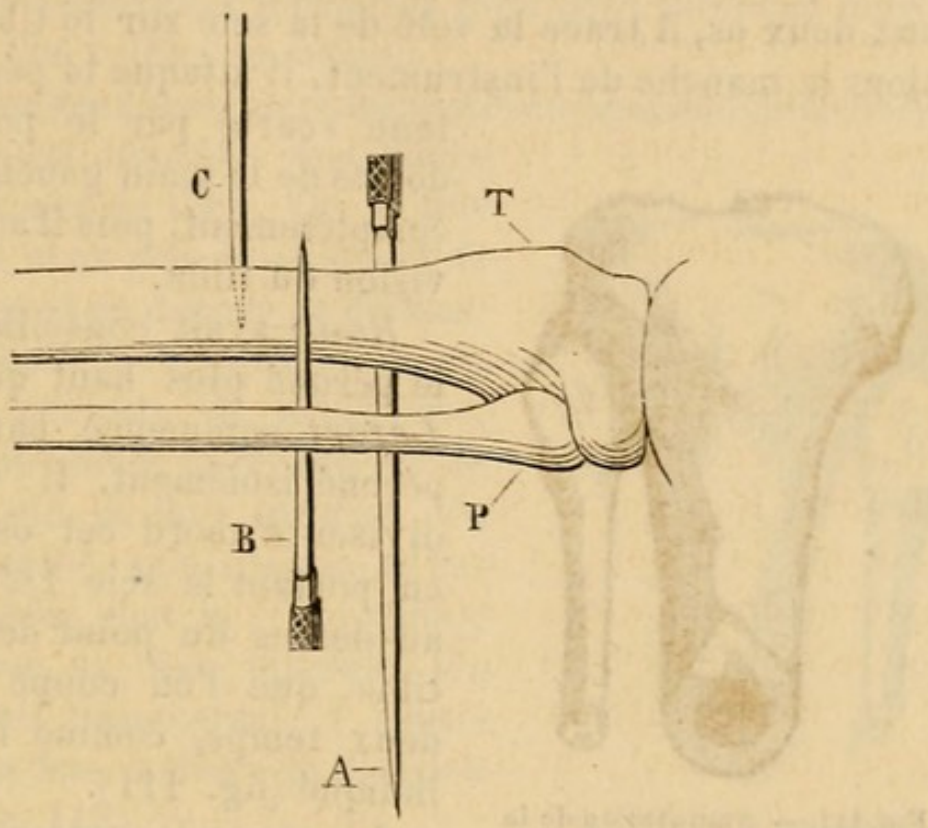

FIG. 110. — Section des chairs interosseuses. Deuxième temps.

T, tibia ; P, péroné ; A, couteau, première position ; B, couteau, deuxième position ; C, couteau, troisième position.

périoste des deux os, au niveau de la rétraction des chairs, on forme une manchette périostique un peu plus haute sur le péroné. On peut aussi, avec *Ollier*, tailler un lambeau périostique antérieur destiné à s'appliquer sur la surface de section des os.

5° *Section des os.* — L'aide chargé de relever les chairs doit éviter d'exercer aucune traction sur le tégument de la face antérieure du membre, pour ne pas décoller la peau au-dessus du point de section osseuse. L'opérateur passe d'arrière en avant, entre les deux os, le chef moyen d'une compresse à

trois chefs. Il le ramène en avant ainsi que les deux chefs latéraux qu'il entre-croise au devant du tibia, tire le plein en arrière, et les confie à l'aide qui rétracte les parties molles.

Appliquant la scie sur la face interne et l'angle antérieur du tibia, 1 centimètre au-dessus du point de section définitif, il coupe obliquement le tibia en bas et en arrière dans la moitié de son épaisseur. Reportant l'instrument 1 centimètre plus bas, sur la crête du tibia, et perpendiculairement aux deux os, il trace la voie de la scie sur le tibia. Élevant alors le manche de l'instrument, il attaque le péroné maintenu écarté par le pouce et les doigts de la main gauche, et le scie complètement, puis il achève la division du tibia.

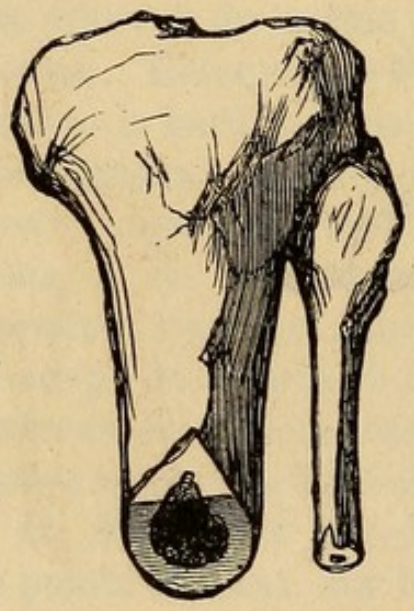

Fig. 111. — Amputation de la jambe au lieu d'élection. Section osseuse perpendiculaire avec ablation de la crête tibiale.

Roux avait conseillé de couper le péroné plus haut que le tibia; *Lefort* commence par diviser le péroné isolément. Il vaut mieux diviser d'abord cet os isolément, en portant la scie 1/2 centimètre au-dessus du point de section du tibia, que l'on coupe ensuite en deux temps, comme nous l'avons indiqué (fig. 111).

Ligature des artères. — La ligature de la tibiale antérieure est souvent difficile, soit par suite de sa rétraction, soit par suite de sa division à plusieurs hauteurs, et peut nécessiter le débridement du ligament intérosseux.

β. Manchette avec doublure musculaire. — 1° Même position. Incision circulaire de la peau, à la hauteur indiquée, un doigt plus bas en avant qu'en arrière.

2° Libération de la peau, dissection et relèvement des téguments, en avant, sur une hauteur de trois doigts; pas de relèvement en arrière.

3° La jambe soulevée par l'aide, division à hauteur de la section cutanée, des jumeaux et du soléaire, libérés de leurs

attaches aponévrotiques. Ces muscles se rétractent, laissant à découvert les chairs profondes postérieures.

4° Section des muscles antérieurs, de dehors en dedans, au niveau de la première coupe musculaire, et formation d'un petit lambeau musculo-vasculaire que l'on relève jusqu'au point de section osseuse ; la jambe dans l'extension.

5° Le membre relevé de nouveau, section des chairs profondes postérieures et formation d'un petit lambeau musculaire que l'on relève de même.

6° Section des fibres interosseuses et du ligament interosseux. Le péroné est dénudé 1 centimètre plus haut que le tibia. On le scie isolément, et un peu obliquement de haut en bas et de dehors en dedans.

7° On isole bien le tibia, on relève son périoste en manchette, un peu plus élevée en avant, sur sa crête et sur sa face interne. Un premier trait de scie, oblique en bas et en dehors, abat la crête tibiale et émousse sa face interne. Un second trait transversal, 1 centimètre plus bas, achève la division de l'os (fig. 112).

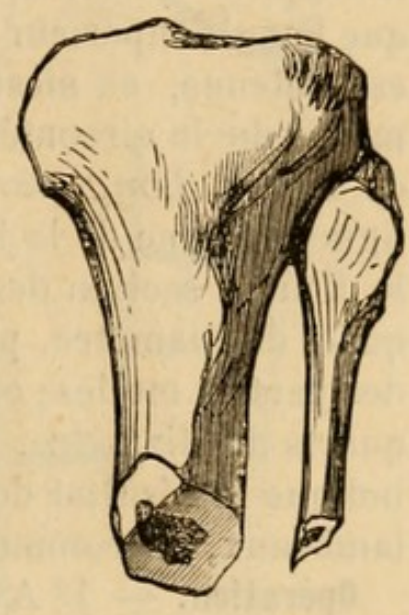

Fig. 112. — Amputation de la jambe au lieu d'élection. Section osseuse oblique : sur le péroné de dehors en dedans, sur le tibia de dedans en dehors.

Ce procédé donne un moignon mieux nourri et mieux protégé que la simple manchette cutanée.

b) **Méthode à deux lambeaux.** *Lambeaux antérieur et postérieur.* α. Procédé de Marcellin Duval. — C'est une amputation à deux lambeaux principaux, quadrilatères ; l'un, antérieur, est cutané ; sa longueur est égale au quart du diamètre du membre, augmenté de 3 à 4 centimètres pour la rétraction des parties molles ; l'autre, postérieur, est musculo-cutané, et comprend une grande partie des jumeaux et du soléaire. Sa longueur représente les trois quarts du diamètre de la jambe, plus 5 centimètres pour la rétraction des parties molles. Leurs bases sont égales et leurs

angles inférieurs légèrement arrondis. On forme, en outre, deux petits lambeaux musculo-vasculaires, l'un antérieur, l'autre postérieur.

Mensuration. — On marque d'un trait, sur la partie antérieure de la jambe, l'endroit où les os doivent être sciés, et l'on prend à ce niveau, avec un ruban métrique, la circonférence du membre. On mesure alors la largeur et la longueur des lambeaux. *Largeur :* Le chef initial du ruban est placé à 2 centimètres en dedans du bord interne du tibia, point de départ que l'on marque d'un trait ; il fixe la limite interne de la base des lambeaux ou de leur largeur, ainsi que l'angle supérieur de leur bord interne. La limite externe est obtenue, en mesurant sur le ruban laissé en place, la moitié de la circonférence du membre, en dehors du point de départ. *Longueur :* On la mesure verticalement sur la ligne médiane de la jambe, en partant du trait qui indique le lieu de section des os. En avant, une longueur égale au quart du diamètre, plus 4 centimètres pour la rétraction des parties molles ; en arrière, une longueur égale aux trois quarts du diamètre, plus 5 centimètres : un trait à l'encre indique le résultat de ces mensurations. On peut tracer les lambeaux, en commençant par l'antérieur (fig. 113, B, B).

Opération. — 1° Avec un scalpel à dos fort, à lame convexe, de 4 à 5 centimètres, on pratique l'incision cutanée circonscrivant le lambeau postérieur.

2° Une incision cutanée, presque transversale, à angles un peu émoussés, achève de circonscrire le lambeau antérieur. La peau est disséquée rapidement. On forme le petit lambeau musculo-vasculaire antérieur par trois incisions, dont deux latérales et longitudinales sont réunies par une troisième transversale.

L'incision latérale externe, de 6 centimètres environ, répond à l'interstice du soléaire et du long péronier latéral ; on détache ce muscle de la face externe du péroné. L'incision latérale interne longe le bord interne du jambier antérieur et divise ses insertions à la face externe du tibia. L'incision transversale, située à 4 centimètres au-dessous du point de section des os, comprend toutes les parties

molles antéro-externes, le nerf et les vaisseaux tibiaux antérieurs. On peut lier immédiatement l'artère. Après l'incision transversale, on coupe transversalement, puis latéralement, le ligament interosseux qui sert de support aux vaisseaux et aux muscles antérieurs.

3° Achèvement du lambeau postérieur, déjà circonscrit. La section des jumeaux est prompte et facile. La section du soléaire se fait par trois incisions, deux latérales et longitudinales réunies par une incision inférieure transversale ou légèrement curviligne. L'incision latérale externe suit l'interstice du soléaire et du long péronier latéral, on l'achève en séparant les attaches du soléaire de la face postérieure du péroné. L'incision latérale interne descend derrière le bord interne du tibia, divisant les insertions du soléaire à ce bord.

L'incision inférieure, transversale ou légèrement courbe à convexité inférieure, pénètre dans l'épaisseur du soléaire, en suivant une direction oblique de bas en haut et d'arrière en avant. On s'arrête à la face antérieure du muscle, 5 centimètres environ au-dessous de la section future des os, en ménageant l'aponévrose profonde qui recouvre le nerf et les vaisseaux. On donne quelques légers coups de scalpel entre les deux couches musculaires, jusqu'au point de section des os.

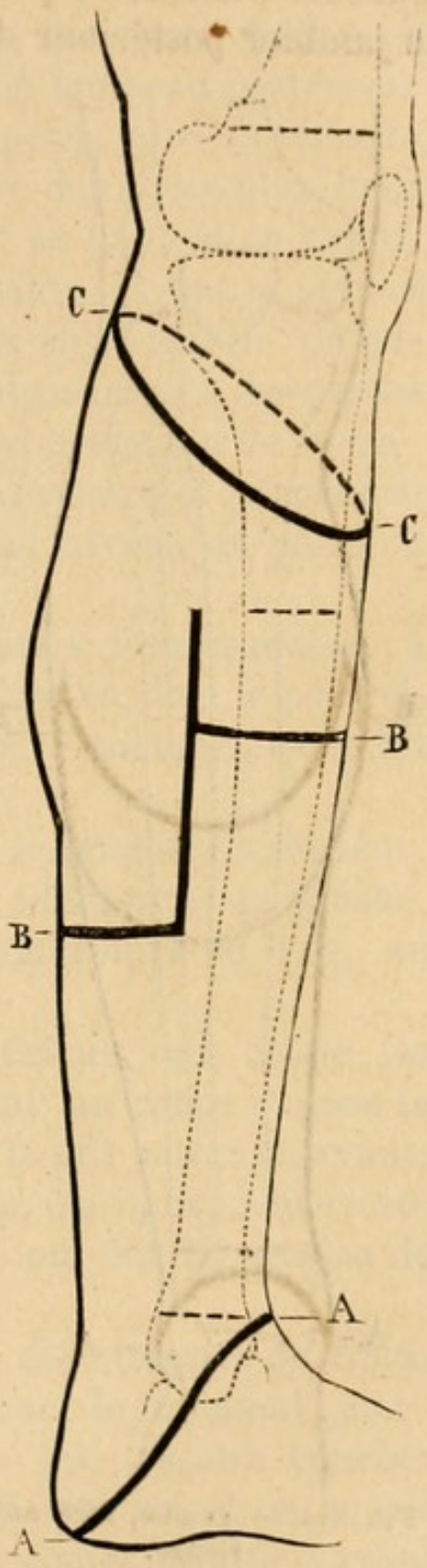

Fig. 113. — Jambe, face interne.

A, A, amputation sus-malléolaire, méthode elliptique; B, B, amputation au lieu d'élection, deux lambeaux (M. Duval), les angles doivent être arrondis; C, C, amputation de la cuisse dans les condyles, méthode ovalaire.

4° On circonscrit par trois incisions le petit lambeau musculo-vasculaire postérieur. On divise la partie externe du jambier postérieur de haut en bas et d'arrière en avant, en rasant la face interne du péroné. On suit la face postérieure du tibia, pour détacher, parallèlement à cette face, les adhérences du long fléchisseur commun des orteils. Incision transversale à 4 centimètres environ au-dessous du lieu de section des os. Elle comprend le jambier postérieur, le long fléchisseur commun, les vaisseaux péroniers et tibiaux postérieurs, et le nerf tibial postérieur ; si l'on veut, on lie de suite les artères.

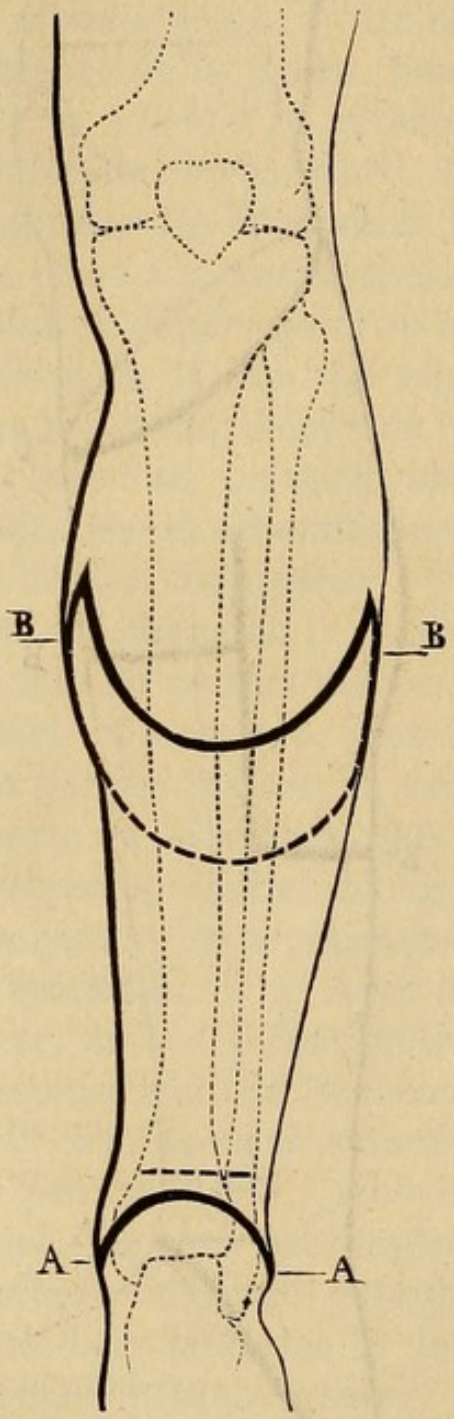

FIG. 114. — Jambe, face antérieure.

A, A, amputation sus-malléolaire, méthode elliptique; B, B, amputation au lieu d'élection, deux lambeaux arrondis (VERNEUIL).

5° Les lambeaux relevés et maintenus, on passe le rétracteur et on scie les os, en abattant la crête du tibia.

On pourrait, au besoin, lier les artères principales avant de les couper.

β. PROCÉDÉS DE VERNEUIL. — Ils permettent la ligature des artères principales avant leur section (fig. 114, B, B).

I. La jambe reposant sur le lit par sa face postérieure, on fait une incision qui, du bord externe du péroné, se porte au bord interne du tibia (ou inversement), en décrivant une courbe régulière, convexe en bas, et de 5 à 7 centimètres de rayon. La peau légèrement rétractée, on divise obliquement de bas en haut les chairs antérieures ; arrivé près du ligament interosseux, on cherche

les vaisseaux, on isole l'artère et on la coupe entre deux ligatures.

La jambe relevée dans l'extension, la cuisse fléchie à angle droit sur le bassin, on marque son lambeau postérieur par une incision en demi-ellipse de la peau, que l'on rétracte très légèrement. Ce lambeau doit être deux fois plus long que l'antérieur. On divise obliquement en haut et en avant, hardiment et le bistouri à plein tranchant, suivant le niveau de l'incision, les jumeaux et la partie superficielle du soléaire, en obturant avec le doigt ou liant au fur et à mesure les vaisseaux divisés. Procédant alors avec beaucoup de ménagement, on isole les artères tibiale postérieure et péronière, et on les coupe entre deux ligatures au niveau du point de section des os.

Il ne reste plus qu'à diviser les chairs interosseuses, à inciser le périoste, et à scier le tibia d'abord, puis le péroné, de haut en bas et de dehors en dedans, le membre reposant sur le lit.

II. On forme de la même manière le lambeau antérieur, puis on décolle les fibres musculaires adhérentes au péroné, et on incise le périoste sur la face antérieure de l'os, au point où la scie doit porter.

On trace alors le lambeau postérieur, on coupe les muscles péroniers latéraux, et, passant un corps mousse le long du bord postérieur du péroné, on le fait sortir en avant, en rasant l'os d'aussi près que possible. On incise le périoste sur la face postérieure du péroné, et on fait la section de cet os.

Après avoir disséqué la peau sur la face interne du tibia, on coupe le périoste, on incise légèrement le ligament interosseux très près de l'os, on glisse les ciseaux courbes d'arrière en avant, en rasant son bord externe, et on le scie de façon à abattre la crête tibiale. On coupe ensuite d'avant en arrière les muscles profonds, on cherche et on lie les artères, et on achève la section des muscles postérieurs.

c) **Méthode à un lambeau**. *Lambeau externe. De dehors en dedans* (fig. 115, B, B). — 1° Ayant exactement mesuré le diamètre de la jambe au niveau du point de section

osseuse (quatre doigts au-dessous de la tubérosité du tibia), l'opérateur commence un doigt plus bas, sur la face antérieure du membre, et à un doigt en dehors de la crête du tibia, une incision cutanée qu'il conduit presque directement en bas, dans une longueur égale au diamètre de la partie. L'incision s'arrondit alors en bas et en dehors, et vient couper perpendiculairement la face externe du membre, deux travers de doigt plus bas. Elle se continue sur la face postérieure, gagne la ligne médiane, et, s'arrondissant légèrement, la suit de bas en haut, jusqu'à hauteur de son point de départ. Elle circonscrit ainsi un large lambeau externe, dont la base occupe plus de la moitié du pourtour de la jambe, et dont la hauteur excède de deux doigts le diamètre du membre.

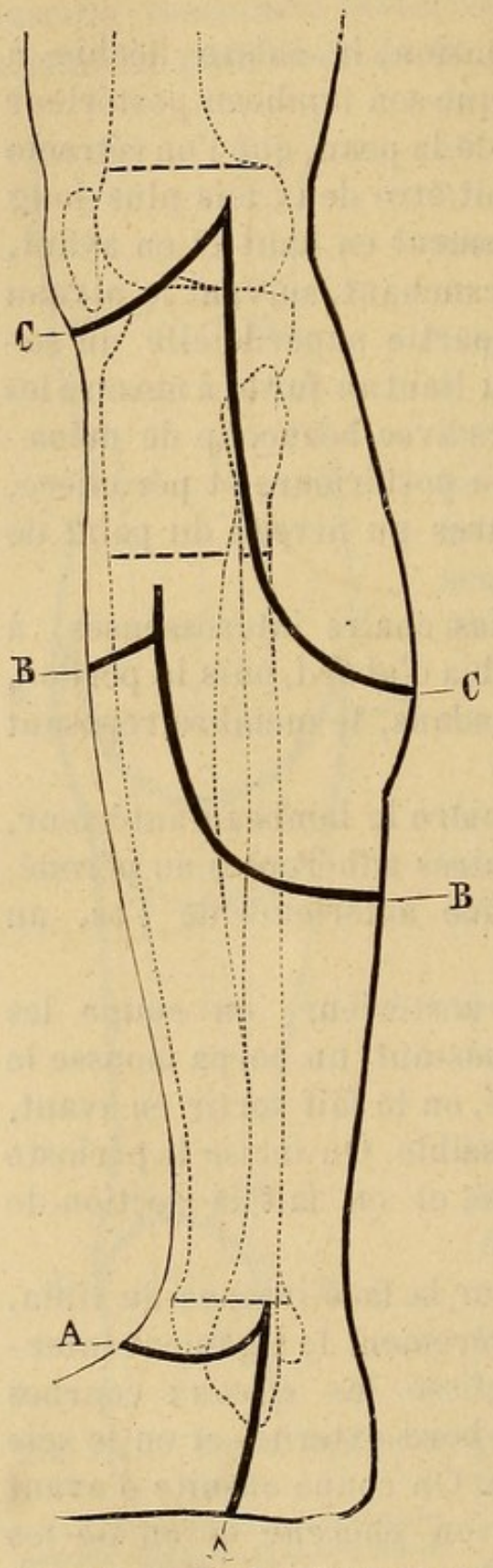

Fig. 115. — Jambe, face externe.

A, A, amputation sus-malléolaire, lambeau postérieur; B, B, amputation au lieu d'élection, lambeau externe; C, C, amputation de la cuisse dans les condyles, lambeau postérieur.

2° Une incision demi-circulaire, légèrement convexe en bas, divise les téguments de la face interne, un grand doigt au-dessous de la base du lambeau en avant et un peu moins en arrière.

3° La jambe portée dans la rotation en dedans, l'opérateur divise les brides qui relient la peau à l'aponévrose, puis il dissèque de bas en haut le lambeau externe déjà tracé, en y com-

prenant autant de chairs qu'il le juge convenable ; il le fait relever par un aide.

Pour ce faire, il attaque d'abord les chairs antérieures, séparant le jambier antérieur de la face externe du tibia, rasant le ligament interosseux pour conserver dans son lambeau les vaisseaux tibiaux antérieurs et le nerf qui les accompagne. Les doigts de la main gauche attirent en arrière et en dehors la masse musculaire, et le scalpel la tranche un peu obliquement en haut, au niveau de la section cutanée. La lame de l'instrument attaque alors les chairs externes et postérieures, et pendant que la gauche les attire en haut, elle les détache du péroné et les divise au ras de l'incision des téguments, mais toujours un peu obliquement en haut, jusqu'à hauteur de la base du lambeau.

4° Il coupe alors perpendiculairement les muscles internes et postérieurs au niveau de la base du lambeau et de la rétraction de la peau.

La division des chairs interosseuses et la section des os se fontd'après les règles ordinaires.

Le lambeau devant être rabattu en dedans, le péroné doit être scié obliquement en bas et en dedans, un doigt plus haut que le tibia. De ce dernier

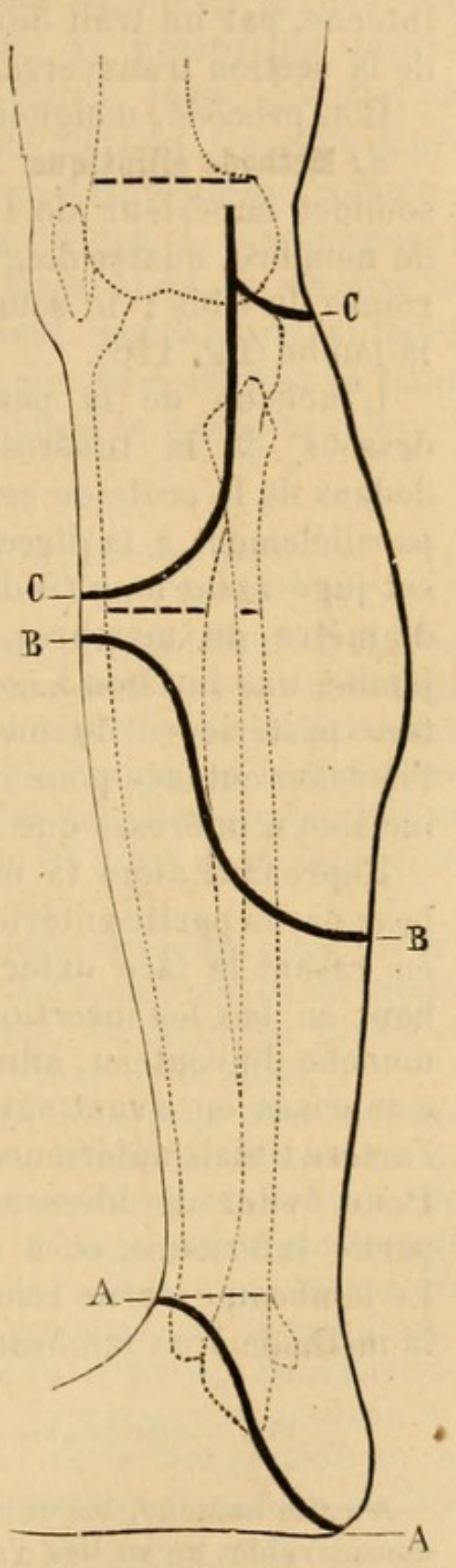

FIG. 116. — Jambe, face externe.

A, A, amputation sus-malléolaire, méthode elliptique; B, B, amputation au lieu d'élection, méthode elliptique; C, C, amputation de la cuisse dans les condyles, lambeau antérieur.

os, il faut abattre la crête et le bord tranchant de la face interne, par un trait de scie oblique, 1 centimètre au-dessus de la section transversale définitive (fig. 112).

Bon procédé, moignon bien doublé.

d) **Méthode elliptique**. *Lambeau externe (Guyon).* — Le sommet supérieur de l'ellipse est placé sur la face interne du membre, quatre doigts au-dessous de la tubérosité antérieure du tibia ; le sommet inférieur sur la face externe de la jambe (fig. 116).

L'incision de la peau commence à quatre doigts au-dessous de la tubérosité tibiale et à 1 centimètre en dedans de la crête de cet os. Elle se continue en descendant parallèlement à la direction de ce bord ; lorsque le lambeau est jugé assez long (il doit dépasser de un à deux doigts le diamètre du membre), on fait, à la partie externe de la jambe, une incision à convexité inférieure, et, arrivé sur la face postérieure du membre, on remonte en arrondissant l'incision cutanée pour rejoindre son point de départ. Cette incision n'intéresse que la peau.

Reprenant alors la même marche, on commence le lambeau par la partie antérieure : l'opérateur enfonce son couteau en rasant la face externe du tibia, de façon à détacher de haut en bas les insertions musculaires. Il abaisse ensuite le manche du couteau, afin d'enlever toutes les parties molles comprises en avant entre le tibia et le péroné et de laisser l'artère tibiale antérieure dans toute la longueur du lambeau. Pour éviter de blesser l'artère, on incise les muscles à la partie inférieure, et à ce moment on peut lier le vaisseau. Le lambeau externe relevé, l'opération s'achève comme dans la méthode à un lambeau externe.

IV. — AMPUTATION DANS LES CONDYLES DU TIBIA

A cette hauteur, les dimensions du membre sont un peu moins considérables qu'au lieu d'élection ; le tibia élargi ne présente plus de crête osseuse et n'est guère formé que de tissu spongieux ; l'espace interosseux n'existe plus.

Les méthodes circulaire, ovalaire et à lambeaux sont

applicables ; la première est préférable, en conservant beaucoup de peau en avant pour bien recouvrir le tibia. La section osseuse ne doit pas remonter au-dessus des insertions supérieures du ligament rotulien, mais elle peut se faire dans l'épaisseur de la tubérosité du tibia. On évite ainsi l'ouverture de la bourse séreuse sous-rotulienne qui communique quelquefois avec la synoviale du genou, le relèvement de la rotule et les accidents articulaires. Mais, en arrière, la section du tibia peut, sans inconvénient, remonter davantage. On donne alors à la section une inclinaison oblique en haut et en arrière. Les deux os sont coupés à la même hauteur.

§ XVIII. — AMPUTATION DU GENOU

Données anatomiques. — Le genou est presque dépourvu, sauf en arrière, de couches musculaires. La peau de la face antérieure est glabre, épaisse surtout sur la rotule à laquelle elle adhère assez intimement et au-dessous de cet os. En ces points, on rencontre des bourses séreuses sous-cutanées plus ou moins développées, et le tégument est souvent fort épais. Sur les côtés et en arrière, la peau est mince et très rétractile.

Au-dessous de la peau, existent en avant et sur les côtés de l'article, des toiles fibreuses, dépendances de l'aponévrose ou du triceps crural, qui relient les bords de la rotule, du tendon du triceps et du ligament rotulien aux condyles du fémur et du tibia.

En arrière et en dedans : les tendons de la patte d'oie se réfléchissant en avant ; plus profondément, le tendon du demi-membraneux et ses expansions. En arrière et en dehors : le tendon du biceps, qui côtoie le côté externe de l'article pour se porter à la tête du péroné. Dans le creux du jarret : les corps charnus des jumeaux, le plantaire grêle, et plus profondément le muscle poplité couché sur la face postérieure de l'articulation. Dans l'axe du losange : les vaisseaux poplités et les nerfs sciatiques poplités, interne et externe. Leur rapprochement de la face postérieure de l'article les expose à être lésés dans le passage du couteau à la face postérieure du membre.

Moyens d'union. — En avant : le tendon du triceps, le ligament rotulien, les ailerons fibreux de la rotule, jouent le rôle d'un ligament antérieur. En dedans : le ligament latéral interne, large, mince, rubané, s'étend du condyle fémoral interne à la tubérosité

interne du tibia. En dehors : le ligament latéral externe, corde fibreuse résistante, arrondie, fortifiée par le tendon du biceps, s'étend du condyle fémoral externe à la tête du péroné. Ces trousseaux fibreux sont situés presque à la face postérieure de l'articulation. En arrière : un ligament assez résistant, fortifié par une expansion du tendon du demi-membraneux.

Outre ces liens périphériques, les surfaces articulaires sont maintenues en contact par deux forts ligaments croisés, qui de la face interne des condyles fémoraux (interne par rapport à l'axe du membre), se portent en avant et en arrière de l'épine du tibia. Ces ligaments sont également placés tout à fait en arrière, et doivent être divisés avec précaution, pour ménager les vaisseaux poplités.

Surfaces articulaires. — En haut, les condyles du fémur, séparés par une gouttière, plus profonde en arrière. En avant, la rotule ; en bas, les cavités légères des condyles du tibia, séparées par une épine osseuse, et des rugosités où s'insèrent les ligaments croisés, sont rendues plus profondes par l'apposition des fibro-cartilages semi-lunaires.

Une synoviale immense tapisse ces surfaces. Nous devons signaler : son cul-de-sac sous-tricipital, dont l'énorme développement favorise les infiltrations purulentes ; ses diverticulum postérieurs pour les tendons des jumeaux et du poplité ; le prolongement qu'elle envoie vers la tête du péroné ; enfin le ligament adipeux à la partie antérieure de l'article, et les pelotons graisseux qui doublent la séreuse.

Pour recouvrir les surfaces articulaires, il ne faut compter que sur la peau, si l'on ne veut utiliser les masses charnues postérieures.

Points de repère. — L'interligne est facile à sentir sur les faces latérales en imprimant à la jambe des mouvements de torsion sur son axe, et l'article se trouve largement ouvert en avant par la section du tendon rotulien.

a) **Méthode ovalaire.** *Procédé conseillé* (fig. 117). — Cette méthode, en raison de la forme de la section cutanée et du résultat définitif, serait plus justement nommée *elliptique,* mais nous avons tenu à conserver le nom généralement adopté. Le membre malade dépassant presque en entier le bord de la table, un aide embrasse la cuisse à sa partie inférieure et tire la peau vers sa racine ; un second aide maintient la jambe et lui imprime les mouvements nécessaires. L'opé-

rateur se place de façon à avoir sa main gauche en haut, pour relever plus facilement la manchette ; il applique cette main sur la face antérieure du genou. Le membre étendu.

1° Incision ovalaire de la peau en deux temps. En avant, elle passe sur le tibia à cinq doigts au-dessous de la pointe de la rotule ; en arrière, elle coupe presque transversalement la face postérieure du membre, trois doigts au-dessous du pli poplité. L'opérateur divise les brides qui retiennent les téguments et les fait rétracter, surtout en arrière dans le creux du jarret, aussi haut que possible.

2° Saisissant, à l'extrémité antérieure de l'ovale, la peau divisée, il la dissèque et la relève de bas en haut, en conservant tout le tissu cellulaire qui la double, et en entraînant avec elle les tendons de la patte d'oie, que le couteau, rasant les os, détache de la face interne du tibia. Le lambeau est ainsi relevé, et la peau, retroussée en avant et sur les côtés, jusqu'à ce que le doigt sente à découvert la pointe de la rotule.

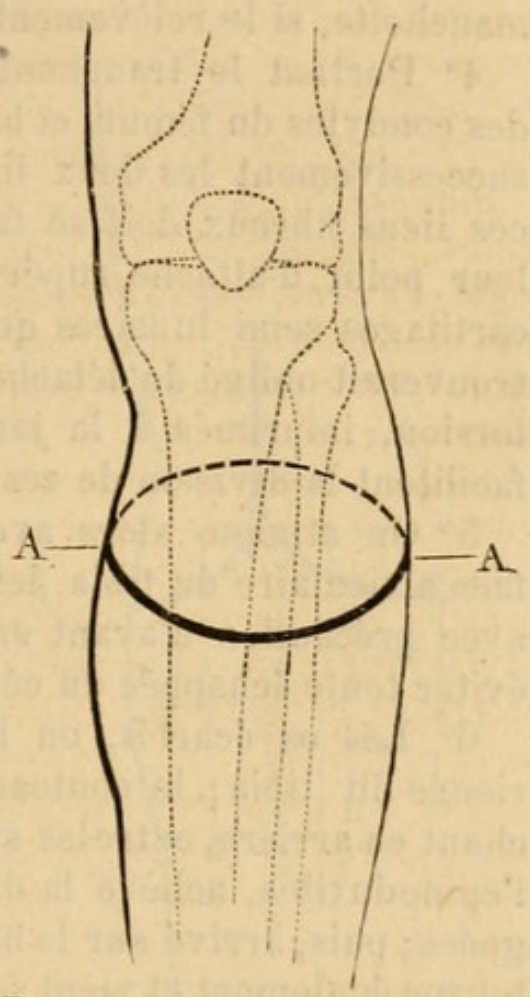

Fig. 117. — Genou, face antérieure.

A, A, amputation du genou, méthode ovalaire.

Pour faciliter ce relèvement, il est souvent nécessaire de dégager un peu la peau en arrière, mais sans la retrousser.

3° Le lambeau relevé, retroussé et maintenu par un aide qui l'attire à pleine main, l'opérateur se porte en avant du membre. Il saisit de la main gauche la jambe malade, et la fléchit à angle droit sur la cuisse, pour tendre le ligament rotulien qu'il a sous les yeux. Il sent avec l'index droit la pointe de la rotule. Appliquant le tranchant du couteau transversalement sur le tendon rotulien, immédiatement au-

dessous de la pointe de la rotule, il coupe directement d'avant en arrière et de bas en haut, jusqu'à ce qu'il soit arrêté par les condyles du fémur. Le tendon et une partie du tissu adipeux sous-capsulaire ont été divisés. Glissant le couteau à plat sous le ligament adipeux, il le ramène directement en avant, et achève la division des pelotons graisseux. Il devient alors facile de remonter un peu la base de la manchette, si le relèvement était resté insuffisant.

4° Portant le tranchant du couteau sur la face latérale des condyles du fémur, et bien en arrière, l'opérateur divise successivement les deux ligaments latéraux. La section de ces liens fibreux doit se faire sur le fémur, au-dessous de leur point d'attache supérieur, pour laisser avec le tibia les cartilages semi-lunaires que, sans cette précaution, on se trouverait obligé de détacher plus tard. Des mouvements de torsion, imprimés à la jambe malade par la main gauche, facilitent la division de ces ligaments.

5° On attaque alors avec la pointe du couteau, et sur la face articulaire du tibia, les ligaments croisés ; on les divise avec précaution d'avant en arrière, et à petits coups, pour éviter toute échappée du côté des vaisseaux poplités.

6° Les os écartés, on luxe en avant l'extrémité supérieure du tibia ; le couteau est glissé à plat, et le tranchant en arrière, entre les surfaces articulaires. Il contourne l'épine du tibia, achève la division des brides fibreuses épargnées ; puis, arrivé sur le bord postérieur de cet os, il le contourne également et vient se placer en arrière de lui, le tranchant en bas. On le fait alors glisser de haut en bas le long de la face postérieure des deux os, rasant avec soin la tête du péroné en dehors, et l'on détache les parties molles postérieures dans une hauteur de 6 à 8 centimètres.

7° L'instrument tenu un instant immobile, un aide glisse son pouce entre les os et la face saignante des chairs postérieures ; il saisit et comprime entre ses doigts les vaisseaux poplités. L'opérateur relevant un peu le couteau, porte son tranchant directement en arrière. D'un seul coup, il divise en travers les chairs et les vaisseaux, et taille ainsi un petit lambeau musculo-vasculaire de 4 à 5 centimètres de hau-

teur. Il lie immédiatement l'artère poplitée, toujours comprimée par l'aide, puis rabat la manchette. Cicatrice terminale et postérieure.

Ce procédé, en raison de la réunion excentrique des parties, serait peut-être plus justement rattaché à la méthode elliptique. La conservation d'un petit lambeau musculaire postérieur permet la compression médiate des vaisseaux et facilite leur ligature.

b) **Méthode à deux lambeaux.** *Lambeaux latéraux.* — L'opérateur saisit la jambe malade de la main gauche et la fléchit très légèrement, pendant qu'un aide, embrassant des deux mains la partie inférieure de la cuisse, attire les téguments en haut.

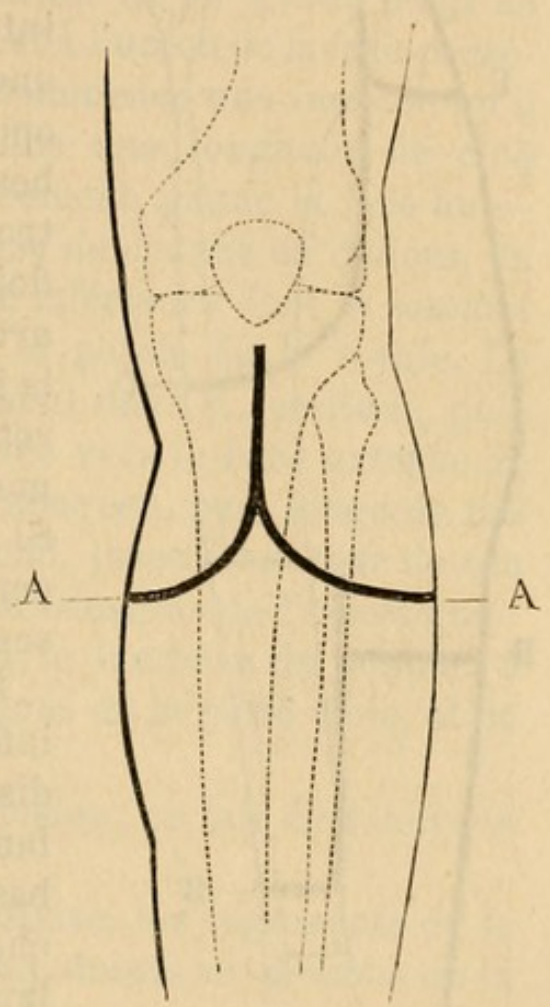

FIG. 118. — Genou, face antérieure. A, A, amputation à deux lambeaux latéraux.

Genou gauche. — 1° Armé d'un couteau de moyenne longueur, le chirurgien en applique la pointe un doigt au-dessous de la rotule, sur le milieu du ligament rotulien. Il le conduit directement en bas, suivant la ligne médiane antérieure, dans une étendue de trois doigts. A ce moment, l'incision s'arrondit légèrement et, se portant en dehors, vient couper la face latérale externe du membre, presque transversalement, à cinq ou six doigts au-dessous de l'interligne articulaire.

La jambe est peu à peu portée dans la rotation en dedans, puis soulevée pour mettre à jour sa face postérieure. L'incision se continue sur cette face postérieure jus'qu'à un doigt de la ligne médiane ; puis, s'arrondissant légèrement et se relevant, elle vient gagner la ligne médiane postérieure,

qu'elle suit en remontant de bas en haut jusqu'à trois doigts au-dessous du jarret. La peau seule doit être intéressée dans ce premier temps.

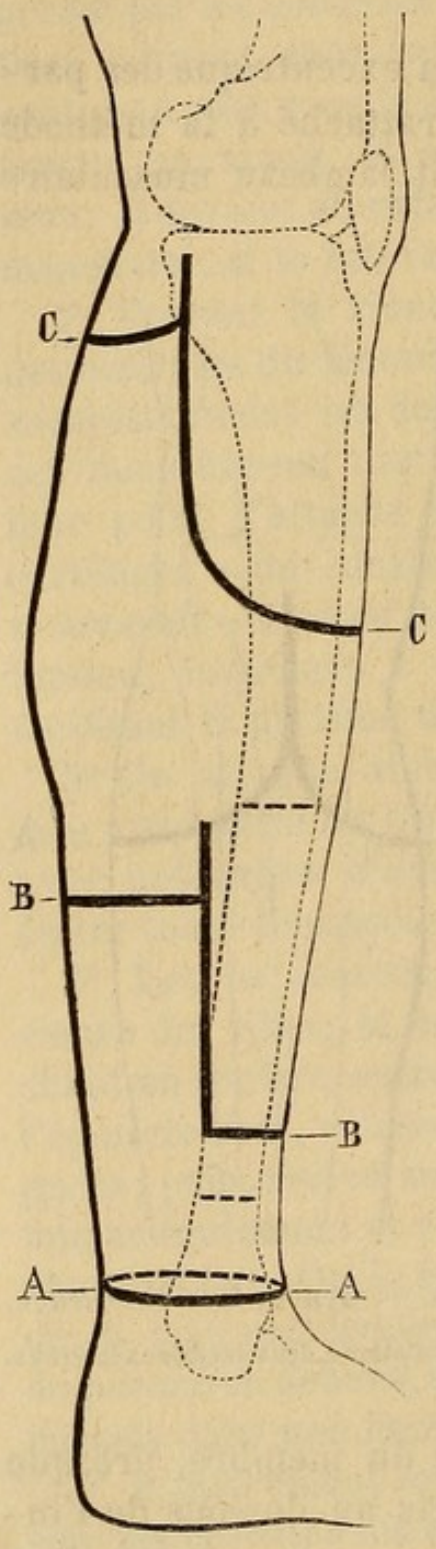

Fig. 119.— Jambe, face interne.

A, A, amputation sus-malléolaire, méthode circulaire; B, B, amputation au tiers moyen (Teale) ; C, C, amputation du genou, lambeau antérieur.

2° Abaissant la jambe et la fléchissant légèrement, l'opérateur traverse avec le couteau la face interne du membre, en décrivant une courbe légère comme du côté opposé, pour circonscrire un lambeau interne, dont le sommet se trouve également à cinq ou six doigts au-dessous de l'interligne articulaire. Pendant cette incision, la jambe est d'abord portée dans la rotation en dehors, puis élevée pour mettre à jour sa face postérieure. Si la chose semble plus facile, on peut tracer le second lambeau, en sens inverse, d'arrière en avant.

3° Confiant à un aide la partie inférieure de la jambe, l'opérateur dissèque successivement les deux lambeaux latéraux du sommet à la base, en y conservant quelques chairs, et en comprenant dans le lambeau interne les tendons de la patte d'oie.

4° Les lambeaux relevés et maintenus par l'aide placé en haut, l'opérateur reprend la jambe de la main gauche, la fléchit et désarticule, comme nous l'avons dit, ayant soin de conserver en arrière un petit lambeau musculo-vasculaire. Cicatrice terminale, antéro-postérieure, se cache par la rétraction entre les condyles du fémur. Bon procédé.

c) **Méthode à un lambeau.** *Lambeau antérieur* (fig. 119, C, C). — L'opérateur saisit la jambe malade de la main gauche et la met dans l'extension. Un aide fixe la cuisse et attire la peau en haut.

α. *Genou gauche.* — 1° Ayant reconnu l'interligne articulaire, l'opérateur porte le membre dans la rotation en dehors, pour mettre à jour sa face interne. A un grand doigt au moins au-dessous de l'interligne, et à l'union de la face postérieure et de la face interne, il commence une incision qu'il conduit directement en bas, dans une longueur de cinq doigts. Elle s'arrondit alors légèrement, gagne la face antérieure de la jambe, et la traverse de dedans en dehors, en décrivant une courbe à convexité inférieure dont le sommet est à six doigts au-dessous de la pointe de la rotule. Le membre est ramené progressivement dans la rectitude, puis dans la rotation en dedans. Arrivée vers le bord externe de la jambe, l'incision s'arrondit de nouveau, puis longe de bas en haut le bord externe du péroné, jusqu'à hauteur de son point de départ, un grand doigt au-dessous de l'interligne.

La peau rétractée, on dissèque le lambeau du sommet à la base, en y comprenant les tendons de la patte d'oie, et on le fait relever.

β. *Genou droit.* — 1° Même incision ; se fait de dehors en dedans.

2° Une incision transversale divise les téguments de la face postérieure du membre, deux doigts au-dessous de la base du lambeau, on les fait rétracter.

3° Le lambeau antérieur relevé par l'aide, l'opérateur désarticule d'après les règles indiquées. Cicatrice terminale postérieure ; procédé de nécessité, expose à la saillie des condyles fémoraux dans la plaie.

§ XIX. — AMPUTATION DE LA CUISSE

Données anatomiques. — La cuisse offre la forme d'un cône à base supérieure, légèrement aplati sur ses faces latérales. La peau est assez épaisse en dehors et en avant, mince en dedans, plus ou moins couverte de poils ; elle se laisse facilement rétracter. L'aponévrose d'enveloppe, épaisse et très forte à la face externe où elle se

confond avec la bandelette du fascia lata, est mince et peu résistante dans les autres parties, sauf au-dessus du genou. Les muscles sont superficiels ou profonds. Les premiers ne prenant pas d'attaches sur le fémur, sont très longs et se rétractent énormément après leur section. Ils existent surtout à la partie interne et postérieure du membre : de là, la tendance que présente toujours la cicatrice, après l'amputation circulaire à être entraînée en haut et en dedans. Les muscles profonds sont à peu près les seuls qu'on rencontre sur les faces antérieure et externe de la cuisse, leurs fibres sont plus courtes, leur rétraction bien moins considérable. Il est donc indispensable de faire au moins deux sections musculaires, à des hauteurs différentes.

Les vaisseaux cruraux, d'abord placés à la face antérieure de la cuisse, se dirigent en dedans et en arrière et passent tout à fait à la partie postérieure dans le quart inférieur du membre. L'artère est accompagnée en haut par l'accessoire du nerf saphène interne, puis jusqu'à l'anneau des adducteurs par le nerf saphène interne. Ces nerfs doivent en être séparés avec soin pour n'être pas compris dans la ligature.

Le nerf sciatique placé à la face postérieure de la cuisse, dans un tissu cellulo-graisseux lâche, ne rejoint les vaisseaux que dans le creux poplité. Il ne se rétracte pas après sa division, et son extrémité inférieure doit être réséquée, pour éviter la formation d'un névrôme douloureux. Si l'artère qui l'accompagne nécessite une ligature, il faut isoler le vaisseau avec soin, pour ne pas saisir une partie du nerf dans l'anse de fil.

Le fémur, considérablement élargi au genou pour former les condyles articulaires, est constitué à ce niveau par un tissu spongieux et une mince enveloppe compacte. Dans sa diaphyse, il est surtout formé de tissu compacte. Irrégulièrement arrondi, il présente en dedans et en arrière une crête osseuse, la ligne âpre, qui éclate facilement sous la scie. L'os dans toute sa longueur est plus superficiel en avant et en dehors. A sa partie supérieure, il se renfle de nouveau pour donner naissance à la tête articulaire et aux trochanters. Des muscles nombreux rattachent ces deux tubérosités aux parois du bassin.

La cuisse peut être amputée dans toute son étendue, des condyles aux trochanters.

I. — AMPUTATION DANS LES CONDYLES

Cette amputation n'est qu'une désarticulation du genou, suivie de la résection de l'extrémité articulaire inférieure

du fémur. *Gritti* conserve la rotule, abrase par un trait de scie la surface de cet os, et l'applique par renversement sur la surface de section des condyles fémoraux. Cette modification paraît de médiocre valeur. Si on l'accepte, la désarticulation doit se faire comme nous l'avons dit plus haut, et non en divisant les ligaments antérieurs au-dessus de la rotule.

La section du fémur doit se faire chez l'enfant, au-dessous du cartilage de conjugaison ; chez l'adulte, elle peut remonter plus haut. Le fémur bien dénudé de son périoste, on saisit un des condyles avec le davier large de Farabeuf, et on divise l'os, soit transversalement, dans la direction oblique en bas et en dedans des surfaces articulaires, soit en chantournant, de façon à obtenir une surface convexe.

a) **Méthode ovalaire.** — Elle se pratique comme pour la désarticulation du genou. L'incision cutanée descend en avant à trois doigts au-dessous de la pointe de la rotule ; en arrière, elle passe à un ou deux doigts au-dessous du pli poplité. La manchette est alors disséquée et relevée de bas en haut, en avant surtout, en n'y comprenant que la peau aussi doublée que possible, et s'arrête au bord supérieur de la rotule (fig. 120, C, C).

La section du tendon du triceps

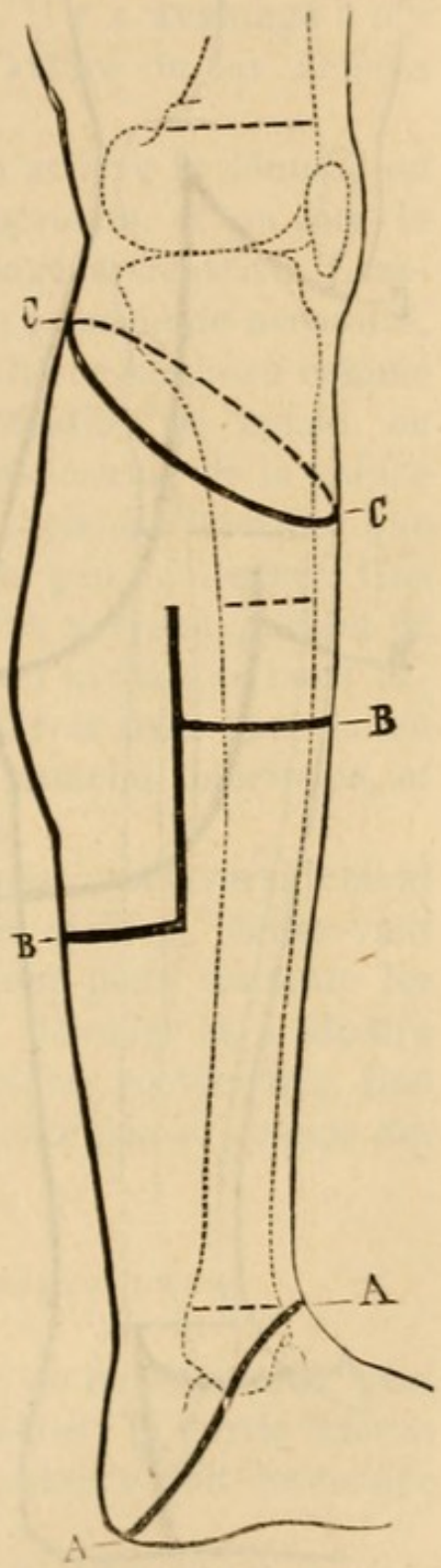

FIG. 120. — Jambe, face interne.

A, A, amputation sus-malléolaire, méthode elliptique ; B,B, amputation au lieu d'élection, deux lambeaux ; C, C, amputation de la cuisse dans les condyles, méthode ovalaire.

au-dessus de la rotule permet d'entrer largement dans l'article et de désarticuler suivant les règles indiquées. Le couteau ayant traversé l'article taille, en sortant, un petit lambeau musculo-vasculaire, et l'artère poplitée saisie par l'aide, est liée immédiatement.

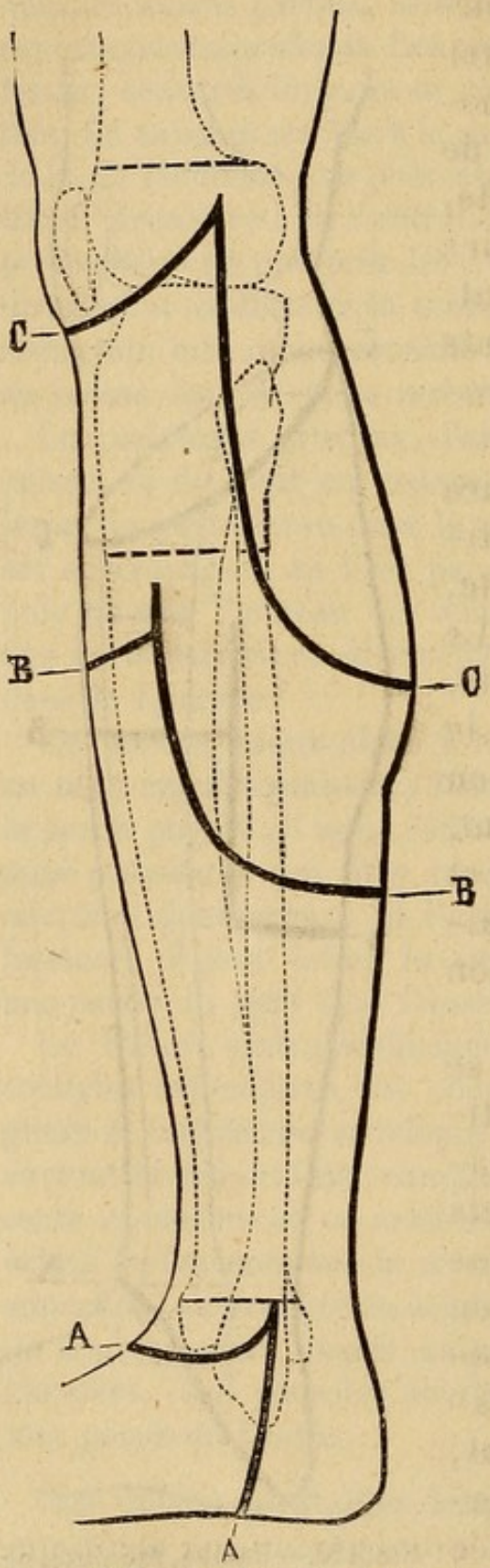

Fig. 121. — Jambe, face externe.

A, A, amputation sus-malléolaire, lambeau postérieur ; B, B, amputation au lieu d'élection, lambeau externe ; C, C, amputation de la cuisse dans les condyles, lambeau postérieur.

Dans un dernier temps, on achève la dénudation de la face postérieure du fémur, on coupe le périoste, et l'on scie l'os transversalement, au-dessus de sa partie cartilagineuse et dans le tissu spongieux. Cicatrice terminale, postérieure ; procédé de choix.

b) **Méthode à un lambeau.** α. *Lambeau postérieur.* — 1° La jambe dans une légère flexion, on fait, à la partie antérieure du membre et de gauche à droite, une incision demi-circulaire qui passe au-dessous de la pointe de la rotule. Cette incision convexe en bas commence sur la face latérale du genou, à hauteur de la base de la rotule et à l'union du quart postérieur avec les trois quarts antérieurs, pour permettre la dénudation de la rotule qu'on ne doit pas conserver (fig. 121, C, C).

2° Le lambeau antérieur disséqué et relevé, on coupe le tendon du triceps au-dessus de la base de la rotule, et on désarticule suivant les règles ordinaires.

3° Le couteau, longeant la face postérieure des os de la jambe, taille par transfixion un lambeau postérieur qui ne se termine que près du bas du mollet. Il y a avantage à n'y pas trop comprendre de muscles. L'artère ou les artères sont liées immédiatement.

4° Le lambeau postérieur relevé, on achève la dénudation des condyles fémoraux, on coupe le périoste, et on scie le fémur en travers, au-dessus du cartilage articulaire. Lambeau énorme, très difficile à maintenir ; procédé de nécessité.

β. *Lambeau antérieur*. — On taille ce lambeau comme nous l'avons indiqué pour la désarticulation du genou, en plaçant son sommet à quatre doigts au-dessous de la rotule en avant, et ne faisant remonter les incisions latérales que jusqu'à l'interligne articulaire ou très peu au-dessus. Une incision cutanée postérieure, légèrement convexe, permet de le relever, de façon que sa base soit au niveau du bord supérieur de la rotule et qu'on puisse entrer dans l'article en coupant le tendon du triceps à son attache inférieure, et non le tendon rotulien (fig. 116, C, C).

La désarticulation pratiquée, on coupe transversalement les parties molles et les vaisseaux en arrière, conservant ainsi un tout petit lambeau postérieur pour soutenir les vaisseaux. Il ne reste plus alors qu'à dénuder et à abattre les condyles du fémur. Cicatrice terminale postérieure. Bon procédé, si la base du lambeau ne remonte pas au-dessus des condyles.

II. — AMPUTATION AU-DESSUS DES CONDYLES

a) **Méthode circulaire**. — En raison de la rétraction plus considérable des téguments et des muscles à la partie interne et postérieure du membre, l'incision cutanée doit descendre deux doigts plus bas de ce côté.

Le sujet est couché sur le bord de la table de façon que les membres inférieurs soient tout à fait en dehors. Un aide écarte le membre sain. Un second maintient la partie supérieure de la cuisse, l'embrassant avec les deux mains, et tire la peau en haut, pendant qu'un troisième s'empare de

la jambe et soulève le membre à une hauteur convenable. Il doit imprimer aux parties les mouvements nécessaires, maintenir le bout inférieur de l'os pendant sa section et pratiquer la ligature des vaisseaux.

L'opérateur se place en dehors du membre à amputer, et de sa main gauche, il le fixe au-dessus ou au-dessous du point de section.

1° A hauteur du point de section de l'os, l'opérateur mesure le rayon du membre, et, y ajoutant deux ou trois doigts pour la rétraction de la peau, il marque le point où doit passer l'incision en avant. En dedans, la section cutanée doit se faire deux doigts plus bas. Passant l'avant-bras sous le membre à amputer, il conduit le talon du couteau sur la face antéro-interne de la cuisse, la pointe en haut, ou dirigée de son côté. Par des mouvements de va-et-vient, il coupe, suivant l'inclinaison indiquée, la peau des faces interne, postérieure et externe, en ramenant l'instrument vers soi (fig. 124, A, A).

Reportant alors le talon du couteau par dessus la cuisse, au point de départ de l'incision primitive, il achève la section des téguments sur la face antérieure, de dedans en dehors.

2° L'aide attirant fortement la peau vers la racine de la cuisse, l'opérateur promène le couteau perpendiculairement, sur l'aponévrose, à 1/2 centimètre au-dessous de la section cutanée, et divise les brides celluleuses pour favoriser la rétraction des téguments. Si la rétraction simple est insuffisante, on dissèque et l'on retrousse une manchette cutanée de un doigt de hauteur ou un peu plus.

3° D'un premier coup de couteau circulaire, l'opérateur divise les muscles superficiels, en épargnant les vaisseaux fémoraux. Par la rétraction de ces muscles, la section cutanée se porte à la même hauteur en dedans et en dehors. Les muscles profonds mis à découvert forment un cône à sommet inférieur.

4° Attirant fortement vers la racine du membre les parties molles de la cuisse qu'il embrasse de ses deux mains au-dessus du point de section, l'aide augmente la longueur de ce cône musculaire et le met bien à jour. L'opérateur

passant son avant-bras sous le membre comme dans le premier temps, applique le tranchant du couteau, près de son talon, sur les muscles antéro-internes, à la base du cône musculaire profond et la lame légèrement inclinée en haut. Par des mouvements de va-et-vient, il coupe toutes les parties molles jusqu'à l'os, successivement en dedans, en arrière, et en dehors ; puis, ramenant le couteau à son point de départ, par-dessus le membre, et le talon de son côté, il achève la section des muscles antérieurs, fixés par les doigts de sa gauche.

5° L'aide rétracteur se contente alors de maintenir les parties, sans les attirer en haut, pour ne pas dénuder la face antérieure du fémur. L'opérateur divise les chairs immédiatement appliquées sur l'os, coupe le périoste circulairement et dégage les insertions fibreuses à la ligne âpre. Il fait alors une petite manchette périostique, s'il craint de n'avoir pas un cône rentrant assez profond, et place le rétracteur.

6° Le fémur doit être divisé transversalement et de dedans en dehors, pour éviter l'éclat qui se produit d'habitude si l'on termine par la section de la ligne âpre. Inutile de le scier obliquement ou d'abattre le rebord de sa face antérieure. Réséquer l'extrémité du nerf sciatique saillante dans la plaie.

Cette méthode n'est guère applicable que dans le tiers inférieur de la cuisse, sauf chez les sujets très émaciés.

b) **Méthode à deux lambeaux** (fig. 122, A, A).— Les lambeaux latéraux doivent être rejetés, en raison de la saillie du fémur dans l'angle antérieur de la plaie. Si l'on prend un lambeau antérieur et un lambeau postérieur, il faut leur donner une longueur au moins égale au rayon du membre augmenté de 5 centimètres en raison de la rétraction des parties. Le lambeau postérieur doit être taillé un peu plus long, parce qu'il comprend presque tous les muscles superficiels. Tous les deux sont taillés de dehors en dedans, légèrement arrondis à leur sommet, et ont pour base la demi-circonférence correspondante de la cuisse. Il est bon de n'y pas conserver trop de chairs. Le fémur est scié à la base des lambeaux. La dis-

section des lambeaux de dehors en dedans et à petits coups permet d'isoler et de lier les vaisseaux, chemin faisant, comme le conseille le professeur *Verneuil*.

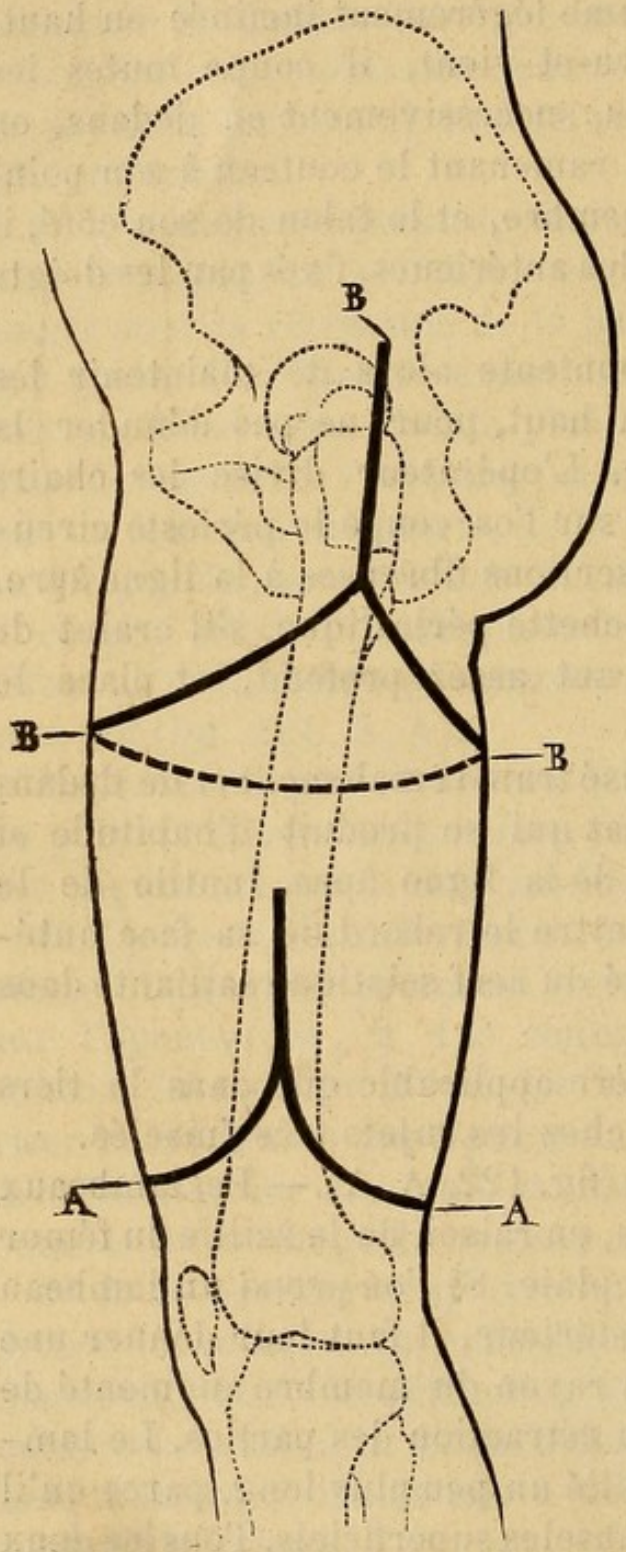

Fig. 122. — Cuisse, face externe.

A, A, amputation de la cuisse, deux lambeaux antérieur et postérieur ; B, B, B, désarticulation de la hanche, raquette externe.

c) **Méthode mixte, circulaire et à deux lambeaux.** — 1° Le membre dans l'extension et soutenu par des aides, l'opérateur, placé en dehors et sa main gauche à plat embrassant la face postérieure de la cuisse, trace un lambeau antéro-externe un peu arrondi à son sommet. Du côté gauche, il commence son incision sur la face interne du membre, au niveau ou un peu en dedans de l'artère fémorale, descend presque verticalement dans une longueur un peu inférieure au rayon du membre; puis, obliquant en dehors, il coupe presque transversalement la face antérieure de la cuisse et, arrivé à la face externe, dirige le couteau de bas en haut, pour s'arrêter au niveau du point de départ ou un doigt au-dessus, à l'extrémité opposée du diamètre transversal. La cuisse, d'abord portée en dehors, est progressive-

ment ramenée dans la rectitude et enfin dans l'adduction (fig. 123, A, A).

Du côté droit, l'incision commencée sur la face externe se termine à la face interne de la cuisse, d'autant plus en dedans de l'artère fémorale qu'on opère sur un point plus élevé.

2° La peau seule est intéressée. L'opérateur la fait rétracter, en promenant le couteau un peu au-dessous de sa division ; puis, saisissant de la main gauche le sommet du lambeau, il le dissèque jusqu'à sa base, en coupant obliquement les chairs pour n'en pas trop conserver, et en ménageant les vaisseaux fémoraux.

3° Faisant soulever le membre pour mettre à découvert sa face postérieure, l'opérateur trace son second lambeau, dont la base comprend la demi-circonférence postérieure de la cuisse, et il le fait descendre un bon doigt plus bas que l'antérieur.

4° La peau rétractée, il taille le lambeau de bas en haut, tenant le couteau presque à plat, pour ne pas conserver trop de muscles.

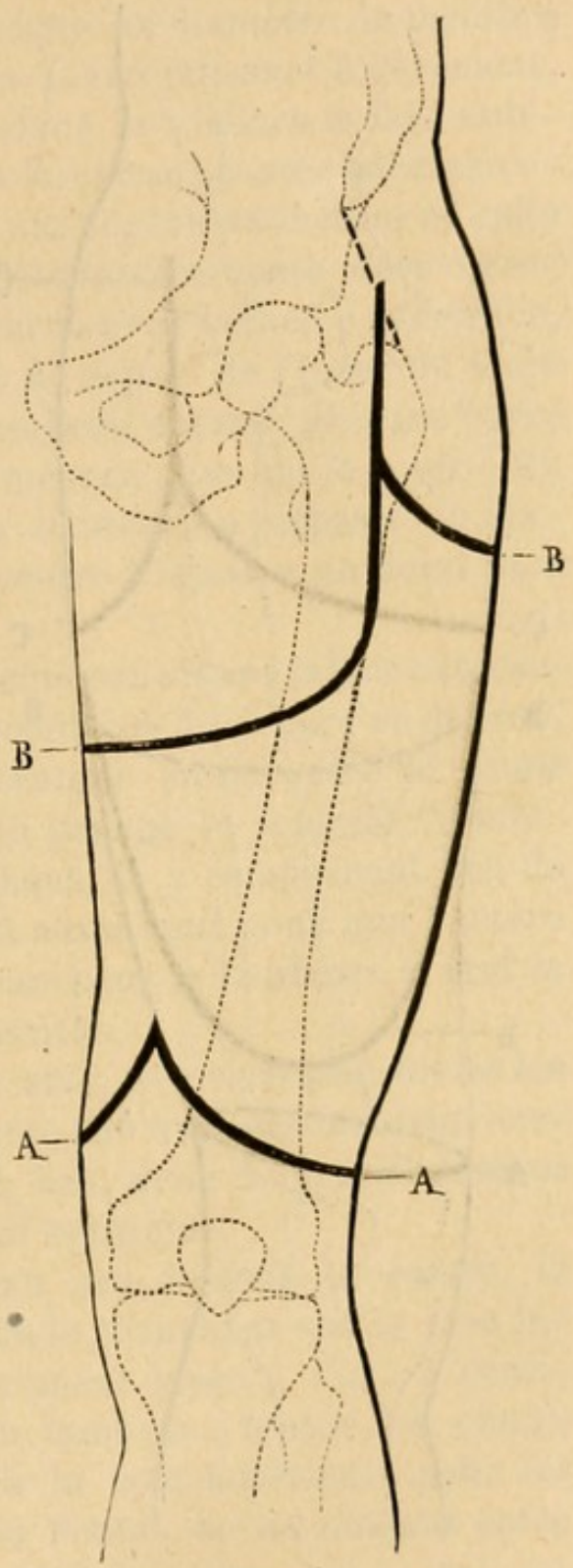

Fig. 123. — Cuisse, face antérieure.

A, A, amputation de la cuisse, méthode mixte; B, B, désarticulation de la hanche, lambeau antérieur.

5° Les deux lambeaux relevés sont confiés à un aide qui les attire en haut. On divise

alors les muscles profonds ainsi que les vaisseaux au niveau de leur base, en dirigeant un peu en haut le tranchant du couteau, de façon à tailler dans les chairs un cône à sommet supérieur.

6° On coupe le périoste, on fait une petite manchette périostique, et on scie le fémur comme nous l'avons indiqué. Excellent procédé à la partie moyenne du membre, l'os est profondément caché dans le cône musculaire.

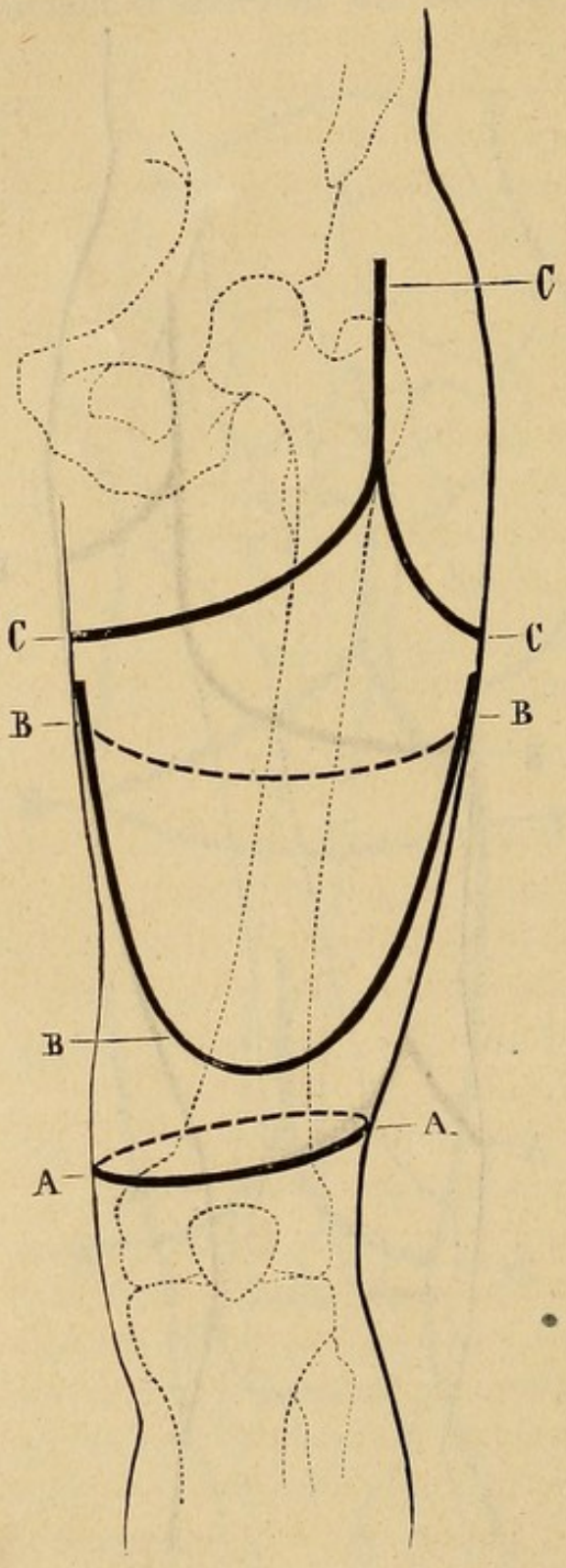

Fig. 124. — Cuisse, face antérieure.

A, A, amputation au tiers inférieur, méthode circulaire; B, B, B, amputation de la cuisse, lambeau antérieur unique; C, C, C, désarticulation de la hanche, deux lambeaux antérieur et postérieur.

d) **Méthode à un lambeau.** *Lambeau antérieur* (fig. 124). — A la partie inférieure de la cuisse, le lambeau unique antérieur ne contient pas l'artère fémorale; en haut du membre, il la comprend forcément. Au tiers moyen, il suffit de porter le lambeau un peu en dehors pour n'y pas comprendre les vaisseaux principaux.

La cuisse légèrement fléchie sur le bassin, le membre soutenu par des aides, l'opérateur se place en dehors. La main gauche embrasse la partie postérieure de la cuisse et refoule les chairs en avant.

α. *Côté gauche.* — 1° Portant la cuisse dans l'abduc-

tion, l'opérateur commence sur sa face interne, un peu en arrière de son milieu, une incision cutanée, qu'il conduit directement en bas dans une longueur égale au diamètre du membre augmenté de deux à trois doigts. L'arrondissant légèrement, il traverse directement de dedans en dehors la face antérieure, puis la face externe de la cuisse, portée successivement dans la rectitude, dans une légère adduction et enfin dans la rotation en dedans. Le couteau remonte alors directement à l'union de la face externe avec la face postérieure, et s'arrête à hauteur du point de départ de l'incision. On a tracé de cette façon un vaste lambeau cutané, presque carré à son sommet, dont la base mesure plus de la moitié du pourtour de la cuisse, dont la hauteur en dépasse le diamètre. Il est bon de faire descendre l'incision un doigt plus bas à la face interne.

β. *Côté droit.*—1° L'incision commencée sur la face externe, le membre dans l'abduction, se continue de dehors en dedans.

2° La peau rétractée, l'opérateur saisit entre le pouce et les autres doigts de la main gauche le sommet du lambeau, et le dissèque de bas en haut, en y comprenant peu de muscles. Si l'amputation se fait assez haut pour que l'artère fémorale soit forcément comprise dans le lambeau, il faut la diviser carrément et la lier aussitôt.

3° Le lambeau relevé par un aide, le chirurgien divise les téguments de la face postérieure, par une incision demi-circulaire légèrement convexe en bas, deux doigts au-dessous de la base du lambeau et les fait rétracter.

4° Portant alors le couteau par-dessous la cuisse, la pointe en haut, il en applique le tranchant sur la face interne et coupe perpendiculairement jusqu'à l'os, 1 centimètre au-dessous de la base du lambeau, toutes les chairs épargnées. Il en fait autant à la face antérieure pour les muscles directement accolés au fémur, en les pinçant entre ses doigts pour les fixer.

5° L'opération s'achève par la division du périoste et la section de l'os, suivant les règles données. Cicatrice terminale, postérieure. Procédé de choix pour l'amputation dans le tiers supérieur.

§ XX. — AMPUTATION DE LA HANCHE. — DÉSARTICULATION DE LA HANCHE. — DÉSARTICULATION COXO-FÉMORALE.

Données anatomiques. — A son point d'attache au bassin, la cuisse présente une conicité très prononcée, avec aplatissement marqué de ses faces antérieure et postérieure. Son volume est considérable chez les sujets adultes et bien musclés.

La peau est mince et très rétractile en avant, en dedans et en dehors. En arrière, elle est doublée par une couche cellulo-graisseuse plus dense et se retire moins après sa section.

L'aponévrose, assez mince en avant, en dedans et en arrière, est beaucoup plus épaisse à la face externe, à l'origine de la bande fibreuse du fascia lata. Les muscles forment plusieurs couches. Les uns, superficiels et très longs, se portent du bassin à la jambe, sans prendre attache sur le fémur. Leur rétraction est assez considérable, quoiqu'ils soient divisés près de leurs insertions pelviennes : tels sont le couturier, le fascia lata et les muscles internes et postérieurs (droit interne, demi-tendineux et demi-membraneux, longue portion du biceps).

Au-dessous se trouvent, en avant : le psoas-iliaque dont la bourse muqueuse postérieure souvent ouverte expose à des fusées purulentes, qui remontent dans le bassin et jusqu'à la région lombaire. Les adducteurs et le pectiné en dedans. En dehors et en arrière, les fessiers, le pyramidal, les jumeaux, et enfin les obturateurs et le carré crural presque couchés sur l'article. Le triceps est également intéressé dans ses trois parties.

Les vaisseaux sont nombreux et volumineux. En avant, l'artère crurale, dont l'énorme calibre a conduit à la pratique de la ligature préalable; puis les branches de l'ischiatique, de l'obturatrice, de la fessière, de la honteuse interne en arrière. La compression de l'artère aorte par un appareil spécial doit être substituée à la compression de l'artère fémorale. La veine crurale, volumineuse et à peu près dépourvue de valvules, doit être liée aussi bien que l'artère. Rappelons que, en raison de sa direction oblique en bas et en dedans, l'artère crurale s'éloigne assez de la face antérieure de l'article, pour qu'il soit possible de faire passer la lame d'un couteau entre le vaisseau et la tête du fémur. La ligature de la fémorale sous l'arcade ischémie toute la partie antérieure du membre. Le plus sûr est donc de commencer par lier l'artère et

la veine au niveau du ligament de Poupart (*Verneuil, Farabeuf*). En désinsérant les muscles sur le trochanter, on évite la circonflexe postérieure et ses anastomoses. On peut aussi, chemin faisant, lier l'obturatrice sous le moyen adducteur, mais sa branche profonde reste libre.

En avant, le nerf crural caché dans la gaine du psoas ; en arrière, le grand nerf sciatique. Ce nerf divisé ne se rétracte pas et fait saillie au delà des chairs ; il est indiqué de réséquer son extrémité inférieure. Si l'artère qui accompagne le nerf sciatique doit être liée, il faut éviter avec le plus grand soin de comprendre dans l'anse du fil quelques fibres nerveuses.

Surfaces articulaires. — Elles sont constituées du côté de l'os coxal par la cavité cotyloïde, hémisphérique, profonde, dirigée en avant et en dehors, et dont le fond est comblé par un paquet graisseux. Une lame osseuse très mince la sépare du bassin, et sa profondeur est encore augmentée par le bourrelet glénoïdien qui la revêt dans tout son pourtour, et dont le bord, taillé en biseau, s'applique très exactement sur la tête du fémur.

A sa partie supérieure, le fémur s'élargit pour former deux apophyses. L'une, inférieure et interne, conique, le petit trochanter, donne insertion au tendon du psoas. Elle est profondément cachée sous les parties molles. La seconde, supérieure et externe, prolonge l'axe du fémur. Volumineuse et carrée, elle n'est recouverte en dehors que par la peau et des expansions fibreuses. Par ses bords, par son sommet, par la cavité digitale qu'elle présente à sa face interne, elle donne insertion à de nombreux muscles venus du bassin, et dont les attaches inférieures sont forcément divisées dans la désarticulation.

En dedans et en haut, le fémur se continue par un col aplati que surmonte une tête plus qu'hémisphérique, tête qui s'enfonce dans la cavité cotyloïde de l'os coxal. Elle est revêtue de cartilage comme la cavité articulaire, sauf à son sommet où s'insère le ligament rond.

Moyens d'union. — Outre les muscles péri-articulaires qui contribuent à la solidité de l'article, il existe : une capsule fibreuse, manchon conique, dont la grosse extrémité se fixe au pourtour de la cavité cotyloïde, la petite au col fémoral. Elle est fortifiée par des expansions fibreuses, en arrière et surtout en avant. De ce côté, la bandelette ou ligament de *Bertin* lui donne une épaisseur et une résistance considérables. Il faut la diviser jusque sur le bourrelet glénoïdien.

Un ligament interosseux, ligament rond, joint la tête du fémur

au fond rugueux de la cavité cotyloïde. Sa longueur permet un écartement assez considérable des surfaces, et lorsque l'air a pénétré dans l'article, il est possible de diviser ce cordon ; soit en arrière, en portant le membre dans la flexion, l'adduction et la rotation en dedans ; soit plus facilement par la face antérieure, en plaçant la cuisse dans l'abduction et la rotation en dehors. L'article est plus superficiel en avant qu'en arrière, et plus facile à ouvrir de ce côté; mais les surfaces articulaires, même après la division des muscles et de la capsule, restent unies par l'action de la pression atmosphérique et ne peuvent être séparées sans un certain effort.

Une synoviale tapisse les surfaces articulaires.

Points de repère. — Le couteau porté au-dessous et en dehors de l'éminence iléo-pectinée tombe sur la capsule articulaire et sur la tête du fémur *(Malgaigne)*.

La cuisse étant dans l'extension, si l'on réunit par une ligne droite l'épine iliaque antéro-supérieure et l'épine du pubis, et que sur le milieu de cette ligne on élève une perpendiculaire rasant la face antérieure de la cuisse, l'articulation se trouve sur cette seconde ligne immédiatement au-dessus de sa naissance *(Dubrueil)*. La tête fémorale est dans l'angle ouvert que forment le pli de l'aine et les vaisseaux *(Farabeuf)*.

Une ligne étendue de l'épine iliaque antéro-supérieure à l'ischion traverse la cavité cotyloïde à l'union de son tiers postérieur avec ses deux tiers antérieurs. Le bord supérieur du grand trochanter répond au tiers supérieur, de l'articulation. En dedans et en haut, la cavité cotyloïde est presque au niveau de la branche horizontale du pubis ; si l'on attaque l'article de ce côté, il faut éviter de pénétrer dans le ventre. La cavité cotyloïde recouvre très loin en arrière et en dehors la tête du fémur. En ne suivant pas le col de l'os pour arriver à la jointure par la face postérieure, on est exposé à chercher cette dernière trop haut et à dénuder une partie de la fosse iliaque externe. En dehors et en arrière, les téguments qui revêtent immédiatement le grand trochanter restent minces, dénudés et forment une large excavation quand ils ont été conservés. En avant, l'articulation est très superficielle, n'étant séparée de la peau que

par le muscle psoas-iliaque, l'extrémité supérieure du droit antérieur, le pectiné et les vaisseaux et nerfs cruraux. En dedans et en arrière, les masses musculaires sont énormes ; aussi, pour avoir deux lambeaux égaux, la ligne de séparation devrait se porter du sommet du grand trochanter un peu en avant de l'ischion *(Sédillot)*.

a) **Méthode ovalaire modifiée.** *α. Raquette externe* (fig. 125, B, B, B). *Côté gauche.* — Le malade est couché en travers de la table et repose sur le côté sain, les membres inférieurs font saillie en dehors du lit. Des aides les maintiennent dans cette position. L'opérateur, placé en dehors et en avant de l'article, reconnaît la saillie du grand trochanter, le sommet et le bord supérieur de cette apophyse.

1° Fixant la cuisse de la main gauche, il commence, à deux doigts au-dessus du sommet du grand trochanter, ou au milieu de la ligne ilio-trochantérienne, une incision cutanée qu'il conduit directement en bas, le long du bord postérieur de cette apophyse, dans une étendue de cinq ou six doigts. Le couteau s'incline alors en avant et en dedans, et la cuisse malade étant progressivement portée dans l'abduction, l'incision parcourt de dehors en dedans et de haut en bas la face antérieure, puis la face interne du membre, parallèlement à l'arcade crurale, mais à quatre ou cinq doigts au-dessous.

2° Passant l'avant-bras sous la cuisse malade, l'opérateur porte le talon du couteau sur sa face interne, à la fin de l'incision précédente. Il divise la peau transversalement, de dedans en dehors, passant à quatre doigts au-dessous de la tubérosité sciatique. Arrivé sur la face externe de la cuisse, il ramène le couteau obliquement en haut et en dehors, parallèlement au pli fessier, pour venir rejoindre l'incision longitudinale externe à son extrémité inférieure. L'instrument a décrit une raquette dont la queue est placée sur la face externe du membre, dont l'ovale embrasse obliquement la racine de la cuisse. La peau seule doit être intéressée, mais intéressée dans toute son épaisseur, ce qui ne s'obtient que par des mouvements de va-et-vient du couteau, surtout en arrière.

3° Le couteau promené à grands traits au voisinage des

bords de la raquette coupe les brides qui rattachent la peau à l'aponévrose et facilite la rétraction des téguments. La cuisse est toujours placée dans la condition la plus favorable à l'action de l'instrument.

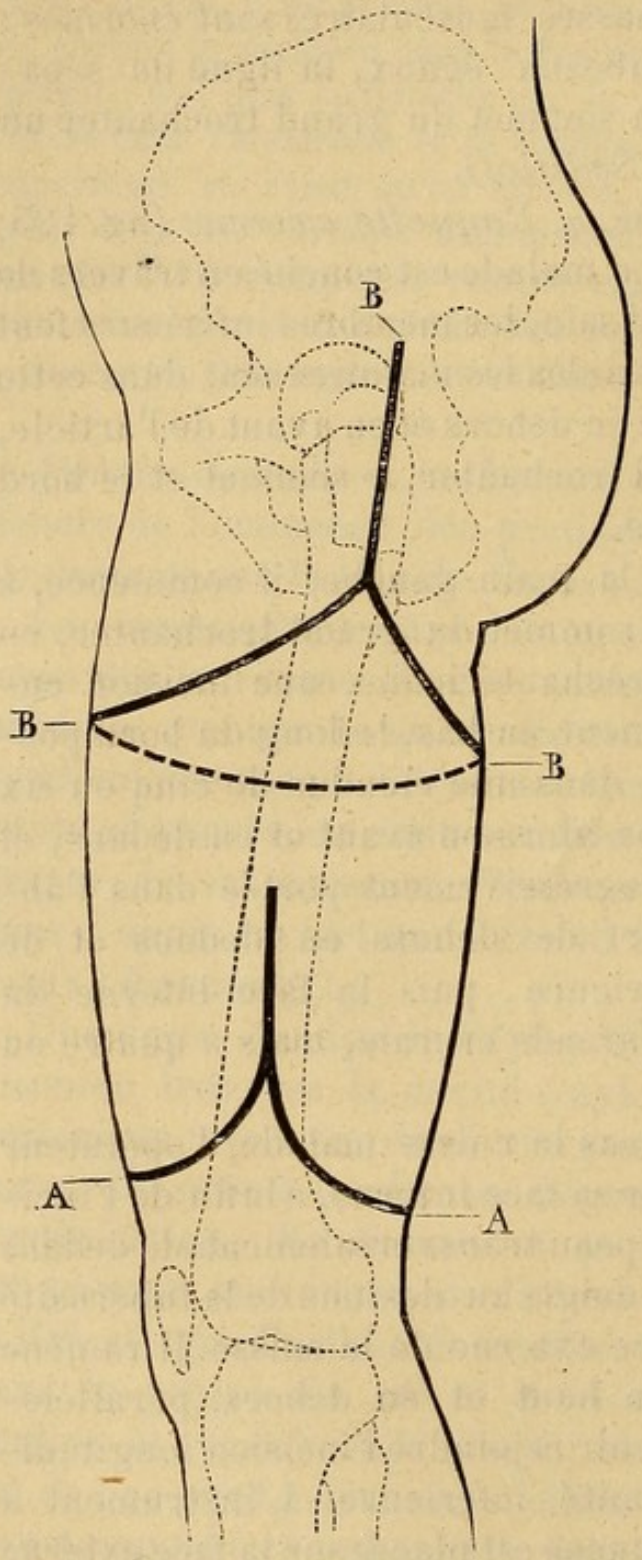

FIG. 125. — Cuisse et hanche. Face externe.

A, A, amputation de la cuisse, tiers moyen, deux lambeaux antérieur et postérieur; B, B, B, désarticulation de la hanche, raquette externe.

4° Les lèvres de la raquette légèrement disséquées, on divise les muscles, de la superficie vers la profondeur, non pas perpendiculairement à l'axe du membre, mais obliquement en haut vers l'article, la lame du couteau presque à plat. En avant, on s'arrête au bord externe du droit antérieur pour ménager les vaisseaux fémoraux. En arrière on coupe aussi largement que possible, le membre étant porté dans l'adduction et la flexion, et en rasant les os. Les deux lambeaux relevés laissent à découvert la partie externe et postérieure de la capsule articulaire. Commençant la dissection par la lèvre interne de la raquette et la rejetant progressivement en avant, l'opérateur peut, sans trop de peine, mettre à découvert les vaisseaux fémoraux, les isoler sous l'arcade et en faire la section entre deux ligatures.

Il nous semble prudent d'agir ainsi. Alors seulement on attaque la lèvre externe de la raquette.

5° Portant la cuisse dans l'adduction et la flexion pour faire saillir la tête du fémur, l'opérateur suit du doigt le col de l'os, en arrière, jusqu'au bourrelet cotyloïdien. Au besoin, il incise d'abord longitudinalement la capsule pour ne pas s'exposer à dénuder la fosse iliaque externe. Glissant la pointe du couteau entre le bourrelet et la tête fémorale, il divise la capsule aussi largement que possible, en avant et en arrière. Augmentant l'adduction et la flexion jusqu'à amener le genou malade au contact de la paroi abdominale antérieure, il coupe le ligament rond et luxe la tête du fémur en arrière et en dehors.

6° Le couteau contournant la tête articulaire divise la partie interne de la capsule, achève le détachement des muscles trochantériens et glisse de haut en bas le long de la face interne du col fémoral, puis du fémur, jusqu'à deux ou trois doigts au-dessous de la section cutanée interne.

7° A ce moment, un aide glisse son pouce sous la lèvre interne de la raquette, s'assure de la position de l'artère crurale et, saisissant à pleine main toutes les chairs épargnées, il la comprime énergiquement et exactement entre le pouce et les autres doigts. Remontant un peu le couteau toujours appliqué contre l'os, l'opérateur en tourne le tranchant directement en dedans ; vivement et à grands coups, il divise les chairs internes et postérieures, ainsi que les vaisseaux, à hauteur de la section cutanée primitive. L'artère est immédiatement saisie et liée dans le lambeau. Ce procédé est d'une exécution facile, il donne un bon moignon, mais malgré toute la dextérité de l'opérateur, il expose à une grande perte de sang, si on ne lie dès le début l'artère et la veine fémorales.

β. *Raquette antérieure (Verneuil, Farabeuf).* — *Verneuil* trace la raquette cutanée et divise les muscles aussi haut que possible, évitant ainsi la lésion des grosses artères musculaires. Son incision passe en arrière sous le pli fessier, en dedans à deux doigts seulement au-dessous du pli génito-crural ; il conserve peu de chairs et peu de peau, rejetant la

réunion immédiate. *Farabeuf* incise et coupe les chairs plus bas. Voici son procédé :

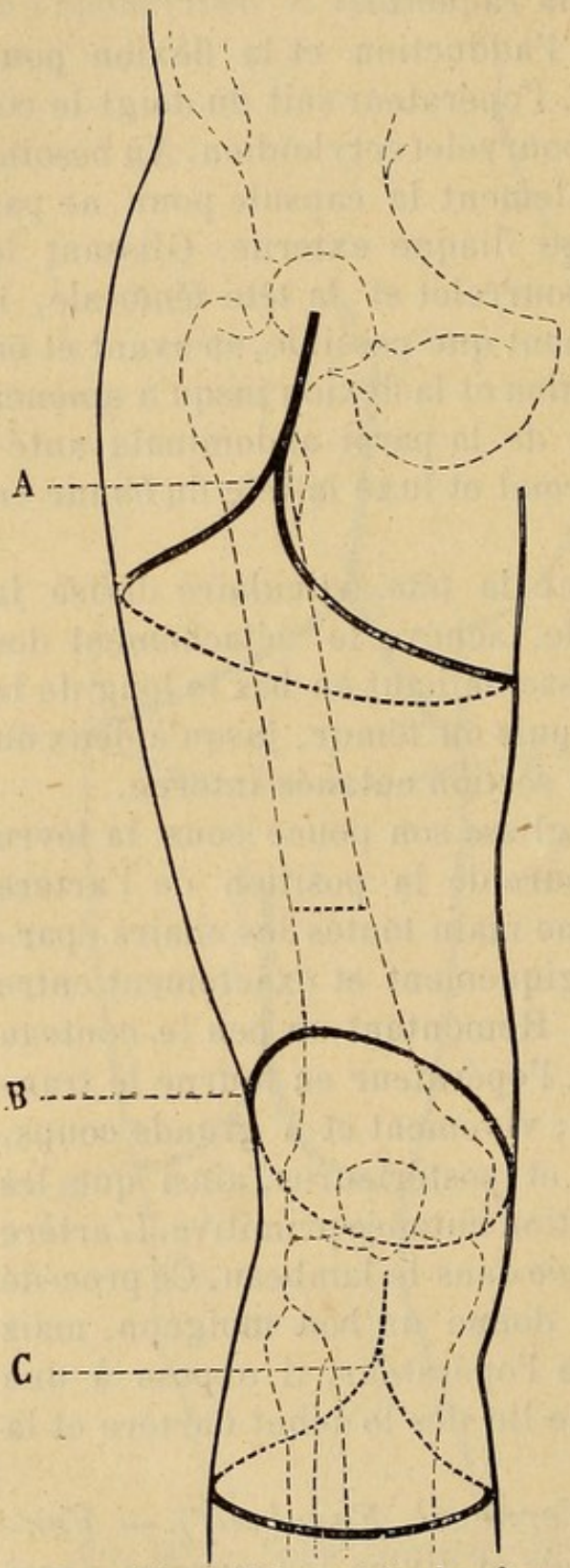

FIG. 126. — Cuisse et jambe, face antérieure.

A, désarticulation de la hanche, raquette antérieure ; B, amputation de la cuisse au tiers inférieur, méthode circulaire, tracé de la section cutanée ; C, désarticulation du genou, raquette à queue postérieure.

Le malade endormi est couché sur le dos, le siège au bout du lit, la jambe saine repliée et tenue écartée, la jambe malade étendue dans les mains d'un aide ou provisoirement sur une petite table portative.

Vous vous tenez en dehors du membre et cherchez par le palper le grand trochanter, le milieu de l'arcade crurale et les battements de l'artère.

1° Incisez à partir du milieu du pli de l'aine, dans une direction intermédiaire à celles du col fémoral et des vaisseaux. Après un trajet rectiligne de quatre doigts au moins, recourbez l'incision, en restant, jusqu'au bord externe du moyen adducteur, à six doigts au-dessous du pli génito-crural. Mobilisez la lèvre interne de cette plaie, qui devient de moins en moins convexe et découvre bientôt la ligne des vaisseaux. Aidé par des écarteurs, fendez longue-

ment la gaine des vaisseaux devant l'artère, sur la sonde introduite de haut en bas, immédiatement au-dessous de l'arcade crurale. Liez l'artère d'abord, puis la veine, à coup sûr au-dessus de leur bifurcation (fig. 126).

2° Complétez maintenant la division des téguments. Passez donc le bistouri sous le membre pour reprendre l'incision sur le bord de l'adducteur moyen, croisez la face interne de la cuisse et sa face postérieure près du pli fessier, puis remontez en dehors, au-dessous de la base du trochanter. De là, vous devriez gagner obliquement le premier coup de bistouri, à quelques doigts du pli de l'aine. Pour arriver au même résultat avec facilité, faites une reprise devant la cuisse, de haut en bas et de dedans en dehors. Vous devez avoir incisé les téguments, peau et graisse, dans toute leur épaisseur, afin que la lèvre supérieure soit déjà notablement rétractée. Faites poser lestement, pour y rester jusqu'à la fin de l'opération, des pinces hémostatiques sur toutes les veines qui peuvent saigner.

Vous allez à présent disséquer le lambeau externe par entailles successives à ras de la lèvre externe et supérieure de la plaie. Pincez le couturier du bout des doigts gauches et coupez-le ; plus en dehors, pincez et divisez de même le tenseur du fascia lata et continuez à diviser, toujours de plus en plus en dehors, l'aponévrose elle-même à mesure que le doigt gauche la soulève ; allez jusqu'à entamer notablement les insertions du grand fessier derrière le fémur. Revenez en avant et coupez de même le muscle droit antérieur. Au-dessous sont les vaisseaux circonflexes antérieurs que vous pouvez isoler et couper entre deux ligatures.

Le psoas est devenu bien visible ; il s'agit de le séparer des vaisseaux et du fémur pour l'attirer dans le lambeau externe. Placez donc un ou deux larges écarteurs qui attirent les vaisseaux en dedans et les protègent, et commandez la rotation externe de la cuisse, afin de pouvoir fendre la gaine du psoas le long de son bord interne. Ajoutez ensuite un peu de flexion à la rotation externe, pour que l'index gauche puisse accrocher le psoas et l'attirer en dehors, pendant que le tranchant va le désinsérer ou le diviser

sans danger, devant la base du col fémoral. Détachez bien le muscle en le rejetant dans le lambeau externe, de manière à découvrir largement la capsule et l'insertion du petit fessier devant le trochanter.

3° Suivant la direction oblique du col, fendez la capsule d'un bout à l'autre, sur le milieu de sa face antérieure. Grâce à la flexion légère, accrochez la lèvre capsulaire externe du bout du doigt et détruisez complètement ses attaches fémorales. Sans désemparer, accrochez à son tour le petit fessier et désinsérez-le. Continuant à raser le trochanter en dehors, grâce à un peu de rotation interne, détachez le tendon du moyen fessier de la ligne oblique. Aussitôt après, manœuvrant toujours dans la même attitude, coupez les tendons qui se fixent au bord trochantérien supérieur.

En opérant ainsi, aucun vaisseau notable n'a pu être rencontré et la partie lente et pénible de l'opération est terminée.

Conservant encore la flexion légère, ordonnez un peu de rotation externe, et désinsérez la lèvre interne de la capsule en serrant le fémur de près. C'est l'affaire d'un instant.

Abandonnez maintenant la cuisse à son propre poids dans l'extension et la rotation en dehors. La plaie étant béante, du fait de vos aides, transformez en T l'extrémité supérieure de la fente capsulaire, le fémur se luxera, surtout si vous forcez l'extension et la rotation externe. Si l'os est fracturé, appliquez le davier au col, tirez brusquement, la tête sautera hors du cotyle.

Du fait de cette même rotation, le ligament rond se présente ; un coup de pointe tombant à pic dessus, le divise.

4° La cuisse pend verticale ; au besoin, saisissez le fémur par la tête ; rasez attentivement la face postérieure du col ; coupez le tendon de l'obturateur externe dans la cavité digitale et continuez à dépouiller l'os de haut en bas, jusqu'au niveau de l'incision sous-fessière. Sortez alors prestement et à plein tranchant, coupant toutes les parties molles jusqu'ici épargnées.

Saisissez, puis liez les artérioles qui donnent. Parez le

moignon, respectant la capsule. Réséquez un long bout du nerf sciatique et pansez à votre convenance.

Ce procédé, excellent pour l'hémostase, donne un très bon résultat définitif.

b) **Méthode à deux lambeaux.** *Lambeaux antérieur et postérieur* (fig. 127, C, C). — La cuisse est mise dans l'extension et l'abduction ; l'opérateur placé au côté externe la fixe de la main gauche.

Côté gauche. — 1° A un doigt au-dessous du milieu du pli génito-crural, il commence une incision cutanée qui descend directement en bas dans une longueur égale au rayon du membre, plus trois doigts pour la rétraction de la peau. Elle se porte alors en dehors et, s'arrondissant légèrement, elle traverse la face antérieure de la cuisse, deux doigts plus bas, en décrivant une courbe à convexité inférieure. Arrivée à la face externe, le membre est porté dans l'adduction, et l'incision s'arrondit pour gagner le milieu de cette face, et le suivre de bas en haut jusqu'à deux doigts au-dessus du grand trochanter.

2° La peau rétractée, l'o-

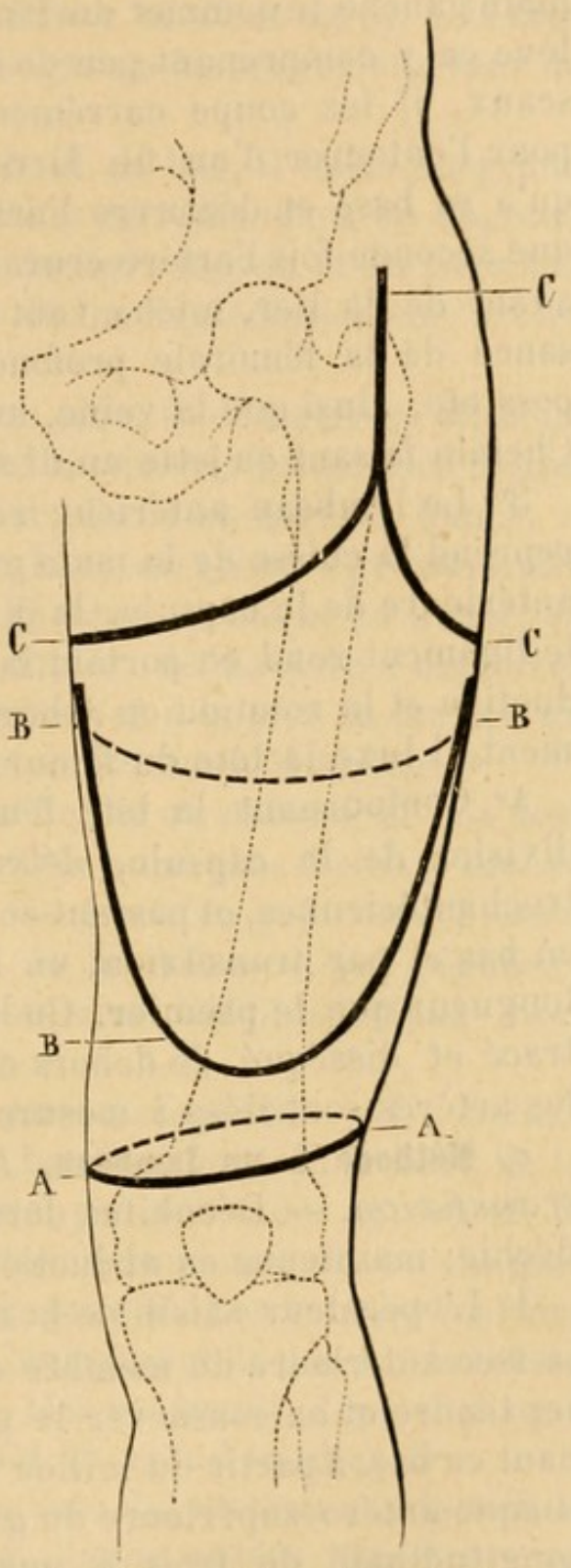

FIG. 127. — Cuisse et hanche, face antérieure.

A, A, amputation de la cuisse, méthode circulaire ; B, B, amputation de la cuisse, lambeau antérieur unique ; C, C, C, amputation de la hanche, deux lambeaux antérieur et postérieur.

pérateur saisit entre le pouce et les autres doigts de la main gauche le sommet du lambeau ; il le dissèque et le relève en y comprenant peu de muscles. Rendu sur les vaisseaux, il les coupe carrément et saisit aussitôt l'artère pour l'entourer d'un fil. Il remonte alors le lambeau jusqu'à sa base et découvre l'article, en évitant d'intéresser une seconde fois l'artère crurale. Au lieu de diviser l'artère avant de la lier, mieux vaut l'isoler au-dessus de la naissance de la fémorale profonde et la lier aussi haut que possible, ainsi que la veine, avant d'en pratiquer la section. Chemin faisant on jette un fil sur les artères qui donnent.

3° Le lambeau antérieur relevé par un aide, l'opérateur reprend la cuisse de la main gauche, ouvre en long la partie antérieure de la capsule, la divise transversalement, coupe le ligament rond en portant la cuisse dans l'extension, l'abduction et la rotation en dehors ; puis, exagérant ce mouvement, il luxe la tête du fémur en avant.

4° Contournant la tête fémorale, le couteau achève la division de la capsule, détruit les attaches musculaires trochantériennes, et passant en arrière de l'os, taille de haut en bas et par transfixion, un lambeau postérieur de même longueur que le premier. Ce lambeau postérieur peut être tracé et disséqué de dehors en dedans comme l'antérieur ; les artères sont liées à mesure. Bon procédé.

c) **Méthode à un lambeau.** *Lambeau antérieur.* α. *Par transfixion.* — Décubitus dorsal, la cuisse très légèrement fléchie, maintenue en abduction par un aide.

1° L'opérateur saisit de la main gauche les téguments de la face antérieure du membre et les ramène en avant pour les tendre et en conserver le plus possible ; il pratique de haut en bas, à partir du milieu de l'espace qui sépare l'épine iliaque antéro-supérieure du grand trochanter, une incision longitudinale de trois à quatre doigts qui suit l'axe du membre.

Par cette incision, il plonge un long couteau, le tranchant en bas, et le dirige en bas, en dedans et en arrière, pour raser le col du fémur et ouvrir l'article, en passant derrière l'artère crurale qu'il doit ménager. Relevant alors le manche

du couteau et abaissant la pointe, il pousse l'instrument en dedans, contourne le col du fémur et vient sortir à la face interne de la cuisse, à deux doigts au-dessous et en avant de la tubérosité de l'ischion.

Promenant le couteau de haut en bas, il taille un grand lambeau antérieur, qu'il termine carrément ou en l'arrondissant légèrement, à l'union du tiers moyen et du tiers supérieur de la cuisse. Il saisit et lie immédiatement l'artère fémorale.

2° Le lambeau relevé par un aide, il désarticule et, contournant la tête du fémur, vient sectionner les parties molles postérieures dans le pli fessier. Dans ce dernier temps, il incline un peu l'instrument en haut, en sciant à grands traits les parties molles, puis il le ramène en bas et en avant, en creusant pour ainsi dire les chairs, de manière à emporter plus de muscles que de téguments et à laisser en arrière un vide destiné à loger le sommet du lambeau antérieur.

Pour le côté droit, on ponctionne en dedans, et l'on sort en dehors, si la manœuvre semble ainsi plus facile. Procédé rapide, mais très dangereux. — L'artère peut être blessée dans le passage du couteau, le lambeau est peu régulier, trop charnu, l'hémostase toujours difficile. Mieux vaut opérer par dissection.

β. *De dehors en dedans, par dissection.* — Le malade dans le décubitus dorsal, le bassin dépassant le bord de la table, le membre sain soutenu par des aides et écarté, le tronc solidement fixé, l'opérateur s'empare de la cuisse malade et la soutient de la main gauche. Les bourses écartées vers le côté sain, la cuisse est légèrement fléchie sur le bassin et portée dans l'abduction. On reconnaît l'épine iliaque antéro-supérieure et le sommet du grand trochanter.

1° L'opérateur applique la pointe du couteau sur le milieu de la ligne qui réunit l'épine iliaque antéro-supérieure au sommet du grand trochanter (côté droit). Il commence en ce point une incision cutanée qui descend sur la face externe du membre et parallèlement à son axe, jusqu'au tiers supérieur de la cuisse. A ce niveau, l'incision s'arrondit légèrement, traverse directement de dehors en dedans la face

antérieure du membre, gagne son bord interne, puis, s'incurvant pour arriver jusqu'au milieu de la face interne, elle remonte de bas en haut, et vient se terminer à la réunion du tiers moyen avec le tiers postérieur du pli génito-crural et un doigt au-dessous, à l'union des branches descendante du pubis et ascendante de l'ischion, la cuisse étant peu à peu entraînée dans une abduction plus prononcée.

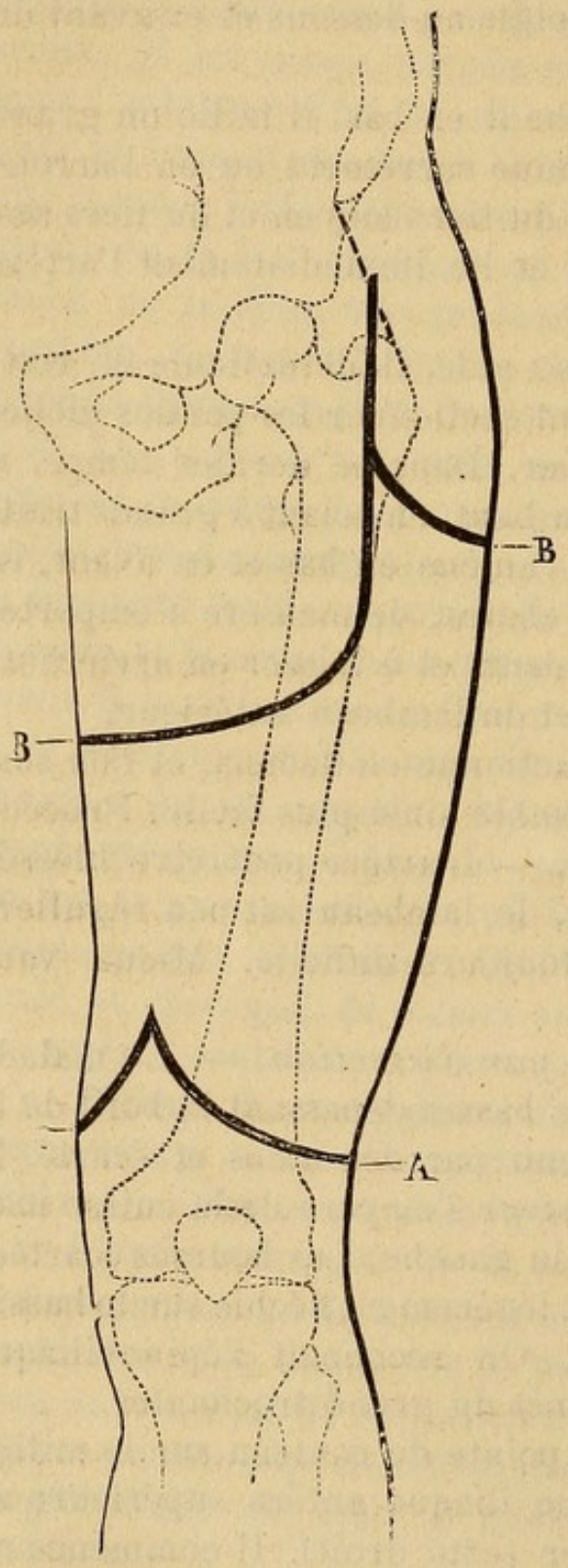

FIG. 128. — Cuisse et hanche, face antérieure.

A, A, amputation de la cuisse, méthode mixte; B, B, amputation de la hanche, lambeau antérieur unique.

Du côté gauche, l'incision se fait de dedans en dehors, commençant au pli génito-crural pour se terminer à égale distance du grand trochanter et de l'épine iliaque antéro-supérieure, ou de dehors en dedans comme pour le côté droit (fig. 128, B, B).

Le lambeau doit descendre un doigt plus bas en dehors qu'en dedans, en raison de la rétraction plus considérable de ce côté; il n'est arrondi qu'à ses angles, son sommet est coupé carrément, et la peau divisée nettement et sans biseau.

Promenant le couteau le long de la lèvre supérieure de la section cutanée, on fait rétracter la peau, mais sans la disséquer.

2° Faisant soulever par un

aide et placer dans l'abduction la cuisse malade, l'opérateur porte le couteau par dessous le membre, et divise les téguments postérieurs par une incision demi-circulaire qui, commencée à deux doigts au-dessous de la base du lambeau, se dirige en dehors en restant toujours à deux doigts au-dessous du pli fessier. Il rétracte la peau en promenant le couteau à grands traits à quelque distance de la section cutanée.

3° Saisissant entre le pouce et les doigts de la gauche le sommet du lambeau, l'opérateur le dissèque et le relève, en promenant le couteau très obliquement dans toute sa largeur, pour n'y point comprendre trop de chairs. Arrivé sur les vaisseaux, il les coupe nettement d'avant en arrière, saisit l'artère et la lie. Il remonte alors son lambeau jusqu'à la base, en évitant d'intéresser une seconde fois les vaisseaux, et met à découvert la partie antérieure de la capsule articulaire.

Il est, je crois, préférable d'attaquer le lambeau par son bord externe et à petits coups, divisant successivement les muscles, jusqu'à ce que le paquet vasculaire soit mis à découvert. Rien de plus aisé que de l'isoler en ce moment et de placer une ligature sur les vaisseaux fémoraux superficiels et plus bas sur les vaisseaux fémoraux profonds, veines et artères, avant d'en pratiquer la section.

4° Le lambeau relevé par un aide, l'opérateur reconnaît le niveau de l'article, et, glissant le couteau à plat, il en enfonce la pointe entre la tête fémorale et le bourrelet cotyloïdien. Il divise successivement la capsule en dedans et en dehors dans une étendue aussi grande que possible. Portant la cuisse qu'il maintient de la main gauche dans l'abduction et la rotation en dehors, il fait saillir en avant la tête du fémur, coupe le ligament rond et, exagérant l'extension, complète la luxation de la tête articulaire.

5° Il achève alors la section de la partie postérieure de la capsule, détache les insertions musculaires au grand trochanter et, portant de plus en plus le genou en arrière, il glisse son couteau à plat, le tranchant en bas, derrière le fémur. Relevant le manche de l'instrument, il coupe à plein

tranchant et de gauche à droite les chairs postérieures, en suivant l'incision cutanée faite dans le second temps, un peu au-dessous du pli fessier.

Cette section cutanée postérieure n'est pas indispensable pour conserver assez de peau. On peut diviser du même coup la peau et les muscles en arrière, dans le dernier temps, en ayant soin de tirer fortement le genou vers soi par un mouvement d'arrachement pendant la division des chairs postérieures. On peut ainsi couper les muscles un peu plus haut que les téguments. On pare le moignon, et on résèque le nerf sciatique. Procédé de nécessité, cicatrice postérieure et exposée aux pressions.

CHAPITRE III

RÉSECTIONS OSSEUSES

Règles générales des résections

On désigne sous le nom de *résection* l'ablation d'une partie ou de la totalité d'un ou de plusieurs os vivants, avec conservation des parties molles qui l'entourent. On donne plus spécialement le nom d'*extirpation* à l'enlèvement d'un os tout entier ; le nom d'*excision* à l'ablation d'une partie d'un os dans son épaisseur, sans interruption de sa continuité. Les Anglais et les Américains emploient souvent le terme d'*excision* comme synonyme de résection. Enfin Sédillot a décrit sous le nom d'*évidement* une résection partielle faite avec la gouge, sans destruction des lamelles les plus extérieures de l'os, et, par conséquent, sans interruption dans sa continuité.

Au point de vue de l'étendue ou du siège des parties enlevées, on distingue :

1° Les résections *totales*, ou extirpations complètes d'un os.

2° Les résections dans la continuité, dites aussi *partielles*, quand on enlève une partie d'un os dans sa longueur.

3° Les résections dans la contiguité ou *articulaires*, quand on enlève une partie ou la tolalité d'un ou de plusieurs des os qui constituent une articulation. Ces résections sont également *totales*, si on résèque tous les os qui forment la jointure ; *partielles*, si un ou plusieurs de ces os sont respectés.

Au point de vue du manuel opératoire et de la conservation des parties molles, on distingue : 1° Les résections *ordinaires*, où l'on enlève, en même temps que l'os, le périoste qui le recouvre ; 2° les résections *sous-periostées*, dans lesquelles le périoste est conservé avec le plus grand soin, ainsi que les ligaments, les tendons et toutes les parties fibreuses qui s'attachent aux os. Ces résections appliquées aux articulations ont reçu le nom de *sous-capsulo-périostées*, qui indique clairement quel est le but poursuivi.

On a désigné sous le nom de résections *temporaires* des opérations où l'on déplace des os ou des portions d'os, séparés en partie de leurs connexions anatomiques, pour se frayer une voie vers des parties plus profondes. Cette désignation manque d'exactitude, car il y a, dans ces cas, non pas résection véritable, mais simple déplacement. Cependant ce terme est aujourd'hui généralement accepté.

Indications. — Les résections sous-périostées ont pris rang aujourd'hui dans la pratique. Sans entrer dans le détail des indications spéciales qui ont trait aux résections, nous devons les envisager au point de vue du manuel opératoire. Ces opérations se pratiquent pour des affections organiques, ou pour des lésions traumatiques des os.

Parmi les affections organiques, les unes n'attaquent que le tissu osseux ; les autres, au contraire, peuvent envahir les parties molles voisines. Pour ces dernières, en raison de leur tendance à la propagation, il est indiqué d'enlever, en même temps que l'os, le périoste qui l'entoure.

Pour les premières, comme dans toutes les lésions traumatiques des os, la méthode sous-périostée ne présente que des avantages. Sans doute, les conditions sont bien diffé-

rentes, qu'il s'agisse de décortiquer un os carié dont le périoste épaissi se détache avec facilité, ou qu'il faille conserver le plus possible de cette membrane déchirée, pour réséquer les extrémités d'un os fracturé comminutivement. Mais ce qu'il importe d'éviter, c'est la lésion des vaisseaux, des nerfs, des gaines tendineuses ; et l'on a plus de chance d'y parvenir en grattant les os avec un instrument mousse ou peu coupant, qu'en divisant les parties molles avec un couteau ou un bistouri. Les résections traumatiques immédiates sont, au reste, les seules qui présentent à un aussi haut degré ces difficultés d'exécution ; quand la suppuration est bien établie, le périoste se laisse détacher beaucoup plus aisément.

Les résections sous-périostées doivent donc être préférées, sauf dans le cas d'affections organiques malignes.

Les résections osseuses sont applicables aux membres, au tronc et à la tête.

Appareil instrumental. — Il comprend :

1° *Des instruments pour diviser les parties molles ou les séparer de l'os :* bistouris, pinces, écarteurs de diverses grandeurs, rugines, détache-tendons, etc.

Rugines. — Les rugines d'Ollier, employées dans les résections sous-périostées, sont droites ou courbes. Elles ne doivent pas être tout à fait mousses, mais bien, légèrement tranchantes à leur extrémité. Il est bon d'en avoir à sa disposition un certain nombre, de forme et de grandeur variables. Leur manche doit être volumineux et quadrillé pour être bien en main ; il doit être court, ainsi que la tige métallique qui supporte la partie agissante, et tous les deux très solides.

Près de la partie coupante, la tige de l'instrument présente sur son dos élargi des rainures profondes destinées à fixer le doigt indicateur. Il est indispensable que ce doigt soit placé près de la lame, pour éviter les échappées qui ne sont que trop fréquentes et peuvent occasionner la lésion des parties qu'il importe le plus de ménager.

Les *détache-tendons* sont arrondis à leur extrémité, plus minces et plus coupants,

Les *sondes-rugines*, montées sur un manche mobile, sont creusées d'une large gouttière dans la plus grande partie de leur longueur, recourbées à leur extrémité et pourvues d'un œil pour servir à passer la scie à chaîne. Elles sont

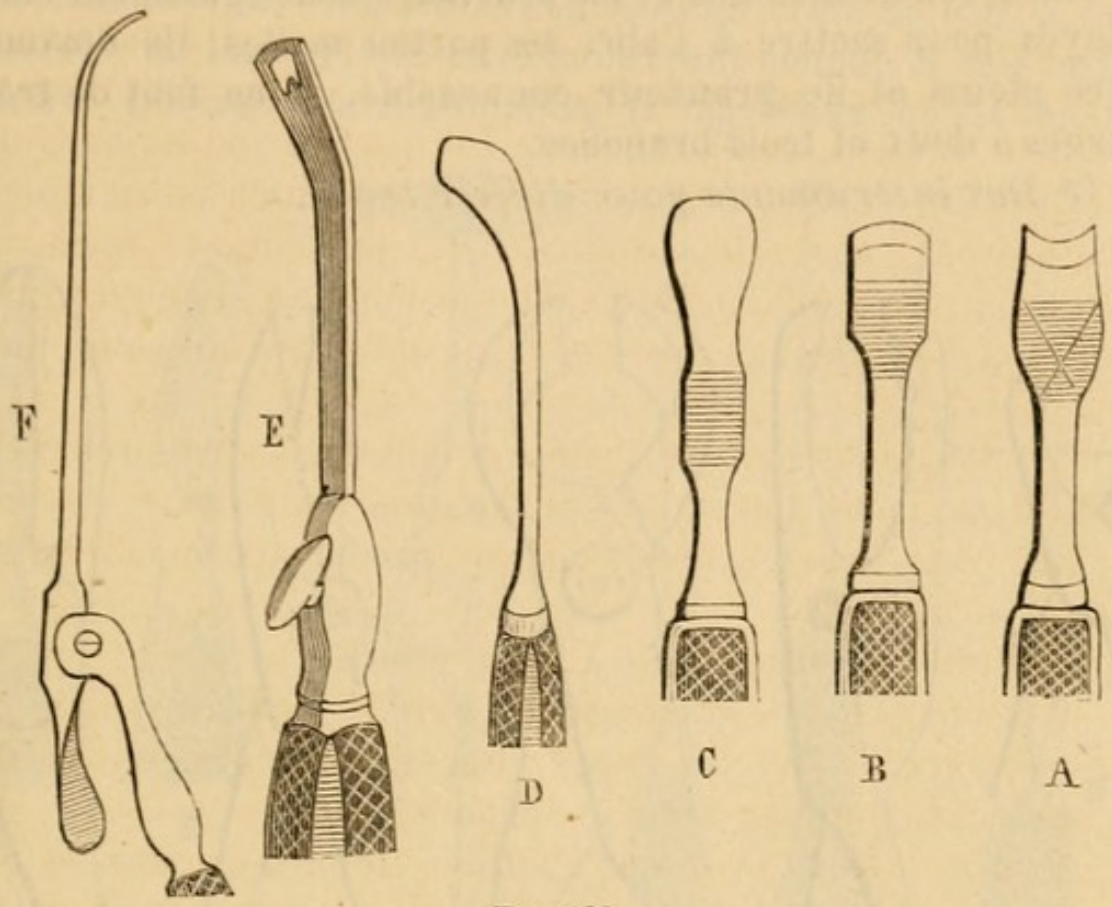

FIG. 129.

A, B, C, rugines à résection ; D, détache-tendon ; E, sonde-rugine ; F, sonde de Blandin

destinées à faciliter le détachement du périoste, en permettant de contourner la face profonde des os.

2° *Des instruments pour abriter les parties molles pendant la section de l'os.* Ils sont d'une indispensable nécessité pour permettre de ménager le périoste et les parties molles. On se sert dans ce but de plaques de carton ou de cuir, de lames de plomb ou de zinc et d'instruments spéciaux.

La *sonde à résection* de Blandin, à tige mobile sur le manche, est mousse et recourbée à son extrémité, pour pouvoir contourner la face profonde des os. Elle est creusée d'une large gouttière du côté de sa convexité ; il est donc indispensable de la retourner, après qu'elle a été glissée

sous l'os à diviser ; mais elle éloigne les parties molles et permet souvent l'emploi de la scie ordinaire.

La *sonde-rugine* d'Ollier peut servir pour le même usage et n'a pas besoin d'être retournée, elle est moins commode.

Les crochets mousses et les écarteurs sont également employés pour mettre à l'abri les parties molles. Ils doivent être pleins et de grandeur convenable, il en faut de très larges à deux et trois branches.

3° *Des instruments pour diviser les os.*

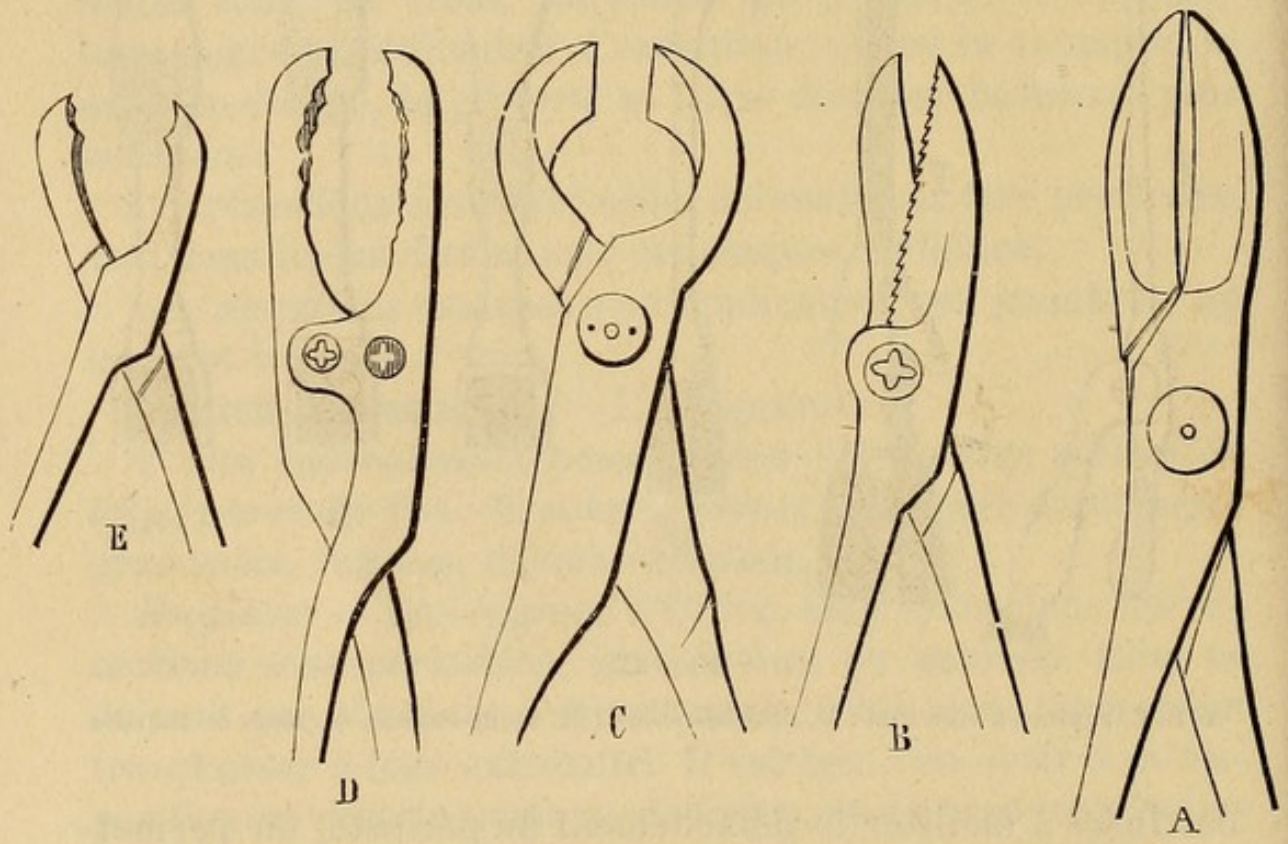

FIG. 130.

A, B, C, pinces coupantes, cisailles ; D, davier de Farabeuf ; E, davier simple.

Le marteau de plomb et les ciseaux sont réservés aujourd'hui pour les résections de quelques-uns des os de la face.

L'emploi des diverses formes de pinces coupantes, tricoises, sécateurs, cisailles, gouges à main, tend à se généraliser de plus en plus. Les pinces ou cisailles de Liston sont les plus usitées ; elles doivent être très fortes, à mors longs et étroits et à branches très longues.

Pour l'invention des scies à résection, l'imagination des chirurgiens semble s'être donné trop largement carrière.

Nous citerons la scie à dos mobile, la scie en crête de coq, la scie de Larrey, les ostéotomes de Heine, de Charrière, la scie à mollette de Martin ; enfin la scie à chaîne d'Aitken, à poignée ou montée sur un arbre à feuillet mobile.

Nous n'avons rien à dire des scies en crête de coq, à dos mobile, de Larrey, qui se manœuvrent comme la scie ordinaire. L'usage des ostéotomes, si ingénieux qu'ils soient,

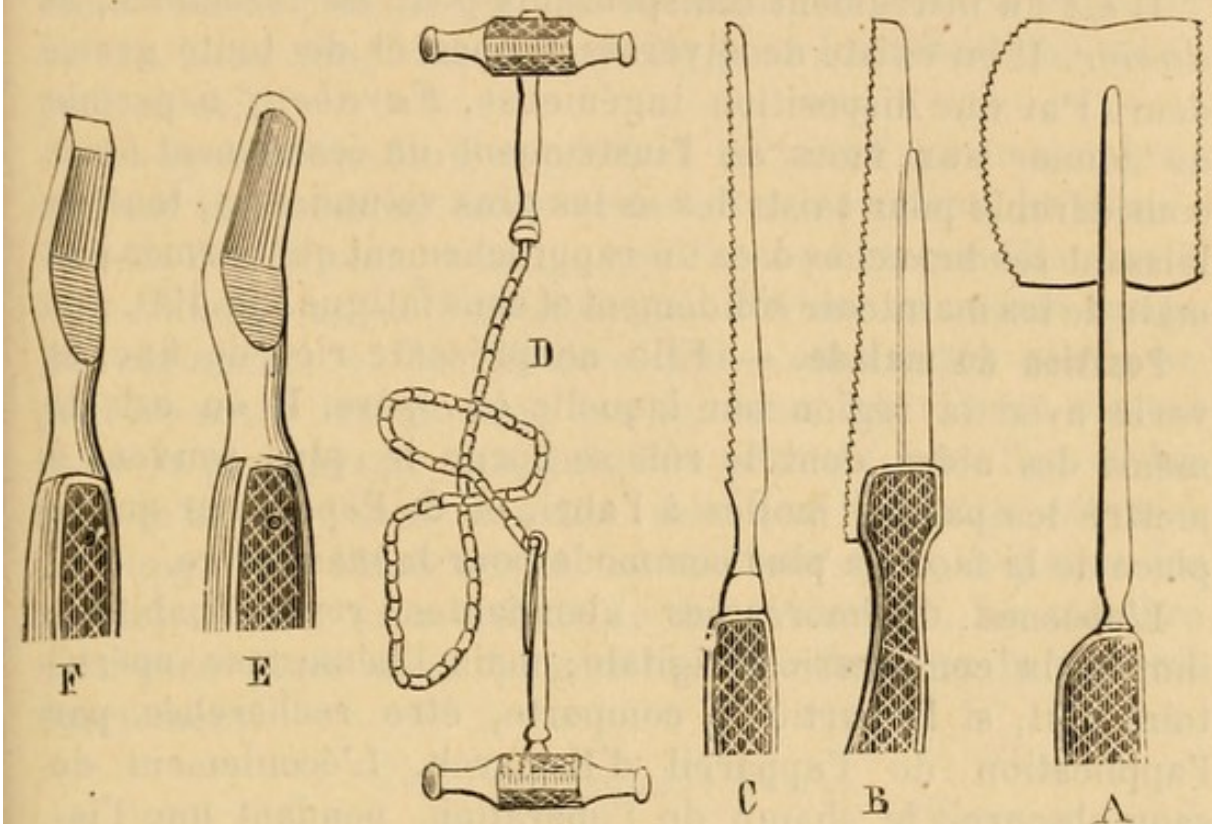

FIG. 131.

A, scie en crête de coq ; B, scie à dos mobile ; C, scie de Larrey ; D, scie à chaîne ; E, F, gouges à main.

est toujours des plus délicats, et ces instruments semblent plutôt destinés à orner les arsenaux qu'à servir dans la pratique. Il est loin d'en être ainsi de la scie à chaîne, dont l'emploi est journalier. Cette scie formée de maillons articulés à charnière et coupante sur un de ses côtés pourvu de dents, permet de diviser les os les plus profonds. Une de ses deux poignées est mobile et sert à la fixer, soit à un stylet aiguillé, soit à une aiguille de forme et de courbure appropriées, soit à la sonde à ressort de Nicaise, ou à la sonde-rugine d'Ollier, pour la conduire au-dessous de l'os à sectionner.

La scie placée, il faut s'assurer qu'elle est bien en contact avec la surface osseuse. Pour la faire marcher, on lui imprime des mouvements de va-et-vient, en la tenant aussi droite que possible et bien tendue. Lorsque, profondément engagée dans le tissu osseux, elle se trouve arrêtée dans sa marche, il faut la repousser doucement et ne pas s'obstiner à tirer sur ses poignées, ce qui exposerait à la briser.

Il est un instrument indispensable pour les résections, le *davier*. Il en existe de diverses formes et de toute grandeur. Par une disposition ingénieuse, *Farabeuf* a permis de donner aux mors de l'instrument un écartement assez considérable pour saisir les os les plus volumineux, tout en laissant ses branches dans un rapprochement qui permet à la main de les maintenir solidement et sans fatigue (fig.130, D).

Position du malade. — Elle ne présente rien de fixe, et varie avec la région sur laquelle on opère. Il en est de même des aides, dont le rôle se borne le plus souvent à mettre les parties molles à l'abri, et de l'opérateur qui se place de la façon la plus commode pour la manœuvre.

L'absence d'hémorragies abondantes rend d'habitude inutile la compression digitale; mais l'hémostase opératoire doit, si la partie le comporte, être recherchée par l'application de l'appareil d'Esmarch. L'écoulement du sang obscurcit le champ de l'opération, pendant que l'ischémie permet de mieux voir, et rend plus facile l'exacte délimitation des parties malades.

Méthodes opératoires. — Nous avons indiqué plus haut les deux grandes méthodes de résection, et nous avons dit les avantages considérables que présente la méthode sous-périostée, dans les cas où elle est applicable.

La résection comprend trois temps : l'incision des chairs jusqu'à l'os, la mise à nu des parties malades, enfin la section de l'os et son ablation.

I. — DIVISION DES PARTIES MOLLES JUSQU'A L'OS

La division des parties molles doit se faire du côté où l'os est le plus superficiel et de façon à ménager les vais-

seaux, les nerfs, les muscles, les tendons, pour conserver au membre le plus grand pouvoir fonctionnel. Les premiers opérateurs se servaient d'incisions multiples formant un H, un V, un L simple ou double; d'incisions curvilignes délimitant des lambeaux plus ou moins étendus. *Chassaignac* a montré la possibilité de pratiquer presque toutes les résections à l'aide d'incisions rectilignes. *Ollier* s'est également attaché à employer des incisions droites ou en ligne brisée, aussi simples que possible, pour les résections sous-périostées.

Ces incisions se font, en général, suivant l'axe du membre, suivant la direction des muscles et des tendons, et n'intéressent que la peau, à moins que l'os ne soit immédiatement sous-cutané, cas où l'incision peut diviser en même temps les téguments et le périoste. S'il n'en est pas ainsi, on pénètre entre les muscles, les tendons, les faisant écarter avec le plus grand soin, jusqu'au périoste, que l'on divise avec le bistouri dans le même sens que l'incision cutanée. Le doigt est l'instrument le meilleur pour séparer les parties molles, sans crainte de les intéresser. Le membre doit être placé dans la position qui favorise le plus cet écartement.

II. — DÉGAGEMENT DE L'OS

Dans la méthode ancienne, ce dégagement se fait avec le bistouri, et les tendons, les ligaments, sont divisés à leurs insertions. Il en résulte que les tendons, entraînés par la rétraction musculaire, s'éloignent toujours plus ou moins de leur situation normale et ne peuvent que prendre attache sur le bout des os sectionnés ou sur la cicatrice, dans les cas les plus heureux. De là le peu de rétablissement des fonctions, résultat de la lésion des nerfs, des muscles, des gaines tendineuses, etc.

Aujourd'hui, le décollement du périoste met à l'abri de ces accidents. Aucun danger de léser les vaisseaux, les nerfs, les tendons et leurs gaines, si la rugine est constamment maintenue sur les os. Il faut procéder à petits coups, ne pas se hâter, rester toujours en contact avec

l'os, l'entamer au besoin, mais conserver intacte la gaine périostique ou périostéo-capsulaire, moule naturel pour la restauration.

Les rugines droites ou courbes, le détache-tendon, la sonde-rugine, sont employés suivant les régions, ce dernier instrument pour contourner la face profonde des os. Ce détachement du périoste n'est pas toujours chose facile et exige de l'habitude. Aisé chez les enfants et dans le cas d'affections chroniques, il offre beaucoup de difficultés chez les adultes, plus encore chez les vieillards et surtout

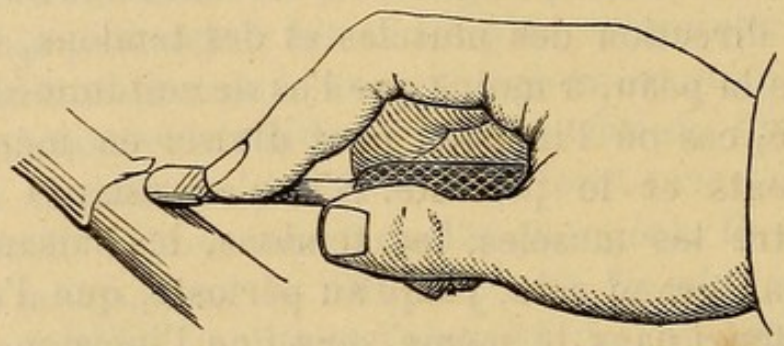

Fig. 132. — Manœuvre de la rugine.

pour des os sains. Il faut donc s'y exercer beaucoup à l'amphithéâtre. Remarquons qu'il n'est possible de conserver la continuité de la gaine périostique, à ses extrémités, qu'en dénudant les os un peu plus haut que le point de section.

« Avec les rugines courbes; la gaine périostique incisée et laissée adhérente aux parties molles, on les repousse en dehors ou en dedans, avec l'extrémité de l'instrument, qu'on appuie contre l'os. Cette précaution a pour but de décoller le périoste en le repoussant, et de ne pas le disséquer avec le tranchant de l'instrument. La rugine ne quitte pas l'os, et pour conserver au périoste l'intégrité de sa couche ostéogène, il faut, lorsque le décollement n'est pas facile, enlever quelques parcelles d'os plutôt que de sacrifier du périoste. Mais ce qu'on enlève d'os est imperceptible...

« On fait aller la rugine, ou *contre* soi, ou *devant* soi, selon la lèvre de la plaie périostique qu'on détache.

« Lorsqu'il s'agit de détacher les ligaments ou les tendons, nous nous servons de rugines entièrement droites. On les emploie comme des leviers pour soulever tendons et ligaments par de petits mouvements de va-et-vient. On a ainsi une grande force, et cette manœuvre s'exécute avec facilité, pour peu qu'on se soit exercé. Dans les cas où ces parties fibreuses sont très adhérentes, la rugine tranchante peut empiéter sur l'os et en faire sauter une mince couche, ou bien, si l'os est dur, séparer le tendon juste au niveau de son implantation, en ménageant sa continuité avec le périoste voisin.

« Les rugines courbes et demi-tranchantes servent à dénuder le pourtour, les diaphyses et la surface des os plats. Quand on s'en sert dans les régions profondes, la précaution essentielle, c'est de ne jamais quitter l'os en poussant devant soi. Pour les parties tendineuses ou ligamenteuses difficilement accessibles par leur profondeur, reprendre la rugine droite qui se manie plus commodément.

« La sonde-rugine sert pour détacher le périoste, pour conduire la scie et protéger le périoste, dans les mouvements de section de l'os. » *(Ollier)*.

III. — SECTION DE L'OS

Nous avons indiqué les instruments employés pour la pratiquer. Il faut que les parties molles soient tenues bien à l'abri, que l'os soit coupé aussi près que possible du périoste décollé.

Les scies ordinaires et la scie à chaîne sont les plus usitées et sont faciles à manœuvrer. Les pinces coupantes donnent toujours une section moins nette, elles écrasent le tissu osseux ramolli et ne conviennent que pour des os peu résistants ou de petit volume.

La résection doit se borner aux parties altérées, et celles-ci doivent être mises à découvert pour reconnaître exactement l'étendue des lésions. Pour les résections articulaires, les surfaces articulaires sont mises à nu, on les

dégage, on les luxe au dehors et on retranche la partie malade. Nous repoussons, sauf pour quelques cas spéciaux, la section de l'os précédant l'ouverture de l'articulation.

Hémostase. — Après l'opération, il se fait d'habitude, à la surface des plaies, un écoulement sanguin en nappe, mais le tamponnement suffit pour s'en rendre maître.

Règles spéciales à chaque résection

§ I. — RÉSECTION DES OS DES DOIGTS

A. — EXTIRPATION DE LA PHALANGETTE DES DOIGTS

Anatomie. — A la face palmaire, peau dense et épaisse de la pulpe du doigt, insertion du tendon fléchisseur à la base de l'os.

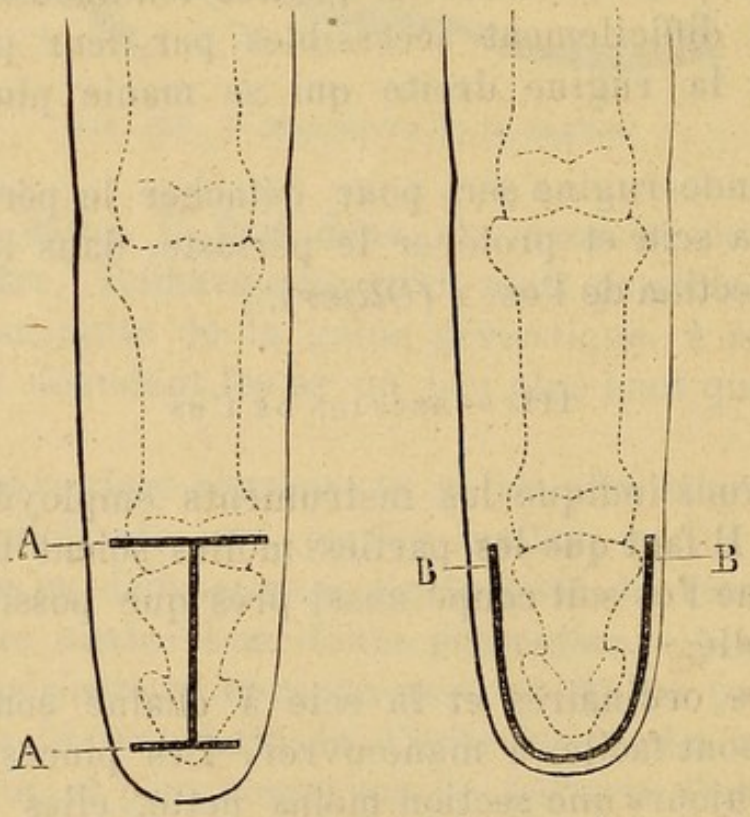

FIG. 133. — Doigt. Face palmaire. Résection de la phalangette.

A, A, incision en T double (A. GUÉRIN) ; B, B, incision en fer à cheval (MAISONNEUVE).

En arrière, l'ongle et sa matrice, la peau plus mince et l'insertion du tendon extenseur. Les vaisseaux et les nerfs sont sans importance; la circulation nerveuse, comme la circulation du sang, se

rétablit très facilement. La phalangette articulée à sa base avec la poulie terminale de la phalange supérieure, est aplatie et courbée en fer à cheval à son extrémité libre.

a) **Incision en T double.** *A. Guérin* (fig. 133, A, A.). — On pratique une incision en T double, sur la face palmaire de la phalangette. L'incision longitudinale suit l'axe de l'os ; les deux incisions transversales sont placées, l'une à la base de l'os, l'autre à l'extrémité de la pulpe du doigt, pour permettre la conservation de l'ongle.

Les deux petits lambeaux formés sont détachés de l'os avec une rugine ou la pointe du bistouri ; puis on poursuit le dégagement de la phalangette à la face dorsale, et l'on termine par sa désarticulation, en respectant avec soin les parties molles, peau et tendons.

b) **Incision palmaire en fer à cheval.** *Maisonneuve* (fig. 133, B, B). — On circonscrit la phalangette par une incision en fer à cheval, longeant ses bords palmaires, son extrémité inférieure, et remontant des deux côtés un peu au-dessus de l'articulation. Les deux lambeaux disséqués de bas en haut, on désarticule. L'ongle et sa matrice ne subissent aucun dommage.

Si l'os n'est nécrosé ou altéré que jusqu'à l'attache des tendons, il ne faut enlever que la partie malade et limiter les incisions en conséquence.

B. — EXTIRPATION DES DEUXIÈMES ET PREMIÈRES PHALANGES DES DOIGTS (FIG. 134, A, A)

Anatomie. — Les phalanges, terminées en haut par une base élargie à surface presque plane, en bas par une poulie, sont reliées aux os voisins surtout par des ligaments latéraux et par la gaine fibreuse des tendons fléchisseurs. Ces petits os sont recouverts en avant par la peau et les tendons fléchisseurs, en arrière par la peau et le tendon extenseur, sur leurs faces latérales par la peau seule. Les vaisseaux sont placés de ce côté, mais plus rapprochés de la face antérieure, les nerfs collatéraux sont dorsaux et palmaires. Les incisions doivent être cutanéo-périostées.

Opération. — Une incision longitudinale latéro-dorsale

prolongée de 1/2 centimètre au delà des extrémités de l'os permet de le dénuder dans toute son étendue. En pratiquant deux incisions latéro-dorsales et cutanéo-périostées, on ménage plus aisément les parties molles. La phalange désarticulée à une de ses extrémités, il devient facile de la luxer dans la plaie et d'achever son dégagement. Résultat peu favorable.

C. — DÉSOSSEMENT DU POUCE (FIG. 135, A, A)

En raison de l'importance fonctionnelle du pouce, *Huguier* en a proposé le désossement ou exossation. Deux incisions longitudinales, latéro-dorsales et cutanéo-périostées, con-

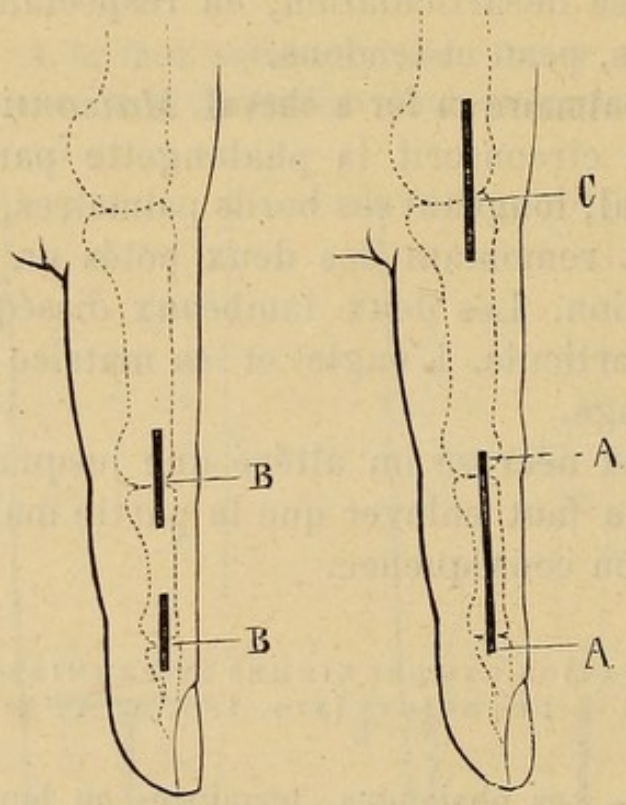

FIG. 134. — Doigt, face latérale.

A A, extirpation de la deuxième phalange; B, B, résection d'une articulation interphalangienne, C, C, résection d'une articulation métacarpo-phalangienne.

duites de l'articulation métacarpo-phalangienne vers l'extrémité libre du pouce, et réunies en bas par une section transversale palmaire, à 4 millimètres environ du bord inférieur de l'ongle, permettent de pratiquer cette opération. Les deux lambeaux ainsi formés, disséqués du sommet à la base, contiennent toutes les parties molles. L'essentiel est de ne

diviser le tendon du long fléchisseur qu'à son insertion, pour qu'il devienne, par son union avec le tendon de l'extenseur, la partie centrale et squelettique du moignon. Afin de donner plus de liberté au premier métacarpien, on peut diviser les chairs du premier espace interosseux.

D. — RÉSECTION DES PHALANGES DANS LA CONTINUITÉ

Une double incision latéro-dorsale et cutanéo-périostée permet de dénuder l'os dans une étendue convenable, en ménageant le périoste et les parties molles. On scie l'os avec une scie d'horloger très étroite, à la limite des parties malades. Utilité fort douteuse.

E. — RÉSECTION DES ARTICULATIONS INTER-PHALANGIENNES (FIG. 134, B, B)

Elle se pratique également par deux incisions latéro-dorsales. L'articulation ouverte, on luxe successivement au dehors les extrémités articulaires, en portant le bout du doigt du côté opposé, et on résèque par un trait de scie, les parties altérées. Résultats fonctionnels peu encourageants.

F. — RÉSECTION DES ARTICULATIONS MÉTACARPO-PHALANGIENNES

Anatomie. — Articulations condyliennes à ligaments latéraux, recouvertes en avant par une peau dense, épaisse, les tendons fléchisseurs et leur gaine fibreuse ; en arrière par une peau mince, mobile, et les tendons extenseurs. Sur les faces latérales, la peau seule. Les vaisseaux sont plutôt palmaires.

On peut enlever la tête du métacarpien et la base de la première phalange isolément (résection partielle), ou les deux à la fois (résection totale).

a) **Incision latéro-dorsale unique** (fig. 134, C). — Pour mettre à nu les extrémités osseuses, on pratique sur l'une des faces latérales de l'article, près du dos de la main, une incision longitudinale, de longueur variable avec l'étendue des parties à enlever. Pour le premier et le deuxième doigt,

cette incision cutanéo-périostée, est placée sur le côté externe ; pour l'auriculaire, sur la face interne ; pour le troisième et le quatrième doigt, indifféremment sur l'un ou l'autre côté. Avec une petite rugine, on détache le périoste et les ligaments aussi loin que possible ; puis, luxant hors de la plaie la base de la première phalange, on achève son dégagement et on retranche la partie malade avec une scie ou une pince coupante. On luxe de même la tête du métacarpien, en faisant porter le doigt autant que possible du côté opposé à l'incision, et, protégeant les parties molles avec des crochets mousses ou une plaque de carton, on réséque son extrémité articulaire dénudée.

b) **Deux incisions latéro-dorsales.** — Au lieu d'une incision latéro-dorsale, on peut en pratiquer deux, une de chaque côté de l'article. On rend ainsi l'opération plus facile. Résultats fonctionnels peu favorables ; le doigt reste presque toujours ballant. A réserver pour les luxations compliquées irréductibles, surtout pour celles du pouce.

§ II. — RÉSECTION DES MÉTACARPIENS

Elle comprend : la résection de ces os dans la continuité, l'ablation de leurs extrémités articulaires inférieure ou supérieure, enfin leur extirpation en totalité.

Anatomie. — Superficiels par leur face dorsale, où ils ne sont recouverts que par la peau, un tissu cellulo-fibreux mince et lamelleux et les tendons extenseurs, les métacarpiens sont abrités, du côté palmaire de la main, par un tégument épais et adhérent, une aponévrose résistante, les deux couches superposées des tendons fléchisseurs, les muscles lombricaux et les masses charnues des éminences thénar et hypothénar.

Les vaisseaux et les gros nerfs se trouvent également de ce côté ; les nerfs dorsaux sont moins volumineux et exclusivement cutanés. C'est aussi à la face palmaire qu'on rencontre des gaines synoviales tendineuses importantes et difficiles à ménager ; les gaines des tendons extenseurs sont beaucoup moins étendues et ne dépassent guère, en bas, le tiers supérieur des métacarpiens. Les liga-

ments palmaires sont de même plus serrés, plus résistants que les ligaments dorsaux.

Les faces latérales de ces os, sauf pour le premier et le cinquième, libres, le premier en dehors et le dernier en dedans, sont recouvertes par les muscles interosseux. Les incisions pour la résection seront donc placées sur la face dorsale de la main.

A. — RÉSECTION DANS LA CONTINUITÉ (FIG. 135, B)

Dans le cas de carie des métacarpiens, la gouge à main

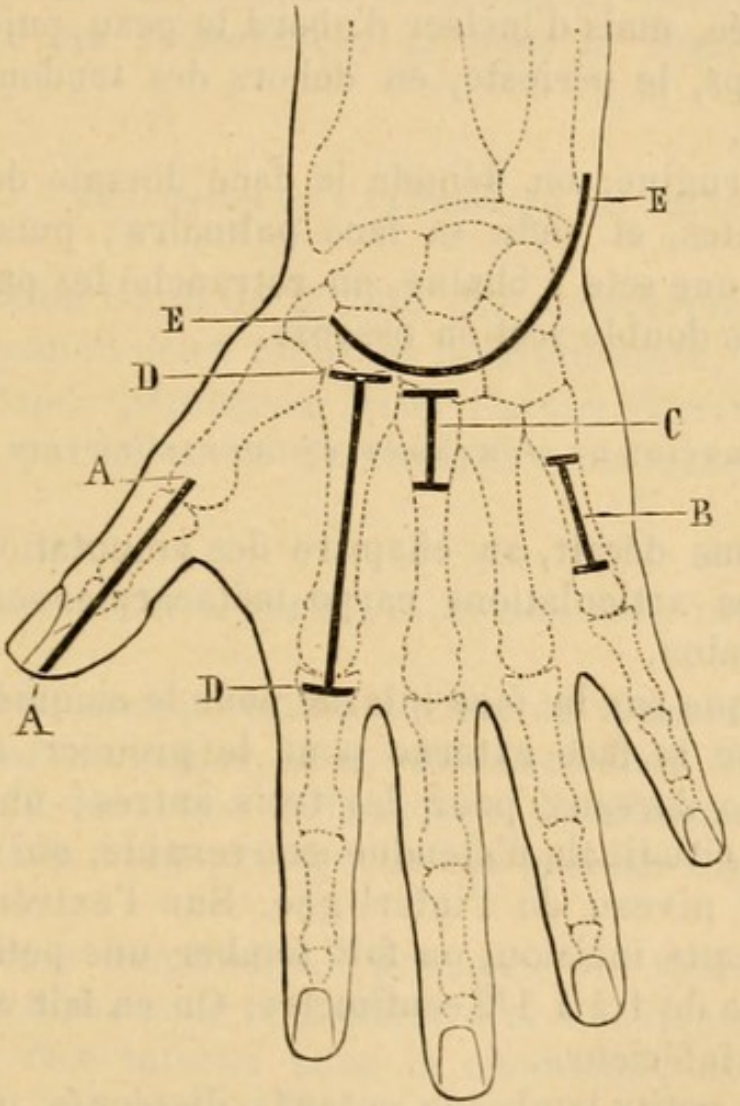

FIG. 135. — Main, face dorsale.

A, A, désossement du pouce; B, résection du cinquième métacarpien dans la continuité; C, résection du troisième métacarpien, extrémité supérieure; D, D, extirpation du deuxième métacarpien; E, E, résection du poignet (BUTCHER).

de Legouest permet d'enlever facilement les parties osseuses malades et ramollies; pas de résection régulière.

Pour la résection proprement dite, on fait, le long de la face superficielle de l'os, une incision d'étendue convenable, qu'on peut au besoin surmonter d'une petite incision transversale à chacune de ses extrémités. Cette incision est placée sur la face interne pour le cinquième métacarpien, sur la face externe pour le premier et le deuxième, sur une des faces latéro-dorsales pour le quatrième et le troisième. On évite ainsi la rencontre et la lésion des tendons extenseurs. Cependant, en raison de l'obliquité de ces tendons, il est préférable de ne pas faire d'un seul coup une incision cutanéo-périostée, mais d'inciser d'abord la peau, puis, dans un second temps, le périoste, en dehors des tendons réclinés par un aide.

Avec la rugine, on dénude la face dorsale de l'os, ses faces latérales, et enfin sa face palmaire ; puis, glissant au-dessous une scie à chaîne, on retranche les parties altérées par une double section osseuse.

B. — RÉSECTION DE L'EXTRÉMITÉ SUPÉRIEURE (FIG. 135, C)

Nous avons décrit, au chapitre des amputations, la disposition des articulations carpo-métacarpiennes et leurs moyens d'union.

On pratique sur la face interne pour le cinquième métacarpien, sur la face externe pour le premier, sur un des bords latéro-dorsaux pour les trois autres, une incision cutanée longitudinale d'étendue convenable, qui se termine en haut au niveau de l'interligne. Sur l'extrémité supérieure de cette incision, on fait tomber une petite incision transversale de 1 à 1 1/2 centimètre. On en fait autant pour l'extrémité inférieure.

Les deux petits lambeaux cutanés disséqués, on coupe le périoste en dehors des tendons extenseurs, qu'un aide récline avec un crochet mousse. L'os dénudé, on ouvre l'article en divisant avec la pointe du bistouri les ligaments dorsaux et interosseux. Saisissant avec un davier l'extrémité postérieure du métacarpien, on l'attire en arrière. On achève alors avec la rugine la dénudation de la partie

altérée, et, glissant une plaque de carton sous le métacarpien, on l'abat par un trait de scie.

Si l'état des parties permet de reconnaître exactement l'étendue des lésions, avant l'ouverture de l'article, il est beaucoup plus aisé de dénuder et de couper d'abord le métacarpien avec la scie à chaîne au-dessous de la lésion. Saisissant alors avec un davier le bout inférieur de la partie à enlever, et, l'attirant en arrière, on complète sa dénudation de bas en haut et l'on termine par la désarticulation. Opérations difficiles d'exécution, dangereuses par l'ouverture des articulations et dont le résultat est fort discutable.

C. — RÉSECTION DE L'EXTRÉMITÉ INFÉRIEURE

La résection isolée de la tête des métacarpiens se pratique par une ou deux incisions longitudinales, latéro-dorsales et cutanéo-périostées. Nous l'avons décrite dans les résections partielles de l'articulation métacarpo-phalangienne.

D. — EXTIRPATION DES MÉTACARPIENS (FIG. 135-136)

La méthode sous-périostée permet de conserver intactes toutes les parties molles, et spécialement dans l'ablation du premier et du deuxième métacarpien, de ménager sûrement l'artère radiale à son passage dans le premier espace interosseux.

Une incision longitudinale pratiquée sur toute l'étendue de la face externe pour le premier et le deuxième métacarpien, de la face interne pour le cinquième, est conduite directement jusqu'à l'os. Pour le troisième et le quatrième métacarpien, en raison de l'obliquité des tendons extenseurs, l'incision faite le long de l'un des bords latéro-dorsaux, n'intéresse d'abord que la peau. Dans un second temps, faisant récliner les tendons, on divise le périoste.

Cette incision longitudinale est prolongée de 1 centimètre au delà des articles en haut et en bas, ou mieux surmontée

d'une petite incision cutanée transversale occupant toute la largeur de l'interligne articulaire. L'os dénudé avec la rugine, on attaque avec la pointe du bistouri l'articulation supérieure, et, les ligaments divisés, on luxe l'os en arrière en l'attirant avec un davier.

On achève alors de haut en bas la dénudation du méta

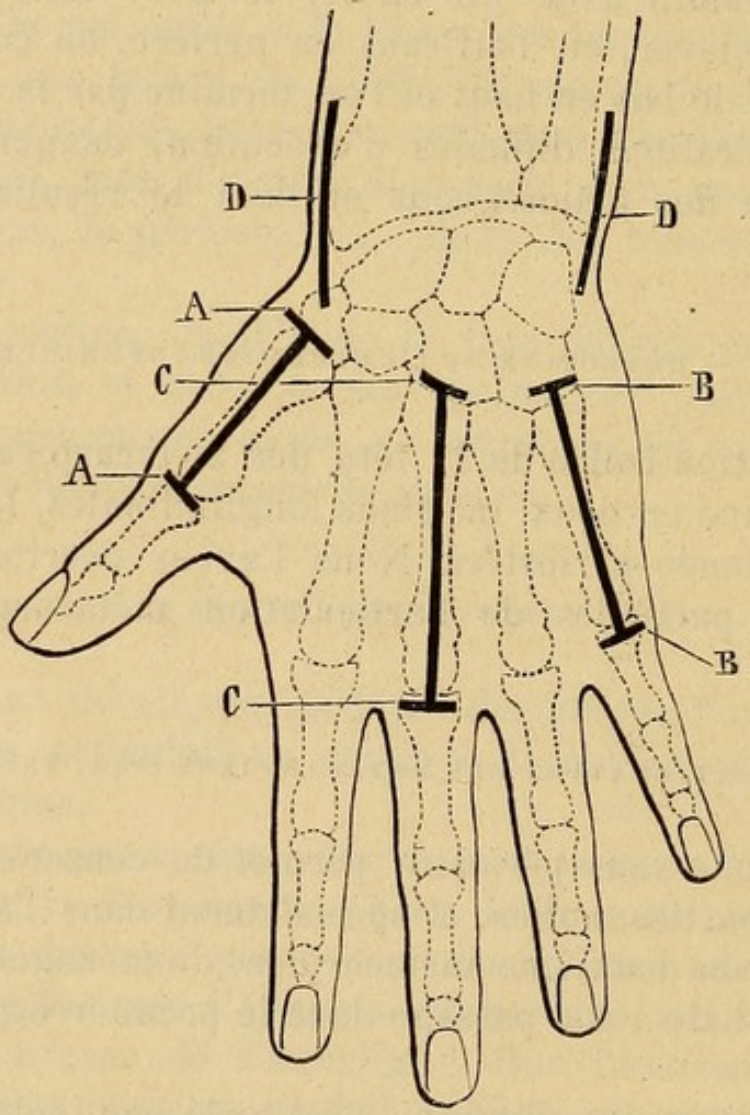

FIG. 136. — Main, face dorsale.

A, A, extirpation du premier métacarpien; B, B, extirpation du cinquième métacarpien C, C, extirpation du troisième métacarpien; D, D, résection du poignet (OLLIER).

carpien, et l'on termine par la destruction de son articulation phalangienne.

Sédillot préfère ouvrir d'abord l'articulation inférieure; il dénude l'os de bas en haut, et termine par la destruction de l'article carpo-métacarpien. Ce procédé est d'un emploi plus facile que le précédent pour les deuxième, troisième et

quatrième métacarpiens, dont les articulations supérieures sont très serrées ; pour le cinquième et surtout pour le premier, il n'offre plus les mêmes avantages. Dénuder l'os en son milieu, le diviser avec la scie à chaine, et extraire séparément chaque moitié est beaucoup plus simple. Le résultat fonctionnel est toujours des plus médiocres.

§ III. — RÉSECTION DES OS DU CARPE

Anatomie. — Les os du carpe sont unis par des articulations assez serrées, sauf le pisiforme qui est presque libre et fait saillie en avant. Les autres os sont surtout accessibles par la face dorsale, où ils ne sont recouverts que par la peau, le ligament annulaire, les tendons des extenseurs des doigts et de la main, des branches nerveuses et vasculaires peu importantes.

En avant, ces os sont plus étroitement unis, et peu accessibles dans la gouttière carpienne où sont logés les tendons fléchisseurs. De ce côté, la présence des gaines séreuses, des tendons, des artères radiale et cubitale, des nerf médian et cubital, rend les incisions très dangereuses. L'artère radiale contourne le trapèze pour se porter à la face dorsale de la main et plonger dans le premier espace interosseux. Les tendons du long abducteur et du court extenseur du pouce, et la branche cutanée du nerf radial, passent également sur le bord externe du poignet.

Les quatre os de la rangée inférieure du carpe s'articulent en bas avec les métacarpiens. Les trois os externes de la rangée supérieure font partie de l'articulation radio-carpienne.

La résection isolée d'un des os du carpe n'est pas une opération réglée. Si la gouge ne suffit pas pour enlever les parties malades, une incision simple ou cruciale, faite sur le dos du poignet en ménageant les tendons extenseurs, permet d'atteindre l'os altéré. On le dégage avec la rugine ou la pointe du bistouri, de façon à pouvoir le saisir avec un davier ou une pince de Musseux et l'attirer au dehors, ou mieux l'arracher, pendant que l'on achève la destruction des liens articulaires.

Pour l'extraction simultanée de tous les os du carpe, une incision cutanée en T double, ou une incision curviligne à

convexité inférieure, limitant un petit lambeau dorsal, permet d'atteindre les os et de les dégager successivement, en ménageant les tendons extenseurs.

§ IV. — RÉSECTION DU POIGNET

La résection du poignet est totale ou partielle. *Totale*, elle comprend l'excision de l'extrémité inférieure des os de l'avant-bras et l'ablation des os de la première rangée du carpe ou du carpe en totalité. — La résection partielle est : *radio-cubitale*, si l'on n'enlève que l'extrémité inférieure du radius et du cubitus ; *carpienne*, si l'on se contente d'extraire les os du carpe, sans toucher à l'avant-bras.

Anatomie. — Nous avons décrit à l'article : *Amputation du poignet*, la disposition des surfaces articulaires et les ligaments qui les unissent. En arrière, l'article n'est recouvert que par la peau, le ligament annulaire dorsal, les tendons des extenseurs, des radiaux externes et du cubital postérieur, logés presque tous dans des coulisses ostéo-fibreuses sur la face postérieure du radius. Les vaisseaux sont de petit volume et sans importance ; les branches dorsales cutanées des nerfs radial et cubital doivent être ménagées Les tendons sont tous pourvus de gaines synoviales ; les uns se rendent aux doigts ; les autres, fixés au carpe ou à la base des métacarpiens, n'agissent que dans les mouvements d'ensemble de la main.

En avant, les os sont plus profondément cachés, les tendons des fléchisseurs se superposent pour passer dans la gouttière carpienne ; le grand palmaire glisse dans une coulisse ostéo-fibreuse du trapèze pour s'attacher à la base du deuxième métacarpien ; le cubital antérieur enveloppe le pisiforme, véritable sésamoïde de son tendon, pour se porter à la base du cinquième métacarpien. De ce côté, on trouve aussi les nerfs médian et cubital, l'artère cubitale, et en haut l'artère radiale se déjetant en dehors pour se porter à la face dorsale du poignet. Impossible d'atteindre les os par cette face antérieure.

Sur le bord interne, le cubitus est sous-cutané. Le radius est également facile à mettre à nu sur le bord externe du poignet, quoique recouvert par le tendon du long supinateur et contourné un peu plus haut par les tendons des radiaux externes, du long

abducteur et des extenseurs du pouce, et par la branche cutanée dorsale du nerf radial. Des gouttières spéciales sont creusées pour quelques-uns de ces tendons sur la face externe de l'extrémité inférieure du radius. Au-dessous de l'apophyse styloïde du radius, l'artère radiale est couchée sur la face externe du trapèze.

De ces dispositions anatomiques, il résulte que les incisions pour mettre les os à nu doivent être pratiquées, soit sur la face dorsale, soit sur les bords latéraux du poignet.

Méthodes opératoires. — Les nombreux procédés proposés pour la résection du poignet se divisent naturellement en quatre classes, suivant les tendons conservés. Le tendon du long supinateur est le seul qui soit forcément détaché. *Bonnet*, de Lyon, considérant l'ankylose comme le meilleur résultat qu'on pût atteindre de cette opération, a conseillé le premier de couper de parti pris les tendons destinés à mouvoir la main en totalité sur l'avant-bras. *Butcher*, le dépassant dans cette voie, ne conserve que les tendons du pouce; enfin *Stanley* sectionne tous les tendons indistinctement, comptant sur la réunion de leurs bouts dans la plaie ou sur leur adhérence à la cicatrice, pour amener dans la suite le rétablissement des mouvements.

A. — PROCÉDÉS CONSERVANT TOUS LES TENDONS

Nous ne ferons que signaler l'incision médiane postérieure de *Maisonneuve*, l'incision latérale externe de *Danzel*, l'incision latérale interne de *Chassaignac*, la double incision latérale de *Dubled*, les deux incisions en L de *Roux* et d'*Heyfelder*, le lambeau cutané dorsal quadrilatère à base inférieure de *Velpeau*, le lambeau à base supérieure d'*Erichsen*, et enfin l'incision en H de *Moreau*. Tous ces procédés qui appartiennent à la méthode ancienne, sont avantageusement remplacés par la méthode sous-périostée.

a) **Procédé d'Ollier** (fig. 137, D, D). — Il divise le manuel opératoire en trois temps.

1° *Incision de la peau et de la gaine périostéo-capsulaire.* — La main en position moyenne repose sur son

bord cubital. On pratique sur le bord externe du poignet une incision longitudinale qui, partant à 2 ou 3 centimètres au-dessous de l'apophyse styloïde du radius, se dirige en haut et un peu en avant sur le bord externe de cet os. On la prolonge plus ou moins dans ce sens, suivant l'étendue des

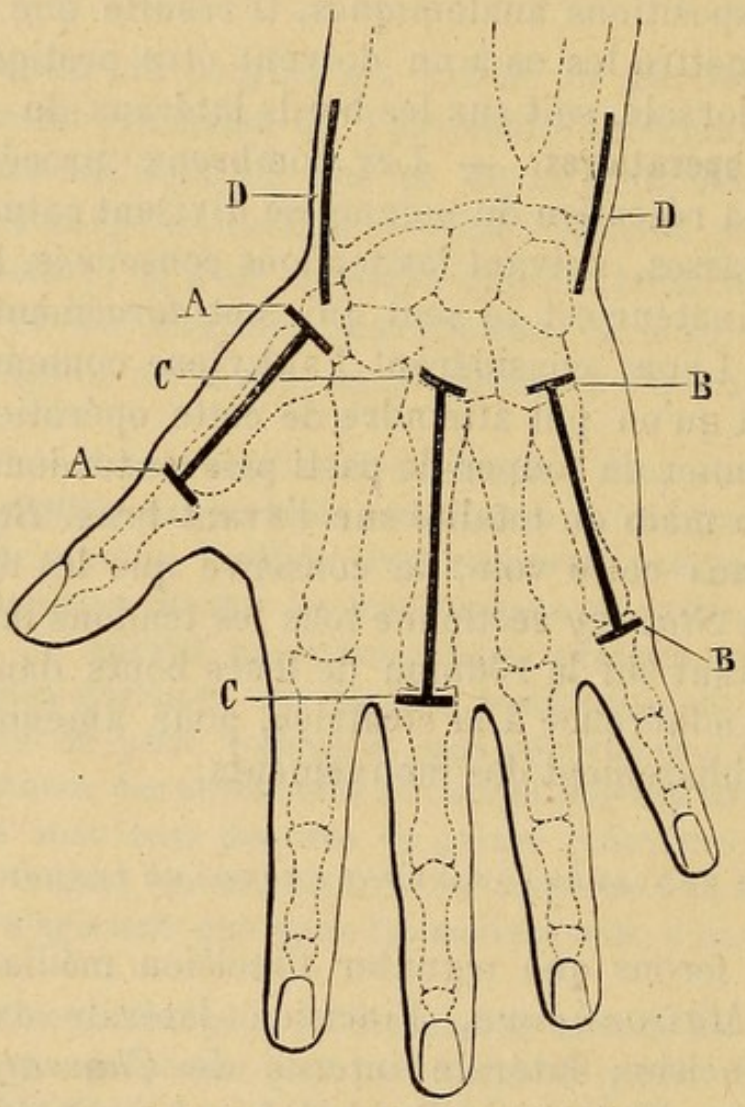

FIG. 137. — Main, face dorsale.

A, B, C, extirpation du premier, du troisième et du cinquième métacarpien; D, D, résection du poignet (OLLIER).

parties à enlever. Elle n'intéresse que la peau, pour ménager la branche cutanée dorsale du nerf radial, que l'on fait écarter avec des crochets mousses. L'aponévrose est alors incisée dans toute l'étendue de la plaie. On reconnaît les tendons du court extenseur et du long abducteur du pouce. Après avoir excisé leur gaine fibreuse, on les rejette sur la face dorsale. On incise le périoste du radius sur la longueur

voulue, en dehors du long supinateur et parallèlement au tendon de ce muscle.

2° *Dénudation des os.* — Avec une rugine droite et tranchante, on détache le tendon du long supinateur avec le périoste du radius auquel il reste attaché. On dénude avec soin l'extrémité inférieure du radius, en écartant en dedans périoste et capsule. L'article ouvert, on fléchit fortement la main sur son bord interne, en détachant les parties fibreuses qui résistent, et on luxe au dehors l'extrémité inférieure du radius.

On peut, au besoin, faire sortir le cubitus par la même plaie, et le dénuder de bas en haut ; mais il est plus facile de faire, sur le bord interne de cet os, une incision longitudinale qui permet de le dégager séparément.

3° *Section des os de l'avant-bras, et extraction successive des os du carpe.* — Si l'on ne veut enlever que le radius seul, on le coupe avec la scie à chaîne, on le saisit avec le davier et on le renverse de haut en bas pour désarticuler; autrement, les deux os sont successivement luxés dans les plaies latérales et sciés à découvert. Pour enlever le carpe, on exagère le retournement de la main, on fait saillir la première rangée hors des chairs, et on enlève successivement chacun des os avec la gouge et le davier. Sur le cadavre, on peut dénuder les deux rangées en masse, et faire la désarticulation carpo-métacarpienne.

b) **Procédé conseillé.** — L'opération s'exécute bien plus facilement, en commençant par la résection de l'extrémité inférieure du cubitus. Le temps le plus pénible est la séparation des deux os dans leur articulation inférieure. Si l'on agit par le côté externe, la profondeur de la plaie est considérable, et l'on voit mal ce qu'on fait. Le cubitus, isolé d'abord par une incision latérale interne, est coupé avec la scie à chaîne. On dénude alors le radius par l'incision latérale externe, on luxe son extrémité au dehors, et on le scie transversalement à la même hauteur que le cubitus. L'extraction des os du carpe se fait comme dans le procédé d'*Ollier*. La résection sous-périostée, avec conservation de

tous les tendons, doit toujours être préférée quand on doit enlever une certaine longueur des os de l'avant-bras.

B. — PROCÉDÉS NE CONSERVANT QUE LES TENDONS DES DOIGTS

a) **Procédé de Liston.** — Une incision commencée sur la face postérieure du second métacarpien, en dedans du tendon du long extenseur du pouce, est conduite en haut, le long du bord interne de cette corde tendineuse, jusque sur le radius. On dégage le carpe dans la partie externe de la plaie, en disséquant avec soin les parties molles, et ménageant l'artère radiale; puis en dedans, on détache à leur insertion les tendons des deux radiaux externes. Avec une cisaille de Liston, on sépare le trapèze des autres os du carpe, et ceux-ci sont dénudés vers la lèvre interne de la plaie.

Sur le bord interne du cubitus, mais un peu en avant, on fait une incision qui, partant du milieu du cinquième métacarpien, s'élève jusqu'à 5 centimètres au-dessus de l'apophyse styloïde cubitale. On détache le tendon du cubital postérieur, et on poursuit le dégagement en dehors, jusqu'à ce que les parties molles soient complètement séparées des os.

On détache le pisiforme en avant, et on le laisse dans le lambeau. On coupe avec des cisailles l'apophyse antérieure de l'os crochu, puis avec un davier on saisit et on enlève successivement tous les os du carpe. Faisant saillir dans les plaies les extrémités inférieures des os de l'avant-bras, on les dénude et on résèque toute la partie malade. On peut également enlever la base des métacarpiens. Si le trapèze et le pisiforme sont sains, on les laisse dans la plaie.

Par ce procédé, on coupe nécessairement les extenseurs du poignet, mais le fléchisseur cubital de la main reste attaché au pisiforme, et le fléchisseur radial est aussi le plus souvent conservé.

b) **Procédé de Bœckel** (de Strasbourg). 1° *Dégagement des parties molles.* — On fait une incision dorsale externe qui part de la base du deuxième métacarpien, et se prolonge

en haut, dans la direction de l'axe de cet os, jusqu'à 2 ou 3 centimètres au-dessus de l'extrémité inférieure du radius. Elle n'intéresse que la peau. On ouvre la gaine du second radial, et on le détache à son insertion inférieure. Décollant le tendon du long extenseur du pouce, on le porte

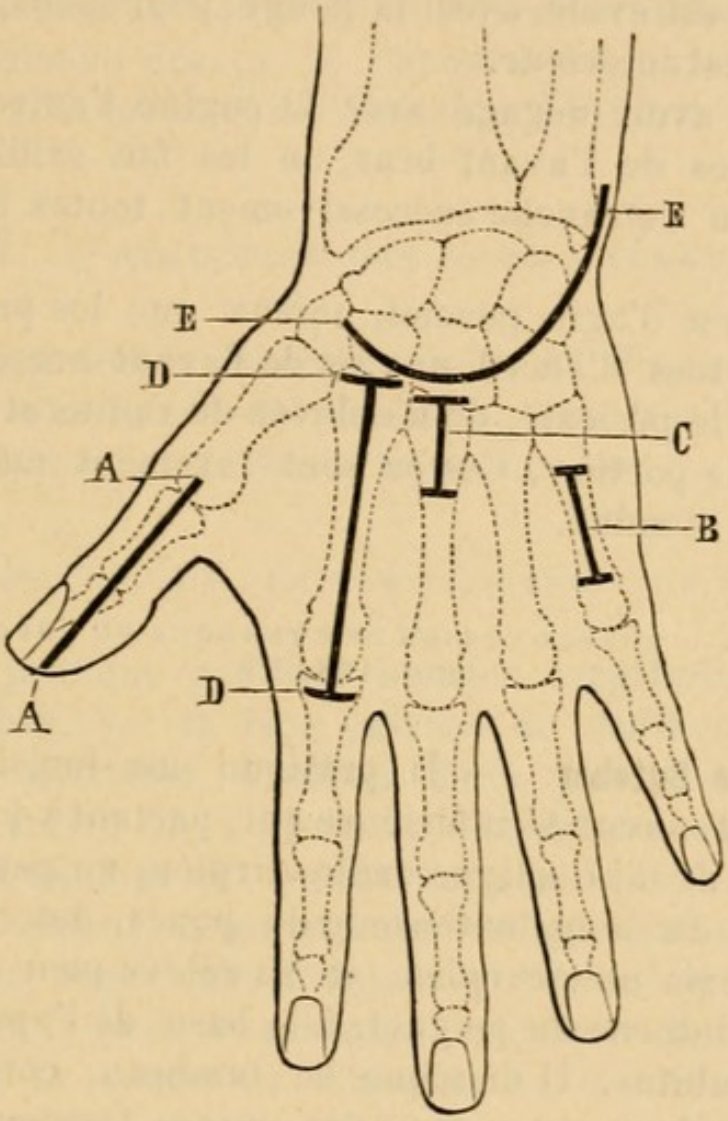

FIG. 138. — Main, face dorsale.

A, désossement du pouce; B, résection d'un métacarpien, continuité; C, résection d'un métacarpien, extrémité supérieure; D, D, extirpation du deuxième métacarpien, E, E, résection du poignet (BUTCHER).

en dehors, et on dégage avec la rugine la face dorsale du radius.

2° *Désarticulation du carpe.* — On ouvre l'articulation par la face dorsale. Fléchissant fortement la main et l'inclinant en dedans, on fait saillir le carpe et on dégage succes-

sivement ses deux faces avec le bistouri et la rugine. On coupe à sa base avec des cisailles le crochet de l'unciforme et on le laisse adhérent aux parties molles, ainsi que le pisiforme et le trapèze. On sépare le carpe avec la gouge et le bistouri.

3° Le trapèze saisi avec une pince à griffes est énucléé; le pisiforme est évidé avec la gouge pour ménager le tendon du cubital antérieur.

4° Après avoir dégagé avec la rugine l'extrémité inférieure des os de l'avant-bras, on les fait saillir dans la plaie, et l'on retranche successivement toutes les parties malades.

Cette façon d'agir permet, mieux que les procédés qui s'attaquent tout d'abord aux os de l'avant-bras, et tout en conservant le périoste, de n'enlever du radius et du cubitus qu'une petite portion. Ces os sont rarement malades dans une grande étendue.

C. — CONSERVATION DES TENDONS DU POUCE (FIG. 138, E)

Procédé de Butcher. — Il pratique une incision dorsale curviligne à convexité inférieure qui, partant à 1 centimètre au-dessous de l'interligne radio-carpien, un peu en dedans du tendon du long extenseur du pouce, descend jusqu'à l'article carpo-métacarpien, et se relève pour se terminer sur le bord interne du poignet, à la base de l'apophyse styloïde du cubitus. Il dissèque ce lambeau, comprenant la peau, les tendons extenseurs des quatre derniers doigts et ceux des radiaux externes, en rasant les os, et le fait relever. Le tendon du long extenseur du pouce est alors dégagé avec soin, et récliné en avant.

L'articulation ouverte par la face dorsale, les os de l'avant-bras sont luxés dans la plaie, isolés à leur face antérieure, et sciés d'avant en arrière.

On extrait les os du carpe, en respectant le trapèze, s'il est sain, et l'on rabat le lambeau. Procédé de nécessité, résultat peu favorable.

D. — SECTION COMPLÈTE DES TENDONS DORSAUX

Procédé de Stanley. — Stanley fait sur la face dorsale du poignet une incision en arc de cercle à convexité inférieure, allant d'une apophyse styloïde à l'autre, et pénétrant jusqu'aux os. Il désarticule et enlève successivement l'extrémité inférieure des os de l'avant-bras, puis la portion du du carpe altérée. Procédé mauvais, à rejeter.

§ V. — RÉSECTION DES OS DE L'AVANT-BRAS

Elle comprend la résection isolée de chacun des os, et la résection simultanée des deux os, tant dans la continuité que dans la contiguïté des cylindres osseux.

A. — RÉSECTION DE L'EXTRÉMITÉ INFÉRIEURE DU RADIUS

Elle se pratique par une incision longitudinale faite de haut en bas, sur la face externe du radius et dans une étendue convenable, à partir de la pointe de l'apophyse styloïde. Arrivé sur l'os, on le dénude avec la rugine, on dégage les tendons qui recouvrent ses deux faces, et on les récline en dedans. A mesure que les ligaments sont détruits, on porte la main dans l'adduction forcée, de façon à faire saillir dans la plaie l'extrémité inférieure du radius; on le coupe sur la sonde de Blandin, au-dessus de la partie malade. On peut aussi, après avoir dénudé l'os en haut, le couper avec la scie à chaine; puis, l'attirant avec un davier, le dégager de haut en bas, et terminer par la division des ligaments.

B. — RÉSECTION DE L'EXTRÉMITÉ INFÉRIEURE DU CUBITUS

Une simple incision longitudinale faite le long du bord interne de l'os, cutanéo-périostée. Le manuel est le même que pour la résection de l'extrémité inférieure du radius.

L'articulation radio-cubitale inférieure est complètement séparée de la grande articulation du poignet par le fibro-cartilage interarticulaire et possède une synoviale distincte. Se basant sur cette disposition anatomique, *A. Guérin* a conseillé de scier l'apophyse styloïde du cubitus, et de conserver sa portion articulaire quand elle n'est pas altérée. On évite ainsi l'ouverture de l'articulation radio-carpienne.

C. — RÉSECTION SIMULTANÉE DES EXTRÉMITÉS INFÉRIEURES DU RADIUS ET DU CUBITUS

On enlève successivement chacun des deux os par une incision longitudinale.

D. — RÉSECTION DE L'EXTRÉMITÉ SUPÉRIEURE DU RADIUS

Profondément située, entourée par une épaisse couche de muscles, et contournée par la branche profonde du nerf radial, l'extrémité supérieure du radius est difficilement accessible, et son ablation est à rejeter.

E. — RÉSECTION DE L'EXTRÉMITÉ SUPÉRIEURE DU CUBITUS

Le cubitus est sous-cutané en arrière, et facilement accessible de ce côté. Une incision faite le long de son bord postérieur et prolongée jusqu'au sommet de l'olécrâne permettrait de décoller le périoste, de détacher les ligaments et d'enlever l'extrémité supérieure de cet os.

F. — RÉSECTION DU RADIUS DANS LA CONTINUITÉ

On pratique une incision longitudinale sur la face externe et superficielle du radius. On divise la peau ; puis, dans un second temps, le périoste, en dehors des tendons. Avec la rugine, on dégage le cylindre osseux dans toute la partie malade, en détachant avec soin le ligament interosseux. La scie à chaîne passée derrière le radius avec une aiguille courbe, on retranche par deux traits de scie toute la partie altérée.

G. — RÉSECTION DU CUBITUS DANS LA CONTINUITÉ

On pratique une incision longitudinale sur le milieu de la face interne et sous-cutanée de l'os, en la terminant au besoin par deux petites incisions transversales exclusivement cutanées. Le périoste, divisé longitudinalement, on dégage avec la rugine le cylindre osseux dans tout son pourtour; puis, passant la scie à chaîne au-dessous, on résèque toute la partie altérée.

H. — EXTIRPATION DU RADIUS

Pour cette opération, *Ollier* conseille le procédé suivant, qui peut également servir pour l'ablation isolée de chacune de ses extrémités.

1° Incision exclusivement cutanée, faite le long du bord externe de l'avant-bras, de l'apophyse styloïde du radius jusqu'au coude. Les deux points de repère sont : en bas, les tendons réunis du long abducteur et du court extenseur du pouce ; plus haut, le tendon du long supinateur dont on doit suivre le bord postérieur, à partir du tiers inférieur du membre.

En bas, on suit ce tendon, afin de laisser en avant les tendons réunis du long abducteur et du court extenseur du pouce. Il faut également ménager à ce niveau la branche superficielle ou cutanée dorsale du nerf radial, qui croise, au tiers inférieur de l'avant-bras, le tendon du long supinateur, et peut être compromise dans l'incision de la peau et du tissu sous cutané. Il faut agir avec précaution et la déjeter en dedans.

En haut, on passe entre le bord postérieur du long supinateur et les radiaux externes qu'on rejette en arrière. On a sous les yeux le radius recouvert par le court supinateur, que l'on incise longitudinalement, pour pénétrer dans la gaine périostique. Il faut éviter avec soin la branche profonde du nerf radial qui contourne l'os dans son quart supérieur. Par l'écartement des muscles, les deux branches nerveuses

du radial (superficielle et profonde) sont mises à découvert; on incise longitudinalement dans leur intervalle.

2° On incise alors la gaine périostique dans toute la longueur de l'os, et on la détache avec la rugine, surtout au niveau du ligament interosseux.

3° On scie le radius à sa partie moyenne, on relève chaque fragment saisi avec un davier, et on achève sa dénudation pour le désarticuler.

I. — EXTIRPATION DU CUBITUS

Elle se fait par une incision longitudinale, qui suit le bord postérieur de cet os, depuis l'apophyse styloïde jusqu'au sommet de l'olécrâne. Pour dégager cette apophyse, on fait, sur le côté externe, entre le triceps et l'anconé, une incision qui permet de récliner le triceps en dedans avec le périoste olécrânien.

L'incision longitudinale est cutanéo-périostée, l'os étant superficiel dans toute sa longueur.

Les faces latérales du cubitus dégagées, et le ligament interosseux détaché vers la partie moyenne du membre, on coupe l'os à son milieu avec la scie à chaîne. Saisissant successivement chaque extrémité avec un davier, on l'attire hors de la plaie, et l'on poursuit la dénudation des fragments jusqu'aux articulations du poignet et du coude, en se servant de la rugine.

§ VI. — RÉSECTION DU COUDE

La résection du coude est *partielle,* lorsqu'elle est limitée à l'ablation de l'extrémité articulaire inférieure de l'humérus ou supérieure des os de l'avant-bras ; *totale* lorsqu'on enlève toutes les surfaces articulaires.

Anatomie. — Le coude est un ginglyme parfait, formé en haut par l'extrémité inférieure de l'humérus, large, mince, aplatie. Elle offre deux saillies latérales, l'épicondyle en dehors, l'épitrochlée en dedans, et deux surfaces articulaires cartilagineuses, le

condyle pour le radius, la trochlée pour le cubitus, surmontées par la cavité coronoïdienne en avant et la cavité olécrânienne en arrière.

En bas: par l'extrémité supérieure du cubitus avec son apophyse olécrâne, sa cavité sigmoïde et son apophyse coronoïde, et par la tête du radius, roulant sur la petite cavité latérale du cubitus. En somme, le coude est formé par trois articulations, et les extrémités osseuses sont unies par une sorte de capsule fibreuse que constituent les ligaments latéraux, antérieur et postérieur.

Des muscles nombreux prennent insertion au pourtour de l'article. Sur les bords latéraux de l'humérus et leurs apophyses terminales, les masses charnues épycondylienne et épitrochléenne; en avant, le biceps et le brachial antérieur; en arrière, le triceps inséré sur le sommet de l'olécrâne.

Les gros vaisseaux et le nerf médian sont à la face antérieure; en arrière, le nerf cubital, couché au fond de la gouttière épitrochléo-olécrânienne, doit être ménagé avec soin. C'est en arrière et sur le bord latéral externe que l'article est le plus facilement accessible; c'est de ce côté que l'on doit placer les incisions.

Procédés opératoires. — Ils sont très nombreux; nous ne décrirons que les plus avantageux, ceux de *Nélaton* et d'*Ollier*. Ces procédés peuvent se classer comme suit :

A. Incisions simples.
- 1° *Parke*, *Maunder*. — Incision médiane postérieure;
- 2° *Langenbeck*. — Incision postéro-interne;
- 3° *Chassaignac*. — Incision postéro-externe.

B. Incisions composées.
- 1° *Moreau*. — Incision postérieure en H;
- 2° *Dupuytren*. — Même incision, scie l'olécrâne à sa base;
- 3° *Malle* et *Sédillot*. — Deux incisions semi-lunaires à convexité opposée O;
- 4° *Textor*. — Lambeau en V à base inférieure;
- 5° *Jones*. — Incision en X renversé;
- 6° *Jones*. — Incision en ⊢, l'incision longitudinale sur le bord externe dn coude;
- 7° *Maisonneuve*, *Liston*, *Jœger*. — Incision en —|, l'incision longitudinale sur le bord interne de l'olécrâne.
- 8° *Hueter*. — Deux incisions latérales.

a) **Procédé de Nélaton** (fig. 139). — Le malade est dans le décubitus dorsal, légèrement incliné sur le côté sain. Le bras malade est ramené sur la poitrine, l'avant-bras légè-

rement fléchi, de façon à mettre le coude à jour, et maintenu par un aide.

1° On pratique sur le bord externe de l'article une incision longitudinale qui pénètre jusqu'aux os. Commencée à 4 ou à 5 centimètres au-dessus de l'interligne sur le bord huméral, elle se prolonge en bas, jusqu'à 2 centimètres au-dessous de l'interligne huméro-radial, et correspond à ce niveau à l'extrémité supérieure du radius.

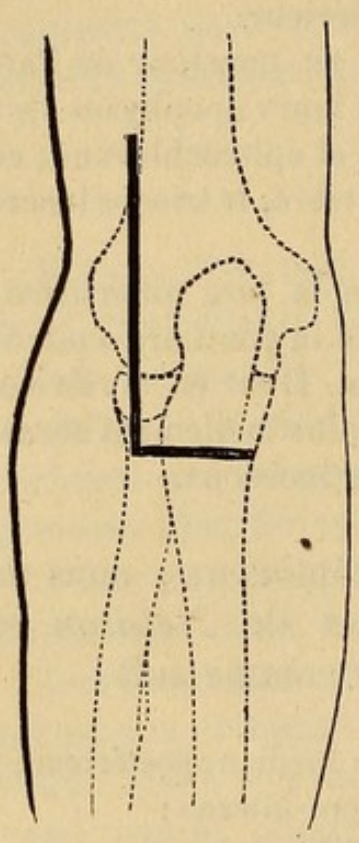

Fig. 139. — Coude, face postérieure.

Résection (Nélaton)

2° Une seconde incision part du bord interne de l'olécrâne à hauteur de la base de cette éminence, et, dirigée transversalement en dehors, vient se terminer à l'extrémité inférieure de l'incision précédente, coupant toutes les parties molles jusqu'aux os.

3° Le lambeau triangulaire ainsi formé est disséqué en rasant les os. Relevé vers le bord interne du coude, il permet d'entrer dans l'articulation radio-humérale par la face postérieure. Après la section du ligament latéral externe et du ligament annulaire du radius, on dénude complètement la tête et le col de cet os. On l'abat avec la scie à chaîne ou avec la scie ordinaire, sur la sonde de Blandin, ou sur une lame de carton On obtient ainsi un vaste hiatus qui facilite beaucoup le reste de l'opération.

4° Pliant le bras sur son bord interne, on dénude l'olécrâne, on détache le tendon du triceps, en tenant le bistouri toujours contre l'os. La dissection se poursuit avec le plus grand soin vers le côté interne, pour ménager le nerf cubital dont la gaine celluleuse doit être respectée. Progressivement, on luxe dans la plaie l'extrémité supérieure du cubitus, en portant l'avant-bras en dedans. Quand elle est complètement dénudée, on la coupe directement avec une petite scie, en ayant soin de ne pas descendre au-dessous des insertions du

brachial antérieur. Les deux os de l'avant-bras doivent être sectionnés perpendiculairement à leur axe et à la même hauteur.

5° Faisant saillir l'extrémité inférieure de l'humérus dans la plaie, en fléchissant complètement l'avant-bras sur son bord interne, on dénude l'os de bas en haut, prenant soin de ménager le nerf cubital en dégageant l'épitrochlée ; puis on le coupe avec la scie ordinaire, à la hauteur voulue.

Si l'on se sert de la rugine pour détacher le lambeau et dénuder les os, on peut conserver le périoste, et l'on opère avec presque autant de sécurité que par le procédé suivant.

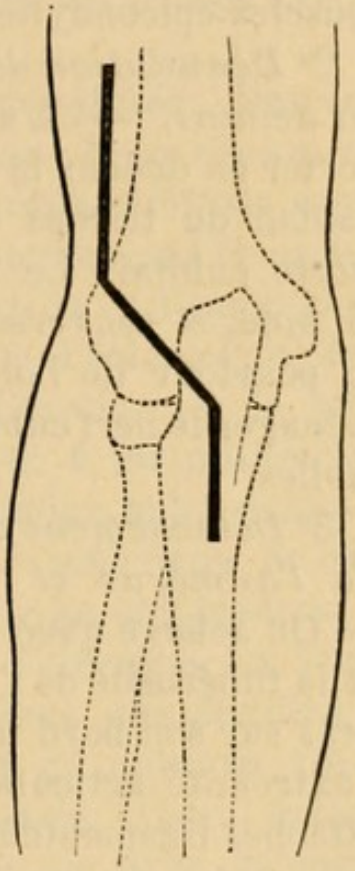

Fig. 140. — Coude, face postérieure.

Résection (Ollier).

b) **Procédé d'Ollier.** *Articulation mobile* (fig. 140). 1° *Incision de la peau et pénétration dans la capsule articulaire.* — Le sujet est couché sur le côté sain. L'avant-bras, fléchi très légèrement, forme avec le bras un angle de 130°. Son bord externe est placé en avant.

Sur la partie postérieure et externe du coude, au niveau de l'interstice qui sépare le long supinateur de la portion externe du triceps, on commence, à 6 centimètres au-dessus de l'article, une incision qui descend en suivant le bord externe de l'humérus jusqu'à la saillie de l'épicondyle. Cette incision n'intéresse que la peau. A ce niveau, l'incision s'incline en bas et en dedans, suivant l'interstice du triceps et de l'anconé jusqu'à l'olécrâne et au bord postérieur du cubitus, le long duquel on la prolonge en bas, dans une étendue suffisante, en coupant en même temps la peau et le périoste.

On divise en haut l'aponévrose sur le bord externe de l'humérus ; on rejette le triceps en arrière, le long supina-

teur et le premier radial externe en avant, puis on coupe le périoste sur le bord huméral dans toute l'étendue de l'incision. On en fait autant pour la petite incision oblique en bas et en dedans, en laissant le triceps en haut, et l'anconé dans la lèvre inférieure de la plaie.

Avec la rugine, on dénude l'humérus sur ses faces postérieure et antérieure, aussi en dedans que possible. La capsule articulaire est largement ouverte. Les insertions des muscles épicondyliens sont détachées avec beaucoup de soin.

2° *Dénudation de l'olécrâne et renversement du triceps en dedans.* — L'avant-bras mis dans l'extension, on fait porter en dedans la lèvre interne de la plaie. On détache le tendon du triceps en maintenant sa continuité avec le périoste cubital. Le lambeau interne est écarté à mesure par un aide, et renversé en dedans. On dénude avec précaution le pourtour de l'olécrâne, surtout à son bord interne, pour ménager le nerf cubital qui doit rester caché dans les parties molles.

3° *Détachement du ligament latéral externe, luxation de l'humérus et complément de la dénudation de l'os.* — On achève avec la rugine de dénuder le condyle externe et la tubérosité de l'humérus. Fléchissant peu à peu l'avant-bras sur son bord interne, on luxe en dehors, dans la plaie, l'extrémité articulaire de cet os. A mesure, on détruit les attaches ligamenteuses et capsulaires antérieures et internes, avec précaution, au niveau de la face postérieure de l'épitrochlée pour ne pas intéresser le nerf cubital. La dénudation de cette apophyse exige toujours un certain temps.

4° *Section de l'humérus.* — On décolle circulairement le périoste de l'humérus, de bas en haut, au-dessus des tubérosités et, avec la scie ordinaire, on divise l'os à la hauteur convenable. On peut scier l'humérus de différentes manières ; mais ce qu'il importe de recommander, c'est de ne pas tirailler violemment l'avant-bras ou les lèvres de la plaie, de crainte de voir le périoste se décoller plus haut que le point où doit porter la scie.

5° *Dénudation et section des os de l'avant-bras.* — On commence par bien compléter la dénudation de la tête

et du col du radius, et on divise celui-ci avec la scie ordinaire ou une pince coupante. On en fait autant pour le cubitus, en ne descendant pas au-dessous des attaches du brachial antérieur, et luxant l'os dans la plaie, on le scie perpendiculairement à son axe, à la même hauteur que le radius. Par ce procédé, on ne risque pas de léser le nerf cubital. Si les parties molles sont altérées, il faut mettre beaucoup de ménagements dans la dénudation de l'olécrâne, pour conserver la continuité du tendon du triceps avec le périoste cubital.

c) **Procédé d'Ollier.** *Articulation ankylosée.* PREMIER TEMPS. *Incision externe et dénudation de la région des articulations radio-humérale et radio-cubitale supérieure et de l'olécrâne.* — Incision commençant (longueur des incisions variable avec l'âge, la taille et l'embonpoint du sujet) à 4 centimètres au-dessus de l'épicondyle, descendant vers cette apophyse, dans la direction de la crête externe de l'humérus, et se prolongeant à 20 millimètres au-dessous de sa saillie, jusqu'à l'articulation radio-cubitale, qu'elle doit découvrir. De l'extrémité inférieure de cette incision, part le second trait, qui se dirige obliquement en dedans vers le milieu de la hauteur de l'olécrâne. Là, l'incision change de direction et côtoie, dans une étendue de 4 centimètres, le bord correspondant du cubitus. On la prolongera plus tard si c'est nécessaire. Cette incision brisée prolongée jusqu'à l'os, on dénude avec la rugine tranchante l'épicondyle et l'espace correspondant à l'articulation radio-humérale. On commence ensuite à détacher l'insertion du triceps, pour mettre à nu l'olécrâne.

On peut ainsi découvrir les adhérences du radius au cubitus et de l'olécrâne à l'humérus. Si ces adhérences, quoique en partie osseuses, sont friables, on les fait sauter avec le détache-tendon manié avec la main, ou bien avec le ciseau au moyen d'un maillet. Cette section d'une partie des adhérences osseuses opérée, on pourra, dans beaucoup de cas, briser le reste avec l'effort des mains. Si l'on éprouve une trop forte résistance, on passe alors au second temps.

Deuxième temps. *Incision interne et dénudation de la région interne de l'articulation; protection du nerf cubital.* — Une incision de 4 centimètres, dont le milieu doit correspondre approximativement à l'ancien interligne articulaire, est faite à la partie interne, au niveau de l'épitrochlée, en dedans du nerf cubital. On cherche d'abord à mettre ce nerf à l'abri; on charge toute l'épaisseur des tissus mous (périoste compris), sur un large écarteur mousse, et on ramène le tout en dehors, c'est-à-dire vers l'olécrâne; avec le détache-tendon, on dénude ensuite la saillie de l'épitrochlée et la région correspondant à l'interligne articulaire. On enfonce alors avec le maillet un ciseau entre le cubitus et l'humérus, et, en le dirigeant successivement et avec prudence en dedans et en dehors, on fait sauter, sans dépasser les limites de l'os, les adhérences interosseuses. Il faudrait qu'il y eût en avant des jetées osseuses très solides et très épaisses, pour que ce deuxième temps ne suffit pas pour permettre le brisement du reste des adhérences. Si cette complication existait, il faudrait alors revenir sur ses pas et passer au troisième temps, à la section avec la scie de l'humérus au-dessus des sallies de cet os.

Troisième temps. *Section de l'humérus avec la scie.* — Si, en raison de la compacité trop grande du tissu osseux intermédiaire et par crainte de produire des éclats irréguliers, on a dû renoncer à achever l'opération avec le ciseau, il faudra scier l'humérus au-dessus de ses tubérosités latérales et de la pointe de l'olécrâne. Pour que la scie puisse être manœuvrée sans léser les parties molles, on détache d'abord le périoste de la face postérieure de l'humérus, et on dénude aussi loin en avant que le permettent les incisions cutanées, l'épicondyle et l'épitrochlée. On écarte alors les lèvres antérieures des deux plaies latérales, et on soulève, avec une spatule flexible ou un ruban de fil passé sous le triceps la masse des tissus mous qui se trouvent en arrière de l'os. On scie l'os, à la hauteur indiquée, avec une scie cultellaire, en ayant soin de ne pas l'entamer dans toute son épaisseur. On laissera une lame antérieure, qu'on

brisera par l'effort des mains, pour éviter la lésion des parties molles avec la scie. L'obliquité du trait de scie facilitera l'issue à travers la plaie externe des fragments osseux qu'il faudra régulariser.

Quatrième temps. *Résection successive des extrémités osseuses rendues mobiles par le brisement forcé ou l'ostéotomie.* — Il s'agit maintenant de retrancher les extrémités osseuses composant l'ancienne articulation. On aura recours à la scie ou à la cisaille, selon l'âge du sujet et la résistance des tissus osseux. On enlèvera l'ancienne articulation tout entière et, pour les os de l'avant-bras, on aura soin de les sectionner au-dessous de leurs adhérences latérales osseuses ou fibreuses. Si ces adhérences s'étendent au loin, on sectionnera ces os à des niveaux différents, et l'on poursuivra le radius jusqu'au-dessous de la tubérosité bicipitale s'il le faut. Le biceps, continuant de s'insérer sur la gaine périostique, conservera son action sur le radius.

Cinquième temps. *Ablation d'une zone circulaire de périoste, pour constituer un nouvel interligne articulaire et empêcher le retour de l'ankylose.* — Les portions osseuses enlevées, avec toutes les précautions de la méthode sous-périostée, on aura une gaine périostique continue, comme s'il s'agissait de la résection d'un os dans la continuité. Pour rétablir une articulation, il faudra interrompre les processus ossifiants qui vont suivre la résection, et pour cela, on enlève, au niveau de l'interligne ancien, soit avec le bistouri, soit avec des ciseaux courbes sur le plat, une zone de périoste sur une hauteur de 6 à 8 millimètres, selon l'âge du sujet. Il est préférable d'exciser ainsi cette zone de périoste que de la laisser adhérente à l'os dès le début de l'opération et de l'enlever avec lui. Qu'on enlève, du reste, le périoste d'une manière ou de l'autre, le but de ce temps de l'opération sera toujours atteint.

d) **Résections partielles.** — Nous avons décrit les procédés pour la résection isolée des extrémités supérieures du radius et du cubitus. Pour les enlever en même temps, on pourrait employer le procédé de *Nélaton*, ou celui d'*Ollier*, en diminuant la longueur de l'incision longitu-

dinale externe. Le procédé de *Nélaton* permettrait d'enlever isolément la tête du radius ; les procédés d'*Ollier* et de *Maunder*, de réséquer l'extrémité supérieure du cubitus.

Pour l'ablation de l'extrémité inférieure de l'humérus, on supprime, dans le procédé d'*Ollier*, l'incision cutanéo-périostée qui suit le bord postérieur du cubitus. Pour cette opération, *Sédillot* conseille un lambeau postérieur unique à convexité supérieure, dont le sommet correspond au sommet de l'olécrâne. Ce lambeau, rabattu, permet de désarticuler facilement, et de luxer en arrière l'extrémité de l'humérus.

Les limites physiologiques qu'il serait dangereux de franchir pour la section des os sont : en bas, les insertions du biceps au radius, et du brachial antérieur à l'apophyse coronoïde du cubitus ; en haut, les attaches du long supinateur au bord externe de l'humérus.

§ VII. — RÉSECTION DE L'HUMÉRUS

Anatomie. — L'humérus est recouvert par des muscles sur ses faces antérieure et postérieure. Ses bords latéraux, plus superficiels, donnent attache aux cloisons fibreuses intermusculaires, d'où la formation de deux gouttières. La gouttière bicipitale interne se continue en haut jusqu'à l'aisselle ; la gouttière bicipitale externe se bifurque au V deltoïdien, pour former les gouttières deltoïdiennes antérieure et postérieure.

Les parties molles du bras sont constituées par la peau, la couche sous-cutanée, où rampent la veine basilique dans la gouttière bicipitale interne et la veine céphalique qui suit d'abord la gouttière bicipitale externe, puis remonte le long du bord antérieur du deltoïde dans la gouttière deltoïdo-pectorale. L'aponévrose d'enveloppe s'insère par ses deux cloisons intermusculaires, interne et externe, sur les bords latéraux de l'humérus.

Dans la région antérieure, on trouve les muscles biceps, brachial antérieur et coraco brachial ; en arrière, le triceps ; en dehors et en haut, le deltoïde. Les vaisseaux huméraux sont placés à la face interne du bras, ainsi que les nerfs médian, cubital et cutané interne. L'artère humérale profonde et le nerf radial contournent de dedans en dehors et de haut en bas la face postérieure de l'os, dans

sa gouttière de torsion, et, perforant la cloison intermusculaire externe au tiers inférieur du bras, arrivent à sa face antéro-externe.

Le corps de l'humérus est irrégulièrement arrondi à sa partie moyenne : en bas, il s'élargit et s'aplatit pour former le coude ; en haut, il se renfle pour donner naissance au col, aux tubérosités et à la tête articulaire. Son périoste est assez épais.

Il résulte de ces dispositions anatomiques que l'humérus doit être attaqué par la face externe du bras où il est plus superficiel, au niveau de la cloison intermusculaire externe. Il ne faut pas oublier que le nerf radial est quelquefois complètement caché dans la gouttière de torsion de l'ost et doit toujours en être séparé avec le plus grand soin.

A. — RÉSECTION DANS LA CONTINUITÉE

1° On pratique sur la face externe du bras, au niveau du bord externe de l'humérus, une incision longitudinale. On divise la peau avec précaution pour ménager la veine céphalique qui passe dans la gouttière bicipitale externe, et, faisant récliner ce vaisseau, on sépare le triceps en arrière du brachial antérieur qui reste en avant.

2° On cherche le nerf radial qui contourne l'humérus, et traverse la cloison intermusculaire externe à 10 centimètres environ au-dessus du sommet de l'épicondyle. On le dégage avec précaution, et, saisissant avec lui quelques fibres musculaires pour ne pas le blesser, on le fait écarter en arrière avec des crochets mousses.

3° On incise le périoste le long du bord externe de l'os, on dénude ce dernier avec la rugine; puis, avec la scie à chaîne, on retranche la partie malade. On peut au besoin remonter jusqu'au col chirurgical de l'os, en prolongeant l'incision entre le triceps et le bord postérieur du deltoïde.

B. — RÉSECTION DANS LA CONTIGUÏTÉ

a) **Tiers inférieur de l'humérus** *(Ollier)*. — Incision sur le bord externe de l'humérus, entre le triceps en arrière et le

long supinateur en avant. Ces muscles séparés et écartés, on divise le périoste le long du bord externe de l'os, jusqu'au sommet de l'épicondyle. On dénude l'os avec la rugine de dehors en dedans, on le luxe dans la plaie, en fléchissant l'avant-bras sur son bord interne, et on remonte la dissection de la gaine périostique, jusqu'au point où doit porter la scie. Si la section dépasse le tiers inférieur, il faut ménager avec soin le nerf radial.

b) **Moitié supérieure de l'humérus** *(Ollier).* — Incision anté-deltoïdienne, incision de la capsule et du périoste, dénudation de l'os et désarticulation comme pour la résection de l'épaule.

c) **Extirpation de l'humérus** *(Ollier).* — Elle se pratique par la réunion des deux incisions qui servent à la résection isolée de chacune des extrémités de l'os. On scie l'humérus dans son milieu, et l'on enlève chaque moitié successivement.

§ VIII. — RÉSECTION DE L'ÉPAULE

Anatomie. — Le moignon de l'épaule est formé en grande partie par le muscle deltoïde qui enveloppe et protège l'articulation de tous les côtés, sauf en dedans. La peau, le tissu sous-cutané, l'aponévrose, le deltoïde et le tissu lamelleux sous-deltoïdien recouvrent la capsule articulaire en dehors et en avant, parties où elle est le plus superficielle et le plus facilement accessible. Le deltoïde se prolonge en pointe jusqu'au milieu de la face externe du bras. Il est nourri et animé par les artères circonflexes, dont la postérieure, plus volumineuse, contourne, en arrière, le col chirurgical de l'humérus, accompagnée par le nerf circonflexe. Tous les deux pénètrent sous la face profonde du muscle au milieu de son bord postérieur et se portant en avant, s'y épuisent peu à peu.

A la face interne de l'humérus se fixent : en avant, le tendon du grand pectoral ; en arrière, les tendons réunis du grand dorsal et du grand rond. Entre eux, couchés sur la face interne de la capsule articulaire, passent les vaisseaux axillaires et les branches nerveuses formées par le plexus brachial ; puis, plus en avant, le coraco-brachial et la courte portion du biceps, traversant l'ais-

selle pour s'attacher à l'apophyse coracoïde. En avant, la veine céphalique, sous-cutanée, rampe dans l'interstice deltoïdo-pectoral.

Profondément, la capsule fibreuse, épaisse, résistante, insérée en bas au col anatomique, en haut au pourtour de la clavité glénoïde du scapulum, et renforcée en dehors par les tendons du sus-épineux, du sous-épineux et du petit rond qui s'attachent aux facettes de la grosse tubérosité humérale; en dedans, par le tendon large et épais du sous-scapulaire qui se porte à la petite tubérosité.

Entre les tubérosités, dans la gouttière qui les sépare, le tendon de la longue portion du biceps, qui traverse l'article, directement appliqué sur la tête de l'humérus, pour aller se fixer au sommet de la cavité glénoïde. Puis la tête de l'humérus, avec sa calotte encroûtée de cartilage, son col anatomique, ses tubérosités, son col chirurgical et la gouttière bicipitale. Plus bas, sur la diaphyse osseuse, les rugosités pour les insertions du grand dorsal, du grand pectoral, du vaste externe et du vaste interne du triceps, puis du deltoïde. Enfin la cavité glénoïde du scapulum avec son bourrelet cartilagineux, le col de l'omoplate; et, protégeant l'article en haut, la voûte ostéo-fibreuse acromio-coracoïdienne.

De ces dispositions anatomiques, il résulte que l'article peut être attaqué par les faces postérieure, externe et antérieure; mais que la voie est plus facile en avant. On doit ménager le tendon de la longue portion du biceps, le deltoïde, autant que possible, et le nerf circonflexe qui l'anime. La limite physiologique de la résection est indiquée, pour l'humérus, par l'insertion des tendons du grand pectoral et du grand dorsal; mais souvent à tort, on est descendu plus bas.

Division. — La résection de l'épaule est : *totale*, si l'on enlève en même temps l'humérus et la cavité glénoïde avec ou sans une partie du col de l'omoplate; *partielle*, si l'on se contente d'enlever isolément soit l'extrémité supérieure de l'humérus, soit une portion du scapulum. Le plus souvent on attaque avec la gouge la cavité glénoïde.

Méthodes opératoires. — Elles sont très nombreuses et peuvent être classées comme suit :

I. Incision unique.

- Verticale : partant
  - 1° *Larrey.* — Du sommet de l'acromion ;
  - 2° *Langenbeck.* — Du bord antérieur de l'acromion ;
  - 3° *Baudens, Ollier.* — De l'apophyse coracoïde, dans l'interstice deltoïdo-pectoral ;
  - 4° *Malgaigne.* — Du sommet du triangle coraco-claviculaire ;
  - 5° *Robert.* — 1 centimètre en avant de l'extrémité externe de la clavicule,
- Transversale.
  - 6° *Nélaton, M. Perrin.* — Parallèle au bord postérieur de l'acromion.
- Curviligne.
  - 7° *Stomeyer.* — A convexité postérieure ;
  - 8° *Dubrueil.* — Part du sommet de l'apophyse coracoïde, convexe en avant et en bas.

II. Incisions multiples

1° *Syme.* — Lambeau triangulaire à base postérieure ;
2° *Bent.* — Incisions en ⊤, deux lambeaux ;
3° *Bromfield.* — Incisions en ⊥, deux lambeaux ;
4° *Moreau.* — Incisions en ⌐¬, lambeau quadrilatère à base inférieure ;
5° *Manne.* — Incisions en ⌊⌋, lambeau quadrilatère à base supérieure ;
6° *Morel.* — Grand lambeau convexe en bas, à base supérieure ∪ ;
7° *Sabatier.* — Incisions en ∨, lambeau triangulaire à base supérieure ;
8° *Paulet.* — Incisions en ¬, lambeau triangulaire à base postéro-externe.

Tous ces procédés, sauf ceux d'*Ollier* et de *Maurice Perrin*, se rapportent à la méthode ancienne, où le périoste n'était pas conservé. Les procédés à incision unique donnent une voie plus étroite pour la manœuvre, et un écoulement moins facile à la suppuration que les procédés à lambeaux, mais les parties molles sont mieux ménagées. L'incision transversale de *M. Perrin*, l'incision curviligne de *Dubrueil* intéressent largement les fibres du deltoïde, mais laissent à peu près intact le nerf circonflexe. Les

incisions verticales antérieures de *Baudens*, *Malgaigne*, *Robert*, l'incision en ⌜I renversé de *Paulet*, présentent également de bonnes conditions pour la conservation des fonctions du membre.

A. — MÉTHODE ANCIENNE

La capsule articulaire, mise à découvert par la section de la peau et des fibres musculaires, est directement attaquée. Les lèvres de la plaie écartées par un aide ou les lambeaux relevés, on divise la capsule verticalement dans toute sa longueur, au niveau ou un peu en dehors de la coulisse bicipitale, pour ménager, en le faisant récliner par un aide, le tendon de la longue portion du biceps. On la sectionne ensuite sur les tubérosités, en imprimant à l'os un mouvement de rotation qui place les insertions tendineuses sous le tranchant du couteau; puis, portant le coude fortement en haut, on luxe la tête humérale hors de la plaie. On achève le détachement de la capsule en arrière, et on dénude l'os jusqu'au point convenable.

La section de l'humérus se fait soit avec la scie à chaîne passée derrière le col huméral, soit avec la scie ordinaire, de dehors en dedans. L'os doit être solidement fixé par des aides à ses extrémités, et les parties molles protégées par une plaque de carton.

Si la cavité glénoïde est malade, on la résèque avec de fortes pinces incisives. On peut également enlever l'acromion et l'apophyse coracoïde, après les avoir dénudés.

Si l'humérus est fracturé au-dessous de son col, l'opérateur ne peut pas l'utiliser comme un bras de levier dans la manœuvre opératoire. Il devient alors indispensable, pour détacher la capsule, de fixer la tête humérale soit avec un davier, soit avec un tire-fond que l'on fait pénétrer profondément dans l'os.

B. — MÉTHODE SOUS-PÉRIOSTÉE

a) **Incision longitudinale** *(Ollier)* (fig. 141). — L'articulation est attaquée par sa face antérieure. Quatre temps.

1° *Incision cutanée et intermusculaire.* — Le sujet couché sur le dos, le bras écarté du corps presque à angle droit (60° à 80°), on incise la peau suivant l'interstice deltoïdo-pectoral, dans une étendue de 10 à 12 centimètres, à partir de l'apophyse coracoïde. Si cet interstice n'est pas sensible au toucher, on part du bord interne ou de la pointe de l'apophyse coracoïde, et on conduit l'incision en bas et en dehors, dans la direction des fibres du deltoïde. Afin de mé-

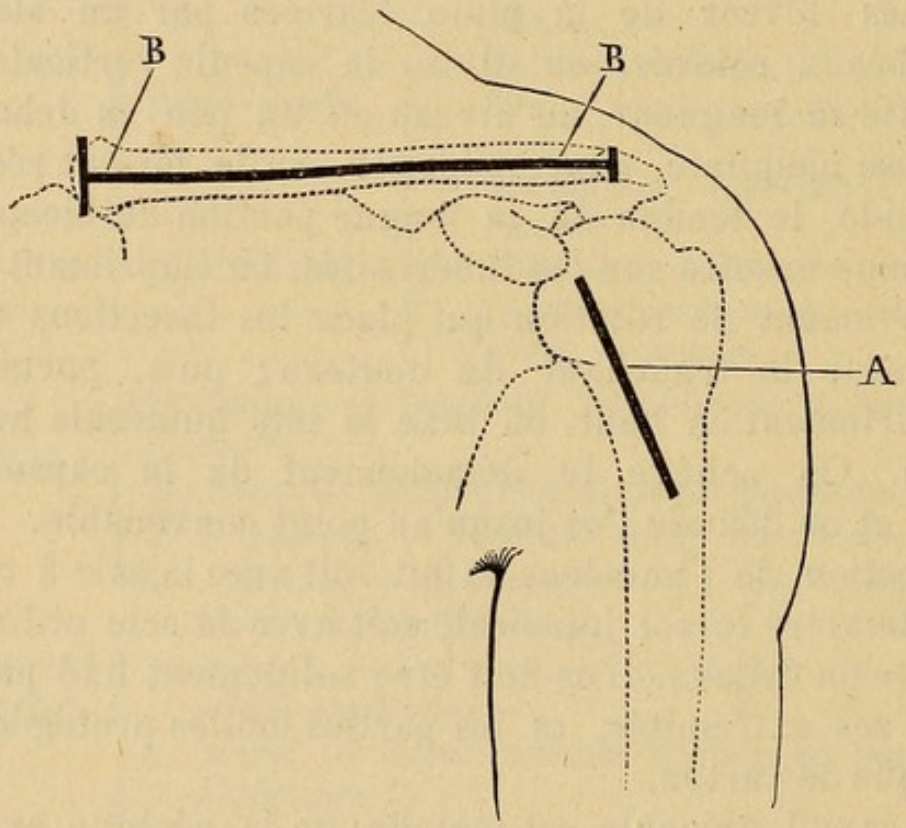

FIG. 141. — Épaule, face antérieure.

A, résection de l'épaule (OLLIER); B, B, résection de la clavicule.

nager sûrement la veine céphalique, au lieu de séparer les deux muscles, on porte le bistouri à 4 ou 5 millimètres en dehors de l'interstice, dans le deltoïde même. Quelques fibres de ce muscle sont donc comprises dans la lèvre interne de la plaie, dont les bords largement écartés par un aide mettent à jour la capsule articulaire.

2° *Incision de la capsule et dénudation de l'humérus.* — On incise la capsule articulaire et le périoste dans toute la longueur de la plaie. Cette incision est faite en dehors du tendon de la longue portion du biceps, et dans sa direction.

On la prolonge sur le col de l'os, ou le long de la gouttière bicipitale.

Avec la rugine, on attaque la tubérosité externe, la plus volumineuse, à petits coups, faisant relever la capsule avec un crochet mousse, à mesure qu'elle est détachée. Un aide, fixant le bras à sa partie inférieure, le porte peu à peu et autant que possible dans la rotation en dedans, mettant sous la rugine les insertions musculaires que l'on poursuit aussi loin que possible en dehors.

Faisant écarter par un crochet mousse le tendon de la longue portion du biceps dégagé de sa gouttière, on dénude la tubérosité humérale interne, l'aide portant le bras autant que possible dans la rotation en dehors. Le bras est alors soulevé de bas en haut de façon à luxer la tête dans la plaie. Détachant avec la rugine les insertions postérieures de la capsule, on amène la tête humérale au dehors, et on poursuit le détachement du périoste sur le col et la diaphyse de l'os, aussi loin qu'on le veut.

3° *Section de l'humérus.* — On résèque l'humérus avec la scie à chaîne ou la scie ordinaire ; la section est horizontale.

4° *Résection de la cavité glénoïde.* — Elle se fait avec la gouge, par abrasion ou évidement. Si le col de l'omoplate est lui-même atteint, on le dénude, et on enlève la partie malade avec de fortes pinces coupantes ou avec un ostéotome.

L'opération est quelquefois d'une exécution fort pénible par cette plaie étroite, surtout lorsque l'humérus est fracturé et sa tête séparée. On peut, dans ces cas, ajouter à la première incision longitudinale une seconde incision perpendiculaire, longue de 4 à 5 centimètres, qui, contournant l'acromion, se porte en arrière et en dehors. On détache le deltoïde le long du bord osseux. L'incision transversale n'intéresse que quelques rameaux du nerf circonflexe et les fibres les plus antérieures du deltoïde. Le lambeau triangulaire, déjeté en arrière, donne beaucoup plus de jour et de facilité pour l'opérateur.

b) **Incision transversale** *(Maurice Perrin)* (fig. 142).

1° *Incision cutanéo-musculaire.* — Pour épargner le nerf circonflexe et l'artère circonflexe postérieure, on commence

l'incision cutanée à 1 centimètre au moins en avant de la pointe de l'acromion et on la conduit en arrière, parallèlement au bord postéro-externe de cette apophyse et à quelques millimètres au-dessous, dans une étendue de 9 à 10 centimètres.

Dans un second temps on coupe les fibres du deltoïde dans toute l'étendue de la plaie, immédiatement contre le bord postérieur de l'acromion. Sur le vivant la rétraction des fibres coupées met à nu la capsule ; sur le cadavre, il est nécessaire de disséquer légèrement la lèvre inférieure de la plaie pour atteindre les tubérosités humérales.

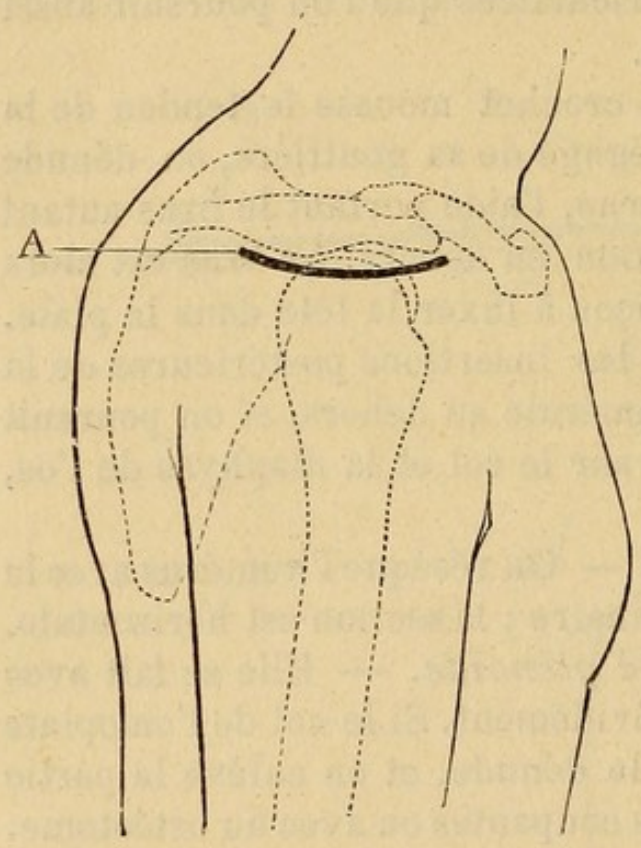

Fig. 142. — Épaule, face externe.
A, résection de l'épaule (M. Perrin).

2° *Incision de la capsule et du périoste.* — On incise la capsule parallèlement au tendon de la longue portion du biceps et en dehors de ce tendon, puis on la débride en haut et en arrière parallèlement à la plaie. On attaque alors la grosse tubérosité avec la rugine en faisant porter le bras dans la rotation en dedans ; puis, faisant récliner le tendon du biceps en dedans et porter le bras dans la rotation en dehors, on dénude la petite tubérosité humérale.

La tête luxée en haut, on achève la dénudation de l'os en arrière, et on détache le périoste du col huméral, etc. Le reste de l'opération comme dans le procédé d'*Ollier*. Ce procédé, très avantageux pour la simple décapitation de l'humérus, ne permet pas de descendre aussi bas que le précédent et rendrait la désarticulation difficile.

§ IX. — RÉSECTION DE LA CLAVICULE

Anatomie. — La clavicule n'est recouverte sur sa face antérieure que par la peau et le peaucier, les branches sus-claviculaires du plexus nerveux cervical superficiel, et la branche veineuse quelquefois considérable, qui relie les veines céphalique et jugulaire externe. Par son bord supérieur, elle donne attache, en dedans, au muscle sterno-cleïdo-mastoïdien; en dehors, au trapèze. A son bord inférieur s'insèrent le grand pectoral en dedans et le deltoïde en dehors. Le muscle sous-clavier se fixe à sa face postérieure. De ce côté, sont les organes importants, l'artère et la veine sous-clavière, les nerfs du plexus brachial, et à son extrémité sternale le tronc veineux brachio céphalique. Au-dessus et en arrière, parallèlement à l'os, passe l'artère scapulaire supérieure, mais assez distante pour être peu exposée.

Placée entre le sternum et l'omoplate, la clavicule s'articule en dehors avec l'acromion, et est de plus rattachée à la face supérieure de l'apophyse coracoïde par des trousseaux fibreux très résistants, les ligaments coraco-claviculaires. En dedans, son articulation sternale est maintenue par une capsule fibreuse et par les ligaments costo-claviculaires qui l'unissent à la première côte.

Aplatie dans son tiers externe, la clavicule s'arrondit dans ses deux tiers internes, et se renfle à son extrémité sternale pour constituer une sorte de tête, dont la partie postérieure s'enfonce du côté de la poitrine. Le périoste de cet os présente d'habitude une épaisseur considérable dans les cas d'affection organique de nature inflammatoire. La méthode sous-périostée est alors de rigueur, et l'os doit être attaqué par sa face antérieure, en raison des organes importants placés au-dessous.

A. — DANS LA CONTINUITÉ

On fait sur la face antérieure de la clavicule, parallèlement à son axe, une incision cutanéo-périostée, de longueur convenable et terminée par deux petites incisions perpendiculaires. Le périoste, décollé avec la rugine et la sonde-rugine, on passe sous l'os une scie à chaîne et on en fait la section à la limite des parties altérées. On peut aussi se servir de la scie ordinaire ou de la scie en crête de coq, mais en protégeant les parties molles profondes avec une plaque de cuir ou de carton.

B. — DANS LA CONTIGUÏTÉ

a) **Extrémité externe.** — On fait, sur le milieu de la partie externe de la face antérieure de la clavicule, une incision longitudinale cutanéo-périostée, que l'on termine par deux petites incisions perpendiculaires. On dissèque les deux lambeaux avec la rugine en y comprenant le périoste, et l'on ouvre l'articulation acromio-claviculaire. On coupe l'os à la limite des parties altérées, en dedans de l'apophyse coracoïde,

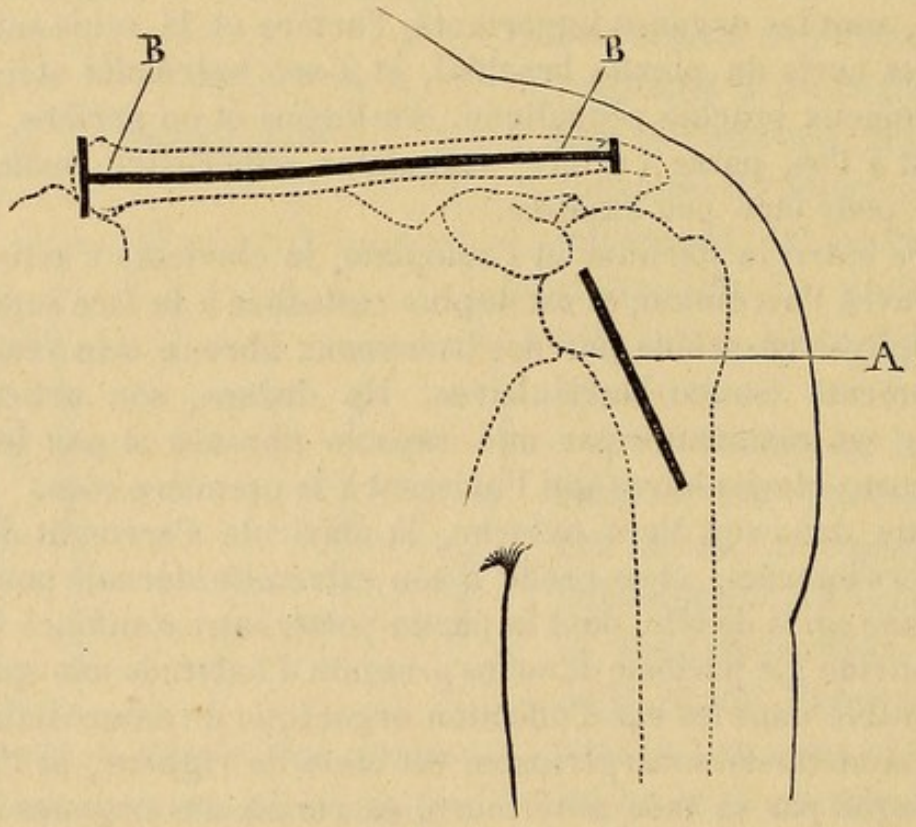

FIG. 143.

A, résection de l'épaule (OLLIER) ; B, B, extirpation de la clavicule.

avec la scie à chaîne. Soulevant le fragment avec un davier, on achève avec la rugine la dénudation de sa face postérieure. Elle présente quelques difficultés au niveau des ligaments coraco-claviculaires.

b) **Extrémité interne.** — Incision longitudinale cutanéo-périostée sur la face antérieure de la clavicule, surmontée d'une incision perpendiculaire à chaque extrémité. Dissection des deux lambeaux cutanéo-périostiques, dégagement et section de l'os en dehors, à la limite de la partie altérée

Relevant avec un davier le bout externe du fragment osseux, on poursuit la dénudation à sa face postérieure, de dehors en dedans, en ménageant avec le plus grand soin la gaine périostique. Près du sternum surtout, la rugine doit rester sur l'os, l'entamer au besoin, pour ménager la capsule ; on agit par torsion et arrachement pour terminer l'ablation.

c) **Extirpation** (fig. 143). — Elle se pratique de la même façon.

1° Incision cutanéo-périostique dans toute la longueur de la face antérieure de l'os. Elle se termine à chaque extrémité par une petite incison perpendiculaire.

2° Dissection des lambeaux cutanéo-périostés avec la rugine et dénudation complète de l'os, vers sa partie moyenne, en dedans de l'apophyse coracoïde.

3° Section de la clavicule à ce niveau avec la scie à chaîne ou une scie ordinaire, en protégeant les parties postérieures.

4° On achève successivement la dénudation des moitiés externe et interne de l'os.

§ X. — RÉSECTION DE L'OMOPLATE

Anatomie. — Os plat, de forme triangulaire, l'omoplate n'est guère maintenue que par des attaches musculaires. Elle s'articule par l'acromion avec l'extrémité externe de la clavicule, par la cavité glénoïde avec la tête de l'humérus.

De ses faces, l'une antérieure, fosse sous-scapulaire, est complètement recouverte par le muscle de ce nom ; l'autre, postérieure, est divisée par l'épine du scapulum en deux parties : la supérieure, fosse sus-épineuse remplie par le muscle sus-épineux ; l'inférieure, fosse sous-épineuse, par le muscle sous-épineux.

Son bord postérieur ou spinal est mince, ainsi que le supérieur, et donne attache à des muscles ; son bord axillaire, plus épais, vient se terminer à sa jonction avec le corps de l'os par le col arrondi qui supporte la cavité glénoïde. Sur la face postérieure de l'os se trouve l'épine scapulaire, qui se prolonge en dehors pour former l'apophyse acromion, dont l'extrémité externe est unie à la clavicule.

L'apophyse coracoïde forme une sorte de crochet, uni par de forts ligaments à la face inférieure de la clavicule, et dont le sommet donne attache au coraco-brachial et à la courte portion du biceps. Enfin la capsule de l'articulation scapulo-humérale s'insère au pourtour de la cavité glénoïde, et le tendon de la longue portion du biceps au bord supérieur de cette cavité.

Outre les muscles qui la recouvrent directement, l'omoplate donne attache par ses bords à des muscles nombreux. Cependant il est facile de l'atteindre en arrière, en faisant porter les incisions sur l'épine scapulaire ou sur le bord postérieur de l'os.

De nombreuses artères (sus et sous-scapulaires, scapulaire postérieure) forment, sur les faces de l'os et le long de ses bords, un large réseau vasculaire qu'il importe de ménager.

Division. — Les résections de l'omoplate sont totales ou partielles, suivant qu'on enlève l'os en entier ou seulement une de ses parties.

I. — EXTIRPATION DE L'OMOPLATE

Elle se pratique par la méthode sous-périostée, sauf dans le cas de tumeurs malignes.

a) **Méthode ordinaire.** — Les incisions sont toujours à lambeau.

1° *Syme.* — Incisions en T. La branche transversale suit l'épine de l'omoplate; de son milieu part la branche verticale qui aboutit à l'angle inférieur de l'os.

2° *Ried.* — Incision en H. La branche transversale suit l'épine scapulaire, la branche verticale interne longe le bord spinal de l'os dans toute son étendue; la branche verticale externe coupe en travers l'acromion à sa base et se prolonge au delà de ses bords.

3° *Velpeau* forme deux lambeaux triangulaires. Le premier a sa base au bord axillaire de l'os et est circonscrit par deux incisions, dont l'une longe l'épine scapulaire, l'autre le bord spinal. Le second a sa base en haut et est compris entre l'incision qui suit l'épine et une seconde incision plus courte, perpendiculaire, partant de l'extrémité externe de la précédente, sur l'acromion, et se dirigeant verticalement en haut.

4° *Langenbeck.* — Lambeau triangulaire unique, à base axillaire, circonscrit par deux incisions, dont l'une longe le bord spinal de l'omoplate et l'autre le bord supérieur de cet os.

5° *Sédillot.* — Un large lambeau semi-lunaire à convexité inférieure.

6° *Chassaignac.* — Incision unique curviligne, concentrique à l'omoplate.

Ces incisions ne pénètrent que jusqu'aux muscles. On détache ceux-ci en partant de l'épine ou du bord interne, et l'on avance peu à peu vers la jointure de l'épaule que l'on ouvre largement. Si la clavicule et l'humérus sont malades, on les dénude et on résèque les parties altérées.

b) **Méthode sous-périostée** *(Ollier)* (fig. 144). 1° *Incision de la peau et des interstices musculaires jusqu'à la gaine périostique.* — On fait une première incision tout le long de l'épine de l'omoplate, depuis la pointe de l'acromion jusqu'au bord spinal de l'os. De l'extrémité postérieure de cette incision, on en fait partir deux autres longeant le bord spinal : l'une, inférieure, descendant jusqu'à l'angle inférieur de l'os; l'autre, supérieure, longue de 3 centimètres environ, un peu oblique en haut et en avant. On peut ne faire ces incisions postérieures que lorsqu'on a dénudé l'acromion, l'épine et une partie des fosses sus et sous-épineuses.

Au niveau de l'extrémité acromiale de l'incision transversale, on peut faire une petite incision perpendiculaire, pour favoriser le décollement. La résistance plus ou moins grande des tissus guidera l'opérateur.

2° *Dénudation de l'os.* — Les incisions sont cutanéo-périostées. On dénude d'abord l'acromion et l'épine scapulaire, ayant bien soin de séparer toutes les attaches deltoïdiennes et trapéziennes. Quelques fibres du trapèze sont coupées chez certains sujets, chez lesquels ce muscle recouvre la partie postérieure de l'épine. Mais cette section est peu importante pour les fonctions ultérieures du membre elle porte sur une partie presque exclusivement aponévrotique. On incise ensuite le périoste du bord postérieur

de l'os, dans l'interstice qui sépare le rhomboïde du sous-épineux, en écartant les fibres aponévrotiques du trapèze, si l'on n'a pas eu besoin de les sectionner.

On dénude la fosse sous-épineuse en allant avec précaution, parce que, dans la moitié inférieure de cette fosse, le périoste est d'une ténuité extrême. Dans le tiers supérieur, le périoste devient beaucoup plus distinct. On dénude ensuite l'angle inférieur de l'omoplate, en détachant les insertions

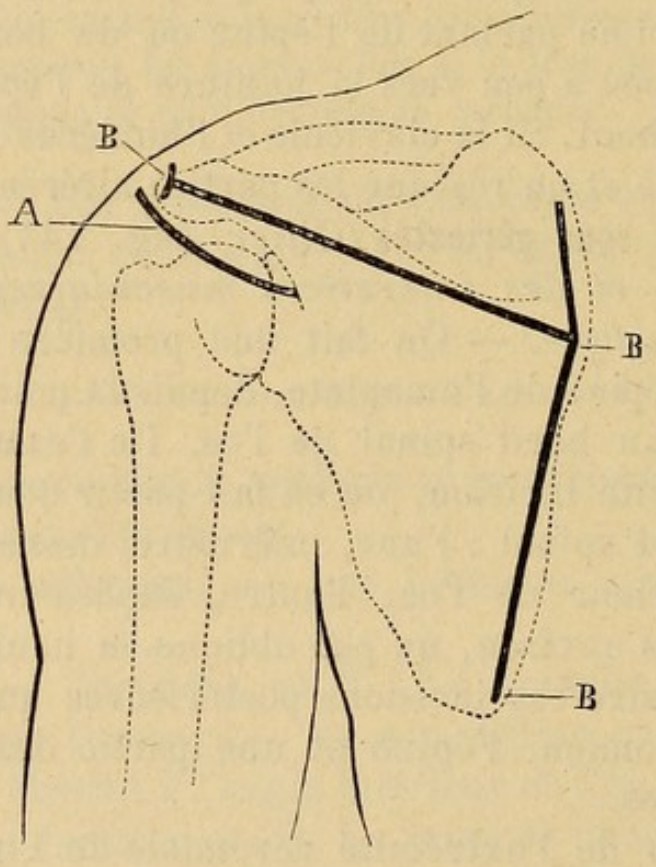

FIG. 144. — Épaule, face postérieure.

A, résection de l'épaule (M. PERRIN); B, B, B, extirpation de l'omoplate (OLLIER).

du grand dentelé et du grand rond, après avoir écarté le grand dorsal; on peut alors soulever l'os et détacher le sous-scapulaire de bas en haut et d'arrière en avant. L'os est soulevé avec les doigts ou avec de forts crochets. Si le cartilage marginal subsiste, on décolle l'os à ce niveau, le cartilage restant toujours adhérent au périoste.

Il faut alors dénuder la fosse sus-épineuse, dont le périoste est aussi extrêmement mince en certains points. Avec des crochets mousses, on écarte les lèvres postérieure

et supérieure de la plaie, sans jamais séparer les muscles de la peau. On dénude ensuite l'angle supérieur et postérieur et le bord supérieur de l'os. Dans cette dénudation, on coupe le nerf sus-scapulaire si l'on va sans précaution; mais on doit le repousser en haut, en détachant, avec le périoste, le revêtement de l'échancrure fibreuse qui lui donne passage.

Il faut ensuite soulever l'os d'arrière en avant et de bas en haut, pour achever la dénudation de la fosse sous-scapulaire et du bord axillaire. Si l'on veut faire la résection de l'omoplate au niveau de son col *(amputation)*, la dénudation doit s'arrêter là, et alors on coupe le col avec la scie à chaîne ou des cisailles, à une distance plus ou moins grande de la cavité articulaire.

3° *Ouverture de l'articulation scapulo-humérale. Détachement de la capsule articulaire et dénudation de l'apophyse coracoïde. Achèvement de l'opération par torsion de l'os.* — On revient à l'acromion, qu'on a déjà dépouillé de ses attaches deltoïdiennes; il faut alors le dégager de ses attaches à la clavicule, et pour cela détacher les parties fibreuses de l'articulation acromio-claviculaire. L'articulation scapulo-humérale est déjà abordable en dehors, par le détachement des attaches deltoïdiennes; mais il vaut mieux l'attaquer en arrière. On saisit l'omoplate à pleines mains, on la retourne en haut, on ouvre l'articulation de l'épaule, on renverse l'os de plus en plus, dénudant avec le détache-tendon tout ce qu'on peut atteindre. On peut ainsi dépouiller l'apophyse coracoïde de ses insertions musculaires et de ses ligaments claviculaires et acromio-coracoïdiens; il ne reste que quelques adhérences capsulaires ou ligamenteuses (ligaments coraco-claviculaires); mais en imprimant un mouvement de torsion à l'os, on détache le tout. Le temps le plus laborieux, c'est la dénudation de l'apophyse coracoïde, à cause de la multiplicité des ligaments et des muscles qui s'y insèrent. Sur le vivant, on pourrait abréger l'opération en sectionnant cette apophyse à sa base, et en modifiant, en outre, selon les cas, les derniers temps que nous avons décrits.

II. — RÉSECTIONS PARTIELLES

a) **Amputation de l'omoplate.** — C'est la résection du corps de l'os, en conservant le col et la cavité glénoïde. On peut enlever, suivant le besoin, l'acromion et l'apophyse coracoïde. On laisse intacte l'articulation de l'épaule et certains muscles qui s'insèrent au voisinage de la capsule : biceps, triceps, coraco-brachial. Mêmes procédés que pour l'extirpation.

b) **Résection d'un des angles.** — On met l'os à découvert par une incision en croix ou en H.

c) **Résection d'un des bords.** — Incision droite, ou mieux semi-lunaire, le long du bord à enlever.

d) **Résection de l'épine.** — Incision longitudinale le long de cette apophyse, avec deux petites incisions transversales aux extrémités.

e) **Résection de l'acromion.** — Incision semi-lunaire le long du bord postérieur de l'apophyse, ou incision en L. Dénudation de l'os avec la rugine. L'apophyse est coupée au delà de la partie malade, puis relevée avec un davier pour détruire l'articulation acromio-claviculaire.

§ XI. — RÉSECTION DES CÔTES

Anatomie. — La position spéciale de chacun de ces os rend souvent impossible la résection de tout ou partie de leur longueur. On ne peut les atteindre en arrière, sous l'omoplate ou sous les muscles vertébraux ; en avant, quelques-uns sont profondément cachés sous les muscles pectoraux, et la résection n'est guère appliquée qu'à la partie moyenne et antérieure d'un certain nombre d'entre eux.

Recouvertes à leur face externe par la peau et une couche musculaire variable en épaisseur, les côtes reçoivent, par leurs bords, les insertions des muscles intercostaux. Contre leur bord inférieur est appliquée l'artère intercostale dans leurs trois cinquièmes moyens. Par leur face interne, elles sont en contact immédiat avec la plèvre thoracique, très mince à l'état sain, mais d'habitude épaissie quand l'os est altéré. Dans ces cas, il existe le plus souvent aussi des adhérences entre les deux feuillets de la plèvre. Quelques côtes

sont en rapport avec le péricarde, les fausses côtes avec le péritoine. Les vaisseaux mammaires internes correspondent aux cartilages costaux.

Résection dans la continuité. — 1° Incision cutanée sur le milieu de la face externe de la côte, suivant sa longueur, avec une petite incision perpendiculaire à chaque extrémité.

2° Écartant ou divisant les fibres musculaires, on arrive sur le périoste, que l'on incise longitudinalement dans toute l'étendue de la plaie.

3° Avec une rugine courbe, puis la sonde-rugine, on détache la gaine périostique, en agissant avec infiniment de précautions en arrière, pour ménager la plèvre. L'os complètement dénudé au milieu de l'incision, on repousse la plèvre en arrière, et, passant une scie à chaîne sous la côte, on en fait la section.

4° On achève alors la dénudation des deux bouts, et on les résèque avec la scie ou un sécateur à la limite des parties altérées.

§ XII. — RÉSECTION DU COCCYX *(Ollier)*

Le malade couché sur le ventre, on s'assure des limites du coccyx en introduisant un doigt dans le rectum et en saisissant l'os entre ce doigt et un autre placé sur la face postérieure. On fait alors, suivant l'axe du coccyx, une incision de 7 à 8 centimètres, qui dépasse sa base de 1 centimètre et sa pointe de quelques millimètres seulement. Cette incision arrive du premier coup jusqu'à l'os et divise le revêtement postérieur. Avec la rugine, on détache ce revêtement fibreux à droite et à gauche, de manière à mettre à nu la face postérieure de l'os. Pour opérer cette dénudation plus complètement et ne pas être gêné dans la désarticulation des cornes du coccyx, il faut croiser la première incision au niveau de l'articulation sacro-coccygienne, avec une seconde incision transversale.

L'articulation sacro-coccygienne étant mise à découvert par la dénudation de la face postérieure, on incise son fibro-

cartilage ; on dénude avec la rugine tranchante les cornes de l'os, et l'on poursuit la dénudation jusque sur les bords latéraux. On introduit alors sous le coccyx, à travers l'articulation sacro-coccygienne, un élévatoire ou une rugine courbe, et l'on se sert de cet instrument comme d'un levier pour soulever l'os, qui se détache par ce mouvement de son revêtement fibreux antérieur.

Si les pièces coccygiennes ne sont pas soudées entre elles, on les enlève séparément. Si le sacrum était malade, il faudrait se rappeler que le canal sacré n'est fermé, en arrière et en bas, que par des tissus fibreux.

§ XIII. — RÉSECTION DU MAXILLAIRE SUPÉRIEUR

Anatomie. —Le maxillaire supérieur, solidement enclavé entre les os de la face, offre dans son ensemble la forme d'un cube irrégulier. Il présente donc six faces à considérer.

1° La face *supérieure* ou *orbitaire* forme pour la plus grande partie le plancher de l'orbite. Elle est limitée en avant par un bord mousse et arrondi, le bord orbitaire inférieur. Vers son milieu se trouve un canal osseux qui s'ouvre sur la face antérieure de l'os par le trou sous-orbitaire. En arrière, la paroi supérieure du canal sous-orbitaire s'amincit et peut être très facilement divisée par la pointe d'un bistouri; plus en arrière, elle disparaît, et le paquet vasculo-nerveux se trouve logé dans un canal ostéo-fibreux qui aboutit de ce côté à la fente sphéno-maxillaire. Par son bord interne, la face supérieure du maxillaire s'unit en arrière à l'apophyse orbitaire de l'os palatin, puis à l'os planum de l'ethmoïde, et en avant, à l'os unguis. En dehors, elle s'unit à l'apophyse orbitaire de l'os malaire, en avant de la fente sphéno-maxillaire. Toute cette paroi osseuse est assez mince, surtout en arrière. Elle est recouverte par un périoste épais, qui se laisse très facilement détacher.

2° La face *postérieure* s'articule avec la lame perpendiculaire de l'os palatin et avec l'apophyse ptérygoïde du sphénoïde. Ces connexions intimes sont détruites en fracturant les os par un mouvement d'arrachement.

3° La face *externe* est libre, ainsi que

4° La face *antérieure*, qui présente le trou sous-orbitaire par lequel le nerf et l'artère de ce nom font issue sur la joue.

5 La face *interne*, libre dans la fosse nasale correspondante, dont elle forme la paroi externe, supporte le cornet inférieur et présente les ouvertures du sinus maxillaire et du canal lacrymo-nasal. Elle est divisée en deux parties par l'apophyse palatine, l'une supérieure ou nasale, l'autre inférieure ou buccale, moins élevée.

6° *Face palatine.* — Elle correspond en haut au plancher des fosses nasales, et est tapissée par la muqueuse de Schneider. Dans la bouche, elle forme la moitié latérale de la voûte osseuse du palais, tapissée par une fibro-muqueuse épaisse, très adhérente aux inégalités osseuses, et qui tient lieu de périoste.

Au centre du cube formé par ces faces existe une cavité tapissée par une muqueuse, le sinus maxillaire ou antre d'Highmore.

Des bords osseux du maxillaire supérieur, nous signalerons : le bord orbitaire inférieur, épais et très résistant; le bord externe, uni à l'os malaire dans sa partie supérieure; le bord alvéolaire, qui supporte les dents supérieures et est revêtu, dans toute son étendue, par la fibro-muqueuse ou périoste gingival; le bord interne, uni aux cartilages et aux os du nez, et le bord postérieur ou tubérosité maxillaire. Mais ce qu'il importe d'étudier, ce sont les connexions osseuses du maxillaire, connexions qu'il faut diviser dans la résection.

1° Le bord postérieur de l'os est intimement uni à l'os palatin et à l'apophyse ptérygoïde du sphénoïde, et cette union ne peut guère être détruite qu'en fracturant les os. La partie horizontale du palatin, est d'habitude enlevée avec l'apophyse palatine du maxillaire, avec laquelle elle forme la voûte osseuse du palais.

2° L'apophyse montante est unie en avant à l'os propre du nez; en haut, à l'apophyse orbitaire interne du frontal, en dedans à l'os unguis. Elle concourt à la formation du canal lacrymo-nasal. La séparation ou mieux la fracture est facile en ce point, par suite du peu de résistance des os. Elle se fait dans la longueur de l'apophyse.

3° Les apophyses palatines sont unies sur la ligne médiane dans toute la longueur de la voûte osseuse du palais, de l'épine nasale antérieure à l'épine nasale postérieure.

4° Enfin l'apophyse malaire du maxillaire est intimement unie à l'os malaire, qui forme en dehors la paroi inférieure de l'orbite. A ce point de jonction des deux os, on trouve la fente sphéno-maxillaire, qui sépare en arrière les parois inférieure et externe de la cavité orbitaire. Large de 5 à 8 millimètres à son extrémité antérieure, cette fente se termine à 12 ou 15 millimètres du rebord orbitaire inférieur et répond en bas à la fosse ptérygo-maxillaire,

Parties molles. — La peau de la joue est assez mobile, celle qui recouvre le nez est plus mince et très adhérente. Au-dessous du tégument, des muscles fixés d'une part à la peau, de l'autre aux os.

Le canal parotidien ou conduit de Sténon, traverse le muscle buccinateur pour s'ouvrir dans la bouche au niveau de la deuxième

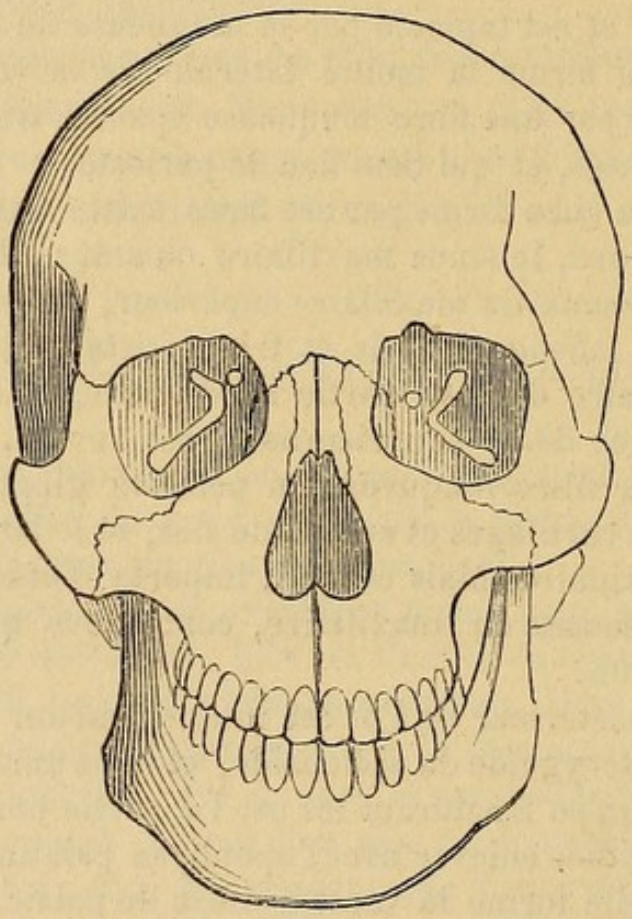

Fig. 145. — Os de la face et du crâne. Connexions du maxillaire supérieur.

petite molaire supérieure. Il doit être ménagé autant que possible dans la division des parties molles.

Toute la partie buccale de la voûte palatine est tapissée par une fibro-muqueuse épaisse et très adhérente. Elle se continue au bord postérieur des apophyses palatines avec le voile du palais, rendu plus épais par l'interposition de glandes et de fibres musculaires entre ses deux couches muqueuses. Ce voile, pour être épargné, doit nécessairement être séparé du bord postérieur de la voûte osseuse du palais.

Vaisseaux. — En avant, l'artère faciale qui, du bord antérieur du masséter se porte obliquement en haut et en dedans vers l'angle interne de l'œil, et les coronaires labiales supérieures. L'artère

transverse de la face, branche de la temporale, se dirige horizontalement de dehors en dedans, au-dessus du canal de Sténon. L'artère sous-orbitaire, dans son canal, puis sur la face antérieure du maxillaire. Elle doit être forcément divisée, ainsi que la palatine postérieure. Plus grave serait la lésion de l'artère maxillaire interne dans la fosse ptérygo-maxillaire ; aussi faut-il raser l'os avec soin dans cette région, et mieux encore, terminer l'opération par un mouvement d'arrachement.

Nerfs. — Des rameaux du facial, appartenant presque tous à la branche temporo-faciale, parcourent la face presque transversalement de dehors en dedans. Les nerfs alvéolaires postérieurs et supérieurs, le nerf grand palatin, sont forcément divisés, ainsi que le nerf sous-orbitaire à l'entrée et à la sortie de son canal osseux. Cependant ce dernier peut être conservé (*Létiévant*).

Division. — L'étude des résections du maxillaire supérieur comprend : l'extirpation totale du maxillaire, les résections partielles, l'extirpation des deux maxillaires, les résections temporaires.

I. — EXTIRPATION DU MAXILLAIRE SUPÉRIEUR

Dispositions préliminaires. — Le malade doit être assis ou couché. La première position est plus commode, car elle évite en partie la pénétration du sang dans les voies aériennes ; la seconde expose moins le malade au danger de syncopes répétées. La chloroformisation est cependant possible pendant les premiers temps de l'opération en prenant les précautions indiquées par *Verneuil ;* tamponnement de l'orifice postérieur de la narine du côté opéré, et achèvement de la dénudation du maxillaire sur ses faces antérieure, supérieure et externe, en ménageant avec soin le repli muqueux gingival, pour empêcher le sang de tomber dans la bouche. On peut sectionner l'apophyse montante et l'apophyse malaire pendant l'anesthésie, et terminer ensuite la séparation des apophyses palatines et le détachement du maxillaire avec rapidité.

L'opération comprend deux périodes principales : la division et la séparation des parties molles, la séparation des connexions osseuses.

Division des parties molles. — Elle comprend des procédés à incision unique et à incisions combinées. Les deux méthodes, ordinaire et sous-périostée, sont applicables à cette opération, quoique cette dernière soit ici rarement indiquée par la fréquence des lésions de mauvaise nature.

a) **Méthode ordinaire.** α. INCISIONS UNIQUES. 1° *Incision latérale externe (Velpeau, Blandin, Syme)* (fig. 146, A).

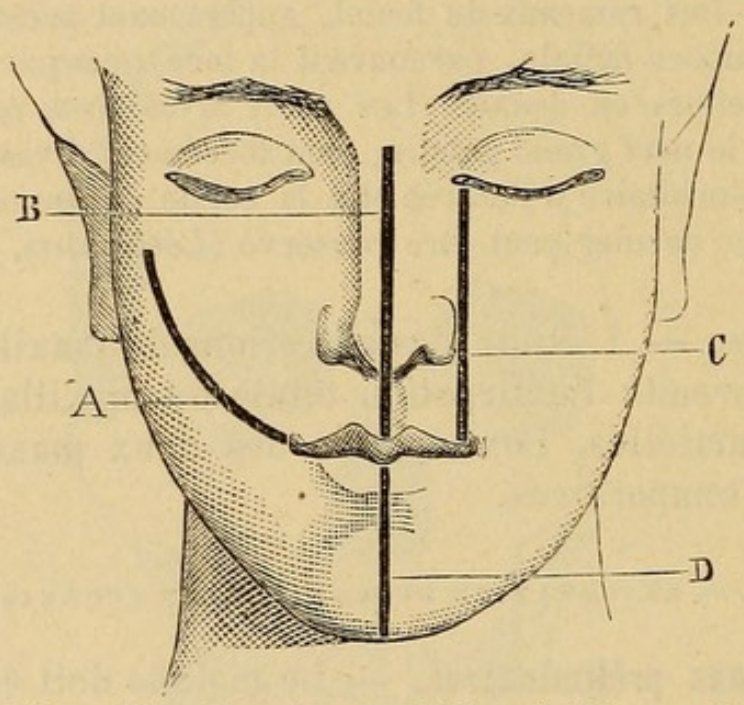

FIG. 146. — Résection des maxillaires, incisions cutanées.

A, maxillaire supérieur, incision latérale externe; B, maxillaire supérieur, incision mediane; C, maxillaire supérieur, incision latérale interne; D, maxillaire inférieur, ablation de la partie moyenne du corps de la mâchoire, incision médiane.

— Incision courbe à convexité inférieure, qui, de la commissure des lèvres, se porte au bord antérieur, au mileu de l'os malaire ou jusqu'à la racine antérieure de l'arcade zygomatique.

2° *Incision médiane (Dieffenbach)* (fig. 146, B). — Elle commence à la racine du nez, passe sur le milieu du dos de cet organe, et divise la lèvre supérieure à sa partie moyenne. On y joint habituellement une petite incision transversale très courte, qui, de la racine du nez, se porte au grand angle de l'œil.

3° *Incision transversale (Huguier).* — Partant du lobule de l'oreille, elle vient se terminer sur la lèvre supérieure, un peu en avant de la commissure.

4° *Incision latérale interne* (fig. 146, C). — Elle part de l'angle interne de l'œil, et descend en ligne droite dans le sillon naso-jugal, jusqu'à la lèvre supérieure qu'elle coupe au niveau de la canine, formant ainsi deux lambeaux.

5° *Langenbeck.* — Pour ne pas diviser le bord libre de la lèvre souvent difficile à réunir exactement, il fait une incision courbe à convexité inférieure qui, partant de l'angle interne de l'œil, ou même entre les sourcils, descend le long du sillon naso-génien jusqu'au niveau de l'aile du nez, puis se relève en s'arrondissant pour venir se terminer en haut et en dehors, au niveau de l'apophyse orbitaire externe.

β. Incisions multiples. 1° *Gensoul.* — Incision verticale partant du grand angle de l'œil, divisant la lèvre supérieure au niveau de la dent canine. A la hauteur de l'aile du nez, une incision horizontale commencée à 9 millimètres du lobule de l'oreille, vient rejoindre la précédente. Enfin, une troisième incision, verticale, part à 12 millimètres en dehors de l'angle externe de l'orbite pour aboutir à l'extrémité auriculaire de l'incision transversale.

2° *Malgaigne*, à l'incision latérale externe, en ajoute une seconde qui, partant de la narine du côté malade, descend verticalement sur la lèvre.

3° *Liston.* — Incision latérale externe combinée avec une incision interne qui contourne l'aile du nez et divise la lèvre supérieure dans son milieu.

4° *Lisfranc.* — L'incision latérale interne remonte jusqu'au grand angle de l'œil, l'incision latérale externe se termine en dehors de l'apophyse orbitaire externe.

5° *Heylen d'Hérentals.* — Incision médiane de la racine du nez au milieu de la lèvre supérieure; incision presque horizontale, partant de la commissure des lèvres pour se porter en dehors.

6° *Nélaton* (fig. 147, A). — Incision qui part du milieu de la lèvre supérieure, contourne l'aile du nez, et remonte le long du sillon naso-génien jusqu'au grand angle de l'œil. A ce niveau, elle se continue avec une seconde incision qui se porte transversalement en dehors, un peu au-

dessous du bord orbitaire inférieur et jusqu'au milieu de ce bord.

7° *Bœckel*, de Strasbourg (fig. 147, B).— Incision verticale qui, du grand angle de l'œil, descend jusqu'à la lèvre supérieure qu'elle divise au niveau de la dent canine. Une incision horizontale partant du milieu du dos du nez, à hauteur de la partie supérieure de la précédente, la coupe

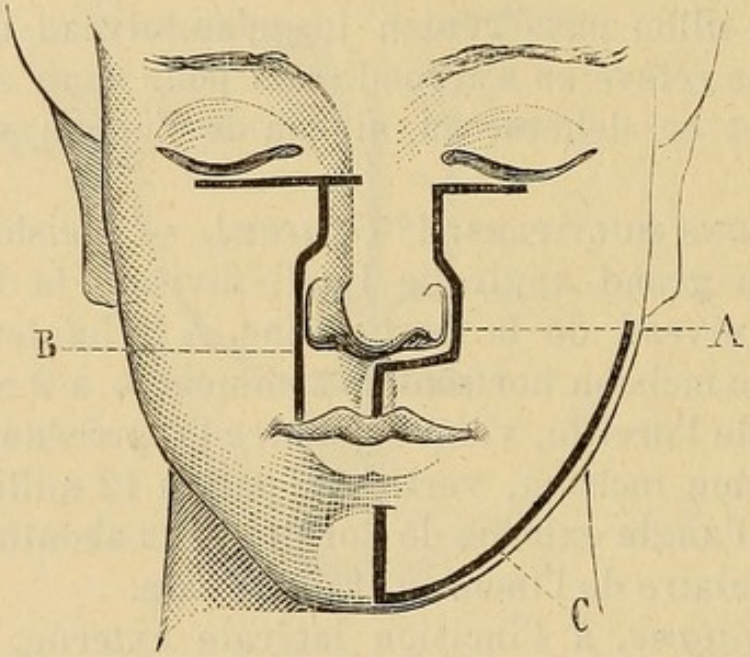

FIG. 147. — Résection des maxillaires, incisions cutanées.

A, maxillaire supérieur, procédé de NÉLATON ; B, maxillaire supérieur, procédé d'E. BECKEL ; C, maxillaire inférieur, résection de la moitié de l'os.

et se continue en dehors au-dessous du bord orbitaire inférieur, jusqu'au milieu de l'os malaire. On obtient deux lambeaux quadrilatères, dont l'interne est déjeté en dedans, et l'externe en dehors.

Les procédés de *Fergusson*, *Bauchet*, *Maisonneuve*, sont également une combinaison des incisions médiane et latérale interne, avec l'incision transversale sous-orbitaire, prolongée plus ou moins en dehors.

Les trois conditions à rechercher pour la division des parties molles : 1° permettre la dénudation du maxillaire et rendre l'opération facile, 2° ne diviser ni le canal de Sténon ni les branches du nerf facial, 3° ne pas laisser de cicatrices trop apparentes, sont remplies d'une façon satis-

faisante par les procédés à incision latérale interne, surmontée d'une incision transversale sous-orbitaire.

Dénudation du maxillaire. — Du premier coup le scalpel doit pénétrer jusqu'à l'os. On dissèque le petit lambeau interne, en conservant le périoste s'il n'est pas altéré. On détache les cartilages du nez du bord interne du maxillaire, et on les rejette du côté sain avec le lambeau. En bas, on conduit l'incision et la dissection jusqu'au repli muqueux gingivo-labial, en haut on dénude l'apophyse montante et la partie interne du rebord orbitaire au niveau du canal nasal.

Le lambeau externe est alors disséqué de dedans en dehors. Le trou sous-orbitaire mis à jour, on coupe nettement avec le bistouri le nerf sous-orbitaire à son point d'émergence. En bas, on s'arrête au repli muqueux gingivo-labial que l'on respecte. En dehors, on met bien à nu la tubérosité maxillaire, l'apophyse malaire et même une partie de l'os de la pommette, pour arriver jusqu'au point du rebord orbitaire qui correspond à la fente sphéno-maxillaire.

Avec la rugine ou le manche du scalpel, on détache le périoste du plancher de l'orbite, et faisant relever l'œil avec précaution, on poursuit cette séparation en arrière, jusqu'à ce qu'on ait mis à jour la partie la plus antérieure de la fente sphéno-maxillaire. Au travers de la mince paroi qui recouvre le nerf sous-orbitaire en arrière, on distingue facilement ce cordon nerveux. On le divise nettement avec la pointe du bistouri, ainsi que la lamelle osseuse, aussi en arrière que possible, très près de la fente sphéno-maxillaire.

Pour conserver le nerf sous-orbitaire, *Létiévant*, agit comme suit : Un crochet mousse tirant sur le lambeau externe, et maintenant à découvert le lieu du rebord orbitaire correspondant au nerf, le chirurgien taille, à l'aide du ciseau et du maillet, et à petits coups, une encochure triangulaire correspondant exactement par son sommet au canal sous-orbitaire; ce canal se trouve alors ouvert dans sa paroi supérieure et antérieure. On achève, à l'aide de pinces, l'ablation de toute la paroi supérieure du même

canal dans le plancher de l'orbite. Le nerf est ensuite mis à nu dans son canal osseux ; il est facile de l'en extraire avec un crochet : il vient alors, avec son artère satellite, s'appliquer à la face profonde du lambeau génien, qu'un aide maintient écarté.

Division des ponts osseux. — Elle peut se faire avec divers instruments :

α. *Ciseau et maillet.* — Ces instruments, accusés de causer un ébranlement douloureux et d'exposer à la lésion des parties profondes, sont encore préférés par quelques chirurgiens pour la section de l'os malaire. Il faut n'agir qu'à petits coups et s'assurer souvent de la profondeur à laquelle on a pénétré. Pour la division du plancher de l'orbite, une grande délicatesse est indispensable.

β. *Cisailles.* — L'emploi de fortes cisailles de *Liston* est aujourd'hui généralement accepté en France comme en Angleterre pour la section des os. Cependant il faut des instruments très puissants et une force musculaire assez grande pour couper l'os malaire. Au contraire, pour la section de l'apophyse montante et du rebord orbitaire, les cisailles sont d'un usage très commode; de même pour la séparation des apophyses palatines, à condition que leurs mors soient longs et étroits.

γ. *Scie à chaîne.* — Pour la section de l'apophyse montante, on introduit l'aiguille, de l'orbite vers la fosse nasale ; non pas en suivant le canal nasal, ce qui n'est guère possible, mais en perforant directement l'unguis pour pénétrer dans la cavité du nez et ramener l'aiguille au dehors par l'ouverture nasale antérieure. La scie à chaîne se trouve ainsi placée.

Pour sectionner l'apophyse malaire, on introduit l'aiguille par l'orbite, et la faisant passer au travers de la fente sphéno-maxillaire, on la fait ressortir au-dessous de l'os de la pommette. Ce temps est assez délicat. Si la fente sphéno-maxillaire a été comblée par suite du rapprochement des os sous l'influence du développement de la tumeur, le passage de la scie à chaîne est complètement impossible. Si la fente a conservé en avant sa largeur

normale, l'aiguille et la chaîne pourront la traverser. Mais comme elle se termine à 15 millimètres en arrière du rebord orbitaire inférieur, il faut que la pointe de l'aiguille soit poussée jusqu'à près de 2 centimètres dans l'orbite pour pénétrer dans la fente. Il est de plus nécessaire qu'elle ait une courbure très prononcée. Avec les aiguilles ordinaires, la pointe se perd en arrière dans les muscles masticateurs; si elle est dégagée et qu'on l'attire en avant, sa base va comprimer le globe oculaire. Il faut donc une aiguille spéciale qui représente les deux tiers d'un cercle de 14 à 16 millimètres de diamètre.

Pour éviter que l'aiguille, une fois introduite, ne glisse entre les doigts, sa pointe venant déchirer les parties molles de la joue, il faut que sa base puisse être fixée sur un manche ou une pince à torsion qui sert à la conduire.

Pour l'introduire, le manche étant dirigé en bas et en dehors, on fait glisser la pointe de l'aiguille le long du plancher de l'orbite jusqu'à la fente sphéno-maxillaire. Sitôt qu'elle s'y est engagée, on relève le manche, et la pointe glissant sous l'os malaire, peut être saisie avec les doigts ou une pince.

La scie à chaîne est alors doucement attirée, guidée par l'indicateur, et ses dents contre l'os. On place la poignée mobile et, faisant fixer solidement la tête par des aides, on imprime à la chaîne des mouvements de va-et-vient, sa partie inférieure étant tenue verticalement, et la supérieure horizontalement, pour ne pas blesser le globe de l'œil.

Le passage de la scie à chaîne autour du point de réunion des apophyses palatines est presque aussi délicat, sa manœuvre plus difficile encore. Pour ce temps, elle est aujourd'hui complètement abandonnée.

Manuel opératoire. — Après l'incision de la peau, la dissection des lambeaux en ménageant le repli labio-gingival et la dénudation des faces antérieure, supérieure et externe du maxillaire.

1° On divise l'apophyse malaire avec la scie à chaîne ou le ciseau. On coupe le plancher de l'orbite en arrière, de la partie antérieure de la fente sphéno-maxillaire vers l'os un-

guis, c'est-à-dire obliquement en dedans. Cette section peut être placée plus ou moins en arrière du rebord orbitaire inférieur.

2° Introduisant une des branches des pinces de Liston dans la fosse nasale, on coupe l'apophyse montante et le rebord orbitaire inférieur jusqu'à la rencontre de l'incision précédente. Le malade est alors réveillé.

3° On achève la division de la lèvre supérieure, puis on détache rapidement le repli muqueux gingivo-labial, et l'on complète la dénudation de la tubérosité maxillaire. Avec un davier ou la cisaille, on fait sauter l'incisive médiane du côté malade.

On détache en arrière la partie du voile du palais correspondant au bord postérieur de l'apophyse palatine du côté altéré, puis on divise sur la ligne médiane la fibro-muqueuse de la voûte palatine dans toute sa longueur. On peut également, si cette membrane est saine, la couper le long du bord interne de l'arcade dentaire, puis avec la rugine la disséquer de dehors en dedans jusqu'à la suture médiane. On l'unit plus tard avec la muqueuse de la joue pour fermer la fosse nasale.

Une pince de Liston très solide, à mors longs et étroits, est alors appliquée sur la ligne médiane entre les maxillaires, une branche dans la fosse nasale près de la cloison, et l'autre dans la bouche. On sépare ainsi l'une de l'autre les apophyses palatines, et l'os ne tient plus que par son point d'union avec l'os palatin et l'apophyse ptérygoïde.

4° Avec un fort davier, on saisit le maxillaire par sa face antérieure, un des mors prenant point d'appui sur le bord orbitaire inférieur, le second sur l'arcade dentaire ou le bord alvéolaire supérieur. Le davier de Farabeuf est excellent pour cet usage. On luxe en bas le maxillaire; et, lui imprimant un mouvement de bascule en même temps que de torsion, on brise son point d'attache postérieur. Avec le maxillaire, on emporte souvent une partie du palatin, de l'apophyse ptérygoïde, et des muscles qui s'y rattachent. Mais la section de ce point d'union avec la pince coupante, conseillée par *Heyfelder*, est rendue dangereuse par le voisinage immédiat de gros vaisseaux.

S'il reste quelques esquilles, on les enlève, puis on arrête l'hémorragie par la ligature, la torsion ou le tamponnement.

Létiévant conseille les modifications suivantes : L'encochure faite au rebord orbitaire invite l'opérateur à tailler à l'aide du ciseau, sur la lèvre interne de cette encochure, une aiguille osseuse comprenant ce rebord orbitaire qui est généralement sain, et se continuant avec la base de l'apophyse montante, intacte aussi le plus souvent. On taille de même, sur la lèvre externe de l'encochure, une seconde aiguille osseuse, comprenant cette fois la portion malaire du rebord orbitaire et se continuant avec le reste de l'os malaire. Puis on achève, toujours à l'aide de la gouge et du maillet, la séparation du maxillaire d'avec l'os malaire sain. Si l'on est assez heureux alors pour sauver dans la section osseuse palatine une ou deux incisives du côté opéré, on aura conservé avec ces incisives et les deux aiguilles osseuses, trois points solides destinés à servir comme de trépier, de support au lambeau et à l'empêcher de s'affaisser.

b) **Méthode sous-périostée** (fig. 148, A). Procédé d'Ollier. — Ce procédé est caractérisé par la conservation de l'os incisif. Inapplicable aux cas de tumeurs malignes, il doit être réservé pour les ostéites, les nécroses, les cas où la résection n'est qu'une opération préliminaire frayant une voie vers les parties profondes. Le chloroforme peut être administré dans le premier temps.

1° *Incision cutanée.* — Elle commence à 7 ou 8 millimètres en dedans de la commissure des lèvres, et se porte directement en haut jusqu'au milieu de l'os malaire, formant ainsi deux lambeaux. On peut, au besoin, pour plus de facilité, y ajouter une incision antérieure qui, commençant à 1 centimètre au-dessus de l'aile du nez descend directement en bas, puis contourne l'aile du nez et redevient verticale au niveau du bord saillant de la fossette médiane de la lèvre. On facilite ainsi la dissection du lambeau interne.

2° *Incision de la muqueuse périostique.* — On la commence sur la face antéro-externe du bord alvéolaire du maxillaire, au niveau de l'intervalle qui sépare la dent

canine de la seconde incisive supérieure. De là, elle se dirige en arrière, à 1 millimètre au-dessus du collet des dents, contourne la dernière molaire, et, suivant la face palatine du rebord alvéolaire, revient d'arrière en avant au niveau de la deuxième incisive. De l'extrémité antérieure de l'incision externe, en part une seconde qui, divisant également la muqueuse et le périoste, se porte obliquement en

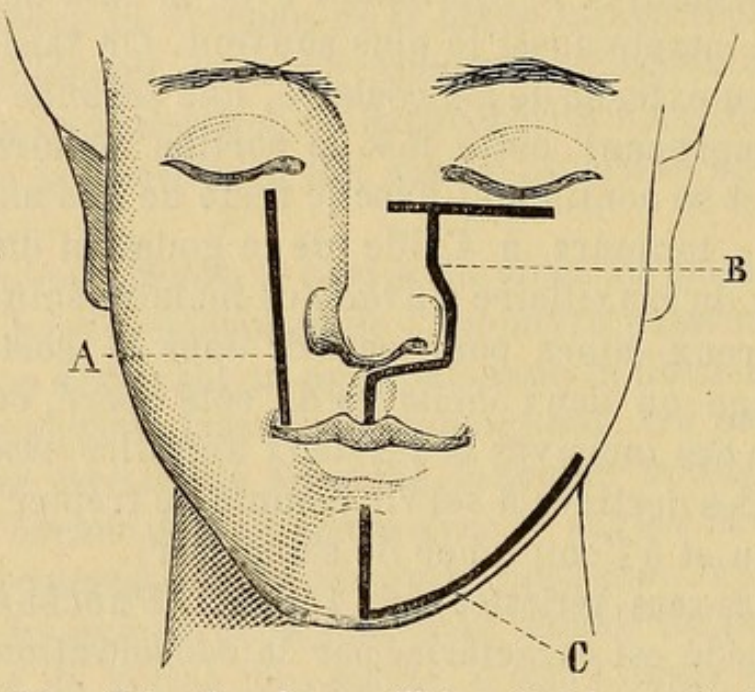

FIG. 148 — Résection des maxillaires, incisions cutanées.

A, maxillaire supérieur, procédé d'OLLIER ; B, maxillaire supérieur, procédé conseillé ; C, maxillaire inférieur, résection de la moitié du corps de l'os.

haut et en dedans vers l'ouverture antérieure des fosses nasales, qu'elle atteint à 6 ou 7 millimètres en dehors de l'épine nasale antérieure.

L'incision palatine est complétée par une petite incision qui, partie de la seconde incisive, se porte obliquement en arrière vers la ligne médiane qu'elle atteint à 1 1/2 centimètre ou 2 centimètres en arrière de l'épine nasale antérieure, en divisant la fibro-muqueuse du palais et laissant en avant la portion incisive de l'os.

3° *Décollement du périoste.* — Avec une rugine droite ou légèrement courbe, on détache le périoste de la face antérieure et externe jusqu'au rebord orbitaire inférieur, en haut ; en dedans, on dégage l'apophyse montante, et on

sépare le nez du bord nasal du maxillaire. Le nerf sous-orbitaire est coupé nettement avec le bistouri, à sa sortie de son canal osseux. En arrière, on dénude avec soin la tubérosité maxillaire et la partie de l'os malaire qui doit être enlevée.

On revient alors au bord orbitaire, on le dépouille, on détache le périoste plus mince du plancher de l'orbite jusqu'au bord antérieur de la fente sphéno-maxillaire. On peut ménager le conduit fibro-muqueux du canal nasal. On finit en détachant le périoste palatin de dehors en dedans jusqu'à la ligne médiane. On conserve ainsi la continuité de cette fibro-muqueuse avec celle qui tapisse l'autre moitié de la voûte palatine et avec le voile du palais.

4° *Section de l'os.* — La dent canine est enlevée avec un davier ou déplacée avec le ciseau. Avec de fortes cisailles ou un ciseau bien tranchant, on coupe l'apophyse montante. De même avec la scie à chaîne ou mieux le ciseau et le maillet, on divise à petits coups l'apophyse malaire. Le ciseau n'a pas tous les inconvénients qu'on lui a reprochés. S'il occasionne plus d'ébranlement, il ménage mieux les parties molles. Quand les os ont déjà perdu de leur consistance, ils sont sectionnés sans éclats. On détache l'os maxillaire de la portion incisive, avec un ciseau introduit au niveau de la brèche de la canine, en le poussant obliquement en arrière vers la ligne médiane suivant l'incision de la muqueuse palatine, et agissant très doucement pour ne pas dépasser la suture bimaxillaire. A ce niveau, on change de direction, et avec l'angle du ciseau, on ébranle la suture palatine et on sépare les deux os. Cette séparation se fait mieux par la cavité buccale, en suivant directement la ligne médiane d'avant en arrière, avec l'angle du ciseau poussé très doucement.

Saisissant l'os avec un davier par ses bords orbitaire et alvéolaire, par un mouvement de traction en avant et en bas, combiné avec un mouvement de torsion, on détermine la rupture des adhérences postérieures ou ptérygo-palatines, les seules qui n'aient pas été détruites.

Procédé conseillé (fig. 148, B). — 1° Incision des parties

molles. Incision latérale interne, commencée au grand angle de l'œil, descendant le long du sillon naso-jugal jusqu'à l'aile du nez, qu'elle contourne pour arriver au niveau de la fossette médiane de la lèvre supérieure. Elle s'arrête à ce niveau, respectant le bord libre de la lèvre et le repli muqueux labio-gingival. De l'extrémité supérieure de cette incision, part une incision transversale qui se termine en dedans sur le milieu du dos du nez, en dehors à l'angle externe de l'orbite, en passant à 3 ou 4 millimètres au-dessous du bord orbitaire inférieur. Ces incisions pénètrent du premier coup jusqu'à l'os.

2° Dissection avec la rugine du lambeau interne, que l'on rejette en dedans ; détachement des cartilages du nez. Dissection du lambeau externe, section du nerf sous-orbitaire, dénudation complète de l'apophyse malaire et de la tubérosité maxillaire.

3° Dénudation du rebord orbitaire et du plancher de l'orbite jusqu'à la fente sphéno-maxillaire, section du nerf maxillaire supérieur dans son canal, l'œil relevé et protégé.

4° Section de l'apophyse malaire avec le ciseau ou la scie à chaîne. Fracture du plancher de l'orbite avec le ciseau.

5° Section de l'apophyse montante et du rebord orbitaire avec la pince de Liston. Anesthésie suspendue.

6° On achève la division de la lèvre supérieure. On coupe le périoste et la muqueuse palatine le long du bord alvéolaire, et ayant achevé avec la rugine le détachement du lambeau externe et du repli gingivo-labial, on attaque de dehors en dedans la fibro-muqueuse palatine, et on la détache de l'os jusqu'à la suture médiane sans la séparer du voile du palais.

7° On fait sauter l'incisive médiane du côté malade, et, avec les pinces de Liston, on sépare les apophyses palatines.

8° Saisissant l'os avec un davier, on le fait basculer et on l'enlève par un mouvement de traction et de torsion combinées. La muqueuse palatine est suturée avec la muqueuse de la joue et ferme la fosse nasale.

Par ce procédé, on conserve le périoste et la muqueuse

palatine, et l'on profite de l'anesthésie pendant une grande partie de l'opération. Il faut, avec *Verneuil*, tamponner préventivement en arrière la fosse nasale du côté malade.

Pour conserver l'os incisif, il suffit d'abaisser l'incision verticale directement sur la canine, de diviser le périoste palatin et de séparer les os comme dans le procédé d'*Ollier*.

II. — RÉSECTION SIMULTANÉE DES DEUX MAXILLAIRES

Elle se fait, soit en combinant les deux incisions latérales externes, et formant ainsi un immense lambeau qu'on relève vers le front ; soit mieux en se servant de l'incision médiane, avec deux incisions transversales qui partent de la racine du nez, et sont conduites plus ou moins en dehors, sous les bords orbitaires inférieurs.

Les deux os sont enlevés d'une seule pièce. On coupe les apophyses malaires séparément, puis les deux apophyses montantes, en passant la scie à chaîne d'une orbite à l'autre au travers des os unguis ; enfin on divise le vomer avec une pince de Liston.

Détachant d'avant en arrière la fibro-muqueuse palatine circonscrite par une incision semi-lunaire, on saisit les os avec un fort davier et on les luxe en bas et en avant, pour détruire par un mouvement d'arrachement leurs connexions ptérygoïdiennes.

III. — RÉSECTIONS PARTIELLES

1° **Bord alvéolaire.** — On le met à nu par la bouche, en soulevant la lèvre supérieure et la disséquant jusqu'à la hauteur voulue sans intéresser la peau. Puis on enlève la partie malade avec les cisailles ou avec le marteau et le ciseau.

2° **Face antérieure.** — La trépanation de l'antre d'Highmore ou l'ablation de la paroi antérieure du sinus se fait de même par dissection et relèvement de la lèvre supérieure, sans incision cutanée.

3° **Moitié inférieure.** — Une incision latérale interne conduite jusqu'à une hauteur convenable, permet d'enlever

par la bouche la partie inférieure de l'os. Si l'on remonte plus haut, on ajoute à l'incision latérale interne une incision transversale conduite de dedans en dehors. L'os dénudé, on le coupe en travers à la hauteur voulue avec des cisailles dont une des branches est introduite par le nez, ou avec une scie à main, de dehors en dedans. Le reste de l'opération, comme pour l'ablation totale.

4° **Moitié supérieure.** — On forme par trois incisions un lambeau quadrilatère à base supérieure ou inférieure, qui permet de dénuder la partie malade, de couper les apophyses malaire et nasale et le plancher de l'orbite; puis on scie l'os en travers à la hauteur voulue.

5° **Voûte palatine** *(Nélaton)*. — Division du voile du palais d'arrière en avant sur la ligne médiane ; division de la muqueuse et du périoste de la voûte palatine, et du plancher des fosses nasales dans la même direction. A la partie antérieure de la voûte palatine, incision transversale conduite plus ou moins près des arcades dentaires. On dissèque de dedans en dehors la fibro-muqueuse palatine, qui reste continue au voile du palais que l'on détache du bord postérieur du palais osseux, à mesure qu'on renverse les lambeaux en dehors.

Perforation de la voûte du palais, aux deux extrémités de l'incision transversale antérieure. Avec la pince de Liston, on fait sauter les parties osseuses intermédiaires, puis on détache la partie quadrilatère de l'os, mise à nu par la dissection des lambeaux.

IV. — RÉSECTIONS TEMPORAIRES

1° *Huguier*, combinant l'incision latérale interne avec l'incision latérale externe pour obtenir un lambeau à base supérieure, divise l'os en travers au-dessus de la tubérosité maxillaire, coupe la base de l'apophyse ptérygoïde, et très légèrement la voûte palatine, puis luxe en bas et en dedans la moitié inférieure du maxillaire ainsi détaché, sauf dans ses connexions palatines.

2° *Jules Roux* fait une véritable résection par le procédé

à incision latérale interne, mais en ménageant autant que possible les parties molles en dehors, côté vers lequel l'os est renversé par l'introduction et l'ouverture d'une pince à mors plats entre les apophyses palatines.

3° *Heyfelder* fait un lambeau quadrilatère osseux à base nasale.

4° *Langenbeck* détache par deux incisions en V à sommet externe, à base étendue de l'angle interne de l'œil à l'aile du nez, un lambeau ostéo-cutané, irrégulièrement triangulaire qu'il renverse en dedans et en haut.

5° *Bœckel* forme un lambeau ostéo-cutané quadrilatère, à base externe, respectant comme le précédent la voûte palatine et le bord alvéolaire, et le renverse en dehors.

6° *Chassaignac* avait proposé de récliner le nez sur une des joues. *Bœckel* a mis ce procédé à exécution en formant un lambeau ostéo-cutané par trois incisions et le renversant sur la joue opposée, dont l'apophyse montante a été brisée avec une forte pince garnie.

7° *Lawrence* a mobilisé le nez de bas en haut et l'a relevé sur le front.

8° *Ollier*, au contraire, a proposé d'abaisser le nez sur la lèvre; il a désigné ce procédé sous le nom d'ostéotomie verticale et bilatérale des os du nez. Voici comment il l'exécute pour l'extraction d'un polype.

α. *Incision de la peau et section verticale de la charpente de l'auvent nasal.* — On fait une incision en forme de fer à cheval, commençant au niveau du bord postérieur de l'aile du nez à droite, remontant directement vers le point le plus élevé de la dépression fronto-nasale, puis redescendant à gauche par le même chemin jusqu'au niveau du bord postérieur de l'aile du nez. Cette incision va du premier coup jusqu'à l'os. On prend alors une scie à lame étroite (scie d'horloger ou de Butcher à inclinaison variable), et l'on sectionne rapidement la charpente du nez dans la direction de l'incision extérieure. On arrête la scie, dès qu'on sent qu'on a dépassé les apophyses montantes. On achève de mobiliser le nez par quelques coups de ciseaux sur la cloison ou les cartilages des ailes, on le renverse en bas,

et l'on fait au besoin la ligature des deux branches de la frontale interne à la racine du nez.

β. *Mobilisation de la cloison.* — L'ouverture antérieure des fosses nasales ne donnerait pas assez de jour pour explorer la région naso-pharyngienne; aussi faut-il mobiliser la cloison. Souvent elle est déjetée à droite ou à gauche par le polype lui-même; elle est même quelquefois usée en partie; aussi est-il facile de la déjeter par l'introduction forcée du doigt seulement. Dans certains cas, une section avec les ciseaux, à la partie supérieure ou à la partie inférieure, est utile pour la mobiliser en masse; mais le déjettement avec les doigts seuls n'a pas d'inconvénients et a pour avantage de ne pas interrompre la continuité de la muqueuse.

γ. *Extraction du polype.* — Elle se fait avec de fortes pinces et doit être suivie de la rugination de l'apophyse basilaire, point d'implantation habituel.

Modification. — On peut pénétrer dans les fosses nasales par une ouverture plus large et diminuer l'éloignement de l'apophyse basilaire.

L'opération consiste dans une résection des os du nez et d'une partie du maxillaire. Deux incisions cutanées, l'une horizontale partant de l'aile du nez et dirigée en arrière, la seconde oblique en bas et en dehors partant de la racine du nez, viennent se rejoindre en arrière, au niveau de la racine de la première molaire. Les os sont sciés dans la direction des incisions cutanées. On délimite ainsi un V ostéo-cutané dont la pointe est en arrière, au niveau de la racine de la première dent molaire supérieure. On fait le trait de scie supérieur plus oblique en bas et en arrière que dans la première opération. Quant au trait de scie horizontal, on le pratique de la manière suivante. Une lame étroite de scie d'horloger, ou bien une scie pointue, est introduite à l'extrémité antérieure de l'incision, derrière le lobule du nez, à travers une perforation des cartilages latéraux et de la cloison. La scie ainsi placée, on sectionne dans le sens de l'incision cutanée jusqu'à la rencontre du premier trait. Il faut faire la section horizontale à une

hauteur suffisante pour ne pas rencontrer la racine des dents. Ce procédé permet de pénétrer directement dans les sinus, et, en cas de besoin, d'agrandir facilement l'ouverture nasale antérieure, en sacrifiant la paroi externe d'un des sinus.

§ XIV. — RÉSECTION DU MAXILLAIRE INFÉRIEUR

Anatomie. — Le maxillaire inférieur, à forme de fer à cheval, offre à considérer un corps et deux branches. Le corps, convexe en avant, présente deux faces, l'une extérieure ou cutanée, l'autre intérieure, du côté de la cavité buccale; et deux bords, l'inférieur arrondi, sous-tégumentaire, facilement accessible; le supérieur ou alvéolaire, qui supporte les dents inférieures.

La face externe du corps de la mâchoire n'est recouverte que par la peau, le peaucier et quelques muscles cutanés de la face. Elle est divisée par l'insertion de la muqueuse buccale en deux parties dont la supérieure appartient à la bouche. L'artère faciale croise cette face externe en avant des branches de l'os.

La face interne est également divisée en deux parties par l'insertion de la muqueuse buccale; une partie supérieure appartenant à la bouche, et une inférieure qui rentre dans la région sus-hyoïdienne. Elle donne attache en son milieu, par les apophyses géni, aux muscles génio-glosses et génio-hyoïdiens; plus en dehors, par la ligne mylo-hyoïdienne, au muscle mylo-hyoïdien, qui forme le plancher de la cavité buccale. On y trouve également l'insertion du ventre antérieur du digastrique, et plus en dehors la fossette où se loge en partie la glande sous-maxillaire. Le périoste est assez épais et facile à décoller.

Les branches de la mâchoire sont aplaties, recouvertes en dehors par le masséter, en dedans par le ptérygoïdien interne. Leur bord postérieur arrondi est presque sous-cutané en bas; plus haut, en contact avec la parotide et croisé par le canal de Sténon. Leur bord antérieur, mince et tranchant en haut, est accessible par la bouche et se divise en bas pour l'insertion du buccinateur et de son aponévrose.

En haut, la branche se termine par deux apophyses : l'antérieure ou apophyse coronoïde donne attache au tendon du muscle temporal. Très longue, elle vient quelquefois se cacher par son sommet sous l'arcade zygomatique. L'apophyse postérieure supporte le col

et le condyle articulaire de la mâchoire. Un fort ligament externe s'insère à sa face externe; le muscle ptérygoïdien externe vient se fixer en avant. En somme, l'articulation temporo-maxillaire est peu solide, et se laisse facilement détruire par un mouvement d'arrachement.

Vaisseaux. — L'artère faciale passe obliquement sur le corps de l'os, en avant des insertions du masséter. L'artère carotide externe longe le bord postérieur de la branche dans la loge parotidienne, et la maxillaire interne est presque en contact avec le col du condyle. Enfin la dentaire inférieure traverse l'os dans un canal complet, ouvert à la face interne de la branche et à la partie antérieure du corps du maxillaire.

Nerfs. — Des rameaux du facial, le tronc et les branches de l'auriculo-temporal, croisent la branche montante pour se porter vers la ligne médiane; le nerf dentaire inférieur, accompagne l'artère dans son canal osseux et vient s'épanouir au menton ; enfin le nerf lingual, est accolé à la face interne de l'os, sous le muscle ptérygoïdien interne.

C'est par son bord libre que le maxillaire peut être attaqué le plus facilement.

Division. — Les résections du maxillaire inférieur comprennent : les résections dans la continuité, les résections dans la contiguïté et l'extirpation complète de l'os. Dans tous les cas où l'on peut empêcher le sang de pénétrer dans la bouche en ménageant le repli muqueux labio-gingival, l'anesthésie peut être continuée jusqu'à la division de la muqueuse.

A. — Résections dans la continuité

I. — PORTION MÉDIANE DU CORPS DE LA MACHOIRE

a) **Incision cutanée médiane** (fig. 146, D). — Un aide saisit la lèvre inférieure et l'attire de son côté; l'opérateur, de sa main gauche, l'attire du côté opposé. Les parties sont ainsi bien tendues, et les artères coronaires, comprimées entre les doigts, donnent peu de sang. On pratique de haut en bas, sur la ligne médiane antérieure, une incision verticale qui comprend toute l'épaisseur de la lèvre inférieure, divise

toutes les parties molles jusqu'au bord libre de la mâchoire, et se prolonge en bas jusqu'à l'os hyoïde, mais en n'intéressant plus que la peau et le tissu cellulaire.

Les lambeaux ainsi formés sont disséqués de dedans en dehors, en rasant avec soin la face antérieure de l'os, puis relevés et maintenus par des aides. Après avoir enlevé les dents correspondant aux points où doit porter la scie, on divise le périoste à ce niveau s'il n'a pas été compris dans les lambeaux.

On dégage également la portion sus-hyoïdienne de la face interne de l'os. L'opérateur se porte alors derrière la tête du malade, et faisant protéger les parties molles par une plaque de carton ou une feuille de plomb, il divise l'os d'avant en arrière avec une petite scie à main ou une scie en crête de coq, à la limite des parties altérées. Si l'on voulait couper l'os en se tenant en avant du malade, l'extrémité de la scie viendrait buter contre les dents supérieures.

Se reportant en avant, l'opérateur glisse un bistouri à plat le long de la face interne du maxillaire, et, rasant l'os de droite à gauche, il le sépare de ses attaches, pendant qu'un aide protège la langue avec une spatule ou avec le pavillon d'une sonde cannelée.

S'il est nécessaire d'enlever un morceau de peau, on la circonscrit par des incisions appropriées. Pour remédier au refoulement possible de la langue en arrière, on la traverse, avant la division de ses attaches au maxillaire, avec une anse de fil, que l'on fixe plus tard à une des épingles de la suture des parties molles.

b) **Sans incision cutanée** *(Malgaigne).* — On détache la lèvre inférieure de haut en bas, en incisant au fond de la gouttière qui la sépare des gencives, et rasant l'os jusqu'à son bord libre et quelques millimètres en arrière, dans une étendue égale à la longueur de la lèvre elle-même. Cette dissection terminée, on rabat le lambeau par dessous le menton, où il est retenu par la saillie de l'os même. On a celui-ci sous les yeux, et l'on peut procéder à sa section, soit avec la scie ordinaire, soit, ce qui est plus facile, avec la scie à chaîne passée en arrière.

On peut agir de même pour réséquer la face antérieure ou le bord inférieur de l'os. Pour les cas où la scie devrait agir plus en dehors que ne le permettrait ce procédé, on le modifierait utilement en pratiquant, sous la base de la mâchoire, une petite incision de chaque côté pour laisser passer librement la scie ou les cisailles, après avoir décollé à l'ordinaire les parties molles de la face antérieure.

La modification de *Verneuil*, que nous décrirons plus loin, peut être appliquée aux résections dans la continuité.

II. — SECTION ET RÉSECTION D'UNE PARTIE LATÉRALE DU CORPS DE LA MACHOIRE

Dans le cas d'ankylose ou de resserrement permanent et cicatriciel de la mâchoire, *Rizzoli* a pratiqué la simple section, *Esmarch* la résection du corps du maxillaire.

Procédé d'Esmarch. — 1° Incision de 3 centimètres, partant du masséter et se portant en avant, le long du bord libre du corps de la mâchoire. Elle pénètre jusqu'à l'os. On lie la faciale divisée.

2° Avec la rugine, on décolle le périoste sur les faces interne et externe de l'os.

3° On extrait la troisième dent molaire inférieure. Une aiguille courbe, armée d'un fil, est introduite par l'incision et, glissant le long de la face externe de l'os, sous le périoste, elle est amenée dans la bouche. On la fait alors glisser le long de la face interne du maxillaire, sous la muqueuse, au niveau de la dent arrachée et on l'amène au dehors par la plaie.

4° Le fil sert à passer deux scies à chaîne dans le même trajet. Ces deux scies se touchent presque sur le bord supérieur ou dentaire du corps de l'os. Manœuvrées par un aide et par l'opérateur dans une direction divergente en bas, elles séparent de l'os un coin à base inférieure de 2 à 2 1/2 centimètres et à sommet dentaire.

III. — RÉSECTION DE LA MOITIÉ LATÉRALE DU CORPS DE LA MACHOIRE (FIG. 148, C)

On fait une incision qui, commencée sur le milieu du bord libre de la mâchoire, à quelques millimètres en arrière de la

face antérieure de l'os, suit ce bord de dedans en dehors jusqu'à l'angle, et remonte le long du bord postérieur de la branche dans une hauteur de 3 à 4 centimètres. Sur l'extrémité antérieure de cette incision, on fait tomber une seconde incision verticale, qui part de la fossette mentonnière et respecte par conséquent la lèvre inférieure. Dans un second temps, on divise le périoste dans toute l'étendue de ces incisions.

On dissèque de bas en haut le lambeau ainsi formé, en dénudant avec la rugine la face antérieure du corps de l'os, coupant nettement le nerf mentonnier à sa sortie de son canal osseux, et détachant en dehors les insertions inférieures du masséter. On dégage de même, de bas en haut, la face interne de l'os sans pénétrer dans la bouche.

Revenant au menton, on fait sauter l'incisive médiane du côté malade, on détache la muqueuse en arrière, puis le génio-glosse, et conduisant par ce trou la scie à chaîne, on divise l'os d'arrière en avant. La section de l'os peut également se faire d'avant en arrière avec la scie ordinaire, comme nous l'avons indiqué.

Renversant alors l'os en dehors, on achève la dénudation de sa face interne jusqu'au point convenable, et on le détache par un second trait de scie.

La section osseuse antérieure doit être faite, s'il est possible, non sur la ligne médiane, mais un peu en dehors, pour éviter le détachement du génio-glosse du côté malade.

IV. — RÉSECTION DE TOUT LE CORPS DE LA MACHOIRE

Une incision horizontale suit, en arrière, le bord libre de la mâchoire dans toute son étendue. Sur chacune de ses extrémités, tombe une incision verticale de 3 à 4 centimètres, faite le long du bord postérieur de chacune des branches montantes et de haut en bas. On divise le périoste dans toute la longueur de ces incisions.

On dénude avec la rugine la face externe de l'os jusqu'au bord alvéolaire, détachant en dehors les insertions inférieures du masséter; on en fait autant pour la face interne,

et on coupe l'os avec la scie à chaîne à ses deux extrémités. On termine par le détachement des muscles insérés à la face interne de l'os, et en particulier aux apophyses géni. La langue doit être maintenue par un fil.

B. — Résections dans la contiguïté

I. — ABLATION D'UNE MOITIÉ DU MAXILLAIRE INFÉRIEUR

a) **Procédé ordinaire** (fig. 147, C). — 1° On pratique une première incision verticale qui, commencée à hauteur de la fossette mentonnière, descend un peu en dehors de la ligne médiane antérieure jusqu'au bord libre du maxillaire, en pénétrant jusqu'à l'os. De ce point part une incision qui longe, un peu en arrière, le bord libre de la mâchoire de dedans en dehors, puis remonte le long du bord postérieur de la branche montante jusqu'au niveau du lobule de l'oreille, pour ménager le nerf facial et le canal de Sténon.

2° On dissèque ce vaste lambeau avec la rugine ou le bistouri, en dénudant de bas en haut la face externe de l'os jusqu'au repli muqueux labio-gingival, que l'on épargne pour éviter que le sang coule dans la bouche. On coupe nettement le nerf mentonnier à sa sortie de son canal osseux ; en dehors, on détache, aussi haut que possible, les insertions du masséter à la face externe de la branche montante.

3° Attirant l'os en avant, on dénude de même sa face interne de bas et haut, sans pénétrer jusque dans la bouche.

4° Avec une sonde cannelée, on perfore la muqueuse de bas en haut, en arrière de l'os. Dans la cannelure de la sonde, on fait passer un stylet aiguillé muni d'un fil qui sert à conduire la scie à chaîne au point où le maxillaire doit être sectionné, c'est-à-dire un peu en dehors de la ligne médiane. Il y a avantage à rester en dehors du milieu de l'os pour épargner les insertions des muscles génio-glosses, On enlève la dent qui correspond au trait de scie.

5° Avec la sonde cannelée, on perfore la muqueuse de haut en bas, en avant de l'os. L'aiguille suit la cannelure et entraîne le fil et la scie à chaîne, qui entoure ainsi le

maxillaire. Il est alors possible de scier l'os, d'une façon pour ainsi dire sous-cutanée, mais la manœuvre est très difficile.

6° Attirant la mâchoire en bas et en avant, on achève, de dedans en dehors, le dégagement de sa face interne. On détache avec la rugine les insertions du ptérygoïdien interne à la branche montante; le nerf dentaire inférieur est coupé nettement à son entrée dans le canal dentaire; le nerf lingual est respecté avec soin.

7° Abaissant fortement le corps de l'os, on va, sur la pointe de l'apophyse coronoïde, couper le tendon du crotaphite avec des ciseaux courbes et mousses, ou bien avec le détache-tendon. Le maxillaire ne tient plus que par son articulation temporale.

Au lieu de couper avec le bistouri ou des ciseaux boutonnés le ligament latéral externe, et l'attache du ptérygoïdien externe au col du condyle, ce qui expose à la lésion de l'artère maxillaire interne, il est plus prudent de décoller le périoste aussi haut que possible sur le col, pour ménager le muscle ptérygoïdien externe, et de finir par un mouvement de torsion et d'arrachement qui achève la déchirure des derniers liens fibreux.

b) **Méthode sous-périostée** *(Ollier).* 1° *Incision de la peau.* — On fait une incision à 6 ou 7 millimètres en arrière du bord libre de la mâchoire, pour rendre la cicatrice moins apparente, depuis la symphyse mentonnière jusqu'à l'angle; puis, le long du bord postérieur de la branche montante, sans dépasser en haut le lobule de l'oreille, pour ménager le nerf facial. Au besoin, on fait une seconde incision verticale sur le milieu du menton, en évitant, s'il est possible, d'intéresser le bord libre de la lèvre inférieure. On arrive sur l'os en un ou deux temps et l'on coupe le périoste dans toute l'étendue de la section cutanée. L'artère faciale est coupée, on lie ses deux bouts.

2° *Détachement du périoste sur la face externe et une partie de la face interne de l'os.* — Avec la rugine, on dénude la face externe de l'os, puis le masséter avec le détache-tendon, en manœuvrant lentement. On coupe le nerf

mentonnier à sa sortie du trou osseux. Avec des crochets mousses, on remonte les parties molles, et on dénude avec précaution la face externe de la branche montante aussi haut que possible. On dénude ensuite la face interne du corps de l'os et de la branche montante.

3° *Section de l'os; détachement du crotaphite et du ptérygoïdien interne.* — La dénudation pratiquée avec soin au niveau des apophyses géni, les muscles génio-glosse et génio-hyoïdien restant adhérents à la gaine périostique, on passe la sonde rugine derrière l'os, et dessus la scie à chaîne ou celle de Langenbeck.

L'os scié, on le saisit avec un davier, on l'écarte en dehors pour séparer le ptérygoïdien interne avec la rugine. On coupe avec un bistouri le nerf maxillaire inférieur. On abaisse l'os, on dénude l'apophyse coronoïde de bas en haut et on détache la crotaphite avec le détache-tendon. Ce dernier temps exige beaucoup de soin. Si le bec de l'apophyse est très saillant et caché sous l'arcade zygomatique, on le coupe avec une cisaille.

4° *Extirpation de l'os par torsion et rupture des adhérences au niveau de la partie postérieure du condyle et du col.* — On renverse l'os en haut pour détacher le périoste postérieur de la moitié supérieure de la branche montante. On va aussi haut que possible, en ayant soin de ne pas abandonner l'os de peur de léser les vaisseaux. Le col et le condyle dépouillés, on saisit l'os à pleine main et on rompt le reste des adhérences en le tordant sur lui-même et tirant à soi. Il faut, avec la rugine, détacher le tendon du ptérygoïdien externe avec le périoste, autrement on arrache avec l'os une partie de ce muscle.

II. — EXTIRPATION DU MAXILLAIRE INFÉRIEUR

Cette opération se pratique :

1° En taillant un grand lambeau à base supérieure par trois incisions. Deux sont verticales et descendent du lobule de l'oreille à l'angle de la mâchoire, en suivant le bord postérieur des apophyses montantes. Elles sont réunies par une

incision transversale qui longe un peu en arrière le bord libre du maxillaire dans toute son étendue.

2° Ce vaste lambeau relevé en dénudant avec la rugine la face externe de l'os, puis sa face interne sur la ligne médiane, et conservant avec soin la gaine périostique, on coupe l'os dans son milieu avec la scie à chaîne, et l'on enlève successivement chacune des moitiés. La langue doit être fixée avec un fil.

C. — Résections temporaires

Pour faciliter l'ablation des tumeurs de la langue et de l'arrière-bouche, on a pratiqué la section du corps du maxillaire inférieur, près de la symphyse mentonnière, un peu en dehors des apophyses géni. La réunion osseuse étant rendue difficile par la mobilité des os, *Sédillot* conseille une section en V horizontal pour faciliter la coaptation, et l'emploi de la suture métallique pour maintenir les fragments en contact.

Billroth et *Bœckel* ont déplacé des parties plus ou moins considérables de l'os en taillant un lambeau ostéo-cutané, quadrilatère, à base supérieure ou inférieure.

§ XV. — RÉSECTION DES ORTEILS

Elle se pratique très rarement et seulement pour le gros orteil. Le procédé, comme pour les phalanges des doigts, consiste en une ou deux incisions latéro-dorsales et cutanéo-périostées, prolongées un peu au delà de la partie à enlever. L'os est ensuite isolé avec une petite rugine, et sectionné avec une scie d'horloger ou séparé dans ses articulations.

§ XVI. — RÉSECTION DES MÉTATARSIENS

Anatomie. — Comme les métacarpiens, les os du métatarse ne sont recouverts sur leur dos que par la peau et les tendons extenseurs. De plus, la nécessité de ménager la plante du pied oblige à pratiquer les incisions à la face dorsale.

I. — DANS LA CONTINUITÉ (FIG. 149, A)

Une incision dorsale, terminée au besoin par une petite incision transversale à chacune de ses extrémités, permet de mettre le métatarsien à découvert. On enlève avec la gouge les parties malades, ou, après décollement du périoste, on coupe l'os avec la scie à chaîne ou une forte cisaille.

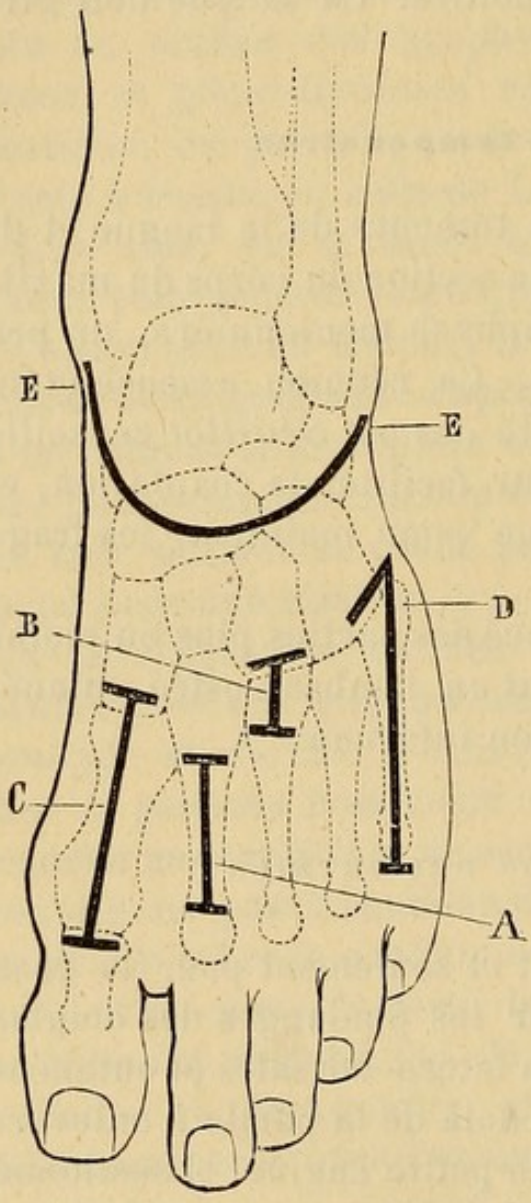

FIG. 149. — Pied, face dorsale.

A, résection du deuxième métatarsien, continuité; B, résection du troisième métatarsien, extrémité postérieure; C, extirpation du premier métatarsien; D, extirpation du cinquième métatarsien, E, E, extirpation de l'astragale

II. — DANS LA CONTIGUÏTÉ

a) **Extrémité antérieure.** — On peut enlever la tête du métatarsien seule, ou avec la base de la phalange correspondante. On se sert d'une ou de deux incisions longitudinales et cutanéo-périostées, pratiquées sur les faces latérales de l'article, près du dos du métatarsien. Le périoste est décollé et les ligaments détachés avec la rugine. On luxe alors la base de la phalange dans la plaie, on la résèque avec une petite scie ou une cisaille; puis on luxe de même et on enlève la tête du métatarsien.

b) **Extrémité postérieure** (fig. 149, B). — Opération détestable, en raison de sa difficulté et des dangers auxquels elle expose par l'ouverture des articulations, la résection de la base des métatarsiens doit être réservée pour les cas de luxation irré-

ductible de ces os. La gouge est préférable dans les cas de carie. Une incision dorsale longitudinale, croisée par une petite incision transversale cutanée au niveau de l'article, permet de mettre l'os à découvert.

c) **Extirpation des métatarsiens** (fig. 149, C, D). — Elle se pratique par une incision dorsale sur toute la longueur du métatarsien, surmontée d'une petite incision transversale cutanée au niveau des articulations, pour mettre à découvert la tête et la base de l'os. Pour le premier métatarsien, l'incision longitudinale est placée du côté de la face interne; pour le cinquième, on la place du côté de la face externe. On évite ainsi plus sûrement les tendons extenseurs.

La peau divisée, on reconnaît et on fait récliner les tendons extenseurs. On incise le périoste dans le sens de l'incision longitudinale, et, avec la rugine, on dénude aussi complètement que possible la partie antérieure du métatarsien. L'articulation métatarso-phalangienne détruite, on luxe hors de la plaie la tête de l'os. On la saisit avec un davier, on la soulève, et, d'avant en arrière, on achève le détachement de la gaine périostique jusqu'à la base du métatarsien. De ce côté, les articulations sont tellement serrées et maintenues par des ligaments si résistants et si profondément placés, qu'il serait impossible d'y pénétrer tout d'abord autrement qu'avec le bistouri.

§ XVII. — RÉSECTION DU TARSE OU TARSOTOMIE

Sous le nom de tarsotomie antérieure partielle ou totale, on a décrit des opérations diverses, qui consistent dans l'extirpation d'un ou de plusieurs des os de la rangée antérieure du tarse. Le cuboïde en premier lieu, parfois les cunéiformes, plus rarement le scaphoïde, sont enlevés, avec ou sans conservation du périoste. Dans la tarsotomie antérieure totale, on résèque un coin osseux, à base externe et à sommet interne. Une incision longitudinale, cutanéo-périostée, le long du bord externe du pied, permet, combinée avec une incision transversale, de dénuder les os,

et de les sectionner avec le ciseau et le maillet, en respectant les parties molles. Les incisions doivent varier suivant l'étendue de la résection : inutile de décrire les procédés.

§ XVIII. — RÉSECTION DE L'ASTRAGALE

Anatomie. — L'astragale, enfoncé entre les deux malléoles, est en rapport, par sa face inférieure, avec le calcanéum; par sa tête, avec le scaphoïde; par sa face supérieure, avec le tibia; par ses faces latérales, avec les malléoles tibiale et péronière. Il est maintenu dans sa loge par les ligaments latéraux et postérieur de l'articulation tibio-tarsienne qui le rattachent aux os de la jambe; par le fort ligament calcanéo-astragalien, ligament interosseux qui l'unit au calcanéum, et enfin en avant par les ligaments astragalo-scaphoïdiens. Les tendons contribuent aussi à le maintenir en place.

Ses rapports les plus importants sont : sur la face antérieure, les tendons des extenseurs des orteils et du jambier antérieur, les vaisseaux et nerfs pédieux et le muscle pédieux; en arrière, le tendon du long fléchisseur propre du gros orteil, dans sa coulisse de réflexion; enfin, en dedans, les vaisseaux et les nerfs tibiaux postérieurs en sont peu éloignés.

Opération. — Si l'astragale est luxé sous la peau, une incision simple, droite ou courbe; des incisions en croix, en H, en L, pratiquées sur le point le plus saillant et ménageant, si possible, les tendons, les vaisseaux et les nerfs, permettent d'enlever l'os en entier. Il ne faut jamais couper de parti pris toutes les parties molles antérieures, comme *Holmes* l'a conseillé.

a) **Procédé d'Ollier** (fig. 149, E). — On fait sur le dos du pied une incision en fer à cheval à convexité antérieure. Elle commence sur le bord interne, à la hauteur de l'articulation tibio-astragalienne et au niveau du tendon du muscle jambier antérieur, qu'elle laisse en dedans. Elle se dirige alors en bas, en avant et en dehors, en décrivant une ligne courbe à convexité antérieure jusqu'au milieu du scaphoïde. De là, elle remonte en arrière et en dehors, de manière à contourner la malléole externe, et s'arrête à 1 centimètre au-dessous de la pointe de cette apophyse. On

n'a coupé dans ce premier temps que la peau et le tissu cellulaire, pour mettre les tendons à nu sans les intéresser.

Avant d'aller plus loin, on confie à des aides spéciaux chargés de les mettre à l'abri et de les récliner les tendons des péroniers latéraux et les tendons des extenseurs des orteils, qui, dégagés de leur gaine, sont, pour plus de facilité, déjetés en dehors. Le muscle pédieux est ou conservé, ou coupé en travers, ou séparé à son insertion supérieure et déjeté en bas et en dedans. Le nerf et les vaisseaux pédieux sont entraînés en dehors avec les tendons extenseurs.

On dénude alors, avec la rugine, le col de l'astragale et sa face externe non articulaire. On dégage l'os de ses adhérences capsulaires et ligamenteuses au scaphoïde et au tibia. On entre dans l'articulation astragalo-calcanéenne et on coupe avec le bistouri le ligament interosseux. On renverse alors le pied en dedans, et, avec le détache-tendon, on détache l'insertion des forts ligaments tibio-astragaliens internes. L'os saisi avec un davier, on détruit le reste de ses adhérences par un mouvement de torsion et d'arrachement.

b) **Procédé conseillé.** — Il m'a paru plus facile, commençant l'incision un peu plus en arrière, sur la face interne du pied, de séparer le tendon du jambier antérieur des tendons des extenseurs, pour dénuder d'abord le col de l'astragale en dedans, ouvrir avec la rugine l'articulation astragalo-scaphoïdienne et détacher les ligaments internes.

On coupe alors le ligament annulaire antérieur de façon à mobiliser les tendons extenseurs, c'est-à-dire qu'on le divise en dehors et en dedans des tendons. On dénude avec soin la tête de l'astragale en dehors, puis la face externe de cet os. Les tendons des extenseurs sont réclinés en dedans avec les vaisseaux et le nerf pédieux ; on porte le pied dans la flexion, et la rugine, manœuvrant sous les tendons, achève la dénudation du col et de la tête à la partie antérieure.

Quand la face externe de l'os est bien dénudée, on coupe avec la pointe du bistouri le ligament interosseux. On saisit la tête de l'os ou son col avec un fort davier et on la luxe

en dehors. Portant alors le pied dans l'adduction forcée, on achève avec la rugine le dégagement de l'os, qu'on extrait par un mouvement combiné de torsion et d'arrachement.

On pourrait scier en travers le col de l'astragale dénudé, avec une petite scie passée sous les parties molles antérieures, et enlever d'abord la tête de l'os, pour faciliter l'extraction de sa partie postérieure *(Verneuil)*.

§ XIX. — RÉSECTION DU CALCANÉUM

Anatomie. — Le calcanéum s'articule par sa face supérieure avec l'astragale, et est maintenu en contact avec cet os par le ligament interosseux astragalo-calcanéen. En avant, il s'unit au cuboïde, et des ligaments puissants consolident la jointure. Nous signalerons le grand ligament calcanéo-cuboïdien inférieur, et la branche externe et antérieure du ligament en Y. Les faces latérales de l'os sont rattachées à la jointure tibio-tarsienne et aux os de la jambe par les fibres les plus longues et les plus superficielles des ligaments latéraux du cou-de-pied.

La face postérieure du calcanéum est divisée en deux parties : l'inférieure donne attache au tendon d'Achille, la supérieure est tapissée par une bourse séreuse qui la sépare de ce tendon. Notons, de plus, que celui-ci se rattache par une expansion fibreuse à l'aponévrose plantaire.

La face externe du calcanéum, sous-cutanée, est obliquement traversée par les tendons des péroniers latéraux. Sa face interne donne passage, par la gouttière calcanéenne interne, aux tendons des muscles postérieurs et profonds de la jambe, aux vaisseaux et au nerf tibial postérieur. L'os n'est donc pas accessible de ce côté.

Enfin la face plantaire est recouverte par la peau épaisse et cornée du talon, par du tissu cellulo-graisseux aréolaire, par les insertions postérieures de l'aponévrose plantaire, et la partie postérieure de quelques-uns des muscles de la plante du pied.

Il résulte de ces considérations que la calcanéum ne peut guère être attaqué que par sa face externe.

Division. — La résection du calcanéum est totale ou partielle. Quand la lésion morbide n'a pas envahi la totalité de l'os, l'évidement peut être substitué à l'extirpation.

PROCÉDÉS OPÉRATOIRES. — L'incision médiane antéro-

postérieure de *Vanzetti*, l'incision transversale plantaire de *Syme*, simple ou combinée avec deux incisions latérales *(Page)*, doivent être rejetées, parce qu'elles laissent une cicatrice sous la plante du pied.

L'incision en fer à cheval, circonscrivant le calcanéum à l'union de ses bords avec la plante du pied, qu'elle soit simple *(Rigaud, Erichsen)*, ou combinée avec une incision verticale postérieure *(A. Guérin, Linhart)*, nous paraît moins avantageuse que les procédés à lambeau externe conseillés par *Holmes*, *Morrogh* et *Ollier*.

Procédé d'Ollier. *Méthode sous-périostée* (fig. 150, A, A). — Le pied est maintenu dans l'adduction et la rotation en dedans, pour bien mettre à jour sa face externe.

1° *Incision des parties molles jusqu'à l'os.* — C'est une incision coudée, comprenant une portion verticale qui suit le bord externe du tendon d'Achille, et une portion horizontale qui longe le bord externe du pied. Elle commence sur le bord externe du tendon d'Achille, à 2 centimètres au-dessus du niveau de la pointe de la malléole externe. On la dirige en bas, en suivant le bord externe de ce tendon jusqu'au-dessous de la tubérosité externe du calcanéum; puis, après avoir contourné le bord externe du talon, on la poursuit sur le bord externe du pied jusqu'à la face supérieure de l'apophyse postérieure du cinquième métatarsien. En avant, on la porte un peu en haut, pour rester au-dessus de l'abducteur du petit orteil. L'incision cutanée étant tracée, et les limites du tendon d'Achille et la masse musculaire plantaire étant reconnues par la vue et le toucher, on incise jusqu'à l'os, en évitant de couper en avant les tendons des péroniers latéraux.

2° *Dénudation de l'os.* — On prend alors une rugine et l'on dépouille d'abord la moitié postérieure de la face externe du calcanéum; puis, avec le détache-tendon, on sépare à petits coups toute l'implantation du tendon d'Achille. Une fois ce tendon détaché, on le déjette en dedans avec la peau qui le recouvre. On dénude ensuite la face inférieure de l'os, le tiers postérieur de sa face interne, et l'on reprend la dénudation en avant. Les tendons des péroniers latéraux

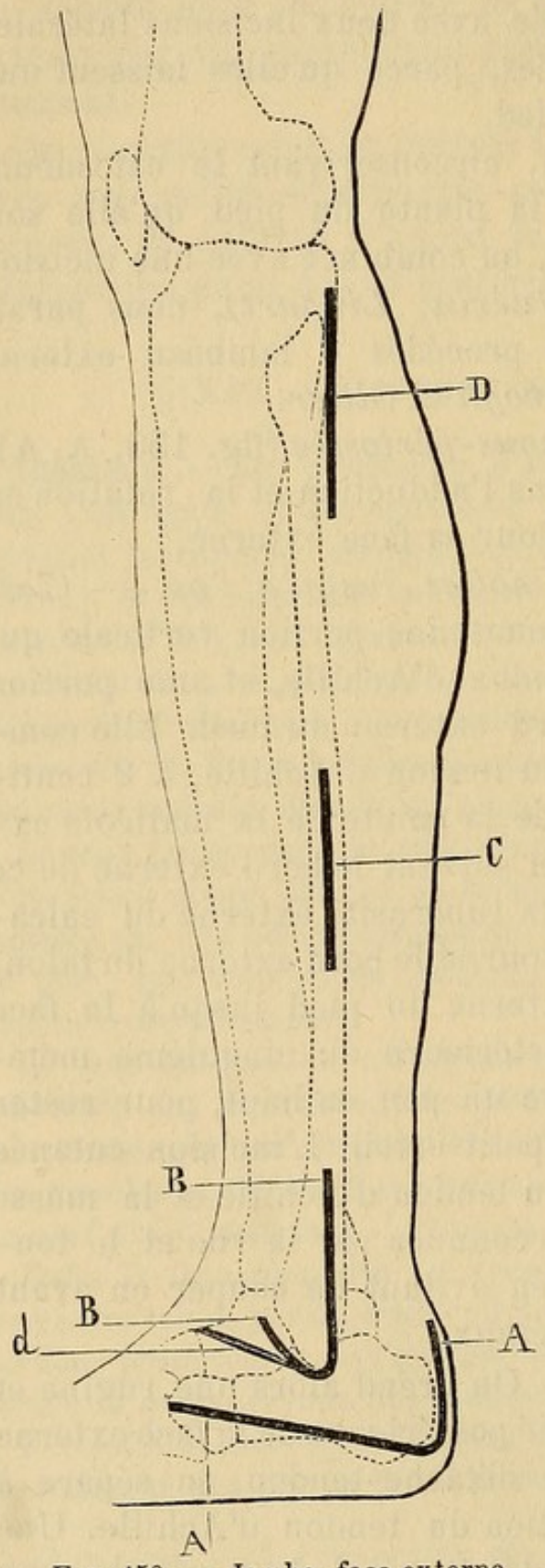

Fig. 150. — Jambe, face externe

A, A, résection du calcanéum (Ollier); B, B, résection du cou-de-pied, péroné; C, résection du péroné, partie moyenne; D, résection du péroné, extrémité supérieure.

étant confiés à un aide spécial, qui les écarte avec des crochets mousses, et l'insertion du ligament péronéo-calcanéen étant détachée, on dénude la portion antérieure ou grande apophyse du calcanéum; on ouvre l'articulation calcanéo-cuboïdienne en écartant les parties fibreuses qui l'entourent. Le ligament calcanéo-cuboïdien interne ne peut-être atteint que plus tard.

3° *Section du ligament interosseux. — Complément de dénudation. — Rupture ou section des ligaments calcanéo-scaphoïdiens.* — Jusque-là l'os n'a pu être mobilisé, il tient solidement aux autres os du tarse; on n'a fait que le dépouiller de la plus grande partie de son périoste. On introduit alors un bistouri à lame étroite dans l'articulation astragalo-calcanéenne; on lui fait parcourir à deux ou trois reprises les deux facettes, afin d'être bien sûr d'avoir coupé tout le ligament interosseux. C'est la même manœuvre que dans la désarticulation sous-astragalienne.

Le calcanéum est encore retenu par les coulisses fibreuses des tendons qui se réfléchissent sur sa face interne et par les ligaments calcanéo-scaphoïdiens, ainsi que par le ligament calcanéo-cuboïdien interne. Mais comme il a acquis une certaine mobilité après la section du ligament calcanéo-astragalien, on le saisit avec un fort davier à plusieurs rangées de dents, on l'abaisse, et l'on fait bâiller l'articulation calcanéo-astragalienne, afin d'aller couper avec le détache-tendon les ligaments calcanéo-scaphoïdiens. On écarte, en outre, le plus possible en dedans, avec des crochets mousses, la peau du talon; on achève la dénudation de la face interne, et, lorsqu'on sent qu'il ne reste que quelques adhérences qu'on ne peut pas atteindre directement, on les rompt par un mouvement de torsion et de traction.

§ XX. — RÉSECTION DU COU-DE-PIED

Anatomie. — L'articulation tibio-tarsienne est un ginglyme parfait, la poulie astragalienne étant étroitement enclavée dans la mortaise formée par les malléoles et la face inférieure du tibia. Il faut y rattacher la jointure tibio-péronéale inférieure, qui possède la même synoviale. Les extrémités articulaires sont volumineuses, les parties molles ont peu d'épaisseur.

Deux ligaments latéraux très forts et très étendus relient les malléoles à l'astragale et au calcanéum. Le ligament postérieur est moins puissant, et l'antérieur n'est formé que par quelques minces trousseaux fibreux. Des ligaments postérieur, antérieur et interosseux, rattachent au tibia l'extrémité inférieure du péroné.

Parties molles. — En avant, les tendons du jambier antérieur, des extenseurs des orteils et du péronier antérieur, recouvrent l'article de dedans en dehors. Ils sont maintenus en place par le ligament annulaire antérieur du tarse, sous lequel passent également le nerf et les vaisseaux tibiaux antérieurs. En arrière, l'article est protégé par le tendon d'Achille, les tendons des muscles postérieurs et profonds de la jambe. Le nerf et les vaisseaux tibiaux postérieurs passent derrière la malléole interne pour gagner la gouttière du calcanéum; les tendons des péroniers latéraux passent derrière la malléole externe.

Sur les faces latérales, le tibia et le péroné n'étant recouverts

que par la peau sont facilement accessibles. C'est donc sur ces faces et au besoin en avant que les incisions seront le plus utilement placées.

Division. — La résection du cou-de-pied est : *totale,* si elle intéresse les trois os de l'article; *partielle*, si elle ne comprend que deux ou un seul de ces os. On enlève ainsi, soit l'astragale seul, soit les extrémités inférieures des deux os de la jambe; ou encore, soit le tibia, soit le péroné isolément.

I. — RÉSECTION TOTALE

a) **Méthode ordinaire.** — Les procédés à incision transversale antérieure, avec ou sans section des parties molles *(Heyfelder, Hancock);* à incision transversale postérieure *(Textor fils, Wakley);* à lambeau antérieur arrondi ou quadrilatère à base supérieure *(Hussey, Bœckel)* rendent fort difficile la conservation des tendons.

Les procédés à incisions latérales *(Chassaignac, Bourgery, Barwell, Velpeau)*, rectilignes ou recourbées de façon à embrasser le sommet des malléoles ne présentent aucun avantage sur le procédé mis en usage par *Moreau*, de Bar-le-Duc.

Procédé de Moreau père. — Il fait une incision longitudinale qui, commencée à la partie inférieure et postérieure de la malléole externe, remonte le long dn bord postérieur du péroné, dans une étendue de 8 à 10 centimètres. De son extrémité inférieure part une incision transversale qui se prolonge en avant jusqu'au tendon du péronier antérieur. Celle-ci est simplement cutanée pendant que la première va jusqu'à l'os. Le lambeau disséqué, on dénude le péroné, on le coupe au-dessus du point malade et on le détache de haut en bas.

Pour réséquer le tibia, on fait de même une incision en L. La branche verticale suit le bord postérieur de la malléole interne, et remonte le long du tibia; la branche horizontale, cutanée, s'arrête en avant près du tendon du jambier antérieur. On dissèque le lambeau, on isole le tibia au-dessus de

la partie malade, et on le coupe d'avant en arrière avec une scie à lame étroite et mobile que l'on engage sous les parties molles antérieures avant de la fixer à son arbre. Ce fragment est ensuite dégagé de haut en bas, en portant le pied dans l'abduction.

Moreau fils passait la lame de la scie entre la face postérieure du tibia et les parties molles réclinées, et coupait l'os d'arrière en avant. L'astragale est ensuite attaqué avec la gouge pour enlever les parties altérées.

Section des os. — On commence par la dénudation et la section du péroné, le membre reposant sur sa face interne. On coupe l'os, soit avec la scie à chaîne, soit directement avec la scie ordinaire sur la sonde de Blandin, au-dessus de la partie malade. L'os est alors détaché de haut en bas, ce qui rend beaucoup plus facile la division du ligament interosseux. Les tendons des péroniers latéraux sont dégagés et réclinés avec soin.

Le membre est ensuite porté dans l'abduction, le pied reposant sur son bord externe. Le tibia doit être dégagé avec précaution, surtout à sa face postérieure, pour ménager les parties molles.

Les ligaments divisés, on luxe l'extrémité inférieure de cet os en dedans, en exagérant l'abduction du pied, et on retranche toute la partie malade avec la scie ordinaire.

Si l'astragale n'est que superficiellement altéré, on l'attaque avec la gouge; s'il est tout entier malade, on le saisit avec un davier et on en fait l'extirpation.

Pélikan donne à la section des os une direction oblique de bas en haut, et d'arrière en avant, pour conserver au pied sa direction normale. *Heyfelder* conseille de scier le tibia et le péroné suivant une ligne courbe ou anguleuse, parallèle à la mortaise naturelle. La section horizontale est généralement préférée.

b) **Méthode sous-périostée.** α. Procédé d'Ollier. 1° *Incision de la peau et de la gaine périostique sur l'un ou l'autre côté ou les deux côtés à la fois, suivant qu'on veut retrancher un os seul ou les deux os.* — L'incision commence à 7 ou 8 centimètres au-dessus de la

malléole interne, sur la face interne du tibia qu'elle longe de haut en bas, et se termine à 1 centimètre au-dessous de la pointe de cette apophyse. En haut et en bas, on fait une petite incision perpendiculaire de dégagement. L'incision longitudinale divise la peau et le périoste. Avec la rugine, ou le détache-tendon, on décolle la gaine périostique et l'on dénude la malléole, de manière à détacher tout le tissu ligamenteux qui s'y insère. Pour détacher le périoste aussi loin que possible sur les faces interne et externe du tibia, il faut que l'incision de dégagement porte en haut sur cette membrane.

2° *Passage de la sonde-rugine et section du tibia.* — Le périoste décollé, on passe la sonde-rugine courbe autour du tibia, et dans la sonde-rugine la scie à chaîne, avec laquelle on sectionnera l'os. On saisit ensuite le bout du tibia avec un fort davier, on dénude sa face postérieure et la partie de sa face externe qui n'avait pas été complètement accessible à l'instrument. On achève de le luxer et on l'extrait. Pour le péroné, on se comporte de la même manière.

Ce procédé n'est exécutable que si l'on emporte une longueur de 4 à 5 centimètres du tibia, à compter de la pointe de la malléole. Alors l'espace interosseux existe au point où doit passer la scie à chaîne. Si l'articulation est superficiellement atteinte, et qu'on ne veuille enlever qu'une partie de l'os, il faut d'abord couper la malléole péronière avec un ciseau, après l'avoir dépouillée de son enveloppe périostéo-ligamenteuse, ou bien la sectionner avec un ostéotome. Puis on luxe le tibia en dedans, en renversant le pied en dehors, et avec une scie pointue on retranche son extrémité articulaire à la hauteur voulue.

On enlève l'astragale en partie ou en totalité suivant la profondeur des altérations.

β. Procédé conseillé (fig. 150, B, B, et fig. 151, A). — 1° Le membre dans la rotation en dedans repose sur sa face interne. On commence sur le bord postérieur du péroné, ou mieux à quelques millimètres en avant de ce bord, à une hauteur convenable, une incision cutanéo-périostée, qui descend verticalement, longeant l'os, jusqu'au sommet de

la malléole externe. Elle se prolonge en bas, en contournant la pointe de la malléole, puis se relève le long de son bord antérieur, jusqu'à hauteur du bord articulaire du tibia, c'est-à-dire jusqu'à la partie la plus large de l'apophyse péronière.

2° Avec la rugine, on dénude le péroné dans toute la hauteur de l'incision ; on détache le ligament latéral externe, les ligaments tibio-péronéens antérieur et postérieur, et en dedans du péroné, le ligament interosseux qui unit les deux os.

3° Le péroné étant bien mis à nu au-dessus de la partie altérée, on le coupe à ce niveau, soit avec la scie à chaîne, soit directement avec la scie ordinaire sur la sonde de Blandin. Saisissant alors avec un davier le bout supérieur du fragment à enlever, on l'attire en dehors et on achève la séparation du périoste et du ligament interosseux, de haut en bas. On détruit enfin le ligament péronéo-astragalien postérieur qui vient s'insérer dans la fossette interne de la malléole, et qu'il est difficile de détacher autrement.

4° Le membre est placé dans la rotation en dehors, le pied reposant sur son bord externe. Sur la face interne du

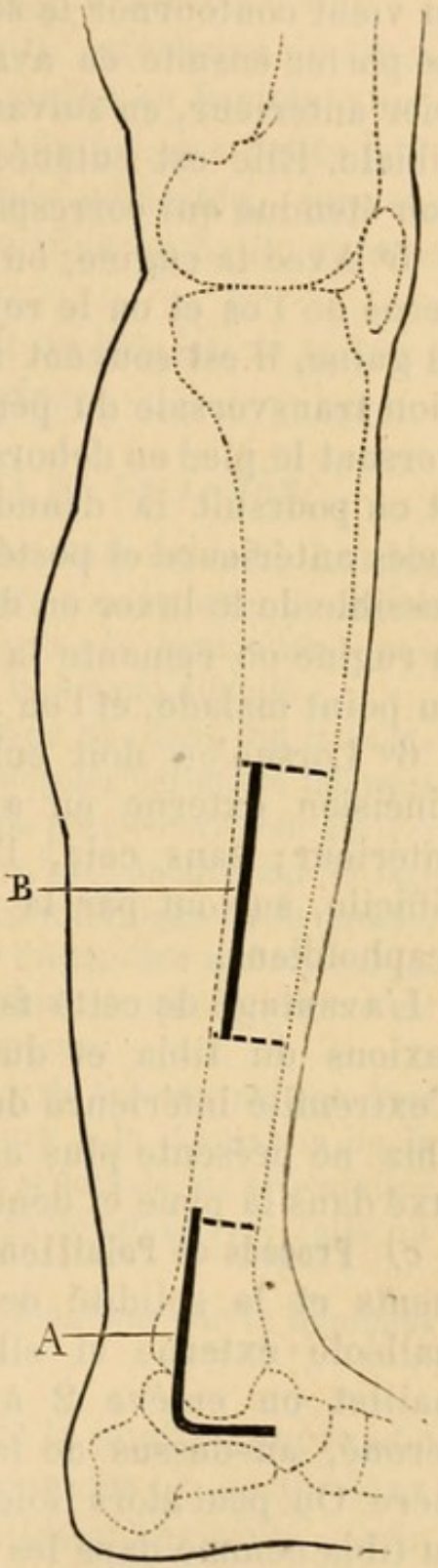

FIG. 151. — Jambe, face interne.

A, résection du cou-de-pied, tibia. B, résection du tibia, continuité.

tibia, à quelques millimètres en avant de son bord postérieur, on commence une incision qui descend le long de l'os et vient contourner le sommet de la malléole interne, pour se porter ensuite en avant jusque près du tendon du jambier antérieur, en suivant le bord antérieur de la malléole tibiale. Elle est cutanéo-périostée dans toute la partie de son étendue qui correspond à l'os.

5° Avec la rugine, on décolle le périoste sur la face interne de l'os et on le rejette en avant. Pour bien dégager la gaine, il est souvent nécessaire de faire une petite incision transversale du périoste à la partie supérieure. Renversant le pied en dehors, on détache les ligaments internes, et on poursuit la dénudation de dedans en dehors sur les faces antérieure et postérieure de l'os, jusqu'à ce qu'il soit possible de le luxer en dedans et en bas dans la plaie. Avec la rugine on remonte la gaine périostique jusqu'au-dessus du point malade, et l'on scie l'os à ce niveau.

6° Lorsqu'on doit enlever l'astragale, il faut prolonger l'incision externe en avant jusqu'au tendon du péronier antérieur; sans cela, l'extirpation de cet os devient très difficile, surtout par la résistance des ligaments astragalo-scaphoïdiens.

L'avantage de cette façon d'agir est de détruire les connexions du tibia et du péroné du côté le plus accessible. L'extrémité inférieure du péroné enlevée, la dénudation du tibia ne présente plus autant de difficultés et l'os peut être luxé dans la plaie et dénudé de bas en haut.

c) **Procédé de Polaillon** — Pour conserver les mouvements et la solidité de l'articulation, il faut ménager la malléole externe si elle est saine. Avec le ciseau et le maillet on enlève 2 à 3 centimètres de la diaphyse du péroné, au-dessus de la malléole, en respectant cette dernière. On peut alors isoler et réséquer la surface articulaire du tibia comme dans les procédés précédents.

II. — RÉSECTIONS PARTIELLES

Elles comprennent :

a) L'extirpation isolée de l'astragale ; nous l'avons décrite plus haut.

b) La résection simultanée de l'extrémité inférieure des os de la jambe. Nous venons d'en indiquer les procédés.

c) L'ablation isolée de l'extrémité inférieure du tibia. A l'incision longitudinale qui se recourbe en bas pour embrasser la malléole interne, il faut ajouter une petite incision transversale également cutanéo-périostée, sur son extrémité supérieure. On dénude le tibia en haut, et on le scie, pour le rabattre ensuite en bas.

La dénudation se continue de haut en bas, et on termine par le détachement des liens articulaires.

§ XX. — RÉSECTION DES OS DE LA JAMBE

Anatomie. — Deux os constituent le squelette de la jambe. Le tibia, plus volumineux, est sous-cutané dans toute son étendue du côté de la face interne et ne présente aucun obstacle à la dénudation ; mais ses dimensions considérables rendent son isolement difficile.

Le péroné, au contraire, n'est sous-cutané que dans son tiers inférieur ; en haut, il est recouvert par les muscles péroniers latéraux qu'il faut séparer des muscles antérieurs ou postérieurs pour arriver jusqu'à lui. En arrière, l'artère péronière est couchée sur la face postérieure de cet os, dans les deux tiers inférieurs de la jambe. En avant, le nerf musculo-cutané sort de l'interstice qui sépare les péroniers des extenseurs des orteils ; en haut, le col du péroné est contourné par le nerf sciatique poplité externe.

Rappelons que le péroné ne joue qu'un rôle très secondaire dans la sustentation, mais qu'en bas il concourt à la formation de la mortaise tibio-tarsienne, et qu'en haut, la synoviale de l'articulation péronéo-tibiale supérieure communique quelquefois avec celle du genou.

Les deux os sont réunis dans toute leur longueur par le ligament interosseux.

Division. — La résection des os de la jambe comprend : la résection dans la continuité de chacun des os, ou des deux os à la fois ; les résections des extrémités articulaires ; enfin l'extirpation du péroné.

Les lésions organiques des extrémités spongieuses du tibia nécessitent plus souvent que la résection proprement dite l'abrasion ou l'évidement des parties altérées, qui permet de ne pas ouvrir les articulations.

I. DANS LA CONTINUITÉ

Chacun des os doit être enlevé isolément.

a) Tibia (fig. 151, B). — L'incision longitudinale, cutanéo-périostique, se fait sur la face interne du tibia, sous-cutanée et facilement accessible. Mais pour éviter les cicatrices mal placées, et en raison de l'acuité du bord interne de l'os, l'incision doit être très rapprochée de ce bord, afin qu'on puisse le contourner avec la sonde-rugine. Ce contournement est toujours difficile, à moins qu'on n'ait détaché le périoste sur une longueur de 12 à 15 centimètres. Il faut pour cela une rugine à tige fortement courbée, et même alors fait-on généralement une trouée à la gaine périostique, au niveau du bord postérieur du tibia. La sonde rugine passée derrière l'os, on introduit la scie à chaîne dans sa cannelure, et on coupe le tibia vers la partie moyenne de l'incision, sur la sonde maintenue en place.

La sonde retirée, on soulève successivement avec un fort davier chacun des fragments de l'os, et l'on dénude le bord et la face postérieure.

De cette manière, il n'y a pas de perte de substance au périoste. Si cette membrane est peu adhérente, on achève sa dénudation avec la sonde elle-même, en la promenant de haut en bas dans la gaine périostique.

Dans les cas de résection portant seulement sur une petite partie de la diaphyse, il vaut mieux isoler d'abord par deux traits de scie la portion à retrancher ; on achève ensuite de la dénuder de son périoste à la partie moyenne. Pour éviter que l'os ne soit dénudé beaucoup plus haut que les points de section, on fait une petite incision perpendiculaire à la gaine périostique à chaque extrémité de l'incision longitudinale.

b) Péroné (fig. 150, C). — Pour réséquer une portion de la diaphyse du péroné, on fait sur la face externe de la jambe une incision longitudinale, terminée au besoin par deux petites incisions transversales.

Cette incision exclusivement cutanée permet de séparer les extenseurs des orteils des muscles péroniers latéraux,

en épargnant avec soin le nerf musculo-cutané qui s'échappe sous le bord antérieur de ces derniers muscles.

On divise le périoste longitudinalement. Avec la rugine et la sonde-rugine, on dénude l'os, on en fait la section avec la scie à chaîne aux deux extrémités de la partie malade, et l'on achève alors la dénudation du fragment.

II. — DANS LA CONTIGUÏTÉ

Nous avons décrit dans les résections du cou-de-pied l'ablation simultanée ou isolée de l'extrémité inférieure des os de la jambe. La résection isolée de l'extrémité supérieure du tibia rentre dans les résections du genou.

Extrémité supérieure du péroné — Opération délicate et dangereuse par la lésion possible de la synoviale du genou et du nerf sciatique poplité externe. Mieux vaut, s'il est possible, enlever avec la gouge les parties altérées, en respectant une portion de la tête osseuse, pour ne pas ouvrir l'articulation péronéo-tibiale. Si l'articulation est ouverte, on peut découvrir l'os au-dessous de la tête, le scier, relever le fragment, le dépouiller de bas en haut et désarticuler ensuite par torsion ; mais, en règle générale, il vaut mieux découvrir la tête de l'os et reconnaître le nerf.

Procédé d'Ollier (fig. 150, D). 1° *Incision de la peau et mise à découvert du nerf poplité externe.* — L'incision se fait le long du bord postérieur du tendon du biceps dont le relief est toujours sensible sous la peau. Elle commence à 2 ou 3 centimètres au-dessus de la tête du péroné, et se dirige ensuite le long de l'os, mais un peu en arrière, de manière à tomber dans l'interstice qui sépare le jumeau externe ou plutôt le soléaire du faisceau des péroniers. On n'intéresse que la peau et l'aponévrose. Le nerf s'aperçoit au niveau du col ; il s'agit de le mettre à l'abri.

2° *Isolement du nerf et incision intermusculaire.* — On protège le nerf sciatique poplité externe par deux crochets mousses placés à 2 ou 3 centimètres l'un de l'autre : c'est le point important de l'opération. Ainsi protégé par les crochets, il est dégagé du tissu cellulaire qui le retient contre l'os, puis tiré en avant, afin de permettre l'incision

de la gaine périostique. L'incision faite sur le bord postérieur du péroné et continuée dans sa direction sépare le soléaire des péroniers, et permet de découvrir l'os dans la longueur voulue, en suivant l'interstice musculaire.

3° *Dénudation de l'os, détachement du tendon du biceps.* — L'os ayant été découvert par l'incision précédente, on le dénude selon les règles habituelles ; on détache le tendon du biceps qui se continue avec la gaine périostique ; on scie l'os au-dessous de la lésion, on le renverse en haut et l'on achève sa dénudation du côté interne. Il faut s'assurer que le nerf n'est pas divisé en plusieurs branches pour éviter de couper une d'elles.

III. — EXTIRPATION DU PÉRONÉ

La moitié supérieure de l'os sera mise à nu par l'incision que nous venons de décrire, entre le soléaire et les péroniers. Pour enlever la moitié inférieure, on fait une incision qui suit de bas en haut la face superficielle de l'os, puis se prolonge jusqu'au milieu de la jambe entre les péroniers et les extenseurs des orteils. L'os est scié en son milieu, et chacune des moitiés est détachée isolément.

§ XXII. RÉSECTION DU GENOU

Anatomie. — Le genou est de toutes les articulations celle dont les surfaces sont les plus larges, la synoviale la plus étendue, les ligaments les plus nombreux et les plus compliqués dans leur disposition. Les surfaces articulaires sont formées par la rotule, les condyles du fémur et les tubérosités du tibia. La synoviale envoie des prolongements sous le triceps fémoral, vers les jumeaux et le poplité. Les moyens d'union sont : deux ligament latéraux très rapprochés de la face postérieure de l'article, les ligaments croisés, un ligament postérieur sur lequel repose l'artère poplitée, et enfin des lames fibreuses, superposées, formant avec le tendon du triceps la rotule et le ligament rotulien, une large couverture à la face antérieure de l'articulation.

En avant et sur les côtés, les os ne sont recouverts que par la peau et ces lames fibreuses; en arrière, on trouve les tendons, les muscles du creux poplité, l'artère et la veine poplitée, et enfin les deux branches de division du nerf sciatique, dont l'externe se porte obliquement en dehors pour aller contourner le col du péroné.

Cette disposition des parties molles conduit naturellement à porter en avant et sur les faces latérales de l'article les incisions destinées à mettre les os à découvert.

Division. — La résection du genou est totale ou partielle. Elle porte d'habitude principalement sur l'extrémité inférieure du fémur dont on retranche les condyles, sans jamais remonter jusqu'au canal médullaire. Chez les enfants, si l'on ne veut s'exposer à un raccourcissement considérable du membre, il ne faut pas dépasser le cartilage épiphysaire.

Du côté du tibia, on se borne le plus souvent à enlever une mince couche des tubérosités. Nous avons signalé les dangers que ferait courir au nerf sciatique poplité externe l'ablation de la tête et du col du péroné. Il faut donc, autant que possible, que la section reste au-dessus de cet os. La rotule doit être enlevée, en ménageant les parties qui l'enveloppent. Sa conservation est sans avantages, et expose à la rétention du pus. L'ablation de sa face articulaire, adoptée par *Sédillot*, est aujourd'hui repoussée par presque tous les chirurgiens.

I. — RÉSECTION TOTALE

a) **Méthode ancienne.** — Les procédés sont très nombreux. On peut les diviser comme suit :

α. INCISION UNIQUE
- Longitudinale
  - 1° *Parck.* — Latérale interne.
  - 2° *Chassaignac.* — Latérale externe.
  - 3° *Langenbeck.* — Médiane antérieure
  - 4° *Langenbeck* (1862). — Curviligne, au bord interne du tendon rotulien.
- Transversale sous la rotule.
  - 5° *Bégin* et *Sanson.* — Rectiligne.
  - 6° *Verneuil*, *Textor.* — Curviligne à convexité inférieure.
- Oblique.
  - 7° *Heyfelder.* — Oblique de haut en bas et de dehors en dedans, croise la partie inférieure de la rotule.

β. INCISIONS CIRCONSCRIVANT DES LAMBEAUX. 1° *Parck.* — Incision cruciale dont la branche transversale répond au bord supérieur de la rotule et divise la demi-circonférence antérieure du membre.

2° *Moreau.* — Incision longitudinale de chaque côté de la cuisse, entre les vastes et les fléchisseurs de la jambe. Commencée au-dessus des condyles du fémur, elle s'étend jusqu'à ceux du tibia, en pénétrant jusqu'aux os. On réunit les deux plaies latérales en coupant transversalement la peau et la capsule fibreuse antérieure, au-dessous de la rotule. Le lambeau supérieur relevé, on enlève la rotule, on dénude le fémur et on le scie au point voulu. Pour découvrir le tibia on divise en deux le lambeau inférieur par une incision verticale conduite sur le bord antérieur de l'os.

3° *Fergusson* supprime l'incision médiane inférieure de Moreau, et donne à l'incision transversale une légère convexité en bas.

4° *Jones* porte l'incision transversale de *Moreau* sur le milieu de la rotule.

5° *Verneuil*, au contraire, la place au-dessus de cet os.

6° *Jones*, dans un second procédé, transporte l'incision transversale à l'extrémité inférieure des deux incisions longitudinales latérales. Il obtient ainsi un lambeau quadrilatère unique à base supérieure, que l'on dissèque de bas en haut pour découvrir les os.

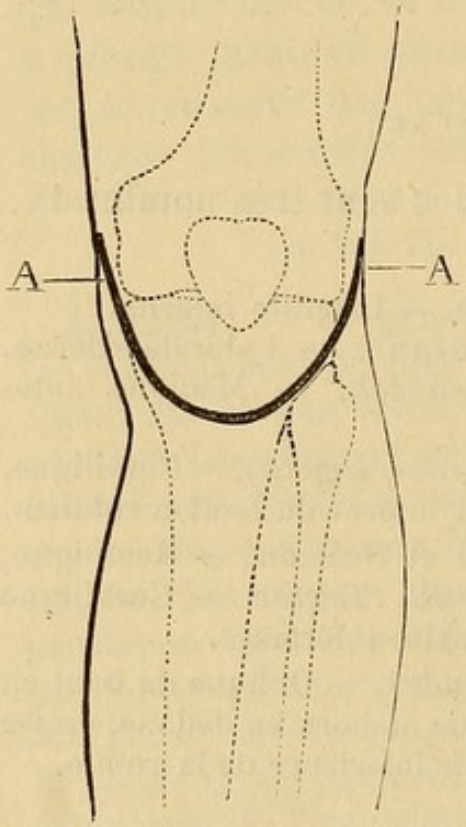

Fig. 152. — Genou, face antérieure. A, résection du genou (Mackensie).

7° *Mackensie* (fig. 152, A). — Incision curviligne à convexité inférieure qui va d'un des condyles du fémur au condyle opposé, en descendant en avant jusqu'à la tubérosité tibiale pour permettre de détacher le tendon rotulien à son insertion inférieure.

8° *Syme.* — La jambe mise dans la flexion, on circonscrit la rotule par deux incisions curvilignes à concavité opposée qui se rejoignent de chaque

côté, sur les faces latérales des condyles fémoraux. On détache complètement le lambeau comprenant la rotule.

De ces multiples procédés, l'incision transversale sous-rotulienne à convexité inférieure, de *Verneuil*, et le lambeau arrondi de *Mackensie*, paraissent les plus favorables. Tous peuvent, au reste, être utilisés, en raison de la nature et de l'étendue des lésions.

Opération. — L'incision curviligne est conduite du premier coup jusqu'à l'os; puis, le lambeau relevé et retourné, on enlève la rotule en ménageant les parties fibreuses qui l'enveloppent.

Fléchissant la jambe, l'opérateur divise avec la pointe du couteau, à leur attache sur les condyles du fémur, les ligaments latéraux. Il coupe également et avec précaution les ligaments croisés, soit dans la gorge intercondylienne, soit à leur insertion tibiale. On fait alors saillir les condyles du fémur en portant la jambe dans la flexion forcée, et l'on achève leur dégagement,

La section du fémur se fait avec la scie ordinaire, soit d'avant en arrière en protégeant avec une plaque de carton les parties molles postérieures, soit d'arrière en avant pour ménager plus sûrement les vaisseaux.

La surface de section doit être parallèle au plan normal de l'inclinaison des condyles, c'est-à-dire oblique en bas et en dedans, pour éviter un angle rentrant au côté interne du genou. La partie retranchée ne doit pas excéder en hauteur 10 à 12 centimètres, pour ne pas ouvrir le canal médullaire.

On dénude alors l'extrémité supérieure du tibia, et par une section horizontale on enlève la partie altérée. Le ligament postérieur doit être conservé avec soin, car il s'oppose aux fusées purulentes vers le jarret et forme un obstacle à la propagation de l'inflammation du côté des vaisseaux, en même temps qu'il contribue à maintenir les os en place. La suture métallique des os a été employée avec avantage pour assurer la coaptation des surfaces de section.

b) **Méthode sous-périostée.** *Ollier* (fig. 153 A, A). 1° *Incision de la peau, à direction sinueuse, sur le côté externe de l'articulation.* — La jambe étant un peu

fléchie sur la cuisse, on fait sur la face externe de cette dernière, à trois travers de doigt au-dessus de la rotule, une incision commençant au niveau de la bandelette tendineuse du *fascia lata*, et se dirigeant dans le sens des fibres de la portion externe du triceps, vers l'angle supérieur de la rotule. Elle côtoie ensuite de haut en bas le bord externe de l'os, et vient rejoindre le ligament rotulien dont elle longe le bord externe. Il est important qu'elle dépasse en bas l'implantation de ce ligament, pour faciliter la luxation de la rotule en dedans.

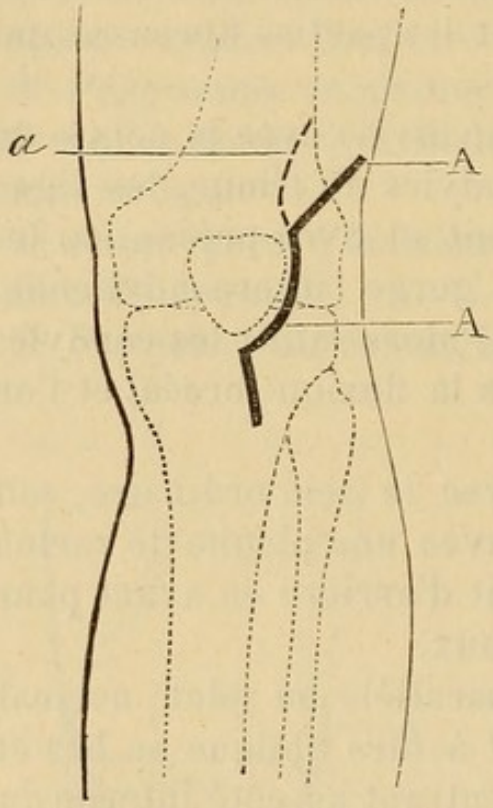

Fig. 153. — Genou, face antérieure.

A, A,A, *a'* résection du genou (Ollier).

En faisant partir l'incision d'un point plus antérieur, on facilite l'opération dans son second temps, mais en commençant plus en arrière on a l'avantage de donner plus de déclivité à l'ouverture et de favoriser l'écoulement du pus. Quelle que soit l'incision adoptée, on peut pénétrer du même coup dans la capsule articulaire et arriver jusqu'aux os.

2° *Dénudation de l'os ; luxation de la rotule en dedans.* — Avec la rugine on dénude d'abord le condyle externe du fémur, en détachant l'insertion du ligament latéral externe, puis l'insertion du jumeau externe. On reprend ensuite la lèvre antérieure de la plaie capsulo-périostique et l'on dénude la partie antérieure du fémur. Puis on fait bâiller l'articulation, on sectionne les ligaments croisés, et on luxe la rotule en dedans avec de forts crochets mousses. Chez certains sujets, la saillie du condyle interne rend cette luxation difficile. Aussi quand le condyle interne est volumineux et trop saillant en avant, on fait l'incision intermusculaire, non pas en dehors, mais en avant, à 15 millimètres de la ligne médiane, entre la

partie externe du triceps et le tendon de la portion moyenne; nous y joignons alors une incision de dégagement en dehors. Il faut aussi bien détacher les insertions inférieures du tendon rotulien, en conservant leur continuité avec le périoste du tibia. Le fémur luxé et la jambe repliée en arrière et en dedans, on dégage les insertions ligamenteuses et capsulaires, en repoussant en haut la gaine capsulo-périostique.

3° *Section du fémur ; dénudation et section du tibia.* — La section du fémur se fait d'après les règles ordinaires. Avec la rugine on dénude de haut en bas la partie altérée de l'extrémité supérieure du tibia, et on la retranche par un trait de scie horizontal.

II. — RÉSECTIONS PARTIELLES

a) **Condyles du fémur.** — Pour enlever un condyle isolément, on se sert d'une incision; pour enlever les deux condyles à la fois, d'un des procédés indiqués pour la résection totale.

b) **Extrémité supérieure du tibia.** — Se pratique rarement et par un des procédés indiqués pour la résection totale.

c) **Résection de la rotule.** — Incision cruciale antérieure. Les couches superficielles altérées seront enlevées avec la gouge. L'extirpation complète est très grave.

d) **Opération de l'ankylose du genou.** — Elle consiste dans la résection d'un fragment angulaire du fémur, à base antérieure, pour obtenir le redressement du genou, ankylosé à angle plus ou moins aigu. La section faite à jour ouvert porte d'habitude sur les condyles fémoraux, mis à nu par des incisions appropriées. Il faut avoir soin de bien protéger les parties molles postérieures contre l'action de la scie. Pour arriver à ce résultat, ou bien on achève la section avec la scie à chaîne passée derrière l'os, ou bien on laisse à la partie postérieure, une mince lamelle osseuse qu'on ne fracture qu'après l'ablation du coin antérieur. Le plus difficile est de calculer exactement l'épaisseur qu'il faut donner à la partie d'os à enlever, et souvent on se trouve obligé de faire une seconde section.

§ XXIII. — RÉSECTION DU FÉMUR

Division. Les résections du fémur comprennent les résections dans la continuité de l'os, et les résections des extrémités articulaires. L'ablation de l'extrémité inférieure du fémur vient d'être décrite; l'ablation de l'extrémité supérieure sera étudiée avec la résection de la hanche. Nous n'avons donc à considérer ici que les résections diaphysaires.

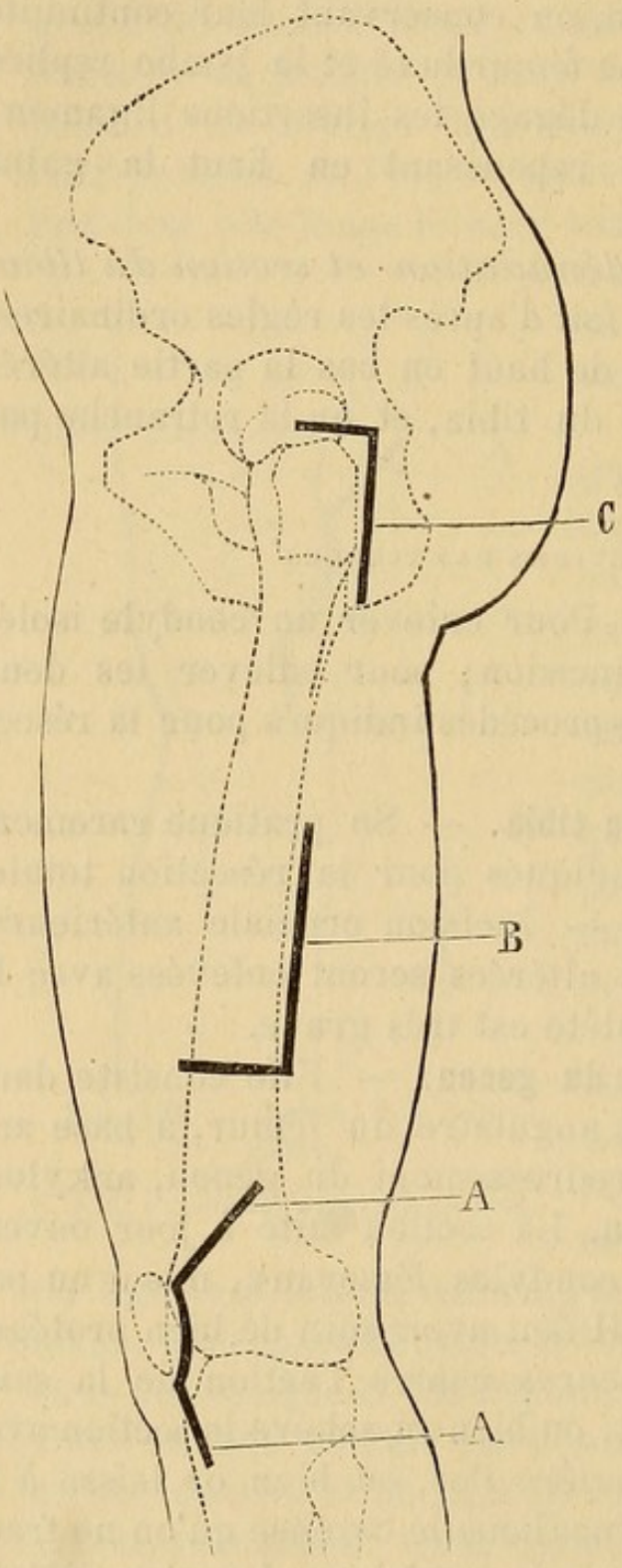

FIG. 154. — Cuisse, face externe.

A, A, résection du genou (OLLIER) ; B, résection du fémur, continuité ; C, résection de la hanche (CHASSAIGNAC).

Anatomie. — Le fémur est entouré de tous les côtés par des masses musculaires. Cependant les chairs sont moins épaisses à la face externe de la cuisse que des autres côtés. Les troncs nerveux sont placés : en avant (nerf crural), et en arrière (nerf sciatique). Les vaisseaux, d'abord en avant, se portent en bas et en dedans, contournant l'os, pour passer à son tiers inférieur dans la région postérieure de la cuisse. Le corps du fémur est irrégulièrement arrondi, présentant en dedans et en arrière une arête vive, la ligne âpre, à laquelle la gaine périostique est intimement adhérente, tandis qu'elle se laisse facilement décoller dans les autres points.

Résections diaphysaires. *Ollier* (fig. 154, B). — L'incision doit se faire sur la face externe de la cuisse, mais un peu en arrière, de manière à tomber dans l'interstice qui sépare le biceps de la portion externe du triceps, parallèlement à l'axe du membre. Si l'os est volumineux ou les chairs considérables, on fera une incision perpendiculaire à chaque extrémité de la précédente. L'incision inférieure doit être longue, de manière à tailler un lambeau trapézoïde antérieur. L'incision transverse inférieure, portât-elle sur les muscles jusqu'au delà du droit antérieur, ne nuirait guère au fonctionnement ultérieur du triceps, le nerf venant de la partie supérieure. L'os mis à découvert, on incise le périoste, on le décolle avec la rugine courbe et la sonde rugine, et on fait la section osseuse avec la scie à chaîne, à la limite des parties altérées.

S'il s'agit d'une consolidation vicieuse ou d'une pseudarthrose à établir, on enlève un morceau de l'os en forme de coin, ou bien on en fait simplement la section. Pour le grand trochanter, l'évidement est en général préférable à une résection proprement dite.

§ XXIV. — RÉSECTION DE LA HANCHE

Anatomie. — Articulation énarthrodiale, la jointure coxo-fémorale est formée par la tête arrondie du fémur, reçue dans la cavité cotyloïde de l'os iliaque. Cette tête osseuse est supportée par un col aplati d'avant en arrière, qui vient se réunir à la diaphyse fémorale, en formant un angle ouvert en dedans et en haut. A ce niveau, le corps du fémur présente deux apophyses. L'une interne et inférieure, le petit trochanter, donne attache au tendon du psoas-iliaque; l'autre externe, plus élevée et plus volumineuse, le grand trochanter, est le lieu d'insertion de muscles nombreux, muscles pelvi-trochantériens.

La cavité cotyloïde, profonde, est entourée d'un bourrelet cartilagineux qui s'applique étroitement sur la tête fémorale, et empêche l'air de pénétrer dans l'article, même après la section de la capsule fibreuse.

Les moyens d'union sont : un ligament interarticulaire, ligament rond; et une capsule fibreuse épaisse et renforcée, plus large à

son insertion cotyloïdienne qu'à son attache sur le col fémoral. Des muscles nombreux se portent de l'os coxal au grand trochanter, et forment trois couches superposées. Leurs tendons recouvrent complètement la grande éminence trochantérienne.

Le grand nerf sciatique descend en arrière, entre le grand trochanter et la tubérosité de l'ischion, à peu près à 2 centimètres du bord postérieur du fémur. Il est assez rapproché du champ de l'opération pour avoir été blessé une fois ; il faut donc y prendre garde. Les vaisseaux fémoraux sont placés en avant, et défendent d'aborder l'article de ce côté.

Au-dessus de la couche musculaire profonde, constituée par le petit fessier, le pyramidal, les obturateurs, les jumeaux et le carré crural, on trouve une couche intermédiaire constituée par le moyen fessier, et enfin une couche superficielle que forme le grand fessier, dont l'aponévrose d'insertion coiffe le sommet du grand trochanter. Il faut nécessairement traverser ces couches musculaires, pour aborder la capsule par son côté postérieur externe, le plus favorable cependant.

La capsule fibreuse doit être divisée ou détachée sur le pourtour même de la cavité cotyloïde, pour permettre l'entrée de l'air, et la luxation de la tête fémorale. Pour sectionner le ligament rond, il faut faire saillir la tête du fémur en bas et en arrière, en rapprochant du ventre le genou du côté malade, et portant la cuisse dans la flexion et l'adduction.

Division. — La résection de la hanche est totale ou partielle. Elle comprend l'abrasion ou la rugination de la cavité cotyloïde, et l'ablation d'une portion plus ou moins étendue de l'extrémité supérieure du fémur. Il faut, autant que possible, ménager la lame mince de tissu osseux qui sépare la cavité cotyloïde de la cavité pelvienne.

Du côté du fémur, on n'enlève que la tête, ou bien on emporte en même temps le col et le grand trochanter, en tout ou en partie, suivant l'étendue des lésions. Quoi qu'en ait dit *Malgaigne*, qui conseille de couper les attaches des muscles au grand trochanter, pour s'opposer à l'élévation ultérieure de cette apophyse sous l'influence de la rétraction, on s'accorde aujourd'hui à limiter autant que possible la perte de substance et à conserver le périoste et les tendons.

La limite inférieure de la résection peut donc être fixée immédiatement au-dessous du col et du grand trochanter ; mais on est allé beaucoup plus bas, même au-dessous du petit trochanter.

I. — MÉTHODE ORDINAIRE

a) **Incision unique.** — 1° *White*. Incision rectiligne qui, commencée à deux doigts au-dessous et en dehors de l'épine iliaque antéro-supérieure, descend plus ou moins bas sur le grand trochanter.

2° *Chassaignac* (fig. 154, C). Incision rectiligne derrière le bord postérieur du grand trochanter, se recourbant légèrement en avant, au-dessus du sommet de cette apophyse.

3° *Roser*, *Maisonneuve*. Incision transversale sur la base du grand trochanter, dépassant ses bords de 3 à 4 centimètres de chaque côté.

4° *Langenbeck*. Incision oblique en haut et en arrière, du milieu du trochanter vers l'épine iliaque postéro-inférieure.

5° *O. Heyfelder*. Incision commencée à 5 centimètres au-dessus et en arrière du grand trochanter. Elle se dirige obliquement vers l'os en restant parallèle aux fibres du grand fessier, puis forme une courbe légère à concavité antérieure, et se termine en se dirigeant de nouveau un peu en bas et en arrière. Elle suit assez exactement la ligne âpre du fémur, entre les insertions du fessier et du vaste externe.

6° *Textor*. Incision rectiligne longeant le bord antérieur du trochanter de bas en haut, et se recourbant en arrière dans sa partie supérieure, pour embrasser le sommet de cette apophyse.

7° *Velpeau*. Incision curviligne qui part à deux doigts au-dessous et en dehors de l'épine iliaque antéro-supérieure, et décrivant une courbe à convexité antéro-inférieure, croise obliquement la base du grand trochanter, pour venir se terminer dans le pli de la fesse.

8° *Sédillot* (fig. 155). Incision curviligne qui, commencée dans la rainure posttrochantérienne, à un ou deux doigts du bord postérieur de l'os, le suit de bas en haut, contourne e sommet du trochanter à la même distance et se termine au niveau de son bord antérieur ou un peu plus en avant. C'est un des meilleurs procédés.

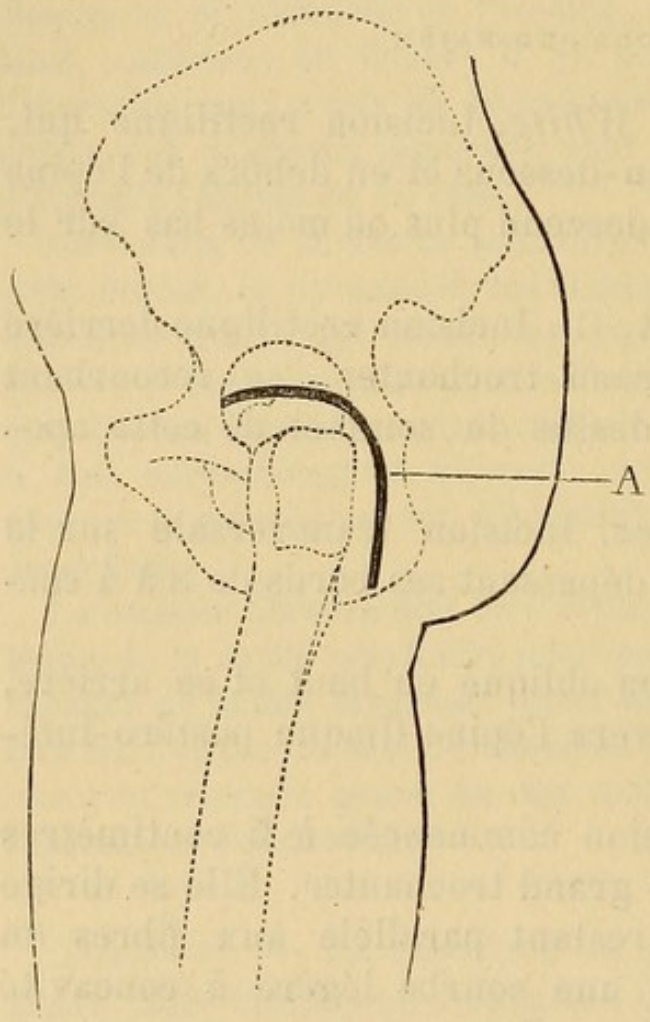

Fig. 155. — Hanche, face externe.
A, résection de la hanche (Sédillot).

b) **Procédés à lambeaux.** — 1° *Seutin.* Incision cruciale sur la face externe du grand trochanter.

2° *Heyfelder.* Incison en T, dont la branche verticale est placée un peu en arrière du bord postérieur du grand trochanter, l'incision transversale sur le sommet de cette apophyse, se prolongeant plus en avant qu'en arrière.

3° *Schmitt.* Incision en T renversé, la branche transversale au niveau de la base du trochanter.

4° *Percy* et *Roux.* Lambeau quadrilatère à base postérieure ou inférieure.

5° *Erichsen.* Incision en L ; la branche longitudinale suit le bord antérieur du trochanter, la branche transversale croise cette apophyse.

6° *Rossi.* Incision en L ; la branche longitudinale suit le bord postérieur du trochanter.

7° *Textor*, *Jæger*, *M. Perrin* (fig. 156). Incision en V renversé, circonscrivant un lambeau triangulaire dont le sommet est placé à deux ou trois doigts au-dessus du grand

trochanter, dont la base, large de 10 centimètres environ, comprend la racine de cette apophyse. Bon procédé.

Opération. — Le sujet est couché sur le côté sain, la cuisse malade légèrement fléchie et maintenue par un aide, l'opérateur en dehors.

Les deux incisions limitant le lambeau triangnlaire commencent à deux ou trois doigts au-dessus du sommet du grand trochanter ; elles sont cutanées, et leur longueur est de quatre à cinq doigts au moins. L'incision postérieure, après avoir atteint le bord postérieur de l'os, ne doit pas s'en éloigner de plus de deux doigts en arrière, quelque étendue qu'on lui donne, pour ménager le nerf sciatique. L'incision antérieure peut sans danger s'éloigner de trois doigts du bord antérieur du fémur. Les deux côtés du lambeau ont à peu près la même longueur que sa base.

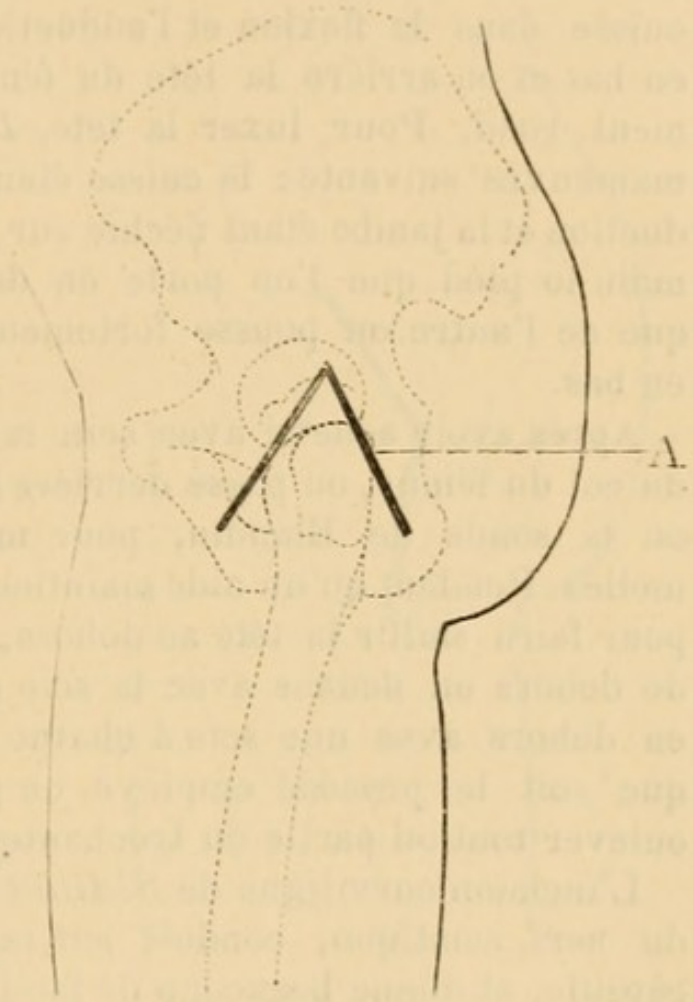

FIG. 156. — Hanche, face externe.
A, résection de la hanche (JÆGER, MAURICE PERRIN).

Il faut ne pas oublier que le sommet du grand trochanter correspond assez exactement à l'union du tiers moyen avec le tiers supérieur de la cavité cotyloïde.

La peau incisée se rétracte et laisse une large ouverture. Sur le vivant on peut se contenter de couper les attaches musculaires sur le trochanter avec le bistouri, ou les détacher avec la rugine. La rétraction des muscles divisés met à nu la capsule articulaire. Autrement, on sectionne les

muscles parallèlement aux bords des incisions cutanées, et on abaisse le lambeau pour se donner du jour, ce qui est souvent nécessaire à l'amphithéâtre.

La capsule articulaire, mise à découvert, on la divise longitudinalement dans le sens de la plaie ; puis avec un petit couteau ou la rugine on détache ses insertions au pourtour de la cavité cotyloïde, aussi loin qu'on le peut. Portant la cuisse dans la flexion et l'adduction forcées, on fait saillir en bas et en arrière la tête du fémur et l'on coupe le ligament rond. Pour luxer la tête, *Dubrueil* recommande la manœuvre suivante : la cuisse étant dans la flexion et l'adduction et la jambe étant fléchie sur la cuisse, on saisit d'une main le pied que l'on porte en dehors et en haut, tandis que de l'autre on pousse fortement le genou en dedans et en bas.

Après avoir achevé avec soin la dénudation de la tête et du col du fémur, on passe derrière l'os une baguette de bois ou la sonde de Blandin, pour mettre à l'abri les parties molles. Pendant qu'un aide maintient la position du membre pour faire saillir la tête au dehors, on sectionne le col, soit de dehors en dedans avec la scie ordinaire, soit de dedans en dehors avec une scie à chaîne passée au-dessous. Quel que soit le procédé employé, on peut toujours dénuder et enlever tout ou partie du trochanter.

L'incision curviligne de *Sédillot* met à l'abri de la lésion du nerf sciatique, conduit sur la partie postérieure de la capsule, et donne beaucoup de facilité pour la dénudation et la section de l'os. La division des fessiers et des autres muscles pelvi-trochantériens a moins d'inconvénients qu'on ne serait porté à le croire, la portion du trochanter sur laquelle ils s'insèrent étant le plus souvent enlevée.

Il vaut mieux luxer la tête fémorale avant de faire la section osseuse, que de scier le col pour désarticuler ensuite. L'enclavement de la tête dans la cavité cotyloïde est tel qu'on éprouve les plus grandes difficultés à la déboîter lorsque la continuité de l'os est interrompue. Il faut alors la fixer avec un tire-fond ou un davier puissant.

II. — MÉTHODE SOUS-PÉRIOSTÉE (OLLIER)

a) **Procédé ordinaire.** 1° *Incision cutanée et intermusculaire.* — Le sujet couché sur le côté sain, la cuisse légèrement fléchie sur le bassin (angle de 135°), on fait une incision partant à quatre travers de doigt au-dessous de la crête iliaque, et à égale distance en arrière de l'épine iliaque antérieure et supérieure. Cette incision se dirige en bas et un peu en avant dans la direction des fibres du moyen fessier jusqu'à la partie saillante du grand trochanter. L'incision doit alors changer de direction et se continuer en avant et en bas, dans l'axe de la diaphyse du fémur. On fait la première partie de l'incision plus ou moins antérieure, selon que l'on veut plus ou moins ménager l'attache trochantérienne des fibres supérieures du grand fessier. Plus l'incision sera postérieure, plus l'écoulement du pus sera facile ; mais comme la seconde partie de l'incision est favorable à cet écoulement, on ne doit pas trop s'en préoccuper.

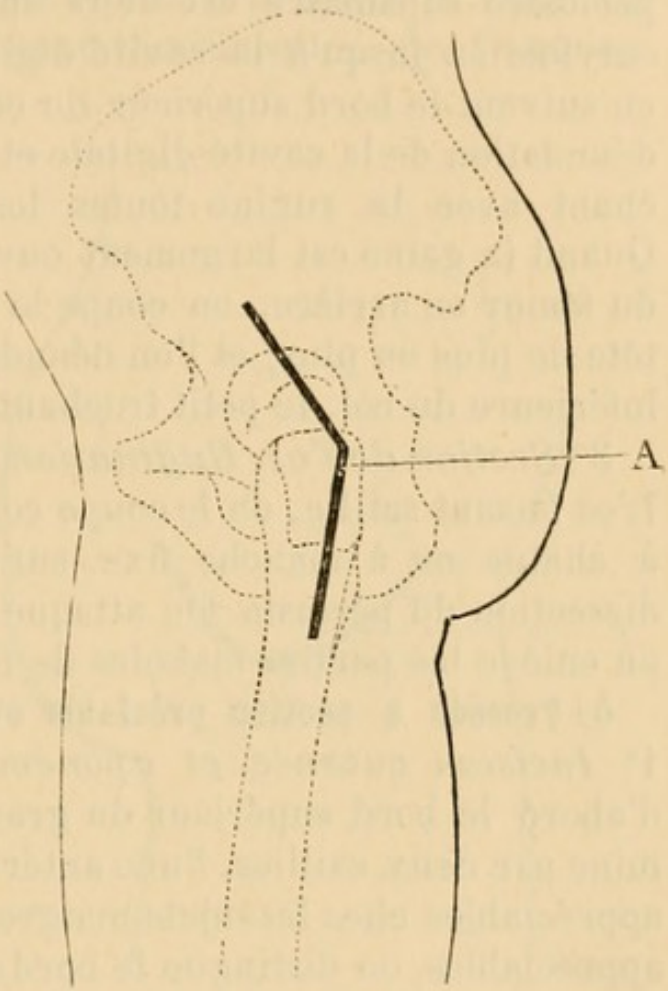

FIG. 157. — Hanche, face externe.
A, résection de la hanche (OLLIER).

2° *Dénudation du trochanter et du col du fémur.* — La lèvre postérieure de la plaie contenant le grand fessier est écartée avec de larges crochets mousses ; on repousse le tendon du grand fessier en arrière, le moyen fessier est à découvert. Il faut traverser ce muscle par une incision lon-

gitudinale qui écarte les fibres en les dissociant, sans les couper. Cette incision permet de rejeter de chaque côté la moitié du moyen fessier, et de conserver ses attaches au périoste trochantérien. On incise de la même manière le petit fessier, qu'on pourrait éviter de diviser cependant, en le reportant en avant avec des crochets mousses. La gaine périostéo-capsulaire est alors incisée depuis le bourrelet cotyloïdien jusqu'à la cavité digitale du grand trochanter, en suivant le bord supérieur du col fémoral. On continue la dénudation de la cavité digitale et du col du fémur, en détachant avec la rugine toutes les insertions tendineuses. Quand la gaine est largement ouverte, on fait saillir la tête du fémur en arrière, on coupe le ligament rond, on luxe la tête de plus en plus, et l'on dénude de haut en bas la face inférieure du col, le petit trochanter, etc.

3° *Section de l'os. Rugination de la cavité cotyloïde.*— L'os faisant saillie, on le coupe commodément avec une scie à chaîne ou à manche fixe, sur le plan où s'est arrêtée la dissection du périoste. On attaque ensuite avec la gouge et on enlève les parties malades de l'os coxal.

b) **Procédé à section préalable et relèvement du trochanter.** 1° *Incision cutanée et aponévrotique.* — On reconnaît d'abord le bord supérieur du grand trochanter, qui se termine par deux saillies, l'une antérieure, l'autre postérieure, appréciables chez les sujets maigres; s'il n'y a pas de saillies appréciables, on distingue le bord antérieur et le bord postérieur du trochanter. Le sujet étant couché sur le côté sain et la cuisse malade fléchie à 135° et portée dans l'adduction, de manière à faire saillir le trochanter, on trace une incision courbe semi-lunaire, à convexité inférieure, dont la partie moyenne doit répondre à la face externe du trochanter, à 45 millimètres au-dessous de son bord supérieur. Les extrémités de cette incision doivent répondre : l'extrémité antérieure, à 4 centimètres (adultes) en dehors de la tubérosité antérieure du bord supérieur de la même tubérosité. L'incision doit traverser la peau, le tissu cellulo-graisseux qui la double et l'aponévrose fémorale. Le grand trochanter apparaît alors, recouvert par l'aponévrose du vaste externe.

2° *Section du grand trochanter avec le couteau ou la scie selon l'âge du sujet, et de dedans en dehors ou de dehors en dedans, suivant l'attitude qu'on peut donner au membre malade.* — Quand l'incision cutanée et aponévrotique a été faite, les lèvres de la plaie s'écartent et l'on voit briller le grand trochanter recouvert de lames aponévrotiques. Il faut alors tracer la voie à la scie, de manière qu'elle ne blesse aucun organe. La direction de l'incision semi-lunaire a cela de particulier que sa branche postérieure est dans la direction des faisceaux musculaires constitutifs du grand fessier et que sa branche antérieure répond à la direction des fibres antérieures du moyen fessier ou à l'intervalle qui existe entre ce muscle et le fascia lata. Par cela même, en poursuivant notre incision semi-lunaire dans la profondeur des tissus, nous ne couperons pas les faisceaux musculaires, nous les écarterons pour passer dans leur intervalle. Avec le bistouri, on pénètre donc dans la couche musculaire ou plutôt entre les faisceaux musculaires, en suivant la direction extérieure, et au niveau de la partie moyenne de l'incision primitive, à 4 centimètres au-dessous du bord supérieur du trochanter, on incise le revêtement aponévrotique et le périoste du trochanter, de manière à faire la voie à la scie. On peut alors sectionner le trochanter de dehors en dedans et de bas en haut, avec une scie à amputation, en ayant soin de diriger le trait de manière

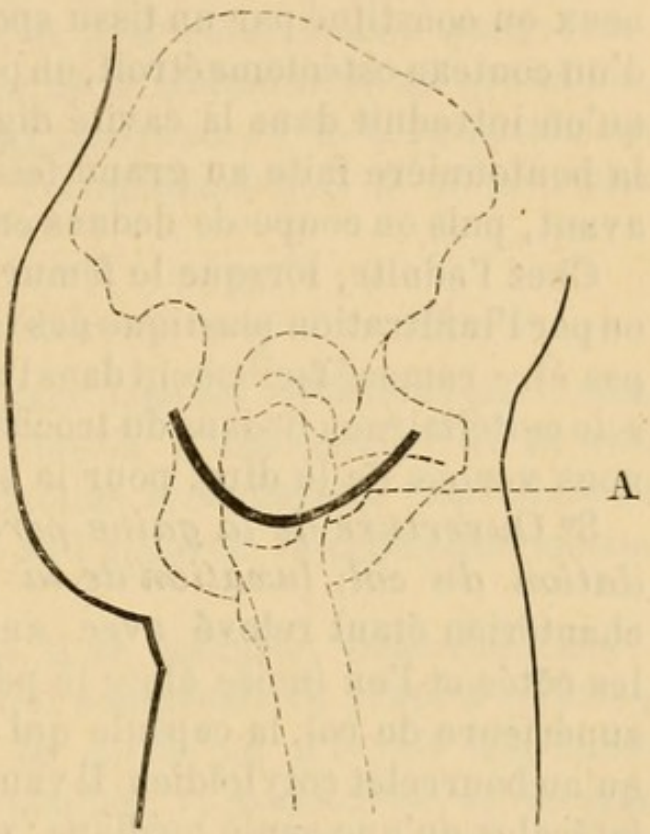

FIG. 158. — Hanche, face externe.

A, résection de la hanche incision d'Ollier pour la section trochanté rienne.

qu'il fasse avec l'axe du fémur un angle de 45°. On procède doucement, et dès que la scie est enfoncée de 35 à 40 millimètres on la retire en essayant de soulever le couvercle trochantérien et de faire éclater au besoin la lamelle qui l'unit encore au col du fémur. Cela fait, on relève le couvercle trochantérien avec tous les muscles qui s'y insèrent et l'on se trouve sur le col du fémur, dans les meilleures conditions pour aborder la tête.

Pour les enfants chez lesquels le trochanter est cartilagineux ou constitué par un tissu spongieux friable, on se sert d'un couteau ostéotome étroit, un peu courbe, à pointe mousse, qu'on introduit dans la cavité digitale en passant à travers la boutonnière faite au grand fessier. On le fait ressortir en avant, puis on coupe de dedans en dehors et de haut en bas.

Chez l'adulte, lorsque le fémur retenu par des adhérences ou par l'infiltration plastique des tissus périphériques, ne peut pas être ramené facilement dans l'adduction, on introduit une scie cultellaire en dedans du trochanter et l'on procède comme nous venons de le dire, pour la section avec le couteau.

3° *Ouverture de la gaine périostéo-capsulaire ; dénudation du col, luxation de la tête.* — Le couvercle trochantérien étant relevé avec une érigne, on le dégage sur les côtés et l'on incise alors le périoste qui recouvre la face supérieure du col, la capsule qui en est la continuation, jusqu'au bourrelet cotyloïdien. Il vaut mieux faire deux incisions latérales qu'une seule médiane ; on relève alors avec le trochanter le revêtement périostéo-capsulaire supérieur du col et de la tête, et la cavité articulaire est plus largement ouverte. A mesure qu'on avance, on se rend compte de l'état des parties osseuses ; on dénude alors le col plus ou moins bas en avant et en arrière, et on luxe la tête, sans s'occuper dans les cas pathologiques, du ligament rond, qui est toujours détruit ou facile à déchirer. On peut alors se rendre compte de l'état de la cavité, de la profondeur de l'altération, et on agit en conséquence.

4° *Section de la tête ou du corps du fémur, ablation ou résection de la cavité cotyloïde, ablation du couvercle trochantérien ou suture selon les cas.* — La tête

luxée et l'exploration de la cavité articulaire étant faite, on peut, par la large ouverture qui a été pratiquée, sectionner l'os au niveau voulu. Si la diaphyse est malade, on fait, le long du bord externe de l'os, une incision allant jusqu'au périoste inclusivement, et on dénude le fémur à la hauteur exigée par le niveau de l'altération. On rugine ensuite ou l'on excise le fond de la cavité cotyloïde.

Si l'on juge à propos de suturer le couvercle trochantérien, il faut avoir soin de laisser en arrière une large voie pour l'écoulement des liquides, et pour cela, couper transversalement quelques faisceaux de la boutonnière du grand fessier. Dans ce but, on peut aussi exciser le bord postérieur du trochanter, afin que l'écoulement soit on ne peut plus facile.

§ XXV. — TRÉPANATION DES OS DU CRANE

La trépanation des os rentre dans les résections partielles, puisqu'elle n'est que l'ablation d'une partie d'un os avec conservation des parties molles avoisinantes. Cependant on l'étudie à part, en raison de l'appareil instrumental spécial qui sert à la pratiquer.

Appareil instrumental. — Il se compose essentiellement :

1° *Du trépan à arbre* qui comprend un arbre à rotation, surmonté d'une plaque de corne ou d'ivoire destinée à fournir un point d'appui pendant la manœuvre, et terminé par une tige d'acier pointue, le perforatif ou pyramide. La tige carrée du perforatif est creusée, sur une de ses faces, d'une rainure munie de trous également distants, et se termine par une pyramide. Sur cette tige, glisse à frottement doux la pièce creuse qui supporte la scie circulaire ou *couronne*. Une vis de pression dont la pointe correspond à la rainure du perforatif permet de fixer la couronne à la hauteur voulue, de façon que la pointe de la pyramide fasse saillie au delà des dents ou soit cachée dans la pièce creuse de la couronne, sans qu'on soit obligé de démonter l'instrument. Il existe des couronnes de diamètre différent, suivant la grandeur de la pièce d'os à enlever.

Sur la tige de la couronne, glisse également un curseur

métallique à bord inférieur saillant et arrondi, que l'on fixe par une vis de pression spéciale. Cette disposition permet de limiter exactement la hauteur de la partie de la couronne que l'on veut faire pénétrer dans les os.

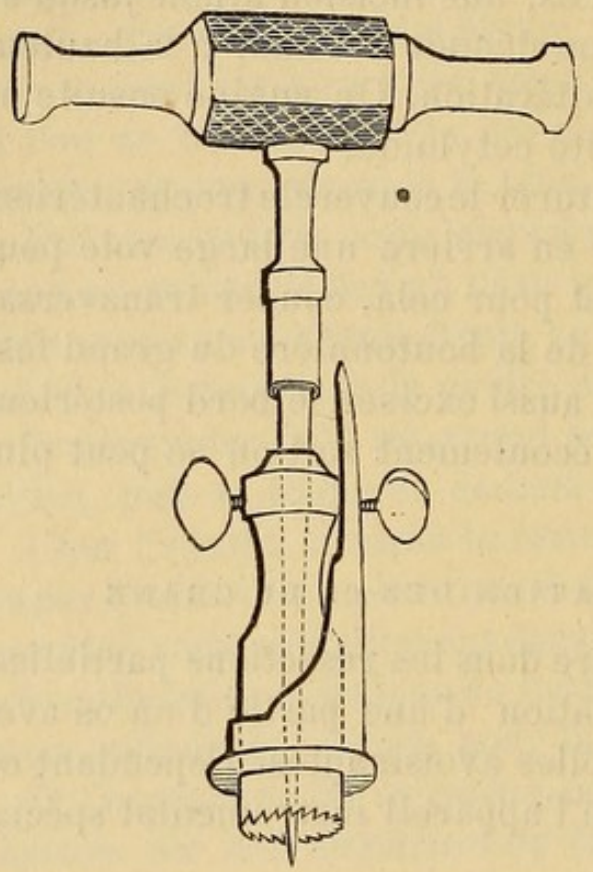

FIG. 159. — Tréphine ou trépan à main.

Le trépan de *Gall* expose moins encore à blesser la dure-mère. Il a la forme d'un cône tronqué, entouré de dentelures, disposées en spirale, qui se terminent dans les dents obliques de la couronne. Les spirales n'agissent comme coins tranchants que tant qu'il y a pression contre les dents de la couronne. Dès que cette pression cesse, par la division de la paroi crânienne, l'instrument devient une vis sans action perforante.

La *tréphine* ou *trépan à main* ne diffère de l'instrument précédent que par la suppression de l'arbre à rotation, la tige de la pyramide étant terminée par un manche solide et perpendiculaire à l'axe du perforatif.

2° Des rugines diverses ;

3° Un tire-fond ;

4° Des élévatoires ;

5° Une petite brosse à crins solides ;

6° Un couteau lenticulaire terminé par un large bouton lisse et arrondi ;

7° Des tenailles incisives ;

8° Des bistouris, des pinces, etc.

Tous ces instruments sont d'habitude réunis dans une boîte spéciale, portant le nom de boîte à trépan. Le docteur

Poulet, agrégé du Val-de-Grâce, a substitué au point d'appui central et intérieur fourni par la pyramide, un appui circulaire, périphérique, extérieur à la couronne, qui permet d'enlever des rondelles complètes ou partielles de la paroi crânienne, sans risque d'enfoncer les os et de léser la dure-mère. Cet instrument rend de très grands services après l'ablation de la première rondelle osseuse, pour agrandir à volonté l'ouverture. Il se manœuvre comme la tréphine, au besoin comme un tire-bouchon, et son action est très rapide.

Opération. — Le cuir chevelu ayant été préalablement rasé avec soin au lieu d'application, la tête du patient est appuyée sur un plan solide et résistant, et maintenue en place par des aides.

1° L'opérateur fait une incision cruciale dont le centre correspond au point où doit être appliqué le trépan. Du premier coup, le bistouri pénètre jusqu'à l'os, divisant les tissus mous et le péricrâne. Les incisions doivent avoir 5 à 6 centimètres de longueur. Saisissant de la main gauche, avec les doigts ou une pince à griffes, le sommet des lambeaux, l'opérateur les relève successivement avec la rugine, prenant bien soin de leur conserver le péricrâne comme doublure profonde. Un aide les maintient dans cette position.

2° Le trépan est disposé de façon que la pointe de la pyramide fasse saillie de quelques millimètres au-dessus des dents de la couronne. Tenant l'instrument de la main droite, comme une plume à écrire, l'opérateur applique exactement la pointe de la pyramide au lieu déterminé, puis il relève le manche, embrasse avec le pouce et l'indicateur gauches la plaque d'ébène qui surmonte l'arbre du trépan, et vient prendre point d'appui sur son propre menton. L'instrument étant tenu bien perpendiculaire à la surface osseuse, la main droite de l'opérateur saisit le corps de l'arbre et lui imprime un mouvement de rotation de droite à gauche, pendant qu'avec son menton la main gauche fixe le trépan en exerçant une certaine pression.

La pyramide pénètre peu à peu. Quand elle a fait son trou, on descend la couronne, de manière que ses dents s'appliquent sur l'os et y creusent un sillon circulaire.

3° Quand le sillon a atteint une profondeur suffisante pour assurer la marche régulière de la scie, on retire l'instrument pour que la pointe de la pyramide, toujours saillante, ne pénètre pas trop profondément. On fait pénétrer le tire-fond dans le trou creusé par le perforatif, et on lui fait faire deux ou trois tours, pour qu'il soit possible de l'enfoncer plus tard, sans exercer de pression trop considérable.

La couronne est alors disposée de façon que la pointe de la pyramide soit tout à fait cachée, et à l'aide du curseur on limite exactement la hauteur de la scie circulaire qu'il semble permis de faire pénétrer sans danger. Il faut se souvenir que l'épaisseur des os du crâne varie considérablement suivant les régions, et plus encore suivant les individus.

Reprenant l'instrument de la main droite, on fait pénétrer la couronne dans le sillon déjà tracé, puis les deux mains reprennent la position indiquée, la gauche sur la plaque et le menton, la droite sur le corps de l'arbre, et lentement on fait marcher la scie de droite à gauche.

Il est fort difficile de se rendre un compte exact de la profondeur à laquelle se trouve la couronne à un moment donné de l'opération. On a donné la couleur rouge de la sciure de l'os, comme caractère de la pénétration dans le diploë, le retour d'une poussière blanche et sèche comme indiquant la division de la table interne. Tout au plus en est-il ainsi sur le cadavre. Sur le vivant, le sang sourd perpétuellement, sitôt que la scie a pénétré dans le diploë, creusé de canaux veineux, et la coloration de la sciure ne présente absolument aucune valeur.

De plus, l'épaisseur de la voûte osseuse change à tout instant, par suite des saillies et des enfoncements que présente sa face interne. Il peut arriver que la couronne ait complètement traversé le crâne sur un point, alors que les autres parties ne sont pas encore divisées.

Il faut donc retirer l'instrument de temps en temps, pour s'assurer de la marche de la couronne. On chasse avec la petite brosse, ou en soufflant, la sciure d'os qui remplit le sillon circulaire ; on cherche avec le tire-fond ou un élévatoire si la pièce osseuse ne peut pas être mobilisée. Il

importe, en effet, de marcher avec la plus grande prudence, pour ne pas blesser la dure-mère. Sitôt que le bouton d'os présente quelque mobilité, on doit s'efforcer de l'enlever.

4° La plaque osseuse enlevée, on égalise et on arrondit ses bords avec le couteau lenticulaire. La dure-mère est à découvert, l'opération est terminée, en tant que trépanation.

Tréphine. — Si l'on emploie la tréphine, on forme et on relève de même les petits lambeaux cutanéo-périostés. On dispose l'instrument de façon que la pointe de la pyramide fasse une saillie de quelques millimètres au-dessus de la couronne, et on applique cette pointe au lieu déterminé. La main gauche fixe l'instrument à la partie inférieure, pendant que la main droite embrasse solidement la poignée. Par des mouvements de va-et-vient, on fait pénétrer la pointe de la pyramide, puis on descend la couronne, dont les dents s'appliquent sur l'os. Pour tracer la voie de la couronne, la tréphine doit être maintenue de la main gauche, bien perpendiculaire à la surface de l'os, pendant que la main droite imprime à la scie des mouvements alternatifs de rotation de droite à gauche et de gauche à droite, tout en pressant assez fortement.

Le sillon creusé, on retire l'instrument, on fait rentrer la pyramide, on fixe le curseur au point voulu, et l'opération se continue comme avec le trépan à rotation. *Malgaigne* conseille l'emploi du bec d'une plume métallique pour s'assurer de temps en temps, par le contact, que l'os n'est pas traversé sur quelque point.

Remarques. — Certaines précautions sont nécessaires, lorsque le trépan doit être appliqué dans les régions où l'opération sort des conditions ordinaires.

Dans la région temporale, la paroi osseuse est mince, mais recouverte par un muscle très épais. Au lieu de l'incision cruciale, on taille un lambeau en V simple, ou en V tronqué, à base supérieure, en y comprenant le muscle et le péricrâne. On évite ainsi la division d'un trop grand nombre de fibres musculaires; mais la section des branches de l'artère temporale profonde expose à des hémorragies quelquefois difficiles à arrêter.

La trépanation faite sur le trajet de certaines sutures expose à des hémorragies par la division des sinus veineux correspondants. Le tamponnement suffit en général à maîtriser l'écoulement sanguin ; cependant, pour les confluents veineux et pour les gros sinus, il est bon de n'agir qu'en cas d'absolue nécessité.

Au niveau de l'angle antérieur et inférieur du pariétal, la présence de l'artère méningée moyenne rend la trépanation plus dangereuse encore, car la ligature et l'obturation du vaisseau sont également difficiles.

Pour les sinus frontaux, les difficultés opératoires qui résultent du non parallélisme des parois superficielle et profonde peuvent être évitées, en se servant, comme *Larrey*, de deux couronnes de dimension différente. La plus large sert à la perforation de la paroi superficielle, puis à travers l'ouverture ainsi pratiquée on fait passer une couronne plus petite, qui permet d'enlever facilement une plaque osseuse de la paroi profonde.

§ XXVI. — TRÉPANATION DU SINUS MAXILLAIRE

Elle se fait soit avec un trépan perforatif, en utilisant les alvéoles des dernières dents molaires supérieures, dont la maladie entraîne d'habitude la chute naturelle, ou que l'on extrait dans ce but, soit avec une petite couronne appliquée sur la paroi antérieure du maxillaire supérieur au-dessous du trou sous-orbitaire.

Pour éviter une cicatrice difforme, on relève et on décolle de bas en haut la lèvre supérieure, en incisant le repli labio-gingival. Avec la rugine on poursuit la dénudation de l'os à la hauteur convenable, en laissant le périoste adhérent au lambeau musculo-cutané, puis on applique la trépanine munie d'une petite couronne, d'après les règles indiquées pour la trépanation du crâne.

La trépanation des os plats : sternum, omoplate, côtes, se fait d'après les mêmes règles.

§ XXVII. — TRÉPANATION DE L'APOPHYSE MASTOÏDE

Les parties molles sont divisées par une incision simple

ou cruciale, à 1 centimètre environ en arrière du pavillon de l'oreille, et les lambeaux relevés en y comprenant le périoste. Si l'os est déjà ramolli et friable, on peut l'entamer avec un fort bistouri ou la gouge à main. Dans le cas contraire *(Duplay)*, on se sert d'un perforatif ou d'un petit trépan que l'on applique à la hauteur du bord supérieur du méat auditif, et que l'on enfonce doucement, dans une direction horizontaleet légèrement en avant. Il est quelquefois nécessaire de traverser une couche assez épaisse de tissus. Lorsque l'on est arrivé dans le foyer, on enlève les différentes cloisons avec une pince un peu forte ou une cuiller tranchante, afin de faciliter l'écoulement du pus. La plus grande prudence est nécessaire pour ne pas ouvrir le crâne, les sinus veineux ou le golfe de la jugulaire interne.

CHAPITRE IV

OPÉRATIONS QUI SE PRATIQUENT SUR LES NERFS

A. — Section et résection

Ces opérations sont pratiquées soit sur des nerfs exclusivement sensitifs, soit sur des nerfs mixtes, à la fois sensitifs et moteurs. La section comme la résection des nerfs mixtes est tout à fait exceptionnelle. Parmi les nerfs exclusivement sensitifs, les branches de la cinquième paire crânienne ont été le siège le plus fréquent de l'intervention opératoire.

La section des nerfs se fait par la méthode sous-cutanée ou à ciel ouvert. Pour enlever une partie du tronc nerveux, il est indispensable de le mettre à découvert dans une certaine longueur. La résection doit être préférée à la simple division du nerf. Cette dernière, en effet, est rapidement suivie du retour de la conductibilité nerveuse. La résection elle-même ne met pas toujours à l'abri de la régénération du nerf, quand la partie enlevée ne dépasse pas 3 à 4 centimètres de longueur. Aussi *Malgaigne* a-t-il con-

seillé de replier sur lui-même chacun des bouts du nerf divisé, pour mettre obstacle à la réparation.

Pratiquée par la méthode à ciel ouvert, l'opération comprend : 1° la mise à nu du tronc nerveux, et 2° la section ou la résection du nerf. La section se pratique avec des ciseaux, le nerf ayant été isolé, et chargé sur une sonde de Cooper ou une sonde cannelée. Lorsqu'on doit enlever une certaine étendue du nerf, on commence par le diviser du côté de sa racine, pour détruire toute sensibilité; puis, soulevant le bout périphérique avec des pinces, on le coupe ou on l'arrache.

§ 1. — SECTION ET RÉSECTION DU NERF SUS-ORBITAIRE

Anatomie. — Branche externe du nerf frontal, division principale de la branche ophtalmique du trijumeau, le nerf sus-orbitaire émerge de l'orbite par le trou ou l'échancrure osseuse du même nom, que l'on rencontre à peu près à la réunion du tiers interne avec le tiers moyen du bord orbitaire supérieur. A 1 centimètre en dedans, sort de l'orbite le nerf frontal interne qui, comme le précédent, se dirige presque verticalement en haut, pour se jeter dans la peau du front. Une petite artère accompagne dans son trajet le nerf sus-orbitaire.

a) **Méthode sous-cutanée** *(Bonnet).* — Le malade assis, le chirurgien, avec les quatre derniers doigts de la main gauche, relève le sourcil et la peau du front en les faisant glisser sur l'os frontal, afin de tendre les branches nerveuses et de faciliter par là leur section. Un ténotome est plongé dans l'espace intersourciller, à 1 centimètre de la ligne médiane; après quoi on le fait marcher horizontalement en dehors, le tranchant dirigé en bas, et en raclant le frontal jusqu'à ce que sa pointe ait dépassé le milieu de l'arcade sourcilière. On imprime alors à l'instrument un mouvement de bascule qui abaisse la lame en élevant le manche, en même temps qu'on le retire un peu à soi, afin de faciliter l'action du tranchant. Pendant cette manœuvre, qu'on exécute à plusieurs reprises, il faut toujours avoir soin de racler la surface de l'os.

b) **A ciel ouvert** (fig. 160). 1° *Au-dessus du bord orbitaire (Sédillot)* (fig. 160, B). Pour cacher la cicatrice, on rase le sourcil et on pratique à ce niveau, parallèlement au bord orbitaire supérieur, une incision de 3 centimètres, dont le milieu correspond à l'échancrure sus-orbitaire sentie avec le doigt. L'incision pénètre du premier coup jusqu'à l'os. Écartant les lèvres de la plaie, on reconnaît les branches nerveuses à leur coloration; on saisit avec

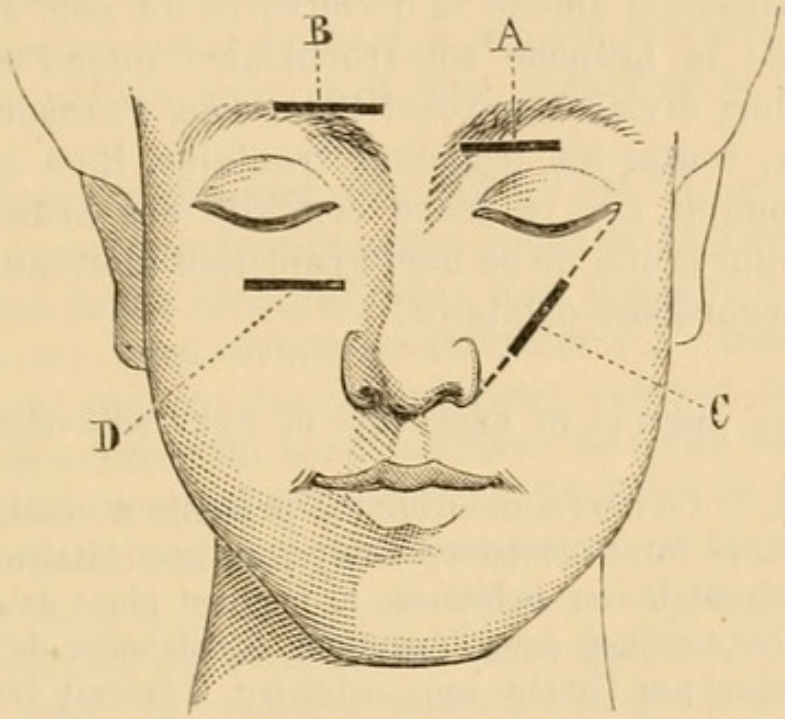

FIG. 160. — Résections nerveuses

A, sus-orbitaire (LÉTIÉVANT); B, sus-orbitaire (SÉDILLOT); C, sous-orbitaire (DUBRUEIL); D, sous-orbitaire.

une pince le bout périphérique, on l'isole dans une étendue de 1 1/2 à 2 centimètres, et on résèque d'un coup de ciseaux la partie mise à découvert.

2° *Dans l'orbite (Létiévant)* (fig. 160, A). — Le malade anesthésié, on relève le sourcil de la main gauche, pendant qu'un aide abaisse la paupière supérieure. On pratique alors une incision de 3 centimètres de longueur, partant de l'apophyse orbitaire interne et suivant la direction du bord de l'arcade, à 3 ou 4 millimètres au-dessous de ce bord.

L'incision divise la peau, puis le muscle orbiculaire dans toute son épaisseur. Elle s'arrête dans le tissu cellulaire

sous-jacent, où le doigt indicateur gauche va reconnaître l'échancrure sus-orbitaire. Une petite incision du ligament palpébral au-dessous de cette échancrure met à nu le nerf lui-même, au point où il s'engage dans son canal.

On dépouille alors facilement le nerf du tissu cellulaire qui l'entoure. On prolonge la dissection à 1 centimètre en dedans du nerf, en le poursuivant sous la voûte orbitaire, dans la partie la plus voisine de l'arcade.

Cette dissection amène la découverte du nerf frontal interne et de la branche sus-trochléaire, quand elle existe. On peut alors diviser avec certitude, sous l'arcade, à l'aide de ciseaux, toutes les branches frontales. Bien souvent ce procédé conduit sur le tronc commun des branches frontales, la bifurcation de ce nerf ayant lieu alors au voisinage de l'échancrure sus-orbitaire.

§ II. — SECTION ET RÉSECTION DU NERF SOUS-ORBITAIRE

Anatomie. — Le nerf sous-orbitaire présente à considérer deux portions, l'une intra-orbitaire, l'autre extra-orbitaire. Dans sa portion horizontale ou orbitaire, le nerf est placé dans le canal sous-orbitaire, creusé dans l'épaisseur du plancher de l'orbite. Il est accompagné par l'artère sous-orbitaire. Il fournit dans ce canal le nerf dentaire antérieur, à 6 millimètres en arrière du trou sous-orbitaire, et quelquefois un rameau dentaire moyen.

Dans sa portion verticale, il émerge par le trou sous-orbitaire et se divise en nombreux rameaux qui se répandent dans la peau de la région. Placé en avant du muscle canin, il est recouvert par l'élévateur propre de la lèvre supérieure et l'élévateur commun, le tissu sous-cutané et la peau. Le trou sous-orbitaire correspond à la partie supérieure de la fosse canine, de 8 à 15 millimètres au-dessous du bord inférieur de l'orbite, et à l'interstice des deux petites dents molaires supérieures.

Le nerf sous-orbitaire peut être réséqué dans les deux portions de son trajet.

I. — A SON POINT D'ÉMERGENCE

a) **Méthode sous-cutanée** *(Bonnet).* — On enfonce le ténotome à 2 centimètres en dehors du trou sous-orbitaire, et

à 2 centimètres au-dessous du bord inférieur de l'orbite. Avec la main gauche, l'opérateur tire en bas et en avant la lèvre supérieure, afin de tendre le nerf et de l'éloigner de la fosse canine ; de la main droite, il introduit le ténotome, le tranchant en haut. Il le dirige en dedans et un peu en bas, en ayant soin que son extrémité racle le fond de la fosse canine, et ne s'arrête que lorsqu'elle a dépassé le trou sous-orbitaire et qu'elle appuie contre l'éminence nasale. Alors, retournant le tranchant un peu en avant, il opère la section en le retirant à soi. On renouvelle la manœuvre jusqu'à ce qu'on soit bien assuré de la section du nerf.

b) **Méthode à ciel ouvert.** (fig. 160, C et D). — Pour arriver sur le nerf, on pratique une incision verticale dans le sillon naso-jugal *(Malgaigne)* ; une incision transversale parallèle au bord orbitaire inférieur *(A. Guérin)* ; une incision oblique, de l'angle inférieur externe de l'orbite à l'extrémité externe du bord inférieur de l'aile du nez *(Dubrueil)*. Ces incisions ont 3 à 4 centimètres de longueur et correspondent, par leur partie moyenne, au trou sous-orbitaire. La peau et le tissu sous-cutané divisés, on écarte les muscles élévateurs et le canin, et, se guidant sur les branches du nerf, on remonte jusqu'à son point d'émergence, afin de l'isoler et d'en faire la section aussi près que possible de sa racine.

II. — DANS LE CANAL SOUS-ORBITAIRE

a) **Procédé de Malgaigne.** — D'abord, avec un ténotome solide, je pénètre le long du plancher de l'orbite, dans la direction du nerf qui aboutit au trou sous-orbitaire ; arrivé à 2 centimètres de profondeur, je coupe en travers le plancher de l'orbite, qui est mince et oppose peu de résistance, et ainsi se trouvent coupés le canal et le nerf lui-même. Alors une simple incision transversale à 1 centimètre au-dessous du rebord orbitaire inférieur suffit pour mettre le nerf à nu ; on le saisit avec des pinces et on l'arrache hors de son canal.

b) **Procédé de Létiévant.** — Des instruments spéciaux sont nécessaires. Une cuiller à café de métal, excavée assez profondément, pour que, dans sa concavité, on puisse loger, pendant un temps de l'opération, le globe oculaire et les parties molles qui le recouvrent. Un crochet petit, large de 2 millimètres, modérément recourbé, qui puisse librement entrer dans la gouttière sous-orbitaire, qu'on le présente de profil ou de face. Il est destiné à glisser au-dessous du nerf pour le soulever et l'attirer hors de sa gouttière. Un bistouri, des ciseaux, plusieurs petits fragments d'éponge plongés dans l'eau glacée, et deux pinces à mors plats.

1° Le malade anesthésié et assis, le chirurgien pratique une incision au niveau du bord antérieur du plancher de l'orbite, sur la limite et dans la direction du bord adhérent de la paupière inférieure. Cette incision, à concavité supérieure, longue de 25 millimètres, commence à 15 millimètres de l'angle interne de la paupière et de la racine du nez, afin d'éviter la veine angulaire. Le premier coup de bistouri doit aller d'emblée jusqu'à l'os et intéresser, par conséquent, le périoste du rebord osseux du plancher de l'orbite.

La cuiller, glissée entre ce périoste et la surface osseuse dénudée, reçoit, dans sa concavité tournée en haut, toutes les parties molles orbitaires. Cette manœuvre met à découvert, sur ce plancher, une ligne grisâtre, oblique d'arrière en avant et de dehors en dedans, plus rapprochée du côté externe que du côté interne du plancher. C'est la paroi supérieure du canal sous-orbitaire. Une lamelle osseuse recouvre ce canal dans sa partie moyenne; en avant, la lame osseuse s'épaissit notablement; en arrière, dans le tiers postérieur, le canal n'est plus formé que par une lame fibreuse.

2° Le bistouri détruit facilement cette couche fibreuse en arrière; au milieu, la lamelle osseuse cède encore; mais, dans la manœuvre, la pointe de l'instrument, après avoir pénétré la lamelle osseuse brusquement, pourrait s'enfoncer trop profondément. Il est mieux de briser cette lamelle avec une petite gouge, ou avec le bec d'une sonde cannelée, sur

le bout opposé de laquelle on frappe à petits coups. On extrait les fragments avec les pinces à mors plats.

3° Quand on a pratiqué ainsi une ouverture suffisante, on introduit le crochet en profil sur un côté de la gouttière et jusqu'à son fond. On ne doit pas appuyer trop fortement sur ce fond, qui, s'il se brisait, ouvrirait le sinus maxillaire. Le crochet est ensuite retourné, de telle sorte que son bec s'engage au-dessous du nerf sous-orbitaire. Le nerf est alors chargé, et on peut le soulever. Si l'artère a été saisie en même temps, il est facile de la dégager.

4° D'un coup de ciseaux, on divise le nerf, le plus loin possible en arrière du crochet, pour emporter le nerf dentaire moyen, s'il existe. On saisit avec des pinces le bout périphérique, et on en excise la longueur voulue. On peut également mettre le nerf à découvert à son point d'émergence et arracher toute la portion contenue dans le canal.

§ III. — SECTION ET RÉSECTION DU NERF DENTAIRE INFÉRIEUR

Anatomie. — Branche volumineuse du nerf maxillaire inférieur, le nerf dentaire inférieur, d'abord placé entre les deux muscles ptérygoïdiens, s'engage ensuite entre le ptérygoïdien interne et la face interne de la branche montante de la mâchoire inférieure. Il pénètre alors dans le canal dentaire creusé dans l'épaisseur de l'os, le parcourt dans toute sa longueur, fournissant des filets dentaires multiples, et sort par le trou mentonnier pour s'épanouir dans la peau de la région. Il est accompagné par l'artère dentaire inférieure.

On peut diviser ou réséquer le nerf dentaire inférieur, soit à son point d'émergence au trou mentonnier, soit dans son canal osseux, en enlevant avec la gouge ou le trépan la table externe du maxillaire; mais il est plus sûr de remonter près de son origine et de l'attaquer avant son entrée dans le canal osseux.

Laissant de côté les procédés de *Warren* et de *Velpeau*, qui nécessitent la division de la peau, du masséter, des filets du facial, du canal de Sténon quelquefois, et la trépanation de la branche montante de la mâchoire, au-dessous de

l'échancrure sygmoïde, mieux vaut recourir à l'incision buccale, qui ne présente aucun de ces inconvénients.

Procédé intra-buccal. — Un instrument convenable placé du côté sain maintient les mâchoires largement écartées. Un crochet mousse tire, en dehors et en arrière, la commissure du côté malade.

1° Avec un bistouri à long manche, on fait une incision au fond de la bouche, à la muqueuse qui recouvre le bord antérieur du tendon du muscle temporal. Cette incision est placée à 5 millimètres en dedans du bord antérieur saillant de l'apophyse coronoïde. Elle s'étend de la dernière dent molaire supérieure à la dernière molaire inférieure, et pénètre d'emblée jusqu'au tendon. Elle n'intéresse d'ailleurs que la muqueuse buccale, des glandules et du tissu cellulaire.

2° Le bout de l'index gauche est alors engagé dans la plaie et pénètre entre le muscle ptérygoïdien interne, qui est en dedans, et la face interne de l'apophyse coronoïde. En le promenant sur la face interne du maxillaire, au-dessous et en arrière du tendon, on sent l'épine osseuse qui marque l'entrée du canal dentaire.

3° Le doigt restant en place, on glisse sur sa pulpe un crochet avec lequel on charge le nerf, et on le divise avec des ciseaux mousses ou un bistouri boutonné. L'artère est forcément intéressée, mais sa lésion est sans danger. Mieux vaut cependant, faisant écarter les lèvres de la plaie, reconnaître le nerf et l'isoler dans une certaine étendue, pour en enlever une portion de 1 centimètre à 1 1/2 centimètre de longueur.

§ IV. — SECTION ET RÉSECTION DU NERF LINGUAL

Anatomie. — Branche du maxillaire inférieur, le nerf lingual, d'abord placé entre le pharynx et le muscle ptérygoïdien externe, se dirige obliquement en bas et en avant entre les deux ptérygoïdiens, puis entre la branche montante du maxillaire inférieur et le ptérygoïdien interne. Au bord antérieur de ce muscle, il devient à peu près horizontal, et n'est recouvert que par la muqueuse du

plancher de la bouche jusqn'au point où il pénètre dans la langue. Il est situé, dans cette partie de son trajet, à 5 millimètres de la réflexion de la muqueuse sur le côté de la langue.

Opération. — Un écarteur approprié placé du côté sain maintient la bouche largement ouverte. Un aide saisit avec une compresse la pointe de la langue et l'attire du côté sain, en la renversant légèrement pour mettre bien à jour le sillon qui la sépare des dents du côté malade.

Soulevant légèrement la muqueuse buccale au niveau de la dernière dent molaire inférieure, l'opérateur la divise avec précaution, parallèlement à l'arcade dentaire, et à 5 millimètres de son point de réflexion sur le côté de la langue, dans une étendue de 3 centimètres et d'arrière en avant. Fouillant lentement le tissu sous-muqueux avec le bec d'une sonde cannelée, il met à découvert un cordon blanc, le nerf lingual. Il le soulève avec un crochet mousse, et en résèque une longueur de 2 centimètres environ, en faisant porter la section postérieure sous le ptérygoïdien interne, aussi en arrière que possible.

B. — Distension ou élongation

Cette opération se pratique sur les nerfs mixtes aussi bien que sur les nerfs exclusivement sensitifs ou moteurs. Elle comprend deux temps : 1° La mise à découvert et l'isolement des troncs nerveux ; 2° l'élongation des cordons nerveux.

1° *Mise à jour et isolement des nerfs.* — Le premier temps de l'opération varie nécessairement avec les nerfs à élonger. Nous avons donné plus haut les indications anatomiques qui permettent de découvrir les branches principales du trijumeau. Le nerf facial sera mis à jour, soit à sa sortie du trou stylo-mastoïdien, soit au niveau du col du condyle de la mâchoire inférieure. Une incision le long du bord postérieur du sterno-mastoïdien découvre le spinal. Les troncs nerveux du bras seront facilement isolés, soit dans l'aisselle, soit dans le creux sus-claviculaire, plus près de leur origine. Une incision le long du bord interne du biceps

conduit sur le médian. Le cubital est aisément accessible dans la gouttière épitrochléo-olécrânienne. Pour découvrir le tronc du sciatique, une incision pratiquée sous le bord du grand fessier, ou mieux *(Gilette)* à la partie moyenne de la cuisse, est largement suffisante. En somme, pour un grand nombre de troncs nerveux, l'opération est absolument la même que pour la découverte des artères satellites. Pour les nerfs isolés, la règle générale est de faire une incision parallèle à leur direction, dans le point où ils sont le plus superficiels. Écartant les muscles avec le doigt ou la sonde cannelée, on met le nerf à nu, on le reconnaît à son aspect et à sa consistance, et, ménageant les organes voisins, on l'isole dans une étendue convenable.

2° *Élongation des nerfs.* — Elle se pratique avec les doigts ou avec un instrument spécial dit *élongateur*.

α. Le tronc nerveux soulevé sur l'indicateur recourbé en crochet est d'abord attiré en dehors de la plaie, perpendiculairement à sa direction, le membre ou la partie étant fixés par un aide. Saisissant alors le cordon entre ses pouces et ses index, le chirurgien l'élonge, l'étire avec une force variable, mais vers sa racine seulement. En agissant ainsi, il est à peu près impossible de préciser le degré de la distension produite.

β. L'emploi d'un instrument spécial a justement pour but de mesurer exactement la force déployée et de la proportionner aux conditions du nerf et au résultat cherché. L'élongateur de Gilette est un crochet mousse, monté sur un manche solide et pourvu d'un dynamomètre qui indique en kilogrammes la quantité de force mise en usage. Le tronc nerveux étant placé dans la concavité du crochet, l'opérateur le soulève perpendiculairement à la partie, immobilisée par un aide, et arrête la distension quand l'aiguille du dynamomètre atteint le degré préalablement déterminé. On évite ainsi tous les accidents que pourrait occasionner une élongation brusque ou trop considérable.

Le nerf est alors remis en place et l'on procède au pansement de la plaie.

CHAPITRE V

Ténotomie

Règles générales. — La ténotomie ou section des tendons, de même que la myotomie, doit toujours se faire par la méthode sous-cutanée. Elle se pratique à l'aide d'instruments spéciaux dits *ténotomes*, essentiellement constitués par une lame de 10 à 12 millimètres de longueur sur 2 à 3 millimètres de largeur, tranchante sur un de ses bords et à dos solide. Cette lame fait suite à une tige métallique arrondie et de petit volume, montée sur un manche taillé à pans. Un point noir, gravé sur une des faces de ce manche, indique à l'opérateur la position de la lame et la direction de son tranchant. Les ténotomes sont mousses ou pointus, convexes, droits ou concaves, suivant la forme de la partie coupante de la lame. Les ténotomes droits, mousses ou acérés, sont les plus employés.

Les règles applicables à toute ténotomie sont :

1° De donner au sujet une position telle, que les parties à sectionner soient aussi tendues que possible, et par là isolées des organes voisins, qu'il importe de ménager.

2° De placer la ponction ou l'incision des téguments de façon à éviter la lésion des parties voisines du tendon (nerfs, vaisseaux, etc.).

3° De donner à cette incision une étendue aussi faible que possible.

4° D'empêcher l'accès de l'air dans la plaie tendineuse, en détruisant la rectitude du trajet qui la fait communiquer avec l'ouverture extérieure, par la formation d'un pli cutané à la base duquel se fait l'incision du tégument.

5° D'introduire le ténotome à plat, de le glisser par des mouvements lents soit au-dessus, soit au-dessous du tendon, en rasant autant que possible la corde fibreuse, pour ne pas

s'égarer dans les parties voisines, et conduisant la pointe un peu au delà de son bord opposé.

6° Le tranchant de la lame étant appliqué sur le tendon par un mouvement de rotation imprimé au manche, la section doit se faire par pression, en relevant et abaissant le manche, et non en sciant par des mouvements de va-et-vient.

7° Quand le craquement, le défaut de résistance, la dépresssion qui se forme sous le doigt semblent indiquer que le tendon est divisé, il faut, par quelques mouvements convenables, s'assurer, avant de retirer l'instrument, qu'il ne reste plus de parties à couper.

8° L'instrument, remis à plat, est retiré avec lenteur, pour empêcher l'entrée de l'air. Une mouche de diachylon, de taffetas, un peu de collodion, assurent l'occlusion de la plaie extérieure.

La section du tendon peut se faire de la peau vers les parties profondes, ou inversement de la face profonde vers la face superficielle du tendon. Elle peut se faire avec un ténotome pointu qui sert et pour la ponction du tégument et pour la division de la corde fibreuse; mais on peut aussi, pour plus de sécurité, après avoir incisé la peau, se servir d'un ténotome mousse pour opérer la section.

§ I. — TÉNOTOMIE DU TENDON D'ACHILLE

Données anatomiques. — Le tendon d'Achille présente sa portion la plus étroite à 27 ou 30 millimètres au-dessus du bord supérieur du calcanéum chez l'adulte, à quelques millimètres au-dessus de ce bord chez l'enfant. Inséré à la partie inférieure de la face postérieure du calcanéum, il est séparé de la partie supérieure et lisse de cette face par une bourse séreuse. Pour la ménager, *Scoutetten* fait la section du tendon à la hauteur d'une ligne transversale qui partage en deux parties égales la malléole externe. En dedans et un peu en avant du tendon, recouverts par l'aponévrose profonde, se trouvent les vaisseaux et le nerf tibial postérieur. En faisant pénétrer le ténotome du côté interne et près du bord du tendon, on évite presque sûrement ces vaisseaux qui, chez les enfants et dans le cas de difformités anciennes, décrivent souvent de nombreuses flexuosités.

La section du tendon d'Achille peut s'exécuter de quatre façons différentes, suivant qu'on se sert d'un ténotome mousse ou pointu et qu'on fait agir la lame de l'instrument du tégument vers les parties profondes, ou bien en sens opposé.

Position du sujet.— Le malade est couché sur le ventre, le genou fixé par un aide, le pied fléchi aussi fortement que possible, pour éloigner le tendon du paquet vasculo-nerveux.

1° **Procédé de Sédillot.** — Les téguments étant écartés du tendon, on introduit, à quelques millimètres en avant de son bord interne, et par ponction, un ténotome à pointe aiguë et à lame convexe, le plat de la lame correspondant au plat du tendon. Avec la pointe de l'instrument, on reconnaît la corde tendineuse, et on fait glisser la lame à plat sur sa face antérieure, en en suivant exactement le contour.

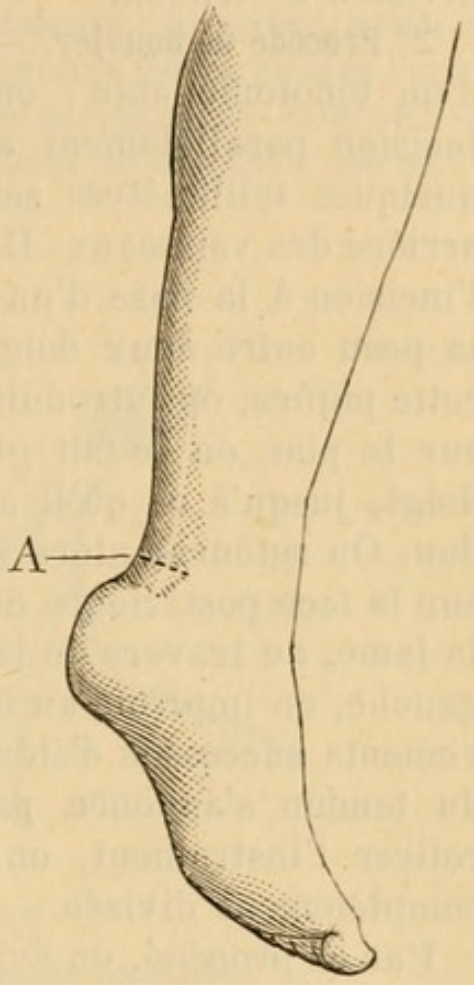

FIG. 161. — Ténotomie du tendon d'Achille.

A, point de section.

Lorsqu'on est bien certain que la pointe du ténotome a légèrement dépassé le bord externe du tendon, par un mouvement de quart de cercle imprimé au manche, on tourne le tranchant de l'instrument en arrière. De légers mouvements d'abaissement et d'élévation du manche suffisent pour diviser la corde fibreuse. L'indicateur de la main gauche, placé sur la peau, dirige l'action de la lame et rend compte des progrès de la section. Le craquement, le défaut de résistance, l'enfoncement produit sous le doigt, l'allongement des parties et la projection sous la peau des extrémités du tendon indiquent que l'opération a réussi. Si la section est incomplète, le redressement du pied est impos-

sible. Après s'être assuré avec le doigt qu'il existe encore des fibres tendues et saillantes, on fait de nouveau une ponction franche et nette comme la première, et on achève la division du tendon.

2° **Procédé de Bouvier.** — Avec la pointe d'une lancette ou d'un ténotome aigu, on fait une ponction ou une petite incision parallèlement au bord interne du tendon, et à quelques millimètres seulement, pour rester sûrement en arrière des vaisseaux. Il est encore plus prudent de placer l'incision à la base d'un pli longitudinal fait en soulevant la peau entre deux doigts au bord interne du tendon. Par cette piqûre, on introduit un ténotome mousse, et, le tenant sur le plat, on le fait glisser sous la peau en le suivant du doigt, jusqu'à ce qu'il ait dépassé le bord externe du tendon. On retourne alors l'instrument, le tranchant appliqué sur la face postérieure du tendon, et pressant sur le dos de la lame, au travers de la peau, avec la pulpe de l'indicateur gauche, on imprime au manche du ténotome de petits mouvements successifs d'élévation et d'abaissement. La section du tendon s'annonce par les signes indiqués. Avant de retirer l'instrument, on s'assure que toute la corde est complètement divisée.

Par ce procédé, on évite plus sûrement les vaisseaux, on n'est pas exposé à intéresser les téguments, et, suivant la lame de l'œil et du doigt, on ne court aucun risque de s'égarer ou de couper des parties qu'il importe de ménager. La formation d'un pli cutané à la base duquel se fait la ponction, la rétraction des extrémités du tendon et l'extension de sa gaine, suffisent pour détruire la rectitude des plaies, et empêcher l'accès de l'air.

Il est possible de varier encore le manuel opératoire :

3° En se servant, comme *Sédillot*, d'un ténotome aigu, mais en coupant le tendon de sa face superficielle vers sa face profonde.

4° En employant, avec *Bouvier*, le ténotome mousse, mais en le faisant glisser d'abord au-dessous du tendon, pour le diviser d'avant en arrière.

§ II. — TÉNOTOMIE DU MUSCLE STERNO-CLEIDO-MASTOÏDIEN

Anatomie. — Le muscle sterno-cleido-mastoïdien se divise à sa partie inférieure, seul point où la section soit pratiquée, en deux faisceaux, l'un interne ou sternal, l'autre externe ou claviculaire. Le premier est tendineux, arrondi et resserré ; le second aplati et beaucoup plus large. Les deux sont recouverts par la peau et l'aponévrose superficielle. En dehors, la veine jugulaire externe ; en dedans, la veine jugulaire antérieure, sont visibles sous les tégu-

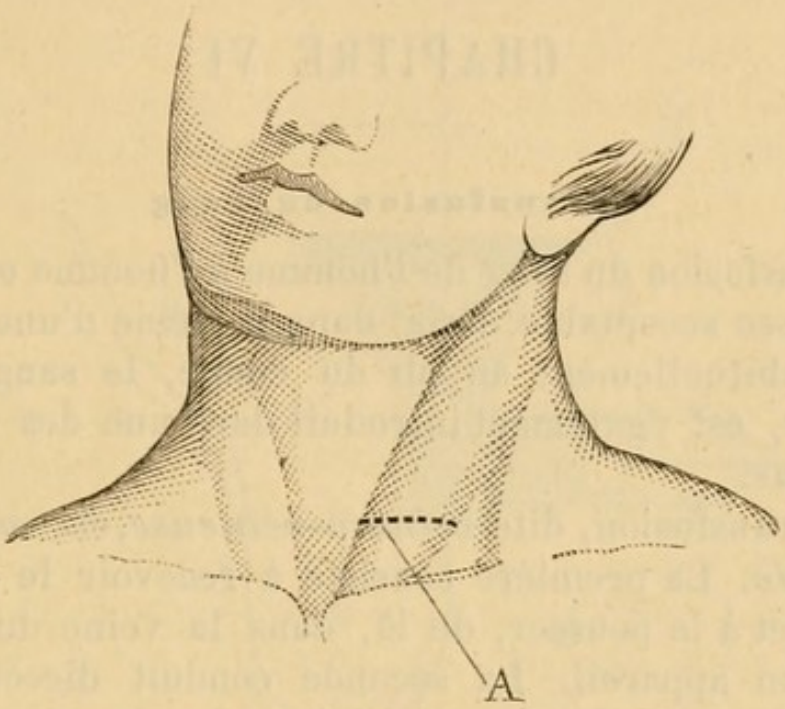

FIG. 162. — Ténotomie du sterno-mastoïdien.
A, point de section.

ments et faciles à éviter. Derrière le muscle, les vaisseaux carotidiens protégés par les muscles sous-hyoïdiens sont d'habitude assez éloignés, par la rétraction, des fibres du sterno-mastoïdien qui forme une corde saillante en avant.

Position du sujet. — Exagérer le mouvement de rotation de la face et entraîner la tête vers le côté sain, s'assurer de la position des veines superficielles et de l'artère carotide, ainsi que de l'état d'isolement des faisceaux à diviser.

La section se fait à une hauteur de 2 à 2 1/2 centimètres au-dessus du sternum et de la clavicule, en se servant d'un des procédés indiqués. Les deux chefs doivent être divisés isolément et à quelques jours d'intervalle *(Sédillot)*.

Pour le faisceau sternal, la ponction se fait sur le bord externe du muscle, et le ténotome est conduit de dehors en dedans.

Pour la section du faisceau claviculaire, la ponction peut se faire soit au bord interne, soit au bord externe du muscle ; mais il faut éviter avec soin d'intéresser la veine jugulaire externe, en la déplaçant avec les téguments.

CHAPITRE VI

Transfusion du sang

La transfusion du sang de l'homme à l'homme est la seule qui paraisse acceptable. Pris dans la veine d'une personne saine, habituellement au pli du coude, le sang, chez le récepteur, est également introduit dans une des veines du pli du bras.

Cette transfusion, dite *veinoso-veineuse*, est *médiate* ou *immédiate*. La première consiste à recevoir le sang dans un vase, et à le pousser, de là, dans la veine du patient à l'aide d'un appareil. La seconde conduit directement le sang, de la veine du donneur à la veine du récepteur, par un tube simple ou muni d'un appareil d'impulsion.

Le sang doit être injecté *entier*, c'est-à-dire non défibriné. La coagulation du liquide pendant les manœuvres, d'où projection de caillots, et l'introduction de l'air dans la circulation sont les deux grands dangers de cette opération. Nous ne décrirons que les appareils de *Collin* et de *Roussel* de Genève.

A. TRANSFUSION MÉDIATE

L'appareil de *Collin* (fig. 163, coupe schématique), se compose : 1° d'une cuvette; 2° d'un corps de pompe; 3° d'une chambre de distribution; 4° d'un tube flexible de caoutchouc pur avec canule terminale; 5° d'un trocart.

La *cuvette*, dont la capacité est d'environ 300 grammes

de sang, a la forme d'un entonnoir évasé, à parois rentrantes et arrondies ; la profondeur en est de 10 1/2 centimètres, le diamètre le plus large de 15 centimètres. Elle est en métal mince, nickelé ; c'est elle que saisit la main gauche de l'opérateur, de telle sorte que le sang qu'elle contient n'est exposé à aucune des oscillations qui pourraient en provoquer ou en activer la coagulation.

Le *corps de pompe* est un tube de verre régulièrement calibré, de 8 centimètres de long, muni à ses extrémités de

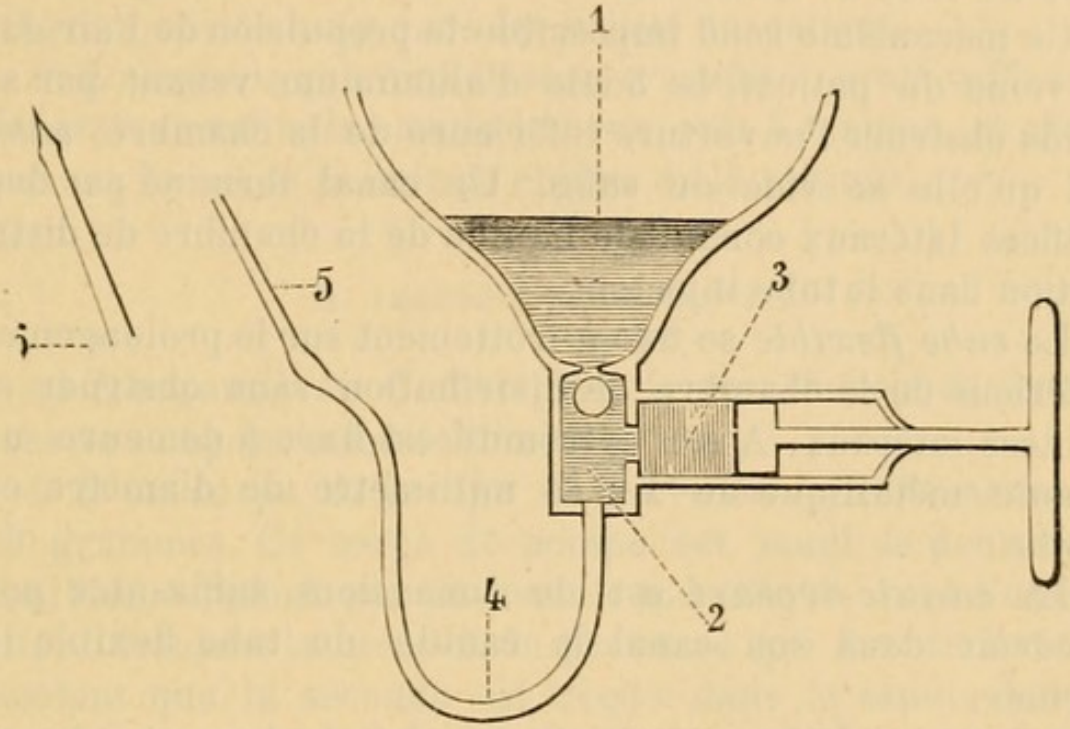

FIG. 163. — Transfusion du sang. Appareil de COLLIN. Coupe schématique.

1, cuvette destinée à recevoir le sang ; 2, chambre de distribution ; 3, pompe aspirante et foulante ; 4, tube conducteur ; 5, canule ; 6, trocart.

deux armatures métalliques qui ne sont jamais en contact avec le sang. Sa capacité est exactement de 10 centimètres cubes. Le piston, également fort simple, plein, à frottement doux, présente au sang une surface parfaitement régulière.

Chambre de distribution. — Le sang est *aspiré* de la cuvette dans la pompe, et *refoulé* de la pompe dans le tube, sans subir le contact d'aucune soupape, cause de coagulation. La chambre de distribution est constituée par un espace cylindrique, situé dans la continuation de l'axe de la cuvette et communiquant, par trois ouvertures égales,

avec la cuvette, avec la pompe, avec le tube de transfusion ; elle contient une bille sphérique, régulière, en aluminium, dont la densité a été calculée et reconnue pour être inférieure à la densité du sang.

Cette boule flotte sur le sang de la chambre. Au moment de l'*aspiration* du piston, le sang en descendant dans le corps de pompe la déplace, mais elle reprend aussitôt sa position première ; pendant la *foulée* elle empêche le sang de rentrer dans la cuvette ; le sang ne peut que suivre la voie du tube de transfusion.

Ce mécanisme rend impossible la propulsion de l'air dans la veine du patient, la boule d'aluminium venant par son poids obstruer l'ouverture inférieure de la chambre, aussitôt qu'elle se vide du sang. Un canal terminé par deux orifices latéraux conduit le liquide de la chambre de distribution dans le tube injecteur.

Le *tube flexible* se fixe à frottement sur le prolongement inférieur de la chambre de distribution sans obstruer ses orifices latéraux. A son extrémité est fixée à demeure une canule métallique de 1 1/2 millimètre de diamètre environ.

La *canule-trocart* est de dimensions suffisantes pour recevoir dans son canal la canule du tube flexible injecteur.

Opération : 1° Le malade est couché, le bras choisi pour l'injection près du bord libre du lit. Une bande simple serrée au-dessus du coude arrête le sang veineux ; la bande d'Esmarch roulée sur la main et l'avant-bras fait refluer le sang veineux qui vient distendre les veines du pli du bras. Soulevant la peau avec les doigts ou une pince, au-dessus de la veine choisie pour l'injection, l'opérateur divise d'un coup de ciseaux le pli cutané formé et découvre le vaisseau. Il y plonge alors le trocart muni de sa canule, et tirant la flamme laisse sortir quelques gouttes de sang pour chasser l'air. Les liens sont enlevés doucement. Un aide ferme du doigt l'orifice externe de la canule, qu'il maintient immobile.

2° La personne qui doit fournir le sang est préparée pour

la saignée, elle se tient tout près du patient. La veine est ouverte, le sang tombe dans la cuvette. Un premier coup de piston aspirateur l'amène dans le corps de pompe. Doucement refoulé, le liquide passe dans le tube flexible et dans sa canule, chassant devant lui l'air qui y était contenu.

3° Quand le sang sort pur et sans bulles d'air, la canule du tube flexible est rapidement enfoncée dans la canule trocart placée d'avance dans la veine du patient. L'injection se fait lentement, sans secousse, la cuvette maintenue complètement immobile. Chaque coup de piston envoie 10 grammes de sang dans les veines du patient.

4° Lorsque la quantité de sang transfusé paraît suffisante, l'opérateur retire la canule interne, puis l'externe, et applique sur le coude le huit de chiffre de la saignée.

B. TRANSFUSION IMMÉDIATE

a) L'appareil de *Collin* pour la transfusion de bras à bras se compose essentiellement :

1° D'un *corps de pompe* en verre de la contenance de 10 grammes. Ce corps de pompe est muni de deux tubes flexibles, terminés par une canule métallique, dont l'une est introduite dans la veine de la personne qui fournit le sang, pendant que la seconde est reçue dans la canule-trocart placée comme nous l'avons dit plus haut dans la veine du récepteur.

2° Un *robinet* à double effet, permet d'ouvrir et de fermer alternativement la communication du corps de pompe avec ces deux tubes. Quand la tige motrice du robinet est dans la direction de l'un des tubes, celui-ci est ouvert, pendant que le second est fermé. La pompe est donc alternativement aspirante et foulante.

Le mode d'action de l'appareil se comprend aisément. Le corps de pompe rempli de sang par aspiration, il suffit de tourner le robinet et de pousser le piston, pour refouler le liquide dans le tube injecteur. L'air étant complètement chassé de l'appareil, on introduit la canule du tube injecteur dans la canule-trocart préalablement placée dans la

veine du patient. La transfusion s'exécute comme avec l'instrument décrit plus haut.

Au point de vue théorique, l'appareil du docteur *Roussel*, de Genève, nous paraît remplir d'une façon plus sûre les conditions de la transfusion immédiate.

b) Appareil de *Roussel* (fig. 164, coupe schématique). Il est comparable à une sangsue, qui porterait à la tête une trompe accessoire pour aspirer de l'eau avant et pendant la succion du sang, et dont la queue fourchue lancerait alternativement de l'eau ou du sang pur par deux ouvertures latérales.

Le transfuseur s'applique sur la veine qui fournit le sang, au moyen d'une *ventouse* en caoutchouc, dans laquelle ne pénètrent ni l'eau ni le sang. Elle sert de *point d'attache* et forme un manchon hermétique autour de la bouche de l'appareil.

Cette ventouse (1), est mise en action par un *ballon* aspirateur spécial (6). Un *cylindre rigide* (2) traverse la ventouse. Son bout inférieur entoure la veine qui doit être saignée; son bout supérieur est d'abord ouvert et laisse voir très distinctement la veine désignée.

Le cylindre, figurant la gorge de la sangsue, se ferme par la mise en place du *porte-lancette*, dent cachée de l'animal. La lancette (3) est montée sur un *curseur*, régulateur de sa pénétration; un ressort la relève après la piqûre. La *tête* (4) de la lancette porte *deux yeux*, régulateurs de la direction de la lame relativement à la ligne de la veine. La lancette joue, à l'intérieur de l'appareil, par un coup sec frappé sur sa tête, puis elle remonte se cacher dans le haut du cylindre.

Cette saignée cachée a été beaucoup critiquée d'*avance*, mais toujours admise *après* l'étude de l'appareil. La direction et la profondeur de la piqûre se font au gré du chirurgien.

Le tube, figurant la trompe accessoire de la sangsue, aboutit dans la gorge du cylindre ; il porte, de l'autre bout, une cloche qui doit plonger dans un vase plein d'eau. C'est le *tube aspirateur d'eau*. Dans la gorge du cylindre

s'ouvre encore l'estomac de l'animal, représenté par un *ballon ovale*, à deux soupapes, pompe aspirante et foulante nécessaire à la transfusion.

Enfin la queue fourchue de l'animal est une *bifurcation*

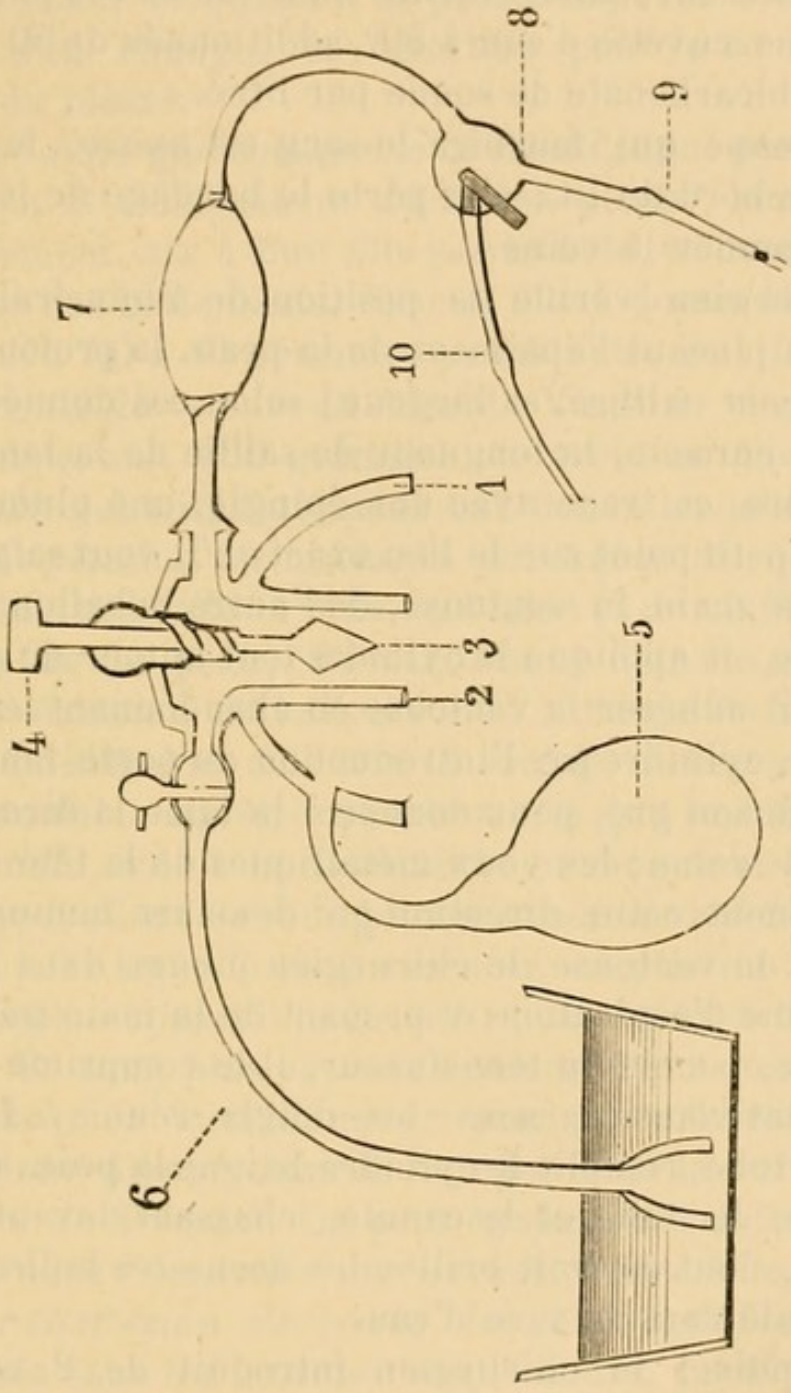

FIG. 164. — Transfusion du sang. Appareil de ROUSSEL, de Genève, pour la transfusion directe. Coupe schématique.

1, ventouse; 2, cylindre central; 3, lancette; 4, tête de la lancette; 5, poire en caoutchouc pour fixer la ventouse; 6, tube à eau; 7, ampoule-pompe; 8, bifurcation; 9 et 10, canules à injection.

portant *deux canules* (10 et 11), de calibre différent, commandées par un *robinet en T* (9), qui ouvre alternativement passage au liquide par l'une ou l'autre canule.

Opération. — 1° Le blessé est couché, la face, la poitrine et le bras découverts. La veine la plus apparente

du bras (au besoin de la jambe) est préparée, découverte par la section d'un pli de la peau, piquée avec une érigne, incisée en V avec la pointe de fins ciseaux et refermée momentanément.

2° Le transfuseur, bien vérifié dans toutes ses parties, baigne dans une cuvette d'eau à 30°, additionnée de 50 centigrammes de bicarbonate de soude par litre.

3° La personne qui fournira le sang est assise, le bras étendu sur le bord du lit ; elle porte le bandage de la saignée qui fait gonfler la veine.

4° Le chirurgien vérifie la position de l'humérale ; il apprécie en la pinçant l'épaisseur de la peau, la profondeur de la veine et son calibre, sa largeur ; selon ces données, il règle avec le curseur, la longueur de saillie de la lancette hors du cylindre, et trace avec une épingle, une plume ou un crayon, un petit point sur le lieu exact qu'il veut saigner. Prenant d'une main la ventouse, de l'autre le ballon rond qu'il comprime, il applique le cylindre tout autour du point à saigner et fait adhérer la ventouse en abandonnant le ballon. Il ferme le cylindre par l'introduction du porte-lancette qu'il tourne à son gré, pour donner à la lame la direction voulue sur la veine ; les yeux métalliques de la tête de la lancette indiquent cette direction qui demeure immuable.

5° Quittant la ventouse, le chirurgien plonge dans l'eau la cloche du tube d'aspiration, et prenant de la main gauche le ballon ovale, pompe du transfuseur, il le comprime et le relâche alternativement, sous les doigts réunis. L'eau monte dans le tube, remplit le cylindre, baigne la peau, remplit la pompe, le tube et la canule, chassant devant elle l'air intérieur, dont on voit briller les dernières bulles, en mettant la canule dans le vase d'eau.

6° L'air expulsé, le chirurgien introduit de 2 centimètres la canule ruisselante d'eau dans la veine du blessé, sous le lambeau en V que l'érigne soulève ; puis il tourne le robinet de la bifurcation, qui ferme la canule et ouvre le tube latéral.

7° Revenant à la ventouse, le chirurgien ferme le tube d'eau et frappe la tête de la lancette d'un coup sec et rapide,

Du bout des doigts réunis continuant la manœuvre de la pompe, l'opérateur voit sortir par la bifurcation finale de l'eau pure, puis de l'eau rougie, puis du sang pur. De même que l'eau avait chassé l'air, le sang jaillissant de la veine chasse l'eau, et quand il se présente pur à la bifurcation, il suffit d'en changer la direction pour le conduire dans la veine du blessé.

C'est alors que commence la transfusion, par l'alternative pression et relâchement du ballon-pompe, lentement et régulièrement, six à huit fois par minute, en comptant *haut* le nombre des battements. Chacun d'eux donne 10 grammes de sang, soit 60 à 80 grammes par minute, soit 1 gramme par battements du cœur du blessé. Vingt à vingt-cinq coups de pompe, soit 250 grammes en trois minutes, est la dose nécessaire et suffisante pour une bonne transfusion.

8° L'opération terminée, le chirurgien retire la canule de la veine et bande le bras du blessé (8 de chiffre, au besoin suture de la peau). La ventouse se détache du bras par la simple pression du ballon rond ; bandage de la saignée. La veine du blessé ne doit être ni coupée ni liée ; elle doit rester perméable après l'opération afin que le sang, remontant de la main, aide à la circulation du sang transfusé.

L'appareil est de suite plongé et manœuvré dans la cuvette d'eau, pour laver le sang avant sa coagulation.

Le même appareil peut servir pour injecter dans la circulation le sang plus ou moins étendu d'une solution médicamenteuse, en laissant ouvert pendant la transfusion le tube aspirateur plongé dans le liquide. C'est la *transfusion infusoire* de Roussel. On peut également l'utiliser pour faire passer dans l'économie un courant constant de faible intensité, *transfusion électrisée*. Le pôle négatif est une aiguille enfoncée dans les muscles respirateurs. Le fil du pôle positif est enroulé et lié autour de la tige de cuivre de la lancette, dont le curseur est enlevé.

DEUXIÈME PARTIE

OPÉRATIONS SPÉCIALES

ARTICLE PREMIER — AUTOPLASTIES. ANAPLASTIES

Règles générales des autoplasties

L'autoplastie ou mieux anaplastie comprend quatre grandes méthodes.

1° **Méthode française.** — Dite aussi méthode de Celse, elle consiste à combler les pertes de substances, par le *glissement* des téguments voisins, suffisamment disséqués et libérés pour être réunis en avant de la brèche à fermer.

Pour favoriser le glissement des téguments, il est souvent indispensable de joindre à leur simple dissection une ou deux incisions dites *libératrices*. Ces incisions, rectilignes ou en arc de cercle, sont placées à quelque distance des bords de la plaie à combler, ordinairement parallèles, mais parfois aussi perpendiculaires à son grand axe. Elles doivent comprendre toute l'épaisseur de la peau.

Ailleurs on taille par des incisions appropriées soit un seul lambeau, soit deux lambeaux quadrilatères à base opposée, qui libérés de leurs attaches sont, par glissement l'un vers l'autre, ramenés et suturés sur la plaie.

2° **Méthode indienne.** — Elle consiste à prendre, dans le voisinage immédiat de la perte de substance, un lambeau de forme convenable, que l'on amène sur la partie à combler par la torsion de son pédicule ou par simple rotation.

3° **Méthode italienne.** — Elle consiste à prendre, sur une

partie plus ou moins éloignée de la perte de substance, tantôt sur le patient lui-même, tantôt sur une autre personne *(hétéro-autoplastie)*, le lambeau nécessaire à la réparation. D'habitude on laisse suppurer ce lambeau avant de tenter la réunion. On peut également tenter la réunion immédiate, mais cette simple et discutable modification, ne mérite pas le nom de *méthode allemande*, qui lui a été donné par Grœfe, de Berlin.

4° **Transplantation.** — Dans cette méthode, le lambeau épidermique ou cutané, emprunté au patient lui-même ou à une autre personne, est complètement *détaché*, avant d'être reporté sur la plaie à combler. On distingue deux sortes de *greffe;* la greffe épidermique et la greffe cutanée.

a) **Greffe épidermique.** — Avec une lancette bien aiguisée, on détache de petits lambeaux d'épiderme, de 2 à 3 millimètres de diamètre. On les transporte de suite sur la plaie bourgeonnante, leur face dermique en contact avec les granulations, on les étend et on les enfonce doucement, de manière à les mouler sur les anfractuosités. On en dispose ainsi un grand nombre, à quelques millimètres de distance, formant un véritable quadrillage, et on les maintient en place par des bandelettes de sparadrap imbriquées. Ce procédé ne peut réussir que sur les plaies saines, granuleuses et déjà en voie de cicatrisation.

b) **Greffe cutanée.** — Dans cette méthode, la perte de substance est comblée par un seul lambeau, taillé et modelé sur la plaie, mais emprunté à une partie plus ou moins éloignée. Ce lambeau tégumentaire ou muqueux, tracé et circonscrit, est rapidement disséqué et porté dans un vase aplati, maintenu par un bain-marie à une température convenable, 32° à 35°. On l'y dépose de façon que sa face profonde ou cruentée soit sous les yeux du chirurgien. Cette face doit être soigneusement dépouillée de tout le tissu cellulo-adipeux qui la tapisse, de sorte que la couche profonde du derme soit à nu dans toute son étendue.

La greffe est alors portée sur la perte de substance préalablement avivée et convenablement asséchée. On la régularise, au besoin, pour qu'elle s'y adapte exactement, et

par de douces pressions on la modèle sur la plaie pour que le contact soit parfait. Pas n'est besoin de sutures, sauf pour les muqueuses; un bandage compressif assure et maintient la coaptation.

Il est quelques principes communs à presque toutes les méthodes anaplastiques :

1° Le lambeau doit avoir un pédicule assez large pour assurer sa vitalité.

2° Le lambeau doit avoir une grande épaisseur. Si la peau est mince et peu vasculaire, il faut lui conserver toute sa doublure celluleuse.

3° Les dimensions du lambeau seront largement calculées; il doit être au moins un tiers plus grand que la plaie à recouvrir.

4° Le lambeau doit être taillé de façon à rendre la torsion de son pédicule et la tension des tissus aussi minimes que possible.

5° La forme du lambeau doit correspondre à celle de la perte de substance; il est taillé sur le même patron et ses limites sont exactement déterminées d'avance.

6° Il faut aviver avec soin et sur la plus grande largeur possible les lèvres de la perte de la substance et les bords correspondants du lambeau. L'avivement par surfaces a donné de magnifiques succès.

7° La section du pédicule, si elle est nécessaire, ne doit être pratiquée que lorsque la réunion du lambeau est tout à fait complète.

8° La réunion des parties, quel que soit le mode de suture employé, doit être aussi exacte que possible.

§ I. — BLÉPHAROPLASTIE

Deux principes dominent les opérations, toujours fort délicates, pratiquées pour la réparation des pertes de substance des paupières.

1° Conserver le plus possible de l'ancienne paupière, de son muscle orbiculaire, et principalement de son bord libre.

2° Ménager complètement, si on le peut, la conjonctive pal-

pébrale. En outre, il faut, ici surtout, en raison de la minceur de la peau et de sa mobilité, donner aux lambeaux une grande étendue pour éviter toute traction, un large pédicule, et les maintenir en place par un bandage qui exerce une douce pression.

Les procédés sont très nombreux. Nous en donnerons quelques-uns ; d'autres seront décrits à propros de l'ectropion.

1° **Un lambeau quadrilatère. Rotation** *(Dieffenbach)* (fig. 165, O, G). — On donne à la perte de substance la forme d'un triangle à base palpébrale. Une incision cutanée hori-

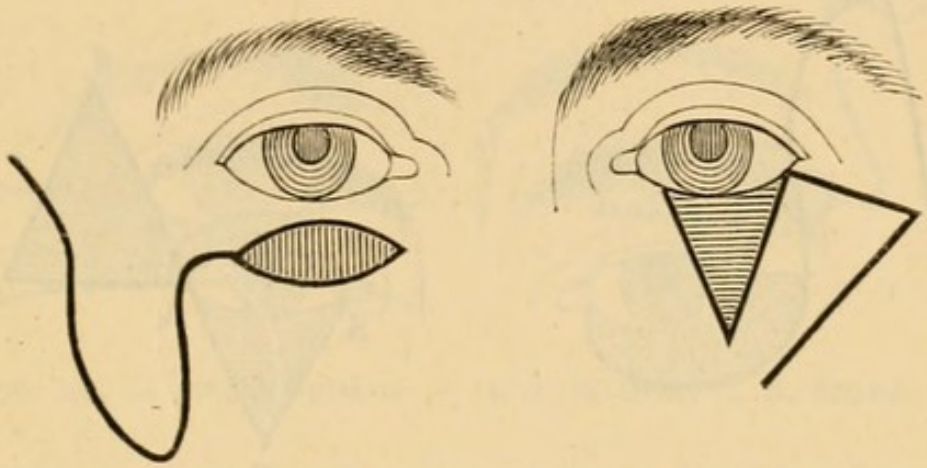

Fig. 165. — Blépharoplastie. — O, G, Dieffenbach ; O, D, Fricke, de Hambourg.

zontale prolonge cette base en dehors, vers la tempe. De son extrémité externe, part une seconde incision oblique en bas et en dedans, vers le sommet de la plaie triangulaire, dont elle se rapproche plus ou moins. Le lambeau quadrilatère ainsi formé est disséqué et amené sur la perte de substance par un simple mouvement de rotation. La plaie de la joue est fermée partie par suture, partie par granulation.

2° **Un lambeau. Rotation et torsion** (*Fricke*, de Hambourg) (fig. 165, O, D). — Pour combler la perte de substance à laquelle on a donné une forme à peu près ovalaire, on prend un lambeau cutané en dehors de l'œil, soit sur le front, soit sur la joue. Ce lambeau doit être taillé après mesure, en lui donnant un bon tiers de plus en hau-

teur et en largeur qu'à la perte de substance, à laquelle son pédicule est contigu par une de ses extrémités. Le lambeau disséqué, on lui imprime un mouvement de torsion qui l'amène sur la plaie à combler, et l'on réunit. On peut rendre moins grande la torsion du pédicule, en faire une simple rotation, en donnant au lambeau une position oblique.

3° **Un lambeau externe. Glissement et rotation** *(Burow)* (fig. 166, O, G). — On donne à la perte de substance une forme triangulaire A, B, C. On prolonge en dehors et en haut les côtés horizontal A, B et externe A, C du triangle, par deux

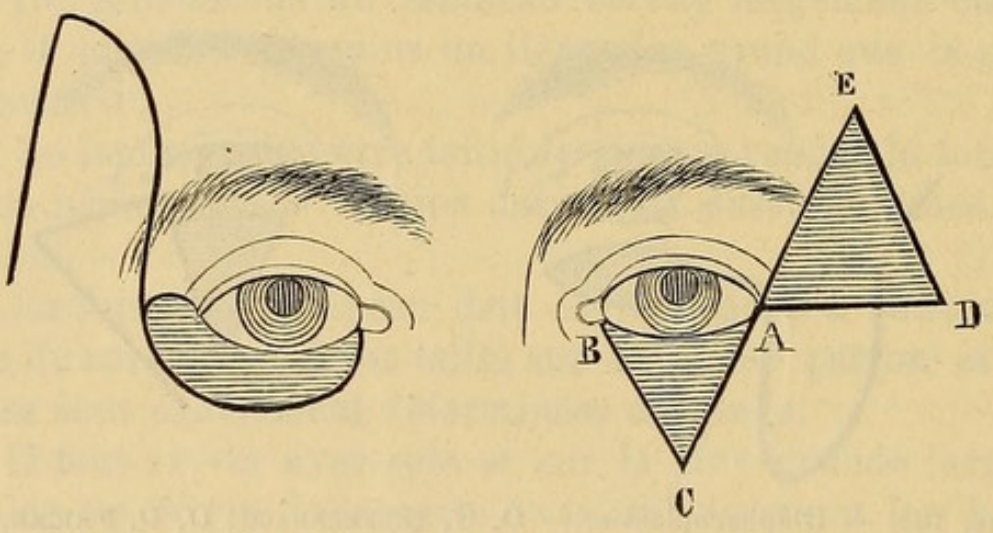

Fig. 166. — Blépharoplastie. — O, G, Burow; O, D, Blasius.

incisions cutanées A, D et A, E, que l'on réunit par une troisième incision D, E, de façon à circonscrire un second triangle D, A, E, de même dimension que le premier, mais à sommet opposé. On excise la peau dans toute l'étendue de ce nouveau triangle. Le lambeau E, D, A, C est alors disséqué et ramené en dedans, de façon que le sommet A vienne se placer à l'angle interne de l'œil B. On réunit par suture. Le côté D, A du lambeau forme le bord libre de la nouvelle paupière ; et, par le déplacement du lambeau, la lèvre D, E peut être unie avec le bord A, E. Toute la perte de substance se trouve ainsi comblée.

4° **Un lambeau externe ou interne. Torsion** *(Blasius)* (fig. 166, O, D). — Le lambeau emprunté soit au front, soit à la joue ou au nez, est ramené par torsion de son pédicule sur

la brèche à combler. Pour éviter que cette torsion ne soit trop considérable, on doit, autant que faire se peut, tailler le lambeau dans les parties les plus voisines de la perte de substance. On le prend en haut pour la paupière inférieure, sur le nez ou la joue pour la paupière supérieure.

5° **Un lambeau. Torsion et rotation** *(Hasner)* (fig. 167, O, G). — Pour remédier aux pertes de substance comprenant un des angles des paupières, on enlève la partie malade par deux incisions semi-elliptiques se réunissant par leur extrémité au delà de la commissure. On taille alors, dans la peau du nez ou du front, un petit lambeau dont la

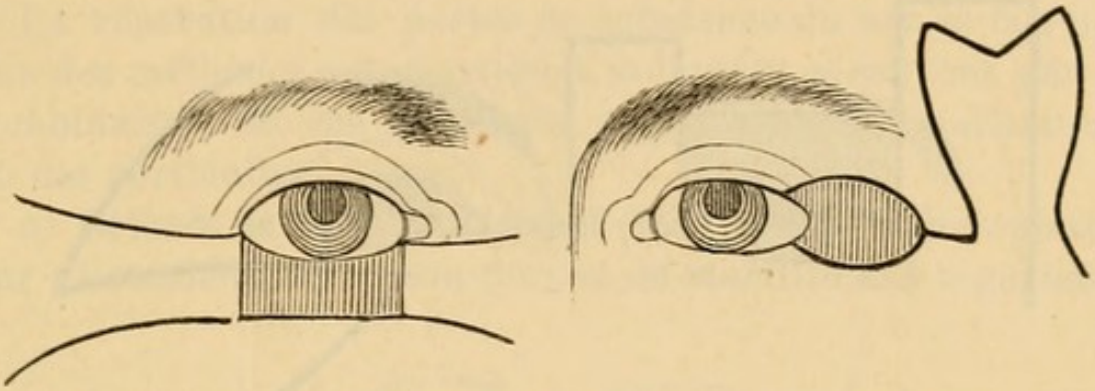

FIG. 167. — Blépharoplastie. — O, G, HASNER; O, D, KNAPP.

base est distante de 5 à 6 millimètres du bord le plus voisin de la brèche à combler. Ce petit lambeau se bifurque à son sommet pour la réparation des deux bords palpébraux.

On coupe alors le pont cutané qui sépare la base du lambeau de la plaie à combler, dans la direction de la commissure correspondante, puis le lambeau disséqué est appliqué sur la plaie et suturé avec ses bords. Le pont cutané intermédiaire, disséqué à son tour, sert à recouvrir en partie la plaie résultant de la formation du lambeau.

7° **Deux lambeaux latéraux. Glissement** *(Knapp)* (fig. 167, O, D). — On donne à la perte de substance une forme quadrilatère, puis on continue l'incision horizontale supérieure qui limite la plaie, en dedans vers le nez, en dehors, à partir de la commissure palpébrale externe vers la tempe, en la relevant un peu à son extrémité externe. On en fait autant pour le bord inférieur, en abaissant l'incision externe à son extrémité, pour donner au pédicule du lambeau tem-

poral une suffisante largeur. Les deux lambeaux disséqués sont amenés au contact, réunis par leurs sommets, et leurs bords sont suturés avec les parties voisines.

7° **Deux lambeaux verticaux. Torsion et rotation** *(Sédillot)* (fig. 168, O, D). — Un des lambeaux, le plus petit, est pris sur la racine du nez ; le second, plus considérable, est taillé sur le front, l'incision verticale externe qui le délimite en dehors venant se perdre jusque dans la joue. Les deux lambeaux, à base inférieure, disséqués de haut en bas, sont ramenés par torsion et rotation de haut en bas sur la brèche

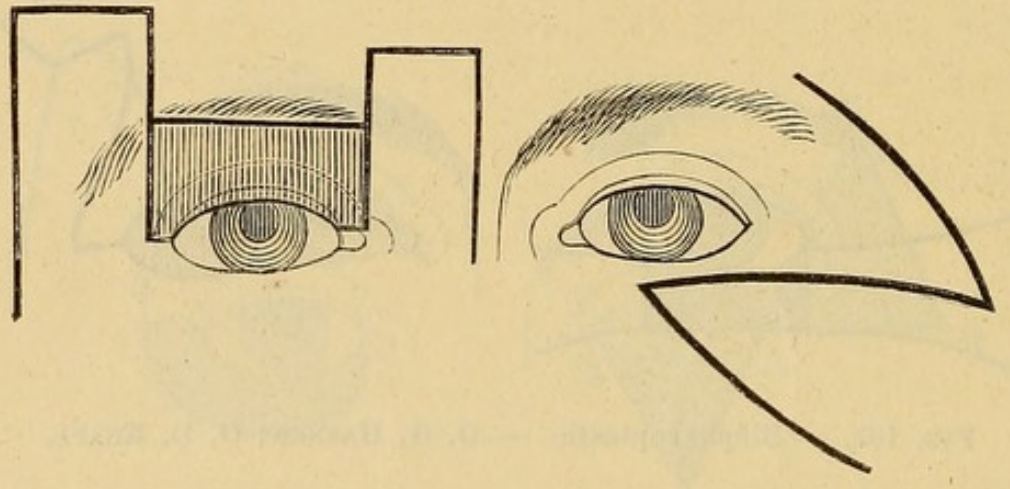

Fig. 168. — Blépharoplastie. — O, G, Denonvilliers; O, D, Sédillot.

à combler; leurs sommets sont réunis ensemble et leurs bords soudés avec ceux de la plaie. On laisse guérir par seconde intention les pertes de substance résultant de la formation des lambeaux.

8° **Deux lambeaux. Procédé par échange** *(Denonvilliers)* (fig. 168, O, G). — On taille par trois incisions formant un Z deux lambeaux triangulaires à bases et à sommets opposés, mais possédant un côté commun. Libérés par dissection de la pointe à la base, les deux lambeaux sont passés l'un au-dessous de l'autre et glissent en sens inverse, de sorte que le supérieur vient combler la plaie laissée par l'inférieur et *vice versâ*.

9° **Deux lambeaux** *(Abadie)*. — Si la commissure externe est détruite, ainsi qu'une notable partie d'une ou des deux paupières, l'opérateur taille deux lambeaux, l'un supérieur

à base externe, à sommet interne ; l'autre inférieur à base en dedans et à sommet en dehors. Les lambeaux sont disséqués, puis mobilisés, et comme ils sont d'ordinaire trop longs, on excise à leur sommet de petits triangles. Le supérieur est ensuite attiré en bas et en dedans ; son bord inférieur vient reconstituer le bord libre de la paupière supérieure. De même l'inférieur est attiré en haut et en dedans ; son bord supérieur formera le bord libre de la paupière inférieure.

§ II. — RHINOPLASTIE

La réparation des pertes de substance du nez se fait par une des méthodes autoplastiques indiquées et souvent par la combinaison de ces méthodes, appropriées aux indications du cas particulier.

a) **Méthode de Celse. Glissement** (fig. 169). — L'autoplastie par glissement, en raison du peu de mobilité des téguments

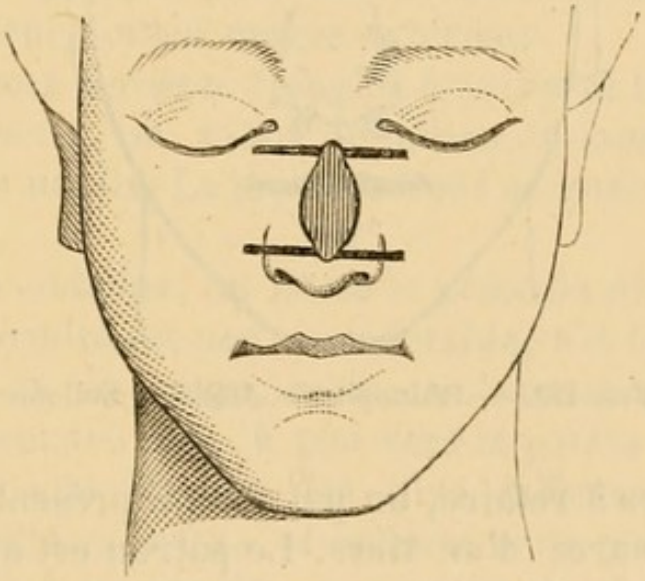

FIG. 169. — Rhinoplastie. Méthode de CELSE.

dans la joue, n'est applicable qu'aux pertes de substance de peu d'étendue. Après avoir avivé les bords de la brèche, on dissèque et on mobilise la peau des joues en formant un ou deux lambeaux latéraux par des incisions horizontales ; puis les ramenant sur la ligne médiane, on les réunit par leur sommet. Pour empêcher l'affaissement des lambeaux, lorsque la charpente ostéo-cartilagineuse est détruite, on les traverse

à la base par de fortes épingles munies de petits disques de liège dont le rapprochement tend à faire saillir leur sommet en avant.

On peut également tailler par deux incisions en V à sommet supérieur, superposées, un lambeau en pont que l'on sépare des os avec un ténotome et qu'on abaisse sur la perte de substance.

b) **Méthode indienne** (fig. 170). — La rhinoplastie par la méthode indienne emprunte habituellement son lambeau à la peau du front. On taille avec du carton on du papier, sur le

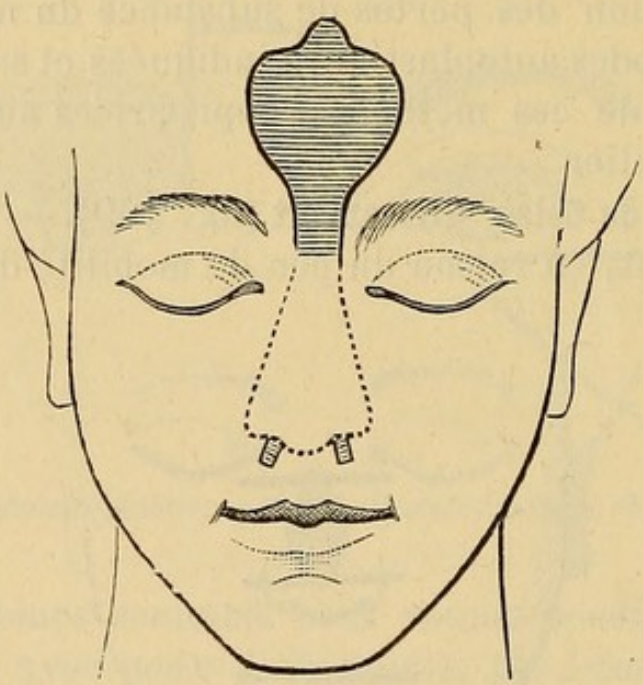

Fig. 170. — Rhinoplastie. Méthode indienne.

modèle du nez à refaire, un patron qui présente des dimensions supérieures d'un tiers. Le patron est appliqué sur le front du malade, sa pointe correspondant à la racine du nez, sa base près des cheveux, et on trace le lambeau à découper avec de l'encre ou un crayon de nitrate d'argent. Une petite saillie au milieu de la base est destinée à former la sous-cloison. Le pédicule du lambeau doit avoir une largeur de 1 centimètre à 1 1/2 centimètre, et contenir une des artères frontales internes. Il faut éviter que la base du lambeau ne s'avance trop vers le cuir chevelu pour n'y pas comprendre des follicules pileux.

Après avoir avivé les bords de la perte de substance, on

découpe le lambeau et on le dissèque de haut en bas. Une fois rabattu, sa face cruentée se trouve placée en avant ; pour la ramener au contact de la brèche, il faut imprimer au pédicule une torsion considérable.

Afin de diminuer cette torsion, *Lisfranc* prolonge en bas, de près de 1 centimètre, une des incisions qui limitent le pédicule, donnant ainsi au point d'attache une direction oblique qui facilite singulièrement la rotation du lambeau, sans nuire à sa vitalité. On peut également donner au grand axe du lambeau une direction plus ou moins oblique et même horizontale, réduisant ainsi à 45° le mouvement de torsion du pédicule.

Le lambeau rabattu, on réunit très exactement ses bords à ceux de la perte de substance, en ayant soin de bien fixer la sous-cloison au milieu de la lèvre supérieure. Deux tampons de charpie huilés ou deux bouts de sonde de gomme élastique sont placés dans les narines, pour assurer le maintien de leur nouvel orifice extérieur.

Une ou deux grosses épingles traversant la base du nez servent à porter en avant le milieu du lambeau qui doit former l'arête nasale. La plaie du front se guérit par suppuration.

La réunion obtenue, on laisse le pédicule du lambeau intact si la difformité est peu considérable; s'il fait une saillie disgracieuse, on le coupe, mais on s'expose ainsi à voir le lambeau descendre peu à peu vers la pointe du nez, où il vient former une tumeur des plus difformes. *Velpeau* taille le pédicule en pointe, et enfonce cette pointe dans une incision faite à la racine du nez pour l'y fixer.

Pour mieux assurer la formation de la sous-cloison, *Sédillot* taille un petit lambeau sur le milieu de la lèvre supérieure. La muqueuse et la couche musculaire excisées, cette languette est relevée vers le nez et réunie à la face cruentée du lambeau frontal, qu'elle contribue à consolider.

Ollier a conseillé de conserver avec le lambeau frontal le périoste qui le double pour donner au nouveau nez plus d'épaisseur et une charpente plus solide.

Verneuil et *Ollier* (fig. 171), dans le cas d'affaissement

du nez sans destruction des parties molles, emploient un procédé à double plan de lambeaux, qui participe à la fois des méthodes indienne et française. On commence par former avec les téguments du nez et de la peau voisine des joues, par deux incisions transversales, un pont cutané que l'on sépare avec un ténotome des parties sous-jacentes. Ce pont mobilisé présente en arrière sa face cruentée. On taille alors un lambeau frontal de dimensions convenables, on le renverse la face saignante en avant, et le glissant sous le pont

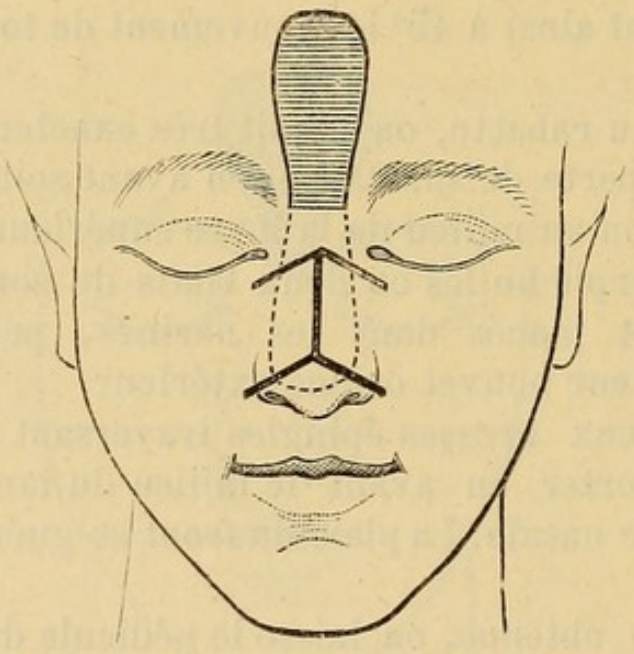

Fig. 171. — Rhinoplastie. Double plan de lambeaux.

tégumentaire décollé, on les réunit par leurs surfaces vives. On obtient ainsi un double plan de lambeaux dont la solidité peut être augmentée chez les personnes jeunes par la conservation du périoste.

Pour reconstituer la sous-cloison, on a recours à la méthode indienne. Un lambeau emprunté à la partie médiane de la lèvre supérieure, sans intéresser son bord libre, est découpé, avivé, relevé et fixé par sa pointe au lobule du nez. Le rapprochement des bords de la lèvre divisée se fait sans difficulté.

Cette méthode peut également servir pour la reconstruction de l'aile du nez, en empruntant le lambeau à la joue ou à la

lèvre supérieure ; mais la méthode par glissement ou par ponts cutanés décollés et déplacés latéralement est plus simple et souvent préférable.

c) **Méthode italienne.** — Le lambeau est emprunté aux téguments du bras ou de l'avant-bras. Un appareil spécial composé d'un corset thoracique, d'un capuchon solide qui emboîte la tête, et d'une gouttière que des courroies permettent de déplacer à volonté, sert à maintenir le membre supérieur en contact avec le nez et à habituer le sujet à conserver cette position pénible.

Sur la face interne du bras, on taille, d'après un patron découpé avec soin, un lambeau cutané dont la pointe est placée vers l'épaule, la base vers le coude, et on le dissèque de la pointe vers la base qui reste adhérente. *Tagliacozzi* laissait suppurer le lambeau pour lui donner plus d'épaisseur et de solidité, *de Graefe* tenta la réunion immédiate.

Le bras placé dans la position voulue, les bords du lambeau et de la perte de substance avivés avec soin, on fixe la pointe du lambeau à la racine du nez et l'on suture ses bords avec les lèvres de la brèche à combler. L'appareil reste en place jusqu'à ce que la réunion soit complète et durable. On coupe alors la base du lambeau, on la modèle de façon convenable, et on la réunit à la base du nez et à la lèvre supérieure, assurant avec deux bougies le maintien de l'ouverture des narines.

La perte de substance faite au bras est réunie par la suture ou guérit après suppuration.

§ III. — CHEILOPLASTIE

Les opérations de cheiloplastie sont le plus souvent rendues nécessaires par des pertes de substance succédant à l'ablation de tumeurs malignes.

Dans ces autoplasties, deux points doivent surtout fixer l'attention : la réparation aussi exacte que possible des commissures labiales, et la conservation de la muqueuse saine pour garnir le bord libre de la nouvelle lèvre.

A. — LÈVRE SUPÉRIEURE

1° **Excision en V.** — Si la tumeur est petite, on l'enlève par deux incisions formant un V à sommet supérieur, puis les lèvres de la plaie sont réunies par quelques points de suture entortillée. La première épingle doit toujours être placée près du bord libre de la lèvre, de façon à en assurer l'affrontement régulier, et toutes les épingles doivent traverser la lèvre dans son tiers postérieur, en raison de la position des artères coronaires labiales.

2° **Deux lambeaux latéraux. Glissement** (fig. 172). — Si la perte de substance est plus considérable sans atteindre les

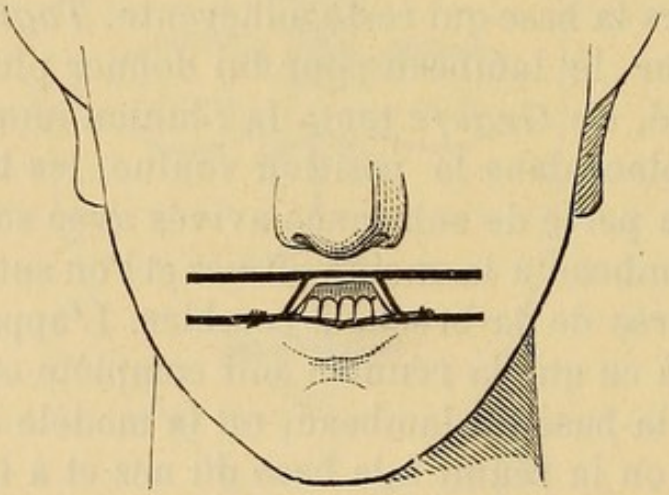

FIG. 172. — Cheiloplastie. Deux lambeaux latéraux, glissement.

commissures, on pratique de chaque côté, immédiatement au-dessous des ailes du nez, une incision horizontale que l'on prolonge plus ou moins en dehors, et qui comprend toute l'épaisseur de la lèvre. On obtient ainsi deux lambeaux latéraux, que l'on rapproche après dissection, et que l'on réunit par leur sommet sur la ligne médiane, puis à la partie supérieure.

Si la perte de substance était plus étendue, on prolongerait les commissures en dehors, pour éviter une trop grande tension des tissus.

3° **Deux lambeaux latéraux à base inférieure. Torsion.** — La méthode indienne peut être utilisée dans les pertes de substance comprenant toute la lèvre supérieure. On taille sur la joue, de chaque côté, un lambeau rectangulaire à base inférieure. On dissèque ces lambeaux de haut en bas, on

les mobilise; puis, les ramenant en dedans, on réunit leurs sommets sur la ligne médiane, et leurs bords supérieurs sous le nez. Les deux plaies laissées par la formation des lambeaux sont réunies immédiatement ou abandonnées à la suppuration, suivant la laxité des tissus.

Il est avantageux de placer en bas la racine des lambeaux, car si le pédicule est en haut, la rétraction consécutive relève la nouvelle lèvre et laisse bientôt les dents à découvert.

4° **Deux lambeaux latéraux à base supérieure.** *(Sédillot)* (fig. 173). — Sédillot tailla deux lambeaux rectangulaires

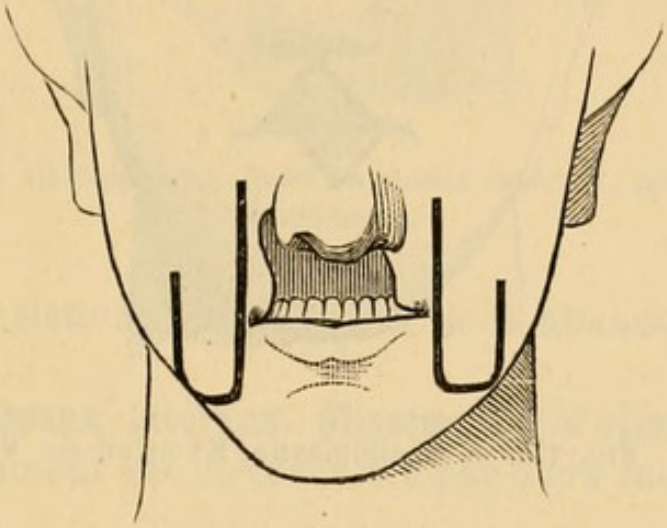

Fig. 173. — Cheiloplastie. Deux lambeaux à la base supérieure (Sédillot).

à base supérieure et à sommet inférieur, dans un cas où la perte de substance remontant au-dessus de la lèvre ne permettait pas de leur donner une autre position. Les lambeaux disséqués de bas en haut, et relevés, furent réunis sur la ligne médiane, et le résultat ne laissa rien à désirer.

B. — Lèvre inférieure

1° **Excision curviligne.** — Si la tumeur est peu volumineuse et n'atteint que le bord libre de la lèvre, on l'enlève avec des ciseaux courbes. La brèche ainsi faite est abandonnée à la nature et se comble spontanément.

2° **Excision en V** (fig. 174). — Si la tumeur descend plus bas vers la racine de la lèvre, on la circonscrit par deux

incisions rectilignes formant un V à sommet inférieur, puis les deux bords du V sont réunis par la suture entortillée. Au besoin on dissèque de chaque côté les lèvres du V, pour permettre leur rapprochement.

3° **Excision en V et prolongation des commissures** (*Serres*, de Montpellier). — Le mal enlevé par une double incision formant un V à sommet inférieur, on prolonge les commissures en dehors, du côté des masséters. Les deux lambeaux latéraux sont détachés de leurs adhérences pro-

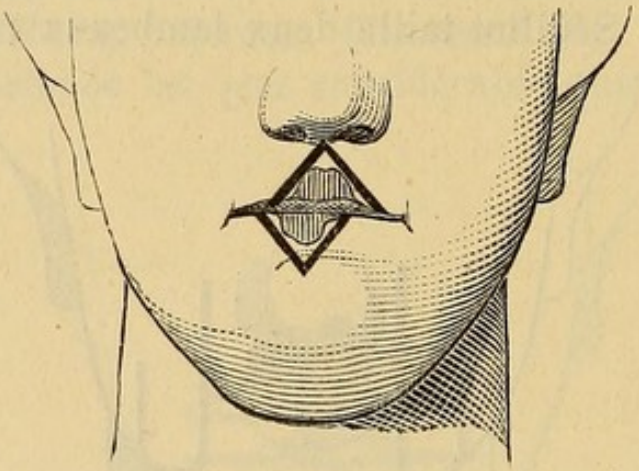

Fig. 174. — Cheiloplastie. Excision en V.

fondes, rapprochés, et réunis sur la ligne médiane. Le bord supérieur de la nouvelle lèvre est doublé par la muqueuse buccale, que l'on unit à la peau à l'aide de quelques points de suture avec un fil de soie très fin. On refait de même les commissures. La lèvre inférieure, d'abord trop étroite, s'allonge peu à peu, la lèvre supérieure se rétrécit de son côté sans opération complémentaire.

4° **Deux lambeaux latéraux. Glissement** *(Dieffenbach)* (fig. 175). — La tumeur enlevée par deux incisions formant un V à sommet inférieur, on prolonge les commissures en dehors dans une étendue suffisante, en coupant d'abord la peau et les muscles, sans intéresser la muqueuse buccale que l'on sectionne séparément et un peu plus haut.

Deux incisions verticales sont ensuite pratiquées de haut en bas, à l'extrémité externe des sections précédentes de la joue, et descendent vers le bord libre de la mâchoire infé-

rieure. Les deux lambeaux quadrilatères ainsi formés sont disséqués, rapprochés, et réunis sur la ligne médiane, pendant que la muqueuse suturée avec la peau reforme le bord libre de la lèvre et les commissures. Les deux plaies résul-

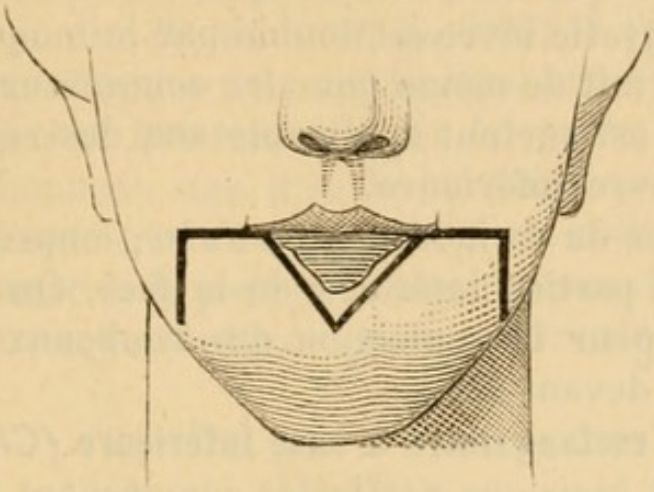

Fig. 175. — Cheiloplastie. Deux lambeaux latéraux, glissement (Dieffenbach).

tant de la translation des lambeaux sont abandonnées à la suppuration.

5° **Deux lambeaux latéraux. Glissement** *(Malgaigne)* (fig. 176). — La tumeur est circonscrite par deux incisions ver-

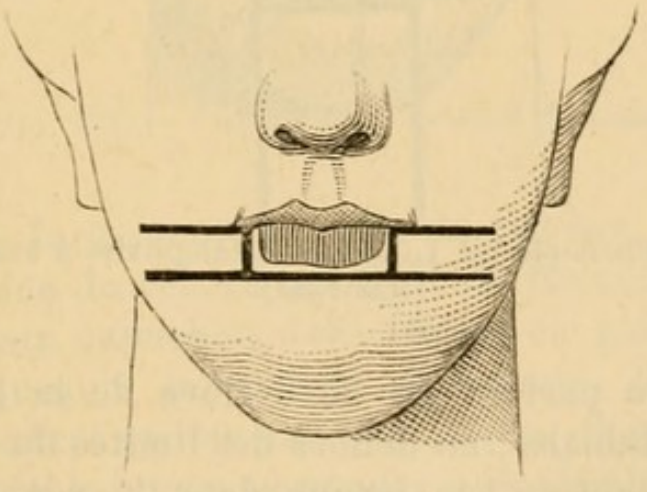

Fig. 176. — Cheiloplastie. Deux lambeaux latéraux, glissement (Malgaigne).

ticales et une section inférieure horizontale. Pour combler la brèche rectangulaire ainsi formée, les commissures sont divisées horizontalement en dehors, dans une étendue convenable, puis deux incisions parallèles aux précédentes

partent des angles inférieurs de la perte de substance et se dirigent horizontalement en dehors. On obtient ainsi deux lambeaux à base externe, qu'on dissèque, qu'on rapproche et dont on réunit les sommets sur la ligne médiane, pendant que leur bord supérieur formant le bord libre de la nouvelle lèvre est doublé par la muqueuse réunie à la peau. On fait de même pour les commissures.

Ce procédé est surtout applicable aux destructions complètes de la lèvre inférieure.

Ces procédés de la méthode de *Celse*, empruntent leurs lambeaux aux parties latérales de la face. On peut également utiliser pour la confection des lambeaux, la peau du menton et du devant du cou.

6° **Lambeau rectangulaire à base inférieure** *(Chopart)* (fig. 177). — Deux incisions verticales comprenant la peau et le

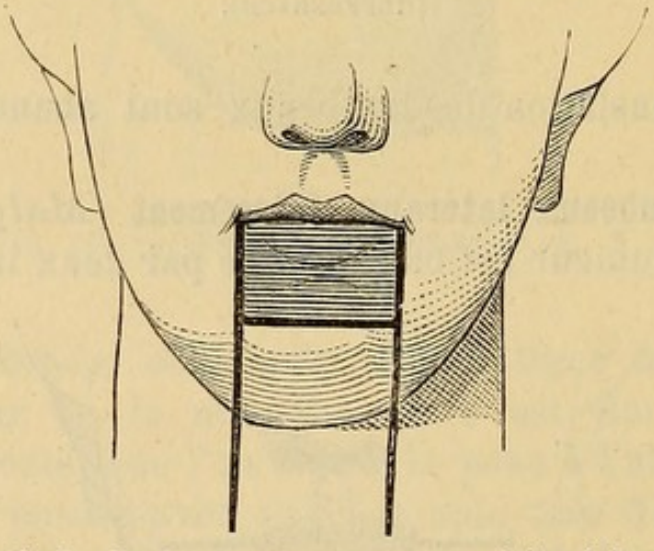

Fig. 177. — Cheiloplastie. Lambeau rectangulaire à base inférieure (Chopart).

tissu cellulaire partent du bord libre de la lèvre ou des commissures labiales, en dehors des limites du mal, et sont conduites de haut en bas jusque dans la région sus-hyoïdienne. Le grand lambeau rectangulaire ainsi limité est disséqué jusqu'à sa racine, puis on résèque la partie malade par une section nette et horizontale. On relève alors le bord libre du lambeau mobilisé, jusqu'à hauteur des commissures auxquelles on unit ses angles supérieurs, pendant que ses bords latéraux sont suturés aux bords correspondants de la

perte de substance. Pour que la tension ne soit pas trop considérable, on maintient la tête du malade dans la flexion, jusqu'à ce que la réunion soit complète et solide.

Si la muqueuse labiale est saine, on la dissèque, et on la conserve pour doubler le bord libre de la nouvelle lèvre. La rétraction des tissus tend à abaisser le lambeau, et à laisser à découvert les dents et le bord alvéolaire inférieur, d'où écoulement involontaire de la salive. Il faut donc donner au lambeau une grande hauteur, et, pour éviter la gangrène, conserver intacte sa doublure celluleuse.

7° **Décollement de la peau du menton** (*Roux*, de Saint-Maximin). — La tumeur enlevée par une incision semi-lunaire,

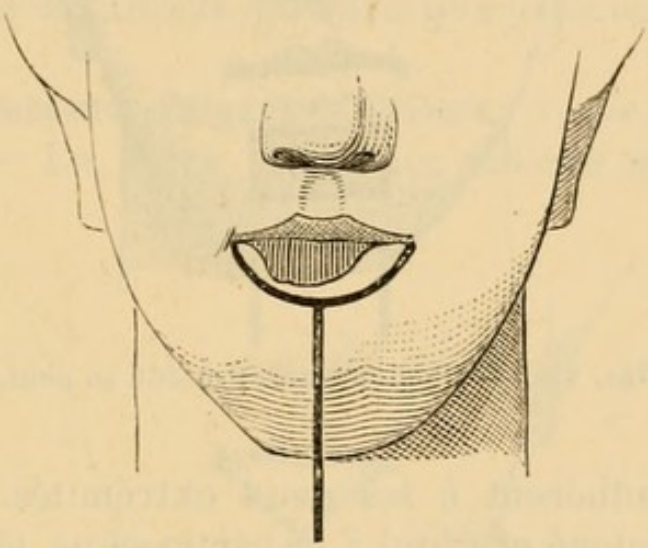

Fig. 178. — Cheiloplastie. Procédé de Lisfranc.

on dissèque largement la peau au niveau du menton, et dans l'étendue du rebord inférieur du maxillaire. On forme ainsi un vaste capuchon dans lequel on place la mâchoire inférieure jusqu'à la hauteur des dents. Le malade doit fléchir fortement la tête sur la poitrine, et garder cette position pendant le temps nécessaire à la réunion.

On peut, avec *Bouisson*, faire une contre-ouverture à la base du capuchon mentonnier.

8° **Décollement avec une incision médiane verticale** (*Lisfranc*) (fig. 178). — *Lisfranc* a modifié le procédé de *Roux*, en faisant partir de la ligne médiane une incision verticale qui descend vers l'os hyoïde. La dissection des deux demi-

lambeaux ainsi limités est plus facile et se fait à ciel ouvert; la réunion est plus régulière, et l'on évite la formation d'un cul-de-sac profond et sans issue.

9° **Procédé en pont** (fig. 179). — Dans le cas où une partie de la peau et des tissus n'est pas altérée, soit sur le bord libre de la lèvre, soit dans la région mentonnière, il est indiqué de la conserver. On la circonscrit par une ou deux incisions horizontales, et le mal enlevé, il reste un pont tégumentaire qui, décollé à sa face profonde, donne un lam-

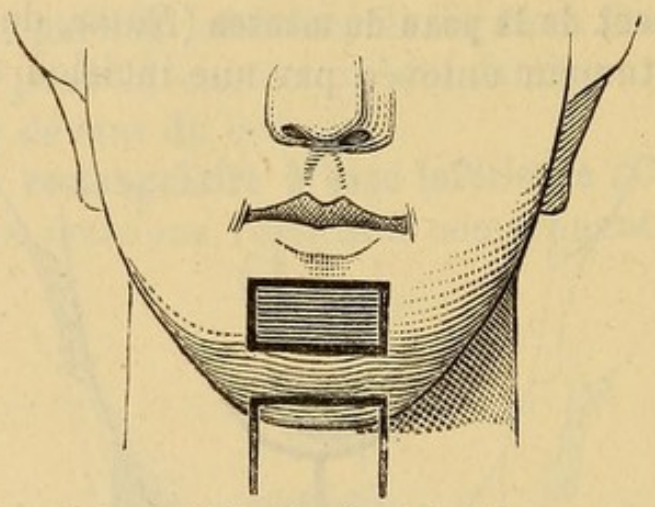

Fig. 179. — Cheiloplastie. Procédé en pont.

beau cutané adhérent à ses deux extrémités. Ce lambeau mobilisé est relevé et réuni à la partie saine pour reconstituer la nouvelle lèvre, en même temps qu'un grand lambeau vertical sert à combler la perte de substance produite par le déplacement du pont cutané.

10° **Deux lambeaux latéraux. Rotation** *(Sédillot).* — *Sédillot* donne aux lambeaux une large base et remplace la torsion du pédicule par un mouvement de rotation. Il taille par trois incisions, deux verticales et une horizontale, un lambeau allongé, rectangulaire, dont la base est placée au niveau de la lèvre supérieure, le sommet au-dessus ou au-dessous du bord libre de la mâchoire. Un lambeau semblable est taillé de l'autre côté aux dépens des téguments de la face et du cou. Les incisions verticales internes se confondent en haut avec les bords de la perte de substance à combler. Les deux lambeaux sont disséqués de bas en haut, puis

par rotation ramenés vers la ligne médiane où leurs sommets sont unis par la suture. Leur bord interne constitue le bord libre de la nouvelle lèvre, que l'on double avec la muqueuse si la chose est possible. Leur bord externe est réuni aux parties voisines, ou bien on laisse guérir par seconde intention les plaies latérales résultant du déplacement des lambeaux.

L'allemand *Bruns* a placé en haut le sommet des lambeaux, modification inférieure au procédé de *Sédillot*, car la nouvelle lèvre est attirée en bas par la rétraction des tissus.

Si la perte de substance ne comprend qu'une moitié de la lèvre, un seul lambeau est nécessaire. La forme et la disposition des lambeaux doivent, au reste, varier suivant les indications et les conditions spéciales que présente chaque cas particulier.

11° Deux lambeaux obliques inférieurs *(Syme-Buchanan)* (fig. 180). — La lèvre inférieure malade est cernée par

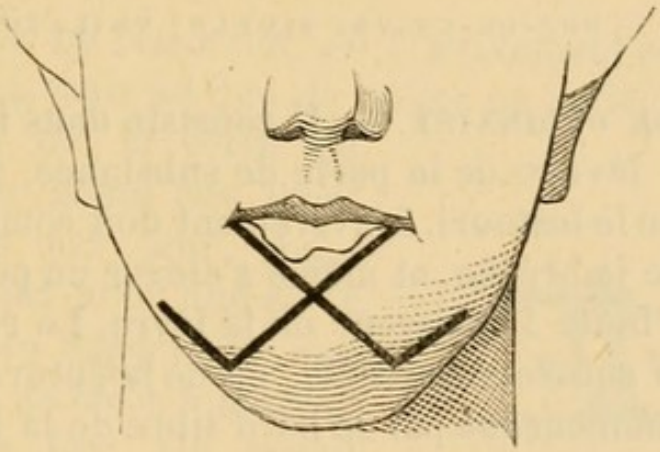

FIG. 180. — Cheiloplastie. Deux lambeaux obliques inférieurs (SYME-BUCHANAN).

deux incisions obliques, qui se prolongent au delà de leur point de rencontre sur la ligne médiane, de façon à former deux V à sommet opposé. Le V supérieur, dont la pointe est en bas, comprend les parties malades ; le V inférieur circonscrit un triangle de peau saine.

De l'extrémité inférieure de chacune des branches du V renversé, on fait partir une incision oblique en dehors et en haut, qui va rejoindre le bord libre de la mâchoire, sous le-

quel elle se cache en partie. On obtient ainsi deux lambeaux quadrilatères, à base externe et supérieure. On les dissèque de dedans en dehors, on les mobilise, puis par un mouvement de rotation on amène leurs sommets en contact sur la ligne médiane et on les y réunit. Leur bord supérieur forme le bord libre de la nouvelle lèvre et doit être doublé par la muqueuse, de même que les commissures, si la chose est possible. Leur bord inférieur est réuni en partie avec la peau saine conservée sur le menton, et les deux plaies latérales qui restent se comblent par granulation.

Ce procédé peut être modifié, soit en ne prenant qu'un seul lambeau, soit en arrondissant les bords des lambeaux pour faciliter la réunion. *Trélat* en supprimant le sommet des deux V, conserve une plus grande partie de la peau du menton.

§ IV. — BEC-DE-LIÈVRE

A. — BEC-DE-LIÈVRE SIMPLE, UNILATÉRAL

1° PROCÉDÉ ORDINAIRE. — Il consiste dans le simple avivement des lèvres de la perte de substance, pratiqué avec les ciseaux ou le bistouri. L'avivement doit comprendre toute la hauteur de la brèche, et même s'élever un peu au-dessus ; il intéresse toute l'épaisseur de la lèvre. La réunion se fait à l'aide de la suture entortillée, ou de la suture à points séparés, en commençant par le bord libre de la lèvre qui doit être aussi régulier que possible.

Pour éviter l'encoche qui se produit sur le bord libre, précisément au point de réunion, nombre de procédés ont été conseillés.

2° PROCÉDÉ DE CLÉMOT ET MALGAIGNE (fig. 181). — L'avivement des bords de la perte de substance se fait avec le bistouri et de haut en bas ; l'instrument s'arrête à 2 ou 3 millimètres au-dessus du bord libre de la lèvre. On obtient ainsi deux petits lambeaux latéraux, mobiles et à base inférieure adhérente. Ces lambeaux rabattus, on réunit les surfaces avivées, puis les petits lambeaux, dont les surfaces

saignantes se trouvent en contact. On obtient ainsi, au lieu d'une encoche au point de réunion, une petite saillie dont on peut exciser, soit immédiatement, soit plus tard, la partie exubérante. *Mirault*, d'Angers, ne prend qu'un seul lambeau, pour éviter la saillie qu'amène le procédé de *Clémot*.

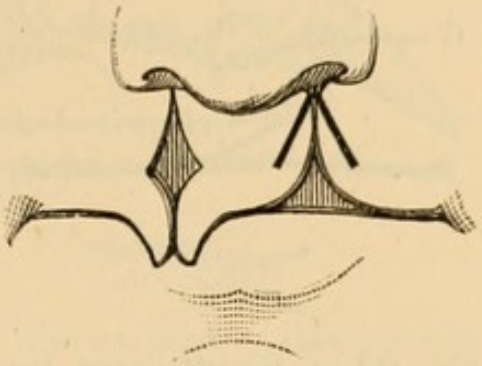

Fig. 181. — Bec-de-Lièvre, Procédé de Clémot et Malgaigne,

3° Procédé de Henry *(de Nantes)*. — C'est le procédé précédent, dans lequel l'avivement se fait obliquement d'avant en arrière, en empiétant davantage, d'un côté sur la peau, de l'autre sur la muqueuse des bords de la brèche labiale. On obtient ainsi des surfaces saignantes plus larges, et leur obliquité favorise la soudure et expose moins aux déplacements pendant la cicatrisation.

4° Procédé de Nélaton. — L'avivement se fait comme précédemment, mais au lieu de tailler un petit lambeau sur chaque lèvre de la perte de substance, on laisse ces lambeaux réunis par leur sommet. On obtient ainsi une sorte de V à pointe supérieure, que l'on renverse de façon à amener sa pointe en bas. On réunit ensuite les surfaces avivées.

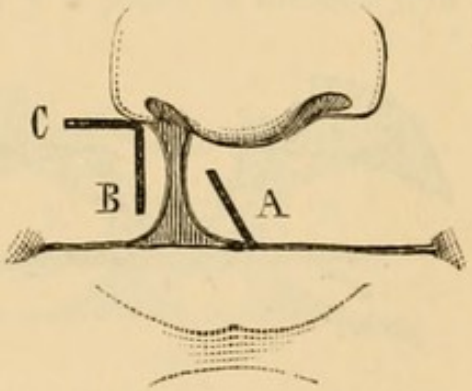

Fig. 182. — Bec-de-lièvre. Procédé de Giraldès. Tracé des incisions.

5° Procédé de Giraldès (fig. 182-183). — Du côté gauche de la brèche labiale, on avive de bas en haut, en laissant adhérent à son extrémité supérieure le petit lambeau détaché. Du côté droit, l'avivement se fait au contraire de haut en bas, le lambeau restant attaché à la lèvre par son extrémité inférieure. Du même côté, à la partie supérieure de la surface avivée, immédiatement au-dessous de la narine, on fait une incision horizontale conduite de dedans en dehors.

Le lambeau de gauche relevé vient s'appliquer sous l'aile du nez du côté droit; le lambeau de droite sert à former le bord libre de la lèvre, en s'abaissant pour être suturé avec le côté gauche (fig. 183).

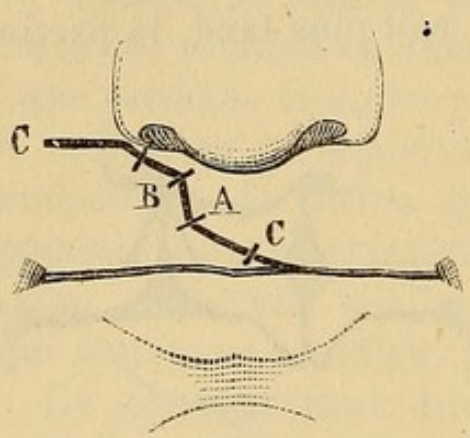

Fig. 183. — Bec-de-lièvre Procédé de Giraldès. Suture.

B. — BEC-DE-LIÈVRE SIMPLE, BILATÉRAL

L'avivement se fait suivant un des procédés indiqués, si le tubercule médian est bien développé, et présente la même hauteur que le reste de la lèvre. Si, au contraire, ce tubercule est incomplètement développé, on peut recourir au procédé suivant imaginé par *Simon* et décrit par *Dubrueil*. De l'extrémité supérieure de la scissure, on fait de chaque côté partir une incision courbe qui contourne l'aile du nez. Du point où chacune de ces incisions se termine en haut, on conduit une incision légèrement convexe en haut et en dehors, et se terminant au-dessus des commissures. Ces incisions donnent deux lambeaux qu'on mobilise en divisant la muqueuse qui les attache au maxillaire supérieur.

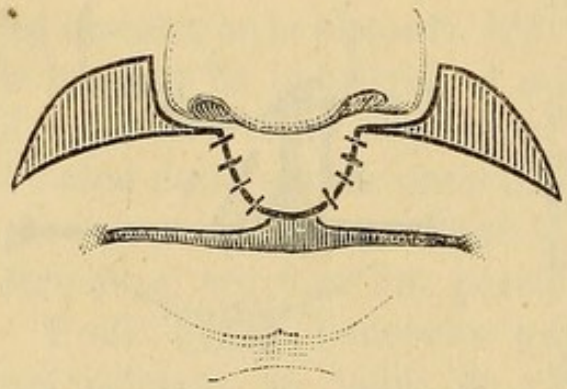

Fig. 184. — Bec-de-lièvre double. Procédé de Simon. Premier temps.

Les bords internes des lambeaux qui correspondaient à l'aile du nez sont mis en rapport avec les bords latéraux du bourgeon médian préalablement avivés, et réunis par la suture. Les portions latérales de la nouvelle lèvre se trouvent dépasser encore en bas le bourgeon médian. On attend, pour compléter le résultat, que la réunion des parties mises en rapport par la première opération soit complète. Alors on avive la partie inférieure du bourgeon médian, et

à ce niveau on pratique une incision transversale intéressant de chaque côté toute l'épaisseur des bords latéraux de la lèvre. On a ainsi deux petits lambeaux dont on avive verticalement le bord interne, et que l'on réunit par la suture, pendant que leur bord supérieur est cousu au bord inférieur du bourgeon médian.

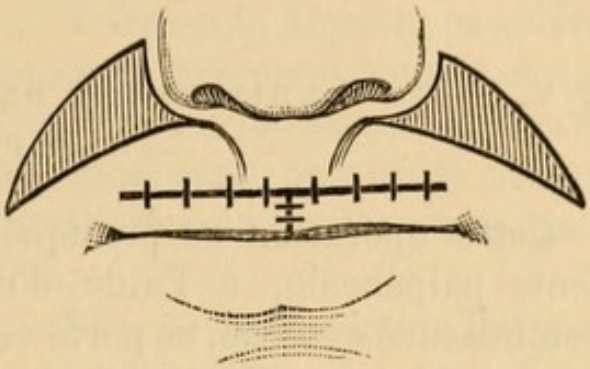

FIG. 185. — Bec-de-lièvre double. Procédé de SIMON. Deuxième temps.

C. — BEC-DE-LIÈVRE COMPLIQUÉ

Au point de vue du manuel opératoire, la complication la plus intéressante du bec-de-lièvre est la saillie en avant de l'os intermaxillaire. *Franco* conseillait l'ablation complète du tubercule osseux. *Desault* a essayé le refoulement lent, *Gensoul* le refoulement par fracture du point d'attache ; *Blandin* le refoulement après ablation d'un V à pointe supérieure de la cloison nasale. *Broca* y a joint la suture des os. *Bouisson* se contente de faire une section verticale à la partie antérieure de la base du vomer et du fibro-cartilage de la cloison. *Terrillon* mobilise cet os en l'attaquant par la bouche avec la gouge et le maillet.

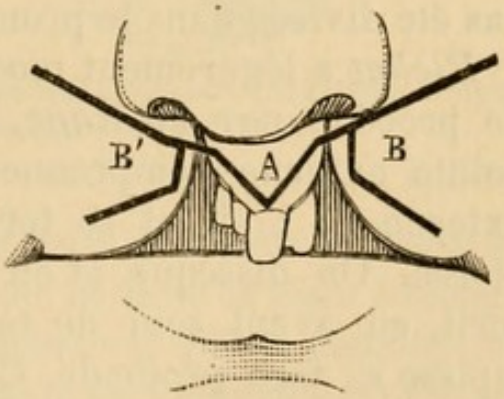

FIG. 186. — Bec-de-lièvre compliqué. Procédé de SÉDILLOT.

Sédillot, dans le cas d'atropie et d'insuffisance de la lèvre, y remédie par un emprunt fait aux joues. Il décrit ainsi son procédé : « Une incision oblique commencée sur la joue, est prolongée de dehors en dedans, jusque sur le tubercule médian.

« Une seconde incision verticale B. B' avive la lèvre, et en permet la réunion médiane, que l'on continue en bas au moyen des deux autres incisions obliques, pratiquées plus

ou moins loin en dehors sur la ligne de jonction de la peau à la muqueuse. »

§ V. — AGRANDISSEMENT DE LA FENTE PALPÉBRALE. — CANTHOPLASTIE

Cette opération se pratique en prolongeant en dehors la fente palpébrale, à l'aide d'une incision qui, partie de la commissure externe, se porte vers la tempe dans une étendue convenable, en divisant peau et muqueuse ou n'intéressant que la peau. Un aide, tirant sur la peau en haut et en bas, transforme en plaie verticale cette petite incision transver-

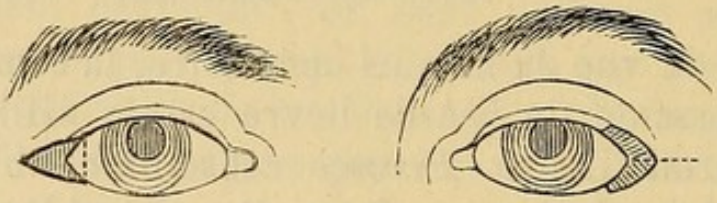

FIG. 187. — C G, canthoplastie; O D, procédé par bordage (RICHET).

sale. On place alors trois points de suture qui réunissent la peau et la conjonctive, et l'on sectionne celle-ci si elle n'a pas été divisée dans le premier temps.

Richet a légèrement modifié cette opération sous le nom de procédé *par bordage*. Deux incisions formant un V à pointe externe comprennent entre leurs branches l'angle externe de l'œil et se terminent au bord libre des paupières. On dissèque et on enlève le petit lambeau circonscrit, en ayant soin de conserver intacte la muqueuse qui tapisse sa face profonde. Cette muqueuse fendue en travers est ensuite cousue avec la peau, de façon à donner à la nouvelle commissure un bord muqueux.

§ VI. — OPÉRATION DU SYMBLÉPHARON

a) PROCÉDÉ DE ARLT. — On passe un fil de soie dans le pont conjonctival près de la cornée, et faisant tendre ce pont muqueux par un aide qui tire sur les chefs du fil, on le coupe

en rasant la cornée d'aussi près que possible, puis on poursuit sa dissection jusqu'au fond du cul-de-sac conjonctival. Le fil de soie muni d'une aiguille traverse alors la paupière de dedans en dehors, et applique fortement contre elle la bride membraneuse, dont la face lisse ou muqueuse se trouve ainsi dirigée vers la cornée. Quelques points de suture réunissent la conjonctive saine au-dessus de la plaie qu'a laissée la dissection de la bride.

b) Procédé de Teale (fig. 188). — Après avoir fait une incision à travers la conjonctive adhérente, dans une ligne correspondant au bord de la cornée A, on dissèque la paupière et on la sépare du globe de l'œil, jusqu'à ce qu'il soit tout à fait libre dans ses mouvements. Le sommet du symblépharon reste adhérent à la cornée.

Ceci fait, on circonscrit et on dissèque deux lambeaux conjonctivaux B et C, dont la base est placée vers la perte de

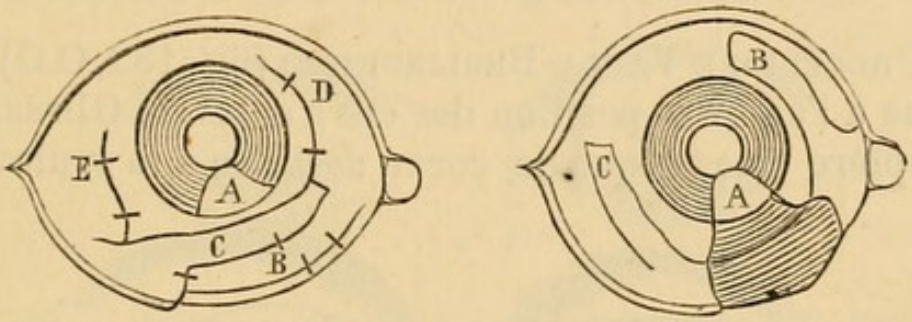

Fig. 188. Symblépharon (Teale). O G, tracé des lambeaux (deuxième temps); O D, sutures appliquées (troisième temps).

substance, et les bords parallèles ou à peu près au bord de la cornée. Leur grandeur varie avec celle de la plaie à recouvrir. On les dissèque en n'y comprenant que la conjonctive seule, de façon à pouvoir sans tension les étendre sur l'ancien emplacement du symblépharon. Ils sont placés dans leur nouvelle situation de la manière suivante : Le lambeau interne B est étendu sur la surface dénudée de la paupière, ayant son sommet suturé avec la conjonctive saine vers l'angle externe de la plaie. Le lambeau externe C est couché sur la surface dénudée du globe de l'œil, et suturé par son sommet avec la conjonctive, près de la base du lambeau interne. Si les lambeaux présentent une tension exagérée on y remédie par de

petites incisions pratiquées sur la conjonctive près de leur base. En dernier lieu, on réunit la conjonctive au-dessus des plaies produites par le déplacement des lambeaux, et l'on applique avantageusement quelques points de suture aux bords de la muqueuse transplantée pour empêcher leur enroulement. La portion du symblépharon laissée sur la cornée s'atrophie et finit par disparaître. Au lieu de deux lambeaux, *Teale* se contente actuellement de tailler sur la conjonctive bulbaire, à l'opposé des adhérences, une bande muqueuse aussi étendue que possible, et dont les extrémités fixes avoisinent la plaie à recouvrir. Cette bande est amenée sur la plaie en passant devant la cornée et fixée par de multiples sutures.

La greffe muqueuse à réussi à *de Wecker*.

§ VII. — OPÉRATION DU TRICHIASIS

a) PROCÉDÉ DE VACCA-BERLINGHIERI (fig. 189, O G). — On marque à l'encre la position des cils à enlever. Glissant sous la paupière une plaque de corne destinée à la soulever, en

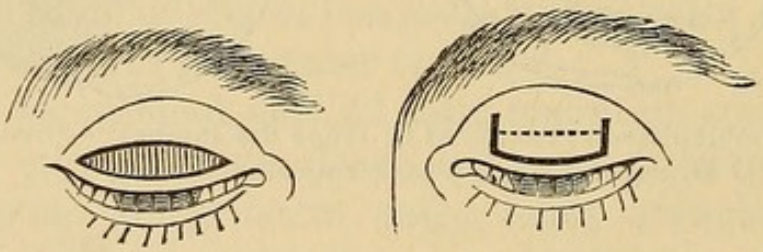

FIG. 189. — Trichiasis. O G, procédé de VACCA; O D, procédé de ARLT.

même temps qu'à préserver le globe de l'œil, on fait à 1/2 millimètre au-dessus ou au-dessous du bord libre de la paupière, une incision ne comprenant que la peau. Deux petites incisions verticales, longues de 2 à 3 millimètres, pratiquées aux extrémités de la précédente, du côté du bord adhérent de la paupière, limitent un lambeau cutané quadrilatère, que l'on dissèque de bas en haut jusqu'au niveau des bulbes ciliaires. Ce lambeau relevé, on dissèque et on enlève les bulbes des cils déviés, puis on rabat le lambeau et on tente la réunion par suture.

b) Procédé de Arlt (fig. 189, O D). — Il a pour but de faire remonter le bord libre de la paupière, de façon à renverser en dehors les cils déviés. Avec un couteau à cataracte on traverse le bord marginal de la paupière de dedans en dehors, puis conduisant l'instrument qu'on a fait sortir par la peau à 3 millimètres au-dessus du bord libre, d'un bout à l'autre de la paupière, on isole ainsi un petit lambeau qui ne tient plus qu'à ses deux extrémités, et supporte les cils déviés et leurs bulbes. Une incision convexe faite au-dessus de la précédente, qu'elle rejoint à ses extrémités, sur la face cutanée de la paupière, limite un lambeau semi-lunaire que l'on détache complètement. Des points de suture réunissent les deux lèvres de la plaie ainsi formée et attirent en haut ou en bas le petit lambeau qui supporte les cils déviés. La hauteur de la perte de substance varie avec la laxité des tissus.

c) Procédé de Graefe (fig. 190, O G). — Deux incisions verticales de 9 millimètres de longueur, partant du bord libre

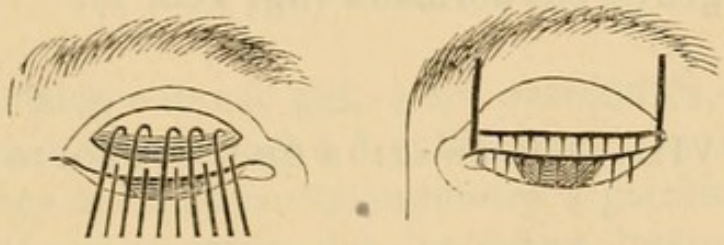

Fig. 190. — Trichiasis, O D, procédé d'Anagnostakis ; O G, procédé de de Graefe.

de la paupière et intéressant la peau et l'orbiculaire, limitent la partie à transplanter. On procède alors à la section intra-marginale et à la dissection de la paupière en deux couches comme dans le procédé précédent. Il devient alors facile de renverser les cils et d'attacher la couche cutanée de manière que le bord ciliaire soit suffisamment remonté. Au besoin on excise un lambeau semi-lunaire des téguments, ou on applique des sutures comprenant un pli cutané de même hauteur, mais sans excision.

d) Procédé d'Anagnostakis (fig. 190, O D). — La paupière soutenue par une plaque d'écaille, on pratique sur sa face cutanée une incision parallèle au bord libre, mais à 3 mil-

limètres au-dessus. La lèvre supérieure de l'incision étant attirée vers le bord orbitaire, l'opérateur saisit et soulève avec une pince à griffes la couche musculaire de l'orbiculaire située au-dessus du cartilage tarse, et l'excise dans toute son épaisseur. Trois ou quatre fils sont alors passés par la lèvre inférieure de la plaie cutanée et par la couche fibro-celluleuse qui recouvre le cartilage tarse, dans les points où les fibres musculaires ont été enlevées. En nouant ces fils ensemble, le lambeau inférieur, comprenant la peau et la couche des fibres musculaires attachées aux tarses, se renverse en haut et attire dans le même sens le bord ciliaire. Ces divers procédés peuvent être souvent combinés avec avantage (*Wecker*, *Bachon*, etc.) Mais ils ne sont pas applicables aux cas où il existe une double rangée de cils, dont les internes seuls sont renversés en dedans. Par une double incision en V renversé, nous avons enlevé un lambeau marginal de la paupière comprenant les cils déviés et leurs bulbes, en respectant d'une part la muqueuse, de l'autre la couche cutanée avec sa rangée de cils normaux (fig. 192, 1).

§ VIII. — OPÉRATION DE L'ENTROPION

A. — ENTROPION PAR RELACHEMENT

On y obvie par la formation d'une cicatrice qui attire en dehors le bord dévié.

Dans cette méthode rentrent :

1° La vésication et la suppuration des téguments palpébraux *(Caron du Villars)* ;

2° L'excision d'un pli cutané transversal *(Pellier)* ;

3° L'excision d'un pli vertical *(Janson, Lisfranc, Boyer)* ;

4° L'excision combinée de deux plis, l'un transversal, l'autre vertical *(Segond)* ;

5° L'excision de plusieurs plis verticaux *(Mayer)*

6° La cautérisation *(Delpech, Jobert, Galézowski)*.

7° L'application d'une pince à ptosis ou de serres-plates comprenant un pli cutané transversal ;

8° L'application de sutures comprenant un pli cutané transversal, sutures qu'on laisse suppurer *(Gaillard)*.

B. — ENTROPION SPASMODIQUE

1° **Canthoplastie.** — Agrandissement de la fente palbébrale à son extrémité externe. Elle a été décrite plus haut.

2° PROCÉDÉ DE DE GRAEFE. *a) Paupière inférieure* (fig. 191, O D). — On fait, à 3 millimètres au-dessous du bord libre de la paupière inférieure et parallèlement à ce

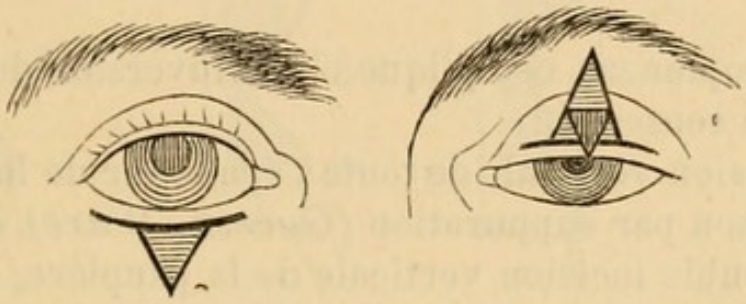

FIG. 191 — Entropion. Procédé de DE GRAEFE. — O D, paupière inférieure O G, paupière supérieure.

bord une incision cutanée qui, à ses extrémités, reste éloignée des commissures de 3 à 4 millimètres. On excise alors de la paupière un lambeau triangulaire à pointe inférieure, et l'on réunit par la suture les lambeaux latéraux préalablement disséqués. La largeur du lambeau est de 6 à 10 millimètres, et varie comme sa hauteur suivant le relâchement de la peau. Si ce relâchement est très prononcé, on excise un lambeau en forme d'ogive ou de coupole. Pour éviter le rétrécissement de la fente palpébrale, on pratique la canthoplastie.

b) Paupière supérieure (fig. 191, O G). — Dans l'entropion spasmodique de la paupière supérieure avec rétraction du tarse, *de Graefe* a modifié ce procédé comme suit : Après l'excision d'un lambeau cutané triangulaire à base inférieure, on fait écarter par traction les lèvres de la plaie. On incise le muscle orbiculaire horizontalement et tout près du bord libre de la paupière, et on le rejette en haut, pour mettre à jour le cartilage tarse. On excise alors de ce

cartilage, un lambeau triangulaire, dont la base, occupant son bord orbitaire, mesure 5 à 6 millimètres. Son sommet, situé au bord marginal du tarse, comprend toute l'épaisseur du cartilage de manière à ne respecter que la muqueuse sous-jacente. Les sutures sont placées de façon que l'anse moyenne comprenne à la fois la peau et les couches superficielles du tarse. Comme tout à l'heure, la paupière se trouve rétrécie et il faut agrandir la fente palpébrale en dehors.

C. — ENTROPION TARSIEN

Si l'entropion se complique d'une inversion du cartilage tarse, on a conseillé :

1° L'incision verticale de toute l'épaisseur de la paupière, avec guérison par suppuration *(Guérin, Ware)*.

2° La double incision verticale de la paupière, en dedans *(Crampton)*, ou mieux *en dehors* du point lacrymal *(Guthrie)*. On y joint l'excision d'un pli transversal de la peau près du bord ciliaire, puis on réunit par la suture, pendant qu'on laisse suppurer les incisions verticales *(Warthon-Jones)*.

3° La cautérisation *(Galézowski)* de tous les tissus jusqu'au tarse, au fond d'une plaie cutanée parallèle au bord de la paupière, et s'étendant d'un angle de l'œil à l'autre.

5° L'excision d'une partie du cartilage :

a) Procédé de Streatfield (fig. 192, 2). — La paupière fixée avec une pince de Desmarres, dont l'anneau correspond à la face cutanée, on pratique à 2 millimètres au-dessus du bord libre et parallèlement à ce bord, une incision qui divise la peau et met à nu les bulbes ciliaires sans les intéresser. Dégageant la peau, on continue cette incision jusque dans le cartilage tarse, en rapprochant ses extrémités du bord marginal. On pratique alors, à 3 ou 4 millimètres au-dessus, une seconde incision curviligne, pénétrant jusque dans le cartilage, et venant rejoindre les extrémités de la première incision. On excise toute la portion cunéiforme du cartilage et de la peau, comprise

entre les deux incisions, et on laisse la plaie se fermer par suppuration, pour obtenir une cicatrice rétractile.

b) Procédé de Sœlberg-Wells (fig. 192, 3). — On enlève d'abord un lambeau cutané semi-lunaire de la paupière, comme dans le procédé de *Arlt* pour le trichiasis, puis on incise tranversalement l'orbiculaire pour pénétrer jusqu'au tarse. Celui-ci mis à nu, on en enlève un lambeau en forme de coin, dont la base est placée vers la peau, le

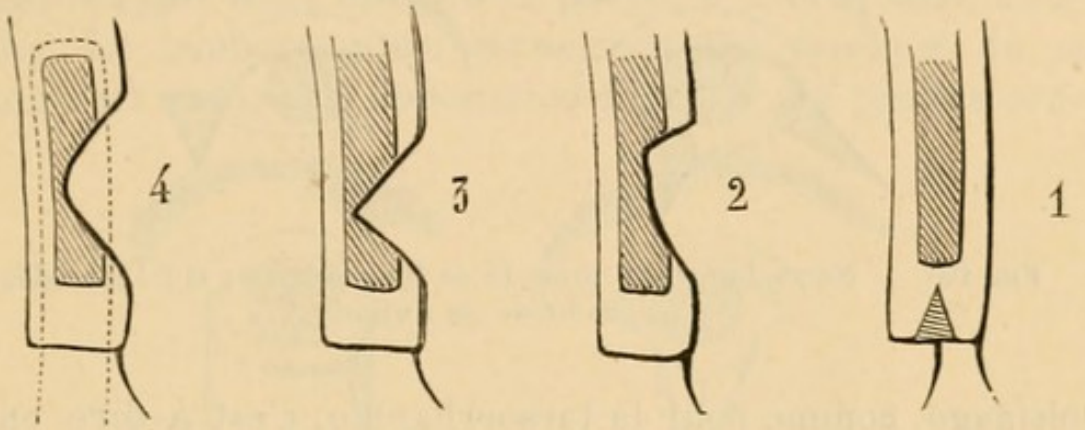

Fig. 192. — 1. Distichiasis, ablation d'un lambeau en V, comprenant les cils déviés; 2. entropion, procédé de Streatfield; 3. entropion, procédé de Sœlberg-Wells; 4. entropion, procédé de Snellen.

sommet du côté de la conjonctive, puis les lèvres de la plaie cutanée sont réunies par des fils qui traversent l'orbiculaire, mais sans pénétrer dans le tarse.

c) Procédé de Snellen (fig. 192, 4). — Il excise également une portion du tarse en forme de coin, après avoir enlevé les fibres de l'orbiculaire qui la recouvrent. Pour redresser la paupière, on passe des fils métalliques qui, comprenant dans leur anse le bord supérieur du cartilage tarse, sont ensuite conduits isolément jusqu'au bord ciliaire, l'un devant, l'autre derrière le tarse, et là noués deux à deux, et très fortement serrés.

d) Procédé de Schreger. — Excision d'un lambeau en V renversé comprenant le tarse et les téguments.

§ IX. — Opération de l'ectropion

L'ectropion ou renversement en dehors du bord libre des paupières siège le plus souvent à la paupière inférieure.

Pour remédier à cette difformité, on peut recourir à l'un des procédés suivants, plus ou moins modifié, suivant les indications du cas particulier.

1° Procédé de Dieffenbach, modifié par de Graefe (Fig. 193, O G). — Incision de la commissure palpébrale externe, et avivement du bord libre des paupières dans le

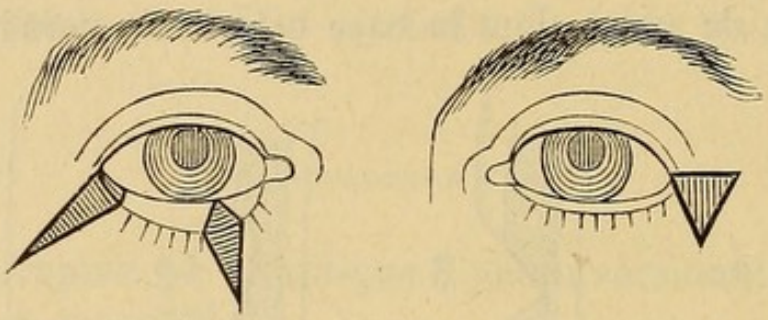

Fig. 193. — Ectropion. O G, procédé de Dieffenbach ; O D, procédés d'Adams et de de Ammon.

voisinage, comme pour la tarsorrhaphie, c'est-à-dire enlèvement d'une bandelette de 1 millimètre 1/2 de hauteur, comprenant les cils et leurs bulbes.

Cet avivement est continué de 4 à 6 millimètres plus en dedans, sur la paupière atteinte d'ectropion. On enlève alors, en dehors de la commissure, un petit lambeau de peau formant un triangle dont la base, longue de 4 à 6 millimètres, correspond à l'incision de prolongement, et dont le sommet est placé du côté de la paupière malade. L'extrémité externe de la paupière inférieure détachée, est fixée par la suture à l'angle externe de la plaie triangulaire, puis on réunit les bords avivés des paupières, de façon à rétrécir convenablement la fente palpébrale.

2° Procédé d'Adams (fig. 193, O D). — Excision d'un lambeau triangulaire à base ciliaire, comprenant toute l'épaisseur de la paupière. Expose au coloboma.

3° Procédé de Ammon (fig. 193, O D). — En plaçant le lambeau à exciser près de la commissure palpébrale externe, son sommet dirigé du côté opposé à la paupière malade, on évite le coloboma, et la cicatrice se trouve cachée dans les plis de la peau.

Lorsque les deux paupières sont atteintes, on excise une

partie de leur bord libre, la commissure externe, et un lambeau cutané triangulaire dont le sommet est placé vers la tempe. On réunit immédiatement par la suture *(tarsorrhaphie)*.

Dans le cas d'ectropion cicatriciel, il faut recourir à un des procédés suivants.

4° Procédé de Warthon Jones (fig. 194, O G). — On comprend dans une incision en V allongé, dont la base est placée vers le bord libre de la paupière tout le tissu cicatriciel. Le lambeau ainsi circonscrit est disséqué de sa pointe vers sa base, et la cicatrice détachée des parties pro-

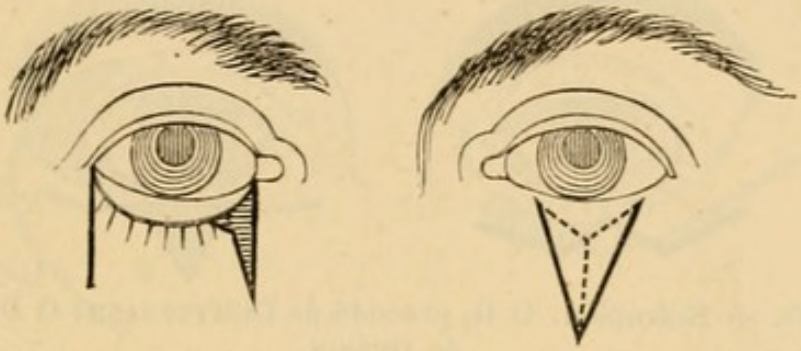

Fig. 194 — Ectropion. O G, procédé de Wharton-Jones; O D, procédé de de Graefe.

fondes, de manière à permettre le relèvement de la paupière. L'incision en V est ainsi transformée en un Y dont on réunit les bords par la suture.

5° **Lambeau quadrilatère relevé** *(de Graefe)* (fig. 194, O D). — On forme, par deux incisions verticales de 1 à 2 centimètres de longueur et une incision inter-marginale, un lambeau cutané quadrilatère, comprenant presque toute la hauteur de la paupière, et on dissèque ce lambeau du sommet à la base. En relevant ce lambeau et l'attirant en haut, on fait dépasser à son bord libre, dans une certaine hauteur, le bord marginal de la paupière. On fixe alors par des sutures ses bords latéraux, puis on en retranche tout l'excédant, surtout vers l'angle interne de l'œil. La paupière se trouve ainsi relevée et rétrécie.

6° **Deux lambeaux latéraux** (*Dieffenbach*) (fig. 195, O G). — On enlève la cicatrice en la comprenant dans un lambeau triangulaire à base orbitaire. La base du triangle est

prolongée de chaque côté par une incision parallèle au bord de l'orbite. On obtient ainsi deux lambeaux latéraux qui, disséqués, sont ramenés sur la perte de substance et réunis par la suture.

7° Procédé de A. Guérin (fig. 195, O D). — On comprend le tissu cicatriciel entre deux incisions formant un V renversé à sommet orbitaire. De l'extrémité inférieure de chaque branche de ce V, part une incision qui remonte obliquement vers l'orbite, limitant ainsi deux petits lambeaux latéraux en V à pointe inférieure. Ces deux lam-

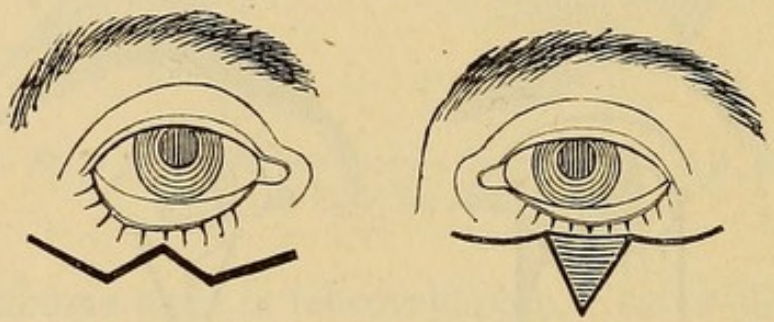

Fig. 195. — Ectropion. O G, procédé de Dieffenbach ; O D, procédé de Guérin.

Nota. — Les angles formés par les branches des V doivent être beaucoup plus aigus.

beaux sont disséqués de la pointe à la base, et lorsque la paupière ainsi mobilisée, est bien relevée, on unit les bords internes de ces petits lambeaux, au-dessus de l'angle cutané, qui reste en place.

8° Procédé de Denonvilliers. — Après avoir enlevé le tissu cicatriciel et libéré la paupière, on taille sur la joue un lambeau approprié, dont la base se rapproche le plus possible des bords de la perte de substance, et on le ramène sur la plaie par un mouvement de pivotement. On fait alors la suture du sommet, puis des bords, en commençant par le plus éloigné.

9° Procédé de Richet (fig. 196, O D). — Les paupières sont d'abord libérées de toute adhérence par deux incisions comprenant tout le tissu cicatriciel, puis avivées, réunies (blépharorrhaphie), et les fils relevés et fixés sur le front du patient. Pour combler la perte de substance, on taille deux lambeaux en forme d'ongle, EE′ et DD′, ayant leur base, l'un

sur la joue, le dernier sur la tempe, et on les dissèque. Le lambeau externe DD′, relevé, vient s'appliquer sur la solution de continuité; le lambeau interne EE′ placé au-dessous du précédent, et soudé avec lui, neutralise les effets de sa rétraction.

10° Procédé de Nélaton (fig. 196, O G). — Pour relever la paupière inférieure, il taille par deux incisions curvilignes qui partent du grand angle de l'œil et se prolongent vers la tempe en divergeant légèrement, un lambeau long et étroit dont on excise la pointe dans une étendue convenable. On

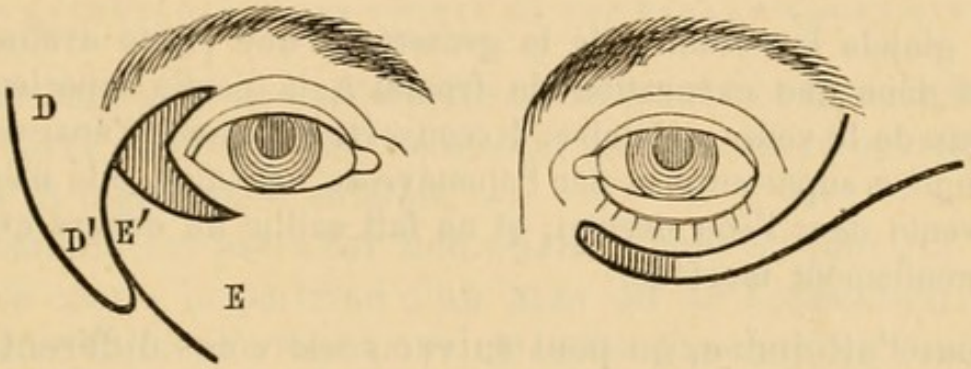

Fig. 196. — Ectropion. O D, procédé de Richet; O G, procédé de Nélaton.

vient alors fixer le sommet du lambeau à la lèvre de la plaie la plus éloignée du rebord orbitaire, c'est-à-dire à la lèvre inférieure.

11° Procédé de F. Jœger. — On commence par diviser complètement toute la paupière dans sa largeur, à 5 ou 6 millimètres de son bord libre, par une incision parallèle à ce bord, puis on retranche de cette languette un morceau quadrangulaire médian pour diminuer l'excès de largeur du voile. On réunit très exactement par la suture, puis ayant divisé les brides cicatricielles et mobilisé complètement la paupière, on suture la plaie transversale.

12° Procédé de Mirault *(d'Angers)*. — Il consiste dans la fusion temporaire des paupières après la division ou l'excision du tissu de cicatrice. La blépharorrhaphie peut être combinée avec les procédés décrits, et elle contribue à en assurer le résultat.

13° Procédé de Richet, 2.— Une première incision libératrice, parallèle au bord ciliaire inférieur, à 2 millimètres

au-dessous, permet de le relever et de le suturer au bord palpébral supérieur, préalablement avivé. Une seconde incision, parallèle à la première, mais à 1 centimètre plus bas, donne un lambeau en pont, que l'on dissèque, remonte et suture avec le lambeau palpébral. Enfin, au-dessous du lambeau inférieur, on fait, par excision de la peau, une perte de substance triangulaire, dont les bords rapprochés et suturés, maintiennent le relèvement des lambeaux.

ART. II. — EXTIRPATION DE LA GLANDE LACRYMALE

La glande lacrymale, de la grosseur d'une petite aveline, est située dans une excavation du frontal à la partie supérieure et externe de la voûte orbitaire. Recouverte par toute l'épaisseur de la paupière supérieure et par l'aponévrose orbitaire, elle n'est pas apparente dans l'état normal, et ne fait saillie au dehors que par son gonflement morbide.

Pour l'atteindre, on peut suivre trois voies différentes.

1° On fait au-dessous du rebord orbitaire supérieur, au point qui correspond à la glande et parallèlement aux plis de la paupière supérieure, une incision qui traverse toute l'épaisseur de la paupière, et le feuillet antérieur de l'aponévrose orbitaire, au ras de l'arcade osseuse,

2° *Velpeau* prolonge vers la tempe la fente palpébrale, et entraînant en haut et en dehors la paupière supérieure et la peau avoisinante, ouvre une large voie à la partie supérieure externe de l'orbite.

3° *Halpin*, pour éviter une cicatrice apparente, commence par raser le sourcil, puis attire en bas la paupière supérieure, jnsqu'à ce que la partie rasée soit au-dessous du rebord orbitaire. C'est en ce point qu'il pratique l'incision de la peau.

L'aponévrose orbitaire divisée, on cherche avec le bout du doigt enfoncé dans la plaie, la glande qui se présente comme un corps un peu dur, poli et arrondi. Si cette recherche est sans succès *(Lawrence)*, on divise la tempe dans le prolongement de la fente palpébrale. On obtient ainsi un lambeau à sommet externe qu'on renverse en dedans, et qui ouvre une très large voie dans l'orbite. La glande mise à découvert, est

saisie avec une érigne ou une pince à griffes, dégagée avec le doigt ou un corps mousse, puis son pédicule vasculaire est coupé avec l'écraseur ou déchiré par torsion.

Lorsque la paupière a été longtemps distendue par le développement de la tumeur, il est bon d'en exciser un lambeau elliptique à grand axe transversal, pour empêcher un ptosis permanent.

ART. III. — OPÉRATIONS QUI SE PRATIQUENT SUR LES VOIES LACRYMALES

A. — CATHÉTÉRISME DES POINTS ET DES CANAUX LACRYMAUX

On se sert pour le cathétérisme des points et des conduits lacrymaux, de stylets fins en argent ou en acier, à extrémité mousse et légèrement renflée.

Le malade est assis sur une chaise, bien au jour, la tête appuyée contre la poitrine d'un aide ou de l'opérateur. Ce dernier se tient en avant pour le côté gauche, en arrière pour le côté droit.

On reconnaît le point lacrymal, et on dilate son ouverture avec la pointe d'une épingle ou un stylet pointu, si elle est rétrécie. Le contact du stylet produit souvent un resserrement spasmodique de l'orifice du canal; on appuie légèrement avec l'extrémité mousse e l'instrument, l'ouverture est bientôt franchie.

Pour le conduit inférieur, le doigt abaisse légèrement la paupière correspondante afin de mettre à jour le point lacrymal et de redresser en partie la courbure du canal. Le stylet est d'abord poussé de haut en bas et de dehors en dedans, puis dirigé un peu en haut pour pénétrer dans le sac.

Pour faire arriver le stylet dans le canal nasal, on l'introduit par le point lacrymal supérieur.

La paupière supérieure légèrement attirée en haut et en dedans pour redresser le conduit lacrymal supérieur, on dirige d'abord le stylet en bas et en dedans, puis relevant son extrémité manuelle, on amène la tige contre le rebord orbitaire supérieur, vers son tiers interne. Faisant rouler l'in-

strument entre les doigts en même temps qu'on le pousse en bas, on traverse le sac, on pénètre dans le canal nasal, et on amène le stylet dans la fosse nasale correspondante.

B. — INJECTIONS DANS LES VOIES LACRYMALES

1° **Par les points lacrymaux.** — Ces injections se font avec la seringue d'Anel. La canule, droite ou courbe, est introdnite dans les conduits lacrymaux en suivant les préceptes donnés pour le cathétérisme. L'opérateur fixe la paupière de la main gauche, les doigts de la main droite maintiennent le corps de la seringue pourvu d'un bourrelet ou de deux anneaux, pendant que le pouce droit fait avancer le piston. *Fano* se sert d'une pompe foulante qui permet des injections beaucoup plus copieuses.

2° **Par une voie artificielle.** — *Verneuil* vide d'abord le sac lacrymal en y faisant pénétrer par la face antérieure une aiguille creuse de Pravaz. La canule restant en place, on dévisse la seringue, on la vide, et on la charge avec une solution médicamenteuse. La revissant alors sur la canule, on fait lentement pénétrer le liquide dans le sac lacrymal par la rotation du piston Sitôt qu'une gouttelette sourd à l'ouverture d'un des points lacrymaux, on ramène le piston en arrière pour préserver la conjonctive.

On se sert dans le même but d'une sonde creuse, percée ou non de trous latéraux, sonde que l'on fait pénétrer par les voies naturelles agrandies. L'injection se fait en ramenant la sonde de bas en haut. On peut également utiliser l'ouverture spontanée ou chirurgicale du sac lacrymal.

La pénétration dans la fosse nasale du liquide injecté, montre la perméabilité du canal. Il faut, pendant l'injection, faire pencher en avant la tête du malade, pour éviter que le liquide, s'il est toxique, ne passe dans le pharynx et les voies alimentaires.

C. — DIVISION DES CONDUITS LACRYMAUX

Cette opération se fait avec le couteau de *Weber*, dont la lame droite ou légèrement courbe se termine par un petit

conducteur mousse. *Galézowski* emploi un couteau droit et mousse, sans conducteur

Le malade est assis, en bon jour, la tête fixée.



FIG. 197. — Couteau de WEBER.

L'opérateur se place en avant pour le côté gauche, en arrière pour le côté droit.

1° **Conduit inférieur.** — Avec le pouce gauche on tire en dehors la commissure palpébrale externe, de façon à tendre la paupière inférieure et à donner à son bord libre une direction presque transversale, pendant qu'un autre doigt de la main gauche déprime légèrement le bord ciliaire au grand angle de l'œil, pour mettre bien à jour le point lacrymal inférieur. Le conduit lacrymal se trouve ainsi en partie redressé. Tenant son couteau comme une plume à écrire, le dos en haut, l'opérateur présente le bouton du conducteur à l'ouverture du point lacrymal, et par de légers mouvements de rotation, joints à une pression modérée, il le fait pénétrer dans le conduit. Retournant alors le tranchant du couteau en haut et un peu en arrière pour que l'incision porte sur la muqueuse, et le poussant lentement en dedans, il le fait pénétrer jusqu'à ce que l'extrémité du conducteur vienne buter contre la paroi interne du sac lacrymal.

Un mouvement d'élévation imprimé au manche du couteau pendant que sa pointe reste fixée contre la paroi osseuse, ouvre le canal dans toute sa longueur. Dans ce temps, il faut tirer fortement la paupière en bas et en dehors pour avoir une section nette et rapide. En retirant l'instrument, il est bon de lui imprimer quelques petits mouvements de va-et-vient, pour bien assurer la division du conduit et l'ouverture de la paroi du sac.

2° **Conduit supérieur**. — La paupière supérieure est attirée en haut et en dedans pour redresser le conduit lacrymal. L'instrument est d'abord conduit en haut et en dedans, puis son manche est relevé vers la partie interne de l'arcade orbi-

taire supérieure, pendant que la lame pénètre peu à peu jusque dans le sac lacrymal, son tranchant dirigé en bas. Un mouvement d'abaissement du manche du couteau, la pointe restant fixe, suffit pour ouvrir le conduit dans toute sa longueur.

Lorsque l'incision a été faite trop en avant, ou que la conjonctive est très boursouflée, on excise d'un coup de ciseaux la lèvre postérieure de la plaie.

D. — DILATATION TEMPORAIRE DU CANAL NASAL

Elle se pratique rarement avec la corde à boyau ou les bougies de laminaria, presque toujours avec les cathéters métalliques cylindriques de *Bowman* ou coniques de *Weber*.

Les cathéters de *Bowman* sont droits, cylindriques, formant une série de six grosseurs ou numéros, dont le diamètre varie de 1/6 de millimètre à 1 millimètre environ. Leur introduction doit être précédée de la division des conduits lacrymaux.

1° **Conduit supérieur**. — Malade assis, la tête fixée. L'opérateur se tient en avant pour le côté gauche, en arrière pour le droit. Soulevant légèrement la paupière supérieure pour ouvrir la gouttière, il y engage doucement l'extrémité du cathéter, et la fait glisser de haut en bas et de dehors en dedans dans le sac lacrymal jusqu'à ce qu'elle soit arrêtée par la paroi interne. Il relève alors la tige du cathéter vers le front, jusqu'à ce que son papillon corresponde au bord interne de l'arcade orbitaire et à la tête du sourcil. Une légère pression de haut en bas fait pénétrer la sonde dans le canal nasal. On l'y enfonce et son bout inférieur arrive dans la fosse nasale. Jamais il ne faut mettre de force dans cette manœuvre, pour ne pas déchirer la muqueuse du sac ou perforer l'unguis. L'obliquité de la sonde indique si elle a pris une bonne direction.

2° **Conduit inférieur**. — Même position du malade et de l'opérateur. La paupière inférieure légèrement attirée en bas et en dehors, la sonde introduite dans la gouttière et tenue comme une plume à écrire est doucement poussée en

dedans. Son bec est-il arrêté par un repli muqueux, on le reconnaît à ce que la sonde entraîne toute la paupière avec elle. On recommence la manœuvre jusqu'à ce que le bec du cathéter soit en contact avec la paroi interne du sac lacrymal. Alors, tout en maintenant ce contact, on ramène le pavillon en haut, en dedans et en arrière, jusqu'à ce que la tige soit dans la direction du sillon naso-labial, ou mieux dans la direction d'une ligne qui, passant par le milieu du ligament palpébral interne et par l'intervalle de la canine et de la deuxième incisive supérieure, irait couper l'arcade sourcilière vers la tête du sourcil. On le fait alors pénétrer dans le canal par un léger mouvement de propulsion de haut en bas, et on le conduit jusque dans la fosse nasale.

Pour faire pénétrer dans le canal nasal son cathéter biconique dont le calibre est beaucoup plus considérable, *Weber* ajoute à la division du conduit lacrymal, la section sous-



Fig. 198. — Sonde biconique de Weber.

cutanée du ligament palpébral interne. Après avoir divisé le conduit lacrymal supérieur, on fait glisser le bouton du couteau de *Weber* le long de la paroi postérieure du sac lacrymal, dans la direction du canal nasal, et on l'engage dans les deux tiers de sa longueur, le tranchant tourné en avant. En inclinant fortement en arrière le manche de l'instrument ; puis, le faisant basculer en avant, on coupe le ligament palpébral tendu, par la traction, vers la tempe, de la commissure externe des paupières.

Le cathétérisme avec la sonde conique s'exécute d'après les règles indiquées plus haut.

Aux cathéters pleins on peut substituer des sondes creuses qui permettent de réunir à l'action de la dilatation temporaire celle des injections médicamenteuses.

E. — OUVERTURE DU SAC LACRYMAL

L'incision est placée sur le paroi antérieure du sac lacrymal, u-dessous du tendon direct de l'orbiculaire. Elle né-

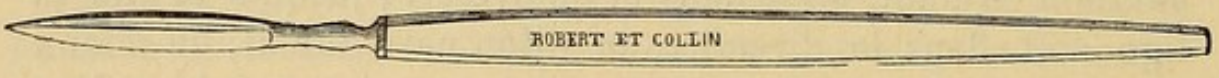

Fig. 199. — Bistouri de J.-L. Petit

cessite un bistouri à lame étroite et une sonde cannelée, ou le bistouri cannelé sur ses deux faces, de *J.-L. Petit*.

Le malade est assis, la tête fixée; l'opérateur se tient en avant pour le côté gauche, en arrière pour le côté droit. Un aide tire fortement les paupières vers la tempe, pour faire saillir le tendon de l'orbiculaire.

Le chirurgien porte l'indicateur gauche sur le rebord orbitaire inférieur, près de l'apophyse montante du maxillaire, et de façon que l'arête osseuse soit comprise entre l'ongle et la pulpe de ce doigt. Tenant le bistouri en plume à écrire, le manche presque horizontal, le dos en dedans et le tranchant en dehors, il enfonce sa pointe entre l'ongle de l'indicateur et le tendon de l'orbiculaire, près de ce dernier. La pointe arrivée contre la paroi interne du sac, on relève le manche en haut et en dedans, jusqu'à ce qu'il corresponde à la tête du sourcil. Par ce mouvement, la lame pénètre dans le canal nasal, sans effort, presque sans pression, son dos glissant contre la paroi interne du sac lacrymal.

Sur la lame du bistouri on fait glisser, en écartant les lèvres de la plaie, une sonde cannelée, qu'on conduit jusque dans la fosse nasale, et qui sert de guide à une bougie dilatatrice. Si le bistouri est cannelé, la bougie ou un stylet peuvent être conduits dans sa cannelure.

F. — DILATATION PERMANENTE DU CANAL NASAL

Elle s'obtient à l'aide de clous ou de cannules introduites dans le canal nasal par une ouverture artificielle faite au sac lacrymal. *Scarpa* se servait de clous en plomb, dont la

tête arrêtée à l'ouverture du canal nasal dans le sac lacrymal, était cachée par une mouche de taffetas rose. *Pellier* employait une canule à deux bourrelets, *Dupuytren* ne conserva que le bourrelet supérieur. Après avoir ouvert le sac. par un procédé analogue à celui de *Petit*, il laissait le bistouri en place. Portant le plat de l'instrument en arrière pour ouvrir la plaie, il faisait pénétrer sa canule montée sur un mandrin spécial, jusqu'à ce que son bourrelet fût



FIG. 200. — Canules de DUPUYTREN.

arrêté à l'ouverture supérieure du canal nasal, puis retirant le mandrin il abandonnait la canule. La canule de Lenoir, bivalve ou trivalve à son extrémité inférieure, se maintient mieux en place.

Si l'extraction de la canule devient nécessaire, elle se pratique avec le crochet de Cloquet, une pince ordinaire, ou mieux encore la pince à branches coudées et entre-croisées de Charrière. Les extrémités des branches mises en contact, représentent une tige conique à surface rugueuse; leur écartement fournit un point d'appui solide pour l'enlèvement de la canule.

La dilatation permanente, un moment abandonnée, a été reprise en France par *Richet* qui a fait construire un clou à tête découpée, et en Amérique par *Williams*, qui se sert d'une tige rigide introduite par le conduit lacrymal inférieur divisé, et dont l'extrémité inférieure vient appuyer sur le plancher des fosses nasales.

G. — CAUTÉRISATION DU CANAL NASAL

On peut également se servir, soit des voies naturelles agrandies, soit d'une ouverture artificielle, pour faire pénétrer dans le canal nasal, de haut en bas, un porte-caustique métallique qui permet d'attaquer le rétrécissement par la cautérisation de la muqueuse.

H. — INCISION INTERNE DU CANAL NASAL

Cette méthode a été mise en usage par *Stilling*, de Cassel, qui admet dans le canal nasal, l'existence d'une couche sous-muqueuse caverneuse et musculaire, abondante surtout au niveau des replis valvulaires. Il se sert d'un petit couteau

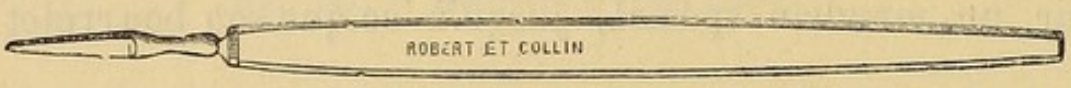

FIG. 201. — Couteau de Stilling.

triangulaire et mousse, dont la lame, longue de 15 millimètres, présente à sa base une largeur de 3 millimètres, et 3/4 de millimètre à son extrémité.

Après avoir divisé avec ce couteau le conduit lacrymal, il fait pénétrer la lame dans le canal nasal, le tranchant en avant. Il l'y plonge jusqu'au talon, puis retirant à soi l'instrument, il fait quatre ou cinq sections semblables sur des points différents, jusqu'à ce que la lame tourne librement dans le canal. *Stilling* pratiquait d'abord le cathétérisme à la suite de l'incision ; actuellement il y a complètement renoncé.

I. — CRÉATION D'UNE VOIE ARTIFICIELLE

Méthode très ancienne, reprise par *Wolhouse*, *Monro*, *Hunter*, *Scarpa*, qui perforaient l'unguis, et acceptée par *Laugier* qui pénétrait dans le sinus maxillaire. A peu près abandonnée.

J. — OBLITÉRATION DES VOIES NATURELLES

Érigée en méthode par *Nannoni*, de Florence, cette opération, adoptée par *Stœber*, reprend aujourd'hui une certaine faveur. On peut recourir, soit à l'oblitération des points lacrymaux par la cautérisation actuelle ou galvanique, soit à la cautérisation du sac lacrymal. Dans ce cas, l'emploi des caustiques, et en particulier de la pâte de Canquoin paraît préférable à l'action de la chaleur.

L'opération se fait soit immédiatement après l'ouverture du sac, soit mieux, le lendemain, pour que l'écoulement sanguin ait cessé.

Un petit spéculum bivalve *(Delgado)* sert à préserver la conjonctive et les parties voisines. L'oblitération n'est pas toujours aussi complète qu'on se l'imagine; souvent les larmes reprennent leur cours normal.

ART. IV. — OPÉRATIONS QUI SE PRATIQUENT SUR LA CORNÉE ET LA SCLÉROTIQUE.

Le *tatouage* et la *trépanation* de la cornée sont d'une utilité discutable. Nous ne les décrirons pas.

§ I. — PARACENTÈSE DE LA CHAMBRE ANTÉRIEURE

Le patient est couché sur un lit élevé, étroit, les paupières écartées; la pince à fixation est appliquée au point diamétralement opposé à l'emplacement de la ponction. Tenant la pince de la main gauche, l'opérateur prend de la main droite le couteau lancéolaire à arrêt de l'iridotomie. Il en applique la pointe sur la cornée, au niveau du limbe conjonctival, traverse cette membrane presque perpendiculairement, mais aussitôt que la lame pénètre dans la chambre antérieure, il porte le manche du couteau en arrière pour éviter de blesser l'iris. La pointe est dirigée vers le centre de la pupille. En retirant le couteau, lentement, sans secousses, l'humeur aqueuse s'écoule peu à peu. Pendant ce retrait, il importe que la pointe reste en contact avec la face postérieure de la cornée pour ménager la cristalloïde. Si l'iris fait hernie, on le refoule dans la chambre antérieure avec un stylet mousse, au besoin on l'excise.

§ II. — SCLÉROTOMIE

La sclérotomie se pratique soit avec un couteau lancéolaire large *(Quaglino-Abadie)* soit avec le couteau étroit de Graefe *(Wecker)*.

a) L'œil fixé par la pince, l'opérateur enfonce dans le limbe scléral un large couteau lancéolaire, la pointe dirigée vers la cornée, puis il retire la lame *très lentement*, en appuyant son plat sur l'iris pour l'empêcher de s'engager dans la plaie. On obtient plus facilement ce résultat par l'emploi du couteau lancéolaire de *Parenteau*. Cet instrument présente dans toute la longueur de sa lame coupante, une encoche médiane, large de 1 1/2 à 2 millimètres et fait ainsi dans la sclérotique, deux incisions séparées par un pont qui s'oppose à la hernie de l'iris.

b) L'œil fixé, le chirurgien armé du couteau de Graefe, pratique la ponction et la contre-ponction dans le limbe scléro-cornéal, comme pour l'iridectomie antiphlogistique, mais au lieu de sectionner la membrane, il laisse à la partie moyenne un petit pont de 2 millimètres de longueur. Le myosis artificiel produit par l'ésérine contribue à empêcher le prolapsus de l'iris.

ART. V. — OPÉRATIONS QUI SE PRATIQUENT SUR L'IRIS

§ I. — IRIDECTOMIE

L'iridectomie se pratique pour ouvrir un passage aux rayons lumineux *(iridectomie optique)*, ou pour diminuer la tension intra-oculaire dans certains états morbides de l'œil *(iridectomie antiphlogistique)*.

L'appareil instrumental comprend : des écarteurs des paupières, une pince à fixation, des couteaux lancéolaires droits ou coudés à lame étroite, des couteaux de Graefe, des pinces à iridectomie droites et courbes, des ciseaux courbes et des ciseaux coudés sur le plat, des pinces-ciseaux, un crochet, un stylet mousse, de fines éponges, etc.

A. — IRIDECTOMIE OPTIQUE. — PUPILLE ARTIFICIELLE

La pupille artificielle ne doit pas être placée indistinctement dans tous les points de l'iris. Si on suppose l'iris divisé en quatre segments par deux plans, l'un vertical et l'autre horizontal, le plus favorable à l'emplacement de la

nouvelle pupille est le segment inférieur interne. Vient ensuite le segment inférieur externe, et en dernier lieu la moitié supérieure de l'iris.

Les dimensions de l'ouverture irienne doivent être aussi faibles que possible, pour diminuer la grandeur des cercles de diffusion.

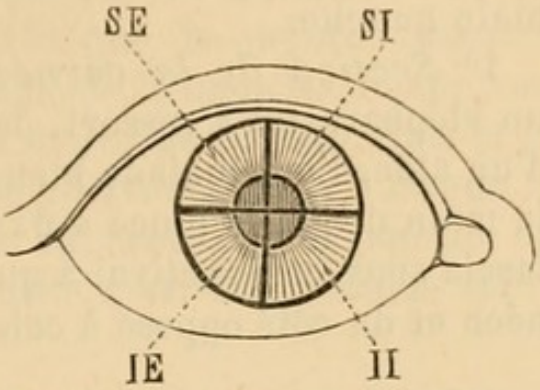

Fig. 202. — Emplacement de la pupille artificielle. Division de l'iris en quatre segments.

L'étendue de la pupille variera nécessairement suivant le point où l'on a pénétré dans la chambre antérieure. Si l'instrument est enfoncé près du centre de la cornée, l'ouverture aura peu de longueur. Si, au contraire, l'incision est faite à la périphérie de cette membrane ou dans le limbe scléro-cornéal, la pupille présentera une longueur de plus en plus grande (fig. 203, 1, 2). Mais il importe de bien distinguer l'incision de la face extérieure de la cornée, de la section de sa face intérieure. Leur position et leur grandeur sont, en effet, d'autant plus différentes que le couteau a été conduit plus obliquement.

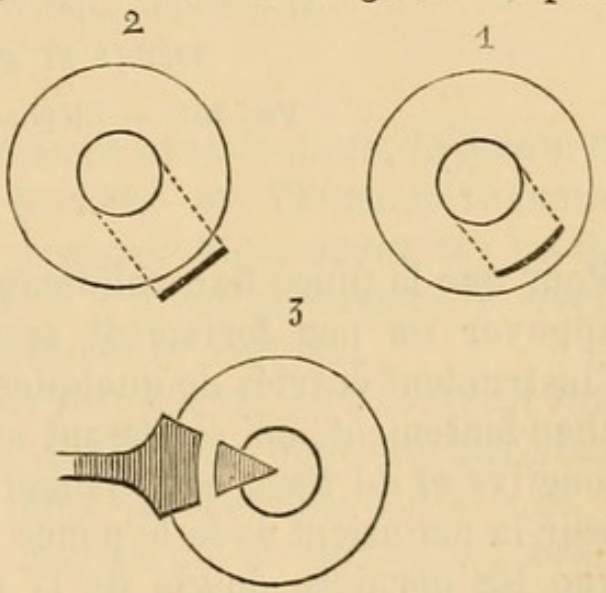

Fig. 203. — 1. Section dans la cornée; 2. section dans la limbe scléro-cornéal; 3. étendue et position relative des sections intérieure et extérieure de la cornée.

C'est la lèvre interne de l'incision cornéenne qui marque en dehors la limite de la nouvelle pupille.

Opération. — Malade couché, l'œil sain caché sous un bandeau, le lit dans un bon jour. L'opérateur se place près du bord du lit, du côté malade; en avant de la tête, s'il opère sur la partie externe de l'œil gauche ou interne de l'œil droit; en arrière de la tête du patient, s'il opère sur

le côté interne de l'œil gauche, ou le côté externe de l'œil droit. Un ambidextre se tient toujours en avant de la tête ; là où nous conseillons de se placer en arrière, il opère de la main gauche.

1° *Section de la cornée.* — Les paupières écartées par un blépharostat à ressort, des écarteurs pleins, ou les doigts d'un aide, l'œil malade bien au jour ; l'opérateur, tenant de la main droite la pince à fixation, saisit la conjonctive et le fascia sous-conjonctival à quelques millimètres du bord cornéen et du côté opposé à celui où doit se faire la ponction.

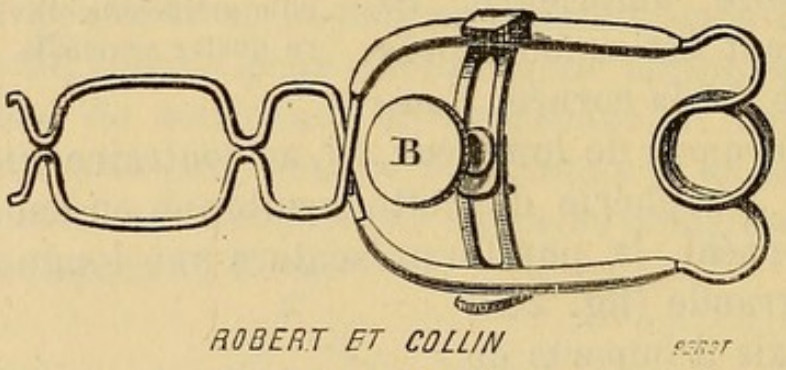

Fig. 204. — Blépharostat à ressort.

Pour que la pince fixe solidement le globe de l'œil, il faut appuyer un peu fortement sur la sclérotique les mors de l'instrument écartés de quelques millimètres, et les rapprocher lentement, en saisissant un pli transversal de la conjonctive et du tissu sous-jacent. La pince fermée, l'opérateur la maintient avec le pouce et l'index gauches, pendant que les derniers doigts de la même main vont prendre un point d'apppui sur le nez ou la tempe.

Un couteau lancéolaire étroit et droit pour la moitié temporale de la cornée, un couteau coudé sur le plat pour la moitié nasale, est tenu de la main droite comme un couteau à cataracte, le plat de la lame tourné vers la cornée. Les derniers doigts de cette main prennent un point d'appui sur le dos du nez ou sur la tempe.

Le plat du couteau parallèle au plan de l'iris, on enfonce sa pointe dans le limbe scléro-cornéal, à 1 millimètre en

dehors de la partie transparente de la cornée, et, la dirigeant vers le centre de l'iris, on fait pénétrer la lame par un mouvement lent et égal, afin que la section reste bien parallèle au bord cornéen. Sitôt que la pointe apparaît dans la chambre antérieure, on porte le manche du couteau très légèrement en arrière pour éviter de blesser l'iris et la cristalloïde. La lame est poussée en avant, jusqu'à ce que la pointe de la lance soit arrivée au centre de la pupille, ou jusqu'à ce que l'incision de la cornée ait une étendue suffi-

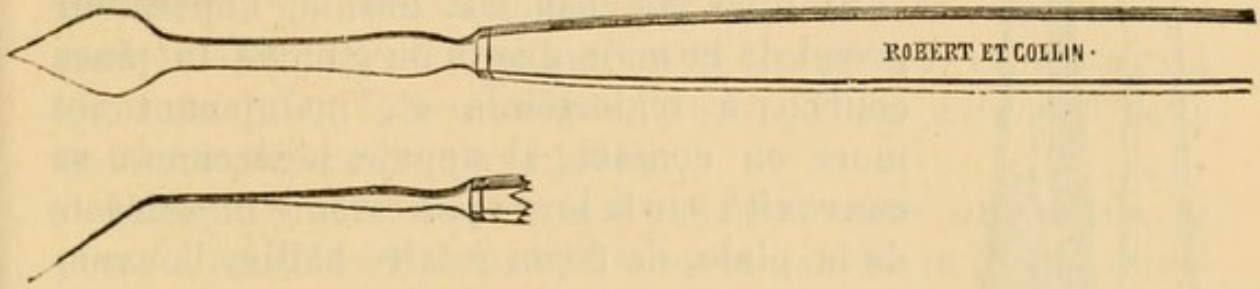

Fig. 205. — Couteaux lancéolaires.

sante. La lame est alors retirée avec lenteur, la pointe de la lance tout contre la cornée, et l'humeur aqueuse s'échappe peu à peu. En pressant légèrement sur un des bords de la lame, on agrandit, s'il est nécessaire, l'ouverture de la cornée, tout en retirant le couteau.

Si l'incision cornéenne est trop petite, on l'agrandit avec un petit couteau mousse ou des ciseaux dont une des branches est conduite jusque dans la chambre antérieure. Il arrive plus souvent que la section de la cornée est beaucoup trop oblique. Le couteau a marché entre les lames de cette membrane, et l'ouverture intérieure est trop étroite et trop rapprochée du bord pupillaire pour permettre de saisir l'iris. Pour éviter cet accident, on a conseillé d'enfoncer l'instrument perpendiculairement dans la cornée, puis aussitôt que la pointe paraît dans la chambre antérieure, de renverser le manche du couteau en arrière pour éviter de piquer l'iris. Cette manœuvre est inutile, surtout quand la ponction se fait dans le limbe scléro-cornéal.

L'humeur aqueuse écoulée, l'iris et la cristalloïde anté-

rieure viennent s'appliquer contre la face postérieure de la cornée.

2° *Formation du prolapsus.* — Déposant le couteau, l'opérateur continue de maintenir avec la main gauche immobile la pince à fixation. Si l'iris, entraîné par l'humeur aqueuse, fait hernie hors de la plaie, il saisit avec une pince droite à iridectomie le prolapsus irien, le soulève en l'attirant au dehors, et le fait couper par un aide au ras de de la cornée,

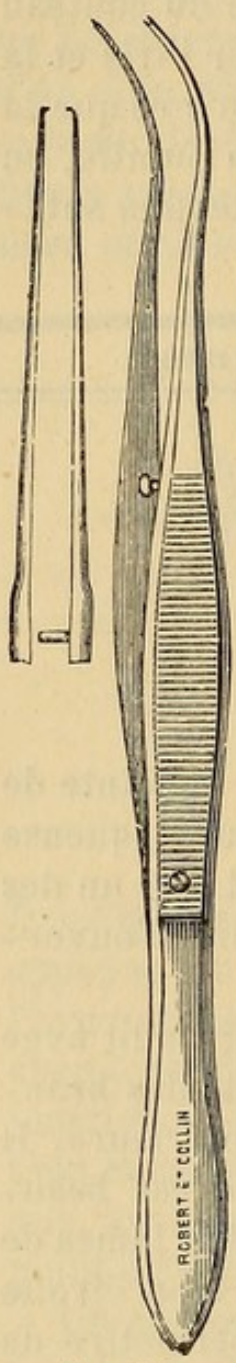

FIG. 206.
Pinces à iridectomie.

Si l'iris n'a pas fait hernie, l'opérateur prend de la main droite ou gauche la pince courbe à iridectomie et, maintenant ses mors en contact, il appuie légèrement sa convexité sur la lèvre postérieure ou sclérale de la plaie, de façon à faire bâiller l'ouverture cornéenne. Il pénètre ainsi dans la chambre antérieure et, par de légers mouvements de latéralité, il conduit la pince toujours fermée, sa convexité en arrière, et la pousse entre l'iris et la cornée jusqu'à ce que ses mors se trouvent à 1/2 millimètre environ du bord de la pupille. Il évite ainsi de toucher à la cristalloïde.

A ce moment, il diminue la pression exercée par son pouce et son index sur les branches de la pince, et les laisse écarter de 1 à 1 millimètre 1/2 environ au voisinage des mors. La pince ouverte, l'iris vient se placer entre ses branches. Il suffit de les rapprocher pour saisir la membrane que l'on amène au dehors, en retirant la pince à soi avec beaucoup de douceur.

Lorsque l'iris est dur, tendu, altéré, il est nécessaire d'exercer une certaine pression sur cette membrane avec le dos des branches de la pince pour arriver à la saisir. On peut dans ces cas recourir à une pince à griffes, dont les dents font saillie du côté de la convexité des branches.

Le prolapsus irien doit être aussi petit que possible, mais il doit comprendre le sphincter pupillaire.

Lorsque la section de la cornée est très oblique, on s'en rend parfaitement compte par la longueur du trajet que la pince doit parcourir dans l'épaisseur de cette membrane avant de pénétrer dans la chambre antérieure. C'est dans ce cas surtout qu'il faut éviter de tirer trop fortement sur l'iris pour ne pas le détacher à ses insertions ciliaires.

3° *Excision du prolapsus.* — L'opérateur soulève avec les pinces le prolapsus de l'iris. Un aide, armé de ciseaux courbes ou de ciseaux coudés sur le plat, dont les branches sont ouvertes, les fait glisser sous les pinces, et, appuyant légèrement sur la sclérotique, il coupe l'iris d'un seul coup et tout à fait au ras de la plaie.

Lorsque l'aide n'est pas sûr, l'opérateur lui confie la pince à fixation. Prenant de la main gauche la pince à iridectomie, il va chercher l'iris, l'attire au dehors, et, tenant les ciseaux de la main droite, il excise lui-même le prolapsus irien d'après les règles indiquées.

Il n'est pas nécessaire d'exciser l'iris jusqu'à ses insertions ciliaires, bien au contraire. Il serait même désirable que l'excision fût aussi limitée que possible, pourvu qu'elle comprenne le sphincter pupillaire. Deux coups des pinces-ciseaux permettent d'enlever aisément un petit lambeau en V. On obtient ainsi une pupille petite, bien placée, et l'on évite les éblouissements que donne une large ouverture.

4° Si une partie de l'iris est restée enclavée dans la plaie, après avoir enlevé la pince à fixation et retiré le blépharostat, on essaie de la faire rentrer en excitant par de douces frictions faites avec la pulpe du doigt sur la paupière supérieure, la contraction de la membrane. Si l'on ne peut y réussir, on la repousse dans la chambre antérieure avec une curette plate ou un petit stylet, doucement glissés entre les lèvres de la plaie cornéenne.

Lorsque l'iris est sain, il ne s'écoule que peu ou même pas de sang dans la chambre antérieure; mais s'il est hyperhémié, enflammé, ou s'il a été déchiré par la

pince, la chambre antérieure peut se remplir de sang. On attend un instant pour que la reproduction de l'humeur aqueuse ait suffisamment dilué le liquide, puis on l'évacue en écartant doucement avec un stylet les lèvres de la section cornéenne. Si l'hémorragie se reproduit après deux ou trois tentatives d'évacuation ; si le sang est coagulé, on l'abandonne à la résorption.

La conjonctive bien nettoyée, on instille dans l'œil une goutte d'un collyre au sulfate neutre d'atropine, et l'on applique le bandeau compressif.

B. — IRIDECTOMIE ANTIPHLOGISTIQUE

Le segment excisé doit comprendre le quart ou le cinquième du diaphragme irien, depuis le bord pupillaire jusqu'à l'insertion ciliaire de la membrane. Le lieu d'élection est la partie supérieure de l'iris, pour éviter l'éblouissement qui résulte forcément d'une aussi large ouverture.

Même appareil instrumental que pour l'iridectomie optique ; même position du malade, dont l'œil sain est couvert par un bandeau. L'opérateur se place en avant de la tête pour l'œil gauche, en arrière pour l'œil droit.

1° Les paupières écartées, la pince à fixation est appliquée directement au-dessous du diamètre vertical de la cornée. L'opérateur la prend de la main gauche et attire en bas le globe de l'œil. De la main droite, il saisit le couteau à cataracte de de Graefe, le pouce sur un des côtés du manche, l'index et le médius de l'autre côté, la main en supination. Le petit doigt prend un point d'appui sur la joue ou la tempe pour donner à la main la fixité convenable.

Le plat de la lame parallèle au plan de l'iris, le tranchant en haut, l'opérateur fait pénétrer la pointe du couteau dans limbe scléro-cornéal, à 1 millimètre 1/2 en dehors du bord transparent de la cornée, et à 2 millimètres au-dessous du sommet de cette membrane, du côté externe du globe oculaire.

L'instrument pénètre dans la chambre antérieure, sa pointe étant dirigée vers le centre de l'œil, puis on la relève doucement, et, glissant en avant de l'iris, on fait la contre-

ponction au point symétrique du côté nasal. La lame du couteau est poussée directement en dedans, jusqu'à ce que la pointe fasse hors de l'œil une saillie suffisante. On ramène alors le couteau en haut et, par des mouvements de va-et-vient imprimés à la lame, on sectionne le limbe scléro-cornéal. Le tranchant du couteau sort de l'œil à 1 millimètre environ au-dessus du sommet de la cornée, et la section forme un arc à convexité supérieure, parallèle au bord cornéen. Si un petit pont de conjective se trouve au-devant du couteau, on le divise en dirigeant directement en avant le tranchant de l'instrument.

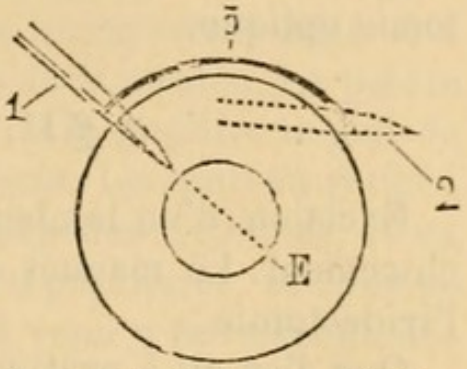

FIG. 207. Iridectomie antiphlogistique.

1. ponction ; 2. contre-ponction ; 3. section scléro-cornéenne.

2° L'humeur aqueuse s'écoule en entraînant l'iris qui vient faire hernie dans la plaie. Si le prolapsus ne s'est pas produit spontanément, l'opérateur va chercher l'iris avec des pinces courbes ou droites, et le ramène au dehors, manœuvre décrite plus haut. Le bord pupillaire doit faire partie du prolapsus irien.

3° En raison de l'étendue du segment à enlever, et de la nécessité d'avoir une section nette et pas d'enclavement, l'opérateur doit lui-même faire l'excision de l'iris. Confiant à un aide la pince à fixation, il saisit le prolapsus avec la petite pince droite de *de Graefe*, tenue de la main gauche, et l'étale sur la conjonctive dans toute la longueur de la plaie. Prenant de la main droite des ciseaux courbes coudés sur le plat ou les pinces-ciseaux, il les fait glisser en appuyant légèrement sur le globe, et d'un premier coup divise la moitié externe de l'iris soulevé par la pince. Reprenant alors la partie interne du prolapsus, il la soulève et l'excise d'un second coup de ciseaux. Avec trois coups de ciseaux, on obtient encore une section plus nette.

Critchett divise d'abord l'iris, de son bord pupillaire jusqu'à son attache ciliaire, au milieu de la portion herniée ;

puis il décolle doucement chaque demi-lambeau, et les excise tour à tour. L'important est d'éviter tout enclavement de l'iris dans les angles de la plaie scléro-cornéenne; l'excision doit être faite avec beaucoup de soin à ce niveau.

4° Les soins ultérieurs sont les mêmes que pour l'iridectomie optique.

§ II. — IRIDORRHEXIS

Excision d'un lambeau de l'iris amené au dehors par déchirement. Le manuel opératoire diffère peu de celui de l'iridectomie.

Que l'on ait à pratiquer la pupille artificielle ou l'iridectomie antiphlogistique, il arrive souvent que l'iris, soit par suite de son altération morbide, soit par suite d'adhérences, ne peut être amené au dehors. *Desmarres* a démontré que dans ces cas on pouvait arracher des lambeaux de cette membrane, sans provoquer d'accidents. Cet arrachement se fait, soit avec les pinces courbes à iridectomie, soit avec de petites pinces à dents de souris, dont les mors sont placés du côté de la convexité. L'iris est saisi près du bord pupillaire, et le lambeau arraché est amené au dehors et excisé. Lorsque la membrane est profondément altérée, son tissu atrophié et décoloré, il faut y revenir à plusieurs fois et faire une véritable dilacération. Encore la pupille ainsi obtenue, ne tarde-t-elle pas à être comblée par des exsudats. Il faut alors pratiquer deux ou trois fois l'iridorrhexis, après quelques mois d'intervalle, pour obtenir une ouverture permanente, le tissu de l'iris reprenant peu à peu son état normal.

L'arrachement est souvent la cause d'opacités cristalloïdiennes, qui nécessitent plus tard l'extraction du cristallin.

§ III. — IRIDÉSIS

Déplacement de la pupille normale, par la ligature ou le simple enclavement d'une partie plus ou moins périphérique de l'iris, elle est à peu près abandonnée.

Weeker remarque que l'application du lambeau compressif suffit pour maintenir l'enclavement de l'iris, si la plaie de la cornée est étroite. Avec une aiguille à paracentèse, dont la lame lancéolaire, à arrêt mousse, est telle que la section ne dépasse pas 2 millimètres du côté de la chambre antérieure, il fait une incision dans le limbe scléro-cornéal à 1 millimètre 1/2 du bord transparent de la cornée. La pointe de la lame est dirigée vers le centre de la pupille, le plat de la lame parallèlement au plan de l'iris. Le couteau retiré ; avec une pince courbe à mors et a branches très fines, il va saisir l'iris à 2 millimètres du bord pupillaire, et l'amène doucement dans la plaie, s'il n'est venu y faire spontanément hernie. L'emploi des crochets, pour saisir l'iris, est toujours plus dangereux pour la cristalloïde. Le bandeau compressif est appliqué pendant vingt-quatre heures, puis le prolapsus est excisé, soit avec des ciseaux courbes, soit en rasant la sclérotique avec le couteau de de Graefe.

Stelwag de Carion supprime cette excision, et laisse le prolapsus s'atrophier.

§ IV. — CORÉLYSIS

Cette opération consiste à dégager le bord pupillaire des synéchies qui le relient à la capsule cristallinienne. On se sert dans ce but de la spatule échancrée de Streatfield, ou du crochet aplati de Weber qui forme une courbe plus étendue. Ces instruments agissent par déchirement et non par division.

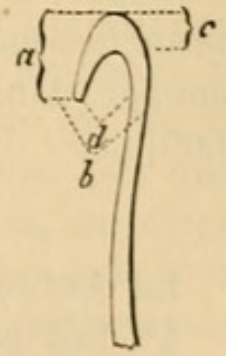

FIG. 208. Crochet de WEBER.

Avec une aiguille à paracentèse, on fait à la cornée, à 4 millimètres de son centre, ou au milieu d'un de ses rayons, une incision qui doit mesurer 2 à 3 millimètres du côté de la chambre antérieure. Cette section interne doit correspondre au bord d'une pupille moyennement dilatée, et être placée du côté opposé à la synéchie.

Streatfield recommande de retirer brusquement la lame

pour conserver autant que possible l'humeur aqueuse. *Weber* veut, au contraire, qu'on retire l'instrument très lentement, afin d'amener l'évacuation complète de l'humeur, ce qui expose moins à blesser la cristalloïde antérieure. Le crochet ou la spatule introduits dans la chambre antérieure sont glissés entre l'iris et la cristalloïde, afin de détacher les adhérences les moins solides. Un mouvement de circumduction permet de saisir les synéchies plus résistantes et de les déchirer. Par des instillations répétées d'atropine on maintient la pupille dilatée.

§ V. — IRIDOTOMIE OU IRITOMIE (DE WECKER)

Elle se divise en iridotomie simple, iridotomie double et irido-capsulotomie.

L'appareil instrumental comprend : Deux couteaux lancéolaires à arrêt : l'un droit, l'autre coudé. La largeur de leur lame est telle que la plaie de la face interne de la cornée mesure exactement 4 millimètres. Une pince-ciseaux, affectant une disposition variable des branches, dont le rapprochement concorde avec la fermeture des lames coupantes. Celles-ci sont très petites, mousses à leur extrémité ou pointues, s'appliquent très exactement l'une sur l'autre, et font une section nette, quelle que soit leur inclinaison sur les parties à couper. M. Perrin se sert de ciseaux coudés sur le plat, à branches mousses, très fines, et évidées sur leur plat, pour couper dans toutes les positions; leur maniement est très facile.

A. — IRIDOTOMIE SIMPLE

La section de l'iris est unique.

1° Les paupières écartées par un blépharostat à ressort, l'opérateur fixe le globe de l'œil avec la pince tenue de la main gauche, près du bord cornéen, et dans le prolongement du diamètre de la cornée qui correspond à la nouvelle pupille à créer. De la main droite il pousse le petit couteau à arrêt dans la chambre antérieure, parallèlement an plan de l'iris. La section doit avoir l'emplacement suivant : On

choisit le diamètre de la cornée qui concorde avec l'agrandissement que l'on veut donner à la pupille. On prend sur ce diamètre le rayon opposé à la pupille à créer, et l'on fait tomber la section verticalement sur le milieu de ce rayon. Le couteau, au moment de l'écoulement de l'humeur aqueuse, doit être retiré, la pointe contre la cornée, et très lentement pour éviter de blesser la cristalloïde.

2° S'il se forme un prolapsus de l'iris, on en fait la réduction avec un stylet. On introduit alors entre la cornée et

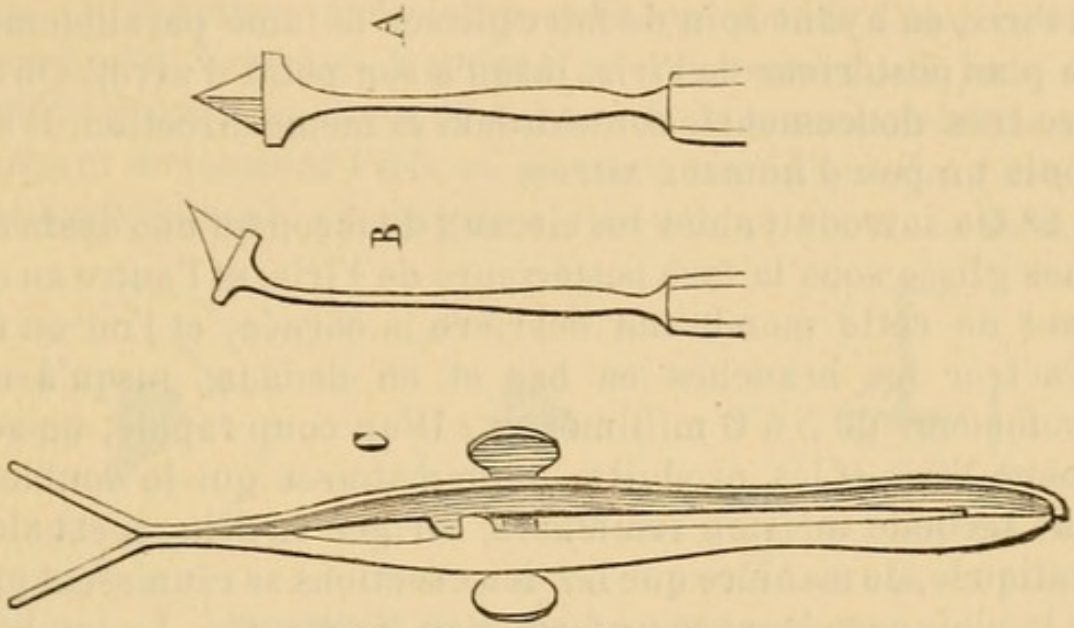

Fig. 209. — Iridotomie.

A, B, couteaux à arrêt droit et coudé; C, ciseaux-pinces.

l'iris, la pince-ciseaux fermée. Arrivé au bord pupillaire qui doit être sectionné, on ouvre faiblement les branches et on incline légèrement l'instrument, afin de faire glisser la branche inférieure des pinces-ciseaux sous l'iris. Dès que le bord pupillaire se trouve entre les branches, on ouvre les pinces davantage et l'on pousse l'extrémité des branches vers l'insertion périphérique de l'iris. Un seul coup rapide des ciseaux suffit alors à sectionner les fibres circulaires du sphincter irien, et l'on retire avec précaution les pinces fermées.

L'iris réduit, s'il est engagé dans la plaie, on retire l'écarteur, on instille une goutte d'atropine et on applique le bandeau compressif. Les suites sont simples, mais l'opération

est très délicate, et il faut une main exercée pour ne pas blesser la cristalloïde.

B. — IRIDOTOMIE DOUBLE

1° La section se fait au point de la périphérie de la cornée, vers lequel convergent les fibres radiées de l'iris dont le bord pupillaire s'est agglutiné. Le couteau est enfoncé à 1 millimètre en dedans du limbe conjonctival, et perpendiculairement à la surface de la cornée. On traverse cette membrane et l'iris, en ayant soin de faire glisser la lame parallèlement au plan postérieur de l'iris, jusqu'à son point d'arrêt. On retire très doucement le couteau dans la même direction. Il s'écoule un peu d'humeur vitrée.

2° On introduit alors les ciseaux de façon qu'une des branches glisse sous la face postérieure de l'iris, et l'autre au devant de cette membrane derrière la cornée, et l'on en fait pénétrer les branches en bas et en dedans, jusqu'à une profondeur de 5 à 6 millimètres. D'un coup rapide, on sectionne l'iris et les produits inflammatoires qui le doublent. Une seconde incision semblable, dirigée en dehors, est alors pratiquée, de manière que les deux sections se réunissent près de la plaie cornéenne pour former un V renversé. Le lambeau ainsi limité se retire, et il s'établit une pupille aussi large que si l'on avait excisé un lambeau de l'iris de la même largeur. L'opération est plus facile que l'iridotomie simple. Afin d'obtenir le meilleur écartement de la plaie iridienne, la section doit être constamment pratiquée dans le sens du maximum de traction et d'extension qu'a subi le diaphragme irien. On sectionne toujours dans la direction des fibres radiées et perpendiculairement aux fibres circulaires.

C. — IRIDO-CAPSULOTOMIE

Wecker a modifié ses pinces-ciseaux. La branche inférieure forme maintenant une lance fine et tranchante ; la supérieure, plus longue de 1 millimètre, se termine par un petit bouton dirigé en arrière (les ciseaux fermés, il regarde vers la pointe).

1° On fait à la cornée dans sa partie externe, à 1 millimètre de son bord, une section telle que la plaie soit verticale et partagée en deux parties égales par le diamètre horizontal, si toutefois la pupille n'a pas été trop tiraillée vers la plaie. Il est indispensable de faire écouler l'humeur aqueuse *très lentement*. Si un caillot s'interpose dans la plaie, on l'enlève avec des pinces.

Les pinces-ciseaux boutonnées, sont introduites fermées par la plaie, on les ouvre légèrement dès qu'elles ont pénétré dans la chambre antérieure, puis on pousse l'instrument jusqu'au bord opposé. Pendant ce mouvement, la branche pointue glisse sous l'iris, le bouton de la branche antérieure poussant doucement l'iris en arrière, tandis que les parties voisines viennent, au contraire, en quelque sorte, au devant

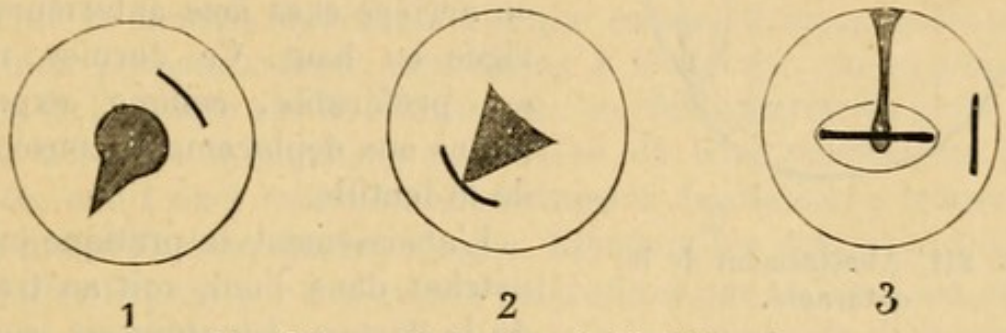

FIG. 210. — Opération de l'iridotomie.

1, Iridotomie simple ; 2, Iridotomie double.

3. Irido-capsulotomie.

de la pointe de la branche inférieure. D'un coup rapide on divise le sphincter en deux points opposés (fig. 210), la capsule et les masses exsudatives sous-jacentes sont du même coup divisées. Instantanément la plaie ainsi formée s'entrebâille largement. Il n'est pas nécessaire d'incliner légèrement les pinces-ciseaux boutonnées ; il suffit de pousser simplement en avant l'instrument dont les branches sont tenues à plat. Pendant le second temps, l'aide, avec l'écarteur, tiendra les paupières suspendues au-dessus de l'œil, pour éviter les pertes de vitrine.

Les ciseaux évidés de *M. Perrin* peuvent remplacer les ciseaux-pinces pour la section de l'iris et des dépôts capsulaires.

Galezowski divise ces depôts avec une aiguille ; dont la

lame en forme de serpette, pénètre sans inconvénient à travers la cornée; mais cet instrument n'a d'action que sur des parties tendues et résistantes.

ART. VI. — OPÉRATION DE LA CATARACTE

§ I. — ABAISSEMENT

La méthode par abaissement comprend : l'abaissement proprement dit, ou la simple propulsion du cristallin au-dessous de son emplacement normal, dans un plan vertical : et la réclinaison, dans laquelle la lentille est abaissée et renversée en même temps, de façon que son bord supérieur soit placé en arrière et sa face antérieure dirigée en haut. Ce dernier mode est préférable, comme exposant moins aux déplacements consécutifs de la lentille.

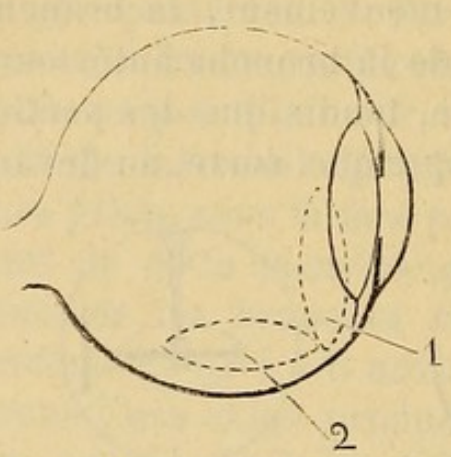

FIG. 211. Abaissement de la cataracte.

1, abaissement simple ; 2, réclinaison.

L'abaissement se pratique en pénétrant dans l'œil, soit au travers de la cornée, *kératonyxis*, soit au travers de la sclérotique, *scléroticonyxis*, procédé aujourd'hui exclusivement adopté.

Appareil instrumental. — Blépharostats ou écarteurs, pince à fixation. Aiguille en fer de lance, large de 1 millimètre, convexe sur son dos, à bords tranchants. Un point noir marqué sur le côté

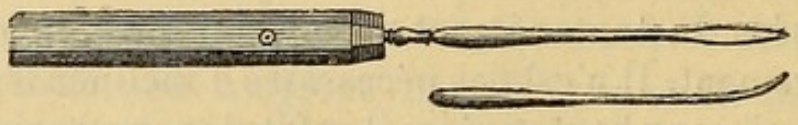

FIG. 212. — Aiguille à cataracte.

du manche qui correspond à la convexité de la lance, indique à l'opérateur la position de l'instrument.

L'œil sain est caché sous un badeau ; le malade assis sur un siège solide, en bon jour, la tête appuyée contre la poitrine d'un aide et maintenue solidement. Le même aide écarte les paupières avec les doigts ou des élévateurs pleins, à défaut d'un blépharostat. La paupière supérieure est maintenue relevée, et appliquée contre le re-

bord orbitaire supérieur par la pulpe de son index ; aucune pression ne doit être exercée sur le globe de l'œil.

L'opérateur est assis devant son patient, sur un siège plus élevé, les deux jambes du malade entre les siennes. Pour l'œil gauche, il tient l'aiguille de la main droite ; pour l'œil droit il doit opérer de la main gauche, ou se placer derrière la tête du malade. L'abaissement peut, au reste, se pratiquer tout aussi bien sur un malade couché.

La pince à fixation est appliquée un peu au delà du bord de la cornée, du côté nasal, et au niveau du diamètre transverse. L'opérateur la tient de la main gauche, les derniers doigts prenant appui sur le dos du nez ou le front.

1° L'aiguille est tenue de la main droite, comme une plume à écrire, le pouce sur un des côtés du manche, l'index et le médius lui faisant face sur le côté opposé, le petit doigt prenant appui sur a joue ou la tempe. La convexité de la lance regardant directement en haut, le manche légèrement oblique en bas, de façon que la pointe soit bien perpendiculaire aux tissus à traverser, on applique la pointe de l'aiguille sur la sclérotique, au côté externe du globe oculaire, à 3 ou 4 millimètres en arrière du bord transparent de la cornée, et à 1 ou 2 millimètres au-dessous du diamètre transverse, pour éviter l'artère ciliaire longue. Étendant les doigts qui tiennent l'aiguille, l'opérateur traverse la sclérotique par un coup sec, en ramenant en même temps à l'horizontale le manche de l'instrument.

2° Un quart de rotation imprimé au manche dirige en avant la convexité de l'aiguille. On la fait alors cheminer en portant le manche en arrière, d'abord dans l'épaisseur du cristallin, puis le long de la face postérieure de l'iris, jusqu'à ce que la lance apparaisse nettement dans le champ de la pupille, largement dilatée au préalable par l'action de l'atropine. On divise alors en travers, par une légère pression de la pointe, la cristalloïde antérieure.

3° La concavité de l'aiguille est appliquée bien à plat sur la face antérieure du cristallin, au-dessus de son diamètre transverse. L'opérateur porte lentement le manche de l'instrument en haut, en avant et en dedans, et plonge ainsi la lentille déprimée par la lance, dans la partie antérieure, inférieure et externe de la chambre vitrée. Il l'y maintient en place quelques instants, puis ramène l'aiguille dans le champ pupillaire. Il attend un moment dans cette position, tout prêt à abaisser de nouveau le cristallin, s'il vient à remonter.

4° L'opérateur retire l'aiguille en lui faisant suivre, mais en sens inverse, le chemin parcouru.

§ II. — EXTRACTION

La méthode par extraction imaginée par Daviel a subi de très nombreuses modifications. Les procédés en usage peuvent, pour en faciliter l'étude, être compris sous quatre chefs.

A. — EXTRACTION A GRAND LAMBEAU

L'appareil instrumental comprend : Des blépharostats ou des écarteurs des paupières. Une pince à fixation. Un couteau triangulaire à tranchant droit ou légèrement convexe.

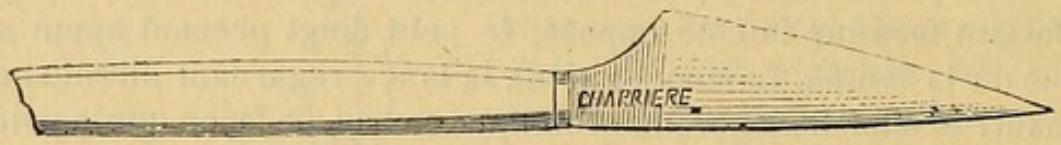

FIG. 213. — Couteau de RICHTER.

Un couteau mousse. Un kystitome ou la griffe capsulaire de M. Perrin. Des pinces à iridectomie droites et courbes. Un crochet pointu. Des curettes plates ou concaves. Des ciseaux courbes ou coudés sur le plat.

Préparation. — Le malade a été purgé la veille de l'opération ; la pupille est largement dilatée par des instillations d'atropine.

Position. — Le patient est couché, près du bord du lit, la tête reposant sur un plan résistant et légèrement élevée, l'œil sain recouvert par un bandeau, l'éclairage excellent.

L'opérateur se place sur le côté du lit, en avant de la tête pour l'œil gauche, en arrière pour l'œil droit, à moins qu'il ne soit ambidextre.

Écartement des paupières. — Les paupières sont écartées par un blépharostat, des écarteurs pleins, ou par les doigts d'un aide.

Blépharostats. — Il en existe plusieurs variétés. Deux seulement sont nécessaires ; l'un dont le manche s'applique en dehors sur la tempe, l'autre dont le manche se place en dedans, du côté du nez.

Pour éviter toute pression sur le globe oculaire, l'instrument introduit sous les paupières, ouvert et fixé au point convenable, est confié à un aide qui le saisit par le manche et le soulève légèrement, écartant les paupières du globe de l'œil. Ces instruments sont toujours un peu gênants, soit par la pression qu'ils exercent sur l'œil et les contractions qu'ils excitent, soit par la difficulté qu'on éprouve à les retirer au moment où le globe est largement ouvert, mais ils permettent d'opérer sans aide.

Écarteurs. — Les écarteurs pleins sont les meilleurs, ils maintiennent mieux la paupière. L'écarteur supérieur est seul nécessaire, la paupière inférieure pouvant être facilement abaissée par la main qui tient la pince à fixation. Il faut éviter toute pression de ces instruments sur le globe.

Aide.— Se tenant derrière la tête du patient, l'aide place la pulpe de l'indicateur et du médius, recouverte de craie si elle tend à glisser, sous le bord libre de la paupière supérieure préalablement soulevée, et l'applique contre le rebord orbitaire supérieur, évitant avec soin de comprimer le globe. Avec l'autre main, il abaisse la paupière inférieure, si cela est nécessaire.

Pince à fixation.— Le point d'application de la pince varie avec l'emplacement de la section cornéenne, mais il doit tou-



Fig. 214. — Pince à fixation

jours être choisi de façon à ne pas gêner la marche du couteau. La pince ne doit pas comprimer le globe oculaire. Lorsqu'elle est placée, la main qui la maintient vient prendre un point d'appui sur les parties voisines.

Pour bien fixer la pince, on la prend des deux mains, le pouce et l'indicateur gauches appliqués près des mors écartés de 4 ou 5 millimètres, le pouce et l'index droits à la racine des branches. On applique les mors sur la conjonctive à

2 ou 3 millimètres en arrière du bord transparent de la cornée, et perpendiculairement à la direction de ce bord. Pendant que la main droite pousse la pince vers l'œil en exerçant une pression assez forte et bien perpendiculairement à la surface, la gauche rapproche les mors qui saisissent la conjonctive et le tissu sous-jacent. La pince fermée, on retire la main droite, et les doigts de la main gauche glissant le long des branches, le pouce vient se placer près du bouton du ressort, tout prêt à le pousser pour ouvrir l'instrument, pendant que les derniers doigts vont prendre un point d'appui sur les parties voisines de la face. Les pinces doubles de Monoyer et d'Abadie, nous paraissent sans grands avantages.

L'extraction à grand lambeau comprend : l'extraction à lambeau simple, l'extraction à lambeau combinée et l'extraction à lambeau sans ouverture de la cristalloïde.

α. EXTRACTION A LAMBEAU SIMPLE

Elle est dite, inférieure, supérieure ou latérale, suivant la partie de la cornée où l'on prend le lambeau.

a) KÉRATOTOMIE INFÉRIEURE. — Paupières écartées. La pince à fixation est appliquée du côté nasal, un peu au-dessus du diamètre transverse de la cornée.

PROCÉDÉ DE DAVIEL. — Le lambeau comprend un peu plus

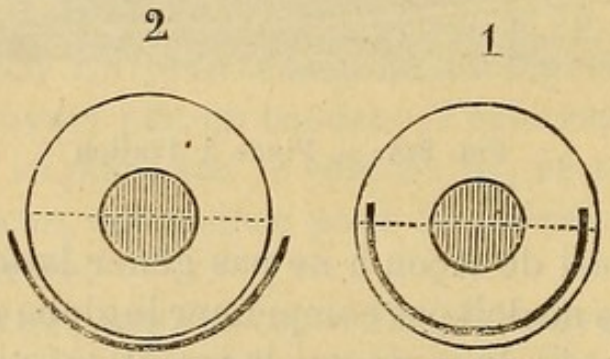

FIG. 215. — Extraction de la cataracte.

1, lambeau de DAVIEL ; 2, lambeau de JACOBSON.

de la moitié inférieure de la cornée, sa base étant placée à 1 millimètre au-dessus du diamètre transverse. La ponction se fait à 1 millimètre en dedans du bord cornéen, la contre-

ponction au point diamétralement opposé. Le lambeau reste dans toute son étendue à 1 millimètre du limbe scléro-cornéal, dans la partie transparente de la cornée.

Procédé de Jacobson. — Le lambeau, moins élevé, a sa base à 1 millimètre au-dessous du diamètre transverse de la cornée ; il est taillé en partie dans le limbe scléro-cornéal.

1° *Section de la cornée.* — Le couteau triangulaire est tenu de la main droite, le pouce appliqué sur un des côtés latéraux du manche, l'index et le médius sur le côté opposé. Le manche repose sur la pulpe des doigts ; la main en supination prend un point d'appui sur la joue ou la tempe à l'aide de l'auriculaire.

L'opérateur applique le plat de la lame une ou deux fois sur la face antérieure de la cornée, pour habituer le malade au contact de l'instrument. Il s'assure en étendant et fléchissant les doigts que la lame pourra traverser toute la cornée, sans qu'il soit nécessaire de déplacer le point d'appui de la main.

Tenant les doigts fléchis, la lame du couteau parallèle au plan de l'iris, le tranchant en bas, le dos parallèle au diamètre transverse de la cornée ; il ponctionne dans le limbe scléro-cornéen, au côté externe du globe, à 1 millimètre en arrière du bord transparent de la cornée, et à 1 millimètre au-dessous du diamètre transverse.

La pointe du couteau parvenue dans la chambre antérieure, on pousse la lame en avant par un mouvement d'extension des doigts de la main droite, en la maintenant toujours dans le plan de l'iris, son dos parrallèle au diamètre horizontal, et l'on vient faire la contre-ponction à 1 millimètre en arrière du bord cornéen, du côté nasal.

Par la forme de sa lame, le tranchant du couteau s'est naturellement engagé dans la cornée, à mesure que la pointe avançait vers le côté nasal. On continue de pousser le couteau en dedans, jusqu'à ce qu'il ne reste plus qu'un pont cornéen de quelques millimètres à diviser pour achever le lambeau. On renverse peu à peu et très doucement le manche en arrière pour éviter de buter contre le nez. Si les doigts de la main droite avaient été placés trop près de

la lame, ou trop peu fléchis, pour permettre au couteau de traverser la cornée sans changement du point d'appui, on les déplace lentement et l'un après l'autre, pour éviter toute perte d'humeur aqueuse.

A ce moment, le couteau restant immobile, l'aide retire le doigt ou l'écarteur qui maintient la paupière supérieure relevée ; l'opérateur enlève la pince à fixation, et avec son indicateur gauche, abaisse la paupière inférieure. Par un mouvement de retrait du couteau, et en dirigeant le tranchant un peu en avant, il achève lentement la section du lambeau, recommandant au malade l'immobilité la plus absolue. Le sommet du lambeau doit correspondre à peu près au bord transparent de la cornée. Fermant les paupières, on laisse le malade reposer un instant.

Il faut apporter le plus grand soin à l'exécution de ce temps, pour assurer au lambeau une étendue suffisante, une conformation régulière ; ne porter le tranchant, ni trop en avant dans la cornée, ni en arrière dans la sclérotique. Si le lambeau est trop étroit, on l'agrandit avec le couteau mousse, ou les ciseaux courbes du côté de sa base. Si la chose est impossible, on fait l'iridectomie, et au besoin on va chercher le cristallin avec le crochet ou la curette.

L'écoulement prématuré de l'humeur aqueuse amène l'iris sous le tranchant du couteau ; il faut, par quelques frottements sur la cornée, chercher à déplacer et à faire contracter la membrane. Si on ne peut y réussir, on la coupe, et plus tard on excise toute la partie intéressée, y compris le bord pupillaire correspondant. On agit de même, quand la pointe du couteau a pénétré dans l'iris au moment de la ponction, et qu'il est impossible de la dégager sans évacuer l'humeur aqueuse.

2° *Ouverture de la capsule cristallinienne.* — Avec le pouce gauche, l'opérateur soulève doucement la paupière supérieure, tout prêt à la lâcher à la moindre contraction du malade. Il prend de la main droite le kystitome de Graefe, les doigts très rapprochés de la lame pour assurer plus de précision aux mouvements de la pointe, le tranchant en bas. Il le glisse dans la chambre antérieure, en dé-

primant légèrement avec son col la lèvre postérieure de la plaie, près du sommet du lambeau, et le maintenant contre la face postérieure de la cornée, il le conduit dans le champ de la pupille. Par un quart de rotation, il tourne la pointe en arrière, contre la cristalloïde.

Suivant les auteurs, la pointe du kystitome doit rester distante du bord pupillaire, au moins de 1/2 millimètre,

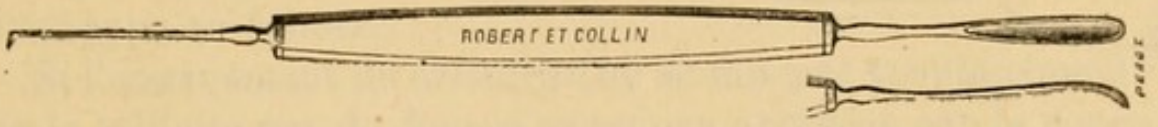

Fig. 216. — Kystitome.

pour éviter d'accrocher l'iris. L'écoulement de l'humeur aqueuse amène d'habitude un rétrécissement considérable de la pupille, dont le diamètre mesure au plus de 2 à 2 1/2 millimètres. Il est donc indispensable, si l'on ne veut pas s'exposer à une division fort incomplète de la cristalloïde, de conduire le kystitome jusque sous le bord pupillaire. Le dos de l'instrument étant seul en contact avec la membrane, on ne risque pas de la blesser. On peut se contenter d'inciser transversalement la capsule, mais mieux vaut la diviser en croix ou en triangle par trois incisions faites du côté nasal vers le côté temporal, en retirant l'instrument à soi, et non en le poussant.

La cristalloïde antérieure venant au contact de la cornée après l'écoulement de l'humeur aqueuse, pas n'est besoin de presser sur la capsule avec la pointe du kystitome pour la diviser. Cette pression n'est utile qu'en cas de résistance de la capsule altérée, et expose à luxer le cristallin. La division de la cristalloïde s'annonce par un mouvement de propulsion du cristallin en avant, qui détermine la dilatation de la pupille.

On imprime alors au manche du kystitome, un quart de rotation qui place sa pointe en haut, et, le faisant glisser le long de la face postérieure de la cornée, on l'amène doucement au dehors.

La division incomplète de la cristalloïde, la persistance

dans le champ pupillaire de lambeaux de cette membrane, est une source fréquente d'accidents. Pour y remédier, *M. Perrin* a imaginé un instrument de section et d'excision auquel il a donné le nom de *griffe capsulaire*. Il est formé par un manche à pans, supportant une tige métallique, terminée par un petit étrier. Cet étrier dont les bords latéraux

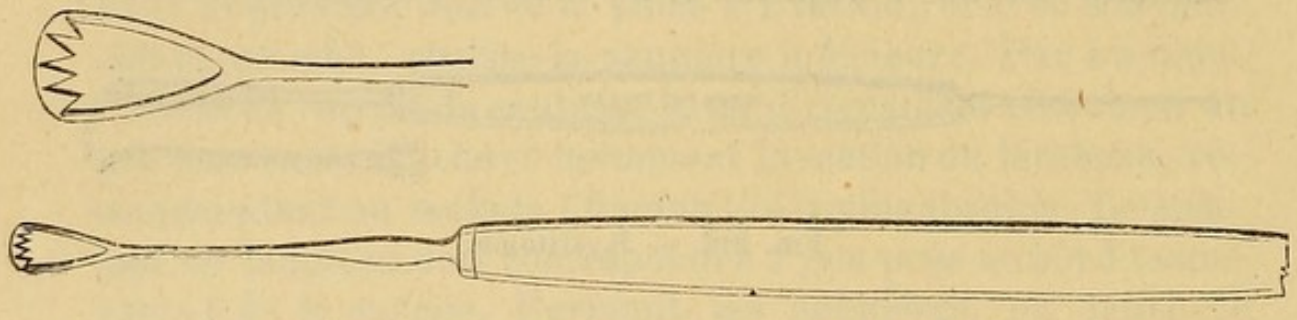

FIG. 217. — Griffe capsulaire de M. PERRIN.

sont mousses, présente sur sa base, large de 1 1/2 à 2 millimètres, trois à quatre petites dents à bords tranchants, à pointe dirigée vers le sommet de l'étrier.

Pour introduire la griffe, les lames dirigées en arrière, leur pointe en bas, on déprime légèrement la lèvre postérieure de la plaie, et on fait glisser l'étrier le long de la face intérieure de la cornée, jusqu'à la partie supérieure de la pupille. En le ramenant directement en bas, et appuyant très légèrement sur la cristalloïde, on divise cette membrane en plusieurs lignes parallèles, sur une grande étendue, et quelquefois on en arrache un lambeau. On s'arrête avant que les dents aient atteint le bord pupillaire inférieur, et pour retirer la griffe sans accrocher l'iris au passage, on soulève légèrement le lambeau cornéen avec le dos de l'étrier.

Au moment d'introduire le kystitome, on constate quelquefois que l'iris fait hernie dans la plaie. Il faut s'efforcer de le faire rentrer, en excitant sa contraction par de douces frictions exercées sur la cornée au travers de la paupière supérieure. On peut aussi le repousser doucement dans la chambre antérieure avec un stylet ou la curette. Si ces tentatives échouent, on fait l'excision du prolapsus avant de diviser la capsule.

Sitôt le kystitome retiré, on ferme les paupières

3° *Sortie de la lentille.* — Le malade reposé, l'opérateur soulève doucement la paupière supérieure avec le pouce gauche, pendant qu'avec le pouce droit, il abaisse la paupière inférieure. En engageant le malade à regarder en haut, la lentille poussée en avant, traverse la pupille, et vient s'engager dans la plaie par son bord inférieur. Aussitôt que son grand diamètre a franchi l'ouverture cornéenne, on abaisse la paupière supérieure, et la lentille s'échappe au dehors.

Si l'engagement du cristallin ne se fait pas spontanément, on le sollicite par de douces pressions exercées par le pouce gauche sur la partie supérieure du globe, au travers de la paupière. Ces pressions doivent toujours être très ménagées. Si la capsule n'a pas été assez largement divisée, on réintroduit le kystitome pour compléter sa section.

Si la pupille ne se laisse pas dilater, on excise un lambeau de l'iris au niveau de la plaie. En dernier ressort, on va chercher la lentille avec la curette ou le crochet pointu, mais l'emploi de ces instruments doit être autant que possible évité.

D'ordinaire le noyau cristallinien s'échappe seul ou presque seul, la pupille est encore obstruée en grande partie par les masses corticales. Par de douces frictions exercées avec la pulpe du pouce sur la cornée, au travers de la paupière supérieure, on réunit ces débris dans le champ de la pupille. Au bout d'un instant, lorsque l'humeur aqueuse est en partie reproduite, on soulève légèrement la paupière, et le liquide en s'écoulant entraîne les masses corticales au dehors.

Quoi qu'on ait dit de la possibilité de résorption de ces débris corticaux, il faut se souvenir que leur séjour dans l'œil est une cause fréquente d'accidents et l'origine habituelle des cataractes secondaires. Si on ne peut les faire sortir par de douces pressions, on cherchera à les attirer au dehors avec la curette, et au besoin on les saisira avec les pinces à iridectomie, ou avec les pinces capsulaires de Graefe. Les tractions seront très douces, pour éviter la déchirure de l'hyaloïde et l'écoulement de la vitrine. Quoique ces pertes aient

peu d'inconvénients lorsqu'elles sont modérées, nous ne croyons pas, avec *F. Poncet*, qu'on doive les conseiller en principe.

Si par une contraction subite des paupières, l'humeur vitrée est chassée au dehors, il faut de suite fermer les paupières, exercer sur le lambeau une douce pression et attendre. Quand cet accident se produit avant la discision de la capsule, l'extraction de la lentille devient des plus difficiles. Au lieu de recourir au crochet ou à la curette pour amener le cristallin au dehors, mieux vaudrait peut-être fermer l'œil, et attendre, puis recourir plus tard à une nouvelle opération.

4° La pupille, complètement nettoyée, présente une coloration noir foncé et une forme arrondie. Son irrégularité indique une hernie ou un enclavement de l'iris. Il faut alors faire rentrer la membrane, et, si l'on n'y peut parvenir, exciser le prolapsus avec soin.

La coaptation défectueuse du lambeau tient à l'irrégularité de la section, à un enclavement de l'iris, ou enfin à un prolapsus de la vitrine qu'il faut exciser.

Après avoir nettoyé la conjonctive, enlevé tous les caillots et les débris du cristallin accumulés dans son cul-de-sac inférieur, on instille une goutte d'atropine; on fait constater au patient le résultat obtenu pour lui donner confiance, et l'on applique le lambeau compressif sur les deux yeux.

b) Kératotomie supérieure. — La section porte sur la moitié supérieure de la cornée. La pince doit être fixée un peu au-dessous du diamètre transverse. Le manuel opératoire est celui que nous venons d'indiquer, modifié pour la position du couteau et la sortie de la lentille, par le siège de la section. Ses avantages sont : la coaptation meilleure du lambeau, maintenu par la paupière supérieure, et des pertes moins fréquentes d'humeur vitrée, chose fort discutable. Mais, en revanche, tous les temps de l'opération sont d'une exécution plus difficile, et la division de la capsule, quelquefois impossible par la mobilité d'un œil impressionnable, exige une grande habileté de main.

c) Kératotomie a lambeau conjonctival *(Desmarres)*.

— Pour remédier aux accidents qui résultent d'une large ouverture de l'œil, chez un malade peu obéissant, *Desmarres* a conseillé de laisser un pont de cornée ou de conjonctive intact au sommet du lambeau, que l'on n'achève qu'après la division de la cristalloïde. On peut ainsi conserver la pince pour fixer l'œil pendant le second temps.

Le premier temps s'exécute d'après les règles indiquées, mais, au lieu d'achever le lambeau, on retire le couteau en laissant un pont de 2 à 3 millimètres de largeur.

Pour diviser la capsule, on se sert d'un couteau kystitome, petit couteau mousse, à tranchant rectiligne, présentant du côté du dos de la lame une saillie acérée à son extrémité. La pince restant en place, on introduit le couteau par la section cornéenne externe ou temporale, le tranchant dirigé vers le sommet du lambeau. On le conduit de dehors en dedans jusqu'à la pupille, et, tournant alors sa pointe en arrière, on divise la cristalloïde. Le couteau continuant sa marche vient sortir par la plaie cornéenne, du côté nasal. Retirant la pince à fixation, l'opérateur amène le tranchant dn couteau contre le pont à diviser et le coupe par de petits mouvements de va-et-vient, ramenant l'instrument directement en avant pour sectionner la conjonctive.

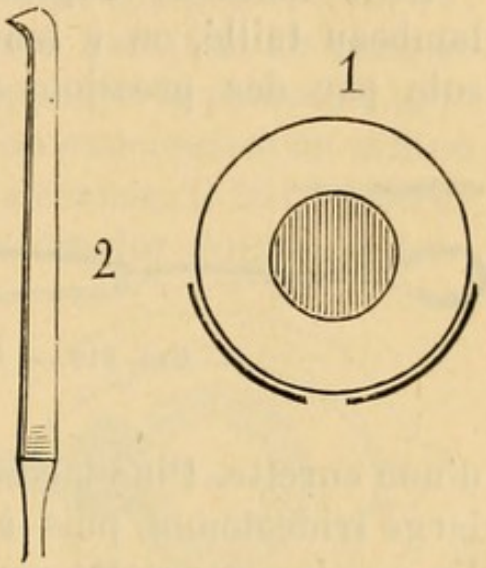

FIG. 218. — Extraction de la cataracte.

1, Section scléro-cornéenne avec pont médian ; 2, couteau-kystitome de DESMARRES.

β. — EXTRACTION A LAMBEAU COMBINÉE

C'est l'extraction à grand lambeau, combinée avec l'excision constante et régulière d'un segment de l'iris.

Mooren pratique d'abord l'iridectomie en haut. Quinze jours plus tard, il extrait la lentille.

Jacobson fait la kératotomie inférieure, puis excise l'iris dans toute la largeur de la plaie.

Il est bien préférable d'exciser l'iris avant la sortie de la lentille. Cette excision, qui devient le second temps de l'opération, se pratique d'après les règles données pour l'iridectomie.

γ. — EXTRACTION A LAMBEAU SANS OUVERTURE DE LA CAPSULE

Cette méthode expose à de très grands accidents. Le lambeau taillé, on a tenté de détacher la lentille et sa capsule par des pressions et des secousses imprimées à l'aide



Fig. 219. — Curette de Pagenstecher.

d'une curette. Plus tard, on en vint d'abord à pratiquer une large iridectomie, puis à faire glisser en arrière du cristallin une large curette pour l'amener au dehors avec son enveloppe.

B. — EXTRACTION PAR INCISION LINÉAIRE

Elle se divise en extraction linéaire simple et en extraction linéaire combinée.

a) **Extraction linéaire simple.** — On désigne sous le nom d'incision linéaire une section faite suivant un des méridiens du globe de l'œil, c'est-à-dire comprise tout entière dans un plan passant par le centre de la sphère oculaire.

Appareil instrumental. — Des blépharostats ou des écarteurs des paupières. — Une pince à fixation. — Un couteau lancéolaire large, droit ou coudé. — Un kystitome. — Une curette large. — Des pinces à iridectomie. — Un couteau mousse. — Des ciseaux courbes et des ciseaux coudés sur le plat.

Même préparation et même position que pour l'extraction à lambeau.

1° Les paupières écartées, l'opérateur applique la pince à fixation du côté nasal de l'œil, à 3 millimètres en arrière du



Fig. 220. — Couteau lancéolaire coudé.

bord de la cornée et dans la direction du diamètre transverse. Le couteau lancéolaire droit tenu comme une plume à écrire, (position indiquée), le plat de la lame parallèle au plan de l'iris, le manche horizontal, il en applique la pointe à 2 millimètres en avant du limbe cornéal ou exactement au milieu du rayon externe et transverse de la cornée. Il fait pénétrer la lame par un mouvement d'extension des doigts, et lentement il pousse la lame vers le côté nasal, suivant le diamètre transverse de la cornée, jusqu'à ce que l'incision ait une étendue de 5 à 6 millimètres. Inclinant alors le manche de l'instrument vers la tempe, de façon que sa pointe s'applique contre la face postérieure de la cornée, il le retire lentement, pour que l'humeur aqueuse s'écoule peu à peu. Tout en retirant le couteau, il en dirige la pointe, soit vers le bord orbitaire supérieur, soit vers l'inférieur. Il peut ainsi, par une légère pression sur un des côtés de la lame, agrandir la plaie interne de la cornée sans augmenter sensiblement l'étendue de la plaie extérieure.

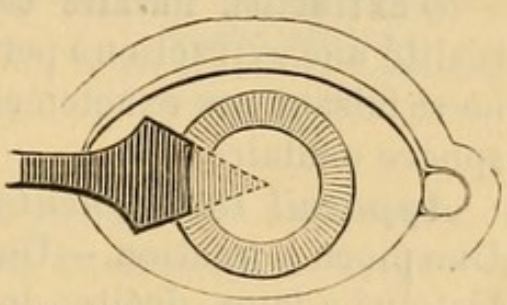

Fig. 221. — Extraction linéaire simple, section de la cornée.

2° On introduit alors le kystitome, la pointe en bas, et, le faisant glisser le long de la face postérieure de la cornée, on le conduit jusqu'au côté nasal de la pupille. Tournant la pointe en arrière par un quart de rotation, on divise la capsule, puis on retire l'instrument.

3° La pince à fixation est retirée et remplacée par le doigt d'un aide qui maintient l'œil et l'empêche de se dévier, en

bas, par une légère pression exercée au travers de la paupière inférieure. L'opérateur appuie légèrement le dos de la curette contre la lèvre postérieure de la plaie cornéenne, en même temps qu'au travers de la paupière supérieure il comprime doucement le globe. Sous cette action, les masses corticales ramollies s'échappent au dehors. On peut ainsi, en laissant à l'humeur aqueuse le temps de se reformer, évacuer en plusieurs fois tous les débris du cristallin. Ce n'est que par exception qu'on doit avoir recours à la curette pour extraire les débris de la lentille.

S'il se fait un prolapsus de l'iris, on le repousse dans la chambre antérieure ou on en fait l'excision ; si le corps vitré vient faire hernie au dehors, on achève l'opération au plus vite.

Un diagnostic erroné peut conduire sur une cataracte nucléaire. On agrandit alors l'incision, on excise l'iris et on extrait le noyau plutôt que de l'abandonner à la résorption.

b) **Extraction linéaire combinée.** — Cette méthode est en réalité une extraction à petit lambeau périphérique, la section ne se faisant pas exactement suivant un des méridiens de la sphère oculaire.

Appareil instrumental.—Un blépharostat à ressort. — Une pince à fixation.—Un couteau de Graefe, sorte de petit bistouri à lame droite, longue, étroite, effilée, dont le dos



Fig. 222. — Couteau de Graefe.

arrondi présente une épaisseur de plus en plus grande, de la pointe au talon, pour empêcher l'écoulement de l'humeur aqueuse. — Des pinces à iridectomie courbes et droites, des pinces capsulaires. — Des ciseaux courbes ou coudés sur le plat ou des pinces ciseaux. — Un kystitome de Graefe avec sa curette de caoutchouc. — Un crochet recourbé. — Une curette plate de Critchett.

Même préparation et même position du malade et de l'opérateur que pour l'extraction à lambeau.

1° *Section de la cornée.* — Le blépharostat mis en place et fixé, un aide le saisit et soulève légèrement les paupières en attirant l'instrument en avant pour éviter toute pression sur le globe de l'œil. L'opérateur applique la pince à fixation, au-dessous du bord cornéen, dans le prolongement du diamètre vertical de la cornée, et la prenant de la main gauche, il attire l'œil en bas. De la main droite, il tient le couteau de Graefe, le tranchant en haut, le plat de la lame parallèle au plan de l'iris. Il fait la ponction dans le limbe scléro-cornéal, du côté temporal, à 1 millimètre en arrière du bord transparent de la cornée et sur le trajet d'une ligne horizontale passant à 1 1/2 millimètre au-dessous du sommet de cette membrane. La pointe de l'instrument est d'abord dirigée vers le tiers interne et inférieur de la cornée E; puis, quand la lame a pénétré à 5 ou 6 millimètres dans la chambre antérieure, on relève la pointe, et, la conduisant en dedans, on vient faire la contre-ponction au point semblable du côté nasal, c'est-à-dire à 1 millimètre en arrière du bord cornéen et à 1 1/2 millimètre au-dessous du sommet de la cornée.

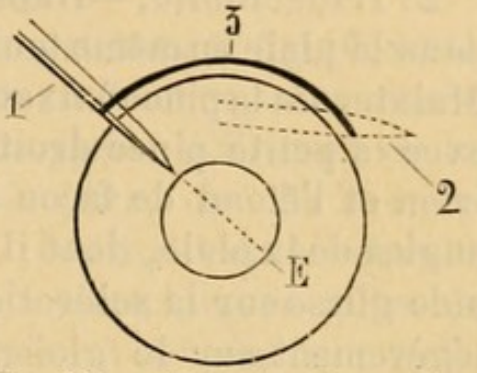

FIG. 223.—Cataracte. Extraction linéaire combinée.
1, ponction ; 2, contre-ponction ; 3, section scléro-cornéenne.

Lorsque la lame est sortie de l'œil, du côté du nez, dans une longueur de 8 à 10 millimètres, on ramène le couteau en haut, et, par des mouvements de va-et-vient, on coupe le limbe scléro-cornéal parallèlement au bord de la cornée, et on fait sortir la lame à 1 millimètre environ au-dessus du sommet de cette membrane. La conjonctive est soulevée par la sortie de l'humeur aqueuse, sous forme d'une vésicule. La sclérotique divisée, on dirige le tranchant du couteau directement en avant, ou même un peu en bas, pour ne pas tailler un lambeau trop long dans la conjonctive soulevée.

L'incision scléro-cornéenne doit avoir une longueur de 9 à 10 millimètres. On l'augmente un peu, en abaissant les points de ponction et de contre-ponction, si la cataracte est

dure et le noyau volumineux. On obtient ainsi un lambeau qui présente une hauteur de plus en plus considérable, en même temps que l'incision s'éloigne de la linéarité. Avec *Arlt* et *Wecker*, nous pensons qu'au lieu de faire sortir le couteau en arrière, de façon à tailler un lambeau conjonctival, il est préférable de placer le sommet du lambeau exactement dans le limbe cornéal pour éviter de la gêne dans les autres temps de l'opération.

2° *Iridectomie.*—Habituellement l'iris vient faire hernie dans la plaie en même temps que s'échappe l'humeur aqueuse. Maintenant la pince à fixation de la main gauche, l'opérateur, avec la petite pince droite de Graefe, soulève le prolapsus irien et l'étend de façon à bien l'amener au dehors dans les angles de la plaie, dont il doit avoir l'étendue à sa base. Un aide glisse sur la sclérotique le plat des ciseaux, en appuyant légèrement sur le globe, et par deux ou trois coups de ciseaux il détache l'iris de la tempe vers le nez, en l'excisant avec beaucoup de soin dans les angles de la plaie.

Lorsque l'aide n'est pas sûr, l'opérateur lui confie la pince à fixation. De la main gauche il soulève et étend le prolapsus

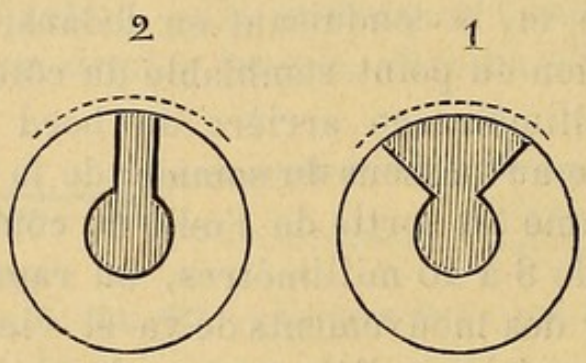

Fig. 224. — Cataracte. Extraction linéaire combinée.

Excision de l'iris, 1, dans toute la largeur de la plaie; 2, partielle. Pupille en trou de serrure.

de l'iris; de la main droite il tient les ciseaux coudés sur le plat et excise le segment hernié par deux ou trois coups de ciseaux. Il s'assure avec le plus grand soin que le sphincter irien ne reste pas enclavé dans les angles de la plaie. Au besoin, il sollicite sa rentrée par de douces pressions faites avec le dos de la curette sur la face antérieure de la cornée.

Si l'iris n'est pas hernié, l'opérateur va le saisir dans la chambre antérieure et l'amène au dehors, en suivant les règles données pour l'iridectomie.

Au lieu d'enlever tout le segment de l'iris correspondant à l'incision, soit un cinquième environ de cette membrane, *Wecker* n'excise qu'une largeur de 2 millimètres environ, du bord libre au bord ciliaire du diaphragme. On obtient ainsi une pupille en forme de trou de serrure, moins gênante, et le sphincter rentre plus facilement.

3° *Ouverture de la capsule.*—Le cystitome à tige flexible de Graefe est introduit dans la chambre antérieure, le tranchant dirigé en haut, et conduit jusqu'à la partie inférieure de la pupille par la main droite de l'opérateur, qui, de la main gauche a repris la pince à fixation. Tournant en arrière la la pointe du cystitome, par deux incisions obliques de bas en haut, il forme un lambeau capsulaire en V, et réunit l'extrémité supérieure de ces incisions par une section transversale de la cristalloïde. La pointe du cystitome ne doit appuyer que très légèrement sur la lentille pour ne pas la luxer dans le corps vitré. La pointe de l'instrument est alors dirigée en bas et on l'amène lentement au dehors.

Weber se sert d'un crochet à deux dents superposées, *Meyer* d'un kystitome double, *M. Perrin* de sa griffe capsulaire, pour diviser plus largement la cristalloïde. Cette division présente quelques difficultés lorsque la section du canal de Schlemm ou de l'iris amène un épanchement de sang dans la chambre antérieure. Il faut alors attendre un instant et évacuer le sang avec l'humeur aqueuse reproduite. Si on n'y peut parvenir, on passe outre, se guidant pour la division de la capsule sur la position connue de la pupille.

4° *Extraction de la cataracte.* — Avec le dos de la curette de caoutchouc, appliqué sur la cornée immédiatement au-dessus du point d'application de la pince à fixation, on exécute des mouvements de glissement de bas en haut, de façon à engager dans la plaie le bord supérieur de la lentille. On continue jusqu'à ce que le cristallin ou son noyau ait franchi l'ouverture scléro-cornéenne.

5° *Nettoyage de la pupille.*—Le noyau sorti, on enlève

la pince à fixation et le blépharostat, on ferme les paupières et on laisse l'œil reposer un instant, en maintenant sur la paupière supérieure abaissée une petite éponge imbibée d'eau froide. Habituellement quelques masses corticales sont

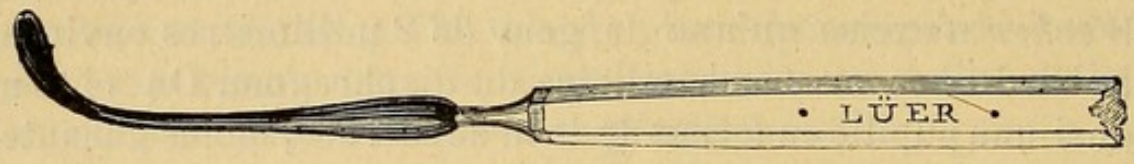

Fig. 225. — Curette de caoutchouc.

restées dans le champ pupillaire. On les rassemble par de douces frictions exercées avec le pouce sur la paupière supérieure. Quand l'humeur aqueuse s'est reproduite, on engage vivement le patient à regarder en bas. Pendant que le pouce soulevant la paupière supérieure fait bâiller la plaie, avec un doigt de l'autre main l'opérateur repousse les opacités de bas en haut en agissant sur la paupière inférieure, et les amène au dehors par ces légers mouvements de glissement.

On n'a recours aux crochets, aux curettes, aux pinces

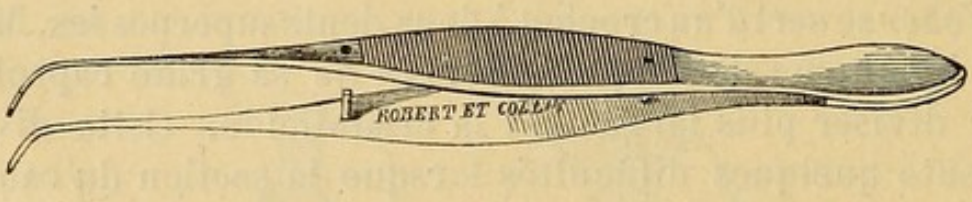

Fig. 226. — Pince capsulaire.

destinées à extraire le cristallin et les débris capsulaires, que si les frictions ont échoué.

Quand la pupille est nette et bien noire, la plaie bien coaptée, on nettoie avec soin le cul-de-sac conjonctival, on instille une goutte d'atropine ou d'ésérine, et on applique le bandeau compressif,

Accidents opératoires. — Les points de ponction et de contre-ponction doivent être bien déterminés, et le lambeau taillé lentement. Si la plaie est trop petite, on l'agrandit vers sa base avec le couteau mousse ou les ciseaux. Si la plaie est trop large ou trop en arrière, on enlève le blépharostat et

la pince à fixation, et l'on continue comme dans la méthode à grand lambeau,

Si l'iris a été piqué ou traversé par le couteau, on continue la section, mais on a soin de comprendre dans l'excision la partie intéressée.

L'enclavement de l'iris doit être évité ; au besoin, on repousse la membrane dans la chambre antérieure avec un stylet ou le bord d'une curette.

Le prolapsus du corps vitré est l'accident le plus fréquent. En raison de l'emplacement périphérique de la section, la vitrine après l'excision de l'iris n'est plus soutenue que par la zonule et s'échappe facilement.

C. — EXTRACTION A LAMBEAU PÉRIPHÉRIQUE

Cette méthode est aujourd'hui adoptée par beaucoup de chirurgiens. Les procédés de *Wecker*, de *Sichel* fils, de *Monoyer*, etc., peuvent y être rattachés.

I. Procédé de Wecker (1876). *Appareil instrumental.*—

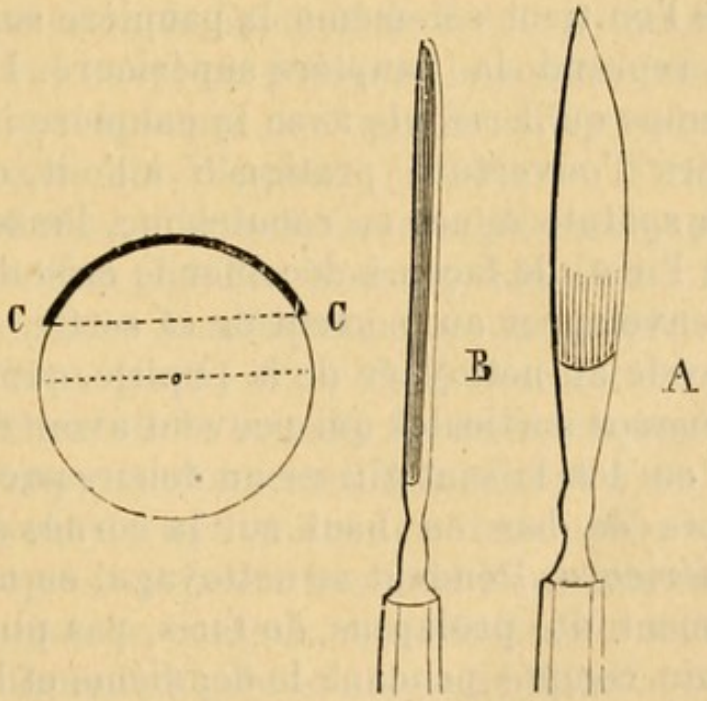

Fig. 227. — Cataracte. Extraction à lambeau périphérique.

A, couteau ; B, spatule de caoutchouc ; C, C, tracé du lambeau.

Comme instruments spéciaux, un couteau à tranchant coudé, à lame triangulaire près de la pointe, ayant le double

de largeur du couteau de Graefe : une spatule mince en caoutchouc. Esérine instillée.

1° L'aide relève avec le doigt la paupière supérieure, ou fait usage d'un petit écarteur avec lequel il tient les paupières suspendues au-dessus du globe de l'œil. L'opérateur, après avoir fixé l'œil avec une pince, près du milieu du bord interne de la cornée, détache très exactement le tiers supérieur de cette membrane dans sa jonction avec la sclérotique. Il forme ainsi, sur une cornée de 12 millimètres de diamètre, un lambeau de 4 millimètres de hauteur et de $11^{mm},32$ de base. Dès que la contre-ponction est faite et que l'iris ne peut plus se porter sur le tranchant du couteau, l'opérateur dépose la pince à fixation et achève la section sans former de lambeau conjonctival. La section terminée, on laisse tomber la paupière supérieure ou l'on retire l'écarteur.

2° On recouvre l'œil avec une éponge froide, et on laisse le malade se reposer. On procède ensuite à l'ouverture de la capsule du cristallin, en se servant d'un cystitome ordinaire, pendant que l'on tient soi-même la paupière supérieure.

3° L'aide reprend la paupière supérieure. L'opérateur, en même temps qu'il refoule avec la paupière inférieure le cristallin vers l'ouverture pratiquée à l'œil, déprime, au moyen de la spatule mince en caoutchouc, l'insertion périphérique de l'iris, de façon à décoiffer le cristallin de l'iris qui tend à l'envelopper au moment de sa sortie.

4° On procède au nettoyage de la pupille, que l'on débarrasse des masses corticales qui peuvent avoir été retenues dans l'œil, en les faisant glisser au dehors par des frottements exercés de bas en haut sur la cornée à travers la paupière inférieure. Pendant ce nettoyage, on ne se préoccupe aucunement du prolapsus de l'iris, pas plus qu'on n'a eu à en tenir compte pendant le deuxième et le troisième temps de l'opération. L'œil paraissant complètement débarrassé de tout débris de cataracte, si l'iris n'est pas rentré de lui-même dans l'œil, on réduit le prolapsus au moyen de la petite spatule que l'on fait doucement glisser à plat dans la plaie en repoussant l'iris devant elle.

5° La partie supérieure de l'iris occupant la chambre antérieure, on instille deux ou trois gouttes d'une solution de sulfate neutre d'ésérine, et l'on attend cinq minutes, jusqu'à ce que l'action du myotique se produise, et que, la pupille se resserrant, l'iris ne présente plus la moindre tendance à remonter vers la section, lorsqu'on engage le malade à regarder en bas. Le lambeau compressif est alors appliqué. Il est prudent de le lever une ou deux heures après l'opération et d'instiller de nouveau de l'ésérine, si l'action du myotique ne se montre pas très accusée à ce second examen.

II. Procédé quasi-linéaire simple ou composé *(Monoyer)*. — Pinces à double fixation de l'auteur; couteau à lame triangulaire et à tranchant convexe; cystitome de Graefe; spatule, curette. La section porte sur la partie inférieure de la cornée. La ponction et la contre-ponction se font à 2 ou 3 millimètres au-dessous du diamètre transverse et à 1 ou 1 1/2 millimètre en dehors du limbe scléro-cornéen. Le sommet du lambeau est tangent à l'extrémité inférieure du diamètre vertical; sa hauteur de 3 à 4 millimètres. On le taille d'un seul coup, en poussant le couteau simplement en dedans. Les autres temps de l'opération n'ont rien de spécial.

III. Procédé de Wecker (1879). — Petit écarteur, pinces à fixation; couteau de Graefe; pinces à pupille, petites, droites et courbes; pinces-ciseaux; kystitome à spatule de caoutchouc; pinces à nettoyer; ciseaux coudés.

1° L'écarteur placé, fixer l'œil avec soin au-dessous du diamètre vertical de la cornée. On enfonce perpendiculairement le couteau, exactement à l'extrémité d'une ligne horizontale, passant à 3millimètres au-dessous du sommet de la cornée. Dès que la pointe a traversé la membrane, on dirige *très lentement* le couteau, parallèlement à l'iris, dans le sens de la ligne indiquée et avant de faire la contre-ponction, on s'assure que l'instrument, le dos en bas, est bien perpendiculaire au diamètre vertical, et que la pointe ressort exactement dans le bord interne de la cornée.

Aussitôt la contre-ponction, on fait subir au manche du couteau un mouvement combiné de descente et de renver-

sement, en poussant très rapidement la pointe vers la jonction de la racine du nez avec le front, et l'on achève la section par le simple retrait de l'instrument, mais en relevant de nouveau le manche vers la tempe. Il ne faut pas former de lambeau conjonctival.

2° La pince fixatrice est confiée à l'aide, qui prend appui sur la joue de l'opéré. Si l'iris n'a pas fait hernie, l'opérateur saisit, avec les pinces courbes, un petit pli iridien, et l'attirant au dehors, excise, d'un seul coup des pinces-ciseaux, donné au voisinage des pinces à pupille, un étroit lambeau de l'iris, se gardant d'aller jusqu'à la périphérie de la membrane (fig. 228). Si, au contraire, l'iris fait lar-

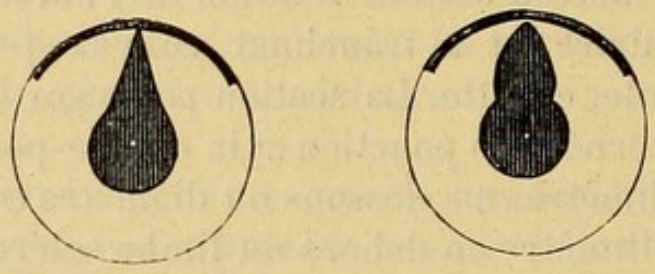

1 2

Fig. 228. — Opération de la cataracte. Extraction à lambeau périphérique.

1, Sichel fils; 2, Wecker.

gement hernie, ou si la cataracte n'est pas mûre, on saisit un pli central de l'iris avec les pinces droites, et on l'excise par deux coups des pinces-ciseaux voisins l'un de l'autre et dirigés en sens radié, mais sans aller jusqu'à la périphérie de la membrane.

3° L'opérateur reprend la pince à fixation, l'aide soulève l'écarteur. On fait à la capsule cristalline un lambeau triangulaire que l'on ramène vers la plaie en l'agrandissant.

4° Une très légère pression sur le bord inférieur de la cornée, aidée d'un refoulement de bas en haut, à peine sensible, à l'aide de la spatule, amène l'issue facile de la lentille.

5° La pince et l'écarteur retirés, on instille une goutte de solution d'ésérine à 1/200. La pupille nettoyée par le refoulement des masses corticales, le lambeau capsulaire arraché ou repoussé dans l'œil, on fait reprendre à l'iris son

emplacement normal, par un léger massage au travers de la paupière ou par un refoulement avec la spatule. La pupille présente, suivant que l'on a donné un ou deux coups de pinces-ciseaux, la forme d'une bombe enflammée ou celle d'un trou de serrure étroit et nettement dessiné.

IV. Procédé de Sichel fils (fig. 228). — Couteau à tranchant convexe, à lame de 3 à 4 millimètres de hauteur. Ésérine.

1° La section, mesurant exactement le tiers de la circonférence de la cornée, à sa partie supérieure, se fait dans le limbe cornéen, en poussant directement le couteau en avant jusqu'à formation des 4/5 du lambeau, puis en lui faisant subir un très léger mouvement de retrait, en même temps qu'on porte le manche un peu en bas pour achever le détachement.

2° Excision d'un lambeau triangulaire de l'iris par deux coups des pinces-ciseaux, formant un angle de 30° à 35°, réunis vers le bord ciliaire, s'écartant de 2^{mm}, 5 à 3 millimètres vers le bord pupillaire.

3° L'iris remis en place, on divise la capsule avec le kystitome de Graefe.

4° Maintenant la pince fixatrice de la main gauche, le chirurgien applique le plat de la curette de Weber, tenue par la droite, sur la lèvre sclératicale de la section. Introduisant alors très légèrement, de 1/2 millimètre environ, le bord libre de la curette dans le canal de la plaie, il déprime hardiment la lèvre postérieure de celle-ci, de façon à la faire bâiller. Le bord équatorial de la lentille, situé exactement en arrière de l'incision, s'engage dans la plaie. Son issue est facilitée par de légères pressions sur la lèvre sclératicale.

5° Nettoyage de la pupille et des lèvres de la plaie. Réduction parfaite de l'iris. Ésérine. Bandeau compressif.

D. — Extraction a petit lambeau médian

Cette méthode compte plusieurs procédés. Nous signalerons les suivants :

a) Procédé de Liebreich. — Incision légèrement convexe en bas, dont les extrémités sont dans le limbe scléro-cornéen au-dessous du diamètre transverse. Le sommet du lambeau correspond au bord inférieur d'une pupille moyennement dilatée.

b) Procédé de Lebrun. — La section se fait suivant une surface sphéro-cylindrique pour empêcher les enclavements

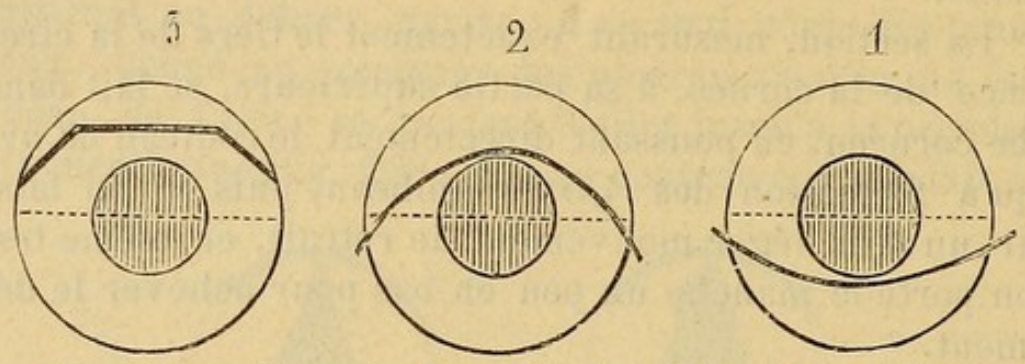

Fig. 229. — Cataracte. Extraction à petit lambeau médian.

1, Liebreich ; 2, Lebrun ; 3, Maurice Perrin.

de l'iris. La base du lambeau cornéen est à 1 millimètre au-dessous du diamètre transverse, son sommet au bord supérieur d'une pupille moyenne.

c) Procédé de Maurice Perrin. — *Lambeau quadrilatère.* — Même préparation et mêmes instruments que pour l'extraction linéaire combinée.

1° *Formation du lambeau.* — La paupière supérieure est relevée par un aide avec le doigt ou un écarteur plein.

L'opérateur applique la pince à fixation au côté nasal du globe, à 2 ou 3 millimètres au-dessous du diamètre transverse ; il la prend de la main gauche et abaisse en même temps la paupière inférieure.

Le couteau de Graefe, tenu de la main droite, le tranchant en haut, pénètre à la limite de la cornée, à 2 millimètres au-dessous du diamètre transverse, du côté temporal. On le pousse directement en dedans, le plat de la lame parallèle au plan de l'iris, le dos parallèle au diamètre horizontal, et on fait la contre-ponction au point diamétralement opposé. Si le noyau est volumineux, l'instrument doit entrer dans le limbe scléro-cornéal.

Par de petits mouvements de va-et-vient, on ramène le couteau directement en haut, jusqu'à 2 millimètres au-dessus de la base du lambeau, puis dirigeant son tranchant directement en avant, on coupe carrément le sommet du lambeau, ayant soin d'achever la section lentement et sans à-coup.

On retire l'écarteur et la pince à fixation; on ferme les paupières, et, recouvrant l'œil avec une éponge imbibée d'eau froide, on laisse le malade reposer un instant.

2° *Iridectomie.* — L'opérateur relève doucement la paupière supérieure avec le pouce gauche. Si l'iris a été blessé ou contusionné dans le premier temps de l'opération. s'il fait hernie dans la plaie et qu'on ne puisse le réduire, on en pratique l'excision d'après les règles indiquées.

3° *Cystitomie.* — Elle se fait avec la griffe capsulaire de M. Perrin dont la manœuvre a été indiquée, ou avec le kystitome. Le kystitome de Graefe est introduit en déprimant légèrement la lèvre supérieure de la plaie, et son tranchant dirigé en haut. Arrivé près du bord pupillaire inférieur, on tourne sa pointe en arrière, et on divise la capsule de bas en haut, obliquement vers son côté nasal. L'instrument retourné est de nouveau conduit au bord inférieur de la pupille, et fait de bas en haut, sa pointe en arrière, une seconde section de la cristalloïde, oblique vers le côté temporal. Enfin l'extrémité supérieure de ces incisions est réunie par une troisième faite transversalement de dedans en dehors. On ramène ensuite le tranchant du cystitome en bas, et on retire doucement l'instrument, puis on laisse retomber la paupière supérieure.

4° *Sortie de la lentille.* — La disposition favorable de la plaie cornéenne fait que la sortie de masses corticales et même du noyau, suit quelquefois immédiatement le retrait du cystitome. Pour faire sortir le noyau, l'opérateur relève très doucement avec le pouce gauche la paupière supérieure, pendant que son pouce droit presse légèrement sur le globe au travers de la paupière inférieure. Il presse le malade de regarder en bas, le bord supérieur de la lentille s'engage dans la plaie cornéenne. Un léger mouvement de glissement

et d'élévation de la paupière inférieure, suffit alors pour expulser le noyau.

5° *Nettoyage de la pupille.* — Après un instant de repos, on soulève de nouveau la paupière supérieure. Les débris des masses corticales, réunies par de douces frictions, sont expulsés par de légers mouvements de glissement de la paupière inférieure sur la cornée, répétés à mesure que l'humeur aqueuse se reproduit. Au besoin on les extrait avec une curette ou des pinces capsulaires.

Lorsque la pupille est nette, la plaie bien coaptée, l'iris en place, on nettoie la conjonctive. Après un essai visuel, grande source de courage pour le malade, on instille une goutte d'une forte solution d'atropine et l'on applique le bandeau compressif.

§ III. — DISCISION ET BROIEMENT

A. — DISCISION SIMPLE

Appareil instrumental. — Blépharostat ou écarteurs. Pince à fixation. Aiguille de Bowmann, à lance très petite, à col mince, pourvu d'un point d'arrêt.

La pupille doit être dilatée au maximum.

Les paupières écartées, la pince à fixation est appliquée au côté nasal du globe, un peu au-dessus du diamètre trans-

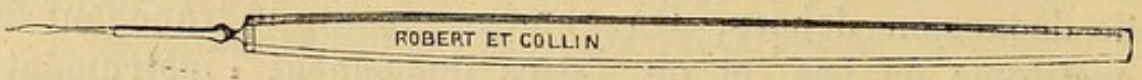

Fig. 230. — Aiguille à discision.

verse de la cornée. L'aiguille à discision, tenue de la main droite, traverse la cornée au milieu de son rayon oblique inférieur externe, point qui correspond à peu près au bord de la pupille dilatée. Sitôt que la lame a traversé la membrane, on incline le manche de l'aiguille en arrière, vers la joue, et par un mouvement lent de progression, on conduit la pointe jusqu'à 1/2 millimètre du bord supérieur interne de la pupille. Retirant doucement l'instrument, en évitant

de l'enfoncer trop profondément dans la lentille, l'opérateur fait à la cristalloïde une incision de 2 à 3 millimètres de longueur. Ce n'est que dans des cas très rares que l'incision doit avoir plus d'étendue, et surtout qu'on doit pratiquer une section cruciale de la capsule. On retire doucement l'aiguille, on ferme l'œil, et on attend que toute inflammation ait cessé pour entreprendre une nouvelle discision. *Wecker* préfère le rayon oblique supérieur externe, pour cacher la piqûre.

Si l'inflammation très violente fait craindre la perte de l'œil, il faut donner issue au cristallin par une section linéaire de la cornée. *De Graefe* s'est servi d'une aiguille plus volumineuse. La capsule ouverte, on presse avec la tige de l'aiguille sur la lèvre postérieure de la plaie, et l'humeur aqueuse, en s'échappant, entraîne des flocons cristalliniens. Cette évacuation peut être renouvelée à l'aide d'un stylet qui sert à entr'ouvrir la plaie.

B. — DISCISION COMBINÉE

C'est la combinaison de l'iridectomie avec la discision. L'excision d'un segment de l'iris se fait à la partie supérieure, d'après les règles données pour l'iridectomie antiphlogistique. Lorsque toute inflammation a cessé, au bout de quelques semaines, on pratique la discision, en commençant par attaquer la partie supérieure de la cristalloïde, dans le champ de la pupille artificielle.

C. — DISCISION AVEC DEUX AIGUILLES (BOWMAN).

Les paupières légèrement écartées, l'opérateur prend de la main gauche une aiguille à discision. Il la fait pénétrer dans la chambre antérieure au milieu du rayon oblique inférieur de la cornée (interne pour l'œil gauche, externe pour l'œil droit), et la conduit directement sur les opacités pupillaires. Elle sert ainsi à maintenir l'œil immobile en même temps qu'à fixer les opacités.

La seconde aiguille, tenue de la main droite, traverse la cornée au milieu du rayon oblique inférieur externe ou in-

terne. C'est avec elle que l'opérateur divise, déchire ou écarte du champ pupillaire les opacités membraneuses fixées par la première aiguille.

Lorsqu'on se place derrière la tête du patient pour opérer

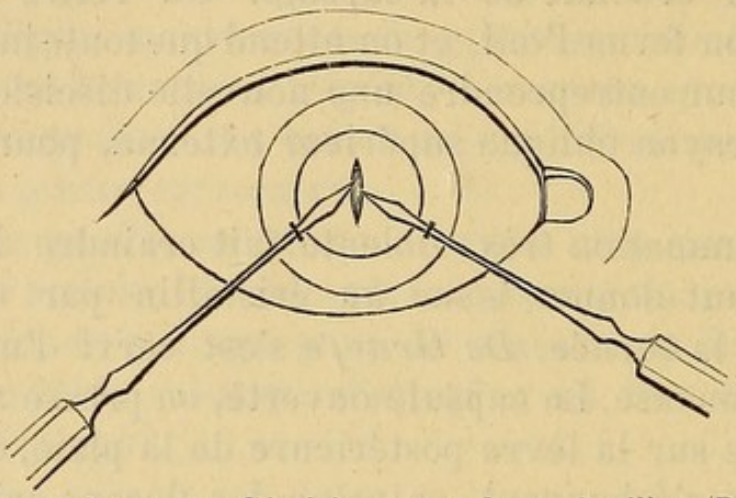

Fig. 231. — Cataracte. Discision avec deux aiguilles (Bowman).

l'œil droit, il peut être plus facile de faire pénétrer les aiguilles au milieu des rayons obliques supérieurs.

ART. VII. — OPÉRATION DU STRABISME. — TÉNOTOMIE OCULAIRE

L'opération du strabisme consiste à détacher le tendon d'un des muscles de l'œil au ras de la sclérotique, à son insertion antérieure, pour permettre son glissement, soit en arrière (recul du tendon), soit en avant (avancement du tendon, prorraphie), et sa fixation au globe dans ce point nouveau.

Les muscles moteurs du globe oculaire sont au nombre de six, deux obliques et quatre droits. Tous ont une insertion fixe ou orbitaire, et une insertion mobile à la sclérotique. Tous ont, à leur partie tendineuse, des connexions intimes avec la capsule de Ténon. *Boucheron* a insisté sur les adhérences superficielles. En dehors des droits externe et interne, dont l'action est simple et précise, les contractions des autres muscles ne sont jamais isolées pour la production des déplacements du globe. Cette considération montre que la ténotomie est surtout indiquée pour les muscles droits interne

et externe. Le strabisme interne étant de beaucoup le plus fréquent, c'est la ténotomie du droit interne que nous prendrons pour modèle dans la description.

Rappelons que les insertions antérieures des muscles droits interne et externe, correspondent aux extrémités du diamètre transverse de la cornée. Larges de 7 à 8 millimètres, elles sont placées, pour le droit interne, de 5 à 6 millimètres; pour le droit externe, de 7 à 8 millimètres en arrière du bord transparent de la cornée.

A. — STRABOTOMIE PAR RECUL DU TENDON

Instruments. — Un écarteur avec ou sans ressort. Des pinces à griffes. De petits ciseaux courbes et mousses. Deux crochets mousses, un grand et un petit. Une aiguille fine à suture armée d'un fil de soie ciré.

Le malade couché, on applique le blépharostat. L'opérateur se place en avant ou en arrière de la tête, suivant l'œil sur lequel il opère, et le muscle qu'il doit sectionner.

Section du droit interne. 1° *Incision de la conjonctive.*—Faisant porter le regard en dehors, l'opérateur avec la pince à griffes tenue de la main gauche, saisit la conjonctive aussi près que possible du bord interne ou nasal de la cornée, à hauteur du diamètre transverse. Soulevant légèrement la pince, il tire l'œil vers la tempe, formant ainsi un pli horizontal à la conjonctive.

Tenant les ciseaux mousses de la main droite, la concavité tournée vers le globe oculaire, il divise le pli de la conjonctive aussi près que possible de la pince et de la cornée, dans une étendue de 4 à 6 millimètres. Par cette plaie verticale, attirant en dehors la lèvre externe, il fait pénétrer le bec des ciseaux sous la lèvre externe de la conjonctive, qu'il décolle d'avant en arrière, et sépare du tendon du droit interne ainsi mis à découvert.

L'incision de la conjonctive doit se faire aussi près que possible du bord de la cornée, pour éviter le déplacement disgracieux de la caroncule lacrymale. Ce décollement fait avec les ciseaux ne donne qu'un léger écoulement de sang,

si on évite de le prolonger à plus de 1 centimètre vers le grand angle de l'œil.

2° *Chargement du tendon.*—L'œil toujours maintenu par la pince à griffes, l'opérateur dépose les ciseaux et prend le grand crochet de la main droite. Si le tendon est plus dégagé vers un de ses bords, c'est de ce côté qu'il porte le crochet. Celui-ci est couché à plat sur la sclérotique, sa convexité en haut, son bec contre le bord supérieur du tendon. Par un mouvement de demi-rotation, on le fait glisser sous la corde tendineuse. Ce mouvement exige quelquefois une certaine force, mais il est toujours sans danger si le crochet est tenu tout à fait à plat sur la sclérotique pendant son glissement. Quand le bec du crochet a dépassé le bord inférieur du tendon, on ramène le manche de l'instrument en haut et son extrémité en avant, de façon que la corde tendineuse soit solidement placée dans sa concavité.

3° *Section du tendon.* — Déposant la pince à griffes, l'opérateur prend le crochet de la main gauche, et soulève le tendon, se rapprochant autant que possible de son insertion sclératicale. Il tient les ciseaux de la main droite, la concavité dirigée en arrière, et en applique la pointe mousse sur l'insertion des fibres tendineuses, en avant du crochet, en pressant légèrement sur la sclérotique. Il divise ainsi le tendon dans toute sa largeur, à tout petits coups, en commençant du côté du bec du crochet, pour éviter que les dernières fibres ne viennent à glisser et à quitter le crochet avant d'avoir été sectionnées. Le crochet permet, au reste, de tendre les fibres restantes, à mesure qu'avance la division. La section doit être faite si exactement, que la sclérotique reste lisse et unie au point où était l'insertion du tendon.

4° *Section des fibres épargnées.*—La section terminée, l'opérateur prend de la main gauche ou droite le petit crochet. Il en place le bec contre la sclérotique au milieu de l'insertion du tendon, et par des mouvements successifs de demi-rotation en bas et en haut, en pressant assez fortement sur le globe, il saisit les fibres qui avaient échappé au grand crochet, et les coupe avec les ciseaux. Le blépharostat enlevé, le sang étanché, l'anesthésie terminée, on procède à l'examen

du résultat obtenu, en faisant successivement fixer par le patient, un objet éloigné et un objet rapproché.

La déviation obtenue peut n'être pas assez, ou, au contraire, être trop considérable.

Pour augmenter la déviation, on promène le petit crochet au pourtour du tendon, surtout vers ses bords supérieur et inférieur, pour détruire ses connexions conjonctivales. Avec le bec des ciseaux, largement promené sous la conjonctive vers le grand angle de l'œil, on déchire en partie les replis fibreux qui relient le muscle à la capsule de Tenon. Enfin on peut placer le globe de l'œil dans l'abduction forcée, et l'y maintenir quelque temps. Pour cela, on passe dans la conjonctive près du bord temporal de la cornée, au niveau du diamètre transverse, une anse de fil, dont les chefs après avoir traversé la muqueuse et la peau près de la commissure palpébrale externe sont réunis par un double nœud. On obtient une moindre abduction en serrant dans une anse de fil un pli vertical de la conjonctive bulbaire du côté temporal.

Pour diminuer la déviation obtenue, il suffit de suturer les bords de la conjonctive divisée, en comprenant dans l'anse de fil, si on le peut, le bout antérieur du tendon sectionné, que l'on ramène ainsi en avant.

Section du droit externe. — Mêmes règles opératoires. L'insertion sclératicale du muscle étant plus en arrière que celle du droit interne, la division de la conjonctive se fait à 3 ou 4 millimètres du bord de la cornée. Cette incision doit être peu étendue, mais il est permis de pousser assez loin le dégagement du tendon, parce qu'on obtient rarement une déviation qui dépasse 3 ou 4 millimètres.

Section des droits supérieur et inférieur. — La ténotomie de ces muscles se pratique rarement. Leur insertion sclératicale ne se fait pas suivant une ligne parallèle au bord de la cornée. La conjonctive doit être divisée dans une petite étendue, et le tendon ne doit pas être dégagé jusqu'au cul-de-sac palpébral, pour éviter soit un relèvement, soit un abaissement permanent des paupières.

Quand l'effet produit par la section d'un seul muscle n'est

pas assez considérable, il faut recourir à la ténotomie du muscle congénère de l'autre œil. Une figure fera facilement comprendre le mode d'action de cette seconde ténotomie.

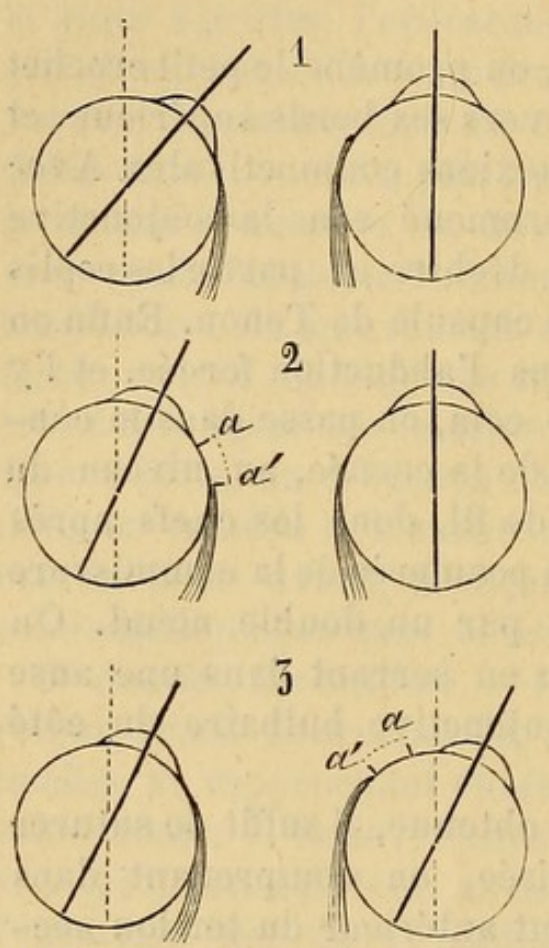

FIG. 232. — Strabotomie, section des deux muscles congénères.

1, déviation ; 2, section du muscle de l'œil dévié ; 3, section du muscle congénère, parallélisme des axes optiques.

Soit un œil gauche dévié en dedans de 6 millimètres, l'œil droit ayant conservé sa position normale. Une première ténotomie pratiquée sur le droit interne gauche a réduit la déviation de 3 millimètres, mais l'œil reste encore dévié en dedans de la même étendue. Si l'on coupe alors le tendon du droit interne de l'œil droit, le muscle droit externe de ce côté devenu prépondérant entraîne le globe en dehors. Si la déviation ainsi produite est précisément de 3 millimètres, les deux axes optiques seront ramenés au parallélisme.

Cette méthode judicieusement employée permet de combattre avantageusement une déviation considérable, tout en réduisant au minimum l'insuffisance musculaire qui résulte toujours du déplacement du tendon vers le pôle postérieur du globe.

B. — STRABOTOMIE PAR AVANCEMENT DU TENDON, PRORRAPHIE

L'opération comprend quatre temps. Nous supposons qu'il s'agit d'un strabisme divergent, cas le plus ordinaire.

1° *Section du droit interne.* — On ouvre largement la conjonctive le long du bord nasal ou interne de la cornée, puis on rase la sclérotique avec le bec des ciseaux jusque

près de l'équateur de l'œil, sans se préoccuper du tendon du muscle rétracté. Celui-ci se trouve forcément compris dans le lambeau ainsi formé, qu'on fait au besoin soulever par un aide.

2° *Attache du fil au tendon du droit externe.* — On ouvre la conjonctive au-dessus du tendon du droit externe du même œil, et on le soulève sur un crochet mousse comme pour en pratiquer la division. Ce crochet confié à un aide, il s'agit de fixer un fil aussi près que possible de l'extrémité sclératicale du tendon. Pour ce faire, on arme de deux fines aiguilles courbes un fil de soie fin, fort et bien ciré.

L'une des aiguilles traverse le tendon de dehors en dedans, ou, si l'on veut, d'avant en arrière, au niveau de son tiers supérieur, glisse entre sa face profonde et la sclérotique, et vient sortir sous son bord supérieur. La seconde aiguille traverse de même le tendon de dehors en dedans au niveau de son tiers inférieur, contourne sa face profonde en rasant la sclérotique, et vient sortir sous son bord inférieur. L'anse du fil est alors fermée en entre-croisant et nouant les deux chefs sur la face superficielle du tendon, de façon à saisir très solidement la corde fibreuse, et même avec elle quelques-unes des fibres scléroticales voisines.

3° *Section du droit externe.* — Un aide saisissant les chefs du fil, porte l'œil dans l'adduction forcée. Prenant le crochet de la main gauche, l'opérateur soulève le tendon et l'attire vers lui. Avec les ciseaux, il le coupe entre le crochet et l'anse du fil, aussi près que possible de cette dernière, pour ne pas affaiblir le muscle droit externe en diminuant sa longueur.

Wecker intervertit ces deux temps. Le muscle fixé par son double crochet est détaché de ses insertions. Avec une aiguille on traverse successivement, le lambeau conjonctival cornéen (lèvre interne de la plaie conjonctivale), en haut à 2 millimètres de la lèvre de l'incision, de dehors en dedans, puis le muscle au milieu de son épaisseur, de dedans en dehors. On en prend plus ou moins, mais on reste toujours au moins à 1 millimètre de son extrémité. Enfin on traverse

la conjonctive qui recouvre le muscle pour avoir un point d'appui et on noue fortement. Même anse en bas.

4° *Adduction de l'œil.* — Le fil étant porté sur le dos du nez du patient, de façon à mettre l'œil dans l'adduction forcée, on s'assure qu'il ne touche la cornée en aucun point de son parcours. Au besoin, on élève le dos du nez au moyen de bandelettes superposées, car il est indispensable d'obtenir ce résultat. Le fil est laissé en place pendant vingt-quatre ou quarante-huit heures, malgré toute la gêne qu'il peut causer.

Il faut toujours exagérer la déviation que l'on désire obtenir, parce que, après quelques jours, le muscle droit externe ayant repris ses fonctions commence à en contre-balancer l'effet.

L'opération se pratique en sens inverse s'il s'agit d'un strabisme convergent. Le fil est fixé au tendon du droit interne, et l'œil, porté et maintenu dans l'abduction forcée, ce qui n'est pas sans difficulté.

Dans les cas où la déviation est moins prononcée, on a conseillé d'éviter le placement du fil et la traction sur le globe. *Critchett* et *Wecker* ont joint à la section du muscle antagoniste, la suture du tendon du muscle rétracté à la conjonctive.

ART. VIII. — ÉNERVATION DU GLOBE OCULAIRE

Cette opération, bien que récente, possède déjà de multiples procédés. Nous conseillons le suivant :

1° L'œil porté en dedans, les paupières écartées, on divise la conjonctive bulbaire et la capsule sous-jacente, parallèlement au bord de la cornée et à 1 centimètre en dehors, du côté temporal. L'incision doit avoir près de 2 centimètres de hauteur.

2° Le muscle droit externe ainsi mis à nu est soulevé sur un crochet à strabisme et divisé à 3 millimètres environ de ses insertions antérieures. Sur le moignon, on applique une forte pince à griffes et l'on tire l'œil en dedans.

3° Les ciseaux-courbes à écrasement de Warlomont

glissés entre l'œil et la capsule, contournent le globe porté dans l'adduction forcée et sentent le nerf optique tendu par cette traction. Leurs branches sont écartées doucement, saisissent le nerf et le divisent, pendant que leurs mors applatis, comprimant sa partie postérieure, assurent l'hémostase.

4° Le globe de l'œil est luxé en dedans avec les pinces et les ciseaux pour mettre à jour son pôle postérieur. Il devient alors facile de dénuder la sclérotique et d'achever la section de tous les nerfs ciliaires.

5° Le globe remis en place, on rétablit la continuité du muscle droit externe, en suturant ses deux bouts avec du catgut ou un fil de soie phéniqué ; on réunit au besoin les lèvres de la plaie conjonctivale et l'on applique un pansement approprié.

ART. IX. — EXTIRPATION DE L'ŒIL

Elle comprend l'énucléation simple du globe oculaire et l'extirpation de l'œil avec tout le contenu de la cavité orbitaire.

I. — ÉNUCLÉATION DU GLOBE DE L'ŒIL

a) Procédé de Bonnet. — Les instruments nécessaires sont : des écarteurs pleins des paupières, une pince à griffes, un crochet à strabisme, des ciseaux courbes à pointes mousses de moyenne grandeur.

Les paupières écartées, l'opérateur saisit la conjonctive avec la pince à griffes, au niveau de l'insertion du muscle droit interne, près du bord de la cornée. Il la soulève, l'incise, et, dégageant le tendon, le prend dans la concavité du crochet, et le coupe près de son insertion sclératicale. Soulevant la conjonctive sur le crochet, il continue de la diviser en longeant le bord cornéen. Successivement il dégage tous les muscles droits, et les coupe à leur insertion antérieure.

Saisissant alors le globe par l'insertion tendineuse du muscle droit interne, il détache les muscles obliques, puis

glissant la concavité des ciseaux le long de la face externe de l'œil, il en conduit le bec jusqu'au nerf optique qu'il sectionne d'un seul coup.

b) Procédé de Sichel. — Section du droit interne, des droits supérieur et inférieur. Luxation du globe en dehors. Division du nerf optique, complément de la luxation et section des dernières attaches d'un seul coup de ciseaux.

c) Procédé de Tillaux.— Même appareil instrumental. Les paupières écartées, on saisit la conjonctive avec une pince à griffes au niveau des insertions antérieures du droit externe, et on la divise le long du bord de la cornée. Avec le crochet mousse on soulève le tendon du droit externe, et on en fait la section à quelques millimètres de son insertion sclératicale pour conserver un petit moignon.

Sur ce moignon on applique solidement la pince à griffes, et on porte le globe dans l'adduction forcée, pendant qu'avec les ciseaux on agrandit l'ouverture faite à la conjonctive. La concavité des ciseaux correspondant à la face externe du globe, les becs rasant la sclérotique sont portés en arrière jusqu'au nerf optique dont on pratique la section.

Avec les ciseaux et les pinces on luxe le globe d'arrière en avant. On peut ainsi aborder d'arrière en avant les insertions des obliques et des droits qui, se trouvant plus tendues, se laissent très facilement diviser.

Si le nerf optique se montre altéré sur la coupe, on le dégage en arrière et on en résèque une longueur suffisante. L'écoulement sanguin est, en général, insignifiant et s'arrête par un léger tamponnement ou des injections froides.

II. — EXTIRPATION DU CONTENU DE L'ORBITE

Elle consiste à enlever en même temps que le globe, son appareil ligamenteux, musculaire, glandulaire, et tout le tissu graisseux qui remplit la cavité de l'orbite. Il faut également enlever les paupières lorsqu'elles sont malades, et l'on peut ainsi se trouver conduit à ruginer les os de l'orbite et à pénétrer dans la cavité crânienne.

L'appareil instrumental se compose : d'écarteurs, de bis-

touris, de pinces, d'érignes, d'un paire de forts ciseaux courbes à pointe mousse.

Si les paupières sont malades, on les cerne par deux incisions semi-elliptiques; si elles sont saines, on agrandit en dehors la fente palpébrale, dans une étendue de 2 ou 3 centimètres, de façon à les ménager sûrement, puis on les fait écarter par des aides.

Plongeant la lame d'un bistouri droit le long de la paroi orbitaire interne, jusqu'à ce que sa pointe arrive au fond de la cavité, on détache en le ramenant en dehors et en rasant les parois de l'orbite, toute la demi-circonférence inférieure. Reportant l'instrument au point de départ, on détache de même toute la demi-circonférence supérieure en rasant la paroi orbitaire.

Si la glande lacrymale a été épargnée pendant ce premier temps, on l'enlève, même quand elle est saine, pour éviter dans l'avenir un épiphora gênant. Les parties molles ainsi détachées, on glisse les ciseaux courbes le long de la paroi orbitaire externe, et on coupe le nerf optique. On examine ensuite l'état des parois, et on les rugine s'il est nécessaire.

L'hémorragie, assez abondante, s'arrête d'ordinaire par des injections d'eau froide et par le tamponnement. Il faut éviter autant que possible de recourir au fer rouge ou au perchlorure de fer, à cause du voisinage du cerveau.

ART. X. — OPÉRATIONS SUR L'APPAREIL AUDITIF

A. — PARACENTÈSE DE LA CAISSE DU TYMPAN-MYRINGOTOMIE — MYRINGODECTOMIE

Anatomie. — Placée au fond du conduit auditif externe, la membrane du tympan présente une obliquité très prononcée, de haut en bas et de dehors en dedans. Continuant presque directement la paroi supérieure du canal osseux, elle forme avec sa paroi inférieure un angle très aigu.

Le spéculum plein doit toujours être appliqué, si possible, pour pratiquer la perforation du tympan. Cette perforation se fait sur le point le plus saillant de la membrane, géné-

ralement en arrière du manche du marteau. *Duplay* conseille une aiguille à cataracte ordinaire, ou mieux, une aiguille faite sur le même modèle, mais un peu plus longue. L'aiguille étant plongée à quelques millimètres de profondeur, on la tourne légèrement sur son axe, de manière à écarter les lèvres de l'ouverture. Si l'on veut obtenir une ouverture permanente, il est bon de faire une incision de 2 à 4 millimètres, en arrière du manche du marteau et parallèlement à cet osselet ; on excise ensuite un lambeau de la membrane.

Tillaux ponctionne le tympan au-dessous de l'ombilic avec une petite lame triangulaire de 4 millimètres de saillie. Deux petits prolongements mousses dont sa base est munie en limitent la pénétration.

Paquet, dans la myringodectomie, forme un lambeau triangulaire, à base supérieure adhérente, passant à peu près au niveau d'une ligne horizontale menée par l'apophyse externe du marteau, et à sommet inférieur libre, situé au pôle inférieur de la membrane tympanique. Ce lambeau est limité par deux incisions, l'une antérieure, l'autre postérieure. L'incision antérieure se pratique dans le segment antérieur de la membrane ; elle commence à 2 millimètres environ en avant de l'apophyse externe du marteau et permet de sectionner le tendon du muscle tenseur du tympan. L'incision postérieure commence à 2 millimètres en arrière de l'apophyse externe du marteau, au-dessous du repli postérieur de Trœltsch, par conséquent au-dessous de la corde du tympan que l'on ne risque guère de blesser ; après avoir marché parallèlement au bord postérieur du manche du marteau, cette incision postérieure se dirige en bas et en avant, pour se terminer au point final de l'incision antérieure, c'est-à-dire au pôle inférieur de la membrane tympanique. On peut facilement exciser une portion du lambeau et réséquer une partie du manche du marteau.

Wreden, *Miot*, etc., ont également décrit des procédés de myringodectomie, mais d'une exécution moins facile.

B. — CATHÉTÉRISME DE LA TROMPE D'EUSTACHE

Pour pratiquer cette opération, on se sert d'une sonde métallique, de 15 à 16 centimètres de longueur, un peu évasée



FIG. 233. — Sonde d'ITARD.

et pourvue d'un anneau à son extrémité externe. La partie terminale de la sonde, légèrement recourbée, présente un diamètre de 2 à 3 millimètres.

La trompe d'Eustache, s'ouvre, d'un côté, dans la caisse du tympan; de l'autre, dans le pharynx. Sa direction générale est oblique en bas, en dedans et en avant, de la cavité tympanique à la paroi pharyngienne, sur laquelle elle aboutit à une ouverture fibro-cartilagineuse, longue de 7 à 9 millimètres, et large de 5 à 7 environ. Cet orifice est situé à quelques millimètres en arrière, et, sur le prolongement du méat inférieur des fosses nasales, il est tapissé par la muqueuse pharyngienne.

Opération. — Le malade est assis, en bon jour, la tête appuyée contre le dossier du siège ou contre la poitrine d'un aide. L'opérateur prend de la main droite la sonde légèrement huilée, et l'introduit dans la fosse nasale du côté malade, le bec reposant sur le plancher nasal, la convexité dirigée en haut, et le pavillon légèrement incliné en bas. Il pousse doucement l'instrument d'avant en arrière, relevant peu à peu le pavillon jusqu'à l'horizontale. Quand le bec de la sonde arrive sur le voile du palais, l'opérateur en est immédiatement averti par un défaut de résistance ainsi que par un brusque mouvement de déglutition du malade. Il imprime alors à l'instrument un mouvement de rotation, qui porte son bec en haut et en dehors, et rapprochant le pavillon de la cloison nasale, il fait pénétrer la sonde dans l'orifice de la trompe.

Si le bec de la sonde est poussé trop en arrière, au lieu d'entrer dans l'orifice du conduit, il tombe dans la fossette

de Rosenmüller, située derrière cette ouverture. Il faut alors ramener en bas le bec de l'instrument, et le conduire jusqu'à la paroi postérieure du pharynx. Cette paroi est à 3 ou 4 millimètres en arrière de la fossette sus-mentionnée, pendant qu'elle est éloignée de 10 à 12 millimètres de l'orifice de la trompe. On retire la sonde vers soi dans cette étendue, et, lui imprimant alors un quart de rotation, on porte son bec en dehors et en haut, et on l'engage dans l'ouverture de la trompe. On en est averti par la fixité de l'instrument et par la sensation spéciale qu'éprouve le malade.

Maintenant la sonde immobile, l'opérateur peut alors y faire glisser une fine bougie qui explore le canal dans toute son étendue, ou adapter au pavillon de l'instrument l'embout métallique d'une poire de caoutchouc, pour pousser un gaz ou un liquide dans la caisse du tympan.

ART. XI. — TAMPONNEMENT DES FOSSES NASALES

Cette opération se pratique à l'aide d'une sonde à ressort dite sonde de Belloc. C'est un tube métallique, légèrement recourbé à l'une de ses extrémités, et pourvu à l'autre extrémité d'un anneau qui sert à maintenir l'instrument en même temps qu'à indiquer la position de son bec. Dans l'intérieur de ce tube, glisse un ressort métallique terminé par un renflement olivaire percé d'un trou, et fixé par un stylet qui sert à le pousser et à le retirer à volonté.

On fait d'abord un bourdonnet de charpie, dont les dimensions correspondent à celle de l'ouverture postérieure de la fosse nasale, et on le fixe par un fil double d'un côté, et un fil simple de l'autre.

La sonde est introduite dans la fosse nasale, son bec reposant sur le plancher, et conduite d'avant en arrière jusqu'à ce qu'il ait franchi le voile du palais. On pousse alors le stylet, et le ressort vient faire saillie dans la bouche du patient, où l'indicateur va le chercher et l'amène au dehors. Dans le trou de l'olive, on passe le fil double et on l'y fixe. L'opérateur retirant la sonde vers soi, pendant qu'avec la main il pousse le bourdonnet en arrière, et l'amène sur la

face supérieure du voile du palais, engage ce bourdonnet dans l'orifice postérieur de la fosse nasale. Coupant alors les fils, il les dédouble et place entre eux, dans l'ouverture antérieure des narines, un bourdonnet de charpie qu'il fixe solidement en nouant les deux fils par-dessus. Le fil postérieur, reste dans la bouche, et est assujetti sur la joue par une mouche de sparadrap. Il sert à retirer le tampon postérieur, lorsque l'hémorragie est définitivement arrêtée.

ART. XII. — OPÉRATION DE LA STAPHYLORRHAPHIE

I. — SANS SECTIONS MUSCULAIRES

Appareil instrumental. — Écarteurs des mâchoires, bouchons, vis de bois ou d'ivoire, abaisse-langue, etc. Chez les jeunes sujets, l'écarteur de Smith, est d'un emploi très commode. Il est formé de deux tiges métalliques portant à leur milieu des plaques de plomb destinées à prendre un point d'appui sur les arcades dentaires. La plaque inférieure se prolonge en arrière de façon à constituer un abaisse-langue. Les tiges sont articulées par leurs extrémités latérales et munies d'un crémaillère qui permet de les écarter au degré voulu. Une courroie bouclée derrière la tête, maintient tout l'appareil en place. Lorsque le malade est d'un âge assez avancé pour qu'on puisse compter sur sa tranquillité, aucun appareil n'est nécessaire.

Bistouris et ténotomes de petite dimension, mais à manche suffisamment long. Ciseaux droits, courbes et coudés sur le plat. Pinces à griffes et à dents de souris. Érignes doubles de petite dimension. Porte-aiguilles et aiguilles armées de fils de soie cirés, fins et solides, ou de fil d'argent, souvent employés aujourd'hui. Eau froide, glace cassée en petits morceaux ; fines éponges montées sur de longues tiges, etc.

L'opération comprend trois temps : l'avivement, la pose des fils et la suture. *Ph. Roux* commençait par placer les fils pour éviter les difficultés qui résultent de l'écoulement du sang, mais cette façon d'agir expose à couper pendant l'avivement des fils déjà placés.

1° *Avivement.* — Le sujet est assis, la tête appuyée

contre le dossier du siège, légèrement renversée en arrière et maintenue par un aide, les parties bien au jour. L'opérateur s'assied devant son malade, sur une chaise un peu plus élevée. S'il s'agit d'un enfant, il est indispensable de lui attacher les mains.

La bouche largement ouverte, l'opérateur saisit avec une pinces à griffes un des bords de la division. Il l'attire en avant et en dedans pour tendre les parties, puis avec les ciseaux coudés, il détache une bandelette de tissu sur toute sa longueur. L'avivement doit être prolongé un peu au delà de l'angle de réunion des bords de la fente, et comprendre une largeur de tissu de 3 à 4 millimètres. Mais, ainsi que le remarque *Sédillot*, par suite du glissement facile de la muqueuse palatine et de sa rétractilité, surtout au niveau de la luette, il suffit qu'on l'ait incisée, ou qu'on en ait enlevé une très mince bandelette, pour que la surface saignante ait la largeur voulue.

Cet avivement est plus net, et se pratique plus facilement, avec le bistouri.

2° *Passage des fils.* — C'est le temps le plus délicat, car il importe que les fils soient placés assez loin des bords de la plaie pour ne pas couper les tissus, et il faut aussi qu'ils se correspondent le plus exactement possible. Le fil le plus rapproché de la voûte osseuse doit être placé le premier, car là surtout la réunion doit être très exacte.

Ph. Roux se servait de petites aiguilles à courbure très prononcée, qu'il portait derrière le voile du palais par la fissure, traversant ainsi d'arrière en avant une des lèvres de la division. La pointe de l'aiguille saisie avec une pince, sur la face antérieure du voile, ramenait dans la bouche un des chefs du fil.

L'autre chef, armé d'une aiguille, traversait de même, d'arrière en avant, la lèvre opposée de la fissure au point correspondant. L'anse se trouvait ainsi en arrière, et les deux chefs du fil dans la bouche.

Le grand inconvénient de ce procédé, c'est que l'opérateur ne sait jamais exactement à quelle distance de la fissure l'aiguille va traverser le voile du palais. L'aiguille fixe de

Trélat, percée d'un chas près de sa pointe, quoique d'un maniement plus facile, présente ce même inconvénient de piquer le voile par la face postérieure. L'instrument, conduit par la fente en arrière du voile avivé, traverse une des lèvres d'arrière en avant. On l'arme alors d'un fil, et ramenant l'aiguille au-dessus du voile, un des chefs reste dans la bouche. Imprimant à l'instrument un mouvement de demi-rotation, on traverse d'arrière en avant la lèvre opposée de la fissure. Retenant le fil avec une pince, on ramène l'aiguille au-dessus du voile et on achève de dégager le second chef du fil, qui se trouve ainsi dans la bouche, l'anse restant en arrière du voile palatin.

A. Bérard, à l'aide de petites aiguilles courbes à large chas, passe d'avant en arrière un fil simple, à travers une des lèvres de la fissure avivée. La pointe de l'aiguille, est saisie par une pince sitôt qu'elle apparaît derrière le voile, et ramenée dans la bouche par la fissure, elle laisse une anse de fil dont un des chefs est en avant et le second en arrière. On répète la même manœuvre de l'autre côté, mais en se servant d'un fil double, dont l'anse se trouve placée derrière le voile, après le retrait de l'aiguille. On engage dans cette anse le chef postérieur du fil simple, et, ramenant à soi le fil double et son anse, on entraîne avec elle le chef postérieur du fil simple, qui se trouve ainsi traverser le voile d'arrière en avant. L'opérateur a donc, par cet artifice, placé un fil simple dont les deux chefs sont dans la bouche et le plein en arrière de la fente palatine.

Il est plus simple et plus aisé de nouer les chefs en arrière par un simple nœud, puis de les ramener en avant en tirant sur l'un d'eux jusqu'à ce que le nœud ait traversé le voile d'arrière en avant.

Depieris et *Foraytier* avant lui, ont imaginé des instruments spéciaux pour permettre de placer les fils d'avant en arrière, tout en conservant dans la bouche les deux chefs de l'anse. Leur maniement n'est pas sans difficultés.

Aujourd'hui on tend à remplacer les fils végétaux par des fils métalliques placés à l'aide d'aiguilles tubulées, fils moins nuisibles pour les tissus.

3° *Constriction des sutures.*—*Sédillot* conseille le procédé suivant qu'il a emprunté en partie au chirurgien anglais *Fergusson*. « On coupe le nœud provisoire qui a servi à fixer les deux extrémités du fil ; on en saisit un des bouts, on y fait un nœud simple, on y engage l'autre bout, et tirant à soi et avec précaution les deux chefs au moyen de pinces à ligature ordinaires, on amène le nœud sur le voile et on le serre au point convenable. On le complète par un second nœud simple, serré comme le premier à l'aide de deux pinces. En agissant ainsi, le chirurgien voit très nettement ce qu'il fait et fatigue moins le malade qu'en portant ses doigts dans la bouche pour nouer les fils. On place alternativement les nœuds à droite et à gauche, et l'on coupe les bouts du fil à 4 millimètres des nœuds. »

Lorsqu'on se sert de fils métalliques, on tord les chefs avec une pince ou le tord-fil de Coghill, ou bien on fait passer les chefs dans un tube de Galli qu'on pousse jusque contre les bords de la plaie affrontée, et qu'on écrase en ce point.

Le repos le plus absolu est indispensable. Le malade ne doit ni boire ni manger, ni avaler sa salive pendant les quatre premiers jours. On commence alors à enlever les sutures.

II. — AVEC SECTIONS MUSCULAIRES

Dans la staphylorrhaphie comme dans toutes les opérations autoplastiques, les insuccès tiennent surtout à la tension exagérée des parties réunies. Pour y remédier, *Dieffenbach*, *Liston*, pratiquent sur le voile des incisions latérales, *Mittauer* de petites incisions multiples, *Warren* la section du pilier antérieur (muscle glosso-staphylin). *Fergusson* attaque les muscles du voile, par la face postérieure ou supérieure, à l'aide d'un couteau coudé sur le plat. Les muscles, plus superficiels de ce côté, peuvent être divisés sans section de la muqueuse antérieure, mais le maniement des instruments se fait hors de la vue, et exige une grande dextérité.

Procédé de Sédillot. — *Sédillot* s'est engagé plus loin dans cette voie, et coupe non seulement les péristaphylins interne et externe, tenseurs et abducteurs du voile, mais

encore les glosso et pharyngo-staphylins contenus dans les piliers, de façon à obtenir le relâchement et l'immobilité absolue des parties. Son appareil comprend : un ténotome pointu à lame longue de 15 millimètres ; des ciseaux droits pour la section des piliers ; de petites pinces de Museux très fines à double crochet ; des ciseaux coudés, minces, et un bistouri à lame très étroite pour l'avivement ; un porte-ai-

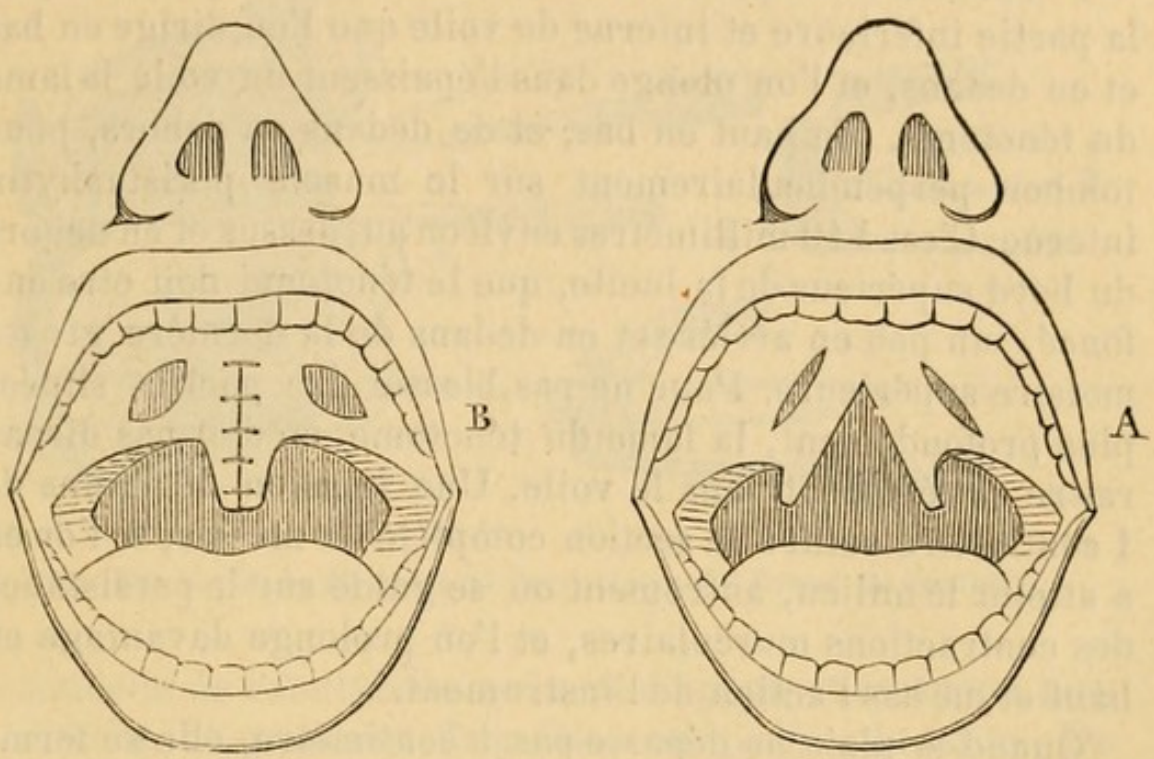

Fig. 234. — Staphylorrhaphie. Sections musculaires (Sédillot).

guille légèrement courbe, dont la tige, renflée à 15 millimètres de son extrémité, ne peut pénétrer au delà de ce point d'arrêt ; des aiguilles de 5 millimètres de longueur sur 2 de largeur, composées d'une partie antérieure triangulaire, percée d'une fenêtre pour le passage du fil et d'une partie postérieure plus courte, arrondie et creuse, destinée à s'emboîter sur l'extrémité du porte-aiguille ; des tiges d'acier plates, soutenues d'un côté par un manche, et dont l'autre extrémité, plus ou moins haute, présente un anneau garni d'une lame de caoutchouc, et est coudée à angle droit. Cette portion de l'instrument, placée en arrière du voile, sert de point d'appui et se laisse traverser par les aiguilles, qui marchent facilement d'avant en arrière, mais ne peuvent revenir d'arrière en avant, en raison de la petite saillie

qu'offre leur base de chaque côté de la tige. Des fils de soie cirés; des pinces ordinaire à ligature, pour serrer les nœuds; un porte-aiguille et une aiguille spéciale pour la suture de la luette complètent l'appareil.

La position du malade, des aides, de l'opérateur est celle que nous avons indiquée plus haut.

1° *Section des muscles.*—On saisit avec la pince érigne la partie inférieure et interne du voile que l'on dirige en bas et en dedans, et l'on plonge dans l'épaisseur du voile la lame du ténotome, de haut en bas, et de dedans en dehors, pour tomber perpendiculairement sur le muscle péristaphylin interne. C'est à 10 millimètres environ au-dessus et en dehors du bord supérieur de la luette, que le ténotome doit être enfoncé, un peu en arrière et en dedans de la dernière grosse molaire supérieure. Pour ne pas blesser les parties situées plus profondément, la lame du ténotome ne doit pas disparaître entièrement dans le voile. Une incision de moins de 1 centimètre suffit à la section complète du muscle, si l'on en a atteint le milieu, autrement on se guide sur la persistance des contractions musculaires, et l'on prolonge davantage en haut et en bas l'action de l'instrument.

Quand la plaie ne dépasse pas 1 centimètre, elle se ferme immédiatement par le renversement de la muqueuse; si elle est plus longue, ayant été trop portée en dedans, elle bâille au moment de la suture, mais ne tarde pas à se fermer.

On coupe avec les ciseaux, le pilier antérieur (glosso-staphylin) attiré en dedans, en prolongeant l'incision de la muqueuse jusqu'aux dernières molaires. On coupe le pilier postérieur (pharyngo-staphylin) un peu plus bas, et de même dans sa plus grande largeur.

2° *Avivement.* — Il se fait avec les ciseaux coudés ou le bistouri, d'après les règles données plus haut.

3° *Placement des fils.* — La langue est abaissée avec la tige plate de l'instrument *(b)*, dont la fenêtre terminale garnie de caoutchouc est placée en arrière de la portion du voile où doit se mettre la suture. De la main droite pour le côté gauche du voile, et *vice versâ*, on saisit le porte-aiguille tout armé, c'est-à-dire engagé dans la petite aiguille

triangulaire *f*, que la tension des fils pressés contre la tige de l'instrument empêche de vaciller, et on l'implante avec la plus facile précision à 5 ou 6 millimètres en dehors du bord avivé du voile, à sa partie supérieure. On s'assure que

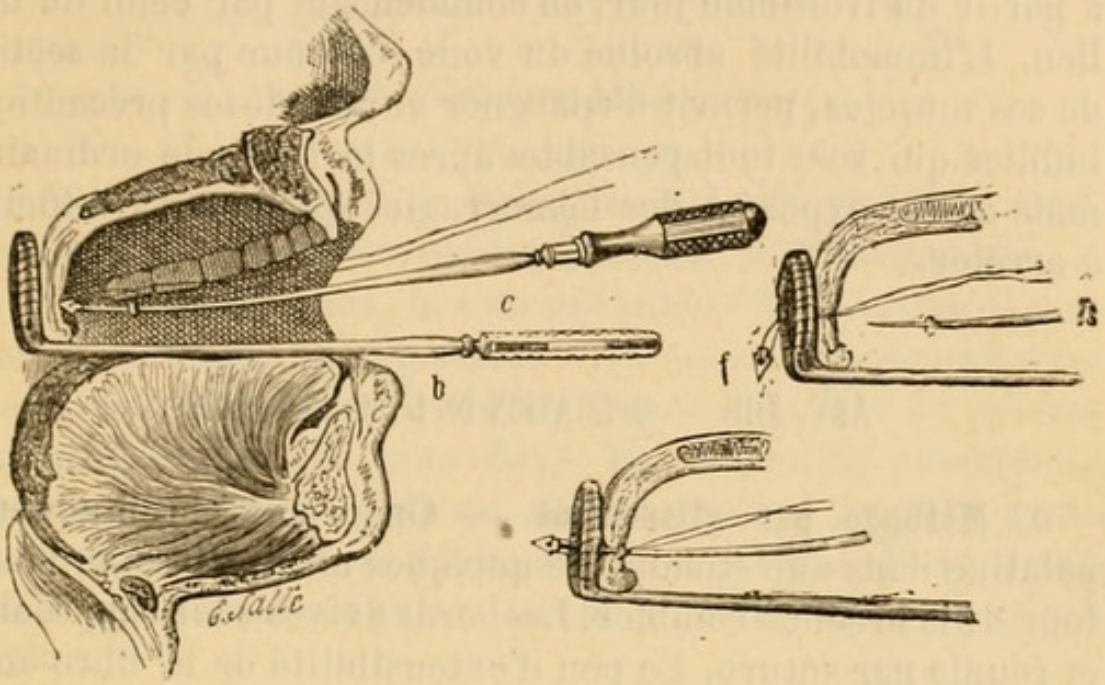

Fig. 235. — Mode d'emploi de l'aiguille et du disque de Sédillot.

la rondelle de caoutchouc qui sert d'appui, correspond bien à ce point et, poussant l'aiguille, on perfore le voile. Un bruit sec, le sentiment d'une résistance vaincue et la profondeur à laquelle on a porté l'instrument, révèlent clairement le succès.

On retire à soi le porte-aiguille, en abandonnant les chefs de la suture, et l'on fait décrire à la rondelle de caoutchouc un mouvement de haut en bas, puis d'arrière en avant, pour l'amener hors de la bouche avec l'aiguille et le fil.

Il suffit alors d'enlever l'aiguille, et l'on répète la même opération de l'autre côté du voile, avec une nouvelle aiguille dans laquelle a été passée l'extrémité opposée du fil. Le placement des fils est aisé et précis, mais l'anse se trouve en avant du voile. On noue les deux bouts du fil et on fait passer le nœud d'arrière en avant au travers du voile ; la plaie de l'aiguille est assez large pour permettre cette manœuvre. Le fil présente alors un cercle complet que l'on relève sur le front et qu'on fait maintenir par un aide. On place ainsi

3 ou 4 points de suture de haut en bas sur le voile, et un dernier sur la luette au moyen de l'appareil spécial.

4° *Constriction des sutures.* Nous avons indiqué plus haut le procédé employé par *Sédillot.* Les fils sont enlevés à partir du troisième jour, en commençant par celui du milieu. L'immobilité absolue du voile, obtenue par la section de ses muscles, permet d'épargner au malade les précautions infinies qui sont indispensables après la méthode ordinaire, mais on est exposé à des hémorragies quelquefois difficiles à arrêter.

ART. XIII. — OPÉRATION DE L'URANOPLASTIE

a) **Méthode par glissement.** — On décolle la muqueuse palatine dans une étendue de quelques millimètres au pourtour de la brèche à combler. Les bords avivés sont rapprochés et réunis par suture. Le peu d'extensibilité de la fibro-muqueuse de la voûte du palais fait que ce procédé n'est applicable qu'aux fissures très étroites.

b) **Méthode par renversement.** — Elle consiste à prendre, au voisinage de la perte de substance osseuse, un ou deux lambeaux de forme convenable, que l'on dissèque du sommet à la base, et que l'on renverse de façon que leur face muqueuse soit dans les fosses nasales, leur face cruentée correspondant à la cavité buccale. Les bords des lambeaux sont réunis entre eux, ainsi qu'aux parties voisines. Cette méthode n'est applicable qu'aux perforations peu étendues.

c) **Méthode par déplacement latéral ou à ponts mobiles.** — On forme par deux incisions latérales, parallèles aux bords de la perte de substance, deux lambeaux ou ponts muqueux, que l'on mobilise en les détachant à leur face profonde.

L'appareil instrumental comprend : des écarteurs des mâchoires, des ténotomes à lame courte et solide, des bistouris, des ciseaux coudés sur le plat, des rugines ou des grattoirs pour décoller les lambeaux, des fils métalliques et des aiguilles tubulées, montées sur un chasse-fil. Le porte-fil à

ressort de Langenbeck et l'aiguille fixe de Trélat, cette dernière surtout, sont d'un usage très commode si on se sert de

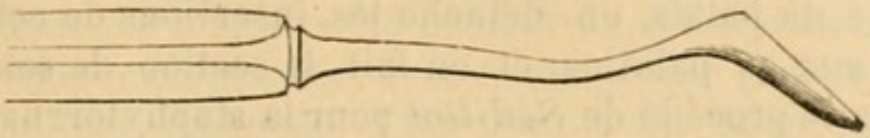

Fig. 236. — Grattoir de Langenbeck.

fils végétaux ou de fils de soie; des tubes de Galli, un tord-fil, des pinces, pour serrer les ligatures métalliques.

Le malade est assis, la tête solidement fixée contre le dossier de la chaise ou la poitrine d'un aide, la bouche largement ouverte. Le chirurgien s'assied en face du patient, sur un siège un peu plus élevé. En raison de l'abondance de l'écoulement sanguin qui suit la section presque forcée des artères palatines postérieures, de la glace, de l'eau glacée, des liquides hémostatiques seront à la disposition de l'opérateur.

1° *Avivement.*—On commence par aviver les bords de la perte de substance avec un ténotome solide enfoncé jusqu'à l'os, et l'on enlève une bandelette de muqueuse, de 1 millimètre au moins d'épaisseur. S'il s'agit d'une perforation et non d'une fissure, l'incision doit être prolongée de 1 centimètre environ en avant et en arrière de l'orifice, pour permettre le déplacement des lambeaux.

2° *Formation et mobilisation des lambeaux* — Avec le ténotome, on pratique parallèlement aux bords de la perte de substance, et plus ou moins près des arcades dentaires, suivant sa largeur, deux incisions longitudinales rectilignes ou légèrement convexes en dehors, qui restent toujours éloignées l'une de l'autre de près de 2 centimètres, à leurs extrémités antérieures et postérieures. L'instrument doit pénétrer jusqu'à l'os, de façon à diviser toute l'épaisseur de la fibro-muqueuse palatine.

Avec la rugine ou le grattoir mousse, on attaque la fibro-muqueuse par les incisions latérales, et tenant toujours l'instrument contre l'os, on décolle les lambeaux de dehors en dedans et avec ménagement jusqu'à leurs extrémités,

Ils forment alors deux voiles mobiles qu'on peut facilement rapprocher jusqu'au contact sur la ligne médiane.

S'il est nécessaire, on prolonge les incisions latérales dans le voile du palais, on détache les insertions de cette membrane aux os palatins, et on fait la section de ses muscles d'après le procédé de *Sédillot* pour la staphylorrhaphie.

3° *Placement des fils.* — Les fils métalliques sont d'un meilleur usage. On les place comme pour la staphylorrhaphie. La suture terminée, la perte de substance se trouve comblée par un pont fibro-muqueux dont la face saignante

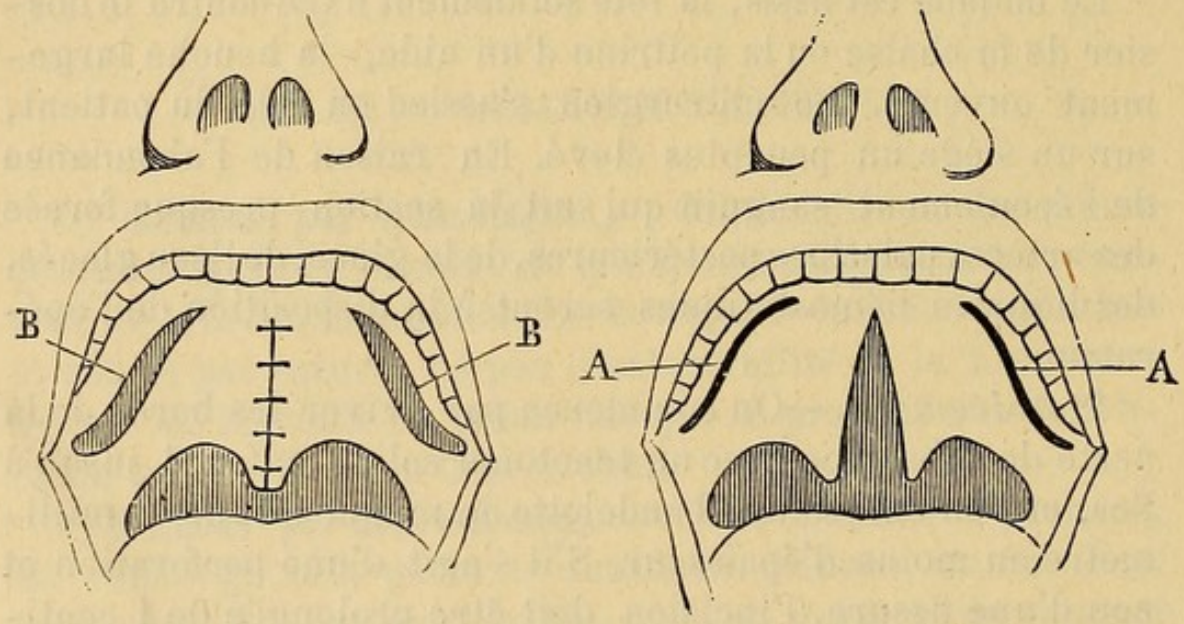

Fig. 237. — Uranoplastie. Méthode par déplacement latéral des lambeaux.

A, A, incision de la fibro-muqueuse palatine; B, B, après la suture.

est placée vers les cavités nasales. De chaque côté, reste une plaie qu'on laisse se combler par bourgeonnement. Pour empêcher le retour des lambeaux vers leur position première, il est bon de placer à demeure dans les plaies latérales un fort bourdonnet de charpie. On a même conseillé de comprendre les deux lambeaux dans une ligature plate qui servirait de soutien aux sutures, mais on maintient ainsi une communication forcée entre la bouche et les fosses nasales, et *Sédillot* a montré qu'il était préférable, au contraire, d'empêcher le passage des mucosités, en maintenant les lambeaux relevés à l'aide de plaques de soutien.

La conservation du périoste, couche profonde de la fibro-

muqueuse palatine, est d'une grande importance. Les rugosités, les aspérités de la voûte osseuse, rendent ce dégagement assez difficile. Quoique la reproduction d'une voûte osseuse nouvelle n'ait pas été démontrée, il est constant que la fibro-muqueuse acquiert avec le temps une grande dureté qui facilite ses fonctions. Plus simple est le procédé de *Fergusson-Simon* dans lequel, soit avec la scie, soit avec le ciseau et le maillet, on sectionne la voûte osseuse palatine, des deux côtés, au niveau des incisions de la fibro-muqueuse. Ces deux lambeaux ostéoïdes sont rapprochés et réunis sur la ligne médiane, comblant ainsi la perte de substance.

d) **Lambeau nasal** (LANNELONGUE). — *Lannelongue*, dans la fissure congénitale unilatérale, a obtenu trois succès en empruntant son lambeau à la cloison des fosses nasales.

Ce lambeau, de largeur variable, est limité par trois incisions, une supérieure, horizontale, et deux latérales, qui sont verticales. Ses dimensions sont basées sur la largeur et l'étendue de la fissure. Ce lambeau est décollé avec une rugine de haut en bas, c'est-à-dire de son sommet à sa base qui reste adhérente par un pédicule large et épais au bord inférieur de la cloison nasale.

Après avoir avivé le bord latéral de la fissure, on rabat de dedans en dehors, et de haut en bas, le lambeau décollé, et on l'unit par la suture à la muqueuse palatine rafraîchie.

ART. XIV. — EXCISION DES AMYGDALES. — AMYGDALOTOMIE

Les amygdales peuvent être excisées avec le bistouri, ou avec un amygdalotome. Le patient est assis au grand jour, la tête appuyée et solidement fixée contre le dossier du siège ou la poitrine d'un aide, les mains immobilisées, si c'est un enfant, et la bouche tenue largement ouverte par une tige de bois blanc, longue de 25 centimètres, placée entre les arcades dentaires, du côté où l'on opère.

I. — AVEC LE BISTOURI

Les instruments nécessaires sont : Un abaisse-langue ; une érigne double ou multiple ; des pinces de Museux à dents implantées latéralement sur les branches, ou une pince à

cadre et à crémaillère ; un bistouri boutonné ordinaire, de longueur suffisante, dont la plus grande partie de la lame est cachée par une bandelette de sparadrap ou de linge, enroulée jusqu'à son talon. *Baudens* emploie un bistouri long,



Fig. 238. — Bistouri de Baudens.

solide, à lame concave, et tranchante seulement près de son bouton terminal. Le bistouri de Chassaignac se termine par une olive plus volumineuse et perpendiculaire à l'axe de la lame.

La langue abaissée, l'opérateur saisit l'amygdale avec la pince de Museux, tenue de la main gauche ou de la main droite, suivant qu'il opère sur le côté gauche ou sur le côté droit. Les mors de la pince doivent être appliqués, l'inférieur le premier, pour bien saisir toute la glande. Si elle est enchatonnée, on l'attire en dedans pour la dégager d'entre les piliers.

Tenant le bistouri de la main droite ou de la main gauche, suivant qu'il opère à gauche ou à droite, l'opérateur glisse la lame, le tranchant en haut, sous la partie inférieure de l'amygdale. Il coupe la glande de bas en haut, par des mouvements de va-et-vient du bistouri, rasant les piliers sans les entamer, et rendu à l'extrémité supérieure de l'amygdale, il porte le tranchant de l'instrument en dedans pour éviter le voile du palais.

II — avec l'amygdalotome

Cet instrument imaginé par *Fahnestock* se compose essentiellement d'une lunette métallique, dans laquelle marche un anneau tranchant. Il a subi de nombreuses modifications, portant tant sur la forme de la lunette que sur le mécanisme qui fait progresser la lame coupante. Aux instruments primitifs se manœuvrant avec les deux mains, on a substitué des amygdalotomes *(Maisonneuve, Luer, Mathieu)* qui n'exigent que l'emploi d'une seule main.

Celui de Mathieu est d'un usage très commode et facile à

nettoyer. Tous sont pourvus d'une pique ou d'une fourchette qui, embrochant la glande, permet de la fixer et de l'attirer en dedans.

La bouche largement ouverte et la langue abaissée, l'opérateur prend l'instrument de la main droite, le pouce dans

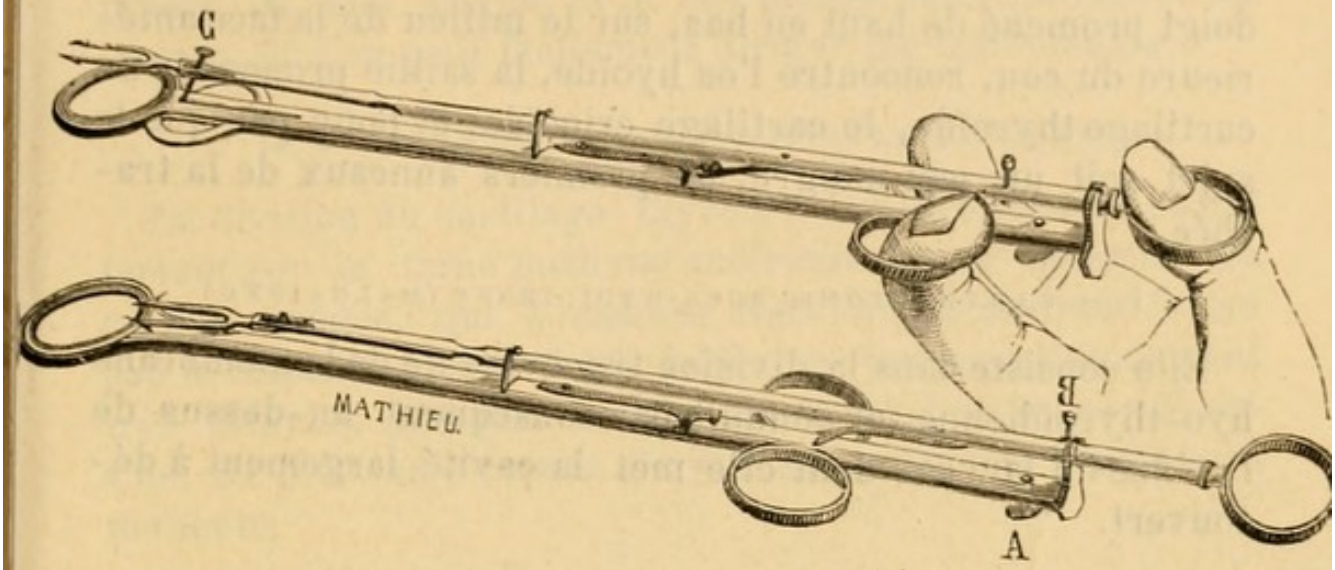

Fig. 239. — Amygdalotome de Mathieu.

l'anneau de la tige, l'index et le médius dans les anneaux de la lame coupante. Il l'introduit fermé dans la bouche et saisit l'amygdale dans la lunette en pressant légèrement sur les piliers, la fourchette placée en dedans.

Le pouce fait avancer la fourchette dont les dents s'enfoncent dans le tissu de la glande, et servent à la fixer et à l'attirer vers la ligne médiane. Puis les doigts médius et indicateur ramenés vers le pouce font avancer la lame coupante, qui sectionne d'arrière en avant la partie de l'amygdale saisie dans la lunette. Quand la glande est molle, spongieuse, souvent elle s'aplatit sous la lame au lieu de se couper. C'est pour remédier à cet arrêt par tassement des tissus, qu'*Aubry* a donné à la lame de son amygdalotome un mouvement de faux, qui la fait agir obliquement et non par pression directe sur les tissus.

Chez les enfants où il faut opérer par surprise, on peut, lorsqu'il est nécessaire d'enlever les deux amygdales, placer d'abord l'instrument sur une des glandes. On le confie à un aide, pendant qu'on enlève l'autre amygdale, puis reprenant le premier instrument on termine l'opération.

ART. XV. — BRONCHOTOMIE

On désigne du nom général de bronchotomie l'opération qui consiste à ouvrir les voies aériennes sur un point de leur étendue, de la base de la langue à la fourchette sternale. Le doigt promené de haut en bas, sur le milieu de la face antérieure du cou, rencontre l'os hyoïde, la saillie prononcée du cartilage thyroïde, le cartilage cricoïde, et pour peu que le sujet soit un peu maigre, les premiers anneaux de la trachée.

I. — LARYNGOTOMIE SOUS-HYOÏDIENNE (MALGAIGNE)

Elle consiste dans la division transversale de la membrane hyo-thyroïdienne, et conduit par conséquent au-dessus de l'orifice du larynx, dont elle met la cavité largement à découvert.

Anatomie. — La membrane fibreuse hyo-thyroïdienne présente une hauteur de 1 1/2 à 2 centimètres. Elle est recouverte par : 1° la peau et la couche sous-cutanée; 2° l'aponévrose cervicale superficielle sur la ligne médiane, et de plus par le peaucier latéralement; 3° les muscles sterno et thyro-hyoïdiens, et l'omoplat-hyoïdien; enfin, 4° par une bourse muqueuse souvent assez développée. Au-dessous de cette membrane on trouve l'épiglotte, ses attaches, et la base de la langue. Un rameau de l'artère laryngée supérieure est couché sur la face antérieure de la membrane, accompagné par une veine et par le nerf laryngé supérieur, mais plus rapproché du bord supérieur du thyroïde que du bord inférieur de l'os hyoïde.

Opération. — Le malade est couché sur le dos, la tête modérément étendue et le cou soutenu par un coussin solide. On fait, immédiatement au-dessous du bord inférieur de l'os hyoïde, une incision cutanée transversale de 4 à 5 centimètres de longueur, dont le milieu correspond à la ligne médiane de la face antérieure du cou.

On divise dans toute l'étendue de la plaie le peaucier et la couche musculaire sous-jacente, pour mettre à découvert la membrane hyo-thyroïdienne. Après s'être assuré qu'il n'existe pas à ce niveau de vaisseaux de gros calibre, on divise à petits coups la membrane fibreuse, en portant la

pointe du bistouri en haut et en arrière. La muqueuse se présente, soulevée pendant chaque expiration ; on la saisit avec des pinces et on la coupe, soit avec le bistouri, soit avec des ciseaux. L'épiglotte est alors attirée avec les pinces, ou une érigne, et la vue plonge dans l'intérieur du larynx, où l'on peut facilement diriger les instruments.

II. — LARYNGOTOMIE THYROÏDIENNE (DESAULT)

La division du cartilage thyroïde doit se faire très exactement sur la ligne médiane antérieure, pour épargner les cordes vocales, qui s'insèrent dans l'angle rentrant formé par la réunion de ses faces latérales. Cette section devient très difficile, lorsque le thyroïde est dur et en partie ossifié. De plus, on s'expose alors à conserver une fistule permanente.

Anatomie. — La peau, le tissu sous-cutané, un mince feuillet aponévrotique, sont les seules couches à diviser pour mettre à nu le cartilage thyroïde.

Opération. — Décubitus dorsal. Le cou modérément étendu repose sur un coussin résistant. On pratique sur la ligne médiane antérieure du cou une incision qui va de l'os hyoïde au cartilage cricoïde. Immédiatement au-dessous du bord inférieur du thyroïde, on ponctionne avec un bistouri la membrane crico-thyroïdienne.

Par cette ouverture, on fait pénétrer une des branches d'une paire de forts ciseaux droits à pointe mousse, et on la fait glisser de bas en haut, dans l'angle rentrant formé par la réunion des faces latérales du thyroïde, et bien exactement sur la ligne médiane, jusqu'à ce qu'elle ait atteint le bord supérieur de ce cartilage. La seconde branche restée en dehors s'applique sur la crête saillante. D'un seul coup, on divise le cartilage dans toute sa hauteur. On peut également faire passer dans l'angle rentrant une sonde cannelée et diviser le cartilage sur la sonde conductrice avec un bistouri boutonné. Pour pénétrer dans le larynx largement ouvert, on écarte les pièces latérales avec des crochets ou des érignes.

On évite par ce procédé tout danger d'hémorragie, mais la section possible des cordes vocales, la difficulté de couper nettement un cartilage dur ou ossifié, l'impossibilité de maintenir une canule dans la plaie, en fait une opération tout à fait exceptionnelle.

III. — LARYNGOTOMIE CRICO-THYROÏDIENNE (VICQ D'AZYR)

Elle consiste dans la division transversale ou verticale de la membrane fibreuse qui réunit les cartilages thyroïde et cricoïde. Le peu de hauteur de cette membrane, le danger de blesser la branche artérielle souvent d'un assez fort calibre, qui repose sur sa face antérieure, la crainte de n'obtenir, même par une incision cruciale, qu'une ouverture insuffisante pour le passage d'une canule, avait fait à peu près complètement abandonner cette opération. Elle a été reprise dernièrement par le docteur *Krishaber*, qui pratique avec le thermo-cautère une incision simple ou cruciale de la membrane. L'opération chez l'adulte est facile et sans danger, même avec le bistouri. L'emploi de la canule à extrémité conique et mousse de Krishaber, rend inutile l'usage d'un dilatateur. Cette canule pénètre sans trop de peine et est aisément supportée. Il y a donc lieu de revenir sur le jugement défavorable longtemps porté contre cette opération, ressource précieuse dans les cas difficiles, même chez les enfants.

IV. — CRICO-TRACHÉOTOMIE (BOYER)

Elle consiste dans la division, sur la ligne médiane antérieure du cou, du cartilage cricoïde et des premiers anneaux de la trachée. On s'éloigne ainsi des gros vaisseaux de la partie inférieure du cou, on n'intéresse au plus que l'artère crico-thyroïdienne, l'isthme du corps thyroïde, et quelques rameaux du plexus veineux thyroïdien. Mais, d'un autre côté, chez l'adulte, la division du cartilage cricoïde est quelquefois rendue difficile par sa dureté, et toujours son élasticité s'oppose à l'écartement des bords de la division et à l'introduction d'une canule dont le maintien pourrait provoquer sa nécrose.

Opération. Décubitus dorsal. Le cou modérément étendu repose sur un coussin solide. L'opérateur se tient du côté droit du patient. Il pratique sur la ligne médiane antérieure une incision cutanée qui, du bord inférieur du cartilage thyroïde, descend à 3 ou 4 centimètres au-dessous du cricoïde. La ligne blanche cervicale divisée, et les muscles écartés, on met à découvert le cricoïde et les premiers

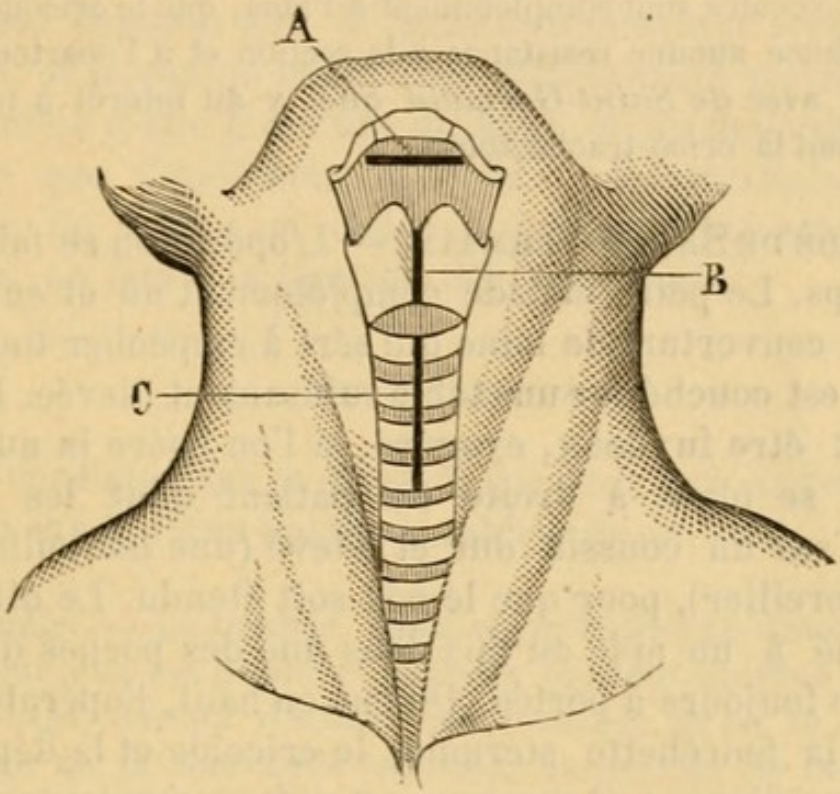

FIG. 240. — Bronchotomie.

A, laryngotomie sous-hyoïdienne ; B, laryngotomie thyroïdienne ; C, crico-trachéotomie.

anneaux de la trachée. Repoussant en haut, avec le doigt, l'artère crico-thyroïdienne, on ponctionne immédiatement au-dessous du doigt la membrane crico-thyroïdienne, et l'on achève la section du cricoïde et de la trachée soit avec le même bistouri, soit avec un bistouri boutonné. On écarte avec un dilatateur les lèvres de la plaie et on introduit la canule.

De Saint-Germain remarque que de tous les procédés de bronchotomie, la trachéotomie ordinaire est certainement le plus difficile et le plus dangereux, surtout à mesure qu'on se rapproche du sternum. Ses avantages sont la conservation des cordes vocales et une large ouverture des voies aériennes. Si l'on se souvient que

l'isthme du corps thyroïde recouvre habituellement les 3e et 4e anneaux de la tranchée, que le plexus veineux thyroïdien remonte rarement au-dessus de ce point, que les gros vaisseaux du cou sont plus bas encore; si l'on remarque que les artères crico-thyroïdiennes sont d'un petit volume, la membrane crico-thyroïdienne très élevée, le cartilage cricoïde très bas, au contraire, en avant, que la partie postérieure épaisse de ce cartilage met à l'abri de la lésion des organes plus profonds, qu'en ouvrant les voies aériennes à ce niveau les cordes vocales sont complètement à l'abri, que le cricoïde n'offre dans l'enfance aucune résistance à la section et à l'écartement, on comprend avec *de Saint-Germain* qu'il y ait intérêt à pratiquer chez l'enfant la crico-trachéotomie.

Procédé de Saint-Germain. — L'opération se fait en un seul temps. Le petit malade complètement nu et enveloppé dans une couverture de laine qui sert à empêcher tout mouvement, est couché sur une table suffisament élevée. L'éclairage doit être luxueux, exagéré, si l'on opère la nuit. L'opérateur se place à droite du patient dont les épaules reposent sur un coussin dur et élevé (une bouteille ficelée dans un oreiller), pour que le cou soit étendu. Le dilatateur est confié à un aide ou mis dans une des poches du gilet, pour être toujours à portée. De bas en haut, l'opérateur reconnaît la fourchette sternale, le cricoïde et la dépression sous-thyroïdienne; il marque cet enfoncement avec l'ongle ou de l'encre, sur la ligne médiane.

Avec le pouce et le médius gauche, il saisit le larynx au niveau du cartilage thyroïde, et faisant glisser ses doigts en arrière; il attire le larynx en avant, comme s'il voulait l'énucléer. Les doigts n'exerçant aucune pression sur les parois laryngiennes, la suffocation ne s'en trouve pas augmentée.

Le doigt indicateur gauche vient alors s'appliquer sur la dépression sous-thyroïdienne, exagérée par ce mouvement. Le bistouri est tenu de la main droite, solidement, le médius appliqué sur le plat de la lame et servant de curseur, de façon à limiter à 15 millimètres la longueur qui doit pénétrer dans les parties molles. On plonge hardiment l'instrument d'avant en arrière, exactement sur la ligne médiane, dans la dépression sous-thyroïdienne, au-dessous de l'ongle

de l'index gauche servant de guide, et on ponctionne la membrane crico-thyroïdienne. Un sentiment de résistance vaincue indique que l'on a pénétré dans la trachée.

Avec le même bistouri conduit de haut en bas, non en pressant, mais par des mouvements de scie, on divise l'arbre aérien et les parties molles dans une étendue de 2 1/2 centimètres. Si l'on agissait par simple pression, la trachée pourrait se trouver ouverte sur une longueur de 5 à 6 centimètres, pendant que la peau très élastique serait à peine divisée, et la canule serait très difficilement maintenue.

La sortie d'une pluie fine de sang et de mucosités aérées indique que l'opération a réussi. L'hémorragie veineuse s'arrête de suite ; si cependant de gros vaisseaux étaient ouverts, on ferait la ligature des deux bouts.

TRACHÉOTOMIE

Elle consiste dans la division des premiers anneaux de la trachée sur la ligne médiane antérieure du cou.

Anatomie. — La trachée, assez superficielle au-dessous du cricoïde pour que ses premiers anneaux puissent souvent être sentis par le doigt, devient d'autant plus profonde qu'on se rapproche davantage de la fourchette sternale, au-dessous de laquelle elle cesse d'être accessible.

Elle est recouverte : 1° par la peau et la couche sous-cutanée ; 2° par l'aponévrose cervicale superficielle qui forme, sur la partie médiane antérieure du cou, une ligne blanche souvent distincte ; 3° par les muscles sterno-hyoïdiens écartés en bas, et les muscles sterno-thyroïdiens écartés en haut ; 4° par l'isthme du corps thyroïde dont l'épaisseur, la hauteur et la vascularité sont infiniment variables avec les sujets. Quelquefois les lobes du corps thyroïde thypertrophié viennent en contact sur la ligne médiane ; toujours une branche de communication entre les artères thyroïdiennes inférieures croise la trachée sous le bord inférieur de l'isthme. Plus bas, la trachée est recouverte par le plexus veineux thyroïdien, gorgé de sang dans tous les états de gêne respiratoire. Enfin la présence des troncs veineux brachio-céphaliques, de l'artère innominée et de la thyroïdienne de Neubauer, sans parler des anomalies de naissance des carotides, rend très dangereuse

l'ouverture de la trachée, à mesure qu'on se rapproche davantage du bord supérieur du sternum; 5° par une couche celluleuse, sorte de gaîne, qui peut acquérir une grande netteté chez l'adulte, mais qu'on trouve peu distincte chez l'enfant.

Instruments. — 1° Un bistouri droit, à pointe aiguë et à lame bien affilée. Un bistouri boutonné.

2° Des pinces à dissection et des érignes.

3° Un dilatateur de Laborde, à trois branches.

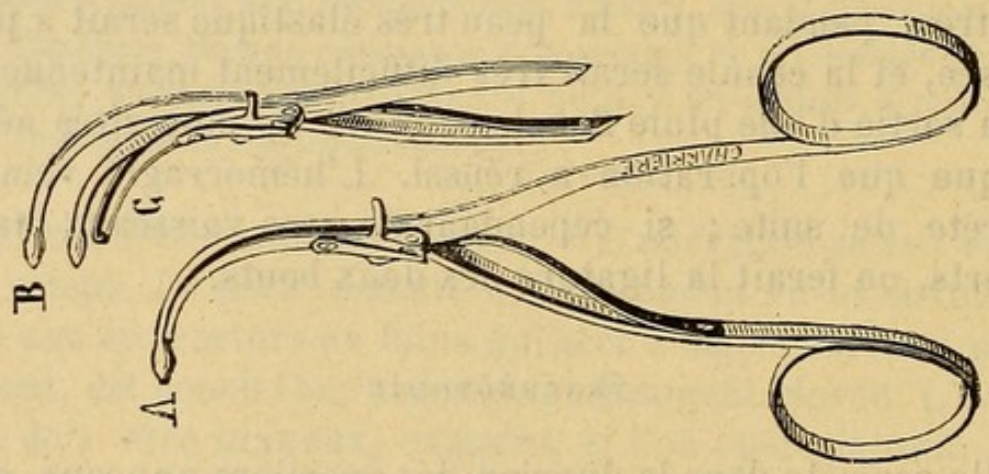

Fig. 241. — Dilitateur de Laborde.

4° Des canules à trachéotomie. Ces canules sont de dimension et de forme très variées. Au point de vue de leur calibre, on se souviendra qu'elles doivent avoir comme diamètre, pour les malades :

De 2 à 4 ans	6	millimètres.
De 4 à 8 ans	8	—
De 8 à 12 ans	10	—
De 12 à 15 ans	12	—

Il n'y a jamais d'inconvénients à se servir de canules un peu volumineuses, la respiration est mieux assurée. Leur courbure doit être telle que l'extrémité interne ne puisse presser contre la paroi postérieure de la trachée. Les canules doivent toujours être doubles, à surface bien lisse, et s'emboîter très exactement. La canule extérieure a son pavillon aplati et muni de deux trous latéraux qui servent à fixer les rubans. La canule interne est fixée dans la précédente par un ou deux boutons.

5° Des barbes de plumes, des éponges montées, des pinces courbes, complètent l'appareil.

Opération. — Même position du patient, des aides et de l'opérateur que pour la crico-trachéotomie.

1° **Ouverture de la trachée.** *a)* Procédé ordinaire. — Après s'être assuré de la position des parties, l'opérateur pratique une incision cutanée sur la ligne médiane antérieure du cou, du bord inférieur du cartilage cricoïde vers la fourchette sternale, dans une étendue de 5 à 6 centimètres. Le larynx peut être fixé avec la main gauche, ou bien l'on

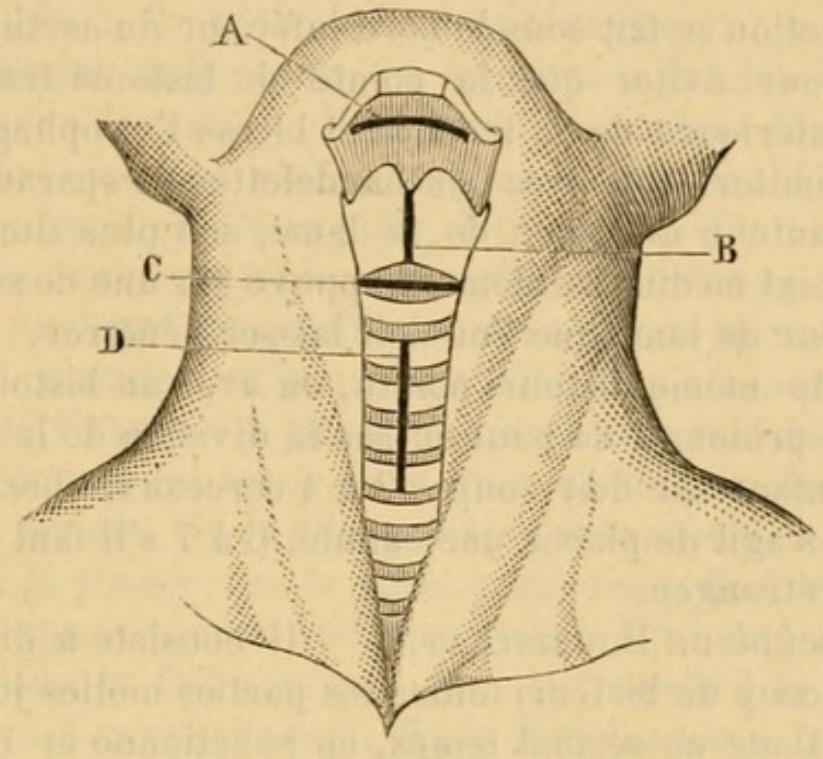

Fig. 242. — Bronchotomie.

A, laryngotomie sous-hyoïdienne ; B, laryngotomie thyroïdienne ; C, laryngotomie crico-thyroïdienne ; D, trachéotomie.

opère à la volée pour ne pas augmenter la gêne de la respiration. La peau et l'aponévrose divisées, on écarte avec précaution les muscles sterno-hyoïdiens et sterno-thyroïdiens, et on coupe leurs fibres s'ils sont très intimement confondus. On met ainsi à découvert la partie supérieure de la trachée, en partie cachée encore par l'isthme du corps thyroïde et le plexus veineux thyroïdien.

Suivant certains auteurs, il faut continuer à avancer à petits coups, liant les vaisseaux à mesure qu'on les divise, et n'ouvrir la trachée que lorsque le sang cesse de couler.

Trousseau, le premier, a insisté sur ce fait : que l'ouver-

ture de la trachée, en rendant la respiration possible, était le plus sûr moyen d'arrêter l'hémorragie veineuse. Après s'être assuré par la palpation qu'il n'existe aucune artère volumineuse au-devant du canal aérien, on ponctionne avec le bistouri droit, assez profondément pour que l'instrument ne soit pas repoussé par la réaction élastique des cerceaux et reste dans la plaie trachéale. Un sentiment de résistance vaincue et la sortie de l'air, indiquent que la pointe a pénétré dans la trachée.

La ponction se fait sous le bord inférieur du cartilage cricoïde. Pour éviter que la pointe du bistouri traverse la paroi postérieure de la trachée et blesse l'œsophage, il est bon de limiter, soit avec des bandelettes de sparadrap enroulées autour du talon de la lame, soit plus simplement avec le doigt médius solidement appuyé sur une de ses faces, la longueur de lame que l'on doit laisser pénétrer.

Avec le même bistouri pointu, ou avec un bistouri boutonné, on prolonge de haut en bas la division de la trachée. Chez l'enfant on doit couper 3 à 4 cerceaux, chez l'adulte 3 à 4 s'il s'agit de placer une canule, 6 à 7 s'il faut extraire un corps étranger.

b) Procédé de Bourdillat. — Il consiste à diviser du premier coup de bistouri toutes les parties molles jusqu'à la trachée. Dans un second temps, on ponctionne et on ouvre le canal aérien.

c) Procédé de Chassaignac. — Un seul temps. Un ténaculum cannelé sur sa convexité est enfoncé sous le bord inférieur du cartilage cricoïde ; il pénètre dans la cavité laryngienne et, tenu de la main gauche, sert à fixer la trachée. Un bistouri pointu, conduit sur la cannelure du ténaculum, pénètre dans la trachée, et divise d'un seul coup, de haut en bas, les parties molles et les cerceaux cartilagineux dans une étendue convenable. Cette division peut se faire avec un bistouri boutonné, qui remplace le bistouri pointu après la ponction de la trachée.

d) Couteau rougi au feu. Thermo-cautère. — On ponctionne la trachée et on traverse les parties molles avec un bistouri à bout rond, dont la lame est portée au rouge à

la flamme d'une bougie. Le talon de la lame est recouvert de fil mouillé pour éviter toute brûlure et pour limiter la partie pénétrante. La division est facile et l'escarre peu étendue. Il en est de même avec le thermo-cautère qui, bien manié, est d'un excellent usage chez les adultes maigres.

e) GALVANO-CAUTÈRE. — Le couteau galvanique n'offre pas les mêmes avantages. Chauffé au rouge sombre, il coupe très lentement les tissus et donne une escarre énorme ; chauffé à blanc, il expose à des hémorragies.

2° **Placement de la canule.** — Aussitôt la trachée ouverte, sans changer de position, l'opérateur se guidant sur la lame du bistouri resté en place, et qui peut servir à écarter en dehors un des bords de la plaie, introduit le dilatateur fermé jusque dans la trachée. Lorsqu'il est sûr de son entrée, il l'ouvre au degré convenable, et pour placer la canule, fait mettre le malade sur son séant. Il faut agir avec lenteur, pour ne pas s'exposer à placer la canule en avant de la trachée. La canule est tenue de la main droite, son bec directement en arrière. On la glisse entre les branches du dilatateur, et on la pousse vers la paroi postérieure de la trachée, jusqu'à ce que le contact soit bien établi. Un mouvement de demi-rotation la fait pénétrer dans la trachée à la profondeur voulue. Les rubans de fil, fixés dans les trous latéraux, sont alors noués derrière le cou et on attend que le sang cesse de couler.

La pression exercée par la canule sur les bords de la plaie contribue à son arrêt. Au besoin une plaque d'amadou est glissée sous le pavillon, ou bien une canule plus large vient remplacer la première.

ART. XVI. — THORACOCENTÈSE. — OPÉRATION DE L'EMPYÈME

La thoracocentèse est l'opération par laquelle on évacue un épanchement de liquide contenu dans la cavité pleurale. Quand on ouvre la poitrine avec le bistouri, pour donner issue à un épanchement de pus, l'opération prend le nom d'empyème.

Le lieu d'élection est à peu près le même pour ces opérations. Afin d'éviter les artères intercostales et la mammaire interne, le foie et le diaphragme, on ouvre le sixième espace intercostal en comptant de haut de bas, sur la ligne axillaire, et à égale distance des deux arcs costaux.

1° **Thoracocentèse.** — La ponction de la plèvre se fait, soit avec un trocart ordinaire, dont le pavillon est pourvu d'un cylindre de baudruche mouillée, pour éviter l'entrée de l'air dans la séreuse, soit avec le trocart heaucoup plus petit des aspirateurs de Dieulafoy ou de Potain.

Le malade assis sur son lit, les deux bras croisés sur la poitrine, ou mieux, étendus en avant, l'opérateur détermine exactement le point où il va ponctionner ; avec un bistouri ou une lancette, il fait à la peau, dans l'espace intercostal situé au-dessous (le septième de haut en bas), une incision de 1 centimètre environ. Un aide relève alors les téguments de façon que la petite plaie corresponde exactement au sixième espace intercostal. L'opérateur tient le trocart de la main droite, et limite au moyen du médius ou de l'index, solidement appliqués sur la canule, la longueur d'instrument qu'il veut laisser pénétrer, pendant qu'avec la main gauche il écarte les lèvres de la plaie cutanée. Par un coup sec, ou par un mouvement de vrille, il enfonce le trocart jusqu'à une profondeur de 3 à 4 centimètres.

Maintenant la canule de la main gauche, il retire le poinçon et le liquide s'écoule. Si l'orifice interne de la canule est obstrué par une fausse membrane, on la repousse avec un stylet. On laisse écouler le liquide jusqu'à ce que des accès de toux et l'issue intermittente de la sérosité annoncent que le poumon refuse de se déplisser davantage. On retire alors la canule, et la peau reprenant sa position, toute entrée de l'air dans la plèvre est rendue impossible.

En munissant le pavillon de la canule d'un cylindre de baudruche mouillée, on permet la sortie du liquide, et l'on s'oppose plus facilement à l'entrée de l'air dans la séreuse.

Avec les trocarts peu volumineux des appareils aspirateurs, l'incision préalable de la peau n'est pas nécessaire, et

comme on n'a pas à craindre l'entrée de l'air, on ponctionne directement dans l'espace intercostal choisi.

Dieulafoy adopte comme lieu d'élection le huitième espace intercostal au niveau du prolongement de l'angle inférieur de l'omoplate.

L'aiguille n° 2, nettoyée et huilée, est mise en communication avec l'aspirateur. On place l'extrémité de l'index gauche dans l'espace intercostal déterminé et marqué à l'encre, de manière à limiter la côte de dessus avec le bord interne du doigt, la côte inférieure avec son bord externe. Se servant de l'ongle comme conducteur et tenant l'aiguille comme une plume à écrire, on pénètre à coup sûr et d'emblée dans l'espace intercostal et dans la plèvre. On pousse l'aiguille jusqu'à 2 ou 3 centimètres de profondeur et l'on sait, grâce au vide préalable, à quel moment précis elle rencontre le liquide. Sa direction est d'abord perpendiculaire à la paroi thoracique; mais, à mesure qu'on l'enfonce, on incline sa pointe en haut et en dehors pour éviter le diaphragme et le poumon.

La manœuvre est la même avec l'aspirateur de Potain, mais le trocart expose moins que l'aiguille tubulée à blesser le poumon, et les plus grandes dimensions du vase récepteur rendent l'opération plus facile. Le malade ne doit avoir ni quinte de toux, ni douleur, ni malaise, et la quantité de liquide extrait en une séance doit toujours être limitée.

Quelques chirurgiens ponctionnent plus bas et plus en arrière que nous ne l'avons indiqué. Malgré le refoulement des viscères qui résulte de l'épanchement, nous pensons qu'on s'expose ainsi à blesser le foie ou le diaphragme. Pour les épanchements enkystés, le point de ponction est nécessairement commandé par le siège de la collection.

2° **Opération de l'empyème.** — L'ouverture de la cavité pleurale pratiquée avec le bistouri convient aux cas d'épanchement purulent. Quoique les auteurs aient indiqué comme lieu d'incision le septième et le huitième espace intercostal, en comptant de haut en bas, nous pensons qu'il est préférable de ne pas descendre au-dessous du septième espace. Ici, cependant, comme on divise les tissus couche par couche,

il est facile de ménager les viscères, et l'on peut opérer dans un espace intercostal inférieur.

Le malade est assis, ou même couché sur le côté sain, si cette position peut être supportée. L'opérateur, tendant les téguments avec la main gauche, divise la peau transversalement, dans une étendue de 5 à 6 centimètres, à la partie moyenne du septième espace intercostal, et à distance égale des deux arcs osseux. Il coupe successivement, couche par couche, les plans musculaires dans toute la longueur de la plaie. La plèvre mise à nu, il enfonce le doigt dans la plaie pour s'assurer de la présence de la collection liquide, puis divise lentement la séreuse et, au besoin, les fausses membranes qui la tapissent. Le pus écoulé, la plaie est maintenue ouverte par une mèche ou un tube à drainage, qui s'oppose à la réunion de ses bords.

ART. XVII. — OPÉRATIONS QUI SE PRATIQUENT SUR L'ŒSOPHAGE

L'œsophage forme un conduit musculo-membraneux étendu de la sixième vertèbre cervicale à la dixième dorsale. Dans l'état de vacuité, ses parois sont accolées.

Il offre à considérer deux portions, dont la supérieure ou cervicale présente au chirurgien un plus grand intérêt, parce que seule elle est accessible par la voie extérieure. La partie inférieure ou intra-thoracique présente des rapports de voisinage avec les poumons, le cœur, les gros vaisseaux la trachée et la bronche gauche, les nerfs pneumogastriques et le diaphragme; elle est à peu près inaccessible.

Anatomie. — Couché sur la colonne vertébrale dont il est séparé par un tissu cellulaire lâche, l'œsophage commence en arrière du cartilage cricoïde. Recouvert par la partie inférieure du larynx et par la trachée, il est légèrement incliné à gauche et déborde l'arbre aérien de ce côté. Il est à ce niveau recouvert également par le lobe gauche du corps thyroïde, croisé par l'artère thyroïdienne inférieure et sa veine. Le nerf récurrent gauche est couché sur sa face antérieure, entre lui et la trachée, recouvert par le muscle sterno-thyroïdien.

Le nerf récurrent droit longe, au contraire, le bord postérieur de

l'œsophage. Sur les parties latérales, les vaisseaux carotidiens, les nerfs pneumogastrique et grand sympathique forment ses rapports de voisinage, rapports nécessairement plus intimes du côté gauche du cou.

I. — CATHÉTÉRISME

Il se pratique avec des sondes en gomme élastique, d'un diamètre de 8 à 10 millimètres, de longueur convenable, présentant à leur extrémité œsophagienne deux yeux latéraux ou un orifice central, et légèrement évasées en forme de pavillon à leur autre extrémité. Le cathétérisme se fait par la bouche ou par le nez.

a) **Par la bouche.** — Le malade est assis, la bouche large ouverte, la tête fortement renversée en arrière, pour rendre le conduit aussi direct que possible. *Duplay* veut, au contraire, que la tête soit penchée en avant. L'opérateur placé en face du patient abaisse la langue avec l'index et le médius gauches. De la main droite, il tient comme une plume à écrire l'extrémité stomacale de la sonde préalablement huilée, et la conduit jusqu'à la paroi postérieure du pharynx, la guidant avec les doigts de la main gauche. Il pousse doucement la sonde, le long de la paroi pharyngienne postérieure, jusqu'à ce qu'elle ait dépassé l'ouverture du larynx. De violents accès de toux indiquent que le bec de la sonde, resté trop en avant, tend à s'engager dans les voies aériennes. Il faut alors le reporter en arrière et s'attacher à bien suivre la paroi du pharynx.

Au moment où le bec de la sonde arrive à l'ouverture supérieure de l'œsophage, derrière l'anneau du cricoïde, il se produit souvent un spasme, qu'il faut vaincre en maintenant le contact de l'instrument avec la paroi du canal, et le poussant tout doucement en bas en le faisant tourner entre les doigts. Ce point franchi, la marche de la sonde ne présente plus de difficultés. Chez quelques personnes, la sensibilité de la muqueuse oblige à des tentatives répétées, mais avec de la patience et de la douceur on parvient toujours à franchir l'isthme du gosier. Avec les sondes molles de caoutchouc, actuellement employées pour le lavage de l'estomac, le gavage des phtisiques ; il suffit de conduire l'extrémité du

tube jusqu'à l'orifice supérieur de l'œsophage et de faire exécuter au malade une véritable déglutition de la sonde. Il y arrive aisément et bientôt il sait *avaler* son tube, sans l'aide du médecin.

Lorsque la sonde introduite par la bouche doit rester quelque temps en place, il est facile de la ramener par le nez *(Boyer)*. A l'aide de la sonde de Belloc, on amène dans la bouche un fil fort et doublé, dont l'autre extrémité sort par une des narines. A l'extrémité buccale de ce lien, on fixe solidement le pavillon de la sonde œsophagienne, puis on porte la sonde avec les doigts jusque derrière le voile du palais. En tirant sur le chef nasal du fil, on amène la sonde dans le nez, et on attache le lien au bonnet du malade.

b) **Par le nez.** — Le cathétérisme par le nez présente plus de difficultés, en raison de la voie moins directe qu'il faut suivre, de la sensibilité des parties, et des contractions réflexes qui en résultent.

Si l'on ne se sert pas de mandrin, la sonde tenue de la main droite est poussée d'avant en arrière, et glisse sur le plancher nasal, jusqu'à ce que son bec arrive à toucher la paroi postérieure du pharynx. Avec les doigts de la main gauche introduits dans la bouche ou avec un crochet mousse, on va saisir son extrémité stomacale derrière le voile du palais, et on la dirige en bas, pendant que la main droite la fait progresser lentement.

Souvent il est impossible de guider la sonde par la bouche. Dans ces cas, on se sert d'un mandrin ordinaire auquel on donne une courbure convenable, ou d'un mandrin à pièces articulées, comme celui de *Blanche*, construit pour les aliénés. Règle générale, les sondes doivent être retirées au moins chaque quarante-huit heures, si l'on ne veut s'exposer à produire des ulcérations dans les points de contact, et par suite de graves accidents; toutefois les sondes de caoutchouc rouge peuvent rester des mois en place.

II. — DILATATION

Elle est brusque ou graduée, et alors temporaire ou permanente.

a) **Dilatation graduée temporaire.** — Elle se pratique soit avec des bougies de gomme élastique, à extrémité renflée en cônes adossés par leur base, soit plus souvent avec des billes d'ivoire, de forme ovoïde et de volume gradué. Ces billes sont vissées à l'extrémité d'une tige de baleine ou de métal légèrement courbée. On les introduit en suivant le manuel du cathétérisme buccal. On les laisse un instant en place, et successivement on en introduit plusieurs, de dimensions de plus en plus considérables. Il faut rejeter les tiges munies de billes superposées, car leur rapprochement donne à la tige qui les supporte une grande rigidité.

Si l'on maintient la bille en place pendant quelques minutes, il faut que le malade incline la tête en avant, pour que la salive sécrétée en abondance ne pénètre pas dans les voies aériennes.

b) **Dilatation graduée permanente.** — Elle se fait au moyen de billes d'ivoire percées d'un canal et suspendues par un cordon de soie qui traverse ce canal *(Switzer)*. Pour les porter dans le rétrécissement, on les fixe à l'extrémité d'une tige de baleine, en enroulant deux ou trois fois autour de cette tige la corde qui sert à les maintenir. Quand l'olive est bien en place, on déroule la corde, on retire la tige de baleine et la bille est laissée le temps suffisant, sans trop de gêne pour le patient. Le cordon de soie permet de la retirer facilement, et, fixé au dehors, empêche l'olive de descendre vers l'estomac.

c) **Dilatation brusque.** — C'est plutôt une divulsion, une rupture par écartement qu'une simple dilatation.

Le dilatateur de Demarquay est une longue pince à trois branches et à courbure appropriée. On l'introduit fermé par la bouche, et quand il a pénétré dans le rétrécissement, on écarte les branches et on déchire les tissus. Le maniement de cet instrument est très délicat. La divergence des branches augmentant à mesure qu'on se rapproche de leur extrémité, on est exposé à déchirer les tissus sains, si l'on a pénétré au delà, ou si l'on est resté en deçà de la partie rétrécie.

Le dilatateur de L. Le Fort est construit sur un meil-

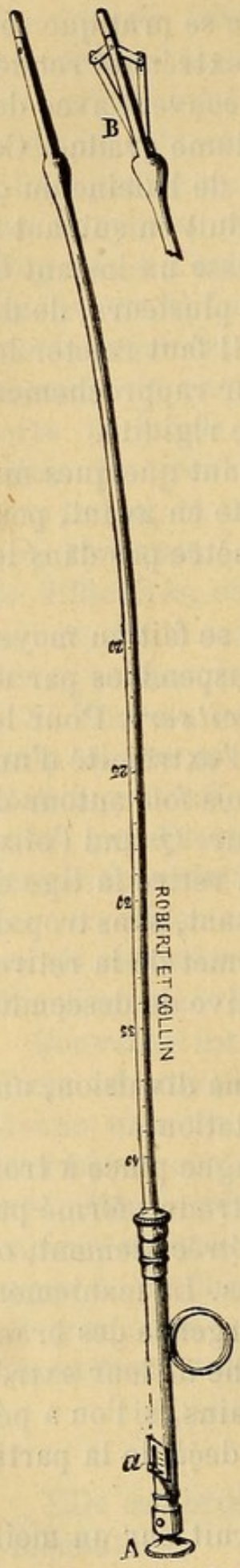

Fig. 243. — Œsophagotome de Trélat.

leur principe. Il porte à son extrémité œsophagienne un renflement cylindrique terminé par une petite bougie en gomme élastique qui sert de conducteur. La partie renflée étant placée dans le rétrécissement, on écarte ses valves au degré jugé convenable, en faisant marcher une vis située à l'extrémité externe de l'instrument. Le dilatateur gradué de Collin agit à peu près de même.

III. — Œsophagotomie interne

Maisonneuve emploie un œsophagotome composé de deux lames métalliques adossées et formant un tube à double cannelure. Ce tube se termine à son extrémité buccale par un anneau servant à le maintenir. A son extrémité stomacale, il est creusé d'un pas de vis dans lequel se fixe une bougie conductrice. La courbure de l'instrument est calculée sur celle du conduit œsophagien.

Deux lames tranchantes, supportées par une longue et mince tige d'acier, glissent dans les cannelures du tube. Chaque lame est haute de 12 millimètres et de forme arrondie, mais elle ne coupe que dans son tiers antérieur, elle est mousse dans le reste de son étendue. Il en résulte que les parties saines du conduit sont simplement écartées et que les parties rétrécies sont seules attaquées par la lame tranchante. On peut ne se servir que d'une seule lame et n'attaquer le rétrécissement que d'un seul côté, ou bien faire agir les deux lames conduites dans les cannelures du tube mé-

tallique, préalablement introduit jusqu'au delà du rétrécissement.

Trélat se sert d'un œsophagotome qui coupe d'arrière en avant, et non d'avant en arrière comme le précédent. C'est une tige métallique creuse, graduée de façon à faire connaître à tout instant la profondeur à laquelle elle a pénétré. Près de son extrémité stomacale, à 4 ou 5 centimètres au-dessus, elle présente un renflement. Au-dessous de ce renflement la tige est creusée de deux fenêtres latérales, qui donnent passage aux lames de l'instrument. Ces lames développées ont une inclinaison très faible ; soutenues en arrière, elles sont plus saillantes près de l'extrémité de l'instrument, et ne peuvent couper que d'arrière en avant. Elles se développent ou rentrent dans la gaine, suivant le sens dans lequel on tourne le bouton situé à l'extrémité externe de l'œsophagotome.

On détermine exactement avec l'œsophagotome le siège et la longueur du rétrécissement et on lit sur la tige graduée la distance où commence, puis celle où finit la coarctation. En poussant l'instrument devant soi, le petit renflement que présente la tige est arrêté par le rétrécissement. On traverse celui-ci, puis retirant lentement la tige vers soi, l'olive est arrêtée de nouveau. La distance entre les deux points d'arrêt donne la longueur de la partie rétrécie. C'est au moment où l'olive ramenée de bas en haut vient buter contre l'extrémité stomacale du rétrécissement, que l'on ouvre les lames coupantes. On incise en tirant lentement la tige vers soi, puis le rétrécissement franchi, on fait rentrer les lames dans leur gaine, et on retire l'instrument.

IV. — CORPS ÉTRANGERS DANS L'ŒSOPHAGE

Quand un corps étranger s'est arrêté dans le pharynx ou l'œsophage, il faut ou le pousser dans l'estomac, ou le retirer par la bouche, ou enfin l'extraire par l'œsophagotomie externe, si les autres tentatives ont échoué.

a) **Propulsion.** — On essaie d'abord de faire progresser le corps étranger de haut en bas, par la déglutition de liquides ; d'un corps mou et glissant (mie de pain, figue re-

tournée, etc.). *Dupuytren*, dans un cas où une pomme de terre s'était arrêtée dans l'œsophage, l'écrasa avec les doigts au travers des parties molles du cou.

Si le corps étranger est lisse et ne présente pas d'aspérités susceptibles de déchirer la muqueuse œsophagienne, on le poussera vers l'estomac, avec la tige d'un poireau *(A. Paré)*, avec une petite éponge fixée à l'extrémité d'une tige de baleine, en ayant soin d'agir toujours avec la plus grande douceur, et de l'accompagner dans sa descente pour éviter un nouvel arrêt.

b) **Extraction par la bouche.** — Elle s'applique aux corps étrangers durs, irréguliers, à arêtes vives, et à tous ceux qui n'ont pas franchi l'anneau cricoïdien.

Les doigts pour le pharynx, les pinces courbes de Cloquet sont d'un emploi commode. Si le corps étranger est plus en-

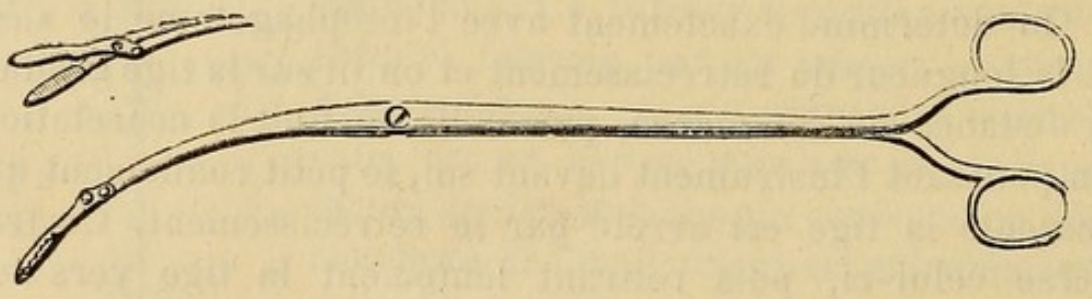

Fig. 244. — Pince de Robert et Collin.

foncé, on se servira de la pince de Collin à double articulation, dont un seul des mors est mobile ; ou de la pince de Mathieu, composée d'une série de pièces croisées et articulées, terminée par des mors fenêtrés. Mais il est toujours difficile de saisir le corps dans un point convenable et de le retirer sans déchirer les parois du canal.

Tous les instruments destinés à passer au-dessous du corps à extraire pour le ramener de bas en haut offrent cet inconvénient que l'application exacte de l'œsophage sur le corps étranger rend leur passage souvent impossible. Dans cette catégorie rentrent les anses de cordes et les anses métalliques contenues dans une canule, les crochets simples ou doubles, les écouvillons en linge, l'éponge préparée fixée à l'extrémité

d'une tige de baleine et qu'on laisse gonfler par les mucosités avant de la retirer.

Béniqué fait glisser au-dessous de l'obstacle un petit sac de baudruche fixé à l'extrémité d'une sonde de gomme, l'insuffle, ferme la sonde, et ramène le tout de bas en haut. *Fontan* dilate la petite poche avec un liquide pour qu'elle offre plus de résistance.

Dans le même ordre d'idées sont construits le panier de de Graeffe et l'extracteur de Baudens, qui, introduit fermé, s'ouvre en forme de parapluie au-dessous du corps étranger pour le ramener au dehors.

Collin a imaginé un crochet très ingénieux, qui se ferme de lui-même et ne peut blesser la muqueuse, s'il a passé au-dessus du corps étranger.

c) **Œsophagotomie externe.** — Si es tentatives faites pour extraire le corps étranger par les voies naturelles échouent, on a recours à l'œsophagotomie externe.

V. — ŒSOPHAGOTOMI EXTERNE

L'ouverture de l'œsophage de l'extérieur à l'intérieur ne peut se pratiquer que dans la portion cervicale du conduit ; encore ne doit-on pas descendre trop près du sternum, tant en raison de la profondeur du canal à ce niveau, qu'en raison des dangers qui résultent de la présence de vaisseaux et de nerfs volumineux dans le voisinage.

Instruments. — Bistouris ; pinces à ligature ; érignes et crochets mousses ; pinces courbes à extraction ; une sonde de Vacca pour faire saillir la paroi œsophagienne. La nécessité d'un conducteur, d'un guide, ressort de la disposition de l'œsophage dont les parois sont accolées dans l'état de vacuité. S'il existe un corps étranger, on se guide sur sa saillie ; s'il n'y a qu'un rétrécissement, la sonde de Vacca est un précieux conducteur.

C'est un tube métallique, de longueur et de courbure appropriées, percé sur sa concavité d'une longue fenêtre, près de son extrémité œsophagienne. Par cette fenêtre, en agissant sur un bouton placé au pavillon de la sonde, on fait saillir à volonté une tige métallique, qui soulève ainsi la paroi de

l'œsophage et rend le conduit béant. L'*ectopœsophage* de Charrière permet de faire saillir la paroi latérale gauche de l'œsophage, la tige à ressort faisant issue par une fenêtre latérale de la sonde.

Opération. — Le malade est couché, la tête modérément étendue et légèrement inclinée à droite, pour mettre bien à

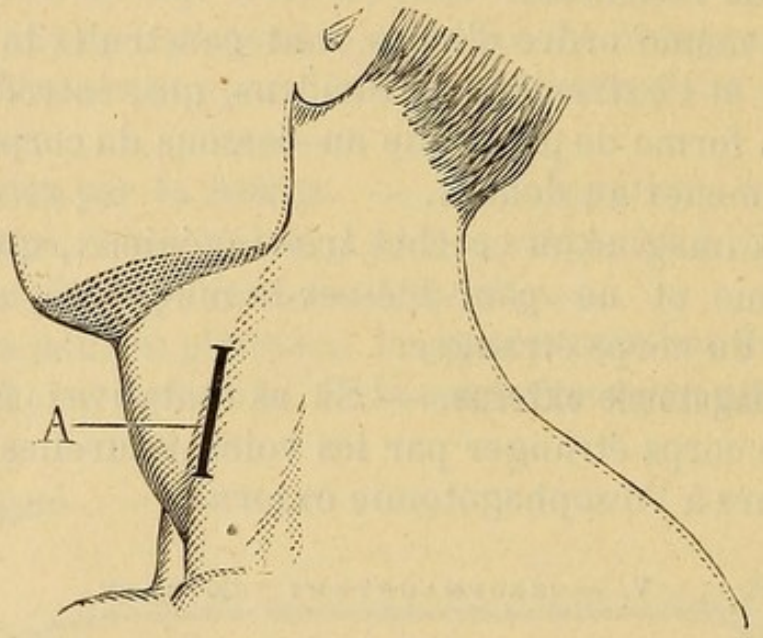

Fig. 245. — Œsophagotomie externe.

A, tracé de l'incision cutanée.

jour le côté gauche du cou. L'opérateur, placé à gauche du malade, pratique le long du bord antérieur du sterno-mastoïdien gauche, ou un peu en avant de ce muscle, une incision qui, commencée à 2 centimètres au-dessus du sternum, s'étend jusqu'au bord supérieur du cartilage thyroïde. Il divise successivement, couche par couche, la peau, le peaucier et l'aponévrose superficielle. S'il rencontre chemin faisant les veines jugulaires externe ou antérieure, il les fait récliner ou les coupe entre deux ligatures.

Le sterno-mastoïdien est attiré un peu en dehors. On récline ou on divise l'omoplat-hyoïdien, on fait porter en dedans le sterno-hyoïdien et le sterno-thyroïdien plus profond. Avec l'œil et le doigt, l'opérateur reconnaît la trachée, et en dehors d'elle le paquet nervoso-vasculaire. Il le dégage avec le doigt et la sonde cannelée, et le fait porter en dehors par un large crochet mousse.

Après s'être assuré de la position de l'artère thyroïdienne inférieure, qu'il faut épargner, on introduit la sonde de Vacca dans l'œsophage, et quand elle a pénétré à la profondeur voulue, on dirige sa convexité à droite, et pressant sur le bouton on fait saillir le ressort situé du côté de la concavité. Confiant la sonde à un aide, qui la maintient fixement, l'opérateur porte dans la plaie son indicateur gauche. Il reconnaît le nerf récurrent gauche qui passe sur la face antérieure de l'œsophage, et pour être sûr de l'éviter il ponctionne, du côté externe, la paroi du canal alimentaire. Un bistouri mousse ou des ciseaux dont une des branches est glissée dans le conduit, permettent de donner à l'incision l'étendue jugée convenable.

ART. XVIII. — PARACENTÈSE DE L'ABDOMEN

Lorsque la cavité péritonéale est le siège d'un épanchement de sérosité, on évacue le liquide par la paracentèse. Les chirurgiens anglais ponctionnent sur la ligne blanche abdominale, à distance égale du pubis et de l'ombilic ou un peu plus près de la cicatrice ombilicale, pour se mettre à l'abri de l'hémorragie.

En France, le lieu d'élection pour la ponction de l'abdomen est le milieu d'une ligne qui joint l'ombilic à l'épine iliaque antéro-supérieure gauche. On évite ainsi le foie, l'estomac, la rate et les parties fixes du gros intestin. On se place en dehors de la vessie et du trajet de l'artère épigastrique. Lorsqu'on doit ponctionner le ventre chez une femme enceinte, ou dans un cas de tumeur abdominale, on choisit également le flanc gauche, mais après s'être assuré par un examen attentif qu'on n'est pas exposé à atteindre quelque viscère déplacé.

Instrument : Un trocart droit ordinaire de dimension moyenne. La canule peut être munie à l'avance d'un tube de caoutchouc, que l'on ramène sur son pavillon une fois le poinçon retiré, et qui permet de conduire le liquide dans un récipient déposé près du lit.

Opération. — Le malade est couché sur le dos, ou le tronc un peu élevé, incliné vers le côté gauche, très rapproché du bord gauche de son lit, et les jambes étendues ou légèrement fléchies. Une nappe ou un drap pliés en cravate sont passés sous les reins. Un aide placé à droite du patient appuie lar-

gement avec les deux mains à plat sur le côté droit du ventre, pour faire refluer le liquide vers le flanc opposé.

L'opérateur se tient à gauche, à hauteur des cuisses du malade. Après avoir pris ses points de repère et déterminé le lieu de ponction, il s'assure par la percussion qu'aucune anse intestinale ne se rencontre à ce niveau. Il doit trouver une matité absolue. Fixant l'index gauche près du point de ponction, il prend de la main droite le trocart, dont la canule est légèrement huilée. Le manche du poinçon est placé dans le creux de la main ; le pouce et les derniers doigts fixent l'instrument, pendant que l'index, allongé et appliqué avec force sur la canule, limite la longueur de trocart qu'on veut laisser pénétrer.

L'opérateur doit s'assurer que le poinçon est bien aiguisé, qu'il joue bien dans la canule, et que l'extrémité amincie de cette dernière s'applique bien exactement sur la tige. L'instrument, tenu bien perpendiculairement à la paroi, est enfoncé d'un coup sec. Même lorsque la paroi abdominale offre une grande épaisseur, il est inutile de faire une incision pour faciliter la marche du trocart. La main gauche fixe alors la canule ; on retire le poinçon, et le liquide s'écoule. La main gauche de l'opérateur restant appliquée sur le ventre, accompagne la paroi dans son retrait, pour éviter que l'extrémité de la canule quitte la cavité péritonéale. Si des flocons membraneux, l'épiploon, ou une anse d'intestin, viennent boucher l'orifice interne de la canule, on les repousse doucement avec un stylet engagé dans sa cavité. Pendant l'écoulement, l'aide placé à droite presse sur le ventre avec ses mains appliquées à plat, ou l'on entre-croise sur l'abdomen les chefs du drap placé sous les reins, pour exercer sur la paroi une pression continue et progressive.

Le liquide évacué, on retire la canule ; les doigts de la main gauche fixent la paroi pendant le retrait de l'instrument. La plaie est fermée par une mouche de sparadrap, de baudruche ou un peu de collodion. Si le sang s'écoule en abondance par la piqûre, une pression de quelques instants, exercée sur la plaie en serrant la paroi entre deux doigts, suffit pour l'arrêter.

Afin d'éviter les syncopes résultant du brusque changement apporté à la circulation par l'évacuation du liquide, on serre fortement les chefs de la nappe qui entoure le ventre, en les entre-croisant et les étendant sur toute la paroi, et on les fixe solidement.

C'est dans ce but et pour obtenir un écoulement plus lent et plus complet du liquide, que *Fleury*, du Val-de-Grâce, employait le procédé suivant. Le trocart est introduit en suivant les règles données. Le poinçon retiré, on glisse dans la canule une sonde de gomme flexible de moyenne grosseur, on la pousse dans l'abdomen à une profondeur convenable, puis on retire la canule. Le liquide s'écoule avec plus de lenteur, les deux yeux dont la sonde est munie l'exposent moins à être bouchée, et on peut la promener sans danger dans tous les coins et recoins de la cavité péritonéale pour en extraire la sérosité. Enfin, si l'on veut interrompre l'écoulement du liquide, il suffit de boucher la sonde avec un fosset.

ART. XIX. — CURE RADICALE DES HERNIES

Procédé de Czerny. — 1° Les précautions antiseptiques prises, on fait dans la direction de l'axe de la hernie une incision qui conduit couche par couche sur le sac. Si son contenu est réductible, il est refoulé dans l'abdomen, et le collet du sac est fortement lié avec un catgut. Le sac est ouvert pour s'assurer que la réduction est réelle.

2° Vient ensuite le rétrécissement de l'orifice inguinal, porte herniaire. Un certain nombre de points, séparés de suture de catgut ou de soie phéniquée, rapprochent au contact les deux piliers de l'anneau en dehors du cordon spermatique. Le sac est disséqué, réséqué, ou simplement lavé à l'acide phénique; les drains appliqués et la peau réunie.

Si la hernie est irréductible, le sac est ouvert, les adhérences disséquées, l'épiploon réséqué, l'intestin réduit, puis la ligature du sac et la fermeture de la porte herniaire se font comme plus haut.

Reverdin, pour favoriser le rapprochement des piliers

pratique au pourtour cinq à six petites incisions, dans la direction des fibres de l'aponévrose du grand oblique.

De toute façon, on ne ferme que l'anneau externe; le canal et l'orifice abdominal restent ouverts.

ART. XX. — HERNIOTOMIE. — KÉLOTOMIE

Cette opération a pour but de lever les obstacles qui s'opposent à la rentrée dans l'abdomen des viscères herniés et étranglés. Elle est plus connue sous le nom de *débridement*. Ce débridement peut porter soit sur l'anneau fibreux, soit sur le collet du sac herniaire, suivant le point où siège la constriction.

I. — KÉLOTOMIE INGUINALE

Appareil instrumental. — Un bistouri convexe et un bistouri boutonné, des pinces à dissection, des sondes cannelées, des ciseaux mousses, des aiguilles à suture. Nous ne ferons que mentionner les instruments spéciaux : bistouri concave de Cooper, bistouri à gaine de Sédillot, sonde ailée de Méry, sonde de Huguier, etc.

La kélotomie, opération d'urgence, ne se pratique pas toujours avec la régularité que comporte une description générale. Il est peu d'opérations qui présentent plus d'imprévu, qui exigent plus d'habileté, de sagacité et de décision de la part du chirurgien.

Opération. — La partie rasée avec soin, le patient est couché sur un lit élevé, le tronc légèrement soulevé ou les jambes un peu fléchies. Le chirurgien se place au côté droit du lit, ou du côté de la hernie si cette position lui semble plus favorable.

1° *Division des enveloppes.* — On se souviendra que les dispositions anatomiques normales sont toujours profondément modifiées, pour peu que la hernie soit ancienne, et que l'inflammation détermine également des changements dans les rapports des plans fibreux.

Si la hernie est petite, on pratique une simple incision rectiligne suivant le grand axe de la tumeur. Si la hernie

est volumineuse, on fait une incision curviligne en T ou en croix. L'incision doit toujours dépasser, en haut, l'ouverture du canal inguinal; en bas, la partie inférieure du sac herniaire, pour ne pas laisser de cul-de-sac où le pus puisse s'accumuler.

Saisissant la peau de la tumeur entre le pouce et l'indicateur gauche, l'opérateur forme un pli transversal, dont il fait maintenir une des extrémités par un aide. Il divise ce pli perpendiculairement, soit de dehors en dedans, soit de dedans en dehors, en traversant sa base avec le bistouri, qu'il ramène ensuite en avant. Si l'incision n'est pas assez étendue, on saisit ses lèvres avec des pinces, on les soulève, et on l'agrandit comme il convient. Les vaisseaux divisés sont liés ou tordus, et la plaie épongée de façon à mettre bien à jour les plans sous-jacents.

Avec une pince à mors fins, légèrement appuyée sur le plan fibreux mis à jour, ou avec le pouce et l'index gauches, on forme un pli transversal, que l'on soulève et qu'on ouvre en dédolant, au point le plus favorable. La sonde cannelée est glissée sous ce feuillet, et sert de conducteur pour le diviser dans toute la longueur de la plaie. On divise ainsi chaque feuillet, quel que soit leur nombre, agissant toujours avec la plus grande prudence, et ne coupant les tissus qu'après les avoir bien reconnus.

2° *Ouverture du sac herniaire.* — On arrive sur le sac herniaire, que l'on reconnaît d'habitude au liquide qu'il renferme. Mais il est loin d'en être toujours ainsi, et fort souvent on ouvre le sac sans s'en douter. Le sac reconnu, on saisit sa paroi superficielle avec des pinces, on la divise dans un point soulevé par le liquide, et, la poche ouverte, on prolonge l'incision sur la sonde, en haut jusqu'au collet, en bas jusqu'au fond du sac.

La distinction des viscères herniés est chose délicate. L'épiploon peut être confondu avec des pelotons graisseux. L'intestin ne présente pas toujours une surface lisse et unie, et, malgré le précepte de *Maisonneuve :* « tant qu'on n'est pas certain d'être sur l'intestin, c'est qu'on n'est pas arrivé jusqu'à lui, » l'erreur est chose possible. L'intestin est sou-

vent noirâtre, épaissi, gorgé de sang veineux, induré, méconnaissable ; l'épiploon globuleux, résistant et carnifié.

Sédillot conseille le moyen suivant, qui ne lui a jamais fait défaut quand il existe une enveloppe péritonéale. « Il consiste à porter le doigt dans l'ouverture faite par le débridement : si le doigt arrive dans la cavité abdominale, on a certainement ouvert le sac ; si, au contraire, le doigt reste en dehors du péritoine et ne pénètre pas dans sa cavité, le sac herniaire est situé plus profondément, et n'a pas été incisé ou n'existe pas. C'est alors qu'on doit s'assurer de la structure des tissus qu'on a sous les yeux ; et si l'on ne constate pas la présence d'une couche musculaire appartenant au cæcum ou à la vessie, on peut inciser sans crainte pour rechercher le sac herniaire nécessairement situé plus profondément. »

Rigaud, de Nancy, indique ce procédé : « Lorsqu'on suppose être arrivé près du sac, on saisit entre le pouce et l'index gauches, bien essuyés ou recouverts d'une poudre absorbante, le plan le plus superficiel, et on forme un pli très étroit. Le pli formé, si l'on sent au-dessous une tumeur globuleuse, si le pli glisse sur cette tumeur sans l'entraîner, ce n'est pas l'intestin qu'on a saisi. On ouvre alors ce pli en dédolant, avec un bistouri tenu à plat, et on glisse la sonde cannelée par l'ouverture, pour prolonger l'incision en haut et en bas. Si l'on ne peut former un pli, si l'on sent sous les doigts une sorte de vide, on porte le bistouri boutonné en haut, et l'on débride. Souvent alors, si l'étranglement a son siège à l'anneau fibreux, on s'aperçoit après le débridement que l'on n'est pas encore dans le sac herniaire. Il devient alors possible de former par pincement, entre le pouce et l'index, un pli mobile sur une tumeur globuleuse sous-jacente, et on continue jusqu'à ce que le pincement laisse au-dessous des doigts une sensation de vide. On examine alors la surface avec soin ; elle est lisse, les fibres charnues sont distinctes, on est arrivé sur l'intestin. Si toutefois le bistouri avait atteint légèrement la paroi intestinale, un écoulement de sang veineux, continu, abondant et sans proportion avec l'exiguïté de la plaie indiquerait qu'il ne

faut pas aller au delà. Jamais la section des couches fibreuses ne donne lieu à un semblable écoulement. »

3° *Débridement.*—On fait la toilette de l'intestin, puis le doigt indicateur écarte les anses intestinales, détruit les adhérences si elles sont molles et récentes, et remontant vers le pédicule de la hernie, cherche à se rendre compte de la nature et du siège de l'étranglement.

Si la constriction siège aux anneaux fibreux, fait rare, sauf pour les hernies récentes, on n'a guère à se préoccuper de la direction à donner au débridement. Mais l'étranglement par le collet du sac est le cas le plus fréquent, et ce collet peut exister au niveau de l'anneau externe, dans le canal inguinal, ou plus près du ventre, sinon dans le ventre lui-même.

Pour éviter l'artère épigastrique, il ne faut jamais débrider en bas. On a conseillé de porter l'incision en haut et en dehors, si la hernie est oblique externe; en haut et en dedans, si la hernie est directe ou interne. Malheureusement, la situation du canal déférent est loin d'être un guide assuré pour le diagnostic de la variété de la hernie. Dans les hernies déjà anciennes, les anneaux sont confondus, le canal inguinal n'existe plus, et les éléments du cordon sont épars, sans position fixe autour du pédicule de la hernie. *Dupuytren* débridait directement en haut.

Pour se mettre à l'abri de la lésion de l'artère épigastrique, on pratique en général aujourd'hui les incisions multiples de *Scarpa* et de *Vidal*, de Cassis, sans se préoccuper du genre de la hernie. Il est à peu près démontré que ce vaisseau est toujours éloigné au moins de 3 ou 4 millimètres du collet du sac herniaire. En limitant à 1 ou 2 millimètres la longueur des incisions, et en les multipliant suivant le besoin, on évite sûrement de le blesser.

L'emploi de la sonde ailée, de la sonde en bateau d'Huguier, des bistouris spéciaux de Pott, de Cooper, de Sédillot, n'est aucunement nécessaire. L'index gauche est le meilleur des conducteurs, et le bistouri boutonné ordinaire est d'un usage satisfaisant.

Le doigt introduit jusqu'au collet du sac contourne l'in-

testin et cherche à se glisser entre le bourrelet constricteur et l'intestin pour trouver le point rétréci. L'ongle de l'index gauche est couché sur l'intestin, qu'il écarte et protège. La lame du bistouri glissée à plat sur la pulpe de ce doigt, traverse l'anneau constricteur jusqu'à ce que son bouton soit un peu au delà du collet.

L'opérateur relevant son index gauche, en même temps qu'il dirige le tranchant du bistouri sur l'anneau, divise par pression le collet du sac. Un petit craquement annonce la section. Il répète ce débridement sur plusieurs points du pourtour du collet, jusqu'à ce que le bout de son doigt passe librement entre l'intestin et la paroi du sac et pénètre dans le ventre.

Malgaigne conseille le débridement pratiqué de dehors en dedans : « Je fais l'incision, non sur le sac et le scrotum, mais sur le lieu même où paraît siéger l'étranglement. Tous les tissus sont ainsi divisés jusqu'au péritoine, et de cette façon il n'y a rien à craindre des vaisseaux qu'on a sous les yeux et qu'on écarte à volonté. S'il se trouve que l'étranglement est déterminé par une ouverture fibreuse, on ne touche pas au sac et l'on réduit la hernie. Sinon, on divise le collet à petits coups, de dehors en dedans; ou bien, si la striction paraît très forte, on fait une petite incision au péritoine, soit au-dessus, soit au-dessous du collet, et l'on soulève celui-ci avec une sonde cannelée sur laquelle on le coupe. »

4° *Réduction des viscères.* — Le débridement pratiqué, l'étranglement levé, on examine avec soin l'état des viscères herniés. L'*épiploon* sain, et en petite quantité, sera réduit. L'épiploon enflammé, suppuré, gangrené ou seulement sorti en grande masse, sera laissé au dehors. La ligature, l'excision avant ou après la ligature, la cautérisation, n'ont aucun avantage sur la simple temporisation. L'important est de ne pas réduire.

Intestins. — Si l'anse herniée est saine, on procède à sa réduction après l'avoir nettoyée avec soin. Mais il faut tout d'abord s'assurer de l'état de la partie étranglée, en attirant doucement 2 à 3 centimètres de l'intestin en dehors

du collet. La coloration foncée, vineuse, violacée de l'intestin n'annonce aucunement sa gangrène. Si donc l'anse, quoique très foncée, est chaude, non affaissée et sans perforation, il faut la réduire.

Cette réduction doit toujours s'opérer avec infiniment de douceur, pour éviter de faire rentrer dans le ventre, en même temps que l'intestin, un collet non débridé. La mortification de l'intestin se traduit par une coloration feuille morte, jaune grisâtre, par la flaccidité des escarres assez semblables à du papier gris mouillé.

Quand la gangrène est évidente après l'ouverture du sac, *Gosselin* conseille de ne pas débrider pour éviter les épanchements dans le ventre, et de laisser dans l'intestin une sonde à demeure qui favorise l'issue des matières et la formation d'un anus accidentel.

D'autres veulent qu'on excise la portion gangrenée et qu'on réunisse par la suture les lèvres de la plaie intestinale. S'il y a plusieurs escarres, ou si l'anse entière est mortifiée, on la retranche et on en réunit les deux bouts par la suture avec ou sans invagination. S'il y a érosion de la séreuse, infiltration purulente des parois, hernie de la muqueuse, de petites perforations; après avoir débridé, on laissera l'intestin au dehors.

Lorsqu'on s'est décidé à laisser un anus accidentel, sans avoir débridé le collet du sac, il peut arriver que la constriction soit assez forte pour empêcher la sortie des matières. Dans ce cas, on pratique la dilatation simple ou forcée, avec le petit doigt introduit dans la cavité de l'intestin, puis on place une sonde dans le bout supérieur ; au besoin, on pourrait faire un débridement multiple par la cavité intestinale.

Que faire ensuite? Les uns *(Maisonneuve, Nélaton)* réunissent la plaie par première intention. Les autres *(Gosselin)* pansent à plat et, au besoin *(Sédillot)* excisent une portion du sac herniaire. Il nous semble que la réunion immédiate peut présenter des dangers, et qu'il est prudent de s'en abstenir si l'on n'opère antiseptiquement.

II. — KÉLOTOMIE CRURALE

Dans la hernie crurale, l'étranglement se fait rarement au collet du sac, quelquefois à l'anneau crural si la hernie est récente. Habituellement la stricture siège à l'ouverture du fascia cribriformis dans laquelle les viscères se sont engagés.

Il en résulte : 1° que les enveloppes de la tumeur sont très minces, n'étant constituées que par la peau, le tissu sous-cutané, et le septum crurale, plus ou moins modifiés par l'action d'un bandage et par l'inflammation ; 2° que les vives discussions basées sur l'anatomie de l'anneau crural, pour savoir de quel côté doit porter le débridement, n'ont guère leur raison d'être. En réalité, la présence des vaisseaux fémoraux en bas et en dehors, de l'épigastrique en dehors, de l'obturatrice anormale en dedans, du cordon spermatique en haut, ne laisserait guère de place pour un débridement étendu et inoffensif, s'il devait porter sur l'anneau crural.

Opération. — Même position que pour la kélotomie inguinale, mais la cuisse dans l'extension pour mettre la tumeur bien à découvert.

Une incision rectiligne ou légèrement curviligne, suivant le grand axe de la tumeur ; au besoin une incision en L, en T ou en croix, si la hernie est volumineuse, est pratiquée avec les précautions indiquées. On divise par couches, sur la sonde, les enveloppes herniaires ; on ouvre le sac, et l'index gauche ayant reconnu le siège de l'étranglement, on procède au débridement avec le bistouri boutonné glissé sur la pulpe du doigt. L'incision ne doit jamais être faite directement en dehors, à cause des vaisseaux fémoraux, ni en bas et en dedans pour ménager la veine saphène. Chez la femme, on peut débrider largement en haut, chez l'homme on pourrait léser le cordon spermatique. Le débridement multiple, par de petites incisions ne dépassant pas en étendue 1 ou 5 millimètres, est encore ici le procédé le plus sûr, car il éloigne tout danger de lésion vasculaire.

A l'égard des viscères herniés, on se conduira comme pour

la hernie inguinale. L'ouverture du sac herniaire paraît indispensable dans tous les cas, car seule elle permet de constater *de visu* l'état des viscères et l'opportunité de leur réduction. Cependant les chirurgiens anglais se contentent souvent de débrider l'orifice du *fascia cribriformis* de dehors en dedans, et *Malgaigne* conseille une conduite assez analogue. « L'incision extérieure faite à l'ordinaire, j'arrive sur le sac, et dès qu'il est mis à découvert, avec le doigt indicateur, je le sépare des tissus ambiants jusqu'à son collet. Cette énucléation est d'une facilité et d'une promptitude admirables. Alors, si la durée de l'étranglement et l'intensité des symptômes font craindre que l'intestin soit lésé, j'ouvre le sac et, après avoir vérifié l'état de l'intestin, je procède à l'éraillement de l'orifice aponévrotique. Mais quand l'étranglement est récent, et que l'intestin peut être présumé sain, je laisse le sac intact, après l'avoir dégagé avec le doigt, et bien isolé son pédicule. Entre ce pédicule et l'orifice aponévrotique, je glisse le bout de l'instrument (spatule ou ciseau mousse), et saisissant celui-ci à pleine main, je presse sur la circonférence de cet orifice pour l'érailler et l'agrandir, et je réduis ensuite l'intestin sans avoir ouvert le sac herniaire. »

III. — KÉLOTOMIE OMBILICALE

La hernie ombilicale des adultes paraît se faire plus souvent au travers d'éraillures de la ligne blanche voisines de l'ombilic, qu'au travers de l'anneau ombilical. Elle mérite donc le nom de hernie périombilicale *(Gosselin)*. Quelquefois cependant les viscères se font jour par le canal creusé entre la ligne blanche de l'abdomen et le *fascia ombilicalis (Richet)*. Le débridement de ces hernies est une opération tellement grave que *Huguier* a proposé jadis de le réserver aux hernies récentes, petites, et réductibles avant l'opération.

On se souviendra que les enveloppes herniaires sont très minces, n'étant formées que par la peau, le tissu sous-cutané et un feuillet de péritoine si aminci par distension qu'on a pu en nier l'existence.

Une incision en T ou en croix, faite avec les plus grands,

ménagements, conduira jusque sur le sac herniaire. On a conseillé de débrider sans ouvrir le péritoine, ou de n'y faire qu'une ouverture juste suffisante pour passer le doigt et le bistouri, afin de mettre les viscères à l'abri de l'air. Ce conseil peut être suivi pour les hernies de gros volume, à condition qu'on ne tente pas la réduction ; mais pour les petites hernies, lorsque la tumeur date déjà de quelques heures, mieux vaut ouvrir le sac dans toute sa longueur.

Faut-il débrider en haut et à gauche pour ménager la veine ombilicale? Il est rare que ce vaisseau ne soit pas oblitéré ; mais comme il pourrait fort bien se trouver à gauche du sac, il semble plus prudent de débrider directement en haut, ou d'avoir recours aux incisions multiples, comme pour les autres hernies.

ART. XXI. — GASTROSTOMIE

Opération par laquelle on établit aux parois de l'estomac une ouverture permanente pour fournir à l'alimentation une voie artificielle *(Sédillot)*.

Anatomie. — L'estomac, placé à la partie gauche et supérieure de l'abdomen, est en rapport immédiat : en haut, avec le diaphragme ; à gauche, avec la rate ; en bas, avec le côlon transverse et les anses de l'intestin grêle dont il est séparé par le grand épiploon. En avant, l'estomac distendu s'applique contre la paroi de l'abdomen ; revenu sur lui-même, il est, dans l'état de vacuité, enfoncé au-dessous et en arrière du diaphragme, et recouvert par le lobe gauche du foie, le côlon transverse, le grand épiploon et le lobe supérieur de la rate. Le côlon se reconnaît à ses bosselures et à sa mobilité. L'estomac s'en distingue par sa fixité relative, et sa surface lisse.

Procédé de Sédillot. — Les instruments nécessaires sont : un bistouri, uue pince à dissection, des érignes à main, une pince courbe à mors arrondis et mousses pour saisir l'estomac sans le blesser, un cylindre d'ivoire de 5 millimètres sur 10 centimètres de longueur, terminé par une pointe aiguë d'acier ou un clamp. Le malade, couché sur le dos,

la poitrine et les cuisses élevées, est anesthésié. Le chirurgien, placé à sa droite, reconnaît par la palpation et la percussion la position du foie, et pratique à gauche et à deux travers de doigt du rebord des fausses côtes ; à 6 centimètres au-dessous et en dehors de l'appendice xiphoïde et au-dessus de l'ombilic, une incision cruciale de 4 centimètres d'étendue. Les lambeaux tégumentaires sont détachés, renversés de dedans en dehors et soutenus par des érignes. On divise transversalement l'aponévrose qui recouvre le muscle droit, puis ce muscle dont les fibres se rétractent et laissent apercevoir l'aponévrose subjacente et le péritoine. On ouvre ces dernières parties en dédolant. On introduit dans la plaie l'indicateur gauche, avec lequel on suit le bord gauche du foie jusqu'à la face inférieure du diaphragme : on rencontre l'estomac, sur lequel le doigt appuie, en refoulant en bas le côlon transverse. On fait alors glisser le long du doigt ainsi fixé l'extrémité de la pince courbe, dont les mors saisissent l'estomac, sans possibilité d'erreur, et l'amènent au dehors. Le chirurgien retire l'indicateur et examine l'organe qu'il a sous les yeux, pour en bien constater la nature et fixer le point où il doit l'ouvrir. Dans cette recherche, l'épiploon et la veine gastro-épiploïque, plus distincte que l'artère, sont toujours les meilleurs guides. C'est au commencement de la portion pylorique de l'estomac, souvent indiquée par un rétrécissement annulaire très marqué, qu'il faut établir la fistule, à égale distance de la grande et de la petite courbure, vers le milieu de la face antérieure de l'estomac. Le point d'intersection ou de rencontre des deux portions splénique et pylorique de l'estomac s'apprécie par la distance de la partie herniée au pylore, qu'il est toujours facile de reconnaître avec le bout du doigt reporté dans l'abdomen. L'adhérence et l'immobilité de l'extrémité pylorique, le lieu d'élection choisi pour l'ouverture de la paroi abdominale et la hernie de l'estomac conduisent assez exactement l'opérateur.

L'ouverture de l'estomac par incision avec suture à la peau des lèvres de la plaie stomacale n'est pas sans danger par la présence des fils, l'ulcération suppurative qu'ils pro-

voquent, les tractions auxquelles ils exposent, et l'imminence consécutive des épanchements et des péritonites. *Sédillot* a proposé de traverser simplement une petite portion de la paroi stomacale avec un cylindre d'ivoire, armé d'une pointe d'acier et reposant à quelques centimètres de la plaie tégumentaire, sur un appui circulaire de liège ou de toute autre substance. De cette manière, la division de la paroi abdominale serait comblée par l'estomac, le contact entre ce dernier et la plaie assuré, l'immobilité acquise, et les adhérences protectrices formées avant la section stomacale, sans pression ni autre cause d'étranglement et de phlogose, et par conséquent avec toute sécurité contre la péritonite. Si cependant la tige d'ivoire semblait déterminer une division ulcérative trop rapide, on devrait recourir à l'action d'une pince, d'un clamp ou d'un entérotome, en attendant la production d'adhérences assez fortes pour n'avoir pas à craindre d'épanchements.

On complète la formation de la fistule stomacale par la pose d'une canule double, propre à prévenir tout écoulement au dehors des matières gastriques, et à permettre l'introduction des aliments.

ART. XXII. — GASTROTOMIE

Procédé de L. Labbé. — L'estomac n'est accessible au chirurgien que par une partie de sa face antérieure, dans un espace triangulaire à base inférieure dont les côtés sont formés, d'une part, par le lobe gauche du foie, et, d'autre part, par le rebord des fausses côtes gauches, et dont la base correspond à la grande courbure de l'estomac. Ce qu'il importe de déterminer rigoureusement, ce n'est pas jusqu'où peut descendre la grande courbure de l'estomac qui forme la base du triangle, mais bien jusqu'où elle peut remonter, car si l'on fait son incision trop bas, on s'expose à tomber sur le côlon transverse.

Sur le cadavre, jamais la grande courbure de l'estomac ne remonte au delà d'une ligne transversale passant par la base des cartilages de la neuvième côte de chaque côté; à plus forte raison sur le vivant où l'expiration est moins forte. Pour la reconnaître: le cartilage est situé immédiatement au-dessous de la première dé-

pression que l'on rencontre en suivant de bas en haut, avec le doigt, le rebord des fausses côtes. Nouveau repère : cette dépression est limitée inférieurement par le cartilage très mobile de la dixième côte. Celui-ci, réuni au précédent par un ligament de 6 à 7 millimètres de hauteur, joue à frottement et l'on peut assez facilement déterminer sous le doigt la production d'un bruit tout spécial.

Opération. — 1° Faire, à 1 centimètre en dedans des fausses côtes gauches et parallèlement à ces dernières, une incision de 4 centimètres dont l'extrémité inférieure doit tomber sur une ligne transversale passant par le cartilage des deux neuvièmes côtes. Si l'incision ne dépasse pas 4 centimètres, on n'intéresse pas les fibres du grand droit de l'abdomen. Inciser couche par couche jusqu'au péritoine pariétal. En opérant ainsi, on arrive sur la face antérieure de l'estomac à l'union de ses portions cardiaques et pylorique.

2° Saisir avec une pince à griffes la paroi antérieure de l'estomac, en attirer une partie au dehors, et la maintenir sur les lèvres de la plaie abdominale en traversant ce pli par une anse de fil.

3° Adossement des séreuses par des points de suture, sur tout le pourtour de la plaie.

4° Ouverture de l'estomac. Recherche et extraction du corps étranger.

ART. XXIII. — ENTÉROTOMIE. — LAPAROTOMIE

On désigne habituellement, sous ce nom, l'ouverture de l'abdomen pratiquée dans le but de remédier à un étranglement interne. Lorsque le siège de l'étranglement peut être reconnu, on incise la paroi à ce niveau pour arriver directement sur l'obstacle. Quand la nature et le siège de la lésion sont également inconnus, l'on peut ouvrir l'abdomen en incisant sur la ligne blanche au-dessous de l'ombilic. La main introduite dans le ventre cherche à reconnaître le siège de l'étranglement ; l'intestin est amené au dehors, déroulé, examiné avec soin ; on coupe les brides, on déroule la portion invaginée, et, l'obstacle levé, on réduit le viscère bien nettoyé et on ferme la plaie par la suture.

Procédé de Nélaton.—Il consiste à faire dans la fosse iliaque droite ou gauche, au-dessus de l'arcade crurale et parallèlement à ce ligament, une incision qui s'étend de l'épine iliaque antéro supérieure à l'anneau inguinal interne, pour ménager l'artère épigastrique. On divise successivement la peau, l'aponévrose du grand oblique, le petit oblique, le transverse, et le fascia transversalis, en diminuant progressivement l'étendue de l'incision qui, rendue à cette profondeur, n'a plus que 4 à 5 centimètres. Le péritoine est incisé avec précaution, et une anse intestinale distendue par des gaz vient se présenter dans la plaie. L'intestin étant fixé par deux points de suture établis à l'extrémité de l'incision, l'opérateur traverse la paroi intestinale en son milieu avec une aiguille courbe armée d'un fil, de dehors en dedans, puis de l'intérieur à l'extérieur en traversant la lèvre voi-

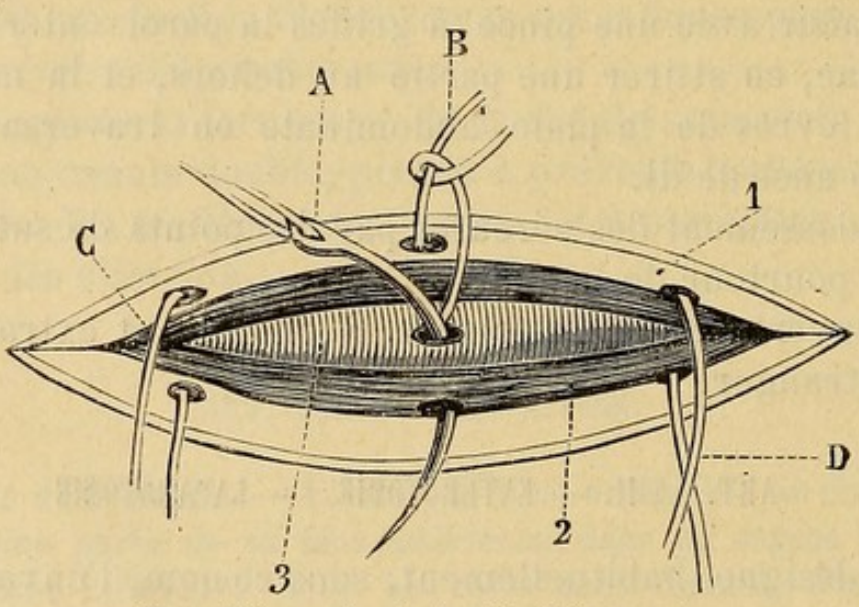

Fig. 246. — Gastrotomie (Nélaton).

C, D, Anses de fil maintenant provisoirement l'intestin ; A, B, passage des fils dans l'intestin et la plaie ; 1, Tranche cutanée de la plaie pariétale ; 2, Tranche musculaire de la plaie pariétale ; 3, intestin saillant dans la plaie.

sine de la plaie, sans y comprendre la peau, et ferme l'anse du fil. Il reporte l'aiguille sur l'intestin, exactement au premier point d'entrée, et fait une anse qui comprend une portion du pourtour de l'intestin et la lèvre opposée de la plaie hors la peau. On place ainsi un nombre de points de suture suffisant pour bien fixer l'intestin à la paroi. Quand tous les points sont serrés, on divise avec précaution l'in-

testin entre les points de suture. L'ouverture de l'intestin n'a pas plus de 1 1/2 à 2 centimètres de longueur.

ART. XXIV. — ENTÉROSTOMIE (Surmay)

Cette opération est destinée à permettre l'alimentation du malade, par une ouverture artificielle faite à l'intestin, le plus près possible de l'estomac.

1° L'opérateur, placé à droite ou à gauche du patient, fait à 1 centimètre en dedans de l'extrémité antérieure de la quatrième fausse côte gauche, en comptant de bas en haut, une incision verticale de 5 à 6 centimètres, dont le milieu correspond à la côte désignée. Après avoir incisé la peau, le tissu cellulo-graisseux sous-cutané et le fascia superficialis, il rencontre une couche musculaire, le grand oblique, l'incise et tombe alors sur l'aponévrose du petit oblique. Cette aponévrose incisée, une deuxième couche musculaire, le transverse, est à découvert. Sa division conduit sur le feuillet fibreux qui double le péritoine.

2° Le péritoine ouvert avec les précautions connues, le plus souvent, on trouve au-dessous le grand épiploon. On relève le grand épiploon, on l'amène et on l'étend au dehors autant qu'on le juge nécessaire.

3° La masse intestinale mise à nu, on reconnaît facilement le côlon transverse, qui est à l'extrémité supérieure de l'incision et qui se distingue très bien par sa direction, par sa couleur plus blanche que l'intestin grêle, et s'il le faut par ses bandes et ses étranglements; enfin, par ses rapports avec le grand épiploon. Immédiatement au-dessous sont les anses de l'intestin grêle qui y sont accolées.

4° Entre ces anses et le côlon transverse, on enfonce perpendiculairement l'indicateur et on le pousse jusqu'à la rencontre de la colonne vertébrale. On sent alors l'extrémité gauche du pancréas et, immédiatement à gauche de cette extrémité et comme y faisant suite, un intestin dont la direction est transversale. On accroche cet intestin avec l'indicateur recourbé et on l'attire à soi. Si l'on sent que cet intestin se laisse attirer par un de ses bouts, mais reste

solidement attaché par l'autre, c'est le jéjunum à sa naissance. Si, au contraire, il se laisse également attirer par ses deux bouts, c'est une portion plus éloignée, et il faut l'abandonner pour faire une nouvelle recherche. Le plus souvent, on tombe du premier coup sur la portion cherchée; mais, si l'on se trompe, il n'est jamais difficile ni long de la trouver. Une fois saisie, on l'amène entre les lèvres de la plaie cutanée et on l'y fixe par un nombre suffisant de points de suture à fils séparés. Cela fait, on ouvre l'intestin.

En faisant l'incision sur un autre point de la paroi abdominale, on ne peut, d'après Surmay, savoir d'une manière certaine quelle portion de l'intestin grêle on ouvrira. Cependant l'entérostomie nous a paru plus facile, en pratiquant l'ouverture de la paroi, exactement sur la ligne médiane, à la hauteur indiquée.

ART. XXV. — SUTURES INTESTINALES

De multiples procédés peuvent être mis en usage, nous n'en décrirons que quelques-uns.

I. — PLAIES LONGITUDINALES

a) **Procédé de Lembert.** — Il se pratique avec une aiguille droite armée d'un fil simple. L'aiguille traverse de dehors en dedans la paroi intestinale à 5 millimètres d'un des bords de la plaie, et vient ressortir à 2 millimètres de la solution de continuité. Reportée par-dessus la plaie, elle vient traverser l'intestin à 2 millimètres en dehors de l'autre lèvre, au point immédiatement opposé, et ressort à 3 millimètres au delà. On place de cette façon autant de fils qu'on le juge nécessaire, en les rapprochant assez pour obtenir un contact intime des séreuses adossées. Chacune des anses de fil est alors fermée par un double nœud, en exerçant une striction énergique pour adosser la séreuse renversée, puis on coupe les chefs du lien au ras du nœud, et l'on réduit l'intestin.

b) **Suture en piqué** *(Gély).* — Une anse de fil est armée d'une fine aiguille droite à chacune de ses extrémités. On enfonce une des aiguilles dans l'intestin, à 3 ou 4 millimètres en dehors et en arrière de l'une des extrémités de la plaie, et

la dirigeant parallèlement au bord de la solution de continuité, on la ramène au dehors à 5 ou 6 millimètres de son point d'entrée. On fait de même avec l'autre aiguille du côté opposé, et les deux trous de sortie se trouvent ainsi placés à la même hauteur et à quelques millimètres des bords de la plaie intestinale. On entre-croise alors les deux chefs du fil. L'aiguille de droite pénètre dans la cavité de l'intestin par le trou de sortie de l'aiguille de gauche, et, conduite parallèlement au bord de la plaie, est amenée au dehors à 5 millimètres plus loin. L'aiguille de gauche pénètre dans l'intestin par le trou de sortie de l'aiguille de droite, et, conduite parallèlement au bord droit de la plaie, est ramenée au dehors à 5 millimètres plus bas. Les nouveaux trous de sortie se correspondent exactement comme les premiers, et sont placés à quelques millimètres en dehors des lèvres de la solution de continuité.

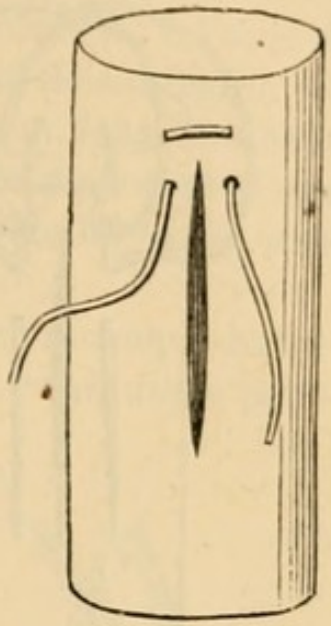

Fig. 247. — Suture en piqué. Premier temps.

Nouvel entre-croisement des fils, etc., jusqu'à ce qu'on soit parvenu à l'autre extrémité de la plaie. Avec des pinces on serre fortement les fils au niveau de chaque entre-croisement, et quand les lèvres de la plaie sont bien adossées, on noue les deux chefs et, les coupant au ras du nœud, on réduit l'anse intestinale.

c) **Procédé de Bérenger-Féraud.** — Les matériaux nécessaires sont huit ou dix épingles ordinaires, de 9 millimètres de longuenr, deux bouchons de liège et un morceau de cire d'Espagne. Chaque bouchon est coupé en forme de prisme quadrangulaire de 6 millimètres de hauteur environ, et de la longueur de la plaie intestinale. Quatre ou cinq épingles sont enfoncées dans chacun de ces prismes et les traversent de manière que leur pointe fasse saillie, tandis que la tête touche le trou d'entrée. On ensevelit alors cette tête sous une couche de cire d'Espagne, et l'on a ainsi deux petits

peignes. Ces peignes sont mis en place de la manière suivante : Le corps du prisme de liège étant au contact de la surface muqueuse, on fait traverser aux pointes d'épingles la paroi intestinale, de dedans en dehors, à 1 ou 2 milli-

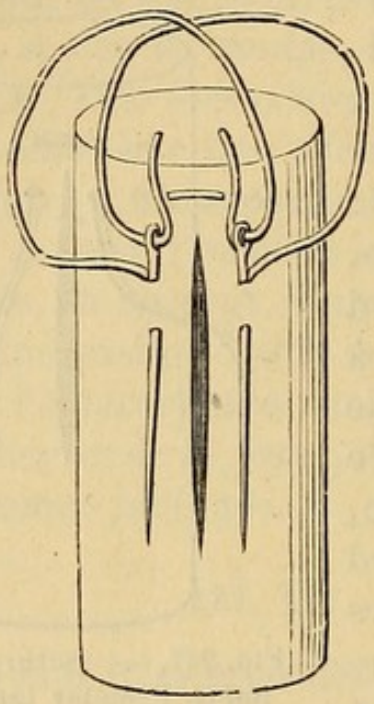

Fig. 248.
Suture en piqué. Deuxième temps : entre-croisement des fils

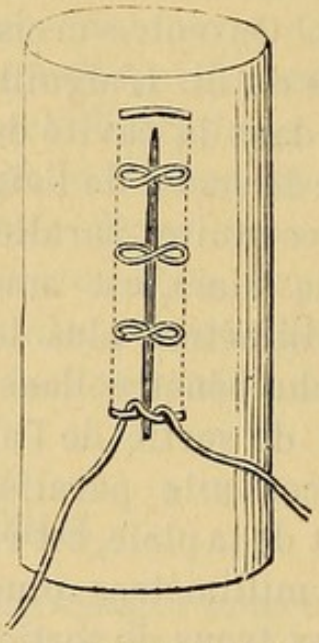

Fig. 249. — Suture en piqué. Les fils serrés.

mètres de la lèvre de la plaie. Une fois qu'elles ont toutes bien traversé les tissus, on tourne les deux prismes de manière à ce que les pointes d'épingles se correspondent, et alors, exerçant sur eux, à travers la paroi intestinale, une légère pression entre le pouce et l'index, on fait pénétrer à la fois les épingles du prisme droit dans le liège du prisme gauche, et *vice versâ*. La plaie de l'intestin se trouve ainsi réunie très exactement de manière à ce qu'aucun corps étranger ne paraisse à la surface péritonéale, et l'intestin peut être abandonné dans l'abdomen.

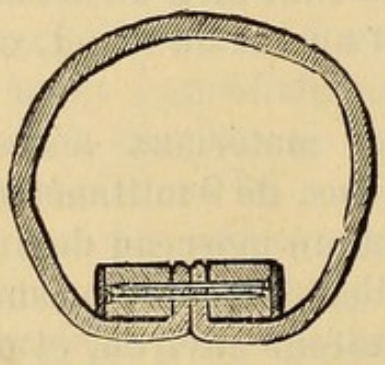

Fig. 250. — Suture intestinale. Procédé de Bérenger-Féraud. Coupe schématique de l'intestin et des prismes.

La figure 228 est une coupe schématique qui montre que les deux prismes réunis forment un petit corps allongé, sans aspérités extérieures, et d'un vo-

lume assez petit pour permettre la libre circulation des matières. Si la plaie intestinale est très étendue on peut placer bout à bout deux ou plusieurs des petits prismes.

d) **Procédé de Péan.** — Ce chirurgien maintient les lèvres de la plaie adossées par leurs surfaces séreuses, à l'aide de petites serres-fines placées dans la cavité de l'intestin. Un porte-serre-fine spécial sert à l'introduction dans l'intestin, et à l'application de ces petites pinces. Les manœuvres sont très délicates, parce qu'on agit en dehors de la vue et avec des instruments spéciaux.

e) **Procédé de Vézien.** — Un fil fin armé à chaque extrémité d'une aiguille ordinaire (fig. 251). Les aiguilles pénè-

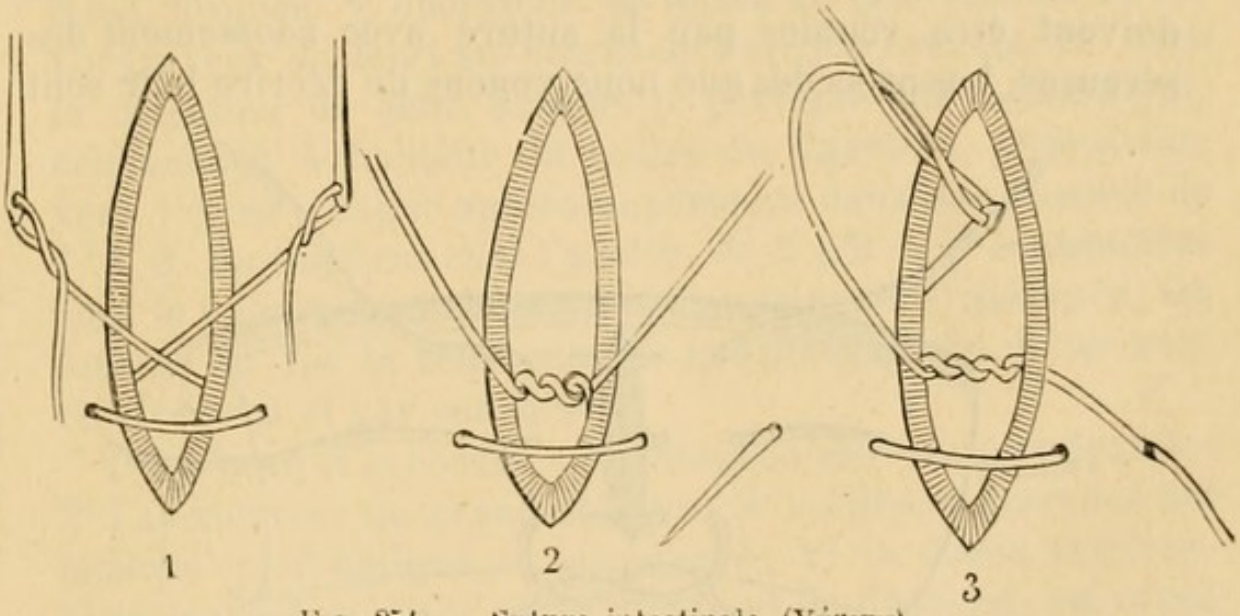

FIG. 251. — Suture intestinale (VÉZIEN).

1) *1er temps*, anse de fil traversant l'intestin de dehors en dedans ; 2) *2e temps*, enroulement des fils ; 3) *3e temps*, les fils enroulés traversent l'intestin de dedans en dehors.

trent à 2 ou 3 millimètres de chaque côté des bords de la plaie, de l'extérieur à l'intérieur de l'intestin. On les fait ressortir par la plaie (1), avec les fils qui sont passés deux fois, l'un autour de l'autre, pour former le nœud du chirurgien (2). Le nœud est laissé momentanément entre les lèvres de la plaie et n'est serré que plus tard.

Réintroduites successivement dans la plaie, après que le nœud a été fait, les aiguilles percent l'intestin du dedans à l'extérieur, à 10 millimètres en dehors de leurs piqûres premières et ramènent les fils avec elles (3). On fait ainsi

autant de points de suture qu'on le juge convenable, et l'on serre les nœuds.

A cet effet, après avoir fait rentrer chaque nœud dans l'intestin et renversé également en dedans les lèvres de la plaie pour accoler la membrane séreuse à elle-même, on tire sur les chefs opposés de chaque fil, de façon à serrer le nœud, et l'on coupe ces fils au ras de leur point de sortie.

Pour que l'occlusion de la plaie soit complète, les points de suture ne doivent pas être distants les uns des autres de plus de 4 millimètres.

II. PLAIES EN TRAVERS

Comme les plaies longitudinales, les plaies en travers doivent être réunies par la suture avec adossement des séreuses. Les procédés que nous venons de décrire leur sont

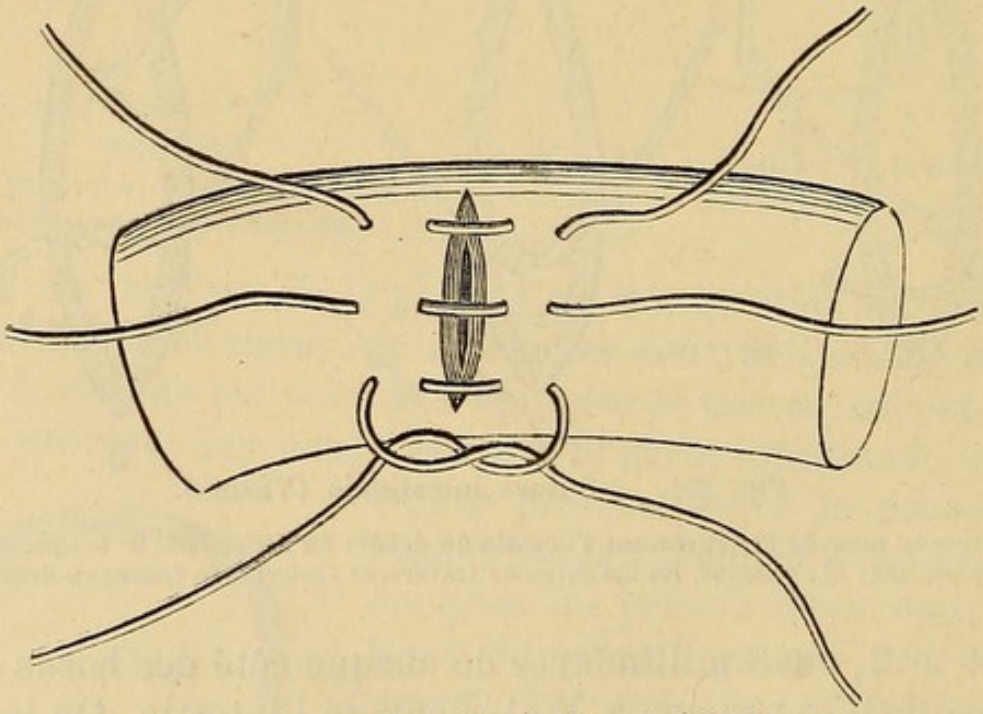

FIG. 252. — Suture intestinale. Procédé de LEMBERT.

parfaitement applicables en les modifiant légèrement suivant les circonstances. Ils offrent l'avantage de ne pas nécessiter l'invagination et la distinction des bouts supérieur et inférieur, quand l'intestin est complètement divisé en travers. Le bourrelet inférieur qui résulte de leur application n'est pas assez saillant pour s'opposer au cours des matières dans la cavité intestinale.

ART. XXVI. — ENTÉROTOMIE. — FORMATION D'UN ANUS ARTIFICIEL

Lorsque la chose est possible, l'anus artificiel doit être établi soit sur l'S iliaque, soit sur le côlon descendant pour se rapprocher de la terminaison de l'intestin.

I. — OUVERTURE DE L'S ILIAQUE (MÉTHODE DE LITTRÉ)

Quoi qu'en ait dit *Huguier*, l'S iliaque, chez les enfants, ainsi que l'ont démontré les recherches de *Giraldès* et de *Bourcart*, se trouve habituellement dans la fosse iliaque gauche. Chez l'adulte, il en est toujours ainsi.

Le malade est couché sur le dos, les cuisses très légèrement fléchies. L'opérateur se place au côté gauche du lit. Un travers de doigt au-dessus de l'arcade crurale, et, dans la direction de cette arcade, il pratique une incision qui, commencée à hauteur du milieu du ligament, se prolonge vers l'épine iliaque antéro-supérieure dans une étendue de 7 à 8 centimètres chez l'adulte, de 2 1/2 à 3 centimètres chez le nouveau-né. L'artère épigastrique est ménagée. On tord ou on lie la sous-cutanée abdominale. On divise successivement et par couches :

1° La peau et la couche sous-cutanée souvent très épaisse ; 2° l'aponévrose du grand oblique ; 3° les fibres charnues des muscles petit oblique et transverse ; 4° le fascia tranversalis soulevé avec une pince et ouvert en dédolant est coupé sur le doigt ou la sonde cannelée. L'incision va se rétrécissant peu à peu, et la plaie présente à peine 4 centimètres dans la profondeur. Au travers du péritoine, on cherche à reconnaître l'S iliaque distendu par les matières ou par le méconium. Soulevant la séreuse avec la pince, on l'ouvre en dédolant, puis on agrandit l'incision sur la sonde ou le doigt servant de conducteurs, avec un bistouri boutonné ou des ciseaux mousses.

L'intestin se présente dans la plaie. On reconnaît l'S iliaque à ses bosselures, à ses franges graisseuses, à son insertion à gauche. Si l'intestin grêle vient faire hernie, on le réduit pour aller rechercher l'S iliaque. Jadis on passait un

fil dans le mésocôlon pour maintenir l'intestin au dehors. Aujourd'hui on préfère suturer l'intestin avec les bords de la plaie abdominale. Une aiguille courbe armée d'un fil traverse à la fois, aux deux extrémités de l'incision, les lèvres de la plaie et l'intestin, pour assurer sa fixité.

On prend alors un fil armé de deux aiguilles. On pique l'intestin dans son milieu avec une des aiguilles, on pénètre dans sa cavité, et traversant de nouveau ses tuniques de dedans en dehors et latéralement, à quelque distance du point d'entrée, on perfore la paroi abdominale avec la même aiguille, également de dedans en dehors, de la séreuse vers la peau, pour amener le fil à l'extérieur. La seconde aiguille enfoncée par le même trou que la première traverse comme elle l'intestin deux fois, puis l'autre lèvre de la plaie, du péritoine vers le tégument, ramenant le second chef du fil au dehors pendant que l'anse reste dans l'intestin.

On place ainsi des fils à 1/2 centimètre de distance environ dans toute la longueur de l'anse herniée, puis on coupe l'intestin avec précaution, entre les fils, et de façon à ne les point intéresser. Les anses du fil qui sont dans la cavité de l'intestin sont alors amenées au dehors, coupées par le milieu, et on n'a plus qu'à nouer les chefs correspondants sur les bords de la plaie, pour que la suture soit achevée. L'intestin ainsi fixé ne peut plus rentrer, tout épanchement de matière est impossible jusqu'à la soudure des séreuses mises en contact, et l'orifice ne présente aucune tendance à se rétrécir.

On se trouvera bien d'employer, pour cette suture des fils métalliques fins, et des aiguilles longues et fortes, en raison de l'épaisseur des tissus à traverser.

II. — OUVERTURE DU CÔLON DESCENDANT OU ASCENDANT. MÉTHODE DE CALLISEN

Elle consiste à ouvrir le côlon par sa face postérieure où il est dépourvu d'enveloppe péritonéale dans une certaine étendue. C'est entre la dernière fausse côte et la crête iliaque gauche ou droite, qu'on va chercher cet intestin, en traversant toute l'épaisseur de la paroi abdominale.

Callisen avait conseillé une incision verticale. On préfère aujourd'hui l'incision transversale recommandée par *Amussat*, ou mieux l'incision oblique décrite par *Baudens*, *Allingham*, *Trélat*.

Opération. — Le malade est couché sur le ventre, la partie gauche soulevée par un coussin, le corps légèrement incliné à droite. Si possible, l'intestin est distendu par une injection d'air.

1° On trace une ligne qui, partant de l'épine iliaque antéro-supérieure, se dirige, en contournant le flanc, vers l'angle formé par la douzième côte et la masse sacro-lombaire. L'incision sera faite sur cette ligne. Pour en déterminer les points précis, on élève, à 2 centimètres en arrière du milieu de la crête iliaque, c'est-à-dire de l'espace compris entre les deux épines iliaques antérieure et postérieure, une ligne parallèle au bord externe de la masse sacro-lombaire. Cette seconde ligne croise obliquement la première. Leur intersection sera le milieu de l'incision à laquelle on donnera 4 à 5 centimètres (suivant l'épaisseur des parties profondes), au-dessus et au-dessous, en suivant le tracé de la première ligne; cette incision aura donc 8 à 10 centimètres de longueur totale.

2° On traverse le tissu sous-cutané cellulo-adipeux, quelquefois très épais. On rencontre les fibres du grand dorsal en haut de la plaie, celles du grand oblique en bas. On les divise dans toute l'étendue de la plaie. Au-dessous d'elles, on ne trouve plus qu'un assez mince feuillet aponévrotique représentant l'aponévrose commune au petit oblique et au transverse. C'est à ce moment qu'on aperçoit une ou deux branches nerveuses, obliques en bas et en dehors. On les évite par la dissection, et si le bord externe du muscle carré lombaire, qui se présente alors, fait saillie dans la plaie et gêne l'opérateur, on le fait relever en dedans par un crochet mousse et, au besoin, on le sectionne transversalement dans l'étendue convenable de 10 à 15 millimètres.

3° On est alors sur la graisse qui entoure l'intestin. Cette graisse est relativement jaune, tandis que l'intestin est blanc, blanc rosé, blanc grisâtre, mais pas jaune comme la

graisse, ni rouge comme le muscle. Cette graisse est incisée avec précaution, ou mieux dilacérée avec la pince et la sonde cannelée. Bientôt on voit un tissu différent par la couleur et la résistance, c'est l'intestin. S'il est plein de matière (règle), on le reconnaît à sa sonorité, à son bruit hydro-aérique, aux masses fécales qu'on sent à travers les parois. S'il est vide, on le reconnaît à sa couleur, sa souplesse, au glissement de ses deux épaisseurs saisies entre les doigts, enfin, à ce que sa surface, non revêtue de péritoine, n'est pas brillante et laisse deviner un aspect fibroïde dû à la présence des fibres intestinales transverses.

Les bandes longitudinales, par leur situation, échappent le plus souvent à la vue, et ne pourraient être amenées à l'extérieur que par des délâbrements inutiles et dangereux *(Trélat)*.

Lorsqu'on a reconnu l'intestin, on y passe des fils comme nous l'avons dit pour l'S iliaque, on y fait une ouverture, et on le suture avec les lèvres de la plaie abdominale.

ART. XXVII. — OPÉRATIONS QUI SE PRATIQUENT SUR LE RECTUM

Laissant de côté les opérations qui se pratiquent pour les fissures et fistules à l'anus, pour les hémorrhoïdes, les imperforations et malformations du rectum; nous dirons seulement quelques mots des opérations applicables aux rétrécissements et au cancer de l'extrémité inférieure de l'intestin.

Anatomie. — L'extrémité inférieure du rectum est la seule partie de cet intestin qui présente un réel intérêt chirurgical. Elle est obliquement dirigée en bas et en arrière, et entourée d'un tissu cellulaire assez lâche pour permettre un déplacement limité de l'intestin par des tractions de haut en bas. La face postérieure du rectum, correspondant à la concavité du coccyx et du sacrum, est dépourvue de péritoine jusqu'à une hauteur de 8 à 11 centimètres. Les rapports de la face antérieure sont plus importants, car elle est unie assez intimement chez l'homme à la portion prostatique de l'urètre et au bas-fond de la vessie, chez la femme au vagin.

La séparation de ces organes est toujours fort délicate, et plus haut la face antérieure du rectum est tapissée par le péritoine formant les culs-de-sac recto-vésical et recto-vaginal. Il est difficile d'enlever sans danger plus de 5 à 6 centimètres de hauteur de l'intestin, du côté antérieur. Mais il faut ajouter que la muqueuse rectale est séparée de la couche musculeuse par un tissu assez lâche pour permettre le déplacement facile de la membrane.

I. — DILATATION DU RECTUM

Elle se pratique avec le doigt, des mèches, avec des bougies de cire, de caoutchouc, d'étain, d'ivoire flexible, de forme et de volume appropriés. C'est la dilatation lente, temporaire et graduée. On peut également se servir de la double canule à chemise de *Bermond*, qui permet une action permanente sur la partie rétrécie.

Divers instruments imaginés par *H. Larrey*, *Demarquay*, *Huguier*, *Nélaton*, *Beylard* permettent de pratiquer la dilatation forcée, brusque ou lente, du rétrécissement.

L. Lefort s'est servi avec succès de l'électrolyse, attaquant le rétrécissement de bas en haut, avec un réophore métallique, olivaire, de la grosseur du doigt.

II. — RECTOTOMIE

Elle consiste dans la division du rétrécissement faite de dedans en dehors, ou inversement, à l'aide du bistouri ou d'instruments dits rectotomes, dont la forme et le mécanisme ont beaucoup varié. *Richet*, dans un cas de rétrécissement valvulaire, s'est servi d'un véritable emporte-pièce pour couper la portion saillante dans la cavité de l'intestin. Le rectotome de *Tillaux* fait une double section. *Panas* incise la peau et les parties molles jusqu'à hauteur du point rétréci, avec un bistouri boutonné conduit sur le doigt placé dans l'intestin. Cette incision se fait sur la ligne médiane postérieure pour éviter l'hémorragie. Il arrive ainsi jusqu'au rétrécissement, qu'il a mis à jour, et peut l'inciser librement. Cette opération est une véritable rectotomie externe, comparée au mode d'action des instruments de *Tillaux* et d'*Amussat*.

Verneuil incise à la fois le rétrécissement et toutes les parties molles jusques et y compris le sphincter anal, à l'aide de l'écraseur, dont la chaîne est introduite de dehors en dedans par les trajets fistuleux ou par une voie artificielle jusqu'au-dessus du rétrécissement, et vient sortir par l'anus, embrassant toutes les parties dans son anse. C'est ce qu'il désigne du nom de *rectotomie linéaire*. Le thermocautère est aujourd'hui préféré pour cette division.

III. — EXTIRPATION DU RECTUM

a) **Instrument tranchant**. — Le patient est mis dans la position de la taille. Deux incisions semi-circulaires pratiquées à 2 ou 3 centimètres des bords de l'anus se rejoignent sur la ligne médiane. Ces incisions conduisent sur le rectum que l'on dissèque de bas en haut, en s'aidant du doigt placé dans l'intestin, et d'un cathéter, introduit dans la vessie chez l'homme, dans le vagin chez la femme. Cette dissection du rectum doit se faire autant que possible avec le doigt, en déchirant le tissu cellulaire pour éviter la lésion des organes voisins. On abaisse à mesure l'intestin, et arrivé au-dessus de la partie malade, on en fait l'excision avec des ciseaux.

Quand le mal remonte un peu haut, on facilite beaucoup l'opération en incisant les parties molles, de l'anus au coccyx, sur la ligne médiane postérieure. On met ainsi bien à jour la face postérieure de l'intestin, que l'on peut également diviser dans le même sens jusqu'aux parties saines. Avant d'exciser la partie malade, il est prudent de passer quelques anses de fil dans la paroi intestinale saine, pour la maintenir, l'abaisser et la suturer à la peau.

b) **Ligature**. — On peut enlever l'extrémité du rectum par la ligature lente, en plaçant sur la paroi intestinale, au-dessus de la partie malade, un nombre suffisant d'anses de fil, qui embrassent toute la circonférence de l'intestin. *Récamier*, pour placer les fils, se servait d'une aiguille creuse et concave, munie d'un ressort mobile, percé d'un large chas à son extrémité. L'aiguille, enfoncée en dehors de

la tumeur, est conduite de bas en haut, jusqu'à ce que sa pointe arrivée au-dessus de la partie altérée traverse la paroi de l'intestin et soit reçue sur la pulpe de l'index gauche placé dans le rectum. Le doigt est alors remplacé par un gorgeret. Poussant le ressort, on le fait descendre de haut en bas dans la concavité du gorgeret, et il vient se présenter à l'anus. Deux fils de couleur différente, très solides, sont passés dans le chas du ressort, et en retirant l'aiguille, on ramène au dehors les deux fils, dont un des chefs sort ainsi par l'anus et l'autre en dehors de l'ouverture anale. Tous les fils placés, on noue ensemble les extrémités des fils de couleur différente, qui forment ainsi des anses embrassant par leur réunion toute la circonférence de l'intestin.

Les chefs libres de ces anses, engagés dans un serre-nœud, permettent d'étrangler l'intestin et d'en amener la mortification lente.

Par un procédé analogue, *Maisonneuve* en engageant les chefs de chaque anse dans un constricteur, que l'on fait agir lentement, obtient le détachement de la tumeur (ligature extemporanée).

c) **Écrasement linéaire** *(Chassaignac).* — A l'aide d'un trocart courbe enfoncé d'arrière en avant sur la ligne médiane, en passant au-dessus des parties altérées, on place une chaîne d'écraseur qui permet de diviser la tumeur en deux moitiés latérales. Chacune des moitiés, pédiculisée à l'aide d'un fil, est entourée par la chaîne d'un écraseur, et enlevée. Un trocart courbe conduit au-dessus et en dehors de la partie altérée, transversalement, et venant ressortir par l'ouverture créée par la première section, permet de placer la chaîne de l'écraseur successivement sur chaque moitié de la tumeur. Si la chose est nécessaire, on passe un second trocart dans le sens antéro-postérieur.

ART. XXVIII. — NÉPHRECTOMIE (Linser)

1° Pour extirper un rein, on fait dans le sillon latéral des lombes, à 8 centimètres en dehors des apophyses épineuses lombaires, une incision rectiligne étendue de la

onzième côte à la crête iliaque, comprenant la couche graisseuse sous-cutanée et le fascia superficialis. On arrive au feuillet qui recouvre en arrière la masse commune des muscles vertébraux ; on le divise depuis le bord inférieur de la douzième côte, jusqu'à la crête iliaque, et parvenu sur le bord externe du sacro-lombaire, on le sépare des parties voisines à petits coups de bistouri. On le porte en dedans avec un crochet mousse, et l'on se trouve sur le feuillet postérieur de l'aponévrose du transverse, qui passe en avant du sacro-lombaire. A mi-hauteur de l'incision, on fait avec le bistouri une petite ouverture à ce feuillet aponévrotique, et sur l'index introduit, on divise l'aponévrose avec un bistouri boutonné, en haut jusqu'à la douzième côte, en bas jusqu'à la crête iliaque.

2° Le fond de la plaie est alors formé par le carré des lombes, dont on détache avec le manche du bistouri le bord externe, qu'on porte en dedans avec un crochet. Saisissant le fascia endo-abdominal avec deux pinces, on le tend très légèrement et l'on y pratique une ouverture suffisante pour admettre l'extrémité de l'index. Le fascia est ensuite divisé sur ce doigt servant de conducteur. On peut alors facilement, à travers la capsule adipeuse, lâche, sentir presque immédiatement les contours du rein, ordinairement de la moitié inférieure seulement.

3° On porte l'extrémité du doigt le long du bord interne du rein jusqu'au hile, en dedans duquel on trouve le paquet vasculaire, facile à sentir, comme un cordon dur au milieu d'un tissu conjonctif lâche. Mais, si l'on n'a pas de difficulté à contourner le cordon, la profondeur de la plaie et la tendance à fuir des tissus qui enveloppent les vaisseaux font qu'il n'est pas possible d'en pratiquer la ligature.

Le meilleur moyen est d'employer une grosse aiguille mousse à ligature, que l'on fait glisser dans la plaie, au delà du paquet vasculaire, jusqu'à ce que le chas devienne visible. On place alors le fil au voisinage immédiat du bassinet ; on serre le nœud avec les deux index enfoncés dans la plaie, et par-dessus on fait un second nœud.

On sectionne alors les vaisseaux juste au niveau du hile

avec un bistouri boutonné, et pendant qu'on tire doucement sur le fil à ligature, on énuclée le rein de sa capsule graisseuse. L'énucléation et la traction à travers la plaie se font avec le doigt; on les facilite en exerçant au moyen d'une pince courbe des tractions sur le bord inférieur de l'organe.

Si le doigt n'est pas assez long pour contourner l'organe jusqu'à son bord supérieur, ce qui arrive quand le rein remonte haut derrière la dernière côte ou quand l'espace qui sépare la douzième côte de la crête iliaque est assez faible pour rendre difficiles les manœuvres opératoires et l'extraction du rein à travers une incision trop courte, il est indiqué de réséquer la douzième côte.

On sectionne facilement l'uretère, quand le rein est déjà en grande partie tiré dans la plaie opératoire ; il est inutile de lier son bout vésical.

ART. XXIX. — CASTRATION

a) **Avec le bistouri.** — La partie doit être rasée. Le patient est couché sur le dos. L'opérateur placé près du bord droit du lit saisit la tumeur de la main gauche de façon à tendre la peau à la surface.

1° *Incision de la peau.* — *Amussat* conseille une incision longitudinale sur la face postérieure de la tumeur, pour favoriser l'écoulement du pus et cacher la cicatrice.

Jobert pratique une incision courbe à convexité inféro-interne, procédé dit en écaille. Si la peau est altérée, ou la tumeur très volumineuse, on enlève une partie des téguments par deux incisions curvilignes à concavité opposée, qui se rejoignent à leurs extrémités.

Dupuytren, c'est le procédé usuel, pratique une incision rectiligne antérieure. Commencée à 1 centimètre au-dessus de l'anneau inguinal externe, sur le trajet du cordon, elle se prolonge en bas et en dedans jusqu'à l'extrémité inférieure de la tumeur, dont elle suit le grand axe.

2° *Dissection de la tumeur.* — Lorsque le scrotum n'est pas altéré, on fait saillir le testicule dans la plaie, en le pressant entre les doigts de la main gauche comme pour

l'énucléer. Quelques coups de bistouri dans le sens de la section cutanée suffisent pour diviser les enveloppes scrotales et pour mettre la tumeur à découvert.

Si les couches du scrotum adhèrent à la tumeur, on dégage celle-ci avec le bistouri, en ayant bien soin pendant cette dissection d'épargner le testicule sain et les corps caverneux de la verge. Souvent la tumeur se laisse isoler avec une spatule, le manche du scalpel ou même les doigts. La dissection doit être prolongée en haut et en dehors jusqu'à ce qu'on ait mis à nu une partie saine du cordon. Si l'altération remonte de ce côté, il faut ouvrir le canal inguinal, et dégager le cordon jusqu'au-dessus des limites du mal. L'opération ne doit pas être entreprise quand la maladie a envahi le cordon jusqu'à l'orifice interne ou abdominal du canal inguinal. La dissection de la tumeur doit être complète.

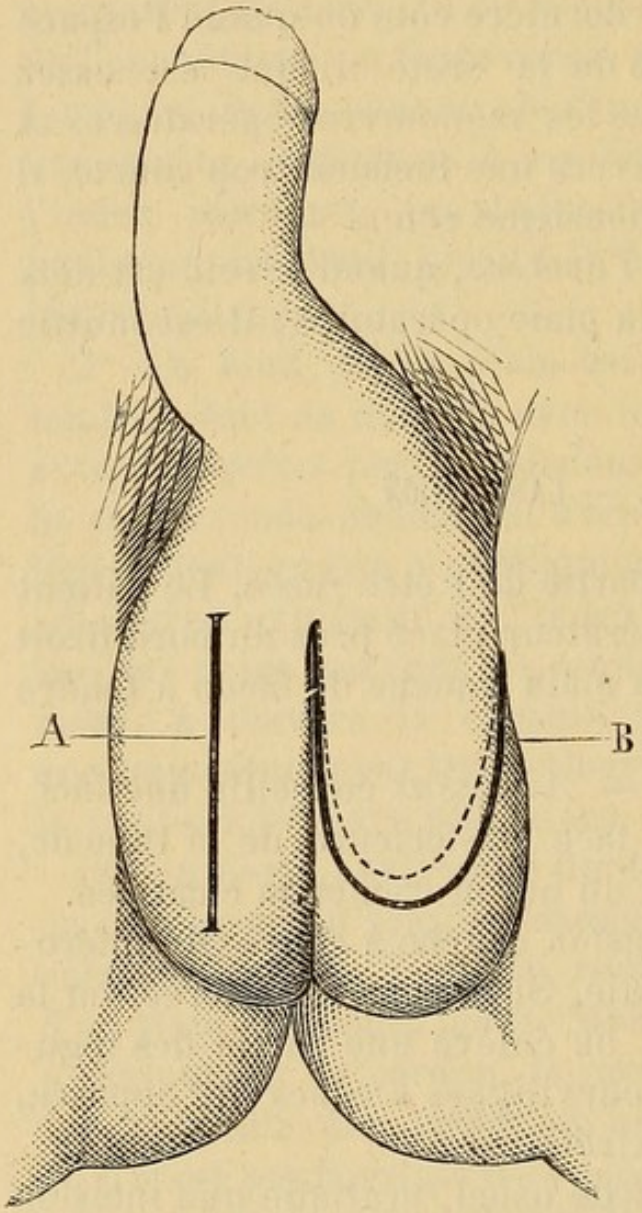

FIG. 253. — Castration.

A, incision antérieure ; B, procédé à lambeaux (RIMA). — L'incision A est trop en avant et trop courte.

3° *Section du cordon.* — Le cordon spermatique renferme trois artères : la spermatique de l'aorte, la déférentielle ou funiculaire et la crémastérique. Ces vaisseaux, assez petits à l'état normal, sauf la spermatique, prennent, ainsi que les veines, un développement considérable dans le

cas de tumeur du testicule. Ils peuvent devenir la source d'hémorragies très graves, si le cordon sectionné remonte dans le canal inguinal, ou jusque dans le ventre. De nombreux procédés ont été proposés pour éviter cet accident.

α. *Malgaigne.* — Le cordon est coupé en travers, nettement; puis on applique sur le trajet du canal inguinal la pelote d'un bandage herniaire qui exerce une forte compression. Au bout de vingt-quatre heures, on peut enlever le bandage, l'hémorragie n'est plus à redouter.

β. *Ligature en masse.* — Le cordon isolé, un aide soulève la tumeur. On embrasse le cordon en totalité, dans une ligature solide, et l'on serre fortement le lien. On fait la section un doigt au-dessous. Pour éviter de voir la ligature se desserrer et même se détacher, par suite de la rétraction des parties qu'elle embrasse, il vaut mieux faire une double ligature. On traverse le cordon dans son milieu avec une aiguille armée d'un fil double. L'anse du fil étant coupée, on obtient deux liens qui servent pour étrangler successivement chacune des moitiés du cordon. On peut alors le diviser, un bon doigt au-dessous des liens, avec le bistouri ou les ciseaux.

γ. *Ligature successive.* — L'opérateur saisit le cordon avec les doigts de la main gauche, ou le fait saisir par un aide, en exerçant une pression assez énergique pour s'opposer à la rétraction de ses éléments. Il le divise alors à tout petits coups au-dessous du point comprimé, liant au fur et à mesure tous les vaisseaux ouverts par le bistouri. Pour éviter que le cordon en partie divisé ne glisse entre les doigts, il est prudent de le maintenir à l'aide d'un gros fil double passé au travers.

δ. *Ecrasement.* — Chassaignac sectionne le cordon avec un écraseur dont la chaîne est serrée avec une très grande lenteur. *Maisonneuve* le divise avec un constricteur; *Valette* pratique à la fois la cautérisation et l'écrasement à l'aide d'une pince porte-caustique.

Quand le cordon divisé s'est retiré dans le canal inguinal et donne du sang, il faut ouvrir largement le canal pour lier les vaisseaux.

Procédé de Rima. — En Allemagne, on emploie souvent ce procédé, véritable amputation à lambeaux. Soulevant avec le pouce et l'index de la main gauche le cordon et les téguments qui le recouvrent, au-dessus de la tumeur, pendant qu'un aide écarte le testicule sain et le scrotum resté libre, l'opérateur traverse, avec un bistouri long et effilé, en arrière du cordon, le pli vertical formé par sa main gauche. Il ramène le tranchant du bistouri en bas et en arrière, en contournant la tumeur, et taille ainsi un lambeau postérieur.

Replaçant le bistouri au point de départ, il coupe directement en avant le cordon et la peau, au-dessous des doigts de la main gauche, ou taille, en conduisant l'instrument en bas et en avant, un second lambeau qui est antérieur. Le cordon se rétracte peu, et la ligature des vaisseaux se fait sans difficulté, d'après les auteurs. Ce procédé n'est praticable que si les téguments sont sains et mobiles sur la tumeur.

L'écraseur linéaire et le galvano-cautère peuvent être employés pour l'amputation du testicule. Avec l'écraseur on fait une première section verticale des tissus, en arrière de la tumeur, puis une section horizontale qui comprend le cordon et les téguments antérieurs. Avec le cautère galvanique le manuel opératoire ne diffère pas essentiellement de celui de la castration avec le bistouri.

ART. XXX. — OPÉRATION DU PHIMOSIS

a) **Dilatation.** — Elle se pratique avec une pince spéciale, à trois ou à quatre mors arrondis, s'écartant lentement, mais avec une force considérable. La dilatation réussit très bien chez les enfants. Chez l'adulte, elle ne convient qu'aux prépuces courts.

b) **Incision.** — Elle se fait sur le dos du gland, ou près du frein, à la face inférieure.

Incision dorsale. — Placé à droite du malade, l'opérateur pince le prépuce entre le pouce et l'index gauches, un peu à droite de la ligne médiane, sur le dos du gland. Par l'ou-

verture préputiale, il fait pénétrer une sonde cannelée, qu'il conduit entre le gland et le prépuce, sur la ligne dorsale médiane, jusqu'à ce que son bec soit arrêté dans le cul-de-sac glando-préputial. Un aide fixant la verge, l'opérateur maintient la sonde de la main gauche, et dans sa cannelure fait glisser la lame d'un bistouri effilé, très étroit, le tranchant en haut; quand la pointe arrive au cul-de-sac, il

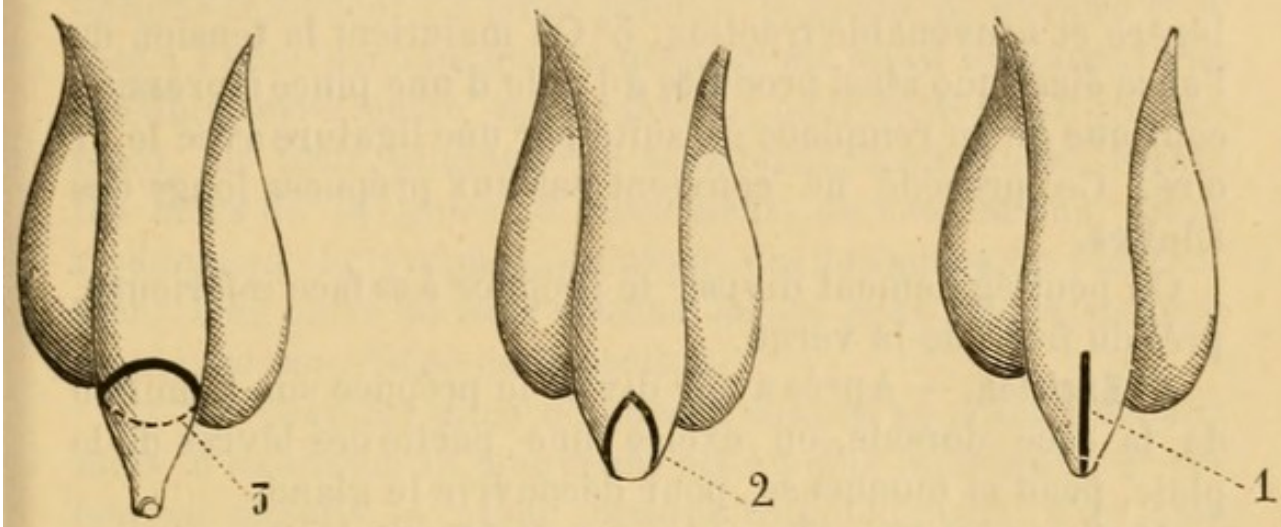

Fig. 254. — Opération du phimosis.

1. incision dorsale; 2, excision; 3, circoncision.

retire la sonde, et abaisse fortement le manche du bistouri. La pointe de l'intrument bascule, et vient traverser le prépuce au niveau de la base du gland. En ramenant directement le bistouri vers soi, on complète la division, dont les lèvres s'écartent aussitôt. Si la partie postérieure de la muqueuse préputiale est intacte, on la sectionne d'un coup de ciseaux.

L'incision peut se faire avec des ciseaux mousses dont une branche est glissée entre le gland et le prépuce. On peut aussi glisser à plat, sur le dos du gland, la lame d'un bistouri dont la pointe est cachée par une boulette de cire molle. Arrivé au cul-de-sac glando-préputial, on ramène le tranchant de l'instrument en avant, et, perforant le prépuce, on fait la division médiane dorsale, comme nous l'avons indiqué.

Ligature élastique. — Elle exige : une aiguille enfilée d'un fil de caoutchouc et boutonnée de cire vierge ; une

pince à pression continue et un bout de fil ciré. 1° On marque à l'encre, sur la partie supérieure et médiane du prépuce le point où doit émerger l'aiguille. 2° On introduit jusqu'au point correspondant l'aiguille sous le prépuce et l'on transfixe celui-ci. 3° On saisit l'extrémité du fil de caoutchouc venu à la suite de l'aiguille sur la face cutanée du prépuce et l'on retire l'aiguille. 4° On réunit en avant les deux extrémités du fil de caoutchouc en exerçant sur elles une légère et convenable traction. 5° On maintient la tension de l'anse élastique ainsi produite à l'aide d'une pince à pression continue qu'on remplace de suite par une ligature avec le fil ciré. Ce procédé ne convient pas aux prépuces longs des adultes.

On peut également diviser le prépuce à sa face inférieure, près du frein de la verge.

c) **Excision.** — Après avoir divisé le prépuce sur le milieu de la face dorsale, on excise une partie des lèvres de la plaie, peau et muqueuse, pour découvrir le gland.

Malgaigne retranche un lambeau triangulaire du prépuce, sur le dos du gland, par deux coups de ciseaux.

d) **Circoncision.** — Méthode usuelle. La grande difficulté de l'opération, qu'on se serve des ciseaux ou du bistouri pour faire la section du prépuce, est de diviser à la même hauteur la peau et la muqueuse. La peau, très mobile, se déplace par la moindre traction, et se rétracte beaucoup ; la muqueuse, fort peu extensible, reste collée sur le gland. De là l'invention de pinces à griffes ou à pointes, d'instruments plus compliqués encore, pour entraîner à la fois la peau et la muqueuse. *Duplay* se sert d'une pince spéciale pour placer les fils des sutures avant la section du prépuce.

Les instruments nécessaires sont : deux pinces à coulant, remplacées avantageusement par des pinces à griffes ou à dents de souris. Une pince à pansement à branches plates, ou la pince de Ricord. Un bistouri bien tranchant. Des ciseaux droits et courbes. Des aiguilles armées, ou des serres-fines de petite dimension.

1° Pour éviter de porter la section trop en arrière, on commence par tracer à l'encre, sur le prépuce laissé en

place, le trajet que doit suivre l'instrument. La ligne de section est oblique de haut en bas et d'arrière en avant, comme la couronne du gland dont elle suit la direction. On attire le prépuce en avant avec les deux pinces à verrou appliquées aux extrémités du diamètre transverse de l'orifice préputial, en saisissant avec leurs mors la peau et la muqueuse. Les deux pinces sont confiées à un aide.

L'opérateur applique alors la pince à pansement au niveau de la ligne de section tracée à l'encre, et dans la direction oblique indiquée. La pince refoule le gland en arrière et le met à l'abri, pendant que le prépuce est aussi fortement que possible serré entre ses branches, pour éviter tout glissement, et pour diminuer la sensibilité. Le bistouri, rasant les mors de la pince à pansement, de haut en bas, coupe rapidement le prépuce, en avant des branches de l'instrument. Une paire de forts ciseaux droits peut être également employée pour faire cette section.

2° La peau est ainsi nettement coupée au point marqué ; mais d'habitude la muqueuse est à peine intéressée, et recouvre encore le gland presque complètement: d'un coup de ciseaux, on fend la muqueuse d'avant en arrière, sur le dos du gland, jusqu'à la hauteur de la section cutanée, puis on l'excise sur les côtés, de façon à n'en conserver qu'une bordure de quelques millimètres.

3° Lorsque l'écoulemeut du sang est complètement arrêté, on rapproche la peau et la muqueuse, et on les réunit par quelques points de suture entrecoupée, ou par des serres-fines en nombre suffisant.

Si le frein de la verge est court et tendu, on le divise d'un coup de ciseaux. L'écoulement sanguin provenant de l'artère du frein est facilement arrêté par la ligature médiate.

ART. XXXI. — AMPUTATION DE LA VERGE

a) **Instrument tranchant.** — *Boyer*, s'appuyant sur cette idée fausse, que la rétraction des corps caverneux de la verge est plus considérable que celle de la peau, conseillait

de sectionner les téguments plus en arrière que le corps de la verge. Le contraire est plus vrai, et surtout lorsqu'on se rapproche de la racine de la verge, il est indispensable de faire tirer la peau fortement en arrière pour ne pas entamer le scrotum.

α. Procédé ordinaire.— Un bistouri bien tranchant, une sonde en gomme élastique, des pinces, des fils à ligature, etc.

La partie malade étant enveloppée dans un linge, l'opérateur saisit la verge entre les doigts de la main gauche, immédiatement en arrière de la partie altérée, et fixe la peau à ce niveau. Un aide embrasse la racine de la verge avec les doigts, et attire doucement les téguments en arrière.

D'un seul coup de couteau, le chirurgien tranche la verge de haut en bas, perpendiculairement à son axe. Il lie les vaisseaux ouverts et touche avec de l'alcool la surface saignante des corps caverneux pour arrêter l'hémorragie. Il cherche alors l'orifice de l'urètre. Si l'on a eu soin de recommander au malade de conserver son urine, la miction indique immédiatement l'ouverture du canal, presque toujours facile à découvrir. On place dans la vessie une sonde molle que l'on fixe à demeure jusqu'à guérison.

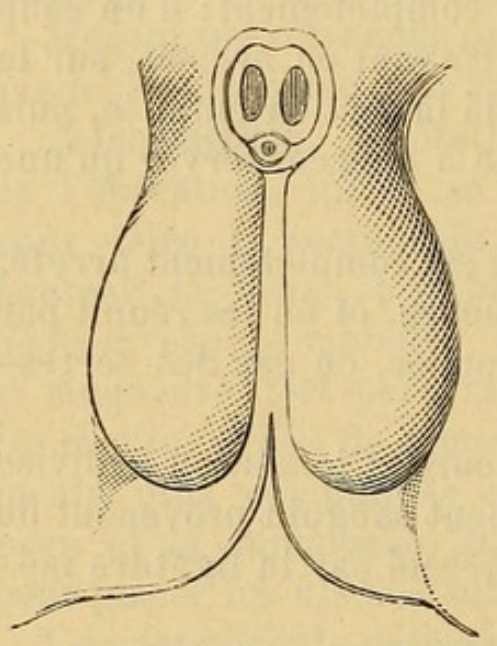

Fig. 255. — Amputation de la verge à la racine (Bouisson).

D'habitude la muqueuse urétrale faisant saillie, indique l'ouverture du canal sur la surface de section. On prétend cependant qu'il n'en est pas habituellement ainsi. C'est pour éviter les recherches que *Barthélemy* introduisait dans la vessie, avant l'opération, une sonde en gomme élastique. Cette sonde, tranchée en même temps que la verge, vient, par suite de son élasticité, faire saillie au dehors après la section.

β. Procédé en deux temps. — On commence par diviser circulairement la peau. Quand elle s'est rétractée, on coupe le corps de la verge au niveau de la section des téguments.

γ. Procédé de Bouisson. — Lorsqu'on ampute la verge dans son corps, la miction continue de se faire assez naturellement ; mais si la verge est coupée tout à fait à sa racine, le jet d'urine prend une direction fort gênante, par suite du manque de téguments à la partie inférieure et de la rétraction de l'organe. Pour remédier à cet état, *Bouisson* commence par séparer le scrotum en deux parties suivant le raphé médian. L'amputation faite, on réunit séparément les lèvres antérieures et postérieures du scrotum, de chaque côté, de façon à obtenir deux bourses distinctes et séparées, entre lesquelles la verge conserve une certaine longueur.

δ. Procédé de Cabadié et Berger. — Ce procédé permet d'amputer avec la verge le bulbe de l'urètre.

1° Une sonde en gomme est introduite dans la vessie.

2° On divise le scrotum sur la ligne médiane, en deux parties qui, chacune, après la suture, forment une bourse distincte contenant un testicule.

3° La verge relevée sur le ventre, l'opérateur fait une incision courbe, à concavité supérieure, sur le scrotum, sous la verge, embrassant la racine des corps caverneux. Il dissèque la face inférieure du corps spongieux de l'urètre jusqu'à la portion membraneuse.

4° Une incision courbe, faite entre la racine de la verge et la symphyse pubienne, permet de diviser le ligament suspenseur et d'isoler la partie supérieure du pénis, également jusqu'à la région membraneuse.

5° On ponctionne d'arrière en avant, avec un bistouri étroit, l'urètre membraneux, et dans la plaie on passe deux chaînes d'écraseur. Embrassant les deux moitiés de la verge, elles servent à les sectionner en rasant les branches ascendantes de l'ischion.

L'accident le plus fréquent après l'amputation de la verge, est le rétrécissement progressif du nouveau méat urinaire. Pour y obvier, on suture la muqueuse urétrale avec la peau de la verge, qui l'attire au dehors et maintient béante l'ou-

verture du canal. On peut aussi, avec *Sédillot*, diviser la paroi inférieure de l'urètre et la peau voisine pour former un hypospadias artificiel, ou, avec *Ricord*, enlever un petit lambeau cutané triangulaire à base antérieure, au-dessous de l'orifice de l'urètre, et fendant ensuite la paroi inférieure du canal, suturer la muqueuse divisée avec les lèvres de la plaie tégumentaire.

b) **Écrasement linéaire.** — Une sonde molle est placée dans le canal et la peau de la verge tirée en arrière par un aide. Avec une longue aiguille, on embroche à la fois, transversalement, et l'urètre et la sonde, en arrière des parties malades. Une forte ligature embrasse la verge en avant de l'aiguille. La chaîne de l'écraseur est appliquée à ce niveau et divise la verge. Il est indispensable d'agir avec lenteur pour éviter l'hémorragie.

c) **Ligature extemporanée.** — Elle a été mise en usage par *Maisonneuve* qui coupe la verge avec son constricteur, sans placer de sonde dans le canal.

d) **Cautère actuel.** — Les parties voisines sont protégées par des compresses mouillées et la peau tendue à l'aide de pinces de Museux. On coupe la verge avec un cautère cultellaire, chauffé au rouge sombre seulement, pour s'opposer à l'écoulement du sang.

e) **Galvano-cautère.** — On se sert du couteau galvanique ou de l'anse à resserrement graduel, en ayant soin de ne porter le métal qu'au rouge sombre et d'agir avec une grande lenteur.

ART. XXXII. — CATHÉTÉRISME DE L'URÈTRE, CHEZ L'HOMME

Données anatomiques. — La longueur de l'urètre, mesuré en place et dans l'état de flaccidité de la verge, est, chez l'homme adulte, de 13 à 18 centimètres.

L'urètre présente une courbure normale, à concavité antéro-supérieure, dans ses portions prostatique et musculeuse et à l'origine de la portion spongieuse. Cette courbure résulte de ce que le col vésical est placé de 7 à 10 millimètres au-dessus de l'arcade pubienne, pendant que le canal urétral passe de 15 à 25 millimètres au-dessous de cette arcade, au point où il traverse l'aponévrose

moyenne du périnée. Peu prononcée chez l'enfant, cette courbure augmente chez l'adulte et devient considérable chez le vieillard par le développement que prend la prostate.

Dans l'état de flaccidité, la verge présente également une courbure à concavité inférieure, ou mieux un coude, dont le sommet correspond à l'attache du ligament suspenseur, mais cette inflexion peut être supprimée par le relèvement de l'organe.

La largeur de l'urètre varie dans des limites assez faibles à l'état physiologique. Le méat urinaire est souvent le point le plus

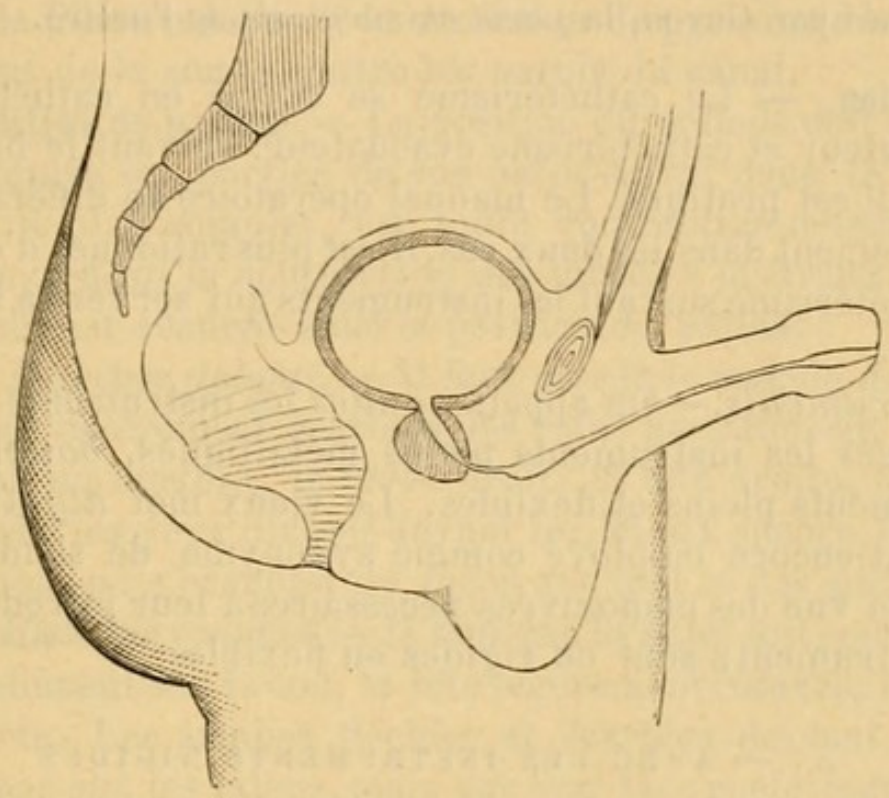

Fig. 256. — Bassin de l'homme, coupe médiane.

étroit du canal, mais une petite incision permet de l'agrandir. Derrière le méat, la fosse naviculaire présente un diamètre de 10 à 12 millimètres, puis le canal se rétrécit légèrement (7 à 9 millimètres) dans la portion spongieuse, pour s'élargir au niveau du bulbe, élargissement qui augmente avec l'âge et porte principalement sur la paroi inférieure.

Dans sa portion musculeuse, l'urètre présente un calibre variable, suivant l'état de contraction ou de relâchement des parois; enfin il se dilate dans la portion prostatique et se termine au col vésical, ouverture éminemment dilatable.

Obstacles normaux. — Les obstacles au passage des sondes dans un canal sain sont :

1° La grande valvule qui existe normalement sur la paroi supérieure de l'urètre en arrière de la fosse naviculaire.

2° La saillie de la paroi inférieure du canal en arrière du cul-de-sac du bulbe, au collet du bulbe.

3° Le spasme de la portion musculeuse.

4° La saillie de la lèvre inférieure du col vésical.

Le premier obstacle, très rapproché du méat, peut être très facilement évité ; les autres sont tous placés sur la paroi inférieure de l'urètre. Il y a donc tout avantage à guider les instruments sur la paroi supérieure du conduit, et cette paroi a été justement dénommée par Guyon, la *paroi chirurgicale* de l'urètre.

Division. — Le cathétérisme se divise en cathétérisme explorateur et cathétérisme évacuateur, suivant le but pour lequel il est pratiqué. Le manuel opératoire ne différant pas sensiblement dans les deux cas, il est plus rationnel d'étudier le cathétérisme suivant les instruments qui servent à le pratiquer.

Instruments.— On appelle *sondes* les instruments creux, *cathéters* les instruments pleins métalliques, *bougies* les instruments pleins et flexibles. Le vieux mot *algalies* est souvent encore employé comme synonyme de sondes. Au point de vue des manœuvres nécessaires à leur introduction, ces instruments sont ou rigides ou flexibles.

A. — AVEC LES INSTRUMENTS RIGIDES

Ces instruments sont en métal : argent ou maillechort pour les sondes de trousse et les sondes ordinaires, en étain pour les sondes dites de Mayor et les cathéters de Beniqué. Ces derniers jouissent d'une certaine flexibilité qui permet de modifier leur courbure suivant les circonstances.

La courbure des sondes a beaucoup varié. Nous avons à étudier : 1° le cathétérisme curviligne ou avec les sondes à grande courbure *(Gély, Béniqué, Récamier)* ; 2° le cathétérisme avec la sonde à petite ou brusque courbure *(Mercier)* ; 3° le cathétérisme rectiligne *(Amussat)*.

Tous les instruments métalliques doivent, avant leur introduction, être rendus aseptiques, être légèrement échauffés par le frottement avec un linge sec, être graissés ou huilés. Leur

surface doit être lisse, et s'il s'agit de sondes, les bords de leurs yeux doivent être bien émoussés. Les instruments composés de deux parties (sondes de trousse) doivent ne présenter aucune aspérité, et les pièces en être si solidement unies qu'aucune disjonction, qu'aucun mouvement ne soit possible pendant leur introduction.

Un instrument introduit dans l'urètre donne deux sensations différentes qu'il importe de bien distinguer *(Reliquet)*: 1° la sensation de résistance due à un obstacle au-devant du bec de l'instrument; 2° la sensation de pression due au frottement de la sonde contre les parois du canal.

Position du patient. — La position du malade doit être telle que toutes les parties de son corps soient dans le relâchement le plus complet, car toute contraction détermine par action réflexe la contraction des muscles urétraux.

Reliquet résume ainsi la position du patient :

1° *Habitus debout.* — Il faut placer le malade debout, les jambes légèrement écartées, les reins parfaitement appuyés contre un meuble, le tronc droit, la tête droite, la bouche ouverte, les yeux dirigés devant lui. Mieux encore, dans cette position, on s'arrange de façon que tout le dos soit appuyé.

2° *Habitus couché.* — Il faut que le sujet soit couché horizontalement sur le dos, la tête légèrement relevée, la bouche ouverte. Les jambes fléchies et écartées doivent reposer, non pas sur les talons, mais sur leur face postérieure, ce qui s'obtient à l'aide d'un coussin transversalement placé sous les jarrets.

3° Le malade qui se sonde lui-même doit se tenir debout, les jambes légèrement écartées, le tronc un peu penché en avant (position de la miction normale), puis il fait ce léger effort du début de la miction, qui s'accompagne du relâchement des muscles constricteurs de l'urètre, et dans cet état il pousse la sonde dans le canal.

Position du chirurgien. — Pour le cathétérisme évacuateur, le chirurgien peut se placer à gauche de son malade; la position des mains est plus naturelle et nous paraît faciliter la manœuvre. Cependant, d'une façon générale, la position à droite est préférable, car elle peut être conservée pour

l'exploration du canal avec des bougies, et elle est indispensable pour la pratique des opérations.

I. Cathétérisme curviligne. — La courbure des instruments est à peu près la même que celle de la portion curviligne de l'urètre. L'opération comprend trois temps.

1° *Du méat au collet du bulbe.* — Le malade est couché près du bord droit du lit, le chirurgien placé de ce côté. L'opérateur saisit la verge de la main gauche et la relève vers le ventre. Il écarte avec le pouce et l'indicateur les lèvres du méat, pendant que l'annulaire et le médius attirent le prépuce en arrière et découvrent le gland. La sonde est saisie de la main droite près de son pavillon et par sa partie rectiligne, le pouce placé du côté de sa convexité, les autres doigts lui faisant face.

Si le canal est sain, il y a tout avantage à se servir d'un instrument de gros calibre qui déplisse plus facilement la muqueuse urétrale. Ces instruments sont gradués par numéros suivant leur diamètre. Dans la filière *Charrière*, les



Fig. 257. — Cathéter de Béniqué.

numéros successifs diffèrent de 1/3 de millimètre, dans la graduation de *Béniqué* l'unité est de 1/6 de millimètre. Le point de départ étant le même, on voit que chaque numéro des cathéters de Béniqué correspond à un numéro moitié plus petit de la série de *Charrière* et *vice versa*.

Le bec de la sonde, introduit dans le méat, évite la valvule supérieure, et parcourt la portion spongieuse du canal, lentement et sans effort, pendant que le corps de la sonde reste dans le plan médian du corps, le pavillon tout près de la paroi abdominale. La verge ne doit être que très modérément tendue par la main gauche, pendant que la main droite pousse doucement l'instrument jusqu'au cul-de-sac du bulbe.

Cette manœuvre peut être avantageusement modifiée, sur-

tout chez les personnes un peu obèses. La verge, au lieu d'être ramenée vers le ventre et dans le plan médian, est dirigée vers l'aine droite du malade. L'opérateur tient la sonde parallèle au pli de l'aine, il introduit son bec dans le canal, et la pousse doucement dans cette direction jusqu'à ce que le bec soit arrivé sous l'arcade pubienne et dans le cul-de-sac du bulbe.

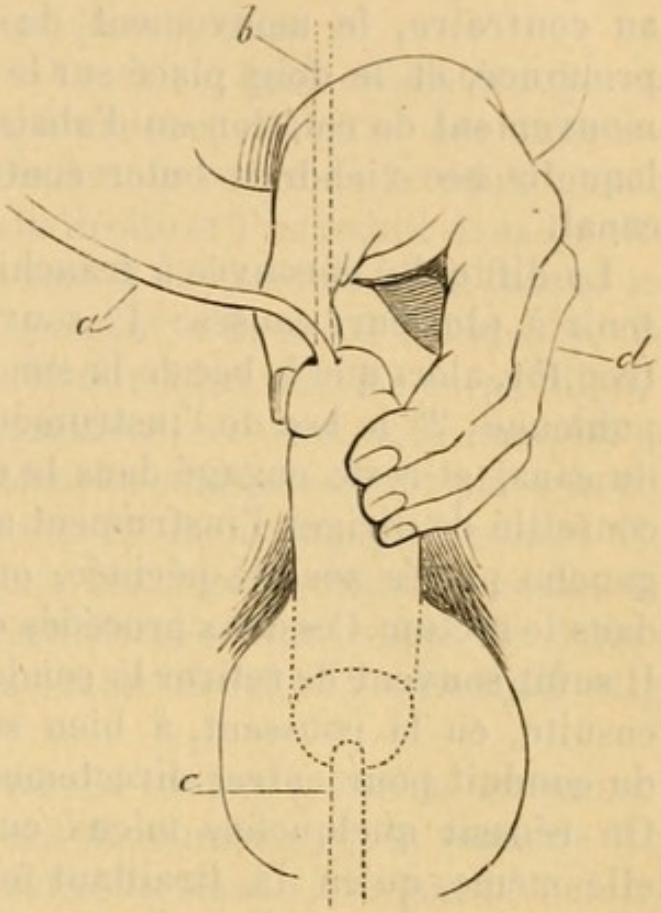

Fig. 258. — Manœuvre du cathétérisme avec la sonde courbe.

a, introduction de la sonde; *b*, sonde et verge relevées; *d*, sonde et verge abaissées; *c*, main gauche fixant la verge.

2° *Du bulbe à la vessie.* — Pour franchir le collet du bulbe devant lequel son bec se trouve placé, la sonde doit être très légèrement relevée, de façon à suivre exactement la paroi supérieure du canal. Si elle avait été couchée dans l'aine droite, il faut en même temps qu'on l'élève, ramener son pavillon dans le plan médian du corps, sur la paroi abdominale. On imprime alors à l'instrument un mouvement de rotation autour du centre de courbure du canal, et un mouvement de propulsion d'avant en arrière, qui le fait traverser les portions membraneuse et prostatique de l'urètre et pénétrer dans la vessie. Le pavillon s'élève au-dessus du ventre, et décrit de haut en bas un arc de cercle dans le plan médian du corps, jusqu'à ce que la sonde soit abaissée entre les cuisses et le bec parvenu dans la vessie, ce qu'annonce la sortie de l'urine. Les mouvements imprimés à la sonde doivent toujours l'être avec la plus grande dou-

ceur ; l'instrument pénètre de lui-même, le doigt le maintient dans une bonne direction.

Avec les sondes de trousse, et à plus forte raison avec les sondes de *Gély* et de *Récamier*, le mouvement de rotation l'emporte sur la propulsion. Avec les cathéters de *Béniqué* au contraire, le mouvement de propulsion doit être plus prononcé, et le doigt placé sur le pavillon s'opposera à un mouvement de rotation ou d'abaissement trop rapide, dans lequelle bec viendrait buter contre la paroi supérieure du canal.

La difficulté éprouvée à franchir le collet du bulbe peut tenir à plusieurs causes : 1° souvent on abaise le pavillon trop tôt, alors que le bec de la sonde n'a pas dépassé l'arcade pubienne ; 2° le bec de l'instrument suit la paroi inférieure du canal et reste engagé dans le cul-de-sac du bulbe. On a conseillé de diriger l'instrument avec les doigts de la main gauche placés sous le périnée, ou avec un doigt introduit dans le rectum. Ces deux procédés donnent de bons résultats. Il suffit souvent de retirer la sonde vers soi, et de s'attacher ensuite, en la poussant, à bien suivre la paroi supérieure du conduit pour entrer directement dans le collet du bulbe. On réussit quelquefois mieux en abandonnant la verge à elle-même, qu'en la tiraillant fortement comme on le fait d'habitude. Jamais il ne faut mettre de force dans ces tentatives, car les fausses routes sont faciles à ce niveau.

Si le spasme de la région musculeuse arrête un instant le bec de la sonde, une légère pression maintenue quelques instants suffit habituellement pour vaincre cet obstacle. A l'état normal, la région prostatique et le col vésical ne présentent pas d'obstacle. Quelquefois cependant, la lèvre inférieure du col est assez saillante pour arrêter le bec de la sonde et nécessiter un abaissement plus qu'habituel du pavillon de l'instrument.

3° *Sortie de la sonde.* — La sonde est saisie de la main droite, le pouce appliqué sur l'ouverture du pavillon, la main gauche retenant la verge. On fait décrire à la sonde un mouvement de rotation d'arrière en avant, qui ramène son bec sous l'arcade pubienne ; puis, la dirigeant vers l'aine

droite, ou la tenant dans le plan médian, on la retire doucement. Le pouce appliqué sur l'orifice du pavillon empêche l'urine contenue dans la sonde de s'échapper au dehors et de souiller le malade et le lit, avant qu'elle n'ait été déposée dans le vase qui, placé entre les cuisses du patient, sert à recevoir le liquide extrait de la vessie.

Tour de maître. — Voici en quoi consiste cette manœuvre. Placé à droite, à gauche, ou entre les cuisses du malade, le chirurgien, tenant la verge de la main gauche, prend la sonde de la main droite et l'introduit dans l'urètre, sa concavité dirigée en bas. Il la conduit ainsi jusque sous l'arcade pubienne, son bec contre la paroi inférieure, dans le cul-de-sac du bulbe. Il fait alors décrire au pavillon, de droite à gauche ou inversement, un demi-tour complet qui le ramène sur la ligne blanche abdominale et place la concavité de la sonde en haut. En même temps il pousse l'instrument en avant. Le bec traverse le collet du bulbe, et la sonde dont la courbure est dirigée dans le sens de celle du canal franchit les régions musculeuse et prostatique et pénètre dans la vessie.

II. Cathétérisme avec les sondes a petite ou brusque courbure.—Le type de ces instruments est la sonde de Mercier, composée de deux parties formant à leur point d'union un angle un peu supérieur à l'angle droit. Le bec de la sonde est à 18 millimètres au-dessus de la portion droite ou corps de l'instrument. Il résulte de cette forme, que le bec et le talon de la courbure doivent écarter les parois du canal, le bec pressant sur la paroi supérieure, le talon sur la paroi inférieure, et cela d'autant plus, que l'axe de la portion droite de la sonde se trouve plus exactement dans l'axe du conduit. Il faut donc, pour faire progresser la sonde, que l'axe de sa portion droite soit oblique par rapport à l'axe de l'urètre, ce qui place la courte portion de l'instrument dans l'axe de la portion du canal qu'elle occupe. L'opération comprend trois temps :

1° *Du méat au collet du bulbe.* — La verge tenue de la main gauche, la sonde de la main droite, l'opérateur introduit son bec dans le canal, et pouille l'urètre sur la sonde

jusqu'à ce que le bec soit parvenu près du collet du bulbe. Il ramène alors l'instrument dans le plan médian du corps, la concavité de la sonde en haut et en avant.

2° *Du bulbe à la vessie.* — Un léger mouvement d'abaissement du pavillon porte le talon de la sonde contre la paroi inférieure du cul-de-sac du bulbe, pendant que le bec relevé et appliqué sur la paroi supérieure du canal, se dirige naturellement vers l'ouverture de la portion membraneuse. Mais pour traverser cette région, ainsi que la portion prostatique, il ne faut pas que cet abaissement du pavillon soit assez considérable pour placer la portion droite de l'instrument dans l'axe de la courbure de l'urètre. On s'exposerait ainsi à ne pouvoir avancer par suite des frottements du bec et du talon contre les parois urétrales. La portion droite de la sonde doit toujours rester oblique par rapport à l'axe de la région du canal, dans laquelle la courte portion de l'instrument est en train de cheminer.

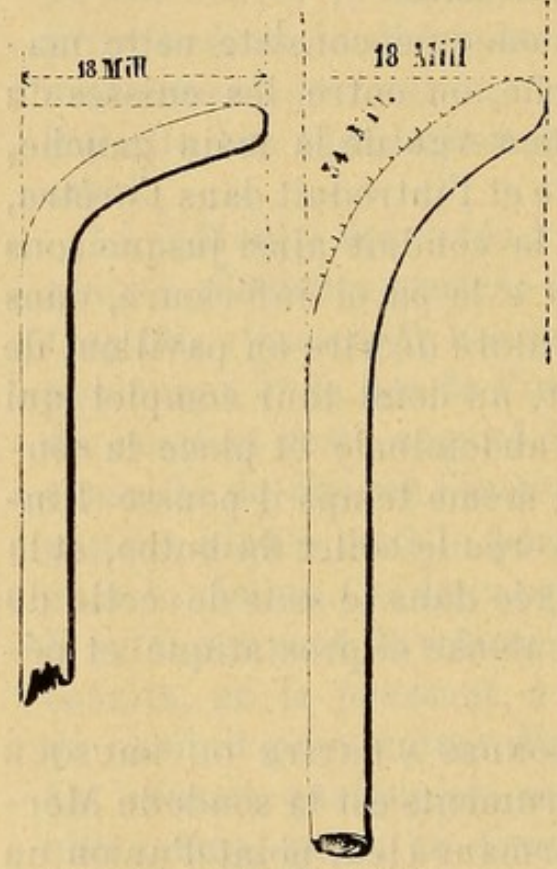

Fig. 259. — Sonde de Mercier.

Arrivé au col de la vessie, le bec de la sonde est relevé par un nouveau mouvement d'abaissement du pavillon entre les cuisses du malade. Naturellement il s'engage dans l'ouverture du col et pénètre dans la vessie. Comme l'œil de la sonde est placé près du bec et dans sa concavité, il peut arriver, pour peu que l'abaissement du pavillon soit considérable en raison du développement de la lèvre inférieure du col vésical, que l'urine ne s'écoule pas. Il suffit alors de relever le pavillon, tout en poussant légèrement la sonde dans la vessie pour voir le liquide s'échapper.

En somme, la manœuvre pour traverser la portion curvi-

ligne de l'urètre consiste dans un mouvement lent de propulsion, combiné avec un abaissement progressif du pavillon de l'instrument. Les obstacles normaux n'ont, on le voit, que peu d'influence sur la progression de la sonde. Mais la brièveté de sa courbure, cause de gêne dans son introduction, la rend justement précieuse pour l'exploration du canal. La direction qu'il faut imprimer au bec, accusée immédiatement par l'inclinaison de la plaque ou des anneaux du pavillon, rend compte des déviations latérales de l'urètre.



Fig. 260. Sonde droite d'Amussat.

3° Pour retirer la sonde on suit, mais en sens inverse, la manœuvre décrite pour son introduction.

III. Cathétérisme rectiligne. — Malgré l'impossibilité de donner à l'urètre une direction absolument rectiligne, il est depuis longtemps démontré qu'on peut introduire dans la vessie un instrument droit et rigide. Telle est la sonde droite d'Amussat. Pendant toute l'opération, l'axe de la sonde doit être parallèle à l'axe de la portion du canal où se trouve à ce moment le bec de l'instrument.

Le chirurgien, placé à droite du lit, saisit la verge de la main gauche et la relève très légèrement vers le ventre. La sonde tenue de la main droite est introduite dans le canal et poussée directement en arrière jusqu'à ce que son bec soit arrivé dans le cul-de-sac du bulbe, ce qu'indique la résistance éprouvée. On retire alors l'instrument vers soi de 1 centimètre environ, puis par un mouvement combiné de propulsion et d'abaissement du pavillon, le bec de la sonde longeant la paroi supérieure du canal franchit le collet du bulbe, et pénètre dans la région membraneuse. Pour traverser la partie courbe du canal, sans que le bec de la sonde vienne buter contre la paroi inférieure, on abaisse fortement le pavillon

entre les cuisses du malade, faisant coïncider l'axe de l'urètre et l'axe de l'instrument, en même temps qu'on pousse doucement ce dernier vers la vessie. Pour franchir le col vésical, un dernier mouvement d'abaissement du pavillon est nécessaire. Le bec de la sonde, relevé, traverse le col et arrive dans le réservoir urinaire.



Fig. 261. — Mandrin de Voillemier.

La manœuvre est bien plus aisée quand le patient est debout. S'il est couché, il faut nécessairement élever le bassin au-dessus du plan du lit à l'aide d'un fort coussin, pour rendre possible l'abaissement du pavillon de la sonde.

Quand le ligament suspenseur de la verge, très court, s'oppose à l'abaissement du pavillon, il faut cheminer avec une grande lenteur et en combinant les mouvements de propulsion et d'abaissement. On retire la sonde en relevant peu à peu le pavillon vers le ventre.

B. — Avec les instruments flexibles

Ils comprennent : les sondes ou bougies dites en gomme élastique, les sondes de gutta-percha, les bougies de cire, de corde à boyau, etc.

Comme les précédents, ces instruments sont pleins ou creux ; ils doivent présenter une surface parfaitement lisse et une flexibilité suffisante réunie à une grande solidité.

Lorsque l'on se sert d'un mandrin pour l'introduction d'une sonde flexible, la manœuvre devient la même que pour les instruments rigides. Ce mandrin métallique doit donc présenter

une résistance suffisante pour conserver sa courbure ; sa longueur doit être telle qu'il occupe toute l'étendue de la sonde. Pour éviter la mobilité qui résulte du petit volume du mandrin, mobilité qui expose à voir son bec faire saillie au travers des yeux de la sonde, *Voillemier* a fait donner à cette tige une forme conique à son extrémité manuelle. Elle s'emboîte ainsi très exactement dans le pavillon de la sonde. La manœuvre des bougies ou des sondes flexibles, dépourvues de mandrin, est la même, que ces instruments soient pleins ou creusés d'un canal.



Fig. 262. Sonde droite à olive.

Fig. 263. Sonde droite conique.

I. — SONDES DE GOMME

1° **Sonde rectiligne.** — Cette sonde poussée directement d'avant en arrière doit, à mesure qu'elle chemine, prendre la courbure de l'urètre. Le mécanisme de son introduction est des plus simples. Le malade est couché ou debout, le chirurgien est placé à sa droite. De la main gauche, il relève la verge de façon à mettre la portion spongieuse du canal dans le prolongement de l'axe de la région membraneuse. De la main droite il introduit dans l'urètre la sonde préalablement huilée, et la pousse directement devant lui. Le bec de l'instrument suit la paroi inférieure du canal, franchit le collet du bulbe, et traverse les régions membraneuse et prostatique pour pénétrer dans la vessie. La sensation de frottement contre les parois de

l'urètre est assez nette, mais la sensation de résistance au-devant du bec de la sonde reste toujours très obscure, et quand on la perçoit, souvent l'instrument s'est déjà replié dans le conduit. Si, en effet, on l'abandonne à lui-même, on en voit une partie sortir aussitôt du canal, par suite du redressement résultant de son élasticité.

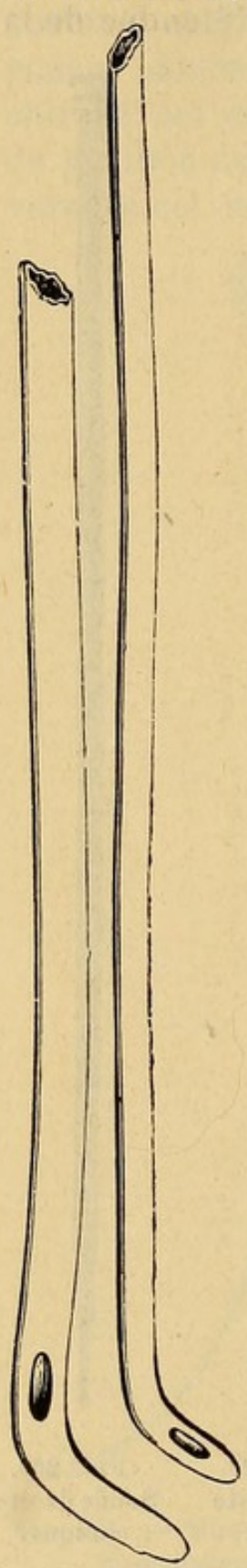

Fig. 264. — Sondes à béquille.

L'impossibilité d'imprimer à la sonde une direction déterminée fait que son bec vient buter contre le collet du bulbe, si le cul-de-sac est profond, et contre la lèvre inférieure du col vésical pour peu qu'elle soit développée. Pour éviter ces obstacles on a modifié la consistance et la forme du bec de l'instrument.

La sonde droite, qui peut être incurvée à grande courbure, évite naturellement ces obstacles, à moins qu'ils ne soient très développés, parce que son bec suit la paroi supérieure du canal.

2° **Sonde droite à olive.** — Il est facile de donner à l'extrémité vésicale de l'instrument une direction telle, que son bec suive toujours la paroi supérieure de l'urètre, mais il faut pour cela que le col de l'olive soit assez résistant pour ne pas se ployer à angle droit contre le premier obstacle qu'il rencontre.

3° **Sonde conique.** — Elle ne présente pas les avantages de la précédente et doit être réservée pour les rétrécissements.

4° **Sonde à grande courbure.** — Quand la sonde présente naturellement une grande courbure, et que sa consistance est suffisante pour qu'on n'ait pas besoin de mandrin, la manœuvre d'introduction est celle des instruments rigides de même forme.

Si la courbure n'est pas fixe, on se contente de pousser doucement l'instrument vers la vessie.

5° **Sonde conique à courbure fixe et à olive.** — Les sondes à grande courbure fixe et à prolongement conique flexible, terminé par une olive *(Caudemont)*, sont d'une introduction très facile chez les vieillards.

6° **Sonde coudée, bicoudée.** — Il en est de même de la sonde de gomme coudée, ou bicoudée, dite sonde à béquille, dont le bec suit forcément la paroi supérieure de l'urètre, pendant que la flexibilité de sa longue portion lui permet de s'adapter constamment à la courbure du canal.

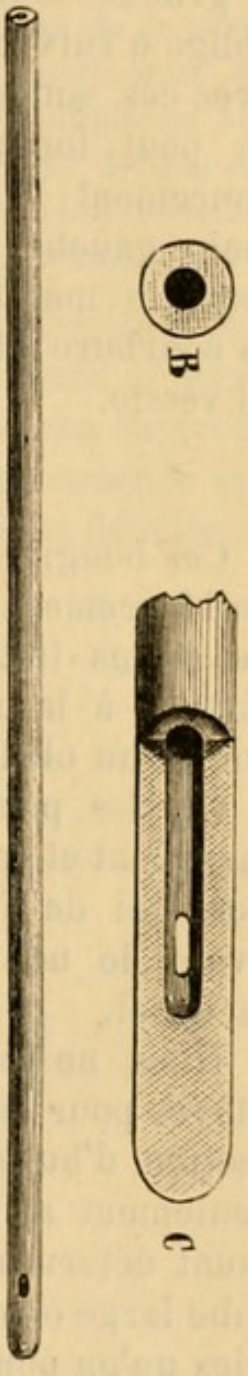

Fig. 265. — Sonde de caoutchouc.

II. — SONDES EN CAOUTCHOUC

Faites en gutta-percha, à parois très épaisses et douées d'une grande flexibilité, ces sondes sont commodes pour vider la vessie quand le canal est sain. Le peu d'altérabilité de leur tissu les rend précieuses, comme sondes à demeure. Leur calibre intérieur est faible, et le canal dont elles sont creusées se termine à près de 1 centimètre en deçà de leur extrémité vésicale constituée par une masse compacte de caoutchouc. L'œil est latéral et à 3 ou 4 millimètres en avant de l'extrémité du canal.

Pour faire parvenir cette sonde dans la vessie, on l'enduit de blanc d'œuf, et relevant la verge, on l'y introduit et on pousse directement devant soi. Si l'urètre ne présente pas d'obstacle brusque, l'instrument progresse peu à peu, sans que la main qui le guide en ait conscience. Son bec suit la paroi, et par son élasticité se redresse et se plie aux courbures de l'urètre. La sortie de l'urine indique seule que la sonde est dans la vessie.

Mais pour peu que le canal soit barré par un des obstacles normaux, au collet du bulbe ou au col vésical, la sonde vient directement buter contre l'obstacle et cesse d'avancer. Il devient alors indispensable de la munir d'un mandrin à grande courbure qui la transforme en sonde rigide, et oblige à suivre la manœuvre de ces instruments. Cependant avec ces sondes, comme avec les sondes de gomme flexibles on peut, lorsque l'obstacle est franchi par le bec, retirer doucement le mandrin avec la main droite, pendant que la main gauche pousse l'instrument en avant, ou bien maintenir le mandrin immobile, pendant que la sonde, suivant la courbure qui lui est imprimée, continue de cheminer vers la vessie.

III. — BOUGIES DE PETIT DIAMÈTRE

Ces bougies construites en gomme ou en baleine, droites ou légèrement courbes, à extrémité conique ou olivaire plus ou moins infléchie, doivent offrir assez de résistance pour donner à la main une sensation nette lorsqu'elles butent contre un obstacle.

On les pousse directement dans l'urètre par un mouvement lent et continu. Quand leur bec est arrêté, on les retire vers soi de 1 centimètre environ, puis on les pousse en avant de nouveau, dans un autre point de la circonférence du canal.

Nous ne ferons que signaler les moyens spéciaux employés pour diriger la bougie ou faciliter son passage : 1° l'injection d'huile dans le canal ; 2° le tube de Ducamp percé seulement au point correspondant à l'ouverture du conduit, point déterminé d'avance avec la bougie à empreinte ; 3° le tube large ouvert de Béniqué avec son faisceau de fines bougies qu'on pousse successivement en avant ; 4° l'endoscope.

Comme procédés exceptionnels de cathétérisme, nous mentionnerons : 1° le cathétérisme à la suite, dans lequel une bougie filiforme sert de guide à un instrument rigide à l'extrémité duquel elle est fixée solidement ; 2° le cathétérisme sur conducteur ; 3° la sonde invaginée à plan incliné de Mercier, contre les fausses routes.

ART. XXXIII. — CATHÉTÉRISME DE L'URÈTRE CHEZ LA FEMME

Données anatomiques. — L'urètre de la femme forme un canal de 30 millimètres environ de longueur, légèrement oblique en haut et en arrière et à concavité supérieure. Placé au-dessus de la paroi antérieure du vagin, il vient s'ouvrir à la vulve, au-dessous du clitoris, entre les petites lèvres, et à quelques millimètres au-dessus de la colonne antérieure du vagin. Il est très facilement dilatable, et, dans l'état normal, ne présente par suite de sa direction presque rectiligne aucun obstacle au passage des instruments.

La sonde de femme est un tube métallique, présentant une légère courbure à son extrémité vésicale percée de deux yeux latéraux. Sa longueur est de 15 centimètres environ.

a) **Cathétérisme à découvert.** — La malade est couchée sur le dos, le bassin légèrement élevé, les cuisses fléchies et

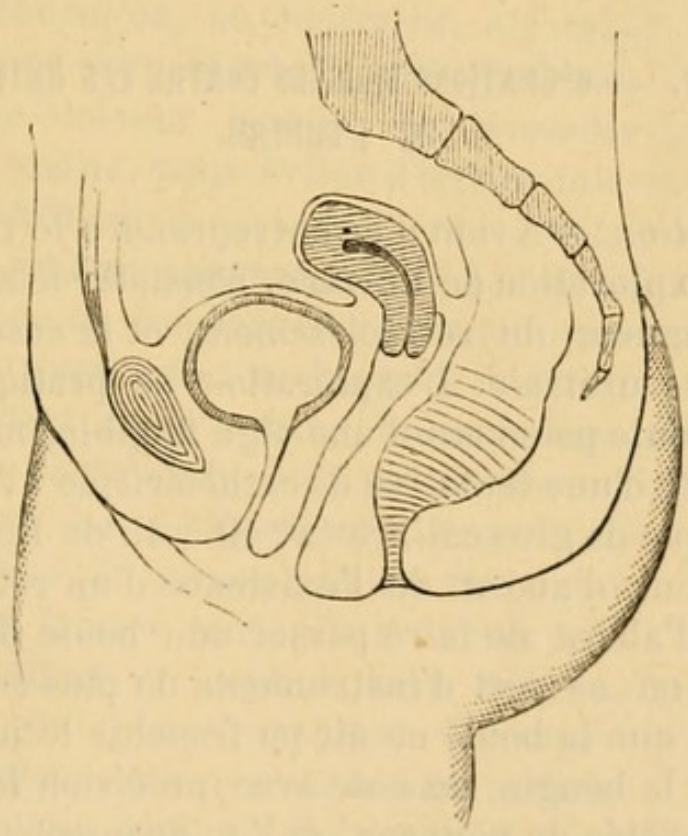

Fig 266. — Bassin de la femme, coupe médiane.

écartées. L'opérateur se place à sa droite. Avec le pouce et l'index ou le médius gauches, il écarte les petites lèvres et met à jour le méat urinaire. Tenant la sonde de la main

droite, la concavité en haut, il l'introduit dans le canal, et abaissant légèrement le pavillon en même temps qu'il pousse l'instrument en avant, il franchit l'arcade pubienne et arrive bientôt dans la vessie.

b) **Cathétérisme à couvert.** — Même position de la malade. Le chirurgien placé à gauche introduit l'extrémité de son index gauche dans le vagin et vient appliquer la pulpe de ce doigt contre la colonne antérieure du vagin. Tenant la sonde de la main droite, la concavité en haut, il fait glisser son extrémité sur la pulpe de l'index gauche. Le bec de l'instrument après quelques tâtonnements, pénètre dans le méat, et la sonde est poussée dans la vessie.

Quand la direction du canal de l'urètre se trouve modifiée par un déplacement de la matrice, on pratique le cathétérisme avec une sonde flexible qui peut s'adapter aux courbures du conduit.

ART. XXXIV. — OPÉRATIONS DIRIGÉES CONTRE LES RÉTRÉCISSEMENTS DE L'URÈTRE

Exploration. — Avant d'en entreprendre le traitement, il faut, par l'exploration de l'urètre, constater le siège, la largeur, la longueur du rétrécissement, et la susceptibilité de la muqueuse urétrale. L'exploration se pratique avec des bougies à boule pourvues d'une tige flexible, mais elle peut être précédée d'une tentative de cathétérisme avec un cathéter métallique de gros calibre (nos 40 à 45 de Béniqué), pour s'assurer tout d'abord de l'existence d'un rétrécissement. On essaie d'abord de faire passer une boule de moyen calibre, puis on se sert d'instruments de plus en plus petits, jusqu'à ce que la boule en ait pu franchir le point rétréci. En retirant la bougie, on note avec précision le point où la boule est arrêtée de nouveau, et l'on acquiert par ce simple examen, aidé du toucher périnéal, des notions précises sur le siège, l'étendue et la largeur de la coarctation.

Si aucune bougie à boule ne peut pénétrer dans le rétrécissement, on prend des bougies filiformes, coniques ou à olive. Avec de la patience, et en courbant ou contournant

en vrille l'extrémité des bougies, on parvient le plus souvent à franchir le point coarcté.

Trois grandes méthodes de traitement sont appliquées aux rétrécissements de l'urètre.

I. — DILATATION DU RÉTRÉCISSEMENT

D'après son mode d'action, *Voillemier* divise la dilatation en :

α. *Inflammatoire* { atrophique, ulcérative.

β. *Mécanique.*

En général, on étudie la dilatation lente ou graduée et la dilatation brusque.

a) DILATATION GRADUÉE. Elle est dite temporaire ou permanente, suivant que les instruments introduits dans le rétrécissement y sont laissés à demeure, ou, au contraire, n'y restent qu'un temps fort court. Règle générale, les bougies ne doivent jamais être poussées jusque dans la vessie, pour éviter d'irriter inutilement le col vésical.

α. **Dilatation graduée permanente.** — Lorsqu'à force de patience on est parvenu à franchir un rétrécissement avec une fine bougie, il serait souvent imprudent de la retirer, car une tentative nouvelle peut fort bien ne pas réussir.



FIG. 267. Bougie exploratrice.

Cette bougie est laissée à demeure, jusqu'à ce que par son action, la coarctation se soit assez élargie pour lui laisser toute liberté. Souvent cet effet se produit en sept à huit heures, quelquefois un peu plus lentement. L'instrument se laisse alors retirer avec la plus grande facilité. Une bougie plus volumineuse le remplace immédiatement, et reste à demeure pendant le même temps. Elle est remplacée à son tour par une bougie de plus gros calibre, et l'on continue ainsi jusqu'à ce que la dilatation soit jugée suffisante.

β. **Dilatation graduée temporaire.** — Elle se pratique avec

les bougies de gomme élastique, et s'achève par le passage des cathéters de Béniqué.

Nous avons indiqué plus haut la graduation des bougies par tiers de millimètre, et la graduation des cathéters en étain par sixième de millimètre ; nous avons également décrit le manuel du cathétérisme avec ces instruments. Les bougies de gomme conviennent au début de la dilatation, les bougies coniques étant remplacées, autant que possible, par des bougies à extrémité ovalaire, moins dangereuses pour le canal. Lorsqu'une bougie franchit le rétrécissement sans être trop serrée, on la retire aussitôt et on la remplace par un instrument du numéro supérieur. On passe ainsi dans la même séance, deux, trois ou quatre bougies, les premières ne restant qu'un instant dans le canal. La dernière bougie introduite est d'habitude très fortement serrée. Quelques chirurgiens, et nous sommes du nombre, la retirent immédiatement comme les premières, d'autres la laissent en place de cinq à dix minutes. Pour la durée de ce séjour, on se guide sur la susceptibilité du canal.

Le lendemain on recommence, mais en prenant pour la première introduction une bougie d'un numéro plus élevé que la veille. Si le rétrécissement est latéral, on donne à l'extrémité de la bougie une forme appropriée. Quand l'urètre devient irritable, quand il se produit des accès fébriles et un écoulement abondant de muco-pus, on interrompt le traitement pendant quelques jours, ou l'on éloigne les séances.

Parvenu aux nos 15 à 18 de la filière Charrière, les bougies de gomme sont rem placées par les cathéters en étain de Béniqué.

L'unité de graduation de ces instruments étant 1/6 de millimètre, on peut en passer quatre à cinq dans une même séance. A mesure que le canal reprend ses dimensions on se sert de cathéters plus volumineux, et l'on monte ainsi jusqu'au n° 50 qui présente un peu plus de 8 millimètres de diamètre. Le malade doit continuer de passer une sonde de gros calibre dans son canal, au moins tous les huit à dix jours, pour maintenir le résultat obtenu.

b) Dilatation brusque, forcée, Divulsion. — *Mayor* pose

en principe qu'il faut se servir d'instruments d'autant plus volumineux que le rétrécissement est plus étroit et plus résistant. Il a fait construire six cathéters métalliques à extrémité conique, dont le plus petit a 4 millimètres, le plus gros 9 millimètres de diamètre. Sa méthode de traitement repose sur cette donnée fausse, qu'en écartant les parois urétrales au-devant d'un rétrécissement, on élargit l'entrée de celui-ci, de façon à permettre au cathéter d'y pénétrer. Au contraire, on refoule le rétrécissement tout entier, et si l'on ne déchire pas l'urètre circulairement, l'instrument se crée une voie nouvelle à côté de la coarctation. La manœuvre très simple

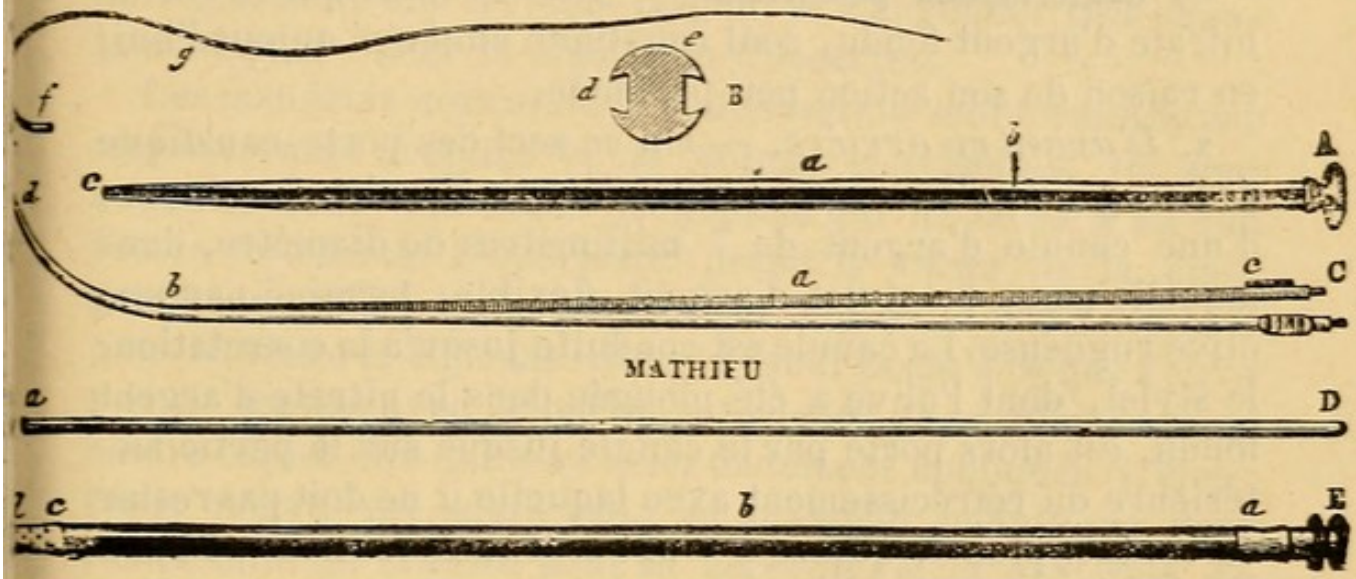

Fig. 268. — Divulseur de Voillemier.

consiste à fixer solidement la verge et le rétrécissement de la main gauche, pendant que la main droite pousse le cathéter avec force dans la direction normale du canal.

A ce procédé, on a tenté de substituer la dilatation brusque ou divulsion, dans laquelle un instrument de petit calibre introduit dans la coarctation s'ouvre par un mécanisme approprié et écarte les parois du rétrécissement. Mais toujours, dans ce procédé, qu'on ait recours aux dilatateurs de Rigaud ou de Perrève, qu'on se serve des divulseurs de Holt, de Thompson ou de Voillemier, qu'on opère rapidement ou avec lenteur, les parois du rétrécissement sont en réalité déchirées. Cependant l'instrument de Voillemier offre un progrès réel. Il est muni d'une bougie conductrice, la dilatation par

la forme donnée au mandrin s'exécute sur toute la surface de la coarctation. De plus, une tige métallique de 30 centimètres, vissée sur les branches du divulseur réunies après le retrait du mandrin, permet de conduire une sonde jusque dans la vessie.

II. — CAUTÉRISATION DU RÉTRÉCISSEMENT

Elle peut se faire, soit avec les caustiques potentiels, soit avec le pôle négatif d'une pile à courant constant, méthode électrolytique.

a) **Cautérisation potentielle.** — Elle se pratique avec le nitrate d'argent fondu, seul caustique employé aujourd'hui, en raison de son action peu profonde.

α. *D'avant en arrière.* — On se sert des porte-caustique de Leroy d'Étiolles ou de Voillemier. Ce dernier se compose d'une canule d'argent de 7 millimètres de diamètre, dans laquelle passe un stylet d'argent, flexible, terminé par une olive rugueuse. La canule est conduite jusqu'à la coarctation; le stylet, dont l'olive a été plongée dans le nitrate d'argent fondu, est alors porté par la canule jusque sur la partie antérieure du rétrécissement avec laquelle il ne doit pas rester en contact plus de quinze à vingt secondes. Au bout de deux à trois jours, on cherche à introduire une bougie, et si l'on réussit, on continue la dilatation.

β. *Latéralement.* — Les porte-caustique en usage sont ceux de Ducamp, de Lallemand et de Ségalas. Ils se composent essentiellement d'une canule métallique, droite ou légèrement recourbée à son extrémité vésicale, dans laquelle se meut un stylet ou mandrin, terminé par une petite cuvette où l'on coule le nitrate d'argent fondu. Ce mandrin se meut d'avant en arrière ou inversement, et peut tourner sur lui-même. La canule externe renflée à son extrémité s'arrête en avant du rétrécissement. En poussant le mandrin on introduit la cuvette dans la coarctation. Enfin un mouvement de rotation imprimé au mandrin met le caustique en contact avec toute la surface de la partie rétrécie. On ramène la cuvette dans la canule et on retire l'instrument. On peut ainsi cautériser

une partie ou la totalité de la surface du rétrécissement, et prolonger l'action locale du caustique pendant le temps jugé convenable.

b) **Cautérisation électrolytique.** — Cette méthode, due à *Tripier* et *Mallez*, consiste à attaquer le rétrécissement avec un mandrin métallique, communiquant avec le pôle négatif d'une pile à forte tension et d'une faible intensité.

L'électrode positif de la pile, formé d'un disque de charbon recouvert de peau, est humecté avec de l'eau salée et appliqué sur une des cuisses du malade, mouillée avec le même liquide pour favoriser le passage du courant. Le disque doit présenter une certaine largeur et s'appliquer très exactement, pour éviter la formation d'escarres.

Les mandrins destinés à la cautérisation sont terminés par une extrémité ovalaire et de volume convenable. Ils sont engainés dans une sonde de gomme qui ne laisse à nu que l'olive terminale. L'opérateur prend la verge de la main gauche et l'attire légèrement en avant ; de la main droite il tient la sonde et la pousse dans le canal jusqu'à ce que l'olive soit en contact avec la partie antérieure du rétrécissement, contre lequel elle doit être assez fortement appliquée. L'électrode négatif est alors relié au mandrin métallique dont l'extrémité est creusée pour le recevoir, et la déviation de l'aiguille du galvanomètre indique le passage du courant.

Pour tâter la susceptibilité du canal, on commence par n'employer que six éléments. On peut progressivement en porter le nombre jusqu'à douze et même davantage si la douleur est supportable. A mesure que l'olive du mandrin s'engage daus le rétrécissement sous la pression de la main, on pousse en avant la gaine qui enveloppe le mandrin. Chaque séance ne doit pas être prolongée plus de dix minutes. On fait une séance tous les quatre, six ou huit jours, suivant l'intensité de la réaction, et l'on continue jusqu'à ce qu'une bougie du n° 18 pénètre facilement dans la vessie.

III. — INCISION DU RÉTRÉCISSEMENT

Elle se pratique soit de dedans en dehors (urétrotomie interne), soit de dehors en dedans (urétrotomie externe),

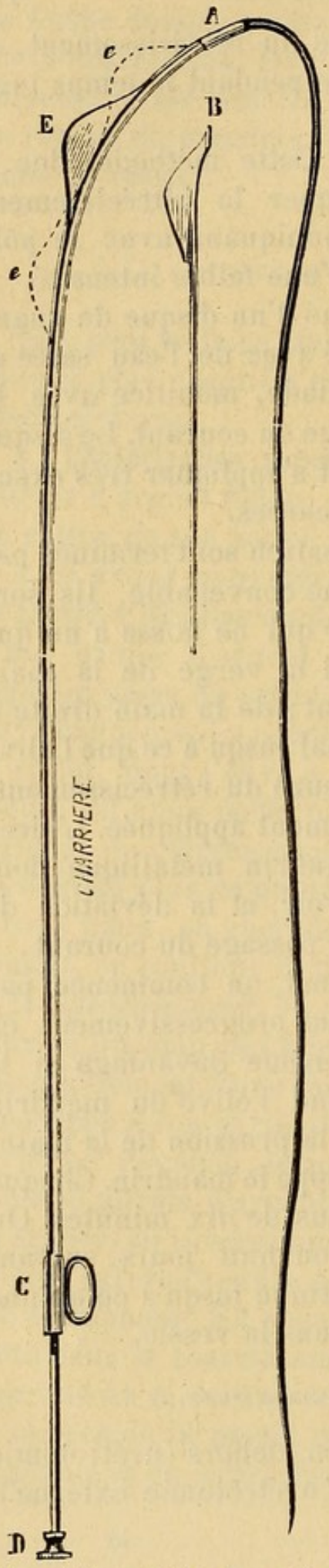

FIG. 269. — Urétrotome de MAISONNEUVE.

a) URÉTROTOMIE INTERNE.— Elle se fait soit d'arrière en avant, soit d'avant en arrière. La première méthode n'est applicable qu'aux rétrécissements assez larges pour se laisser traverser par des instruments ayant au moins 2 millimètres de diamètre. Elle est cependant préférée par *Thompson*, comme plus sûre et plus précise.

Aujourd'hui la hauteur de l'incision est limitée à 4 et au plus à 6 millimètres. Elle se fait sur la paroi inférieure ou mieux sur la paroi supérieure du canal.

Nous ne signalerons que les urétrotomes de Maisonneuve, de Sédillot et de Voillemier. Les deux derniers présentent une lame tranchante dans toute son étendue, mais qui peut être cachée à volonté dans une gaine, mobile comme elle. Ils sont droits ou courbes. Plus compliqués que l'instrument de Maisonneuve, ils n'ont même pas l'avantage de préserver plus sûrement de toute atteinte les parties saines du canal. L'urétrotome de Maisonneuve remplit parfaitement toutes les indications. Il se compose de quatre pièces :

1° Une fine bougie de gomme élastique, conductrice, très flexible, terminée à son pavillon par un ajutage métallique creusé d'un pas de vis pour se fixer solidement sur le tube cannelé.

2° Une tige métallique, dont le

diamètre ne doit pas dépasser 1 1/2 à 2 millimètres. Elle est courbe, assez flexible pour pouvoir être courbée à volonté, parfaitement lisse, et cannelée profondément sur sa convexité ou sa concavité. Son extrémité vésicale est munie d'un pas de vis pour recevoir la bougie conductrice ; son pavillon, d'un anneau destiné à la maintenir.

3° Un mandrin métallique flexible, solide, d'assez petite dimension pour glisser dans la cannelure de la tige. A son extrémité vésicale, le mandrin porte une lame en dos d'âne, de 5 à 7 millimètres de hauteur, mousse à son sommet, coupante sur ses bords antérieur et postérieur. C'est une sorte de triangle dont la base est fixée dans la gouttière de la tige et fait corps avec le mandrin. A son extrémité externe, ce mandrin se termine par un bouton qui sert à le manier. Sa longueur comme celle de la tige cannelée est de 30 centimètres environ.

4° Enfin, une tige métallique pleine, droite ou courbe, parfaitement lisse, sur l'extrémité de laquelle peut se fixer solidement la bougie conductrice.

Opération. — Tenant la verge de la main gauche, l'opérateur placé à la droite du malade, couché sur le bord du lit

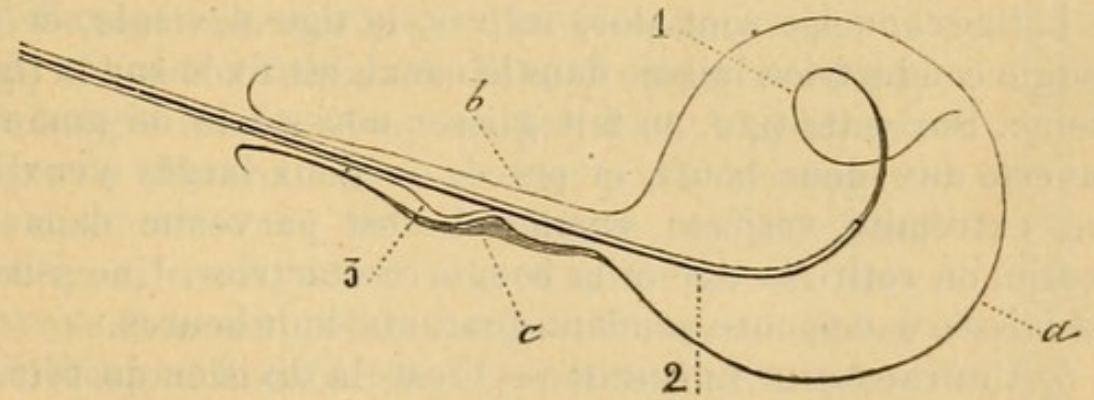

Fig. 270. — Urétrotomie interne.

a, vessie ; *b*, verge ; *c*, rétrécissement ; 1, sonde conductrice ; 2, tige cannelée ; 3, lame de l'urétrotome.

et le bassin élevé, fait pénétrer la bougie conductrice jusqu'au delà du point rétréci. Cette introduction doit se faire avec lenteur pour éviter que la bougie ne se replie devant l'obstacle au lieu d'y pénétrer. Son arrivée au col de la vessie se traduit par un vif besoin d'uriner. La main qui la déplace éprouve une sensation de frottement.

La bougie est alors vissée sur la tige cannelée, et sert à la conduire dans le rétrécissement qu'elle traverse à sa suite, la concavité de la tige étant dirigée en haut et en avant, suivant la courbure du canal. A mesure que la tige avance, la bougie se pelotonne dans la vessie. Quand l'instrument a traversé la coarctation, on le maintient fixement ; s'il est cannelé sur sa convexité, la cannelure dirigée en bas correspond à la paroi inférieure du canal. *Gosselin* préfère la tige cannelée sur sa concavité. L'appuyant fortement sur la paroi inférieure du canal qu'elle déprime, il établit au-dessus un petit passage qui facilite l'action de la lame.

Confiant à un aide la tige cannelée, maintenue en contact avec la paroi supérieure de l'urètre, l'opérateur engage la lame dans la cannelure. De la main gauche il saisit la verge et l'attire en avant pour effacer les replis de la muqueuse urétrale, pendant qu'avec la main droite, il fait progresser le mandrin. La résistance éprouvée lui indique le moment où la lame arrive sur le rétrécissement. Il augmente la pression de façon à couper peu à peu la partie coarctée, puis l'obstacle franchi, il promène la lame d'avant en arrière et d'arrière en avant pour compléter la division. Le mandrin et la tige cannelée sont alors retirés, la tige dévissée, et la bougie conductrice laissée dans le canal est fixée sur la tige pleine. Sur cette tige, on fait glisser une sonde de gomme ouverte aux deux bouts, et percée de deux larges yeux à son extrémité vésicale. Quand elle est parvenue dans la vessie, on retire la tige et la bougie conductrice. Une sonde est laissée à demeure pendant quarante-huit heures.

b) Urétrotomie externe. — C'est la division du rétrécissement faite de dehors en dedans. Elle se pratique avec ou sans conducteur.

α. **Urétrotomie externe sur conducteur**. — Le malade est placé dans la position de la taille, les jambes et les cuisses largement écartées, le bassin dépassant un peu le bord de la table, pour mettre la région bien à découvert.

L'opérateur introduit dans l'urètre un cathéter cannelé sur sa convexité et le conduit au delà du rétrécissement. Le cathéter de Syme est d'un bon usage. Mince et cannelé dans

sa portion courbe, il est épais et plein dans toute sa partie droite. Introduit dans l'urètre, sa partie mince et cannelée traverse la coarctation, sa partie renflée est arrêtée par le rétrécissement dont elle marque ainsi la limite antérieure. On le confie à un aide qui le maintient exactement sur la ligne médiane en même temps qu'il fixe la verge.

L'opérateur divise alors la peau exactement sur la ligne médiane au niveau du rétrécissement, dans une étendue de 4 à 5 centimètres, et poursuit la section des parties molles dans la profondeur, jusqu'à ce que son index gauche qui lui sert de guide, sente au fond de la plaie la rainure du cathéter. Si l'on ne possède pas l'instrument de *Syme*, on porte dans le canal, sur le cathéter ordinaire, une grosse sonde de gomme ou de métal qui, arrêtée par le rétrécissement, en indique de même la limite antérieure.

Prenant le cathéter de la main gauche, l'opérateur glisse dans sa cannelure mise à jour la pointe d'un bistouri droit, et divise le rétrécissement, soit d'avant en arrière, soit d'arrière en avant.

A. *Richard* introduit d'abord dans la vessie, une bougie conductrice, un peu plus longue que celle de Maisonneuve. A son petit écrou terminal, se visse un cathéter d'étain, cylindrique, rectiligne, court, du n° 40, cannelé sur sa face convexe dans une petite étendue. Poussant devant lui la bougie, le cathéter parcourt toute la portion non rétrécie de l'urètre et est arrêté par la coarctation. Sur sa cannelure on divise le canal, puis on le retire et on le dévisse. Par la plaie périnéale, on passe un crochet mousse dans la bougie conductrice et l'on dégage par la plaie son bout pourvu d'un écrou. On y visse alors une sonde cannelée d'argent, et sur la cannelure graduellement poussée vers

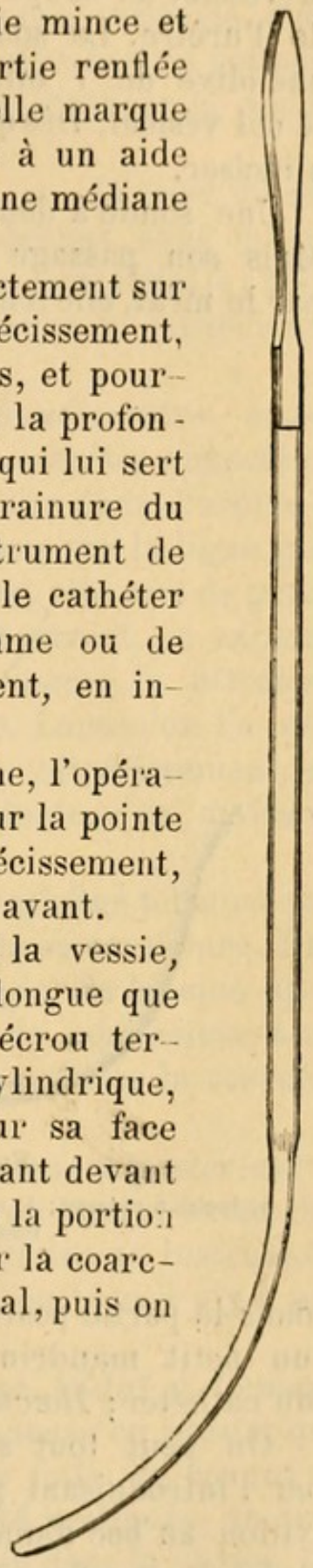

Fig. 271. — Conducteur de Syme.

la vessie, on coupe avec des ciseaux toute la partie rétrécie de l'urètre. La sonde porte, en arrière de sa cannelure, une olive de 7 millimètres, qu'on pousse à mesure vers le col vésical. Dès qu'elle y peut pénétrer, il n'y a plus rien à inciser.

Une sonde à demeure est alors introduite dans la vessie. Mais son passage n'est pas toujours facile, car introduite par le méat, elle tend à sortir par la plaie et non à s'engager

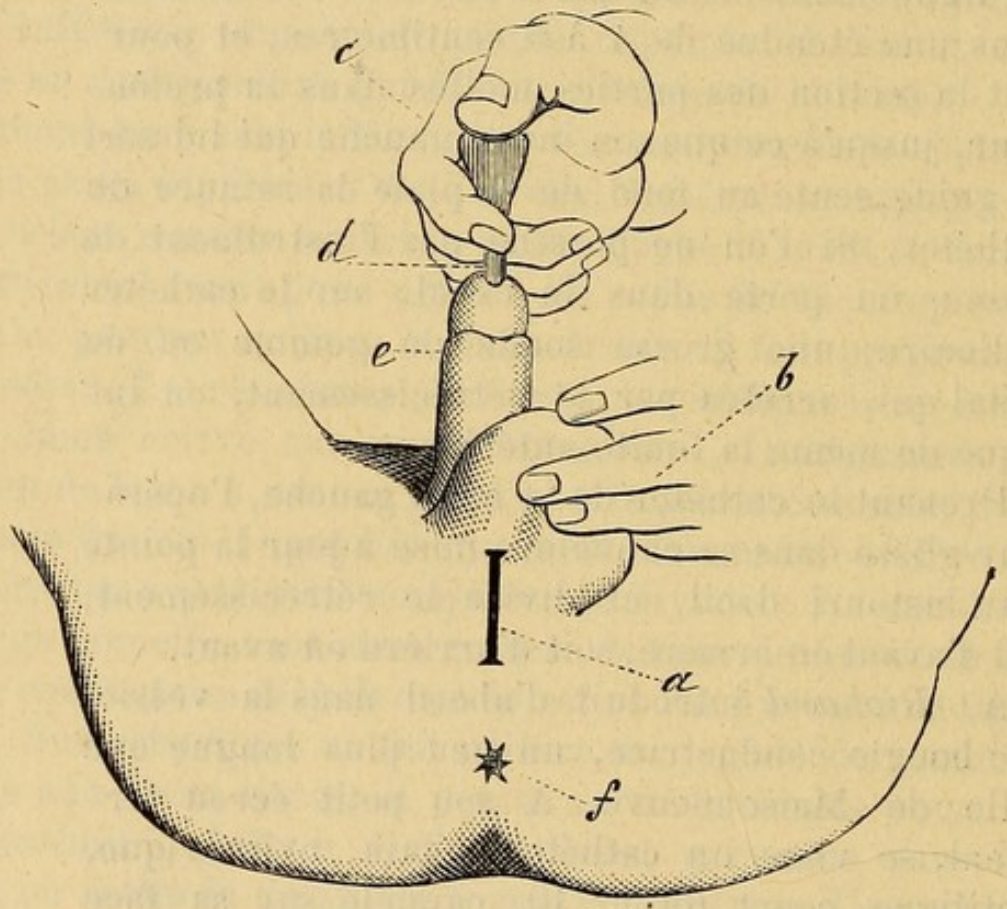

Fig 272. — Urétrotomie externe.

a, incision cutanée; *b*, main gauche de l'aide relevant les bourses; *c*, main droite tenant; *d*, le cathéter; *e*, verge; *f*, anus.

dans la partie postérieure du canal. *Syme* la fait glisser sur un petit mandrin concave, conduit dans la vessie le long du cathéter; *Bœckel*, sur un petit gorgeret boutonné.

On peut tout simplement placer la sonde dans la vessie en l'introduisant par la plaie. On fixe solidement son pavillon au bec d'une autre sonde plus petite, conduite par le méat jusque dans la plaie périnéale. En retirant cette dernière d'arrière en avant, on entraîne avec elle la sonde à

demeure qui occupe ainsi toute la longueur de l'urètre. *Sédillot* a muni le pavillon de la sonde vésicale d'un crochet, qui, saisi dans l'anneau d'une petite bougie poussée par le méat jusque dans la plaie, permet d'attirer la sonde dans la partie antérieure du canal.

β. **Urétrotomie externe sans conducteur.** — Diviser directement un rétrécissement de dehors en dedans, sans ouverture préalable de l'urètre sain, est chose fort délicate; mais on peut s'aider d'une boutonnière antérieure ou postérieure à la coarctation.

1° *Urétrotomie externe, après boutonnière antérieure.*—Même position du malade. Un cathéter cannelé ou une grosse sonde métallique est introduite dans l'urètre et conduite jusqu'au point rétréci. Maintenue sur la ligne médiane par un aide qui relève les bourses, elle sert de guide pour l'ouverture du canal. Le conduit ouvert, on explore avec un stylet cannelé la surface antérieure du rétrécissement, et l'on cherche son ouverture. Lorsqu'on l'a découverte, on pousse le stylet dans le rétrécissement, sa cannelure dirigée en bas, et sur ce conducteur on divise la coarctation d'avant en arrière.

Gouley, de New-York, se sert d'un cathéter terminé par un petit orifice à l'extrémité vésicale de sa cannelure. Par ce trou, on fait passer une fine bougie de baleine qui, engagée dans le rétrécissement, sert de conducteur à un petit couteau de Weber, avec lequel on divise la coarctation.

2° *Urétrotomie externe après boutonnière postérieure.* — Deux cas peuvent se présenter : ou bien il existe des fistules urétrales qui permettent de conduire un instrument dans la partie postérieure de l'urètre ; ou bien il n'y a pas de fistule.

α. Dans ce dernier cas, on peut, avec *Vidal* et *Demarquay*, aller chercher la portion membraneuse ou prostatique de l'urètre, par une incision curviligne faite au devant de l'anus. Si la ponction de la vessie a été pratiquée, on peut par cette ouverture introduire une sonde dans la vessie. On cherche alors à engager le bec de cette sonde dans le col

vésical. Si on y peut parvenir, la sonde est poussée d'arrière en avant, jusqu'à ce que son bec soit arrêté par la coarctation. Maintenue par un aide, elle sert de guide pour l'ouverture de l'urètre en arrière du rétrécissement.

β. Dans le cas où il existe une fistule, *Syme*, commence par la dilater. Il engage dans le trajet fistuleux un cathéter courbe, cannelé sur sa concavité, et lorsque l'instrument a pénétré dans la vessie, il le confie à un aide. Il introduit alors dans l'urètre, par le méat, son cathéter à extrémité vésicale courbe, mince et cannelée sur sa convexité et à partie droite, pleine et volumineuse, et le conduit jusqu'au rétrécissement. Plaçant l'index gauche dans le rectum, pour soutenir l'instrument engagé dans le trajet fistuleux, il prend de la main droite le cathéter qui occupe la partie antérieure de l'urètre, et le pousse avec force, d'avant en arrière, dans la direction normale du canal. Il traverse ainsi la coarctation. Quand le bec du cathéter antérieur est arrivé dans la cannelure du cathéter postérieur, on a créé un rétrécissement franchissable et franchi par l'instrument. Prenant alors un bistouri dont le dos de la lame appuie sur la pulpe de l'indicateur droit, dont le manche est fixé dans la paume de la main tenue en supination, on en porte la pointe par le trajet fistuleux, et le long de la cannelure du cathéter postérieur, jusqu'à la rainure du cathéter antérieur. En ramenant le bistouri d'arrière en avant, la pointe dans la rainure du cathéter antérieur, on divise le rétrécissement dans toute sa longueur.

La boutonnière postérieure pratiquée, on peut également chercher avec un stylet cannelé flexible, l'ouverture postérieure de la coarctation. Ce stylet engagé dans le rétrécissement d'arrière en avant et la cannelure en bas, sert de conducteur pour diviser le tissu et la coarctation. On met une sonde à demeure, par une des pratiques que nous avons indiquées.

ART. XXXV. — OPÉRATION DE LA BOUTONNIÈRE

On désigne sous le nom de boutonnière, l'ouverture du canal de l'urètre pratiquée de dehors en dedans. Son siège

varie comme ses indications. La boutonnière pratiquée sur conducteur, en avant, en arrière ou au niveau de l'obstacle au passage de l'urine, vient d'être décrite sous le nom d'urétrotomie externe. Je ne m'occuperai ici que de l'ouverture du canal, faite sans conducteur et dans sa portion membraneuse. Dans les cas où un obstacle s'oppose au passage de l'urine, la partie postérieure de l'urètre distendue par le liquide dans les efforts de miction peut servir de guide à l'opérateur. Le canal fait une saillie appréciable, soit au périnée, soit dans le rectum.

A.— **Incision longitudinale médiane** *(Amussat)* — Le malade est placé dans la position de la taille : les jambes fléchies,

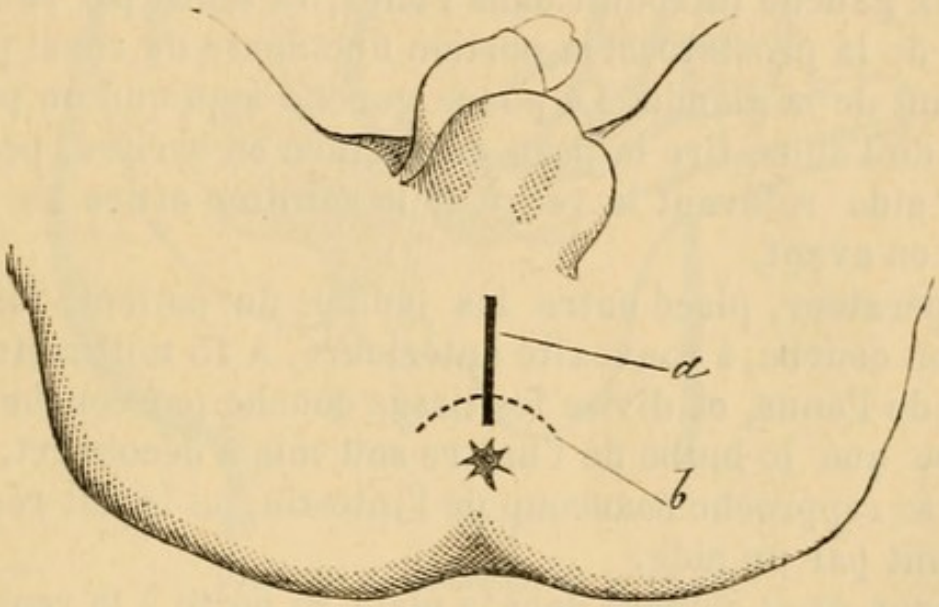

Fig. 272. — Boutonnière.

a, incision longitudinale; *b*, incision transversale.

les cuisses fléchies et écartées, le bassin soulevé par un coussin et saillant sur le bord du lit, les parties rasées. Un aide maintient la verge et les bourses qu'il relève. L'opérateur placé entre les jambes du malade, et assis sur un siège peu élevé, fait sur le raphé périnéal, une incision de 5 à 6 centimètres, qui se termine en arrière à 15 millimètres au devant de l'anus. Il divise lentement, couche par couche, les parties molles, et ayant mis le bulbe de l'urètre à découvert, il fait écarter les lèvres de la plaie avec des érignes ou des anses de fil maintenues par des aides.

Le doigt indicateur gauche enfoncé dans la plaie pour reconnaître la saillie et la fluctuation de l'urètre, sert de guide à l'opérateur. Lentement, et se tenant toujours sur la ligne médiane, en arrière du bulbe, il divise les tissus qui le séparent du canal, et ouvre l'urètre dans une étendue de 1 à 1 centimètre 1/2, en arrière de l'obstacle. L'urine s'écoule, et une sonde à demeure peut être placée dans la vessie.

B. — **Incision transversale** *(Demarquay)*. — Dans ce procédé, on ouvre l'urètre dans sa portion membraneuse, immédiatement en avant du bec ou pointe de la prostate qui sert de guide.

Position de la taille, le rectum préalablement vidé. L'index gauche introduit dans l'anus, va sentir par sa pulpe le bec de la prostate et la portion fluctuante du canal placée en avant de la glande. Le pouce gauche appliqué un peu en avant de l'anus, tire la peau du périnée en arrière, pendant qu'un aide relevant la verge et le scrotum attire les téguments en avant.

L'opérateur, placé entre les jambes du patient, fait une incision courbe, à convexité antérieure, à 15 millimètres en avant de l'anus, et divise les tissus couche par couche, jusqu'à ce que le bulbe de l'urètre soit mis à découvert. Si le bulbe se rapproche beaucoup de l'intestin, on le fait récliner en avant par un aide.

L'index droit enfoncé dans la plaie, se porte à la rencontre de l'index gauche placé dans le rectum sur le bec de la prostate. On évite ainsi de blesser l'intestin. Arrivé sur le canal, on l'ouvre en travers dans une étendue de 1 centimètre environ et l'urine s'écoule. On peut attaquer l'obstacle au passage du liquide par les moyens jugés convenables, et placer une sonde à demeure dans la vessie.

ART. XXXVI. — PONCTION DE LA VESSIE

A. — **Ponction par le rectum.** — Quand la vessie est distendue, le cul-de-sac péritonéal qui sépare sa paroi postérieure de la face antérieure du rectum, s'élève de 2 à 3 centimètres, et la laisse dépourvue de séreuse dans une certaine étendue

au-dessus de la prostate et des vésicules séminales. Le tissu cellulaire, en ce point, est lâche et lamelleux chez l'enfant, mais assez serré chez l'adulte, pour s'opposer aux infiltrations de liquides. Le malade placé dans la position de la taille, l'opérateur introduit son index gauche dans le rectum préalablement vidé, la pulpe du doigt en avant. Le doigt

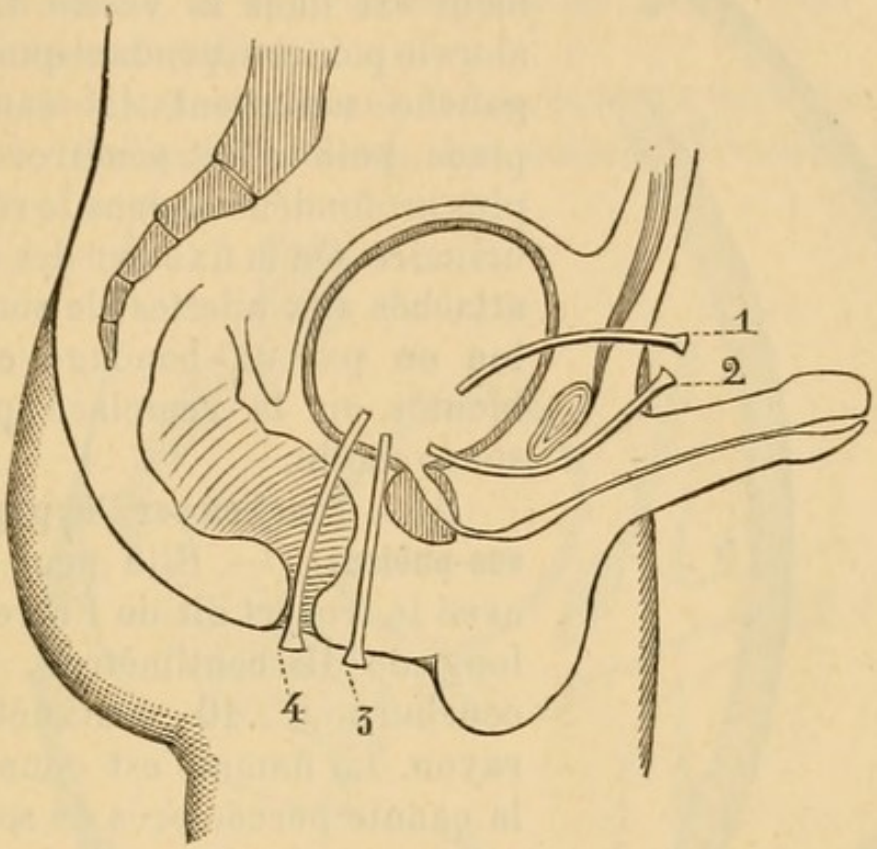

FIG. 273. — *Ponction de la vessie.*

1, sus-pubienne; 2, sous-pubienne; 3, périnéale; 4, par le rectum.

longe le sillon médian postérieur de la prostate, et arrivé à la base de la glande, il perçoit la fluctuation de la poche urinaire. Un aide comprime fortement la paroi abdominale antérieure et refoule la vessie vers le rectum.

L'opérateur prend de la main droite, un trocart courbe, à flamme cannelée, et dont la canule percée d'un œil latéral est munie de deux ailettes près de son pavillon. Ayant ramené le poinçon dans la canule, de façon que la pointe ne fasse pas saillie, il fait glisser le trocart le long de la face palmaire de son indicateur gauche. L'instrument, dont la concavité est dirigée en avant, franchit l'anus, pénètre dans

le rectum, et l'extrémité de la canule, arrivée sur la pulpe de l'index gauche, vient s'appliquer contre la paroi vésicale, immédiatement au-dessus du bord postérieur de la prostate.

Poussant la flamme, l'opérateur prend le trocart à pleine main et l'enfonce en haut et en arrière. L'écoulement de l'urine lui indique que l'instrument est dans la vessie. Il retire alors le poinçon, pendant que la main gauche maintient la canule en place, puis la fait pénétrer un peu plus profondément dans le réservoir urinaire. On la fixe par des cordons attachés aux ailettes de son pavillon ou par un bandage en T, et bientôt on la remplace par une sonde molle.

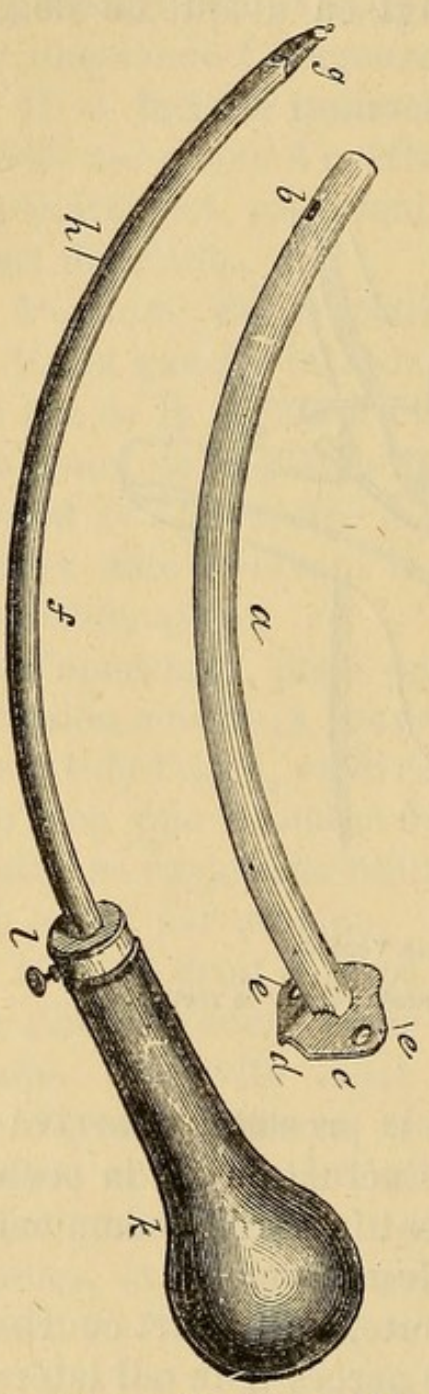

Fig. 274. — Trocart de Frère Côme avec sa canule.

B. — **Ponction par l'hypogastre ou sus-pubienne**. — Elle peut se faire avec le trocart dit de Frère *Come*, long de 15 centimètres, dont la courbure a 10 centimètres de rayon. La flamme est cannelée, et la canule percée près de son extémité vésicale d'un œil latéral qui correspond à la gouttière du poinçon. Son pavillon est muni de deux ailettes, et le manche de la tige coupé à pans pour être mieux en main.

Dans l'état de vacuité, la face antéro-supérieure de la vessie se cache presque derrière le pubis, elle est recouverte par le péritoine. Quand la vessie se distend et remonte vers l'ombilic, elle entraîne le péritoine avec elle, et sa face antérieure vient se mettre directement en contact avec la paroi abdominale. Quand le sommet de la vessie est à 12 centimètres au-dessus du

pubis, la partie du réservoir dépourvue de séreuse mesure 7 centimètres environ.

La convexité du trocart placé dans la vessie doit répondre à la courbure de la face postérieure de la poche urinaire. Il faut éviter, à la fois, et que l'extrémité de la canule vienne presser contre la paroi vésicale (vider le rectum), et, que par suite du retrait des parois de la vessie, le bec de la canule quitte la cavité et se trouve placé en avant dans le tissu cellulaire sous-pubien.

Le malade est couché sur le dos, près du bord droit du lit, le tronc légèrement élevé, les cuisses fléchies. Un aide

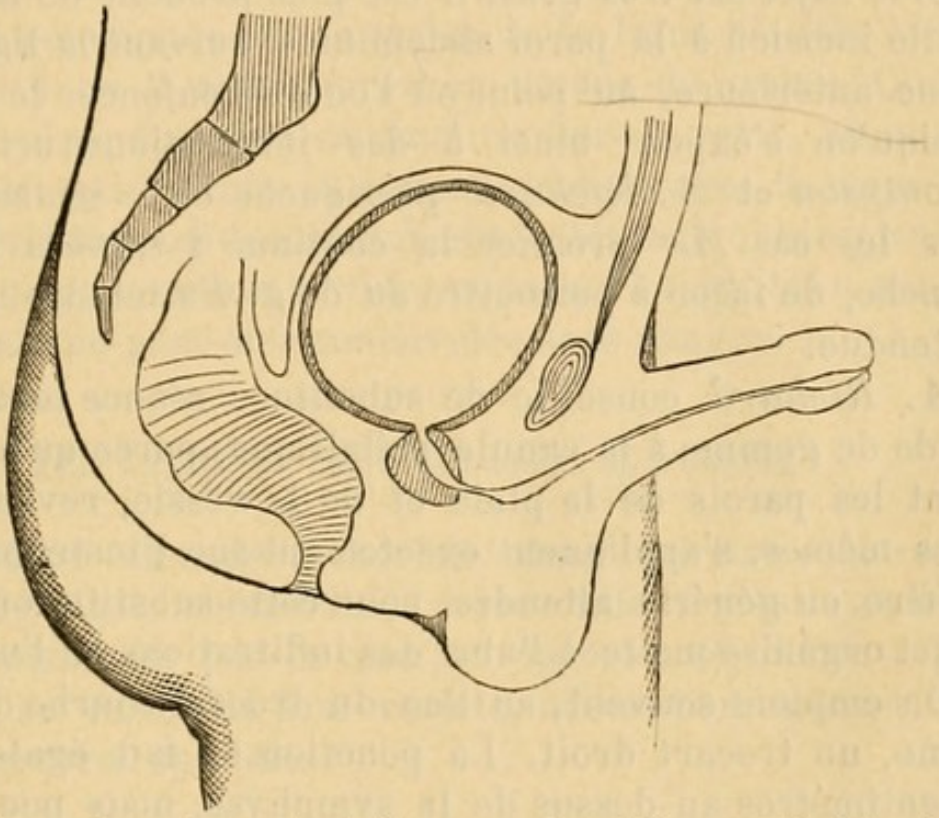

Fig. 275. — Coupe du bassin de l'homme, plan médian, vessie distendue.

presse avec ses mains de chaque côté de la paroi abdominale, pour fixer la vessie.

L'opérateur, placé à droite, s'assure par la percussion qu'aucune anse d'intestin ne s'est glisée entre la vessie et la paroi ventrale. La matité doit être complète. Il place l'ongle de son index gauche sur la ligne médiane antérieure, à 2 centimètres au-dessus de la symphyse pubienne. La même main lui sert pour tendre la peau. Tenant le trocart de la

main droite, solidement, la concavité en bas, le doigt indicateur couché sur la canule, il ponctionne la paroi par un coup sec, au point marqué par l'index gauche. L'écoulement de l'urine le long de la flamme montre que l'instrument est dans la vessie. On prend alors la canule de la main gauche, près de son pavillon, et pendant que le poinçon reste immobile, on fait filer la canule dans la direction de l'axe de la vessie, jusqu'à ce que son pavillon soit arrêté par la paroi abdominale. On fixe alors la canule par ses ailettes, à l'aide de rubans passés autour du corps. La vessie doit être vidée lentement.

Si le sujet est très gras, il est plus prudent de faire une petite incision à la paroi abdominale, suivant la ligne médiane antérieure, au point où l'on doit enfoncer le trocart, quoiqu'on s'expose ainsi à des infiltrations urineuses. *Thompson* et *A. Richard* pratiquent cette incision dans tous les cas. Le premier la continue à travers la ligne blanche, de façon à permettre au doigt d'atteindre la vessie distendue.

A. Richard conseille de substituer séance tenante une sonde de gomme à la canule métallique, parce qu'à ce moment les parois de la plaie et de la vessie, revenant sur elles-mêmes, s'appliquent exactement sur l'instrument. On préfère en général attendre, pour cette substitution, que le trajet organisé mette à l'abri des infiltrations de l'urine.

On emploie souvent, au lieu du trocart courbe de Frère Côme, un trocart droit. La ponction se fait également à 2 centimètres au-dessus de la symphyse, mais pour éviter d'atteindre la vessie trop haut, ce qui nécessiterait un mouvement de bascule de la canule, il faut diriger la pointe de l'instrument en bas et en arrière, derrière le pubis.

C. — **Ponction sous-pubienne.** — Indiquée par *Voillemier*, elle consiste à faire pénétrer un trocart dans la vessie, en passant entre la verge et l'arcade du pubis.

Le patient est couché près du bord droit du lit, le bassin élevé, les cuisses légèrement écartées. Un aide tire la verge en bas, pour allonger le ligament suspenseur. Le chirurgien, placé à droite du malade, marque avec son indicateur droit

le point qui correspond au ligament suspenseur de la verge. Il tient de la main gauche un trocart courbe à flamme cannelée et à courbure très prononcée, et en applique la pointe sur la peau, au-dessus de l'index droit. La concavité de l'instrument étant dirigée en haut, on l'enfonce de la main gauche en contournant l'arcade pubienne. La sortie de l'urine indique qu'il est dans la vessie. On retire le poinçon en enfonçant la canule un peu plus profondément, et on la fixe par les deux ailettes dont est muni son pavillon.

D. — **Ponction capillaire.** — Pratiquée avec les aiguilles n°s 1 et 2 de l'aspirateur Dieulafoy, la ponction de la vessie s'est jusqu'ici montrée tout à fait innocente. L'instrument armé, on ponctionne sur le trajet de la ligne blanche abdominale à 1 ou 2 centimètres au-dessus du pubis. Quand l'aiguille a pénétré de 1 centimètre dans la paroi, on ouvre le robinet qui la met en communication avec le corps de pompe. On l'enfonce doucement, et bientôt le liquide apparaît. A mesure que la vessie se vide, on pousse l'aiguille en avant. Cette ponction peut être renouvelée sans danger.

ART. XXXVII. — CORPS ÉTRANGERS DE L'URÈTRE

Les corps étrangers arrêtés dans l'urètre, se sont formés sur place, viennent des reins ou de la vessie, ou bien ont été introduits par le méat et apportés du dehors. Ces derniers, en raison de leur variété, nécessitent quelquefois des manœuvres spéciales.

§ I. — CALCULS ET GRAVIERS

Ils sont retenus dans la partie postérieure de l'urètre, en arrière du collet du bulbe ou dans la portion antérieure du canal, en avant de l'aponévrose moyenne. Les premiers seuls peuvent être repoussés dans la vessie ; pour tous les autres, toute tentative de ce genre serait inutile.

A. — EN AVANT DU COLLET DU BULBE

On commence par explorer le canal pour déterminer le

siège, la forme, le volume, la consistance du calcul. La palpation extérieure est combinée avec l'examen par l'intérieur de l'urètre.

a) **Dilatation.** — La dilatation de la partie antérieure de l'urètre favorise la marche en avant du corps étranger. On l'obtient soit par l'injection d'un liquide, soit par l'injection d'un gaz, en ayant soin d'obturer le méat et de comprimer le canal en arrière du calcul. On peut de même boucher le méat au moment des efforts de miction; le calcul est entraîné avec le jet du liquide qui s'échappe quand on cesse la pression. Ces manœuvres, combinées avec la propulsion directe par les doigts, ont réussi pour des graviers lisses et petits.

Une fine bougie, introduite dans le canal et laissée à demeure, fait disparaître les spasmes.

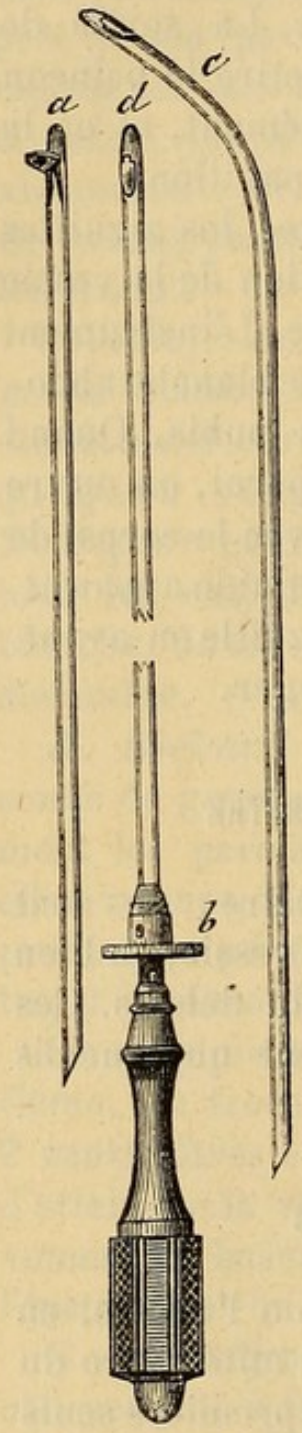

Fig. 276. — Curette articulée de Leroy d'Étiolles.

b) **Extraction par les voies naturelles.** — 1° Sans broiement du calcul. — Si le corps est près du méat, on l'extrait avec des pinces ordinaires. Au besoin, on s'aide de l'incision de l'orifice du canal.

Anse métallique. — Une anse de fil métallique fin et solide, dont les chefs ont 15 à 20 centimètres ou plus de longueur, est introduite dans une canule de métal de volume convenable, et forme ainsi une sorte de serre-nœud dont la boucle ne doit pas présenter plus de 1 centimètre de diamètre. Si l'on n'a pas de canule, les chefs sont enroulés l'un sur l'autre, ne laissant que la boucle terminale. Celle ci est conduite le long de la paroi de l'urètre et glissée derrière le calcul que l'on s'efforce de saisir. Dans ce but, la main gauche fixe le calcul en arrière et l'on plie la verge suivant

une brusque coudure pour faciliter le placement de la boucle. Le calcul saisi, on amène le tout au dehors, en procédant avec la plus grande douceur.

Curette de Leroy d'Étiolles. — Elle se compose d'une tige droite, aplatie, terminée par une extrémité mousse, arrondie, mobile, articulée à charnière, et d'une hauteur de 4 à 6 millimètres. A l'aide d'un mandrin fixé à la poignée de la curette, cette pièce mobile peut être à volonté relevée à angle droit sur la tige métallique, ou la prolonger directement. Il existe aussi un modèle courbe de cet instrument.

Fixant le corps étranger avec la main gauche, l'opérateur fait glisser la curette, dont l'extrémité mobile est abaissée, le long de la paroi inférieure du canal, jusqu'à ce qu'elle ait dépassé l'obstacle. Il relève alors la pièce mobile et, tirant doucement l'instrument vers soi, il vient appliquer la curette contre le calcul, qu'il fait marcher vers le méat par des mouvements toujours très doux.

Pince de Hales et de Hunter. — La pince de Hunter se compose d'une canule métallique droite, ouverte à ses deux

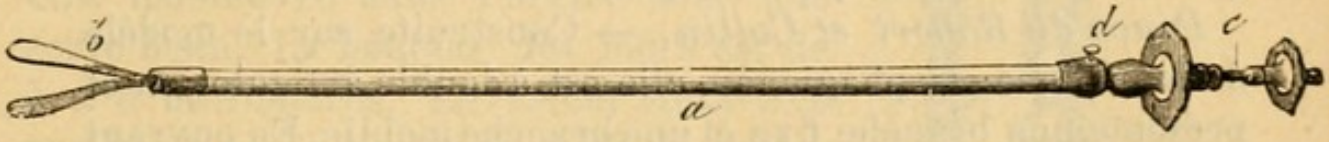

Fig. 277. — Pince de Hunter.

extrémités. Dans cette canule se meut une tige métallique, divisée à son extrémité vésicale en deux branches légèrement excavées, qui, poussées hors de la canule, s'écartent par leur élasticité. Quand la tige est rentrée dans la canule et ses branches rapprochées, elle ferme le tube à peu près complètement. On y a ajouté un stylet qui glisse entre les branches du mandrin, puis les mors de ces branches ont reçu les formes les plus diverses, mais toujours de façon à pouvoir rentrer dans la canule. On a fait aussi des pinces à trois et à quatre branches.

La verge bien tendue et le calcul fixé par un aide, l'opérateur introduit la pince fermée dans l'urètre, jusqu'à ce qu'elle vienne buter contre le corps étranger. Maintenant le

mandrin immobile avec la main gauche, il retire doucement la canule en avant. Les branches de la pince, dégagées, s'écartent. On pousse alors doucement la tige en arrière, sans déplacer la canule, pour engager les mors de la pince entre le calcul et la paroi urétrale. Le stylet poussé entre les branches indique par son choc que le calcul est saisi.

On reporte la canule sur la tige ou mandrin pour fixer la pince. Un léger mouvement de déplacement de l'instrument en totalité fait constater, par la douleur et la résistance éprouvées, si l'on n'a pas saisi la muqueuse urétrale. Le stylet permet de déplacer le calcul, de le chasser hors des branches, s'il est nécessaire de reprendre la manœuvre. Le calcul bien et seul saisi, on fixe la canule et par elle les branches de la pince et on retire le tout avec la plus grande douceur.

Pince d'Amussat. — Elle diffère de la précédente en ce que l'écartement des mors est produit par l'interposition du bouton qui termine le stylet. Ce bouton, ramené en avant, vient tomber dans une cavité creusée à la base des branches, qui se ferment alors par leur propre élasticité.

Pince de Robert et Collin. — Construite sur le modèle de leur pince œsophagienne, elle est à double articulation et présente une branche fixe et une branche mobile. En ouvrant les anneaux, le corps de la pince n'augmente pas de volume, mais un des mors très petits qui la termine s'écarte de quelques millimètres du mors fixe. Cet écartement, l'opérateur ne doit le produire que lorsque le bec de la pince est parvenu sur le calcul ; celui-ci peut être fixé avec la main gauche, la manœuvre de la pince n'exigeant qu'une seule main.

Les branches sont écartées avec une grande lenteur, puis glissées entre le calcul et les parois de l'urètre. On ferme alors l'instrument et on le retire avec douceur.

Tous ces instruments présentent le même inconvénient. Pour peu que le calcul soit irrégulier et anguleux, ils ne protègent aucunement la muqueuse urétrale, sauf à leur point d'application. De là des lésions du canal qui ont conduit à broyer le calcul sur place, s'il est volumineux et irrégulier.

2° Avec broiement du calcul. — *Brise-pierre à mors femelle mobile* (Nélaton). — C'est la curette articulée de Leroy dont le mandrin a été remplacé par une branche mâle. Le peu de solidité de la pièce mobile, par suite de son articulation, en fait plutôt un instrument de préhension et d'extraction qu'un véritable lithoclaste. Nous n'avons pas à revenir sur sa manœuvre décrite plus haut. Mais pour éviter de pincer la muqueuse quand on pousse la branche mâle contre le calcul, il est indispensable que l'urètre soit fortement tendu par la main gauche tirant sur la verge, et que l'axe de l'instrument se confonde avec celui du canal.

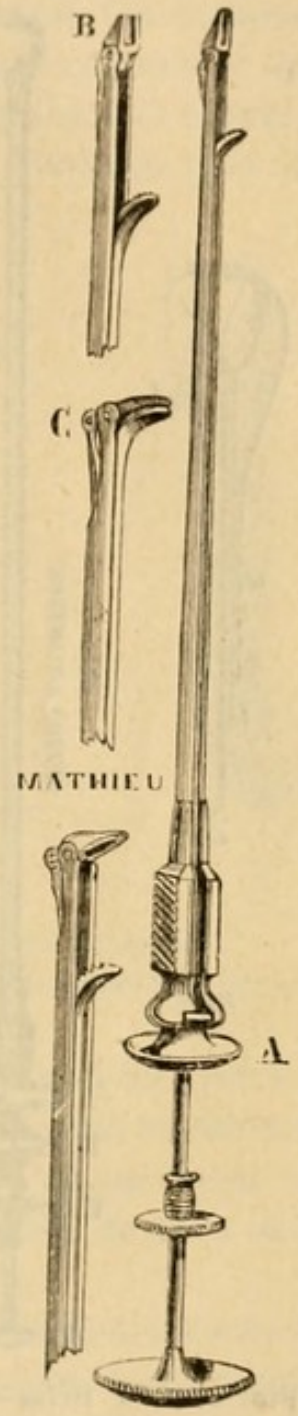

Fig. 278.
Brise-pierre urétral de Nélaton.

Brise-pierre urétral de Civiale. — C'est un brise-pierre à mors pleins, de dimensions assez faibles pour pouvoir être manœuvré dans l'urètre avec une seule main. La hauteur des mors est de 5 à 6 millimètres. Le calcul étant fixé par un aide, l'opérateur saisit la verge de la main gauche, la relève et la tend fortement. Le brise-pierre fermé est tenu de la main droite, le pouce et l'indicateur sur la masse de la branche femelle, les autres doigts sur la branche mâle. On le conduit jusque sur le calcul, et on l'ouvre en tirant à soi la branche mâle.

Pliant la verge à angle droit, on contourne le calcul avec le bec de la branche femelle. Quand le mors femelle est arrivé derrière le calcul, on redresse la verge et, poussant la branche mâle, on saisit la pierre. Après s'être assuré par le libre déplacement de l'instrument que l'on n'a pas pincé la muqueuse, on pratique le broiement.

Brise-pierre urétral de Reliquet. — Il se compose :

1° d'une branche femelle, creuse et cannelée dans toute sa longueur, terminée par un bec recourbé en forme de curette, dont le sommet dépasse peu l'axe de l'instrument.

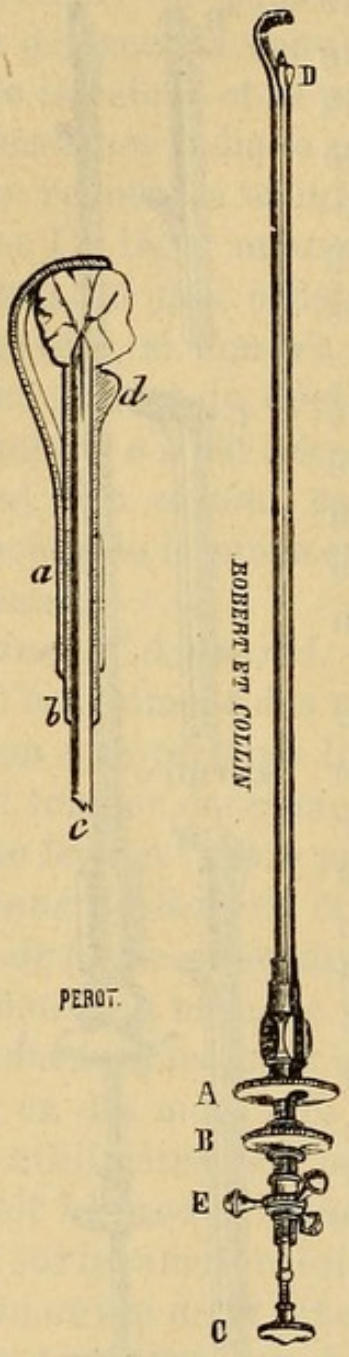

Fig. 279. — Brise-pierre urétral de Reliquet.

2° D'une branche mâle, tube métallique glissant dans la branche femelle, terminé par un orifice circulaire denté, et porteur d'une saillie mousse qui sort par la fente dont est pourvue la branche femelle et écarte les parois du canal. Cette branche présente à son extrémité manuelle une virole munie d'un volant qui sert à faire marcher la canule.

3° D'un perforateur, occupant la cavité de la branche mâle et terminé d'une part par une pointe à quatre pans, de l'autre par un bouton.

Le calcul, saisi entre la curette et les dents de la branche mâle, est attaqué par le perforateur dans l'axe de compression.

Un aide fixe le calcul. L'opérateur prend la verge de la main gauche, la relève et la tend fortement. De la main droite, il tient le brise-pierre: le pouce et l'index sur la masse de la branche femelle, le médius et l'annulaire sur la virole de la branche mâle, le petit doigt sur le bouton du perforateur. Il introduit l'instrument dans l'urètre, l'extrémité dentée de la branche mâle étant cachée dans la branche femelle, la pointe aiguë du perforateur cachée dans la branche mâle. L'instrument est ouvert.

Le calcul reconnu par le contact, on applique la convexité de la curette contre la paroi supérieure du canal pour la refouler, on fléchit fortement la verge, on fait suivre au bec

la surface de la pierre, pour le faire passer au delà du corps étranger, et l'on termine par le mouvement de curette, en relevant en même temps la verge et l'instrument. On ramène ainsi le brise-pierre dans l'axe du canal, et la concavité de la curette se trouve dirigée en haut. On fixe alors le calcul, en poussant sur lui la branche mâle; on s'assure que la

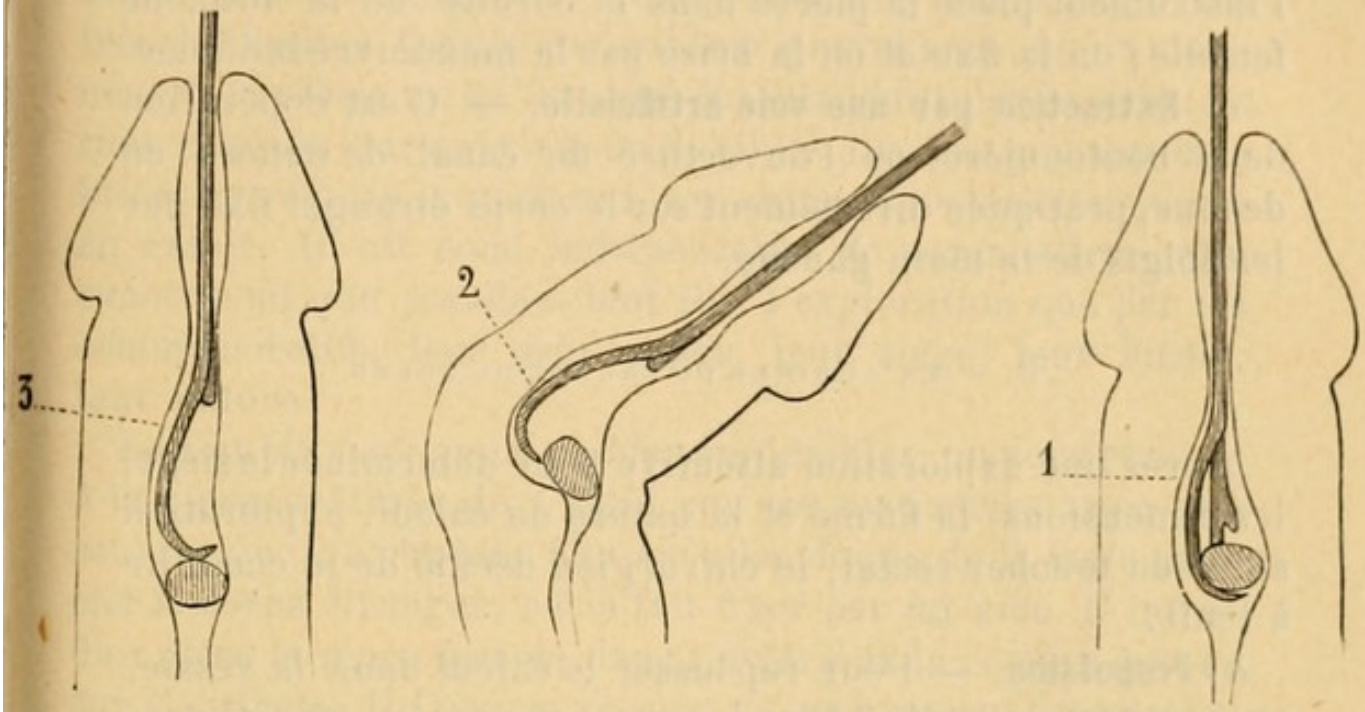

FIG. 280. — Manœuvre du brise-pierre urétral de de RELIQUET.
3, constatation du calcul; 2, verge infléchie pour passer la curette derrière le calcul; 1, calcul saisi.

muqueuse n'a pas été saisie par un mouvement de retrait imprimé à l'instrument et on pratique le broiement en faisant agir successivement la pointe du perforateur et les dents de la branche mâle. Le calcul est broyé sur place et sans difficulté.

L'opérateur ouvre alors l'instrument, vide la curette en la renversant en bas avec la verge, puis la retire doucement. On peut aussi, après avoir retiré le perforateur, faire par le canal de la branche mâle une injection à grande eau, qui détache les débris du calcul, d'ordinaire entraînés dans la première mixtion.

Les manœuvres que nous venons de décrire s'appliquent aux calculs arrêtés dans la portion spongieuse de l'urètre. Quand un calcul est engagé dans le bulbe, son volume s'oppose habituellement à ce qu'il puisse être extrait en entier;

il faut recourir au broiement sur place. Ici encore le brise-pierre de Reliquet est le plus avantageux. Mais il n'est plus possible d'infléchir le canal. Il faut déprimer sa paroi latérale avec le dos de la curette, jusqu'à ce que le bec passant entre le calcul et la paroi urétrale, se trouve contre le fond du cul-de-sac du bulbe. Un léger mouvement de rotation de l'instrument place la pierre dans la curette de la branche femelle; on la fixe et on la brise par la manœuvre indiquée.

c) **Extraction par une voie artificielle.** — C'est l'opération de la boutonnière, ou l'ouverture du canal de dehors en dedans, pratiquée directement sur le corps étranger fixé par les doigts de la main gauche.

B. — EN ARRIÈRE DU COLLET DU BULBE

Après une exploration attentive pour déterminer le siège, les dimensions, la forme et la nature du calcul, exploration aidée du toucher rectal, le chirurgien décide de la conduite à tenir.

a) **Propulsion.** — Pour repousser le calcul dans la vessie, on se sert de la sonde à grande courbure de Gély, manœuvrée comme pour le cathétérisme. S'il y a spasme du canal, une fine bougie placée à demeure peut le faire disparaître.

b) **Injections.** — Faites avec la sonde évacuatrice de Mercier, conduite sur le calcul, en poussant brusquement le liquide sans le faire pénétrer jusque dans la vessie, elles agissent comme les injections faites dans le conduit auditif; le liquide en sortant entraîne le corps étranger. Si le liquide injecté pénètre dans la vessie, le calcul peut être aussi poussé dans ce réservoir.

c) **Extraction.** — L'extraction, soit avec la pince de Hunter, soit avec la curette de Leroy, présente beaucoup de difficultés et expose à déchirer les parois du canal.

d) **Broiement.** — La manœuvre des brise-pierre est toujours fort délicate, nous l'avons décrite plus haut.

e) **Boutonnière.** — Elle doit être pratiquée sur le raphé médian, en avant de l'anus, entre le rectum et le bulbe. On extrait le corps étranger, sitôt le canal ouvert, avec des

tenettes, ou bien on le brise sur place avec un lithotriteur urétral.

§ II. — CORPS ÉTRANGERS PROPREMENT DITS

Ils présentent la plus grande variété de forme et de nature, et par là nécessitent pour leur extraction des manœuvres très différentes. Quelle que soit leur provenance, qu'ils viennent de la vessie ou qu'ils aient été introduits par le méat, ils sont mous ou durs, rigides ou flexibles. Les uns peuvent être brisés ou réduits en morceaux, les autres doivent être retirés en entier. Il est donc indispensable de reconnaître aussi exactement que possible, tant par l'exploration que par les commémoratifs, leur provenance, leur siège, leur forme, leur nature.

Lorsqu'ils sont longs, rigides ou flexibles, on aura recours à la pince urétrale de *Collin*, qui se manœuvre avec une seule main. L'opérateur fixe avec les doigts de la main gauche le corps étranger, ou le fait fixer par un aide. Il introduit alors la pince fermée dans l'urètre et la conduit jusque sur l'obstacle. Il l'ouvre, et, par un mouvement de rotation et de propulsion des branches, il cherche à placer le corps étranger entre les mors de la pince. Lorsqu'il l'a saisi, il retire doucement l'instrument pour s'assurer qu'il n'a pas pincé en même temps la muqueuse urétrale. Si le corps étranger a été saisi loin de son extrémité antérieure, et que celle-ci vienne buter contre la paroi du canal, on ouvre un peu la pince, on fait lentement glisser ses mors en avant, puis, fermant l'instrument, on procède doucement à l'extraction.

Quand un corps a séjourné longtemps dans l'urètre, son volume s'est habituellement accru, soit par imbibition, s'il est poreux, soit par dépôt de sels calcaires à sa surface.

Si les corps sont longs et pointus comme les épingles, leur pointe déchire la muqueuse quand on les attire vers le méat. Cette pointe est presque toujours en avant. On peut les extraire avec la pince urétrale de Collin, munie par Reliquet d'un curseur basculeur qui permet de ramener la pointe

dans l'axe de l'instrument et du canal. On peut également recourir à la manœuvre dite *par ponction du canal*. L'épingle fixée en arrière de sa tête par les doigts de la main gauche, on coude brusquement la verge, de façon que la pointe de l'épingle traverse la paroi inférieure de l'urètre et vienne faire saillie au dehors. Saisissant l'extrémité acérée de l'épingle, on la tire en dehors le plus possible : puis, la portant en arrière, on ramène sa tête en avant, et l'on peut alors l'extraire avec la pince sans aucun danger.

S'il s'agit d'épingles doubles (épingles de femme), on amène par inflexion de la verge les deux pointes et les branches au dehors, l'anse seule restant dans l'urètre. Avec un sécateur on coupe une des branches au ras de la verge. En imprimant à la seconde branche un mouvement de rotation, on fait sortir l'anse au dehors. On peut aussi faire la section de la portion courbe de l'épingle avec le sécateur de Reliquet. C'est un petit brise-pierre urétral, dont le bec mâle fait cisaille emporte-pièce avec le bec femelle. Cette division faite, on extrait séparément chacune des moitiés de l'épingle avec la pince urétrale.

Si ces procédés échouent, ou s'ils exposent à des lésions de l'urètre par le volume ou la forme irrégulière des corps étrangers, on pratique la boutonnière, en se servant comme guide du corps étranger lui-même, ou d'un cathéter conduit jusqu'à sa rencontre.

L'extraction des corps étrangers arrêtés dans l'urètre de la femme présente peu de difficultés, en raison de la rectitude, de la brièveté et de la grande et facile dilatabilité du canal.

ART. XXXVIII. — CORPS ÉTRANGERS DE LA VESSIE

Ils se présentent avec les mêmes variétés de forme, de volume, de consistance que les corps étrangers de l'urètre. Il est indiqué de les retirer par les voies naturelles, et de ne recourir à la taille que comme une dernière resource. Les commémoratifs et l'exploration renseignent sur leur condition :

1° Corps étrangers arrondis ou oblongs, pouvant être

morcelés ou cassés. On emploie les brise-pierre ordinaires, le sécateur de Caudemont.

Si le corps est assez léger pour se tenir au-dessus de l'urine, on le saisit dans la vessie injectée d'air, ou dans la vessie vide, en déprimant la paroi vésicale avec le dos de la branche femelle, et en imprimant une secousse au bassin. Les débris sont amenés au dehors par des injections évacuatrices.

2° Corps allongés, souples, pouvant être pliés ou coupés. Pour extraire les sondes de gomme, on se sert du duplicateur de Mercier. C'est un brise-pierre dont la branche

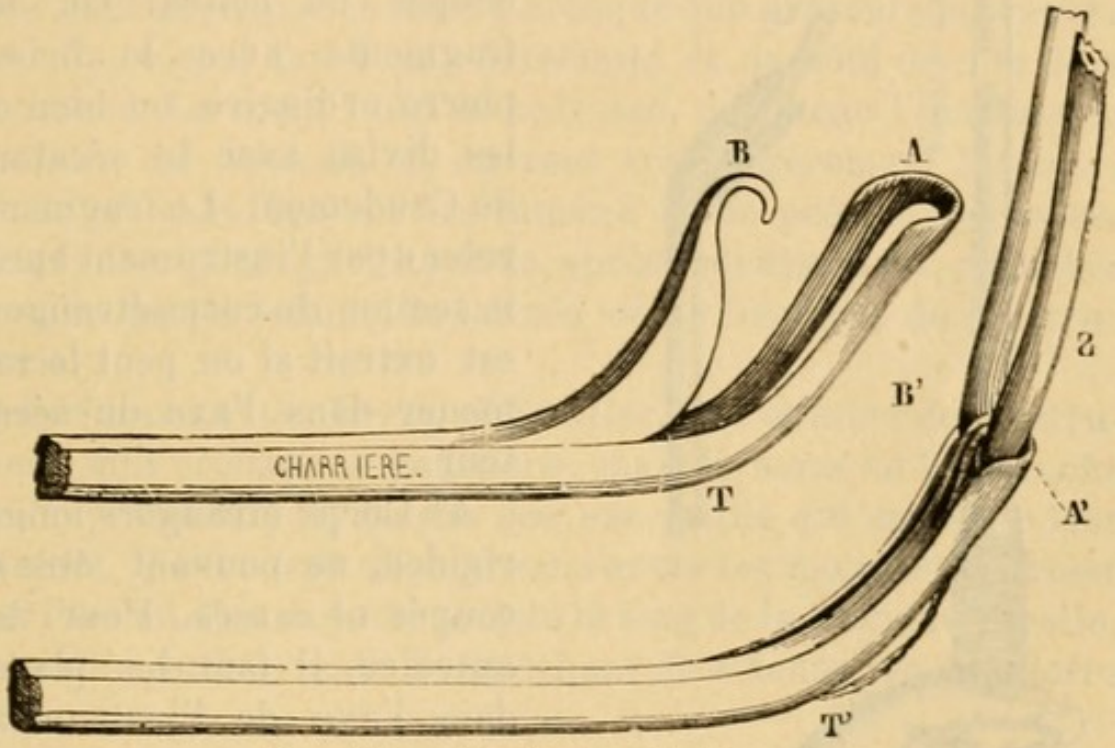

FIG. 281. — Duplicateur de MERCIER.

femelle est creuse et percée d'une large fenêtre, du bec au talon de son mors. La branche mâle est terminée par un fort crochet qui se termine en bas par une saillie en gorge de pigeon. Le crochet saisit la sonde, la plie en deux à ce niveau et permet de la retirer.

Si la sonde est trop grosse pour qu'ainsi doublée elle puisse franchir l'urètre, ou s'il s'agit d'un corps plus volumineux, on le coupe avec l'inciseur de Caudemont. Ici les deux mors du brise-pierre présentent une arête tranchante, agissant comme de forts ciseaux. Cette arête saillante n'oc-

cupe qu'une partie de la surface de chaque mors ; l'autre partie présente des rainures qui retiennent une des portions du corps étranger divisé et permettent de l'amener au dehors quand on retire l'instrument. Si les fragments sont trop gros, on les morcèle de nouveau.

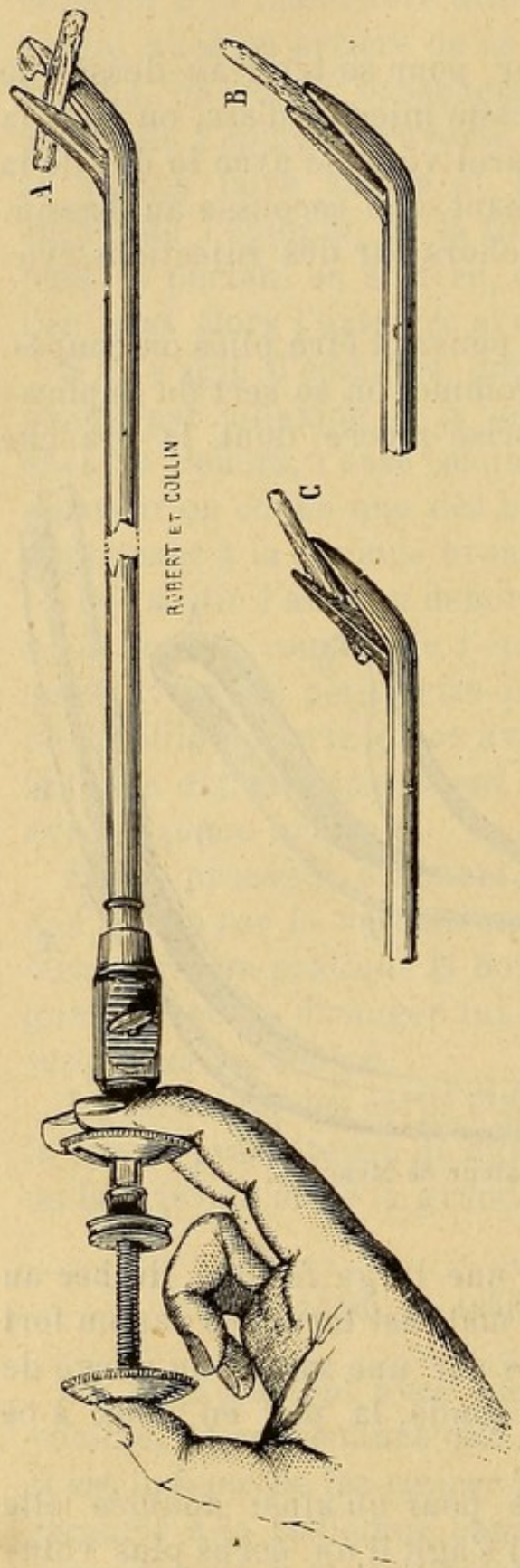

Fig. 282. — Redresseur de Robert et Collin.

3° Corps étrangers allongés, rigides, pouvant être coupés ou brisés. On les fragmente avec le brise-pierre ordinaire, ou bien on les divise avec le sécateur de Caudemont. Le fragment, retenu par l'instrument après la section du corps étranger, est extrait si on peut le ramener dans l'axe du sécateur.

4° Corps étrangers longs, rigides, ne pouvant être ni coupés ni cassés. Pour les extraire, il faut les placer dans l'axe de l'instrument et du canal. *Caudemont* a montré tout le parti que l'on pouvait retirer de l'usage du brise-pierre à mors plats. Lorsque le corps allongé a été saisi en dehors de son milieu, et qu'on le ramène contre le col vésical, il subit un léger mouvement de rotation dans lequel la cannelure de la branche femelle du brise-pierre se tourne du côté où la portion de la

tige saisie est la plus courte. On cherche alors à porter l'instrument de ce côté, à le rapprocher de cette extrémité par des mouvements de glissement exécutés en desserrant les mors, mais sans lâcher le corps étranger. Lorsqu'on a saisi une tige rigide par une de ses extrémités, elle se place d'elle-même dans l'axe du bec du brise-pierre, si au moment où il traverse le col vésical on a soin que les mors ne soient pas trop serrés.

Redresseur de Robert et Collin. — Le redressement du corps étranger saisi entre les branches de l'instrument est produit par l'obliquité qu'offrent les mors sur une partie de leur surface, et par la saillie brusque que présente la branche femelle, tout à fait à son extrémité et du côté de son bord échancré. Le corps saisi et redressé, on amène l'instrument près du col vésical, et, ouvrant très légèrement les mors sans lâcher la tige, on les ramène assez près d'une de ses extrémités pour qu'elle puisse, après redressement, se cacher dans la partie échancrée laissée entre les mors de l'instrument.

Redresseur de Leroy d'Étiolles. — Les mors de l'instrument sont creusés en gouttière; mais le mors de la branche mâle présente près de son bec une saillie qui empêche leur contact. Tout corps allongé saisi entre les mors est redressé par l'action d'un curseur mobile le long de la branche femelle, la saillie du bec mâle l'empêchant de s'échapper de l'autre côté.

5° Corps étrangers allongés, rigides, mais assez malléables pour se laisser ployer, pointus à une de leurs extrémités ou à leurs deux extrémités, ou offrant des saillies latérales aiguës et obliques, susceptibles d'accrocher les parties.

Duplicateur de Courty. — Il se compose d'une solide canule métallique, évasée à son extrémité vésicale. Dans la canule glisse un mandrin terminé par un fort crochet, et mû par un pignon à crémaillière. L'épingle, ou le corps saisi par le crochet, est attirée dans la canule et ployée par le mouvement imprimé au pignon. Le duplicateur à canule courbe est d'un usage plus commode.

Basculeur de Mathieu. — La canule de l'instrument est ouverte sur une de ses faces. Le corps saisi par le crochet est ramené dans l'axe du basculeur et vient se cacher dans la canule.

Lorsqu'un corps étranger est depuis un long temps dans la vessie, son volume s'est accru par imbibition s'il est poreux, par incrustation de sels calcaires s'il est dur et si les urines sont altérées. Il est souvent alors impossible de l'extraire par les voies naturelles. Dans ces conditions, il faut recourir à la taille, et préférablement à la taille médiane.

ART. XXXIX. — LITHOTRITIE

La lithrotritie ou le broiement des calculs dans la cavité de la vessie se pratique au moyen d'instruments désignés par les noms de lithotribes, lithoclastes, lithotriteurs, brise-pierre. Tous les instruments actuellement employés se composent essentiellement de deux branches, dont la supérieure ou branche mâle, glisse dans une gouttière creusée sur la branche femelle. Quand l'instrument est fermé, les mors qui terminent les deux branches et dont la hauteur varie de 3 à 4 centimètres se trouvent en contact. Le lithotriteur représente alors un cathéter métallique à brusque courbure, dont le diamètre est de 7 à 8 millimètres, l'angle de 90° à 120°.

Les brise-pierre diffèrent par la forme et la disposition de leurs mors, et par le mécanisme qui permet de rapprocher ces mors l'un de l'autre, en développant la force nécessaire pour briser le calcul.

A. Mors. — La conformation des mors varie avec les indications auxquelles ils doivent satisfaire. Ils sont pleins ou fenêtrés. Nous ne signalerons que les plus importants.

Mors d'Heurteloup. — Ils sont pourvus sur leurs bords de fortes dents rectangulaires qui s'emboitent exactement, le mors femelle est creusé d'une large gouttière pour recevoir le mors de la branche mâle.

Mors porte à faux. — Le mors de la branche femelle est percé dans toute sa longueur d'une large fenêtre rectangulaire, et ses bords sont munis de petites dents. Le mors de la branche mâle présente des dents très fortes, et se cache tout entier dans la concavité de la branche femelle.

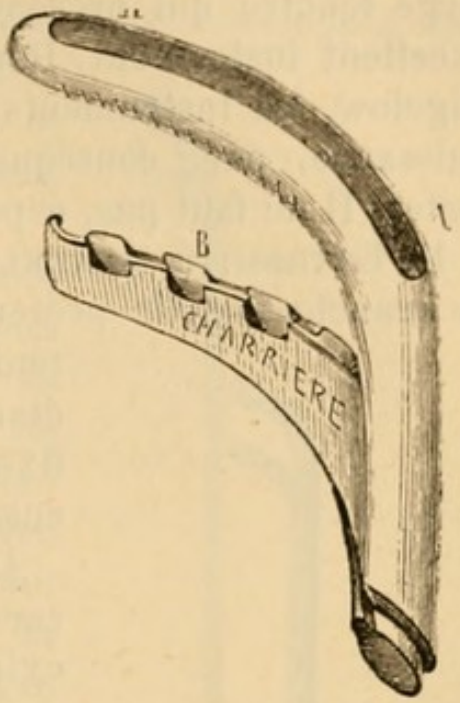

FIG. 283. — Mors porte à faux

Bec de canne (Civiale). — Le mors femelle forme une véritable cuiller à fond plat, dans laquelle pénètre le mors de la branche mâle dont la surface est munie de petites dents.

Bec à fenêtres multiples (Robert et Collin). — Les deux mors sont munis de fortes dents, reçues dans des fenêtres percées aux points correspondants du mors opposé, ce qui prévient l'engorgement des cuillers.

Bec de Mercier. — Les mors sont creusés en gouttières, et munis de petites dents sur leurs bords; mais de plus, près de l'angle de courbure, le mors femelle présente des bords très élevés, et est percé d'une large gouttière, que vient remplir une saillie de la base du mors de la branche mâle. Dans certains modèles, le mors femelle, plus élevé, cache complètement le mors mâle, pour éviter le pincement de la muqueuse vésicale.

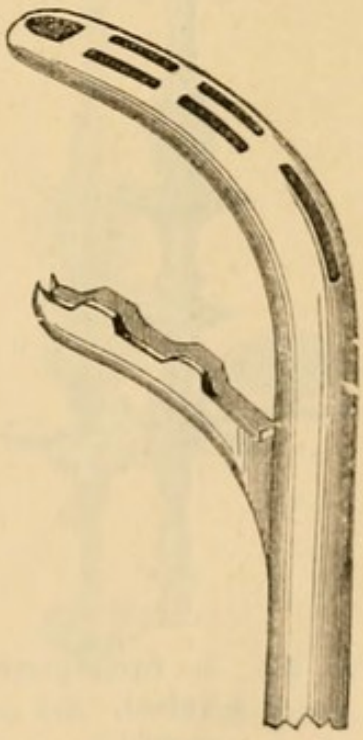
FIG. 284. — Bec à fenêtres multiples.

Becs évacuateurs. — Ils sont tous les deux creusés en gouttière et, quand on les rapproche, laissent une cavité où peuvent s'entasser les petits graviers. Aussi faut-il, comme l'a fait *Voillemier* les munir d'un ressort qui prévient leur engorgement.

Bec de Reliquet. — Le mors mâle est plein et muni de très fortes dents, le mors femelle est percé d'une longue et large fenêtre qui présente des dents latérales. C'est un excellent instrument. Pour la lithotritie ou litholapaxie de Bigelow, les instruments doivent présenter une très grande puissance, par conséquent des dimensions relativement fortes. Il ne faut pas, cependant, exagérer leur volume.

B. Extrémité manuelle. — A son extrémité manuelle, la branche femelle présente une masse carrée qui sert à la tenir, et qu'on peut placer dans un étau à main destiné à la maintenir plus fixement si l'on veut recourir à la percussion.

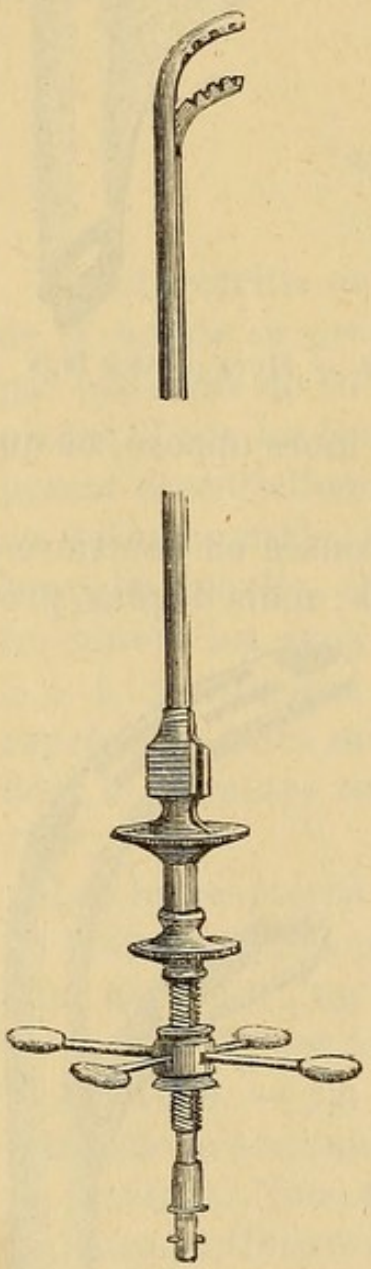

Fig. 285. — Brise-pierre à volant.

Depuis *Thompson*, cette masse carrée est remplacée par une masse cylindrique, plus allongée, qui forme une sorte de résonnateur, et est bien mieux en main. Elle est quadrillée sur sa surface extérieure.

La branche mâle invaginée dans la précédente, se termine par un bouton aplati, sur lequel peut agir le marteau à percussion. Les deux branches doivent glisser à frottement doux l'une dans l'autre, sans produire le moindre bruit, et de façon que les mors puissent être aisément rapprochés ou éloignés par l'action de la main.

Mais, pour peu que le calcul présente une certaine dureté, la puissance développée par la main de l'opérateur ne suffit pas à le briser. Pour obtenir une force plus considérable dans le rapprochement des mors, on peut recourir à la percussion avec un marteau de plomb sur le bouton de la branche mâle, ou à un des mécanismes que nous allons indiquer.

1° *Volant simple.* — Le volant agit sur une virole que porte la branche mâle, en marchant sur un pas de vis creusé sur la branche femelle. La pression ainsi développée est continue, ce qui expose les mors à se fausser si la pierre se déplace, et même à se briser ; de plus il devient souvent difficile de les séparer.

2° *Pignon.* — Un pignon à poignée en bois, s'engrène dans les dents d'une crémaillère que présente la branche mâle. Les mouvements de rotation qui lui sont imprimés éloignent ou rapprochent les mors avec une force considérable. La main gauche de l'opérateur maintient la branche femelle, ses quatre derniers doigts autour de la masse, le pouce appliqué sur le bouton terminal de la branche mâle. La main droite fait marcher le pignon, mais celui-ci ne doit pas agir par une pression lente et continue qui exposerait à fausser les mors de l'instrument presque sans résultat. Il faut, au commencement, que son action soit brusque et saccadée pour faire éclater le calcul.

3° *Écrou brisé.* — Dans ce mécanisme, la branche mâle forme dans une partie de sa longueur, une vis que l'on peut, soit au moyen d'une virolle spéciale, soit à l'aide d'un anneau ou d'un bouton mobile, engrener à volonté avec un pas de vis correspondant, creusé sur deux ressorts fixés à la branche femelle. Quand l'écrou est ouvert, la branche mâle glisse librement dans la branche femelle, et peut être mise en mouvement avec les doigts ou le percu-

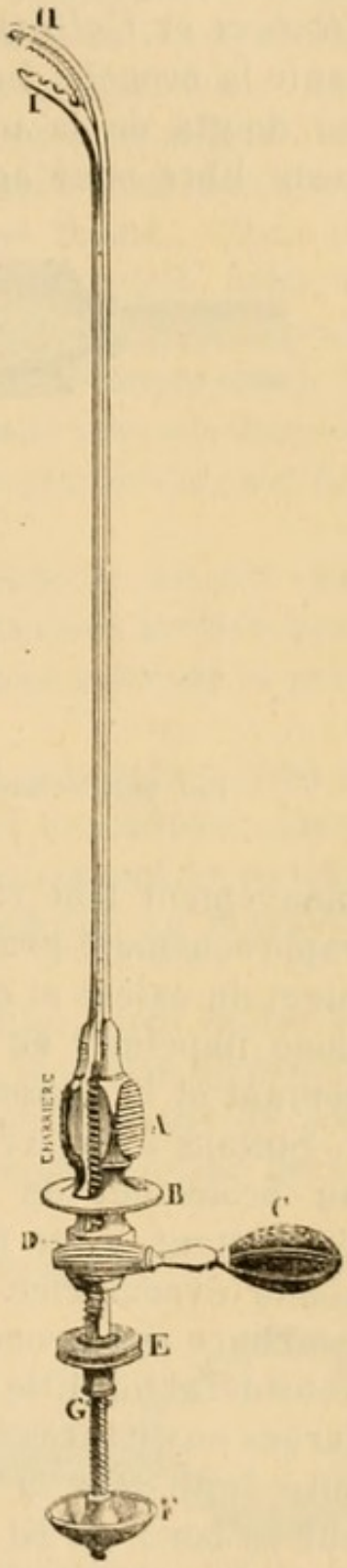

Fig. 286. — Brise-pierre à pignon.

teur. Lorsque l'écrou est fermé, la branche mâle est fixée et ne peut cheminer que par le mouvement de rotation imprimé au volant dont son extrémité est munie.

L'avantage de ce système est de permettre avec l'anneau *(Robert* et *Collin)* ou le bouton mobile *(Weiss)*, de maintenir la branche femelle, et d'ouvrir ou fermer l'écrou avec les doigts de la main gauche, pendant que la main droite reste libre pour agir sur la branche mâle. Ici encore un

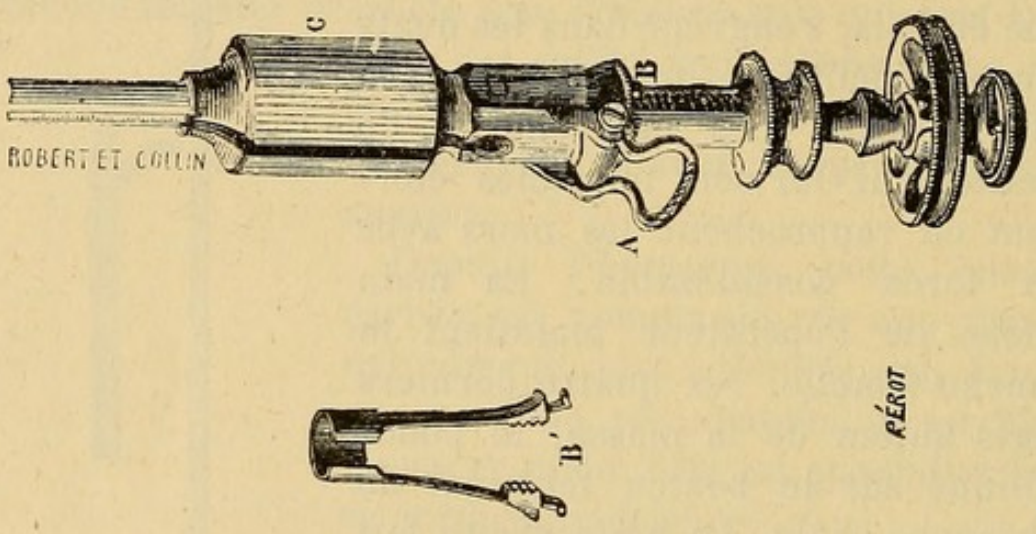

Fig. 287. — Brise-pierre à écrou-brisé (Robert et Collin).

mouvement lent et continu du volant se traduit par un rapprochement graduel des mors, peu favorable à l'éclatement du calcul et qui expose à fausser l'instrument. Il faut donc imprimer au volant des mouvements saccadés, en le serrant et le desserrant rapidement.

Sondes évacuatrices. — Outre ces instruments destinés au broiement du calcul, l'appareil doit comprendre un évacuateur, pour faire sortir les débris de la pierre. La sonde évacuatrice ordinaire, est une sonde métallique à courbure peu prononcée, de fort diamètre et d'un calibre considérable. Elle présente à son extrémité vésicale deux larges ouvertures latérales à bords mousses. Cette sonde est introduite dans la vessie, le malade couché ou agenouillé sur le bord du lit, pour que le bec de l'instrument arrive dans la partie déclive du réservoir. Par cette sonde, on injecte de l'eau tiède, avec une seringue à large canule. Sitôt que le malade accuse un besoin pressant d'uriner, on

retire la seringue, et le liquide s'échappe avec force en entraînant les graviers. On continue les injections jusqu'à ce que l'eau sorte limpide.

Si un gravier se place dans l'œil de la sonde, on en est averti, en la retirant, au moment où le bec de l'instrument se présente au col vésical, par la résistance éprouvée et par la douleur qu'accuse le patient. On déplace alors ce gravier, soit par des injections forcées, soit à l'aide d'un mandrin.

Le mandrin de Leroy d'Étiolles est formé, dans sa moitié extérieure, par une tige métallique droite, dans sa partie vésicale par une lame d'acier enroulée en hélice, pour pouvoir se modeler sur la courbure de la sonde, dont il remplit exactement la cavité. Son extrémité vésicale dentée, agissant comme une lime, use le gravier par frottement s'il n'a pu être repoussé dans la vessie.

Reliquet a demontré qu'il était possible de retirer sans danger pour le canal, la sonde et les graviers arrêtés dans ses yeux, si l'on fait une injection continue pendant le passage de l'instrument dans l'urètre.

On peut aussi se servir de la sonde à brusque courbure et à double courant de Mercier, dont l'œil évacuateur, placé sur la concavité ou la convexité de l'instrument au niveau de l'angle de courbure, peut être obturé par un mandrin spécial pendant l'injection.

Reliquet préfère la sonde coudée à cuiller, dont le bec se place toujours au point le plus déclive de la vessie, au milieu des débris du calcul. On introduit le sonde munie de son mandrin, et celui-ci est également replacé avant de la sortir, pour la vider des graviers.

Pour favoriser l'action des injections évacuatrices, on peut

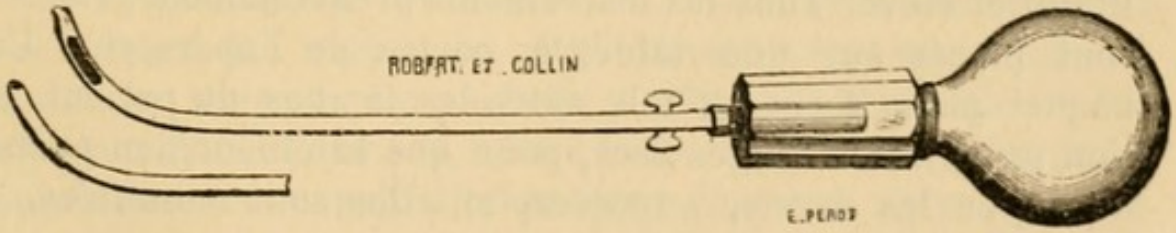

Fig. 283. — Évacuateur-aspirateur de Cloves.

adapter à l'extrémité de la sonde un réservoir de verre dans

lequel elle pénètre dans une longueur de 4 à 5 centimètres. Sur ce réservoir, on fait agir un appareil aspirateur, formé soit par une poire de caoutchouc *(Cloves)*, soit par une pompe aspirante et foulante *(Collin)* ; mais il faut toujours mesurer exactement la quantité de liquide à introduire, pour n'exercer aucune aspiration sur la muqueuse, et ne pas distendre outre mesure le réservoir de l'urine.

Opération. — Le sujet doit être convenablement préparé, tant pour son état de santé général, que pour l'état des voies urinaires.

L'urètre a été suffisamment dilaté, habitué au passage des instruments, et sa disposition bien étudiée pour qu'on puisse en éviter les obstacles. La vessie doit être en état de supporter la présence d'une certaine quantité de liquide, 200 à 250 grammes environ. *Thompson*, sans rejeter absolument l'injection, la croit à peu près inutile.

L'instrument est choisi d'après les indications fournies par l'exploration, sur la forme, les dimensions, la consistance de la pierre, d'après la position du calcul et la conformation de la vessie.

Le rectum est vidé par un lavement et l'urine conservée si l'injection d'eau tiède n'est pas supportable. L'anesthésie prive le chirurgien des sensations accusées par le patient.

Le lit spécial d'Heurteloup n'est pas, en général, employé, malgré ses avantages. *Reliquet* se sert d'un siège particulier que l'on place sur le lit, qui lui permet d'élever, d'abaisser et d'incliner latéralement et subitement le bassin du patient, pendant que le lithotriteur est dans la vessie.

Le sujet est couché dans la position du cathétérisme vésical, c'est-à-dire dans le relâchement le plus absolu, sur un lit dur et élevé. Tous les instruments préalablement graissés sont placés sur une table, à portée de l'opérateur. Un baquet plein d'eau est mis entre les jambes du patient, et l'on prépare des linges secs, pour que le chirurgien puisse s'essuyer les mains, exposées, si elles sont mouillées, à glisser sur les instruments.

Position du sujet. — Quand la portion droite d'un brise-pierre fermé occupe le canal de l'urètre, il est possible

d'imprimer à l'instrument des mouvements de rotation autour de l'axe de sa portion droite, et des mouvements de va-et-vient qui portent son bec, du col vésical à la paroi postérieure de la vessie. Le point de cette paroi où le talon (angle de courbure) du lithotriteur vient toucher, est sensiblement toujours le même chez un sujet donné, mais il varie avec la saillie de la prostate et du col vésical. Chez les jeunes sujets, le talon arrive au bas-fond du réservoir, chez les hommes âgés, il reste presque forcément au-dessus.

Or, la pierre (si elle n'est pas enchatonnée) se place toujours dans la partie la plus déclive de la vessie. Pour la saisir, il faut, comme le fait remarquer *Reliquet,* que la position du sujet soit telle, que la pierre occupe le point de la paroi vésicale postérieure où vient toucher le talon du lithotribe dans le mouvement direct de va-et-vient. Chez les sujets à grosse prostate et à col vésical hypertrophié, il est donc indispensable, pour amener la pierre au contact de l'instrument, d'élever fortement le bassin, ce qui porte en arrière le point le plus déclive de la vessie. Si le canal n'est pas direct, et que le talon du lithotribe vienne toucher une des faces latérales de la vessie, le sujet sera incliné de ce côté pour y porter le calcul.

1° *Injection d'eau tiède.* — L'opérateur, placé à droite du malade, introduit dans la vessie une sonde de gomme à grande courbure et évacue l'urine. Puis avec la seringue tenue de la main droite, et fixée par la main gauche dans le pavillon de la sonde, il injecte avec lenteur et sans secousses, la quantité d'eau tiède que la vessie peut supporter. Il retire alors les deux instruments en même temps et sans les séparer.

2° *Préhension et broiement.* — Le lithotribe est introduit en suivant les règles du cathétérisme avec les sondes à courbure brusque. Le poids de l'extrémité manuelle tend à abaisser l'instrument et à faire buter son bec contre la paroi supérieure du canal. Il faut donc toujours agir, plus par propulsion que par rotation, dans la conduite du lithotriteur.

Le brise-pierre introduit dans la vessie est saisi de la

façon suivante. Les quatre derniers doigts de la main gauche appliqués sur la masse carrée ou arrondie de la branche femelle servent à la maintenir et à la manœuvrer. Le pouce gauche, resté libre, agit sur l'anneau ou le bouton pour ouvrir ou fermer l'écrou brisé.

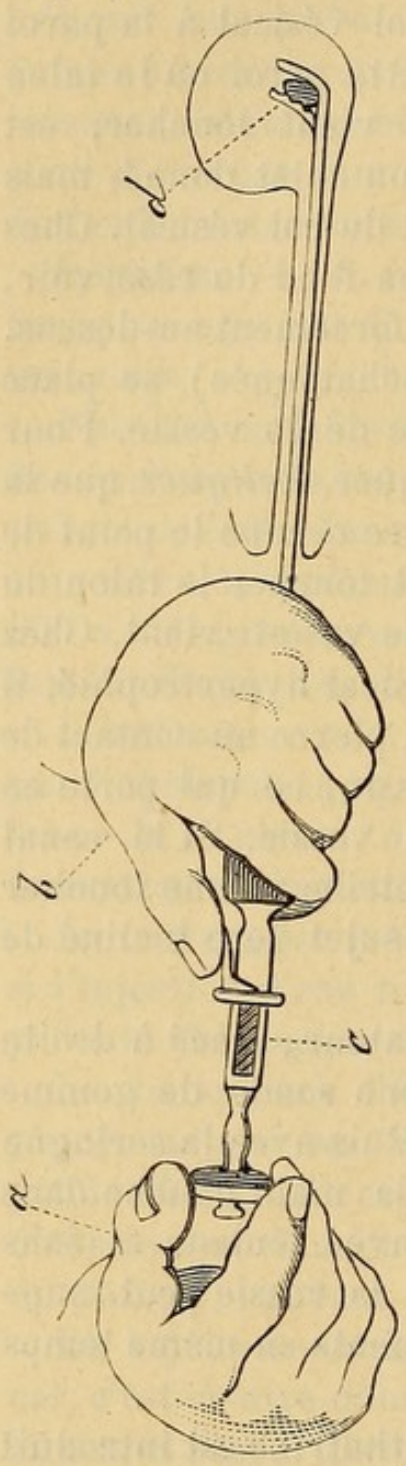

FIG. 289. — Manœuvre du brise-pierre à écrou brisé.

a, main droite ; *b*, main gauche ; *c*, écrou brisé ; *d*, mors du brise-pierre.

Les mouvements imprimés à la branche femelle doivent se passer exclusivement dans la main et le poignet. Pour cela, l'opérateur se rapproche du lit autant que possible et tient son bras et son avant-bras gauches presque collés au tronc. La main droite s'applique sur la branche mâle et sert à la manœuvrer.

Les spécialistes ont décrit un grand nombre de manœuvres de préhension de la pierre, toutes minutieusement réglées. La plus ordinaire consiste, le mors de la branche mâle restant appliqué contre le col vésical, à pousser en arrière la branche femelle, dont le talon vient déprimer la paroi postérieure ou le bas-fond de la vessie. La pierre vient se placer dans la concavité du mors femelle. Celui-ci restant immobile à son tour, on fait avancer doucement le mors de la branche mâle jusqu'au contact du calcul.

Ailleurs, on va d'abord sentir la pierre avec l'instrument fermé. On ouvre le brise-pierre en tirant vers soi la branche mâle. La branche femelle d'abord inclinée latéralement est alors ramenée dans le plan médian et va

déprimer la paroi vésicale pour que le calcul se place dans sa concavité.

Souvent ces manœuvres doivent être aidées d'une secousse brusque imprimée au bassin, en percutant avec la paume de la main gauche l'épine iliaque antéro-supérieure. Quelquefois il est nécessaire de contourner complètement le calcul avec le mors femelle pour placer celui-ci en arrière de la pierre, mais on est exposé à entraîner et à pincer la muqueuse vésicale. Si le calcul est appliqué contre le col, c'est le bec mâle qui doit glisser entre la face antérieure de la pierre et la paroi de la vessie.

Autant que possible le bec des lithotribes doit être dirigé en haut, libre dans le liquide qui remplit la vessie. Cependant quand le bas-fond du réservoir est très profond, il devient indispensable de placer le bec en bas. L'instrument fermé, et son bec en contact avec la face supérieure du calcul, on l'ouvre très lentement en agissant à la fois sur les deux branches, et l'on fait glisser les mors le long de la pierre, sans la quitter, pour la saisir comme avec une pince. Alors on ramène le bec en haut par une demi-rotation.

Quoi qu'il en soit de ces manœuvres, l'important est de ne jamais pincer la muqueuse vésicale. Pour cela : 1° quand on ferme l'instrument pour saisir le calcul, il ne faut jamais amener les mors à se toucher, toujours ils doivent rester écartés de 1/2 centimètre environ ; 2° quand la pierre a été saisie, il ne faut pas la briser sur place, mais l'amener au milieu de la vessie, le bec de l'instrument étant dirigé en haut. Pendant ces manœuvres de préhension, la branche mâle est celle qu'on fait marcher pour s'assurer de la prise du calcul, la branche femelle reste appliquée contre le bas-fond de la vessie.

Le calcul saisi, on fixe la branche mâle en appuyant le pouce gauche sur sa virole, et la main droite devient libre pour la manœuvre du pignon ou de l'écrou brisé. Si l'on veut agir par pression avec la paume de la main droite, ou par percussion sur le bouton terminal de la branche mâle, l'écrou brisé reste ouvert. Si l'on veut agir par pression lente, on ferme l'écrou brisé en relevant l'anneau ou dépla-

çant le bouton avec le pouce gauche, et la main droite fait tourner le volant de la branche mâle. La main gauche doit rester tout à fait immobile, la main droite agit seule jusqu'à l'éclatement de la pierre. Le mors femelle est donc fixe, le mors mâle seul mobile pendant le broiement. Si la pierre mal saisie s'échappe au moment où l'on rapproche les mors, il faut recommencer la manœuvre de préhension.

Le calcul brisé, on saisit les plus gros morceaux et on les brise de nouveau. Après deux à trois minutes au plus, la séance est terminée. On ferme le brise-pierre, ayant soin que ses mors soient en contact parfait, et on le retire en suivant les règles indiquées. Il faut, autant que possible, faire des fragments assez petits pour que, s'engageant dans l'urètre, ils le puissent traverser sans difficulté. Dans ce but, les mors du lithotribe ne doivent être écartés que de 1 centimètre au plus pendant les dernières manœuvres. On respecte ainsi les plus gros fragments et les graviers plus petits. On peut également profiter des secousses imprimées au bassin pour diriger les graviers entre les mors de l'instrument.

3° *Évacuation des graviers.* — Le malade restant en place on introduit la sonde évacuatrice, et par des injections répétées, on fait sortir les graviers. Si la vessie est inerte, on fait lever le patient, ou on le fait mettre à genoux sur le bord du lit. Mieux vaut se servir de la sonde à cuiller avec un aspirateur, que de recourir aux lithotribes en bec de canne, à mors plats ou concaves ; on évite ainsi l'introduction répétée des instruments. De plus avec ces lithotribes on est toujours exposé, ou à trop remplir les cuillers, ce qui rend leur retrait difficile, ou à rencontrer des fragments trop gros qui faussent les mors de l'instrument.

Les séances de broiement doivent être très courtes et suffisamment espacées, si l'on ne veut s'exposer à de redoutables accidents.

Lithotritie rapide. Litholapaxie. — Conseillée et érigée en méthode générale par *Bigelow*, la lithotritie à séances prolongées, ou, mieux encore, la lithotritie en une seule séance, est actuellement acceptée. Elle nécessite l'anesthésie en raison de sa durée, l'emploi d'instruments puis-

sants et d'évacuateurs spéciaux pour broyer, pulvériser complètement la pierre, quelque soit son volume, et pour entraîner tous ces débris au dehors. Elle exige également une grande habileté de main, pour ne pas trop prolonger l'opération.

La prise, le broiement, la pulvérisation du calcul s'exécutent d'après les règles générales que nous avons indiquées. Mais, aussitôt que le chirurgien le juge convenable, à l'aide de l'évacuateur, il chasse de la vessie les parties du calcul déjà broyées. Ces évacuateurs sont aujourd'hui très nombreux : *Thompson*, *Bigelow* ont plusieurs fois modifié leurs modèles primitifs. Mais ils se composent essentiellement d'une sonde et d'un appareil de lavage et de réception. Une poire en caoutchouc, par compression avec les doigts, projette le liquide dans la vessie. En se développant, elle ramène, avec le liquide, les graviers et les poussières calculeuses qui se déposent dans un récipient *ad hoc*. Les divers appareils diffèrent surtout par la disposition relative de ces pièces. Après avoir montré que la plupart des ces instruments permettent à un certain nombre de débris de la pierre de rentrer dans la sonde et dans la vessie, sous l'impulsion du liquide, *Bigelow* a fait construire dernièrement un évacuateur destiné à remédier à cet inconvénient. Pour ce faire, le cathéter vient s'ouvrir directement au milieu de l'ampoule de caoutchouc, continué par un tube métallique percé de trous sur ses parois et ouvert à son extrémité, au centre de la poire élastique. Le récepteur de verre est au-dessous de la poche. Par cette disposition, les débris calculeux, tombés dans le réservoir, ne peuvent rentrer dans la sonde, pendant que le liquide y pénètre par les orifices multiples dont sont percés les parois de la partie intra-ampullaire.

Bien que récente encore, la lithotritie rapide présente de tels avantages, qu'elle tend chaque jour à se substituer à l'ancienne méthode. Durée moins longue, anesthésie possible, accidents moins fréquents ; tels sont ses principaux mérites. Ajoutons qu'elle agrandit encore le champ du broiement, en permettant d'attaquer des calculs plus volumineux que la lithotritie lente.

ART. XXXX. — OPÉRATION DE LA TAILLE CHEZ L'HOMME

La taille consiste essentiellement dans une ouverture faite à la vessie, de dehors en dedans. Son but est d'habitude l'extraction d'un corps étranger, le plus souvent d'un calcul. Atteindre la vessie dans un point où elle est dépourvue de péritoine, telle est la condition première de la cystotomie.

Suivant la voie qui conduit à la vessie, on a divisé les tailles, en sus et sous-pubiennes, ces dernières comprenant les tailles par le rectum et par le périnée.

§ I. — TAILLE SUS-PUBIENNE OU HYPOGASTRIQUE

Quand la vessie est distendue par un liquide, sa face antérieure vient s'appliquer directement contre la paroi abdominale. Le péritoine, entraîné vers l'ombilic, cesse de la tapisser dans une certaine hauteur, au-dessus du pubis. Cette dilatation est souvent difficile à obtenir en cas de calcul vésical, l'irritabilité exagérée des parois s'opposant au séjour du liquide. Aussi *Pétersen* a-t-il conseillé de repousser la vessie en haut et en avant, au moyen d'un pessaire en caoutchouc de Gariel, introduit vide dans le rectum, puis rempli d'air ou d'eau. Cependant, la laxité du tissu cellulaire, qui unit la vessie au péritoine et la sépare des muscles droits de l'abdomen, permet de refouler avec le doigt, du côté de l'ombilic, ce tissu cellulaire, le péritoine et la masse intestinale qu'ils recouvrent et protègent. De là, la possibilité de la taille hypogastrique.

La cystotomie sus-pubienne, se pratique avec ou sans conducteur. La présence d'un conducteur donne toujours plus de sécurité et de facilité pour l'ouverture de la vessie.

A. — SANS CONDUCTEUR

Procédé de Baudens. — Décubitus dorsal, l'opérateur à droite du lit. Injection d'eau tiède dans la vessie, compression de la verge par un aide pour empêcher la sortie du

liquide, pessaire dans le rectum *(Pétersen)*. Incision de 10 centimètres de longueur, faite de haut en bas. Placée en dehors et très peu à droite de la ligne médiane antérieure de la paroi abdominale, elle se termine à 1 centimètre au-dessous de la symphyse, pour éviter la formation d'un godet cutané qui favorise les infiltrations d'urine vers le scrotum.

Section de l'aponévrose abdominale un peu en dehors et à droite de la ligne blanche, écartement des muscles droits dépourvus d'aponévrose à leur face postérieure. L'indicateur gauche décolle et refoule en haut le tissu cellulaire qui cache la vessie, et longeant la face postérieure de la symphyse pubienne, il arrive sur le col vésical. Il est alors ramené de bas en haut le long de la face antérieure de la vessie, entraînant vers l'ombilic le tissu cellulaire et le péritoine. La pulpe de l'index gauche, maintenant ces tissus refoulés dans l'angle supérieur de la plaie, on glisse sur l'ongle de ce doigt un bistouri pointu avec lequel on ponctionne la vessie, puis on agrandit l'ouverture de haut en bas. L'indicateur gauche porté dans la cavité vésicale, maintient la plaie ouverte, et sert de guide aux tenettes avec lesquelles on va charger le calcul.



FIG. 29[illegible]. — Sonde à dard.

B. — AVEC CONDUCTEUR

L'appareil instrumental comprend un conducteur. Ce conducteur peut être soit une sonde ou un cathéter ordinaire, soit la sonde à dard de Frère Côme, compliquée par *Belmas*, soit la sonde à chaîne articulée de T. Anger.

Sonde à dard. — C'est une sonde métallique, volumineuse, à grande courbure, cannelée ou non du côté de sa concavité dans toute sa portion courbe. Dans sa cavité glisse un mandrin solide, terminé par un dard à son extrémité vésicale, par un bouton à son extrémité manuelle, ayant 5 à 6 centimètres de plus que la sonde, et cannelé sur sa concavité. A l'aide du bouton, on peut imprimer au dard des mouvements de va-et-vient, et en le poussant, le faire sortir par l'œil dont la sonde est percée sur sa concavité, à une petite distance de son bec. Le pavillon de la sonde est rempli par un bouchon de liège creusé dans son milieu pour donner passage au mandrin, mais qui empêche le liquide de sortir, quand l'instrument est dans la vessie.

Le bistouri aponévrotome de Belmas, en forme de serpette, à extrémité mousse, et tranchant sur sa concavité, permet de couper la ligne blanche sans danger de blesser le péritoine, refoulé par son bouton terminal. Il peut être remplacé par un bistouri boutonné ordinaire et une sonde cannelée, ou par des ciseaux mousses conduits sur la pulpe du doigt.

Pour maintenir le péritoine et les viscères dans l'angle supérieur de la plaie, pendant l'extraction du calcul, on peut se servir du crochet suspenseur de Frère Côme, ou du gorgeret suspenseur de Belmas, qui facilitent l'introduction des tenettes. Actuellement ces instruments sont à peu près abandonnés.

Procédé de Guyon. — Le malade est couché sur le dos, dans un lit élevé et étroit, les jambes soulevées par un coussin, la tête légèrement relevée, pour mettre les muscles abdominaux dans un relâchement absolu. Le bassin doit être élevé de 11 à 12 centimètres au-dessus du plan qui

supporte les reins et les épaules, afin d'éviter toute pression des viscères sur la vessie. On lave avec soin la région, on rase le pubis.

L'opérateur, placé à droite du malade, introduit une sonde à robinet dans la vessie. Il lave le réservoir urinaire par des injections boratées à 4 0/0, les renouvelant jusqu'à ce que le liquide ressorte limpide et sans odeur, puis y injecte lentement 200 à 300 grammes d'eau tiède, ne s'arrêtant que lorsque les parois musculaires réagissent et s'opposent à l'entrée d'une quantité nouvelle.

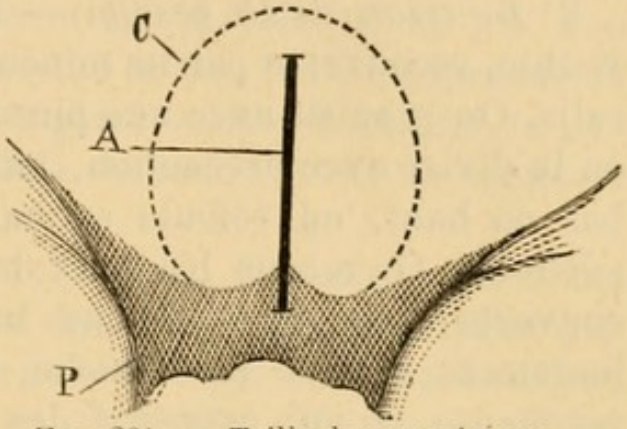

FIG. 291. — Taille hypogastrique.
A, incision de la paroi abdominale ; C, vessie ; P, pubis.

On ferme le robinet de la sonde, sur laquelle la verge est liée par un tube de caoutchouc, s'opposant à la sortie du liquide. Le ballon de Pétersen, préalablement introduit dans le rectum, est gonflé par l'injection de 400 à 600 grammes d'eau ; il soulève la vessie.

1° *Incision de la paroi abdominale.* — L'opérateur fait sur le milieu de la paroi abdominale antérieure une incision longitudinale, de 10 à 12 centimètres d'étendue maximum, qu'il conduit jusqu'à 1 centimètre ou 2 au-dessous du bord supérieur de la symphyse pubienne. Il divise la peau, la couche graisseuse sous-cutanée, souvent fort épaisse, et met à découvert la ligne blanche. Évitant avec soin de pénétrer dans la couche musculaire, il écarte les muscles avec la sonde cannelée. La ligne blanche, soulevée avec une pince, dans l'angle inférieur de la plaie, est ouverte en dédolant. Par ce trou, on introduit le bistouri de Belmas, le tranchant en haut, et, le poussant vers l'ombilic, on sectionne de bas en haut le raphé aponévrotique, dans toute l'étendue de la plaie cutanée. Le bouton du bistouri refoule le péritoine et en écarte la ligne blanche qu'il soulève.

Plus simplement, on introduit une sonde cannelée ou le

bout de l'index gauche par le trou fait à la ligne blanche, et soulevant cette aponévrose, on la coupe de bas en haut avec un bistouri boutonné ordinaire ou des ciseaux mousses, conduits sur la sonde ou sur la pulpe du doigt dont l'ongle refoule et met à l'abri la séreuse.

2° *Incision de la vessie.* — La graisse pré-vésicale est visible, recouverte par un mince feuillet du fascia transversalis. On la saisit avec une pince, juste au-dessus du pubis, on la divise avec précaution, puis, avec l'index, ramené de bas en haut, on refoule en haut le tissu cellulaire et le péritoine. On a sous les yeux la paroi vésicale, parfois recouverte d'un lacis veineux turgescent. Au lieu d'inciser lentement, couche par couche, les tuniques musculaire et muqueuse, ce qui expose à des pertes de sang abondantes et à des changements dans la direction de l'incision, Guyon, sur l'ongle de l'indicateur gauche, placé à l'angle supérieur de la plaie, où il protège la séreuse, plonge directement le bistouri. Immédiatement il prolonge l'ouverture de 2 à 3 centimètres vers la symphyse pubienne.

Le doigt indicateur suit immédiatement le bistouri dans la vessie; il en maintient les parois.

Pour ménager plus sûrement le péritoine, *Félizet* fixe dans la vessie, immédiatement au-dessous du cul-de-sac de la séreuse, une anse de fil d'argent, *point d'arrêt* qui ne permet pas à l'incision vésicale de remonter plus haut, ni à ses déchirures de se prolonger dans ce sens.

3° *Extraction de la pierre.* — Après l'écoulement du liquide qui suit immédiatement l'ouverture de la vessie, les parois vésicales s'appliquent sur le calcul. Les doigts de la main gauche écartent les lèvres de la plaie vésicale, et les branches des tenettes sont glissées avec précaution le long de la pierre pour ne pas saisir la muqueuse. Le doigt indicateur s'en assure avec soin, avant de procéder à l'extraction. On peut se servir utilement des tenettes-forceps dont les branches sont introduites séparément, puis articulées. La suture de la plaie vésicale avec le catgut est acceptée aujourd'hui par quelques chirurgiens. Toujours les surfaces doivent être largement adossées et les points très rapprochés.

C'est une manœuvre à l'étude, mais les résultats ne lui sont pas jusqu'ici favorables. *Guyon* rejette la suture, et place dans la vessie, comme *Périer*, deux tubes de caoutchouc volumineux, adossés comme des canons de fusil, ouverts à leurs deux extrémités et fenêtrés seulement dans leur partie vésicale. Un point de suture métallique les fixe à la paroi abdominale, au-dessus du pubis. Ils contournent la verge pour aboutir à l'urinal placé entre les cuisses du patient. Pas de sonde urétrale à demeure avant le septième jour.

Procédé de Baudon. — Même position du patient. Avec une sonde métallique, on injecte dans la vessie préalablement vidée, quelques centimètres cubes de gaz acide carbonique. L'instrument laissé en place, l'opérateur fait sur la ligne médiane antérieure une incision de 10 centimètres. La peau et la couche sous-cutanée divisées, il ouvre la ligne blanche immédiatement au-dessus du pubis, et la divise de bas en haut, avec des ciseaux mousses conduits sur la pulpe de l'index gauche, qui refoule le péritoine vers l'ombilic. Pour éviter la déchirure du tissu cellulaire périvésical, on pousse dans la vessie une nouvelle quantité de gaz acide carbonique, jusqu'à ce que le réservoir vienne faire hernie entre les lèvres de la plaie pariétale. Une anse de fil, traversant les parois vésicales dans l'angle supérieur de la plaie, est confiée à un aide qui maintient la vessie au dehors. Sur le bec de la sonde servant de repère, l'opérateur ponctionne la vessie. Par ce trou, il introduit l'index gauche, et complète l'incision avec des ciseaux mousses conduits sur la pulpe du doigt.

Le calcul extrait, on fait la suture des parois vésicales et pariétales à l'aide de deux languettes placées dans la vessie, le long des lèvres de la plaie, et se continuant avec une sonde molle, entraînée dans l'urètre, du col vésical vers le méat. Pour cela, le pavillon de cette sonde molle est fixé au bec de la sonde à injection. Celle-ci, quand on la retire, entraîne la première derrière elle. Les fils qui sont fixés par les languettes traversent les parois vésicales de dedans en dehors, à 1 centimètre environ des lèvres de l'ouverture

faite à la vessie. Ils sont entre-croisés, les fils de gauche vont traverser la lèvre droite de la plaie pariétale de dedans en dehors, et les fils de droite la lèvre gauche. Enfin ces fils, sortis de la paroi abdominale, sont de nouveau entre-croisés et fixés sur une plaque métallique placée en avant. On obtient ainsi l'adossement des faces celluleuses de la vessie, et la fermeture absolue du canal vésico-pariétal. Un siphon adapté au pavillon de la sonde à demeure, assure l'écoulement continu de l'urine.

T. Anger a imaginé un appareil instrumental permettant de pratiquer la taille hypogastrique avec le thermo-cautère. Une sonde à chaîne articulée faisant saillir la paroi vésicale antérieure, un conducteur bifurqué dont la gouttière continue celle de la chaîne, en sont les pièces principales. La valeur de ce procédé ne peut encore être appréciée.

§ II. — TAILLE RECTO-VÉSICALE

Qu'elle soit pratiquée avec le bistouri ou l'écraseur, que l'on divise ou qu'on respecte le sphincter anal, qu'on ouvre la vessie au-dessus de la prostate ou qu'on sectionne cette glande et le col de la vessie, qu'on abandonne la guérison de la plaie à la nature ou qu'on en réunisse les lèvres par la suture, la taille par le rectum, avec ses multiples procédés, est aujourd'hui si généralement abandonnée, qu'il nous paraît inutile d'en donner le manuel opératoire.

§ III. — TAILLES PÉRINÉALES

Données anatomiques. — Les tailles périnéales se pratiquent dans l'espace cordiforme désigné par les anatomistes sous le nom de périnée. Le périnée doit être étudié dans la position dite de la taille, sujet sur le dos, cuisses fléchies et écartées. Une ligne transversale, tirée entre les tubérosités sciatiques et passant immédiatement au devant de l'anus divise cet espace en deux parties, l'une antérieure, l'autre postérieure. La première est un triangle isocèle; ses côtés sont formés par les branches ascendantes du pubis et descendantes de l'ischion; son sommet répond à l'arcade

pubienne. Ce triangle, divisé en deux parties égales par le raphé médian cutané, est la base d'une pyramide triangulaire dont le sommet tronqué est occupé par la prostate et le col vésical. En pénétrant de la peau vers les parties profondes, on rencontre les couches suivantes:

1° La peau, lâche, mince, couverte de poils, et doublée d'un panicule adipeux dont l'épaisseur peut atteindre 5 et 6 centimètres. Le fascia superficialis divisé en deux feuillets.

2° L'aponévrose périnéale superficielle. En avant, elle se continue vers le scrotum et la verge; en arrière, elle se replie sur le bord postérieur des muscles transverses superficiels, pour se réunir à l'aponévrose moyenne. Ainsi se trouve constituée la loge périnéale inférieure, fermée en arrière et sur les côtés, largement ouverte en avant. Cette loge est occupée, en dehors, par les muscles ischio-caverneux recouvrant les racines des corps caverneux, en arrière par les muscles transverses superficiels, et sur la ligne médiane par les bulbo-caverneux et la partie superficielle et antérieure du sphincter anal qui vient se réunir à ces derniers. Entre les deux bulbo-caverneux existe un raphé très visible, qui disparaît sitôt que l'on atteint la languette antérieure du sphincter et permet de la reconnaître. Ces muscles recouvrent le bulbe de l'urètre qui, peu développé dans la jeunesse, et distant de 20 millimètres environ de l'anus, s'accroît chez l'adulte et le vieillard et se rapproche de plus en plus de l'intestin rectum. Pour éviter le bulbe et le récliner en avant, il faut couper en travers le faisceau antérieur du sphincter de l'anus. Au-dessus du bulbe qui la cache, une petite partie de la portion membraneuse de l'urètre se prolonge au-dessous de l'aponévrose périnéale moyenne.

3° L'aponévrose périnéale moyenne. Ce n'est pas un simple feuillet fibreux, mais une véritable loge, entre les deux feuillets de laquelle sont placés des fibres musculaires, des glandes, des plexus veineux très développés. Elle est obliquement traversée par la portion membraneuse de l'urètre.

4° Au-dessus de l'aponévrose moyenne, entre son feuillet supérieur, l'aponévrose du releveur de l'anus et le fascia pelvien, se trouve la prostate, dans une loge à 6 faces, limitée de tous les côtés par des plans fibreux.

Peu développée chez l'enfant, la prostate acquiert chez l'adulte et surtout chez le vieillard des dimensions considérables. Elle est toujours intéressée dans les tailles périnéales, et le sens de sa division sert en général à désigner les divers modes de cystotomie par le périnée. Sa forme a été comparée à celle d'une châtaigne dont

la pointe est en bas et en avant, la base en haut et en arrière. Dans la position de la taille, la base de la prostate se trouve en bas et en arrière, sa face postérieure devient réellement inférieure. Le canal de l'urètre traverse la prostate, mais se rapproche plus de sa face antérieure que de sa face postérieure. Il en résulte que les rayons de la glande, mesurés à partir de l'urètre comme centre, sont loin de présenter la même étendue. Les plus importants ont, comme longueur moyenne chez l'adulte: le médian postérieur, 17 millimètres; le transversal, 15 millimètres, et l'oblique postérieur, 22 millimètres.

A l'époque où l'on insistait sur la nécessité de ne pas dépasser dans les incisions les limites de la glande, on s'attachait à calculer

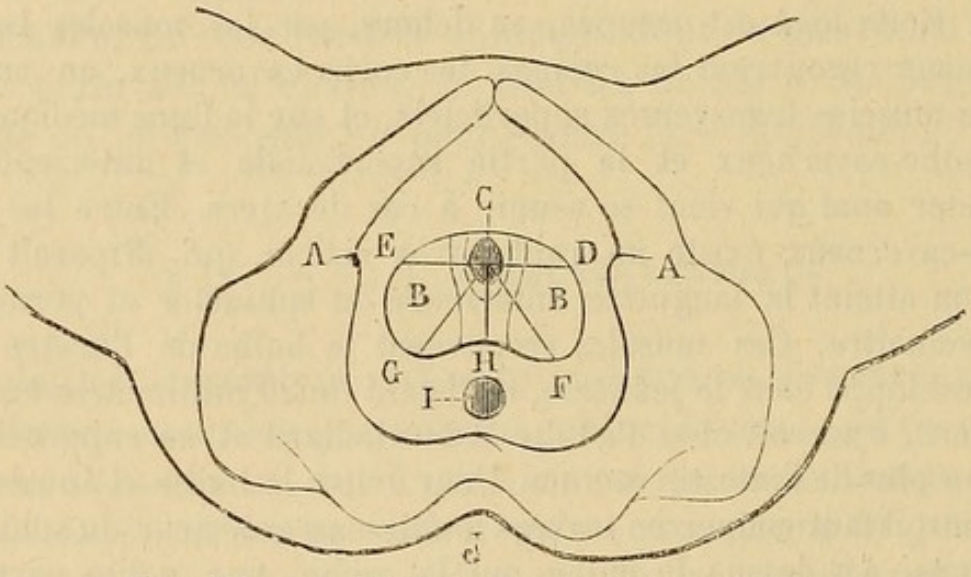

FIG. 292. — Schéma du bassin d'après SENN.

A, A, branches ischio-pubiennes; B, B, prostate; C, urètre; D, E, taille bilatérale; G, F, incisions de la taille bilatéralisée; C, H, taille médiane; I, rectum; J, coccyx.

la circonférence du trajet obtenu par ces sections diverses, pour en déduire la grosseur du calcul qu'il était permis d'extraire. *Malgaigne*, le premier, a montré l'impossibilité de ne pas sortir de la loge prostatique, au moins dans sa partie antérieure. Cependant l'existence de plexus veineux très développés au pourtour de la glande, doit engager à une grande prudence.

Par sa face postérieure, la prostate repose en haut sur le rectum, et ses rapports sont d'autant plus intimes que l'intestin est plus développé.

En arrière du bulbe de l'urètre et des muscles transverses superficiels, les dispositions anatomiques sont plus simples. Quand on pénètre dans la profondeur, en suivant la face antérieure du rectum, après la division des téguments, de la languette du sphincter

et de ses fibres les plus externes, on arrive aisément jusqu'à la pointe, jusqu'au bec de la prostate, en creusant avec l'ongle (*Dolbeau*) le tissu cellulaire. Le bistouri ne devient nécessaire que pour la ponction de l'urètre.

Vaisseaux. — Les vaisseaux artériels sont fournis par la honteuse interne, qui passe au bord extérieur du triangle périnéal antérieur, appliquée contre la face interne de la tubérosité de l'ischion par l'aponévrose de l'obturateur interne. Cette artère ne peut être blessée que par un instrument dirigé trop en dehors, s'il n'existe pas d'anomalies.

L'artère périnéale superficielle est placée entre la peau et l'aponévrose, très rapprochée du bord externe du même triangle. L'hémorrhoïdale inférieure court en arrière du bord postérieur du transverse. L'artère bulbeuse ou transverse du périnée, née à 12 millimètres en avant de l'anus; se porte obliquement en avant et en dedans pour atteindre le bulbe à 4 centimètres 1/2 environ en avant de l'orifice anal. Quand elle naît d'un tronc commun avec la périnéale superficielle, elle se trouve placée plus en dedans.

Les muscles bulbo-caverneux, transverse et ischio-caverneux forment un triangle dépourvu de vaisseaux. C'est dans l'aire de ce triangle que se fait l'incision de la taille latéralisée.

Les plexus veineux de l'aponévrose moyenne, de la prostate et du col vésical, sont presque toujours intéressés. Le bulbe de l'urètre, que *Thompson* considère comme un véritable vaisseau, peut être facilement blessé.

A. — TAILLE MÉDIANE (TAILLE PARA-RAPHÉALE DE BOUISSON)

L'appareil instrumental comprend :

1. Un bistouri convexe et un bistouri droit. *Reliquet* conseille un bistouri à manche fixe, à lame courte, à tranchant rectiligne, à dos épais et arrondi près de la pointe, qui est forte et solide, pour ne pas se briser sur le cathéter quand on ponctionne l'urètre.

2. *Un cathéter cannelé.* — Il doit être volumineux, à courbure brusque, et à extrémité vésicale mousse et très longue, pour que son bec ne quitte pas la vessie, quelle que soit la position donnée au corps de l'instrument. La cannelure creusée sur sa convexité est large et profonde, ses bords sont mousses et non repliés en dedans, afin de ne pas

retenir le bec du lithotome. La plaque de son pavillon est large, épaisse, et creusée d'une échancrure où vient se placer le pouce de l'aide qui le maintient. Relevé contre l'arcade pubienne, le cathéter s'applique contre la paroi supérieure



Fig. 293. — Cathéter cannelé.

de l'urètre et laisse le canal libre. Abaissé, il déprime la paroi inférieure du conduit, et fait au périnée une saillie facilement appréciable.

3. *Un lithotome simple.* — Cet instrument est formé par une gaine métallique lisse et arrondie, fenêtrée dans presque toute sa longueur, légèrement recourbée, pour s'adapter à la configuration de l'urètre, aplatie et amincie à son bec, qui doit glisser dans la cannelure du cathéter. Son extrémité manuelle est formée par un manche de bois solide. Dans la fenêtre de la gaine métallique, se cache la lame, longue,

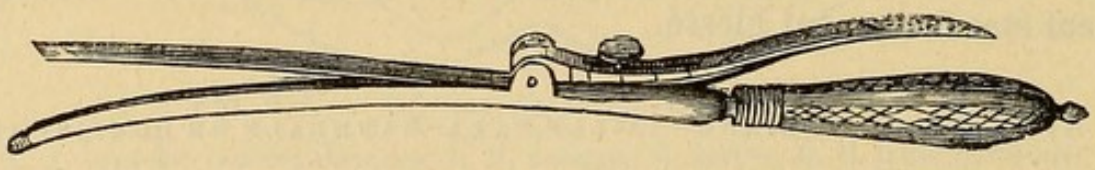

Fig. 294. — Lithotome simple.

terminée par un bouton aplati, ou coupée carrément à son extrémité vésicale, légèrement courbe comme la tige, et coupante dans presque toute la longueur de son bord convexe. Cette lame est mise en mouvement à l'aide d'une plaque métallique, seconde branche du levier coudé que forme la lame, mobile autour d'une charnière. Au repos, la lame est cachée dans la gaine métallique, et sa plaque manuelle est tenue éloignée par un ressort du manche du lithotome. En pressant sur cette plaque, elle se rapproche du manche; en même temps, la lame sort de sa gaine du côté de

la convexité et fait saillie au dehors. Le rapprochement de la plaque est limité par un bouton mobile, et l'on peut, en lisant le chiffre qui correspond à ce bouton, connaître exactement la saillie que fait l'extrémité de la lame coupante en dehors de la gaine métallique.

4. *Bouton à crête et à curette.* — C'est une tige métallique terminée d'un côté par un bouton, de l'autre par une curette, et présentant sur une de ses faces, dans presque



Fig. 295. — Curette-bouton.

toute sa longueur, une arête ou crête médiane de 5 millimètres de hauteur. La crête répond à la concavité de la curette, la tige est lisse et arrondie du côté opposé.

5. *Gorgeret mousse.* — Plaque d'acier concave, assez

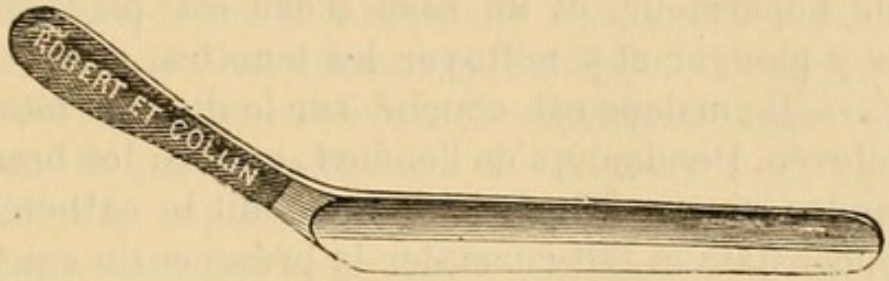

Fig. 296. — Gorgeret-mousse

large pour recevoir le bout du doigt, ou le bec des tenettes, et montée à angle obtus sur un manche.

6. *Tenettes.* — Ce sont des pinces à cuiller, droites ou courbes, longues et fortes. Elles sont lisses à l'extérieur, et construites de façon que leurs branches occupent peu de place, lorsque les anneaux sont écartés. Fermées, leurs mors couverts d'aspérités sur la concavité, restent éloignés de quelques millimètres, disposition qui les empêche de pincer la muqueuse vésicale. L'écartement des anneaux mesure à peu près une fois et demie l'écartement des mors.

7. *Entraves.* — Pour immobiliser complètement le patient, les bras du malade sont placés le long de la face

externe des membres inférieurs, le pouce de la main appliqué sur le dos du pied correspondant, les autres doigts sous la plante. Des lacs longs de 4 mètres, fixés au poignet par un nœud coulant, sont enroulés en huit de chiffre autour de la main et du pied, pour les maintenir en contact. A ces liens, longs à appliquer, et plus longs encore à enlever, on a substitué des bracelets de cuir, qui, fixés autour du poignet, du pied et de la cheville, peuvent être reliés et séparés instantanément.

Il faut de plus disposer dans l'appareil : des sondes ordinaires rigides et molles, des brise-pierre solides, des sondes évacuatrices, des pinces, des aiguilles, des fils à ligature, enfin la canule à chemise de Dupuytren ou mieux la poire à insufflation de Guyon, pour le tamponnement de la plaie.

Table à opération. — Elle sera très solide, étroite, recouverte d'un simple drap, pour faciliter les manœuvres, et empêcher les déplacements du bassin.

Un grand jour est nécessaire. Les instruments sont mis à portée de l'opérateur, et un seau d'eau est placé près de lui, pour y plonger et y nettoyer les tenettes.

Sujet. — Le malade est couché sur le dos, la tête légèrement élevée. Pendant qu'on l'endort, on fixe les bracelets, mais sans les réunir. L'opérateur introduit le cathéter dans la vessie, constate et fait constater la présence du calcul.

Aides. — Plusieurs sont nécessaires ; un pour l'anesthésie, un pour tenir le cathéter, un pour les instruments et deux pour maintenir le patient. Celui-ci, une fois endormi, est ramené sur le bord de la table, jusqu'à ce que le bassin la déborde légèrement. Les bras sont appliqués le long de la face externe des membres inférieurs, les cuisses fléchies sur le ventre et légèrement écartées, les jambes fléchies sur les cuisses, et les entraves réunies. Les aidés placés de chaque côté, maintiennent cette position, en embrassant avec une main la jambe au-dessus des chevilles, pendant que l'autre main est appliquée sur la face interne des genoux. Dans cette situation, la région périnéale est mise largement à découvert, position dite *de la taille.*

Un aide présente les instruments. Le dernier et le plus

important est chargé de relever les bourses, et de maintenir le cathéter. Cet instrument doit rester bien exactement dans le plan médian du corps. Pour cela, l'aide placé à gauche du patient tient le cathéter de la main droite, le pouce dans l'encoche du pavillon, les trois doigts du milieu embrassant la verge, et l'auriculaire appliqué sur sa face dorsale, la tendant fortement sur la tige de l'instrument. Dans cette position, il suffit d'un mouvement d'abaissement du pavillon pour refouler en bas la paroi inférieure de l'urètre, d'un mouvement d'élévation pour appliquer l'instrument contre la paroi supérieure du canal. Si, au contraire, l'aide relève ou abaisse le corps du cathéter, son bec peut quitter la vessie : s'il l'incline latéralement, il expose l'opérateur à s'égarer.

Opérateur. — Il se place entre les membres inférieurs du patient, et s'assied sur un siège de hauteur convenable.

Opération. 1° *Incision jusqu'à l'urètre.* — L'opérateur fait une incision sur le raphé médian du périnée. Commencée à 3 ou 3 1/2 centimètres en avant de l'anus, elle se termine à 1 centimètre de cet orifice, un peu plus près chez l'adulte et le vieillard. Si l'on commence l'incision à 5 centimètres en avant de l'anus, on intéresse forcément le bulbe de l'urètre, ou bien la partie inférieure de la section ne dépasse pas l'aponévrose superficielle et reste à peu près inutile. La peau est tendue par le pouce et l'indicateur gauches, placés de chaque côté du raphé, pendant que les derniers doigts refoulent légèrement les téguments du côté du scrotum. On divise successivement la peau, la couche sous-cutanée, le fascia superficialis et l'aponévrose superficielle.

Arrivé sur la couche musculaire, on suit le raphé médian des bulbo-caverneux d'avant en arrière, on reconnaît le faisceau antérieur du sphincter, on le divise pour dégager le bulbe.

2° *Ponction et division de l'urètre.* — L'indicateur gauche enfoncé dans la plaie, son bord radial en bas, va sentir au travers des parois urétrales la cannelure du cathéter, dont l'aide exagère au besoin la saillie. L'ongle de l'indicateur doit entrer dans la rainure du cathéter, pendant que le bord de cette gouttière se place entre l'ongle

et la pulpe du doigt. L'opérateur tient le bistouri de la main droite, comme une plume à écrire, le tranchant en bas et en arrière. Il fait glisser sa pointe sur l'ongle de l'index

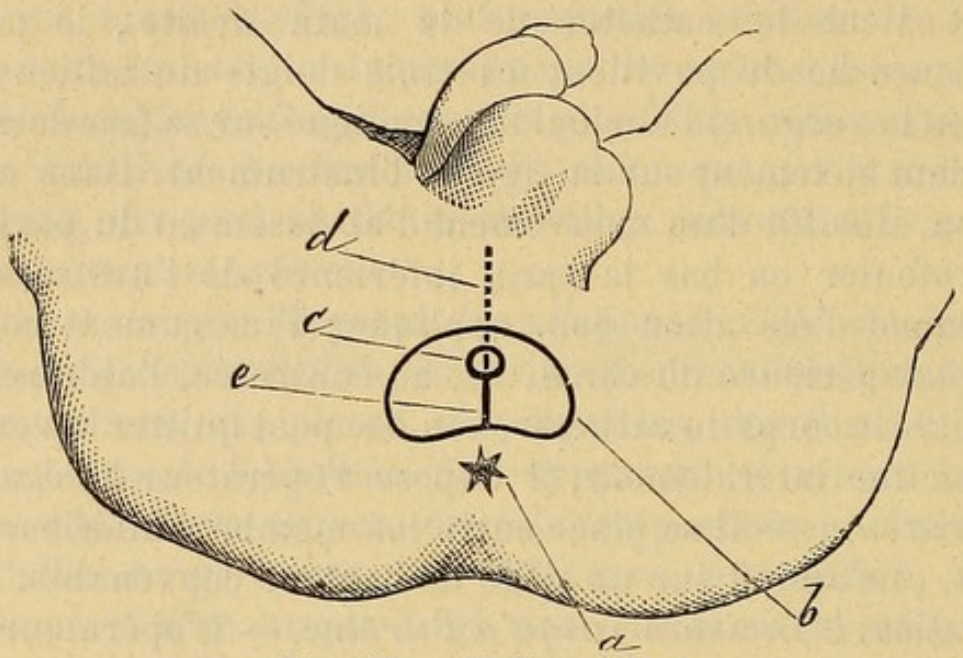

FIG. 297. — Taille médiane.

a, anus; *b*, prostate; *c*, urètre; *d*, incision cutanée; *e*, section de la prostate.

jusqu'à ce qu'il ait senti son contact avec le cathéter. Ce contact, ce frottement métallique, doit être également ressenti par l'aide qui tient cet instrument.

Pour diviser l'urètre, on relève très légèrement le manche du bistouri. Sa pointe glisse contre le cathéter et dans sa rainure, du côté de la vessie. En abaissant l'instrument, qui pivote autour de sa pointe, on donne à l'ouverture du canal une longueur de 1 1/2 à 2 centimètres. L'opérateur retire alors le bistouri, mais ni le cathéter, ni l'ongle de l'index gauche ne doivent être déplacés, pour ne pas perdre l'ouverture de l'urètre, souvent impossible à retrouver.

La ponction de l'urètre n'est pas sans difficculté. Le bistouri de Reliquet, pourvu que l'ongle de l'indicateur soit assez long, facilite la ponction du canal. Pour plus de sécurité, on peut se servir du conducteur de Reliquet : « Il présente une tige droite, rectangulaire, terminée par un croissant à extrémité arrondie. L'autre extrémité porte le manche de l'instrument. La face supérieure de la tige est creusée d'une cannelure profonde, ouverte au milieu du

croissant. En arrière, est un curseur mobile qui sert à pousser ou à tirer la lame.

« Sur la face inférieure et appliquée contre elle, est une pièce longitudinale terminée en avant par une lame dont le dos s'applique contre la tige. Cette pièce est fixée au curseur mobile de la face supérieure. Enfin, en arrière du croissant, la face inférieure présente deux saillies latérales qui masquent le tranchant de la lame. Quand on pousse en avant le curseur de la face supérieure, la lame s'avance dans l'axe de la tige, occupant le milieu entre les deux branches du croissant, et se trouve ainsi dans la continuité de la cannelure.

« Pour la manœuvre ; la lame cachée, on conduit l'instrument sur le doigt indicateur gauche, dont la pulpe est placée sur le cathéter au-dessous du bulbe.

« On place les bords du croissant de chaque côté du cathéter, on comprime sur le cathéter. Puis, la lame poussée en avant ponctionne forcément l'urètre, qui ensuite est incisé par pression directe, comme avec le bistouri. Alors, tenant ferme l'instrument, sans retirer la lame, on conduit le lithotome, d'abord dans la cannelure du conducteur, puis, sur la lame, jusque dans la rainure du cathéter. »

3° *Introduction du lithotome.* — L'ongle de son index gauche solidement maintenu dans la cannelure du cathéter, l'opérateur prend le lithotome de la main droite, comme une plume à écrire, et la concavité tournée en haut en avant. Il fait glisser le bec de l'instrument sur l'ongle de l'index, et s'assurant par un léger frottement de son contact avec le cathéter, il relève légèrement son manche, de façon que la tige du lithotome fasse avec la partie droite du cathéter un angle aigu ouvert en avant. Retirant alors son index de la plaie, il saisit le pavillon du cathéter et la verge avec la main gauche, et les soulevant légèrement, il applique la concavité de l'instrument contre la paroi supérieure du canal, sans perdre le contact avec le lithotome.

Il abaisse alors les deux mains, sans changer la position respective des instruments. Le cathéter s'enfonce dans la

vessie, et le bec du lithotome y pénètre à son tour, sans quitter son conducteur. C'est pour cela que la portion courbe du cathéter doit être de grande longueur. Si son bec n'est pas resté dans la vessie, l'instrument peut faire fausse route pendant l'abaissement de son pavillon, le lithotome ne s'engage pas dans la bonne voie, et son bec reste en dehors du réservoir urinaire.

Imprimant alors aux deux instruments un léger mouvement de rotation en sens inverse, on dégage le bec du lithotome de la cannelure du cathéter, et on retire ce dernier. On s'assure par le contact de la pierre, par la liberté des mouvements de son extrémité, que le lithotome est bien dans la vessie.

4° *Section avec le lithotome.* — L'opérateur debout, s'assure de la position du bassin. Il saisit le lithotome avec les deux mains, le soulève en masse, de manière à appliquer son bord concave contre le pubis, et, pressant sur le levier, il ouvre la lame et la fait saillir à la hauteur déterminée d'avance par la position donnée au bouton d'arrêt. Tenant l'instrument horizontal, la tige appuyée contre l'arcade pubienne, la lame exactement dirigée dans le plan médian, il le retire directement vers soi par un mouvement lent et continu. Le col de la vessie et la prostate sectionnées, la résistance cesse. Il ferme alors l'instrument pour ne pas intéresser les parties molles extérieures déjà divisées, et l'amène au dehors. Il importe de maintenir la tige du lithotome parfaitement horizontale, car si on élève le manche, on s'expose à blesser le rectum.

Sur le cadavre, la section est toujours beaucoup plus petite que l'ouverture du lithotome, en raison du peu de résistance des parties. Sur le vivant, le maximum d'ouverture pour la taille médiane est de 15 à 20 millimètres.

5° *Extraction de la pierre.* — L'urine s'écoule en abondance. Le doigt indicateur gauche glissé dans la plaie, traverse le canal vésico-pariétal, et pénétrant dans la vessie, reconnait la pierre ou les pierres, leur forme, leur volume, leur position et leur mobilité. Sur ce doigt, si l'ouverture est jugée suffisante, on fait glisser le gorgeret ou la curette-

bouton. Les tenettes sont prises de la main droite, le pouce et le médius dans les anneaux, l'index allongé sur les branches. On les fait filer sur la crête de la curette placée entre leurs mors, ou dans la gouttière du gorgeret, maintenu contre l'angle postérieur de la plaie, la convexité lisse des cuillers correspondant aux lèvres de l'incision. Quand leur bec est arrivé dans la vessie et touche le calcul, on retire le conducteur.

On ouvre alors les tenettes dont les anneaux sont dans un plan horizontal, et, par un quart de rotation, on fait glisser une de leurs cuillers contre le bas-fond de la vessie et sous le calcul. Cette cuiller correspond à l'anneau supérieur des tenettes, devenu maintenant vertical. Cet anneau restant immobile, on relève doucement l'anneau inférieur, et la cuiller supérieure s'abaissant, on saisit solidement le calcul.

Si la manœuvre n'a pas réussi, on la recommence tout entière, en déprimant le bas-fond de la vessie avec la cuiller inférieure. On peut également, mettant les mors des tenettes en contact avec le calcul, ouvrir lentement l'instrument et longeant les faces latérales de la pierre, placer les cuillers de chaque côté.

La pierre saisie, on ramène les anneaux des tenettes à l'horizontalité et les cuillers au milieu de la vessie, pour s'assurer que la muqueuse n'a pas été pincée entre les mors. De légers mouvements de rotation et de va-et-vient, montrent que les cuillers sont libres. Maintenant les anneaux rapprochés avec la main droite, l'opérateur embrasse de la main gauche les branches des tenettes. Il amène la pierre au dehors, tant par des tractions directes que par des pressions latérales, en abaissant les mains vers l'angle postérieur de la plaie où l'espace est toujours plus large, par suite de l'écartement plus grand des pubis. L'extraction de la pierre doit toujours être faite avec la plus grande lenteur pour éviter les déchirures.

Si la pierre est saisie par son plus grand diamètre, on la déplace entre les cuillers, sans l'abandonner, avec le bouton de la curette, ou avec l'indicateur gauche. Si la voie est trop

étroite, on agrandit prudemment la plaie, soit en arrière, soit en avant, avec un bistouri boutonné, ou bien on fait une nouvelle section de la prostate avec le lithotome.

Quand la prostate est volumineuse, le bas-fond de la vessie profond, on ne peut saisir la pierre avec les tenettes droites. L'index introduit dans la vessie rend compte de cette disposition. Les tenettes courbes sont alors conduites sur la crête de la curette-bouton, la convexité en bas, en faisant la manœuvre du cathétérisme curviligne. Leur bec, se trouvant ainsi placé en haut dans la vessie, on les retourne pour l'amener en bas et contre la pierre. Les mors, lentement ouverts au contact du calcul, le saisissent par ses faces latérales. On les ramène au milieu de la vessie, ce qui montre que la muqueuse n'est pas pincée, on retourne leur bec en haut et dans le plan médian. On attire les tenettes directement jusqu'au col vésical; puis, relevant les anneaux avec la main droite, on amène le calcul au dehors.

La vessie étant vide pendant les manœuvres, ses parois sont appliquées contre la pierre. Il faut donc éviter de pincer la muqueuse et l'écarter avec le dos des cuillers. De là l'utilité des tenettes forceps, dont les branches sont conduites et placées séparément, puis articulées pour l'extraction du calcul.

Lorsque le calcul est enchatonné, on le mobilise avec le doigt, le bistouri boutonné qui débride la muqueuse, les tenettes dont les mors usent son enveloppe, la branche femelle d'un lithotriteur, ou le crochet de Sédillot. Si la pierre est trop grosse pour être extraite en entier, on la brise dans la vessie avec les tenettes de Nélaton, de Collin, ou le casse-pierre de Maisonneuve.

Quand le calcul s'est brisé dans la vessie, les morceaux en sont extraits soit avec de petites tenettes, soit avec la curette introduite sur le doigt. Ces intruments sont immédiatement secoués dans un seau plein d'eau pour les débarrasser des graviers et du sang qui les souille. On termine par des injections à grande eau, avec une canule en pomme d'arrosoir, l'injecteur d'Amussat, ou la grosse sonde évacuatrice de la lithotritie.

S'il s'agit de corps étrangers proprement dits, on doit choisir l'instrument extracteur d'après leur forme et leurs dimensions. Les pinces sont ordinairement préférables. Le corps saisi, on peut, avec l'indicateur gauche, lui donner entre les mors de la pince, une position qui permette son extraction. En Angleterre, la taille se pratique habituellement avec le bistouri et par ponction. Le procédé français nous paraît plus précis et plus sûr.

B. — TAILLE LATÉRALISÉE

Dans la taille latéralisée, on divise la prostate suivant un de ses rayons obliques postérieurs, dont la longueur moyenne est de 22 millimètres chez l'adulte. Quoiqu'à l'étranger, la section prostatique soit habituellement pratiquée avec un bistouri ou avec un gorgeret tranchant sur un de ses bords, nous croyons plus sûr de se servir du lithotome simple, généralement adopté en France.

Opération. — Même appareil instrumental que pour la

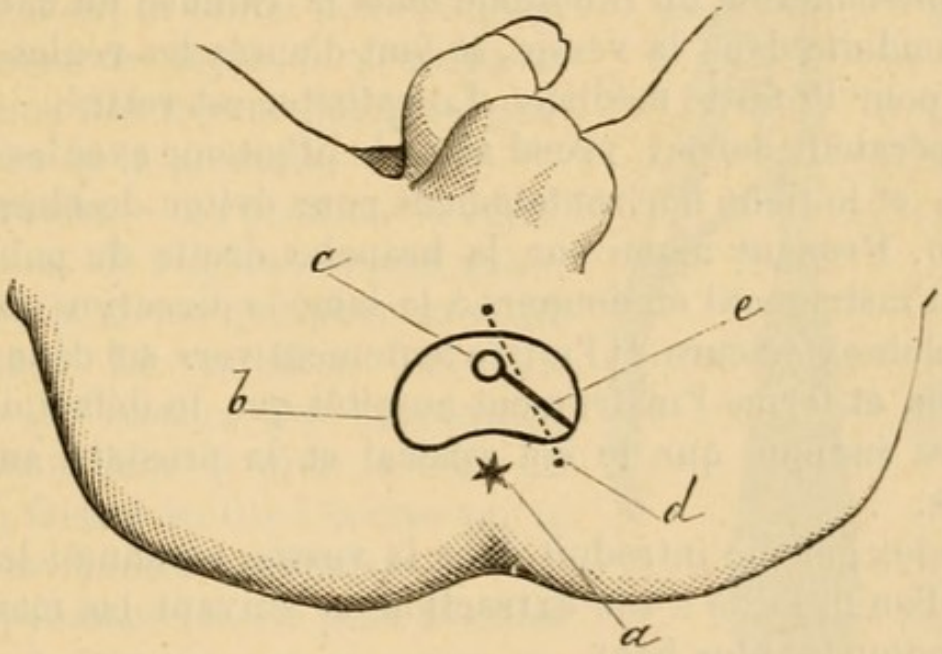

FIG. 298. — Taille latéralisée.

a, anus; *b*, prostate; *c*, urètre; *d*, incision cutanée; *e*, incision de la prostate.

taille médiane. Même position du sujet. L'aide qui tient le cathéter est placé du côté droit. Il maintient le pavillon de

l'instrument légèrement incliné vers l'aine droite, pendant que sa convexité fait saillie à gauche du raphé périnéal. Même position du chirurgien.

L'opérateur tend la peau avec la main gauche, il pratique une incision qui, commencée sur le raphé médian ou un peu à droite du raphé, à 3 centimètres en avant de l'anus, se porte en dehors et en arrière, pour aboutir à la réunion du tiers externe avec le tiers moyen d'une ligne tirée de la partie antérieure de l'anus à la tubérosité sciatique gauche. *Reliquet* conseille une incision, perpendiculaire sur le milieu d'une ligne menée du bord antérieur de l'anus au point le plus rapproché de la tubérosité de l'ischion. Cette incision se rapproche beaucoup de la précédente et, comme elle, reste en dedans du trajet de l'artère bulbeuse.

Aussitôt la peau et la couche sous-cutanée divisées, l'index gauche introduit dans la plaie sert de guide au bistouri. Le bulbe de l'urètre mis à découvert est refoulé à droite et protégé par la pulpe de l'indicateur gauche.

La ponction du canal sur le cathéter, l'ouverture de l'urètre, l'introduction du lithotome dans la rainure du cathéter et sa conduite dans la vessie, se font d'après les règles indiquées pour la taille médiane. Le cathéter est retiré.

L'opérateur debout, prend alors le lithotome avec les deux mains, et le tient horizontalement pour éviter de blesser le rectum. Prenant appui sur la branche droite du pubis, il ouvre l'instrument en donnant à la lame la direction oblique de la plaie extérieure. Il l'attire lentement vers soi dans cette position, et ferme l'instrument aussitôt que le défaut de résistance indique que le col vésical et la prostate ont été divisés.

L'index gauche introduit dans la vessie, reconnaît le calcul et l'on procède à son extraction en suivant les manœuvres indiquées plus haut.

C. — TAILLE BILATÉRALISÉE — TAILLE PRÉRECTALE

Dans cette taille érigée en méthode par *Dupuytren*, on divise la prostate suivant ses deux rayons obliques postérieurs, pour obtenir une très large voie.

Le cathéter doit être de gros calibre, très large dans sa partie courbe et cannelée.

Pour assurer plus de sécurité et de précision dans la pratique des incisions profondes, on emploie le *lithotome double*. Cet instrument, terminé par une pointe mousse à son extrémité vésicale, se compose essentiellement d'une gaine métallique aplatie, légèrement courbe, montée sur un manche solide. Dans cette gaine sont cachées deux lames, tranchantes sur leur bord concave, mousses à leur extrémité vésicale, et légèrement courbes dans leur longueur, lames qu'on fait saillir en pressant sur un levier adapté à l'instrument et placé près du manche. Un bouton mobile permet de déterminer et de limiter soigneusement la saillie de ces lames, disposées de façon à prendre la direction des rayons obliques postérieurs de la prostate.

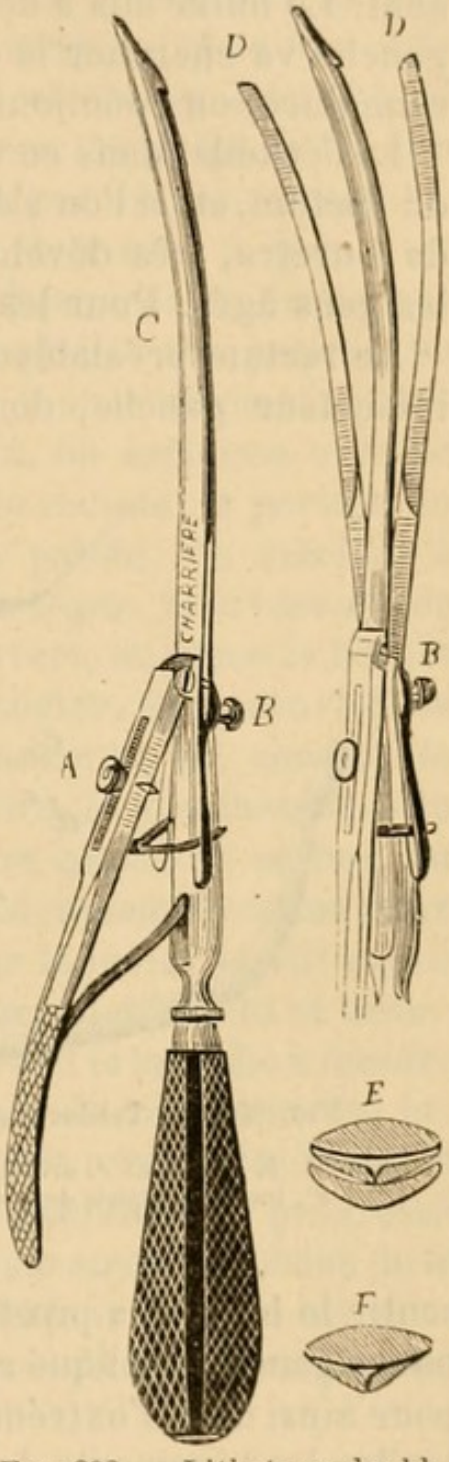

Fig. 299. — Lithotome double.

Opération. — La position du sujet, des aides, de l'opérateur, est exactement la même que pour la taille médiane. Le cathéter introduit dans la vessie, est exactement maintenu dans le plan médian du corps, faisant saillir l'urètre sur la ligne médiane du périnée.

L'opérateur tend la peau avec les doigts de la main gauche, et pratique une incision curviligne, circonscrivant la partie antérieure de l'orifice anal. Cette incision éloignée de 1 à 11/2 centimètre de l'anus, sur la ligne médiane, s'en écarte de 2 centimètres sur les côtés, en se portant en arrière et en dehors, pour

se terminer au milieu des lignes qui réunissent l'anus aux tubérosités de l'ischion.

On divise successivement la peau, le tissu sous-cutané, l'aponévrose superficielle, le faisceau antérieur du sphincter anal. Le bulbe mis à découvert est récliné en avant, l'index gauche va chercher le cathéter, et son ongle, placé dans la cannelure, on ponctionne sur lui et on ouvre l'urètre.

Les écueils, dans ce temps de l'opération, sont : la lésion du rectum, et, si l'on s'éloigne de celui-ci, la lésion du bulbe de l'urètre, très développé et fort voisin de l'intestin chez les gens âgés. Pour les éviter, *Nélaton*, opère comme suit :

Le rectum préalablement vidé, l'opérateur y introduit son indicateur gauche, dont la pulpe, dirigée en avant, vient

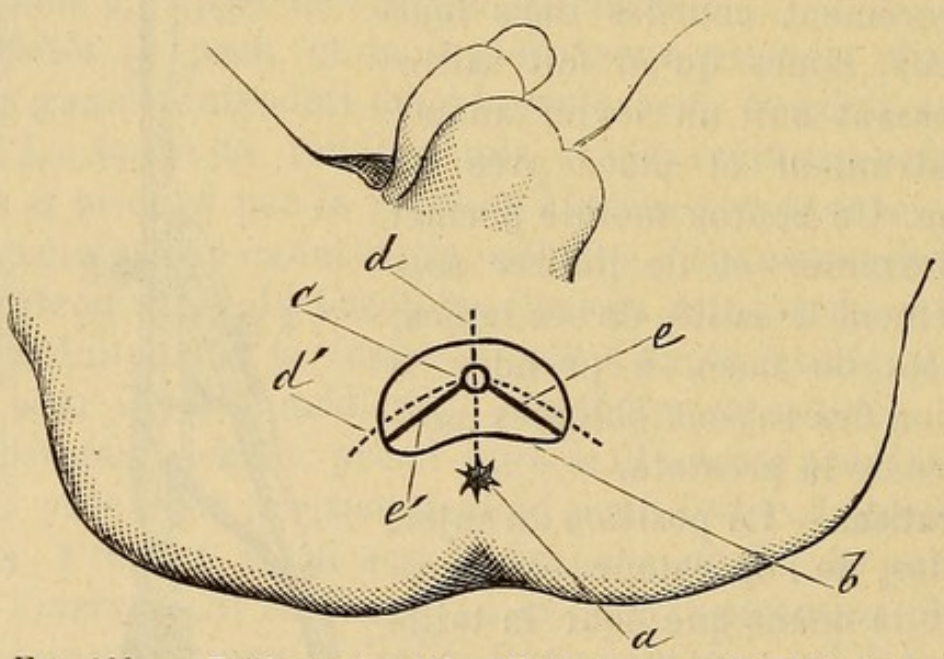

FIG. 300. — Tailles prérectale, bilatérale et médio-bilatérale.

a, anus ; *b*, prostate : *c*, urètre ; *d*, incision cutanée de la taille médio-bilatérale ; *d'*, incision cutanée de la taille bilatérale ; *e'e'*, incision de la prostate.

sentir le bec de la prostate et la cannelure du cathéter. Le pouce gauche appliqué sur la peau en avant de l'anus pince, pour ainsi dire, l'extrémité inférieure de l'intestin, et sert à tendre les téguments du périnée.

On pratique à 1 centimètre en avant de l'anus, une incision transversale de 3 centimètres, coupée en son milieu par le raphé médian. De chaque extrémité de cette incision part une incision oblique en dehors et en arrière, longue de

2 centimètres et qui se termine à 2 centimètres en dehors de l'orifice anal.

Pinçant entre son pouce et son index gauche toujours placé dans l'intestin, la lèvre postérieure de cette plaie, l'opérateur divise le sphincter externe, et remonte le long de la face antérieure du rectum, ménageant à la fois et la paroi intestinale et le bulbe, laissé en avant. Arrivé à la pointe de la prostate, on fait glisser, sur la pulpe de l'index gauche, dont il est séparé par la paroi antérieure du rectum, le dos d'un bistouri à lame longue et étroite, à pointe un peu mousse et à dos très gros, de façon que le tranchant regarde la lèvre antérieure de la plaie. On ponctionne l'urètre à sa sortie de la prostate, dont le sommet est reconnu avec l'œil et le doigt. Cela fait, on repousse avec ce doigt, à travers la paroi antérieure du rectum, la portion du du dos du bistouri qui avoisine la pointe, de manière à couper l'urètre, en s'aidant d'un léger mouvement de bascule de l'instrument. Le canal ouvert, on place le bec du lithotome dans la cannelure du cathéter, sa concavité en haut; puis, prenant les deux instruments, on conduit le lithotome dans la vessie et on retire le conducteur. On retourne alors le lithotome, plaçant sa concavité en bas, du côté de l'anus. L'opérateur tient l'instrument avec les deux mains, bien horizontal, il presse sur le levier et fait saillir les lames. Il attire d'abord l'instrument lentement et directement vers soi, puis il abaisse peu à peu le manche à mesure qu'il le fait cheminer. Quand le défaut de résistance lui indique que la prostate est franchie, il fait rentrer les lames et amène l'instrument au dehors. Cet abaissement progressif du manche a pour but d'éviter plus sûrement la lésion de la paroi antérieure du rectum. L'indicateur gauche est alors introduit dans la vessie, et l'on procède à l'extraction du calcul d'après les règles indiquées.

D. — TAILLE MÉDIO-BILATÉRALE

Civiale a désigné sous ce nom, une méthode mixte, dans laquelle la division des parties molles jusqu'à l'urètre se fait sur la ligne médiane, pendant qu'on divise le col vésical et

la prostate avec le lithotome double, suivant les règles de la taille bilatérale. Beaucoup de chirurgiens ont accepté pour la division des parties superficielles l'incision médiane simple ou avec une petite incision transversale à son extrémité postérieure. La section prostatique est unie ou bilatérale. On y ajoute des débridements légers et multiples du canal vésico-périnéal, si la grosseur ou la forme du calcul les rend indispensables.

Accidents opératoires. — Les accidents opératoires des tailles perinéales, sont :

1° La difficulté et même l'impossibilité d'ouvrir l'urètre ou de placer le bec du lithotome dans la cannelure du cathéter. Elle provient de la non-rectitude de l'incision des parties molles, de la mauvaise position du cathéter ou des mouvements imprimés à cet instrument.

2° La difficulté de séparer le lithotome de la rainure du cathéter. Il faut rapprocher les instruments et leur imprimer un mouvement de rotation en sens opposé.

3° La section incomplète des parties, le lithotome n'ayant pas pénétré jusque dans la vessie. Il faut réintroduire le cathéter ou une sonde cannelée jusque dans la vessie, en suivant la paroi supérieure du canal. Sur la cannelure de ces instruments, on fait glisser le lithotome, et on recommence la section.

4° La déchirure de la prostate. On l'évite en agrandissant l'incision, en faisant une nouvelle section de la glande, ou en morcelant le calcul.

5° La lésion de la paroi antérieure du rectum. Si l'intestin est ouvert dans sa partie inférieure, on le divise complètement ainsi que le sphincter jusqu'à la plaie périnéale. Si la lésion est très élevée, il faut recourir à la suture de la plaie intestinale.

6° L'hémorragie. Elle est artérielle ou veineuse. Artérielle, elle provient le plus souvent de la lésion de l'artère transverse ou bulbeuse, anormalement rapprochée du plan médian. La honteuse interne, malgré sa position excentrique, et quoique cachée sous la tubérosité sciatique, peut être blessée par un instrument porté trop en dehors. De même pour la

périnéale superficielle et l'hémorroïdale inférieure. Souvent aussi, la lésion artérielle est la conséquence d'une anomalie. La section du col amène quelquefois la blessure d'une artère vésicale qui peut être très volumineuse. Contre ces hémorragies, on aura recours à la torsion, à la ligature directe des vaisseaux, ou enfin à la ligature médiate, en embrassant dans l'anse du fil une certaine épaisseur de tissus soulevés avec le ténaculum ou l'aiguille pointue de Deschamps.

Veineuse, l'hémorragie provient de la lésion du bulbe, de la blessure des plexus prostatiques ou périvésicaux. Elle sera combattue par des injections froides répétées, l'application de la glace on d'un styptique sur le point saignant. Si la source de l'hémorragie reste introuvable, on aura recours au tamponnement de la plaie.

Le tamponnement se fait avec la canule de Dupuytren. C'est une canule métallique, volumineuse, arrondie à son extrémité vésicale, et percée de deux larges yeux latéraux

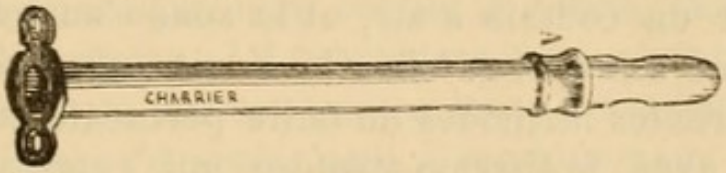

Fig. 301. — Canule de Dupuytren.

près de cette extrémité. Au-dessous de ces yeux, la canule présente un bourrelet creusé d'une large rainure pour fixer la chemise. De la rainure au pavillon, muni de deux anneaux, la longueur de la sonde doit être de 8 à 10 centimètres. On engage l'extrémité vésicale de la canule dans une compresse fine trouée à son centre, on fixe la compresse sur la rainure de la canule avec un fil très solide et l'on rabat les bords du linge. La canule ainsi préparée est introduite dans la plaie vésico-périnéale, jusqu'à ce que ses yeux et son bourrelet soient entrés dans la vessie. On tamponne alors avec des bourdonnets de charpie réunis en queue de cerf-volant, glissés entre la canule et sa chemise, de façon à former dans la vessie un bourrelet circulaire qui comprime les lèvres de la plaie vésicale. Puis on tamponne de même toute la plaie pariétale.

L'urine s'écoule par la canule, et l'instrument permet de

pousser des injections dans la vessie. On s'assure ainsi que le sang ne provient pas des parois vésicales. On enlève les bourdonnets après quelques jours, et la compresse, lorsqu'elle est détachée par la suppuration. La douleur que cause le tamponnement en fait une ressource extrême qu'il faut, autant que possible, ne pas utiliser. L'ampoule en caoutchouc du professeur Guyon, remplit le même but, d'une façon plus convenable, et sans avoir les inconvénients signalés. Introduite dans la plaie, elle est distendue par l'injection d'eau ou d'air, jusqu'à ce que le sang cesse de couler.

L'opération terminée, on lave avec soin la vessie, on y fait *(Reliquet)* une injection d'eau phéniquée, puis on y place une grosse sonde de gomme munie de deux larges yeux latéraux. Cette sonde coupée près de la plaie, à ras du périnée, est fixée à demeure jusqu'à ce que le trajet soit organisé. Le malade, reporté dans son lit, est couché, le tronc légèrement relevé, les cuisses et les jambes fléchies, le bassin soulevé par un coussin à air, et la sonde ouverte dans un vase plat, où une éponge absorbe l'urine sécrétée.

Les différentes méthodes de taille périnéale peuvent être pratiquées avec le thermo-cautère qui remplace alors le bistouri aussi bien que le lithotome *(Théophile Anger)*.

E. **Taille au thermo-cautère.** — Le malade anesthésié et mis en position, on introduit dans la vessie un cathéter à très large cannelure.

1° *L'incision périnéale*, variable avec les conditions du calcul est faite méthodiquement, couche par couche, jusqu'à ce que le doigt, dans la plaie, sente aisément le cathéter. On fait écarter les lèvres de la section, et rafraîchir les tissus, en projetant sur eux, de temps en temps, un jet d'eau froide.

2° *Incision de l'urètre.* — Quand le doigt a reconnu le cathéter au fond de la plaie, on place à cheval sur le cathéter, et on l'y fait maintenir par un aide, une sonde cannelée bifurquée à son extrémité. Reprenant alors le thermo-cautère, et le faisant glisser dans les rainures correspondantes de la sonde et du cathéter, le chirurgien incise l'urètre, avec une sécurité absolue, dans une étendue de 2 centimètres environ.

3° *Placement de l'écarteur.* — L'urètre incisé, on conduit sur les rainures de la sonde et du cathéter resté en place un *écarteur* à trois branches. La branche supérieure est creusée en forme de gouttière; son extrémité dépasse celle des deux autres branches et se termine par un bec, qui glisse dans la rainure du cathéter, et arrive ainsi très facilement dans la vessie. L'écarteur introduit, on retire le cathéter. En ouvrant ses branches, l'urine s'écoule. Un coup d'éponge est nécessaire pour sécher le canal.

4° *Section de la prostate.* — Elle se fait avec un *cysto-cautère* spécial, à forme de longs ciseaux coudés sur le bord. Il se compose de deux branches, l'une supérieure, pleine, qui sert de conducteur; l'autre inférieure, la seule qui, chauffée, doit sectionner les tissus. Un pas de vis permet de régler à volonté l'écartement des deux branches, de façon à ne jamais dépasser les limites de la prostate.

Cet instrument *armé*, c'est-à-dire chauffé au rouge clair est introduit fermé jusqu'au col de la vessie, en suivant la rainure de l'écarteur. Le cystotome est ouvert lentement, progressivement; à mesure que sa lame incandescente sectionne les tissus, l'écarteur agit à son tour pour les soustraire au contact du feu, de sorte que les tissus sont sectionnés, pour ainsi dire, sans être cautérisés, par conséquent, sans perte de substance. L'écartement des trois branches de l'écarteur pouvant se régler à l'avance, comme celui du cysto-cautère, on n'a pas à craindre de dépasser les limites fixées d'avance, et lorsque la section est terminée, on a devant soi un trajet parfaitement régulier allant du périnée à la vessie, et permettant même de voir et de saisir la pierre.

5° *Extraction du calcul.* — Elle se fait d'après les règles ordinaires.

ART. XXXXI. — OPÉRATION DE LA TAILLE CHEZ LA FEMME

La brièveté, la rectitude, la facile dilatation de l'urètre, en permettant l'extraction par les voies naturelles des calculs entiers ou préalablement brisés, font de la taille une opération tout à fait exceptionnelle chez la femme.

La face antérieure de la vessie est en rapport avec la paroi abdominale antérieure, médiatement ou immédiatement, suivant son état de vacuité ou de distension. Sa face postérieure repose sur l'utérus et la paroi antérieure du vagin ; le péritoine la tapisse en partie en formant le cul-de-sac vésico-utéro-vaginal. Mais le bas-fond de la vessie est intimement uni au vagin, ainsi que le canal de l'urètre, dont la paroi inférieure n'en est séparée que par du tissu cellulaire et érectile.

La taille chez la femme peut être sus ou sous-pubienne.

I. **Taille sus-pubienne.** — Elle se pratique comme chez l'homme, nous n'avons pas à y revenir.

II. **Taille latéralisée.— Taille bilatéralisée.** — Même position que pour les tailles périnéales chez l'homme. L'opérateur conduit dans la vessie une sonde cannelée ou un cathéter cannelé, dont la concavité embrasse l'arcade pubienne. Sur la cannelure il fait filer dans la vessie un lithotome simple ou double. Ce lithotome étant ouvert à un degré convenable, on le retire en appuyant la concavité de la tige contre la symphyse pubienne, et dirigeant la lame obliquement en bas et à gauche, si l'on fait une section simple; ou transversalement en prenant point d'appui contre la branche pubienne droite.

Si l'on se sert du lithotome double, on l'attire à soi horizontalement, en prenant appui sur la symphyse pubienne, soit avec la convexité de l'instrument comme chez l'homme, soit avec la concavité *(Dubrueil)*, pour ménager plus sûrement le vagin.

III. **Taille vestibulaire.** — Décrite par *Lisfranc*, elle est abandonnée aujourd'hui.

IV. **Taille vésico-vaginale.** — Même position de la femme et de l'opérateur. Un cathéter cannelé introduit dans la vessie, la concavité en haut, est confié à un aide qui, le maintenant sur la ligne médiane, déprime l'urètre et la paroi antérieure du vagin. Sur la pulpe de son indicateur gauche placé dans le vagin, ou sur un gorgeret dont la gouttière est mise en contact avec le cathéter, l'opérateur conduit un bistouri pointu qui, traversant la cloison vésico-vaginale, vient se placer dans la rainure du cathéter. Sur ce conduc

teur, il prolonge l'incision d'arrière en avant dans une étendue de 2 1/2 à 3 centimètres, en respectant le col vésical, ou, au contraire, en divisant la partie postérieure de l'urètre, comme le conseille *Malgaigne*.

Pour donner à l'incision de la vessie une direction transversale, ce qui expose moins à blesser le péritoine, *Vallet*, d'Orléans, se sert d'un cathéter spécial, dont la portion cannelée, longue de 4 centimètres, joue sur la tige au moyen d'un pivot, et peut prendre une direction transversale après que l'instrument est introduit dans la vessie. La ponction et l'incision de la cloison vésico-vaginale se font sur cette cannelure servant de conducteur. Pour rendre l'opération plus sûre et plus rapide, *Le Dentu* a fait construire un cathéter fenêtré, de 5 centimètres de long, terminant une gaine cylindrique, et porteur d'une aiguille ou dard, mue par une tige glissant dans la gaine du cathéter. L'opérée couchée sur le côté ou sur le dos, on écarte la paroi postérieure du vagin avec une valve de Sims que l'on confie à un aide. Le cathéter est introduit dans l'urètre, la face convexe tournée vers le pubis, jusqu'à 35 millimètres de profondeur. On fait saillir le dard qui perfore la cloison vésico-vaginale, tendue, juste en arrière du col. La ponction faite, l'aiguille se recourbe d'arrière en avant dans le vagin et sert de conducteur. L'instrument est fixé dans sa position.

On pousse alors dans la vessie la gaine et le cathéter, qu'on fait avancer de 3, 4 ou 5 centimètres. On le fixe dans cette situation. Alors l'opérateur, tendant de la main gauche le manche du cathéter fait saillir ce dernier dans le vagin. Un bistouri droit à long manche est enfin plongé immédiatement en arrière du dard. La lame, guidée par les bords du cathéter, s'engage dans sa large fenêtre, et coupe d'un coup la cloison dans toute son épaisseur. L'incision faite, on fait glisser le cathéter en arrière, tout en laissant le dard en place, et on l'agrandit avec des ciseaux, si on ne la juge pas suffisante.

Le calcul extrait, on réunit la plaie par la suture métallique, suivant le procédé américain.

ART. XXXXII. — LITHOTRITIE PÉRINÉALE

Cette opération comprend trois temps: 1° l'incision des parties molles jusqu'à l'urètre et l'ouverture du canal; 2° la dilatation du canal pariéto-urétro-vésical ainsi formé; 3° le broiement et l'extraction de la pierre.



Fig. 302. Dilatateur de Dolbeau.

L'appareil instrumental comprend: des bistouris, un cathéter à large cannelure, un dilatateur, des casse-pierre de forme et de puissance différentes, des tenettes de petit volume, etc.

Dilatateurs. — Il en existe plusieurs. Le dilatateur de Dolbeau est formé par six branches métalliques, convexes et lisses extérieurement, et maintenues réunies pas un anneau de caoutchouc qui les embrasse vers leur partie moyenne. En bas, ces branches sont articulées à charnière; en haut, elles s'effilent vers leur extrémité libre, et s'y réunissent de manière à constituer un cône très allongé, dont l'extrémité mousse est assez mince pour pouvoir pénétrer dans la large cannelure du cathéter. Au centre de ces branches se trouve une tige métallique munie de deux renflements. Au moyen d'un pas de vis, mis en mouvement par la rotation du manche de l'instrument, on fait avancer la tige centrale, contenue dans une canule pourvue de deux anneaux à son extrémité manuelle, et les boules qu'elle supporte font diverger les branches du dilatateur. Cette dilatation est tout à fait régulière, et son maximum est de 2 centimètres environ, le col de la vessie ne pouvant supporter sans déchirure une distension plus considérable.

Collin a prolongé la tige centrale du dilatateur au delà de l'extrémité des branches, et l'a terminée

par une sorte de petit capuchon, dont la pointe mousse se place plus facilement dans la rainure du cathéter, et expose moins à perdre ce conducteur.

Demarquay emploie un dilatateur, dont les branches s'écartent à leur extrémité vésicale, plus qu'à leur point d'attache, de façon à agir principalement sur la partie profonde de l'urètre,

Duplay après *Guyon* s'est servi d'un dilatateur qui se compose: 1° d'un conducteur formé de quatre lames métalliques soudées à une de leurs extrémités, et constituant en

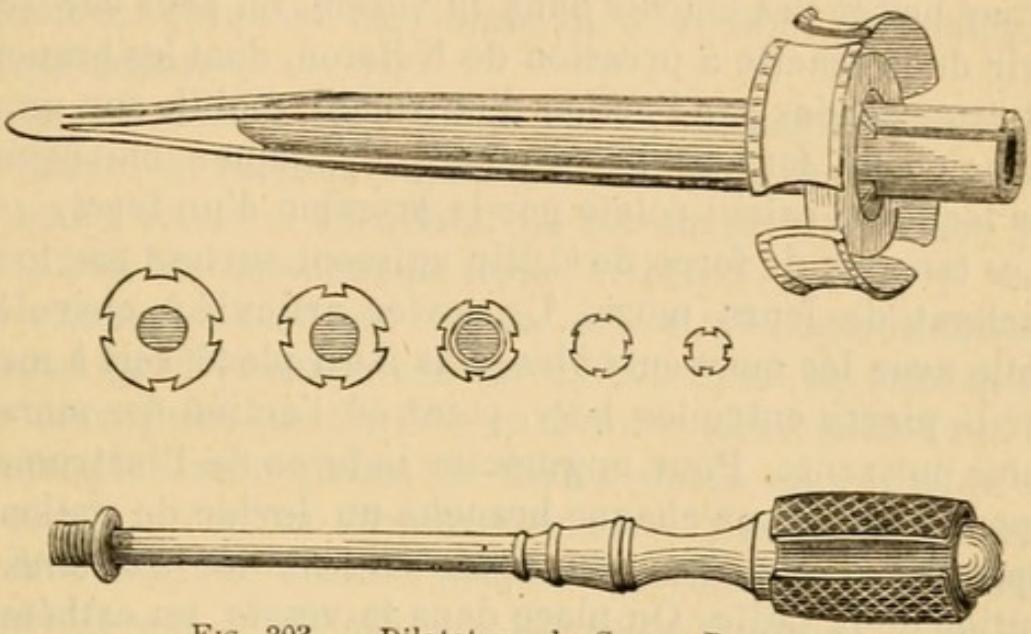

FIG. 303. — Dilatateur de GUYON-DUPLAY.

ce point une sorte de bouton mousse; à l'autre extrémité, ces lames sont fixées à un cercle métallique brisé, qui permet de maintenir l'instrument, tout en laissant les lames s'écarter; 2° d'une série de mandrins gradués, de forme cylindrique, terminés en cône à une extrémité, et creusés sur toute leur longueur de quatre rainures, dans lesquelles glissent les quatre lames du conducteur. Les mandrins, au nombre de cinq, présentent 7, 10, 13, 16 et 20 millimètres de diamètre. Ils sont vissés sur un manche.

Brise-pierre. — Dans ses premières opérations, *Dolbeau* se servit d'un lithotriteur à branches très fortes, dont les mors présentaient 6 centimètres de hauteur.

Plus tard, il employa des tenettes à mors courts et à branches très longues pour leur donner une grande puissance. La face interne de l'un des mors présente un dos d'âne avec des rainures latérales ; l'autre mors, concave, est pourvu de dents sur ses bords; tous les deux offrent à leur bec deux grandes dents susceptibles de gruger le calcul de la surface au centre.

Dans les tenettes à crête médiane, chacune des cuillers présente à sa face interne une crête médiane pourvue de dents rétrogades qui empêchent le calcul de fuir sous la pression.

Pour briser des calculs dans la vessie, on peut encore se servir de la tenette à pression de Nélaton, dont les branches sont rapprochées par l'action d'un volant, mobile sur un pas de vis; ou du forceps brise-pierre du même chirurgien, dans lequel le calcul éclate par la pression d'un foret.

Les tenettes de force de Collin agissent surtout par le bec tranchant de leurs mors. Un levier articulé à charnière, mobile avec les mors entre lesquels il est placé, sert à maintenir la pierre entre les becs, point où l'action des mors est la plus puissante. Pour augmenter la force de l'instrument, on peut adapter sur chaque branche un levier de rallonge.

Opération. — 1° *Incision et ouverture de l'urètre.* — Position de la taille. On place dans la vessie un cathéter à large cannelure, un aide le maintient exactement sur la ligne médiane.

Pour éviter le bulbe de l'urètre, *Dolbeau* commence l'incision sur la ligne médiane, immédiatement en avant de l'anus, presque sur la muqueuse, et ne lui donne que 2 centimètres de longueur au maximum. Il divise la peau et l'aponévrose, puis, l'index gauche refoulant les tissus dans l'angle postérieur de la plaie, il place l'ongle dans la cannelure du cathéter, le plus près possible du rectum. Il ponctionne alors l'urètre dans une étendue de 5 à 6 millimètres.

2° *Dilatation.* — Elle doit être très lente et se fait en trois temps. Le cathéter en place, l'opérateur prend de la main droite le dilatateur fermé, il fait glisser sa pointe sur l'ongle de l'index gauche, et la pousse perpendiculairement

au périnée, jusqu'à ce qu'elle soit parvenue dans la cannelure du cathéter.

L'instrument fortement appuyé sur le cathéter, que l'aide maintient solidement contre cet effort, est ouvert avec une grande lenteur. On creuse ainsi la voie du périnée à l'urètre, et on agrandit par déchirure l'ouverture faite au canal.

L'instrument est fermé. L'opérateur prend de la main gauche le pavillon du cathéter et l'abaisse jusqu'à ce que sa tige forme un angle de 130° à 140° avec la paroi abdominale. Le dilatateur maintenu dans la cannelure pénètre avec le cathéter dans la portion prostatique de l'urètre. On l'ouvre lentement jusqu'au maximum de dilatation, puis on ferme l'instrument.

On fait alors glisser la pointe du dilatateur jusque dans la vessie, en suivant toujours la cannelure du cathéter, puis on retire celui-ci. Le dilatateur est ouvert dans cette position, très lentement, puis fermé et retiré.

Cette manœuvre est le point délicat de l'opération. Souvent on perd la cannelure du cathéter, et on fait agir le dilatateur, non sur l'urètre et le col vésical, mais dans leur voisinage. On crée ainsi de toutes pièces un véritable cul-de-sac. La portion membraneuse de l'urètre, sous l'action du dilatateur, se déchire jusqu'à la prostate, mais celle-ci, de même que le col vésical, est assez élastique pour supporter cette distension sans rupture.

L'urètre ouvert, *Duplay* introduit son conducteur dans la plaie jusqu'à ce que le bouton terminal soit placé dans la cannelure du cathéter. Un mouvement d'abaissement du cathéter, combiné avec une propulsion légère du conducteur, fait pénétrer celui-ci dans la vessie. Le cathéter devenu inutile est enlevé. Maintenant le conducteur avec les doigts de la main gauche, l'opérateur introduit lentement et successivement les mandrins, en laissant chacun d'eux en place, jusqu'à ce qu'il n'éprouve plus de résistance et que l'instrument joue facilement. Un mouvement de rotation imprimé à l'instrument paraît faciliter la dilatation.

Le doigt indicateur gauche, introduit dans la plaie, sert de guide au bouton et au gorgeret mousse sur lequel on fait

filer les tenettes. *Dolbeau* se contente d'introduire les petites tenettes, jamais le doigt.

3° *Broiement et extraction.* — La voie étroite donnée par la dilatation de la région prostatique de l'urètre et du col vésical ne permet d'extraire directement que les calculs dont le diamètre ne dépasse guère 1 centimètre. Ceux qui sont plus gros doivent être brisés. Pour éviter de saisir avec les petites tenettes des pierres trop grosses pour être immédiatement retirées, et qui peuvent rendre impossible la fermeture de l'instrument ouvert dans la vessie, *Duplay* conseille de rapprocher l'articulation des branches des tenettes de leur extrémité vésicale.

Le calcul fragmenté avec le brise-pierre, c'est par une série de fragmentations nouvelles avec les petites tenettes, et d'enlèvement des débris avec les tenettes et la curette, qu'on débarrasse la vessie. Pour *Dolbeau*, le doigt ne doit jamais être introduit dans la vessie, car son passage suffit pour déchirer le col. La vessie est explorée avec les tenettes, le bouton, et enfin avec une sonde métallique à brusque courbure introduite par l'urètre. On la lave ensuite par des injections d'eau froide. Aucun pansement n'est nécessaire. Si les urines ne s'écoulent pas par la plaie, s'il y a rétention, on y remédie en les évacuant toutes les deux heures par le cathétérisme urétral. Ce n'est que dans le cas où ce cathétérisme serait impossible que l'on passe une sonde par la plaie périnéale.

FIN

TABLE DES MATIÈRES

DÉDICACE. V
AVERTISSEMENT DE LA PREMIÈRE ÉDITION. VII
PRÉFACE DE LA DEUXIÈME ÉDITION. XI

PREMIÈRE PARTIE

OPÉRATIONS GÉNÉRALES

CHAPITRE PREMIER — **Ligature des artères.** 1

ARTICLE PREMIER. — RÈGLES GÉNÉRALES DES LIGATURES D'ARTÈRES. 1
§ I. Ligature médiate. . . . 2
§ II. Ligature immédiate. . . . 3
1. A la surface d'une plaie. . 3
2. Dans la continuité du vaisseau. 5

ART. II. — RÈGLES SPÉCIALES POUR LA LIGATURE DE CHAQUE ARTÈRE. 18
§ I. Ligature du tronc artériel brachio-céphalique. . . . 18
§ II. Ligature de l'artère carotide primitive. 22
§ III. Ligature de l'artère carotide externe. 27
§ IV. Ligature de l'artère carotide interne. 29
§ V. Ligature de l'artère thyroïdienne supérieure. . . 29
VI. Ligature de l'artère linguale. 31
§ VII. Ligature de l'artère faciale. 33
§ VIII. Ligature de l'artère occipitale 35
§ IX. Ligature de l'artère temporale superficielle. . . . 37
§ X. Ligature de l'artère sous-clavière. 38
§ XI. Ligature de l'artère thyroïdienne inférieure. . . . 44
§ XII. Ligature de l'artère vertébrale. 45
§ XIII. Ligature de l'artère mammaire interne. . . 47
§ XIV. Ligature de l'artère axillaire. 49
§ XV. Ligature de l'artère humérale. 55
§ XVI. Ligature de l'artère radiale. 53
§ XVII. Ligature de l'artère cubitale. 65
§ XVIII. Ligature de l'artère iliaque primitive. 69
§ XIX. Ligature de l'artère iliaque interne ou hypogastrique. 73
§ XX. Ligature de l'artère fessière. 74
§ XXI. Ligature de l'artère ischiatique. 78
§ XXII. Ligature de l'artère honteuse interne. 80
§ XXIII. Ligature de l'artère iliaque externe. 80
§ XXIV. Ligature de l'artère épigastrique. 83
§ XXV. Ligature de l'artère fémorale. 85
§ XXVI. Ligature de l'artère poplitée. 91

§ XXVII. Ligature de l'artère tibiale antérieure. 97
§ XXVIII. Ligature de l'artère pédieuse. 100
§ XXIX. Ligature du tronc artériél tibio-péronier. . . . 102
§ XXX. Ligature de l'artère tibiale postérieure. 103
§ XXXI. Ligature des artères plantaires. 107
§ XXXII. Ligature de l'artère péronière. 115

CHAP. II. **Amputations des membres** 118

ARTICLE PREMIER. — RÈGLES GÉNÉRALES DES AMPUTATIONS. . . 118

A. Méthode circulaire. . . . 124
B. Méthode ovalaire. 134
C. Méthode à deux lambeaux. 136
D. Méthode à un lambeau. . . 141
E. Méthode elliptique. . . . 143
Règles spéciales aux désarticulations.. 145

ART. II. — RÈGLES SPÉCIALES A CHAQUE AMPUTATION. . . . 147

§ I. Amputation des phalanges des doigts. 147
A. Dans la continuité. . . . 147
B. Dans la contiguïté. . . . 150
§ II. Amputations métacarpo-phalangiennes. 156
A. Amputation d'un doigt dans l'article. 157
B. Amputation de l'index dans l'article. 162
C. Amputation du petit doigt dans l'article. 164
D. Amputation du pouce dans l'article. 165
E. Amputation simultanée des quatre derniers doigts dans l'article. 167
III. Amputation des métacarpiens dans la continuité. . 170
A. Amputation du premier métacarpien. 170
B. Amputation isolée d'un des quatre derniers métacarpiens. 175
I. Amputation du cinquième métacarpien. 175
II. Amputation isolée des deuxième, troisième et quatrième métacarpiens. . . . 176
C. Amputation de deux métacarpiens contigus . . . 177
D. Amputation simultanée des deuxième, troisième et quatrième métacarpiens. . . 17
E. Amputation simultanée des quatre derniers métacarpiens. 179
§ IV. Amputation des métacarpiens dans la contiguïté. . 181
A. Désarticulation du premier métacarpien. 181
B. Désarticulation du cinquième métacarpien. . . 185
C. Désarticulation du deuxième métacarpien. 190
D. Désarticulation du troisième métacarpien. 192
E. Désarticulation du quatrième métacarpien. 193
F. Désarticulation simultanée du deuxième et du troisième métacarpien. 194
G. Désarticulation simultanée du quatrième et du cinquième métacarpien. . . . 195
H. Désarticulation simultanée des trois métacarpiens moyens. 196
I. Desarticulation simultanée des quatre derniers métacarpiens. 196
J. Désarticulation carpo-métacarpienne. 200
Désarticulation médio-carpienne.. 200
§ V. Amputation du poignet, désarticulation radio-carpienne, amputation totale de la main. 200
§ VI. Amputation de l'avant-bras. 206
§ VII. Amputation du coude. . 213
§ VIII. Amputation du bras. . 223
§ IX. Amputation de l'épaule. . 228
§ X. Amputation de l'omoplate. 237
§ XI. Amputation des orteils. . 239
A. Amputation de la phalangette, du gros orteil dans la contiguïté. 240
B. Amputation de la première phalange du gros orteil dans la continuité. . . . 241
C. Amputation isolée d'un des quatre derniers orteils dans l'article. 242
D. Désarticulation isolée du gros orteil. 244
E. Désarticulation simultanée de tous les orteils. . . . 246
F. Amputation de deux orteils contigus. 250
§ XII. Amputation des métatarsiens. 250
A. Dans la continuité. . . . 251
I. Amputation du premier métatarsien. 251
II. Amputation du cinquième métatarsien. 252

III. Amputation des deuxième, troisième et quatrième métatarsiens. 253
IV. Amputation de deux métatarsiens voisins. . . . 253
V. Amputation simultanée des cinq métatarsiens dans la continuité. 254
B. Dans la contiguïté. . . . 256
I. Désarticulation du premier métatarsien. 256
II. Désarticulation du cinquième métatarsien. . . 259
III. Désarticulation du deuxième métatarsien. . . 260
IV. Désarticulation du troisième métatarsien. . . . 262
V. Désarticulation du quatrième métatarsien. . . . 262
VI. Désarticulation simultanée des deux premiers métatarsiens. 263
VII. Désarticulation simultanée des quatrième et cinquième métatarsiens. . . 263
VIII. Désarticulation simultanée des cinq métatarsiens. Désarticulation tarso-métatarsienne ou de Lisfranc. . 264
§ XIII. Désarticulation médio-tarsienne, tarso-tarsienne, amputation de Chopart. . . 273
§ XIV. Amputation sous-astragalienne. 280
§ XV. Amputation tibio-tarsienne. Désarticulation, amputation totale du pied. . 293
§ XVI. Amputation de Pirogoff, résection tibio-calcanéenne. 304
§ XVII. Amputation de la jambe. 313
I. Amputation sus-malléolaire 313
II. Amputation à la partie moyenne. 321
III. Amputation au tiers supérieur, dit lieu d'élection. 326
IV. Amputation dans les condyles du tibia. 340
§ XVIII. Amputation du genou. 341
§ XIX. Amputation de la cuisse. 347
I. Amputation dans les condyles. 940
II. Amputation au-dessus des condyles. . . . . 3?1
§ XX. Amputation de la hanche. — Désarticulation de la hanche. — Désarticulation coxo-fémorale. 358

CHAP. III. **Résections osseuses.** 372

ARTICLE PREMIER. — RÈGLES GÉNÉRALES DES RÉSECTIONS. . . 372

ART. II. RÉSECTIONS EN PARTICULIER. 382

§ I. Résection des os des doigts. 382
A. Extirpation de la phalangette des doigts. 382
B. Extirpation des deuxièmes et premières phalanges des doigts. 383
C. Désossement du pouce. . . 384
D. Résection des phalanges dans la continuité. . . . 385
E. Résection des articulations interphalangiennes. . . . 385
F. Résection des articulations métacarpo-phalangiennes . 385
§ II. Résection des métacarpiens. 386
A. Résection dans la continuité. 387
B. Résection de l'extrémité supérieure. 388
C. Résection de l'extrémité inférieure. 389
D. Extirpation des métacarpiens. 389
§ III. Résection des os du carpe. 391
§ IV Résection du poignet. . . 392
§ V. Résection des os de l'avant-bras. 399
A. Résection de l'extrémité inférieure du radius. . . . 399
B. Résection de l'extrémité inférieure du cubitus. . . 399
C. Résection simultanée des extrémités inférieures du radius et du cubitus. . . . 400
D. Résection de l'extrémité supérieure du radius. . . . 400
E. Résection de l'extrémité supérieure du cubitus. . . 400
F. Résection du radius dans la continuité. 400
G. Résection du cubitus dans la continuité. 401
H. Extirpation du radius. . . 401
I. Extirpation du cubitus. . 402
§ VI. Résection du coude. . . . 402
§ VII. Résection de l'humérus. . 410
A. Résection dans la continuité. 411
B. Résection dans la contiguïté. 411
§ VIII. Résection de l'épaule. . 412
§ IX. Résection de la clavicule. 419
A. Dans la continuité. . . . 419
B. Dans la contiguïté. . . . 420
§ X. Résection de l'omoplate. . 421
I. Extirpation de l'omoplate. 422
II. Résections partielles. . . 426
§ XI. Résection des côtes. . . . 426
§ XII. Résection du coccyx. . . 427
§ XIII. Résection du maxillaire supérieur. 428
I. Extirpation du maxillaire supérieur. 431
II. Résection simultanée des deux maxillaires supérieurs. 443

III. Résections partielles du maxillaire supérieur. . . 443
IV. Résections temporaires des maxillaires supérieurs. 444
§ XIV. Résection du maxillaire inférieur. 447
A. Résections dans la continuité 448
I. Portion médiane du corps de la mâchoire. 448
II. Partie latérale du corps de la mâchoire. 450
III. Moitié latérale du corps de la mâchoire. 455
IV. Totalité du corps de la mâchoire. 451
B. Résection dans la contiguïté. 452
I. Ablation d'une moitié du maxillaire inférieur. . . . 452
II. Extirpation du maxillaire inférieur. 454
C. Résections temporaires du maxillaire inférieur. . . . 455
§ XV. Résection des orteils. . . 455
§ XVI. Résection des métatarsiens. 455
I. Dans la continuité. . . . 456
II. Dans la contiguïté. . . . 456
§ XVII. Résection du tarse. Tarsotomie. 457
§ XVIII. Résection de l'astragale. 458
§ XIX. Résection du calcanéum.. 460
§ XX. Résection du cou-de-pied.. 463
§ XXI. Résection des os de la jambe. 469
I. Dans la continuité. . . . 470
II. Dans la contiguïté. . . . 471
III. Extirpatien du péroné. . 472
§ XXII. Résection du genou. . 473
§ XXIII. Résection du fémur. . 478
§ XXIV. Résection de la hanche. 479
§ XXV. Trépanation des os du crâne. 489
§ XXVI. Trépanation du sinus maxillaire. 494
§ XXVII. Trépanation de l'apophyse mastoïde. 494

CHAP. IV. **Opérations qui se pratiquent sur les nerfs** 495
A. Section et résection. . . . 495
§ I. Section et résection du nerf sus-orbitaire. 496
§ II. Section et résection du nerf sous-orbitaire. 498
I. A son point d'émergence. 498
II. Dans le canal sous-orbitaire. 499
§ III. Section et résection du nerf dentaire inférieur. . . . 501
§ IV. Section et résection du nerf lingual. 502
B. Distension ou élongation. 503

CHAP. V. **Ténotomie**. 505
Règles générales. 505
§ I. Ténotomie du tendon d'Achille. 506
§ II. Ténotomie du muscle sterno-cléido-mastoïdien. . . . 509
CHAP. VI. **Transfusion du sang**. 510

DEUXIÈME PARTIE

OPÉRATIONS SPÉCIALES

ARTICLE PREMIER. — AUTOPLASTIES. 518
Règles générales des autoplasties. 518
§ I. Blépharoplastie. 520
§ II. Rhinoplastie. 525
§ III. Cheiloplastie. 529
A. Lèvre supérieure. 530
B. Lèvre inférieure. 531
§ IV. Bec-de-lièvre. 538
A. Bec-de-lièvre simple, unilatéral. 538
B. Bec-de-lièvre simple, bilatéral. 540
C. Bec-de-lièvre compliqué . 541
§ V. Agrandissement de la fente palpébrale. Canthoplastie. 542
§ VI. Opération du symblépharon 542
§ VII. Opération du trichiasis. 544
§ VIII. Opération de l'entropion.. 546
A. Entropion par relâchement. 546
B. Entropion spasmodique. . 547
C. Entropion tarsien. . . . 548
§ IX. Opération de l'ectropion. 549

ART. II. — EXTIRPATION DE LA GLANDE LACRYMALE. . . 554

ART. III. — OPÉRATIONS QUI SE PRATIQUENT SUR LES VOIES LACRYMALES. 555
A. Cathétérisme des points et des canaux lacrymaux. Cathétérisme du canal nasal. 555
B. Injections dans les voies lacrymales. 556
C. Division des conduits lacrymaux. 556

D. Dilatation temporaire du canal nasal. 558
E. Ouverture du sac lacrymal. 560
F. Dilatation permanente du canal nasal. 560
G. Cautérisation du canal nasal. 561
H. Incision interne du canal nasal. 562
I. Création d'une voie artificielle. 562
J. Oblitération des voies naturelles. 562

ART. IV. — OPÉRATIONS QUI SE PRATIQUENT SUR LA CORNÉE ET LA SCLÉROTIQUE. . . . 563
§ I. Paracentèse de la chambre antérieure. 563
§ II. Sclérotomie. 563

ART. V. — OPÉRATIONS QUI SE PRATIQUENT SUR L'IRIS. . . 564
§ I. Iridectomie. 564
A. Iridectomie optique. Pupille artificielle. 564
B. Iridectomie antiphlogistique 570
§ II. Iridorhexis. 572
§ III. Iridésis. 572
§ IV. Corélysis. 573
§ V. Iridotomie, irotomie. . . . 574
A. Iridotomie simple. . . . 574
B. Iridotomie double. . . . 576
C. Irido-capsulotomie. . . . 576

ART. VI. — OPÉRATION DE LA CATARACTE. 578
§ I. Abaissement. 578
§ II. Extraction. 580
A. Extraction à grand lambeau. 580
B. Extraction par incision linéaire. 590
C. Extraction à lambeau périphérique. 597
D. Extraction à petit lambeau médian. 601
§ III. Discision et broiement. . 604
A. Discision simple. 604
B. Discision combinée. . . . 605
C. Discision avec deux aiguilles. 605

ART. VII. — OPÉRATION DU STRABISME. TÉNOTOMIE OCULAIRE. 606
A. Strabotomie par recul du tendon. 607
B. Strabotomie par avancement du tendon. Proraphie. . . 610

ART. VIII. — ENERVATION DU GLOBE OCULAIRE. 612

ART. IX. — EXTIRPATION DE L'ŒIL. 613
I. Enucléation du globe de l'œil 613
II. Extirpation du contenu de l'orbite. 614

ART. X. — OPÉRATIONS SUR L'APPAREIL AUDITIF. 615
A. Myringotomie. 615
B. Cathétérisme de la trompe d'Eustache 617

ART. XI. — TAMPONNEMENT DES FOSSES NASALES. 618

ART. XII. — OPÉRATION DE LA STAPHYLORRHAPHIE. 619
I. Sans sections musculaires. 619
II. Avec sections musculaires. 622

ART. XIII. — OPÉRATION DE L'URANOPLASTIE. 626

ART. XIV. — EXCISION DES AMYGDALES - AMYGDALOTOMIE. . 629
I. Avec le bistouri. 629
II. Avec l'amygdalotome. . 630

ART. XV. — BRONCHOTOMIE. . . 632
I. Laryngotomie sous-hyoïdienne. 632
II. Laryngotomie thyroïdienne. 633
III. Laryngotomie crico-thyroïdienne. 634
IV. Laryngo-trachéotomie. . 634
V. Trachéotomie. 637

ART. XVI. — THORACOCENTÈSE. OPÉRATION DE L'EMPYÈME. 641

ART. XVII. — OPÉRATIONS QUI SE PRATIQUENT SUR L'ŒSOPHAGE. 644
I. Cathétérisme. 645
II. Dilatation. 646
III. Œsophagotomie interne. 648
IV. Corps étrangers dans l'œsophage. 649
V. Œsophagotomie externe. 651

ART. XVIII. — PARACENTÈSE DE L'ABDOMEN. 652

ART. XIX. — CURE RADICALE DES HERNIES.. 655

ART. XX. — HERNIOTOMIE. KÉLOTOMIE. 656
I. Kélotomie inguinale . . 656
II. Kélotomie crurale. . . . 662
III. Kélotomie ombilicale. . 663

ART. XXI — GASTROSTOMIE. . . 664

ART. XXII. — GASTROTOMIE. . . 666

ART. XXIII. — ENTÉROTOMIE. — LAPAROTOMIE.. 667

ART. XXIV. — ENTÉROSTOMIE. . 668

ART. XXV. — SUTURES INTESTINALES 670
I. Plaies longitudinales. . . 670
II. Plaies en travers. . . . 674

ART. XXVI. — ENTEROTOMIE. FORMATION D'UN ANUS ARTIFICIEL. 675
I. Ouverture de l'S iliaque. . 675
II. Ouverture du côlon descendant ou ascendant. . . . 676

ART. XXVII. — OPÉRATIONS QUI SE PRATIQUENT SUR LE RECTUM. 679
I. Dilatation du rectum. . . 679
II. Rectotomie. 679
III. Extirpation du rectum. 680
ART. XXVIII. — NÉPHRECTOMIE. . 681
ART. XXIX. — CASTRATION. . . 683
ART. XXX. — OPÉRATION DU PHIMOSIS. 686
ART. XXXI. — AMPUTATION DE LA VERGE. 689
ART. XXXII. — CATHÉTÉRISME DE L'URÈTRE. CHEZ L'HOMME. 692
A. Avec les instruments rigides. 694
B. Avec les instruments flexibles 702
I. Sondes de gomme. . . . 703
II. Sondes de caoutchouc. . 705
III. Bougies de petit diamètre 706
ART. XXXIII. — CATHÉTÉRISME DE L'URÈTRE CHEZ LA FEMME. 707
ART. XXXIV. — OPÉRATIONS DIRIGÉES CONTRE LES RÉTRÉCISSEMENTS DE L'URÈTRE. . . 708
I. Dilatation. 709
II. Cautérisation. 712
III. Incision du rétrécissement 713
ART. XXXV — OPÉRATION DE LA BOUTONNIÈRE. 720
ART. XXXVI. — PONCTION DE LA VESSIE. 722
ART. XXXVII. — CORPS ÉTRANGERS DE L'URÈTRE. 727
§ I. Calculs et graviers. . . . 727
A. En avant du collet du bulbe. 727
B. En arrière du collet du bulbe. 734
§ II. Corps étrangers proprement dits. 735
ART. XXXVIII. — CORPS ÉTRANGERS DE LA VESSIE. . . . 736
ART. XXXIX. — LITHOTRITIE. . . 740
ART. XL. — OPÉRATION DE LA TAILLE CHEZ L'HOMME. . . 752
§ I. Taille sus-pubienne, hypogastrique. 752
A. Sans conducteur. . . . 752
B. Avec conducteur 754
§ II. Taille recto-vésicale. . . . 758
§ III. Tailles périnéales. . . . 758
A. Taille médiane. 761
B. Taille latéralisée. 771
C. Taille bilatéralisée. Taille prerectale 772
D. Taille médio-bilatérale. . 775
E. Taille au thermo-cautère. . 778
ART. XLI. — OPÉRATION DE LA TAILLE CHEZ LA FEMME. . 779
ART. XLII. — LITHOTRITIE PÉRINÉALE. 782

FIN DE LA TABLE DES MATIÈRES



COLUMBIA UNIVERSITY LIBRARIES (hsl,stx)
RD 32 C39 1883 C.1
Pr ecis d operations de chirurgie
2002133016